NEURO PATHO

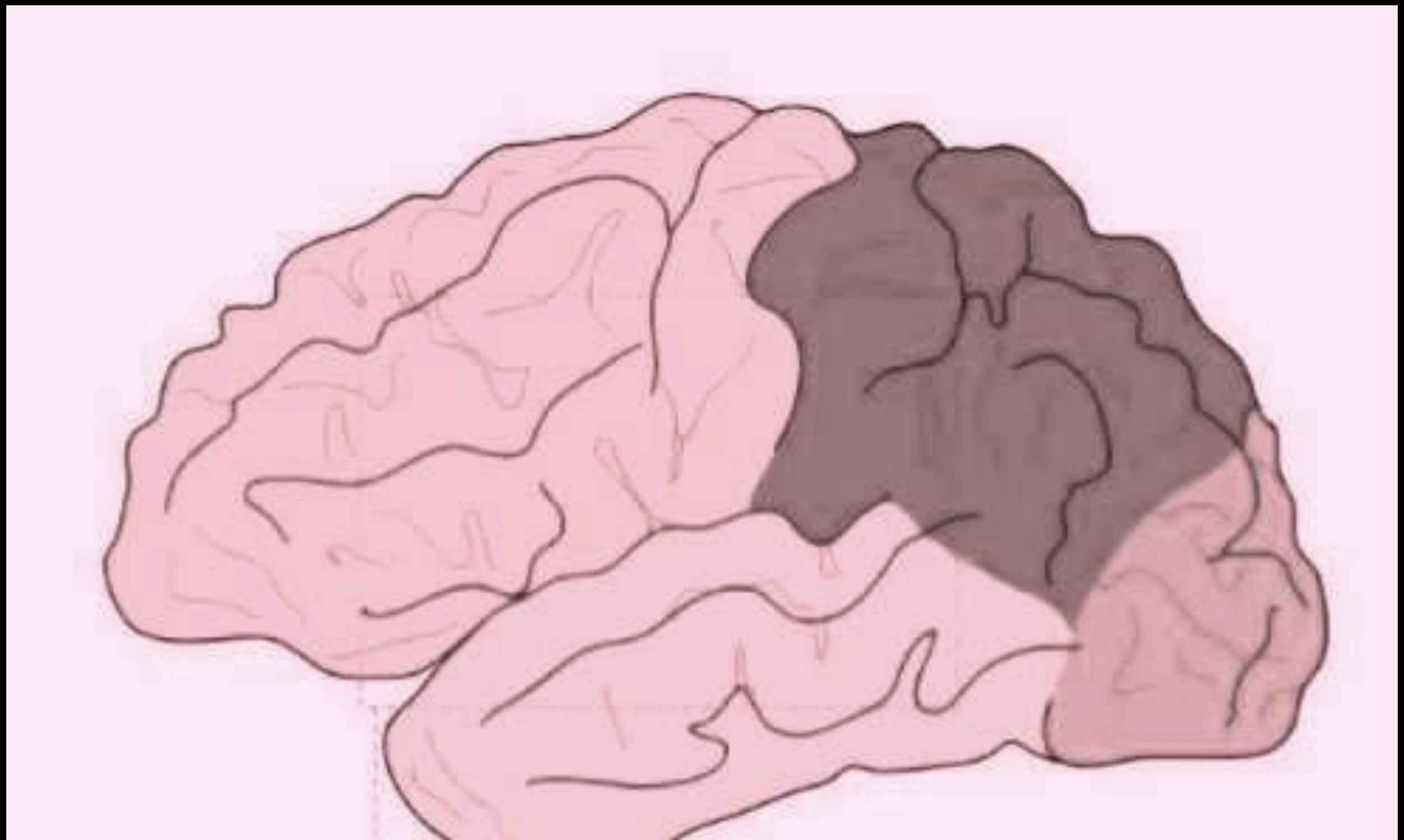

Ce recueil d'enseignements est la propriété du Dr Craighero et des radiologues CIMDULAC - Annecy. Il est à usage privé.

Il s'agit essentiellement d'extraits des livres et journées de la SFNR, des JFR et SFR, dont cours du Pr Cotton, Pr Kremer , Dr Grand , ainsi que du livre Neuro-imagerie du Pr Meder.

Contact: stephane.craighero@cimdulac.fr

LE PETIT CRAIGHERO ILLUSTRÉ

Protocoles IRM NEURO 2022

0 - CEPHALÉE ou MIGRAINE

1 - SEP INFECTIEUX INFLAM

- SEP et ADEM - MC DONALD 2024
- NMO DEVIC
- MOGAD
- SUSAC

- ABCES
- HERPES / HHV6
- CREUTZFELD-JACKOB
- LYME
- LISTERIOSE
- GRIPPE / EBV
- HIV LEMP
- TOXOPLASMOSE
- CYSTICERCOSE
- CRYPTOCOCCOSE
- BK TUBERCULOSE SNC
- SEQUELLE INFECTIONS NEONATALES

- ENCEPHALITE AUTO-IMMUNE
- COVID 19

2 - NGC

- RESUME
- HYPER T1 DES NGC

NGC suite

- GAYET WERNICKE
- MARCHIAFAVA BIGNAMI
- SD DEMYELINISATION OSMOTIQUE
- CREUTZFELD *(voir aussi SEP INFECT INFLAM)*
- WILSON
- PRES *(voir aussi VASC)*
- ENCEPHALOPATHIE HEPATOPATHIE
- MANGANESE
- INTOX CO
- HYPERG - HYPOG
- HALLERVORDEN SPATZ OU PKAN
- FAHR
- INTOX METANOL
- NECROSE LAMINAIRE
- CHOREE DE HUNTINGTON

3 - LEUCODYSTROPHIE

A- RÉSUMÉ LEUCODYSTROPHIE VASCULAIRE , MÉTABOLIQUE , ET GÉNÉTIQUE:

Maladies
Vasculaires
CADASIL
Col 4A1
Maladie de Fabry

Métaboliques
Leucodystrophie métachromatique
Adrénoleucodystrophie
Maladie de Krabbe
Xanthomatose cérébrotendineuse
Troubles du métabolisme intermédiaire
Cytopathies mitochondriales

Non vasculaires-non métaboliques
Maladie d'Alexander
Duplication de la Lamine B1
Syndrome CACH
LBSL syndrome
Syndrome Nasu-Hakola
Leuco-encéphalopathie mégalencéphale avec kystes sous-corticaux (MLC)
Leucodystrophies avec sphéroïdes neuro-axonaux

B- RÉSUMÉ PERSO +++ 2020

- MEDICAMENTS : disulfiram , métronidazole
- CYTOPATHIE MITOCHONDRIALE : MALADIE DE LEIGH
- X FRAGILE
- SLA

LE PETIT CRAIGHERO ILLUSTRÉ

4 - QUELQUES PATHOLOGIES

- BOURNEVILLE
- NF 1 & 2
- VHL

5 - PATHO DU TRONC CEREBRAL

voir gamme diagnostique

6 - DEMENCE

SCHELTENS-COMPTE RENDU DEMENCE

- RESUME
- MSA p
- MSA c
- PSP
- DEMENCE A CORPS DE LEVY
- DEMENCE CORTICO BASALE
- ALZHEIMER
- ATROPHIE CORTICALE POST - BENSON
- DEMENCE FRONTO TEMPORAL
- APHASIE PRIMAIRE PROGRESSIVE
- DEMENCE SEMANTIQUE
- DEMENCE MIXTE
- DEMENCE VASC - SCORE FAZEKAS
- ANGIOPATHIE AMYLOIDE

7 - EPILEPSIE

- *A part : ICTUS AMNESIQUE*

- ASPECT IRM ET CAUSES EPILEPSIE
- DIASCHISIS CEREBELLEUX
- STATUS EPILEPTICUS

- SCLEROSE MESIALE
- *DNET (voir tumeurs)*
- GANGLIOGLIOME
- HAMARTOME TUBER CINEREUM ou HYPOTHALAMIQUE
- GLIOME CHORDOIDE DU V3
- HETEROTOPIE
- PACHYGYRIE
- POLYMICROGYRIE

8 - MENINGE ET MALADIE DE SYSTÉME

- RÉSUMÉ maladie de systéme dont sarcoidose

- SARCOIDOSE
- WEGENER
- HISTIOCYTOSE - ERDHEIM CHESTER
- BEHCET
- LUPUS
- VASCULARITE CEREB PRIMITIVE voir vasculaire
- PÉRI-ARTÉRITE NOUEUSE
- TUBERCULOSE
- NEURO CYSTICERCOSE

12 - VASCULAIRE

- ANATOMIE VASCULAIRE

- AVC ISCHEMIQUE - STROKE MIMICS
- AVC JONCTIONNEL
- PERCHERON
- DISSECTION CAROTIDIENNE

- LEUCOPATHIE VASC - ENCEPHALOPATHIE HTA - ETAT CRIBLÉ
- FAZEKAS
- CADASIL

- AVC HEMORRAGIQUE - HEMATOME
- BLEEDS - ETIOLOGIE - CAT - DIAG DIFF
- HSA
- ANEVRYSME

- ANGIOPATHIE AMYLOIDE
- HEMOSIDEROSE étiologie
- HYGROMES
- VEINES CEREBRALES THROMBOPHLEBITE - POSTER JFR2023

- VARIANTE ARTERE TRIGÉMINÉE ET ACP DE TYPE FOETALE - MALFORMATION VASC - CAVERNOMES - TELANGIECTASIES - FISTULES

- VASCULARITES
- PRES
- SD VASOCONSTRICTION REVERSIBLE - SVCR
- STURGE WEBER
- MOYA MOYA dont IIére à drépano
- CHURG ET STRAUSS
- ARTÉRITE DE HORTON

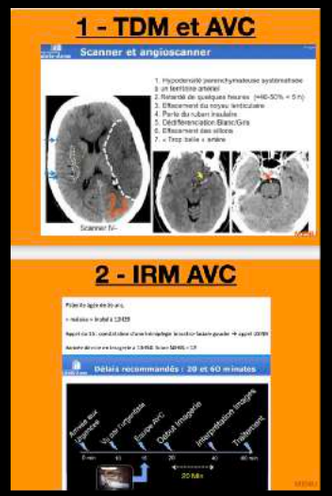

13 - TUMEURS

- Quels protocoles en 2024 ? Quel T1 GADO ?
- SEMIO HTIC : les signes et étiologies

1. FCP : Épendymome (et sub-), Papillome , Gliome pont, Médulloblastome, Astrocyt Pilocytique, Hémangioblastome, Méta, Schwannome , Méningiome CAI, Kyste Épidermoide, Gangliocytome (L-D) , Tumeur à rosette (V4)
2. GLIOMES ET GBM
3. TUMEURS EXTRA-AXIALES : Méningiome, Hémangiopéricytome, Tumeur fibreuse, Tuberculomes, Méta
4. LIGNE MEDIANE : T pinéales et tumeur de la ligne médiane chez l'enfant . *Voir NEURO TOPO EPIPHYSE*
5. VENTRICULES (Tumeurs des)
   dont Neurocytome. *Voir NEURO TOPO 3éme V et VL*
6. Tumeurs de l'ENFANT
7. LYMPHOME : une tumeur radiologique
8. MÉTASTASES

AUTRES TUMEURS

- BOURNEVILLE Astrocytome subependymaire à cell. géante
- DNET
- Gangliogliome
- Dysplasie corticale
- MVNT
- Hamartome tuber cinéréum / Gliome chordoide du V3
- Hemangiome de la voute
- Radionécrose

- LES KYSTES DONT KYSTE COLLOIDE DU V3 ET TUMEURS KYSTIQUES : pseudo tumeur des espaces de VIRCHOW-ROBIN

GAMME DIAG TUMEUR

- Réhaussement en anneau = MAGIC DR
- Tumeur kyste + nodule
- Tumeurs avec calcifications
- Lésions en hyper T1
- Lésion Gado+ mais rCBV normal

- SPECTRO - PERFUSION : arbre decisionnel
- DIAGNOSTIQUE DIFFÉRENTIEL DES GLIOMES ET FICHES RÉSUMÉ

14 - CLAUDE BERNARD HORNER

15 - GADOLINIUM FICHE CIRTACI 2020

CÉPHALÉE	CÉPHALÉE Thrombophlébite	TUMEUR	MÉTASTASE
SAG T1	SAG T1	SAG T1	SAG T1 si 1er bilan
3D FLAIR	3D FLAIR	3D FLAIR	3D FLAIR
DIFFUSION	DIFFUSION	SUSCEPTIBILITÉ	3D T1 SE GADO
SUSCEPTIBILITÉ	SUSCEPTIBILITÉ	DIFFUSION	DIFFUSION
ANGIO MR	3D T1 EG GADO ANGIO MR VEINEUSE	3D T1 SE GADO PERFUSION SPECTRO	SUSCEPTIBILITÉ

CÉPHALÉE : Y penser -> INJECTION GADO si suspicion d'HYPOTENSION INTRA-CRANIENNE

MENU

2022

16:54

Imagerie des céphalées brutales

Sagittal T1 EG	**Sert de repérage. Permet notamment d'étudier la charnière cervico-occipitale.**
Axial FLAIR HSA ou 3D Flair	Séquences optimisées pour la détection d'une hémorragie sous arachnoidienne récente, avec réduction des artefacts de flux de LCR pour éviter les faux positifs.
Axial T2*	Détection de stigmates hémorragiques. L'association Flair optimisé et T2* permet une sensibilité de ~ 100% pour la détection de saignement intra-crânien, quelle que soit la date du saignement.
3D TOF standard	Bilan d'éventuels anévrismes intra-crâniens. Couvre du départ des PICA (segment V4 de l'artère vertébrale) jusqu'aux péri-calleuses.
Coronal T2	Analyse du parenchyme et du signal des sinus veineux. Analyse de la gaîne des nerfs optiques.
Diffusion standard, bO, b1000	Eliminer une étiologie ischémique (par exemple secondaire à une dissection cervicale).
Volume T1 après injection de Gadolinium Ssi suspicion de thrombophlébite ou anomalie	Non systématique. A réaliser si suspicion clinique de thrombophlébite cérébrale ou si découverte d'une lésion sur les séquences précédentes nécessitant une injection pour caractérisation.

MENU

JFR 2022

Coronal T2	Analyse du parenchyme et du signal des sinus veineux. Analyse de la gaîne des nerfs optiques.

<u>Pourquoi faire un T2 Coro fat Sat plutôt que du GADO ?</u>

Le T2 peut se substituer au gado pour bcp de patho

-> T2 montre les NO et donc signe d'hypertension intracrânienne

-> T2 montre une perte de l'hyposignal des sinus veineux si thrombophlébite

-> T2 montre patho hypophyse

CAS très T2... pour finir

Et le coronale T2 fat sat dans tout cela ?

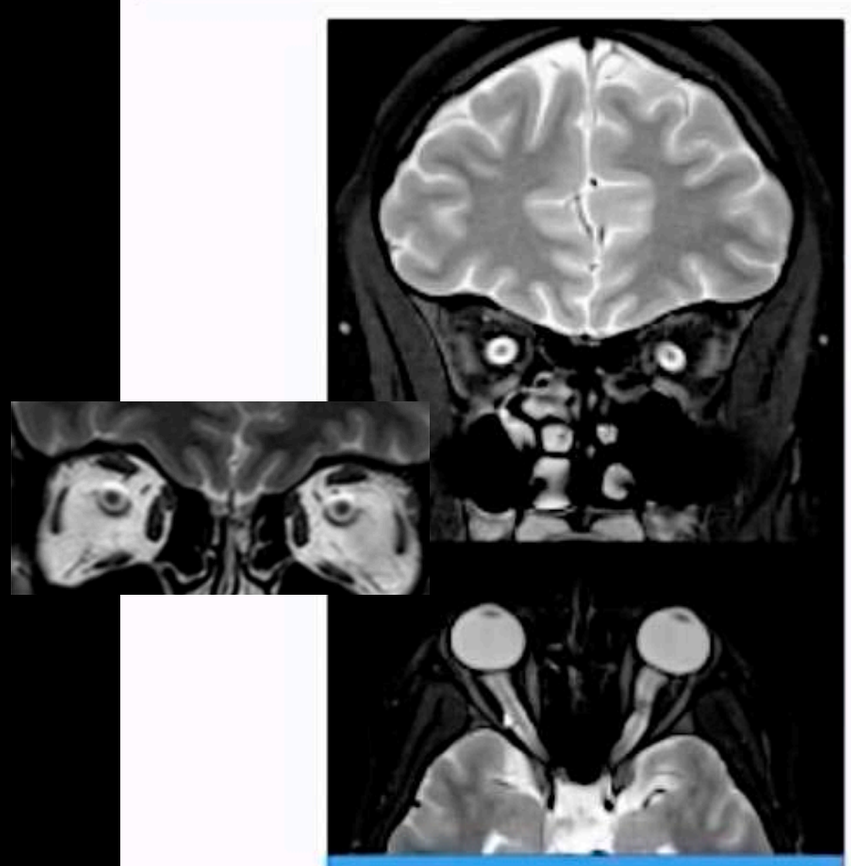

HTIC idiopathique

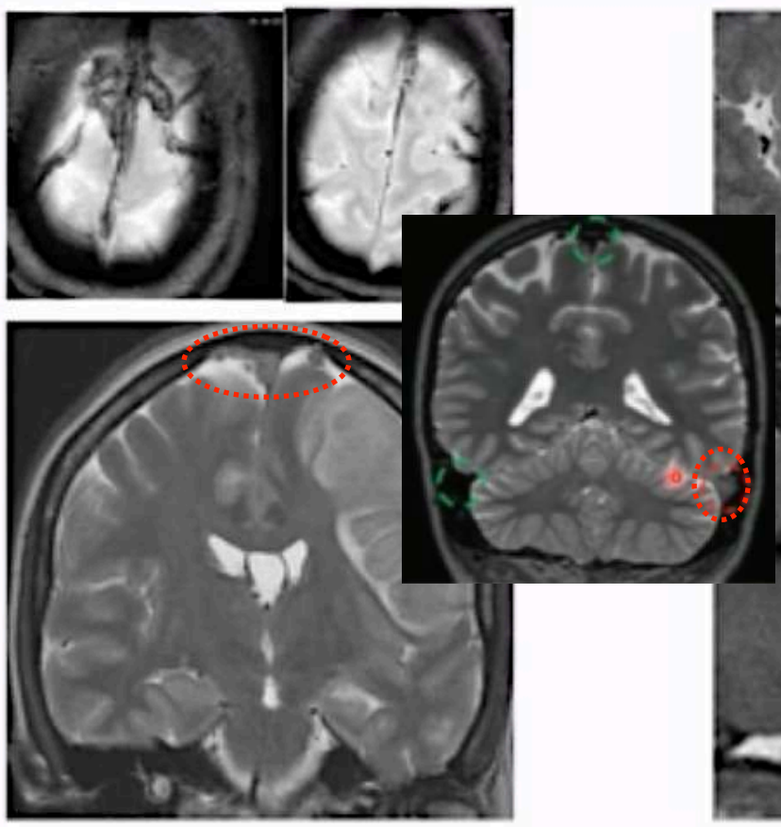

Veines

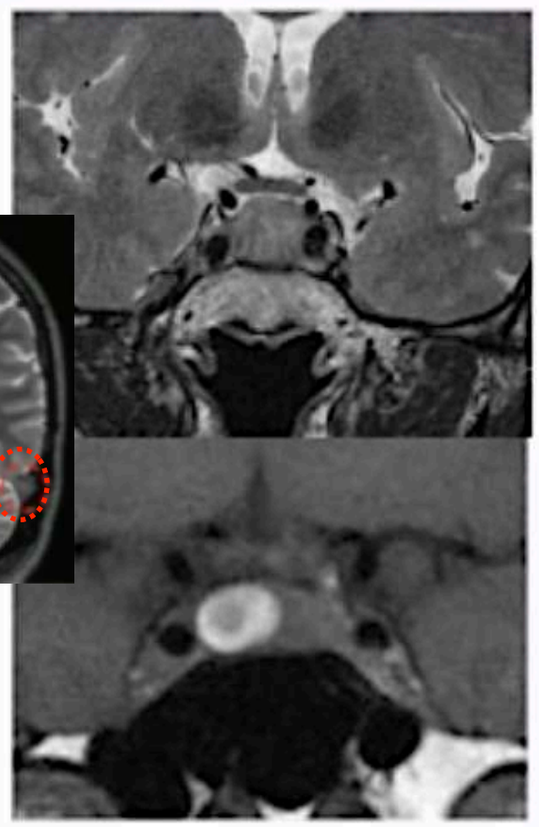

Hypophyse

MENU

2022

Imagerie des céphalées subaigues et chroniques



On fait quoi comme protocole?

- Axiale Diffusion
- 3D FLAIR
- Séquence de susceptibilité magnétique (T2*/SWI/SWAN)
- 3D TOF (PICA→ péricalleuses)
- Coronale T2

MENU

Protocoles

AVC	SEP *diapo suivante*	EPILEPSIE	VASCULAIRE
2D FLAIR	3D FLAIR	3D T1 IR en EG	SAG T1
SUSCEPTIBILITÉ	DIFFUSION	3D FLAIR	3D FLAIR
ANGIO MR	3D T1	DIFFUSION	DIFFUSION
DIFFUSION	Si gado = 3D T1 SE	SUSCEPTIBILITÉ	SUSCEPTIBILITÉ
			ANGIO MR

2D FLAIR : à savoir -> ARTEFACT DE FLUX ET DE VX alors que pas d'artefact en 3D FLAIR
-> moins bonne résolution en FCP que 3D FLAIR

MENU

SEP

Protocole OFSEP

	IRM cérébrale	IRM médullaire
Recommandées	**Protocole OFSEP standard** 3D T1 millimétrique DWI axiale + dADC 3D FLAIR millimétrique	**Protocole OFSEP standard** T2 sagittale
	Protocole OFSEP réduit *(suivi trimestriel LEMP, Patient JCV+)* DWI axiale + dADC 3D FLAIR millimétrique	
Optionnel	3D T1 gadolinium * millimétrique 2D TSE DP/T2 axiale ou 3D T2 DTI ≥ 15 directions 2D T2 EG (pour un 1er diagnostic) SWI 3D DIR	T1 sagittale gadolinium * T2 EG axiale T1 axiale gadolinium * STIR sagittale

Intérêt de la DIR +++ …? Pr Kremer

*** Quand injecter du gadolinium *(0,1 mmol/kg)* ?**

L'OFSEP recommande uniquement l'utilisation de gadolinium macrocyclique.

- Au début du suivi (diagnostic, IRM antérieures non disponibles)
- À l'initialisation d'un traitement de fond
- Six mois après une initialisation de traitement de fond
- *[Recommandé]* En cas de poussée
- *[Optionnel]* Pour rechercher une activité en vue d'une indication thérapeutique

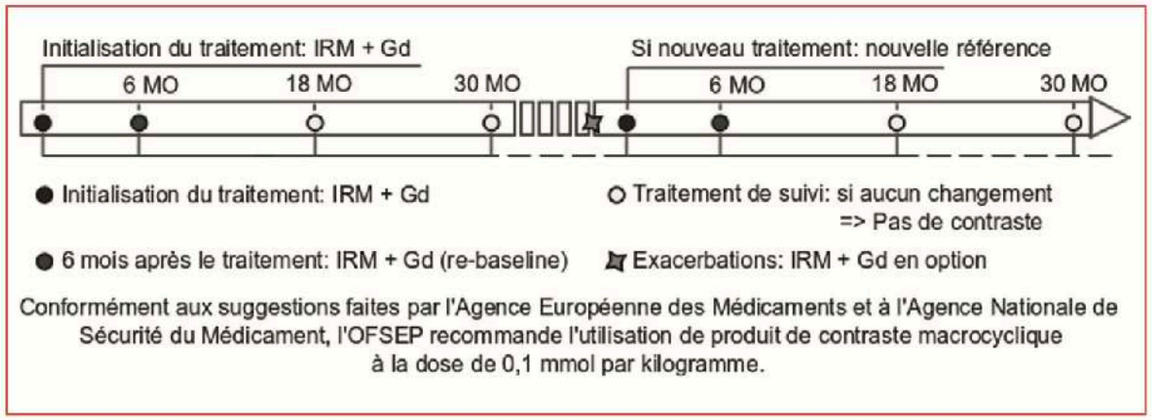

Figure 2. Fréquence de suivi en IRM des patients sous traitement de fond. Ce graphe permet de connaître la fréquence de suivi en IRM des patients traités et le moment où l'injection reste recommandée notamment en cas de changement de traitement de fond et 6 mois après (*re-baseline*) afin de s'affranchir du délai d'action des médicaments. Le suivi en IRM d'un patient traité est généralement annuel, sans injection de Gadolinium actuellement si le patient est stable cliniquement.

MENU

IRM ORBITAIRE PROTOCOLE DE BASE

Axial T1 3 mm (axe de l'orbite)
Coronal T2 2-3 mm (nerf optique, couvrir l'orbite) +/- coronal T2 dixon
Axial T2 dixon (inflammation)
Injection si lésion focale, inflammation
Axial et coronal T1 injecté avec sup graisse / dixon
Diffusion si masse

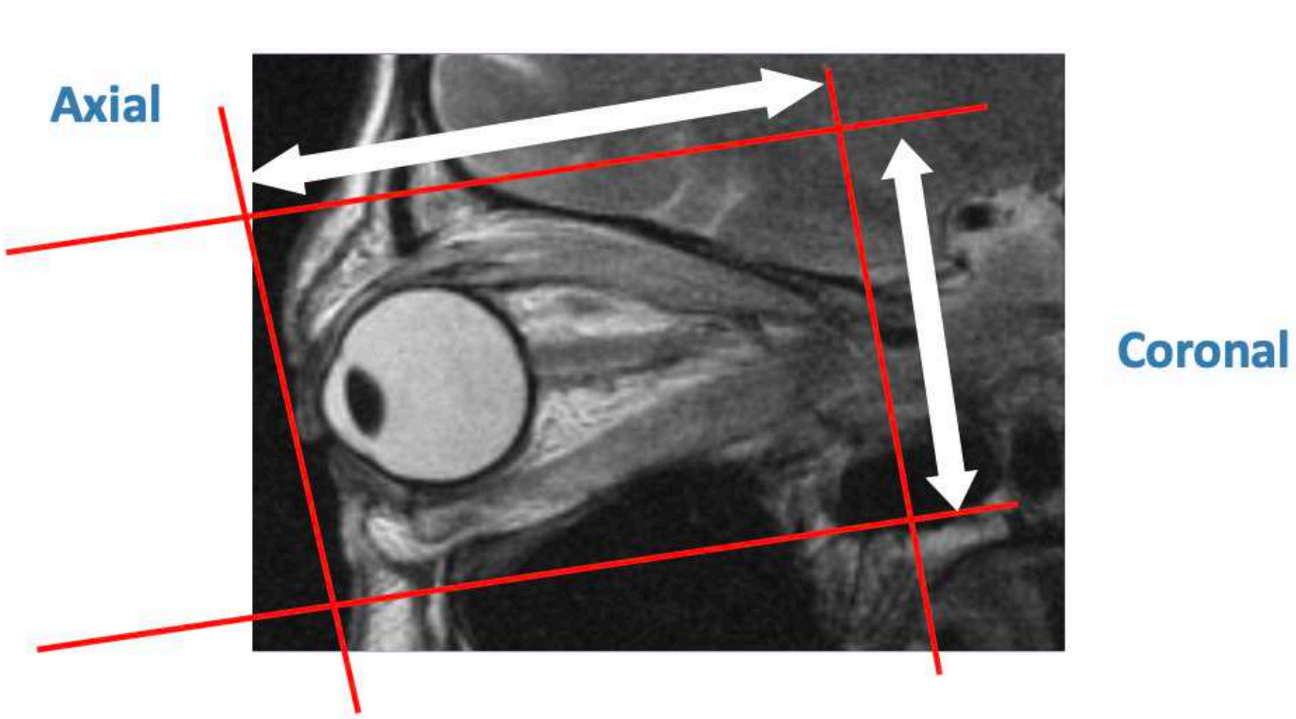

Protocole d'acquisition, 20 mn

- Diffusion (1ère séquence)
- T2 *, SWI de plus en plus
- 3D T1 avec reconstructions coronales perpendiculaires aux hippocampes
- 3D FLAIR

Si le patient bouge, séquences rapides

3D FLAIR GADO

1. MENINGITE INFECTIEUSE
2. MENINGITE CARCINOMATEUSE
3. SEP
4. SARCOIDOSE

DIR = super FLAIR mais toujours avant gado

MENU

Les nouvelles séquences diffusion 2022

Les différentes séquences de diffusion

la + utilisée en pratique

Séquence SE EPI : remplissage de toutes les lignes en un shot

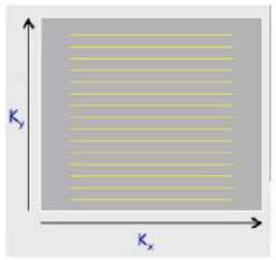

- ❑ Avantages :
  - ➢ rapide < 1min
- ❑ Inconvénients :
  - ➢ distorsions

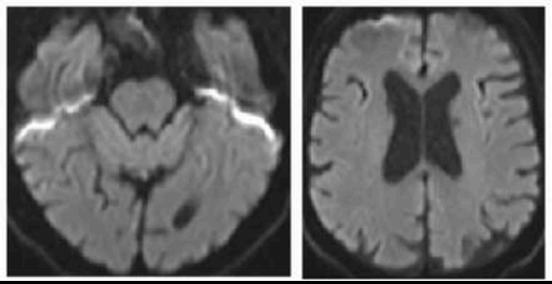

Les différentes séquences de diffusion

Séquence SE EPI haute résolution HR

- ❑ diminution de l'épaisseur de coupe : augmentation nombre directions
- ❑ augmentation du b b1500
- ❑ augmentation du nombre d'excitations

- ❑ Avantages :
  - ➢ Résolution 3 mm
- ❑ Inconvénients :
  - ➢ distorsions
  - ➢ temps d'acquisition

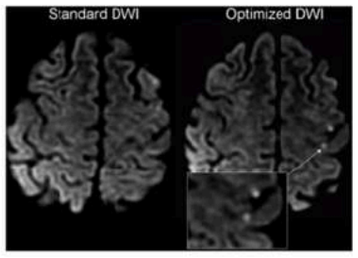

Comparison of Optimized and Standard Diffusion-Weighted Imaging at 1.5T for the Detection of Acute Lesions in Patients with Transient Ischemic Attack

RESOLVE = la mieux / sans distorsion

Les différentes séquences de diffusion

Séquence SE EPI multishot remplissage multilinéaire radiale (propeller) ou segmenté (resolve)

GE SIEMENS

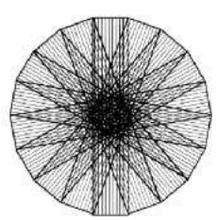

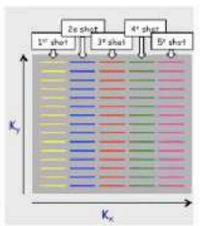

Radiology 2002; 223:551–555

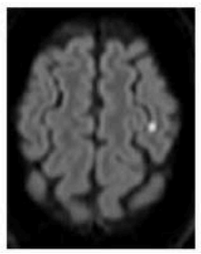

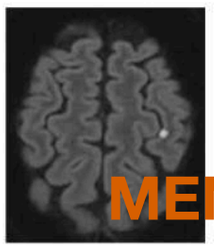

MENU

CHOIX DU T1

Évaluation corticale :
Épilepsie
Atrophie

IR 3D T1 : MPRAGE, BRAVO, IR

CHOIX DU T1

Recherche de lésion rehaussée

Pathologie tumorale primitive ou secondaire

Pathologie inflammatoire, infectieuse

3D ES T1 :
CUBE, SPACE, BRAIN VIEW

Plus grande sensibilité
Écho de spin/Écho de gradient

Vaisseaux
Hyper/écho de gradient
Hypo/écho de spin

« MIPer »

CHOIX DU T1

Anomalie vasculaire

Thrombophlébite

3D EG T1 :
SPGR, MPRAGE

3D T1 black blood

3D ES T1 avec pulse de préparation
Suppression des flux lents

Meilleure détection des metastases

Recherche de vascularite (maladie de Horton)

Explorations des nerfs crâniens

MENU

recherche PDC parenchymateuse = 3D T1 SE gado (pas EG)

recherche PDC des ESA = 3D FLAIR gado le plus tardif possible

TOUJOURS ATTENDRE 5 MINUTES APRES GADO AVANT LE T1

-> INTERCALER FLAIR 3D ++

MENU

MEILLEUR PDC GADO SUR BLACK BLOOD +++

3D EG << 3D SE << BLACK BLOOD

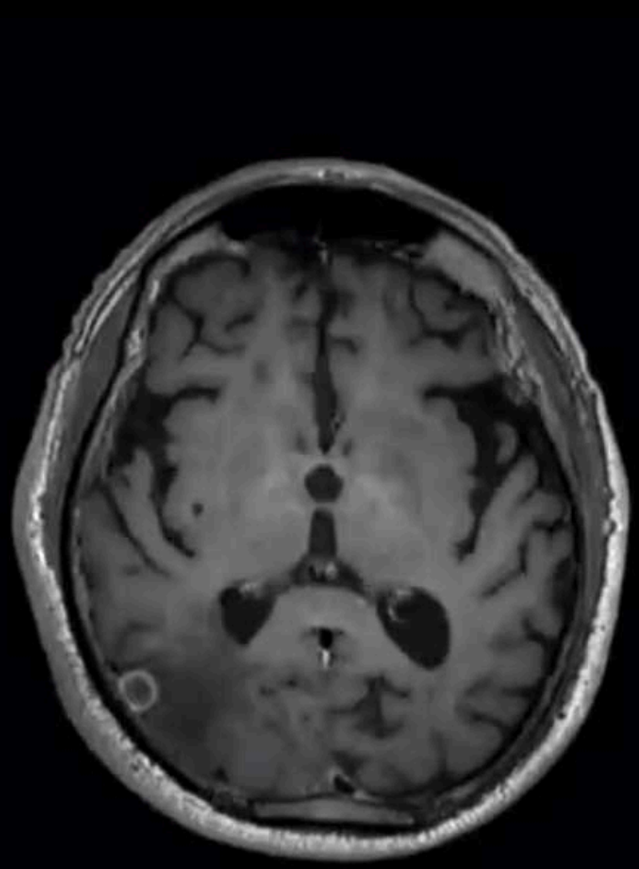

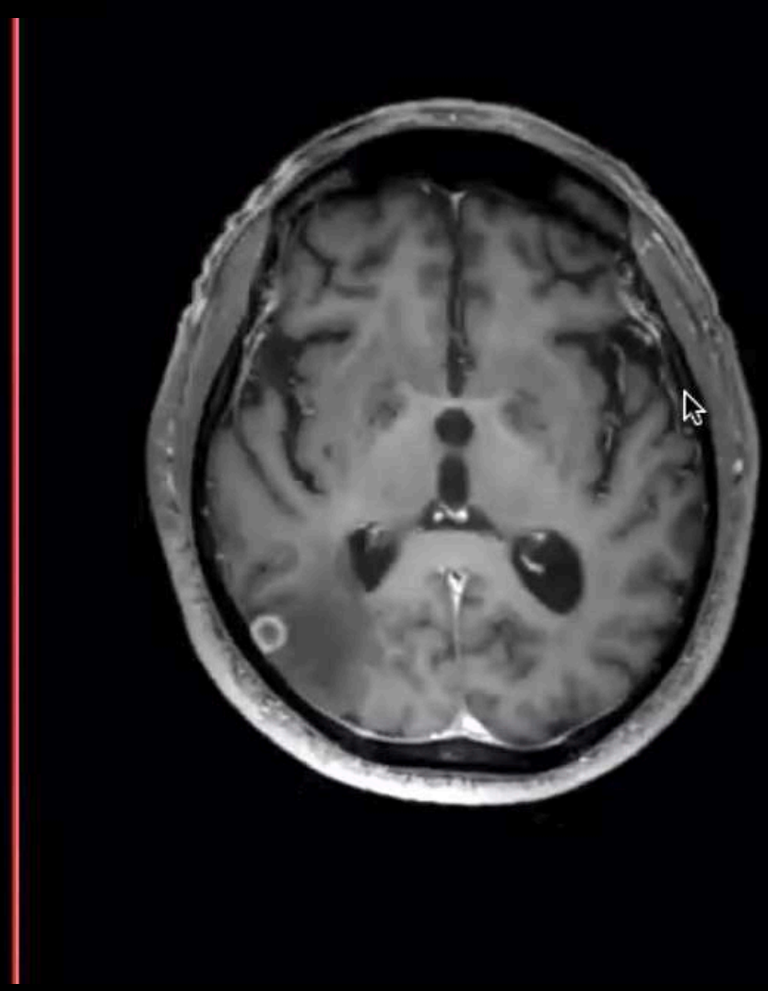



MENU

Protocole HYPOPHYSE ET ORBITE

Encadré 9-9
Protocole adénome hypophysaire

- Repérage
- Coronal T1 3 mm petit champ (FOV 150)
- Coronal T2 2 à 3 mm petit champ (FOV 150)
- Coronal T1 3 mm après injection (1/2 dose) (avec étude dynamique ou non) petit champ (FOV 150)
- Sagittal T1 5 mm après injection

Encadré 9-10
Protocole baisse de la vision d'un œil

- Repérage
- Sagittal T1 5 mm
- Axial T2 1 ou 2 échos 5 mm
- Coronal T2 2–3 mm du globe au chiasma, perpendiculaire au II
- Coronal T1 2–3 mm avec injection et suppression de graisse dans le même plan
- Axial T1 5 mm avec injection sur tout l'encéphale

Encadré 9-11
Protocole diplopie (vue double)

- Repérage
- Sagittal T1 5 mm
- Axial T2 5 mm
- Coronal T2 2–3 mm du globe à la partie postérieure des sinus caverneux, perpendiculaire au II
- Axial T1 2–3 mm avec injection et suppression de graisse dans l'axe du II couvrant l'orbite, le tronc cérébral (protubérance et pédoncules), et les sinus caverneux
- Coronal T1 5 mm avec injection sur tout l'encéphale

MENU

CÉPHALÉE AIGUE

- D'une minute à l'autre : vasculaire
- D'un jour à l'autre : infectieux/inflammatoire
- D'une semaine à l'autre : tumeur

CEPHALEE ORTHOSTATIQUE DEBOUT DISPARAISSANT COUCHÉE =

1 - hypoTIC
2 - Chiari
3 - Kyste colloide V3

MENU

Protocole

1- TDM : acq sans iode

2- puis ANGIOTDM SYSTÉMATIQUE sur Willis même si TDM sans iode est normale

-> recherche anévrisme /MAV /SVCR

3- Si suspicion de DISSECTION cervicale devant des douleurs cervicales ou CBH +

-> Alors ANGIO TDM SUR LES TSA , PLUTOT QUE SUR WILLIS

MENU

- Protocole IRM
  - T1 T2
  - FLAIR 3D (+ sensible pour voir les HSA)
  - T2* ou SWI
  - Diffusion
  - TOF willis
  - 3d T1 gado
  - Si dissection cervicale : T1 FAT SAT

MENU

2022

16:54

Imagerie des céphalées brutales

Sagittal T1 EG	**Sert de repérage. Permet notamment d'étudier la charnière cervico-occipitale.**
Axial FLAIR HSA ou 3D Flair	Séquences optimisées pour la détection d'une hémorragie sous arachnoidienne récente, avec réduction des artefacts de flux de LCR pour éviter les faux positifs.
Axial T2*	Détection de stigmates hémorragiques. L'association Flair optimisé et T2* permet une sensibilité de ~ 100% pour la détection de saignement intra-crânien, quelle que soit la date du saignement.
3D TOF standard	Bilan d'éventuels anévrismes intra-crâniens. Couvre du départ des PICA (segment V4 de l'artère vertébrale) jusqu'aux péri-calleuses.
Coronal T2	Analyse du parenchyme et du signal des sinus veineux. Analyse de la gaîne des nerfs optiques.
Diffusion standard, b0, b1000	Eliminer une étiologie ischémique (par exemple secondaire à une dissection cervicale).
Volume T1 après injection de Gadolinium Ssi suspicion de thrombophlébite ou anomalie	Non systématique. A réaliser si suspicion clinique de thrombophlébite cérébrale ou si découverte d'une lésion sur les séquences précédentes nécessitant une injection pour caractérisation.

JFR 2022

Coronal T2	Analyse du parenchyme et du signal des sinus veineux. Analyse de la gaîne des nerfs optiques.

<u>Pourquoi faire un T2 Coro fat Sat plutôt que du GADO ?</u>

Le T2 peut se substituer au gado pour bcp de patho

-> T2 montre les NO et donc signe d'hypertension intracrânienne

-> T2 montre une perte de l'hyposignal des sinus veineux si thrombophlébite

-> T2 montre patho hypophyse

CAS très T2... pour finir

Et le coronale T2 fat sat dans tout cela ?



HTIC idiopathique

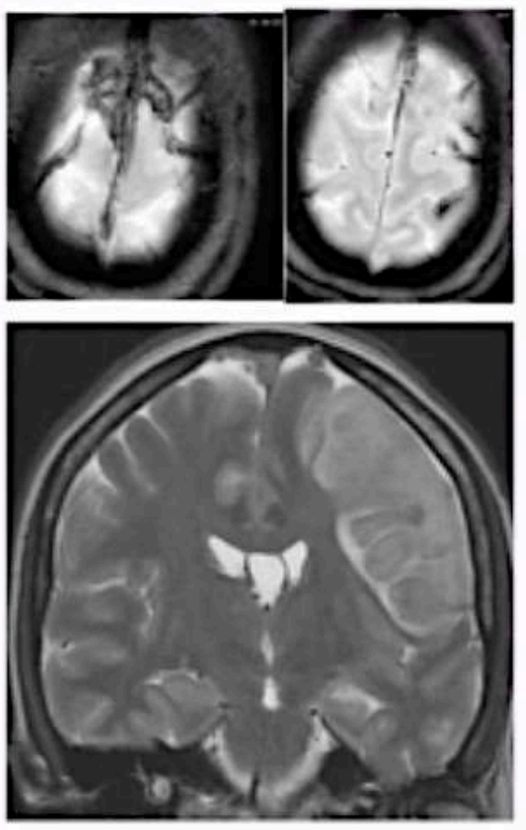

Veines

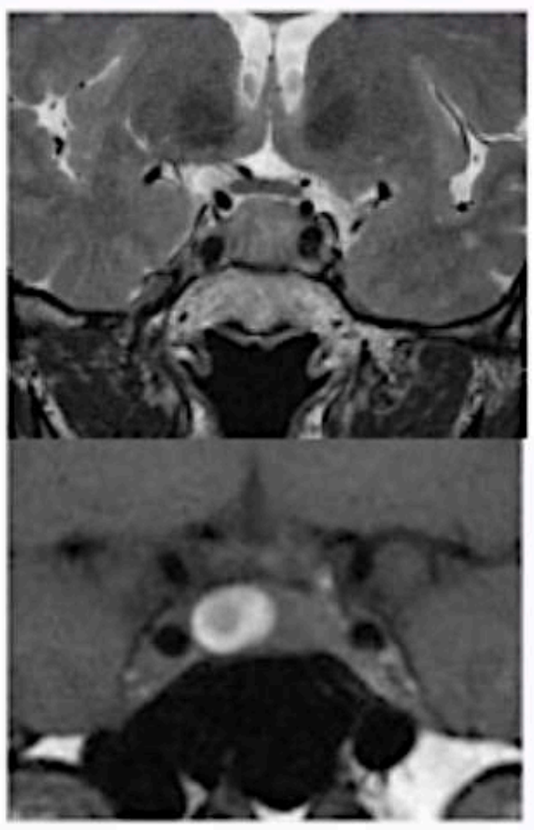

Hypophyse

MENU

2022

Imagerie des céphalées subaigues et chroniques



On fait quoi comme protocole?

- Axiale Diffusion
- 3D FLAIR
- Séquence de susceptibilité magnétique (T2*/SWI/SWAN)
- 3D TOF (PICA→ péricalleuses)
- Coronale T2

MENU

Céphalée en coup de tonnerre

1. Début hyper aigu (moins de 30 sec)
2. Céphalée très sévère (dès le début) > 8/10
3. Causes

Etiologies:

Tumeur	PRESS - SVCR
Abcès	Dissection cervicale
Hydrocéphalie	Horton
Hématome sous dural	Sinusite
Thrombose veineuse	NORB
Méningite	Hypotension intracranienne spontanée

mais aussi :
Apoplexie hypophysaire

MENU

Les causes de céphalées en coup de tonnerre sans HSA

Les causes sont nombreuses , mais il faut éliminer en priorité :
1- la dissection artérielle cervicale ou intracrânienne,
2- les thromboses veineuse
3- et l'hydrocéphalie aiguë sur kyste colloïde du 3e ventricule compte tenu de la gravité de ces pathologies.

- Les dissections artérielles cervicales et intracrâniennes peuvent se révéler par une céphalée en coup de tonnerre même en l'absence d'hémorragie sous-arachnoïdienne et les signes neurologiques focaux sont inconstants. C'est une pathologie du sujet jeune, un contexte traumatique est retrouvé dans environ 50 % des dissections artérielles cervicales. En imagerie on recherchera une réduction de la lumière vasculaire, une augmentation du diamètre externe du vaisseau et un hématome pariétal (visualisé au mieux par les séquences 3D spin écho T1 spécifiques avec annulation du signal de la graisse et du sang).

- La thrombose veineuse cérébrale se révèle classiquement par une céphalée rapidement évolutive, mais des céphalées en coup de tonnerre sont décrites dans 2 à 10 % des cas.

- Enfin l'hydrocéphalie aiguë sur kyste colloïde du 3e ventricule est une cause rare du jeune adulte qui doit cependant être connue, car rapidement fatale en l'absence de dérivation ventriculaire externe en urgence. C'est une tumeur histologiquement bénigne qui représente environ 2 % des tumeurs primitives du système nerveux central. En imagerie il s'agit d'une formation arrondie, bien limitée, uniloculaire, qui siège en regard des foramen de Monro, classiquement spontanément dense en scanner et hyper-intense sur la séquence T1 en IRM.

MENU

Les causes de céphalées en coup de tonnerre sans HSA

- Les dissections artérielles cervicales et intracrâniennes

BIEN REGARDER LES 1ERE COUPES ++++++++++++ EN SOUS PETREUX

Femme de 45 ans, céphalées brutales

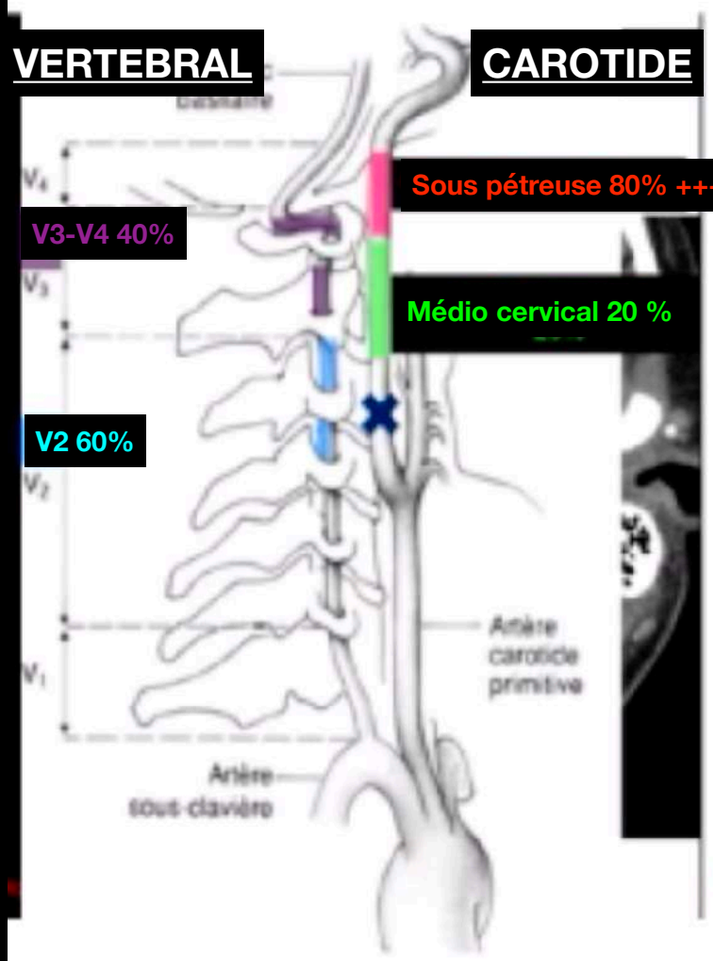

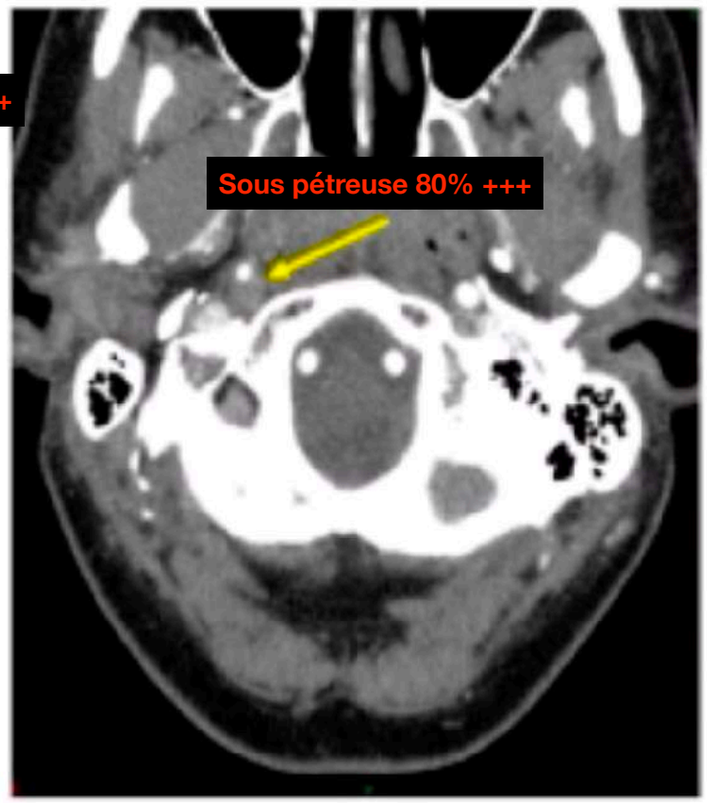



3DT1FSE Avec saturation de graisse

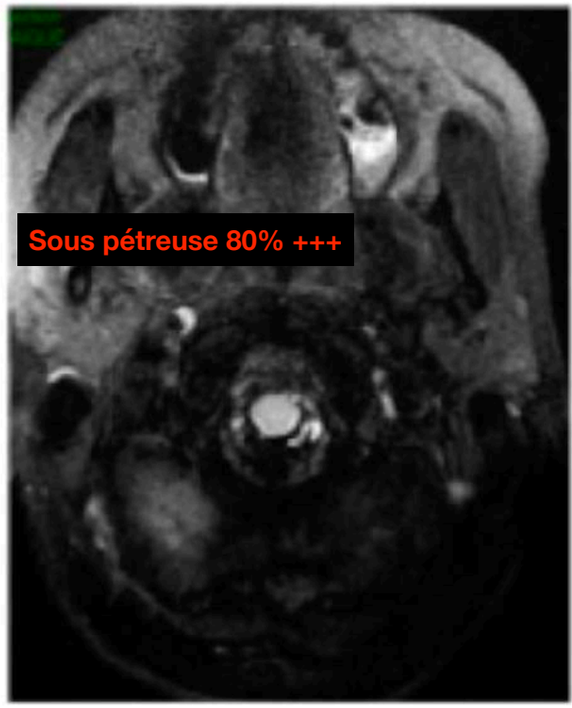

3D FLAIR

MENU

Les causes de céphalées en coup de tonnerre sans HSA

- Enfin l'hydrocéphalie aiguë sur kyste colloïde du 3e ventricule est une cause rare du jeune classiquement spontanément dense en scanner et hyper-intense sur la séquence T1 en IRM.

Femme de 25 ans, céphalées au réveil depuis 3 jours, croissantes

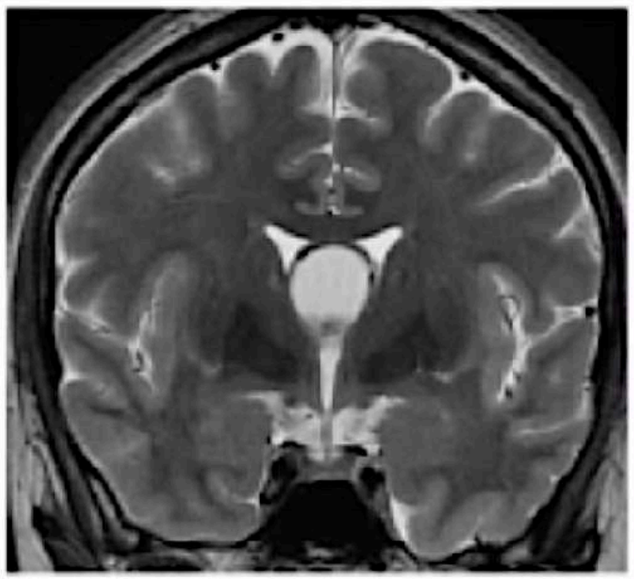

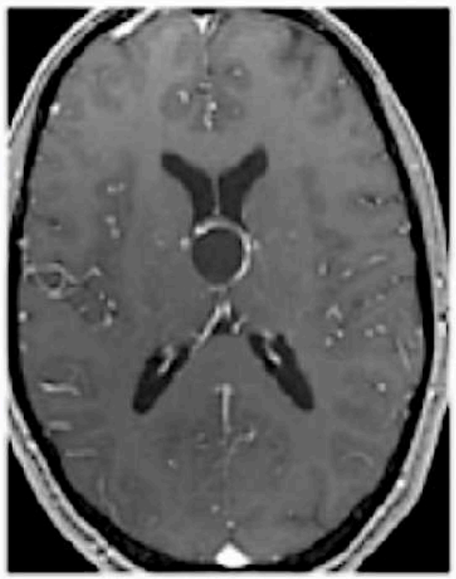





Kyste Colloïde du V3:

Bénin mucineux:
Entre les piliers antérieurs du fornix, en regard des foramen de Monroe.

Plus souvent iso ou hyperT1, parfois fine PDC de la périphérie

Risque: hydrocéphalie aiguë – mort subite

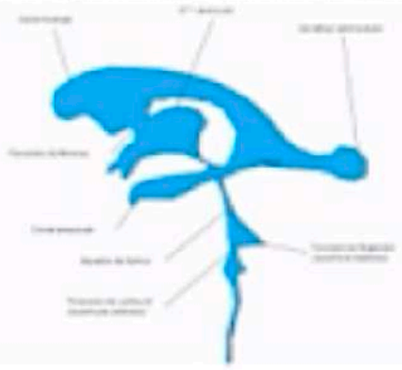

MENU

HSA

HSA
1ere heure = 3D FLAIR +++ avec hyperFLAIR dans sillons
Attention au faux + meningite , O2, Gado 24-48h
1er jour = T2* et SWI +++

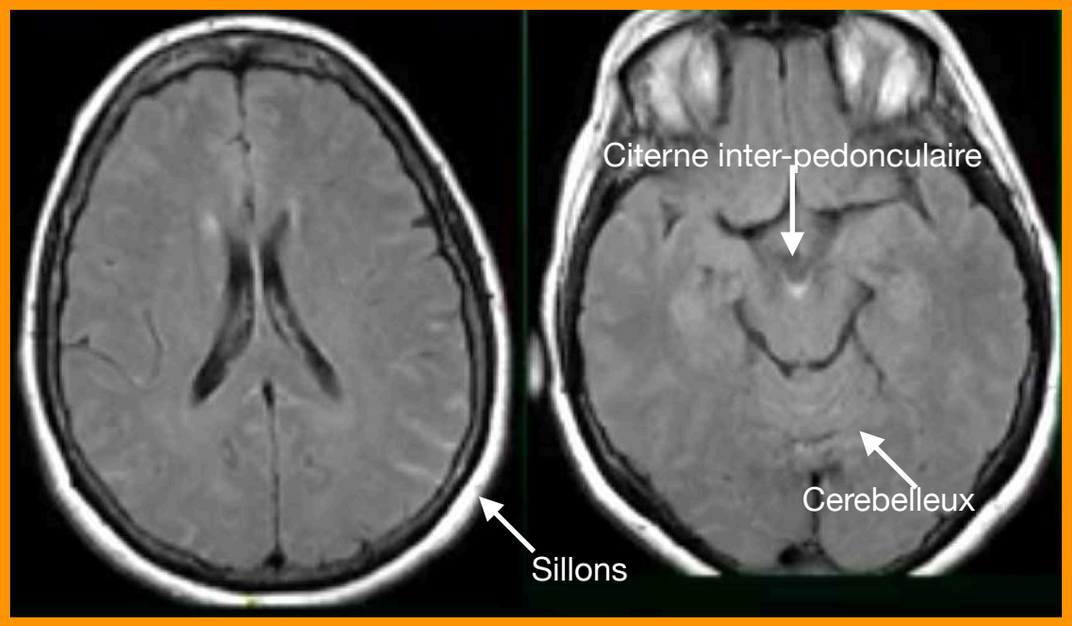

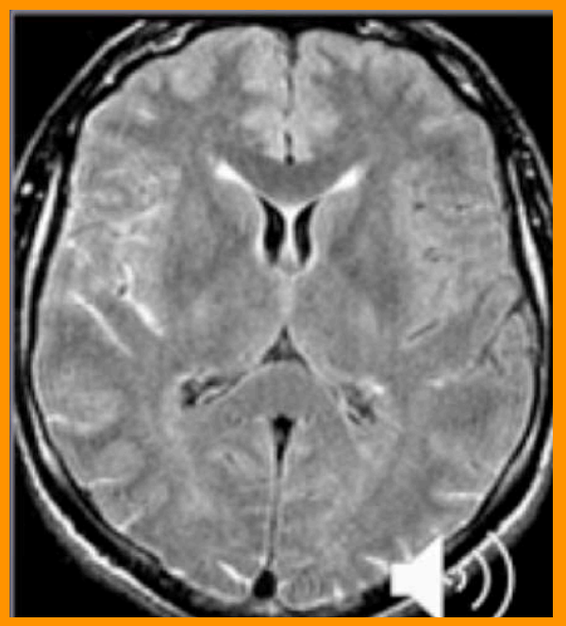

HYPERFLAIR FOND DES SILLONS

IRM : quelle séquence ?

HSA aiguë (<5jours)	
T1	36.4%
FLAIR	100%
T2	18.2%
T2*	90.9%
TDM	90.9%

HSA subaiguë (>5jours)	
T1	36.4%
FLAIR	33.3%
T2	9.1%
T2*	100%
TDM	45.5%

Doit quand même avoir angioscanner
puis angiographie
puis TDM contrôle à 8 Jours

MENU

HSA

Stade de Fisher	Imagerie
Grade 1	Pas de sang détectable
Grade 2	Présence de sang de manière diffuse **< 1 mm**
Grade 3	Présence de sang en nappes épaisses **> 1 mm**
Grade 4	Hématome intra-cérébral associé **Et hématome intra-ventriculaire**



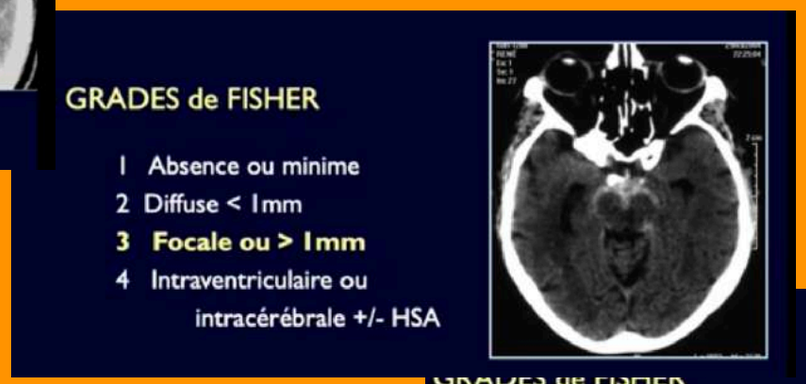



MENU

HSA : ÉTIOLOGIE

Distinguer HSA des citernes de la base

= anévrisme du Willis

= dissection intracrânienne

et HSA de la convexité = des sillons

Chez le jeune :
1- VASCULARITE
2- SVCR
3- MAV FAV cavernome
4- THROMBOPHLÉBITE

Chez le sujet âgé :
1- ANGIOPATHIE AMYLOIDE

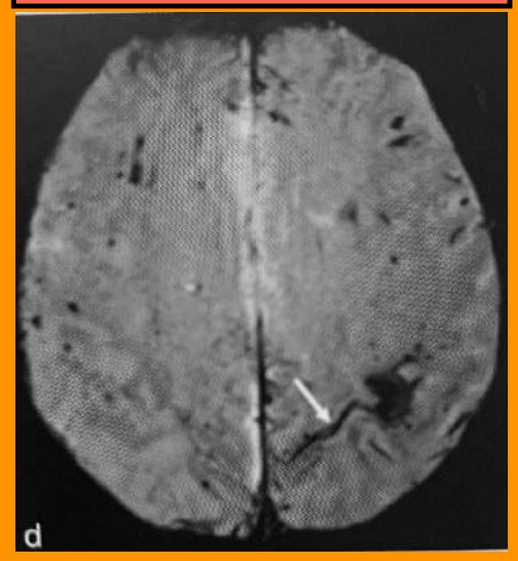

Chez le jeune :
anévrisme mycotique /PRES exceptionnel

Chez le jeune : SVCR

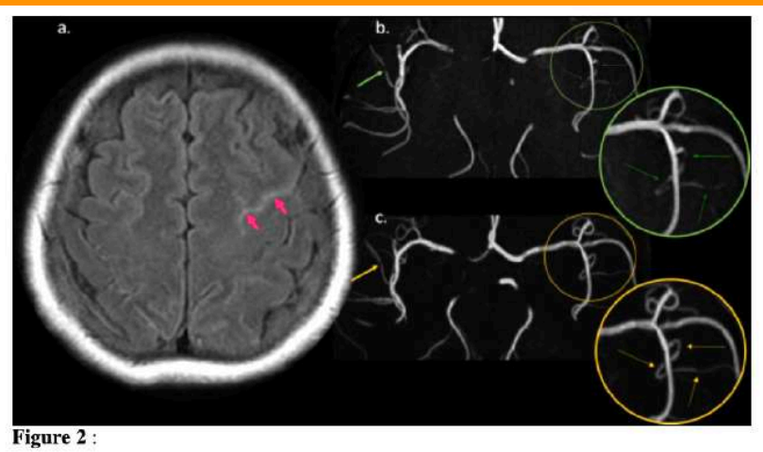

Figure 2 :

Hémorragie sous-arachnoïdienne sulcale révélatrice d'un syndrome de vasoconstriction cérébrale réversible. Femme de 35 ans, céphalée en coup de tonnerre il y a 8 h et déficit du membre supérieur droit de résolution spontanée. a et b : IRM cérébrale à j1, séquence FLAIR (a) : hypersignal limité au sillon précentral gauche en faveur d'une hémorragie sous-arachnoïdienne sulcale (flèches) ; séquence 3D TOF (b) : plusieurs sténose artérielles focales des segments M2 des artères cérébrales moyennes bilatérales (flèches) évocatrices d'un syndrome de vasoconstriction cérébral réversible ; c : IRM de contrôle à j5, séquence 3D TOF : résolution partielle des sténoses sous traitement, (flèches) confirmant le syndrome de vasoconstriction cérébral réversible.

MENU

HÉMORRAGIE SOUS-ARACHNOÏDIENNE ISOLÉE SPONTANÉE DE LA CONVEXITÉ

Causes	Caractéristiques/Lésions associées
Artérielles	
▶ Angéite	Sténoses artérielles non réversibles Ischémie, hématome
▶ Syndrome de vasoconstriction cérébrale réversible (SVCR)	Terrain ARM : Nle ou sténoses multiples des artères cérébrales Réversibilité des images (IRM à 2-3 mois) Ischémie, hématome
▶ Angiopathie amyloïde	> 60 ans Sidérose superficielle Microbleeds, hématomes lobaires d'âges différents
▶ Dissection artérielle intracrânienne	IRM : croissant en HS ARM : sténose + dilatation, double chenal
▶ Anévrisme post-traumatique	Antécédents Irrégularités pariétales / spasme localisé
▶ Anévrisme infectieux	Anévrismes multiples Topographie distale Modification de l'aspect de l'anévrisme Sténose ou occlusion artérielle adjacente Infarctus en regard de l'anévrisme.
▶ Moyamoya	Réseau de suppléance pial ou pial-dural
Artérioveineuses	
▶ Fistule artérioveineuse durale	Fistule à reflux veineux cortical
▶ MAV piale	Hématome cérébral Dilatation des artères + veines cérébrales
▶ Cavernome *(de siège superficiel)*	hS T2*
Veineuses	
▶ Thrombose veineuse cérébrale *(veine corticale +/- sinus)*	Œdème cortico-sous-cortical +/- hémorragie Thrombus : hS T2* (phase aiguë) HS T1, T2 (phase subaiguë)
Autres	
▶ Encéphalopathie postérieure réversible (PRES)	Œdème à prédominance postérieure, bilatéral
▶ Abcès	
▶ Tumeur cérébrale primitive / métastase	HSA par coagulopathie, thrombose veineuse, PRES, SVCR DD : métastases leptoméningées
▶ Troubles de la coagulation	
▶ Endocardite	

HS : hypersignal. **hS** : hyposignal. **DD** : diagnostic différentiel

MENU

CAT HSA +++

HYPER FLAIR SILLONS

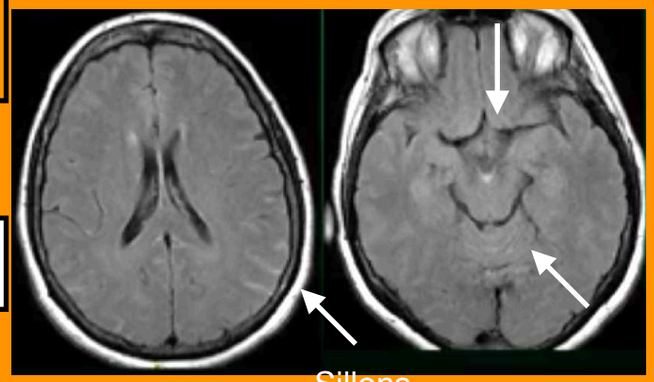

TOF WILLIS
GADO

T2*

TOF TSA
T1 FAT SAT cou

1 - thrombophlébite ??

1 - amylose ??

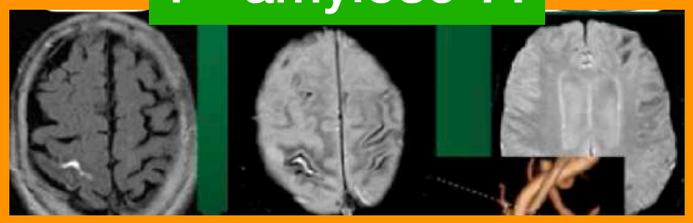

1 - dissection carotide ou vertebrale ??

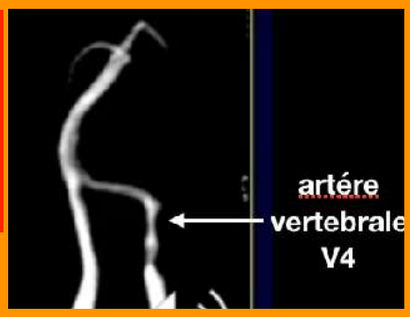

2 - anévrisme ??

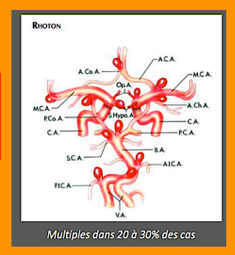

2 - sténose carotide ??

HyperFLAIR sillon sur sténose carotide car augmentation réseau vasc lepto-méningé des sillons pour compenser la sténose carotide

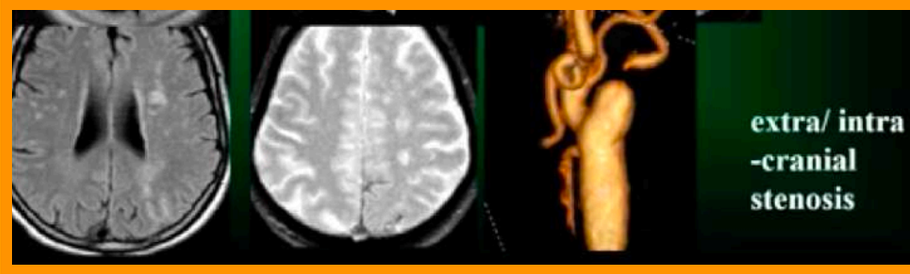

3 - sténoses multi-focales petites artères ?? A1-A2 M1-M2 C1-C2

vascularite??





SVCR ??

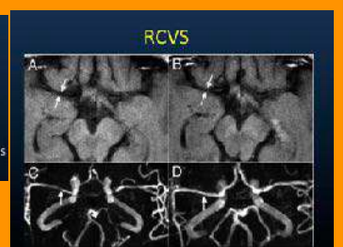

Imagerie haute résolution *black blood* T2 et T1 pré- et post-gadolinium



11 - HGIE SOUS ARACH et SWI

Hémorragie sous arachnoïdienne

Une hémorragie méningée apparaît en hyposignal sur les séquences exploitant la susceptibilité magnétique dès le stade aigu (Fig. 19). Elle est facilement distinguée d'une veine adjacente en mode MinIP de par son caractère discontinu et sa forme triangulaire liée au remplissage du sillon [48]. La recherche d'un aliasing sur la cartographie de phase peut également contribuer à différencier les veines corticales d'une hémorragie sous arachnoïdienne [48]. Considérant leur haute résolution spatiale, ces séquences sont également très utiles pour détecter des saignements intraventriculaires.

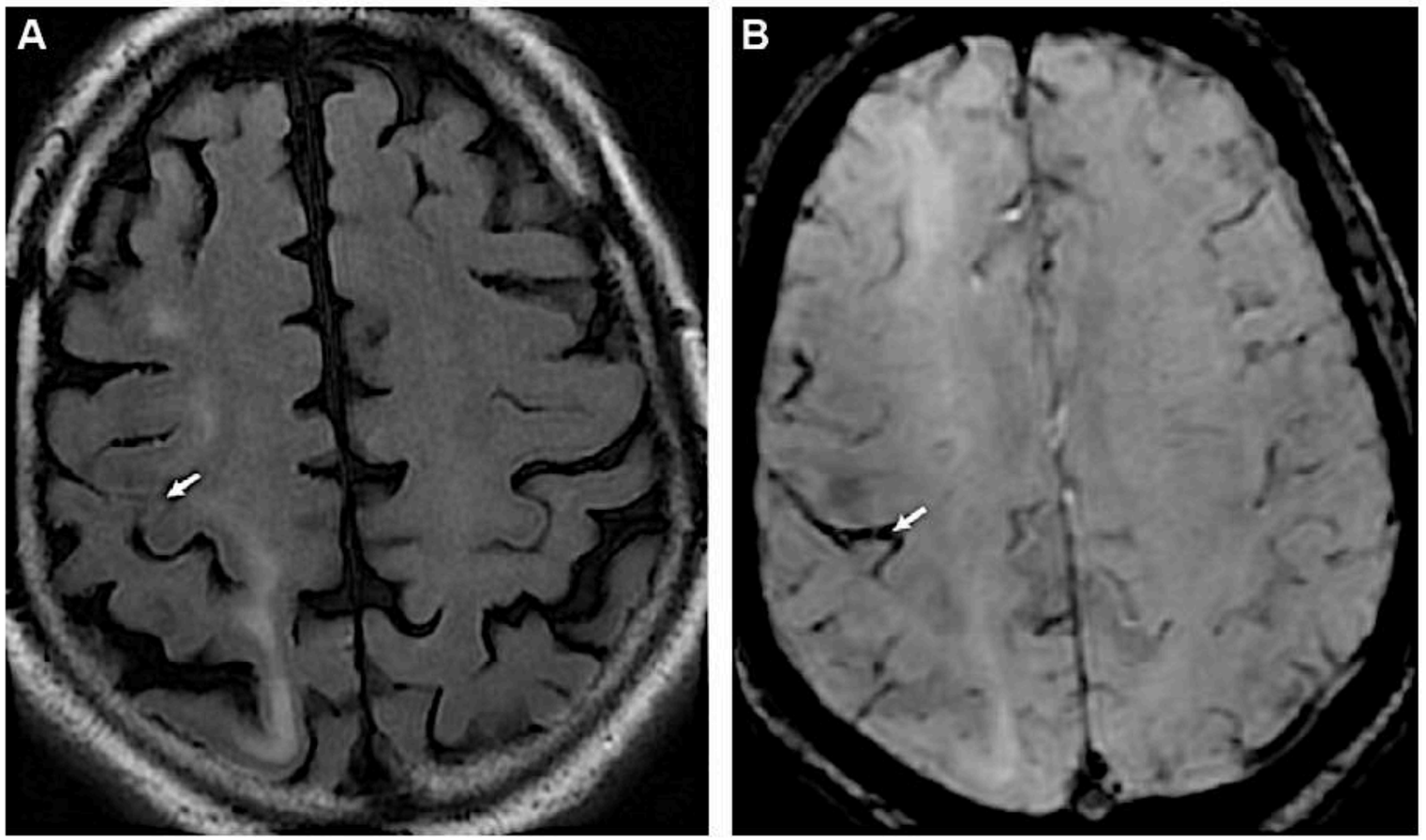

Figure 19 Vues axiales FLAIR et SWAN native acquises à 3 T chez un patient de 53 ans présentant une hémorragie sous arachnoïdienne au stade subaigu précoce. Peu visible en FLAIR (A, flèche), l'hémorragie sous arachnoïdienne apparaît en hyposignal sur la séquence SWAN, distinguée d'une veine de par son caractère discontinu et sa forme triangulaire liée au remplissage du sillon (B, flèche).

11 - HGIE SOUS ARACH et SWI

HSA = contours rugueux et épais = flèche noire

Alors que veine fin et régulier = flèche blanche

HSA = ALIASING sur cartographie de phase en C

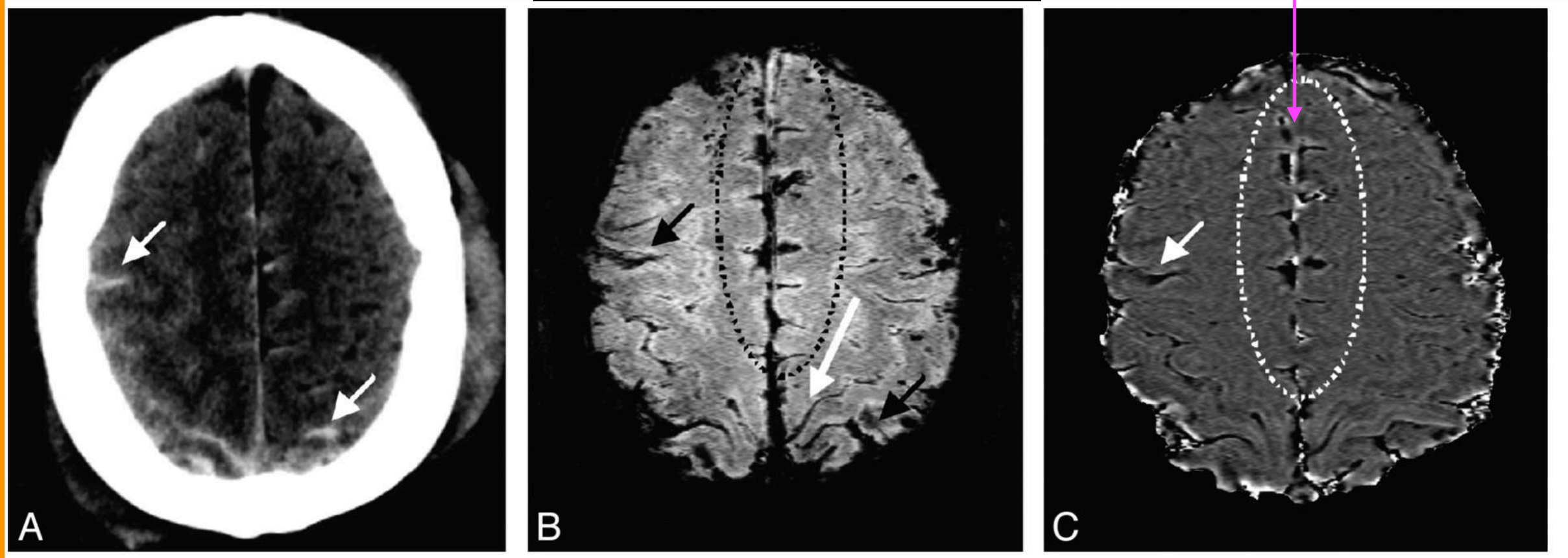

Fig 1. Two cases with both convexity and interhemispheric fissure SAH. Case 1: CT (*A*) shows high attenuation in the sulci of the convexity (*arrows*) and the paramedium sulci (along the centerline). SWI (*B*) shows SAH with a thick and rough boundary (*short arrows* and sulci inside the circle), while the vein is smooth and thin (*long white arrow*). SWI phase image (*C*) shows aliasing in the paramedian sulci (inside circle). Case 2: CT (*D*) shows high attenuation in 1 sulcus (*white arrow*) and falx high attenuation. SWI (*E*) shows SAH in the same sulcus

11 - HGIE SOUS ARACH et SWI

HSA = ALIASING sur cartographie de phase en C

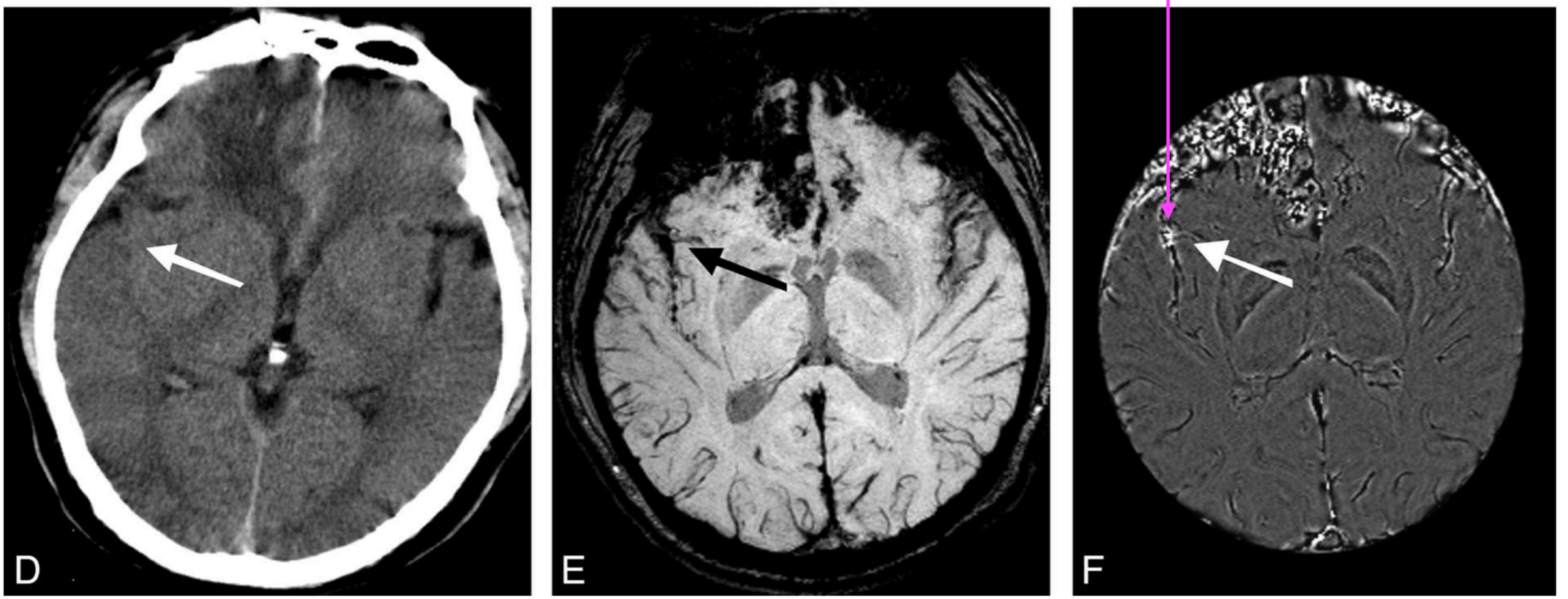

Fig 2. Two cases with Sylvian fissure SAH. Case 1: CT (*A*) shows a large amount of hemorrhage accumulating in the lateral part of the left Sylvian fissure (*white arrow*). SWI (*B*) shows only a small amount of hemorrhage deposited along the Sylvian fissure. SWI phase image (*C*) shows a similar pattern as in *B* without obvious aliasing. Case 2: CT (*D*) does not show high attenuation at the right Sylvian fissure (*white arrow*). SWI (*E*) shows a small amount of hemorrhage (*black arrow*). Phase image (*F*) shows aliasing effect (*white arrow*).

11 - HGIE SOUS ARACH et SWI

HSA = signe du TRIANGLE

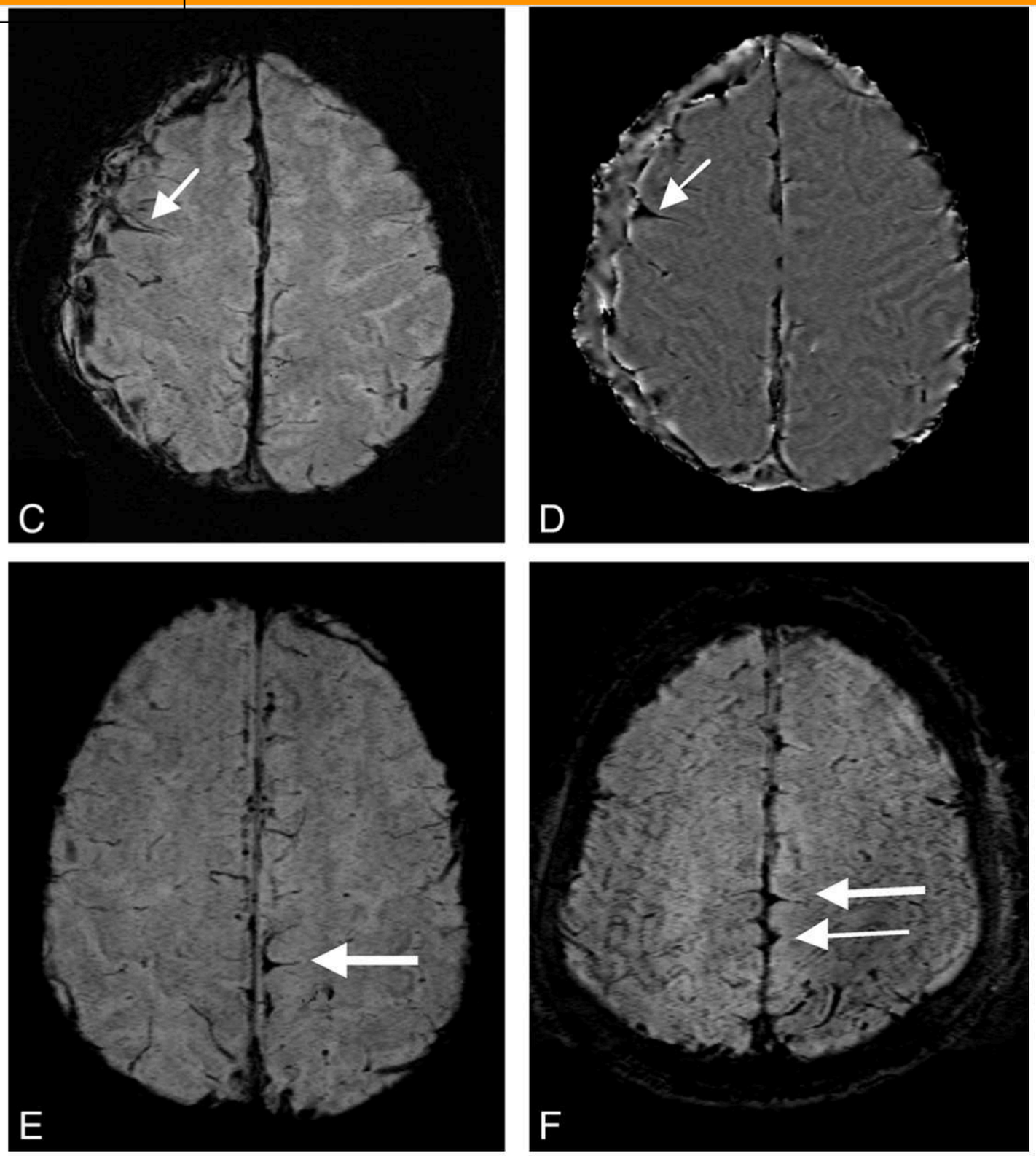

slightly brighter than WM in the phase image. *C* and *D* represent a TBI patient showing 1 sulcus filled with blood, creating a typical triangle sign. Additionally, a crescent-shaped subdural hematoma along the right convexity is seen. *E* and *F* are 2 other TBI cases showing a similar triangle sign in the paramedian sulci.

11 - HGIE SOUS ARACH et SWI

HSA = ASPECT RENFLÉ (BULGING) de la faux

HSA = ALIASING sur cartographie de phase en C

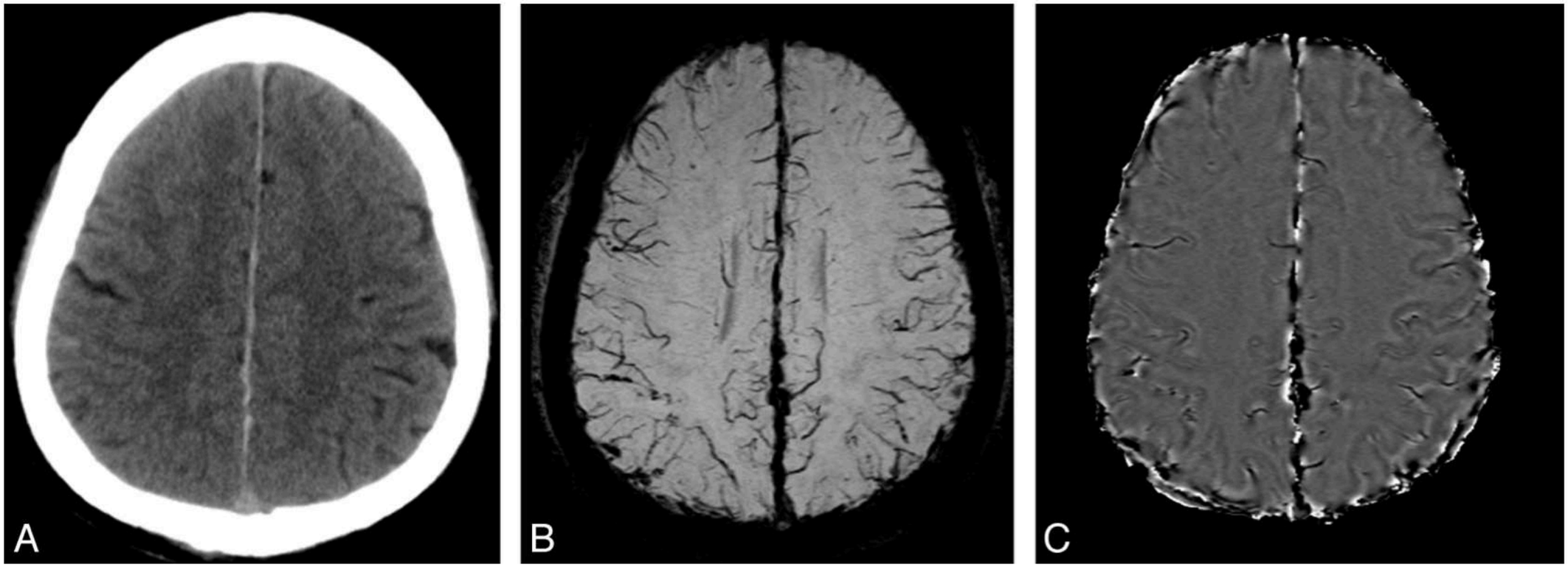

Fig 8. CT (*A*) shows high attenuation of the falx, while SWI (*B*) and phase image (*C*) do not show the triangle sign, but rather show a bulging effect indicating subdural hemorrhage.

VASCULAIRE

Dissection carotidienne

Cause la plus fréquente d'AVC du sujet jeune (20%)

➔ **Hématome de paroi responsable d'une sténose +/- occlusion +/- embols**

- Circonstance de survenue :
  - Post-traumatique/ Spontanée
  - Facteurs favorisants : Elhers-Danlos, Marfan, dysplasie fibromusculaire, HTA

- Clinique :

Cervicalgies isolées +/- signes neurologiques :

+/- Syndrome de Claude Bernard Horner (CBH) douloureux

(compression plexus sympathique = ptosis - myosis - enophtalmie)

+/- acouphènes pulsatiles, paralysie du XII

+/- signes ischémiques



Y penser devant tout AVC du sujet jeune : éliminer une dissection

TDM

- Sans IV : **Elargissement du calibre externe de l'artère** avec **hyperdensité en croissant = hématome de paroi**
- Avec IV : lumière excentrée, **irrégularité de la paroi** (3 formes : occlusive/ sténosante/ évolution anévrysmale)

IRM

Diffusion - ADC
3D FLAIR
SWI
ARM TOF
3D T1 Fat Sat

- Hypersignal T1 FAT SAT : hématome mural

+/- signes parenchymateux d'AVC (**jonctionnel, territorial, lacunaire** = permettant d'orienter vers l'origine embolique ou hémodynamique)

- Les dissections artérielles cervicales et intracrâniennes peuvent se révéler par une céphalée en coup de tonnerre même en l'absence d'hémorragie sous-arachnoïdienne et les signes neurologiques focaux sont inconstants.
- C'est une pathologie du sujet jeune, un contexte traumatique est retrouvé dans environ 50 % des dissections artérielles cervicales.
- En imagerie on recherchera une réduction de la lumière vasculaire, une augmentation du diamètre externe du vaisseau et un hématome pariétal (visualisé au mieux par les séquences 3D spin écho T1 spécifiques avec annulation du signal de la graisse et du sang).

Attention
A répéter car anomalies IRM seulement après 48H

Les causes de céphalées en coup de tonnerre sans HSA

- Les dissections artérielles cervicales et intracrâniennes

BIEN REGARDER LES 1ERE COUPES ++++++++++++ EN SOUS PETREUX

Femme de 45 ans, céphalées brutales

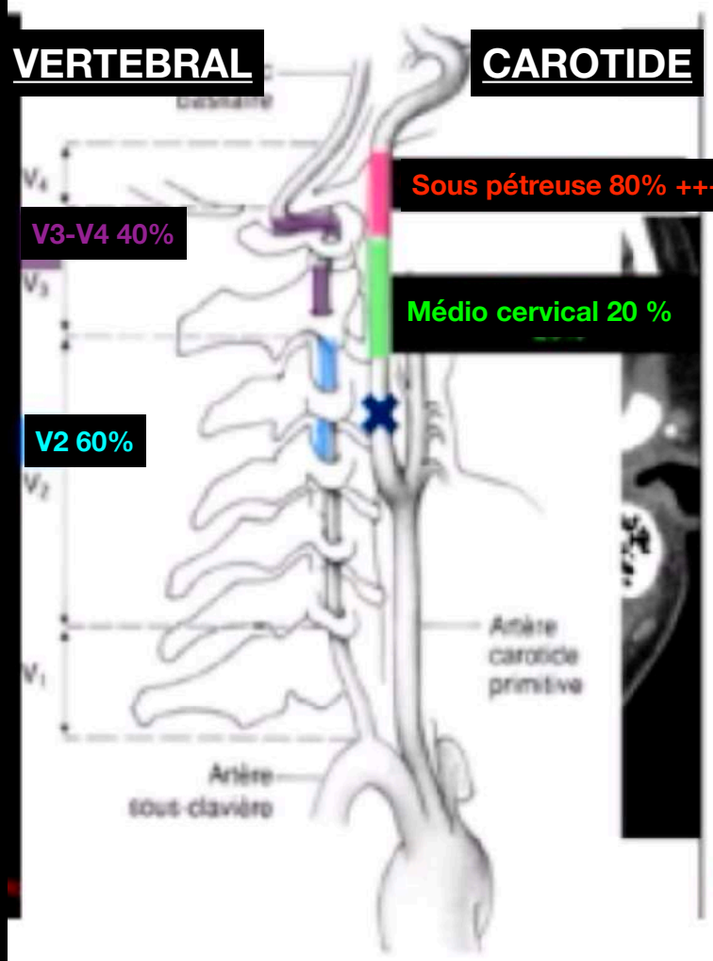

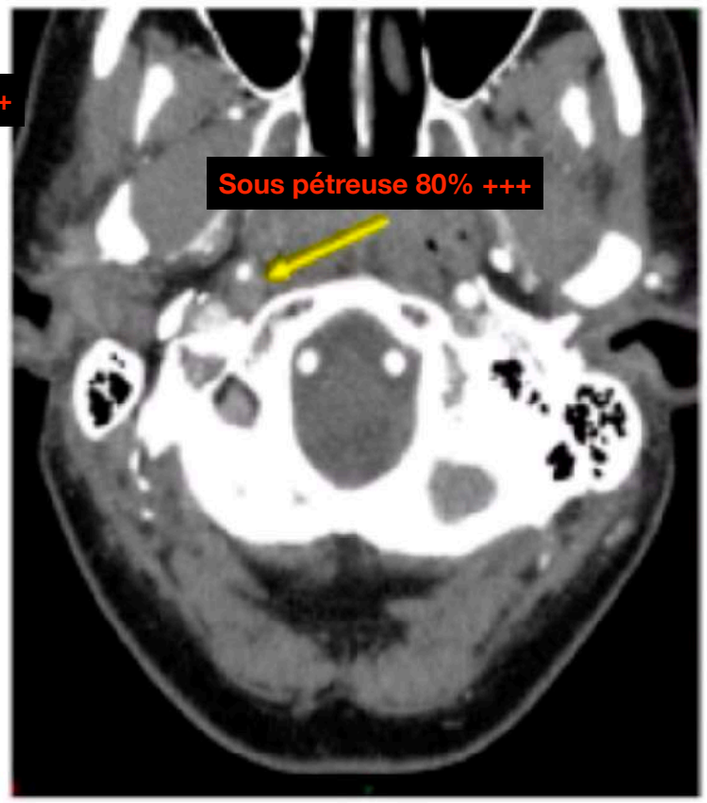



3DT1FSE Avec saturation de graisse

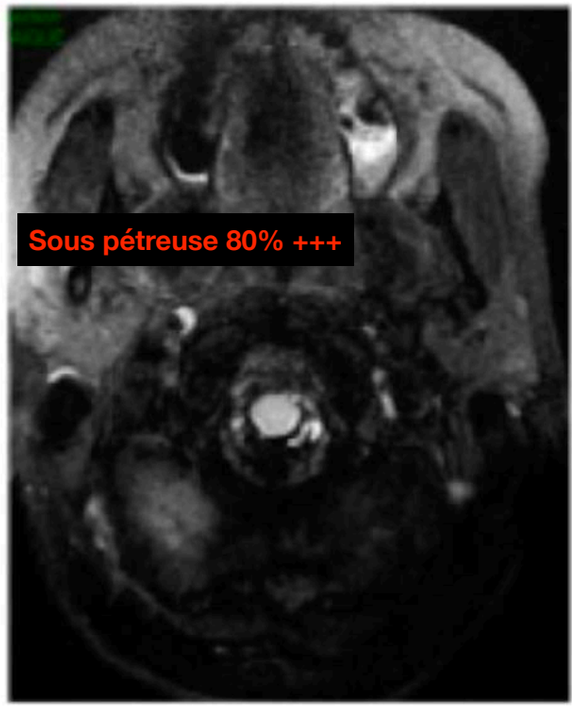

3D FLAIR

MENU

MENU

Dissection artérielle cervicale

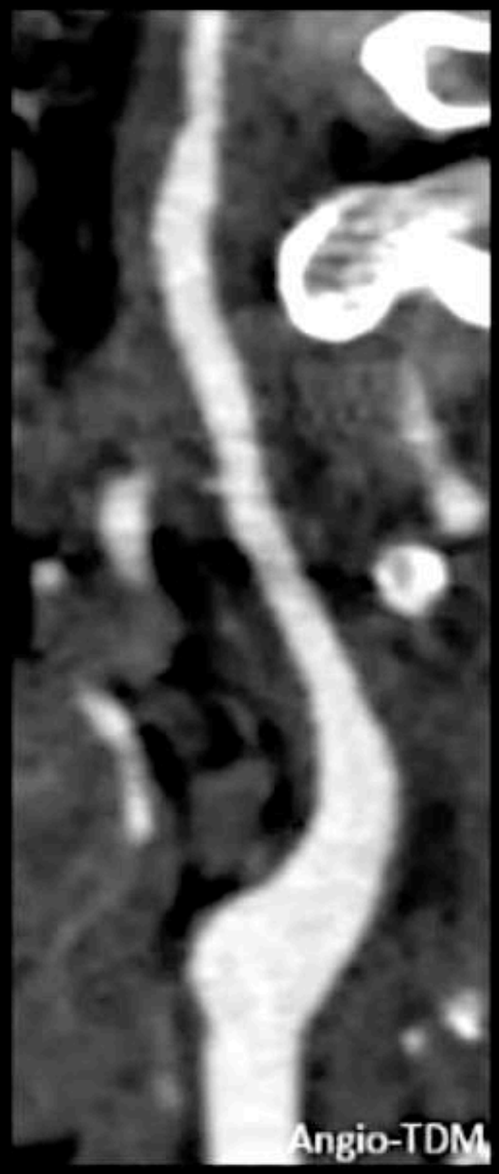



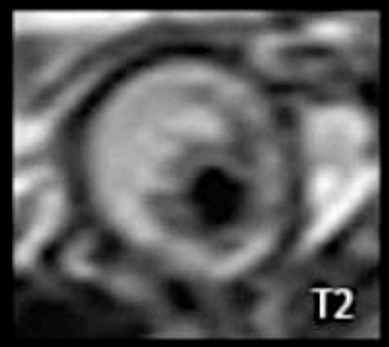







- Les dissections artérielles cervicales et intracrâniennes peuvent se révéler par une céphalée en coup de tonnerre même en l'absence d'hémorragie sous-arachnoïdienne et les signes neurologiques focaux sont inconstants.
- C'est une pathologie du sujet jeune, un contexte traumatique est retrouvé dans environ 50 % des dissections artérielles cervicales.
- En imagerie on recherchera une réduction de la lumière vasculaire, une augmentation du diamètre externe du vaisseau et un hématome pariétal (visualisé au mieux par les séquences 3D spin écho T1 spécifiques avec annulation du signal de la graisse et du sang).

Attention
A répéter car anomalies IRM seulement après 48H

Femme 50 ans, céphalée depuis 7 jours
Syndrome méningé apyrétique



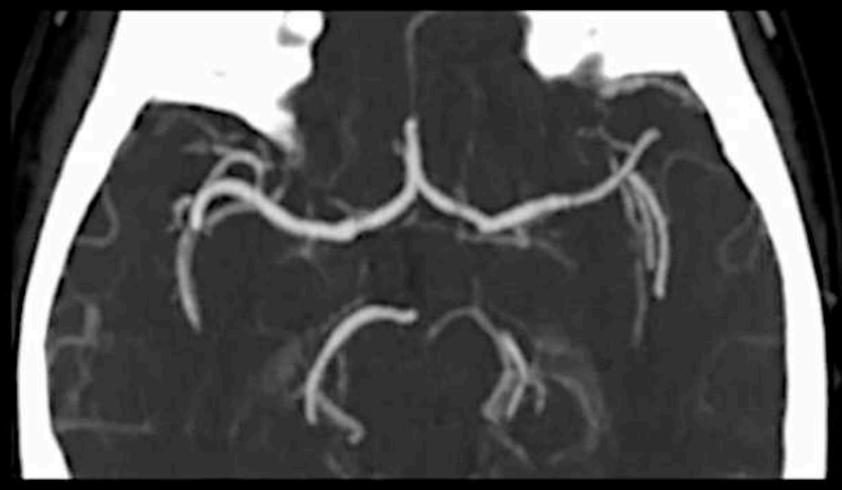



Angioscanner cérébral sans anomalie visible







MENU

SVCR

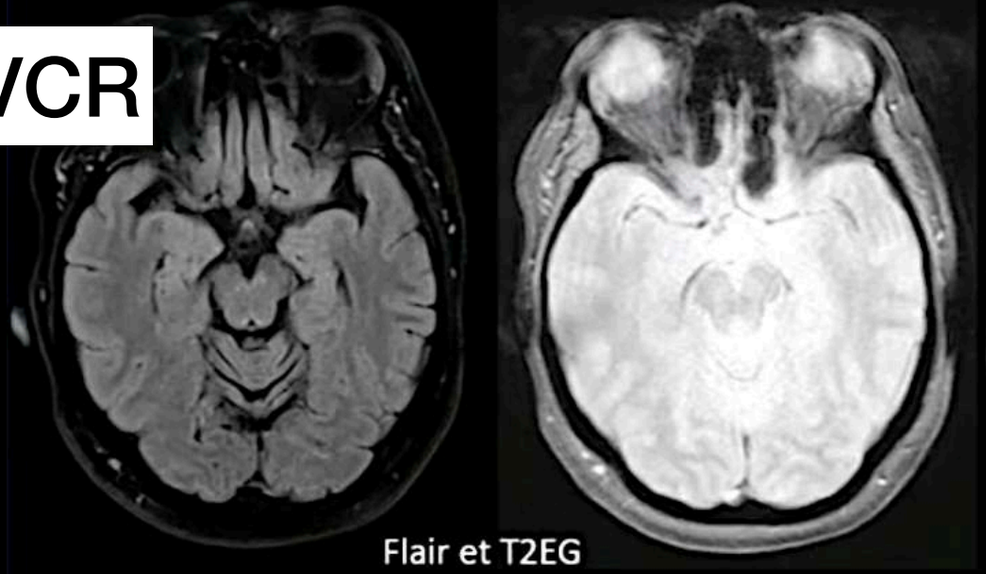

Flair et T2EG

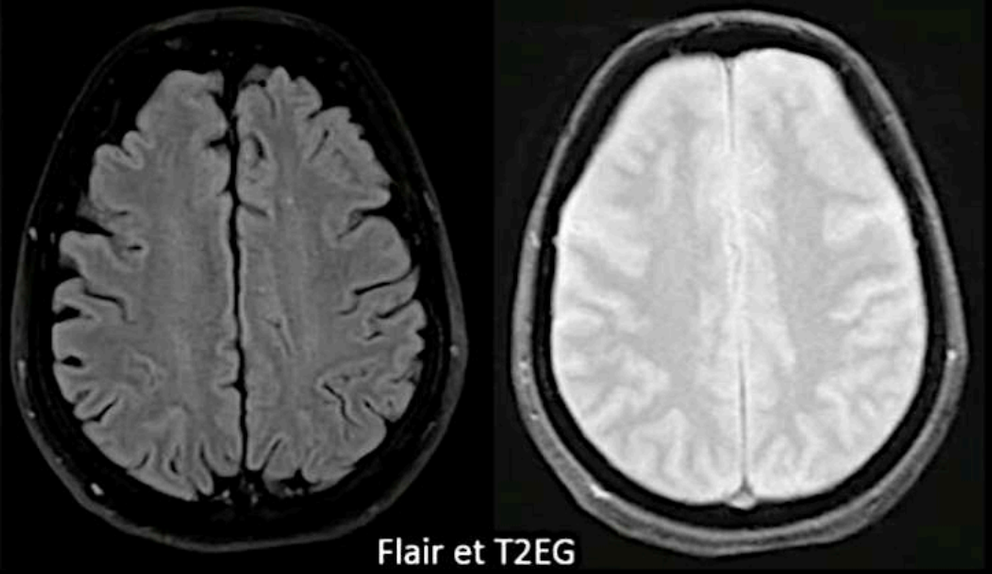

Flair et T2EG

Absence d'anomalie de signal ou de rehaussement anormal

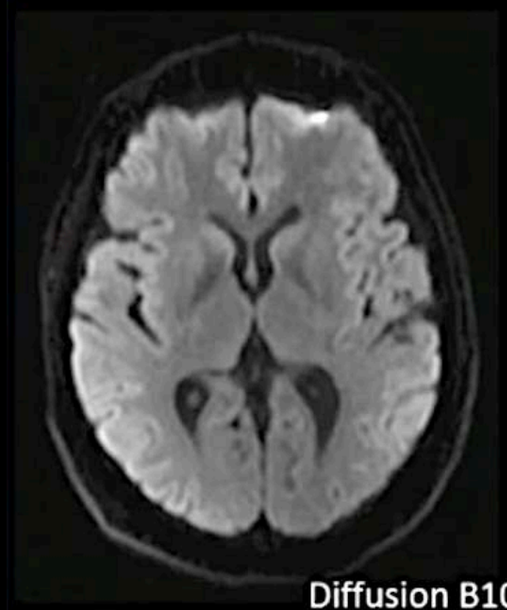



Diffusion B1000 et ADC

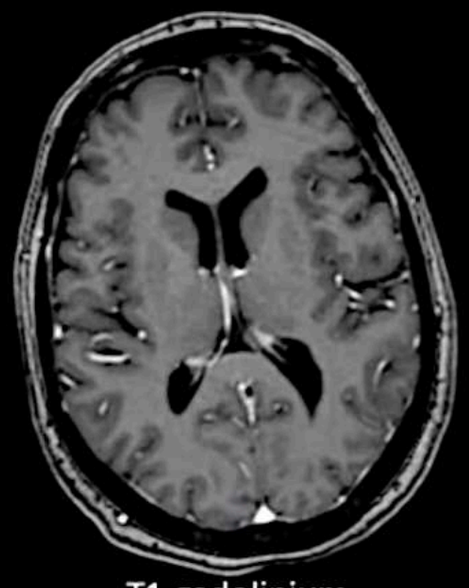

T1 gadolinium

Irrégularité du polygone de Willis

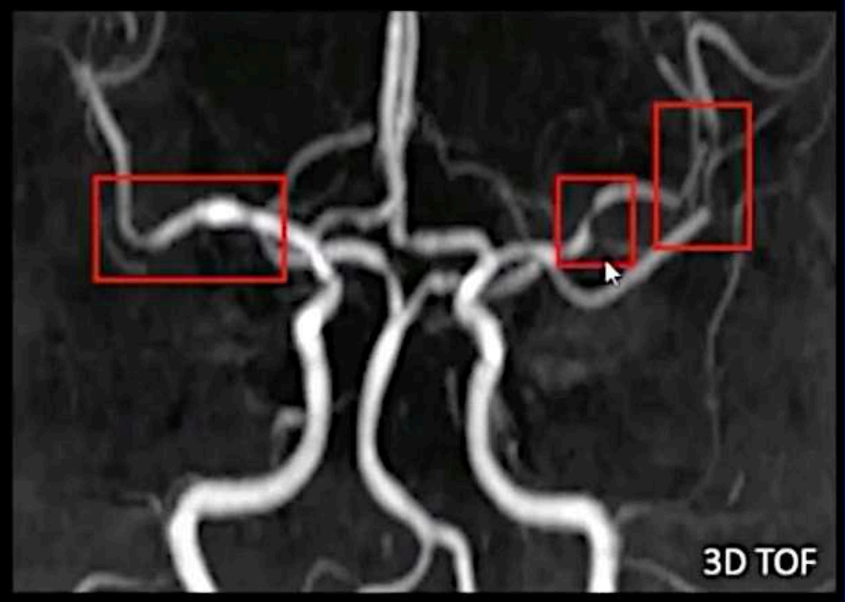

Alternance de dilatation et sténose diffuse régressive dans le temps

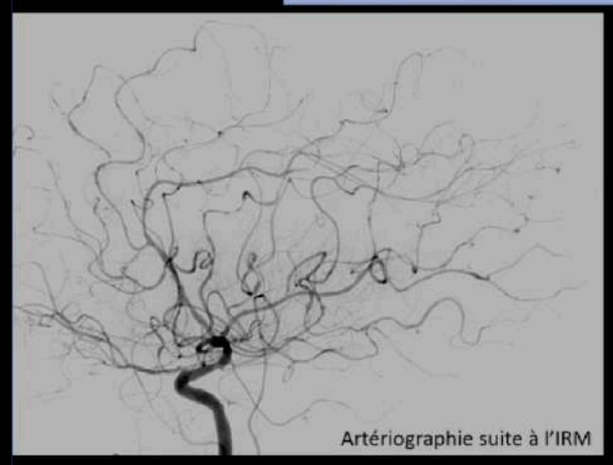

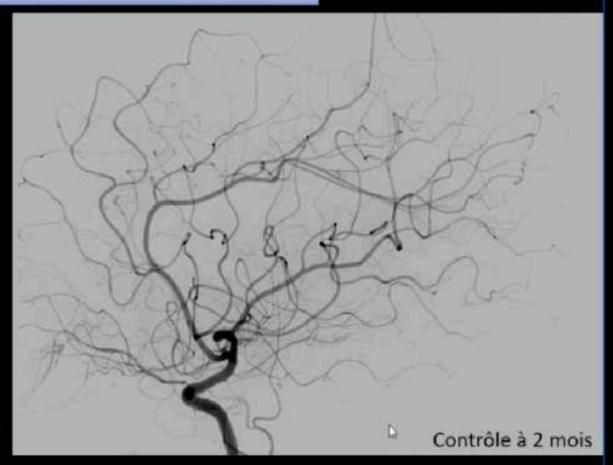

Syndrome de Vasoconstriction Cérébral Réversible

MENU

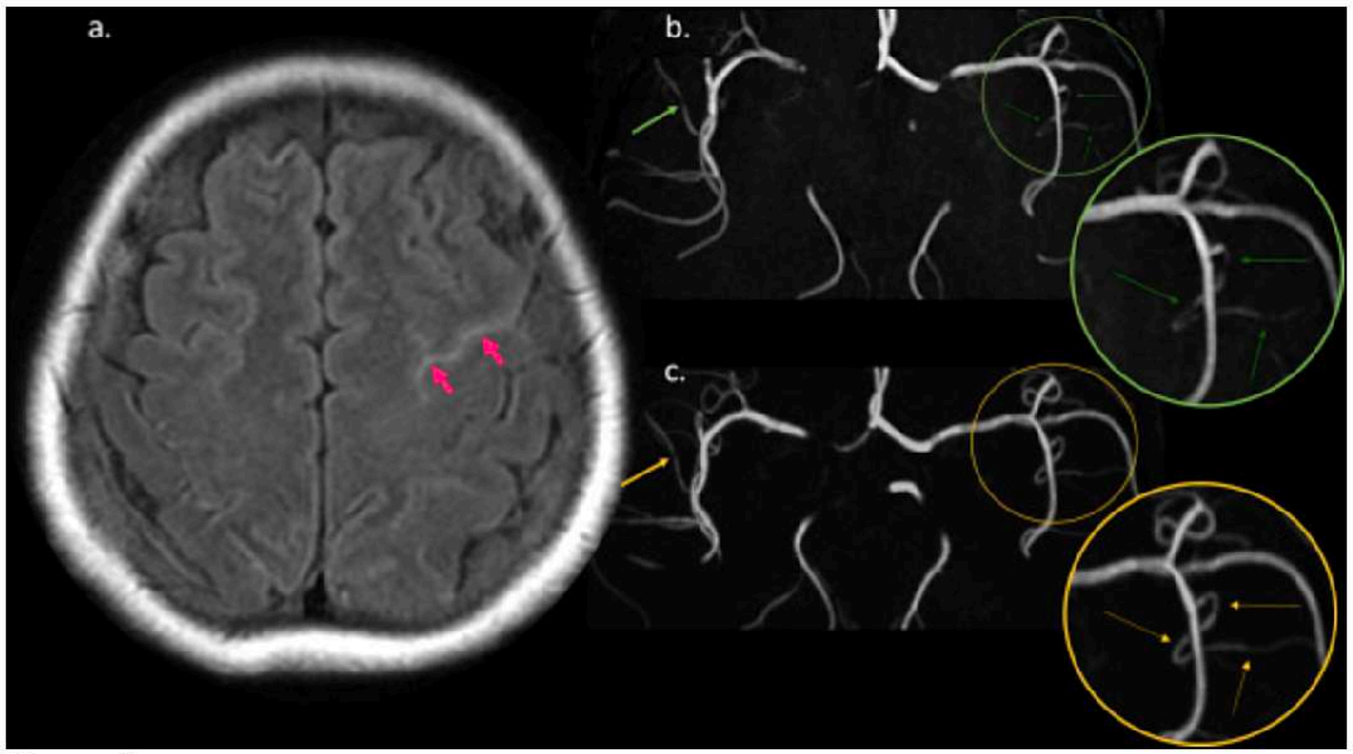

Figure 2 :

Hémorragie sous-arachnoïdienne sulcale révélatrice d'un syndrome de vasoconstriction cérébrale réversible. Femme de 35 ans, céphalée en coup de tonnerre il y a 8 h et déficit du membre supérieur droit de résolution spontanée. a et b : IRM cérébrale à j1, séquence FLAIR (a) : hypersignal limité au sillon précentral gauche en faveur d'une hémorragie sous-arachnoïdienne sulcale (flèches) ; séquence 3D TOF (b) : plusieurs sténose artérielles focales des segments M2 des artères cérébrales moyennes bilatérales (flèches) évocatrices d'un syndrome de vasoconstriction cérébral réversible ; c : IRM de contrôle à j5, séquence 3D TOF : résolution partielle des sténoses sous traitement, (flèches) confirmant le syndrome de vasoconstriction cérébral réversible.

Fines collections sous durables bilat hypodenses

Femme 46 ans
céphalées positionnelles
depuis quelques jours

DIAG DIFF CEPHALEE DEBOUT DISPARAIT COUCHÉE
1 - hypoTIC
2 - Chiari
3 - Kyste colloide qui bouche Monroe



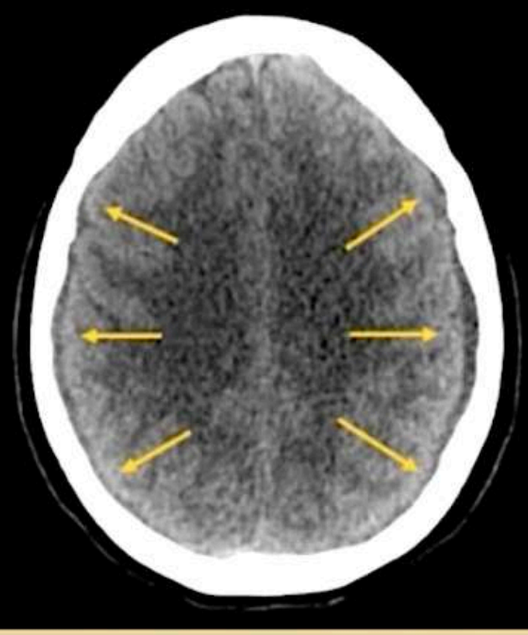



Hypotension intracrânienne spontanée[1]

Sinus droit : aspect bombant convexe

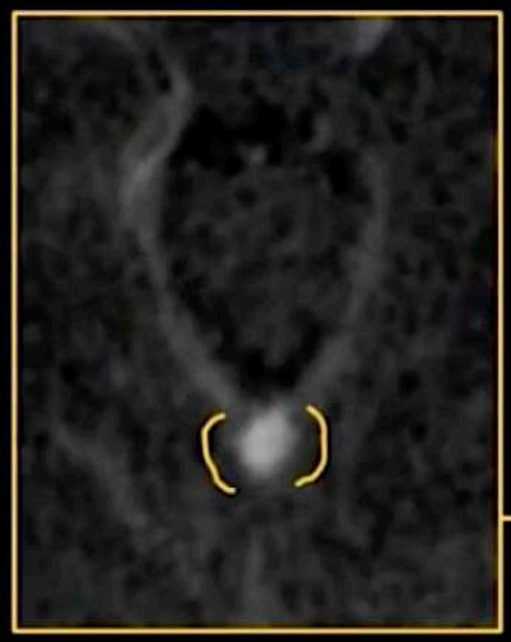

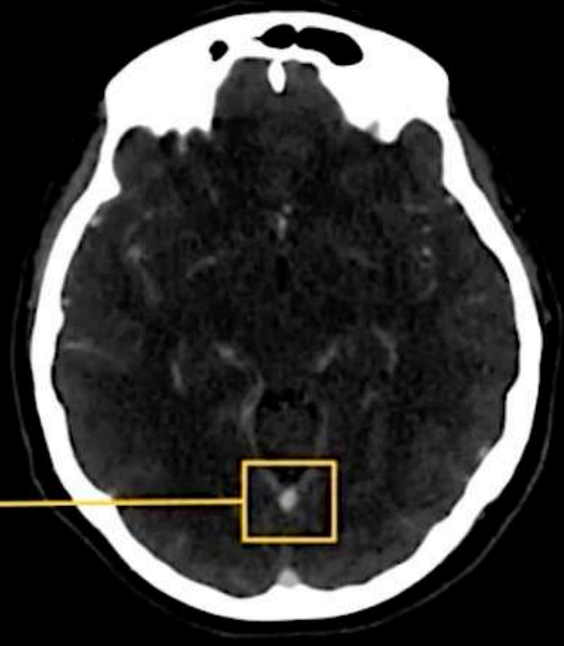



1 Kim et al AJR 2019

Les parois des sinus doivent être CONCAVE PAS CONVEXE COMME ICI = hypoTIC
Très spécifique +++

Réhausst pachy-méningé = le + fréquent et le + sensible = hypoTIC

MENU

Fille 18 ans
Céphalée aigue
Baisse d'acuité visuelle

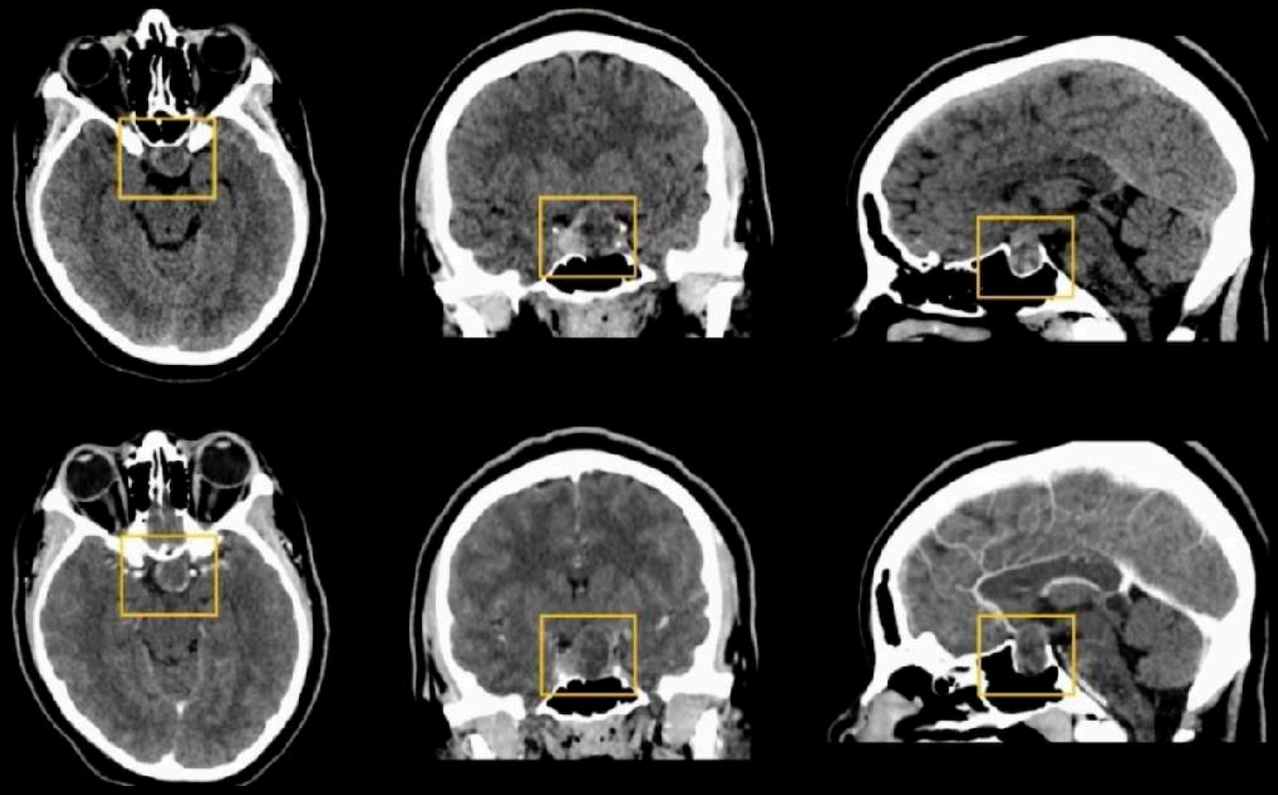

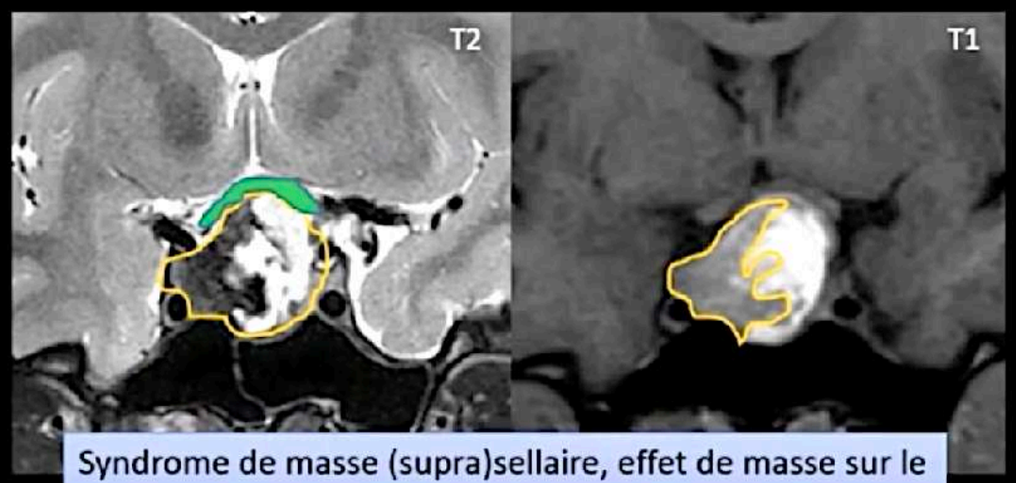

Syndrome de masse (supra)sellaire, effet de masse sur le chiasma optique, contenu hémorragique et protéique

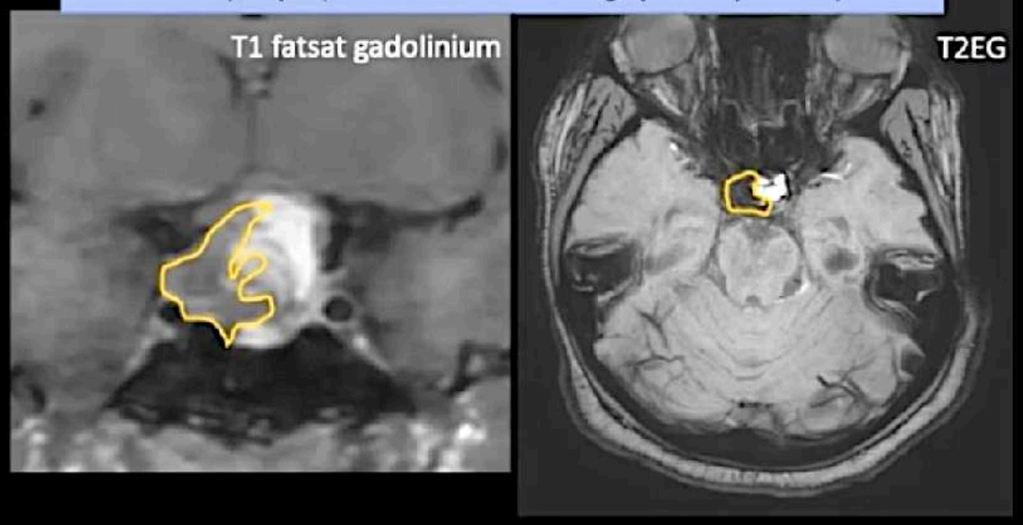

Macroadénome compliqué d'apoplexie

MENU

Les céphalées aiguës aux urgences

MENU

Enfin l'hydrocéphalie aiguë sur kyste colloïde du 3e ventricule est une cause rare du jeune adulte qui doit cependant être connue, car rapidement fatale en l'absence de dérivation ventriculaire externe en urgence. C'est une tumeur histologiquement bénigne qui représente environ 2 % des tumeurs primitives du système nerveux central. En imagerie il s'agit d'une formation arrondie, bien limitée, uniloculaire, qui siège en regard des foramen de Monro, classiquement spontanément dense en scanner et hyper-intense sur la séquence T1 en IRM.

Kyste colloïde V3



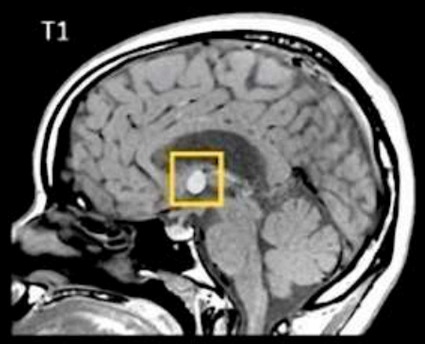

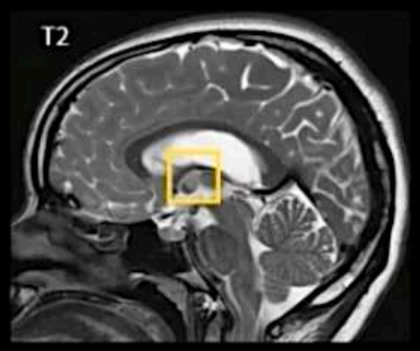

Le kyste colloide du V3 peut basculer brutal et bloquer Monroe -> céphalée

Thrombophlébite cérébrale



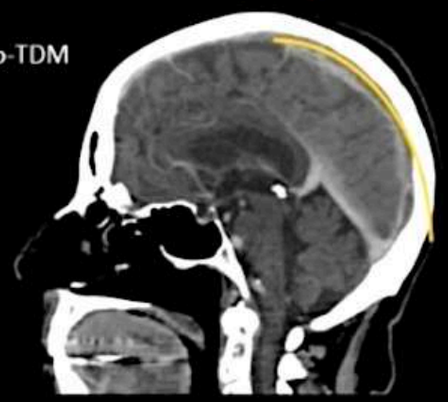

HTIC sur sténose veineuse

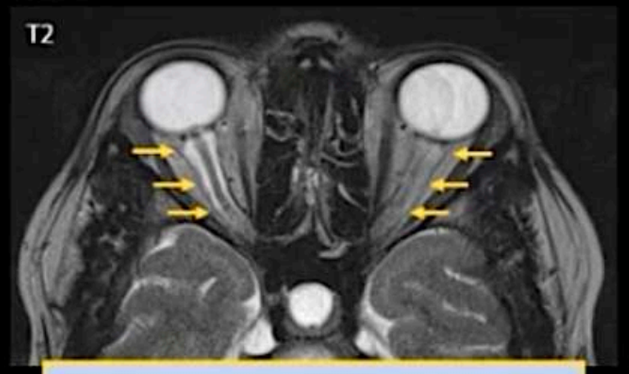

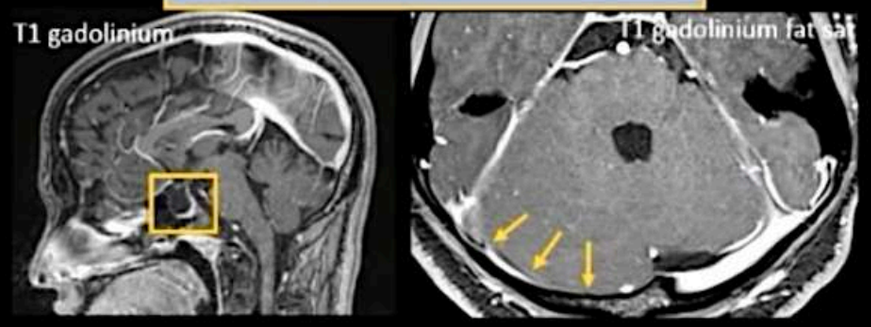

HTIC :
Dilatation gaine NO
Arachnoidocele
Sténose sinus transverse

Fistule durale avec reflux cortical

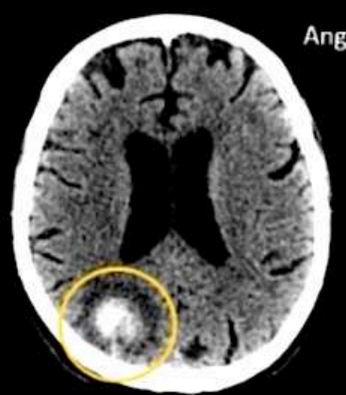

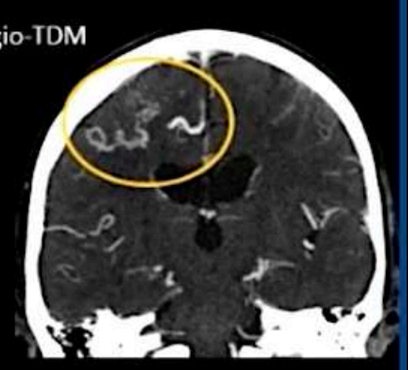

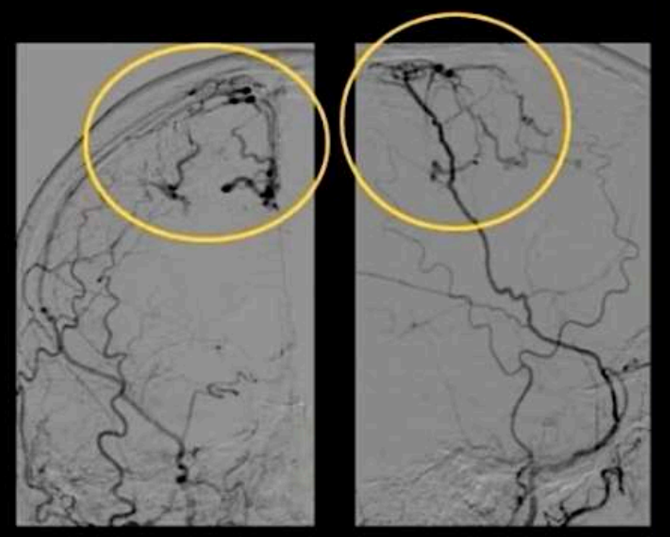

Angiographie

Shunt art-v
-> hyperpression dans veines corticales
-> hgie

Les céphalées aiguës aux urgences

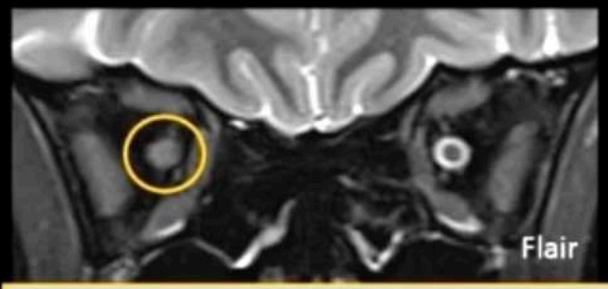

Névrite optique rétro bulbaire

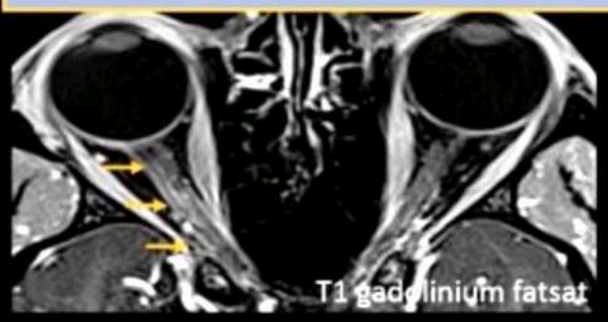

Masse intra-cranienne

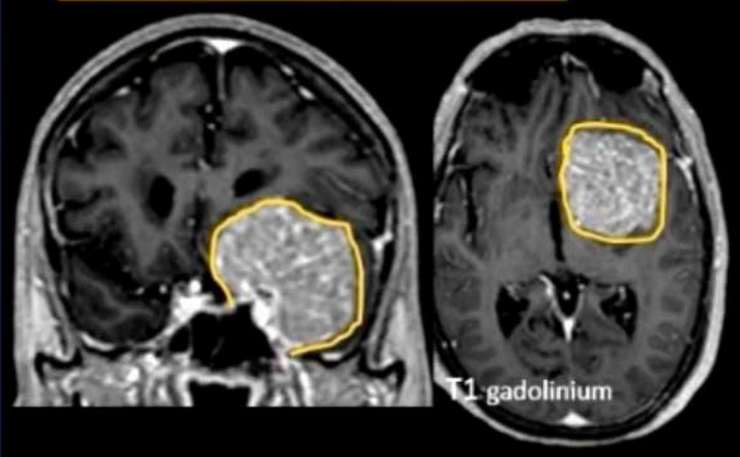

Mucocèle frontale gauche

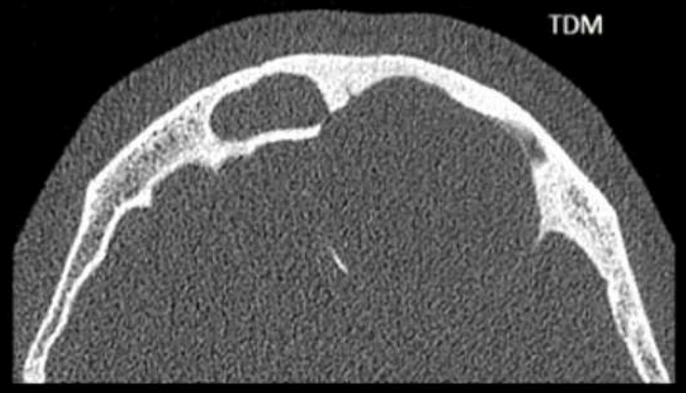

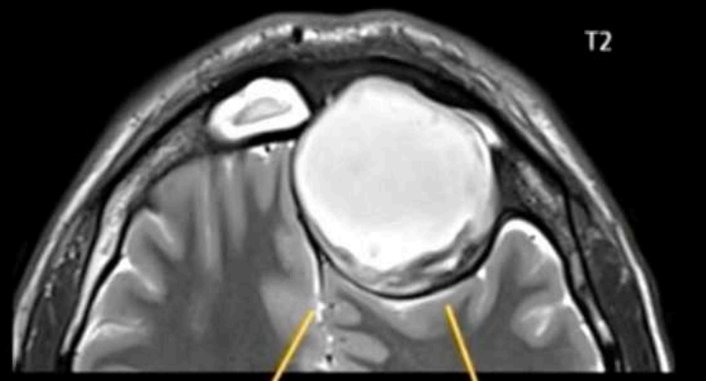

Dissection artérielle cervicale

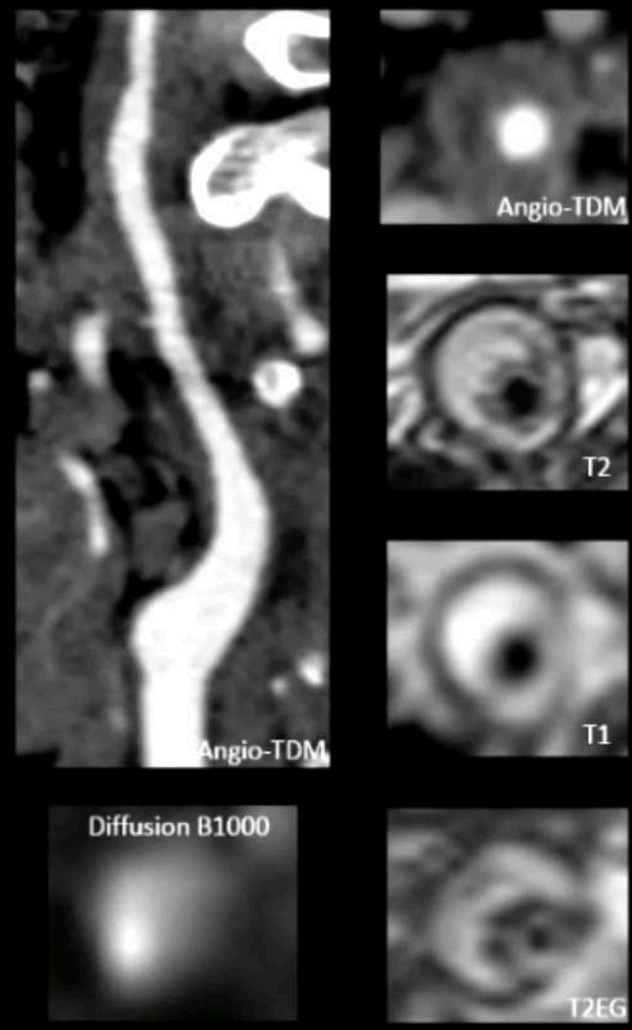

Hypersignal diffusion typique quand mucocèle

MENU

CÉPHALÉE SUBAIGUE CHRONIQUE et MIGRAINE

- Axiale Diffusion
- 3D FLAIR
- Séquence de susceptibilité magnétique (T2*/SWI/SWAN)
- 3D TOF (PICA→ péricalleuses)
- Coronale T2

MENU

CÉPHALÉE CHRONIQUE

MENU

CÉPHALÉE CHRONIQUE

MENU

MIGRAINE

- Femme 30 ans céphalée

- **Hyper signaux**
- **Puncti-forme**
- **Pré-frontal**
- **Sous-corticaux**

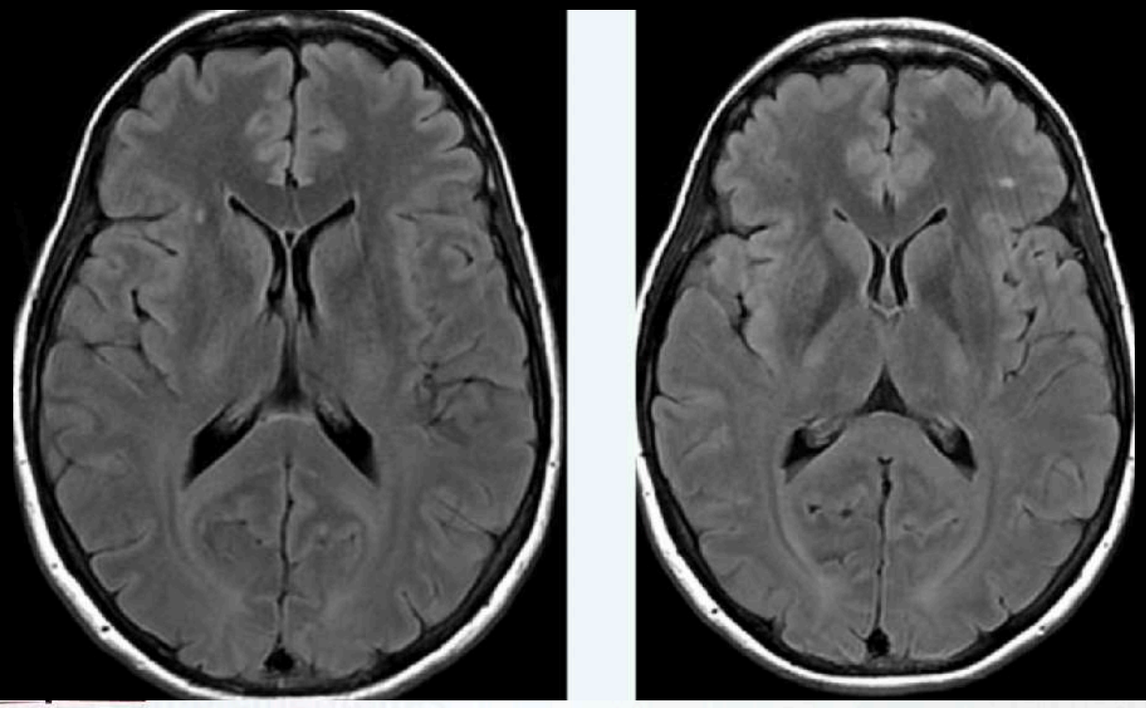

- Femme de 45 ans, céphalées chroniques, unilatérale droite. Recrudescence inhabituelle ces douleurs.

Question

- Comment interprétez-vous l'IRM (figure 37.1)?



Figure 37.1 Acquisition 3D FLAIR (1,5T).

Diagnostic

- Migraine.
- Hypersignaux FLAIR punctiformes sous-corticaux, à prédominance préfrontale dans un contexte de céphalées chroniques unilatérales.

Commentaires

- Signes IRM de la migraine :
  - hypersignaux flair punctiformes sous-corticaux, à prédominance préfrontale, sans prise de contraste,
  - vasodilatation parfois visible en t2* avec parfois anomalie de signal transitoire en diffusion lors de l'aura (figure 37.2).

Rappel de pathologie

- Étymologie : émikranion, moitié du crâne.
- Physiopathologie : atteinte du système orthosympathique, d'origine génétique (ch8) et environnementale avec vasodilatation secondaire.



Figure 37.2 Vasodilatation (flèches) visible sur la séquence en T2* au moment de l'aura. On peut retrouver ce signe sur les coupes natives de la perfusion lorsque celle-ci est réalisée pour des tableaux avec hémiplégie, par exemple. Enfin, sur l'imagerie de susceptibilité magnétique, les lésions en hypersignal FLAIR n'apparaissent pas veino-centrées.

MENU

Migraine

Aura :
SWI augmentation extraction O2

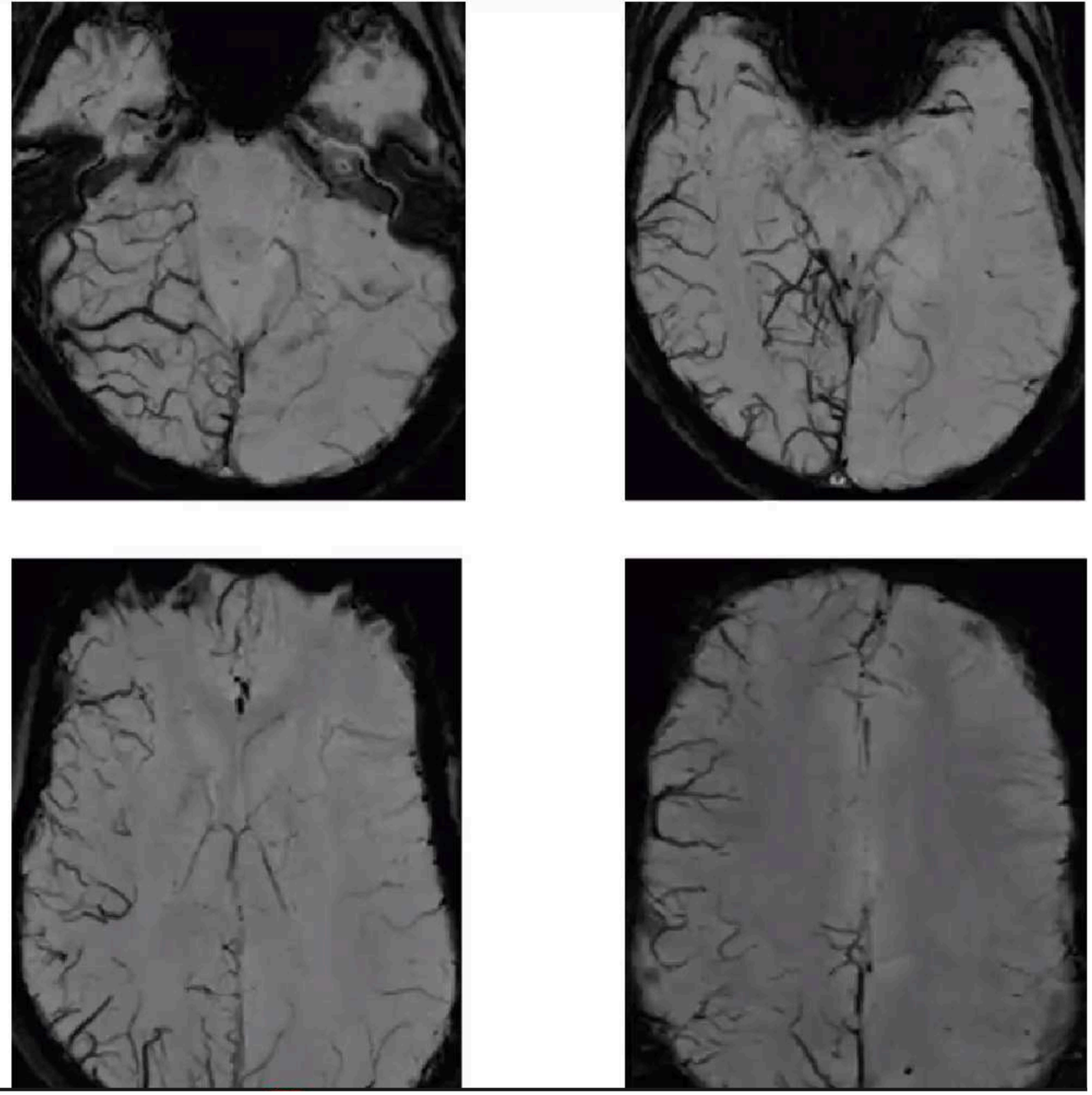

Anomalies cérébrales retrouvées pendant la crise

- **Pendant l'aura :**
  - **Vasoconstriction**
  - **Anomalies de la perfusion : chute du VSC et CBF, augmentation du TTM**
  - **Touche plus d'un territoire, plutôt postérieur**
- **Pendant la céphalée :**
  - **Vasodilation**
  - **Hyperperfusion**
- **Migraine ophtalmoplégique**
  - **PDC III**



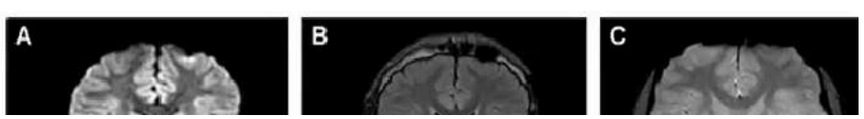

MENU

MIGRAINE

Cas clinique 26

Présentation du cas

Description du cas clinique

- Hémicrânies droites associées à une hémianopsie latérale homonyme (HLH) gauche évoluant depuis 24 heures chez un homme de 22 ans.

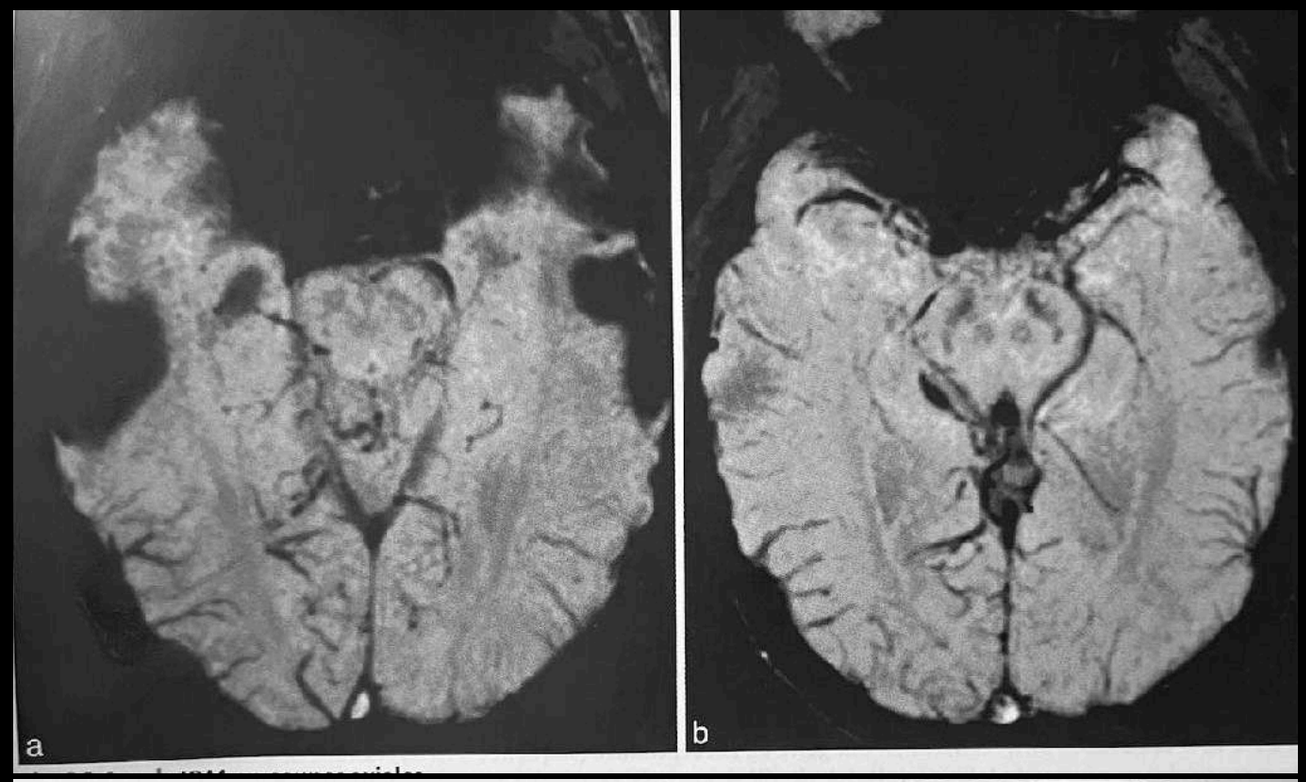

Interprétation

- L'IRM pondérée en susceptibilité (séquence SWAN) visualise une dilatation des veines au niveau du lobe occipital droit, associée à un artéfact de susceptibilité au niveau de l'artère occipitale postérieure droite évoquant un thrombus (Fig 26.2). L'IRM en séquences conventionnelles identifie une lésion intra-axiale au niveau de la face médiale du lobe occipital droit, avec un signal hyperintense en T2-FLAIR et une diminution de l'ADC en imagerie de diffusion ; l'ARM en TOF note une absence de flux au niveau de l'artère cérébrale postérieure droite (Fig 26.3).

ancienneté (Fig. 8). A la phase aiguë ou subaiguë précoce le thrombus veineux apparaît sous la forme d'un pseudo-élargissement du sinus ou de la veine avec une chute de signal majorée réalisant un artéfact de « blooming ». Au stade subaigu tardif le thrombus pourra par contre

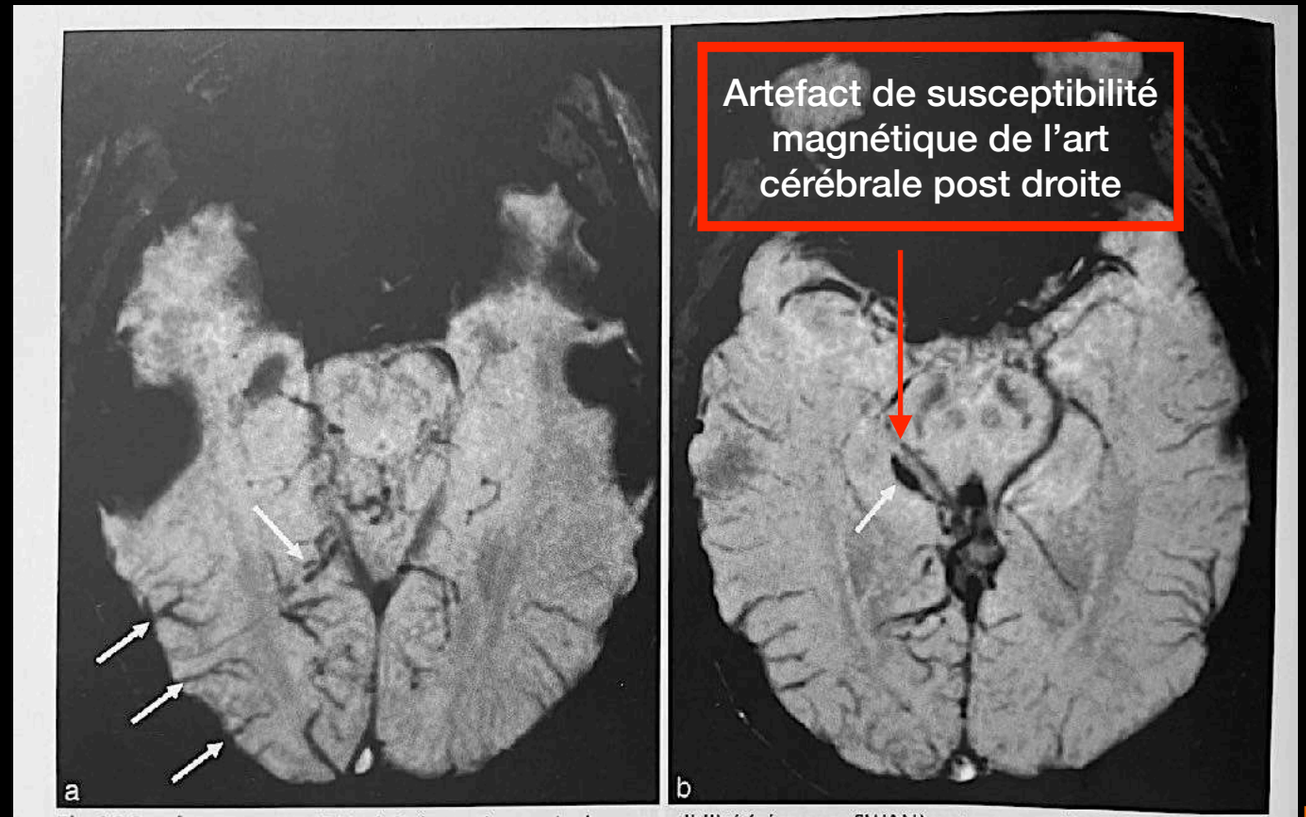

Fig 26.2 a, b Les coupes IRM réalisées en imagerie de susceptibilité (séquence SWAN) notent une dilatation des veines corticales au niveau du lobe occipital droit (flèches en a), ainsi qu'un signal hypo-intense sur le trajet de l'artère cérébrale postérieure droite évoquant un thrombus (flèche en b).

MENU

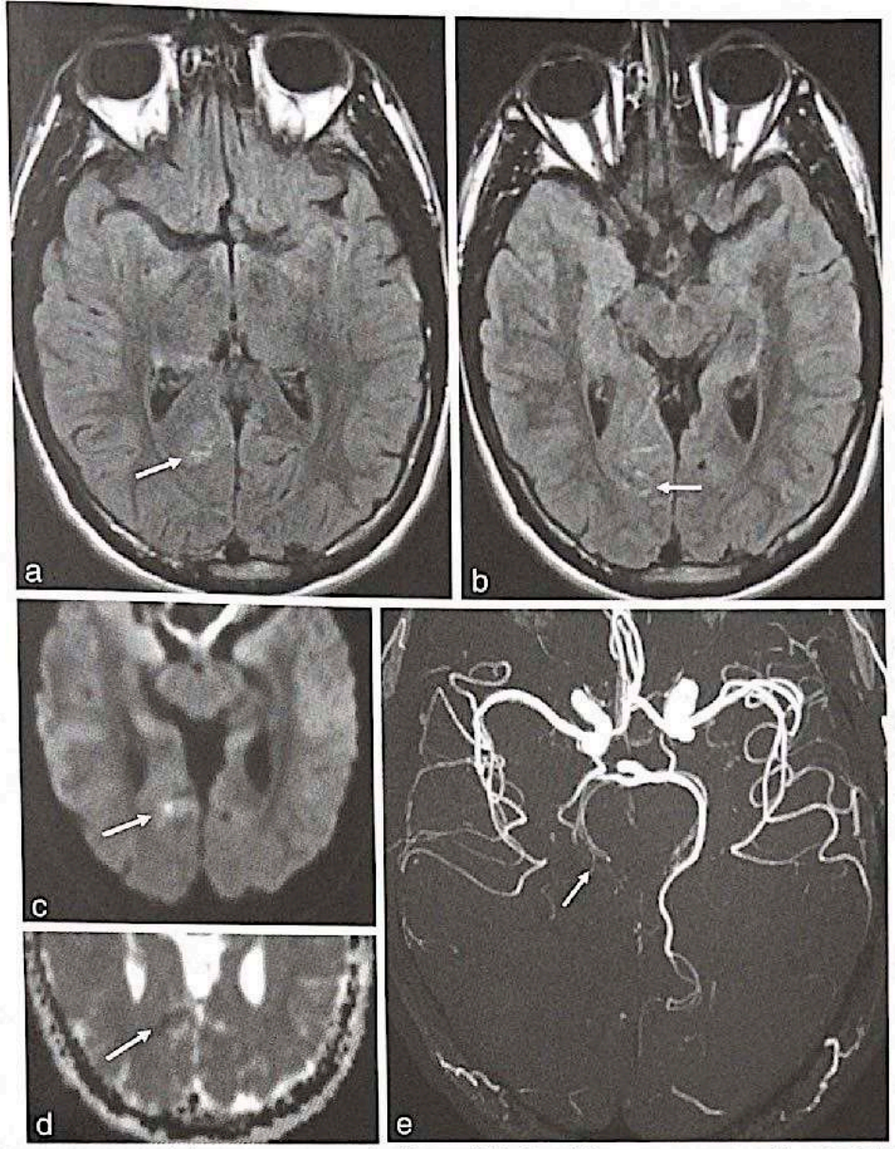

Fig 26.3 a-e L'IRM en coupes axiales en T2-FLAIR (a, b), en diffusion (c), avec cartographie ADC (d) note une zone en signal hyperintense avec diminution de l'ADC (flèches en a, c et d), des artères à flux lent dans le territoire de l'artère cérébrale postérieure droite (flèche en b) et une absence de flux distal au niveau de l'artère cérébrale postérieure droite en ARM en TOF (flèche en e).

Diagnostic

- Ischémie dans le territoire de l'artère cérébrale postérieure droite compliquant une migraine.

Commentaires

- Devant une migraine prolongée, le diagnostic différentiel avec une ischémie se pose. L'IRM identifie l'ischémie grâce à la diminution de l'ADC dans un territoire vasculaire artériel en imagerie de diffusion, associée à des anomalies en imagerie de susceptibilité (artéfacts de susceptibilité au niveau d'un thrombus artériel, trop bonne visualisation des veines de la substance blanche et des veines corticales dans le territoire infarci), à un signal hyperintense en FLAIR au niveau d'artères à flux lent en rapport avec une circulation collatérale rétrograde, et à une occlusion artérielle en ARM-TOF; l'imagerie de perfusion identifie la zone infarcie par la diminution du CBV (*Cerebral Blood Volume*) et du CBF (*Cerebral Blood Flow*), et la zone de pénombre par l'augmentation du TTP (*Time To Pic*), Tmax et du MTT (*Mean Transit Time*).

MIGRAINE

Interprétation

- L'IRM pondérée en susceptibilité (séquence SWAN) visualise une dilatation des veines au niveau du lobe occipital droit, associée à un artéfact de susceptibilité au niveau de l'artère occipitale postérieure droite évoquant un thrombus (Fig 26.2). L'IRM en séquences conventionnelles identifie une lésion intra-axiale au niveau de la face médiale du lobe occipital droit, avec un signal hyperintense en T2-FLAIR et une diminution de l'ADC en imagerie de diffusion; l'ARM en TOF note une absence de flux au niveau de l'artère cérébrale postérieure droite (Fig 26.3).

MENU

- La migraine avec aura ne s'accompagne, en principe, d'aucune anomalie en diffusion; la perfusion démontre cependant une hypoperfusion qui touche plusieurs territoires vasculaires, avec principalement une augmentation du MTT et du TTP, une petite diminution du CBF et une diminution très limitée du CBV. L'imagerie de susceptibilité démontre des dilatations des veines corticales qui vont au-delà de la zone corticale cliniquement symptomatique.
- Cette observation illustre les difficultés qui peuvent exister pour différencier une migraine compliquée d'une ischémie d'une simple migraine avec aura.

L'accident vasculaire cérébral migraineux (AVCM) survient dans un contexte d'aura prolongée le plus souvent visuelle avec un infarctus qui se localise dans la circulation postérieure dans 70 % des cas, avec souvent des lésions de petite taille. Le mécanisme des ACVM n'est pas clairement établi à ce jour; l'hypoperfusion liée à une vasoconstriction qui accompagne l'épisode migraineux pourrait conduire à une activation de la coagulation avec augmentation de l'agrégation plaquettaire et à une thrombose avec ischémie. La prévalence d'un foramen ovale est notée chez deux tiers des patients qui présentent un AVCM. Par ailleurs, certaines étiologies d'ischémies cérébrales se caractérisent par la survenue de l'AVC dans un contexte de migraine; c'est notamment le cas des dissections de l'artère carotide interne.

- Cliniquement, l'AVCM doit être distingué du syndrome de vasoconstriction cérébrale réversible qui se manifeste par une céphalée d'apparition brutale en « coup de tonnerre » et qui peut se compliquer de lésions ischémiques en général bilatérales de type « bas débit », et d'hémorragies sous-arachnoïdiennes localisées au niveau de la convexité; un signal hyperintense peut être noté en T2-FLAIR au niveau des artères de la convexité par ralentissement du flux; l'ARM-TOF note des spasmes artériels, principalement sur les segments M1, M2 et P2.

ARTÉRITE DE HORTON

A RECHERCHER DEVANT CÉPHALÉES +++

Mme R. 75 Ans,

Motif de consultation :

Baisse d' Acuité Visuelle Oeil droit Brutale le 28/08/15

Céphalées





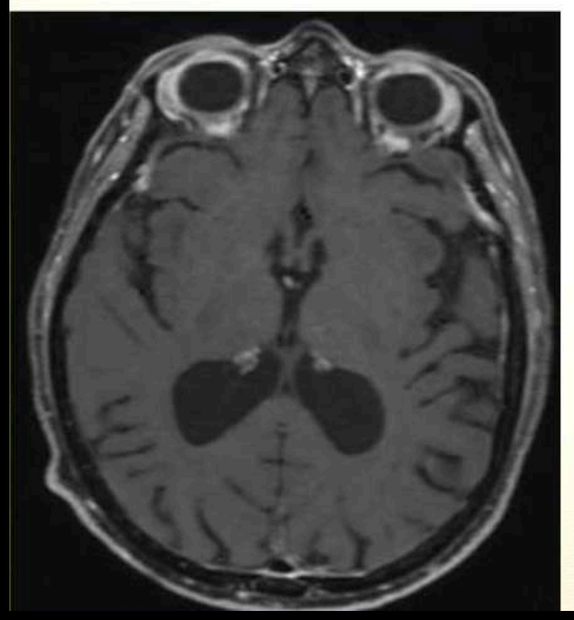

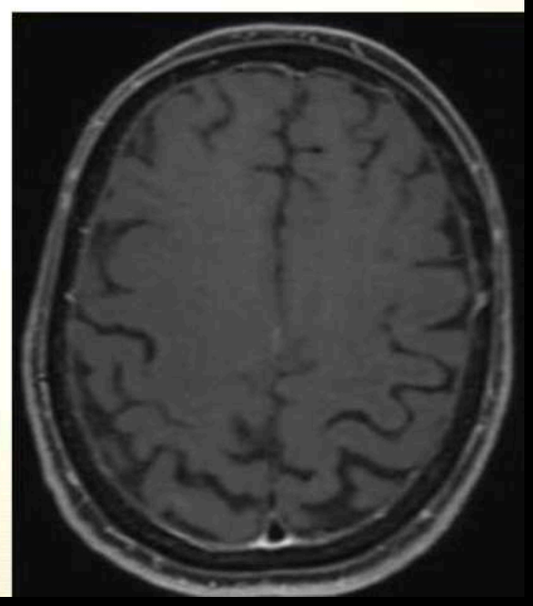

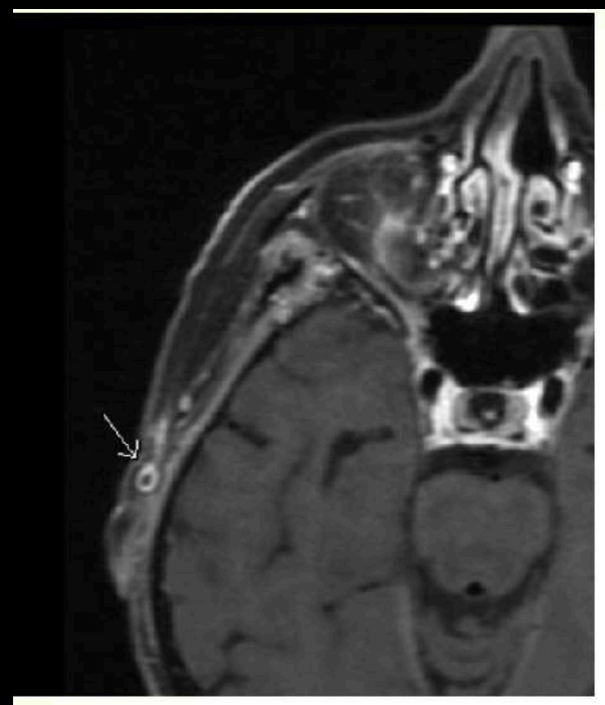

Artérite temporale droite

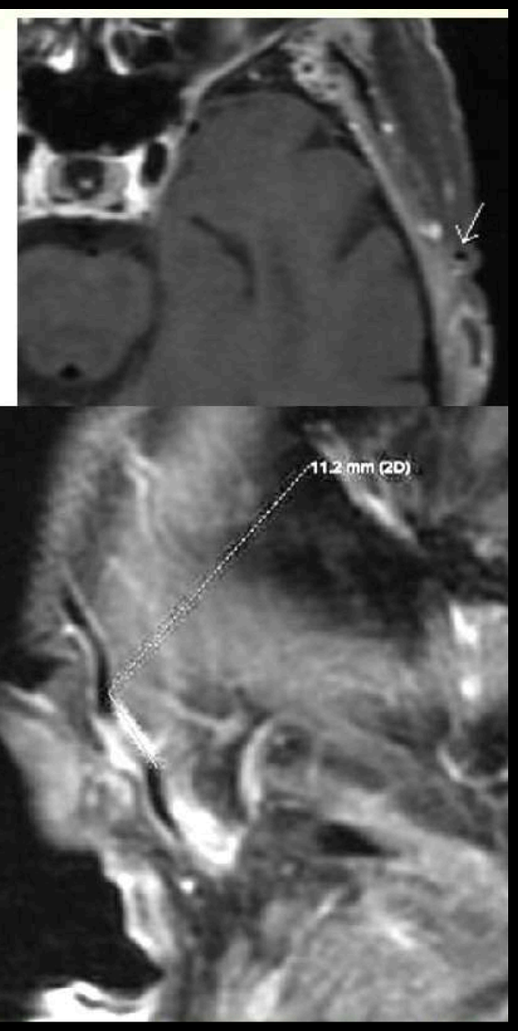

MENU

1 - SEP

INFLAMMATOIRES

INFECTIEUX

MENU

RÉSUMÉ

SEP

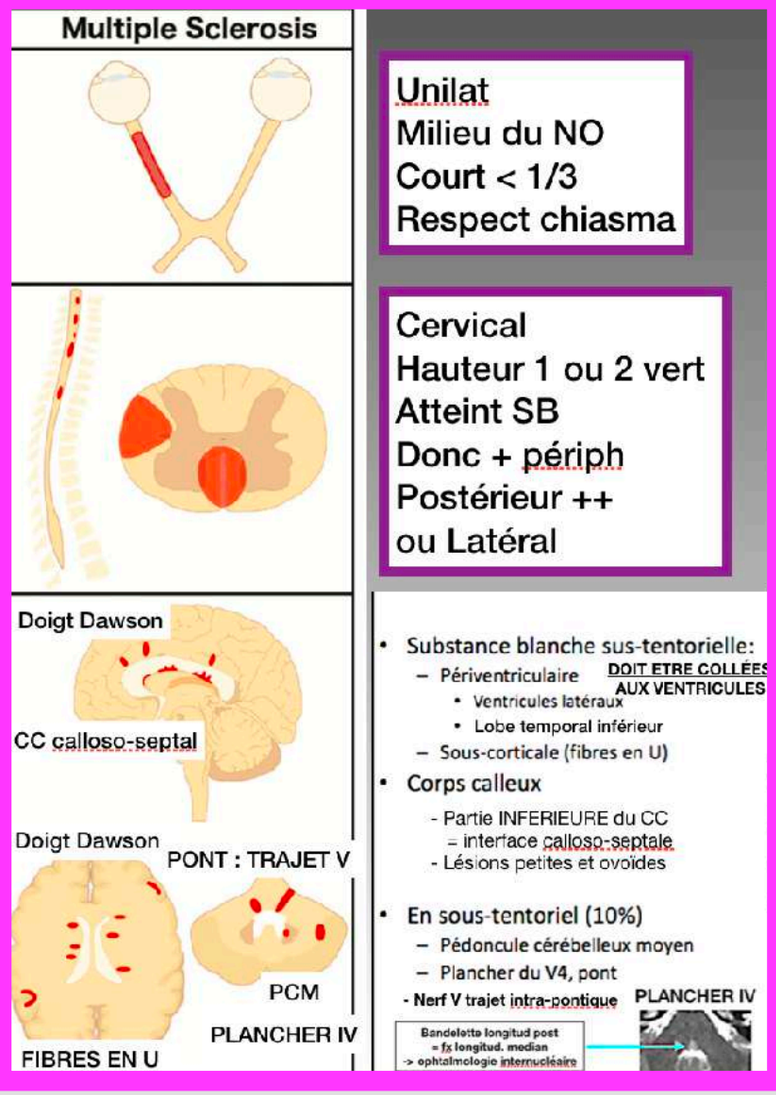

NMO

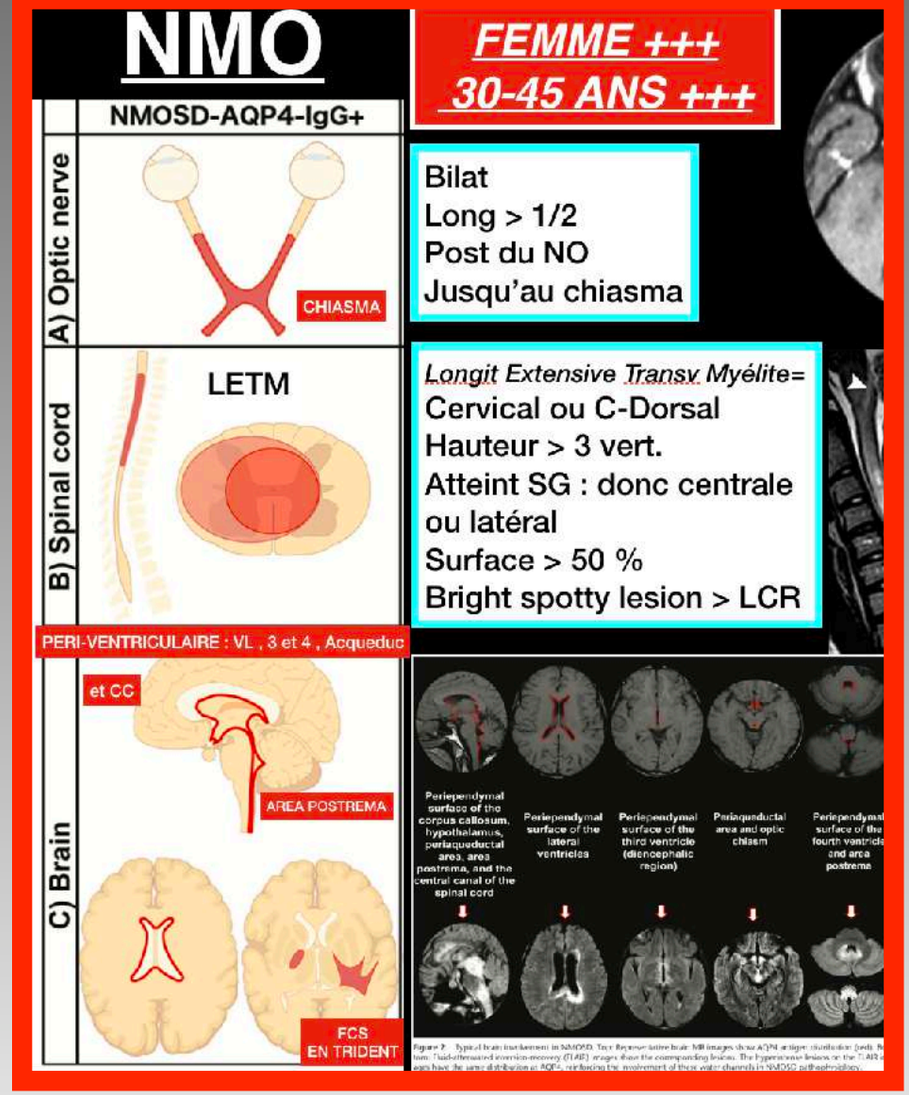

ANTI MOG

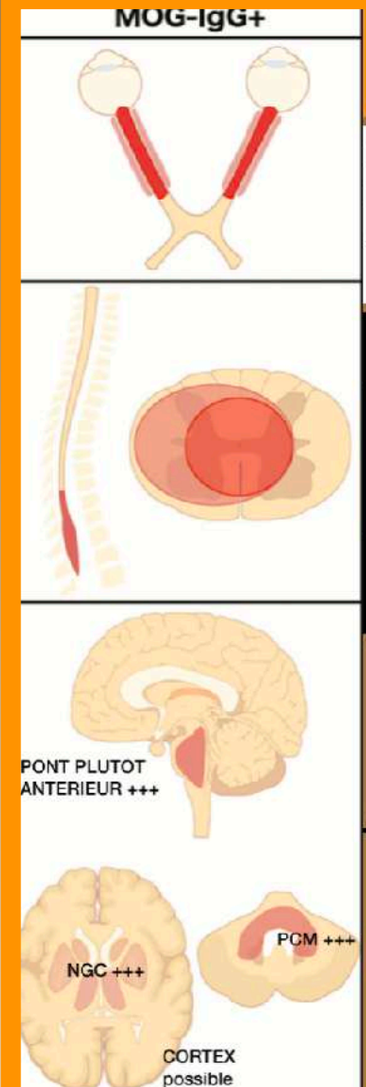

MENU

RÉSUMÉ

QCM

	SEP	Spectre NMO	Mogopathie
Atteinte du nerf optique	☑ Unilatérale ☐ Plus bilatérale qu'unilatérale ☐ Antérieure ☐ Postérieure ☐ De mauvais pronostic	☐ Unilatérale ☑ Plus bilatérale qu'unilatérale ☐ Antérieure ☑ Postérieure ☑ De mauvais pronostic	☐ Unilatérale ☑ Plus bilatérale qu'unilatérale ☑ Antérieure avec papillite! ☐ Postérieure ☐ De mauvais pronostic
Atteinte encéphalique	☐ Périaqueducale ☐ Prés du troisième et du quatrième ventricule ☑ Temporale inferieur ☑ Pontique Pédoncules cérébelleux moyens ☐ Bulbaire ☑ Thalamique et noyaux gris centraux possible ☑ Corticale et juxtacorticale	☑ Périaqueducale ☑ Prés du troisième et du quatrième ventricule ☐ Temporale ☐ Pontique ☑ Bulbaire Area post-réma ☐ Thalamique et noyaux gris centraux ☐ Corticale et juxtacorticale ☑ • Large (>2cm) lésion de la SB asymétrique • PDC lepto-méningée	☐ Périaqueducale ☐ Prés du troisième et du quatrième ventricule ☐ Temporale ☐ Pontique ☐ Bulbaire antérieur ☑ Thalamique et noyaux gris centraux ☑ Corticale et juxtacorticale ☑ • Plus large lésion de la SB profonde asymétrique • PDC lepto-méningée
Atteinte médullaire	☐ Extensive sur 3 corps vertébraux ou plus ☑ Courtes ☐ Centrale ☑ Cordons postérolatéraux ☐ Occupant plus que la moitié transversalement ☐ Prise de contraste ☐ Cône médullaire ☑ Cervicale ☐ Dorso-lombaire ☐ Bright spotty lésions	☑ Extensive sur 3 corps vertébraux ou plus ☐ Courtes ☑ Centrale ☐ Cordons postérolatéraux ☑ Occupant plus que la moitié transversalement ☑ Prise de contraste ☐ Cône médullaire ☑ Cervicale ☑ Dorso-lombaire ☑ Bright spotty lésions	☑ Extensive sur 3 corps vertébraux ou plus ☐ Courtes ☑ Centrale en H ☐ Cordons postérolatéraux ☑ Occupant plus que la moitié transversalement ☐ Prise de contraste ☑ Cône médullaire ☐ Cervicale ☑ Dorso-lombaire ☐ Bright spotty lésions

MENU

RÉSUMÉ

SEP

3- IMAGERIE TYPIQUE DE SEP

Les localisations suggestives de sclérose en plaque sont:

- Adjacente au corps des ventricules latéraux
- Lobe temporal inférieur
- Corps calleux et jonction calloso-marginale donnant un aspect « en crête de coq».
- Pédoncules cérébelleux moyens
- Fibre en U en forme de S
- Les lésion de type doigt de Dawson
- Névrite optique rétrobulbaire le plus souvent unilatérale, et moins extensive que dans le spectre NMO
- Anomalies de signal médullaires courtes (<3 corps vertébraux), prédominant au niveau des cordons postéro-latéraux de la moelle cervicale
- Atteinte possible des thalami et du cortex cérébral

3- IMAGERIE TYPIQUE DE SEP

- Lésions multiples, bilatérales, asymétriques, de différentes tailles, bien délimitées.
- Ovoides à grand axe perpendiculaire à l'axe des ventricules latéraux
- D'âges différents
- De taille supérieures ou égale à 3mm
- En hyposignal T1, hypersignal T2 et T2 Flair, avec prise de contraste en anneau semi-ouvert
- Présence de trous noirs/black holes

NMO

4- IMAGERIE TYPIQUE DE SPECTRE NMO

Névrite optique:

- Unilatérale ou bilatérale
- Fréquemment récurrente.
- Extensive
- Postérieure avec atteinte du chiasma optique
- Baisse profonde de l'acuité visuelle
- Mauvais pronostic

4- IMAGERIE TYPIQUE DE SPECTRE NMO

Au niveau médullaire:

- Myélite extensive sur les plan longitudinal et transversal, étendue sur 3 corps vertébraux ou plus, dépassant la moitié de la surface de la moelle épinière
- Centrale
- Hétérogène nécrosante
- Possible prise de contraste.
- Présence de **« Bright spotty lésions »,** dits aussi, lésions piquetées brillantes.
- Possible évolution vers une cavitation centromédullaire donnant l'aspect de pseudo-syringomyélie.
- Possible évolution vers une atrophie médullaire.

4- IMAGERIE TYPIQUE DE SPECTRE NMO

Au niveau encéphalique:

- Lésions périaqueducales, autour du troisième et du quatrième ventricule
- Lésions dans le tronc cérébral, plus fréquemment au niveau bulbaire « Aréa postréma »
- Larges lésions de la substance blanche, asymétriques
- Absence de lésions cérébrales ou présence de lésions cérébrales atypiques pour une SEP
- Tableau d'encéphalite postérieure réversible possible
- Rarement une prise de contraste leptoméningée

ANTI MOG

5- IMAGERIE TYPIQUE DES MOGOPATHIES

- Atteinte fréquente du nerf optique et de la moelle épinière
- **Atteinte du nerf optique:**
  - Fréquente
  - Récurrente
  - Souvent bilatérale
  - Associée à une papillite
  - Hypersignal T2 avec hyperthrophie et prise de contraste du segment intra-conique du nerf optique, épargnant le chiasma optique

5- IMAGERIE TYPIQUE DES MOGOPATHIES

Atteinte médullaire:

- Myélite transverse extensive sur 3 corps vertébraux ou plus
- Souvent la moelle dorso-lombaire avec prédilection pour le cône médullaire
- Centrale, confiné à la substance grise, formant un signe en H central sur les séquences axiales
- Parfois antérieure
- Les anomalies de signal médullaires courtes non extensives peuvent exister

5- IMAGERIE TYPIQUE DES MOGOPATHIES

Lésions encéphaliques:

- Bilatérales asymétriques, affectant la substance blanche profonde
- Lésions encéphalique de type encéphalomyélite aigue disséminée (ADEM)
- Lésions encéphaliques atypiques pour une SEP (mouchetée) ou peu nombreuses (trois lésions ou moins)
- Lésions du tronc cérébral, généralement localisées à la protubérance annulaire ou aux pédoncules cérébelleux, souvent adjacents au quatrième ventricule et d'aspect moucheté
- Atteinte corticale possible
- Des lésions pseudotumorales ont été rapportées
- Prise de contraste leptoméningée possible

MENU

RÉSUMÉ

NMO **ANTI MOG**

9- DIFFÉRENCE SUR LE PLAN DE L'IMAGERIE ENTRE MOGOPATHIES ET SPECTRE NMO

Topographie des lésions encéphaliques:

- Le bulbe rachidien et l'aréa postréma sont plus fréquemment touchés dans les spectres NMO
- Les lésions du thalamus, des noyaux gris centraux, de la substance blanche juxtacorticale et de la protubérance annulaire sont plus fréquemment objectivés chez les patients à AC anti MOG positifs.

Taille des lésions:

- Les lésions cérébrales sont de plus grande taille dans les mogopathies
- Les anomalies de signal courtes non extensives sont plus fréquemment notées chez les patients à AC anti MOG positifs

Prise de contraste:

La prise de contraste médullaire est plus fréquente dans le spectre NMO

MENU

RÉSUMÉ

ANTI MOG PÉDIATRIQUE

6- SPÉCIFICITÉ DES MOGOPATHIES PÉDIATRIQUE

- Les enfants avaient des anomalies des signal plus nombreuse, de plus grande taille, fréquemment bilatérales au niveau du tronc cérébral et du thalamus et des noyaux gris centraux par rapport aux adultes.

- Le tableau clinico-radiologique d'ADEM étant plus fréquemment rapporté dans la population pédiatrique.

7- SPÉCIFICITÉ DES ADEM À AC ANTI-MOG+

- **60%** des enfants présentant une ADEM ont des AC anti-MOG positifs.
- Ces patients sont caractérisés:

Sur le plan de l'imagerie par la présence:

- Au niveau encéphalique de grandes lésions bilatérales de la substance blanche mal délimitées, pouvant être très confluentes et largement symétrique mimant une leucodystrophie chez certains enfants âgés de moins de 7 ans.
- Au niveau médullaire d'une myélites extensives.

Sur le plan évolutif: Évolution plus favorable que chez les enfants avec ADEM à anticorps anti- MOG négatifs.

MENU

ANTI MOG | NMO | SEP

1- ENCEPHALE

Brain lesions	Poorly demarcated and widespread lesions involving cortical and deep gray matter (thalamus); juxtacortical, deep, and periventricular white matter; brainstem including cerebellar peduncles; less commonly cortical lesions Leptomeningeal enhancement, intensely enhancing lesions in leukodystrophy-like phenotype	Large (>2 cm) subcortical white matter lesions and lesions within areas of AQP4, such as area postrema, periependymal surface of fourth ventricle/third ventricle (diencephalic region)/ lateral ventricles, hypothalamus, corpus callosum, and brainstem More frequently ependymal and leptomeningeal enhancement, cloudlike or perivascular enhancement	Large confluent lesions with poorly defined borders in young children, T1 hypointensity (black holes), brainstem lesions higher in children than in adults, periventricular lesions or lesions perpendicular to long axis of corpus callosum Ring or open-ring enhancement

2- NERF OPTIQUE

Optic nerve lesions	Bilateral ON frequent Extensive lesions with more involvement of anterior optic pathways Long optic nerve enhancement (more than half) and perineural enhancement extending into surrounding orbital fat Tortuous optic nerve because of swelling In chronic phase, rare optic nerve atrophy	Bilateral ON frequent Extensive lesions involving posterior optic nerve, optic chiasm, or optic tract Long optic nerve enhancement; can involve chiasm Tortuous optic nerve much less common In chronic phase, often long-segment atrophy	Bilateral ON sometimes Short unilateral optic nerve lesions (one-third or less) Short segment of enhancement

3- MOELLE

ANTI MOG | NMO | SEP

Spinal Cord MRI Findings		A	
Distribution	Cervical and thoracic cord, conus	Cervicomedullary junction, upper thoracic spinal cord9	Cervical region
Resolution of spinal cord lesions	Common	May persist permanently	Enhancement resolves within 8 weeks
LETM lesions*	Common (two-thirds of cases)	Very common, extension to brainstem, area postrema	Sometimes (17%)
Short lesions†	Common; LETM and short lesions may be present simultaneously	Sometimes (15%)	Common
Multiple lesions	Common, two noncontiguous lesions	Rare	Common
H-shaped central gray matter	Common	Less common	Rare
Oval central gray and white matter	Very common	Very common	Rare
Peripheral white matter	Rare	Rare	Very common (lateral or dorsal white matter)
Bright spotty T2 cord lesions	Common	Very common	Very uncommon
T1-hypointense spinal cord lesions	Common	Very common	Very common
Swelling of spinal cord	Less common in acute or early phase, no severe swelling	Very common in acute or early phase, severe swelling	Often in acute lesions
Enhancement	Less common (absent or subtle)	Very common, ring or punctate, irregular	Common, nodular, 20% ring-shaped
Atrophy in chronic stages	Less common	Extensive cord atrophy	Cervical cord atrophy, more pronounced in progressive forms of MS

MENU

SEP

DIAG SEMIO

1. T1 3D EG-> atrophie et trou noir car = handicap
2. DIFFUSION
3. INJECTION ssi 1er bilan ou complication LEMP
4. FLAIR 3D
5. T1 3D GADO TSE 5 min après gado

DIAG TOPO

PROTOCOLE BILAN INITIAL SEP

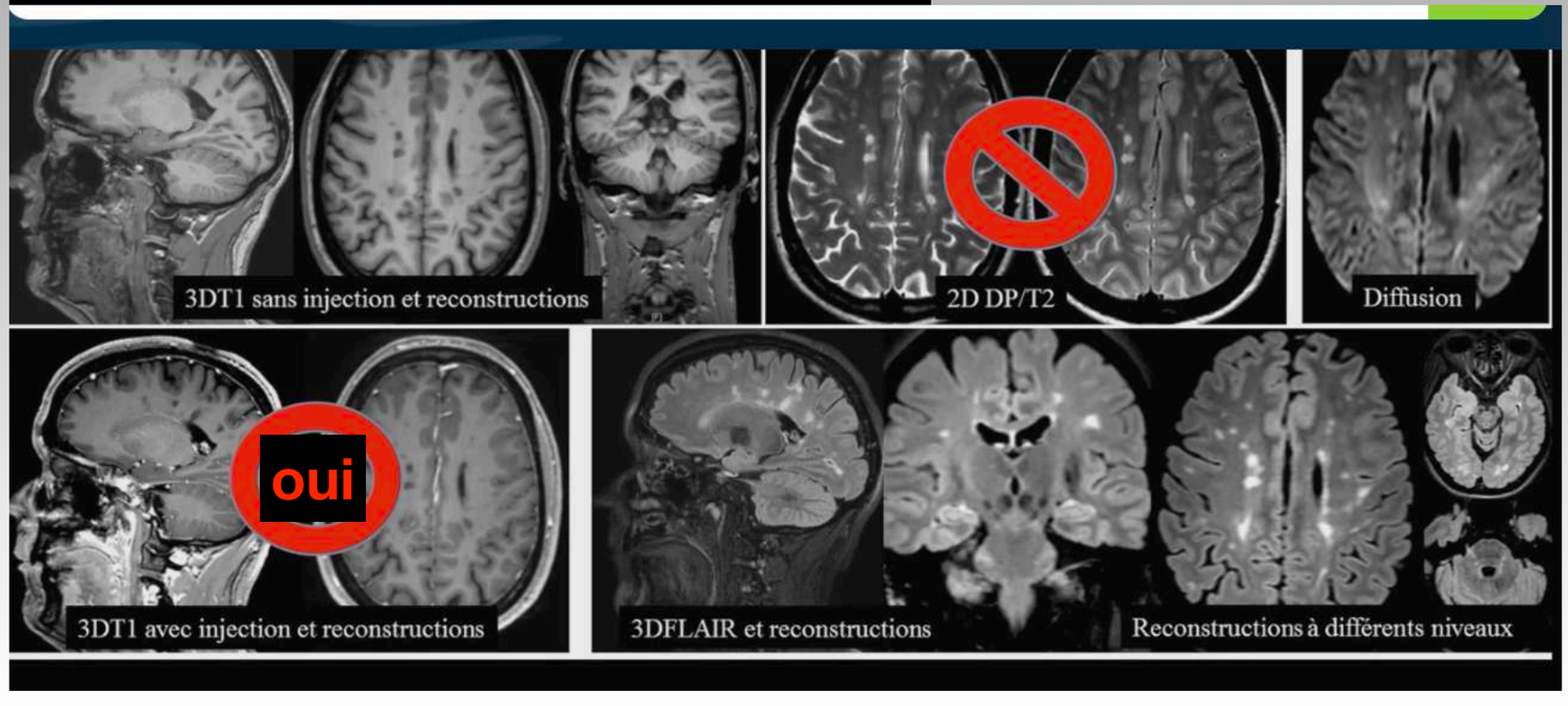

MENU

SEP

Protocole OFSEP

	IRM cérébrale	IRM médullaire
Recommandées	**Protocole OFSEP standard** 3D T1 millimétrique DWI axiale + dADC 3D FLAIR millimétrique	**Protocole OFSEP standard** T2 sagittale
Recommandées	**Protocole OFSEP réduit** *(suivi trimestriel LEMP, Patient JCV+)* DWI axiale + dADC 3D FLAIR millimétrique	
Optionnel	3D T1 gadolinium * millimétrique 2D TSE DP/T2 axiale ou 3D T2 DTI ≥ 15 directions 2D T2 EG (pour un 1er diagnostic) SWI 3D DIR	T1 sagittale gadolinium * T2 EG axiale T1 axiale gadolinium * STIR sagittale

Intérêt de la DIR +++ …? Pr Kremer

*** Quand injecter du gadolinium *(0,1 mmol/kg)* ?**

L'OFSEP recommande uniquement l'utilisation de gadolinium macrocyclique.

- Au début du suivi (diagnostic, IRM antérieures non disponibles)
- À l'initialisation d'un traitement de fond
- Six mois après une initialisation de traitement de fond
- *[Recommandé]* En cas de poussée
- *[Optionnel]* Pour rechercher une activité en vue d'une indication thérapeutique

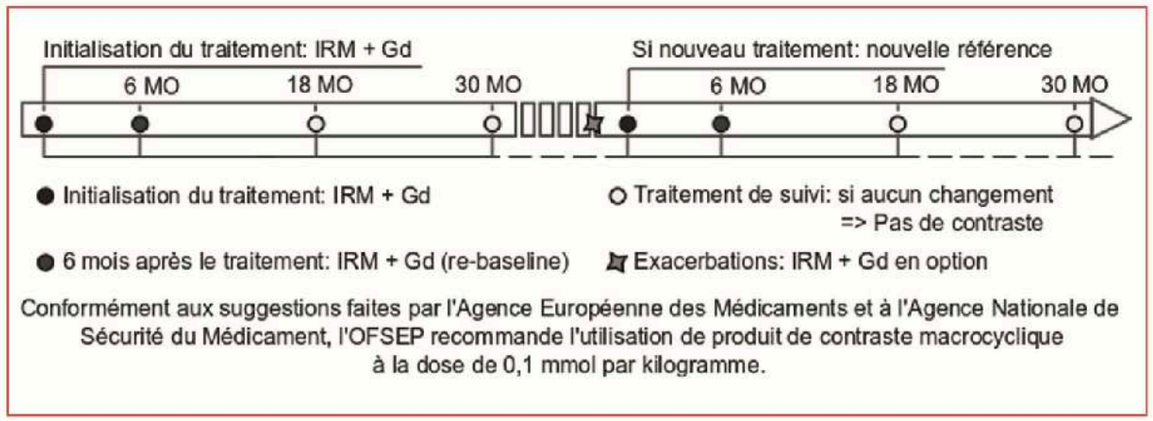

Figure 2. Fréquence de suivi en IRM des patients sous traitement de fond. Ce graphe permet de connaître la fréquence de suivi en IRM des patients traités et le moment où l'injection reste recommandée notamment en cas de changement de traitement de fond et 6 mois après (*re-baseline*) afin de s'affranchir du délai d'action des médicaments. Le suivi en IRM d'un patient traité est généralement annuel, sans injection de Gadolinium actuellement si le patient est stable cliniquement.

MENU

SEP

Faut-il injecter ce suivi de SEP ?

Recommandations OFSEP

Diagnostic initial

Oui

Suivi

Oui

Nouveau symptôme

Changement de traitement
Nouveau Baseline à 6 mois

Pas d'examen précédent
Examen précédent sans 3DFLAIR

Non

Autres cas

Comparatif possible

MENU

SEP : DIAG SEMIO

Si pas de signes cliniques , on parle de **RIS** (syndrome radiologique isolé)

85 % des patients débute SEP avec 1 symptôme clin. et 1 seul lésion focale=**CIS** (sd cliniq isolé)

ISO T2 ou HYPERT2

PAS OEDEME PAS D'EFFET DE MASSE

SIGNE DE LA VEINE CENTRALE

et DOIGT DE DAWSON

- > 6 mm
- ovoide
- perpendiculaire au VL
- implanté CONTRE paroi VL
- **centrée sur une veine ++++**

PDC EN ANNEAU mais surtout +++LÉSION EN ANNEAU PARAMAGN

LISERE PERIPH EN HYPER DIFF. ou RIEN ou TOUT

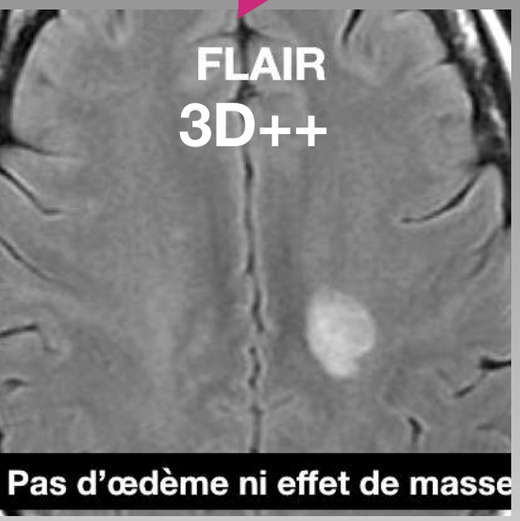

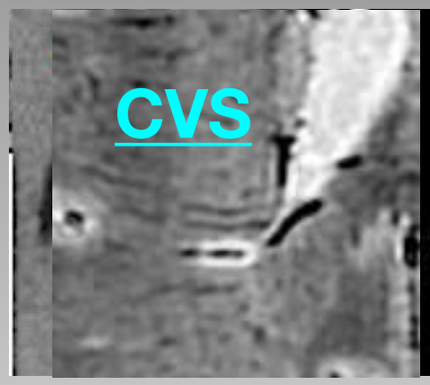

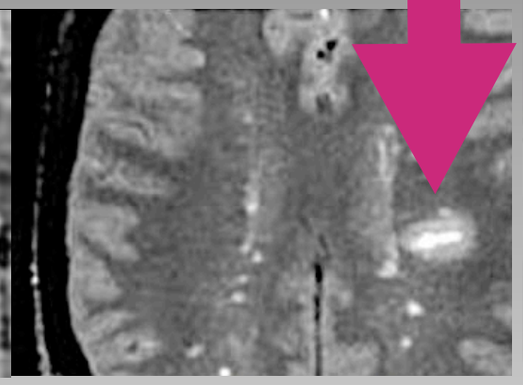

PS :Durée de PDC des plaques = 15 j
Si > 3M = suspect ++

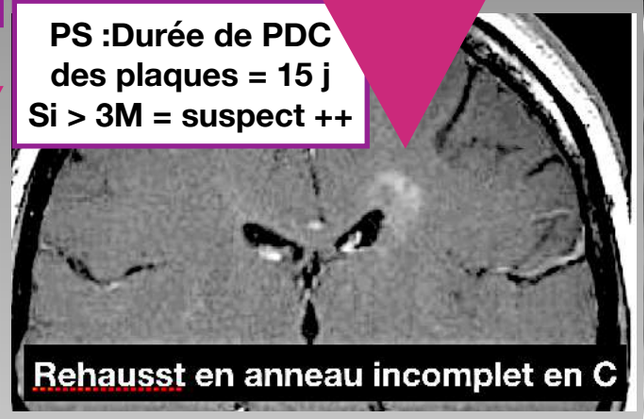

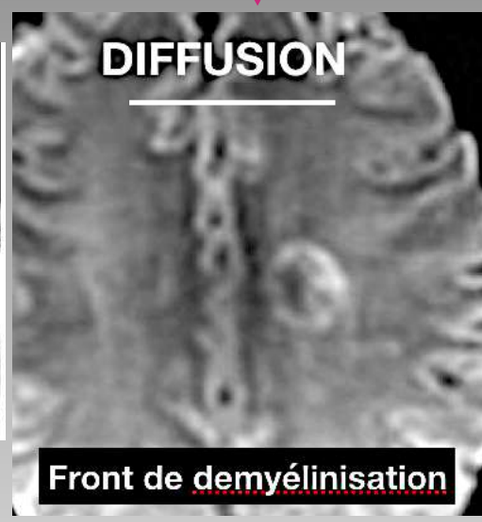

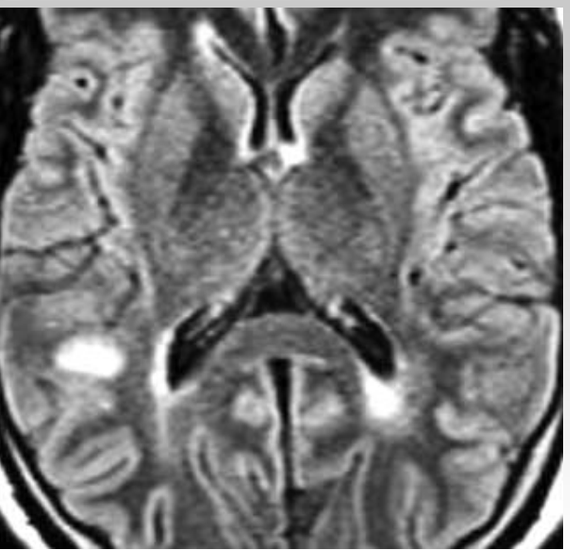

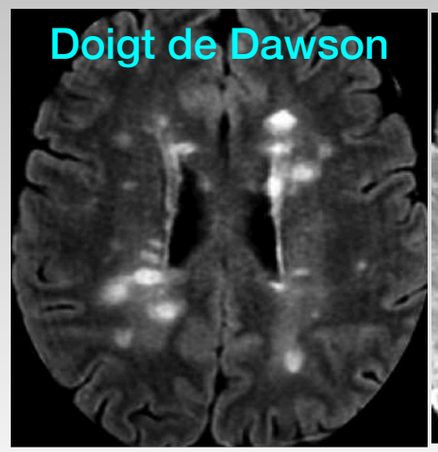

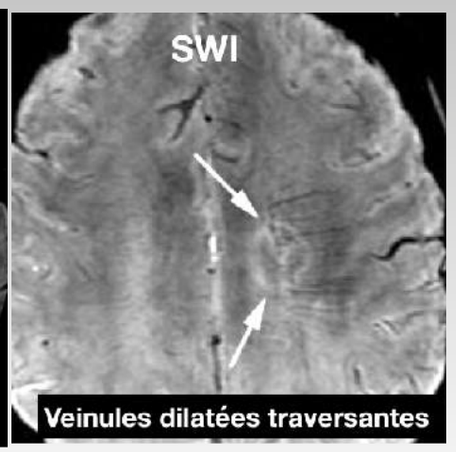

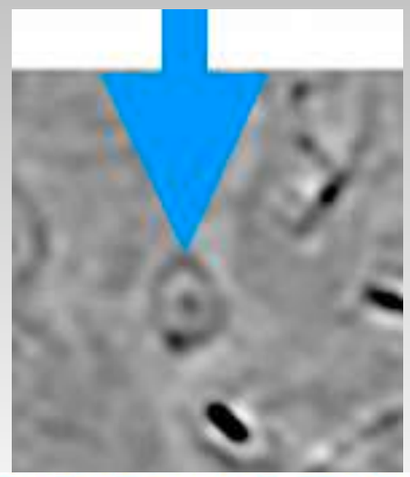

SÉQUENCES 3D SWI / 3D GRE-EPI

IMAGERIE DE PHASE



MENU

SEP : DIAG SEMIO DIFFUSION

Une diffusion NORMALE n'élimine pas la SEP

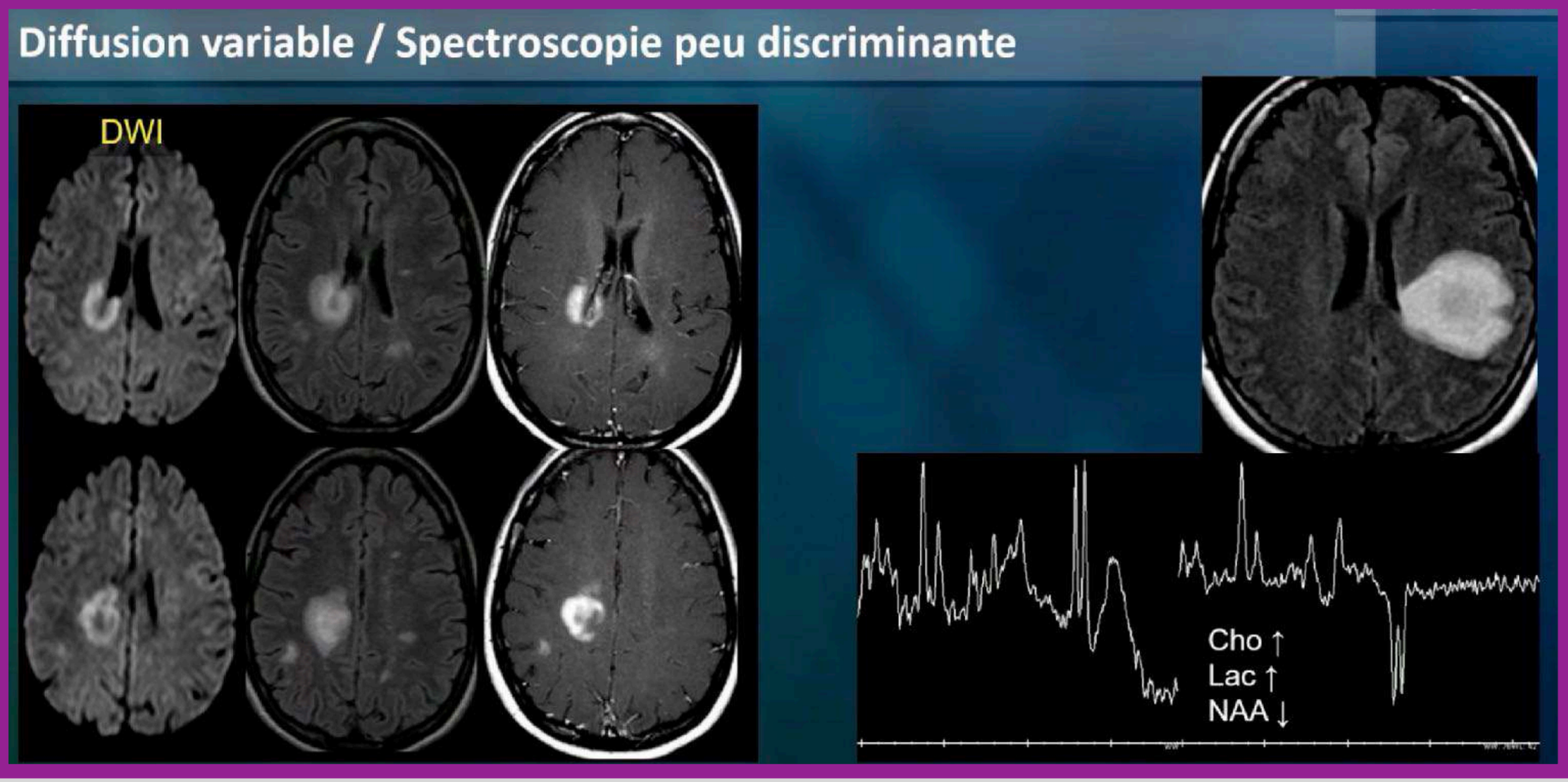

SPECTRO = ici, pseudo-GLIOME !

LISERE PERIPH EN HYPER DIFF. = FRONT DE DEMYELINISATION

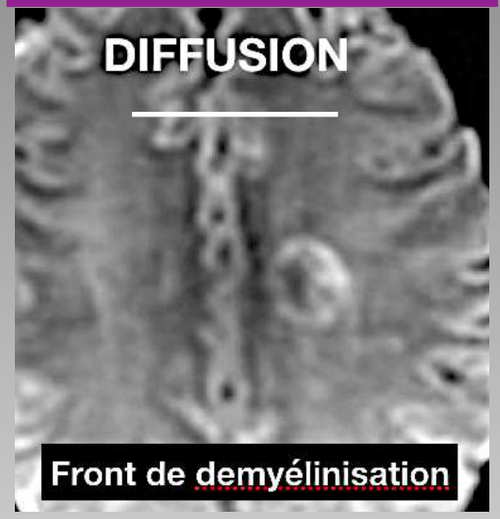



MENU

SEP : mise à jour JFR 2024

MAC DONALD 2024

MENU

SEP : anciens critères de 2017

*** Quand injecter du gadolinium *(0,1 mmol/kg)* ?**
L'OFSEP recommande uniquement l'utilisation de gadolinium macrocyclique.

- Au début du suivi (diagnostic, IRM antérieures non disponibles)
- À l'initialisation d'un traitement de fond
- Six mois après une initialisation de traitement de fond
- *[Recommandé]* En cas de poussée
- *[Optionnel]* Pour rechercher une activité en vue d'une indication thérapeutique

Deux caractéristiques à donner dans le compte rendu :

- **activité IRM=prise de contraste (PC)** ;
- **charge lésionnelle=nombre de lésions**.

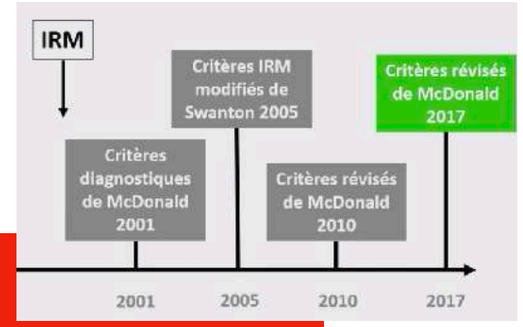

CRITERES DE MC DONALD 2017

DIAGNOSTIC IRM DE SEP APRÈS UN ÉPISODE CLINIQUE ISOLÉ

Dissémination spatiale **Critère de SWANTON**	Dissémination temporelle (DIT)

DIS : Dissémination dans l'espace

≥ 1 lésion T2 asymptomatique dans au moins 2 des 4 localisations suivantes :

Donc 2 lésions : soit / soit :

- Périventriculaire
- **Juxta-corticale ou corticales**
- Sous-tentorielle
- Médullaire

DIT : Dissémination dans le temps

Présence simultanée de

1 lésion active PDC + 1 lésion hyperT2 non active sans PDC

~~**Une lésion active symptomatique ne compte pas**~~

Dès 1ère IRM

1 nouvelle lésion T2 et/ou Gd+ sur une IRM de suivi quel que soit le moment de l'IRM de référence et de l'IRM de suivi

Sur 2ème IRM…

Présence de BOC à la PL

Thompson et al, Lancet Neurol 2018

MENU

SEP : nouveaux critères de 2024

TAKE HOME MESSAGE

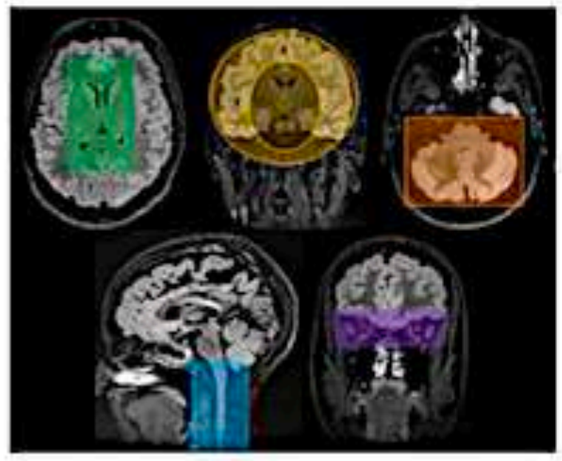

NOUVEAUX CRITÈRES DIAGNOSTIQUES DE **McDONALD 2024**

3D FLAIR
3D SWI

5 TOPOGRAPHIES :
Périventriculaire, cortico-juxtacorticale, sous-tentorielle, **nerf optique**, moelle

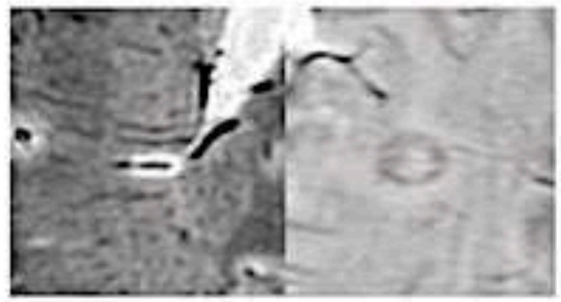

CRITÈRES DE SPÉCIFICITÉ : **CVS (>6) - PRL**

DRAPEAUX ROUGES



ANOMALIES NON SPÉCIFIQUES À L'IRM
ET/OU PRÉSENTATION CLINIQUE ATYPIQUE

FAIRE UNE SURVEILLANCE IRM/CLINIQUE

MENU

SEP : nouveaux critères de 2024

DIAGNOSTIC DE SEP

De nombreuses pathologies peuvent mimer les diverses manifestations cliniques et résultats IRM de la SEP

Evolution des critères diagnostiques de McDonald 2024
Diagnostic et prise en charge précoce
1 seule lésion peut suffire!

5 TOPOGRAPHIES
Péri-Ventriculaire
Cortico-Juxta-Corticale
Sous Tentorielle
Médullaire
Nerf Optique

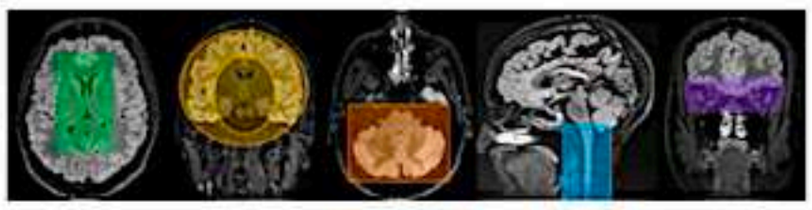

4 CRITÈRES ADDITIONNELS
DIT
LCR BOC ou index Kappa
> 6 CVS*
> 1 PRL*

* Critères de spécificité

DIT = dissémination temporelle
6 CVS = signe de la veine centrale
PRL = lésion avec anneau paramagnétique

Voir diapo suivante

Les critères de McDonald 2024

ECTRIMS 2024
18-20 September 2024 | Copenhagen, Denmark

RIS – **SEP RR** – SEP PP – SEP Pédia

SYNDROMES CLINIQUES TYPIQUES DE SEP

4 ou 5 Topographies
Rien de plus
si ø drapeaux rouges!

>2 Topographies
+ 1 critères
DIT ou LCR ou CVS

1 Topographie
+ 2 critères
DIT et/ou LCR + CVS ou PRL

> 50 ans
Commorbidités
Migraines
Forme atypique

+1 critère
>1 lésion
médullaire
ou CVS ou LCR

MENU

COMMENT S'EN SORTIR?

IRM CÉRÉBRALE

SÉQUENCES SWI / 3DT2*



Cut-Off ? 40% de lésions CVS+ / **6 lésions CVS+**

SIGNE DE LA VEINE CENTRALE (CVS)

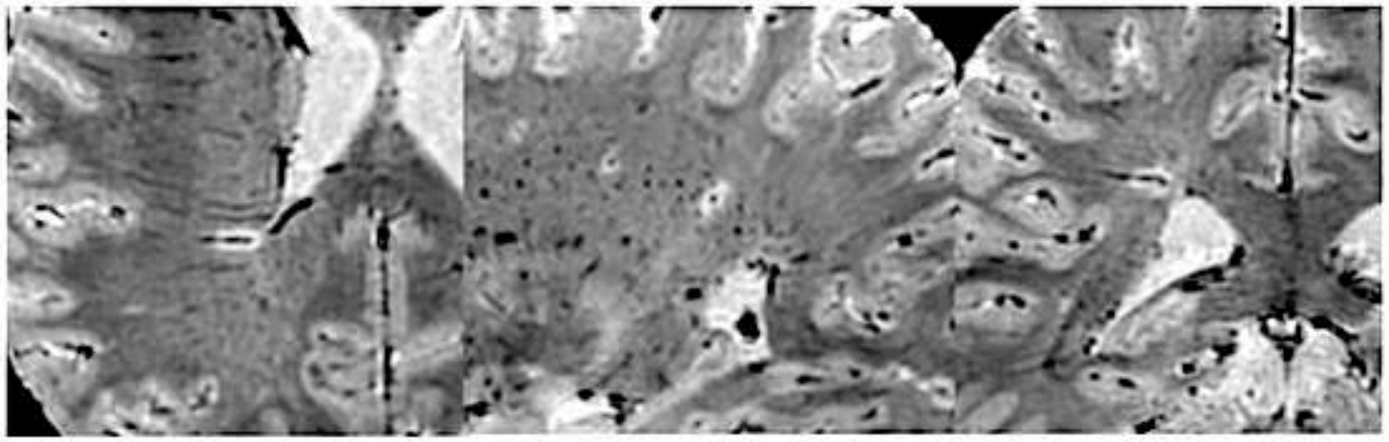

CRITÈRES DE LA NAIMS

Hyposignal linéaire ou punctiforme
Position centrale
Visualisé dans au moins 2 plans perpendiculaires, avec aspect linéaire dans au moins un des plans
Traversant partiellement ou complètement la lésion

Critères d'exclusion

Lésion < 3 mm
Lésions confluentes
Lésion mal limitée
Lésion avec plusieurs veines

PRÉDOMINANCE DE LÉSIONS CVS+ DANS LA SEP

Minoritaire dans les autres pathologies pourvoyeuses d'HST2
Maladies des petits vaisseaux, Migraine, autres pathologies inflammatoires ou auto-immunes


The central vein sign and its clinical evaluation for the diagnosis of multiple sclerosis: a consensus statement from the North American Imaging in Multiple Sclerosis Cooperative

MENU

++++ DOIGT DE DAWSON centrée sur une veine en SWI
= MEILLEUR SIGNE DE SEP





Encore mieux si SWI en écho planar car veines très noires

MENU

COMMENT S'EN SORTIR?
IRM CÉRÉBRALE

SÉQUENCES 3D SWI / 3D GRE-EPI

IMAGERIE DE PHASE

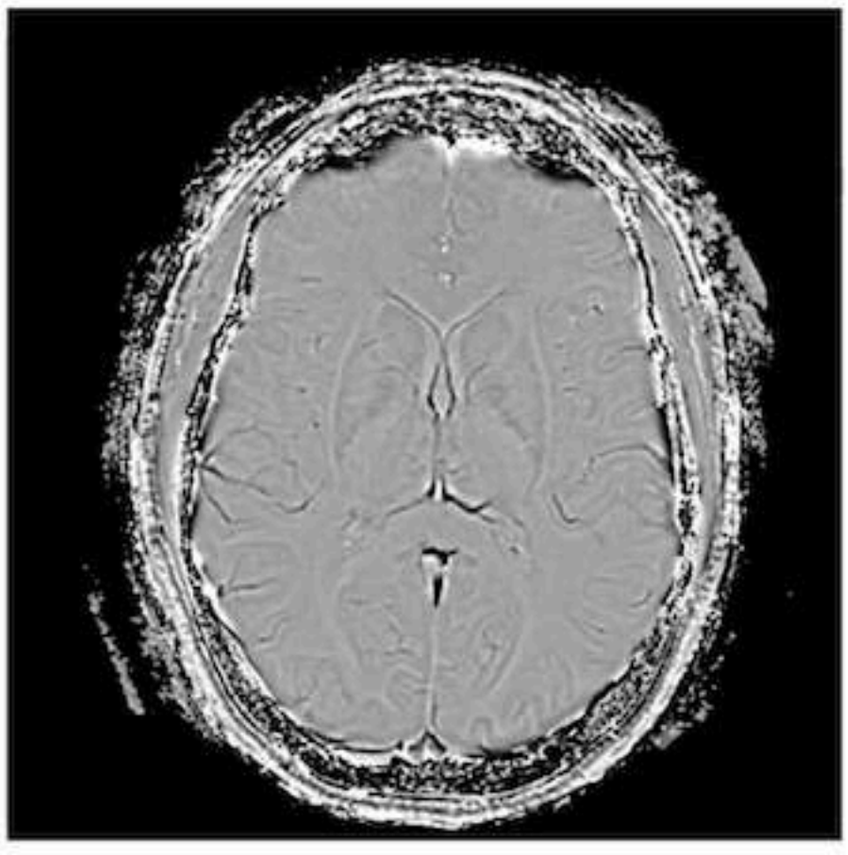

Avantage SWI : Informations de magnitude et de phase traitées/affichées de manière indépendante et combinées

LÉSIONS AVEC ANNEAU PARAMAGNÉTIQUE
= Paramagnetic Rim Lesion PRL

LÉSIONS CHRONIQUES ACTIVES
Anneau de macrophage/microglie activés chargés en **FER**

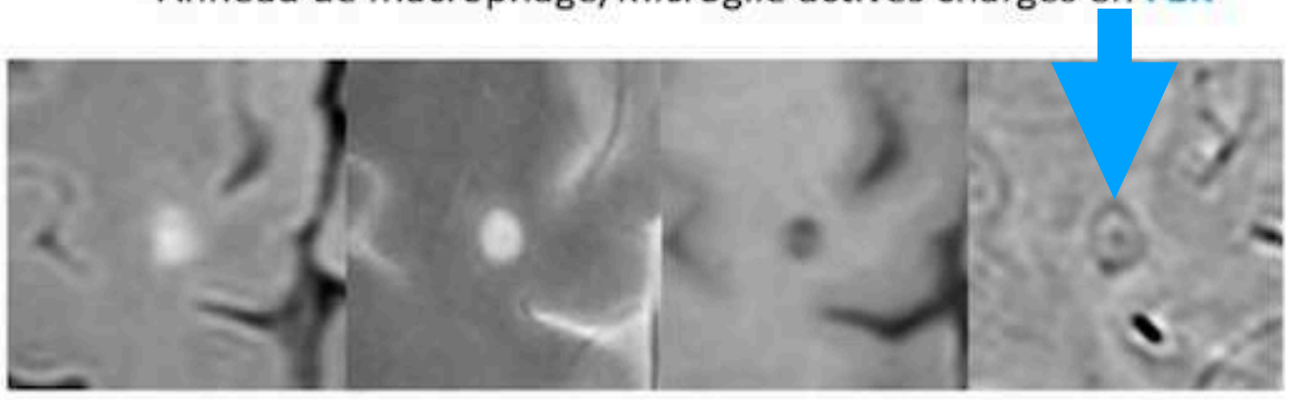

BIOMARQUEUR DIAGNOSTIQUE
BIOMARQUEUR PRONOSTIQUE

MENU

Le meilleur signe de SEP = SWI en sequence de phase —-> SIGNE DE L'ANNEAU PARAMAGNÉTIQUE = QUE SEP / PAS ADEM , NMO , MOG ...

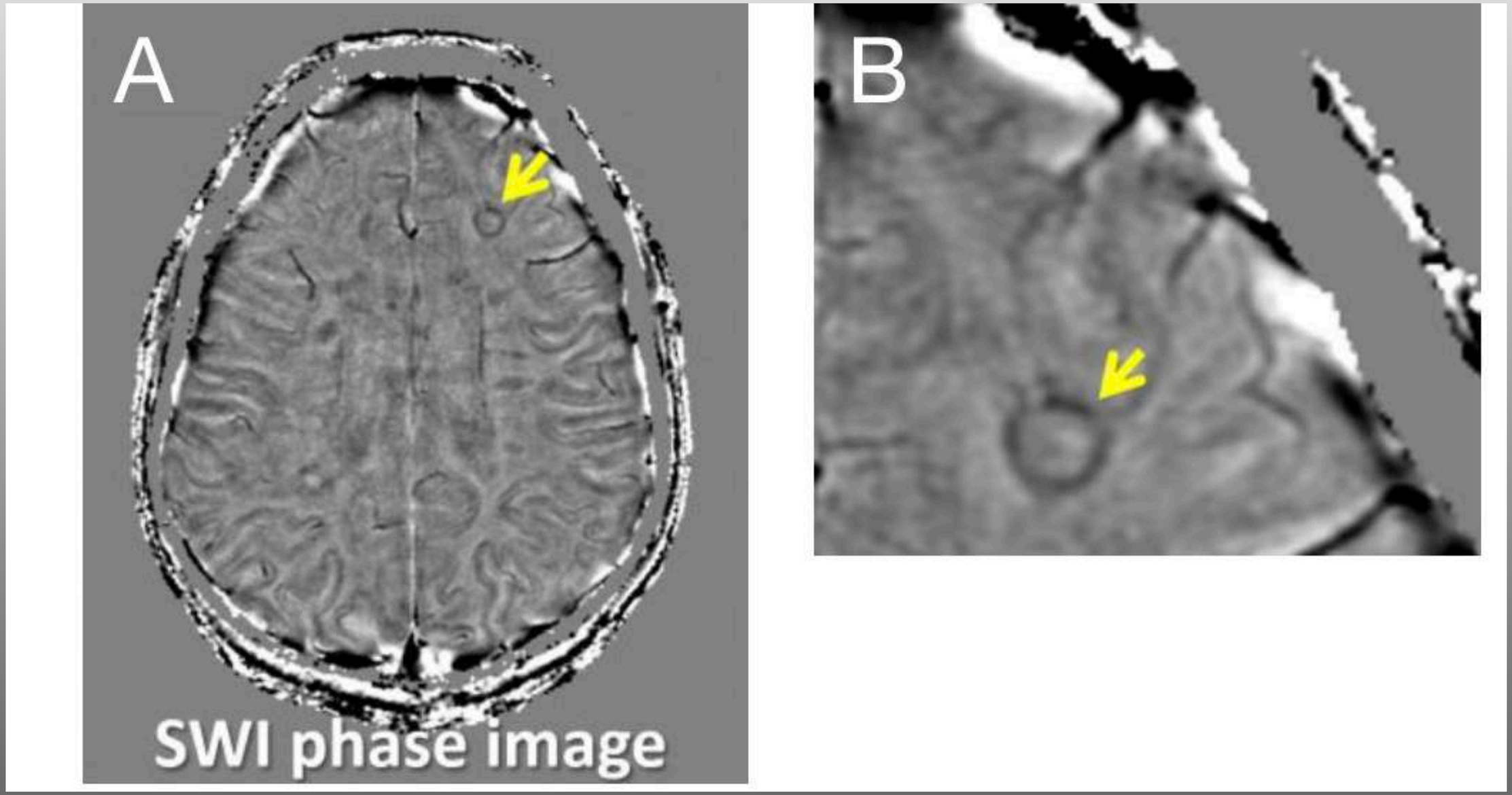

MENU

EN PRATIQUE

3D FLAIR + SWI

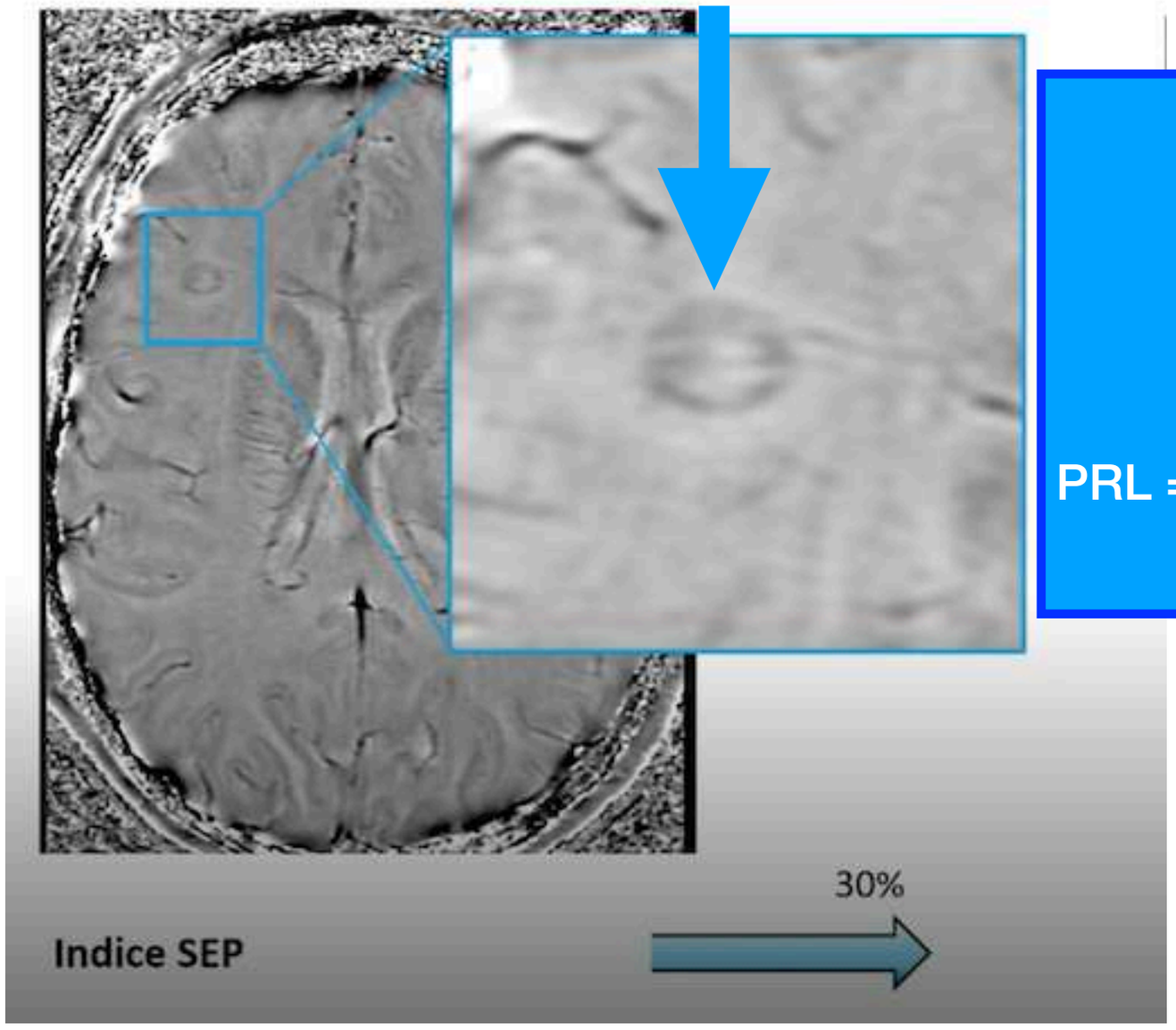

CVS = signe de la veine centrale

Avec

PRL = lésion avec anneau paramagnétique

MENU

SEP : nouveaux critères de 2024

Concept de **SEP asymptomatique pré-clinique**
Lésions IRM suggestives de SEP
EXAMEN NEUROLOGIQUE NORMAL

Les critères de McDonald 2024

ECTRIMS 2024
18-20 September 2024 | Copenhagen, Denmark

RIS – SEP RR – SEP PP – SEP Pédia

Au moins 1 lésion dans 2 topographies

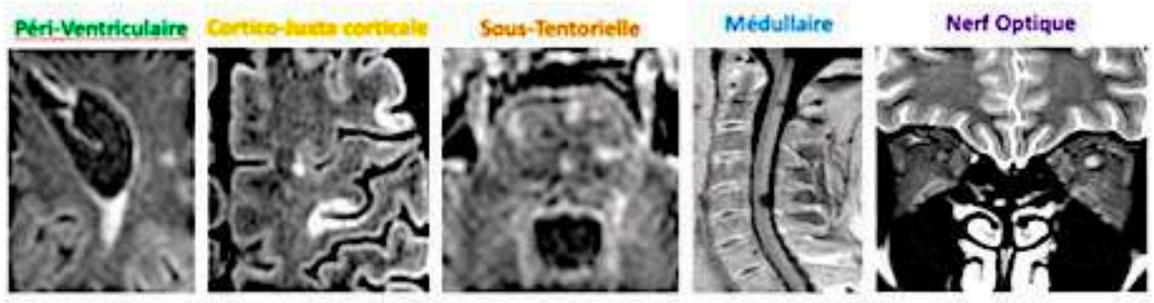

+ au moins 1 des critères suivants
> 6 CVS ou DIT ou LCR+

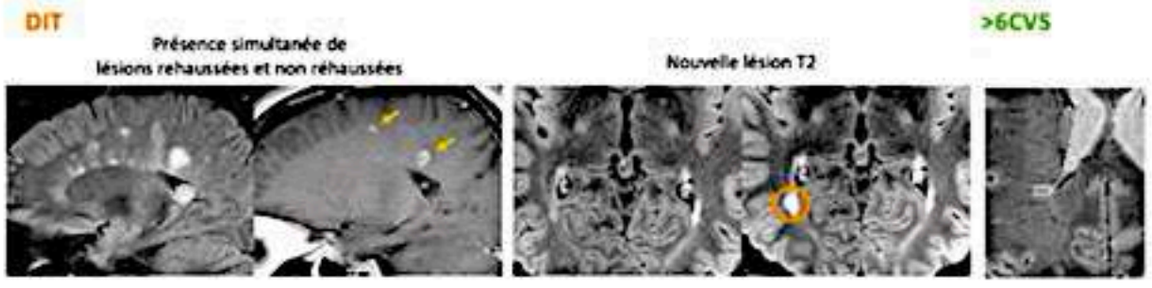

MENU

Prévalence des **HST2** de découverte fortuite
Population jeune en bonne santé
varie de 4,2 % à 21 %
Seuls **0,1 à 0,2 %** ont un aspect suggestif de démyélinisation

Soumaré et al. Front. Neurol. 2021

% remplissant les critères diagnostiques de SEP
Barkhof 2009 / McDonald 2010
Migraine : 7.1 – 34.5
Vascularite : 24 – 58
SLE/Sjogren : 17
NeuroBehcet : 13.1

Geraldes et al. Nat Rev Neuro 2018

ERREURS DIAGNOSTIQUES FRÉQUENTES
Peut avoir des conséquences graves!
Patients-Médecins-Système de santé

Etude dans 4 centres universitaire de Neurologie
110 patients diagnostiqués à tort SEP
70% ont été traités

*« Une **dépendance excessive à l'interprétation des anomalies de l'IRM** chez des patients présentant des syndromes atypiques et des symptômes antérieurs non vérifiés pourrait être une cause importante d'erreur de diagnostic »*

Solomon et al. Neurology 2016

MENU

COMMENT S'EN SORTIR?
DRAPEAUX ROUGES CLINIQUES



TERRAIN

DÉBUT AVANT 18 ANS

MOGAD

35 à 40 % des pathologies inflammatoires du SNC pédiatriques



DÉBUT APRÈS 50 ANS

VASCULAIRE



ORIGINE ETHNIQUE

Africaine, asiatique

NMO-AQP4+

Prévalence
0.7–1.9/100,000 en Europe

Caraïbes : ↑ 10/100,000
Japon : ↑ 3.4-4.1/100,000

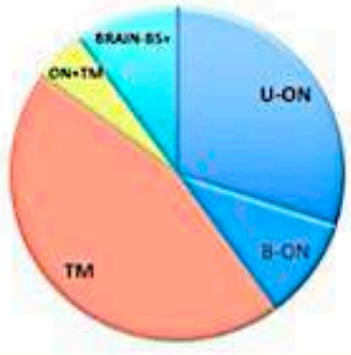

NATURE DES SYMPTÔMES NEUROLOGIQUES

Signes d'atteinte du cortex
Surdité
Troubles de la vigilance
Présentation neuropsychiatrique
Atteinte du SNP

PRÉSENCE OU ATCD DE SYMPTÔMES EXTRANEUROLOGIQUES

Tous (à l'exception des uvéites)

En particulier :
Thromboses veineuses profondes, fausses couches répétées, arthralgies, aphtose bipolaire, lésions cutanées, sécheresse buccale ou oculaire
signes généraux : fièvre, perte de poids

MENU

COMMENT S'EN SORTIR?

IRM CÉRÉBRALE

SÉQUENCES 3D FLAIR

Acquisition sagittale / Voxels millimétriques isotropiques
Saturation du signal de la graisse
Temps acceptable en routine : env 4min (CS,DLR)

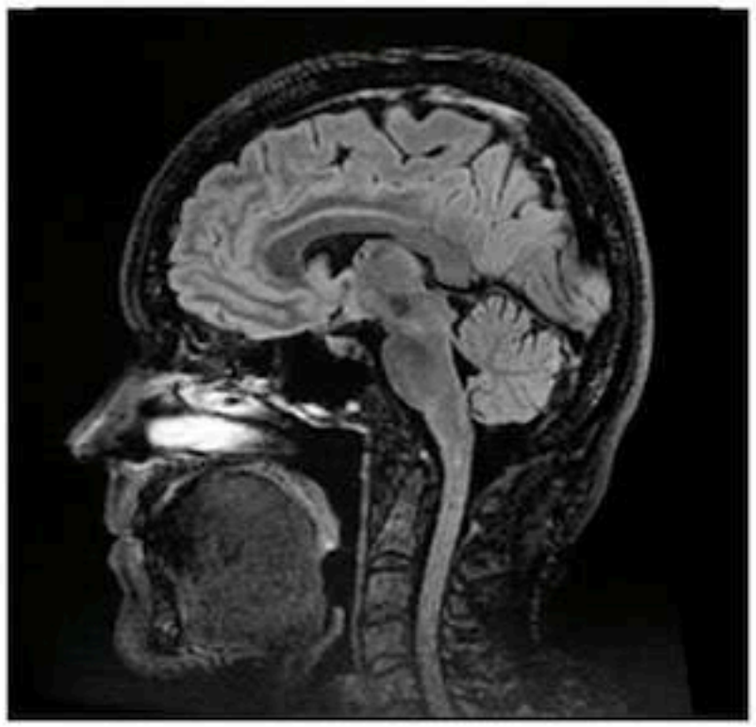

TOPOGRAPHIES

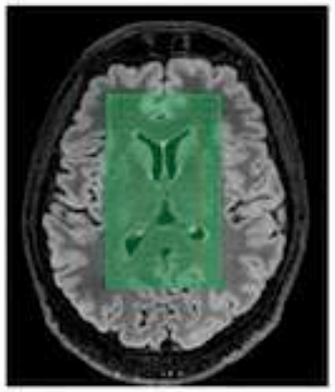

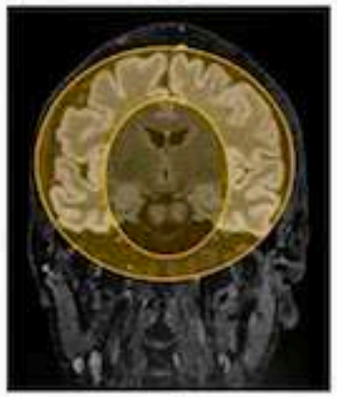

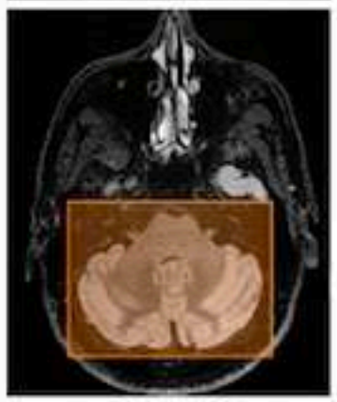

PÉRIVENTRICULAIRE

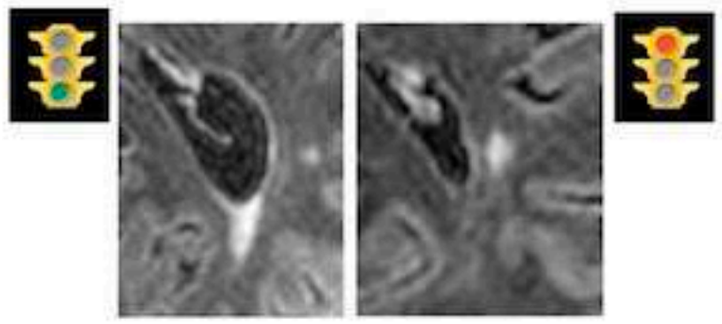

CORTICO-JUXTACORTICALE

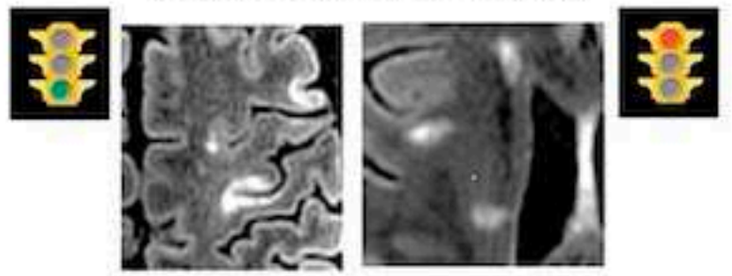



SOUS-TENTORIELLE

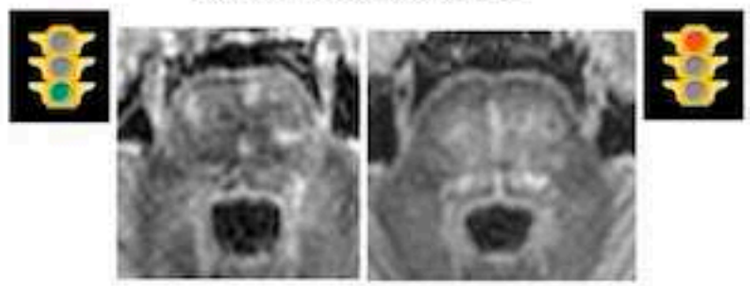

MENU

COMMENT S'EN SORTIR?

IRM CÉRÉBRALE

LOCALISATION SUGGESTIVES

BORD INFÉRIEUR DU CORPS CALLEUX

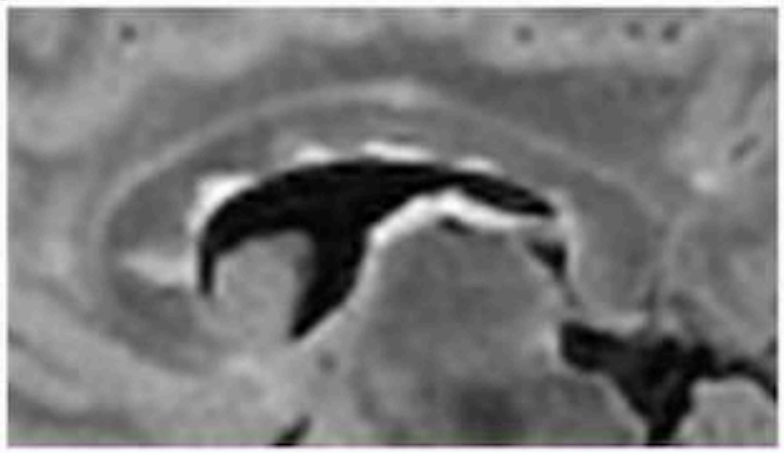

CAP TEMPORAL

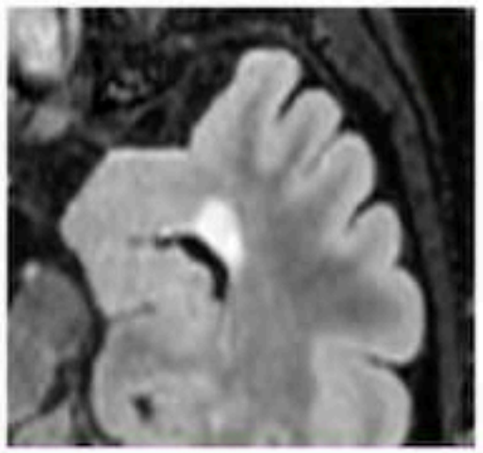

PÉDONCULE CÉRÉBELLEUX MOYENS
NERFS TRIJUMEAUX

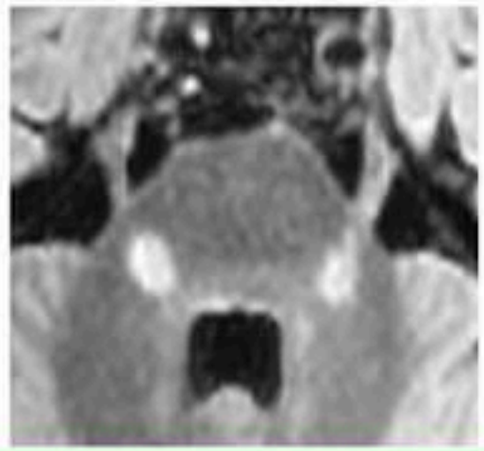

SNOW BALLS

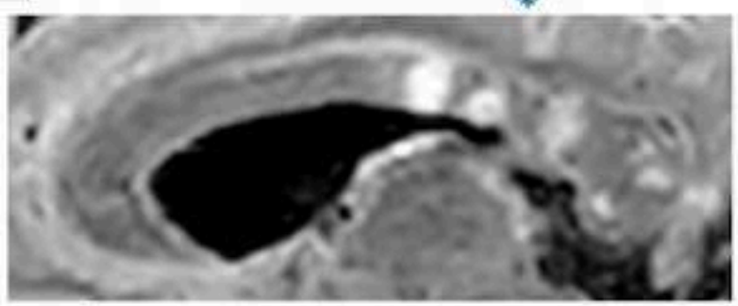

Susac

Incidence : 0,024-1,2 cas/100 000 habitants

HALO FRONTAL BILATÉRAL SYMÉTRIQUE

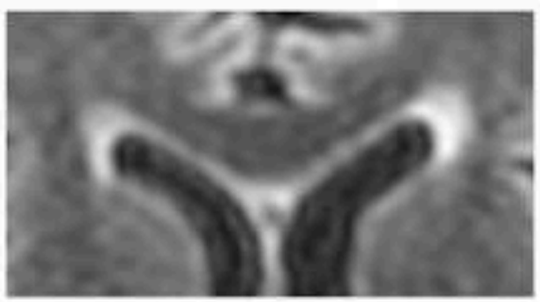

PÔLES TEMPORAUX

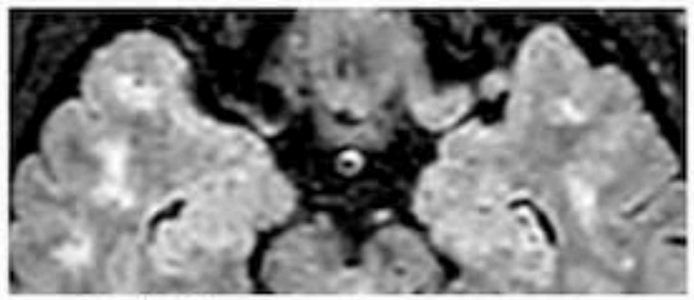

Cadasil

Prévalence : 2-4/100,000

MENU

COMMENT S'EN SORTIR?

IRM CÉRÉBRALE

NERF OPTIQUE

SÉQUENCES 3D FLAIR

?

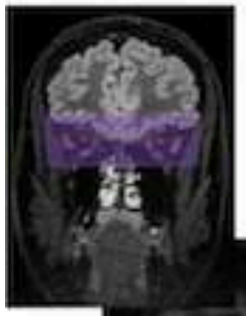

Névrite optique
Unilatérale
Segmentaire

IRM ORBITAIRE*
Coro T2, Coro T2 Dixon, Coro T1+FS

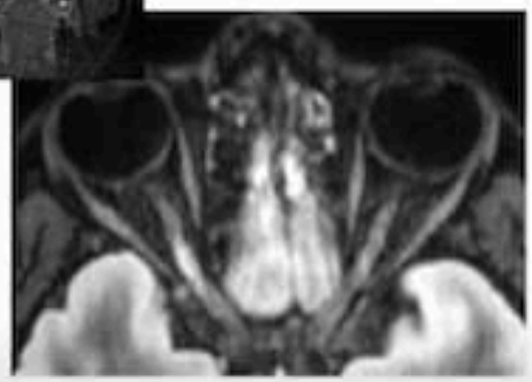



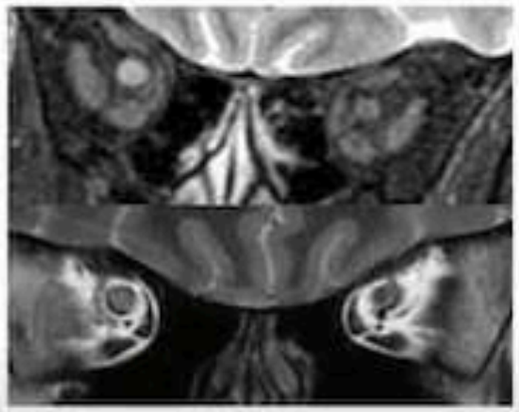

Comparison between contrast-enhanced fat-suppressed 3D FLAIR brain MR images and T2-weighted orbital MR images at 3 Tesla for the diagnosis of acute optic neuritis



Performance diagnostique NO

3D CE FS FLAIR = Coro T2 orbite

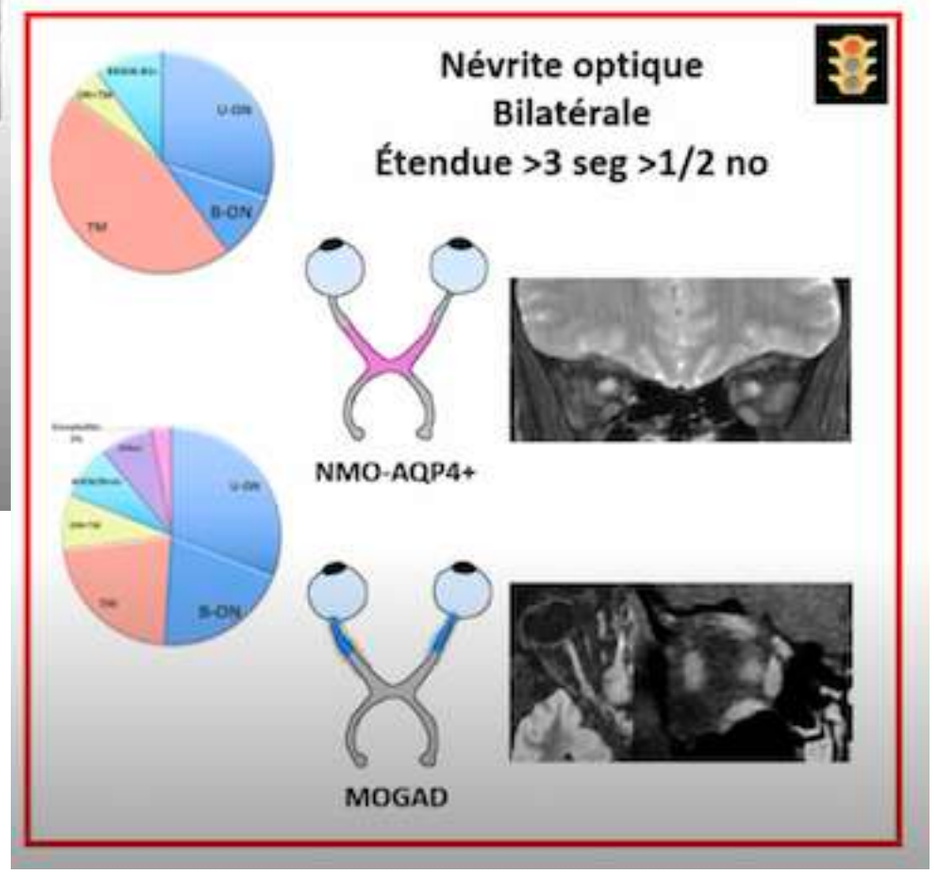

MENU

COMMENT S'EN SORTIR?

IRM CÉRÉBRALE

SÉQUENCES 3D FLAIR

MOELLE CERVICALE HAUTE



IRM MÉDULLAIRE
Sag STIR, Sag PSIR/MP2RAGE, AxT2* - Multi-écho

Lésion segmentaire
Courte ≤2 segments
Périphérique
Cordons postero-latéraux
< Hémi-moelle sans épargner SG
Multiple
Cervicale > thoracique



Myélite aigue transverse longitudinale étendue
≥3 segments



MENU

EN PRATIQUE

3D FLAIR

3 PATIENTES DE 25-35 ANS
Bilan de céphalées
HST2 SB

1

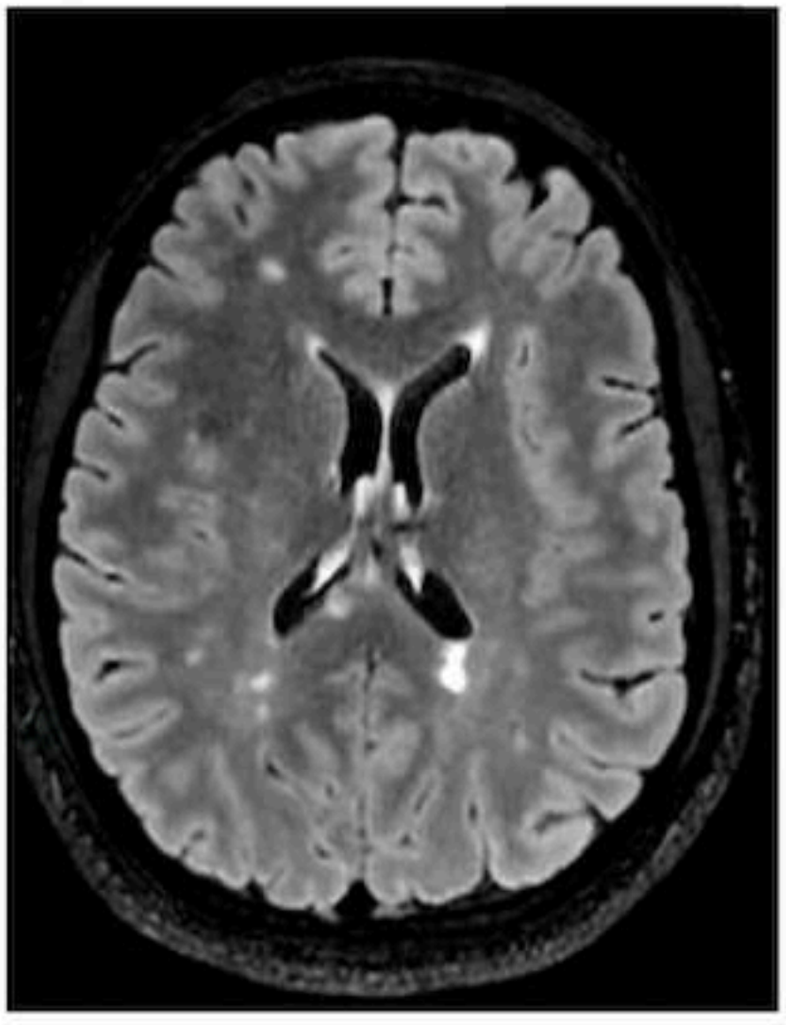

2

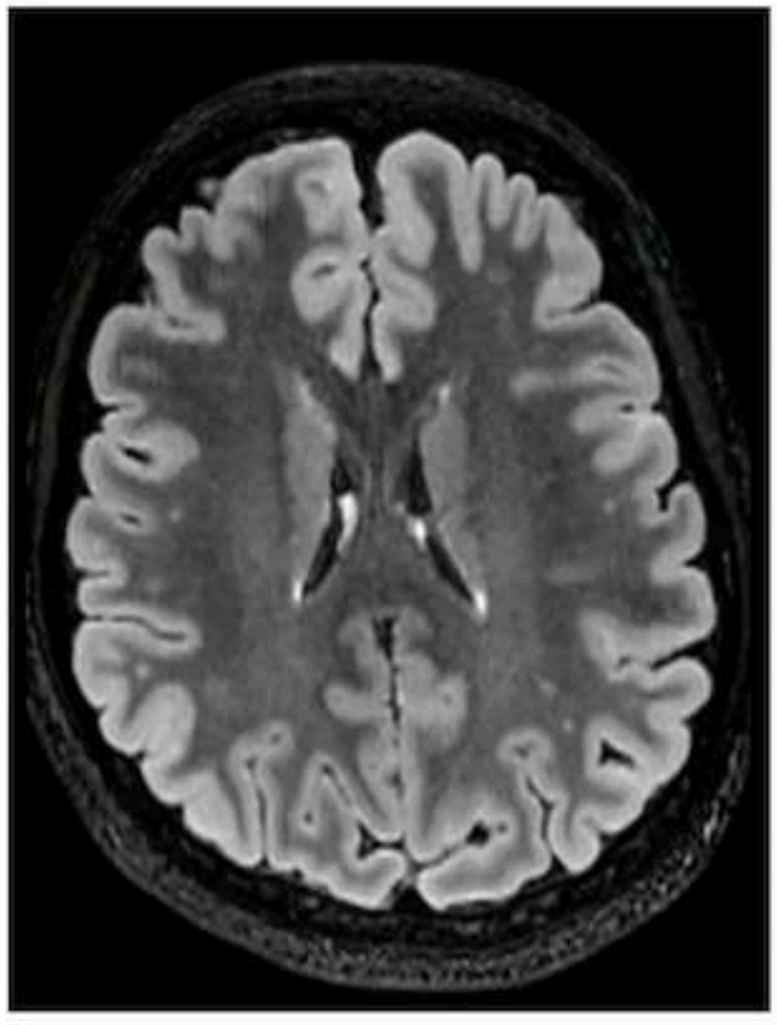

3

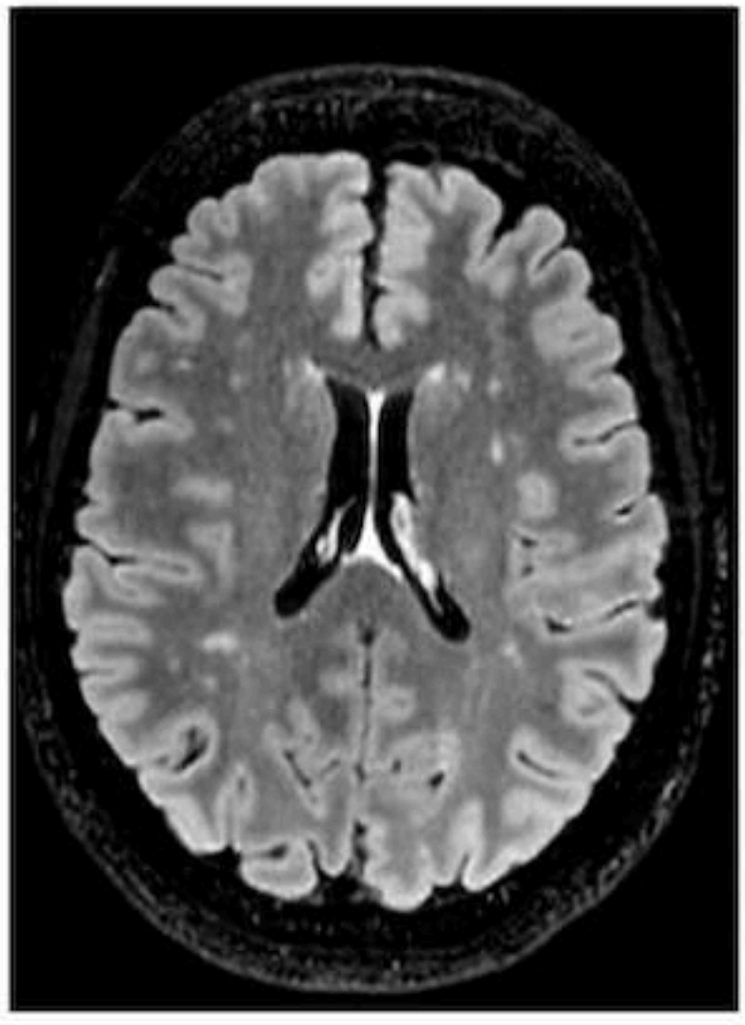

MENU

EN PRATIQUE

MORPHOLOGIE - TOPOGRAPHIE

3 PATIENTES DE 25-30 ANS
Bilan de céphalées
HST2 SB

1





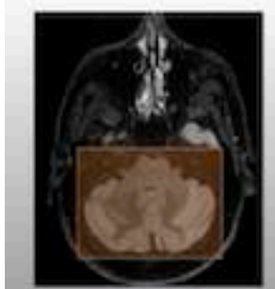

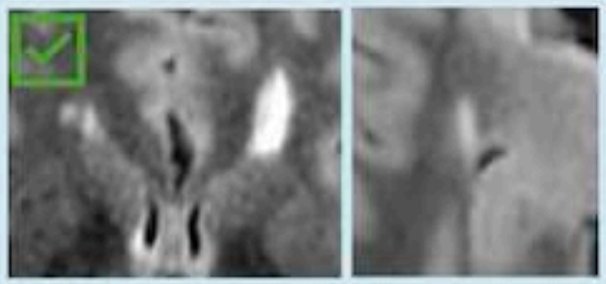

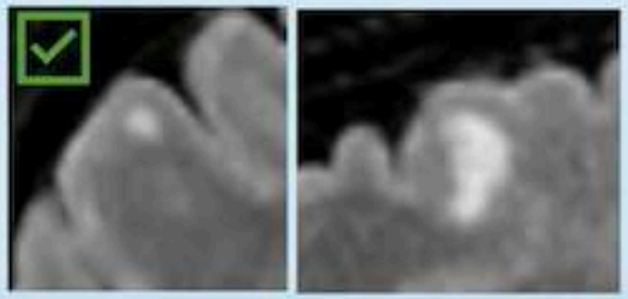

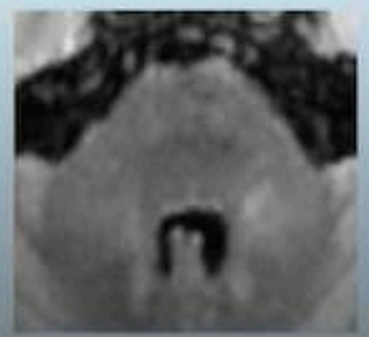

2

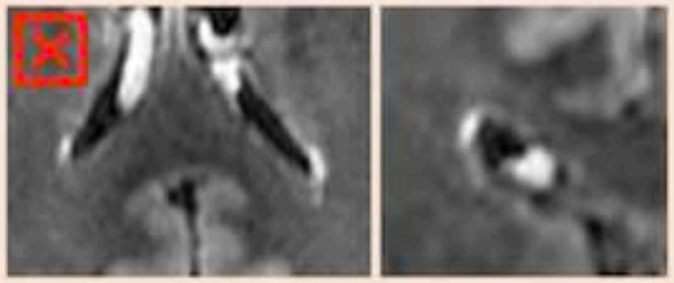

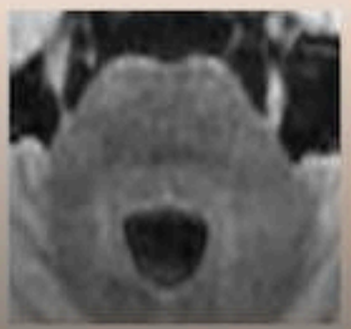

3

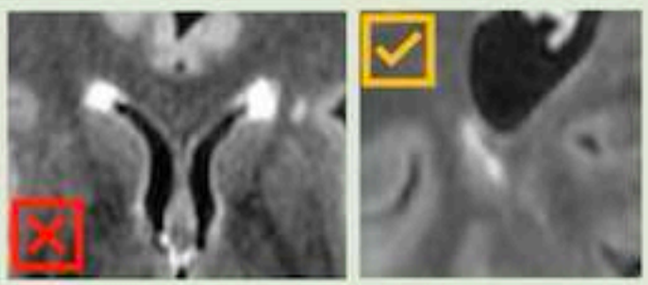

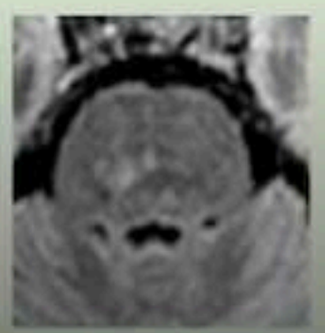

INDICE SEP

70%

10%

25%

MENU

EN PRATIQUE

MORPHOLOGIE - TOPOGRAPHIE

3 PATIENTES DE 25-30 ANS
Bilan de céphalées
HST2 SB

1



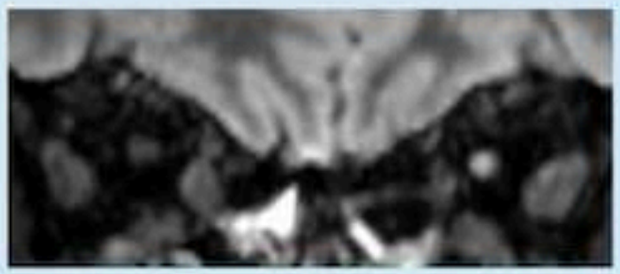

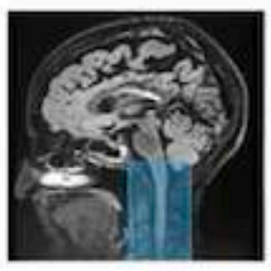



INDICE SEP

85%

2





5%

3

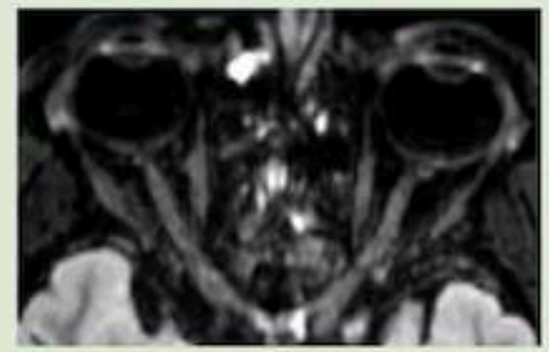



15%

MENU

EN PRATIQUE

3 PATIENTES DE 25-30 ANS
Bilan de céphalées
HST2 SB

1 SEP Pré-clinique

>2 TOPOGRAPHIES
+ >6CVS



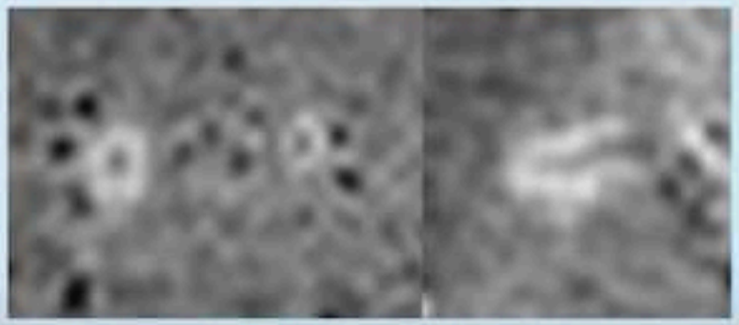





2 MIGRAINE



HST2 PUNCTIFORMES
PEU NOMBREUX
NON VEINOCENTRÉS
SUPERFICIELS
FRONTAUX



3 MALADIES DES PETITS VX



HST2 PUNCTIFORMES ET CONFLUENTS
SB PROFONDE ET SUPERFICIELLE
NON VEINOCENTRÉS
CENTRO-PONTIQUE
MICROBLEEDS

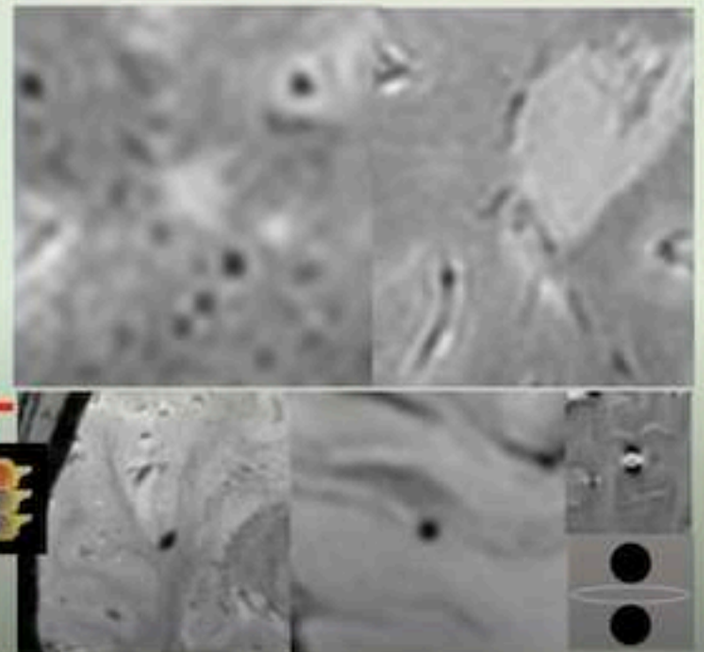

INDICE SEP	100%	0%	0%

MENU

SEP : DIAG TOPO

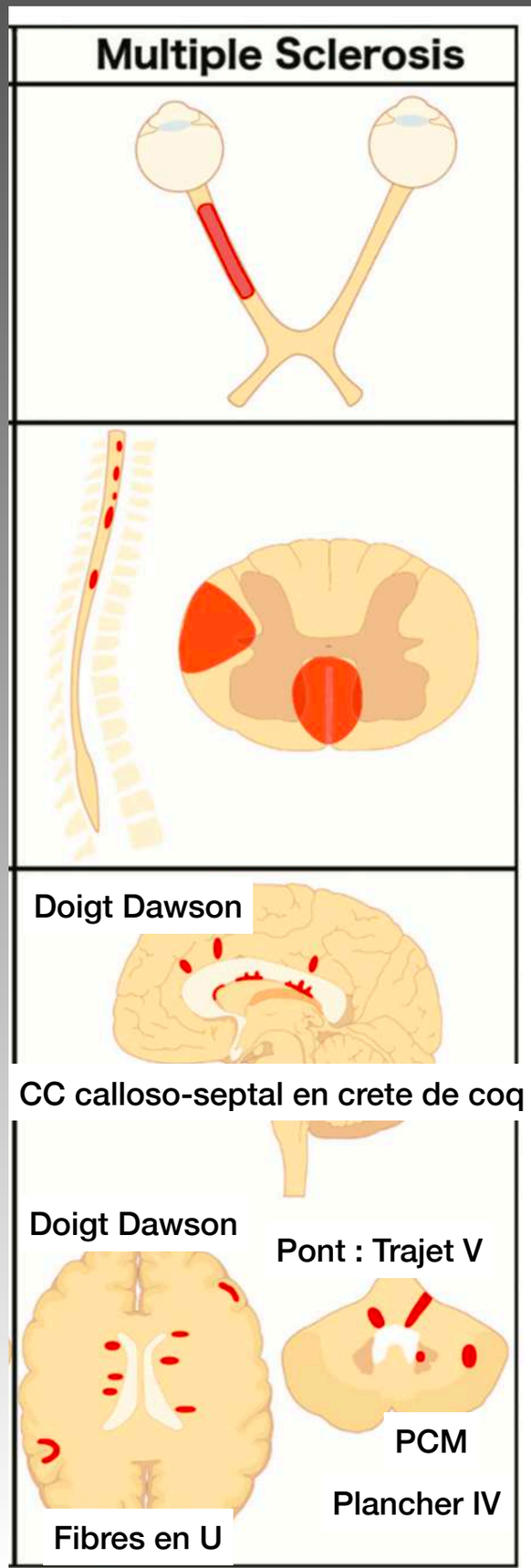

Unilat
Milieu du NO
Court < 1/3
Respect chiasma



Cervical
Hauteur 1 ou 2 vert
Atteint SB
Donc + périph
Postérieur ++
ou Latéral

- **SEP = atteinte évocatrice en regard de C2**
- **Postéro-lateral**

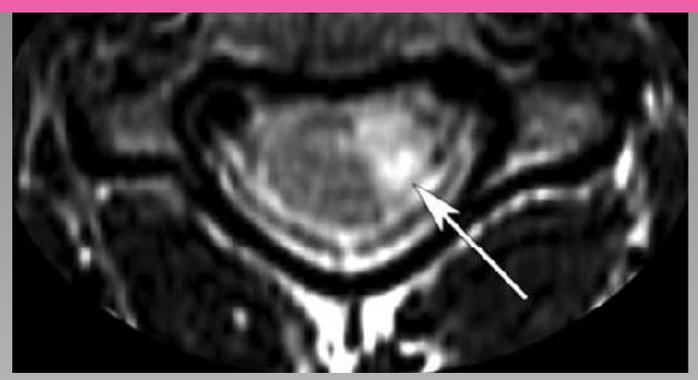



1 **HS Cortical rajouté McDo2017**

- Substance blanche sus-tentorielle:

2 – Périventriculaire
- Ventricules latéraux
- Lobe temporal inférieur

doit être collé aux parois des VL

3 – Sous-corticale (fibres en U)

4 Corps calleux
- Partie **INFERIEURE** du CC = interface calloso-septale
- Lésions petites et ovoïdes **en crête de coq**

5 En sous-tentoriel (10%)
– Pédoncule cérébelleux moyen
– Plancher du V4, pont

- Nerf V trajet intra-pontique

Bandelette longitud post = fx longitud. median -> ophtalmologie internucléaire

PLANCHER IV

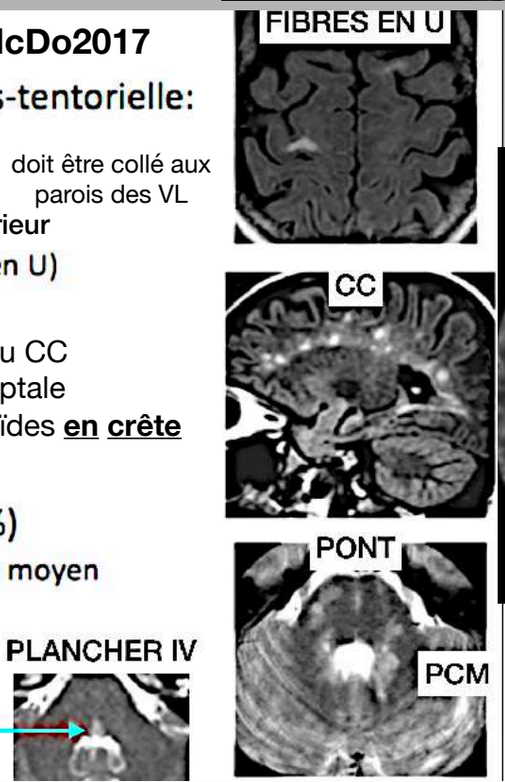

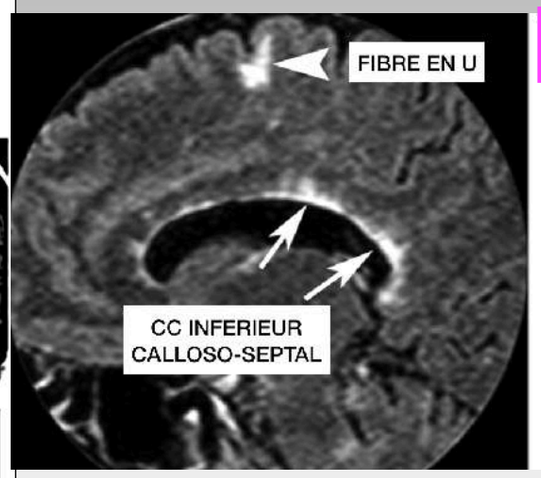

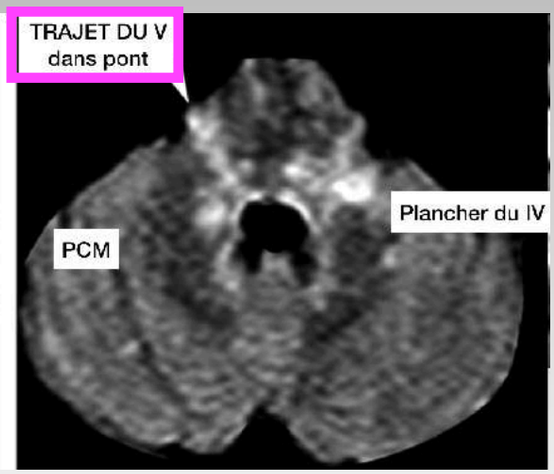

MENU

SEP : DIAG TOPO

Critères de localisation :

- corps calleux
- juxta-ventriculaire > profonde
- juxta corticale > sous corticale
- atteinte périphérique du TC
- pas d'atteinte des NGC
- atteinte des régions temporales +++

Corps calleux et jonction calloso-marginale

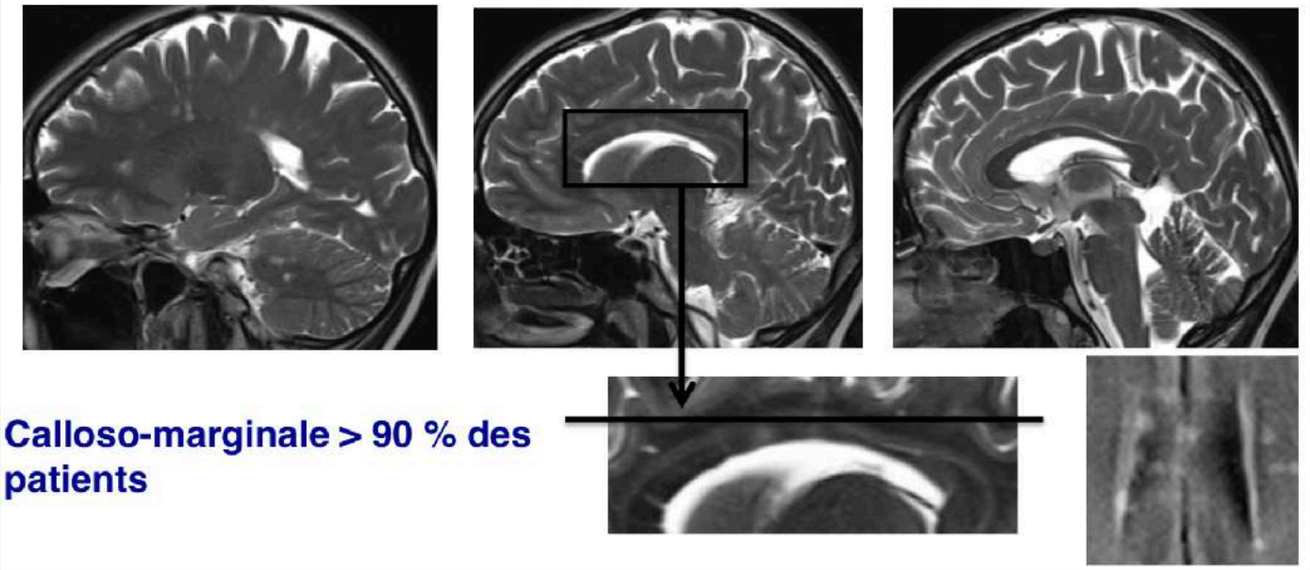

Calloso-marginale > 90 % des patients

Atteinte périphérique du tronc cérébral

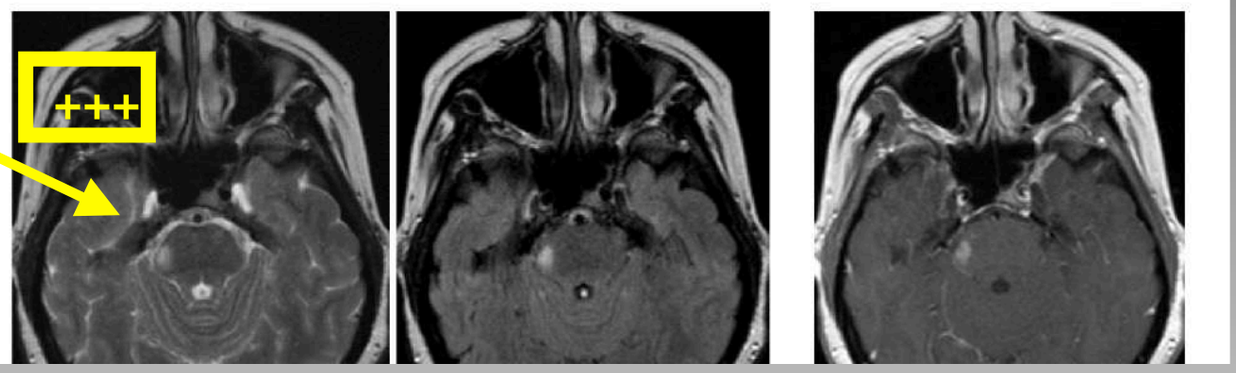

+/- prise de contraste

- lésion inflammatoire aigue (< 6 semaines)
- Forme variable
  - annulaire : complet ou incomplet
  - nodulaire

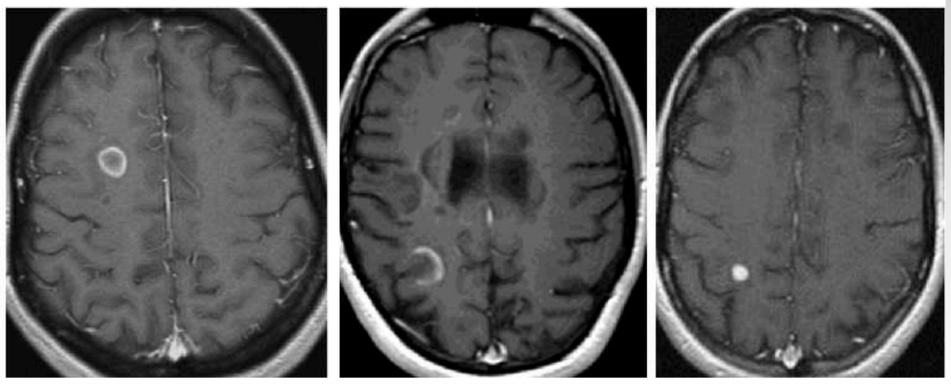

Atteinte des régions temporales

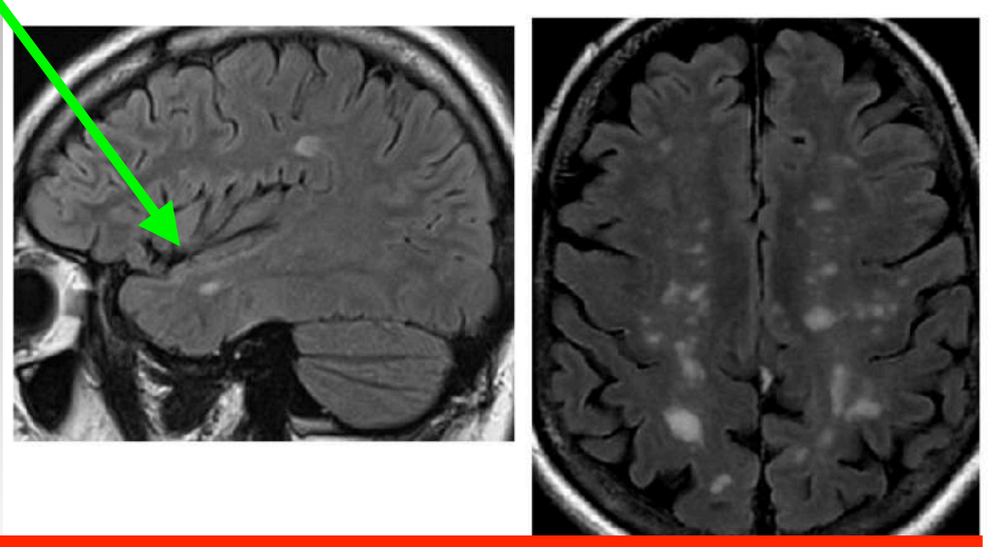

≠ vasculaire : atteinte prédomine pariétal et frontal

MENU

SEP : DIAG TOPO

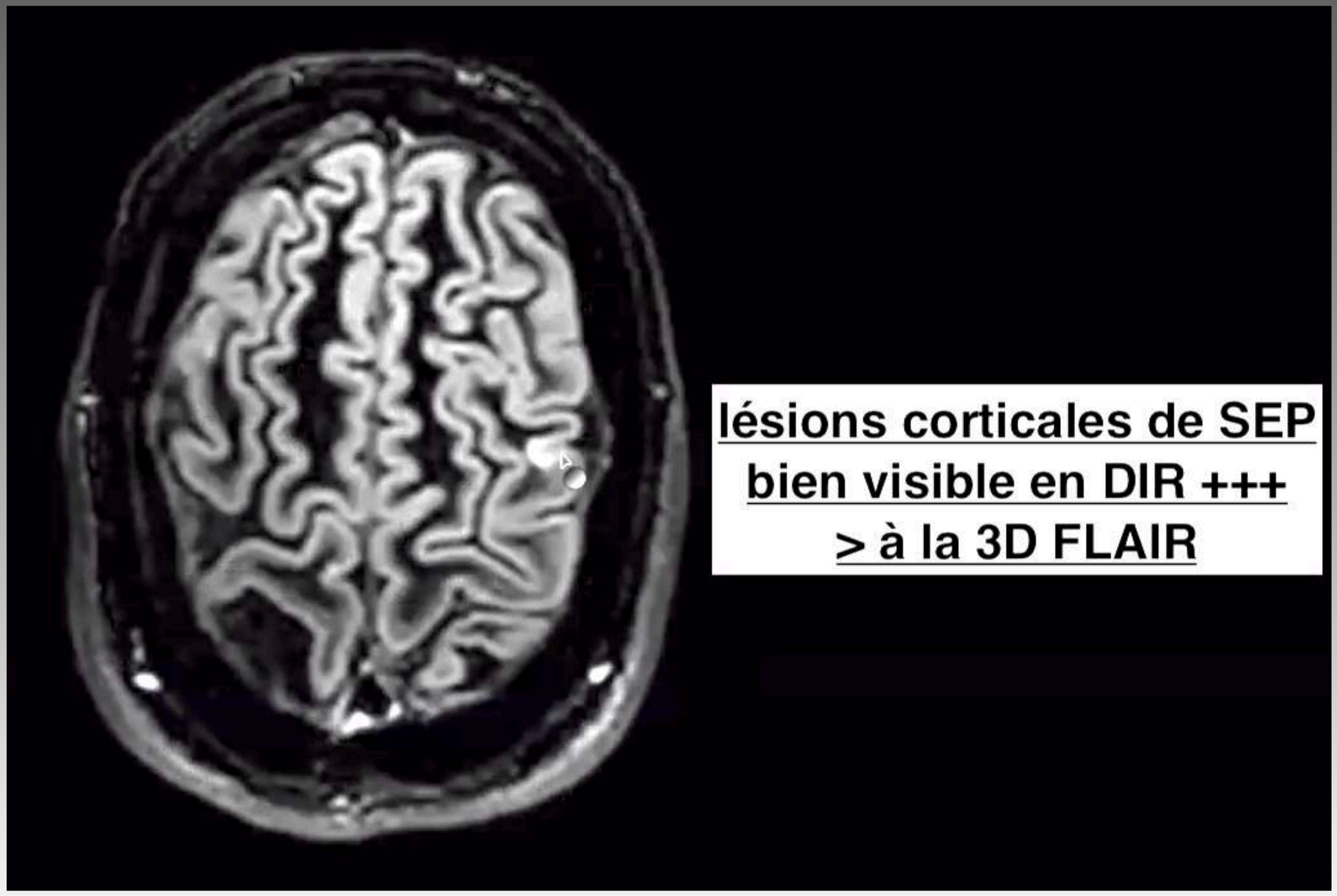

MENU

DIAG DIFF SEP ++

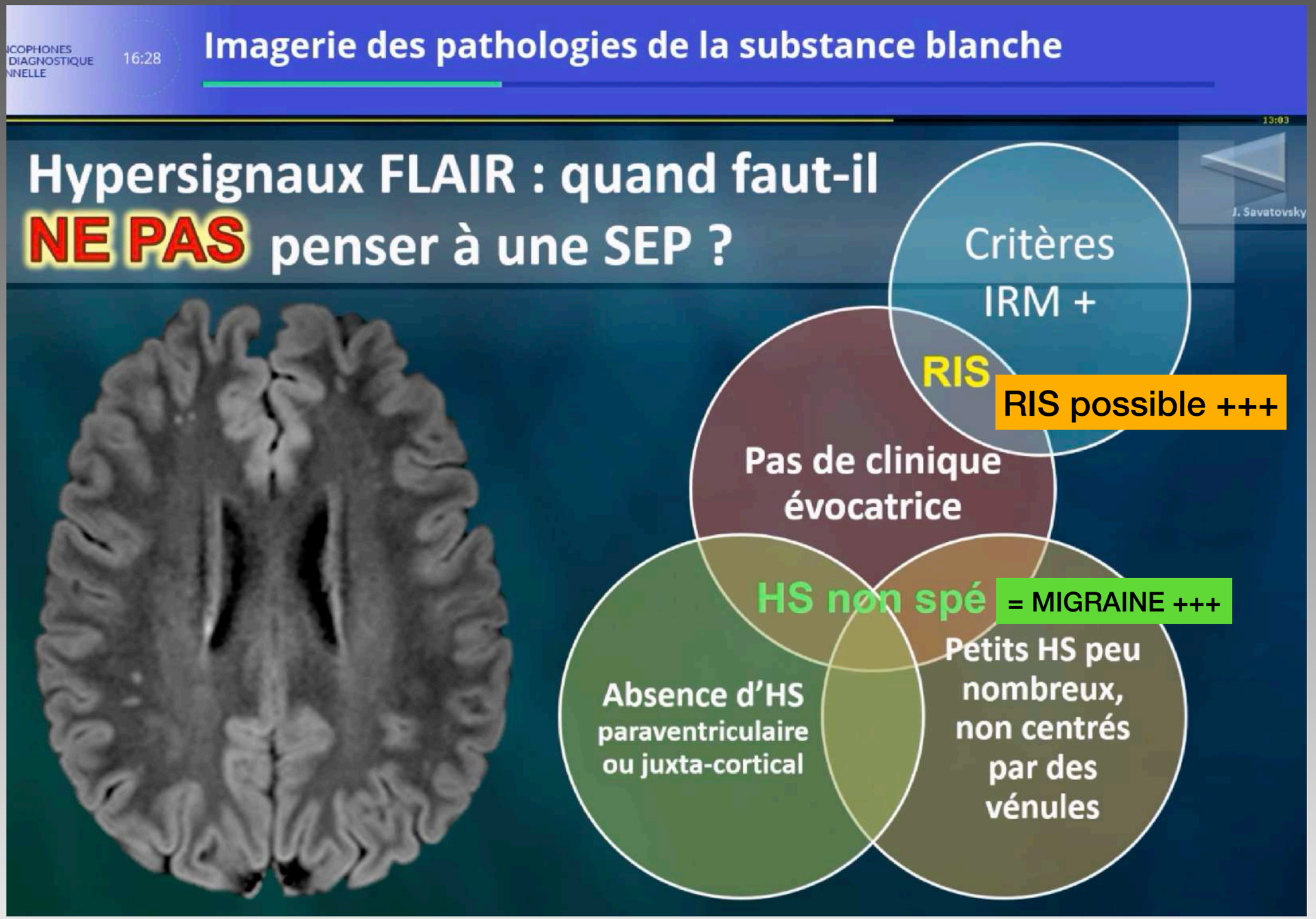

MENU

DIAG DIFF SEP ++

HS FLAIR chez une migraineuse VS SEP à faible charge lésionnelle

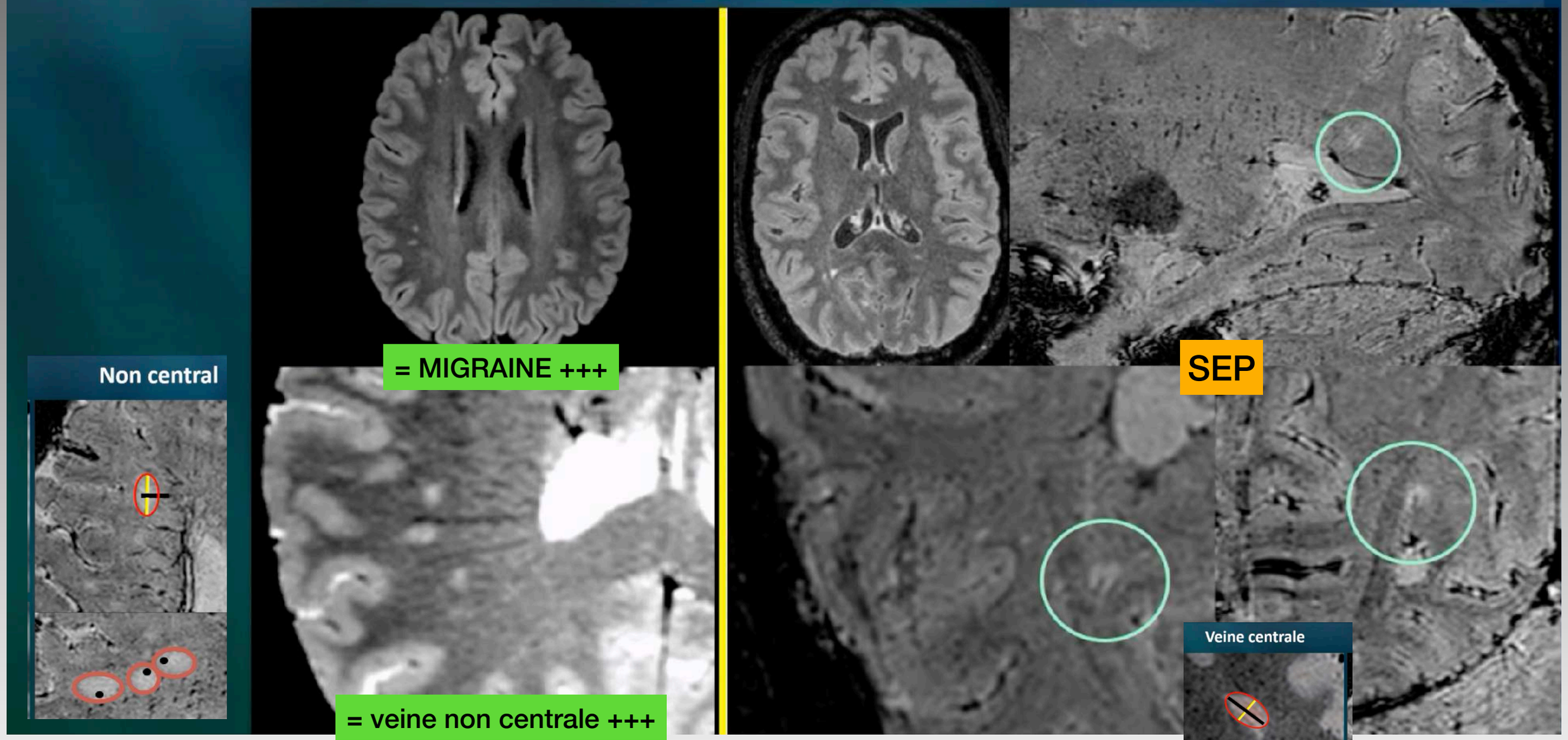

MENU

DIAG DIFF SEP ++

Atteinte périphérique du tronc cérébral

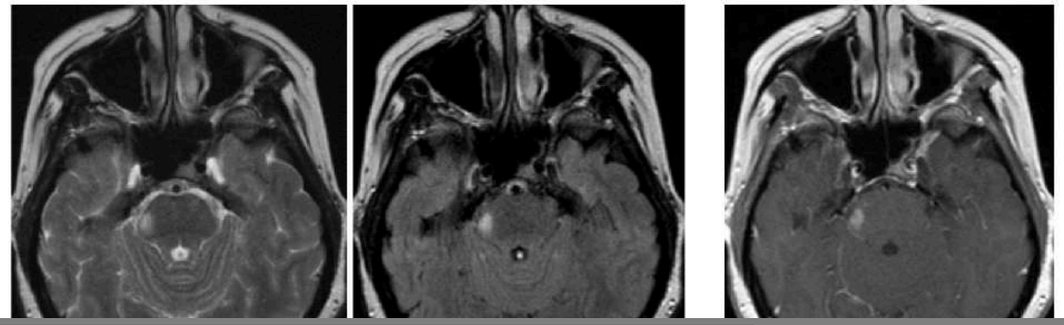

= SEP

FCP 24 : Patiente de 53 ans présentant une hypoesthésie de la face gauche d'apparition brutale.

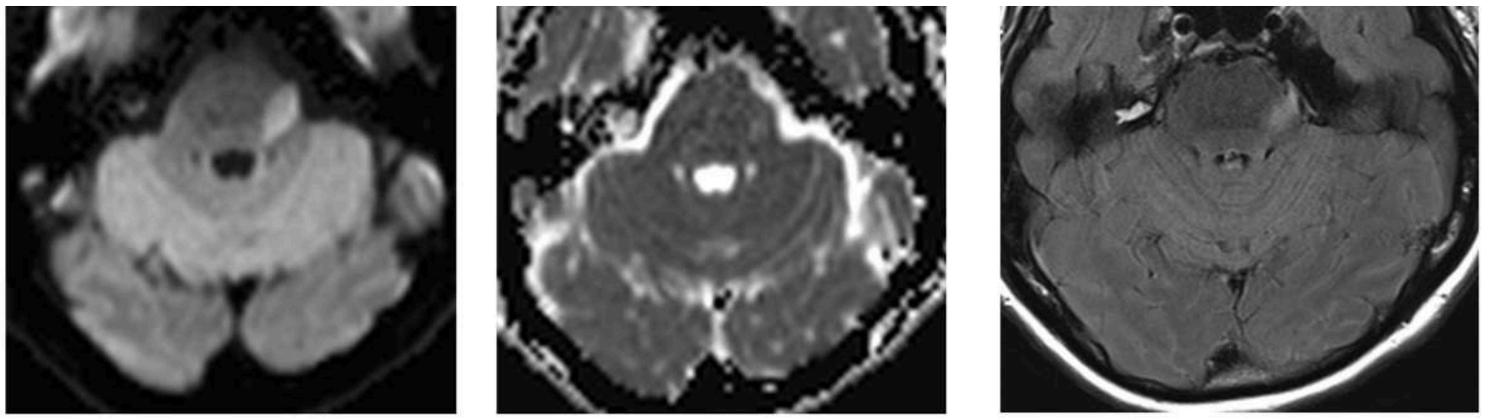

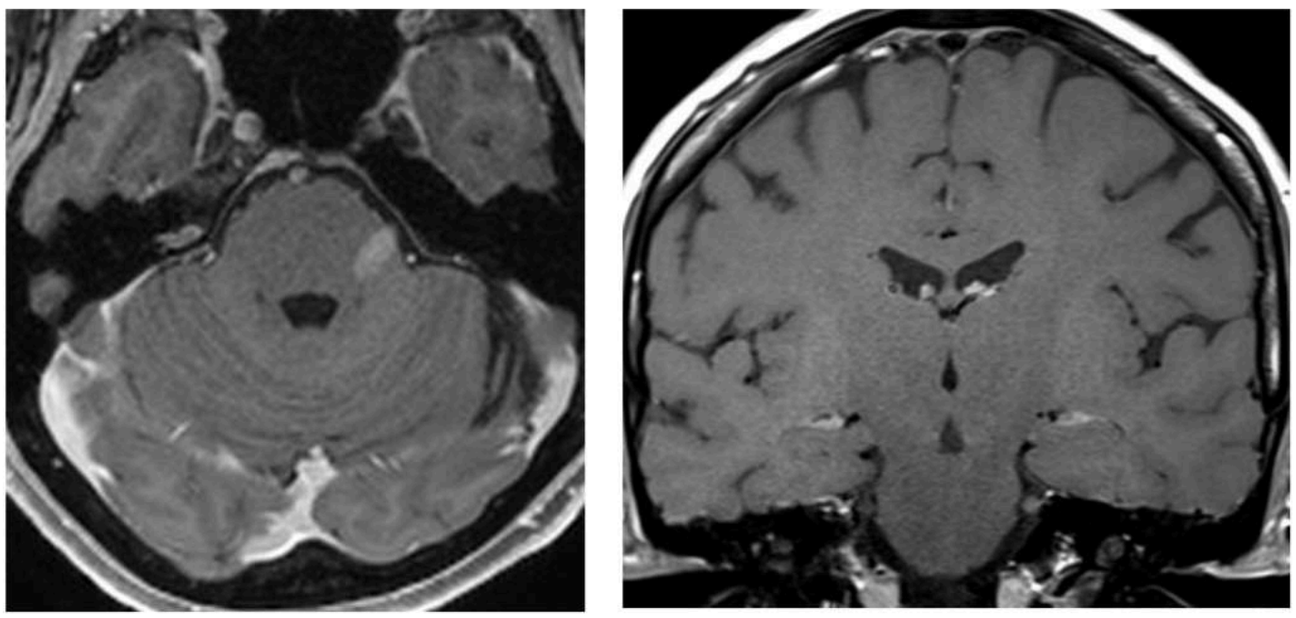

= HERPES

Herpès labial et atteinte inflammatoire du V et du pont



MENU

ENCEPHALITE AUTO-IMMUNE

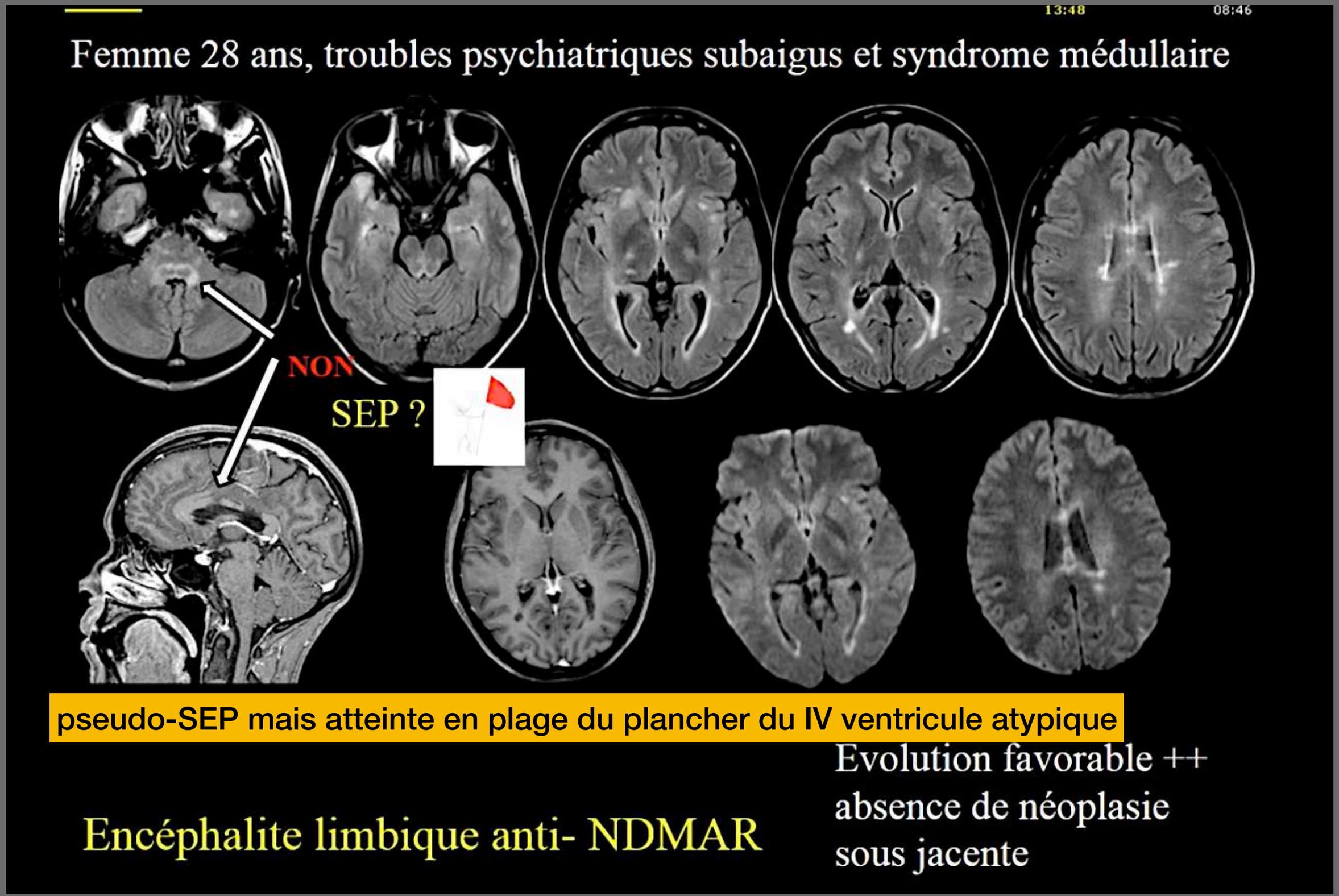

La plus fréquente ++++

TERATOME OVARIEN++++

MENU

SEP : FORMES ATYPIQUES

MENU

NOTIONS NOUVELLES ET ATYPIES EN IRM

LOCALISATION OU ASPECT PARTICULIERS

SEP atypique

1. **Atteinte de la Substance Grise:**
   = CORTEX et NGC

2. **Formes fulminantes ou pseudo-tumorales:**
   = de MARBURG
   = BALO

COMPLICATIONS DU TRAITEMENT PAR NATALIZUMAB (TYSABRI®) PARFOIS IMBRIQUÉES

- LEMP : hyposignal T1 marqué, berges lésionnelles en hypersignal B1000, en spectroMR pic de lactates et baisse du NAA.
- IRIS *(immune reconstitution inflammatory syndrome)* dans les mois suivant l'arrêt du traitement avec signes inflammatoires IRM (PC) parfois dramatiques (nouvelles lésions, réactivation d'anciennes lésions), de diagnostic parfois difficile avec une forme très active simple.

TYSABRI = Ac monoclonal immunosuppresseur sélectif anti SEP (forme agressive) après TTT par IF bêta

IRIS après arrêt du Tysabri®

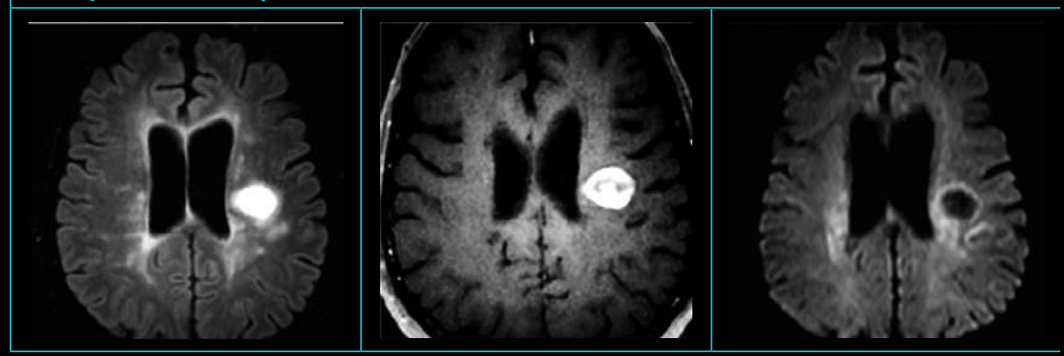

Lésions intracorticales

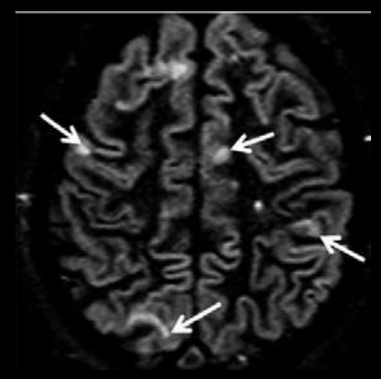

Forme kystique

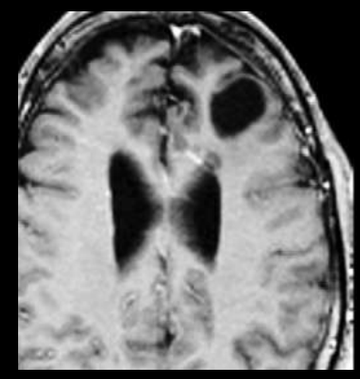

PC myéline centrale (V)

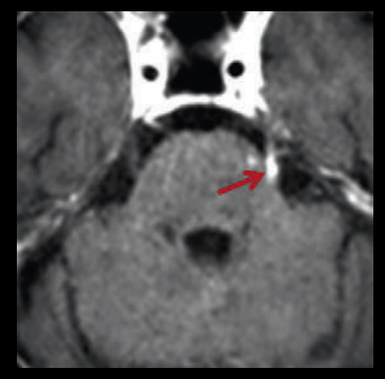

Formes pseudo-tumorales *(tumefactive MS)*

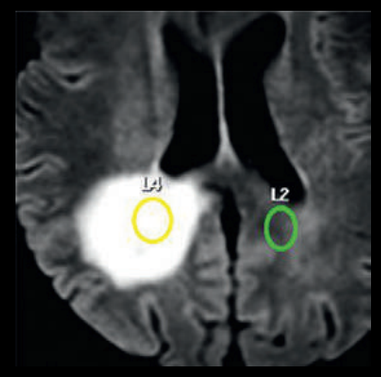

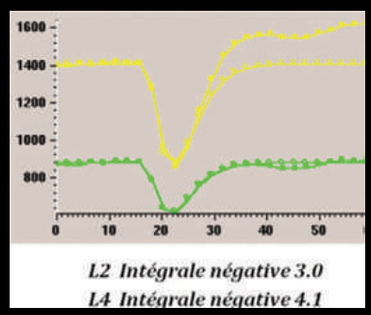

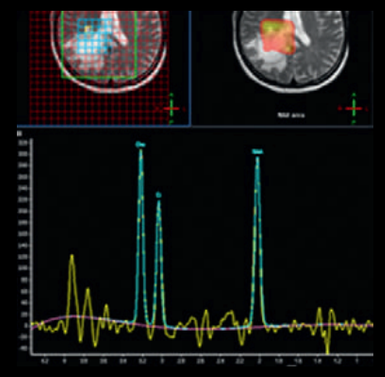

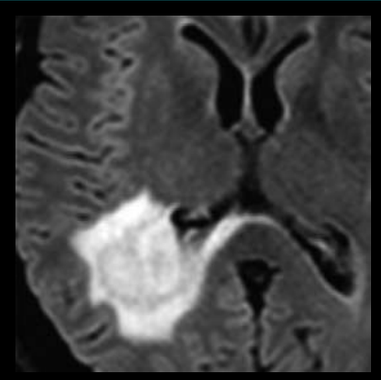

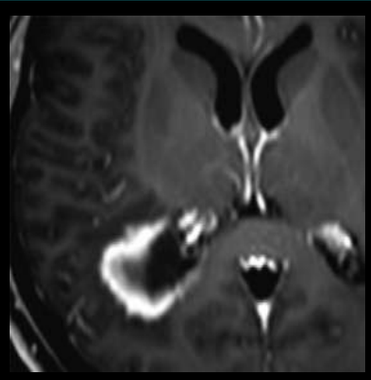

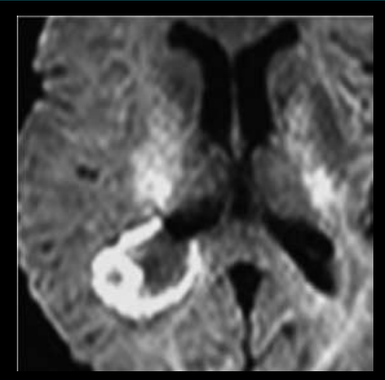

Formes graves d'emblée

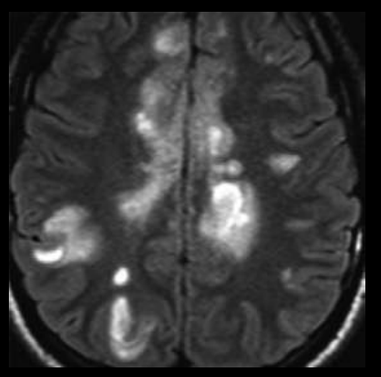

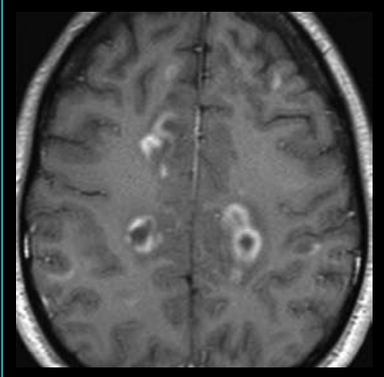

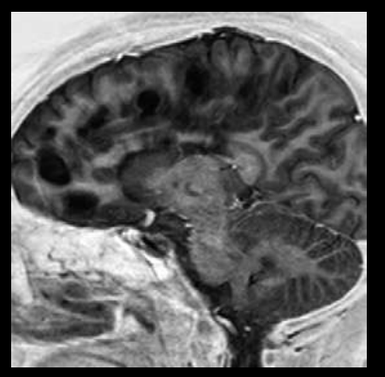

MENU

Démyélinisation et remyélinisation (Balo)

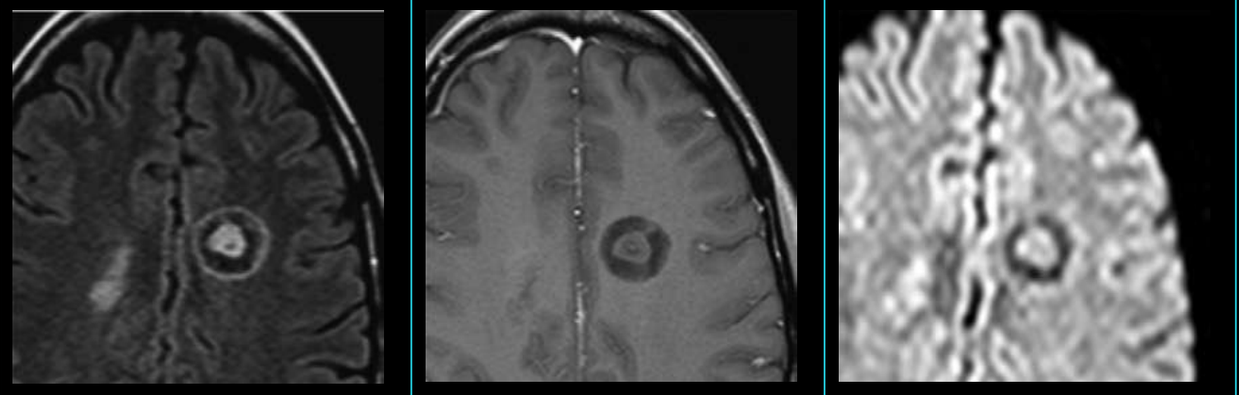

Dégénérescence wallérienne

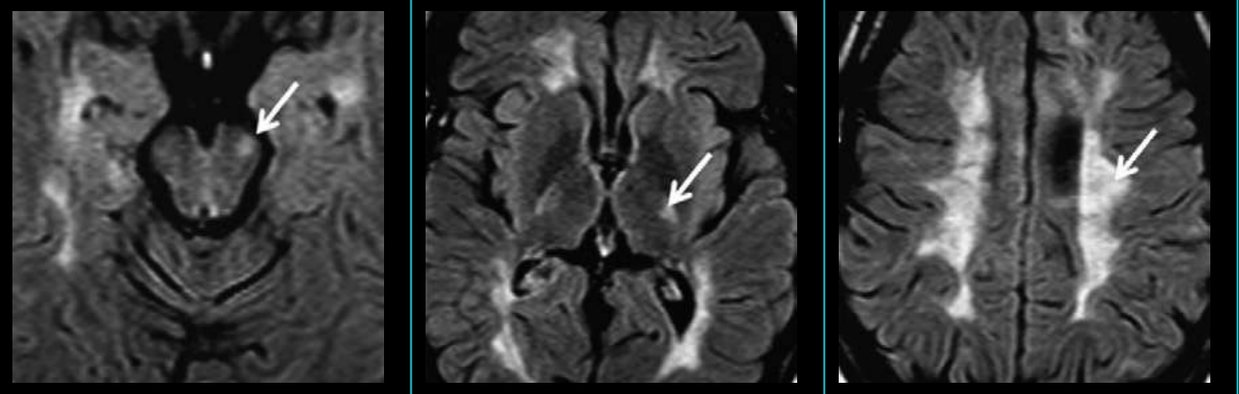

Forme pseudo-métastatique



Forme maligne très inflammatoire

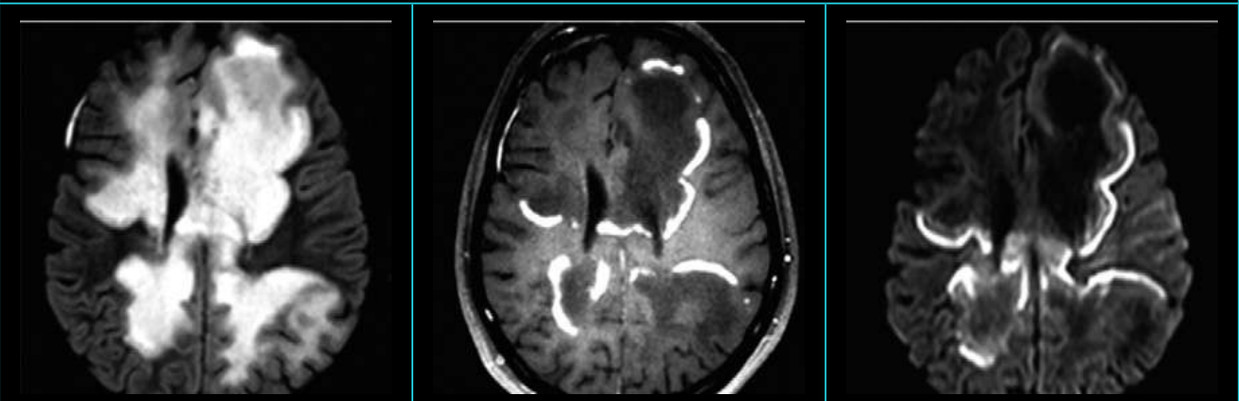

MENU

SEP : PERFUSION ET SPECTRO

Sylvie GRAND 2020

EN PERFUSION : l'absence de néo vx et VSC normal est en faveur de l'ADEM / SEP

EN SPECTRO : les spectres de démyélinisation et de tumeur sont proches : choline augmentée ++, mais moins de Myo inositol si ADEM / SEP que si tumeur.

Quels sont les éléments permettant d'éliminer une tumeur cérébrale ?

- **Perfusion :**
  - Absence d'augmentation du VSC



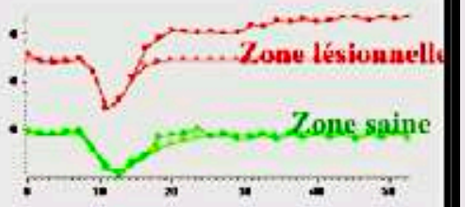

Remerciements S Grand

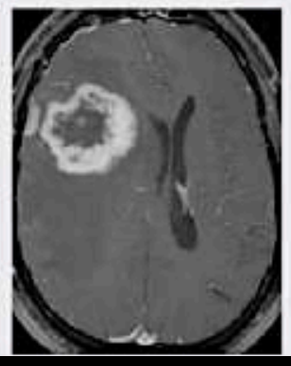

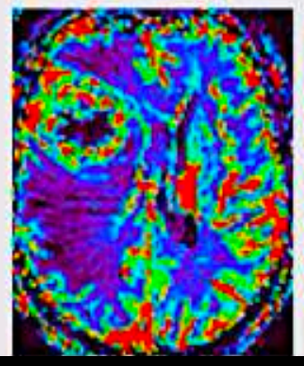

Glioblastome

Dynamic Contrast-enhanced T2*-weighted MR Imaging of Tumefactive Demyelinating Lesions

- **Spectroscopie :**
  - Facteur de confusion : augmentation choline, chute du NAA, élévation du lactate, élévation des lipides : idem t malignes
    - + spécifique ? : TE court : augmentation glutamate/glutamine



Metabolite Findings in Tumefactive Demyelinating Lesions Utilizing Short Echo Time Proton Magnetic Resonance Spectroscopy A. Cianfoni

AJNR Am J Neuroradiol 28:272–77

Proton MR Spectroscopy of Tumefactive Demyelinating Lesions

AJNR Am J Neuroradiol 23:1378–1386

MENU

FORME PSEUDO-TUMORALE DE SEP type MARBURG
= Tumefactive demyelinating lesion TDL > 2 CM

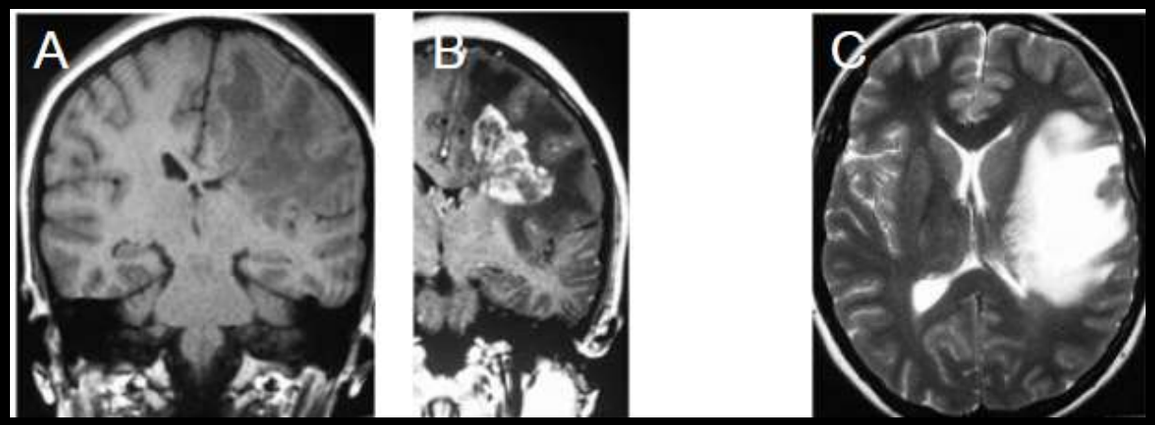

24 ans hemianopsie lat hom droite depuis 24H

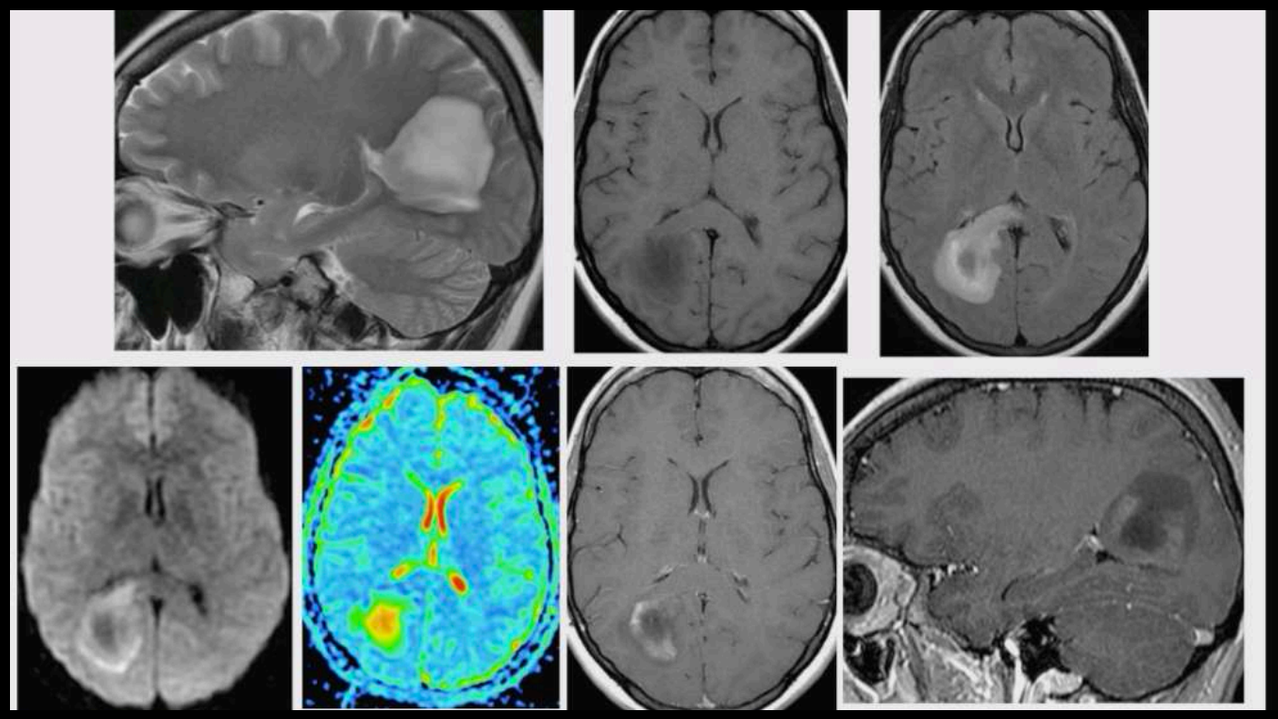

- **Pas ou peu d'œdème par rapport à taille tumeur**
- **PDC en ANNEAU incomplet**

1. **Perfusion CBV plus faible QUE dans la SB controlatérale et** QUE les gliome de haut grade et lymphomas
2. **SPECTRO : elevation of glutamate/ glutamine peaks (2.1 - 2.5 ppm) à TE court**
   - **-> PAS PRESENT DANS LES NÉO**
3. **réponse favorable à la corticothérapie**

MENU

4-

SEP pseudotumorale			
Effet de masse paradoxalement peu important par rapport à la taille PDC en anneau incomplet Autres lésions d'aspect inflammatoire plus typiques associées (inconstant)	B1000 ↗ et ADC +/− ↘ en périphérie	Nl ou ↘ notamment dans la PDC en périphérie	↗ Cho et lactates seulement à la phase aigue

- **Pas ou peu d'œdème par rapport à taille tumeur**
- **PDC en ANNEAU incomplet**

1. **Perfusion CBV plus faible QUE dans la SB controlatérale et** QUE les gliome de haut grade et lymphomas
2. **SPECTRO : elevation of glutamate/glutamine peaks (2.1 - 2.5 ppm) à TE court**
   - **> PAS PRESENT DANS LES NÉO**
3. **réponse favorable à la corticothérapie**

SEP Pseudo tumorale

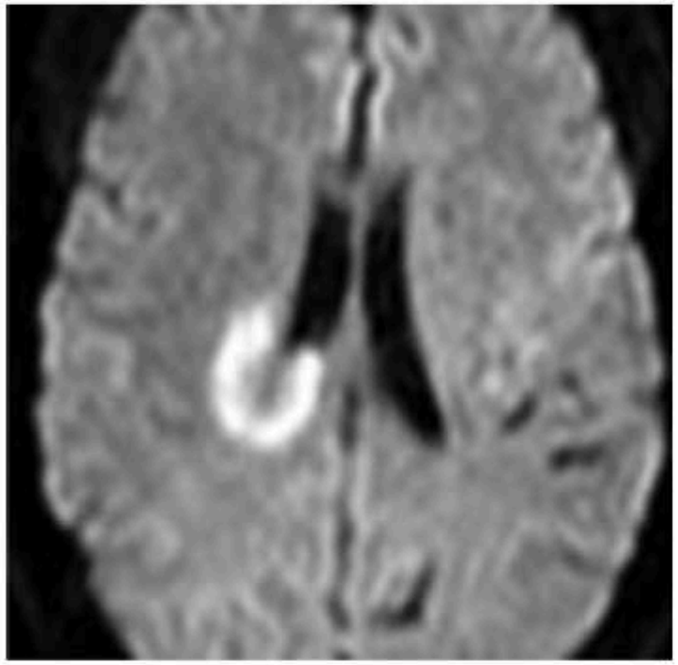

B1000

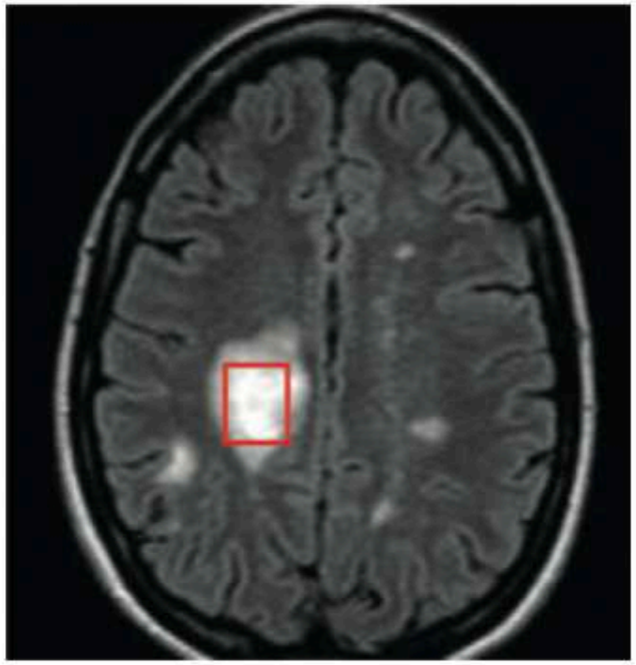

FLAIR avec ROI de spectro-RM

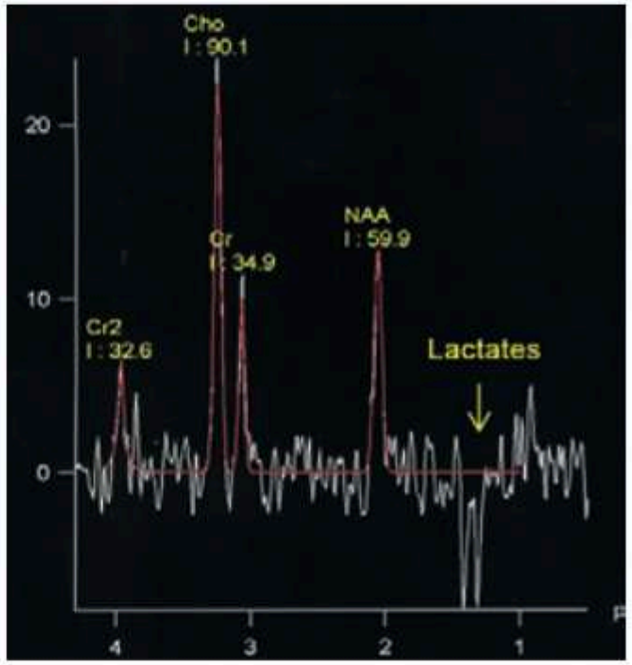

Spectro-RM (écho long)

MENU

LEMP et SEP

LEMP sous NATALIzumab

1- hyperFLAIR sous puis intra-cortical

1bis - puis extension contro-latérale caractéristique

1bis bis - front de demyélinisation HYPER DIFFUSION

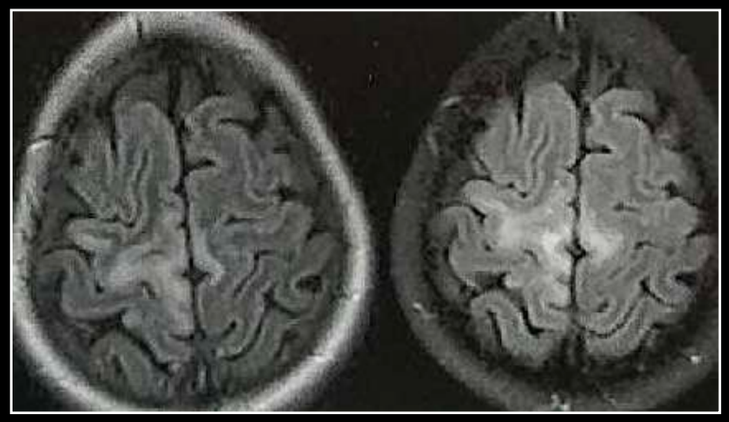

2- Rechercher RUBAN HYPOSIGNAL SWI CORTICO ET SOUS-CORTICAL+++ caractéristique par accumulation de fer JCV+

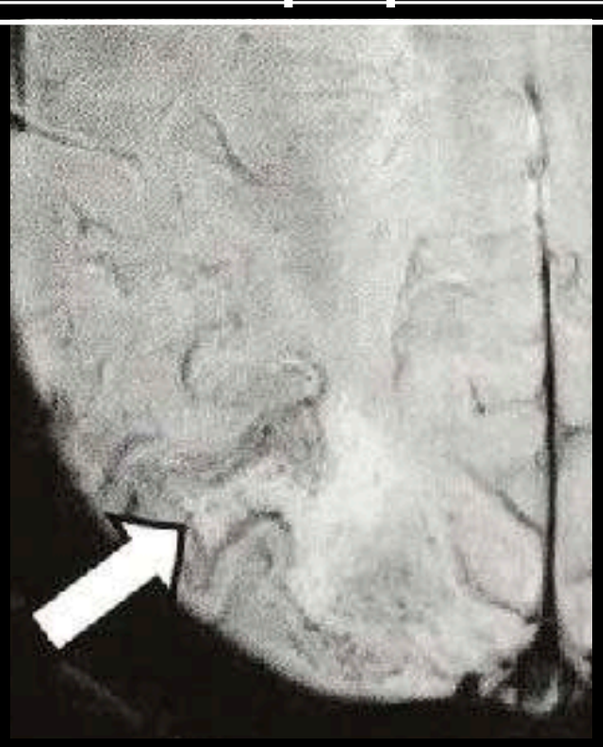

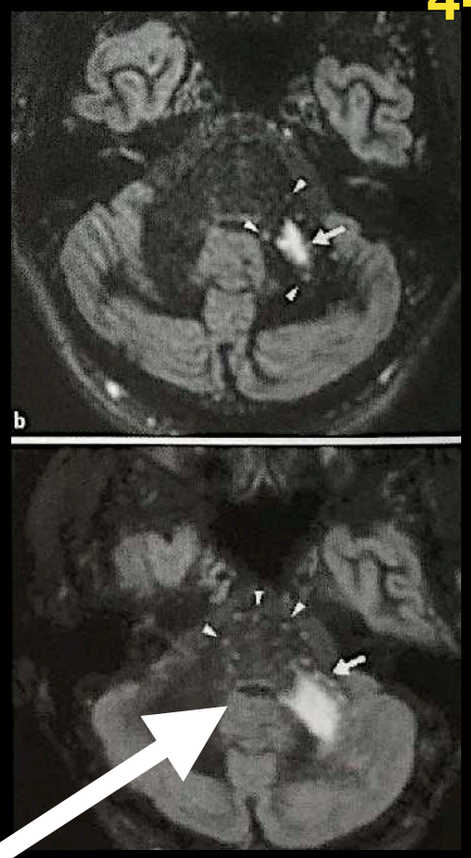

3- Atteinte particulière en voie lactée

4- Injection si détection d'une complication

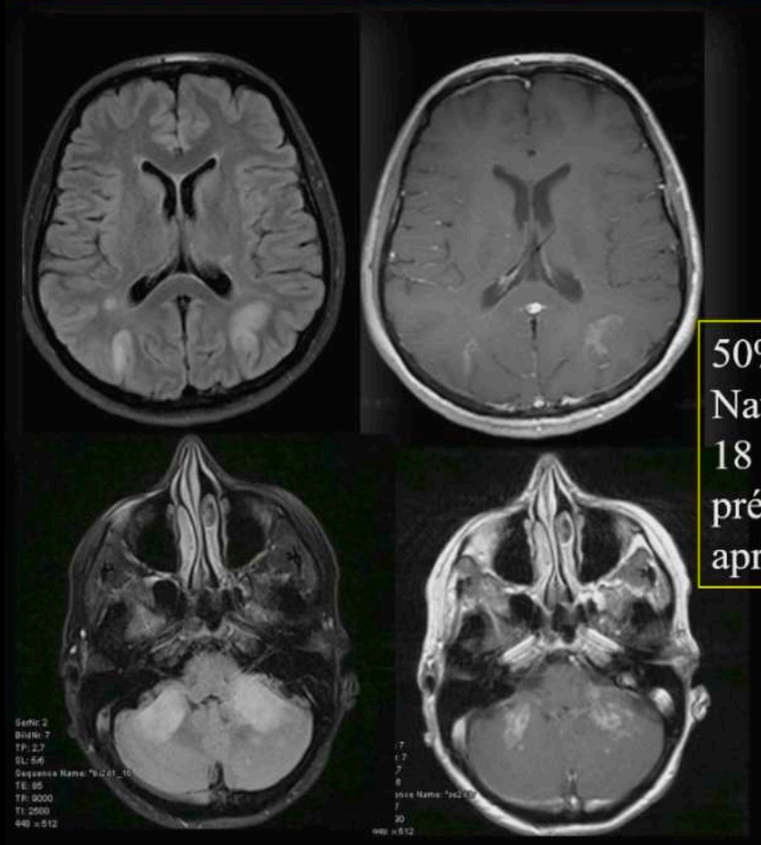

50% des LEMP sous Natalizumab (JCV+, au moins 18 mois d'immunothérapie) présentent un rehaussement après injection

MENU

LEMP : FOCAL +++

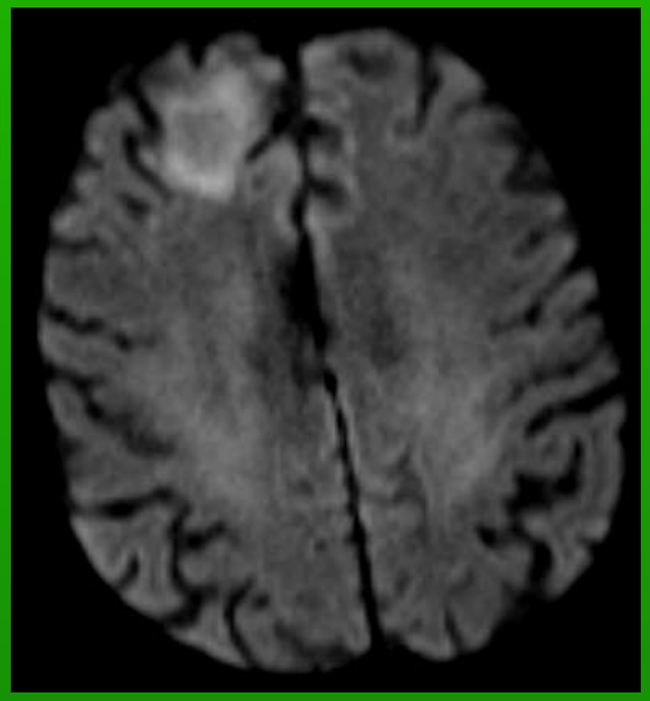

1- Réactivation du virus JC (poliomavirus) avec destruction massive de la myéline (oligodendrocytes ++)

2- Immunodépression

- **SIDA**, greffe, nouveaux **TTT dans la SEP** (Tysabri…)
- 3 facteurs favorisant la LEMP sous Tysabri (sérologie JC+, durée de traitement par TYSABRI, Traitement antérieur par immunosuppresseur)

3- Clinique: Troubles visuels, moteurs et cognitifs d'apparition progressif

4- Diagnostic

- Clinico-radiologique
- **PL ++**
- formes asymptomatiques, intérêt de l'IRM +++

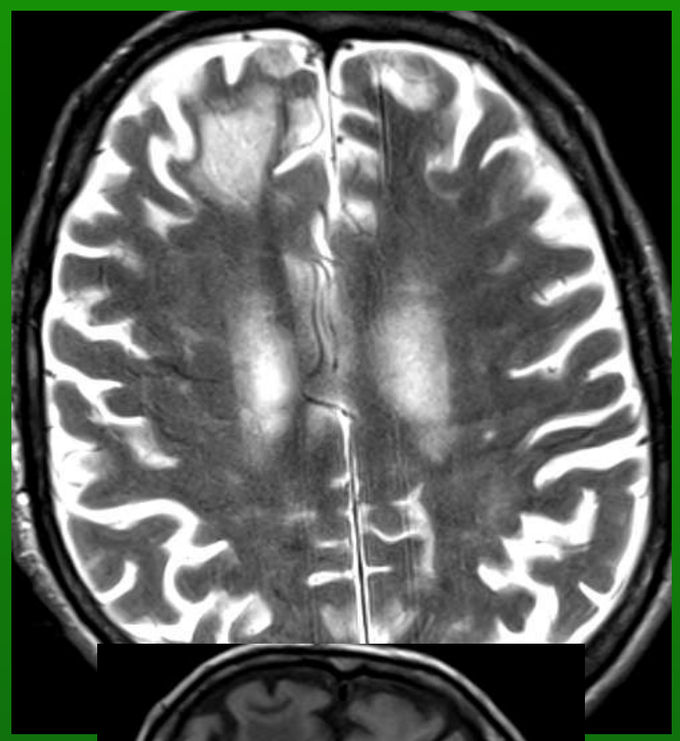

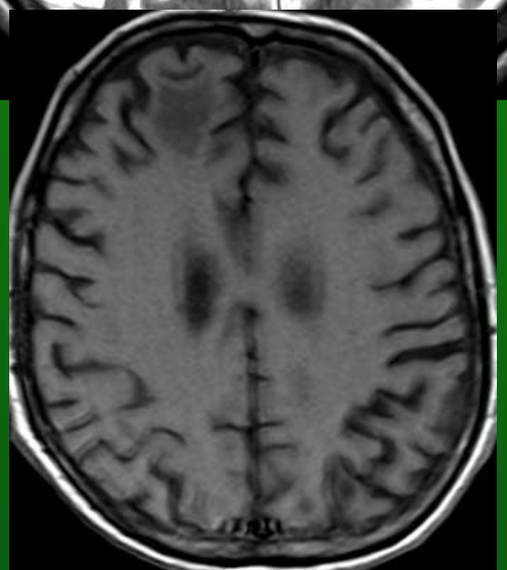

1) LOCALISATION ANATOMIQUE
   - Substance blanche sous corticale (fibres en U)
   - Hémisphérique, FCP
   - Mono puis multifocal, lésions extensives ou confluentes
   - Asymétrique +++
   - Absence d'œdème
   - Absence d'effet de masse

2) SIGNAL IRM
   - Hyposignal T1 +++
   - Hypersignal FLAIR/T2
   - Absence de rupture de la BHE sauf patients sous traitement
   - Hypersignal périphérique en diffusion = front de démyélinisation

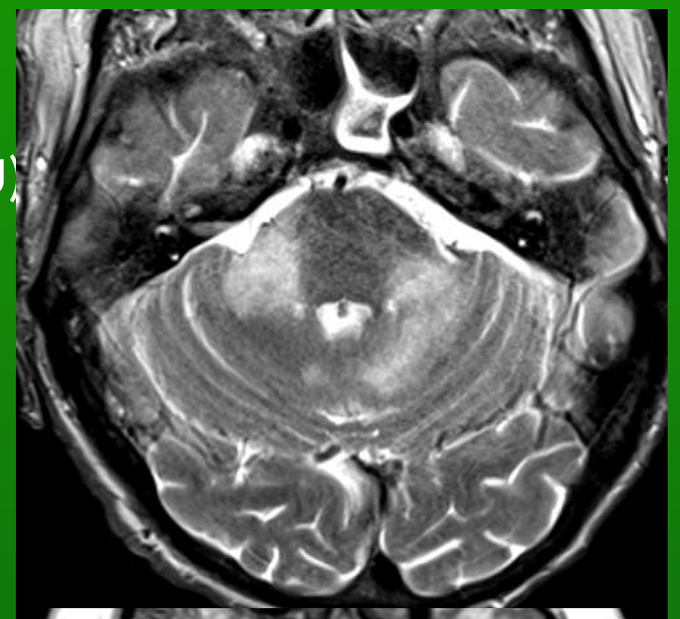

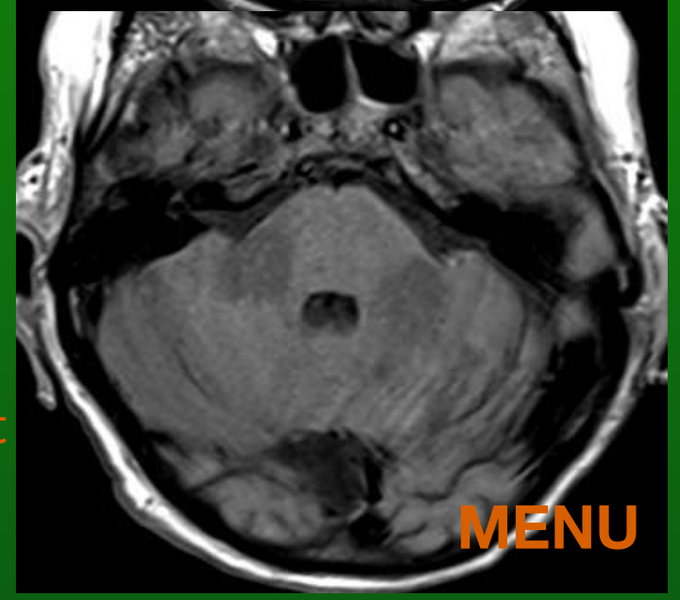

MENU

LEMP : FOCAL +++

Nodules Gd + et Diff += LEMP

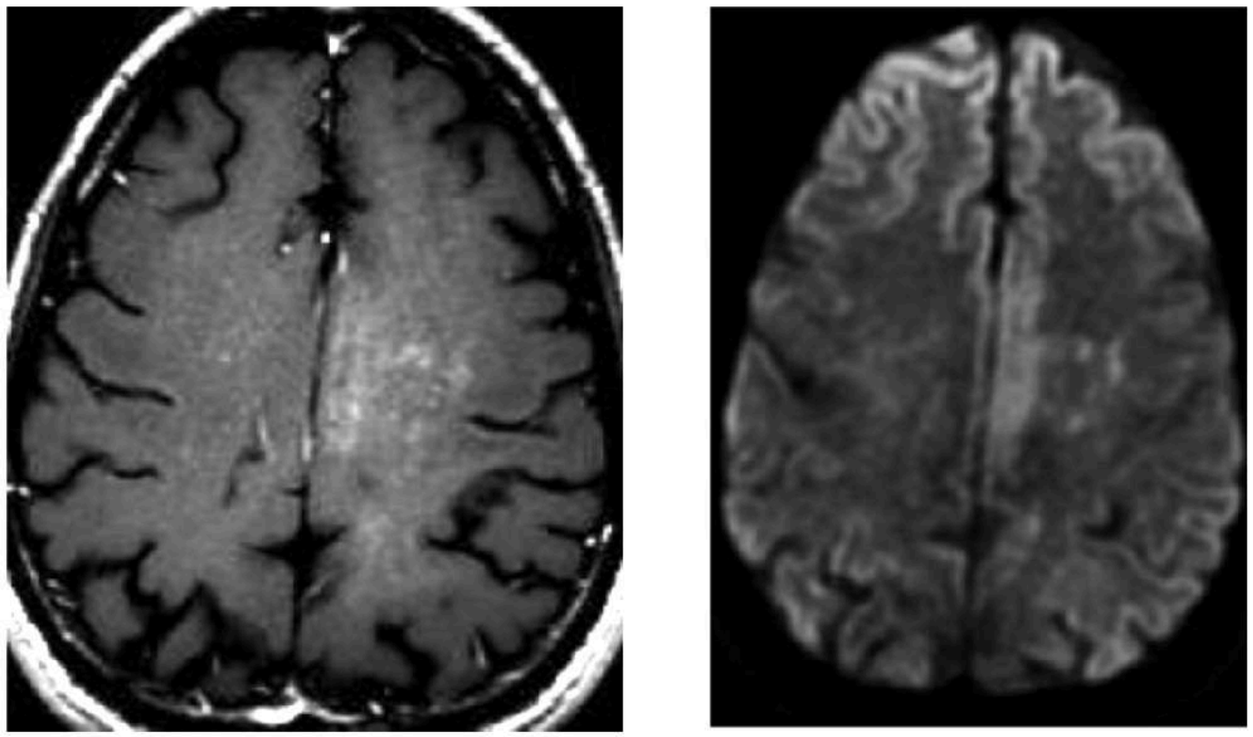

LEMP hypersignal en Diffusion

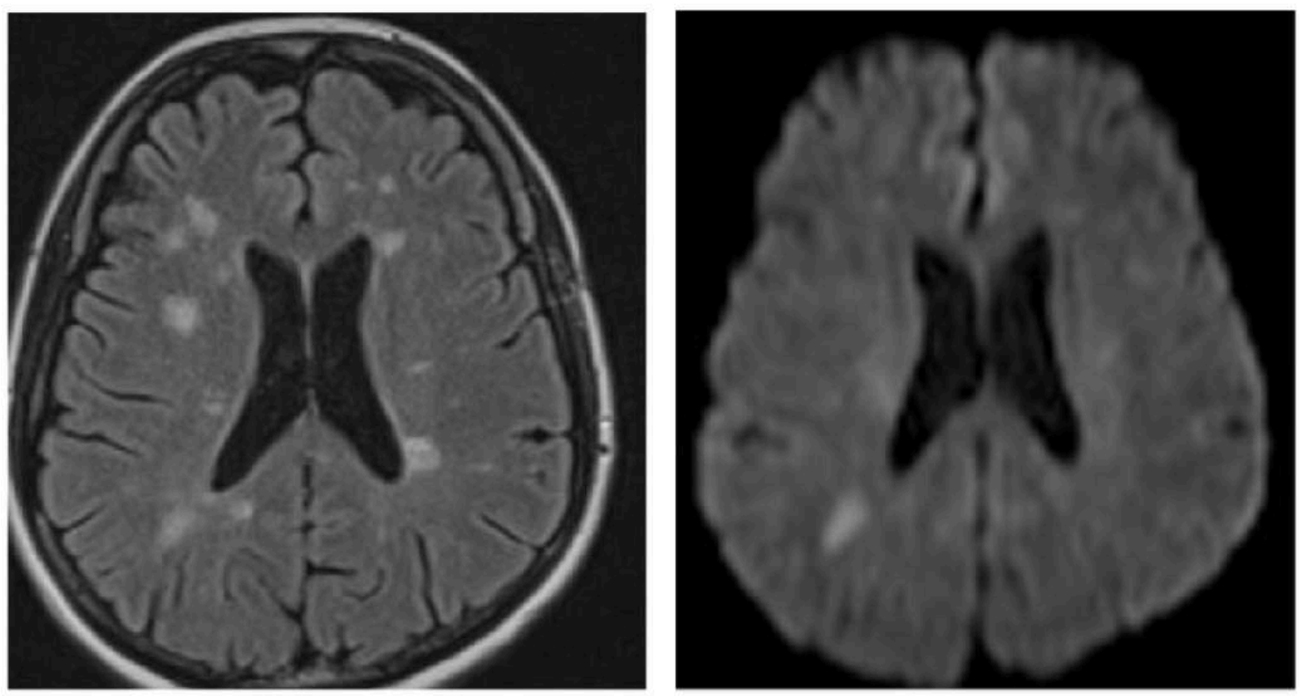

MENU

Imagerie

Comprendre l'imagerie

La lésion élémentaire correspond à un processus de démyélinisation focale sans caractère expansif, progressant en front et évoluant vers la nécrose. En général le processus initial est multifocal et suivi d'une fusion des lésions. La taille des lésions varie d'un millimètre à plusieurs centimètres. Dans sa forme classique, la LEMP se caractérise par une réaction inflammatoire minime ou absente ce qui explique l'absence de rehaussement [4].

Des formes atypiques, avec effet de masse sont d'un pronostic plus sombre [5].

Scanner

Peu contributif, le scanner est normal ou montre des hypodensités de la substance blanche sans rehaussement.

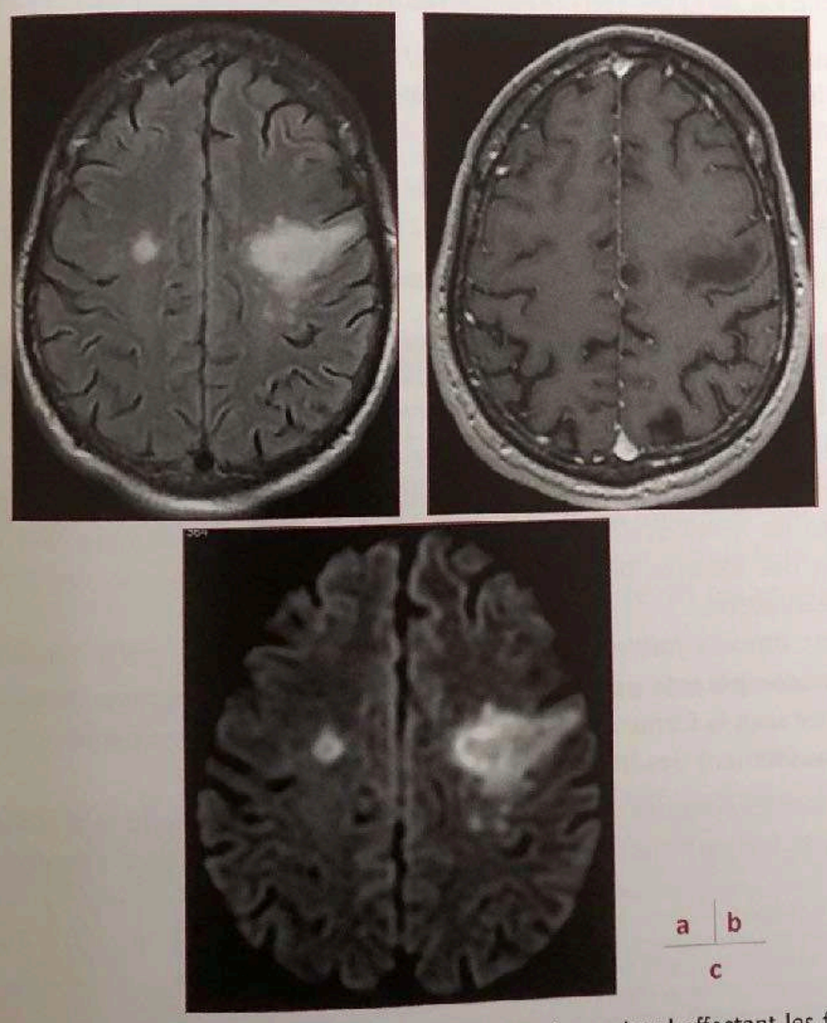

a | b

c

Figure 1 : **(a)** Séquence FLAIR. Plage frontale gauche en hypersignal affectant les fibres en U et s'étendant à la substance blanche sous-corticale. Deuxième lésion dans la centre semi-ovale droit. **(b)** Séquence T1 avec injection de produit de contraste. Plage en hyposignal, sans rehaussement. **(c)** Séquence de diffusion. Hypersignal du front de démyélinisation.

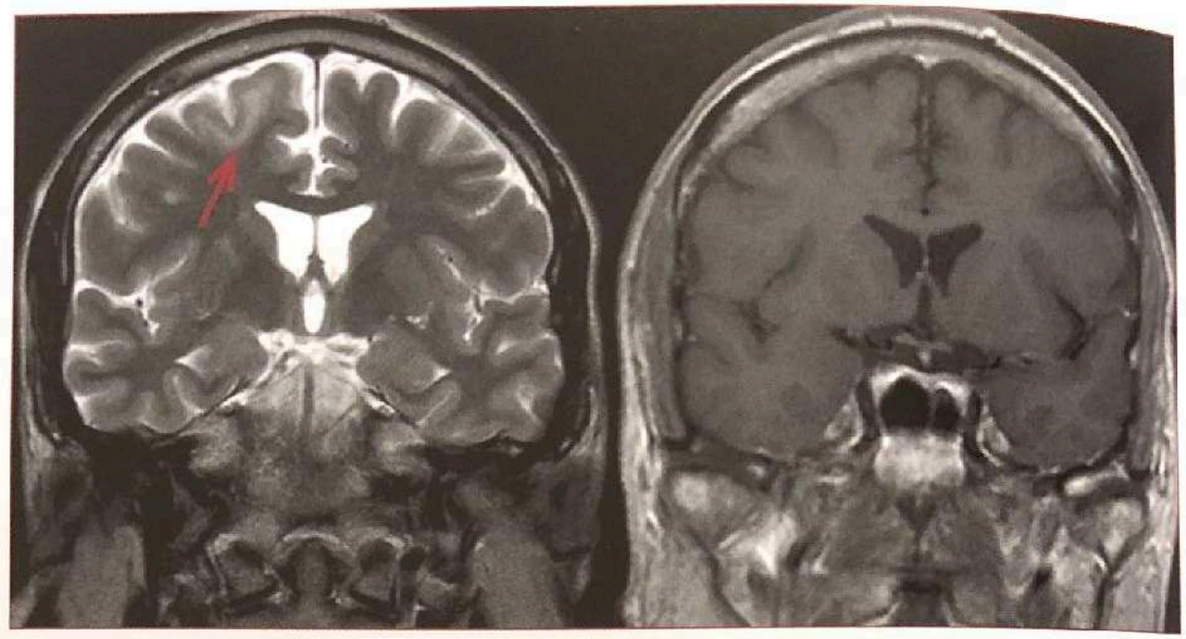

a | b

Figure 1 : Séquences T2 **(a)** et T1 après injection de Gadolinium **(b)**. Suspicion de LEMP devant des hypersignaux T2 de la substance blanche fronto-pariétale droite, touchant les fibres en U, avec hyposignal T1, sans prise de contraste, ni effet de masse.

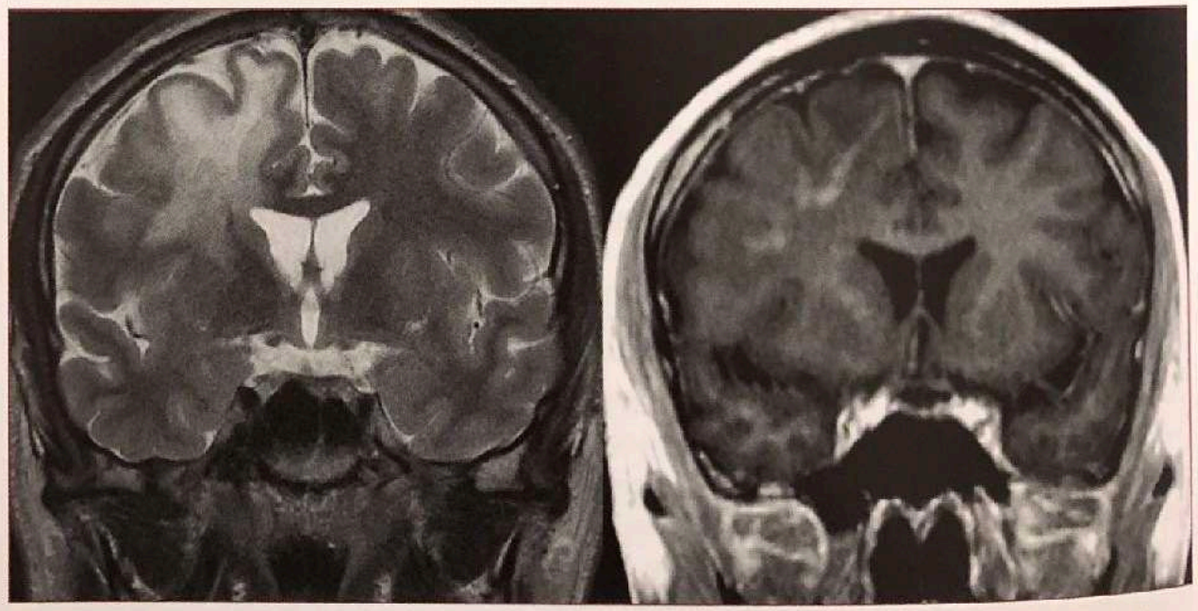

a | b

Figure 2 : Contrôle à titre systématique fait 3 semaines après le début du traitement antirétroviral, amélioration clinique. Séquences T2 **(a)** et T1 après injection de gadolinium **(b)**. Majoration des hypersignaux T2 et hyposignaux T1 avec apparition de rehaussement : IRIS asymptomatique sur LEMP.

MENU

Morphologie: LEMP / Encéphalite à VIH

- **LEMP** — **FOCAL +++**
  - Hypersignaux FLAIR
  - En hyposignal T1
  - Début postérieur — **FCP**
  - Atteinte des fibres en U
  - Bilatéral
  - Pas d'effet de masse
  - Prise de contraste modérée / absente
  - Restriction de la diffusion en périphérie

FRONT DE DEMYELINISATION +++

- **Encéphalite à VIH** — **ETENDU**
  - Hypersignaux FLAIR
  - Iso signal T1
  - Début NGC/ péri ventriculaire — **CENTRAL**
  - Respect des fibres en U
  - Bilatéral
  - Pas de prise de contraste
  - Pas de restriction de la diffusion

MENU

Cas clinique 30

LEMP

Présentation du cas

Description

- Patient suivi et traité par natalizumab depuis 18 mois dans un contexte de SEP rémittente relativement active. Lors du suivi IRM, découverte d'une lésion frontale droite alors que le patient est asymptomatique.

Questions

- Comment interprétez-vous l'IRM (figure 30.1)? Quelques semaines après, le patient développe une hémiparésie gauche. Une IRM est alors réalisée tous les mois devant l'anomalie détectée. Quel est votre diagnostic (figure 30.2)?

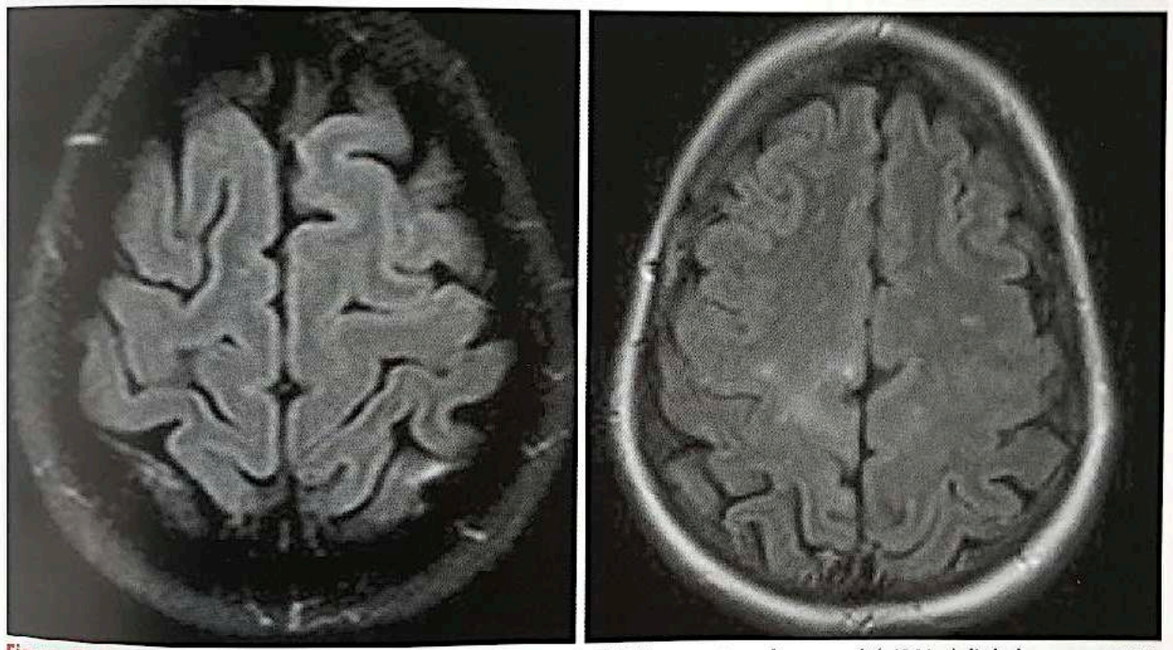

Figure 30.1 Reconstructions axiales à partir de séquences 3D FLAIR passant par la convexité. IRM réalisée à un an et IRM réalisée à 18 mois après avoir commencé le traitement.



Figure 30.2 Reconstructions axiales à partir de séquences 3D FLAIR passant par la convexité. Suivi mensuel.

Interprétation

Diagnostic

- Apparition d'une plage en hypersignal FLAIR du lobule paracentral droit, juxtacorticale puis corticale, progressant relativement rapidement sur le suivi temporel avec une extension controlatérale. Toute nouvelle lésion chez un patient traité par immunosuppresseur comme le natalizumab depuis plus de 18 mois doit faire évoquer une **leucoencéphalopathie multifocale progressive** (LEMP).

Attention

Cette lésion n'est par ailleurs pas du tout évocatrice d'une lésion de SEP avec plusieurs drapeaux rouges : forme en nappe, évolution progressive dans le temps, extension controlatérale.

Commentaires

- La séquence 3D FLAIR est une des séquences les plus sensibles pour mettre en évidence la LEMP. Elle fait partie du protocole de suivi OFSEP (http://www.ofsep.org/fr). Lors du suivi rapproché d'une LEMP, les séquences 3D FLAIR et de diffusion sont habituellement réalisées. L'injection de gadolium n'est plus préconisée de façon systématique lors d'un suivi rapproché (3–4 mois) chez les patients JCV + sous immunothérapie à haut risque (stratification en fonction de l'indice) de LEMP. Deux autres séquences sont particulièrement intéressantes : le 3D DIR (figure 30.3) et l'imagerie de susceptibilité magnétique (figure 30.4).

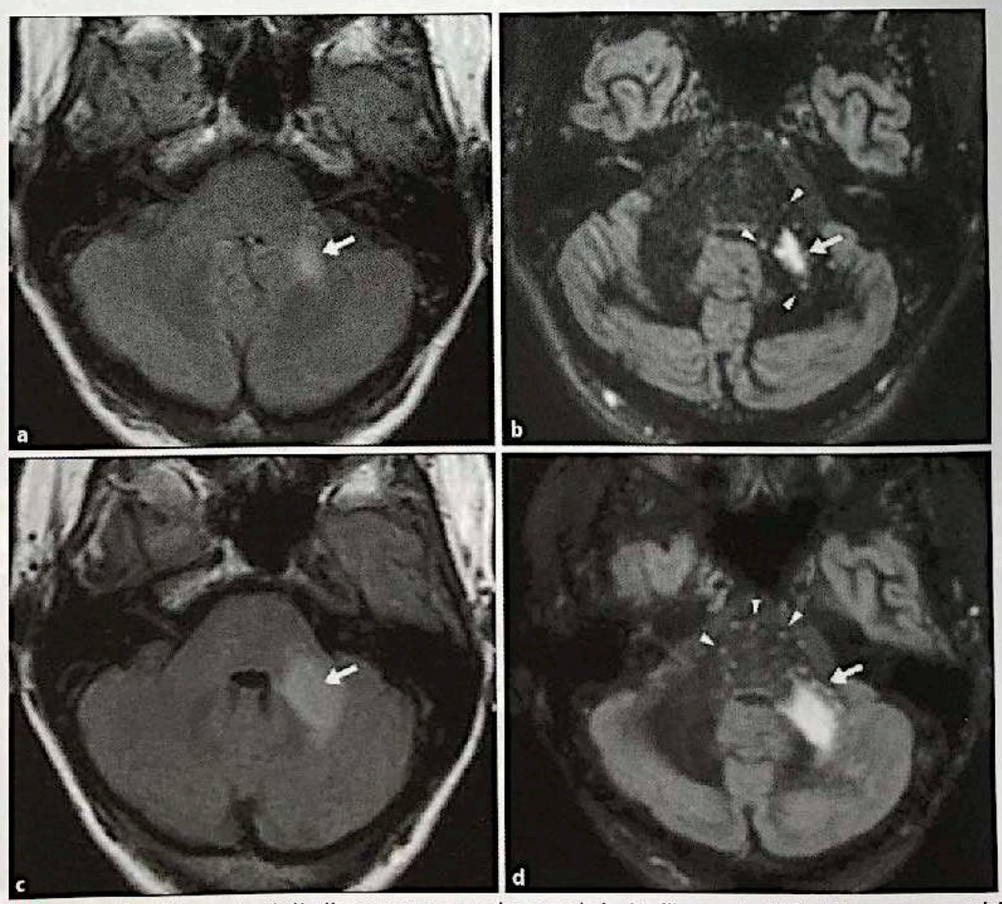

Figure 30.3 LEMP du pédoncule cérébelleux moyen gauche avec à droite l'imagerie DIR et l'aspect caractéristique de voie lactée. Permission du Pr. Jérôme Hodel.

MENU

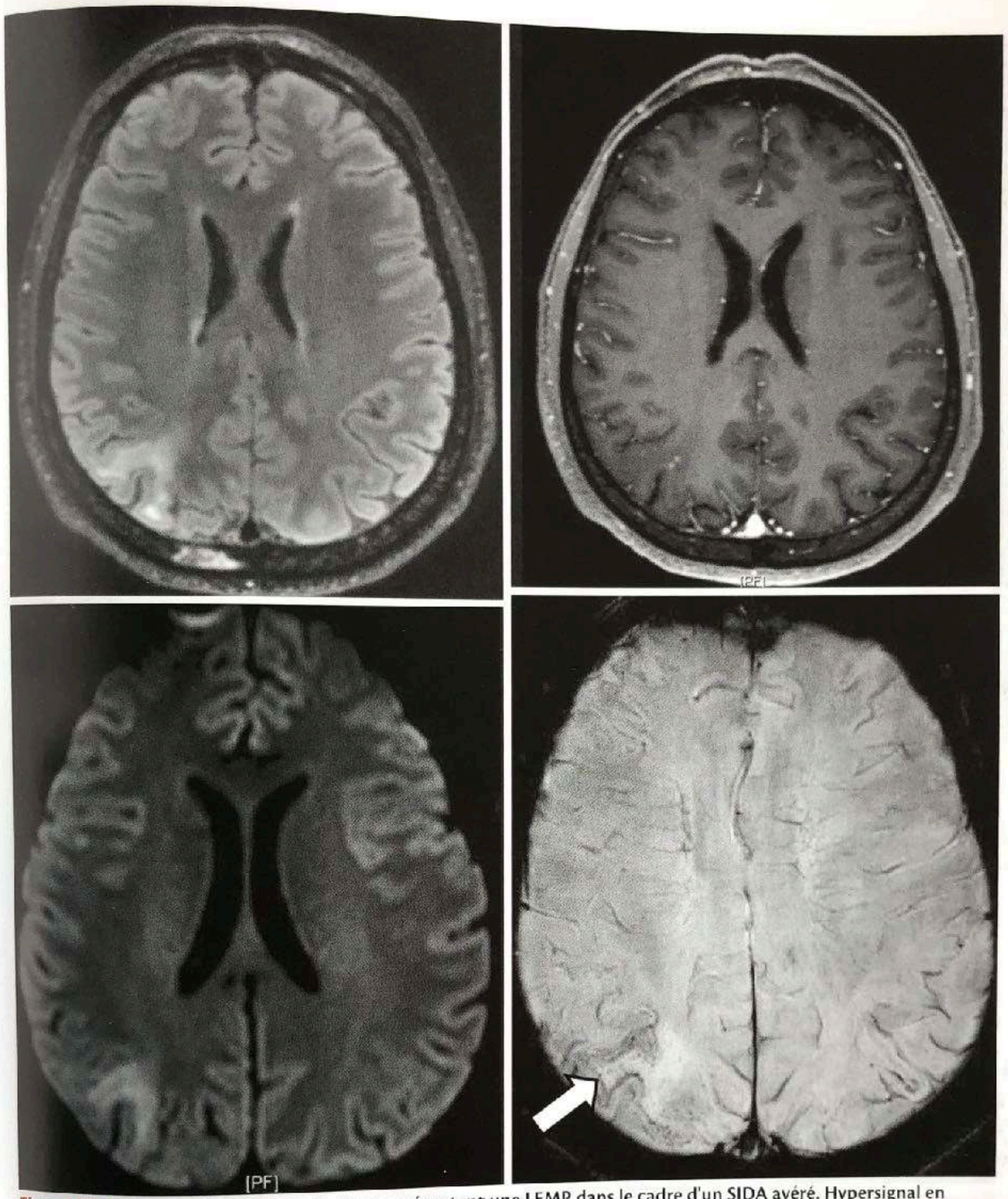

Figure 30.4 Exemple d'un homme de 30 ans présentant une LEMP dans le cadre d'un SIDA avéré. Hypersignal en diffusion et présence d'un ruban sous-cortical en hyposignal sur l'imagerie de susceptibilité magnétique (flèche), probablement en relation avec une accumulation de fer.

- Les particularités des IRM des LEMP sous natalizumab (figures 30.5 et 30.6) :
  - lésions volontiers corticales,
  - localisation au niveau des lobes frontaux,
  - rehaussement fréquent (50 %),
  - atteinte particulière des cellules granulaires du cervelet.

Cas clinique 30. Interprétation

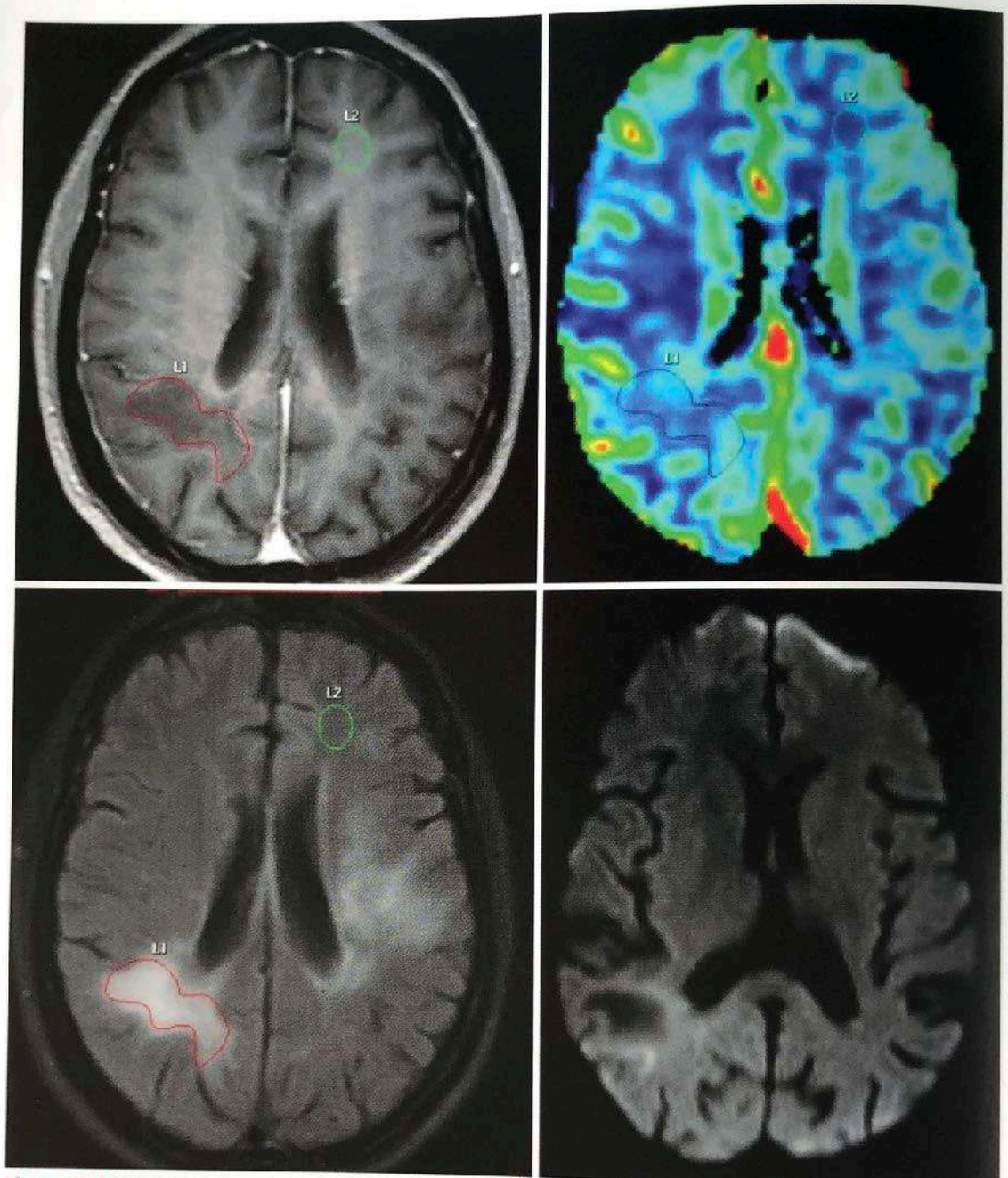

Figure 30.5 Aspects en imagerie multimodale. Classiquement, hypersignal en diffusion au niveau de la ligne de progression de l'œdème cytotoxique. Les séquences de perfusion sont peu informatives, le rCBV est souvent normal.

Rappel de pathologie

- La LEMP est une affection démyélinisante virale du système nerveux central observée au cours de l'immunodépression cellulaire profonde. Cette infection opportuniste est liée à la réactivation d'un polyomavirus (anciennement papovavirus), le virus JC des initiales du premier patient décédé de la maladie, John Cunningham en 1971. Elle se caractérise par une réplication virale dans le nucléus des oligodendrocytes avec une évolution vers le décès en quelques mois. Le natalizumab est un immunosuppresseur très efficace sur les poussées, recommandé en traitement de deuxième ligne,

MENU

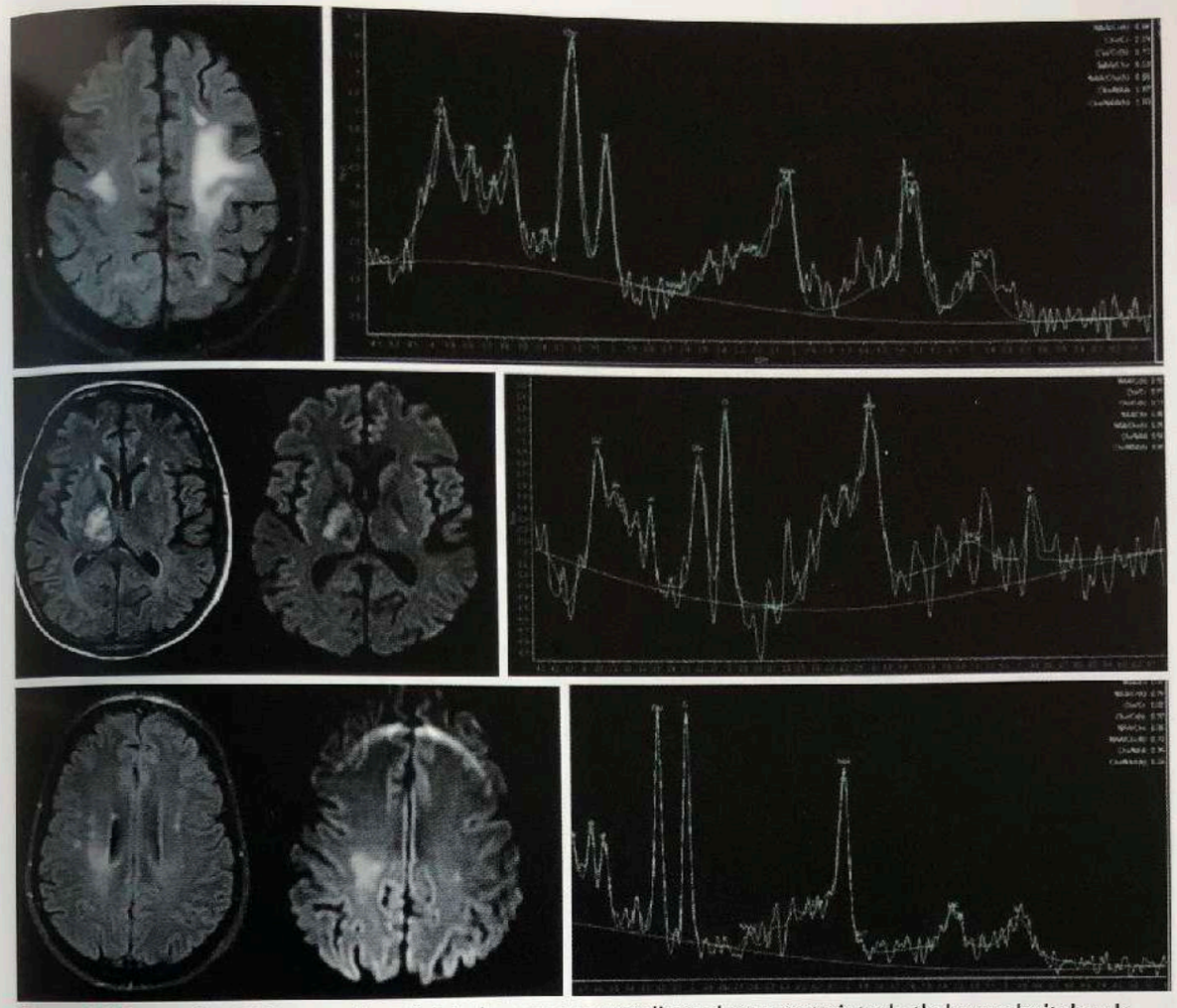

Figure 30.6 3 cas de LEMP sont présentés ici : deux cas sous natalizumab et une atteinte du thalamus droit dans le cadre d'un SIDA. L'analyse en spectroscopie proton est peu pertinente : baisse du NAA, ratio choline sur créatine normal ou modérément augmenté, pics de lipide peu marqués.

c'est-à-dire pour les patients avec une SEP d'emblée très active ou ayant fait une poussée sous traitement de première ligne. Le risque de LEMP existe après ce traitement par immunosuppresseur dans la SEP. Il est estimé en moyenne à 4 pour 1 000 chez les patients sous natalizumab avec une sérologie JCV positive. Ce risque dépend de la durée du traitement, des traitements antérieurs et il apparaît uniquement chez des patients avec une sérologie positive au virus JC. D'autres traitements peuvent être impliqués. L'ANSM a envoyé en mars 2016 une lettre aux professionnels de santé concernant le risque de LEMP sous natalizumab. En voici les grandes lignes :

- « Des analyses récentes suggèrent que la détection précoce d'une LEMP est associée à un pronostic plus favorable.
- Une LEMP cliniquement asymptomatique au moment du diagnostic est plus souvent unilobaire à l'IRM qu'une LEMP symptomatique ; elle s'accompagne d'un meilleur taux de survie et d'un pronostic plus favorable.
- Des examens IRM plus fréquents (tous les 3 ou 6 mois) selon un protocole simplifié (FLAIR, T2 et diffusion, en fonction des recommandations locales) devront être envisagés pour les patients à haut risque de développer une LEMP. Sont considérés comme patients à haut risque de développer une LEMP les patients ayant une sérologie anticorps antivirus JC positive, ayant été traités par natalizumab pendant plus de 2 ans et ayant reçu un traitement antérieur par immunosuppresseur, ou les patients présentant un index élevé d'anticorps antivirus JC, ayant été traités pendant plus de 2 ans et n'ayant pas reçu de traitement antérieur par immunosuppresseur.
- Chez les patients n'ayant pas reçu de traitement antérieur par immunosuppresseurs, l'index d'anticorps antivirus JC est associé au niveau de risque de développer une LEMP. Les données actuelles suggèrent que le risque de développer une LEMP est faible lorsque l'index est inférieur ou égal à 0,9 et qu'il augmente substantiellement pour des valeurs supérieures à 1,5 chez les patients traités par natalizumab depuis plus de 2 ans. »

Examens complémentaires

- PCR dans le LCS avec identification du nombre de copies.
- Si l'index d'anticorps antivirus JC est faible, il est recommandé de répéter la sérologie tous les 6 mois au-delà de 2 ans de traitement par natalizumab.

Attention

- Tout nouveau symptôme neurologique (troubles cognitifs, crise comitiale…) doit faire pratiquer des investigations à la recherche d'une LEMP.
- Toute nouvelle lésion IRM lors du suivi d'un patient sous natalizumab, même si le sujet est asymptomatique, doit faire éliminer une LEMP.

Pour aller plus loin

Pontillo G, Cocozza S, Lanzillo R, et al. Brain Susceptibility Changes in a Patient with Natalizumab-Related Progressive Multifocal Leukoencephalopathy : a Longitudinal Quantitative Susceptibility Mapping and Relaxometry Study. Front Neurol 2017 ;8:294.

Wijburg MT, Witte BI, Vennegoor A, et al. MRI criteria differentiating asymptomatic PML from new MS lesions during natalizumab pharmacovigilance. J Neurol Neurosurg Psychiatry 2016 ;87(10):1138–45.

Khalili K, White MK, Lublin F, et al. Reactivation of JC virus and development of PML in patients with multiple sclerosis. Neurology 2007 ;68(13):985–90.

MENU

REBOND APRES ARRET TTT ou LEMP ?

Cas clinique 25

Présentation du cas

Description

- Homme de 54 ans, EDSS à 5, forme rémittente évoluant depuis plus de 15 ans. Nouvelle poussée clinique après arrêt de natalizumab en raison d'une hépatotoxicité.

Questions

- D'une manière générale, quelles sont les 3 grandes causes pouvant expliquer la présence de lésions rehaussées après un arrêt de traitement immunosuppresseur ? Comment interprétez-vous l'IRM (figure 25.1) ?

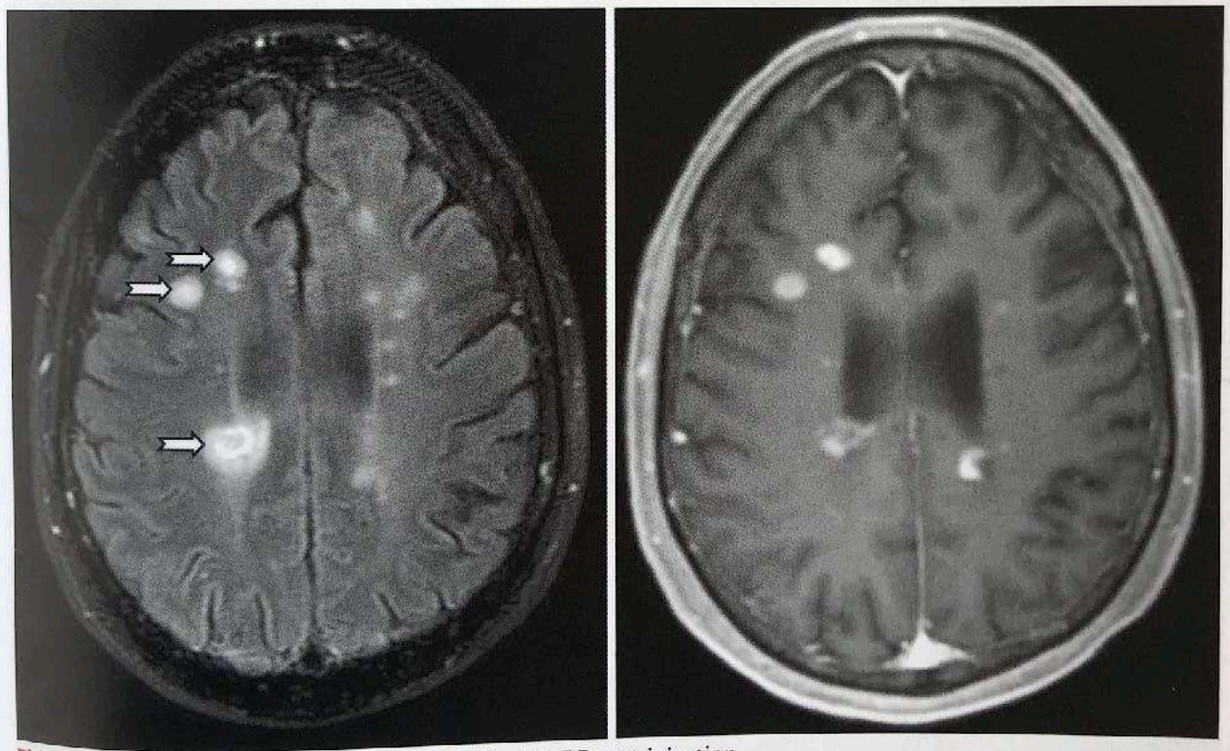

Figure 25.1 Coupes reconstruites axiales FLAIR et T1 EG post-injection.

Interprétation

Diagnostic

- De principe, après arrêt d'un traitement immunosuppresseur, notamment le natalizumab, l'apparition de lésions rehaussées après injection d'un complexe de gadolinium doit faire évoquer une leucoencéphalopathie multifocale progressive (LEMP), un syndrome de reconstitution immunitaire (parfois lié à une LEMP), une reprise d'activité/rebond.
- Sur l'IRM encéphalique, présence de lésions rehaussées et non rehaussées avec une forme en anneaux concentriques, caractéristique des lésions inflammatoires (flèches). Les lésions rehaussées sont annulaires ou nodulaires en fonction de leur taille. Le rehaussement en anneau incomplet est lui aussi très évocateur de lésion inflammatoire.
- Il s'agit ici d'un rebond après arrêt de traitement.

Commentaires

- Le risque de LEMP dépend avant tout de la durée du traitement par natalizumab et apparaît chez des patients avec une sérologie positive au virus. Ce risque persiste après l'arrêt du traitement nécessitant un contrôle IRM 6 mois après l'arrêt. La présentation IRM est différente avec des lésions souvent rehaussées en plages, non annulaires et très hétérogènes. Parmi les caractéristiques différenciant la LEMP et le rebond devant l'apparition de nouvelles lésions après arrêt d'un traitement de fond, la présence d'une atteinte corticale et des hypersignaux T2/FLAIR punctiformes sont les plus pertinents.
- Le syndrome de reconstitution immunitaire (IRIS pour *Immune Reconstitution Inflammatory Syndrome*) est défini par l'aggravation sous forme inflammatoire d'une pathologie, lors de la reconstitution immunitaire après une immunodépression sévère. Classiquement décrit après trithérapie chez le patient avec un SIDA, il peut être présent dans la SEP après arrêt d'un traitement immunosuppresseur et associé à la réactivation du virus JC. Il survient classiquement 6 semaines après l'arrêt du traitement. La présence de lésions rehaussées punctiformes associée aux lésions de LEMP est évocatrice du diagnostic (figure 25.2).

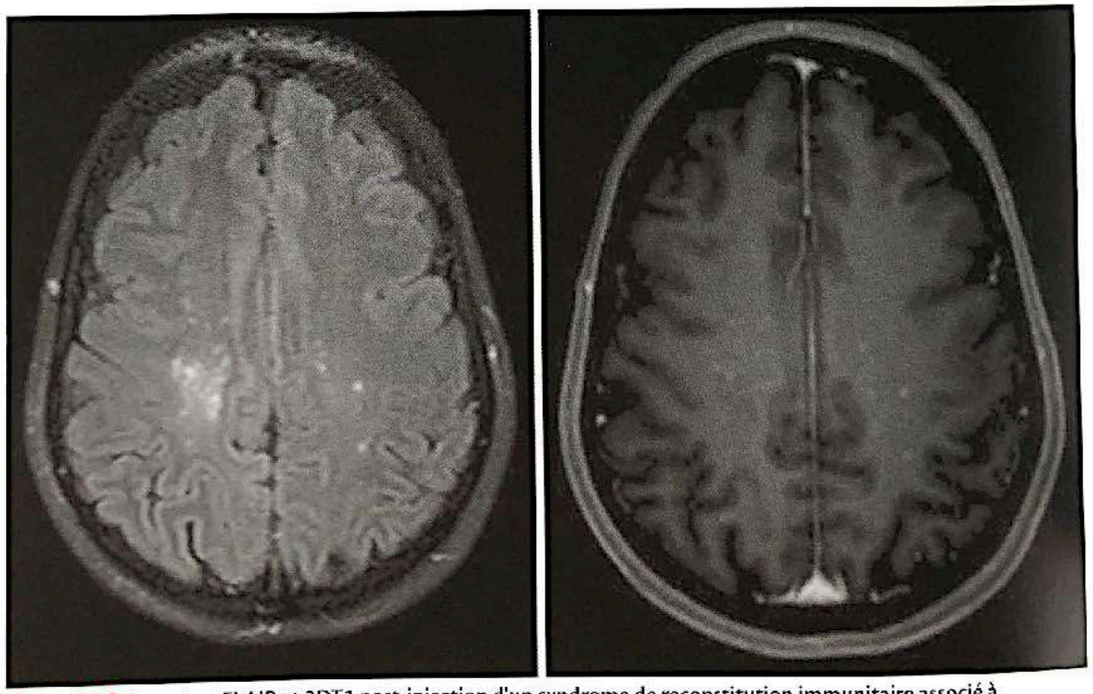

Figure 25.2 Aspect en FLAIR et 3DT1 post-injection d'un syndrome de reconstitution immunitaire associé à une LEMP après arrêt d'un traitement par immunosuppresseur chez un patient avec une SEP de forme rémittente.

MENU

- À l'inverse, la présence de lésions focales annulaires périventriculaires est très en faveur d'un rebond.
- L'effet rebond à l'arrêt d'une immunothérapie est défini comme l'apparition de signes cliniques et radiologiques excédant l'activité de la maladie avant traitement. Si cette activité radio-clinique est la même qu'avant traitement, il faut mieux utiliser le terme de récurrence.

Rappel de pathologie

- L'effet rebond se caractérise par la réapparition et l'aggravation importante du taux de poussées, clinique ou radiologiques (lésions rehaussées classiquement annulaires) ou autres symptômes après l'arrêt d'un traitement. Le risque de rebond, parfois sévère, est estimé à 12 % après arrêt d'un immunosuppresseur comme le natalizumab. Il est également fréquent en post-partum (figure 25.3).

Examens complémentaires

- Pas d'examen complémentaire pour faire le diagnostic de rebond.

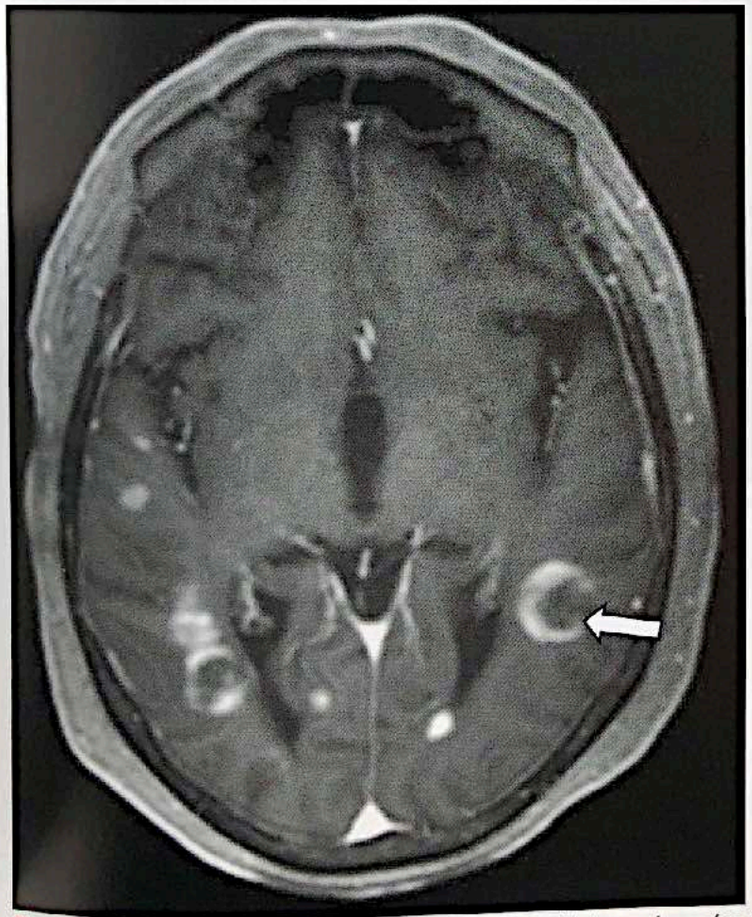

Figure 25.3 Autre exemple d'un rebond avec multiples lésions rehaussées. L'aspect en anneau ouvert (flèche) est caractéristique des lésions inflammatoires.

MENU

Cas clinique 35

NCG du cervelet sous TIZABRI

Présentation du cas

Description du cas clinique

- Patiente de 35 ans traitée par Tysabri® (natalizumab) depuis 10 ans pour une sclérose en plaques (SEP). Depuis plusieurs mois, la patiente constate une détérioration des symptômes cliniques avec apparition progressive de troubles de l'équilibre.

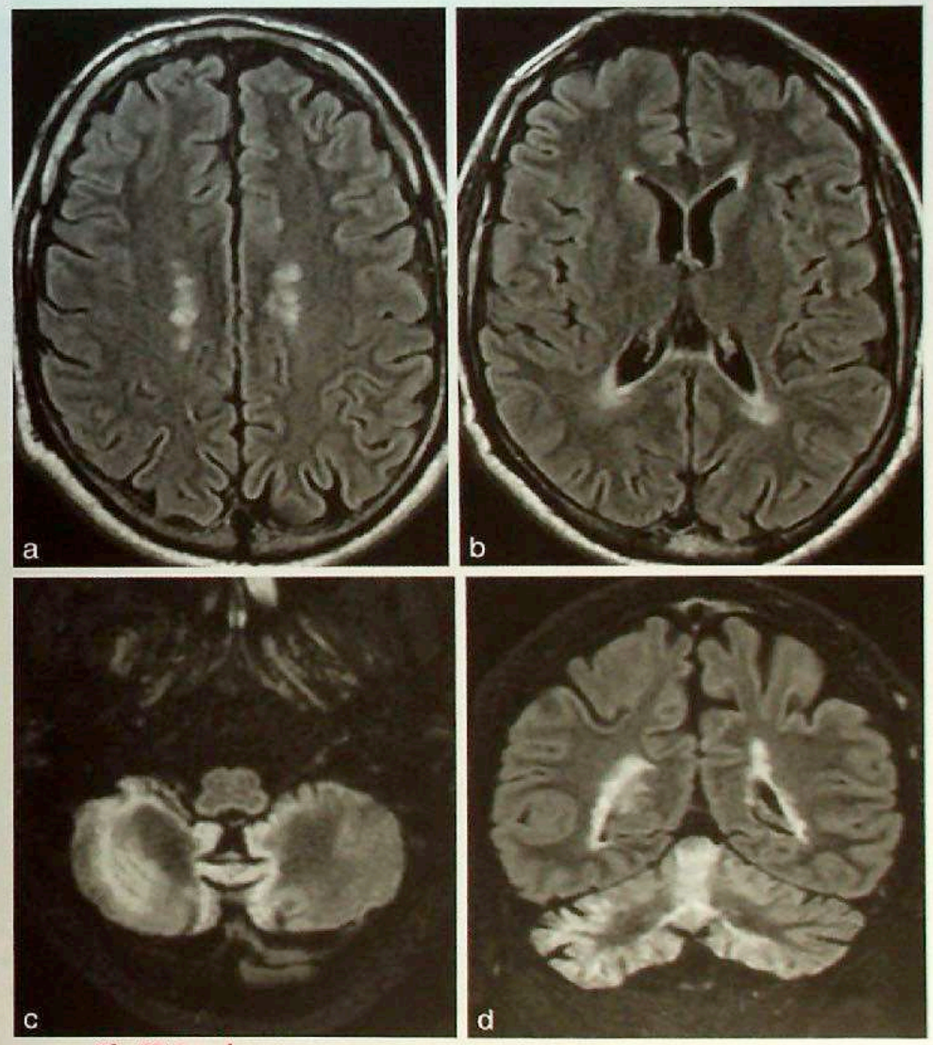

Fig 35.1 a-d IRM en coupes axiales (a-c) et coronale en T2-FLAIR (d).

Question

- Comment analysez-vous les coupes IRM (Fig 35.1) ? Quel diagnostic complémentaire à celui de la sclérose en plaques évoquez-vous ?

Interprétation

L'IRM en coupes axiales en FLAIR note en supra-tentoriel plusieurs foyers hyperintenses dont les caractéristiques topographiques (juxtaventriculaires au niveau du toit des ventricules latéraux) et morphologiques (forme ovalaire) évoquent effectivement des foyers de démyélinisation de nature inflammatoire compatibles avec une sclérose en plaques. En infra-tentoriel, l'IRM identifie un signal hyperintense principalement cortical au niveau du vermis et de l'hémisphère cérébelleux droit (Fig 35.2). Les anomalies cérébelleuses ne semblent pas directement en rapport avec la sclérose en plaques.

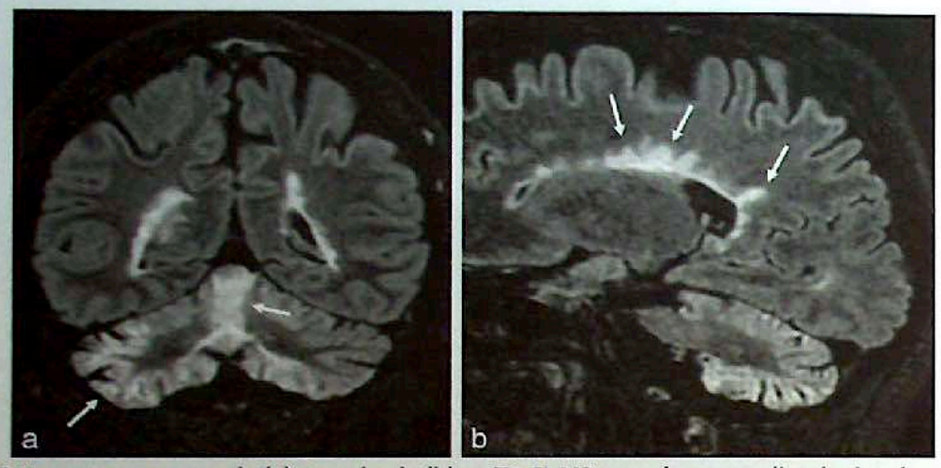

g 35.2 a,b L'IRM en coupes coronale (a) et sagittale (b) en T2-FLAIR note des anomalies de signal typiques de SEP èches en b) associées à un signal hyperintense cortical hémisphérique cérébelleux à prédominance droite et vermien èches en a).

iagnostic

Neuronopathie des cellules granulaires du cervelet (NCG) induite par le virus JC chez une patiente traitée par Tysabri® (natalizumab).

ommentaires

La leucoencéphalopathie multifocale progressive (LEMP) représente la complication la plus fréquente des patients traités par Tysabri® (natalizumab) et est en rapport avec une infection des cellules gliales par le virus JC. L'atteinte des cellules granulaires du cortex cérébelleux est exceptionnelle dans le cadre d'un traitement par Tysabri® (natalizumab). Cette complication liée au virus JC a cependant déjà été rapportée dans le cadre de l'immunodépression liée au VIH. La NCG du cervelet est nettement plus rare que la LEMP, mais son diagnostic est probablement sous-estimé. Dans le cadre d'une SEP, toute atteinte clinique cérébelleuse non expliquée par des plaques de démyélinisation de la fosse postérieure doit faire évoquer une NCG même si l'IRM est normale. La mise en évidence d'une atrophie cérébelleuse et/ou d'un signal hyperintense cortical hémisphérique et/ou vermien permet d'évoquer le diagnostic qui sera confirmé par une PCR JVC positive au sein du LCS. L'association LEMP-NCG est possible.

Pour aller plus loin

ng X, Korainik IJ. Gone over to the dark side : natalizumab-associated JV virus infection of neurons in cerebellar gray matter. Ann Neurol 2013 ; 74 : 503–5.

gliati M, Simpson D, Morgello S, et al. Cerebellar degeneration associated with human immunodeficienc s infection. Neurology 1998 ; 50 : 244–51.

© 2016, Elsevier Masson SAS. Tous droits réservés

Cas clinique 37

NCG + LEMP chez HIV

Présentation du cas

Description du cas clinique

- Troubles de la marche en rapport avec un syndrome cérébelleux axial et segmentaire chez une patiente de 40 ans VIH positive.

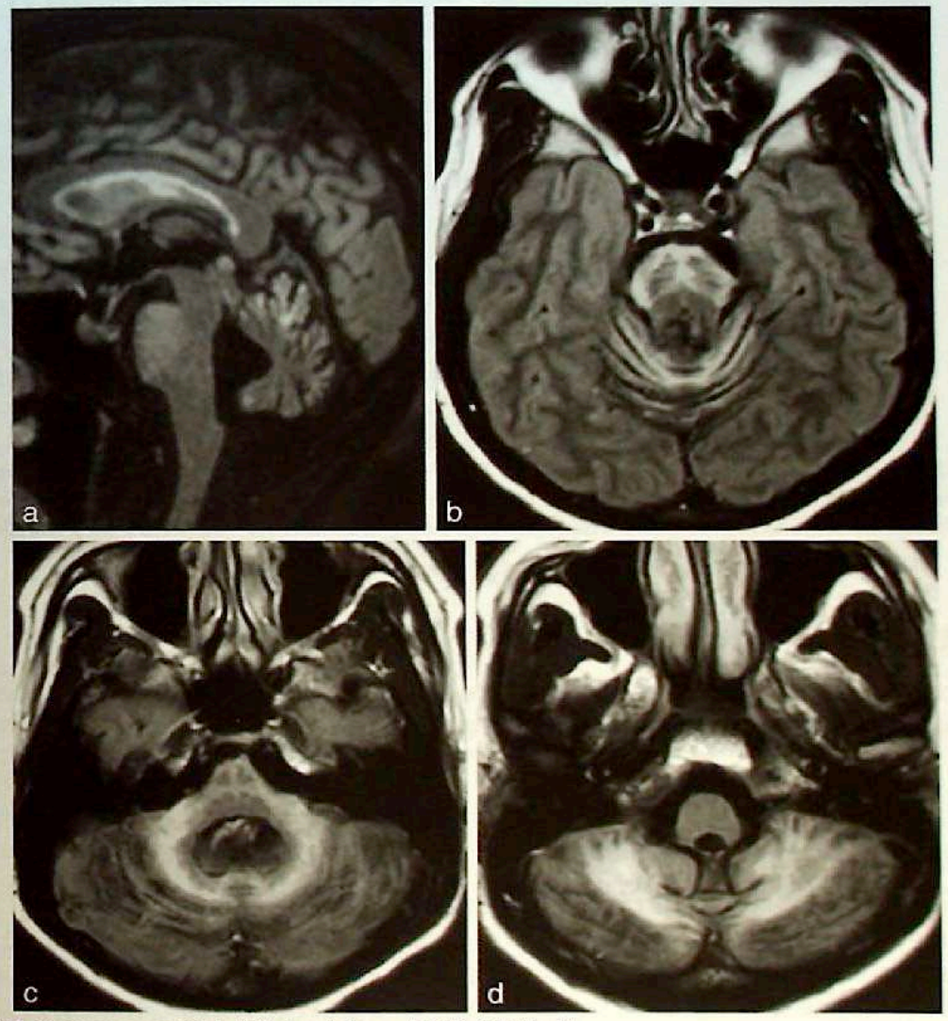

Fig 37.1 a-d IRM en coupes sagittale (a) et axiales en T2-FLAIR (b-d).

Question

- Comment analysez-vous les coupes IRM (Fig 37.1) ? Quel diagnostic évoquez-vous ?

© 2016, Elsevier Masson SAS. Tous droits réservés

Interprétation

- L'IRM en T2-FLAIR (Fig 37.2) identifie un signal hyperintense, d'une part, au niveau de la substance blanche des deux hémisphères cérébelleux (étoile en b), des pédoncules cérébelleux moyens et du pont avec un « signe de la croix » (« *Hot cross bun sign* ») (flèche en b), et, d'autre part, un signal hyperintense cortical, notamment au niveau de la partie supérieure du vermis (flèche en a).

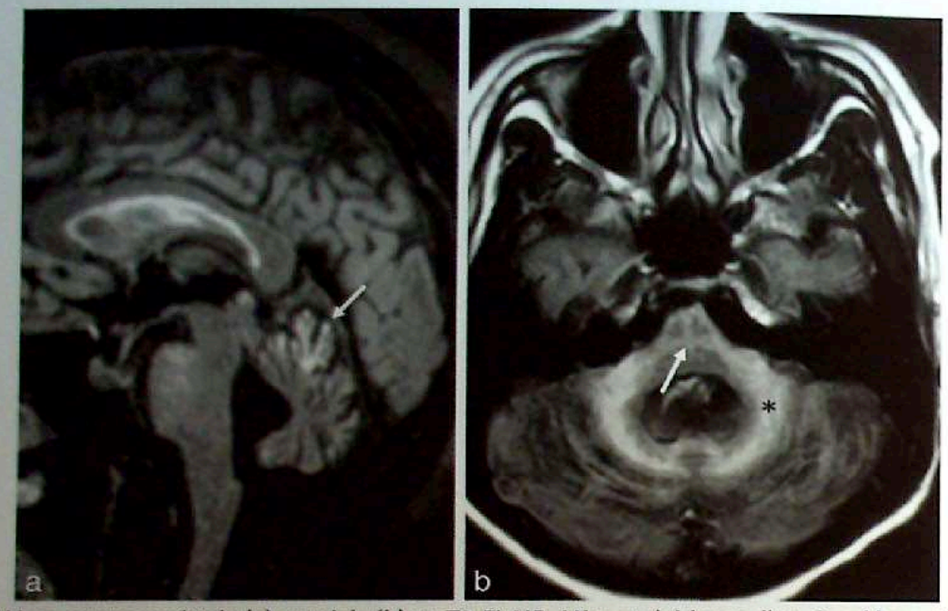

ig 37.2 a-d IRM en coupes sagittale (a) et axiale (b) en T2-FLAIR. Mise en évidence d'un signal hyperintense u niveau du cortex du vermis supérieur (flèche en a) et au niveau de la substance blanche cérébelleuse et des édoncules cérébelleux moyens (étoile en b). Visualisation du « signe de la croix » au niveau du pont (flèche en b).

Diagnostic

Neuronopathie des cellules granulaires du cervelet (NCG) associée à une leucoencéphalopathie multifocale progressive (LEMP) induite par le virus JC chez une patiente infectée par le VIH.

Commentaires

La leucoencéphalopathie multifocale progressive (LEMP) débute habituellement au niveau de la substance blanche sous-corticale pariéto-occipitale. Des formes localisées de la LEMP à la substance blanche cérébelleuse hémisphérique et aux pédoncules cérébelleux moyens sont possibles. Le « signe de la croix » (« *hot cross bun sign* ») n'est pas spécifique des atrophies multisystématisées (MSA), notamment de type C. Ce signe a été décrit dans de nombreuses affections et nécessite, d'une part, une analyse complète de l'IRM à la recherche d'anomalies associées, et, d'autre part, une confrontation aux données cliniques et paracliniques (Tableau 37.1).

L'association à une neuronopathie des cellules granulaires du cervelet (NCG) est exceptionnelle et se traduit dans la phase initiale par un signal hyperintense au niveau du cortex cérébelleux vermien et/ou hémisphérique, puis par une atrophie cérébelleuse (voir cas 33 et 35).

La confirmation du diagnostic de la LEMP et de la NCG repose sur l'identification du virus par PCR au niveau du LCS.

MENU

ADEM

(et ADEM anti-MOG ?)

ADEM

- **Enfant et adolescent**

- Spontanée / après **vaccination**, **infection virale** (bactérienne)

Pas de lien entre imagerie et clinique
Apparition retardée des anomalies IRM et augmentation des anomalies IRM alors que régression des signes cliniques !

- **Hyper FLAIR punctiforme / ou en plages confl.**
- **à limites flous +++ ; bilat mais asymétrique**
- **de + grande taille que SEP car > 1 cm - 4cm**

- **Lésions de MÊME AGE toutes rehaussées**

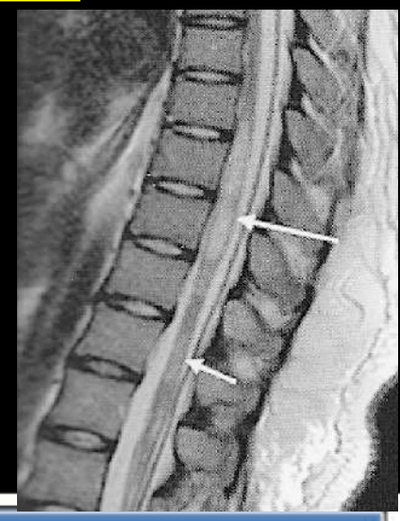

- **Supra et Infra tentoriel**
- **SB**
- **SG : NGC et cortex**
- **MOELLE ou NO (1cas/3)= cô NMO**
- **mais épargne Corps Calleux +++**

	ADEM	SEP
Age	Enfant, adulte jeune	Adulte
Clinique	Monophasique MÊME AGE	Poussées
Cortex	++ cortex	+/-
SB Sous-corticale	+/- fibre en U	++ fibre en U
NG centraux	++ **touche NGC**	+/-
Corps calleux	- **respect CC**	++
Prise de contraste	Nombreuses en « C » possible	Peu nombreuses
Régression des lésions	Rapide	-

MENU

ADEM

IMPORTANT :
1- NGC +++ : thalamus ou NC

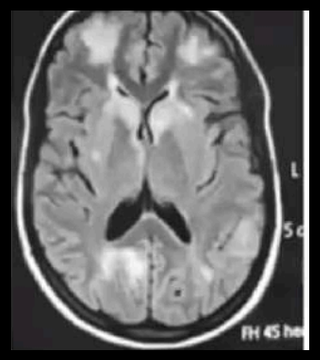

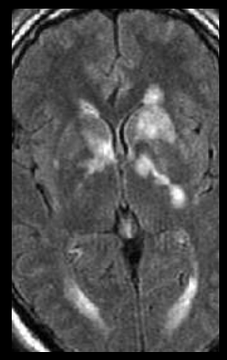

IMPORTANT :
2- respect du CC +++

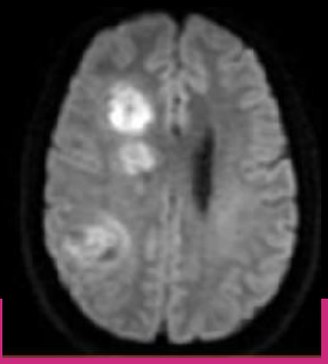

IMPORTANT :
3- PDC et HYPERDIFFUSION 70% de TOUTES LES LESIONS EN MÊME TEMPS +++

IMPORTANT :
4- MOELLE : soit PSEUDO-SEP soit MYÉLITE EXTENSIVE ++++



IMPORTANT :
5- ÉVOLUTION : CONTROLE A DISTANCE pour différencier SEP/ADEM

MENU

ADEM

RÉSULTATS

- Cas I:



IRM cérébrale séquence T2 FLAIR; montrant des lésions multifocales en hyper-signal de la substance blanche sous corticale à l'étage sus tentoriel.

RÉSULTATS

- Cas III:

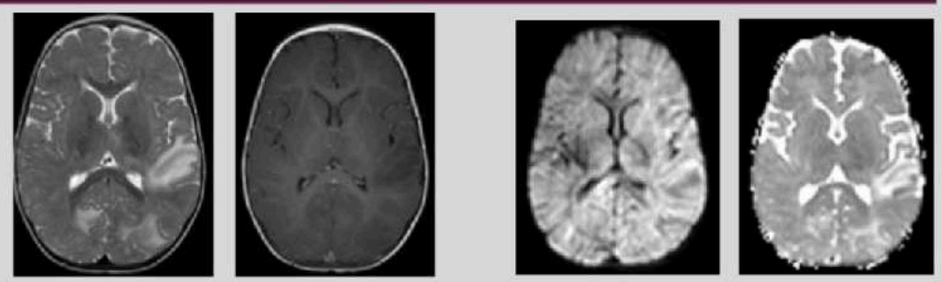

IRM cérébrale séquence T2 FLAIR, T1+GADO, séquence Diffusion avec cartographie ADC; montrant des lésions en plage sous-corticales pariéto-occipitales bilatérales en hyper signal T2 avec restriction de la Diffusion ,AVEC absence de rehaussement après injection de Gadolinium.

RÉSULTATS

- Cas IV:

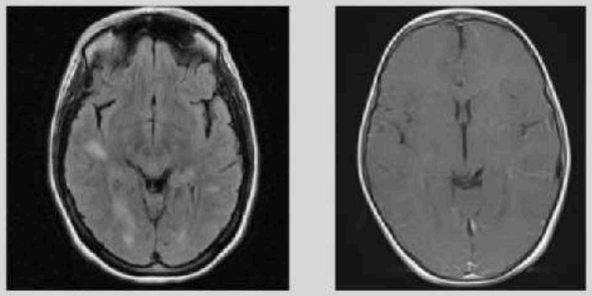



IRM cérébrale, séquences T2 FLAIR, T1+GADO et IRM médullaire, séquence T2, coupe sagittale , montrant des lésions multifocales en hyper signal de la substance blanche sous corticale sus-tentoriel et médullaire cervico-dorsal étendues.
On note l'absence de rehaussement des lésions après injection de Gadolinium.

MENU

ADEM

RÉSULTATS

- Cas V:

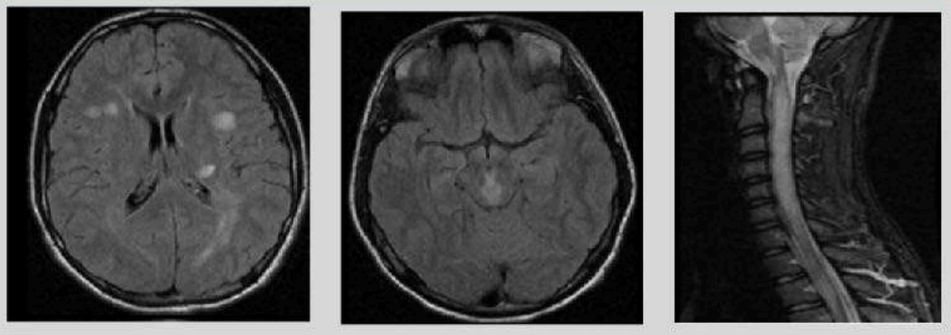

IRM cérébrale , séquence T2 FLAIR montrant de multiples lésions en hyper-signal au niveau de la substance blanche sus tentoriel ainsi que le tronc cérébral.
IRM médullaire, sagittale T2 sans contraste du rachis cervical montre des lésions expansibles de en hyper-signal dans la moelle épinière de C2 à C7 ainsi que de T2 à T3.

DISCUSSION:

- L'IRM cérébrale avec injection de gadolinium est l'examen de choix.
- L'ADEM est caractérisée par des lésions apparaissant en hypersignal sur les séquences pondérées en T2 et FLAIR (fluid-attenuated inversion recovery).
- Les lésions sont typiquement multiples, de grande taille (>1 à 2 cm), disséminées, mal délimitées, asymétriques.
- Elles prédominent dans la substance blanche au niveau des régions sous-corticales, des centres semi-ovales et à la jonction substance grise corticale—substance blanche des hémisphères cérébraux.

DISCUSSION:

- La prise de contraste dépendant du stade de l'inflammation.
- La prise de contraste méningée est plus rare.
- Des lésions similaires peuvent être visualisées au niveau de la moelle épinière.
- Des formes cérébelleuses isolées (cérébellite) sont possibles.
- Des associations ADEM et polyradiculonévrite sont exceptionnellement rapportées. Les anomalies de la substance blanche se trouvent alors associées à des racines épaissies avec prise de contraste au niveau de la queue de cheval, des racines cervicales et thoraciques ainsi qu'au niveau des nerfs crâniens.

MENU

CAS CLINIQUE ENFANT SD GRIPPAL PUIS TRBLE NEURO

FLAIR 3D

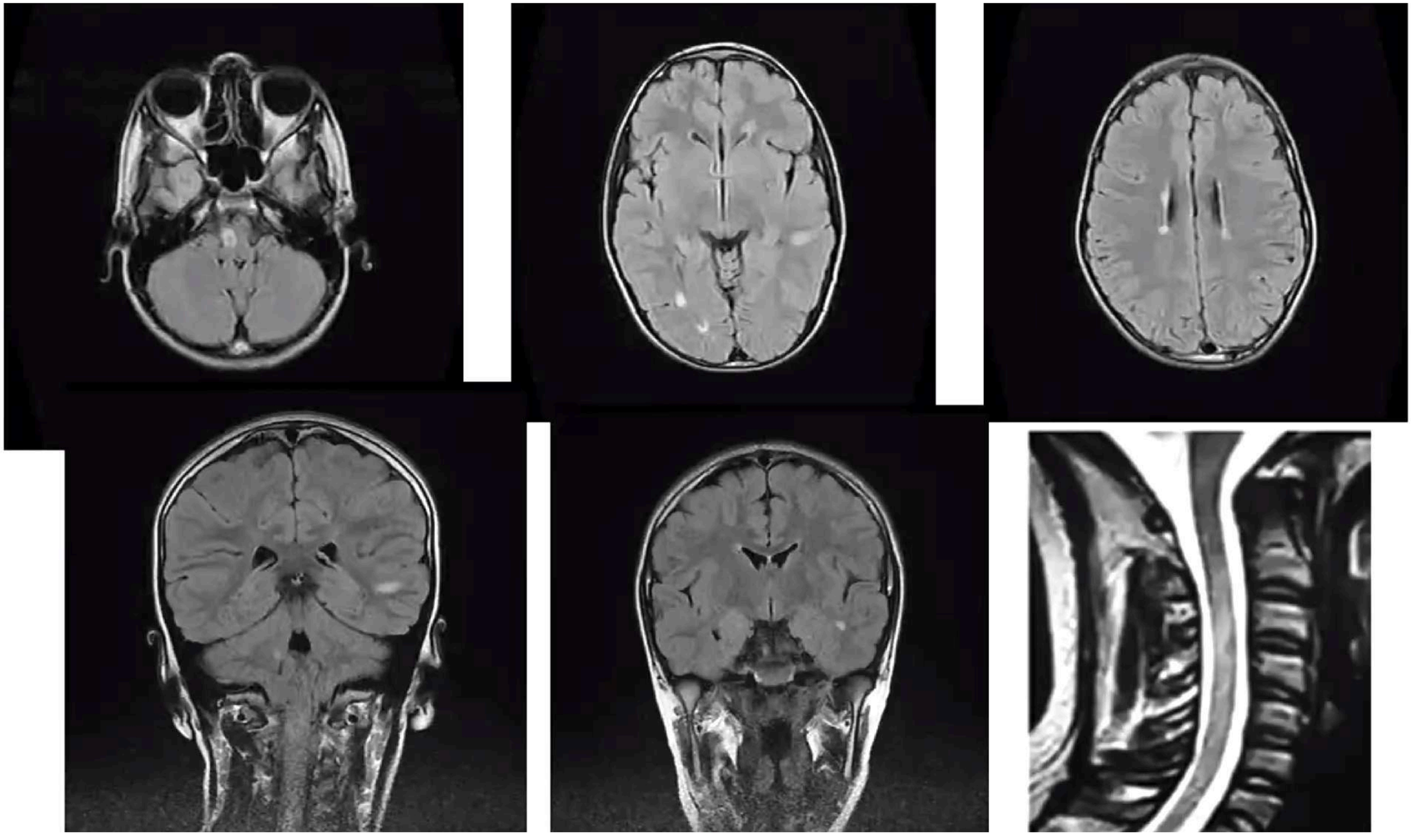

HYPERFLAIR SUS ET SOUS TENTORIEL + MOELLE CERVICALE

MENU

PDC ANNULAIRE





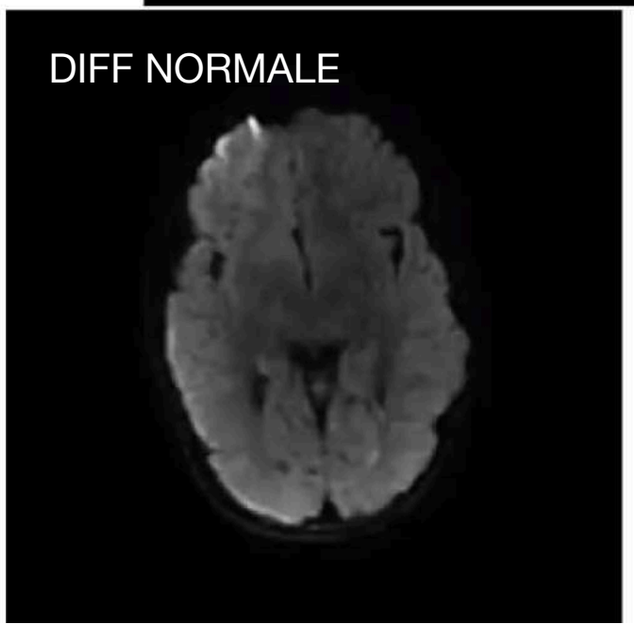

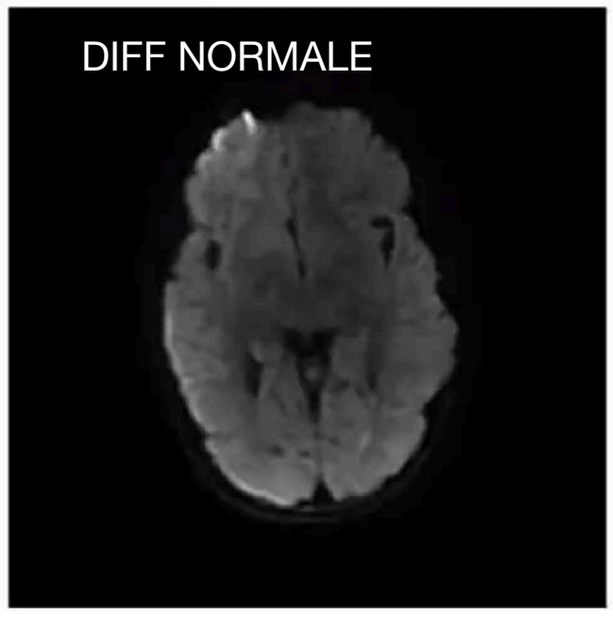

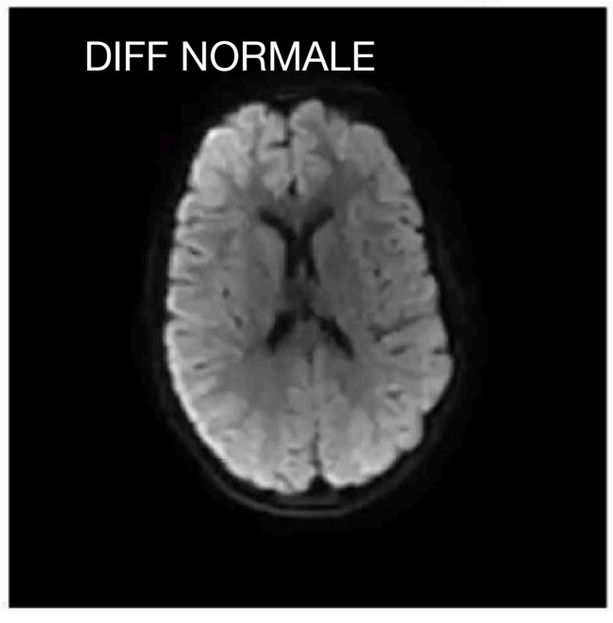

MENU

Encéphalomyélite aigue disséminée : EMAD

- Contexte : post ***infection*** ou ***post vaccination*** (rougeole, varicelle),
- ***Enfant*** et adulte jeune
- un mécanisme auto-immun
- Clinique: +/- fièvre , tableau d'encephalopathie (déficit neurologique , CC ..)
- PL: normale ou hyperproteinorachie
- Bilan inflammatoire: normal
- TDM:
  - Normale 60%
  - Lésions hypodenses multifocales de la substance blanche

Encéphalomyélite aigue disséminée : ADEM

- IRM
  - Cerveau :
    - Hypersignaux SEP like
    - NGC (thalamus)
    - Absence d'atteinte du CC
    - Parfois Larges, pseudo-tumorales
    - PDC de toutes les lésions ++
- Moelle :
  - Lésions SEP Like ou myélite extensive
- **Evolution +++ :** Permet de confirmer le diagnostic = Absence de nouvelle lésion et absence de trous noirs

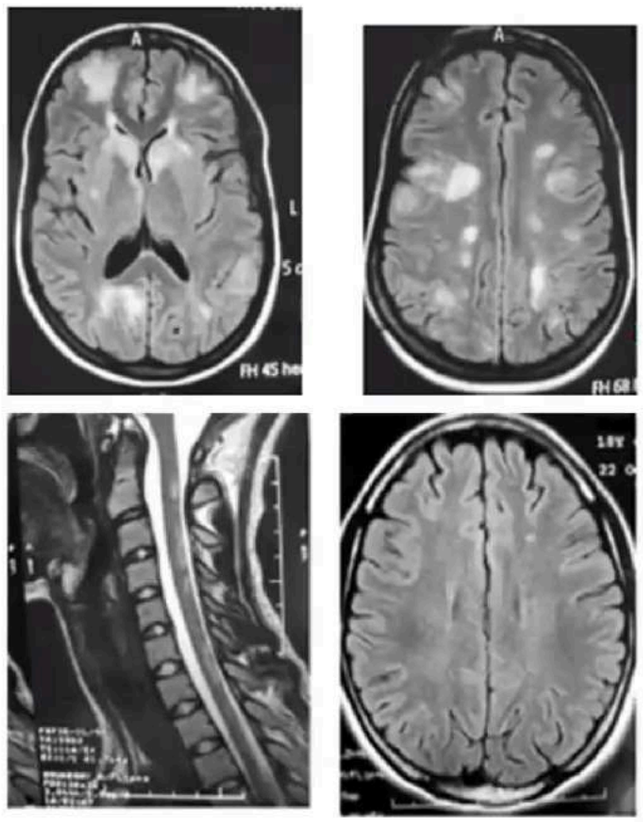

MENU

EVOLUTION

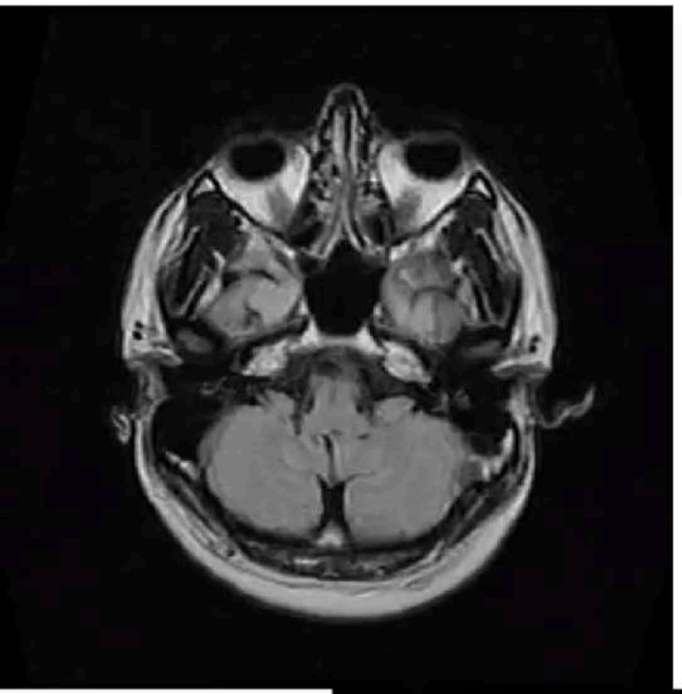

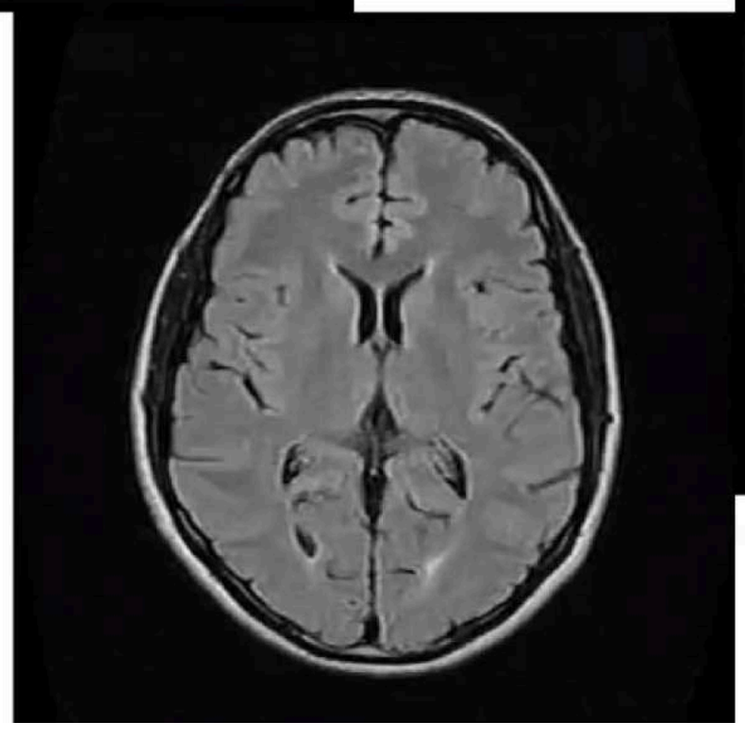

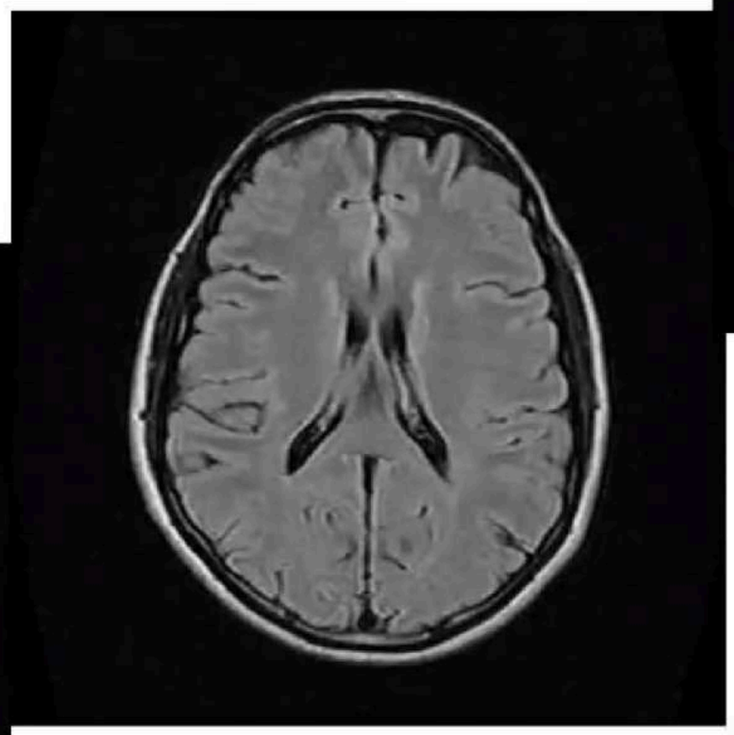

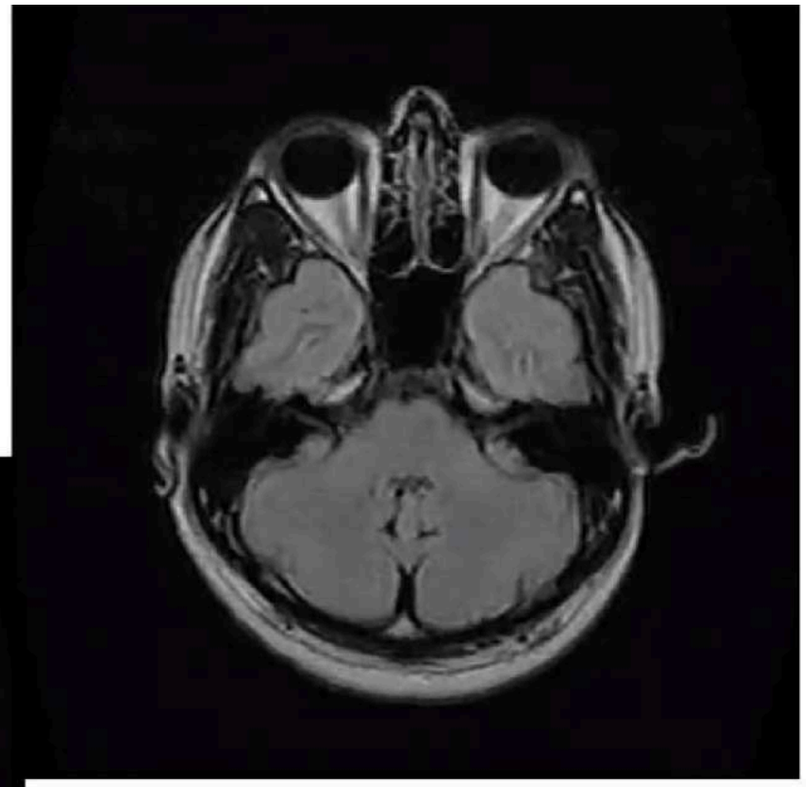

MENU

Images d'**ADEM typique**

FLAIR

Diffusion (B1000)

NGC

T1 Gd

T1 Gd
avec suppression de graisse

NO

en « C »
(possible)

T2

MOELLE

CORTEX

FLAIR

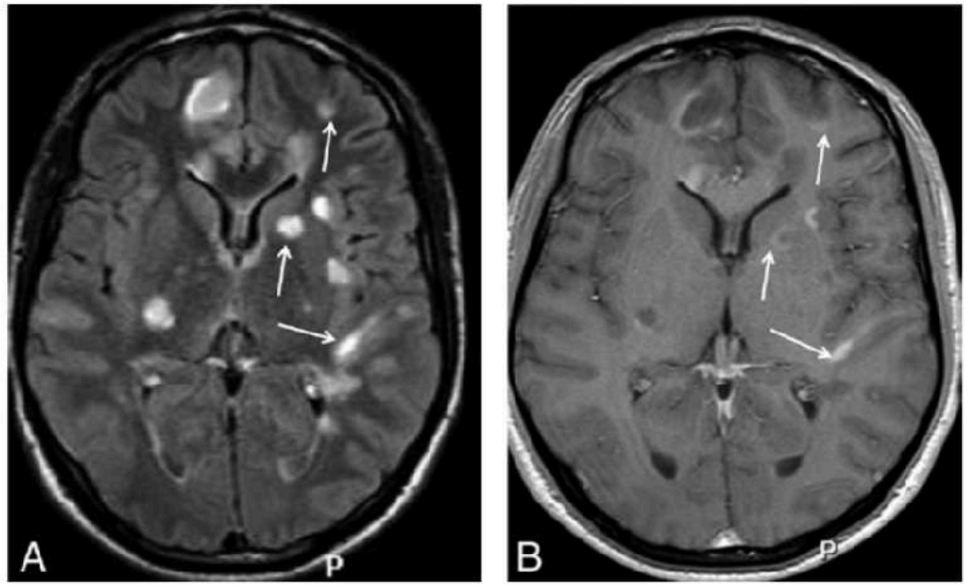

Fig. 4.1
ADEM. Multiples lésions sous-corticales (A) rehaussées après injection (B).

MENU

Lésions typiques

Siège
Les lésions touchent de façon préférentielle la substance blanche sus et sous-tentorielle, mais peuvent atteindre la substance grise (noyaux gris notamment, les thalamus), les nerfs crâniens, en particulier le nerf optique.
L'atteinte sus-tentorielle est prédominante.

Aspect
Les lésions sont classiquement asymétriques, et n'ont pas ou peu d'effet de masse sur les structures adjacentes. Elles sont souvent volumineuses, nombreuses, confluentes.

Signal
Elles sont en hypersignal T2 et FLAIR à la période aigüe, donnent peu de signes en T1. La prise de contraste se fait de façon variable. Elle est fréquente, et quand elle

est typique, synchrone pour toutes les lésions. Elle est souvent intense, de tout type : linéaire, nodulaire, en anneau complet ou non, ponctuée, gyriforme...
En diffusion, les lésions ont un signal peu informatif car variant de la baisse à la hausse de l'ADC. La valeur initiale de l'ADC aurait une valeur pronostique sur l'évolution de l'ADEM : une chute de ce coefficient est en faveur d'une atteinte plus grave avec des séquelles neurologiques plus importantes que pour les patients ayant un ADC élevé.

En spectroIRM, le NAA peut être abaissé à la phase aigüe, puis se normalise.

4 aspects IRM sont reconnus :

- Lésions multifocales de moins de 5 mm.
- Lésions extensives confluentes multifocales de plus de 5 mm.
- Atteinte bithalamique symétrique.
- Encéphalomyélite hémorragique.

Le diagnostic différentiel entre SEP et ADEM est parfois difficile lors de la première manifestation.

Différence SEP / ADEM	ADEM	SEP
Substance blanche péri-lésionnelle (ADC, transfert et magnétisation, tenseur de diffusion)	Normale	Pathologique
Evolution IRM répétées	Monophasique Réso ution des lésions	Rechutes Persistance des lésions

Au terme d'une étude récente chez l'enfant, l'équipe de Callen a proposé des critères IRM pour différencier ADEM monophasique et SEP.
Deux des trois critères suivants positifs (→) SEP (81% sensibilité, 95% spécificité)

- Atteinte diffuse bilatérale
- Trous noirs (lésions en franc hyposignal, T1)
- Au moins 2 lésions péri-ventriculaires

C'est souvent l'évolution qui confirme le diagnostic initial (nouvelles poussées en cas de SEP)

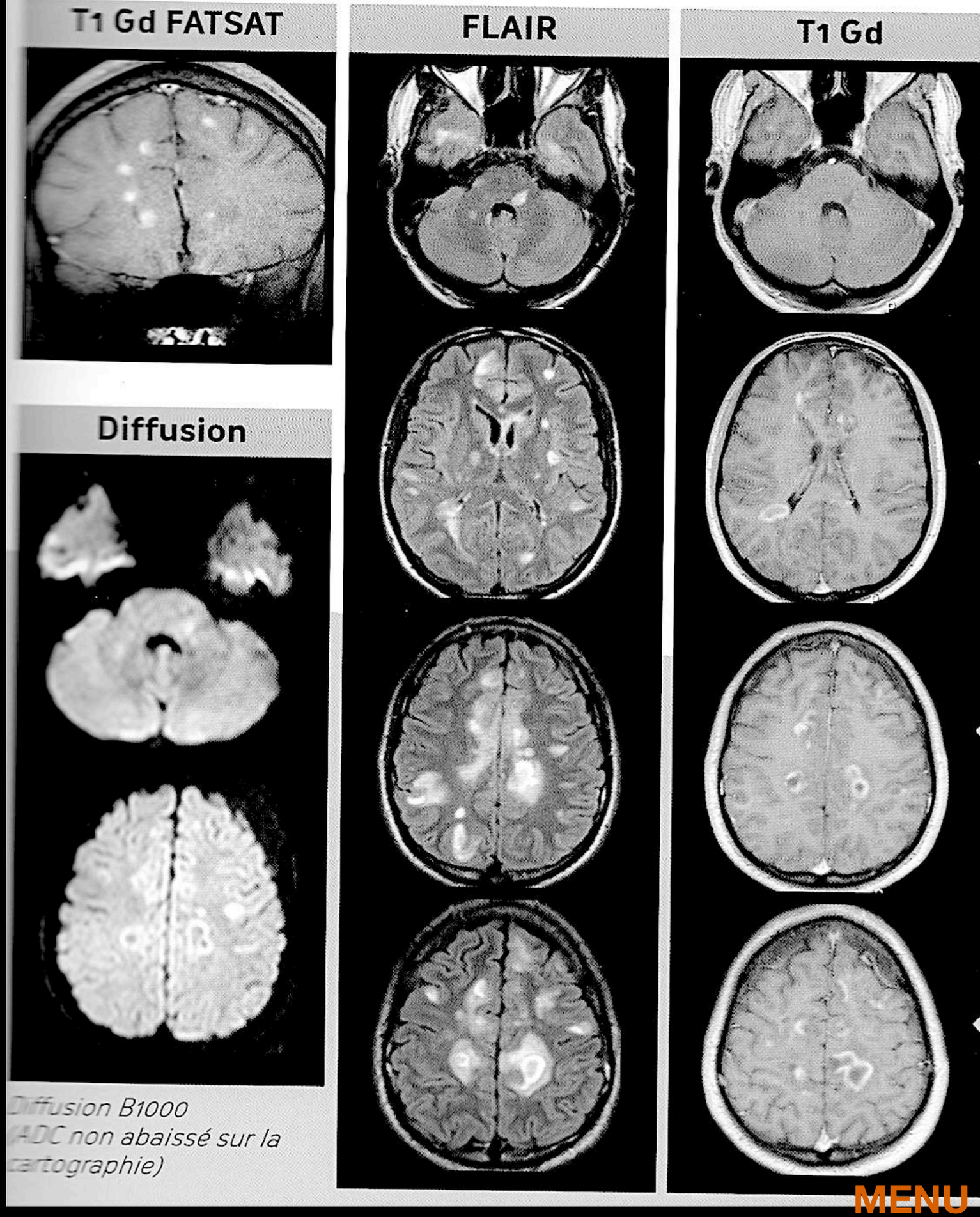

Diffusion B1000
ADC non abaissé sur la cartographie)

MENU

ENCÉPHALOMYÉLITE AIGUË DISSÉMINÉE

Synonymes : encéphalite post-infectieuse, encéphalite post-vaccinale, encéphalite périveineuse

Mots-clés Infection - Vaccin - Affection monophasique - Lésions multiples - Respect du corps calleux

Aspects généraux

Définition

Affection démyélinisante monophasique, l'encéphalomyélite aiguë disséminée (ADEM) atteint principalement l'enfant et l'adolescent . Elle peut être spontanée ou survenir après une vaccination, une infection virale (varicelle, rubéole, CMV, HIV, hépatite B, mononucléose) ou plus rarement après une infection bactérienne (mycoplasma pneumonia, legionnella, streptocoque, rickettsia, leptospira, BK). L'encéphalomyélite aiguë hémorragique est une forme apparentée à l'ADEM, rare et de pronostic plus sombre

Physiopathologie

L'hypothèse retenue est une reconnaissance par le système immunitaire de peptides viraux, bactériens ou liés au vaccin qui auraient des analogies avec des peptides de la myéline. Après une infection ou une vaccination, le système immunitaire préalablement activé est responsable d'une attaque inflammatoire dirigée contre la myéline.

Clinique

Le tableau s'installe de façon aiguë en quelques jours et associe une fièvre, un syndrome pseudogrippal et des déficits neurologiques multifocaux. Les signes neurologiques sont variables selon le siège des lésions et peuvent ressembler à une première poussée de SEP (névrite optique, myélite, atteinte des nerfs crâniens). Signes d'encéphalopathie, troubles de la conscience, céphalées, névrite optique bilatérale, syndrome méningé, crise comitiale ainsi que pléïocytose à la PL sont plus fréquents en cas d'ADEM et pourraient aider au diagnostic différentiel avec une première poussée de SEP [1, 2].

Critères diagnostiques

Il n'y a pas de critère spécifique d'ADEM. Il s'agit le plus souvent d'un diagnostic d'élimination, après exclusion de la SEP et des vascularites. L'évolution clinique à long terme est un élément-clé du diagnostic, l'ADEM ne récidivant en général jamais.

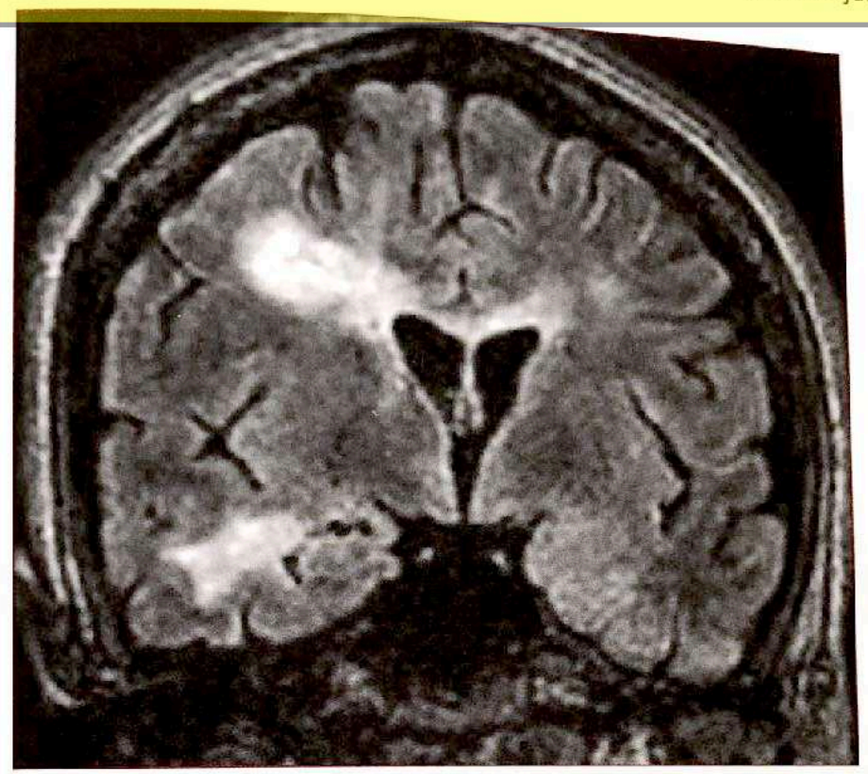

Figure 1 : Séquence FLAIR. Larges plages en hypersignal prédominant dans la substance blanche hémisphérique.

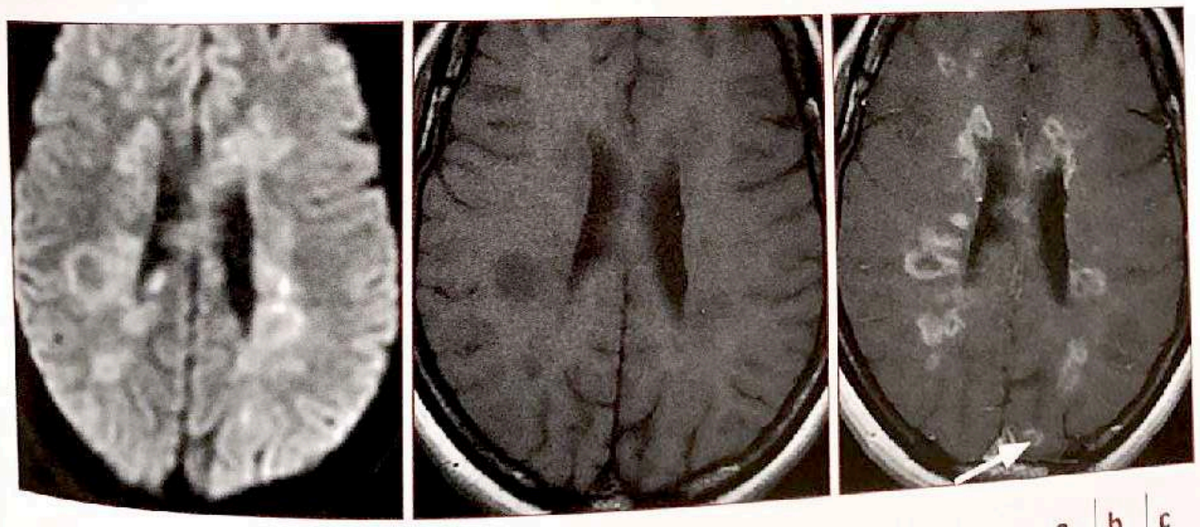

a b c

Figure 2 : Séquences de diffusion **(a)**, T1 **(b)** et T1 après injection de gadolinium **(c)**. Multiples lésions de la substance blanche périventriculaire et sous-corticale. Rehaussements annulaires. Noter l'aspect en anneau ouvert de la lésion postérieure gauche (flèche).

MENU

Imagerie

Comprendre l'imagerie

- L'atteinte, multifocale, touche essentiellement la substance blanche mais aussi les noyaux gris centraux, le tronc cérébral (en particulier, le mésencéphale). Contrairement à la SEP, les lésions du corps calleux sont inhabituelles.
- Sur le plan anatomique, l'anomalie caractéristique de l'ADEM est une démyélinisation périveineuse , avec infiltration lymphocytaire et macrophagique, œdème et relatif respect axonal [1].
- Il n'y a pas de lien direct entre les images IRM et la symptomatologie clinique : l'apparition des anomalies peut être retardée par rapport aux signes cliniques, et l'imagerie normale au début de l'affection. Les anomalies peuvent se majorer alors que le tableau clinique régresse.

Scanner

Le scanner sans injection de produit de contraste est normal dans près de la moitié des cas. Après injection de produit de contraste, des rehaussements ponctuées ou en anneaux sont observés.

IRM

- L'ADEM se traduit par des lésions multiples en hyposignal T1 et hypersignal en T2 et FLAIR, punctiformes, floconneuses ou en plages confluentes. Lorsque les lésions sont volumineuses, elles peuvent être responsables d'un effet de masse qui reste peu marqué. Les lésions siègent dans la substance blanche mais rarement dans le corps calleux, contrairement à la SEP. L'atteinte de la substance grise est classique avec présence de lésions corticales et des noyaux gris centraux par opposition à la SEP pour laquelle les lésions de la substance grise sont difficilement visualisées en T2 et FLAIR. Une atteinte de l'ensemble de la substance blanche est possible [3]. Un rehaussement est habituel, homogène, en anneau, ou ponctué. Les prises de contraste multifocales seraient plus fréquentes que dans la SEP [1] ; elles sont synchrones, traduisant des lésions de même âge. Un rehaussement en anneau incomplet est relativement spécifique d'une atteinte inflammatoire [4] ; il correspond à un front de démyélinisation interrompu en regard de la substance grise. Chez un patient examiné quelques semaines après l'épisode clinique, la coexistence de lésions rehaussées et non rehaussées pose un problème de diagnostic différentiel entre la phase de récupération d'une ADEM et un épisode de SEP. L'absence de rehaussement n'exclut pas le diagnostic d'ADEM.
- En diffusion, les lésions sont habituellement en hypersignal et les valeurs d'ADC sont variables. Une baisse de l'ADC serait de mauvais pronostic et signerait le caractère irréversible des lésions [5]. Une diffusivité normale dans la substance blanche en apparence normale sur les séquences conventionnelles (T1 et T2) est retrouvée à la différence de ce qui est observé dans la SEP.
- La spectroscopie montre une diminution du NAA dans les lésions.

Diagnostics différentiels

Hypersignaux focaux de la substance blanche en T2/FLAIR

Rehaussements annulaires

Diagnostic différentiel entre ADEM et SEP, d'après de Seze [2] et Lu [7]

	ADEM	SEP
Age	Enfant, adulte jeune	Adulte
Clinique	Monophasique	Poussées
Atteinte corticale	++	+/-
Lésions sous-corticales	+/-	++
Atteinte des noyaux gris centraux	++	+/-
Corps calleux	-	++
Tronc cérébral	Mésencéphale (siège ventral)	Pont
Rehaussement	Nombreux	Peu
Limites	Floues	Nettes
Evolution du nombre de lésions	Non	Oui
Régression lésionnelle	Rapide	Non
Présence de bandes oligoclonales à la PL	+/-	++

Traitement - Suivi

Une amélioration s'observe dans plus de 80% des cas sous traitement anti-inflammatoire. En général monophasique, l'épisode dure quelques mois et l'évolution se fait généralement vers la guérison complète. Toutefois, des séquelles s'observent dans 15 à 30% des cas, et le décès dans 5% des cas. Un traitement immunosuppresseur voire des plasmaphérèses sont indiqués dans les formes sévères.

Encéphalomyélite aiguë hémorragique

Plus fréquente chez l'adulte, la forme hémorragique de l'ADEM est responsable d'un tableau clinique sévère ; le taux de mortalité est élevé. En imagerie, les lésions de la substance blanche se traduisent par des plages œdémateuses hémorragiques plus importantes que celles de l'ADEM responsables d'un effet de masse [6].

Références

1. Young NP, Weinshenker BG, Parisi JE, Scheithauer B, Giannini C, Roemer SF et al. Perivenous demyelination: association with clinically defined acute disseminated encephalomyelitis and comparison with pathologically confirmed multiple sclerosis. Brain 2010: 133; 333–48. 2. de Seze J, Debouverie M, Zephir H, Lebrun C, Blanc F, Bourg V et al. Acute fulminant demyelinating disease: a descriptive study of 60 patients. Arch Neurol. 2007 ; 64 :1426-32. 3. Kaya A, Acikgoz M, Ustyol L, Avcu S, Sal E, Okur M, Caksen H. A case of acute disseminated encephalomyelitis mimicking leukodystrophy. Kurume Med J 2010 ; 57 : 85-89. 4. Masdeu JC, Quinto C, Olivera C, Tenner M, Leslie D, Visintainer P. Open-ring imaging sign: highly specific for atypical brain demyelination. Neurology. 2000 ; 54 : 1427-1433. 5. Axer H, Ragoschke-Schumm A, Böttcher J, Fitzek C, Witte OW, Isenmann S. Initial DWI and ADC imaging may predict outcome in acute disseminated encephalomyelitis: report of two cases of brain stem encephalitis. J Neurol Neurosurg Psychiatry 2005 ; 76 : 996–998. 6. Lee HY, Chang KH, Kim JH, Na DG, Kwon BJ, Lee KW, Park S H, Seol I M, Jina ging findings of acute hemorrhagic leukoencephalitis: a case report. AJNR Am J Neuroradiol 2005 ; 26 : 1996–1999. 7. Lu Z, Zhang B, Qiu W, Kang Z, Shen L, Long Y, Huang J Hu X. Comparative brain stem lesions on MRI of acute disseminated encephalomyelitis neuromyelitis optica, and multiple sclerosis. Acta Neurol Scand 2011 ; 123 : 90–96.

MENU

ADEM

Lésion de plus grande taille que la SEP
> 1 cm jusqu' à 4 cm

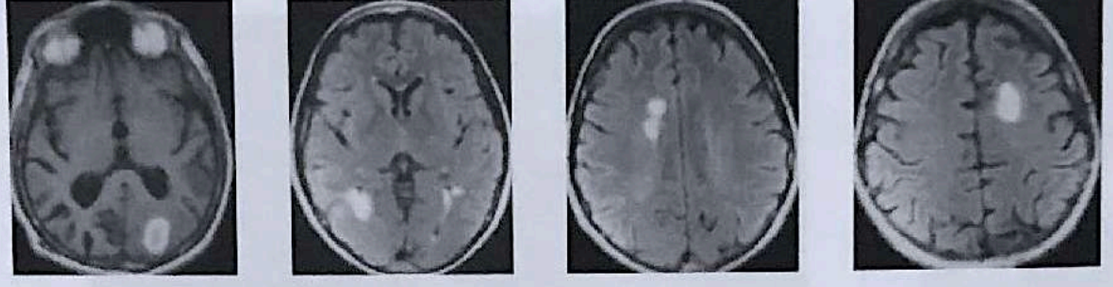

T2 FLAIR
Lésions démyélinisantes multiples de grande taille
ADEM

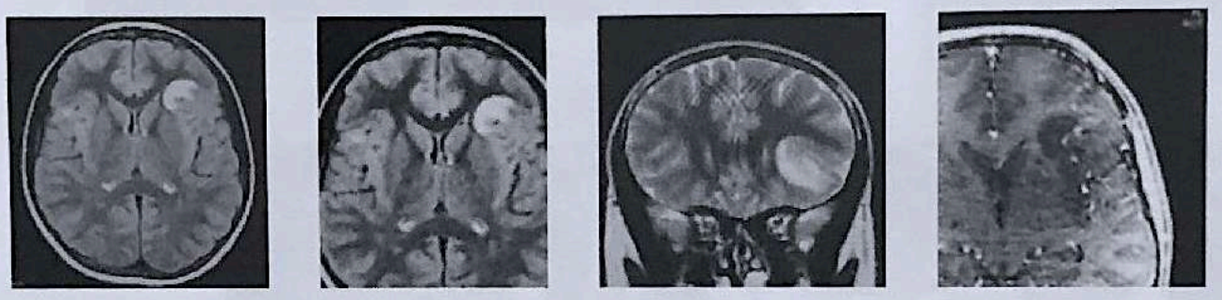

T2 FLAIR, T2 SE, T1 gado
Vaccination récente
Lésion unique en hypersignal T2
Substance blanche
Pas de fixation du gadolinium
ADEM

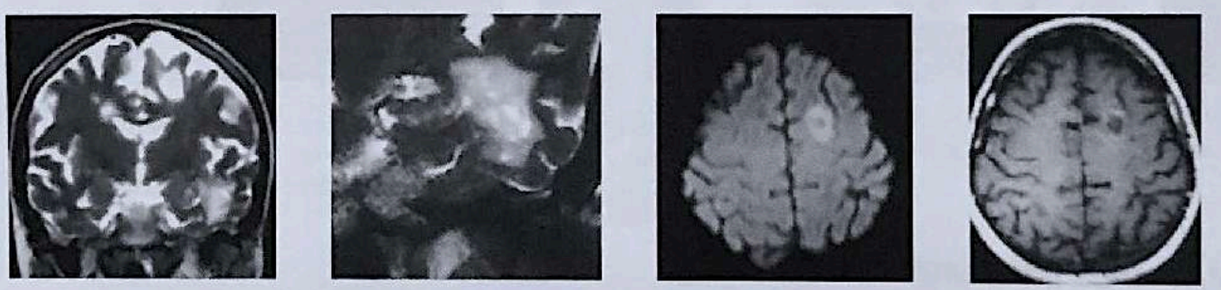

T2 SE | Diffusion | T1 gado

Leuco-encéphalopathie aiguë disséminée
- Lésions de taille supracentimétrique en hypersignal T2 SE
- Une lésion est active en diffusion : hypersignal, fixation du gadolinium en périphérie

Évolution nécrosante micropolykystique

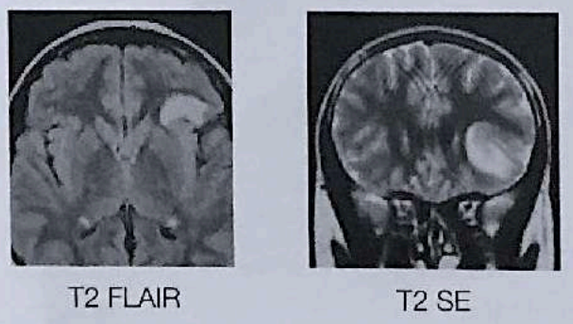

T2 FLAIR | T2 SE | Diffusion | T1 gado

Adolescent, céphalées et troubles de la conscience depuis 4 jours
- Lésion frontale interne gauche en hypersignal en T2 FLAIR et T2 SE, isosignal en diffusion
- Respect de la substance grise, la lésion n'est pas une DNET
- 2e lésion sous-corticale frontale droite

Leuco-encéphalopathie aiguë disséminée

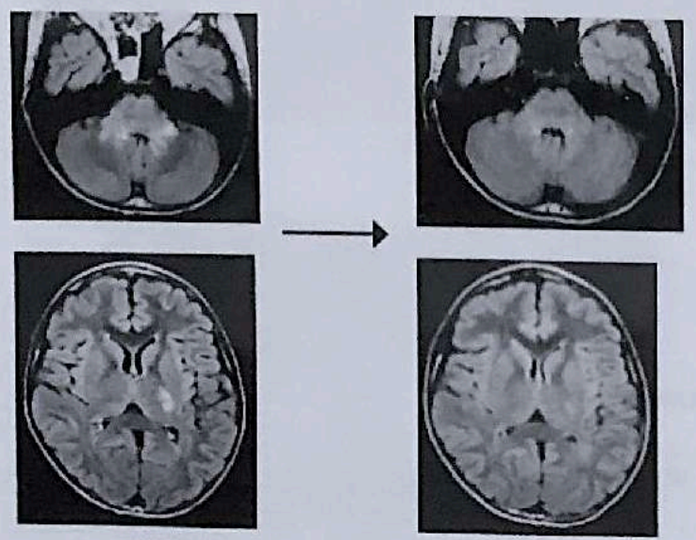

ADEM : évolution favorable en 3 mois

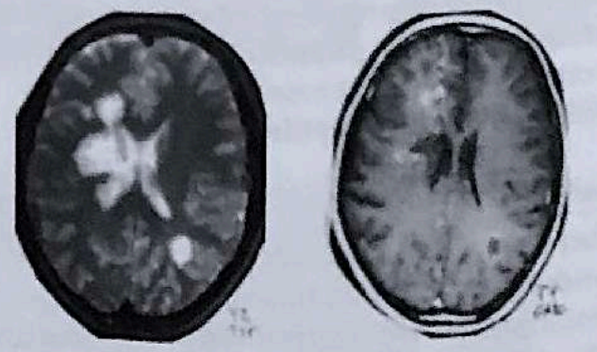

T2 SE | T1 gado

Lésions multiples, nécrosantes, fixant le gadolinium
Forme grave
de leuco-encéphalopathie aiguë disséminée

MENU

NMO

DEVIC

Auto Ac anti AQP4

AQUAPORINE 4
= canal hydrique

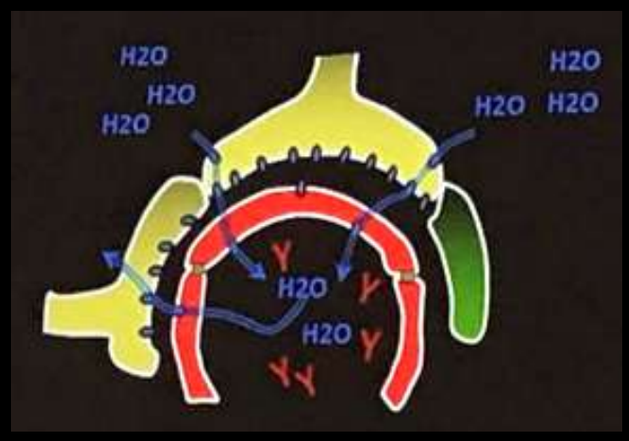

NMO

FEMME +++
30-45 ANS +++

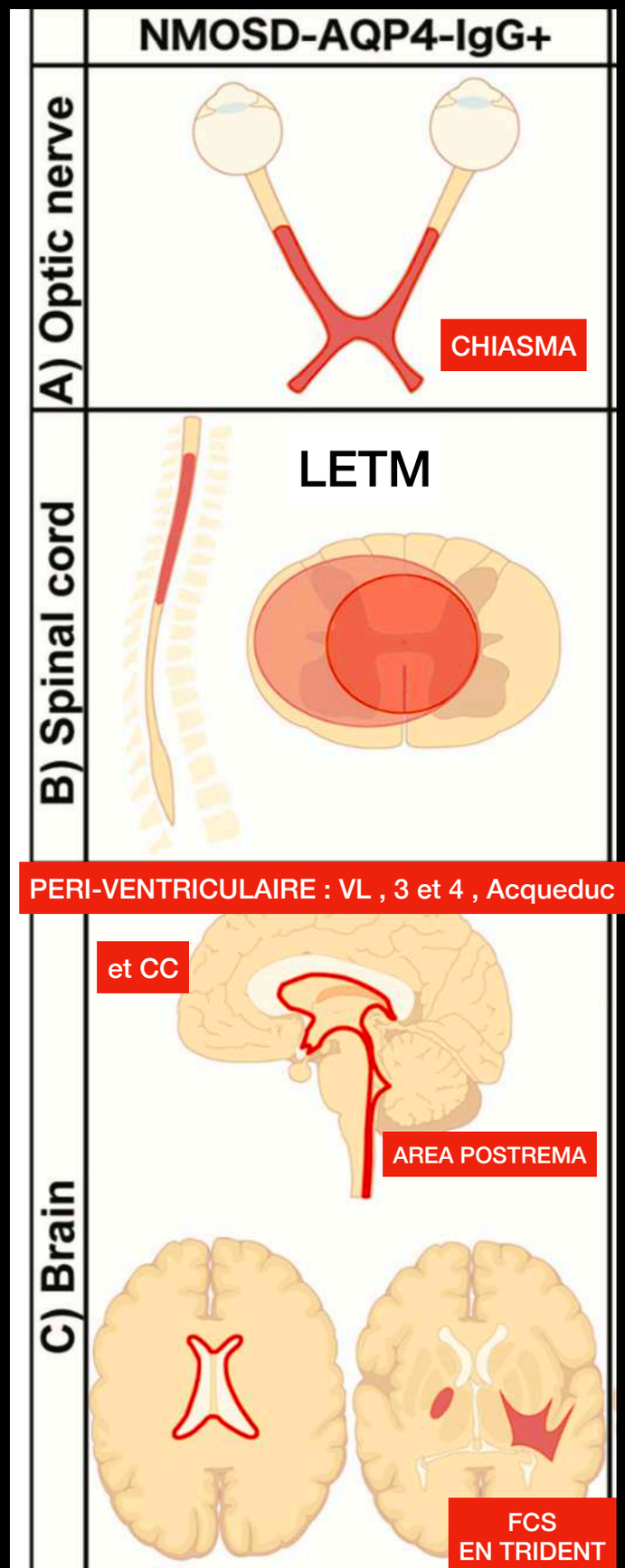

Bilat
Long > 1/2
Post du NO
Jusqu'au chiasma

Longit Extensive Transv Myélite=
Cervical ou C-Dorsal
Hauteur > 3 vert.
Atteint SG : donc centrale ou latéral
Surface > 50 %
Bright spotty lesion > LCR

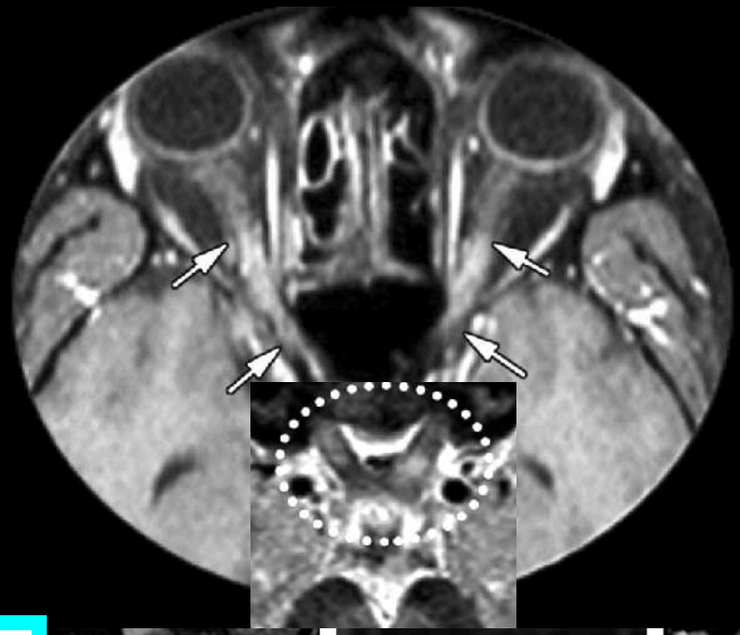

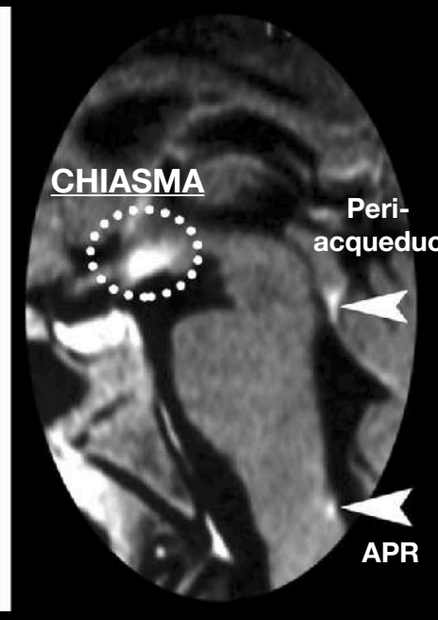

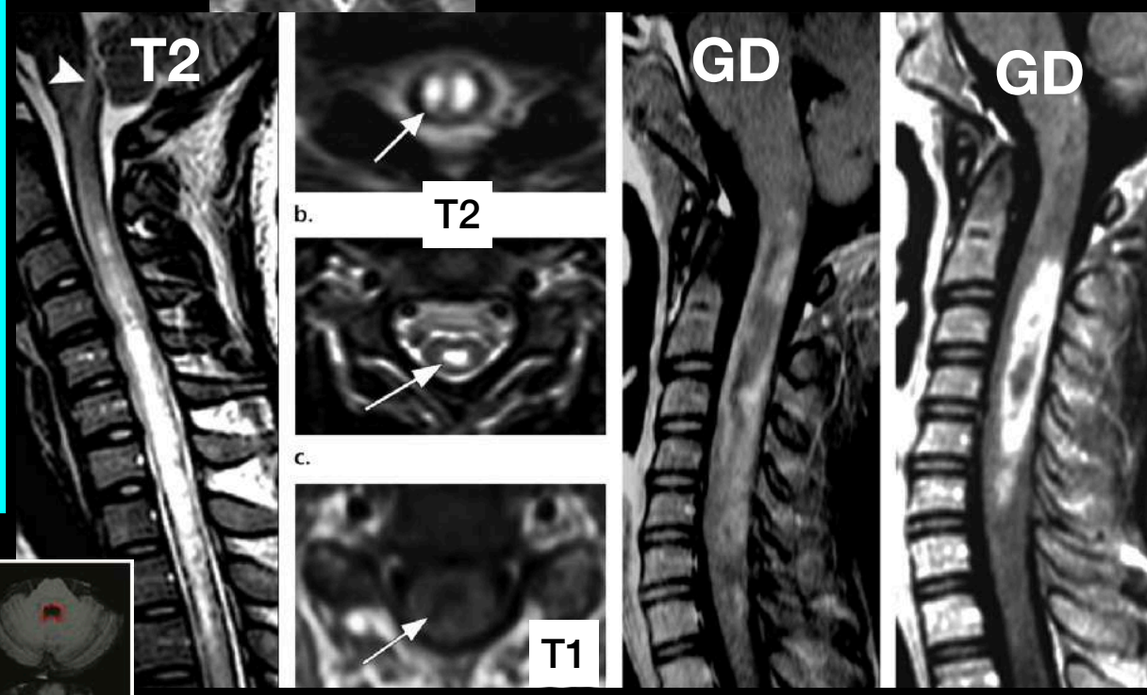

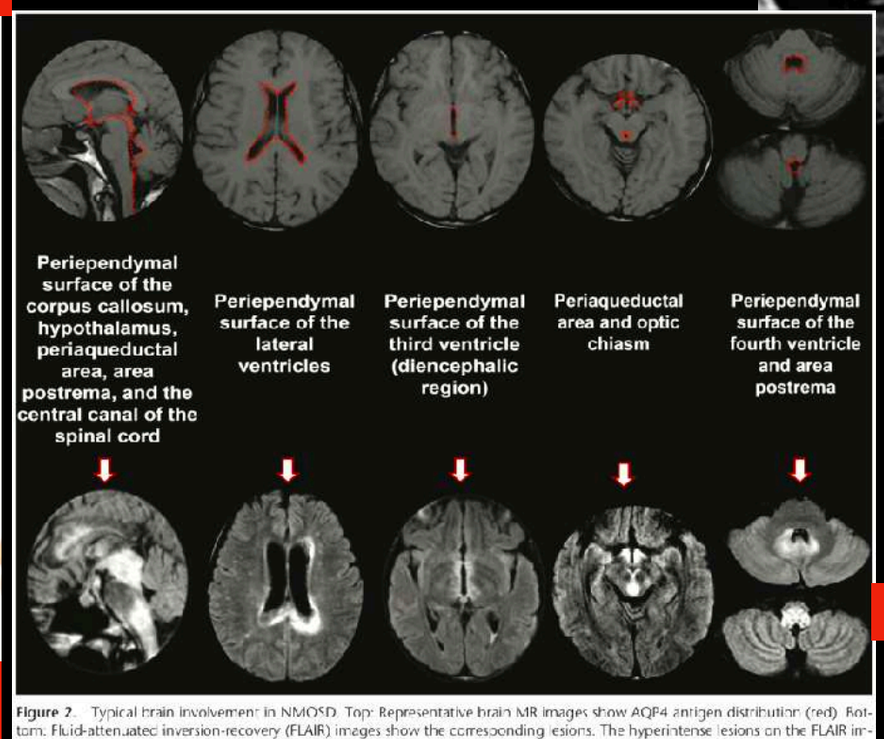

Figure 2. Typical brain involvement in NMOSD. Top: Representative brain MR images show AQP4 antigen distribution (red). Bottom: Fluid-attenuated inversion-recovery (FLAIR) images show the corresponding lesions. The hyperintense lesions on the FLAIR images have the same distribution as AQP4, reinforcing the involvement of these water channels in NMOSD pathophysiology.

Bright spotty lesion hyper T2 > LCR
Élargisst moelle
Pseudo-élargissement du canal épendymaire

AREA POSTREMA — —> hocquet , nausée , vomissements

MENU

NMO : MOELLE

MYÉLITE AIGUE TRANSVERSE LONGITUDINALE ÉTENDUE : NMO

≥3 segments

Cervico-dorsale

Extension jonction bulbo-médullaire

Élargie « swelling »

Atteinte centrale

>50% section moelle

Bright spotty lesion

PDC fréquentes patchy/annulaire

SCORE NMO ??????

Table 4: Scoring system

Parameters	Points
Sex	
Male	0
Female	1
Cervicomedullary involvement	
Absent	0
Present	1
Medulla oblongata involvement	+1 = 2
Bright spotty lesion	
Absent or suspicious	0
Definite	1
Cord expansion ratio for acute or early-stage MRI	
≤1.4	0
>1.4	1

SCORE ≥ 3

SENSIBILITÉ 73.3% (11/15)

SPÉCIFICITÉ 96.2% (25/26)



JONCTION CERVICO-MÉDULLAIRE
LIGNE ARC ANT/POST C1



ÉLARGISSEMENT CORDON MÉDULLAIRE RATIO DIAMÉTRE ANTERO-POST ≥1,4



BRIGHT SPOTTY LESION

SPOT HYPERINTENSE ≥ LCR EN T2

Bright spotty lesions on the spinal cord: an additional MRI indicator neuromyelitis optica spectrum disorder?

YONEZU ET AL.
SENSIBILITÉ 54%
SPÉCIFICITÉ 97%

MRI Features of Aquaporin-4 Antibody–Positive Longitudinally Extensive Transverse Myelitis: Insights into the Diagnosis of Neuromyelitis Optica Spectrum Disorders

C.G. Chee, K.S. Park, J.W. Lee, H.W. Ahn, E. Lee, Y. Kang, and H.S. Kang

MENU

NMO

FLAIR T2

CC VERSANT EPENDYMAIRE ++ DONT SPLÉNIUM +++ 60% !!
AVEC ASPECT EN MARBRE ET ASPECT EN ARCHE DE PONT

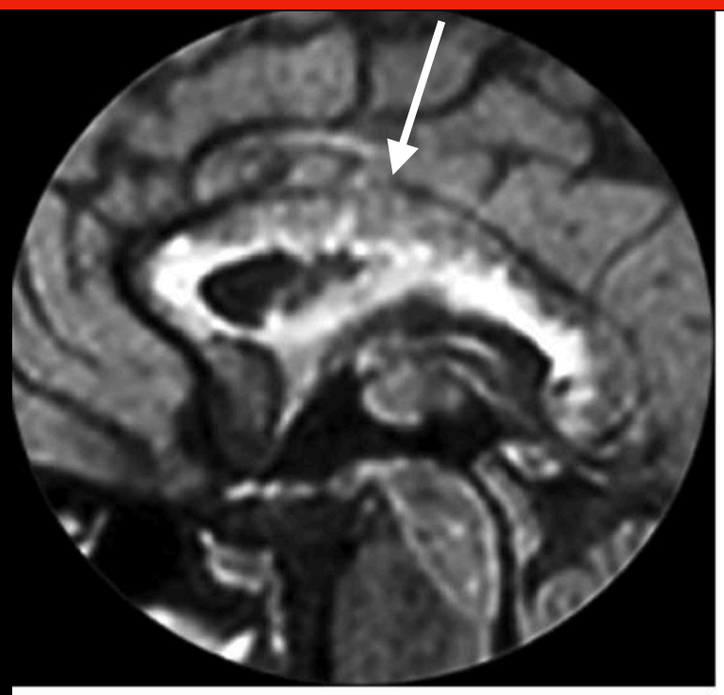

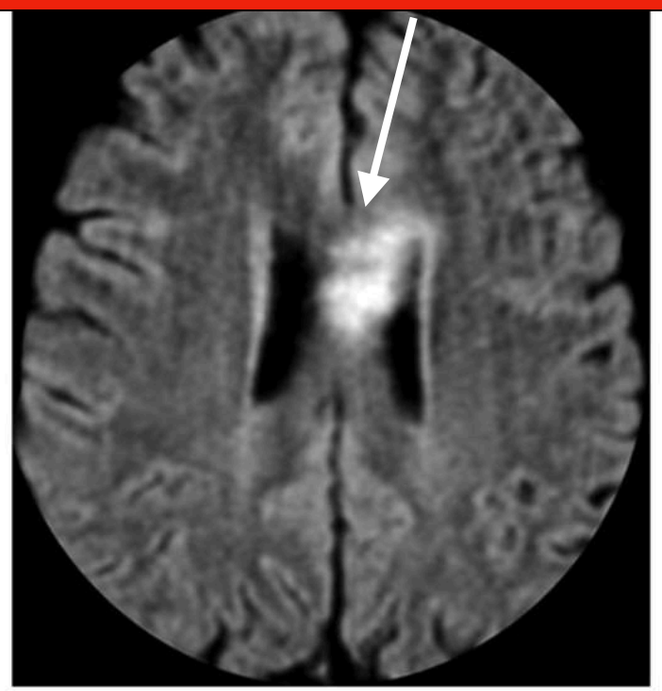

a. b.

PERI-VENTRICULAIRE
III VENTRICULE + VL

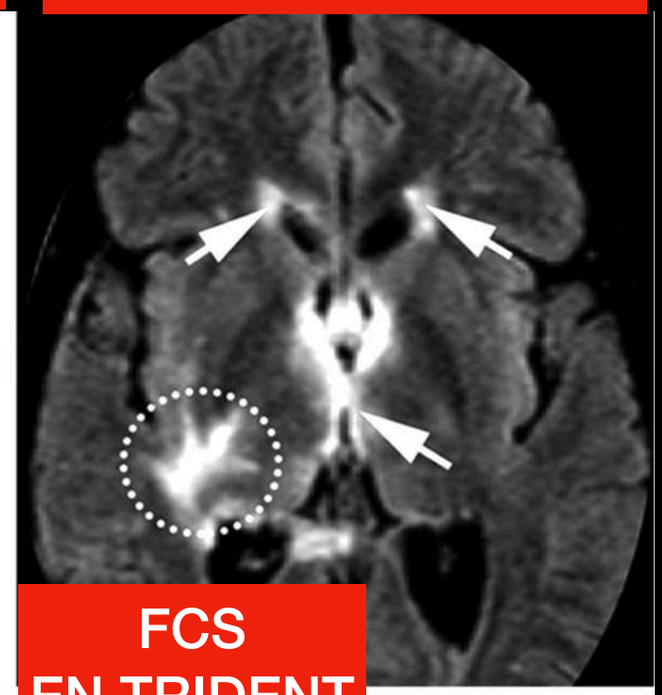

FCS
EN TRIDENT

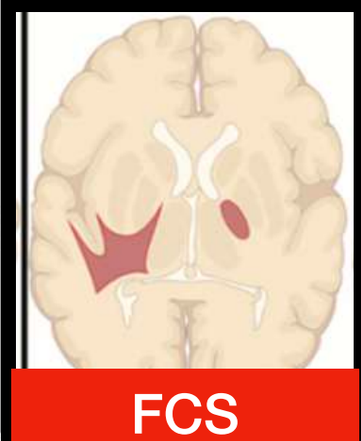

FCS
EN TRIDENT

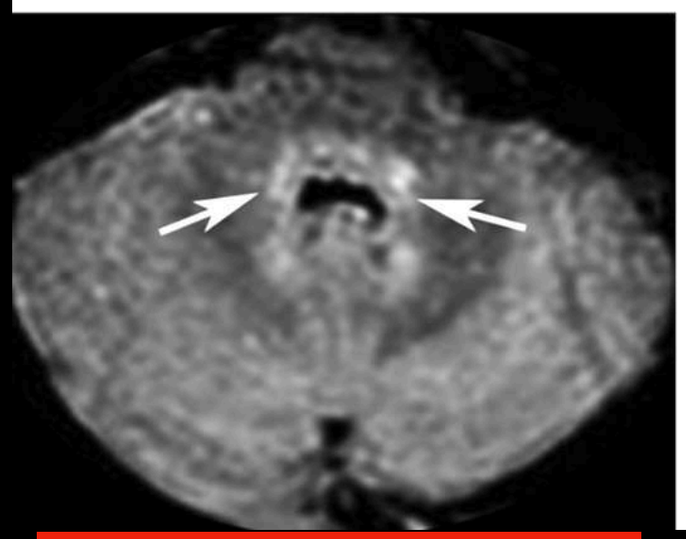

PERI-VENTRICULAIRE
IV VENTRICULE

CHIASMA

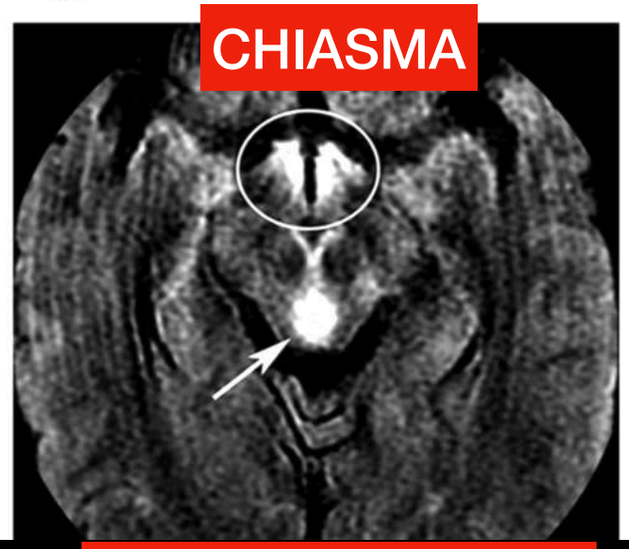

PERI - ACQUEDUC
MESENCEPHALE

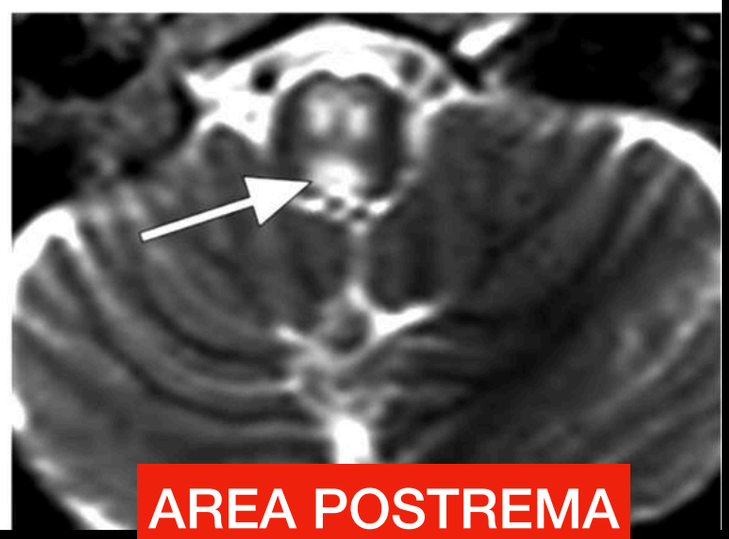

AREA POSTREMA

MENU

NMO

FLAIR T2

AREA POSTREMA ET MOELLE CERVICALE POST

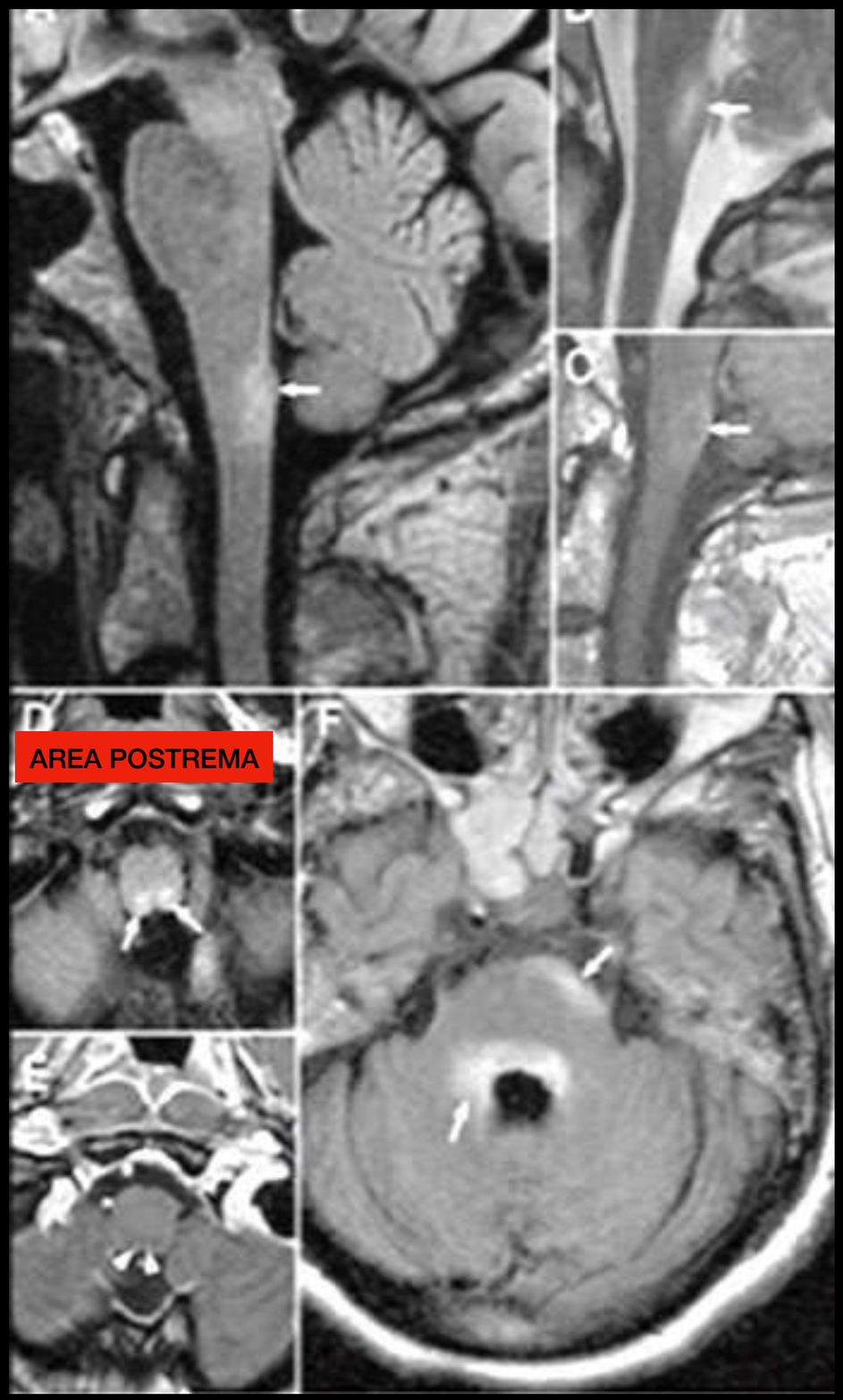

AREA POSTREMA

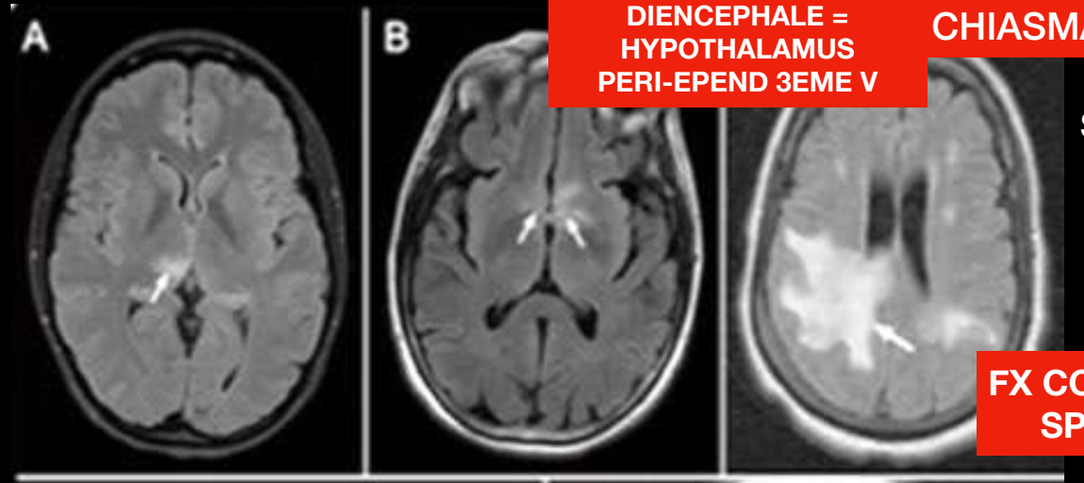

DIENCEPHALE = HYPOTHALAMUS PERI-EPEND 3EME V

CHIASMA

SB

FX CORTICO-SPINAL

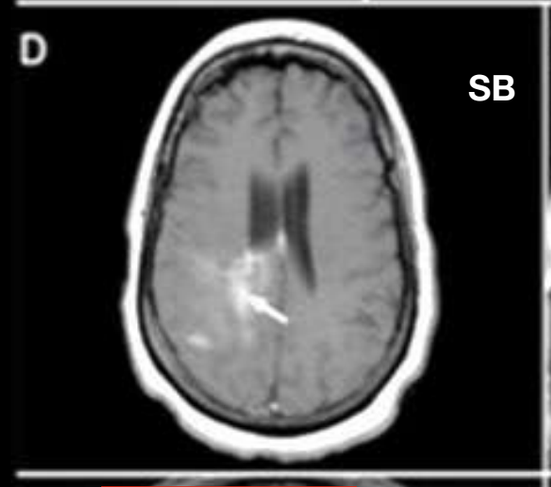

SB

CC DONT SPLÉNIUM +++ 60% !!

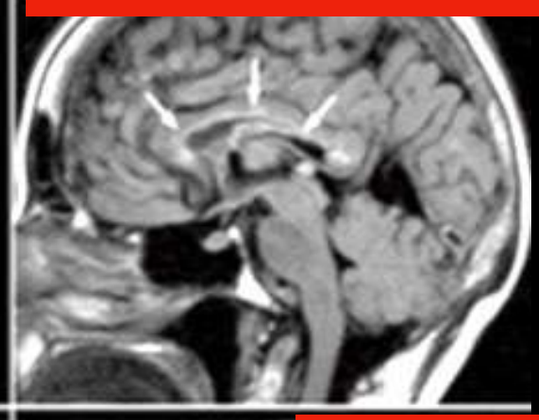

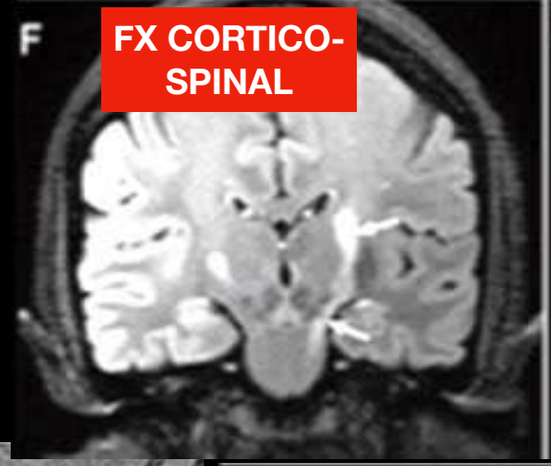

FX CORTICO-SPINAL



PERI-EPENDYMAIRE



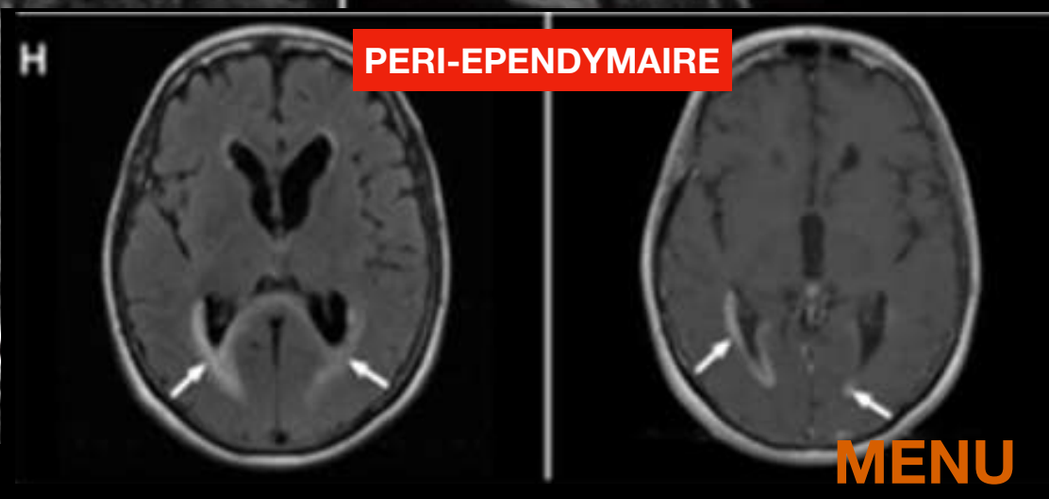

PERI-EPENDYMAIRE

PERI-EPENDYMAIRE 4EME VENTRICULE DANS LE TC ET CERVELET

MENU

NMO

GD : +/- PDC (9-36%)

Figure 8. Typical enhancement patterns of brain lesions in NMOSD. Axial postcontrast T1-weighted images show the cloud-like pattern (arrows in **a**) and pencil-thin ependymal enhancement (arrowheads in **b**).

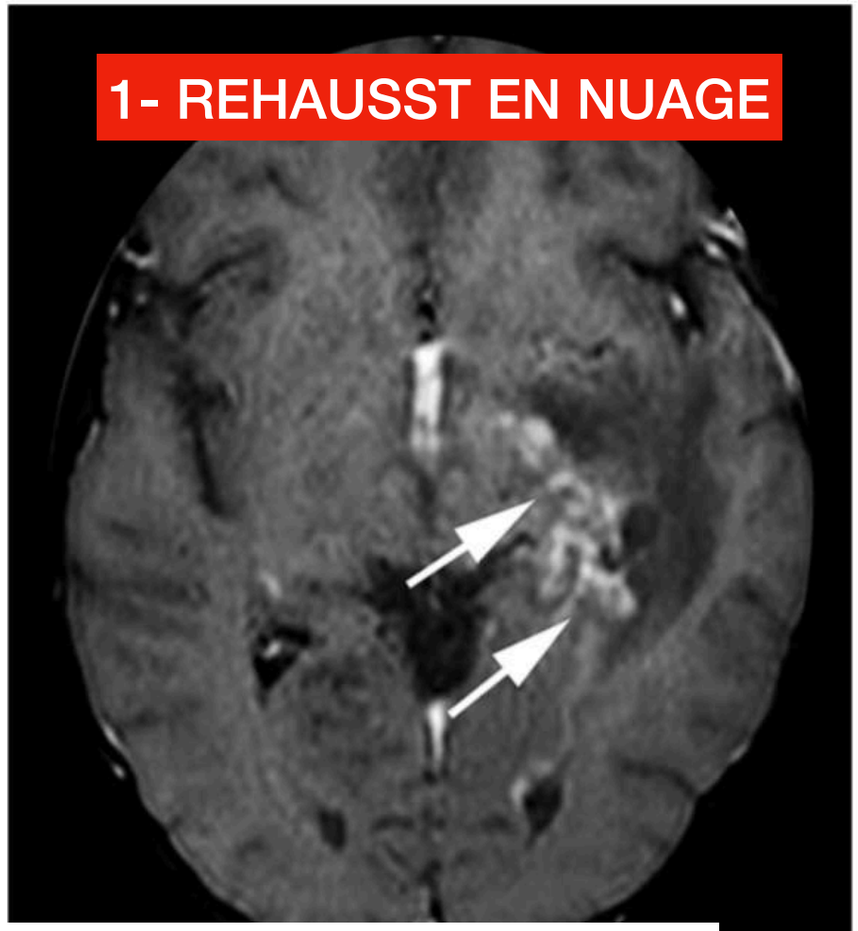

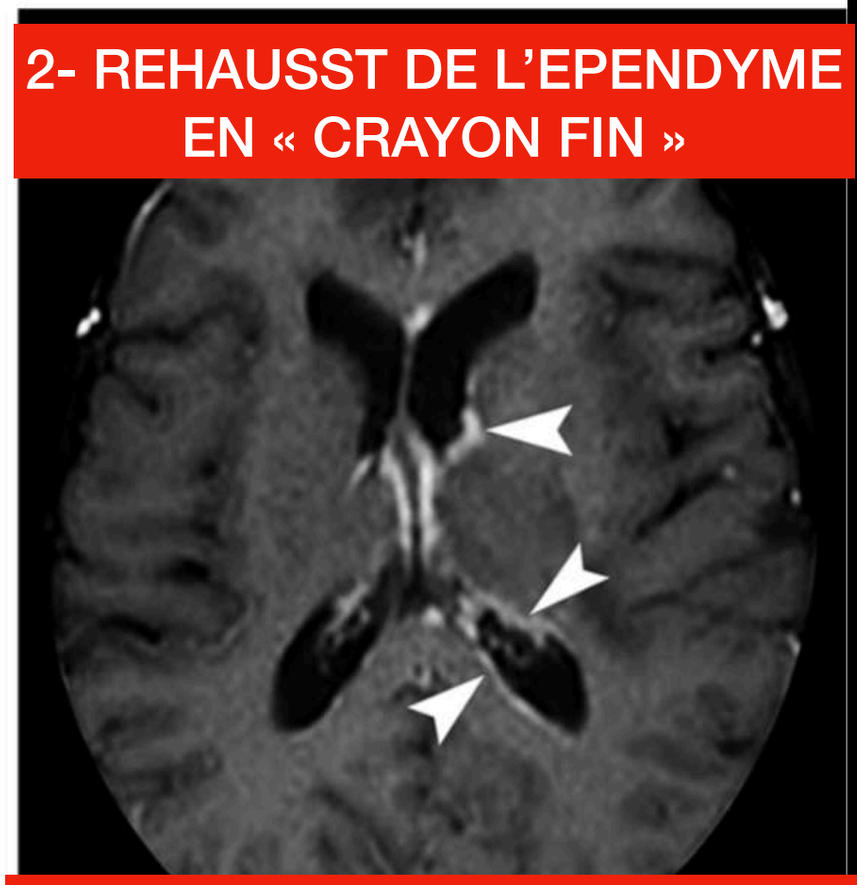

PDC Cloud like

1- REHAUSST EN NUAGE

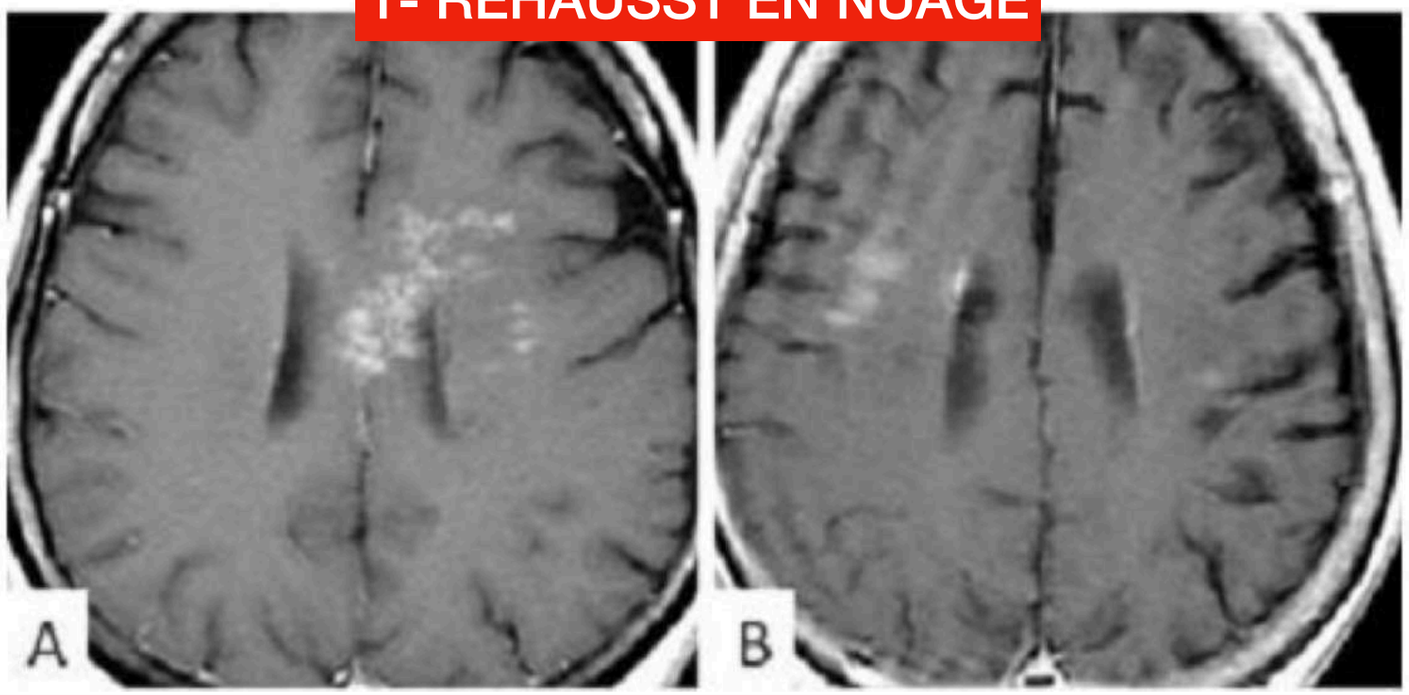

3- REHAUSST LEPTO-MÉNINGÉ

PDC leptoméningées

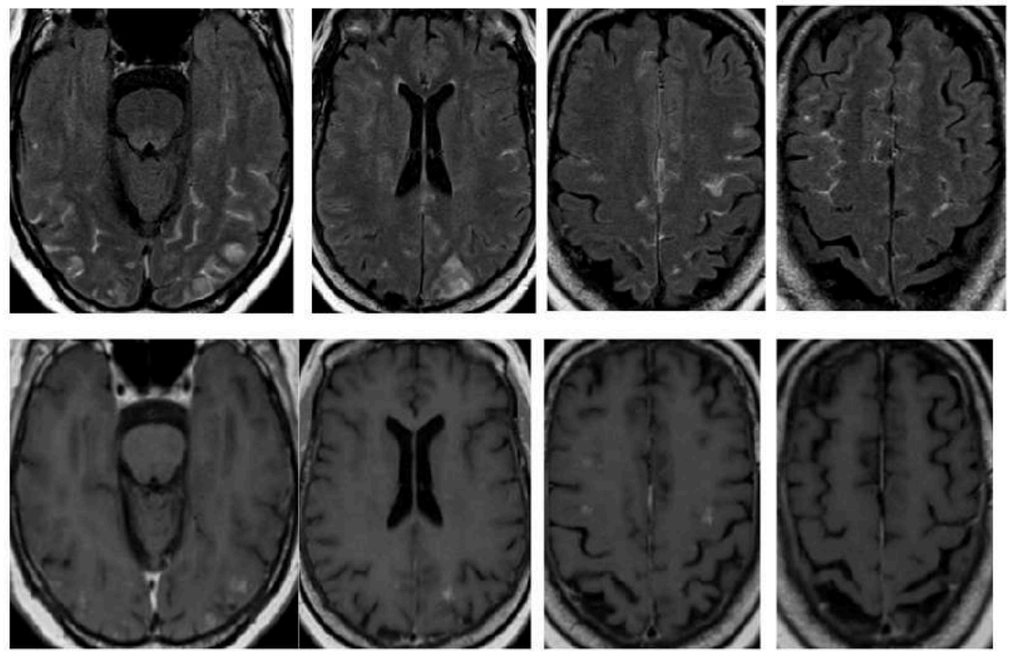

NMO

MENU

CORPS CALLEUX DONT SPLENIUM ++++

VERSANT EPENDYMAIRE ++
AVEC ASPECT EN MARBRE ET ASPECT EN ARCHE DE PONT



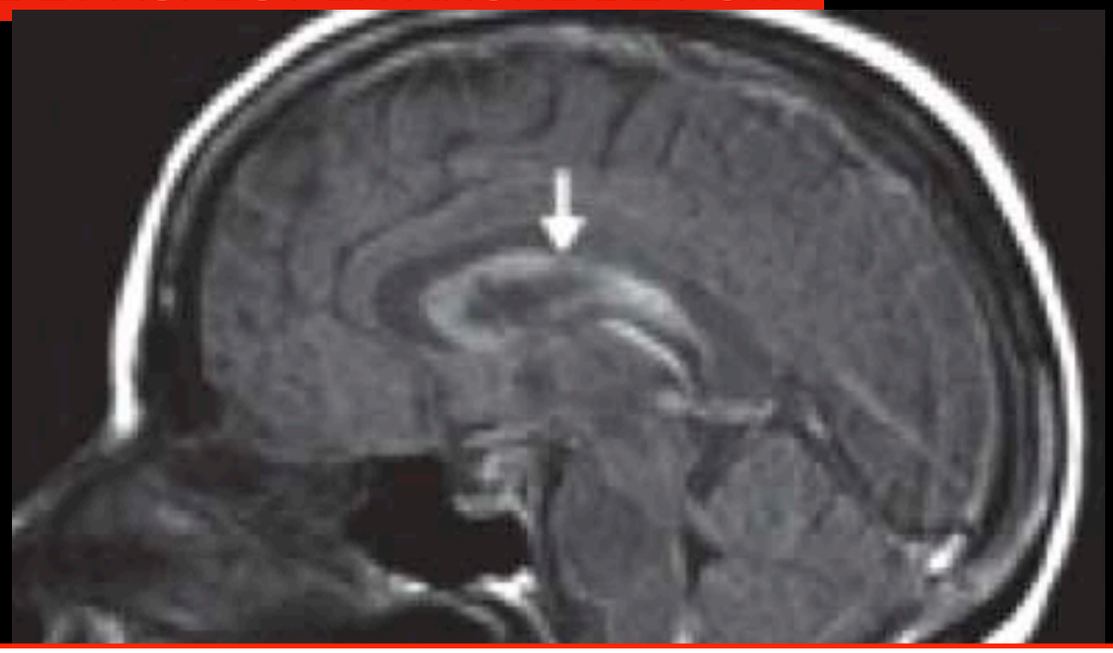

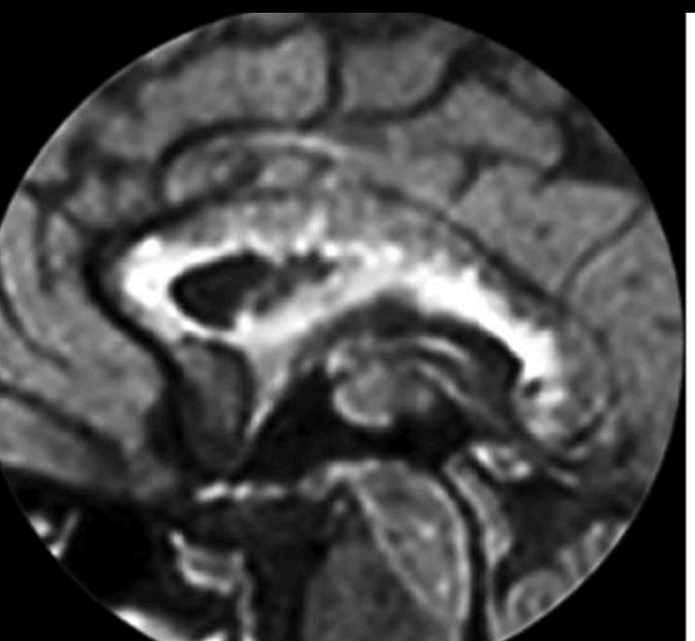

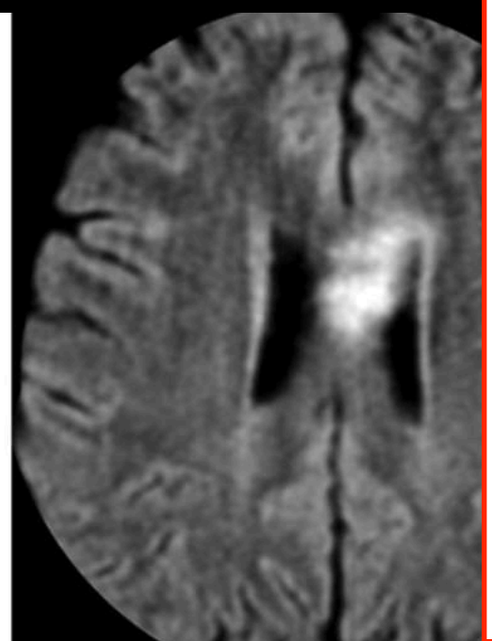

Hypersignal T2 diffus et hétérogène du splénium

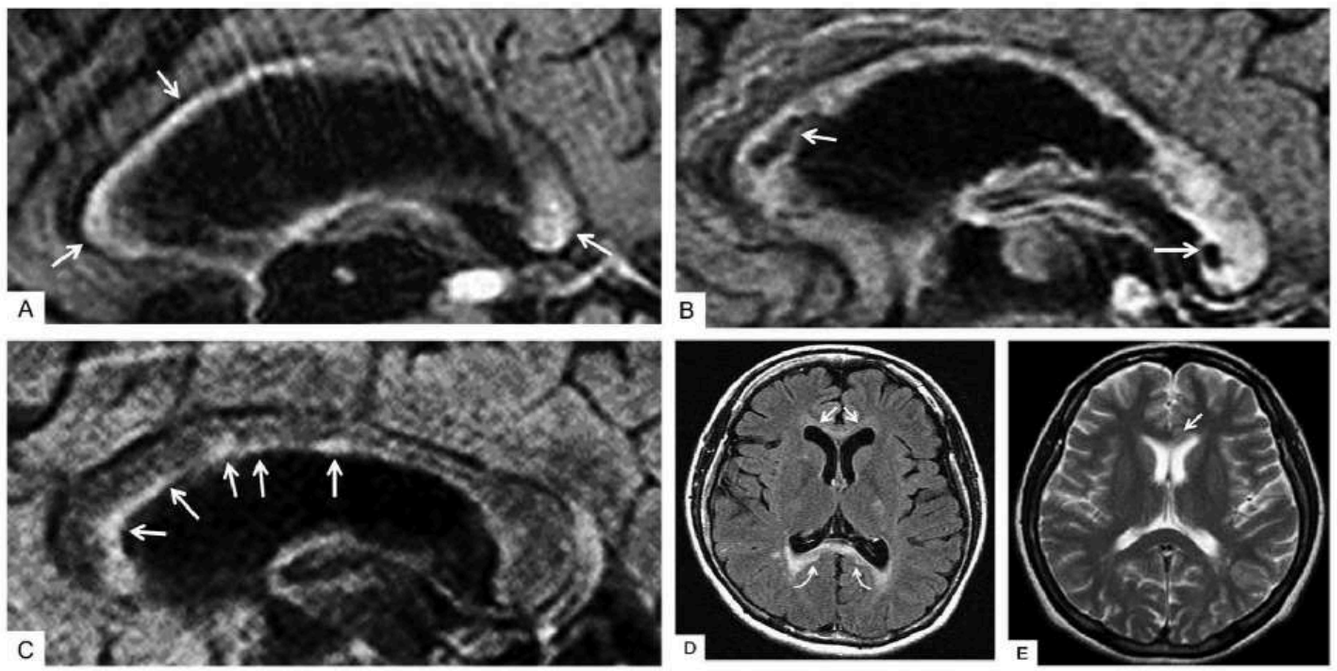

Diffuse and heterogeneous T2-hyperintense lesions in the splenium are characteristic of neuromyelitis optica

Multiple Sclerosis Journal
19(3) 308–315

MENU

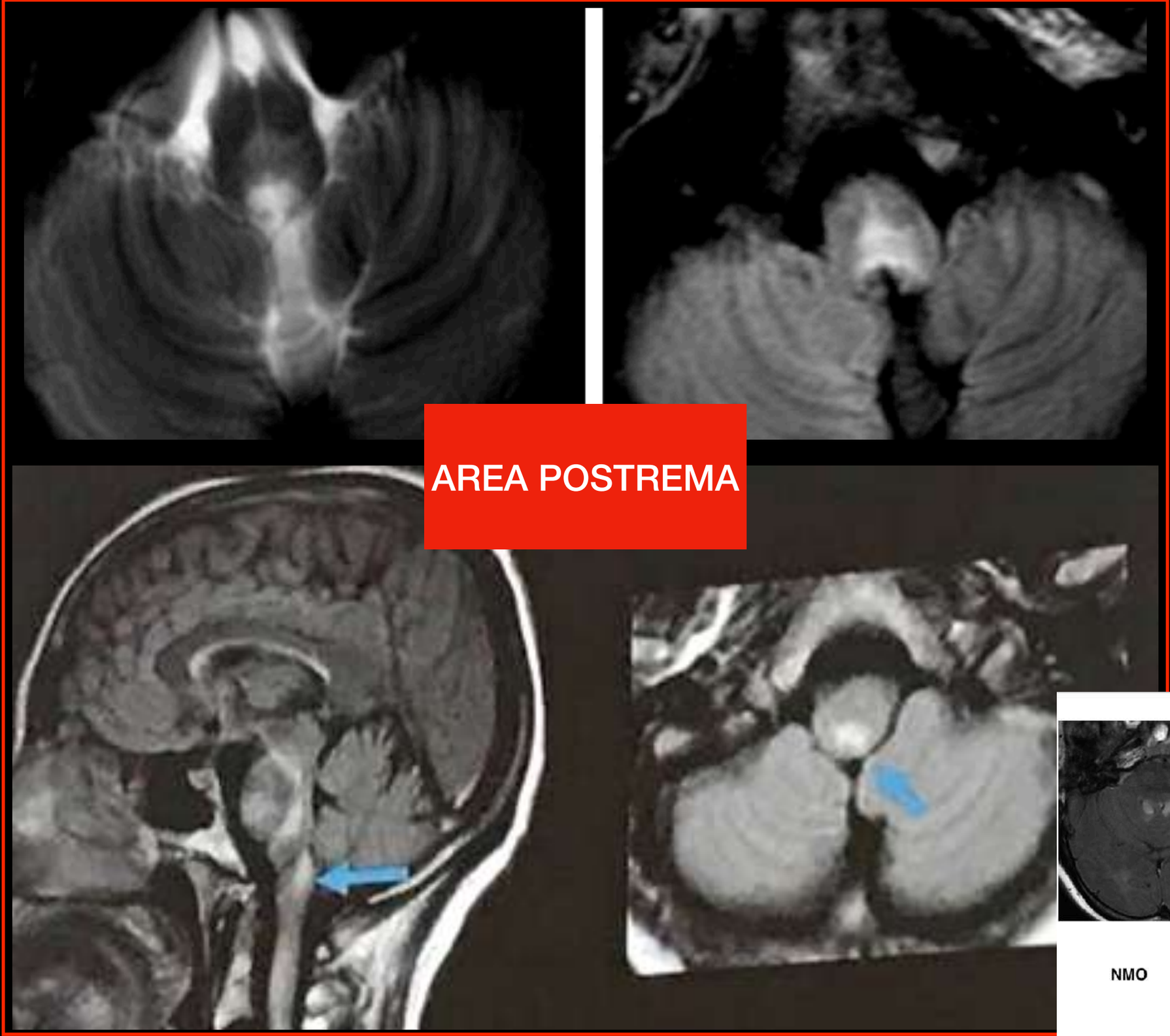

AREA POSTREMA

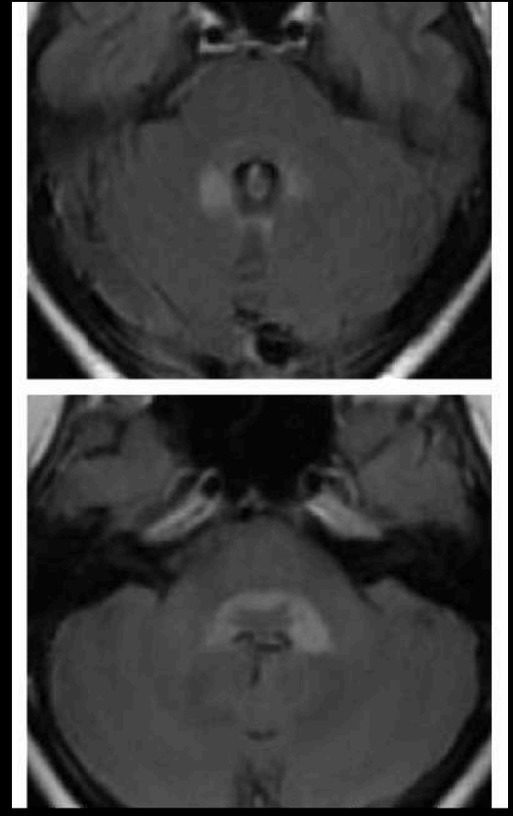

TC. NX DENTELES

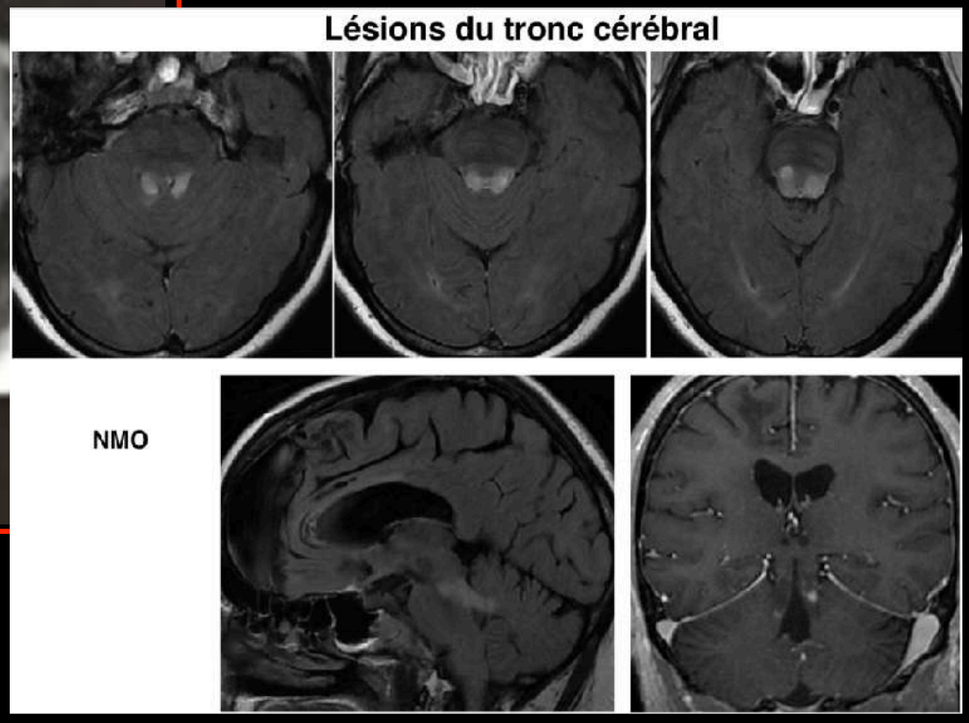

MENU

FX CORTICO SPINAL
ATTENTION LÉSION EXTENSIVE !!
pseudo-gliomatose…



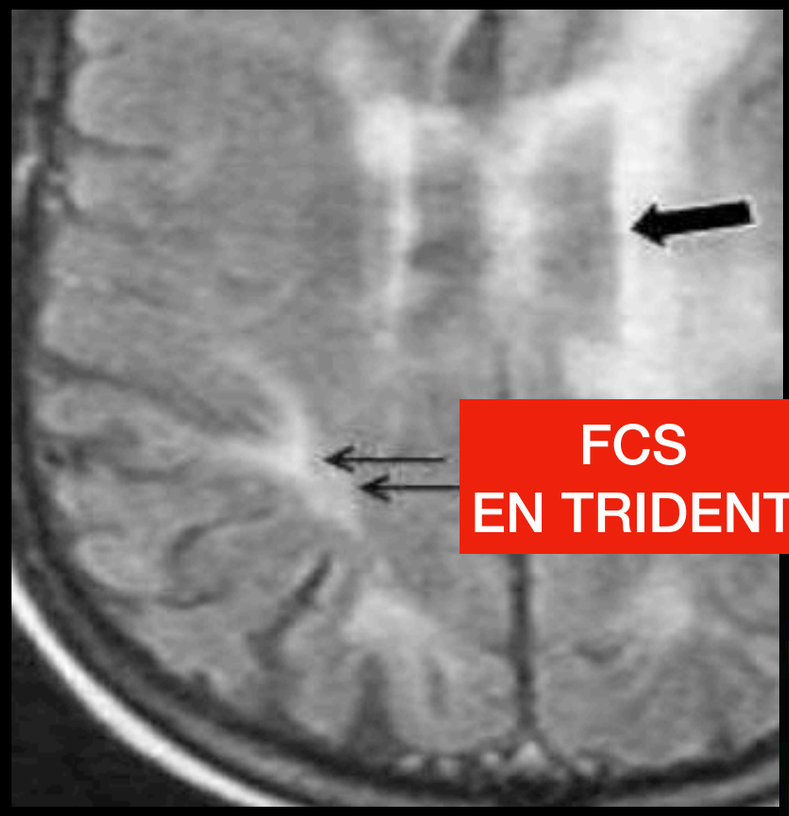

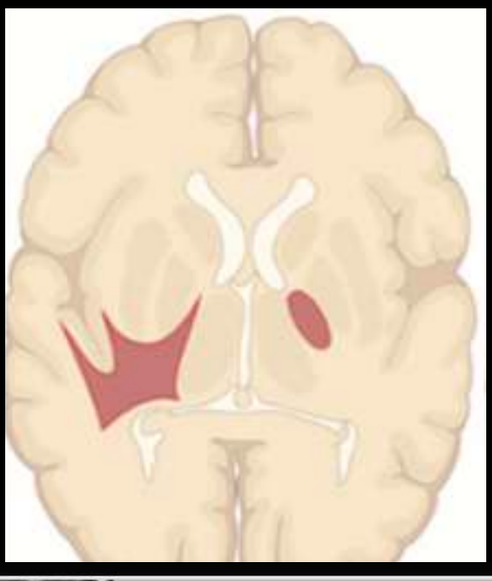

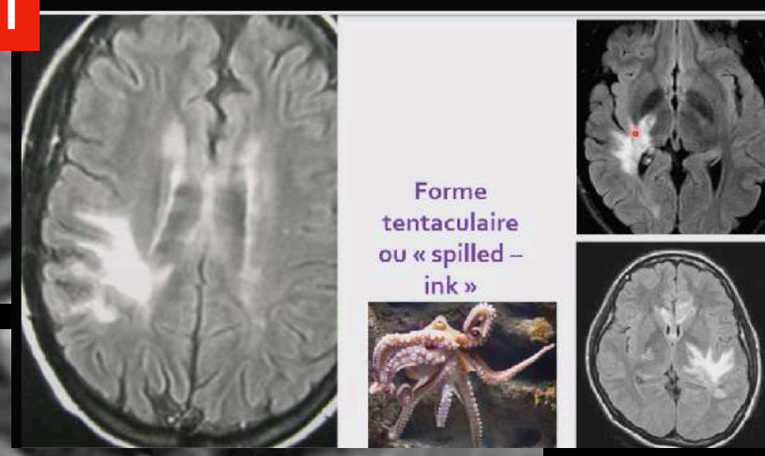

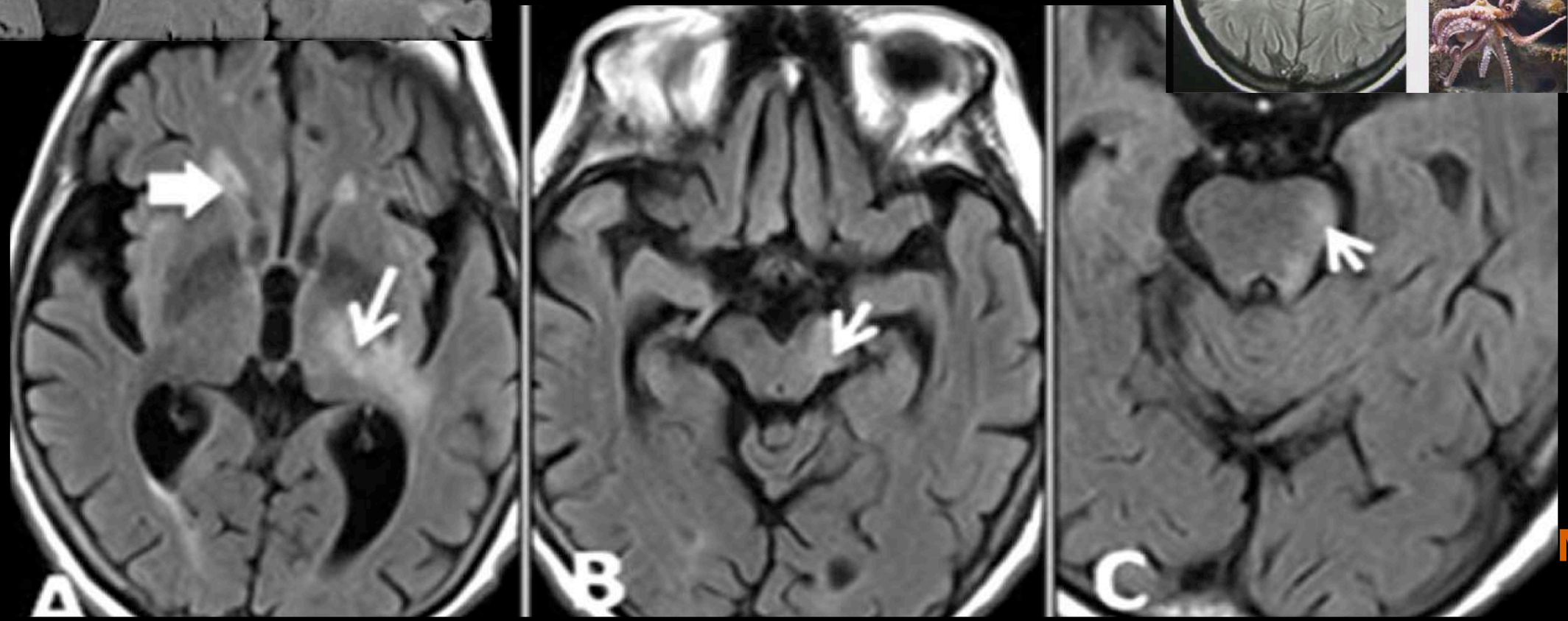

MENU

FX CORTICO SPINAL
ATTENTION LÉSION EXTENSIVE !! pseudo-gliomatose…
PSEUDO-LEUCODYSTROPHIE

Leucodystrophie

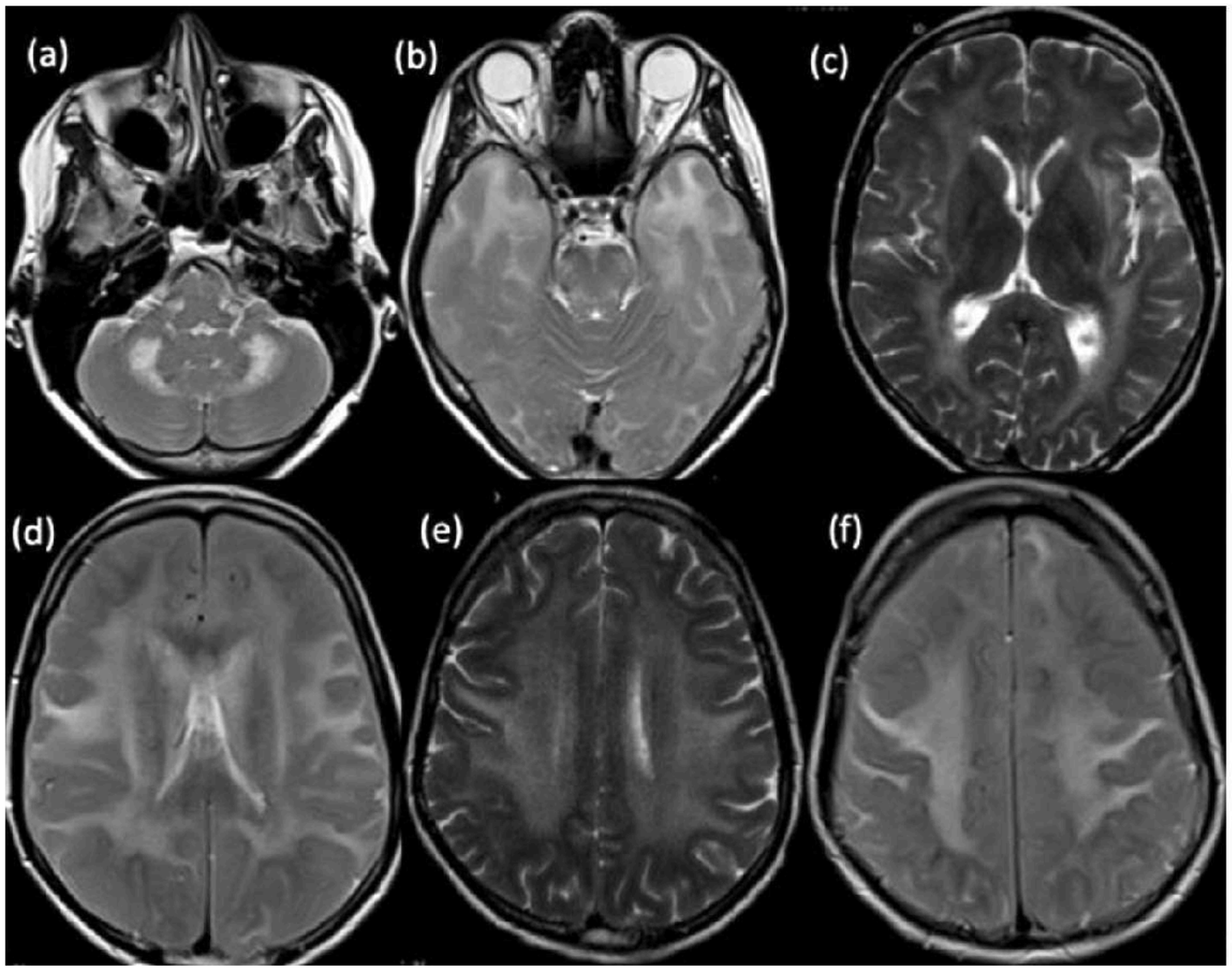

MULTIPLE SCLEROSIS JOURNAL | MSJ

Case Report

Neuromyelitis optica spectrum disorder mimicking extensive leukodystrophy

MENU

MOELLE

Lésions cervicales avec extension au tronc cérébral



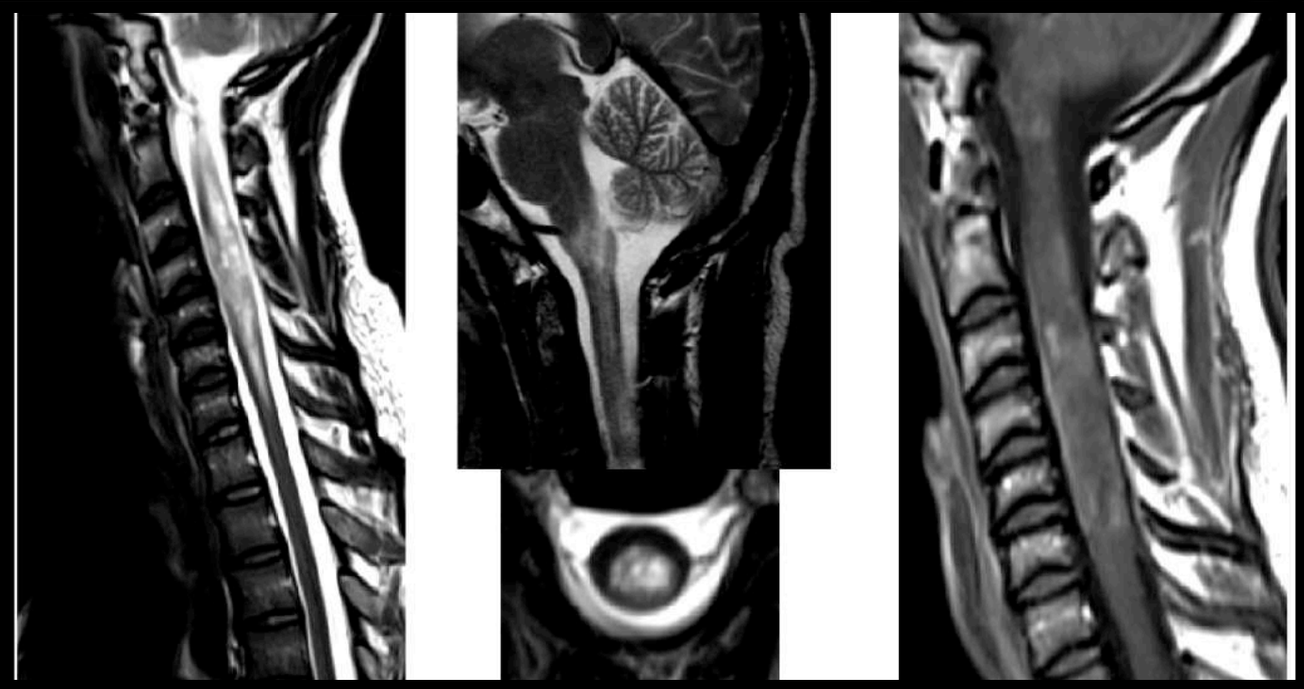

MENU

NMO PSEUDO - TUMORALE

Lésions pseudotumorales

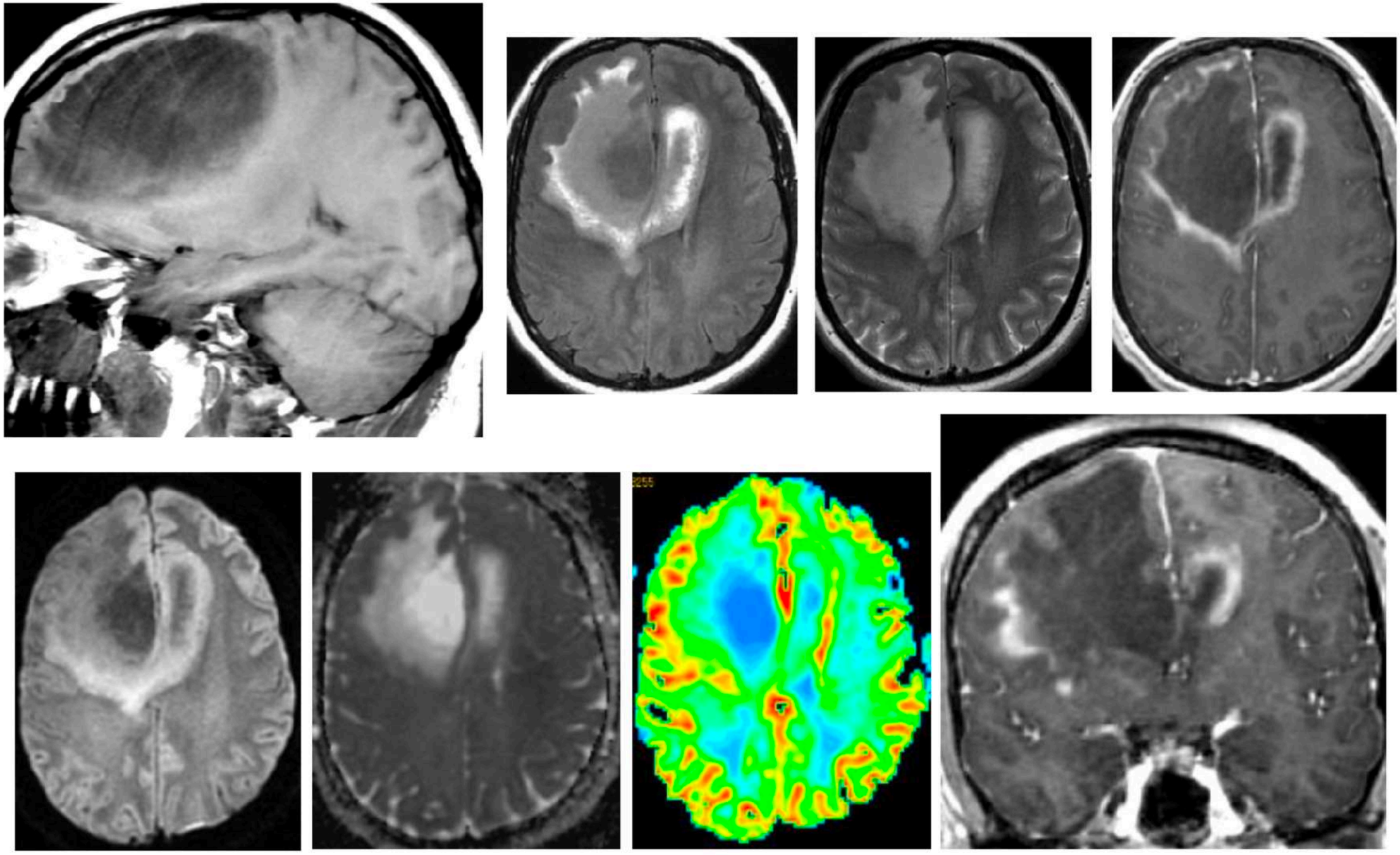

NMO

MENU

NMO

CAS CLINIQUE

MENU

Recording

Anamnèse

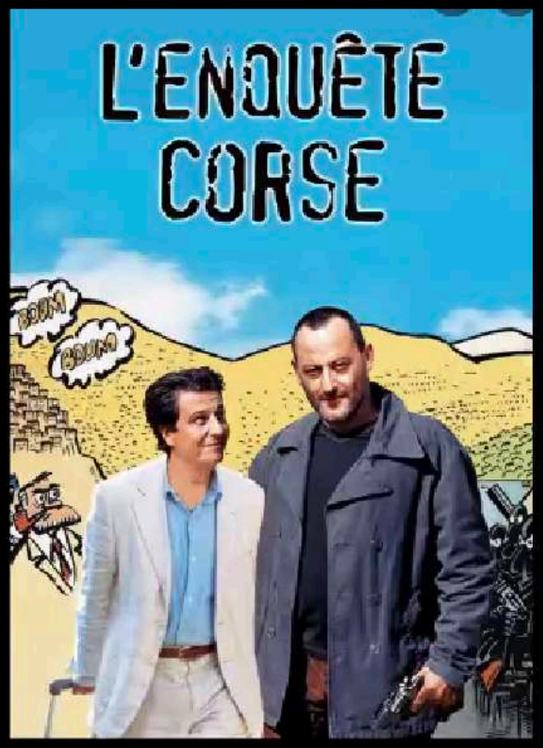

Patiente de 64 ans

Aucun ATCD en dehors d'une HTA et d'une dyslipidémie

Vit en Corse, pas de voyage récent

Apparition progressive en Août 2021 de douleurs associées à des déficits d'abord dans le membre supérieur gauche puis le membre inférieur droit

28/08/2021 : urgences de Calvi, pas de déficit, RAD

29/08/2021 : majoration du déficit du membre inférieur droit : urgences de Calvi : Hospitalisation à Bastia

MENU

Recording

IRM médullaire

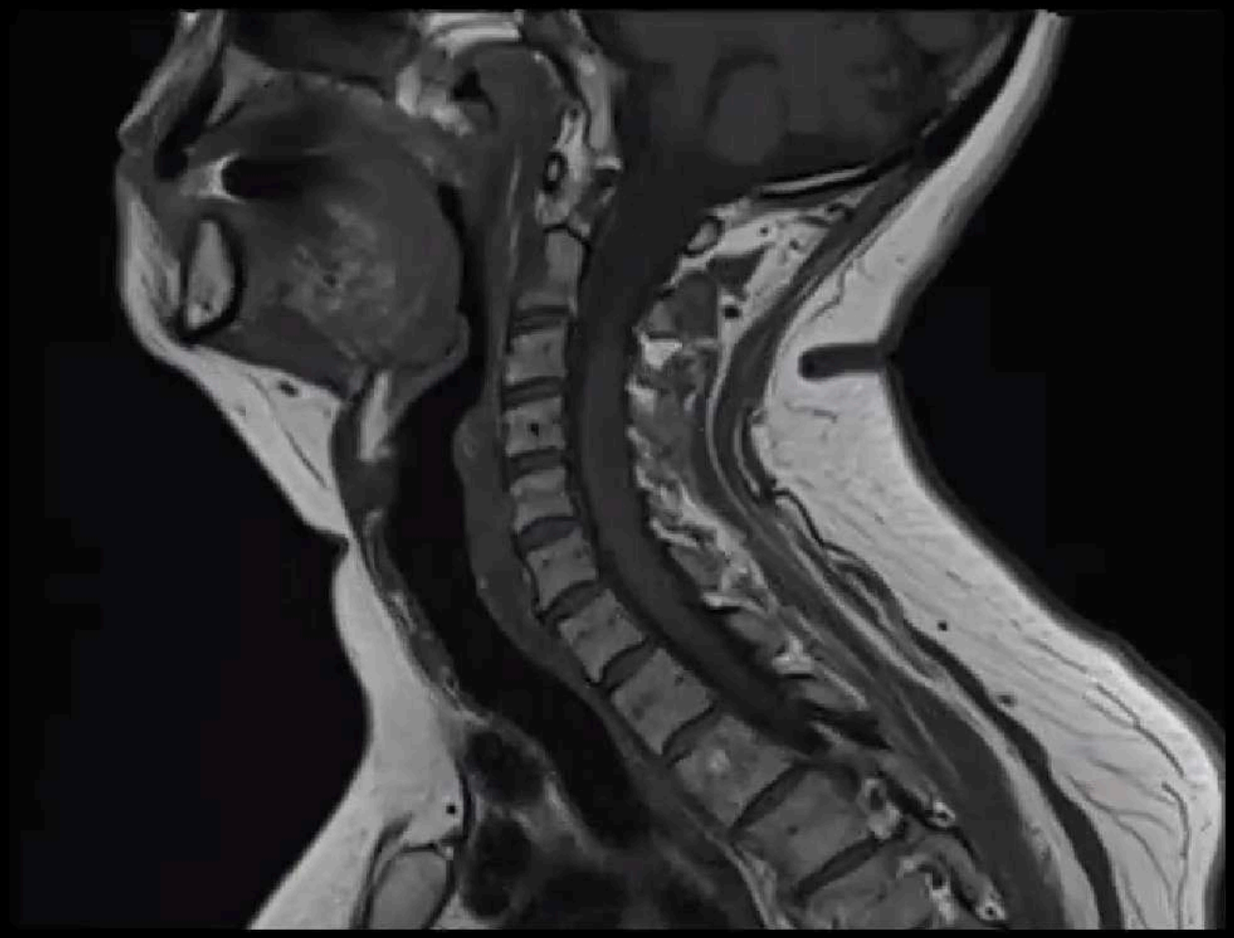



MENU

Recording

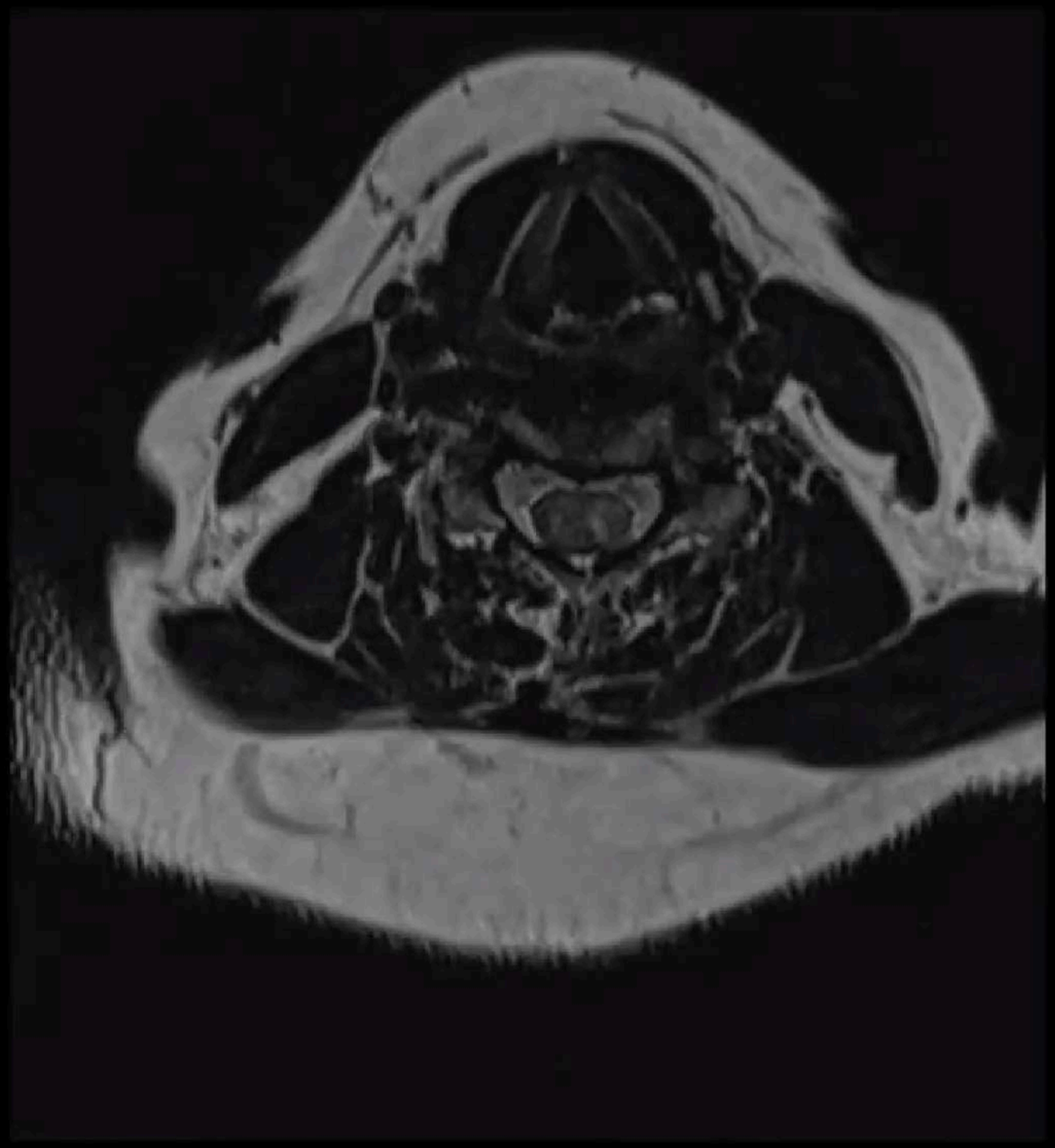



MENU

Recording



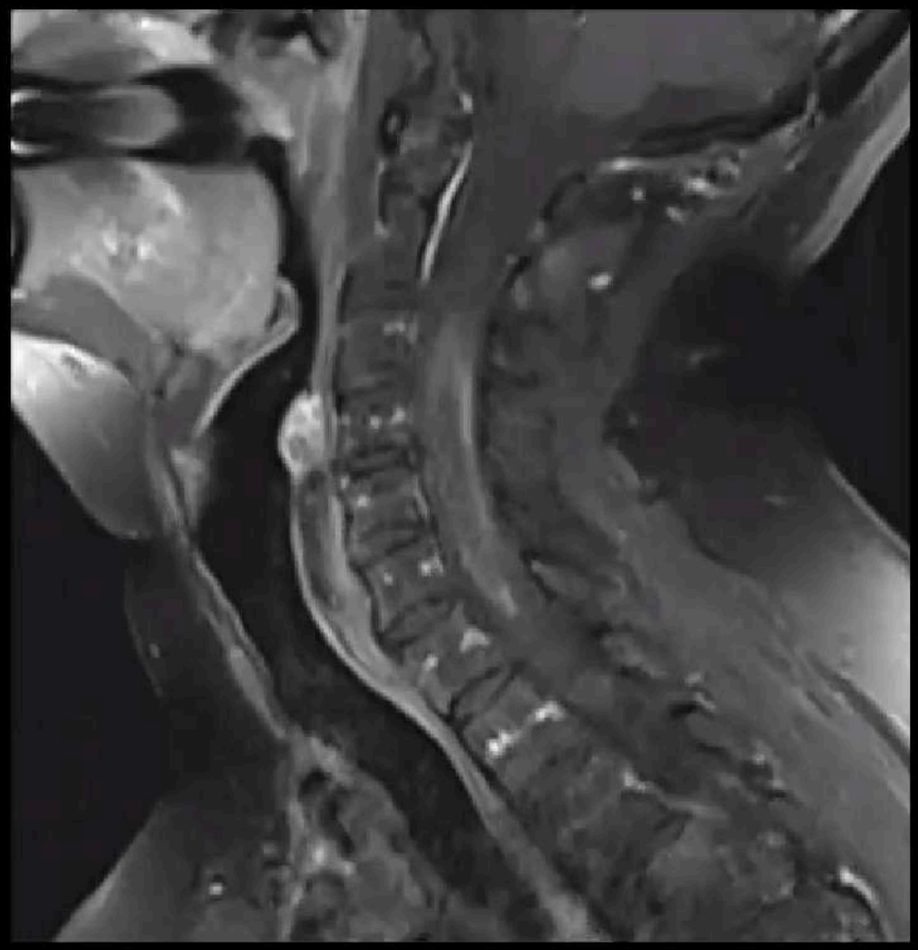

MENU

Recording

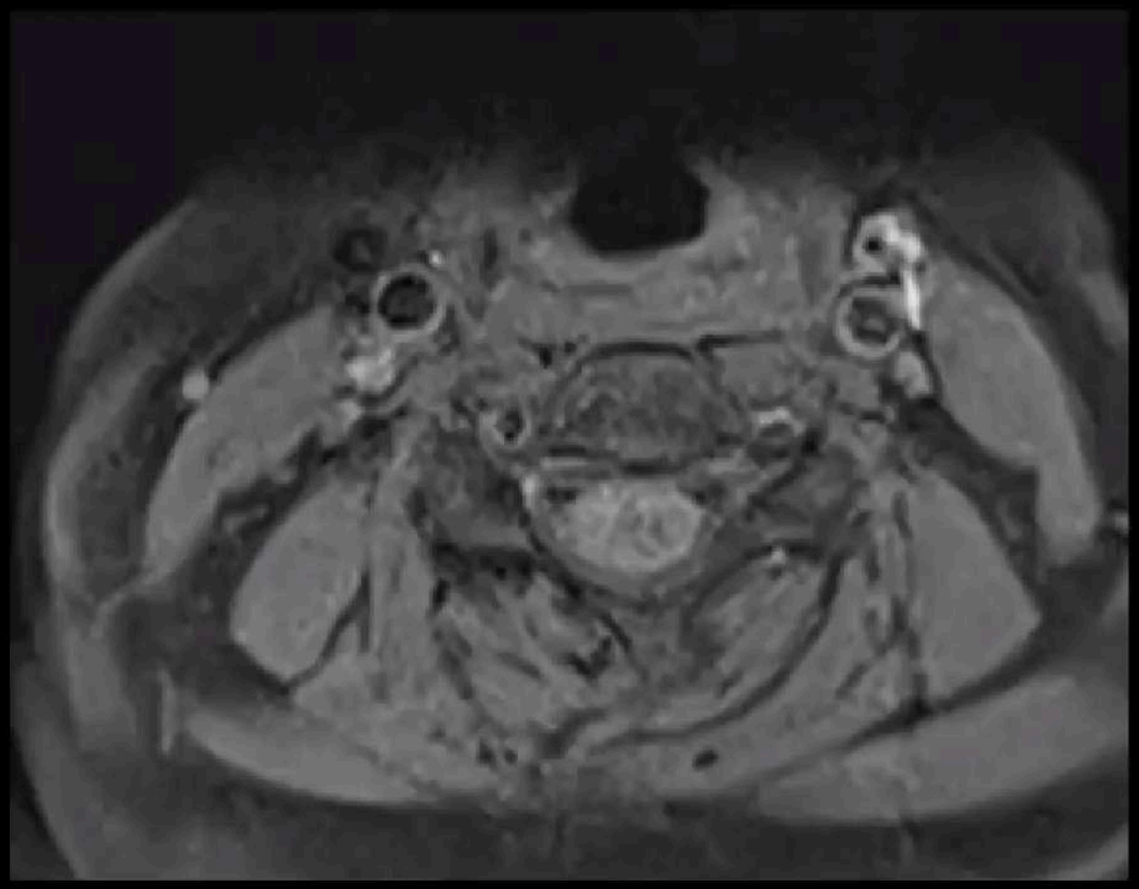

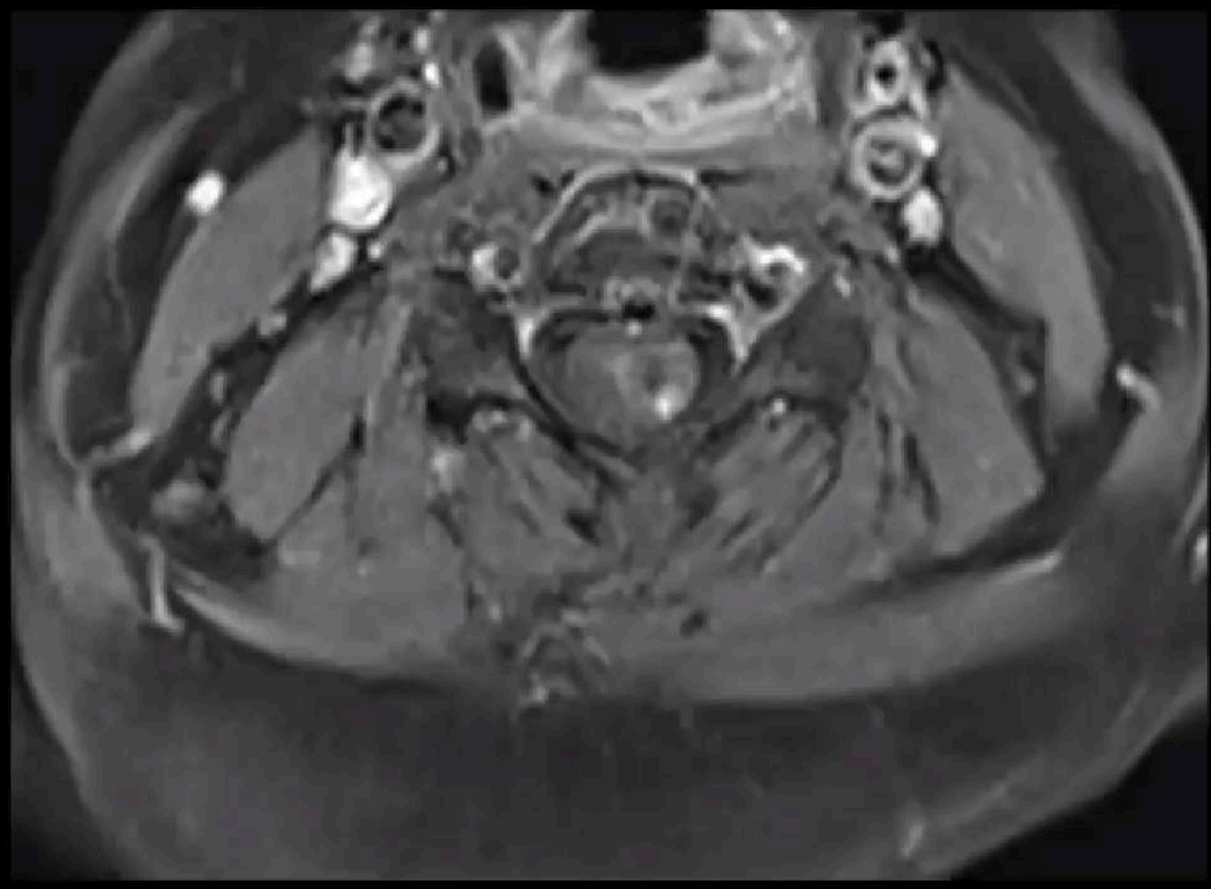

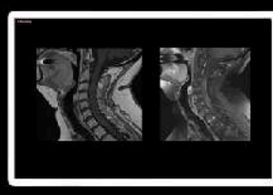

MENU

Recording

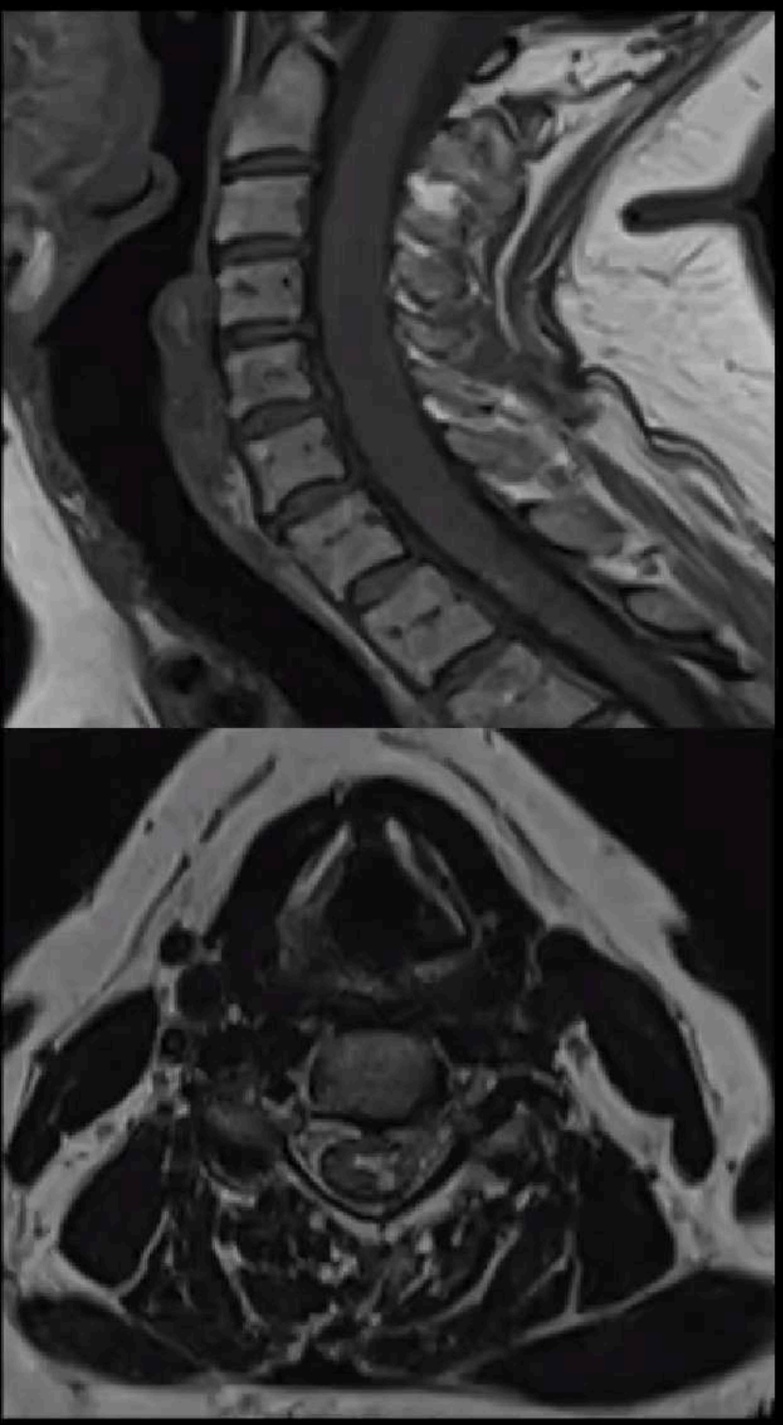

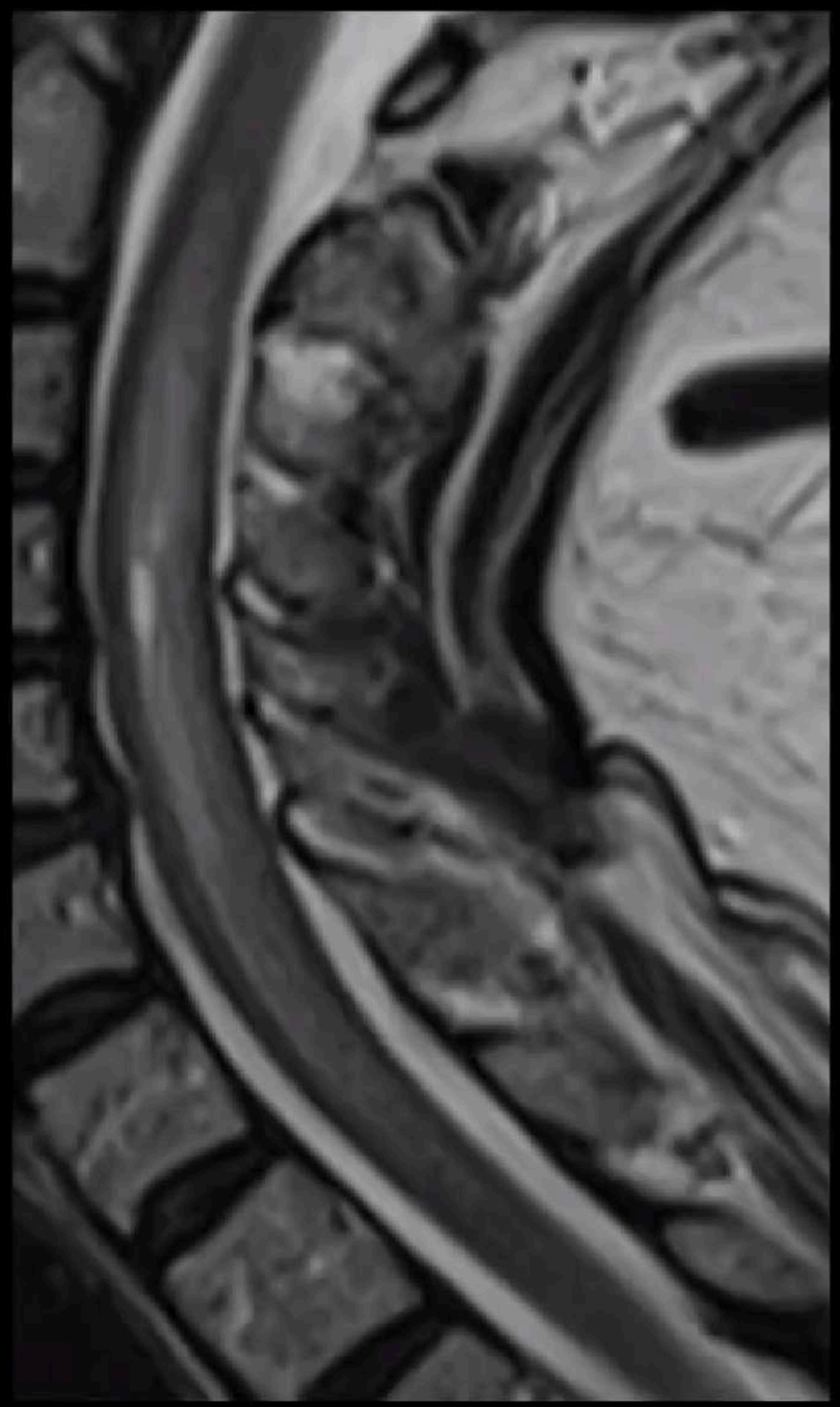

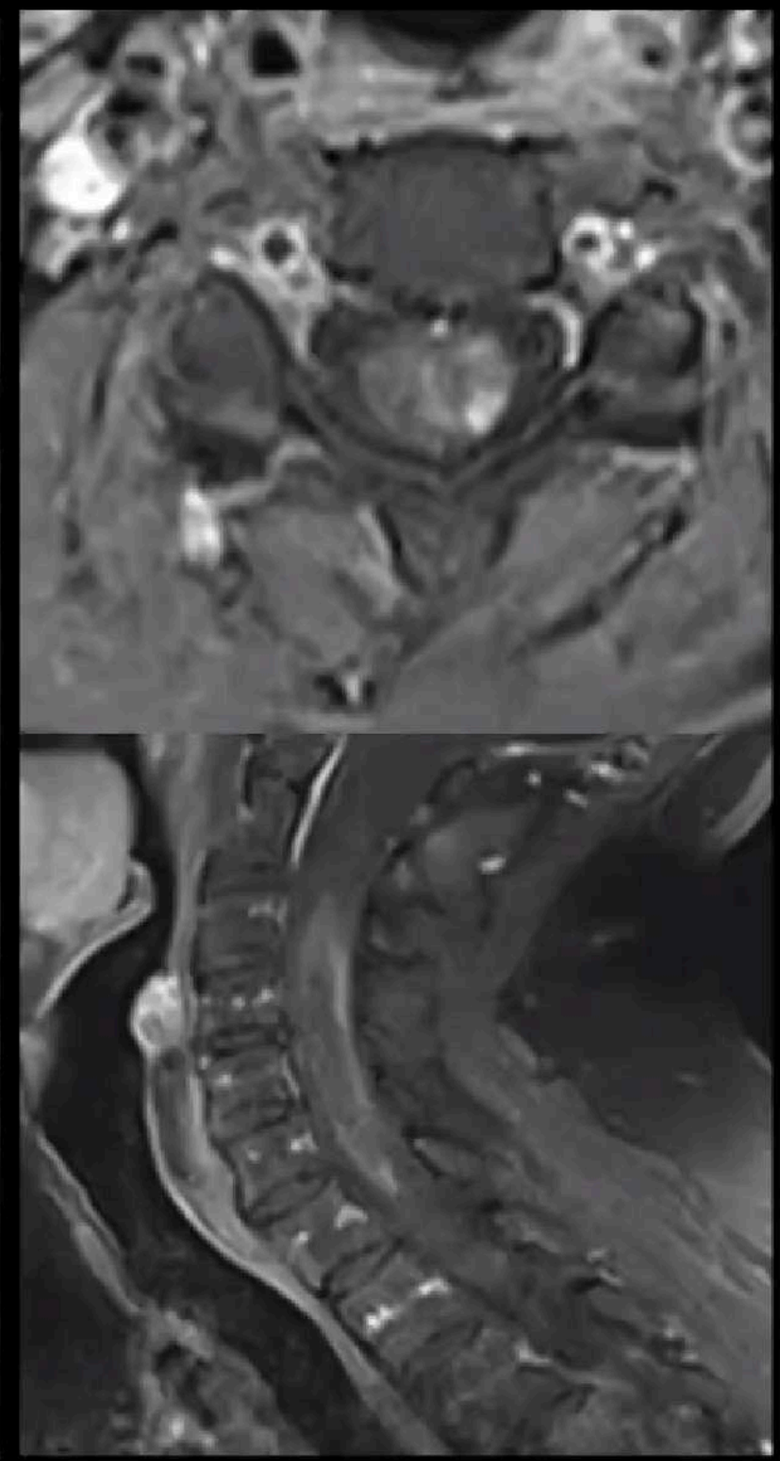

MENU

Recording

Que peut on évoquer à ce stade ?



A : SEP

B : NMO/MOG

C : Astrocytome

D : Ischémie médullaire

E : Myelite Virale



MENU

Recording
Vous voyez actuellement l'écran de Albert
Options d'affichage

Que peut on évoquer à ce stade ?



A : SEP : myélite transverse longitudinale étendue

B: NMO/MOG

C : Astrocytome : Age/Fq/Localisation/Infiltration



D : Ischémie médullaire : Anamnèse clinique / Topographie

E: Myelite Virale : Anamnèse

Activer
Démarrer vidéo
102
Participants
1
Converser
Partager l'écran
Enregistrer
Réactions
Quitter

MENU

Recording
Vous voyez actuellement l'écran de Albert
Options d'affichage

Comment complète t-on notre examen ?



A : Ponction lombaire

B : IRM cérébrale

C : Scanner TAP

D : Biopsie médullaire



E : Je sais déjà que je ne vais pas trouver et je mets le patient sous corticoïdes ça marche toujours

Activer
Démarrer vidéo
104
Participants
1
Converser
Partager l'écran
Enregistrer
Réactions
Quitter

MENU

Recording

Vous voyez actuellement l'écran de Albert

Options d'affichage

Comment complète t-on notre examen ?



A : Ponction lombaire

B : IRM cérébrale

C : Scanner TAP



D : Biopsie médullaire

E : Je sais déjà que je ne vais pas trouver et je met le patient sous corticoïdes ça marche toujours

De Myriam Edjlali à tout le monde
AB

Activer | Démarrer vidéo | 104 Participants | Converser | Partager l'écran | Enregistrer | Réactions | Quitter

MENU

Recording

Vous voyez actuellement l'écran de Albert

Options d'affichage

Neuromyelite optique : NMO !

Sérum (GEL-7ML) - Echantillon N° : 021172899701 du 23/09/21 à 06:48

	Résultats	Unités	Valeurs de référence	Antériorités
Autoanticorps anti-système nerveux central				
Autoanticorps anti-aquaporine 4 (NMO)				
Sur sérum. Dosage réalisé par cytométrie en flux avec une lignée stable de cellules HEK surexprimant la forme M23 de l'Aquaporine 4 (selon Marignier et al. Neurology 2013, technique réalisée à l'INSERM U1028 Pr. R. Marignier).				
anti-aquaporine 4 (SERUM)	Positif			
Autoanticorps anti-MOG				
Sur sérum. Dosage par cytométrie en flux avec une lignée stable de cellules HEK surexprimant la protéine MOG (méthode adaptée de Mader et al. JNI 2011, technique réalisée à l'INSERM U1028 Pr. R. Marignier).				
anti-MOG (SERUM)	Négatif			

Activer Démarrer vidéo

103 Participants

4 Converser

Partager l'écran Enregistrer Réactions

Quitter

MENU

Recording
Vous voyez actuellement l'écran de Albert
Options d'affichage

CRITÈRES DIAGNOSTIQUES NMOSD 2015 WINGERCHUK

AQP4-IgG+	AQP4-IgG-
Au moins 1 signe clinique caractéristique	Au moins 2 signes cliniques caractéristiques dont : -Au moins 1 épisode de MATLE, NORB ou Sd area postrema -Dissémination dans l'espace (2 signes) -Remplissant les crItères IRM
Test + pour les AQP4-IgG (cell-based assay)	Test - pour les AQP4-IgG (cell-based assay)
Exclusion des diagnostics différentiels	Exclusion des diagnostics différentiels

SIGNES IRM

MYÉLITE AIGUE TRANSVERSE LONGITUDINALE ÉTENDUE (MATLE/LETM)
Lésion médullaire ≥ 3 segments vertébraux

NÉVRITE OPTIQUE (NORB)
IRM cérébrale normale ou anomalies non spécifiques de la SB OU HS2 ou lésion gado+ >1/2 longueur NO ou atteignant le chiasma

SYNDROME DE L'AREA POSTREMA
Lésion bulbaire postérieure/lésion de l'area postrema

Neurology. 2015 Jul 14;85(2):177-89. doi: 10.1212/WNL.0000000000001729. Epub 2015 Jun 10.

International consensus diagnostic criteria for neuromyelitis optica spectrum disorders.

Wingerchuk DM[1], Banwell B[2], Bennett JL[2], Cabre P[2], Carroll W[2], Chitnis T[2], de Seze J[2], Fujihara K[2], Greenberg B[2], Jacob A[2], Jarius S[2], Lana-Peixoto M[2], Levy M[2], Simon JH[2], Tenembaum S[2], Traboulsee AL[2], Waters P[2], Wellik KE[2], Weinshenker BG[1]; International Panel for NMO Diagnosis

SIGNES CLINIQUES CARACTÉRISTIQUES

NORB, Myélite aiguë, Syndrome de l'area postrema (hoquet, nausée/vomissement), Syndrome du TC, narcolepsie symptomatique ou syndrome diencéphalique, syndrome encéphalique symptomatique de lésions cérébrales typiques de NMOSD

Activer
Démarrer vidéo
103
Participants
4
Converser
Partager l'écran
Enregistrer
Réactions
Quitter

MENU

Recording

Vous voyez actuellement l'écran de Albert

Options d'affichage

MYÉLITE AIGUE TRANSVERSE LONGITUDINALE ÉTENDUE : NMO

≥3 segments

Cervico-dorsale

Extension jonction bulbo-médullaire

Élargie « swelling »

Atteinte centrale

>50% section moelle

Bright spotty lesion

PDC fréquentes patchy/annulaire



BRIGHT SPOTTY LESION

SPOT HYPERINTENSE ≥ LCR EN T2

Bright spotty lesions on the spinal cord: an additional MRI indicator neuromyelitis optica spectrum disorder?

Joe-Won Hyun[1], Su-Hyun Kim[1], Ji Hye Jeong[2], Sang Hyun Lee[2], Ho Jin Kim[1]

YONEZU ET AL.
SENSIBILITÉ 54%
SPÉCIFICITÉ 97%

Table 4: Scoring system

Parameters	Points
Sex	
Male	0
Female	1
Cervicomedullary involvement	
Absent	0
Present	1
Medulla oblongata involvement	+1 = 2
Bright spotty lesion	
Absent or suspicious	0
Definite	1
Cord expansion ratio for acute or early-stage MRI	
≤1.4	0
>1.4	1

SCORE ≥ 3

SENSIBILITÉ 73.3%
(11/15)
SPÉCIFICITÉ 96.2%
(25/26)



JONCTION CERVICO-MÉDULLAIRE
LIGNE ARC ANT/POST C1



ÉLARGISSEMENT CORDON MÉDULLAIRE
RATIO DIAMÉTRE ANTERO-POST ≥1,4

MRI Features of Aquaporin-4 Antibody–Positive Longitudinally Extensive Transverse Myelitis: Insights into the Diagnosis of Neuromyelitis Optica Spectrum Disorders

C.G. Chee, K.S. Park, J.W. Lee, H.W. Ahn, E. Lee, Y. Kang, and H.S. Kang

Activer Démarrer vidéo

103 Participants 4 Converser Partager l'écran Enregistrer Réactions

Quitter

MENU

Recording

Vous voyez actuellement l'écran de Albert

Options d'affichage

- Femme : +1
- Bright spoty lésion : +1
- Elargissement médullaire : +1
- Atteinte moelle cervicale : +1
- Pas d'atteinte jonction bulbo médullaire : 0
- Score à 4 !

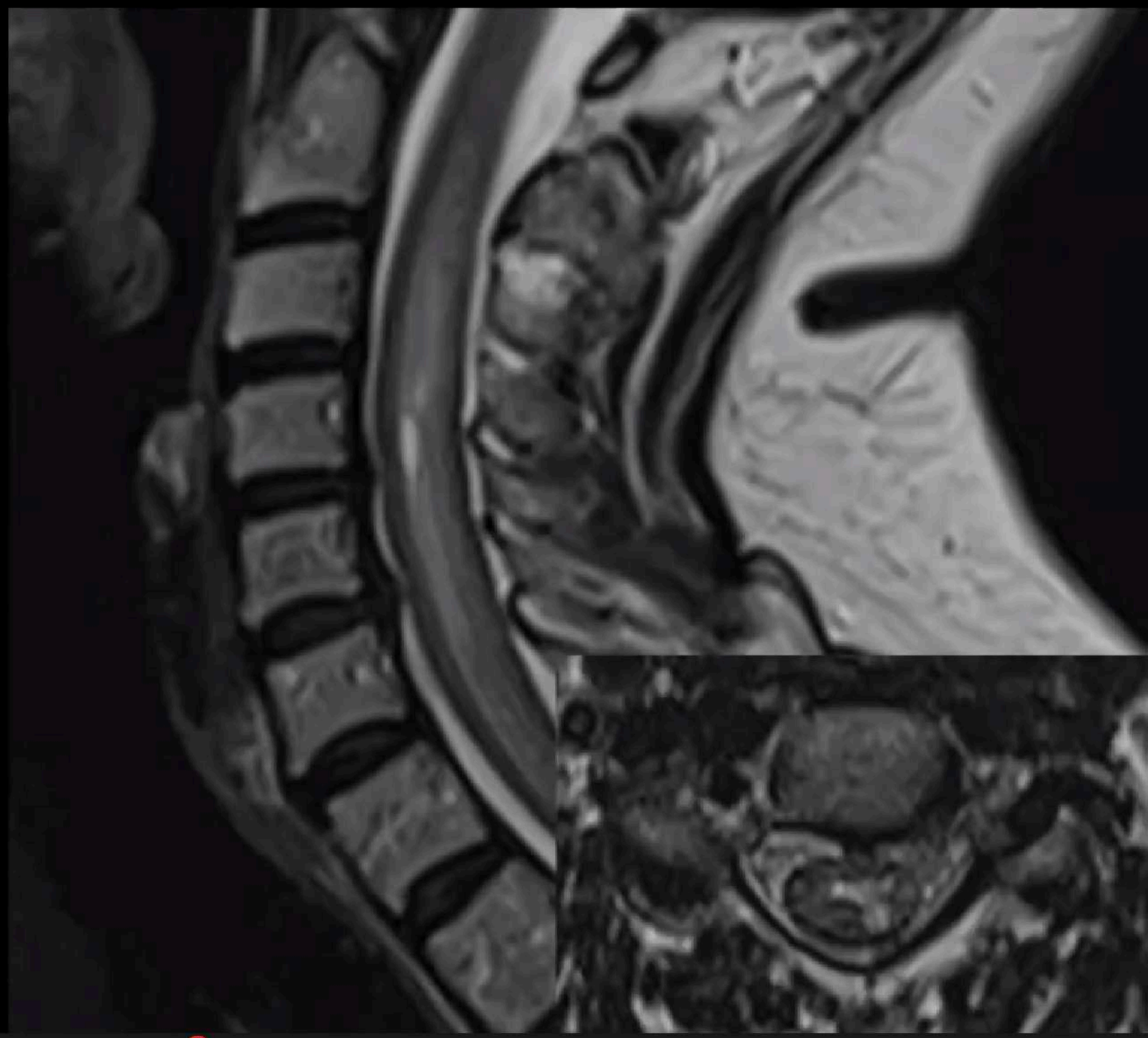

Activer | Démarrer vidéo | 103 Participants | 4 Converser | Partager l'écran | Enregistrer | Réactions | Quitter

MENU

Recording

Vous voyez actuellement l'écran de Albert

Options d'affichage



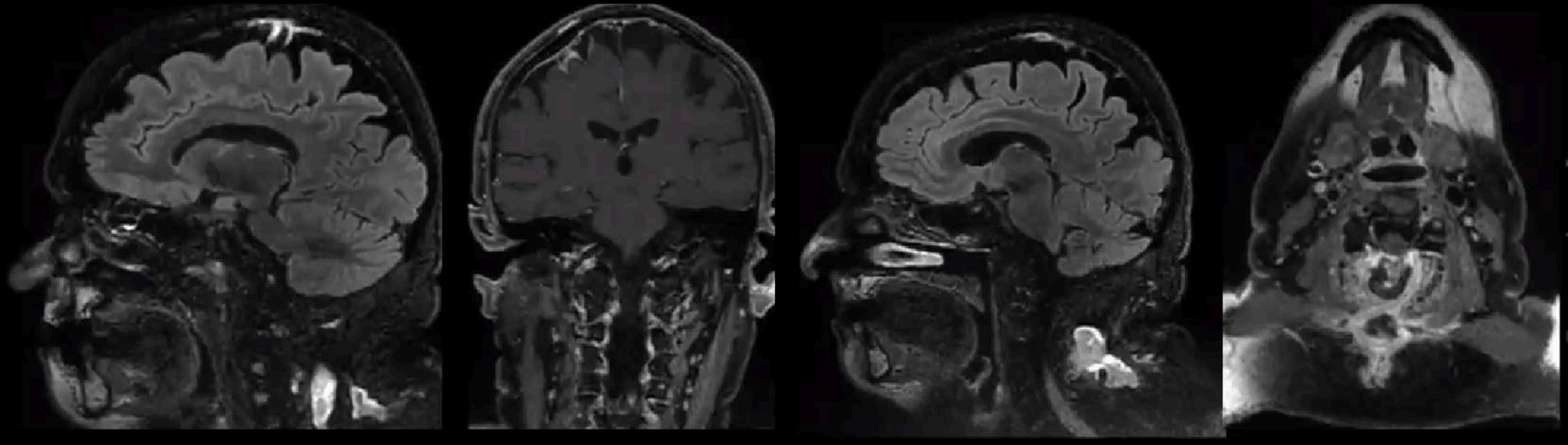

Activer

Démarrer vidéo

102

Participants

4

Converser

Partager l'écran

Enregistrer

Réactions

Quitter

MENU

Recording
Vous voyez actuellement l'écran de Albert
Options d'affichage

Que peut on évoquer à ce stade et que proposez vous ?



A : Méningite auto immune

B : Méningite infectieuse

C : Arrêt du rituximab

D : Ponction - biopsie

E : Poursuite de la surveillance IRM



Activer
Démarrer vidéo
102
Participants
4
Converser
Partager l'écran
Enregistrer
Réactions
Quitter

MENU

Recording

Vous voyez actuellement l'écran de Albert

Options d'affichage

Que peut on évoquer à ce stade et que proposez vous ?



A : Méningite auto immune

B : Méningite infectieuse

C : Arrêt du rituximab



D : Ponction - biopsie

E : Poursuite de la surveillance IRM

De baba à tout le monde
C

Activer | Démarrer vidéo | 107 Participants | 6 Converser | Partager l'écran | Enregistrer | Réactions | Quitter

MENU

Recording
Vous voyez actuellement l'écran de Albert
Options d'affichage

Evolution





- 05/11/2021 réalisation d'une ponction de liquide en regard de la collection post opératoire
- Liquide citrin, non purulent
- Résultats : présence de cutibacterium acnes, probable contamination

Activer
Démarrer vidéo
107
Participants
6
Converser
Partager l'écran
Enregistrer
Réactions
Quitter

MENU

Recording

Vous voyez actuellement l'écran de Albert

Options d'affichage

Contrôle à 6 mois

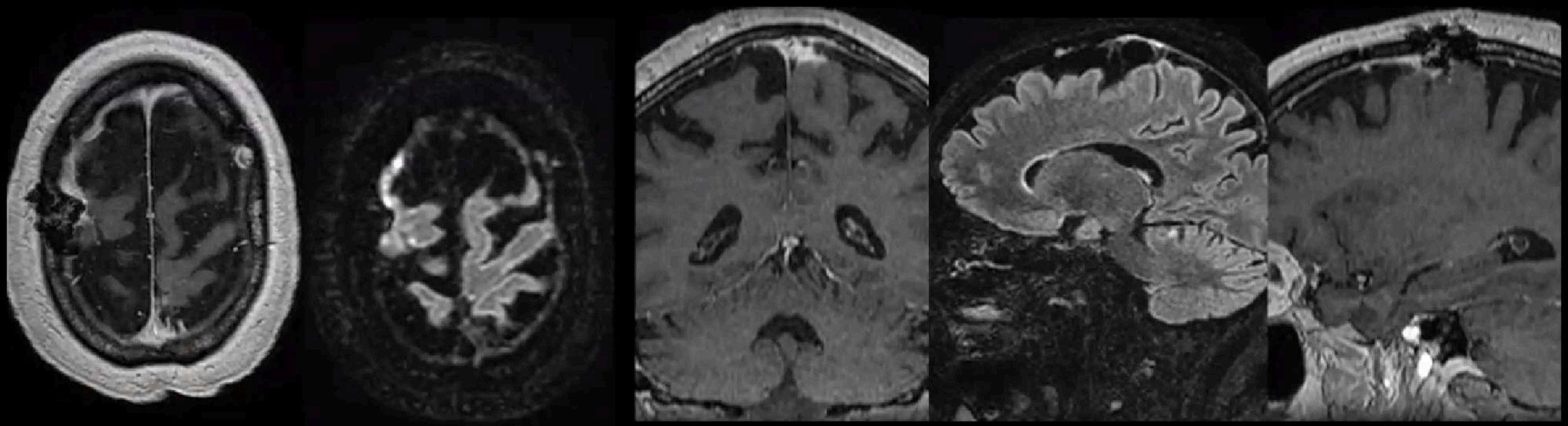

Activer

Démarrer vidéo

106

Participants

6

Converser

Partager l'écran

Enregistrer

Réactions

Quitter

MENU

Recording
Vous voyez actuellement l'écran de Albert
Options d'affichage

Atteinte leptoméningée et NMO

Possible mais rare

Possible facteur déclenchant notamment infectieux augmentant la perméabilité de la BHE

Plutôt à la phase précoce de la maladie

Le plus souvent associée à une symptomatologie clinique

Activer
Démarrer vidéo
106
Participants
6
Converser
Partager l'écran
Enregistrer
Réactions
Quitter

MENU

MOGAD

= Ac anti-myéline des oligodendrocytes

- Lésions éncéphalique à Ac anti-AQP4 et anti-MOG touchent le **tronc cérébrale et le diencéphale**
- Lésions anti-MOG:**ADEM-like** (lésions tuméfiantes de la SG et SB) et centrées sur le pont
- Lésions anti-AQP4: Lésions fines **périépendymaires** (area post-rema++), **extensive hémisphérique** ou des **FCS**
- Penser aux drapeaux rouges: évocateurs de lésion de SEP

MENU

	NMOSD-AQP4-IgG+	MOG-IgG+	Multiple Sclerosis
A) Optic nerve		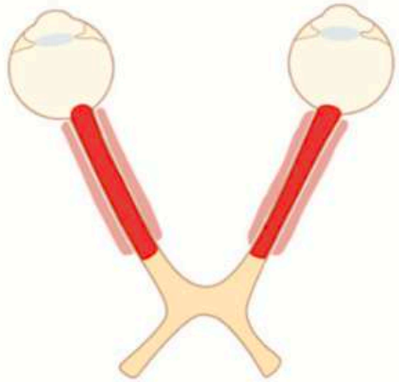	
B) Spinal cord		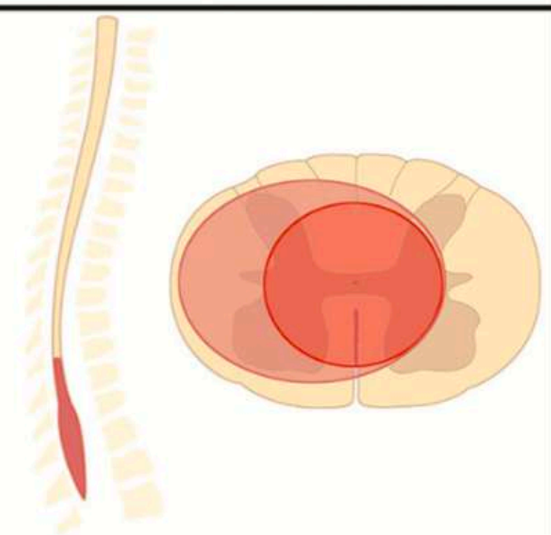	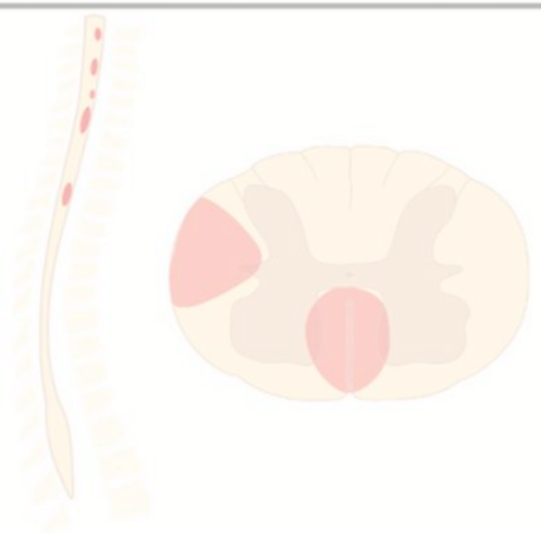
C) Brain	 	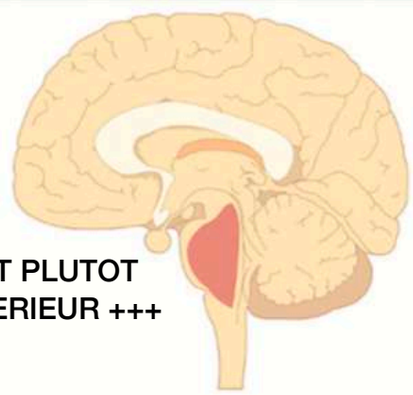 PONT PLUTOT ANTERIEUR +++ 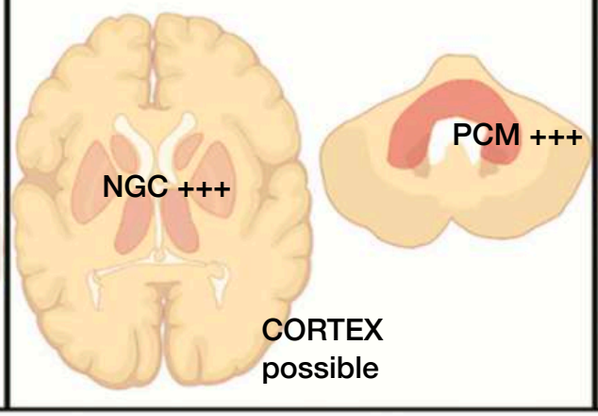 NGC +++ PCM +++ CORTEX possible	 

H=F +++

JEUNE +++

Bilat
Long > 1/2
ANT ++ du NO
réhausstGaine NO ++

Comme NMO
mais LOMBAIRE ++
ou D-L

ADEM LIKE +++
TUMÉFIANTE
MAL LIMITÉE
SG+SB

TC plutôt post
mais possible
ANT +++ spécifiq
Autour du IV
PCM
+ NGC

MENU

Mise à jour Radiographics Mai 2020

Table 4: Features of AQP4-Ab+ Neuromyelitis Optica vs MOG-Ab+ CNS Demyelination

Feature	AQP4-Ab+ Neuromyelitis Optica	MOG-Ab+ CNS Demyelination
Female prevalence (%)	90	63–74
Age at onset (y)	35–45 (peak)	31–37 (peak)
Pathologic substrate	Astrocytopathy	Oligodendrocytopathy
Optic neuritis (%)	~45	60–74 (more frequently bilateral, spares chiasm)
Bilateral optic neuritis	Less common; intraconal fat is normal	More common; intraconal fat is "dirty"; swollen enhancing optic nerves
Encephalitis	Rare	More common
Brainstem encephalitis (%)	Rare (~3)	More common (8–14)
Area postrema syndrome (persistent nausea, vomiting, hiccups) (%)	~40	6–15
Supratentorial MRI lesions at onset (%)	~50	~35
Myelitis (%)	~47	18–23
Transverse myelitis	~94% with LETM; predilection for upper spinal cord and cervicomedullary junction (area postrema syndrome)	Two-thirds with LETM; predilection for lower spinal cord and conus medullaris (sphincter dysfunction)

MENU

MOG PEDIATRIQUE

The MRI findings of MOG antibody–associated disease are variable, but the following MRI patterns have been described:

(a) ADEM -LIKE ENFANT < 5 ANS = predominantly multifocal hazy or poorly demarcated lesions involving gray or white matter with both supratentorial and infratentorial lesions;

(b) LEUCODYSTROPHIE LIKE = predominantly multiple, extensive, confluent, bilateral white matter lesions resembling a leukodystrophy pattern;

(c) ENCEPHALITE = cortical encephalitis with leptomeningeal enhancement

(d) *ENFANT > 5 ANS* = spinal cord or optic nerve

MOG antibodies changes with age from ADEM-like in young children (often <5 years) to opticospinal with increasing age (be- tween 5 years and puberty)

1- ENCEPHALE

In MOG antibody–associated ADEM, the following findings have been described: bilateral, multiple, poorly demarcated and widespread lesions that are hyperintense on T2-weighted and fluid-attenuated inversion-recovery (FLAIR) im- ages with involvement of several regions including the subcortical, periventricular, and deep white matter; cortical gray matter; deep gray matter (most commonly the thalamus); brainstem; and cerebellum (39,54,55). Some studies have detected corpus callosum lesions (39,56,57), contrary to the study by Fernandez-Carbonell et al (23), who reported absence of corpus callosum lesions in MOG-seropositive children

Cases of leukodystrophy-like phenotype have been reported in children with MOG antibody– associated disease, and in these cases, MRI showed a pattern of predominantly diffuse, confluent, extensive, bilateral white matter lesions; associated intense contrast-enhancing lesions that may be present even outside of a clinical attack (frequent relapses); and brain atrophy (31) (Fig 5).

In cases of MOG antibody–associated encephali- tis including seizures, the following findings have been reported: cortical lesions, leptomeningeal en- hancement, white matter changes, and brainstem involvement (58). In rare cases, anti–*N*-methyl- d-aspartate receptor (NMDAR) encephalitis and MOG antibody–associated disease may occur in the same patient (50,52) (Fig 6).

2- NERF OPTIQUE

NO = anterior optic pathways and relative sparing of the chiasm



3- MOELLE

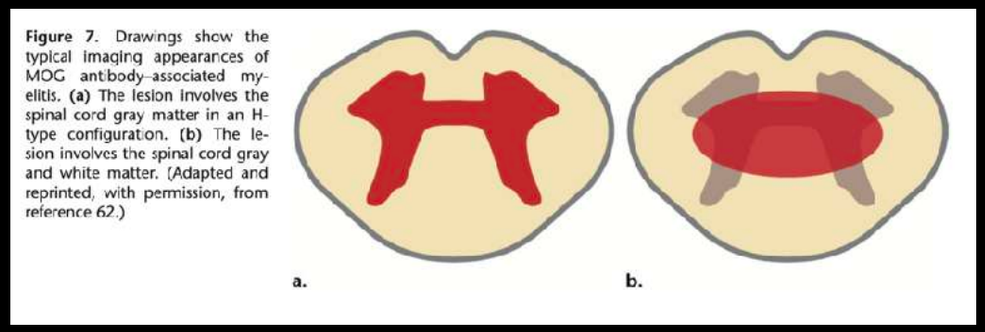

Figure 7. Drawings show the typical imaging appearances of MOG antibody–associated myelitis. **(a)** The lesion involves the spinal cord gray matter in an H-type configuration. **(b)** The lesion involves the spinal cord gray and white matter. (Adapted and reprinted, with permission, from reference 62.)

Sagittal T2-weighted image shows a sagittal hyperintense line (arrowhead) surrounded by hyperintensity (arrows) in the cervical cord extending to the thoracic cord. **(e, f)** Axial T2-weighted im- ages show abnormal hyperintensity that involves both the gray and white matter (arrowhead in **e**) and the central gray matter in an H-type configuration (arrowhead in **f**).

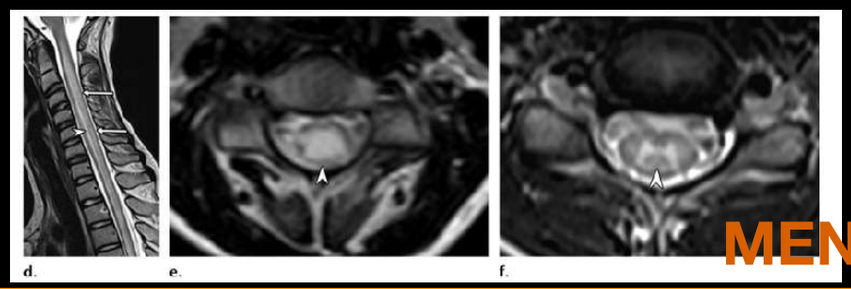

MENU

MOG PEDIATRIQUE

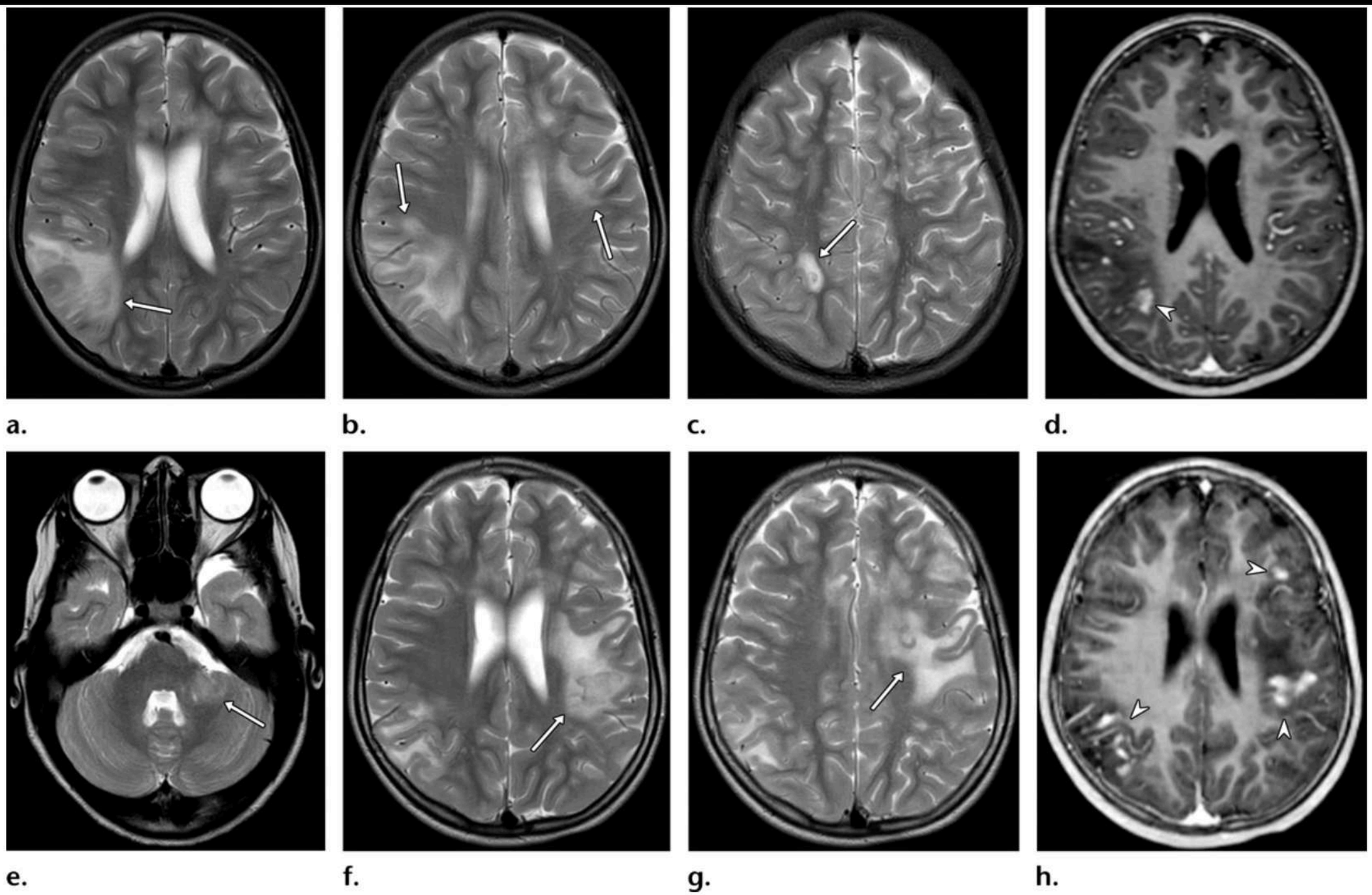

Figure 2. MOG antibody–associated MDEM in a 7-year-old girl with encephalopathy, fluctuating drowsiness, and irritability. She went on to have three relapses over the next 3 years. **(a–c)** Axial T2-weighted images at initial presentation show bilateral cortical and white matter lesions (arrows). **(d)** Axial postcontrast T1-weighted image shows an enhancing cerebral lesion (arrowhead). After 12 months of follow-up, MRI demonstrated near-complete resolution of all lesions (not shown). **(e–g)** Axial T2-weighted images at the first relapse 19 months later show multifocal bilateral but asymmetric white matter lesions including the left cerebellar peduncle (arrow). **(h)** Axial postcontrast T1-weighted image shows several punctate nodular enhancing lesions (arrowheads). Repeat MRI during clinical relapses at 22 months and 32 months revealed new confluent lesions involving the deep and subcortical white matter (not shown).

MENU

MOG PEDIATRIQUE

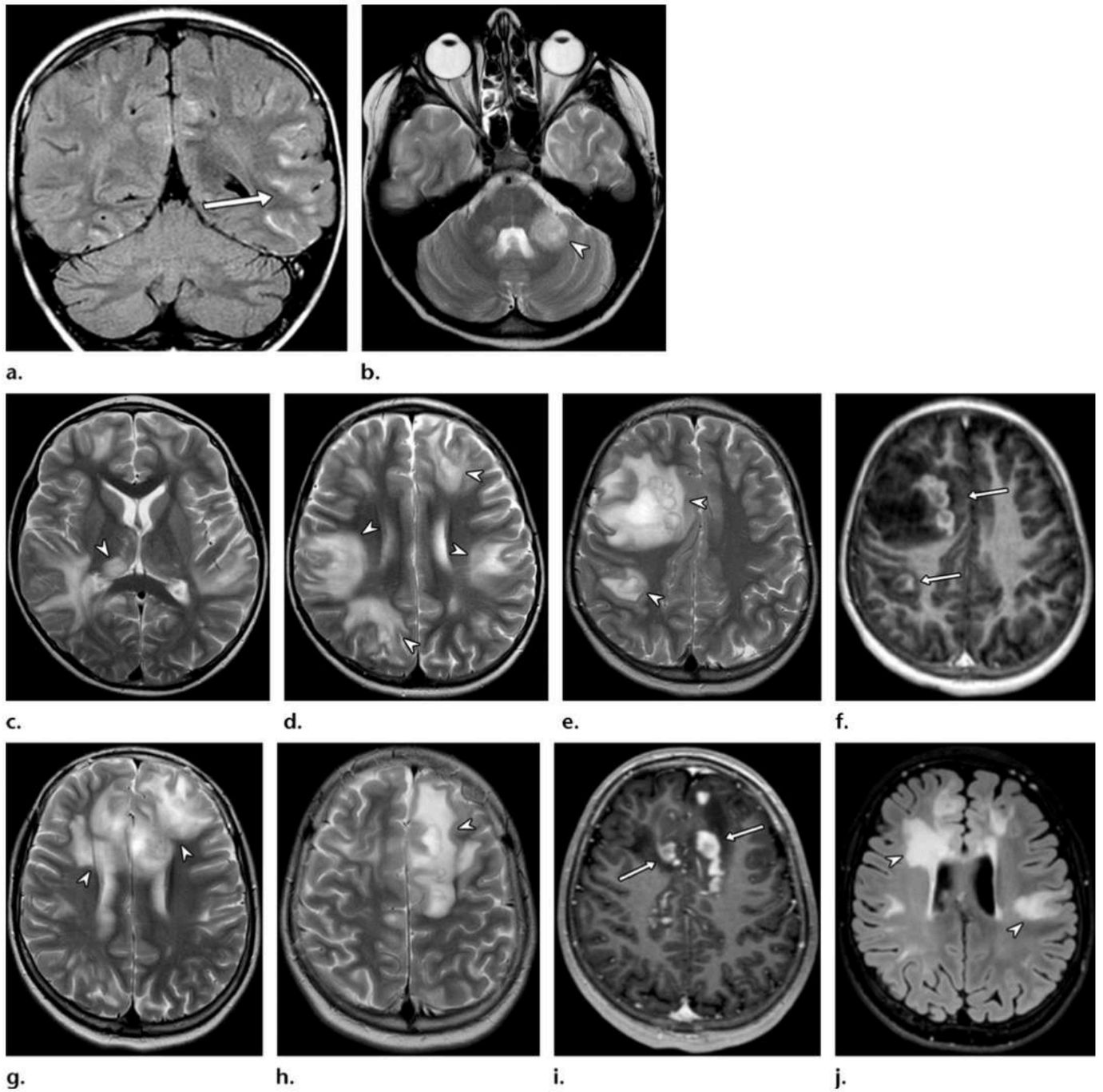

Figure 5. Leukodystrophy-like MRI pattern in a 9-year-old boy with encephalopathy, seizures, right arm weakness, ON, and myelitis at admission and with recurrent ON and multiple relapses later. **(a)** Coronal FLAIR image from initial MRI shows cortical (arrow) and juxtacortical white matter changes. **(b–d)** Axial T2-weighted images at clinical relapse 4 months later show several large confluent white matter lesions (arrowheads in **d**), bilateral temporal lesions (middle arrowheads in **d**), gray matter involvement in the right thalamus (arrowhead in **c**), and changes in the left cerebellar peduncle (arrowhead in **b**). **(e, f)** Axial T2-weighted **(e)** and postcontrast T1-weighted **(f)** images at clinical relapse 6 months later show asymmetric confluent white matter lesions (arrowheads in **e**) with enhancement (arrows in **f**). **(g–i)** Images at clinical relapse 6 years later. **(g, h)** Axial T2-weighted images show extensive confluent white matter and cortical changes in the frontal lobes (arrowheads). **(i)** Axial postcontrast T1-weighted image shows serpentine or twisting enhancement along the cortical lesions. **(j)** Axial FLAIR image at clinical relapse 4 months later shows gradual partial resolution of the initial changes in the frontal lobe. Note the new lesions (arrowheads). Imaging at follow-up 9 years later showed cerebral atrophy (not shown). MRI of the spinal cord showed two noncontiguous lesions involving the cervical and thoracic cord, indicating myelitis (only one episode at onset) (not shown).

MENU

MOG PEDIATRIQUE

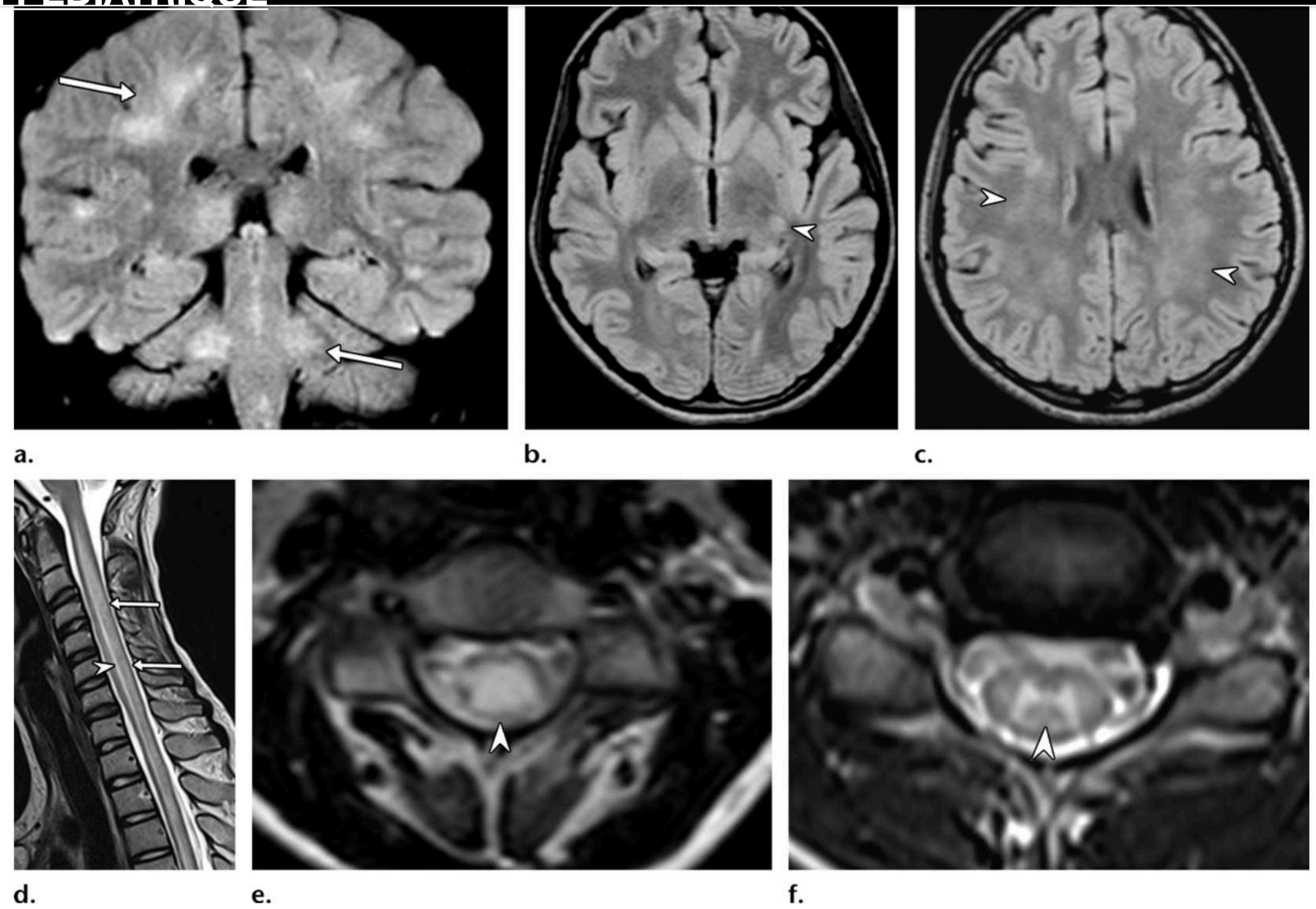

Figure 1. MOG antibody–associated ADEM in a 12-year-old girl with encephalopathy, ataxia, and lower extremity weakness after a viral illness. **(a)** Coronal FLAIR image shows large and blurred hyperintense lesions (arrows) involving both cerebral hemispheres and the cerebellar peduncles. **(b, c)** Axial FLAIR images show hyperintensity in the left thalamus (arrowhead in **b**) and widespread poorly demarcated lesions in the white matter (arrowheads in **c**). **(d)** Sagittal T2-weighted image shows a sagittal hyperintense line (arrowhead) surrounded by hyperintensity (arrows) in the cervical cord extending to the thoracic cord. **(e, f)** Axial T2-weighted images show abnormal hyperintensity that involves both the gray and white matter (arrowhead in **e**) and the central gray matter in an H-type configuration (arrowhead in **f**).

MENU

MOG PEDIATRIQUE

Figure 4. Extensive brainstem and brain involvement with myelitis, MOG antibody–seropositive, in a 6-year-old girl with headaches, unsteady gait, and impaired consciousness and a 7-day history of upper respiratory tract infection. **(a–d)** Sagittal **(a)** and axial **(b–d)** FLAIR images at onset show confluent signal intensity changes in the pons (arrow in **a**), prominent involvement of the left thalamus (arrow in **b**), and confluent diffuse areas of hyperintensity involving the cortex and subcortical white matter (arrows in **c**). Note the bilateral cortical lesions in the frontal lobes aside the cerebral falx (arrow in **d**). **(e, f)** Axial FLAIR images show expansion of the lesions (arrows) with new lesions in the right temporal and occipital lobes (not shown). **(g)** Diffusion-weighted image on day 8 after presentation (patient still symptomatic) shows areas of restricted diffusion (arrowheads) suggestive of cytotoxic edema. **(h)** Sagittal T2-weighted image shows hyperintensity in the thoracic cord (oval) extending almost three vertebral segments. **(i)** Axial T2-weighted image shows an H sign (arrowhead), indicating that the hyperintensity is confined to the gray matter.

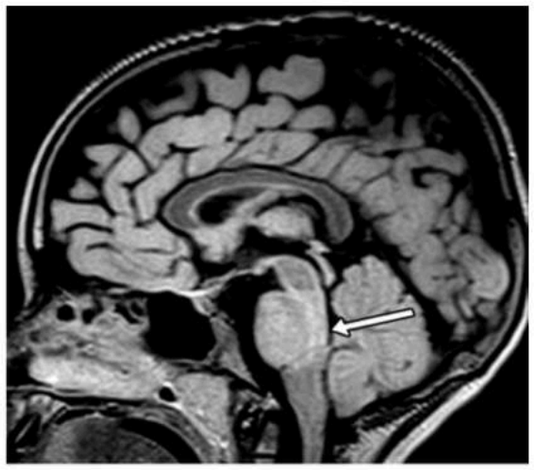

a.

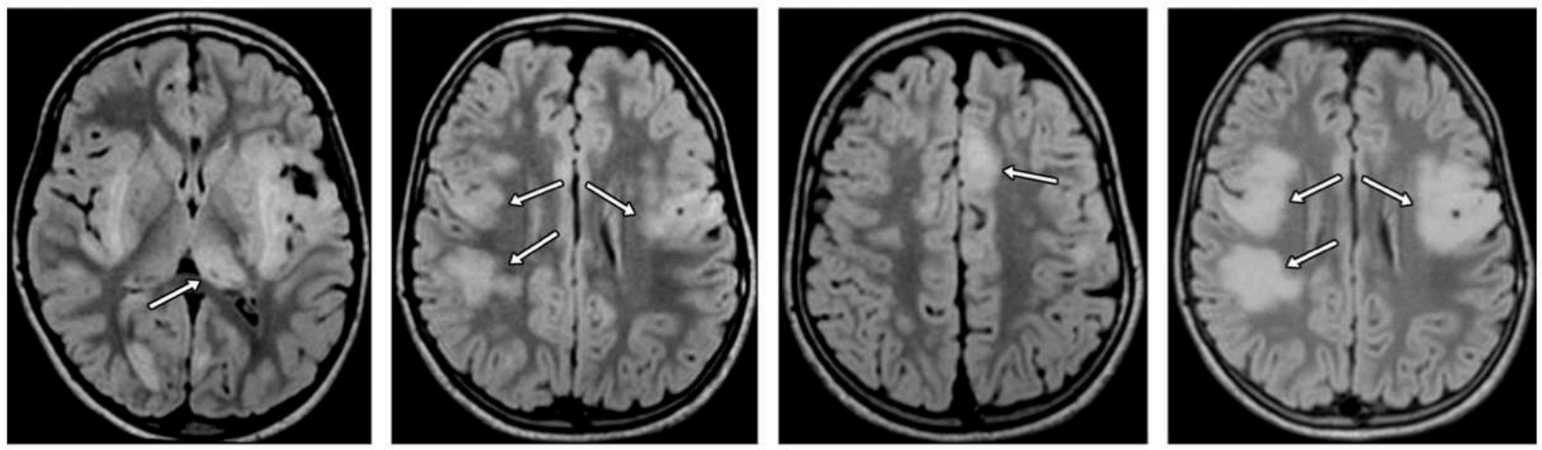

b. c. d. e.

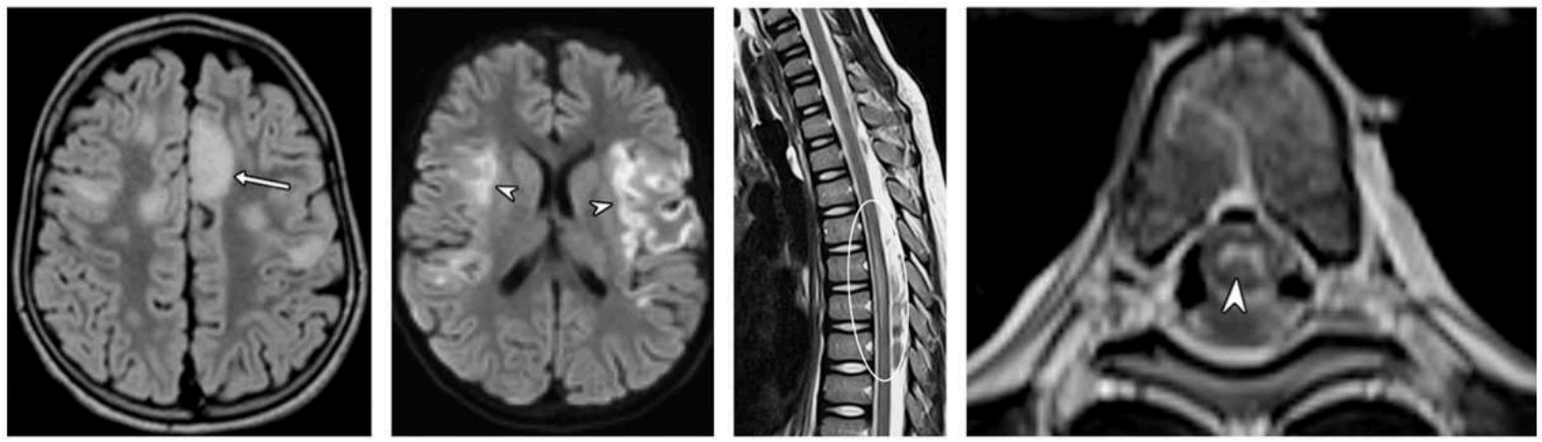

f. g. h. i.

MENU

MOG PEDIATRIQUE

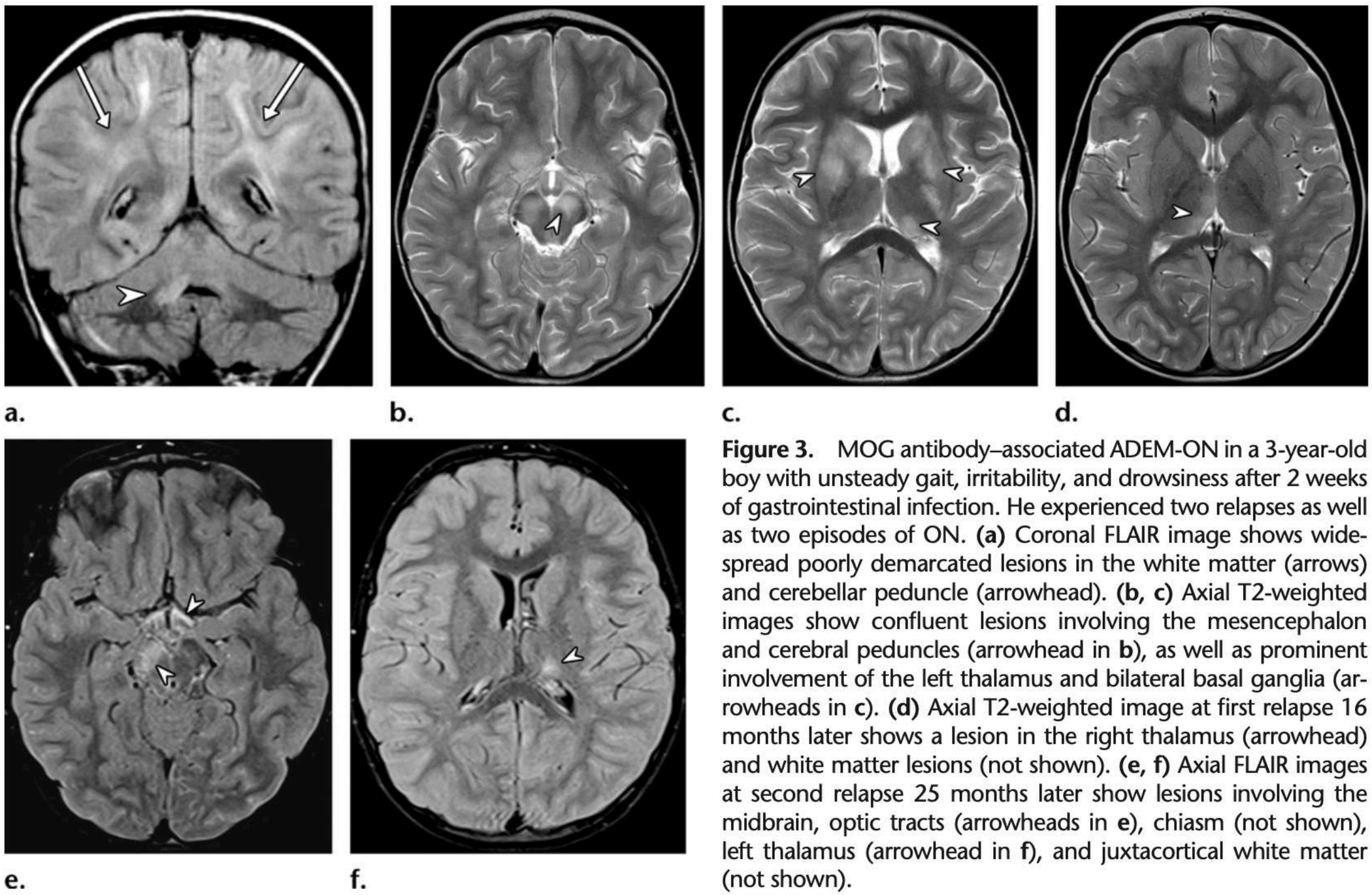

Figure 3. MOG antibody–associated ADEM-ON in a 3-year-old boy with unsteady gait, irritability, and drowsiness after 2 weeks of gastrointestinal infection. He experienced two relapses as well as two episodes of ON. **(a)** Coronal FLAIR image shows widespread poorly demarcated lesions in the white matter (arrows) and cerebellar peduncle (arrowhead). **(b, c)** Axial T2-weighted images show confluent lesions involving the mesencephalon and cerebral peduncles (arrowhead in **b**), as well as prominent involvement of the left thalamus and bilateral basal ganglia (arrowheads in **c**). **(d)** Axial T2-weighted image at first relapse 16 months later shows a lesion in the right thalamus (arrowhead) and white matter lesions (not shown). **(e, f)** Axial FLAIR images at second relapse 25 months later show lesions involving the midbrain, optic tracts (arrowheads in **e**), chiasm (not shown), left thalamus (arrowhead in **f**), and juxtacortical white matter (not shown).

MENU

DIAG DIFFERENTIEL

1- ENCEPHALE

In MOG antibody–associated ADEM, the following findings have been described: bilateral, multiple, poorly demarcated and widespread lesions that are hyperintense on T2-weighted and fluid-attenuated inversion-recovery (FLAIR) im- ages with involvement of several regions including the subcortical, periventricular, and deep white matter; cortical gray matter; deep gray matter (most commonly the thalamus); brainstem; and cerebellum (39,54,55). Some studies have detected corpus callosum lesions (39,56,57), contrary to the study by Fernandez-Carbonell et al (23), who reported absence of corpus callosum lesions in MOG-seropositive children

Cases of leukodystrophy-like phenotype have been reported in children with MOG antibody– associated disease, and in these cases, MRI showed a pattern of predominantly diffuse, confluent, extensive, bilateral white matter lesions; associated intense contrast-enhancing lesions that may be present even outside of a clinical attack (frequent relapses); and brain atrophy (31) (Fig 5).

In cases of MOG antibody–associated encephali- tis including seizures, the following findings have been reported: cortical lesions, leptomeningeal en- hancement, white matter changes, and brainstem involvement (58). In rare cases, anti–*N*-methyl- D-aspartate receptor (NMDAR) encephalitis and MOG antibody–associated disease may occur in the same patient (50,52) (Fig 6).

Table 2: MRI Characteristics of Brain Lesions in MOG Antibody–associated Disease, AQP4 Antibody NMOSD, and MS

Type of Lesions	MOG Antibody–associated Disease	AQP4 Antibody NMOSD	MS
Brain lesions	Poorly demarcated and widespread lesions involving cortical and deep gray matter (thalamus); juxtacortical, deep, and periventricular white matter; brainstem including cerebellar peduncles; less commonly cortical lesions Leptomeningeal enhancement, intensely enhancing lesions in leukodystrophy-like phenotype	Large (>2 cm) subcortical white matter lesions and lesions within areas of AQP4, such as area postrema, periependymal surface of fourth ventricle/third ventricle (diencephalic region)/ lateral ventricles, hypothalamus, corpus callosum, and brainstem More frequently ependymal and leptomeningeal enhancement, cloudlike or perivascular enhancement	Large confluent lesions with poorly defined borders in young children, T1 hypointensity (black holes), brainstem lesions higher in children than in adults, periventricular lesions or lesions perpendicular to long axis of corpus callosum Ring or open-ring enhancement
New lesions at follow-up brain MRI outside of relapse	Rare	Rare	Accumulation of silent T2 lesions over time, new enhancing lesions

Sources.—References 6, 44, 73, 74.

MENU

MOG PEDIATRIQUE

Table 2: MRI Characteristics of Brain Lesions in MOG Antibody–associated Disease, AQP4 Antibody NMOSD, and MS

Type of Lesions	MOG Antibody–associated Disease	AQP4 Antibody NMOSD	MS
Brain lesions	Poorly demarcated and widespread lesions involving cortical and deep gray matter (thalamus); juxtacortical, deep, and periventricular white matter; brainstem including cerebellar peduncles; less commonly cortical lesions Leptomeningeal enhancement, intensely enhancing lesions in leukodystrophy-like phenotype	Large (>2 cm) subcortical white matter lesions and lesions within areas of AQP4, such as area postrema, periependymal surface of fourth ventricle/third ventricle (diencephalic region)/lateral ventricles, hypothalamus, corpus callosum, and brainstem More frequently ependymal and leptomeningeal enhancement, cloudlike or perivascular enhancement	Large confluent lesions with poorly defined borders in young children, T1 hypointensity (black holes), brainstem lesions higher in children than in adults, periventricular lesions or lesions perpendicular to long axis of corpus callosum Ring or open-ring enhancement
New lesions at follow-up brain MRI outside of relapse	Rare	Rare	Accumulation of silent T2 lesions over time, new enhancing lesions

Sources.—References 6, 44, 73, 74.

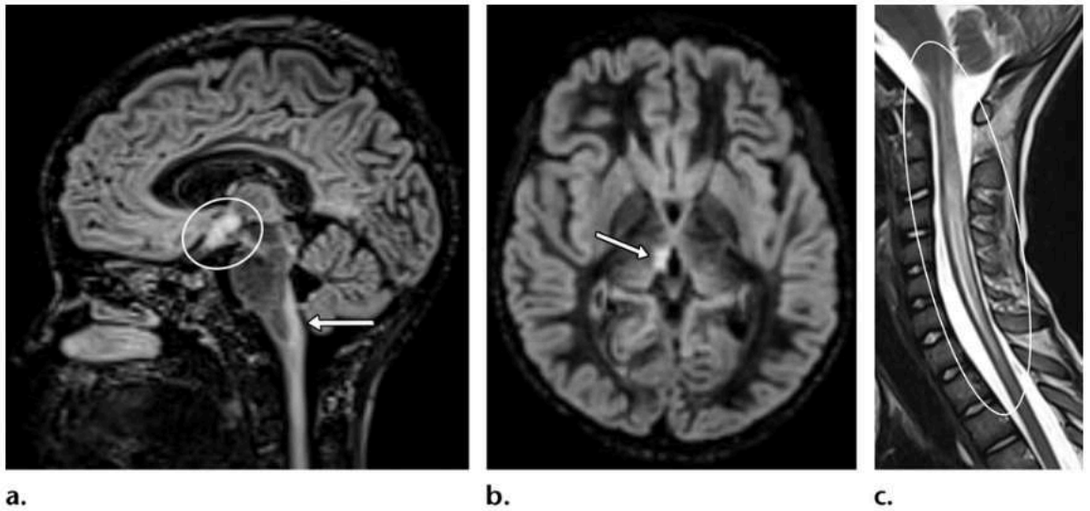

a. b. c. d.

Figure 10. AQP4 antibody NMOSD in a 10-year-old boy with vomiting, unsteady gait, urinary incontinence, nystagmus, and diplopia. **(a, b)** Sagittal **(a)** and axial **(b)** double inversion-recovery images show typical brain involvement in the area postrema (arrow in **a**), optic chiasm (oval in **a**), and periependymal diencephalic region (arrow in **b**). **(c)** Sagittal T2-weighted image shows LETM (oval). **(d)** Axial T2-weighted image shows bright spotty lesions in the central area (arrowhead).

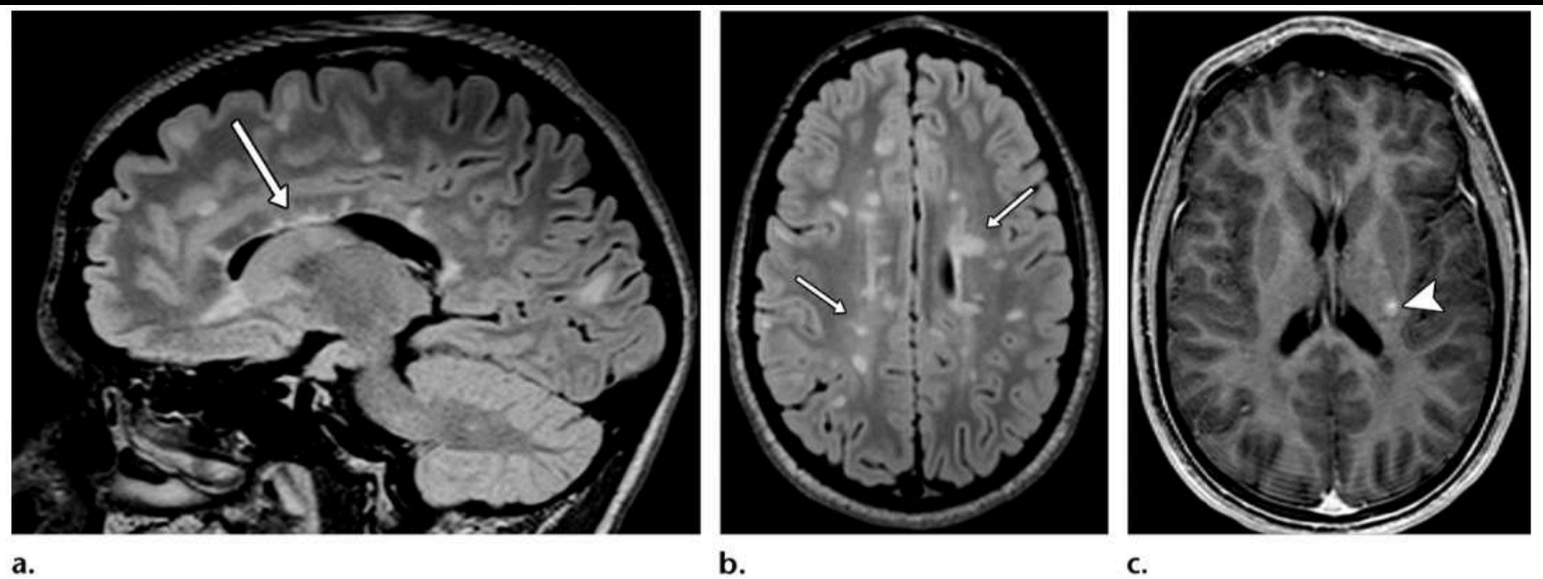

a. b. c. d.

Figure 9. MS in a 15-year-old boy with polyfocal deficits without encephalopathy. **(a, b)** Sagittal **(a)** and axial **(b)** FLAIR images show multiple focal hyperintense lesions with well-defined borders and a bilateral distribution involving the white matter. Note the multiple linear and ovoid FLAIR-hyperintense lesions emanating tangentially from the corpus callosum (arrows). **(c)** Axial postcontrast T1-weighted image shows a nodular lesion with enhancement (arrowhead). **(d)** Axial T2-weighted image shows a typical demyelinating lateral lesion (arrowhead) in the cervical cord. There was also a laterodorsal lesion in the thoracic cord (not shown).

clinical manifestation (signs, symptoms, cerebro-

MENU

DIAG DIFFERENTIEL

MENU

2- NERF OPTIQUE

NO = anterior optic pathways and relative sparing of the chiasm

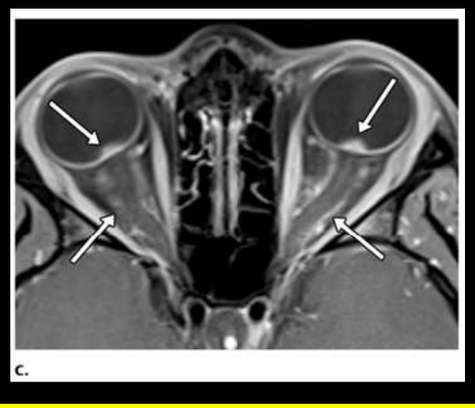

3- MOELLE

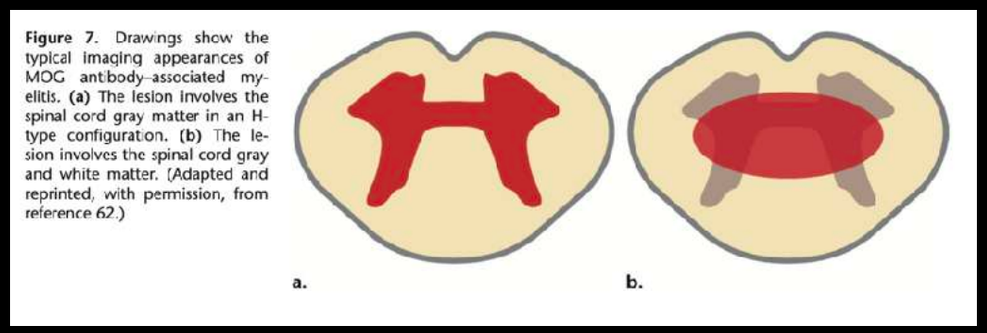

Figure 7. Drawings show the typical imaging appearances of MOG antibody–associated myelitis. (a) The lesion involves the spinal cord gray matter in an H-type configuration. (b) The lesion involves the spinal cord gray and white matter. (Adapted and reprinted, with permission, from reference 62.)

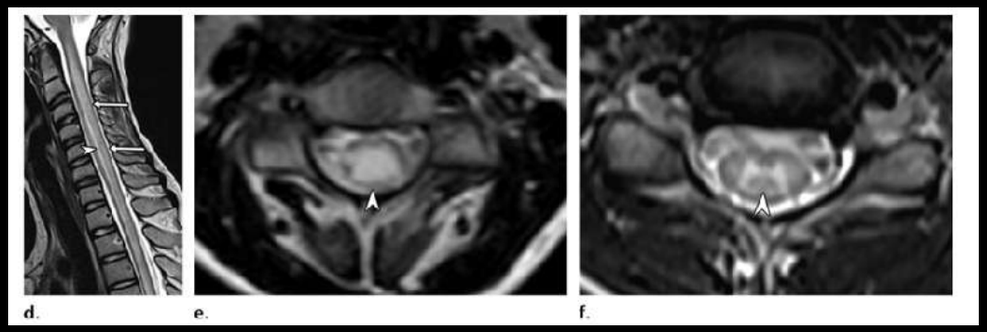

Sagittal T2-weighted image shows a sagittal hyperintense line (arrowhead) surrounded by hyperintensity (arrows) in the cervical cord extending to the thoracic cord. **(e, f)** Axial T2-weighted im- ages show abnormal hyperintensity that involves both the gray and white matter (arrowhead in **e**) and the central gray matter in an H-type configuration (arrowhead in **f**).

Table 3: MRI Characteristics of Optic Nerve Lesions in MOG Antibody–associated Disease, AQP4 Antibody NMOSD, and MS

Type of Lesions	MOG Antibody–associated Disease	AQP4 Antibody NMOSD	MS
Optic nerve lesions	Bilateral ON frequent Extensive lesions with more involvement of anterior optic pathways Long optic nerve enhancement (more than half) and perineural enhancement extending into surrounding orbital fat Tortuous optic nerve because of swelling In chronic phase, rare optic nerve atrophy	Bilateral ON frequent Extensive lesions involving posterior optic nerve, optic chiasm, or optic tract Long optic nerve enhancement; can involve chiasm Tortuous optic nerve much less common In chronic phase, often long-segment atrophy	Bilateral ON sometimes Short unilateral optic nerve lesions (one-third or less) Short segment of enhancement

Table 4: Imaging Findings of Myelitis in MOG Antibody-associated Disease, AQP4 Antibody NMOSD, and MS

Spinal Cord MRI Findings	MOG Antibody Myelitis	AQP4 Antibody Myelitis	MS-related Myelitis
Distribution	Cervical and thoracic cord, conus	Cervicomedullary junction, upper thoracic spinal cord9	Cervical region
Resolution of spinal cord lesions	Common	May persist permanently	Enhancement resolves within 8 weeks
LETM lesions*	Common (two-thirds of cases)	Very common, extension to brainstem, area postrema	Sometimes (17%)
Short lesions†	Common; LETM and short lesions may be present simultaneously	Sometimes (15%)	Common
Multiple lesions	Common, two noncontiguous lesions	Rare	Common
H-shaped central gray matter	Common	Less common	Rare
Oval central gray and white matter	Very common	Very common	Rare
Peripheral white matter	Rare	Rare	Very common (lateral or dorsal white matter)
Bright spotty T2 cord lesions	Common	Very common	Very uncommon
T1-hypointense spinal cord lesions	Common	Very common	Very common
Swelling of spinal cord	Less common in acute or early phase, no severe swelling	Very common in acute or early phase, severe swelling	Often in acute lesions
Enhancement	Less common (absent or subtle)	Very common, ring or punctate, irregular	Common, nodular, 20% ring-shaped
Atrophy in chronic stages	Less common	Extensive cord atrophy	Cervical cord atrophy, more pronounced in progressive forms of MS

Cerveau ANTI MOG

- HS SB : 34-77 %
- SEP like : rares
- aspécifiques +++
- atteintes du tronc cérébral (30%) : bulbo-pontique +++, partie antérieure bulbe +++
- atteintes thalamiques et des NGC

ADEM LIKE +++
TUMÉFIANTE
MAL LIMITÉE
SG+SB

Jarius et al. Journal of Neuroinflammation (2016) 13:281
DOI 10.1186/s12974-016-0719-z

Journal of Neuroinflammati

- Atteintes périépendymaires rares

RESEARCH Open Acces

MOG-IgG in NMO and related disorders: a

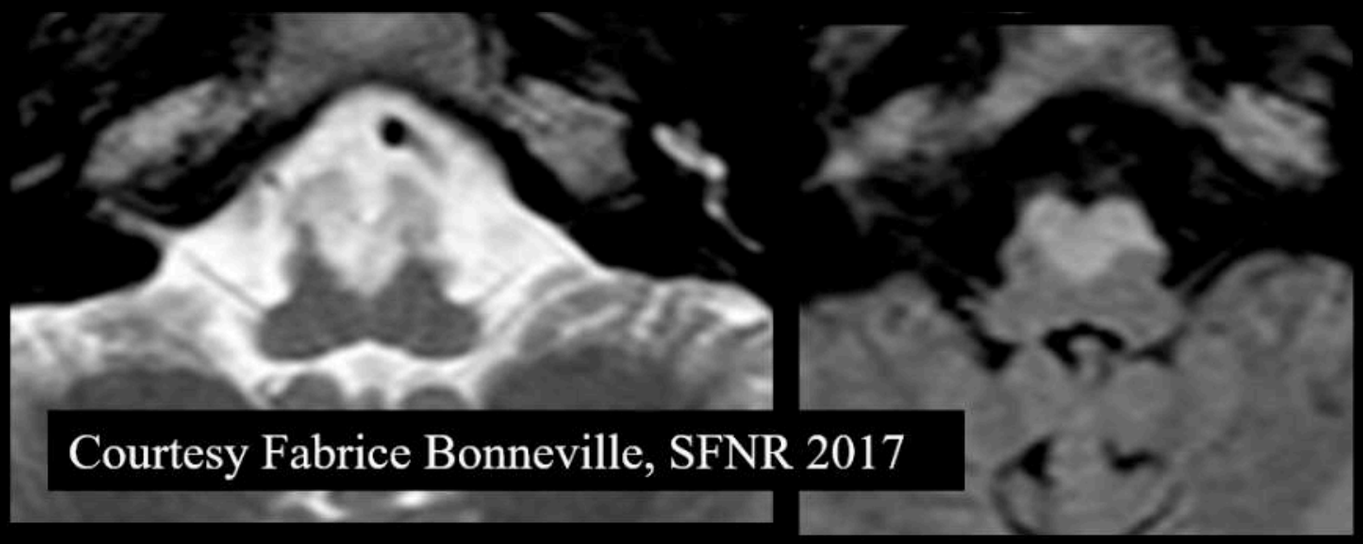

Anti-MOG

MENU

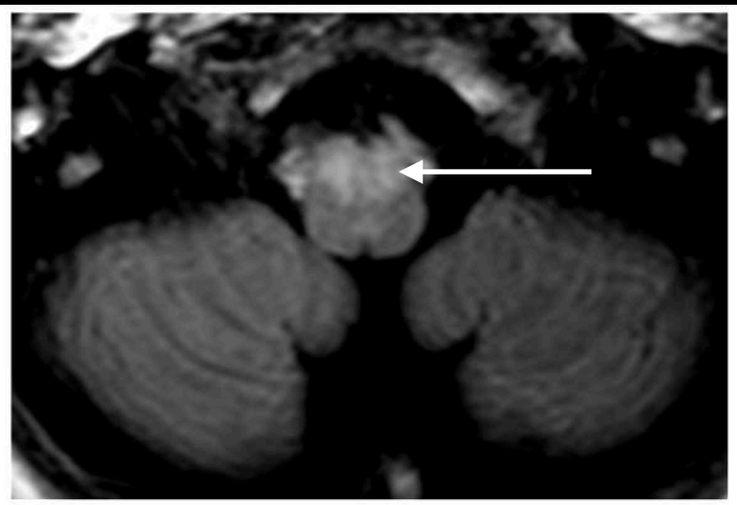

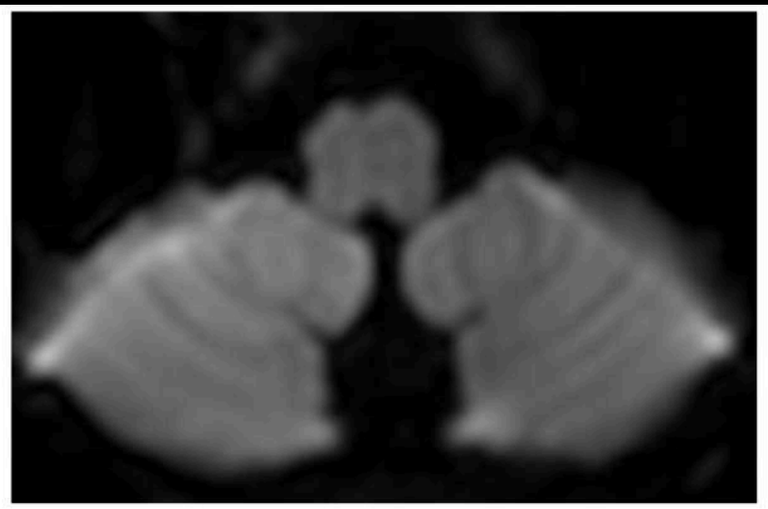

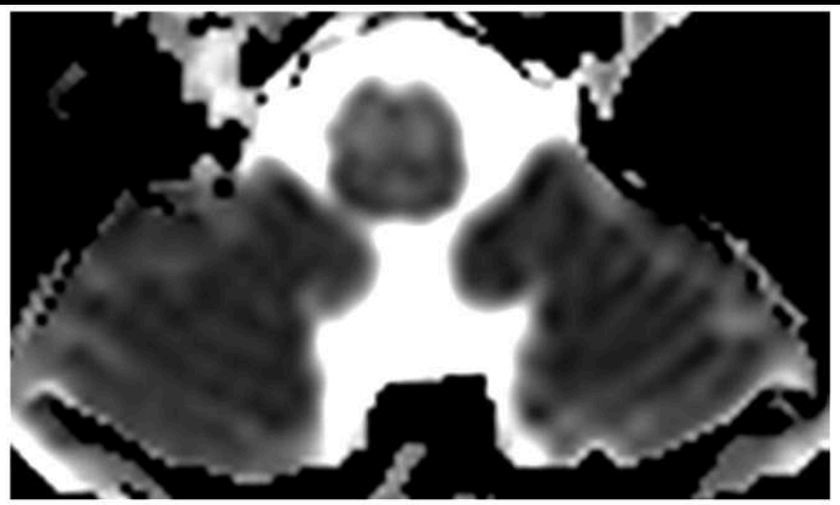

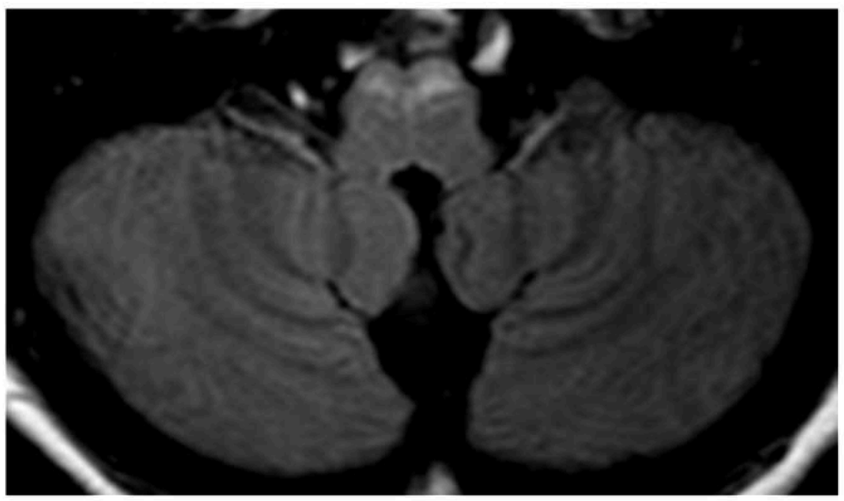

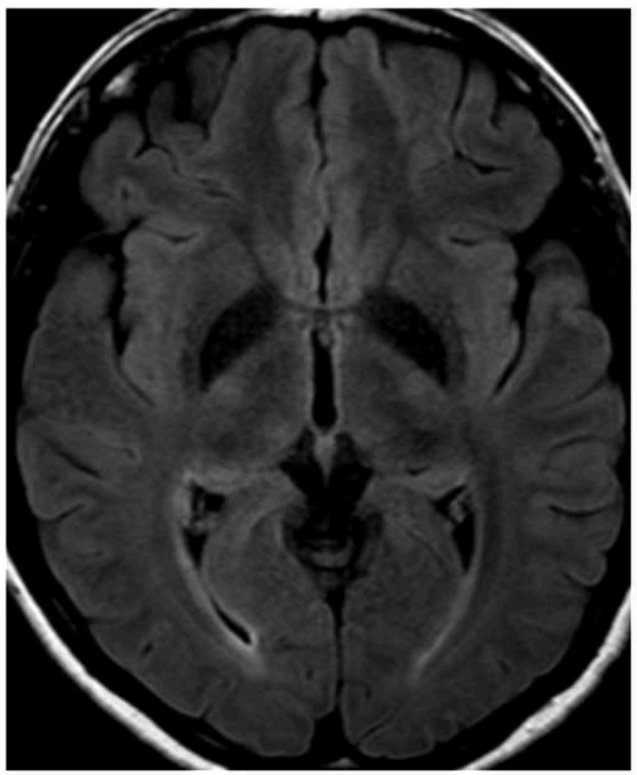

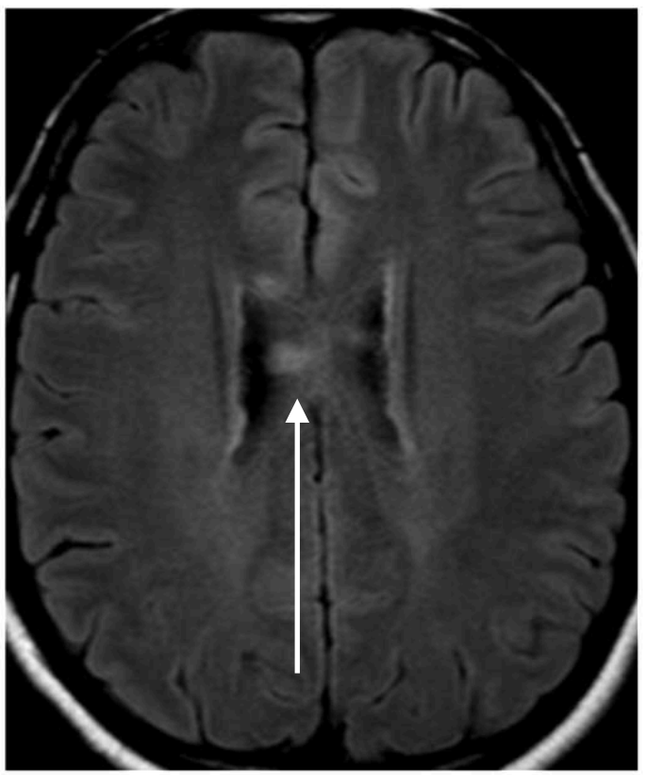

Anti MOG

NERF OPTIQUE : MOG - Ig G

- **Lésions nerfs optiques : 30-32-54 %**
  - **bilatérale : 88%**
  - **atteinte antérieure +++ : PDC NO, gaine et graisse, œdème papillaire**

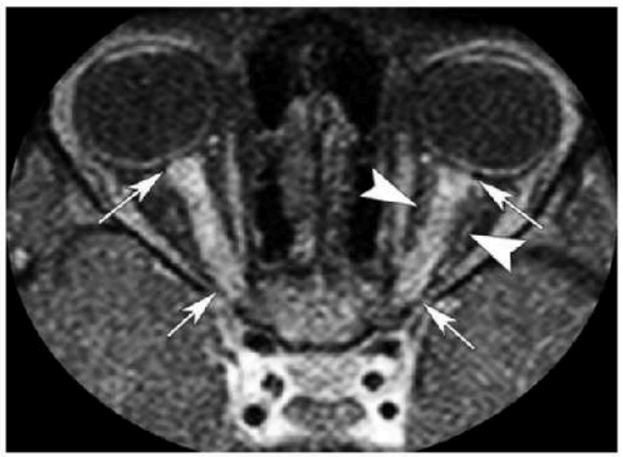

Figure 27. Optic neuritis in an MOG-IgG–seropositive patient. Axial postcontrast T1-weighted image shows bilateral long-length optic nerve enhancement (arrows). Note the anterior involvement of the optic nerves (top arrows) and the perineural enhancement around the left optic nerve (arrowheads). The optic chiasm was not involved (not shown).



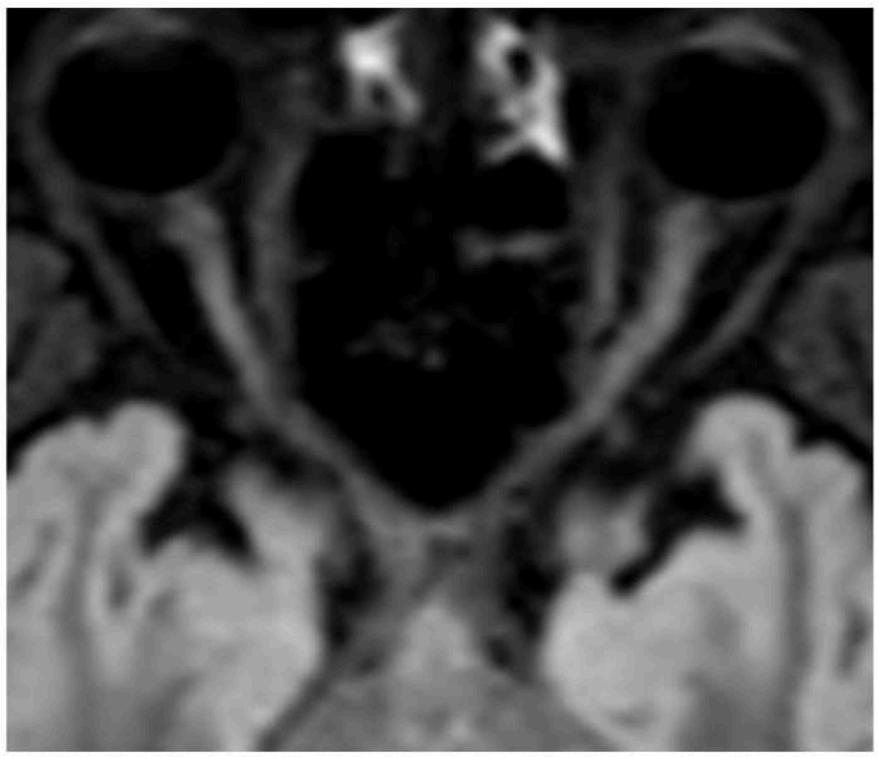

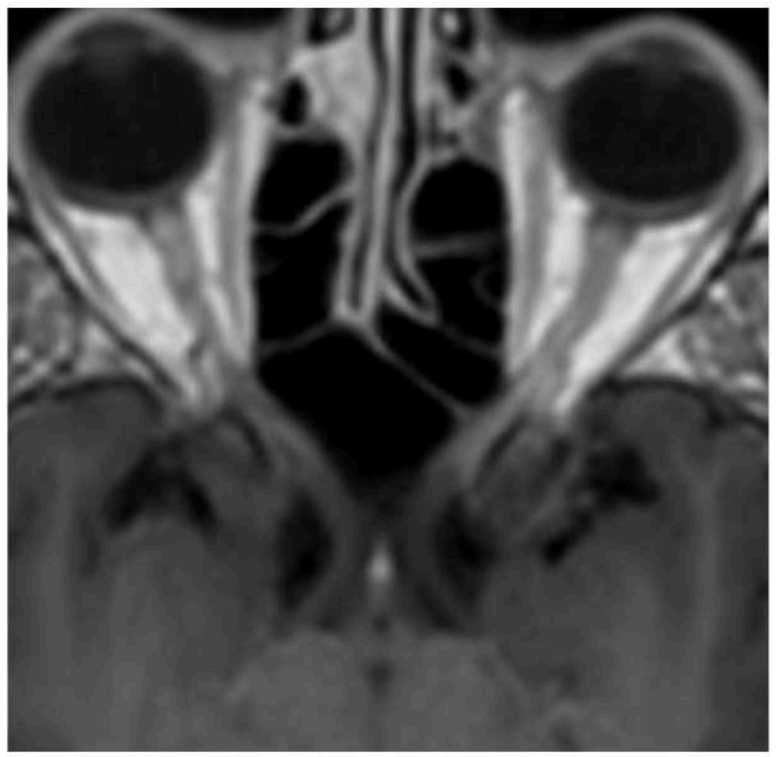

MOG

MENU

Myélites anti-MOG



Extensive: 60%

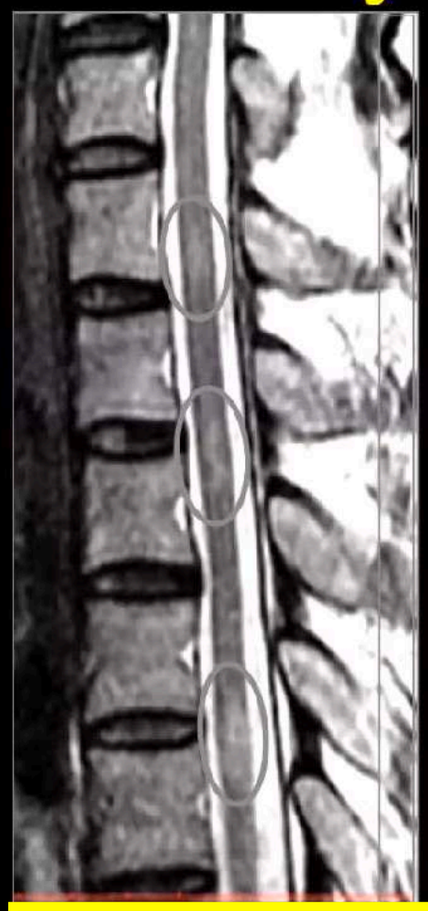

Courtes multifocales 40%

Signe du H

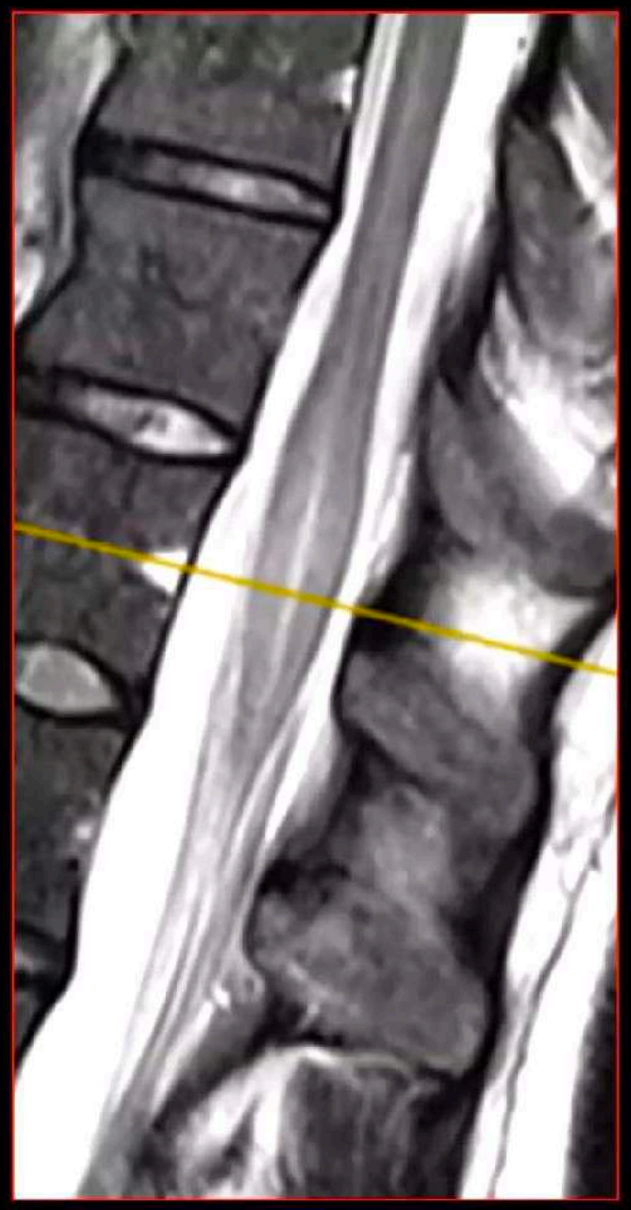



Rehaussement dans la pseudo-dilatation du canal ependymaire

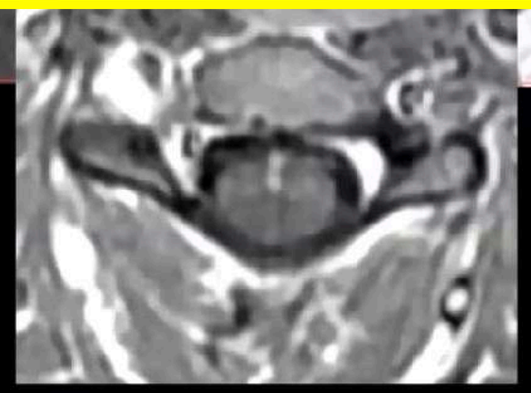

Deneve, 2019; Dubey 2019

3 causes de myélite du cone terminal = MOG - FISTIULE DURALE - BILHARZIOSE

MENU

H 29 ans, égyptien, hospitalisé en urgence pour faiblesse des membres inférieurs, incontinence urinaire

Bilharziose du cône terminal
(schistosoma mansoni)



Atteinte classique du cône terminal, des leptoméniges et des racines avec un rehaussement micro-nodulaire, en grappe

3 causes de myélite du cone terminal = MOG - FISTIULE DURALE - BILHARZIOSE

MENU

- Lésions médullaires : 58-65 %
- courtes (44-85-90 %)
- longues (10-15-56-72 %)
- C>D>L (cône)
- souvent multiples
- pseudo-dilatation du canal de l'épendyme

ANTI MOG

MOG



MENU

Myélite à Ac anti-MOG

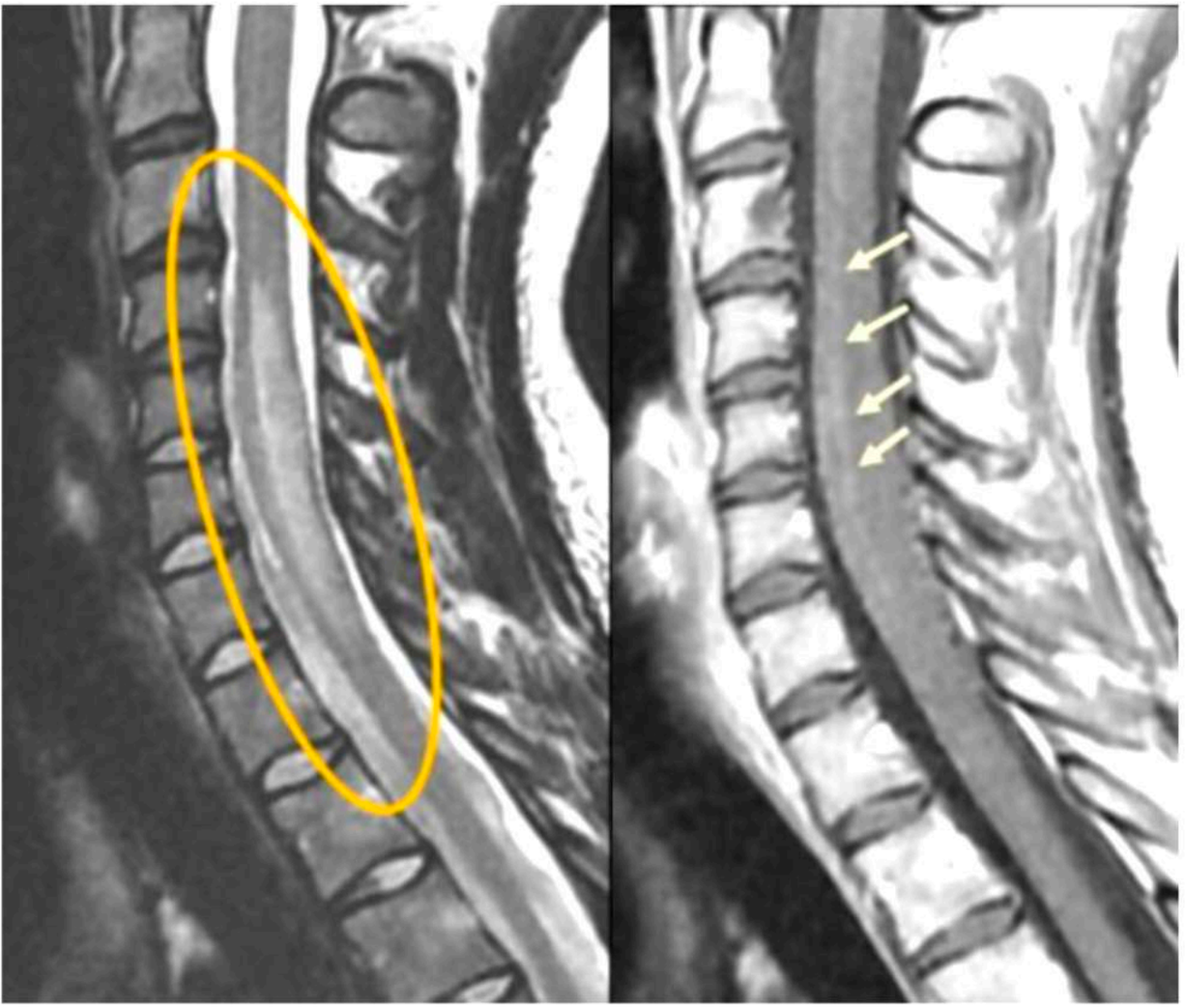

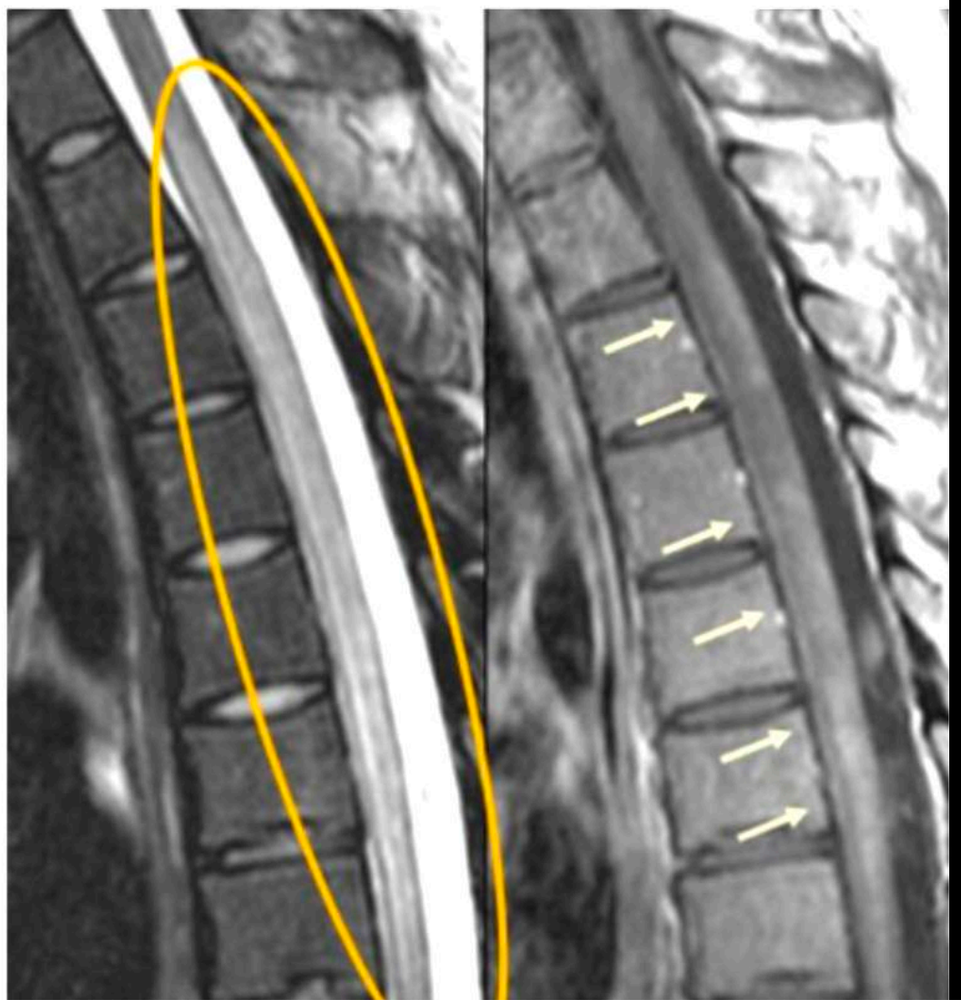

Pseudo-dilatation du canal épendymaire





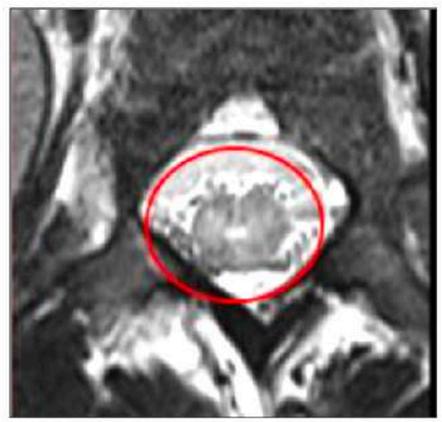

MENU

QUELQUES CAS CLINIQUES

SEP - NMO - MOG

JFR 2020

MENU

CAS N°1: SPECTRE NMO

Myélite cervicale **extensive** de **C1à C6**, étendue sur le plan transversal.

Prise de contraste médullaire en regard de C2.

IRM encéphalique objectivant des anomalies de signal non spécifiques de la substance blanche sous corticale et profonde, de petite taille.

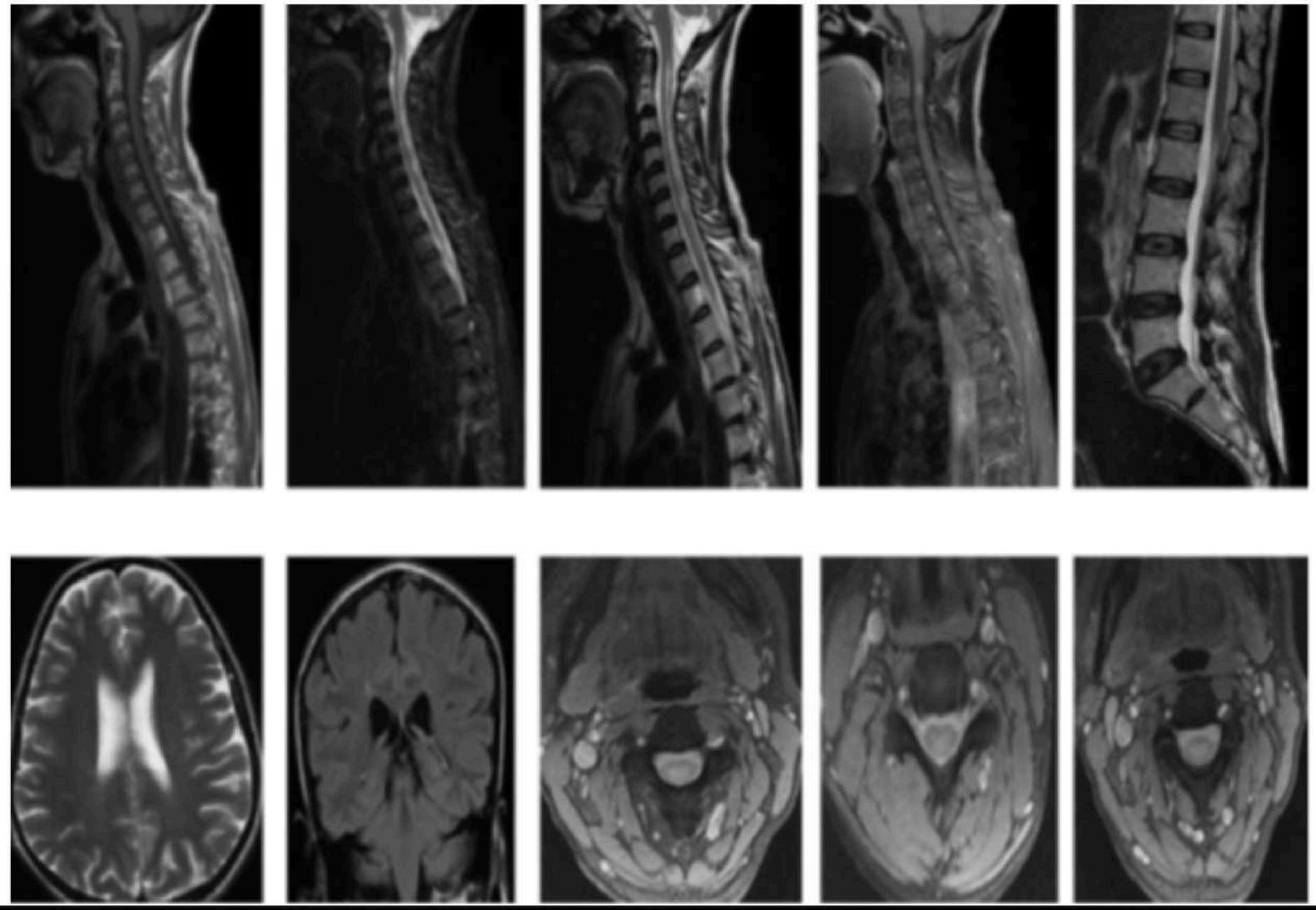

CAS N°2
SPECTRE NMO

- Anomalies de signal nodulaires capsulaire interne en bilatéral et sous cortical insulaire et occipitale droite et en regard du ventricule latéral droit en hypersignal T2 et T2 Flair, sans prise de contraste

- Anomalies de signal **extensive** sur les **plans longitudinal** et **transverse,** et **centro-medullaire**, en hypersignal T2, avec une légère **prise de contraste.**

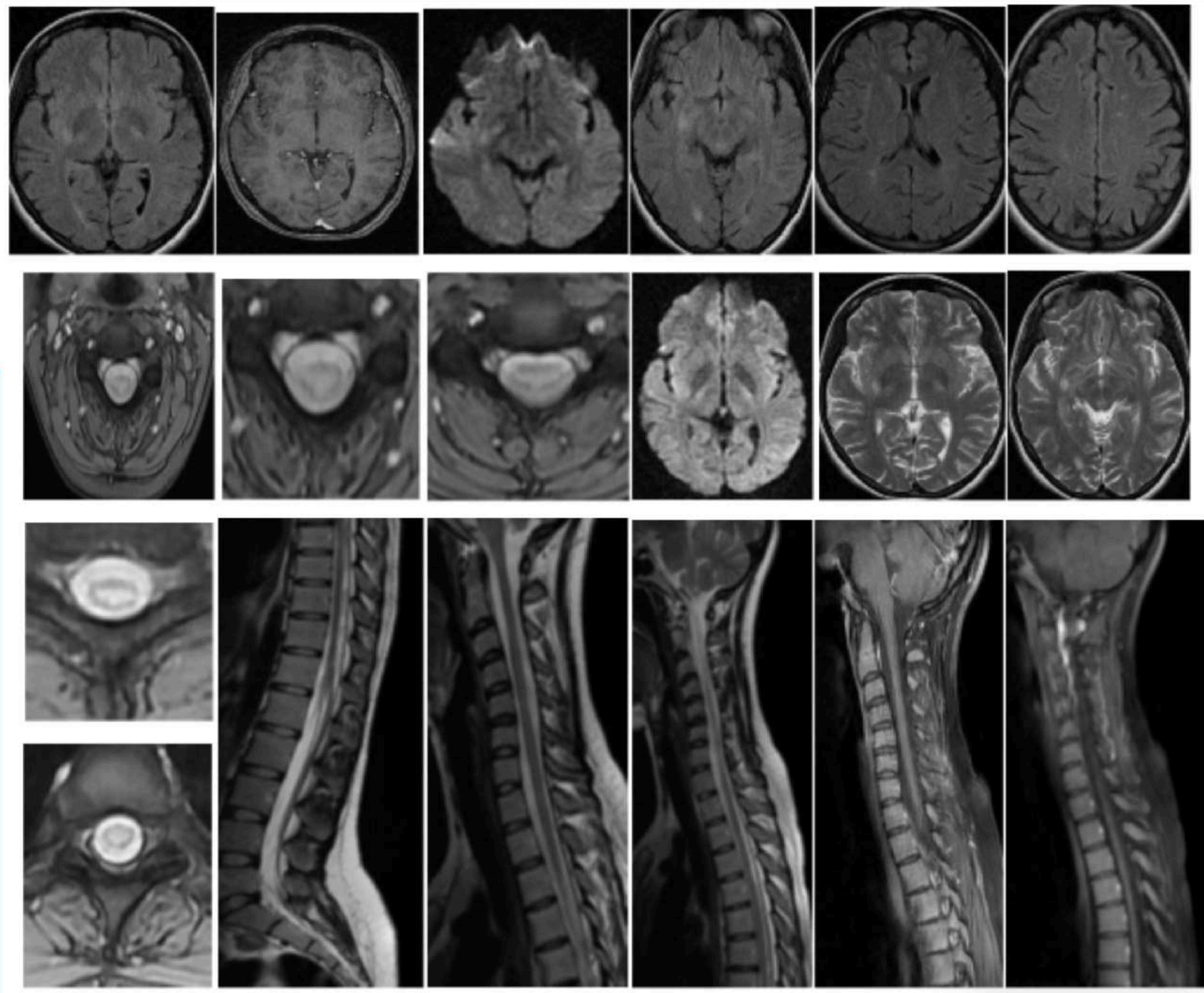



CAS N°3 SPECTRE NMO

- Anomalies de signal punctiformes frontales gauches et pariétales droites en hypersignal T2 et FLAIR, non spécifiques.
- Anomalies de signal centromédullaires et du cordon postérieur de la moelle, occupant plus que la moitié de la surface de la moelle sur le plan transversal, **extensives** depuis la jonction bulbo-médullaire jusqu'a D11, en hypersignal T2, avec un **rehaussement** visible en regard de C2 et de D2 jusqu' à D5.
- Hyposignal T1 centromédullaire cervical témoignant du caractère nécrosant des lésions.
- Présence de « **Bright spotty lésions** », dits aussi, lésions piquetées brillantes.

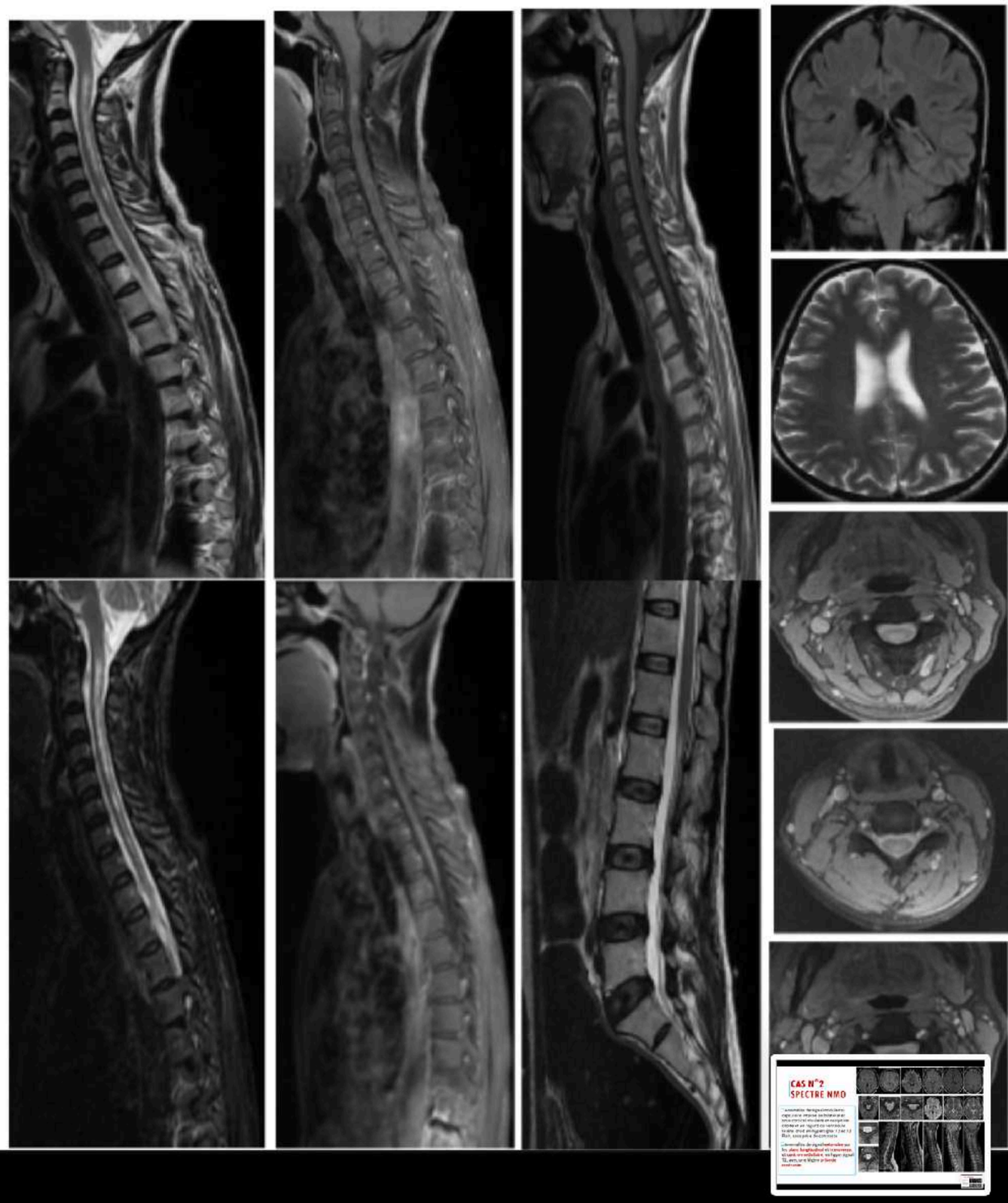

CAS N°4 DE SPECTRE NMO

- Anomalies de signal punctiformes, sous corticale frontales gauches, et juxtaventriculaire en hypersignal T2 et FLAIR, non spécifiques.
- Anomalies de signal centromédullaires et des cordons postéro-latéraux de la moelle, occupant plus que la moitié de la surface de la moelle sur le plan transversal, **extensives** depuis C4 jusqu'à C6 et depuis D5 jusqu'à D7, en hypersignal T2, avec un **rehaussement** périphérique circonférentiel, et postérolatéral gauche.

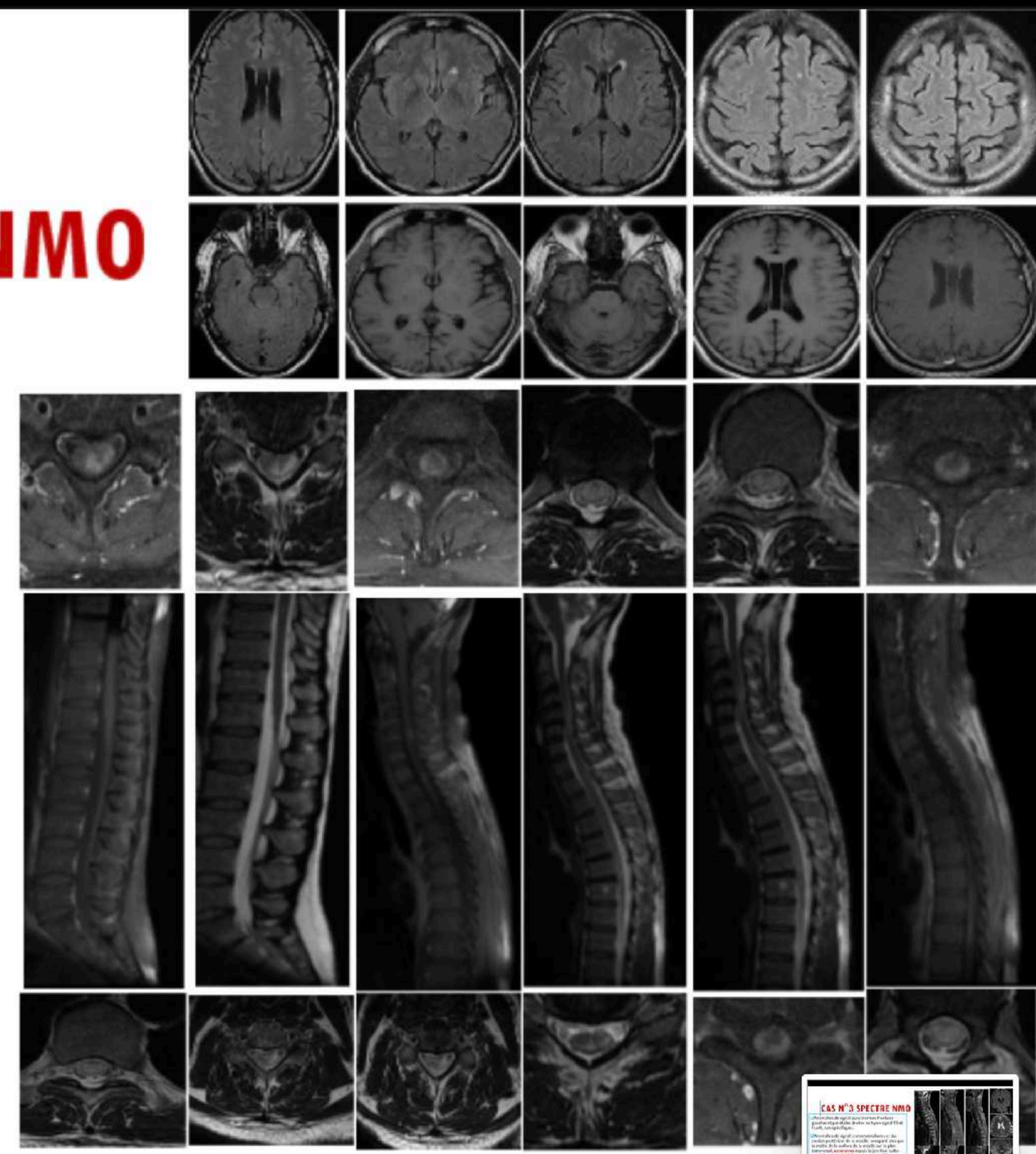

CAS N°1 MOGOPATHIE

- Anomalies de signal sous corticales frontales et occipitales, cérébelleuses gauches et **thalamique** droite en hypersignal T2, T2 Flair, et diffusion, sans prise de contraste.
- Anomalies de signal **extensive** sur les **plans longitudinal**, occupant la **moelle cervico-dorsale**, prédominant aux **cordons antérieurs**, en hypersignal T2, avec une **prise de contraste** en regard de **C1 et C2.**

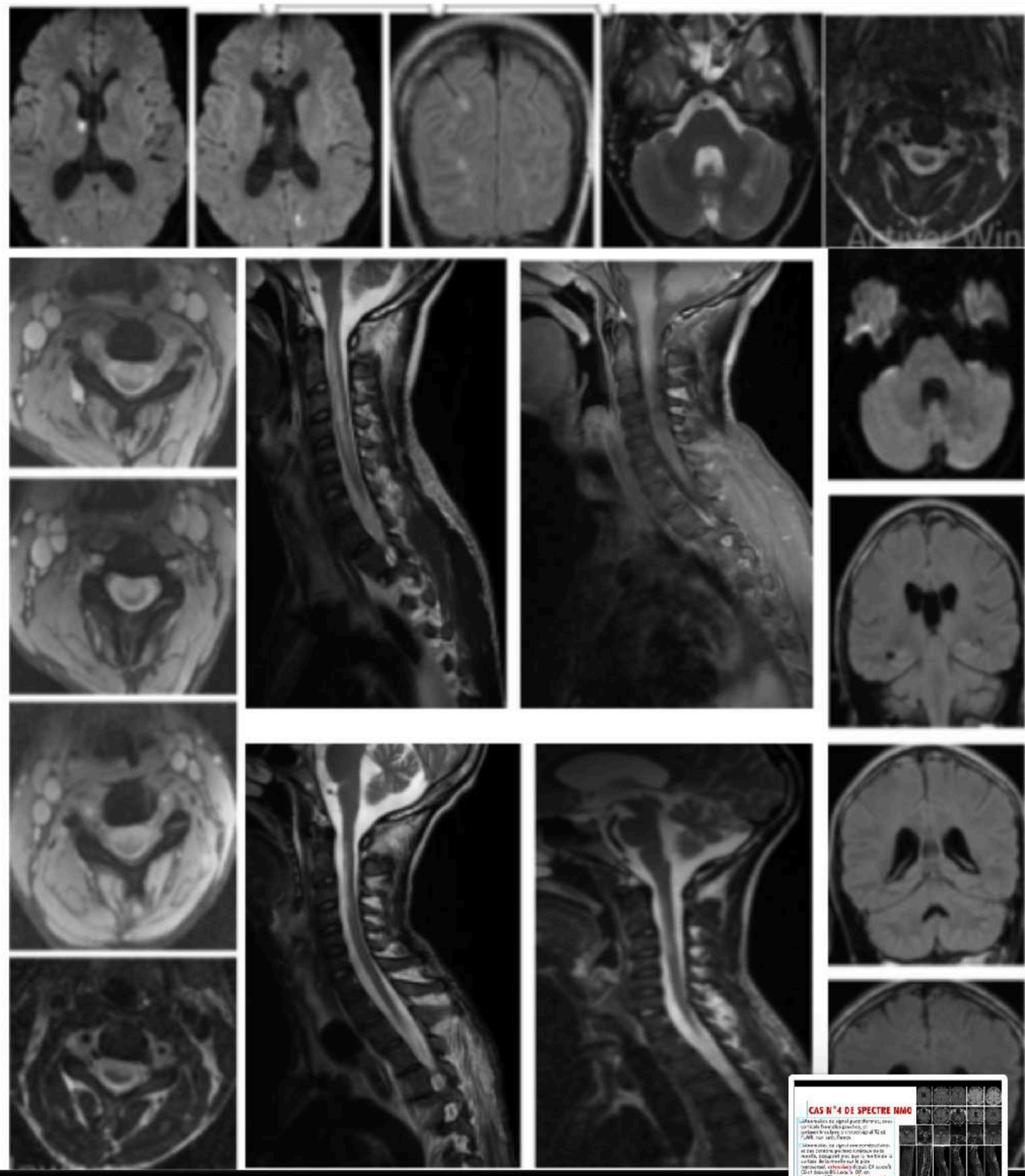

CAS N°2 MOGOPATHIE

- Anomalies de signal de **noyaux lenticulaire**, de la **tête du noyau codé** gauche, du cortex temporal bilatéralement et de la substance blanche sous corticale et juxtaventriculaire , en hypersignal T2, Flair, et en hyposignal T1.
- Pas d'anomalie de signal des nerfs optiques.
- Anomalies de signal intra médullaire extensive sur le plan longitudinal sur plusieurs étages dorso-lombaires, avec atteinte du **cône médullaire**, en hypersignal T2 , avec un hypersignal **en H** et **en M** sur les coupes axiales.



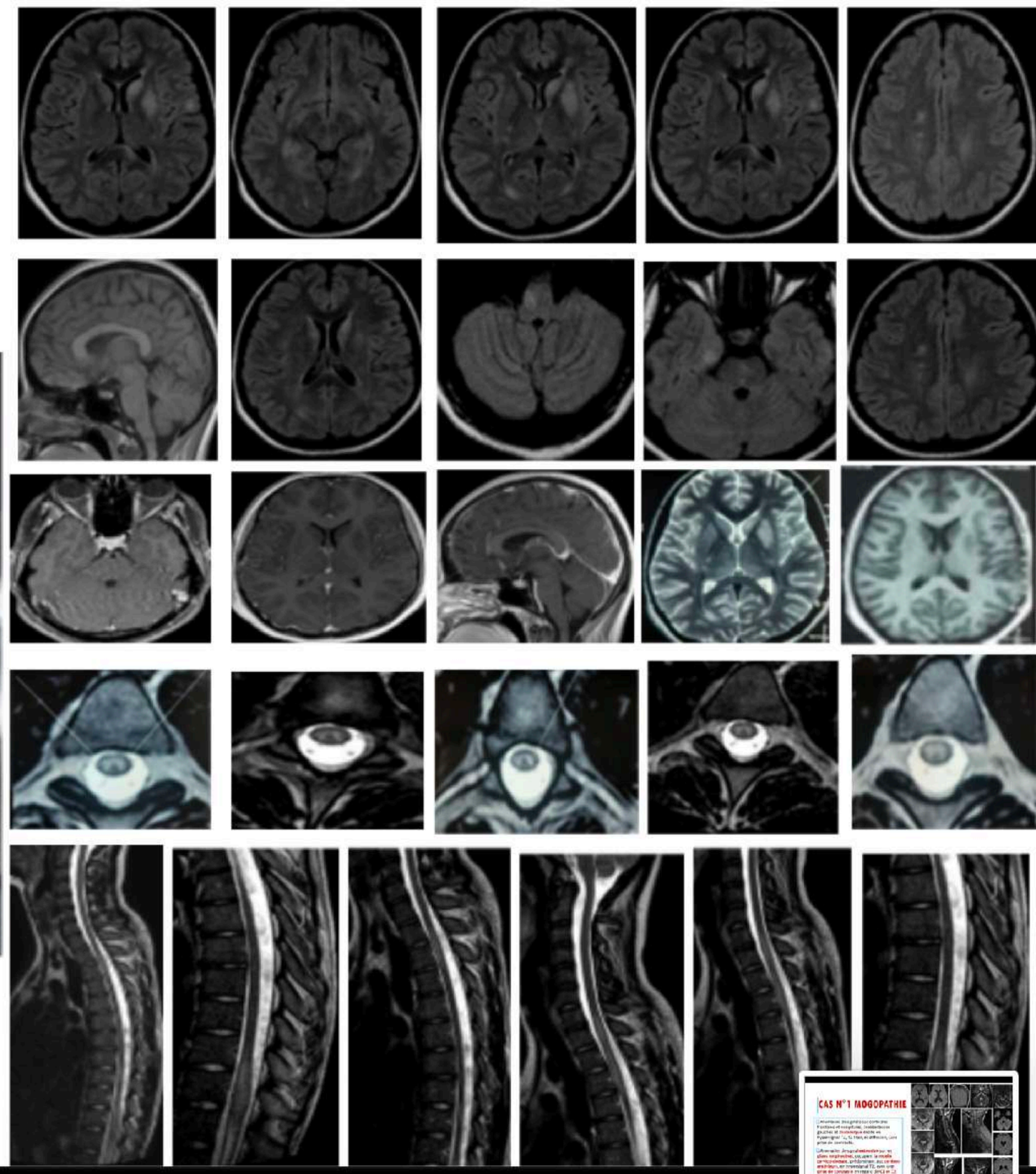

CAS N°4
MOGOPATHIE

- Atrophie cérébrale diffuse.
- Anomalies de signal nodulaires et en plages de la substance blanche sus et sous tentorielle, superficielle et profonde des **centre semi ovales, periventriculaire, sous corticale avec atteinte des fibres en U**, ainsi que des capsules internes et externes; en hypersignal T2 et Flair, en iso voir discret hyposignal T1, avec prise de contraste nodulaire.
- Anomalies de signal intra médullaires en hypersignal T2, iso signal T1, siégeant à la hauteur de C2 et de C3 **étendue** sur 30 mm de hauteur et **occupant l'ensemble de la moelle dans le plan horizontal**; en regard de C4-C5 mesurant 14 mm de hauteur, prédominant sur le cordon latéral droit et se rehaussant faiblement après contraste, ainsi qu'en regard de D1, de D8 à D11 atteignant le **cône médullaire**, avec légère prise de contraste.

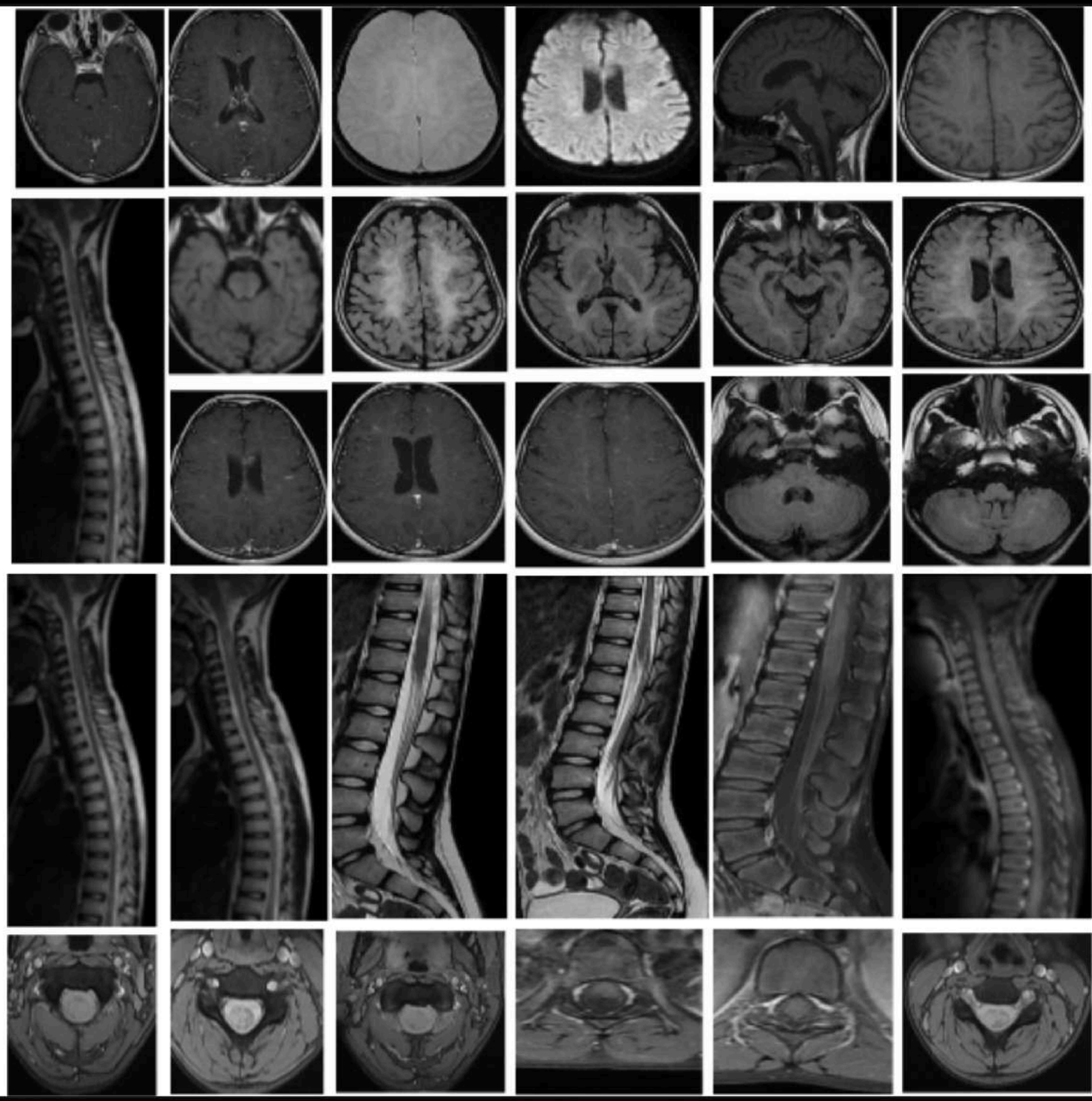

CAS N°1 SEP

- Anomalies de signal nodulaire de la substance blanche **juxta-ventriculaire, à grand axe perpendiculaire à l'axe ventriculaire**, sous corticale, des centres semi ovales, des lobes temporaux, pontiques, sous corticale cérébelleuse, en hyper signal T2, sans prise de contraste.

- Anomalies de signal intra médullaires prédominant au niveau du **cordon postéro-latéral**, étagées en hyper signal T2, avec **prise de contraste**, associées à une hypotrophie du cordon médullaire étendue de C7 jusqu'à D2.

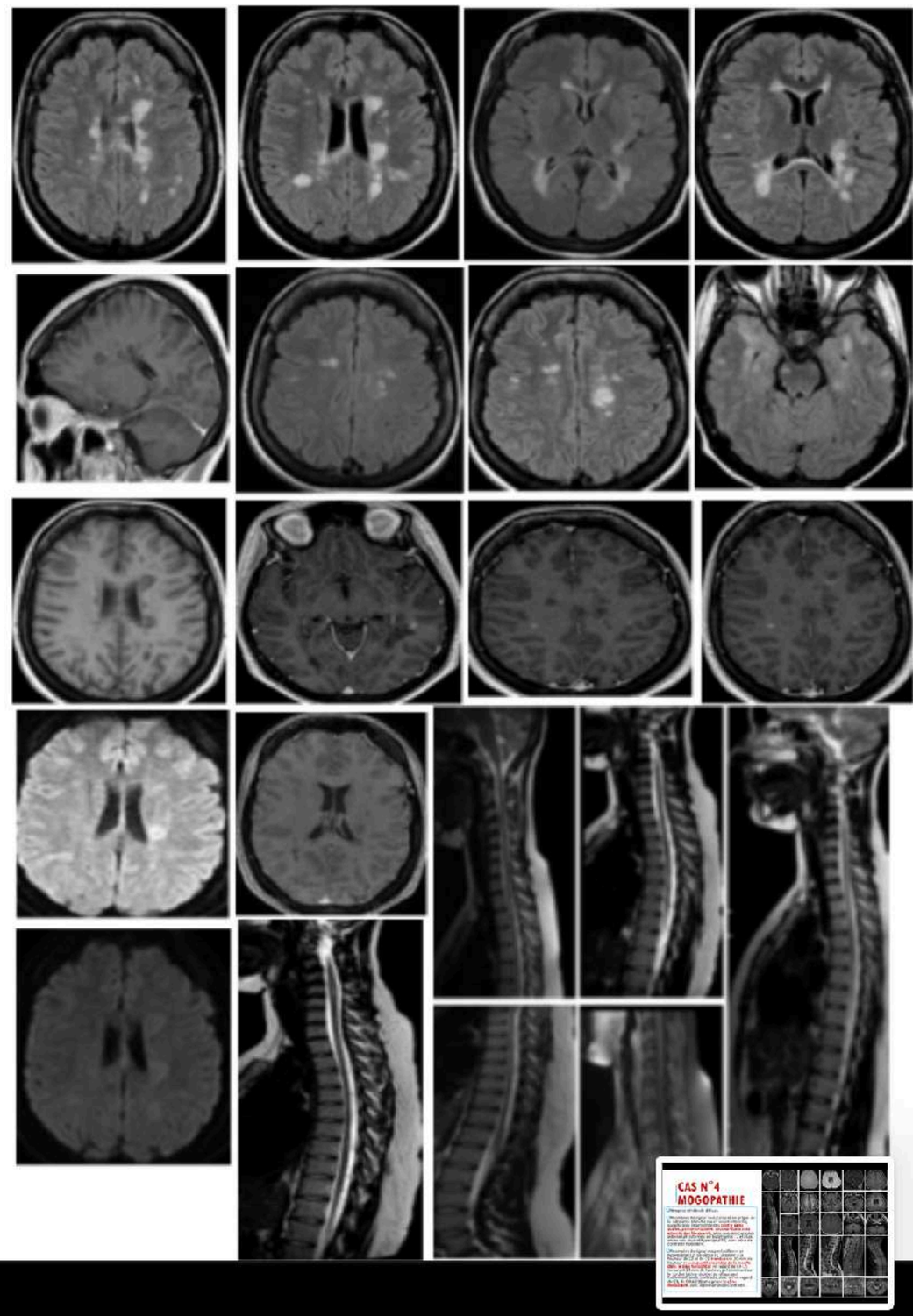

CAS N°2 SEP

- Anomalies de signal nodulaires et ovalaires, cérébelleuse gauche, de la substance blanche sous corticale et **periventriculaire, à grand axe perpendiculaires à l'axe des ventricules latéraux**, en hypersignal T2, Flair et diffusion, hyposignal T1, avec prise de contraste.

- Anomalie de signal du **cordon postéro-latéral** médullaire se projetant en regard de C2, étendue sur 14 mm en hyper signal T2, hyposignal T1 et se rehaussant après injection du produit de contraste.

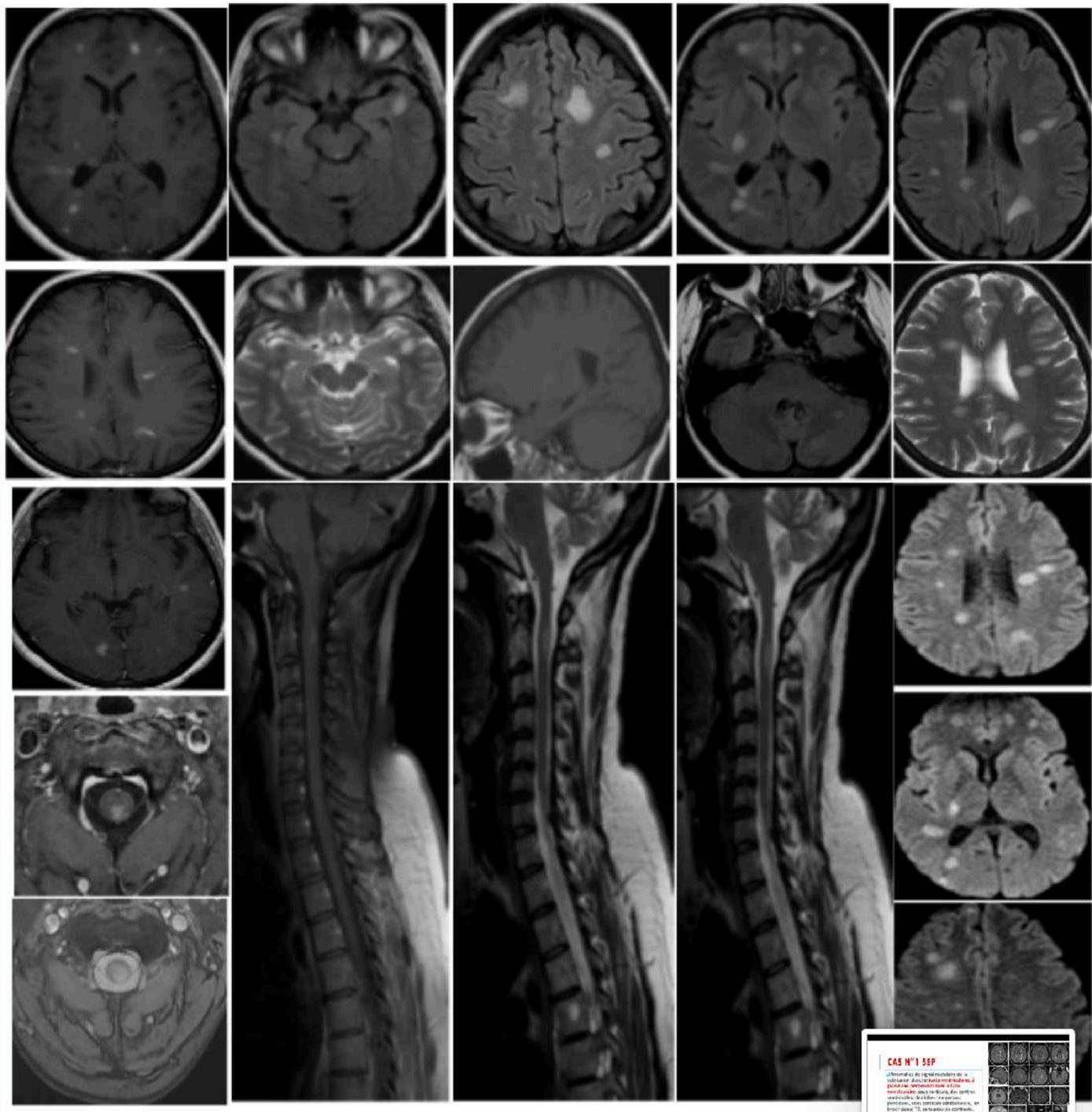

CAS N°3 SEP FULMINANTE DE MARBURG

- Patiente âgée de 30 ans
- Antécédents: pas d'antécédent particulier
- Renseignements cliniques: trouble de conscience durant une heure, suivi d'une lourdeur de l'hémicorps gauche, dysarthrie.
- Examen neurologique: atteinte pyramidale déficitaire flasque aréflexique de l'hémicorps gauche, atteinte cérébelleuse, baisse de l'efficience cognitive globale.
- Bandes oligoclonales présentes dans le LCR.



CAS N°3 SEP

- Anomalies de signal multiples, de grande taille (>1 à 2 cm), disséminées, asymétriques, prédominant au niveau du **corps calleux**, dans la **substance blanche périventriculaire**, des centres semi-ovales et sous-corticale, en hypersignal T2 Flair et diffusion, en hyposignal T1, avec prise de contraste punctiforme, en **anneau fermé et semi-ouvert**.
- IRM médullaire normale.

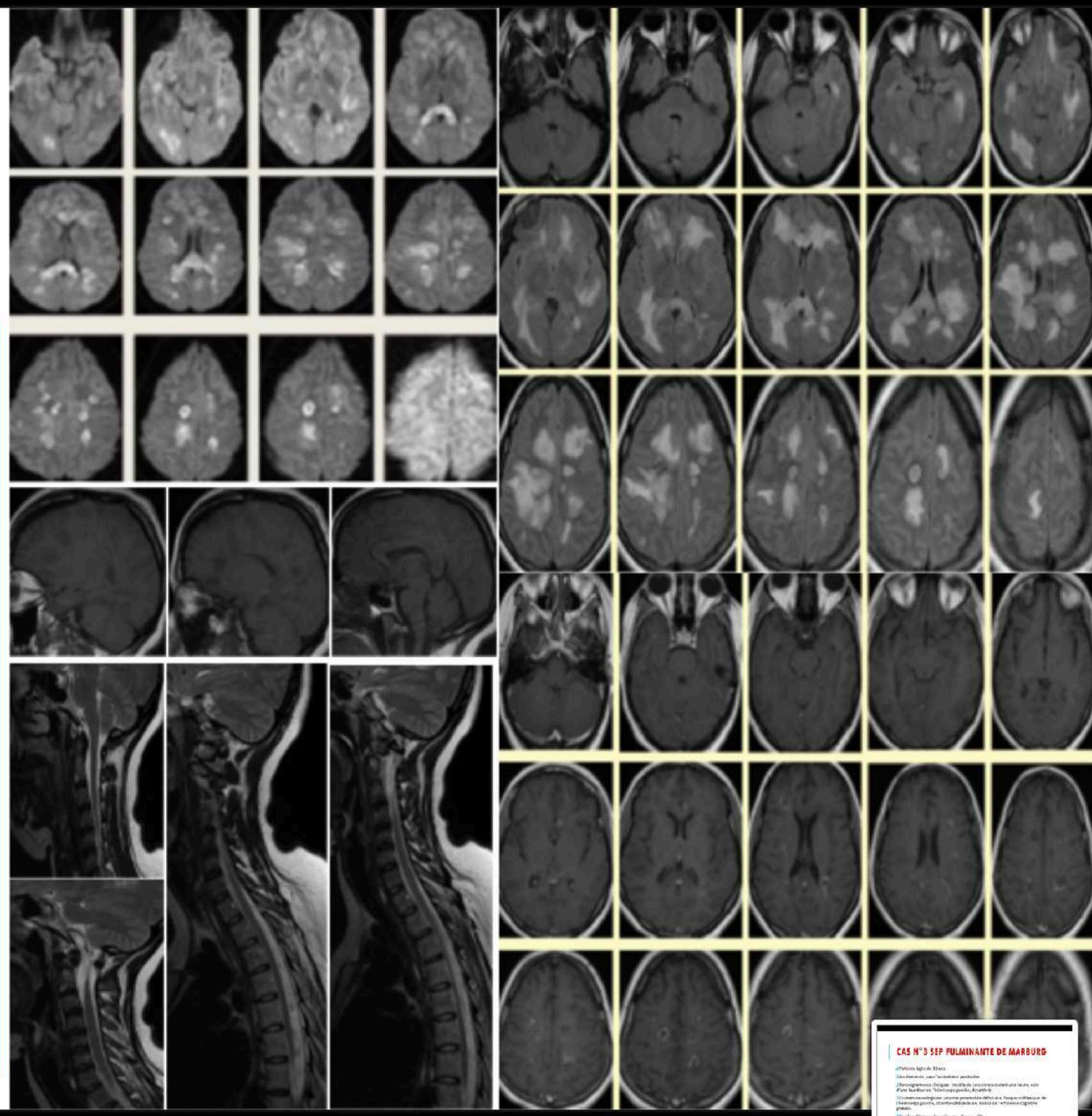

CAS N°4 SEP

- Anomalies de signal de la substance blanche péri-ventriculaire, ovoïdes, de **grands axes perpendiculaires au système ventriculaire**, des pédoncules mésencépahliques, ainsi que des hémisphères cérébelleux en hypoosignal T1, hypersignal T2 et FLAIR sans prise de contraste.

- Doute sur une lésion intramédullaire siégeant en regard du corps vertébral de C5 en hypersignal T2 et visible sur une seul coupe ne se rehaussant pas après injection.

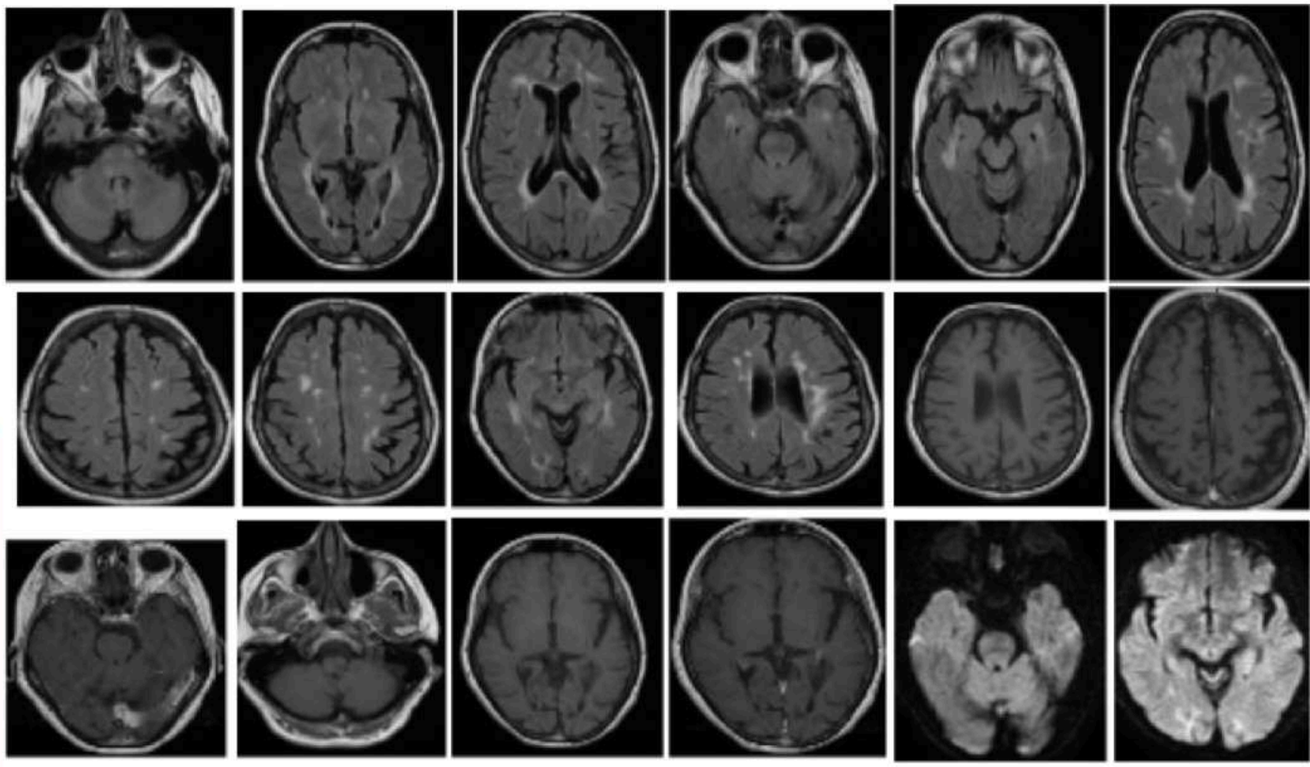

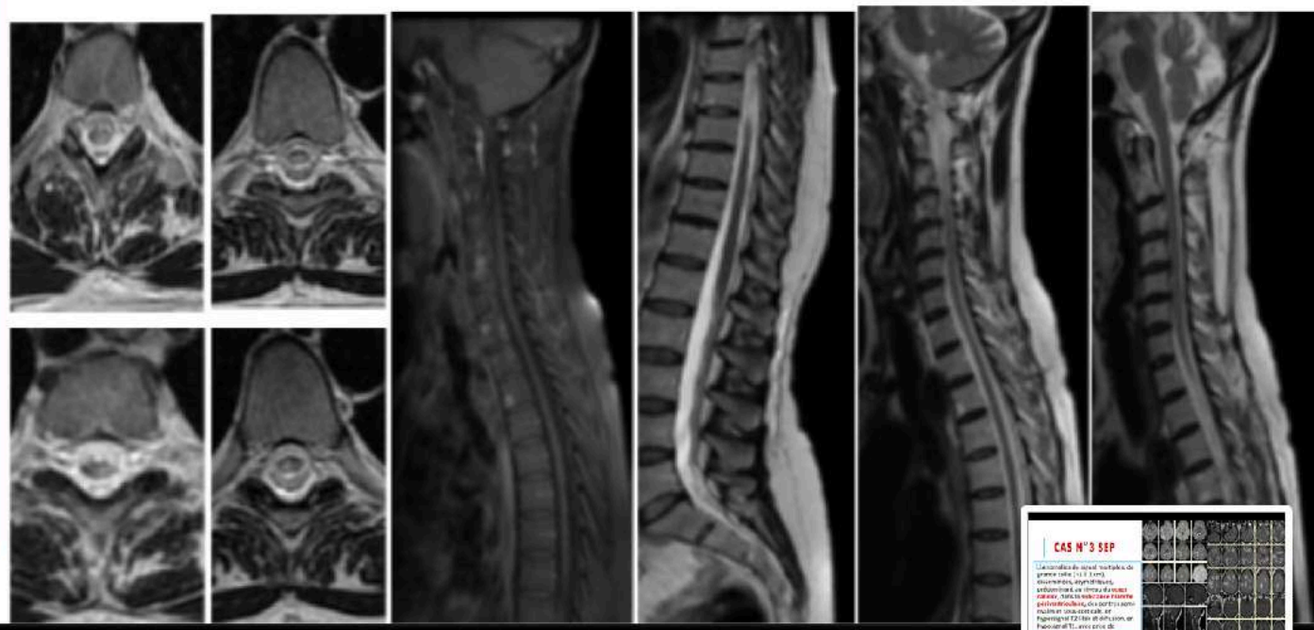

SUSAC

MENU

SUSAC

CLINIQUE EVOCATRICE +++

MICRO ANGIOPATHIE
- RÉTINO
- COCHLÉO
- ENCÉPHALIQUE

20 ans, céphalées, syndrome confusionnel, vertiges, vomissements, flou visuel



- Microangiopathie caractérisée par la triade suivante:
  - Troubles neurologiques focalisés
  - Surdité
  - Cécité
  - +/- troubles psychique
- Occlusion de petits vaisseaux distaux
- => microAVC



MENU

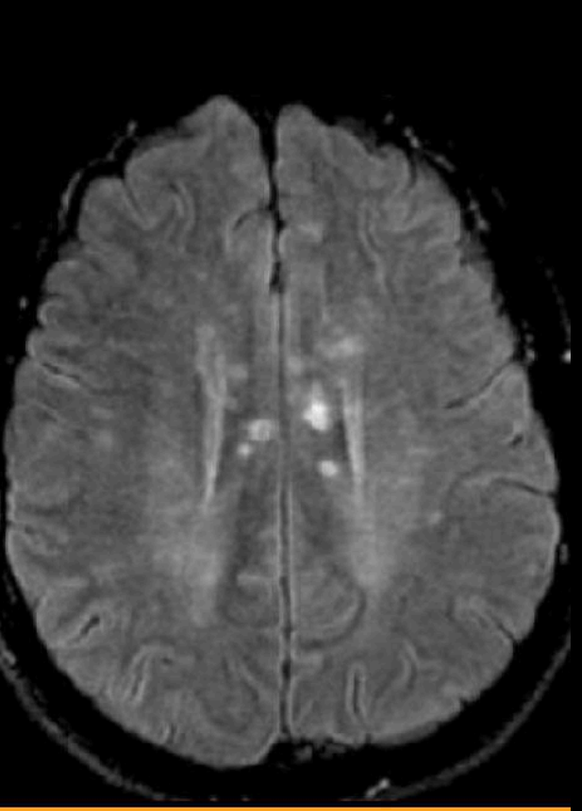

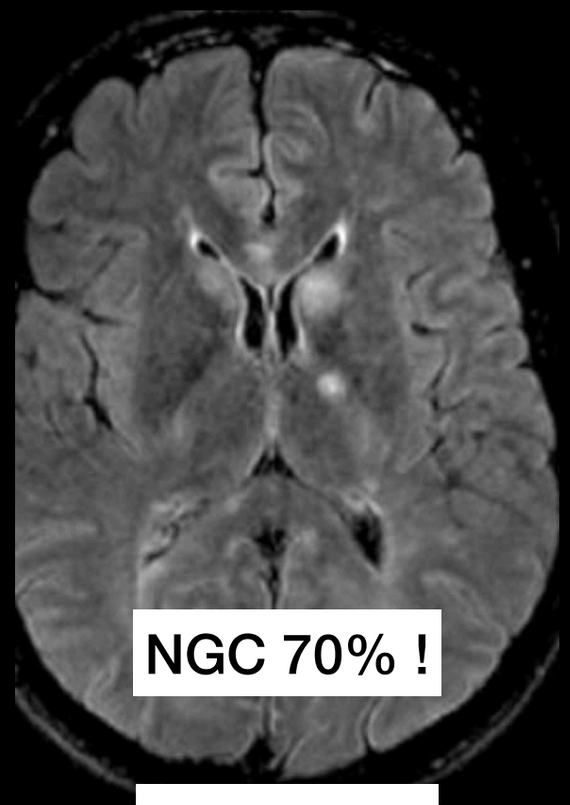

NGC 70% !

PDC 70% !

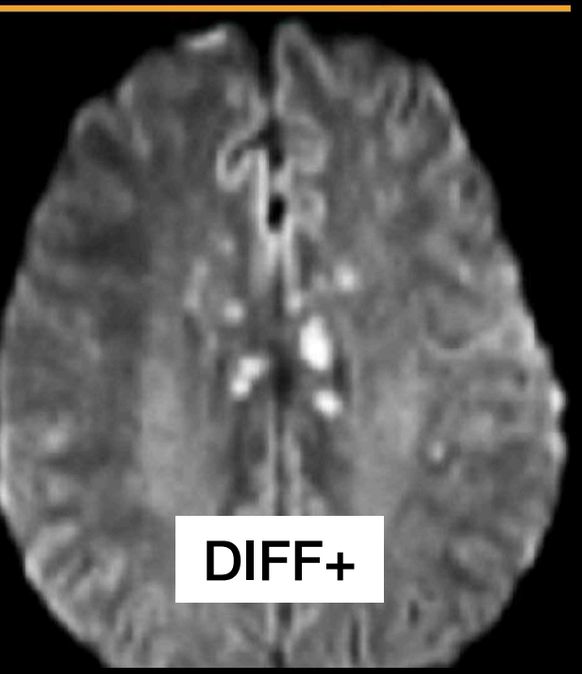

DIFF+

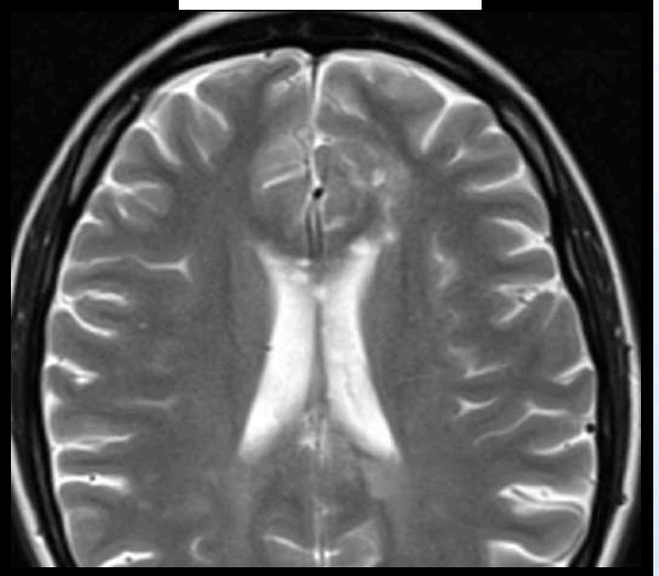

20 ans, céphalées,
syndrome confusionnel, vertiges,
vomissements, flou visuel

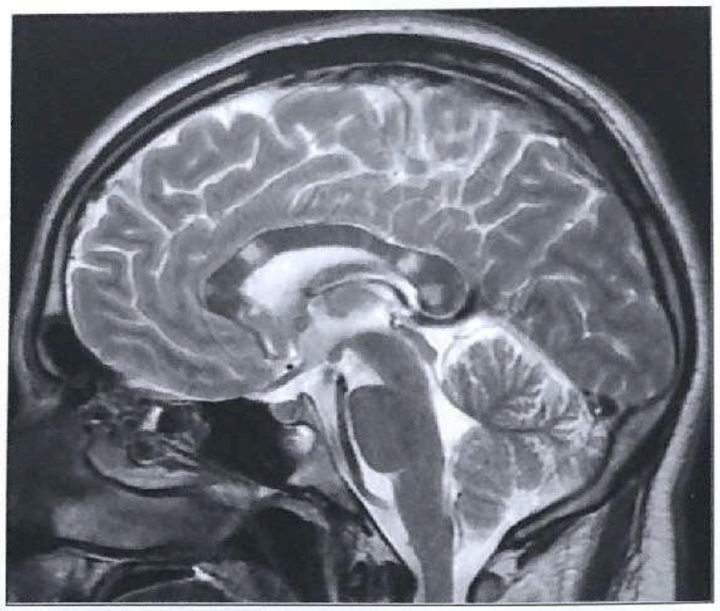

Figure 1 : Séquence T2. Hypersignaux du corps calleux. Images en « boules du neige » centrales, épargnant la périphérie.

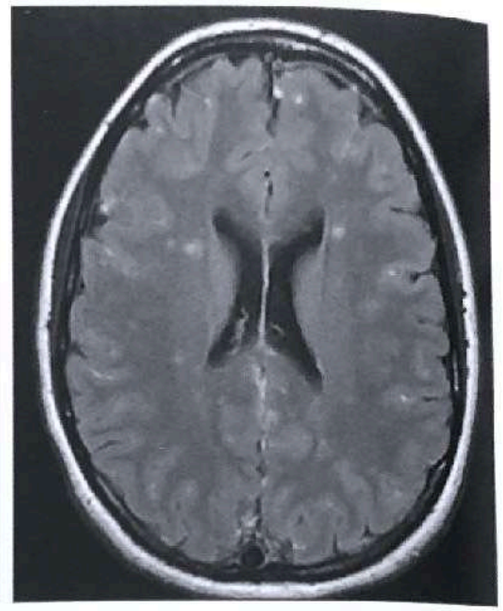

Figure 2 : Séquence FLAIR. Hypersignaux sous-corticaux et des centres semi-ovales.

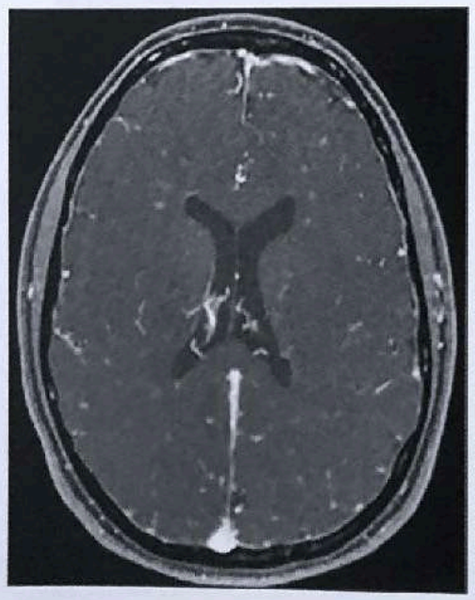

Figure 3 : Séquence T1 après injection de produit de contraste. Rehaussement des lésions de la substance blanche.



Figure 4 : Séquence T2. Examen fait 4 mois après le début des troubles. Images lacunaires séquellaires du corps calleux.

MENU

Tableau : Eléments permettant de différencier le syndrome de Susac de la sclérose en plaques ou de l'ADEM

	Syndrome de Susac	Sclérose en plaques/ADEM
Atteinte du corps calleux	Hypersignaux nodulaires épargnant la périphérie	Hypersignaux ovoïdes périphériques
Atteinte initiale de la substance grise	Fréquente (70%)	Rare
Leptoméningite	30%	Ø

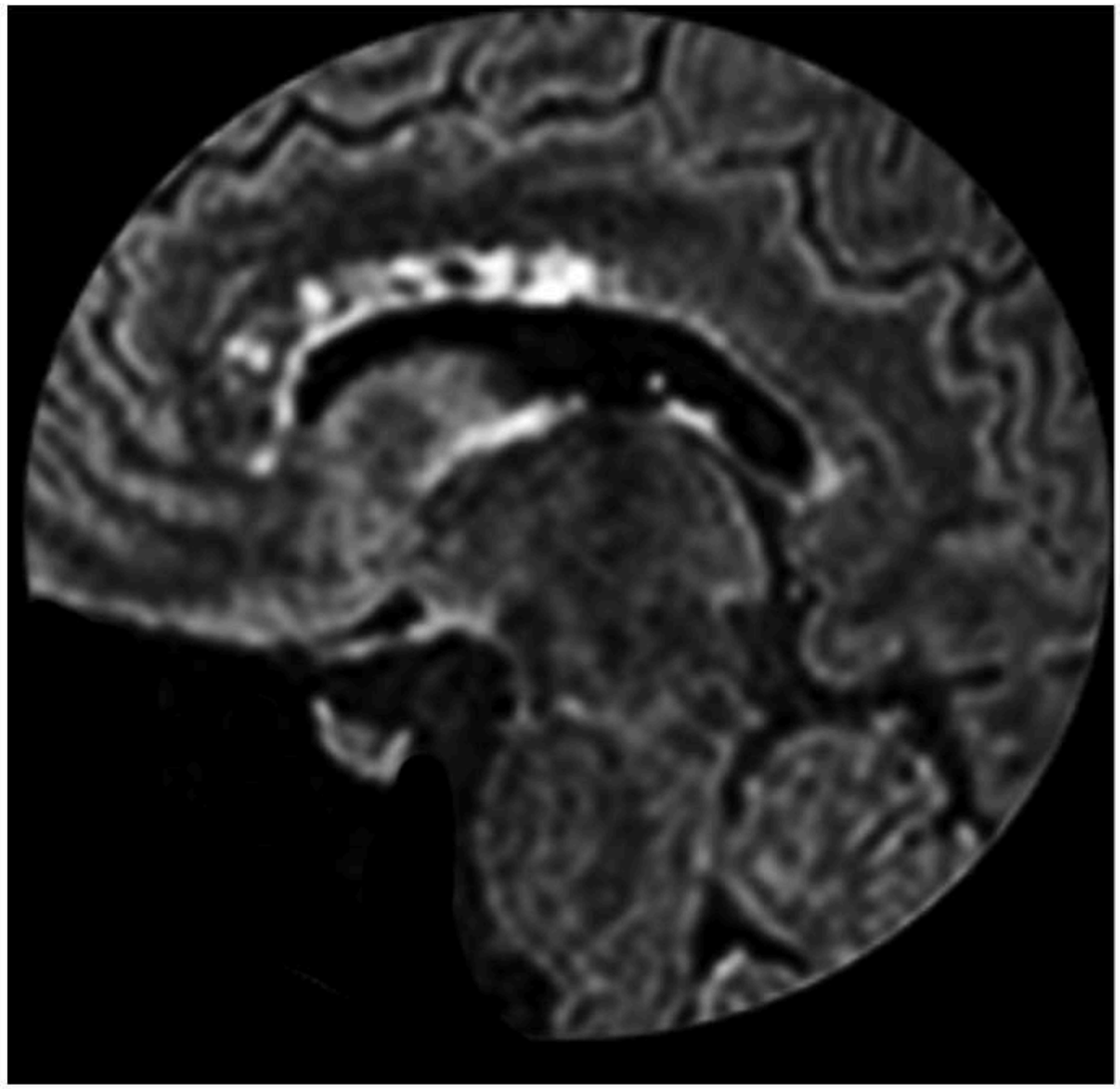

Figure 13. Susac syndrome. Sagittal FLAIR image shows snowball lesions due to microinfarcts in the corpus callosum. Ischemic periventricular lesions in the internal capsules were also present (not shown).

Susac Syndrome

This rare small-vessel disorder (retinocochleocerebral vasculopathy) causes small infarcts of cochlear, retinal, and encephalic tissue in a typical clinical triad of acute or subacute encephalopathy, bilateral sensorineural hearing loss, and retinal arterial occlusions (64). Brain imaging findings in early NMOSD may rarely mimic Susac syndrome when the corpus callosum is particularly involved (71). The central portion of the corpus callosum is virtually always involved in Susac syndrome, with small, hyperintense, linear lesions on FLAIR or T2-weighted images that assume the typical snowball appearance in the acute phase (Fig 13), then a punched-out appearance at follow-up MR imaging.

Other potential MR imaging findings are periventricular and posterior fossa ischemic involvement, as well as the "string of pearls" appearance of microinfarcts in the internal capsule (64).

- Atteinte en boule de neige du CC central
- Respectant la périph du CC

MENU

Syndrome de Susac

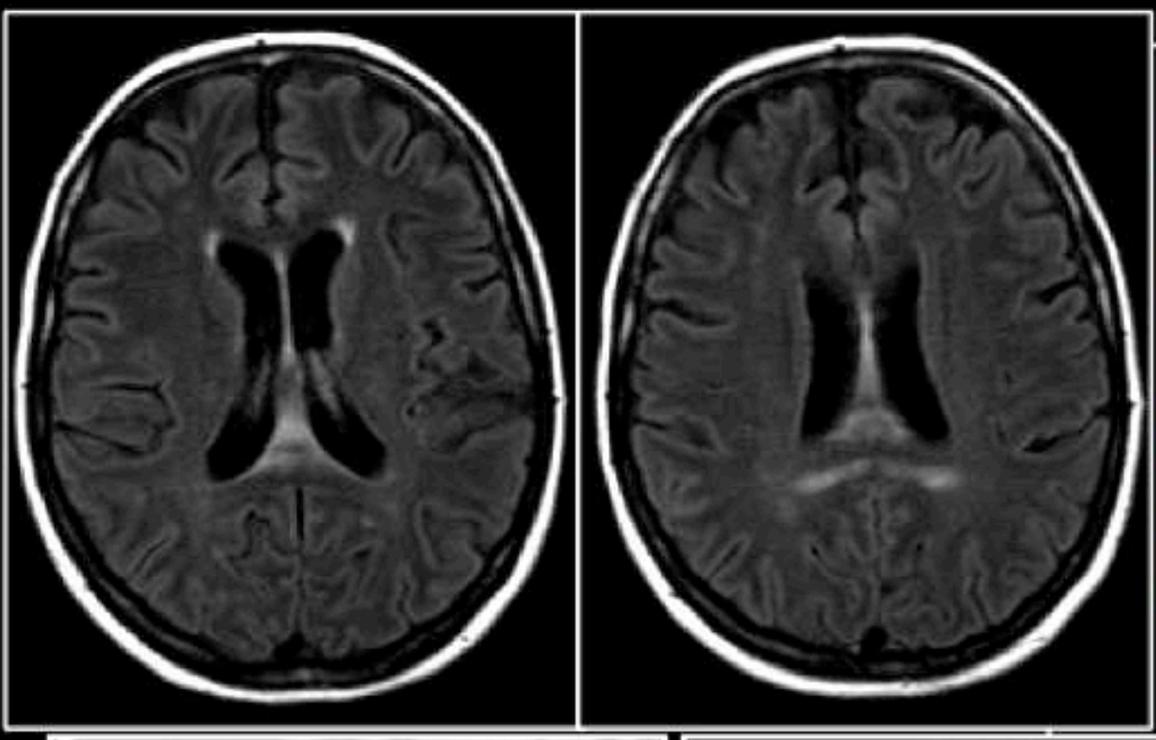

Atteinte du CC+ Sb ss corticale

Distribution non péri-veinulaire

Atteinte NGC possible

PDC possible

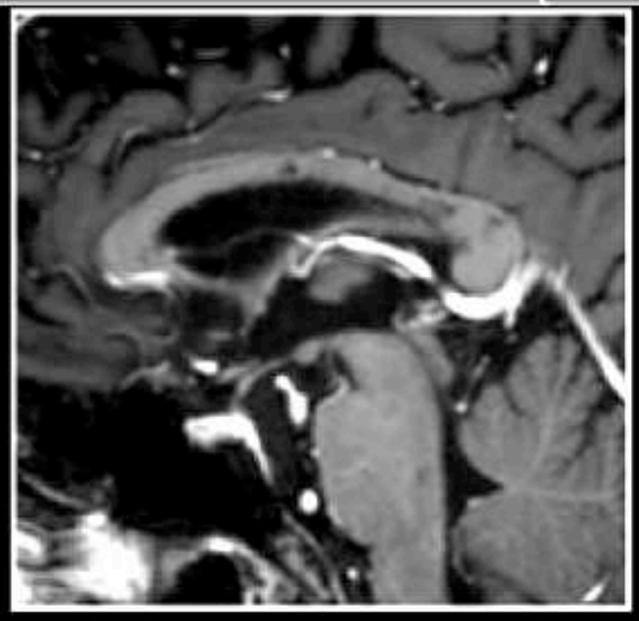

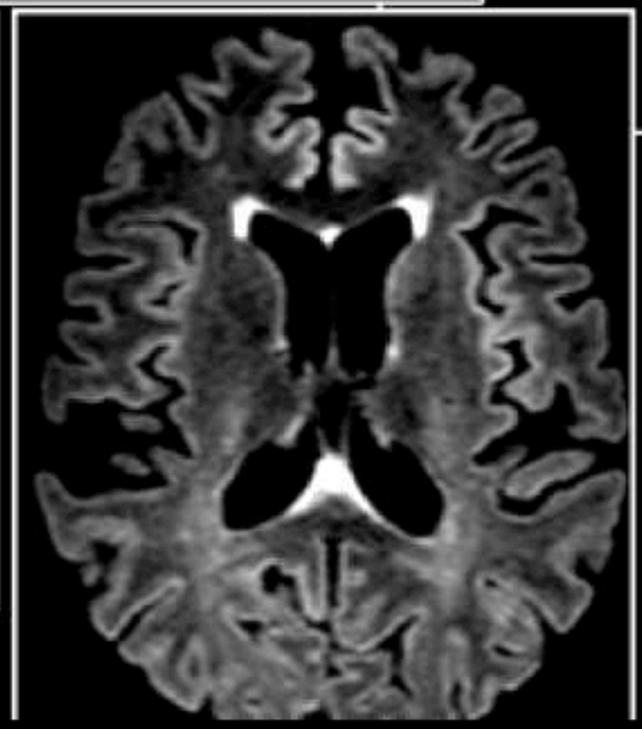

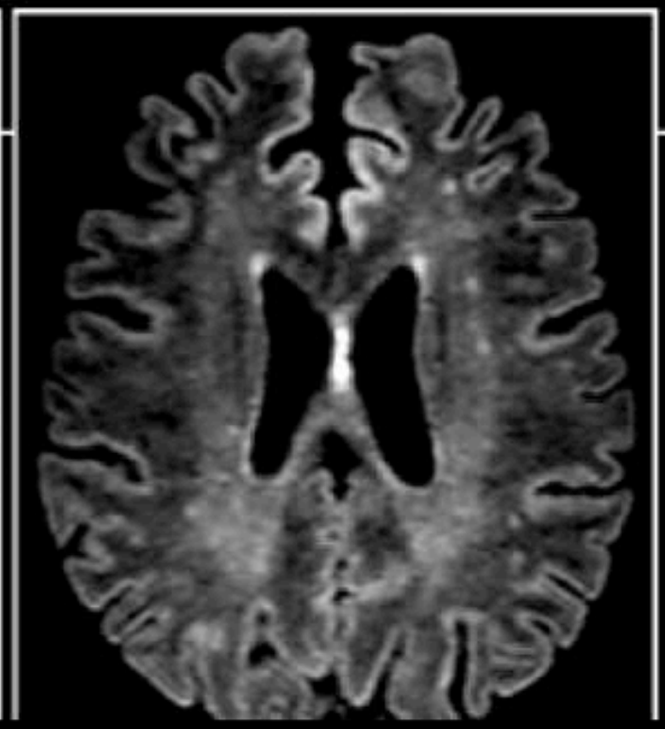

MENU

Cas clinique 36

SUSAC

Présentation du cas

Description

- Femme de 37 ans présentant des céphalées évoluant de plusieurs mois avec apparition de troubl cognitifs. Bilan IRM.

Question

- Comment interprétez-vous l'IRM (figure 36.1) ?

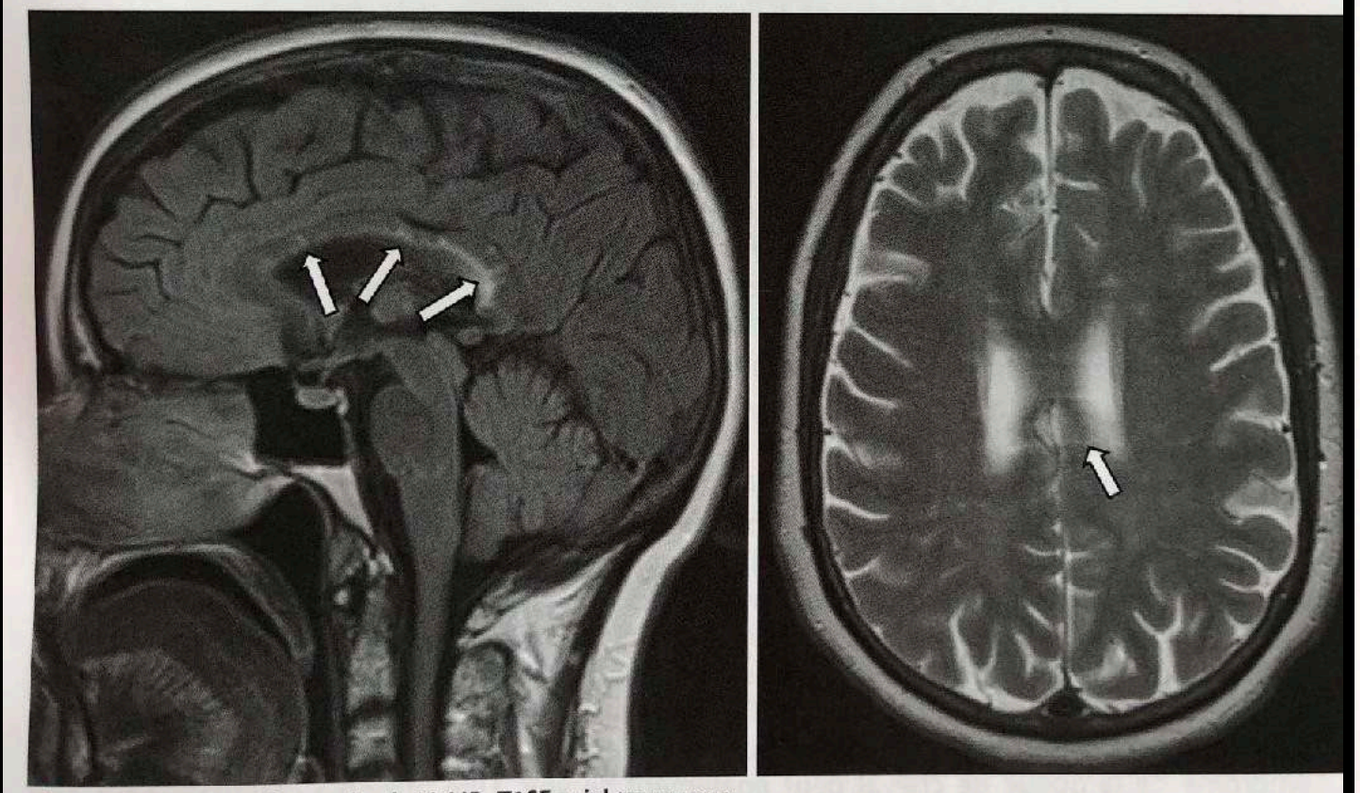

Figure 36.1 Acquisition sagittale FLAIR, T2SE axial transverse.

Attention

- L'atteinte centrale du corps calleux épargnant la périphérie chez une femme jeune présentant des céphalées atypiques doit faire évoquer le syndrome de Susac.

Interprétation

Diagnostic

- Multiples hypersignaux T2/FLAIR au niveau du corps calleux de disposition centrale (flèches) et non en crêtes de coq.
- Le diagnostic évoqué est celui d'un syndrome de Susac, même si la triade clinique est incomplète : encéphalopathie, surdité de perception souvent bilatérale, occlusion des branches de l'artère centrale de la rétine.

Commentaires

- En imagerie, les lésions en « boules de neige » touchant la partie centrale du corps calleux sont très évocatrices du syndrome de Susac. Elles traduisent l'occlusion des artérioles précapillaires.
- La triade complète d'emblée est assez rare (20 %). L'atteinte neurologique est dominée par un tableau d'encéphalopathie aiguë avec syndrome confusionnel. Des céphalées sont souvent inaugurales et des manifestations psychiatriques peuvent être au premier plan.

Rappel de pathologie

- Le syndrome de Susac, décrit par son auteur en 1979, est une microangiopathie rare se caractérisant par une triple atteinte cérébrale, de la rétine et de l'oreille interne. Ce syndrome peut également être retrouvé sous la forme des acronymes SICRET : *Small Infarctions of Cochlear, Retinal and Encephalic Tissue et RED-M* (*Retinopathy, Encephalopathy, Deafness associated Microangiopathy*). Ce syndrome touche préférentiellement les femmes caucasiennes d'âge moyen et le diagnostic différentiel avec une sclérose en plaques peut être difficile.
- Il s'agit d'une endothéliopathie non nécrosante présumée auto-immune touchant les artérioles précapillaires de diamètre inférieur à 100 µm, réalisant des micro-infarctus cérébraux, rétiniens et cochléovestibulaires.
- En IRM, présence d'hypersignaux T2/FLAIR multiples bilatéraux, de petite taille, préférentiellement dans la substance blanche, donnant un aspect de miliaire et aspect de collier de perles dans la capsule interne et au niveau du genou et splénium du corps calleux. L'atteinte du corps calleux est constamment retrouvée avec des lésions caractéristiques des fibres centrales épargnant la périphérie en relation aux micro-infarctus des radiations transversales. Les lésions sont souvent en hypersignal en diffusion. Les noyaux gris centraux sont atteints dans 70 % des cas. Le rehaussement des lésions après injection survient dans 70 % des cas, et le rehaussement leptoméningé dans un tiers des cas. Le rehaussement des racines avec syndrome de la queue de cheval peut également se voir. Une atrophie cérébrale peut être visualisée au stade tardif.
- Le syndrome de Susac évolue de trois manières différentes :
  - l'évolution monocyclique, la plus fréquente, avec fluctuation des symptômes pendant deux ans,
  - l'évolution polycyclique sur plus de deux ans, avec des périodes de rémission entre les phases d'exacerbation,
  - l'évolution chronique sans période de rémission.
- Le traitement par immunosuppresseur de façon précoce et à forte dose plaide pour une origine auto-immune au syndrome de Susac.

- **Patient de 20 ans sans antécédent**
- **Troubles du comportement avec confusion, céphalées pulsatiles, nausées, vomissements** (sinusite traitée par Amoxiciline 10 jours auparavant)

IRM Diffusion

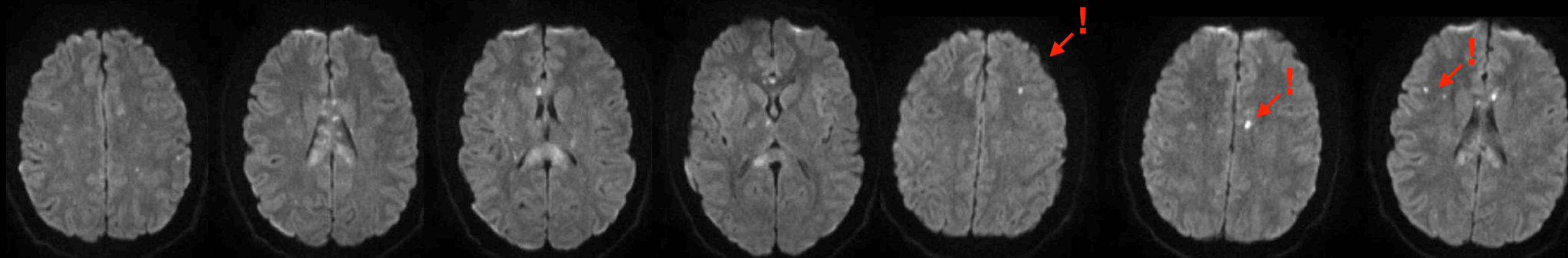

IRM FLAIR

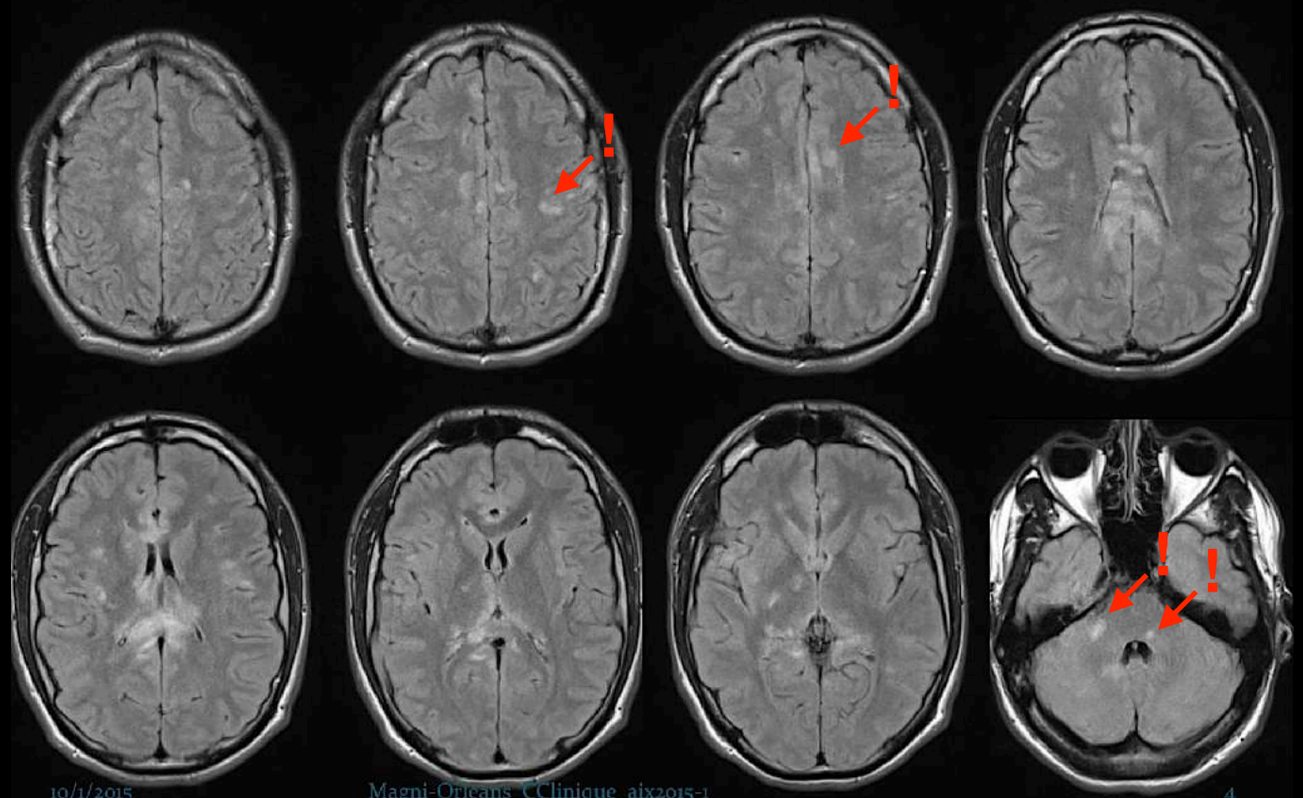

T1 avec gado

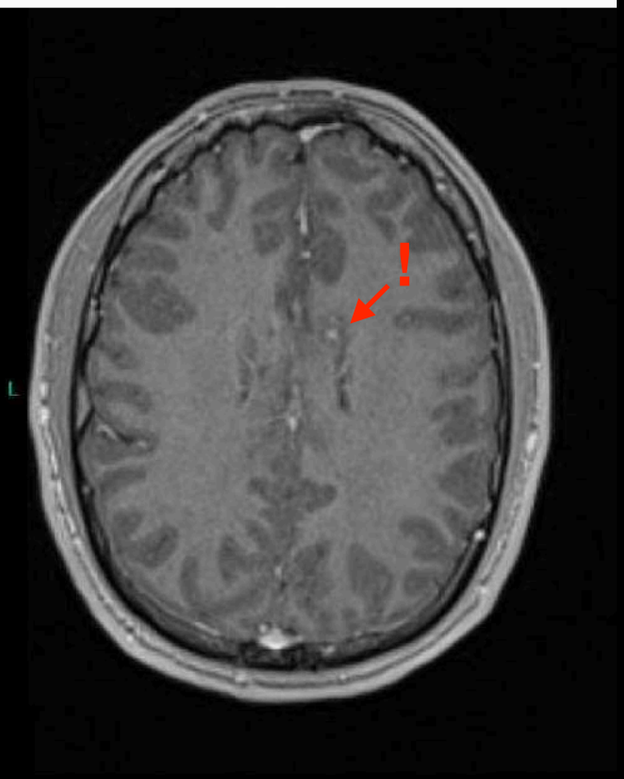

Hypothèses diagnostiques

- Sclérose en plaques
  - Atteinte préférentielle de la surface supérieure du CC
- ADEM
- Maladie de Lyme

Atteinte rare de la partie moyenne du CC

- Vascularite, Ischémie thrombo-embolique, Behcet, Lupus

Céphalées inhabituelles, encéphalopathie, atteinte typique CC

SYNDROME DE SUSAC?

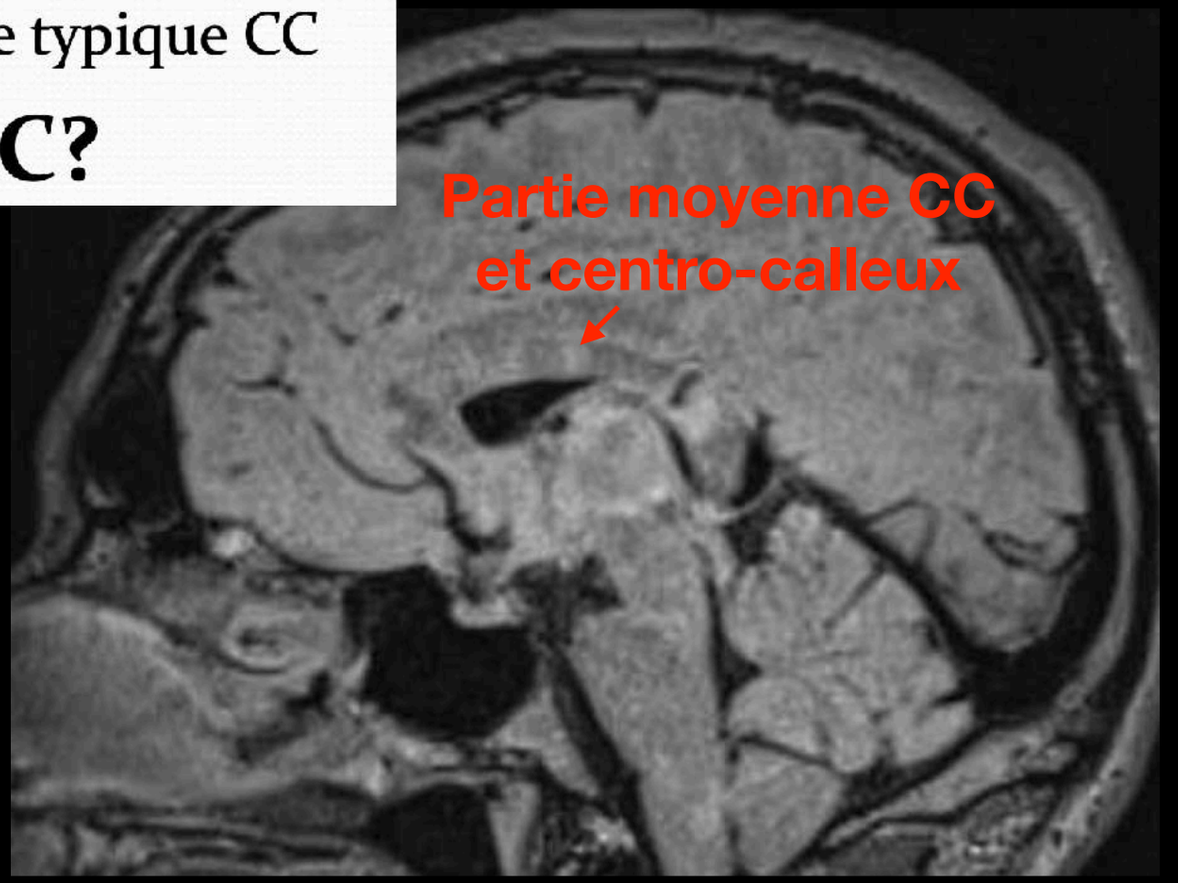

- IRM très contributive: lésions SB (CC dans sa partie moyenne), SG, PC+(parfois lepto-méningées) évoluant dans le temps

Syndrome de Susac (SICRET syndrome)

Small Infarctions of cochlear, retinal and encephalic tissue

- **Environ 200 cas rapportés**
- Surtout **femmes jeunes**
- Physiopathologie incertaine (auto-immune?)
- **Clinique**: **triade diagnostique** parfois incomplète
  - Atteinte neurologique quasi-constante
    - céphalées, signes focaux, tableau psychiatrique
    - IRM très contributive: lésions SB (CC dans sa partie moyenne), SG, PC+(parfois lepto-méningées) évoluant dans le temps
  - Atteinte ophtalmologique
    - Occlusion d'une branche de l'ACR
    - Occlusion segmentaire
    - Souvent persistance d'anomalies infra-cliniques
  - Atteinte ORL
    - Surdité de perception bilatérale, asymétrique

INFECTIEUX

MENU

ABCES

1- = RESTRICTION DE LA DIFFUSION

BLANC EN DIFFUSION / NOIR EN ADC

PAREIL POUR ABCES À BK sauf TOXO et BK chez ID

2- OEDEME important +++

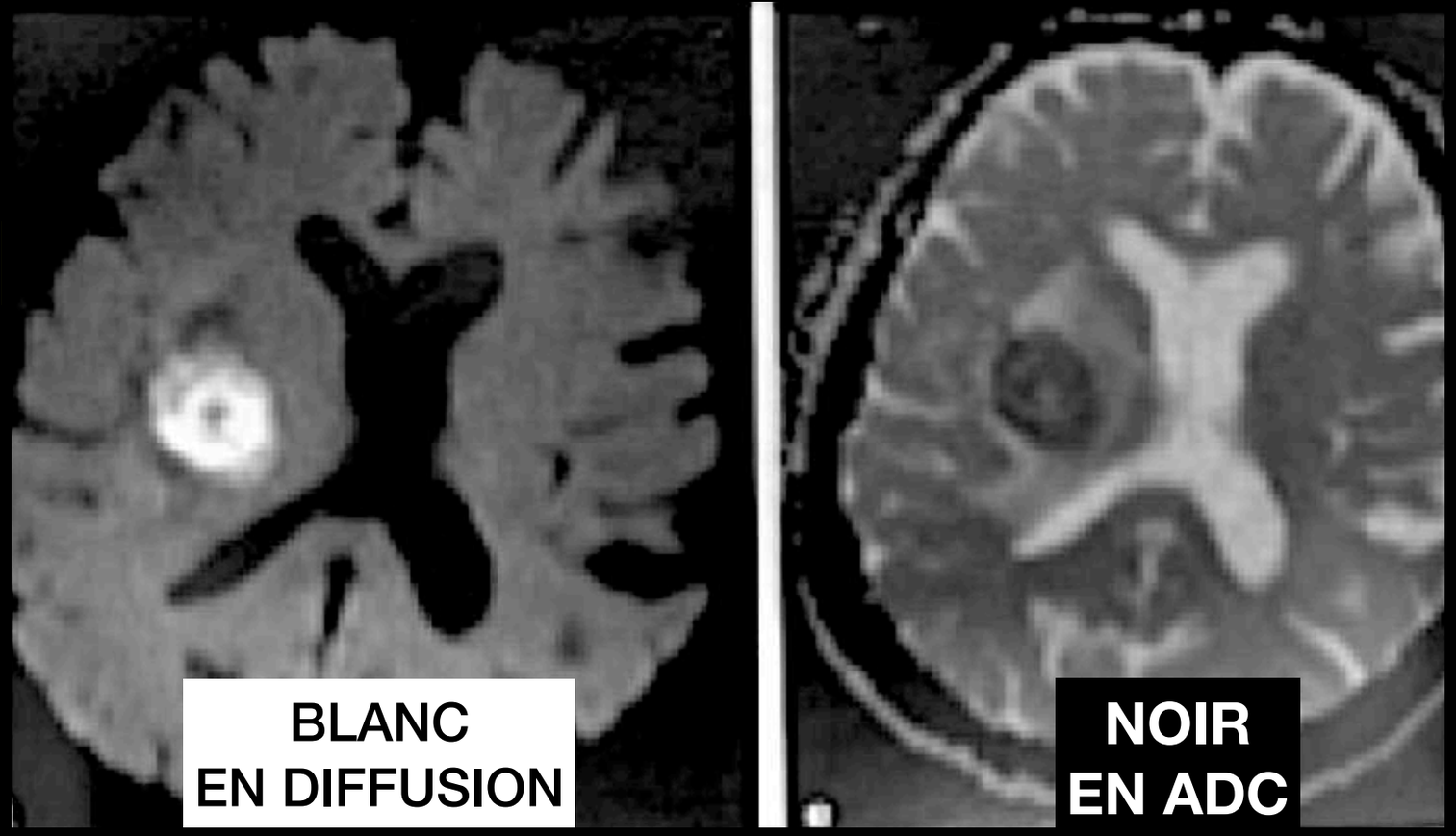

3- **GADO : paroi fine +++**
La paroi de l'abcès est souvent en hypersignal T1 + hyposignal T2

car siège de microsaignements

Si épaisse = suspect de gliome

4- **SPECTRO :**

ABCES PYOGENE
=
1. **AMINO ACIDE (0.9 ppm)**
2. **ACETATE (1.9 ppm)**
3. **SUCCINATE (2.4 ppm)**
4. **LIPIDE ET /OU LACTATES (1.3 ppm)**

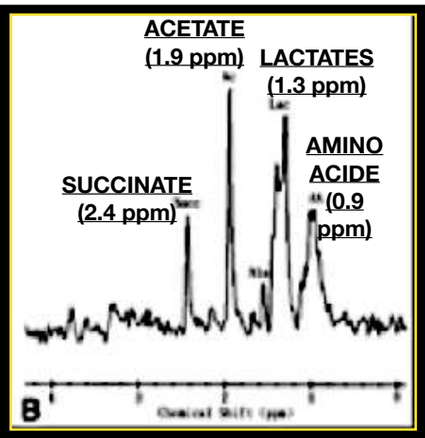

ABCES BK
=
LIPIDE (1.3 ppm)
+/- lactate

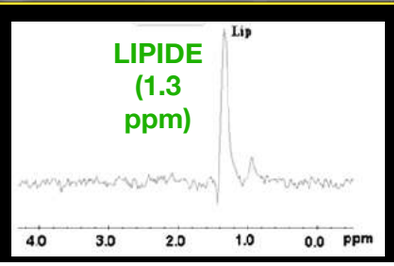

Inverse - des tumeurs et gliomes nécrotiques ***sauf*** *si HEMORRAGIE → T2**

- des abcès toxoplasme ou BK chez ID = pas noir en ADC

- méta ***sauf*** exceptionnellement une méta peut avoir le même aspect et ADC qu'un abcès.

MENU

ABCES

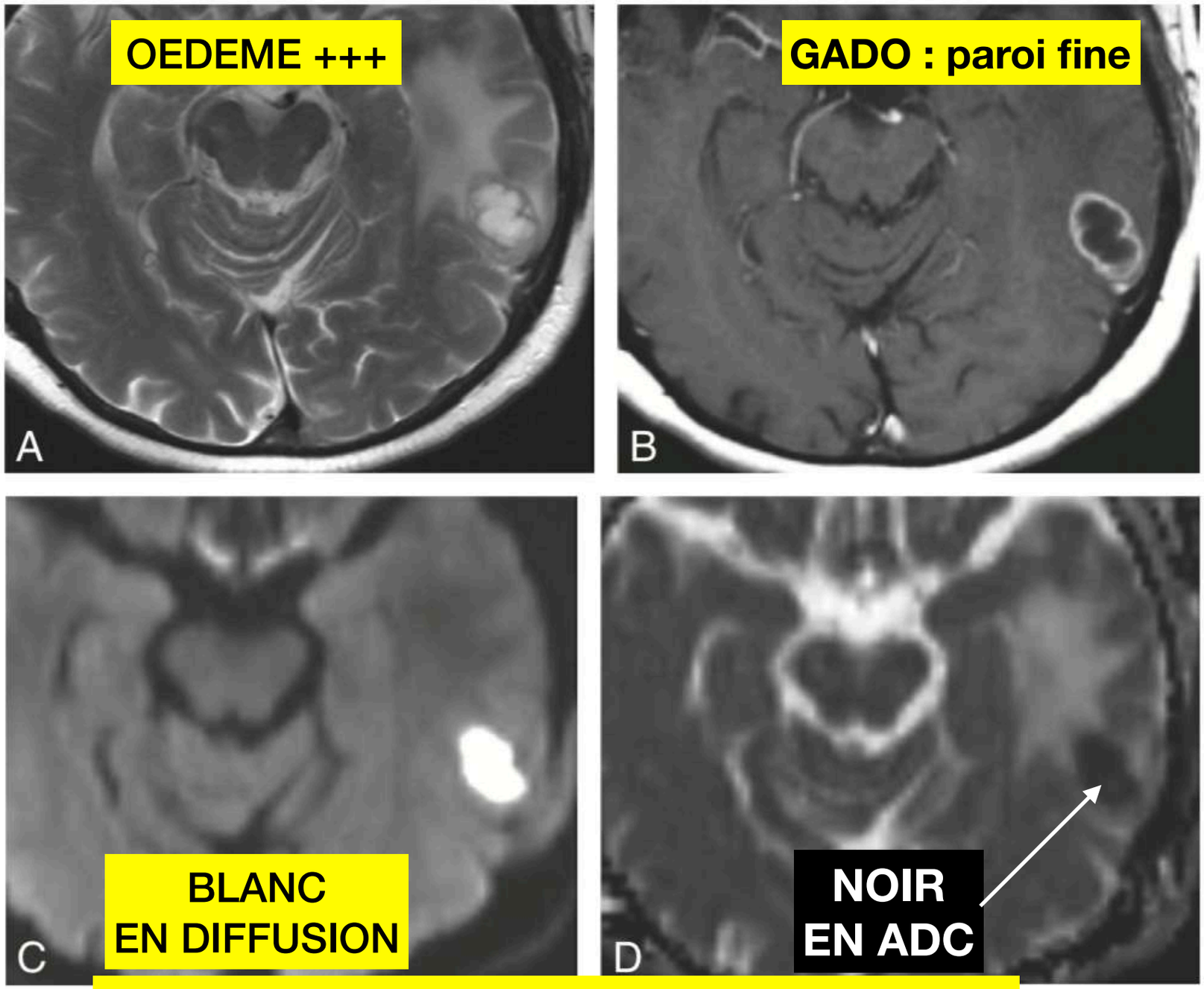

Fig. 5.1

Abcès cérébral à pyogènes. Hypersignal de la nécrose et œdème T2 (A), prise de contraste annulaire (B) restriction de la diffusion (C et D).

= RESTRICTION DE LA DIFFUSION

paroi peut être en hyperT1 spontanée et hypoT2

MENU

1- Différencier abcès et tumeurs sur T1 T2 FLAIR et GADO

ABCES

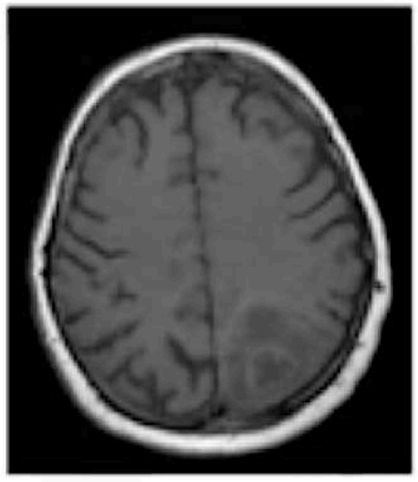

T_1

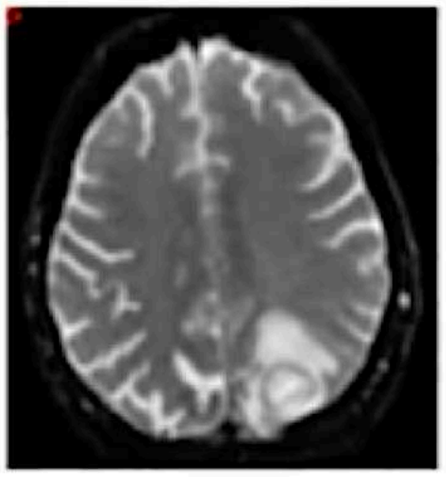

T_2

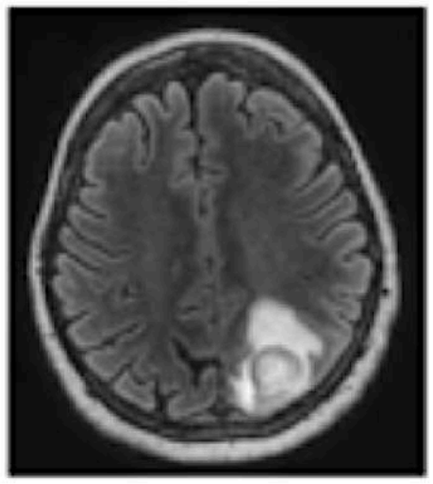

FLAIR

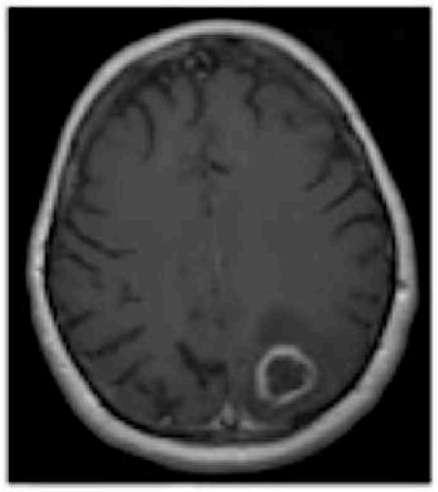

T_1+

TUMEUR

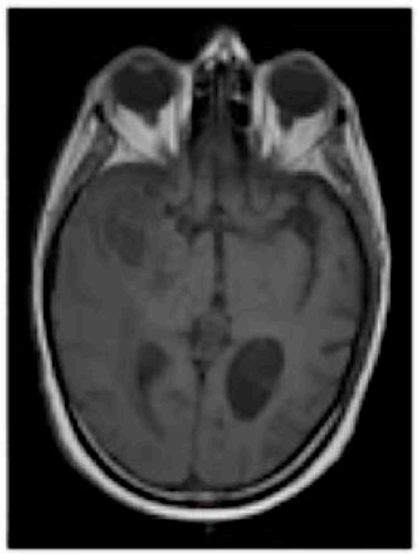

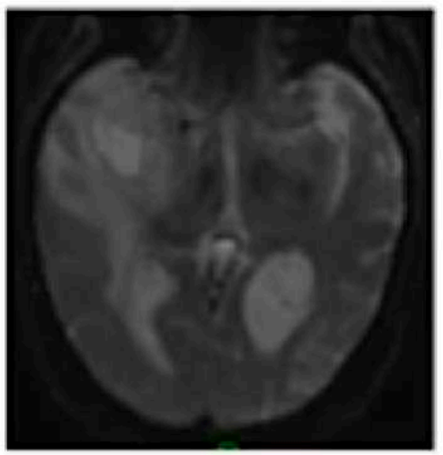

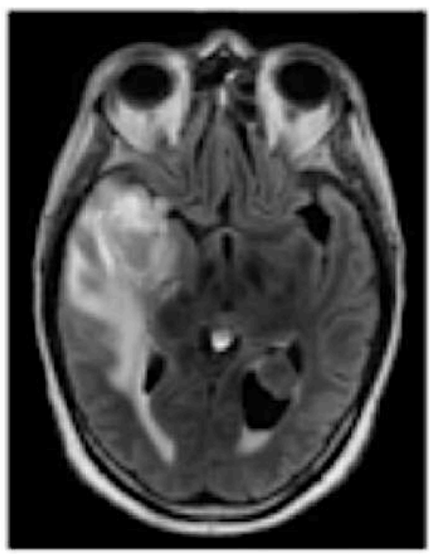



Aspect peu spécifique de l'abcès, seule la présence d'un anneau en hyper signal T_1 et l'hypo signal T_2 semble préférentiellement associée aux abcès (1)

MENU

2- Différencier abcès et tumeurs sur DIFFUSION

Abcès ou tumeur ? Diffusion

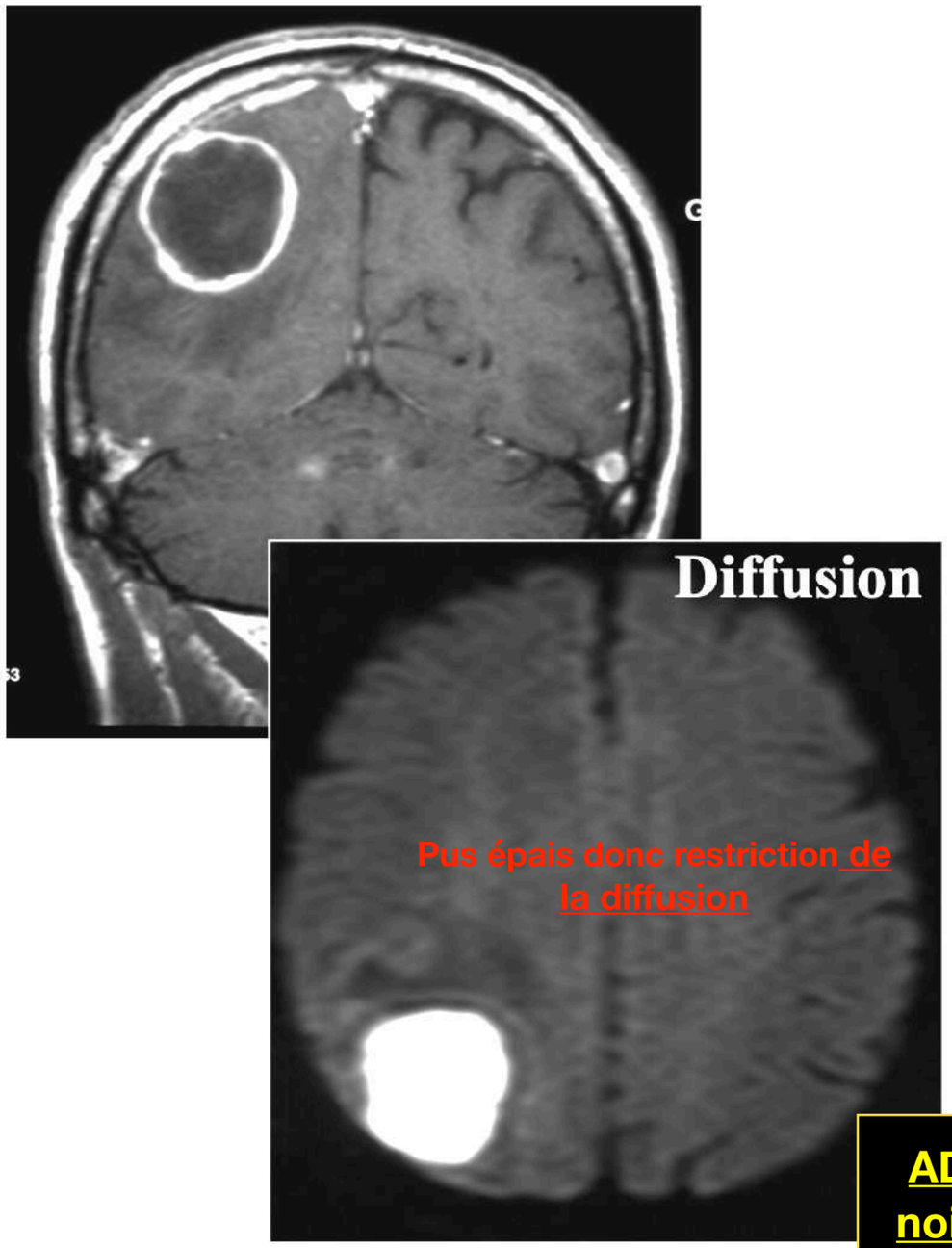

Abcès

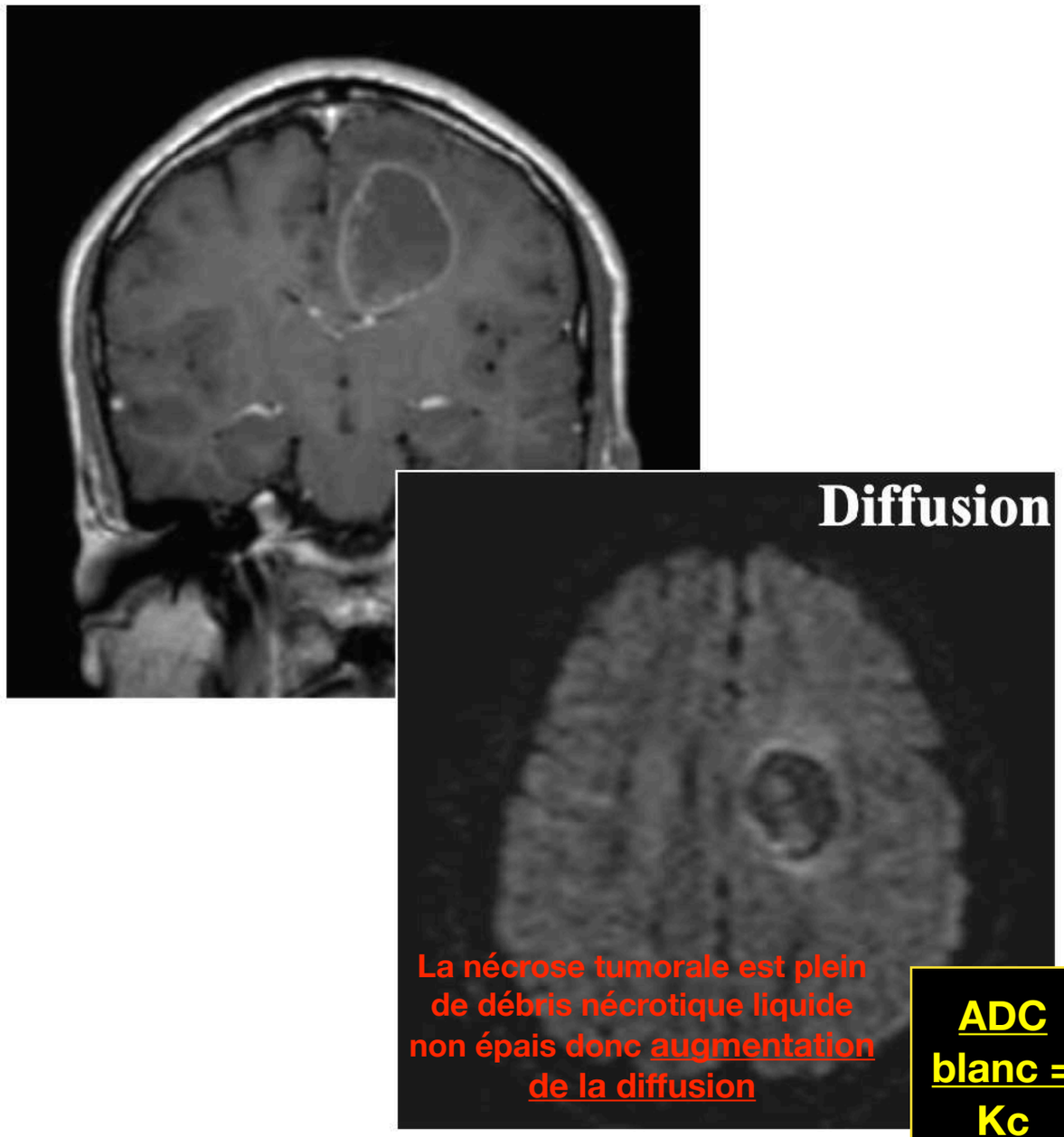

Gliome malin

MENU

2- Différencier abcès et tumeurs sur DIFFUSION

HYPER B1000 = ABCES

ADC noir = ABCES

HYPO B1000 = KC

ADC blanc = Kc

ABCES

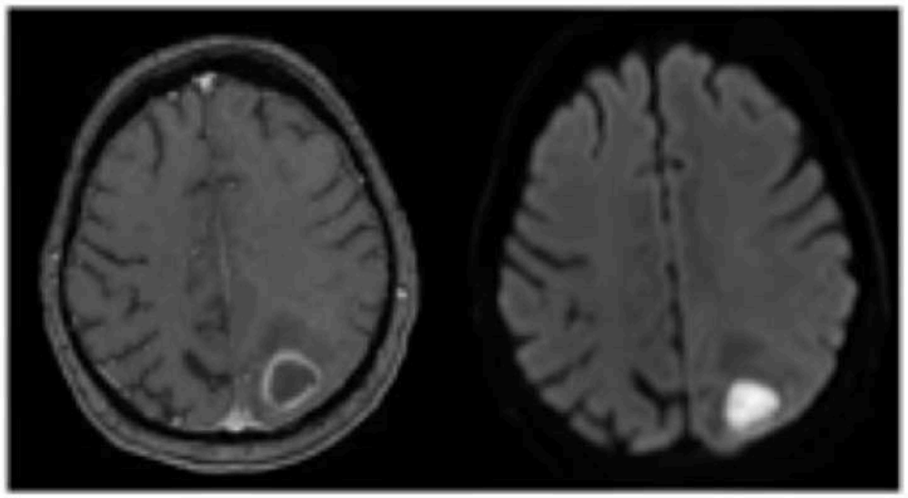

T_1 + B_{1000}

TUMEUR

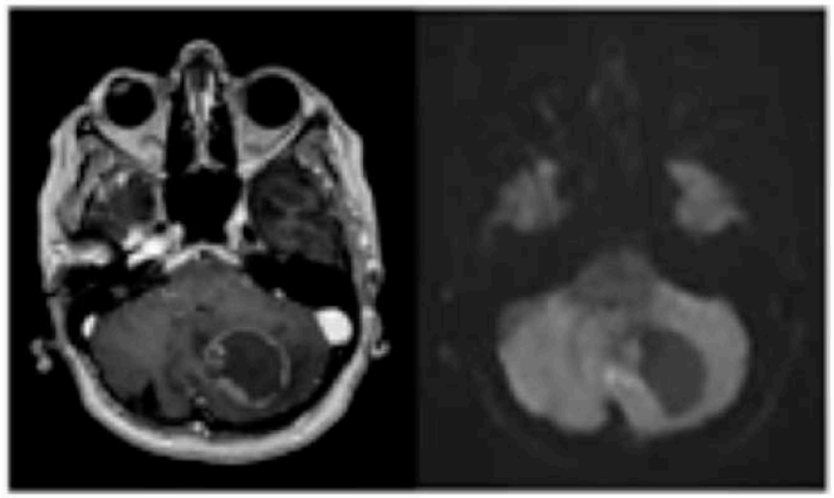

T_1 + B_{1000}

Tumeur:

Hypo signal en Diffusion → nécrose

Augmentation de la diffusion → ADC

> à 925 10^{-6} mm^2/s
= gliomes de haut grade

Quelques faux positifs:

Nécrose hémorragique récente

MENU

2- Différencier abcès et tumeurs sur DIFFUSION

HYPO B1000 = KC

ADC blanc = Kc

Élimine donc abces à pyogéne

Mais pas abcès à :

1- BK

2- Toxo

3- Fungique

(nocardiose , aspergillose, candidose, mycoplasme, histoplasmose)

4- syphillis

5- parasitose

(hydatidose , amibe , ecchynococcose)

L'hypo signal en diffusion et ↗ ADC élimine l'abcès à pyogène

Mais pas les autres causes infectieuses:

- Toxoplasmose
- Tuberculose
- CMV
- Norcardiose
- Infections fungiques
  - *Aspergillose*
  - *Candidose*
  - *Mycoplasme*
  - *Histoplasmose*

- Syphilis
- Parasitose
  - Hydatidose
  - Eccynocochose
  - Amibiase
- Zona

MENU

SPECTRO ABCES

Summary of the metabolites observed in the 3 types of brain abscesses studied

Type of Abscess	Metabolite*						
	Amino Acid (0.9 ppm)	Lipid (1.3 ppm)	Lactate (1.3 ppm)	Lipid + Lactate	Acetate (1.9 ppm)	Succinate (2.4 ppm)	(3.6–3.8 ppm)†
Pyogenic	89	–	46	45	25	18	–
Tubercular	–	9	–	2	–	–	–
Fungal	4	1	4	3	–	–	5

ABCES
PYOGENE
=
AMINO ACIDE (0.9 ppm)
ACETATE (1.9 ppm)
SUCCINATE (2.4 ppm)
LIPIDE ET /OU LACTATES (1.3 ppm)

ABCES
BK
=
LIPIDE (1.3 ppm)
+/- lactate

MENU

ABCES
FONGIQUE
=
+ COMPLEXE

combination of the conventional, DWI, and PMRS features. A ring-enhancing T2 heterointense lesion with irregular walls and irregular projections into the cavity with low ADC and no contrast enhancement of these projections carries a high probability of being a fungal abscess. The identification of multiple signals seen between 3.6 and 3.8 ppm may add further to the diagnostic confidence.

ABCES PYOGENE

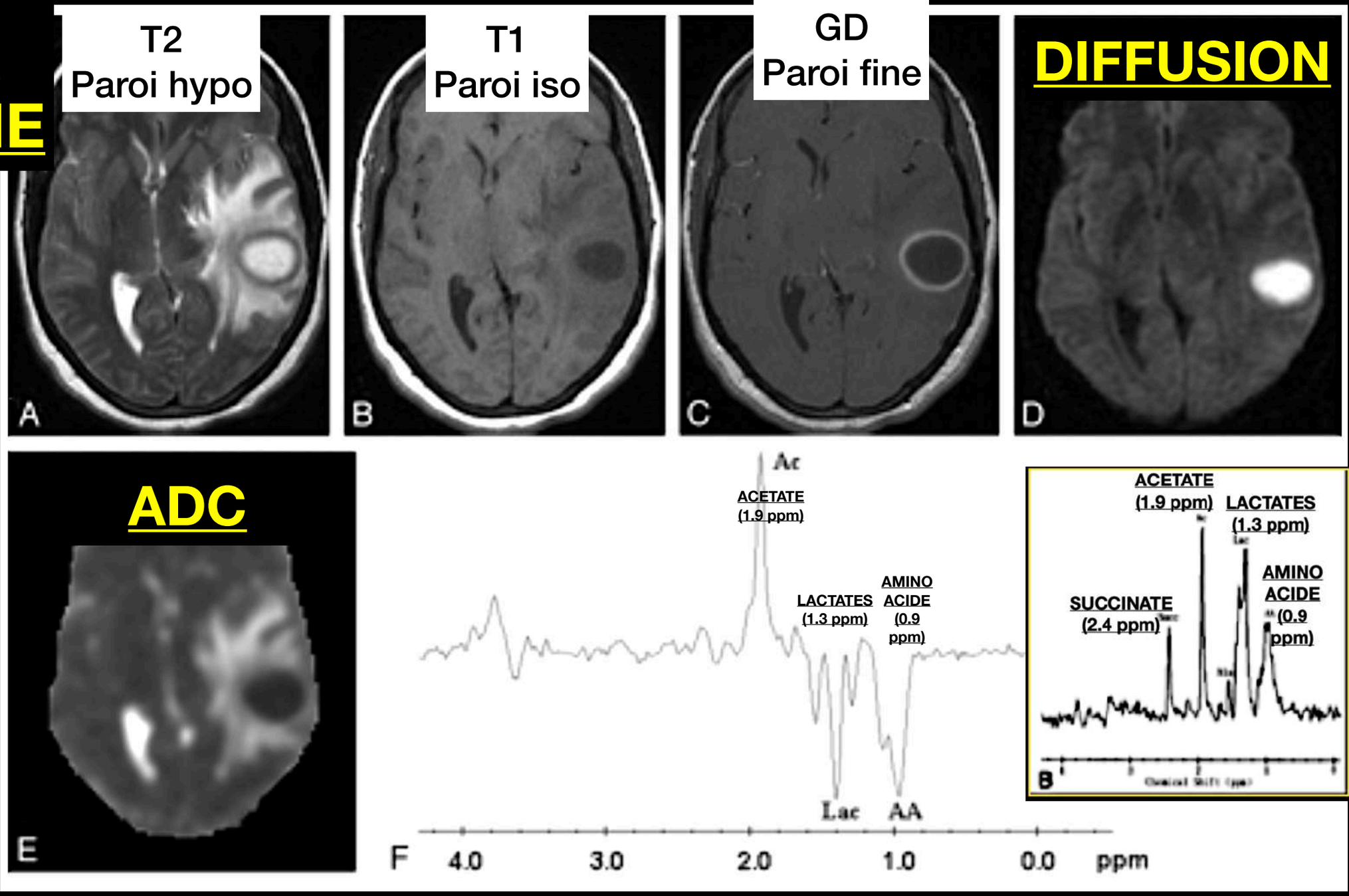

Pyogenic abscess in the left temporal lobe of a 31-year-old woman.

Axial T2-weighted image (*A*) shows a well-defined hyperintense lesion with hypointense wall that appears hypointense on axial T1-weighted image (*B*) with isointense wall. On postcontrast T1-weighted image (*C*), it shows ring enhancement. Diffusion-weighted image shows homogeneous hyperintensity in the cavity (*D*) with low ADC (0.63×10^{-3} mm^2/s) (*E*). PMRS from the center of the lesion with a voxel size of 2.4 mL shows amino acids (*AA, 0.9 ppm*), lactate (*Lac, 1.3 ppm*), and acetate (*Ac, 1.9 ppm*) (*F*). Culture from pus grew *Bacteroides* species.

MENU

ABCES BK comme pyogène

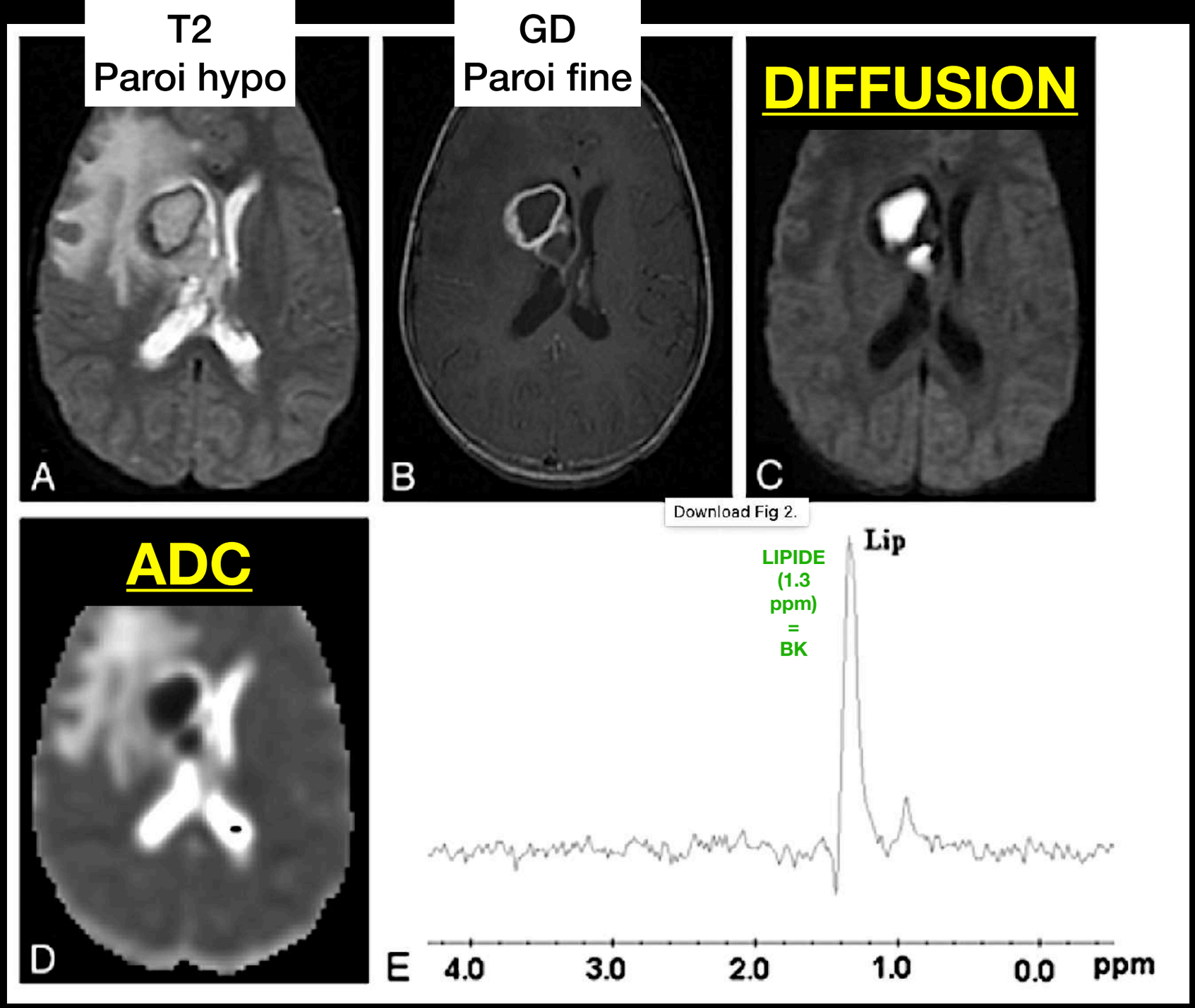

Tubercular abscess in the right basal ganglia of a 25-year-old woman.

A well-defined hyperintense lesion is seen with a hypointense wall on axial T2-weighted image (*A*), which shows ring enhancement on postcontrast T1-weighted image (*B*). Diffusion-weighted image shows homogeneous hyperintensity in the cavity (*C*) with low ADC (0.54×10^{-3} mm^2/s) (*D*). PMRS from the center of the lesion with a voxel size of 2 mL shows predominant lipid peak (*Lip, 1.3 ppm*) (*E*). Culture from pus shows the presence of *Mycobacterium tuberculosis*.

MENU

ABCES FONGIQUE

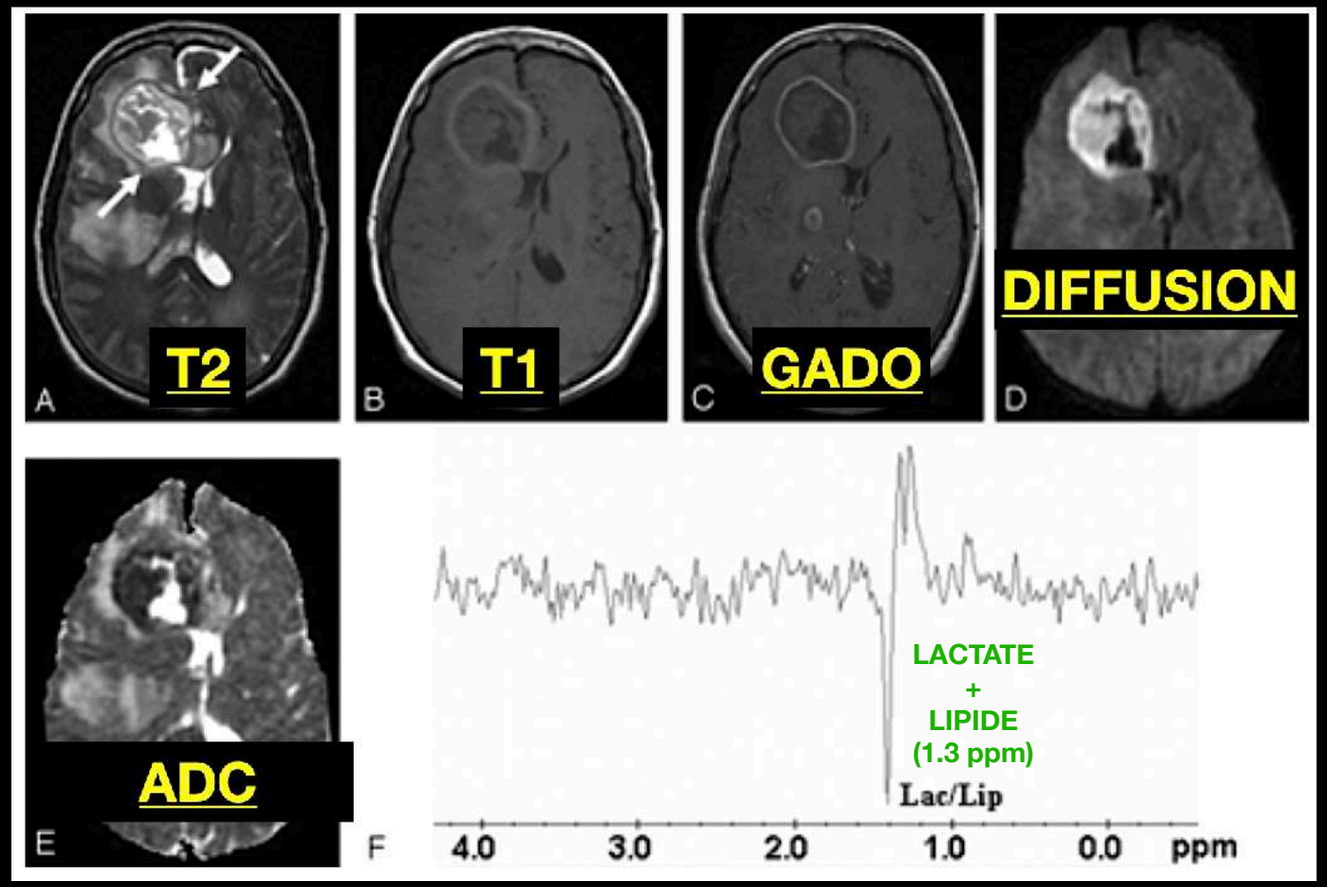

Fungal abscess in the frontal lobe of a 39-year-old man with non-Hodgkin lymphoma on treatment.

Axial T2-weighted image (*A*) shows a well-defined heterointense lesion in the right frontal lobe with an irregular hypointense wall. Hypointense projections attached to the wall are well demonstrated. White arrows show the crenated margin of the fungal wall. Axial T1-weighted image (*B*) shows a hypointense core with isointense intracavitary projections. Postcontrast axial T1-weighted image (*C*) shows peripheral enhancement of the wall with no enhancement of intracavitary projections. Note the presence of 2 more enhancing lesions in the right thalamus and right occipital regions, which are better seen in adjoining sections. Diffusion-weighted image (*D*) shows hyperintensity in the projections with hypointensity in the cavity. On an ADC map (*E*), intracavitary projections show low ADC (0.46×10^{-3} mm^2/s) with high ADC in the cavity (2.22×10^{-3} mm^2/s). PMRS (*F*) obtained with a voxel size of 2 mL shows lactate along with lipid (*Lac/Lip, 1.3 ppm*). Culture from pus grew *Aspergillus flavus*.

tubercular abscesses. Fungal abscesses can be differentiated from nonfungal abscesses by a combination of the conventional, DWI, and PMRS features. A ring-enhancing T2 heterointense lesion with irregular walls and irregular projections into the cavity with low ADC and no contrast enhancement of these projections carries a high probability of being a fungal abscess. The identification of multiple signals seen between 3.6 and 3.8 ppm may add further to the diagnostic confidence.

MENU

Différencier abcès et tumeurs sur SPECTRO

spectroscopie

TE long

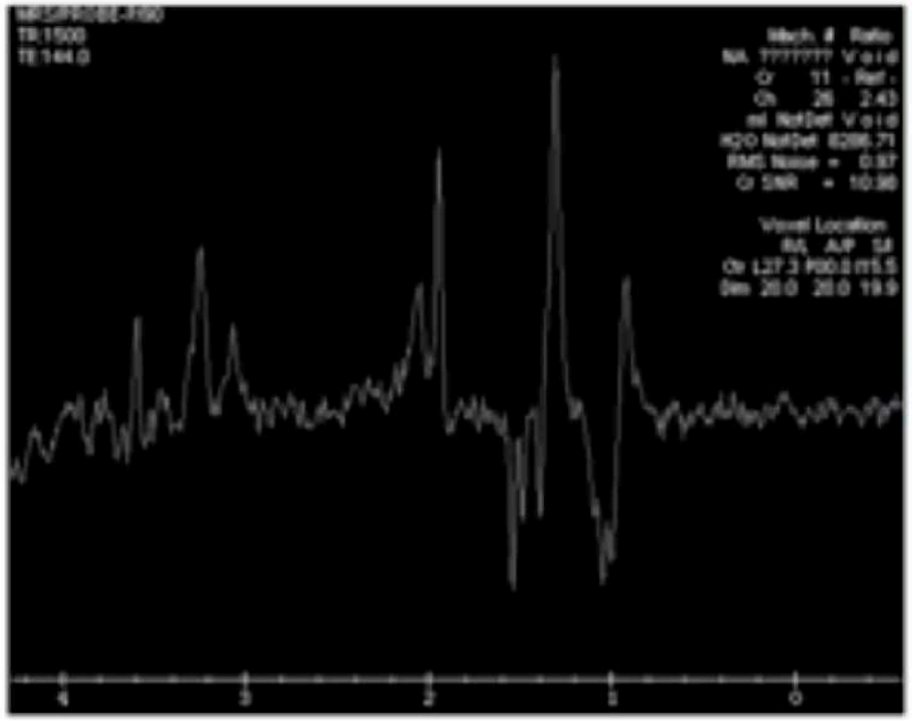

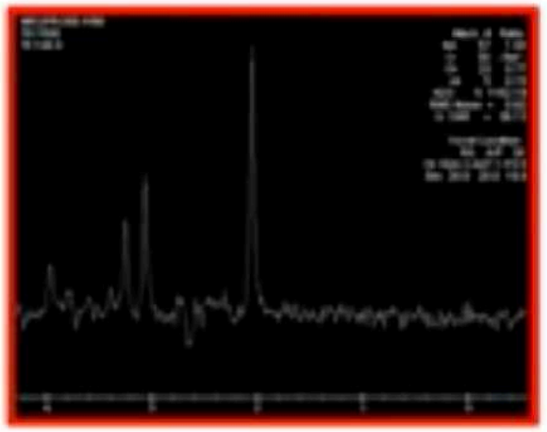

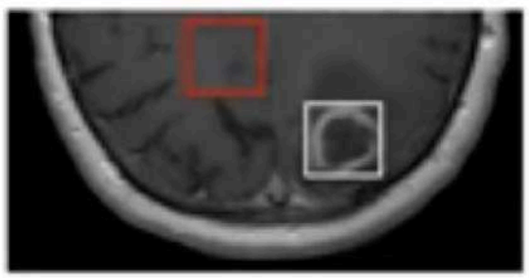



TE long: *métabolite du pus ont un TE moyen et long.*
Mono voxel
Position: *centré sur la cavité pour augmenter la sensibilité*

Centre: Absence de marqueurs tissulaire → Naa, Ch & Cr

Présence d'acides aminés:

leucine, iso leucine, valine à 0,9 ppm ± lactate (1,3 ppm), acétate (1,92 ppm), succinate (2,4 ppm) & lipides (1,3 ppm).

MENU

TUBERCULOSE CEREBRAL : VOIR DIAPO 113 +++

En IRM, l'aspect de l'atteinte encéphalique par la tuberculose est polymorphe :

1- ***L'aspect en grappe de raisins*** représente une de ses manifestations évocatrices. Les tubercules coalescents apparaissent en iso ou hyposignal T1 par rapport au parenchyme cérébral, hyposignal T2 (témoignant la nécrose) ou hypersignal T2 central modéré (en rapport avec une liquéfaction de la nécrose),
avec une **coque périphérique hypointense en T2** en rapport avec la présence d'un anneau granulomateux (Figure 1). Les tubercules présentent typiquement une prise de contraste annulaire après injection de gadolinium (Figure 2a)

2- Les **foyers centraux de liquéfaction peuvent présenter une restriction de la diffusion** (Figure 2b),

contrairement au tuberculome solide caséeux [2].

La valeur du coefficient apparent de diffusion **(ADC) est typiquement basse au centre** du granulome nécrosé par rapport aux valeurs trouvées dans les masses tumorales cérébrales, contrastant avec une valeur plus élevée au niveau de la région périphérique [3]

Les calcifications intralésionnelles sont responsables d'un asignal sur les séquences T2*; elles sont fréquentes notamment en cas de lésions volumineuses.

L'imagerie de perfusion montre une augmentation du volume sanguin au niveau de la paroi cellulaire hypervascularisée.

La spectroscopie peut conforter le diagnostic en montrant une importante diminution du ratio NAA/Cr, un pic de **lipide** important et l'absence d'acides aminés. À noter que les tuberculomes de grande taille sont généralement cerné d'un œdème périlésionnel qui est en rapport avec la compression du parenchyme cérébral adjacent [2].

Les principaux diagnostics différentiels de ces lésions tuberculeuses sont des abcès à pyogènes (intérêt de la spectroscopie), des lésions de cysticercose (mais les lésions multiples sont souvent de stades différents),
un processus tumoral (avec un pic élevé de choline en spectroscopie)

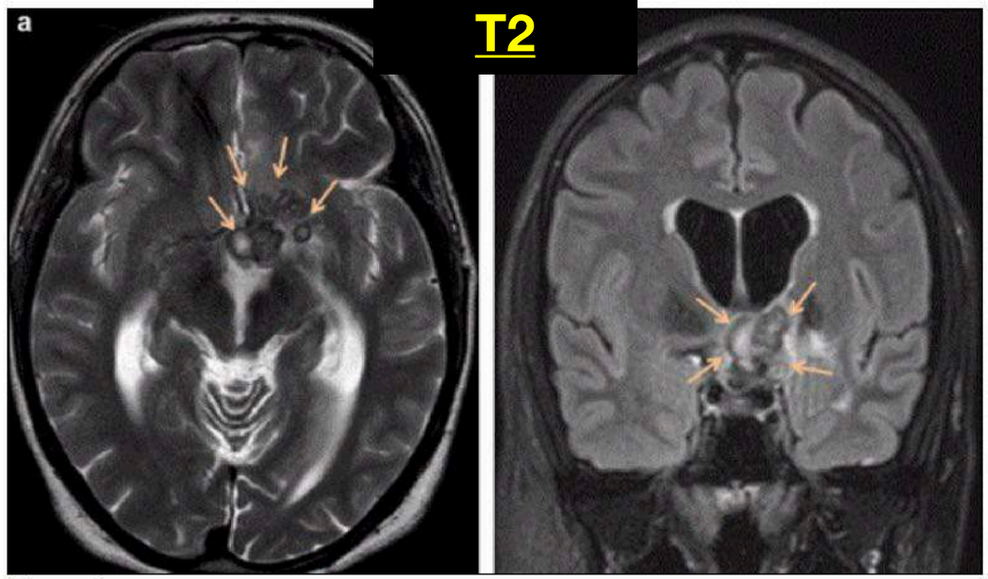

Figure 1 :

IRM cérébrale en séquence pondérée T2 en coupe axiale (a), et T2 FLAIR en coupe coronale (b), montrant un tuberculome suprasellaire fait de microgranulomes coalescents et formant l'aspect en grappe de raisin (flèches). Les granulomes sont de taille variable et présentent un centre hyperintense en T2 et FLAIR, entouré d'un halo hypointense. Le tuberculome est cerné d'un œdème périlésionnel en hypersignal T2 et FLAIR.

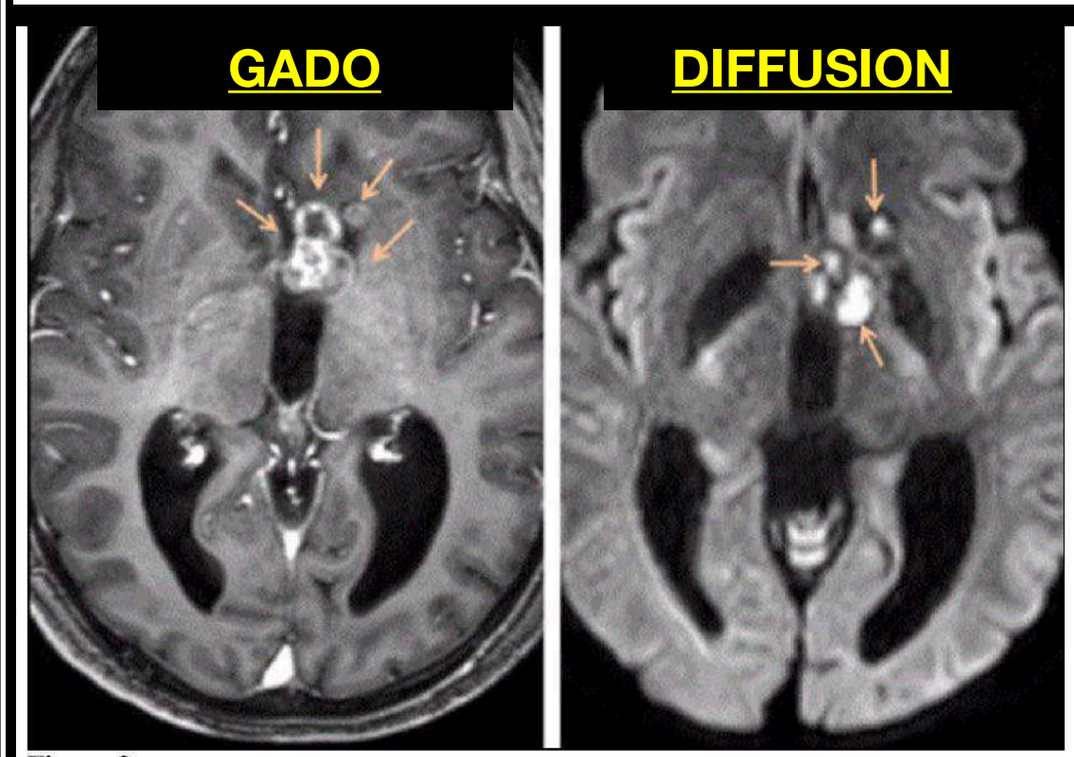

Figure 2 :

a : coupe axiale en séquence pondérée T1 après injection de gadolinium montrant un rehaussement annulaire des granulomes coalescents (flèches); b : coupes axiales pondérées en diffusion montrant un hypersignal franc du contenu des lésions micronodulaires (flèches).

MENU

Cas clinique Sylvie Grand

Patiente de 55 ans. Hémiparésie gauche avec aphasie d'apparition brutale il y a 4h.
Pas d'antécédent. Suspicion d'AVC





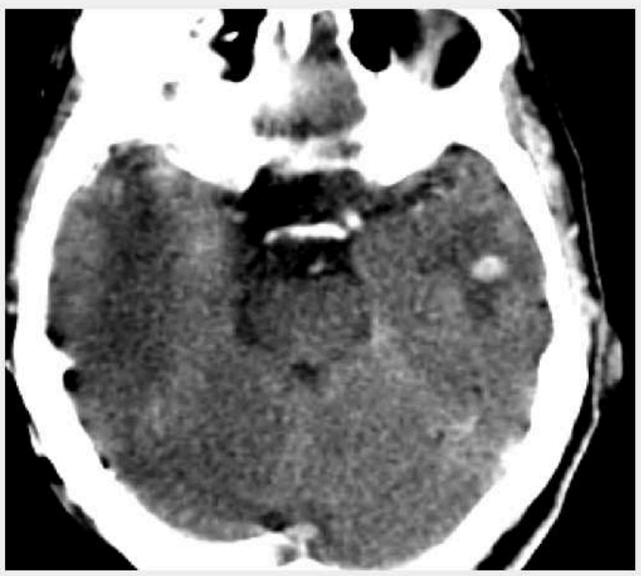



Cas clinique Sylvie Grand

IRM complémentaire

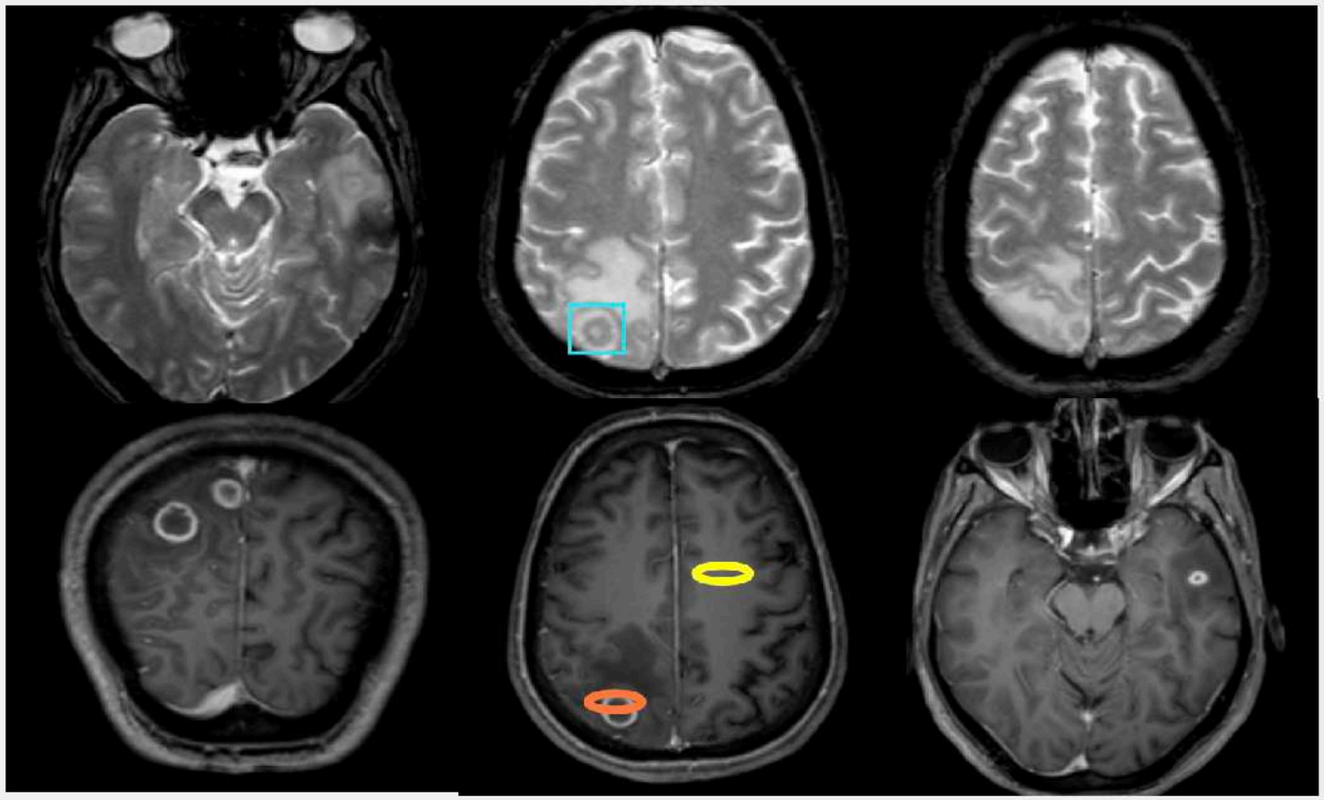

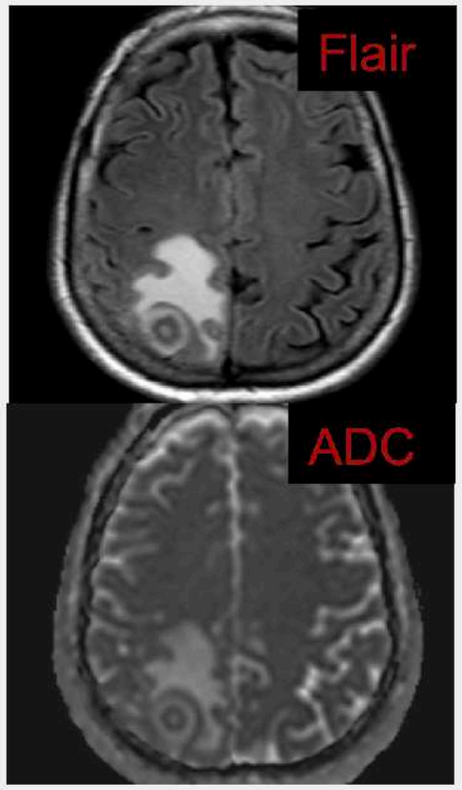

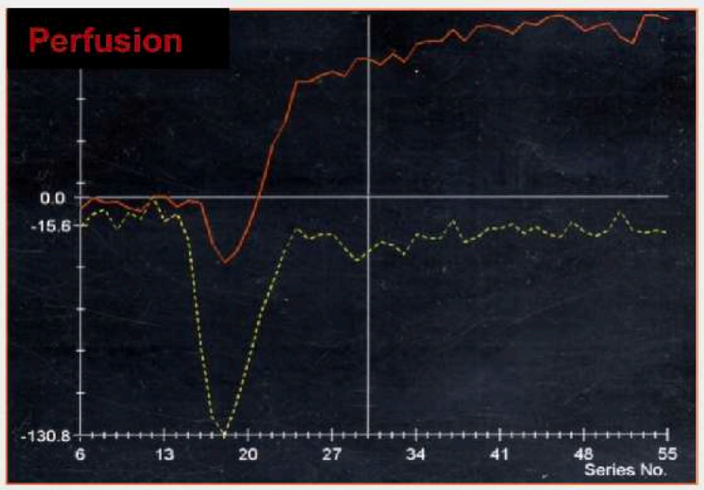

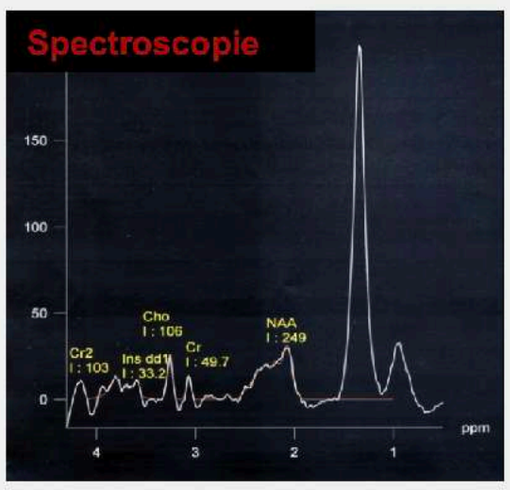

MENU

Cas clinique Sylvie Grand

Abcès tuberculeux : **tuberculose extra-pulmonaire avec atteinte ganglionnaire, cérébrale et surrénalienne, confirmée sur biopsie ganglionnaire inguinale. Quadrithérapie.**

Présence de lipides en faveur du BK

Metabolites							
Type of Abscess	**Amino Acid (0.9 ppm)**	**Lipid (1.3 ppm)**	**Lactate (1.3 ppm)**	**Lipid + Lactate**	**Acetate (1.9 ppm)**	**Succinate (2.4 ppm)**	**(3.6 – 3.8 ppm)****
Pyogenic	89	9	46	45	25	18	-
Tubercular	-	-	-	2	-	-	-
fungal	4	1	4	3	-	-	5

Comparative evaluation of fungal, tubercular, and pyogenic brain abscesses with conventional and diffusion MR imaging and proton MR spectroscopy
Luthra G et al. ***AJNR Am J Neuroradiol. 2007 Aug;28(7):1332-8***

The diagnosis of brain tuberculoma by 1H-magnetic resonance spectroscopy
Ky Santy et al. ***Eur J Pediatr (2011) 170:379–387***

MENU

Cas clinique 8

Présentation du cas

Description

- Enfant de 4 ans qui présente des céphalées et des vomissements évoluant depuis 10 jours avec perte de poids.

Questions

- Comment analysez-vous l'IRM (figure 8.1) ? Quel diagnostic évoquez-vous ?

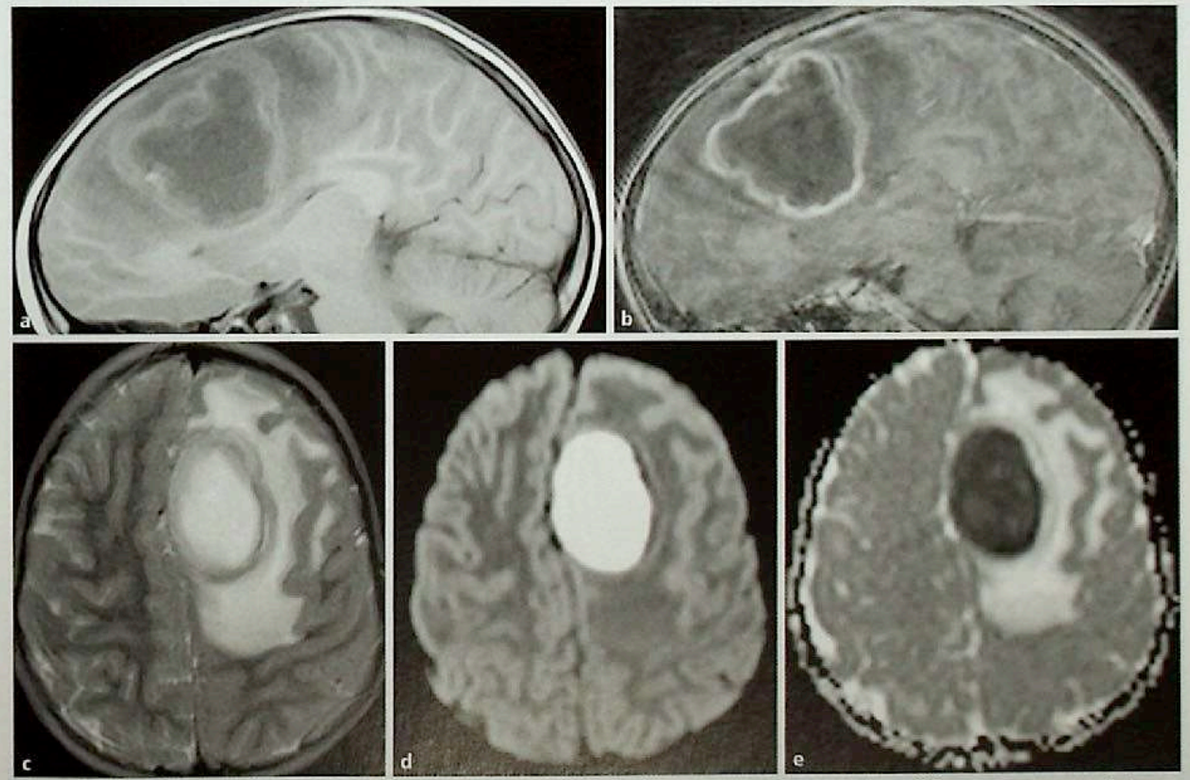

Figure 8.1 IRM cérébrale en coupes sagittales T1 avant (a) et après injection de gadolinium (b), et en coupes axiales T2 (c), diffusion (d), cartographie d'ADC (e).

© 2018, Elsevier Masson SAS. Tous droits réservés

MENU

Interprétation

- L'IRM (figure 8.2) met en évidence une lésion annulaire frontale gauche avec une couronne périphérique fine et feuilletée apparaissant en hypersignal T1 (a), hyposignal T2 (c) et prenant le contraste (b). La zone centrale apparaît en hyposignal T1 (a), hypersignal T2 (c) et diffusion (d) avec chute du coefficient de diffusion (e). Cette restriction de la diffusion est induite par la présence de pus qui, de par son caractère épais, réduit la diffusion des molécules d'eau.

Diagnostic

- Abcès intraparenchymateux à pyogènes (streptocoque).

Commentaires

- Les abcès intraparenchymateux sont souvent secondaires à une dissémination par voie hématogène, plus rarement par extension d'une infection de voisinage. En cas de dissémination par voie hématogène, leur localisation se fait préférentiellement au sein des noyaux gris centraux et à la jonction substance blanche-substance grise.
- Les abcès à pyogènes se présentent en imagerie avec un anneau périphérique fin, parfois plus épais et feuilleté prenant le contraste. L'anneau périphérique apparaît en hyposignal T2 du fait de microhémorragies, mais également de la présence de collagène et de radicaux libres. La zone centrale est liquidienne et apparaît en hyposignal T1, en hypersignal T2, en hyposignal FLAIR et en hypersignal en diffusion avec chute de l'ADC.

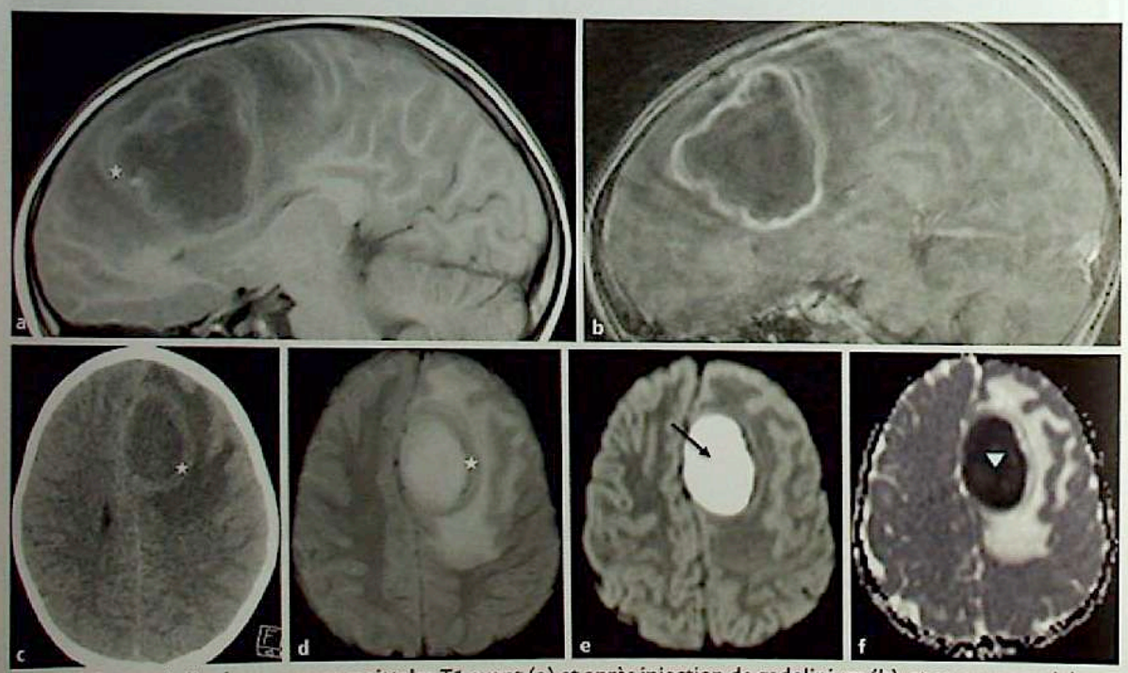

Figure 8.2 IRM cérébrale en coupes sagittales T1 avant (a) et après injection de gadolinium (b), et en coupes axiales T2 EG (d), diffusion (e), cartographie d'ADC (f). Scanner cérébral sans injection en coupe axiale (c). Lésion annulaire frontale gauche avec une couronne périphérique fine et feuilletée prenant le contraste après injection de gadolinium (b). La couronne (étoile) apparaît en hypersignal T1 (a), hyposignal T2 EG (d) et est spontanément hyperdense sur le scanner (c), traduisant la présence de dépôts d'hémosidérine. La zone centrale apparaît en hyposignal T1 (a), hypersignal T2 (d) et diffusion (e) (flèche) avec chute du coefficient de diffusion (f) (tête de flèche).

- L'imagerie de diffusion aide au diagnostic différentiel entre abcès à pyogènes et tumeurs nécrotiques, mais également entre abcès à pyogènes et abcès d'autre origine. En effet, en diffusion, le centre nécrotique des tumeurs apparaît en hyposignal avec augmentation de l'ADC, alors que le pus au sein des abcès à pyogènes apparaît en hypersignal avec chute du coefficient de diffusion. Cette restriction de l'ADC est induite par le caractère épais du pus, réduisant le mouvement des molécules d'eau. Ceci n'est généralement pas le cas non plus dans les abcès d'autre origine, où le centre nécrotique présente un hyposignal en diffusion avec augmentation du coefficient de diffusion.

Attention

- La présence de sang au sein du centre nécrotique d'une tumeur peut également réduire le coefficient de diffusion.

MENU

ABCES

ET MÉTASTASE

NOIR
EN DIFFUSION

BLANC
EN ADC

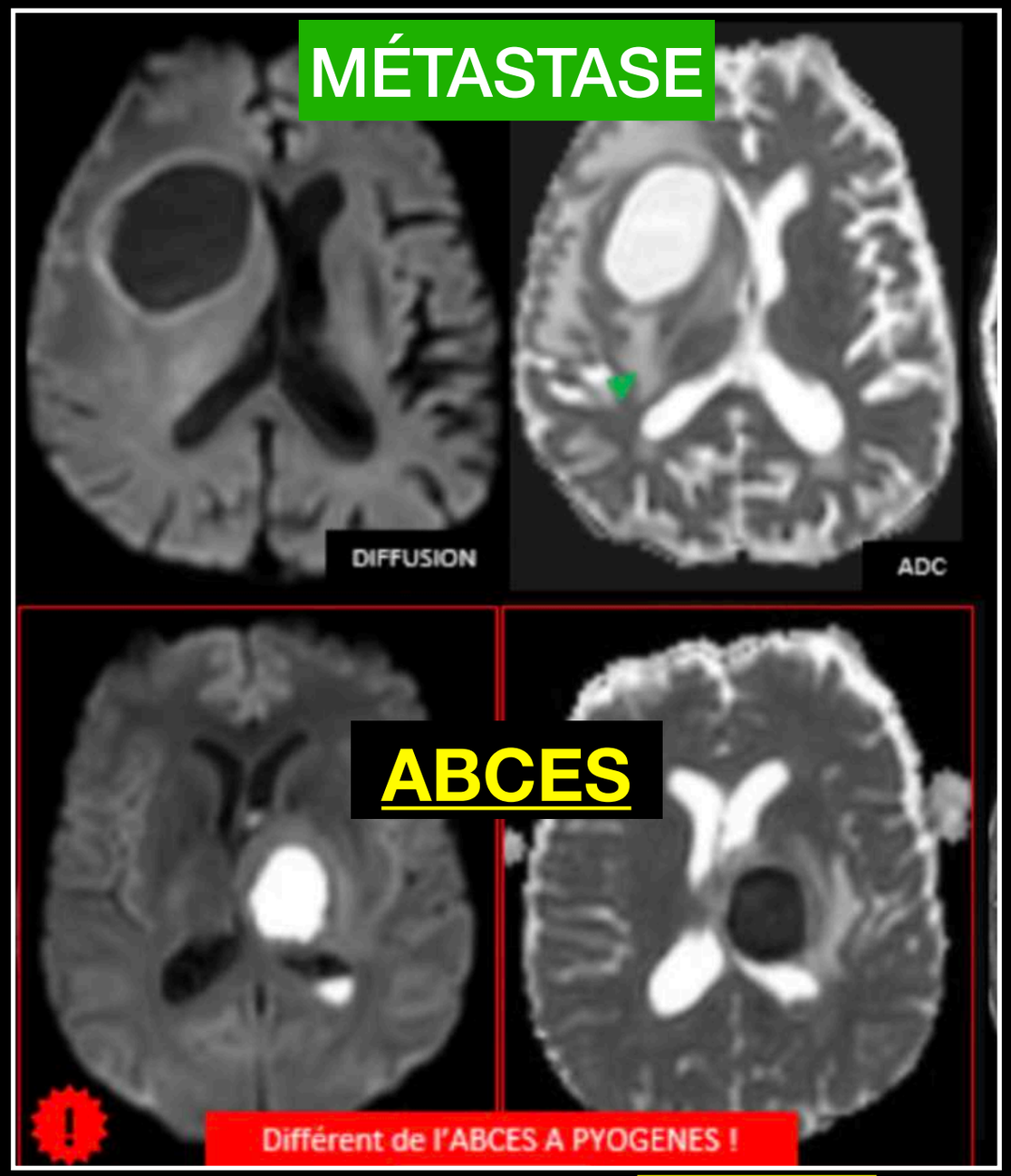

BLANC
EN DIFFUSION

NOIR
EN ADC

MENU

ABCES

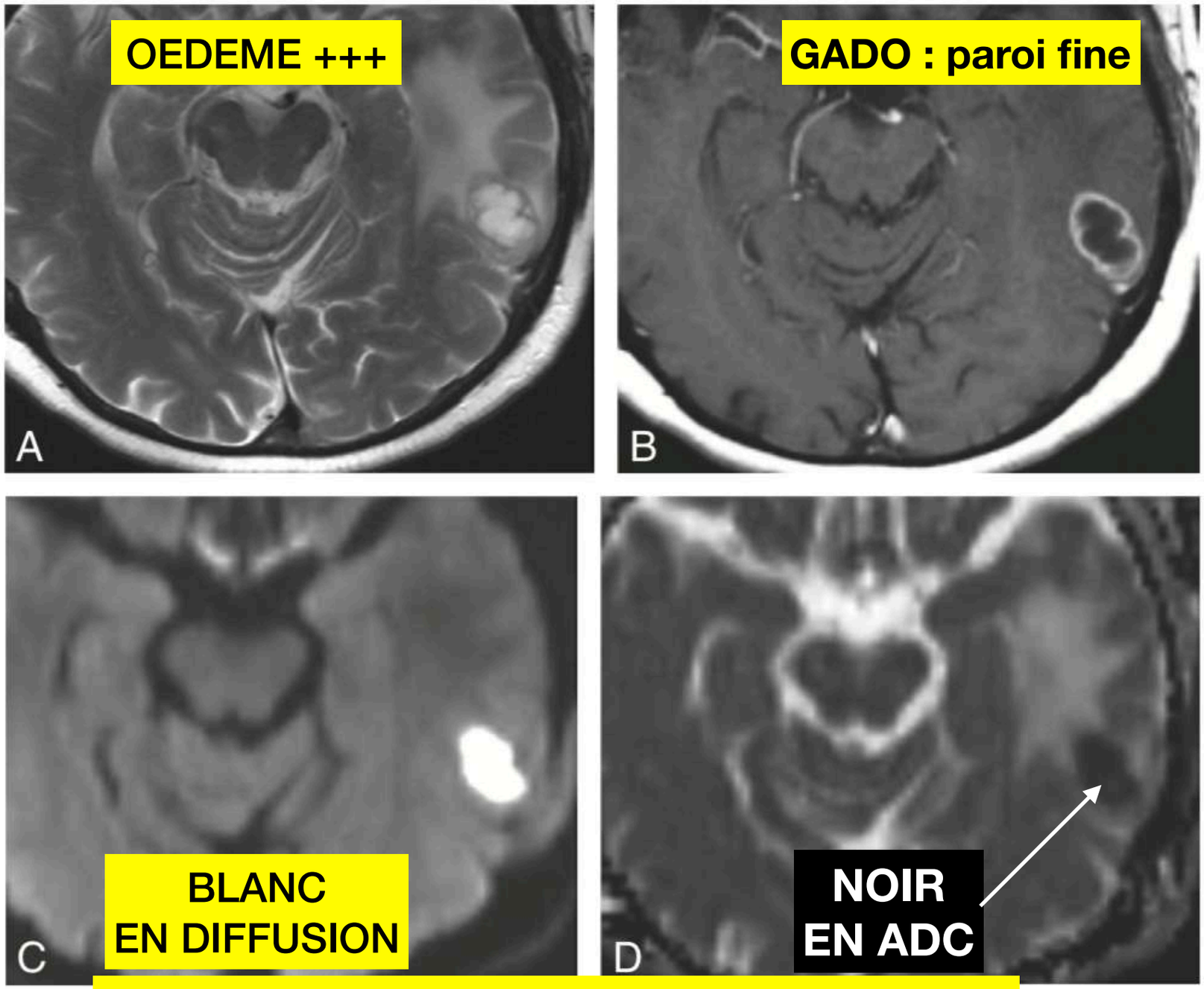

Fig. 5.1

Abcès cérébral à pyogènes. Hypersignal de la nécrose et œdème T2 (A), prise de contraste annulaire (B) restriction de la diffusion (C et D).

= RESTRICTION DE LA DIFFUSION

paroi peut être en hyperT1 spontanée et hypoT2

MENU

1- Différencier abcès et tumeurs sur T1 T2 FLAIR et GADO

ABCES

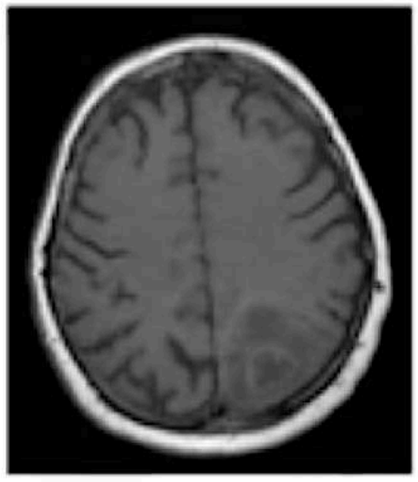

T_1

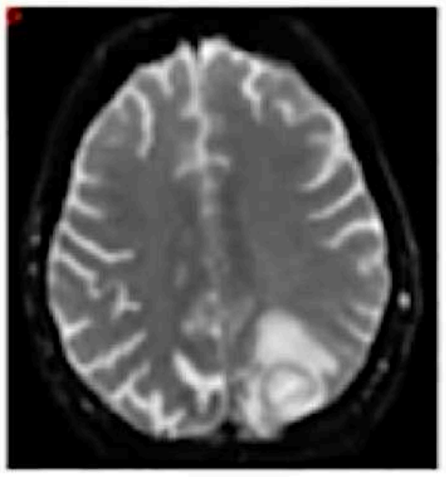

T_2

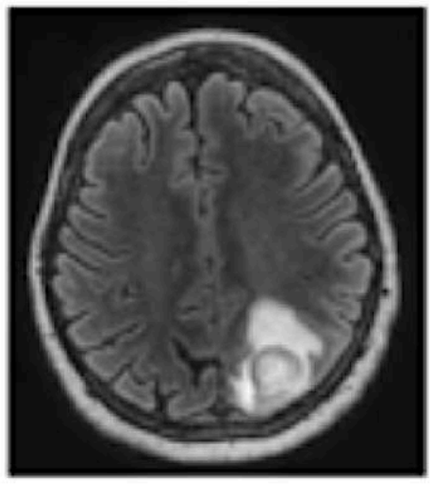

FLAIR

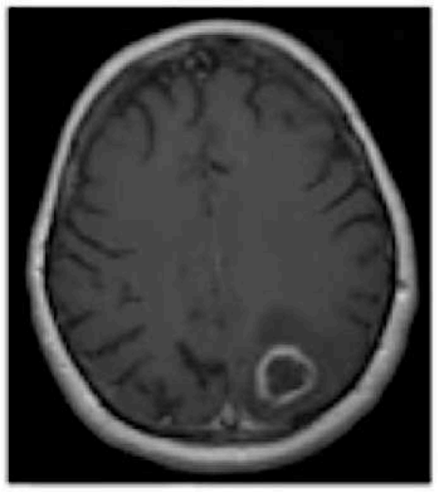

T_1+

TUMEUR

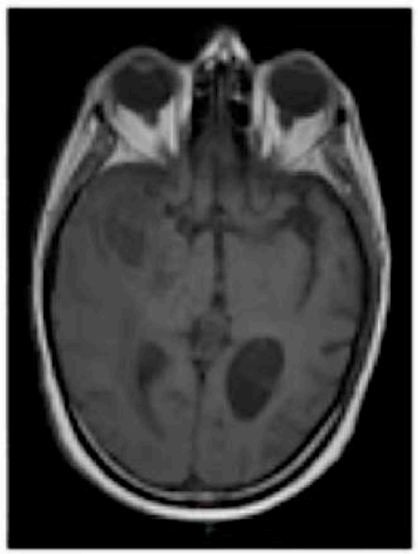

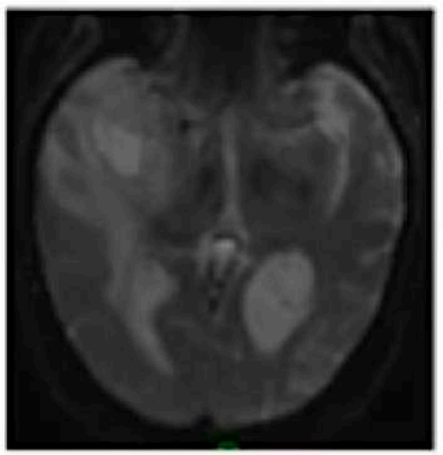

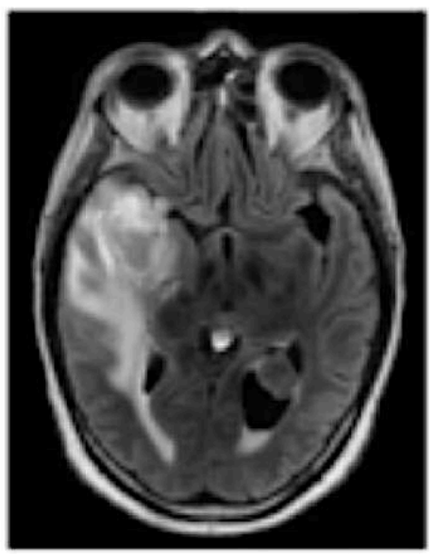



Aspect peu spécifique de l'abcès, seule la présence d'un anneau en hyper signal T_1 et l'hypo signal T_2 semble préférentiellement associée aux abcès (1)

MENU

2- Différencier abcès et tumeurs sur DIFFUSION

Abcès ou tumeur ? Diffusion

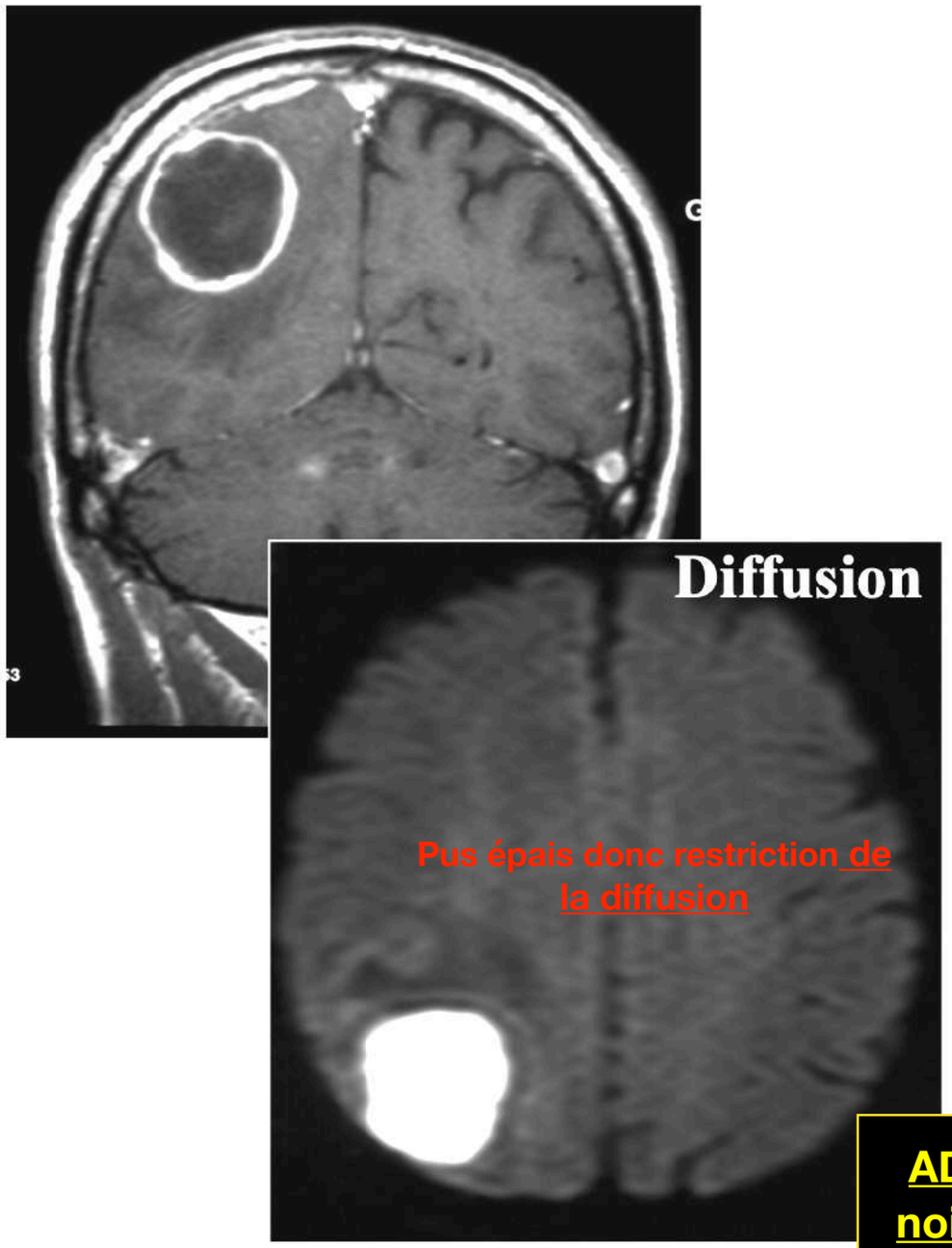

Abcès

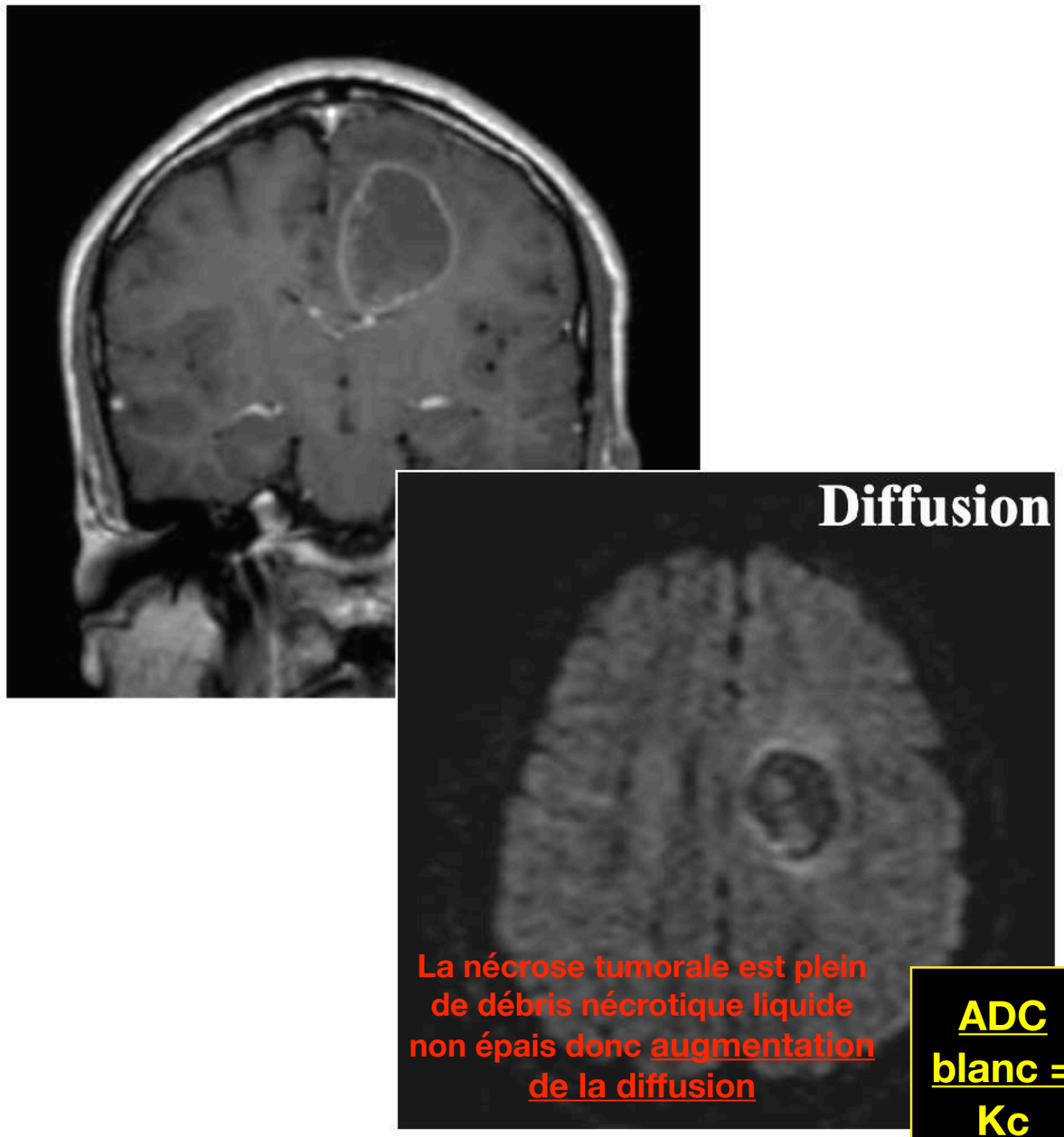

Gliome malin

MENU

2- Différencier abcès et tumeurs sur DIFFUSION

HYPER B1000 = ABCES

ADC noir = ABCES

HYPO B1000 = KC

ADC blanc = Kc

ABCES

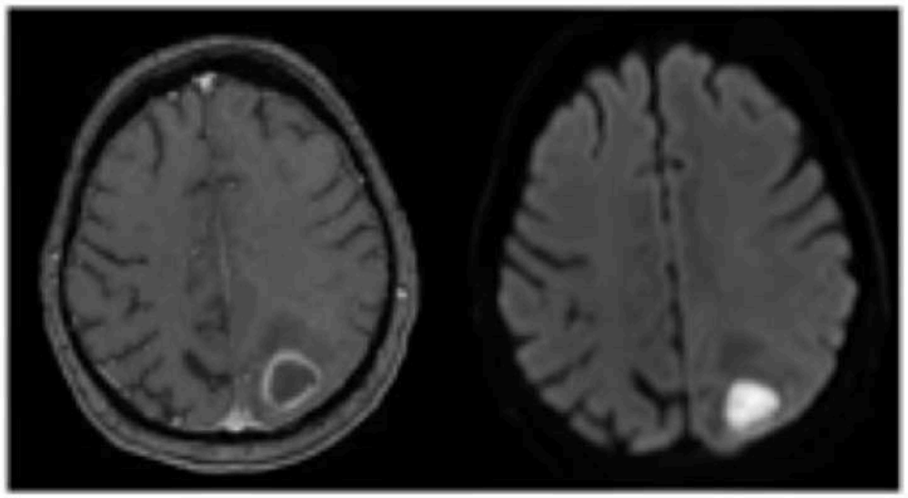

T_1 + B_{1000}

TUMEUR

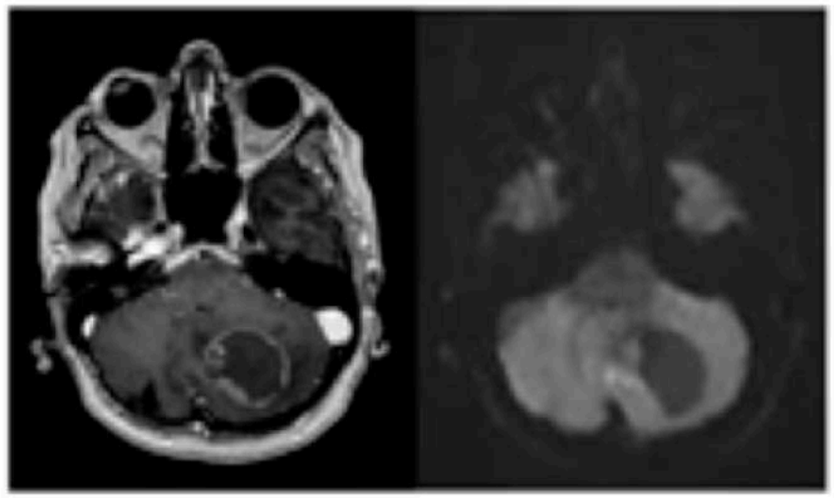

T_1 + B_{1000}

Tumeur:

Hypo signal en Diffusion → nécrose

Augmentation de la diffusion → ADC

> à 925 10^{-6} mm^2/s
= gliomes de haut grade

Quelques faux positifs:

Nécrose hémorragique récente

MENU

2- Différencier abcès et tumeurs sur DIFFUSION

HYPO B1000 = KC

ADC blanc = Kc

Élimine donc abces à pyogéne

Mais pas abcès à :

1- BK

2- Toxo

3- Fungique

(nocardiose , aspergillose, candidose, mycoplasme, histoplasmose)

4- syphillis

5- parasitose

(hydatidose , amibe , ecchynococcose)

L'hypo signal en diffusion et ↗ ADC élimine l'abcès à pyogène

Mais pas les autres causes infectieuses:

- Toxoplasmose
- Tuberculose
- CMV
- Norcardiose
- Infections fungiques
  - *Aspergillose*
  - *Candidose*
  - *Mycoplasme*
  - *Histoplasmose*

- Syphilis
- Parasitose
  - Hydatidose
  - Eccynocochose
  - Amibiase
- Zona

MENU

SPECTRO ABCES

Summary of the metabolites observed in the 3 types of brain abscesses studied

Type of Abscess	Metabolite*						
	Amino Acid (0.9 ppm)	Lipid (1.3 ppm)	Lactate (1.3 ppm)	Lipid + Lactate	Acetate (1.9 ppm)	Succinate (2.4 ppm)	(3.6–3.8 ppm)†
Pyogenic	89	–	46	45	25	18	–
Tubercular	–	9	–	2	–	–	–
Fungal	4	1	4	3	–	–	5

ABCES
PYOGENE
=
AMINO ACIDE (0.9 ppm)
ACETATE (1.9 ppm)
SUCCINATE (2.4 ppm)
LIPIDE ET /OU LACTATES (1.3 ppm)

ABCES
BK
=
LIPIDE (1.3 ppm)
+/- lactate

MENU

ABCES
FONGIQUE
=
+ COMPLEXE

combination of the conventional, DWI, and PMRS features. A ring-enhancing T2 heterointense lesion with irregular walls and irregular projections into the cavity with low ADC and no contrast enhancement of these projections carries a high probability of being a fungal abscess. The identification of multiple signals seen between 3.6 and 3.8 ppm may add further to the diagnostic confidence.

ABCES PYOGENE

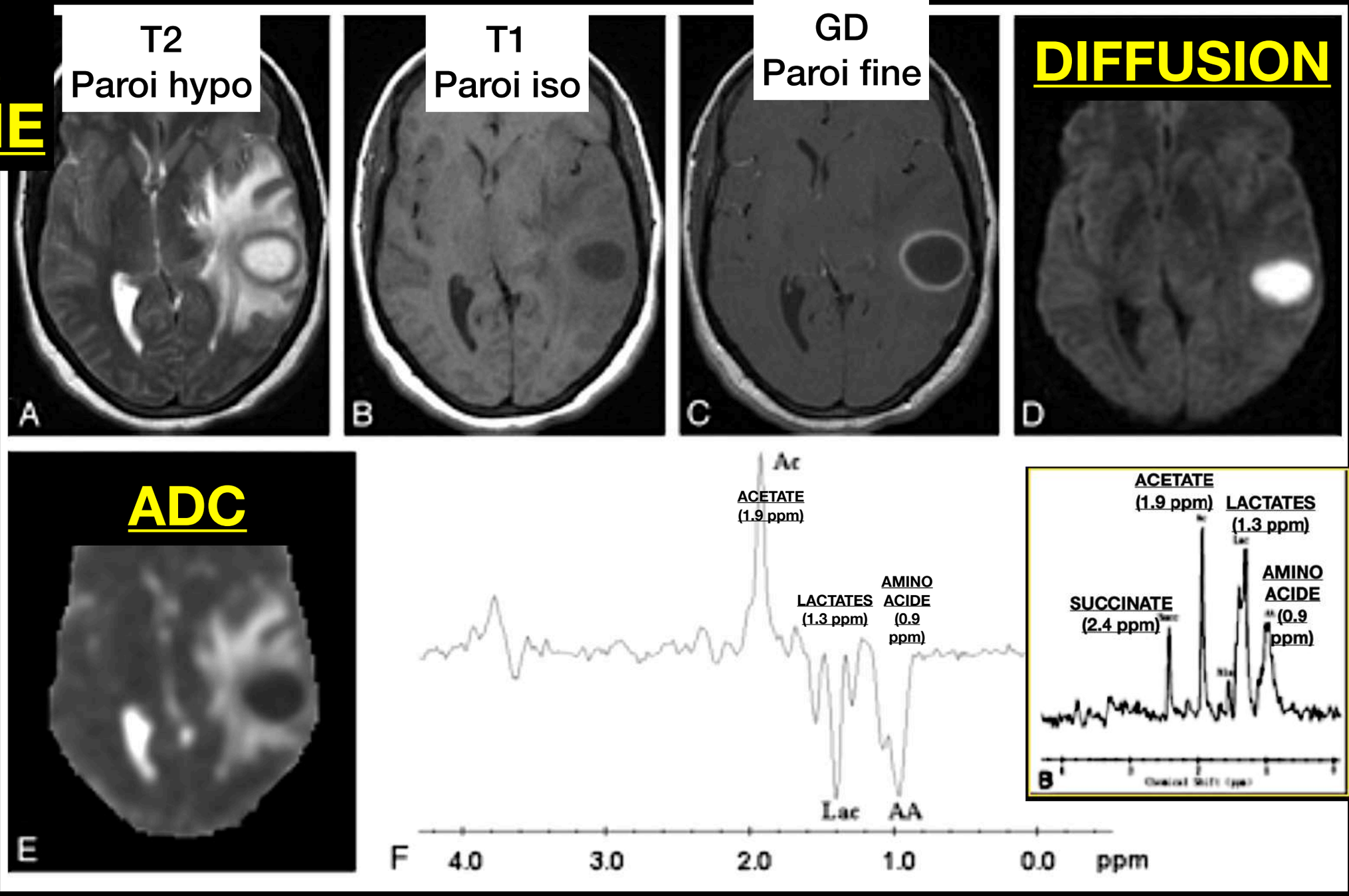

Pyogenic abscess in the left temporal lobe of a 31-year-old woman.

Axial T2-weighted image (*A*) shows a well-defined hyperintense lesion with hypointense wall that appears hypointense on axial T1-weighted image (*B*) with isointense wall. On postcontrast T1-weighted image (*C*), it shows ring enhancement. Diffusion-weighted image shows homogeneous hyperintensity in the cavity (*D*) with low ADC (0.63×10^{-3} mm^2/s) (*E*). PMRS from the center of the lesion with a voxel size of 2.4 mL shows amino acids (*AA, 0.9 ppm*), lactate (*Lac, 1.3 ppm*), and acetate (*Ac, 1.9 ppm*) (*F*). Culture from pus grew *Bacteroides* species.

MENU

ABCES BK comme pyogène

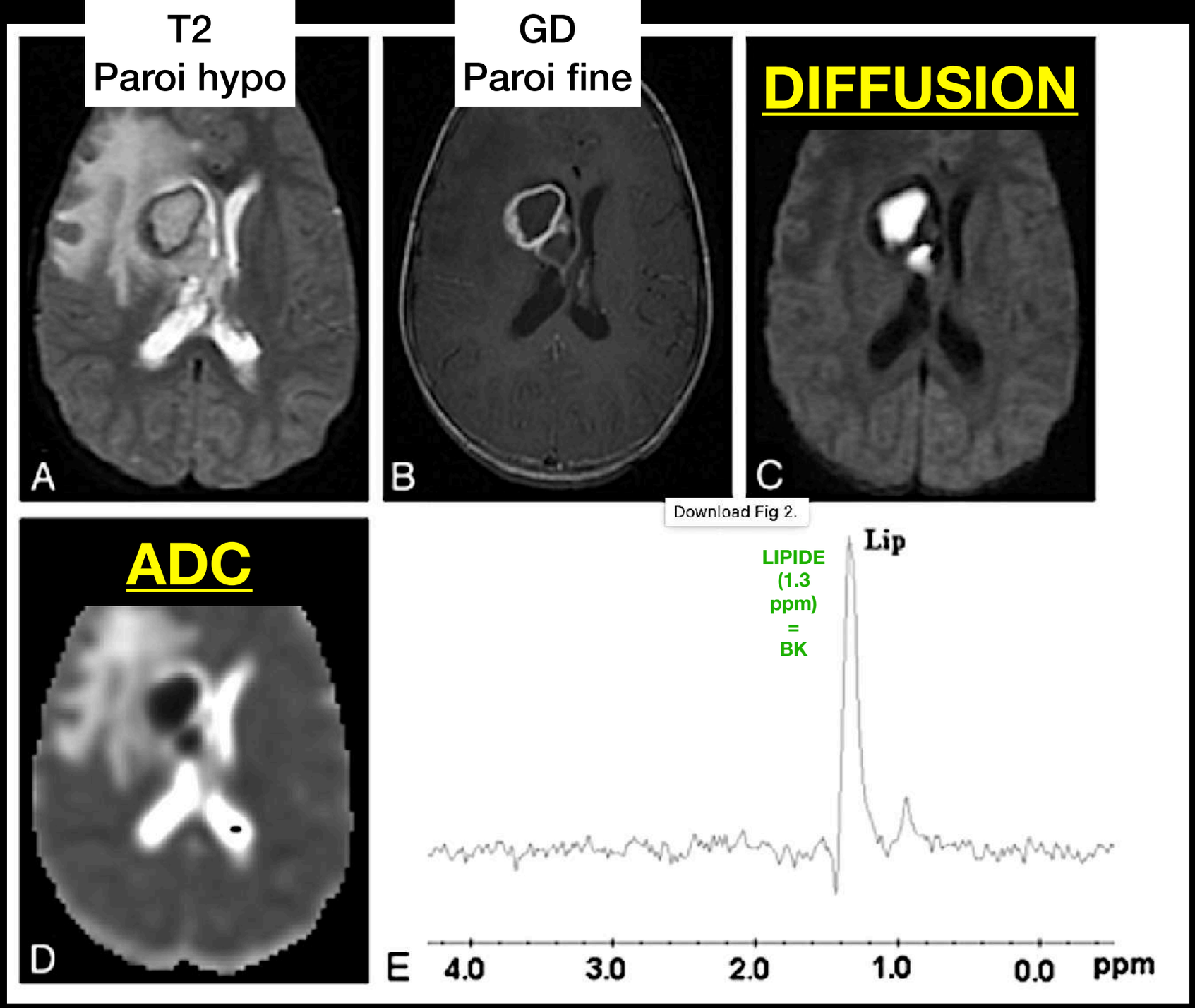

Tubercular abscess in the right basal ganglia of a 25-year-old woman.

A well-defined hyperintense lesion is seen with a hypointense wall on axial T2-weighted image (*A*), which shows ring enhancement on postcontrast T1-weighted image (*B*). Diffusion-weighted image shows homogeneous hyperintensity in the cavity (*C*) with low ADC (0.54×10^{-3} mm^2/s) (*D*). PMRS from the center of the lesion with a voxel size of 2 mL shows predominant lipid peak (*Lip, 1.3 ppm*) (*E*). Culture from pus shows the presence of *Mycobacterium tuberculosis*.

MENU

ABCES FONGIQUE

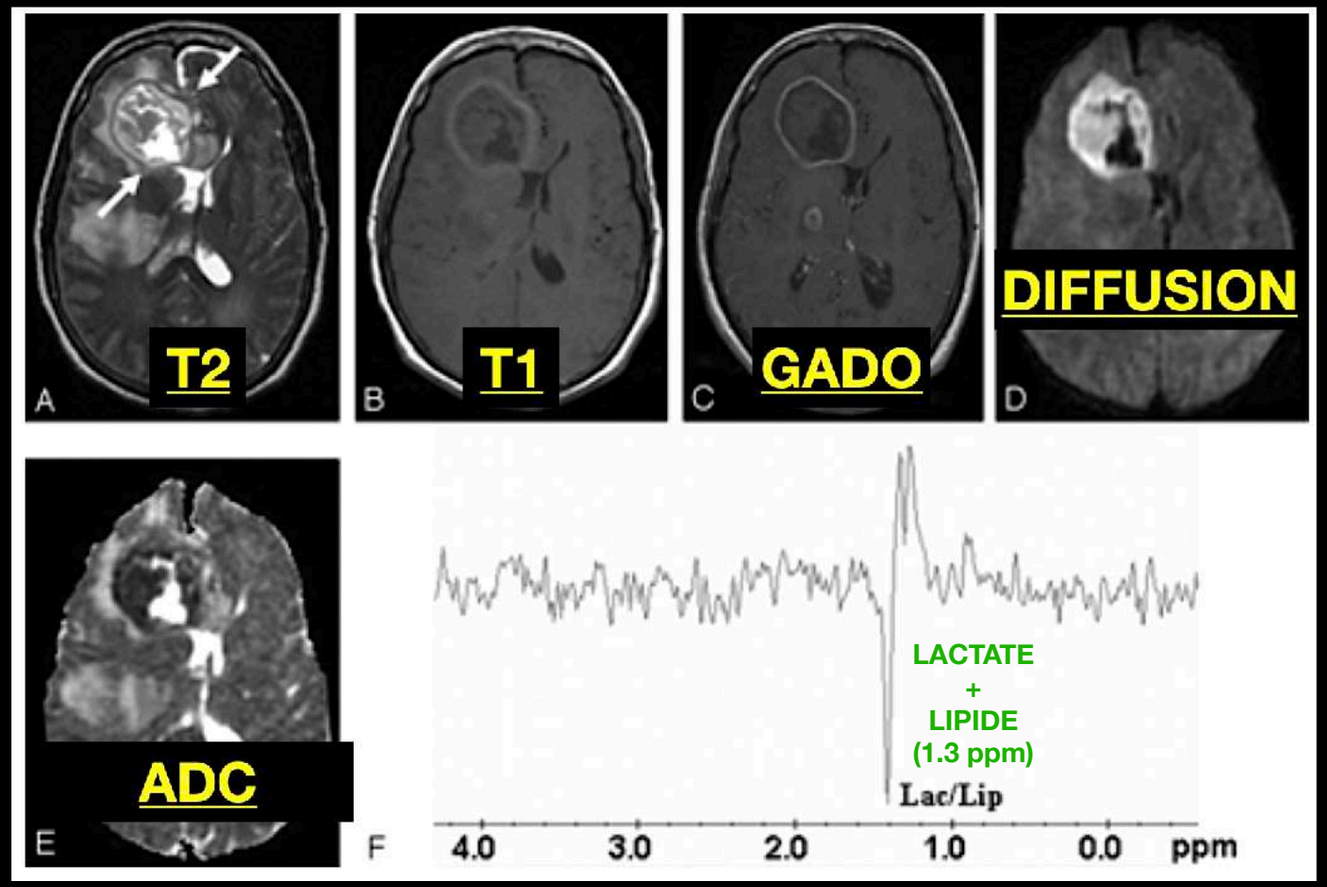

Fungal abscess in the frontal lobe of a 39-year-old man with non-Hodgkin lymphoma on treatment.

Axial T2-weighted image (*A*) shows a well-defined heterointense lesion in the right frontal lobe with an irregular hypointense wall. Hypointense projections attached to the wall are well demonstrated. White arrows show the crenated margin of the fungal wall. Axial T1-weighted image (*B*) shows a hypointense core with isointense intracavitary projections. Postcontrast axial T1-weighted image (*C*) shows peripheral enhancement of the wall with no enhancement of intracavitary projections. Note the presence of 2 more enhancing lesions in the right thalamus and right occipital regions, which are better seen in adjoining sections. Diffusion-weighted image (*D*) shows hyperintensity in the projections with hypointensity in the cavity. On an ADC map (*E*), intracavitary projections show low ADC (0.46×10^{-3} mm^2/s) with high ADC in the cavity (2.22×10^{-3} mm^2/s). PMRS (*F*) obtained with a voxel size of 2 mL shows lactate along with lipid (*Lac/Lip, 1.3 ppm*). Culture from pus grew *Aspergillus flavus*.

tubercular abscesses. Fungal abscesses can be differentiated from nonfungal abscesses by a combination of the conventional, DWI, and PMRS features. A ring-enhancing T2 heterointense lesion with irregular walls and irregular projections into the cavity with low ADC and no contrast enhancement of these projections carries a high probability of being a fungal abscess. The identification of multiple signals seen between 3.6 and 3.8 ppm may add further to the diagnostic confidence.

MENU

Différencier abcès et tumeurs sur SPECTRO

spectroscopie

TE long

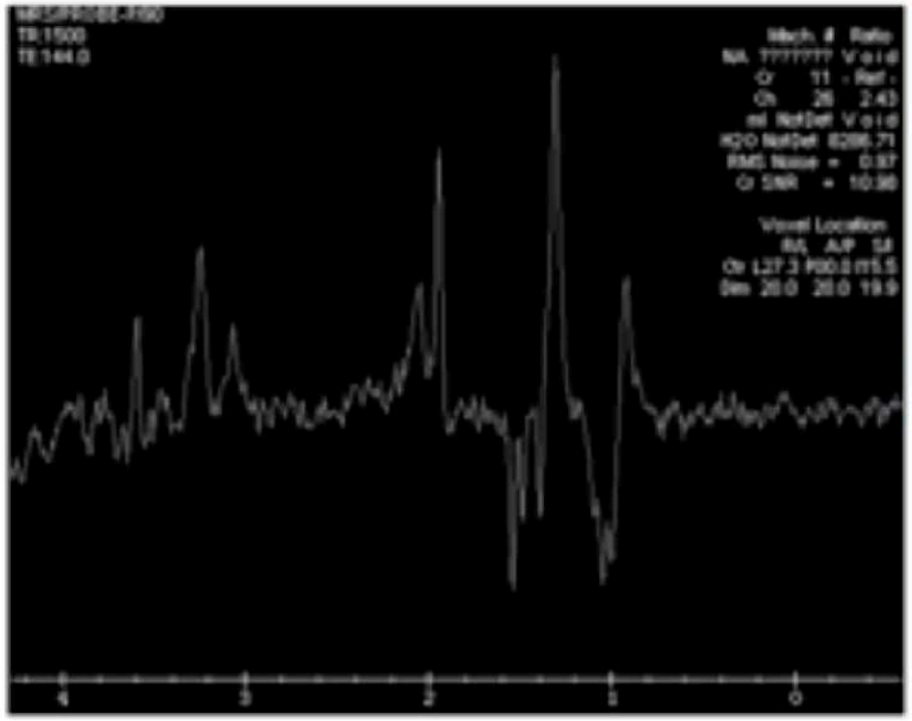

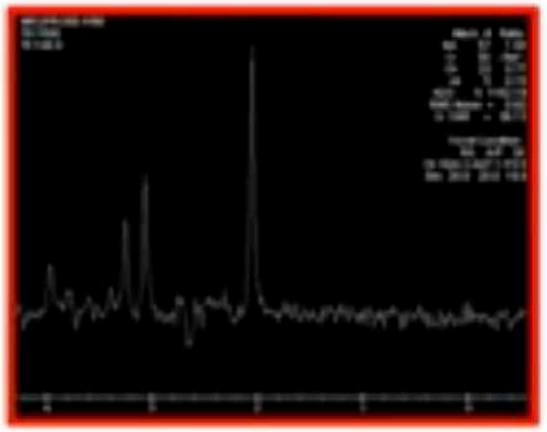

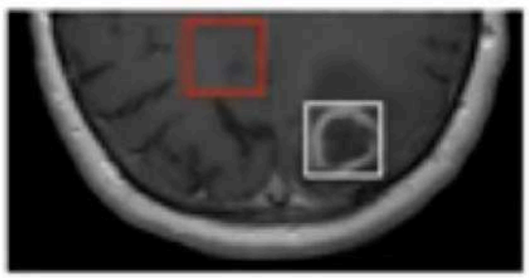



TE long: *métabolite du pus ont un TE moyen et long.*
Mono voxel
Position: *centré sur la cavité pour augmenter la sensibilité*

Centre: Absence de marqueurs tissulaire → Naa, Ch & Cr

Présence d'acides aminés:

leucine, iso leucine, valine à 0,9 ppm ± lactate (1,3 ppm), acétate (1,92 ppm), succinate (2,4 ppm) & lipides (1,3 ppm).

MENU

TUBERCULOSE CEREBRAL : VOIR DIAPO 113 +++

En IRM, l'aspect de l'atteinte encéphalique par la tuberculose est polymorphe :

1- ***L'aspect en grappe de raisins*** représente une de ses manifestations évocatrices. Les tubercules coalescents apparaissent en iso ou hyposignal T1 par rapport au parenchyme cérébral, hyposignal T2 (témoignant la nécrose) ou hypersignal T2 central modéré (en rapport avec une liquéfaction de la nécrose),
avec une **coque périphérique hypointense en T2** en rapport avec la présence d'un anneau granulomateux (Figure 1). Les tubercules présentent typiquement une prise de contraste annulaire après injection de gadolinium (Figure 2a)

2- Les **foyers centraux de liquéfaction peuvent présenter une restriction de la diffusion** (Figure 2b),

contrairement au tuberculome solide caséeux [2].

La valeur du coefficient apparent de diffusion **(ADC) est typiquement basse au centre** du granulome nécrosé par rapport aux valeurs trouvées dans les masses tumorales cérébrales, contrastant avec une valeur plus élevée au niveau de la région périphérique [3]

Les calcifications intralésionnelles sont responsables d'un asignal sur les séquences T2*; elles sont fréquentes notamment en cas de lésions volumineuses.

L'imagerie de perfusion montre une augmentation du volume sanguin au niveau de la paroi cellulaire hypervascularisée.

La spectroscopie peut conforter le diagnostic en montrant une importante diminution du ratio NAA/Cr, un pic de **lipide** important et l'absence d'acides aminés. À noter que les tuberculomes de grande taille sont généralement cerné d'un œdème périlésionnel qui est en rapport avec la compression du parenchyme cérébral adjacent [2].

Les principaux diagnostics différentiels de ces lésions tuberculeuses sont des abcès à pyogènes (intérêt de la spectroscopie), des lésions de cysticercose (mais les lésions multiples sont souvent de stades différents),
un processus tumoral (avec un pic élevé de choline en spectroscopie)

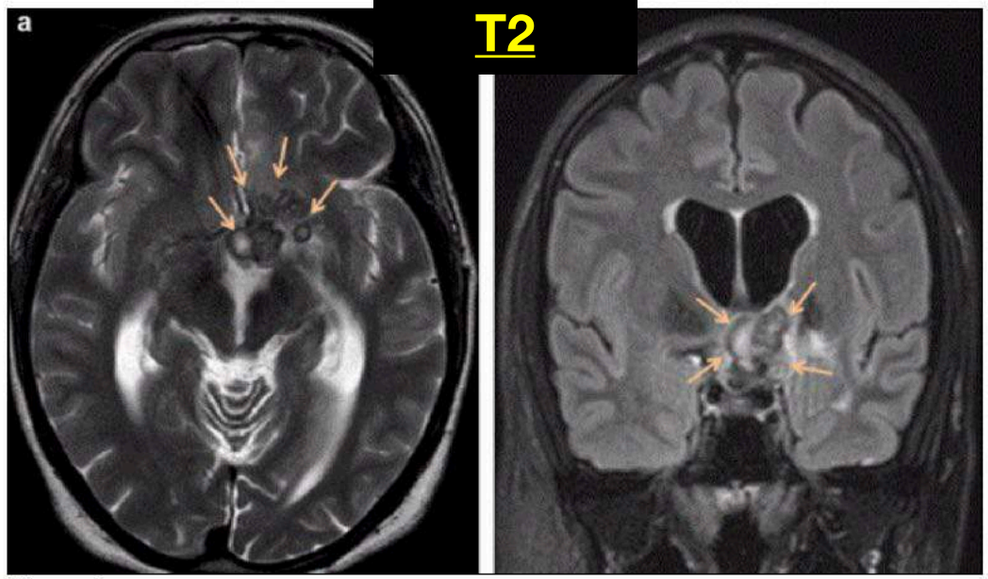

Figure 1 :

IRM cérébrale en séquence pondérée T2 en coupe axiale (a), et T2 FLAIR en coupe coronale (b), montrant un tuberculome suprasellaire fait de microgranulomes coalescents et formant l'aspect en grappe de raisin (flèches). Les granulomes sont de taille variable et présentent un centre hyperintense en T2 et FLAIR, entouré d'un halo hypointense. Le tuberculome est cerné d'un œdème périlésionnel en hypersignal T2 et FLAIR.

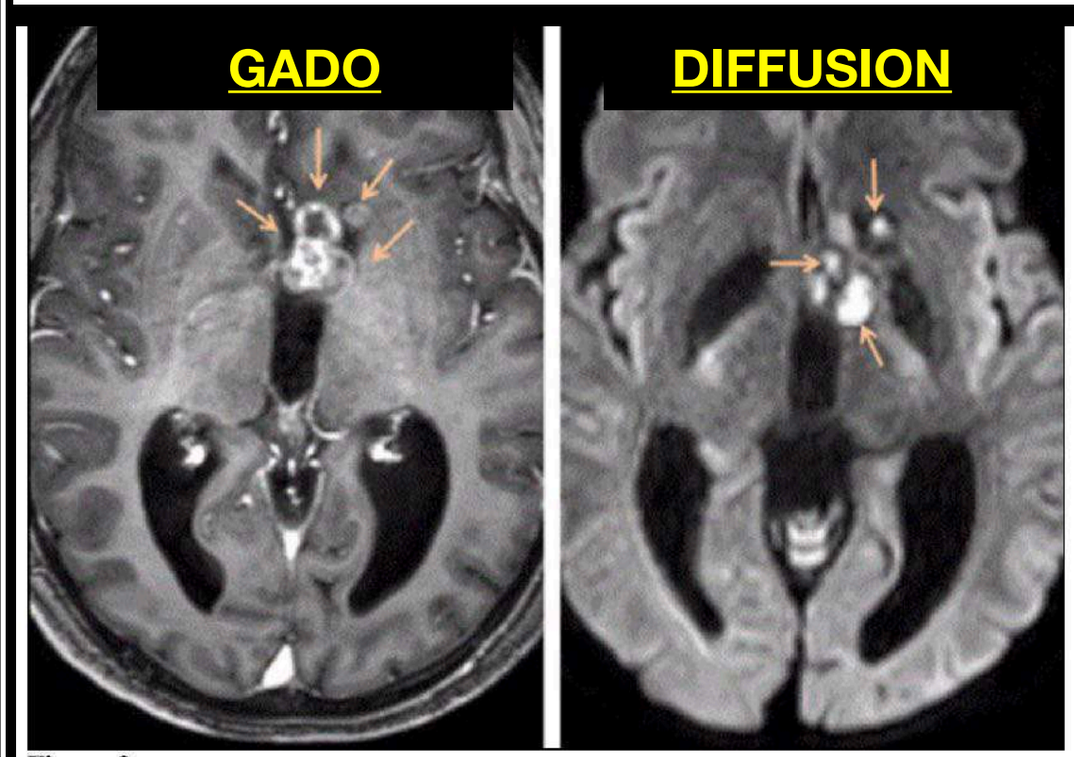

Figure 2 :

a : coupe axiale en séquence pondérée T1 après injection de gadolinium montrant un rehaussement annulaire des granulomes coalescents (flèches); b : coupes axiales pondérées en diffusion montrant un hypersignal franc du contenu des lésions micronodulaires (flèches).

MENU

Cas clinique Sylvie Grand

Patiente de 55 ans. Hémiparésie gauche avec aphasie d'apparition brutale il y a 4h.
Pas d'antécédent. Suspicion d'AVC





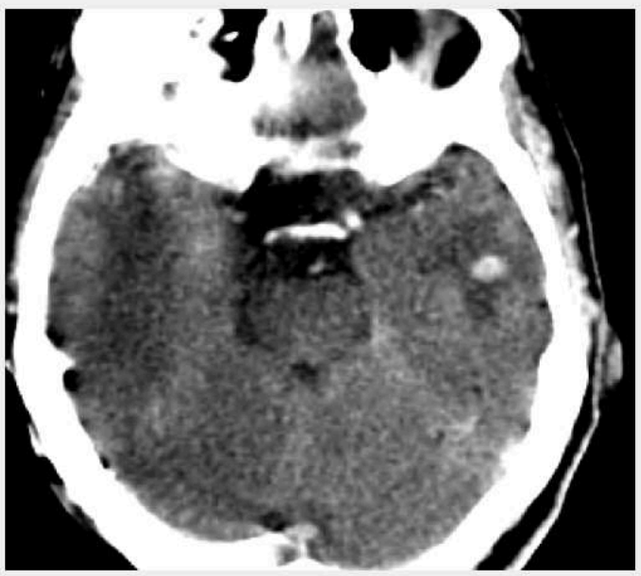



Cas clinique Sylvie Grand

IRM complémentaire

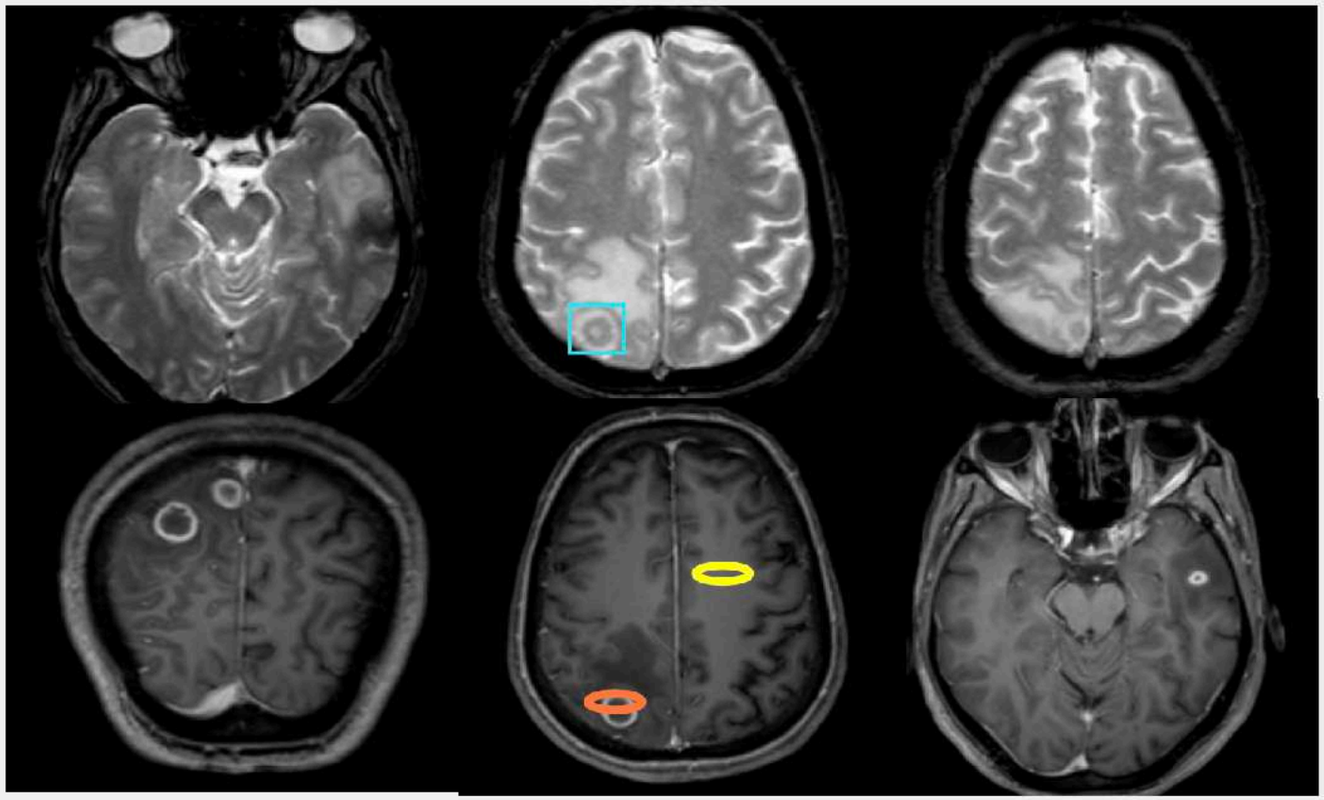

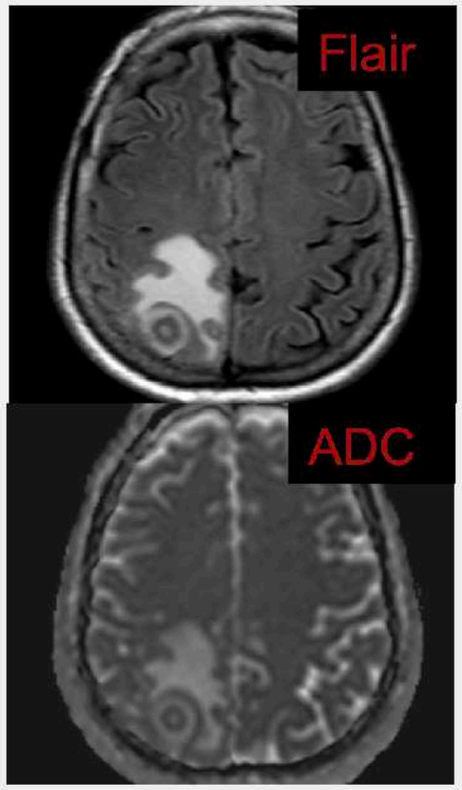

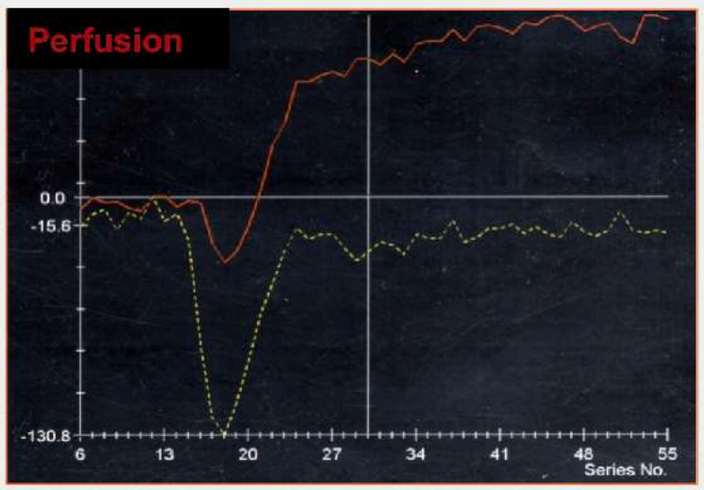

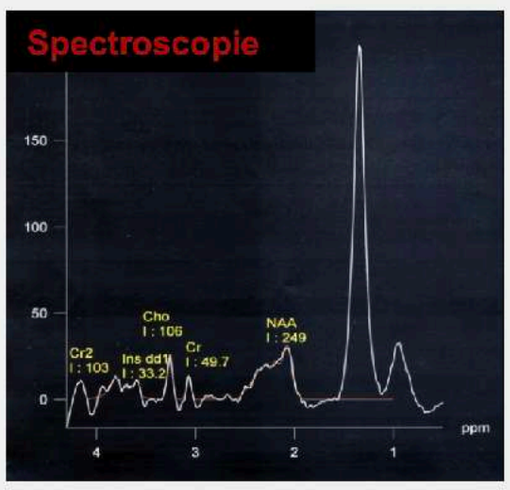

MENU

Cas clinique Sylvie Grand

Abcès tuberculeux : **tuberculose extra-pulmonaire avec atteinte ganglionnaire, cérébrale et surrénalienne, confirmée sur biopsie ganglionnaire inguinale. Quadrithérapie.**

Présence de lipides en faveur du BK

Metabolites							
Type of Abscess	**Amino Acid (0.9 ppm)**	**Lipid (1.3 ppm)**	**Lactate (1.3 ppm)**	**Lipid + Lactate**	**Acetate (1.9 ppm)**	**Succinate (2.4 ppm)**	**(3.6 – 3.8 ppm)****
Pyogenic	89	9	46	45	25	18	-
Tubercular	-	-	-	2	-	-	-
fungal	4	1	4	3	-	-	5

Comparative evaluation of fungal, tubercular, and pyogenic brain abscesses with conventional and diffusion MR imaging and proton MR spectroscopy
Luthra G et al. ***AJNR Am J Neuroradiol. 2007 Aug;28(7):1332-8***

The diagnosis of brain tuberculoma by 1H-magnetic resonance spectroscopy
Ky Santy et al. ***Eur J Pediatr (2011) 170:379–387***

MENU

Cas clinique 8

Présentation du cas

Description

- Enfant de 4 ans qui présente des céphalées et des vomissements évoluant depuis 10 jours avec perte de poids.

Questions

- Comment analysez-vous l'IRM (figure 8.1) ? Quel diagnostic évoquez-vous ?

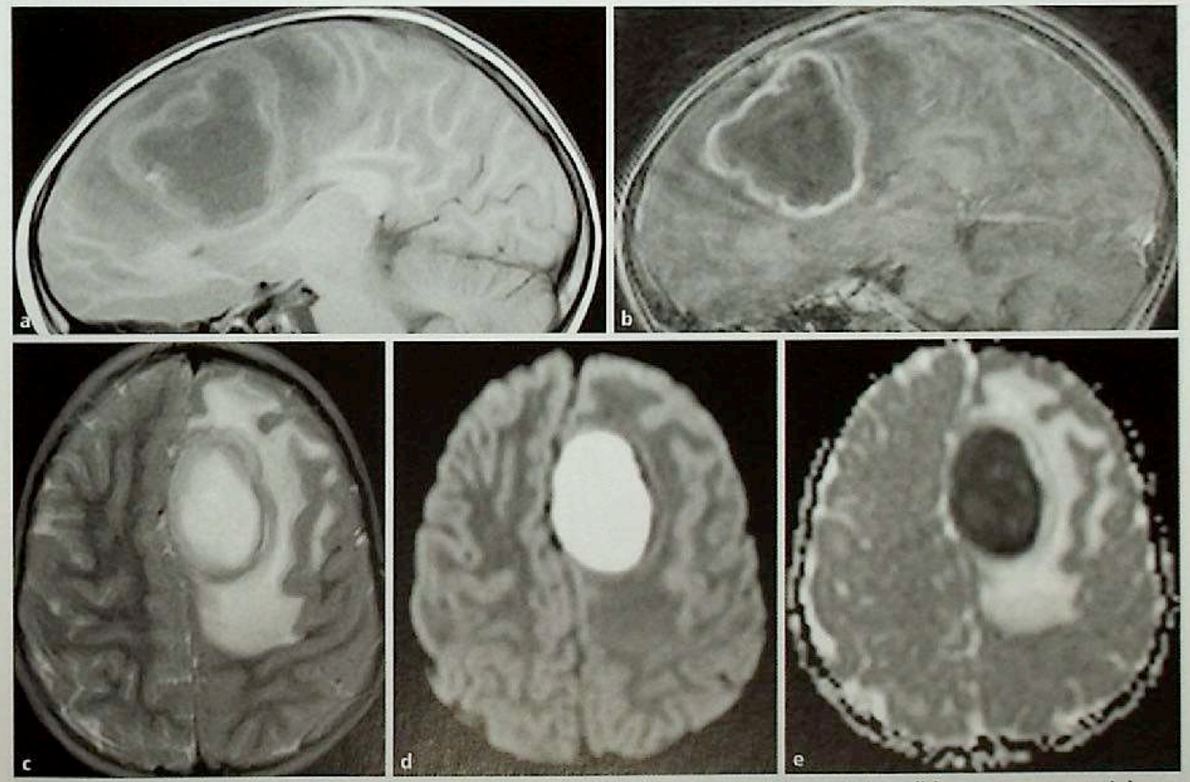

Figure 8.1 IRM cérébrale en coupes sagittales T1 avant (a) et après injection de gadolinium (b), et en coupes axiales T2 (c), diffusion (d), cartographie d'ADC (e).

© 2018, Elsevier Masson SAS. Tous droits réservés

MENU

Interprétation

- L'IRM (figure 8.2) met en évidence une lésion annulaire frontale gauche avec une couronne périphérique fine et feuilletée apparaissant en hypersignal T1 (a), hyposignal T2 (c) et prenant le contraste (b). La zone centrale apparaît en hyposignal T1 (a), hypersignal T2 (c) et diffusion (d) avec chute du coefficient de diffusion (e). Cette restriction de la diffusion est induite par la présence de pus qui, de par son caractère épais, réduit la diffusion des molécules d'eau.

Diagnostic

- Abcès intraparenchymateux à pyogènes (streptocoque).

Commentaires

- Les abcès intraparenchymateux sont souvent secondaires à une dissémination par voie hématogène, plus rarement par extension d'une infection de voisinage. En cas de dissémination par voie hématogène, leur localisation se fait préférentiellement au sein des noyaux gris centraux et à la jonction substance blanche-substance grise.
- Les abcès à pyogènes se présentent en imagerie avec un anneau périphérique fin, parfois plus épais et feuilleté prenant le contraste. L'anneau périphérique apparaît en hyposignal T2 du fait de microhémorragies, mais également de la présence de collagène et de radicaux libres. La zone centrale est liquidienne et apparaît en hyposignal T1, en hypersignal T2, en hyposignal FLAIR et en hypersignal en diffusion avec chute de l'ADC.

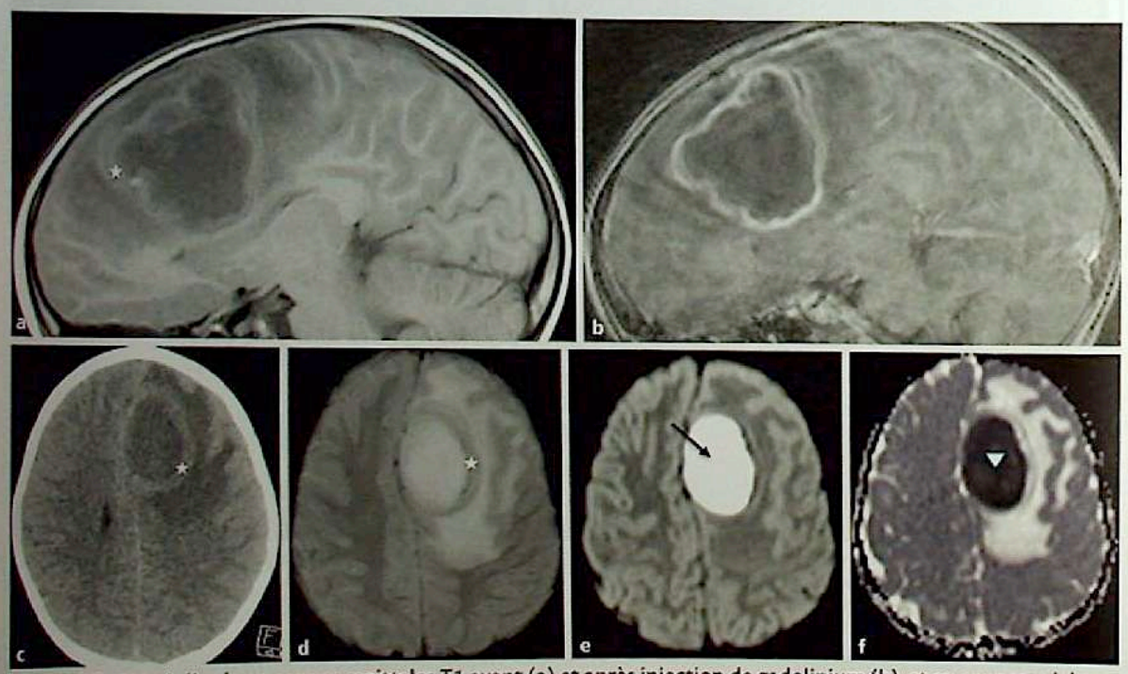

Figure 8.2 IRM cérébrale en coupes sagittales T1 avant (a) et après injection de gadolinium (b), et en coupes axiales T2 EG (d), diffusion (e), cartographie d'ADC (f). Scanner cérébral sans injection en coupe axiale (c). Lésion annulaire frontale gauche avec une couronne périphérique fine et feuilletée prenant le contraste après injection de gadolinium (b). La couronne (étoile) apparaît en hypersignal T1 (a), hyposignal T2 EG (d) et est spontanément hyperdense sur le scanner (c), traduisant la présence de dépôts d'hémosidérine. La zone centrale apparaît en hyposignal T1 (a), hypersignal T2 (d) et diffusion (e) (flèche) avec chute du coefficient de diffusion (f) (tête de flèche).

- L'imagerie de diffusion aide au diagnostic différentiel entre abcès à pyogènes et tumeurs nécrotiques, mais également entre abcès à pyogènes et abcès d'autre origine. En effet, en diffusion, le centre nécrotique des tumeurs apparaît en hyposignal avec augmentation de l'ADC, alors que le pus au sein des abcès à pyogènes apparaît en hypersignal avec chute du coefficient de diffusion. Cette restriction de l'ADC est induite par le caractère épais du pus, réduisant le mouvement des molécules d'eau. Ceci n'est généralement pas le cas non plus dans les abcès d'autre origine, où le centre nécrotique présente un hyposignal en diffusion avec augmentation du coefficient de diffusion.

Attention

- La présence de sang au sein du centre nécrotique d'une tumeur peut également réduire le coefficient de diffusion.

MENU

HERPES

Atteinte du système limbique ++
Respect des NGC ++

T2 FLAIR = hyperT2 bilat mais asymétrique et MÊME UNILATÉRAL dans 1/3 des cas

T2* = svt hgique

DIFF = hyperDIFF le + sensible

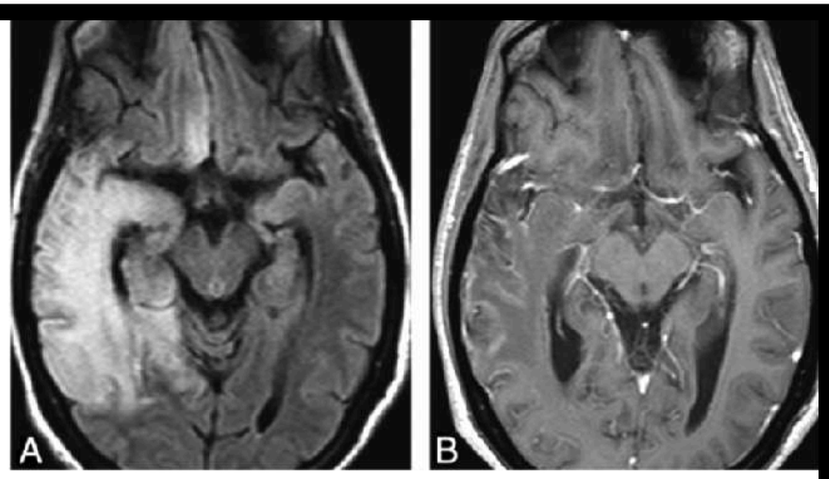

Fig. 4.60
Encéphalite herpétique en FLAIR (A) et T1 Gd (B).

Diag différentiel :

Si atteinte nx gris centraux:
PAS EH mais ENCEPHALITE LIMBIQUE auto immune ou paranéoplasique

Si atteinte unilatérale : ATTENTION
Penser à AVC sylvien ou spasme sur anévrysme sylvien car même aspect IRM !!!! **-> ANGIO IRM TOF +++**

SYSTEME LIMBIQUE = HIPPOCAMPE
INSULA
CORTEX TEMPORAL INTERNE
GYRUS CINGULAIRE

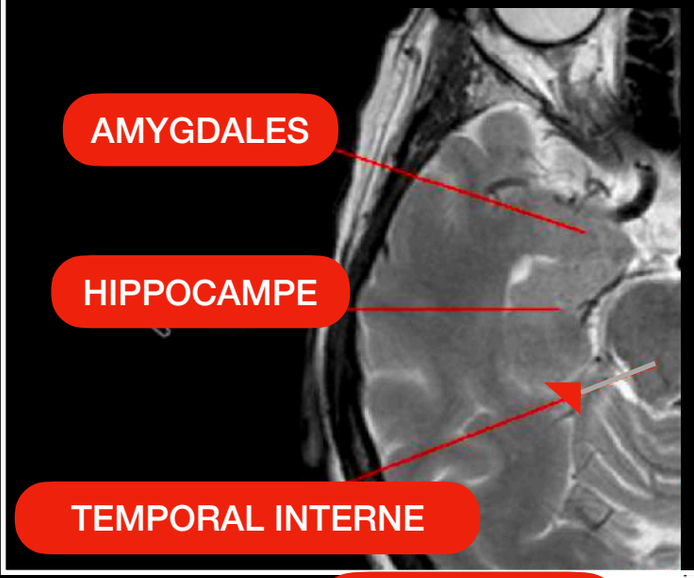

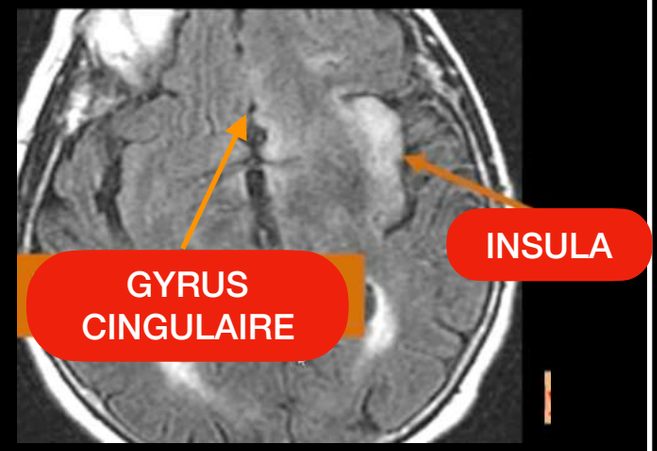

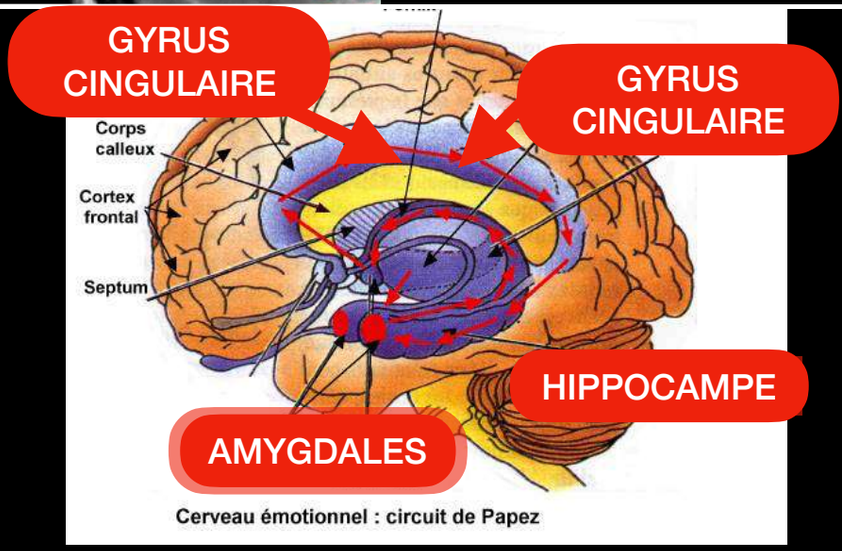

Cerveau émotionnel : circuit de Papez

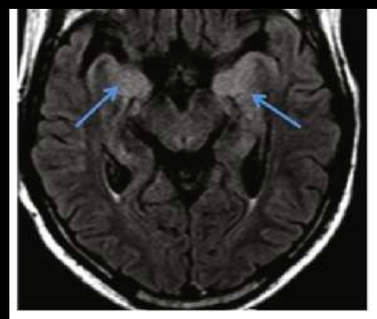

Fig. 4.61
Encéphalite limbique (→).

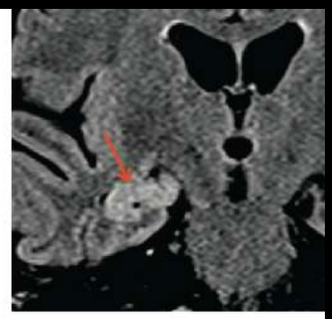

Fig. 4.62
Encéphalite auto-immune (→).

MENU

RAPPEL ANATOMIQUE

Les structures entrant dans la constitution du système limbique:

- Hippocampe
- Parahippocampe
- Gyrus cingulaire
- Noyaux basolatéraux de l' amygdale
- Noyaux septaux
- Noyau accumbens
- Hypothalamus (corps mamillaires)
- Noyau antérieur et médio-dorsal du thalamus

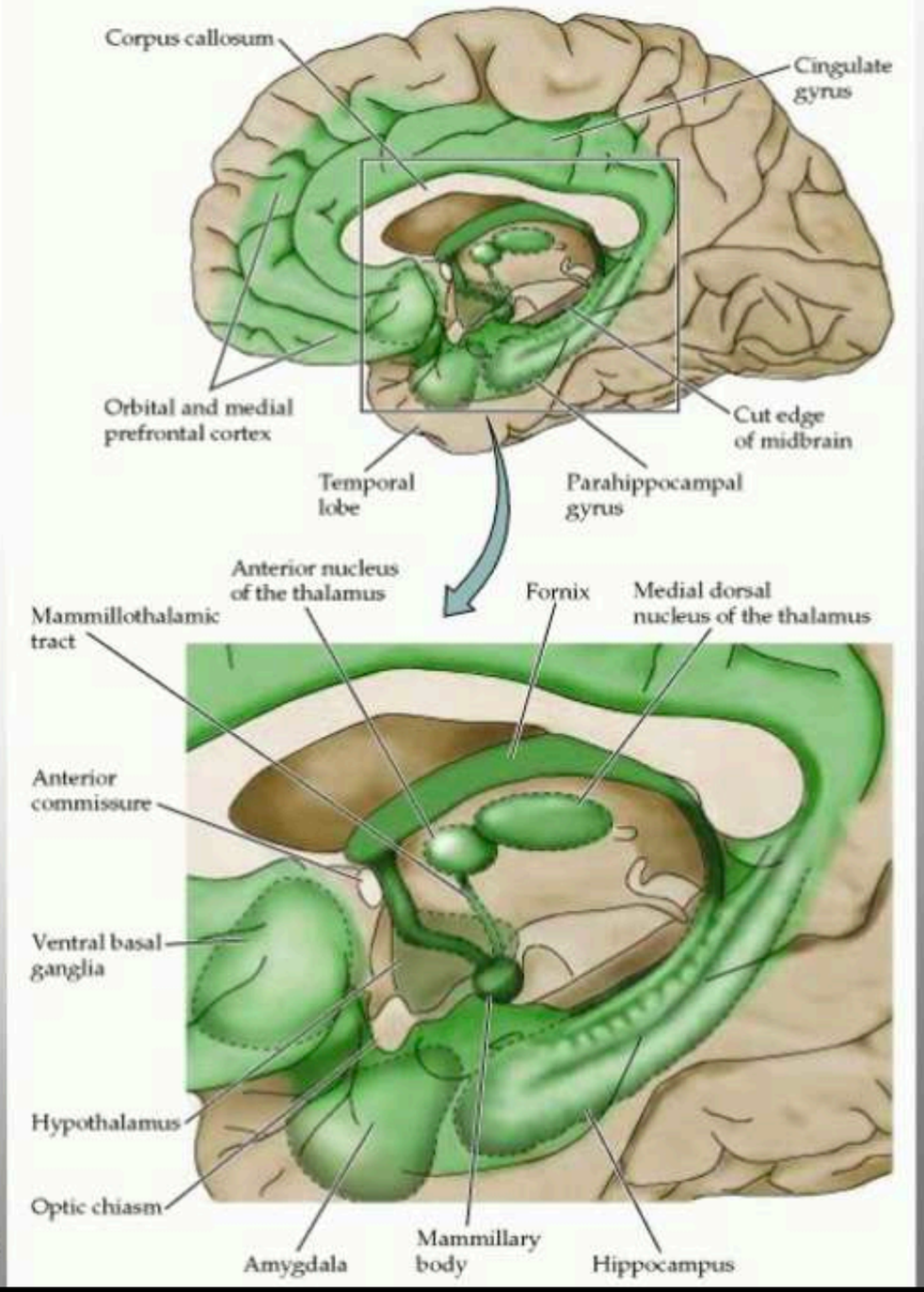

Schématisation anatomique du système limbique

MENU

SYSTÉMATISATION DU SYSTÈME LIMBIQUE (F.NETTER)

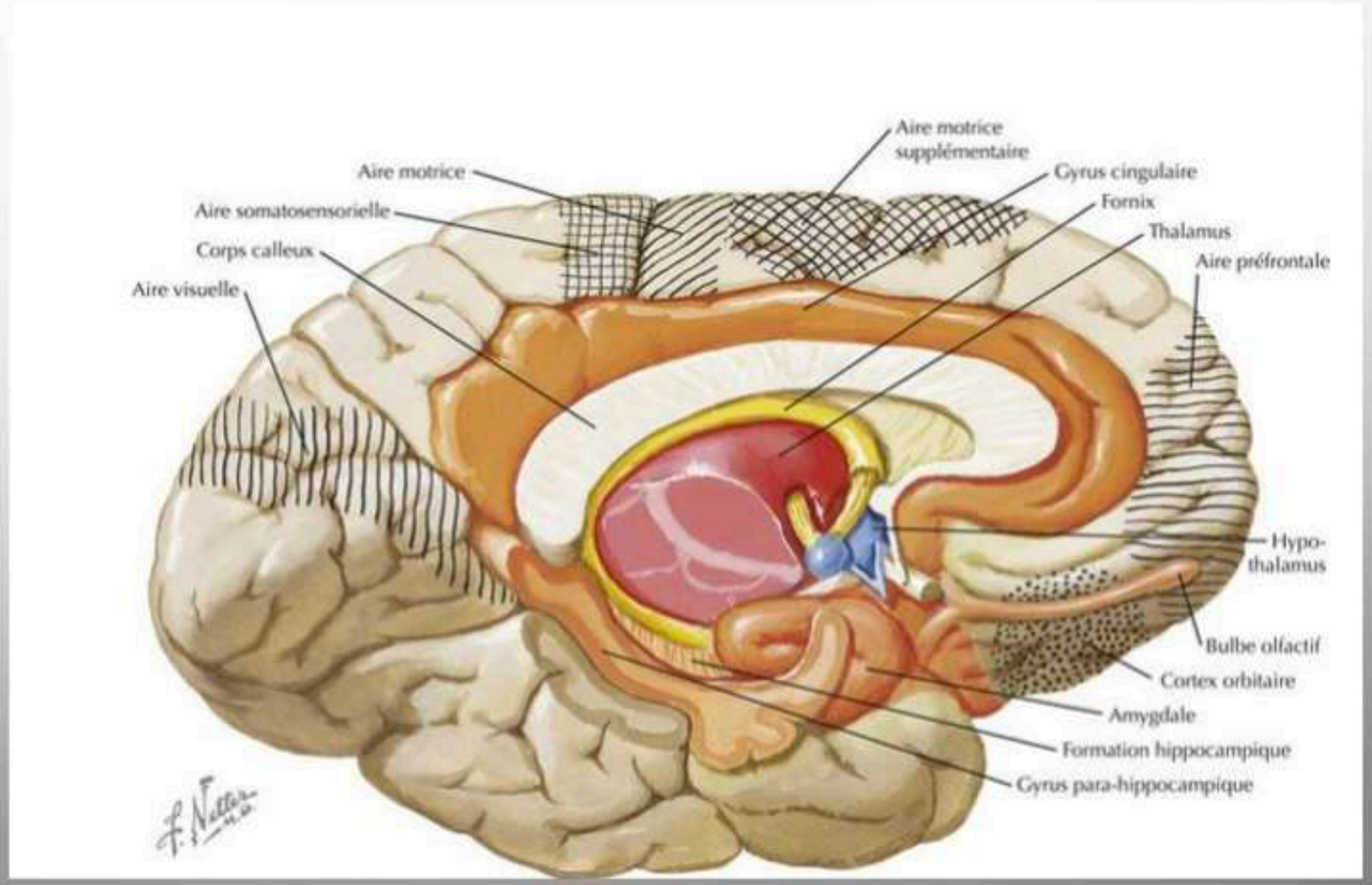

https://clemedicine.com/16-systeme-nerveux-autonome-hypothalamique-et-limbique/

MENU

HIPPOCAMPES

- L'hippocampe est situé au niveau de la face médiale du lobe temporal.
- Il est constitué de deux lames de substance grise encastrées l'une dans l'autre : la corne d'Ammon latéralement et le gyrus dentatus médialement.
- Il comporte trois parties d'avant en arrière : la tête, le corps et la queue. La tête est reconnaissable par ses digitations.
- Rôle important dans la mémoire.

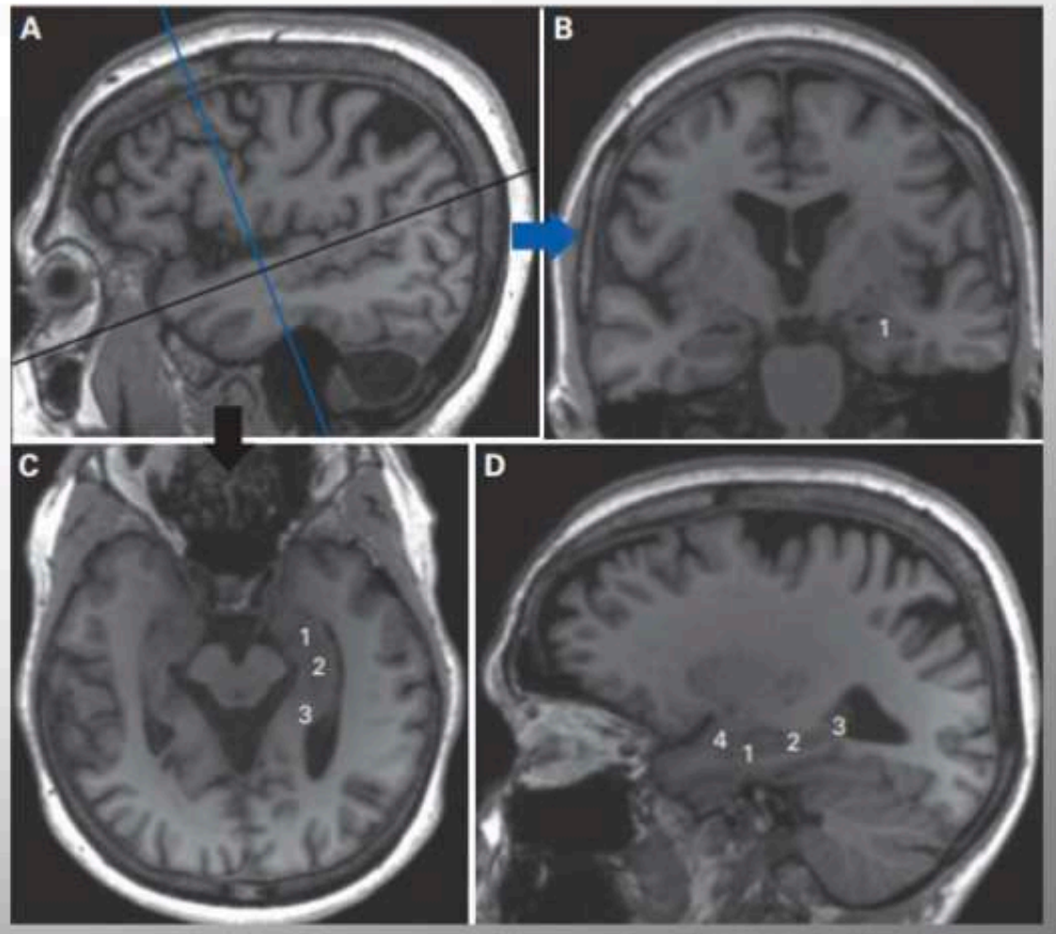

IRM cérébrale en coupes coronale (B), axiale (C), et sagittale (D) en contraste anatomique T1: 1: tête, 2: corps, 3: queue; 4: noyau amygdalien

D. Combes et al., « Imagerie normale et pathologique de l'hippocampe en gériatrie », vol. 18, 2020

GYRUS PARAHIPPOCAMPAL

- Correspond à la substance grise corticale entourant l'hippocampe.
- Son extrémité la plus antérieure correspond à l'uncus, en forme de crochet, juste au dessus de l'amygdale.

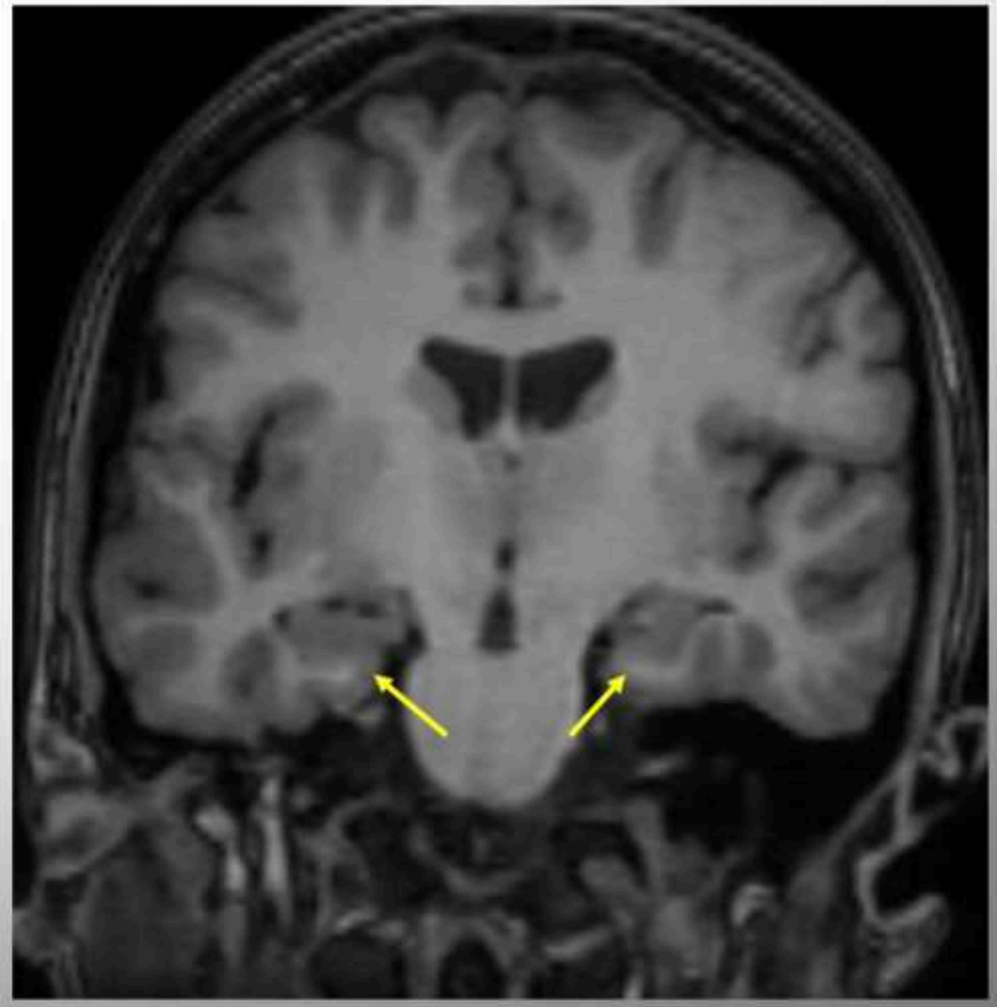

IRM encéphalique: coupe coronale T1
Image du service de radiologie 20 août

UNCUS

- L'uncus est impliqué dans l'olfaction, les émotions et la formation de nouveaux souvenirs.

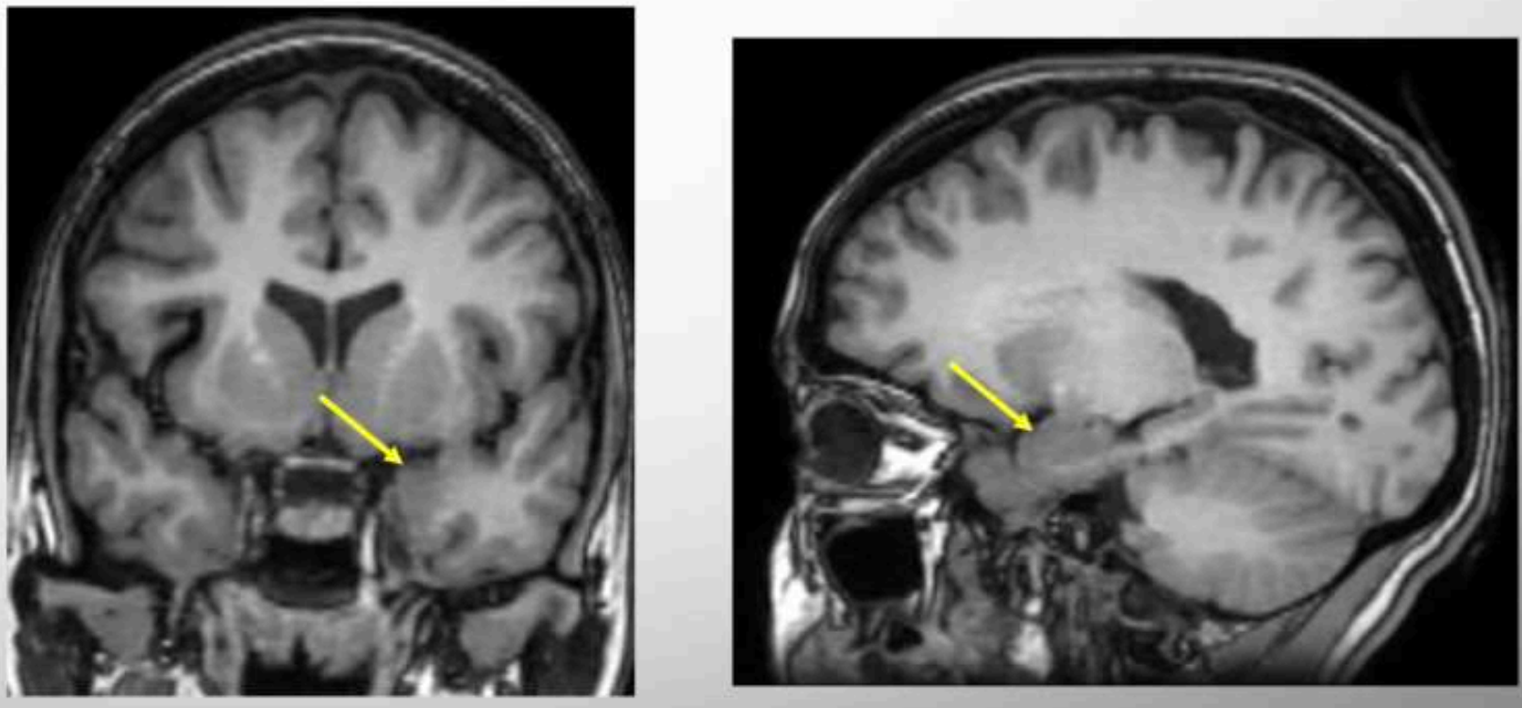

Coupe coronale et sagittale T1
Image du service de radiologie 20 août

MENU

GYRUS CINGULAIRE

- Circonvolution en arc, disposée au dessus de la surface supérieure du corps calleux, dont elle est séparée par un sillon (du corps calleux).
- Il entoure le bec, le genou, la partie supérieure du corps puis contourne le splénium du corps calleux où il communique avec l'hippocampe.
- Il est séparé du gyrus frontal supérieur par le sillon cingulaire.

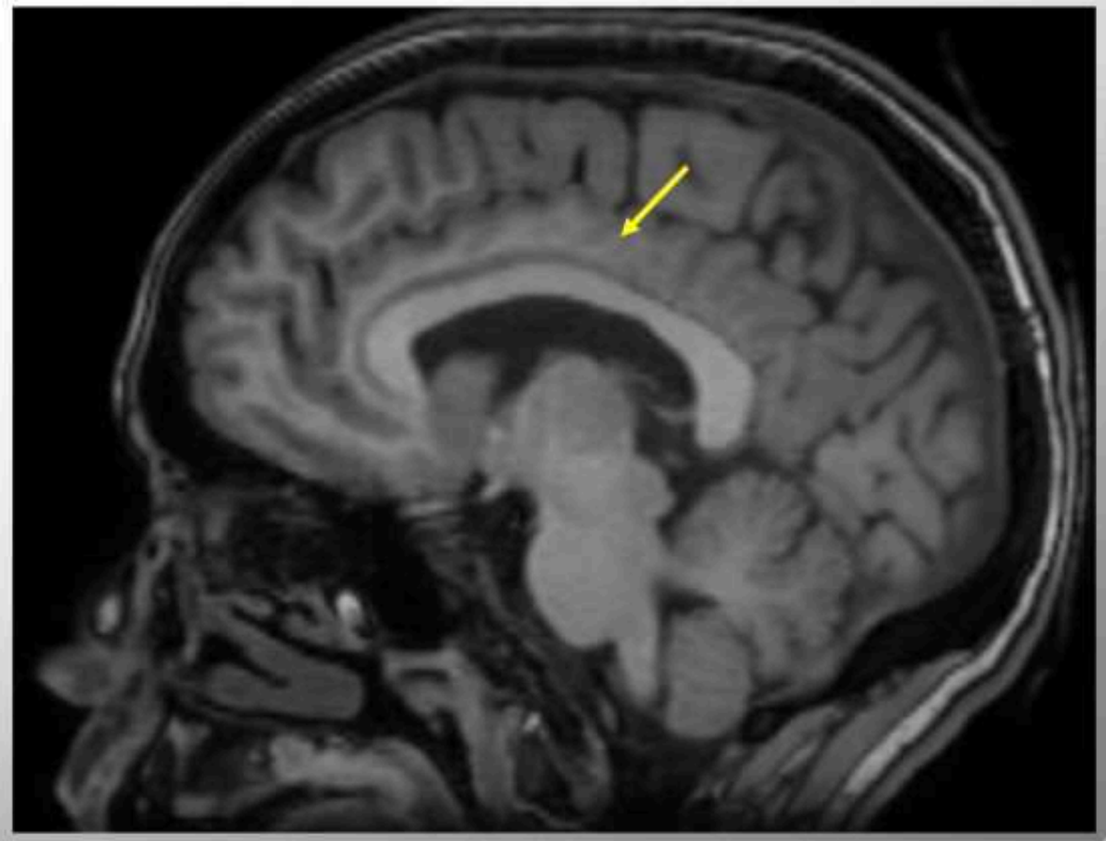

Coupe sagittale T1
Image du service de radiologie 20 août

MENU

GYRUS CINGULAIRE

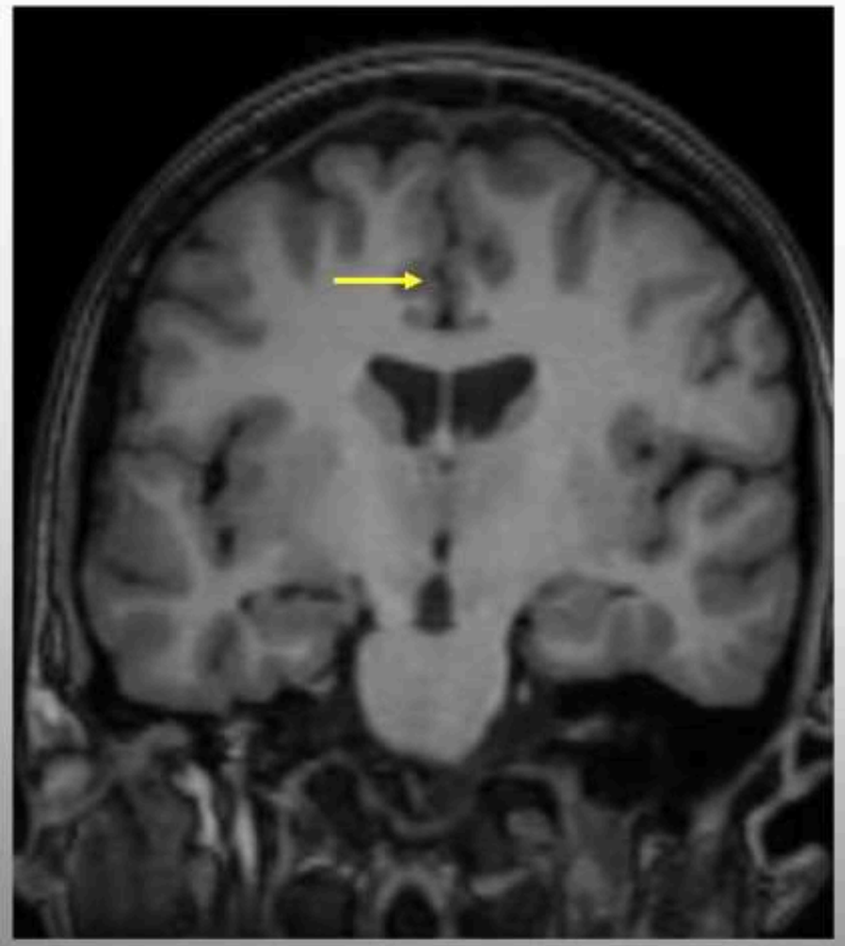

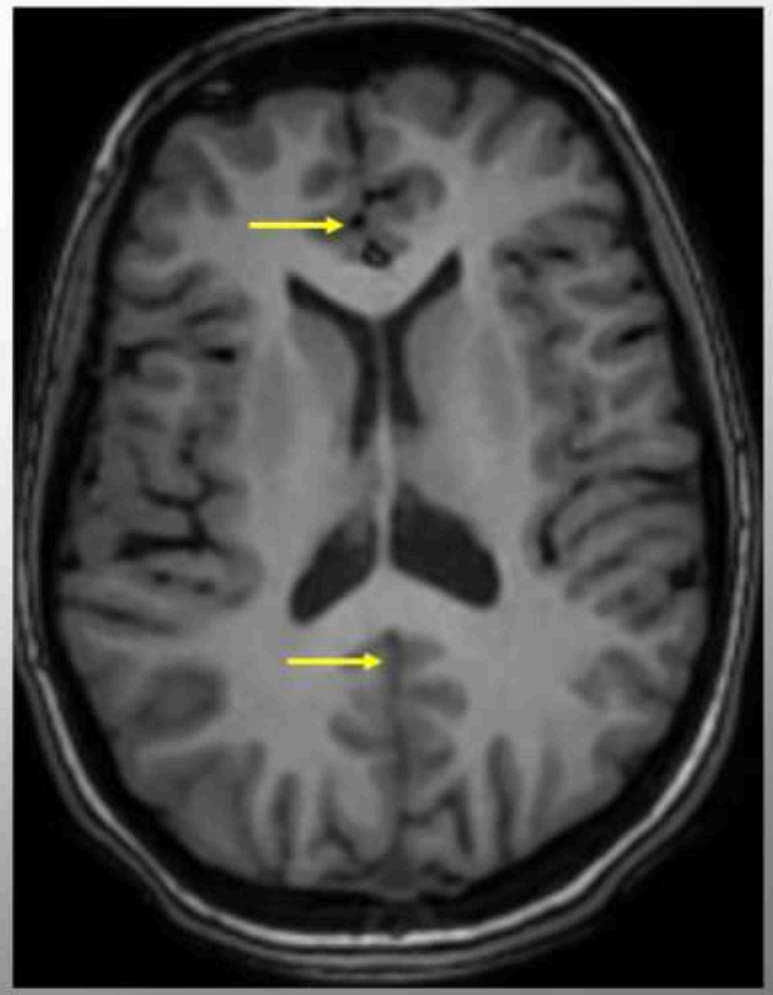

Coupes coronale et axiale T1, image du service de radiologie 20 août

AMYGDALES

- Ou complexe amygdalien
- structure en forme d'amande située dans le lobe temporal
- Constituée d'un ensemble de noyaux situés juste au dessous de l'uncus.
- Située à l'extrémité antérieure de la formation hippocampique et à l'extrémité antérieure de la corne inférieure du ventricule latéral.
- Appartient en partie au tractus olfactif, présente des fonctions du système nerveux autonome, rôle dans les émotions.

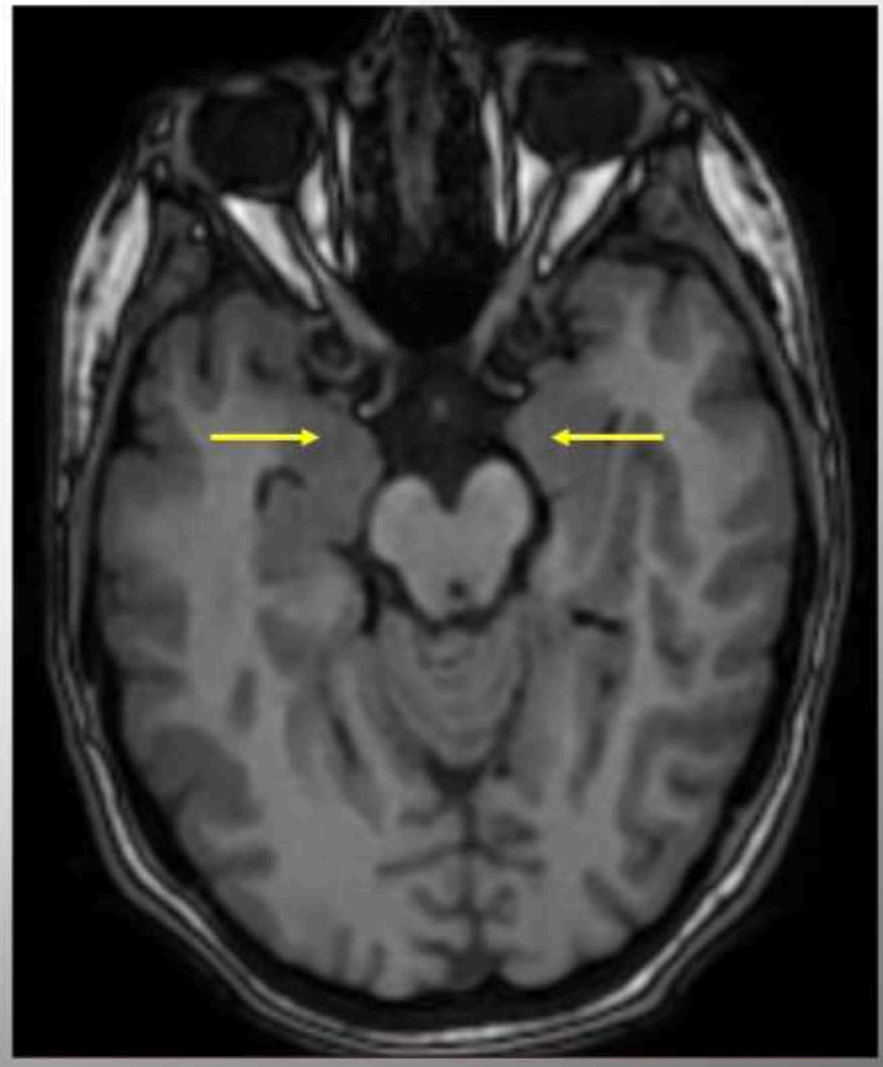

Coupe axiale T1
Image du service de radiologie 20 août

AMYGDALES

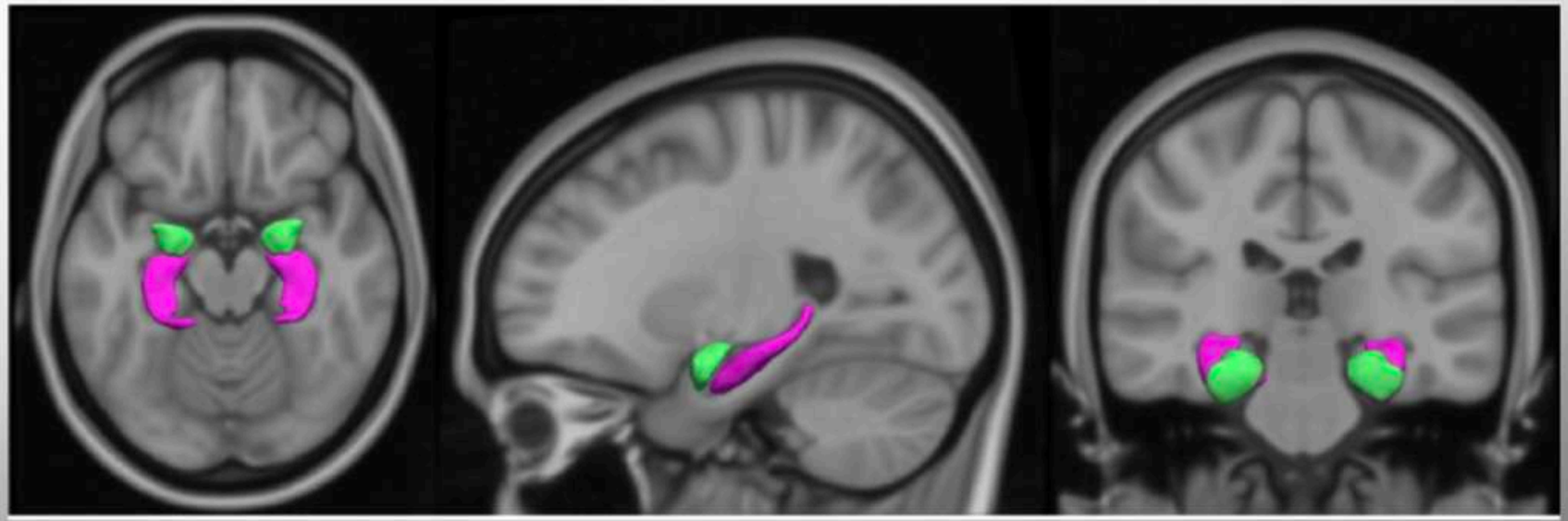

Coupes axiale, sagittale et coronale T1 avec représentation des amygdales en vert, se distinguant des hippocampes en violet

« Fig. 1. T1-Weighted MRI Scan (Axial, Sagittal and Coronal View) Showing... » s. d. ResearchGate.

MENU

HYPOTHALAMUS (CORPS MAMILLAIRES)

- Situé au centre du système limbique,
- Constitue un carrefour de multiples voies neurales.
- Subdivisé d'avant en arrière en 3 régions: région supra-optique, tubérale et corps mamillaires.
- Il participe au système limbique par les corps mamillaires.

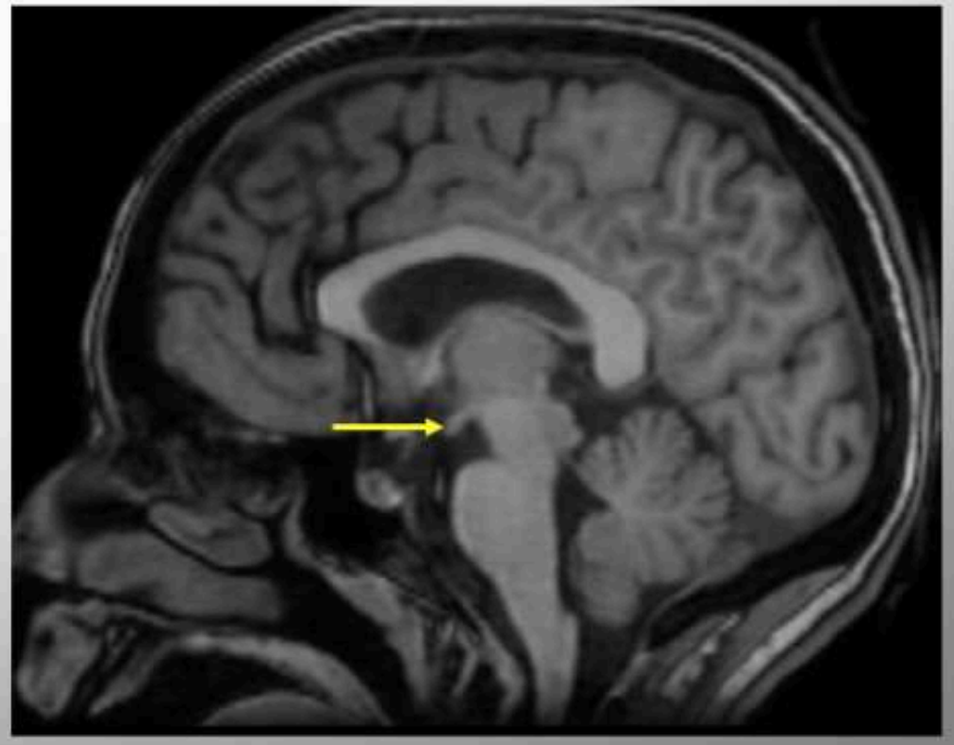

Coupe sagittale en contraste anatomique montrant les corps mamillaires
Image du service de Radiologie 20 août

CORPS MAMILLAIRES

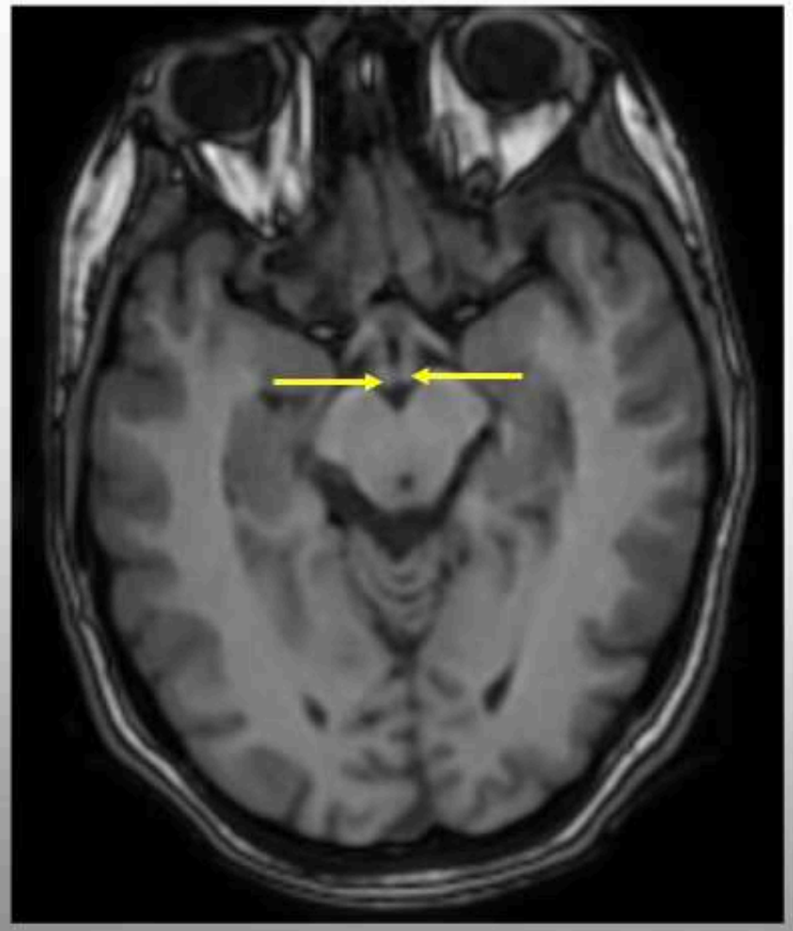

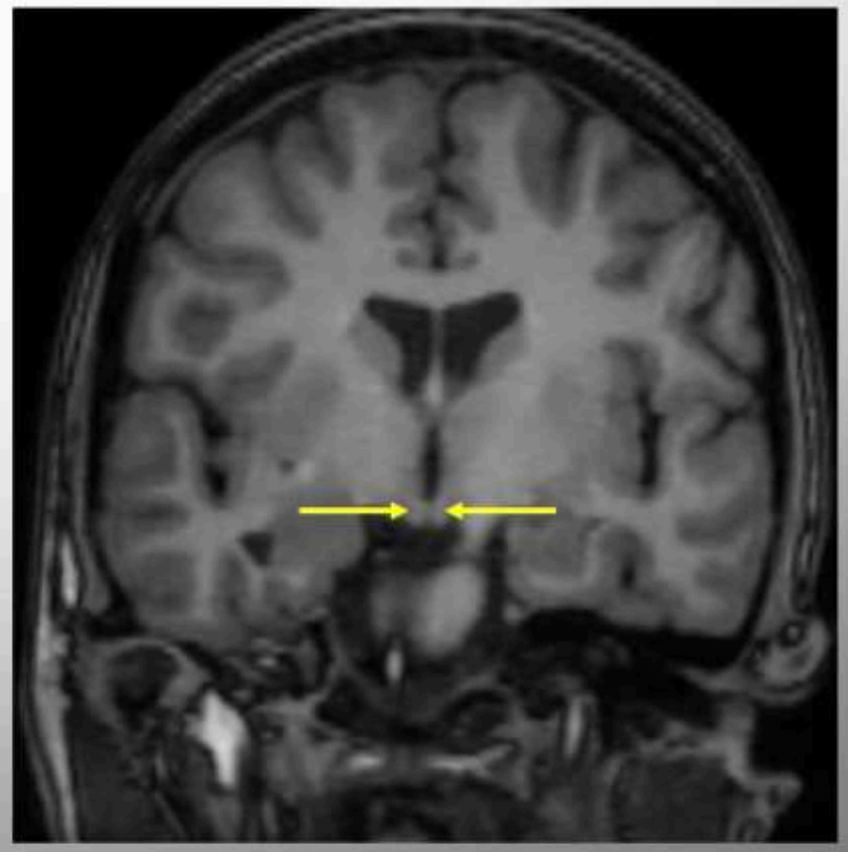

Coupe axiale et coronale T1 démontrant les corps mamillaires

THALAMUS: PAR SON NOYAU ANTÉRIEUR ET MÉDIO-DORSAL

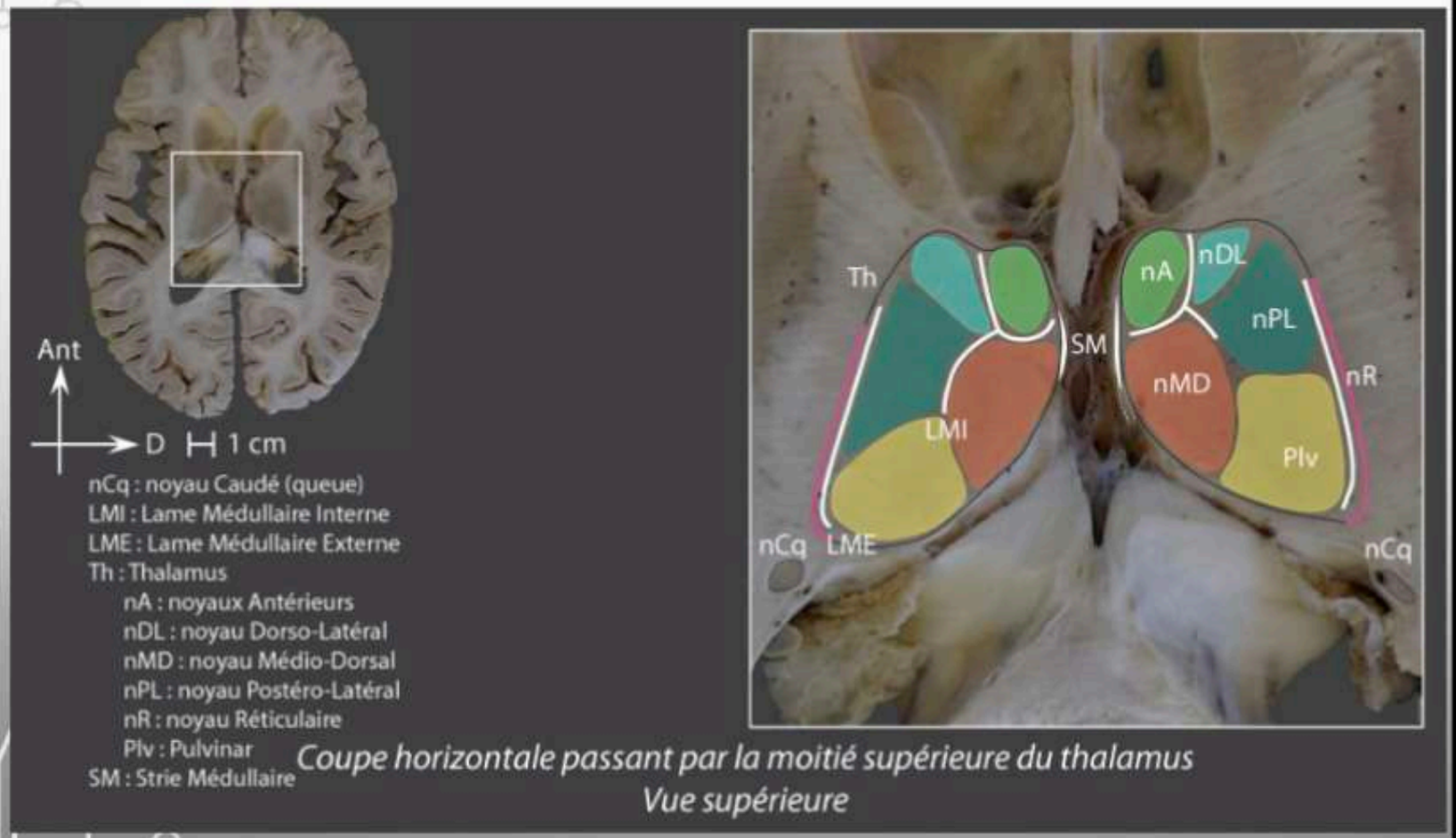

nCq : noyau Caudé (queue)
LMI : Lame Médullaire Interne
LME : Lame Médullaire Externe
Th : Thalamus
nA : noyaux Antérieurs
nDL : noyau Dorso-Latéral
nMD : noyau Médio-Dorsal
nPL : noyau Postéro-Latéral
nR : noyau Réticulaire
Plv : Pulvinar
SM : Strie Médullaire

Coupe horizontale passant par la moitié supérieure du thalamus
Vue supérieure

« Thalamus dorsal | Brain-inter-atlas ». s. d. https://sites.uclouvain.be/braininteratlas/fr/chapitre/thalamus-dorsal#slideshow-13.

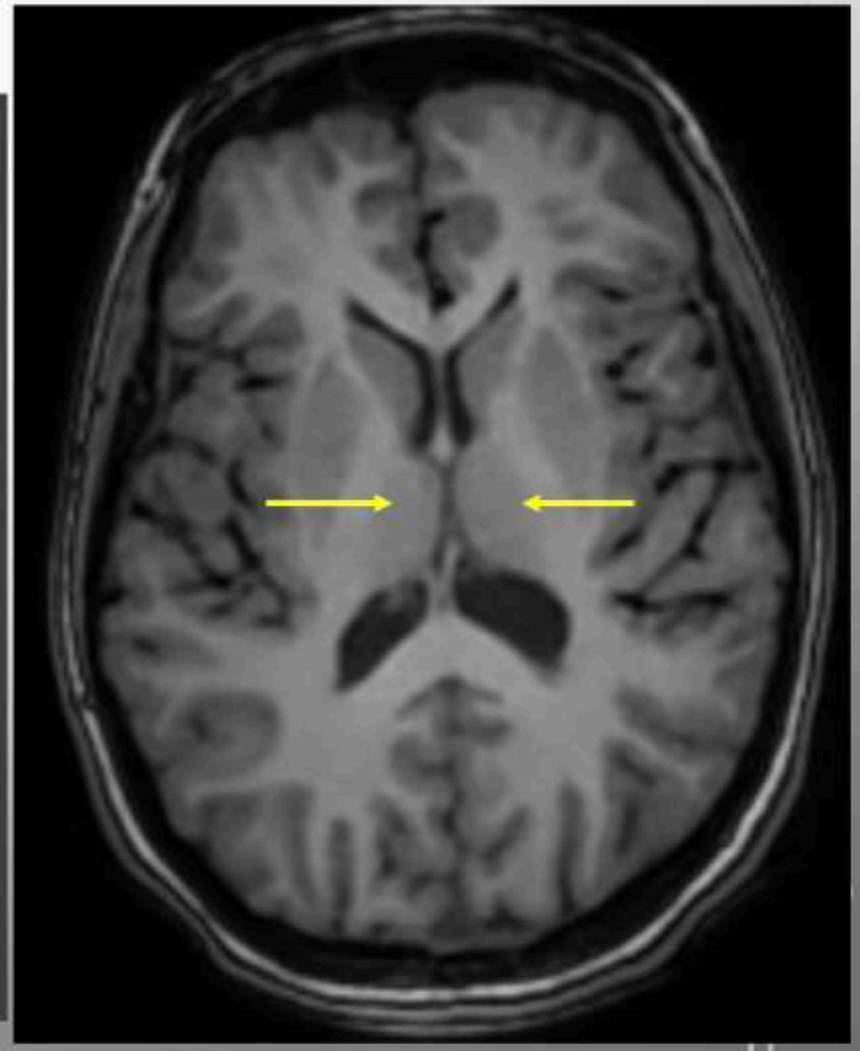

Coupe axiale T1 montrant les thalami
Image du service de radiologie 20 août

CIRCUITS LIMBIQUES: EXEMPLE DU CIRCUIT DE PAPEZ

- Le tractus thalamocingulaire relie les noyaux thalamiques antérieurs au cortex cingulaire dans le cingulum, puis traverse le gyrus parahippocampique et l'hippocampe, le fornix, les corps mammillaires et le tractus mammillothalamique pour revenir au gyrus cingulaire antérieur.
- Les aires de Brodmann : BA.

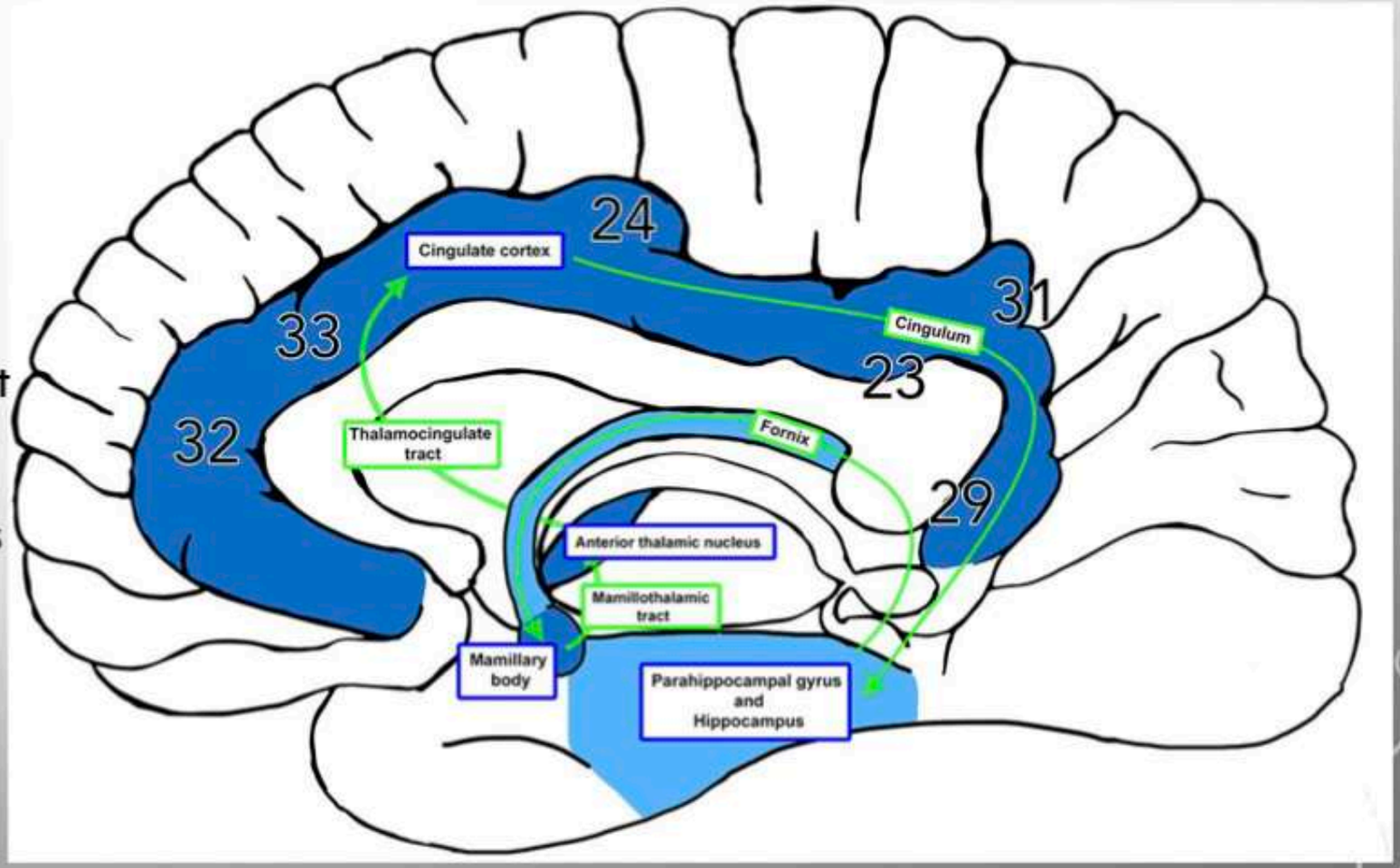

Schéma décrivant le circuit de Papez

MENU

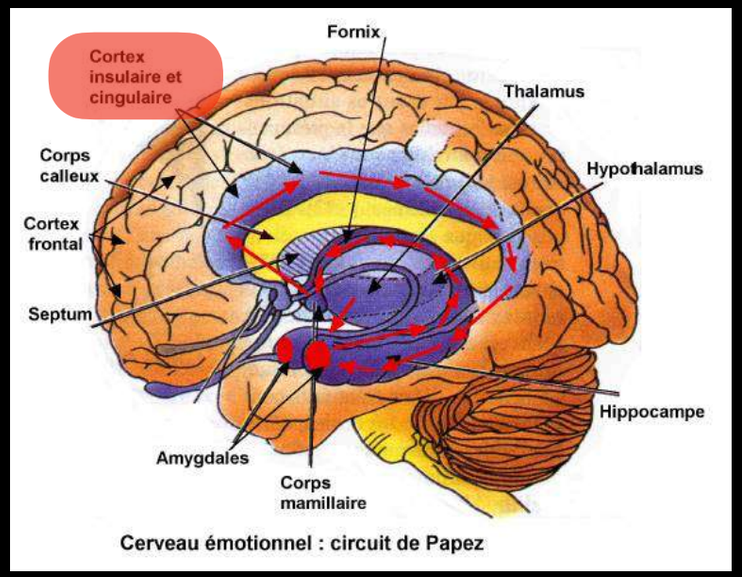

Cerveau émotionnel : circuit de Papez

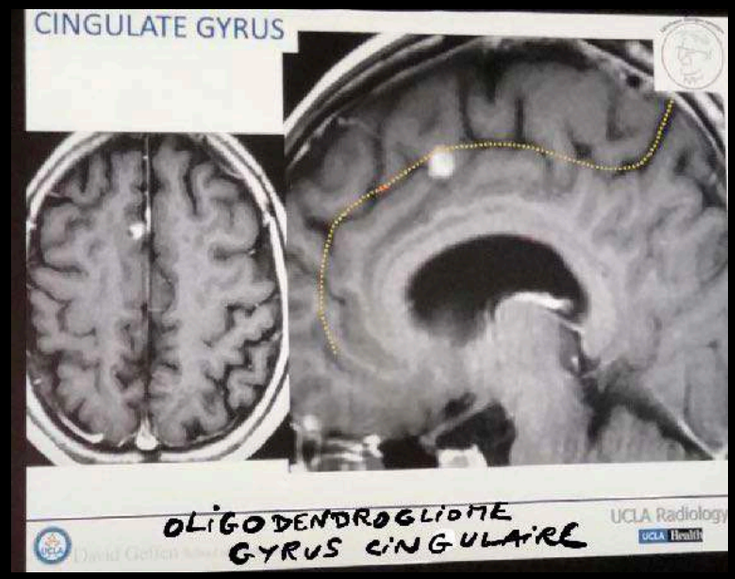

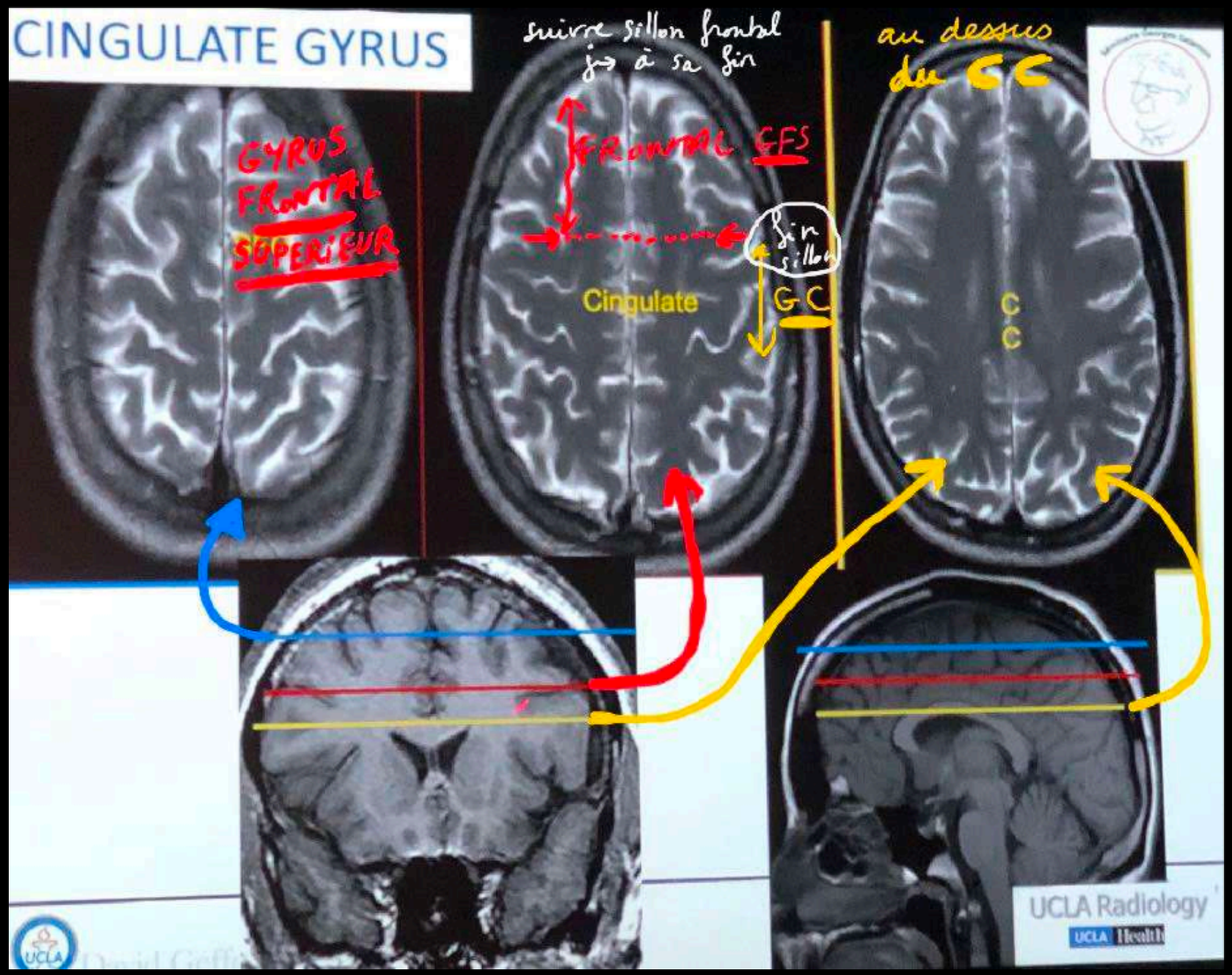

MENU

Encéphalite herpétique

- Topographie: affinité pour le **système limbique**
  - **Temporo-insulaire** +++
  - Cingulum et cortex frontobasal ++
  - *Epargne les ganglions de la base*
  - Souvent **asymétrique**; unilatéral dans un tiers des cas

Diffusion : séquence **la plus sensible** pour la détection des lésions à la phase aiguë++
- Phase oedémateuse
- Phase nécrotico-hémorragique

Homme de 55 ans, confusion fébrile aiguë





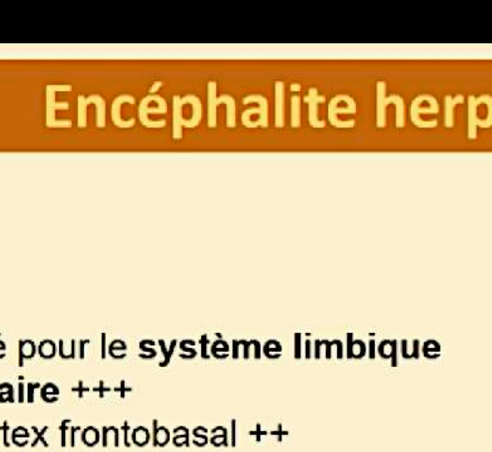

ypertrophie et hypersignal FLAIR/T2

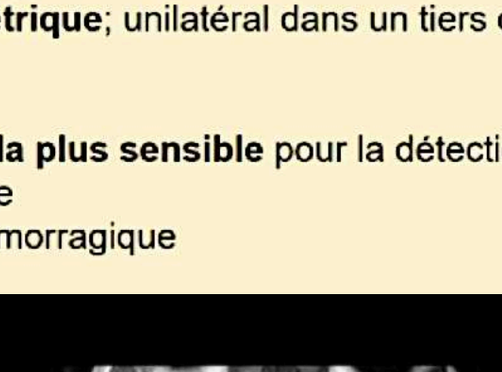

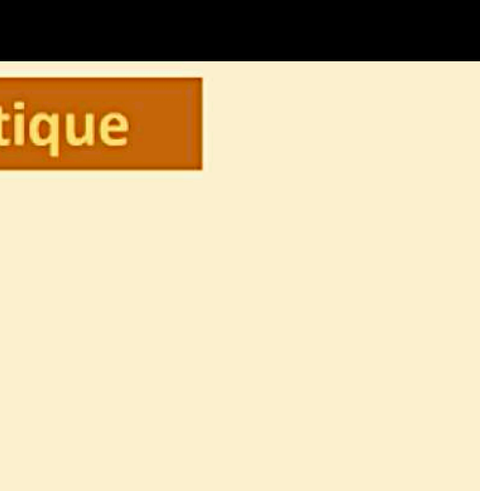

Restriction de la diffusion



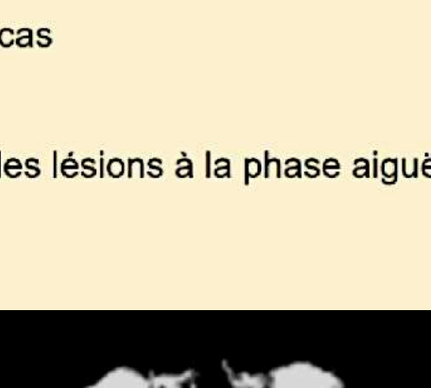

Saignement

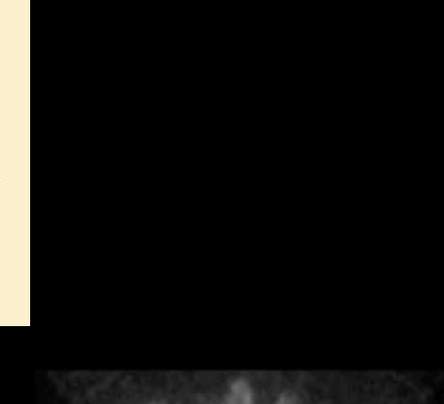

Prise de contraste

MENU

CAS CLINIQUE INTERESSANT 2022

herpes

MENU

Monsieur H.A, 74 ans

- Dysarthrie brutale depuis 24H
- Paralysie faciale centrale droite
- Pas de troubles de la conscience, pas de céphalées, pas de fièvre
- ATCD : HTA

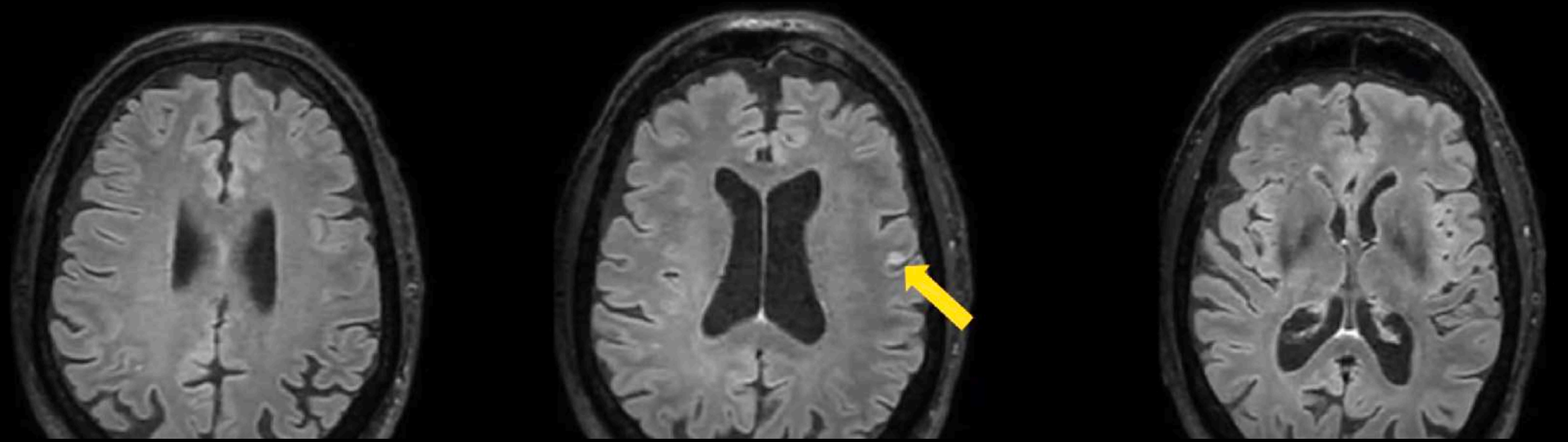

FLAIR

- IRM : hypersignal FLAIR nodulaire insulaire et frontal cortical gauches sans traduction sur la diffusion

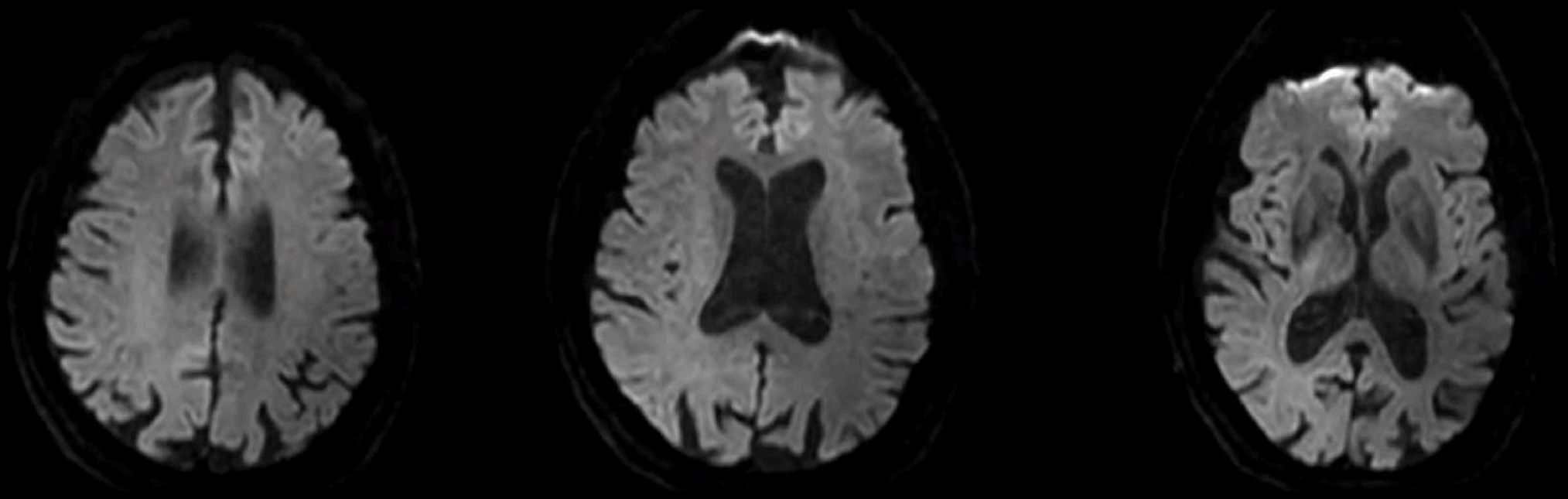

DIFFUSION

MENU

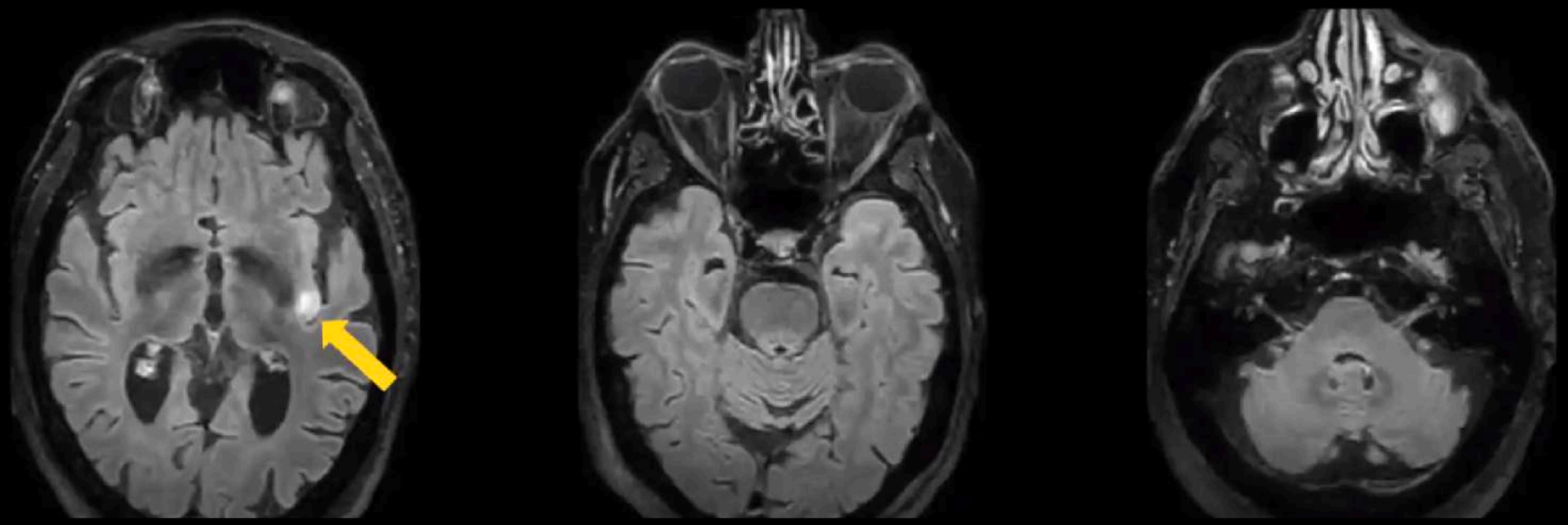

FLAIR

- IRM : hypersignal FLAIR nodulaire insulaire et frontal cortical gauches sans traduction sur la diffusion

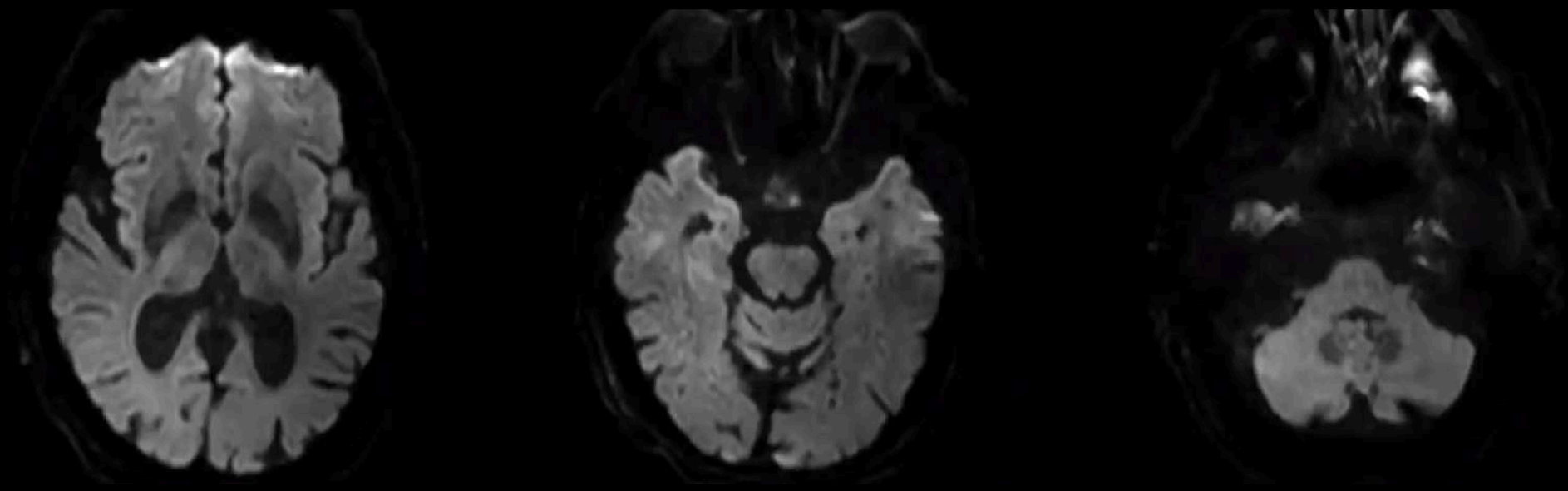

DIFFUSION

MENU

Recording

CONTRÔLE IRM J7

Extension des lésions en temporopolaire et rétro insulaire

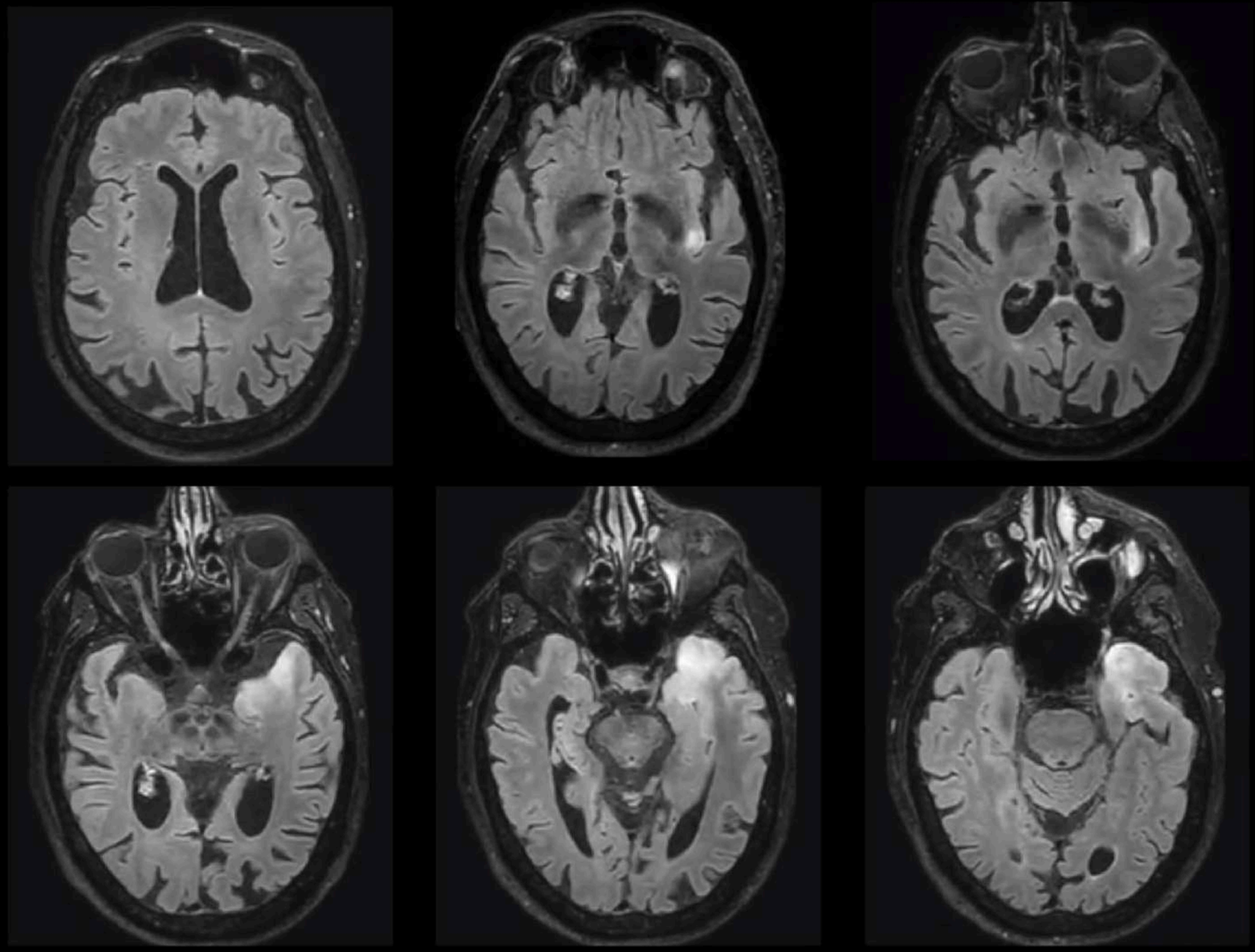

MENU

Recording

ENCÉPHALITE HERPÉTIQUE

Encéphalite virale nécrosante. Rare mais grave

Herpes viridae : HSV-1 (95%) HSV-2 (5%)

Mécanisme : réactivation virale rétrograde, cytotoxicité virale directe + réaction immunopathologique

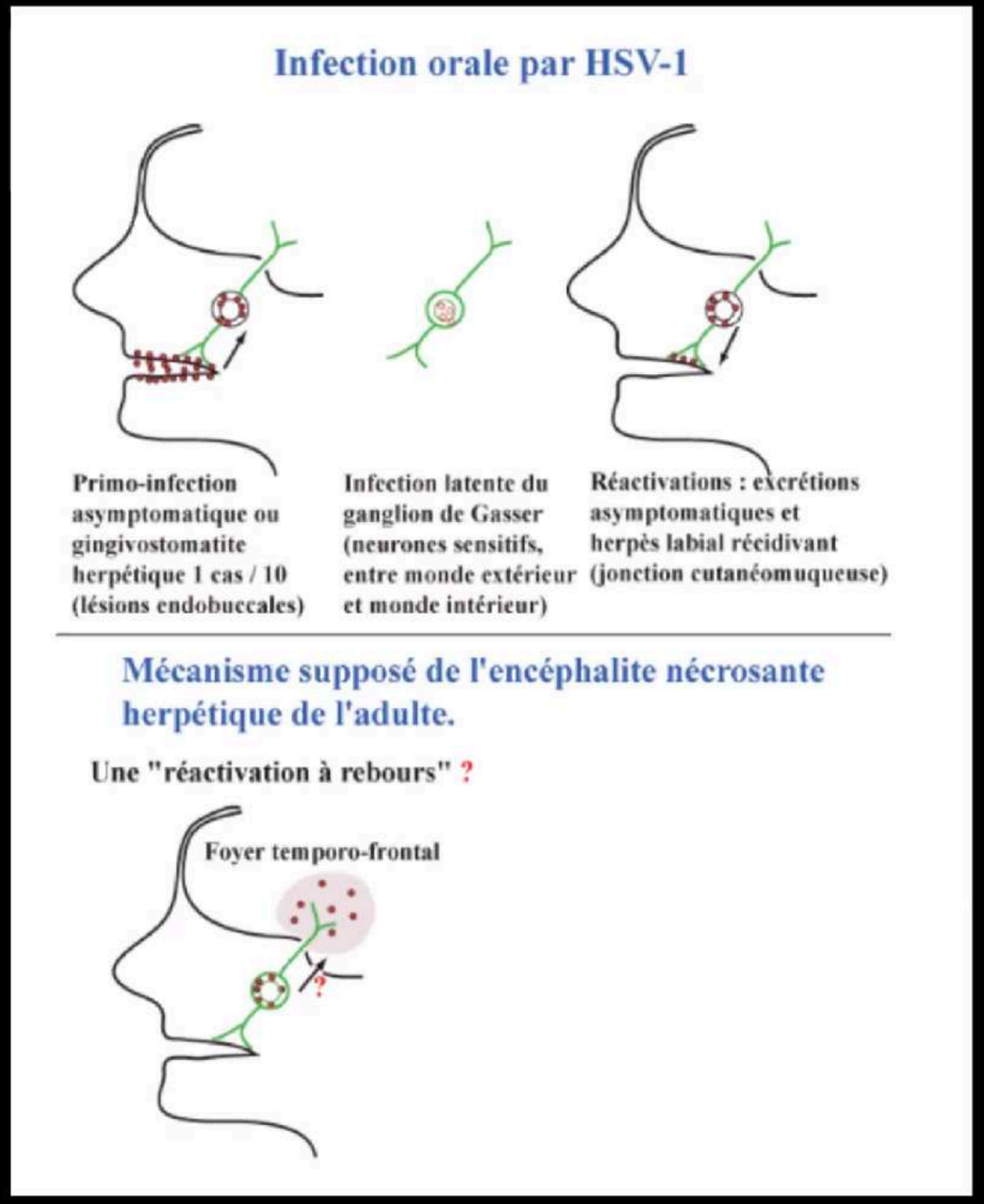

MENU

Recording

ENCÉPHALITE HERPÉTIQUE

- IRM:

Anomalies visibles 24-48h après le début des symptômes

Hypersignal FLAIR, possible restriction de la diffusion à la phase aigüe

Temporal, insulaire, frontobasal

Bilatéral et asymétrique

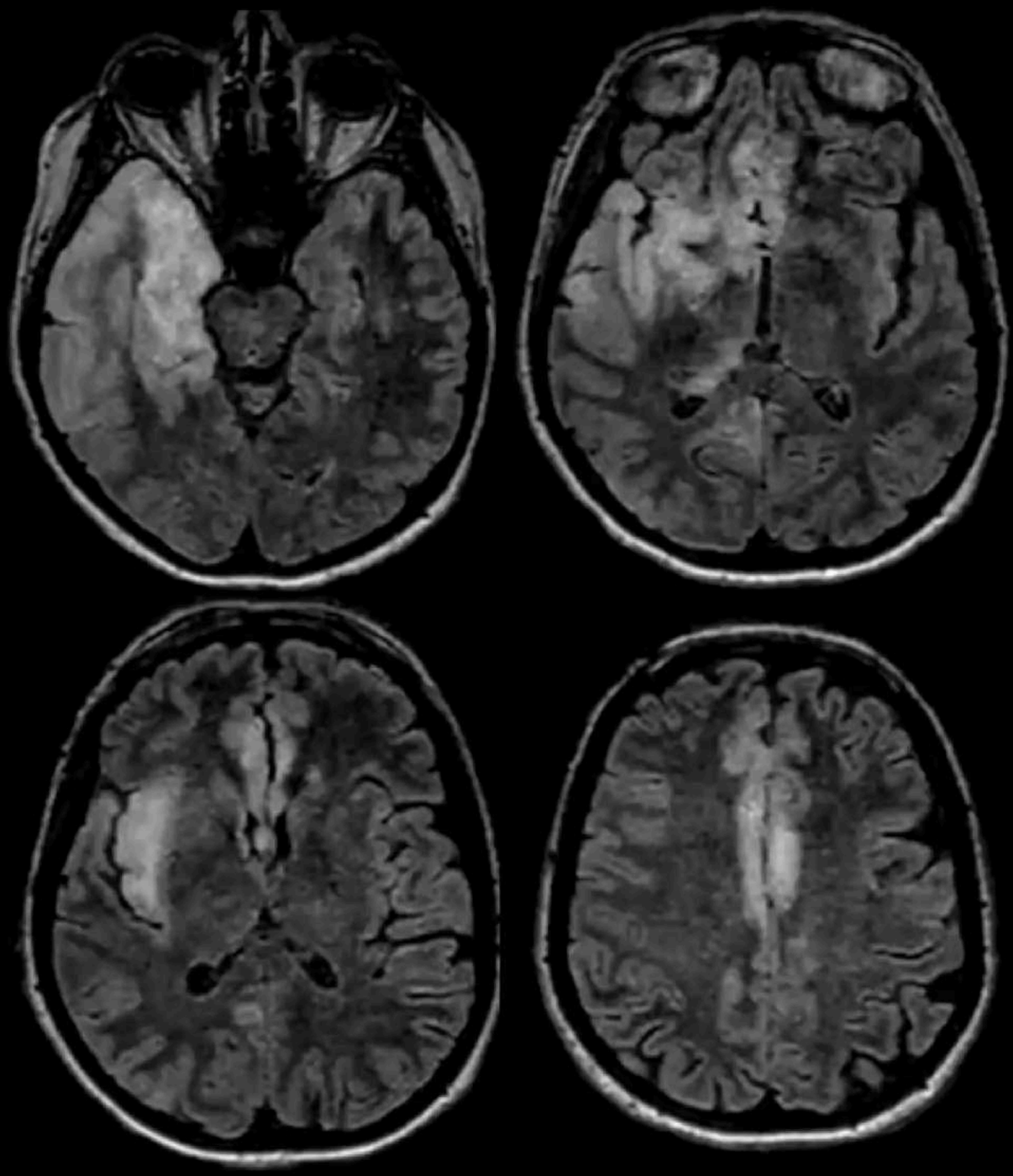

MENU

Diagnostic différentiel

herpes

MENU

DIAG DIFF D'HERPES

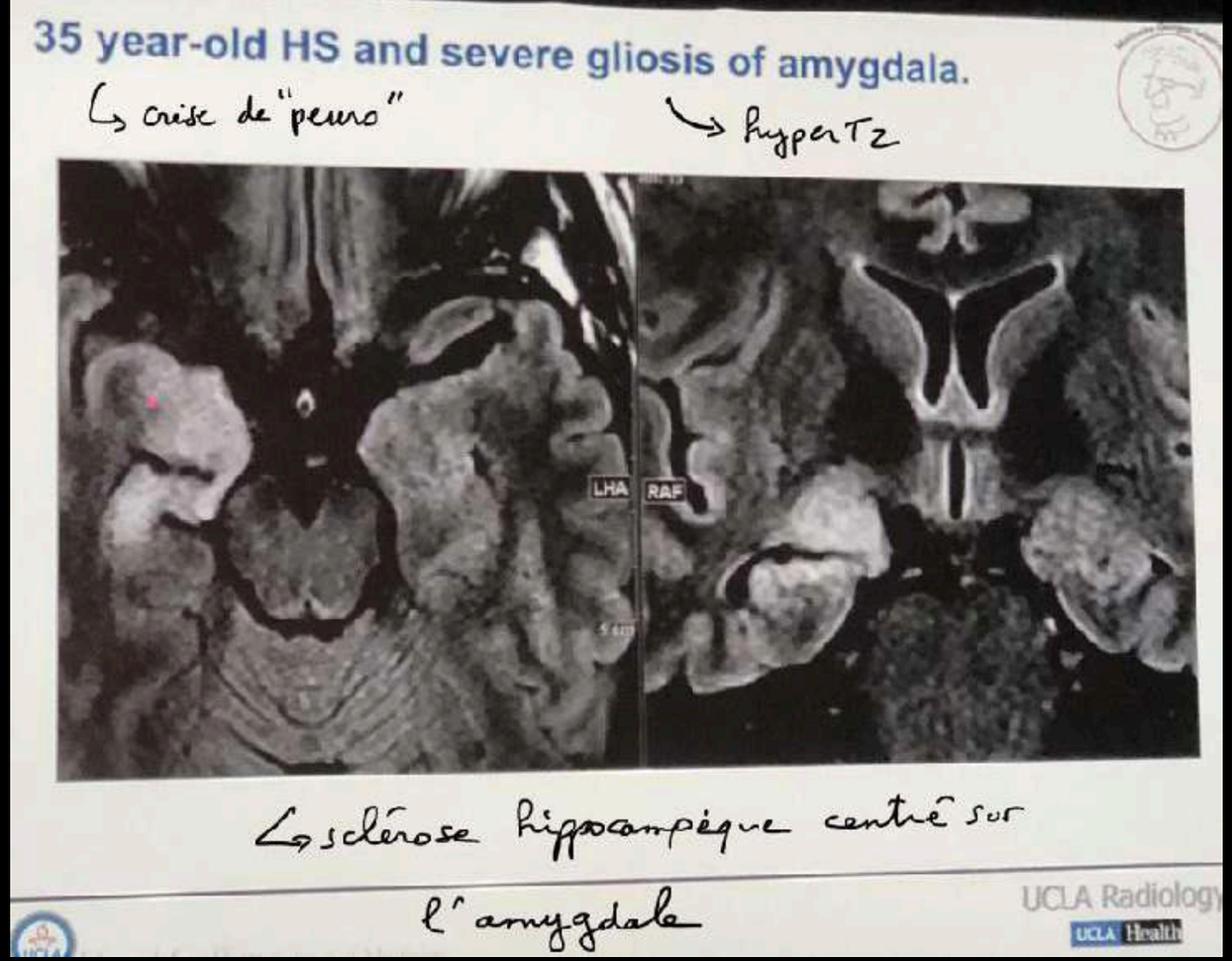

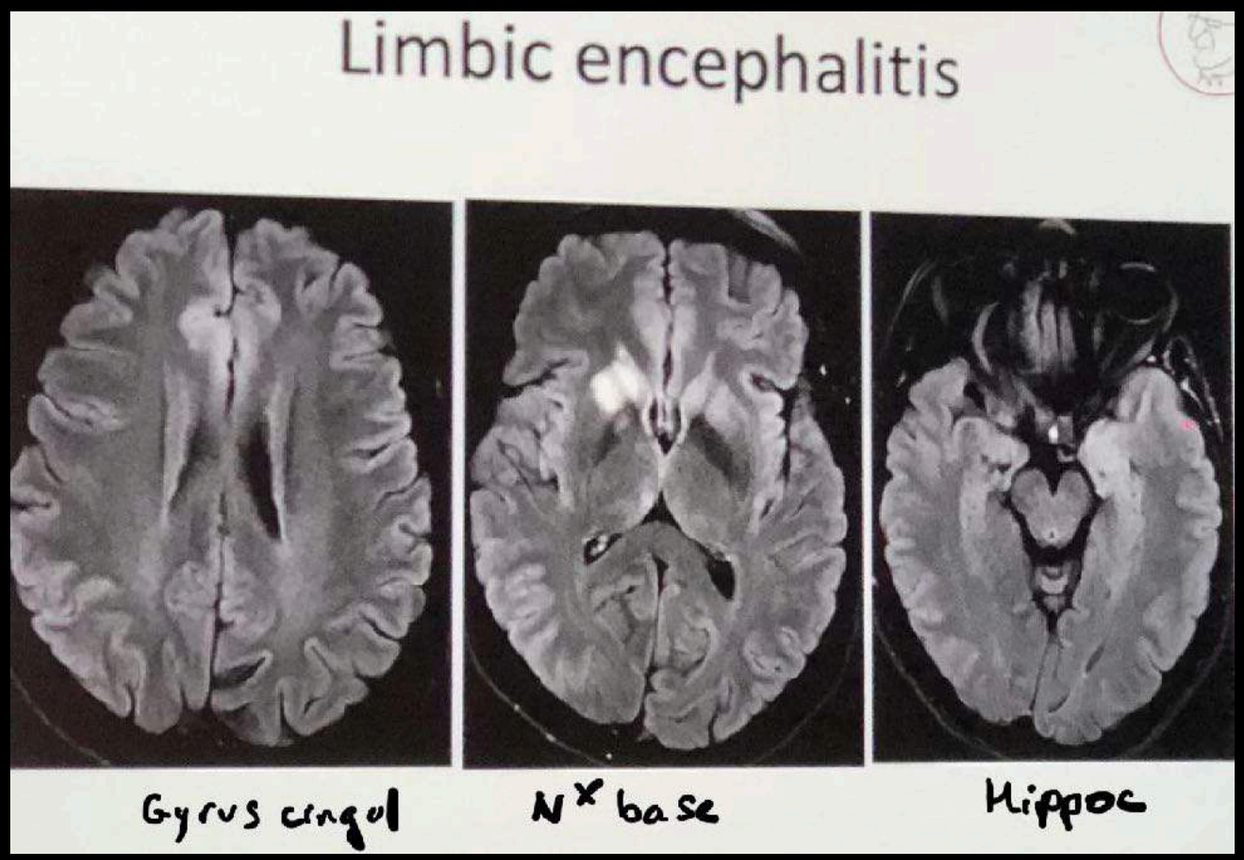

Pas AVC car insula = ACM et lobe temp.interne = ACP

MENU

Femme 60 ans, troubles cognitifs,
neuropathie sensitive, troubles mnésiques

Diffusion
Pas de restriction ++

DONC PAS ENCEPH HERPES

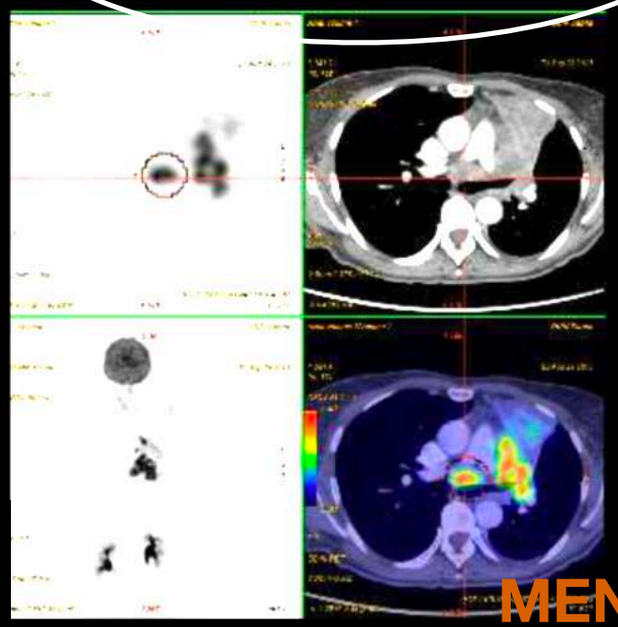

Encéphalite limbique à anticorps anti-HU

PAS ENCEPH HERPES CAR DIFFUSION NORMALE +++
PAS SCLEROSE MÉSIALE CAR PAS ATROPHIE HIPPOCAMPE

MENU

~~AVC~~

vascularisation hippocampe = 2 territoires artériels

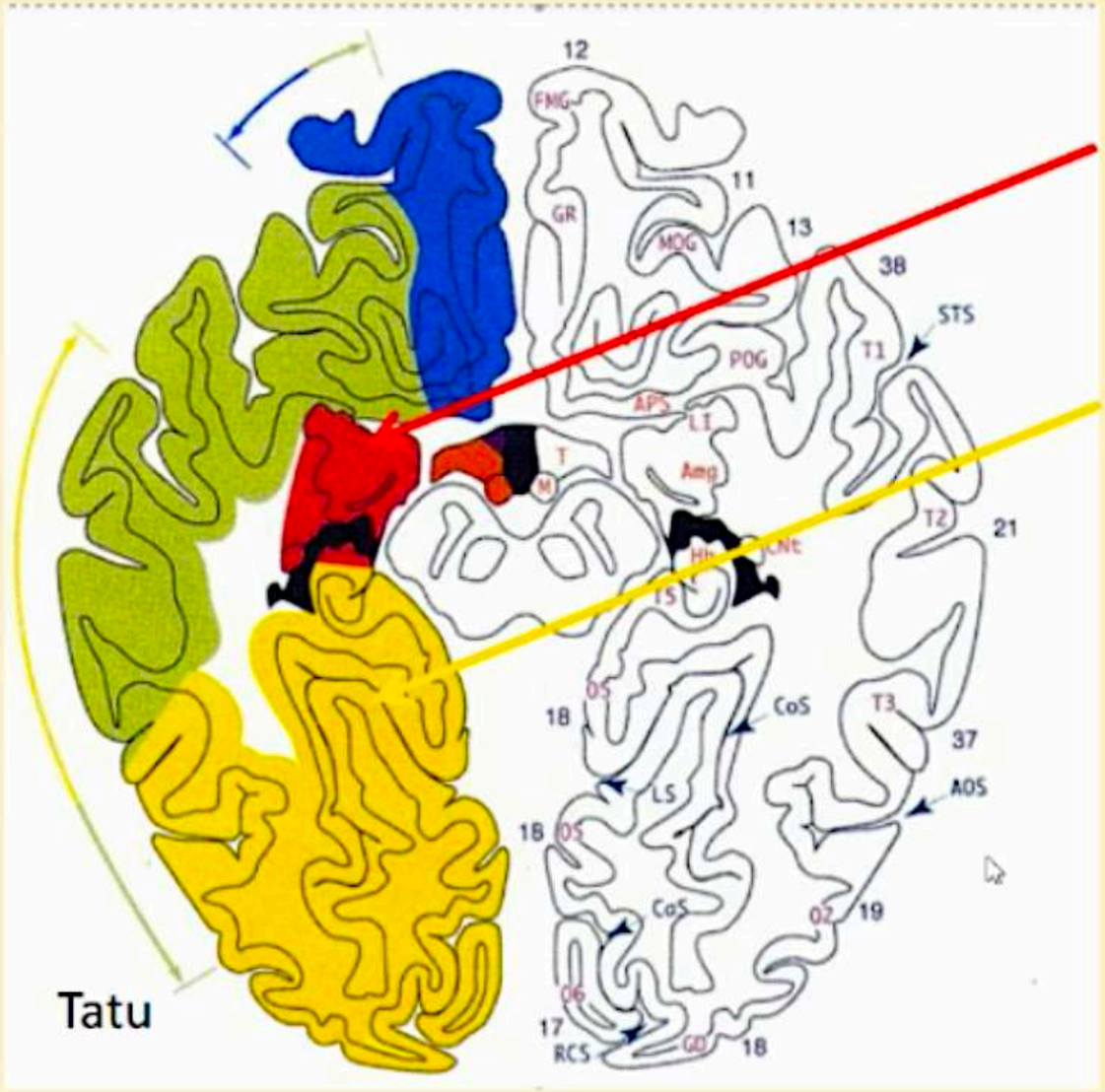

Choroïdienne antérieure

= 1/3 ant = nx amygdalien

Cérébrale postérieure

= 2/3 post

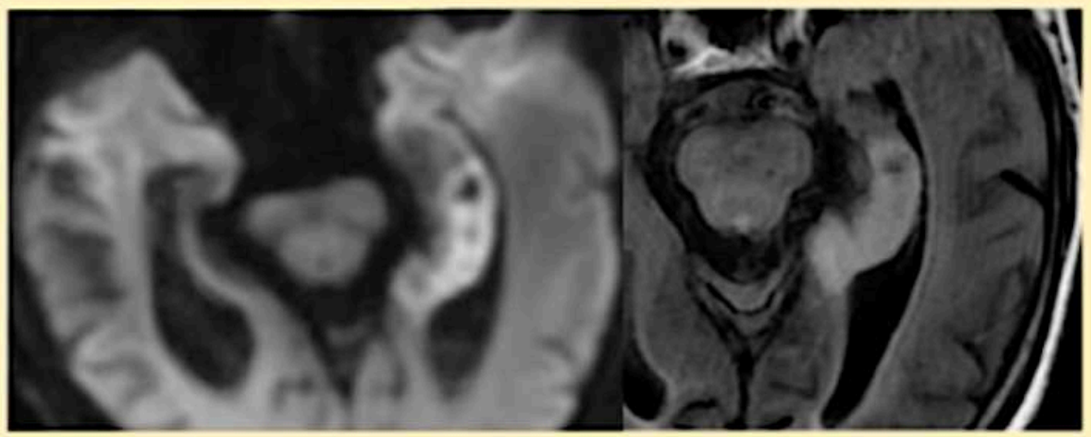

AVC ACP respecte tête + amygdale

MENU

Crise convulsive

Atteinte corticale

Restriction de diffusion <u>DIFFUSE</u>

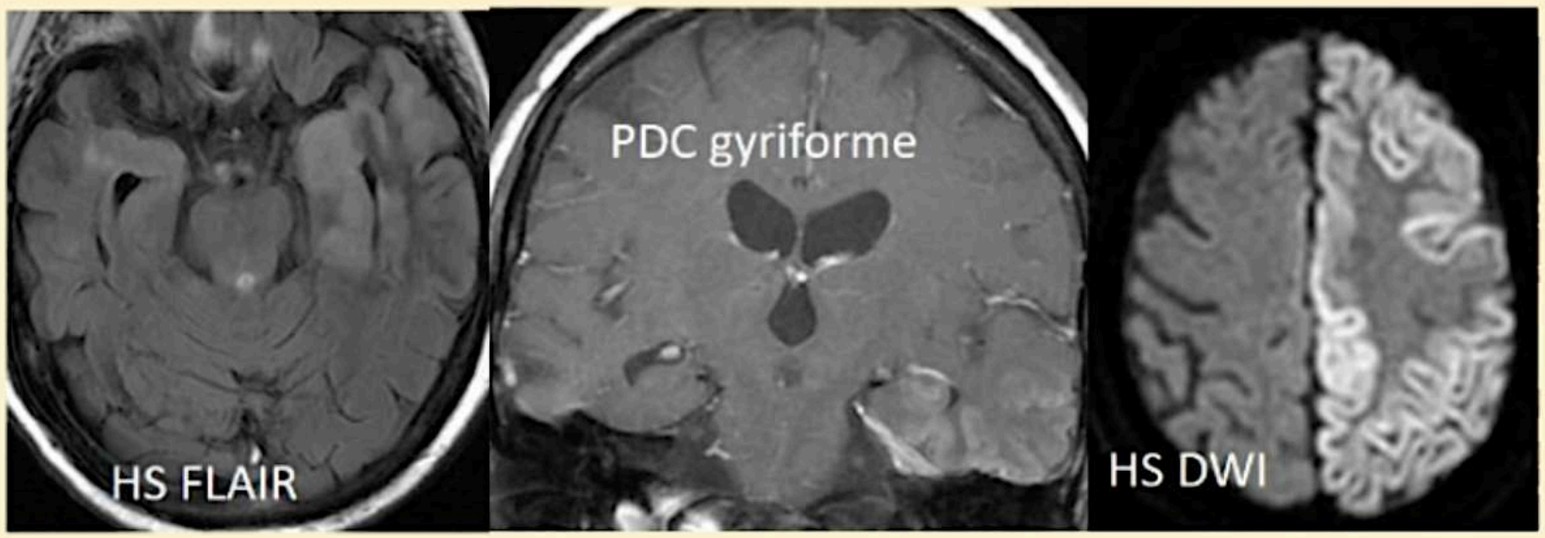

Atteinte profonde

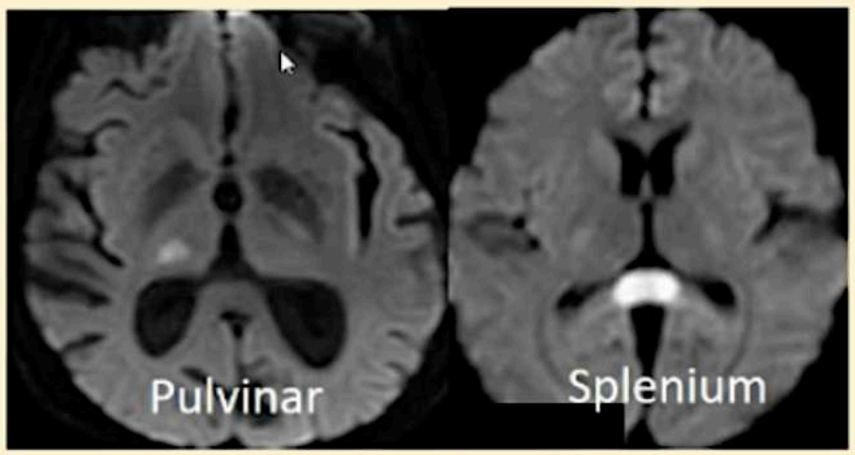

MENU

Encéphalite à HHV-6

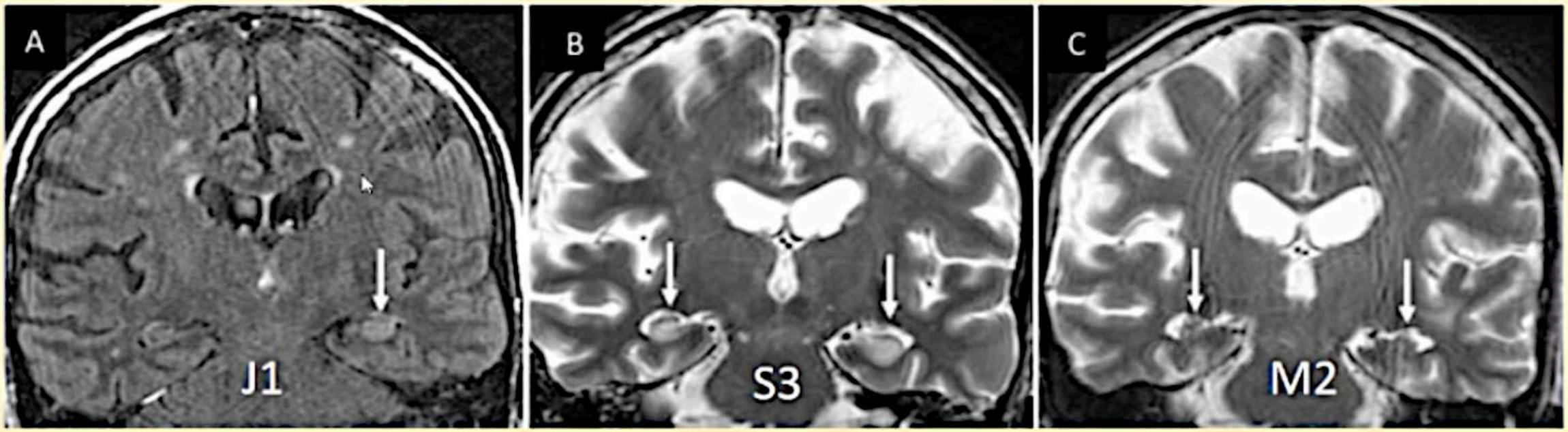

- Terrain immunodéprimé
- Hippocampes et insula **seulement**
- Parfois unilatéral
- Présentation uniquement oedémateuse (pas hémorragie)
- Évolution vers l'atrophie

MENU

CREUTZFELDT

HYPER T2 / FLAIR / DIFFUSION +++
SG
du CORTEX et STRIATUM

Striatum = NC + putamen

PAS DE REHAUSST : élimine le drag

T2* : JAMAIS HGIE
sinon thrombophlébite !

SI AIGUE, diag diff cortex + striatum + / - thalamus =

- ***encephalopathie hépatique...***
- ***thrombophlebite sinus droit +++***

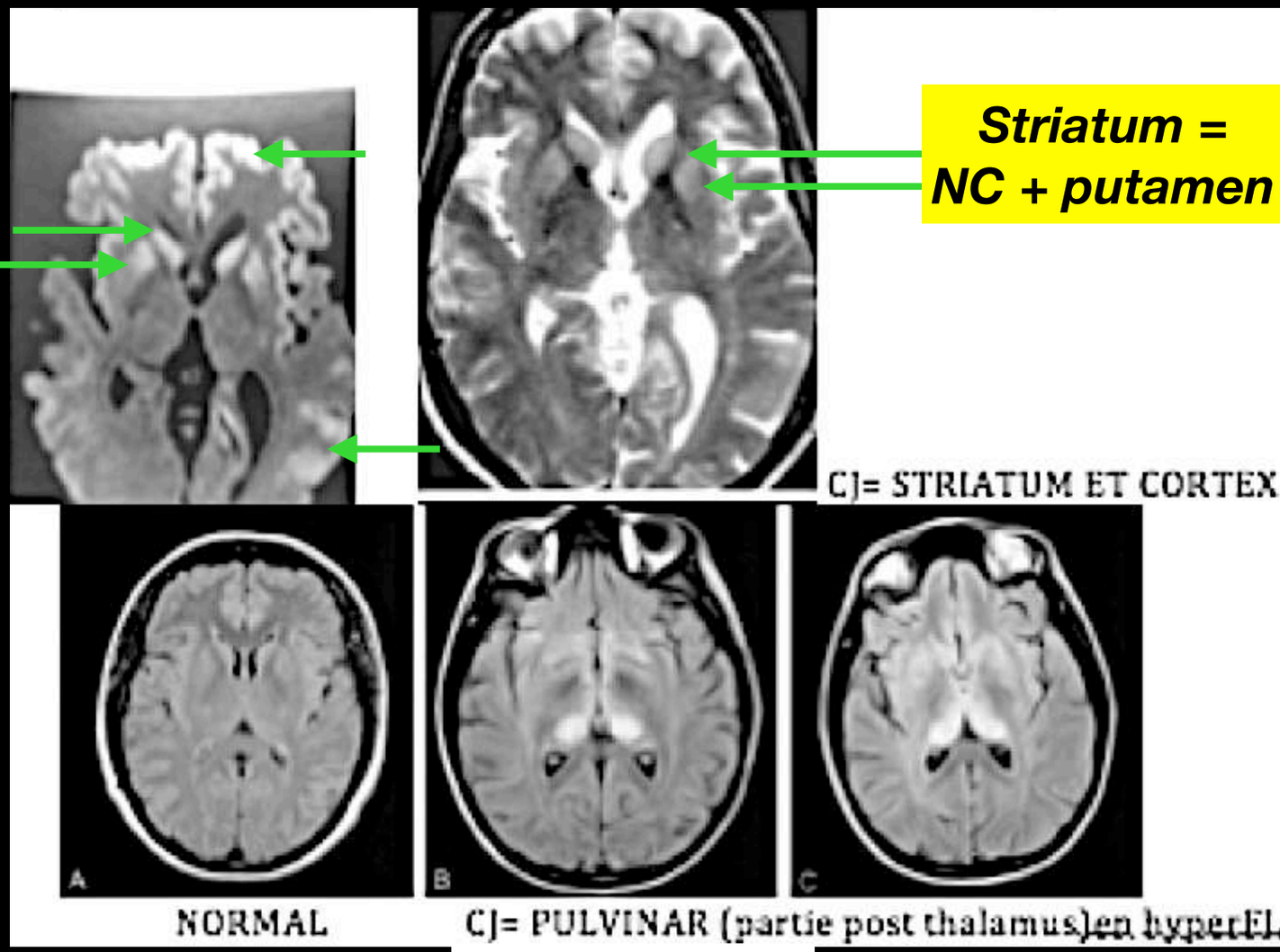

variant = pulvinar

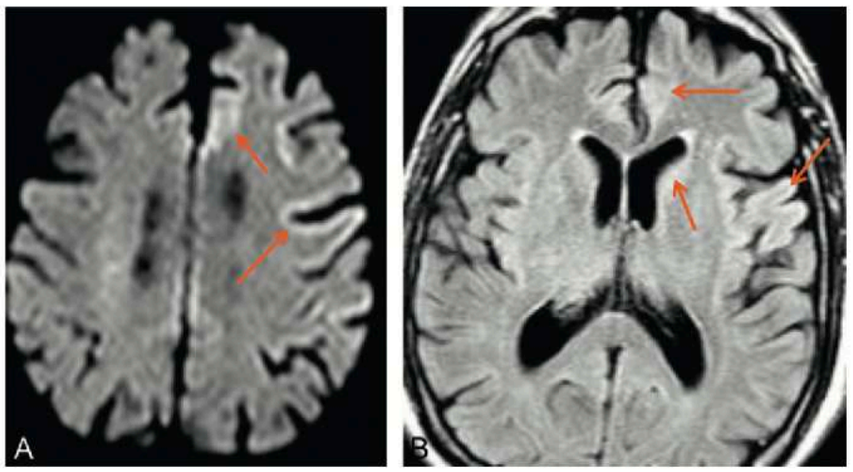

Fig. 4.95
Maladie de Creutzfeldt-Jakob. Hypersignal cortical (→) diffusion (A) et FLAIR. Hypersignal discret du noyau caudé gauche (B).

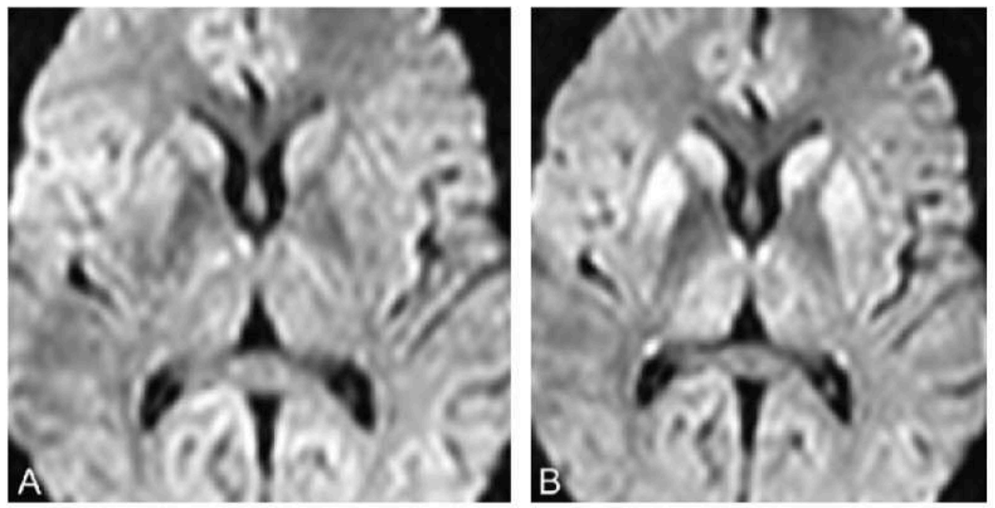

Fig. 4.80
Maladie de Creutzfeldt-Jakob débutante (A), puis après 3 mois d'évolution (B).

MENU

Maladie de Creutzfeldt Jakob

Importance des séries de diffusion : NGC et cortex

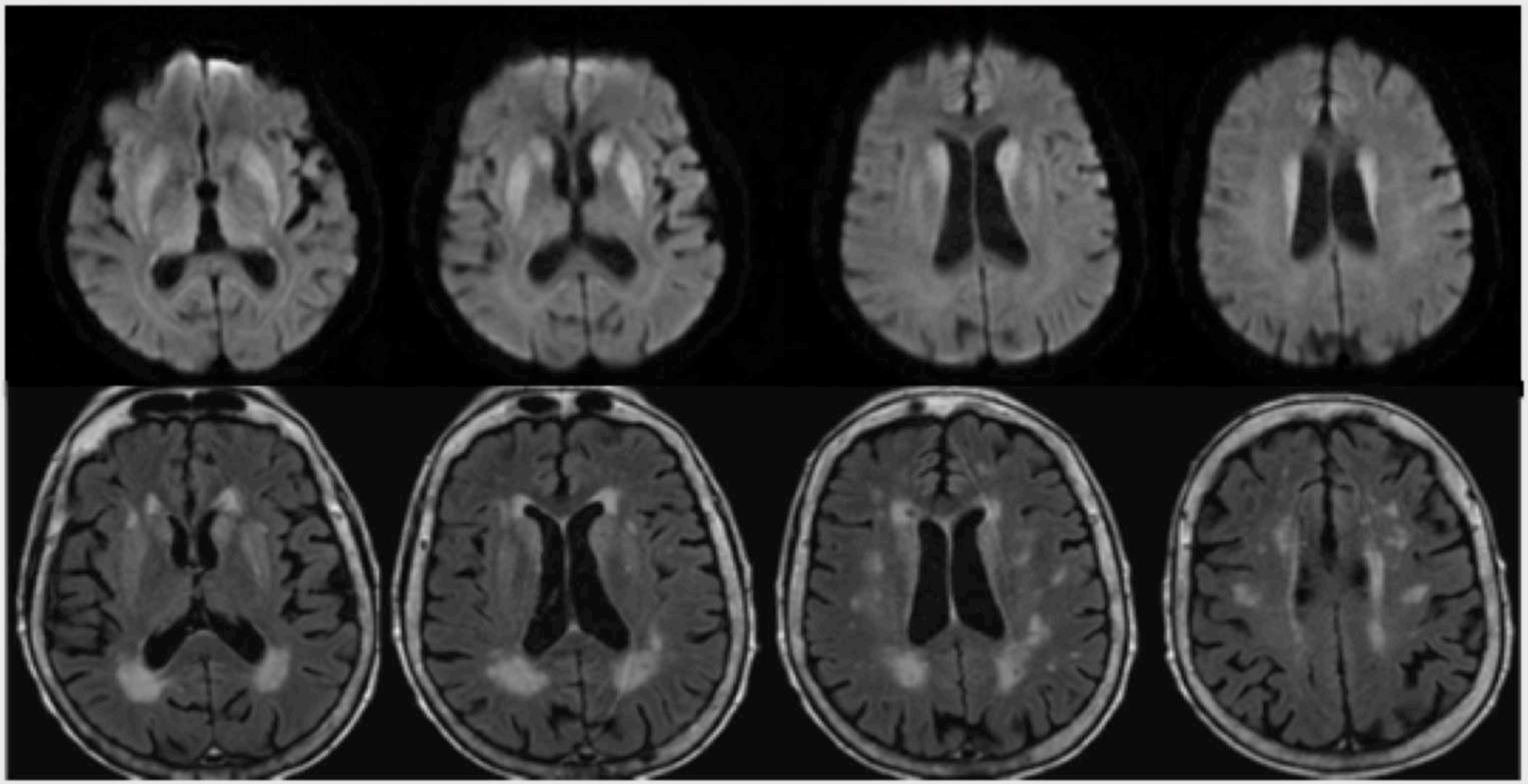

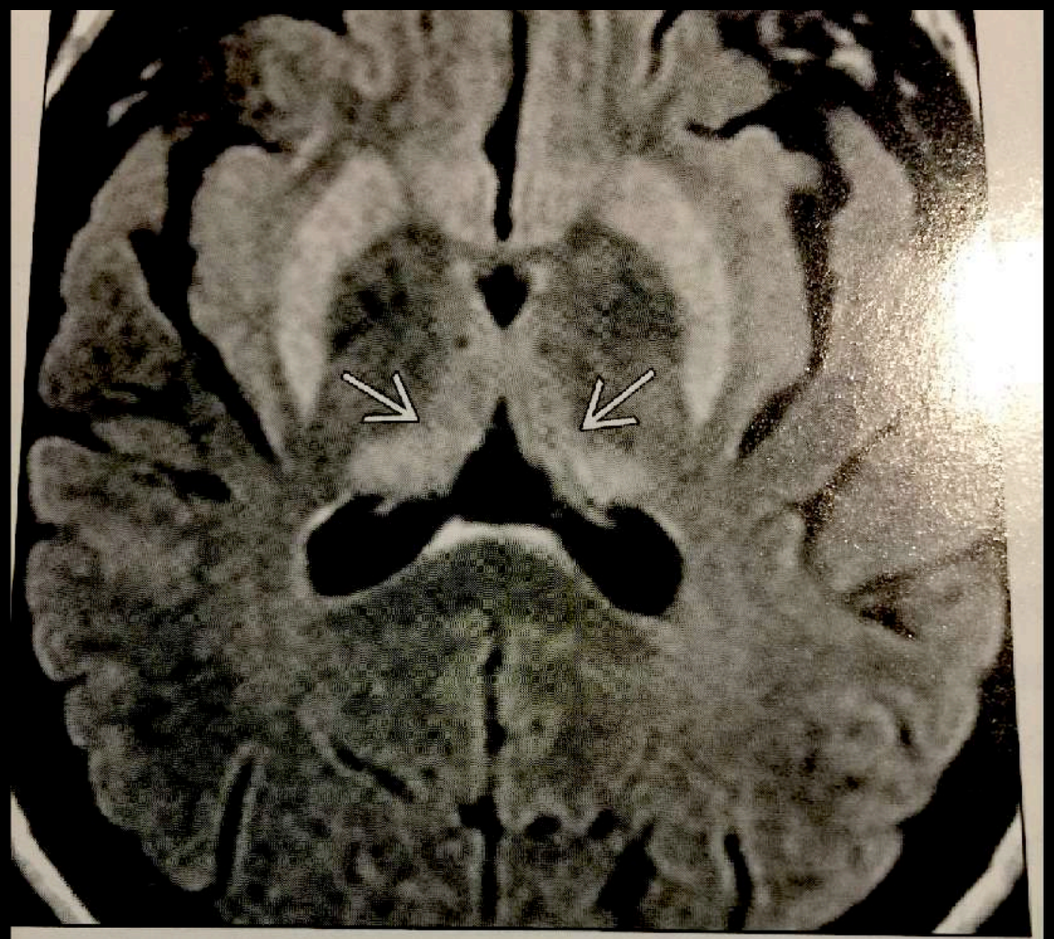

9-29. FLAIR scan in a patient with CJD shows lassic "hockey stick" sign → as well as anterior audate, putamen hyperintensity.

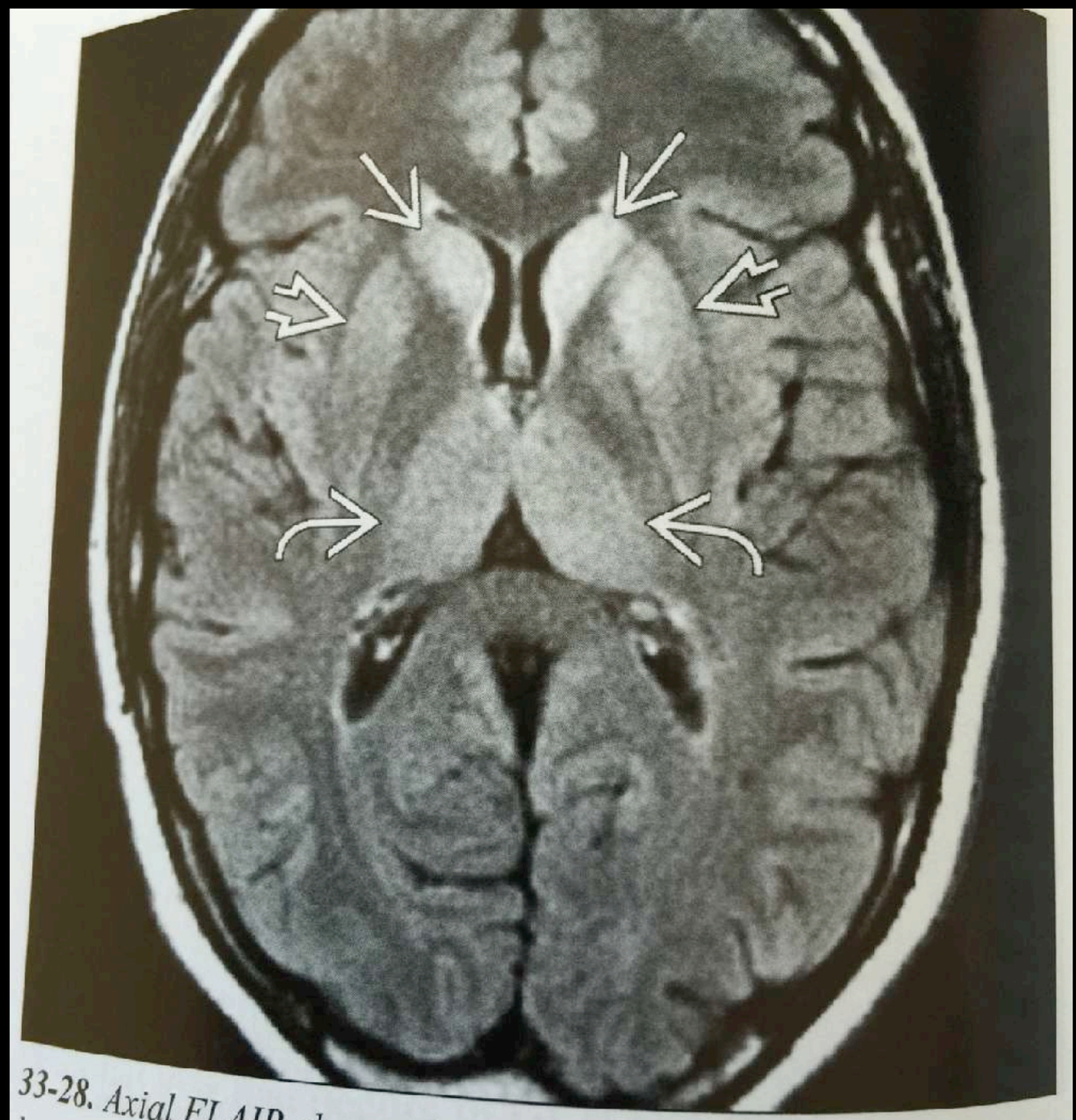

33-28. Axial FLAIR shows classic findings of sCJD with hyperintense caudate nuclei →, anterior putamina →, thalami →.

MENU

Cas clinique 15

Présentation du cas

Description

- Patiente de 51 ans, vue en consultation de neurologie pour instabilité à la marche (évoluant depuis 3 mois) et déviation vers la droite. Une première IRM est réalisée en juillet (figure 15.1).
- La patiente présente ensuite une aggravation rapide des symptômes avec impossibilité à la marche, apparition d'une dépendance pour les actes de la vie quotidienne. Une seconde IRM est réalisée en novembre (figure 15.2).

Questions

- Comment analysez-vous les IRM ? Quel diagnostic évoquez-vous ?

Figure 15.1 IRM cérébrale en coupes axiales diffusion (a–f) et axiale T2 (g).

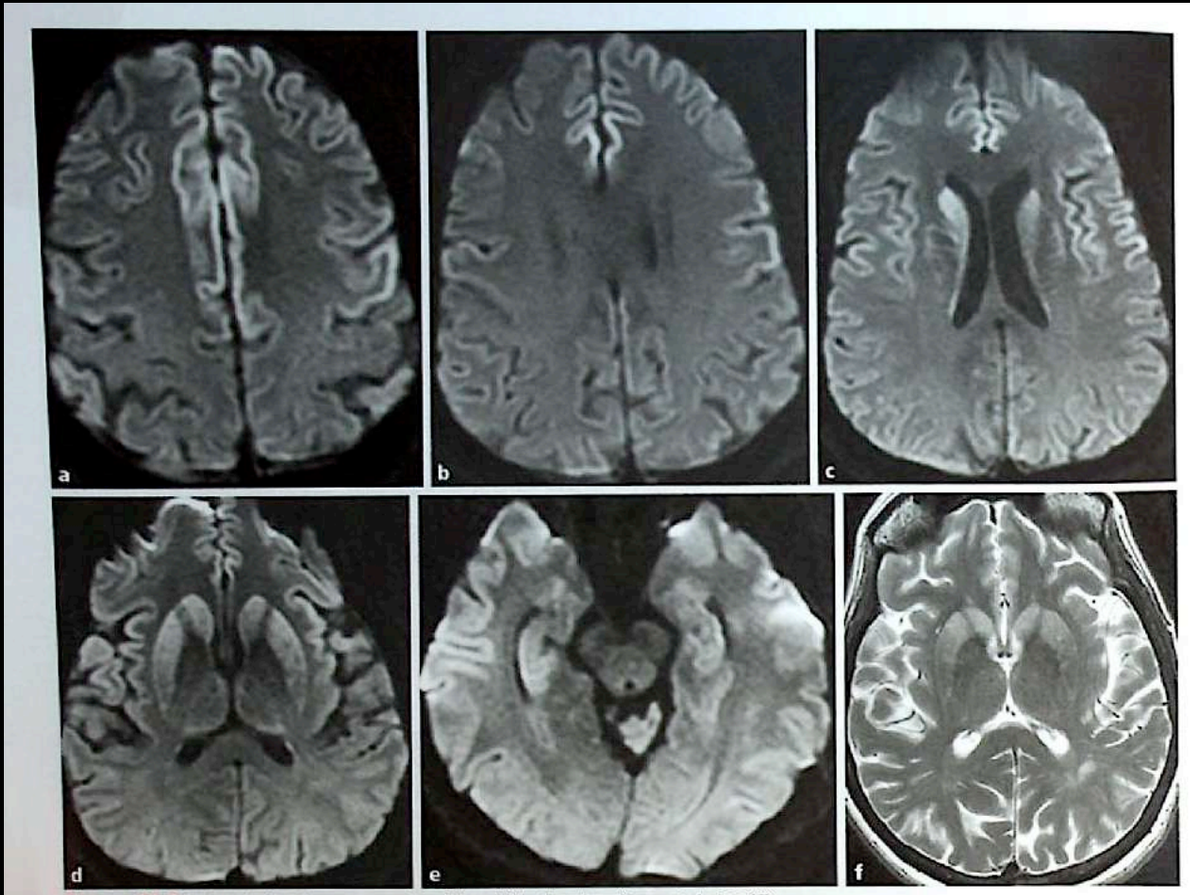

Figure 15.2 IRM cérébrale en coupes axiales diffusion (a–e) et axiale T2 (f).

Interprétation

- La première IRM peut être considérée comme normale. En revanche, la seconde IRM note l'apparition d'hypersignaux en diffusion corticaux, mais également au sein des noyaux gris centraux (a–e). Ces hypersignaux sont également retrouvés en T2 au sein des noyaux gris centraux (f) (figure 15.3).

Diagnostic

- Maladie de Creutzfeldt-Jakob.

Commentaires

- La maladie de Creutzfeldt-Jakob est induite par une infection à prions qui sont considérés comme des particules protéiques infectieuses.
- On distingue :
  - les formes sporadiques de la maladie de Creutzfeldt-Jakob (sCJD), les plus fréque[illegible]s, qui correspondent à une transformation spontanée d'une protéine prion endogène nor[illegible]
  - les formes familiales (fCJD) qui correspondent à une transmission autosomique [illegible]ante d'une mutation du gène codant pour le prion normal ;
  - et enfin les formes iatrogéniques rares (iCJD) correspondant à une transmission par [illegible]one de croissance ou dure-mère contaminée.

MENU

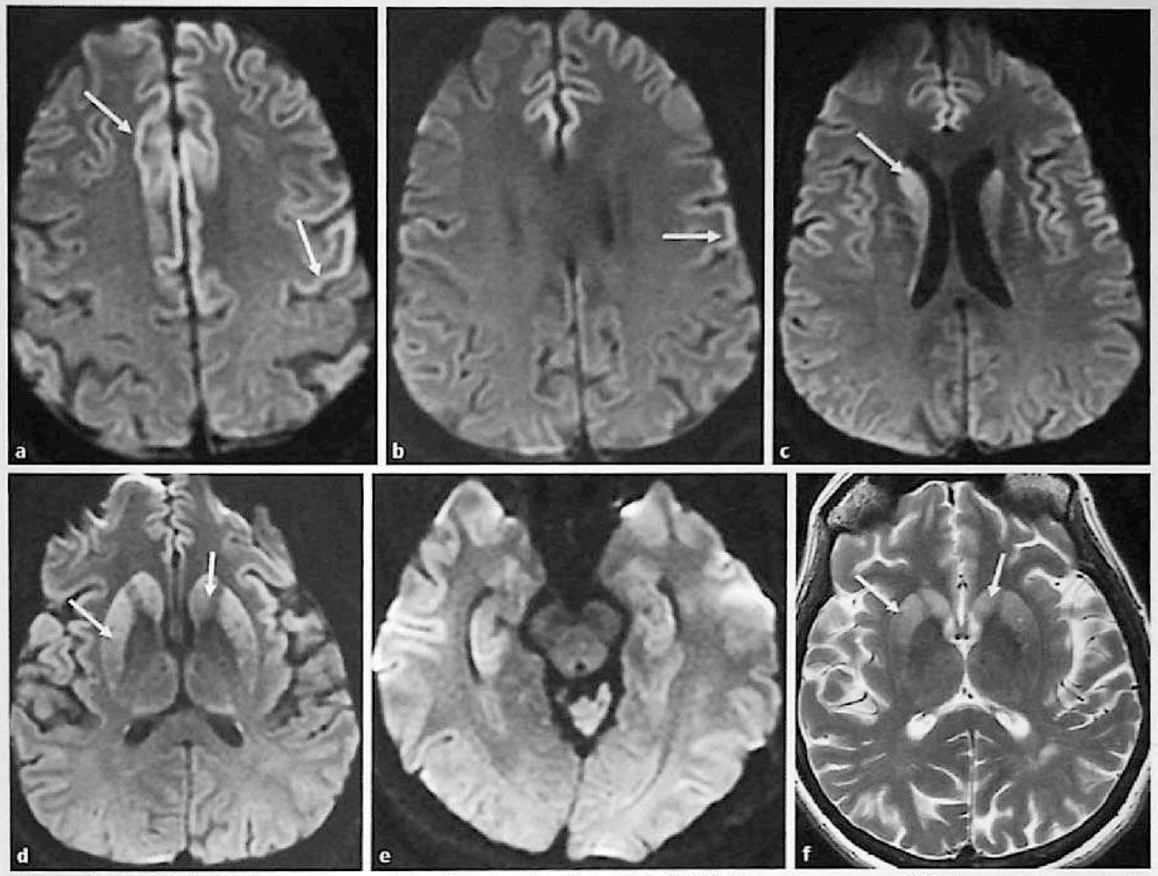

Figure 15.3 IRM cérébrale en coupes axiales diffusion (a–e) et axiale T2 (f). Hypersignaux en diffusion corticaux, mais également au sein des noyaux gris centraux (flèches) (a–e). Ces hypersignaux sont également retrouvés en T2 au sein des noyaux gris centraux (flèches) (f).

- Il existe enfin une forme variante (vCJD) qui correspond à une contamination à partir de viande bovine infectée.
- Cliniquement, la maladie de Creutzfeldt-Jakob sporadique survient chez le sujet de plus de 60 ans et se traduit par une démence d'évolution rapidement progressive, une ataxie et des myoclonies aboutissant, en 4 à 5 mois, au décès. La forme variante survient chez le sujet de moins de 30 ans et se traduit par une symptomatologie psychiatrique aboutissant au décès en 13 à 14 mois.
- L'électro-encéphalogramme (EEG) est souvent pathologique dans la forme sporadique, retrouvant des pointes ondes lentes paroxystiques. L'analyse du LCR peut retrouver une augmentation de la protéine 14-3-3.
- On distingue 6 sous-types moléculaires de la maladie de Creutzfeldt-Jakob sporadique, présentant des spécificités phénotypiques cliniques et en imagerie.
- Leur présentation anatomopathologique est commune, se traduisant par une encéphalopathie spongiforme se présentant comme une dégénérescence microvacuolaire des neurones au sein de la substance grise aboutissant à une perte neuronale et à une gliose. On peut également observer des dépôts de prions au sein de plaques amyloïdes.
- En IRM, on note des hypersignaux T2 et FLAIR mieux visibles en diffusion au sein du cortex, focaux ou diffus, symétriques, ou asymétriques prédominants au sein de l'insula, du gyrus cingulaire, du gyrus frontal supérieur et du cortex pariétal proche de la ligne médiane. La région centrale est généralement épargnée.
- On note également des [illegible] et FLAIR mieux visibles en diffusion au sein des noyaux gris centraux, [illegible]-postérieur, pouvant être symétriques ou asymétriques et prédominants au sein des noyaux caudés et des putamens. Ces anomalies peuvent être isolées ou associées aux anomalies corticales.
- Les anomalies de signal cérébelleuses sont rares.
- L'évolution se fait vers une atrophie cérébrale rapide et, dans la plupart des cas, une extension des anomalies de signal en diffusion et une majoration de l'intensité du signal en diffusion, en particulier au sein des noyaux gris centraux. Cette majoration du signal est en relation avec un effet de rémanence T2 et une chute de l'ADC. Cette dernière est due à la progression de l'encéphalopathie spongiforme qui est responsable d'un gonflement cellulaire et d'une réduction des espaces extracellulaires.
- La forme variante se distingue en imagerie par un hypersignal bilatéral et symétrique du pulvinar (noyau postérieur du thalamus : « signe du pulvinar »), et/ou un hypersignal bilatéral du noyau dorsal médian du thalamus (« signe de la crosse de hockey »). Mais ces anomalies ne sont pas spécifiques et peuvent également se rencontrer dans les formes sporadiques. Cependant, dans la forme sporadique, l'intensité de l'hypersignal en diffusion est toujours plus forte dans le striatum que dans le thalamus.

À retenir

- La séquence la plus sensible pour la détection d'une maladie de Creutzfeldt-Jakob est la séquence de diffusion. Les anomalies en diffusion peuvent précéder les symptômes cliniques.

MENU

LYME



RADICULITE
bilat des nerfs faciaux
—> PF

MENINGITE

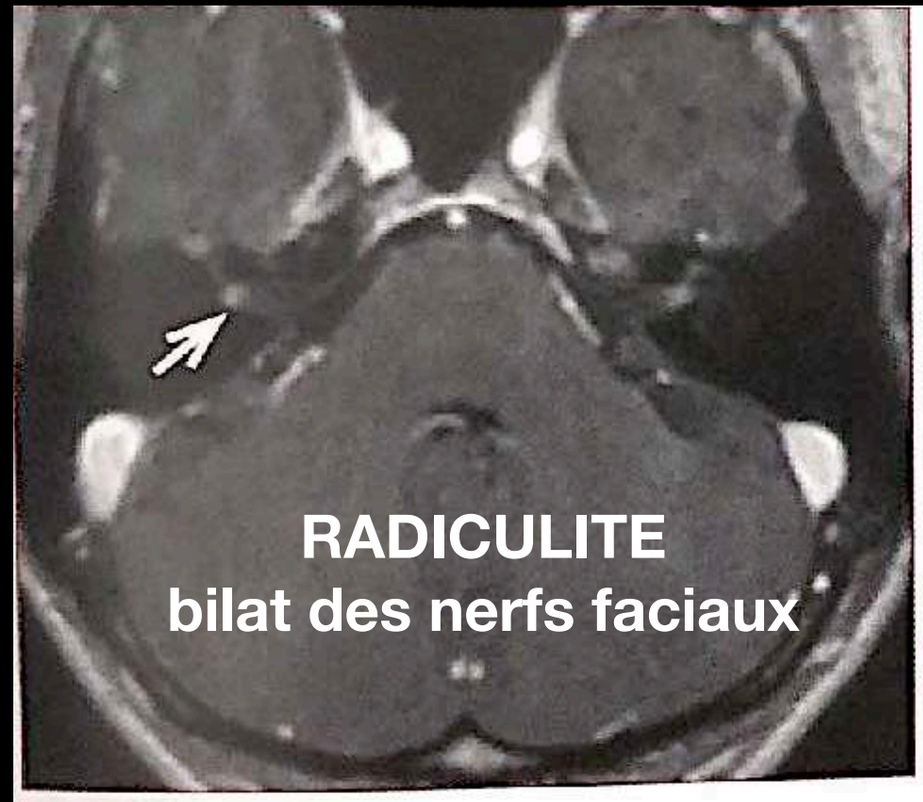

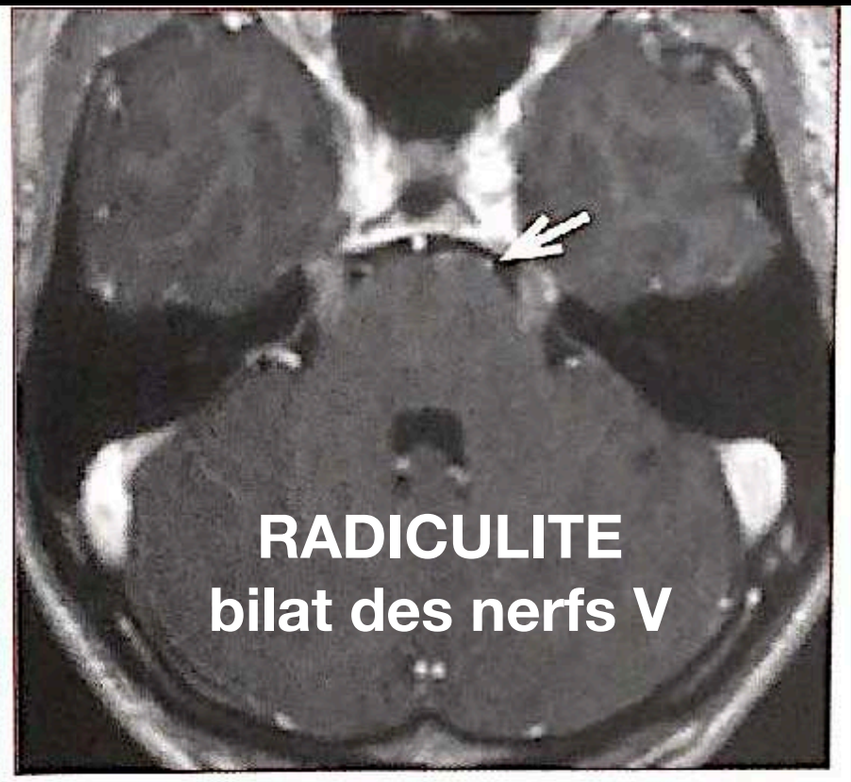

Figure 1 : Séquence T1 après injection de gadolinium. Rehaussement des nerfs VII **(a)** et V **(b)**. Discret rehaussement leptoméningé pontique (flèches).

a | b

PETITE
PDC
LEPTO-
MÉNINGÉE
DU PONT

MENU

Présentation du cas

Description

- Enfant de 13 ans présentant depuis 3 semaines, successivement, une paralysie faciale gauche puis droite, et enfin une diplopie.

Questions

- Comment analysez-vous l'IRM (figure 5.1) ? Quel diagnostic évoquez-vous ?

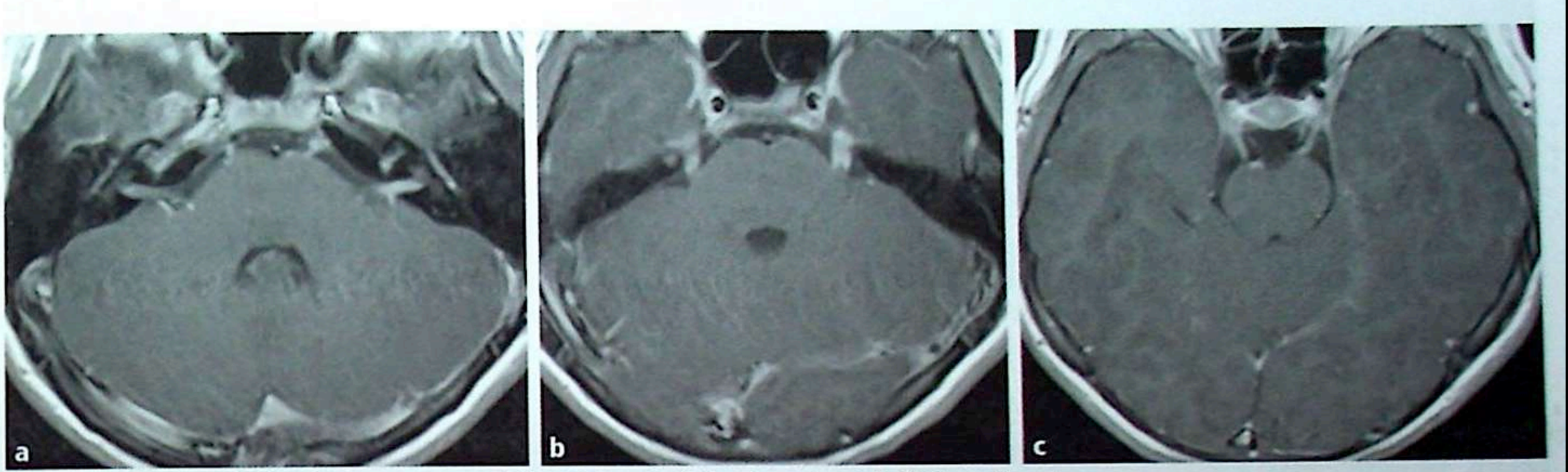

Figure 5.1 IRM cérébrale en coupes axiales T1 après injection de gadolinium (a–c).

MENU

Interprétation

- L'IRM (figures 5.2 et 5.3) met en évidence une prise de contraste bilatérale des nerfs crâniens (flèche) : les VII et VIII (a), les V(b), les III (c) évoquant une radiculite.

Diagnostic

- Méningo-radiculite de Lyme.

Commentaires

- La maladie de Lyme est induite par une infection bactérienne, à *Borrélia burgdorferi* entre autres, transmise par une piqûre de tique (Ixodes) au sein des zones d'endémie.

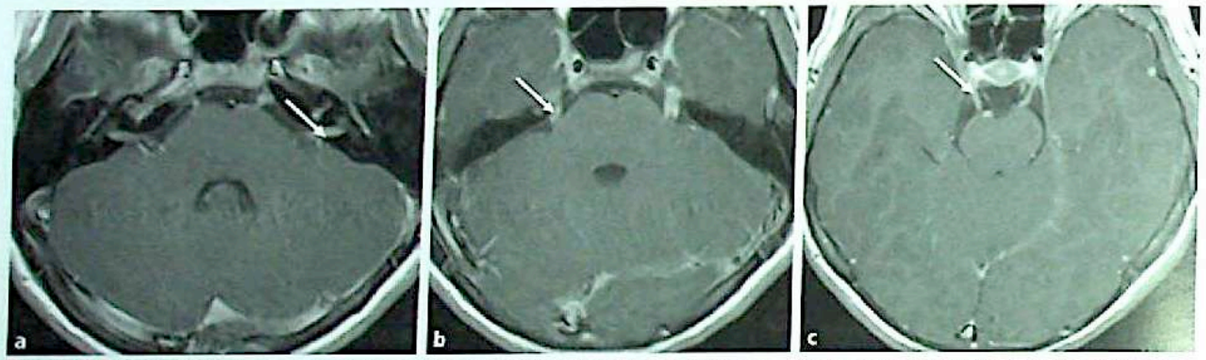

Figure 5.2 IRM cérébrale en coupes axiales T1 après injection de gadolinium (a–c). Prise de contraste bilatérale des nerfs crâniens (flèche) : VII et VIII (a), V (b), III (c).



Figure 5.3 Autre patiente, IRM rachidienne en coupes sagittales T2 (a, c), T1 après injection de gadolinium (b, d) et coupe axiale T1 après injection de gadolinium (e). Myélite étendue se traduisant par un hypersignal T2 (flèches) (a, c) intramédullaire avec prises de contraste (tête de flèche) (d). Méningoradiculite associée se traduisant par des prises de contraste leptoméningées et des prises de contraste des racines de la queue de cheval (étoiles) (b, d).

borrelia
tique
phase 1 : sd grippal et eryth noueux
phase 2 : neuro 10%
nerf cranien : facial++
myelite , radiculite
phase 3: articul cut neuro
SB
nodules péri ventricul hyperT2
PDC pfs annulaire
lesions de petite taille
MENINGO-RADICULITE++++
pdc nerfs craniens VII ++
infarctus, par vascularite

- L'aspect IRM d'encéphalo-myélo-méningoradiculite rencontrée dans la maladie de Lyme ne présente aucune spécificité. En effet, l'association d'une atteinte parenchymateuse cérébrale ou médullaire avec une prise de contraste leptoméningée et radiculaire évoque une cause infectieuse mais l'aspect n'est pas spécifique d'un germe donné. Les prises de contraste leptoméningées des infections virales ou bactériennes sont généralement fines, alors qu'elles peuvent être plus épaisses ou nodulaires dans les infections fongiques.
- La maladie de Lyme peut se traduire en imagerie par une radiculite ou une méningo-radiculite, plus rarement par une myélite ou une encéphalite. Des lésions de la substance blanche pouvant parfois évoquer des lésions démyélinisantes inflammatoires ou des artérites responsables d'accidents vasculaires cérébraux ont également été décrites mais sont beaucoup plus rares.

À retenir

- En cas de suspicion de méningite, il convient de réaliser une séquence FLAIR tardive après injection de gadolinium qui sera plus sensible que les séquences T1 après injection de gadolinium pour la détection d'une prise de contraste leptoméningée.

MENU

BORRÉLIOSE

Synonyme : maladie de Lyme

Mots-clés Erythème migrant - Hypersignaux de la substance blanche (FLAIR) - Rehaussement leptoméningé - Rehaussement des nerfs crâniens (VII)

Aspects généraux

Définition

La borréliose est une maladie multisystémique secondaire à une infection par plusieurs espèces génomiques du spirochète *Borrelia Burgdorferi sensu lato* (B. Afzelii et B. Garinii en Europe). Il y aurait environ 5 000 à 6 000 nouveaux cas par an en France, survenant principalement d'avril à octobre, dans toutes les régions à l'exception de la bande méditerranéenne et de la haute montagne [1]. L'atteinte du système nerveux survient au cours des phases secondaire et tertiaire de l'infection.

Pathogénie

Le vecteur de transmission du spirochète est la tique. Quelques jours à quelques semaines après une piqûre, l'inoculation des spirochètes fait apparaitre l'érythème migrant. Les symptômes neurologiques surviennent aux stades ultérieurs chez 10 à 15% des patients [2]. Des études chez le singe ont révélé que les spirochètes siégeaient initialement dans les racines nerveuses et leurs ganglions dorsaux et dans les leptoméninges [3]. Le SNC pourrait ensuite être atteint par dissémination rétrograde à partir des nerfs périphériques et/ou par dissémination hématogène. Les mécanismes potentiels de toxicité sont incomplètement élucidés : vascularite, cytotoxicité, implication de médiateurs neurotoxiques, réactions d'auto-immunité [3].

Clinique

L'érythème migrant est la lésion typique de la phase primaire, associé un syndrome pseudogrippal. A la phase secondaire, l'atteinte neurologique se révèle par une méningo-radiculite, moins souvent par une méningite isolée, une méningo-encéphalite, ou une méningo-myélite. Les douleurs radiculaires, souvent intenses, peuvent présenter une recrudescence nocturne. L'atteinte des nerfs crâniens intéresse en premier lieu le VII [2]. La phase tertiaire est marquée par une encéphalite (confusion, troubles cognitifs, dépression), une myélite chronique ou de[illegible]neuropathies.

Diagnostic

Le diagnostic de neuroborréliose à la phase secondaire est porté sur la synthèse de différents éléments : exposition potentielle à une morsure de tique, signes cliniques compatibles, hyperlymphocytose et/ou hyperprotéinorachie à l'analyse du LCS, sérologie de Lyme positive dans le LCS (parfois retardée dans le sang), synthèse intrathécale d'immunoglobulines spécifiques [4]. A la phase tertiaire, des immunoglobulines spécifiques sont retrouvées dans le LCS. Mise en culture et PCR dans le LCS peuvent être nécessaires.

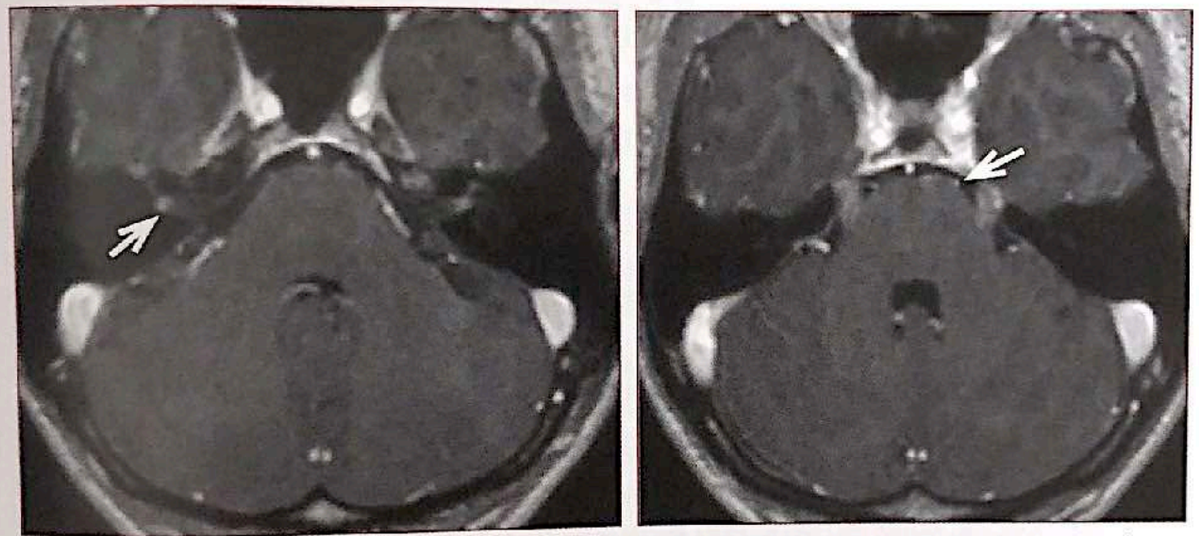

Figure 1 : Séquence T1 après injection de gadolinium. Rehaussement des nerfs VII **(a)** et V **(b)**. Discret rehaussement leptoméningé pontique (flèches). a | b

Imagerie

Comprendre l'imagerie

Méningite, radiculonévrite et névrites crâniennes sont les atteintes les plus souvent diagnostiquées [3]. La névrite optique ne serait pas exceptionnelle [5]. A l'opposé, les anomalies du parenchyme cérébral et de la moelle, plus tardives, seraient rares du fait du traitement. L'absence d'anomalie en IRM encéphalique ne peut éliminer le diagnostic de neuroborréliose [6].

MENU

IRM

Un rehaussement méningé et des nerfs crâniens (VII principalement, III et V), uni- ou bilatéral est possible [3]. L'atteinte intra-axiale se traduit en FLAIR/T2 par des hypersignaux de la substance blanche, prédominant dans les fibres arquées frontales, et à l'interface calloso-septal, comme dans les affections démyélinisantes, ce qui alimente l'hypothèse d'un mécanisme auto-immun [3]. Contrairement à la sclérose en plaque, l'imagerie en tenseur de diffusion et de transfert d'aimantation sont normales dans la substance blanche en apparence normale sur les séquences conventionnelles [7].

De rares cas de vascularites ont été rapportés responsables d'ischémie cérébrale, d'hémorragie sous-arachnoïdienne ou intraparenchymateuse [3].

En cas d'encéphalomyélite, l'IRM montre des lésions expansives de la substance blanche pouvant mimer un processus néoplasique.

La névrite optique est aspécifique ; la myosite orbitaire prend l'aspect de pseudotumeur orbitaire, avec augmentation de volume des muscles extrinsèques de l'œil et rehaussement diffus [3].

Diagnostics différentiels

Cf. Hypersignaux de la substance blanche - Rehaussement leptoméningé

Traitement - Suivi

Le traitement antibiotique (pénicilline ou céphalosporine de 3ème génération) permet habituellement une guérison sans séquelle. En imagerie, les prises de contraste méningées et radiculaires régressent alors que les anomalies de signal de la substance blanche persistent [3].

Références

1. Blanc F. Épidémiologie de la borréliose et de la neuroborréliose de Lyme en France. Rev Neurol (Paris) 2009 ; 165 : 694-701. **2.** Halperin JJ. Nervous system Lyme disease. Infect Dis Clin North Am 2008 ; 22 : 261-74. **3.** Hildenbrand P, Craven DE, Jones R, Nemeskal P. Lyme Neuroborreliosis: Manifestations of a Rapidly Emerging Zoonosis. AJNR Am J Neuroradiol 2009 ; 30 : 1079-87. **4.** SPILF. Lyme borreliose: diagnostic, therapeutic and preventive approaches. Med Mal Infect 2007 ; 37 : 187-93. **5.** Blanc F, Ballonzoli L, Marcel C, De Martino S, Jaulhac B, De Seze J. Lyme optic neuritis. J Neurol Sci 2010 ; 295 : 117-9. **6.** Agarwal R, Sze G. Neuro-Lyme Disease: MR Imaging findings. Radiology 2009 ; 253 : 167-3. **7.** Agosta F, Rocca MA, Benedetti B, Capra R, Cordioli C, Filippi M. MR Imaging assessment of brain and cervical cord damage in patients with Neuroborreliosis. AJNR Am J Neuroradiol 2006 ; 27 : 892-4.

MENU

LYME : 2 - aspect pseudo-SEP !!!

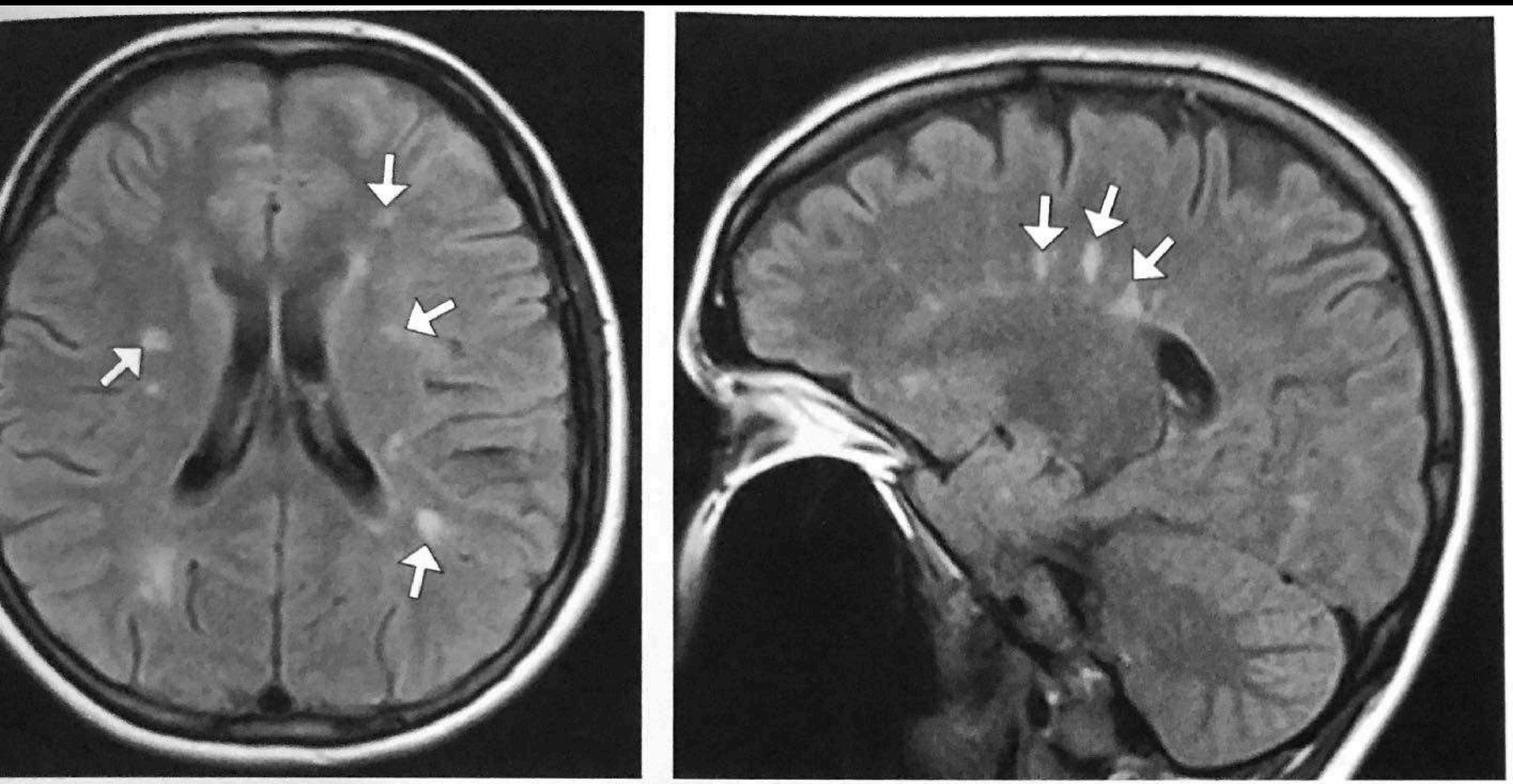

b.

Figure 10. Lyme disease in a 31-year-old woman from the northeastern United States with a history of erythema migrans, dizziness, and a serology test result that was positive for *Borrelia burgdorferi* (immunoglobulin M and immunoglobulin G). Axial **(a)** and sagittal **(b)** FLAIR MR images show multiple bilateral hyperintense foci distributed along the ependimary surface of the lateral ventricles and in the periventricular white matter (arrows), mimicking multiple sclerosis. The patient had negative oligoclonal bands in the CSF.

MENU

LYME :
3 - MYELITE OU RADICULITE!!!





MENU

CAS CLINIQUE 5

Jeune homme de 32 ans, adressé pour une lombocruralgie gauche. A l'interrogatoire, le patient présente une perte de sensibilité et des douleurs de la face antérieure de la cuisse gauche pour laquelle on réalise une IRM en mai 2020. Le patient est repris pour un complément d'IRM.

Dans les suites, les douleurs et les paresthésies à gauche ont spontanément disparues, mais apparition d'une douleur et de paresthésies de la cuisse droite.

Pas d'épisode infectieux récent, pas de fièvre.

Le patient passe une 1re IRM en mai 2020, puis une 2e IRM, cette fois avec injection de gadolinium, en juin 2020.

Qu'en pensez-vous ?

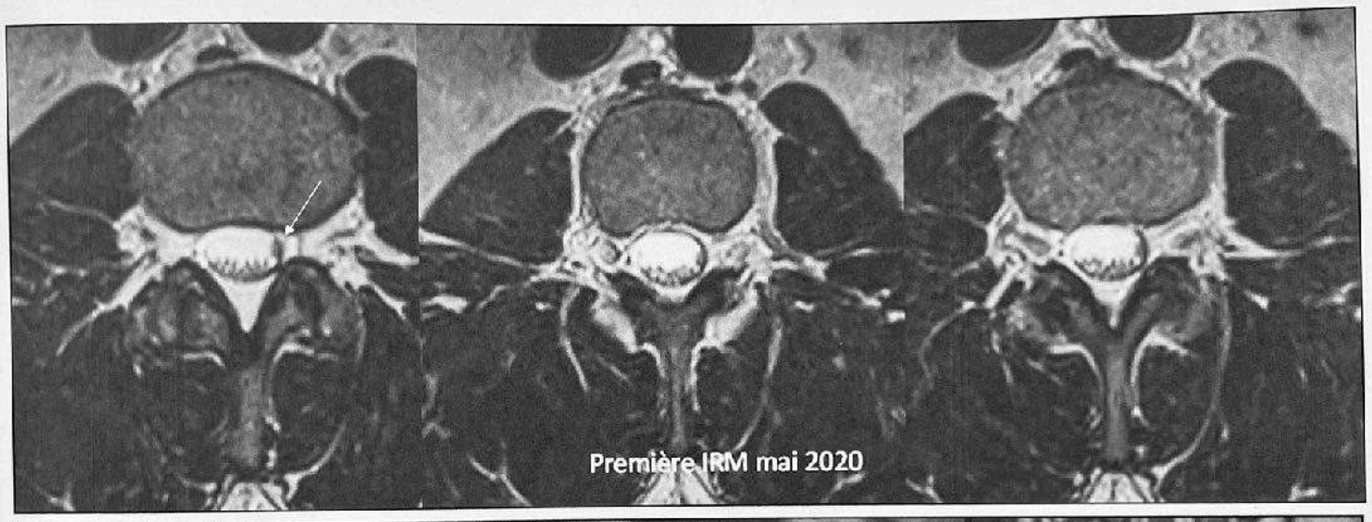

Première IRM mai 2020



MENU

LYME :
3 - MYELITE
OU
RADICULITE!!!

T1 GADO FAT SAT



MENU

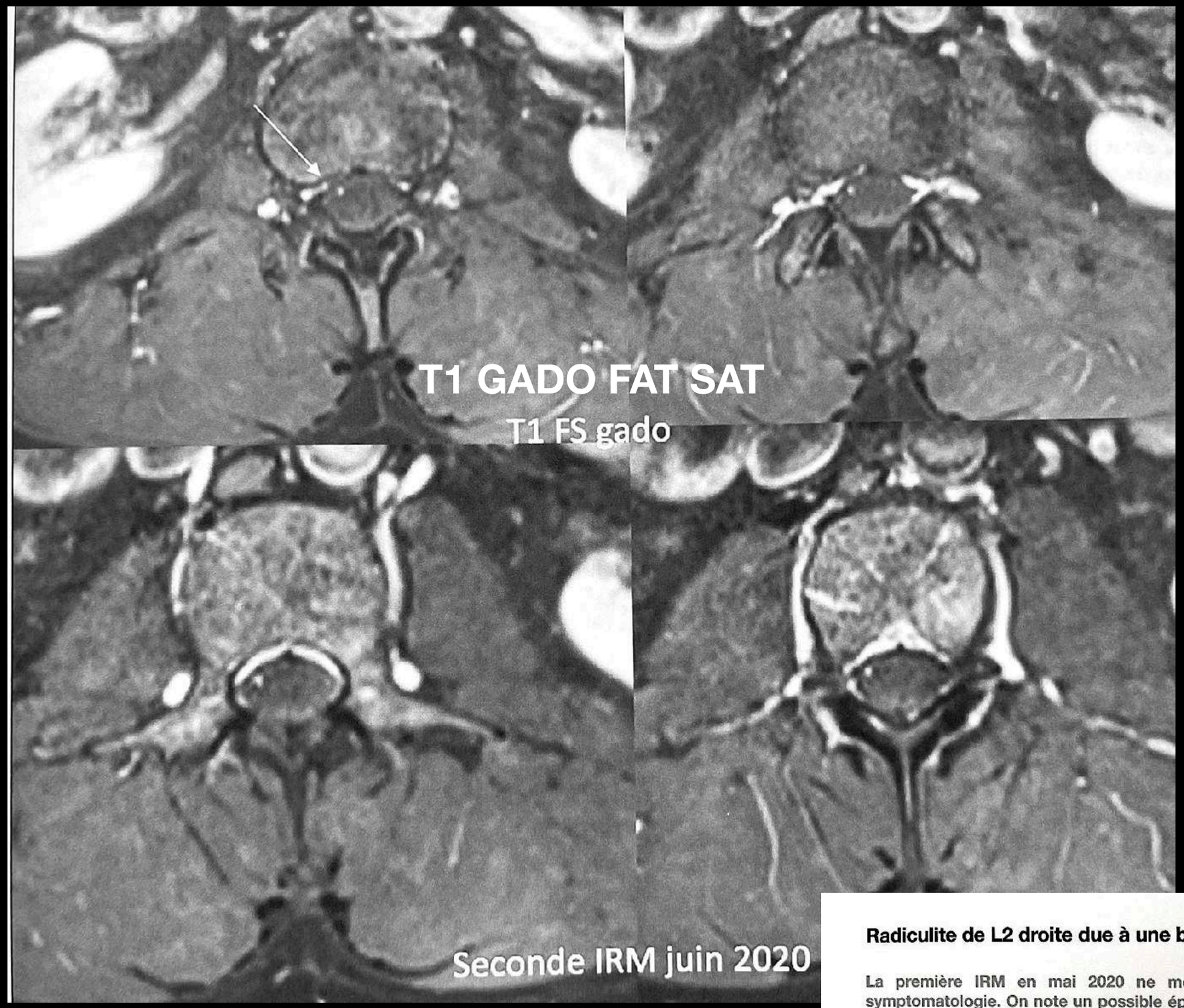

MENU

Radiculite de L2 droite due à une borréliose de Lyme

La première IRM en mai 2020 ne montre pas d'anomalie discovertébrale pouvant expliquer la symptomatologie. On note un possible épaississement d'une racine à gauche en intradural en regard du disque L2-L3.

On complète l'exploration par une IRM avec injection de gadolinium en juin 2020 : sur cette 2e IRM, on note une prise de contraste de la racine L2 droite dans son trajet intradural sans anomalie de calibre.

Une ponction lombaire et une sérologie de Lyme ont confirmé la borréliose.

Commentaire

Devant une radiculopathie, il est parfois utile de réaliser une IRM avec injection de gadolinium qui permettra de mettre en évidence une prise de contraste radiculaire intradurale qui confirme le diagnostic de radiculite.

Femme, 66 ans, présentant un syndrome confusionnel avec diplopie binoculaire, absence de déficit moteur.



MENU

Méningoradiculite

Immunocompétent:

Neuroborréliose:Lyme

Immuno-déficient:

CMV+++, VZV, Herpes

Cryptococcose

Serologie Lyme +

Le profil comparé LCR / sérum est positif, révélant une synthèse intrathécale d'IgG: Arguments immunologiques en faveur d'une neuroborreliose.

MENU

Conclusion

Devant une paralysie faciale avec prise de contraste bilatérale du nerf facial et/ou une prise de contraste méningée
penser à maladie de Lyme

Atcdt+++ piqûre de tique
ballade forêt

Permet un TRT approprié (ATB prolongée)
Evite passage à la phase IIIaire avec séquelles neurologiques

MENU

Listériose

- Rare, grave

- **Rhomb-encéphalite = bulbe, protuberance, cervelet++**

- Contamination par voie digestive (fromages, charcuterie)
- Clinique
  - phase pseudogrippale
  - Phase d'état neurologique: nerfs crâniens++
  - +

Imagerie
- **Micro-abcès**, prise de contraste **nodulaire** ou **annulaire**
- **Œdème péri-lésionnel**

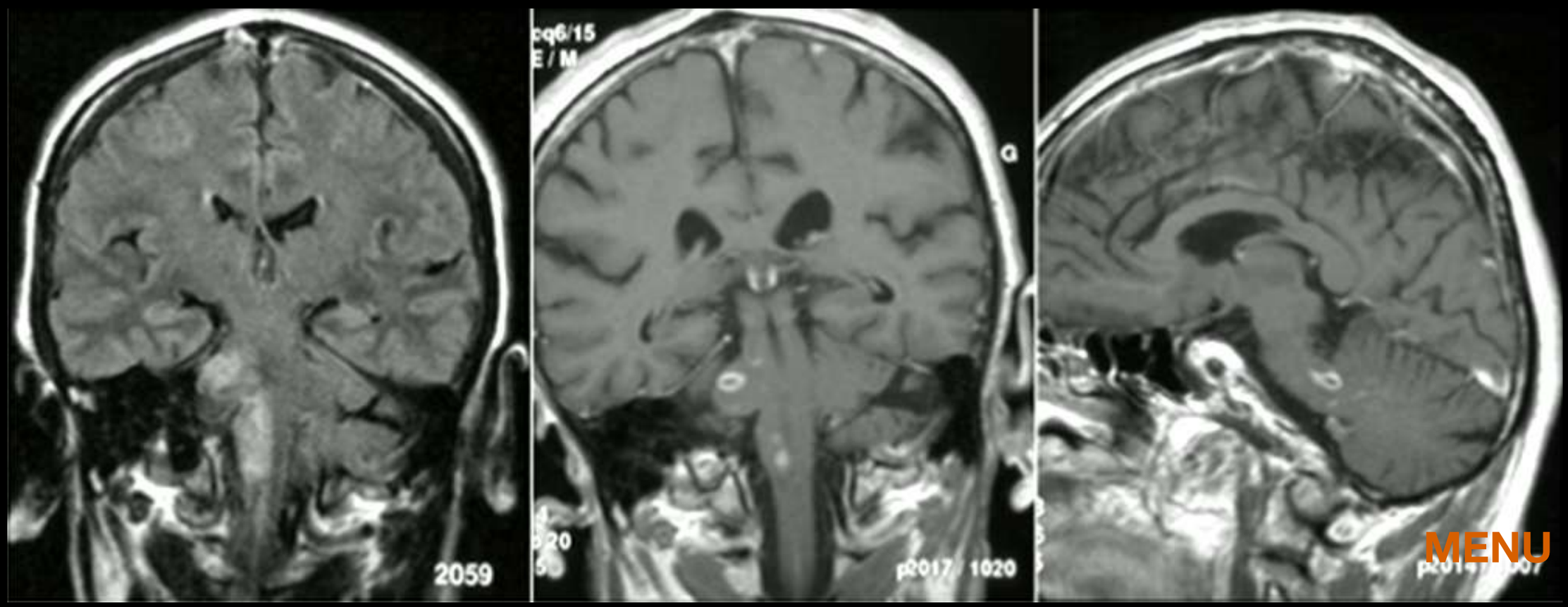

Listériose

- La rhombencéphalite se traduit par un élargissement du tronc cérébral, des plages confluentes et mal limitées en hyposignal T1 et hypersignal T2 et FLAIR, comportant une zone centrale en hyposignal T2. Un rehaussement en cocarde, nodulaire ou ponctué est habituel. L'atteinte du plancher du 4ème ventricule semble assez spécifique. Un rehaussement leptoméningé peut être associé.
- L'imagerie de diffusion a une valeur pronostique, un ADC diminué signe l'existence d'un œdème cytotoxique de mauvais pronostic [3, 4].
- D'autres localisations sont rapportées : mésencéphale, régions temporales internes [5, 6].
- Une forme particulière est l'existence d'abcès multiples, de petite taille, situés dans le tronc cérébral, le cervelet et les hémisphères cérébraux [7].

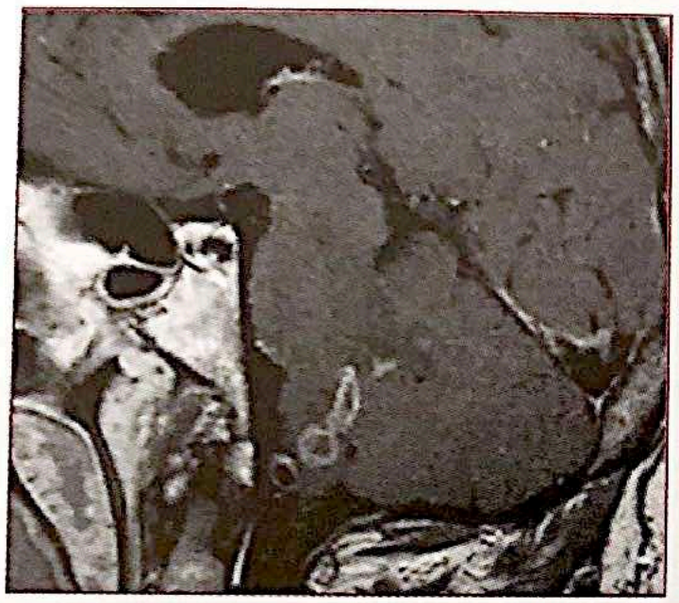

Figure 1 : Séquence T1 après injection de gadolinium. Abcès situés dans la moelle allongée.

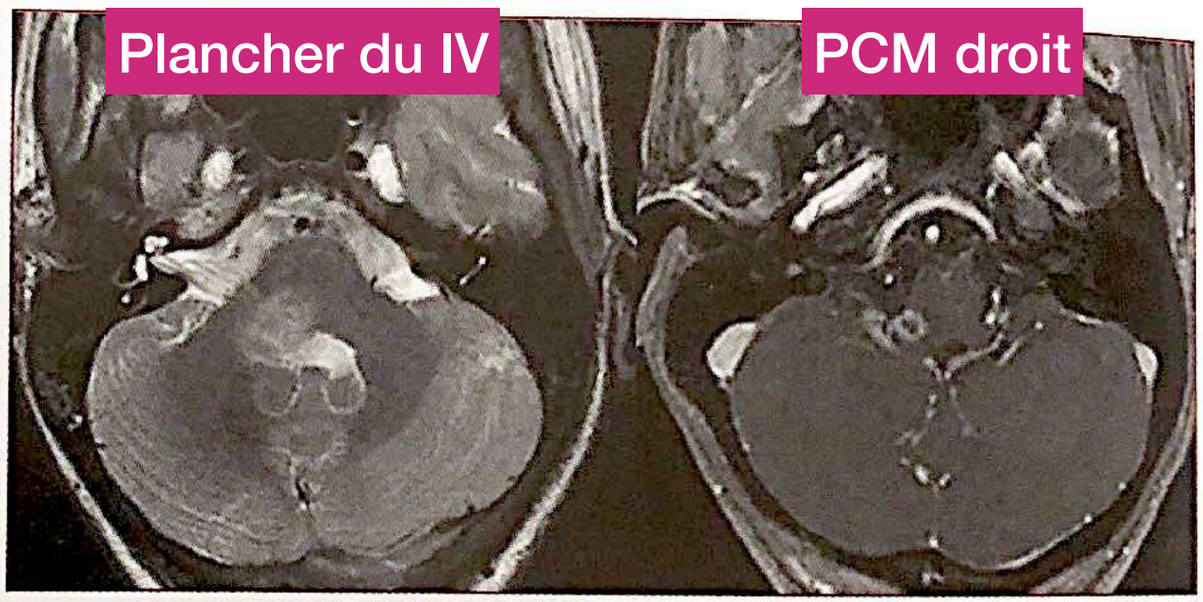

Figure 2 : Séquence T2 **(a)** et T1 après injection de gadolinium **(b)**. Hypersignal du pédoncule cérébelleux moyen droit. Rehaussement annulaire de l'abcès et rehaussement leptoméningé silhouettant la face antérieure de la moelle allongée.

a b

MENU

LISTERIOSE

Listériose

Homme, 37 ans, Chercheur au CEA, amateur de produits « bio ».

Céphalées fronto-pariétales intenses, de vertiges rotatoires, diplopie, troubles de l'équilibre

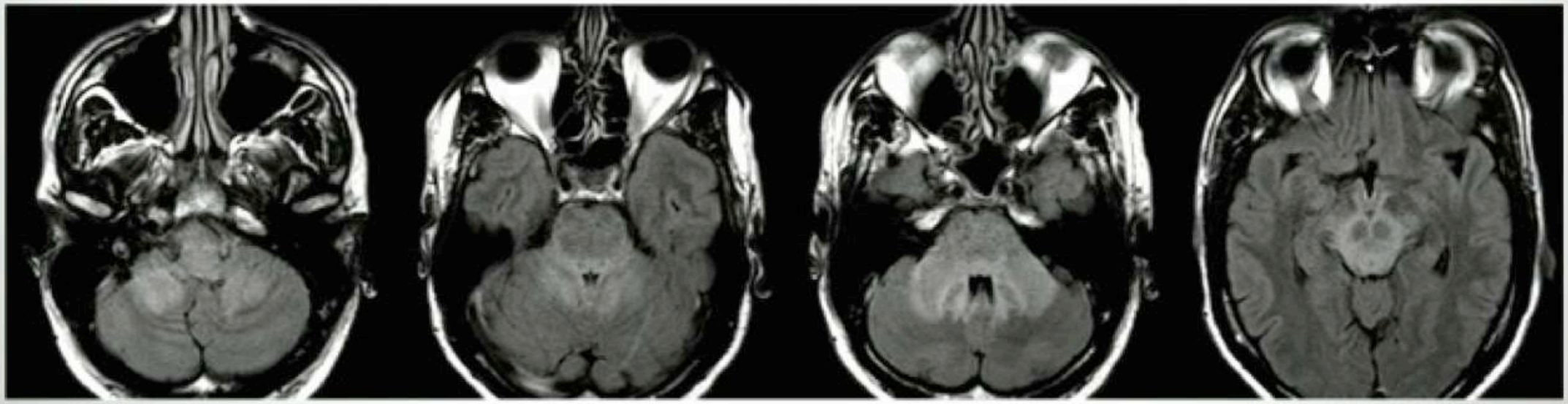

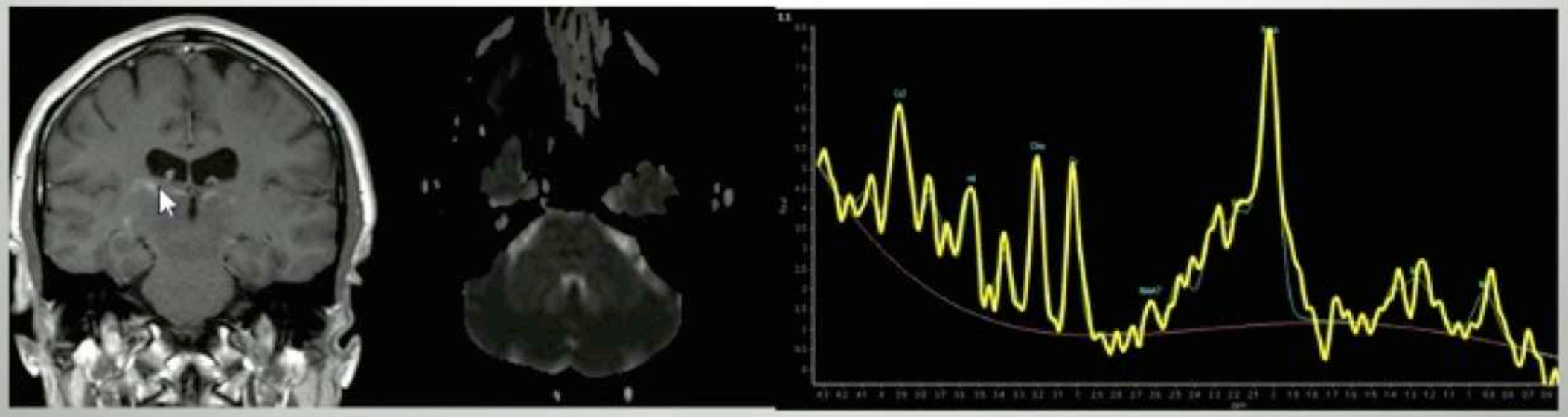

MENU

LISTERIOSE

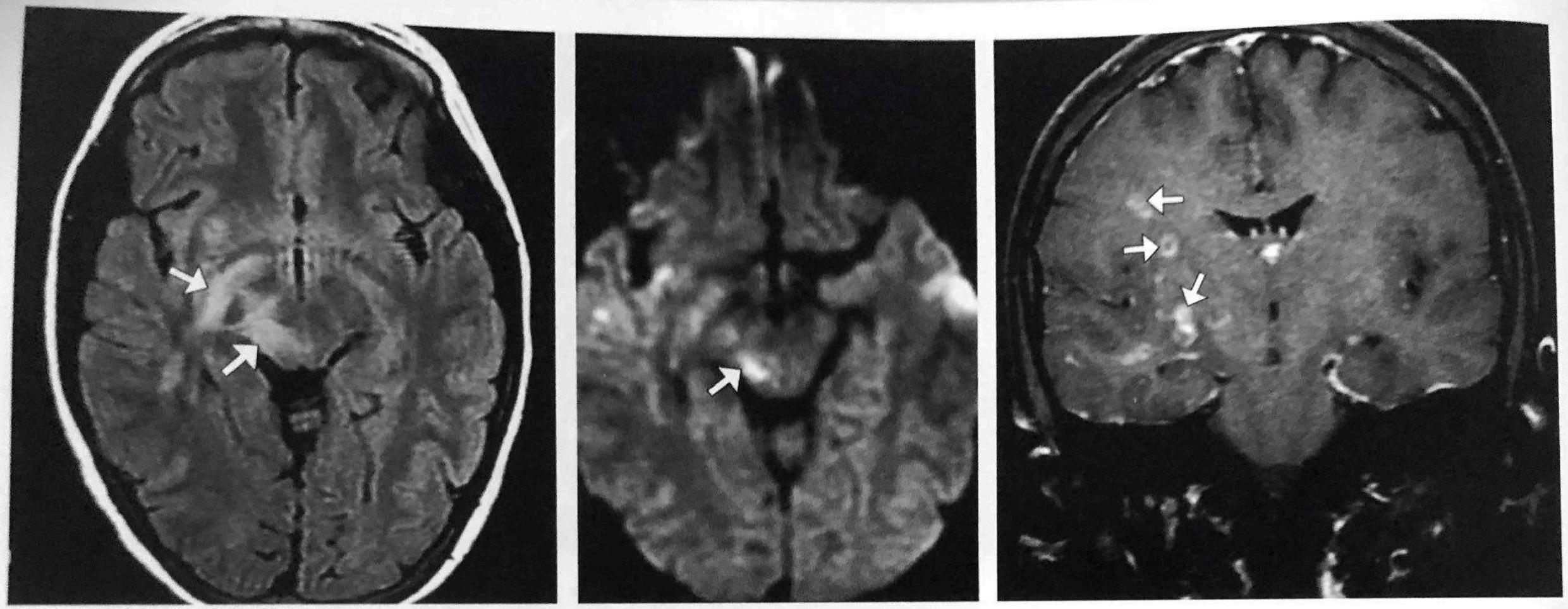

a. b. c.

Figure 11. Listeriosis in a 31-year-old woman who presented with a fever and altered mental status. **(a)** Axial FLAIR MR image reveals hyperintense lesions in the midbrain and the posterior limb of the right internal capsule (arrows). **(b)** Axial diffusion-weighted image shows hyperintensity in the midbrain (arrow), which was confirmed on an apparent diffusion coefficient map (not shown) to be true restricted diffusion. **(c)** Coronal gadolinium-enhanced T1-weighted MR image shows nodular lesions with ring enhancement (arrows), which are suggestive of abscesses.

MENU

GRIPPE

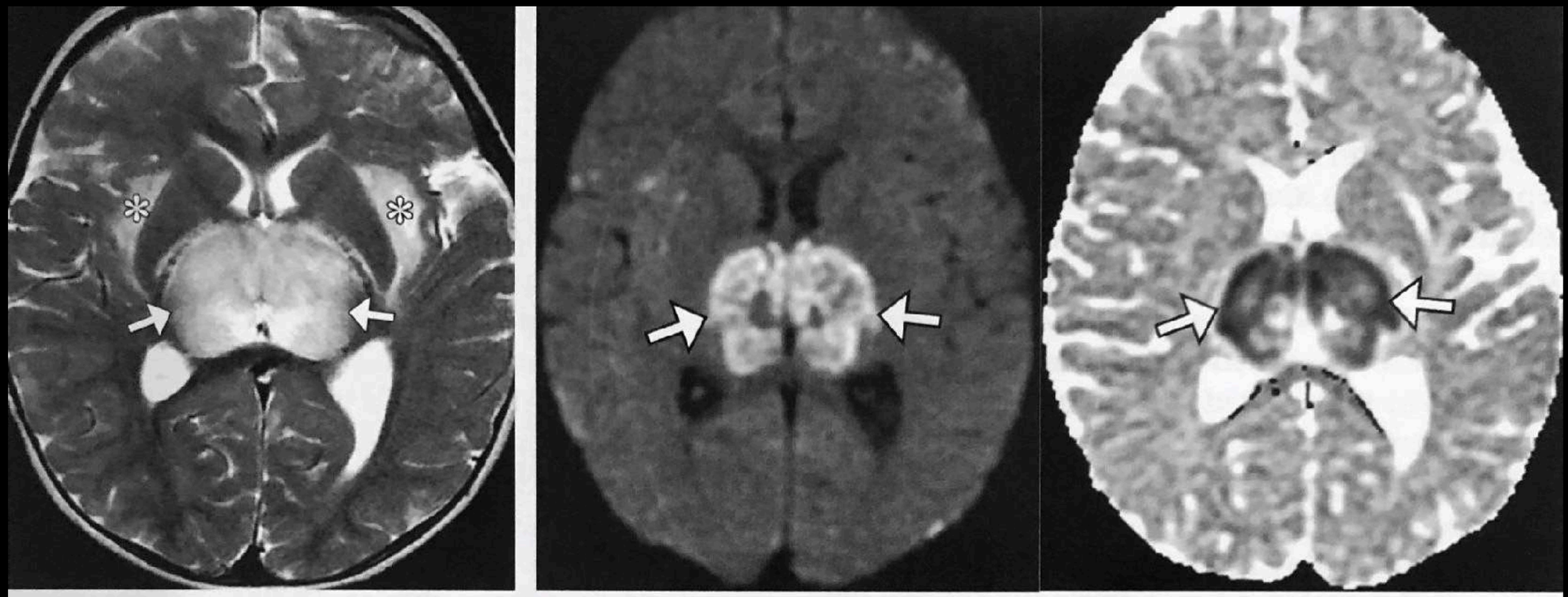

a. b.

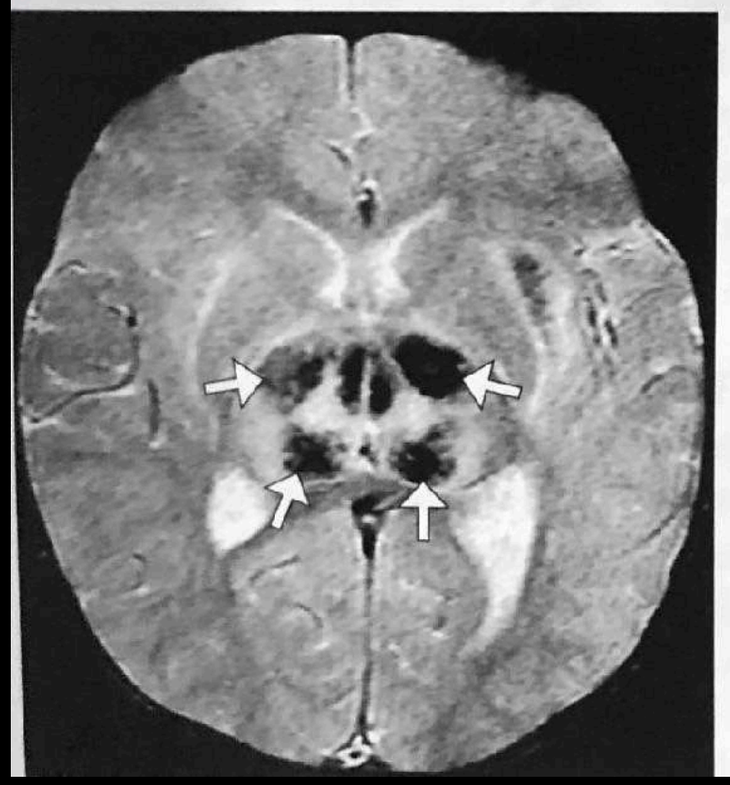

Figure 3. Influenza infection complicated by acute necrotizing encephalopathy in an otherwise healthy 11-month-old male infant with incomplete vaccination who presented with fever and prostration for 4 days, which progressed to vomiting and drowsiness. **(a)** Axial T2-weighted MR image shows focal hyperintensity and expansion of both thalami (arrows). There are also hyperintensities in the subinsular white matter (*). **(b)** Axial diffusion-weighted image (left) shows corresponding hyperintensities in both thalami (arrows). Apparent diffusion coefficient map (right) confirmed true restricted diffusion (arrows). **(c)** Axial susceptibility-weighted MR image shows hypointensities that represent hemorrhagic foci in the affected areas (arrows). Polymerase chain reaction test results of airway secretions were positive for influenza B virus. (Case courtesy of Marcela Amaral Avelino, MD, São Paulo, Brazil.)

(CHIKV), Japanese encephalitis virus (JEV), St Louis encephalitis virus (SLEV), and Zika virus (ZIKV) (22,24,25).

A variety of systemic and neurologic manifes-

MENU

EBV

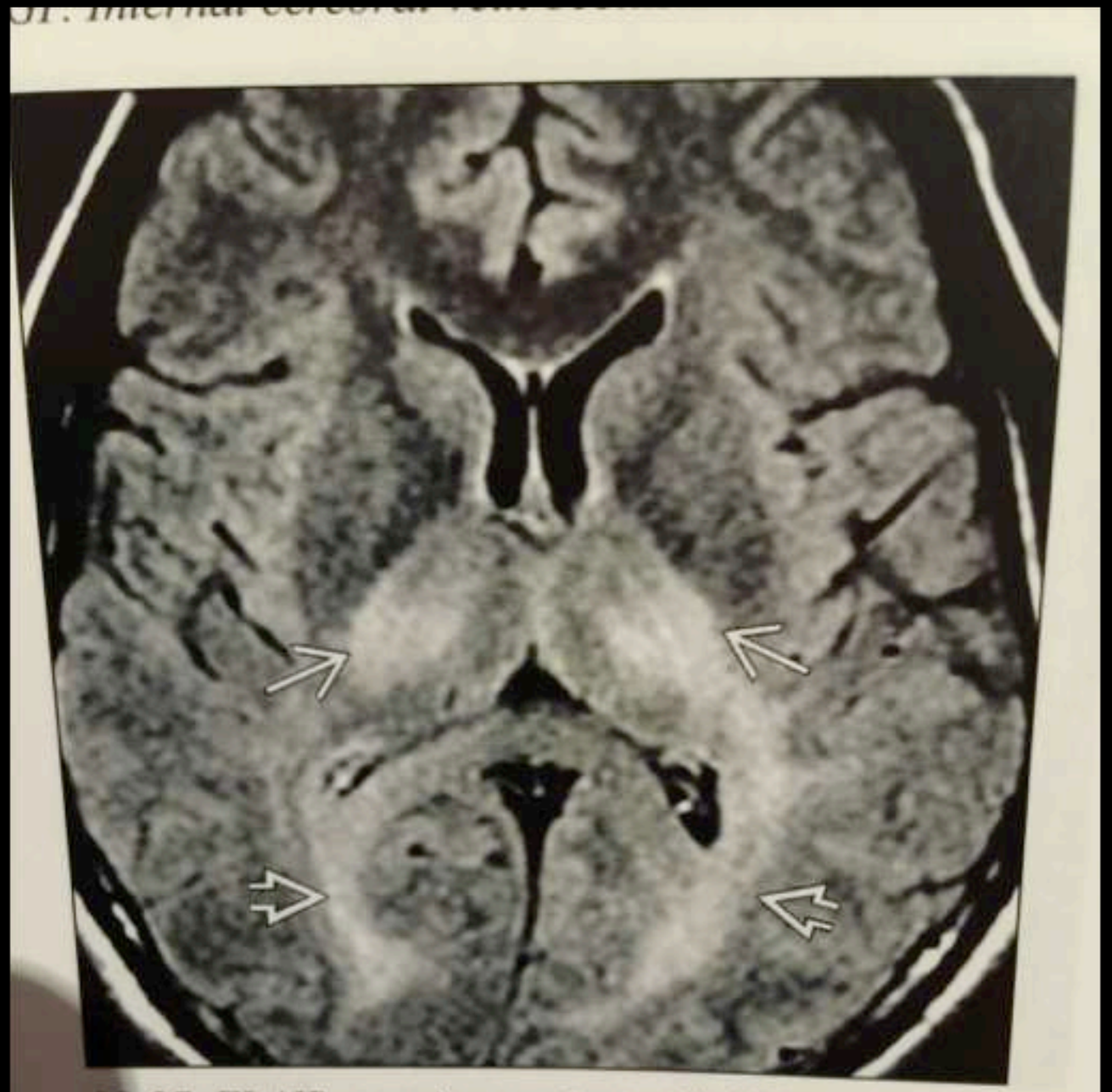

29-27. FLAIR scan in a patient with EBV encephalitis shows bithalamic ➔, occipital WM involvement ➔.

MENU

VIH / INFECTIONS OPPORTUNISTES

MENU

L'apparition d'un tableau neurologique chez un sujet séropositif connu impose la réalisation d'une imagerie cérébrale injectée en urgence :

Taux CD4 (cellules/mm³)			
<200	<100	<50	TOUTES VALEURS
Toxoplasmose Encephalite à VIH	Cryptococcose LEMP	CMV	Lymphome Tuberculose

- On distingue trois modes de présentation en imagerie :



Atteinte parenchymateuse focale :

- Toxoplasmose
- Lymphome primitif



Atteinte parenchymateuse diffuse :

- LEMP
- Encéphalite subaigue à VIH
- Encéphalite à CMV

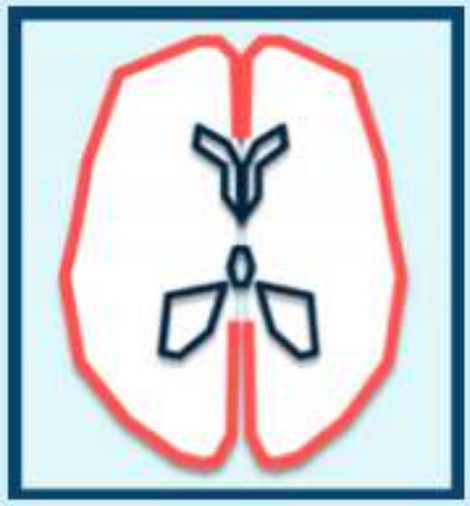

Atteinte méningée :

- Cryptococcose
- Tuberculose cérébro-méningée

MENU

Tableau : **Classification des lésions en fonction de la topographie**

Topographie		Atteinte fréquente	Atteinte rare
Substance grise	**Thalamus**	Toxoplasmose	LEMP
	Noyaux gris centraux	Toxoplasmose Lymphome Cryptococcose Neurosyphilis Tuberculose VZV	Encéphalite à VIH LEMP CMV
Substance blanche	**Profonde**	Encéphalite à VIH Tuberculose Lymphome CMV Neurosyphilis VZV	LEMP Toxoplasmose
	Superficielle	LEMP VZV Neurosyphilis	Cryptoccocose Encéphalite à VIH CMV
Jonction SB-SG		Toxoplasmose CMV Tuberculose	Lymphome
Fosse postérieure		Cryptoccocose Tuberculose	Encéphalite à VIH LEMP
Méninges		Cryptoccocose Neurosyphilis Tuberculose CMV VZV	
Espaces péri-vasculaires		Cryptoccocose	Lymphome
Nerfs crâniens		VZV (VII) Neurosyphilis (I, VIII) CMV	
Artères		Tuberculose Neurosyphilis CMV VZV	

MENU

REHAUSSEMENT

ABSENT :

- Encéphalite à VIH
- LEMP

Nodulaire ou annulaire :

- Toxoplasmose
- Lymphome
- Tuberculose
- Cryptococcose

Sous-ependymaire :

- Lymphome
- CMV

Méningé :

- CMV
- Tuberculose
- Cryptococcose

MENU

Morphologie: LEMP / Encéphalite à VIH

- **LEMP**

FOCAL +++

  - Hypersignaux FLAIR
  - En hyposignal T1
  - Début postérieur

PARIÉTO-OCCIPITAL+++ FCP

  - Atteinte des fibres en U
  - Bilatéral
  - Pas d'effet de masse
  - Prise de contraste modérée / absente
  - Restriction de la diffusion en périphérie

FRONT DE DEMYELINISATION +++

- **Encéphalite à VIH**

ETENDU

  - Hypersignaux FLAIR
  - Iso signal T1
  - Début NGC/ péri ventriculaire

CENTRAL

  - Respect des fibres en U
  - Bilatéral
  - Pas de prise de contraste
  - Pas de restriction de la diffusion

MENU

LEMP sous NATALIzumab

1- hyperFLAIR sous-cortical (Fibres en U++) puis intra-cortical

1bis - puis extension contro-latérale caractéristique toujours asymétrique ++++



1bis bis - front de demyélinisation HYPER DIFFUSION

2- Rechercher RUBAN HYPOSIGNAL SWI CORTICO ET SOUS-CORTICAL+++ caractéristique par accumulation de fer JCV+

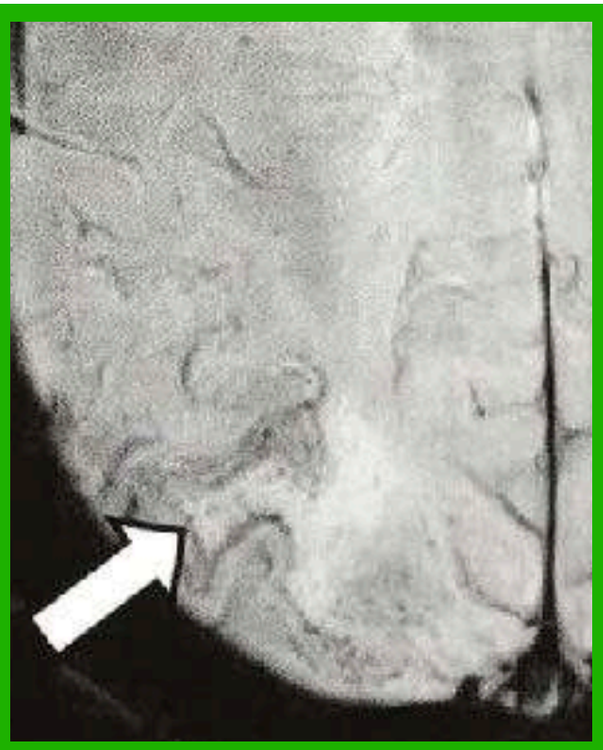

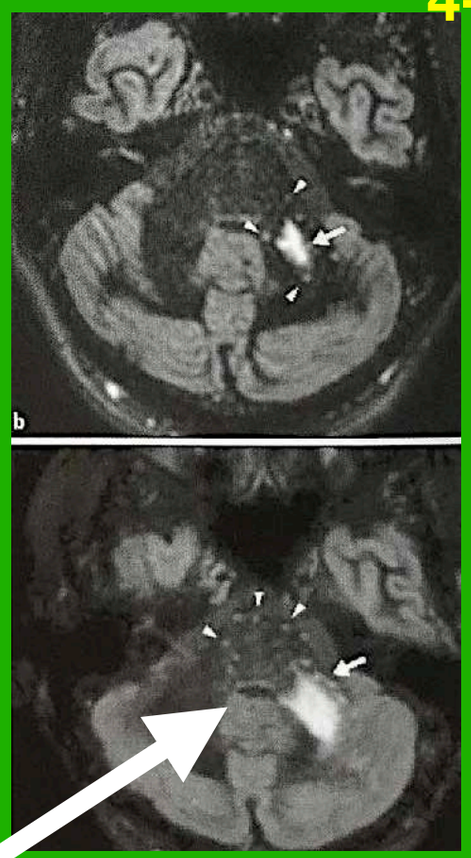

3- Atteinte particulière en voie lactée

4- Injection si détection d'une complication

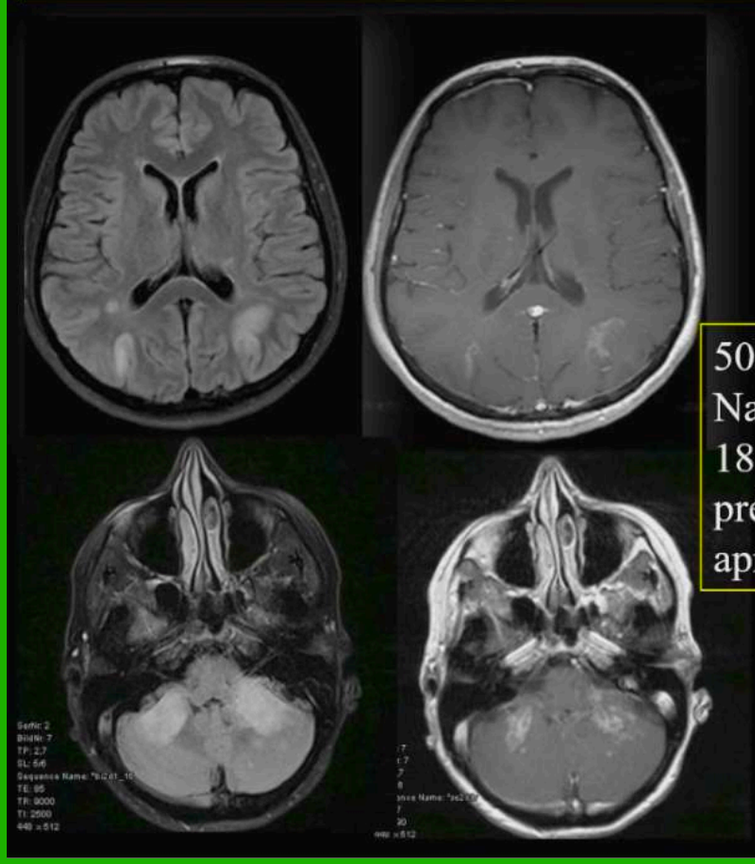

50% des LEMP sous Natalizumab (JCV+, au moins 18 mois d'immunothérapie) présentent un rehaussement après injection

MENU

LEMP : FOCAL +++

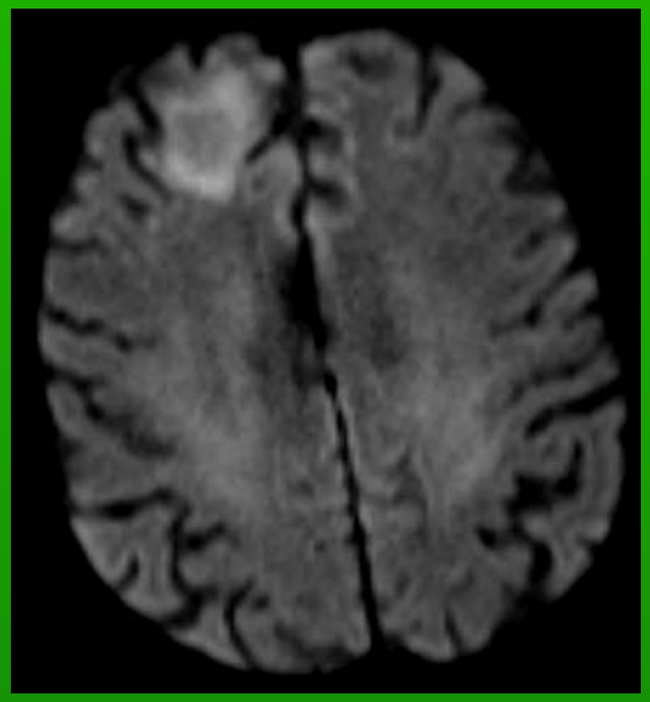

1- Réactivation du virus JC (poliomavirus) avec destruction massive de la myéline (oligodendrocytes ++)

2- Immunodépression

- **SIDA**, greffe, nouveaux **TTT dans la SEP** (Tysabri…)
- 3 facteurs favorisant la LEMP sous Tysabri (sérologie JC+, durée de traitement par TYSABRI, Traitement antérieur par immunosuppresseur)

3- Clinique: Troubles visuels, moteurs et cognitifs d'apparition progressif

4- Diagnostic

- Clinico-radiologique
- **PL ++**
- formes asymptomatiques, intérêt de l'IRM +++

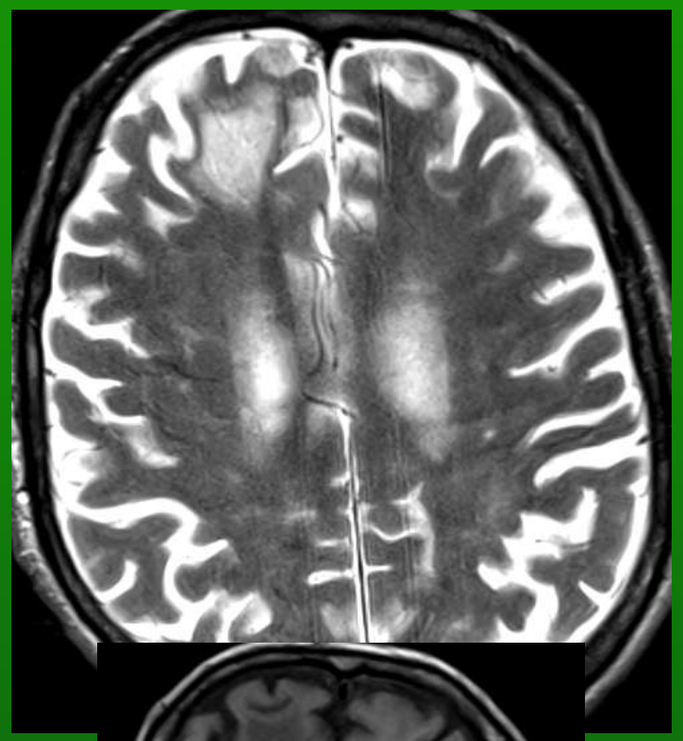

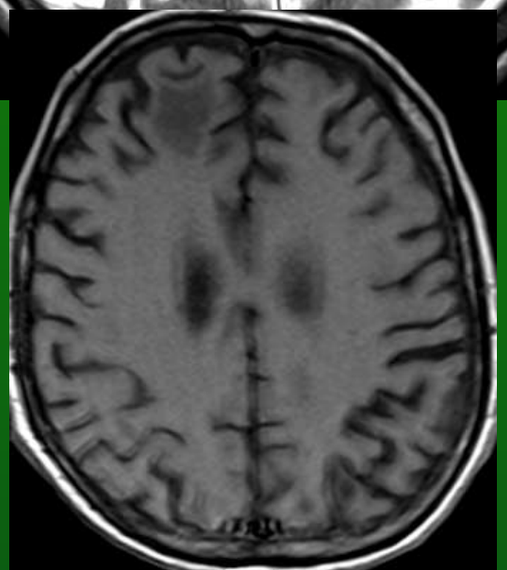

1) LOCALISATION ANATOMIQUE : PARIÉTO-OCCIPITALE+++
   - Substance blanche sous corticale (fibres en U)
   - Hémisphérique, FCP
   - Mono puis multifocal, lésions extensives ou confluentes
   - Asymétrique +++
   - Absence d'œdème
   - Absence d'effet de masse
2) SIGNAL IRM
   - Hyposignal T1 +++
   - Hypersignal FLAIR/T2
   - Absence de rupture de la BHE sauf patients sous traitement
   - Hypersignal périphérique en diffusion = front de démyélinisation

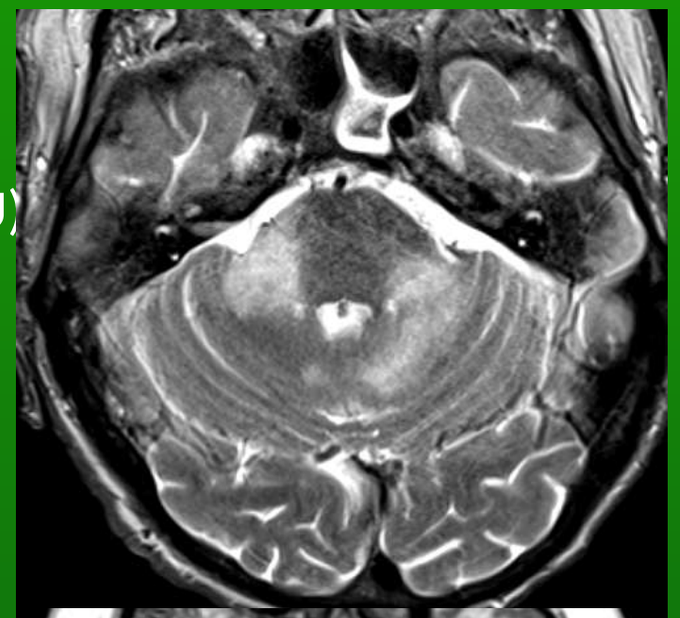

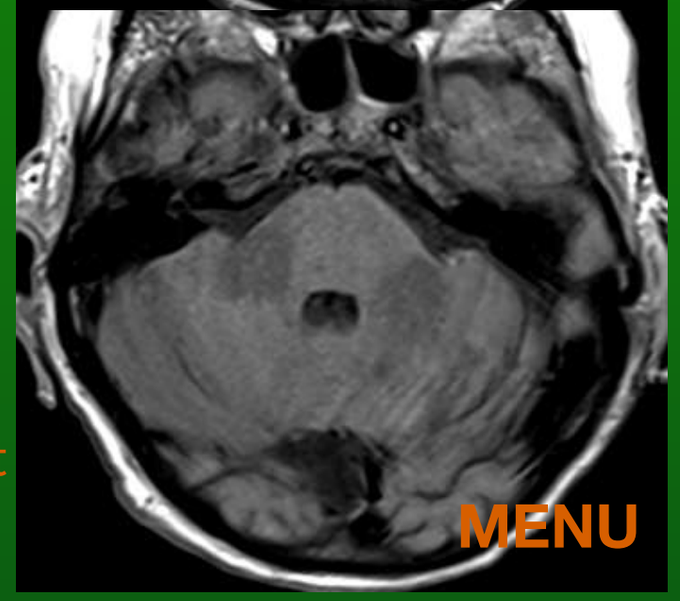

MENU

LEMP : FOCAL +++

Nodules Gd + et Diff += LEMP

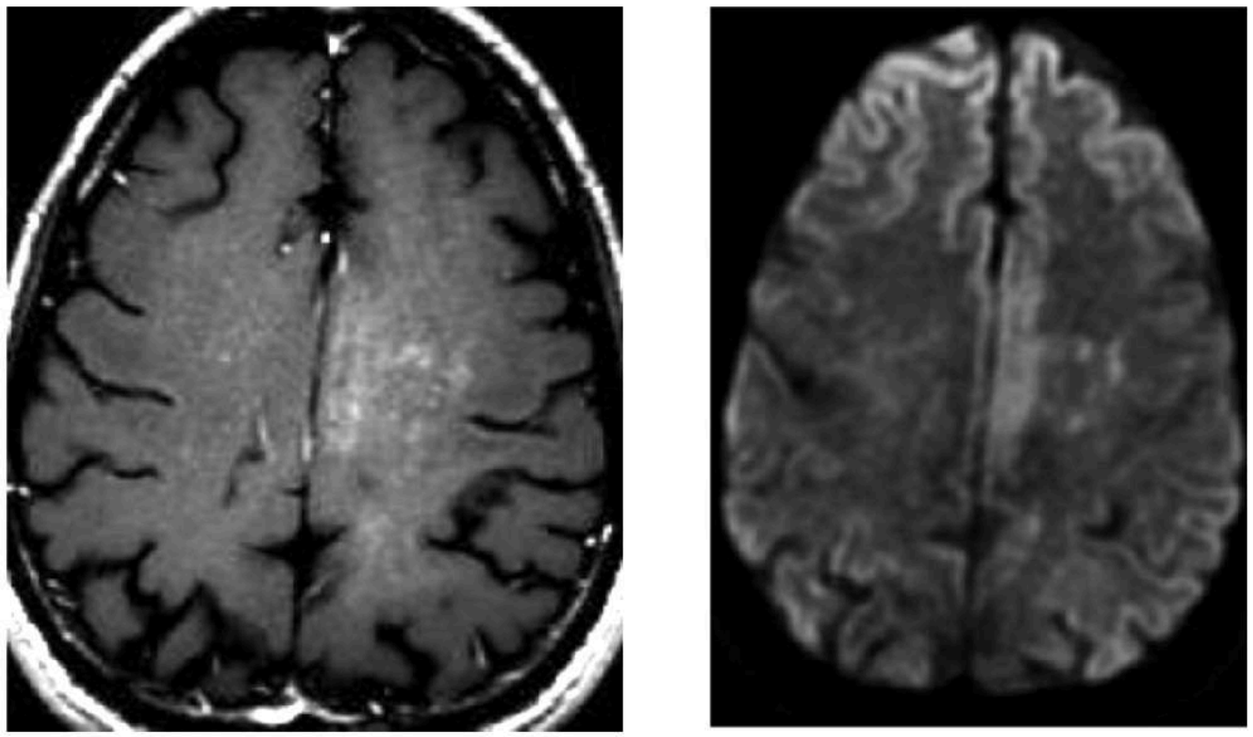

LEMP hypersignal en Diffusion

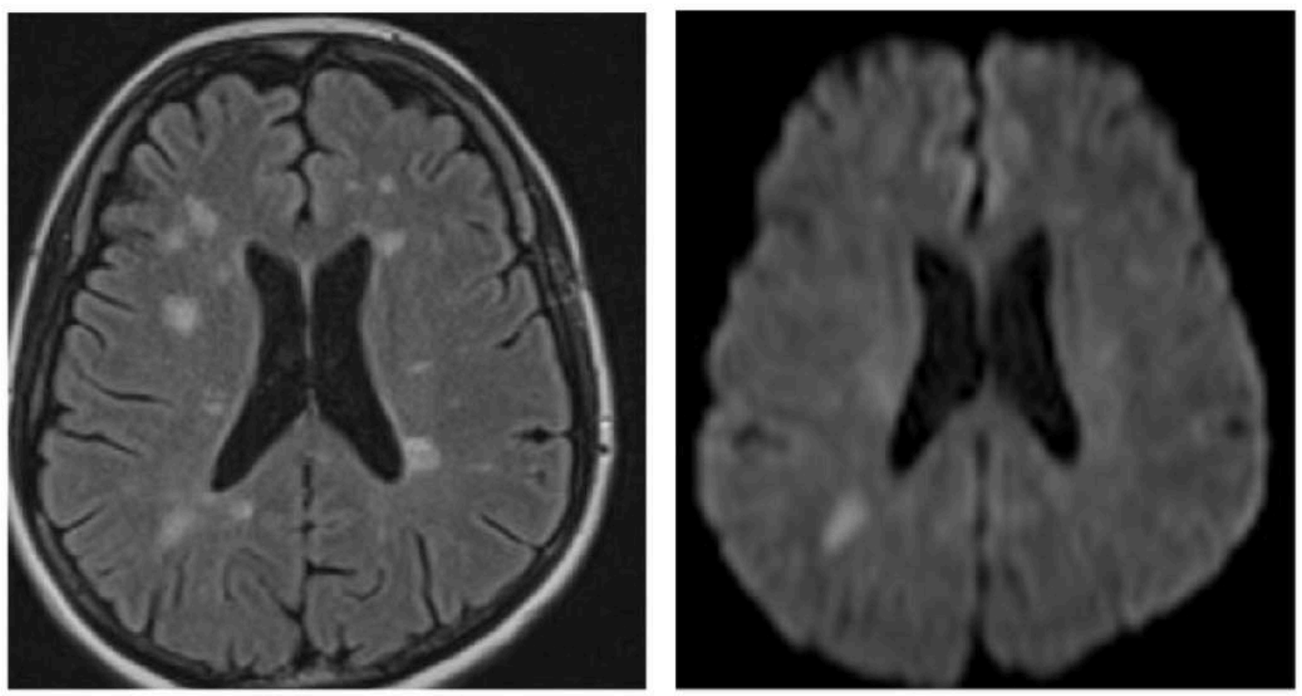

MENU

Leuco encéphalopathie multifocale progressive

- Papova virus JC
- Contexte : Immunodépression ; Sida
- IRM :
  - Lésions en hypersignal T2, hyposignal T1 Franc (≈LCR) généralement **pariéto-occipitales**
  - **SB sous corticale** (fibres en U +++++) (≈SEP)
  - **+/- tronc, cervelet**
  - Uni, ou bilatérales asymétriques
  - Sans effet de masse ++++ « typique »
  - **RH – (non rehaussées)**
  - **Diffusion « aspect en cible »** : centre en hypo diffusion et anneau périphérique en hyper diffusion

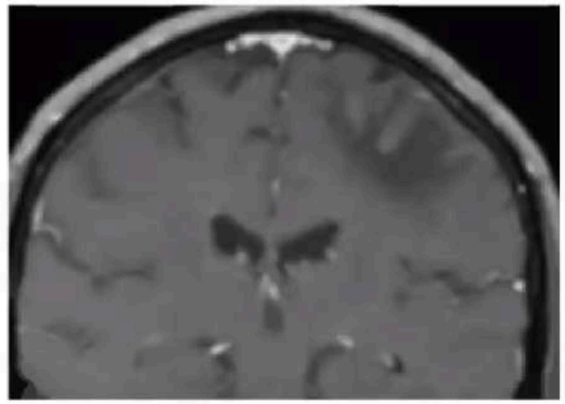



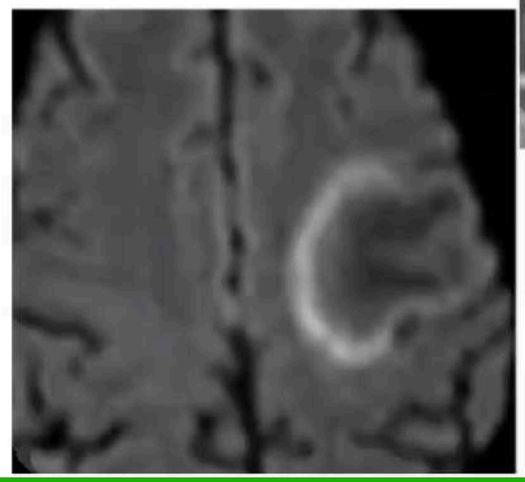

MENU

Imagerie

Comprendre l'imagerie

La lésion élémentaire correspond à un processus de démyélinisation focale sans caractère expansif, progressant en front et évoluant vers la nécrose. En général le processus initial est multifocal et suivi d'une fusion des lésions. La taille des lésions varie d'un millimètre à plusieurs centimètres. Dans sa forme classique, la LEMP se caractérise par une réaction inflammatoire minime ou absente ce qui explique l'absence de rehaussement [4].

Des formes atypiques, avec effet de masse sont d'un pronostic plus sombre [5].

Scanner

Peu contributif, le scanner est normal ou montre des hypodensités de la substance blanche sans rehaussement.

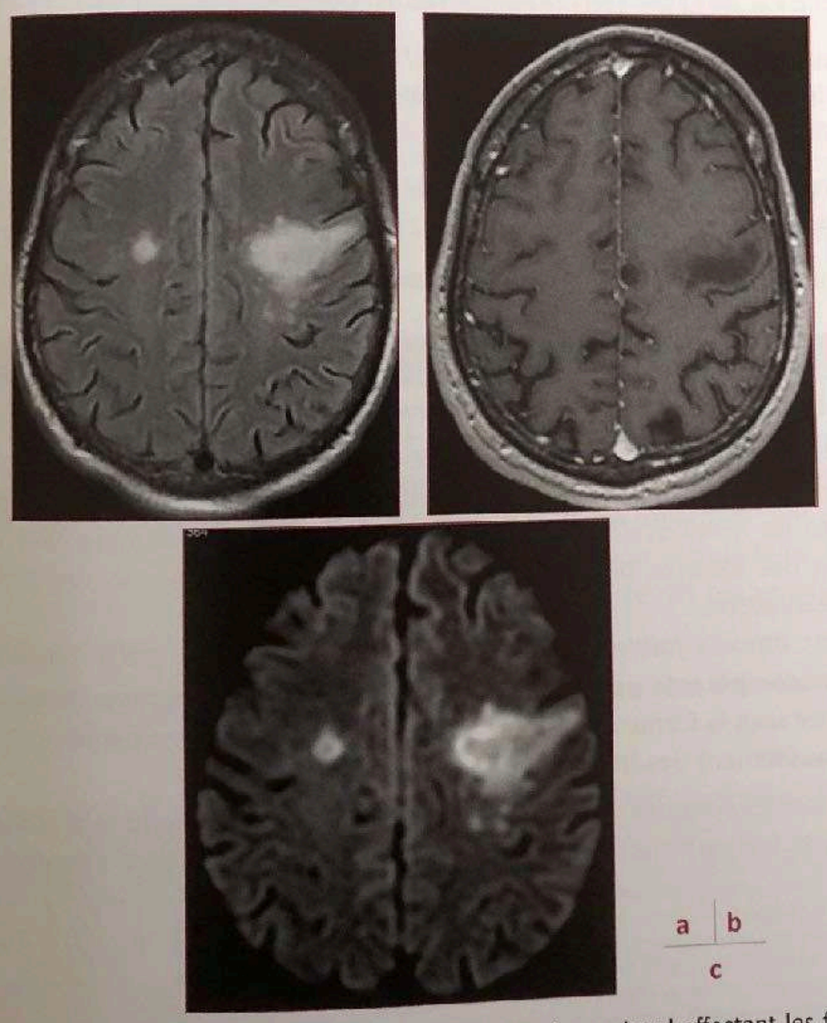

a | b

c

Figure 1 : **(a)** Séquence FLAIR. Plage frontale gauche en hypersignal affectant les fibres en U et s'étendant à la substance blanche sous-corticale. Deuxième lésion dans la centre semi-ovale droit. **(b)** Séquence T1 avec injection de produit de contraste. Plage en hyposignal, sans rehaussement. **(c)** Séquence de diffusion. Hypersignal du front de démyélinisation.

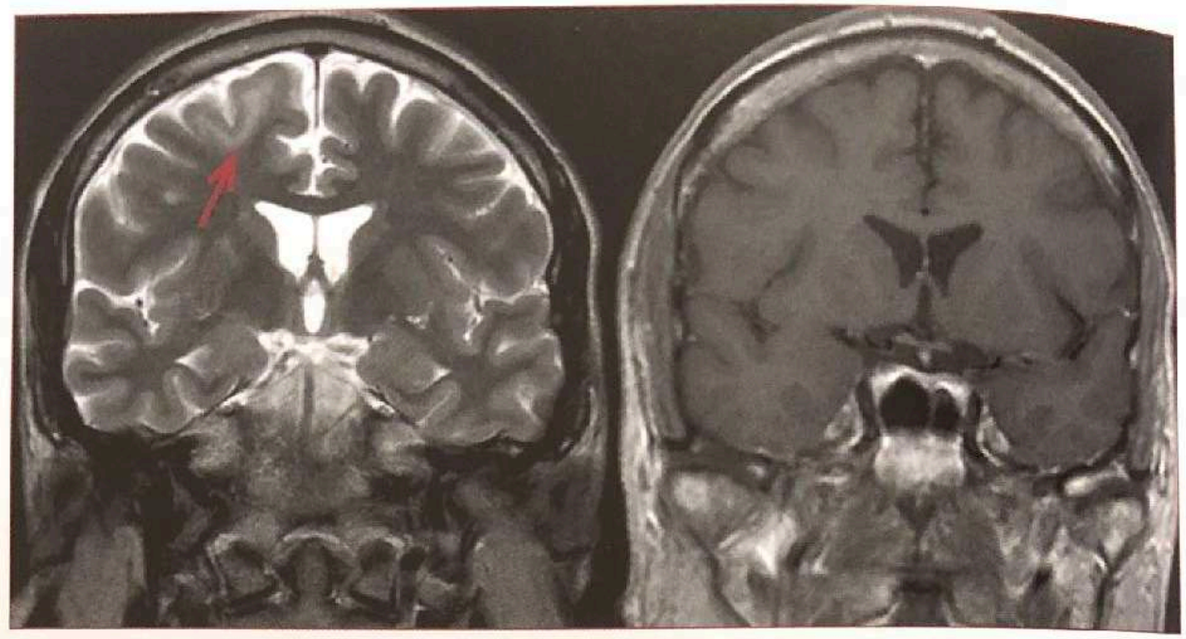

a | b

Figure 1 : Séquences T2 **(a)** et T1 après injection de Gadolinium **(b)**. Suspicion de LEMP devant des hypersignaux T2 de la substance blanche fronto-pariétale droite, touchant les fibres en U, avec hyposignal T1, sans prise de contraste, ni effet de masse.

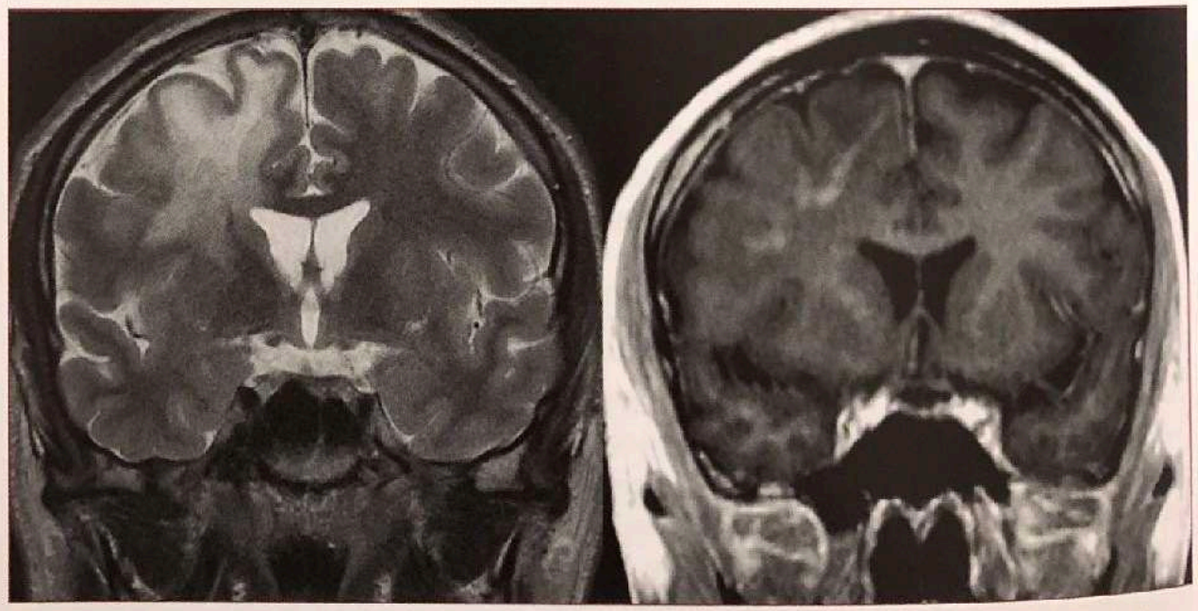

a | b

Figure 2 : Contrôle à titre systématique fait 3 semaines après le début du traitement antirétroviral, amélioration clinique. Séquences T2 **(a)** et T1 après injection de gadolinium **(b)**. Majoration des hypersignaux T2 et hyposignaux T1 avec apparition de rehaussement : IRIS asymptomatique sur LEMP.

MENU

Cas clinique 14

Présentation du cas

Description

- Patient de 45 ans infecté par le VIH, au stade SIDA, présentant une hémiparésie droite d'aggravation progressive.

Questions

- Comment analysez-vous l'IRM (figure 14.1) ? Quel diagnostic évoquez-vous ?

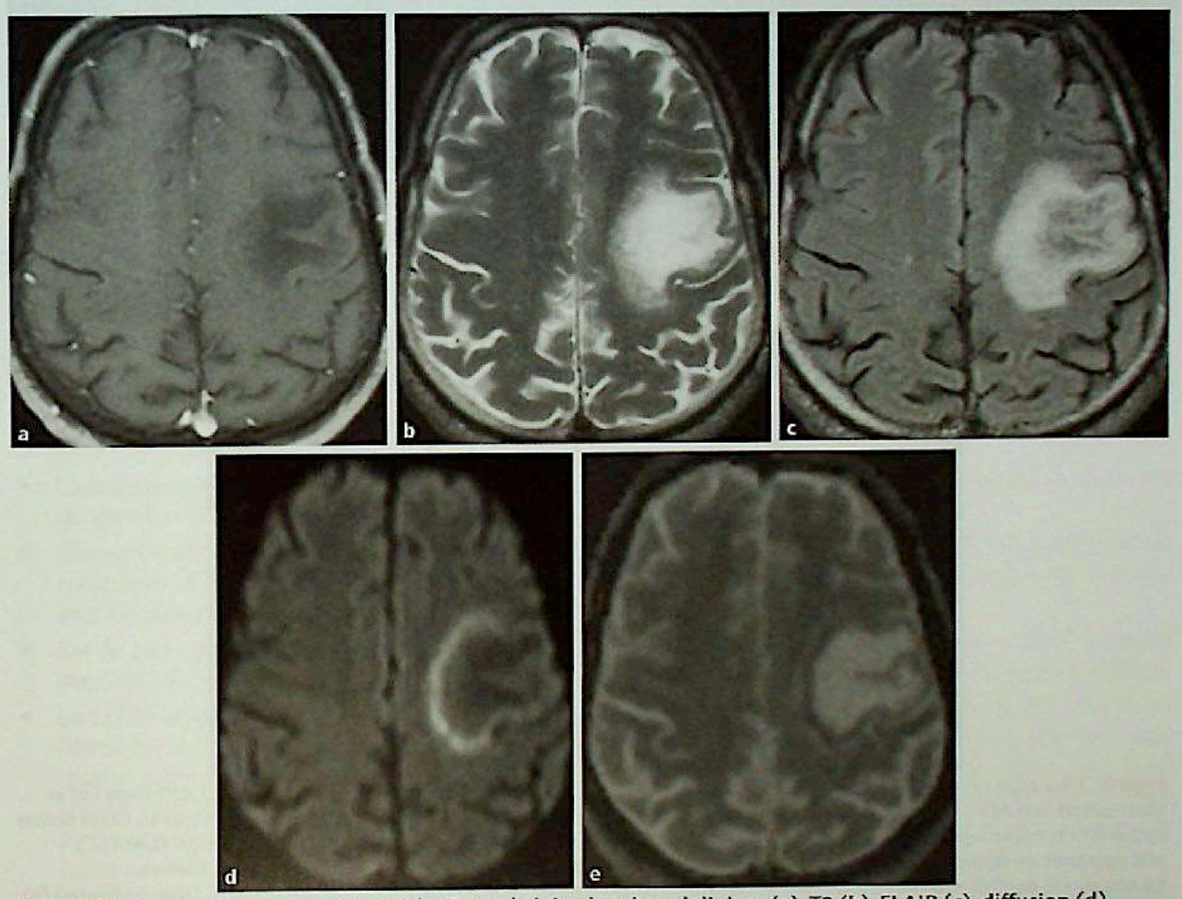

Figure 14.1 IRM cérébrale en coupes axiales T1 après injection de gadolinium (a), T2 (b), FLAIR (c), diffusion (d) et cartographie d'ADC (e). F. Bing, V. Vitrat, S. Kremer. Infections intracrâniennes : de l'image au diagnostic. EMC – Radiologie et imagerie médicale – musculosquelettique – neurologique – maxillofaciale. 2017; 12:31-661-A-15. © Elsevier Masson SAS. Tous droits réservés.

Interprétation

- L'IRM (figures 14.2 et 14.3) met en évidence une lésion frontale gauche au sein de la substance blanche s'étendant aux fibres en U. Cette lésion apparaît en franc hyposignal T1 (a) et hypersignal T2 (b), proche du signal du LCR. En FLAIR (c), elle apparaît en hyposignal central avec une couronne périphérique en hypersignal. La séquence de diffusion (d) montre une couronne périphérique en hypersignal avec chute de l'ADC (e) et une zone centrale en hyposignal avec augmentation de l'ADC. Après injection de gadolinium (a), il n'existe pas de prise de contraste pathologique. Malgré sa taille, la lésion n'exerce que très peu d'effet de masse sur les structures adjacentes. En effet, on visualise toujours du LCR au fond des sillons en regard en T2 (b).

Diagnostic

- Leucoencéphalite multifocale progressive (LEMP).

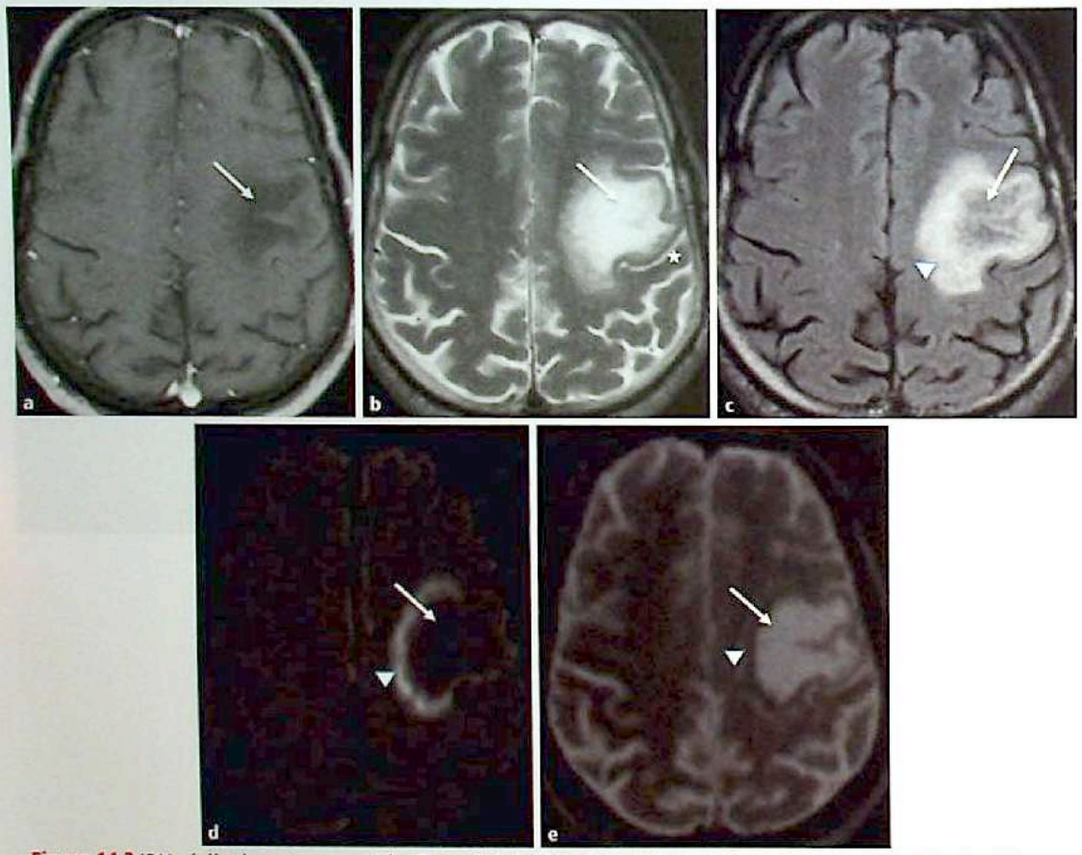

Figure 14.2 IRM cérébrale en coupes axiales T1 après injection de gadolinium (a), T2 (b), FLAIR (c), diffusion (d) et cartographie d'ADC (e). Lésion frontale gauche au sein de la substance blanche s'étendant aux fibres en U. Cette lésion apparaît en franc hyposignal T1 (flèche) (a) et hypersignal T2 (flèche) (b), proche du signal du LCR. En FLAIR (c), elle apparaît en hyposignal central (flèche) avec une couronne périphérique en hypersignal (tête de flèche). La séquence de diffusion (d) montre une couronne périphérique en hypersignal avec chute de l'ADC (tête de flèche) (e) et une zone centrale en hyposignal avec augmentation de l'ADC (flèche). Après injection de gadolinium (a), il n'existe pas de prise de contraste pathologique. Malgré sa taille, la lésion n'exerce que très peu d'effet de masse sur les structures adjacentes. En effet, on visualise toujours du LCR au fond des sillons en regard en T2 (étoile) (b). Source : F. Bing, V. Vitrat, S. Kremer. Infections intracrâniennes : de l'image au diagnostic. EMC – Radiologie et imagerie médicale – musculosquelettique – neurologique – maxillofaciale. 2017; 12:31-661-A-15. © Elsevier Masson SAS. Tous droits réservés.

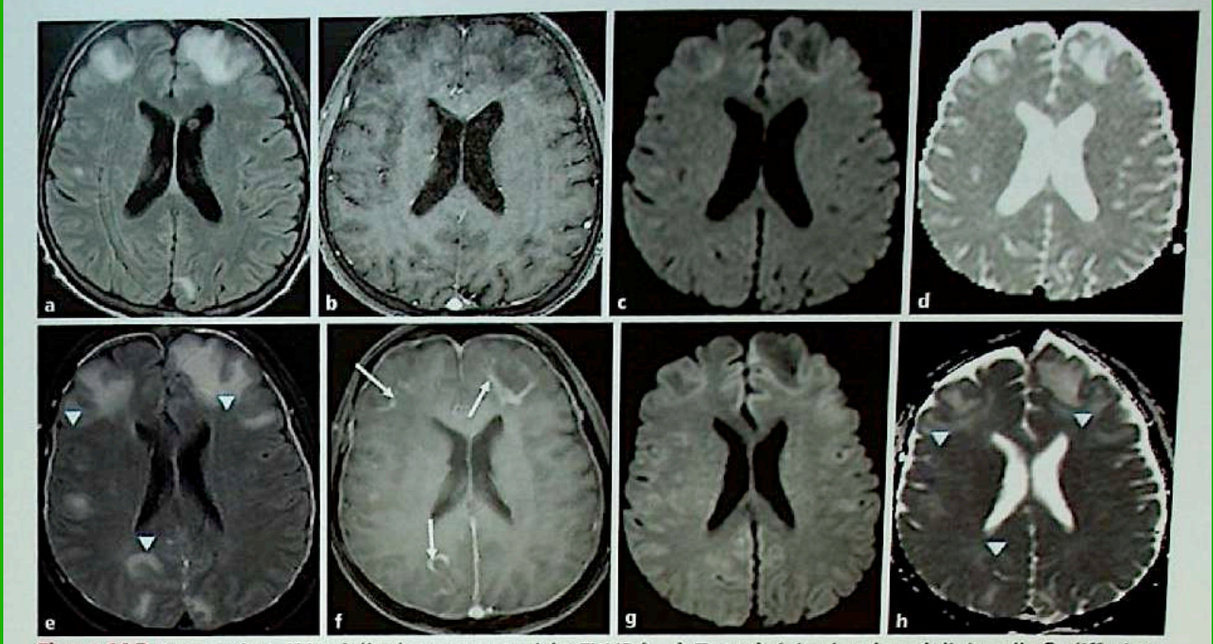

Figure 14.3 Autre patient, IRM cérébrale en coupes axiales FLAIR (a, e), T1 après injection de gadolinium (b, f), diffusion (c, g) et cartographie d'ADC (d, h), avant (a–d) et 14 jours après début du traitement antirétroviral (e–h). La première IRM (a–d) confirme la LEMP en montrant des lésions juxtacorticales touchant les fibres en U en hypersignal FLAIR (a), hyposignal T1 (b), non rehaussées après injection de gadolinium. Ces lésions présentent une couronne en hypersignal en diffusion (c) avec chute de l'ADC (d) et une zone centrale en hyposignal avec augmentation de l'ADC. La seconde IRM réalisée 14 jours après mise en route du traitement antirétroviral met en évidence un syndrome de reconstitution immunitaire (IRIS) (e–h), se traduisant par l'apparition autour des lésions précédemment décrites d'une prise de contraste périphérique (flèches) (f) et d'un œdème vasogénique périlésionnel en hypersignal FLAIR (têtes de flèche) (e) avec augmentation de l'ADC (têtes de flèche) (h). L'ensemble est responsable d'un effet de masse. Source : F. Bing, V. Vitrat, S. Kremer. Infections intracrâniennes : de l'image au diagnostic. EMC – Radiologie et imagerie médicale – musculosquelettique – neurologique – maxillofaciale. 2017; 12:31-661-A-15. © 2017 Elsevier Masson SAS. Tous droits réservés.

Commentaires

- La leucoencéphalite multifocale progressive est secondaire à une infection par le virus JC, du nom du premier patient (John Cunningham) chez qui le virus a été isolé.
- Elle survient chez l'immunodéprimé : 79 % des patients ayant le SIDA, 13 % une affection hématologique, 5 % sont des transplantés, et 3 % ayant une pathologie auto-immune traitée par immunosuppresseurs ou immunomodulateurs, en particulier le Natalizumab.
- Sur le plan anatomopathologique, l'infection se traduit par une atteinte de la substance blanche avec multiples foci de démyélinisation s'étendant progressivement et évoluant vers la confluence.
- La LEMP dans le SIDA se présente en IRM par des lésions de la substance blanche touchant les fibres en U, en hyposignal T1, hypersignal T2 et FLAIR. Ces lésions n'exercent généralement pas d'effet de masse sur les structures adjacentes et ne présentent pas de prise de contraste. Elles sont souvent bilatérales mais asymétriques. Elles prédominent au sein des régions pariéto-occipitales et du corps calleux. Mais elles peuvent également atteindre la fosse cérébrale postérieure ou le faisceau cortico-spinal.
- Plus rarement, il existe des atteintes de la substance [illegible] un effet de masse, des microhémorragies ou une prise de contraste périphérique modérée.
- La séquence de diffusion est fondamentale pour le diagnostic de LEMP en montrant une lésion avec une zone centrale en hyposignal avec augmentation du coefficient de diffusion correspondant à la démyélinisation, et un [illegible] périphérique en hypersignal en diffusion avec chute du

Encéphalite à VIH : TRES ETENDU +++

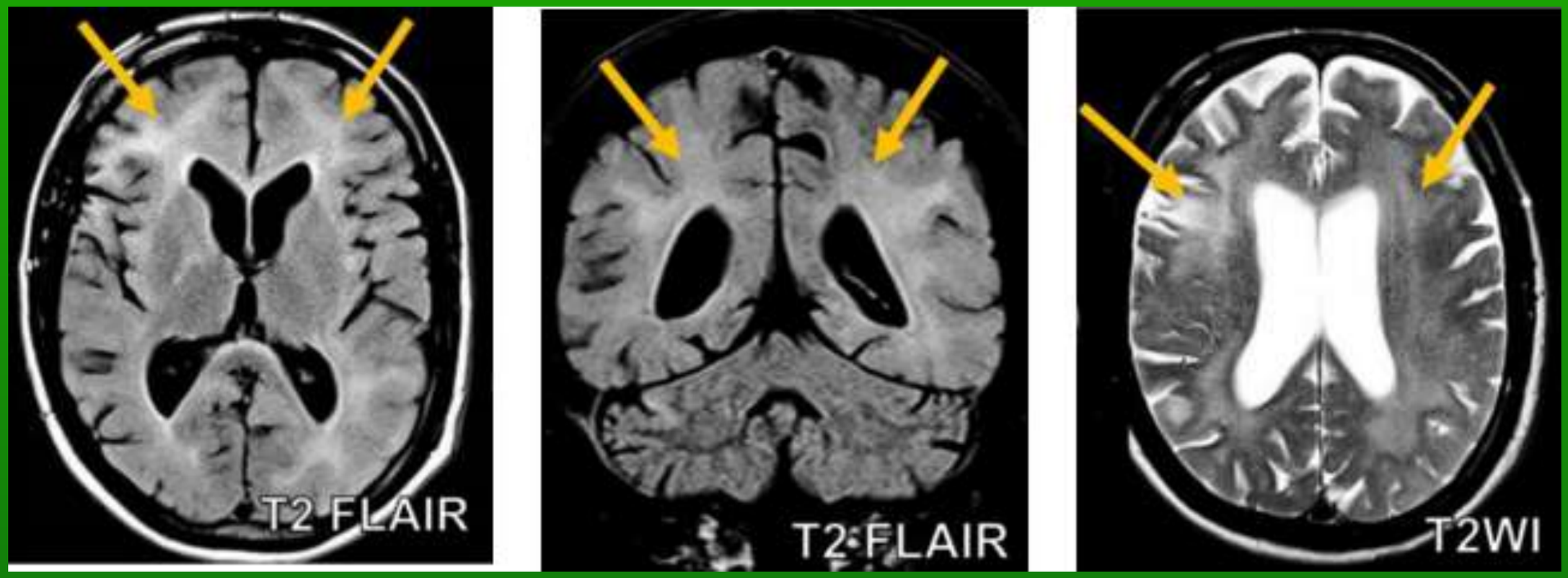

1. **hyperintense, and symetrical white matter lesions** seen on T2-weighted/FLAIR MR images
2. Respect des fibres en U
3. **mild cortical atrophic brain**
4. without mass effect or contrast enhancement

MENU

Encéphalite à VIH : TRES ETENDU +++

Confusion chez un sujet jeune

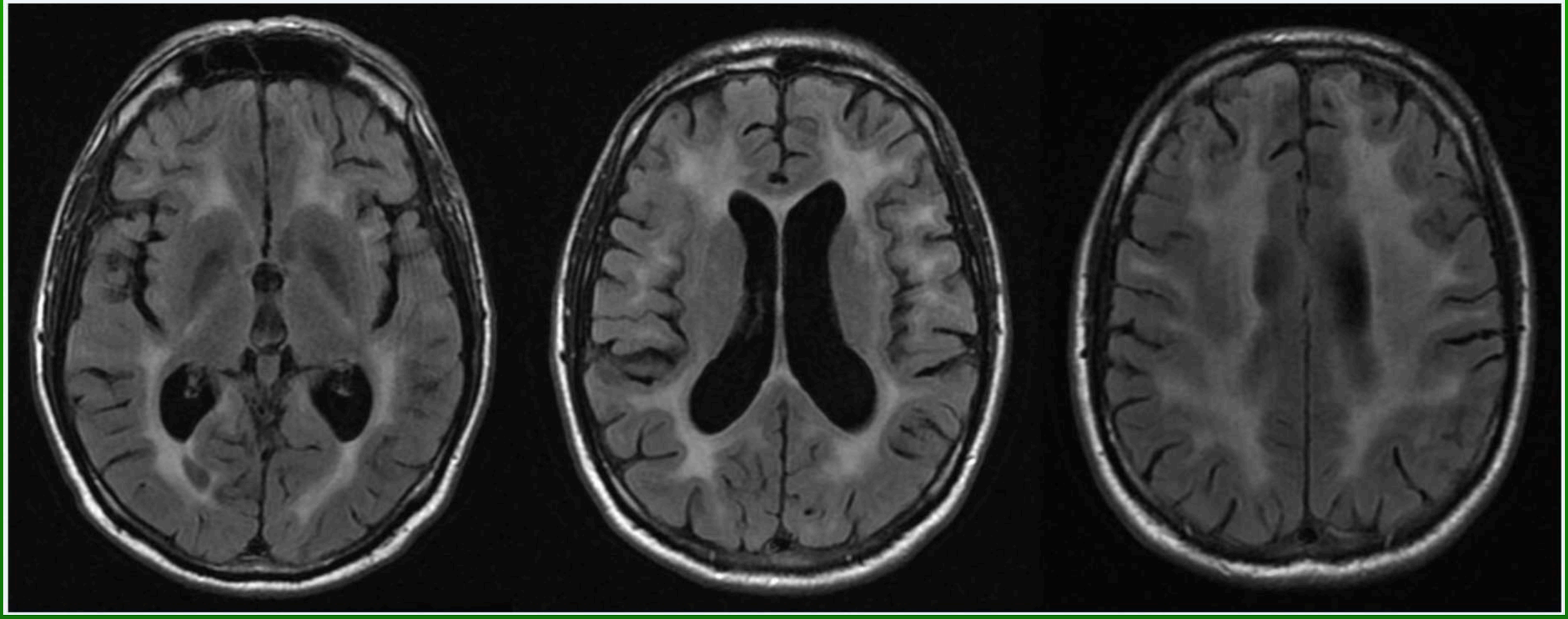

1. **hyperintense, and symetrical white matter lesions** seen on T2-weighted/FLAIR MR images
2. Respect des fibres en U
3. **mild cortical atrophic brain**
4. without mass effect or contrast enhancement

MENU

Encéphalite à VIH : TRES ETENDU +++

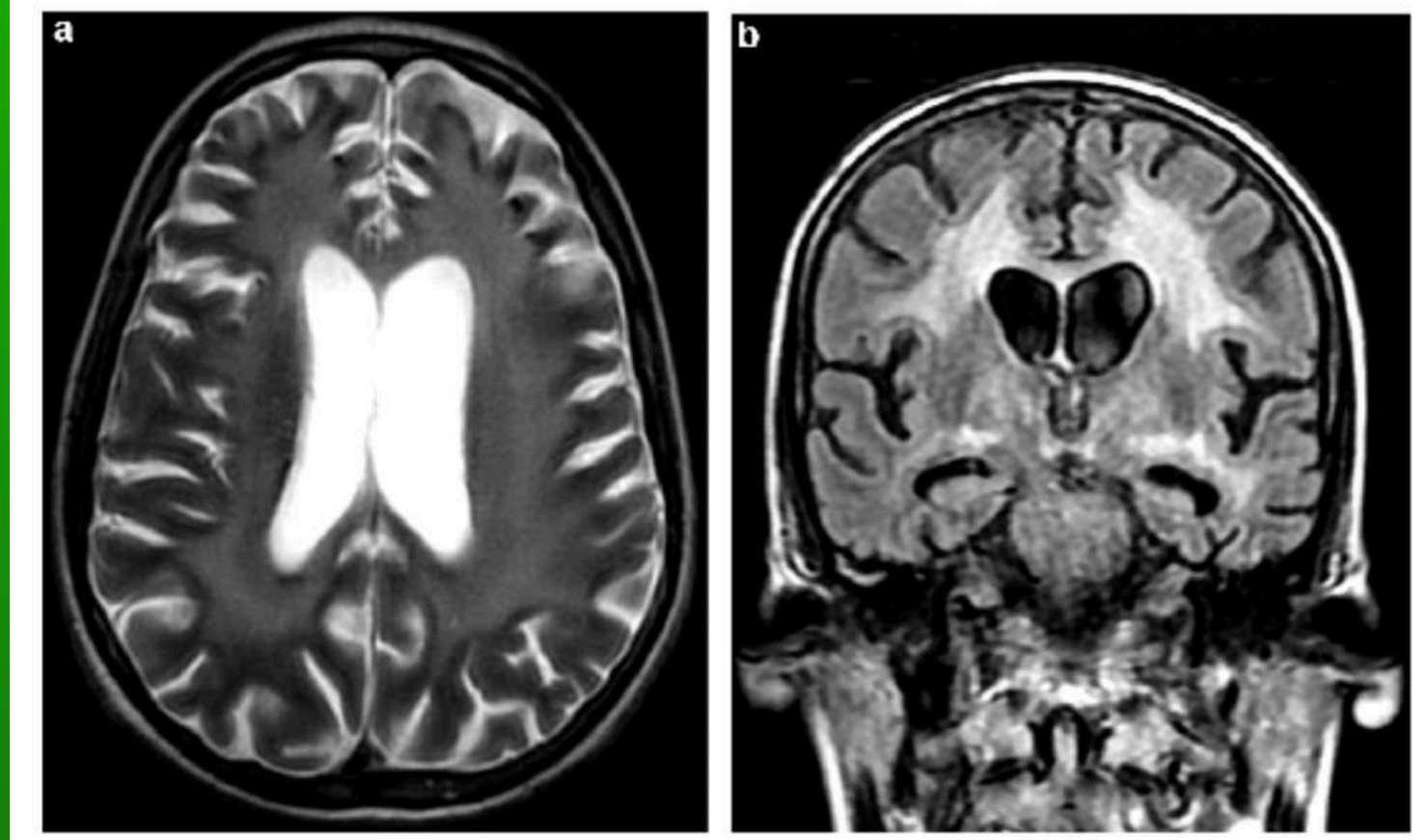

Figure 1. IRM cérébrale réalisée chez un patient atteint de Neuro-VIH, en coupes axiale T2 (a) et coronale FLAIR (b), montrant des plages mal limitées, bilatérales et relativement symétriques, en hypersignal T2 et FLAIR, au sein de la substance blanche profonde périventriculaire. Notez le respect des fibres en U. Les séquences de diffusion et T1 après injection sont normales et non illustrées.

1. **hyperintense, and symetrical white matter lesions** seen on T2-weighted/FLAIR MR images
2. Respect des fibres en U
3. **mild cortical atrophic brain**
4. without mass effect or contrast enhancement

MENU

Cas clinique 10

Présentation du cas

Description

- Patient de 38 ans infecté par le VIH. Il présente des troubles mnésiques, une dysmétrie et une dysarthrie.

Questions

- Comment analysez-vous l'IRM (figure 10.1) ? Quel diagnostic évoquez-vous ?

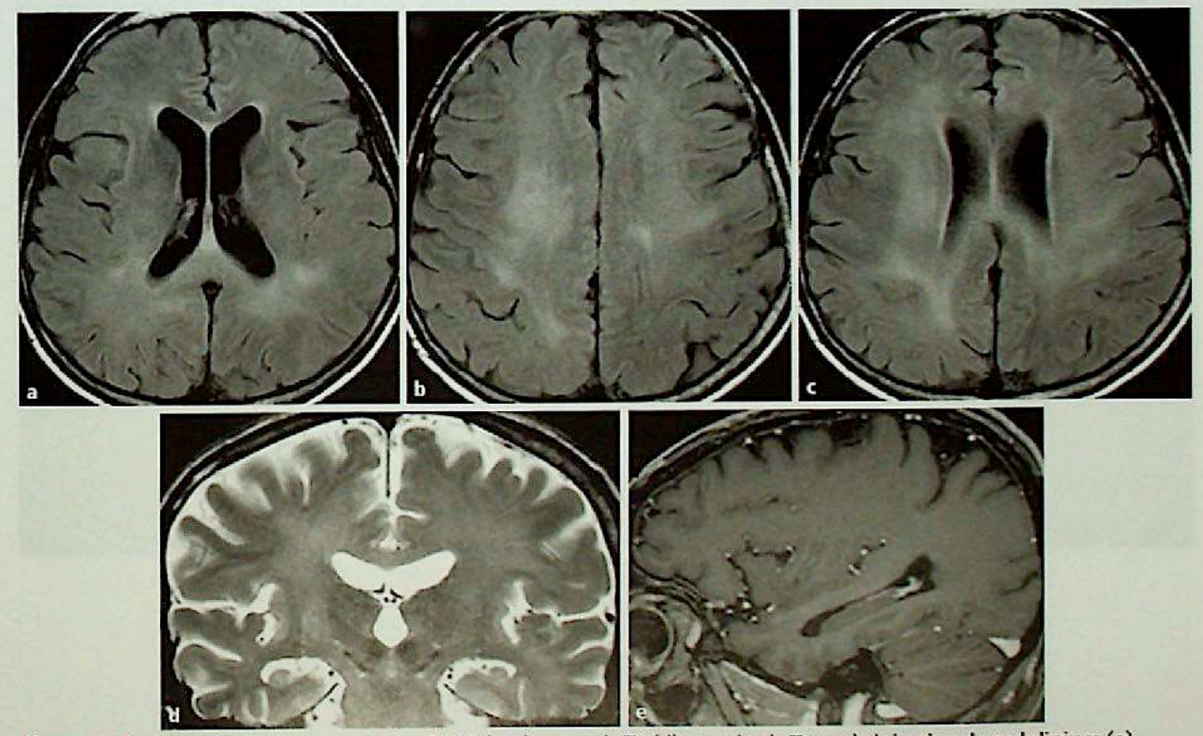

Figure 10.1 IRM cérébrale en coupes axiales FLAIR (a–c), coronale T2 (d) et sagittale T1 après injection de gadolinium (e).
Source : F. Bing, V. Vitrat, S. Kremer. Infections intracrâniennes : de l'image au diagnostic. EMC – Radiologie et imagerie médicale – musculosquelettique – neurologique – maxillofaciale. 2017; 12:31-661-A-15. © 2017 Elsevier Masson SAS. Tous droits réservés.

© 2018, Elsevier Masson SAS. Tous droits réservés

MENU

Interprétation

- L'IRM (figure 10.2) met en évidence des hypersignaux T2 (d) et FLAIR (a–c) peu marqués mais confluents de la substance blanche s'étendant au corps calleux. Ces hypersignaux sont retrouvés au sein des deux hémisphères cérébraux. Les hypersignaux épargnent les fibres en U. Ces lésions apparaissent très discrètement en hyposignal en T1 (e) et on ne note pas de prise de contraste (e).

Diagnostic

- Encéphalite à VIH.

Commentaires

- L'encéphalite à VIH est induite par une extension du pathogène dans le parenchyme cérébral avec infection des cellules microgliales au sein de la substance blanche. Elle conduit à une activation de ces dernières et à une destruction neuronale.
- Sur le plan clinique, elle se traduit par la démence du SIDA.
- En IRM, on retrouve des plages de substance blanche discrètement en hypersignal T2 et FLAIR, en iso ou hyposignal T1, bilatérales et plus ou moins symétriques. Il n'existe pas d'effet de masse ou de prise de contraste.
- L'évolution se fait vers l'atrophie cérébrale.

Figure 10.2 IRM cérébrale en coupes axiales FLAIR (a–c), coronale T2 (d) et sagittale T1 après injection de gadolinium. Hypersignaux T2 (d) et FLAIR (a–c) peu marqués mais confluents de la substance blanche s'étendan[t] corps calleux. Ces hypersignaux sont retrouvés au sein des deux hémisphères cérébraux. Les hypersignaux épargn[ent] les fibres en U (flèche). Ces lésions apparaissent très discrètement en hyposignal en T1 (e), et on ne note pas de p[rise] de contraste (e). Source : F. Bing, V. Vitrat, S. Kremer. Infections intracrâniennes : de l'image au diagnostic. EMC – Radiolo[gie] imagerie médicale – musculosquelettique – neurologique – maxillofaciale. 2017; 12:31-661-A-15. © 2017 Elsevier Masson [SAS] Tous droits réservés.

MENU

TUBERCULOSE

MENU

Tuberculose

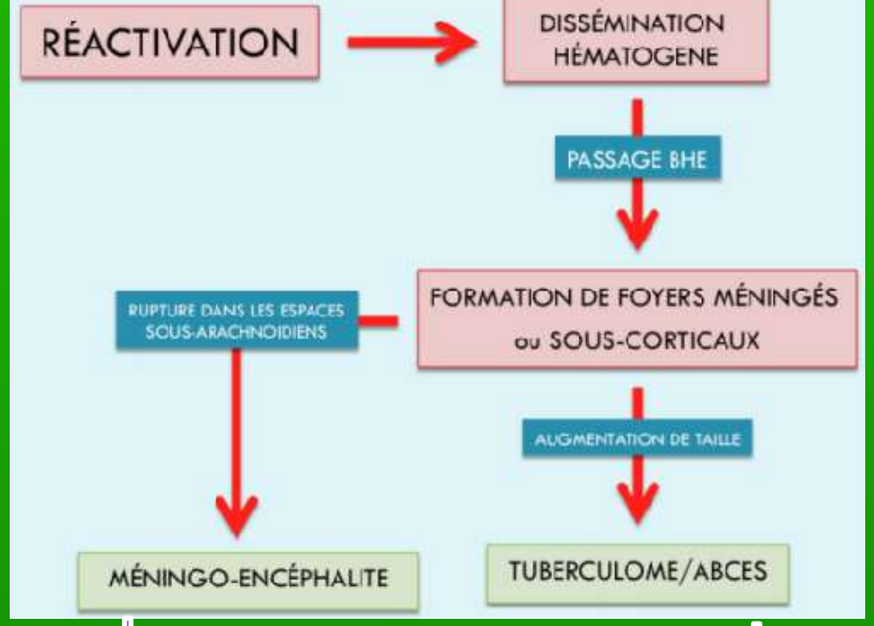

MENU

Atteinte méningée :

- Pachyméningite (atteinte duremérienne)
- Leptoméningite++ (atteinte sous-arachnoidienne):

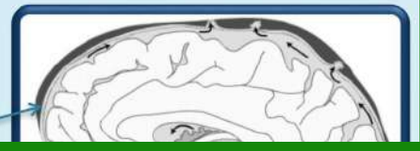

- IRM : Epaississement et rehaussement méningé nodulaire

Leptoméninges



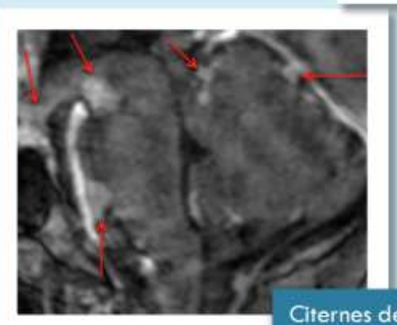

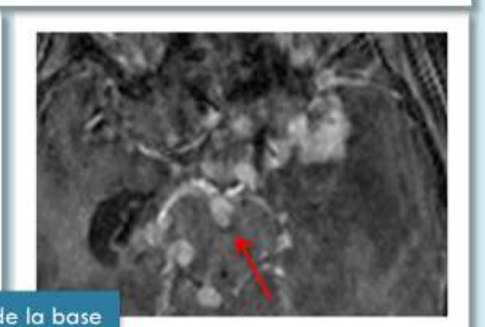

Pachyméninges

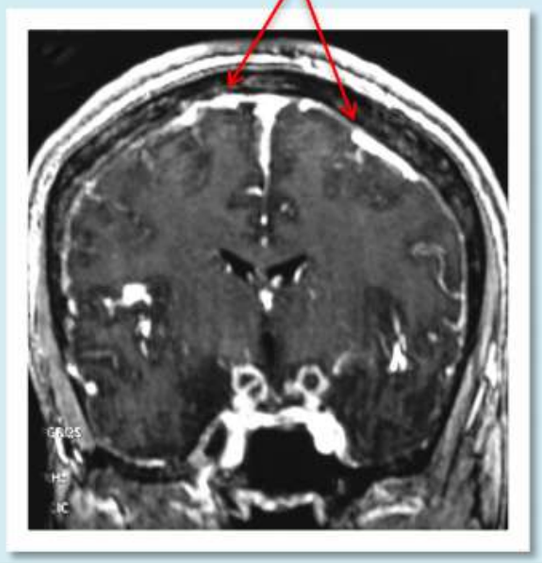

1- TUBERCULOMES / ABCES = petits nodules intra-cérébraux
2 - ENCEPHALITE en foyer

- Plage d'œdème cortical ET de la SB
  - Hyposignal T1
  - Hypersignal T2
  - Effet de masse
- Rehaussement gyriforme délimitant le foyer

Foyer d'encéphalite :

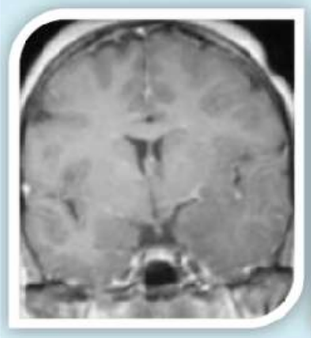

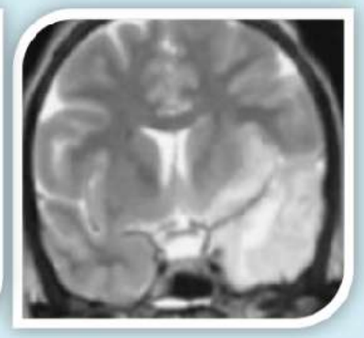



Plage d'oedème cortical et de la SB
Non systématisée

Rehaussement gyriforme
Délimitant le foyer

Tuberculome

Le signal en pondération T2 dépend exclusivement du stade évolutif

Stade précoce :	Tuberculome caséifié :
Hypersignal T2 central	Hyposignal T2 global (hypersignaux punctiformes centraux possibles)

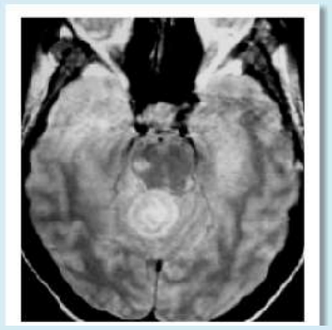

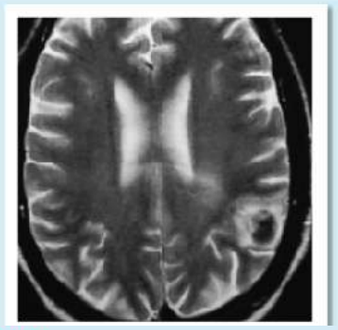

- Localisation variable dans le nevraxe : UBIQUITAIRE
- Unique ou multiples, taille variable
- Prédominent à la jonction SB/SG et fosse postérieure
- Localisation profonde possible : NGC (thalami), peri-ventriculaire, chiasma



Les lésions débutent sous la forme d'un amas de microgranulomes au sein d'un foyer d'encéphalite : aspect en « grappe de raisin »

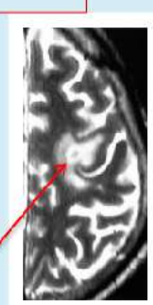

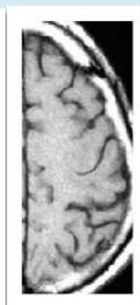

Les lésions de petite taille peuvent etre invisibles en T1 et sont vus sous la forme d'hypersignaux punctiformes en T2

- Localisation variable dans le nevraxe : UBIQUITAIRE
- Unique ou multiples, taille variable
- Prédominent à la jonction SB/SG et fosse postérieure
- Localisation profonde possible : NGC (thalami), peri-ventriculaire, chiasma

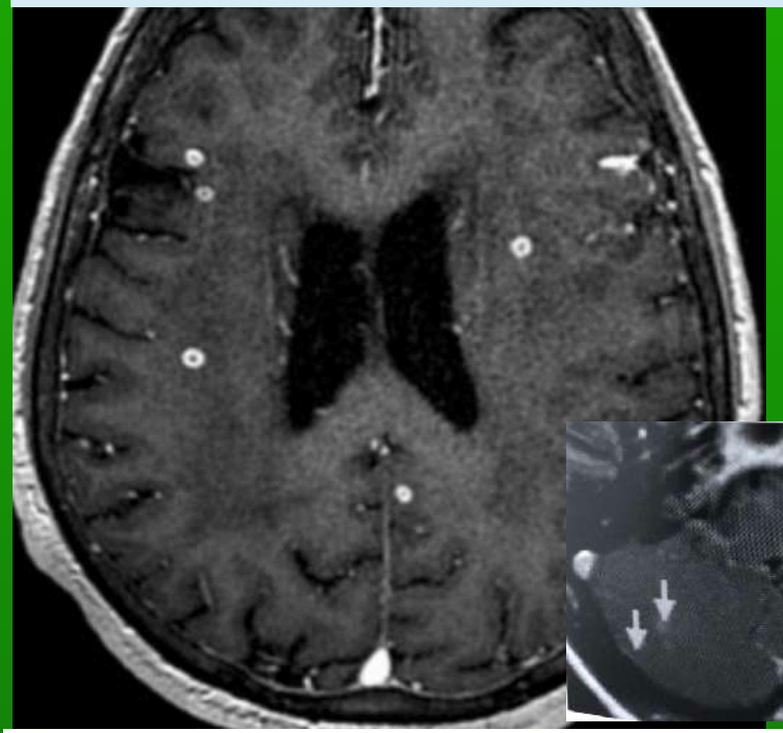

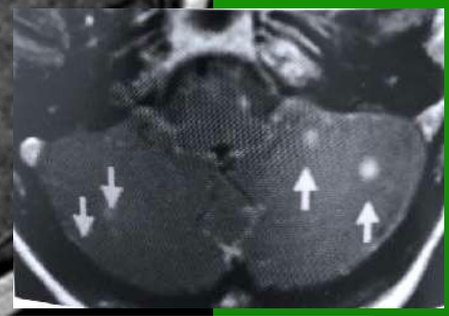

IRM cérébrale en séquence FLAIR, TI avec injection de Gadolinium et diffusion d'une patiente de 27 ans, immunodéprimée présentant une tuberculose pulmonaire, montrant des tuberculomes cérébraux multiples sus- et sous-tentoriels. Les lésions sont nodulaires, avec un hyposignal central, cernées d'un œdème périlésionnel en hypersignal FLAIR (a). Sur les séquences injectées (b), la prise de contraste est annulaire et dessine une couronne périphérique délimitant une zone centrale non rehaussée. Sur les séquences de diffusion (c), l'hyposignal central est évident. Cet aspect typique est en faveur du tuberculome avec nécrose caséeuse.

Abcès tuberculeux :

- Touche environ 20% des sujets seropositifs (1)
- Surinfection souvent pluri bacillaire d'un tuberculome
- Classiquement de plus grande taille que le tuberculome
- Liquéfaction centrale en hypersignal T2
- Réhaussement aspécifique en coque
- Hypersignal Diffusion et ADC bas
- Oedème périlésionnel moindre que pour le tuberculome
- SRM : pic de lactate (anaérobie) et pic de lipides



Le rehaussement annulaire n'est pas exclusif des tuberculomes

Diagnostics différentiels :

- Abcès à pyogène
- Abcès toxoplasmiques
- Granulome fungique (candidose), parasitaire (cysticercose)
- Tumeur nécrotique (gliome, méta)
- Lymphome

Complications

- Artérite tuberculeuse :
  - Artères de la base de moyen et petit calibre (perforantes)
  - Dans leur trajet basal au travers de l'exsudat
  - Mécanisme de thrombose ou de sténose
  - Prédominance pour les territoires profonds : NGC, TC, CI



ARM devant toute atteinte ischémique :

- aspect « grêles » des artères du polygone
- sténoses segmentaires irrégulières
- collatéralité

Hydrocéphalie:

- Complication la plus fréquente
- Obstruction des citernes de la base
- Communicante ou non (obstruction V4/aqueduc)
- +/- cloisonnement au décours

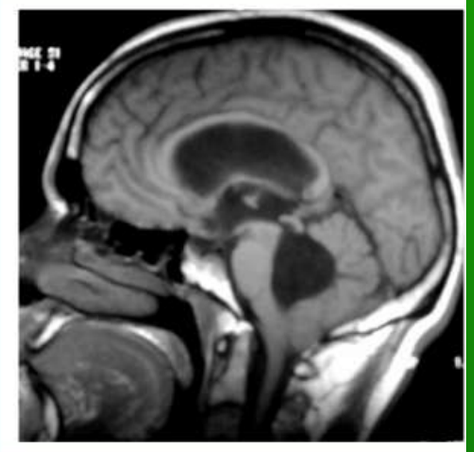





Cloisonnement intra-ventriculaire

MENU

1 - cas clinique +++

Madame Z. G., 41 ans, est hospitalisée pour un syndrome méningé fébrile.
Elle a pour seul antécédent un épisode d'uvéite un an auparavant.
La ponction lombaire ramène un liquide clair, lymphocytaire et hypoglycorachique.
On réalise une IRM encéphalique.

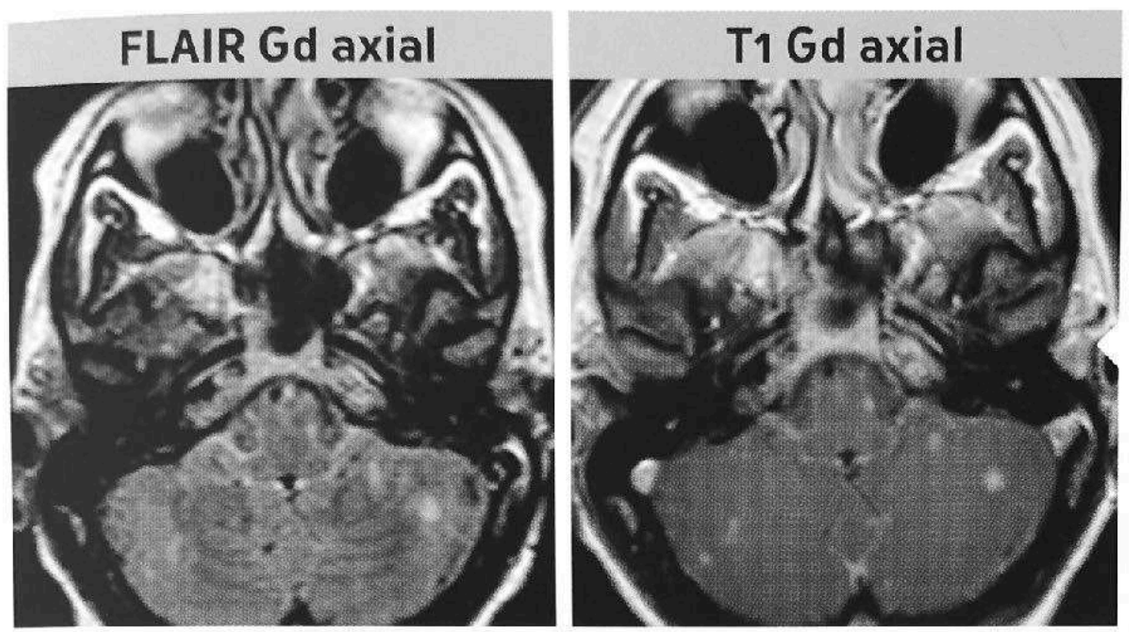

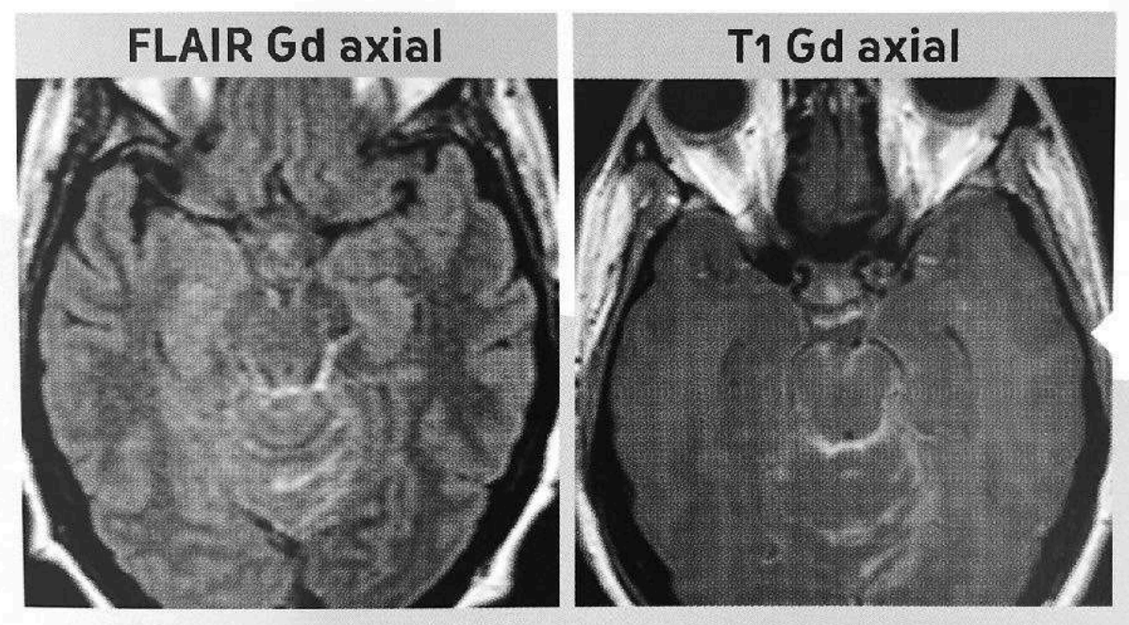

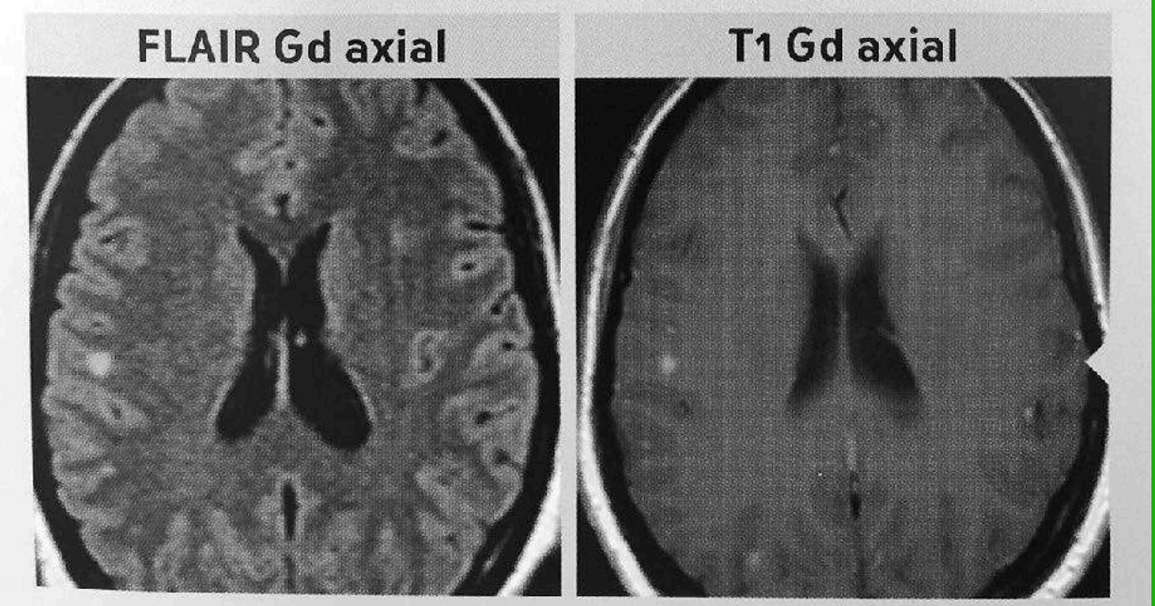

1 - petits nodules intra-cérébraux = TUBERCULOMES

On observe des petits nodules intraparenchymateux infra et supratentoriels, visibles à la jonction blanc-gris, apparaissant en hypersignal en FLAIR et en T1 après injection (➔).

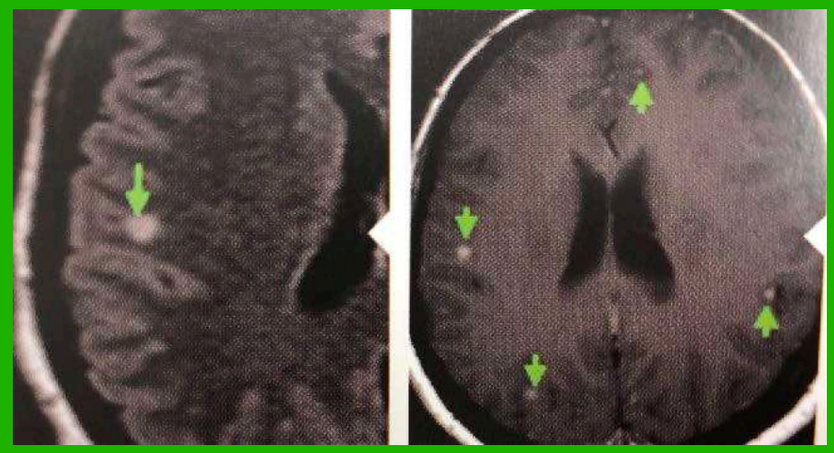



2 - lepto-méninge

On observe également un rehaussement pathologique des leptoméninges de la fosse postérieure, autour du mésencéphale et dans les sillons du vermis cérébelleux (➔).

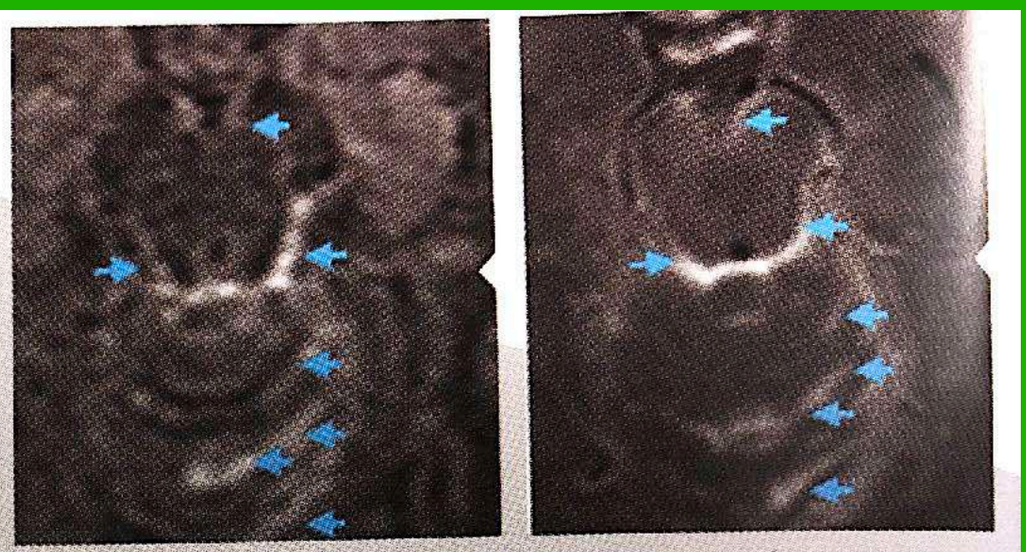

3 Devant des nodules intraparenchymateux associés à des prises de contrastes leptoméningées de la base du crâne, on évoque en premier lieu une tuberculose. On peut également discuter : une méningite carcinomateuse avec métastases cérébrales, une rare gliomatose méningée [11], une méningite infectieuse d'autre nature avec abcès cérébraux (listeria), et une atteinte inflammatoire ou granulomateuse non infectieuse (sarcoïdose, Maladie de Behcet) [12].

4 L'antécédent d'uvéite et la prédominance des lésions dans la fosse postérieure peuvent s'intégrer dans le cadre d'une sarcoïdose ou d'une tuberculose. Cependant, l'existence de nodules intracérébraux est plus en faveur d'une tuberculose, et la présence d'une méningite lymphocytaire hypoglycorachique oriente fortement vers une étiologie infectieuse. Le diagnostic le plus probable est la **tuberculose cérébro-méningée**.

TUBERCULOSE

1- MÉNINGITE lepto-ménigée et/ou pachyméningé

2- TUBERCULOME ET ABCES

Les lésions intraparenchymateuses

Plus fréquents en supratentoriel, nodulaires homogènes ou hétérogènes, centre typiquement en hyposignal T2 et FLAIR (→) (hypercellularité, nécrose caséeuse) et parois hyperintenses en T2, T1 (infiltrat inflammatoire, fibres de collagène) et diffusion (→), aspect en cible (→) avec prise de contraste parfois concentrique.
Spectroscopie : présence de lipides et lactates.

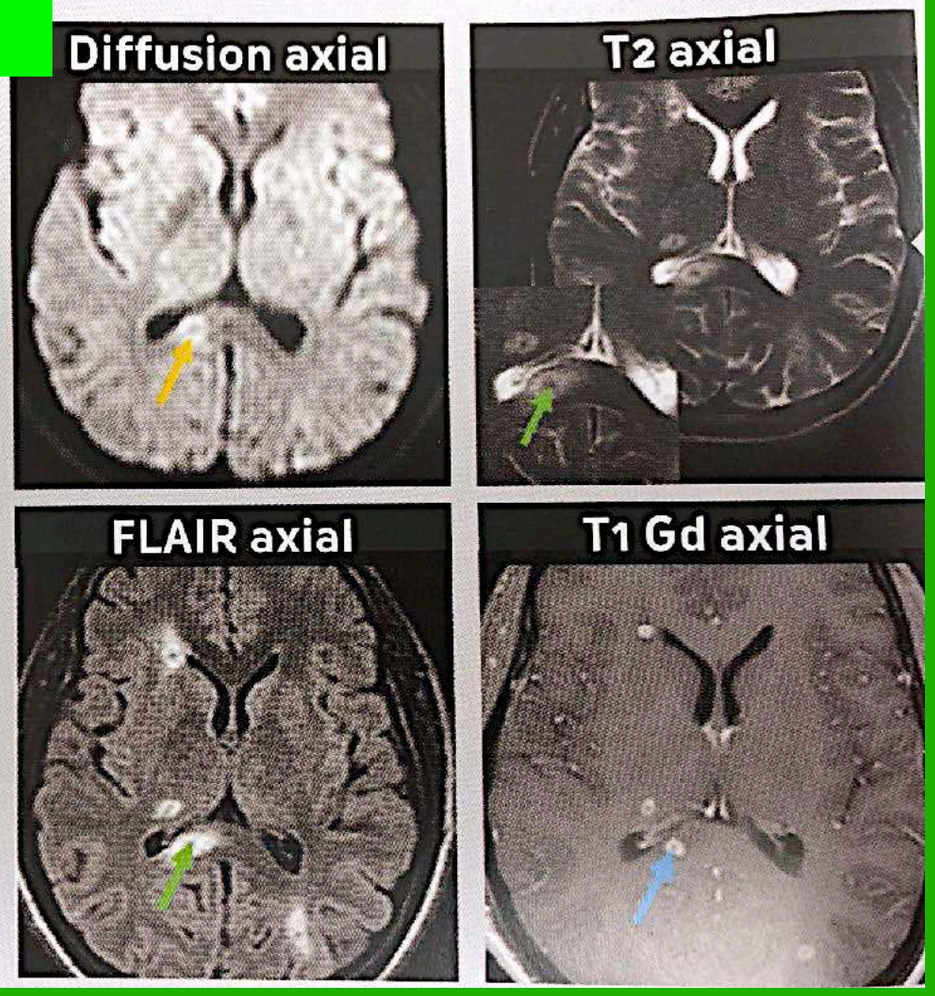

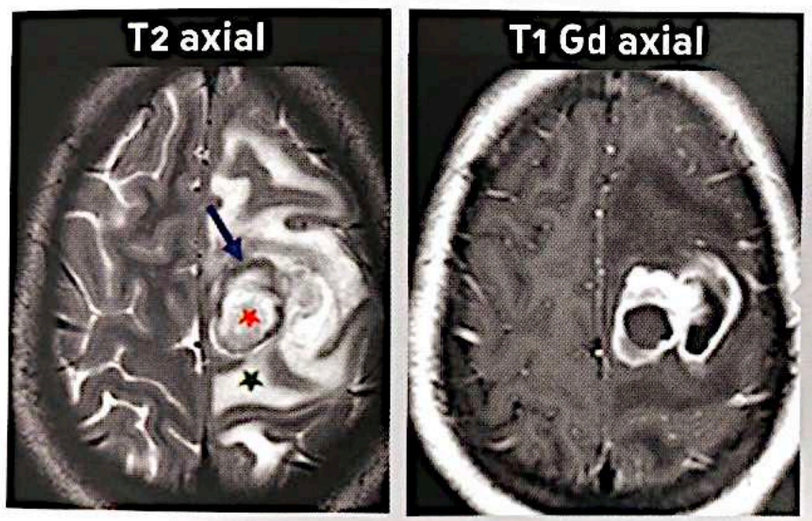

Abcès tuberculeux à centre en hypo ou hypersignal T2 (★), à parois épaisse souvent en franc hyposignal T2 (→) (microsaignements), important œdème périlésionnel (★).

3- PDC NERFS CRANIENS : CAI / V

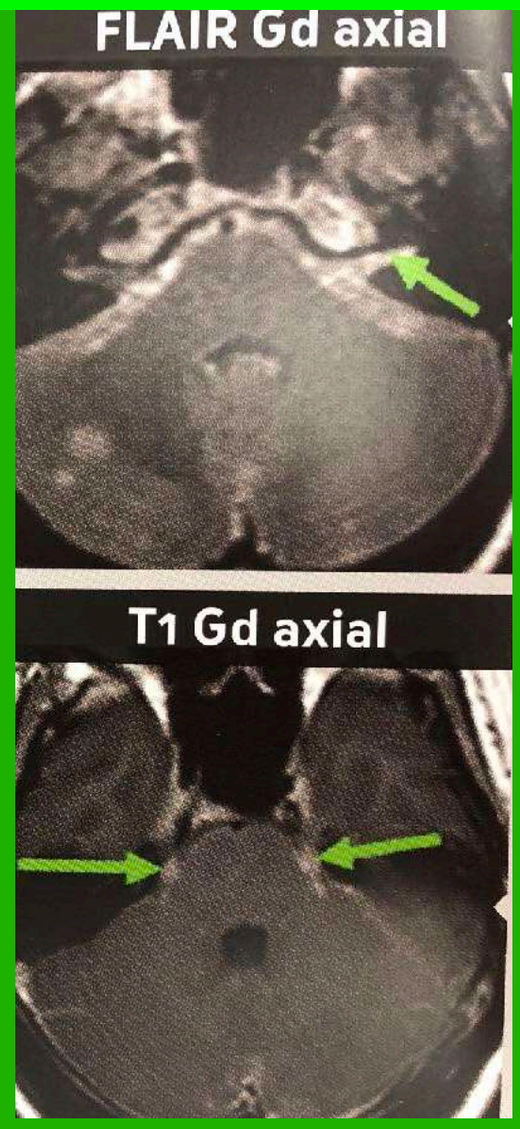

4- VASCULARITE

Atteinte artérielle : vascularite.

Artères irrégulières, sténoses, occlusions.

Lésions ischémiques cérébrales.

Rehaussement punctiforme ou linéaire dans les noyaux gris centraux (signe d'une atteinte des perforantes lenticulo-striées).

2- TUBERCULOME ET ABCES GÉANT

hypoT2 central +++

Coque abcés

Lipide +++

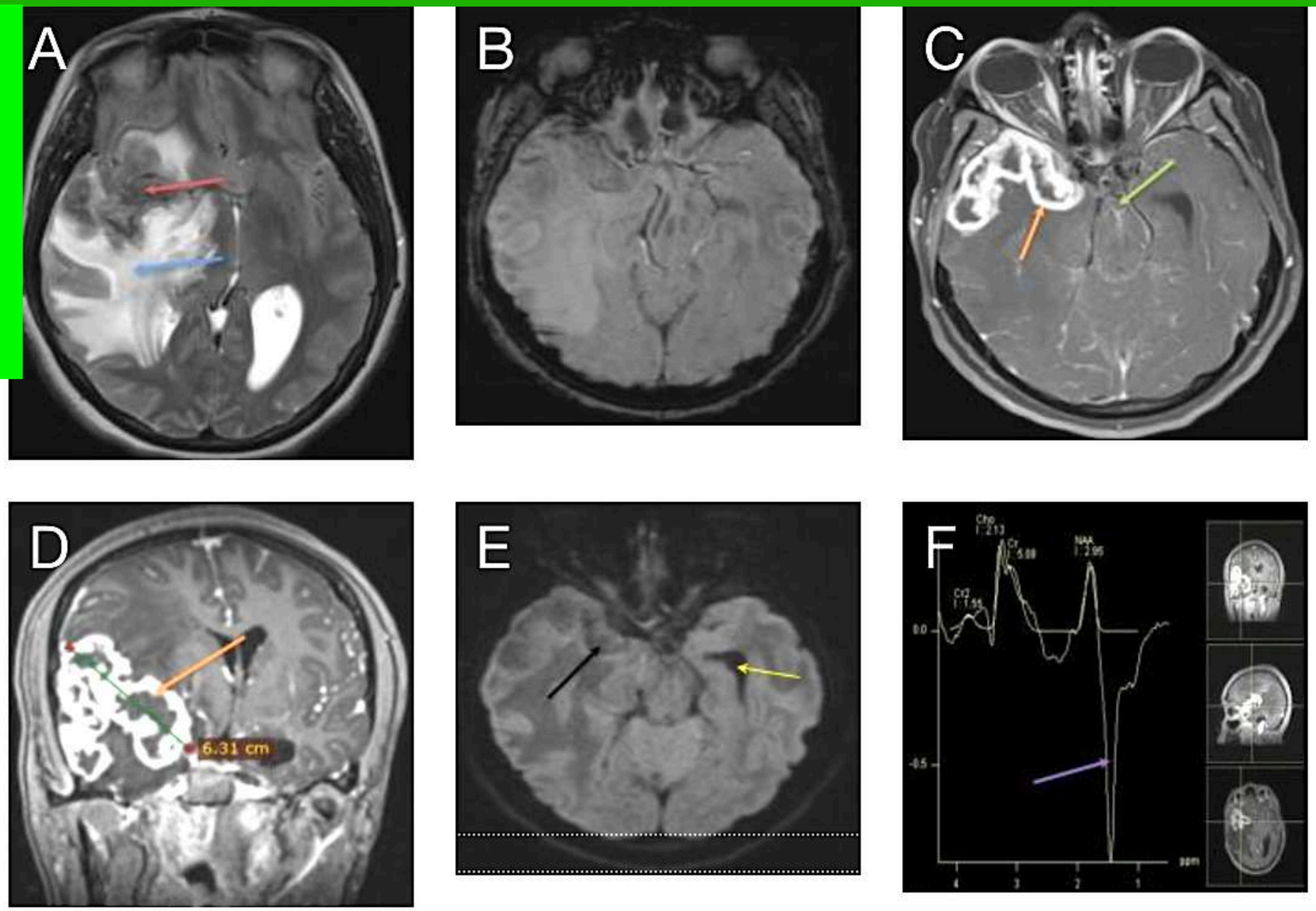

MRI demonstrates a heterogeneous, predominantly T2-hypointense lesion (*A, red arrow*) centered in the anterolateral aspect of the right frontoparietal operculum and anterior right temporal polar region, with a large amount of surrounding vasogenic edema in the underlying white matter (*blue arrow*) and mass effect on the deep gray nuclei. Postcontrast axial T1 with fat saturation (*C*) and coronal reformat of 3DT1 sequence (*D*) show lobular peripheral ring enhancement (*C* and *D*, *orange arrows*) with a nonenhancing center. There are no obvious microhemorrhages on SWI (*B*), but a faint hypointense signal along the anterior margin is noted. There is no diffusion restriction (*E*). There is mild enhancement in the interpeduncular cistern (*C, green arrow*) and partial effacement of the basal cisterns. There is obstructive hydrocephalus (enlargement of the left temporal horn [*E, yellow arrow*]). Magnetic resonance spectroscopy TE=135 ms (*F*) shows a decrease in NAA/creatinine (0.58), with a modest decrease in NAA/choline (1.38) and a large lipid peak (*purple arrow*).

Tuberculose

TUBERCULOSE

Mots-clés Rehaussement leptoméningé - Rehaussement annulaire - Infarctus profonds (noyaux gris centraux) - Hydrocéphalie

Aspects généraux

Définition

La tuberculose encéphalique regroupe les atteintes méningées et parenchymateuses au cours de l'infection par une mycobactérie (Mycobacterium Tuberculosis dans la quasi-totalité des cas [1]). L'atteinte neurologique représente environ 1% des cas de tuberculose et 10 à 15% des formes extrapulmonaires [1, 2].

Physiopathologie

L'atteinte du SNC se fait par voie hématogène et, exceptionnellement, par contiguïté à partir d'un foyer sinusien. Les mycobactéries se regroupent en foyer dans des régions richement vascularisées sous-piales, sous-épendymaires, ou méningées [2]. La méningite tuberculeuse survient lors de la rupture d'un foyer de Rich dans les espaces sous-arachnoïdiens. L'immunité à médiation cellulaire est responsable de la formation d'un exsudat dense, gélatineux du LCS en réaction à l'infection [3]. Les atteintes parenchymateuses sont isolées ou plus rarement associées à une atteinte méningée ; il s'agit de tuberculomes secondaires à des foyers de cérébrite [4] ou, plus rarement, d'une diffusion dans les espaces périvasculaires à partir d'une méningite.

Clinique

La méningite tuberculeuse (3/4 des cas de tuberculose du SNC), est responsable d'un syndrome méningé fébrile pouvant être associé à un déficit neurologique focal. L'analyse du LCS retrouve une hyperlymphocytose, une hyperprotéinorachie, et une hypoglycorachie. Les tuberculomes et les abcès cérébraux peuvent se révéler par une fièvre, des signes neurologiques focaux, des crises convulsives et/ou des signes d'hypertension intracrânienne. Une atteinte pulmonaire concomitante est retrouvée dans 30 à 50% des cas [3].

Imagerie

Comprendre l'imagerie

- *L'atteinte leptoméningée* peut être responsable :
  - de remaniements inflammatoires de la paroi des artères, principalement cérébrales moyennes et lenticulostriées, qui aboutissent à une prolifération des cellules endothéliales et à une occlusion responsable d'infarctus cérébraux [1] ;
  - d'une hydrocéphalie communicante par obstruction des citernes de la base.

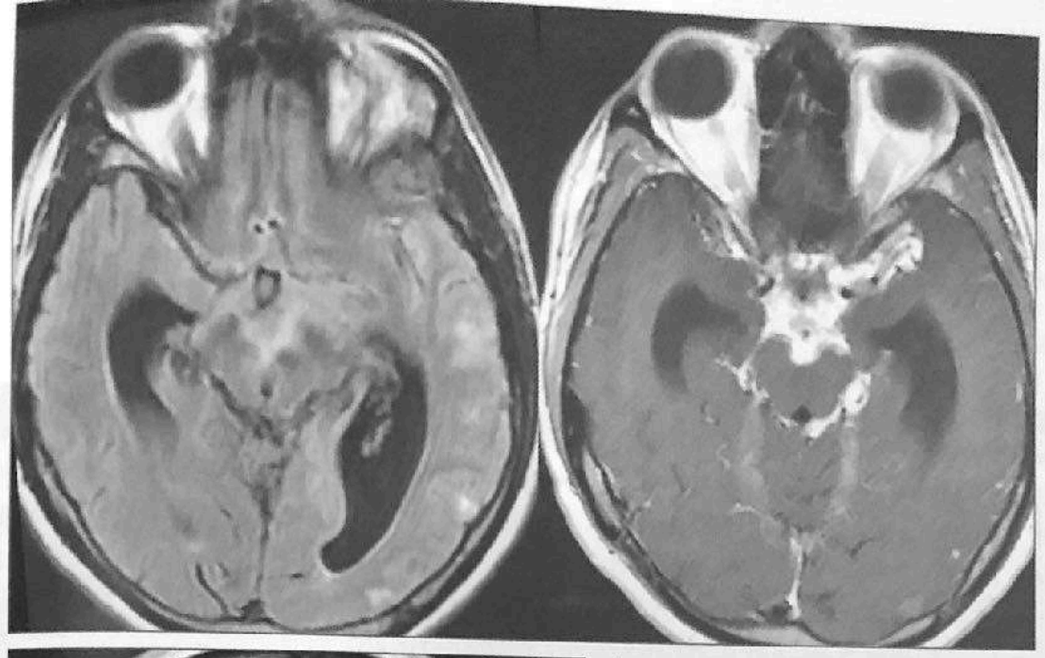



a | b
c

Figure 1 : Leptoméningite et tuberculomes. Séquence FLAIR **(a)** et T1 après injection de gadolinium **(b, c)**. Rehaussement des citernes de la base. Hydrocéphalie. Présence de rehaussements parenchymateux nodulaires et annulaires.

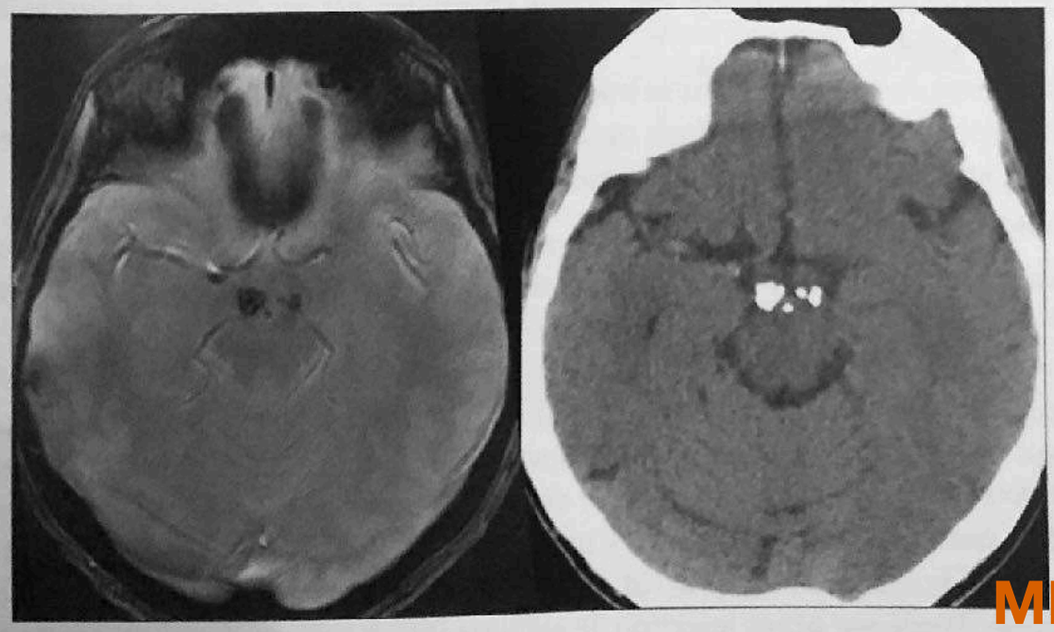

Figure 2 : Calcification cisternale. Séquence T2* et scanner.

MENU

Tuberculose

- Le *tuberculome*, principale forme d'atteinte parenchymateuse, est initialement non caséeux, puis se forme au centre de la lésion un contenu caséeux. Cette nécrose est riche en lipides et pauvre en mycobactéries ; elle est limitée par une coque constituée de collagène et de cellules inflammatoires et est entourée d'un œdème. Plus rarement se forme un abcès tuberculeux, distinct du tuberculome par la composition du pus et de la capsule inflammatoire épaisse.
- Les *nerfs crâniens* peuvent être atteints par ischémie (noyaux dans le tronc cérébral ou trajet cisternal) ou par compression [2].

Scanner

En cas de tuberculose méningée, on peut observer le rehaussement des leptoméninges intéressant surtout les citernes de la base. Les tuberculomes se manifestent par des formations arrondies hypodenses, à rehaussement nodulaire ou annulaire irrégulier. La présence d'une calcification punctiforme centrale, formant une image en cocarde après injection, est évocatrice du diagnostic [5].

IRM

- **Atteinte méningée**
  - Le LCS de composition modifiée, est en hypersignal T1 et hyposignal T2. Après injection de contraste, on observe un rehaussement leptoméningé diffus ou focal nodulaire, prédominant dans les citernes de la base. L'atteinte de la tente et des sillons cérébelleux est possible. Le rehaussement leptoméningé serait moins franc chez les patients VIH+ [2].
  - Les infarctus secondaires à la vascularite prédominent dans la région des noyaux gris centraux [5] et sont volontiers hémorragiques.
  - L'hydrocéphalie est le plus souvent communicante [4] ; elle peut être obstructive du fait d'un tuberculome ou d'un ventricule cloisonné par une épendymite granulomateuse. L'atteinte des plexus choroïdes est en général associée à une ventriculite.
  - L'atteinte des nerfs crâniens se traduit par un épaississement et un rehaussement.
  - Une pachyméningite, diffuse ou focale [2], est isolée ou associée à l'atteinte leptoméningée et parenchymateuse.
- **Atteinte parenchymateuse**
  - La cérébrite tuberculeuse, rare, se traduit par une plage en hypersignal T2/FLAIR, le rehaussement après injection est partiel [2].
  - Les tuberculomes peuvent être solitaires, multiples, ou sous forme de miliaire. Le tuberculome non caséeux apparait en hyposignal T1 et T2, son rehaussement est en général homogène après injection. Le granulome caséeux solide est en hypo- ou isosignal T1 et T2 ; cette diminution du signal en T2 serait secondaire à la présence de radicaux libres paramagnétiques libérés par les macrophages dans le granulome. Sa paroi est souvent en franc hyposignal T2, et cernée d'une plage d'œdème. Après injection, le rehaussement est annulaire. En cas de liquéfaction de la nécrose caséeuse, le centre de la lésion est en hyposignal T1 et hypersignal T2 ; la paroi reste en hyposignal T2 et se rehausse de façon annulaire.
  - Les abcès tuberculeux sont de plus grande taille que les tuberculomes et d'évolution plus rapide. Ils sont rehaussés de façon annulaire et entourés d'un œdème.
  - La miliaire tuberculeuse est le plus souvent associée à une atteinte leptoméningée. Il s'agit de rehaussements punctiformes de 2 à 5 mm.
  - L'encéphalite tuberculeuse se manifeste par un œdème parenchymateux extensif, pouvant préférentiellement atteindre un hémisphère.
  - Le tuberculome ou l'empyème extradural, de même que l'empyème sous-dural sont exceptionnels. L'empyème extradural peut être associé à une ostéite de la voûte du crâne.

Les tuberculomes caséeux à centre liquide et les abcès tuberculeux présentent un ADC bas [2]. En revanche, la diffusion est normale dans les tuberculomes caséeux solides.

En spectroscopie, les tuberculomes présentent un pic lipidique proéminent et isolé [4]. En cas d'abcès tuberculeux, il existe plusieurs pics : lipides, lactates, phosphosérine [2], mais sans pic d'acides aminés, ce qui les différencient des abcès à pyogènes.

Les séquences avec transfert d'aimantation seraient plus sensibles pour la détection des anomalies de signal méningées. Un hypersignal T1 leptoméningé serait très spécifique d'une méningite tuberculeuse, et un hyposignal T1 central avec liseré d'hypersignal périphérique permettrait de distinguer le granulome caséeux solide de lésions telles qu'un lymphome ou un granulome fongique.

Tableau 1 : Caractéristiques des tuberculomes et des abcès tuberculeux

	T1	T2	Gd+	Diffusion	Spectro
Tuberculome non caséeux	hyposignal	hyposignal	homogène		pic de lipides ++
Tuberculome caséeux solide	hypo/isosignal	centre : hypo/isosignal périph : franc hyposignal	annulaire	normale	
Tuberculome caséeux liquide	hyposignal	centre : hypersignal périph : hyposignal	annulaire	ADC ↓	
Abcès tuberculeux	hyposignal	hypersignal	annulaire	ADC ↓	pic de lipides sans pic d'acides aminés

MENU

BK

Tableau 1 : Caractéristiques des tuberculomes et des abcès tuberculeux

	T1	T2	Gd+	Diffusion	Spectro
Tuberculome non caséeux	hyposignal	hyposignal	homogène		pic de lipides ++
Tuberculome caséeux solide	hypo/isosignal	centre : hypo/ isosignal périph : franc hypo-signal	annulaire	normale	
Tuberculome caséeux liquide	hyposignal	centre : hypersignal périph : hyposignal	annulaire	ADC ↓	
Abcès tuberculeux	hyposignal	hypersignal	annulaire	ADC ↓	pic de lipides sans pic d'acides aminés

MENU

J Radiol 2008;89:209-20
© Éditions Françaises de Radiologie, Paris, 2008
Édité par Elsevier Masson SAS. Tous droits réservés

Les aspects en imagerie de la tuberculose du système nerveux central

S Semlali (1), A El Kharras (1), M Mahi (1), Y Hsaini (2), M Benameur (1), N Aziz (1), S Chaouir (1) et S Akjouj (1)

Abstract

Imaging Features of CNS Tuberculosis
J Radiol 2008;89:209-20

CNS tuberculosis remains relatively frequent in endemic regions. Both CT and MRI are valuable for diagnosis. Even though non-specific, MRI including diffusion-weighted imaging and proton spectroscopy is more sensitive than CT for detection of some lesions. The purpose of this paper is to illustrate the imaging features of CNS tuberculosis.

Key words: Tuberculosis. Central nervous system. CT. MRI.

Résumé

La tuberculose du système nerveux central reste assez fréquente et grave en pays d'endémie tuberculeuse. La tomodensitométrie et l'imagerie par résonance magnétique sont d'un apport considérable au diagnostic.
Malgré l'absence de spécificité, l'IRM, associé à l'imagerie de diffusion et à la spectroscopie du proton, est beaucoup plus sensible que le scanner pour la détection de certaines lésions.
L'objectif de ce travail est de décrire et d'illustrer les différents aspects en imagerie des lésions de la tuberculose du système nerveux central.

Mots-clés : Tuberculose. Système nerveux central. Scanner (TDM). Imagerie par résonance magnétique (IRM).

La localisation tuberculeuse au niveau du système nerveux central (SNC) est assez fréquente et grave. Dans les pays en voie de développement les lésions tuberculeuses représentent 10 à 30 % des processus expansifs intracrâniens (1). De plus, les atteintes tuberculeuses pulmonaires et extra-pulmonaires sont devenues monnaie courante dans les syndromes d'immunodéficience (1). L'atteinte est toujours secondaire, même si le foyer primitif reste latent. La dissémination se fait par voie hématogène, avec ensemencement méningé et parenchymateux par le bacille de Koch, entraînant un polymorphisme clinique et radiologique selon la localisation de l'atteinte et sa traduction en imagerie. Son diagnostic doit se faire le plus rapidement possible, afin de démarrer le traitement antibacillaire, et le rôle de l'imagerie est de faire le diagnostic positif sans avoir recours aux méthodes invasives.
L'IRM est beaucoup plus sensible que le scanner pour la détection des lésions précoces, de petites tailles, ainsi que les lésions de topographie mal visualisée par la tomodensitométrie (2). Les méthodes d'imagerie par diffusion et par spectroscopie de proton sont très utiles pour écarter certains diagnostics différentiels.
Le plus souvent, l'atteinte est méningo-encéphalique. L'atteinte méningée isolée ne représente que 20 % des tuberculoses cérébro-méningées (3). Certaines localisations et formes cliniques sont moins fréquentes voire exceptionnelles.
Le but de ce travail est d'illustrer les différents aspects en imagerie de la tuberculose neuroméningée, chez des patients ayant été admis pour des syndromes neurologiques variables et exploré par tomodensitométrie et/ou imagerie par résonance magnétique.

(1) Service d'Imagerie Médicale (Pr. Benameur), Hôpital Militaire d'Instruction Mohamed V, Rabat, Maroc.
(2) Service de Neurologie, Hôpital Militaire d'Instruction Mohamed V, Rabat, Maroc.
Correspondance : S Semlali, 4, rue Zyriab, apt 9, Les orangers, Rabat, Maroc.
E-mail : semlali.siham2@caramail.com

La méningite tuberculeuse

La méningite tuberculeuse est caractérisée par un polymorphisme clinique mais les signes basilaires (paralysie occulo-motrice) ont une précieuse valeur d'orientation vers l'origine tuberculeuse (4). En TDM, certaines anomalies sont évocatrices même si non spécifiques. Un aspect isodense ou spontanément hyperdense des citernes de la base au scanner avec une importante prise de contraste au même niveau peut être évocateur de l'origine tuberculeuse (5, 6).
La leptoméningite, siège le plus souvent au niveau des citernes suprasellaires et ambiantes, et de la scissure de Sylvius (1) ; apparaît comme un épaississement méningé, souvent indétectable sur les séquences pondérées T1 et T2. Après injection de Gadolinium, on note un rehaussement important, diffus ou focal multinodulaire, des méninges qui sont épaissies (1, 2, 7). La prise de contraste prédomine au niveau des citernes de la base et des citernes optochiasmatiques *(fig. 1)*.
L'exsudat gélatineux des citernes de la base va entraver la circulation du LCR expliquant l'apparition d'une hydrocéphalie (1, 8). Chez l'enfant, elle doit faire évoquer le diagnostic. La dilatation du système ventriculaire peut être tri ou quadriventriculaire selon qu'il s'agisse d'une hydrocéphalie communicante ou non *(fig. 2)*.
Il faut noter que la méningite tuberculeuse s'étend souvent aux méninges péri-médullaires. Dans ce cas la prise de contraste arachnoïdienne intracrânienne s'associe souvent à des prises de contraste péri-médullaires en « rail » sur les coupes sagittales, et radiculaires diffuses au niveau des racines de la queue-de-cheval *(fig. 3)* (9). L'évolution peut se faire vers un cloisonnement du LCR avec oblitération des espaces sous-arachnoïdiens, et perte de l'aspect linéaire de la moelle *(fig. 4)*. Le diagnostic se posera différemment chez les patients immunodéprimés et les immunocompétents. Chez ces derniers, les méningites bactériennes, fongiques et parasitaires présentent un aspect similaire à celui de la méningite tuberculeuse. Chez le patient immunodéprimé, seul le lymphome secondaire peut avoir un aspect très voisin de la tuberculose méningée (1).

© 2020 Elsevier Masson SAS. Tous droits réservés. - Document téléchargé le 11/07/2020 par CRAIGHERC stephane (388422). Il est interdit et illégal de diffuser ce document.

L'artérite tuberculeuse

La méningite tuberculeuse peut se compliquer d'artérite des vaisseaux de la base, avec possibilité d'accidents vasculaires ischémiques (1, 9). Ce sont des lésions d'ischémies étendues par sténose ou thrombose d'artère de petit et moyen calibre. La zone d'infarcissement intéresse surtout les noyaux de la base, la capsule interne et le tronc cérébral. Ces lésions sont plus précocement détectées en IRM qu'en tomodensitométrie. Alors que le scanner met en évidence des lésions d'ischémie dans 20 à 38 % des cas (1), Gupta, *et al* (10) rapportent une fréquence de 53 % chez des patients examinés par IRM. Les lésions sont en hyposignal T1, hypersignal T2 et peuvent prendre le contraste de façon irrégulière en couronne *(fig. 5)*. Elles ne doivent pas être confondues avec un tuberculome (2, 3). Les anomalies rencontrées sur les vaisseaux comportent des irrégularités segmentaires, circulation collatérale et des rétrécissements concentriques et une thrombose du sinus longitudinal supérieur (1). L'angio-IRM doit être réalisée chaque fois qu'un infarctus est suspecté, et Gupta, *et al* (10) montrent qu'il existe une bonne corrélation entre les lésions artérielles et les territoires infarcis.

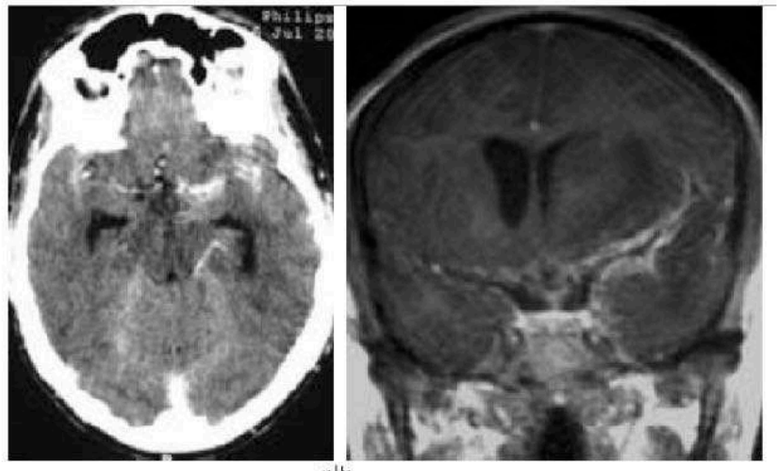

a|b

Fig. 1 : **Méningite tuberculeuse.**
a Coupe scanographique avec injection de produit de contraste : prise de contraste intense des espaces sous-arachnoïdiens de la base avec un aspect feutré des vaisseaux.
b Coupe coronale T1 avec injection de produit paramagnétique : importante prise de contraste méningée. Noter l'œdème de la substance blanche avec l'effet de masse sur le ventricule latéral gauche.

Le tuberculome

Il représente la lésion la plus fréquente. Il peut se localiser dans n'importe quelle partie du névraxe : cérébral, sus ou sous-tentoriel, ou médullaire. Très rarement il peut siéger dans l'espace sous-arachnoïdien ou épidural (11). D'autres localisations sont rapportées de façon exceptionnelle telle la région hypophysaire, pituitaire, pinéale ou intraventriculaire (12, 13).
Les localisations préférentielles intra-parenchymateuses sont la jonction substance blanche et substance grise, périventriculaires et la fosse cérébrale postérieure. Elles peuvent également intéresser les noyaux gris centraux et le mésencéphale *(fig. 6)* (2, 7).
Le tuberculome est souvent solitaire. Les formes multiples sont évocatrices de l'étiologie tuberculeuse. Ils consistent en un semis de petites lésions annulaires ou

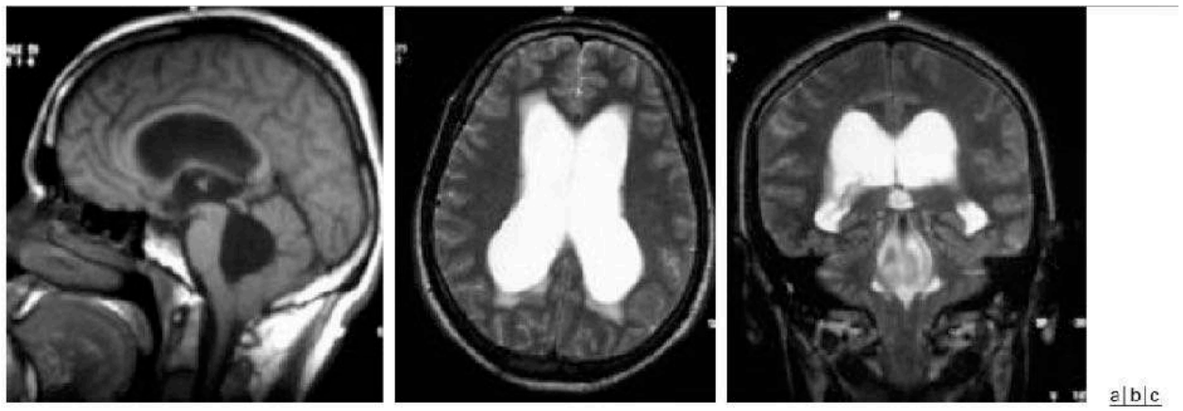

a|b|c

Fig. 2 : **Méningite tuberculeuse.**
a IRM coupe sagittale T1.
b-c Coupes axiale et frontale T2 démontrent une dilatation quadriventriculaire communicante.

MENU

© 2020 Elsevier Masson SAS. Tous droits réservés. - Document téléchargé le 11/07/2020 par CRAIGHERC stephane (388422). Il est interdit et illégal de diffuser ce document.

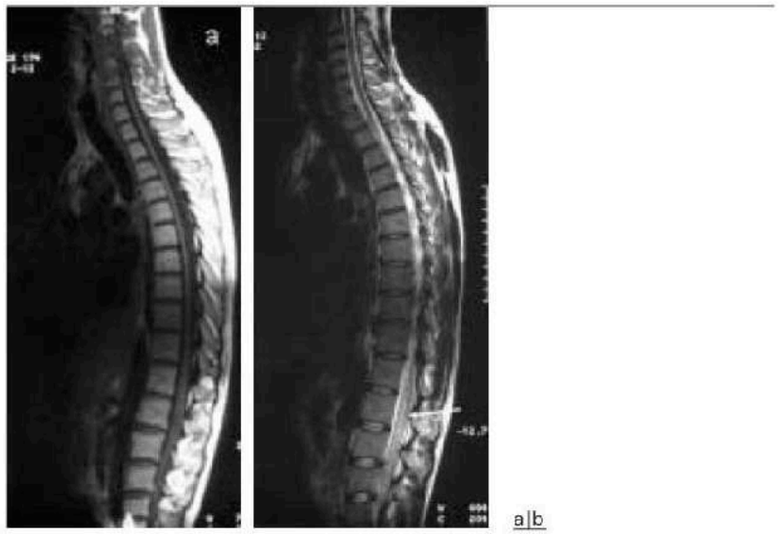

a|b

Fig. 3 : **Méningo-radiculite tuberculeuse** (même patient que *fig. 2*).
a IRM en coupes sagittales en séquences pondérées T1.
b et séquence pondérée T2 montraient un aspect irrégulier et épaissi des racines de la queue-de-cheval (flèches).



Fig. 4 : **Troubles sensitifs survenant à la suite d'une méningite tuberculeuse.** IRM en coupe sagittale T2 montre un aspect irrégulier de la moelle avec cloisonnement des espaces sous-arachnoidiens.

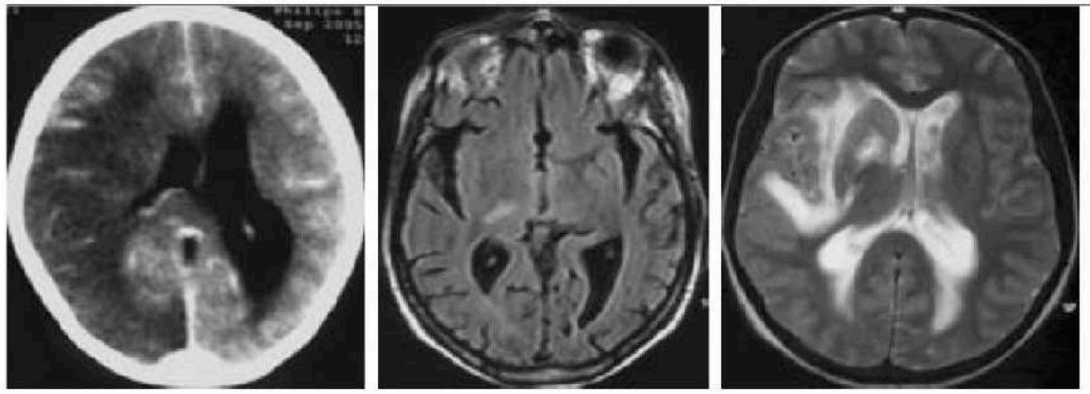

a|b|c

Fig. 5 : **Artérite tuberculeuse.**
a Tomodensitométrie après injection de produit de contraste : une lésion hypodense corticale et sous-corticale du lobe pariétal droit, entraînant un effet de masse sur le ventricule droit. Il existe une prise de contraste intense en sous-arachnoïdien.
b IRM, coupe axiale en séquence FLAIR : un discret hypersignal capsulo-thalamique droit.
c IRM en coupe axiale en séquence pondérée T2 : hypersignal sous-corticale pariétal droit avec effet de masse sur le ventricule droit.

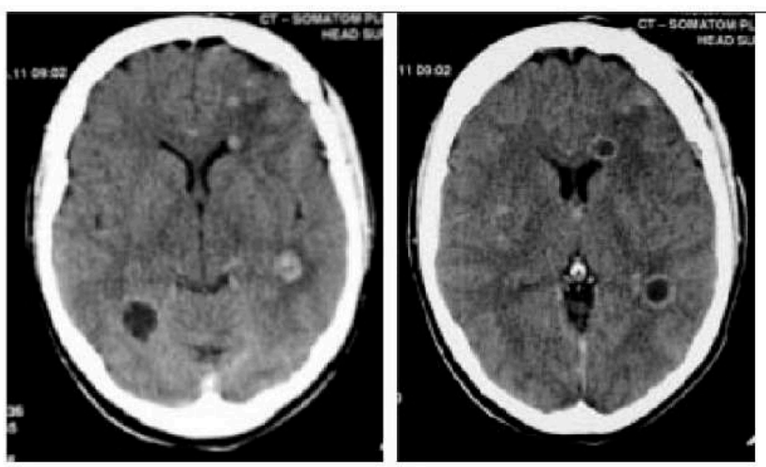

a|b

Fig. 6 : **Tuberculomes cérébraux.** Tomodensitométrie cérébrale après injection de produit de contraste, en coupe axiale : multiples lésions nodulaires disséminées dans le parenchyme cérébral dont certaines sont hypodenses avec un rehaussement en couronne et d'autres un rehaussement nodulaire.

© 2020 Elsevier Masson SAS. Tous droits réservés. - Document téléchargé le 11/07/2020 par CRAIGHERO stephane (388422). Il est interdit et illégal de diffuser ce document.

nodulaires *(fig. 7)*, souvent groupés en foyer ; ou de lésions coalescentes donnant une lésion multiloculée *(fig. 8)*.

Sur le plan anatomopathologique, ces lésions débutent sous la forme d'un conglomérat de microgranulome dans une zone d'encéphalite et ils confluent pour former un tuberculome mature non caséifié. Puis survient la nécrose caséeuse centrale qui est souvent solide, entourée d'une capsule comportant du tissu collagène, des cellules épithélioïdes, des cellules de Langhans et des lymphocytes (1, 14).

L'aspect des tuberculomes au scanner et en IRM dépend du stade évolutif de la né-

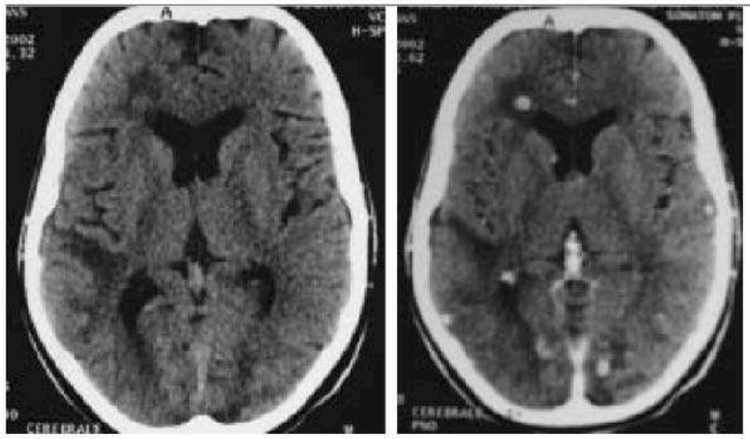

a|b

Fig. 7 : **Miliaire tuberculeuse.** Tomodensitométrie cérébrale sans contraste (**a**) et après injection de produit de contraste (**b**) : multiples micronodules parenchymateux isodenses à la substance grise se rehaussant intensement, donnant un aspect de miliaire. Noter l'œdème périlésionnel.

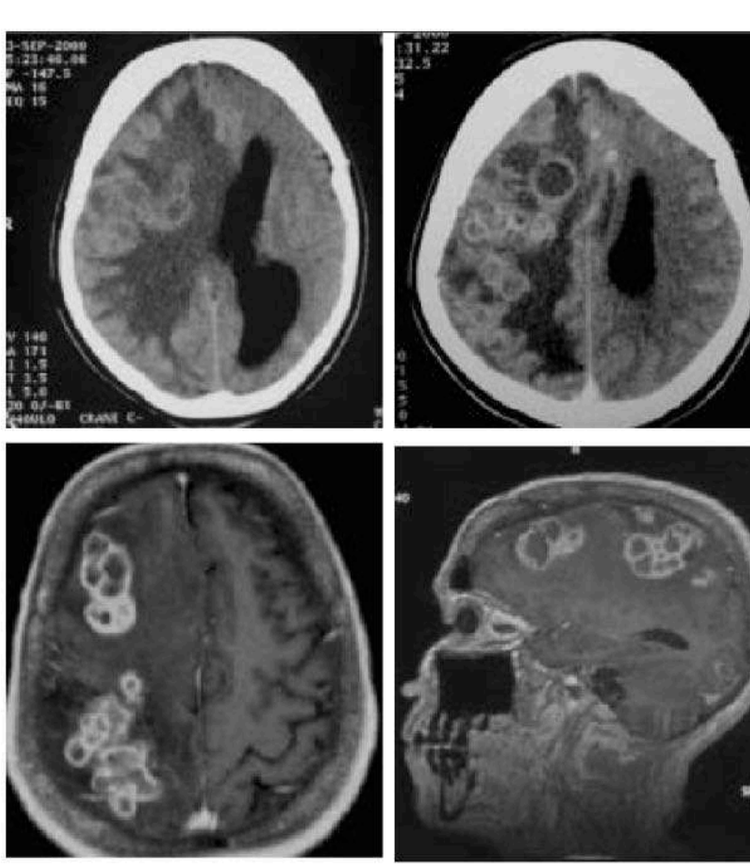

a|b
c|d

Fig. 8 : **Tuberculomes coalescents.**
a-b Tomodensitométrie avant (**a**) et après injection de produit de contraste (**b**) : multiples tuberculomes parenchymateux confluents.
c-d IRM, coupes axiale et sagittale T1 après injection de Gadolinium : les lésions sont en hyposignal avec rehaussement en couronne. L'œdème cérébral est important.

© 2020 Elsevier Masson SAS. Tous droits réservés. - Document téléchargé le 11/07/2020 par CRAIGHERO stephane (388422). Il est interdit et illégal de diffuser ce document.

MENU

crose caséeuse. En IRM, le tuberculome apparaît en hyposignal modéré par rapport à la substance blanche en séquence pondérée T1, parfois plus marqué en périphérie du fait de la couronne œdémateuse *(fig. 9)*. En séquence pondérée T2, l'aspect est variable selon le stade évolutif. Le tuberculome précoce va apparaître hypointense (13) *(fig. 10)*. Quand il est mature, la capsule apparaît en isosignal par rapport à la substance grise avec un centre soit en hyposignal (la nécrose caséeuse) ou en hypersignal (liquéfaction centrale) *(fig. 11 et 12)* (15).

L'injection de gadolinium retrouve un rehaussement annulaire ou nodulaire (7, 13).

Les séquences d'imagerie par diffusion et par spectroscopie sont actuellement très utiles pour le diagnostic précoce et non invasif des tuberculomes cérébraux surtout chez les patients sans signes systémiques de tuberculose. Elles permettent aussi une caractérisation spécifique des tuberculomes, par rapport aux autres lésions infectieuses et les lésions tumorales primitives et secondaires (16-18). La séquence de diffusion met en évidence la lésion sous forme d'un hypersignal quand le tuberculome apparaît en hypersignal T2, mais s'il est en hyposignal T2, la diffusion montre une baisse du signal, alors que les chiffres de l'ADC sont toujours bas dans les deux cas de figures (16, 17). L'imagerie par spectroscopie de proton est intéressante pour différencier les tuberculomes des autres lésions infectieuses notamment la neuro-cysticercose. En effet, certains auteurs ont retrouvé une élévation du pic lipide, une augmentation de la choline et une diminution de la N-acetylaspartate et de la créatinine par rapport à la neurocysticercose. Le ratio choline/créatinine est supérieur à 1 dans les tuberculomes, ce qui n'a pas été retrouvé chez aucun des neurocysticercoses (13, 17, 18).

Sous traitement, l'évolution du tuberculome est variable. Il y a souvent une réduction de la taille et de l'œdème, et à la fin d'un traitement bien conduit, le tuberculome doit disparaître. Parfois, il peut persister une encéphalomalacie résiduelle ou des calcifications séquellaires (1, 19).

L'encéphalite tuberculeuse

L'infection parenchymateuse dans la tuberculose est souvent associée à une méningite, plus rarement isolée et peut entraîner une cérébrite focale *(fig. 13 et 14)*. Cette encéphalite ne présente pas de caractéristique en imagerie. Elle se

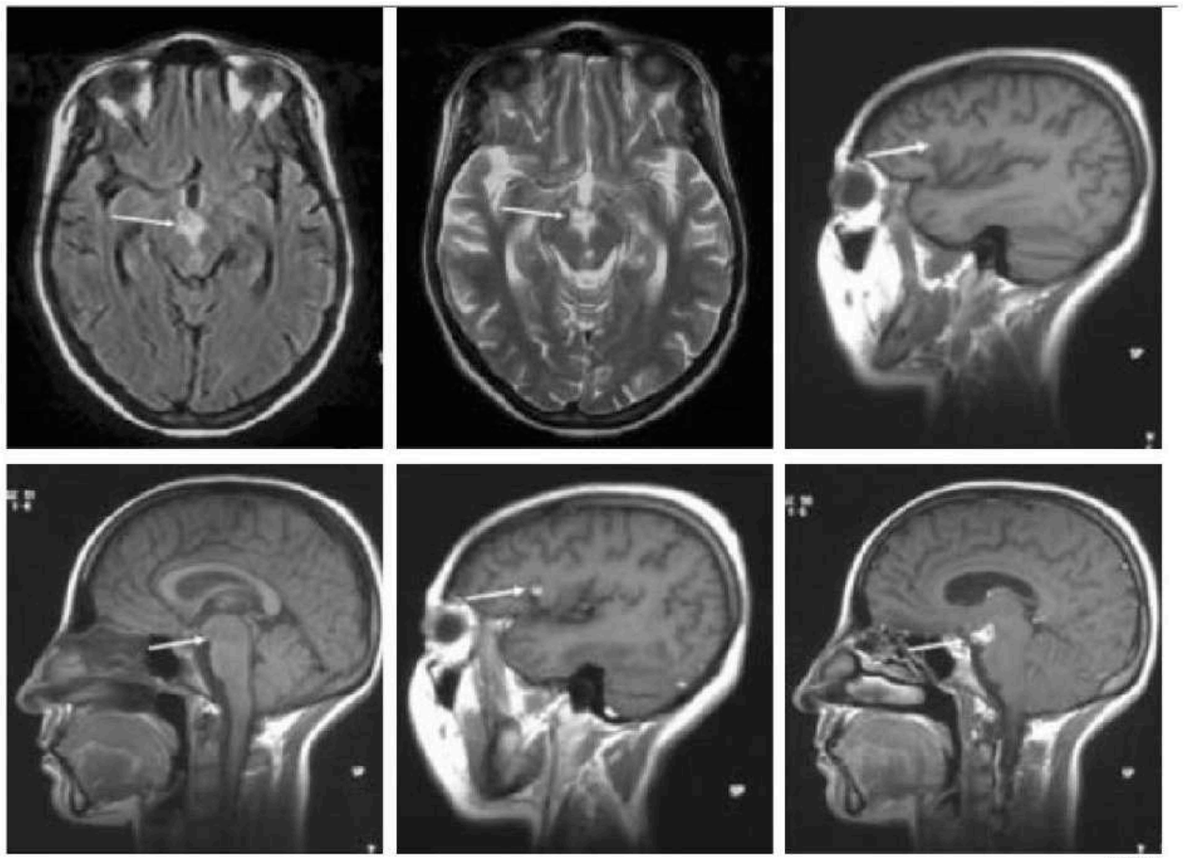

a|b|c
d|e|f

Fig. 9 : Tuberculome mésencéphalique.
a-b IRM encéphalique, coupes axiales en séquences pondérées en FLAIR (**a**) et en T2 (**b**) : tuberculome dans la citerne prémésencéphalique présentant une paroi en isosignal par rapport à la substance grise et un centre en hypersignal (flèche).
c-f Séquences pondérées T1 avant (**c**, **d**) et après injection de produit de contraste (**e**, **f**) : deux tuberculomes avec un centre hypointense. La capsule en isosignal par rapport à la substance blanche se rehausse fortement après injection de gadolinium.

© 2020 Elsevier Masson SAS. Tous droits réservés. - Document téléchargé le 11/07/2020 par CRAIGHERC stephane (388422). Il est interdit et illégal de diffuser ce document.

traduit par des foyers d'œdème concernant en même temps la substance blanche et le cortex, hypointense en T1, et hyperintense en T2. La prise de contraste est plus ou moins étendue, avec un rehaussement gyriforme global qui le délimite de l'œdème périphérique (2, 5). Elle se distingue d'un infarctus, éventuellement secondaire à une artérite tuberculeuse par sa topographie ne correspondant pas à un territoire vasculaire (1-3) *(fig. 15)*.

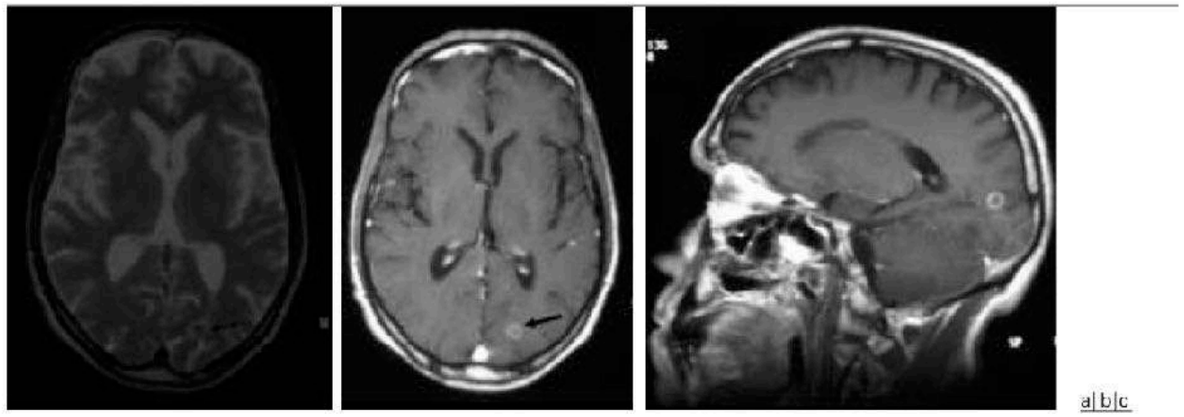

a|b|c

Fig. 10 : tuberculome.
a IRM encéphalique coupe axiale en séquence pondérée T2 : le tuberculome occipital gauche en hyposignal par rapport à la substance grise avec oedème perilésionnel (flèche).
b En séquence pondérée T1, le tuberculome est en hypersignal (flèche).
c Après injection de Gadolinium : le tuberculome se rehausse en couronne.



a|b
c|d

Fig. 11 : Tuberculome sous-dural.
a-b IRM médullaire coupe axiale (**a**) et sagittale (**b**) en séquence pondérée T2 : le tuberculome est arrondi avec une coque en signal intermédiaire et un centre hétérogène en voie de liquéfaction (flèche). Noter le refoulement et la compression des racines nerveuses (petite flèche).
c-d La séquence pondérée T1 avec injection de produit de contraste en coupe axiale (**c**) et coronale (**d**) montre le rehaussement du tuberculome en couronne.

MENU

© 2020 Elsevier Masson SAS. Tous droits réservés. - Document téléchargé le 11/07/2020 par CRAIGHERC stephane (388422). Il est interdit et illégal de diffuser ce document.



a|b|c
d|



Fig. 12 : Tuberculome intradural.
a-b IRM médullaire en coupes sagittales en séquences pondérées T1 (**a**) et T2 (**b**) : le tuberculome lésion sous dural en hyposignal T1 et hypersignal hétérogène T2. La lésion est ovalaire comprimant la moelle.
c-d Après injection de contraste coupe coronale (**c**) et coupe axiale (**d**) : cette lésion se rehausse fortement de façon annulaire après injection de produit de contraste. La chirurgie a permis l'exérèse d'un tuberculome sous-dural.

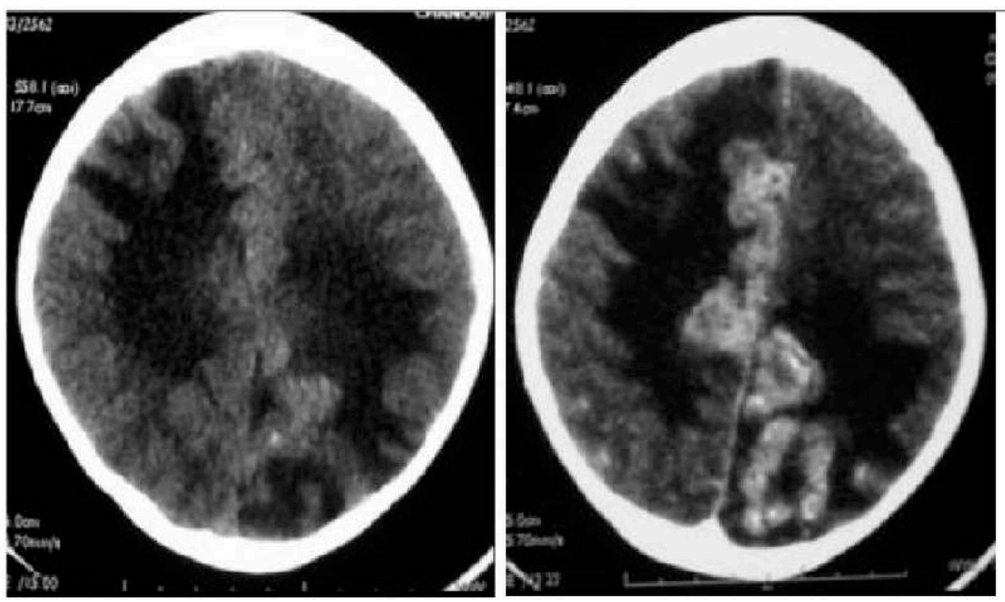

a|b

Fig. 13 : Cérébrite tuberculeuse. La tomodensitométrie cérébrale avant (**a**) et après injection de produit de contraste (**b**) montre une hypodensité pariétale bilatérale avec un rehaussement du parenchyme cérébral gyriforme périphérique.

© 2020 Elsevier Masson SAS. Tous droits réservés. - Document téléchargé le 11/07/2020 par CRAIGHERC stephane (388422). Il est interdit et illégal de diffuser ce document.

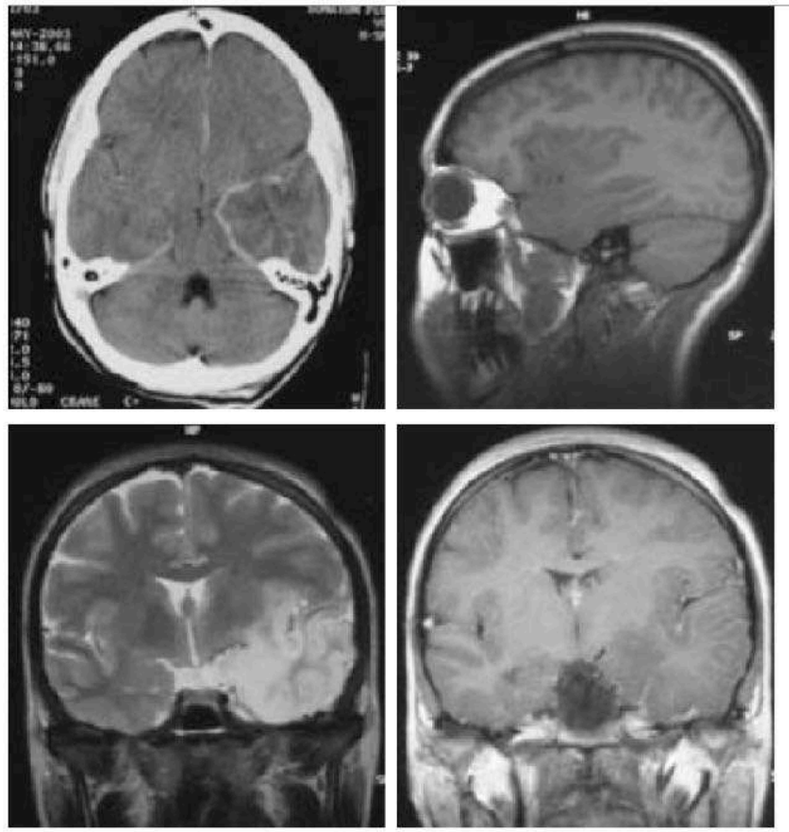

a|b
c|d

Fig. 14 : Cérébrite tuberculeuse.
a Tomodensitométrie cérébrale en coupe axiale après injection de produit de contraste montre une lésion temporale hétérogène gauche avec une prise de contraste gyriforme.
b IRM coupe sagittal en séquence pondérée T1 montre la lésion en hyposignal.
c En coupe frontale T2, il existe un hypersignal intéressant le cortex et la substance blanche. Noter le discret effet de masse sur le ventricule gauche.
d Après injection de gadolinium en coupe coronal T1 il existe une prise de contraste des leptoméninges.

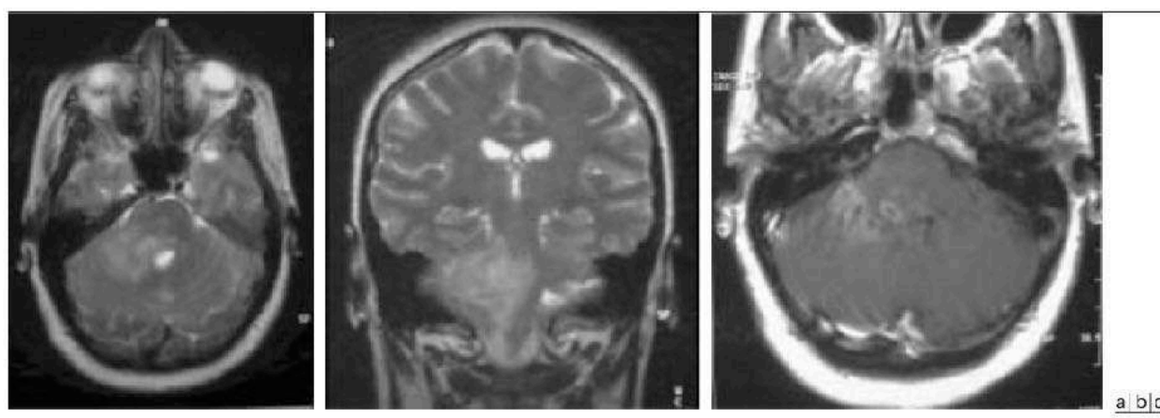

a|b|c

Fig. 15 : Rhombencéphalite tuberculeuse. IRM, coupes axiale (**a**) et coronale (**b**) en séquences pondérées T2 : lésion en hypersignal mal limitée, cérébelleuse et mésencéphalique, latéralisée à droite ; s'étend en bas vers le tronc cérébral. Après injection de produit de contraste, en séquence pondérée T1 montre de multiples tuberculomes groupés. Cet aspect est en faveur d'une rhombencéphalite tuberculeuse.

© 2020 Elsevier Masson SAS. Tous droits réservés. - Document téléchargé le 11/07/2020 par CRAIGHERC stephane (388422). Il est interdit et illégal de diffuser ce document.

MENU

L'abcès tuberculeux

L'abcès intraparenchymateux d'origine tuberculeuse est très rare, survient chez 4 à 8 % des patients porteurs d'une tuberculose du système nerveux central qui ne sont pas VIH+, et ce pourcentage tend à augmenter chez les patients VIH positif (1). Il s'agit d'une forme compliquée de tuberculose cérébrale. Les abcès sont habituellement plus volumineux que les tuberculomes, peuvent être multiples et polylobées siégeant souvent au niveau des hémisphères cérébraux et au niveau du cervelet. Plus rarement, ils se développent au niveau du tronc cérébral *(fig. 16)* ou au niveau des espaces méningés (20).

Contrairement au caséum solide du tuberculome, l'abcès contient du pus semi-liquide avec de nombreux bacilles et la périphérie ne comporte pas de réaction granulomateuse à cellules géantes et épithélioïdes. En imagerie, il se présente comme un abcès à pyogène. C'est une collection souvent unique, de grande taille, en hyposignal T1 et hypersignal T2, se rehaussant fortement en coque après injection de produit de contraste *(fig. 17)*. L'œdème périlésionnel est plus marqué autour de l'abcès, par rapport au tuberculome (21). Cette lésion peut poser des problèmes de diagnostic différentiel avec une tumeur nécrosée ou une métastase. L'imagerie de diffusion montre dans ce cas un aspect en hypersignal dans les abcès avec des valeurs de l'ADC qui sont abaissées (témoin d'une diminution de l'amplitude des mouvements des molécules d'eau au sein de la zone collectée). Alors que dans les tumeurs nécrosées primitives ou secondaires, la séquence pondérée en diffusion révèle généralement un hyposignal avec des valeurs de l'ADC élevées (17, 22-24).

La spectroscopie permet aussi de différencier les abcès d'origine tuberculeux de ceux d'origine bactérienne. Elle montre habituellement une élévation du pic lipide/lactate dans les abcès d'origine tuberculeux (17, 24, 25).

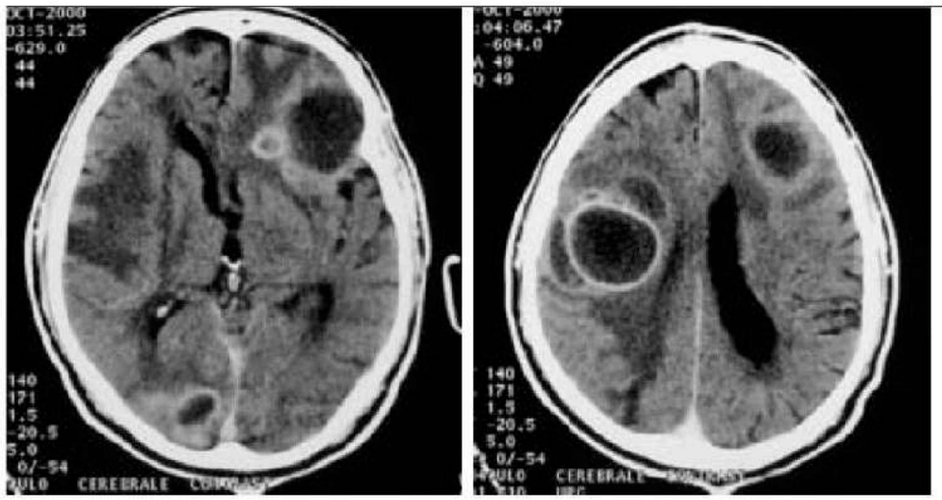

Fig. 16 : Abcès cérébral tuberculeux. La tomodensitométrie en coupe axiale (**a, b**) avec injection de produit de contraste : montre de multiples collections cérébrales avec un rehaussement périphérique. Ces collections entraînent un effet de masse. La ponction stéréotaxique de la collection pariétale droite confirme l'origine tuberculeuse de la collection.

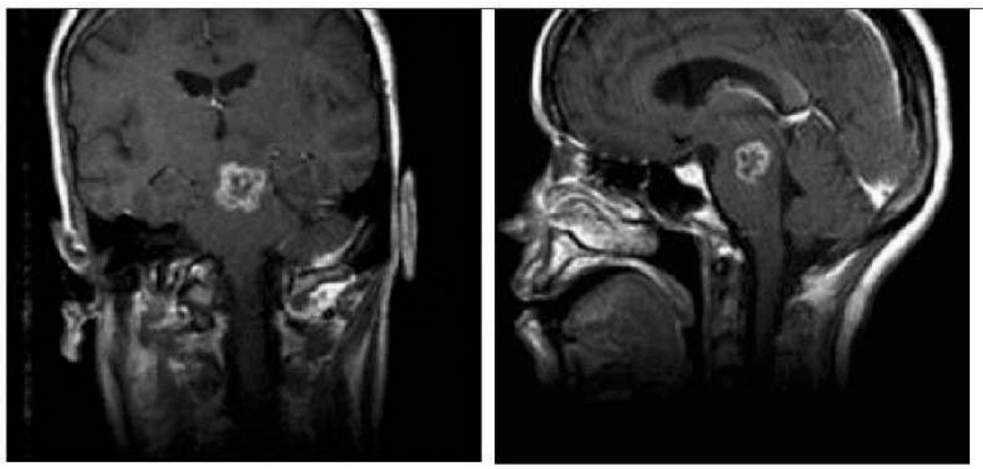

Fig. 17 : Abcès tuberculeux protuberentiel. IRM encéphalique en séquence pondérée T1 après injection de Gadolinium, coupe coronale (**a**) et sagittale (**b**) montre l'abcès tuberculeux au niveau protubérentiel, prenant le contraste en périphérie.

© 2020 Elsevier Masson SAS. Tous droits réservés. - Document téléchargé le 11/07/2020 par CRAIGHERC stephane (388422). Il est interdit et illégal de diffuser ce document.

Les empyèmes et les abcès sus et sous-duraux

Les empyèmes extraduraux intracrâniens sont très rares, secondaires à la diffusion d'un foyer infectieux loco-régional (sinusite, otite) (21). Les collections épidurales rachidiennes sont plus fréquentes, s'associant le plus souvent à un mal de Pott *(fig. 18 et 19)*. Souvent mal individualisés au scanner, l'IRM les met facilement en évidence, en montrant une collection en hypersignal T2 et hyposignal T1, se rehaussant en périphérie. Le diagnostic est souvent posé quand les lésions osseuses sont concomitantes.

L'abcès tuberculeux intradural et extramédullaire est plus rare même dans l'étage spinal. Différencier un empyème extradural d'un empyème sous-dural est souvent difficile. La visibilité de la dure-mère inflammatoire, entourant l'empyème, sous forme d'un anneau hypointense en séquences pondérées T1 et T2, permet d'affirmer le caractère extradural de l'empyème. Dans les abcès sous-duraux, l'injection de Gadolinium rehausse le signal de la dure-mère épaissie alors que dans les abcès épiduraux la dure-mère déplacée ne se rehausse que partiellement *(fig. 20)* (21, 26).

Conclusion

La tuberculose du système nerveux central a des aspects très variables et trompeurs, l'hydrocéphalie et les tuberculomes étant les lésions les plus fréquentes. L'IRM conventionnelle avec contraste ainsi que les séquences plus récentes en diffusion et la spectroscopie de proton est nécessaire au diagnostic positif et au suivi des malades sous traitement. Ils permettent également d'écarter d'éventuel diagnostic différentiel tel les tumeurs kystiques et les métastases nécrosées.

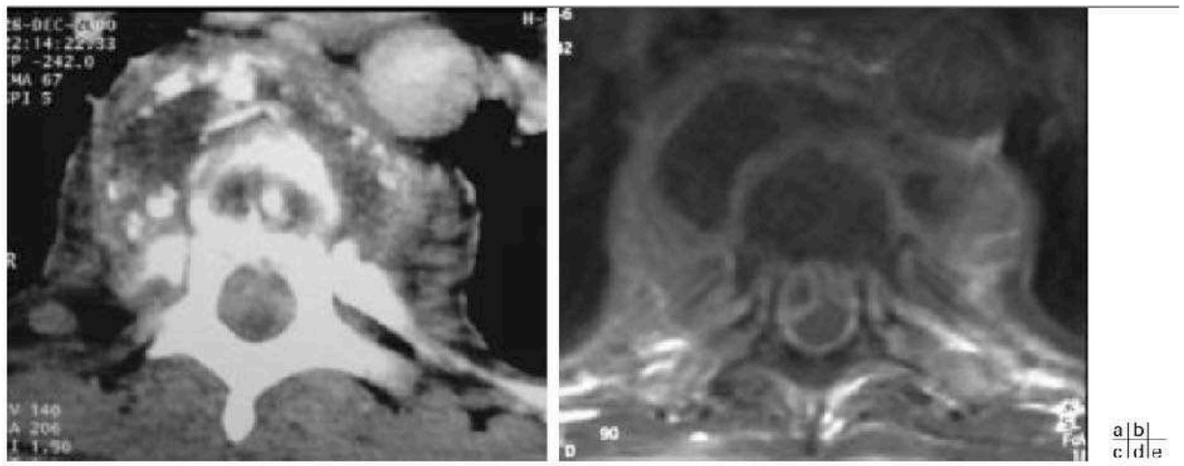

Fig. 18 : Mal de Pott dorsal avec collection épidurale.
a La tomodensitométrie en coupe axiale avec injection de produit de contraste montre une collection prévertébrale avec lésion du corps vertébral de D8.
b-c L'IRM vertébro-médullaire en coupes sagittales T1 (**b**) et T2 (**c**) montre les lésions vertébrales mais aussi met en évidence une collection épicurale de signal intermédiaire en T1 et hypersignal hétérogène en T2.
d-e Après injection de produit de contraste coupe axiale (**d**) et sagittale € montre le rehaussement épidural délimitant la collection.

© 2020 Elsevier Masson SAS. Tous droits réservés. - Document téléchargé le 11/07/2020 par CRAIGHERC stephane (388422). Il est interdit et illégal de diffuser ce document.

ABCES TUBERCULEUX

Le tuberculome cérébral représente une forme grave de l'infection

En IRM, l'aspect de l'atteinte encéphalique par la tuberculose est polymorphe.
L'aspect en grappe de raisins représente une de ses manifestations évocatrices. Les tubercules coalescents apparaissent en iso ou hyposignal T1 par rapport au parenchyme cérébral, hyposignal T2 (témoignant la nécrose) ou hypersignal T2 central modéré (en rapport avec une liquéfaction de la nécrose),
avec une **coque périphérique hypointense en T2** en rapport avec la présence d'un anneau granulomateux (Figure 1). Les tubercules présentent typiquement une prise de contraste annulaire après injection de gadolinium (Figure 2a) [2].
Les **foyers centraux de liquéfaction peuvent présenter une restriction de la diffusion** (Figure 2b), contrairement au tuberculome solide caséeux [2]. La valeur du coefficient apparent de diffusion **(ADC) est typiquement basse au centre** du granulome nécrosé par rapport aux valeurs trouvées dans les masses tumorales cérébrales, contrastant avec une valeur plus élevée au niveau de la région périphérique [3]

Les calcifications intralésionnelles sont responsables d'un asignal sur les séquences T2*; elles sont fréquentes notamment en cas de lésions volumineuses.

L'imagerie de perfusion montre une augmentation du volume sanguin au niveau de la paroi cellulaire hypervascularisée.

La spectroscopie peut conforter le diagnostic en montrant une importante diminution du ratio NAA/Cr, un pic de **lipide** important et l'absence d'acides aminés. À noter que les tuberculomes de grande taille sont généralement cerné d'un œdème périlésionnel qui est en rapport avec la compression du parenchyme cérébral adjacent [2].

Les principaux diagnostics différentiels de ces lésions tuberculeuses sont des abcès à pyogènes (intérêt de la spectroscopie), des lésions de cysticercose (mais les lésions multiples sont souvent de stades différents), un processus tumoral (avec un pic élevé de choline en spectroscopie)

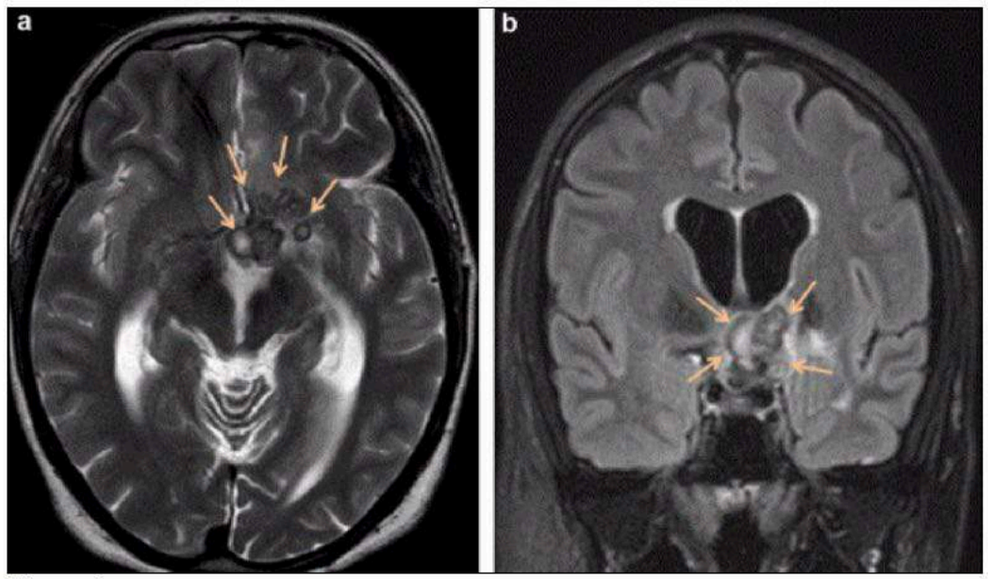

Figure 1 :

IRM cérébrale en séquence pondérée T2 en coupe axiale (a), et T2 FLAIR en coupe coronale (b), montrant un tuberculome suprasellaire fait de microgranulomes coalescents et formant l'aspect en grappe de raisin (flèches). Les granulomes sont de taille variable et présentent un centre hyperintense en T2 et FLAIR, entouré d'un halo hypointense. Le tuberculome est cerné d'un œdème périlésionnel en hypersignal T2 et FLAIR.

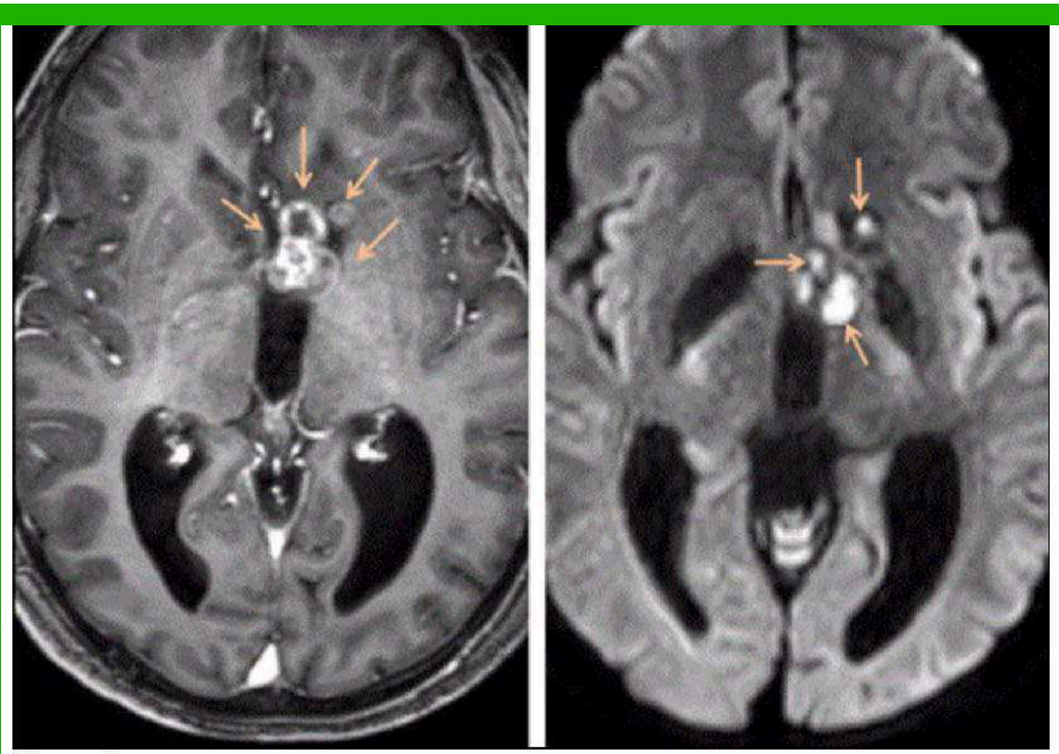

Figure 2 :

a : coupe axiale en séquence pondérée T1 après injection de gadolinium montrant un rehaussement annulaire des granulomes coalescents (flèches); b : coupes axiales pondérées en diffusion montrant un hypersignal franc du contenu des lésions micronodulaires (flèches).

MENU

Cas clinique 56

Présentation du cas

Description du cas clinique

- Troubles cognitifs évoluant depuis 3 mois d'aggravation rapide chez une patiente de 65 ans traitée par méthotrexate pour un rhumatisme inflammatoire.

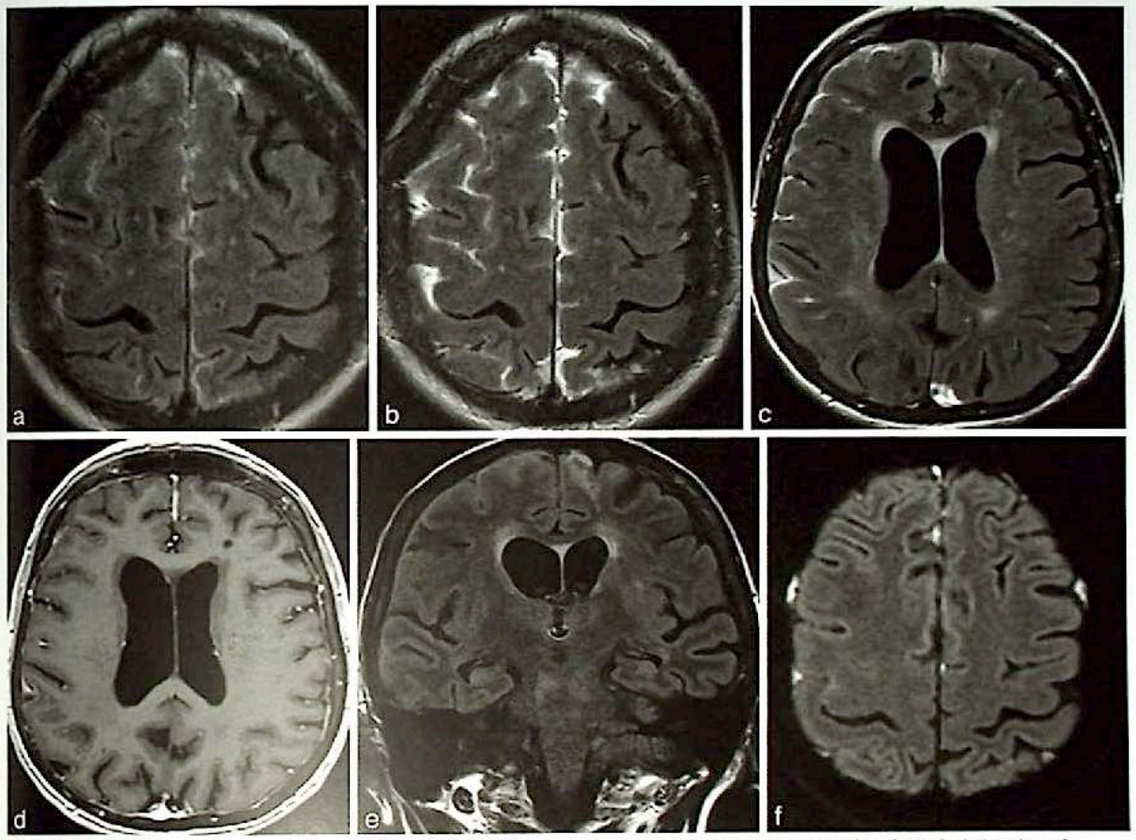

Fig 56.1 a-f IRM en coupes axiales en T2-FLAIR réalisées précocement (a) et tardivement (b, c) après injection de gadolinium. Coupe axiale en T1 (d) après injection de gadolinium. Coupe coronale en T2-FLAIR sans injection de contraste (e). Coupe axiale en imagerie de diffusion (b=1000) (f).

Question

- Comment analysez-[illegible]oupes IRM (Fig 56.1) ? Quel diagnostic évoquez-vous ?

Interprétation

- Les coupes IRM axiales en T2-FLAIR réalisées après injection de gadolinium précocement (a) et tardivement (b, c), en T1 après injection de gadolinium (d), en coupe coronale en T2-FLAIR sans injection (e) et en imagerie de diffusion (b=1000) (Fig 56.1 et 56.2) visualisent une prise de contraste leptoméningée qui prédomine au niveau de la convexité hémisphérique droite et qui est nettement accentuée sur les coupes en T2-FLAIR réalisées tardivement. Ces prises de contraste sont d'identification difficile en T1 après injection de gadolinium. En T2-FLAIR avant injection de contraste (e), le signal des leptoméninges n'est que légèrement augmenté au niveau de la convexité frontale droite ; il existe un signal hyperintense cortical et sous-cortical en paramédian gauche. L'imagerie de diffusion note de multiples hypersignaux en péricérébral. Les ventricules latéraux sont dilatés avec des signes de résorption transépendymaire.

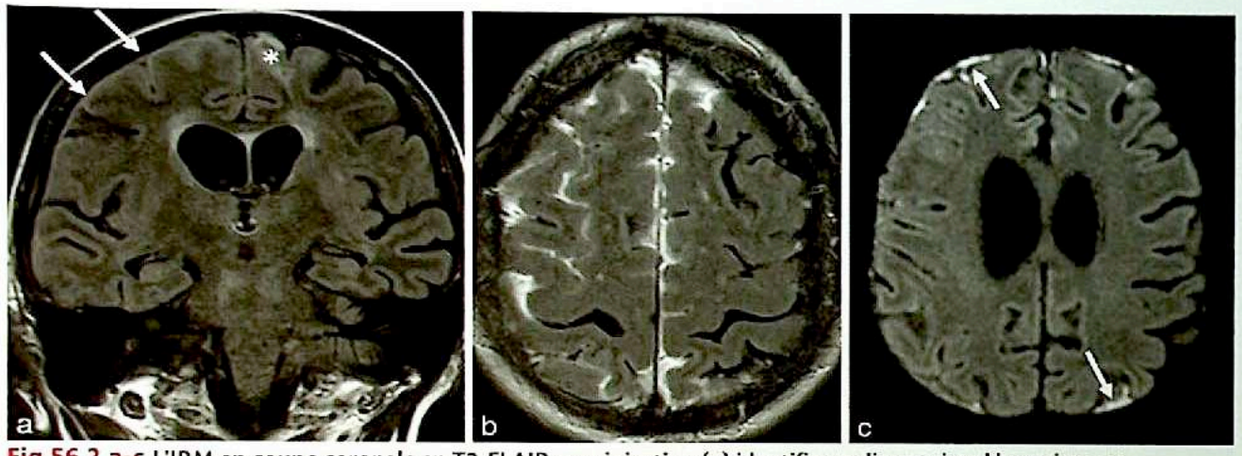

Fig 56.2 a-c L'IRM en coupe coronale en T2-FLAIR sans injection (a) identifie un discret signal hyperintense leptoméningé au niveau de la convexité hémisphérique droite (flèches) et un signal hyperintense cortico-sous-cortical parasagittal gauche (étoile). Importantes prises de contraste leptoméningées à prédominance droite démontrées en T2-FLAIR réalisées tardivement après injection de gadolinium (b). Multiples foyers hyperintenses en imagerie de diffusion (c) au niveau péricérébral évoquant des tuberculomes méningés localisés en sous-dural et au niveau de la dure-mère (flèches). Vous noterez une hydrocéphalie.

Diagnostic

- Méningo-encéphalite tuberculeuse associée à une hydrocéphalie débutante.

Commentaires

- Le tableau clinique de notre patiente (troubles cognitifs) est inhabituel comme première manifestation d'une méningite tuberculeuse. L'immunodépression liée au traitement par méthotrexate a probablement favorisé la survenue de cette méningo-encéphalite tuberculeuse. L'IRM démontre une inflammation des leptoméninges de la convexité (prise de contraste) sans atteinte significative au niveau des citernes de la base, des localisations méningées durales et sous-durales (foyers hyperintenses en imagerie de diffusion) et des foyers d'encéphalite (foyers hyperintenses corticaux). Vous noterez les faibles performances des séquences en T1 après injection de contraste et l'efficacité des séquences en T2-FLAIR réalisées tardivement après l'injection de gadolinium. La recherche de phénomènes inflammatoires (méningite, meningo-encéphalite, lésions granulomateuses) ou d'une carcinomatose au niveau des leptoméninges doit être basée sur des coupes en T2-FLAIR après injection de gadolinium avec une acquisition tardive (10 à 20 minutes après l'injection) qui sont nettement plus performantes que les coupes en T1 après injection de contraste.

MENU

Cas clinique 11

Présentation du cas

Description

- Patient de 69 ans, d'origine thaïlandaise, présentant un déficit moteur des deux membres inférieurs associé à des troubles sphinctériens.

Questions

- Comment analysez-vous l'IRM (figure 11.1)? Quel diagnostic évoquez-vous?

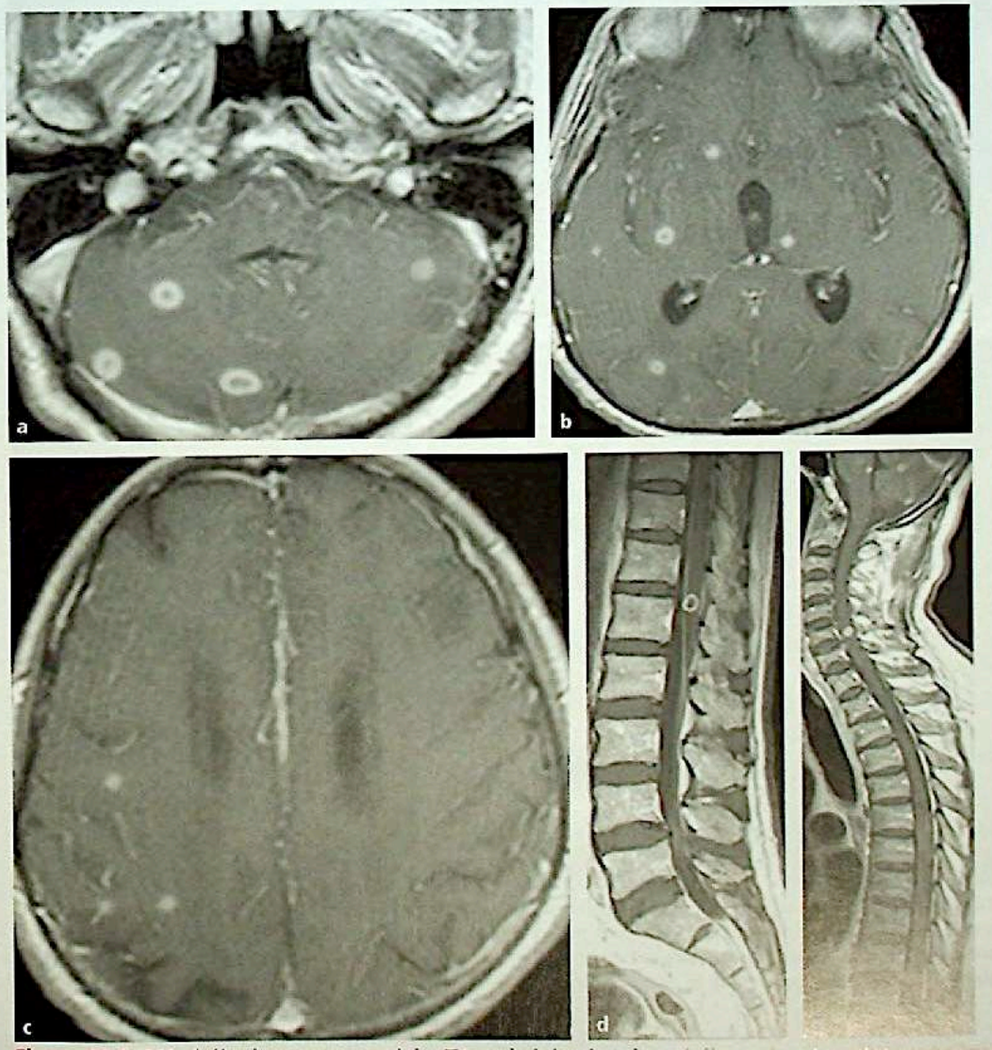

Figure 11.1 IRM cérébrale en coupes axiales T1 après injection de gadolinium (a–c) et IRM rachidienne en coupes sagittales T1 après injection de gadolinum (d,e).

MENU

Interprétation

- L'IRM (figures 11.2, 11.3 et 11.4) met en évidence de multiples prises de contraste annulaires sous et sus-tentorielles (a–c) mais également intramédullaires (d, e). Ces lésions sont localisées à la jonction substance blanche-substance grise ou au sein des noyaux gris centraux, évoquant une dissémination par voie hématogène. Il existe par ailleurs des prises de contraste leptoméningées et des prises de contraste radiculaires au niveau des racines de la queue de cheval.

Diagnostic

- Miliaire tuberculeuse cérébro-médullaire.

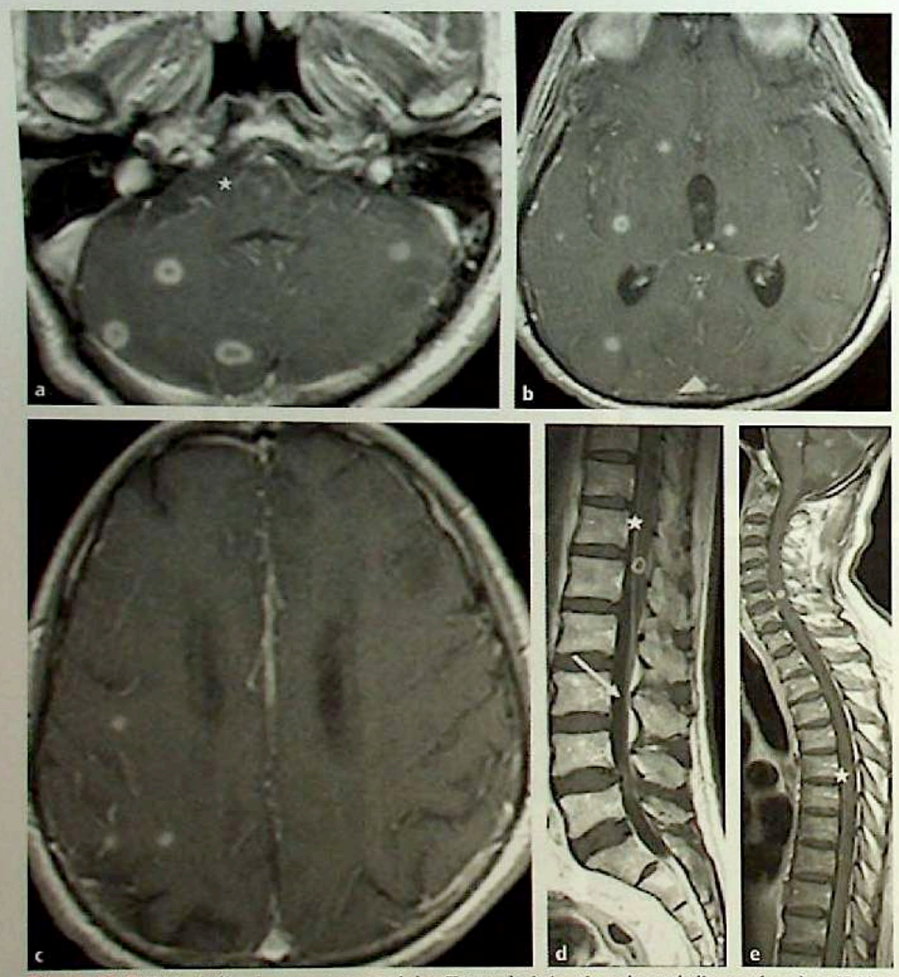

Figure 11.2 IRM cérébrale en coupes axiales T1 après injection de gadolinum (a–c) et IRM rachidienne en coupes sagittales T1 après injection de gadolinum (d,e). Multiples prises de contraste annulaires sous et sus-tentorielles mais également intramédullaires. Il existe par ailleurs des prises de contraste leptoméningées (étoile) et des prises de contraste radiculaires au niveau des racines de la queue de cheval (flèche).

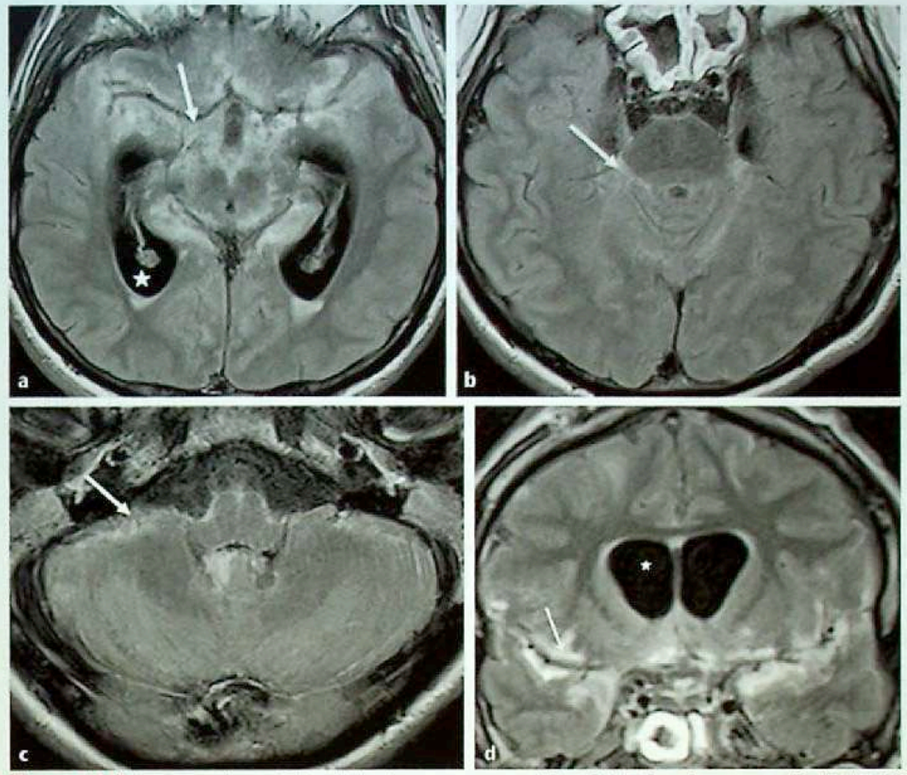

Figure 11.3 Autre patient. IRM cérébrale en coupes axiales FLAIR (a–c) et coronale FLAIR (d) après injection de gadolinium. Méningite tuberculeuse. Prises de contraste leptoméningées épaisses et irrégulières (flèches) prédominant au niveau des citernes de la base et s'étendant à la fosse cérébrale postérieure et aux deux vallées sylviennes. Dilatation ventriculaire avec résorption transépendymaire (étoile).

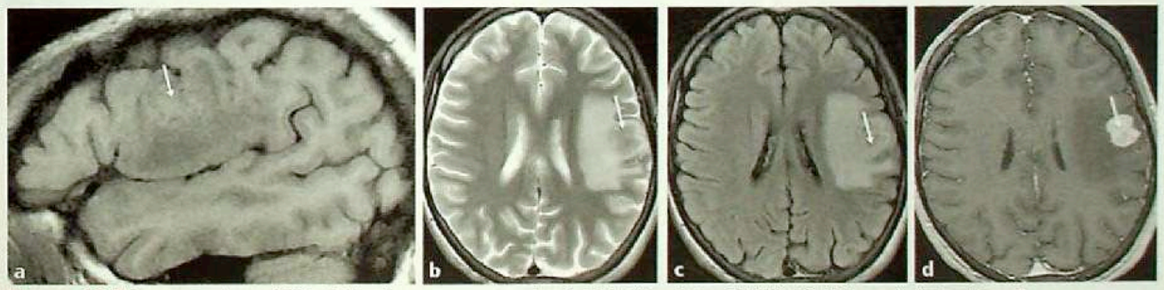

Figure 11.4 Autre patient. IRM cérébrale en coupe sagittale T1 (a), axiales T2 (b), FLAIR après injection de gadolinium (c), et T1 après injection de gadolinium (d). Tuberculome frontal gauche (flèches) se présentant sous la forme d'une lésion en hypersignal T1 (a), hyposignal T2 (b), prenant le contraste après injection de gadolinium (d), et entourée d'œdème périlésionnel (b, c). Source : F. Bing, V. Vitrat, S. Kremer. Infections intracrâniennes : de l'image au diagnostic. EMC – Radiologie et imagerie médicale – musculosquelettique – neurologique – maxillofaciale. 2017; 12:31-661-A-15.

© 2017 Elsevier Masson SAS. Tous droits réservés.

MENU

TOXO

TOXOPLASMOSE
ABCÉS multiples , sous corticales
et / ou profondes **NGC**
T2 variable
Réhausst en
ECCENTRIC TARGET SIGN
cad lesion en cocarde avec nodule excentré

MENU

Toxoplasmose cérébrale

- Processus expansifs (abcès) souvent multiples
- Oedème périlésionnel important
- Ubiquitaire à prédominance sus tentorielle:
  - Jonction SB/SG (cortico-sous cortical)
  - NGC (noyaux gris centraux)
- Rehaussement constant annulaire en « cocarde » ou nodulaire

DIFFUSION = inverse des abcès pyogènes càd diffusion noir et ADC blanc comme gliomes

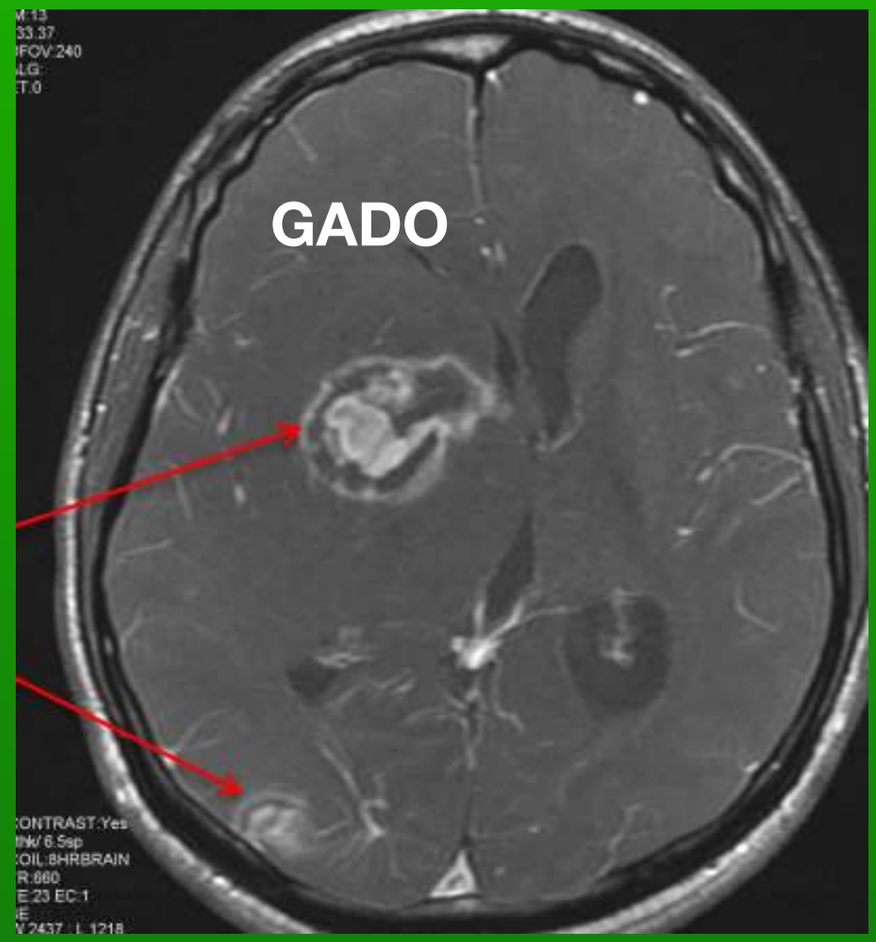

- Diagnostic différentiels :

Néoplasie :

- Lymphome primitif :
  - Caractère infiltrant
  - Peu d'oedeme
  - Peu d'effet de masse
  - ↑Diffusion, Perfusion
  - Pas d'amélioration à J10
- Métastase, Tumeur gliale
  - Spectre tumoral, ↑perfusion

Infectieux

- Abcès à pyogène :
  - ↑Diffusion ↓ADC
- Tuberculose :
  - Atteinte méningée
  - Hydrocéphalie
- Cryptococcose :
  - Atteinte méningée
  - Dilatation des WR
  - CD4<100/mm^3

Imagerie spectroscopique : Diagnostic différentiel avec une tumeur nécrotique

Absence de pic de Choline

Pic de Lipides libres (1.3 à 0.9 ppm)

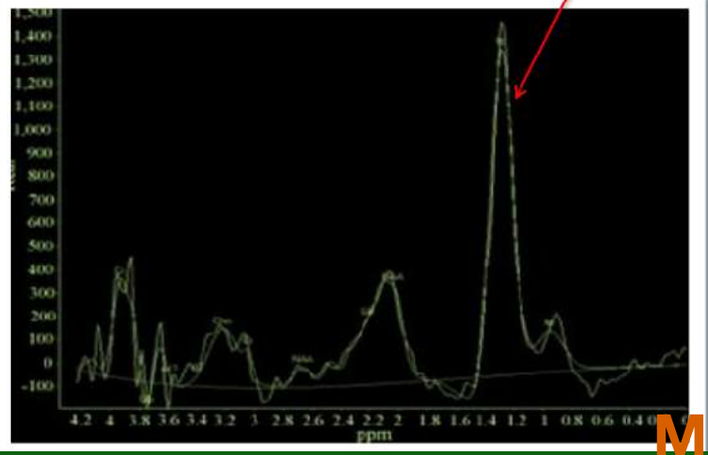

MENU

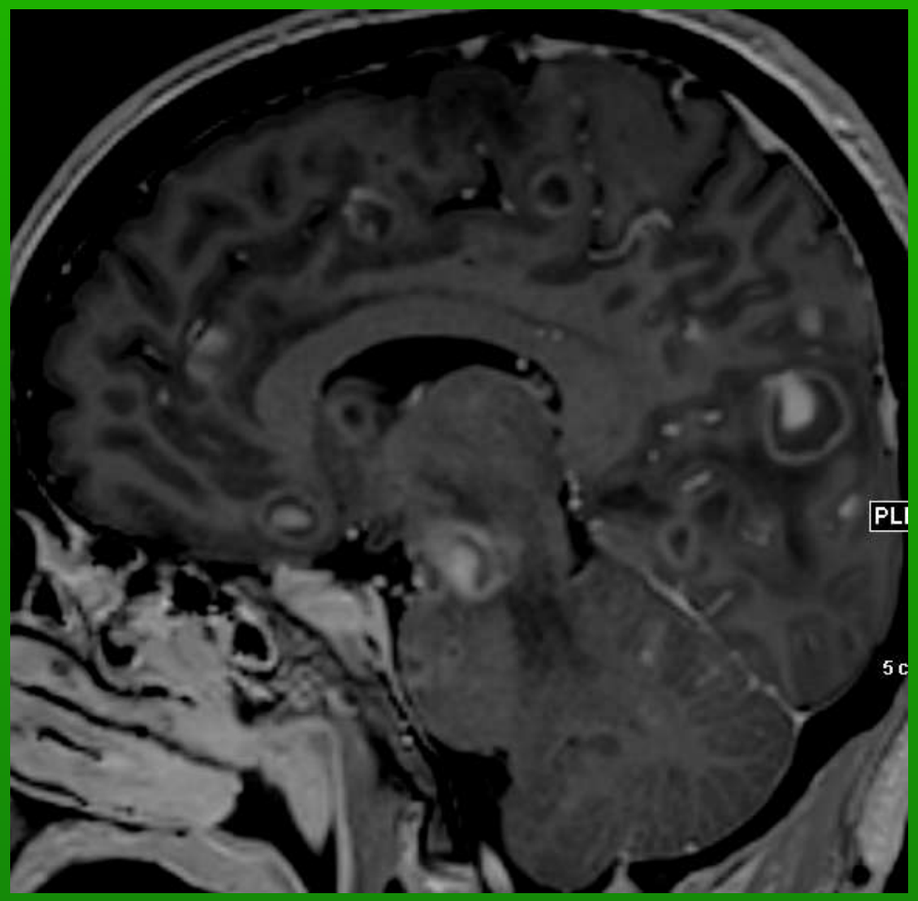

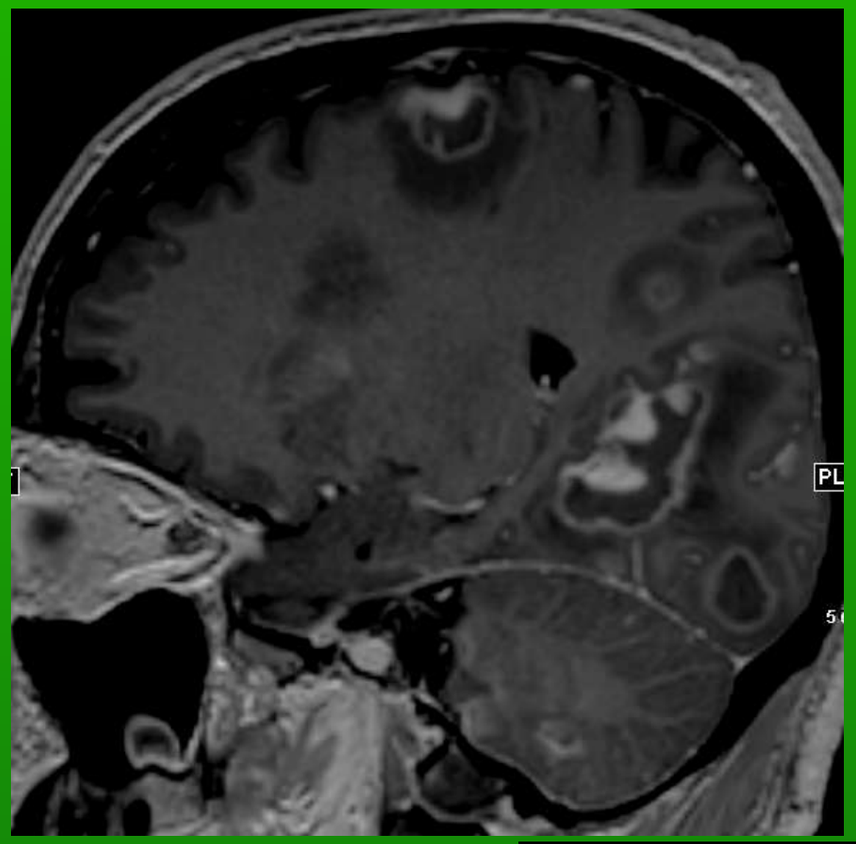

TOXO

Excentric target sign

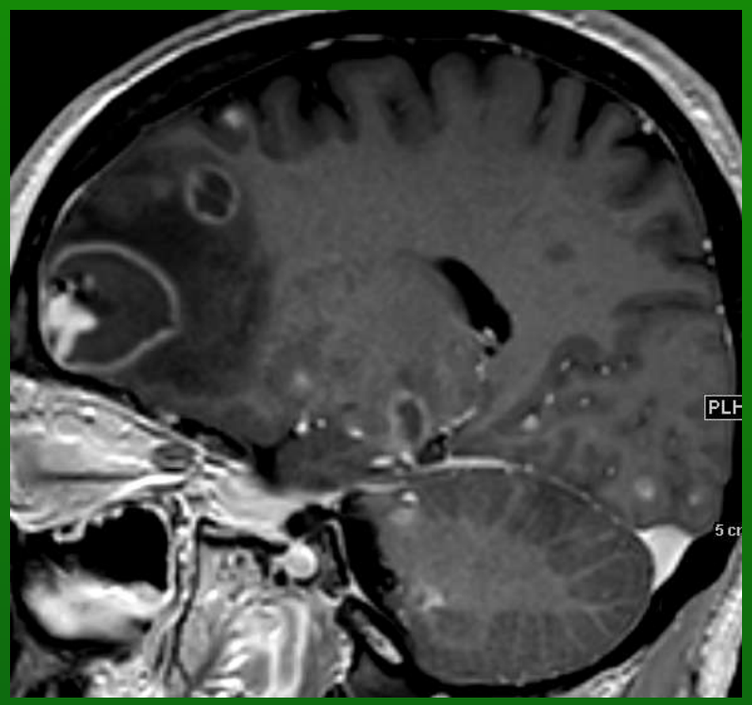

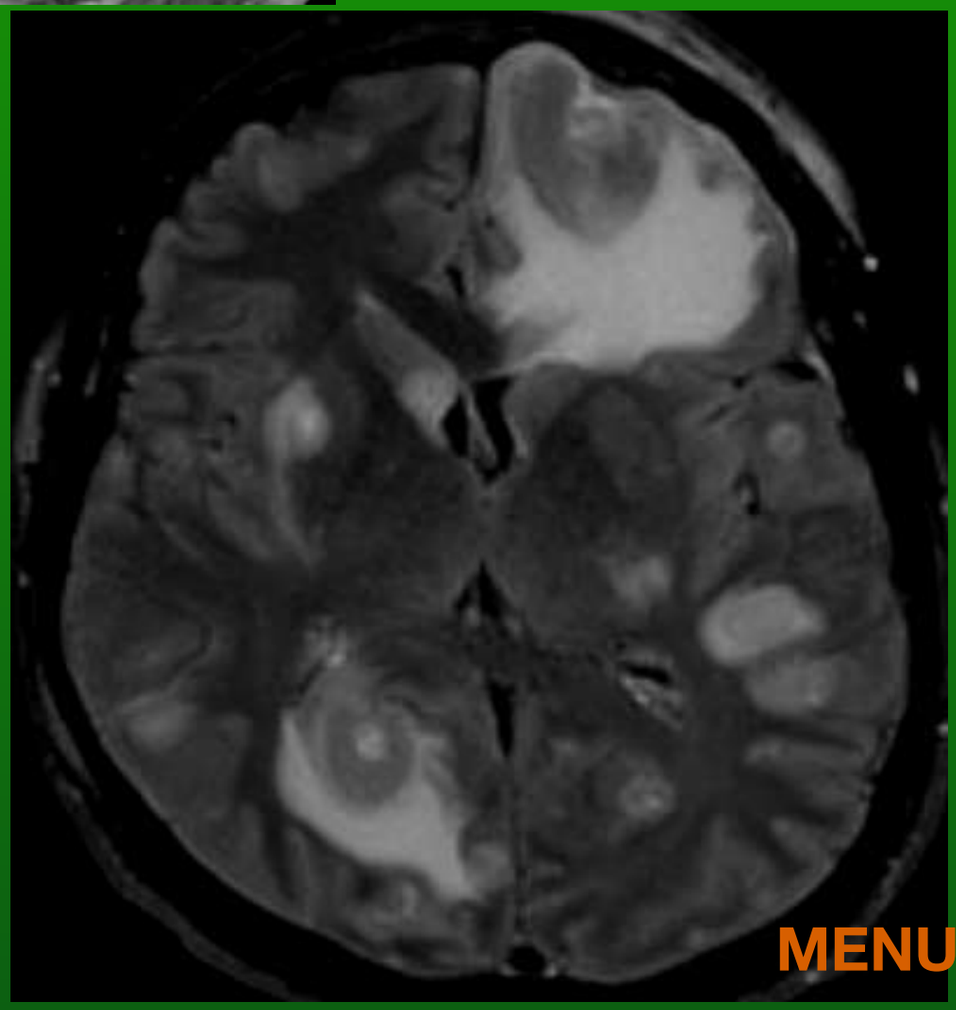

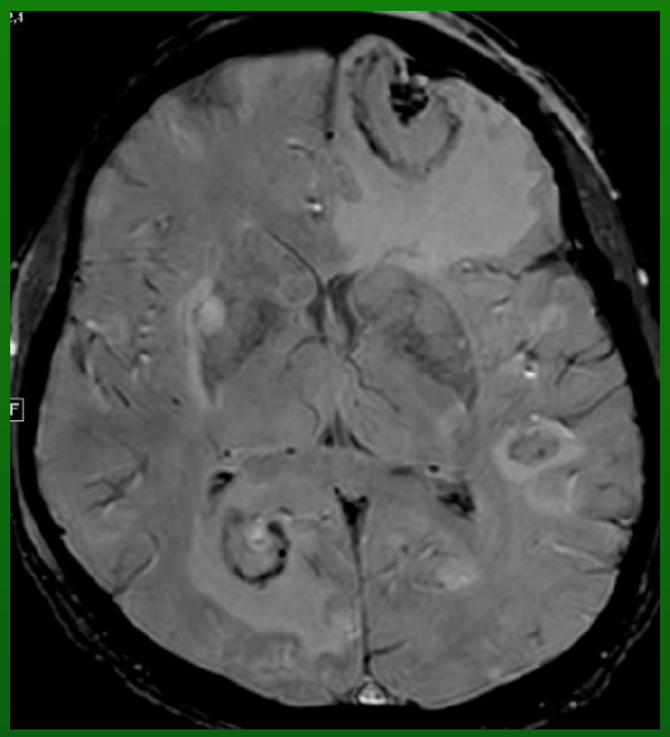

MENU

Toxoplasmose cérébrale

TOXOPLASMOSE

Mots-clés Immunodéprimé - Signe de la cible concentrique en T2 - Signe de la cible excentrique en T1 + Gd - Traitement d'épreuve

Aspects généraux

Définition

Elle correspond à l'atteinte cérébrale survenant au cours d'une infection par un parasite opportuniste, le protozoaire *toxoplasma gondii*. La toxoplasmose congénitale, non étudiée ici, est secondaire à une transmission placentaire. La toxoplasmose passe habituellement inaperçue chez les sujets immunocompétents. Chez l'immunodéprimé, le risque d'une encéphalite toxoplasmique est d'autant plus grand que le taux de CD4 est bas (inférieur à 150/mm³). C'est la principale cause d'encéphalite focale au cours du SIDA.

Pathogénie

Dans le cycle du parasite, l'homme et les animaux homéothermes sont des hôtes intermédiaires, les félidés étant les hôtes définitifs. L'homme est infesté par ingestion d'aliments souillés par le chat, de viande d'animaux contaminés et, par voie transplacentaire. La toxoplasmose présente un risque pour les femmes enceintes séronégatives (malformations fœtales) et pour les sujets immunodéprimés par réactivation de kystes cérébraux quiescents.

Epidémiologie

En France la prévalence de la toxoplasmose cérébrale chez les immunodéprimés était d'environ 30% dans les années 1990 ; elle a régressé depuis l'instauration de la thérapie antirétrovirale [1].

Clinique

La présentation de la toxoplasmose cérébrale est très variable : fièvre, céphalées, déficits, convulsions, troubles de la conscience, choriorétinite.

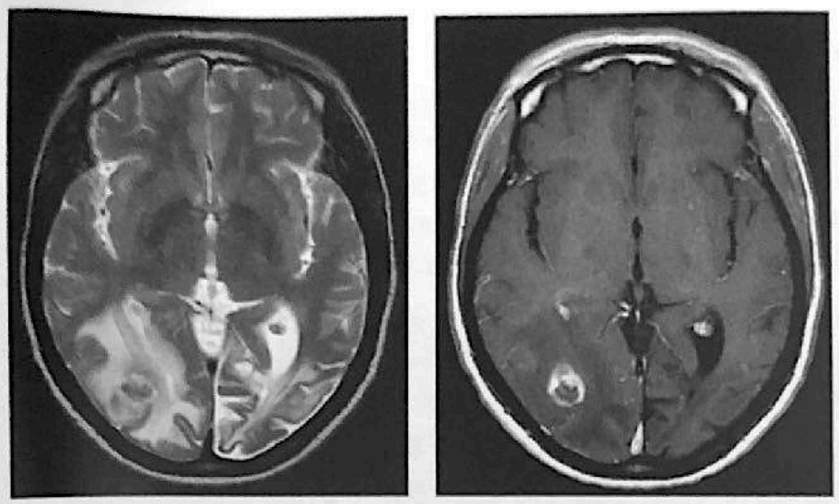

Figure 1 : Séquences T2 **(a)** et T1 après injection de gadolinium **(b)**. Abcès toxoplasmique temporo-occipital droit avec image en « cible » : nodule excentré rehaussé au sein de la nécrose.

a | b

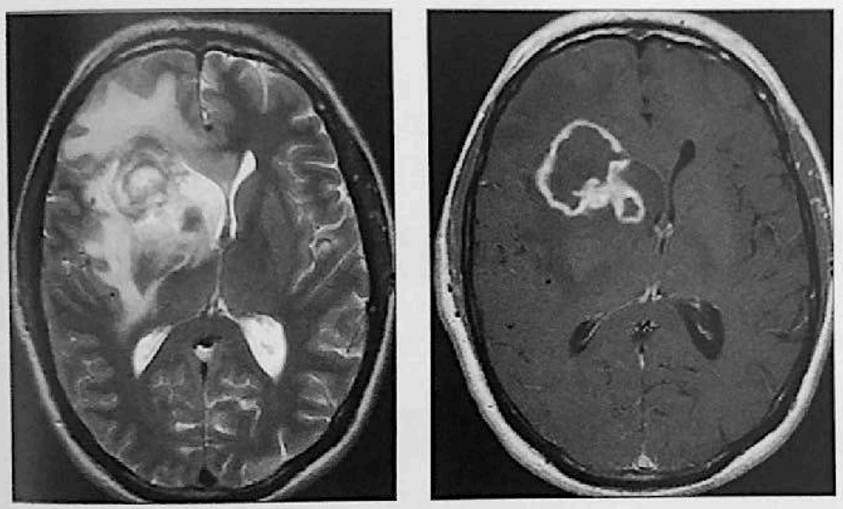

Figure 2 : Séquences T2 **(a)** et T1 après injection de gadolinium **(b)**. Processus à centre nécrosé en hypersignal et coque de signal moins intense en T2 (signe de la cible concentrique). Rehaussement annulaire.

a | b

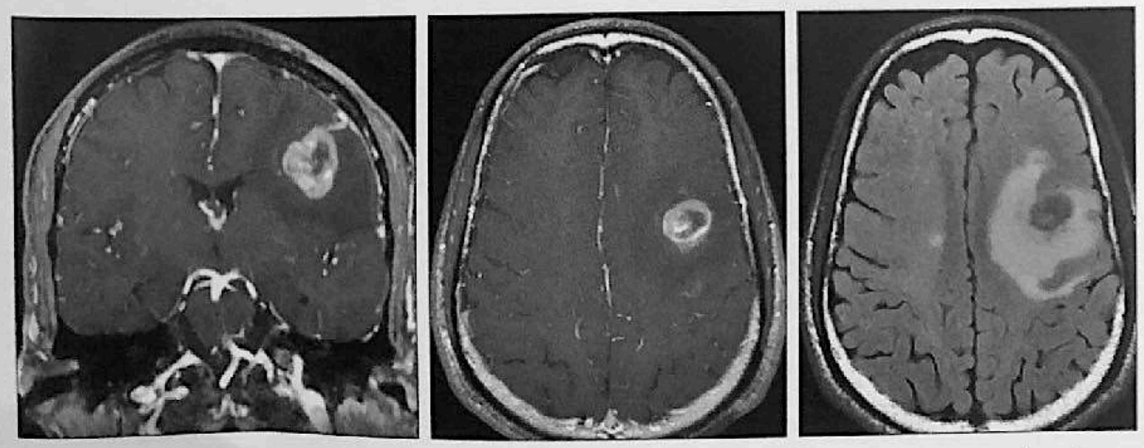

Figure 3 : Séquences T1 avec gadolinium **(a et b)** et FLAIR **(c)**. Signe de la cible excentrique. Visualisation d'un vaisseau, rehaussé, gagnant la lésion.

a | b | c

MENU

Toxoplasmose cérébrale

Critères diagnostiques

Tout tableau neurologique fébrile ou non dans un contexte d'immunodépression, doit faire évoquer une toxoplasmose. La sérologie est décevante et la régression des lésions sous traitement est un des meilleurs critères diagnostiques. Une biopsie cérébrale est envisagée lorsque la lésion est unique, la sérologie négative et en l'absence de réponse après 2 à 3 semaines de traitement.

Imagerie

Comprendre l'imagerie

Du fait de leur diffusion hématogène les lésions sont ubiquitaires mais prédominent à la jonction cortico-sous-corticale, le thalamus et les noyaux gris de la base. L'atteinte du tronc cérébral est rare. Il n'y a pas d'atteinte méningée et une ventriculite est exceptionnelle [2].

La lésion initiale est le résultat de la réaction inflammatoire de l'hôte à l'éclosion du kyste et sont observées une nécrose, une prolifération endothéliale et un œdème. Elle se traduit en imagerie par un rehaussement périvasculaire circonscrivant la zone de nécrose. Après 2 à 4 semaines, l'abcès devient kystique et se forme une capsule [3].

Scanner

La lésion est hypodense ; la coque périphérique est rehaussée après injection de produit de contraste. Plus rarement des hypodensités focales sans rehaussement ont été décrites. Le scanner peut être normal [4].

IRM

Les lésions, le plus souvent multiples et arrondies, sont en hyposignal en T1 avec un rehaussement nodulaire (lésion de moins de 3 mm) ou annulaire circonscrivant une zone de nécrose centrale. Elles sont entourées d'un œdème important. La coque se rehausse d'autant plus intensément que l'imagerie est tardive après l'injection de gadolinium. En T2, l'aspect est celui d'une masse nécrotique de signal central élevé dont la coque est de faible signal.

Deux signes sont importants pour distinguer la toxoplasmose des autres lésions focales observées dans un contexte de SIDA.

- *« Signe de la cible excentrique »*, pathognomonique mais inconstant, retrouvé sur la séquence T1 après injection de gadolinium. Au sein de la cible, un rehaussement linéaire ou nodulaire excentré correspond à des vaisseaux à paroi épaissie (infiltration inflammatoire de la paroi). Un rehaussement linéaire, correspondant à un vaisseau, pénètre dans la lésion en suivant un sillon [5].
- *« Signe de la cible concentrique en T2 »*. Il correspond à plusieurs anneaux concentriques dont le signal alternent du centre vers la périphérie : hypo / hyper / iso / hypersignal. La spécificité de ce signe et la corrélation histopathologique ne sont pas encore élucidées [6].

En diffusion, le signal central de la nécrose est faible et l'ADC élevé, à la différence de ce qui est observé en cas d'abcès à pyogènes. Les valeurs moyennes de l'ADC de la toxoplasmose et du lymphome diffèrent mais leur chevauchement ne permet pas de faire de l'ADC seul, un élément pertinent de diagnostic différentiel.

En perfusion, le VSCr est très bas ce qui aide au diagnostic différentiel avec un lymphome et surtout une tumeur gliale de haut grade [7].

La spectroscopie montre une chute du NAA et la présence d'un grand pic de lipides [7, 8]. Ce profil est proche de celui d'un lymphome, toutefois, en cas de lymphome, l'augmentation de lactates et des lipides est moins importante et le pic de choline est plus élevé en raison de l'importance de la cellularité.

Cas particuliers

Une toxoplasmose peut compliquer une transplantation d'organe et survient en général dans les 3 mois qui suivent le geste. Elle est souvent sous-diagnostiquée et d'issue fatale si un traitement précoce n'est pas institué. Le scanner est habituellement normal. En IRM, elle se manifeste par de multiples lésions de la fosse cérébrale postérieure, de la substance blanche sous-corticale ou des noyaux gris centraux. Elles sont d'allure ischémique en phase subaiguë avec un ADC élevé mais peu d'effet de masse et de rehaussement après injection de gadolinium. Dans plus d'1/3 des cas, aucun rehaussement n'est retrouvé [4, 9].

Gd

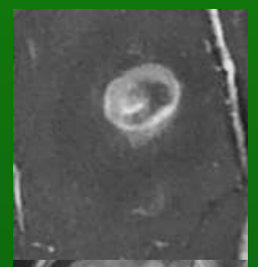

T2

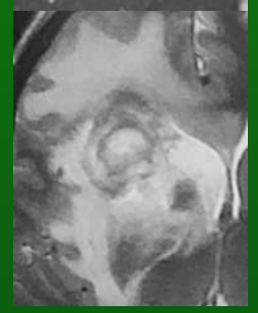

MENU

Toxoplasmose cérébrale

Tableau : Diagnostic différentiel : toxoplasmose - lymphome chez un patient immunodéprimé

	Toxoplasmose	Lymphome
Fréquence	+++	+
Nombre	Lésions multiples	Lésion unique Parfois multiples
Topographie	Noyaux gris de la base Cortex-substance blanche	Sous-épendymaire Corps calleux
Rehaussement	Nodulaire Annulaire	Annulaire
Taille	+	+++
Morphologie	Aspect en cible concentrique / excentrique Vaisseau central	Peu d'effet de masse
Diffusion	ADC ↑	ADC ↓
Perfusion	VSCr ↓	VSCr N^{al} ou ↓ (passage au-dessus de la ligne de base)
Spectroscopie	Pic de lipides	Pic de Choline

MENU

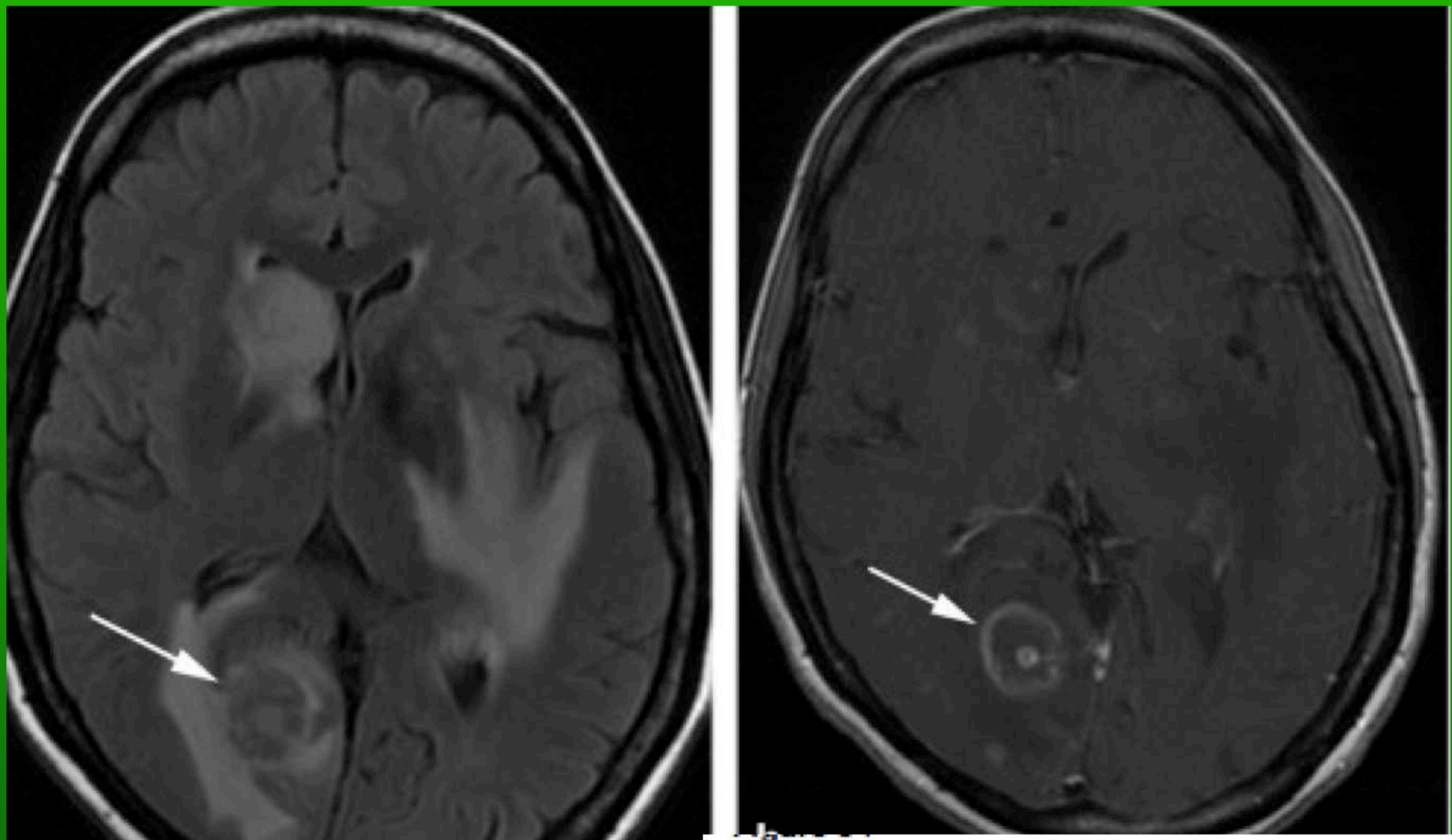

Toxoplasmose. Axiale FLAIR (a) et T1 après injection (b). Muliples lésions sous-corticales et profondes rehaussées après injection, entourées d'œdème. La lésion la plus volumineuse, occipitale droite, présente un contenu en hyposignal FLAIR et un rehaussement typique en cocarde avec un centre excentré.

MENU

Cas clinique 2

Présentation du cas

Description

- Patient de 34 ans, séropositif pour le VIH, présentant une hypertension intracrânienne et une hémiparésie gauche.

Questions

- Comment analysez-vous l'IRM (figure 2.1) ? Quel diagnostic évoquez-vous ?

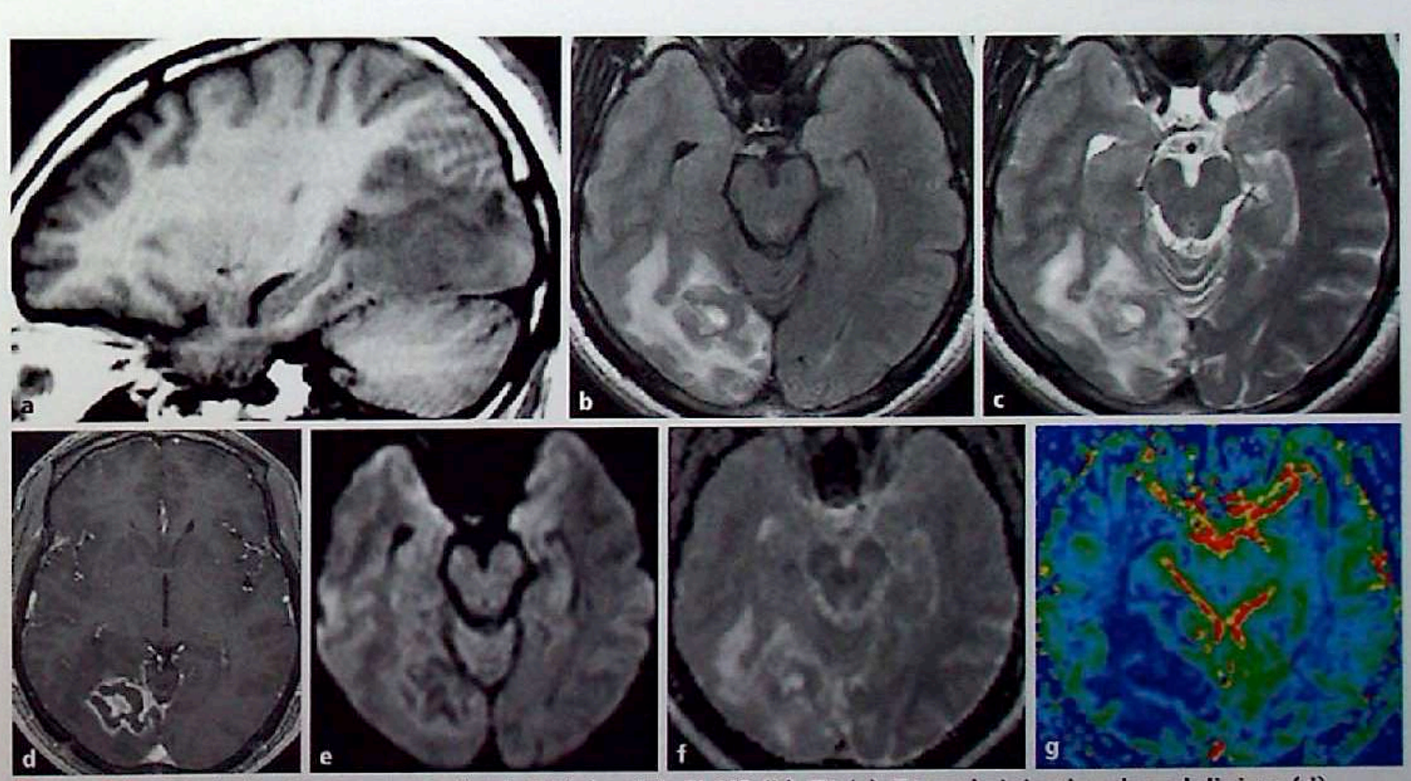

Figure 2.1 IRM cérébrale en coupe sagittale T1 (a), axiale FLAIR (b), T2 (c), T1 après injection de gadolinium (d), diffusion (e), cartographie d'ADC (f), cartographie de volume sanguin cérébral (g). Source : F. Bing, V. Vitrat, S. Kremer. Infections intracrâniennes : de l'image au diagnostic. EMC – Radiologie et imagerie médicale – musculosquelettique – neurologique – maxillofaciale. 2017; 12:31-661-A-15. © 2017 Elsevier Masson SAS. Tous droits réservés.

MENU

Interprétation

- L'IRM (figure 2.2) met en évidence une lésion annulaire occipitale droite avec présence en son sein d'un nodule excentré, l'ensemble prenant le contraste après injection de gadolinium (d). La coque périphérique et le nodule apparaissent discrètement en hypersignal T1 (a), pouvant témoigner de la présence de dépôts d'hémosidérine. La zone centrale apparaît en hypersignal FLAIR (b) et en hyposignal en diffusion (e) avec augmentation de l'ADC (f), ce qui permet d'exclure un abcès à pyogène. L'IRM de perfusion (g) ne montre pas d'augmentation du volume sanguin cérébral excluant l'existence d'une néoangiogénèse et donc l'hypothèse d'une tumeur cérébrale. La lésion est entourée d'œdème.

Diagnostic

- Abcès cérébral toxoplasmique.

Commentaires

- La toxoplasmose survient chez l'immunodéprimé, soit par infection aiguë primaire soit par réactivation d'une infection latente asymptomatique (persistance du parasite sous forme kystique au sein du cerveau).
- En IRM, l'aspect en cible avec un nodule central excentré sur les séquences T1 après injection de gadolinium est caractéristique. Ce nodule correspondrait à des vaisseaux inflammatoires au fond d'un sillon cortical traversant le centre de l'abcès.
- On décrit également un aspect en cible sur les séquences T2 et FLAIR avec une alternance de zone en hypo et en hypersignal T2, avec, de dedans en dehors, une zone centrale hypointense correspondant à de l'hémorragie, une zone intermédiaire hyperintense correspondant à de la nécrose riche en fibrine, puis une zone isointense correspondant à de la nécrose compacte et enfin, une zone périphérique en hypersignal correspondant à de l'œdème. L'aspect en cible excentrée en T1 après injection de gadolinium et l'aspect en cible en T2 n'est généralement pas retrouvé dans les mêmes lésions et pourrait correspondre à deux stades différents.

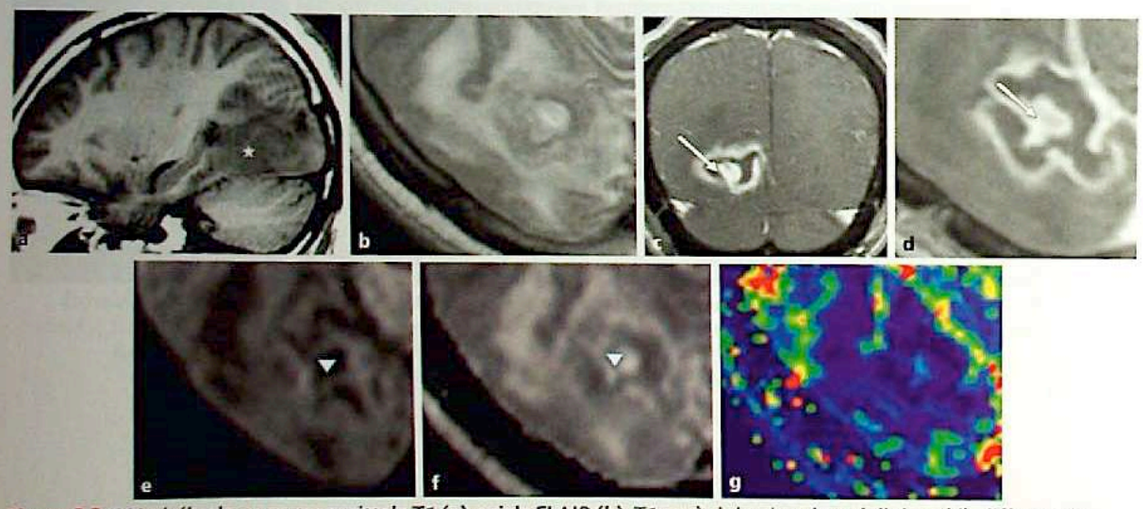

Figure 2.2 IRM cérébrale en coupe sagittale T1 (a), axiale FLAIR (b), T1 après injection de gadolinium (d), diffusion (e), cartographie d'ADC (f), cartographie de volume sanguin cérébral (g) et coupes coronales T1 après injection de gadolinium (c). Lésion annulaire occipitale droite prenant le contraste avec présence d'un nodule excentré (flèche) rattaché à la coque périphérique (c, d). Présence de dépôts d'hémosidérine en leur sein apparaissant sous la forme de discrets hypersignaux T1 (étoile) (a). Zone centrale en hyposignal diffusion avec augmentation de l'ADC (tête de flèche) (e, f). Absence d'argument sur l'IRM de perfusion en faveur d'une néoangiogénèse (g). Source : F. Bing, V. Vitrat, S. Kremer. Infections intracrâniennes : de l'image au diagnostic. EMC – Radiologie et imagerie médicale – musculosquelettique – neurologique – maxillofaciale. 2017; 12:31-661-A-15. © 2017 Elsevier Masson SAS. Tous droits réservés.

- En diffusion, les zones de nécrose apparaissent en hyposignal avec une augmentation de l'ADC alors que le nodule central et l'anneau périphérique apparaissent en hypersignal avec chute de l'ADC. Ceci permet de les différencier des abcès à pyogènes qui présentent un hypersignal en diffusion avec chute de l'ADC.
- Enfin, il est à noter que, sous traitement, peuvent survenir des hémorragies au sein des lésions cérébrales de toxoplasmose.

MENU

LYMPHOME

Point de départ :

- NGC
- SB : au contact de l'épendyme (periventriculaire) ou des méninges (jonction SB/SG)

Préférentiellement supra-tentoriel

Caractère infiltratif plutôt qu'expansif : traverse le corps calleux

TDM : parfois spontanément hyperdense

IRM : on distingue classiquement :

Forme tumorale :	Forme périventriculaire :
Typiquement masse focale unique	Plus rare
Plus volontiers multiples chez le VIH	HyperFLAIR hétérogène
HypoT1, iso/hypoT2	Réhaussement périventriculaire
Réhaussement intense	Difficile à biopsier
Peu d'oedeme, peu effet de masse	

Particularité du sujet immunodéprimé :

	Immunocompétent :	Immunodéprimé :
T1, T2, FLAIR	Iso-hyposignal homogène	Iso-hyposignal hétérogène : • Hémorragie • Nécrose
GADO	Rehaussement intense homogène Aspect en « boule de neige » (sauf corticothérapie)	Rehaussement hétérogène périphérique : « annulaire »

Forme tumorale :

Lésions multiples à prédominance sus-tentorielle

Hyposignal hétérogène

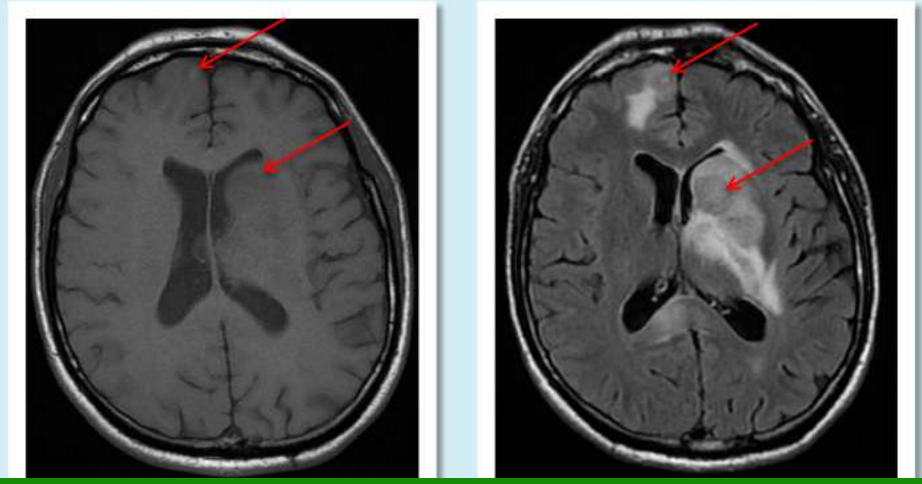

Forme périventriculaire :

Hypersignal FLAIR hétérogène

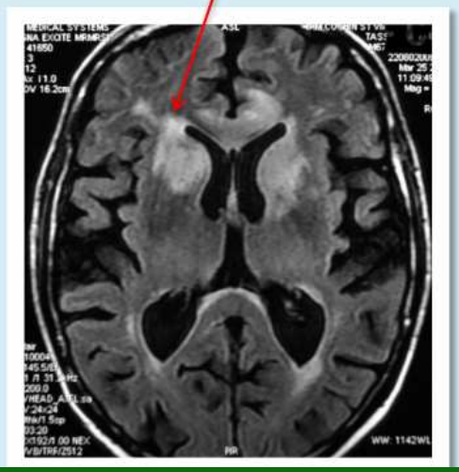

Réhausement hétérogène

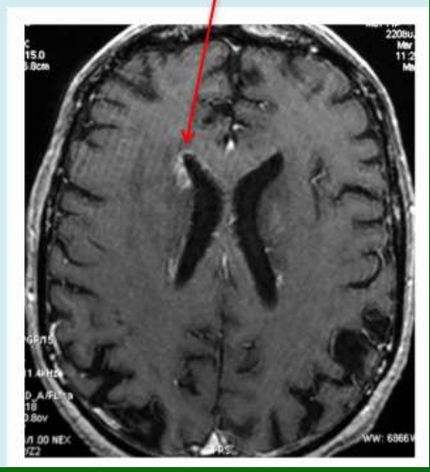

MENU

Tumeur hypercellulaire :

- Hypersignal Diffusion
- ↓ ADC

□ Perfusion :

Courbe typique :
- rCBV normal ou peu augmenté (pas de néoangiogénèse)
- Rupture de la BHE (extravasation interstitielle)

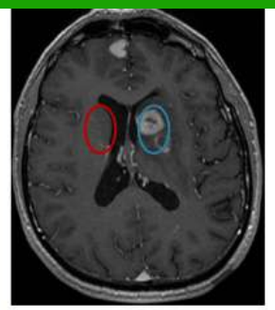

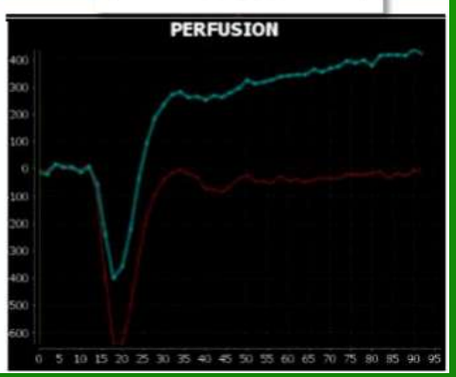

□ Imagerie spectroscopique :

Profil tumoral classique :

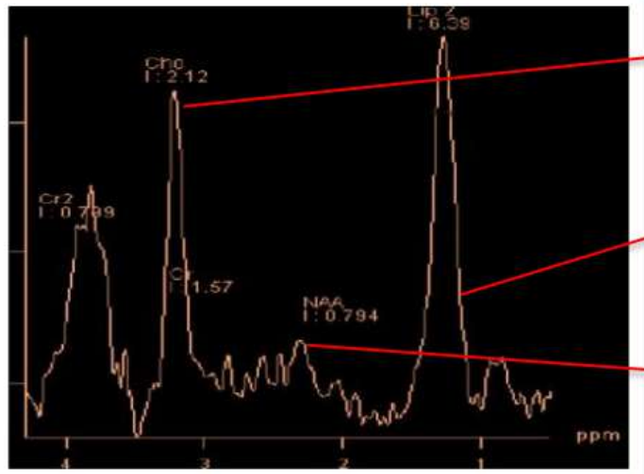

↑ Choline (3.2 ppm) : métabolisme membranaire

↑ Lipides (1.3-0.9 ppm) : nécrose

↓ NAA (2 ppm) : souffrance/perte neuronale

□ Diagnostics différentiels :

Forme tumorale	Forme périventriculaire :
□ Gliome, métastase : ▫ ↑ADC ▫ Néo-angiogenèse (perf↑) □ Abcès toxoplasmique □ SEP pseudo-tumorale □ Hématome	□ Encéphalite à CMV (CD4<50/mm^3)

MENU

Tableau : Diagnostic différentiel : toxoplasmose - lymphome chez un patient immunodéprimé

	Toxoplasmose	Lymphome
Fréquence	+++	+
Nombre	Lésions multiples	Lésion unique Parfois multiples
Topographie	Noyaux gris de la base Cortex-substance blanche	Sous-épendymaire Corps calleux
Rehaussement	Nodulaire Annulaire	Annulaire
Taille	+	+++
Morphologie	Aspect en cible concentrique / excentrique Vaisseau central	Peu d'effet de masse
Diffusion	ADC ↑	ADC ↓
Perfusion	VSCr ↓	VSCr N^{al} ou ↓ (passage au-dessus de la ligne de base)
Spectroscopie	Pic de lipides	Pic de Choline

MENU

TABLE 3-14. Lymphoma versus Toxoplasmosis in AIDS

Feature	Lymphoma	Toxoplasmosis
Multiple lesions	81%	61%
Size	Diameter 1–3 cm in 75%, >3 cm in 25%	Diameter <1 cm in 52%, 1–3 cm in 36%, >3 cm in 12%
Mean number of lesions	3.9	3.3
Homogeneous CT enhancement	76% if <1 cm, 50% if >1 cm	77% if <1 cm, 23% if >1 cm
Hyperdensity on unenhanced CT	33% of lesions	None, unless hemorrhage
T2WI	55% isointense	All hyperintense
Periventricular distribution	50% of patients	3% of patients
Subependymal	38%	None
Radiation therapy effect	Very sensitive	Gornicht helfen (no help)
Basal ganglia involvement	Uncommon	Common
Hemorrhage	Rare	More common, especially after treatment
Thallium-201 SPECT scan	Positive	Negative
MR perfusion	Increase	Decrease
MRS	Marked increase in choline and lipid, low NAA	Markedly elevated lactate
Steroids	Melts like butter	No effect

AIDS, acquired immunodeficiency syndrome; CT, computed tomography; MR, magnetic resonance; MRS, magnetic resonance spectroscopy; NAA, N-acetyl aspartate; SPECT, single-photon emission computed tomography; T2WI, T2-weighted image.

From Dina TS: Primary CNS lymphoma versus toxoplasmosis in AIDS, *Radiology* 179:823-828, 1991.

MENU

NEUROCYSTICERCOSE

CYSTICERCOSE

Mots-clés Kystes - Scolex - Rehaussement nodulaire/annulaire - Calcifications - Hydrocéphalie

Aspects généraux

Définition

La neurocysticercose est une parasitose du SNC due à la migration de larves de taenia solium (ou cysticerques). Elle complique la cysticercose dans 60 à 90 % des cas.

Epidémiologie

La cysticercose est, avec le paludisme, la parasitose la plus répandue dans le monde. Les zones endémiques sont l'Europe du sud, l'Amérique latine, le continent indien, l'Afrique subsaharienne et l'Océanie.

Pathogénie

La contamination de l'homme se fait par ingestion de végétaux souillés, de viande de porc crue ou mal cuite. Quatre formes d'atteinte du SNC sont observées : sous-arachnoïdo-cisternale, parenchymateuse (substance grise et surtout jonction substance blanche-substance grise), intraventriculaire et, rarement de façon isolée, spinale [1].

Clinique

L'infection cérébrale initiale est le plus souvent asymptomatique et la période d'incubation, longue, dure plusieurs mois ou années. Les manifestations cliniques apparaissent lors de la mort larvaire, les substances libérées entrainent alors une inflammation : crises d'épilepsie, signes d'hypertension intracrânienne par hydrocéphalie, troubles mentaux, déficits focaux [2, 3].

Critères diagnostiques

Le diagnostic est porté sur des arguments combinés d'imagerie et d'immunologie. Aucun sérodiagnostic n'est spécifique ou sensible à 100%, surtout en cas de lésion unique parenchymateuse [2].

Imagerie

Comprendre l'imagerie

Le parasite comprend une tête (scolex) et un corps qui unit la tête à une vésicule caudale contenant du liquide. Dans la forme parenchymateuse, l'évolution de la maladie se fait en quatre stades.

NEUROCYSTICERCOSE

multiples petits kystes

en grappe de raisin

espaces sous arach , citernes , ventricules

hyperT2 avec parasite à l'intérieur

Ils sont calcifiés

Certains PDC fine annulaire



MENU

Stades	Anatomopathologie
I. Vésiculaire	Vésicules de 5 à 20 mm de diamètre, à paroi lisse et régulière, contenant un scolex
II. Vésiculaire colloïdal	Nécrose du parasite et réaction inflammatoire du parenchyme cérébral adjacent (*) – début de la formation de la capsule fibreuse
III. Nodulaire granulaire	Disparition du contenu liquidien, capsule épaisse, gliose
IV. Nodulaire calcifié	Nodule totalement calcifié

Stades I à III : formes actives

(*). Intensité de la réaction inflammatoire variable, de localisée à encéphalite diffuse



Figure 1 : Stade vésiculaire. Séquence T1. Cysticerque du gyrus post-central droit : petite lésion kystique hypointense à paroi fine. Scolex de signal intermédiaire.



a | b

Figure 2 : Stade vésiculaire colloïdal. **a.** Séquence FLAIR. Lésion en hyposignal et plage œdémateuse périlésionnelle de signal élevé. **b.** Séquence T1 après injection de gadolinium : rehaussement annulaire du granulome.

NEUROCYSTICERCOSE



Figure 3 : Scanner montrant les nodules calcifiés.



Figure 4 : Forme ventriculaire. Séquence FLAIR.

Scanner - IRM

- ***Forme parenchymateuse.***
  - **Stade I.** L'aspect est pathognomonique ; le kyste à paroi fine est isodense ou isointense au LCS et le scolex, décentré, est mieux visible en T1, FLAIR qu'en T2. En diffusion, le kyste est hypointense et l'ADC proche de celui du LCS, donc supérieur à celui d'un kyste tumoral. Il n'y a ni œdème ni rehaussement [4].
  - **Stade II.** Le contenu du nodule est hypodense ou hyperdense et hyperintense en T1 et FLAIR du fait de la concentration protéique. La paroi, épaisse, est en hyposignal T2 et hypersignal T1 (cf. substances paramagnétiques [5]). Le rehaussement, fin et annulaire est entouré d'un œdème. La spectroscopie révèle un pic du succinate et/ou un taux élevé d'acétate.
  - **Stade III.** La paroi est plus épaisse et le rehaussement est annulaire ou nodulaire ; il n'y a pas d'œdème périlésionnel.
  - **Stade IV.** Des calcifications micronodulaires, en général sans œdème périlésionnel ni rehaussement, sont observées.

Des lésions multiples, vues à des stades différents, donnent un aspect de « ciel étoilé » [2]. L'ARM peut retrouver des signes de vascularite [1].

- ***Forme racémeuse (cisternale).*** Des vésicules kystiques, parfois géantes, siègent dans les citernes de la base ; leurs densité et signal sont proches de ceux du LCS. Le scolex n'est pas toujours détecté. Un hypersignal en FLAIR des espaces sous-arachnoïdiens et un rehaussement leptoméningé traduisent l'existence d'une inflammation. Cette forme se complique souvent d'une hydrocéphalie et/ou de vascularite

- ***Forme intraventriculaire.*** Les kystes, parfois responsables d'une hydrocéphalie obstructive, ont une densité et un signal proches de ceux du LCS ; leur paroi est mieux visible sur une séquence volumique T2 haute résolution. L'inflammation épendymaire se traduit par un hypersignal en FLAIR et un rehaussement [1, 3].
- ***Encéphalite.*** Observée principalement chez l'enfant, elle est caractérisée par un œdème diffus, un collapsus ventriculaire et de multiples rehaussements nodulaires ou annulaires [1, 3].

Diagnostics différentiels

Stade I	Ø
Stades II et III	Tuberculomes Microabcès Métastases Toxoplasmose Mycoses
Stade IV : calcifications multiples	Sclérose tubéreuse Infections : toxoplasmose, CMV, herpès, rubéole, tuberculose, coccidioïmycose Hyperparathyroïdie Métastases calcifiées Cavernomes
Forme racémeuse	Carcinomatose leptoméningée Méningite infectieuse chronique

Traitement - Suivi

L'évolution de la maladie est très variable et imprévisible. Les lésions contenant des larves vivantes sont traitées par antiparasitaires et corticoïdes. En cas d'hydrocéphalie, une dérivation péritonéale doit être réalisée avant le traitement antiparasitaire [5].

Le suivi en IRM permet de distinguer les formes viables des non viables [6].

Références

1. Kimura-Hayama ET, Higuera JA, Corona-Cedillo R, Chávez-Macías L, Perochena A, Quiroz-Rojas LY et al. Neurocysticercosis: radiologic-pathologic correlation. Radiographics 2010 ; 30 : 1705–19. 2. Singhi P. Neurocysticercosis. Ther Adv Neurol Disord 2011 ; 4 : 67-81. 3. Hawk MW, Shahlaie K, Kim KD, Theis JH. Neurocysticercosis: a review. Surg Neurol 2005 ; 63 : 123– 32. 4. Noujaim SE, Rossi MD, Rao SK, Cacciarelli AA, Mendonca RA, Wang AM, Coelho FH. CT and MR Imaging of neurocysticercosis. AJR Am J Roentgenol 1999 ; 173 : 1485-90. 5. de Souza A, Nalini A, Kovoor JM, Yeshraj G, Siddalingaiah HS, Thennarasu K. Natural history of solitary cerebral cysticercosis on serial magnetic resonance imaging and the effect of albendazole therapy on its evolution. J Neurol Sci 2010 ; 288 :135-41. 6. Sinha S, Sharma BS. Neurocysticercosis: a review of current status and management. J Clin Neurosci. 2009 ; 16 : 867-76.

MENU

Cas clinique 1

Présentation du cas

Description

- Patient de 26 ans, originaire de Madagascar, présentant des céphalées résistantes au traitement médical évoluant depuis 4 jours.

Questions

- Comment analysez-vous le scanner et l'IRM (figure 1.1) ? Quel diagnostic évoquez-vous ?

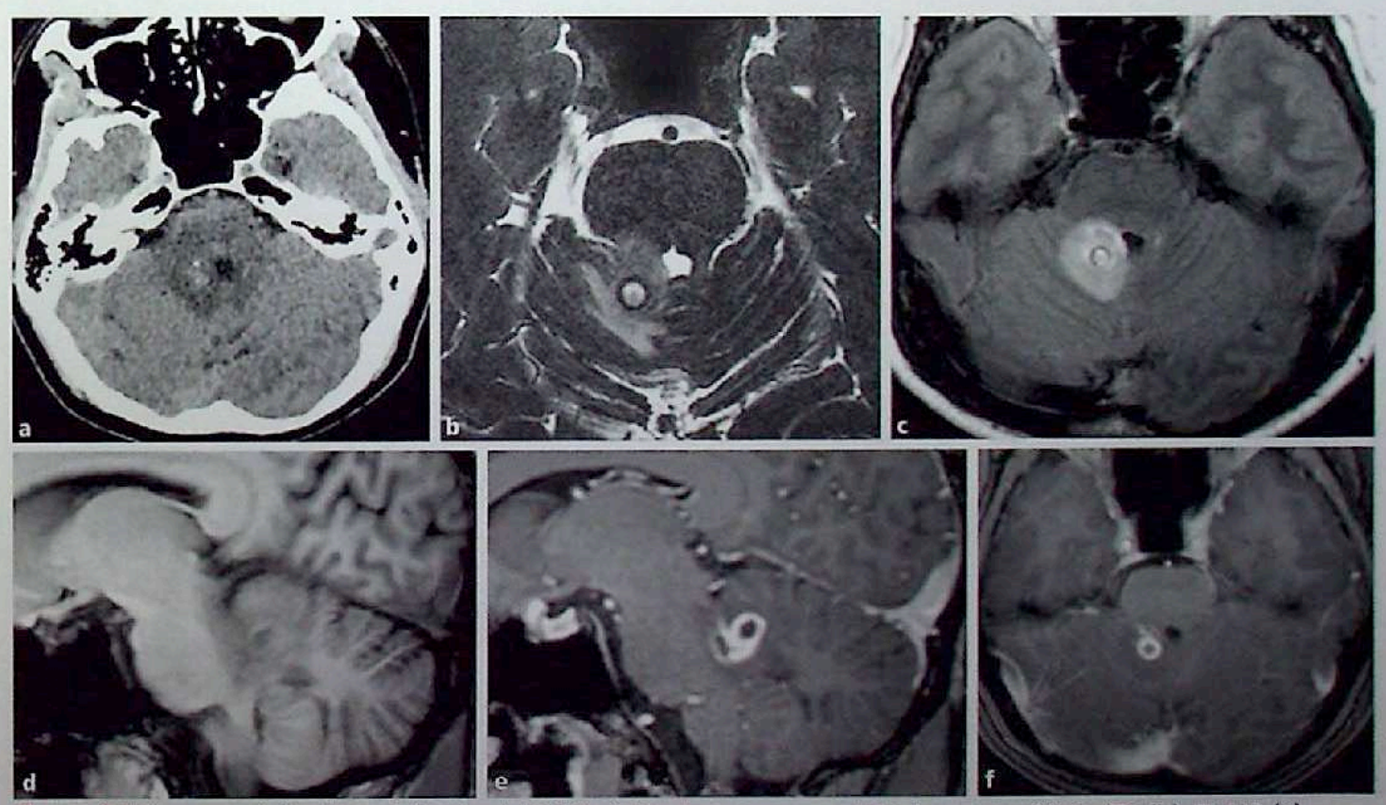

Figure 1.1 Scanner cérébral sans injection (a), IRM cérébrale en coupes axiales hyperpondérées T2 (b), FLAIR (c), T1 après injection de gadolinium (f), et en coupes sagittales T1 avant injection de gadolinum (d), T1 après injection de gadolinium (e).

MENU

Interprétation

- L'IRM (figure 1.2) met en évidence une lésion annulaire de l'hémisphère cérébelleux droit à proximité du pédoncule cérébelleux supérieur. Cette lésion présente une coque périphérique en hyposignal T2 et FLAIR (b, c) et hypersignal T1 (d) et une zone centrale en hypersignal T2 et FLAIR (b, c) et en hyposignal T1 (d). Après injection de gadolinium, on note une prise de contraste périphérique épaisse s'associant à une prise de contraste leptoméningée (e, f). La lésion est entourée d'un œdème périlésionnel en FLAIR (c). Le scanner cérébral sans injection démontre la présence de calcifications au sein de la lésion (a).

Diagnostic

- Neurocysticercose stade 3 : granulaire nodulaire.

Commentaires

- La cysticercose est une infestation parasitaire par Taenia Solium dont l'hôte intermédiaire est le porc. La contamination se fait par absorption d'aliments souillés par des selles humaines ou plus rarement de viande de porc infectée. La dissémination dans l'organisme s'effectue à travers la paroi digestive par voie hématogène vers la peau, l'œil, les muscles et le système nerveux central. Le patient était originaire de Madagascar, pays qui fait partie – avec un pan de l'Afrique, de l'Asie du Sud et de l'Amérique du Sud – des zones d'endémie.

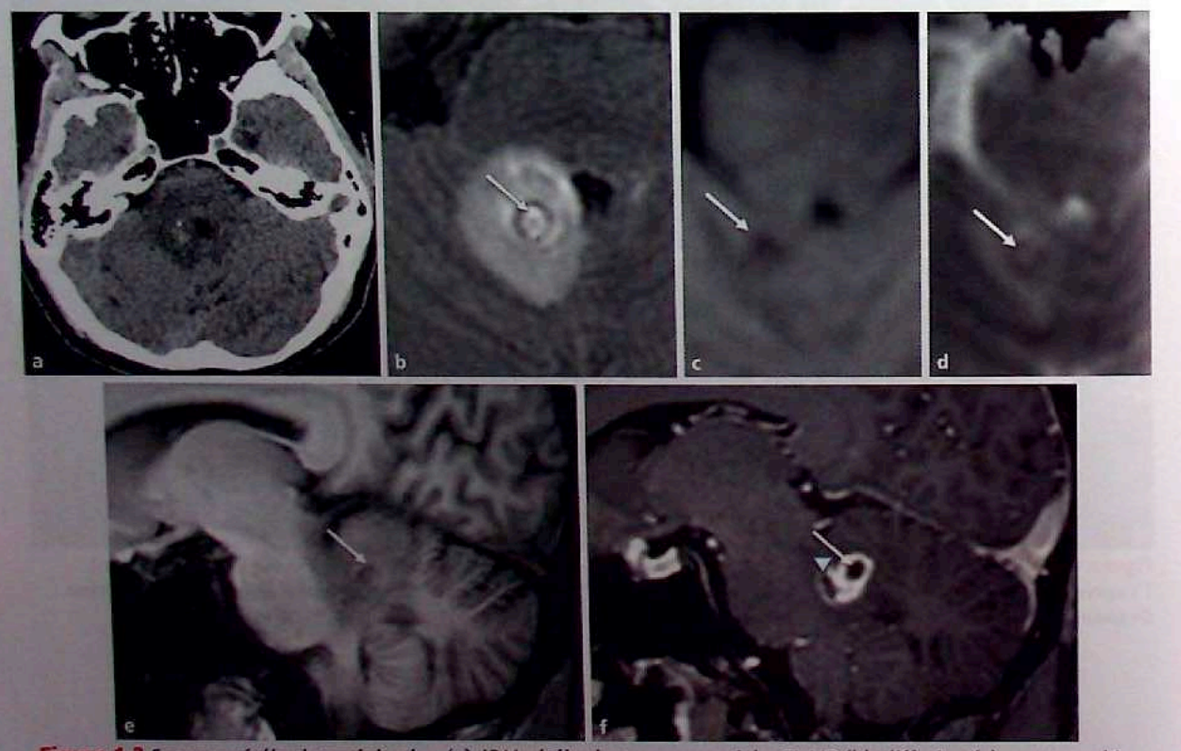

Figure 1.2 Scanner cérébral sans injection (a), IRM cérébrale en coupes axiales FLAIR (b), diffusion (c), cartographie d'ADC (d), et en coupes sagittales T1 avant (e) et après injection de gadolinium (f). Lésion annulaire de l'hémisphère cérébelleux droit avec une coque périphérique (flèche) en hyposignal FLAIR (b) et hypersignal T1 et diffusion (c, e) avec chute de l'ADC (d) et une zone centrale en hypersignal FLAIR (b) et en hyposignal T1 et diffusion (c, e) avec augmentation de l'ADC (d). Après injection de gadolinium, on note une prise de contraste périphérique épaisse (flèche) s'associant à une prise de contraste leptoméningée (tête de flèche) (f). La lésion est entourée d'un œdème périlésionnel en FLAIR (b). Le scanner cérébral sans injection démontre la présence de calcifications (a).

- Au niveau cérébral, il existe, par ordre de fréquence, 3 localisations de l'infection : sous-arachnoïdienne, intraventriculaire et intraparenchymateuse.
- On décrit 4 stades évolutifs en imagerie : stade vésiculaire sous la forme d'un kyste à parois fines en hyposignal T1, FLAIR et diffusion, hypersignal T2. Une image nodulaire peut être mise en évidence en son sein, en particulier en utilisant des séquences hyperpondérées T2, correspondant au scolex. Il n'existe généralement pas de prise de contraste ou très discrète, annulaire et au sein du nodule. Au stade vésiculaire colloïdal, le kyste est en hyposignal T1 et FLAIR. Les parois du kyste s'épaississent et prennent le contraste. Le nodule prend également le contraste. Il existe un œdème périlésionnel modéré. Au stade granulaire nodulaire comme dans le cas présenté ici, le kyste se rétracte, les parois deviennent épaisses et l'œdème périlésionnel est important. Il persiste une prise de contraste au niveau des parois et du nodule. Enfin, au stade nodulaire calcifié, on ne note plus de prise de contraste ou d'œdème ; seul persiste un nodule calcifié. En diffusion, l'ADC baisse progressivement d'un stade à l'autre.

MENU

NEUROCYSTICERCOSE

RadioGraphics

Figure 11. Neurocysticercosis imaging findings in four different patients. **(a)** Axial contrast-enhanced T1-weighted MR image in patient 1 shows a well-circumscribed cyst-like mass in the left lateral ventricle near the foramen of Monro with associated ventricular dilatation and periventricular hypointensity (arrows), findings compatible with reversal of transependymal CSF flow due to acutely increased intraventricular pressure. **(b)** Gross specimen from patient 1 shows a multilobulated cyst with internal soft tissue representing the scolex. **(c)** Axial contrast-enhanced T1-weighted MR image in patient 2 shows numerous nonenhancing cyst-like masses in the basal cisterns that were pathologically proven to be racemose cysts. **(d)** Axial T1-weighted MR image in patient 3 reveals corresponding hypointensity, with some lesions showing internal soft-tissue signal intensity (arrowheads) indicative of scolices. **(e)** Axial T2-weighted MR image in patient 3 shows highly characteristic multifocal nodular masses (one of which is shown by the arrow) throughout the cerebral hemispheres with hyperintensity and some with surrounding vasogenic edema. **(f)** Axial contrast-enhanced T1-weighted MR image in patient 3 shows ringlike enhancement of numerous lesions. The combination of findings in this patient is indicative of the colloidal vesicular stage. **(g)** Axial CT image in patient 4 depicts numerous calcified lesions, reflective of the calcified nodular stage of the disease.



a.



b.

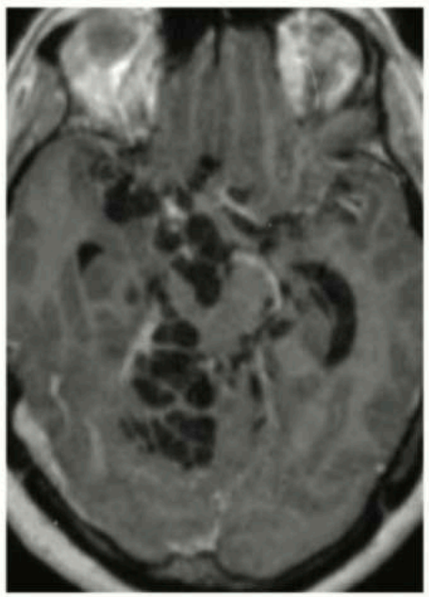

c.

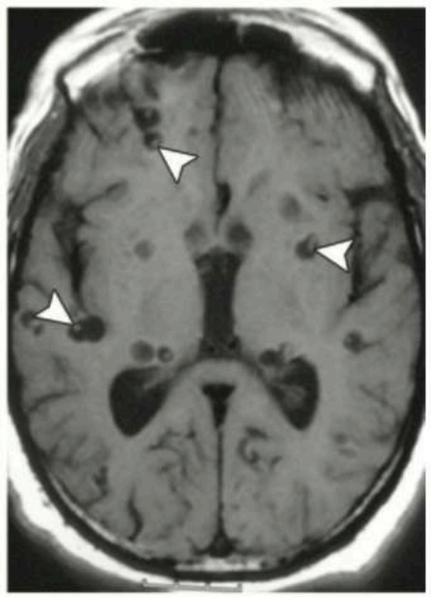

d.

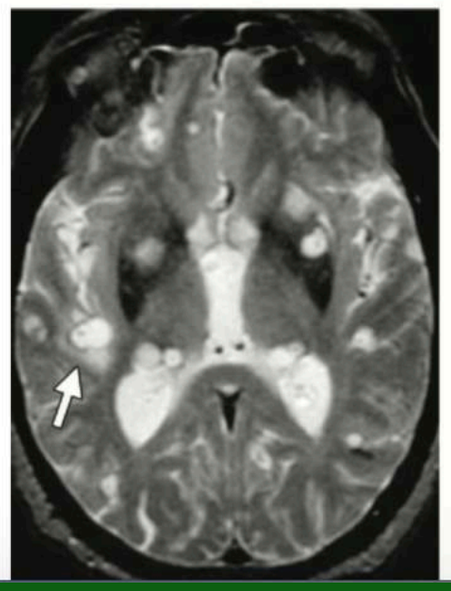

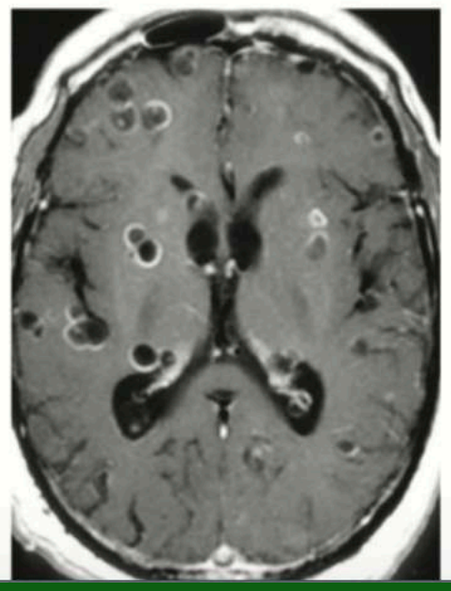

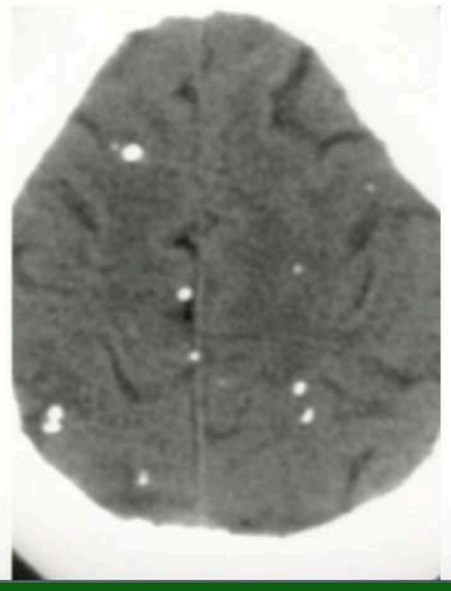

MENU

NEUROCYSTICERCOSE

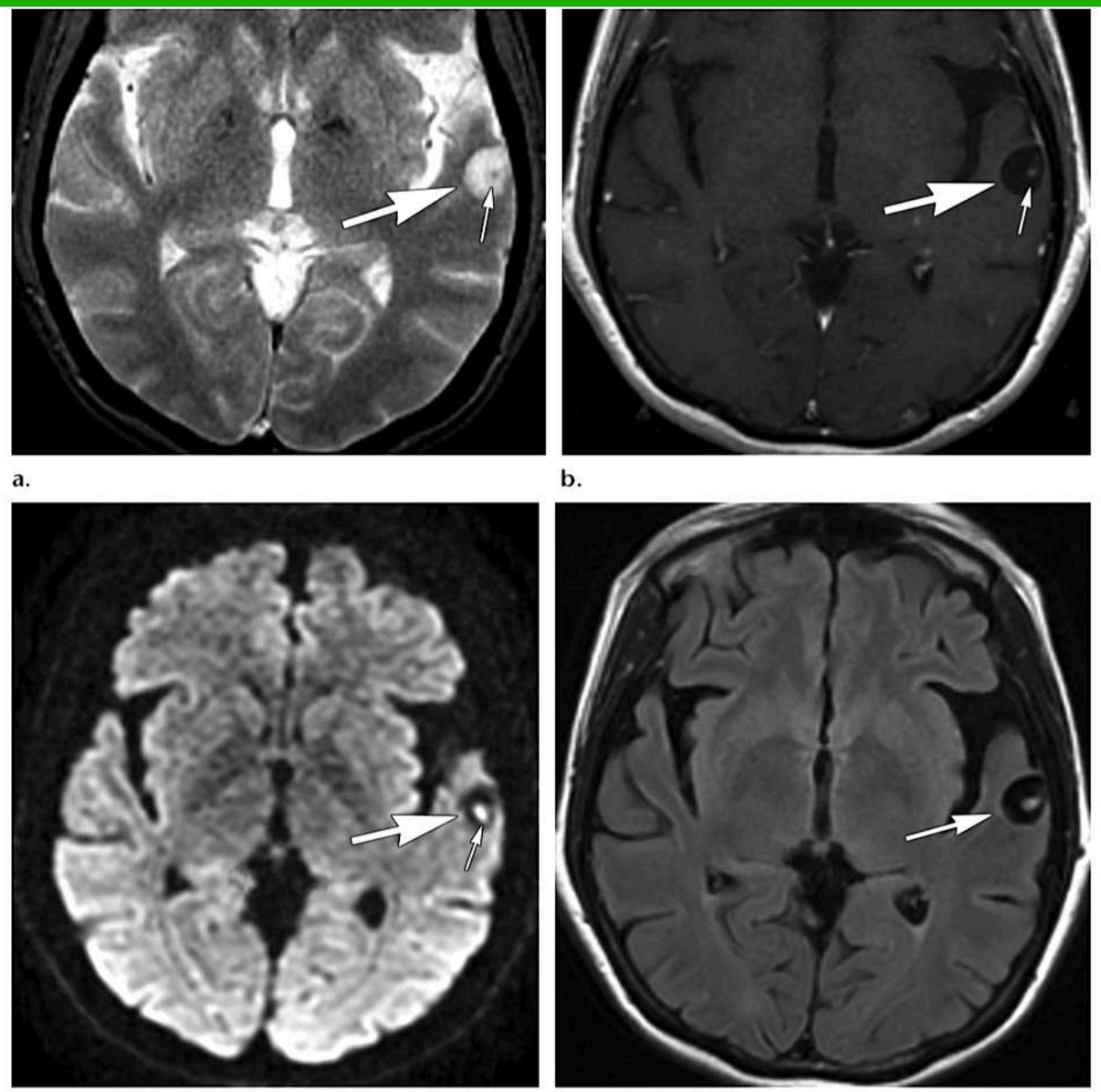

a.

b.

c.

d.



Figure 8. Vesicular neurocysticercosis. **(a–d)** T2-weighted **(a)**, gadolinium-enhanced T1-weighted **(b)**, diffusion-weighted **(c)**, and fluid-attenuated inversion recovery **(d)** MR images obtained in a 45-year-old woman with headaches show vesicular neurocysticercosis in the subarachnoid space of the temporal lobe (large arrows in **a–c**, arrow in **d**). The cyst contents appear similar to CSF on the T1- and T2-weighted images and do not demonstrate fluid restriction on the diffusion-weighted image. There is no surrounding edema on the fluid-attenuated inversion recovery image or enhancement after the intravenous administration of contrast material. The round structure within the cyst represents the scolex (small arrows in **a–c**). **(e)** Follow-up nonenhanced CT scan obtained after antihelminthic therapy shows calcification of the nodule (arrowhead).

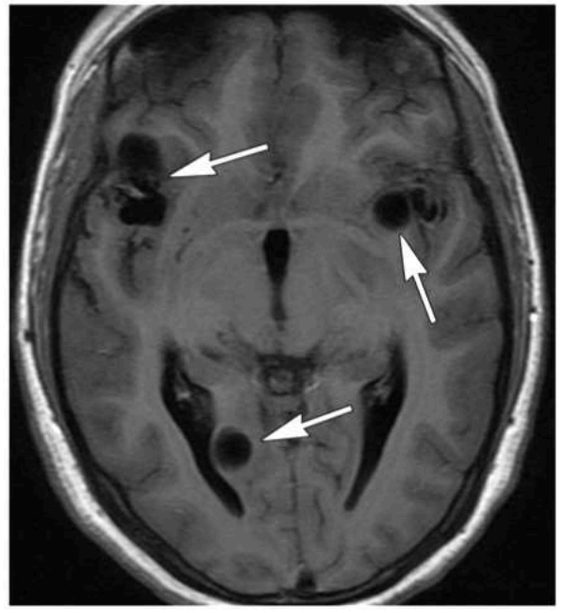

a.



d.

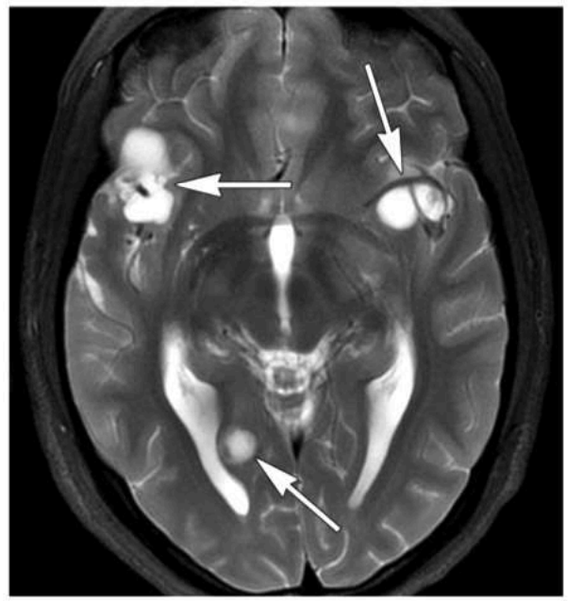

b.

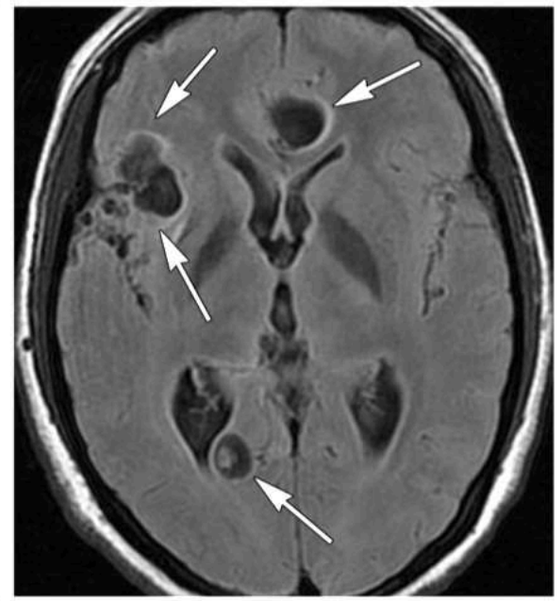

e.



Figure 9. Subarachnoid vesicular neurocysticercosis. Axial T1-weighted **(a)**, axial T2-weighted **(b)**, sagittal T2-weighted **(c)**, axial gradient-echo T2-weighted **(d)**, and fluid-attenuated inversion recovery **(e)** MR images obtained in a 32-year-old woman with seizures show multiple cysts (arrows), some of which are racemose (ie, appearing like a cluster of grapes), with minimal or no edema. The cystic lesion located next to the right fusiform gyrus and occipital horn of the ventricular system could be classified as parenchymal; the remaining lesions are clearly located within the subarachnoid space.

MENU

NEUROCYSTICERCOSE

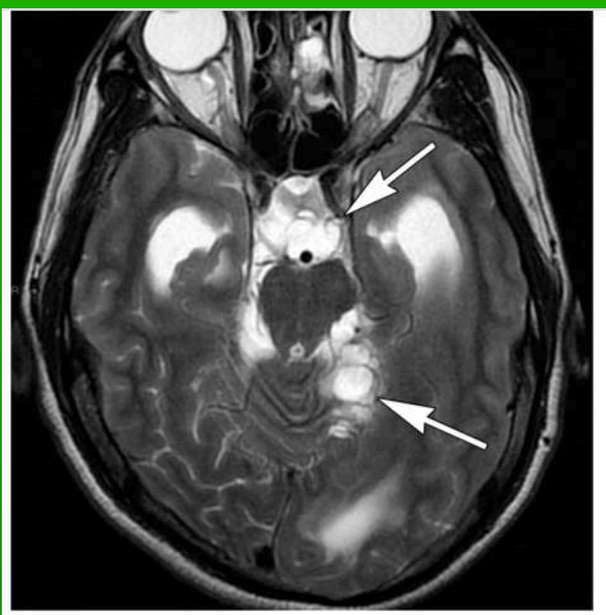

14a.

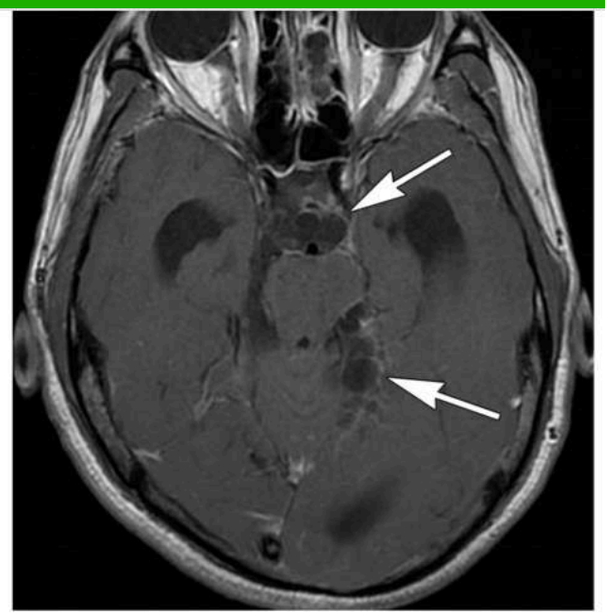

14b.

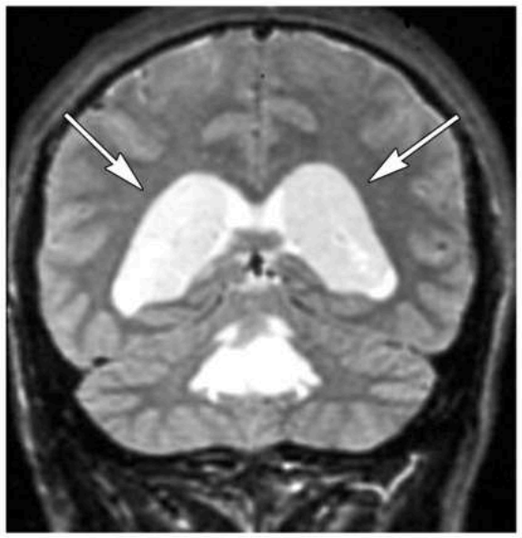

15a.

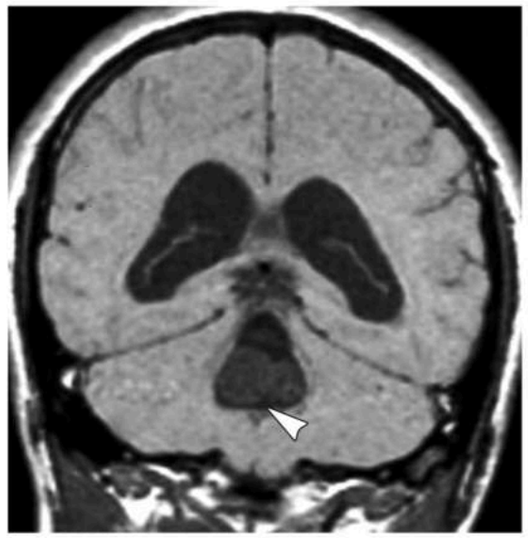

15b.

Figures 14–16. **(14)** Arachnoiditis due to colloidal vesicular neurocysticercosis. **(a)** Axial T2-weighted MR image shows multiple cysts in the ambient and interpeduncular cisterns (arrows). **(b)** Gadolinium-enhanced MR image shows diffuse arachnoid enhancement surrounding the cysts (arrows). **(15)** Ventricular neurocysticercosis in a 28-year-old man with hydrocephalus. **(a)** Coronal T2-weighted MR image shows diffuse enlargement of the ventricular system (arrows) due to obstruction of the fourth ventricle. However, this finding does not help rule out the presence of an obstructing mass. **(b)** Coronal T1-weighted MR image clearly shows a cystic structure (arrowhead), which is isointense relative to gray matter, as the cause of obstruction. **(16)** Photograph of a pathologic specimen shows cisternal-ventricular neurocysticercosis (arrows).

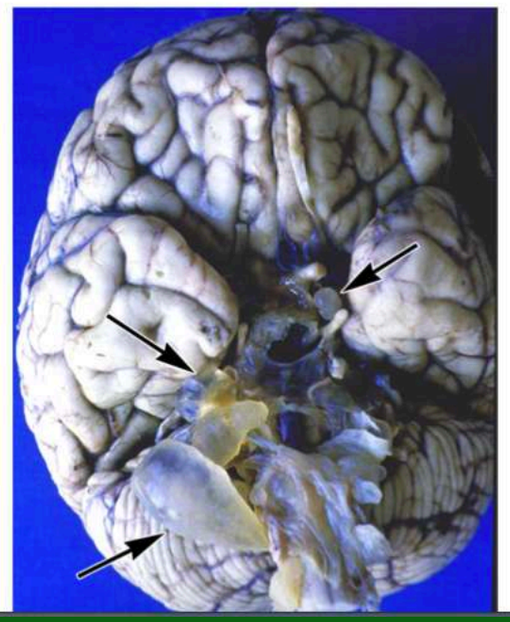

MENU

NEUROCYSTICERCOSE

NEUROCYSTICERCOSE
multiples petits kystes
en grappe de raisin
espaces sous arach , citernes , ventricules

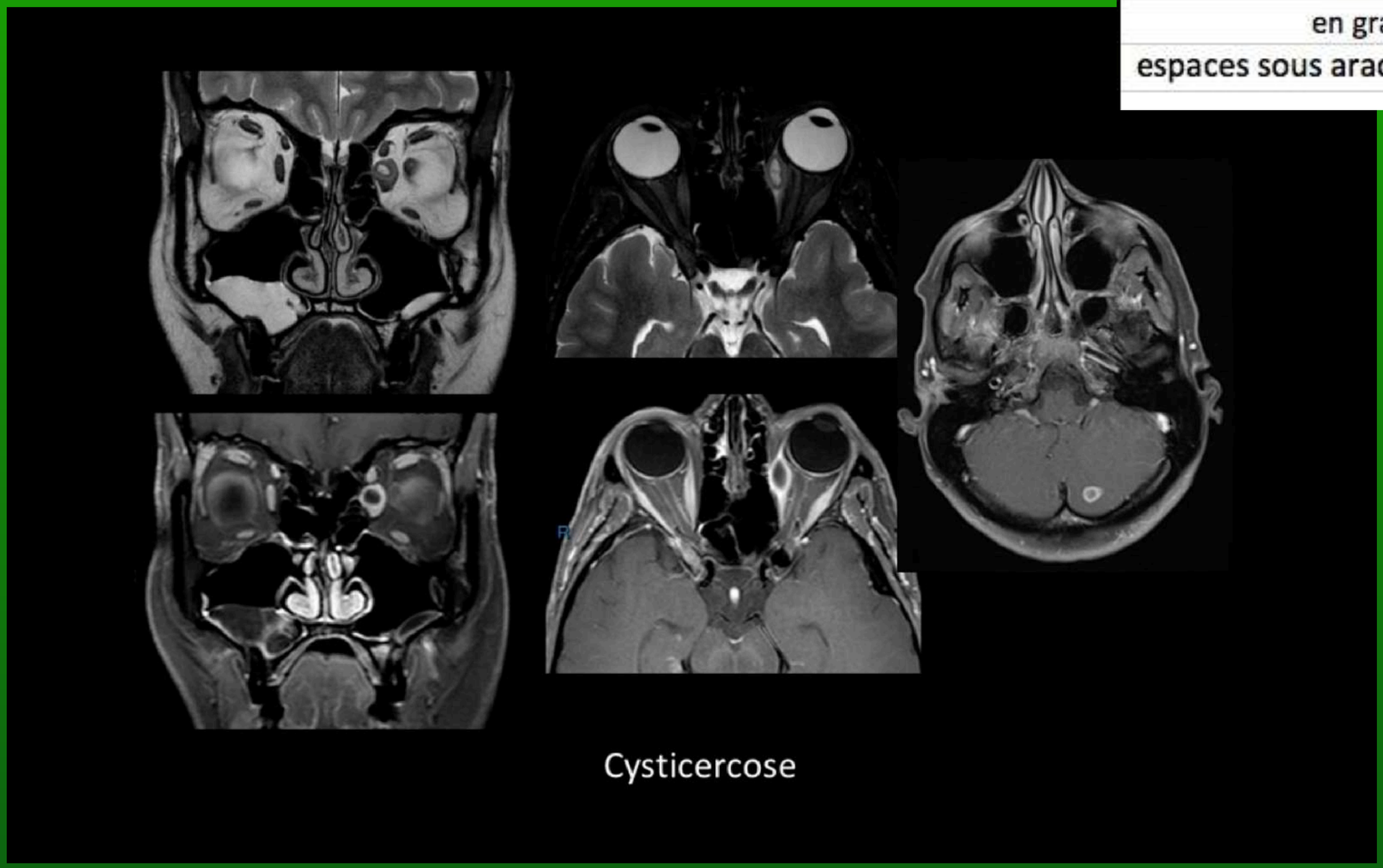

Cysticercose

MENU

NEUROCYSTICERCOSIS

History: Headache, seizures.

Location: Brain parenchyma & intraventricle.

Pattern:

Multiple, well defined, round, thin walled, diffusely scattered, T2 hyperintense cysts.

Few of them display thin rim enhancement.

Follow up:

patient has improved with medications.

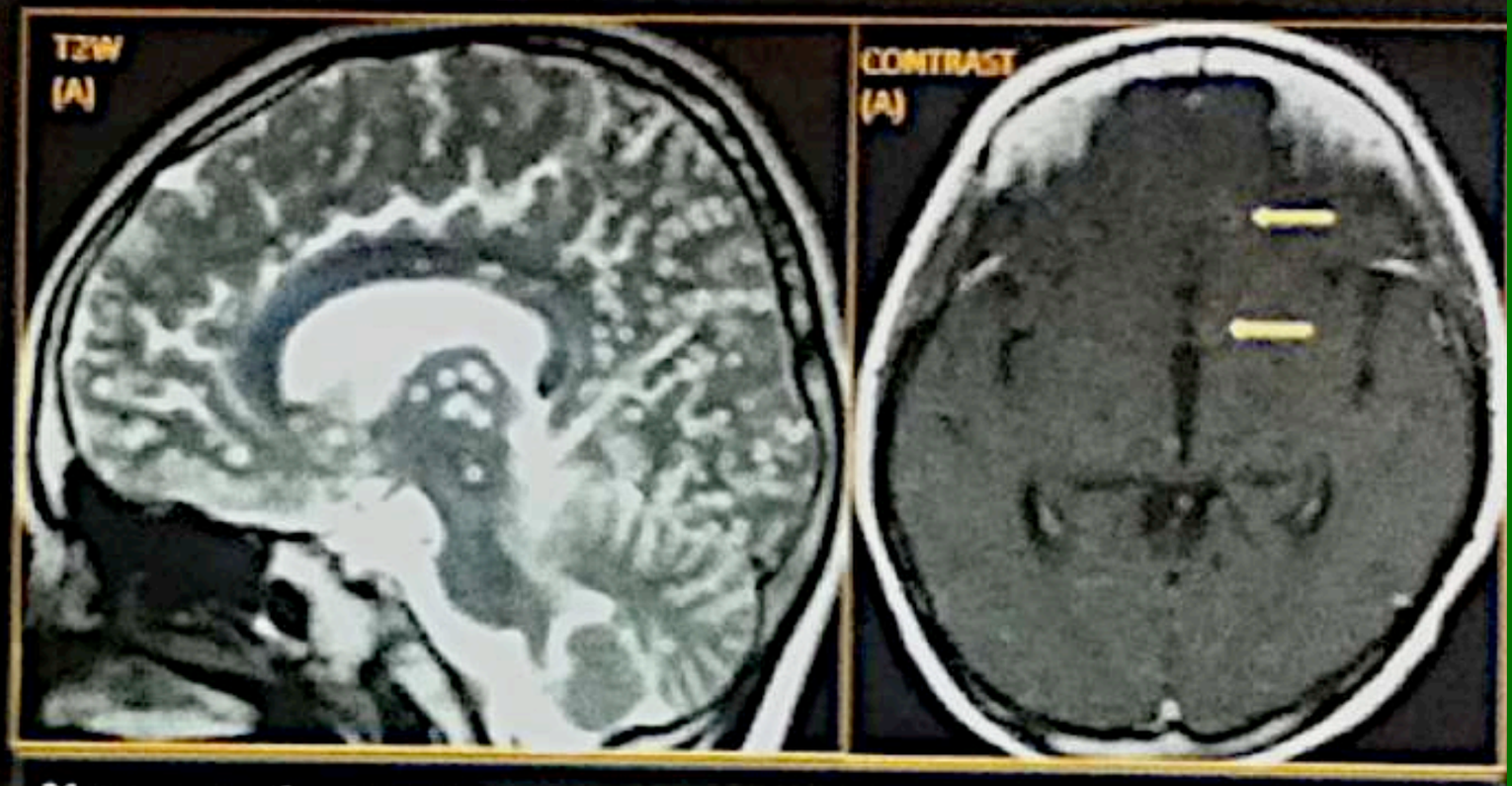

Neurocysticercosis.

Multiple, discrete, thin walled T2 bright cysts (similar to CSF) diffusely scattered in brain parenchyma (A). Few of them display *rim enhancement (arrow)* (B).

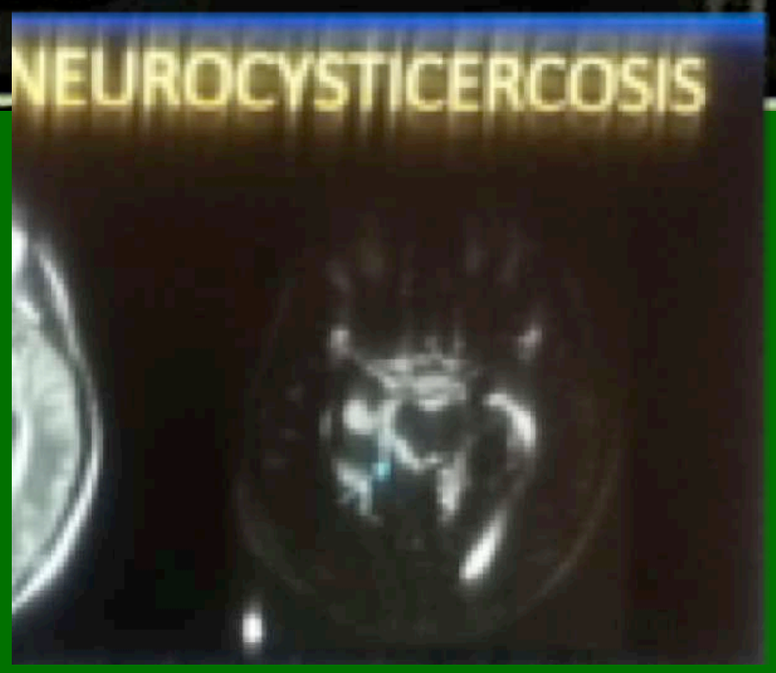

MENU

CRYPTOCOCCOSE

CAS CLINIQUE N°2

- Monsieur C…, 45 ans
- Fièvre. Infection pulmonaire récente
- Ptosis d'apparition brutale, diplopie verticale et strabisme divergent
- Antécédents : sarcoïdose, corticothérapie

MENU

Cryptococcose

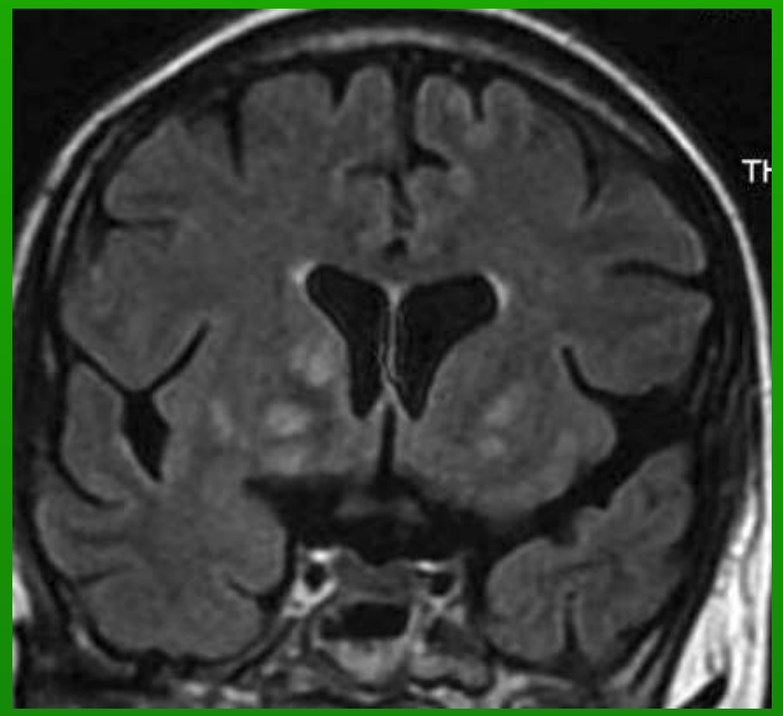

- Primo-infection pulmonaire souvent asymptomatique
- Réactivée à la faveur d'une immunodépression sévère : CD4<100/mm^3
- Première cause de mortalité chez les patients infectés par le VIH[1]
- Atteinte multi-viscérale :
  - Neuro-méningée :
    - Pénétrerait dans le compartiment cérébral à travers la BHE au cours d'un épisode de fongémie
  - Pulmonaire
  - Cutanée
  - Osseuse

→ La gravité de l'infection à C. Neoformans dépend des atteintes du SNC

→ Chez un VIH+ (CD4 <100/mm^3) toute céphalée fébrile doit faire rechercher une cryptococcose neuroméningée

- IRM :
  - Dilatations kystiques des espaces de Virchow Robin : non spécifique

→ Processus expansifs dont le signal suit celui du LCR sur toutes les séquences

Il ne s'agit pas de kystes intra cérébraux :
Dilatations des espaces sous-arachnoïdiens sur le trajet des vaisseaux perforants

  - Important oedème péri lésionnel
  - Fin rehaussement des lésions kystiques
  - Réhaussement méningé associé (inconstant) : leptoméningite
  - Pseudo-kystes gélatineux des NGC : aspect en « bulles de savon »
  - Atrophie des NGC
  - Complication : Hydrocéphalie

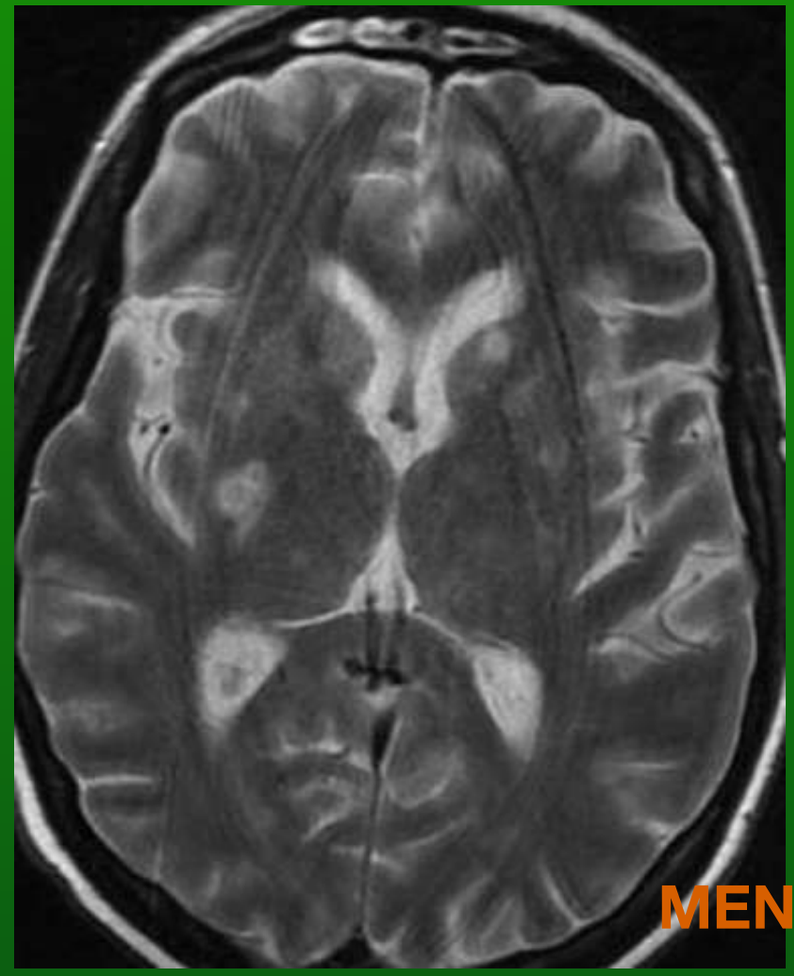

MENU

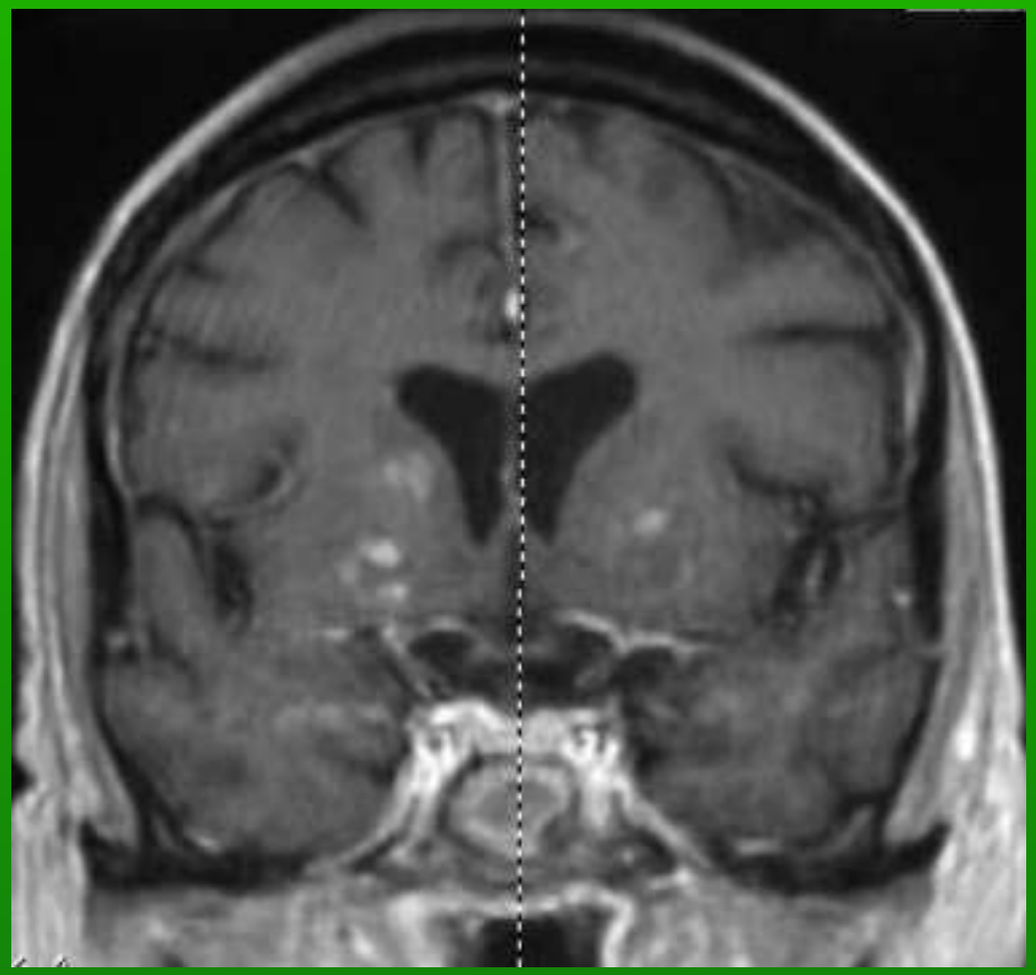

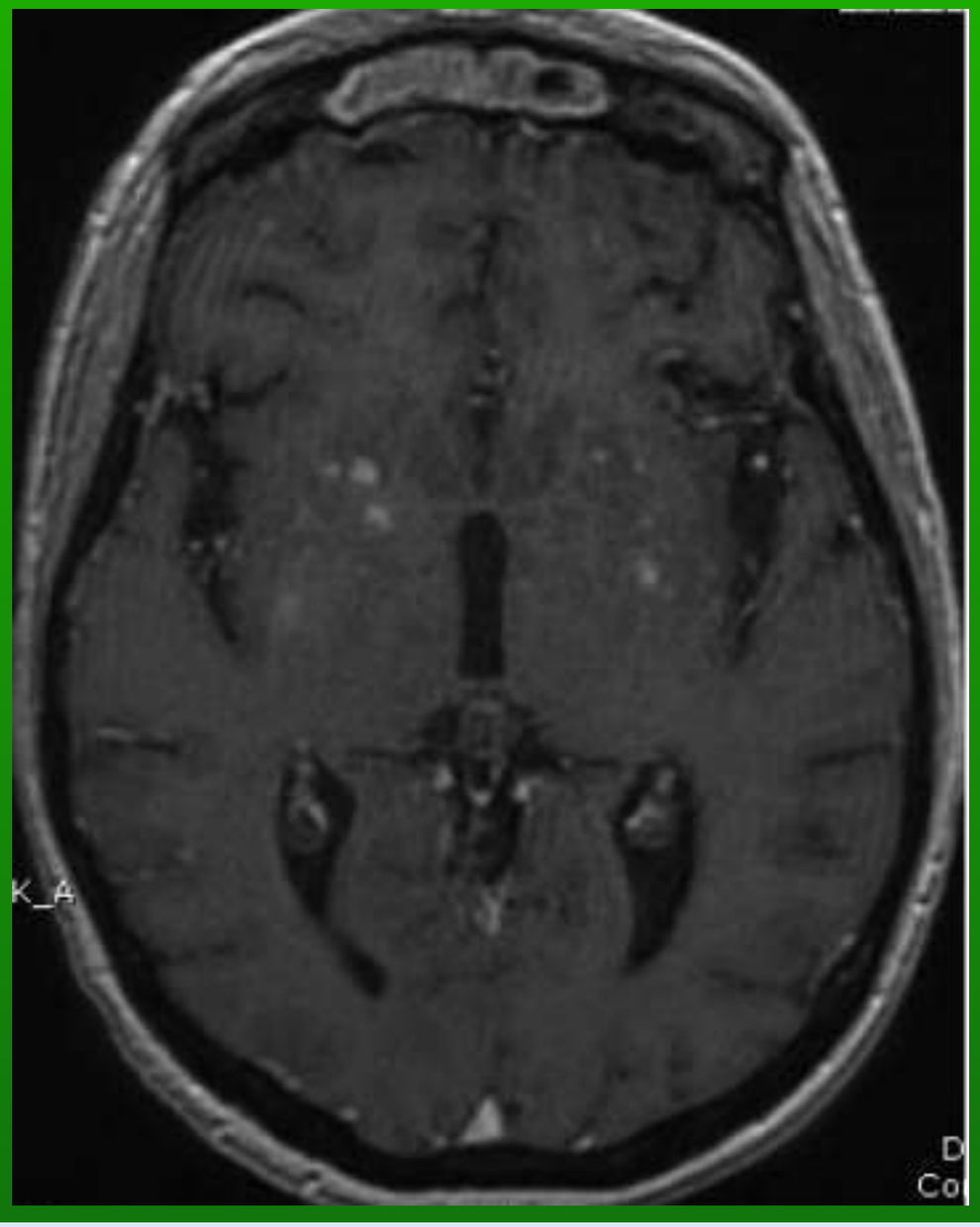

Diagnostic : il est microbiologique

- PL :
  - Hyperlymphocytose
  - Hyperprotéinorachie
  - Hypoglycorachie
  - Cryptococcus neoformans dans le LCR (encre de Chine)



LCR parfois normal sur le plan cellulaire et chimique chez le VIH+

Evolution :

- Mortalité élevée
- Régression possible des lésions sous traitement
- Atrophie NGC

MENU

CRYPTOCOCCOSE

Mots-clés Sujet immunodéprimé - Dilatations des EVR - Nodules cérébraux

Aspects généraux

Définition

La cryptococcose est une infection opportuniste, provoquée par une levure capsulée, le cryptococcus neoformans. L'atteinte du SNC la plus fréquente est une méningo-encéphalite d'évolution spontanée fatale.

Epidémiologie

C'est l'infection fungique la plus fréquente chez le sujet immunodéprimé, principalement chez les patients infectés par le VIH dont le taux de CD4 est effondré (< 100/mm³). Son incidence a diminué depuis l'utilisation des trithérapies antirétrovirales. La survenue d'une cryptococcose chez un sujet immunocompétent est rare.

Epidémiologie

Le cryptococcus neoformans est retrouvé dans les matières fécales de mammifères et d'oiseaux, en particulier le pigeon. La contamination se fait principalement par inhalation. L'atteinte du SNC est secondaire à une dissémination hématogène et résulte souvent d'une réactivation d'une infection pulmonaire.

Clinique

La forme clinique la plus commune est une méningo-encéphalite diffuse dont les manifestations sont variables : fièvre, céphalées, confusion, crises d'épilepsie, paralysie de nerfs crâniens et plus rarement signes déficitaires focaux. Un bilan d'extension est indispensable à la recherche d'une atteinte d'autres organes (poumon, rate, foie).

Biologie

L'étude du LCS montre une hyperprotéinorachie, une hypoglycorrachie, une leucocytose modérée. Le test à l'encre de Chine met en évidence la levure capsulée spécifique.

Imagerie

Comprendre l'imagerie

L'infection du SNC commence habituellement par une méningite de la base qui s'étend le long des espaces périvasculaires de Virchow-Robin (EVR). Ces derniers se dilatent et contiennent une substance mucoïde gélatineuse *(cf. « pseudokystes gélatineux »)*.

Les cryptococcomes cérébraux correspondent à une collection de cryptocoques et de matériel mucoïde gélatineux avec réaction granulomateuse. Un rehaussement est inhabituel chez les patients immunodéprimés incapables de répondre à l'infection ; elle s'observe chez le sujet immunocompétent [1]. Les exsudats méningés et, plus tardivement, les adhérences sont responsables d'une hydrocéphalie communicante.

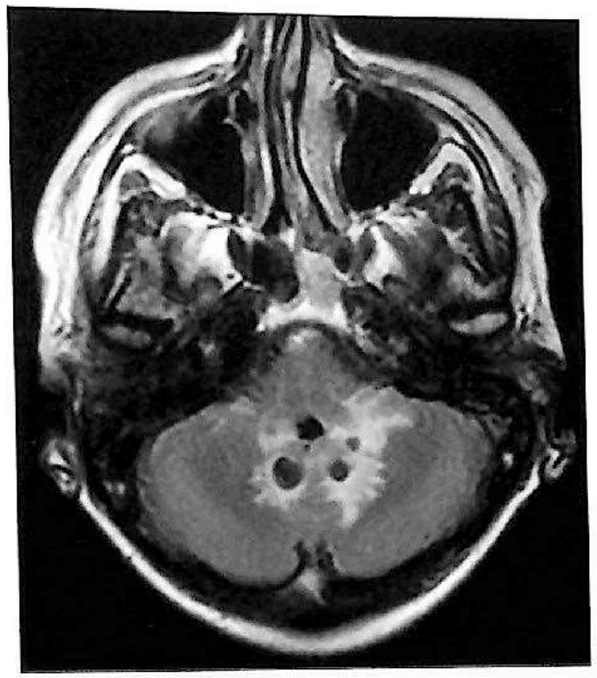

Figure 1 : Séquence FLAIR. Cryptococcomes cérébelleux entourés d'une réaction œdémateuse

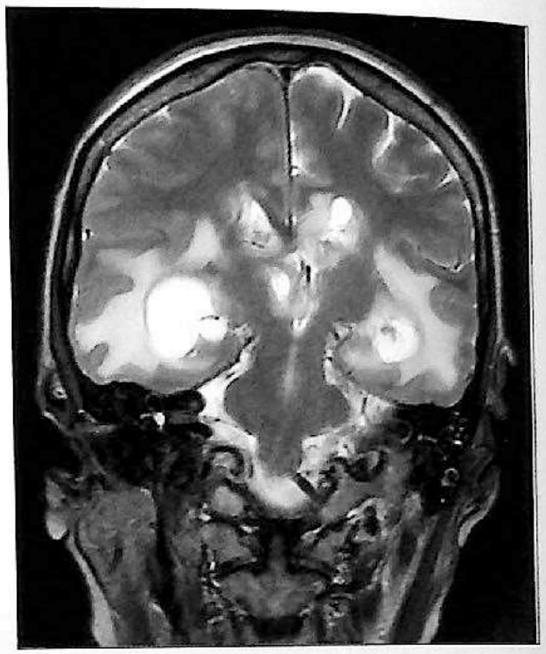

Figure 2 : Séquence T2. Pseudokystes gélatineux thalamique droit et périventriculaire. Cryptococcomes temporaux entourés d'œdème.

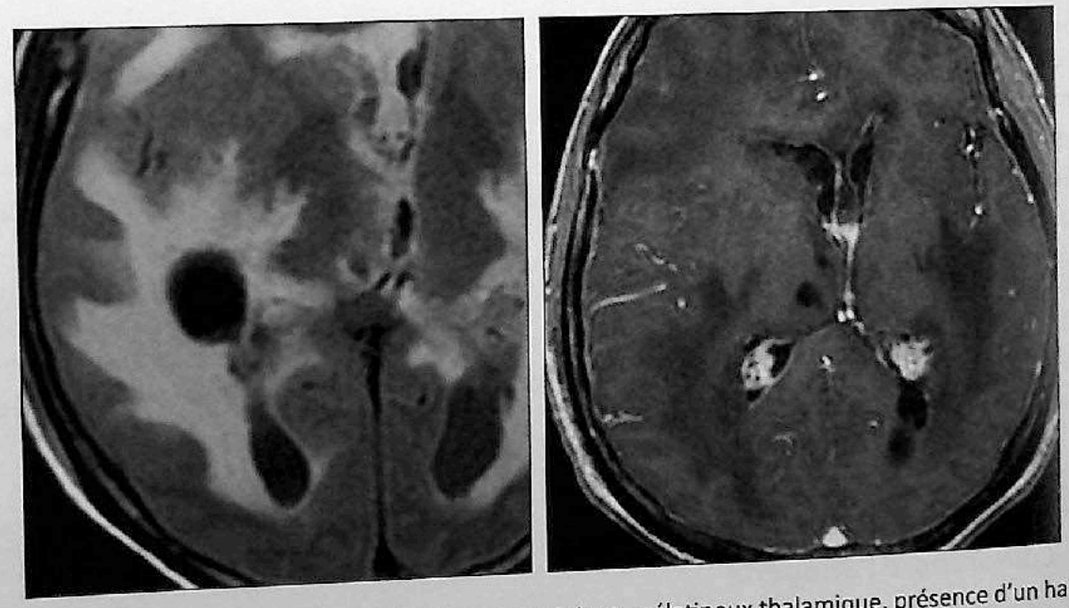

a | b

Figure 3 : Séquence FLAIR **(a)** : pseudokyste gélatineux thalamique, présence d'un halo œdémateux périphérique. Séquence T1 après injection de Gadolinium **(b)** : absence de rehaussement autour des pseudokystes. A noter, le fin rehaussement de la paroi des ventricules latéraux.

MENU

Scanner

Il est souvent normal au stade de l'atteinte méningée ou montre une hydrocéphalie.

IRM

Les pseudokystes gélatineux se traduisent par des images kystiques, arrondies ou ovalaires, siégeant dans la région des noyaux gris centraux, les thalami, le mésencéphale et la substance blanche périventriculaire. Les lésions, en hyposignal en T1 et en hypersignal en T2, sont entourées d'une minime réaction œdémateuse. En FLAIR, elles peuvent rester hyperintenses ce qui les distingue d'EVR dilatés [2, 3]. Le rehaussement leptoméningé est absent ou minime.

Les cryptococcomes prennent la forme de nodules parenchymateux expansifs en hypersignal en T2, entourés d'une réaction œdémateuse. Selon l'état immunitaire du patient, un rehaussement annulaire ou nodulaire peut être observé.

En diffusion certaines lésions présentent une baisse de l'ADC du fait de la viscosité de leur contenu.

En spectroscopie, l'aspect est compatible avec celui d'un processus inflammatoire focal : diminution du NAA, augmentation discrète du pic de choline, présence de lipides et parfois de lactates.

▶ Autres formes

D'autres aspects radiologiques ont été décrits, en particulier chez les patients immunocompétents [4, 5] :

- ▸ vascularite cérébrale parfois responsable d'infarctus, se manifestant par des sténoses multiples en ARM ;
- ▸ rehaussement pachyméningé et nodules leptoméningés siégeant principalement dans les citernes de la base ;
- ▸ atteintes ventriculaire (kystes, hydrocéphalie) et des plexus choroïdes ;
- ▸ kystes arachnoïdiens.

Diagnostics différentiels

Cf. Kystes multiples parenchymateux – Rehaussements annulaires – Rehaussements leptoméningés – Sténoses des artères intracrâniennes.

Traitement - Suivi

Une évolution rapide et des signes d'hypertension intracrânienne sont de mauvais pronostic. Le traitement, associe divers antifongiques. L'amélioration clinique est lente et des séquelles peuvent persister après guérison, en particulier une atteinte de nerfs crâniens.

MENU

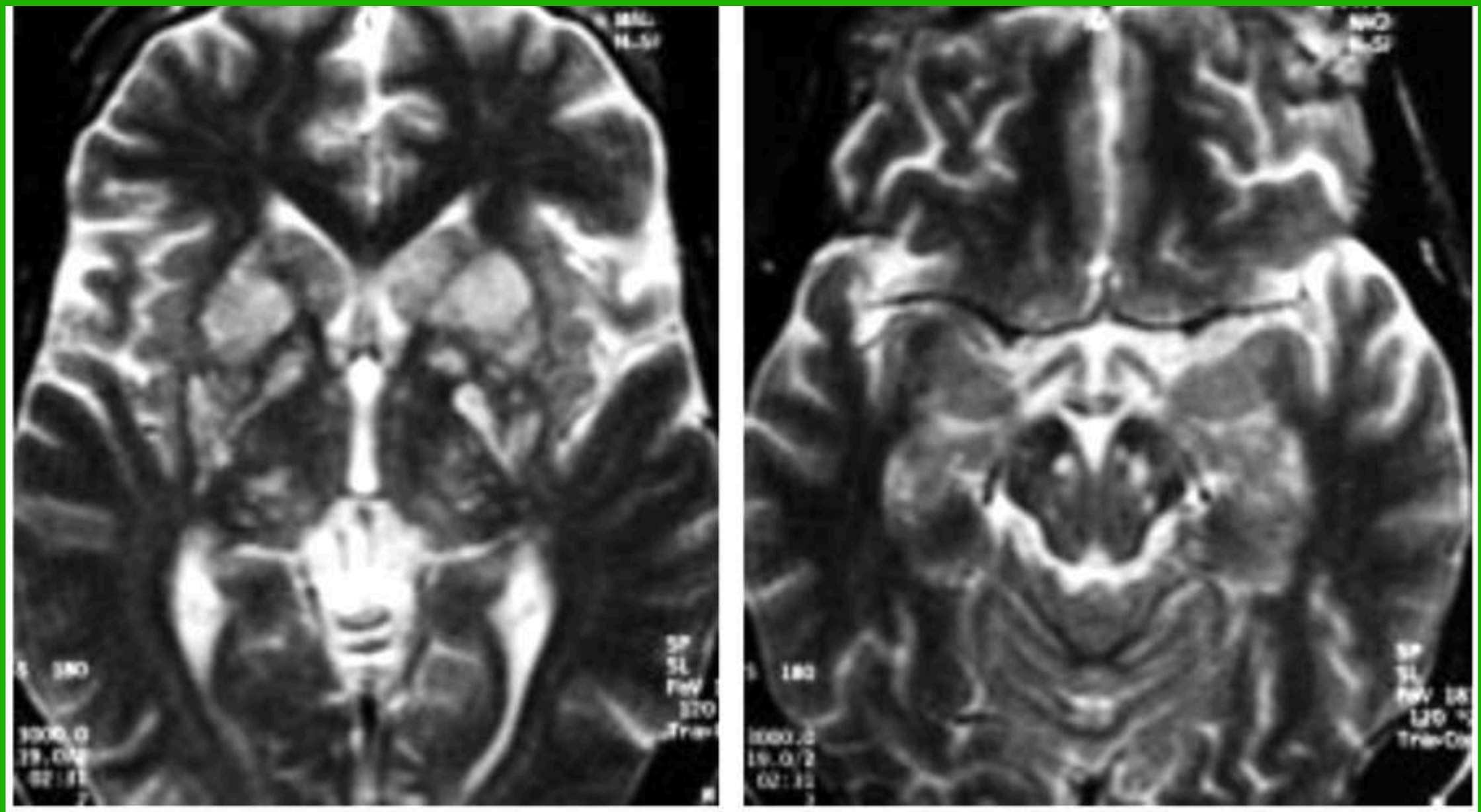

a | b

Fig. 17 : Cryptococcose.
a-b Coupes axiales ES T2. Dilatations kystiques des EVR situés dans les noyaux gris centraux.

Fig. 17: *Cryptococcosis.*
a-b *Axial T2-weighted MR images. Basal ganglia hyperintensity with widening of Virchow-Robin spaces involving the midbrain.*

MENU

Cas clinique 4

Présentation du cas

Description

- Patient de 34 ans, infecté par le VIH, présentant des troubles du comportement et de l'élocution. Il se plaint depuis 6 semaines de hoquet.

Questions

- Comment analysez-vous l'IRM (figure 4.1) ? Quel diagnostic évoquez-vous ?

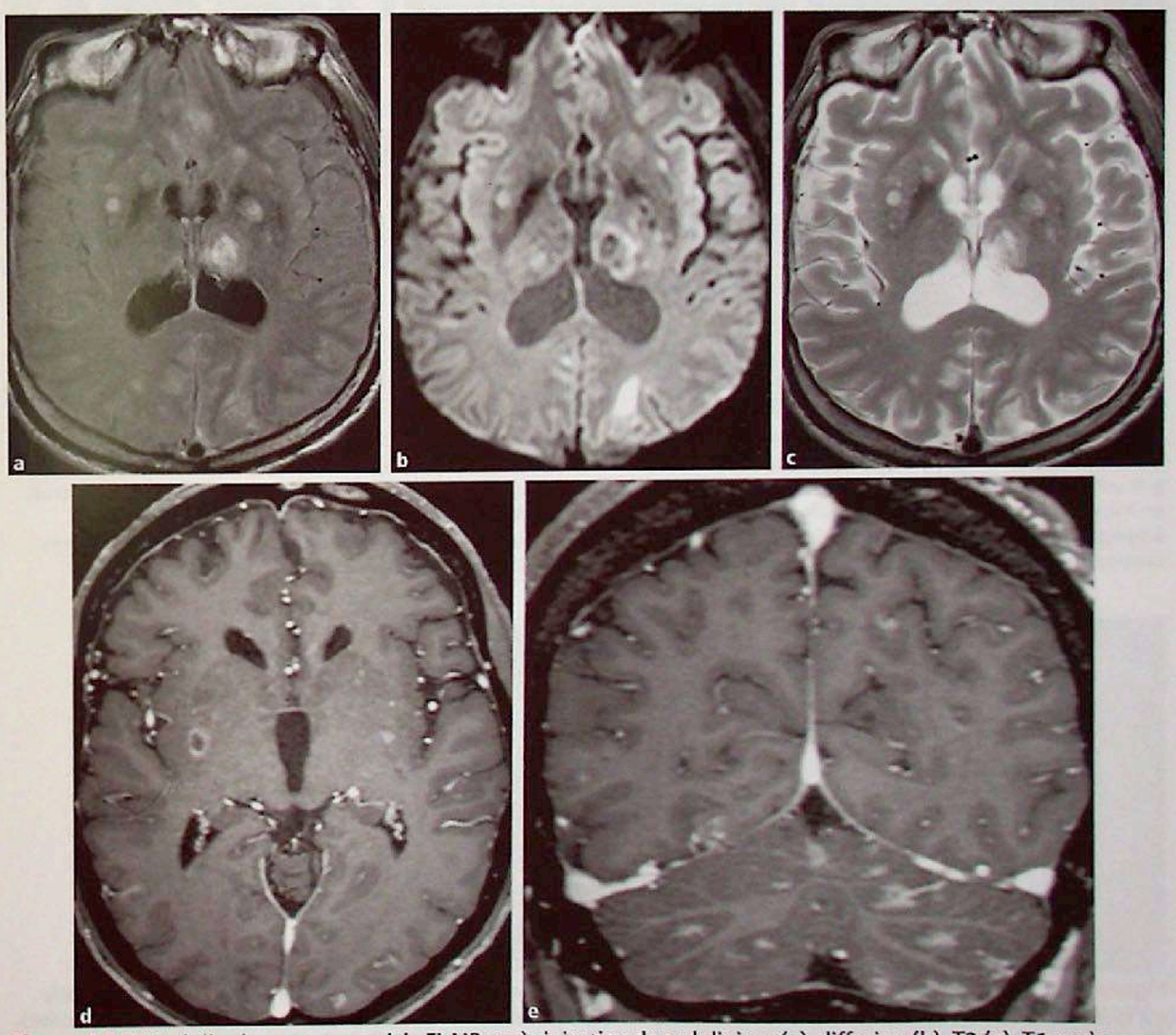

Figure 4.1 IRM cérébrale en coupes axiale FLAIR après injection de gadolinium (a), diffusion (b), T2 (c), T1 après injection de gadolinium (d), et en coupe coronale T1 après injection de gadolinium (f).

© 2018, Elsevier Masson SAS. Tous droits réservés

MENU

Interprétation

- L'IRM (figures 4.2 et 4.3) met en évidence des lésions en hypersignal FLAIR (a) au sein des noyaux gris centraux dont certaines prennent le contraste de manière annulaire après injection de gadolinium (d, e). La partie centrale apparaît en hyposignal sur la séquence de diffusion (b), permettant d'éliminer des abcès à pyogènes. Il s'y associe des lésions corticales sous et sus-tentorielles prenant le contraste et s'accompagnant d'une prise de contraste leptoméningée (d, e).

Diagnostic

- Neurocryptococcose.

Commentaires

- La neurocryptococcose est une infection fongique induite, chez l'immunodéprimé, par *Cryptococcus neoformans*. Cette levure se propage en intracérébral à partir d'une méningite de la base du crâne, le long des espaces périvasculaires de Virchow Robin, et induit une dilatation de ces derniers avec constitution de pseudokystes. Ces dilatations peuvent s'accompagner de lésions intraparenchymateuses, les cryptococcomes.
- En IRM, on peut noter une dilatation des espaces de Virchow Robin au sein des noyaux gris centraux, des thalamus, du tronc cérébral et du cervelet, prenant un aspect kystique, avec un centre en hyposignal FLAIR et diffusion, une augmentation de l'ADC et un anneau périphérique en hypersignal FLAIR, généralement sans prise de contraste. Ces kystes peuvent s'associer à des lésions annulaires ou nodulaires prenant le contraste au sein des plexus choroïdes ou du parenchyme cérébral et correspondant aux cryptococcomes. Ces derniers s'accompagnent d'une réaction inflammatoire sous la forme d'un hypersignal FLAIR périlésionnel. La neurocryptococcose se complique fréquemment d'hydrocéphalie.

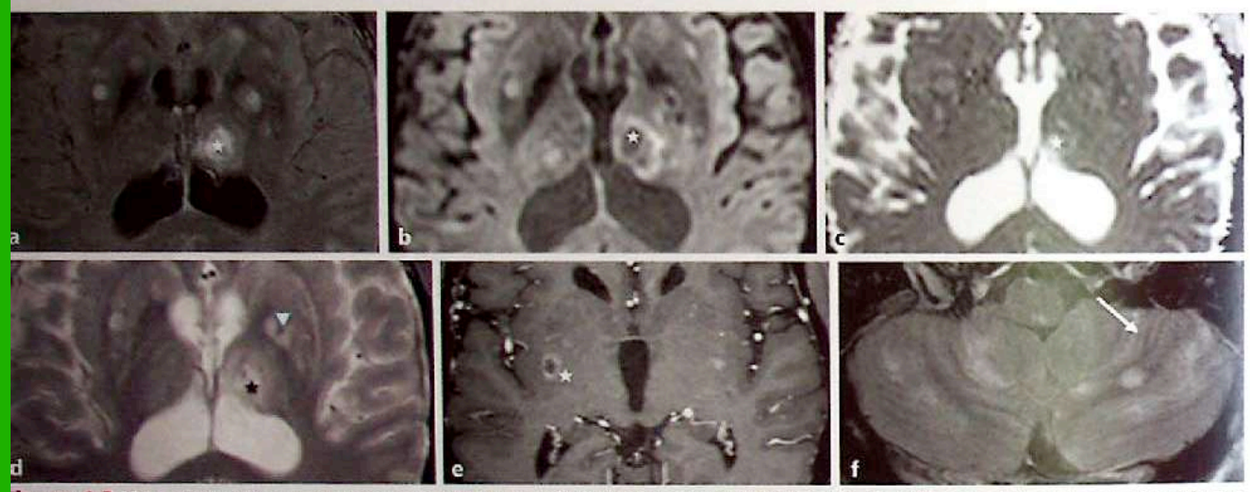

Figure 4.2 IRM cérébrale en coupes axiales FLAIR après injection de gadolinium (a, f), diffusion (b), cartographie d'ADC (c), T2 EG (d), et T1 après injection de gadolinium (e). Lésions (étoiles) en hypersignal FLAIR (a) au sein des noyaux gris centraux dont certaines prennent le contraste de manière annulaire après injection (e). La partie centrale apparaît en hyposignal sur la séquence de diffusion (b) avec augmentation de l'ADC (c) permettant d'éliminer des abcès à pyogènes. Les lésions présentent des dépôts d'hémosidérine en leur sein (tête de flèche) (d). Il s'y associe des lésions corticales prenant le contraste et s'accompagnant d'une prise de contraste leptoméningée (flèche) (f).

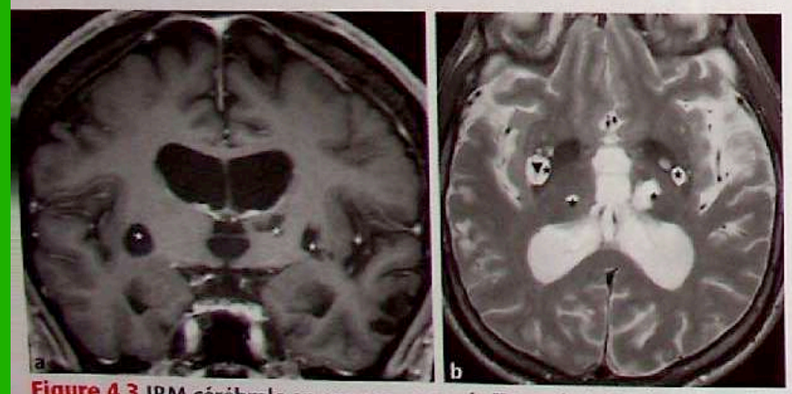

Figure 4.3 IRM cérébrale en coupes coronale T1 après injection de gadolinium (a) et axiale T2 (b) : IRM de contrôle après 6 mois de traitement antifongique bien conduit montrant une dilatation des espaces de Virchow Robin (étoiles). On visualise une structure vasculaire en leur sein (tête de flèche), confirmant qu'il s'agit d'une dilatation des gaines leptoméningées périvasculaires. Les prises de contraste intraparenchymateuses et leptoméningées ont régressé.

MENU

CRYPTOCOCCOSE



Infection opportuniste causée par une levure encapsulée
Cryptococcus Neoformans (CN)
Implique l'immunité cellulaire T

1ère infection fongique chez les patients immunodéprimés
VIH+ (CD4<100/mm³)

Rare chez les sujets VIH- avec facteurs favorisants :
Corticothérapie au long cours
Hémopathies lymphoïdes
Transplantations d'organe
Sarcoïdose
Insuffisance rénale chronique
Cirrhose

Affinité pour le SNC : Méningo-encépalite
Atteinte pulmonaire / cutanée



SARCOÏDOSE + CRYPTOCOCCOSE

ALTÉRATION DE L'IMMUNITÉ CELLULAIRE T
Séquestration des CD4 dans les granulomes
+
Suppression de la prolifération des lymphocytes T par les CD4 régulateurs

REVUE DE LA LITTÉRATURE
40 patients
18% d'évolution léthale
43% diagnostic retardé
Tableau radiologique et biologique +/- similaire
Great mimicker
Mais FIEVRE et déficit neuro focal ++ CN
Diagnostic positif
LCR culture ou détection de l'antigène spécifique de CN



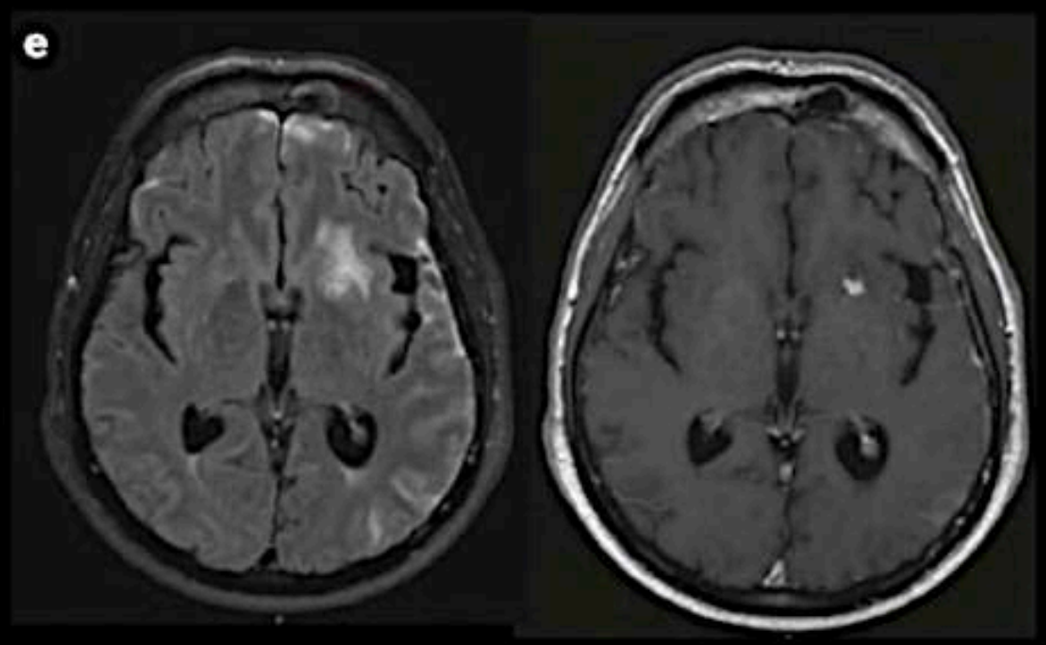

ATTEINTE LEPTOMÉNINGÉE
Méninges de la base+

EXTENSION LE LONG DES ESPACES PÉRIVASCULAIRES DE VIRCHOW-ROBINS
Pseudo-kystes gélatineux
Adjacents aux petites artères perforantes

ATTEINTE PARENCHYMATEUSE
Cryptococcome

HYDROCÉPHALIE
Exsudats méningés

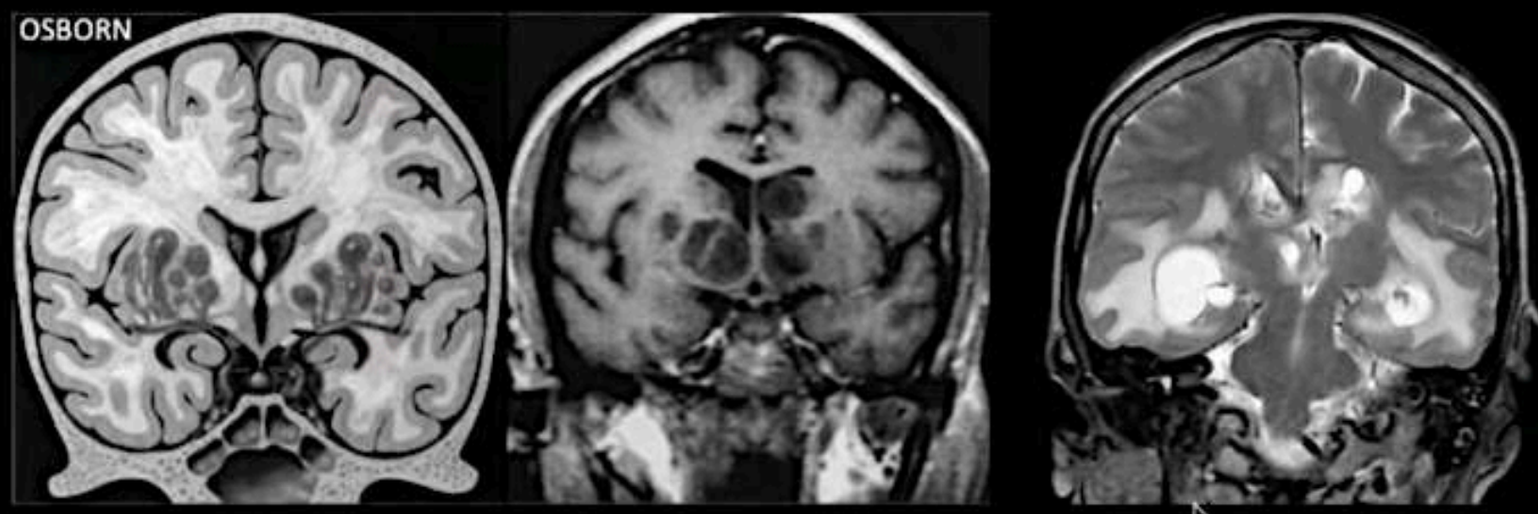

HIV-associated opportunistic CNS infections: pathophysiology, diagnosis and treatment. Bowen LN. Nat Rev Neurol 2016

MENU

FLAIR

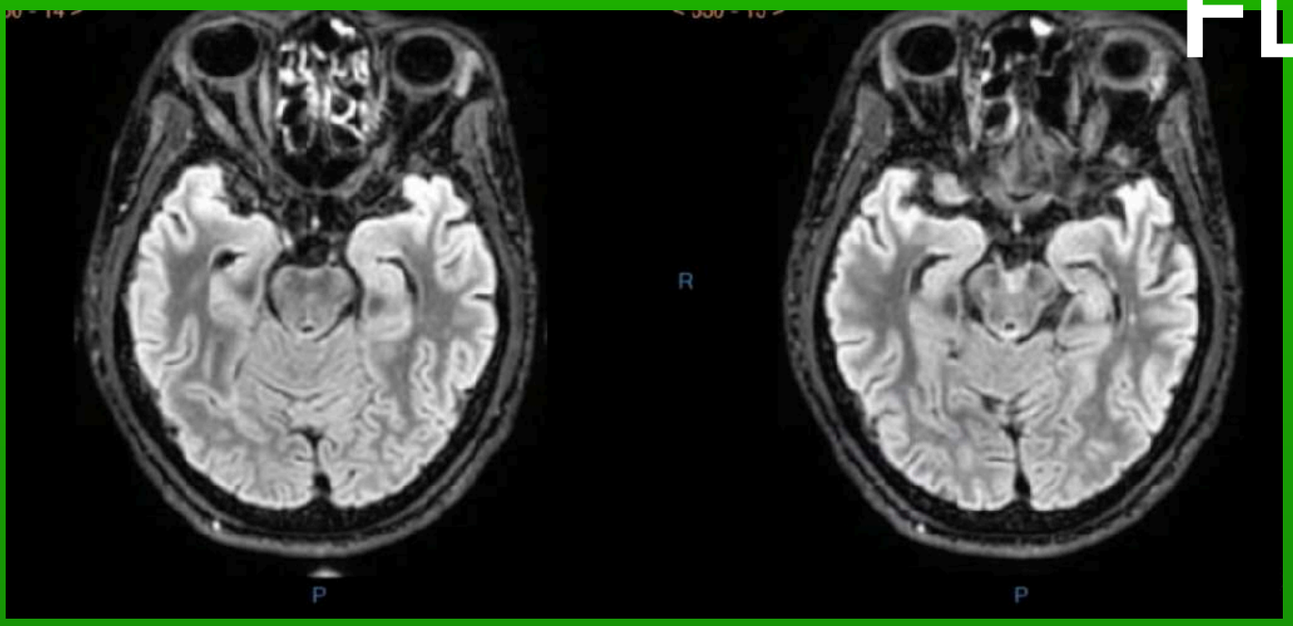

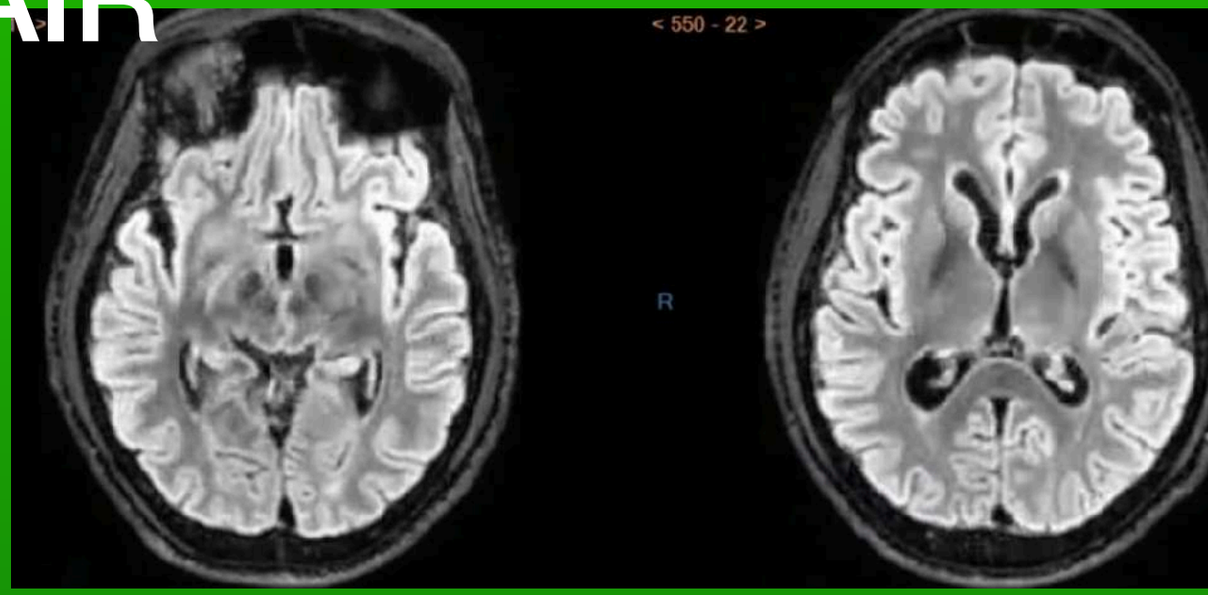

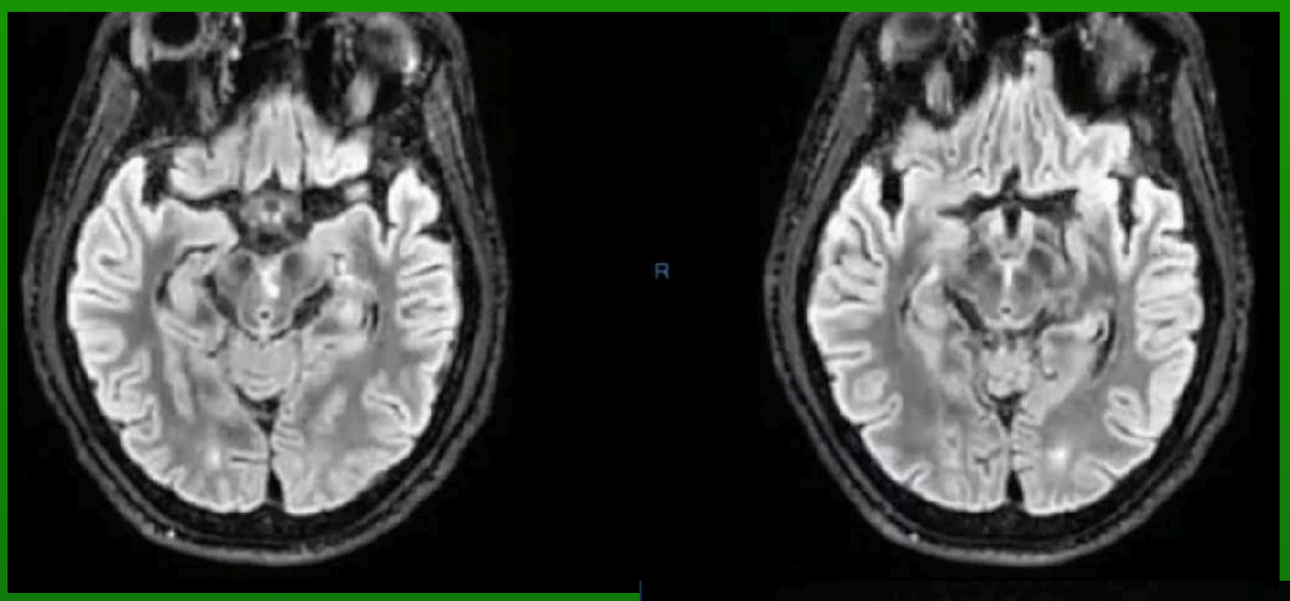

DIFF

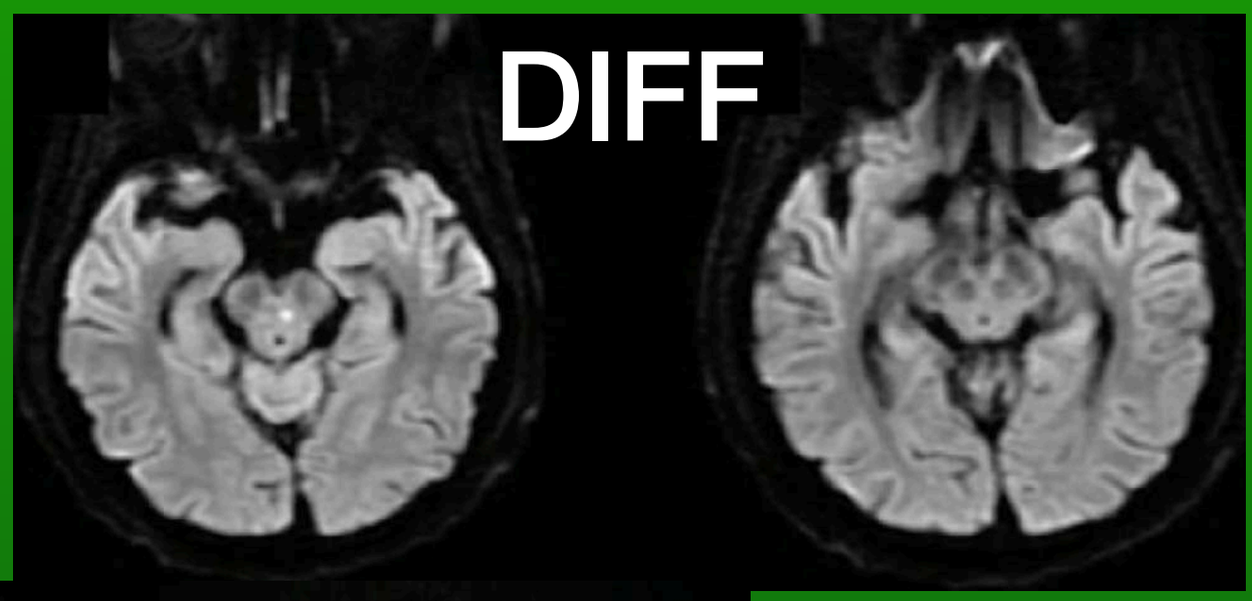





MENU

GADO



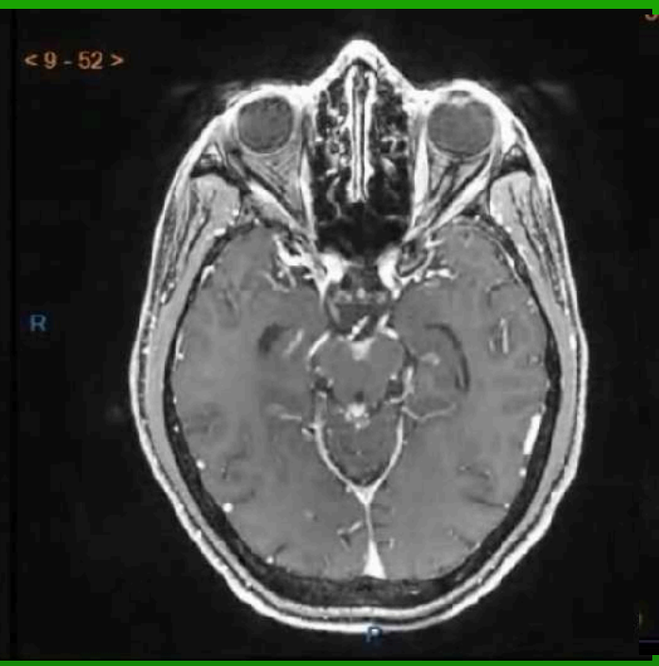

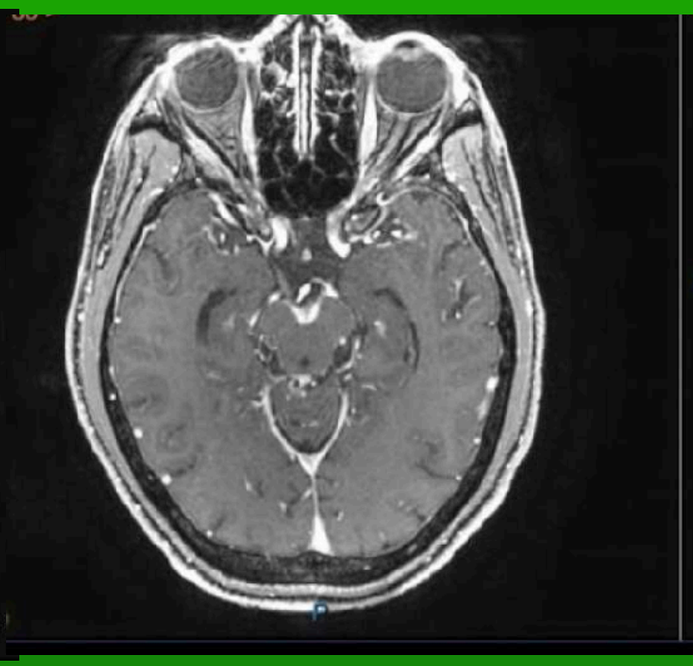

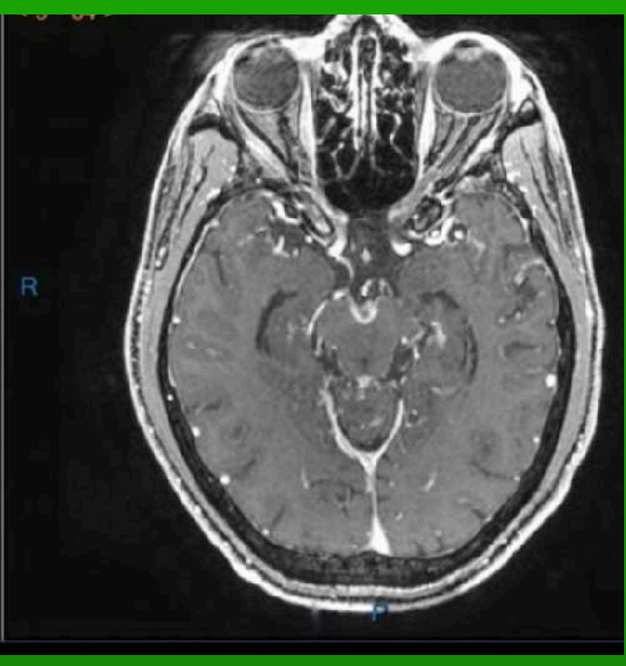

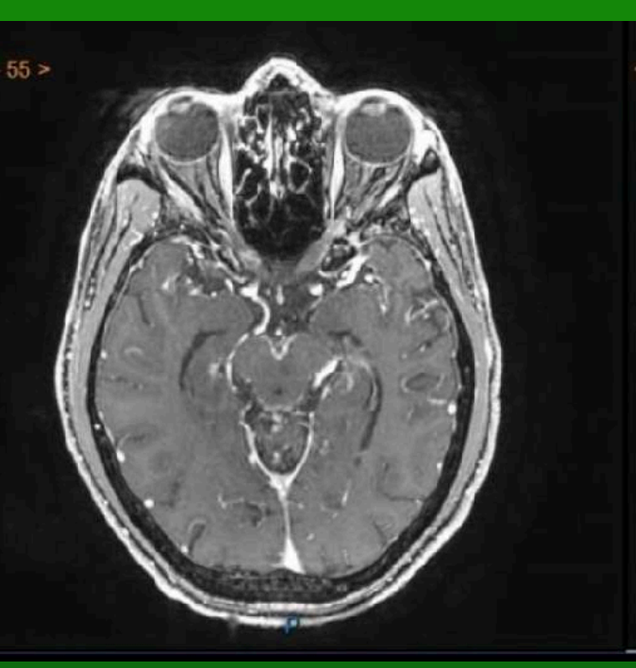



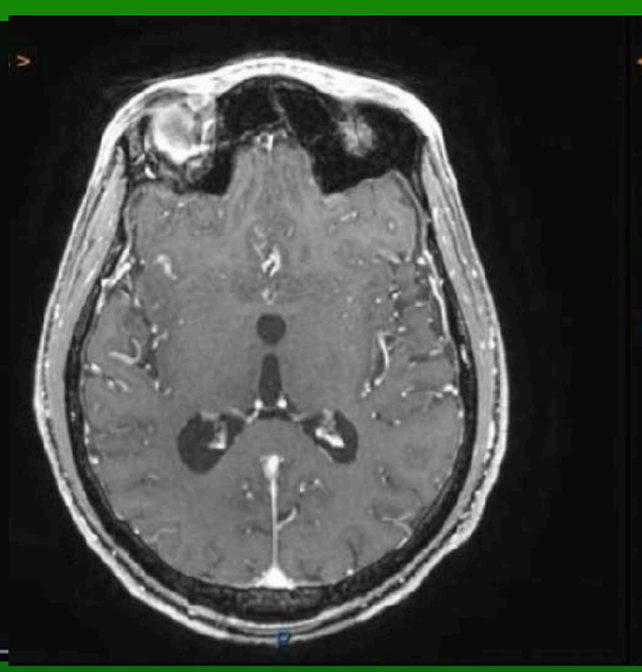

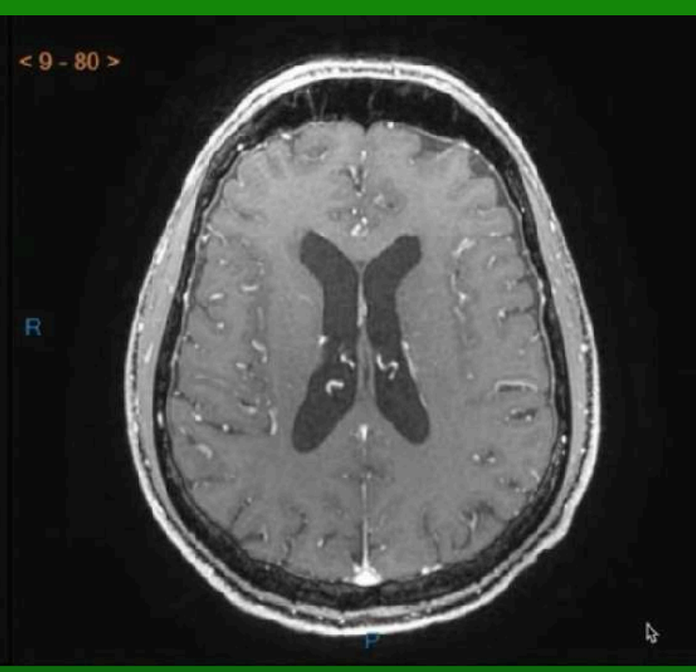

MENU

Quelle interprétation ?

A VOTRE AVIS QUEL EST LE DIAGNOSTIC LE PLUS PROBLABLE?

A – Méningite carcinomateuse

B – Neurosarcoïdose

C – Méningite infectieuse

D – Histiocytose non langerhansienne

E – Lymphome





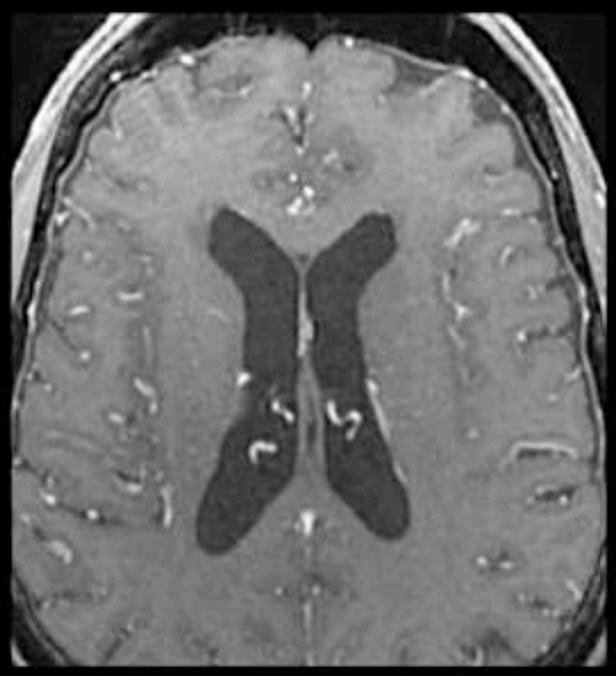

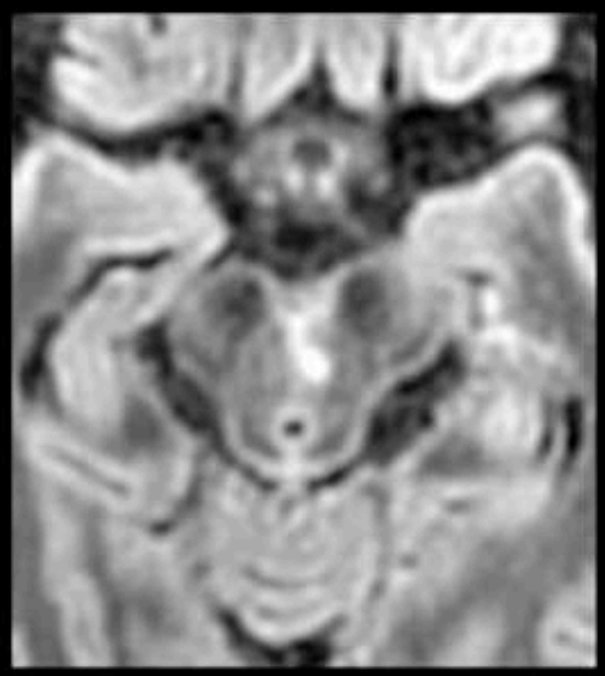

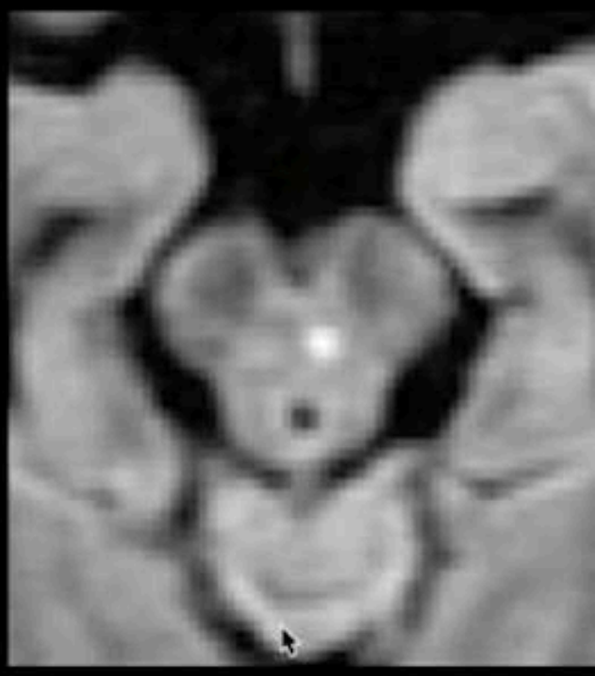

MENU

1 ANALYSE DES IMAGES

REHAUSSEMENTS PACHYMÉNINGÉS DIFFUS (arachoido-dural)



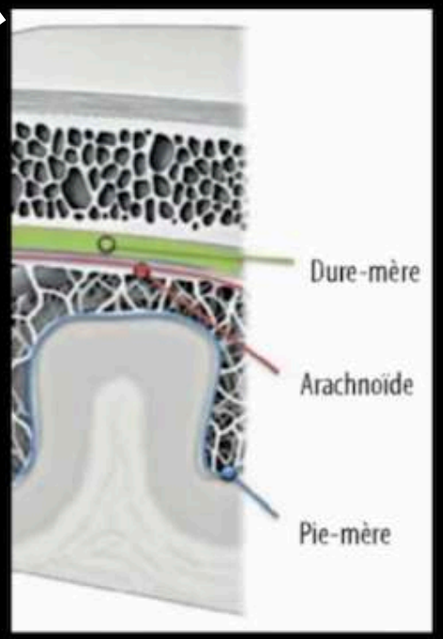

REHAUSSEMENTS LEPTOMÉNINGÉS (arachnoido-piemerien)

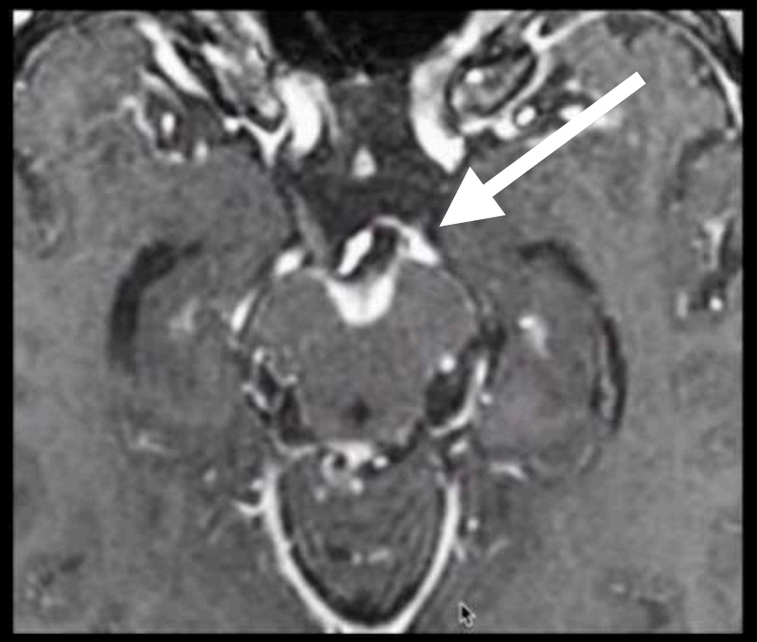

REHAUSSEMENT 1 - pachyméningé

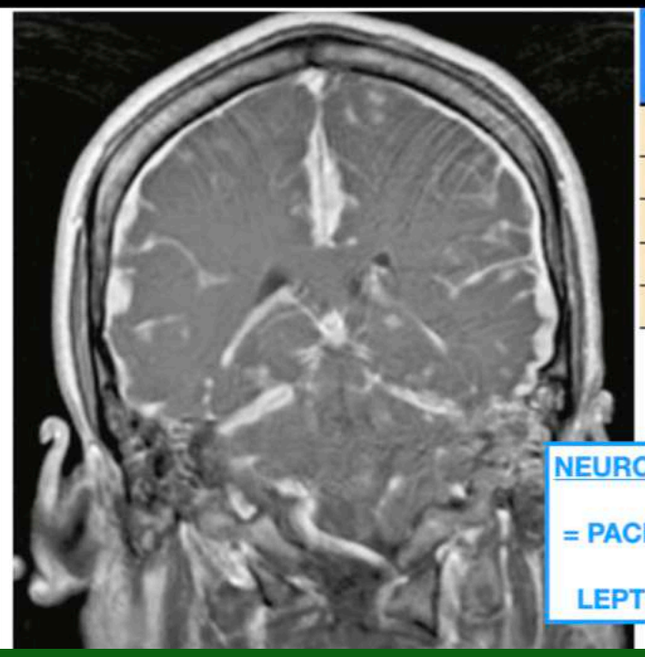

ATTEINTE DURALE
1. HYPOTENSION INTRA CRANIENNE
2. BK
3. SARCOIDOSE
4. WEGENER
5. HX

NEURO SARCOIDOSE

= PACHYMÉNINGITE
+
LEPTO MENINGITE

2 - leptoméningé = MÉNINGITE +++

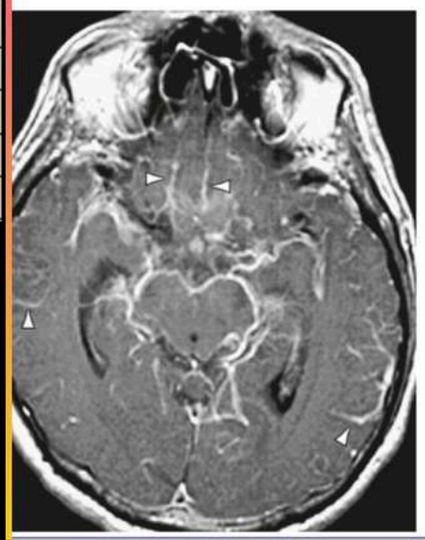

ATTEINTE MENINGE
meningite infectieuse BK +++ /pneum
meningite lymphomateuse
meningite carcinomateuse
sarcoidose

ATTENTION
Les méningites BK et PNEUMOCOQUES donnent des vascularites +++`
—>TOF+++

MENU

CORRÉLATION CLINICO/RADIOLOGIQUE

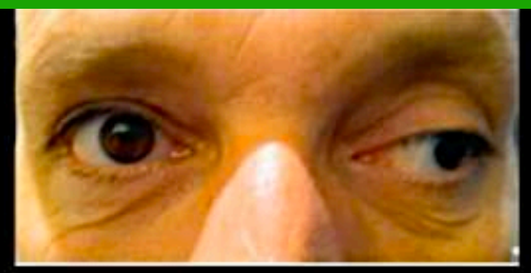

Ptosis + diplopie verticale + strabisme divergent = **PARALYSIE DU III**

Début brutal + Non douloureux = **AVC**

- Noyau du nerf oculomoteur III
  - Position paramédiane au niveau du tegmentum mésencéphalique

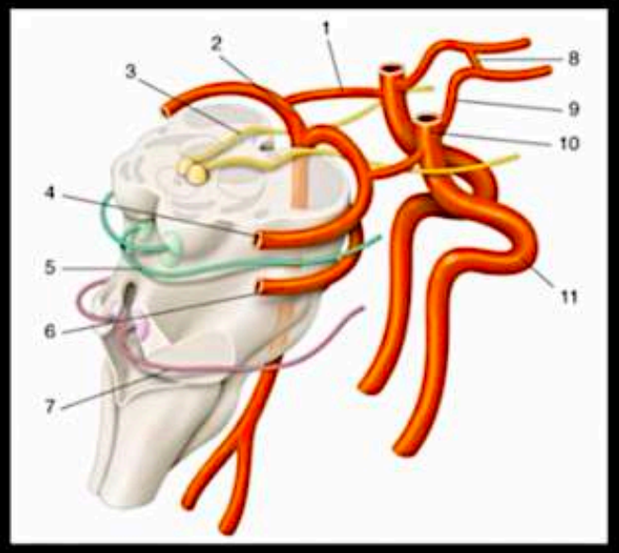

D'après Jacob-Lebas M., Vignal-Clermont C., 2011

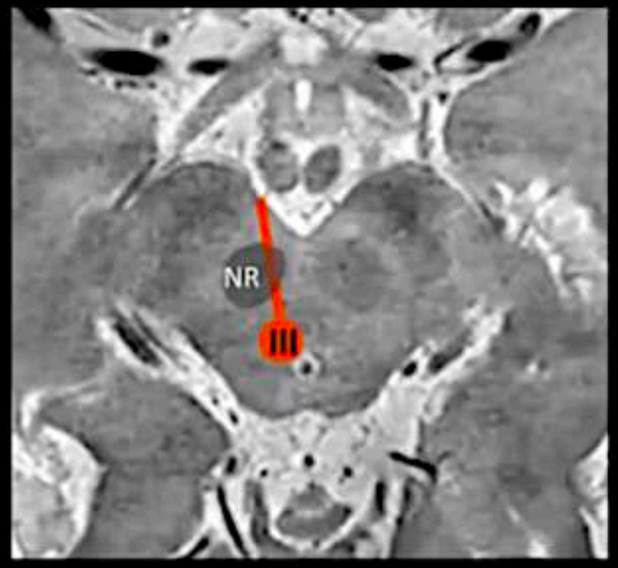

D'après Guillaume Poillon., 2020



MENU

AVC ET MÉNINGITE
Vascularite cérébrale secondaire



ETIOLOGIES

INFECTIEUSE

Bacterienne

Pneumococoque
Tuberculose
Syphilis
Endocardite
Borréliose de lyme

Fongique

Cryptococcose
Mucormycose

Virale : VZV, HIV

NÉOPLASIQUE

Lymphome
Leucémie
Paranéoplasique

INFLAMMATOIRE

Vascularite des petits vaisseaux

ANCA

Microscopic polyangiitis (MPA)
Granulomatosis with polyangiitis (Wegener's) Eosinophilic granulomatosis with polyangiitis (Churg-Strauss)

Complexes immuns

Maladie de système

Sarcoïdose
Lupus LED
Purpura Rhumathoïde

TOXIQUE

GVH, Stupéfiants…

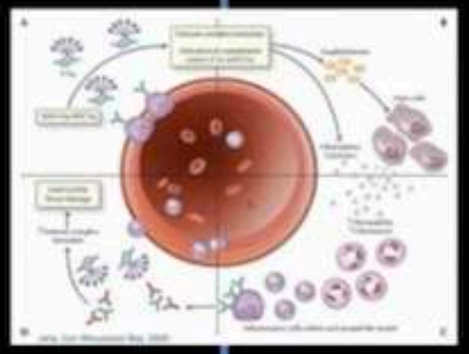

PHYSIOPATHOLOGIE

VASCULARITE — VASCULOPATHIE

MÉCANISMES IMMUNOLOGIQUES

CELLULAIRE ET CYTOKINIQUE

ANCA *Auto-Ac anti polynucléaires neutrophiles et monocytes*

Complexes immuns

Réaction immune cellulaire

Formation de granulomes

INFECTION DIRECTE DE LA PAROI VASCULAIRE

Dissémination hématogène

e fibrine

VASCULARITES

Étiologies

1- Infections
- BK
- VIRUS : HSV VZV CMV HIV
- LYME
- ASPERGILLOSE

2- Maladie de système
- SARCOIDOSE
- WEGENER
- HX
- B7
- LED
- Gougerot Sjogren
- PAN

3- Toxique
- Drogue
- Ergotamine

4 - Idiopathique primitive

MENU



SARCOIDOSE

Maladie rare

Incidence 1 à 35 cas pour 100000 personnes/année

Granulomatose inflammatoire systémique d'étiologie inconnue

Réaction immunitaire avec désordre cytokinique

++sécrétion de TNFα

Formation de **granulomes épithélioïdes et giganto-cellulaires sans nécrose caséeuse**

Grande simulatrice : clinique, radiologique et histopathologique

NEUROSARCOIDOSE

5% des sarcoïdoses
Atteintes multiples NON SPECIFIQUES

ATTEINTE LEPTOMÉNINGÉE
Méninges de la base ++
Rehaussement diffus ou nodulaire

ATTEINTE PACHYMÉNINGÉE
Fosse postérieure ++
En hypo/isosignal T2
Rehaussée de manière intense

LÉSIONS PARENCHYMATEUSES
Granulomes / HST2
Extension le long des espaces de Virchow-Robins
« Outside-in lesions »

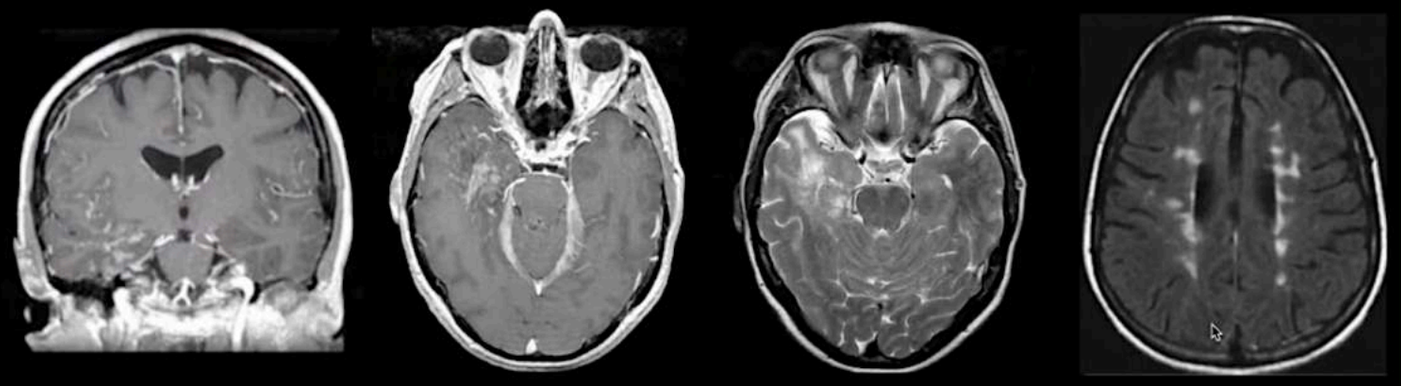

NEUROSARCOIDOSE

ATTEINTE HYPOTHALAMO-HYPOPHYSAIRE
ATTEINTE DES PAIRES CRANIENNES
Nerf facial +++
ATTEINTE MÉDULLAIRE
LETM – Signe du trident

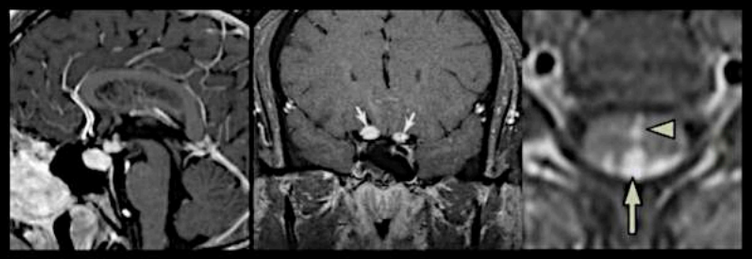

Imaging manifestations of neurosarcoidosis. Smith JK AJR Am J Roentgenol. 2004

Spinal cord involvement in multiple sclerosis and neuromyelitis optica spectrum disorders. Ciccarelli O Lancet Neurol. 2019

VASCULARITE

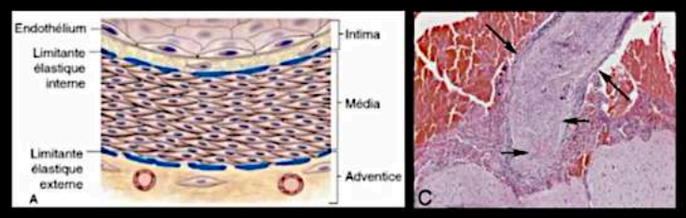

ARTÈRES DE PETITS CALIBRES ++

PHYSIOPATHOLOGIE
Invasion de la paroi vasculaire par les granulomes
Destruction de la limitante élastique et obstruction de la lumière

Vascularite nécrosante aigue
Infiltration neutrophile avec nécrose fibrinoide de la média (++ perforantes)

Cerebrovascular Manifestations of Neurosarcoidosis: An Underrecognized Aspect of the Imaging Spectrum. Bathla G. AJNR Am J Neuroradiol. 2018

MENU

NEUROSARCOÏDOSE?

Malgré de nombreuses études pathologiques montrant une atteinte granulomateuse des petits vaisseaux dans la sarcoïdose, **les signes cliniques de vascularite, en particulier les AVC, liés à la sarcoïdose sont extrêmement rares.**

Evoquer en 1er lieu une complication infectieuse



FIÈVRE
INFECTION PULMONAIRE RÉCENTE
CORTICOTHÉRAPIE AU LONG COURS

LES CORTICOÏDES POSSÈDENT UN EFFET IMMUNOSUPPRESSEUR
Altération des différentes phases de la réponse immunitaire
Baisse de l'activité immunitaire humorale - cellulaire
Diminution de l'activité des macrophages



Systematic Review and Meta-Analysis

Medicine

OPEN

Cryptococcal meningitis complicating sarcoidosis

Sonja E. Leonhard, MD, Daan Fritz, MD, Diederik van de Beek, MD, PhD, Matthijs C. Brouwer, MD, PhD*



Cryptococcose = patient HIV +++ mais aussi SARCOIDOSE SOUS CORTICOTTT

MENU

CRYPTOCOCCOSE



Infection opportuniste causée par une levure encapsulée
Cryptococcus Neoformans (CN)
Implique l'immunité cellulaire T

1ère infection fongique chez les patients immunodéprimés
VIH+ (CD4<100/mm³)

Rare chez les sujets VIH- avec facteurs favorisants :
Corticothérapie au long cours
Hémopathies lymphoïdes
Transplantations d'organe
Sarcoïdose
Insuffisance rénale chronique
Cirrhose

Affinité pour le SNC : Méningo-encépalite
Atteinte pulmonaire / cutanée



SARCOÏDOSE + CRYPTOCOCCOSE

ALTÉRATION DE L'IMMUNITÉ CELLULAIRE T
Séquestration des CD4 dans les granulomes
+
Suppression de la prolifération des lymphocytes T par les CD4 régulateurs

REVUE DE LA LITTÉRATURE
40 patients
18% d'évolution léthale
43% diagnostic retardé
Tableau radiologique et biologique +/- similaire
Great mimicker
Mais FIEVRE et déficit neuro focal ++ CN
Diagnostic positif
LCR culture ou détection de l'antigène spécifique de CN



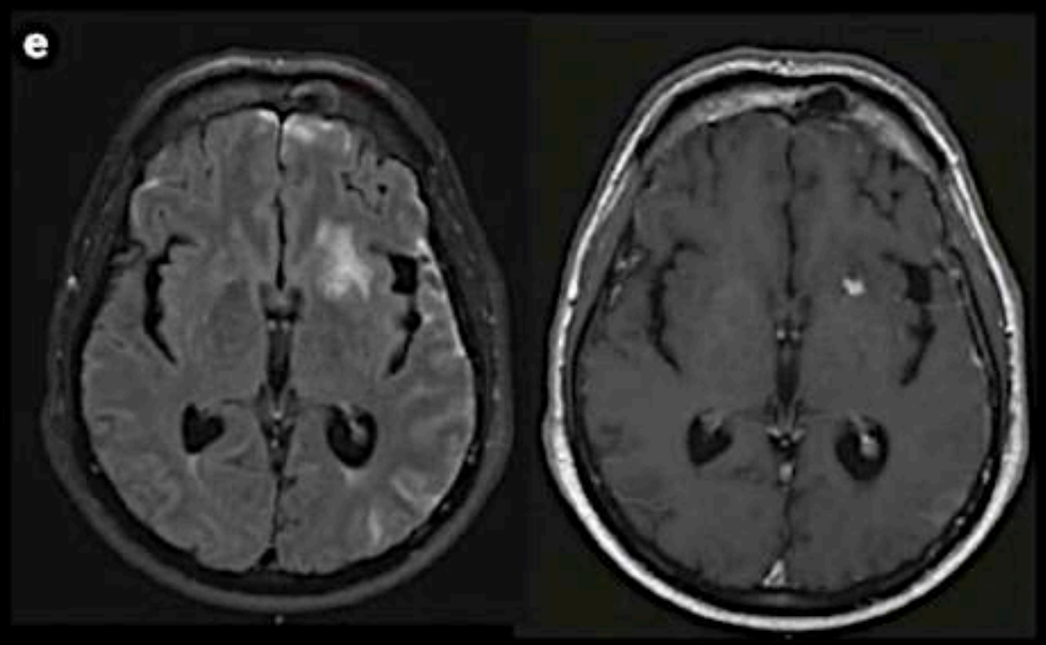

ATTEINTE LEPTOMÉNINGÉE
Méninges de la base+

EXTENSION LE LONG DES ESPACES PÉRIVASCULAIRES DE VIRCHOW-ROBINS
Pseudo-kystes gélatineux
Adjacents aux petites artères perforantes

ATTEINTE PARENCHYMATEUSE
Cryptococcome

HYDROCÉPHALIE
Exsudats méningés

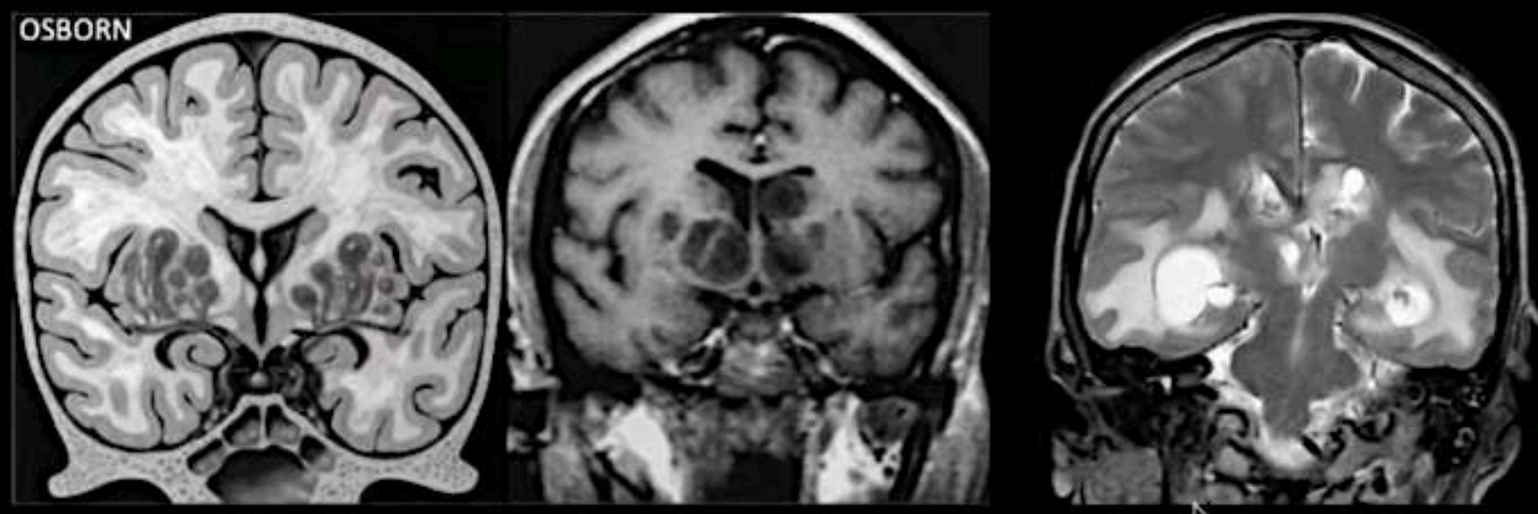

HIV-associated opportunistic CNS infections: pathophysiology, diagnosis and treatment. Bowen LN. Nat Rev Neurol 2016

MENU

SEQUELLES INFECTIONS NEO NATALES

TABLE 9-6. In Utero Infections

Characteristic	Rubella	Herpes Simplex Virus (Type 2 > 1)	Toxoplasmosis	CMV	HIV
Frequency	0.0001% of neonates	0.02% of neonates	0.05% of neonates	Most common; 1% of neonates	Growing exponentially
Clinical manifestations	Hearing loss, mental retardation, autism, speech defects	Skin lesions	Usually fetal death; developmental delay, seizures	Hearing loss, psychomotor retardation, visual defects, seizures, optic atrophy	Asymptomatic at birth, later presentation, developmental delay, late spastic paraparesis, ataxia
Ocular changes	Cataracts, glaucoma, pigmentary retinopathy	Chorioretinitis, microphthalmos	Chorioretinitis	Chorioretinitis	
Neuronal migrational anomaly	Rare	None	None	Frequent (polymicrogyria, heterotopia, hydranencephaly, lissencephaly, pachygyria), cerebellar hypoplasia	
Head size	Microcephaly		Microcephaly unless hydrocephalus	Microcephaly	Microcephaly
Parenchymal changes	Necrotic foci, delayed myelination	Hydranencephaly; patchy areas of low density in cortex, white matter; vast encephalomalacia; cortical laminar necrosis, NO PREDILECTION FOR TEMPORAL LOBE	Hydrocephalus from aqueductal stenosis, intracranial calcifications	Hemorrhage, especially at germinal matrix, loss of white matter, delayed myelination, cortex, subependymal cysts around occipital horns, cerebellar hypoplasia, atrophy	Glial, microglial nodules in basal ganglia, brain stem, white matter; demyelination, atrophy, corticospinal tract degeneration
Vessels	Vasculopathy	Can infect endothelial cells		Infarctions	Vasculopathy, vasculitis with calcifications
Calcifications	Basal ganglia, cortex		71%, periventricular, basal ganglia, parenchyma	Frequent (40%), periventricular, can have cortical calcifications	Perivascular in basal ganglia, cerebellum
Non-CNS	Patent ductus arteriosus, pulmonic stenosis, rash, hepatosplenomegaly		Hepatosplenomegaly rash	Hepatosplenomegaly	Neck adenopathy, oral candidiasis

MENU

ENCEPHALITE AUTO-IMMUNE

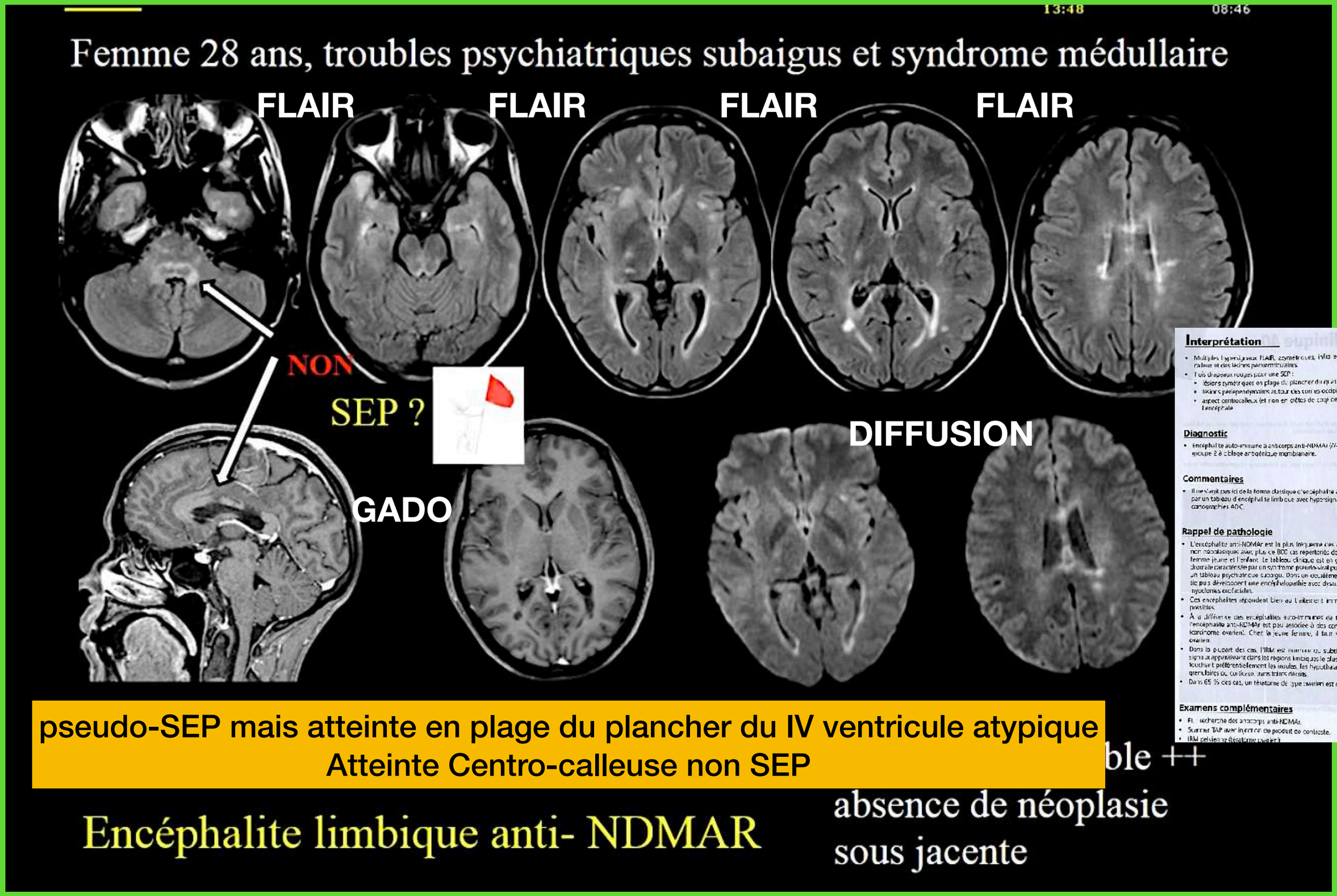

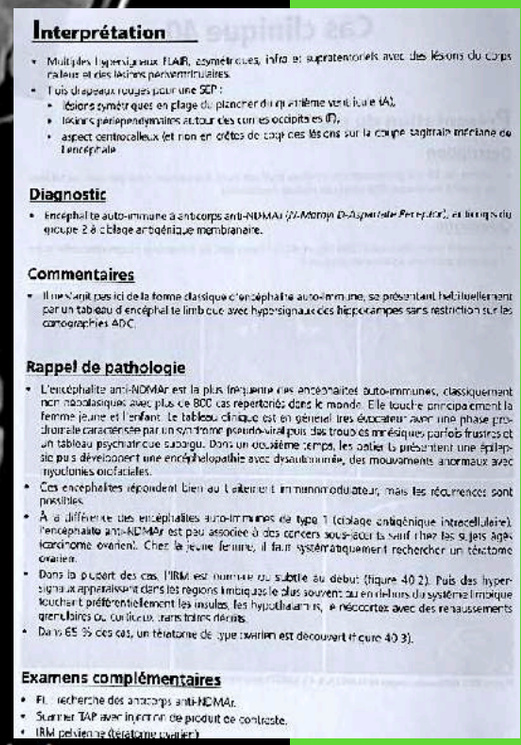

Interprétation

- Multiples hypersignaux FLAIR, asymétriques, infra et supratentoriels avec des lésions du corps calleux et des lésions périventriculaires.
- Trois drapeaux rouges pour une SEP :
  - lésions symétriques en plage du plancher du quatrième ventricule (A),
  - lésions périependymaires autour des cornes occipitales (F),
  - aspect centrocalleux (et non en crêtes de coq) des lésions sur la coupe sagittale médiane de l'encéphale.

Diagnostic

- Encéphalite auto-immune à anticorps anti-NDMAr (*N-Methyl D-Aspartate Receptor*), anticorps du groupe 2 à ciblage antigénique membranaire.

Commentaires

- Il ne s'agit pas ici de la forme classique d'encéphalite auto-immune, se présentant habituellement par un tableau d'encéphalite limbique avec hypersignaux des hippocampes sans restriction sur les cartographies ADC.

Rappel de pathologie

- L'encéphalite anti-NDMAr est la plus fréquente des encéphalites auto-immunes, classiquement non néoplasiques avec plus de 800 cas répertoriés dans le monde. Elle touche principalement la femme jeune et l'enfant. Le tableau clinique est en général très évocateur avec une phase prodromale caractérisée par un syndrome pseudo-viral puis des troubles mnésiques parfois frustres et un tableau psychiatrique subaigu. Dans un deuxième temps, les patients présentent une épilepsie puis développent une encéphalopathie avec dysautonomie, des mouvements anormaux avec myoclonies oro-faciales.
- Ces encéphalites répondent bien au traitement immunomodulateur, mais les récurrences sont possibles.
- À la différence des encéphalites auto-immunes de type 1 (ciblage antigénique intracellulaire), l'encéphalite anti-NDMAr est peu associée à des cancers sous-jacents sauf chez les sujets âgés (carcinome ovarien). Chez la jeune femme, il faut systématiquement rechercher un tératome ovarien.
- Dans la plupart des cas, l'IRM est normale ou subtile au début (figure 40.2). Puis des hypersignaux apparaissent dans les régions limbiques le plus souvent ou en dehors du système limbique touchant préférentiellement les insules, les hypothalamus, le néocortex avec des renaussements granulaires ou cortical, transitoires décrits.
- Dans 65 % des cas, un tératome de type ovarien est découvert (figure 40.3).

Examens complémentaires

- FL : recherche des anticorps anti-NDMAr.
- Scanner TAP avec injection de produit de contraste.
- IRM pelvienne (tératome ovarien).

pseudo-SEP mais atteinte en plage du plancher du IV ventricule atypique
Atteinte Centro-calleuse non SEP

La plus fréquente ++++

TERATOME OVARIEN++++

MENU

Femme de 28 ans, troubles psychiatriques et syndrome médullaire



- Lésions dorsales symétriques du tronc
- Lésions calleuses
- Lésions bilatérales des tractus cortico-spinaux
- Lésions péri-ependymaires

Evolution favorable

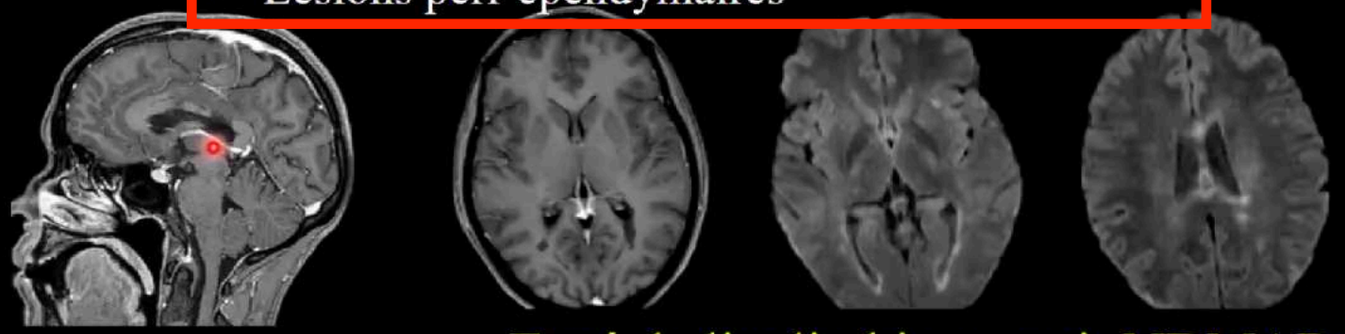

Encéphalite limbique anti- NDMAR

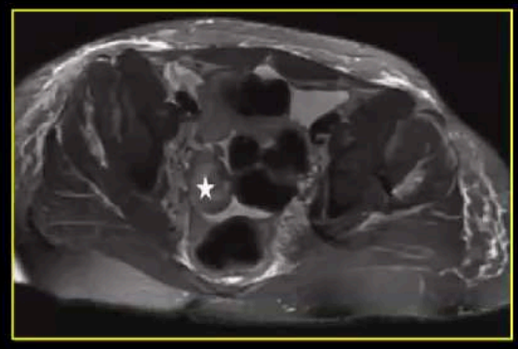

1. pseudo-SEP mais atteinte en plage du plancher du IV ventricule atypique
2. Atteinte Centro-calleuse non SEP
3. hyperFLAIR des FCS
4. Lésions péri-épendymaires

ENCEPHALITE LIMBIQUE ANTI-NDMAR

Femme 21 ans, hallucinations auditives et troubles du comportement depuis 15 jours. Fébricule à 38°.

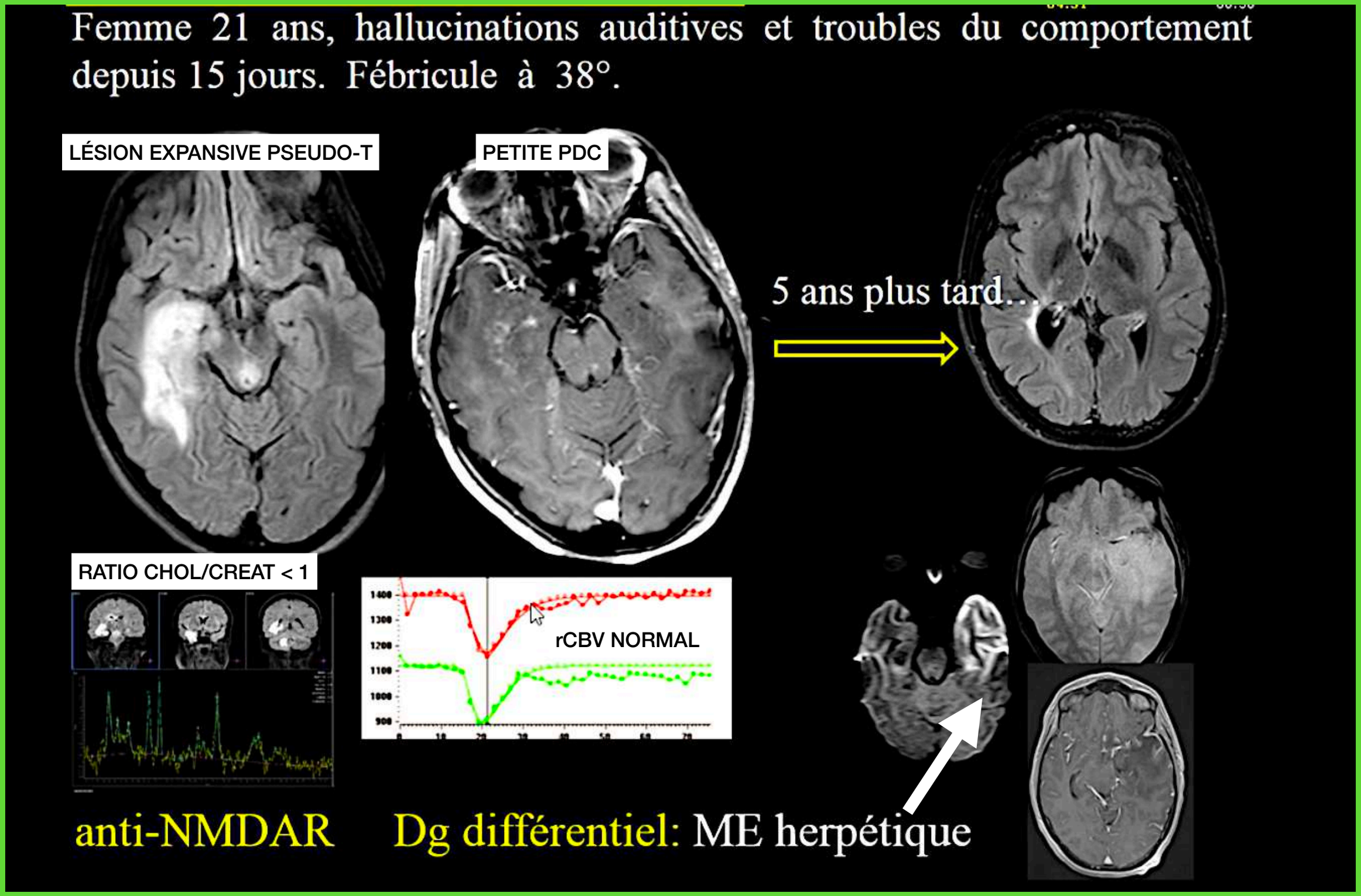

CAS INTERESSANT +++ RAISONNEMENT +++
Lésion expansive pseudo-tumoral avec petites PDC gado
MAIS RATIO CHOL/CREAT < 1 donc PAS TUMORAL et rCBV normal

MENU

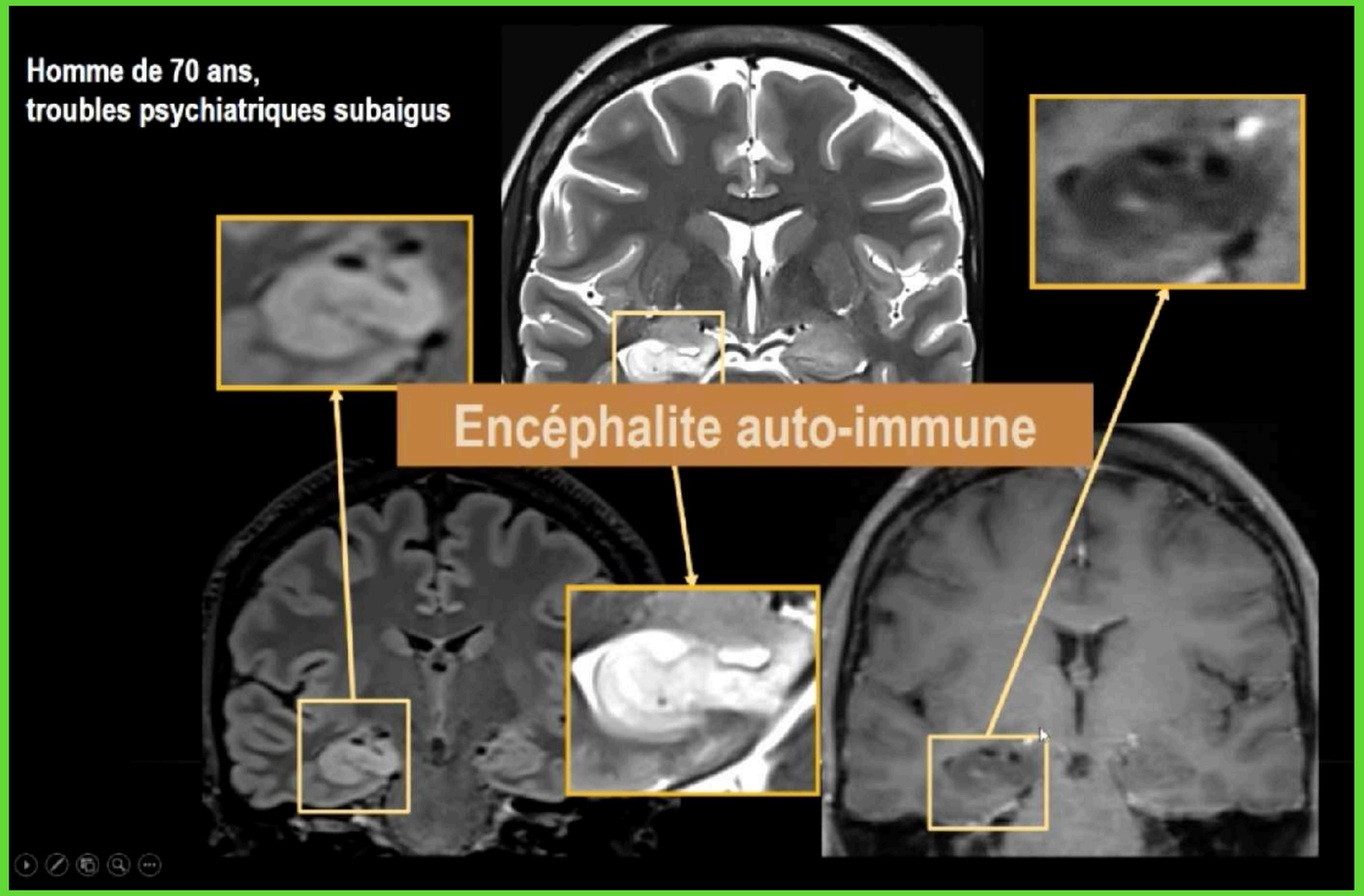

Phase aigue

IRM pathologique dans **70%** des cas

Forme classique :

- hippocampes +/- insula
- unilatéral ou bilatéral
- **Hypersignal FLAIR/T2 + hypertrophie**

Signes associés?
-Pas de saignement
-Prise de contraste rare (post-critique?)
-Atteinte extra-limbique rare

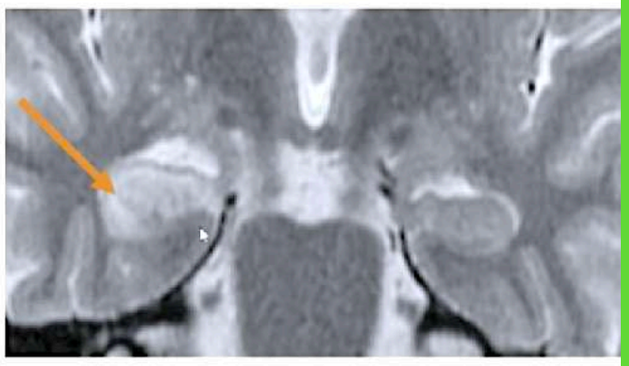



MENU

Lésions secondaires

Syndromes paranéoplasiques

Les auto-anticorps

- anti-Hu :
  - Cancer bronchique à petites cellules (encéphalomyélite, dégénérescence cérébelleuse, neuronopathie sensitive)
- anti-Yo :
  - Cancer gynécologique et mammaire (dégénérescence cérébelleuse)
- anti-Ri :
  - Cancer mammaire, gynécologique, bronchique à petites cellules (dégénérescence cérébelleuse, opsoclonus-myoclonus)
- anti-Tr (dégénérescence cérébelleuse)
- anti-CV2 ou anti-CRMP5:
  - Malade de Hodgkin (encéphalomyélite, dégénérescence cérébelleuse, neuronopathie sensitive)
- anti-MA protéines :
  - Cancer bronchique à petites cellules (encéphalite limbique, dégénérescence cérébelleuse)
- antiamphysine:
  - Tumeur testiculaire à cellules germinales, cancer du sein (syndrome de l'homme raide, encéphalomyélite)
- anti-canaux calciques voltages-dépendants :
  - Cancer bronchique à petites cellules (syndrome pseudomyasthénique de Lambert-Eaton, dégénérescence cérébelleuse)
- anti-récepteur acétylcholine :
  - Thymome (myasthénie)
- anti-canaux potassiques voltages-dépendants (VGKC)
  - Thymome(encéphalite limbique)
- anti-NMDA-r (NR1/NR2) :
  - Tératome de l'ovaire dans 95 % des cas

2016 : NEW **Proche NMDAR**

Astrocytopathie auto-immune à anticorps anti-GFAP

MENU

Lésions secondaires

Syndromes paranéoplasiques

Encéphalite limbique paranéoplasique

= Sd de Corsellis

- Contexte :
  - S'associe à un cancer bronchique à petite cellules dans la majorité des cas
- Ac anti-Hu (cancer bronchique à petites cellules), anti-Ta (cancer testiculaire), anti-NMDA NR1 (tératome ovarien)
- Clinique :
  - Développement rapide d'une irritabilité, de dépression, convulsions, confusion
  - Troubles de la mémoire à court terme d'installation subaiguë
- IRM :
  - Peut être normale à la phase précoce
  - Atteinte du système limbique (temporal interne, amygdale, insula, cingulum) en hypersignal T2 et FLAIR
  - Peut toucher également les ganglions de la base
  - Hyposignal T1, rehaussement inconstant, parfois focal
  - Absence d'hémorragie en T2*
  - Uni ou bilatéral (60%) et alors en général asymétrique

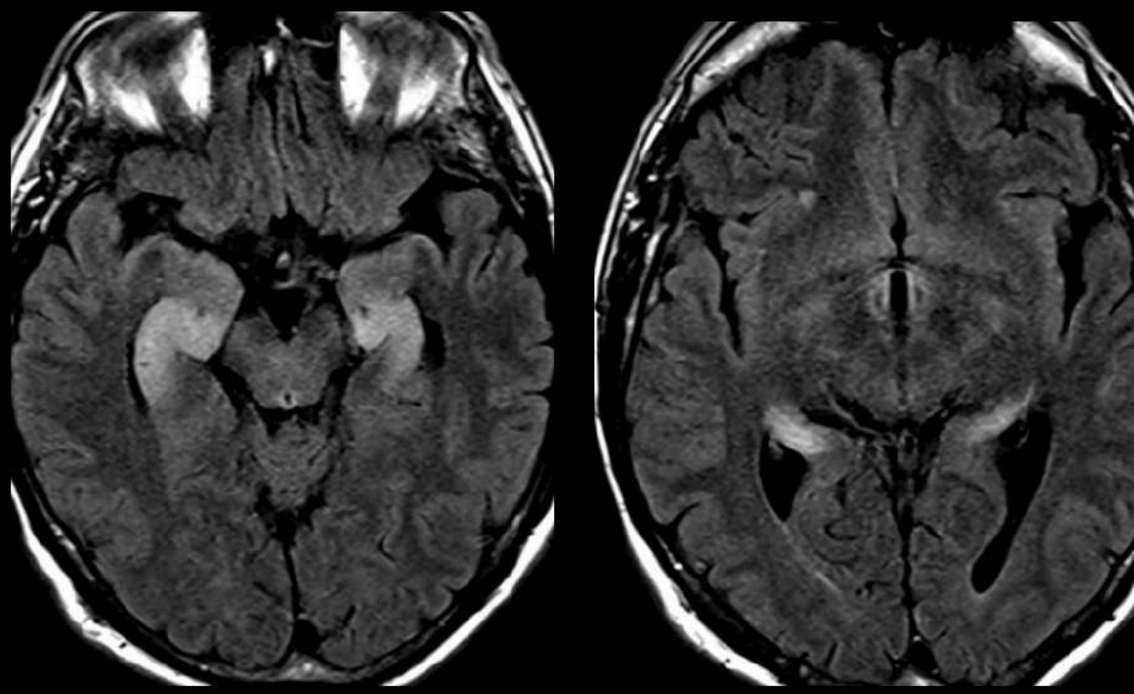

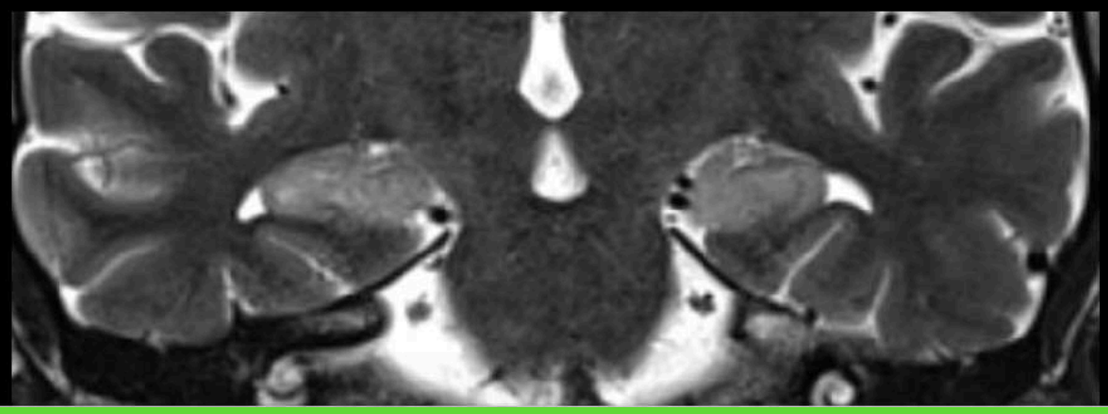

Capture d'écran

MENU

Lésions secondaires

Syndromes paranéoplasiques

Rhombencéphalite paranéoplasique

- Contexte :
  - Infiltrats inflammatoires mononucléés périvasculaires atteignant le tronc cérébral et le cervelet
  - S'associe à un cancer bronchique à petite cellules dans la majorité des cas

- Ac anti-Yo, anti-Tr, anti-Hu, anto-Ri, anto-Ma et anti-amphiphysin

- Clinique :
  - Ataxie cérébelleuse, encéphalite limbique, atteinte du tronc cérébral, pseudo-obstruction intestinale, mononeuropathie multiple, atteinte des ganglions des racines dorsales, dysautonomie respiratoire ou cardiaque, neuropathie sensitivomotrice ...
  - Le tableau est variable selon le niveau de l'atteinte

- IRM :
  - Hypersignaux T2 du tronc cérébral, de l'hypothalamus, du thalamus et de l'hippocampe
  - Rares prises de contraste



MENU

Lésions secondaires

Syndromes paranéoplasiques

Dégénérescence cérébelleuse paranéoplasique

- Contexte :
  - Habituellement observé dans le cadre d'un cancer de l'ovaire, du sein, d'un cancer bronchique à petites cellules, d'une maladie de Hodgkin ou d'un cancer digestif
- Anticorps anti-Yo
- Clinique :
  - Prodromes de type virose, vertiges, nausées et vomissements
  - Ataxie, diplopie, dysarthrie, dysphagie
  - Troubles de la vision, opsoclonus transitoire
- IRM :
  - Initialement normale
  - Atrophie cérébelleuse diffuse à la phase tardive

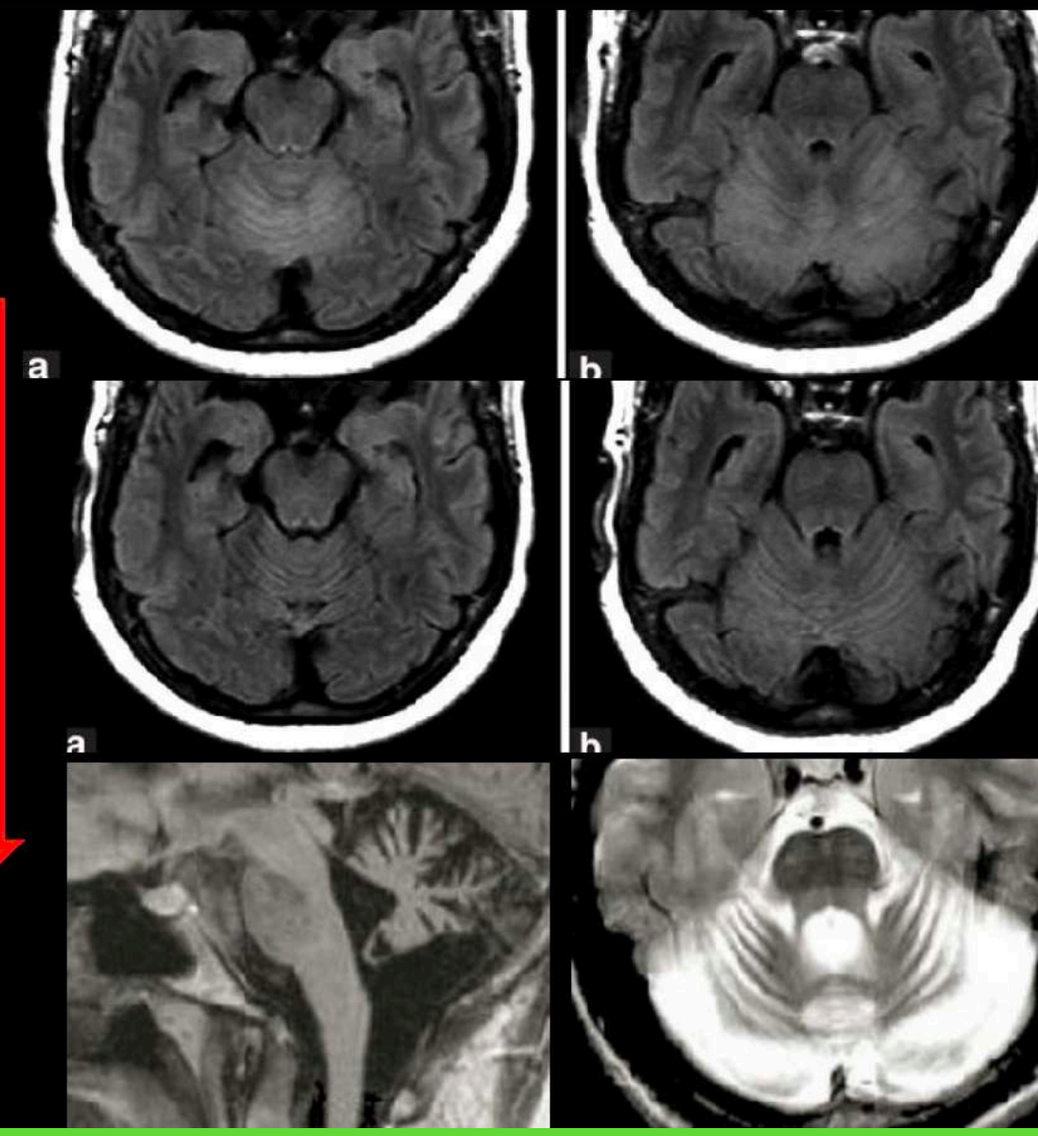

MENU

mais DIAG DIFFICILE !!!

A clinical approach to diagnosis of autoimmune encephalitis

Lancet Neurol 2016; 15: 391–404

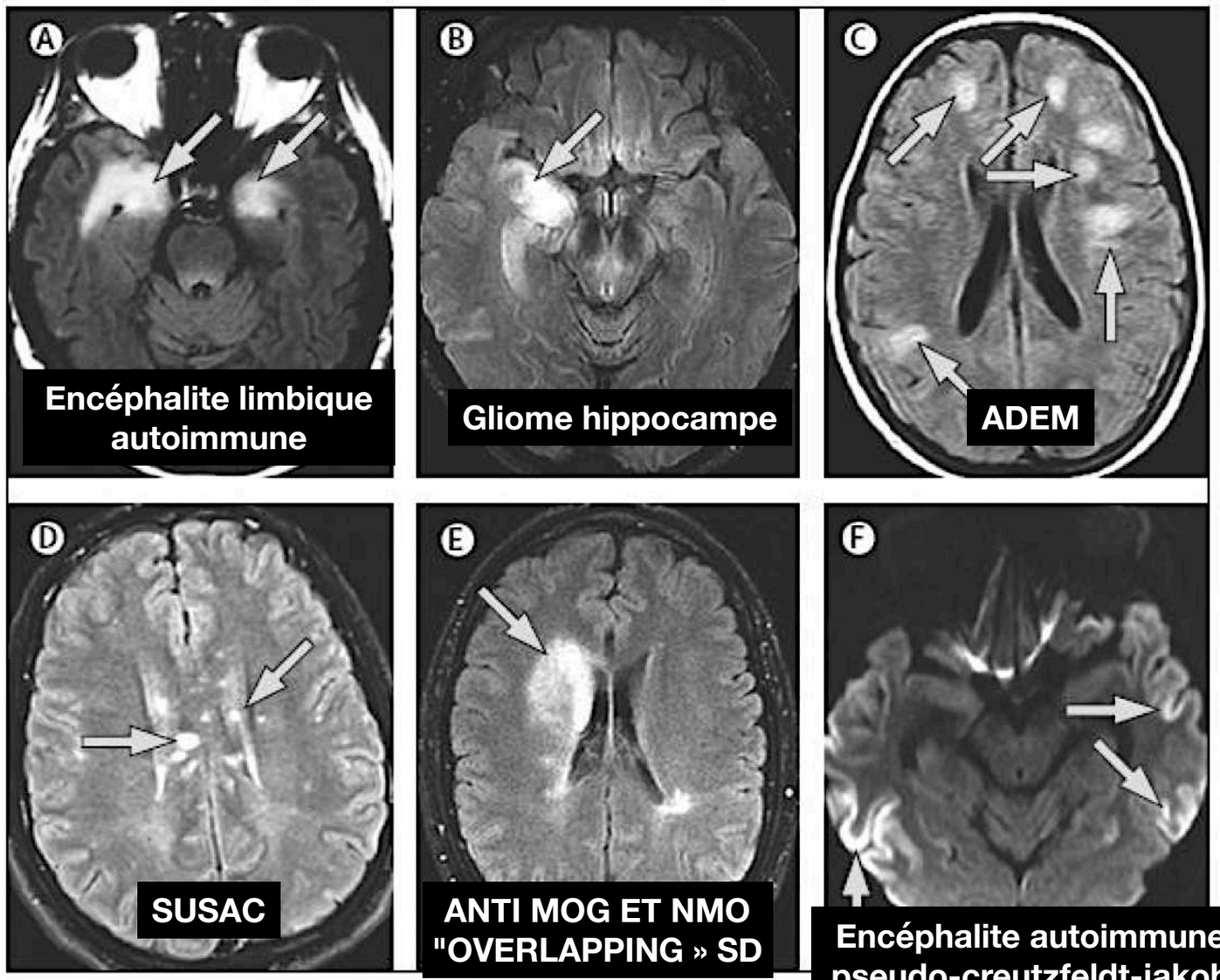

Figure 2: **MRI patterns in autoimmune encephalitis and its mimics**
Typical MRI of limbic encephalitis (A) with bilateral abnormalities in the medial temporal lobe on T2-weighted fluid-attenuated inversion recovery imaging; this patient with autopsy-proven limbic encephalitis did not have serum or CSF antineuronal antibodies. Patient with final diagnosis of glioma (B) who presented with unilateral right hippocampal involvement mimicking limbic encephalitis. Typical MRI of acute disseminated encephalomyelitis (C) with bilateral large lesions in the white matter. Multiple lesions involving the corpus callosum in a patient with Susac's syndrome (D). MRI of a patient with overlapping syndrome (NMDA receptor and myelin oligodendrocyte glycoprotein antibodies; E) showing a right frontal abnormality compatible with demyelination. Diffusion MRI sequence in a patient with AMPA receptor antibody-associated encephalitis (F) mimicking MRI changes seen in patients with Creutzfeldt-Jakob disease. Left side of images=right side of brain.

MENU

ENCEPHALITE AUTO-IMMUNE

• QUAND Y PENSER ????

1. **Aspect IRM d'encéphalite herpétique MAIS SANS HYPER-DIFFUSION ET SANS MICRO-HGIE SWAN ET SANS REHAUSST GADO (rare)**
2. **CONTEXTE DE TÉRATOME OVARIEN ++++**
3. **CONTEXTE DE KC : SEIN / CPC POUMON / KC OVAIRE**
4. **RATIO CHOL/CREAT < 1 DONC PAS TUMEUR**
5. **rCBV NORMAL**
6. **RECHERCHER ATROPHIE CERVELET souvent associé dans 2ème temps à 1 an**

L'encéphalite anti-NMDAR est la plus fréquente et présente une association avec un cancer dans moins de 50% des cas

MENU

ENCEPHALITE AUTO-IMMUNE

- **QUAND Y PENSER ????**

Messages à emporter à la maison

Être à jour de cotisation à la SFNR ++

1- Les encéphalites auto-immunes sont souvent révélés par un tableau neurologique subaigu et une PL inflammatoire. Le tableau clinique et radiologique est polymorphe. L'encéphalite limbique est la plus fréquente des manifestations.

2- Les encéphalites auto-immunes sont classés en fonction du type d'autoanticorps (type 1 intracellulaire , type 2 membranaire)

3- Les Ac dont la cible antigénique est membranaire sont directement impliqués dans l'atteinte cérébrale. Un cancer est retrouvé dans moins de 70% des cas. Le pronostic est meilleur

4- Les Ac dont la cible antigénique est cellulaire sont associés à une réponse immune cellulaire, sans rôle pathogène direct. Une tumeur est retrouvé dans 90% des cas. Le pronostic est plus sombre

AC ANTI-CELLULE = GROUPE 1 90% DE KC

AC ANTI-MEMBRANE = GROUPE 2 MOINS DE KC

Messages à emporter à la maison

5- Les signes IRM peuvent être subtiles au début, ne pas hésiter à refaire l'examen ou PET

6- Rarement une restriction en diffusion dans les EL à la différence des lésions infectieuses comme l'herpes

7- Important de pouvoir comparer les examens notamment pour l'atrophie du cervelet

8- Tout neuroradiologue doit savoir analyser un TAP (et un PET-scanner), une échographie testiculaire et une IRM pelvienne

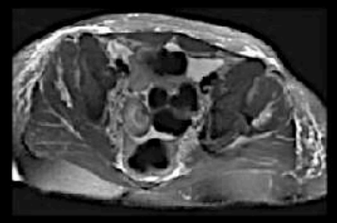

MENU

Localisations anatomiques des encéphalites auto-immunes

- Lobes temporaux, prédominants en régions hippocampiques et au niveau des amygdales
- Insula
- Gyrus cingulaire
- Diencéphale
- Hypothalamus
- Cervelet
- Tronc cérébral: mésencéphale, plancher du quatrième ventricule, tegmentum pontique
- Striatum et néocortex



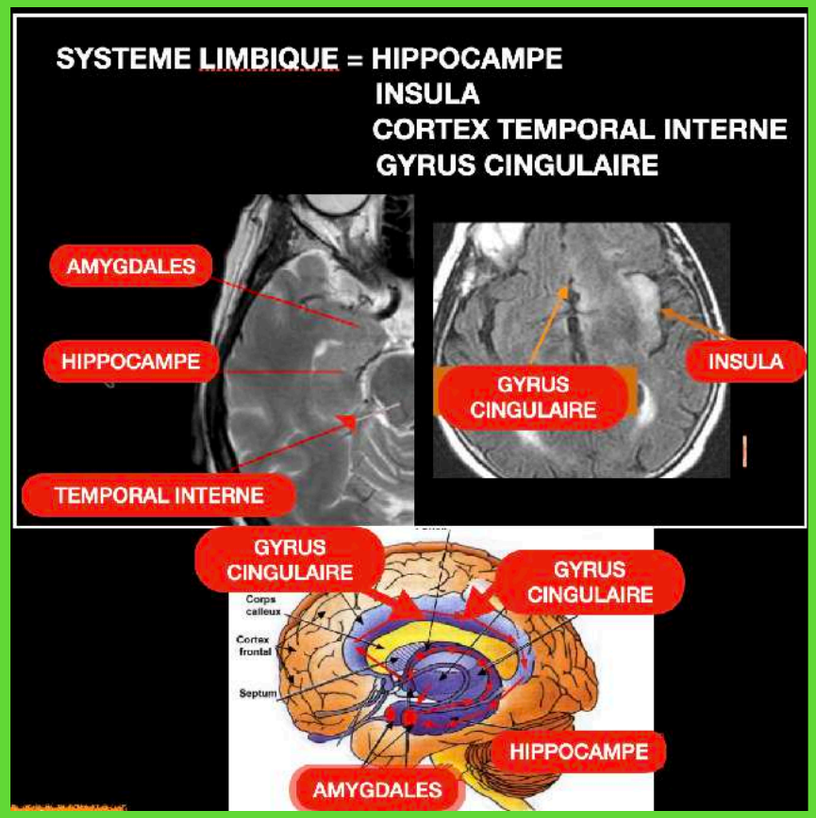

Cancers les plus souvent impliqués

- Cancer pulmonaire à petites cellules ++
- Thymome malin
- Carcinome et tératome ovarien
- Séminome testiculaire
- Carcinome mammaire
- Lymphome
- Neuroblastome
- Tumeur neuroendocrine







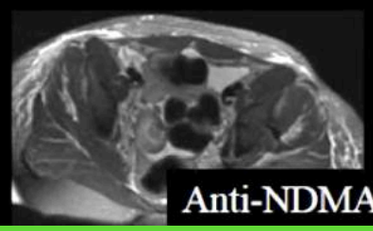



MENU

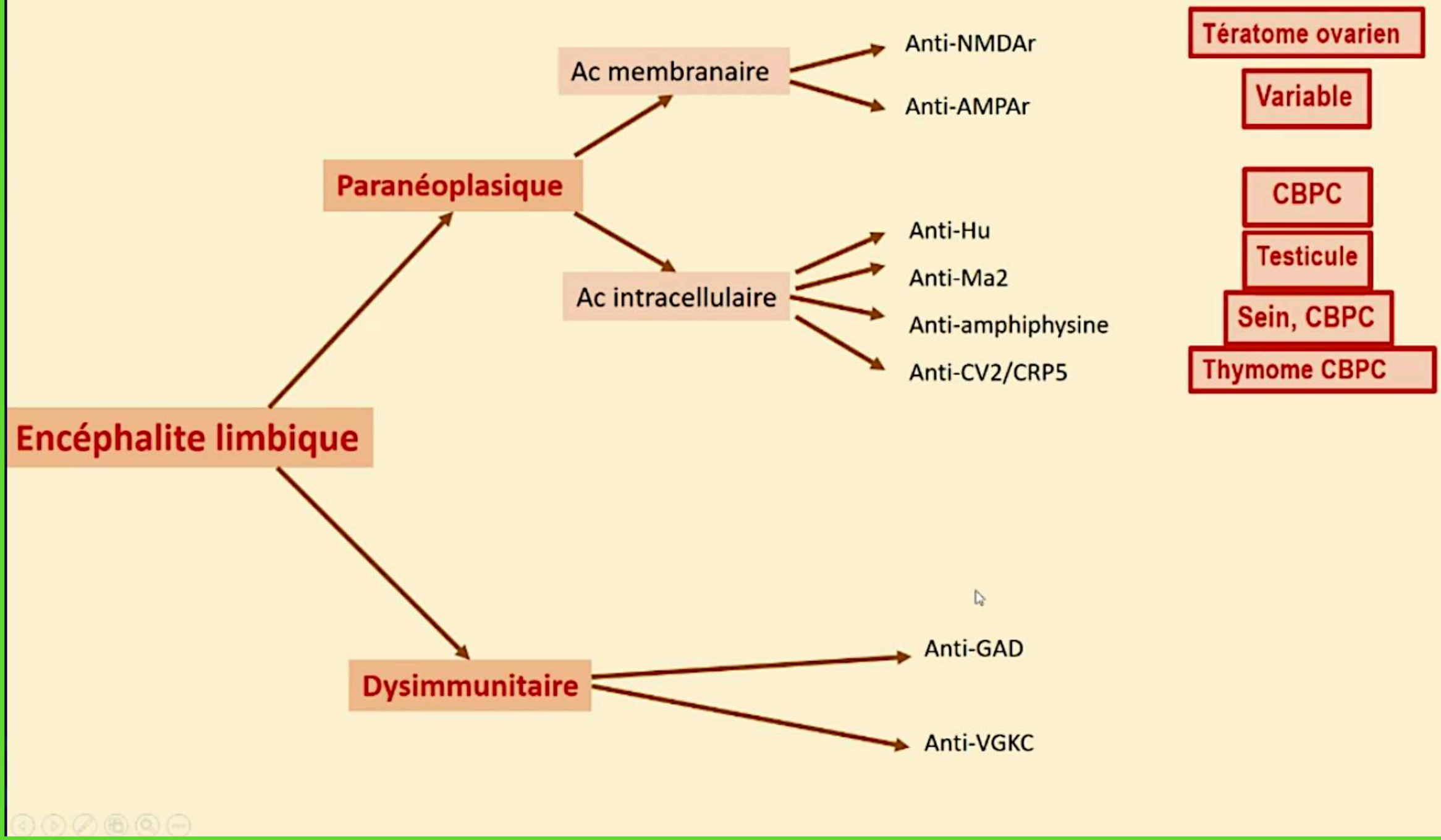
Encéphalite limbique
Paranéoplasique
Ac membranaire
Anti-NMDAr
Anti-AMPAr
Ac intracellulaire
Anti-Hu
Anti-Ma2
Anti-amphiphysine
Anti-CV2/CRP5
Dysimmunitaire
Anti-GAD
Anti-VGKC
Tératome ovarien
Variable
CBPC
Testicule
Sein, CBPC
Thymome CBPC

MENU

Encéphalites auto-immunes du groupe 1, à cible antigénique intra-cellulaire

Anticorps	Syndromes neurologiques	Cancers associés
Anti-Hu	NSS, EL, EMP, DCP, SMLE, ND, OM	CPPC (> 98 %)
Anti-Yo	DCP	Cancer des ovaires et du sein (90 %), autres gynécologiques
Anti-CV2	NSS, DCP, EL, EMP, ND	CPPC (60 %) Thymome malin (13 %)
Anti-Ri	OM, DCP	CPPC (46 %) Cancer du sein (32 %)
Anti-Ma2	EL, RE, DCP	Séminome testiculaire (53 %) CPPC (21 %)
Amphiphysine	EMP, DCP, EL, SPR	Cancers du sein (80 %) CPPC (20 %)
Anti-Tr	DCP, EL	Lymphome de Hodgkin (100 %)
Anti-GAD	EL, SPR	> 90 % sans tumeur Thymome malin
Anti-Sox1	SMLE	CPPC
Anti-Zic4	DCP	CPPC

Viaccoz A, Honnorat J. Pratique Neurologique 2012

MENU

ENCEPHALITE LIMBIQUE à Ac anti-HU

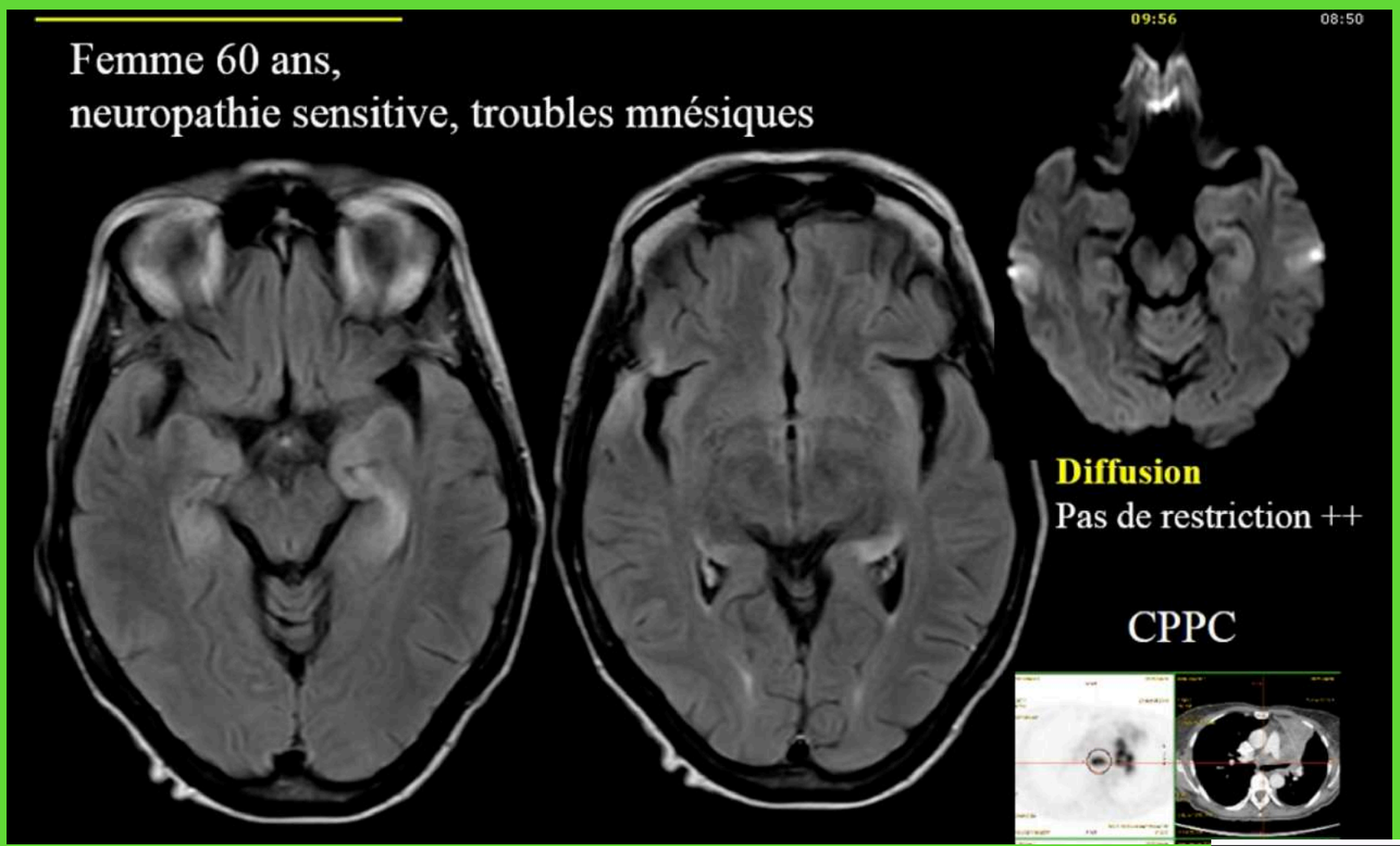

Encéphalite anti-Hu ++
(ANNA1 antineuronal nuclear antibody)
Mauvais pronostic
Cancer à petites cellules du poumon ++

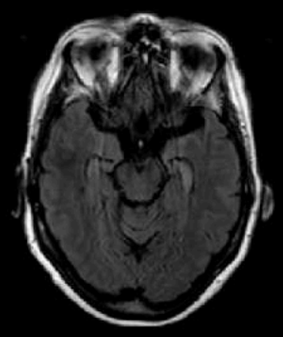

Différents phénotypes : encéphalite limbique, neuropathie sensitive subaiguë, dégénération cérébelleuse, épilepsie partielle continue

Signes IRM
Hypersignaux FLAIR temporal interne, du tronc, des thalamii, du cervelet. Exophtalmie par infiltration des muscles occulomoteurs (Ophtalmopathie de Graves avec encéphalite anti-Hu)

Diffusion: pas de restriction

Gadolinium: en général lésions non rehaussées
rare formes pseudonodulaires rehaussées

MENU

Homme 29 ans, troubles mnésiques et de l'équilibre

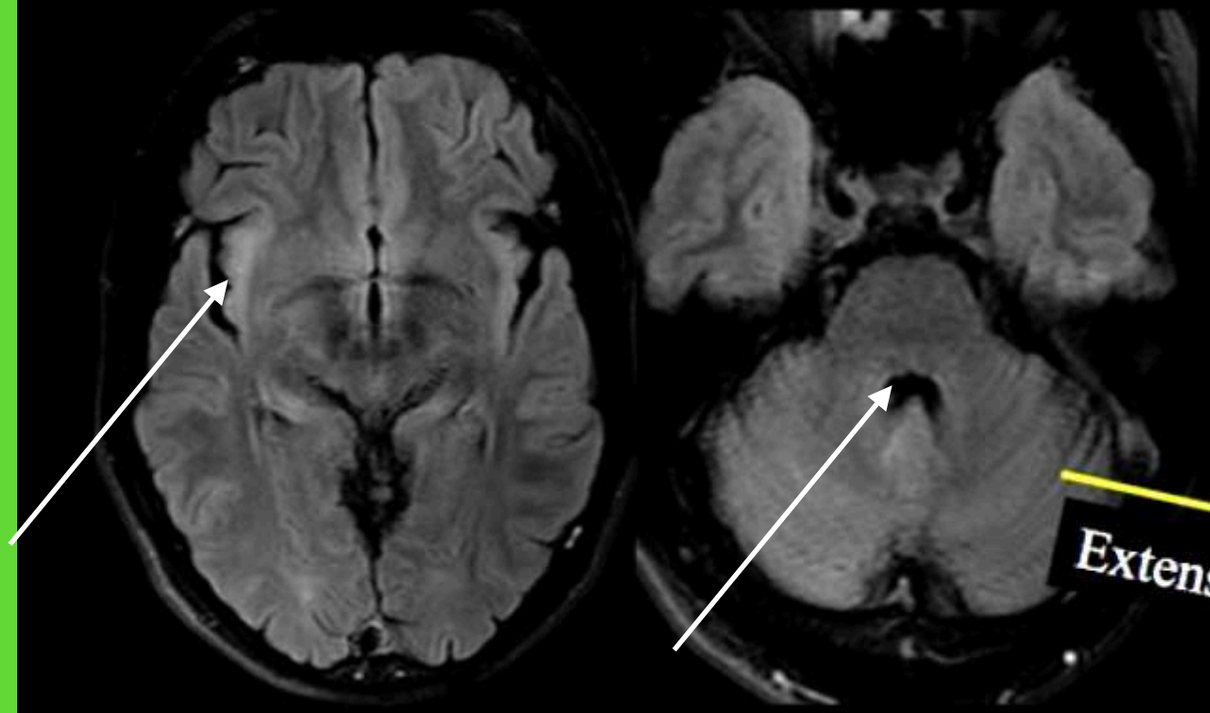

Discrets hypersignaux insula (droit),
plancher V4

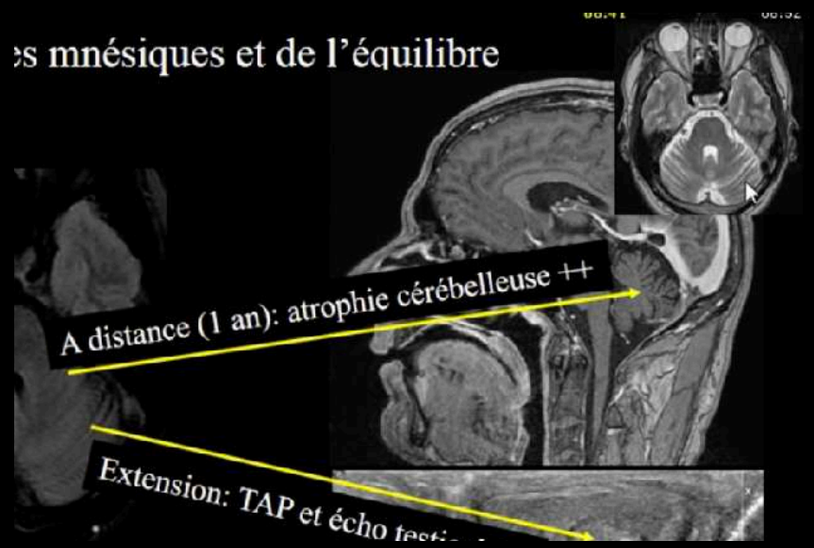



Séminome testiculaire

Séminome testiculaire

Encéphalite paranéoplasique anti-Ma2

3 tableaux cliniques: encéphalite limbique/ dégénérescence cérébelleuse paranéoplasique/rhombencéphalite

Cancers associés: testicule, sein, CPPC

MENU

Encéphalite paranéoplasique Anti-CV2

(collapsin response mediator protein 5)

Mouvements choréiques

Cancers associés: poumon et thymome malin

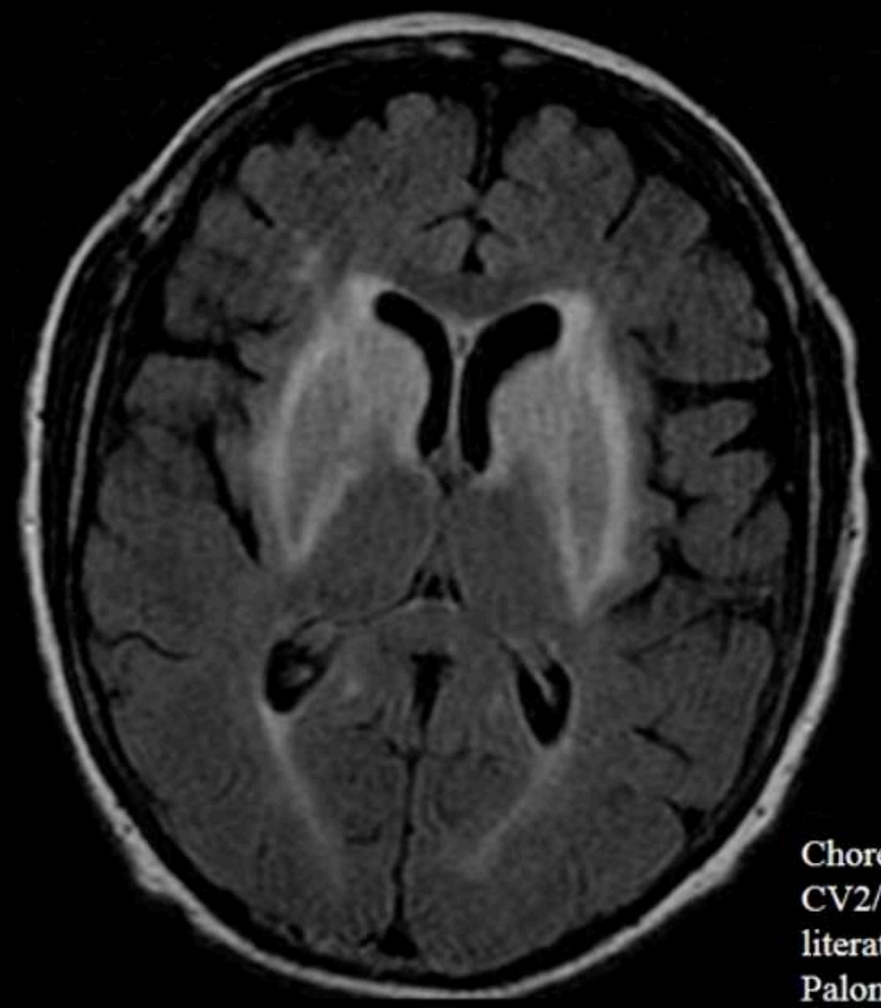

IRM:

hypersignaux T2-FLAIR dans le striatum

SANS restriction sur l'imagerie de diffusion

Patiente de 62 ans, instabilité à la marche, AEG et trouble du comportement

CT: CPPC

Chorea secondary to striatal encephalitis due to anti-CV2/CRMP5 antibodies. Case description and review of the literature. Crespo-Burillo JA, Hernando-Quintana N, Ruiz-Palomino P, Martín-Martínez J. Neurologia. 2015;30(7):451-3.

MENU

07:56

Encéphalite paranéoplasique Anti-GAD

(Glutamic Acid Decarboxylase)

Mouvements choréiques, EL

Cancers associés: thymome malin, dans 90% pas de cancer

IRM: hypersignaux T2-FLAIR hippocampiques, striatum

SANS restriction sur l'imagerie de diffusion; lésions corticales

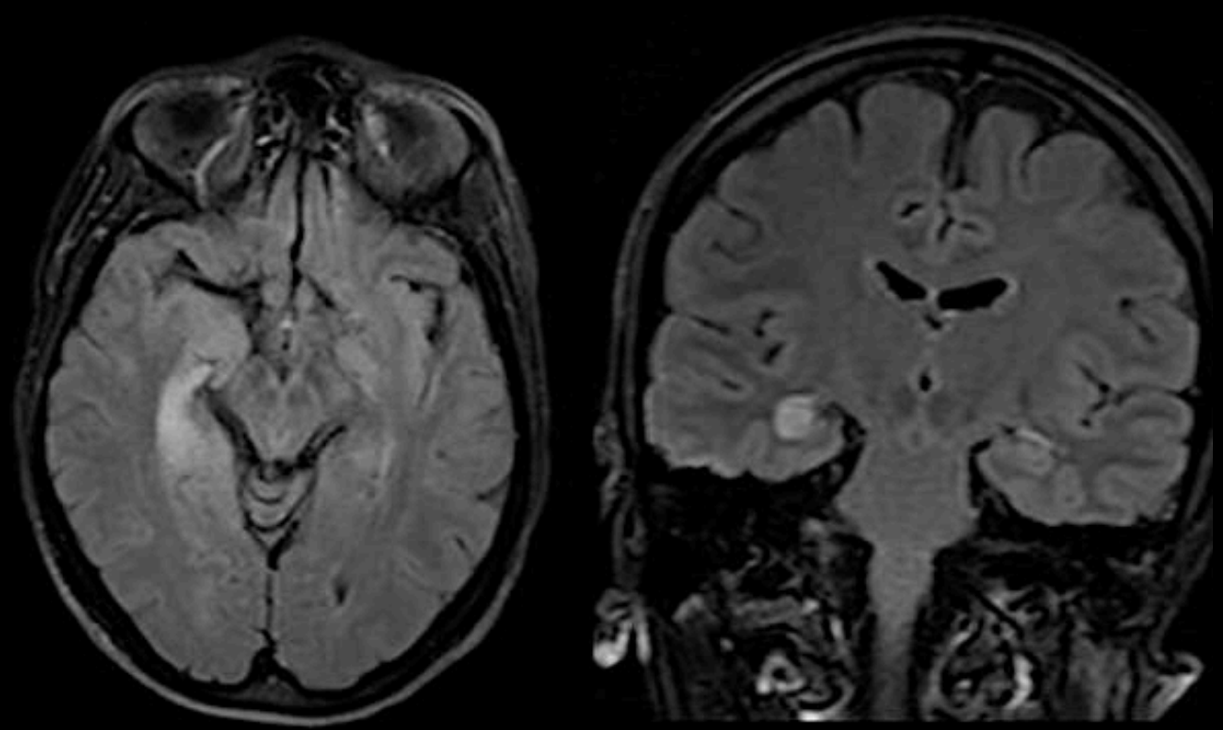

Femme de 61 ans, céphalées, confusion et nystagmus

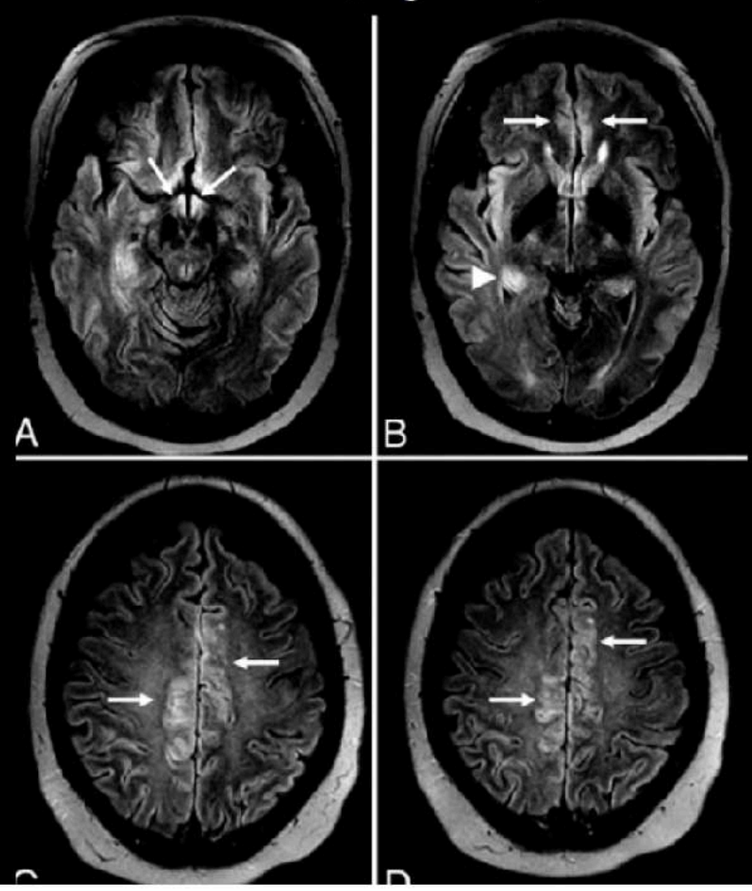

Encéphalite Anti-GAD

Lésions insulaires, néocortex, hypothalamus, hippocampes

Kelley BP, AJNR 2017

Homme de 30 ans, troubles mnésiques et neuro-psychiques

MENU

Anticorps anti-Yo (Purkinje cell cytoplasmic antibody)

Association: cancer de l'ovaire, sein ++, trompes, endomètre

dégénérescence cérébelleuse paranéoplasique ++ , EL

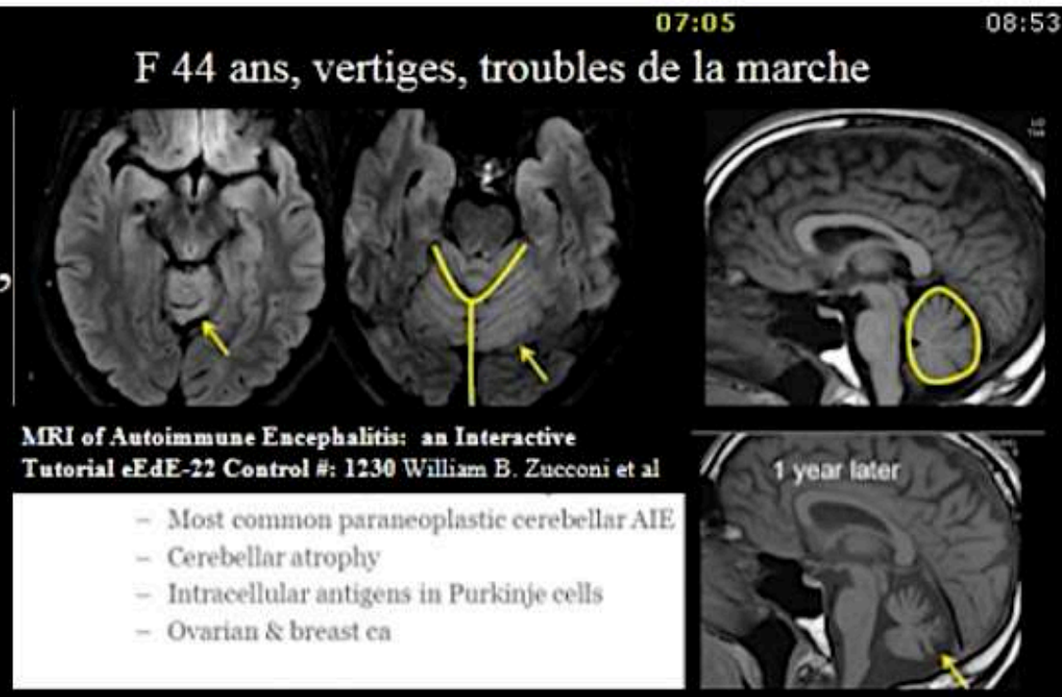

Anticorps anti-Ri (ANNA-2)

Association: cancer du sein ++, CPCP

SNP opsoclonus-myoclonus, encéphalite du tronc cérébral

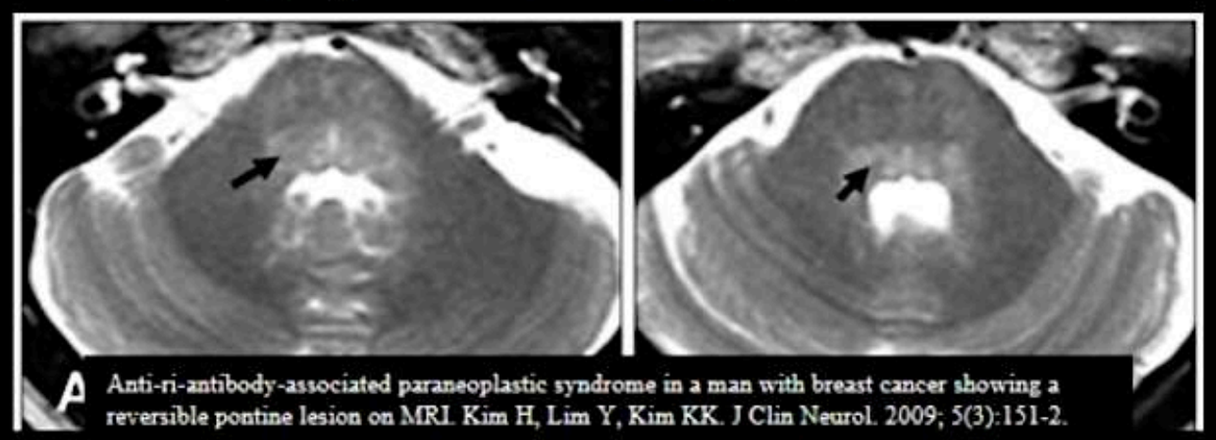

Anticorps anti-amphiphysine,

Association: cancer du sein, CPPC

EL, thalamus, hypothalamus, amygdale mésencéphale

Tableau de personne rigide, myoclonie, lésion thalamique, encéphalomyélite

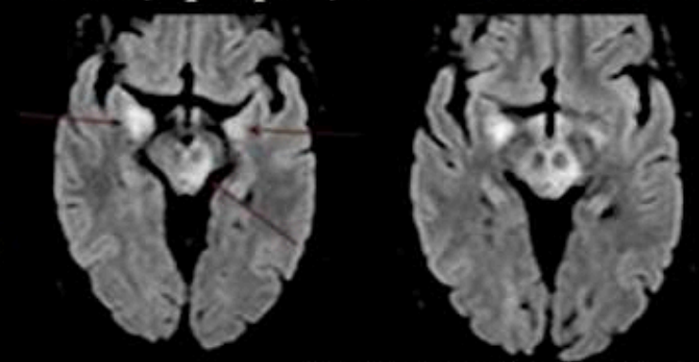

MENU

Anticorps	Syndromes neurologiques	Tumeurs associées
Anti-NMDAr	EL avec troubles psychiatriques, dysautonomie et mouvements anormaux	Femmes : 90 % de tératome ovarien Adultes et enfants : 22 % et 27 % des cas sont associés à une tumeur (tératome testiculaire ou ovarien, CPPC)
Anti-LGI1	EL généralement pure. SIADH parfois associé	Rare, entre 5 et 20 %
Anti-CASPR2	Syndrome d'Isaac avec ou sans chorée fibrillaire de Morvan. EL pure et encéphalite	Thymome malin (50 %). CPPC et maladie de Hodgkin (25 %)
Anti-GABA$_B$r	EL pure avec nombreuses crises d'épilepsies	CPPC (60 %)
Anti-AMPAr	EL pure avec risque élevé de rechute	Thymome malin, CPPC, cancer du poumon non petites cellules (75 %)
Anti-VGCC	SMLE isolé	CPPC (60 %)
	DCP et SMLE	CPPC (> 98 %)
Anti-mGluR1	DCP pure. 3 cas décrits à ce jour	Absence de cancer associé. Rôle du lymphome de Hodgkin indéterminé (2/3)
Anti-GlycineR	PREM, SPR. Associé à un tableau d'hyperekplexie	Absence de cancer associé
Anti-gAChr	Ganglionopathie et dysautonomie	Adénocarcinome pulmonaire, cancers du rectum, de la vessie, de la thyroïde (30 %)
Anti-MAG	Neuropathie sensitive à latences allongées	MGUS, LLC

Encéphalites du groupe 2, à cible antigénique membranaire

Viaccoz A, Honnorat J. Pratique Neurologique 2012

MENU

+++ENCEPHALITE AUTO-IMMUNE ANTI-NDMAR +++

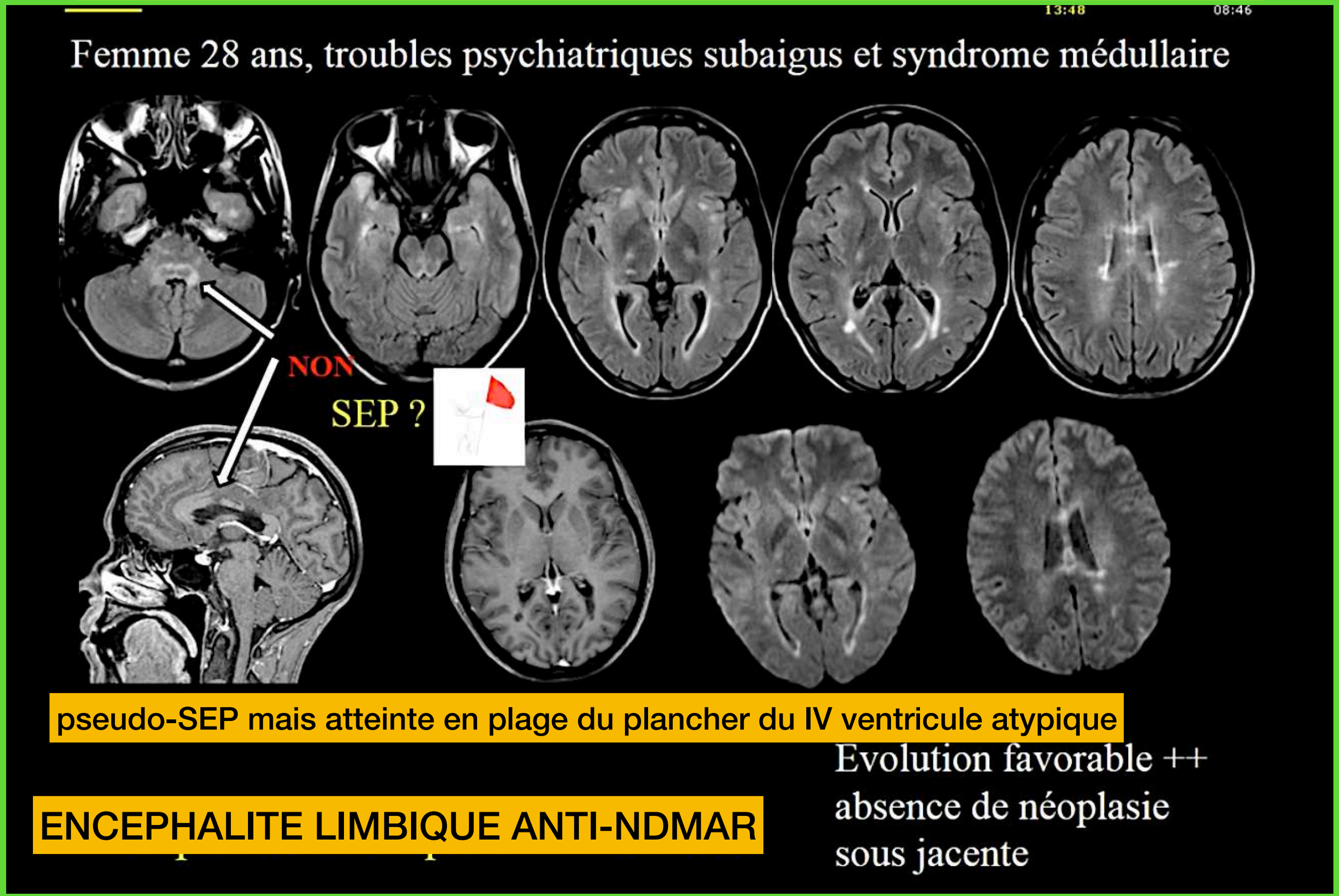

La plus fréquente ++++

TERATOME OVARIEN++++

MENU

ENCEPHALITE LIMBIQUE ANTI-NDMAR

Encéphalite anti-*N*-methyl D-aspartate receptor

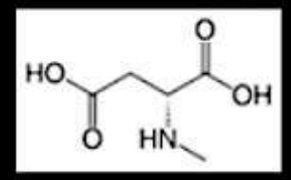

-La plus fréquente (1000 cas)
-Femme jeune (tératome ovarien), enfant
-Syndrome pseudo-viral puis troubles psychiatriques puis mnésiques, épilepsie, encéphalopathie et dysautonomie.
-Répond bien au traitement mais récurrences possibles
-Peu de cancer sous-jacent sauf chez les sujet âgé (carcinome ovarien…)
-Anticorps retrouvé également dans l'herpes et l'encéphalite de Rasmussen

- IRM: souvent normal, Hypersignaux FLAIR temporal interne, insula++, hypothalamus
Rehaussement cortical transitoire

F 32 ans, céphalées, vertiges, troubles psychiatriques puis développement d'une encéphalopathie avec crise d'épilepsie

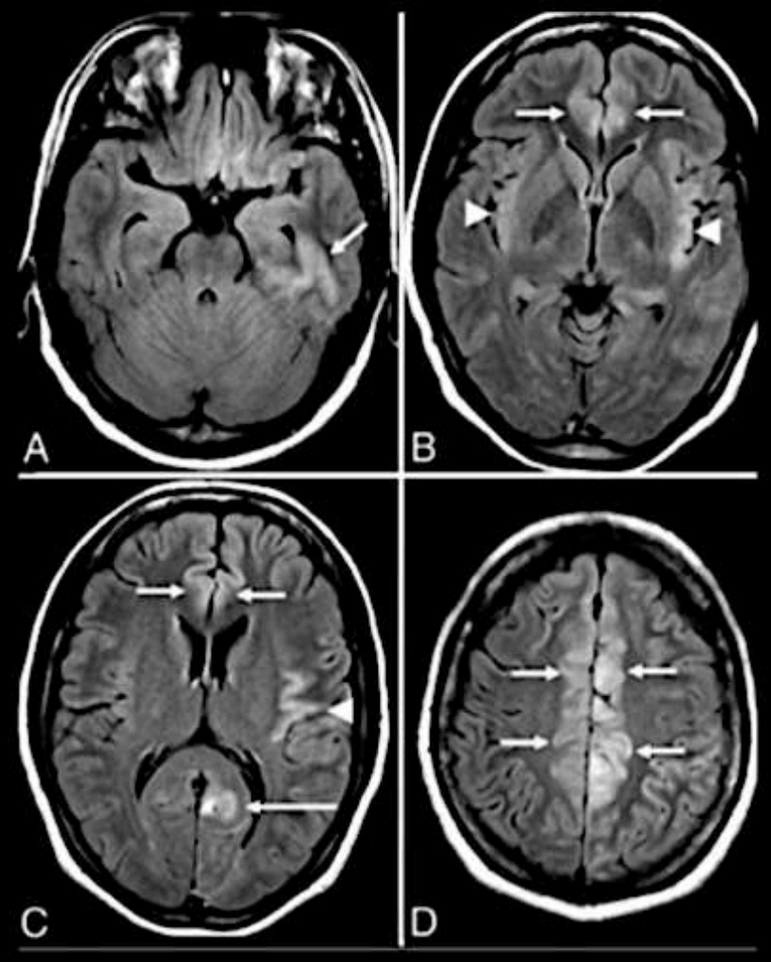

Kelley BP, AJNR 2017

MENU

Femme de 17 ans, convulsion fébrile, PCR herpes -

?

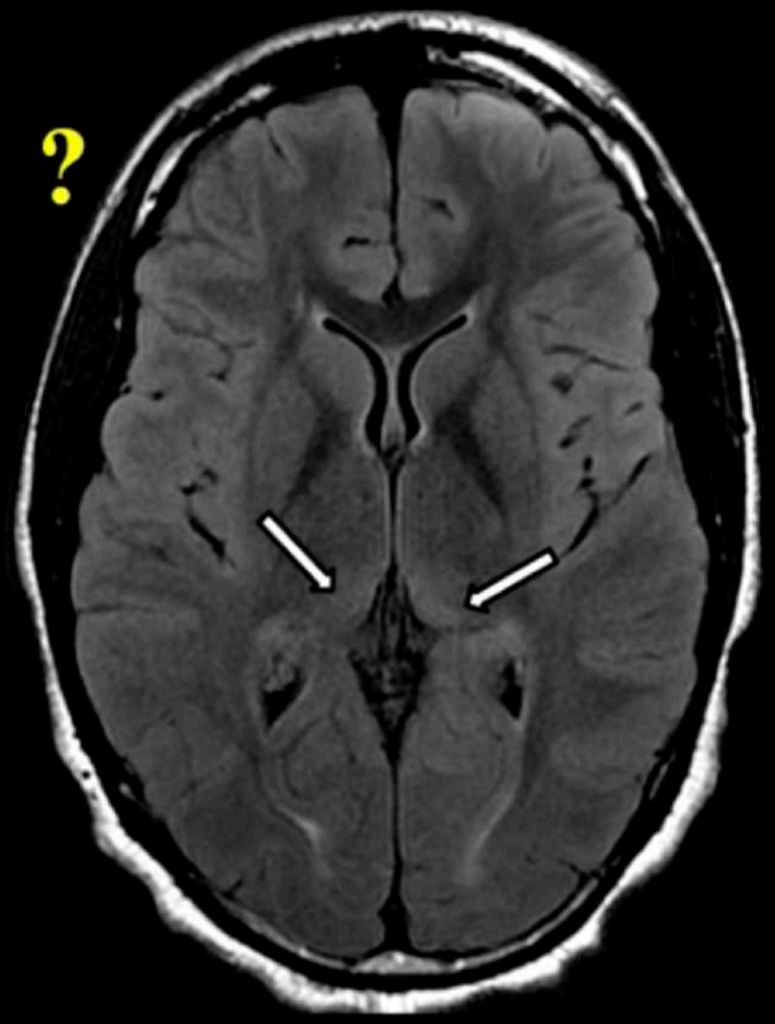

IRM pelvienne
Tératome ovarien droit

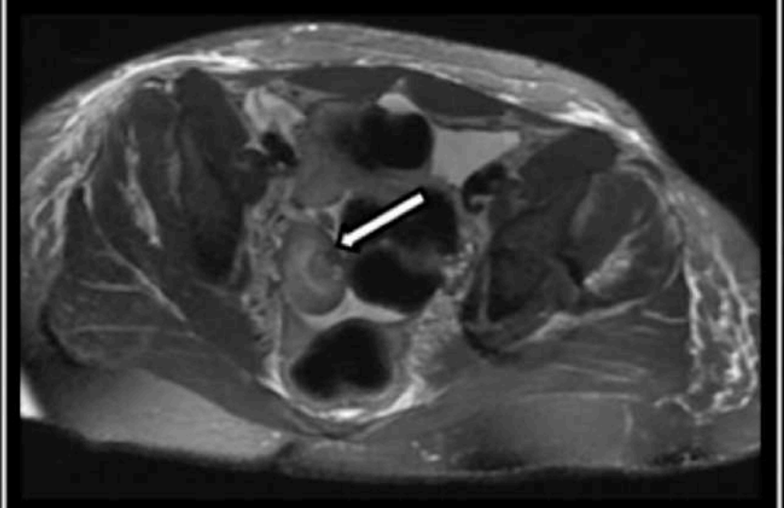

4 ans après

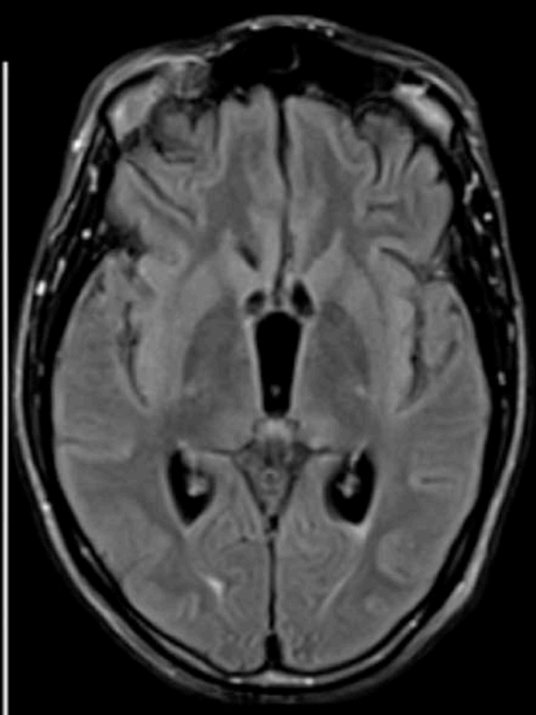

Evolution
défavorable
(grabataire)

ENCEPHALITE LIMBIQUE ANTI-NDMAR

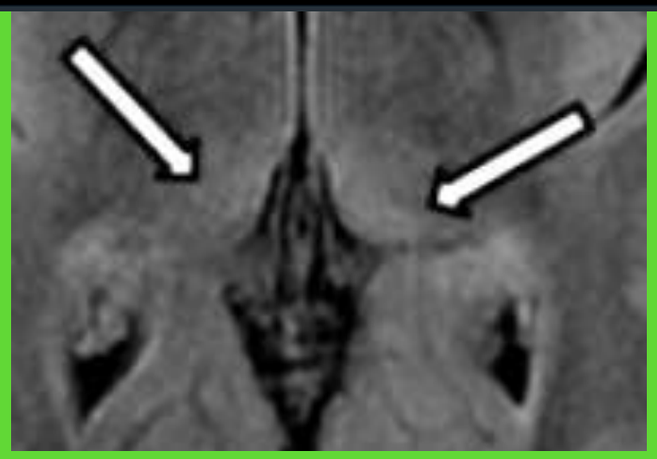

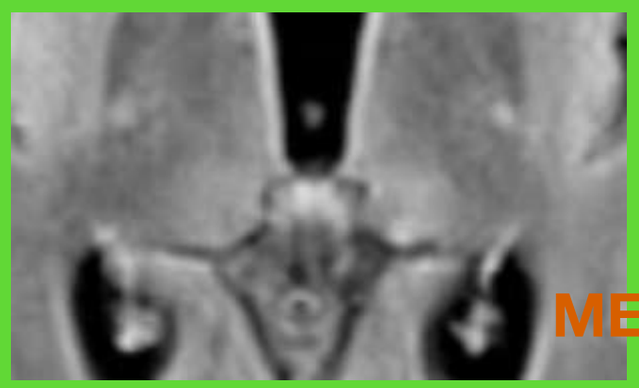

MENU

Encéphalite à Ac anti-canaux potassium voltage-dépendants

Atteinte limbique avec tableau d'épilepsie résistante

IRM:

hypersignaux FLAIR temporal interne ++

Parfois rehaussement et restriction en diffusion

Formes extra-limbiques très rare

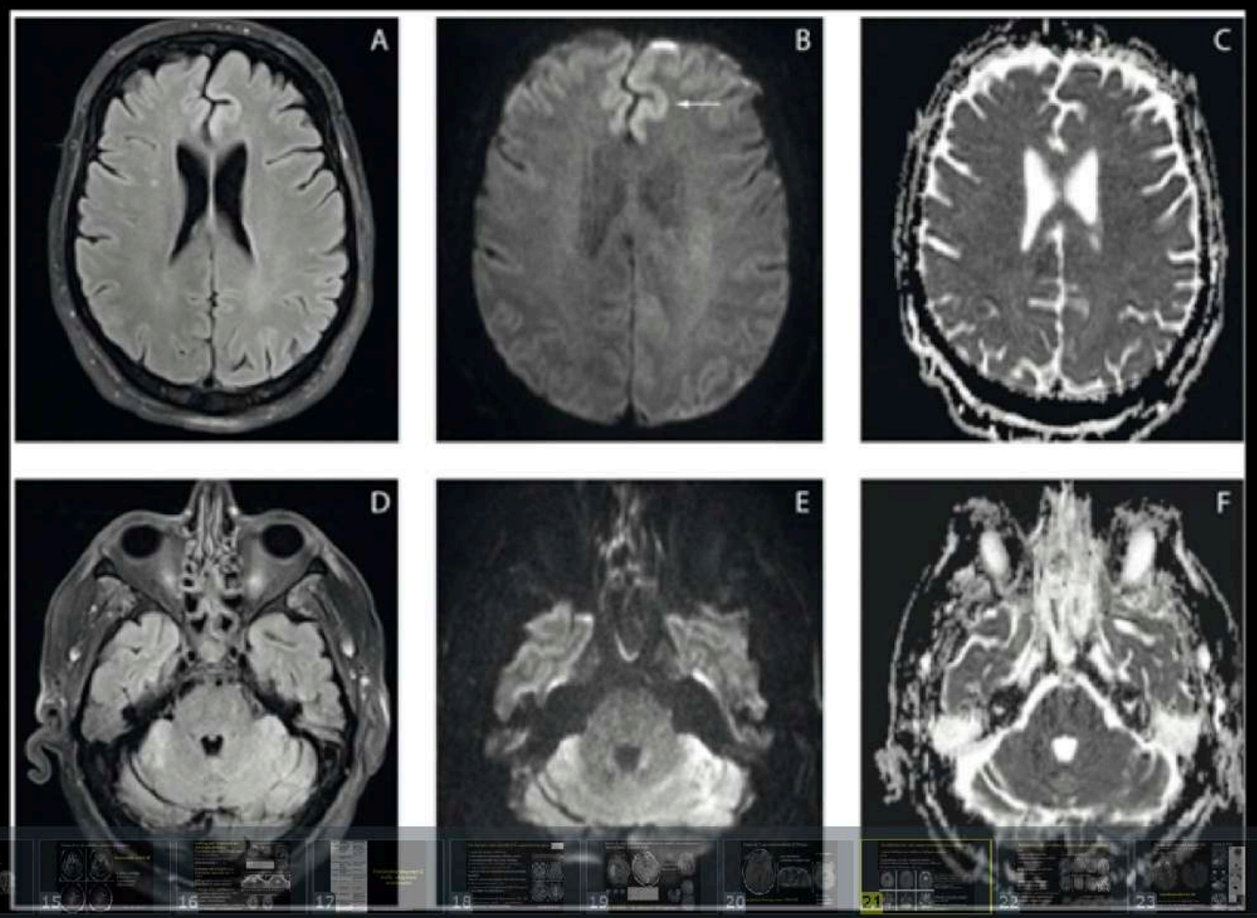

Creutzfeldt-Jakob Disease-Like Periodic Sharp Wave Complexes in Voltage-Gated Potassium Channel-Complex Antibodies Encephalitis: A Case Report. Savard M, Irani SR, Guillemette A, Gosselin-Lefebvre S, Geschwind M, Jansen GH, Gould PV, Laforce R Jr.
J Clin Neurophysiol. 2016;33(1):e1-4

Atteinte corticale comme une MCFJ
Mais sans restriction en diffusion ++

ATTEINTE CORTEX COMME CREUTZFELD JACOBC MAIS A DIFFUSION NORMAL

MENU

Encéphalite à Ac anti-canaux calciques voltage-dépendants

Rare
Femme jeune et enfant
Atteinte limbique avec tableau d'épilepsie résistante

IRM: hypersignaux FLAIR temporal interne ++

Forme extra-limbique:
atteinte corticale avec rehaussement gyriforme asymétrique et nécrose laminaire
Rehaussement leptoméningé
Diffusion: restreinte ou non
Hémorragies possible

F 39 ans, faiblesse musculaire gauche, déficit visuel gauche puis encéphalopathie

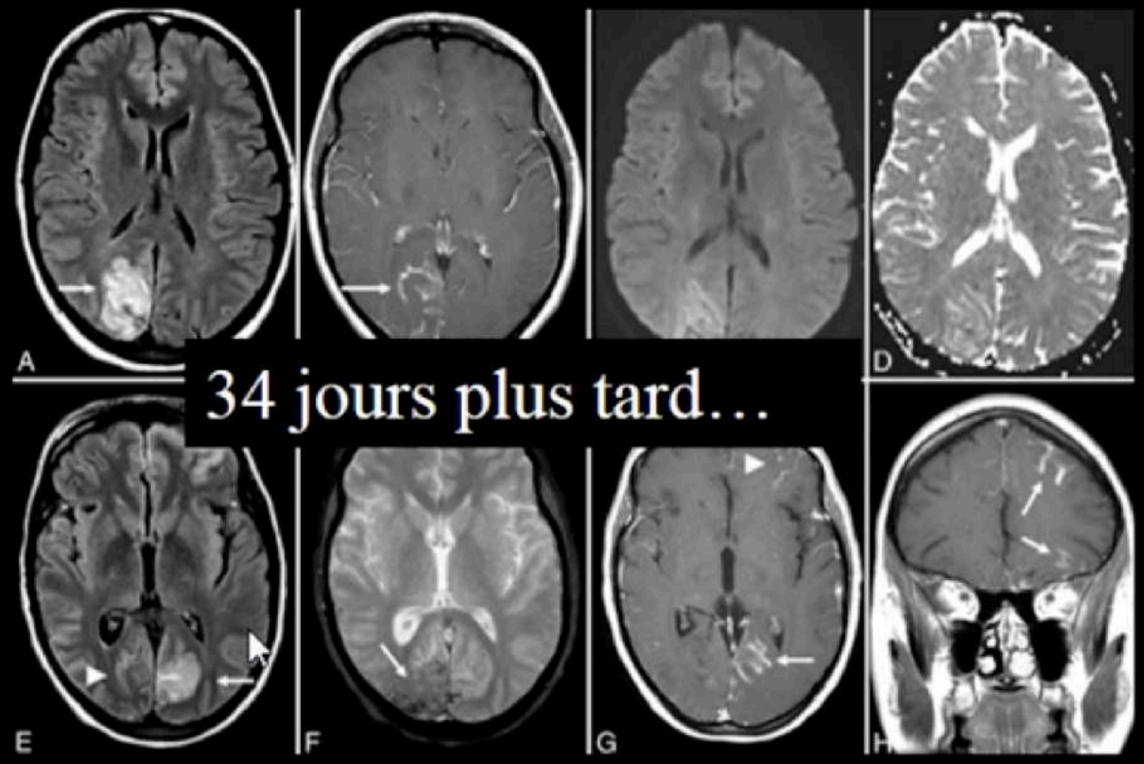

Kelley BP, AJNR 2017

Homme de 56 ans, suivi pour un CPPC depuis 2006. Tableau d'encéphalite limbique en 2013

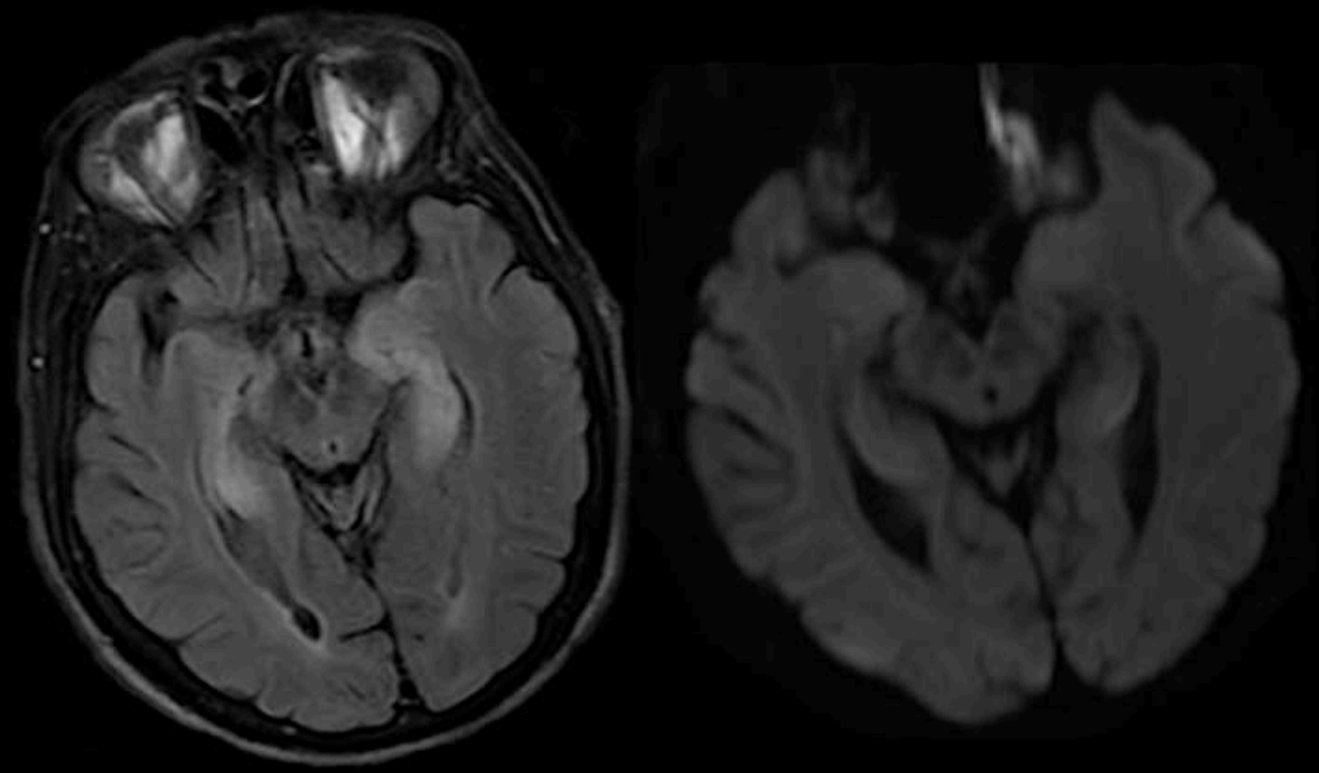

Encéphalite anti-GABABr

Il peut exister une encéphalite auto-immune et des métastases cérébrales en relation avec le cancer associé

Ataxie en 2016

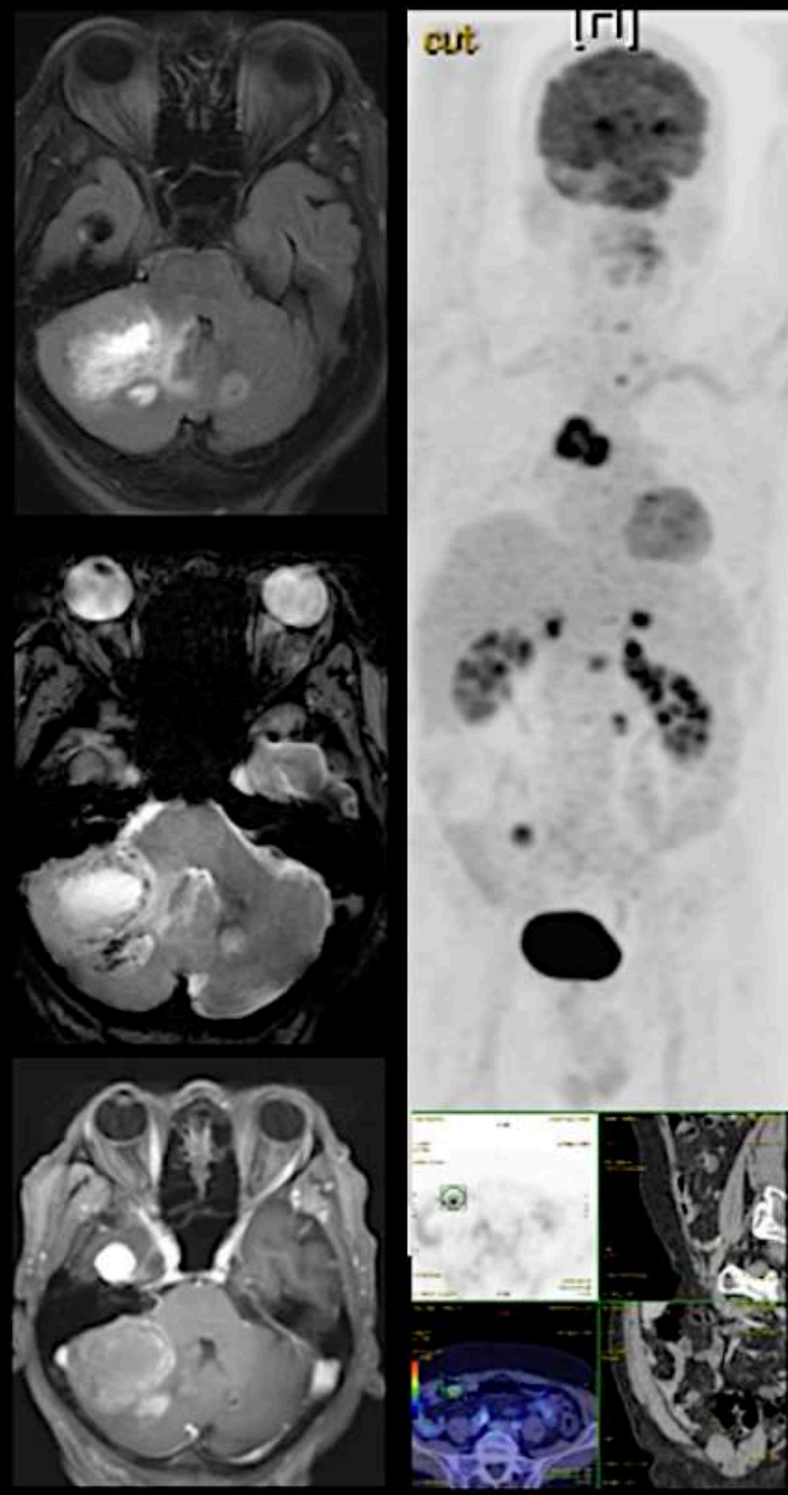

MENU

Homme de 67 ans, troubles mnésiques subaigus, crises bitemporales, troubles du sommeil, syndrome dysexécutif et troubles cognitifs

IRM:

Tableau d'encéphalite limbique

Discret ici, asymétrique

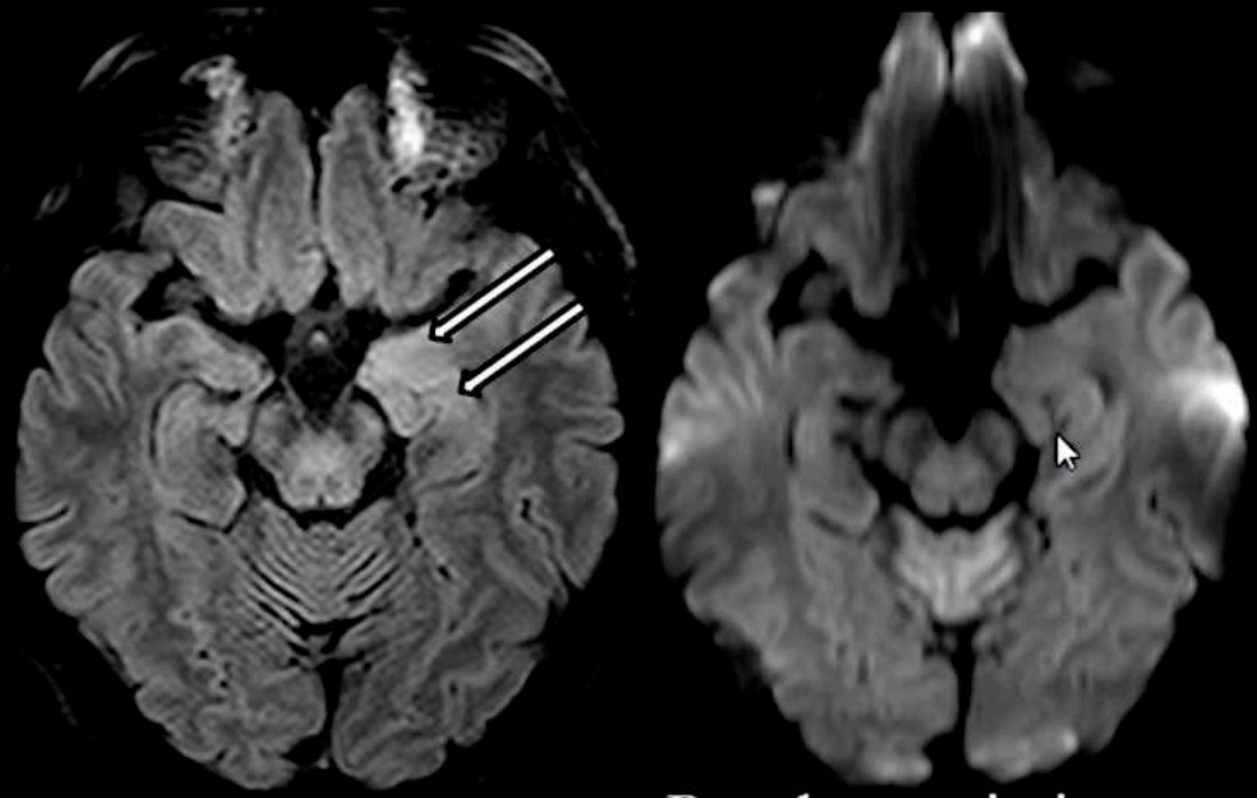

Pas de restriction en diffusion

Encéphalite anti- LGI1

MENU

Homme de 63 ans, première crise convulsive

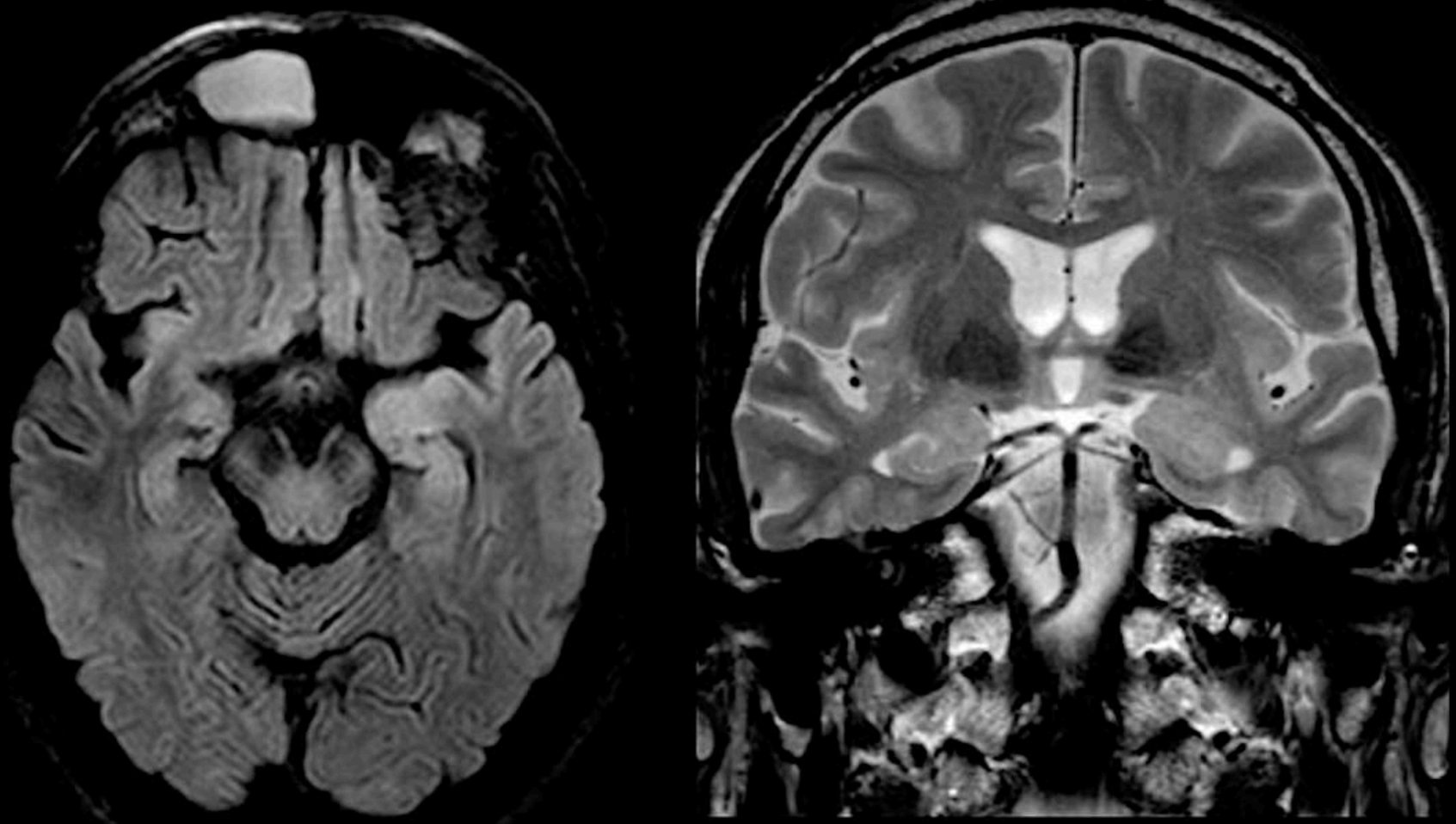

Encéphalite limbique anti- CASPR2

Autres tableaux: syndrome d'Isaac, Chorée, encéphalite

Bilan TAP négatif (Thymome, CPPC et Hodking)

Évolution favorable

MENU

Nouvelle encéphalite 2016 proche de NDMAR !!

Encéphalite auto immune à Ac anti GFAP

(Tératome)

Recording
Vous voyez actuellement l'écran de Matthias Babin
Options d'affichage

Cas clinique

Terrain : F de 48 ans
ATCD : aucun



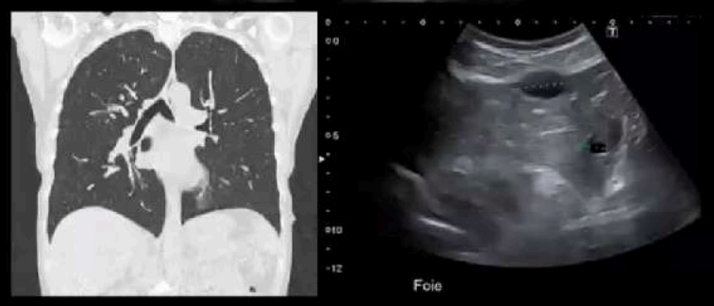

17/05/2022

Hospitalisée pour fièvre traînante.
Depuis le 9 mai :
- fièvre croissante
- bilan biologique normal
- PCR Covid – x 3

Bilan clinique : pas de point d'appel

Bilan biologique complet : négatif

PCR sanguine : CMV / EBV / toxo / lyme / VIH / HTLV / VHB / VHC / FAN négatifs

23/05/2022

Fièvre à 39.5 malgré tt !
Apparition d'une confusion

PL :
Méningite lymphocytaire sans germe



IRM

Fièvre à 39.5
Confusion
Sd pyramidal
Paraparésie
Globe vésical



Activer
Démarrer vidéo
89
Participants
12
Converser
Partager l'écran
Enregistrer
Réactions

MENU

Recording

Vous voyez actuellement l'écran de Matthias Babin

Options d'affichage

IRM encéphalique

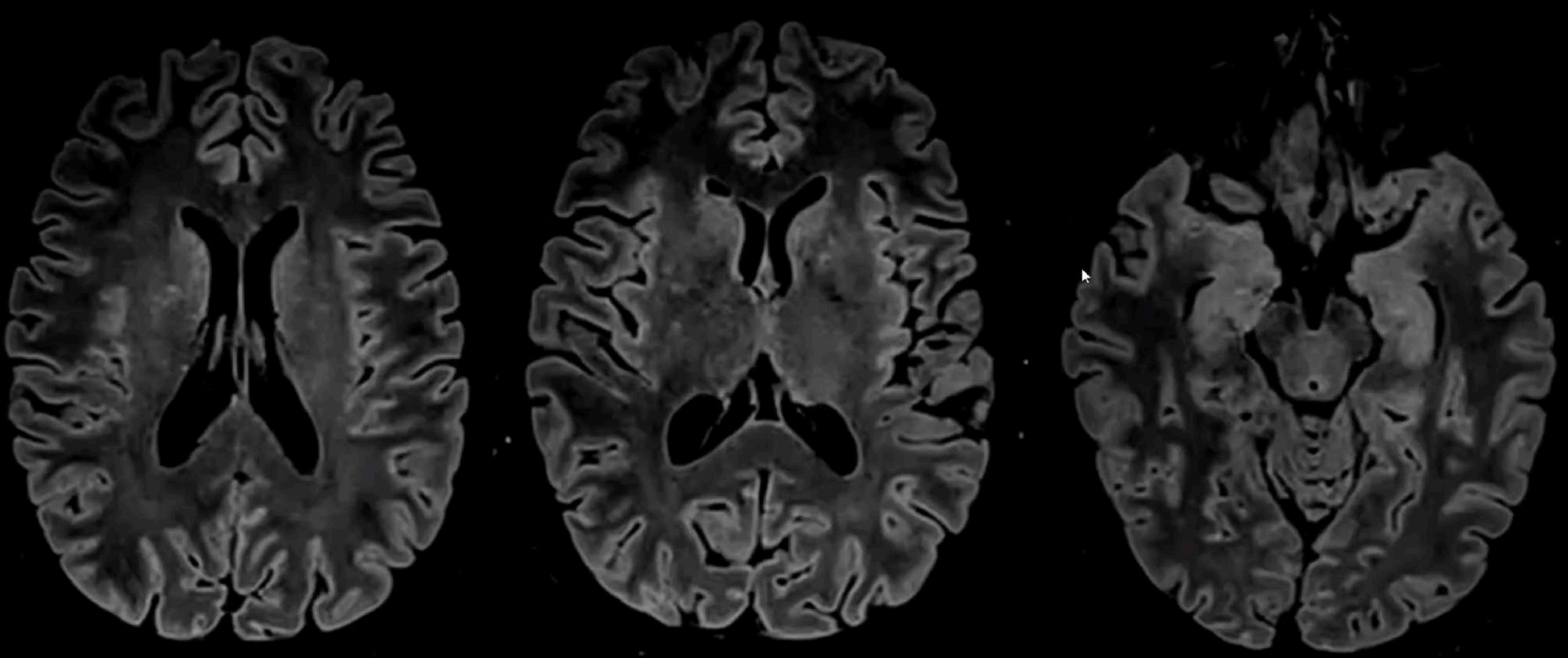

3D FLAIR

Activer | Démarrer vidéo | 90 Participants | 12 Converser | Partager l'écran | Enregistrer | Réactions | Quitter

MENU

Recording

Vous voyez actuellement l'écran de Matthias Babin

Options d'affichage

IRM encéphalique

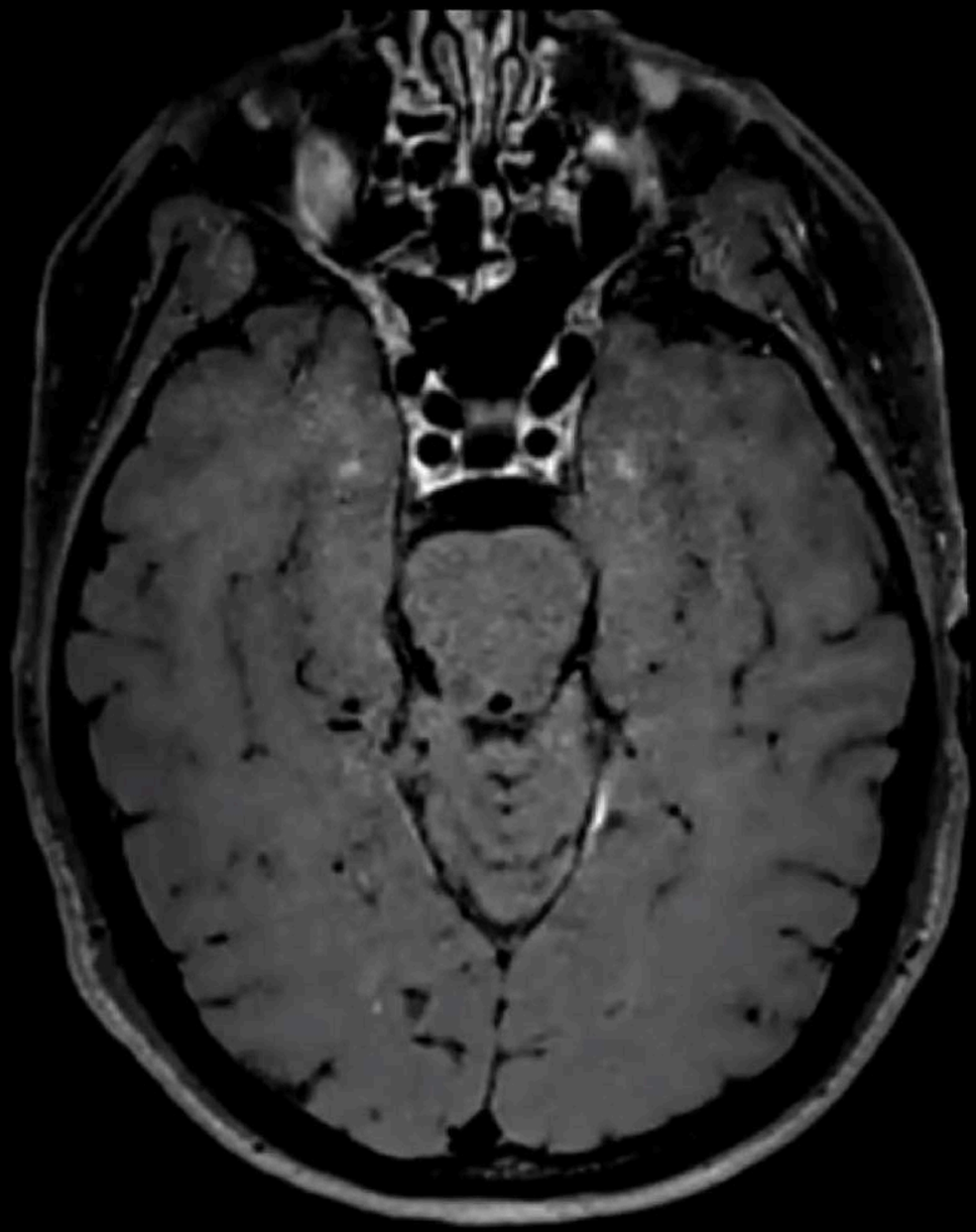

SPACE T1 GADO

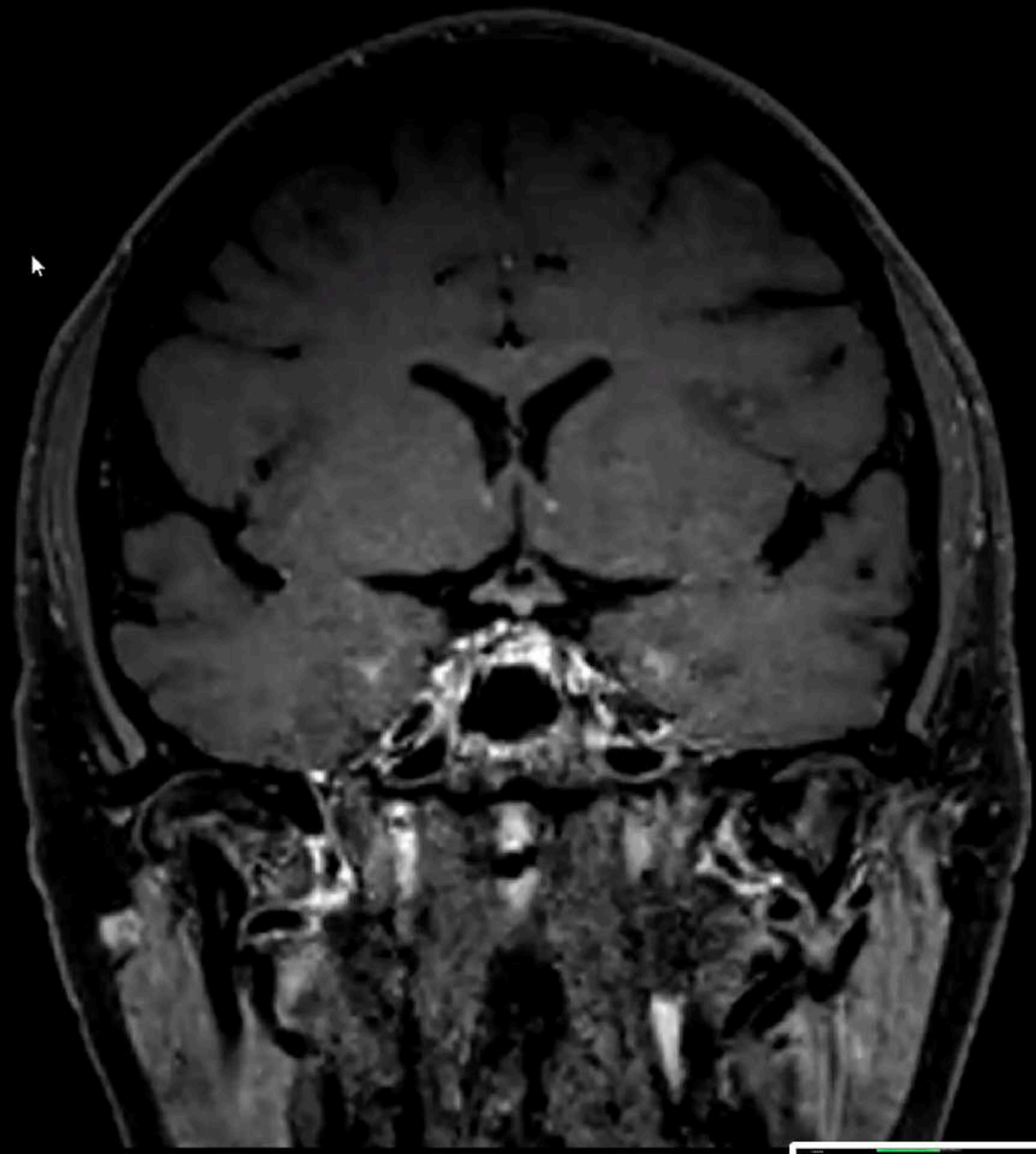

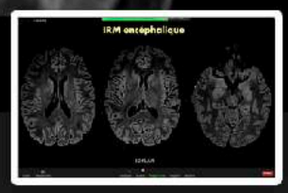

Activer Démarrer vidéo | 90 Participants | 12 Converser | Partager l'écran | Enregistrer | Réactions

MENU

Recording

Vous voyez actuellement l'écran de Matthias Babin

Options d'affichage

IRM encéphalique

SPACE T1 GADO

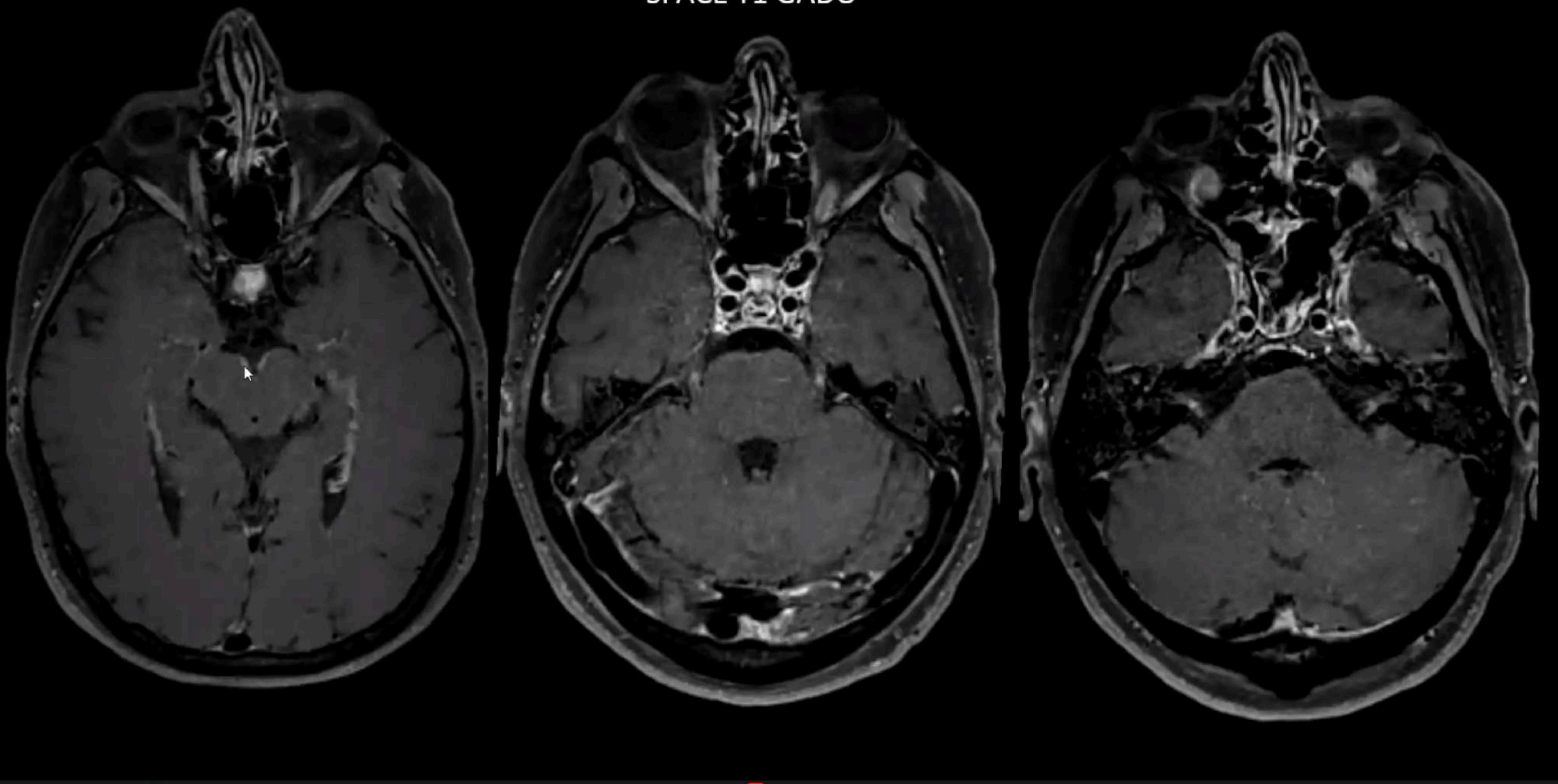

Activer

Démarrer vidéo

90

Participants

12

Converser

Partager l'écran

Enregistrer

Réactions

Quitter

MENU

Recording

Vous voyez actuellement l'écran de Matthias Babin

Options d'affichage

IRM médullaire





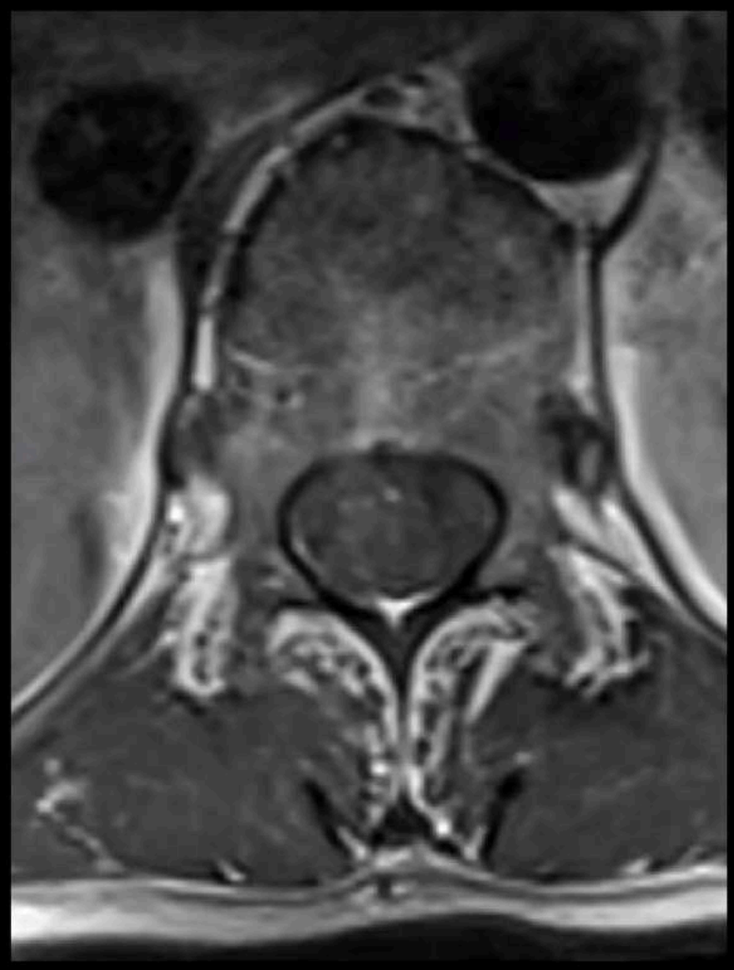

T1 GADO

Activer | Démarrer vidéo | 90 Participants | 12 Converser | Partager l'écran | Enregistrer | Réactions | Quitter

MENU

Recording

Vous voyez actuellement l'écran de Matthias Babin

Options d'affichage

Evolution

Aggravation de l'état clinique de la patiente :
- signes de dysautonomie
- désaturation à 90% en air ambiant
- parésie des membres supérieurs + paralysie des membres inférieurs

↓

<u>Hospitalisation en réanimation</u>
Intubation orotrachéale
C3G + amoxicilline à doses méningées + aciclovir

↓

Bilan complet :
- infectieux : NEG
- lymphome SNC : NEG
- anticorps rares : EN COURS (LYON)



Activer | Démarrer vidéo | 89 Participants | 1 Converser | Partager l'écran | Enregistrer | Réactions | Quitter

MENU

Recording

Vous voyez actuellement l'écran de Matthias Babin

Options d'affichage

Absence d'amélioration de l'état clinique à J10 : nouvelle IRM !

IRM encéphalique

3D FLAIR

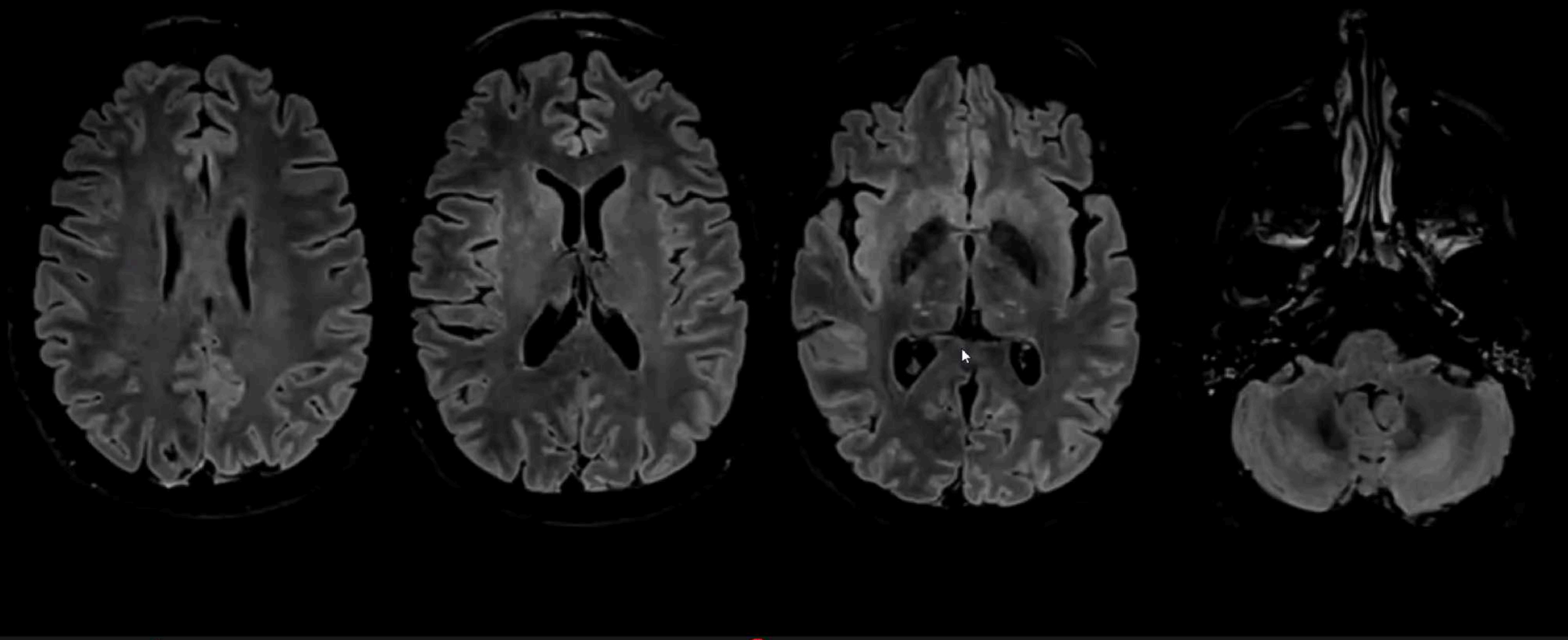

Activer Démarrer vidéo | 94 Participants | 2 Converser | Partager l'écran | Enregistrer | Réactions | Quitter

MENU

Recording

Vous voyez actuellement l'écran de Matthias Babin

Options d'affichage

IRM encéphalique

SPACE T1 GADO mip

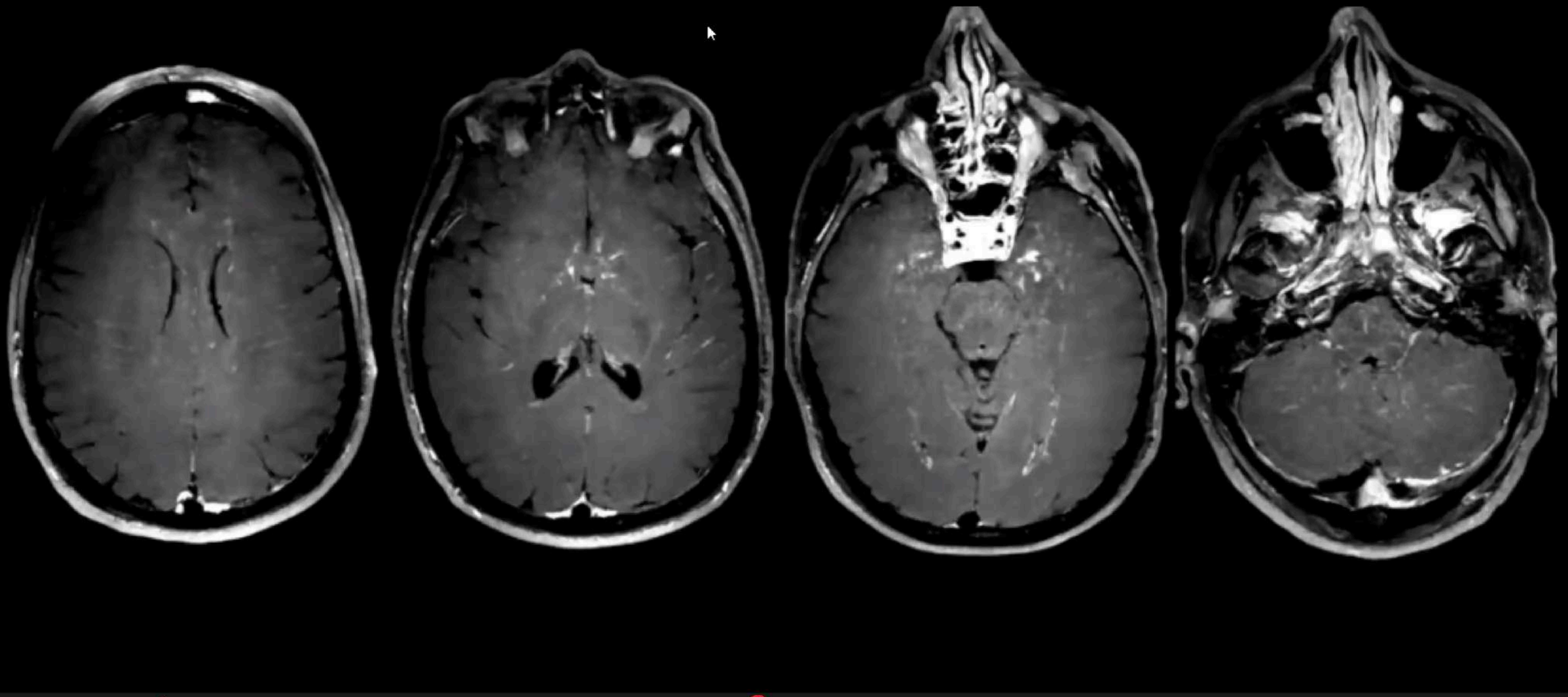

Activer

Démarrer vidéo

94

Participants

2

Converser

Partager l'écran

Enregistrer

Réactions

Quitter

MENU

Recording

Vous voyez actuellement l'écran de Matthias Babin

Options d'affichage

IRM médullaire

T2



MEDIC

De Son-Nam TRAN BA à tout le m...
lymphome endovasculaire, vascula...

Activer | Démarrer vidéo | 95 Participants | 4 Converser | Partager l'écran | Enregistrer | Réactions | Quitter

MENU

Recording

Vous voyez actuellement l'écran de Matthias Babin

Options d'affichage

IRM médullaire

T1 GADO



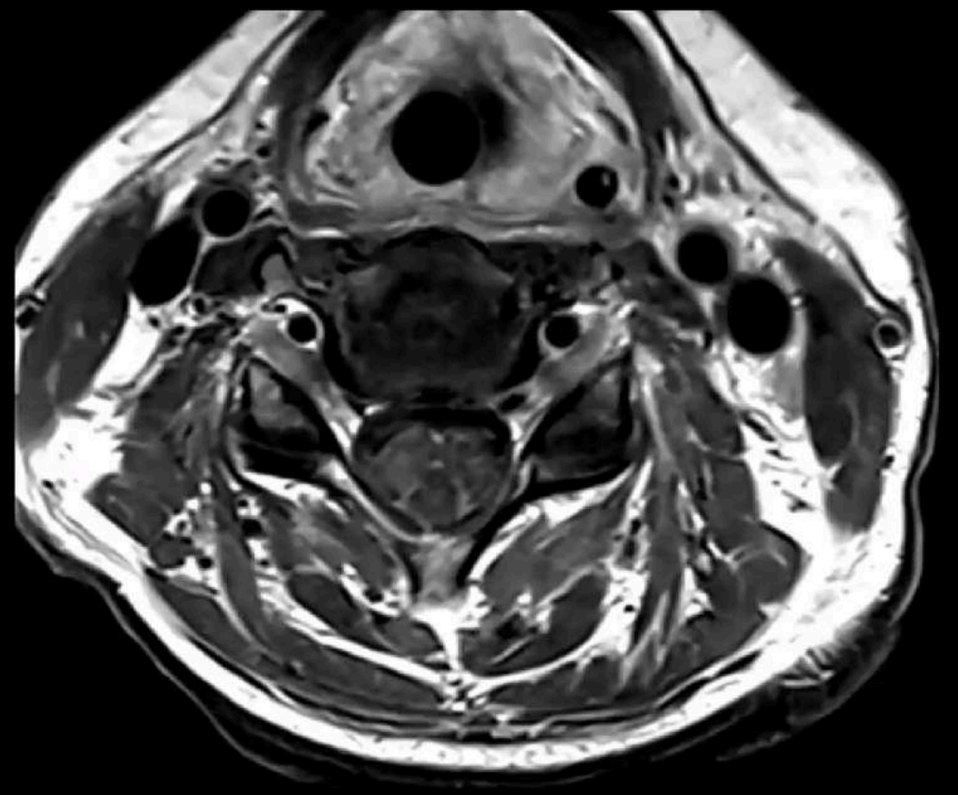

Activer | Démarrer vidéo | 95 Participants | 4 Converser | Partager l'écran | Enregistrer | Réactions | Quitter

MENU

Recording
Vous voyez actuellement l'écran de Matthias Babin
Options d'affichage

Au total

Tableau clinique :
- phase prodromale pseudo-infectieuse
- méningo-encéphalo-myélite

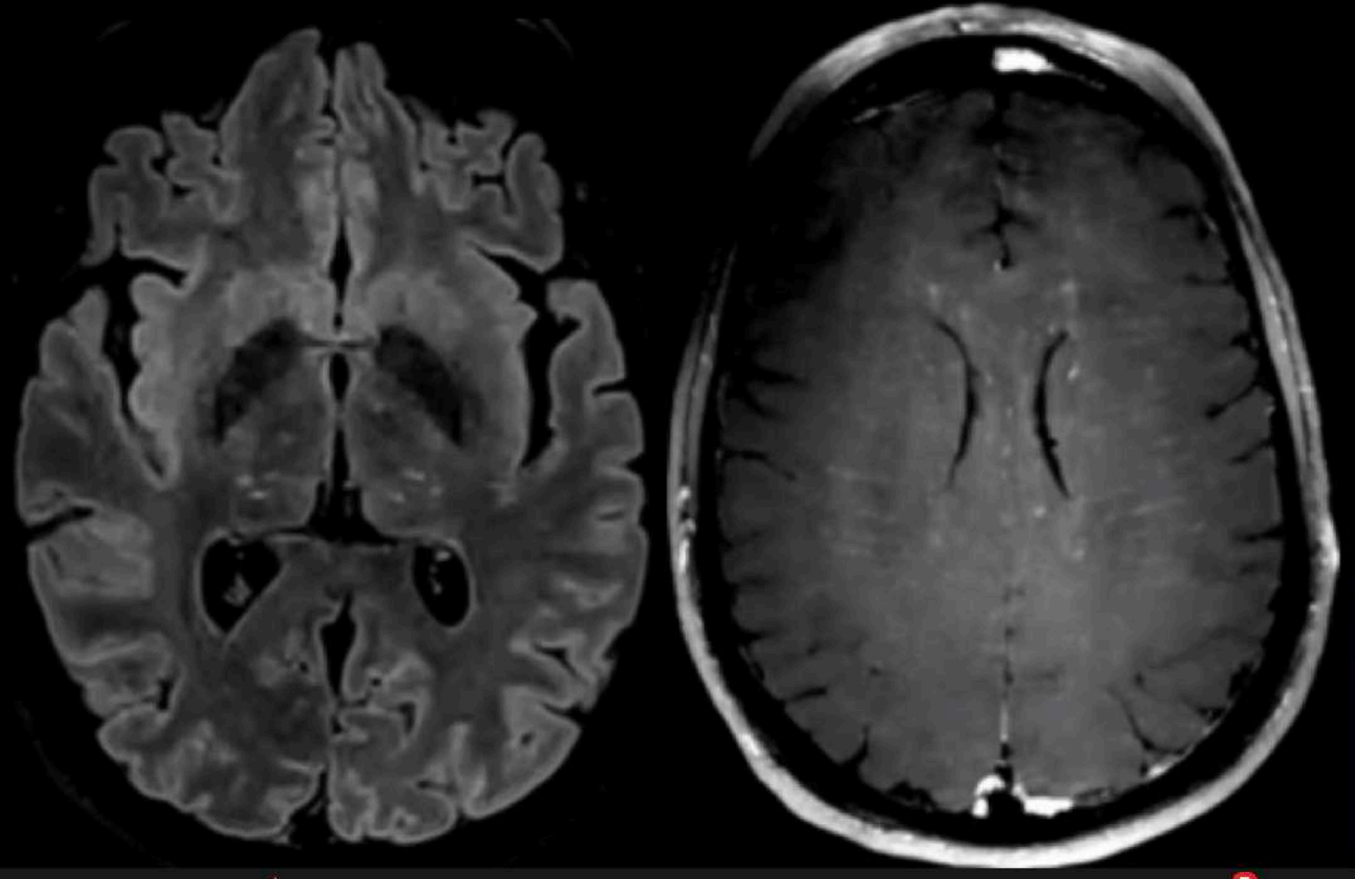



Activer
Démarrer vidéo
95
Participants
5
Converser
Partager l'écran
Enregistrer
Réactions
Quitter

MENU

Recording

Vous voyez actuellement l'écran de Matthias Babin

Options d'affichage

Un anticorps est finalement retrouvé dans le LCR de la patiente !

En vous basant sur le tableau clinico-radiologique de la patiente, êtes vous capable de deviner lequel ?

Quelle est alors votre hypothèse diagnostique ?

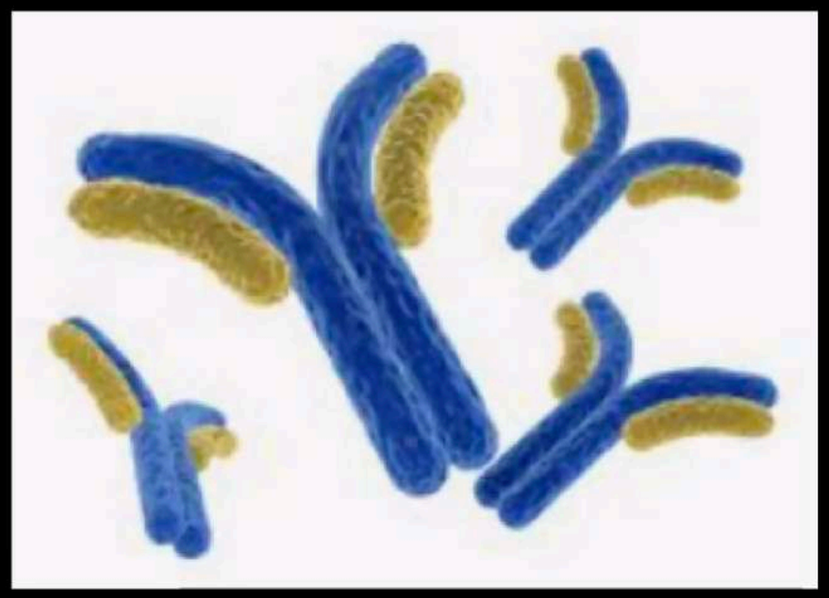

Activer | Démarrer vidéo | 94 Participants | 5 Converser | Partager l'écran | Enregistrer | Réactions | Quitter

MENU

Recording

Vous voyez actuellement l'écran de Matthias Babin

Options d'affichage

Pouvez-vous formuler une hypothèse concernant l'origine étiologique de ces auto-anticorps chez cette patiente ?

Activer | Démarrer vidéo | 97 Participants | 5 Converser | Partager l'écran | Enregistrer | Réactions | Quitter

MENU

Recording
Vous voyez actuellement l'écran de Matthias Babin
Options d'affichage

Astrocytopathie auto-immune à anticorps anti-GFAP

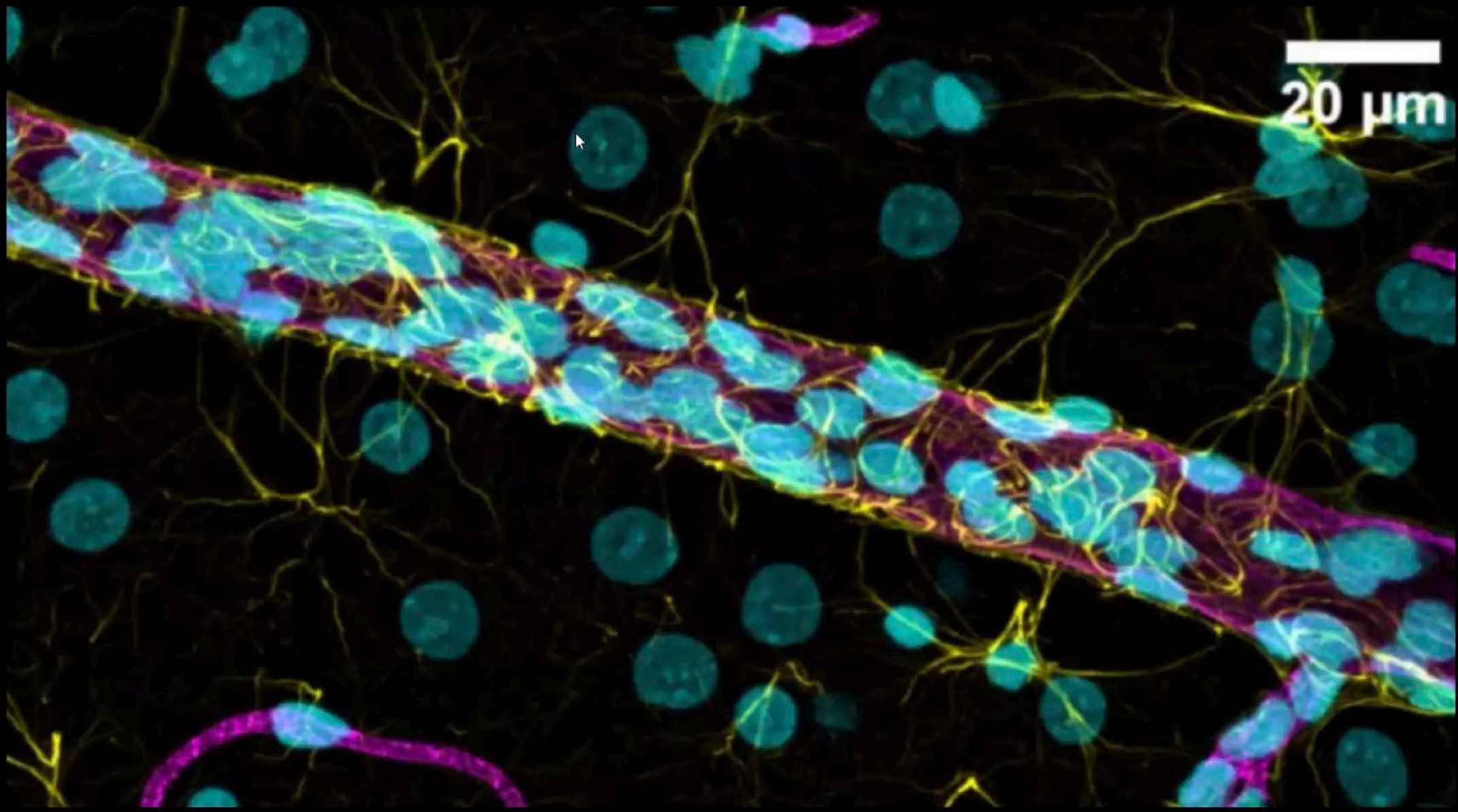

Activer
Démarrer vidéo
94
Participants
5
Converser
Partager l'écran
Enregistrer
Réactions
Quitter

MENU

Recording
Vous voyez actuellement l'écran de Matthias Babin
Options d'affichage

Tératome ovarien !

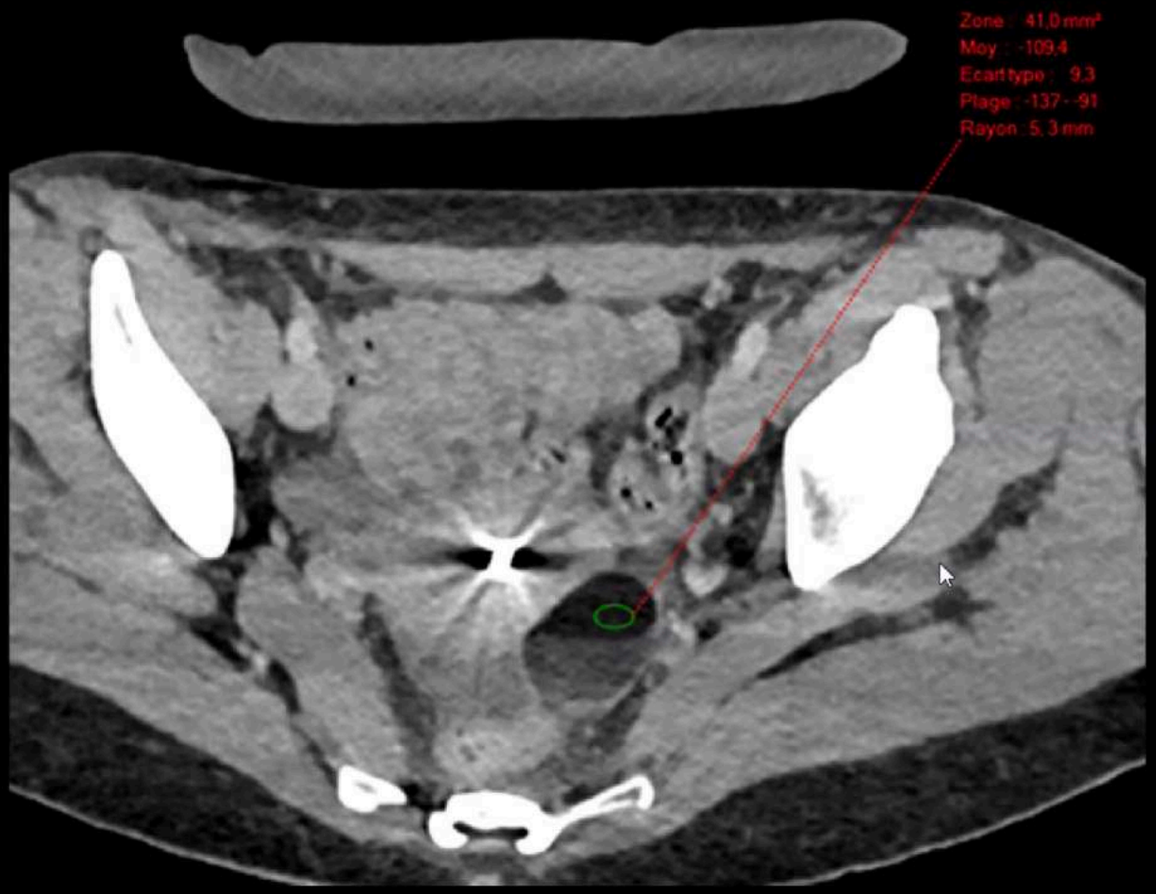

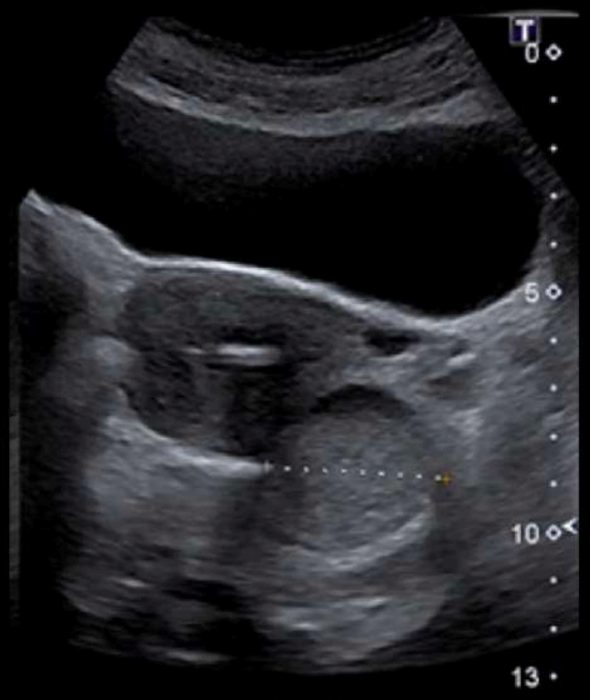

Ovaire G



Activer
Démarrer vidéo
97
Participants
Converser
Partager l'écran
Enregistrer
Réactions
Quitter

MENU

Recording

Astrocytopathie auto-immune à anticorps anti-GFAP

Epidémiologie :
- prévalence inconnue
- Âge moyen : 42 ans
- Femmes >= Hommes

Physiopathologie : inconnue
Paranéoplasique 20% des cas dont +++ tératomes ovariens

Présentation clinique :
- phase prodromale pseudo-infectieuse
- phase d'état : méningo-encéphalo-myélite parfois sévère

IMAGERIE

Traitement : corticoïdes, Ig IV, échanges plasmatiques, immunosuppresseurs

Pronostic : plutôt bon si reconnue !

Présentation radiologique :

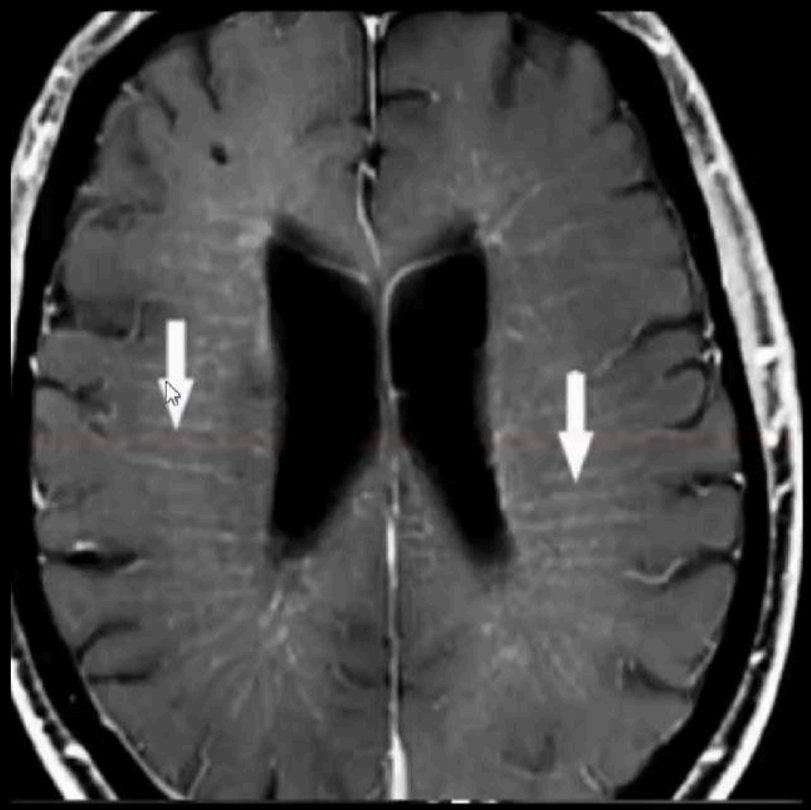

Crâne :
- peu d'anomalies FLAIR / T2 : SB profonde, NG centraux et thalami
- prises de contraste péri-vasculaires radiaires +/- leptoméningées
- prises de contraste péri-épendymaires



Moelle :
- myélite longitudinale étendue
- prises de contraste intra-médullaires multiples micronodulaires
- prises de contraste péri-épendymaire +/- leptoméningées

MENU

COVID 19

1er cas

- Troubles de vigilance chez un patient de 37 ans

FLAIR

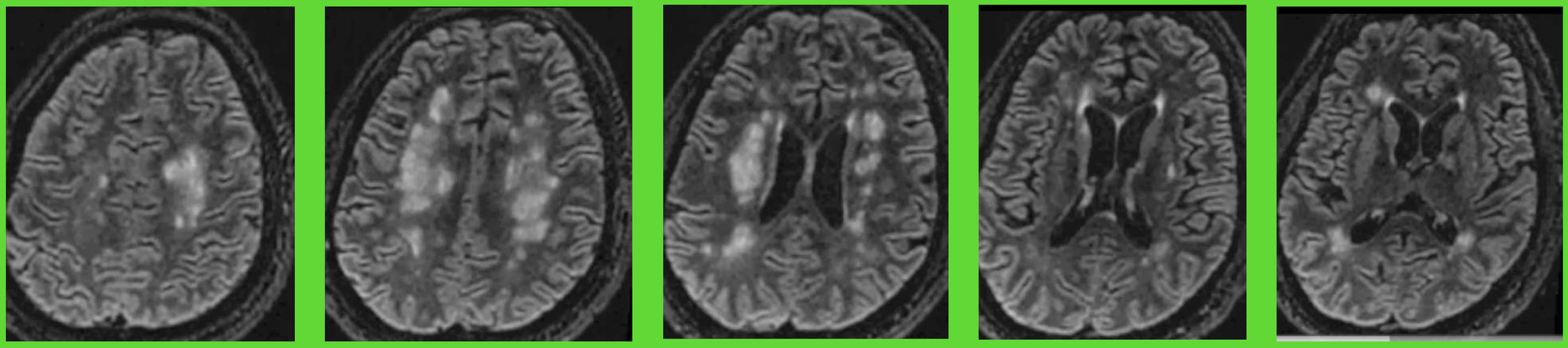

HYPERT2 SB DES CENTRES OVALES BILAT SYM

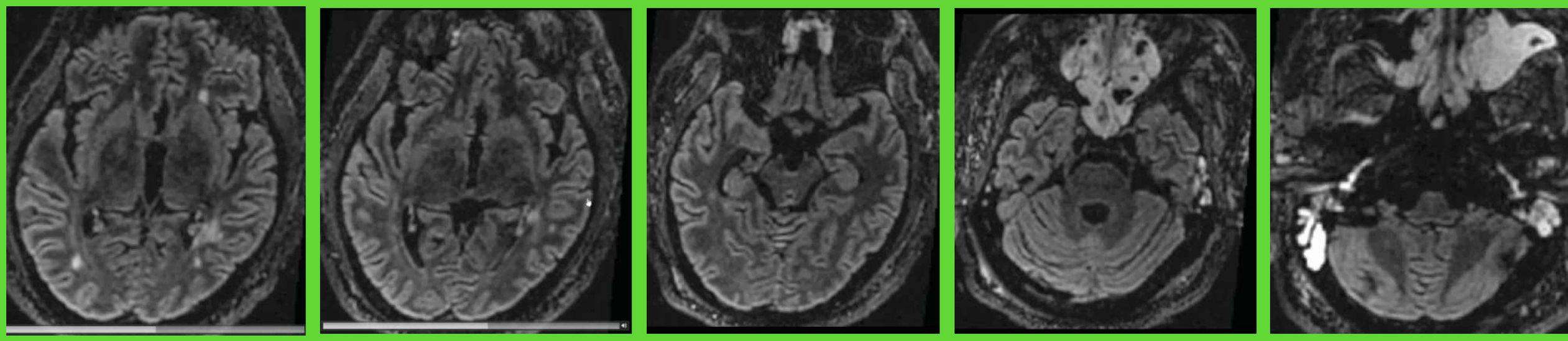

MENU

COVID 19

1er cas

- Troubles de vigilance chez un patient de 37 ans

MENU

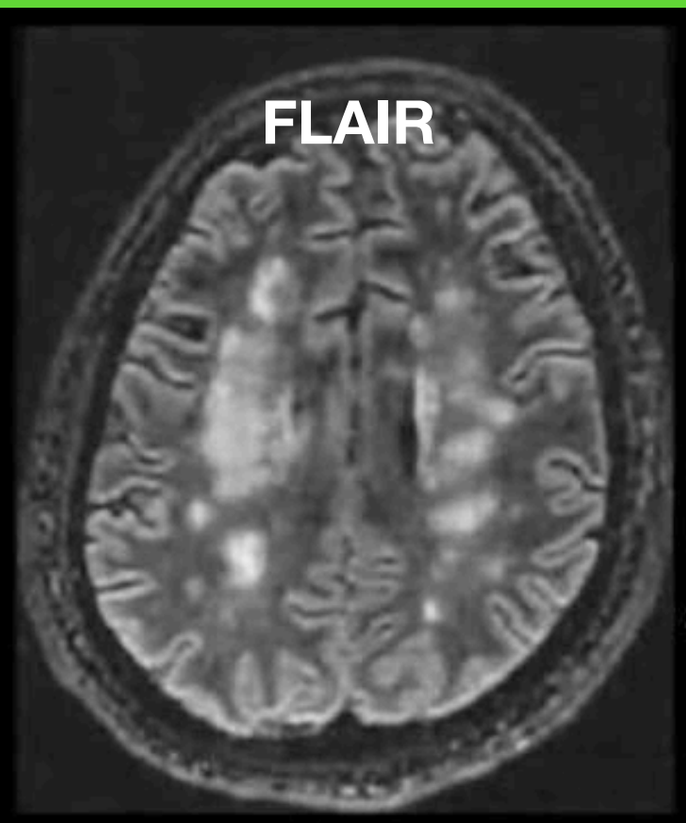

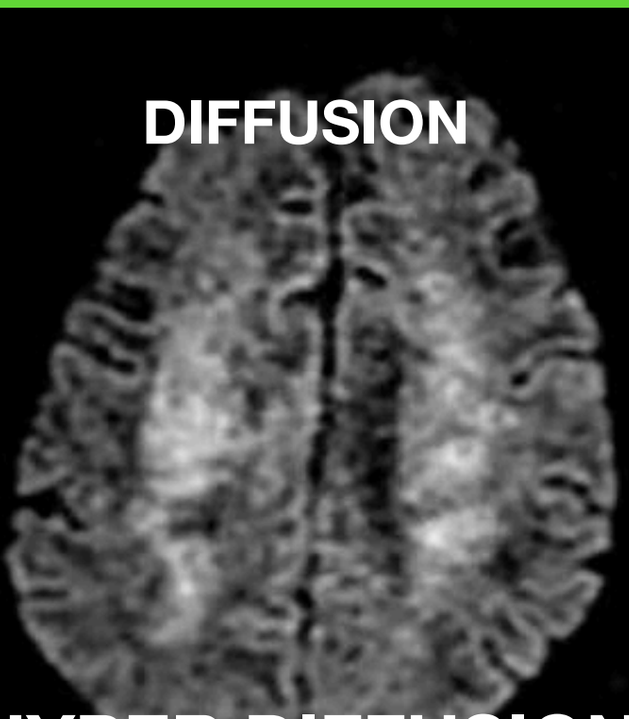

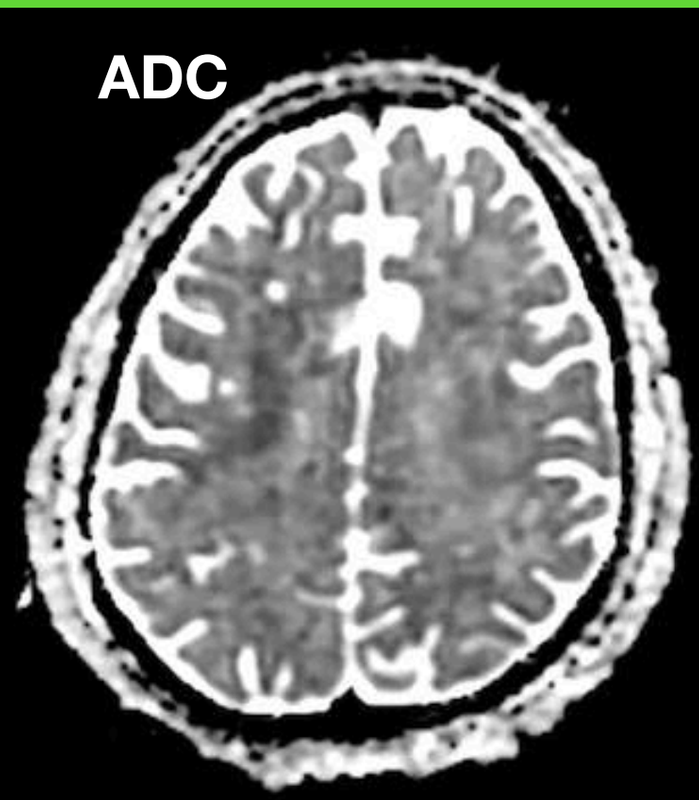

HYPER DIFFUSION

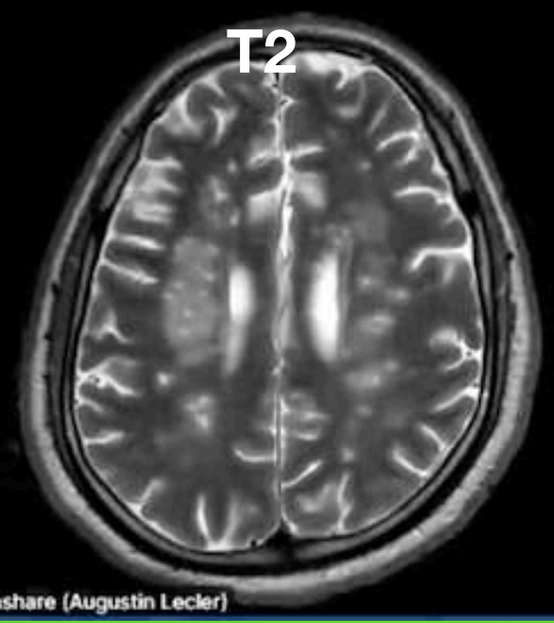

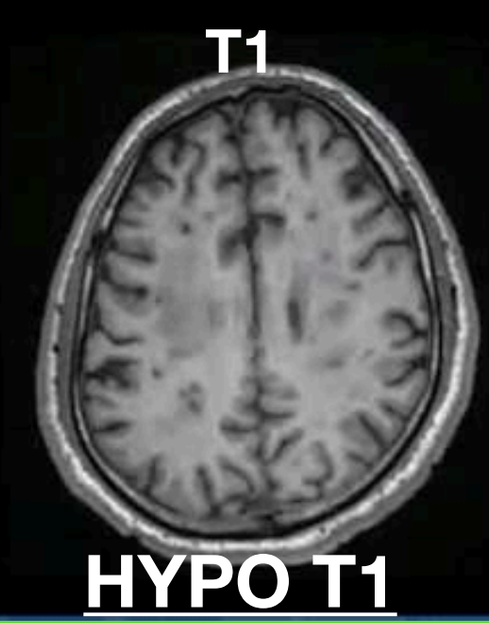

HYPO T1



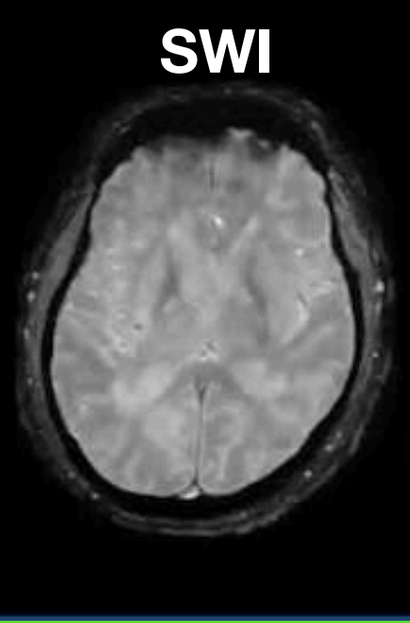



NORMALE

eenshare (Augustin Lecler)

COVID 19

ÉPAISSISST DIFFUS DES SINUS COMBLEMENT FENTES OLFACTIVES ET HYPERT2 DES BULBES OLFACTIFS

Indices supplémentaires ?

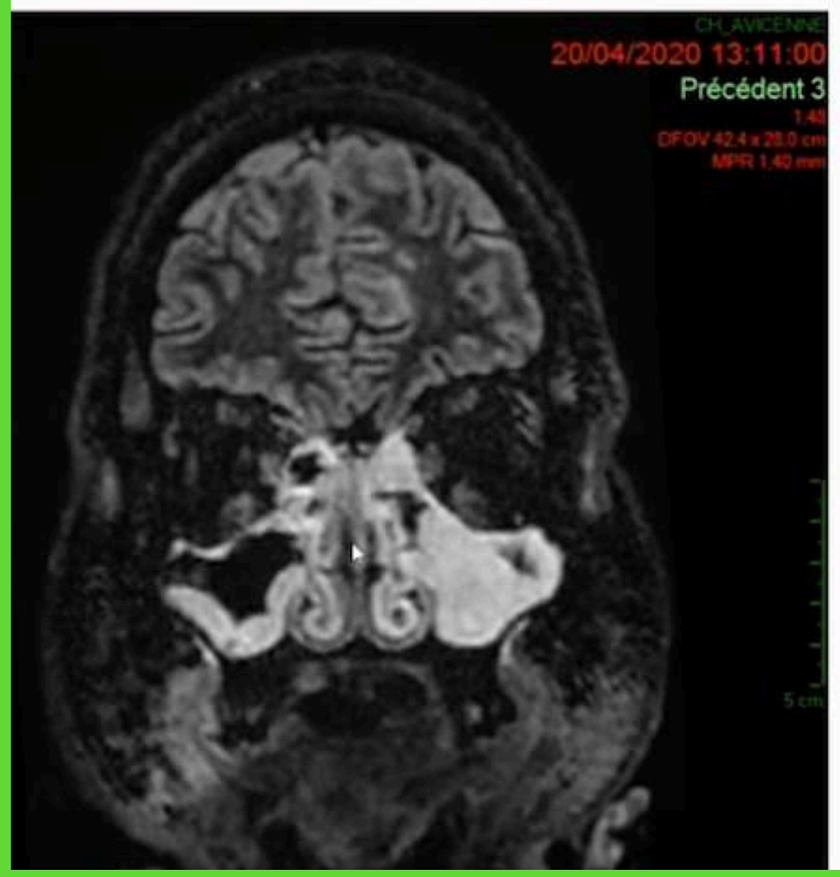

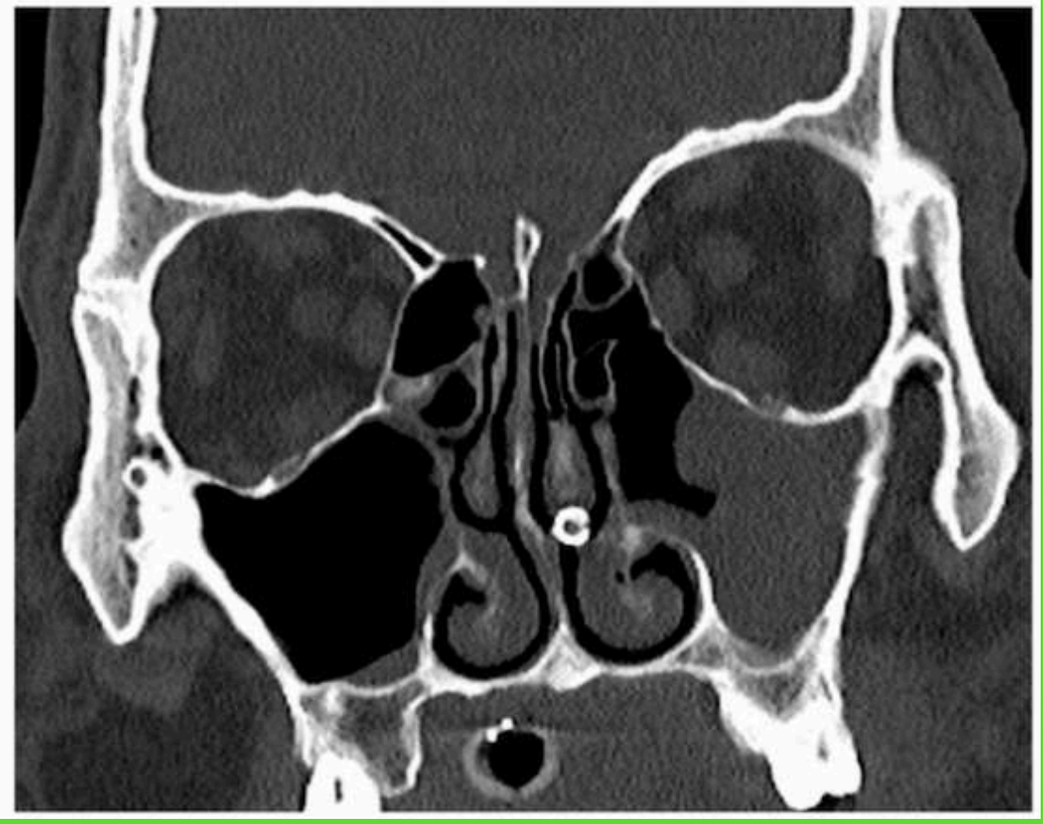

Votre diagnostic ?

VOTE !

- ADEM
- Encéphalite COVID
- Granulomatose avec polyangéite
- Syphilis tertiaire
- Obiwan Kenobi

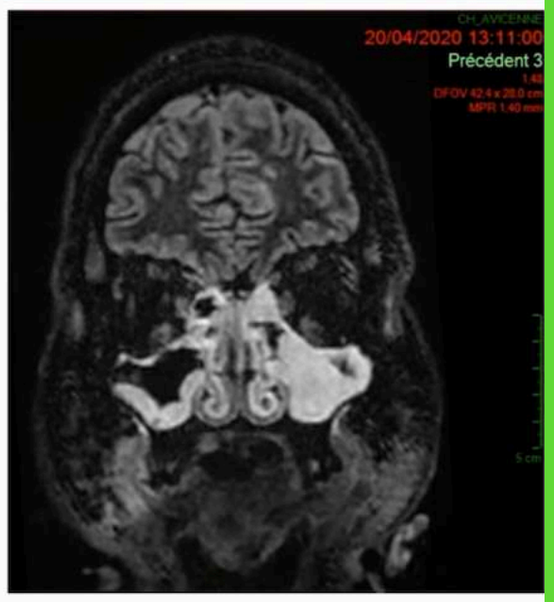



MENU

COVID 19

Il existe 8 patterns neuroradiological distincts.

1. 43% hyper FLAIR et/ou diffusion dans lobe temporal medial unilateral
2. 30 % lesions hyper FLAIR et diffusion , non-confluent , multifocal de la SB avec réhausst variable, associated avec lesions hémorragiques
3. 24% micro-hémorragies extensive et isolé de la substance blanche
4. 11% hyper FLAIR extensive et confluent de la SB supra-tentoriel
5. 5% hyper FLAIR et diffusion ovoid du splenium du corpus callosum
6. 5% lesions hyper FLAIR et diffusion , non-confluent , multifocal de la SB avec réhausst variable,
7. 5% hyper-FLAIR des 2 pedoncules cérébelleux moyens
8. acute necrotizing encephalopathy (ANE) (9) when symmetric thalamic lesions (edema, petechial hemorrhage, and necrosis), with variable involvement of the brainstem, internal capsule, putamen, cerebral and cerebellar WM

Patients avec 1 pattern = 76% ou 2 = 19% ou 3 = 5%

MENU

1. **43% hyper FLAIR et/ou diffusion dans lobe temporal medial unilateral**

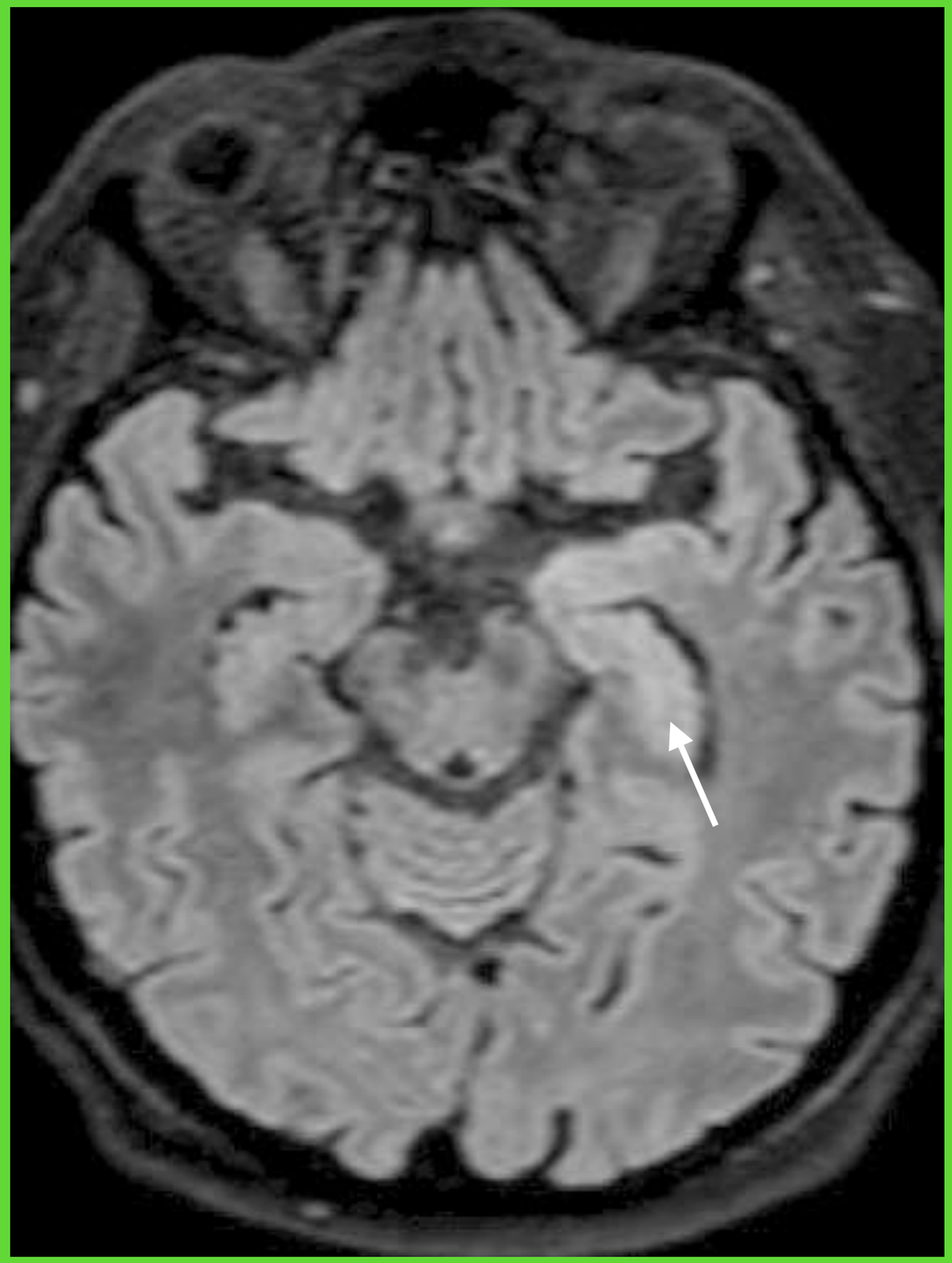

MENU

2 - 30 % lesions hyper FLAIR et diffusion , non-confluent , multifocal de la SB avec réhausst variable, associated avec lesions hémorragiques

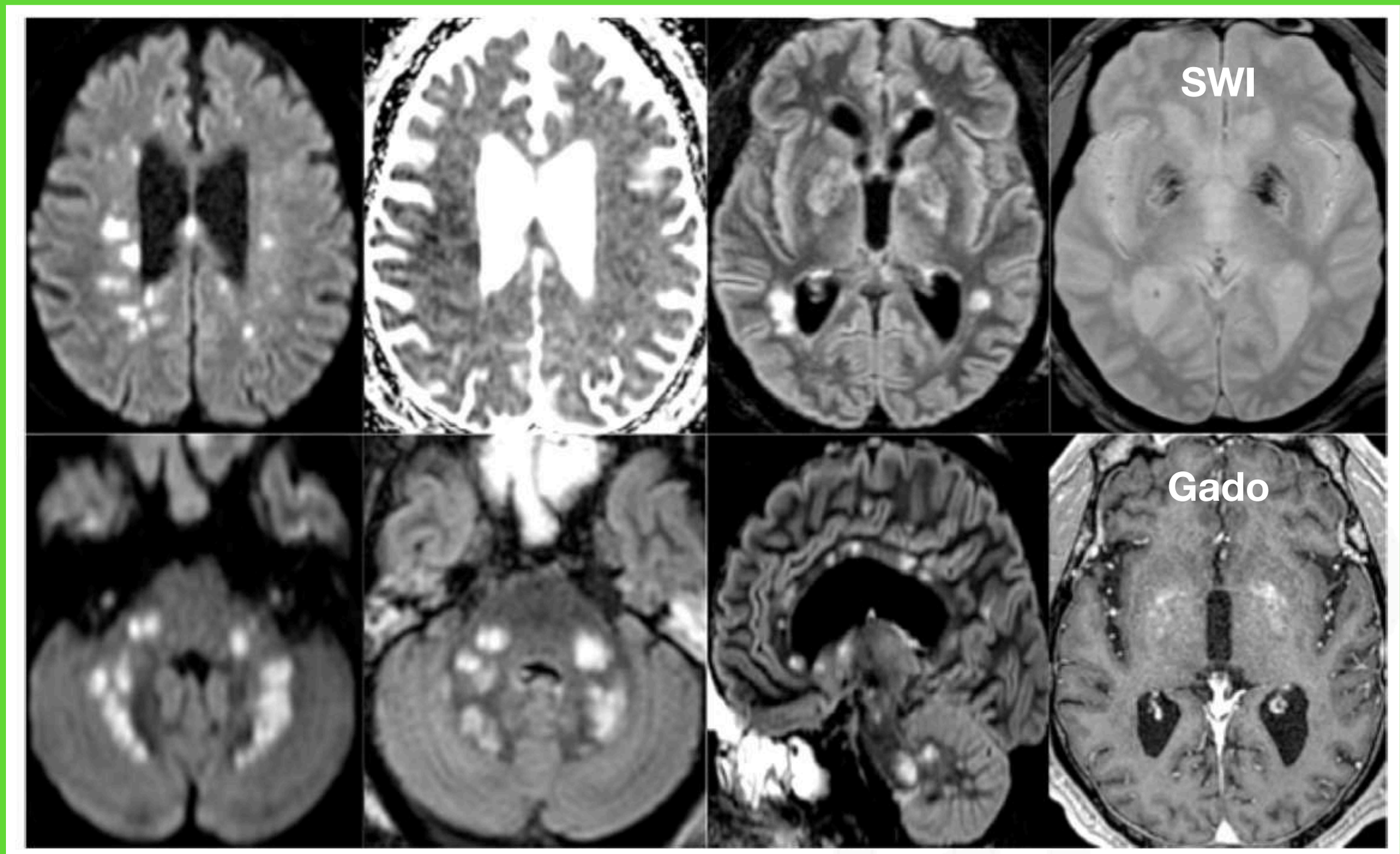

lesions hémorragiques dans noyau lenticulaire

Figure 3. 65-year old man with pathological wakefulness after sedation. Non-confluent multifocal white matter hyperintense lesions on FLAIR and diffusion, with variable enhancement, and hemorrhagic lesions. Axial Diffusion (A, B), Apparent Diffusion Coefficient (ADC) map (C), axial FLAIR (D, E), sagittal FLAIR (F), axial Susceptibility weighted imaging (SWI) (G), and postcontrast T1 weighted MR images (H). Multiple nodular hyperintense Diffusion and FLAIR lesions localized in the white matter including the corpus callosum (F). Some of them (white arrow) are associated with reduced ADC corresponding to cytotoxic edema (C). Other lesions are located next to the lenticular nucleus (cross) (E, G, H), with hemorrhagic changes (G), and enhancement after contrast administration.

MENU

3 - 24% micro-hémorragies extensive et isolé de la substance blanche

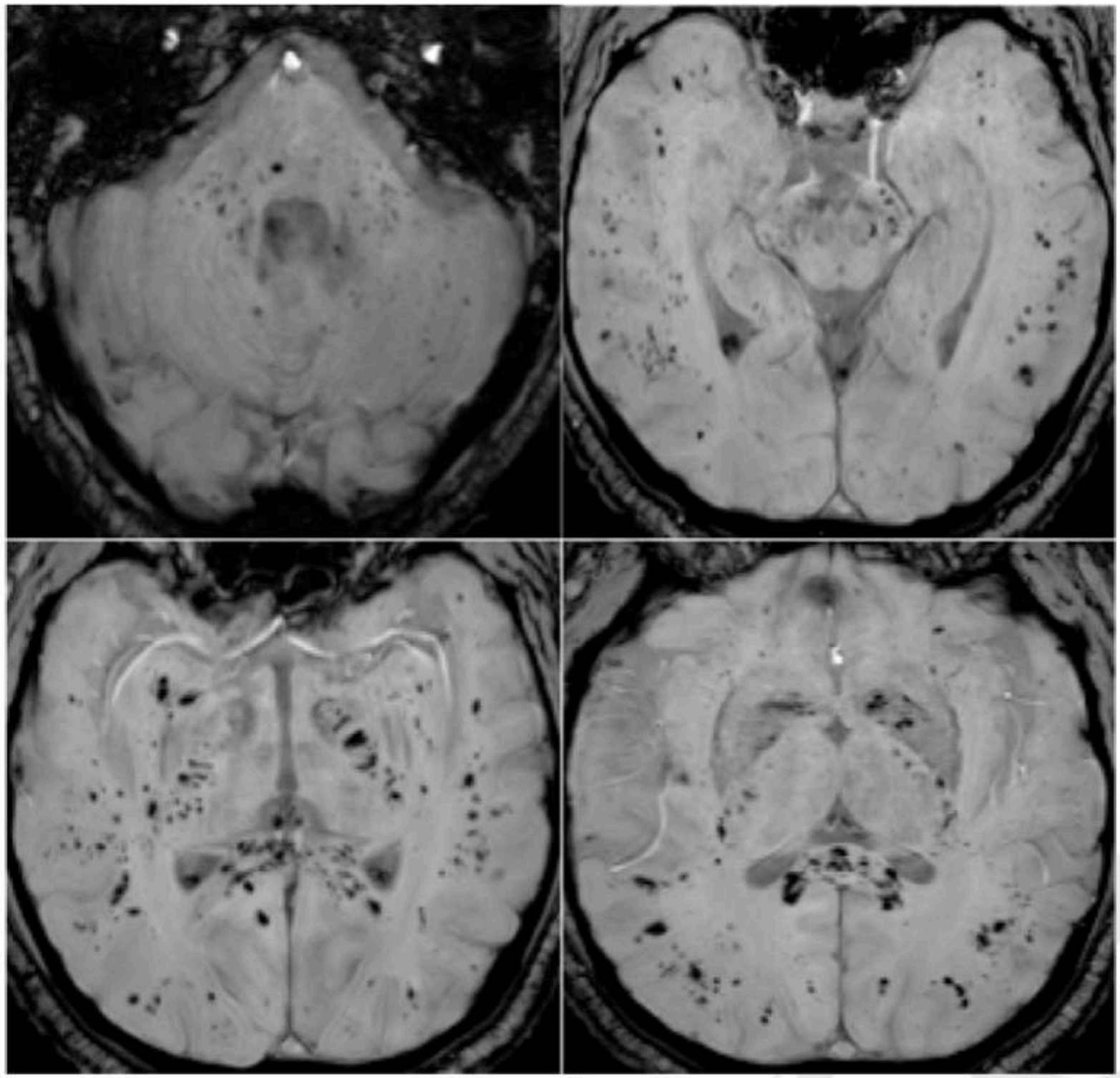

Figure 4. 57-year old man with pathological wakefulness after sedation. Extensive and isolated white matter microhemorrhages. Axial Susceptibility weighted imaging (SWI) (A, B, C, D): multiple microhemorrhages mainly affecting the subcortical white matter, corpus callosum, internal capsule, and cerebellar peduncles.

MENU

4 - 11% hyper FLAIR extensive et confluent de la SB supra-tentoriel

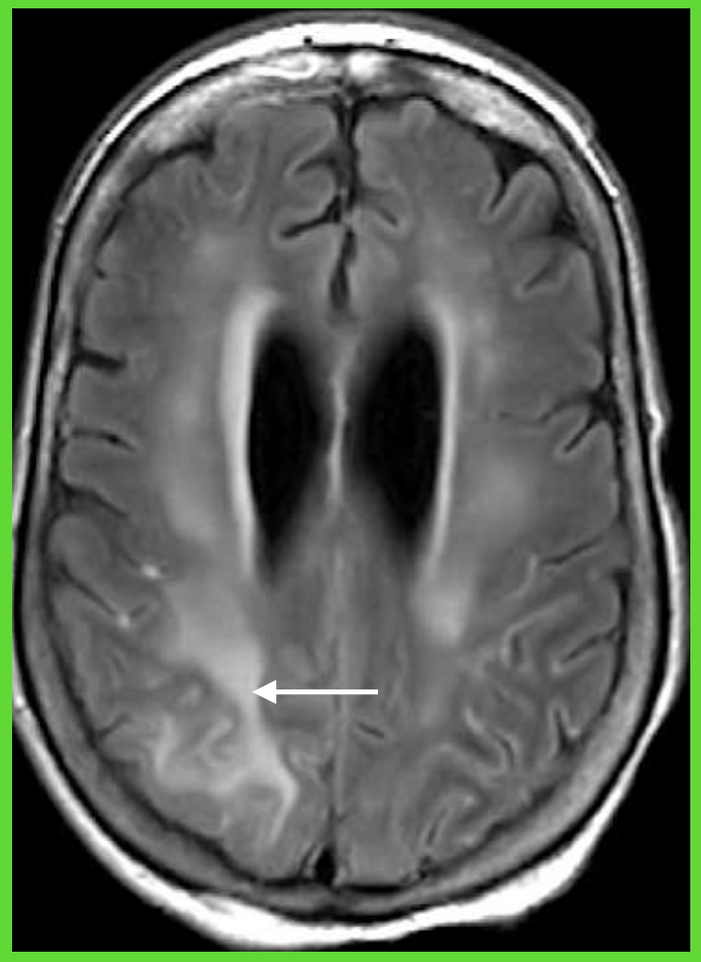

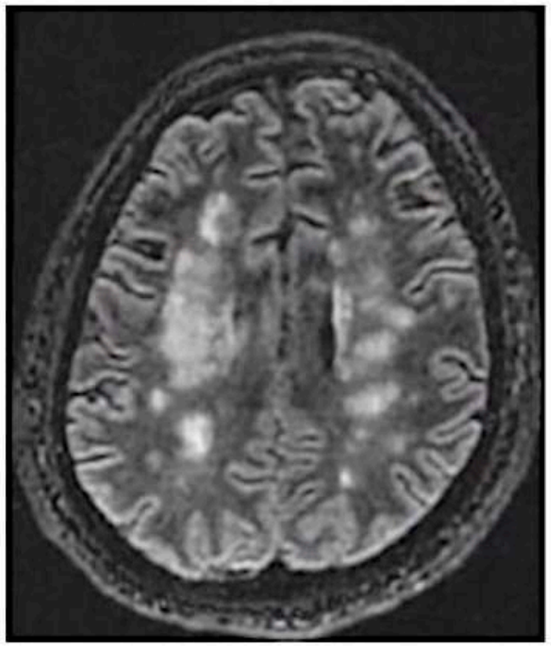

Encéphalite COVID

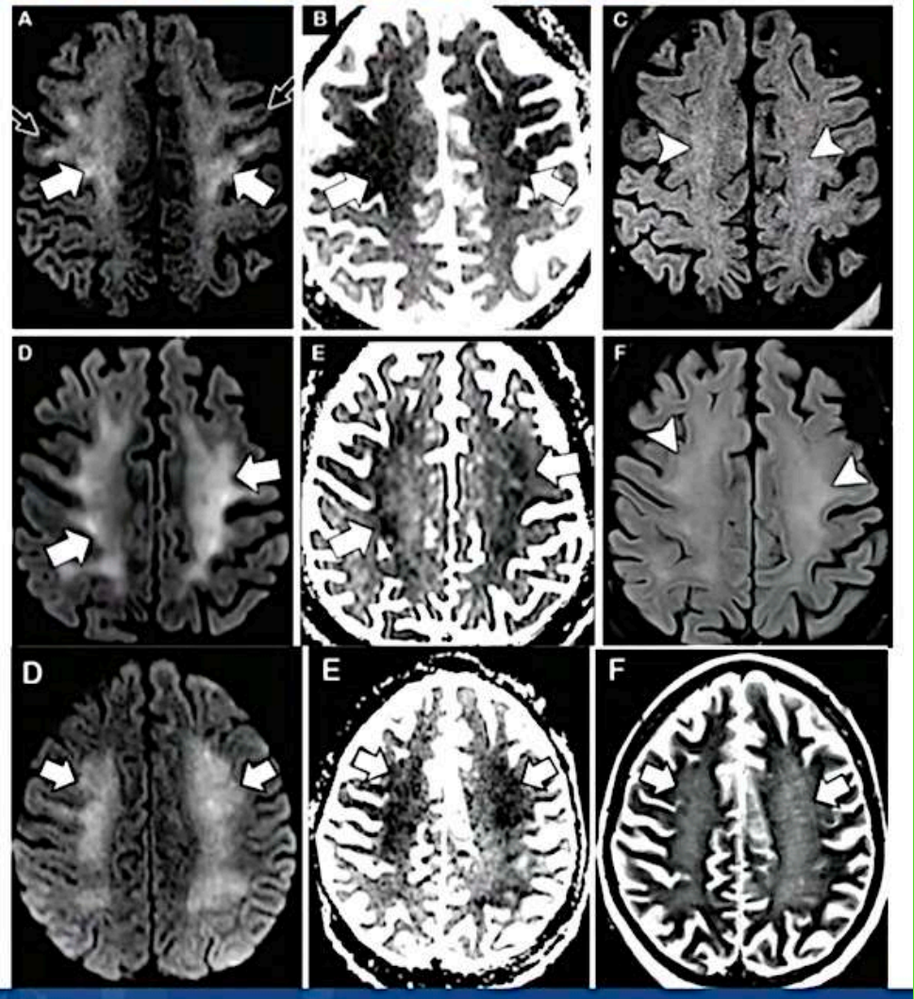

Second row: Man in his mid-50s with COVID-19 after a month in the ICU and impaired consciousness (GCS 3) after termination of anesthesia. Brain MRI with, *E,* axial T_2-weighted imaging, *F,* b1000 DWI,and, *G,* ADC map showing multiple, bilateral acute lacunar infarcts in the semioval centers. *H,* TOF MRA with normal findings.

Third row: Woman in her late 40s with COVID-19, impaired consciousness and paretic

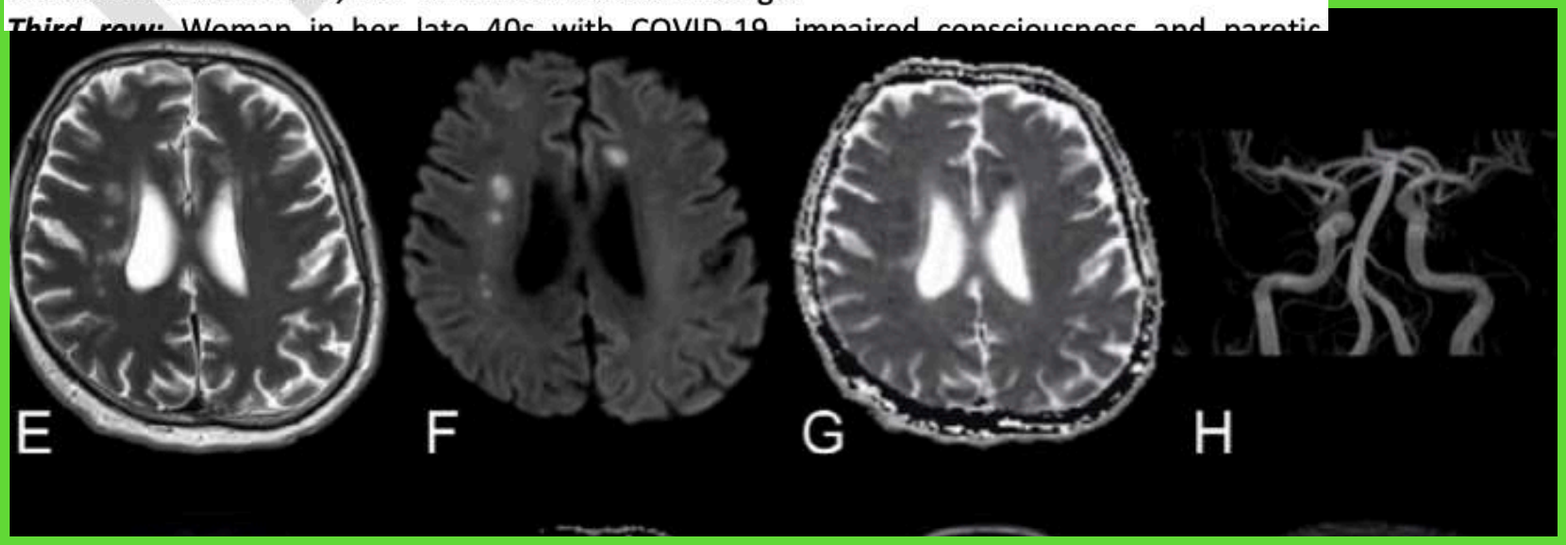

MENU

4 - 11% hyper FLAIR extensive et confluent de la SB supra-tentoriel

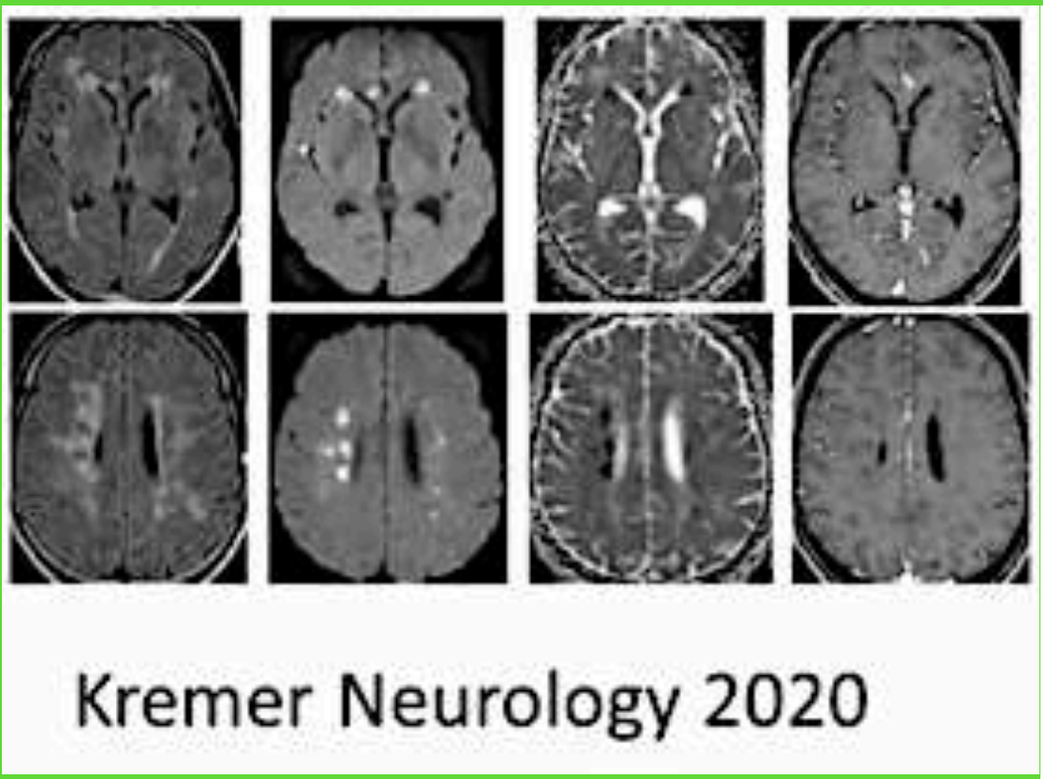

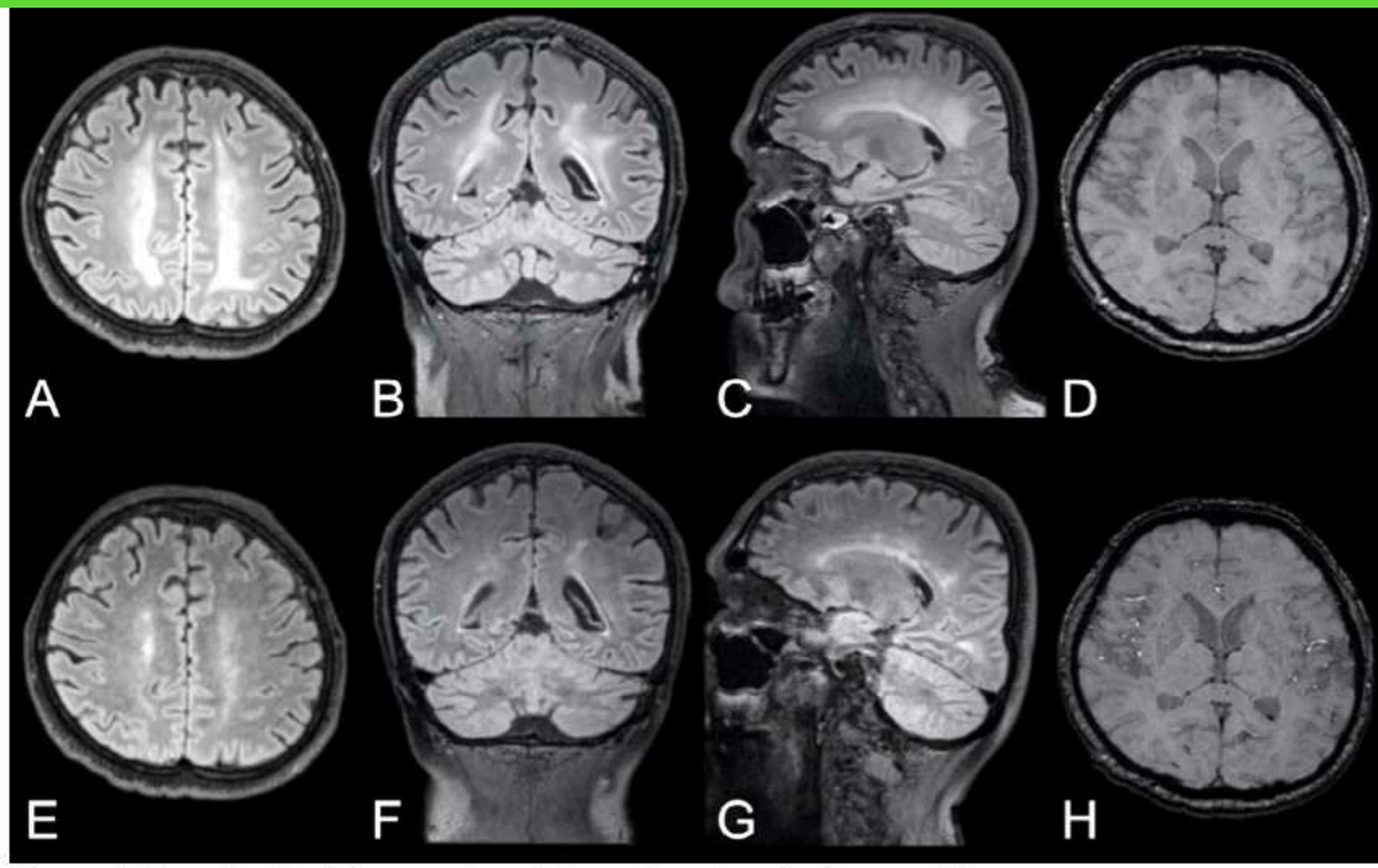

Figure 4. Longitudinal changes in white matter signal abnormalities.
Top row: Man in his mid 40s with COVID-19 and confusion a month after symptom onset and
2 weeks in the ICU. *A-C,* Baseline brain MRI with non-enhanced T_2-weighted FLAIR images in
the axial, coronal, and sagittal views exhibit symmetric confluent white matter changes
bilaterally. *D,* Axial SWI also revealed a few susceptibility abnormalities in the splenium of
corpus callosum. There was no reduced diffusion (images not shown). EEG performed 3 days
prior to the MRI, found signs of encephalopathy.
Bottom row: *E-G,* Follow-up brain MRI a week later with non-enhanced T_2-weighted FLAIR
images in the same views demonstrating partial resolution of the leukoencephalopathy,
correlating with an improved mental state. *H,* The extent of susceptibility abnormalities in the
brain parenchyma was unchanged.
FLAIR = fluid-attenuated inversion recovery, ICU = intensive care unit, SWI = susceptibility-
weighted imaging.

MENU

5 - 5% hyper FLAIR et diffusion ovoid du splenium du corpus callosum

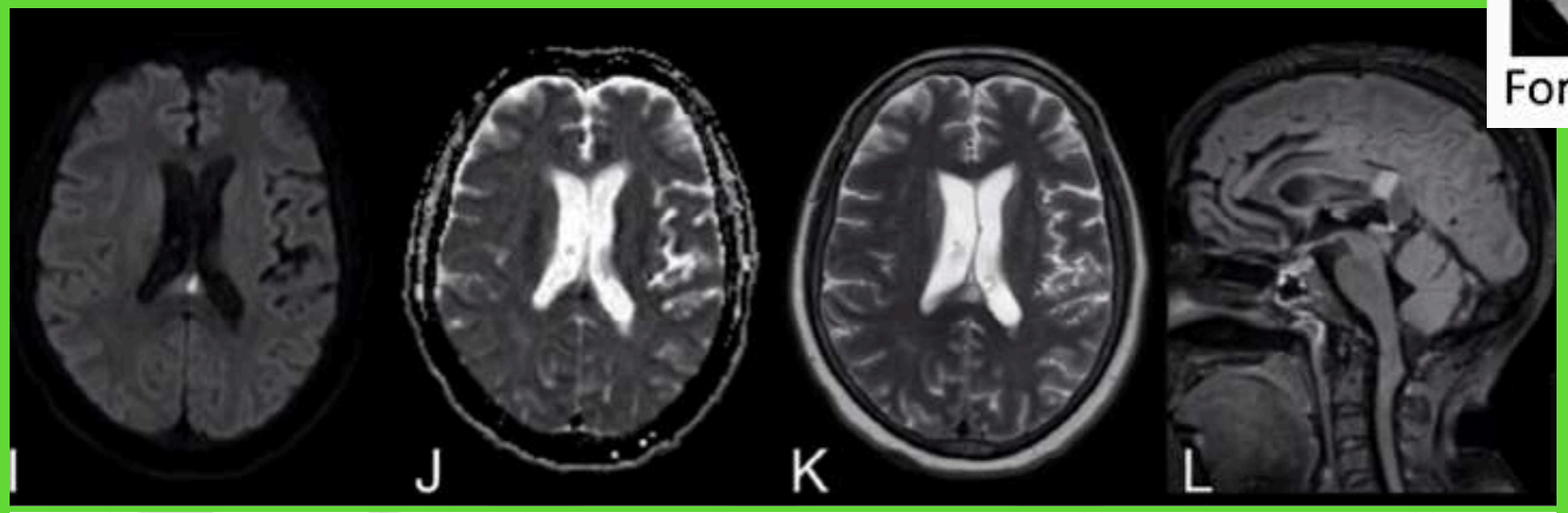

Third row: Woman in her late 40s with COVID-19, impaired consciousness and paretic extremities 2 weeks after admission to the ICU. Brain MRI with, *I,* axial b1000 DWI, *J,* ADC map, *K,* T_2-weighted imaging, and, *L,* sagittal T_2-weighted FLAIR showed a cytotoxic lesion of the corpus callosum in the splenium.

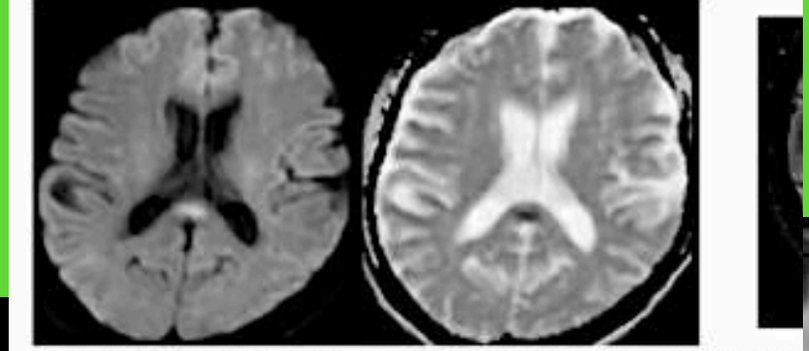

Forestier Journal of Neurorad 2020

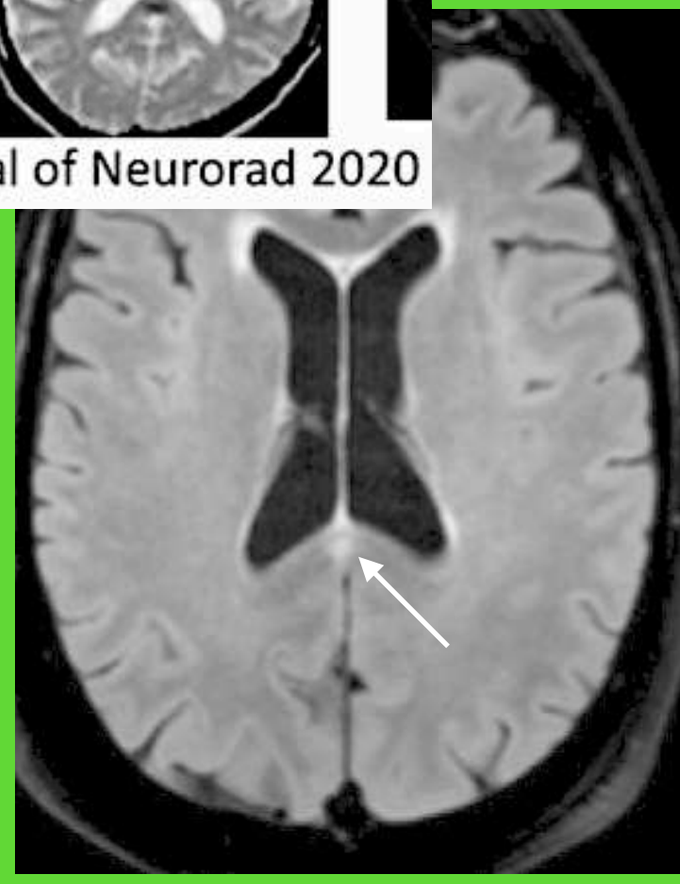

7 - 5% hyper-FLAIR des 2 pédoncules cérébelleux moyens



MENU

6 - 5% lesions hyper FLAIR et diffusion , non-confluent , multifocal de la SB avec réhausst variable,

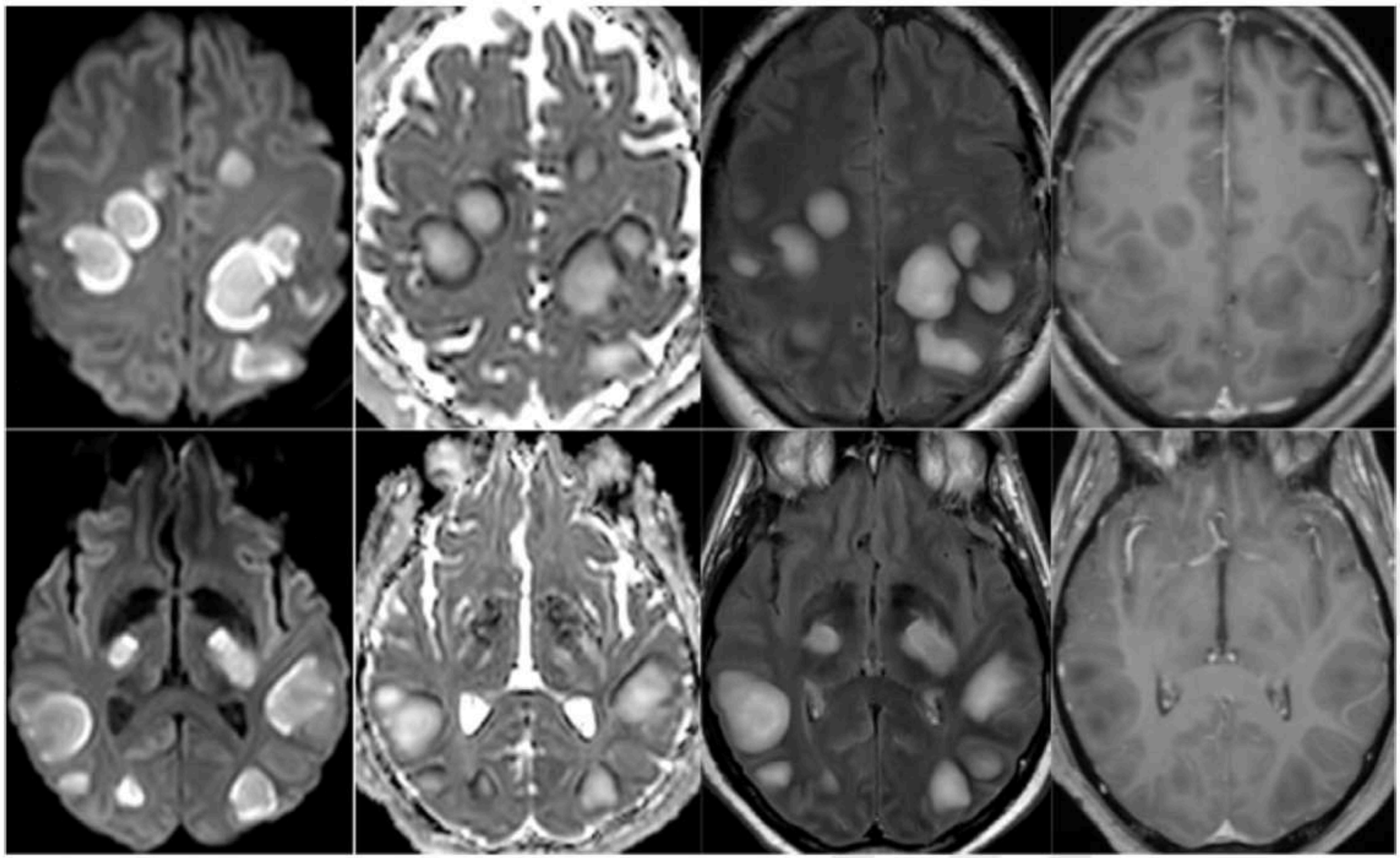

Figure 5. 54-year old man with pathological wakefulness after sedation. Non-confluent multifocal white matter hyperintense lesions on FLAIR and diffusion, with variable enhancement. Axial Diffusion (A, B), Apparent Diffusion Coefficient (ADC) map (C, D), axial postcontrast FLAIR (E, F), and postcontrast T1 weighted MR images (G, H). Multiple nodular hyperintense Diffusion and FLAIR subcortical and corticospinal tracts lesions, with very mild mass effect on adjacent structures. The lesions present a center with an elevation of ADC corresponding to vasogenic edema and a peripheral ring of reduced ADC corresponding to cytotoxic edema (C, D). After contrast administration, small areas of very mild enhancement are detected (G, H).

MENU

Acute hemorrhagic necrotizing encephalopathy

Acute Hemorrhagic Necrotizing Encephalopathy

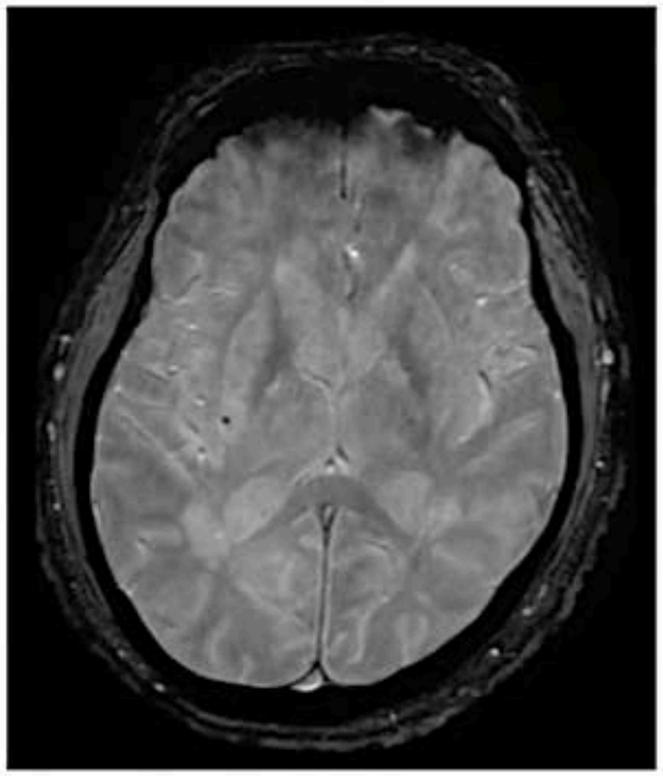

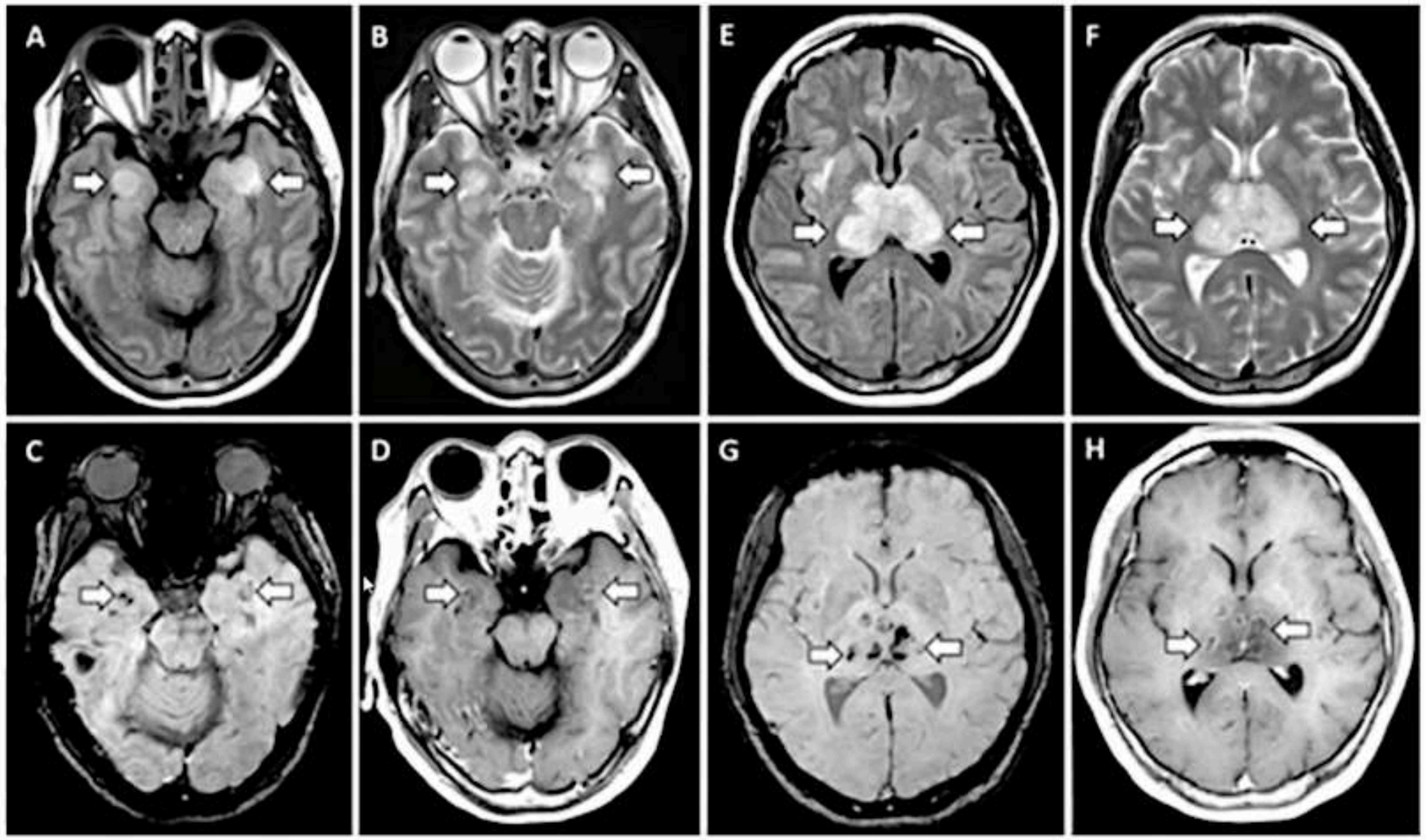

Poyiadji Radiology 2020

creenshare (Augustin Lecler)

MENU

Acute hemorrhagic necrotizing encephalopathy

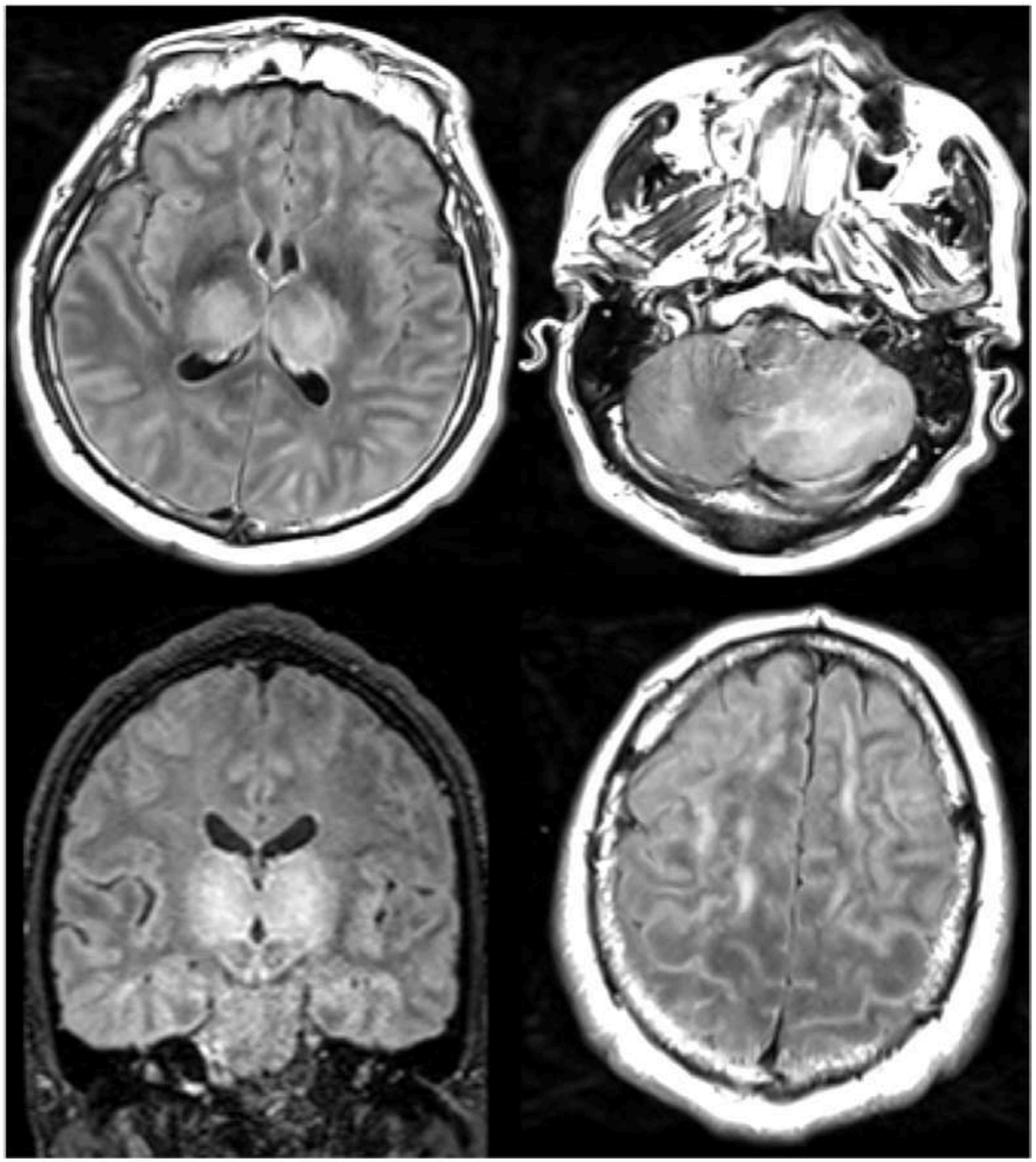

Figure 6. 51-year old man with impaired consciousness. Acute necrotizing encephalopathy. Axial FLAIR (A, C, D), and coronal FLAIR (B): bilateral FLAIR hyperintensity (cross) in both thalami (A, B), associated with involvement of the cerebellar (C), and cerebral (D) white matter (arrows).

MENU

Réhaussement lepto-méningé
(mieux visible en FLAIR GADO que T1 GADO)

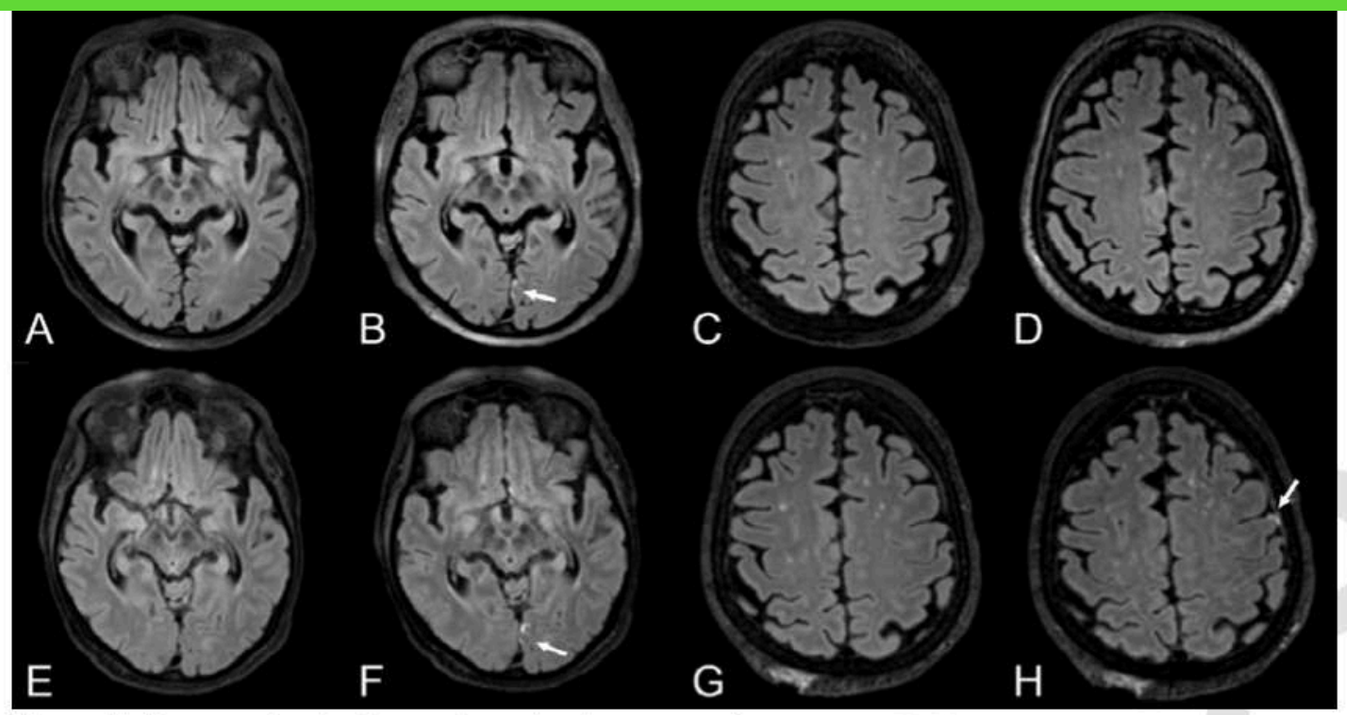

Figure 5. Progressive leptomeningeal enhancement.
Top row: Woman in her late 60s with COVID-19 with impaired consciousness after termination of anesthesia. Baseline brain MRI with, *A,* pre- and, *B,* post-contrast T_2-weighted FLAIR images in the axial view revealing a solitary focus of leptomeningeal enhancement (arrow) along the medial aspect of the left occipital lobe.
Bottom row: Follow-up 3.5 weeks later. The original leptomeningeal enhancement focus had increased slightly (*E, F* with arrow). A new focus of leptomeningeal enhancement had formed along the left inferior frontal gyrus (*G, H* with arrow) not present on the baseline scan (*C, D*).
FLAIR = fluid-attenuated inversion recovery, ICU = intensive care unit.

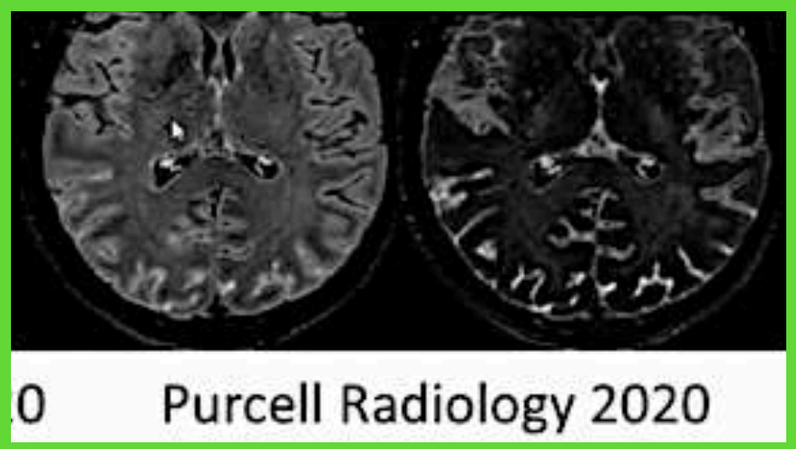

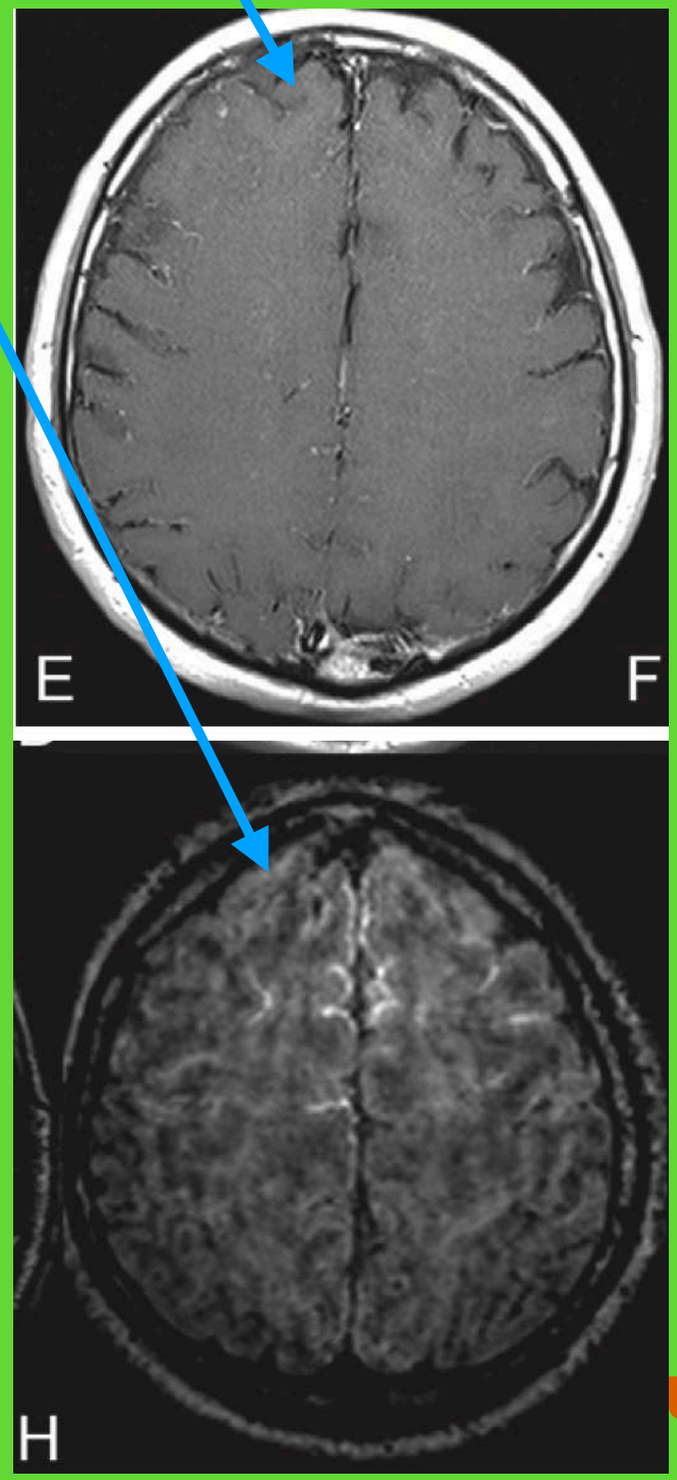

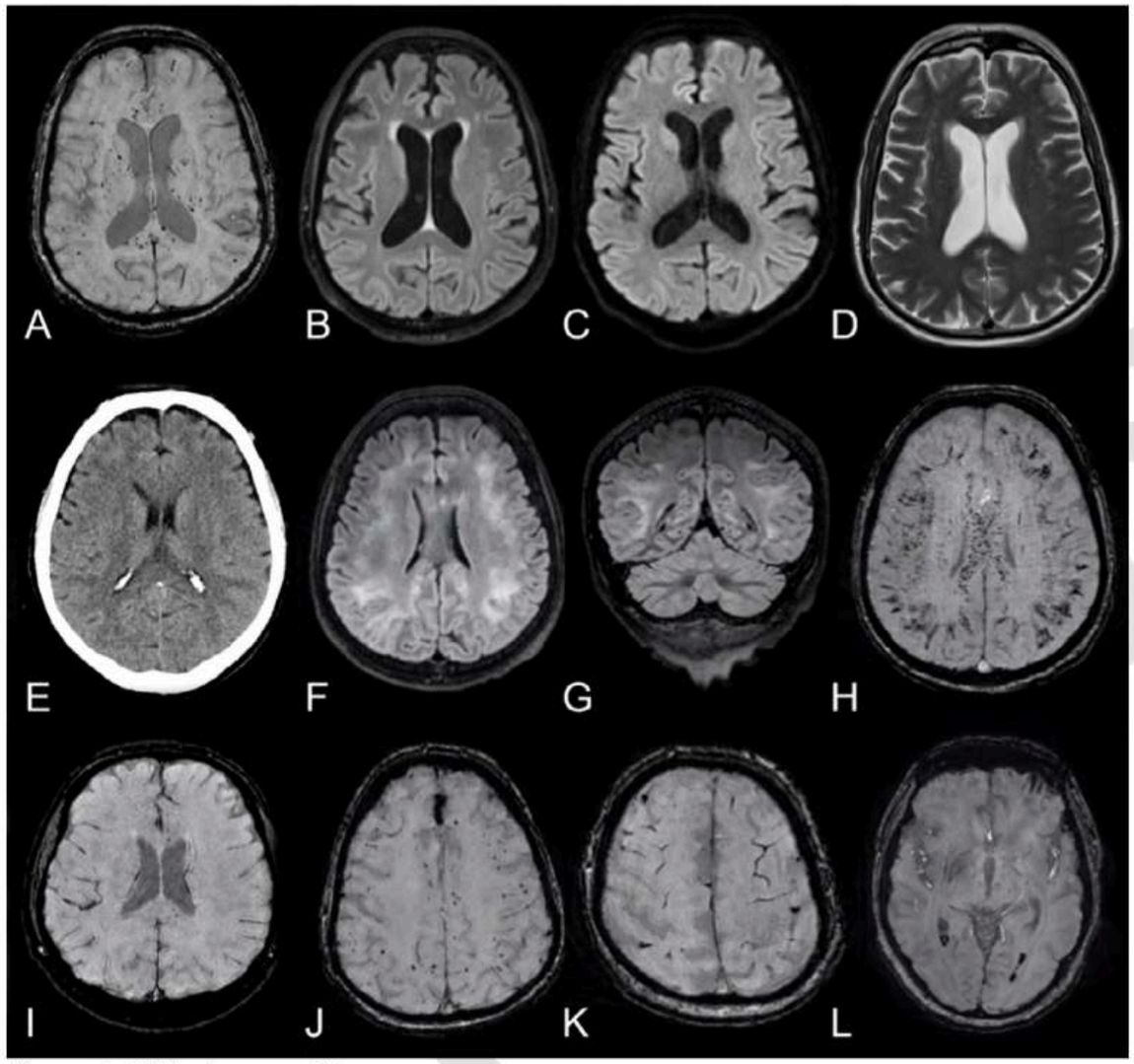

Figure 3. SWI abnormalities.

First row: Man in his mid 60s with COVID-19, tetraplegia and prolonged confusion (GCS14) after extubation. Brain MRI with, *A,* axial SWI reveals numerous cerebral susceptibility abnormalities bilaterally in the white matter, most prominently in the corpus callosum and especially in the splenium, many of which have an ovoid shape (as further exemplified in Figure E3). *B,* Axial T_2-weighted FLAIR, *C,* b1000 DWI, and, *D,* T_2-weighted imaging without any remarkable findings.

Second row: Man in his early 60s with COVID-19 and impaired consciousness (GCS 2+T+1) a week after termination of anesthesia. *E,* Non-enhanced brain CT in the axial view initially reported as normal. Brain MRI the following day with T_2-weighted FLAIR images in the, *F,* axial and, *G,* coronal views showing subcortical extension of leukoencephalopathy without associated reduced diffusion (images not shown). *H,* Axial SWI reveals extensive susceptibility abnormalities with a predilection for subcortical U-fibers, corticospinal tracts, and the corpus callosum.

Third row: Four other patients with COVID-19. Brain MRI with SWI in the axial view showing different degrees and types of susceptibility changes. A few susceptibility abnormalities in the splenium and genu of corpus callosum (*I*, man in his mid 60s), numerous subcortical cerebral susceptibility artifacts (*J*, man in his mid 60s), subarachnoid hemorrhage and cortical superficial siderosis (*K*, man in his late 50s) and dependent intraventricular blood in the posterior horns of the lateral ventricles (*L*, woman in her mid 40s).

MENU

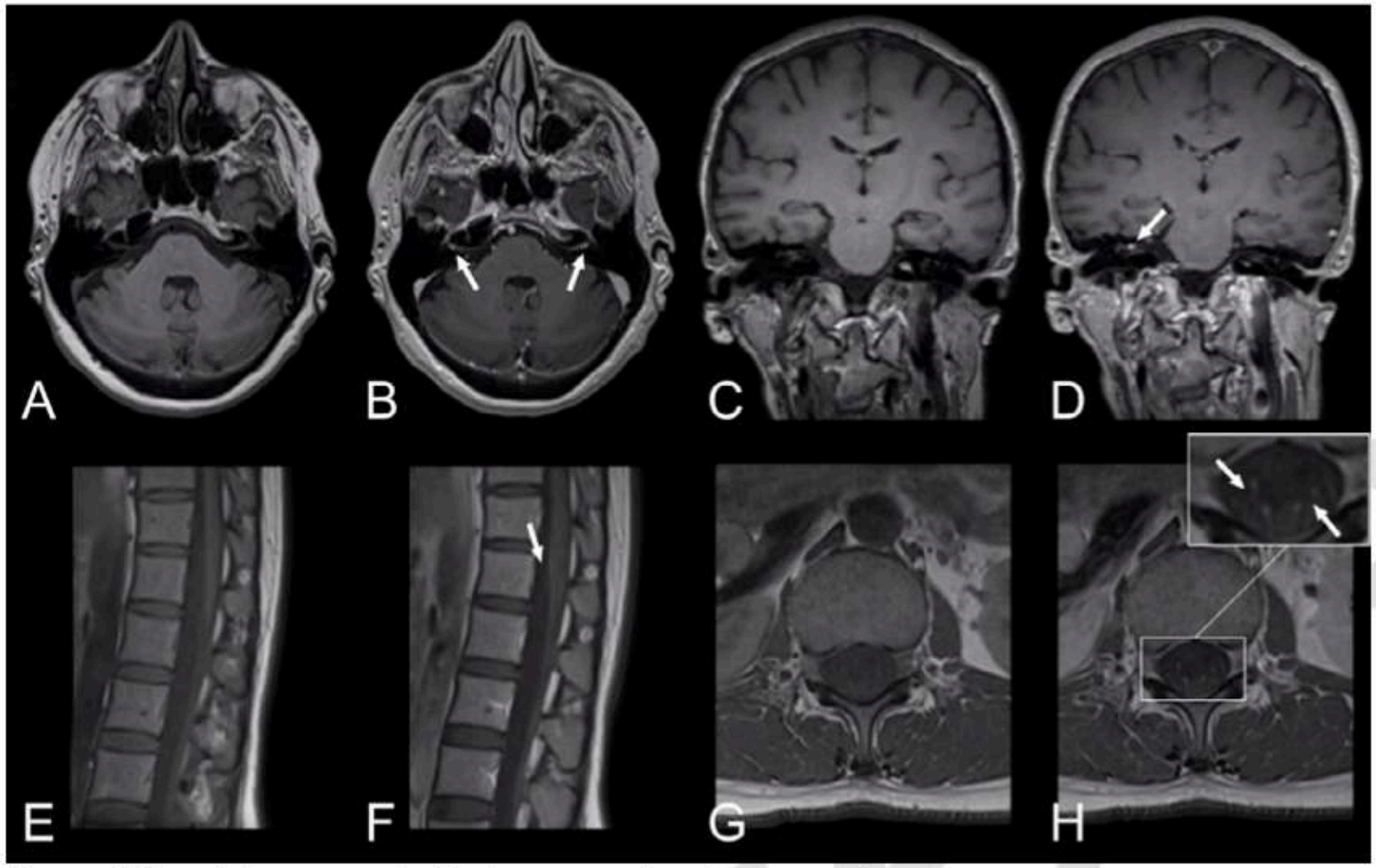

Figure 6. Cranial nerve and spinal nerve root enhancement.

First row (A, B): Woman in her early 60s with COVID-19, bilateral leg weakness and paresthesias. Brain MRI with T_1-weighted images, *A,* pre- and, *B,* post-contrast in the axial view showing focal contrast enhancement of the canalicular segment of facial nerve bilaterally. Lumbar puncture showed elevated albumin with no cells and nerve conduction studies were consistent with acute demyelinating polyneuropathy. She received intravenous immunoglobulin treatment on suspicion of Guillain-Barré syndrome and improved clinically.

First row (C, D): Woman in her mid 40s with COVID-19 and typical findings of right-sided vestibular neuronitis. Brain MRI with T_1-weighted images, *C,* pre- and, *D,* post-contrast in the coronal view depicting focal enhancement of the right vestibular nerve.

Second row: Woman in her mid 30s with COVID-19, pain in the lumbar region and paresthesias in the lower extremities. Lumbar spinal MRI with T_1-weighted images, *E,* pre- and, *F,* post-contrast in the sagittal view revealed faint contrast enhancement along the cauda equina. T_1-weighted images, *G,* pre- and, *H,* post-contrast in the axial view verified contrast enhancement of the nerve roots.

MENU

COVID ORL

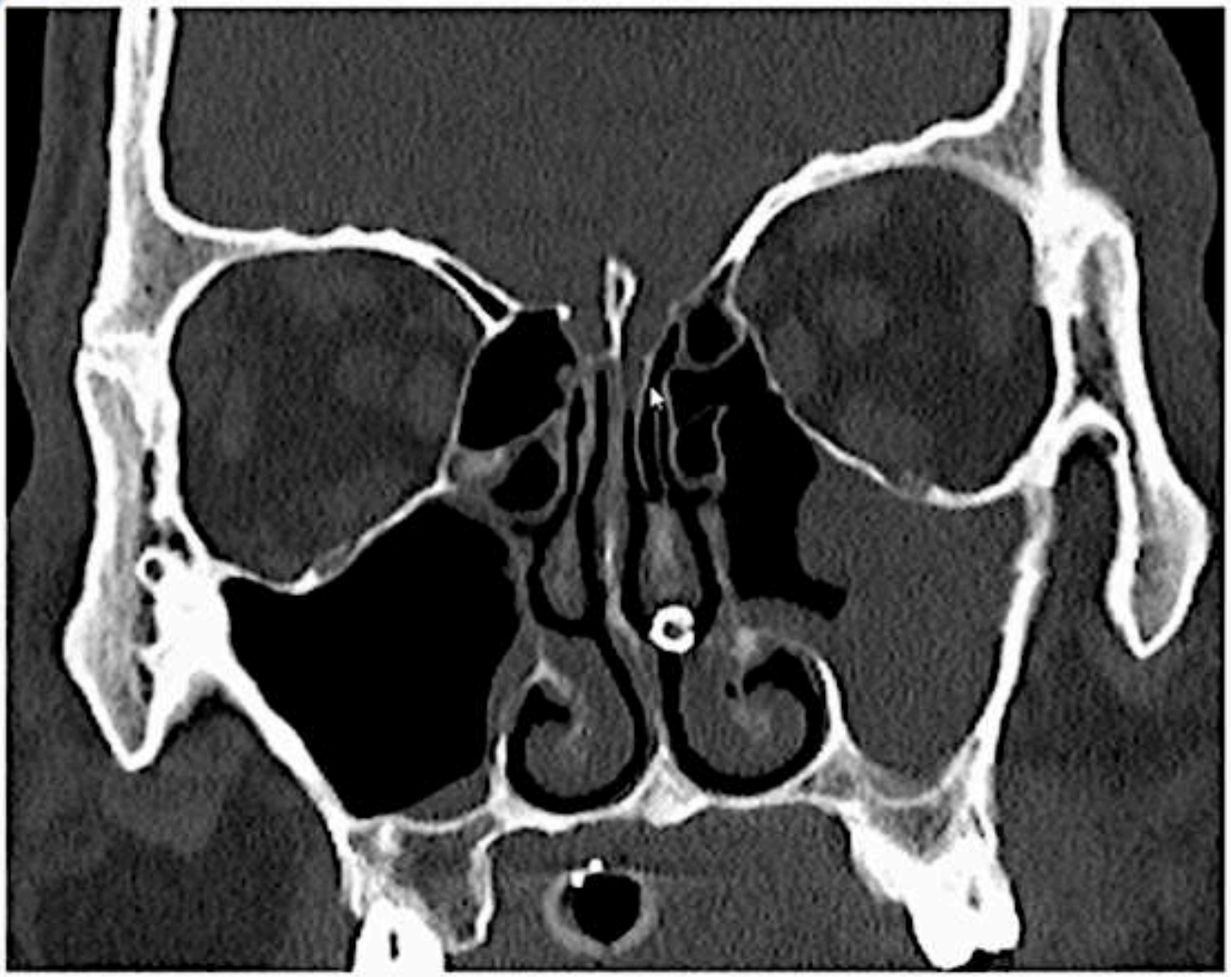







Eliezer Neurology 2020 Eliezer JAMA ORL 2020 Chetrit J Infect 2020

Screenshare (Augustin Lecler)

COVID et Thrombose

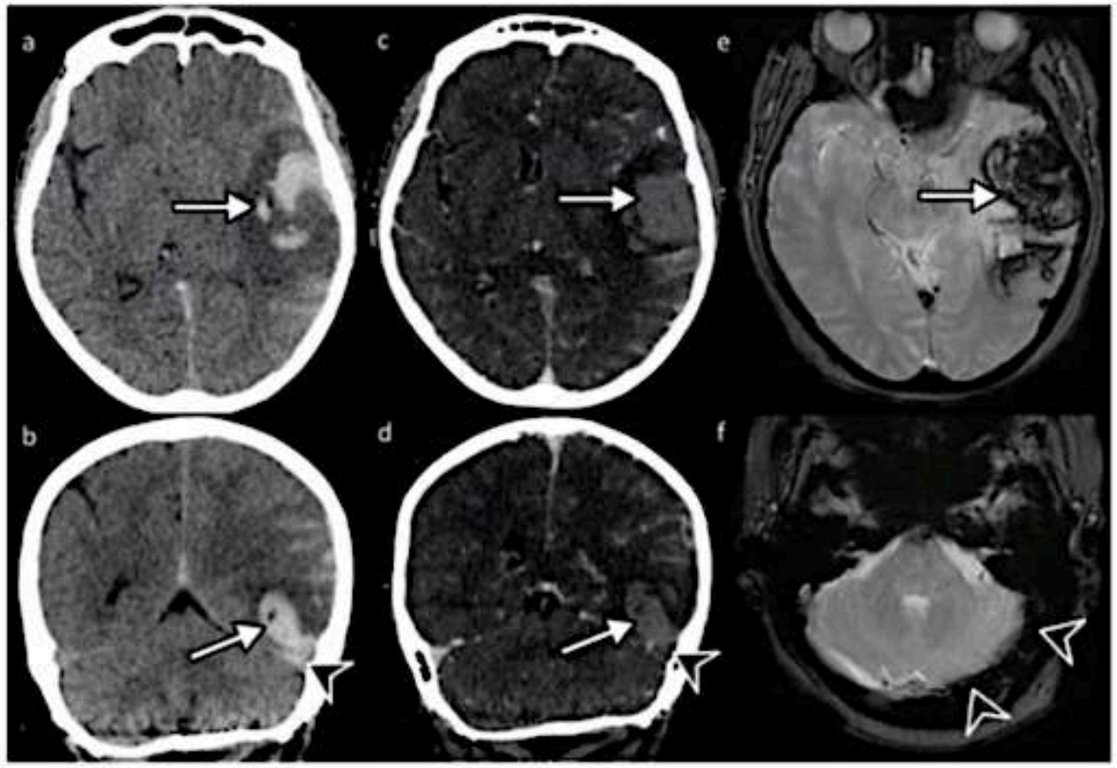

Poillon Journal of Neuroradiology 2020

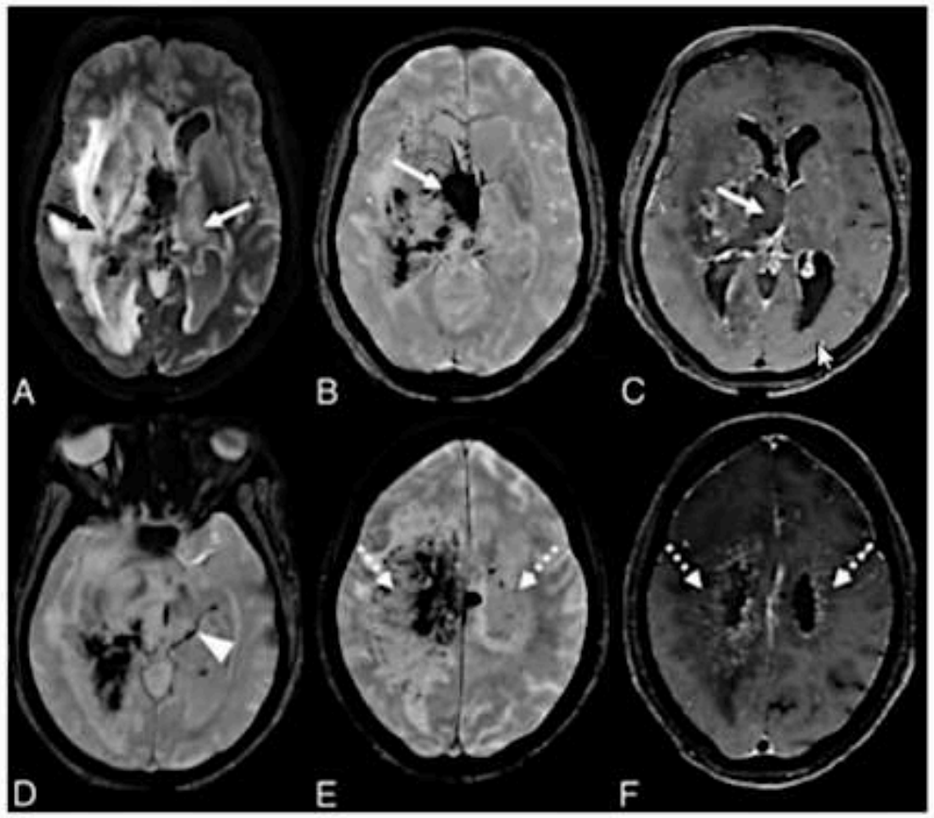

Chougar AJNR 2020

MENU

2 - NGC

ATTENTION ANATOMIE
PALLIDUM = GP = NX LENTICULAIRE MEDIAL
PUTAMEN = NX LENTIC LATERAL
PULVINAR = NX THALAMIQUE POST

STRIATUM = NC + PUTAMEN

MENU

MENU

HYPER T_2 (T_1) NOYAUX GRIS

soit → BILATERAUX

soit → UNILATERAUX

N^X GRIS

UNILATERAUX
1. ischémie artérielle
2. thrombophlébite prof.
3. BK
4. Toxoplasmose
5. λ (lymphome)

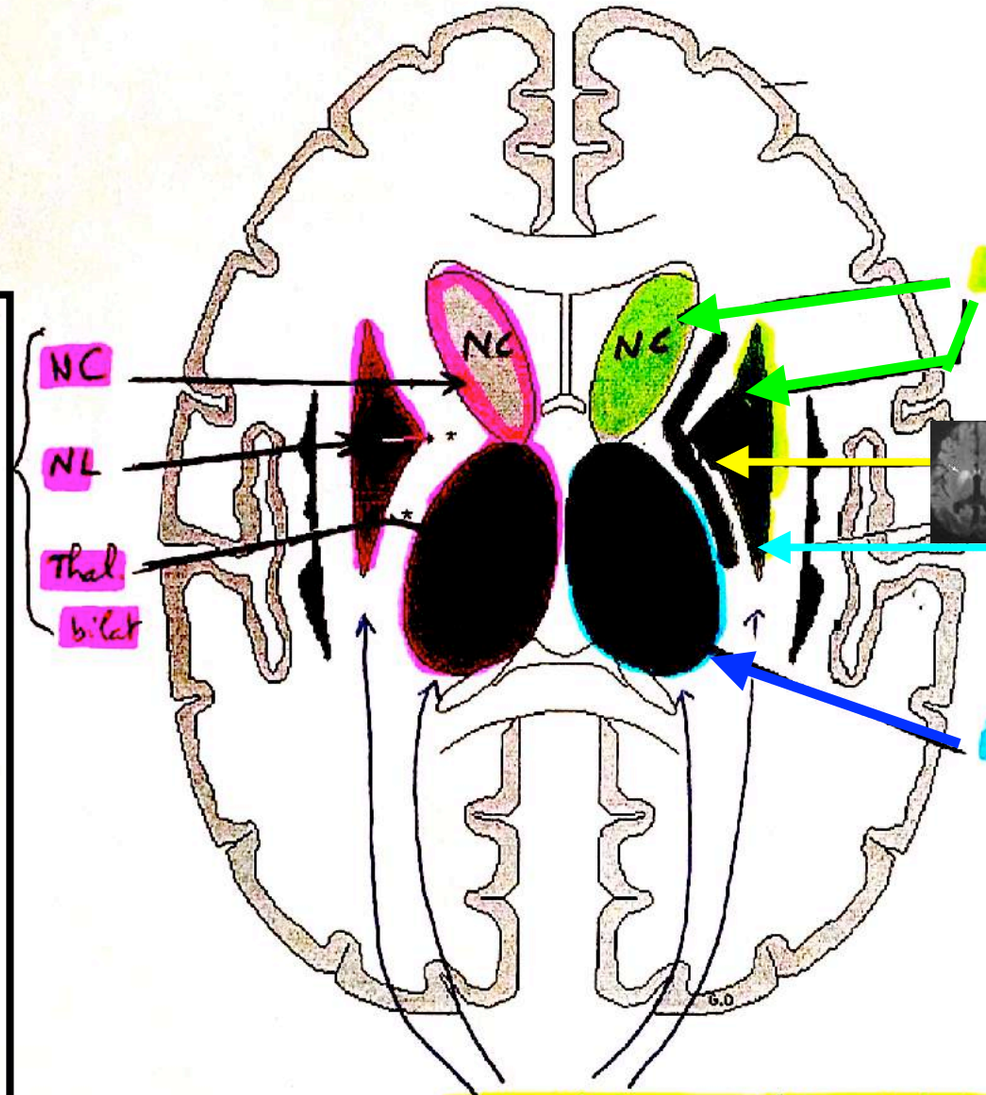

Cyanure
= respectant les thalami

Encéphalite anti-CV2 (Kc bronchique et thymome)

NC + putamen = STRIATUM bilat.

Hallervorden Spatz =
PKAN
CO
ARSENIC
VIGABATRIN (anti-épileptique)

HYPERT2
= **CREUT ZFELDT JAKOB**

Si AIGUE, diag diff cortex + striatum + / - thalamus =
- encephalopathie hépatique
- thrombophlebite sinus droit

putamen = MSA p et méthanol

Maladie de LEIGH

HYPERT2 NL, NC, thalamus

1. ischémie
2. plomb. chimio ttt
3. Wilson *(putamen+thalamus+NC)*
4. Myelinolyse *(putamen+thalamus)*
5. Hypoglycémie
6. NF1=hamartome

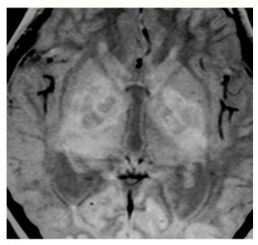

Fig. 4.76
Neurofibromatose de type 1.

Plutôt pallidum (GP)

7. Mitochondriopathie (Leigh)



1. PERCHERON
2. THROMBOPHLÉBITE SINUS DROIT OU GALIEN
3. G-W *(atteinte thalamus postéro-médian co C-J)*
4. C-J VARIANT
5. MYELINOLYSE
6. ATTENTION AU GLIOME BI-THALAMIQUE !!



- *ADEM*
- *PRES et CADASIL (rare 10%)*
- *ANTI MOG ?*
- *Fistule par engorgement veineux*
- *Encéphalite à CMV , influenza*
- **Encéphalite à mycoplasme , strepto, virus**
- **Encéphalite auto-immune antiCV2 - antiMa - anti NDMAR**
- **Covid19**

NL + thalamus bilat +n^x dentelé

HYPER T_1

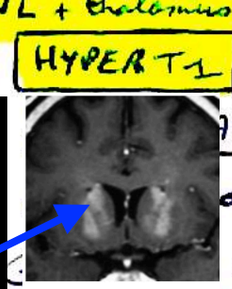

Fig. 2 : Calcifications des noyaux gris. Coupe coronale ES T1. Hypersignal T1 des noyaux lenticulaires.

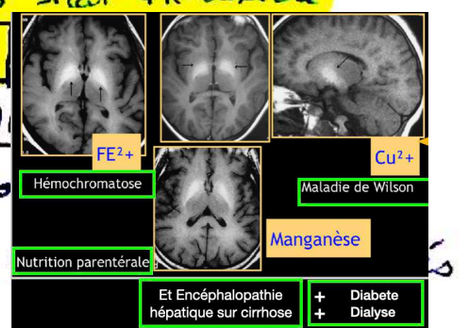

ATTENTION SIMPLES CALCIFICATIONS ou hypo/hyper PTH peuvent apparaitre en HYPERT1 => SI HYPERT1 faire SCANNER en 1er (ou cartographie SWI?)

HypoT2
- ***TOLUENE***
- ***hypoPTH***

MENU

HYPER T2 FLAIR SUS-TENTORIEL SYMETRIQUE (SG et SB)

CORTEX

1- DIFFUS



- Encéphalopathie hépatique et urémique
- Hypoglycémie
- G-W



- C-J
- Post -épilepsie
- Marchiafava -Bignami
- PRESS

2- CORTEX POSTÉRIEUR

- PRESS



- Intoxication Plomb

3- CORTEX ANTÉRIEUR

- Encéphalite anti - GAD et anti NDMAR et anti-canaux potassique voltage dépendant

4- TEMPORAL

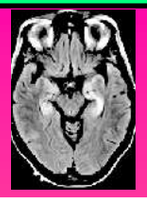

- Encéphalite limbique para-néo :
  - Ac anti-HU (Kc bronchique)
  - Ac anti GAD ou anti GABA Gr (thymome)
  - Ac anti LGT1
  - Ac anti CASPR2

(diffusion normale)

- Encéphalite herpétique *(diffusion +)*
- Sclérose mésiale svt unilat mais bilat possible
- Ecstasy (hippocampe)

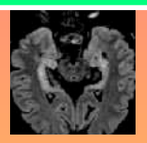

5- INSULA



- Encéphalite anti-Ma2 et NDMAR (Tératome ovarien)

Corps Mamillaires



- G-W
- Disulfiram
- Encéphalite anti-GAD

NGC

THALAMUS

1 - SEUL



- C-J variant (pulvinar)
- G-W
- Thrombose veine céréb interne
- Percheron ou thrombose fin du TB
- Encéphalite à mycoplasme , strepto, virus
- et antiCV2 - antiMa - anti NDMAR
- Covid19

2 - THALAMUS S'ETENDANT AU TC

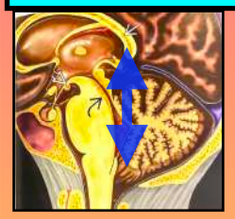

- Behcet
- Myelinolyse
- Wilson ?
- Enceph. hépatique ?
- G-W?
- Atrophie multi-systémique ?

NX LENTIC

1 - PALLIDUM

= Oeil du Tigre



Hallervorden Spatz = PKAN

CO

ARSENIC

VIGABATRIN (anti-épileptique)

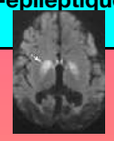

Acidurie L2 hydroxyglutamique

2 -PUTAMEN

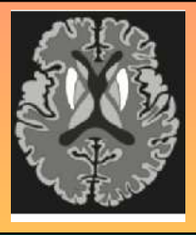

Méthanol (+ nx caudé)

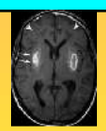

Maladie de LEIGH

NX LENTIC + THALAMUS

1 - NX LENTICULAIRE + THAL



- Vasculaire (HTA)
- Wilson

2 - PALLIDUM + THAL



Vigabatrin (anti-épileptique)

Parathyroide
Toluéne industrial solvents
(HypoFLAIR)



3 - PUTAMEN + THAL



Disulfiram

STRIATUM = NC+NL

C-J

Encéphalite anti-CV2 (Kc bronchique et thymome)

Cyanure = respectant les thalami

TOUS NGC dont Nx Dentelé

Mitochondriopathie (Leigh)

respectant les noyaux rouges = Wilson « Tête de Panda »

A part: NGC HYPERT1



HyperT1 Nx lentic. ou pallidum (les 4H et1W)

1. Encéphalopathie Hépatique
2. HAP Alimentation parentérale
3. Hémochromatose
4. Wilson

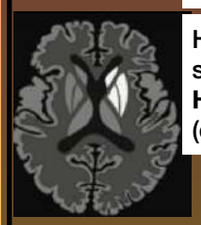

Hyper T1 striatum Hémiballisme (diabéte)

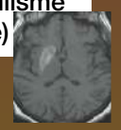



HyperT1 pulvinar = Fabry



HyperT1 thalami = gangliosidérose (et hypoT2)

Corps Calleux

SPLENIUM CC

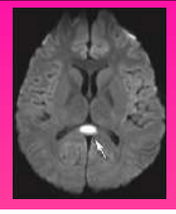

- SUSAC
- Marchiafava-Bignami
- Glioblastome (svt asymétrique)
- Lymphome
- Adrenoleucodyst
- Krabbe

REVERSIBLE = CLOCC = hyperT2 transitoire du CC

Etiologie:
-ANTI-EPILEPTIQ
-METRONIDAZOL
-MÉTABOLIQUE
-OH aiguë
-cannabis...

CC DIFFUS

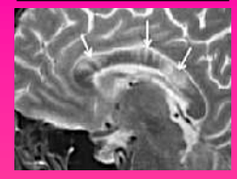

- SEP (mais asym.)
- NMO
- SUSAC
- Marchiafava-Bignami
- Dérivation V-P
- Sd de Sjogren
- Leuco-encéphalopathie à sphéroïde
- Leucopathie avec atteinte du tronc cérébral et de la moelle avec lactate élevés
- Encéphalite anti-NMDAR

MENU

Basal Ganglia or Thalami Involvement

T2 Hyperintensity

Selective lesions

Medial Thalami and Mammillary Bodies

WE

Additional Features:
- Alcohol Abuse
- Malnutrition
- Periaqueductal Gray
- Hypothalami
- Perirolandic Gyri

Globi Pallidi

<1 yo, Asymptomatic, Treating Seizures

Vigabatrin Toxicity

Additional Features:
- Thalami
- Dorsal Brainstem
- Dentate Nuclei
- Reversible

Acute presentation, Suggestive Exposure

CO*

Putamina

Methanol*

Additional Features:
- Lactate Peak on MRS
- Elevated Anion Gap
- Optic Nerve Necrosis
- WM Hemorrhage

No selective lesions

CO
Methanol
Osmotic Demyelination
Uremic Encephalopathy
Hypoxic-Ischemic Injury

T2 Hypointensity

Globi Pallidi, Thalami and Substantia Nigra

Toluen Intoxication

Additional Features:
- WM T2 hyperintensities
- Cerebral atrophy
- Early onset dementia

Calcifications

Disorders of Calcium Metabolism

T1 Hyperintensity

Bilateral Globi Pallidi

Chronic Hepatic Encephalopathy

Additional Features:
- WM T2 hyperintensities
- Laminar Deep Cortical T2 Hyperintensity
- Gutamate-Glutamine Peak on Spectroscopy

Unilateral Striatum

Diabetic Striatopathy

Additional Features:
- Hyperglycemia
- Hemiballismus
- Reversible

*Always Look For Clinical Issues Suggesting Hypoxic-Ischemic Encephalopathy

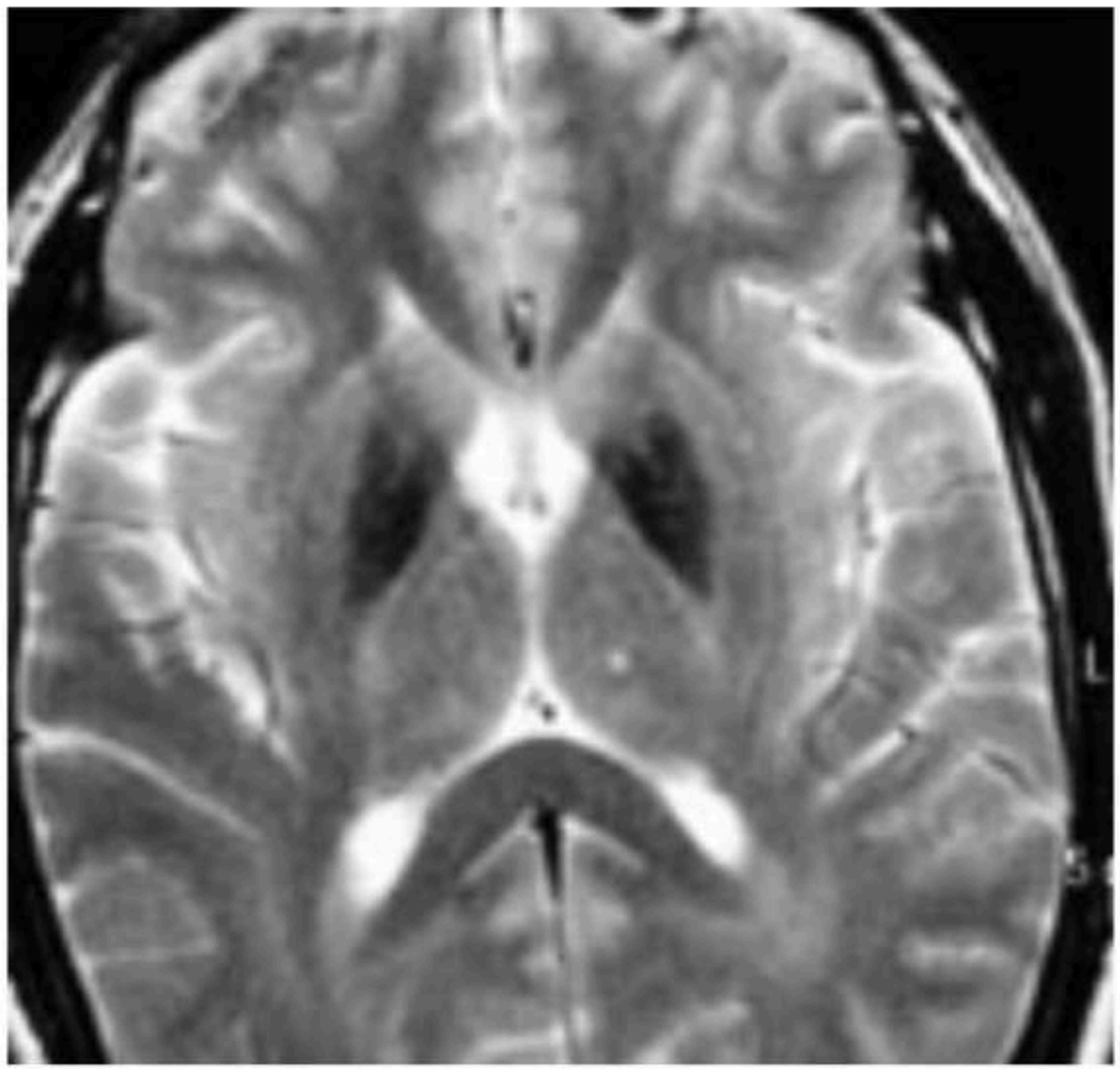

Fig. 1 : Surcharge en fer. Coupes axiales en ES T2. Hyposignal franc bipallidal.

MENU

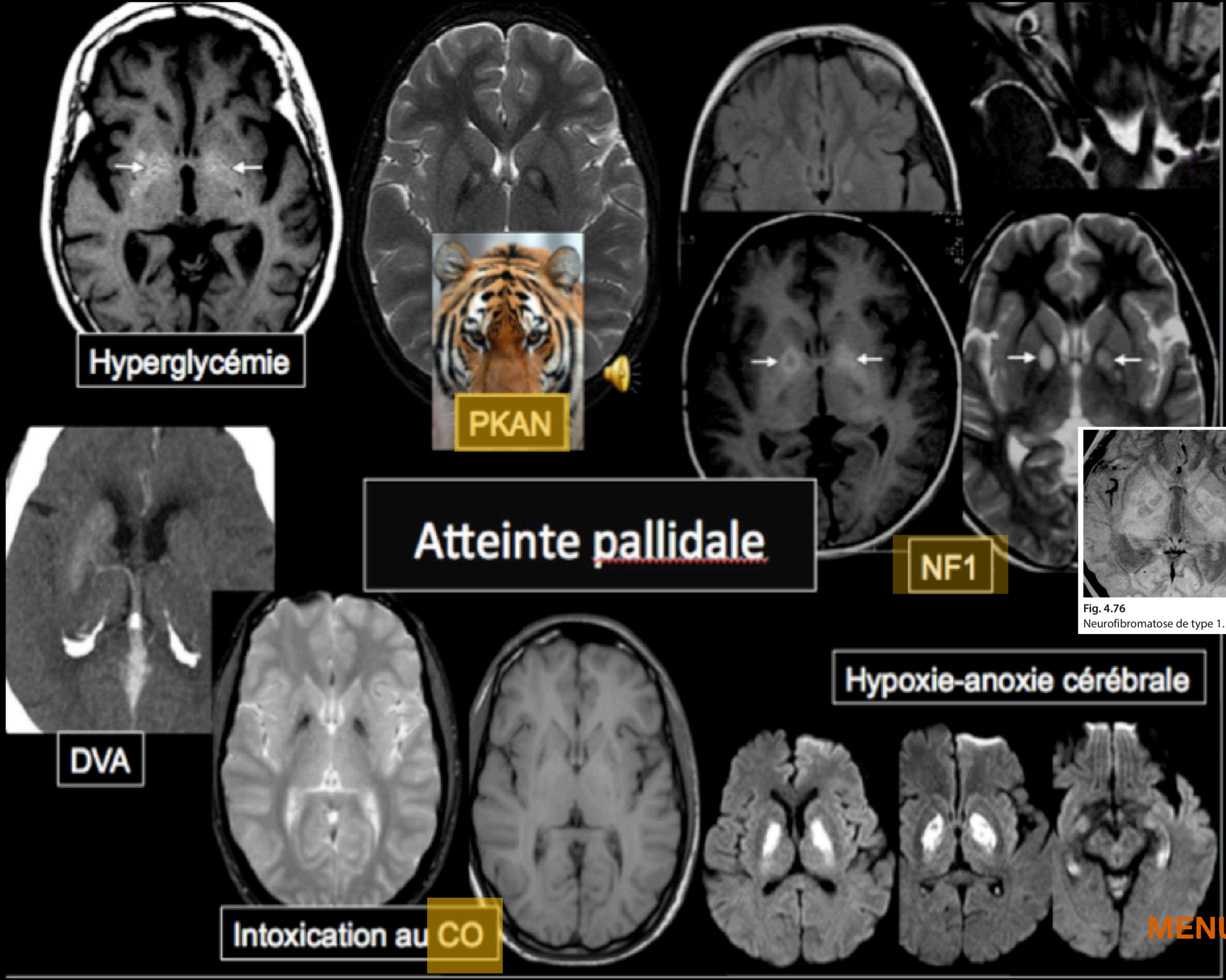

Fig. 4.76
Neurofibromatose de type 1.

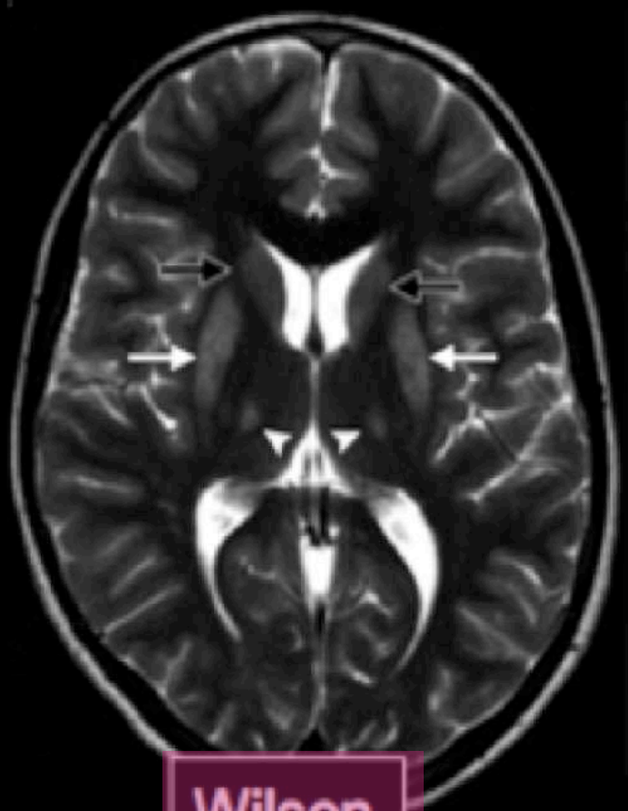

Wilson

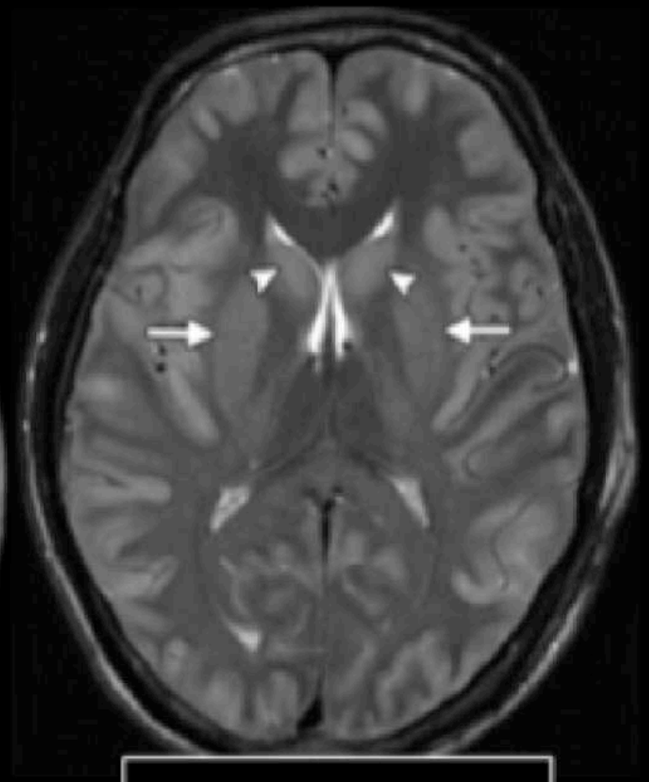

Hypoglycémie

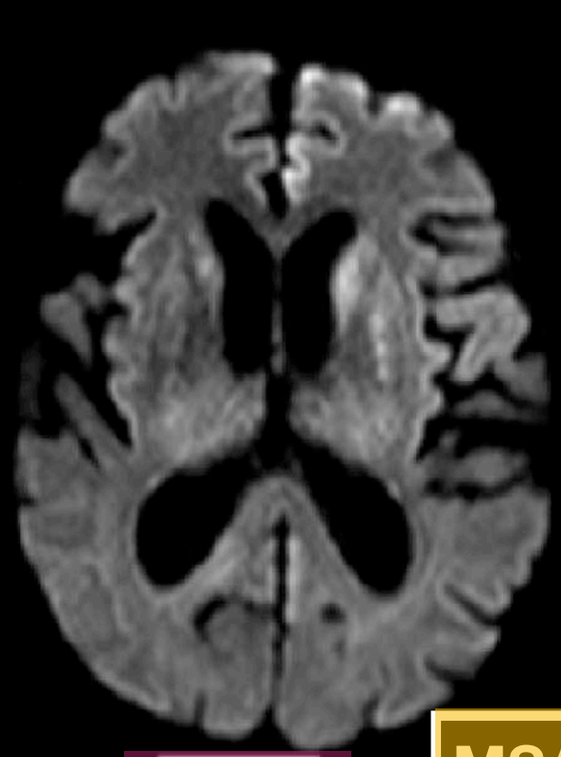

CZJ

MSA P

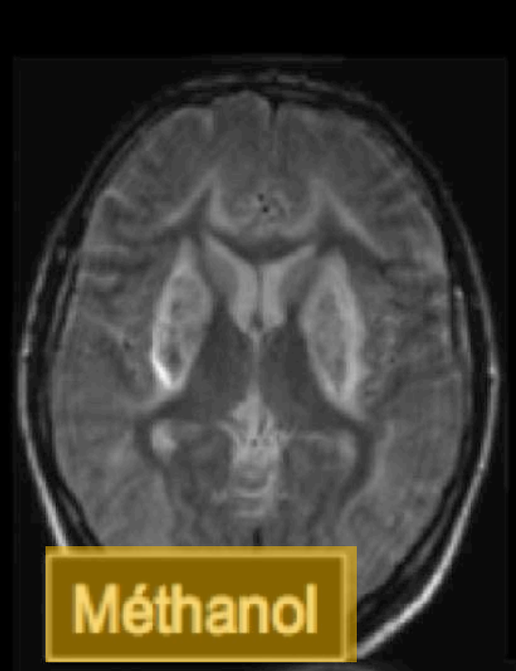

Méthanol

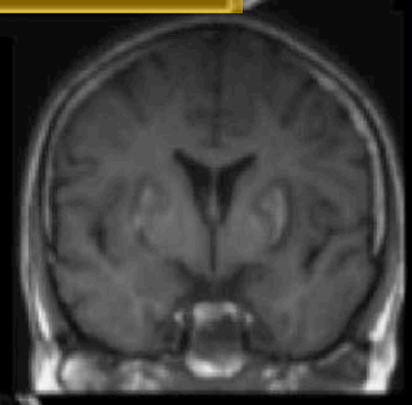

ATTEINTES DES NGC PLUS DIFFUSES

Atteinte putamen

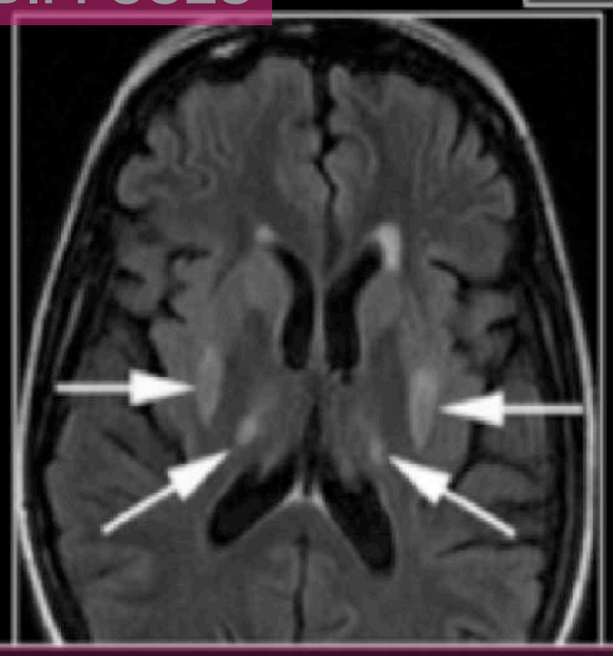

Sd de démyélinisation osmotique



Sd de Leigh



MENU

THALAMUS

Encéphalopathie hépatique



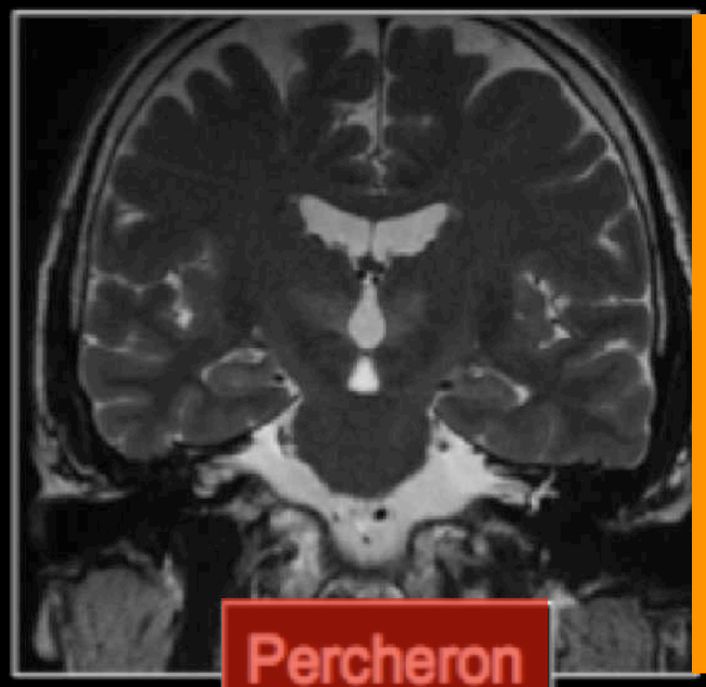

Percheron

PERCHERON
= Thalamus
MEDIAN
et MOYEN

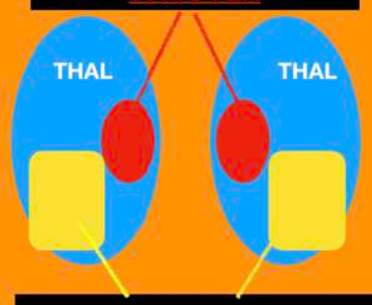

THROMBOPHLÉBITE
= Thalamus
LATÉRAL
ET POST

TVCI



Atteinte thalamique bilatérale: qu'évoquer?

Encephalopathie GAYET WERNICKE

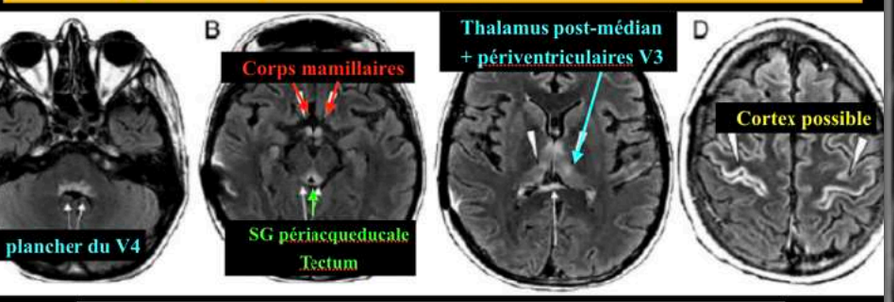

- Thalamus post-médian + périventriculaires V3 + plancher du V4 (85%)
- SG périacqueducale (65%) + Tectum
- Corps mamillaires (58%)

Gayet-Wernicke

Gliome bithalamique

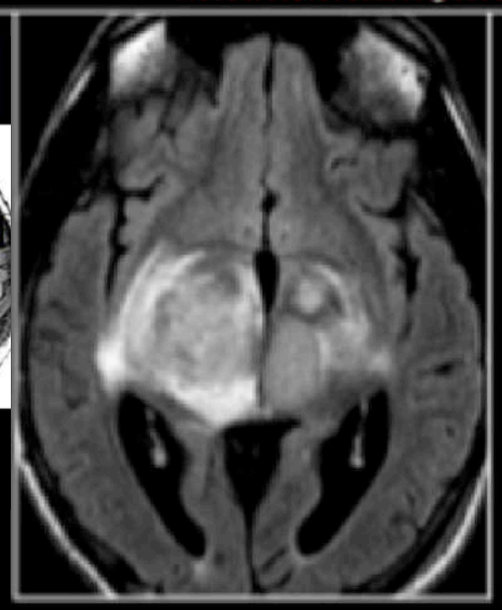

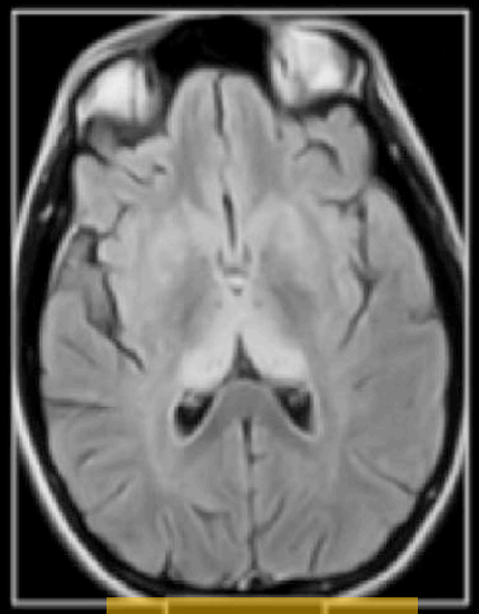

CZJ

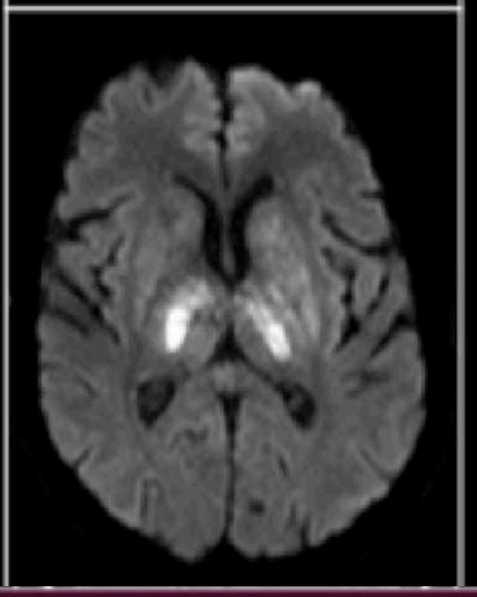

Sd de démyélinisation osmotique

MENU

HYPER SIGNAL NGC +

+ CORTEX

1. C-J
2. G-W
3. Myelinolyse extra-pont
4. HYPOXIE

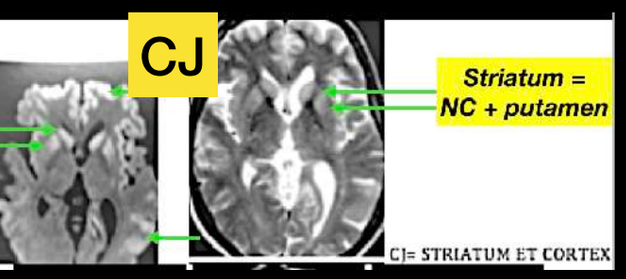

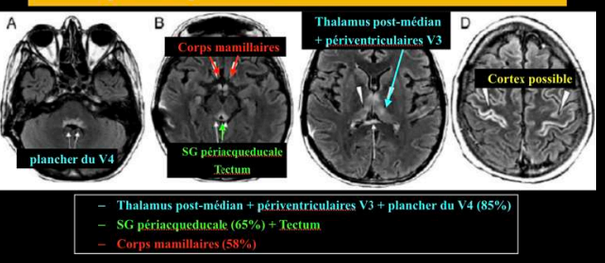

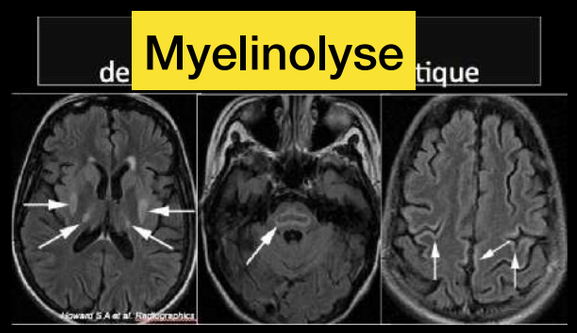

+ SB

1. CADASIL
2. LUPUS
3. AMS
4. WILSON
5. CO
6. HYPOXIE
7. LEIGH

+ TC

1. WILSON
2. B7
3. G-W
4. Myélinolyse
5. AMS
6. HTA

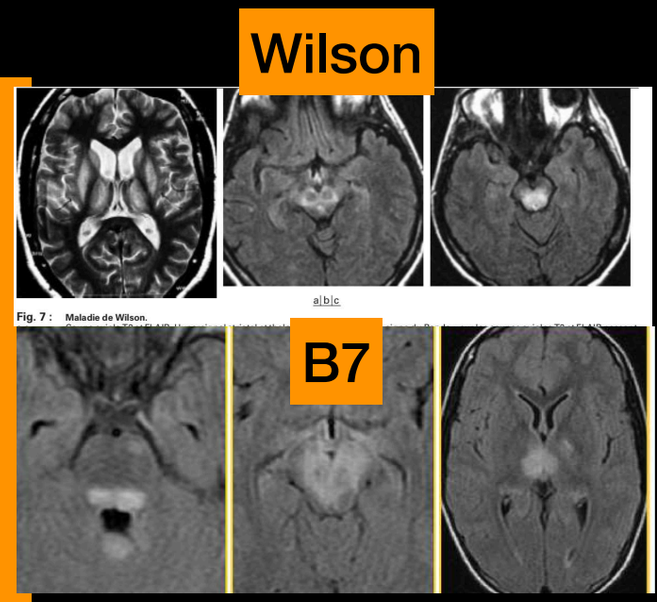

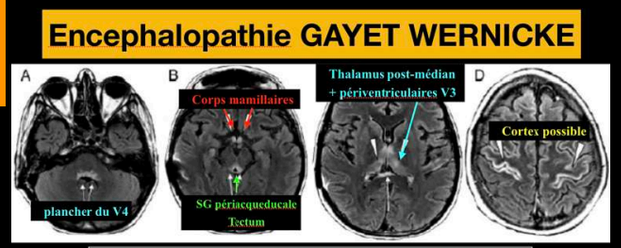

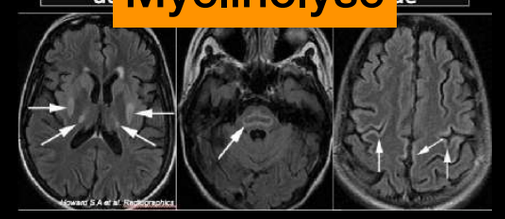

MENU

Clinical and Neuroimaging Features of Causes of Bilateral Abnormalities of the Basal Ganglia and Thalamus

Cause	Salient Imaging Features: Primary Nuclei Affected	Salient Imaging Features: Other Areas of Involvement
Toxic Poisoning	pallidum = œil du tigre !	
Carbon monoxide CO	GP (decreased ADC, late T1 shortening)	Delayed leukoencephalopathy tardive associée
Methanol	Putamen (hemorrhagic)	WM edema
Cyanide	Putamen (hemorrhagic)	. . .
Metabolic Diseases		
Liver disease	GP (T1 shortening)	Substantia nigra
Hyperammonemia encephalopathic	BG (decreased ADC) +/- associé à Manganèse si cirrhose	Insular cortex, cingulate gyrus Hyper FLAIR
Nonketotic hyperglycemia	Caudate nucleus and GP (T1 shortening, hyperattenuating at CT)	Hyper densité putamino-caudé / HyperT1
Hypoglycemia ~ C-I !	BG (decreased ADC) ↘ ADC en aigüe	Cortical involvement: hippocampus or diffuse pattern of involvement; WM involvement: commonly in the internal capsule, splenium of the corpus callosum, and so on
Hypoxic ischemic encephalopathy	BG and thalamus (decreased ADC)	Cortical involvement: watershed infarcts or diffuse involvement; delayed leukoencephalopathy
Leigh disease	BG and thalamus (lactate at MR spectroscopy)	Periaqueductal region, cerebral peduncles
Wilson disease	Putamen NC Thalamus — BG and ventrolateral thalamus (decreased ADC) Hyper T2 +/- hypoT2 NGC	Face de panda en hyperT1 TC sauf n° rouge en hypo = yeux
Osmotic myelinolysis	VOIR PAGE 2	Pons: "trident sign" or "bat wing sign"
Wernicke encephalopathy GAYET-WERNICKE ⚠ ressemble à C-J variant en croix de hockey	Thalamus (decreased ADC) Hyper T2 FLAIR bithal	Periaqueductal region, mamillary bodies, tectal plate . PDC corps mamillaires
Vascular Diseases		
Deep cerebral vein thrombosis	BG and thalamus (hemorrhagic, variable ADC)	Adjacent WM†
Arterial occlusion Percheron	Thalamus (decreased ADC)	Posterior cerebral artery territory: midbrain, occipital or temporal cortex‡
MARCHIAFAVA - BIGNAMI (éthylisme) déficit vit B	corps calleux, fornix, commissure blanche + SB cortex — hyper FLAIR et diff.	

MENU

MANGANESE ← HAP cirrhose ↖ dialyse | hyper T1 pallidum

PRES (chimio III aigüe) | SB pariéto occipital en hyper FLAIR T2 . Si hyper diffusion = nécrose de mauvais pronostic

Clinical and Neuroimaging Features of Causes of Bilateral Abnormalities of the Basal Ganglia and Thalam

Cause	Salient Imaging Features: Primary Nuclei Affected	Salient Imaging Features: Other Areas of Involvement
Degenerative Diseases		
~~NBIA~~ HALLER VORDEN - SPATZ	GP ("eye of the tiger" sign [hyperintense center with hypointense rim]) T2 pallidum œil de tigre	cô séquelle CO
CJD Creutzfeld Jakob	BG and thalamus (decreased ADC, "pulvinar sign" typical of variant CJD) HYPER DIFFUSION NE NL	Cortex SG plo seul !! — cô hypoglycémie
Fahr disease	BG and thalamus (heavy calcification at CT)	Dentate nuclei, subcortical WM
Inflammatory and Infectious Diseases		
Neuro-Behçet disease	BG and thalamus	Brainstem, WM, spinal cord
Flavivirus encephalitis	BG and thalamus (hemorrhagic)	Cortex, substantia nigra, red nucleus, pons, cerebellum
CNS toxoplasmosis	BG and thalamus (hemorrhagic, T2 shortening, lipid or lactate at MR spectroscopy)	Adjacent WM
Neoplasms		
Primary CNS lymphoma	BG and thalamus (slightly hyperattenuating at CT, choline at MR spectroscopy, increased uptake at PET and SPECT	Adjacent and periventricular WM, subependy spread
PBTG	Thalamus	. . .
Neurofibromatosis type 1	GP (T1 shortening)	Cranial neurofibroma, optic glioma, or moya- disease

Note.—ADC = apparent diffusion coefficient, BG = basal ganglia, GP = globus pallidus, NF-1 = neurofibromatosis type 1, PET = computed tomography, TIPS = transjugular intrahepatic portosystemic shunt, WM = white matter.
*On rare occasions, abdominal CT is performed to evaluate for insulinoma. †MR venography is recommended. ‡MR angiography

Ed démyélinisation osmotique

centropontique
- hyper T2 FLAIR
- en trident
- respect ✗ corticospinaux

extrapontique
. NGC
. cortical (temporal)

MENU

COMMON BILATERAL BASAL GANGLIA LESIONS

Normal Variants
- Physiologic mineralization
  - Medial GP > > caudate, putamen
- Prominent perivascular spaces
  - Follow CSF, suppress on FLAIR

Vascular Disease
- Lacunar infarcts
  - Multiple bilateral, scattered, asymmetric
- Diffuse axonal/vascular injury
  - Hemorrhage, other lesions

Hypoxic-Ischemic Injury
- Hypoxic-ischemic encephalopathy (HIE)
  - BG ± cortex/watershed, hippocampi, thalami

Metabolic Disorders
- Chronic liver disease
  - GP, SN hyperintensity

LESS COMMON BILATERAL BASAL GANGLIA LESIONS

Infection/Post-Infection
- Viral
  - Especially flaviviral encephalitides (West Nile virus, Japanese encephalitis, etc.)
- Post-virus, post-vaccination
  - Acute disseminated encephalomyelitis (ADEM): Patchy > confluent; WM, thalami, cord often involved
  - Acute striatal necrosis

Toxic Poisoning and Drug Abuse
- Carbon monoxide
  - GP (WM may show delayed involvement)
- Heroin
  - BG, WM ("chasing the dragon")
- Methanol
  - Putamen, WM
- Cyanide
  - Putamen (often hemorrhagic)
- Nitroimidazole
  - Dentate nuclei, inferior colliculi, splenium, BG

Metabolic Disorders
- Osmotic ("extrapontine") demyelination
  - BG, ± pons, WM
- Wernicke encephalopathy
  - Medial thalami, midbrain (periaqueductal), mammillary bodies

Vascular Disease
- Internal cerebral vein/vein of Galen/straight sinus thrombosis
  - BG, deep WM
- Artery of Percheron infarct
  - Bilateral thalami, midbrain ("V" sign)

Neoplasm
- Primary CNS lymphoma
  - Periventricular (WM, BG)
- Astrocytoma
  - Bithalamic "glioma"

RARE BUT IMPORTANT BILATERAL BASAL GANGLIA LESIONS

Metabolic Disorders
- Acute hyperammonemia
  - Acute liver failure
  - Ornithine transcarbamylase deficiency, etc.
- Acute hyperglycemia
  - GP, caudate
- Severe hypoglycemia
  - Occipital cortex, hippocampi, ± WM

Infection and Inflammation
- Toxoplasmosis
  - Often HIV-positive, other ring-enhancing lesions
- Behçet disease
  - Midbrain often involved
  - Orogenital aphthous ulcers
- Chronic longstanding multiple sclerosis (MS)
  - BG become very hypointense
  - Putamina, thalami > GP, CNuc
  - Extensive WM disease, volume loss
- Creutzfeldt-Jakob disease (CJD)
  - Anterior BG (caudate, putamen)
  - Posteromedial thalami (T2/FLAIR hyperintense "hockey stick" sign)
  - Variable cortical (occipital = Heidenhain variant)

Inherited Disorders
- Neurofibromatosis type 1 (NF1)
  - GP T1 hyperintensity, T2 hyperintense foci
- Mitochondrial encephalopathies
  - Mitochondrial encephalopathy with lactic acidosis and stroke-like episodes (MELAS), myoclonic epilepsy with ragged red fibers (MERRF)
  - Leigh disease (putamen, periaqueductal region, cerebral peduncles)
- Wilson disease
  - Putamina, CNuc, ventrolateral thalami
- Pantothenate kinase-associated neurodegeneration (PKAN)
  - GP ("eye of the tiger")
- Huntington disease
  - Atrophic CNuc, putamina
- Fahr disease
  - Dense symmetric BG, thalami, dentate nuclei, subcortical WM Ca++
- Iron storage disorders
  - Symmetric BG "blooming" hypointensity

Putamen Lesions

In general, the putamina are less commonly affected than either the globi pallidi or thalami. The most common lesion to affect the putamen is hypertensive hemorrhage. Acute hypertensive bleeds are usually unilateral although T2* scans often disclose evidence of prior hemorrhages.

Bilateral symmetric putamen lesions usually occur with more generalized BG involvement. However, there are some lesions that predominantly or almost exclusively involve the putamina.

Toxic, metabolic, hyp
ative dis

MENU

COMMON PUTAMEN LESIONS

Metabolic Disorders
- Hypertensive hemorrhage
  - Lateral putamen/external capsule

Hypoxic-Ischemic Encephalopathy
- HIE in term infants
- Hypotensive infarction

LESS COMMON PUTAMEN LESIONS

Toxic Disorders
- Methanol toxicity*
  - Often hemorrhagic
  - ± subcortical WM
- Osmotic demyelination
  - Extrapontine myelinolysis

Inherited Disorders
- Leigh disease
- Neuroferritinopathy
  - Putamina, GP, dentate

** Predominantly or almost exclusively involves the putamina.*

RARE BUT IMPORTANT PUTAMEN LESIONS

Degenerative Diseases
- Huntington disease
  - CNuc, putamina
- Parkinson disease
  - Putamen hypointensity
- Multiple system atrophy
  - Parkinsonian type* (hyperintense putaminal rim)

Miscellaneous
- Creutzfeldt-Jakob disease*
  - Anterior putamina, CNuc
  - Posteromedial thalami
  - Variable cortex (± predominant or exclusive involvement)

** Predominantly or almost exclusively involves the putamina.*

COMMON GLOBUS PALLIDUS LESIONS

Normal Variant
- Physiologic calcification
  - Medial GP

Hypoxic-Ischemic Encephalopathy
- Anoxia, hypoxia (near-drowning, cerebral hypoperfusion)
- Neonatal HIE (profound acute)

Toxic/Metabolic Disorders
- Chronic liver disease
  - T1 hyper-, T2* hypointensity
- Carbon monoxide
  - T2 hyperintense medial GP

LESS COMMON GLOBUS PALLIDUS LESIONS

Toxic/Metabolic Disorders
- Post-opioid toxic encephalopathy
  - Often combined with HIE
- Hyperalimentation
  - Manganese deposition, short T1
- Chronic hypothyroidism
  - Punctate calcification
  - T1 hyper-, T2 hypointensity

Inherited Disorders
- NF1
- Leigh disease

RARE BUT IMPORTANT GLOBUS PALLIDUS LESIONS

Toxic/Metabolic Disorders
- Kernicterus
  - T1 shortening
- Cyanide poisoning
  - Hemorrhagic GP, laminar cortical necrosis

Inherited Disorders
- Fahr disease
  - Dense symmetric confluent calcification
- Wilson disease
  - T2 hyperintensity in GP, putamen
  - "Face of giant panda" sign in midbrain
- PKAN
  - "Eye of the tiger" (central T2 hyper-, peripheral hypointensity)
  - Not always present!
- Neurodegeneration with brain iron accumulation (NBIA)
  - GP, SN hypointensity ± putamen
- Maple syrup urine disease (MSUD)
  - Edema (GP, brainstem, thalami, cerebellar WM)
- Methylmalonic acidemia (MMA)
  - Symmetric GP T2 hyperintensity ± WM

Degenerative Diseases
- Hepatocerebral degeneration
  - 1% of patients with cirrhosis, portosystemic shunts
  - T1 shortening
- Progressive supranuclear palsy
  - Also affects STN, SN

MENU

UNILATERAL THALAMIC LESIONS

Common
- Lacunar infarction
- Hypertensive intracranial hemorrhage

Less Common
- NF1
- Diffuse astrocytoma (low-grade fibrillary)
- Glioblastoma multiforme
- Anaplastic astrocytoma
- ADEM

Rare but Important
- MS
- Unilateral internal cerebral vein thrombosis
- Germinoma

COMMON BITHALAMIC LESIONS

Vascular Lesions
- Deep venous occlusion
  - Thalami > GP, putamina, CNuc ± deep WM
- Arterial ischemia
  - Artery of Percheron infarct
  - "Top of the basilar" thrombosis
- Vasculitis

Hypoxic-Ischemic Encephalopathy
- Profound hypoperfusion
  - BG, hippocampi, cortex
- Usually occurs in full-term neonates

LESS COMMON BITHALAMIC LESIONS

Infection/Post-Infection/Inflammatory Disorders
- ADEM
  - Usually with WM lesions
- Viral encephalitis
  - *Many* agents affect thalami (Epstein-Barr virus, West Nile virus, Japanese encephalitis, etc.)
- CJD
  - "Hockey stick" sign (pulvinar, medial thalami)

Toxic/Metabolic Disorders
- Osmotic myelinolysis (extrapontine)
  - Thalami, external capsules, putamina, CNuc
- Wernicke encephalopathy
  - Medial thalami, midbrain, mammillary bodies
- Solvent inhalation (toluene, etc.)
- Acute hypertensive encephalopathy (PRES)
  - Occipital lobes, watershed zones > BG
- Status epilepticus
  - Pulvinar, splenium
  - Often hippocampi ± cortex

Neoplasms
- Bithalamic low-grade astrocytoma
- Gliomatosis cerebri

RARE BUT IMPORTANT BITHALAMIC LESIONS

Infection/Post-Infection/Inflammatory Disorders
- MS (severe, chronic)
  - Hypointense BG on T2*
- Acute necrotizing encephalopathy of childhood

Inherited Disorders
- Mitochondrial disorders
- Krabbe disease
  - Hyperdense on CT, hypointense on T2
- Wilson disease
  - Putamina, CNuc > thalami
- Fahr disease
  - GP > thalami
- Fabry disease
  - T1 hyperintense posterior thalamus ("pulvinar")
  - M > > F
  - Strokes (territorial, lacunar)
  - Renal, cardiac disease

Neoplasm
- Glioblastoma multiforme
- Anaplastic astrocytoma

Paraneoplastic Syndromes
- Can mimic prion disease

Bithalamic Lesions by Age

As with GP lesions, some symmetric bithalamic lesions—such as those caused by inherited metabolic disorders—are more common in infants and children. Others are seen primarily in adults. Some (e.g., acquired metabolic disorders, deep venous occlusion, ADEM) occur in all ages.

The most common and rare but important causes of bithalamic lesions in children and adults are shown in the box below.

BITHALAMIC LESIONS BY AGE

Childhood Bithalamic Lesions
- Hypoxic-ischemic encephalopathy
- ADEM
- Bithalamic astrocytoma
- Inherited metabolic disorder
- Acquired metabolic disorders
- Toxic encephalopathy
- Deep venous occlusion
- Acute necrotizing encephalitis

Adult Bithalamic Lesions
- Deep venous occlusion
- Artery of Percheron, "top of the basilar" occlusion
- Profound hypoperfusion
- ADEM
- Wernicke encephalopathy
- Osmotic demyelination
- Vasculitis
- CJD

MENU

Box 7-6. Bilateral Basal Ganglionic Lesions

Normal variation aging senescent calcification
Calcium phosphate dysmetabolism
Hypothyroidism
AIDS
Hepatic encephalopathy
Parenteral nutrition
Hypoglycemia
Infarction (CO, H_2S)
Ischemia
  Artery of Percheron
  Vein of Galen thrombosis
TORCH infections
Kernicterus
Neoplasms (lymphoma, multicentric glioma)
Wilson disease
Aminoacidopathies
Lead
Methanol poisoning (putamen)
Mitochondrial encephalopathies
Multisystem atrophy
Neurofibromatosis
Toluene abuse
Canavan disease
Cockayne syndrome
Fahr disease
Hallervorden-Spatz syndrome
Huntington disease

MENU

TABLE 8-3. Deep Gray Nuclei Disorders

Deep Gray Matter Imaging	Distinguishing Disease Features	MRS Features	Distinguishing Clinical Features
Huntington disease	Caudate atrophy Abnormal signal in lentiform nuclei	Increased lactate	Familial transmission, autosomal dominant Choreiform movements
Wilson disease	Abnormal intensity in basal ganglia Cerebellar atrophy	Decreased NAA/Cho Increased lactate/NAA	Kayser-Fleischer copper rings in globes Coexistent liver disease Ataxia, dysarthria
Hallervorden-Spatz syndrome	Basal ganglia, red nuclei low intensity Globus pallidus atrophy	Increased glutamate-glutamine/Cr Decreased PME Increased PCR/Pi	Dementia in young adults Rigidity, bradykinesia, toe-walking, hyperreflexia Familial transmission, autosomal recessive
Leigh syndrome	Favors putamen, other basal ganglia, brain stem tegmentum	Increased lactate	Childhood onset Failure to thrive Lactic acidosis

MENU

Box 7-9. Bilateral Symmetric Thalamic Lesions

Encephalitis
Hypoxic-ischemic encephalopathy in neonates
Astrocytomas/lymphomas
Thiamine/nutritional deficiency
Variant Creutzfeldt-Jakob disease
Wernicke-Korsakoff syndrome
Artery of Percheron infarction (single trunk that supplies paramedian thalamic arteries)
Deep venous occlusion, infarction
Cytoplasmically inherited striatal degeneration
Kernicterus
Krabbe disease
Leigh disease
Measles encephalitis
Molybdenum deficiency
Near-drowning
Reye syndrome
Sandhoff disease (GM_2 gangliosidosis)

MENU

GW

MENU

Encephalopathie GAYET WERNICKE

Déficit en vitamine B1 (Thiamine)

HYPER T2 FLAIR
PDC GADO POSSIBLE !!!
HYPER-DIFFUSION

- **Atteinte bilatérale et symétrique**
  - **Thalamus post-médian** *comme crosse hockey du CJ variant* (85%)
  - **Périventriculaires V3 et plancher du V4** (85%)
  - **SG périacqueducale** (65%)
  - **Corps mamillaires** (58%)
  - *Plus rare: lame tectale, cortex , moelle allongée, cervelet*

  - **GADO: PRISE DE CONTRASTE des corps mamillaires ++ chez OH (+ plaque tectale, thalami, aire peri-acqueducale)**
  - **HYPER-DIFFUSION**

- **Apres ttt, régression rapide des anomalies IRM**

MENU

Encephalopathie GAYET WERNICKE

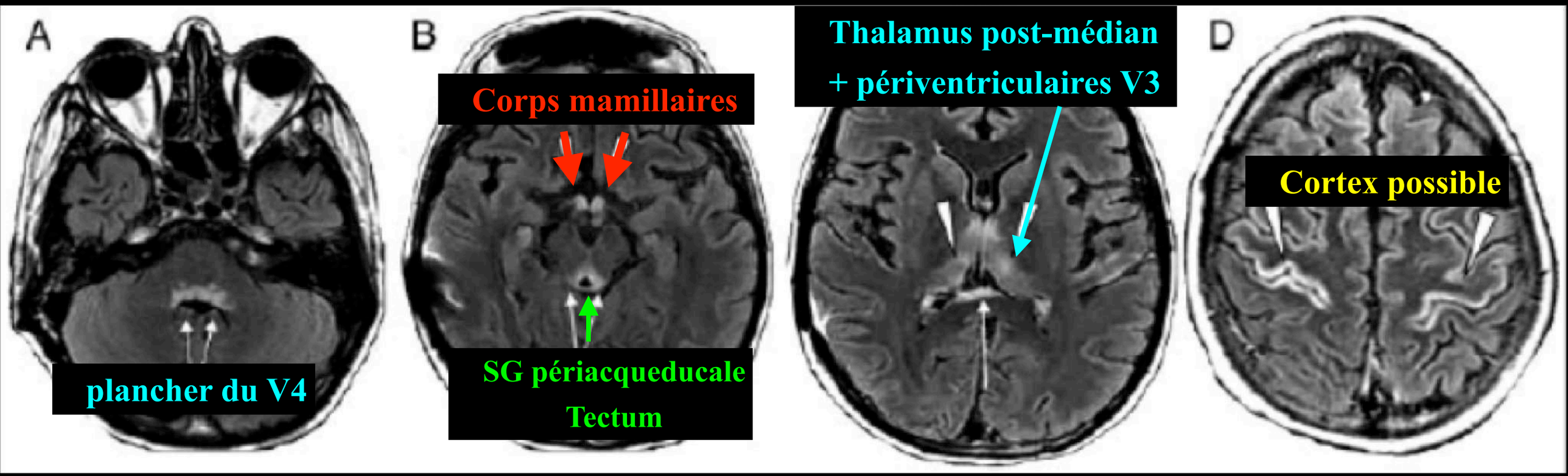

- Thalamus post-médian + périventriculaires V3 + plancher du V4 (85%)
- SG périacqueducale (65%) + Tectum
- Corps mamillaires (58%)

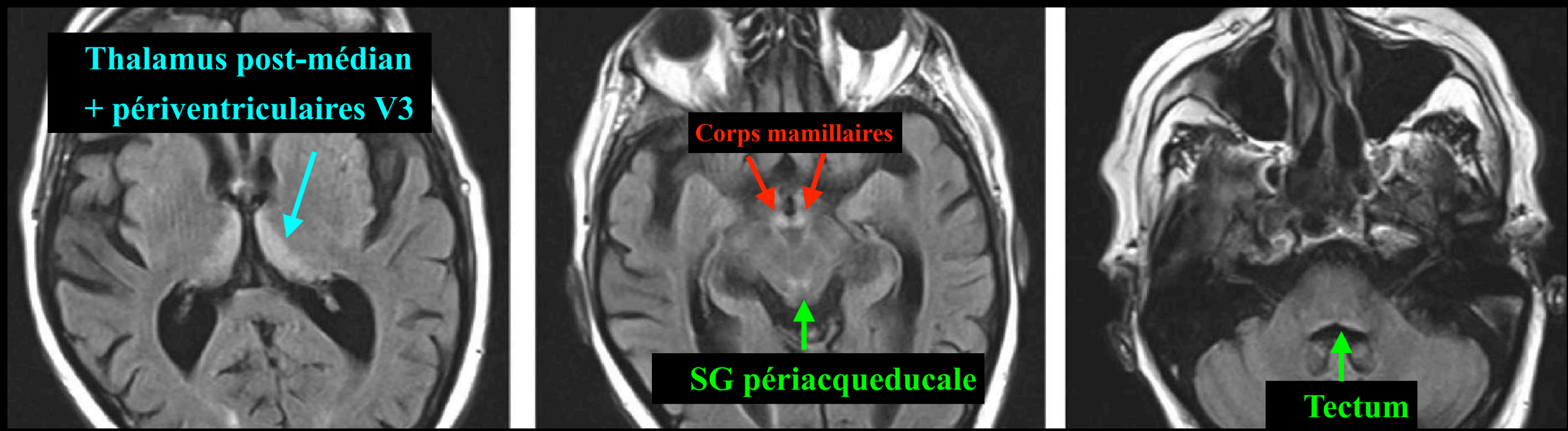

MENU

Encephalopathie GAYET WERNICKE
Autre exemple

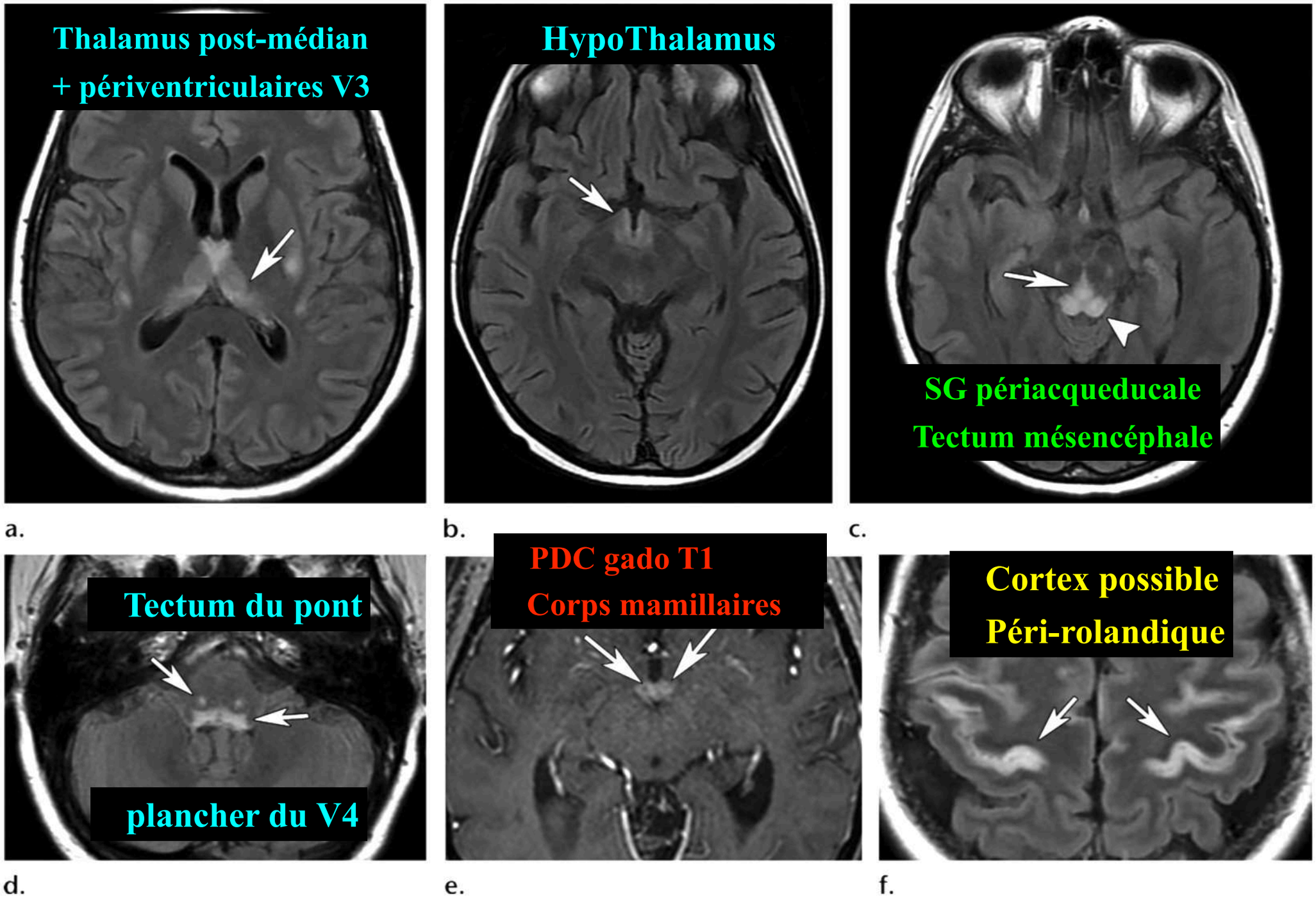

Figure 3. WE in a patient with diplopia and impaired mental status after long-term parenteral nutrition. **(a–d)** Axial FLAIR MR images show bilateral and symmetric hyperintensities involving the medial thalamus (arrow in **a**), hypothalamus (arrow in **b**), periaqueductal gray matter (arrow in **c**), tectum (arrowhead in **c**), and dorsal pons (arrows in **d**). **(e)** Axial contrast-enhanced T1-weighted MR image shows symmetric enhancement of the mammillary bodies (arrows). **(f)** Axial FLAIR MR image shows perirolandic cortical involvement (arrows).

MENU

GAYET WERNICKE
Autre exemple

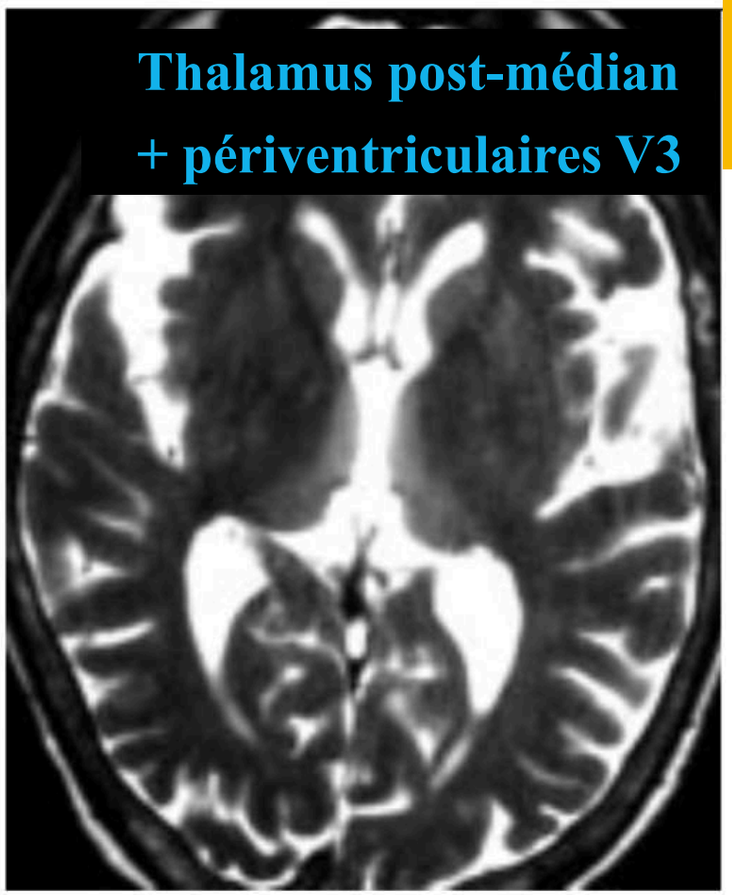

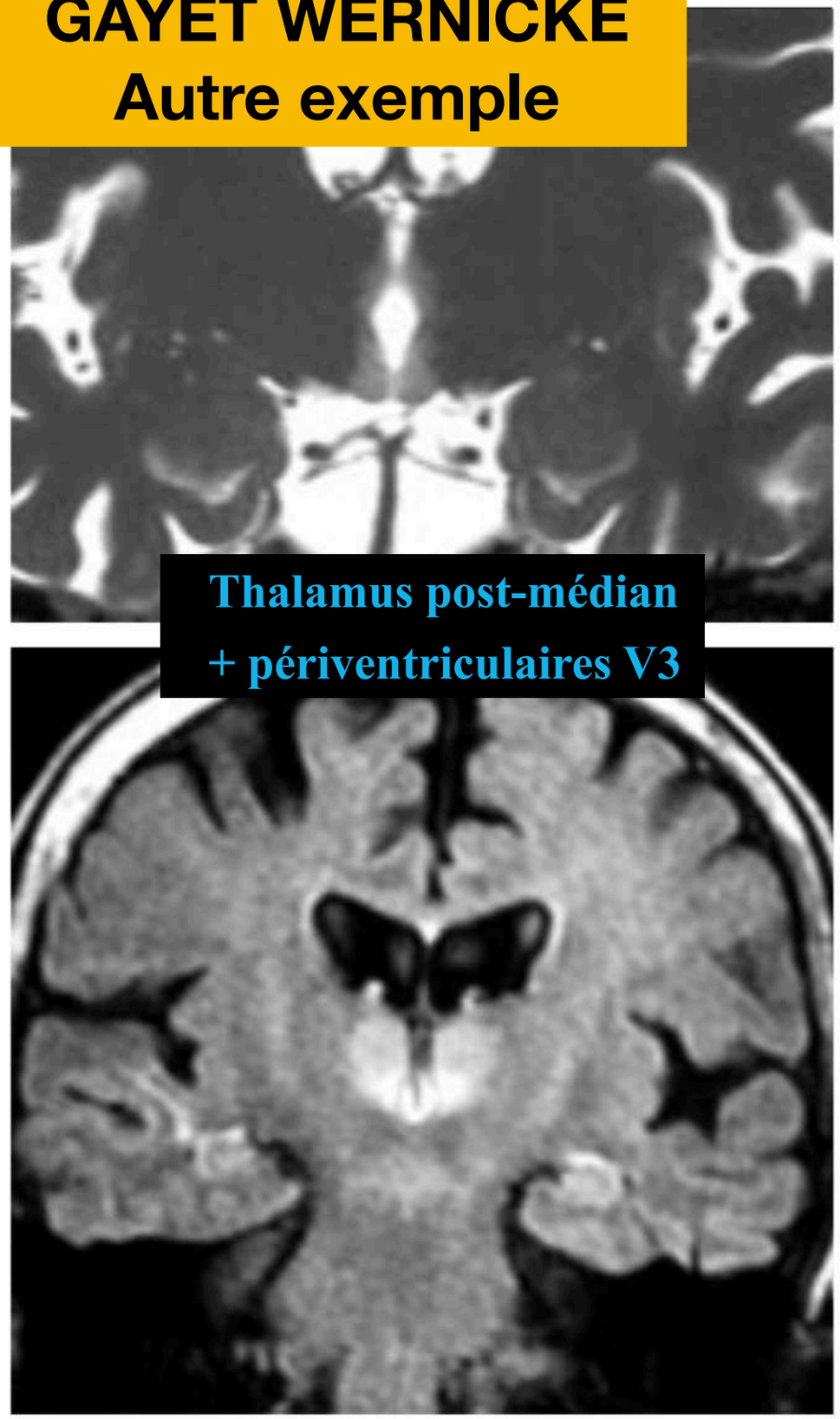

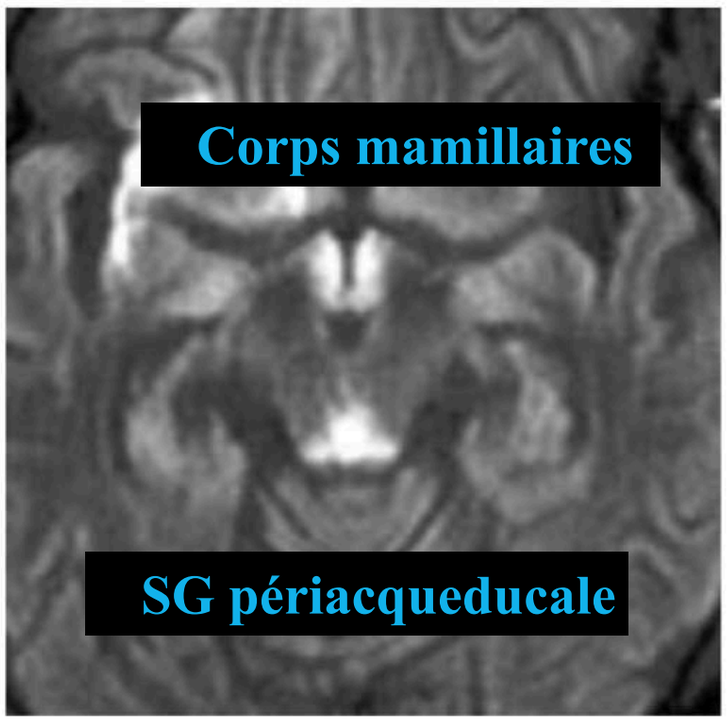

Son diagnostic précoce permet la mise en route rapide du traitement et évite l'installation d'un syndrome de Korsakoff séquellaire ou une évolution létale. La triade clinique classique associe une démarche ataxique, une ophtalmoplégie et un syndrome confusionnel. En IRM, un hypersignal en T2 et en FLAIR est observé à la phase aiguë au niveau du noyau médiodorsal des thalamus, de la substance grise périaqueducale et des corps mamillaires *(fig. 3)*. Une prise de contraste isolée des corps mamillaires peut être la seule anomalie initiale observée (6). L'évolution est marquée par une disparition des anomalies de signal ainsi qu'une atrophie des corps mamillaires et des thalamus entraînant un élargissement du troisième ventricule.

a | b
c | d

Fig. 3 : Encéphalopathie de Gayet-Wernicke.
a-d Coupes axiales et coronales T2 et
b-c FLAIR. Hypersignal T2 bithalamique interne, de la région périacqueducale et des corps mamillaires.

MENU

GAYET WERNICKE
Autre exemple

Corps mamillaires

HYPER T2 FLAIR
PDC GADO POSSIBLE !!!
HYPER-DIFFUSION

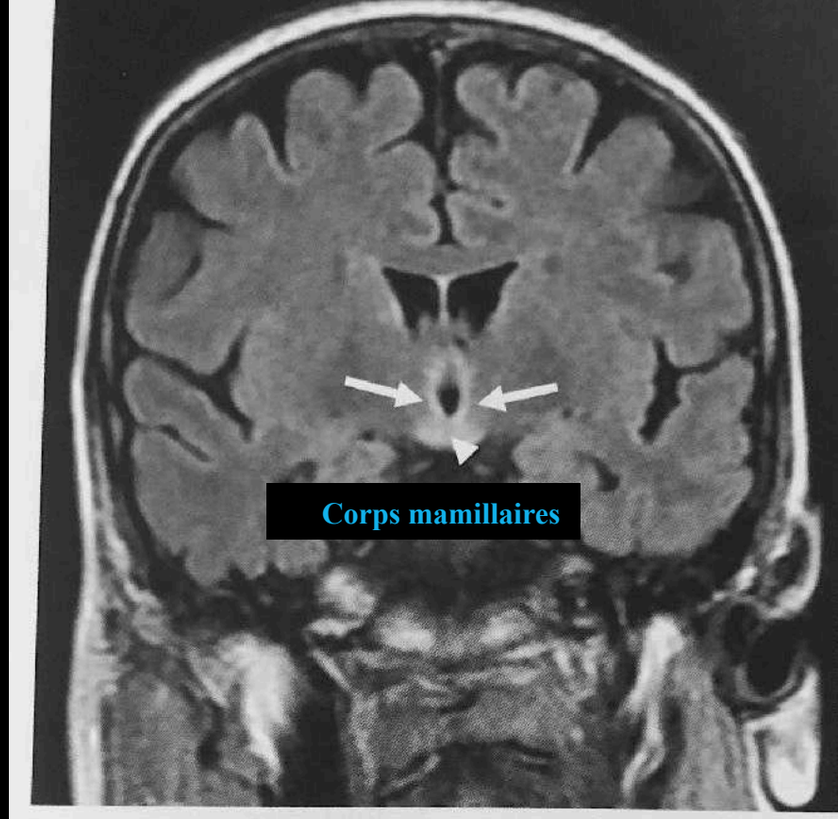

Figure 2. Coupe coronale FLAIR, montrant l'hypersignal de part et d'autre du troisième ventricule (flèche) et des corps mamillaires (tête de flèche).

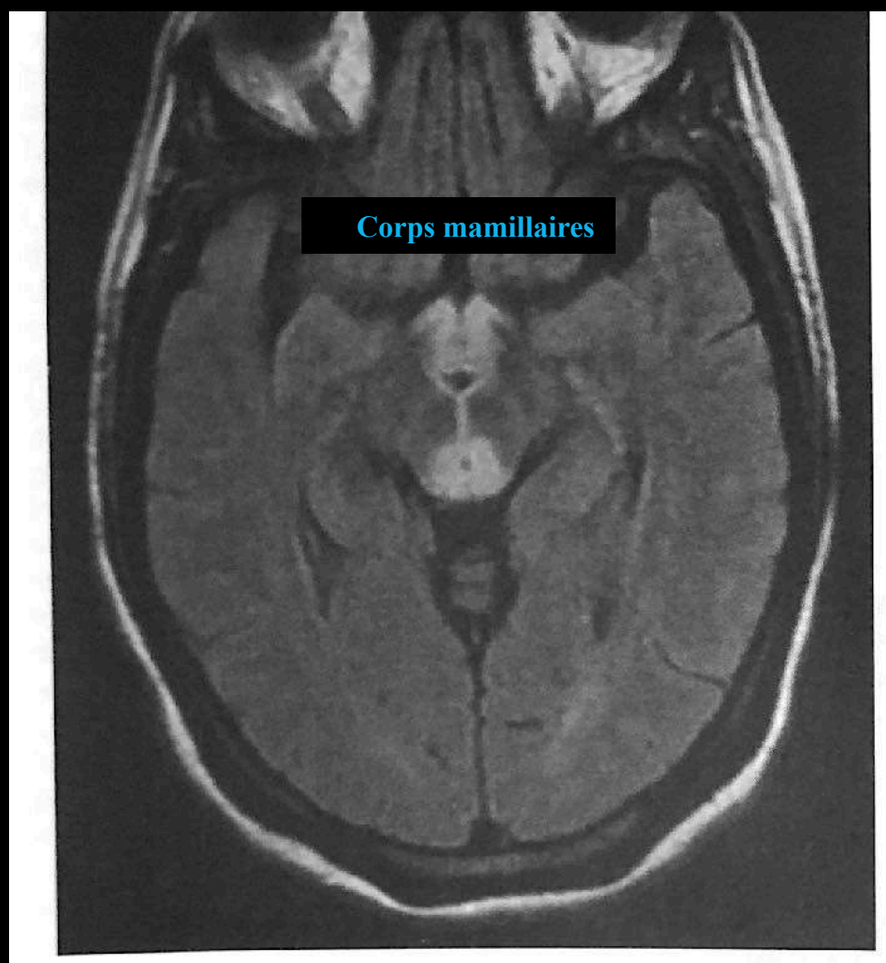

Fig. 2. Coupe axiale pondérée en T2 FLAIR. Hypersignal des corps mamillaires ainsi qu'autour de l'aqueduc mésencéphalique.

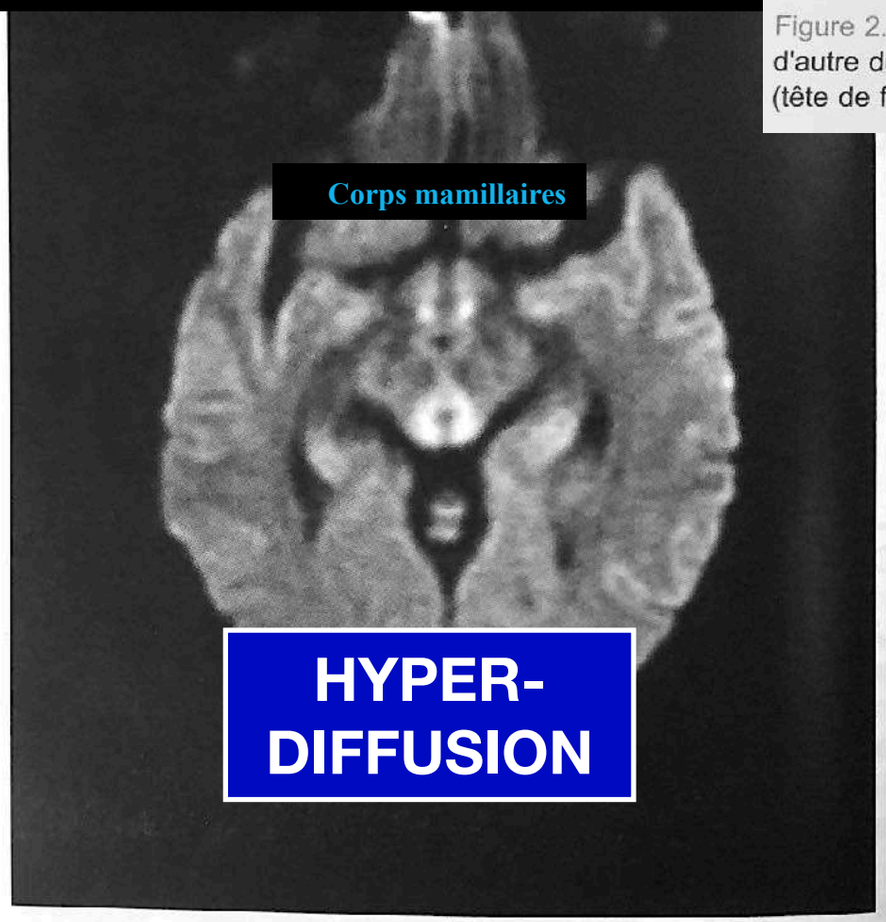

Fig. 3. Coupe axiale pondérée en diffusion. Hypersignal des corps mamillaires et de la région périaqueducale.

MENU

GAYET WERNICKE
Autre exemple

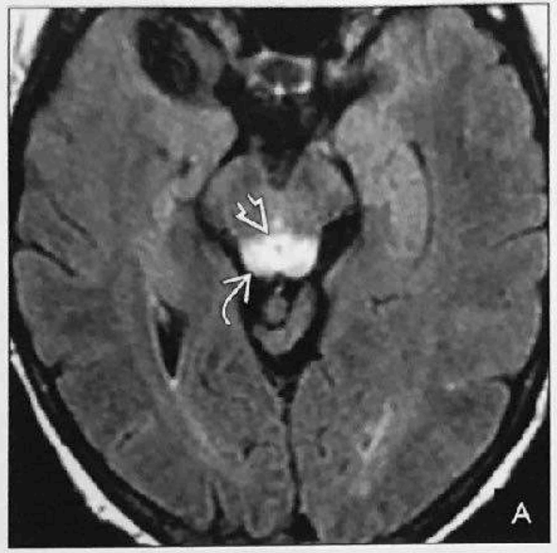



30-8A. FLAIR scan in a patient with acute Wernicke encephalopathy shows hyperintensity in the periaqueductal gray matter ➔ tectum ➔. 30-8B. More cephalad FLAIR scan again shows the periaqueductal gray matter hyperintensity ➔. Both mammillary bodies are also hyperintense ➔.

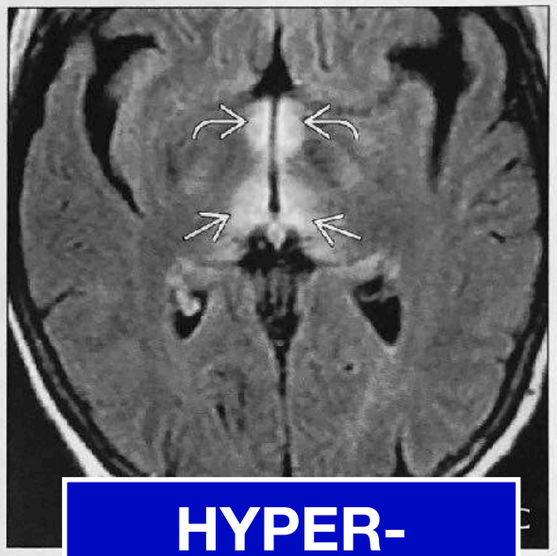

30-8C. FLAIR scan shows hyperintensity in the medial thalami around the walls of the third ventricle ➔. The hypothalamus ➔ is also involved. 30-8D. FLAIR scan through the cerebral convexities shows bilateral, relatively symmetric cortical hyperintensities ➔.

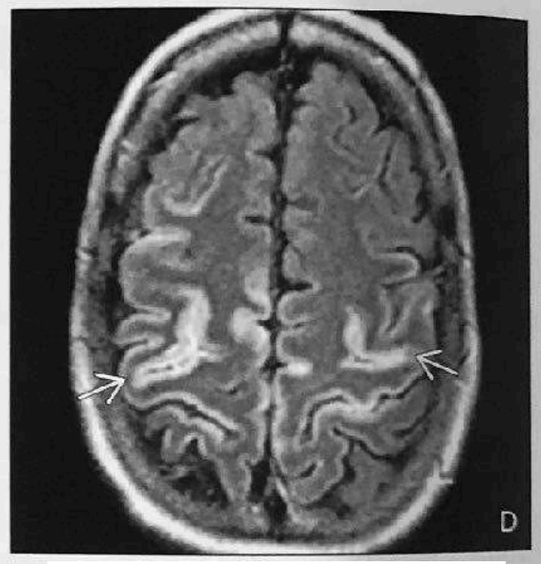

HYPER-DIFFUSION CORPS MAMILLAIRES

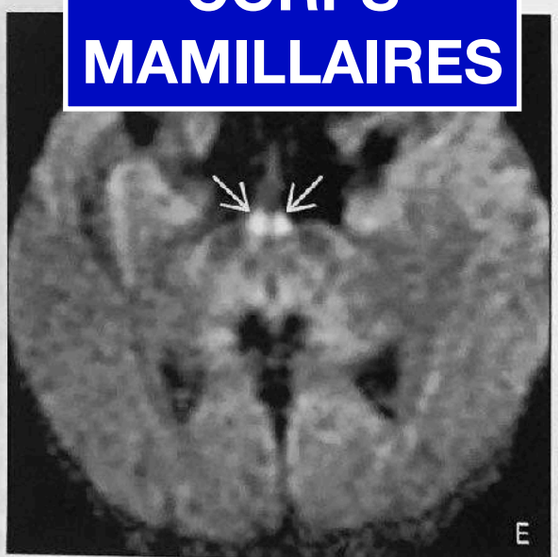

30-8E. DWI in the same patient shows restricted diffusion in the mammillary bodies ➔. The periaqueductal GM does not restrict, suggesting that the midbrain lesions seen on FLAIR may be somewhat less acute. 30-8F. Coronal T1 C+ demonstrates enhancement in the inferior colliculi ➔.

PDC GADO COLLICULUS INFERIEUR

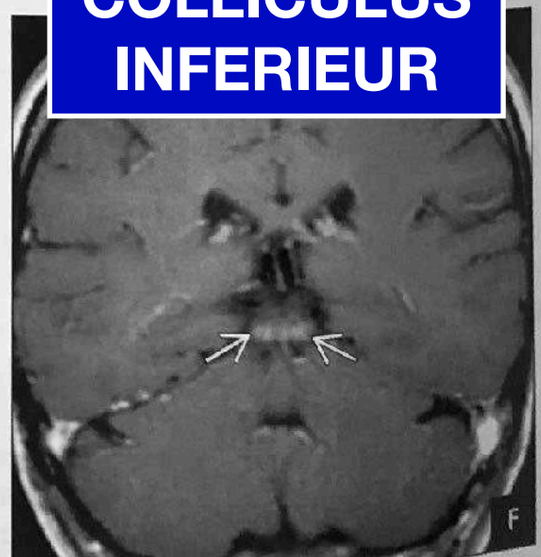

MENU

Encéphalopathie de Gayet-Wernicke

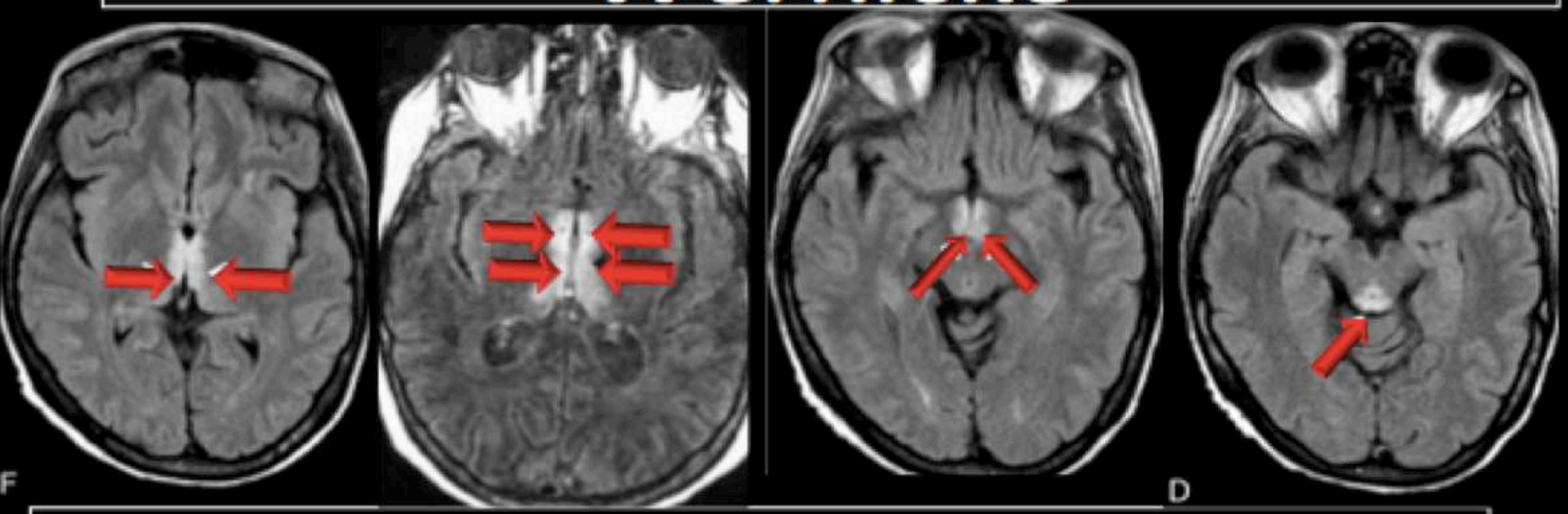

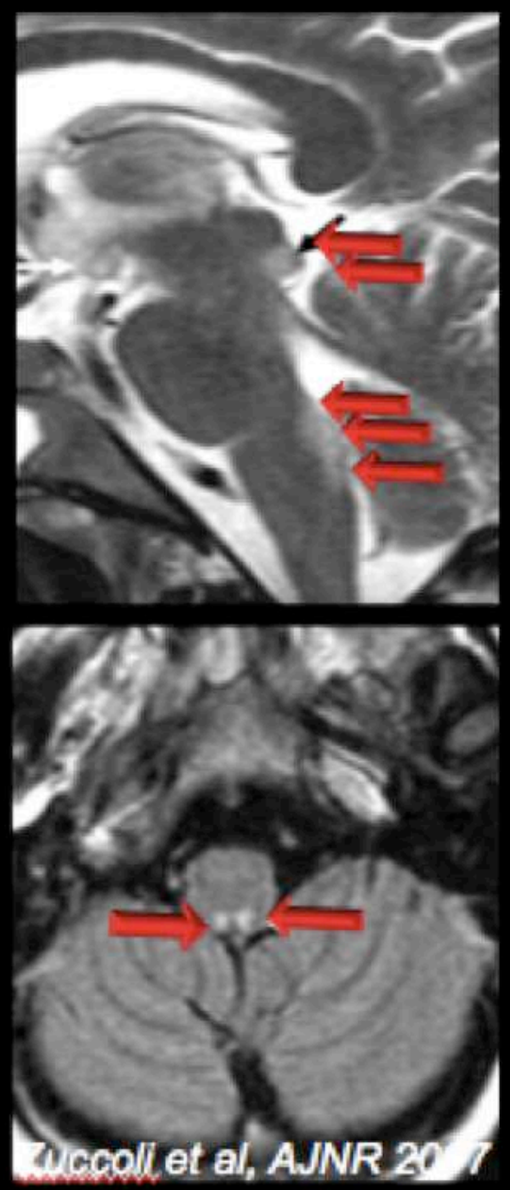



- Carence en Vitamine B1
- Confusion, troubles occulomoteurs/ mnésiques, polynévrite, ataxie.
- Atteinte de la SG péri-aqueducale, du diencéphale, de l'hypothalamus (corps mamillaires), noyaux des nerf craniens

MENU

GAYET WERNICKE
Autre exemple

- Adolescente, allogreffe, vomissements, choc septique, défaut de supplémentation vitaminique

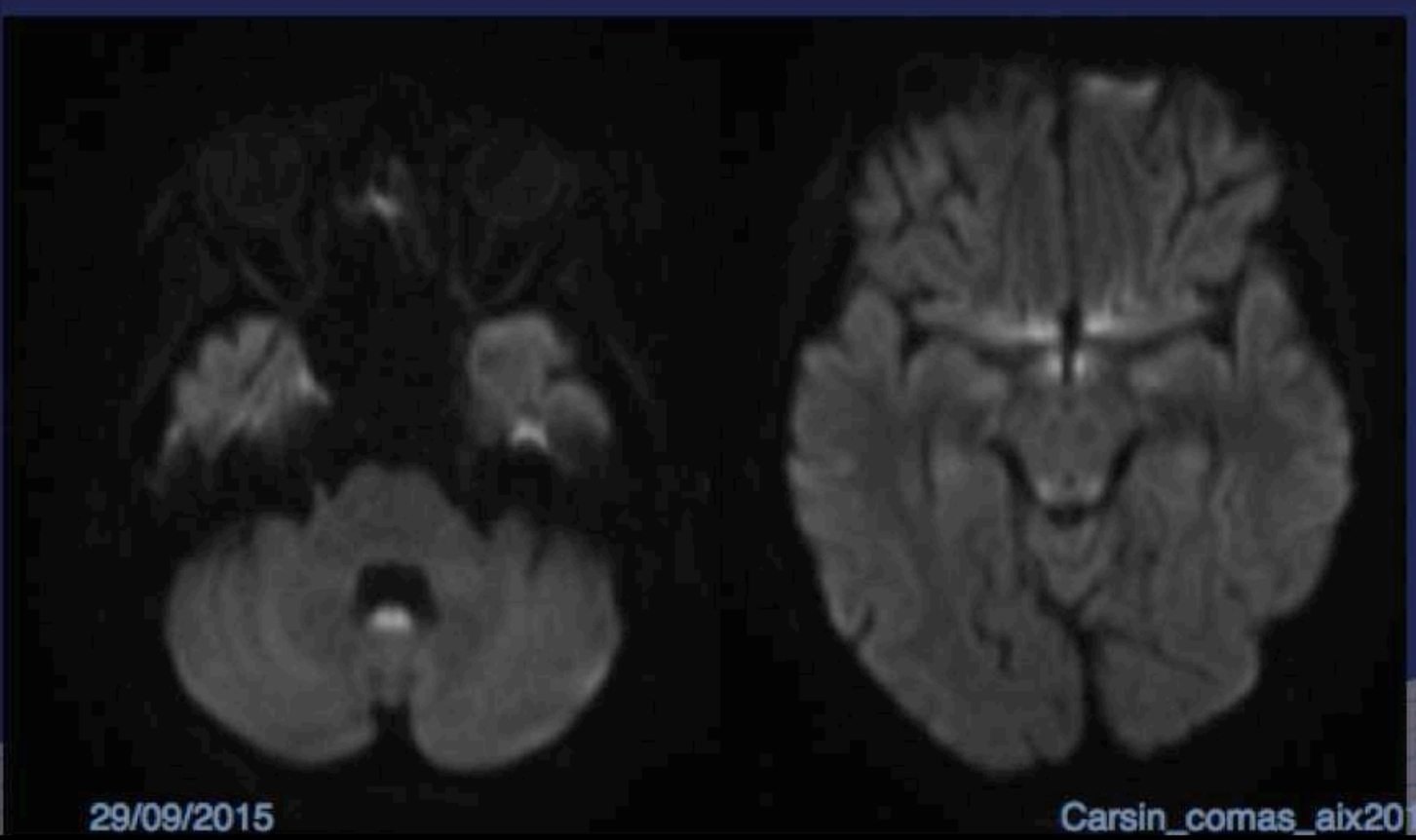

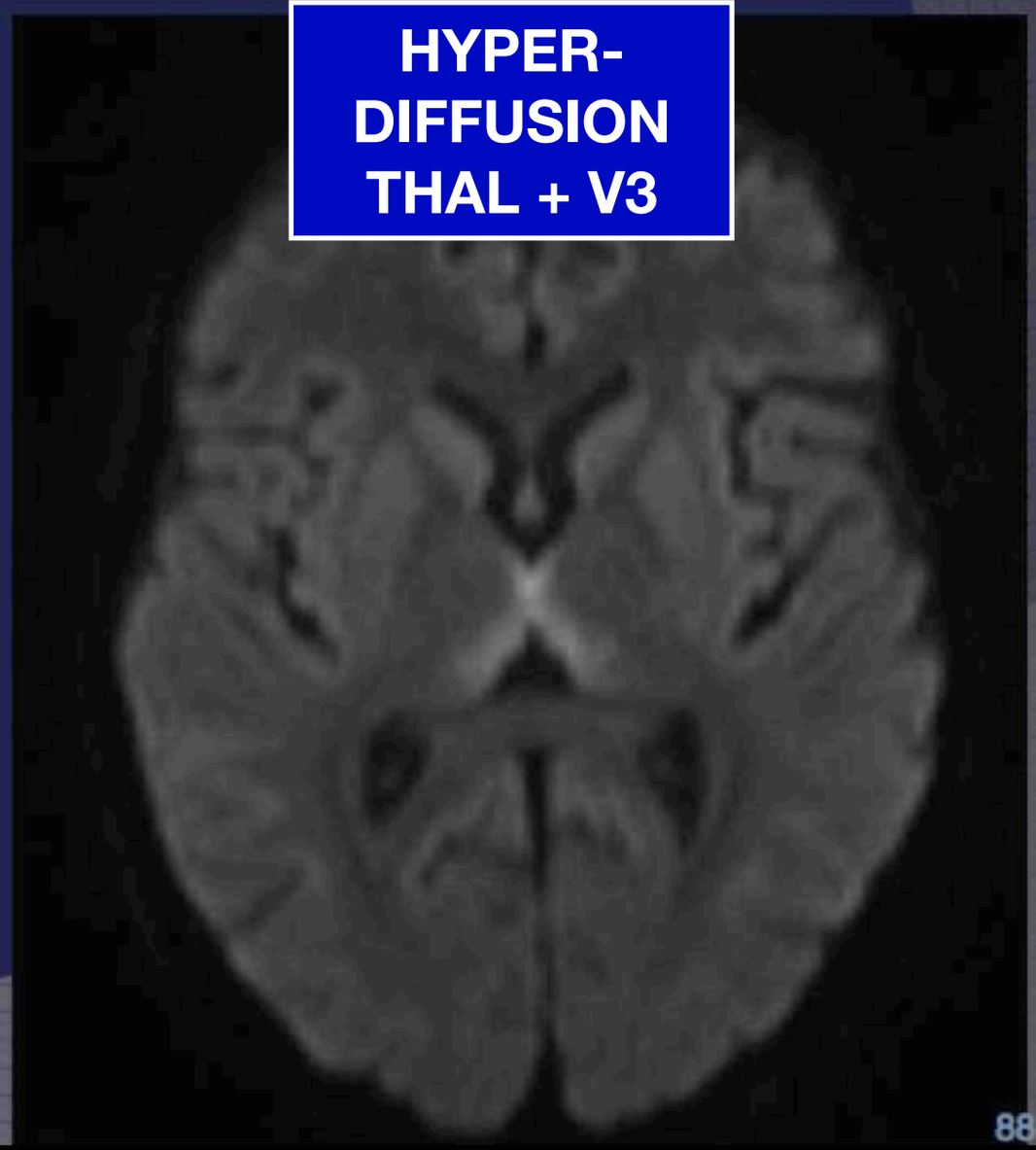

MENU

GAYET WERNICKE
Autre exemple

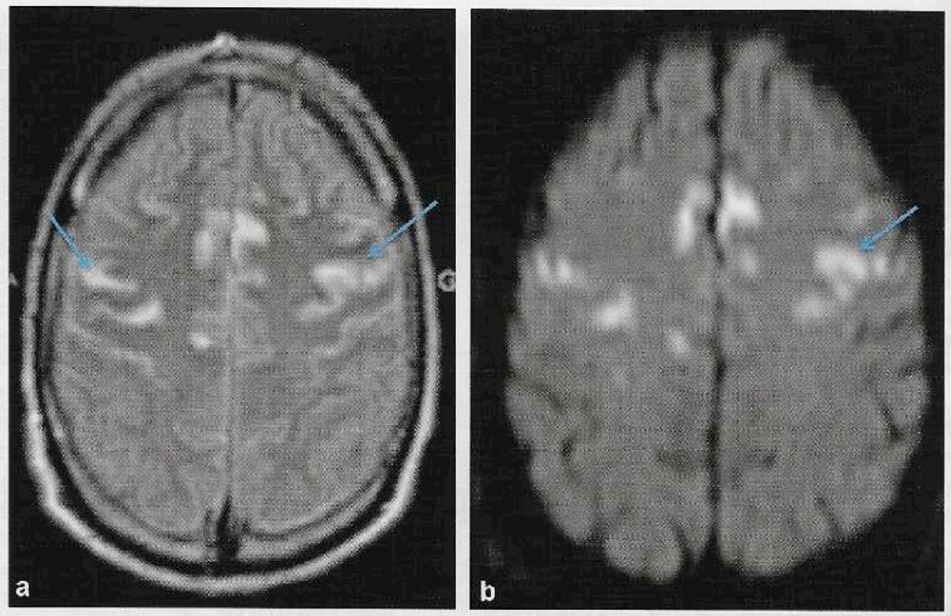

HYPER-DIFFUSION CORTEX

Figure 3. Coupes axiales d'IRM en séquence FLAIR et séquence de diffusion B1000 (a, b). Hypersignaux corticaux bilatéraux et symétriques du vertex (flèches). Ces anomalies de signal sont clairement en restriction de diffusion sur la séquence de diffusion B1000 (flèche).

diffusion ainsi que des anomalies de signal atypiques du vertex à type d'hypersignaux corticaux en restriction de diffusion, prenant un aspect de ruban (*ribbon-like fashion*) (Fig. 3 et 4). Ces anomalies ont toutes été intégrées dans le cadre d'une encéphalopathie de Gayet–Wernicke (EGW) avec atteinte corticale atypique. Le patient est sorti du coma rapidement après vitaminothérapie et mesures réanimatoires adaptées. Les anomalies corticales du vertex ont régressé de manière notable sur les IRM de contrôle réalisées, au même titre que les lésions bithalamiques et périventriculaires : à six mois, elles avaient totalement disparu.

Discussion

L'encéphalopathie Gayet–Wernicke est une pathologie métabolique liée à un déficit en thiamine (vitamine B1).

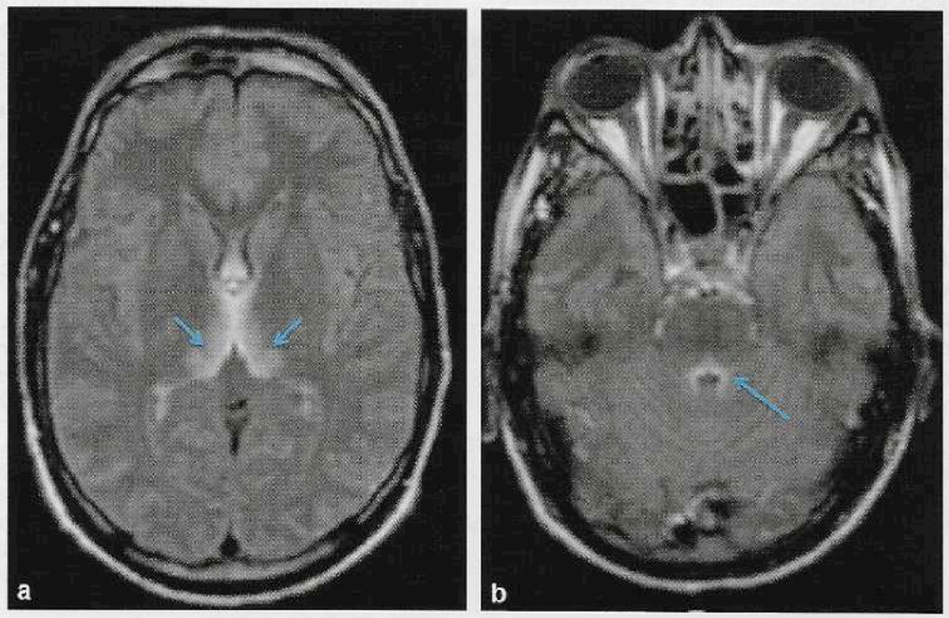

Figure 4. Coupes axiales d'IRM en séquence FLAIR passant respectivement en région thalamique ainsi qu'à hauteur du quatrième ventricule (a, b). Hypersignaux bilatéraux et symétriques des thalami dans leurs portions dorso-médianes (flèches) ainsi que de la substance périventriculaire du quatrième ventricule (flèche).

MENU

Encephalopathie GAYET WERNICKE
évolue vers Korsakoff si pas traité



30-3. Sagittal graphic shows generalized and superior vermian atrophy, corpus callosum necrosis related to alcoholic toxicity. Mammillary body, periaqueductal gray necrosis is seen with Wernicke encephalopathy.

- Carence en Vitamine B1
- Confusion, troubles occulomoteurs/ mnésiques, polynévrite, ataxie.

- Etiologies multiples:
  - Alcool+++
  - Anorexie mentale
  - Gastroplastie
  - Tumeurs digestive
  - Maladie infectieuse prolongée
  - Alimentation parentérale...

MENU

Syndrome de Korsakoff

- Evolution de 80% des syndromes de GW
- Atrophie des corps mamillaires
- Triade: fausses reconnaissance, fabulation, amnésie antérograde

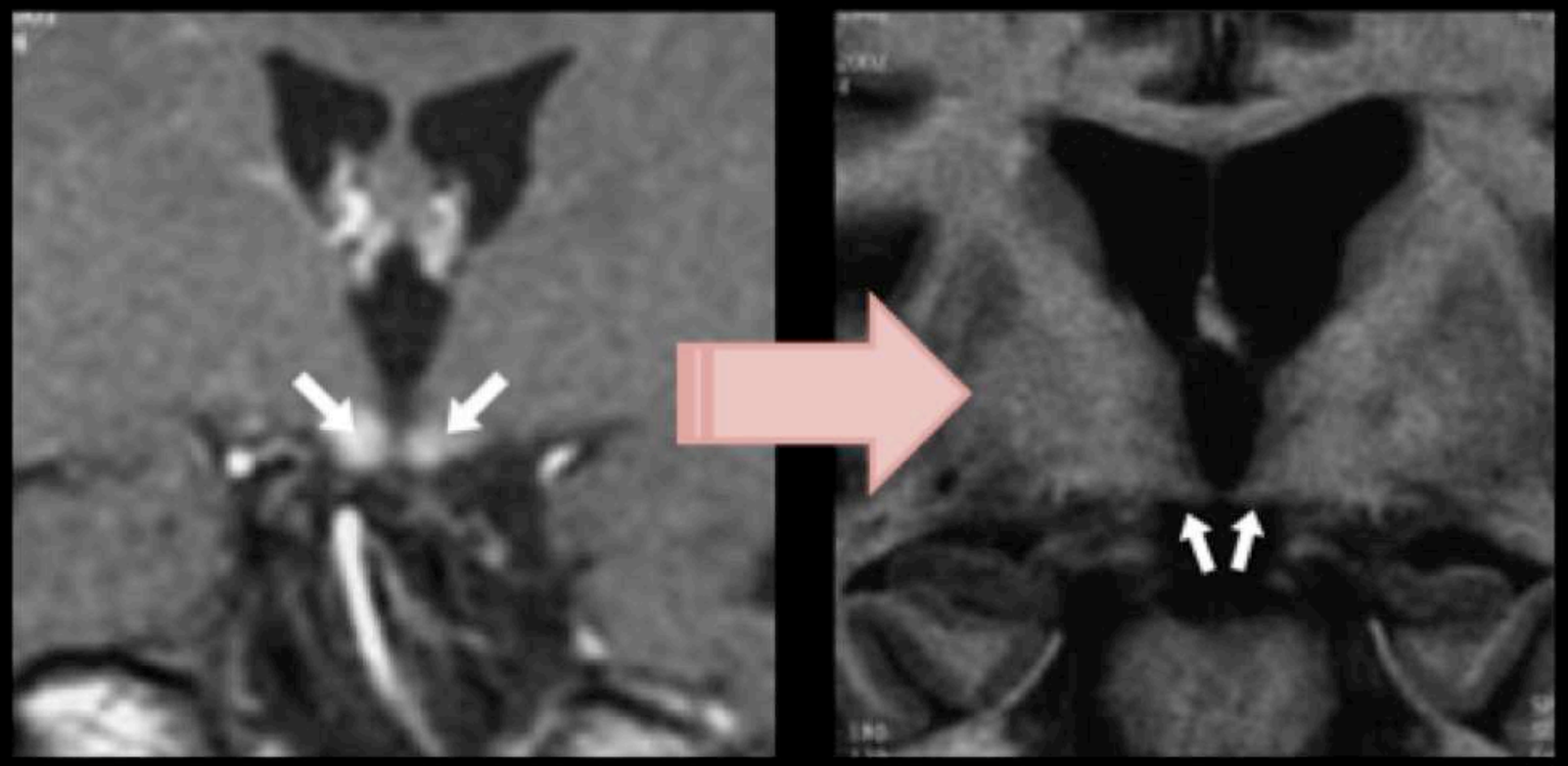

MENU

MARCHIAVAFA-BIGNAMI

MENU

SYNDROME DE MARCHIAFAVA BIGNAMI

TOXICITÉ DIRECTE DE L'ALCOOL
SUR LE SPLENIUM DU CORPS CALLEUX

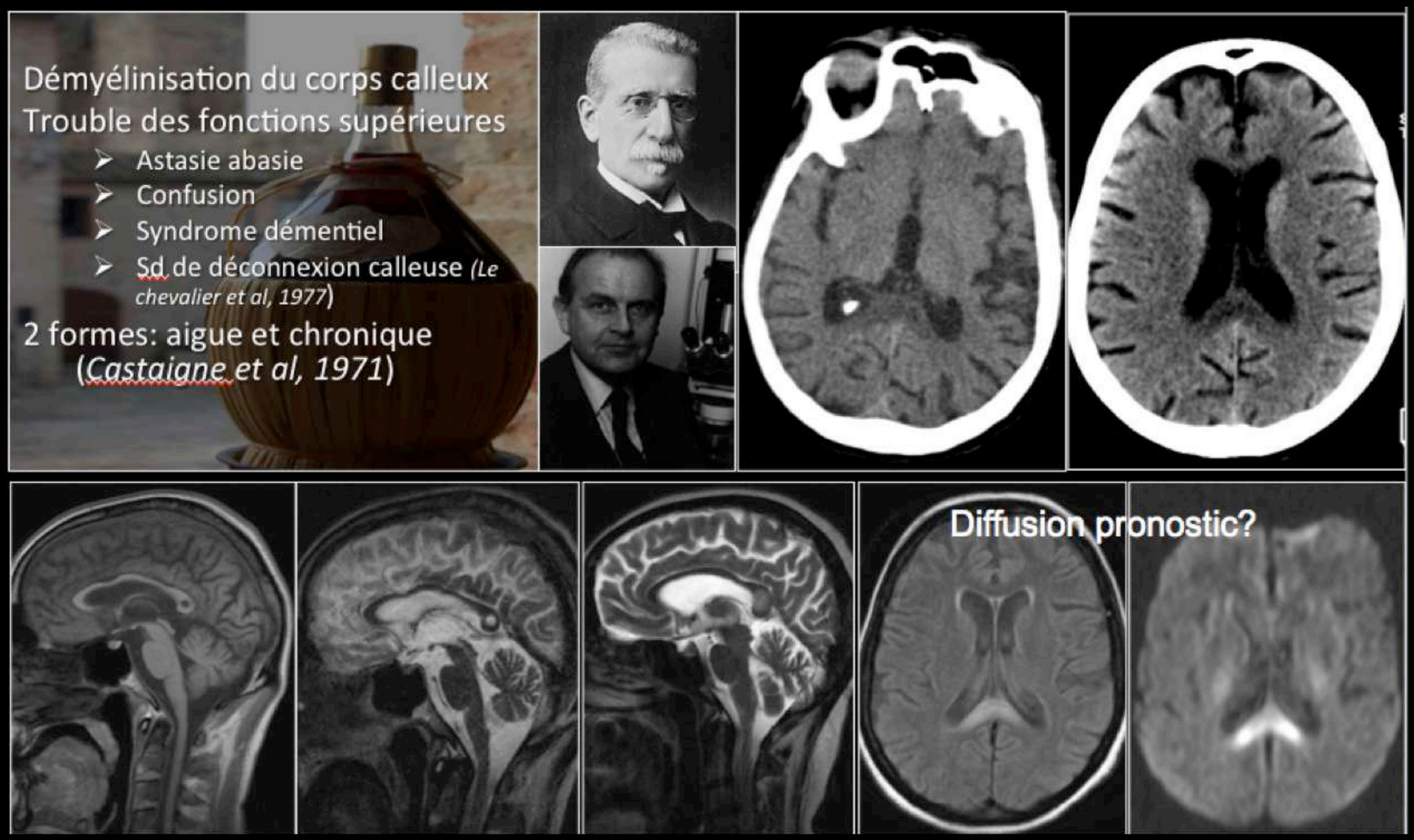

MENU

MARCHIAFAVA BIGNAMI

Scanner

Une hypodensité du corps calleux peut être visible.

IRM

L'hypersignal T2 du corps calleux touche préférentiellement le splenium et dans une moindre mesure le genou ; il apparait dans les jours suivant le début de la symptomatologie. Un hyposignal T1, parfois kystique est observé dans les formes sévères ; il témoigne de la nécrose du corps calleux. Une atteinte concomitante de la substance blanche péricalleuse et périventriculaire est possible [1].

Une restriction de diffusion, retrouvée dans les formes sévères, est de mauvais pronostic [5].

La séquence de perfusion montre une diminution du débit et du volume sanguin cérébral ainsi qu'un allongement du temps de transit moyen.

En spectroscopie, seule une baisse du NAA est observée à la phase initiale. Une augmentation du pic de choline serait associée à une récupération.

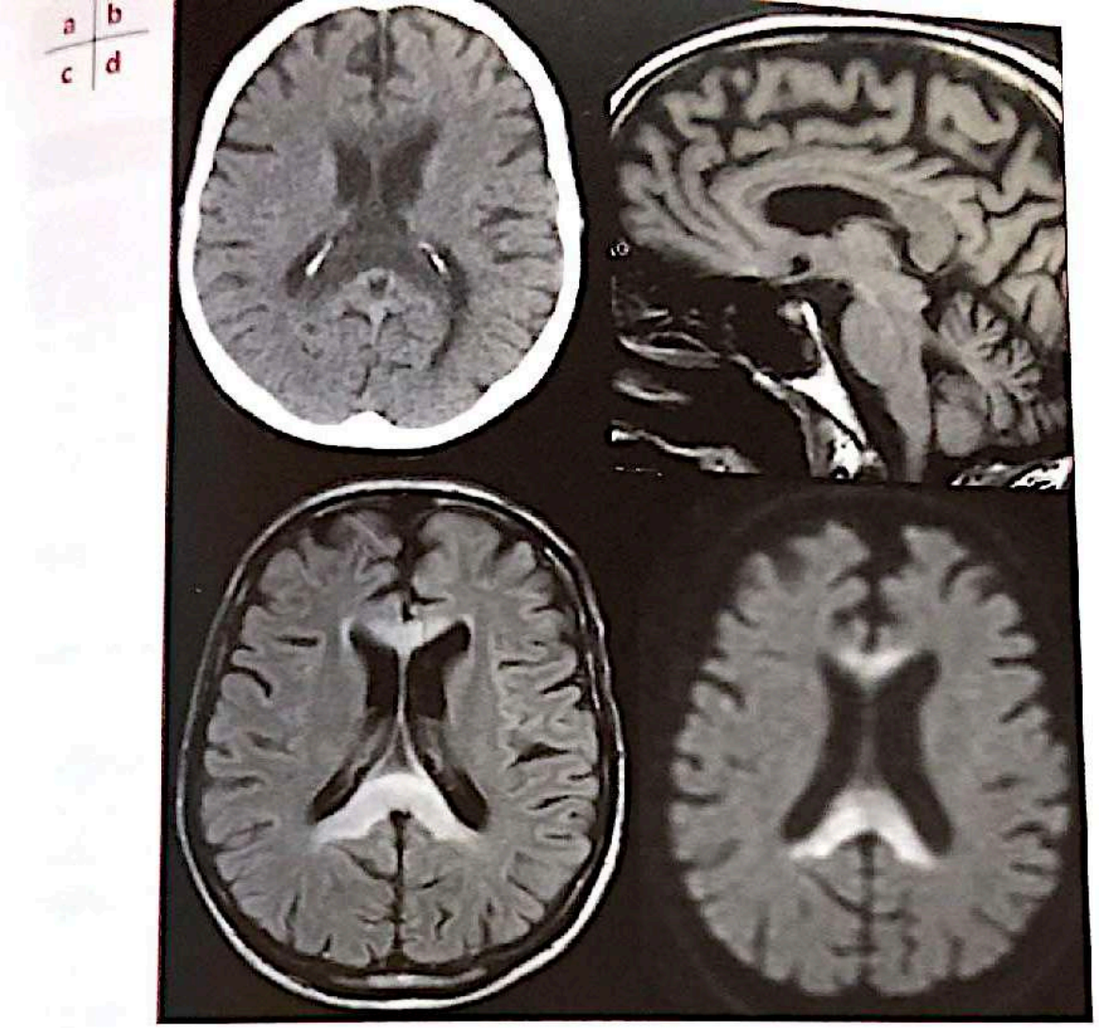

Figure 1 : La lésion siège dans le splenium et le genou du corps calleux. Elle est hypodense en scanner **(a)**, en hyposignal en T1 **(b)** et hypersignal en FLAIR **(c)** et diffusion **(d)**.



Figure 2 : Séquence T1. Hyposignal du genou et du splenium du corps calleux, témoin de sa nécrose

MENU

MARCHIAFAVA BIGNAMI _

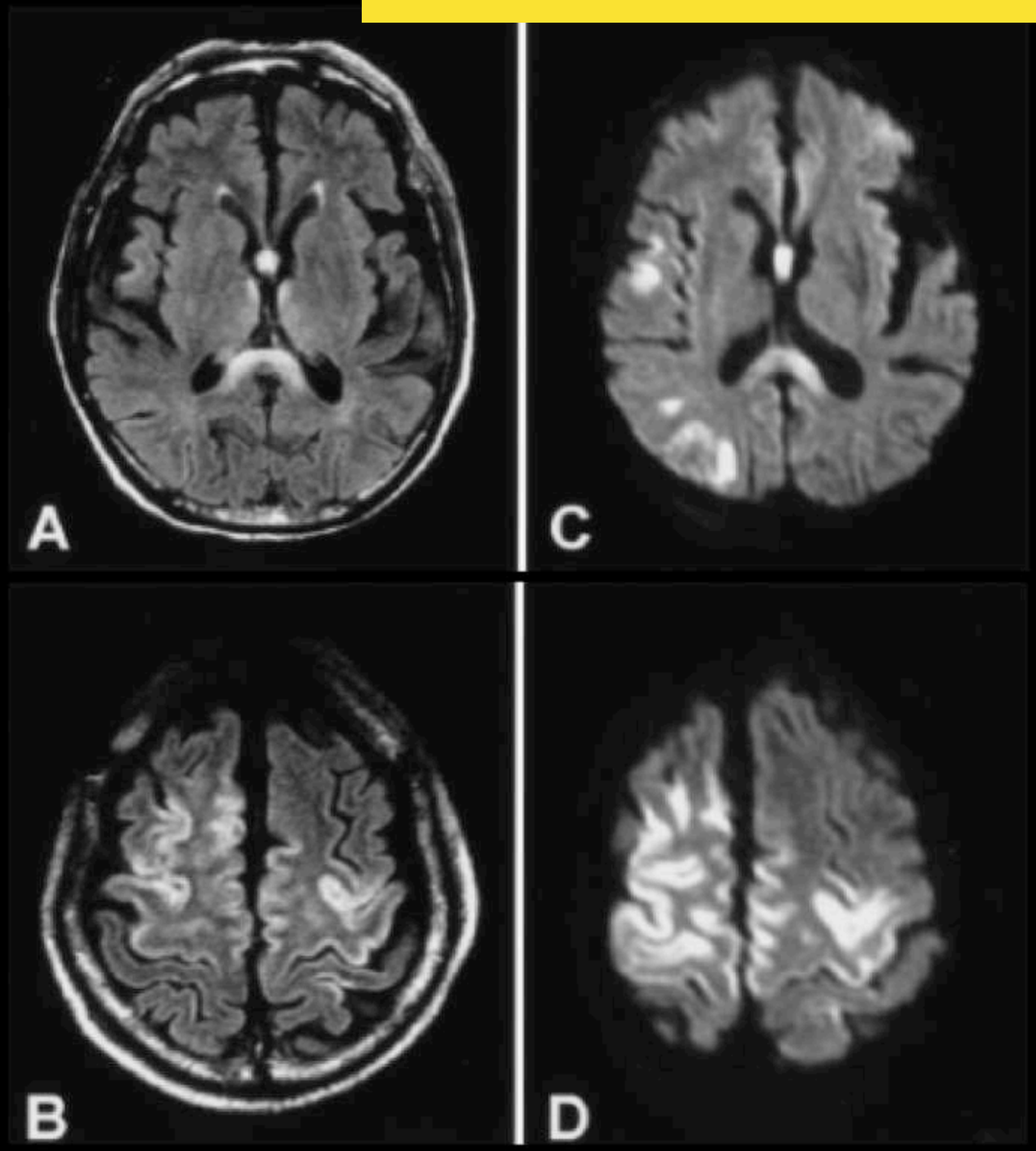

Phase aiguë

- oedème cytotoxique du corps calleux
- restriction de la diffusion

Cortical involvement in Marchiafava-Bignami disease.

K. Johkura et al.

AJNR Am J Neuroradiol 2005;26:670-673

MENU

Diagnostic différentiel d'un hypersignal T2 du splenium du corps calleux

Glioblastome

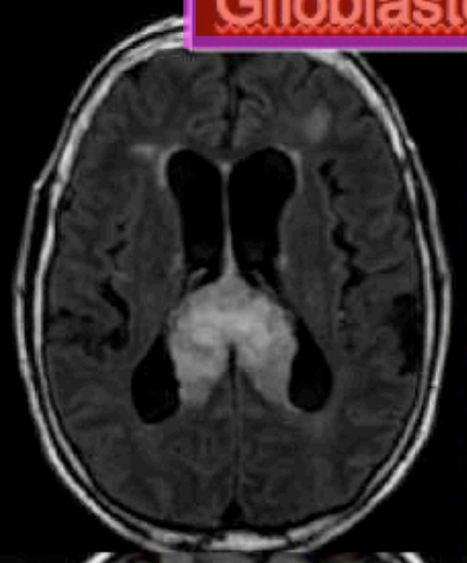

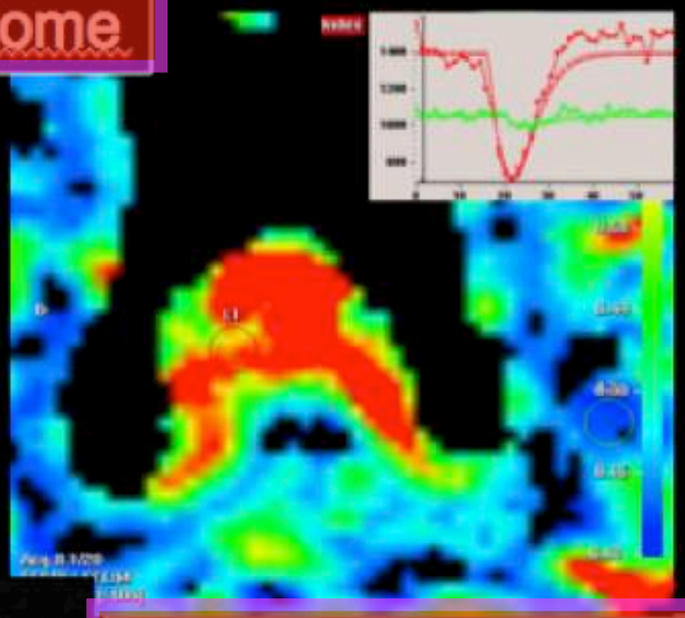

Touitou et al. JFR

Radiothérapie

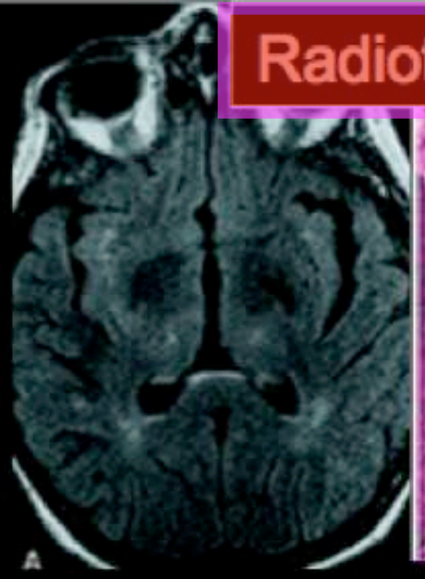



Pekala et al, AJNR, 2003

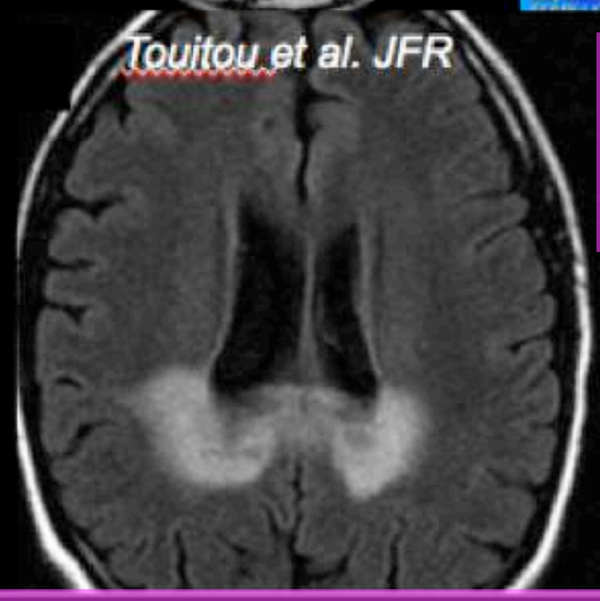

Adrénoleucodystrophie

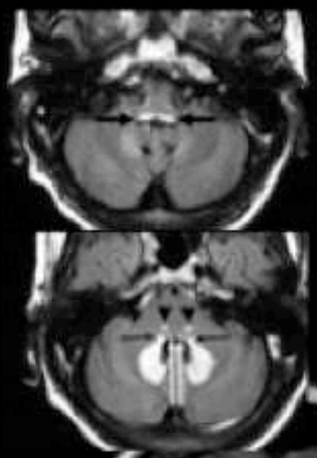

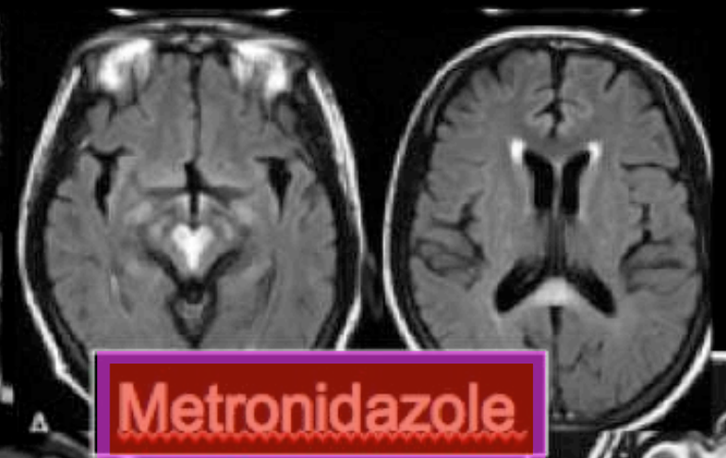

Metronidazole

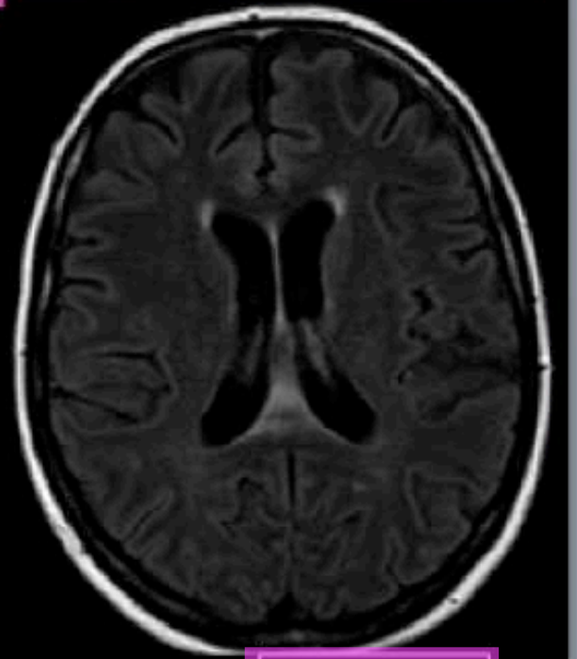

Susac

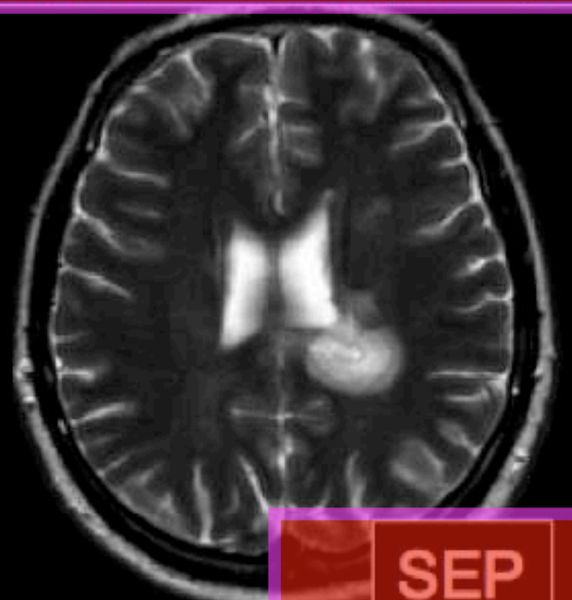

SEP

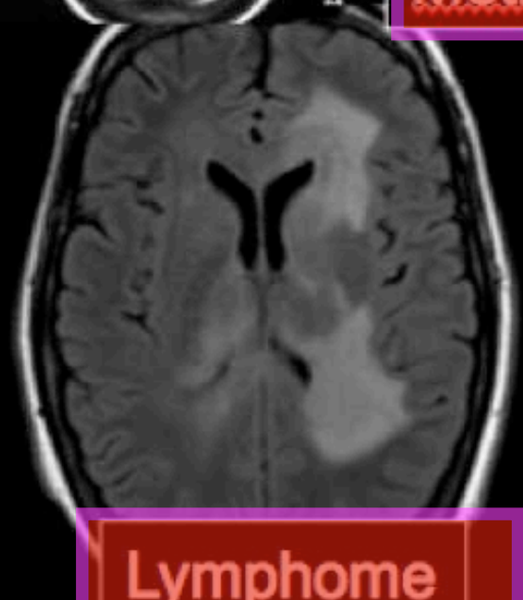

Lymphome

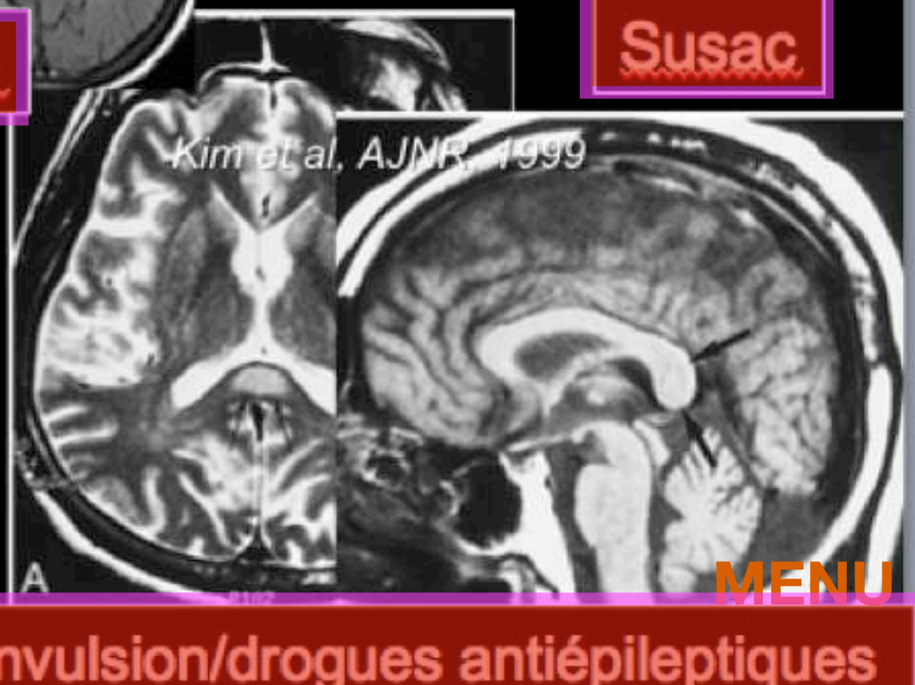

Convulsion/drogues antiépileptiques

MENU

MYELINOLYSE

MENU

MYELINOLYSE : CENTRO-PONTIQUE / EXTRA-PONTIQUE

- **Patient alcoolique ou dénutri**
- **2-3 j après correction de l'hypoNA**
- **Tétraparésie et sd pseudobulbaire (dysarthrie et dysphonie)**

Dénutrition ou jeûne	Variation de l'osmolalité
• Ethylisme • SLA • Brûlés • Insuffisance hépatique (Aigue ou chronique) • Transplantation hépatique • Pancréatite • Carence en Vitamine PP	• Brûlés • Polydipsie • Insuffisance rénale • Drépanocytose • Tumeur hypothalamique • Décompensation diabétique – Hyperosmolaire – Acido-cétosique

- **<u>T2 FLAIR / DIFFUSION : hyper</u>**
- **<u>GD : PDC possible, discret</u>**
- **T2* : normal , pas hgie**
- **ANGIO-MR pour éliminer AVC du TB**

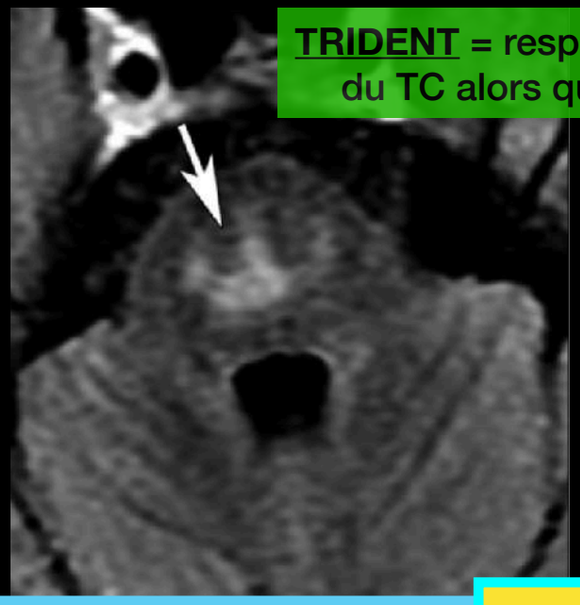

<u>TRIDENT</u> = respect des FCS et des fibres périph. du TC alors que touchée dans AVC basilaire

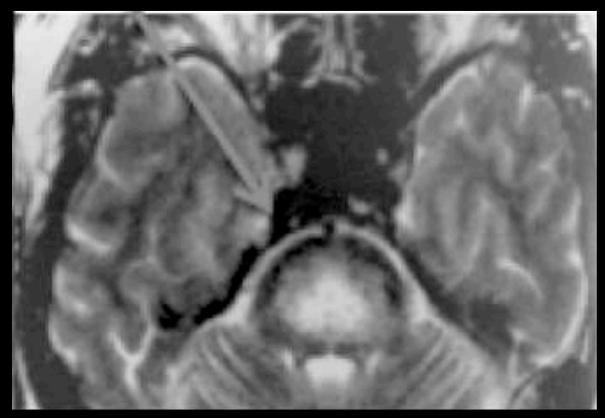

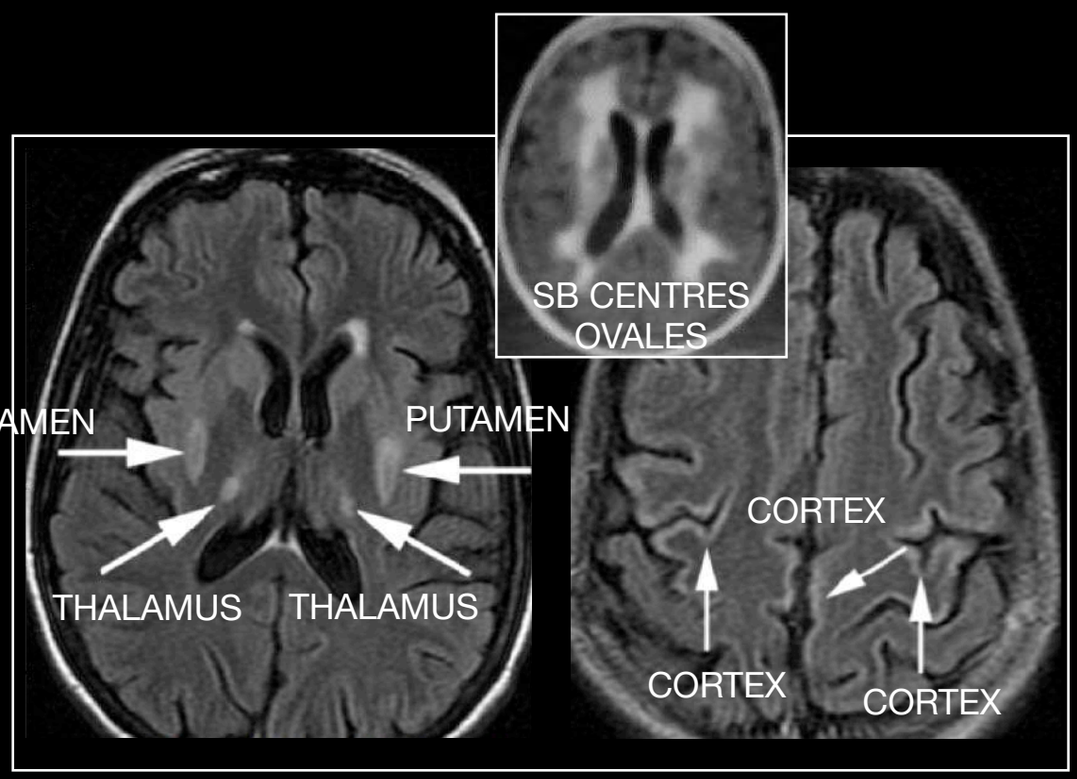

<u>Centro-Pontique:</u> 50%

- **Signe du <u>TRIDENT</u> +++** respect FCS fx cortico spinal et fibres périphériques +++ ou **museau de cochon.**
- **Puis s'arrondit en élargissant le pont**
- Peut descendre à la SB du bulbe/moelle spinale.
- ou monter au mésencéphale

<u>Extrapontique</u> 20%

<u>1- NGC +++</u>

<u>THALAMUS +++ ET PUTAMEN</u>

<u>2- SB centres semi-ovales</u>

<u>3- CORTEX</u>

MENU

HYPER T2 PCM : LA MYÉLINOLYSE PEUT ENTRAINER UNE INTERRUPTION DES FIBRES TRANS-PONTIQUES ET ENTRAINE LEUR DEGENERESCENCE JUSQUE DANS LES PCM

Pédoncules moyens

- SEP / ADEM
- FXTAS et ARSACS
- MSA c
- ERDHEIM CHESTER
- Médicaments = ciclosporine , Flagyl
- Myélinolyse
- Wilson
- PRES
- B7, Sarcoidose , BK
- HIV , LEMP

SEP



MSA



FXTAS

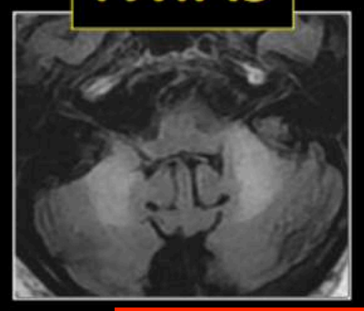

ARSACS



ERDHEIM CHESTER

CICLOSPORINE

MYELINOLYSE

WILSON

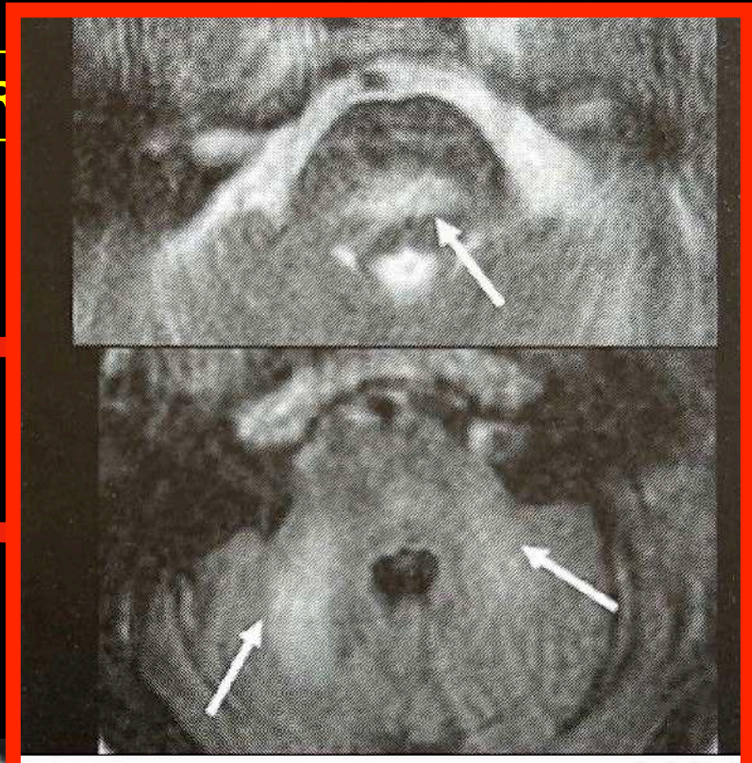

Fig. 6-2
Myélinolyse (FLAIR).

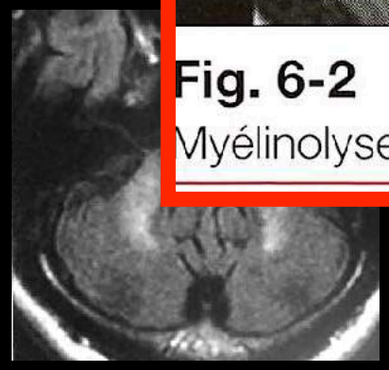

MENU

MYÉLINOLYSE CENTROPONTIQUE

Synonyme : démyélinisation osmotique (=myélinolyse pontique + extrapontique)

Mots-clés Hyponatrémie corrigée - Pont - Triangle /trident - Noyaux gris centraux, thalamus, substance blanche

Aspects généraux

Définition

La myélinolyse centropontique est une affection grave caractérisée par une démyélinisation de la partie centrale du pont. Elle peut être associée à une myélinolyse extrapontique qui touche diverses structures : thalamus, noyaux gris centraux, mésencéphale, substance blanche et cortex cérébral, moelle spinale.

Pathogénie

La myélinolyse centropontique est provoquée par la correction trop rapide d'une hyponatrémie. Elle survient dans divers contextes : alcoolisme chronique, malnutrition, anorexie mentale, tumeur (leucémie myéloïde aiguë, maladie de Hodgkin, tumeur hypothalamique, craniopharyngiome), insuffisance rénale, transplantation.

Clinique

Elle se manifeste quelques jours après la correction de l'hyponatrémie par des troubles de la vigilance, une tétraparésie et des signes pseudobulbaires (dysarthrie, dysphagie). En cas de myélinolyse extrapontique associée, le tableau se complète par des signes fonction de la localisation des lésions, en particulier des signes extrapyramidaux.

Imagerie

Comprendre l'imagerie

Les lésions de myélinolyse sont liées à deux phénomènes : l'œdème et la démyélinisation. L'hyponatrémie est, dans un premier temps, responsable d'une entrée d'eau dans les cellules de façon à équilibrer les osmolalités intra- et extracellulaires. La correction trop rapide de l'hyponatrémie est alors responsable d'une déshydratation cellulaire par afflux d'eau intracellulaire vers l'espace extracellulaire. Ce phénomène brutal s'accompagne d'une altération du fonctionnement puis d'une mort des oligodendrocytes contrastant avec un respect relatif des neurones, en particulier des axones. La démyélinisation osmotique pourrait donc être en rapport avec la mort des oligodendrocytes mais sans phénomène inflammatoire.



Figure 1 : Séquence de diffusion. Hypersignal pontique en forme de trident.

a | b

Figures 2 : Séquences T2 **(a)** et T1 **(b).** Hypersignal pontique, respectant la zone de passage des fibres cortico-spinales **(a)**. En T1, hyposignal centropontique et augmentation modérée de volume du pont.

MENU

Une hypokaliémie associée pourrait constituer un facteur prédisposant au développement d'une myélinolyse. La démyélinisation se produit le plus souvent sur la ligne médiane, dans la partie centrale du pont, zone où les cellules seraient les plus vulnérables. Les faisceaux cortico-spinaux et la partie périphérique du pont sont épargnés. Une nécrose peut être observée dans les formes sévères.

Scanner

Le scanner est souvent normal ou montre, dans les formes évoluées, une hypodensité centropontique.

IRM

▶ **Myélinolyse centropontique**

Les anomalies de signal apparaissent de manière retardée, après les signes cliniques ; une IRM normale n'exclut donc pas le diagnostic. La séquence de diffusion, la plus sensible, montre des anomalies de signal quelques jours après le début des troubles [1, 2]. Toutefois, elle peut être normale et des anomalies en diffusion ne précèdent pas toujours des anomalies sur les séquences conventionnelles [3, 4]. La myélinolyse se traduit par un hypersignal ; l'ADC est habituellement abaissé mais des valeurs variables sont possibles, traduisant diverses phases de l'affection [4].

La lésion est classiquement en iso- hyposignal T1 et hypersignal T2. Au début, l'anomalie est de forme triangulaire à base postérieure ; elle épargne la substance blanche périphérique et la zone de passage des fibres corticospinales réalisant un aspect en « trident » [5]. Secondairement, elle s'arrondit et le pont devient modérément élargi. Un rehaussement discret est observé dans les formes aiguës. Des stigmates hémorragiques sont rarement retrouvés en T2*.

A la phase aiguë, la spectroscopie montre une baisse du NAA et une augmentation du pic de choline. Ultérieurement, les niveaux des deux métabolites chutent, traduction d'une perte neuronale [6]. En perfusion, une augmentation du volume sanguin cérébral est notée à la phase aiguë [6].

▶ **Myélinolyse extrapontique**

En cas de myélinolyse extrapontique, un hypersignal en T2 est retrouvé de façon symétrique dans les noyaux gris, la substance blanche et la moelle spinale. L'atteinte des régions corticales et sous-corticales est plus rare [7, 8].

Diagnostics différentiels

Devant un hypersignal du pont, d'autres diagnostics sont à évoquer : leucopathie vasculaire, PRES (la forme isolée au tronc est rare et n'épargne pas les faisceaux cortico-spinaux), lésions ischémiques (mais l'aspect « en trident » ne correspond à aucune systématisation artérielle), pathologie inflammatoire (SEP, ADEM) ou gliome du tronc.

Cf. *Causes des hypersignaux en T2/FLAIR bithalamiques*
Causes des hypersignaux en T2/FLAIR du pont

PDC gado discret

HYPERSIGNAUX EN T2/FLAIR DU PONT

Causes	Caractéristiques
Vasculaires	
▶ Infarctus	Lésions asymétriques Atteinte des fibres centrales et périphériques Anomalie de l'artère basilaire
▶ Leucopathie vasculaire	Lemnisque médian HS de SB supratentorielle Lacunes
▶ Encéphalopathie hypertensive	Rarement HS pontique isolé
▶ FAVD	Vaisseaux anormaux dans les ESA
▶ Angéites	
Inflammatoires	
▶ Sclérose en plaques	HS plutôt postérieurs Atteinte multifocale Rehaussement
▶ ADEM	Atteinte multifocale monophasique
▶ NeuroBehçet	HS plutôt antérieurs Mésencéphale – diencéphalique +/- rehaussement
Métaboliques/toxiques	
▶ Myélinolyse centropontique	HS centraux, symétriques (signe du trident) Diffusion (ADC ↘ au début)
Tumorales	
▶ Gliome ▶ Métastase ▶ Lymphome	
Infectieuses	
▶ Listériose	Atteinte de la moelle allongée
Neurodégénératives	
▶ AMS	Signe de la croix
Autres	
▶ Maladie de Wilson ▶ Dégénérescence wallérienne ▶ Atteinte post radique ▶ Traumatisme	

Référence : Erbay SH, Brewer E, French R, Midle JB, Zou KH, Lee GM et al. T2 hyperintensity of medial [illegible] n indicator of small-vessel disease. AJR Am J Roentgenol 2012 ; 199 : 163-8.

MENU

PATHOLOGIE DU PONT

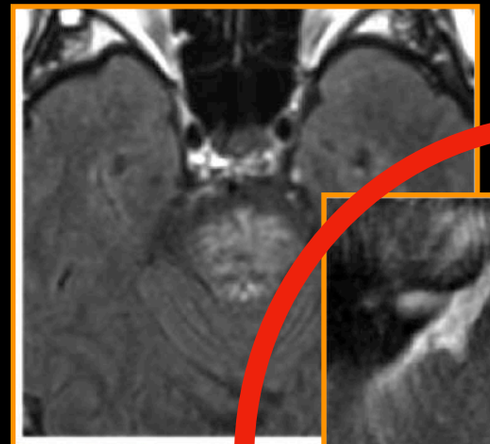

Fig. 4.35
Leucoaraïose du pont.



Fig. 4.36
Myélinolyse osmotique.



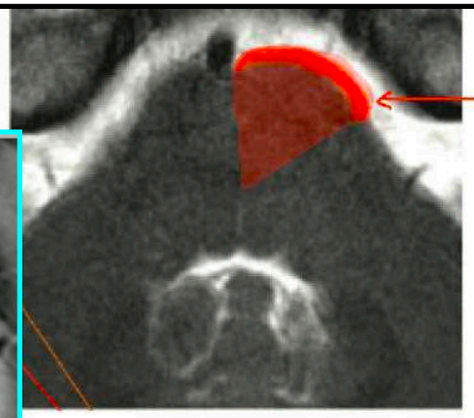

INFARCTUS
- asymétrique
- touche centre ET périph

VASCULAIRE:
- MARIE FOIX
- FOVILLE
- MILLARD GUBLER
- SD COLLICULUS FACIAL

- TELANGIECTASIE CAPILLAIRE
- CAVERNOME

MSA C

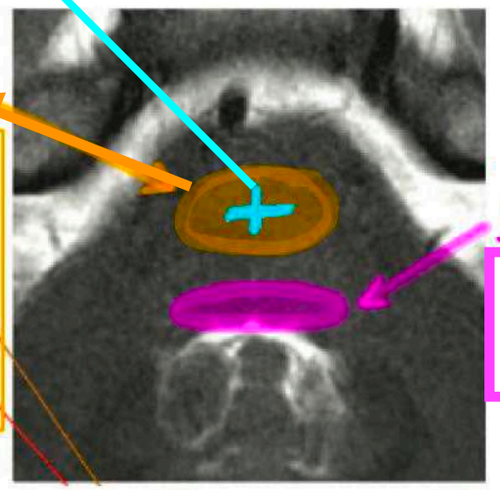

POST.

1- SEP
2- G-W

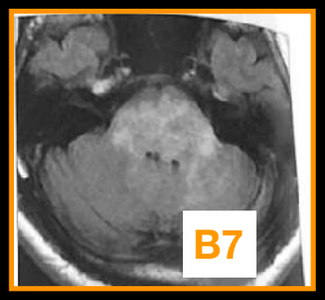

B7



WILSON

CENTRAL

1. Leucoaraiose
2. Myélinolyse
3. B7 (antérieur)
4. Wilson
5. HX
6. PRES (30%)



HX

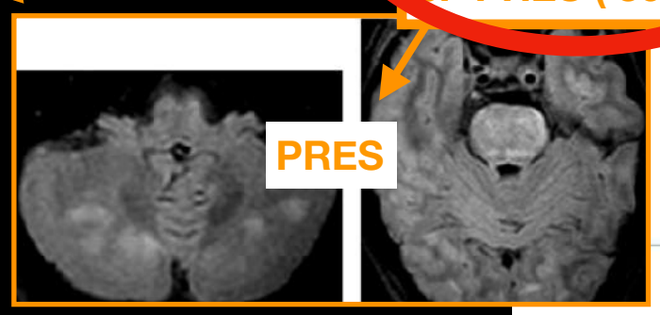

PRES

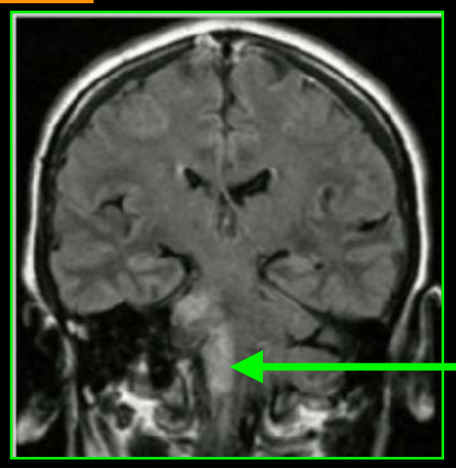

(pont+nerfs crâniens PDC)
1.LYME
2.SARCOIDOSE

(pont+ bulbe)
3.LISTERIOSE

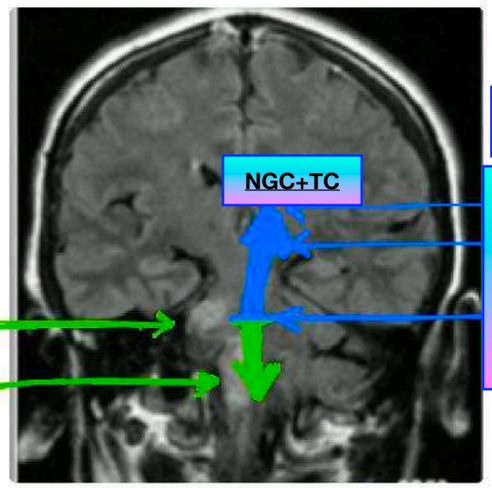

NGC+TC

1. B7
2. MYELINOLYSE
3. G-W
4. WILSON
5. PRES

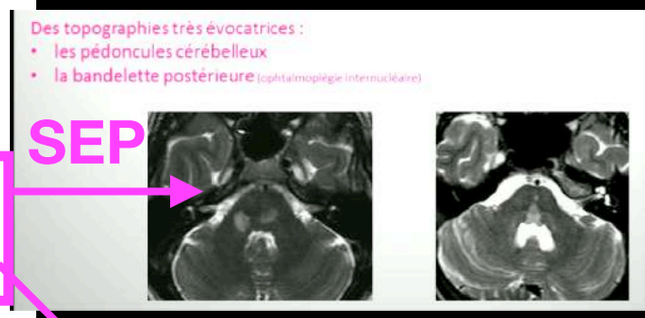

G-W



MENU

DIAG DIFF MYELINOLYSE

Diag diff +++ :

- *angio IRM pour ischémie du tronc par occlusion de l'artère basilaire surtout si anomalie diffusion*
- *PRES si HTA ++avec atteinte isolée TC*
- *Leucoaraiose pontique si FDRCV*
- *Raréfaction SB si diabète ou insuff rénale*

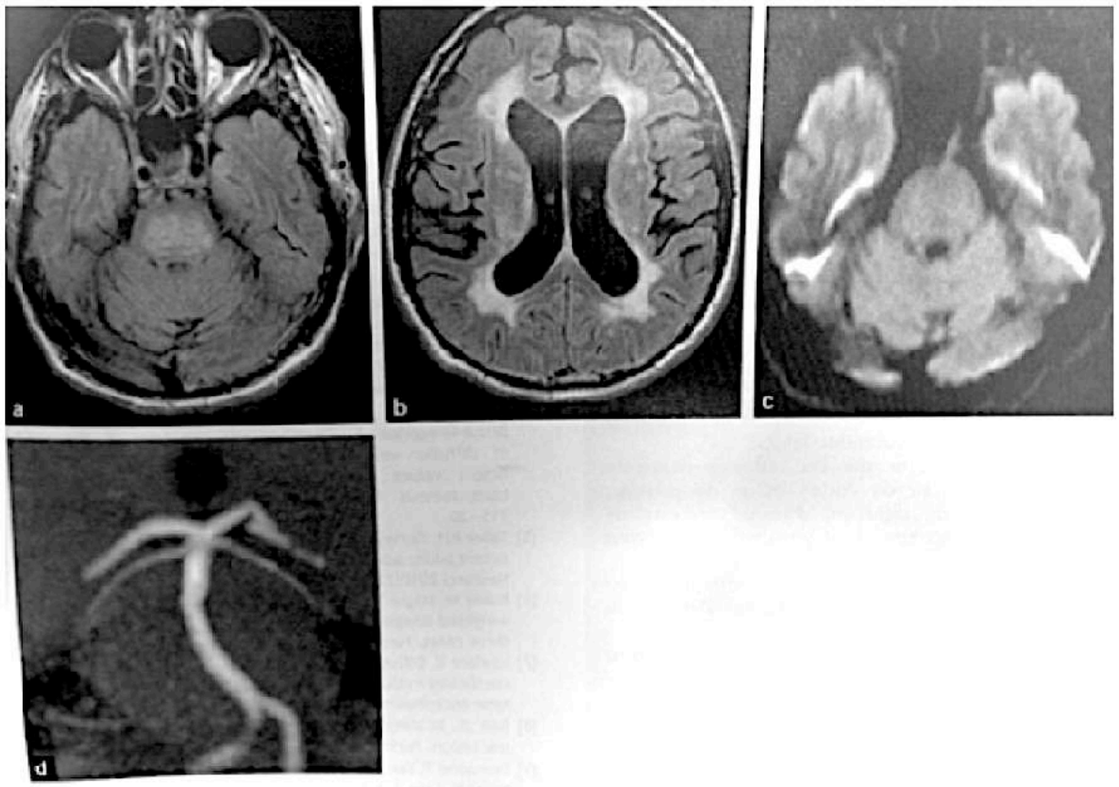

Figure 23. Leucoaraiose pontique chez un homme de 71 ans avec facteurs de risque vasculaire : a : coupe axiale en séquence pondérée FLAIR : hypersignal de la protubérance ; b : coupe axiale en séquence pondérée FLAIR : hypersignal leucoaraiose étendue ; c : coupe axiale en séquence pondérée en diffusion : absence d'anomalie ; d : artère basilaire.

La myélinolyse centro-pontique :

Elle est évoquée devant un hypersignal T2/FLAIR centro-pontique dans un contexte de correction rapide d'une hyponatrémie :

- si une restriction de diffusion est associée, une ischémie du tronc cérébral sera éliminée par la réalisation d'une angio-MR ;
- devant une atteinte extensive touchant la moelle allongée, la protubérance et le mésencéphale, une HTA sera recherchée et un PRES sera évoqué ;
- en l'absence de symptomatologie évocatrice d'une lésion du tronc, l'hypothèse d'une raréfaction de la substance blanche pourra être envisagée. Un diabète et une insuffisance rénale en sont souvent l'origine.

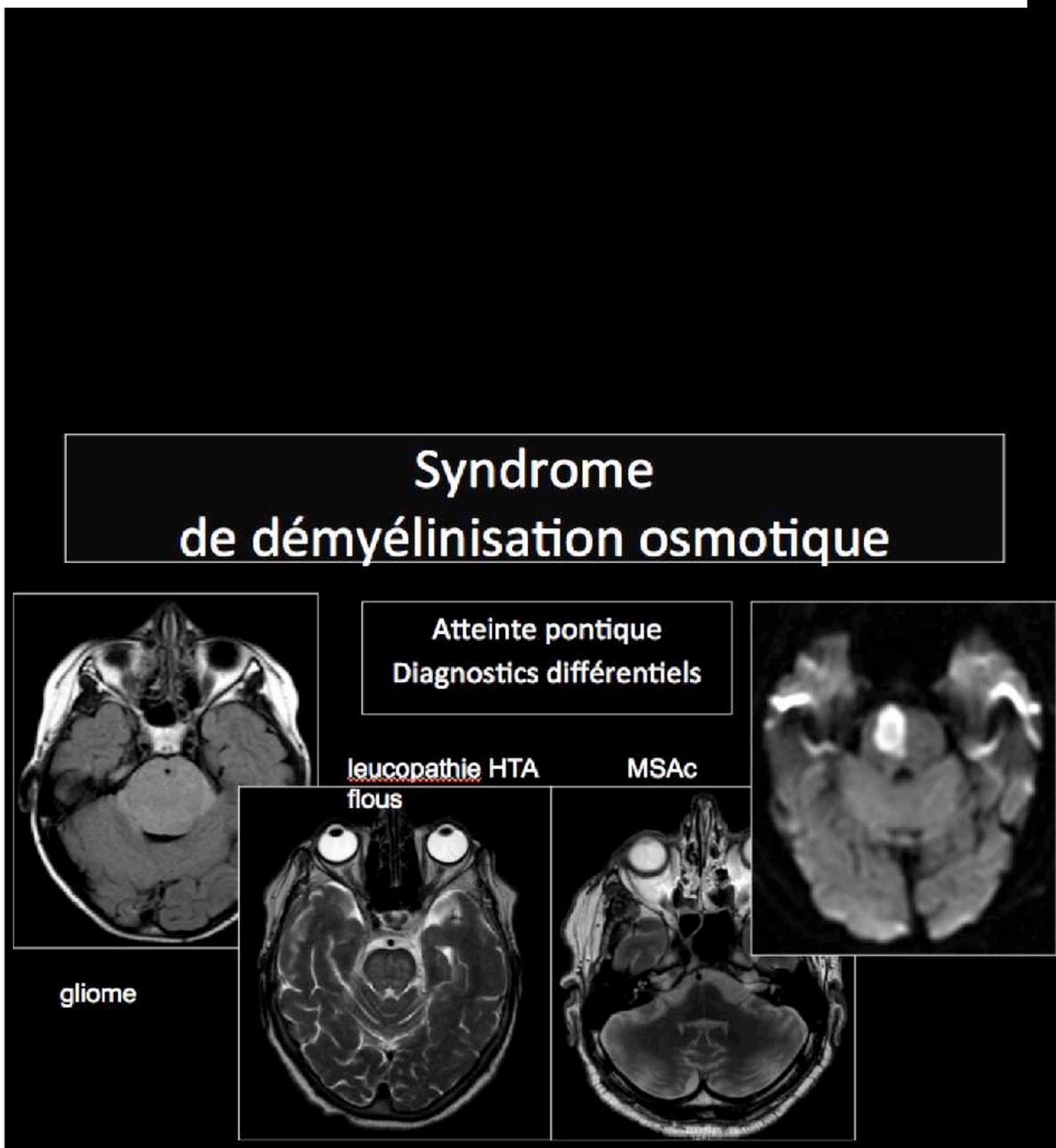

MENU

WILSON

MENU

Maladie de Wilson

dégénérescence hépatolenticulaire acquise

- Anomalie de signal des noyaux gris centraux hyperintensité T2 et FLAIR
  - du putamen
  - du noyau caudé
  - du thalamus

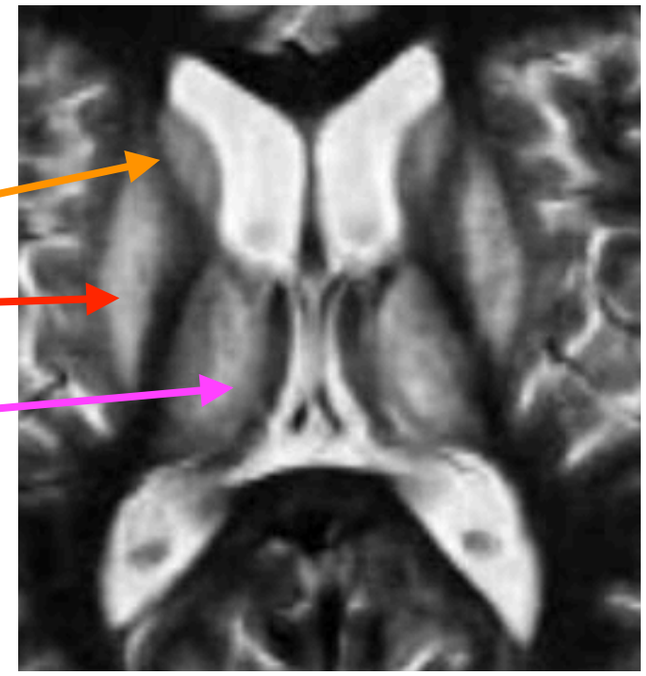

- Hypersignal T1 du GP

Pallidum
- Hyposignal T2
- Hypersignal T1 tardif par dépôts de manganèse

- Anomalies de signal du tronc cérébral

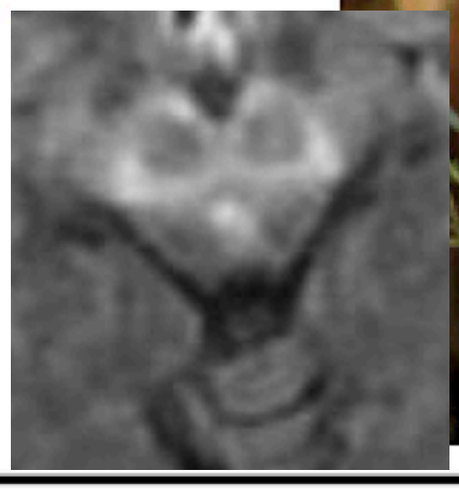



FLAIR :

Hypersignal du tegmentum
Signal normal du NR et de la SN
Hypointensité des colliculi supérieurs

WILSON (Maladie de)

Mots-clés Autosomique récessive - Dépots de cuivre - Noyaux gris centraux - Substance blanche - Signe de la face de panda géant

Aspects généraux

Définition

Affection autosomique récessive rare (prévalence : 1/30 000 [1]), la maladie de Wilson est caractérisée par un défaut d'excrétion du cuivre et son accumulation dans l'organisme. Elle peut être fatale si le traitement est instauré tardivement.

Physiopathologie

Elle résulte de mutations du gène *ATP7B* porté par le chromosome 13 ; la protéine ATP7B codée par ce gène assure le transport du cuivre au sein de l'hépatocyte. Le défaut de fonctionnalité de cette protéine aboutit à une diminution de l'excrétion biliaire du cuivre et à son accumulation intra-hépatique [2], intracérébrale et cornéenne. La toxicité du cuivre en excès dans les tissus serait liée à un effet pro oxydatif [3].

Manifestations cliniques

Les symptômes apparaissent chez l'enfant à partir de 3 ans et l'adulte jeune, rarement plus tard [2]. Les signes hépatiques sont les plus précoces : simple perturbation du bilan hépatique, hépatite aiguë ou chronique, cirrhose. L'hépatopathie peut être isolée ou associé à des troubles neurologiques et psychiatriques : signes extrapyramidaux, troubles de l'humeur ou de la personnalité [3]. L'accumulation de cuivre intra-cornéenne aboutit à la formation d'un anneau vert à la périphérie de l'iris (anneau de Kayser-Fleischer). D'autres manifestations sont plus rares : hémolyse, tubulopathie, atteintes ostéoarticulaires, endocriniennes, cardiaques.

Diagnostic

Il repose sur un faisceau d'arguments cliniques, biologiques (abaissement du taux de céruléoplasmine plasmatique et du cuivre sérique, élévation de la cuprurie) et éventuellement d'imagerie. La mesure directe du taux de cuivre par biopsie hépatique est une méthode de choix, mais invasive. L'étude génétique est complexe du fait du nombre de mutations potentielles, mais souvent proposée pour confirmer la maladie et permettre un dépistage familial [2].

MENU

Imagerie

Comprendre l'imagerie

Dans le cerveau normal, la distribution du cuivre se superpose à celle des neurones dopaminergiques, dans les noyaux gris centraux, d'où la symptomatologie extrapyramidale prédominante. Les anomalies de signal des noyaux gris centraux seraient secondaires à la combinaison de nécrose, remaniements kystiques, gliose (hypersignal T2), à une accumulation de cuivre ou d'autres métaux lourds (fer, manganèse) possédant un effet paramagnétique (hyposignal T2), ou encore au shunt portosystémique lié à l'hypertension portale post-cirrhotique (hypersignal T1).

L'atteinte de la substance blanche supra- et infratentorielle est fréquente (gliose, démyélinisation, dégénérescence spongiforme voire perte neuronale). Les faisceaux dentorubrothalamiques, pontocérébelleux et corticospinaux peuvent être concernés [4, 5].

Scanner

Moins sensible que l'IRM, il peut montrer une atrophie infra et/ou supratentorielle et une hypodensité des noyaux gris centraux [6].

IRM

Les anomalies en IRM sont évolutives au cours de la maladie, et la sévérité de l'atteinte morphologique serait liée à l'intensité des signes neurologiques [4]. Des anomalies cérébrales en IRM ont été décrites chez ¾ des patients présentant une forme hépatique de la maladie sans symptôme neurologique [7].

L'atrophie est en premier lieu supratentorielle, mais elle atteint également le tronc, et moins souvent le cervelet [4].

- L'atteinte des noyaux gris centraux est l'atteinte focale la plus fréquente [4, 8] :
  - hypersignal en T2 diffus et symétrique des putamens,
  - hypersignal en T2 du claustrum (« outer rim »), signe spécifique mais très peu sensible,
  - hyposignal en T2 des pallidums, plus rarement en hypersignal T1
  - anomalies de signal caudées bilatérales et symétriques.
- Les anomalies de signal thalamiques intéressent principalement les noyaux latéraux.
- Une atteinte du tronc cérébral est fréquente.
  - Le mésencéphale est l'étage le plus concerné. Les anomalies de signal sont plus souvent focales que diffuses ; elles atteignent le tectum ou la région péri-aqueducale. Le signe pathognomonique, mais peu sensible, de la « face de panda géant » correspond à la présence d'hypersignaux T2 du tegmentum associés à des hyposignaux des colliculi supérieurs et un signal normal des noyaux rouges [4].

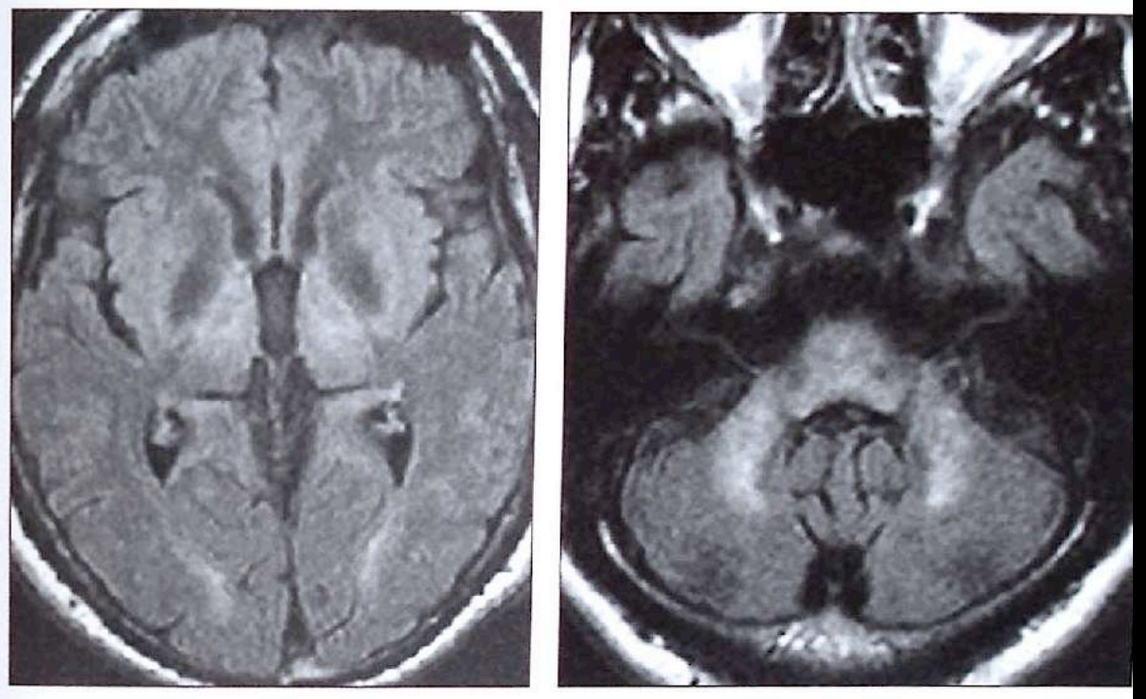

Figure 1 : Séquence FLAIR. Coupe axiale passant par les noyaux de la base **(a)**, le mésencéphale **(b)** et la région bulbo pontique **(c)**. Hypersignal des putamens et hyposignal des pallidums. Hypersignal central du tronc cérébral et des pédoncules cérébelleux moyens. Atteinte mésencéphalique réalisant l'aspect de « face de panda géant » : hypersignal du mésencéphale épargnant les noyaux rouges, la partie latérale de la pars réticulata du locus niger et une partie du colliculus supérieur.

MENU

- Les anomalies de signal protubérantielles, moins fréquentes, réalisent un aspect de pseudo myélinolyse centropontique ; les atteintes bulbaires sont rares.

- Les anomalies de signal de la substance blanche supratentorielle sont observées chez ¼ des patients [4] ; elles sont à prédominance frontale, souvent asymétriques.

L'aspect en diffusion varie selon l'âge des lésions : restriction dans les putamens à la phase initiale, présymptomatique [9], et, augmentation ultérieurement.

En spectroscopie, les signes suivants sont notés [10] :

- diminution du rapport NAA/Cr dans le cortex pariéto-occipital, la substance blanche frontale et les noyaux gris centraux liée à la perte neuronale ;
- augmentation du rapport myo-inositol/Cr dans les noyaux gris centraux, du fait de la gliose et les dépôts de cuivre et/ou de fer.

Diagnostics différentiels

Devant une atteinte bilatérale des noyaux gris de la base, les principaux diagnostics à évoquer : une maladie de Creutzfeldt-Jakob, des lésions anoxo-ischémiques, une intoxication, une encéphalite.

Cf. Hypersignaux T2 bithalamiques – Hypersignal T2/FLAIR des pédoncules cérébelleux moyens – Hypersignal T2/FLAIR du pont

Traitement - Suivi

Le traitement repose sur l'administration à vie d'un agent chélateur. L'amélioration clinique est lente, et les symptômes neurologiques peuvent initialement se majorer [3]. En imagerie, les hypersignaux T2 ont tendance à régresser sous traitement mais l'atrophie persiste [4].

MENU

Wilson

HYPERT1 GP

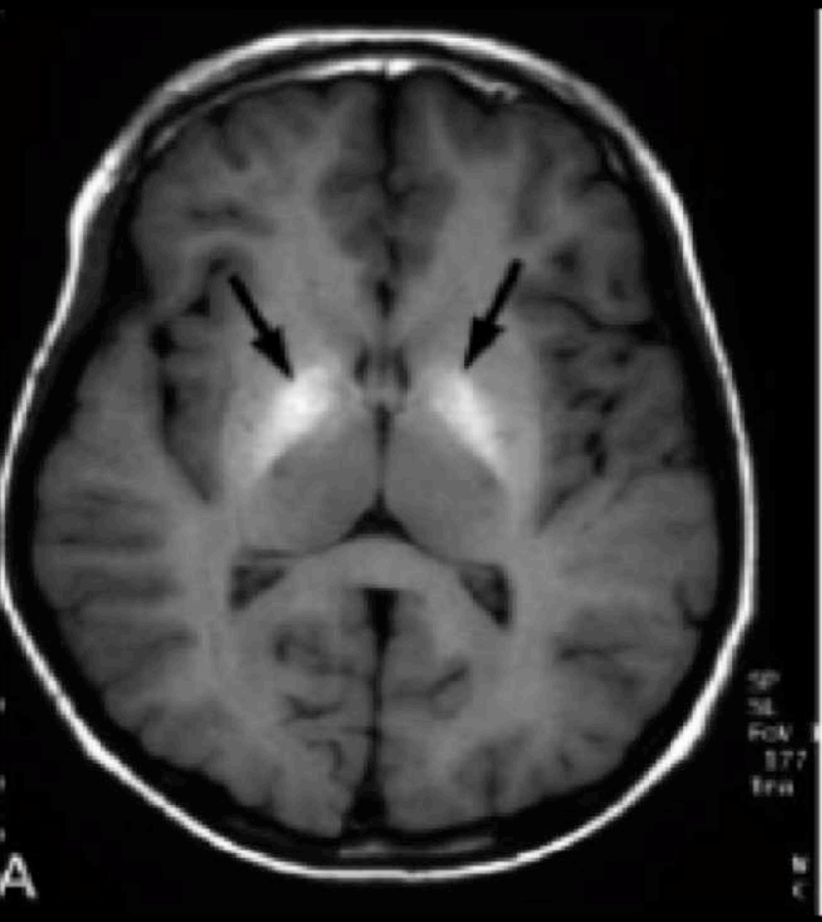

HYPER T2 FLAIR TEGMENTUM

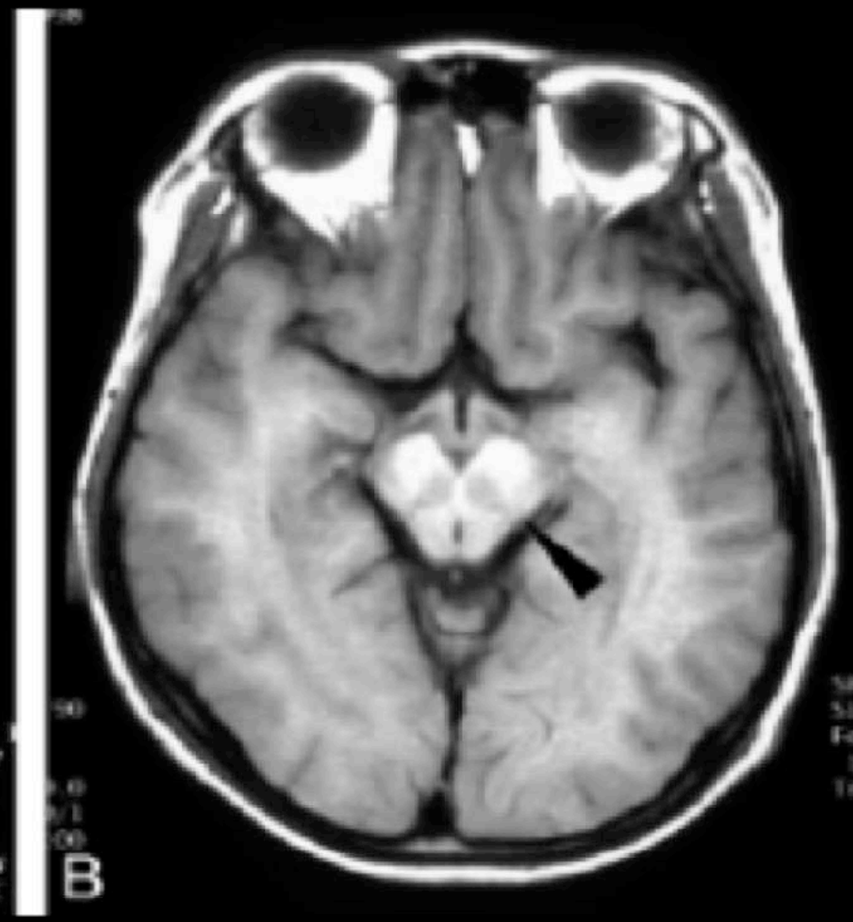

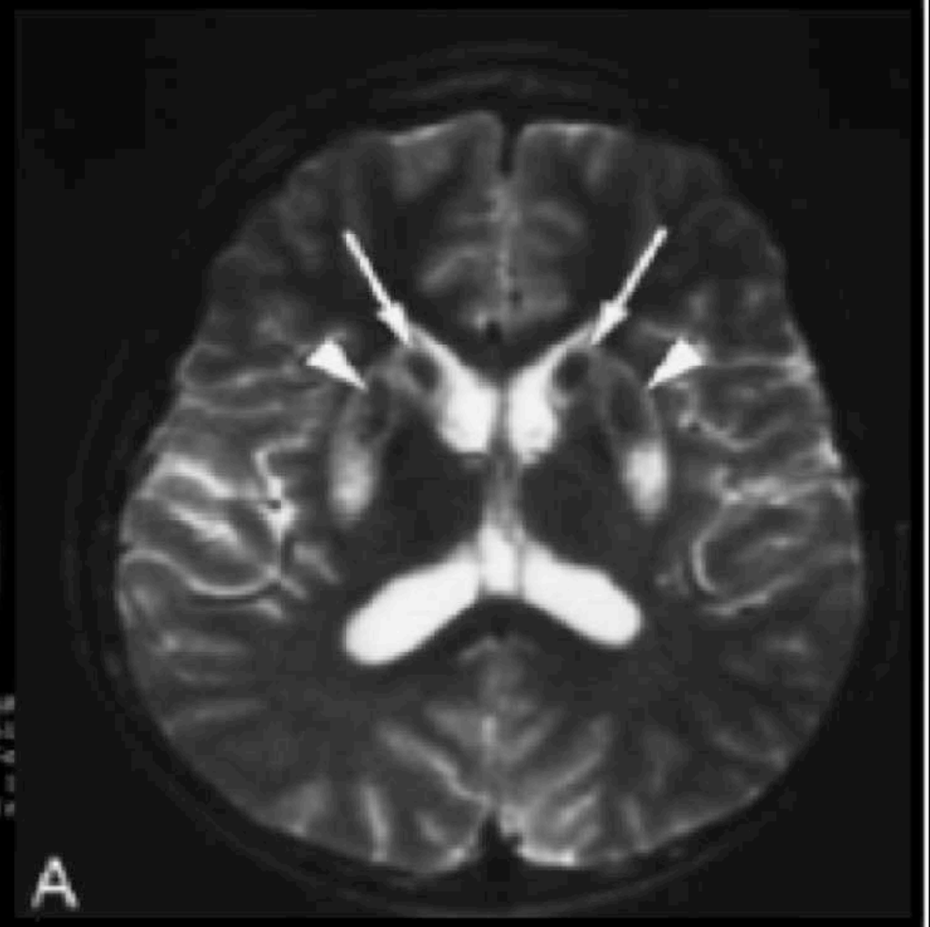

MENU

Maladie de Wilson

Clinique: syndrome parkinsonien, démence, anneau de Kayser-Flescher

IRM

- **HYPER T1 GP**
- **HYPERT2 des NGC (putamen, NC, Thalamus)**
  et HYPOT2 Nx rouges ++
- Signe de la **« tête de panda »** sur le mésencéphale
- **Atrophie cérébelleuse**
- **Atteinte fasciculaire**: dentato rubrale, dentato thalamique, cortico-spinal
- Hypersignaux en diffusion possibles



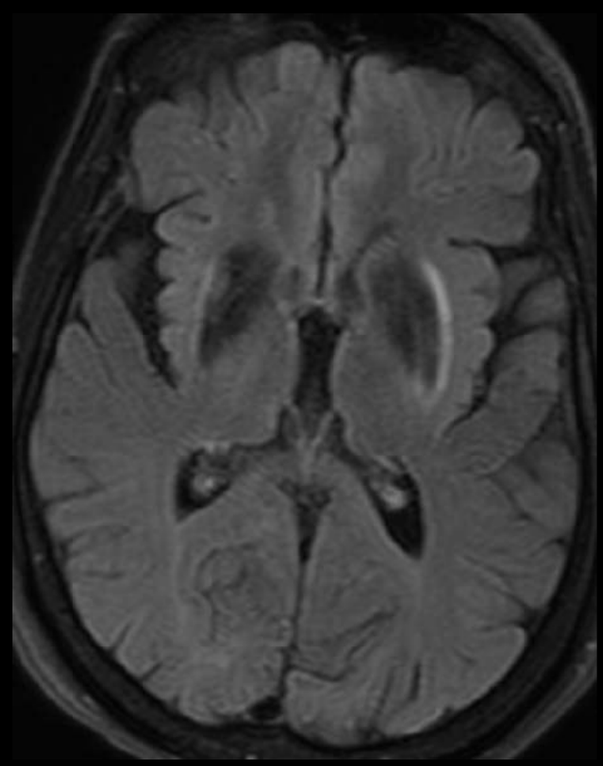

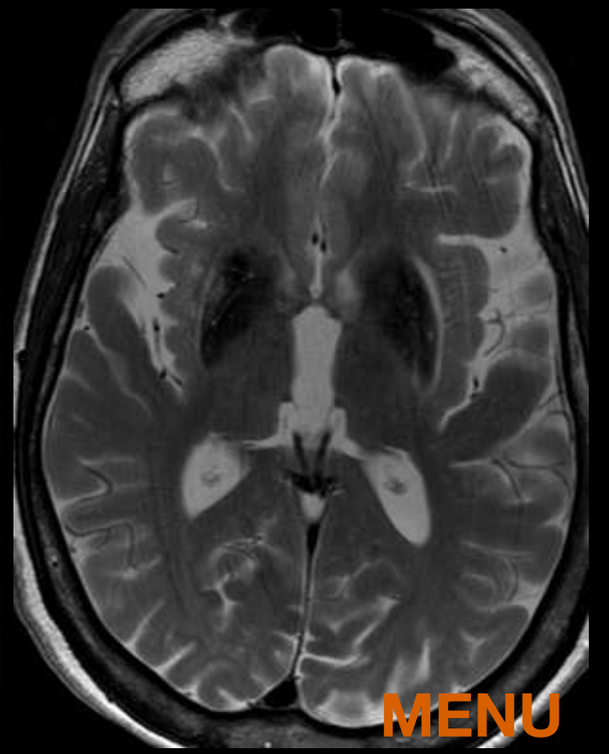

MENU

Maladie de Wilson

Cette affection autosomique récessive est caractérisée par des troubles du métabolisme du cuivre liés à un déficit en céruloplasmine. La symptomatologie débute habituellement chez l'adulte jeune, elle associe une akinésie, des mouvements anormaux et des tremblements. Des manifestations psychiatriques variées ainsi que des perturbations hépatiques, rénales et endocriniennes sont également observées. L'existence d'un dépôt cornéen verdâtre (anneau de Kayser-Flayscher) a une grande valeur diagnostique, d'autant qu'il survient très précocement. Chez l'adulte, le tableau neurologique prédomine, l'atteinte hépatique pouvant être silencieuse pendant de nombreuses années. En IRM, les anomalies de signal dépendent du type de lésion : gliose, démyélinisation, surcharge en fer, en cuivre, cavitation (14). Les anomalies des noyaux gris et de la substance blanche observées en imagerie n'ont aucune spécificité (15-19). En revanche, l'atteinte du mésencéphale est très évocatrice quand est retrouvé le classique signe du « Panda » visible sur les séquences pondérées en T2 et FLAIR (20) *(fig. 7)*. Une amélioration franche voire

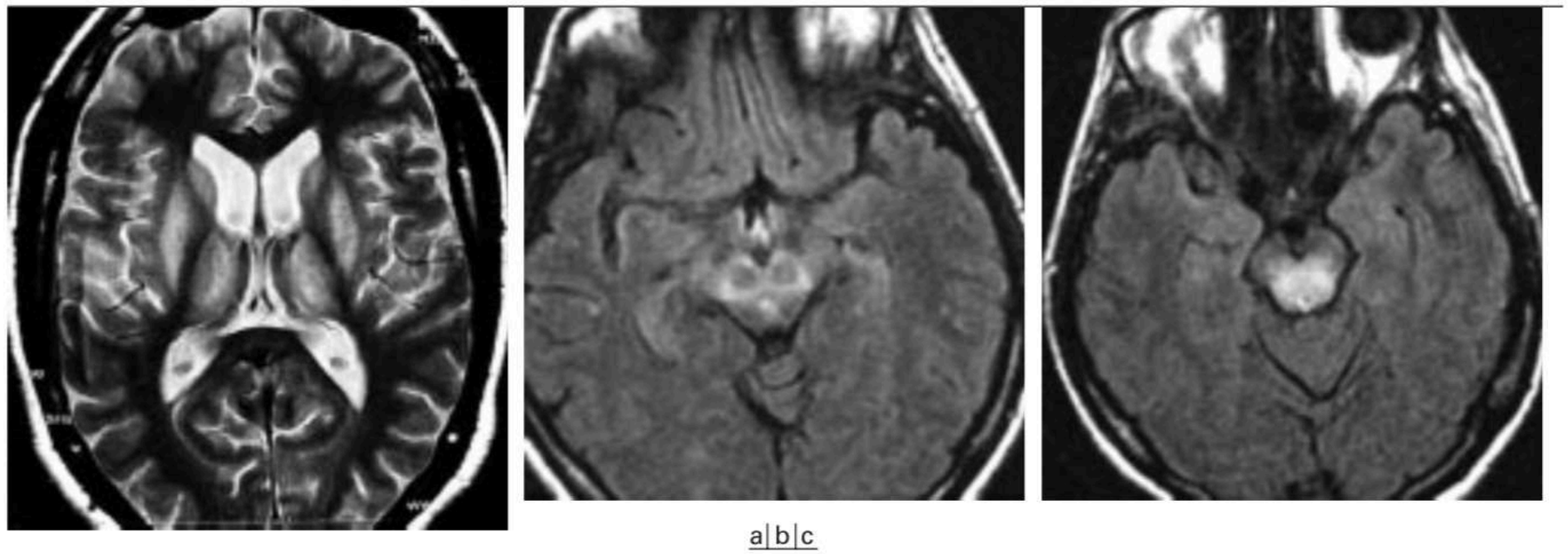

a|b|c

Fig. 7 : a-c **Maladie de Wilson.**
Coupe axiale T2 et FLAIR. Hypersignal striatal et thalamique bilatéral avec « signe du Panda » sur les coupes axiales T2 et FLAIR passant par le mésencéphale. Les yeux sont formés par les noyaux rouges qui sont sombres, ils sont entourés par l'hypersignal du tegmentum. Les oreilles correspondent à la substance noire ainsi qu'aux faisceaux cortico-spinaux. (Docteur F. Bonneville, Hôpital Pitié-Salpétrière, Paris).

MENU

Métabolisme du cuivre :
maladie de Wilson

- Généralités :
  - Dégénérescence hépato-lenticulaire
  - Déficit en céruléoplasmine
  - Génétique : transmission autosomique récessive

- Clinique :
  - Syndrome extra-pyramidal
  - Troubles de la coordination
  - Troubles psychiatriques
  - Anneau cornéen de Kayser-Fleischer

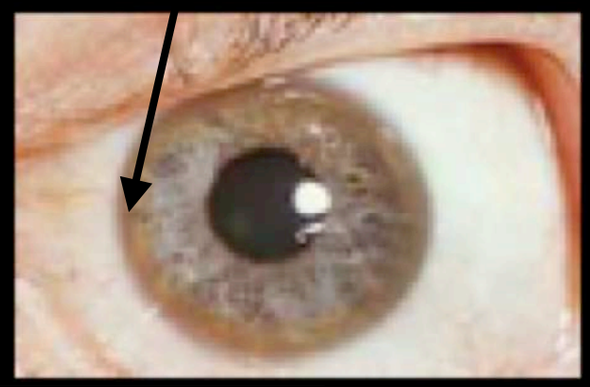

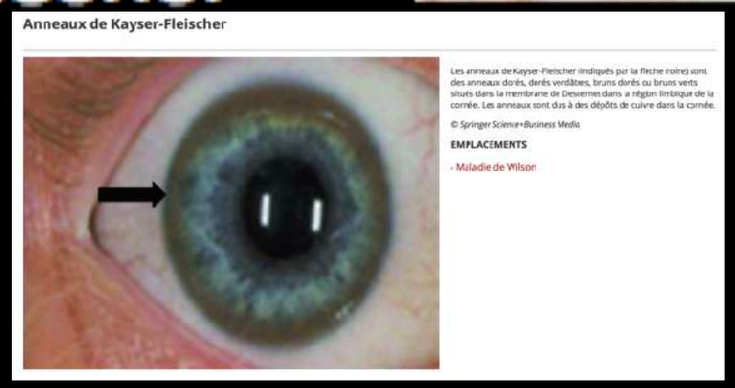

MENU

PRES

(Voir vasculaire)

MENU

PRES

- Céphalées
- Troubles de la conscience
- Crises épileptiques
- Troubles visuels



IRM

- **Lésions corticales + sous corticales** (+/- profondes NGC 10-20%)
- Surtout dans les **régions postérieures 100% ou frontale 70% ou temporal 40%**
- **Bilat. mais asym. Possiblement unilatéral !**
- Habituellement pas de rehaussement ou quelques foyers de prise de contraste corticale
- **DIFFUSION NORMALE** SAUF GRAVITÉ
- **Complications: 15 % Microbleed / HSA / Hématome**
- Évolution vers SVCR vers 3-5 j

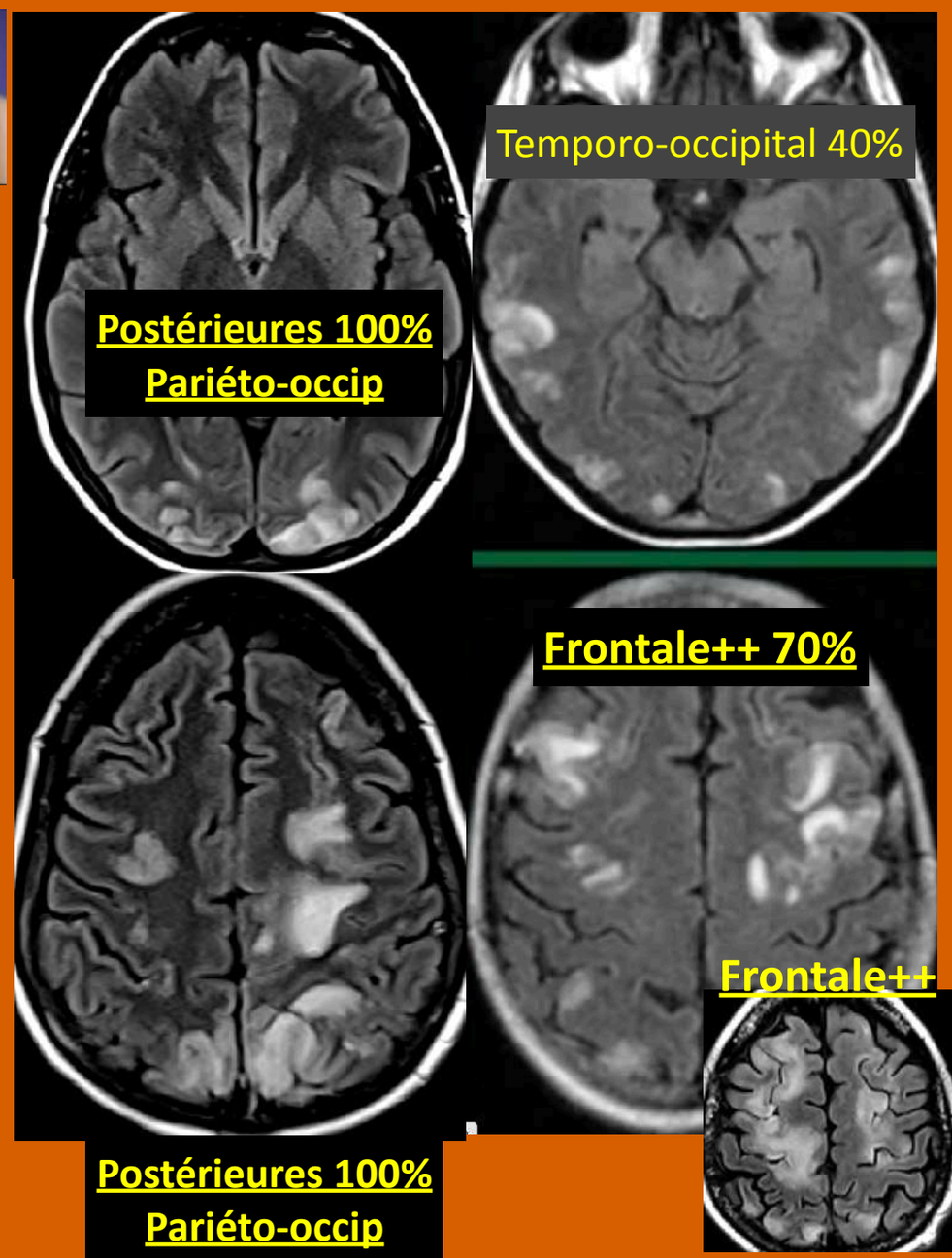

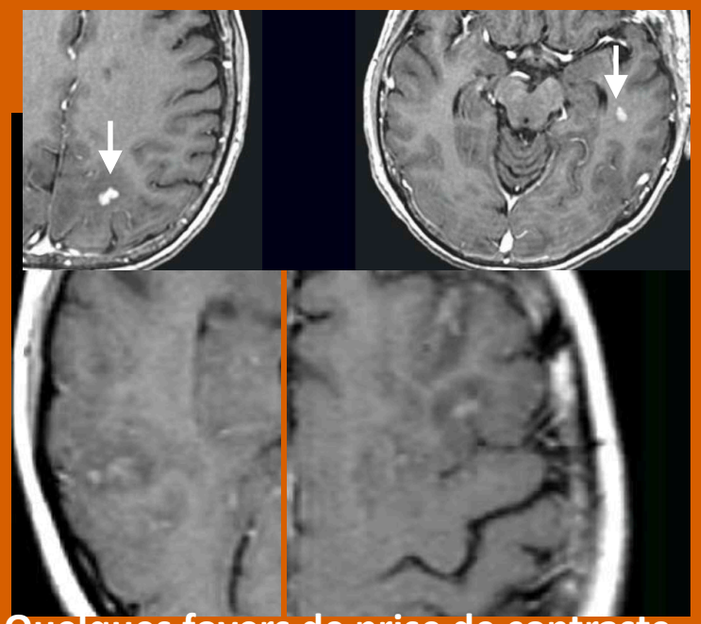

Quelques foyers de prise de contraste cortical plutôt

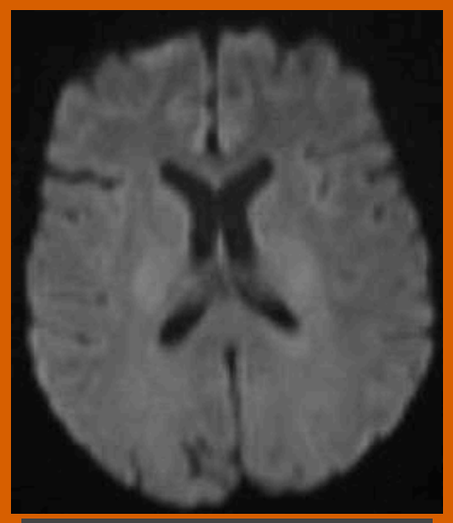

Diffusion normale sauf gravité

MENU

AUTRES LOCALISATIONS possibles :

Cervelet 30%



TC 30%

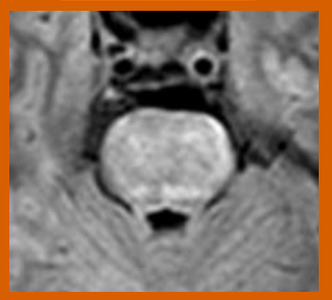

NGC 10-20% Thalamus

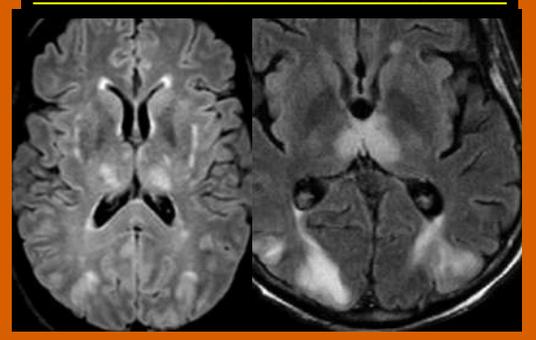

PRES

Possible Extension au :

- **CERVELET 32%**
- **Tronc cerebral 30%**
- **Noyaux gris centraux 10-20%**
- Atteinte du corps calleux

Cervelet 30%

TC 30%

NGC 10-20% Thalamus



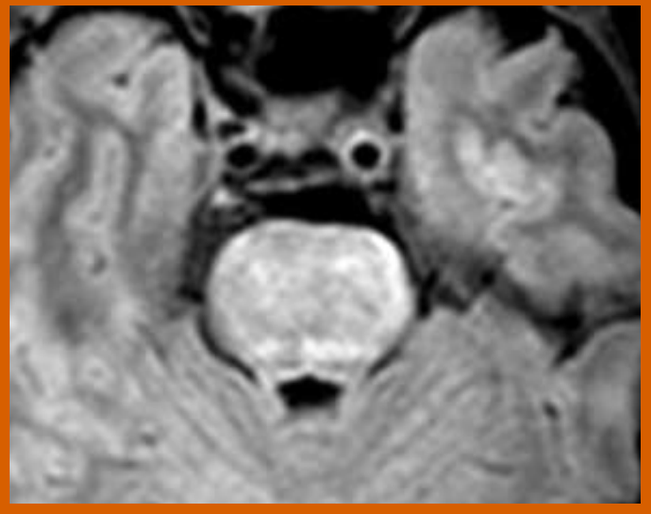

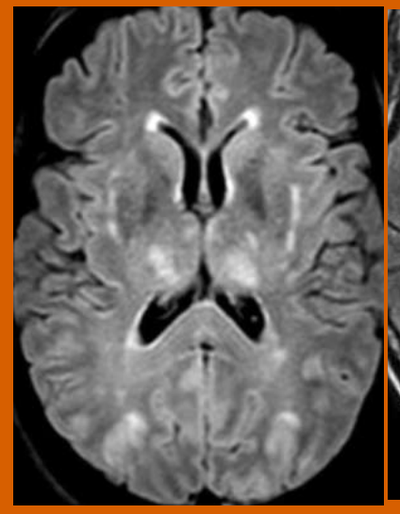

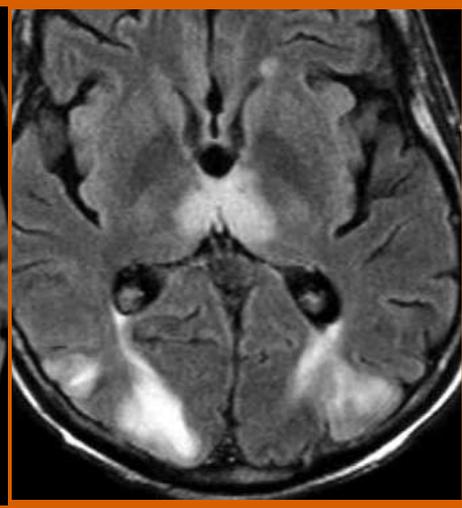

MENU

PRES

Etiologies principale

- **<u>HTA sévère</u>**
  - Postpartum
  - Eclampsie / prééclampsie
  - Glomerulonephrite aigue
- **<u>Toxicité</u>**
  - ***Immunosuppression : Cyclosporine***
  - ***ChimioTTT : Cisplatine***
    - Cyclophosphamide
    - Interferon
    - EPO
    - Tacrolimus
    - Azathioprine
    - L asparaginase
- **<u>Auto-immun</u>**
  - PTI (purpura)
  - Lupus , Wegener , sclérodermie
- Transplantation de moelle osseuse

MENU

ENCEPH

VASC

ENCEPHALOPATHIE VASCULAIRE

Encéphalopathie hypertensive

Il s'agit d'une encéphalopathie potentiellement réversible liée à une poussée hypertensive. Cliniquement, le tableau est dominé par des céphalées et des crises comitiales dans un contexte de poussée tensionnelle. Elle se traduit par un hypersignal en ES T2 et en FLAIR des NG *(fig. 11)*, habituellement associé à des anomalies de signal de même type de la substance blanche hémisphérique, du cervelet et du tronc cérébral (32). L'atteinte isolée des noyaux gris est exceptionnelle (33). L'imagerie de diffusion en mettant en évidence une augmentation du coefficient apparent de diffusion lié à un œdème vasogénique, permet de distinguer cette entité d'une atteinte ischémique artérielle (34).

Pathologie vasculaire

Les noyaux gris sont vascularisés par des artères de petit calibre dites perforantes dont l'origine dépend du territoire considéré : artère cérébrale antérieure pour la tête du noyau caudé (artère de Heubner), artère cérébrale moyenne pour le noyau lenticulaire et artères communicantes et cérébrales postérieures pour le thalamus. Un pédicule unique, l'artère de Percheron, peut vasculariser la région paramédiane des deux thalamus.

Lacunes

L'infarctus lacunaire est une lésion ischémique de petite taille (< 15 mm), correspondant à l'occlusion d'une artère perforante par athérosclérose ou embolie. Elle survient chez des patients ayant de nombreux facteurs de risque vasculaire et se révèle par un tableau brutal, variable en fonction de leur siège. En IRM, les infarctus lacunaires se traduisent par des lésions ovalaires, centimétriques, dont le signal évolue comme celui de tout infarctus (25). L'imagerie de diffusion permet un diagnostic précoce car elle montre un hypersignal franc avec une baisse du coefficient apparent de diffusion (CAD), parfois difficile à apprécier en raison de la petite taille des lacunes.

En cas de démence artériopathique, observée chez des sujets âgés et hypertendus, des lacunes multiples bilatérales prédominant dans le striatum sont associées à des lésions de leucoaraïose. La symptomatologie, chronique, est dominée par un tableau de démence, des troubles de la marche et un syndrome pseudobulbaire.

En IRM, les lacunes se caractérisent par un hypersignal en T2, un hyposignal en T1 ; elles sont fréquemment associées à un élargissement des espaces de Virchow-Robin et des microsaignements (microbleeds) (26) en hyposignal punctiforme sur la séquence en T2* *(fig. 8)*.

Infarctus bithalamique

L'infarctus bithalamique simultané est un cas particulier lié à l'atteinte d'une artère destinée à la région paramédiane des deux thalamus (artère de Percheron). La symptomatologie, brutale, est marquée par des troubles de la vigilance et des fonctions supérieures auxquelles peut s'associer une paralysie oculomotrice (27, 28). L'IRM montre une lésion bilatérale paramédiane souvent de petite taille pouvant s'étendre au mésencéphale sous-jacent *(fig. 9)*.

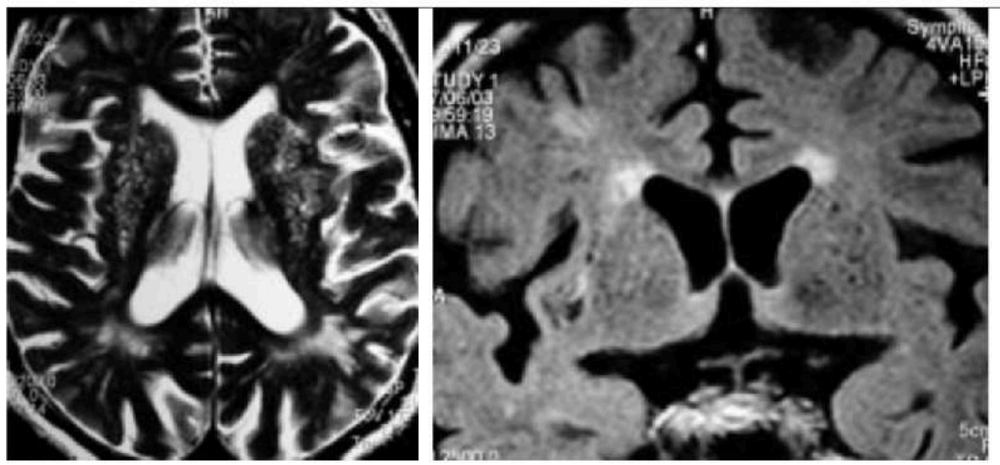

a|b

Fig. 8 : **État multilacunaire.**
a Coupe axiale en ES T2.
b Coupe coronale en FLAIR. Multiples lésions punctiformes bilenticulaires. À noter la bonne visibilité des espaces de Virchow-Robin e regard des cornes frontales et occipitales (hypersignal linéaire de disposition radiaire).

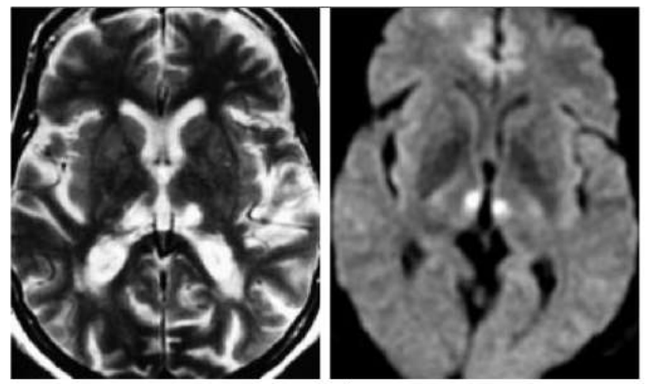

a|b

Fig. 9 : **Infarctus bithalamique.**
a Coupes axiales ES T2 et,
b imagerie de diffusion. Hypersignal bithalamique avec baise de la diffusion.

MENU

ENCEPH HEPATIQUE

ACUTE vs. CHRONIC HEPATIC ENCEPHALOPATHY

Chronic Hepatic Encephalopathy

- More common
- Etiology
  - Chronic severe liver disease (cirrhosis)
- Imaging
  - T1 hyperintense globi pallidi, substantia nigra
  - Probably due to manganese deposition

Acute Hepatic Encephalopathy

- Rare
- Etiology
  - Usually associated with hyperammonemia
  - Acute liver decompensation (viral hepatitis, etc.)
  - Drug toxicity (acetaminophen, valproate, etc.)
  - Parenteral nutrition, infection

Imaging findings = those of hyperammonemia

- Bilateral swollen T2/FLAIR hyperintense gyri
- Most severe: Insular cortex, cingulate gyri
- ± basal ganglia, thalami
- DWI 4+
- MRS may show glutamate-glutamine peak

MENU

ENCEPHALOPATHIE HEPATIQUE AIGUE

Hypersignal FLAIR, B1000 avec restriction de la diffusion (œdème cytotoxique par HYPERAMMONIEMIE)

- Du **cortex prédominant dans les régions cingulaires et insulaires**, épargne relative du cortex occipital +++
- Des **noyaux gris centraux: thalami +++**
- Des **capsules internes** et des **faisceaux cortico-spinaux**
- De la substance blanche sous corticale
- Du tronc cérébral: mésencéphale

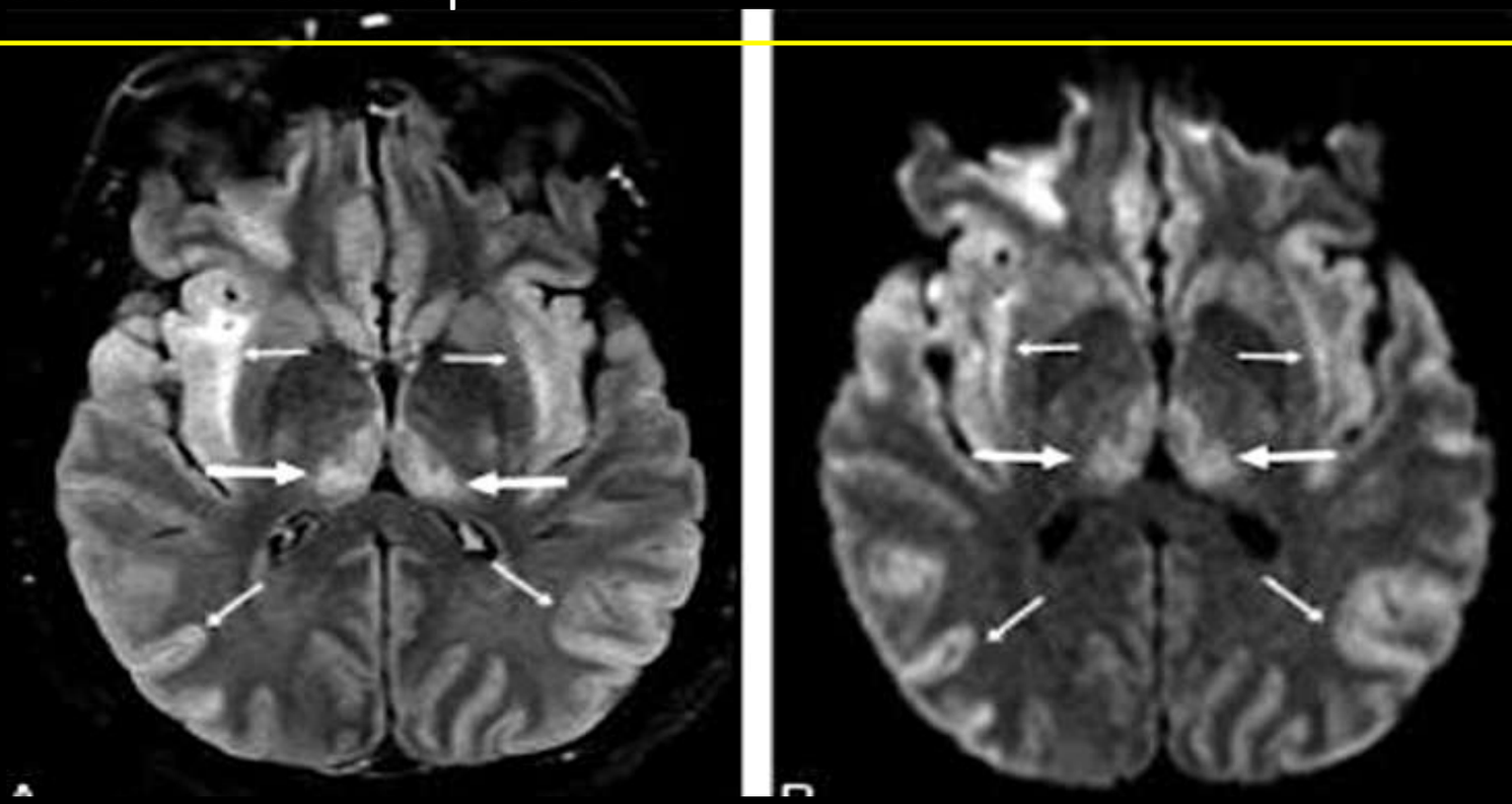

MENU

Encéphalopathie hépatique

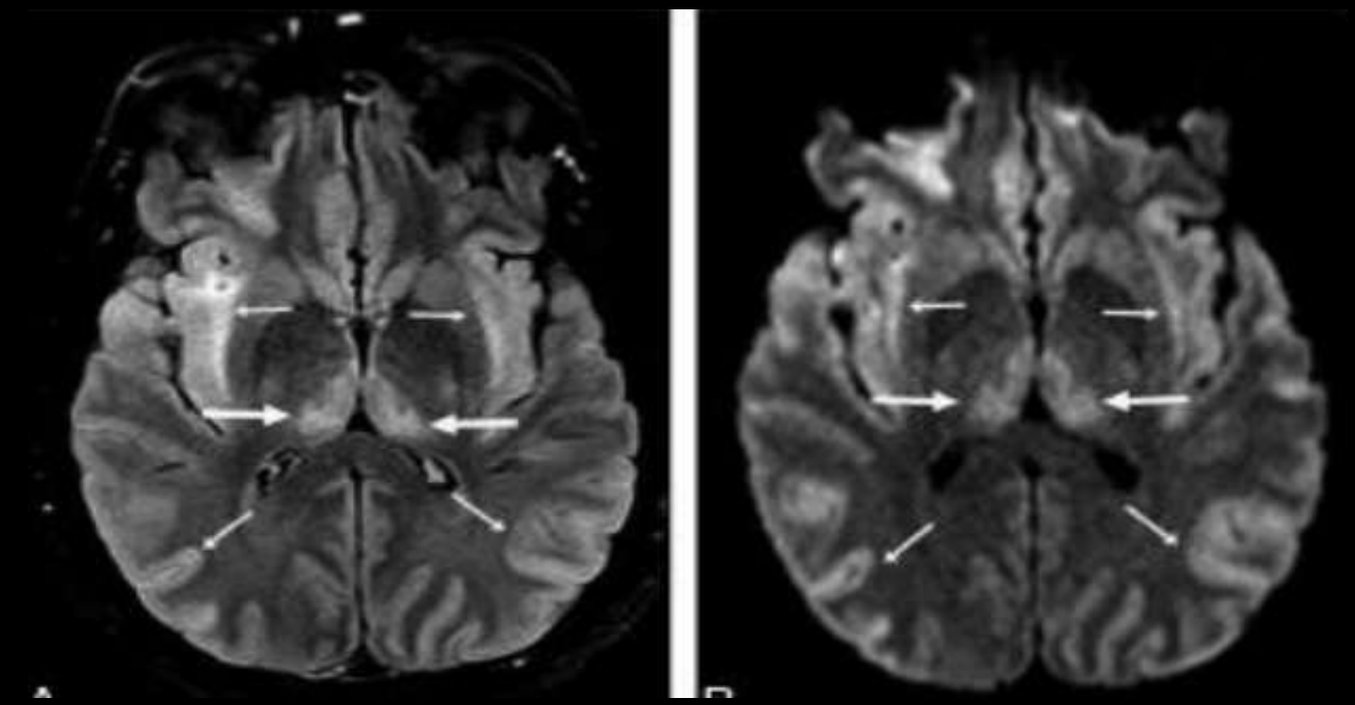

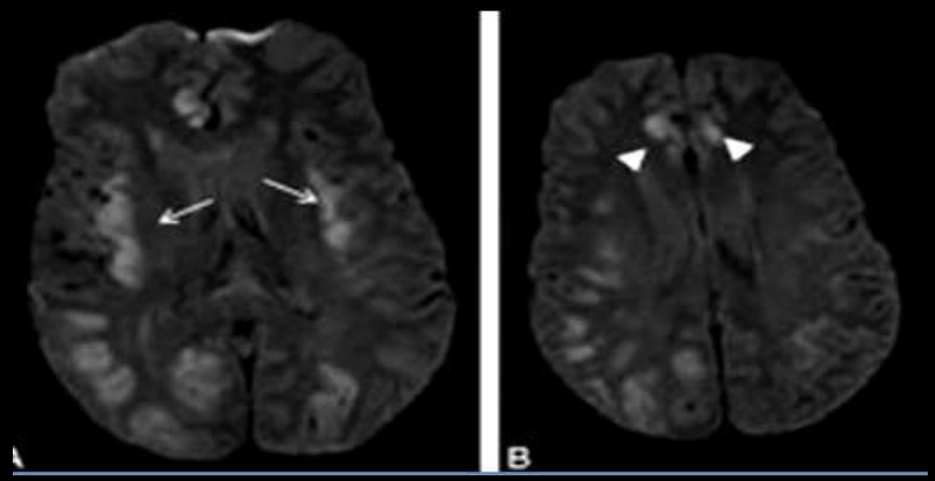

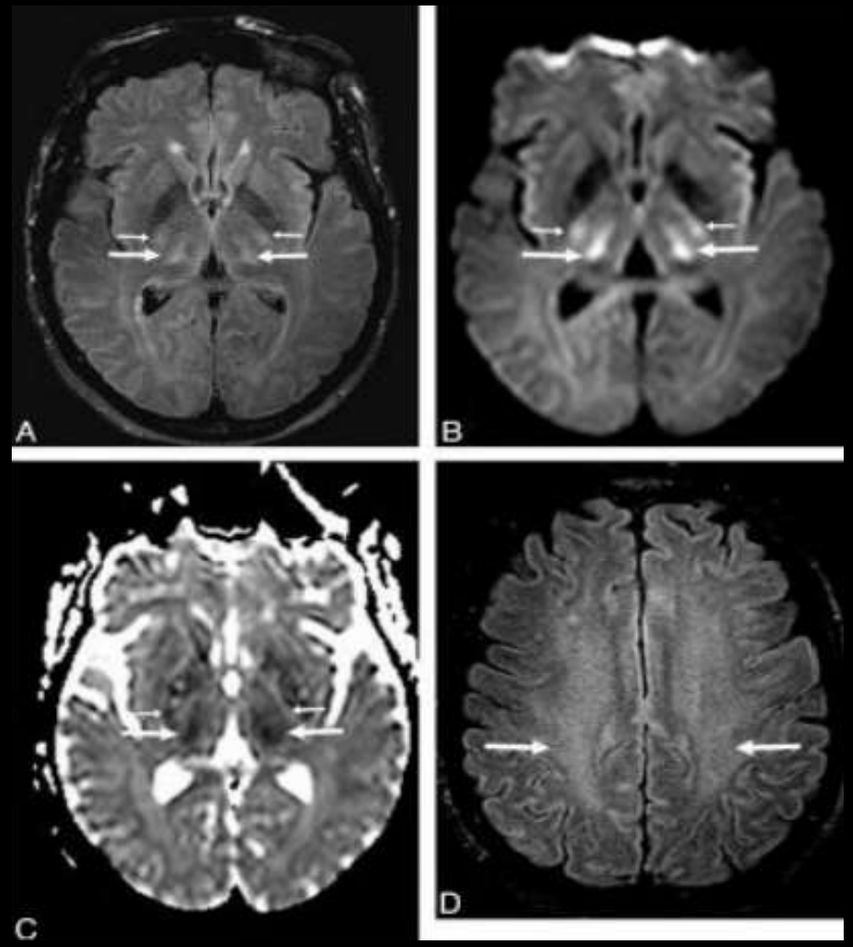

En spectroscopie: diminution des pics de myoinositol et de choline

augmentation du pic de glutamine / glutamate

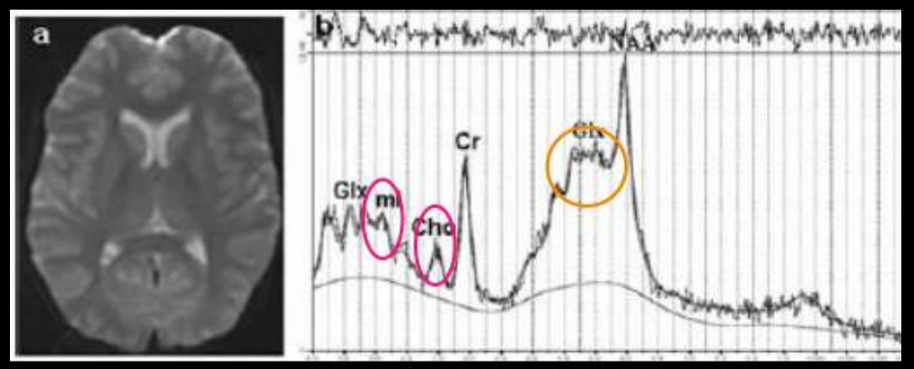

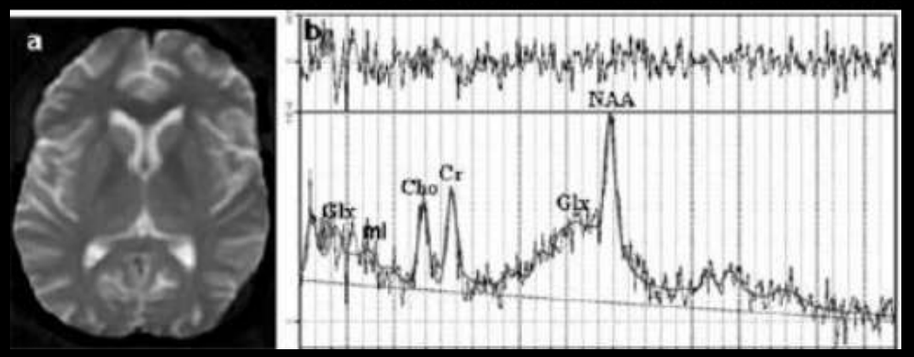

MENU

ENCEPHALOPATHIE HEPATIQUE CHRONIQUE DE LA CIRRHOSE HÉPATIQUE

- Dépôt de **manganèse**
- **Hypersignal T1 prédominant sur pallidum +++**
  = comme HAP et dialyse

- Hépatopathies chroniques évoluées
- Non directement corrélé à encéphalopathie hépatique
- **Pas de symptômes cliniques**

- Régression possible après transplantation hépatique

Encéphalopathie hépatique

L'encéphalopathie hépatique, conséquence d'une insuffisance hépatocellulaire, est liée à une accumulation de substances toxiques normalement éliminées par le foie (ammoniaque, manganèse). Le tableau clinique associe des signes extrapyramidaux, des troubles du comportement et de la conscience pouvant aller jusqu'au coma. La surcharge en manganèse, observée également en cas de nutrition parentérale, est responsable d'un hypersignal des noyaux gris sur les séquences pondérées en ES T1 (4). Une association à un hypersignal homogène de l'antéhypophyse est pathognomonique d'une surcharge en manganèse (5).

MENU

T1

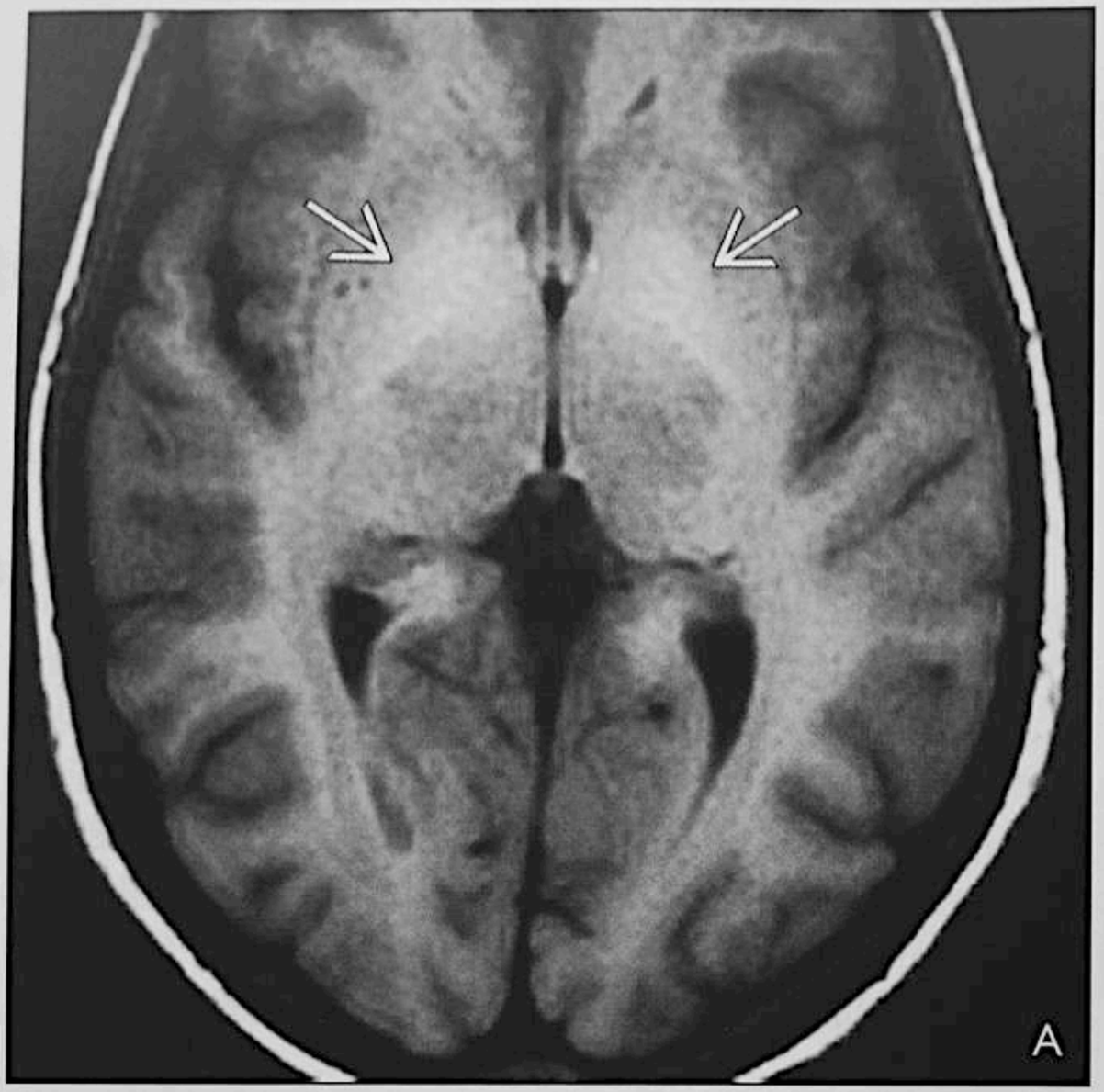

32-46A. *Axial T1WI in a 31 year old with chronic liver failure shows symmetric T1 shortening in the globi pallidi ➔.*

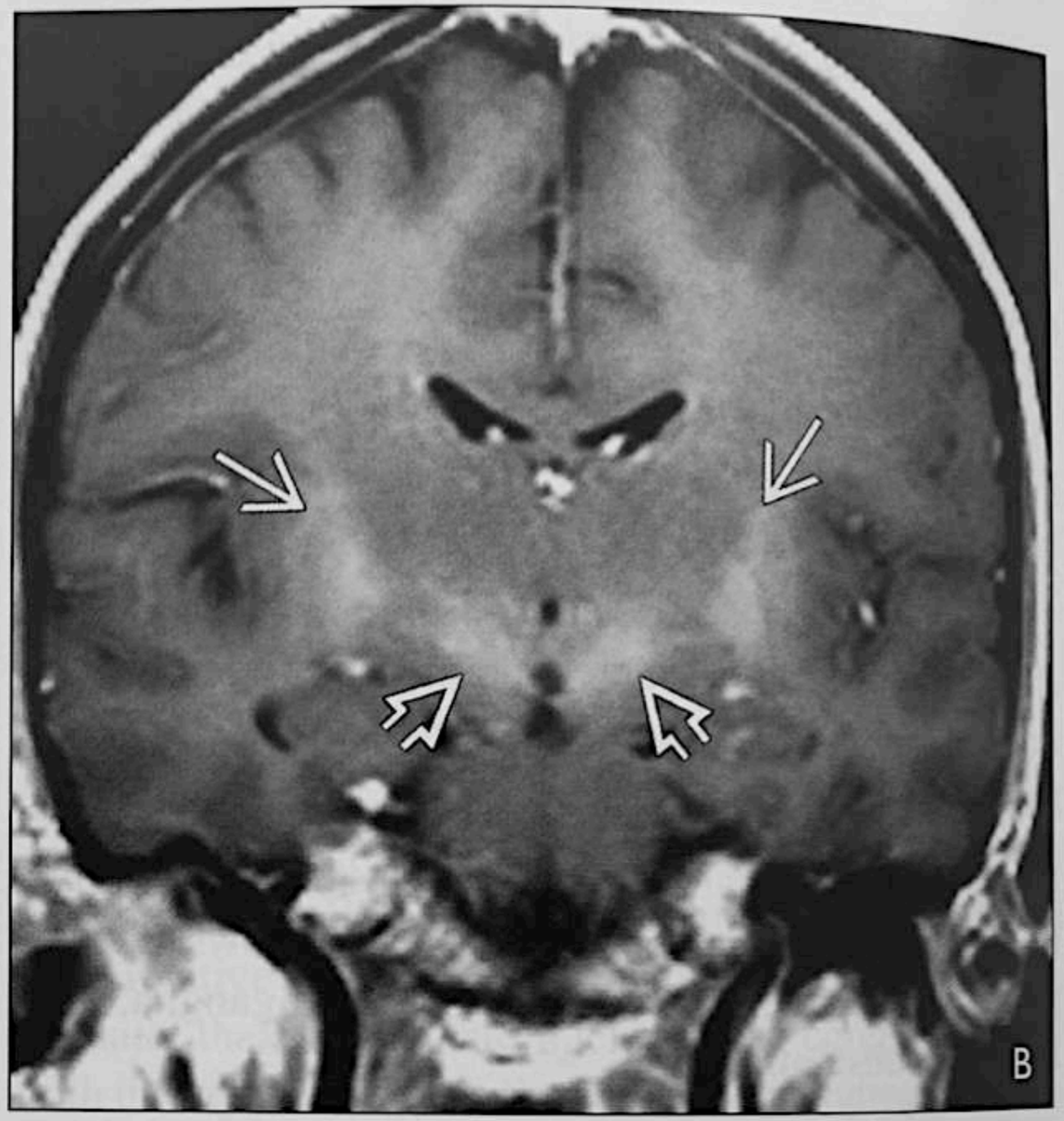

32-46B. *Coronal T1 C+ scan shows the symmetric basal ganglia hyperintensity ➔ as well as hyperintensity in both cerebral peduncles and substantia nigra ➔. Findings are classic for chronic hepatic encephalopathy.*

MANGANESE = CIRRHOSE / HAP / DIALYSE

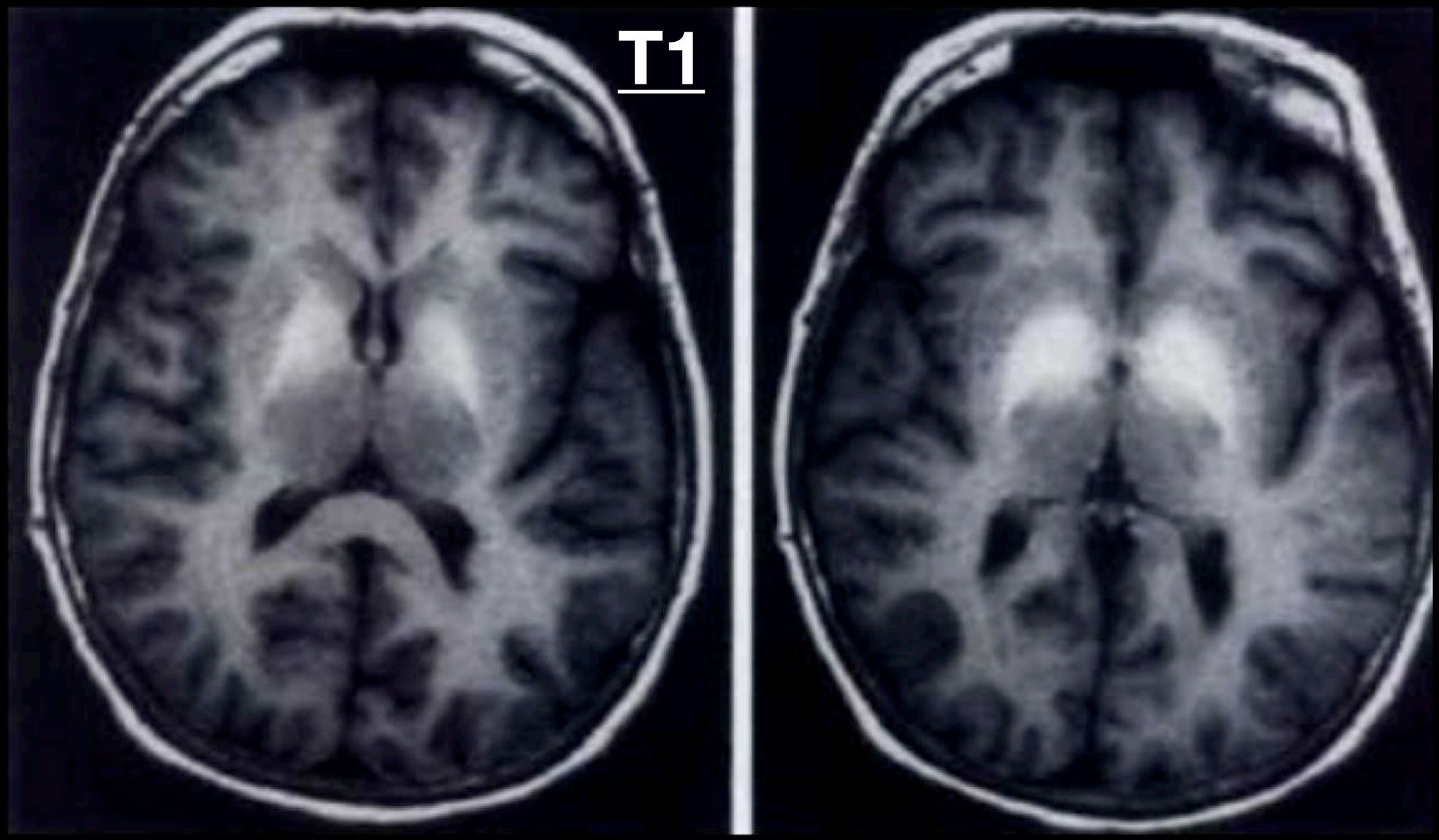

Hyperintense Basal Ganglia on T1-weighted MR-images in Patients Receiving Parenteral Nutrition

MENU

MANGANESE = CIRRHOSE / HAP / DIALYSE

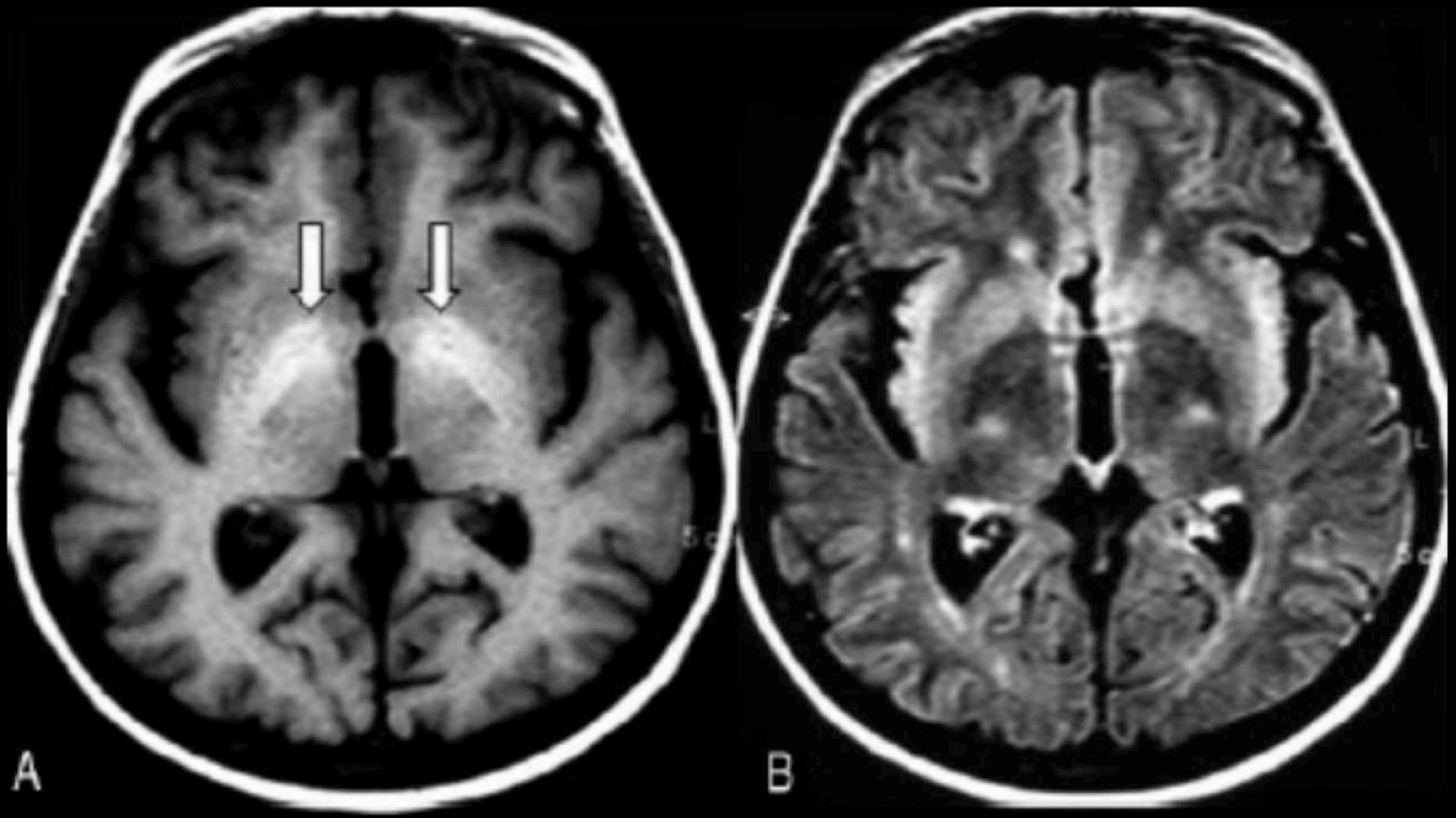

A Preliminary Study Revealing a New Association in Patients Undergoing Maintenance Hemodialysis: Manganism Symptoms and T1 Hyperintense Changes in the Basal Ganglia
CJ da Silva et al.
AJNR Am J Neuroradiol 2007; 28:1474-1479

MENU

Encéphalopathie hépatique
Diagnostics différentiels

- Anoxoischémie
- Hypoglycémie

} Lésions corticales + NGC +/- SB

- Lésions postcritiques: contexte commun, anomalies de signal cortical
- Encéphalopathie de Gayet Wernicke: contexte commun, atteinte thalamique et rarement corticales
- Encéphalites: dont
  - la Maladie de Creutzfeld Jacob: atteinte thalamique
- Vascularites, maladie de CADASIL: atteinte SB diffuse
- Encéphalopathie infectieuse: dont
  - méningoencéphalite herpétique: atteinte corticosouscorticale temporale interne s'étendant aux gyrus cingulaires
- Et d'autres…

MENU

HYPER T1 NGC

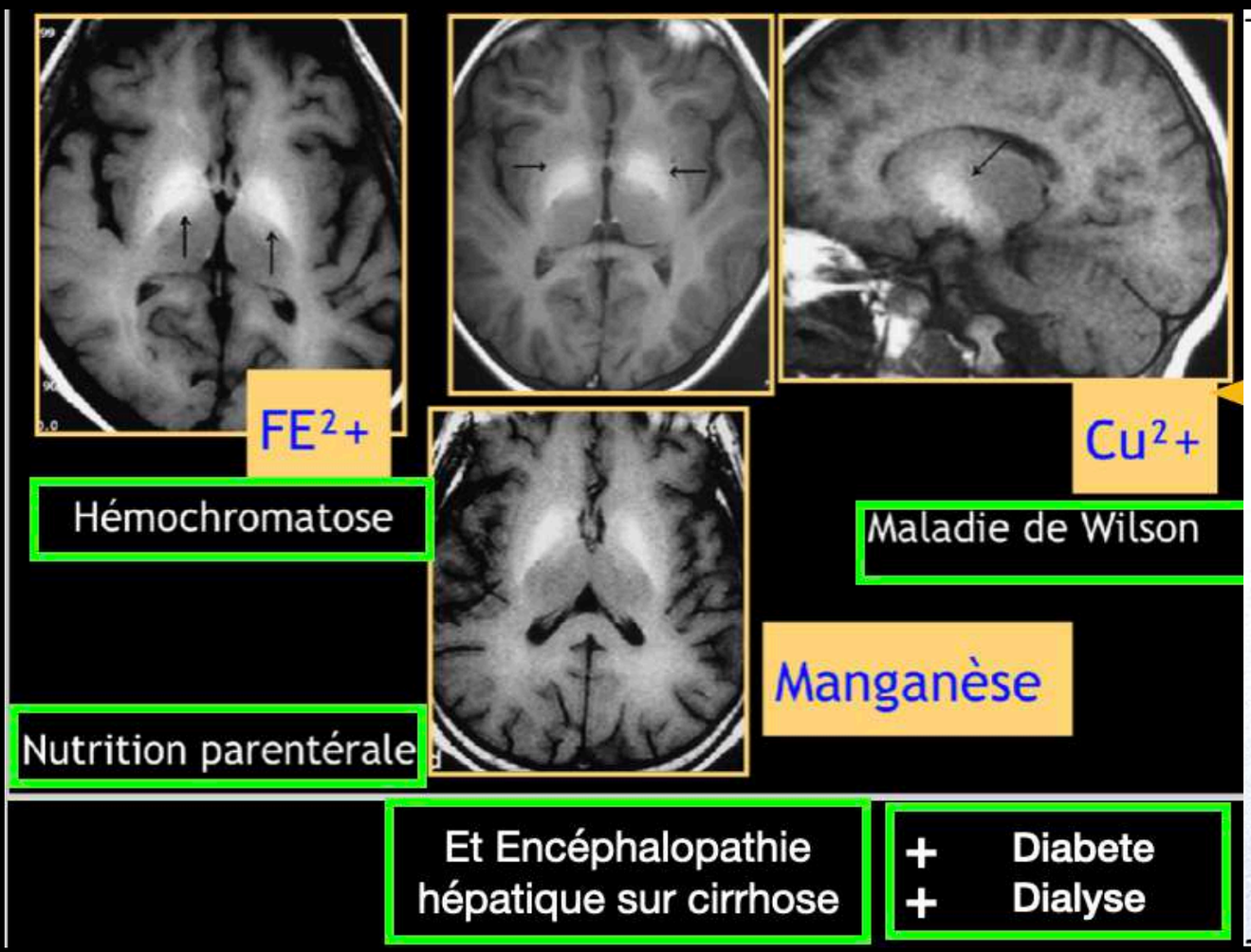

Senescent basal ganglia calcification
Calcium-phosphorus dysmetabolism
- Hyperparathyroidism
- Pseudohyperparathyroidism
- Pseudopseudohyperparathyroidism
- Hypoparathyroidism

Hepatic encephalopathy
AIDS
Hyperalimentation therapy (manganese)
Hemorrhage (hypertension)
Hypoxic-ischemic encephalopathy
Kernicterus
NF-1
Wilson disease
Carbon monoxide poisoning
Hallervorden-Spatz syndrome
Langerhans cell histiocytosis
Fucosidosis
Japanese encephalitis

MENU

CO

MENU

Anoxie / intoxication CO

- Atteinte aigue chaine respiratoire
- **Hypersignal nx lenticulaires et caudés**
- Diminution ADC
- Le pronostic peut (exceptionnellement) être bon si isolé
- **Atteinte isolée pallidum possible (intoxication CO)**
- Formes plus graves: atteinte **SB, cortex** (arrêt cardiaque++)

MENU

L'intoxication au monoxyde de carbone représente la cause d'intoxication la plus fréquente au monde et peut parfois passer inaperçue à la phase initiale.
La présentation clinique habituelle est variable, polymorphe ; 70 % des patients présentent des symptômes neuropsychiatriques transitoires à la phase aiguë et 30 % des patients conservent des symptômes chroniques, permanents ou fluctuants [1,2].
L'IRM est l'examen clé qui permet de poser le diagnostic en montrant une nécrose bilatérale et symétrique des globi pallidi (*Fig. 1*) [1].
À l'IRM cette atteinte apparait en hyposignal T1, hypersignal T2, avec dans certains cas des hypersignaux T1 punctiformes et hyposignaux sur les séquences de susceptibilité magnétique en rapport avec des remaniements hémorragiques (*Fig. 1*).
À la phase aiguë l'atteinte bipallidale peut également apparaître en hypersignal diffusion avec restriction de l'ADC avec un rehaussement périphérique punctiforme. Les autres noyaux gris centraux sont classiquement épargnés.
Une atteinte bilatérale et symétrique de la substance blanche profonde ou hippocampique peuvent également être retrouvées [1]. Le traitement repose sur l'oxygénothérapie à haute concentration ou, dans le cas les plus graves, en caisson hyperbare [2].

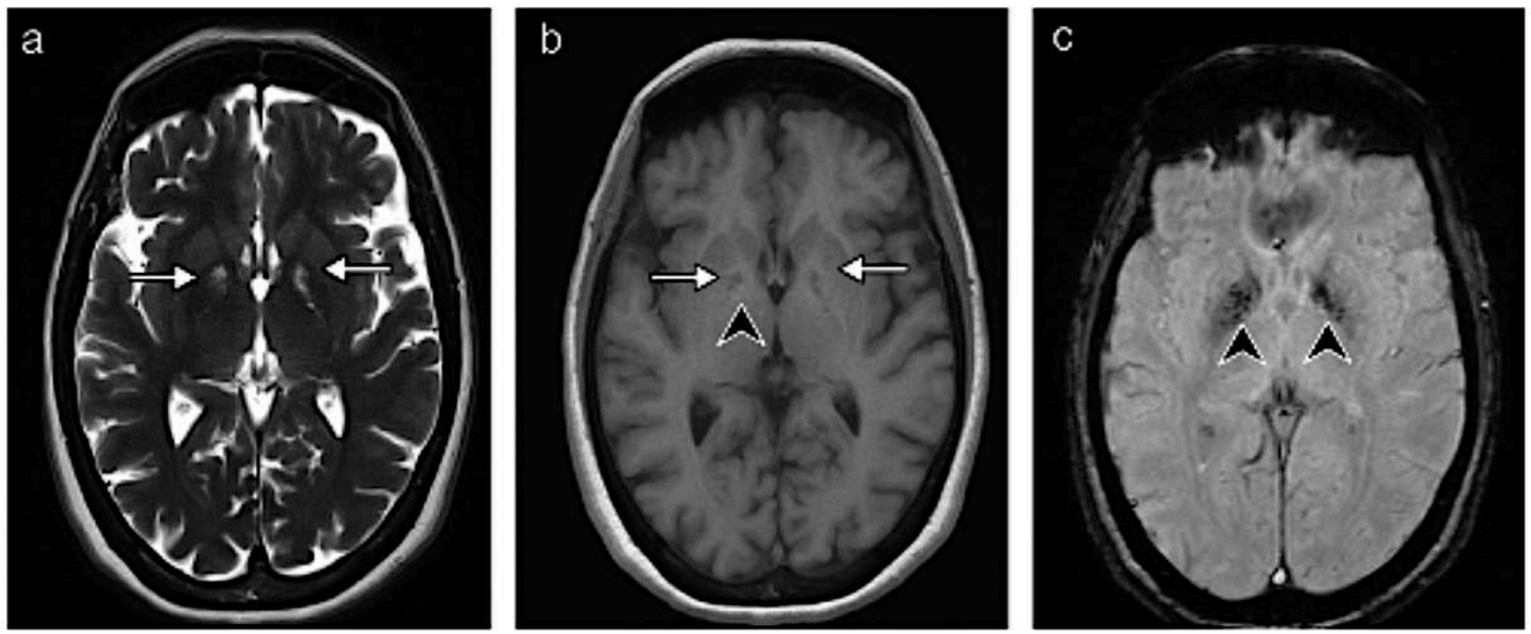

Figure 1. IRM cérébrale, sans injection de produit de contraste, en coupes axiales, séquences pondérées T2 (a), T1 (b), séquence de susceptibilité magnétique SWI (c) chez une patiente de 55 ans présentant des symptômes neuropsychiatriques persistants 10 semaines après une intoxication avérée au monoxyde de carbone. Elle montre une atteinte bipallidale (flèches noires) bilatérale et symétrique, épargnant les putamens et le reste des noyaux gris centraux, en hypersignal T2 (a), hyposignal T1 (b). Notez les remaniements hémorragiques punctiformes (têtes de flèches) en hypersi[illegible] hyposignal SWI (c).

Capture d'écran

Anoxie / intoxication CO

- Atteinte aigue chaine respiratoire
- **Hypersignal nx lenticulaires et caudés**
- Diminution ADC
- Le pronostic peut (exceptionnellement) être bon si isolé
- **Atteinte isolée pallidum possible (intoxication CO)**
- Formes plus graves: atteinte **SB, cortex** (arrêt cardiaque++)

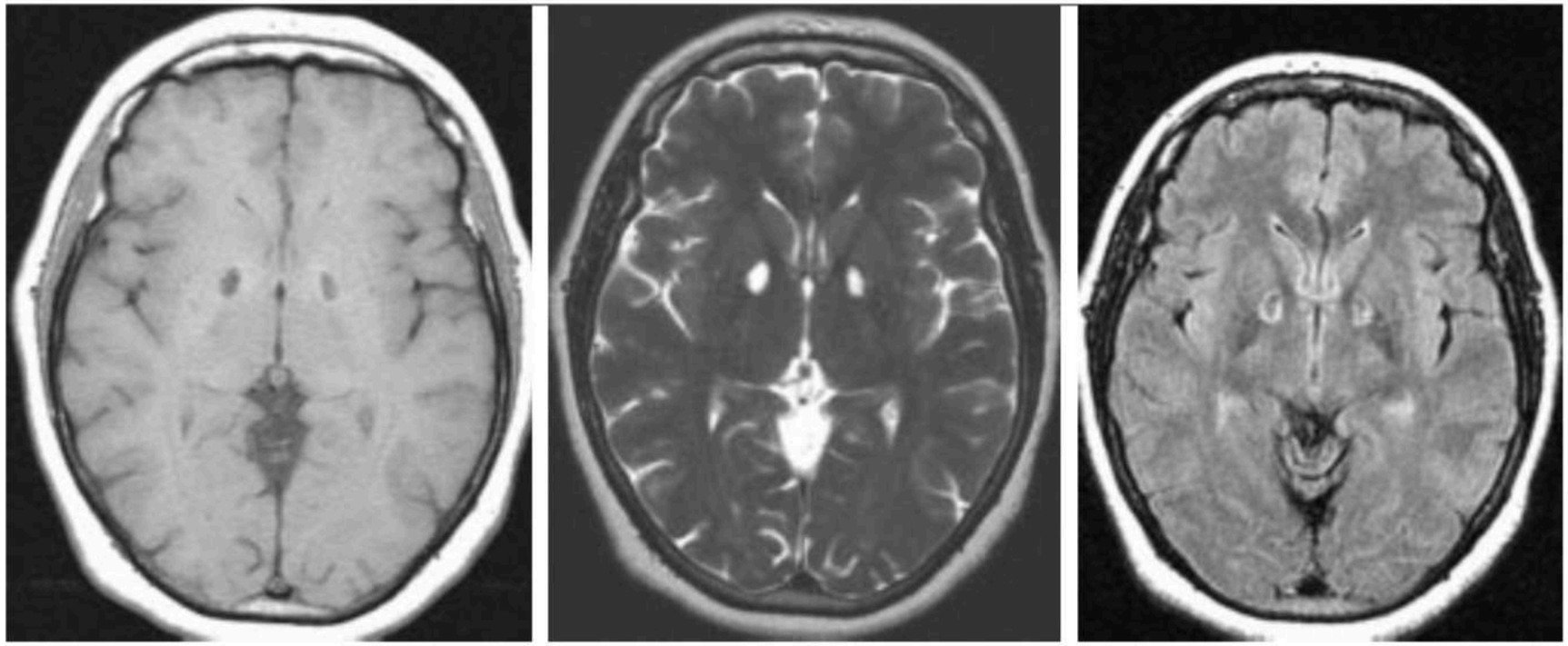

a|b|c

Fig. 5 : **Intoxication au CO.**
a Coupes axiales T1,
b T2 et
c FLAIR. Hyposignal T1 et hypersignal T2 bipallidal.

MENU

INTOX CO

hyperT2 GP



MENU

pallidus hyperintensities ➔.

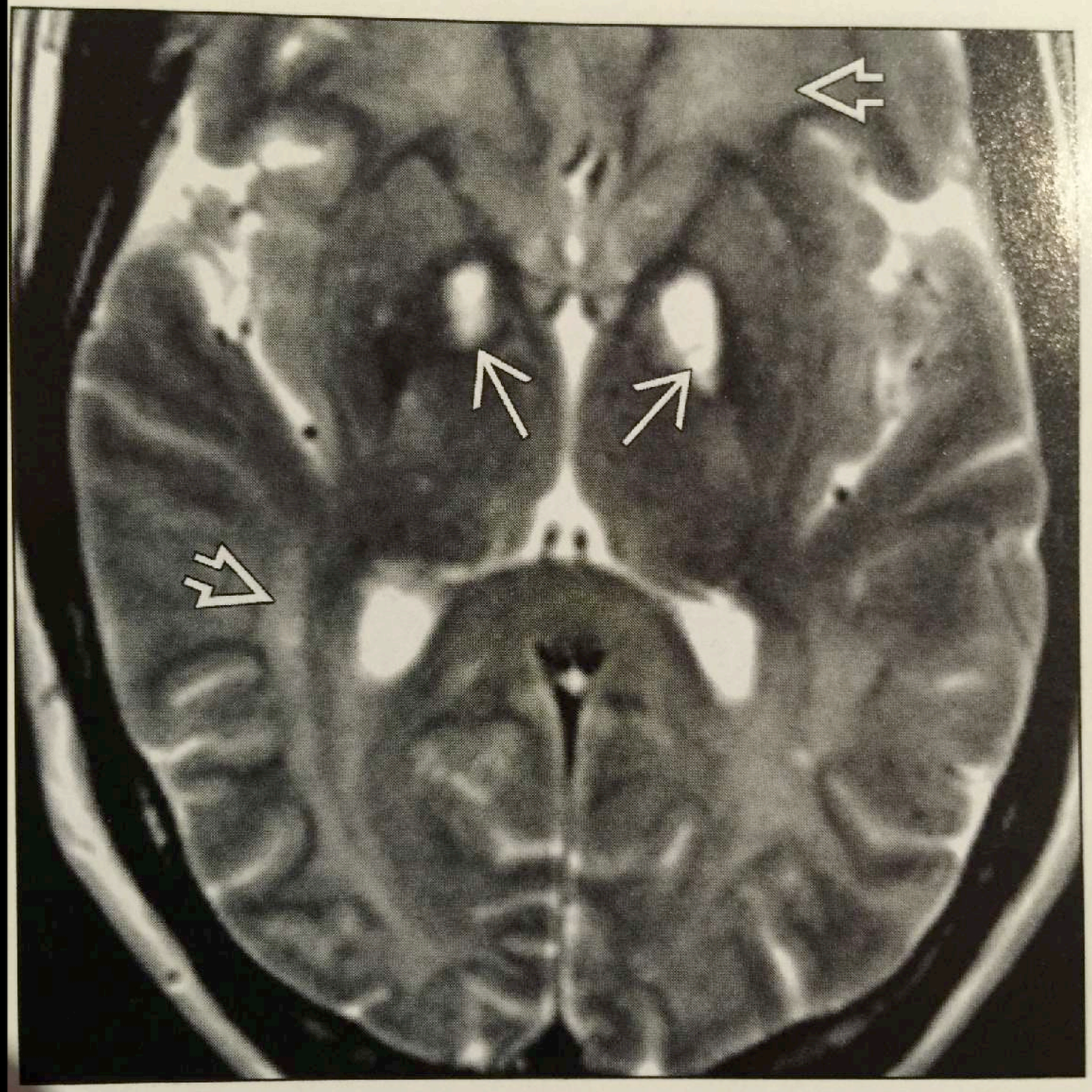

29-23. *T2WI shows bilateral medial GP hyperintensities* ➔ *as well as diffuse confluent WM hyperintensity* ⇨. *Carbon monoxide poisoning.*

MENU

HYPERG

Métabolisme des glucides : hyperglycémie non cétosique

- Clinique : hémiballisme, hémichorée
- Scanner : hyperdensité **putamino-caudée unilatérale**
- IRM :
  - hypersignal T1
  - T2 normal ou ↑
  - ↓ADC
- Physiopathologie incertaine: œdème cytotoxique par hyperviscosité?

MENU

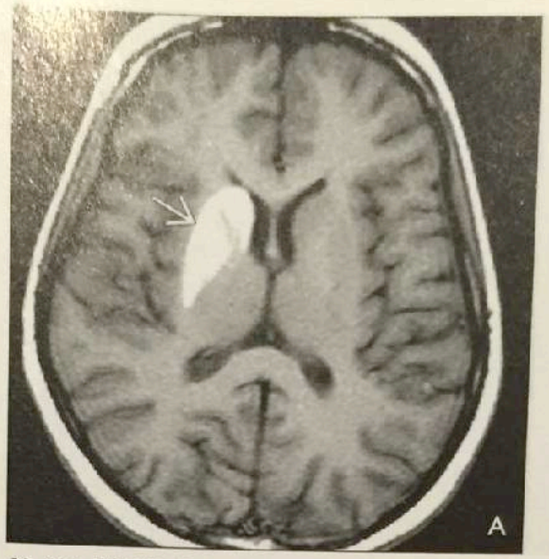

32-17A. T1WI in hyperglycemia-induced hemichorea-hemiballismus (HIHH) shows uniformly hyperintense right basal ganglia.



32-17B. FLAIR in the same patient shows patchy hyperintensity in the right basal ganglia. The remainder of the brain appears normal.



32-17C. T2 GRE shows minimal hypointensity in the globus pallidus, no significant "blooming" that would suggest hemorrhage. (K. K. Oguz, MD.)*

HYPERGLYCÉMIE

- Hyposignal T2 sous cortical :
  - Evocateur
  - Autres étiologies : encéphalite paranéoplasique ou infectieuse, leptoméningite carcinomateuse, Sturge Weber, STB, hémimégalencéphalie..
  - Régressif

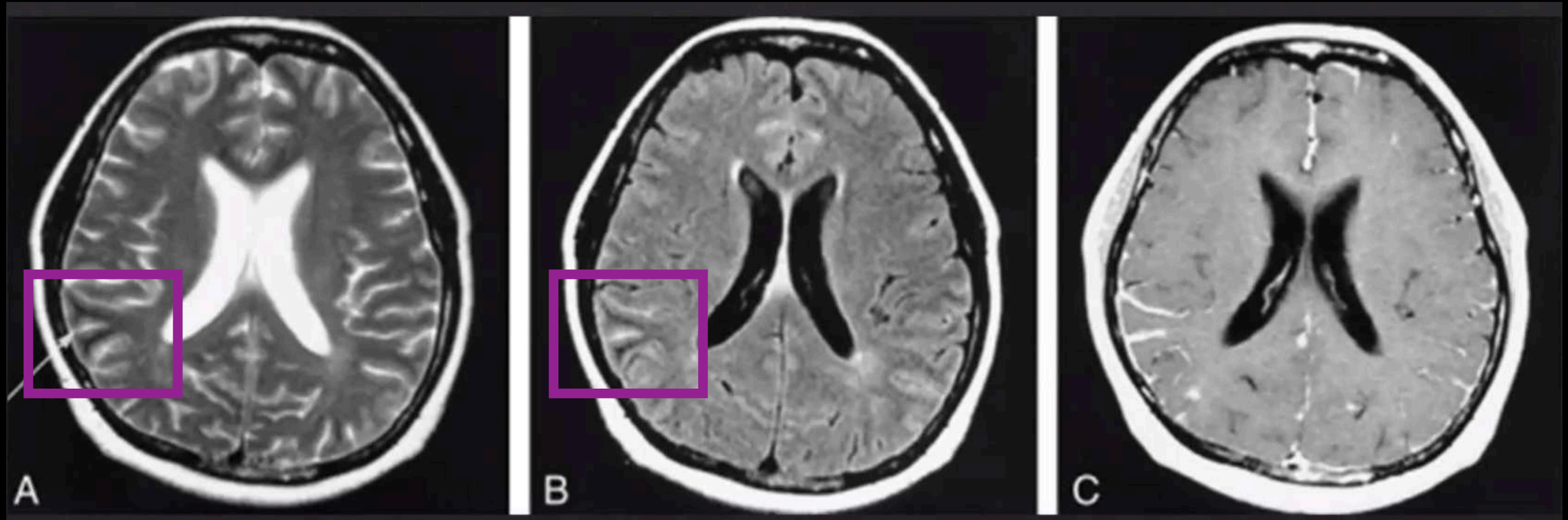

Lee JH ,et al. Subcortical low intensity on MR images of meningitis, viral encephalitis, and leptomeningeal metastasis. AJNR

MENU

HYPER/HYPO G

MENU

HYPERG

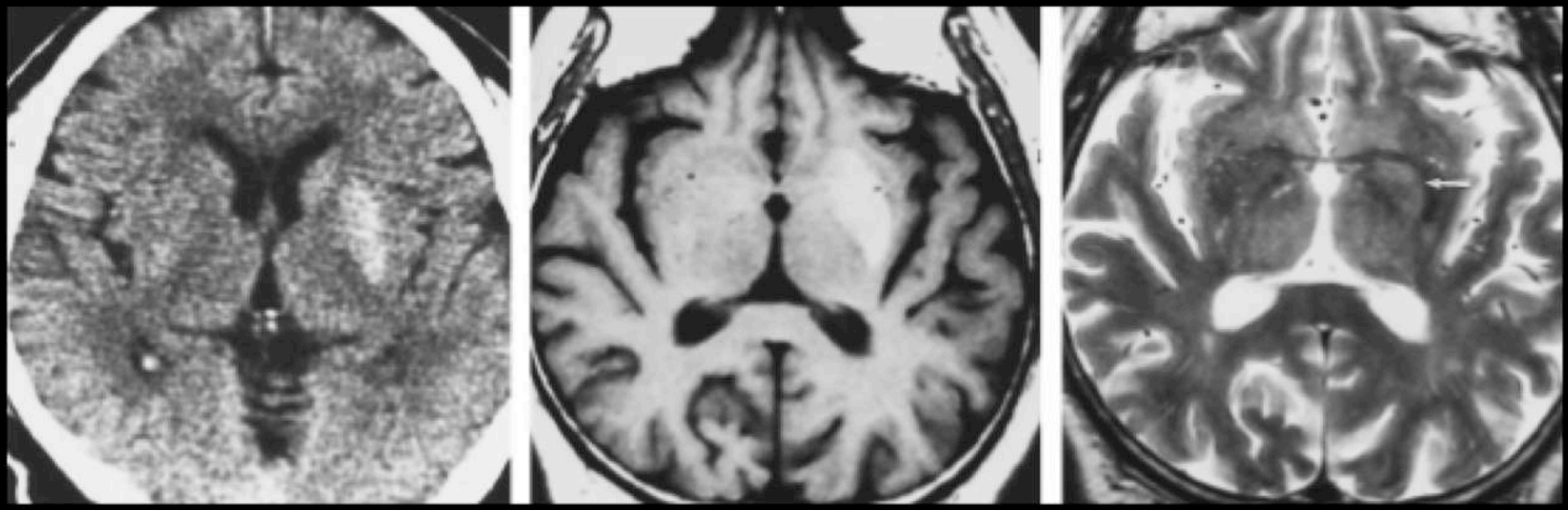

MENU

HYPOG

- Lésions corticales (nécrose laminaire), capsulo-lenticulo-caudées et/ou hippocampiques

Métabolisme des glucides :
hypoglycémie : IRM

- Hypersignal en T2 et FLAIR
- Diffusion : ↓**ADC** en aigu
- Possibles prises de contraste
- Spectro-IRM : pas de pic de lactates car sont produits à partir du glucose

MENU

HYPOG

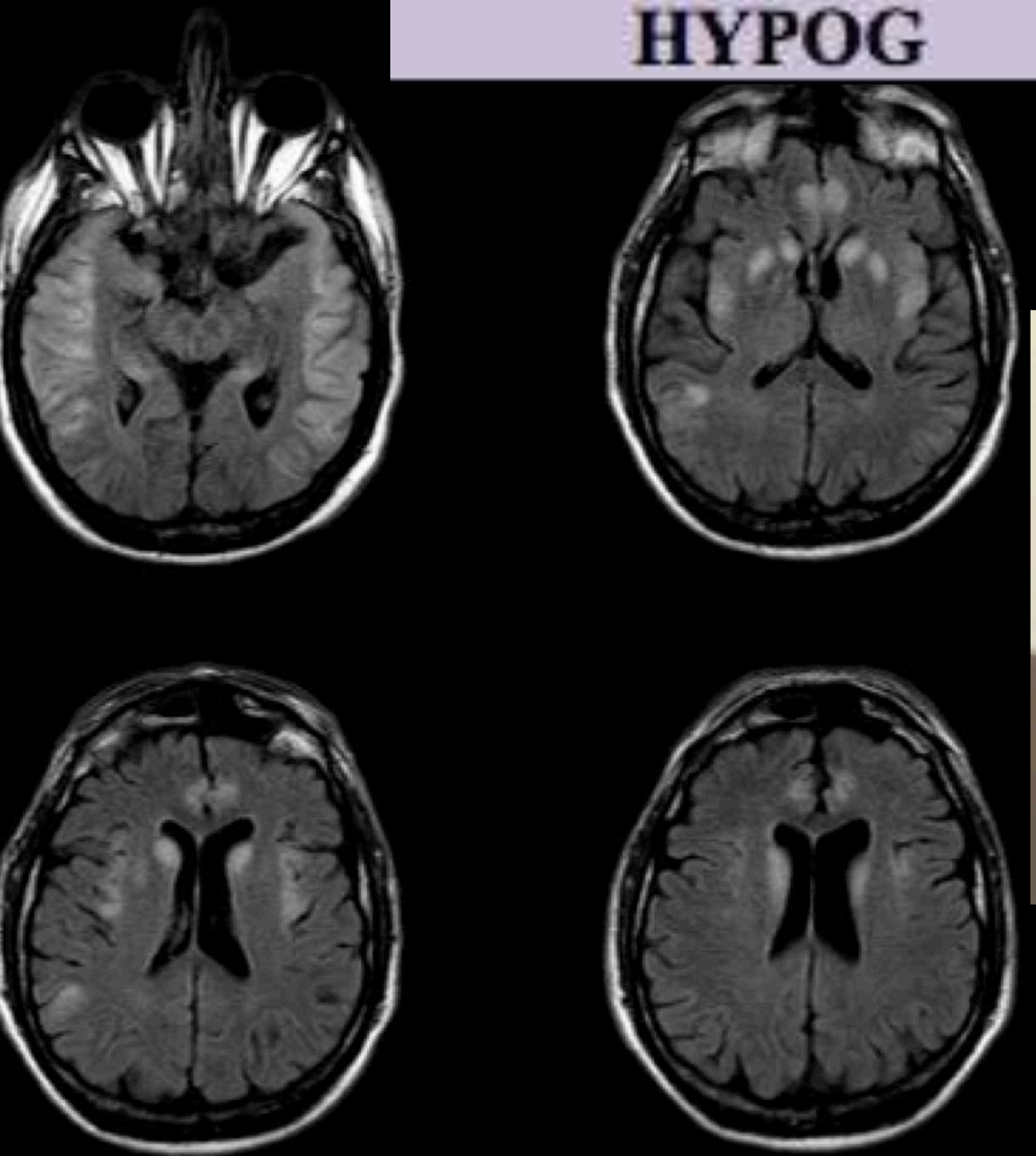



29-20. FLAIR shows symmetric hyperintensity in the CNuc, putamina, cortex. Severe hypoglycemia. (Courtesy M. Castillo, MD.)

MENU

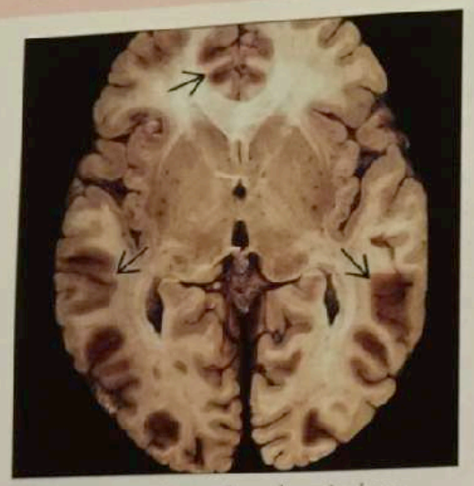

32-11. Autopsy of severe hypoglycemia shows bilateral symmetric parietooccipital, frontal cortical necrosis. (Courtesy R. Hewlett, MD.)

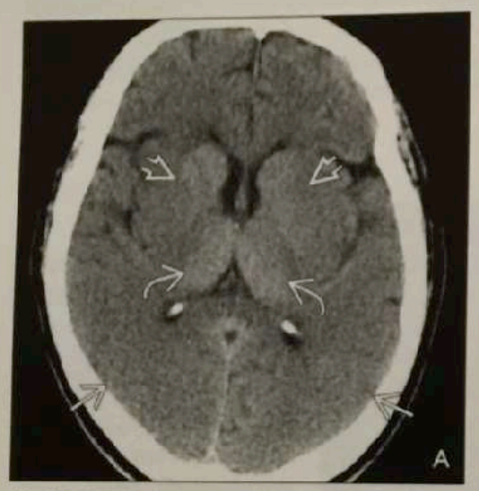

32-12A. NECT shows typical changes of hypoglycemia with parietooccipital gyral swelling, putamen hypodensity, spared thalami.

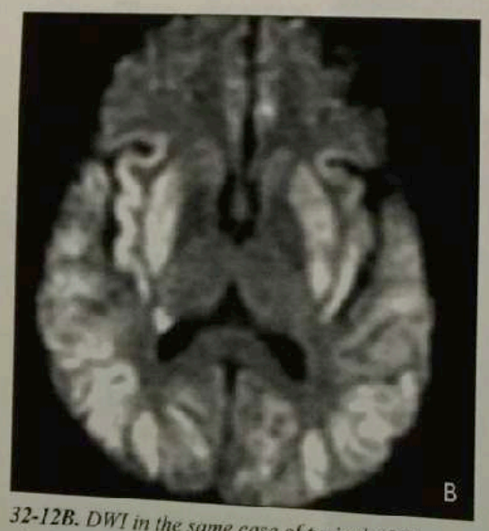

32-12B. DWI in the same case of typical AHE shows restricted diffusion in parietooccipital cortex, putamina with thalamic and WM sparing.

The most common sym[illegible] CHtnE is nonspecific headache. Stepwise or g[illegible] progression of cognitive dysfunction is also com[illegible] may develop into frank vascular dementia.

Imaging

The two cardinal imagin[illegible]es of CHtnE are (1) diffuse patchy and/or confluent WM lesions and (2) multifocal microbleeds. The WM lesions are concentrated in the corona radiata and deep periventricular WM—especially around the atria of the lateral ventricles. The damaged WM appears hypodense on NECT scans (**32-9**) and hyperintense on T2/FLAIR imaging.

Multiple petechial bleeds ("microhemorrhages") are the second most common manifestation of CHtnE. These are not usually identifiable on NECT and may be invisible on standard MR sequences (FSE T2WI and FLAIR). T2* (GRE, SWI) scans show multiple "blooming" hypointensities ("black dots") that tend to be concentrated in the basal ganglia and cerebellum (**32-10**).

Imaging findings in CHtnE can also reflect "acute on chronic" disease. T2* scans in the majority of patients with classic basal ganglia or lobar hypertensive hemorrhages demonstrate petechial microhemorrhages. Occasionally, patients with chronic longstanding hypertension develop an acute hypertensive crisis and can demonstrate features of PRES superimposed on longstanding, chronic-appearing WM disease.

Differential Diagnosis

The major differential diagnosis of CHtnE is **cerebral amyloid angiopathy** (CAA). The WM lesions in both diseases often appear similar, and both disorders can cause hemorrhagic microangiopathy. The microbleeds of CAA are more often peripheral (e.g., cortex, leptomeninges) and rarely affect the brainstem or cerebellum. Hypertensive microhemorrhages are most common in the basal ganglia and frequently can be identified in the pons and cerebellar hemispheres.

Cerebral autosomal dominant arteriopathy without subcortical infarcts and leukoencephalopathy (CADASIL) can also mimic CHtnE. CADASIL typically presents in younger patients and causes multiple subcortical lacunar infarcts. Lesions in the anterior temporal lobes and external capsules are classic imaging findings of CADASIL.

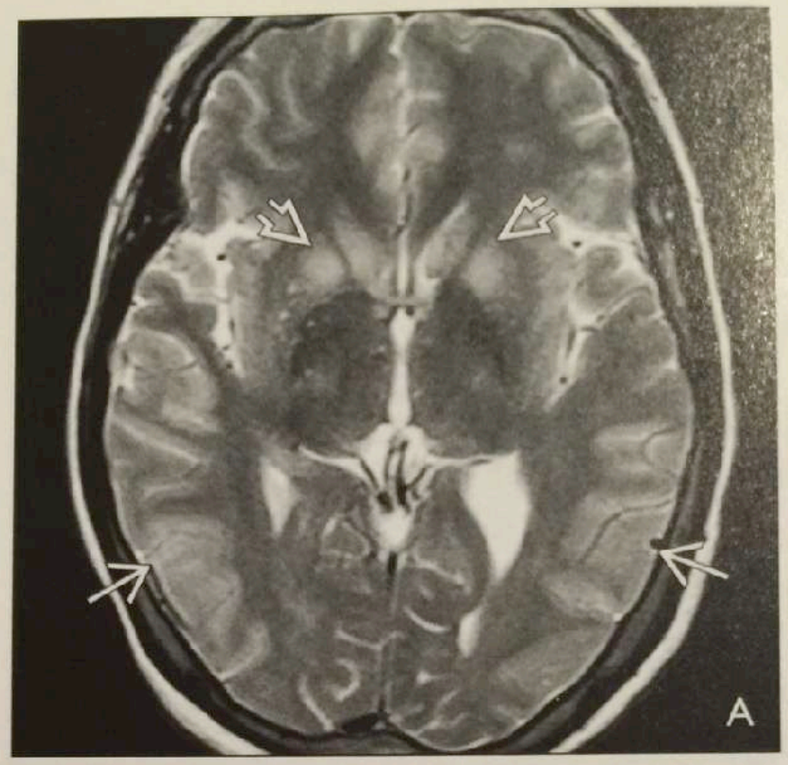

***32-13A.** T2WI in a 21-year-old diabetic "found down" shows bilateral parietooccipital cortical, basal ganglia hyperintensity.*

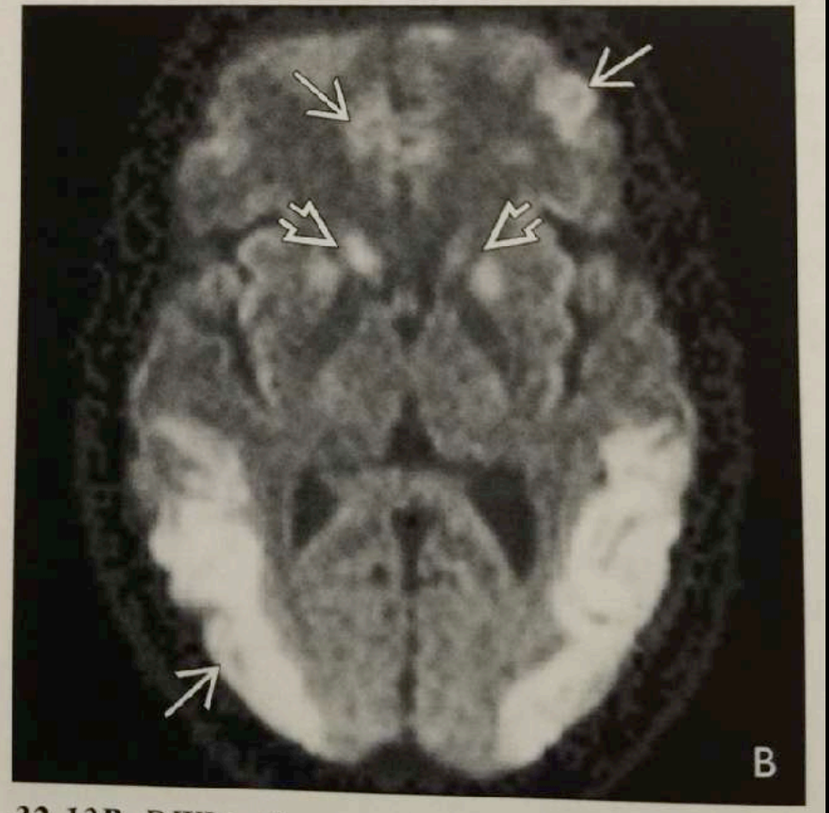

***32-13B.** DWI in the same patient shows diffusion restriction in the cortex, basal ganglia. The thalami and WM are spared.*

MENU

PKAN

MENU

Maladie d' Hallervorden Spatz

OU PKAN

- Anomalie de signal des globes pales en T2
- Hyperintensité centrale = nécrose, gliose
- Anneau périphérique hypointense = dépots de fer
- Anomalie de signal (hypoT2) des noyaux sous-thalamiques

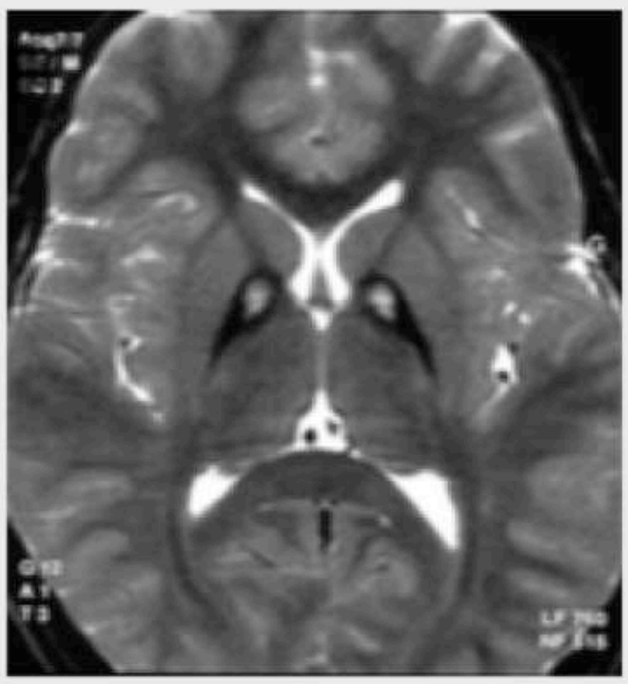

Œil de tigre

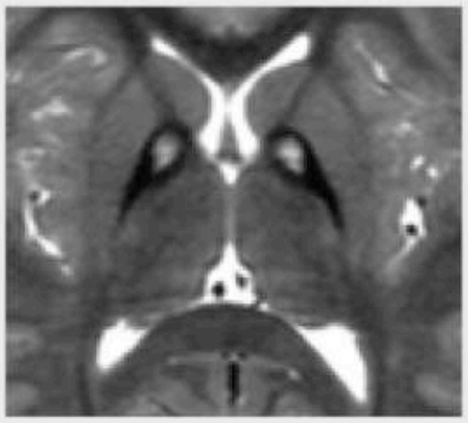



MENU

ŒIL DE TIGRE

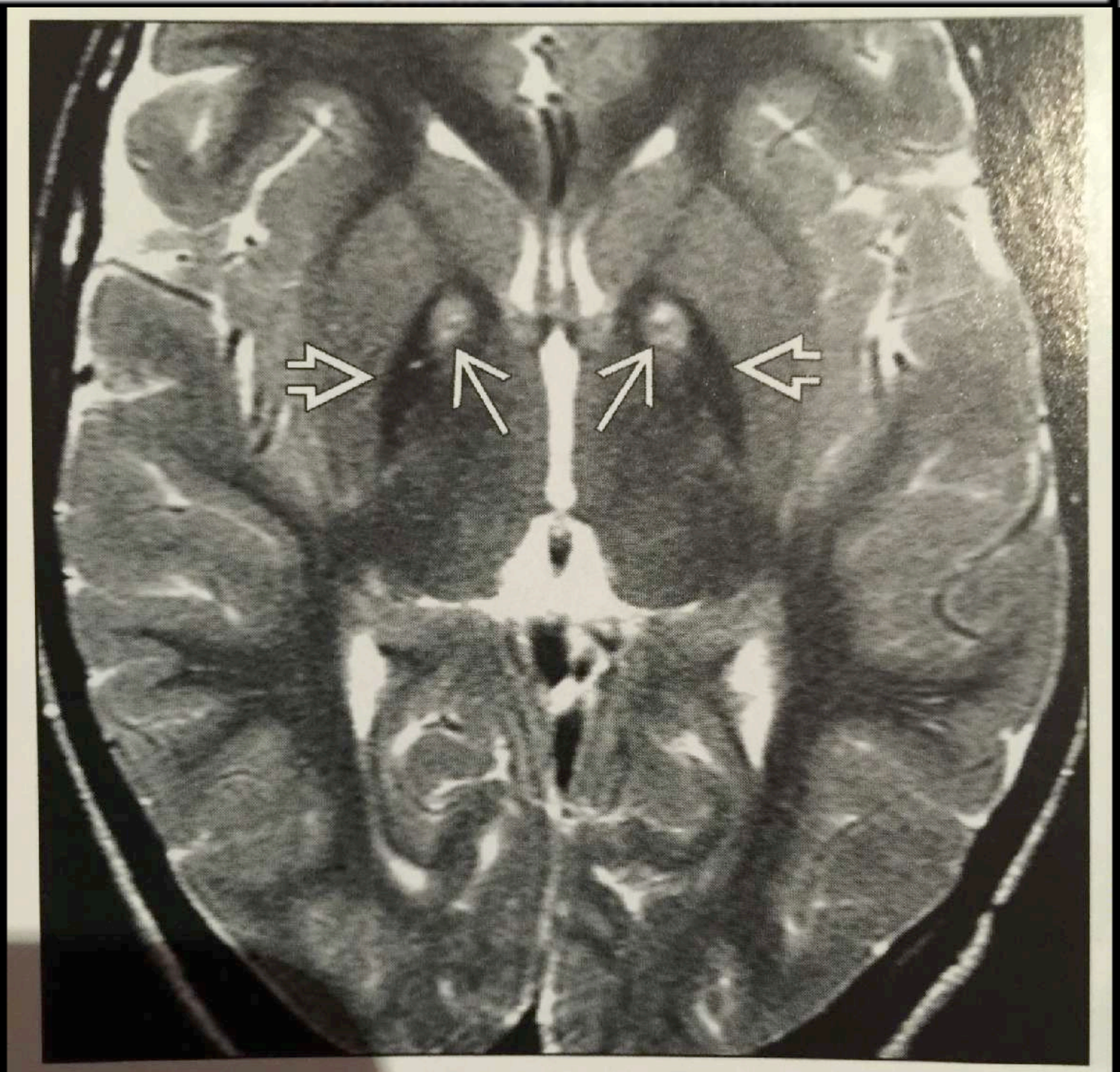

29-24. *T2WI shows classic "eye of the tiger" with medial GP hyperintensities ⇒ surrounded by well-defined hypointensity ⇒. PKAN.*

MENU

Box 8-5. Differential Diagnosis of "Eye of the Tiger" Sign

Senescent basal ganglia calcification
Toxins
Parkinson disease
Carbon monoxide poisoning
Neurofibromatosis
Leigh disease
Hallervorden-Spatz syndrome
Wilson disease
Shy-Drager syndrome
Progressive supranuclear palsy

MENU

FAHR

MENU

MALADIE DE FAHR

Métabolisme phospho-calcique

- Syndrome de Farh (hypo ou hyperparathyroïdie)
- **Maladie** de Farh si **idiopathique** (métabolisme phospho-calcique normal)

- **Calcifications bilatérales et symétriques**
  - SG : pallidum, putamen, noyau caudé, thalamus, noyaux dentelés du cervelet
  - SB sous-corticale

MENU

3) Les calcifications des noyaux gris, fréquentes, apparaissent en hyposignal en T1 et T2, très marqué sur la séquence en T2*. Parfois, elles entraînent un hypersignal en T1 (3) et une confrontation aux données du scanner peut être utile *(fig. 2)*.

Maladie de Fahr

C'est une affection neurologique dégénérative caractérisée par des dépôts anormaux de calcium dans les noyaux lenticulaires et les noyaux dentelés parfois associées à des calcifications thalamiques et sous-corticales. Ces lésions sont particulièrement bien visibles au scanner ; en IRM, les calcifications apparaissent en hyposignal franc en ES T2 et surtout en écho de gradient T2.

Ces calcifications sont observées chez le sujet adulte et se traduisent cliniquement par des mouvements anormaux, un syndrome parkinsonien et des troubles des fonctions supérieures, Elles doivent faire rechercher une hypoparathyroïdie associée (24).

L'évolution clinique est très variable mais n'est pas corrélée à l'étendue des lésions cérébrales.

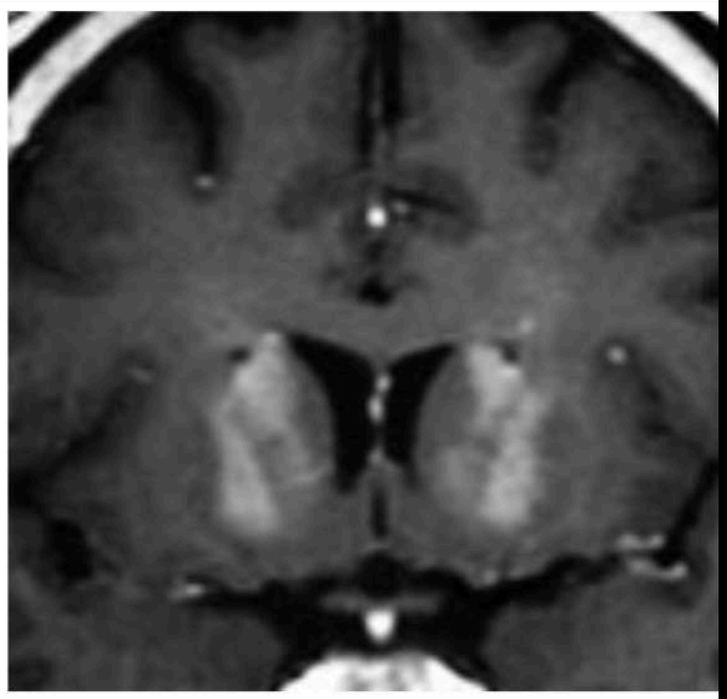

Fig. 2 : **Calcifications des noyaux gris. Coupe coronale ES T1. Hypersignal T1 des noyaux lenticulaires.**

MENU

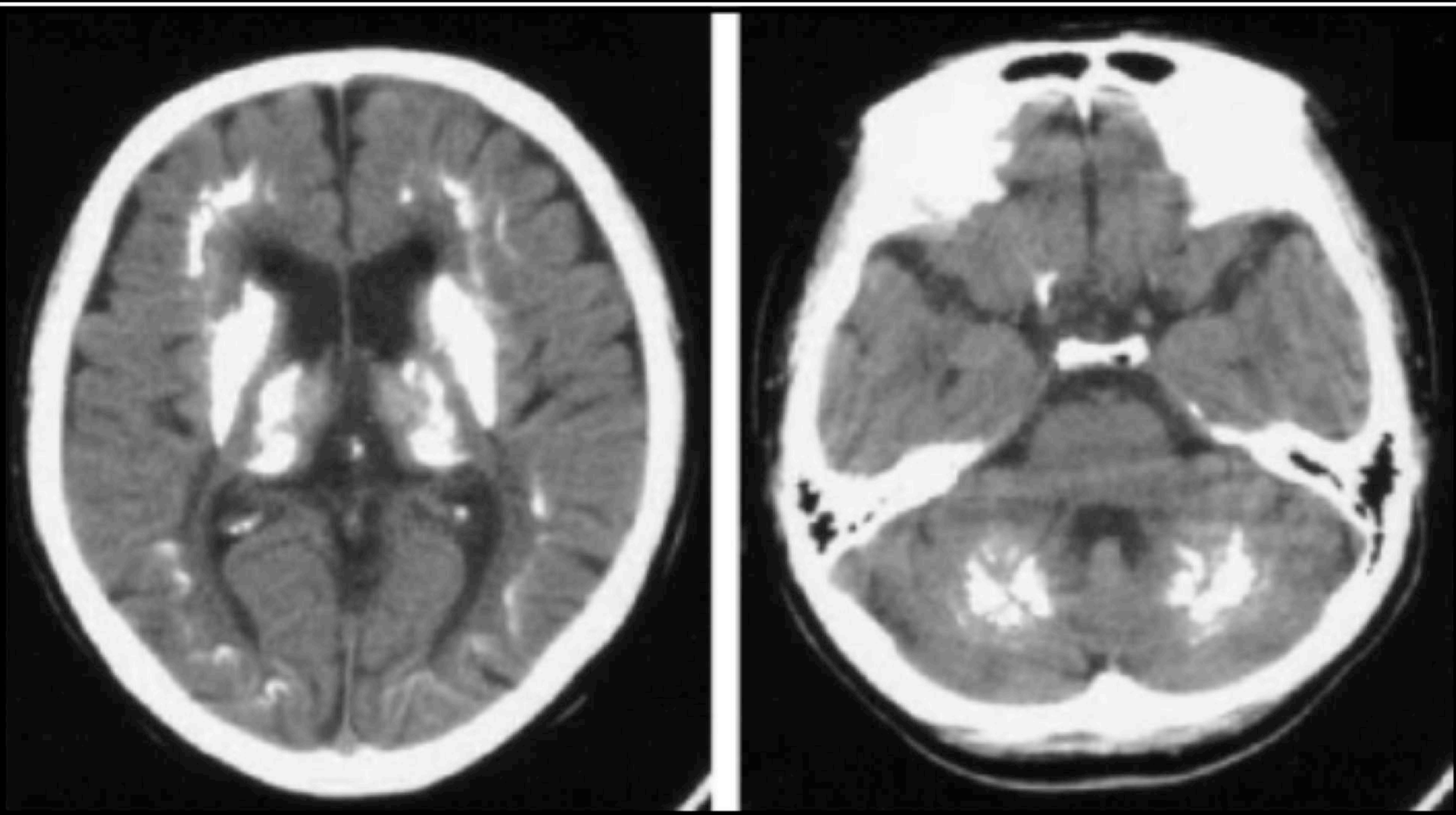

MENU

METHANOL

MENU

Intoxication méthanol

- Methanol = commonly used **organic solvent**
- **Metabolic acidosis**, neurologic toxicity, and even death when ingested
- Acute accumulation of formic acid in the putamen can cause hemorrhagic and nonhemorrhagic lesions, leading to extrapyramidal motor dysfunction.

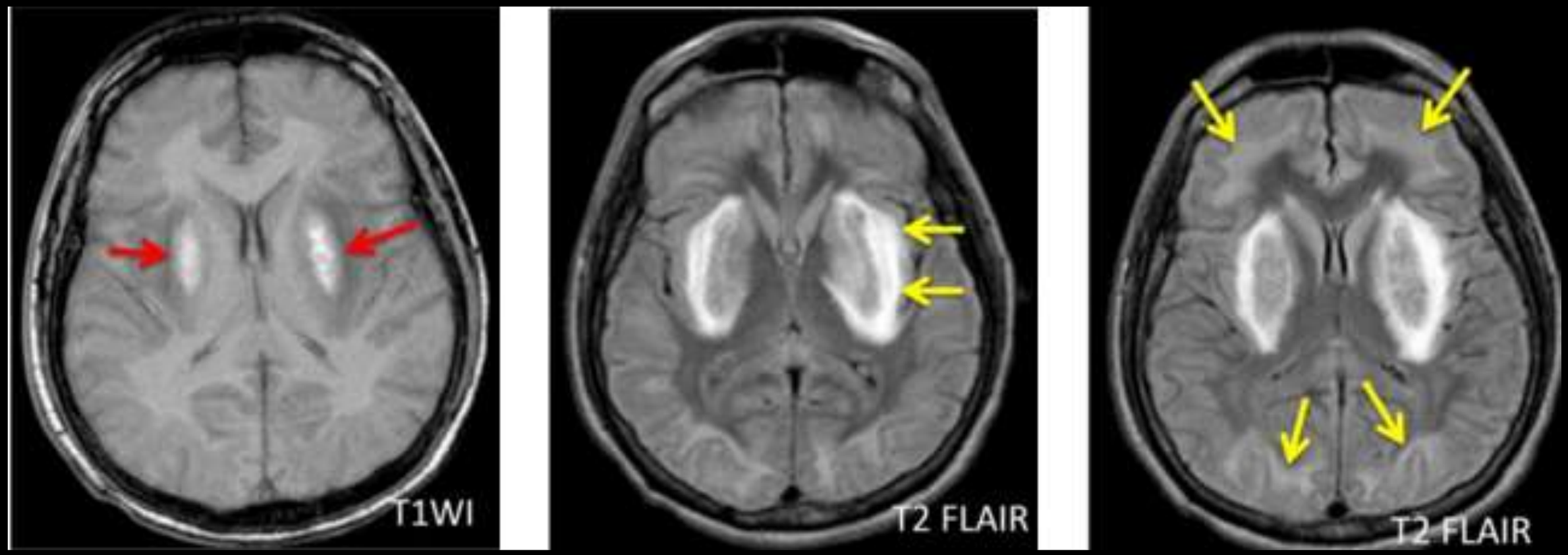

Bilateral putaminal necrosis and varying resultant degrees of hemorrhage

MENU

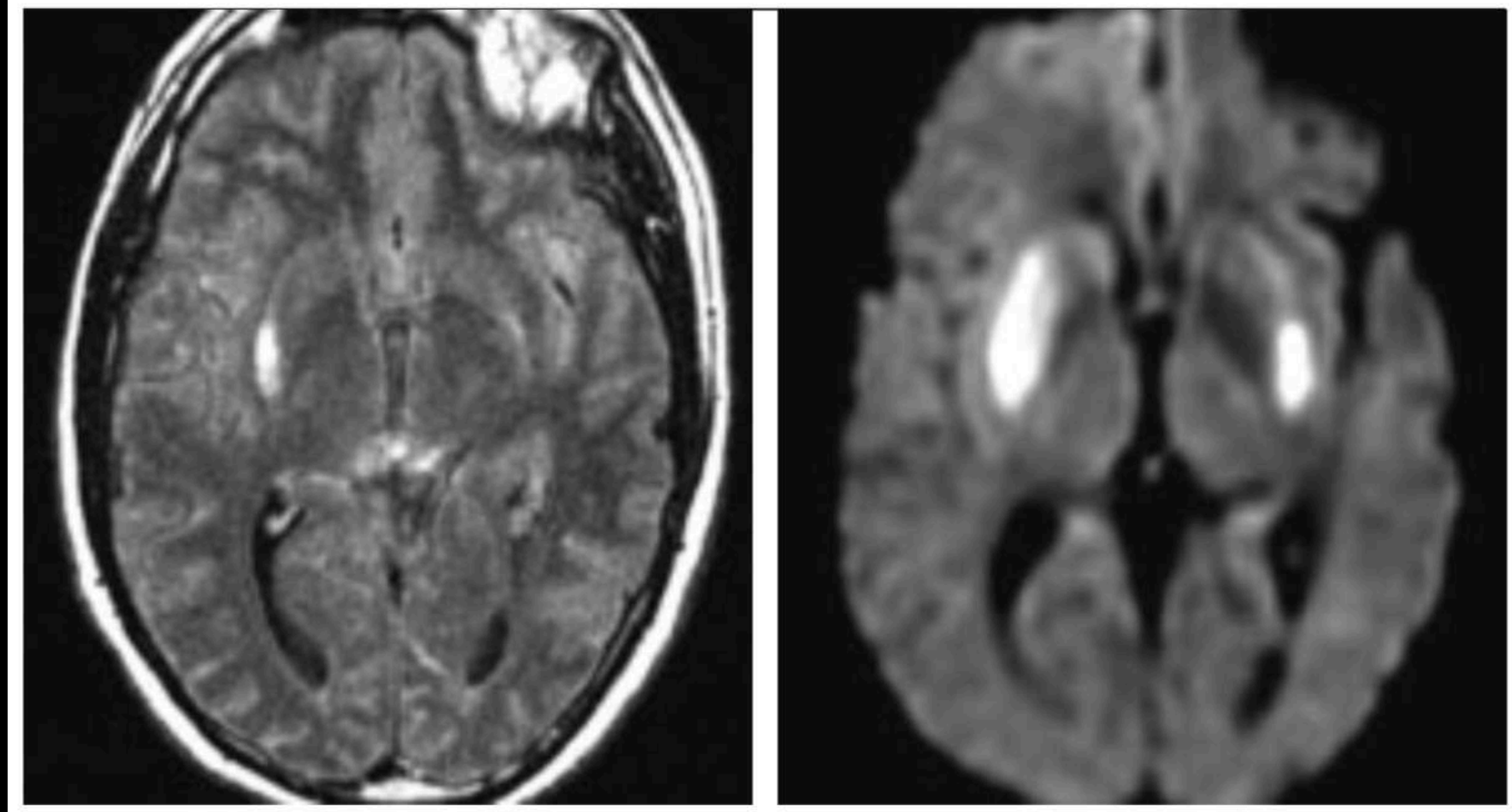

a | b

Fig. 4 : **Intoxication au methanol.**
a Coupes axiales en FLAIR et
b en diffusion. Hypersignal striatal bilatéral touchant esentiellement les putamens.

MENU

NECROSE

LAMINAIRE

MENU

Nécrose laminaire

- Conséquence semi tardive d'une encéphalopathie anoxo ischémique sévère
- **Hypersignal T1**, **hyperdensité** du **cortex** et des **noyaux gris**, associé à une **atrophie**
- Bilatéral, symétrique
- Atrophie majeure

MENU

NÉCROSE LAMINAIRE

Synonyme : nécrose neuronale sélective

Mots-clés Hypoxie - Couches corticales profondes - Hypersignal T2 - Hypersignal T1 - Rehaussement - Absence d'hyposignal T2*

Aspects généraux

Définition

La nécrose corticale laminaire correspond à une atteinte, diffuse ou focale, de couches neuronales du cortex cérébral, secondaire à une hypoxie.

Causes

Les causes d'hypoxie cérébrale sont multiples : affections vasculaires (arrêt circulatoire, hypotension artérielle prolongée, vasospasme, migraine...), hypoxie hypoxémique (asphyxie, état de mal épileptique), anémie, maladies mitochondriales, intoxications (CO, cyanure, éthylisme chronique, immunosuppresseurs), troubles métaboliques (hypoglycémie, correction rapide d'une hyponatrémie, syndrome de Sheehan), méningo-encéphalite, syndrome de Reye, neurolupus [1, 2, 3, 4].

Mécanisme

Le déficit d'apport énergétique est responsable d'une atteinte élective des neurones, plus vulnérables que les cellules gliales (« nécrose neuronale spécifique »). Les premières lésions s'observent dans les 24 heures suivant l'accident aigu, dans les couches profondes du cortex cérébral (couches III et V) en particulier dans l'hippocampe et le cortex pariéto-occipital. Si l'hypoxie persiste, d'autres structures sont lésées : cortex cérébelleux, noyaux gris centraux et thalamus, hypothalamus, tronc cérébral et moelle spinale.

Clinique

Le tableau clinique dépend de la sévérité de la nécrose. Une nécrose étendue est létale ou responsable d'états végétatifs.

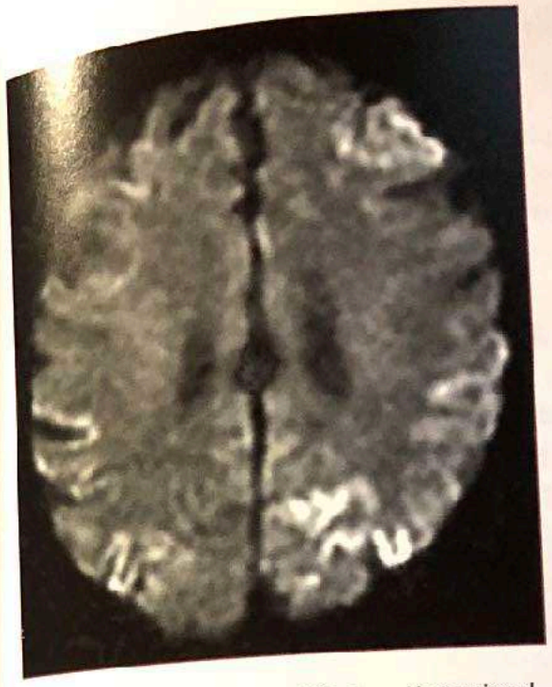

Figure 1 : Séquence de diffusion. Hypersignal cortical.

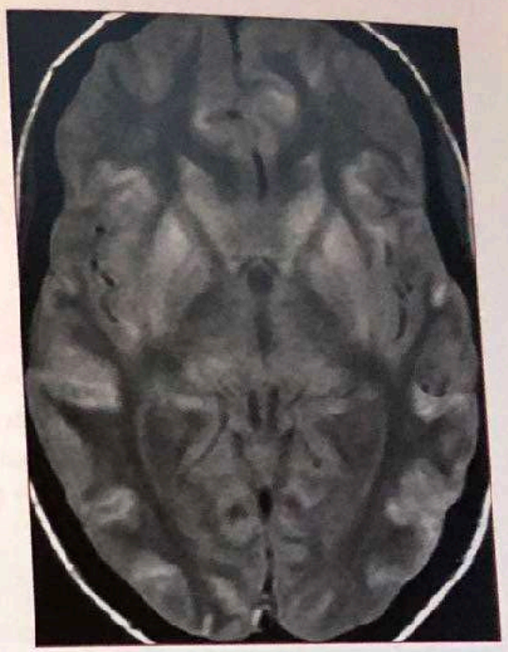

Figure 2 : Séquence FLAIR. Hypersignal cortical à prédominance temporopariétale. Hypersignal des noyaux gris centraux.

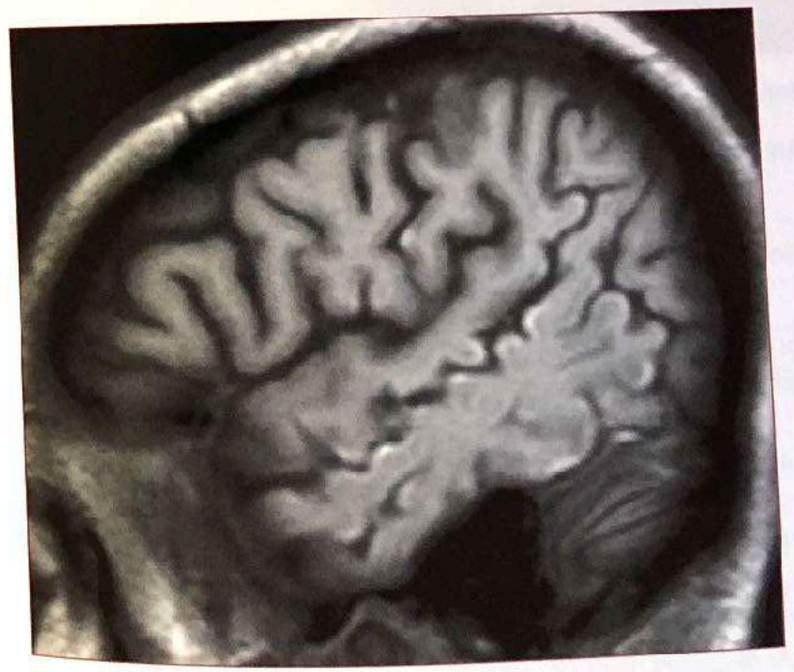

Figure 3 : Séquence T1. Hypersignal cortical lié à présence de lipides dans les macrophages.

MENU

Imagerie

Comprendre l'imagerie

La nécrose corticale laminaire traduit la plus grande vulnérabilité de la substance grise par rapport à la substance blanche. La topographie des lésions dépend de la cause ; elle est habituellement bilatérale. Les anomalies observées sont successivement :

- un œdème,
- une destruction des neurones,
- une rupture de la BHE expliquant le rehaussement après injection de produit de contraste,
- une phagocytose des neurones par des macrophages riches en lipides qui pourrait être à l'origine de l'hypersignal gyriforme observé sur la séquence T1 *(NB. Mais hypersignal non supprimé sur la séquence T1 avec saturation de la graisse)*,
- enfin, une atrophie.

Scanner

Il est le plus souvent normal lors des phases initiales de la nécrose ou montre tardivement une atrophie corticale.

IRM

Les anomalies de signal évoluent en fonction du temps **(Tableau)**.

Tableau : Anomalies de signal corticales en fonction du temps

Séquence	Stade aigu J0-J8	Stade subaigu J8-M3	Stade chronique M12
Diffusion	Hypersignal	Hypersignal puis isosignal	Isosignal
T2/FLAIR	Iso ou hypersignal	Iso ou hypersignal	Hyposignal
T1	Iso ou hyposignal	Hypersignal *	Hyposignal
T1 + Gadolinium	Pas de rehaussement	Rehaussement **	Pas de rehaussement
T2*	Isosignal	Isosignal	Isosignal

**. L'hypersignal peut durer plusieurs mois (M11)*

***. Le rehaussement peut être visible au-delà du 1er trimestre (M9)*

A la phase aiguë, la séquence de diffusion est la plus sensible montrant un hypersignal dès les premières 24 heures [5]. L'hypersignal observé en T2/FLAIR persiste pendant plusieurs semaines. La séquence T1 est surtout utile à la phase subaiguë ; elle montre un hypersignal, maximum après un à deux mois persistant parfois un an. Un rehaussement cortical, gyriforme, est observé au cours des premières semaines ; il peut persister plusieurs mois (9 mois) [6].

La séquence T2 * est importante car elle ne montre pas d'hyposignal cortical ; elle élimine donc des lésions hémorragiques et distingue la nécrose laminaire des remaniements hémorragiques survenant au décours d'accidents ischémiques.

L'hyposignal linéaire gyral a été décrit en SWI ; il pourrait traduire l'existence de populations ferriques et aider à comprendre les aspects différents observés en cas d'hypoperfusion et d'infarctus [7]

Diagnostics différentiels

Cf. Hypersignaux corticaux en diffusion

Evolution

Le pronostic de la nécrose laminaire post-anoxique est mauvais, les séquelles étant définitives. Au stade chronique, on note un amincissement cortical et un élargissement des espaces sous-arachnoïdiens.

Références

1. Finsterer J. Laminar cortical necrosis in mitochondrial disorders. Clin Neurol Neurosurg. 2009 ; 111 : 655-8. **2.** Liang Y, Scott TF. Migrainous infarction with appearance of laminar necrosis on MRI. Clin Neurol Neurosurg. 2007 ; 109 : 592-6. **3.** Didelot A, Kremer S, Schmitt E, Maillard L, Gibot S, Cravoisi A, Vespignani H, Bracard S, Picard L. Suivi iconographique d'un état de mal épileptique prolongé. J Neuroradiol. 2006 ; 33 : 121-5. **4.** Roh JH, Kim JH, Oh K, Kim SG, Park KW, Kim BJ. Cortical laminar necrosis caused by rapidly corrected hyponatremia. J Neuroimaging. 2009 ; 19 : 185-7. **5.** McKinney AM, Teksam M, Felice R, Casey SO, Cranford R, Truwit CL, Kieffer S. Diffusion-weighted imaging in the setting of diffuse cortical laminar necrosis and hypoxic-ischemic Encephalopathy. AJNR Am J Neuroradiol. 2004 ; 25 : 1659-65. **6.** Laksiri N, Kaphan E, Pellissier JF, Ali Chérif A. Nécrose laminaire corticale : aspects en imagerie par résonance magnétique et étude anatomoclinique. Rev Neurol 2007 ; 163 : 365-8. **7.** Kesavadas C, Santhosh K, Thomas B, Gupta AK, Kapilamoorthy TR, Bodhey N, Pendharker H, Patro S. Signal changes in cortical laminar necrosis-evidence from susceptibility-weighted magnetic resonance imaging. Neuroradiology 2009 ; 51 : 293-8.

MENU

Chorée de Huntington

- Clinique
  - Mouvements choréiformes puis démence
  - Décès en +/- 10 ans
  - Liée à amplification triplets CAG dans le gène de la protéine Huntigton
- IRM
  - Atrophie lenticulo caudées
  - Dès le stade présymptomatique
  - Vitesse atrophie proportionnel nombre de triplets
  - Atrophie globale tardive

MENU

3 -

LEUCODYSTROPHIE

RÉSUMÉ ICONOGRAPHIE DES LEUCODYSTROPHIES DIAPO 602

MENU

.Les leuco-encéphalopathies génétiques, également appelées leucodystrophies

constituent un vaste champ de pathologies héréditaires ayant en commun l'atteinte exclusive ou **prédominante de la substance blanche** encéphalique.

Trois grands groupes de leuco-encéphalopathies génétiques peuvent être distingués :

– les leuco-encéphalopathies **génétiques vasculaires** ;
– les leuco-encéphalopathies des maladies **génétiques métaboliques** ;
– les maladies **génétiques non vasculaires-non métaboliques.**

En faveur d'une origine vasculaire, on retiendra l'atteinte des **capsules externes** , de la partie médiane du **pont** et l'existence de **microsaignements** en écho de gradient.

En faveur d'une maladie métabolique, on retiendra l'atteinte spécifique de **certains faisceaux**

et l'existence d'une **polyneuropathie associée**

L'aspect IRM des leucopathies vasculaires est le plus souvent caractéristique : lacunes, microsaignements, atteinte des capsules externes, leuco-encéphalopathie centro-pontique. Devant une leucopathie vasculaire, un âge jeune (moins de 50 ans), l'absence de facteurs de risque vasculaire, la normalité du bilan cardiovasculaire et l'absence de signes d'athérosclérose au fond d'œil sont autant d'éléments qui vont orienter la démarche diagnostique vers une maladie génétique.

Tableau 1. Principales leuco-encéphalopathies génétiques de l'adulte

Maladies	Mode de t
Vasculaires	
CADASIL	Dominant
Col 4A1	Dominant
Maladie de Fabry	Lié à l'X
Mutations HTRA1	Récessif
Métaboliques	
Leucodystrophie métachromatique	Récessif
Adrénoleucodystrophie	Lié à l'X
Maladie de Krabbe	Récessif
Xanthomatose cérébrotendineuse	Récessif
Troubles du métabolisme intermédiaire	Récessif
Cytopathies mitochondriales	Maternel,
Non vasculaires-non métaboliques	
Maladie d'Alexander	Dominant
Duplication de la Lamine B1	Dominant
Syndrome CACH	Récessif
LBSL syndrome	Récessif
Syndrome Nasu-Hakola	Récessif
Leuco-encéphalopathie mégalencéphale avec kystes sous-corticaux (MLC)	Récessif
Leucodystrophies avec sphéroïdes neuro-axonaux	Dominant

FXTAS

MENU

Figure 1. Algorithme diagnostique des leucoencéphalopathies.

Conduite à tenir devant la découverte d'une leuco-encéphalopathie sur l'IRM

Eliminer les causes les plus fréquentes de leuco-encéphalopathies (leucopathie vasculaire de l'HTA, sclérose en plaques confluente, hypersignaux non spécifiques) ainsi que les causes acquises plus rares : intoxications, carence en B12, vascularites, infections (VIH, LEMP)

Suspicion de leuco-encéphalopathie génétique (autres causes éliminées, aspect inhabituel de l'IRM, existence d'antécédents familiaux, polyneuropathie)

Lacunes, atteinte des capsules externes, hyposignaux en T2*, leucopathie centro-pontique	Atteinte fasciculaire, bilatérale, symétrique ± polyneuropathie	Atteinte des fibres en U, absence de polyneuropathie	Aspects caractéristiques*
Pathologie des petites artères	Maladies métaboliques (lipidoses surtout)	Troubles du métabolisme intermédiaire	Lamine B1 Alexander CACH syndrome LBSL Nasu Hakola MLC1
CADASIL, Fabry, *Col4A1*, HTRA1	Krabbe (faisceaux pyramidaux) Métachromatique (SB périventriculaire) ALD (faisceaux pyramidaux, corps calleux) XCT (noyaux dentelés) Cytopathies mitochondriales (exceptionnel) Dépôts de polyglucosans (exceptionnel)	Homocystinuries Aciduries organiques	

ATTENTION ressemble à:
HTA
SEP
Intox. héroine …
HIV , LEMP



ALD : adrénoleucodystrophie ; LBSL : *leukodystrophy with brain stem and spinal cord involvement and high lactates* ; SB : substance blanche ; XCT : xanthomatose cérébrotendineuse. * Voir texte.

MENU

Maladies

Vasculaires

CADASIL

Col 4A1

Maladie de Fabry

Maladies	Capsules externes	SB temporale antérieure	NGC	Cavités < 15 mm	Cavités > 15 mm	Bleeds	Péri-ventricul.	CC		FCS	TC / Cervelet		Atteinte des fibres en U	Ca2+	Gado+
				Microkystes Jonction SB/SG				calleux	calleux	cortico-spinaux		dentelés ou SB)			
CADASIL	✓	✓	+	✓	-	✓	+	+	+	-	+	+	-	-	-
Col 4A1	✓	-	+	✓	+	✓	+	+	+	-	+ bleeds	+	-	-	-

AVC hgique du jeune Anévrisme siphon carotidien

: *a priori* non évocateur du diagnostic ; + : possible mais non spécifique ; ++ : très évocateur du diagnostic.

FABRY
atteinte rénale et cardiaque

SB post
vert-basil
AVC post
récidivant

HyperT1
pulvinar
20%
(cô Manganèse)

u bleeds
profond
et superf
Dg ≠ angiopathie amyloïde

TOF
mégadolichoTB
+++

MENU

Métaboliques
Leucodystrophie métachromatique
Adrénoleucodystrophie
Maladie de Krabbe
Xanthomatose cérébrotendineuse
Troubles du métabolisme intermédiaire
Cytopathies mitochondriales

Tableau 2. Anomalies IRM au cours des principales leuco-encéphalopathies génétiques

Maladies	Capsules externes	SB temporale	NGC	Cavités < 15 mm	Cavités > 15 mm	Bleeds	Péri-ventricul.	CC		FCS	TC / Cervelet		Atteinte des fibres en U	Ca2+	Gado+
								calleux	calleux	cortico-spinaux		dentelés ou SB)			
Leucodystrophie métachromatique	-	-	-	-	-	-	✓	+	+	-	-	-	-	-	-
Adrénoleucodystrophie	-	-	-	-	-	-	+	+	✓	✓	-	+	-	-	✓
Maladie de Krabbe	-	-	-	-	-	-	-	+	+	✓	+	+	-	-	-
Xanthomatose cérébrotendineuse	-	-	+	-	-	-	+	-	+	+	+	✓	-	-	-
Troubles du métabolisme intermédiaire	-	-	-	-	-	-	+	-	-	-	-	-	✓	-	-
Cytopathies mitochondriales	-	-	✓	-	-	-	+	+	-	+	✓	+	+	✓	-

MENU

Non vasculaires-non métaboliques
Maladie d'Alexander
Duplication de la Lamine B1
Syndrome CACH
LBSL syndrome
Syndrome Nasu-Hakola
Leuco-encéphalopathie mégalencéphale avec kystes sous-corticaux (MLC)
Leucodystrophies avec sphéroïdes neuro-axonaux

FXTAS
X fragile
Homme 50 ans

Tableau 2. Anomalies IRM au cours des principales leuco-encéphalopathies génétiques

Maladies	Capsules externes	SB temporale	NGC	Cavités < 15 mm	Cavités > 15 mm	Bleeds	Péri-ventricul.	Atteinte du genou	Atteinte du splénium	FCS	TC / Cervelet	Atteinte des fibres en U	Ca2+	Gado+
								CC		cortico-spinaux	dentelés ou SB)			
		Liquéfaction de la SB , noir en FLAIR surtout frontal												
Syndrome CACH	-	-	-	-	+	-	+	-	-	-	+	+	-	-	-
Maladie d'Alexander	-	-	+	-	-	-	+	-	-	-	+	ATROPHIE TC+CERVELET+MOELLE			+
LBSL syndrome	-	-	-	-	-	-	+	-	+	+	+	+	-	-	-
Duplication de la Lamine B1	-	-	-	-	-	-	+	-	+	+	+	+	-	-	-
Syndrome Nasu-Hakola	-	-	+	-	-	-	+	-	-	-	-	-	-	+	-
Leuco-encéphalopathie mégalencéphale avec kystes sous-corticaux (MLC)	-	-	-	-	+	-	+	-	-	-	-	-	+	-	-
					KYSTES TEMPORAUX										
Leucodystrophies avec sphéroïdes neuro-axonaux	-	-	-	-	-	-	+	-	-	-	-	-	-	-	-
	HYPER DIFFUSION !! SPOTS SB PÉRI-VENTRICULAIRE							ATROPHIE CC							

FXTAS
X fragile
Homme 50 ans

atrophie CC — pédoncule cérébelleux moyen en hyperFLAIR bilat

MENU

LEUCODYSTROPHIE de l'adulte

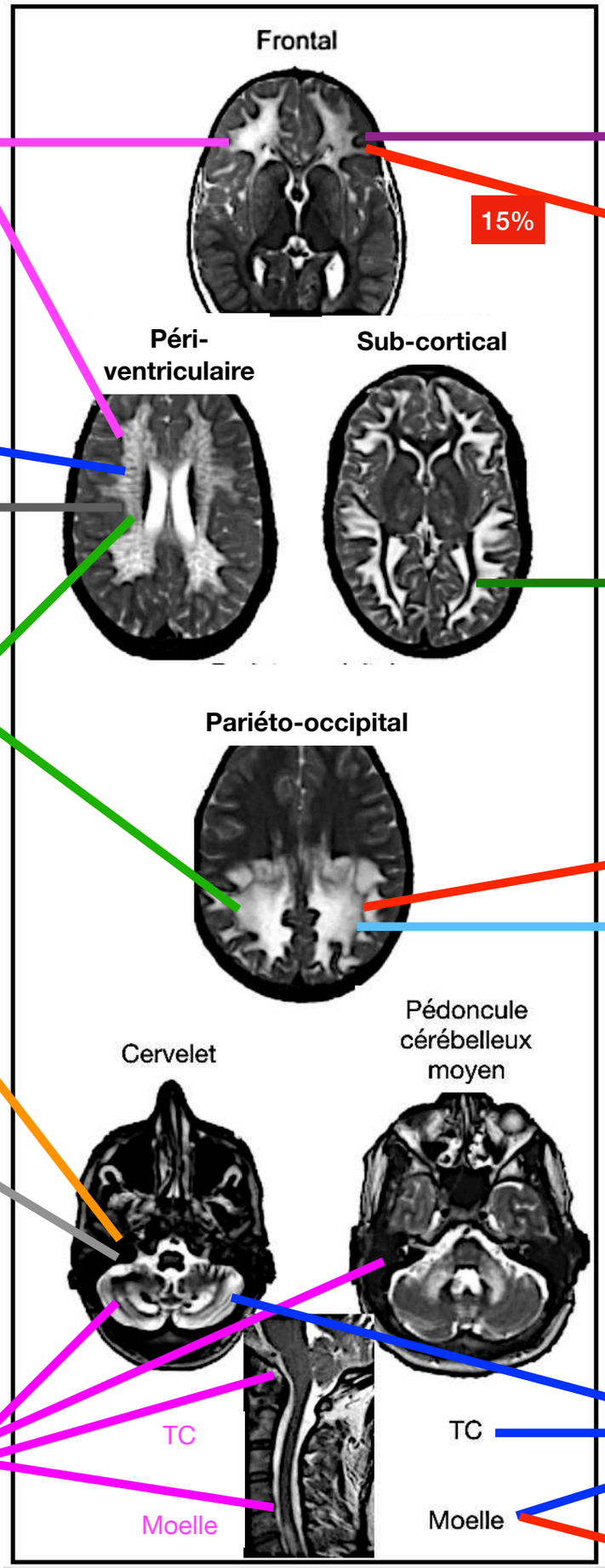

MÉTACHROMATIQUE

LEUCO-ENCEPHALOPATHIE AVEC TC ET MOELLE

SJOGREN LARSSON

KRABBE

ALEXANDER

XANTHOMATOSE C-T

FXTAS

SPHEROIDE

15%

Temporal

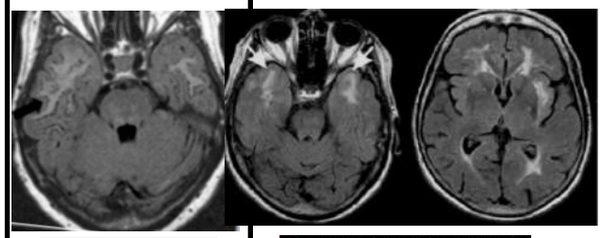

CADASIL

LEUCOARAIOSE CAPSULE EXTERNE
POLE TEMP ANT BILAT
+ MICROBLEEDS

ACIDURIE H-G

X-ALD

NASU-HAKOLA

LEUCO-ENCEPHALOPATHIE AVEC TC ET MOELLE

X-ALD

MENU

LEUCODYSTROPHIE de l'adulte

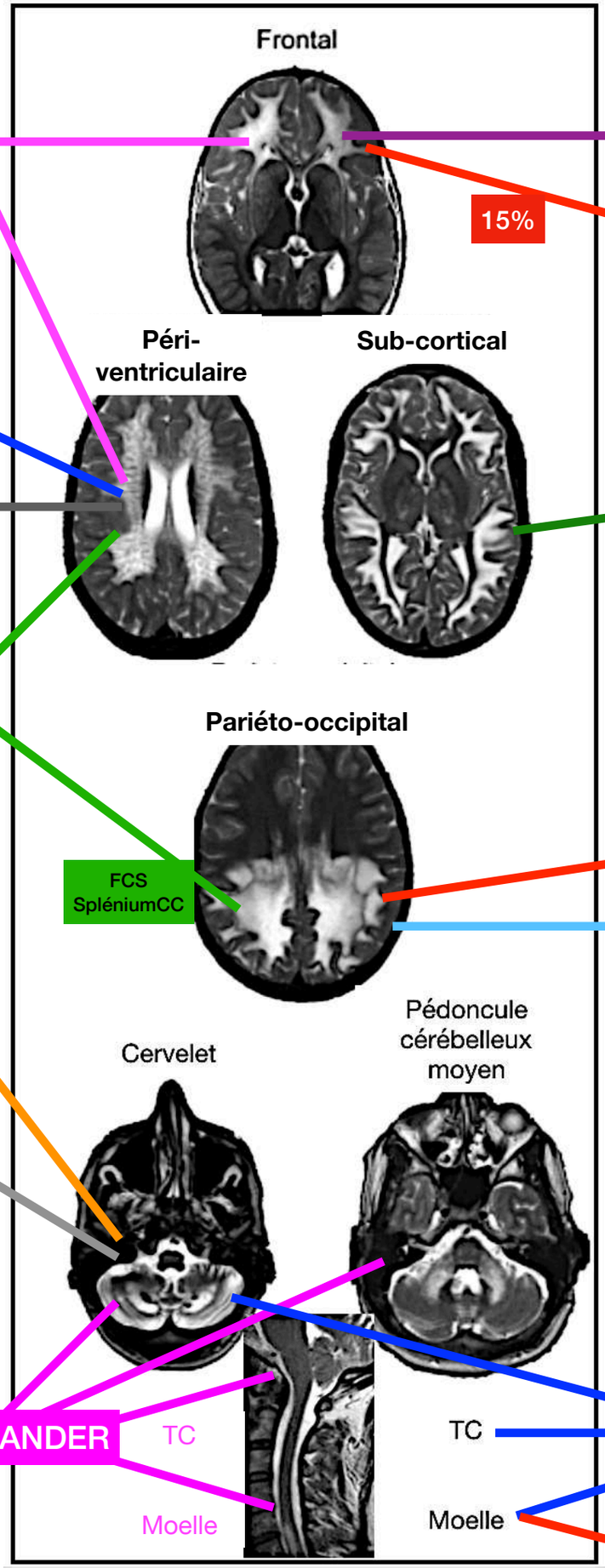

MÉTACHROMATIQUE

Leucodystrophie MÉTACHROMATIQUE

HyperT2 /FLAIR SB

- frontal + atrophie
- périventric. (possible sans atteinte frontale)

+ CHOLÉCYSTITE !

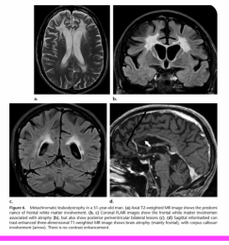

SPHEROIDE

15%

CADASIL

Temporal

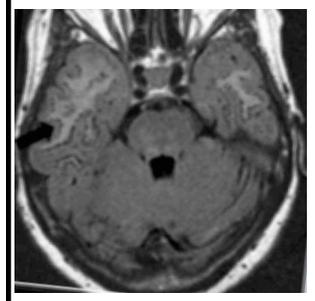

LEUCO-ENCEPHALOPATHIE AVEC TC ET MOELLE

SJOGREN LARSSON

Sjögren - Larsson Ed

HyperT2 FLAIR SB

péri-ventriculaire

- frontal
- centre ovale
- CC

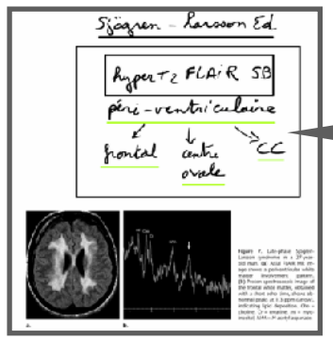

ACIDURIE H-G

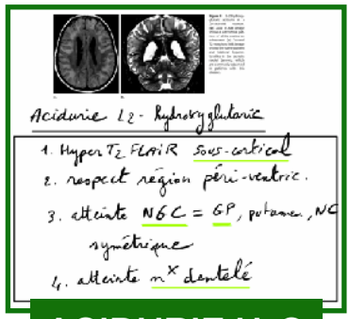

Acidurie L2- hydroxyglutarique

1. HyperT2 FLAIR sous-cortical
2. respect région péri-ventric.
3. atteinte NGC = GP, putamen, NC symétrique
4. atteinte n^X dentelé

KRABBE

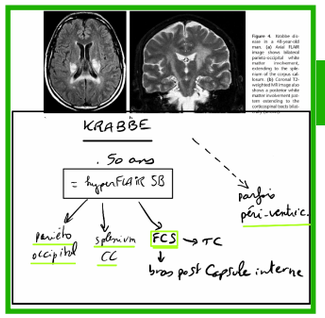

KRABBE

. 50 ans

= hyperFLAIR SB

- pariéto occipital
- splénium CC
- FCS → TC → bras post Capsule interne
- parois péri-ventric.

FCS SpléniumCC

X-ALD

NASU-HAKOLA

Adrénoleucodystrophie

① Atrophie moelle (sortout dorsale) (isolée ou avec atteinte cérébrale)

② Atteinte Cérébrale (isolée ou avec atteinte moelle)

= hyperFLAIR SB ± PDC (± actif)

- pariéto occipital
- splénium CC
- voie additive cérébrale
- ± FCS

X-ALD → 15% frontal

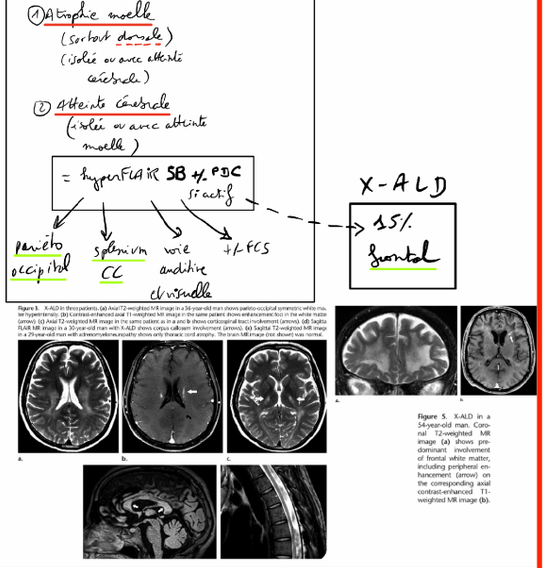

Figure 3. X-ALD in three patients. (a) Axial T2-weighted MR image in a 36-year-old man shows parieto-occipital symmetric white matter hyperintensity. (b) Contrast-enhanced axial T1-weighted MR image in the same patient shows enhancement foci in the white matter (arrows). (c) Axial T2-weighted MR image in the same patient as in a and b shows corticospinal tract involvement (arrows). (d) Sagittal FLAIR MR image in a 30-year-old man with X-ALD shows corpus callosum involvement (arrows). (e) Sagittal T2-weighted MR image in a 29-year-old man with adrenomyeloneuropathy shows only thoracic cord atrophy. The brain MR image (not shown) was normal.

Figure 5. X-ALD in a 54-year-old man. Coronal T2-weighted MR image (a) shows predominant involvement of frontal white matter, including peripheral enhancement (arrow) on the corresponding axial contrast-enhanced T1-weighted MR image (b).

XANTHOMATOSE C-T

XANTHOMATOSE CEREBRO-TENDINEUSE

↳ xanthome tendineux

CATARACTE ! précoce

HyperT2 FLAIR SB

- cervelet (± hypo T2) → n^X dentelé
- péri-ventric.

Spectro cervelet ⇒ pic lipide et lactate

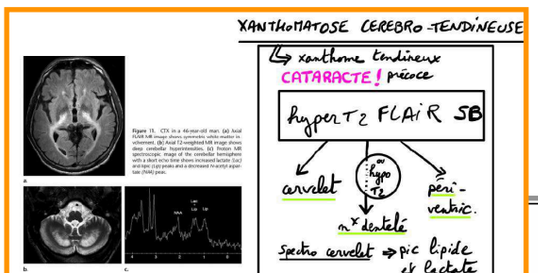

Figure 11. CTX in a 46-year-old man. (a) Axial FLAIR MR image shows symmetric white matter involvement. (b) Axial T2-weighted MR image shows deep cerebellar hyperintensities. (c) Proton MR spectroscopic image at the level of the cerebellar hemisphere with a short echo time shows increased lactate (Lac) and lipid (Lip) peaks and a decreased N-acetyl aspartate (NAA) peak.

FXTAS

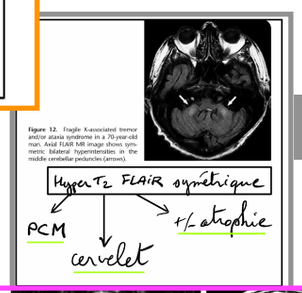

Figure 12. Fragile X-associated tremor and/or ataxia syndrome in a 70-year-old man. Axial FLAIR MR image shows symmetric bilateral hyperintensities in the middle cerebellar peduncles (arrows).

HyperT2 FLAIR symétrique

- PCM
- cervelet → ± atrophie

ALEXANDER

- forme adulte (/enfant)
- dysfonction du BULBE
  + myoclonie du palais
  + ataxie

Hypersignal T2 FLAIR-SB bulbe

Atrophie bulbe qui s'étend vers moelle cervicale

Hypersignal PCM +/- réhaust GADO

Possible hypersignal SB cervelet

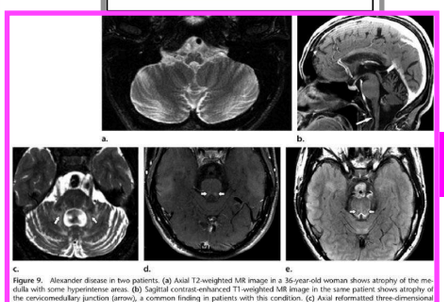

Figure 9. Alexander disease in two patients. (a) Axial T2-weighted MR image in a 36-year-old woman shows atrophy of the medulla with some hyperintense areas. (b) Sagittal contrast-enhanced T1-weighted MR image in the same patient shows atrophy of the cervicomedullary junction (arrow), a common finding in patients with this condition. (c) Axial reformatted three-dimensional T2-weighted MR image in a 20-year-old man shows bilateral middle cerebellar peduncle involvement (arrows). (d) Axial contrast-enhanced T1-weighted MR image in the same patient shows enhancement foci (arrows) in the same region. (e) Axial FLAIR image in the same patient as in c and d shows hyperintense lesions in the mesencephalon (arrows).

TC

Moelle

LEUCO-ENCEPHALOPATHIE AVEC TC ET MOELLE

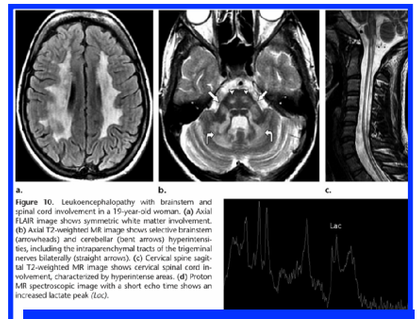

Figure 10. Leukoencephalopathy with brainstem and spinal cord involvement in a 19-year-old woman. (a) Axial FLAIR image shows symmetric white matter involvement. (b) Axial T2-weighted MR image shows selective brainstem (arrowheads) and cerebellar (bent arrows) hyperintensities, including the intraparenchymal tracts of the trigeminal nerves bilaterally (straight arrows). (c) Cervical spine sagittal T2-weighted MR image shows cervical spinal cord involvement, characterized by hyperintense areas. (d) Proton MR spectroscopic image with a short echo time shows an increased lactate peak (Lac).

X-ALD

LEUCO-ENCEPHALOPATHIE AVEC ATTEINTE DU TC + MOELLE (+/- cervelet)

. TC :

Hypersignal T2 FLAIR

- trajet du V bilatéral
- FCS
- LEMNISQUE
- PCI (+ pédonc.)
- PCS (+ cervelet)
- SB CERVELET

. MOELLE :

Hypersignal T2 FLAIR → FCS

MENU

PATTERNS SPÉCIFIQUES

6- Kystes et Cavitations

- CASH vanishing WM disease ?
- CADASIL ?
- LMKSC Van Der Knapp (mégalencéphalie leucodystrophique avec kystes sous corticaux)
- Leucoencéphalopathie à sphéroïde
- Adrénoleucodystropihie ADL (kystes rehaussés)
- Maladie de Zellweger (forme d'ADL)
- Alexander (kystes rehaussés)
- LCC (leucopathie kystique et calcifiante) (kystes rehaussés)
- Maladie de Pelizaeus Merzbacher

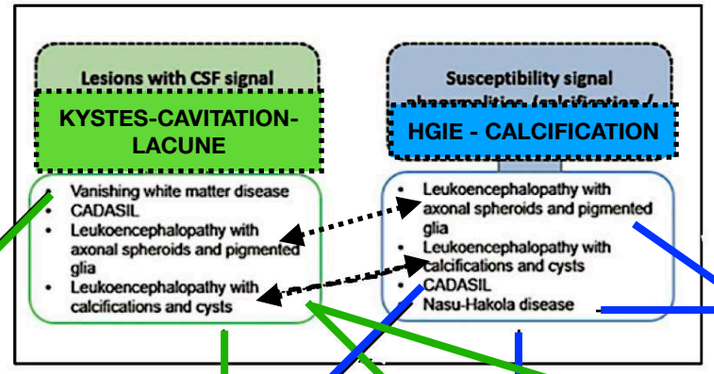



CASH = VANISHING W-M disease



Figure 14. Vanishing white matter disease in a 65-year-old woman. (a) Axial T2-weighted MR image shows diffuse white matter hyperintensity in the bilateral centrum semiovale. (b) Sagittal FLAIR MR image shows hypointense areas within the T2 signal intensity abnormality, which represent cystic rarefaction of white matter.

- Hyper T2 FLAIR de la SB
- ↗ taille ventricule latéral
- Puis → kystes de la SB
- atteinte possible du TC
- cervelet respecté

- Hypersignal de la SB périventriculaire fronto-pariétale +/- atteinte de f. U
- Liquéfaction de la SB bilatérale et symétrique bien visible en **FLAIR**
- Absence de rehaussement après Gadolinium
- En T1 image en bande radiaire
- Peu d' atteinte de la fosse postérieure, absence de liquéfaction
- Spectroscopie non spécifique +/- lactate
- Pas de corrélation entre l' atteinte IRM et la clinique

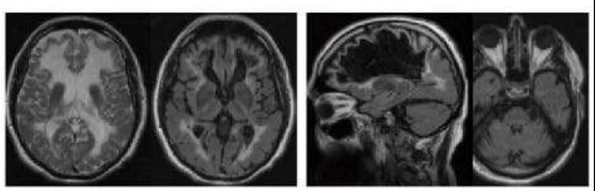

CADASIL

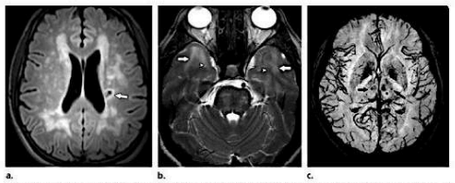

Figure 15. CADASIL in two patients. (a) Axial FLAIR MR image in a 40-year-old man shows cavitated sequelae representing a lacuna (arrow) and coalescent predominantly periventricular hyperintensities. (b) Axial T2-weighted MR image in a 47-year-old woman shows involvement of the temporal poles (arrows) and small subcortical cysts (arrowheads), possibly representing enlarged perivascular spaces, which can be seen in patients with this condition. There are also T2-hyperintense lesions in the brainstem. (c) Axial susceptibility-weighted image in the same patient as in b shows microhemorrhages that appear as hypointense foci in both thalami (arrows).

1. HyperT2 rond ou ovale
2. Multiples
3. SB péri-ventriculaire et centre ovale
4. puis diffuse
5. ↛ pôle temporal
6. et capsule externe
7. symétrique
8. avec ↗ virchow-robin temporal
9. et lacunes
10. HYPER DIFF possible par infarctus récents
11. MICRO-HGIE

Lenco-encephalopathie

① LCC

Leucopathies kystiques calcifiantes/LCC

- Génétique non connue
- Découverte par Mr Labrune en 1996
- Rare, en 2013, plus de 10 cas adultes,
- Homme et Femme
- Clinique: épilepsie, S extra-P et Pyramidal, ataxie
- IRM : leucoencéphalopathie diffuse, kystes, Gd+, hémorragie
- Scanner: Ca++ des NG,
- Pronostic lié à l'importance de l'hémorragie
- Anat-Path: Microangiopathie cérébrale diffuse, Ca++, fibres de Rosenthal.
- Traitement: drainage des kystes, réservoir Omaya.
- Diag diff: Synd. Coats: angiopathie rétinienne, mutation du gène CTC1.

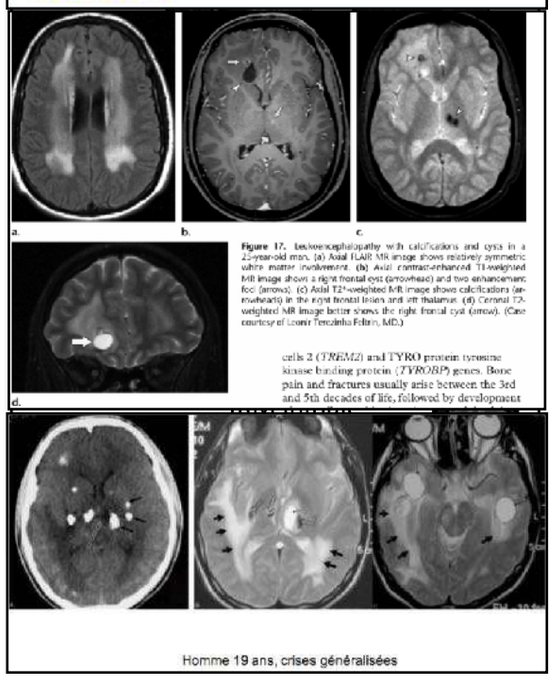

Figure 17. Leukoencephalopathy with calcifications and cysts in a 23-year-old man. (a) Axial FLAIR MR image shows relatively symmetric white matter involvement. (b) Axial contrast-enhanced T1-weighted MR image shows a right frontal cyst (arrowhead) and two enhancement foci (arrows). (c) Axial T2*-weighted MR image shows calcifications (arrowheads) in the right frontal lesion and left thalamus. (d) Coronal T2-weighted MR image better shows the right frontal cyst (arrow). (Case courtesy of Leonir Terzinha Felten, MD.)

cells 2 (*TREM2*) and TYRO protein tyrosine kinase binding protein (*TYROBP*) genes. Bone pain and fractures usually arise between the 3rd and 5th decades of life, followed by development

Homme 19 ans, crises généralisées

② LEUCO-ENCEPHALOPATHIE AVEC SPHÉROÏDES

Imagerie

- hypersignaux T2/FLAIR bilatéraux confluent (asymétrique) à prédominance frontale avec atrophie

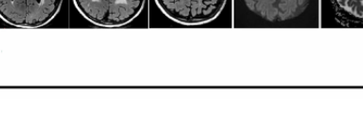

- hypersignaux T2/FLAIR du corps calleux et atrophie

- hypersignaux diffusion ± restriction, persistants

- calcifications et cavitation possible
- évolutivité
- pas de rehaussement, respect des NGC

IRM initiale

IRM 2 mois plus tard

Leucopathie diffuse et kystes sous corticaux : pensez à la maladie de Van der Knaap

MENU

PATTERNS SPÉCIFIQUES

Rehaussement =

alexander / ALD / LCC



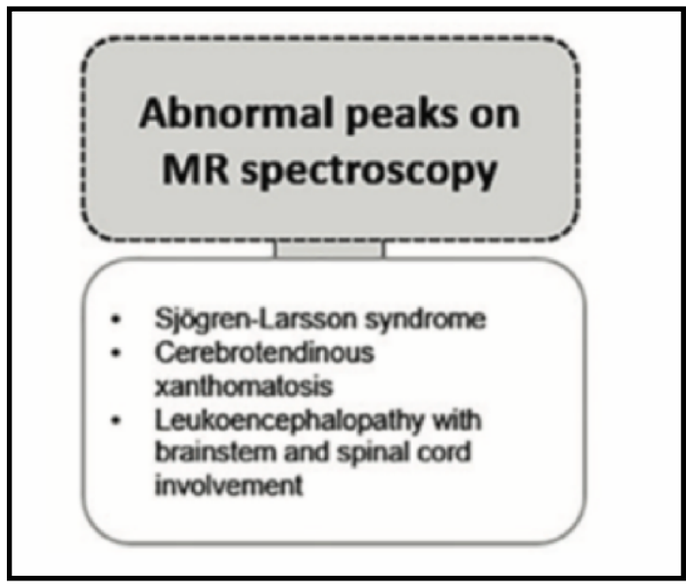

MENU

Tableau 3. Leuco-encéphalopathies génétiques : orientation diagnostique en fonction des principaux signes cliniques

Signes cliniques	
Syndrome cérébelleux	Xanthomatose cérébrotendineuse, leucodystrophie métachromatique, ALD, maladie d'Alexander, LBSL
Présentations psychiatriques	Leucodystrophie métachromatique, adrénoleucodystrophie, CADASIL, homocystinuries
Polyneuropathie	Leucodystrophie métachromatique, maladie de Krabbe, adrénoleucodystrophie, cytopathies mitochondriales (syndrome MNGIE), maladie à dépôts de polyglucosans ± homocystinuries, xanthomatose cérébrotendineuse
Signes neurologiques aigus (encéphalopathie subaiguë, accidents vasculaires cérébraux [AVC ou pseudo-AVC])	CADASIL, *COL4A1*, maladie de Fabry, CACH syndrome, homocystinuries
Céphalées	CADASIL, aciduries organiques
Myoclonies du voile	Maladie d'Alexander
Anomalies de la peau des parties molles	Maladie de Fabry (angiokératomes), adrénoleucodystrophie (mélanodermie), xanthomatose cérébrotendineuse (xanthomes)
Cataracte juvénile	Xanthomatose cérébrotendineuse
Macrocéphalie	leucodystrophie mégalencéphalie avec kystes sous corticaux, acidurie glutarique de type 1
Dysautonomie	Maladie d'Alexander, duplications de la lamine B1, maladie de Fabry
Kystes osseux	Nasu-Hakola

MENU

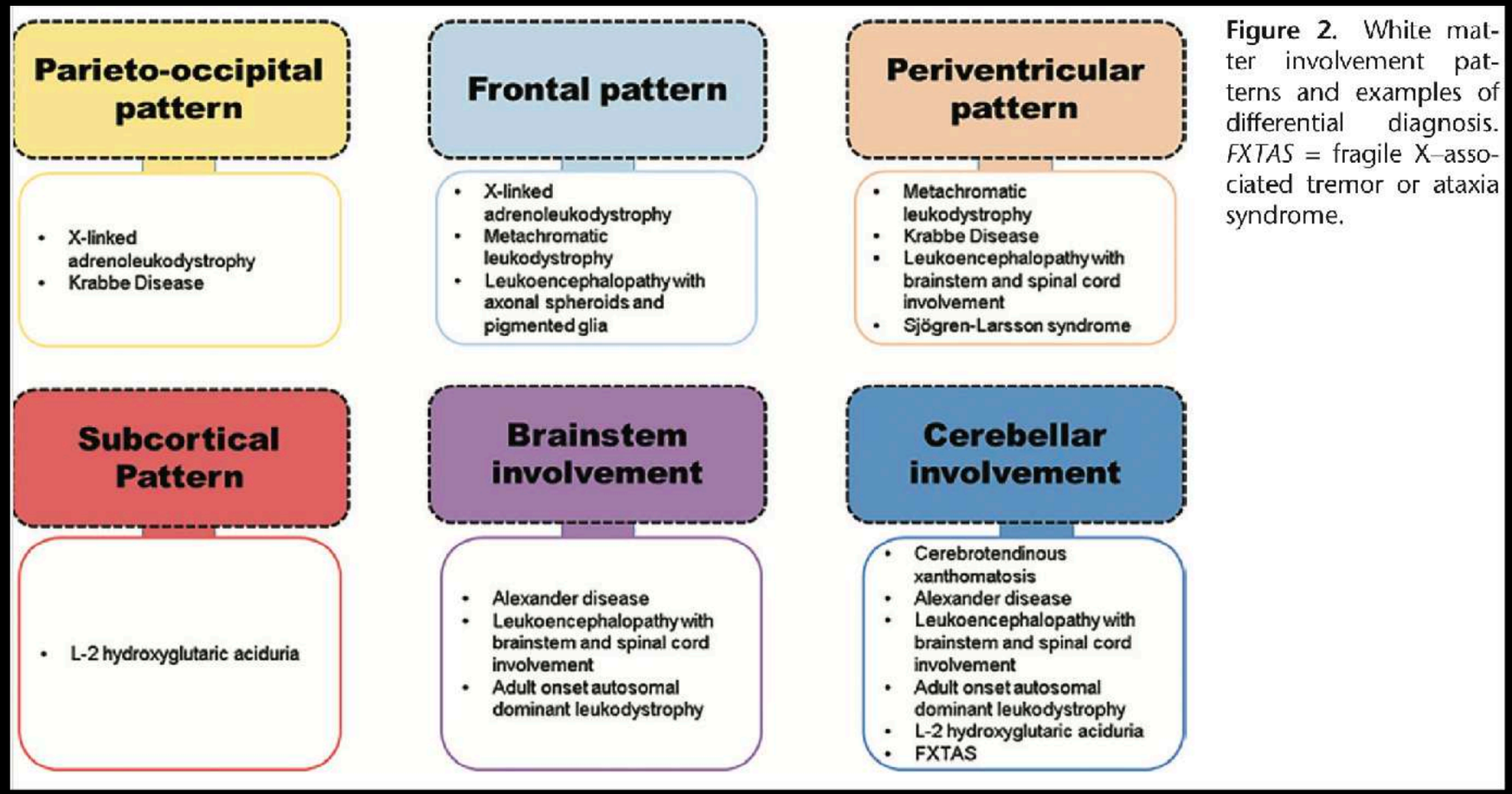

Figure 2. White matter involvement patterns and examples of differential diagnosis. *FXTAS* = fragile X–associated tremor or ataxia syndrome.

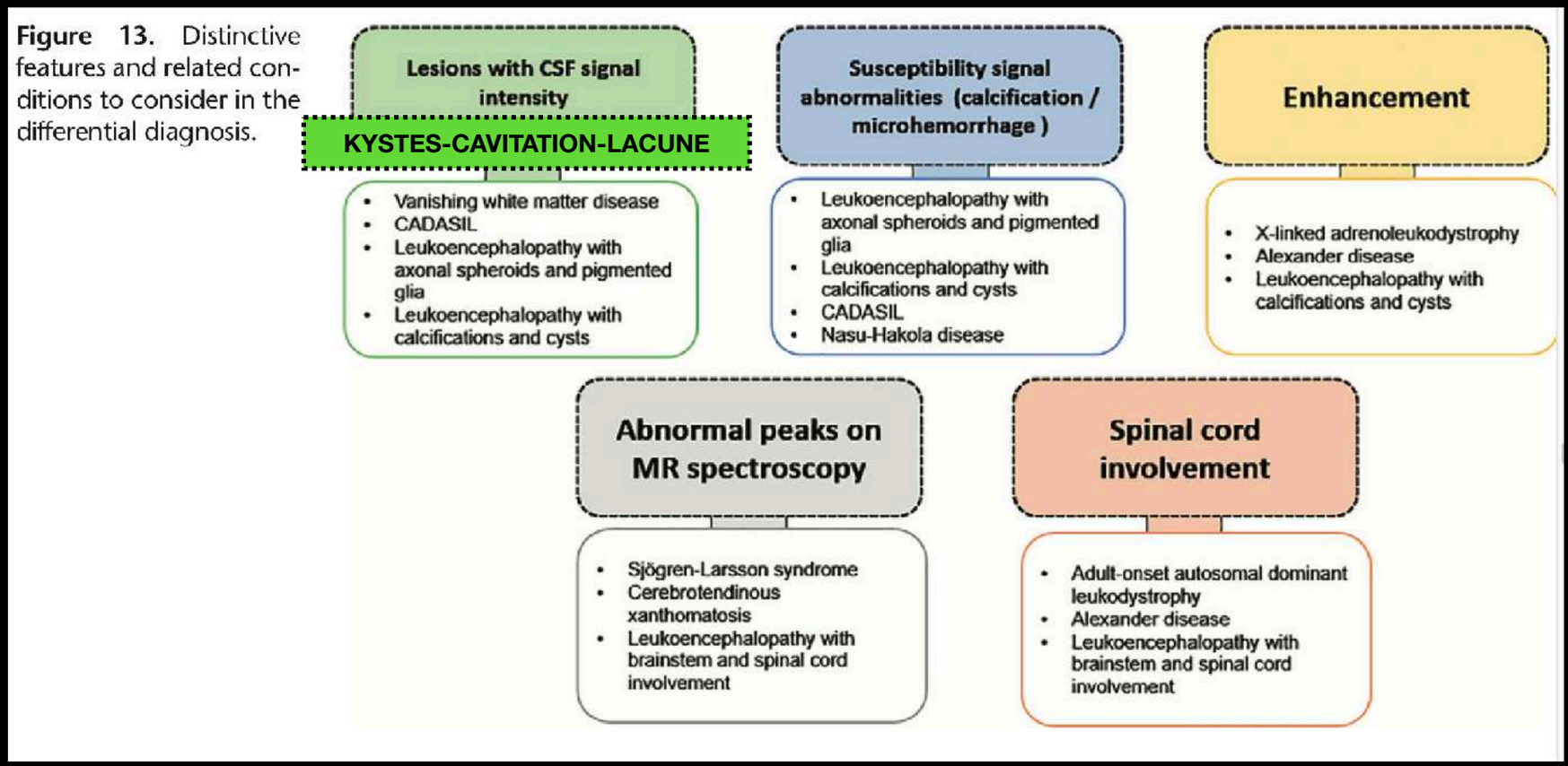

Figure 13. Distinctive features and related conditions to consider in the differential diagnosis.

MENU



I Maladies touchant initialement la substance blanche

II .Maladies touchant initialement la substance grise

III. Les maladies touchant la substance grise et la substance blanche

IRM ET LEUCODYSTROPHIE. Les dix règles à ne pas omettre. K.SEDDIKI et col JFR 2023

II .Maladies touchant initialement la substance grise

-Maladie de Huntington juvenile -- Creatine Deficiency Syndromes

I.3. Les maladies de la substance blanche de caractéristiques non spécifiques

-Hyperglycinémie non cétosique
-Déficit en 3-Hydroxy-3-Methylglutaryl-Coenzyme A Lyase



I.2. Les maladies de la substance blanche touchant initialement la substance blanche sous-corticale

-Mégalencéphalique avec kystes sous-corticaux (Maladie de van der Knaap)
-Maladie de Pelizaeus-Merzbacher
-Maladies mitochondriales

I.1. Les maladies de la substance blanche touchant initialement la substance blanche péri-ventriculaire

-Leucodystrophie métachromatique
-Leucodystrophie à cellules globoïdes (Maladie de Krabbe)
-Adrénoleucodystrophie liée à l'X

IRM ET LEUCODYSTROPHIE. Les dix règles à ne pas omettre. K.SEDDIKI et col JFR 2023

Leucodystrophie métachromatique(LDM)

La LDM est une affection héréditaire, transmise selon un mode autosomique récessif.
C'est l'affection lysosomiale la plus fréquente et touche 1 naissance sur 100 000.
Elle fait partie des affections lysosomiales qui sont caractérisées par des déficits en enzymes cataboliques spécifiques (arylsufatase A), ce qui aboutit à l'accumulation de diverses substances (lipides, sucres, mucopolysaccharides).

MENU

ETIOLOGIE DE LA LEUCODYSTROPHIE

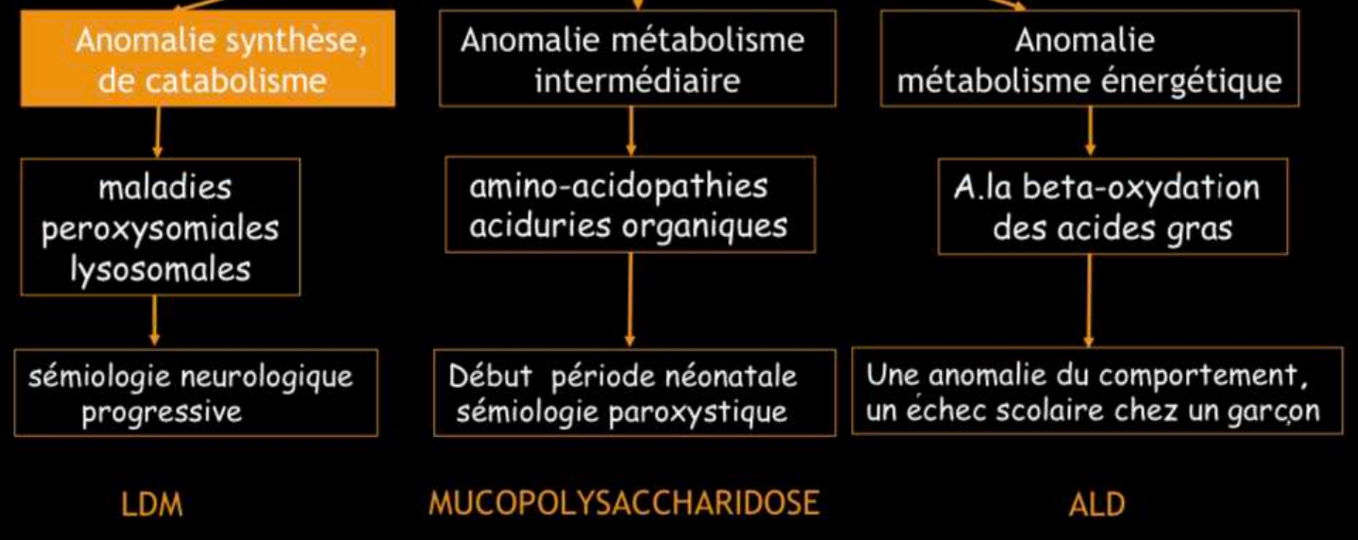

IRM ET LEUCODYSTROPHIE. Les dix règles à ne pas omettre. K.SEDDIKI et col JFR 2023

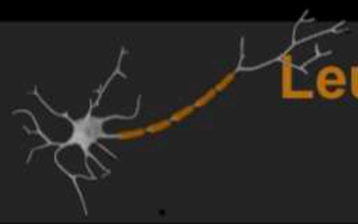

Leucodystrophie à cellules globoïdes Maladie de Krabbe

La maladie de Krabbe (MK) est une affection héréditaire de transmission récessive autosomique.
Elle fait partie du groupe des maladies lysosomiales.
Les enfants sont diagnostiqués à un âge de moins de six mois++
Elle est due à un déficit en galactosylcéramide bêtagalactosidase qui est responsable d'une augmentation des galactosylcérébrosides et des galactosylsphingosines (accumulation de substances toxiques pour l'oligodendrocyte).

MENU

Leucodystrophie à cellules globoïdes
Maladie de Krabbe

La maladie de Krabbe (MK) est une affection héréditaire de transmission récessive autosomique.
Elle fait partie du groupe des maladies lysosomiales.
Les enfants sont diagnostiqués à un âge de moins de six mois++
Elle est due à un déficit en galactosylcéramide bêtagalactosidase qui est responsable d'une augmentation des galactosylcérébrosides et des galactosylsphingosines (accumulation de substances toxiques pour l'oligodendrocyte).

Leucodystrophie à cellules globoïdes
Maladie de Krabbe

Cas clinique:1

- D.FARAH 08mois, issue d'un mariage consanguin antécédents de décès dans la fratrie, deux garcons jumeaux à l'âge de 14 mois pour leucodystrophie.
- Hypertonie axiale, aucun contact, irritabilité et pleurs incessants.
- l'etude génétique : maladie de Krabbe ou ARSA / LEUCODYSTROPHIE METACHROMATIQUE

IRM ET LEUCODYSTROPHIE. Les dix règles à ne pas omettre. K.SEDDIKI et col JFR 2023

Cas clinique:1

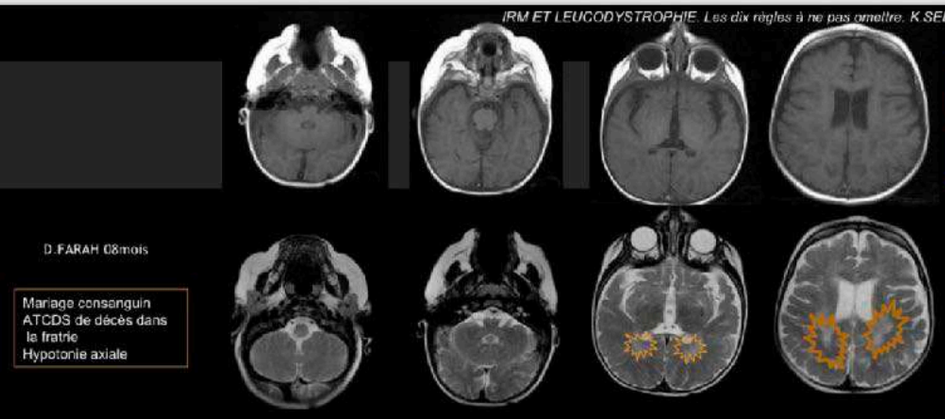

D.FARAH 08mois

Mariage consanguin
ATCDS de décès dans la fratrie
Hypotonie axiale

IRM : anomalie de signal à type d' hyper signal T2, de la substance blanche péri ventriculaire prédominant en postérieur.
Importante atrophie cortico-sous corticale sus tentorielle.

Maladie de Krabbe

IRM ET LEUCODYSTROPHIE. Les dix règles à ne pas omettre. K.SEDDIKI et col JFR 2023

MENU

Cas clinique:1

Leucodystrophie à cellules globoïdes
Maladie de Krabbe

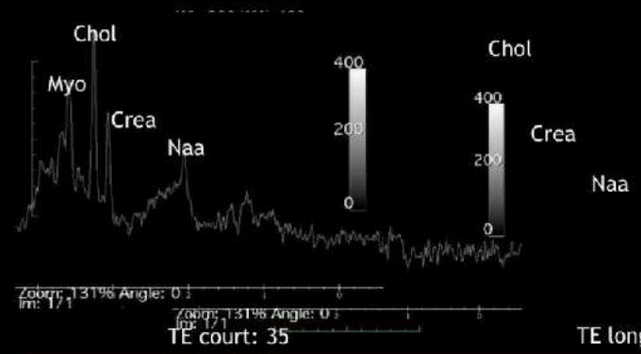

SPMR : pic de Choline , rapport Chol/creat élevé et effondrement du NAA

IRM ET LEUCODYSTROPHIE. Les dix règles à ne pas omettre. K.SEDDIKI et col JFR 2023

ETIOLOGIE DE LA LEUCODYSTROPHIE



IRM ET LEUCODYSTROPHIE. Les dix règles à ne pas omettre. K.SEDDIKI et col JFR 2023

Adrénoleucodystrophie liée à l'X

- L'adrénoleucodystrophie (ALD) est une affection héréditaire récessive liée à l' X, qui associe une démyélinisation progressive et une atrophie corticosurrénalienne.
- L'ALD est une maladie peroxysomale due à un déficit en acyl- CoA-synthétase et qui conduit à une accumulation des acides gras à très longue chaîne. L'anomalie génétique est portée par le gène Xq28.
- L'affection concernerait une naissance sur 40 000.

MENU

Adrénoleucodystrophie liée à l'X

Cas clinique:2

- **B.Said**

agé de 3.5ans .lesion unilaterale le long du faisceaux corticospinal , ettendu au corps Calleux
. Prise de contraste linéaire periphérique.

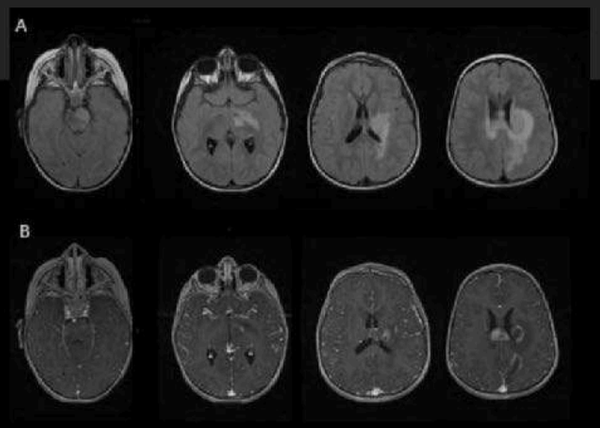

Progressive hemiparesis reveals X-linked adrenoleukodystrophy in a 3.5-year-old boy
Charbel El Kosseifi1 · Karima Seddiki2 · Dana Dumitriu3 · Marie-Cécile Nassogne

IRM ET LEUCODYSTROPHIE. Les dix règles à ne pas omettre. K.SEDDIKI et col JFR 2023

Adrénoleucodystrophie liée à l'X

Cas clinique:2

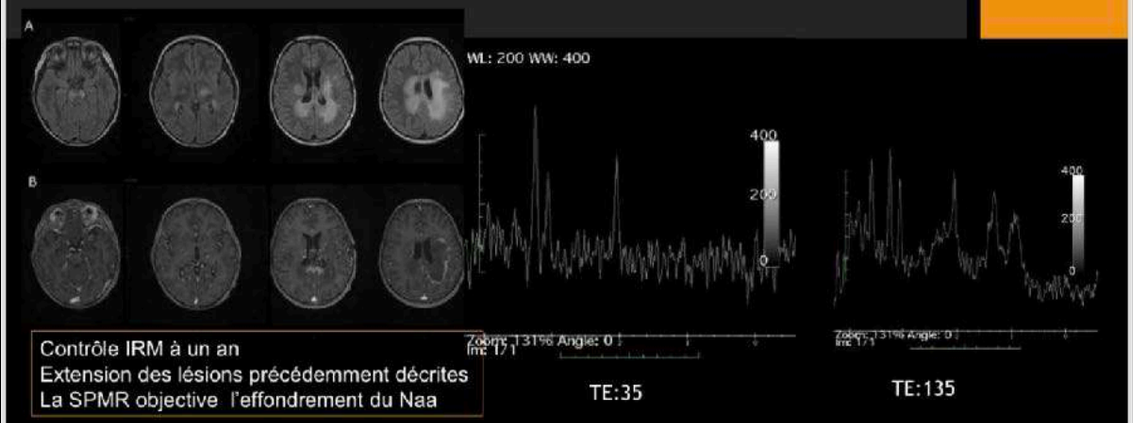

Contrôle IRM à un an
Extension des lésions précédemment décrites
La SPMR objective l'effondrement du Naa

Progressive hemiparesis reveals X-linked adrenoleukodystrophy in a 3.5-year-old boy
Charbel El Kosseifi1 · Karima Seddiki2 · Dana Dumitriu3 · Marie-Cécile Nassogne

IRM ET LEUCODYSTROPHIE. Les dix règles à ne pas omettre. K.SEDDIKI et col JFR 2023

Leucoencéphalopathie mégalencéphalique avec kystes sous-corticaux (Maladie de Van Der Knaap) MLC1

- La leucodystrophie mégalencéphalique avec kystes (LMC), décrite par Van der Knaap en 1995, est une maladie rare
- L'incidence de cette pathologie n'est pas encore bien définie.
- Elle est fréquente dans les populations ayant une consanguinité importante.
- C'est une maladie à transmission autosomique récessive. Le gène responsable est localisé sur le chromosome 22, et appelé MLC1.Plus de 50 mutations du gène MLC1 ont été rapportées dans la littérature.
- **Clinique :**
- Age de début: la première année de vie, rarement dès la naissance.
- **La macrocéphalie** : le mode de présentation le plus fréquent de la maladie++. Généralement isolée au cours des deux premières années.
- Ataxie cérébelleuse, d'installation secondaire ,syndrome pyramidal (87 % des cas) .Épilepsie (60 à 100 % des cas).
- Les acquisitions psychomotrices et le développement staturo- pondéral sont généralement normaux au début, avec
- une détérioration secondaire progressive sur plusieurs années.
- **Imagerie :**

l'IRM = examen clé, elle suffit à elle seule pour le diagnostic dans les formes typiques .

- lésions diffuses de la substnace blanche (hyposignal T1 et hypersignal T2 et Flair) témoignant de la présence d'un œdème diffus. L'atteinte intéresse:
  -les fibres sous-corticales notamment au niveau des régions fronto-pariétales et temporales antérieures
  -la substance blanche péri ventriculaire à l'exception des radiations optiques.

la substance grise corticale, les noyaux gris centraux et le thalamus sont toujours épargnés.

Les lésions kystiques sous-corticales : caractérisent la maladie. Temporaux++, frontaux moins fréquents , Bilatéraux ,augmentent progressivement de volume et de nombre avec l'âge en raison de l'atrophie cérébrale.

MENU

Leucoencéphalopathie mégalencéphalique avec kystes sous-corticaux (Maladie de Van Der Knaap) MLC1

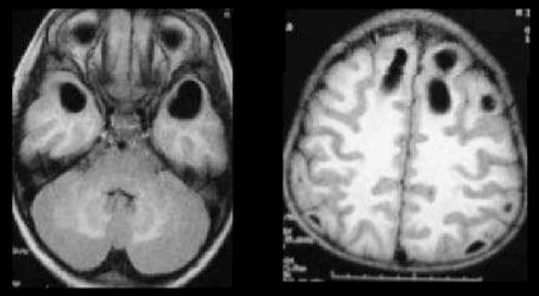

Jerbi Omezzine S, Ben Ameur H, Bousoffara R, Ayedi A, Hamza HA, Sfar MT. Megalencephalic leukoencephalopathy with subcortical cysts: report of 4 new cases. J Radiol. 2008 Jul-Aug;89(7-8 Pt 1):891-4.

-lésions diffuses de la SB (hyposignal T1 et hypersignal T2 et Flair)

-les fibres sous-corticales: régions fronto-pariétales ,temporales antérieures, la SBPV à l'exception des radiations optiques.
-La SG, les NGC et le thalamus toujours épargnés.
-Les lésions kystiques sous-corticales : caractérisent la maladie: Temporaux++, frontaux moins fréquents Bilatéraux , augmentent progressivement de volume et de nombre avec l'âge en raison de l'atrophie cérébrale.



Maladie de Pelizaeus-Merzbacher MPM

La MPM est une affection héréditaire causée par une anomalie du gène codant pour la PLP, protéine structurale de la myéline.
Il s'agit d'une leucodystrophie soudanophile caractérisée sur le plan anatomopathologique par l'accumulation intramacrophagique de cholestérol et de triglycérides au sein de la substance blanche.
Le défaut de synthèse de la PLP et du DM 20 entraîne la production d'une myéline anormale, qui aboutit à une démyélinisation sévère avec persistance de quelques îlots péri- vasculaires de myéline normale, responsable d'un aspect « tigroïde » de la substance blanche
L'aspect en IRM est très évocateur, dès la naissance: les marqueurs de la myélinisation normale sont absents.
Dans les formes plus tardives:
En pondération T1 :perte complète du contraste entre SB et SG en pondération T2: la SB est en hypersignal.
Dans tous les cas, la totalité de la substance blanche est atteinte, sous-corticale, intermédiaire et périventriculaire. La SB du cervelet est également atteinte.

IRM ET LEUCODYSTROPHIE. Les dix règles à ne pas omettre. K.SEDDIKI et col JFR 2023

Maladie de Pelizaeus-Merzbacher MPM

Absence de marqueur de myélinisation en T2

Diffusion
Augmentation de l'ADC au niveau des zones de substance blanche anormale.

Spectroscopie
une augmentation du NAA, de la glutamine, du myo-inositol, de la créatine et de la phospho-créatine et une diminution de la choline.

Adamsbaum C., Kalifa G., Ferey S., Nerzoug V., André C., Aubourg P. Imagerie des affections métaboliques congénitales EMC 2015

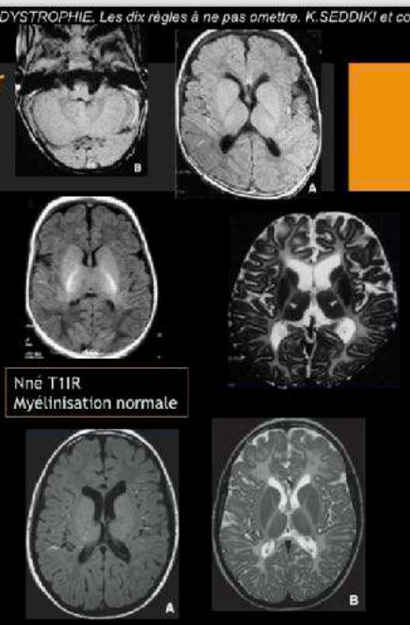

Nné T1IR
Myélinisation normale

MENU



- Maladie de Canavan
- **Maladie d'Alexander**
- Maladies péroxysomales
- Maladies Mitochondriales
- Déficit en Molybdène Co'acteur
- Acidurie L-2-Hydroxyglutarique

III. Les maladies touchant la substance grise et la substance blanche

IRM ET LEUCODYSTROPHIE. Les dix règles à ne pas omettre. K.SEDDIKI et col JFR 2023

Maladie d'ALEXANDER

- La maladie d'Alexander n'est pas une affection héréditaire.
- Le mode de transmission est lié à une mutation du gène GFAP (glial fibrillary acidic protein), neurofilament exprimé dans les astrocytes. Il n' y a pas de marqueur biochimique connu.
- La démyélinisation débute dans les régions frontales et progresse vers l'arrière vers les régions temporales et pariétales.
- Les fibres sous-corticales en « U » sont souvent atteintes.
- La progression se fait tardivement vers les régions occipitales,
- le cervelet et le tronc cérébral.
  L'évolution vers une cavitation est possible.

IRM ET LEUCODYSTROPHIE. Les dix règles à ne pas omettre. K.SEDDIKI et col JFR 2023

Maladie d'ALEXANDER

-Ce n'est pas une maladie héréditaire
-mutation du gène GFAP (glial fibrillary acidic protein), neurofilament exprimé dans les astrocytes.
-il n' y a pas de marqueur biochimique connu.

-Démyélinisation extensive avec cavitation à prédominance frontale.
-Respect des radiations optiques et des capsules internes.
-La Substance Blanche profonde et le tronc cérébral peuvent être atteints

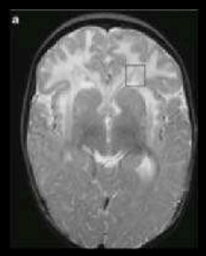

IRM et SPMR ;nourrisson de n 8-mois avec mutation (A358V) of *GFAP* diagnostiqué: maladie d'Alexander. (**a**) Axial T2- image objectivant un signal hyperintense de la substance blanche frontale n frontal **b**) long echo (288 ms) MR show baisse NAA/Cr, elevations of Cho/Cr and ml/ Cr.

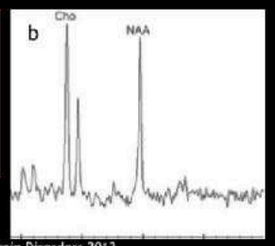

Leucodystrophies Kim M. Cecil and Diana M. Lindquist MR Spectroscopy of Pediatric Brain Disorders 2013

MENU

H. RITEDJ 02mois

Ictère néonatale
Consanguinité
Ictère cholestatique
Hypotonie axiale

IRM:Hypersignal T2 bilatéral et symétrique intéressant la substance blanche à l'étage sus-tentoriel, les pallidums, la partie postérieure du tronc cérébral
SPMR: pic exubérant de Naa

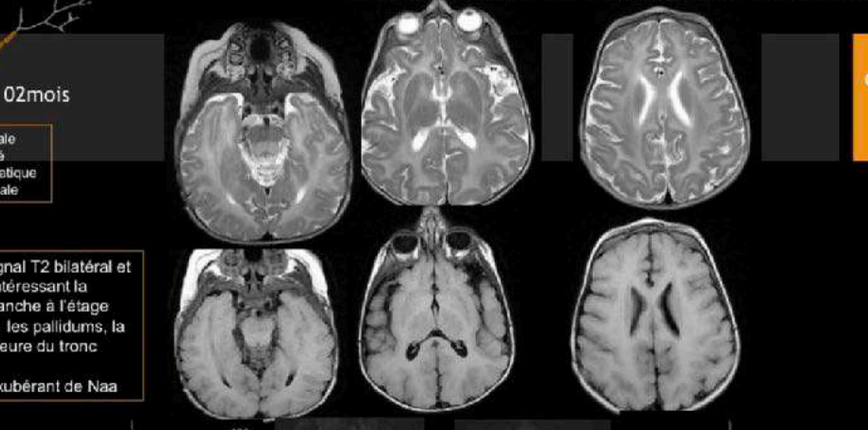

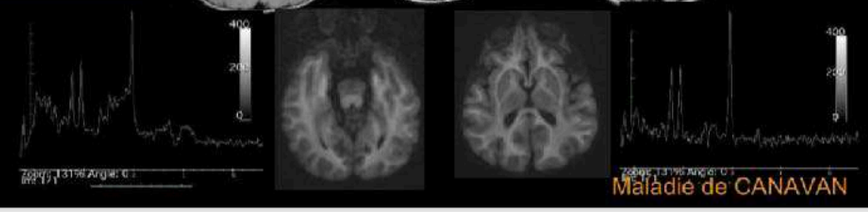

Cas clinique:4

Maladie de CANAVAN

IRM ET LEUCODYSTROPHIE. Les dix règles à ne pas omettre. K.SEDDIKI et col JFR 2023

5.Analyser le volume des structures (atrophie, mégalencéphalie)

périmètre crânien
les ventricules,
le cortex
et la fosse postérieure.

Règles: 5,6 et7

6.Une atteinte prédominante des noyaux lenticulaires oriente vers une maladie mitochondriale.

Les maladies mitochondriales appartiennent au groupe des «poliodystrophies», avec prépondérance des anomalies de la substance grise. Leur association à des anomalies de la substance blanche secondaires est fréquente.

7.Garder à l'esprit qu'il existe des présentations atypiques en IRM d'authentiques leucodystrophies.

Forme typique:
Retard mental précoce, macrocéphalie chez un jeune enfant.
Anomalie de signal de la SB à début frontal et sous cortical.
Anomalie de signal des NG, thalamus et du Tronc cérébral.

Forme atypique :
Forme juvenile et adulte sans macrocéphalie, sans déficit cognitif.
IRM : atteinte de la SB frontale unilatérale ou pseudo tumeur du tronc

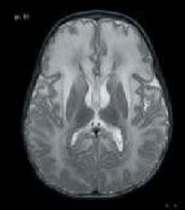

Maladie d'Alexander

IRM ET LEUCODYSTROPHIE. Les dix règles à ne pas omettre. K.SEDDIKI et col JFR 2023

8.Envisager tous les diagnostics différentiels :

les encéphalopathies hypoxo ischémiques en période néonatale.

Infections fœto-maternelles si lésions stables.

Règles: 8,9 et 10

9.Chercher des calcifications au scanner dans les cas difficiles



TDM T1

Maladie de Krabbe

10.Utiliser le terme de « leucodystrophie » à bon escient dans un compte rendu

MENU

0 - LEUCOPATHIE MEDICAMENTEUSE

Intoxication au disulfirame

Le disulfirame (Esperal®) est prescrit comme traitement préventif des rechutes après sevrage alcoolique. L'intoxication est souvent volontaire. Elle est responsable d'hypersignaux en écho de spin (ES) T2 et en FLAIR des pallidum, des noyaux caudés et des noyaux rouges du mésencéphale (7).

- Disulfirame :
  - par surdosage majeur
  - lésions des **noyaux lenticulaires, rouges et sous-thalamiques**

- Metronidazole : œdème vasogénique
  - noyaux dentelés du cervelet
  - tronc cérébral (mésencéphale, tegmentum, olive bulbaire)
  - corps calleux (parfois œdème cytotoxique)
  - proche du Wernicke car antagoniste de la thiamine

MENU

Intoxication au disulfirame

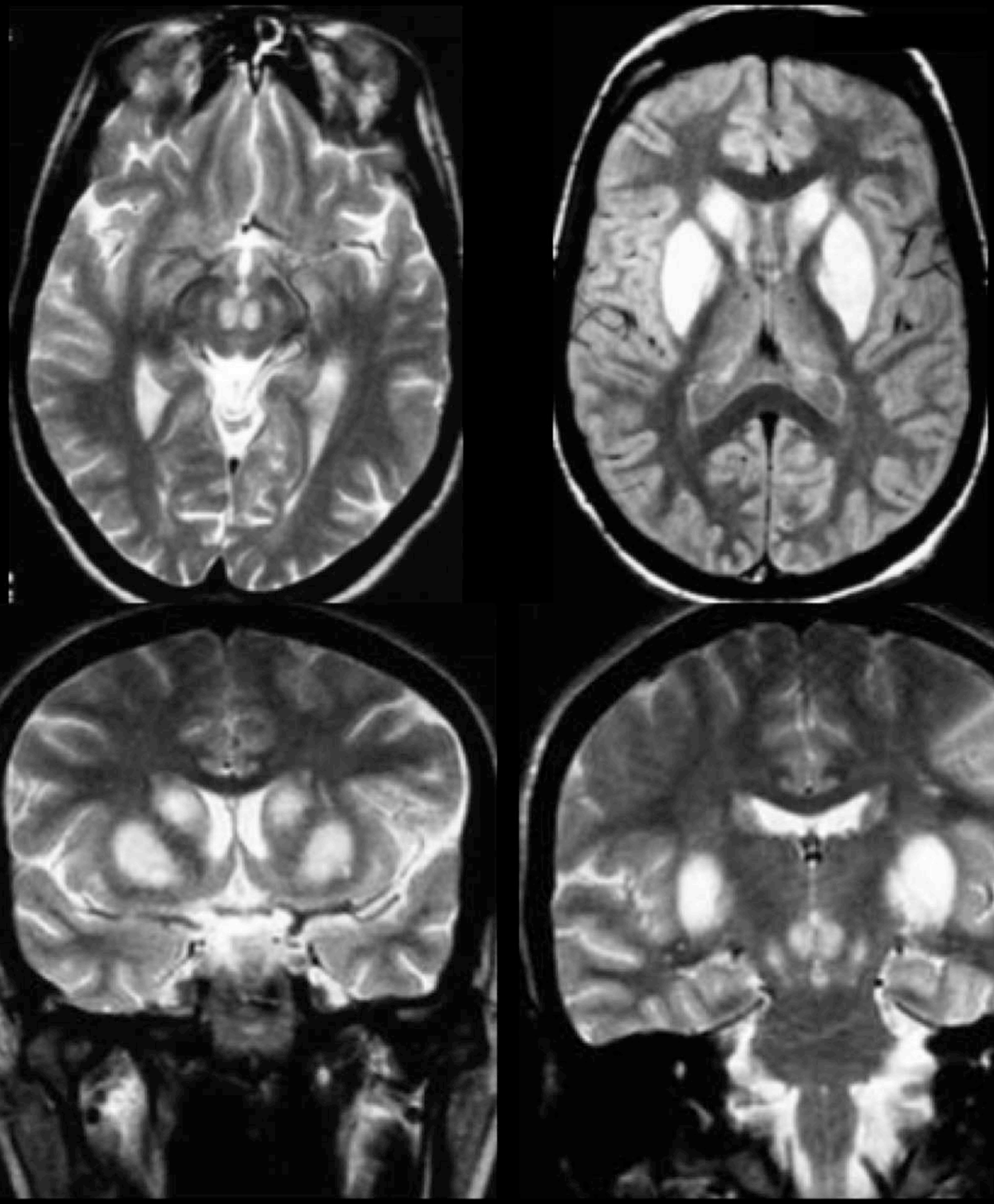

Courtesy of Pr JL Dietemann

MENU

METRONIDAZOLE

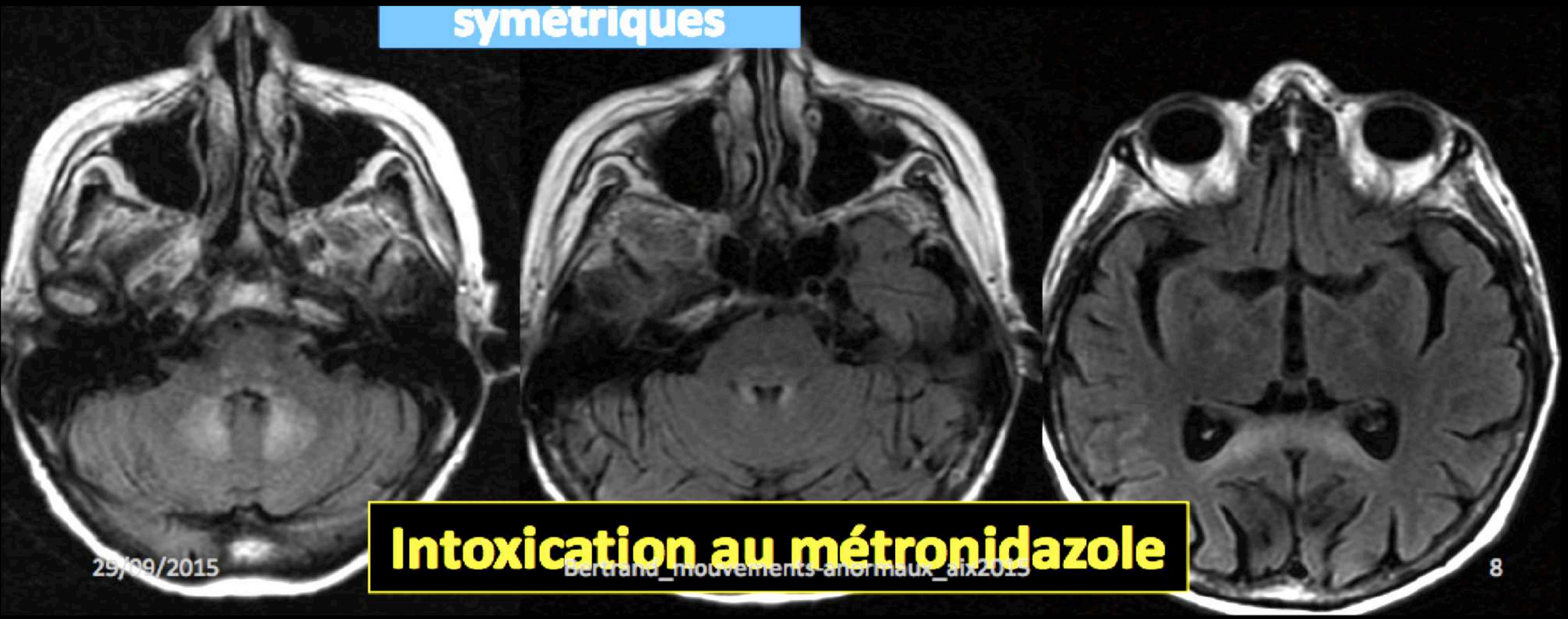

- Metronidazole : œdème vasogénique
  - noyaux dentelés du cervelet
  - tronc cérébral (mésencéphale, tegmentum, olive bulbaire)
  - corps calleux (parfois œdème cytotoxique)
  - proche du Wernicke car antagoniste de la thiamine

MENU

METRONIDAZOLE

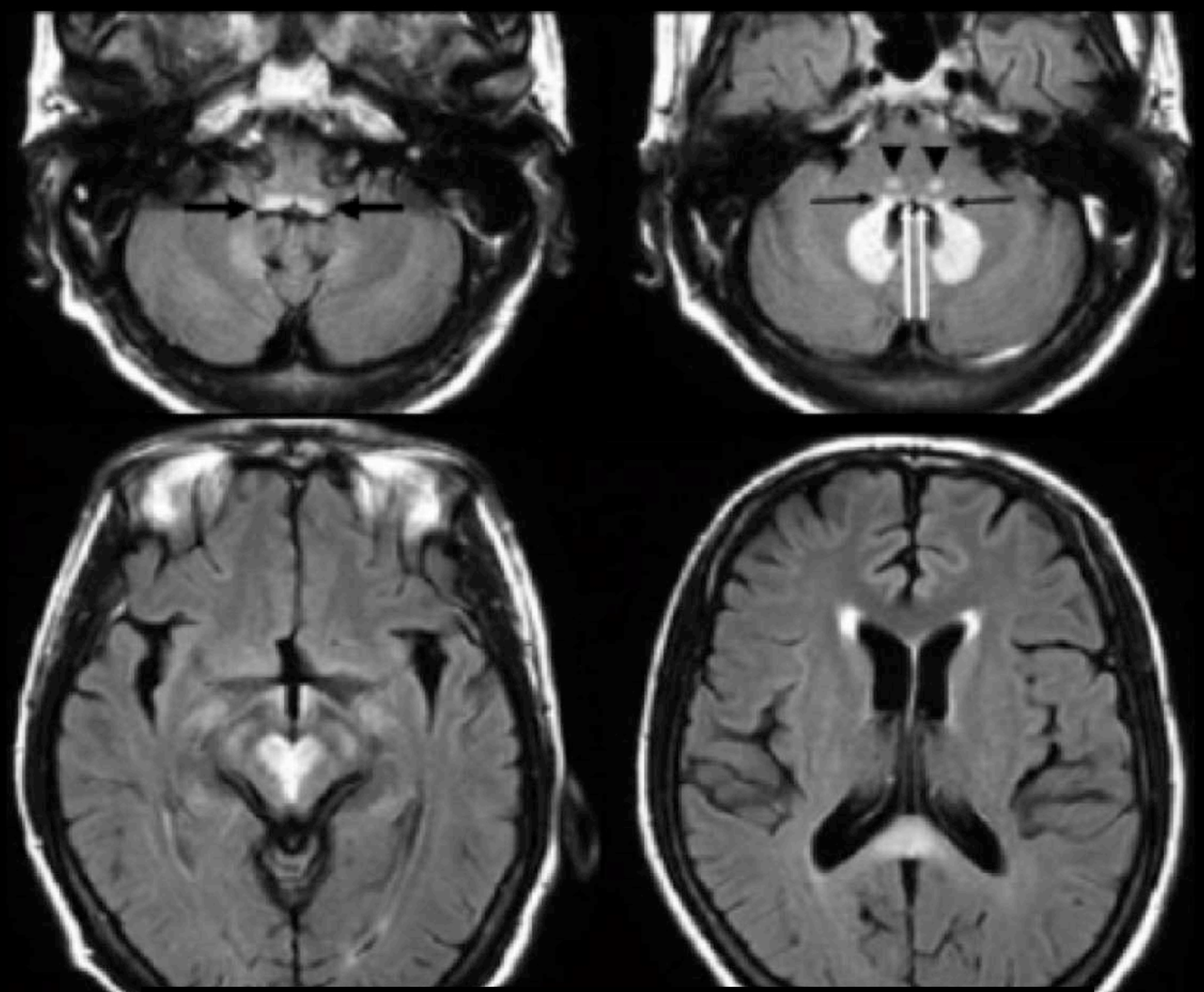

- Metronidazole : œdème vasogénique
  - noyaux dentelés du cervelet
  - tronc cérébral (mésencéphale, tegmentum, olive bulbaire)
  - corps calleux (parfois œdème cytotoxique)
  - proche du Wernicke car antagoniste de la thiamine

MENU

METRONIDAZOLE

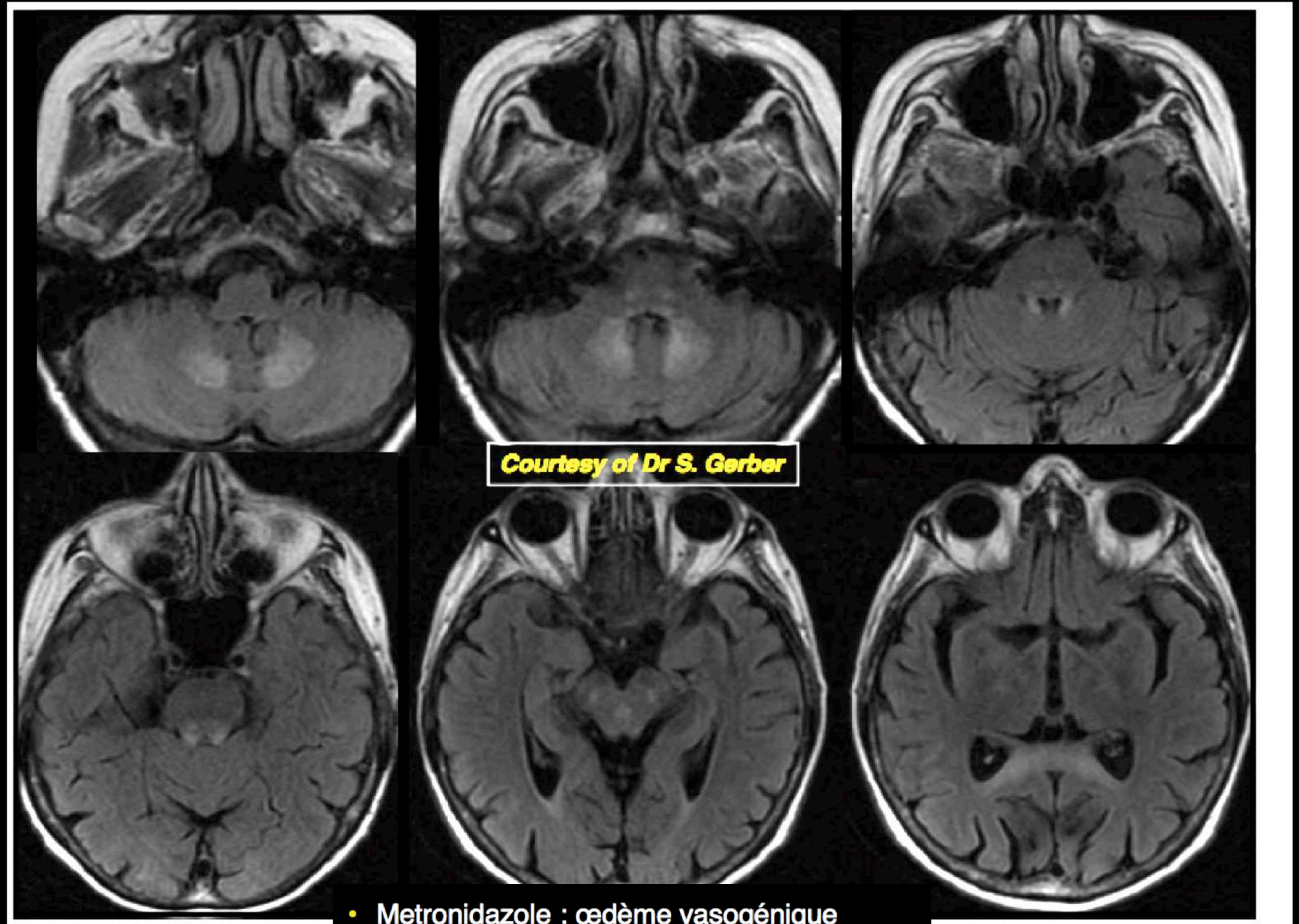

- Metronidazole : œdème vasogénique
  - noyaux dentelés du cervelet
  - tronc cérébral (mésencéphale, tegmentum, olive bulbaire)
  - corps calleux (parfois œdème cytotoxique)
  - proche du Wernicke car antagoniste de la thiamine

MENU

METRONIDAZOLE

METRONIDAZOLE TOXICITY

History: Ataxia, tremor & overuse of metronidazole.

Location:

Dentate nuclei in the cerebellum, red nucleus, periaqueductal grey matter, midbrain and dorsal pons and the corpus callosum (genu & splenium).

Pattern:

Bilateral symmetrical T2/FLAIR hyperintensities.

Follow up:

Reversible after discontinuation of the drug.

It *mimics wernicke's encephalopathy* due to *vitamin B1 antagonism* and sharing same metabolic pathways.

Giulio Zuccoli et al. Neuroimaging Findings in Acute Wernicke's Encephalopathy: Review of the Literature. AJR 2009; 192:501–508



Axial T2W (A,B) image show symmetrical abnormal increased signal intensity noted in dentate nuclei, red nuclei & periaqueductal grey matter. FLAIR images (C,D) show involvement of dorsal pons, midbrain, genu and splenium of corpus callosum.

MENU

1- Leucodystrophies

VASCULAIRES

Maladies
Vasculaires
CADASIL
Col 4A1
Maladie de Fabry

MENU

CADASIL

- AD
- Lésions des petites artères cérébrales
- Cliniques: migraines +/- aura,
  AVC après 30 ans, sd extra-pyr, pseudo-bulbaire, démence sous-corticale
  ou tableau d'encéphalopathie
- Mutation du gène Notch 3, chrom. 19
- Pas de traitement spécifique

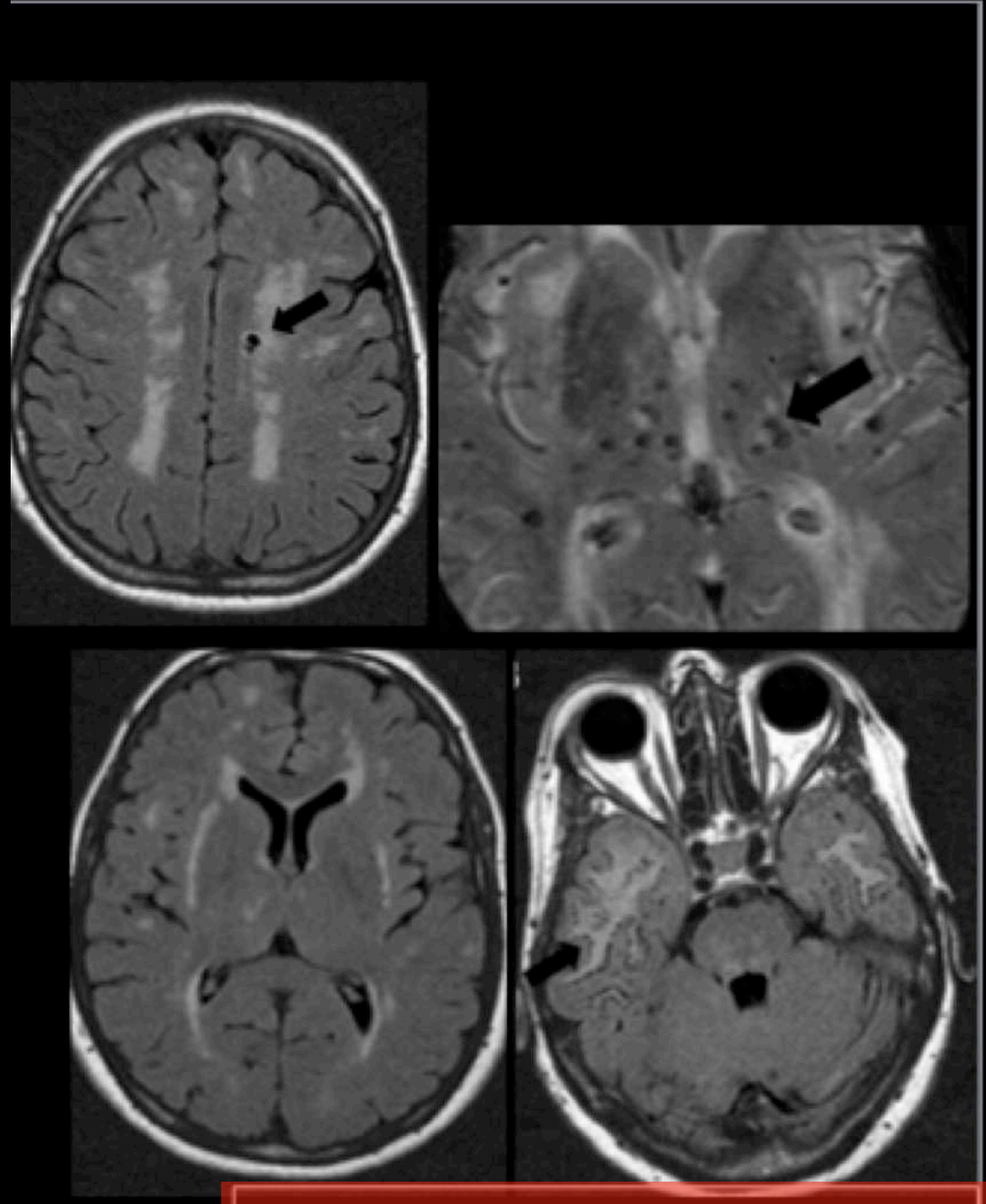

- Leucoencéphalopathie
- Infarctus sous-corticaux
- Sites évocateurs
  - capsule externe
  - temporo-polaire
- Microbleeds (70%)

HYPER T2 TEMPORAL ANTERIEUR
HYPERT2 CAPSULE EXTERNE EN ( )

MENU

CADASIL

MENU

AVC DU SUJET JEUNE / AVEC MIGRAINES puis DEFICIT COGNITIF
LEUCOARAIOSE CAPSULE EXTERNE + POLE TEMP ANT BILAT + MICROBLEEDS

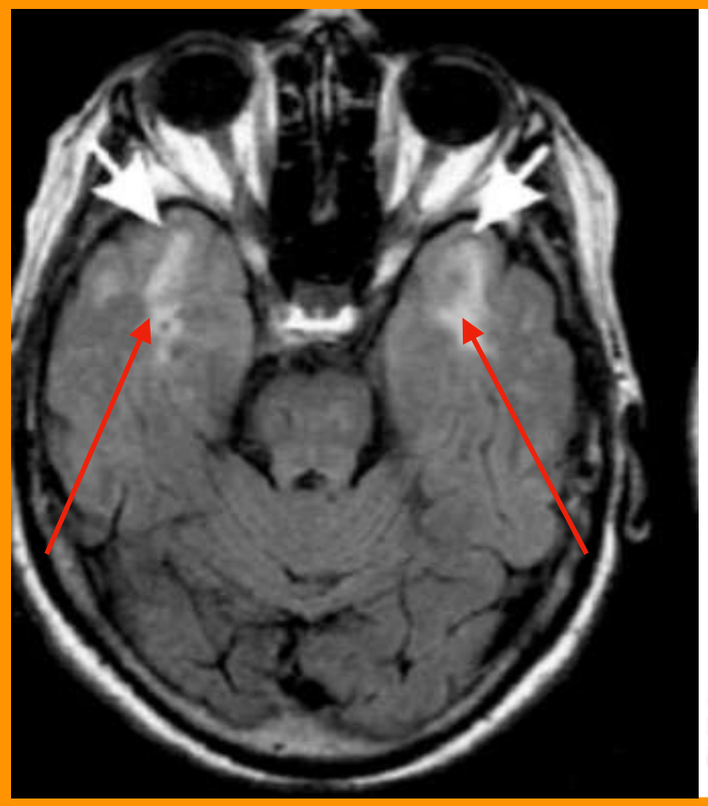

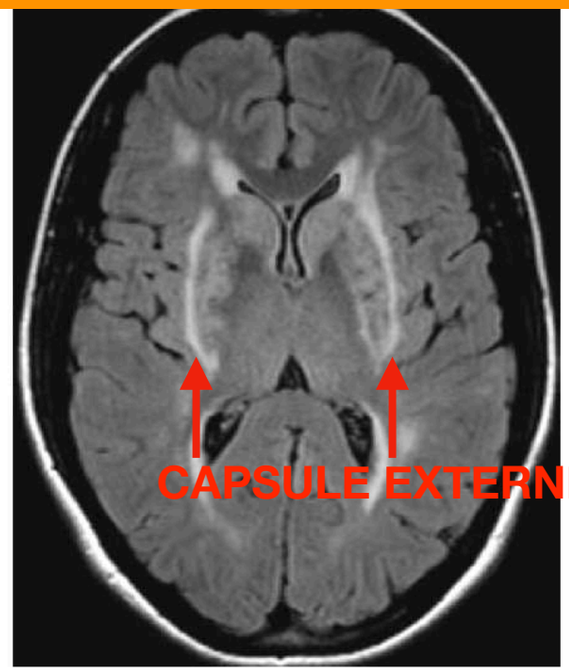

Figure 11. IRM, séquence FLAIR *(fluid attenuation inversion recovery)*. Hypersignaux diffus de la substance blanche prédominant au niveau de la capsule externe, très évocateurs de CADASIL.

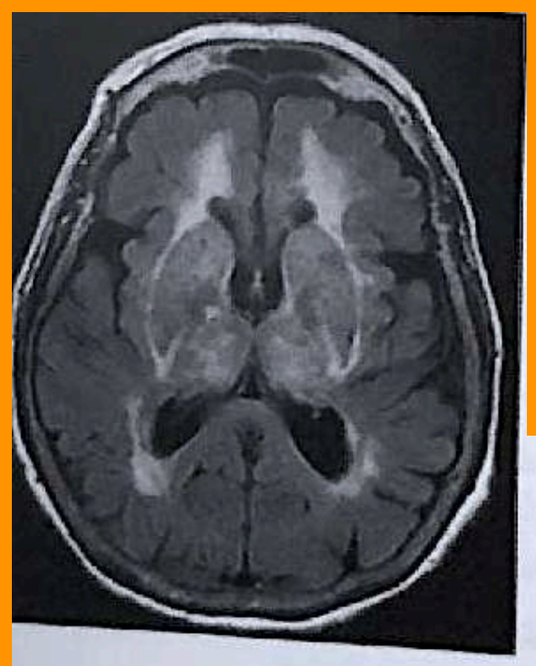

Figure 3 : Séquence FLAIR. Hypersignal de la substance blanche périventriculaire, des noyaux de la base, des thalami et de la capsule externe. Infarctus lacunaires.



CADASIL

AVC DU SUJET JEUNE / AVEC MIGRAINES puis DEFICIT COGNITIF
LEUCOARAIOSE CAPSULE EXTERNE + POLE TEMP ANT BILAT + MICROBLEEDS

CADASIL *(Cerebral Autosomal Dominant Arteriopathy with Subcortical Infarcts and Leukoencephalopathy)*

Mots-clés Migraines - Microangiopathie - Prédominance antérieure des lésions - AVC ischémique du sujet jeune - ATCD familiaux

Aspects généraux

Définition

Le CADASIL est une artériopathie héréditaire de l'adulte, affectant principalement le cerveau et liée à des mutations du gène NOTCH 3 sur le chromosome 19. Il s'agit de la plus fréquente des microangiopathies cérébrales familiales. L'affection est autosomique dominante, à pénétrance complète, mais des mutations de novo sont possibles [1, 2].

Pathogénie

L'artériopathie se traduit par un épaississement concentrique de la paroi des artérioles cérébrales du fait de la présence d'un matériel granulaire éosinophile au sein de la média.

Clinique

L'histoire clinique débute habituellement chez l'adulte jeune (3ème - 4ème décennies) par des migraines avec aura. Celles-ci présentent les caractéristiques suivantes : un début plus tardif que dans la population générale, une aura prolongée, parfois une migraine hémiplégique, une tendance à diminuer en intensité et en fréquence après la survenue du premier accident vasculaire. Des troubles thymiques peuvent être inauguraux : épisodes dépressifs ou mélancoliques pouvant alterner avec des accès maniaques. Des accidents vasculaires, principalement ischémiques, surviennent un peu plus tardivement entre 40 et 50 ans. Un syndrome démentiel apparait en général après l'âge de 60 ans.

Critères diagnostiques

Le diagnostic repose sur les paramètres suivants :

- cliniques : crises de migraines, troubles thymiques, accidents vasculaires cérébraux en l'absence de facteurs de risque habituels, troubles cognitifs allant jusqu'à la démence.
- familiaux : notions d'antécédents vasculaires et /ou troubles cognitifs à un âge précoce chez d'autres membres de la famille ;
- radiologiques : anomalies de signal en IRM dès l'âge de 35 ans ;
- génétiques : détection des mutations du gène NOTCH 3,
- parfois biopsie cutanée avec étude de la paroi vasculaire.

Imagerie

Comprendre l'imagerie

L'atteinte des cellules musculaires lisses des petites artères cérébrales altère une de leurs fonctions principales, réduire les pressions et le débit artériels pour protéger le lit capillaire, site de nutrition/oxygénation des tissus. A un stade préclinique, apparait une réduction du lit capillaire avec hypoperfusion et atrophie tissulaire. Les lésions touchent préférentiellement les territoires vasculaires antérieurs. A un stade plus avancé, les perturbations hémodynamiques peuvent induire des foyers de nécrose (lacunes), même en l'absence de sténose artérielle [3]. Avec l'âge, la réduction systémique de la capacité des grosses artères à amortir les pulsations artérielles aggrave encore le dysfonctionnement hémodynamique : l'aspect devient proche de celui de la microangiopathie liée à l'artériolosclérose, avec une atteinte marquée des territoires profonds.

Scanner

Moins sensible que l'IRM, il peut montrer des lésions hypodenses sous-corticales et des noyaux gris centraux, sans rehaussement après injection de produit de contraste.

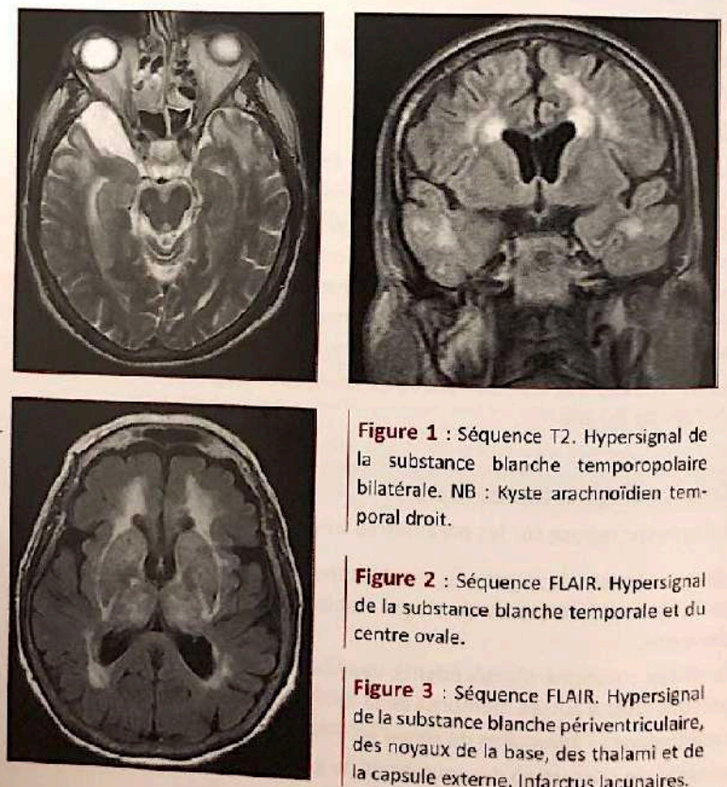

Figure 1 : Séquence T2. Hypersignal de la substance blanche temporopolaire bilatérale. NB : Kyste arachnoïdien temporal droit.

Figure 2 : Séquence FLAIR. Hypersignal de la substance blanche temporale et du centre ovale.

Figure 3 : Séquence FLAIR. Hypersignal de la substance blanche périventriculaire, des noyaux de la base, des thalami et de la capsule externe. Infarctus lacunaires.

IRM

Un élargissement des espaces périvasculaires de la région sous-corticale peut être visible avant 30 ans. Il atteint électivement les régions temporales (en particulier temporopolaires) et frontales. Secondairement, des espaces périvasculaires élargis sont observés dans le centre semi-ovale et les noyaux gris centraux.

Au cours de la troisième décennie, les anomalies sont limitées à la substance blanche supratentorielle ; l'atteinte préférentielle temporopolaire est caractéristique mais inconstante et non pathognomonique. Les hypersignaux en T2 et FLAIR s'étendent ensuite progressivement. Ils sont de sévérité moindre dans les régions occipitales, les noyaux gris centraux et les thalami, le corps calleux et le tronc cérébral. L'atteinte de la capsule externe est importante pour différencier cette leucopathie de celle de la sclérose en plaques [4]. **CC (40%) atteinte évoluée**

Les infarctus lacunaires et les microsaignements apparaissent vers 30 ans, leur nombre augmente avec l'âge (fréquence de l'ordre de 75% entre 30 et 40 ans). Ils atteignent la substance blanche sous-corticale, les noyaux gris centraux, le thalamus et le tronc cérébral. Le cortex est classiquement épargné mais une étude en IRM 7 Tesla a montré l'existence d'infarctus intracorticaux [5]. Les infarctus non lacunaires sont rares. Les hématomes intracérébraux seraient présents chez ¼ des patients symptomatiques [6].

L'atrophie cérébrale est précoce et atteint préférentiellement les régions antérieures, particulièrement temporales.

L'imagerie en tenseur de diffusion révèle des altérations microstructurales dans la substance blanche en apparence normale sur les séquences conventionnelles : augmentation de la diffusivité et perte d'anisotropie [7]. Ces anomalies, qui pourraient traduire l'existence de phénomènes dégénératifs survenant à distance des lésions ischémiques, semblent être prédictives d'une progression de la maladie.

Diagnostics différentiels

Cf. Hypersignaux T2/FLAIR en plage de la substance blanche.

Traitement

Il est symptomatique ; il n'y pas de traitement d'efficacité prouvée du CADASIL.

MENU

IRM

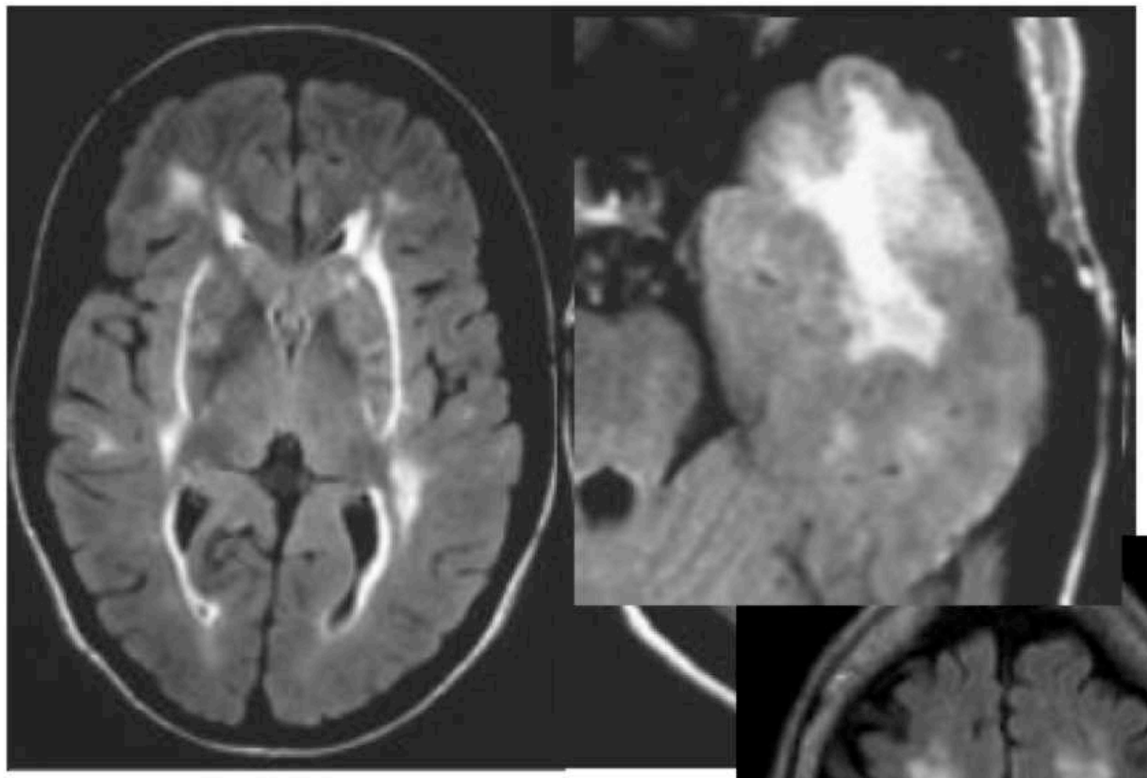

- Leucoencéphalopathie
  - Périventriculaire
  - Pôles temporaux ant. (90%)
  - Capsules externes
  - Corps Calleux **CC (40%) atteinte évoluée**
- Lacunes multiples: NG, centro-pontiques
- Microbleeds tardifs

VR

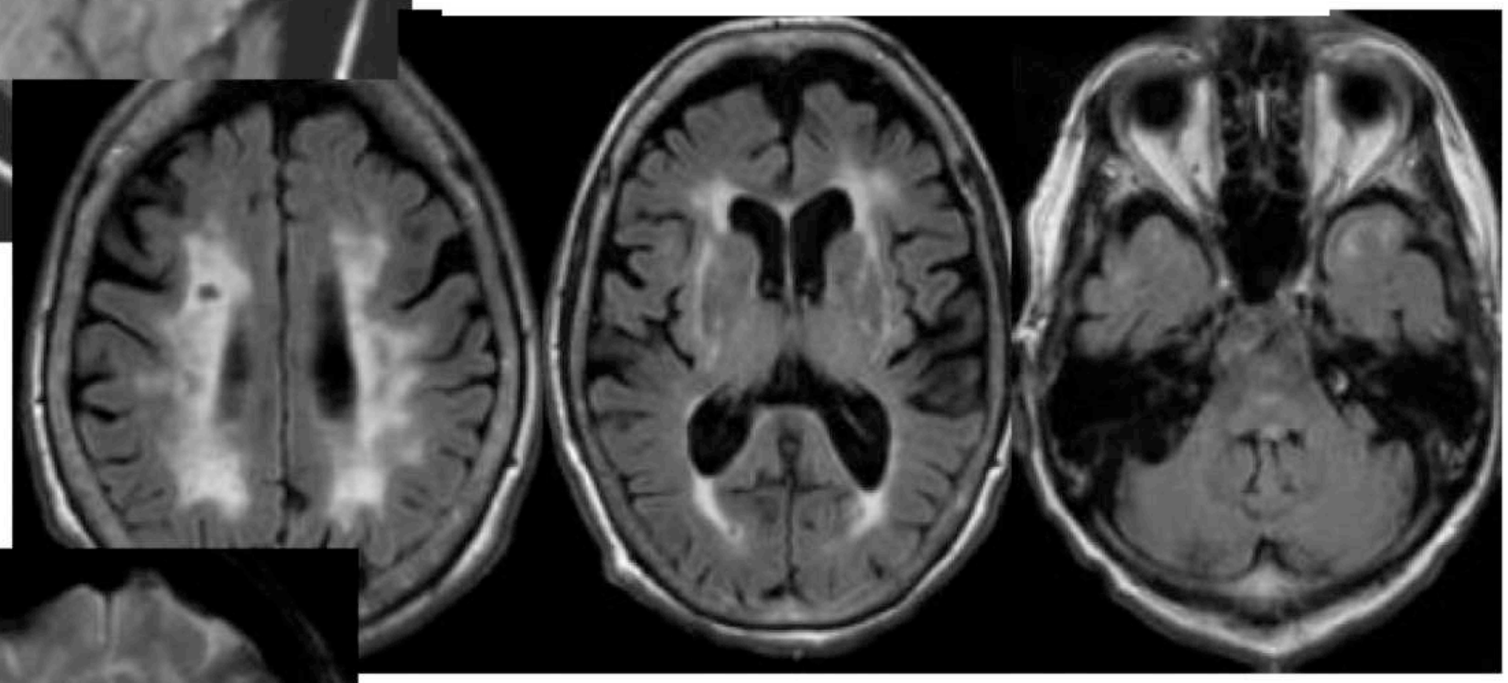

Lacunes

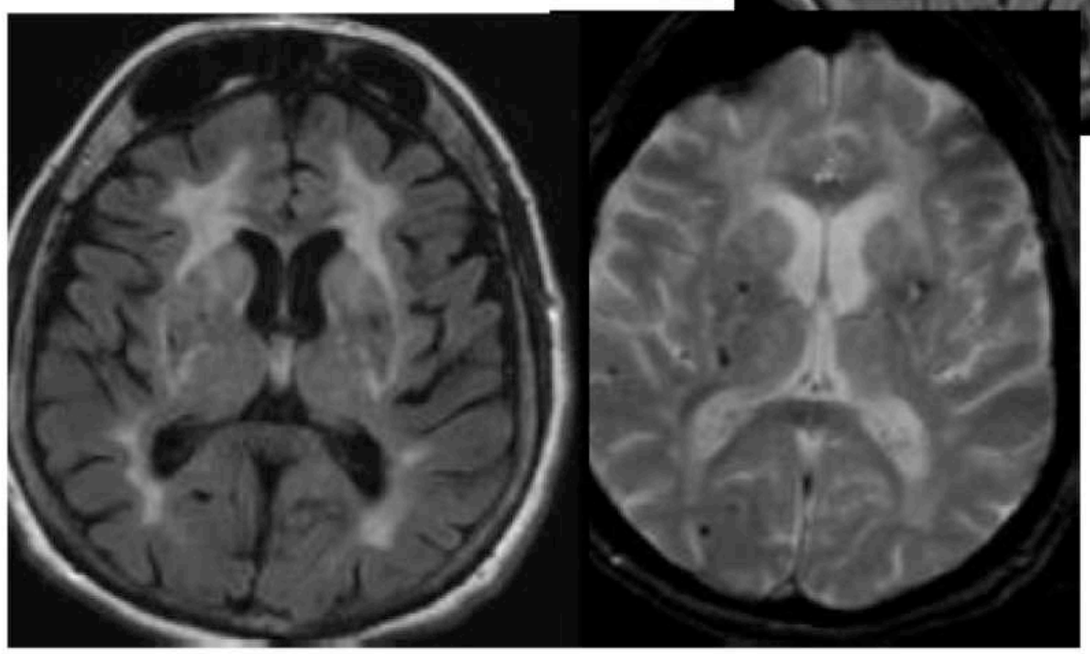

Microbleeds
↗ avec l' âge

MENU

CADASIL

AVC DU SUJET JEUNE / AVEC MIGRAINES puis DEFICIT COGNITIF
LEUCOARAIOSE CAPSULE EXTERNE + POLE TEMP ANT BILAT + MICROBLEEDS

CADASIL *(Cerebral Autosomal Dominant Arteriopathy with Subcortical Infarcts and Leukoencephalopathy)*

Mots-clés Migraines - Microangiopathie - Prédominance antérieure des lésions - AVC ischémique du sujet jeune - ATCD familiaux

Aspects généraux

Définition

Le CADASIL est une artériopathie héréditaire de l'adulte, affectant principalement le cerveau et liée à des mutations du gène NOTCH 3 sur le chromosome 19. Il s'agit de la plus fréquente des microangiopathies cérébrales familiales. L'affection est autosomique dominante, à pénétrance complète, mais des mutations de novo sont possibles [1, 2].

Pathogénie

L'artériopathie se traduit par un épaississement concentrique de la paroi des artérioles cérébrales du fait de la présence d'un matériel granulaire éosinophile au sein de la média.

Clinique

L'histoire clinique débute habituellement chez l'adulte jeune (3ème - 4ème décennies) par des migraines avec aura. Celles-ci présentent les caractéristiques suivantes : un début plus tardif que dans la population générale, une aura prolongée, parfois une migraine hémiplégique, une tendance à diminuer en intensité et en fréquence après la survenue du premier accident vasculaire. Des troubles thymiques peuvent être inauguraux : épisodes dépressifs ou mélancoliques pouvant alterner avec des accès maniaques. Des accidents vasculaires, principalement ischémiques, surviennent un peu plus tardivement entre 40 et 50 ans. Un syndrome démentiel apparait en général après l'âge de 60 ans.

Critères diagnostiques

Le diagnostic repose sur les paramètres suivants :

- cliniques : crises de migraines, troubles thymiques, accidents vasculaires cérébraux en l'absence de facteurs de risque habituels, troubles cognitifs allant jusqu'à la démence.
- familiaux : notions d'antécédents vasculaires et /ou troubles cognitifs à un âge précoce chez d'autres membres de la famille ;
- radiologiques : anomalies de signal en IRM dès l'âge de 35 ans ;
- génétiques : détection des mutations du gène NOTCH 3,
- parfois biopsie cutanée avec étude de la paroi vasculaire.

Imagerie

Comprendre l'imagerie

L'atteinte des cellules musculaires lisses des petites artères cérébrales altère une de leurs fonctions principales, réduire les pressions et le débit artériels pour protéger le lit capillaire, site de nutrition/oxygénation des tissus. A un stade préclinique, apparait une réduction du lit capillaire avec hypoperfusion et atrophie tissulaire. Les lésions touchent préférentiellement les territoires vasculaires antérieurs. A un stade plus avancé, les perturbations hémodynamiques peuvent induire des foyers de nécrose (lacunes), même en l'absence de sténose artérielle [3]. Avec l'âge, la réduction systémique de la capacité des grosses artères à amortir les pulsations artérielles aggrave encore le dysfonctionnement hémodynamique : l'aspect devient proche de celui de la microangiopathie liée à l'artériolosclérose, avec une atteinte marquée des territoires profonds.

Scanner

Moins sensible que l'IRM, il peut montrer des lésions hypodenses sous-corticales et des noyaux gris centraux, sans rehaussement après injection de produit de contraste.



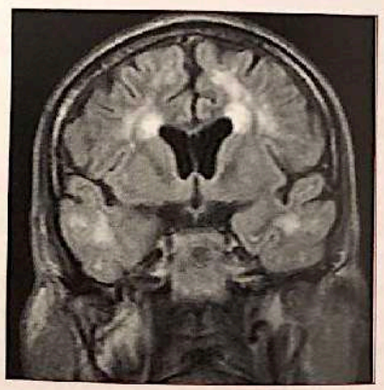

1 2
3

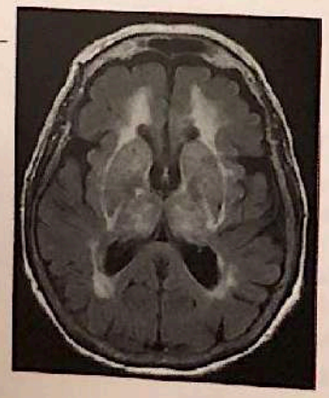

Figure 1 : Séquence T2. Hypersignal de la substance blanche temporopolaire bilatérale. NB : Kyste arachnoïdien temporal droit.

Figure 2 : Séquence FLAIR. Hypersignal de la substance blanche temporale et du centre ovale.

Figure 3 : Séquence FLAIR. Hypersignal de la substance blanche périventriculaire, des noyaux de la base, des thalami et de la capsule externe. Infarctus lacunaires.

IRM

Un élargissement des espaces périvasculaires de la région sous-corticale peut être visible avant 30 ans. Il atteint électivement les régions temporales (en particulier temporopolaires) et frontales. Secondairement, des espaces périvasculaires élargis sont observés dans le centre semi-ovale et les noyaux gris centraux.

Au cours de la troisième décennie, les anomalies sont limitées à la substance blanche supratentorielle ; l'atteinte préférentielle temporopolaire est caractéristique mais inconstante et non pathognomonique. Les hypersignaux en T2 et FLAIR s'étendent ensuite progressivement. Ils sont de sévérité moindre dans les régions occipitales, les noyaux gris centraux et les thalami, le corps calleux et le tronc cérébral. L'atteinte de la capsule externe est importante pour différencier cette leucopathie de celle de la sclérose en plaques [4].

Les infarctus lacunaires et les microsaignements apparaissent vers 30 ans, leur nombre augmente avec l'âge (fréquence de l'ordre de 75% entre 30 et 40 ans). Ils atteignent la substance blanche sous-corticale, les noyaux gris centraux, le thalamus et le tronc cérébral. Le cortex est classiquement épargné mais une étude en IRM 7 Tesla a montré l'existence d'infarctus intracorticaux [5]. Les infarctus non lacunaires sont rares. Les hématomes intracérébraux seraient présents chez ¼ des patients symptomatiques [6].

L'atrophie cérébrale est précoce et atteint préférentiellement les régions antérieures, particulièrement temporales.

L'imagerie en tenseur de diffusion révèle des altérations microstructurales dans la substance blanche en apparence normale sur les séquences conventionnelles : augmentation de la diffusivité et perte d'anisotropie [7]. Ces anomalies, qui pourraient traduire l'existence de phénomènes dégénératifs survenant à distance des lésions ischémiques, semblent être prédictives d'une progression de la maladie.

Diagnostics différentiels

Cf. Hypersignaux T2/FLAIR en plage de la substance blanche.

Traitement

Il est symptomatique ; il n'y pas de traitement d'efficacité prouvée du CADASIL.

MENU

CADASIL

LEUCODYSTROPHIES VASCULAIRES [2]

CADASIL

Il s'agit d'une maladie de transmission autosomique dominante, ayant comme symptômes cliniques des accidents lacunaires à répétition, une démence de type sous-cortical, associés à des migraines avec aura, et des états psychiatriques, dépression, voire mélancolie ou état maniaque. Le gène muté, à l'origine de cette pathologie est *Notch3*, localisé sur le bras long du chromosome 19. L'aspect neuroradiologique consiste en l'association d'infarctus de type lacunaire, à de vastes plages de démyélinisation, à prédominance périventriculaire, touchant les capsules externes, respectant le plus souvent les fibres en U et intéressant de façon très spécifique la pointe des lobes temporaux (figure 1). La séquence en écho de gradient, met en évidence des hyposignaux témoignant de microsaignements *(microbleeds)*.

Il faut noter qu'un certain nombre de leucodystrophies vasculaires, remplissant l'ensemble des critères cliniques et neuroradiologiques de CADASIL, n'ont pas de mutation retrouvée dans le gène *Notch3*. Ils sont appelés Cadasil-Like et correspondent à des maladies héréditaires des petits vaisseaux intracrâniens. Par ailleurs, des formes de transmission récessives (CARASIL) ont été décrites et récemment, le gène *HTRA1* a été identifié dans une de ces formes.

CADASIL

IRM

- Leucoencéphalopathie
  - Périventriculaire
  - Pôles temporaux ant. (90%)
  - Capsules externes
  - Corps Calleux
- Lacunes multiples: NG, centro-pontiques
- Microbleeds tardifs

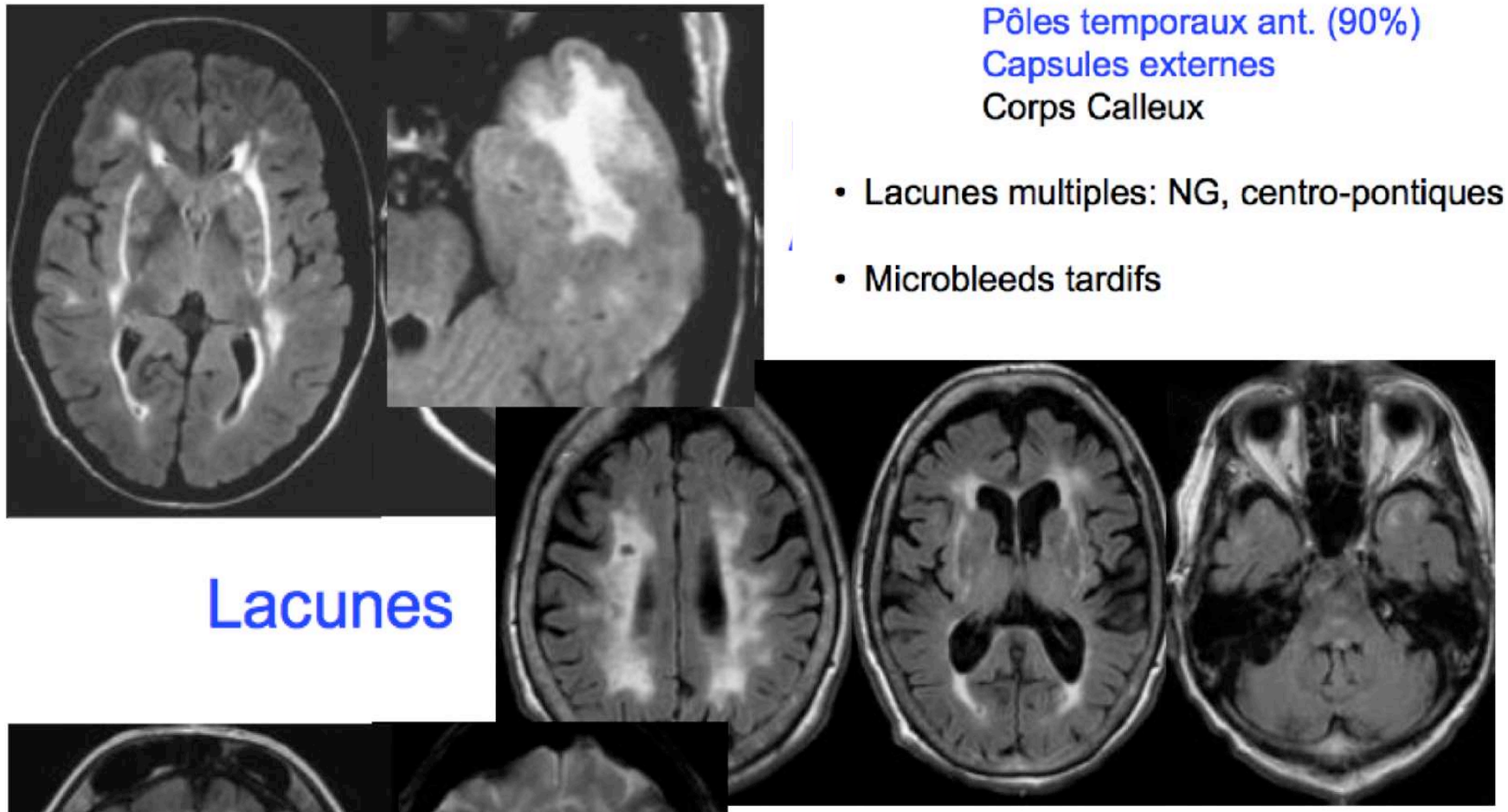

Lacunes

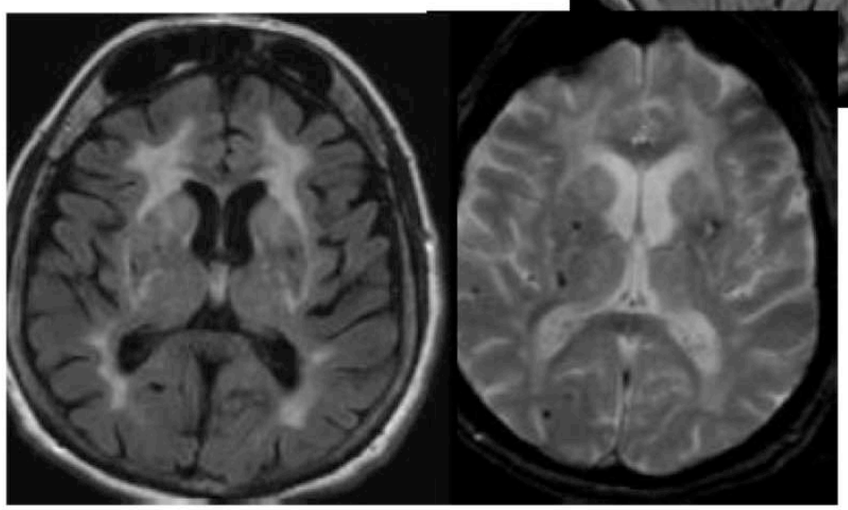

Microbleeds
↗ avec l' âge

MENU

Col 4 A1

AVC hgique du jeune
Microbleeds nx dentelé
Anevrysme siphon carotide

- AD
- Clinique adulte: AVC hémorragique
- Ophtalmo: tortuosités vasculaires + cataracte, anomalie du segment antérieur
- Néphrologie: IR, kystes
- Mutation sur le gène Col 4 A1, le gène Col4A1 code pour la chaîne alpha-1 du collagène IV
- Prise en charge: éviter ttt antithrombotique, contrôler la TA: ttt si TA> 130/80, éviter les traumatismes crâniens , césarienne

MENU

Mutation du gène *COL4A1*

Le gène *COL4A1* fait partie d'une grande famille de collagène, protéine de soutien des vaisseaux. Le tableau initial décrit a été celui de sujets présentant une hémiplégie infantile, associée à une leuco-encéphalopathie vasculaire et à de vastes cavités porencéphaliques, des tortuosités rétiniennes, une cataracte congénitale et d'autres malformations de la chambre antérieure de l'œil. Le tableau s'est ensuite enrichi par la description de patients ayant des tableaux de crampes musculaires, d'anévrysmes intracrâniens et d'insuffisance rénale (HANAC syndrome). Cette maladie est de transmission autosomique dominante.

IRM

- Micro et macro-hémorragies sans facteurs de risque
- Leucoencéphalopathie étendue
- Anévrysme du siphon

- *Cavité porencéphalique: surtout chez l'enfant*

Col 4 A1

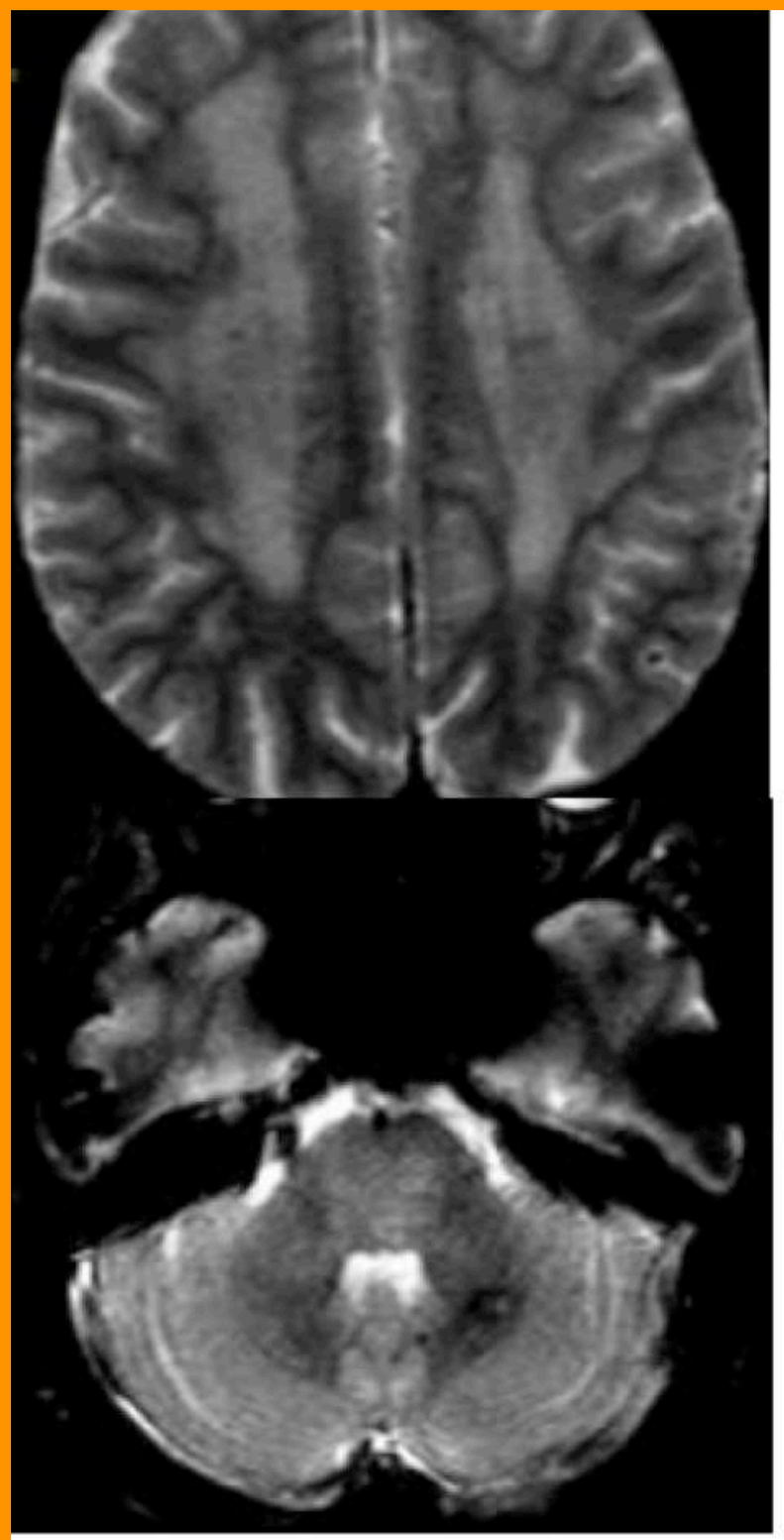

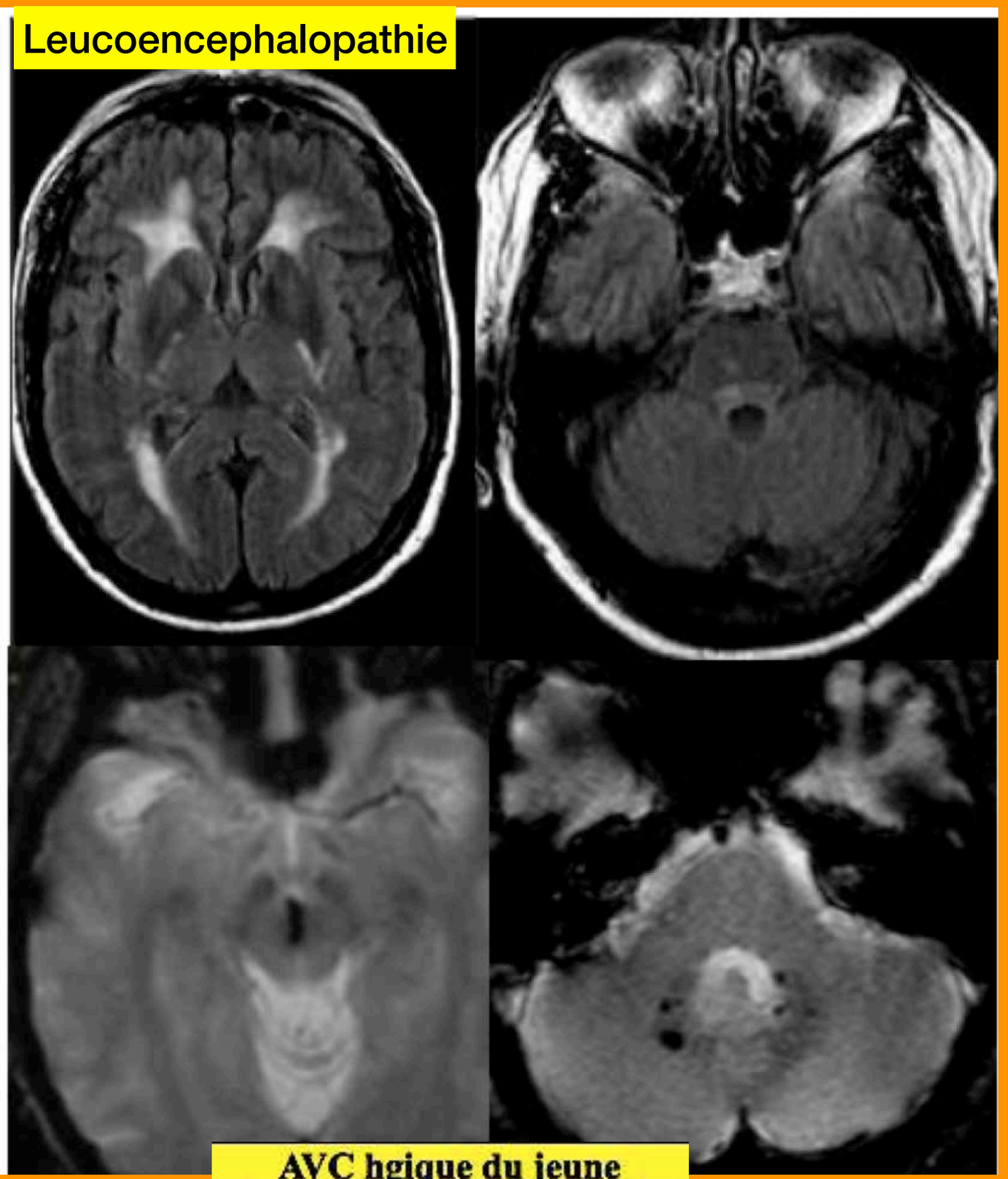

AVC hgique du jeune

Microbleeds nx dentelé

Anevrysme siphon carotide

MENU

FABRY

- AR, liée à l'X
- Clinique: enfance ou 20-30 ans

Angiokératose, hypohydrose

Acroparesthésies déclenchées par le stress

AVC: 1/3 des hémizygotes

- Ophtalmo: cornée verticillée, cataracte
- Cardiaque et rénale : plus tardives
- Diag: biol chez l'Homme et génétique chez la Femme

Déficit en alpha-galactosidase lysosomale dans les lysosomes des cellules endothéliale

- Traitement: une enzyme recombinante

MENU

IRM

- AIT-AVC
  récidivants
  circulation postérieure (60%)
- Leucoencéphalopathie
- Hypersignal T1 du pulvinar (20%)
- Dolicho-méga-vaisseaux (20-40%)

Maladie de Fabry

De transmission récessive liée à l'X, elle est due à un déficit en α-galactosidase lysosomale, responsable de l'accumulation pathogène de globotriaosylcéramides essentiellement dans les lysosomes des cellules endothéliales. Chez l'homme hémizygote, les premiers symptômes apparaissent habituellement dans l'enfance mais parfois au cours des 2e ou 3e décade et associent le plus souvent des acroparesthésies, des angiokératomes et une hypohidrose. L'examen ophtalmologique permet de retrouver une cornée verticillée (dépôts cornéens disposés en rayons de roue), souvent associée à des dépôts cristalliniens, voire une cataracte. L'atteinte cardiaque et rénale, plus tardive, en fait une maladie grave. Des accidents vasculaires cérébraux (AVC) surviennent chez un tiers des hommes hémizygotes et peuvent parois être révélateurs de la maladie. Il s'agit le plus souvent d'accidents ischémiques transitoires (AIT), parfois d'accidents ischémiques constitués. Ils sont liés à une atteinte des petites artères cérébrales avec, dans 20 à 40 % des cas, des dolicho-méga-vaisseaux. Dans plus de 60 % des cas, les AVC intéressent le territoire vertébro-basilaire et ont un caractère récidivant. En IRM, outre une possible leuco-encéphalopathie vasculaire et des séquelles d'AIC le plus souvent de petite taille, on peut observer, dans environ 20 % des cas, un hypersignal des pulvinars en séquence T1 (signe du pulvinar). Les femmes hétérozygotes présentent des signes atténués de la maladie : ceux-ci se limitent en général à une cornée verticillée (70 % des cas), des angiokératomes (30 % des cas) ou des acroparesthésies (10 % des cas). Cependant, les accidents ischémiques ainsi que la leuco-encéphalopathie périventriculaire IRM semblent aussi fréquents chez l'homme hémizygote. Depuis plusieurs années, une enzyme recombinante est disponible pour le traitement de la maladie de Fabry. L'effet de ce traitement a été démontré sur l'atteinte cardiaque et rénale. Toutefois, l'effet sur la prévention des AVC reste à déterminer.

MENU

un homme de 53 ans hémizygote pour la maladie de Fabry

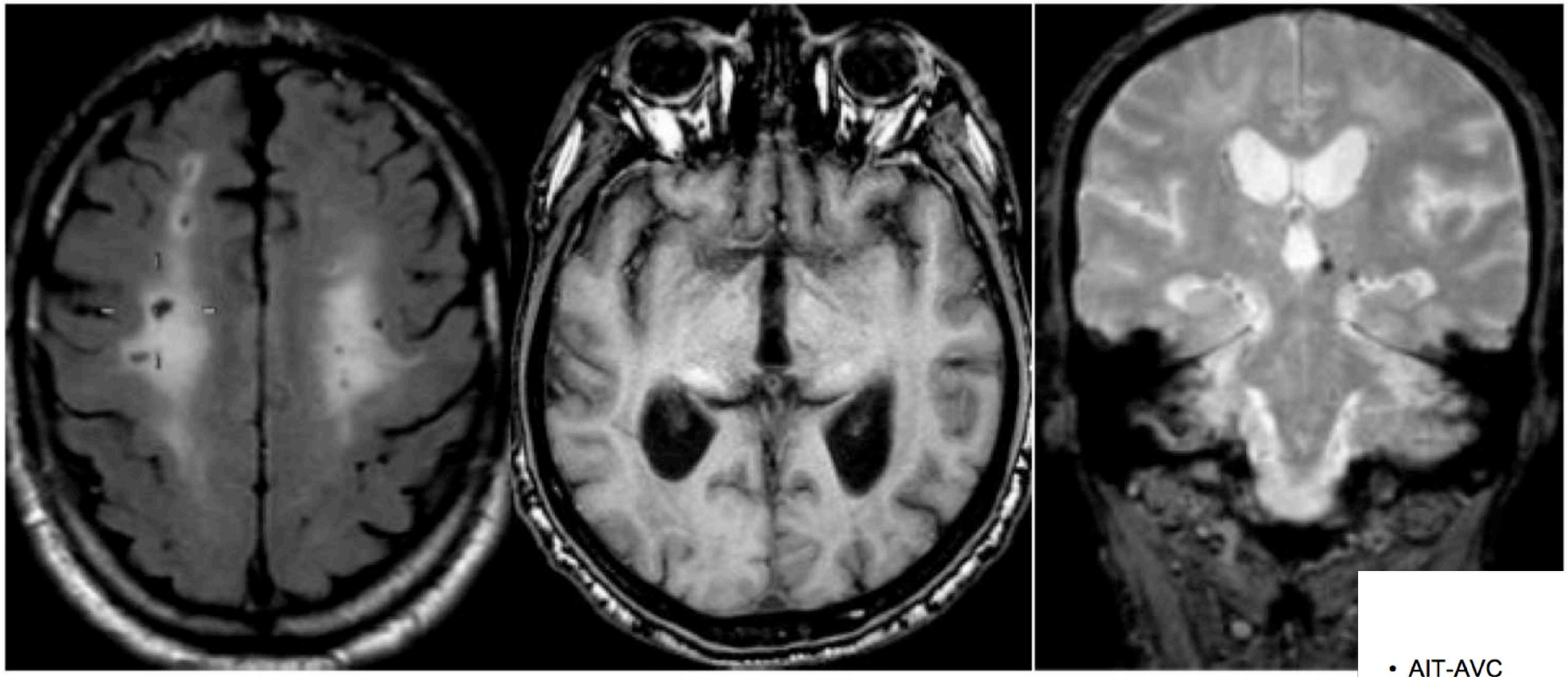

un homme de 66 ans.

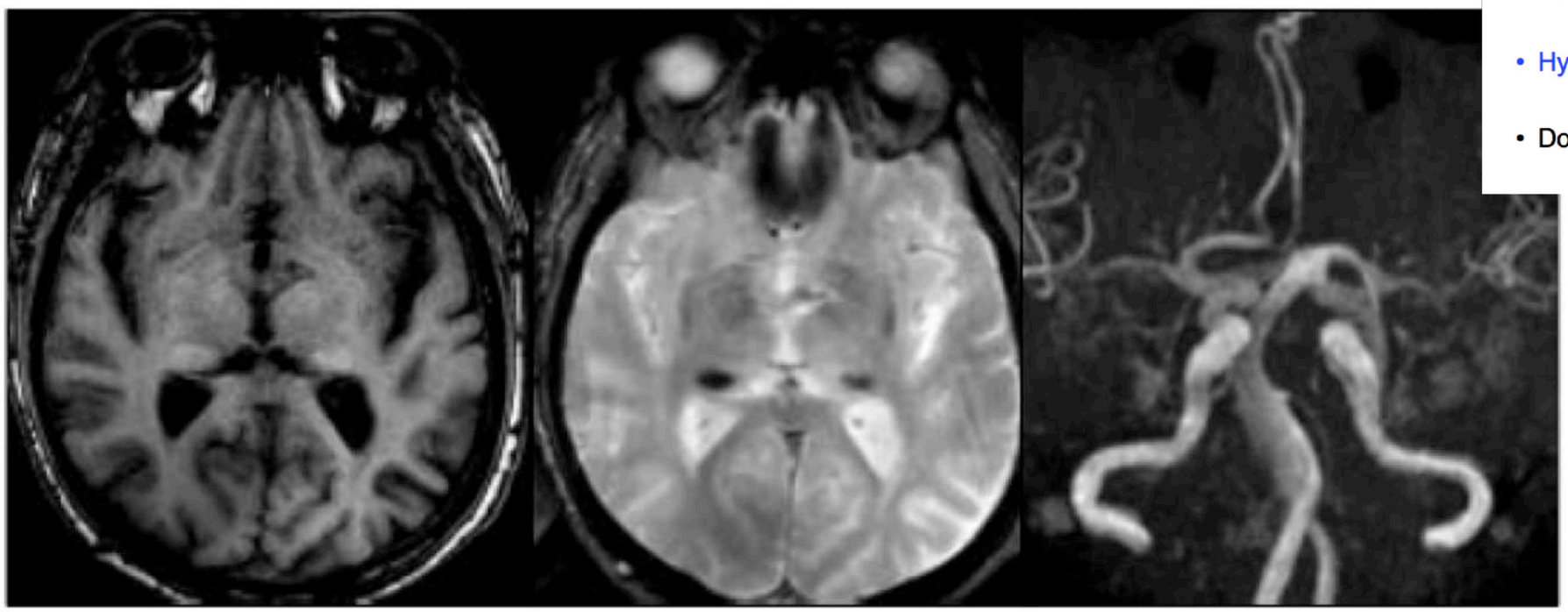

IRM

- AIT-AVC
  récidivants
  circulation postérieure (60%)
- Leucoencéphalopathie
- Hypersignal T1 du pulvinar (20%)
- Dolicho-méga-vaisseaux (20-40%)

MENU

2- Leucodystrophies MÉTABOLIQUES

Métaboliques
Leucodystrophie métachromatique
Adrénoleucodystrophie
Maladie de Krabbe
Xanthomatose cérébrotendineuse
Troubles du métabolisme intermédiaire
Cytopathies mitochondriales

MENU

Leucodystrophie métachromatique

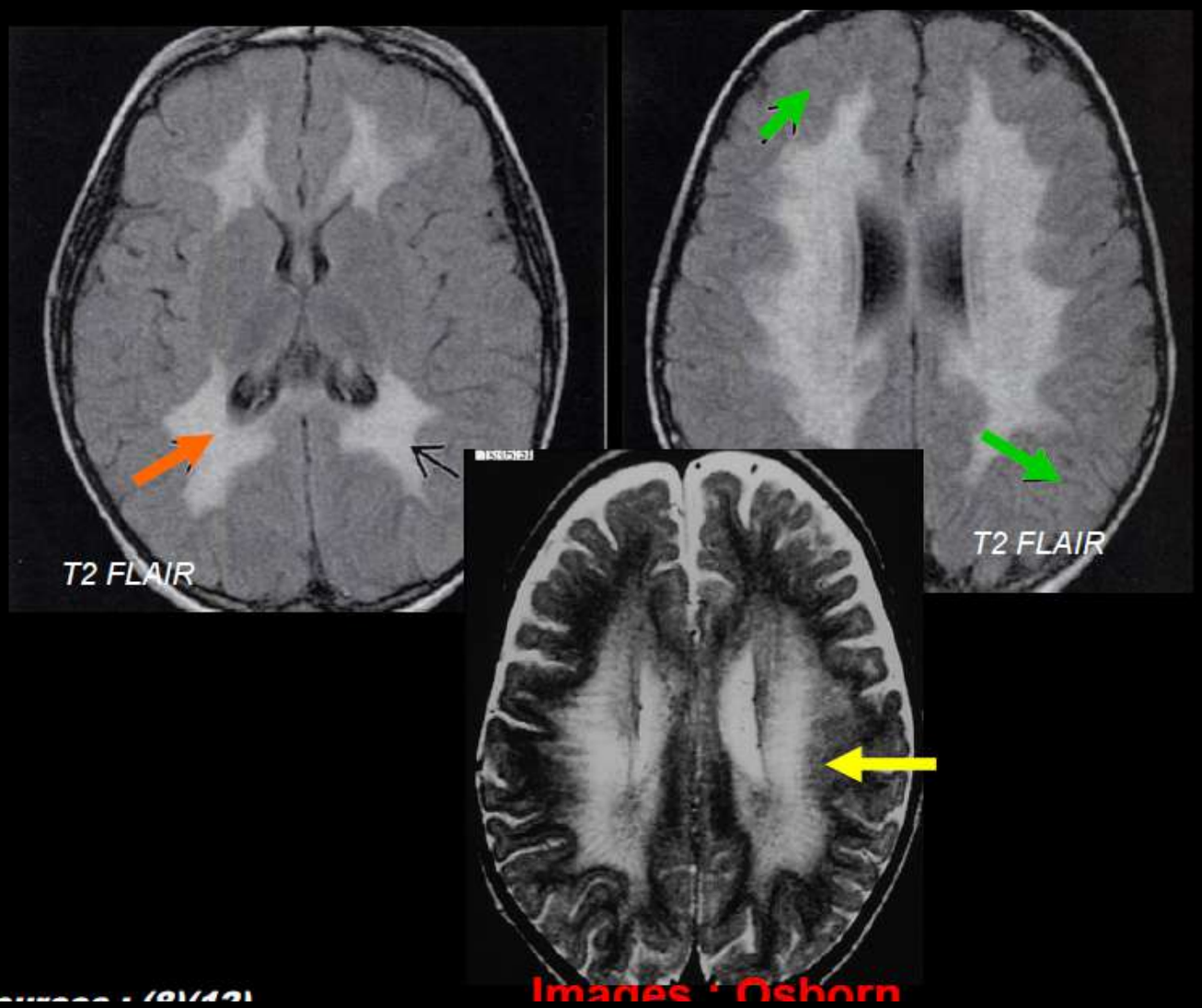

Images : Osborn

Atteintes

- Forme de **papillon**
- HyperT2 diffus de la substance blanche **péri ventriculaire**, **prédominance postérieure**
- **Épargne les fibres en U** sous-corticales
- Aspect **tigré** ou tacheté des centres semiovales (préservation de la myélinisation péri vasculaire)
- Atteintes fréquentes : corps calleux, capsule interne et tractus cortico-spinal
- Atrophie cortico-sous-corticale (finale)

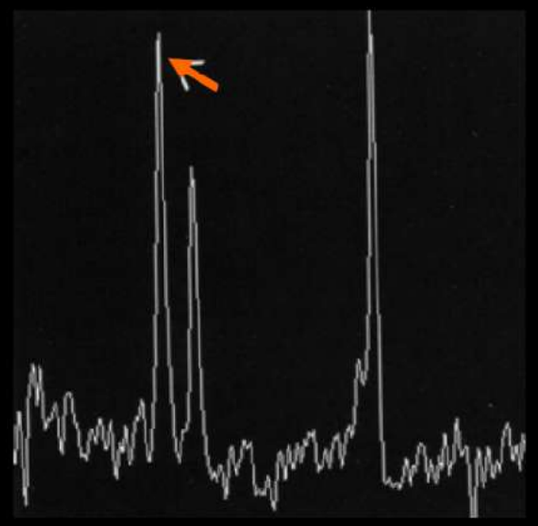

Atteintes

- Pic de choline en spectro-IRM

➔ *Proposer une etimation de l'activité enzymatique de l'arysulfatase A chez ces patients*

MENU

Leuco-encéphalopathies au cours des maladies métaboliques héréditaires

La leucodystrophie métachromatique

De transmission autosomique récessive, elle est due à un déficit en arylsulfatase A, enzyme lysosomale impliquée dans la dégradation des sulfatides qui sont des composants essentiels de la myéline. La forme de l'adulte débute le plus souvent par des troubles psychiatriques, puis un syndrome sous-cortico-frotal, une paraparésie spastique, une ataxie cérébelleuse, des crises convulsives, une atrophie optique, et une polyneuropathie démyélinisante souvent asymptomatique apparaissent progressivement. Des formes monosymptomatiques se résumant à une polyneuropathie motrice isolée ou à un tableau psychiatrique pur sans polyneuropathie ont été décrites. L'IRM met en évidence une leuco-encéphalopathie bilatérale et symétrique touchant la substance blanche périventriculaire sustentorielle, à prédominance frontale et épargnant relativement les fibres en U. Le diagnostic repose sur le dosage de l'arylsulfatase A dans les leucocytes, confirmé par la mise en évidence d'une accumulation de sulfatides dans les urines.

Leucodystrophie MÉTACHROMATIQUE

HyperT2 / FLAIR SB

frontal

périventric. (possible sans atteinte frontale)

+ atrophie

+ CHOLÉCYSTITE !

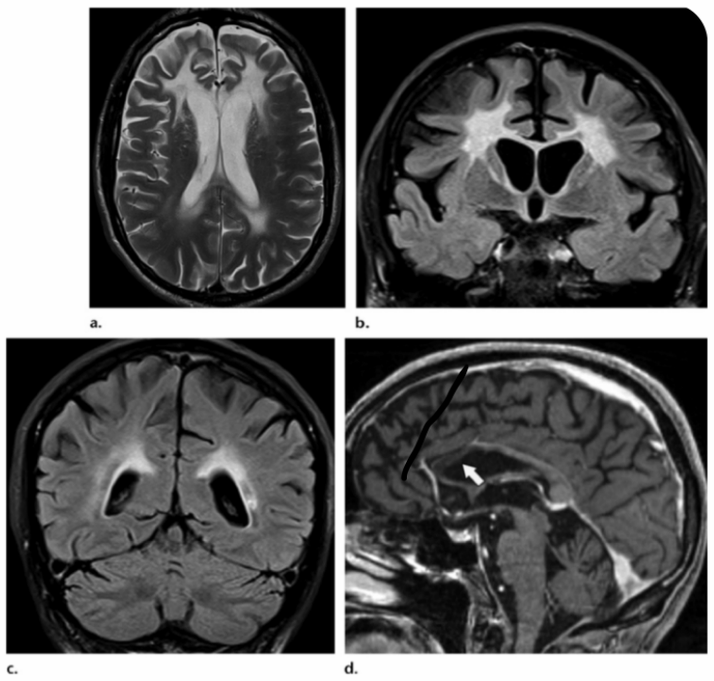

Figure 6. Metachromatic leukodystrophy in a 51-year-old man. **(a)** Axial T2-weighted MR image shows the predominance of frontal white matter involvement. **(b, c)** Coronal FLAIR images show the frontal white matter involvemen associated with atrophy **(b)**, but also show posterior periventricular bilateral lesions **(c)**. **(d)** Sagittal reformatted contrast-enhanced three-dimensional T1-weighted MR image shows brain atrophy (mainly frontal), with corpus callosum involvement (arrow). There is no contrast enhancement.

MENU

Metachromatic Leukodystrophy

6-year-old child with progressive developmental delay

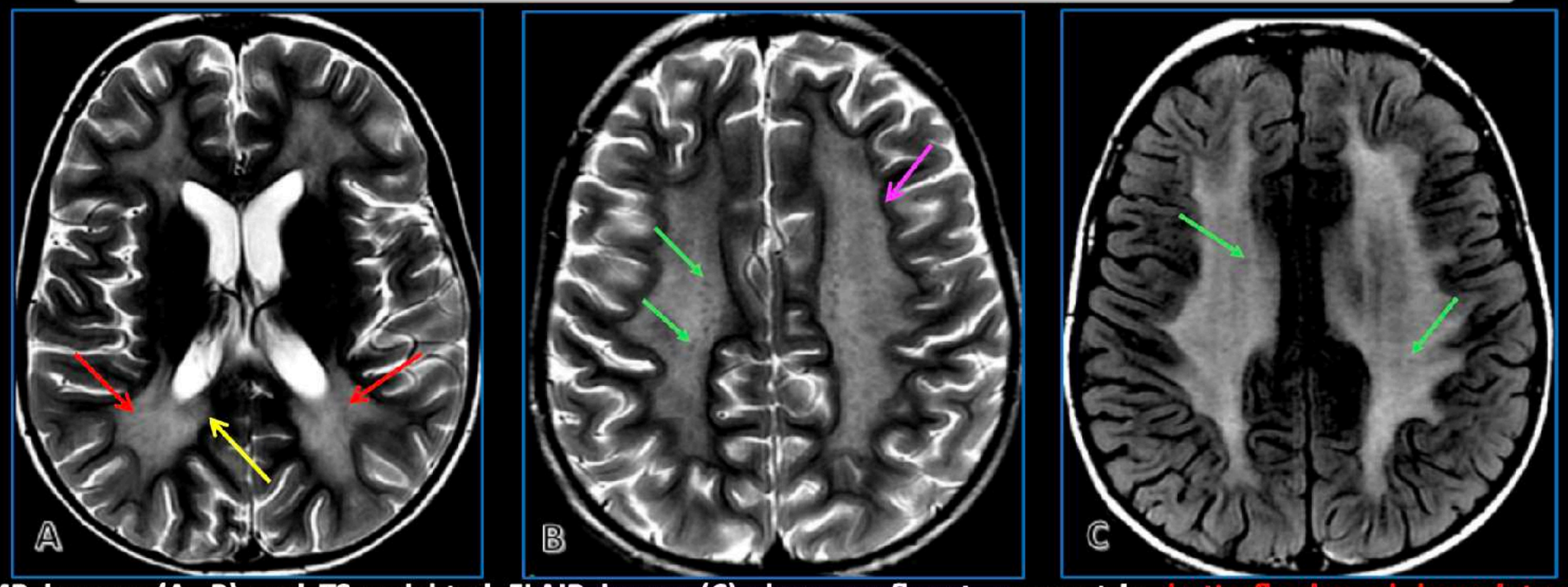

Axial T2-weighted MR images (A, B) and T2-weighted FLAIR image (C) show confluent, symmetric, butterfly-shaped hyperintensities (red arrows) involving the periventricular white matter with extension to the CC (yellow arrow). There are multiple hypointense lines and dots within the white matter (green arrows in B) with a characteristic tigroid or leopard (green arrows in C) pattern. The sparing of perivenular myelin is thought to account for this appearance. Note the sparing of the subcortical U-fibers (pink arrow) that is typical for early disease. MR spectroscopy (not shown) demonstrated elevated choline. The child has a normal head size.

Metachromatic leukodystrophy is a lysosomal storage disease. Normal head size is maintained. It can have a late infantile (most common), juvenile, or adult manifestation. At imaging, the splenium of the CC and white matter fibers are affected early, but subcortical U-fibers and cerebellum are typically spared until late in the disease. [28]

Adrénoleucodystrophie



T1 sag

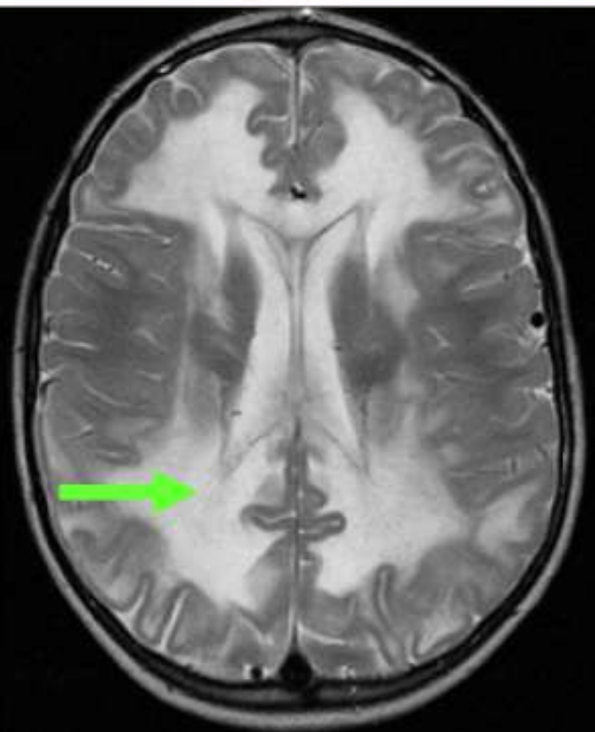

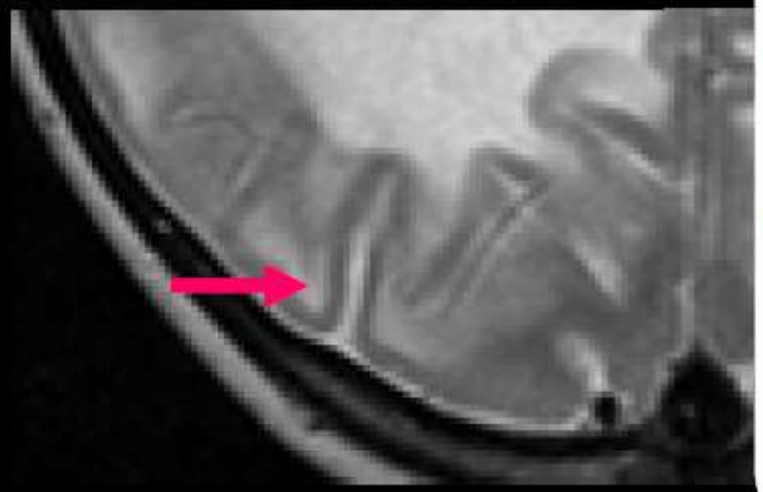

Atteintes

- **Corps calleux** : genou + splénium
- HypoT1 et Hyper T2 diffuse de la **substance blanche profonde**
- Atteinte des **fibres en U**
- **Atteinte péritrigonal**

Atteintes

- Symétriques, confluentes, et à prédominance postérieure

MENU

Adrénoleucodystrophie

① Atrophie moelle
(surtout dorsale)
(isolée ou avec atteinte cérébrale)

② Atteinte cérébrale
(isolée ou avec atteinte moelle)

= hyperFLAIR SB +/- PDC si actif

- pariéto occipital
- splenium CC
- voie auditive et visuelle
- +/- FCS

X-ALD

15% frontal

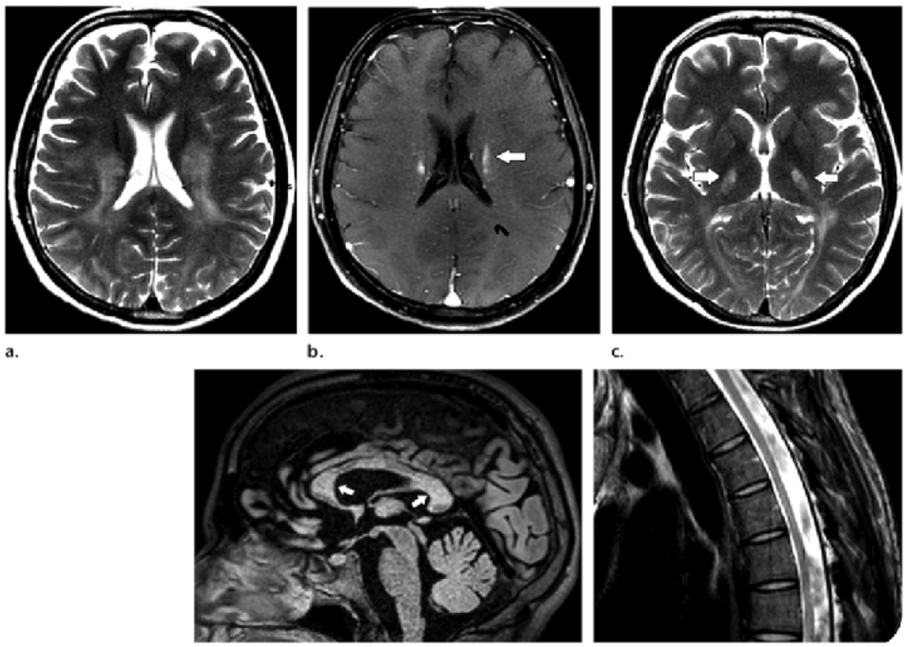

Figure 3. X-ALD in three patients. (a) Axial T2-weighted MR image in a 36-year-old man shows parieto-occipital symmetric white matter hyperintensity. (b) Contrast-enhanced axial T1-weighted MR image in the same patient shows enhancement foci in the white matter (arrow). (c) Axial T2-weighted MR image in the same patient as in a and b shows corticospinal tract involvement (arrows). (d) Sagittal FLAIR MR image in a 30-year-old man with X-ALD shows corpus callosum involvement (arrows). (e) Sagittal T2-weighted MR image in a 29-year-old man with adrenomyeloneuropathy shows only thoracic cord atrophy. The brain MR image (not shown) was normal.

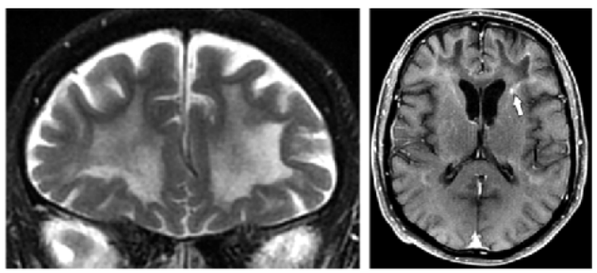

a. b.

Figure 5. X-ALD in a 54-year-old man. Coronal T2-weighted MR image **(a)** shows predominant involvement of frontal white matter, including peripheral enhancement (arrow) on the corresponding axial contrast-enhanced T1-weighted MR image **(b)**.

MENU

Adrenoleukodystrophy (Classic X-ALD)

20-year-old man with developmental delay

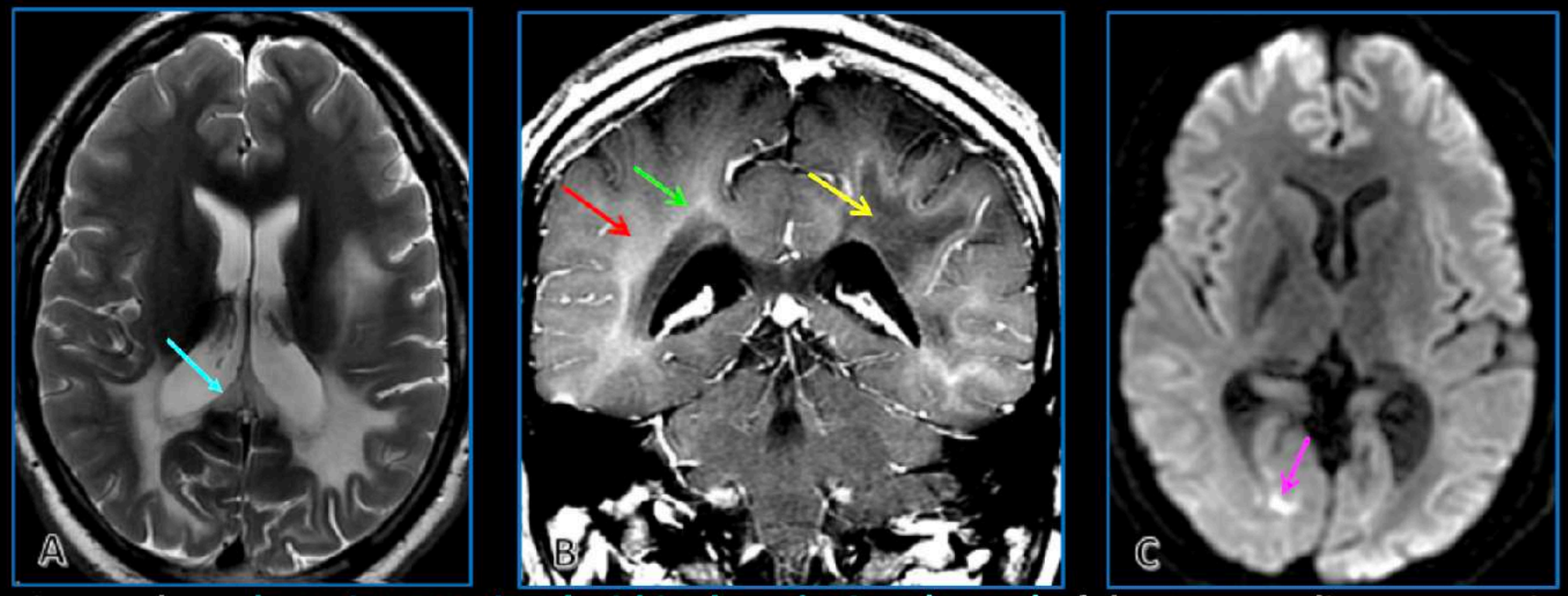

(A) Axial T2-weighted MR image shows hyperintense signal within the splenium (arrow) of the CC extending symmetrically into the bilateral periatrial white matter. (B) Coronal contrast-enhanced T1-weighted MR image shows the classic three zones of myelin loss: 1) the innermost necrotic core (yellow arrow), 2) the intermediate enhancing zone of active demyelination (green arrow) with inflammation, and 3) the peripheral leading edge (red arrow) of demyelination shown as T1 hyperintensity but without enhancement. (C) Axial diffusion-weighted image depicts how the intermediate zone restricts diffusion (pink arrow).

These classic imaging findings occur primarily in males. Normal head size is maintained. A posterior-predominant pattern is seen in 80% of cases. The earliest change is T2 signal intensity in the middle of the splenium of the CC. The intermediate zone, which represents active demyelination, enhances and restricts diffusion, both of which are linked to progression and chronicity.[26-27]

Adrenoleukodystrophy (Frontal Variant X-ALD)

12-year-old boy with behavioral disorders

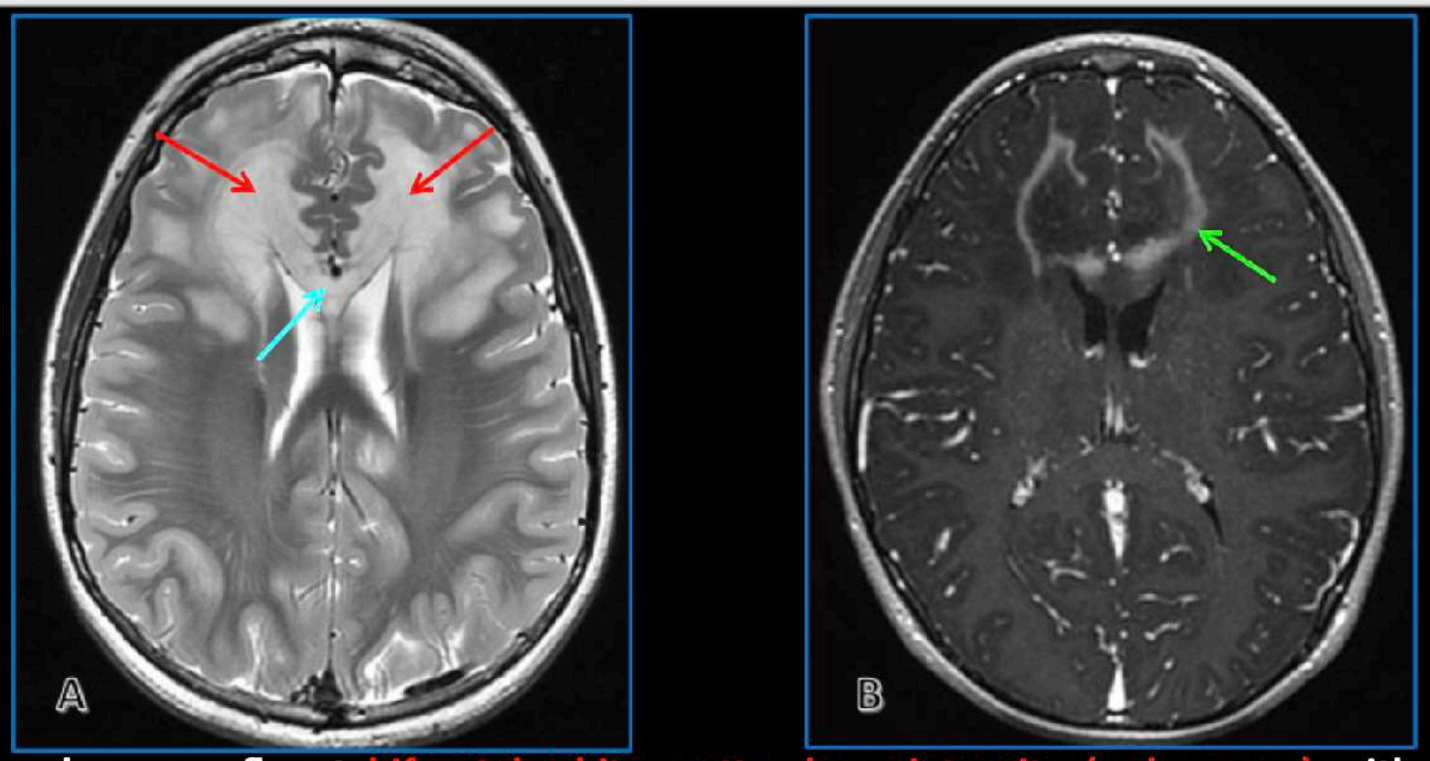

(A) Axial T2-weighted MR image shows confluent bifrontal white matter hyperintensity (red arrows) with abnormal signal intensity extending to the genu of the CC (blue arrow), in this frontal variant case (Loes score 2) of proven ALD. (B) Axial contrast-enhanced T1-weighted MR image shows linear enhancement of the intermediate zone (arrow, zone of active demyelination and inflammation). Enhancement is strongly linked to progression of disease.

X-ALD occurs from the accumulation of very long-chain fatty acids (VLCFAs) because of genetic deficiency in the peroxisomal oxidation of fatty acids. It is usually symmetric and confluent with posterior involvement, and a frontal pattern occurs rarely.[27]

2ème cas

- 17 ans
- Arrêt cardio-respiratoire inexpliqué avec dysfonction VG initiale, ECMO sevrée
- Diagnostic de myocardite posé (céphalées et myalgies précédant l'éveil)
- Réveil partiellement pathologique.
- Hypogonadisme sur le bilan au réveil

FLAIR CORO = HYPER SIGNAL PEDONCULE CEREBRAL GAUCHE

IRM hypophysaire

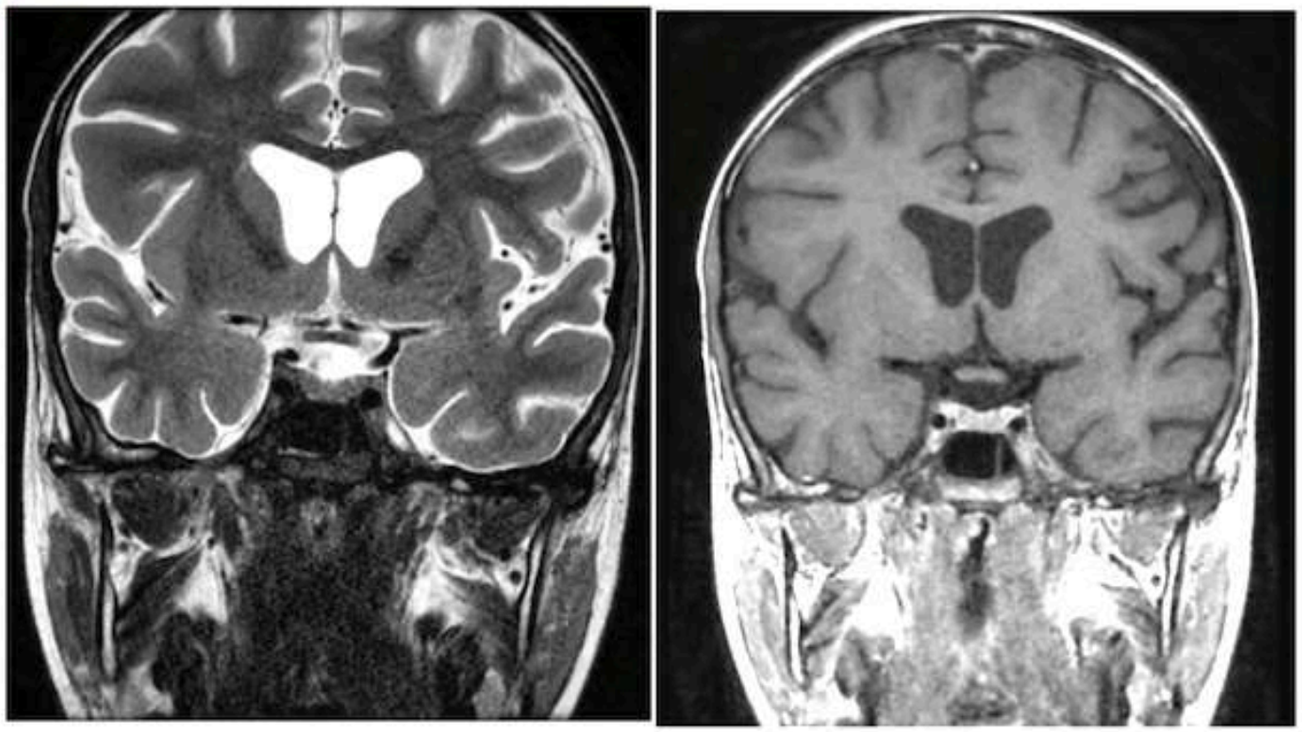

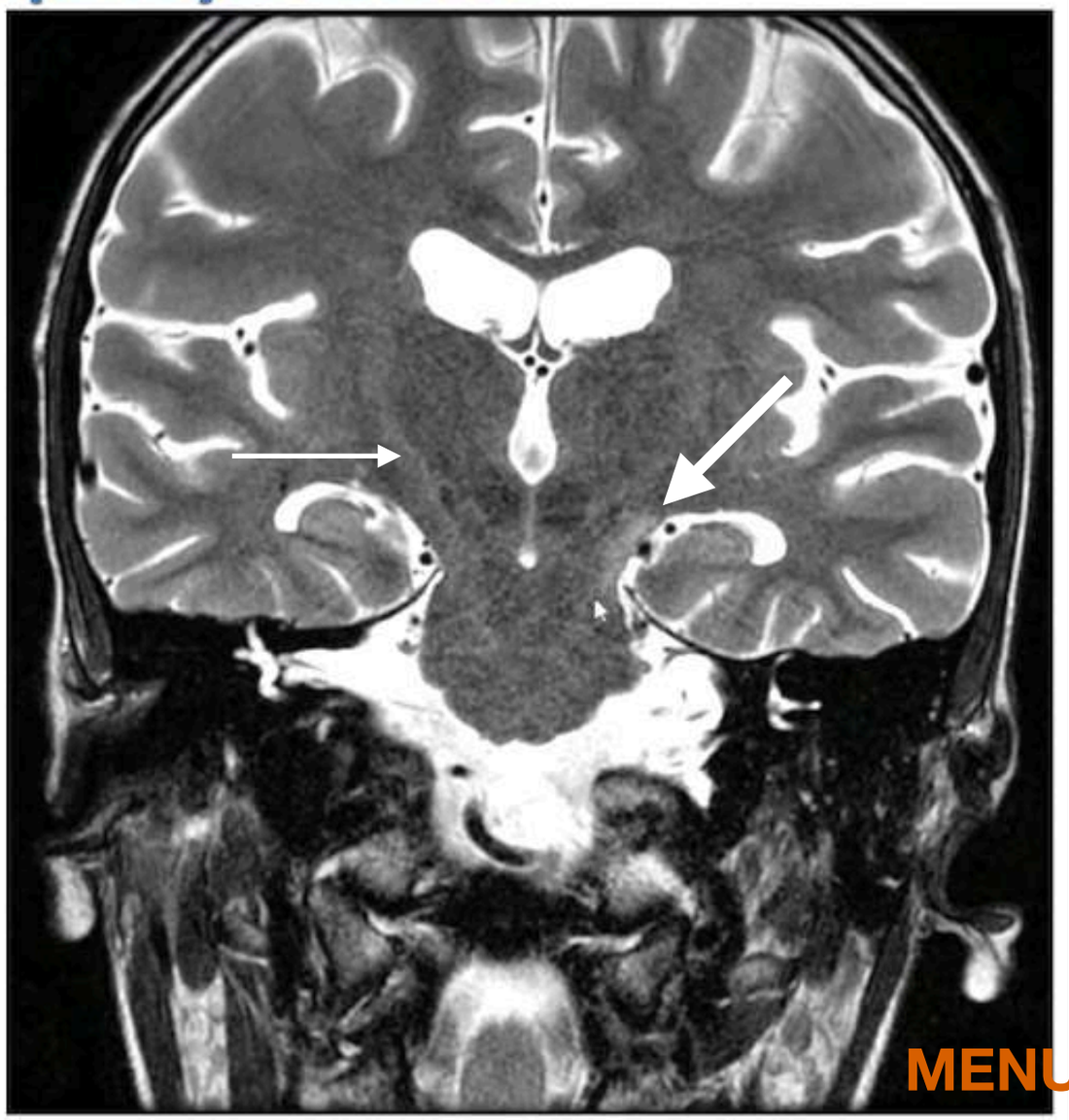

MENU

VIDEO

IRM cérébrale



MENU

FLAIR = HYPERSIGNAL

SWI = HYPOSIGNAL

DIFFUSION NORMALE

GADO NORMAL

Où sont les anomalies ?

- Faisceau cortico-spinal
- Lemnisque médian
- Lemnisque latéral
- Pulvinar
- Colliculus inférieur

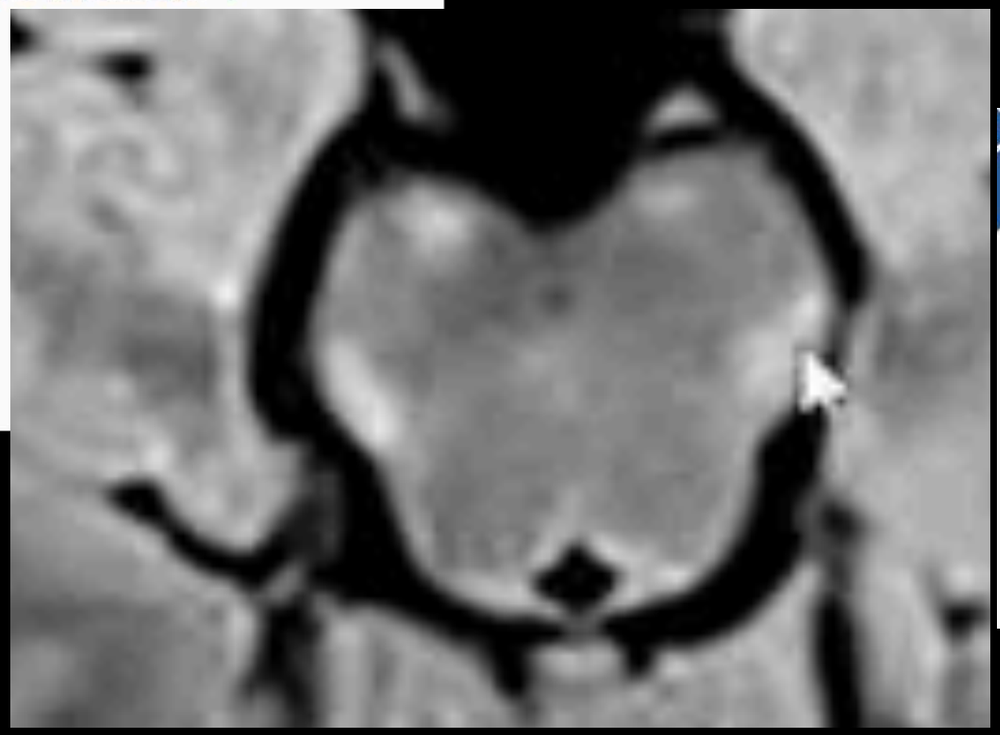

Où sont les anomalies ?

- **Faisceau cortico-spinal**
- Lemnisque médian
- **Lemnisque latéral**
- Pulvinar
- **Colliculus inférieur**

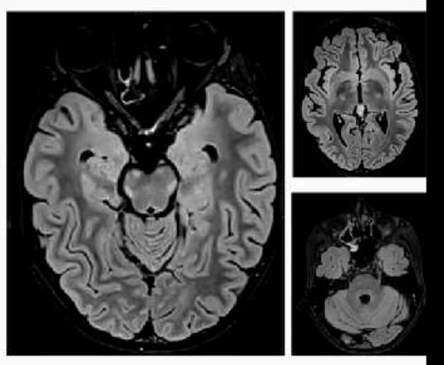

MENU

Réflexe leucoencéphalopathies

- Atteinte symétrique
- Atteinte fasciculaire
- Atteinte extra-neurologique
- >> Penser Leucodystrophies

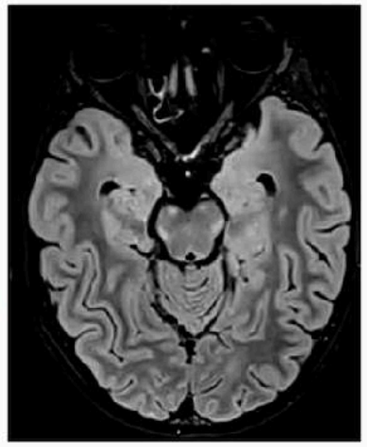

Diagnosis, prognosis, and treatment of leukodystrophies

Marjo S van der Knaap, Raphael Schiffmann, Fanny Mochel, Nicole I Wolf

Adult Leukodystrophies: A Step-by-Step Diagnostic Approach

Leucodystrophies + faisceau cortico-spinal

1. Maladie de Krabbe
2. Adrénoleucodystrophie liée à l'X
3. CADASIL
4. AADL (lamine B1)
5. CTX (xanthomatose)

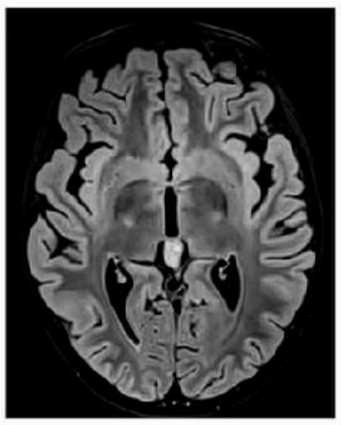

Leucodystrophies + lemnisque latéral

1. **Maladie de Krabbe**
2. **Adrénoleucodystrophie liée à l'X**
3. CADASIL
4. AADL (lamine B1)
5. CTX (xanthomatose)

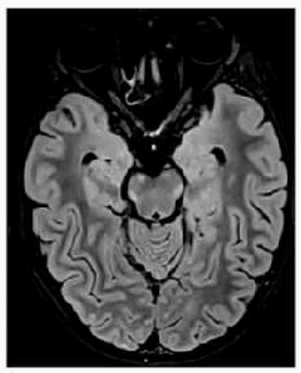

MENU

Krabbe versus Adrénoleucodystrophie liée à l'X



Neurology®

Brain MRI features and scoring of leukodystrophy in adult-onset Krabbe disease

Louis Cousyn, Bruno Law-Ye, Nadya Pyatigorskaya, Rabab Debs, Roseline Froissart, Monique Piraud, Antonio Federico, Simona Salvatore, Alfonso Cerase, Maria C. Macário, João Durães, Seung H. Kim, Hiroshi Adachi, Bertrand Audoin, Xavier Ayrignac, Yuwei Da, Robert Henderson, Roberta La Piana, Cornelia Laule, Kiyotaka Nakamagoe, Rajli Raininko, Ludger Schols, Sandra M. Sirrs, Fausto Viader, Karol Jastrzębski, Delphine Leclercq, Yann Nadjar

First published July 23, 2019, DOI: https://doi.org/10.1212/WNL.0000000000007943

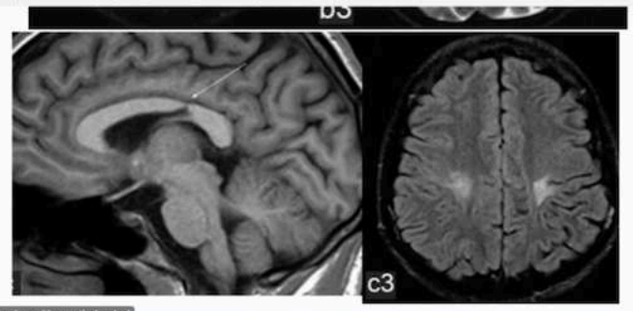

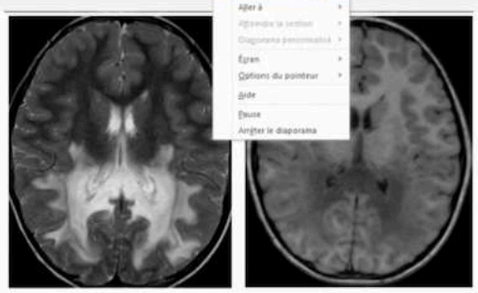

Screenshare (Augustin Lecler)

Retour à la clinique !

- Insuffisance gonadique
- Insuffisance surrénalienne périphérique
- Douleurs des membres inférieurs depuis l'âge de 12 ans
- Amyotrophie ancienne
- BMI pathologique 40 kg pour 170cm

Votre diagnostic ?

VOTE !

1. Maladie de Krabbe
2. **Adrénoleucodystrophie liée à l'X**
3. CADASIL
4. AADL (lamine B1)
5. CTX (xanthomatose)

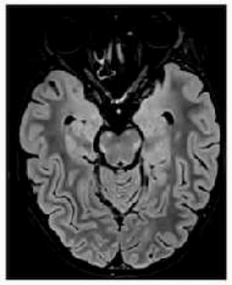

Augmentation des acides Gras à très longue chaîne C24 et C26

MENU

X-ALD

Définition

Maladie métabolique génétique liée à l'X du SNC
Hommes >>> Femmes
Maladie du **péroxysome**

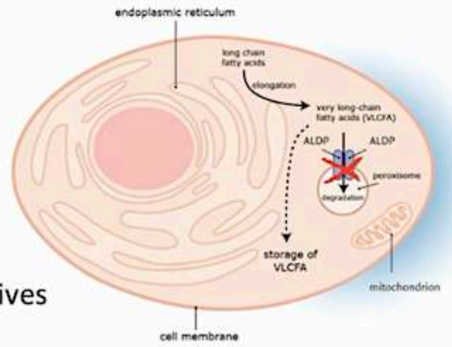

Tableau clinique

Variable en fonction de la forme clinique
Anomalies comportementales, cognitives, motrices, visuelles, auditives
Neuropathie périphérique

Physio-pathologie

Mutation du gène de la protéine membranaire peroxysomale **ALDP** (famille ABCD)
Accumulation **d'acides gras à très longue chaîne** (AGTLC ou VLCFA)
En particulier dans le SNC (**démyélinisation**), la corticosurrénale, les testicules



Hyperpigmentation

Diagnostic

Biologique : augmentation des AGTLC sériques
Génétique : mutation du gène de la protéine membranaire peroxysomale ALDP
IRM : signes évocateurs, précèdent la clinique

Merci à Loïc Duron

Screenshare (Augustin Lecler)

X-ALD

5 patterns à l'IRM

Pattern 3 (12%) : Atteinte cortico-pontique ou cortico-spinale (adultes)

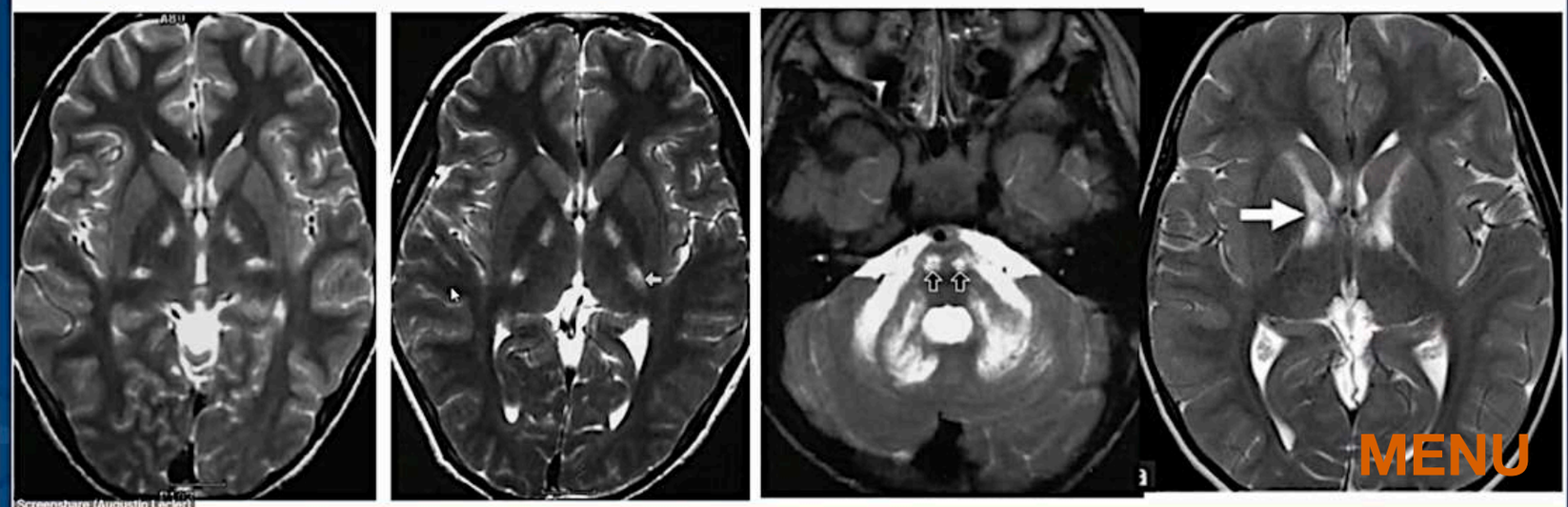

Screenshare (Augustin Lecler)

MENU

Formes cérébrales démyélinisantes

Elles touchent les garçons entre 5 et 12 ans, 35 % des hommes entre 20 et 40 ans, jamais les femmes conductrices hétérozygotes.

Formes cérébrales démyélinisantes de l'enfant

Elles évoluent en trois phases [6,27,30] :

- une phase latente sans signe clinique, même cognitif, avec l'apparition de lésions de démyélinisation à l'IRM cérébrale qui évoluent lentement ;
- une deuxième phase où apparaissent des signes cliniques contemporains d'une progression importante et rapide des lésions de démyélinisation qui deviennent inflammatoires (prise de gadolinium visible sur les séquences T1) ;
- une phase de stabilisation avec des séquelles motrices, sensorielles et cognitives majeures (état grabataire) pouvant conduire au décès.

Les formes cérébrales cliniquement asymptomatiques ne sont diagnostiquées que chez les enfants appartenant à des familles ALD connues (les enfants sont alors identifiés lors du conseil génétique) ou lorsque le premier symptôme est une insuffisance surrénale qui a été rapportée à une ALD. À ce stade, les enfants n'ont aucun signe clinique, neurologique ou cognitif anormal.

MENU

les enfants n'ont aucun signe clinique, neurologique ou cognitif anormal.

Les symptômes cliniques dépendent de la localisation des lésions de démyélinisation. Celles-ci débutent toujours dans des régions spécifiques :

- splénium du corps calleux (avec ensuite extension dans la substance blanche pariéto-occipitale) ;
- genou du corps calleux (avec extension dans la substance blanche frontale) ;
- voies pyramidales au niveau du tronc, des capsules internes de manière uni- ou bilatérale (avec extension vers les centres ovales de la substance blanche pariétofrontale) ;
- voies auditives au niveau du tronc (avec extension vers les lobes temporaux et circonvolutions de Heschl).

Bien que l'atteinte soit essentiellement sous-corticale, il existe une relativement bonne corrélation entre la topographie des lésions de démyélinisation et la nature des déficits cognitifs au début (au contraire de la sclérose en plaques), même si les fonctions de performance sont beaucoup plus tou-

MENU

chées que les fonctions verbales et ce jusqu'à un stade relativement évolué de la maladie.

Les formes pariéto-occipitales sont les plus fréquentes (début dans le splénium du corps calleux puis extension dans la substance blanche pariéto-occipitale en regard du cuneus). Les premiers symptômes consistent en des troubles cognitifs au niveau visuomoteur et visuospatial, un déficit de la mémoire immédiate et parfois une atteinte frontale par déconnection des lobes frontaux avec les lobes occipitaux. Ces déficits cognitifs ne sont mis en évidence que par une évaluation neuropsychologique approfondie. Apparaissent ensuite des troubles du comportement consécutifs aux déficits cognitifs à type de repliement sur soi-même, de troubles de l'attention, parfois d'agressivité et de troubles émotionnels, puis rapidement des troubles sensoriels (amputation du champ visuel, puis diminution de l'acuité visuelle ; surdité verbale), des troubles moteurs (syndrome pyramidal des deux membres inférieurs, troubles de la marche, ataxie cérébelleuse, hémiparésie) et parfois des crises convulsives (tonicocloniques bilatérales ou latéralisées), des céphalées, voire même des signes d'hypertension intracrânienne (avec œdème au fond de l'œil). Une fois que les symptômes cliniques sont évidents, la maladie évolue très rapidement de semaine en semaine, au plus de mois en mois, avec la perte quasi complète de toutes les fonctions cognitives, une cécité corticale et une tétraplégie. Les enfants peuvent se stabiliser à ce stade avec une survie qui peut atteindre deux à trois décennies avec les conditions de prise en charge palliative actuelles.

Les formes frontales (débutant dans le genou du corps calleux) se traduisent essentiellement par un syndrome frontal (troubles de l'attention, troubles des fonctions exécutives) puis une hémiparésie. Elles apparaissent habituellement après l'âge de dix ans et évoluent plus lentement au début.

Les formes débutant au niveau des voies pyramidales restent longtemps asymptomatiques jusqu'au moment où apparaît une hémiparésie ou une diplégie, ensuite compliquée de troubles pseudobulbaires, puis d'une atteinte cognitive lorsque les lésions atteignent la substance blanche pariétofrontale.

Les formes débutant au niveau des voies auditives restent longtemps asymptomatiques jusqu'à l'apparition de lésions dans les lobes temporaux ; en fait, elles deviennent le plus souvent symptomatiques quand d'autres lésions de démyélinisation, occipitales ou frontales, apparaissent.

Les formes occipitales représentent environ deux tiers des formes cérébrales d'ALD, les formes frontales 20 %, les autres formes topographiques constituant le restant. Le diagnostic clinique repose avant tout sur l'imagerie. Lorsque les lésions sont déjà évoluées, le CT-scan montre une hypodensité bilatérale et symétrique de la substance blanche pariéto-occipitale ou frontale avec une prise de contraste à la périphérie des lésions. L'IRM cérébrale, plus sensible, montre des anomalies de signal (hyposignal en séquence T1, hypersignaux en séquence T2 et FLAIR) permettant de préciser la topographie des lésions, une atteinte fasciculaire associée ou isolée (voies auditives, voies pyramidales), le caractère inflammatoire des lésions (prise de gadolinium) qui traduit toujours des lésions évolutives [24,25,27]. La progression des lésions se fait typiquement d'arrière en avant dans les formes pariéto-occipitales et d'avant en arrière dans les formes frontales. Les lésions peuvent être asymétriques, se calcifier (rarement) et évoluer vers la cavitation et l'apparition d'une dilatation ventriculaire. L'apparition d'une atrophie corticale ne survient qu'à un stade plus tardif.

L'IRM-spectroscopie de proton est initialement strictement normale dans la substance blanche, d'apparence normale en IRM conventionnelle. Puis elle montre, avant l'apparition du moindre hypersignal en séquence FLAIR, une augmentation du rapport choline/créatinine. Une fois que les hypersignaux sont détectables en séquence FLAIR au cours de l'évolution de la maladie, on voit une diminution des concentrations de N-Acétyl-Aspartate une « pseudonormalisation » des concentrations de choline puis une diminution des concentrations de choline ; un pic de lactate peut être observé dans les régions inflammatoires [17,42]. Ce profil n'est pas du tout spécifique de l'ALD : il est observé dans beaucoup d'autres leucodystrophies et maladies démyélinisantes acquises. Une anomalie de l'IRM-spectroscopie ne permet pas à l'heure actuelle de prédire l'apparition de lésions de démyélinisation visibles en séquence T2 ou FLAIR. L'IRM-spectroscopie permet cependant de suivre et d'évaluer les

L'adrénoleucodystrophie

De transmission récessive liée à l'X, elle est due à un défaut de dégradation péroxysomale des acides gras à très longues chaînes (AGTLC). La forme clinique la plus fréquente chez l'homme adulte est l'adrénomyéloneuropathie (AMN), responsable d'une paraparésie spastique, d'un syndrome cordonal postérieur, de troubles urinaires, d'une polyneuropathie axonale ou mixte et parfois de troubles cognitifs discrets. Dans près de la moitié des cas d'AMN, des anomalies sont observées en IRM : hypersignal symétrique des faisceaux corticospinaux, du splénium du corps calleux, de la substance blanche pariéto-occipitale. Plus rarement les lésions touchent le genou du corps calleux et la substance blanche frontale. La présence de lésions visibles en IRM est associée à l'existence de troubles cognitifs et constitue, surtout s'il existe une prise de gadolinium, un facteur de mauvais pronostic. En effet, l'AMN peut évoluer vers une forme clinique rapidement progressive appelée adrénoleucodystrophie cérébrale (ALDc). Cette forme peut aussi être inaugurale dans 3 à 5 % des cas. Le tableau clinique de l'ALDc associe troubles psychiatriques, troubles cognitifs, para, hémi- ou tétraparésie, crises d'épilepsie, l'ensemble de ces signes conduisant habituellement au décès en quelques années. L'IRM montre des lésions extensives de la myéline débutant au niveau du splénium du corps calleux et s'étendant progressivement à la substance blanche pariéto-occipitale. Rarement, les lésions prédominent dans les régions frontales. On observe une prise de contraste caractéristique en périphérie des plages de démyélinisation témoignant du processus inflammatoire avec rupture de la barrière hémato-encéphalique.

Environ 50 % des femmes hétérozygotes présentent après 40 ans une exagération des réflexes ostéotendineux et des troubles sensitifs distaux sans retentissement fonctionnel important. L'insuffisance surrénale affecte 75 % des hommes et moins de 1 % des femmes hétérozygotes. Elle peut être uniquement biologique d'où l'intérêt du test à l'ACTH. Le diagnostic d'adrénoleucodystrophie repose sur le dosage des AGTLC plasmatiques confirmé par l'analyse moléculaire du gène de l'ALDP.

Copyright © 2020 John Libbey Eurotext. Téléchargé par Stef Craig le 23/12/2020.

Adrénoleucodystrophie

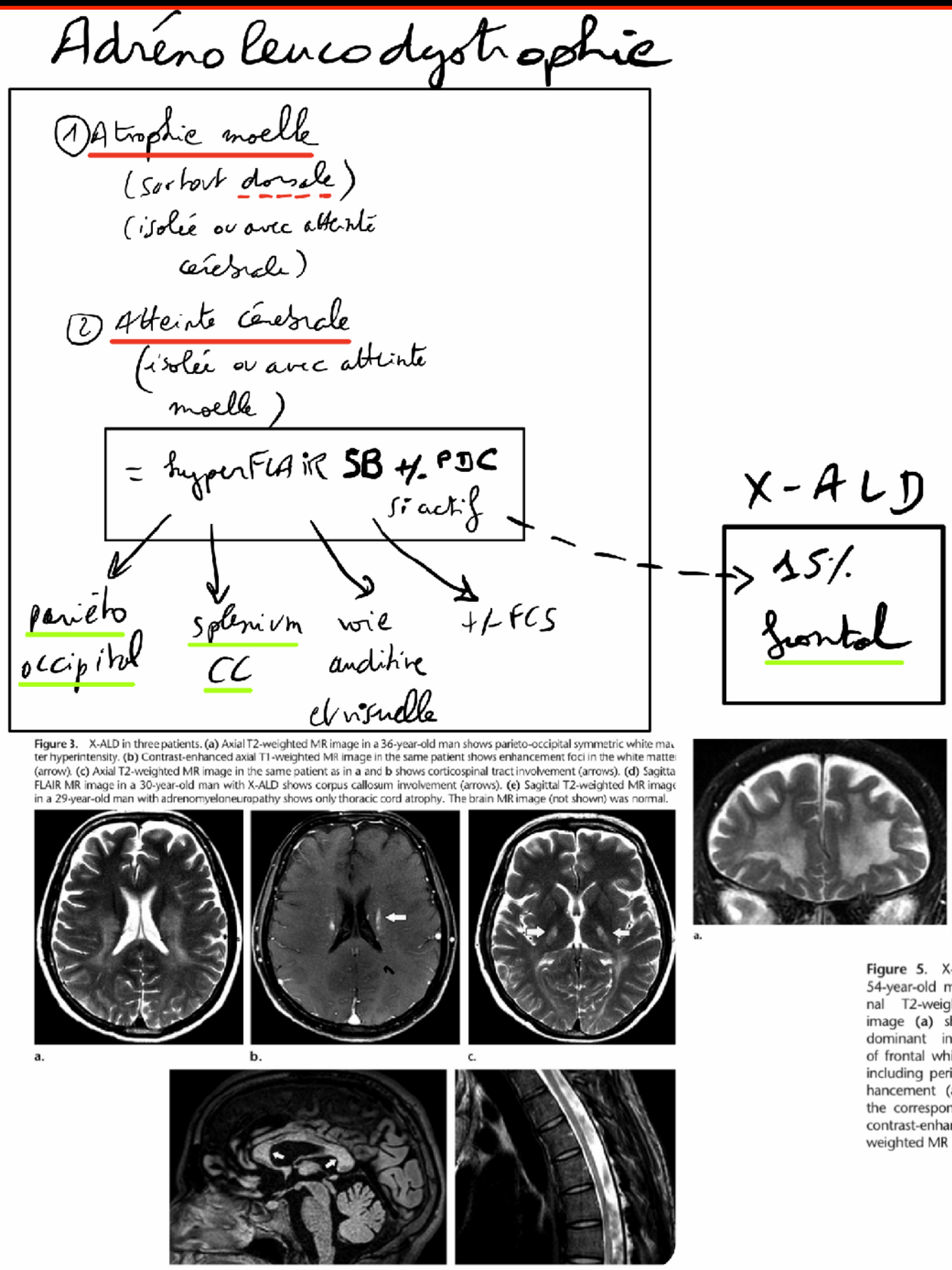

Figure 3. X-ALD in three patients. (a) Axial T2-weighted MR image in a 36-year-old man shows parieto-occipital symmetric white matter hyperintensity. (b) Contrast-enhanced axial T1-weighted MR image in the same patient shows enhancement foci in the white matter (arrow). (c) Axial T2-weighted MR image in the same patient as in a and b shows corticospinal tract involvement (arrows). (d) Sagitta FLAIR MR image in a 30-year-old man with X-ALD shows corpus callosum involvement (arrows). (e) Sagittal T2-weighted MR image in a 29-year-old man with adrenomyeloneuropathy shows only thoracic cord atrophy. The brain MR image (not shown) was normal.

a. b.

Figure 5. X-ALD in a 54-year-old man. Coronal T2-weighted MR image **(a)** shows predominant involvement of frontal white matter, including peripheral enhancement (arrow) on the corresponding axial contrast-enhanced T1-weighted MR image **(b)**.

MENU

Maladie de Krabbe

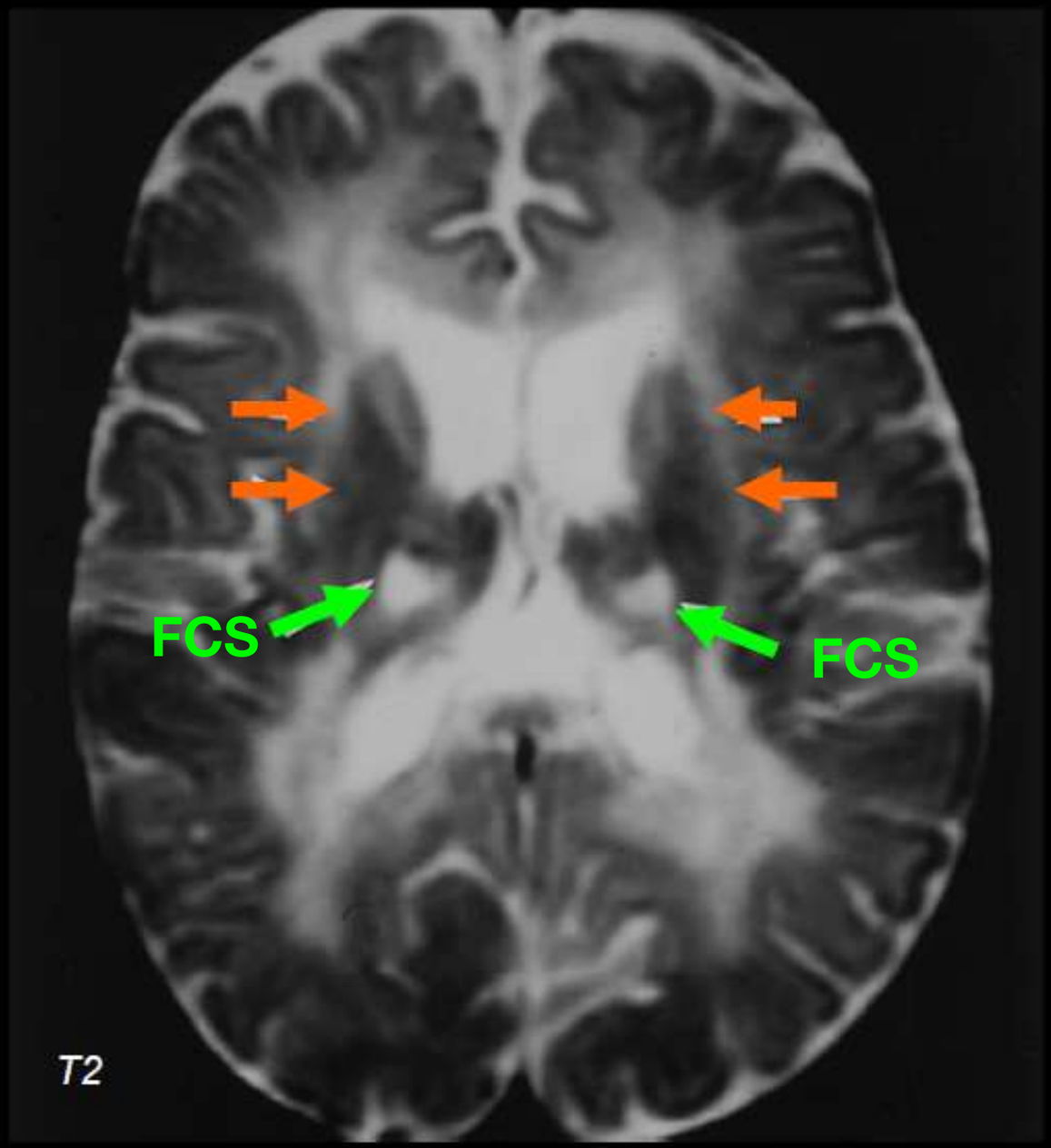

Atteintes

- *Idem ALD*
- Atteinte des **capsules** internes et externes
- Anomalies de signal des **thalami** = FCS
- Le suivi IRM par tenseur de diffusion montre une diminution de la fraction d'anisotropie chez les enfants traités par cellules souches → diminution du processus de démyélinisation après traitement

Images : Osborn

MENU

KRABBE

La maladie de Krabbe

De transmission autosomique récessive, elle est due à un déficit en galactocérébrosidase lysosomale. Le phénotype de la forme de l'adulte est dominé par une paraparésie spastique, des pieds creux associés à une neuropathie motrice souvent asymétrique qui peut dominer le tableau clinique. On observe parfois une atrophie de la langue ou de l'hémi-langue. L'IRM montre de façon caractéristique une atteinte bilatérale et symétrique des faisceaux corticospinaux parfois associée à une atteinte du splénium du corps calleux et des radiations optiques. L'analyse du liquide céphalorachidien peut mettre en évidence une hyperprotéinorachie (souvent modérée chez l'adulte). Le diagnostic repose sur le dosage de l'enzyme galactocérébrosidase dans les leucocytes ou les fibroblastes.

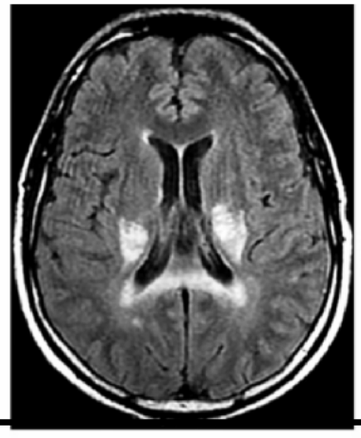

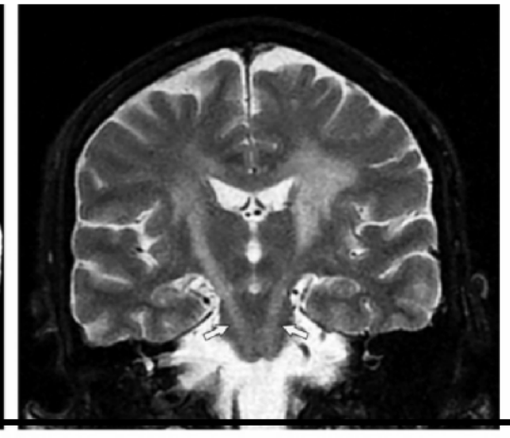

Figure 4. Krabbe disease in a 48-year-old man. **(a)** Axial FLAIR image shows bilateral parieto-occipital white matter involvement, extending to the splenium of the corpus callosum. **(b)** Coronal T2-weighted MR image also shows a posterior white matter involvement pattern extending to the corticospinal tracts bilaterally (arrows).

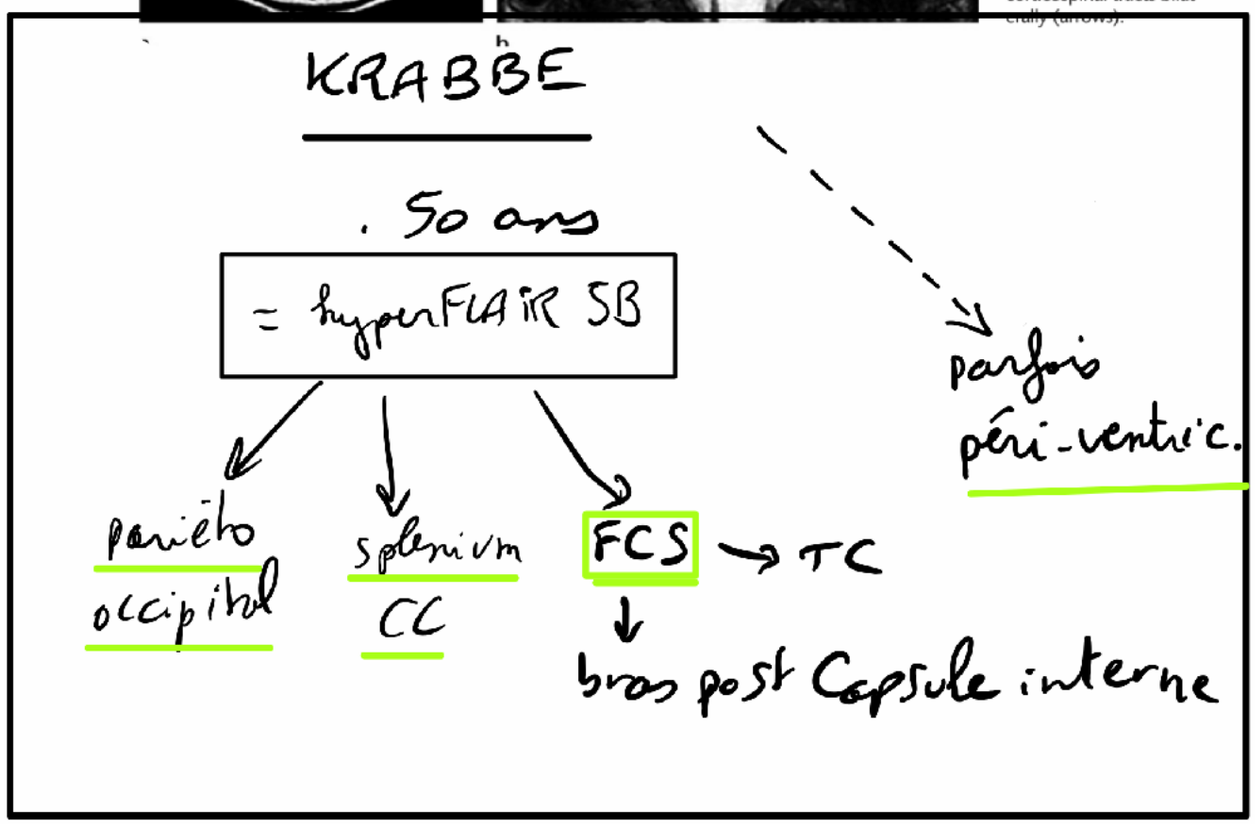

MENU

XANTHOMATOSE CÉRÉBRO-TENDINEUSE

La xanthomatose cérébrotendineuse

C'est une maladie de transmission autosomique récessive due à un déficit en stérol 27 hydroxylase mitochondriale, conduisant à l'accumulation d'un métabolite peu soluble, le cholestanol dans les tissus. Les symptômes débutent en général dans l'enfance ou l'adolescence par des troubles cognitifs (difficultés scolaires, stagnation des acquisitions), une diarrhée chronique ou des crises d'épilepsie, une cataracte, voire des xanthomes tendineux. Entre 20 et 40 ans, le tableau clinique se complète progressivement par un syndrome pyramidal, des troubles psychiatriques et/ou cognitifs, une ataxie cérébelleuse, une neuropathie axonale ou démyélinisante. L'IRM montre des zones en hypersignal touchant préférentiellement les noyaux dentelés du cervelet, la substance blanche péri ventriculaire, parfois les pallidums et les faisceaux pyramidaux. Des hyposignaux correspondant à des dépôts lipidiques peuvent également être observés en particulier au niveau des noyaux dentelés du cervelet. Le diagnostic repose sur le dosage anormalement élevé du cholestanol plasmatique. Le traitement repose sur l'acide chénodésoxycholique qui inhibe la synthèse du cholestanol et permet de prévenir voire d'améliorer les signes neurologiques.

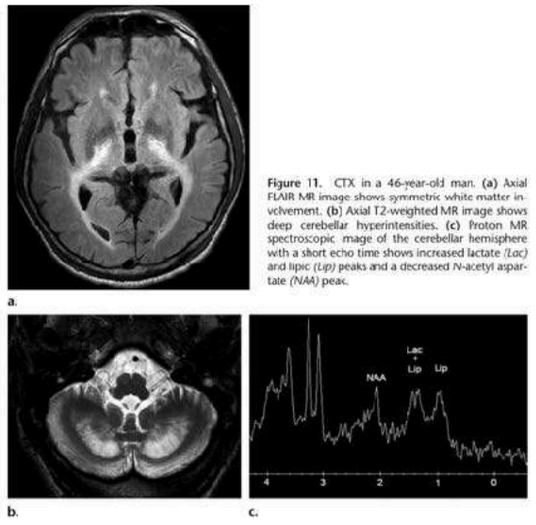

Figure 11. CTX in a 46-year-old man. **(a)** Axial FLAIR MR image shows symmetric white matter involvement. **(b)** Axial T2-weighted MR image shows deep cerebellar hyperintensities. **(c)** Proton MR spectroscopic image of the cerebellar hemisphere with a short echo time shows increased lactate *(Lac)* and lipic *(Lip)* peaks and a decreased *N*-acetyl aspartate *(NAA)* peak.

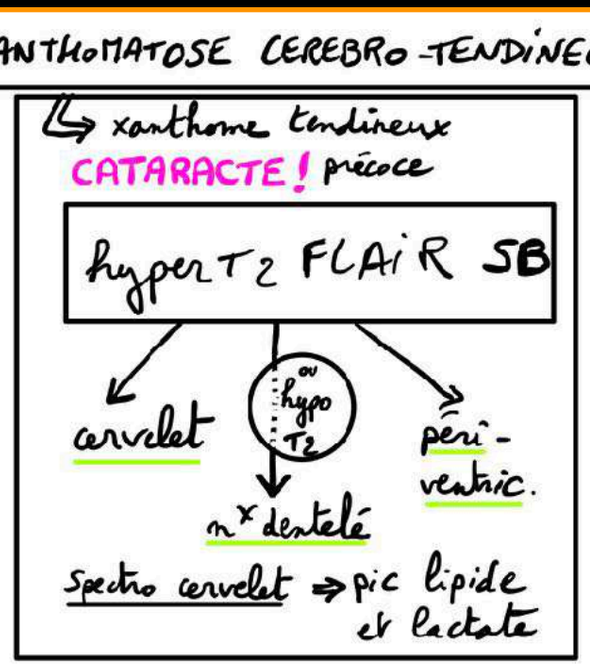

MENU

MITOCHONDROPATHIES

RADIOGRAPHICS 2020

Leuco-encéphalopathies au cours des déficits de la chaîne respiratoire mitochondriale

Les leuco-encéphalopathies sont exceptionnelles au cours des cytopathies mitochondriales de l'adulte. Un aspect de leuco-encéphalopathie peut toutefois s'observer au cours de certains grands syndromes mitochondriaux (neuropathie optique héréditaire de Leber, syndrome de Kearns Sayre, syndrome MELAS, syndrome MNGIE) ainsi qu'au cours des atteintes non syndromiques qui associent diversement myopathie, épilepsie, paralysies oculomotrices, mouvements anormaux, pseudo-AVC, démence, ataxie, polyneuropathie, rétinite pigmentaire, troubles endocriniens, surdité. Certains aspects en IRM sont évocateurs d'une maladie mitochondriale : calcifications ou aspect nécrotique des noyaux gris centraux ou des noyaux dentelés, pic de lactate en spectro RMN cérébrale. Toutefois à

MENU

LEIGH

MENU

Maladie de Leigh

- **Cytopathie mitochondriale**
- **Enfant +++**
- Dystonie +/- retard acquisitions
- **En crise**, déclenché par **infections**
- **Hypersignal noyau lenticulaire et/ou nx caudé**, évolue vers **atrophie et cavitation**
- Spectro: **lactates +++** en phase aigue

MENU

1 -LEIGH

Imaging Findings.—The most common imaging findings observed in individuals with Leigh syndrome are bilateral lesions in the basal ganglia, especially in the striatum (caudate nucleus and putamen), diencephalon (mainly the medial aspect of the thalamus), and brainstem (substantia nigra, oculomotor nuclei, periaqueductal gray matter, and inferior olivary nuclei) (Fig 6). Less common locations include those in the white matter, cortex, cerebellum, and spinal cord (24). The lesions are usually hyperintense on T2-weighted and FLAIR MR images and hypointense on T1-weighted MR images, with or without restricted diffusion. Areas of enhancement, foci of calcification, and necrosis also can be variably observed. An abnormally elevated lactate peak also is commonly seen in these individuals at MR spectroscopy, especially when the regions of interest are located in the involved areas and during exacerbation of the disease. The typical temporal evolution at imaging in a patient with Leigh syndrome is shown in Figure 7.

Although the literature contains several imaging descriptions of Leigh syndrome, it contains no description of a standardized assessment of neuroimaging features in association with particular genes and metabolic pathways. At neuroimaging, complex I deficiency may involve bilateral symmetric basal ganglia lesions, and approximately one-third of cases involve hypertrophic cardiomyopathy (25). A few descriptions highlighting the pathogenic variants of the *SURF1* gene are available. Subjects with a particular pattern of lesion distribution affecting the brainstem, including the inferior olivary nuclei, restiform bodies, and dentate nuclei sparing of the basal ganglia, have been classically described as having this gene related to Leigh syndrome (26).

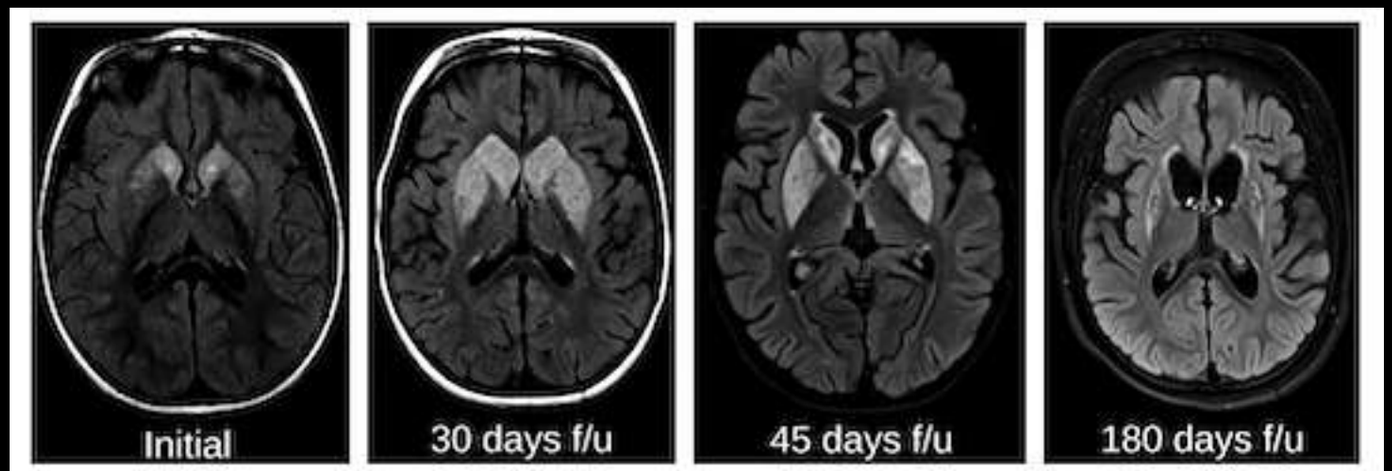

Figure 7. Axial FLAIR MR images demonstrate temporal evolution at four time points in a 3-year-old girl with Leigh syndrome. **(a)** Initial image shows signal intensity changes involving mainly the caudate nuclei heads. **(b)** Follow-up *(f/u)* image shows marked edema involving the caudate nuclei heads and putamina. **(c)** Subsequent follow-up image shows resolution of the mass effect and edema, with maintenance of the striatal signal intensity changes. **(d)** Late follow-up image shows that burnout of the bilateral putamen and caudate is evident, with volume loss and ill-defined signal intensity changes associated with moderate ventriculomegaly and diffuse mild sulcal effacement.

Although there may be some heterogeneity in the imaging appearance of *SURF1*-associated Leigh syndrome, these variants often spare the putamina and involve the brainstem to a greater extent. At neuroimaging, patients with *SURF1*-associated Leigh syndrome may have symmetric T2-hyperintense lesions in the brainstem and/or basal ganglia, leukoencephalopathy (lesions predominantly affecting the cerebral white matter), cerebellar atrophy, and/or involvement of the dentate nucleus (23).

Differential Diagnosis.—The differential diagnosis of Leigh syndrome is extensive. The main disorders associated with signal intensity changes in the basal ganglia, thalamus, and/or brainstem are summarized in Table 1.

MENU

1 -LEIGH

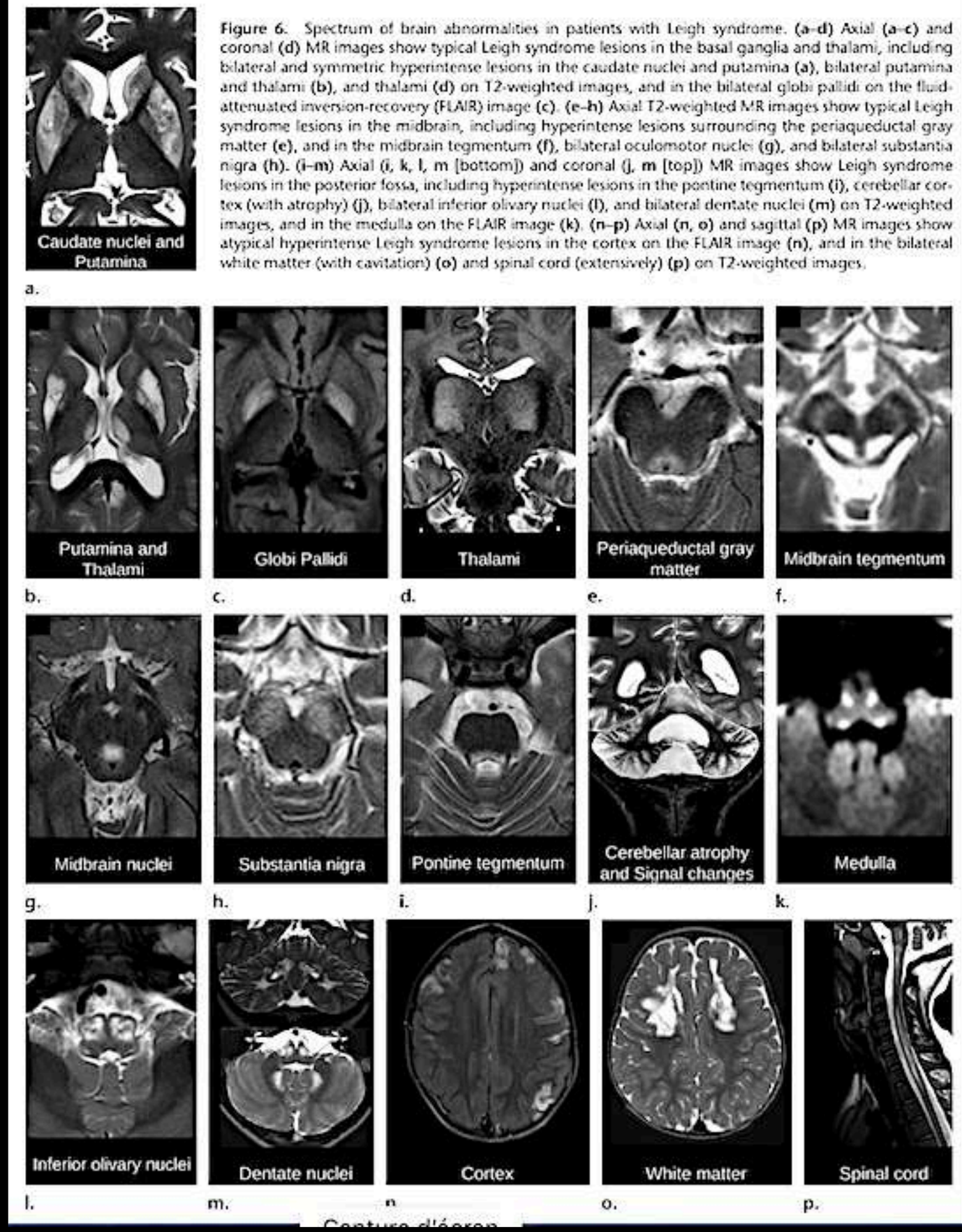

Figure 6. Spectrum of brain abnormalities in patients with Leigh syndrome. (a–d) Axial (a–c) and coronal (d) MR images show typical Leigh syndrome lesions in the basal ganglia and thalami, including bilateral and symmetric hyperintense lesions in the caudate nuclei and putamina (a), bilateral putamina and thalami (b), and thalami (d) on T2-weighted images, and in the bilateral globi pallidi on the fluid-attenuated inversion-recovery (FLAIR) image (c). (e–h) Axial T2-weighted MR images show typical Leigh syndrome lesions in the midbrain, including hyperintense lesions surrounding the periaqueductal gray matter (e), and in the midbrain tegmentum (f), bilateral oculomotor nuclei (g), and bilateral substantia nigra (h). (i–m) Axial (i, k, l, m [bottom]) and coronal (j, m [top]) MR images show Leigh syndrome lesions in the posterior fossa, including hyperintense lesions in the pontine tegmentum (i), cerebellar cortex (with atrophy) (j), bilateral inferior olivary nuclei (l), and bilateral dentate nuclei (m) on T2-weighted images, and in the medulla on the FLAIR image (k). (n–p) Axial (n, o) and sagittal (p) MR images show atypical hyperintense Leigh syndrome lesions in the cortex on the FLAIR image (n), and in the bilateral white matter (with cavitation) (o) and spinal cord (extensively) (p) on T2-weighted images.

MENU

2 -POLG-RD

Imaging Findings.—Strokelike changes, with increased signal intensity at T2-weighted and FLAIR MR imaging, were the most common imaging findings described in a comprehensive literature review of data on 136 patients who had epilepsy with *POLG*-RDs, which were more common in the occipital lobes (32). These lesions may show cytotoxic, vasogenic, or mixed changes (depending on the timing of the imaging in relation to onset of symptoms) accompanied by hemorrhage. Other involved structures (parietal, temporal, and frontal lobes; thalami [often bilateral]; basal ganglia; and cerebellum) showed increased T2 signal intensity. Unusual imaging appearances such as enhancement of bilateral cranial nerves (III, V–X) and cervical nerve roots, and T2 hyperintensity of the inferior colliculus have been reported. Overall, signal intensity abnormality of the brainstem is extremely uncommon (32). Early imaging findings of *POLG*-RDs at T2-weighted, FLAIR, and diffusion-weighted MR imaging may include

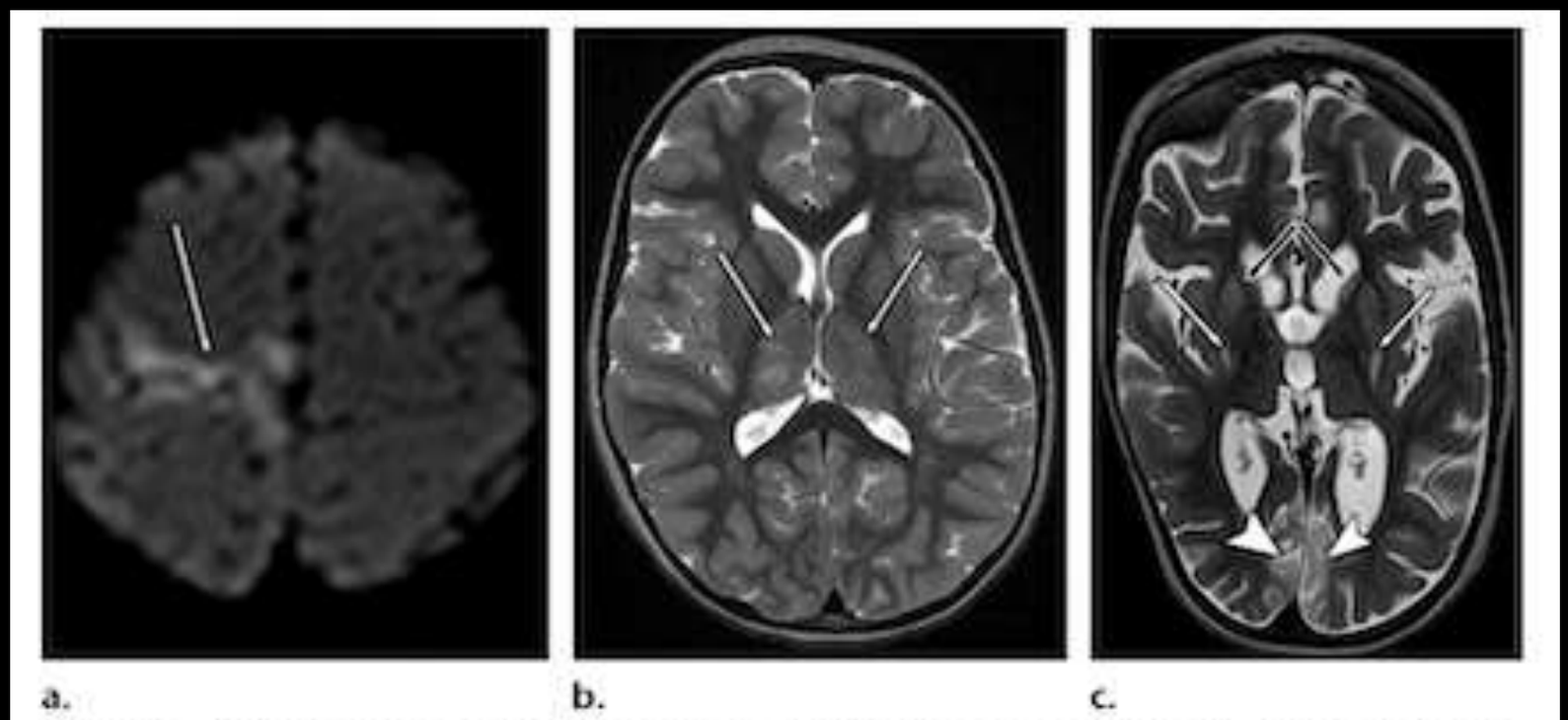

Figure 8. Seizures and encephalopathy due to *POLG*-RDs in three patients. **(a, b)** Axial diffusion-weighted **(a)** and T2-weighted **(b)** MR images show perirolandic restricted diffusion in the right cerebral hemisphere (arrow in **a**) and bithalamic signal intensity changes (arrows in **b**). **(c)** Axial T2-weighted MR image shows bilateral occipital encephalomalacia (arrowheads), bilateral signal intensity changes, and volume loss of the caudate nuclei (black arrows) and putamina (white arrows), in addition to diffuse volume loss.

unilaterally or bilaterally increased signal intensity changes in the perirolandic cortex (perirolandic sign), unilateral or bilateral thalamic signal intensity changes, and/or signal intensity changes in the bilateral white matter (leukoencephalopathy), which may show restricted diffusion. At follow-up MR imaging, a variable degree of volume loss is typical and may be accompanied by thalamic signal intensity changes and encephalomalacia of the occipital lobes (Fig 8) (34).

MENU

3 -MELAS

Mitochondrial Encephalomyopathy, Lactic Acidosis, and Strokelike Episodes

Table 2: Diagnostic Criteria for MELAS

Category A: clinical findings of strokelike episodes
Headache with vomiting
Seizure
Hemiplegia
Cortical blindness or hemianopsia
Acute focal lesion observed at brain imaging (focal brain abnormalities at CT and/or MRI)
Category B: evidence of mitochondrial dysfunction
High lactate levels in plasma and/or CSF, or deficiency of mitochondria-related enzyme activities
Mitochondrial abnormalities at muscle biopsy
Definitive gene mutation related to MELAS
Definitive MELAS
Two features from category A and two features from category B (total of four features or more)
Suspected MELAS
One feature from category A and two features from category B (total of three or more features)

sodes (45).

Imaging Findings.—The strokelike episodes are probably caused by abnormal mitochondria in the endothelial and smooth muscle cells of blood vessels, leading to impairment of the autoregulatory vascular mechanisms. These episodes must be differentiated from ischemic vascular strokes because different management is required (44). MELAS lesions are most often (about 90% of cases) located in the posterior and lateral brain regions (occipital, parietal, or temporal lobes). CT findings are nonspecific and include symmetric calcifications in the basal ganglia, parietal and occipital focal low-attenuation (infarct-like) areas, and generalized atrophy with prominent dilated occipital horns (45). MRI findings are more specific and may include T2-hyperintense migrating ("skipping") lesions located in the cortex preferentially but also in the subcortical white matter. The lesions may affect any part of the brain (including the cerebellum) but predominantly involve the parietal and occipital lobes in nonvascular territories. The basal ganglia may be involved in the form of chronic infarction, necrosis, and calcification (46). During the course of the disease, lesions may resolve with clinical improvement or residual atrophy, while new lesions may appear in other regions with a typical pattern (Fig 9) (46).

In the acute and subacute stages of MELAS, the affected areas show high signal intensity on diffusion-weighted MR images and low values on apparent diffusion coefficient (ADC) maps. On the ADC map, lesions may show increased, decreased, or mixed signal intensity, suggesting the coexistence of cytotoxic (low ADC) and vasogenic (high ADC) edema within a strokelike lesion (47). At MR spectroscopy, a lactate peak due to mitochondrial dysfunction and reduction of the *N*-acetyl aspartate peak, indicating neuronal loss, may be identified in both affected and nonaffected areas and in the CSF (voxels placed over the ventricles) (48). In contrast to the typical hypoperfusion seen with acute vascular stroke, there is no reduction in regional cerebral blood flow in the affected areas in individuals with MELAS, with several studies instead demonstrating normal or even increased perfusion. Cerebral angiography most commonly reveals normal findings, with the most common abnormality being increased caliber of arteries or veins or a capillary blush with early venous filling (49).

Differential Diagnosis.—Cortical changes can be seen in cases of arterial infarction (respecting an arterial territory), neonatal hypoglycemia, posterior reversible encephalopathy syndrome (secondary to arterial hypertension or chemotherapy), hemiplegic migraines (throbbing pain, nausea, and light and/or sound sensitivity), and encephalitis (mostly viral), and following seizures (postictal changes) (50).

Kearns-Sayre Syndrome

Definition.—Kearns-Sayre syndrome typically consists of the clinical triad of chronic progressive external ophthalmoplegia (including ptosis),

MENU

3 -MELAS

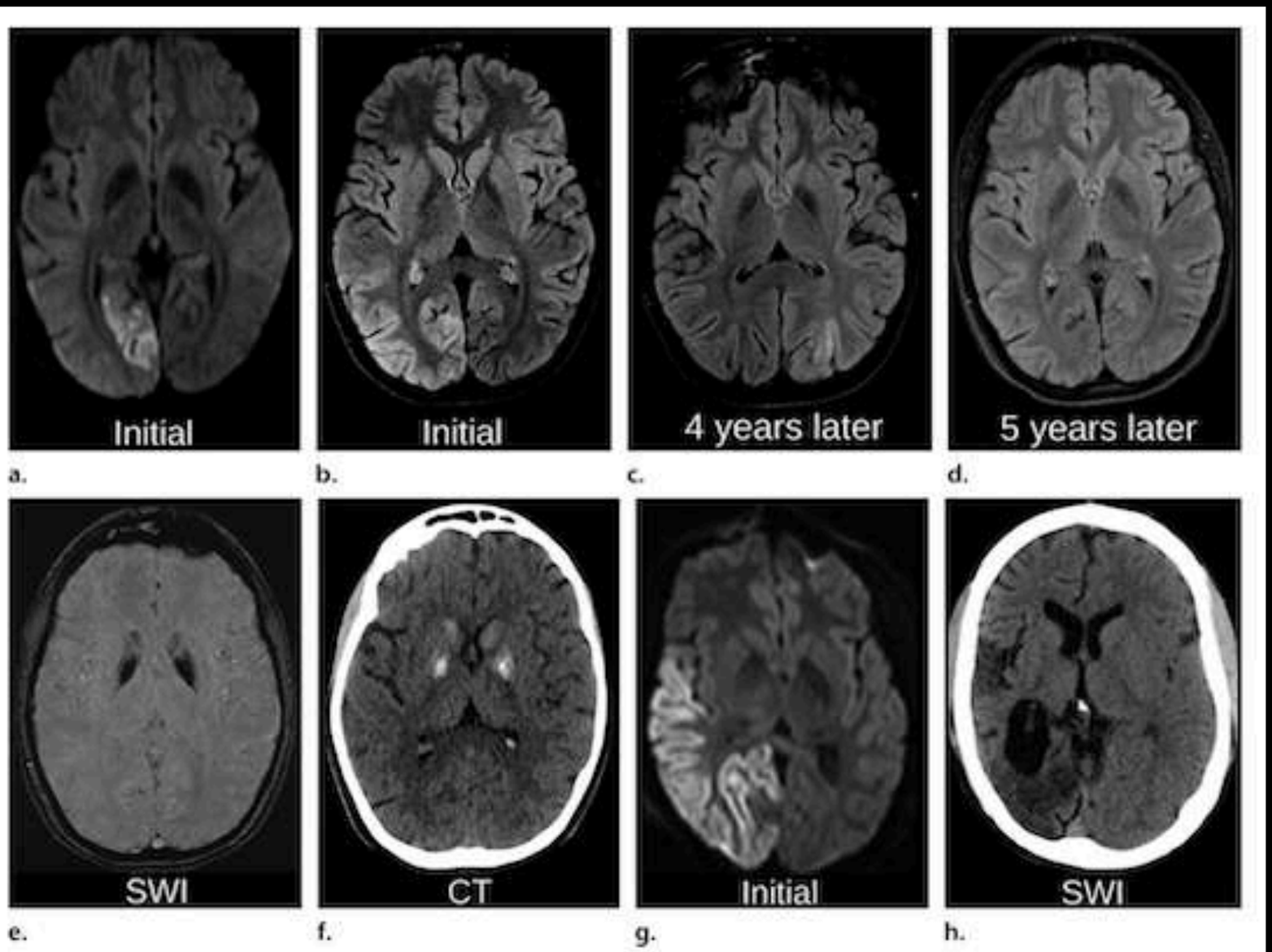

Figure 9. MELAS, with different disease evolution, in an 11-year-old girl with difficulty swallowing, gagging, dysarthria, bilateral sensorineural hearing loss, and strokelike episodes (**a–f**) and in a 13-year-old girl with a history of headaches and strokelike symptoms (**g, h**). (**a, b**) Axial initial diffusion-weighted (**a**) and FLAIR (**b**) MR images in the first patient show a small area of restricted diffusion in the right medial occipital lobe (**a**) and a larger area of signal intensity abnormalities (**b**) encompassing two arterial territories, of both the middle and posterior cerebral arteries. In **a** and **b**, signal intensity changes are more evident, involving the cortical ribbon. (**c**) Axial follow-up MR image 4 years later shows that the signal intensity changes in the right cerebral hemisphere are completely resolved. A new focus of signal intensity abnormalities is seen in the left occipital lobe. (**d**) Subsequent axial follow-up MR image 5 years after the initial study shows complete resolution of the lesion in the left occipital lobe. (**e, f**) Axial susceptibility-weighted MR image (**e**) and CT image (**f**) show signs of calcium deposits. (**g**) Axial initial diffusion-weighted image in the second patient shows a large area of restricted diffusion involving the temporal, parietal, and occipital lobes (mainly cortical). (**h**) Axial follow-up susceptibility-weighted MR image shows that encephalomalacia of the same lesions has developed.

MENU

4 -KEARNS-SAYRE

Imaging Findings.—The neuroimaging findings of Kearns-Sayre syndrome are variable, ranging from normal to lesions in the subcortical and deep white matter, corpus callosum, basal ganglia, thalami, dorsal brainstem, ventral brainstem, superior and middle cerebellar peduncles, cerebellar white matter, and spinal cord. Typical neuroimaging findings include T2-hyperintense lesions involving the subcortical white matter (subcortical arcuate fibers), with sparing of the periventricular white matter, at MRI. Early involvement of the subcortical white matter is a typical neuroimaging feature of Kearns-Sayre syndrome that may help in differentiating this syndrome from other entities such as lysosomal and peroxisomal disorders, in which the subcortical white matter is spared until the late stage of the disease (56).

Involvement of the mediodorsal thalamus, basal ganglia (more commonly the globus pallidus and caudate nucleus), and brainstem tegmentum also is commonly seen (56). In the acute stage, lesions may show restricted diffusion (Fig 10). CT or MRI may show calcified deposits in the basal ganglia in the late stages. An unusual pattern of radially oriented T2 low-signal-intensity stripes within the abnormally myelinated white matter also has been described (57). Cerebellar atrophy is commonly observed in the later stages of the disorder (58).

Differential Diagnosis.—Common causes of basal ganglia calcification include hypothyroidism, hyperparathyroidism, hypoparathyroidism, pseudohypoparathyroidism (associated with endocrinologic abnormalities), Aicardi-Goutières syndrome (microcephaly, progressive encephalopathy, bilateral calcification of the basal ganglia, spastic quadriplegia), and familial idiopathic basal ganglia calcification type 1 or Fahr disease (not associated with endocrinologic abnormalities) (59). Other PMDs, such as MELAS and Leigh syndrome, may show basal ganglia calcification. The most relevant causes of leukoencephalopathy are metachromatic leukodystrophy (frontal predominance) L-2-hydroxyglutaric aciduria, Krabbe disease (parieto-occipital predominance, and optic nerve and chiasm thickening), and Alexander disease (frontal predominance) (60).

MENU

4 -KEARNS-SAYRE

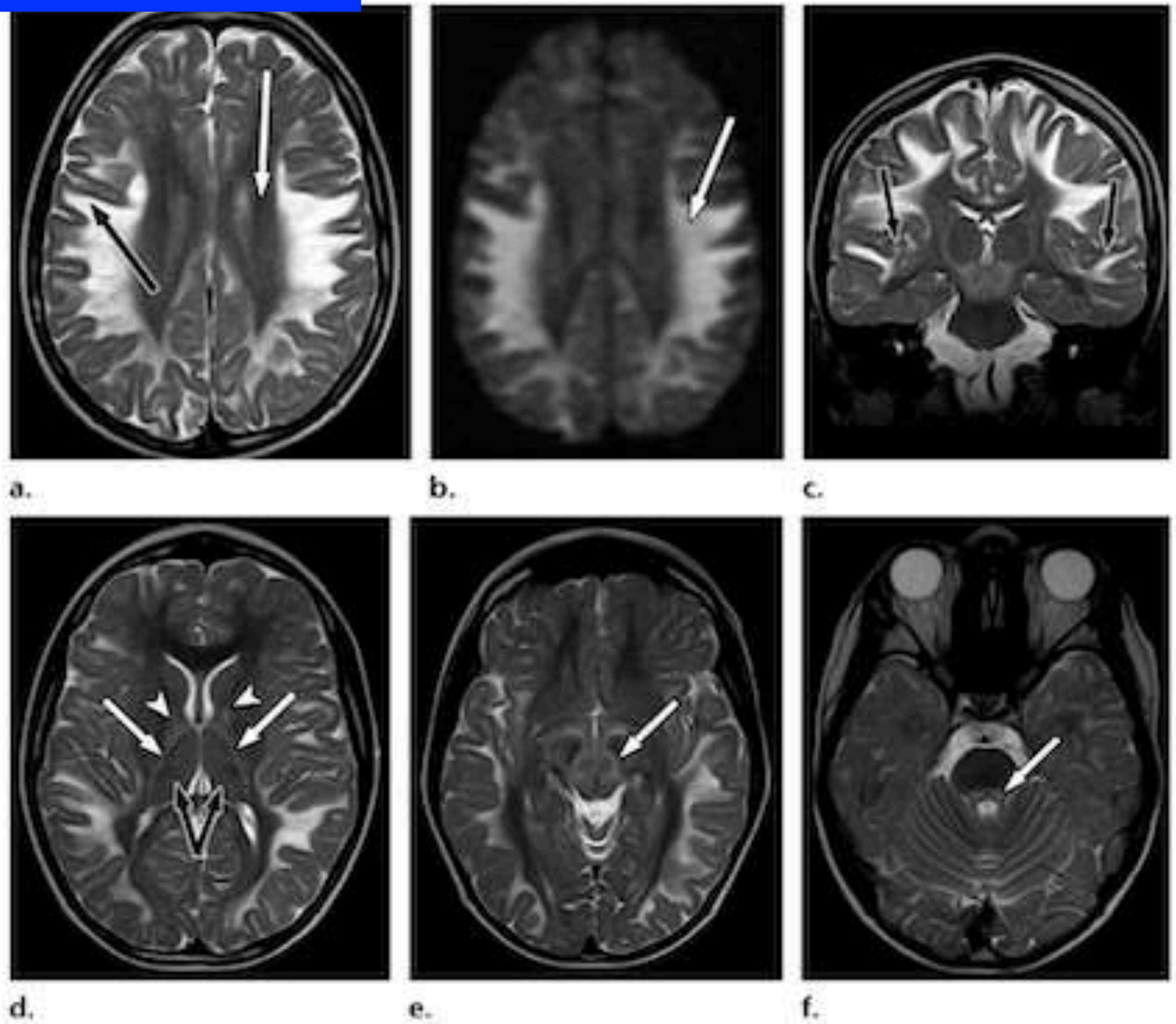

Figure 10. Headache, dizziness, sensorineural hearing loss, and bilateral leg weakness in a 13-year-old boy with Kearns-Sayre syndrome. **(a)** Axial T2-weighted MR image shows diffuse hyperintensity involving the bilateral white matter, the arcuate fibers (black arrow) in particular, but sparing the periventricular white matter (white arrow). **(b)** Axial diffusion-weighted MR image shows diffuse increased signal intensity (arrow), which manifested on the corresponding ADC map (not shown) as areas of low and high signal intensity, consistent with cytotoxic edema associated with areas of vasogenic edema. **(c–f)** Coronal **(c)** and axial **(d–f)** T2-weighted MR images show bilateral involvement of the superior temporal gyri and Heschl gyri (arrows in **c**), increased T2 signal intensity involving the globi pallidi (arrowheads in **d**) and posterior limbs of the internal capsule (white arrows in **d**) and thalami (black arrows in **d**), and diffuse signal intensity abnormalities in the midbrain (arrow in **e**) and pontine tegmentum (arrow in **f**), associated with mild widening of the sulci surrounding the cerebellar folia.

MENU

5 -LHON

Leber Hereditary Optic Neuropathy

Imaging Findings.—The diagnosis of LHON is usually based on clinical findings, especially if classic ophthalmologic features are present and a clear maternal history is elicited (66). Molecular genetic testing still remains the reference standard for confirming that the patient harbors one of the three primary mtDNA LHON pathologic variants. CT and MRI findings are usually normal in patients with LHON, but there are reports of nonenhancing T2 hyperintensity in the optic nerve and sheath distention, secondary to slight edema, gliosis, or optic nerve atrophy (67).

Figure 11. Maternal and genetically proven history of LHON plus, and long-standing history of hypotonia, optic nerve hypoplasia, asymmetric gait, and leg weakness in a 5-year-old boy. **(a–d)** Coronal **(a)** and axial **(b, c)** T2-weighted, and axial FLAIR **(d)** MR images show bilateral optic nerve thinning (arrows in **a**), bilateral posterior putaminal T2-hyperintense foci (arrows in **b**), bilateral midbrain T2 hyperintensity in the oculomotor nuclei (arrow in **c**), and bilateral midbrain T2 hyperintensity in the lateral substantia nigra (arrow in **d**). **(e, f)** MR spectroscopy revealed an abnormal lactate peak at 1.33 ppm (arrow in **e**) with a short echo time (30 msec) and an inverted small doublet peak at 1.33 ppm (arrow in **f**) with an intermediate echo time (135 msec).

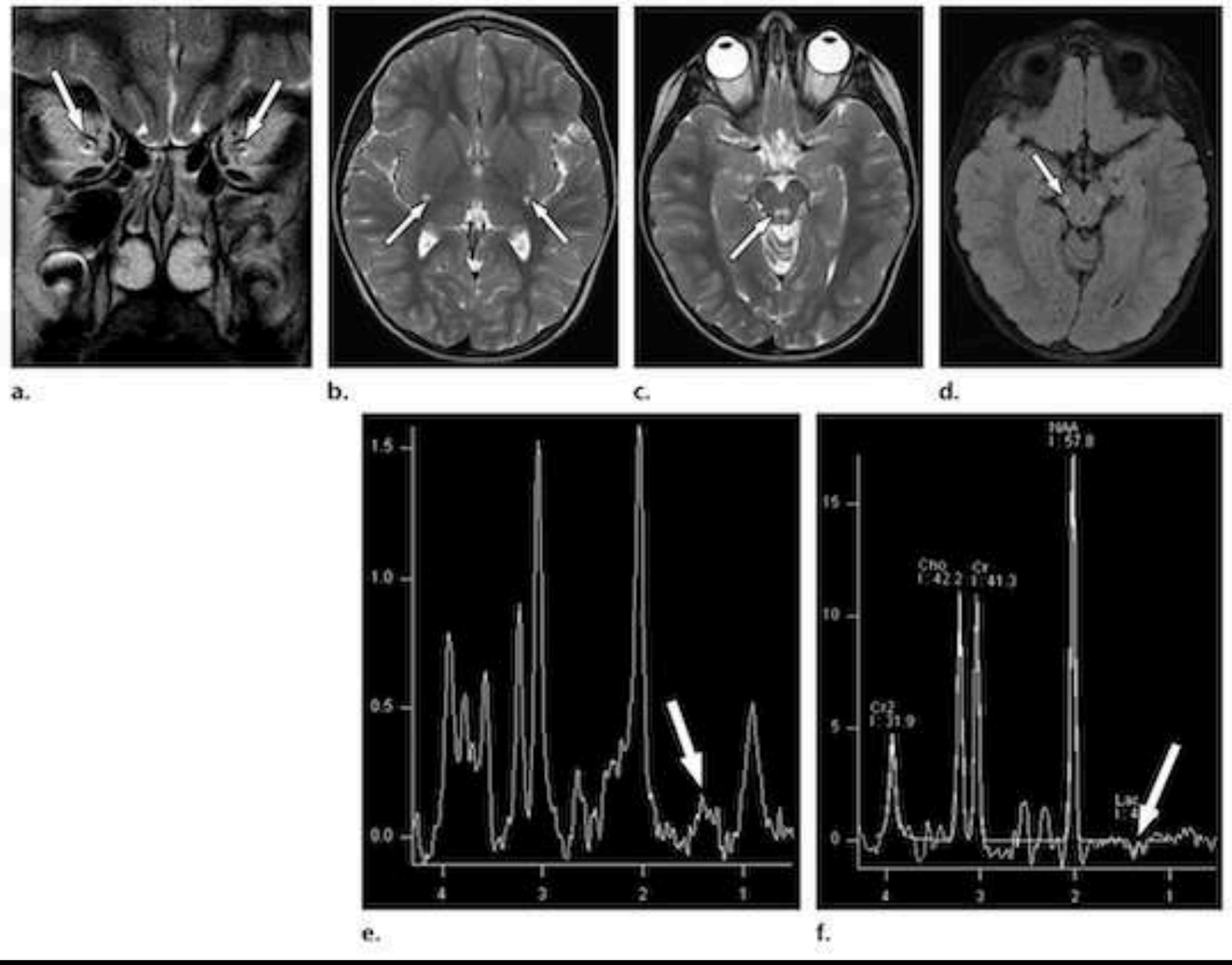

MENU

6 -PDH complex deficiency

PDH Complex Deficiency

Imaging Findings.—Brain abnormalities may be due to developmental (perinatal) anomalies or neurodegenerative changes. Perinatal findings of PDH complex deficiency include asymmetric supratentorial ventriculomegaly, ventricular septa, parenchymal or subependymal pseudocysts, severe white matter volume loss, agenesis or dysgenesis of the corpus callosum, hypoplasia of the pons and medulla, and migrational anomalies, including

periventricular heterotopia, polymicrogyria, and pachygyria. In milder forms of the disease, MRI of the brain may show signal intensity changes in the basal ganglia that range from small punctate lesions to the full pattern of Leigh syndrome with bilateral lesions of the basal ganglia, brainstem, and dentate nuclei. In the long term, the disease can result in brain atrophy (Fig 12). MR spectroscopy may help diagnose PDH complex deficiency by revealing elevated lactate levels, aiding in the differential diagnosis (73).

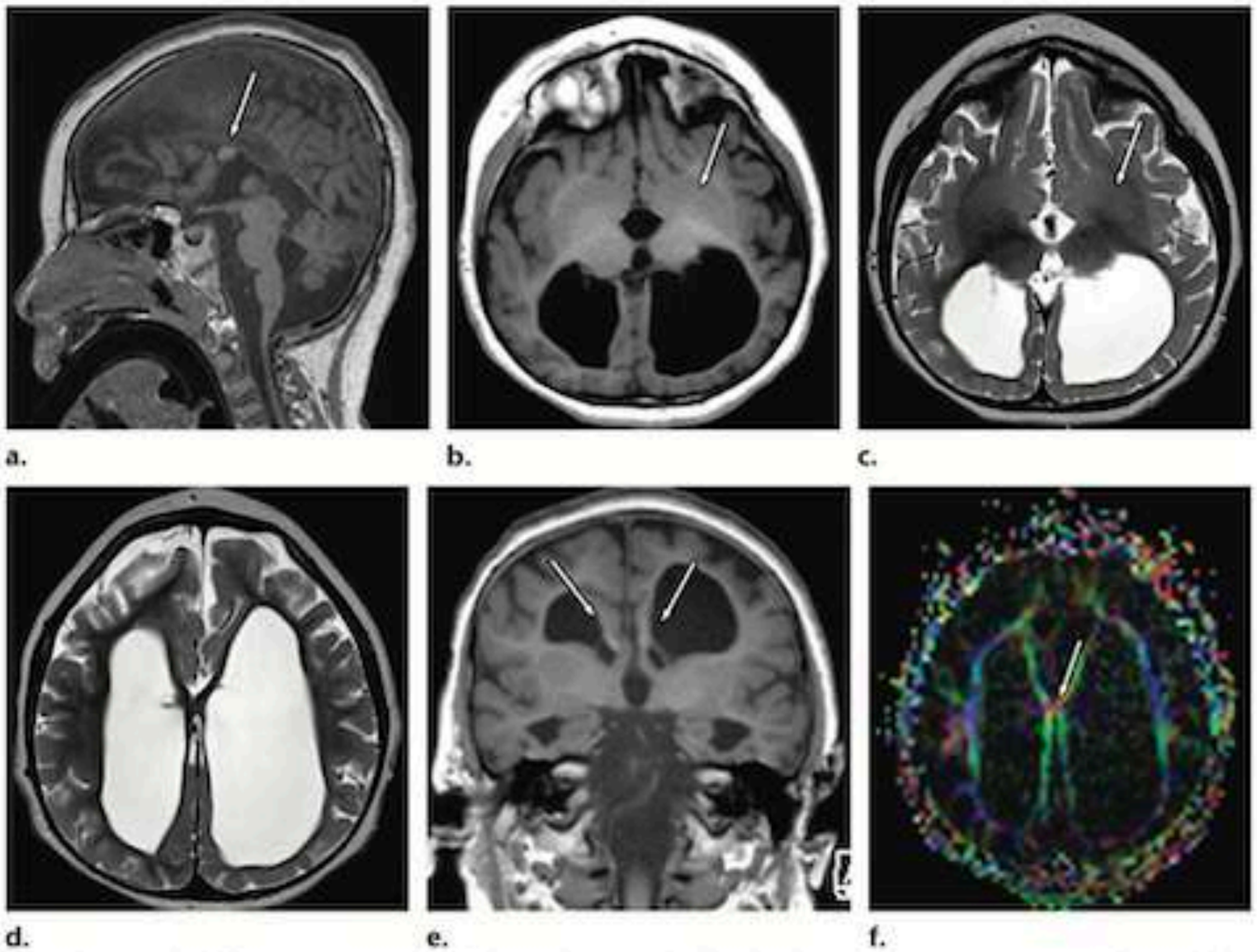

Figure 12. PDH deficiency in a 4-year-old boy with microcephaly, developmental arrest, apneic episodes, and hypothermia. (**a–e**) Sagittal (**a**), axial (**b**), and coronal (**e**) T1-weighted, and axial T2-weighted (**c**, **d**) MR images show almost complete absence of the corpus callosum (arrow in **a**), indistinct basal ganglia (arrow in **b** and **c**), ventriculomegaly (**d**), and bilateral subependymal cysts (arrows in **e**). (**f**) Axial diffusion-tensor image shows a remnant of the commissural white matter of the dysgenetic corpus callosum (arrow).

MENU

7 -CoQ 10

CoQ10 Deficiency

Imaging Findings.—MRI can depict a broad spectrum of abnormalities ranging from completely unremarkable examination findings to Leigh syndrome features. Involvement of the cerebellum, commonly characterized by cerebellar atrophy, is typically observed with CoQ10 deficiency (Fig 13) (77) and associated with T2 cortical hyperintensity, known as a bright cerebellum.

Differential Diagnosis.—Cerebellar atrophy (pure or associated with cerebellar cortical signal intensity changes) is not a specific imaging pattern. Cerebellar atrophy without overt cerebellar signal intensity changes has been described in other PMDs such as PEHO (*p*rogressive encephalopathy with *e*dema, *h*ypsarrhythmia, and *o*ptic atrophy) syndrome and in several entities such as ataxia telangiectasia, late-onset GM2 gangliosidosis, ataxia-oculomotor apraxia types 1 and 2, mevalonate kinase deficiency, and mutations in the following genes: *CACNA1A, SPTBN2, TPP1, ANO10, GRM1, SPTBN2, ITPR1,* and *GRID2* (78).

Cerebellar atrophy associated with cerebellar cortex signal changes may be seen in the later stages of other PMDs and also has been described in cases of infantile neuroaxonal dystrophy, Marinesco-Sjögren syndrome, congenital disorders of glycosylation 1a, Christianson syndrome, late infantile neuronal ceroid lipofuscinosis, pontocerebellar hypoplasia type 7, and some forms of nonprogressive cerebellar ataxia (78).



Figure 13. CoQ10 deficiency causing hypotonia and ataxia in a 9-year-old boy. Axial **(a)** and coronal **(c)** T2-weighted, and sagittal T1-weighted **(b)** MR images show volume loss with widening cerebrospinal fluid around the cerebellar folia.

MENU

8 -LBSL

Leukoencephalopathy with Brainstem and Spinal Cord Involvement and Lactate Elevation

Definition.—LBSL was initially described in 2003 on the basis of the characteristic symptoms of slowly progressive cerebellar ataxia, spasticity, and dorsal column dysfunction, sometimes with mild cognitive deficit or decline. LBSL is a rare autosomal recessive disease with an onset typically during childhood; about 50% of cases manifest in persons younger than 6 years. Nevertheless, later onset can occur during adolescence and adulthood, mainly in females (79). The incidence and prevalence of LBSL are unknown.

Imaging Findings.—The main neuroimaging findings of LBSL were described more than a decade ago, but additional diagnostic criteria have been published (82). To fulfill the MRI criteria for this diagnosis, there should be at least abnormal signal intensity in all of the following brain structures: *(a)* the cerebral white matter (with relative subcortical sparing); *(b)* the decussating medial lemniscus or pyramidal tract at the level of the medulla oblongata, or both; and *(c)* the lateral corticospinal tracts and dorsal columns of the spinal cord. In addition, the minor sign of signal intensity abnormalities in one of the following regions should be present: *(a)* cerebellar white matter, *(b)* superior and inferior cerebellar peduncles, *(c)* anterior spinocerebellar tracts in the medulla oblongata, *(d)* trigeminal tracts in the mesencephalon, *(e)* intraparenchymal part of the trigeminal nerve, *(f)* posterior limb of the internal capsule, and *(g)* splenium of the corpus callosum (Fig 14) (82). Diffusion-weighted imaging may depict scattered areas of restricted diffusion in the white matter, a common feature in mitochondrial leukoencephalopathies that likely reflects chronic myelin splitting and intramyelinic vacuole formation (83).

LEUCO-ENCEPHALOPATHIE
AVEC ATTEINTE DU TC + MOELLE (+/- cervelet)

- TC :
  - Hypersignal T2 FLAIR
    - trajet du V bilatéral
    - FCS
    - LEMNISQUE
    - PCI (pédonculaire)
    - PCS (cérébelleux)
    - SB CERVELET
- MOELLE :
  - Hypersignal T2 FLAIR
    - FCS

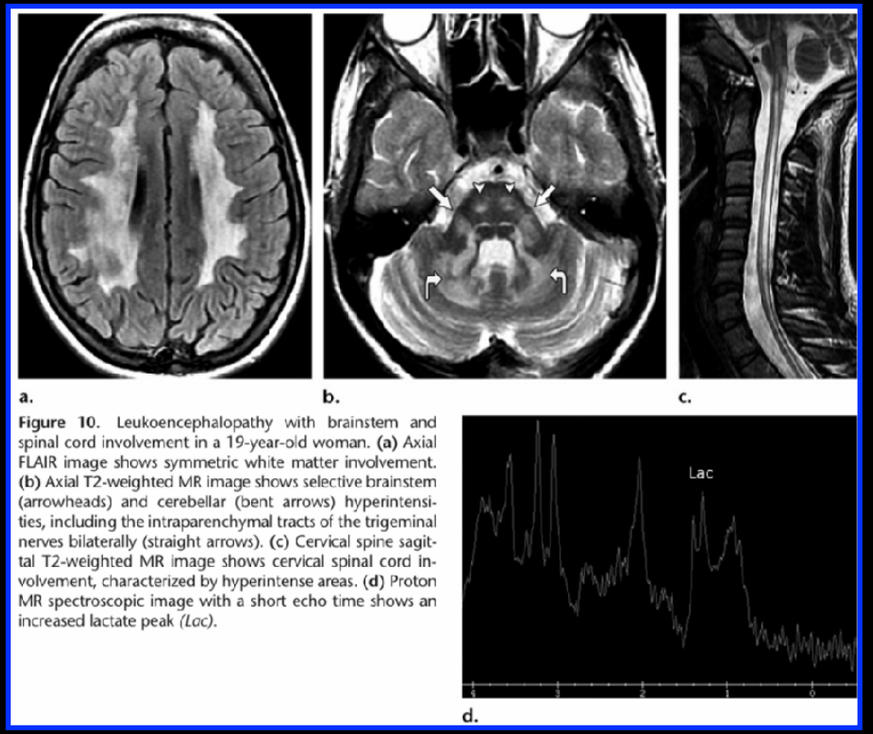

a. b. c. d.

Figure 10. Leukoencephalopathy with brainstem and spinal cord involvement in a 19-year-old woman. **(a)** Axial FLAIR image shows symmetric white matter involvement. **(b)** Axial T2-weighted MR image shows selective brainstem (arrowheads) and cerebellar (bent arrows) hyperintensities, including the intraparenchymal tracts of the trigeminal nerves bilaterally (straight arrows). **(c)** Cervical spine sagittal T2-weighted MR image shows cervical spinal cord involvement, characterized by hyperintense areas. **(d)** Proton MR spectroscopic image with a short echo time shows an increased lactate peak *(Lac)*.

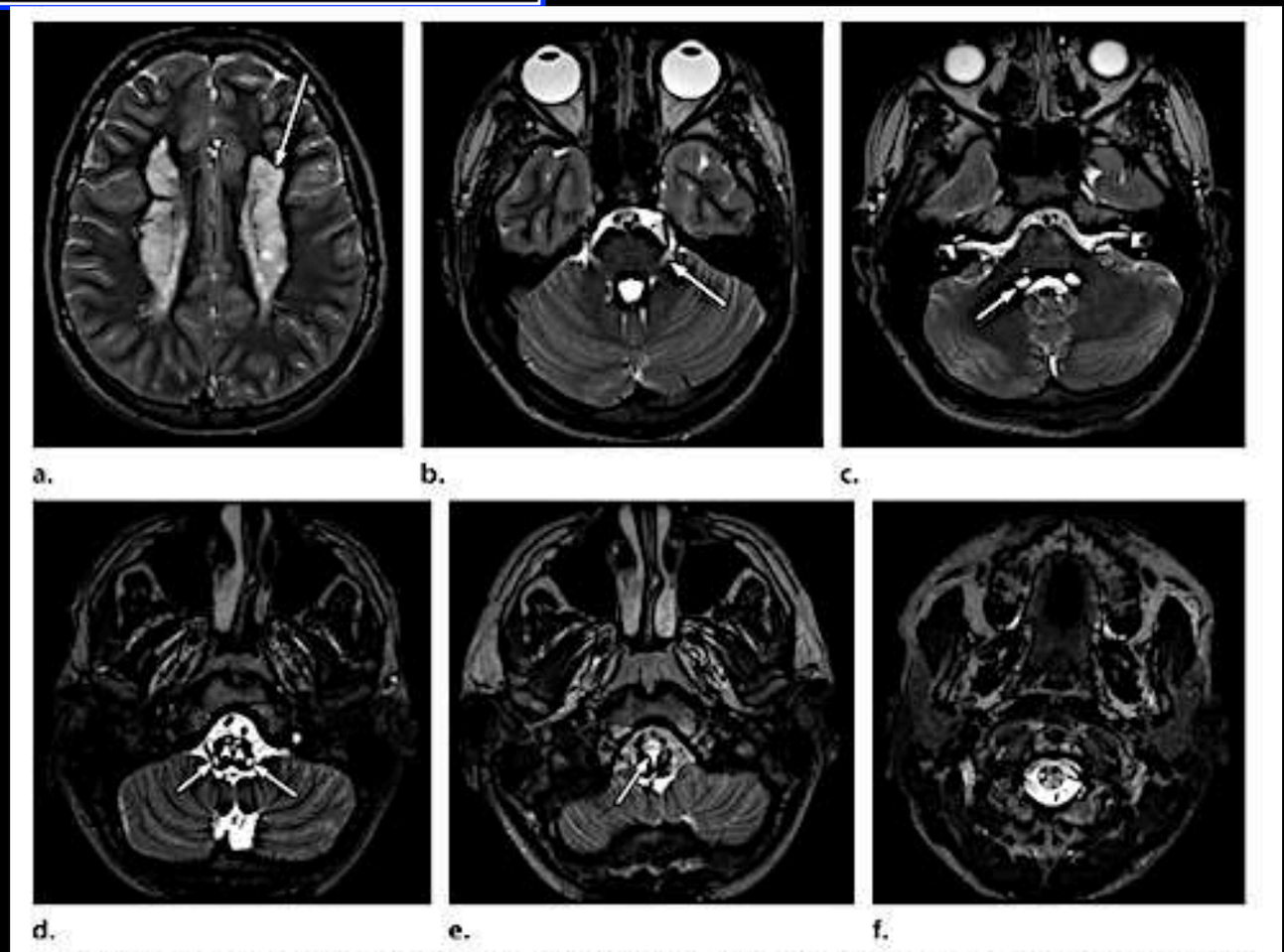

a. b. c. d. e. f.

Figure 14. LBSL in a 12-year-old boy with ataxia and mild developmental delay. Axial T2-weighted MR images show diffuse white matter hyperintensity with sparing of the subcortical white matter (arrow in **a**) and signal intensity changes in the intraparenchymal course of the trigeminal nerves (arrow in **b**), the inferior cerebellar peduncles (arrow in **c**), the lateral corticospinal tracts (arrows in **d**), a pyramidal tract at the level of the medulla oblongata (arrowheads in **d**), the decussating medial lemniscus (arrow in **e**), and the lateral corticospinal tracts and dorsal columns of the spinal cord **(f)**.

MENU

8 -LBSL

Présentation du cas

Description

- Femme de 28 ans présentant un tableau de paraparésie spastique d'évolution progressive. Bilan IRM.

Question

- Quels sont les drapeaux rouges pour une SEP ? Quel est votre diagnostic (figure 43.1) ?

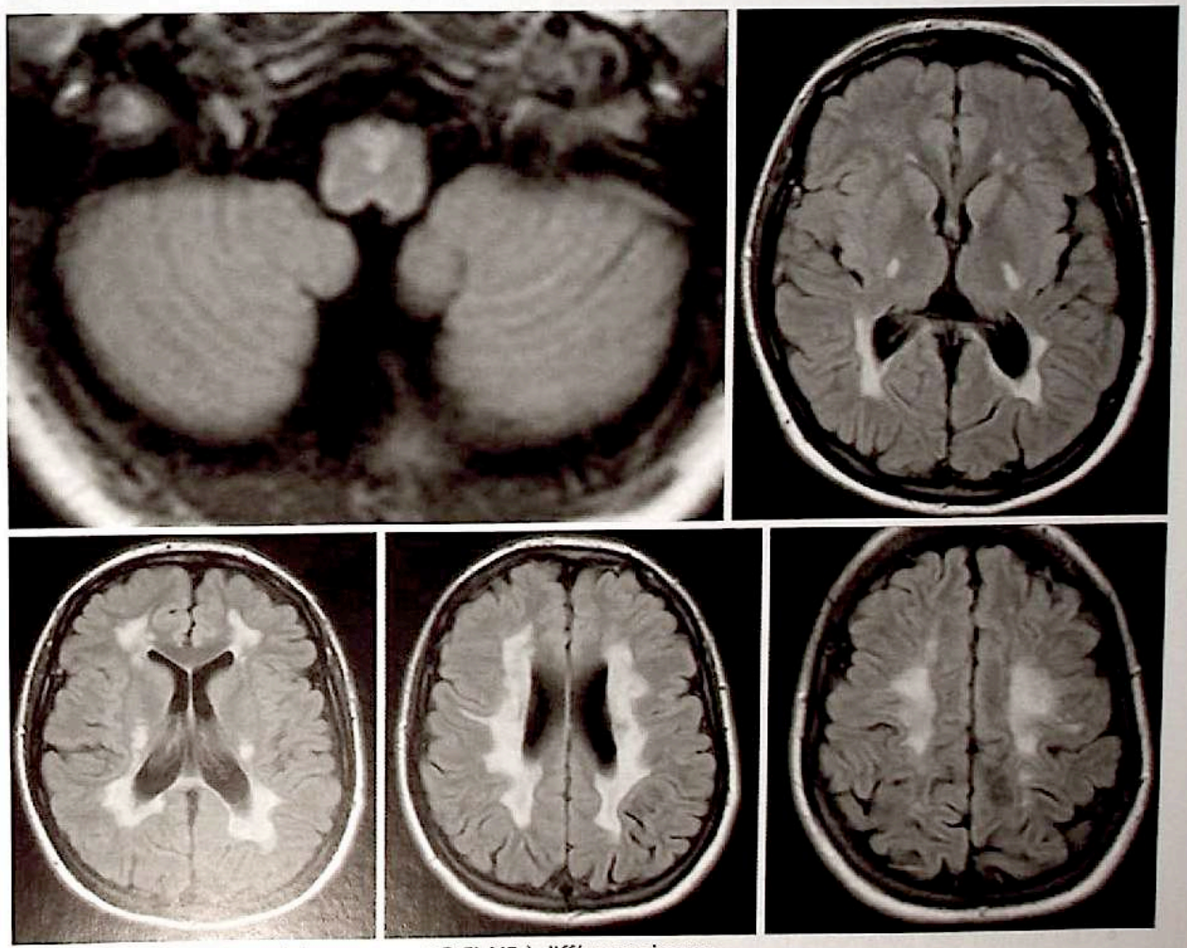

Figure 43.1 Acquisitions axiale transverse 2D FLAIR à différents niveaux.

Interprétation

Diagnostic

- Le tableau clinique pourrait être compatible avec une forme progressive de SEP. En revanche, l'aspect n'est pas du tout évocateur en IRM.
- On retient parmi les drapeaux rouges ces larges plages en hypersignal FLAIR respectant les fibres en U sous-corticales, la symétrie des lésions notamment au niveau des faisceaux pyramidaux (bras postérieurs des capsules internes et pyramides bulbaires ici), le relatif respect des régions paramédianes du corps calleux, l'absence de lésion annulaire ou nodulaire.
- Au final, le diagnostic retenu est celui d'une leucodystrophie métabolique appelée *Leucoencephalopaty with Brainstem and Spinal cord involvement and high Lactate* (LBSL).

Commentaires

- Les signes cliniques de la LBSL sont proches de la SEP, survenant chez l'enfant ou l'adulte jeune.
- Devant une atteinte bilatérale et symétrique des tractus cortico-spinaux chez une femme jeune, il faut aussi évoquer de principe d'autres leucodystrophies métaboliques comme la leucodystrophie métachromatique, avec son aspect caractéristique tigré ou tacheté des centres semiovales par préservation de la myélinisation périvasculaire, et la leucodystrophie xanthomateuse cérébrotendineuse. D'autres pathologies pouvant toucher le sujet jeune doivent être évoquées : le spectre des neuromyélites optiques (référence nouveaux critères de Wingerchug, *Neurology,* 2015), les encéphalites auto-immunes notamment anti-Ma2, certaines chimiothérapies comme la Capecitabine, les formes juvéniles rares de sclérose latérale amyotrophique.

Rappel de pathologie

- Le terme de leucodystrophie désigne les anomalies d'origine génétique de la myéline. La LBSL est une leucodystrophie rare de découverte relativement récente (Van der Knaap 2003), récessive autosomique par mutation du gène DARS2. Elle se traduit cliniquement en général dès l'enfance ou le jeune âge, parfois chez l'adulte, par un syndrome pyramidal progressif, une ataxie mixte, proprioceptive et cérébelleuse.
- L'aspect en IRM est très particulier :
  - hypersignaux FLAIR symétriques et confluents dans la substance blanche périventriculaire et profonde épargnant les fibres en U sous-corticales, hyperisgnaux FLAIR des bras postérieurs des capsules internes, au niveau des centres semiovales, des noyaux des trijumeaux (pontique et mésencéphalique), des pyramides bulbaires et/ou décussation des lemnisques médiaux dans la médulla oblongata,
  - après injection, les lésions ne se rehaussement pas. Parfois restriction en diffusion en phase précoce,
  - les fibres en U sous-corticales, les thalamii et les fibres transversales et noyaux du pont sont respectés,
  - au niveau de la moelle, hypersignaux extensifs des faisceaux cordonaux postérieurs et des tractus cortico-spinaux.
- Steenweg et al. (2012) distinguent des critères IRM majeurs et probables pour le diagnostic de LBSL. Pour faire le diagnostic de LBSL, les 3 critères majeurs doivent être présents ainsi qu'un critère probable. Parmi les critères majeurs les hypersignaux FLAIR :
  - symétriques et confluents dans la substance blanche périventriculaire et profonde épargnant les fibres en U sous-corticales,
  - au niveau des pyramides bulbaires et/ou des décussations des lemnisques médiaux dans la médulla oblongata,
  - extensifs au niveau des faisceaux cordonaux postérieurs et des tractus cortico-spinaux de la moelle.
- Les critères probables de la LBSL concernent les lésions du splénium du corps calleux, des bras postérieurs des capsules internes, des pédoncules cérébelleux supérieurs et inférieurs, de l'atteinte des noyaux et faisceaux des trijumeaux, des faisceaux spino-cérébelleux antérieurs.

MENU

Clues to Diagnosis and Roles of Imaging

Lesions in the Basal Ganglia, Thalamus, and Brainstem

Basal ganglia lesions are very common in PMDs. The most common PMDs associated with basal ganglia abnormalities are Leigh syndrome and *POLG*-RDs (88). Certain MRI findings, such as bilateral and symmetric focal T2 hyperintensities in the basal ganglia (striatum), thalamus, substantia nigra, and brainstem nuclei at various levels on T2-weighted MR images, can be highly suggestive of PMDs, particularly Leigh syndrome, especially if there is no history of hypoxia, ischemia, or infection. Lesions involving the medulla (the inferior olivary nucleus in particular), pons (including the pontine tegmentum), midbrain (particularly the periaqueductal area), cerebellum, and subthalamic nuclei also can be seen in Leigh syndrome secondary to a *SURF1* pathogenic variant (89).

Bilateral thalamic and basal ganglia changes associated with cerebral and cerebellar atrophy may also be seen in patients with Kearns-Sayre syndrome. These patients may also have changes in the brainstem tegmentum, cerebral white matter (occasionally with a tigroid appearance), and cerebellar cortex. In addition, white matter involvement is typically subcortical, sparing the periventricular regions. Other diseases associated with thalamic changes include *POLG*-RD and Leigh syndrome.

Cortical Changes

Cortical changes with a strokelike pattern are the hallmark features of MELAS. In addition, MELAS lesions may manifest with a waxing and waning pattern and as "skipping" lesions that are not restricted to a specific vascular territory. Cortical changes may also occur in cases of *POLG*-RDs, frequently involving the perirolandic region and occipital lobes (34), and Leigh syndrome (90).

Delayed Myelination and Hypomyelination

Delayed myelination is a common imaging finding of PMDs. Therefore, its presence within the clinical context of possible PMD requires further workup (87). True hypomyelination can be seen in some diseases such as Cockayne syndrome; in some diseases associated with variants in the tRNA synthetase genes, such as hypomyelination with brainstem and spinal cord involvement and leg spasticity; and in alanyl-tRNA synthetase deficiency (91).

Leukoencephalopathy

In addition to white matter cavitation, white matter signal intensity changes with a pattern similar to that of leukodystrophy can be seen with several PMDs. The most common PMDs associated with white matter signal intensity abnormalities are Kearns-Sayre syndrome, Pearson syndrome, MELAS, MERRF, and aminoacyl-tRNA synthetase mutations, including LBSL (92).

Cerebral Edema

Cerebral edema is characterized by the abnormal accumulation of fluid in the brain, which may result from failure of ATP-dependent transporters such as the sodium-potassium pump or from excessive neurotransmitter stimulation (cytotoxic edema) and enhanced vascular permeability (vasogenic edema). Diffusion-weighted imaging is highly sensitive to microstructural abnormalities that are invisible on conventional MR images, particularly in the cerebral white matter. Diffusion-weighted imaging can be the first and sole positive MRI sequence in some cases of PMDs, such as MELAS, and it may be used to diagnose and monitor the temporal evolution of strokelike lesions. Acute strokelike lesions may show a mixed pattern, with cytotoxic edema (low ADC values) in the affected cortex in association with vasogenic edema (high ADC values) in the subjacent subcortical white matter.

In contrast to the typical hypoperfusion seen with acute vascular stroke, there is no reduction in regional cerebral blood flow in the affected areas with MELAS. Rather, several studies have demonstrated normal or even increased perfusion (93). This pattern can also be seen in cases of *POLG*-RD. Restricted diffusion is commonly found with PMDs, especially when the lesions are in the acute phase, as in MELAS, Leigh syndrome, *POLG*-RD, Kearns-Sayre syndrome, and cavitating PMDs in particular, and in tRNA synthetase disorders such as LBSL.

Cavitation

Cavitating leukoencephalopathy following white matter degeneration is suggestive but not pathognomonic of PMDs. It is more commonly associated with pathogenic variants of the following genes: *MERRF, NFU1, NDUFS1, NDUFAF3, APOPT1, LYRM7, NUBPL, IBA57, RMND1,* and *BOLA-3* (Fig 15) (94).

Calcification

The most common causes of intracranial calcification in PMDs are MELAS, Leigh syndrome, Cockayne syndrome, Kearns-Sayre syndrome, and long-standing PMDs (Fig 16). The frequency of intracranial calcifications associated with PMDs varies according to the patient cohort and the type of mitochondrial disease, and little is known regarding the overall incidence or prevalence in large cohorts. The incidence of calcification varies according to the type of mitochondrial disease. In small cohorts, the incidence of intracranial calcification may reach up to 54% of patients with MELAS (95). Intracranial calcification in PMDs is variable, and it may occur in isolation or accompany other parenchymal changes. It may be uni- or bilateral, and symmetric or asymmetric.

Calcifications are more common in the basal ganglia, particularly the globus pallidus, but they may also be present in the caudate nucleus, lentiform nucleus, thalamus, and cerebellum. Recently, a specific entity that manifests with leukoencephalopathy with brainstem and spinal cord calcification has been identified and linked to variants in the *KARS* gene, one of the tRNA synthetases (96).

Subependymal Cysts

Prenatal or postnatal MRI or neurologic US findings of subependymal cysts can be seen in cases of PDH complex deficiency and pyruvate carboxylase deficiency, particularly when these cysts are associated with corpus callosum agenesis or dysgenesis. Additional findings include ventriculomegaly, rudimentary cortex, cortical development malformation, and clastic changes (97).

Callosal Agenesis or Dysgenesis

Several PMDs are associated with agenesis or dysgenesis of the corpus callosum, the following disorders in particular: PDH complex deficiency, pyruvate carboxylase deficiency, aconitase deficiency, fumarase deficiency, complex I assembly defect, and mitochondrial translation defects. Many PMDs are also associated with variants in *MRPS16, EARS2, SLC25A1, SLC25A19* (98).

Cerebral and Cerebellar Atrophy

Cerebral atrophy is a common and nonspecific feature of several PMDs, especially those in the later disease stages (99). Cerebral atrophy may be explained by chronic mitochondrial functional impairment that leads to electron transport chain complex deficiencies (which result in decreased ATP production) and eventually programmed cell death (apoptosis) (100). Cerebral atrophy may progress slowly in some individuals, or it can be rapidly progressive, such as in patients with *POLG*-RD (34). Focal or global cerebral atrophy may be a sequela of strokelike episodes.

Cerebellar atrophy is also a common feature of multiple PMDs and has been described in association with MELAS, myoclonic epilepsy with ragged-red fibers, Leigh syndrome, maternally inherited diabetes-deafness syndrome, and NARP (neuropathy, ataxia, and retinitis pigmentosa). Cerebellar atrophy has also been linked to chronic progressive external ophthalmoplegia (CPEO) and CPEO plus, *POLG*-RD, Kearns-Sayre syndrome, LHON, infantile-onset spinocerebellar ataxia, pontocerebellar hypoplasia type 6, autosomal dominant optic atrophy, diabetes insipidus, diabetes mellitus, optic atrophy and deafness (ie, Wolfram syndrome), and primary CoQ10 deficiency (101). Neuropathologic studies (102) have shown cerebellar involvement in PMDs based on the presence of cerebellar atrophy, Purkinje cell loss, abnormal dendritic arborization, and strokelike lesions.

seen in normal spectra, patients with succinate dehydrogenase deficiency or complex II disorder may have an apparent abnormal singlet peak at 2.40 ppm in the cerebral and cerebellar white matter (Fig 17) (105).

Hemorrhage

Parenchymal hemorrhage is rarely described in association with PMDs. However, when hemorrhage does manifest with these disorders, it appears most frequently in adults. The literature on parenchymal hemorrhage in children is sparse. Recurrent brain hematomas were described in a pediatric patient with MELAS due to an *ND5* gene variant (106). Intracerebral hemorrhage has been reported in a case of MERRF-MELAS overlap syndrome secondary to a variant in the *T8356C* gene (107). Finally, a hemorrhagic putaminal lesion has been described in a patient with MERRF who was carrying the *A8344G* mutation (108).

Age at PMD Manifestation

The patient's age at onset of the PMD should be considered relevant information when trying to narrow the differential diagnosis of PMDs. For example, PDH complex disorder frequently affects neonates. The Leigh syndrome phenotype typically manifests during the first year but may occur any time throughout childhood; even adult late onset has been described (109). MELAS and LBSL are more common during early and middle childhood. *POLG*-RD disorders can affect any age group, although the more severe phenotypes such as Alpers-Huttenlocher syndrome often occur during the first 5 years of life. In a male teenager with sudden vision loss and optic nerve thinning, there is high suspicion for LHON. Vision loss is almost always unilateral at presentation, with involvement of the other eye within months. Kearns-Sayre syndrome and CoQ10 deficiency can affect children of all age groups but primarily those in middle and late childhood.

Conclusion

PMDs display a profusion of imaging findings that significantly overlap with those of other non-PMD conditions. Therefore, patient age at

MENU

Spinal Cord Lesions

Spinal cord involvement can be detected in several PMDs, the following disorders in particular: LBSL, Leigh syndrome, myoclonic epilepsy with ragged-red fibers, Kearns-Sayre syndrome, infantile-onset spinocerebellar ataxia, and pontocerebellar hypoplasia. Less commonly, spinal cord involvement is seen in association with MELAS, *POLG*-RD, and LHON. Patients may be found to have monoparesis, paraparesis, quadriparesis, sensory disturbances, hypotonia, spasticity, urinary or defecation dysfunction, spinal column deformities, or transverse myelitis–like syndrome (103).

Increased Lactate Peak

With PMDs, lactate abnormally and chronically accumulates in cells and tissues and can be detected at MR spectroscopy on the basis of a lactate peak at a chemical shift of 1.33 ppm, which may be superimposed by a lipid peak on short-echo-time images. This potential confusion can be resolved by applying an intermediate or long echo time (144 or 288 msec, respectively), which will mainly remove short-T2 components such as fat. In addition, applying an intermediate or long echo time, depending on the echo time used, may invert only the lactate peak, allowing more reliable detection (Fig 11e, 11f).

A lactate peak is not detected in all patients with PMDs, nor is it pathognomonic of PMDs, as it can be seen in several other metabolic disorders. A lactate peak can also be seen in necrotic tissues in the setting of ischemia, and in necrotic tumors or infectious processes such as abscesses. Significantly increased lactate peaks correlate with other markers of PMDs such as increased cerebrospinal fluid and serum lactate levels, and it may vary according to the type of PMD, the location of voxel sampling, and the temporal variation of disease involvement. MR spectroscopy is useful as a diagnostic tool and potentially as a follow-up examination for patients with PMDs since it may reveal metabolic abnormalities even when the brain parenchyma appears normal at conventional MRI (104).

Succinate Peak

MR spectroscopy may have a role in the diagnosis of succinate dehydrogenase deficiency or complex II disorder. Since a succinate peak is not

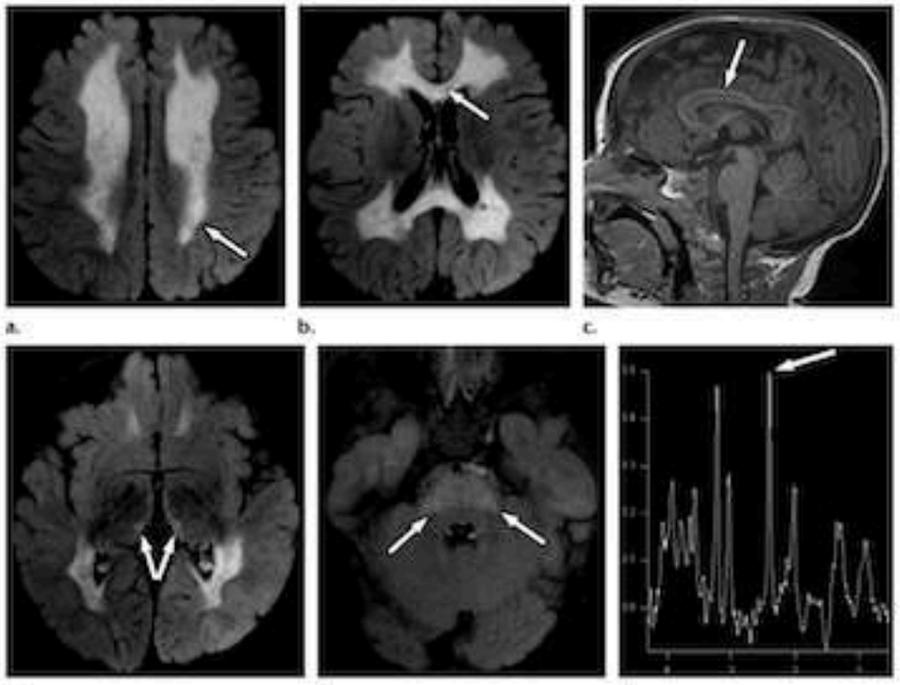

Figure 17. Succinate dehydrogenase deficiency due to a homozygous *SDHB* gene variant in a 17-month-old boy with loss of developmental milestones. Axial FLAIR (**a**, **b**, **d**, **e**) and sagittal T1-weighted (**c**) MR images and MR spectroscopy image (**f**) show bilateral symmetric T2 white matter hyperintensity with sparing of the arcuate fibers (arrow in **a**) and associated diffuse corpus callosum swelling (arrow in **b**) with spared margins (arrow in **c**), bilateral medial thalamic changes (arrows in **d**), bilateral involvement of the middle cerebellar peduncles (arrows in **e**) and transverse pontine fibers, and a succinate peak at 2.40 ppm (arrow in **f**).

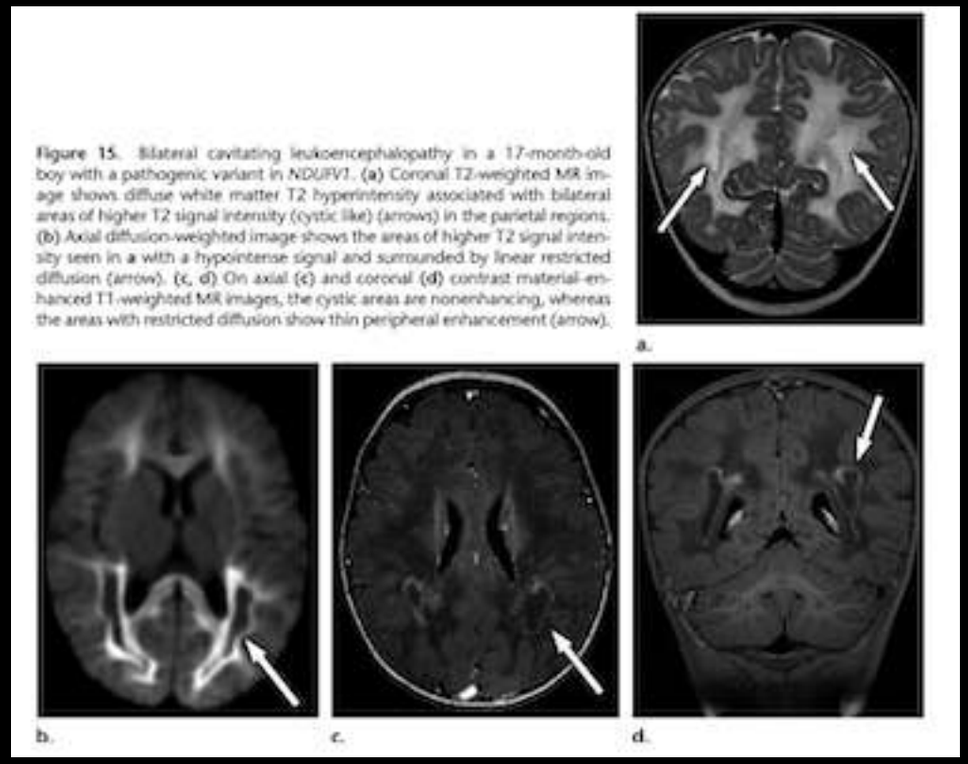

Figure 15. Bilateral cavitating leukoencephalopathy in a 17-month-old boy with a pathogenic variant in *NDUFV1*. (**a**) Coronal T2-weighted MR image shows diffuse white matter T2 hyperintensity associated with bilateral areas of higher T2 signal intensity (cystic like) (arrows) in the parietal regions. (**b**) Axial diffusion-weighted image shows the areas of higher T2 signal intensity seen in **a** with a hypointense signal and surrounded by linear restricted diffusion (arrow). (**c**, **d**) On axial (**c**) and coronal (**d**) contrast material–enhanced T1-weighted MR images, the cystic areas are nonenhancing, whereas the areas with restricted diffusion show thin peripheral enhancement (arrow).

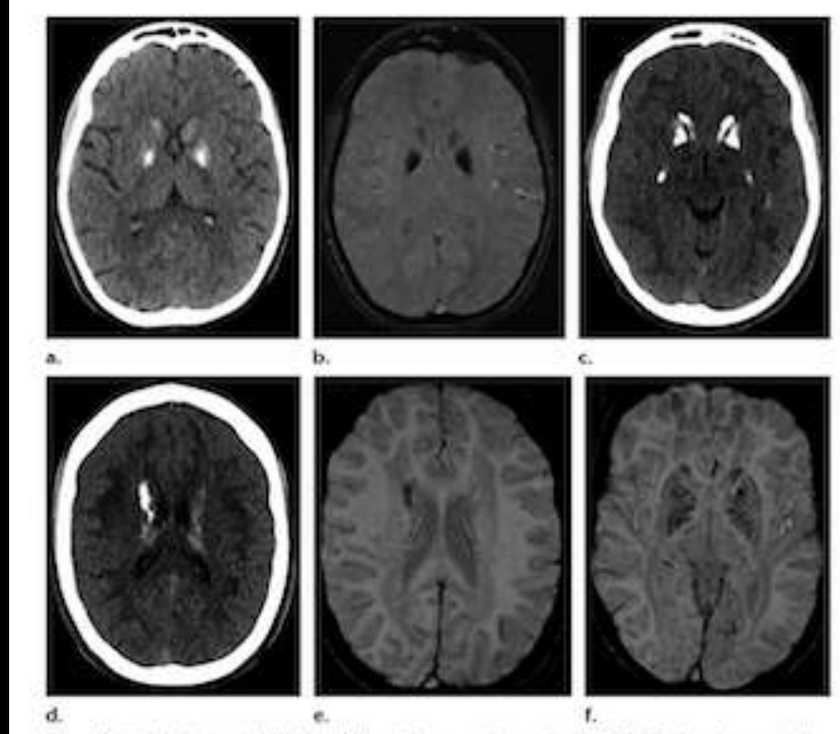

Figure 16. Calcification in MELAS and Kearns-Sayre syndrome. (**a**, **b**) Axial CT (**a**) and susceptibility-weighted MR (**b**) images show parenchymal calcification involving the bilateral caudate nuclei and globi pallidi in a 13-year-old girl with a history of headaches and strokelike symptoms related to MELAS. (**c–f**) Axial CT (**c**, **d**) and susceptibility-weighted MR (**e**, **f**) images show parenchymal calcification involving the bilateral caudate nuclei and putamina in an 11-year-old boy with Kearns-Sayre syndrome.

MENU

3- Leucodystrophies GÉNÉTIQUES NON VASCULAIRES NON MÉTABOLIQUES

LCC

- Maladie d'Alexander
- Duplication de la Lamine B1
- Syndrome CACH
- LBSL syndrome — LEUCO-ENCEPHALOPATHIE AVEC ATTEINTE DU TC ET MOELLE
- Syndrome Nasu-Hakola
- Leuco-encéphalopathie mégalencéphale avec kystes sous-corticaux (MLC)
- Leucodystrophies avec sphéroïdes neuro-axonaux — ++++

FXTAS X fragile

MENU

LCC

COMME PARASITOSE STABLE

COMME METASTASE STABLE

Leucopathies kystiques calcifiantes/LCC

- Génétique non connue
- Découverte par Mr Labrune en 1996
- Rare, en 2013, plus de 10 cas adultes,
- Homme et Femme
- Clinique: épilepsie, S extra-P et Pyramidal, ataxie
- IRM : leucoencéphalopathie diffuse, kystes, Gd+, hémorragie
- Scanner: Ca++ des NG,
- Pronostic lié à l'importance de l'hémorragie
- Anat-Path: Microangiopathie cérébrale diffuse, Ca++, fibres de Rosenthal.
- Traitement: drainage des kystes, réservoir Omaya.
- Diag diff: Synd. Coats: angiopathie rétinienne, mutation du gène CTC1.

MENU

LCC

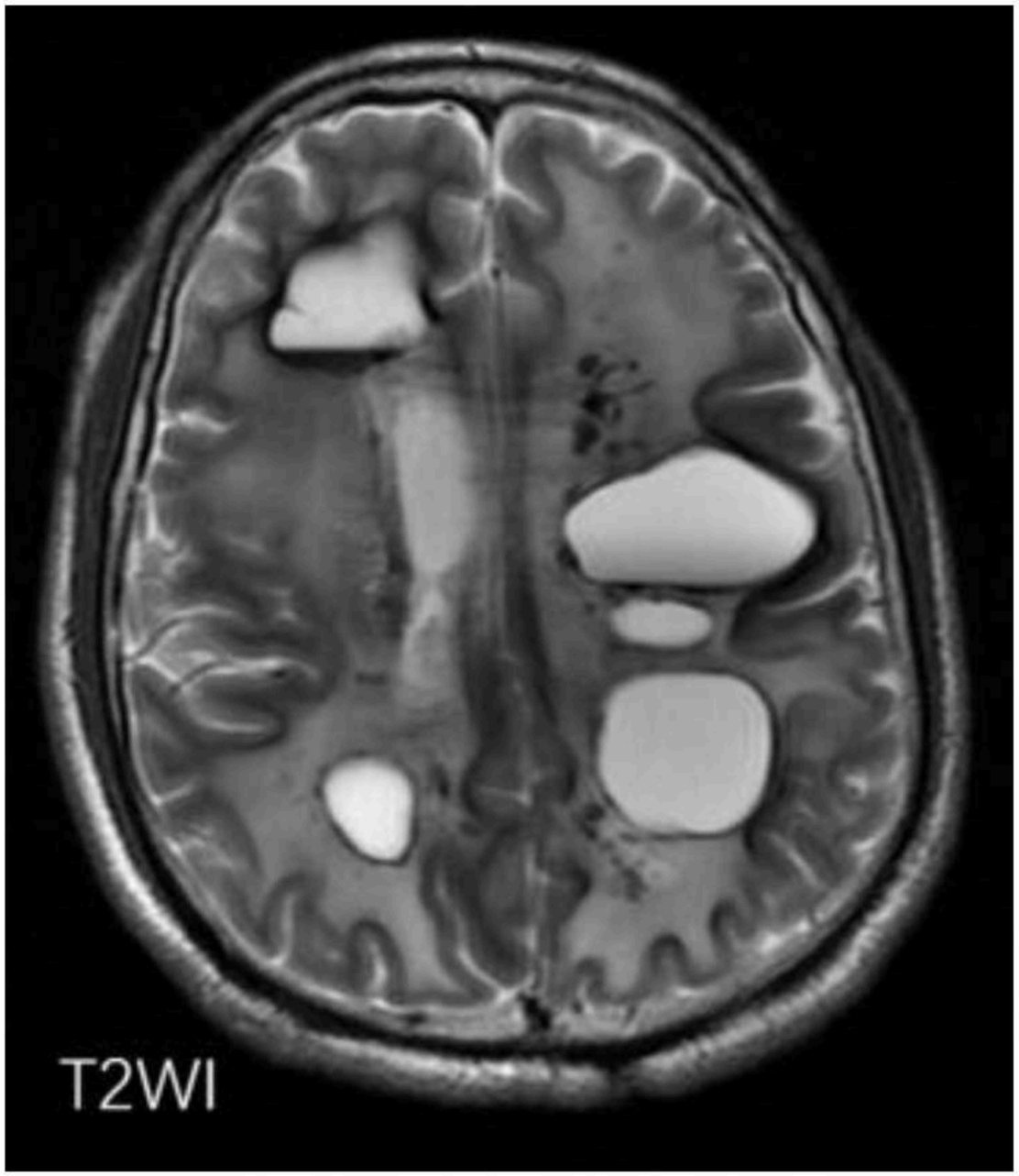

A 52-year-old man with 2-year history of recurrent seizures and progressive right-side weakness

- Brain abscesses
- Metastatic adenocarcinoma
- CNS hydatid cysts
- Leukoencephalopathy with cerebral calcification and cysts

Vote

View Results

MENU

LCC

Leukoencephalopathy with Cerebral Calcification and Cysts (LCC)

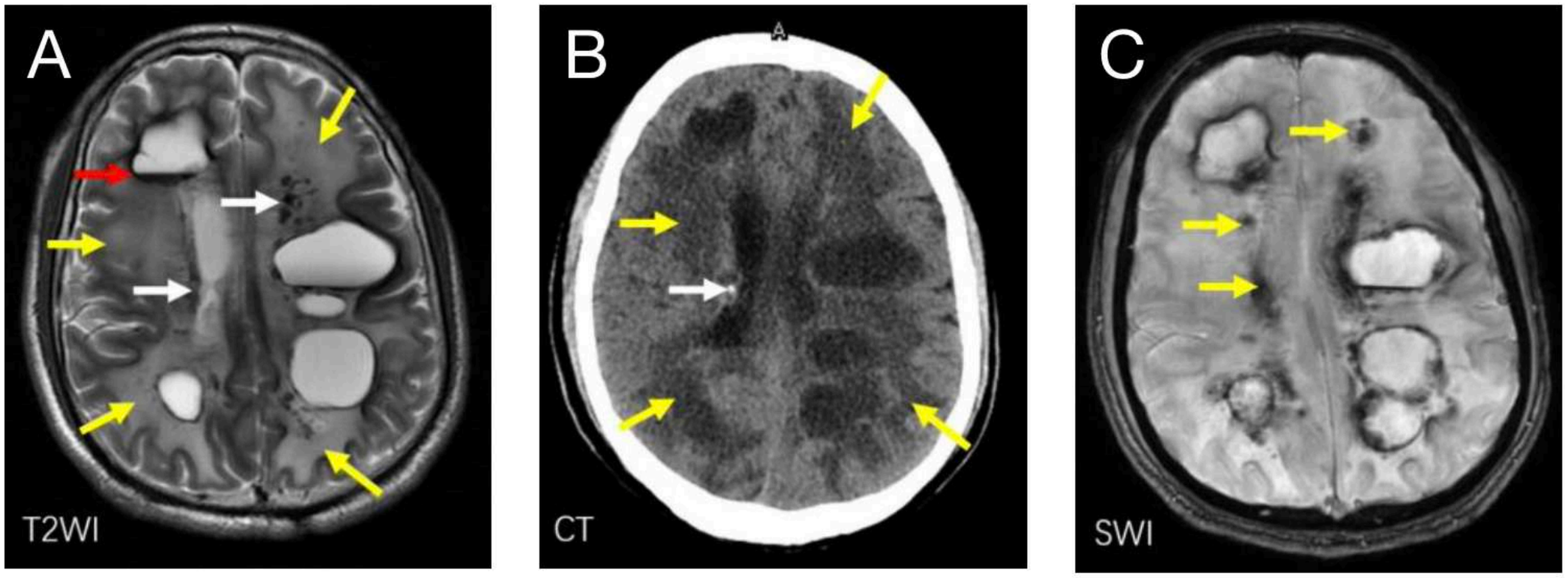

Disqus' Privacy Policy

Leukoencephalopathy with cerebral calcification and cysts (LCC) is a rare autosomal recessive disease caused by mutations in *SNORD118*. Late-onset cases are occasionally reported. Typical radiologic findings of LCC are cystic lesions and calcifications on the background of diffuse leukoencephalopathy. Hemorrhage may occur. In this case, T2WI shows classic cystic lesions (*A*) and leukoencephalopathy (*A* and *B*, *yellow arrows*). The punctate low signals are suggestive of calcifications (*A, white arrows*) and the intracystic blood-fluid level suggests hemorrhage (*A, red arrow*). Calcifications are subtle on head CT (*B, white arrow*) but prominent on SWI as dark signals (*C, arrows*). Compound heterozygous mutations (n.3C>T and n.24C>T) in the *SNORD118* gene were identified in this case.

MENU

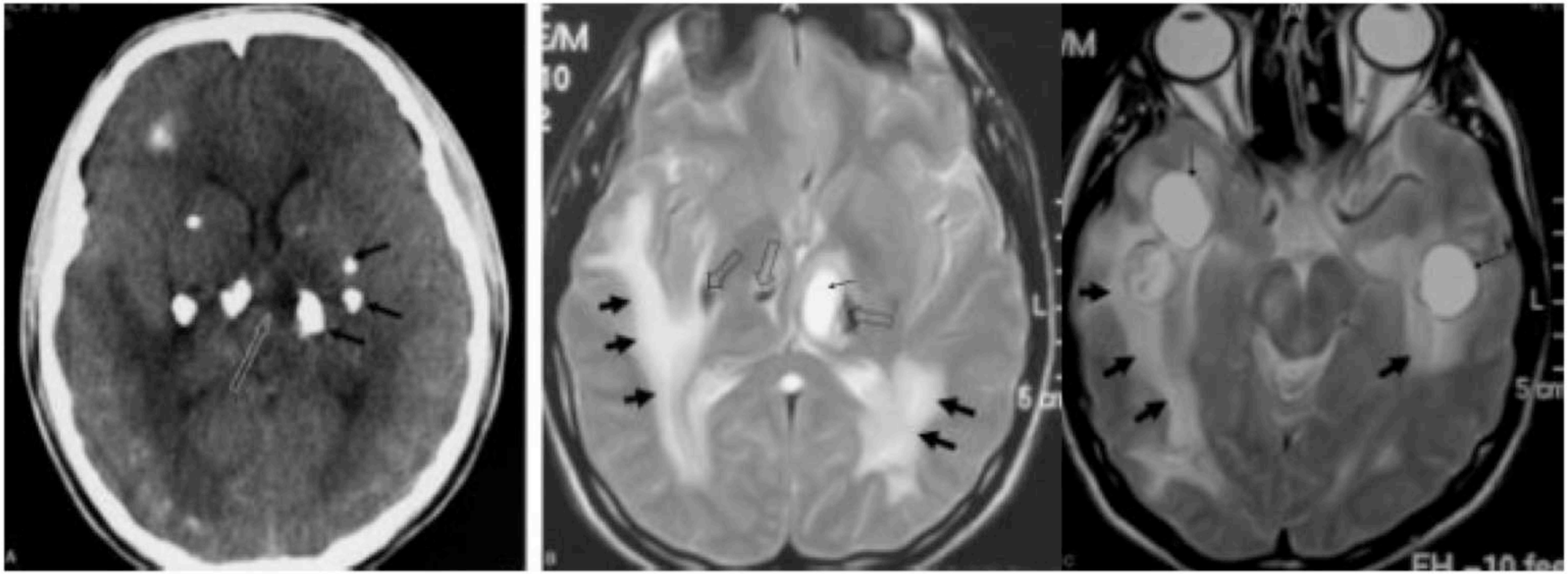

Homme 19 ans, crises généralisées

MENU

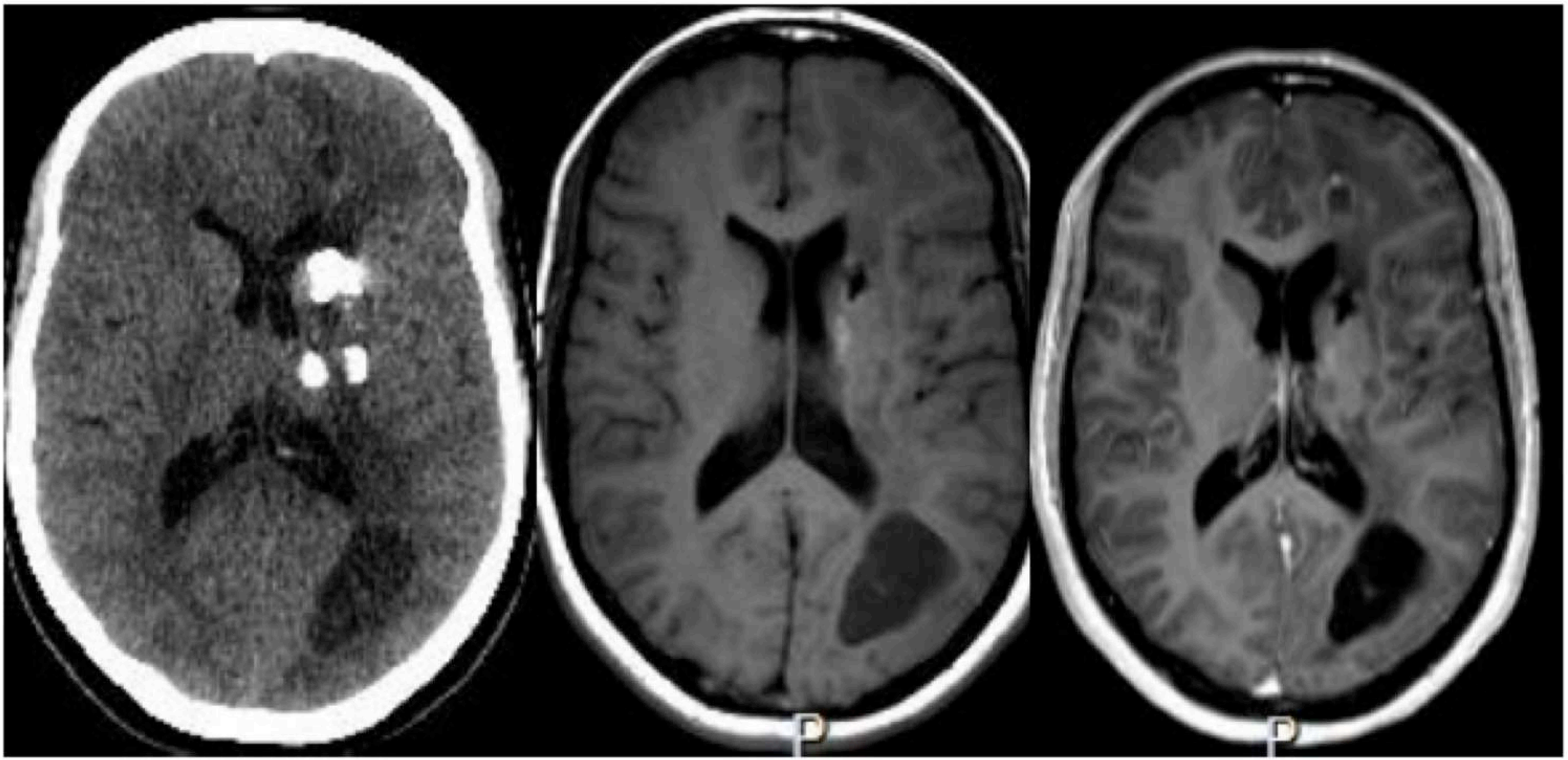

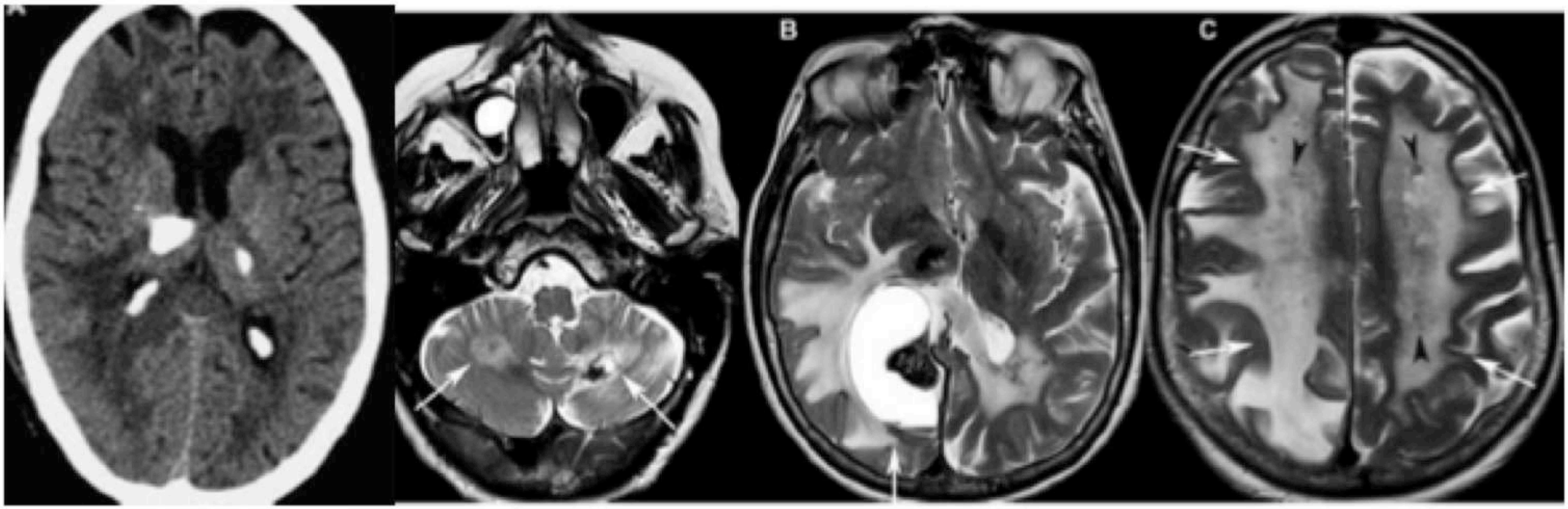

Femme de 69 ans, confusion, ataxie et
HLH gauche depuis quelques mois

MENU

ALEXANDER

Maladie d'Alexander

Des formes débutant à l'adolescence ou l'âge adulte ont été décrites. Elles sont caractérisées par l'apparition de signes d'atteinte de la fosse postérieure (ataxie cérébelleuse, syndrome pyramidal, myoclonies du voile très caractéristiques mais inconstantes, dysautonomie, troubles de déglutition) en absence d'atteinte cognitive. Sur le plan radiologique, il existe une atrophie progressive de la région bulbaire et de la moelle cervicale haute associée à une leuco-encéphalopathie périventriculaire discrète. Les images sont parfois trompeuses : hypersignaux focaux du tronc, des pallidums, hyposignaux en séquence T1 rehaussés après injection de gadolinium, aspect de « guirlandes » périventriculaires, voire hypersignal, de la moelle cervicale.

La plupart des observations rapportées sont secondaires à des mutations du gène codant pour la GFAP *(glial fibrillary acidic protein)*.

- forme adulte (/enfant)
- dysfonction du BULBE
  + myoclonie du palais
  + ataxie

Hypersignal T2 FLAIR - SB bulbe

Atrophie bulbe
qui s'étend vers moelle cervicale

Hypersignal PCM +/- réhaust GADO
Possible hypersignal SB cervelet

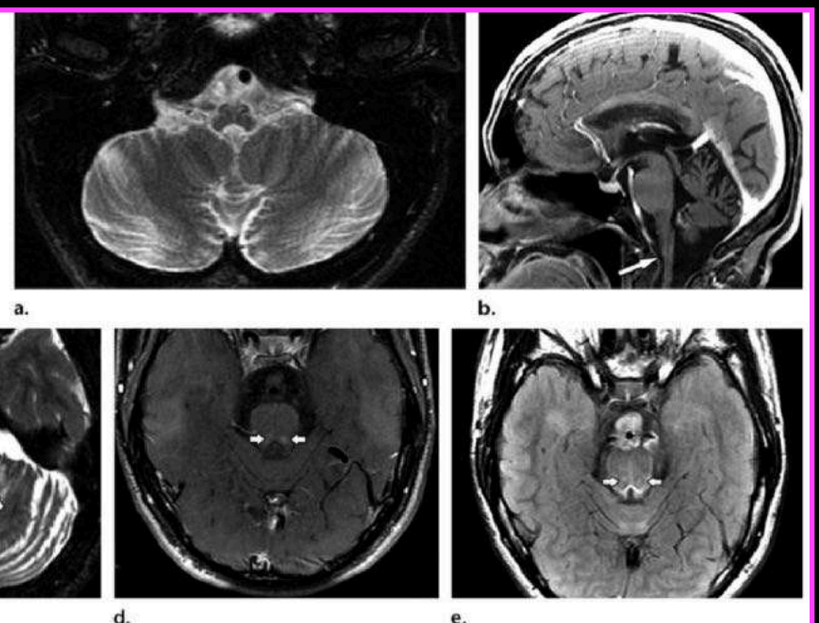

Figure 9. Alexander disease in two patients. **(a)** Axial T2-weighted MR image in a 36-year-old woman shows atrophy of the medulla with some hyperintense areas. **(b)** Sagittal contrast-enhanced T1-weighted MR image in the same patient shows atrophy of the cervicomedullary junction (arrow), a common finding in patients with this condition. **(c)** Axial reformatted three-dimensional T2-weighted MR image in a 20-year-old man shows bilateral middle cerebellar peduncle involvement (arrows). **(d)** Axial contrast-enhanced T1-weighted MR image in the same patient shows enhancement foci (arrows) in the same region. **(e)** Axial FLAIR image in the same patient as in **c** and **d** shows hyperintense lesions in the mesencephalon (arrows).

MENU

CACH / VWM

LIQUEFACTION DE LA SB

- Childhood Ataxia with Central Nervous System Hypomyelinisation / Vanishing White Matter Syndrome
- AR, *mais forme AD décrite*
- Surtout l'enfant mais forme adulte +
- Clinique: peu spécifique, démence sous-corticale progressive, ataxie et sd pyramidal
- **Stress** déclencheur de crise… coma
- Femme: insuffisance ovarienne
- **IRM caractéristique: liquéfaction de la SB**
- Mutation touchant 1 des 5 gènes codant pour les sous-unités du facteur d'initiation de la traduction « **EIF2b** »
- Pas de traitement spécifique, corticoïdes utiles en période de crise

MENU

LEUCO-ENCÉPHALOPATHIES GÉNÉTIQUES NON VASCULAIRES-NON MÉTABOLIQUES

Syndrome CACH (*childhood ataxia with CNS hypomyelination*)/VWM (*vanishing white matter*)

Des formes tardives de l'adolescent et de l'adulte ont été rapportées : formes asymptomatiques, psychiatrique ou démentielle débutant parfois après 40 ans. Une insuffisance ovarienne, primaire ou secondaire, peut être retrouvée parmi les sujets de sexe féminin quelle que soit la sévérité clinique. L'échographie ovarienne peut mettre en évidence une atrophie ovarienne

L'IRM met en évidence une démyélinisation extensive intéressant toute la substance blanche sus-tentorielle, respectant les fibres en U. Le suivi périodique en IRM montre une disparition de la substance blanche, progressivement remplacée par du LCR donnant un aspect cavitaire ou kystique. Ces modifications sont mises en évidence par les séquences en densité de proton et en FLAIR, avec une alternance d'hypersignaux, correspondent à la démyélinisation et d'hyposignaux, correspondent à la dégénérescence kystique. Il n' y a pas de corrélation entre l'étendue des lésions en IRM et les symptômes cliniques. Cinq gènes mutés *EIF2B1-5* codant pour les sous-unités du facteur d'initiation de la traduction EIF2b sont à l'origine de cette maladie. Les deux tiers des patients sont porteurs de mutations dans *EIF2B5* qui code pour la plus grande sous-unité.

CASH = VANISHING W-M disease

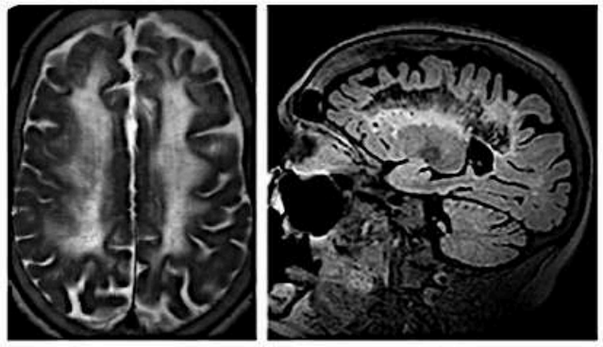

Figure 14. Vanishing white matter disease in a 65-year-old woman. **(a)** Axial T2-weighted MR image shows diffuse white matter hyperintensity in the bilateral centrum semiovale. **(b)** Sagittal FLAIR MR image shows hypointense areas within the T2 signal intensity abnormality, which represent cystic rarefaction of white matter.

a. b.

- Hyper T2 FLAIR de la SB
- ↗ taille ventricule latéral
- Puis → kystes de la SB
- atteinte possible du TC
- cervelet respecté

MENU

IRM

- Hypersignal de la SB périventriculaire fronto-pariétale +/- atteinte de f. U
- Liquéfaction de la SB bilatérale et symétrique bien visible en **FLAIR**
- Absence de rehaussement après Gadolinium
- En T1 image en bande radiaire
- Peu d' atteinte de la fosse postérieure, absence de liquéfaction
- Spectroscopie non spécifique +/- lactate
- Pas de corrélation entre l' atteinte IRM et la clinique

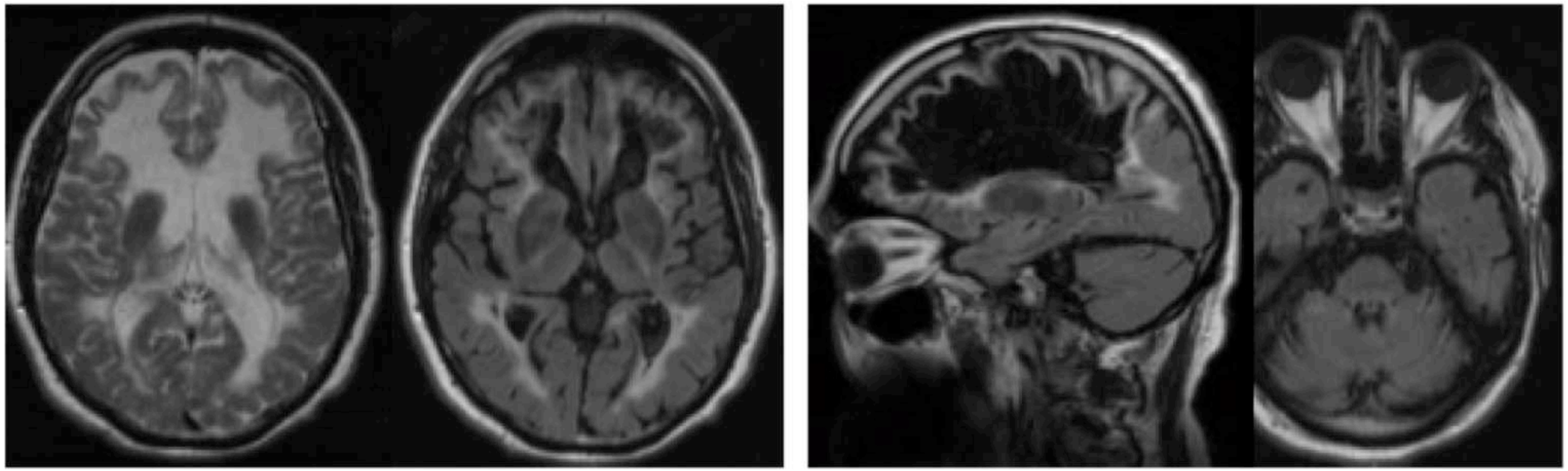

MENU

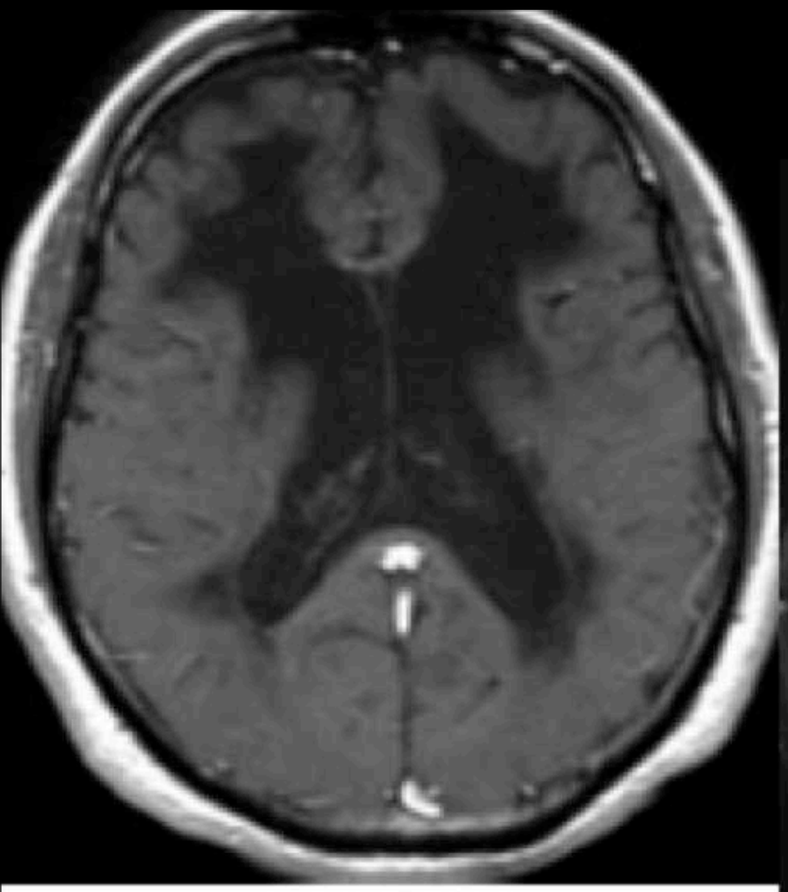

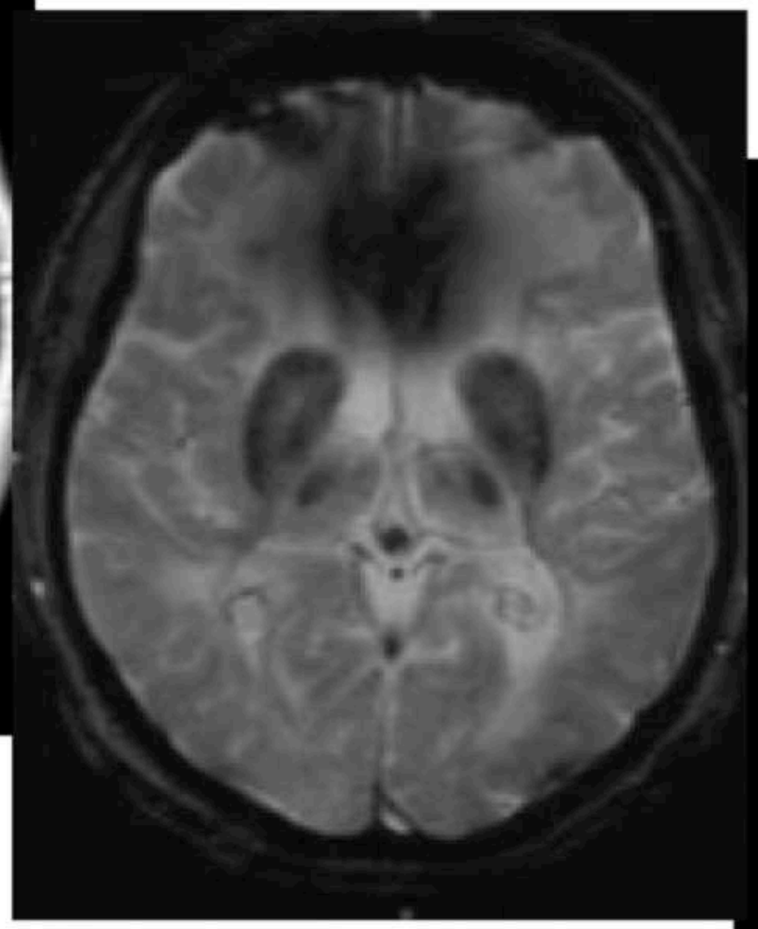

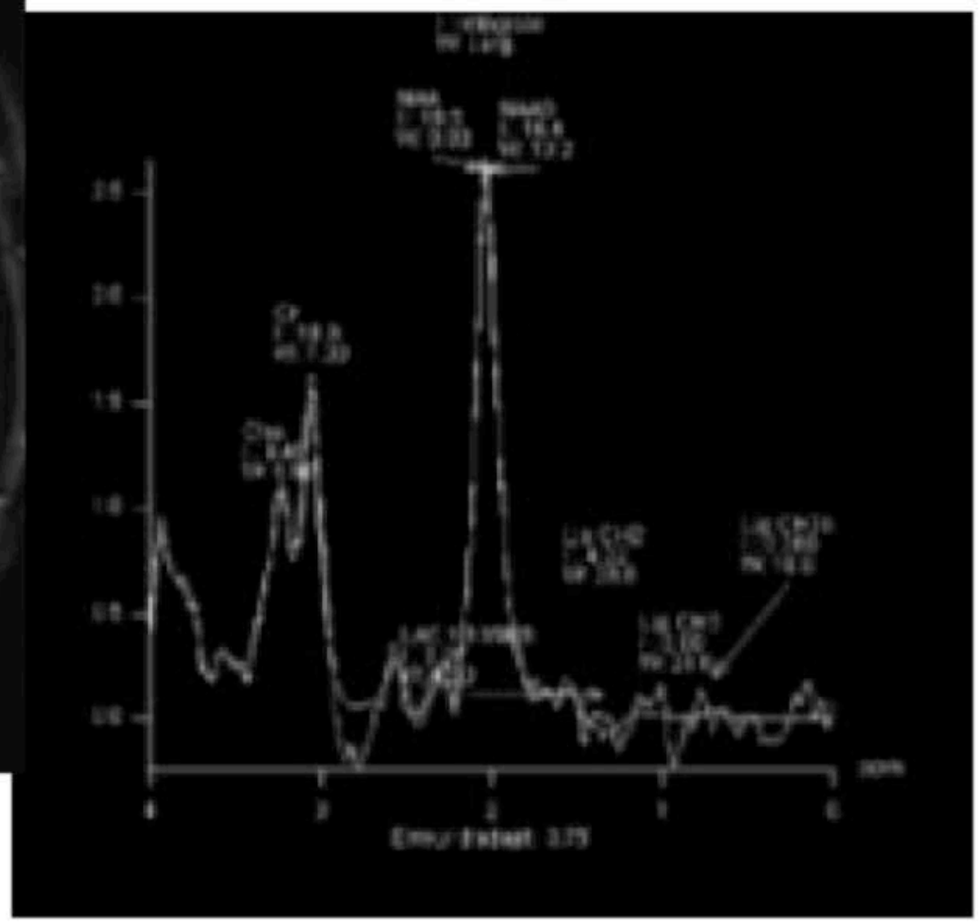

MENU

LEUCO-ENCEPHALOPATHIE AVEC ATTEINTE DU TC ET MOELLE

LBSL

1- HyperFLAIR SB bilat et sym. respectant les fibres en U

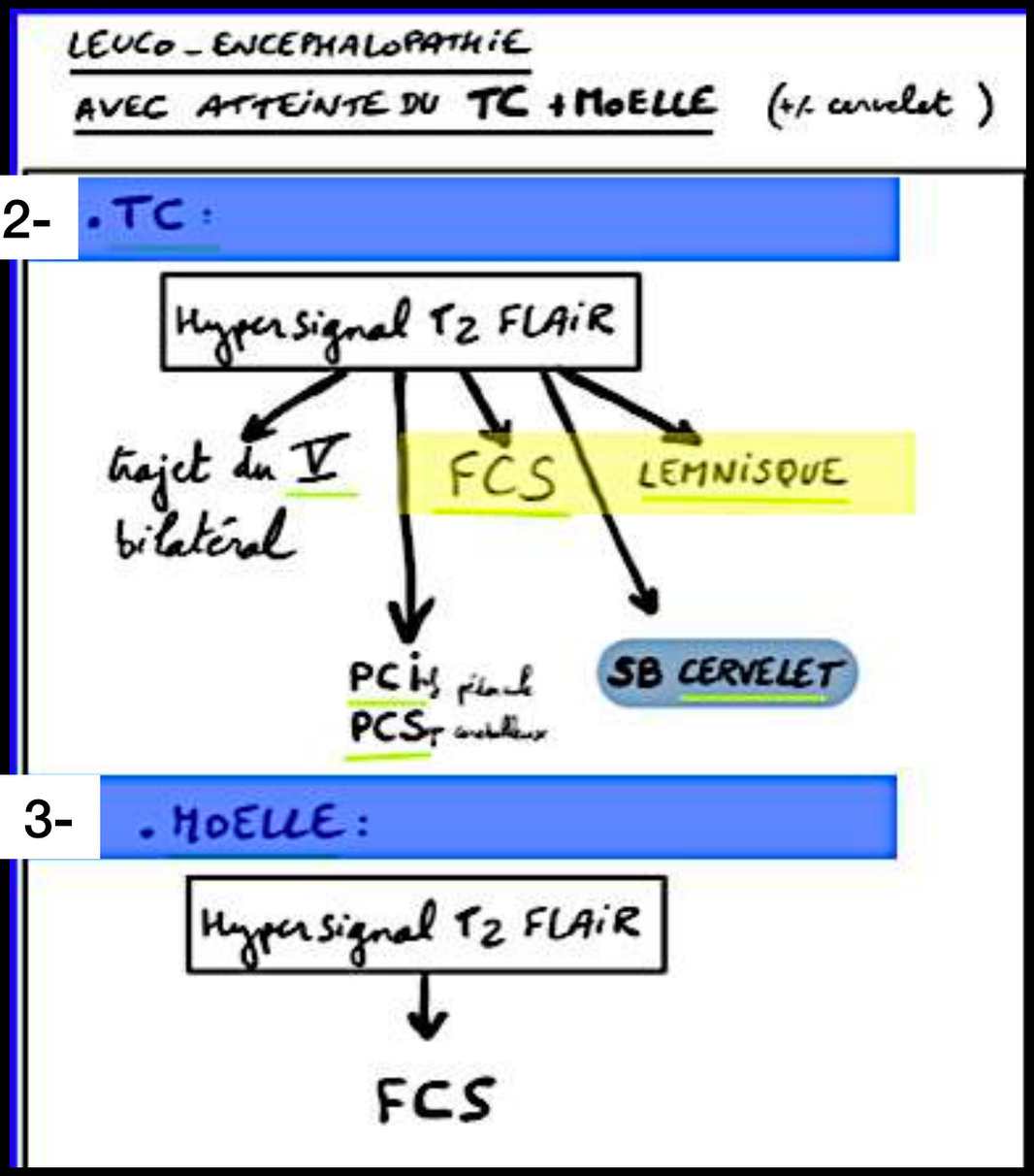

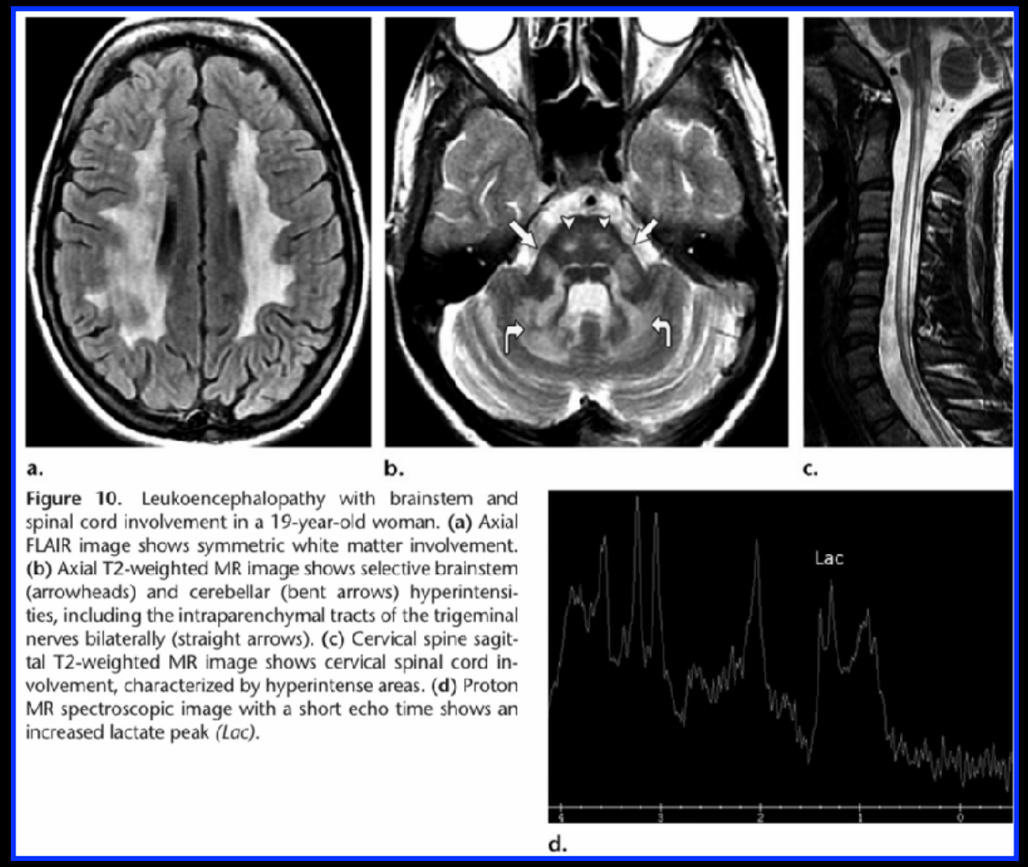

Figure 10. Leukoencephalopathy with brainstem and spinal cord involvement in a 19-year-old woman. **(a)** Axial FLAIR image shows symmetric white matter involvement. **(b)** Axial T2-weighted MR image shows selective brainstem (arrowheads) and cerebellar (bent arrows) hyperintensities, including the intraparenchymal tracts of the trigeminal nerves bilaterally (straight arrows). **(c)** Cervical spine sagittal T2-weighted MR image shows cervical spinal cord involvement, characterized by hyperintense areas. **(d)** Proton MR spectroscopic image with a short echo time shows an increased lactate peak *(Lac)*.

MENU

LEUCO-ENCEPHALOPATHIE AVEC ATTEINTE DU TC ET MOELLE LBSL

Leuco-encéphalopathie avec atteinte du tronc cérébral et de la moelle avec augmentation de lactate (LBSL syndrome)

Cette maladie est caractérisée par une paraparésie spastique d'évolution lentement progressive, une ataxie mixte, proprioceptive et cérébelleuse, de début infantile. L'IRM est très particulière avec une démyélinisation extensive, intéressant le corps calleux, la couronne rayonnante, la partie postérieure des capsules internes, le tronc cérébral, et en particulier, les pédoncules cérébelleux ainsi que les parties intraparenchymateuses et mésencéphaliques des nerfs trijumeaux. De façon très caractéristique, la moelle épinière est également le siège d'une démyélinisation, notamment les fibres cortico-spinales latérales et le faisceau cordonal postérieur. La spectro-RMN montre une élévation caractéristique des lactates au sein de la substance blanche, donnant le nom de LBSL. Cependant, quelques patients ont été rapportés avec une quantité normale de lactates. Le gène mute a été récemment identifié

MENU

LBSL

Leukoencephalopathy with Brainstem and Spinal Cord Involvement and Lactate Elevation

Definition.—LBSL was initially described in 2003 on the basis of the characteristic symptoms of slowly progressive cerebellar ataxia, spasticity, and dorsal column dysfunction, sometimes with mild cognitive deficit or decline. LBSL is a rare autosomal recessive disease with an onset typically during childhood; about 50% of cases manifest in persons younger than 6 years. Nevertheless, later onset can occur during adolescence and adulthood, mainly in females (79). The incidence and prevalence of LBSL are unknown.

Imaging Findings.—The main neuroimaging findings of LBSL were described more than a decade ago, but additional diagnostic criteria have been published (82). To fulfill the MRI criteria for this diagnosis, there should be at least abnormal signal intensity in all of the following brain structures: *(a)* the cerebral white matter (with relative subcortical sparing); *(b)* the decussating medial lemniscus or pyramidal tract at the level of the medulla oblongata, or both; and *(c)* the lateral corticospinal tracts and dorsal columns of the spinal cord. In addition, the minor sign of signal intensity abnormalities in one of the following regions should be present: *(a)* cerebellar white matter, *(b)* superior and inferior cerebellar peduncles, *(c)* anterior spinocerebellar tracts in the medulla oblongata, *(d)* trigeminal tracts in the mesencephalon, *(e)* intraparenchymal part of the trigeminal nerve, *(f)* posterior limb of the internal capsule, and *(g)* splenium of the corpus callosum (Fig 14) (82). Diffusion-weighted imaging may depict scattered areas of restricted diffusion in the white matter, a common feature in mitochondrial leukoencephalopathies that likely reflects chronic myelin splitting and intramyelinic vacuole formation (83).

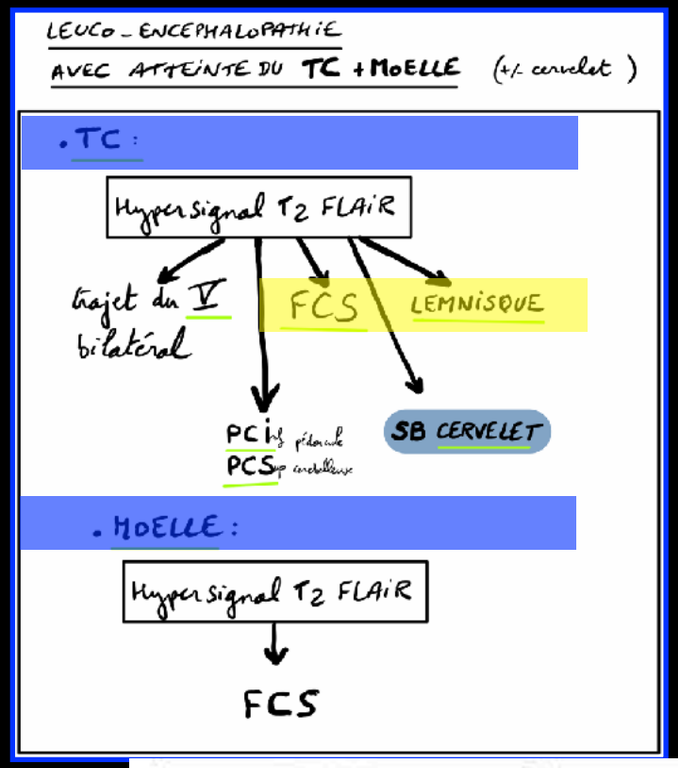

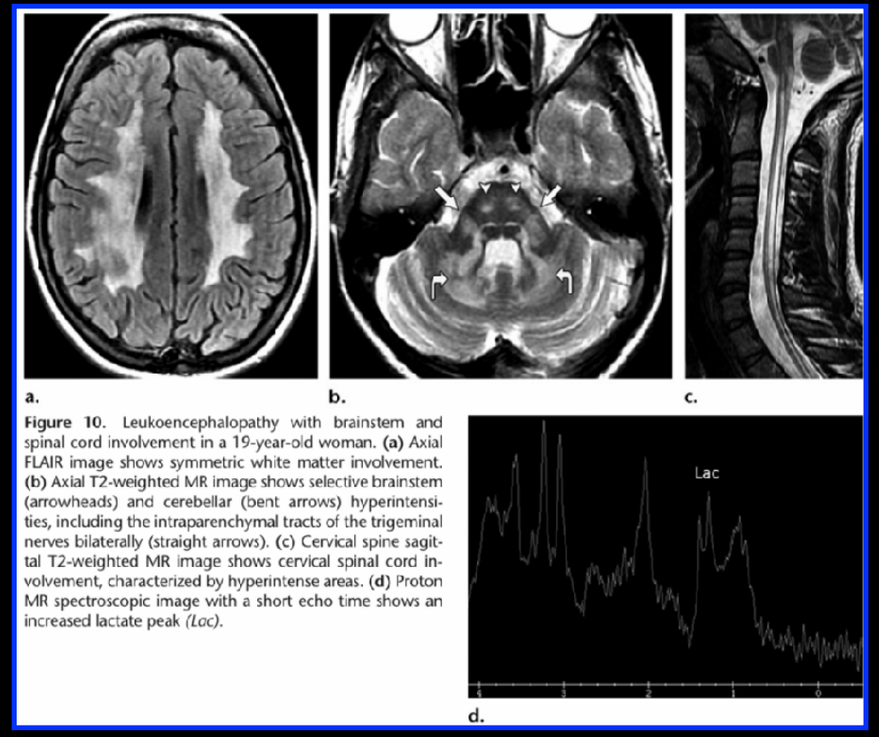

Figure 10. Leukoencephalopathy with brainstem and spinal cord involvement in a 19-year-old woman. **(a)** Axial FLAIR image shows symmetric white matter involvement. **(b)** Axial T2-weighted MR image shows selective brainstem (arrowheads) and cerebellar (bent arrows) hyperintensities, including the intraparenchymal tracts of the trigeminal nerves bilaterally (straight arrows). **(c)** Cervical spine sagittal T2-weighted MR image shows cervical spinal cord involvement, characterized by hyperintense areas. **(d)** Proton MR spectroscopic image with a short echo time shows an increased lactate peak *(Lac)*.

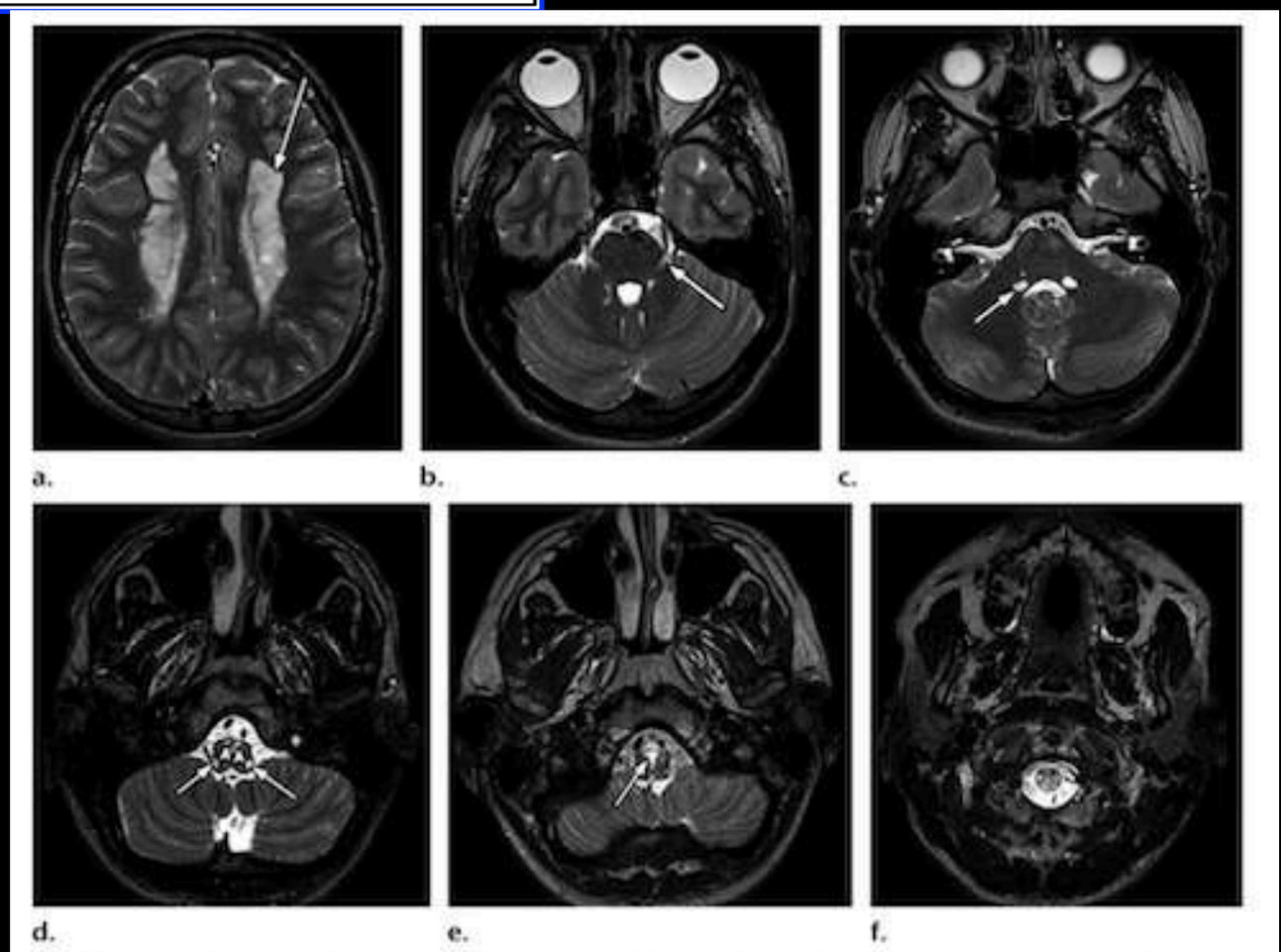

Figure 14. LBSL in a 12-year-old boy with ataxia and mild developmental delay. Axial T2-weighted MR images show diffuse white matter hyperintensity with sparing of the subcortical white matter (arrow in **a**) and signal intensity changes in the intraparenchymal course of the trigeminal nerves (arrow in **b**), the inferior cerebellar peduncles (arrow in **c**), the lateral corticospinal tracts (arrows in **d**), a pyramidal tract at the level of the medulla oblongata (arrowheads in **d**), the decussating medial lemniscus (arrow in **e**), and the lateral corticospinal tracts and dorsal columns of the spinal cord (**f**).

MENU

Cas clinique 43

Présentation du cas

Description

- Femme de 28 ans présentant un tableau de paraparésie spastique d'évolution progressive. Bilan IRM.

Question

- Quels sont les drapeaux rouges pour une SEP ? Quel est votre diagnostic (figure 43.1) ?

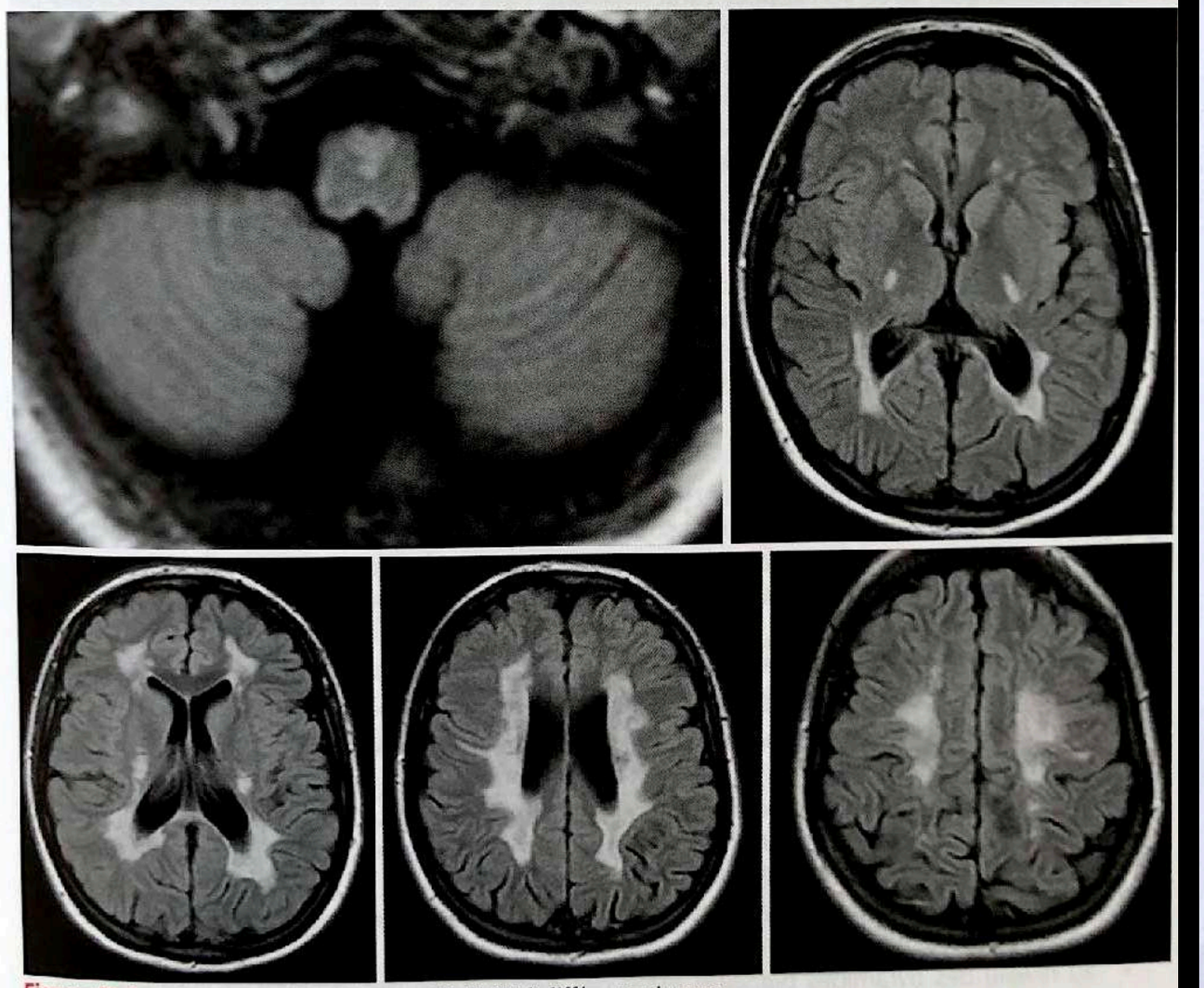

Figure 43.1 Acquisition axiale transverse 2D FLAIR à différents niveaux.

Interprétation

Diagnostic

- Le tableau clinique pourrait être compatible avec une forme progressive de SEP. En revanche, l'aspect n'est pas du tout évocateur en IRM.
- On retient parmi les drapeaux rouges ces larges plages en hypersignal FLAIR respectant les fibres en U sous-corticales, la symétrie des lésions notamment au niveau des faisceaux pyramidaux (bras postérieurs des capsules internes et pyramides bulbaires ici), le relatif respect des régions paramédianes du corps calleux, l'absence de lésion annulaire ou nodulaire.
- Au final, le diagnostic retenu est celui d'une leucodystrophie métabolique appelée *Leucoencephalopaty with Brainstem and Spinal cord involvement and high Lactate* (LBSL).

Commentaires

- Les signes cliniques de la LBSL sont proches de la SEP, survenant chez l'enfant ou l'adulte jeune.
- Devant une atteinte bilatérale et symétrique des tractus cortico-spinaux chez une femme jeune, il faut aussi évoquer de principe d'autres leucodystrophies métaboliques comme la leucodystrophie métachromatique, avec son aspect caractéristique tigré ou tacheté des centres semiovales par préservation de la myélinisation périvasculaire, et la leucodystrophie xanthomateuse cérébrotendineuse. D'autres pathologies pouvant toucher le sujet jeune doivent être évoquées : le spectre des neuromyélites optiques (référence nouveaux critères de Wingerchug, *Neurology*, 2015), les encéphalites auto-immunes notamment anti-Ma2, certaines chimiothérapies comme la Capecitabine, les formes juvéniles rares de sclérose latérale amyotrophique.

Rappel de pathologie

- Le terme de leucodystrophie désigne les anomalies d'origine génétique de la myéline. La LBSL est une leucodystrophie rare de découverte relativement récente (Van der Knaap 2003), récessive autosomique par mutation du gène DARS2. Elle se traduit cliniquement en général dès l'enfance ou le jeune âge, parfois chez l'adulte, par un syndrome pyramidal progressif, une ataxie mixte, proprioceptive et cérébelleuse.
- L'aspect en IRM est très particulier :
  - hypersignaux FLAIR symétriques et confluents dans la substance blanche périventriculaire et profonde épargnant les fibres en U sous-corticales, hyperisgnaux FLAIR des bras postérieurs des capsules internes, au niveau des centres semiovales, des noyaux des trijumeaux (pontique et mésencéphalique), des pyramides bulbaires et/ou décussation des lemnisques médiaux dans la médulla oblongata,
  - après injection, les lésions ne se rehaussement pas. Parfois restriction en diffusion en phase précoce,
  - les fibres en U sous-corticales, les thalamii et les fibres transversales et noyaux du pont sont respectés,
  - au niveau de la moelle, hypersignaux extensifs des faisceaux cordonaux postérieurs et des tractus cortico-spinaux.
- Steenweg et al. (2012) distinguent des critères IRM majeurs et probables pour le diagnostic de LBSL. Pour faire le diagnostic de LBSL, les 3 critères majeurs doivent être présents ainsi qu'un critère probable. Parmi les critères majeurs les hypersignaux FLAIR :
  - symétriques et confluents dans la substance blanche périventriculaire et profonde épargnant les fibres en U sous-corticales,
  - au niveau des pyramides bulbaires et/ou des décussations des lemnisques médiaux dans la médulla oblongata,
  - extensifs au niveau des faisceaux cordonaux postérieurs et des tractus cortico-spinaux de la moelle.
- Les critères probables de la LBSL concernent les lésions du splénium du corps calleux, des bras postérieurs des capsules internes, des pédoncules cérébelleux supérieurs et inférieurs, de l'atteinte des noyaux et faisceaux des trijumeaux, des faisceaux spino-cérébelleux antérieurs.

MENU

LEUCODYSTROPHIE AVEC SPHEROIDE

Leucodystrophie orthochromatique avec sphéroïdes neuro-axonaux

Il s'agit d'un groupe de pathologies hétérogènes en cours de démembrement dont une cinquantaine de cas ont été publiés. Certaines formes sont de transmission autosomique dominante et d'autres apparaissent de façon sporadique. La caractéristique commune de ces pathologies est de nature histologique : présence de lésions de démyélinisation dans la substance blanche encéphalique plus ou moins extensives associées à des dilatations secondaires et localisées des axones dénudés donnant un aspect de « sphéroïdes ». Dans certains cas, ces maladies peuvent apparaître de façon subaiguë avec lésions de démyélinisation intéressant de façon assez spécifique la substance blanche périventriculaire frontale et le genou du corps calleux.

MENU

② LEUCO-ENCEPHALOPATHIE AVEC SPHÉROÏDES

Imagerie

- hypersignaux T2/FLAIR bilatéraux confluent (asymétrique) à prédominance frontale avec atrophie

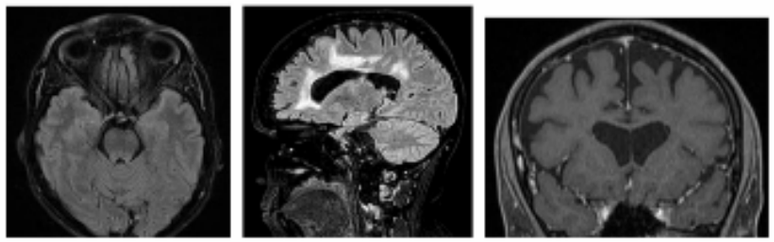

- hypersignaux T2/FLAIR du corps calleux et atrophie

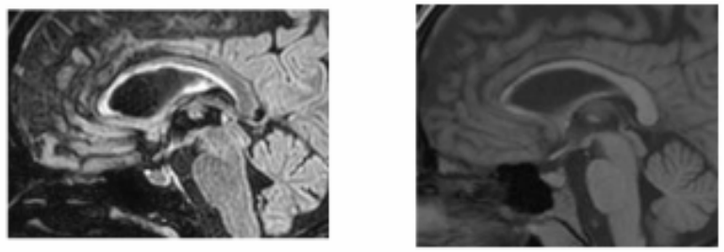

- hypersignaux diffusion ± restriction, persistants

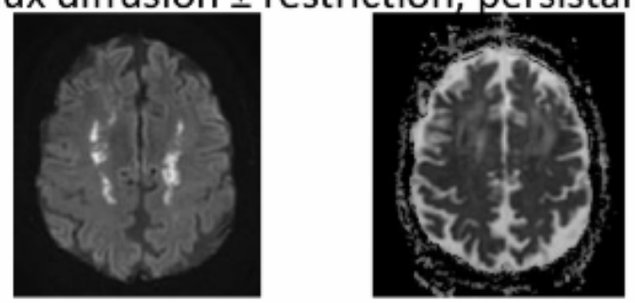

- calcifications et cavitation possible
- évolutivité
- pas de rehaussement, respect des NGC

IRM initiale

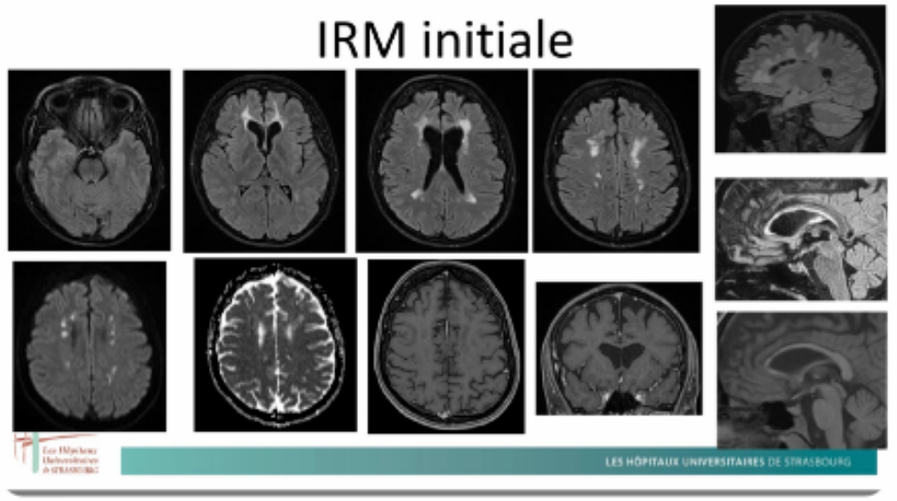

IRM 2 mois plus tard

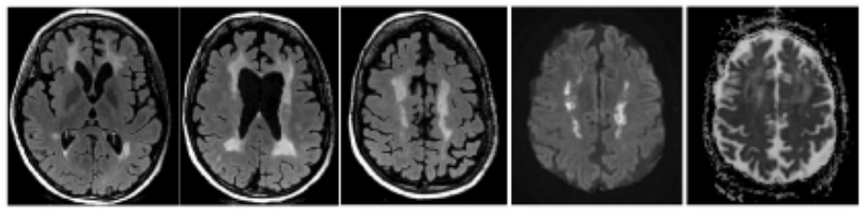

MENU

REC

Un diagnostic ?

LEUCO-ENCÉPHALOPATHIE DYSTROPHIQUE À CORPS SPHÉROÏDES



MENU

REC

Groupe 1 : leuco-encéphalopathies vasculaires

- CADASIL (gène NOTCH3)
- Maladies liées au gène COL4A1

Groupe 2 : leuco-encéphalopathies cavitaires

- plages d'hypo-intensités au sein de larges plages d'hypersignaux
- gène EIF2B1–5 : Sd CACH (ataxie de l'enfant avec hypomyélination du SNC)



Les leuco-encéphalopathies génétiques de l'adulte

→ Diagnostic évoqué après exclusion des causes de leucopathie acquises : métaboliques, toxiques

Groupe 3 : les autres leuco-encéphalopathies

- Une des causes les plus fréquentes : leuco-encéphalopathie héréditaire à corps sphéroïdes (hereditary diffuse leukoencephalopathy with spheroids)
- Patterns cliniques et d'imagerie orientant les analyses génétiques

Ayrignac et al., 2015. Brain

MENU

- Maladie rare
- Penser à l'analyse du gène CSF1R devant :
  - troubles neuro-psychiatriques et de la marche progressifs chez un sujet jeune
  - Pattern d'imagerie évocateur : leucopathie profonde, calcifications, hypersignaux diffusion persistants

La leuco-encéphalopathie héréditaire à corps sphéroïdes : quelques points de pathologie et de thérapeutique

- Physiopathologie :
  - lésions de la SB avec perte de myéline et d'axone
  - présence de nombreux corps sphéroïdes
- Thérapeutique :
  - pas de traitement curatif
  - intérêt probable des autogreffes de CSH

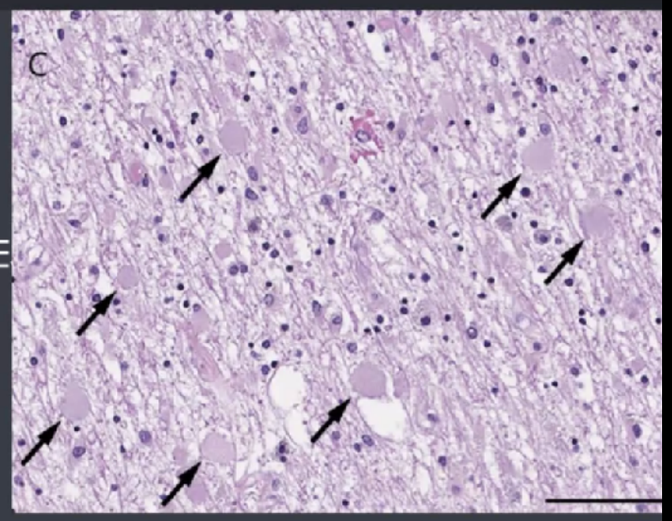

Konno et al. 2018. Neurology

MENU

La leuco-encéphalopathie héréditaire à corps sphéroïdes

- IRM
  - Hypersignaux FLAIR de la SB
    - distribution d'abord disséminée puis confluente
    - distribution prédominante aux régions frontales et pariétales
    - bilatérales, non symétriques
  - **Hypersignaux DWI de la SB persistant plusieurs MOIS**
  - Elargissement ventriculaire
  - **Amincissement du corps calleux**
  - évolution vers l'atrophie corticale frontale et temporale

- SCANNER : **Calcifications**
  - de forte valeur diagnostique (100% des patients)
  - surtout dans la SB frontale

Konno et al. 2018. Neur

MENU

La leuco-encéphalopathie héréditaire à corps sphéroïdes

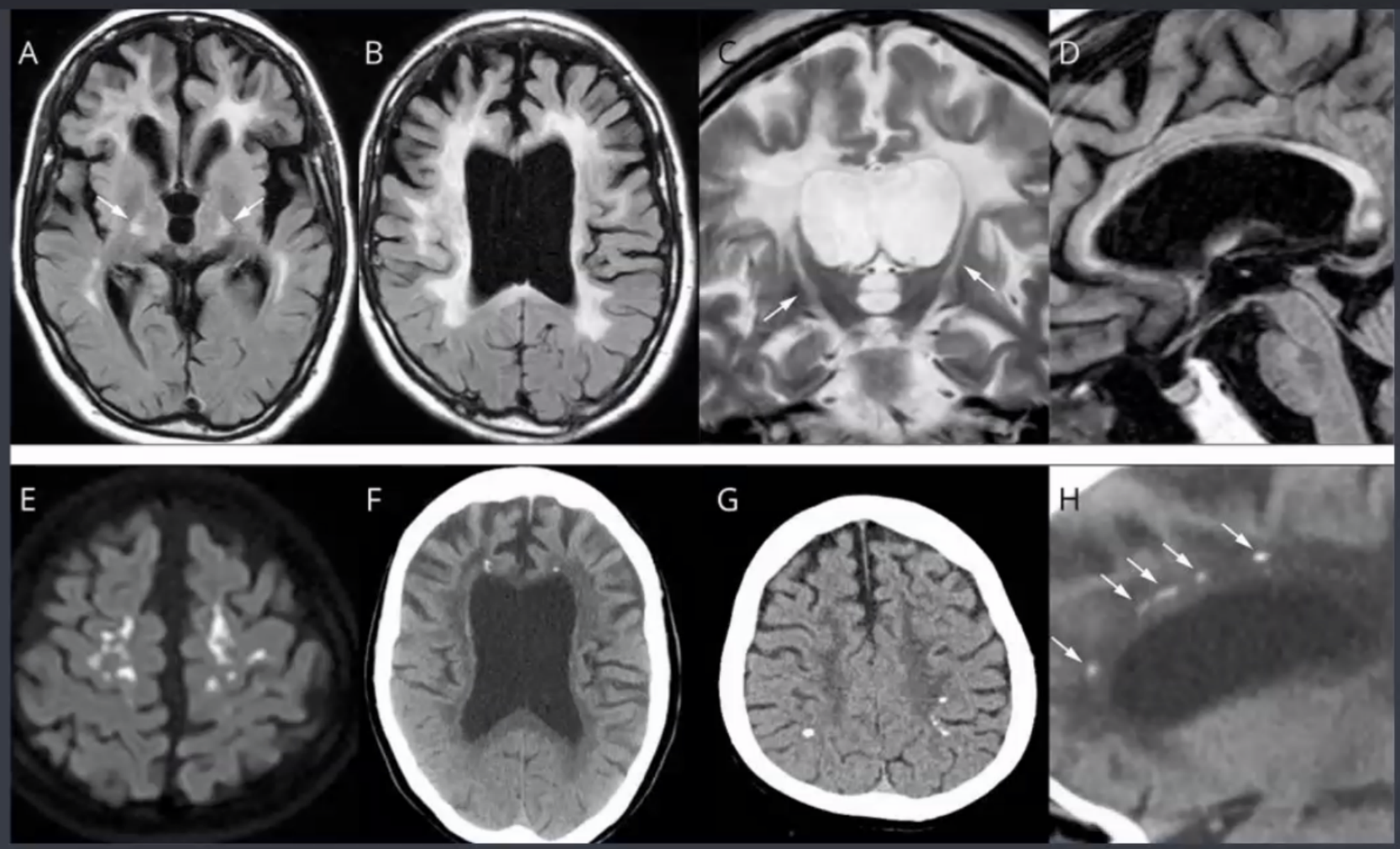

MENU

NASU HAKOLA

MENU

NASU HAKOLA

NASU HAKOLA
ou ostéodysplasie lipomembraneuse polykystique avec leucoencephalopathie sclerosante

- Maladie autosomique récessive rare
par mutation des récepteurs de cellule de myéline TREM2 et du gène de la protéine binding de la tyrosine kinase TYROBP

- Douleurs osseuses et fractures vers 30-50 ans
Puis atteinte cognitive pré-sénile et décès vers 50 ans

- RADIO : multiples lésions kystique-like avec fractures des poignets et chevilles

- IRM : hyperT2 non spécifique de la SB + atrophie corticale et CC + avec calcifications des NGC









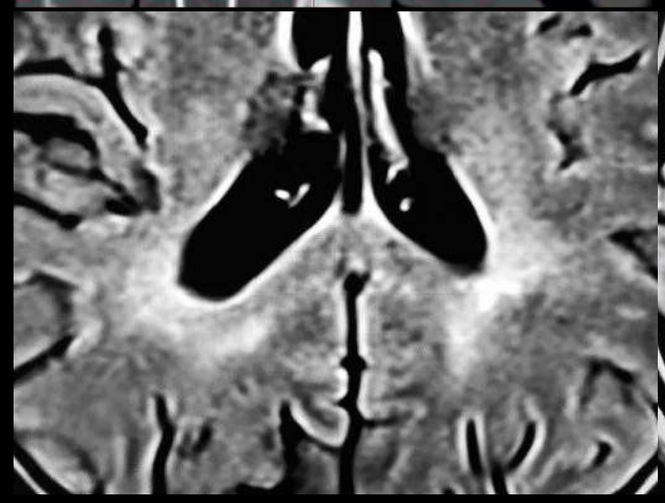

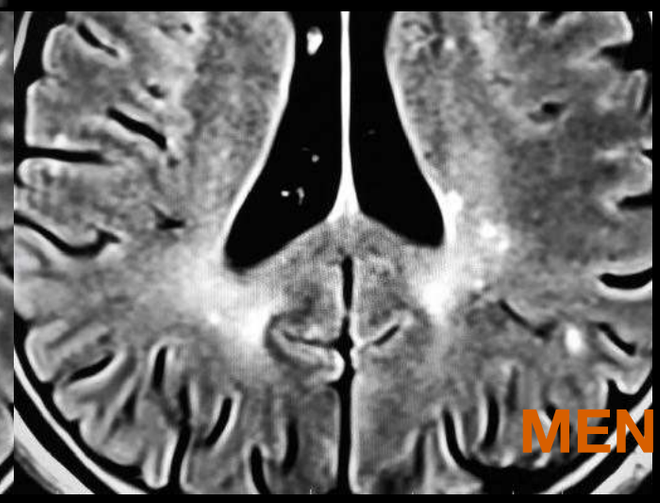

166 January-February 2019 radiographics.rsna.org

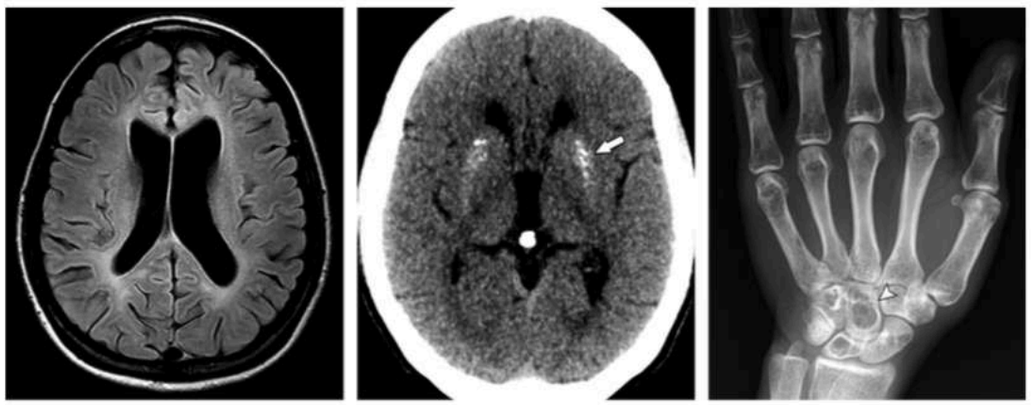

a. b. c.

Figure 18. Nasu-Hakola disease in a 34-year-old woman. **(a)** Axial FLAIR MR image shows diffuse atrophy and slight symmetric periventricular white matter hyperintensity. **(b)** Nonenhanced CT image shows basal ganglia calcifications (arrow). **(c)** Hand radiograph shows at least one carpal bone cyst (arrowhead).

MENU

G

D

G

d.

Leukoencephalopathy with Calcifications and Cysts.—Leukoencephalopathy with calcifications and cysts is a genetic disorder related to a mutation in the small nucleolar RNA, C/D box 118 (*SNORD118*) gene, which was identified recently. This disease is considered a microangiopathy, and as can be observed of other vasculopathies, asymmetric involvement of white matter may be a characteristic on MR images (Fig 17) (64–66).

In addition to asymmetric diffuse bilateral leukoencephalopathy, calcifications and cystic changes with mass effect can be seen. The calcifications tend to be large and can be observed anywhere in the brain but mostly in the basal ganglia. Gadolinium contrast enhancement sometimes can be observed (64–66).

CADASIL.—Microhemorrhages are a good marker of a vasculopathy and can be a clue for the diagnosis of genetically inherited vasculopathies such as CADASIL (14).

Nasu-Hakola Disease.—Polycystic lipomembranous osteodysplasia with sclerosing leukoencephalopathy, or Nasu-Hakola disease, is a rare autosomal recessive disorder caused by mutations in the triggering receptor expressed on myeloid cells 2 (*TREM2*) and TYRO protein tyrosine kinase binding protein (*TYROBP*) genes. Bone pain and fractures usually arise between the 3rd and 5th decades of life, followed by development of presenile cognitive impairment and death by the 5th decade of life (10).

Bone imaging shows multiple cystic-like lesions leading to fractures in the wrists and ankles. In the brain, MRI shows nonspecific white matter involvement and cortical and corpus callosum atrophy, while calcifications in the basal ganglia can be seen at CT (Fig 18) (9,67,68).

Enhancement

Enhancement is a distinctive characteristic that can be found in a few adult leukodystrophies such as X-ALD (Fig 3), Alexander disease (Fig 9), and leukoencephalopathy with calcifications and cysts (Fig 17).

Abnormal Peaks at MR Spectroscopy

Abnormal peaks at MR spectroscopy can be found in patients with certain leukodystrophies. Although abnormal peaks are relatively nonspecific most of the time, they can be a relevant ancillary finding in some clinical scenarios.

Figure 7 shows a patient with Sjögren-Larsson syndrome who has increased lipid peaks in the white matter; the peak at 1.3 ppm is somewhat distinctive in patients with the disease.

Figure 11 shows a patient with a diagnosis of CTX who shows increases in lactate and lipid peaks and a decreased *N*-acetyl aspartate peak

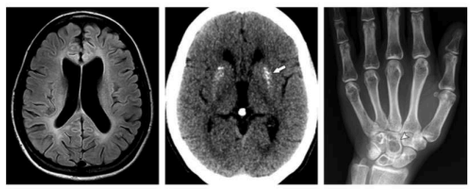

a. b. c.

Figure 18. Nasu-Hakola disease in a 34-year-old woman. **(a)** Axial FLAIR MR image shows diffuse atrophy and slight symmetric periventricular white matter hyperintensity. **(b)** Nonenhanced CT image shows basal ganglia calcifications (arrow). **(c)** Hand radiograph shows at least one carpal bone cyst (arrowhead).

MENU

Ostéodysplasie polykystique lipomembraneuse avec leucoencéphalopathie sclérosante (OPLLS)

Abdellatif Abi-Ayad, Jean-Denis Laredo

Synonymes : Maladie de Nasu-Hakola, anciennement lipodystrophie membranaire

- L'Ostéodysplasie Polykystique Lipomembraneuse avec Leucoencéphalopathie Sclérosante (OPLLS) est une maladie très rare : environ 60 cas ont été rapportés, principalement au Japon, en Scandinavie et aux États-Unis.
- Sa transmission est héréditaire, autosomique récessive [1-3].
- Elle est due à une mutation des gènes *DAP12* et *TREM2* situés sur le chromosome 19q13 [4, 5].
- A noter qu'une mutation du gène TREM2 a été incriminée dans la démence et le syndrome du lobe frontal sans manifestations osseuses.
- L'affection touche principalement le tissu osseux et le cerveau.
- Elle est asymptomatique pendant la première décennie de la vie.
- Des douleurs osseuses et articulaires apparaissent dans la deuxième ou troisième décennie.
- Un syndrome frontal s'installe dans la troisième décennie et annonce une démence sénile (leucoencéphalopathie) fatale [6-9].

Tableau 1 : Triade clinique de l'Ostéodysplasie Polykystique Lipomembraneuse

- Fractures résultant de lésions osseuses polykystiques
- Syndrome frontal
- Démence présénile progressive à partir de la quatrième décennie

Tableau 2 : Stades évolutifs de l'ostéodysplasie polykystique lipomembraneuse [6]

• Stade 1 (première décennie)	Phase de latence asymptomatique
• Stade 2 (troisième décennie)	Douleurs osseuses et articulaires, après un traumatisme mineur [7]
• Stade 3 (quatrième décennie)	• Syndrome frontal insidieux : ○ perte de jugement ○ euphorie ○ troubles de la concentration ○ problèmes de sociabilité • Syndrome pyramidal
• Stade 4 (en règle générale avant 50 ans)	• Démence progressive (# Alzheimer) par leuco-encéphalopathie sclérosante soudanophile (atrophie cérébrale) • Perte de la mobilité • Décès

- Il est important de noter que certains cas peuvent présenter des symptômes neurologiques sans problèmes osseux.

Tableau 3 : Manifestations osseuses de l'ostéodysplasie polykystique lipomembraneuse

- Images d'ostéolyse d'allure kystique :
  - centro-osseuses
  - à limites mal définies, sans réaction périostée
  - multiples, symétriques
  - siégeant aux extrémités sur les épiphyses ou les métaphyses des os longs, dans le carpe, le tarse **(Fig 1, 2)**, le métacarpe, le métatarse et les phalanges épargnant le rachis
  - visibles dès l'enfance
  - progressant très lentement
- Densité minérale osseuse corticale diminuée, avec atrophie osseuse :
  - fractures pathologiques avant 30 ans
  - siégeant le plus souvent sur les os des extrémités
  - consolidant dans des délais normaux

Tableau 4 : Anomalies visibles en imagerie cérébrale (scanner et IRM) **dans l'ostéodysplasie polykystique lipomembraneuse**

- Atrophie cérébrale constante, de degré variable
- Présente avant même l'apparition des symptômes neuropsychiatriques
- Calcifications bilatérales des noyaux gris centraux
- Hyperintensité de la substance blanche cérébrale en IRM-T2 après apparition des troubles neurologiques





Figures 1 et 2 : Lésions osseuses polykystiques du pied et de la cheville.

Bibliographie

1. Hakola HP, Partanen VSNeurophysiological findings in the hereditary presenile dementia characterised by polycystic lipomembranous osteodysplasia and sclerosing leukoencephalopathy. *J Neurol Neurosurg Psychiatry* 1983; 46: 515-520.

2. Hakola HP. Neuropsychiatric and genetic aspects of a new hereditary disease characterized by progressive dementia and lipomembranous polycystic osteodysplasia. *Acta Psychiatr Scand Suppl* 1972; 232: 1-173.

3. Verloes A, Maquet P, Sadzot B, Vivario M, Thiry A, Franck G. Nasu-Hakola syndrome: polycystic lipomembranous osteodysplasia with sclerosing leucoencephalopathy and presenile dementia. *J Med Genet* 1997; 34: 753-7.

4. Soragna D, Papi L, Ratti MT, Sestini R, Tupler R, Montalbetti L. An Italian family affected by Nasu-Hakola disease with a novel genetic mutation in the TREM2 gene. *J Neurol Neurosurg Psychiatry* 2003; 74: 825-6.

5. Pekkarinen P, Hovatta I, Hakola P, Järvi O, Kestilä M, Lenkkeri U, Adolfsson R, Holmgren G, Nylander PO, Tranebjaerg L, Terwilliger JD, Lönnqvist J, Peltonen L. Assignment of the locus for PLO-SL, a frontal-lobe dementia with bone cysts, to 19q13. *Am J Hum Genet* 1998; 62: 362-72

6. Paloneva J, Autti T, Hakola P, Haltia MJ. Polycystic Lipomembranous Osteodysplasia with Sclerosing Leukoencephalopathy (PLOSL) In: Pagon RA, Bird TD, Dolan CR, Stephens K, editors. *GeneReviews* [Internet]. Seattle (WA): University of Washington, Seattle; 1993-2002.

7. Mäkelä P, Järví O, Hakola P, Vi
Radiologic bone changes of p
lipomembranous osteodysplasia
sclerosing leukoencephalopathy.
Radiol 1982; 8: 51-4.

8. Ahn S, Yoo M, Lee S, Choi E. A
and histopathological study of 22
with membranous lipodystrophy.
Dermatol 1996; 21: 269-272.

9. Akai M, Tateishi A, Cheng C
K, Abe M, Ohno T, Ben M. Mem
lipodystrophy: A clinicopathologic
of six cases. *J Bone Joint Surg A*
59: 802-809.

MENU

Syndrome Nasu-Hakola (NHD)

Le syndrome Nasu-Hakola (NHD), également connu sous le terme de PLOSL (*polycystic lipomembranous osteodysplasia with sclerosing leukoencephalopathy* ; MIM221770), est une affection autosomale récessive, caractérisée par une démence présénile, et une raréfaction osseuse. Les symptômes cliniques débutent vers 30 ans, et sont représentés avant tout par des douleurs et des gonflements des articulations, poignets, genoux, chevilles, des fractures distales dans les suites de traumatismes souvent mineurs. Les radiographies osseuses mettent en évidence une perte osseuse dans les extrémités distales des os longs, et la présence de kystes dans les doigts et les orteils. En général, le crâne et le rachis sont respectés. Les symptômes neurologiques surviennent en moyenne dix ans après, comprenant des crises d'épilepsie, une démence de type frontal, et des mouvements choréiques. L'évolution neuroradiologique est caractérisée par l'aggravation progressive des lésions neuroradiologiques : atrophie cérébrale, avec au départ un respect de la substance blanche, augmentation progressive de l'espace intercaudé, apparition de calcifications des noyaux gris. Deux gènes ont été impliqués dans ce syndrome : *DAP12* et *TREM2*.

MENU

LEUCO-ENCEPHALOPATHIE MÉGALENCEPHALE AVEC KYSTES SOUS-CORTICAUX = MALADIE DE VAN DER KNAAP

COMMENTAIRE

La mégalencéphalie leucodystrophique avec kystes sous-corticaux ou maladie de Van der Knaap (VDK) est une maladie rare, de description récente. Elle associe cliniquement, de façon variable, une macrocéphalie, un retard de développement moteur, une ataxie, une spasticité, des convulsions et des manifestations extrapyramidales [1].

L'IRM, joue un rôle primordial et crucial dans le diagnostic positif de la maladie en montrant des signes pathognomoniques et distinctifs des autres types de leucodystrophies [2].
La maladie de VDK se traduit par des lésions diffuses de la substance blanche en hyposignal en séquence pondérée T1 et en hypersignal en séquences pondérées T2 et Flair témoignant de la présence d'un œdème diffus (*Fig. 1 et 2*). L'atteinte intéresse les fibres sous-corticales, notamment au niveau des régions fronto-pariétales et temporales antérieures et la substance blanche péri- ventriculaire à l'exception des radiations optiques [3].
Le cortex, les noyaux gris centraux et le thalamus sont toujours épargnés. Le corps calleux peut être aminci ou hypoplasique mais garde un signal normal.
Les lésions kystiques sous-corticales caractérisent la maladie. Ces lésions prédominent aux lobes temporaux antérieurs et sont souvent bilatérales. Les kystes frontaux sont moins fréquents (*Fig. 2*). Ces lésions kystiques, mieux observés sur les séquences pondérées en T1 et Flair, augmentent progressivement de volume et de nombre avec l'âge en raison de l'atrophie cérébrale [4].
Les séquences de diffusion, n'apportent pas d'éléments spécifiques à la maladie. Il existe une diffusion accrue avec des valeurs de coefficients de diffusion élevées particuliers au niveau des kystes sous-corticaux (*Fig. 3*).
Les études spectroscopiques montrent une diminution des métabolites neuronaux normaux au niveau de la substance blanche, tels que le N-acetylaspartate (NAA), la créatine et la choline avec une diminution du rapport NAA/créatine (*Fig. 4*).
Les anomalies retrouvées en IRM différent en aspect et en évolution, selon le phénotype clinique de la maladie. Les kystes sous-corticaux diminuent généralement de taille et disparaissent par la suite.
Un diagnostic approprié et précoce basé sur des critères cliniques et radiologiques est essentiel afin d'envisager un conseil génétique et d'éviter des mariages consanguins dans de telles familles [5].

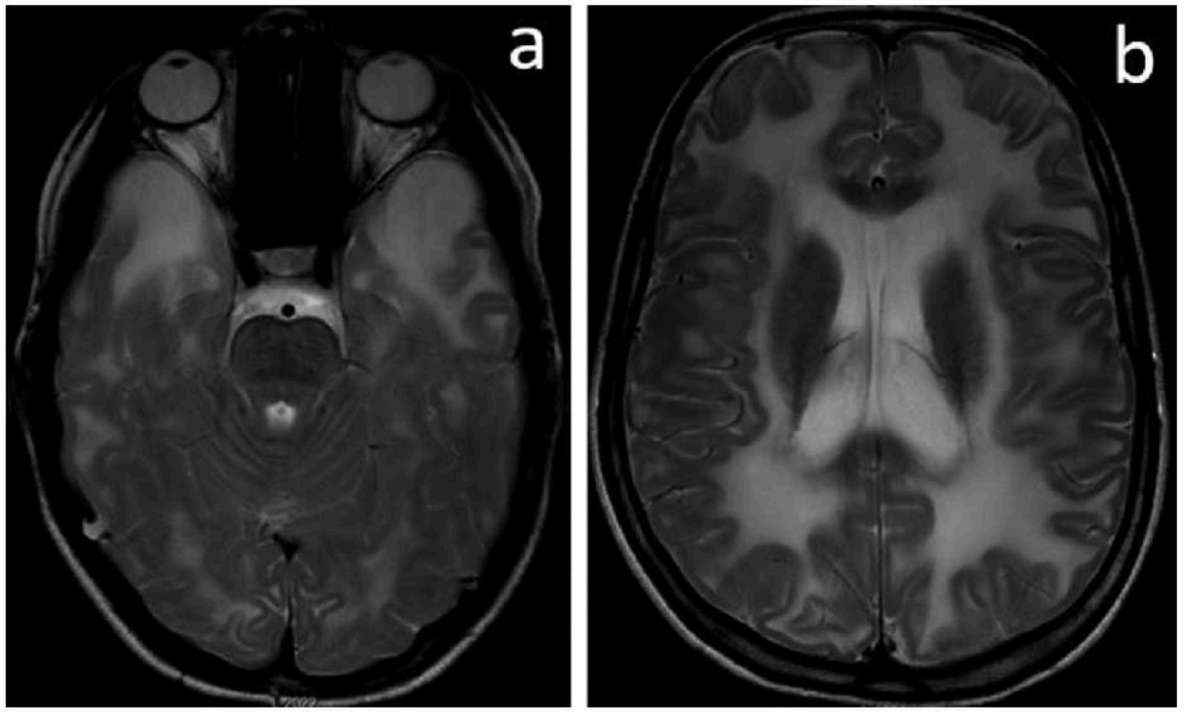

Figure 1. IRM cérébrale en séquence pondérée T2 coupes axiales (a,b) : hypersignal diffus, bilatéral et symétrique de la substance blanche sous-corticale et péri ventriculaire.

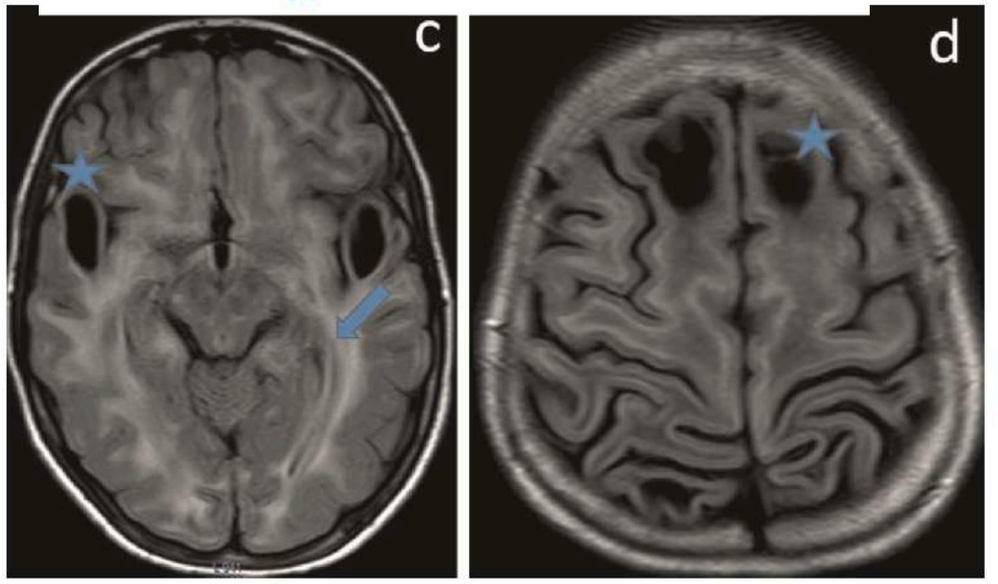

Figure 2. IRM cérébrale en séquence pondérée FLAIR, coupes axiales : hypersignal diffus, bilatéral et symétrique, de la substance blanche sous-corticale et périventriculaire (flèches) associés à des kystes sous-corticaux bilatéraux au niveau fronto-temporal (étoiles).

MENU

LEUCO-ENCEPHALOPATHIE MÉGALENCEPHALE AVEC KYSTES SOUS-CORTICAUX = MALADIE DE VAN DER KNAPP

Leuco-encéphalopathie mégalencéphale avec kystes sous-corticaux (MLC)

Décrite pour la première fois en 1995, cette maladie se distingue sur le plan clinique par une macrocéphalie survenant dès la première année, une atteinte modérée ou discrète des fonctions cognitives, une spasticité progressive, entraînant un handicap modéré et d'apparition insidieuse, ainsi que des crises d'épilepsie. L'IRM montre à côté de lésions démyélinisantes diffuses et symétriques périventriculaires et sous corticales, des kystes sous corticaux dans les régions frontopariétales et les parties antérieures des lobes temporaux. De transmission récessive, le gène en cause, *MLC1*, a été identifié récemment. Cependant, 20 % des patients atteints de LMC n'ont pas de mutation dans ce gène.

MENU

FXTAS

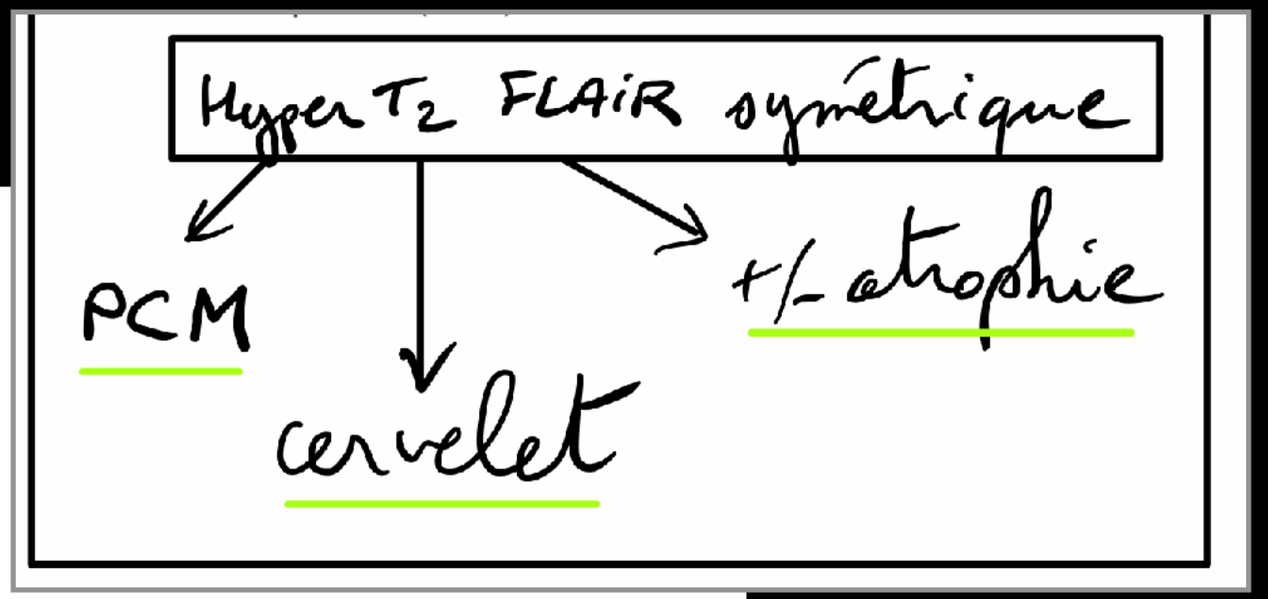

- Lié à l'X
- Débute vers 50 ans
- Clinique: ataxie cérébelleuse et tremblement rarement polyneuropathie
- Femme hétérozygote: ménopause précoce et signes neuro modérés
- IRM: leucoencéphalopathie touchant **les pédoncules cérébelleux moyens** et périventriculaire, atrophie cérébrale modérée et atrophie calleuse
- Diag génétique: expansion de triplets CCG dans le **gène FRM1**
- Absence de traitement spécifique

MENU

Homme de 67 ans, ataxie

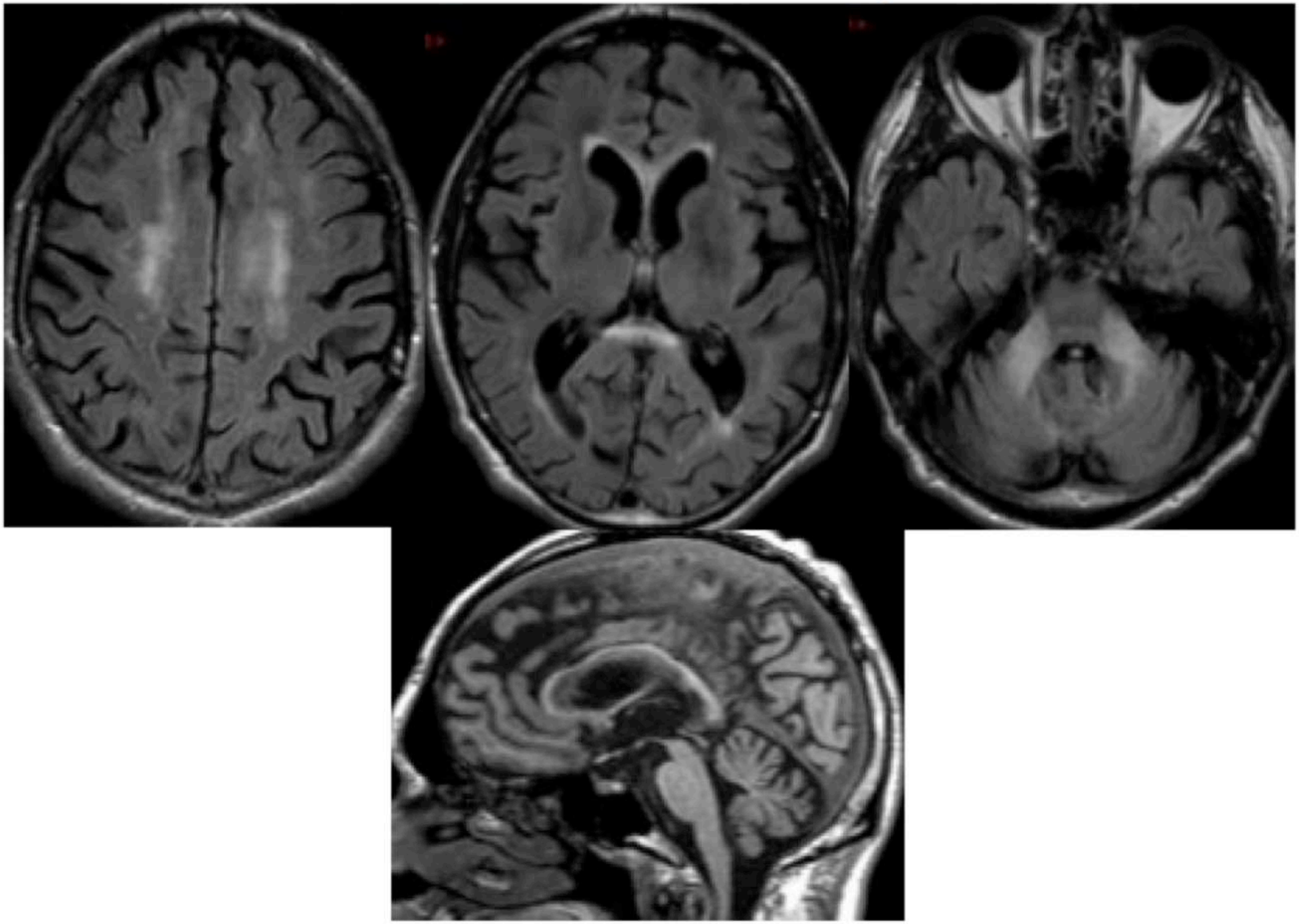

MENU

FXTAS
Fragile X Tremor Ataxia Syndrome

prémutation sur le gêne FMR1 (55-200 CGG)

>200 CGG :syndrome de l'X fragile

- Histoire familiale d'X fragile, ou
- Pas d'histoire familiale : 40% (portage asympto et formes atténuées chez les femmes)

H/F = 5, début > 50 ans (35-70 ans)

Clinique :

- Ataxie 90%
- Tremblement postural-action 73% (type essentiel ou cérebelleux), repos 13%
- Sd parkinsonien 64%
- Sd dysexecutif 55%
- Neuropathie périphérique 81%

IRM :

- atrophie cérebrale (100%), atrophie cérebelleuse (95%), du corps calleux (80%)
- leucopathie périventriculaire (95%), hypersignal du corps calleux (68%)
- hypersignal des pédoncules cérebelleux (64%), du pont, des noyaux dentelés (35%);

Conseil génétique

Insuffisance ovarienne primaire, risque de retard mental (X fragile)

MENU

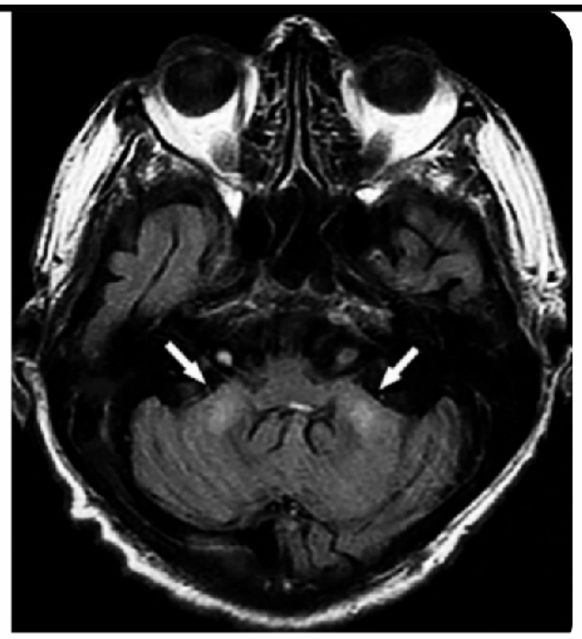

Figure 12. Fragile X-associated tremor and/or ataxia syndrome in a 70-year-old man. Axial FLAIR MR image shows symmetric bilateral hyperintensities in the middle cerebellar peduncles (arrows).

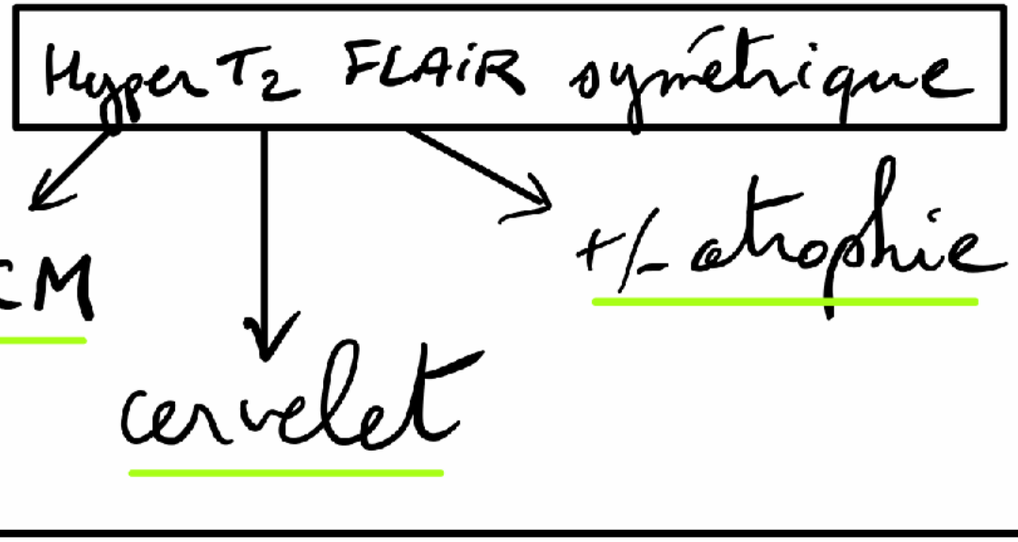

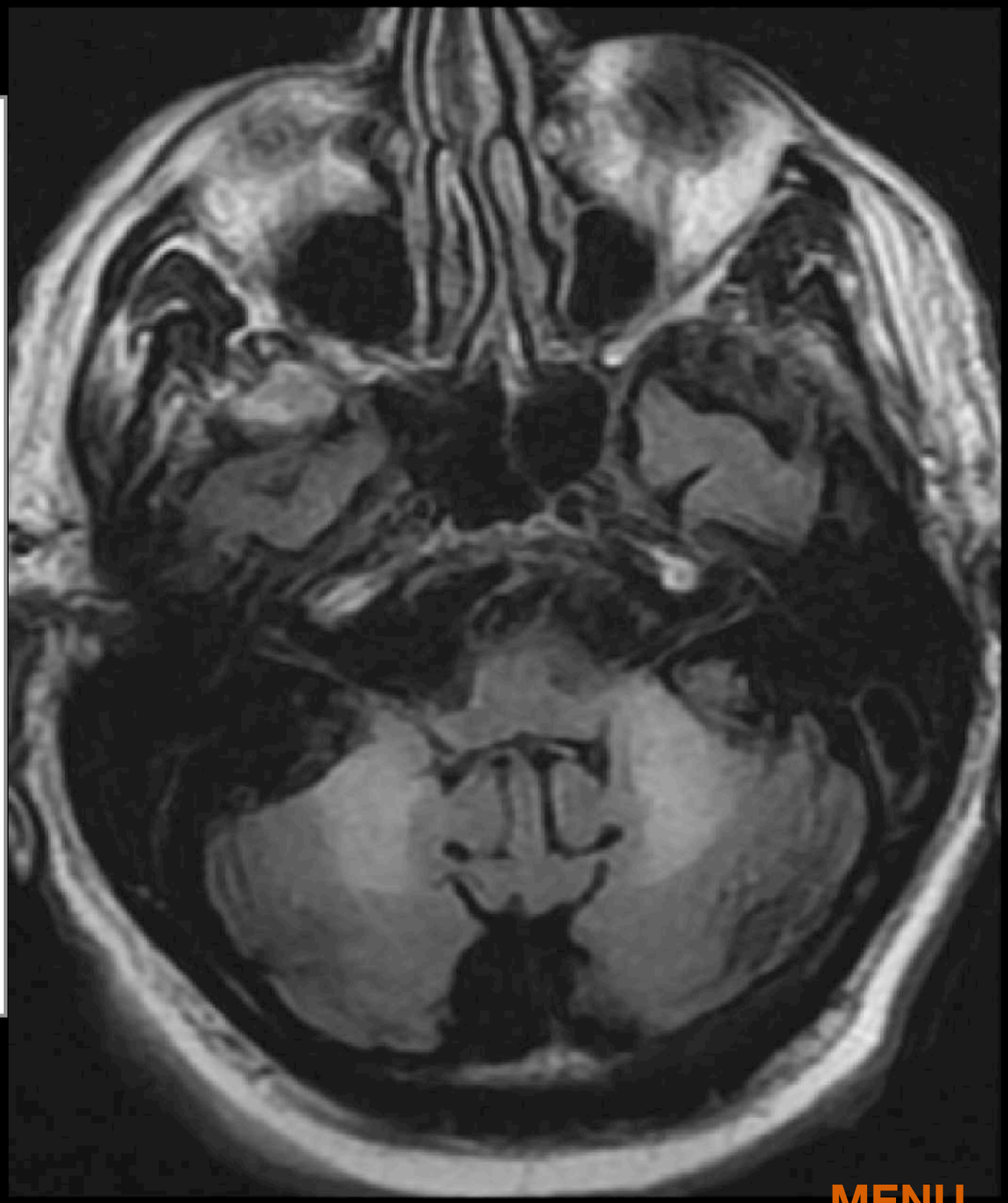

MENU

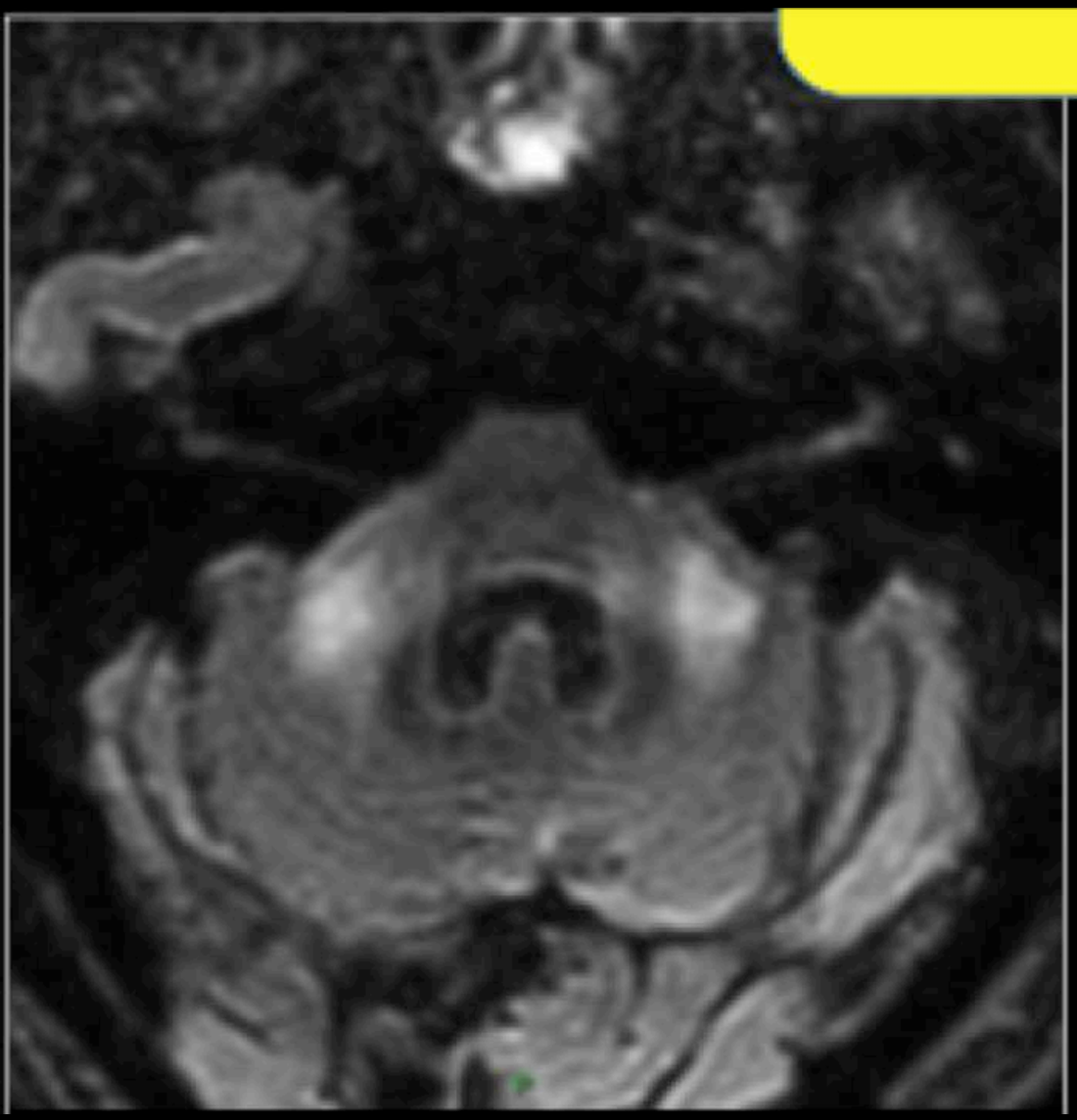

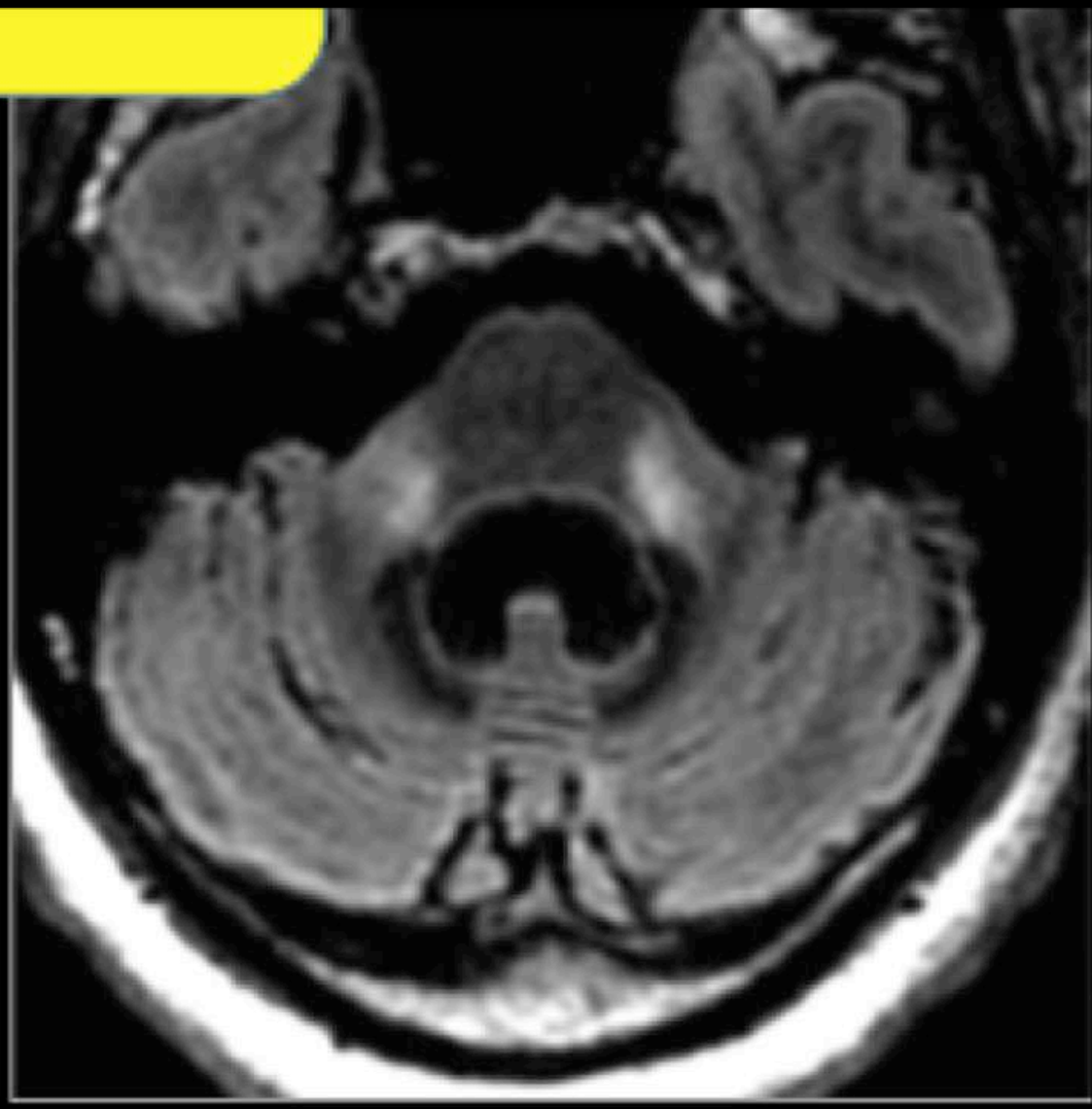

ICONOGRAPHIE

LEUCODYSTROPHIES

MENU

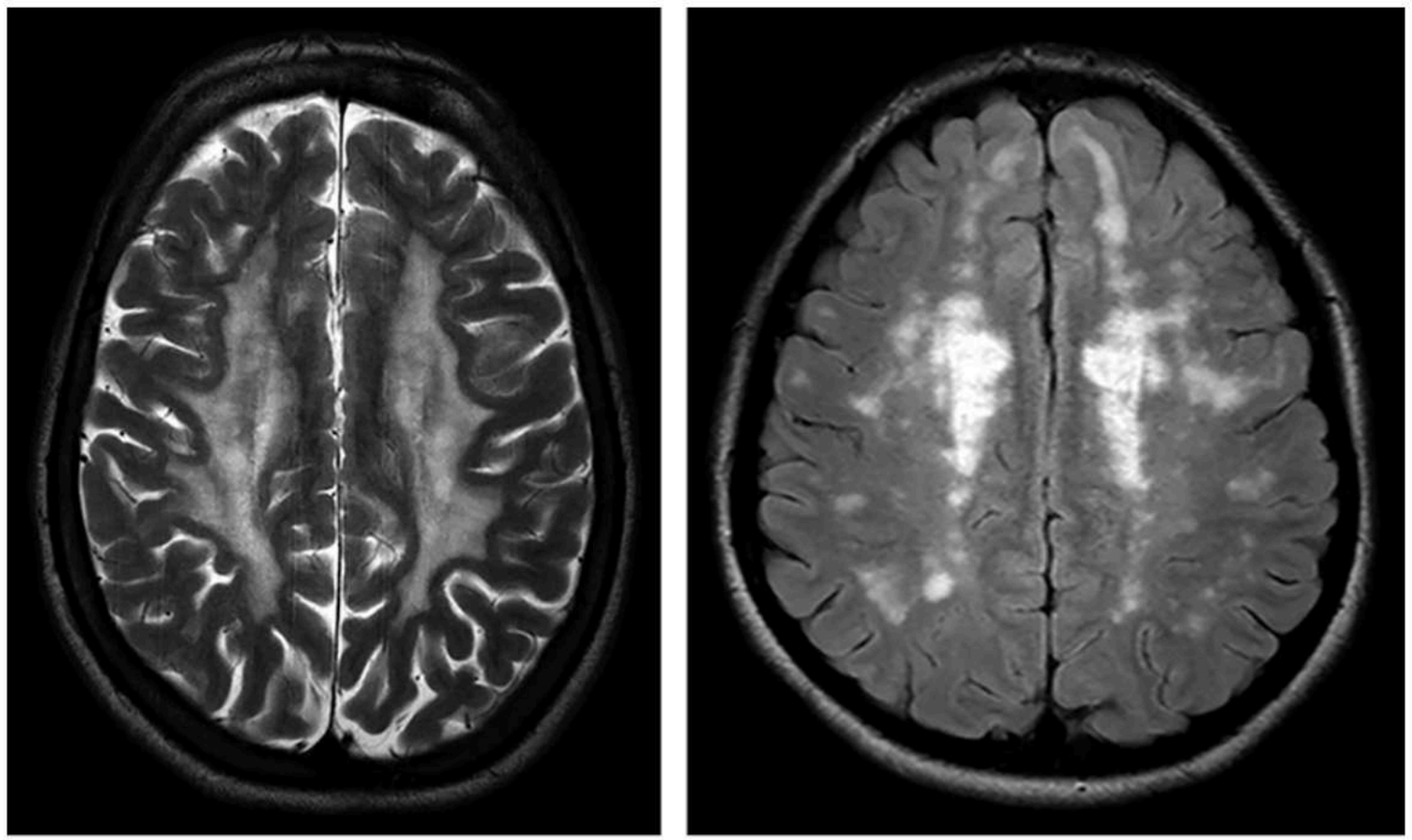

a. b.

Figure 1. Symmetric versus asymmetric white matter involvement in two patients. **(a)** Axial T2-weighted MR image in a 23-year-old woman with leukoencephalopathy with brainstem and spinal cord involvement shows symmetric white matter involvement. **(b)** Axial FLAIR MR image shows an asymmetric pattern in a 46-year-old woman with cerebral autosomal dominant arteriopathy with subcortical infarcts and leukoencephalopathy (CADASIL).

MENU

Figure 3. X-ALD in three patients. **(a)** Axial T2-weighted MR image in a 36-year-old man shows parieto-occipital symmetric white matter hyperintensity. **(b)** Contrast-enhanced axial T1-weighted MR image in the same patient shows enhancement foci in the white matter (arrow). **(c)** Axial T2-weighted MR image in the same patient as in **a** and **b** shows corticospinal tract involvement (arrows). **(d)** Sagittal FLAIR MR image in a 30-year-old man with X-ALD shows corpus callosum involvement (arrows). **(e)** Sagittal T2-weighted MR image in a 29-year-old man with adrenomyeloneuropathy shows only thoracic cord atrophy. The brain MR image (not shown) was normal.

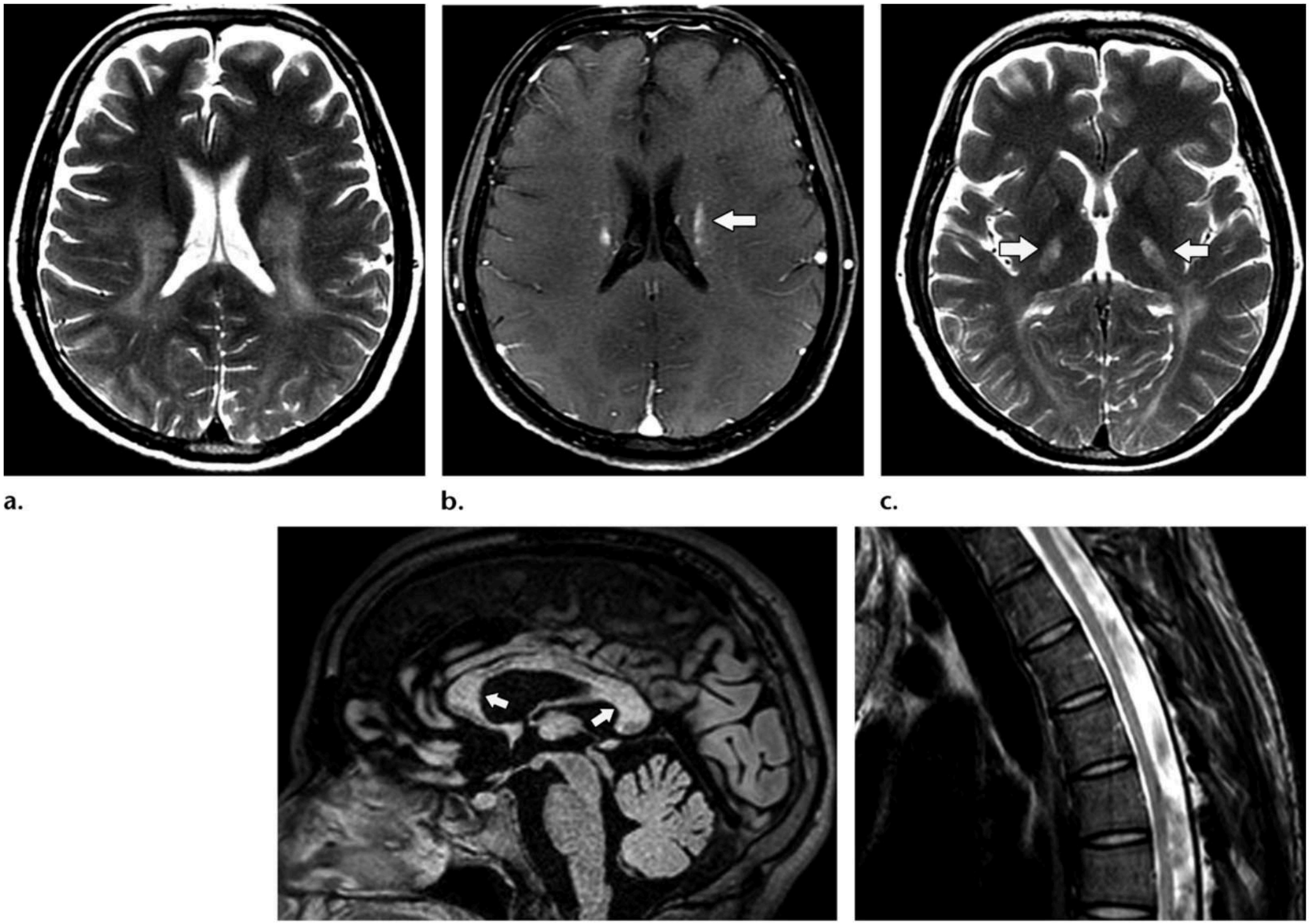

MENU

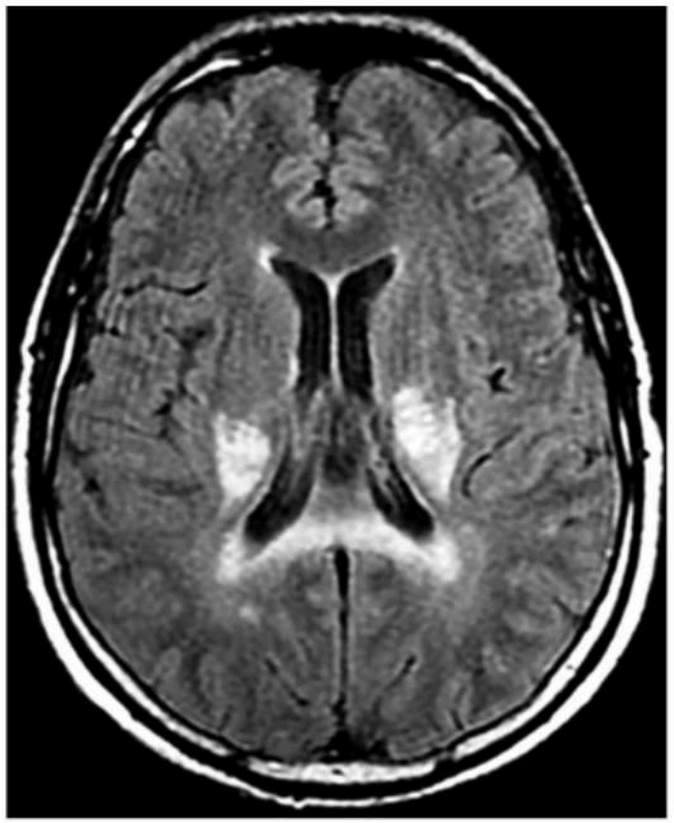

a.

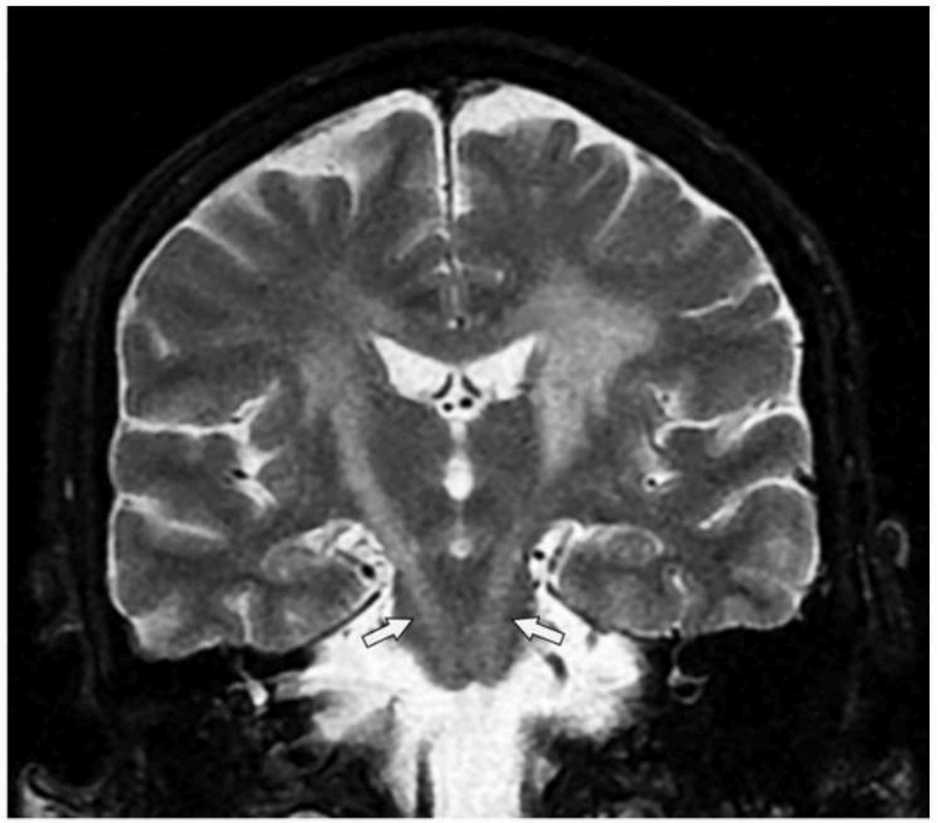

b.

Figure 4. Krabbe disease in a 48-year-old man. **(a)** Axial FLAIR image shows bilateral parieto-occipital white matter involvement, extending to the splenium of the corpus callosum. **(b)** Coronal T2-weighted MR image also shows a posterior white matter involvement pattern extending to the corticospinal tracts bilaterally (arrows).

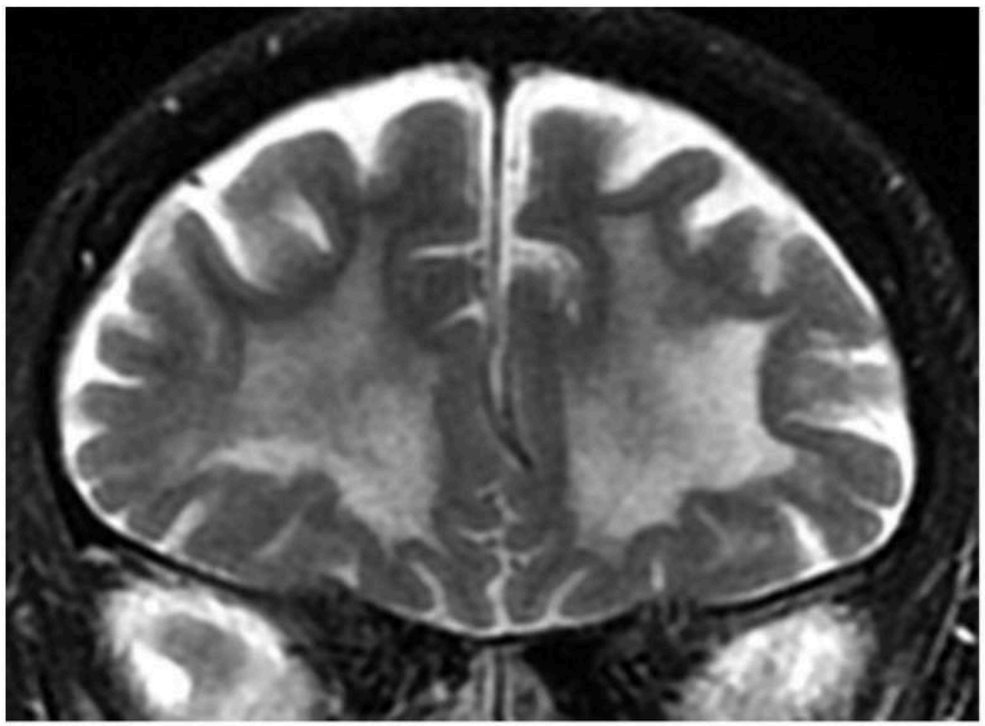

a.



b.

Figure 5. X-ALD in a 54-year-old man. Coronal T2-weighted MR image **(a)** shows predominant involvement of frontal white matter, including peripheral enhancement (arrow) on the corresponding axial contrast-enhanced T1-weighted MR image **(b)**.

MENU

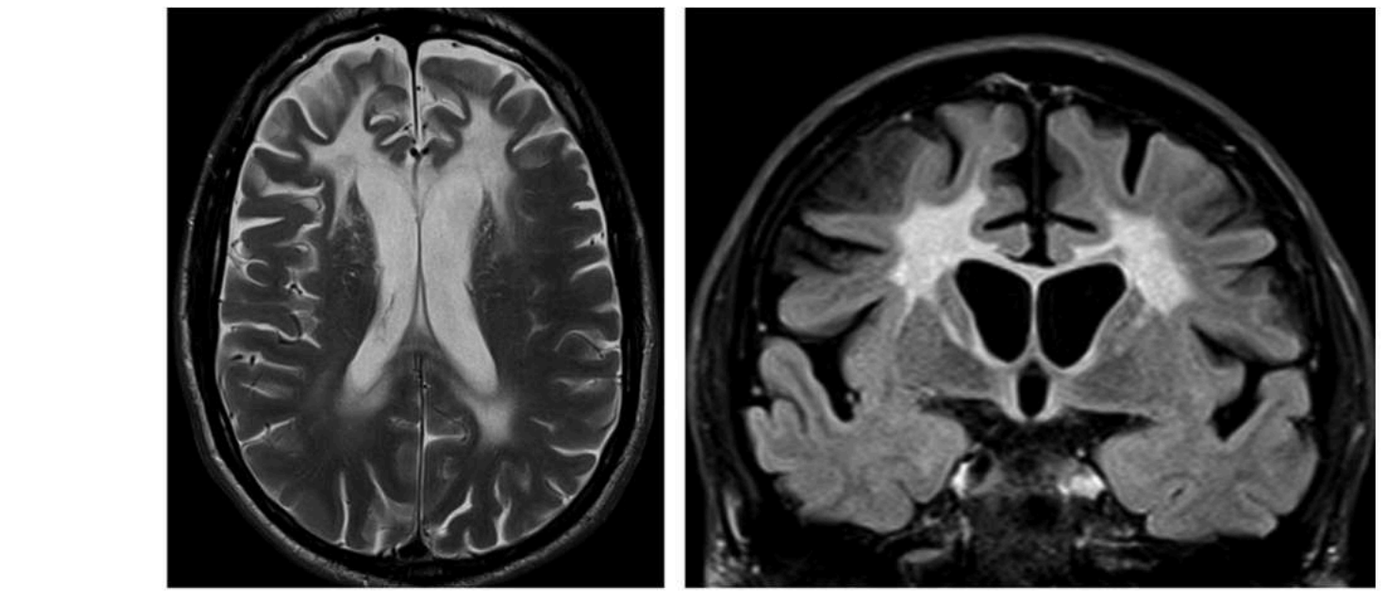

a. b.

c. d.

Figure 6. Metachromatic leukodystrophy in a 51-year-old man. **(a)** Axial T2-weighted MR image shows the predominance of frontal white matter involvement. **(b, c)** Coronal FLAIR images show the frontal white matter involvement associated with atrophy **(b)**, but also show posterior periventricular bilateral lesions **(c)**. **(d)** Sagittal reformatted contrast-enhanced three-dimensional T1-weighted MR image shows brain atrophy (mainly frontal), with corpus callosum involvement (arrow). There is no contrast enhancement.

MENU

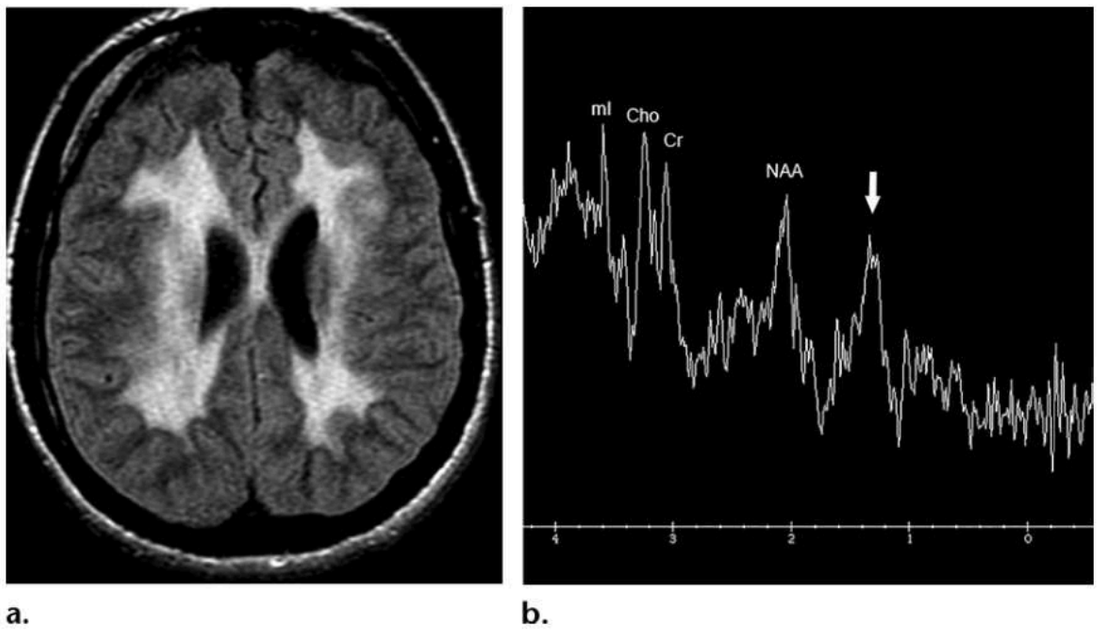

a. b.

Figure 7. Late-phase Sjögren-Larsson syndrome in a 27-year-old man. **(a)** Axial FLAIR MR image shows a periventricular white matter involvement pattern. **(b)** Proton spectroscopic image of the frontal white matter, obtained with a short echo time, shows abnormal peaks at 1.3 ppm (arrow), indicating lipid deposition. *Cho* = choline, *Cr* = creatine, *mI* = myo-inositol, *NAA* = *N*-acetyl aspartate.

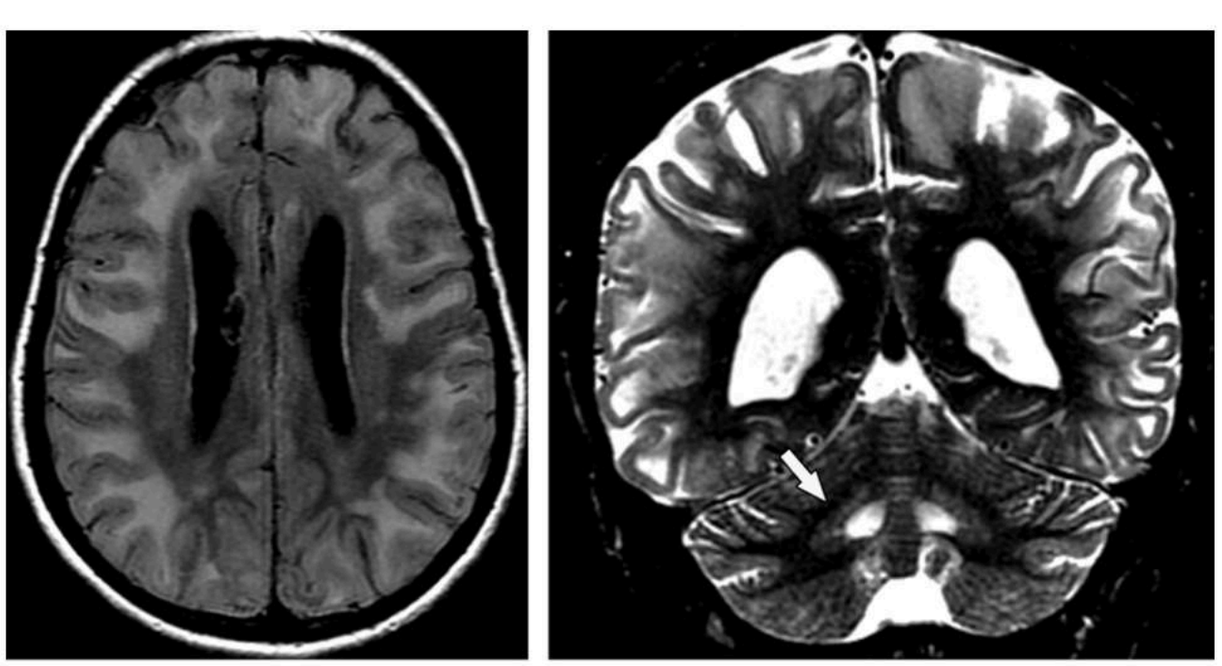

a. b.

Figure 8. L-2-hydroxyglutaric aciduria in a 29-year-old woman. **(a)** Axial FLAIR image shows a subcortical pattern of white matter involvement. **(b)** Coronal T2-weighted MR image shows the same pattern and bilateral hyperintensities in the dentate nuclei (arrow), which are commonly observed in patients with this disease.

MENU

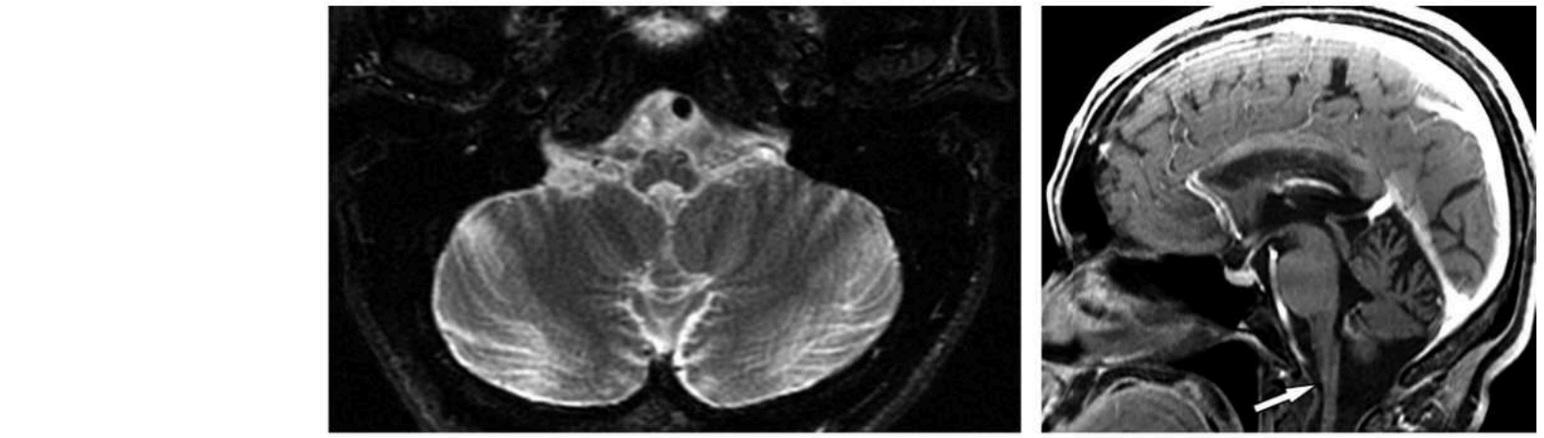

Figure 9. Alexander disease in two patients. **(a)** Axial T2-weighted MR image in a 36-year-old woman shows atrophy of the medulla with some hyperintense areas. **(b)** Sagittal contrast-enhanced T1-weighted MR image in the same patient shows atrophy of the cervicomedullary junction (arrow), a common finding in patients with this condition. **(c)** Axial reformatted three-dimensional T2-weighted MR image in a 20-year-old man shows bilateral middle cerebellar peduncle involvement (arrows). **(d)** Axial contrast-enhanced T1-weighted MR image in the same patient shows enhancement foci (arrows) in the same region. **(e)** Axial FLAIR image in the same patient as in **c** and **d** shows hyperintense lesions in the mesencephalon (arrows).

MENU

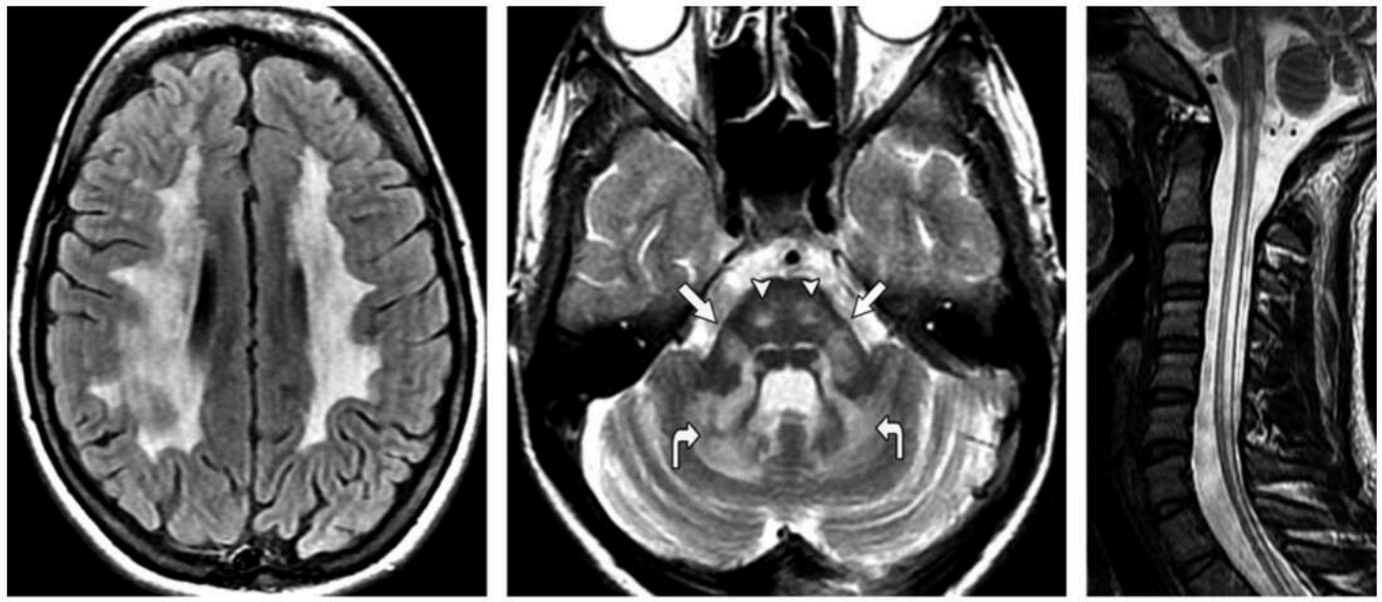

a. b. c.

Figure 10. Leukoencephalopathy with brainstem and spinal cord involvement in a 19-year-old woman. **(a)** Axial FLAIR image shows symmetric white matter involvement. **(b)** Axial T2-weighted MR image shows selective brainstem (arrowheads) and cerebellar (bent arrows) hyperintensities, including the intraparenchymal tracts of the trigeminal nerves bilaterally (straight arrows). **(c)** Cervical spine sagittal T2-weighted MR image shows cervical spinal cord involvement, characterized by hyperintense areas. **(d)** Proton MR spectroscopic image with a short echo time shows an increased lactate peak *(Lac)*.

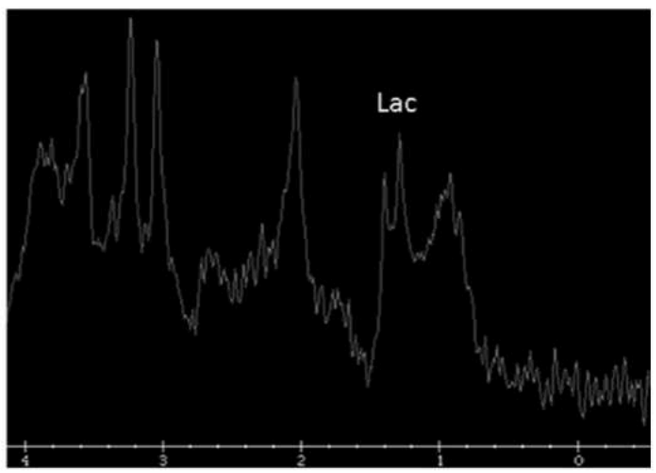

d.

MENU

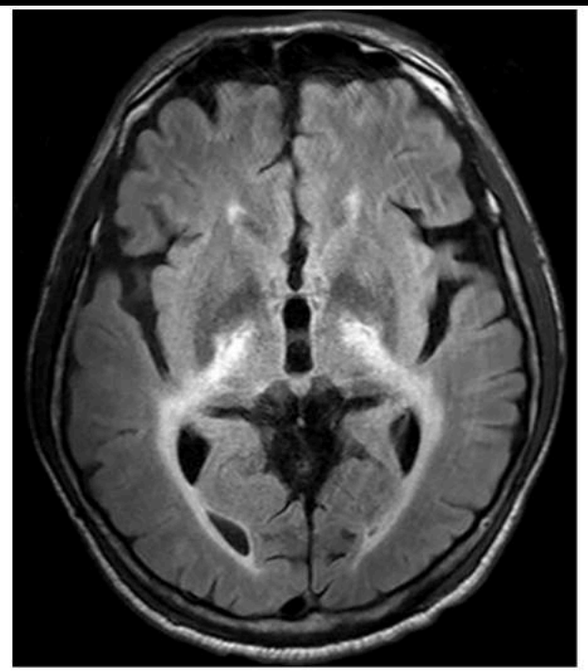

a.

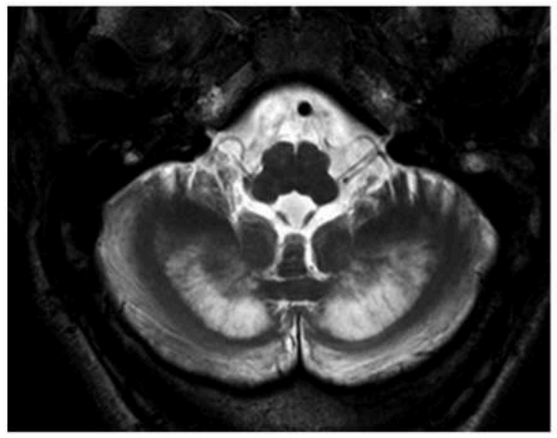

b.

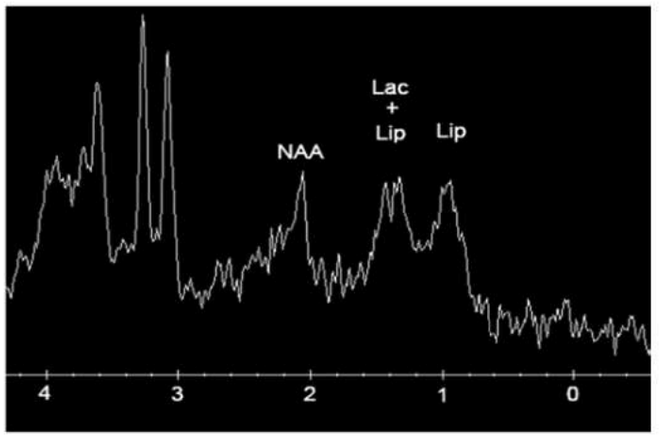

c.

Figure 11. CTX in a 46-year-old man. **(a)** Axial FLAIR MR image shows symmetric white matter involvement. **(b)** Axial T2-weighted MR image shows deep cerebellar hyperintensities. **(c)** Proton MR spectroscopic image of the cerebellar hemisphere with a short echo time shows increased lactate *(Lac)* and lipid *(Lip)* peaks and a decreased *N*-acetyl aspartate *(NAA)* peak.

MENU



Figure 12. Fragile X-associated tremor and/or ataxia syndrome in a 70-year-old man. Axial FLAIR MR image shows symmetric bilateral hyperintensities in the middle cerebellar peduncles (arrows).

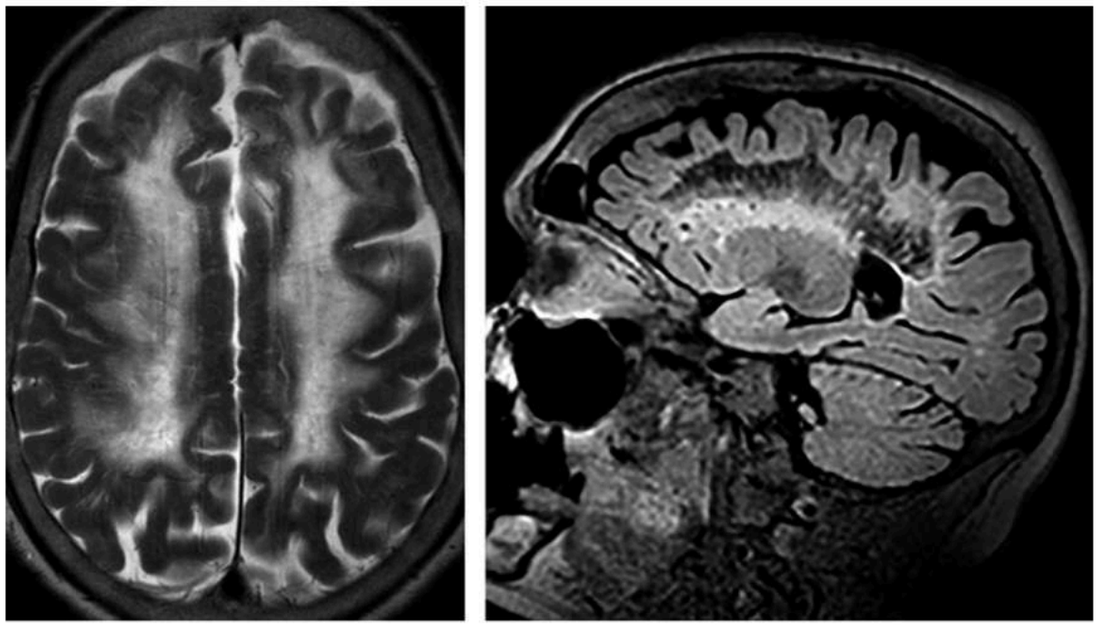

a. b.

Figure 14. Vanishing white matter disease in a 65-year-old woman. **(a)** Axial T2-weighted MR image shows diffuse white matter hyperintensity in the bilateral centrum semiovale. **(b)** Sagittal FLAIR MR image shows hypointense areas within the T2 signal intensity abnormality, which represent cystic rarefaction of white matter.

MENU

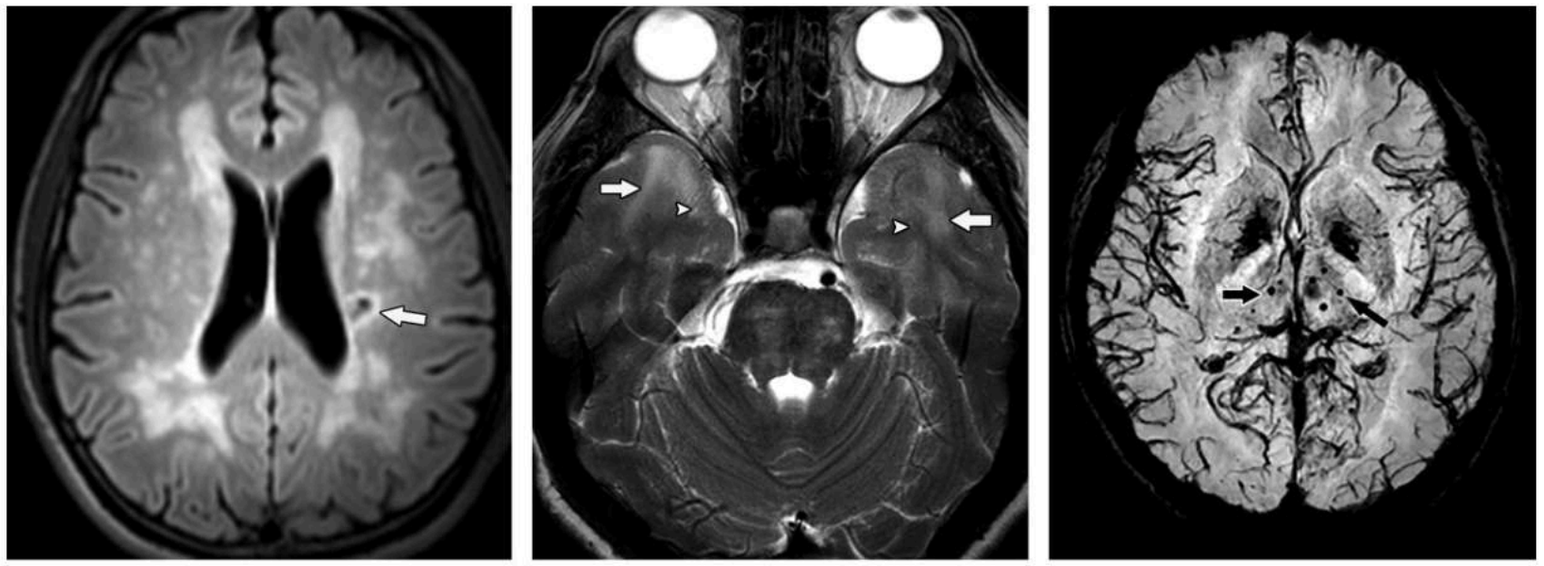

a. b. c.

Figure 15. CADASIL in two patients. **(a)** Axial FLAIR MR image in a 40-year-old man shows cavitated sequelae representing a lacuna (arrow) and coalescent predominantly periventricular hyperintensities. **(b)** Axial T2-weighted MR image in a 47-year-old woman shows involvement of the temporal poles (arrows) and small subcortical cysts (arrowheads), possibly representing enlarged perivascular spaces, which can be seen in patients with this condition. There are also T2-hyperintense lesions in the brainstem. **(c)** Axial susceptibility-weighted image in the same patient as in **b** shows microhemorrhages that appear as hypointense foci in both thalami (arrows).

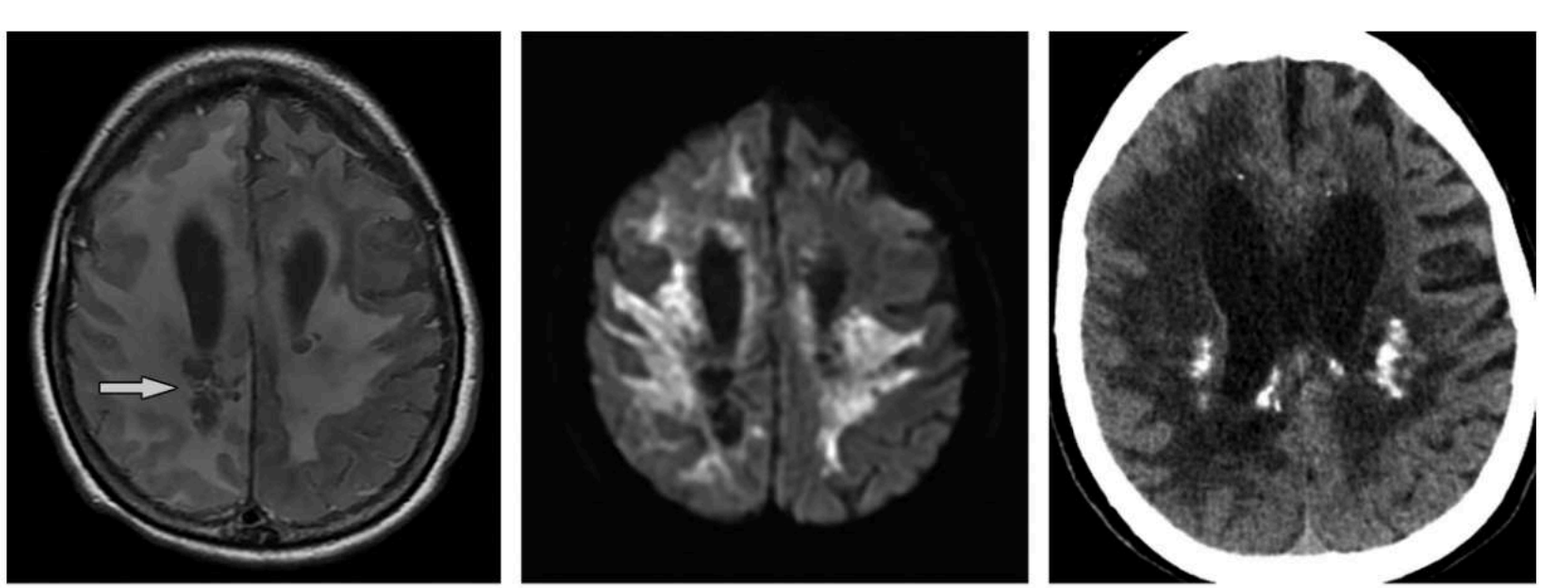

a. b. c.

Figure 16. Late-phase leukoencephalopathy with axonal spheroids and pigmented glia in a 43-year-old woman. **(a)** Axial FLAIR MR image shows symmetric white matter involvement with diffuse hyperintensity and cysts (arrow). **(b)** Axial diffusion-weighted MR image shows areas of restricted diffusion, which was confirmed on the apparent diffusion coefficient map (not shown). **(c)** Nonenhanced CT image shows bilateral deep and periventricular cerebral calcifications.

MENU

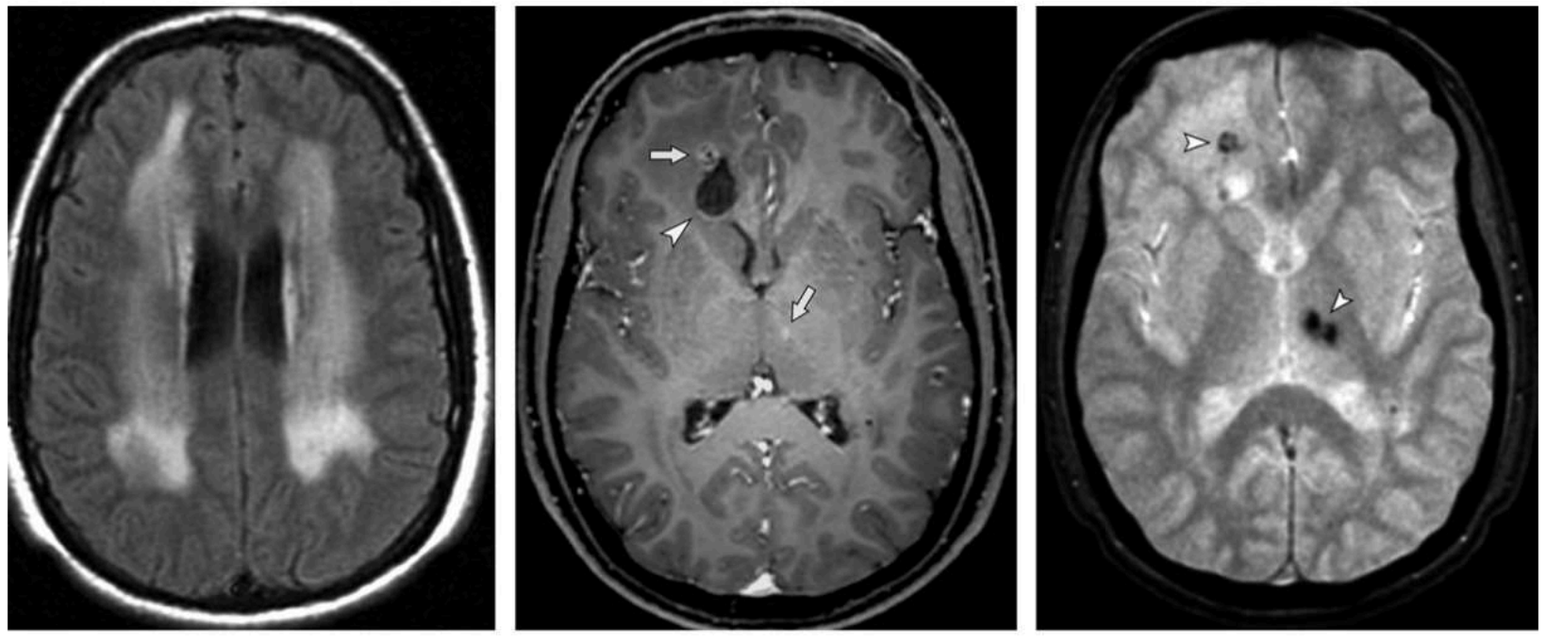

a. b. c.

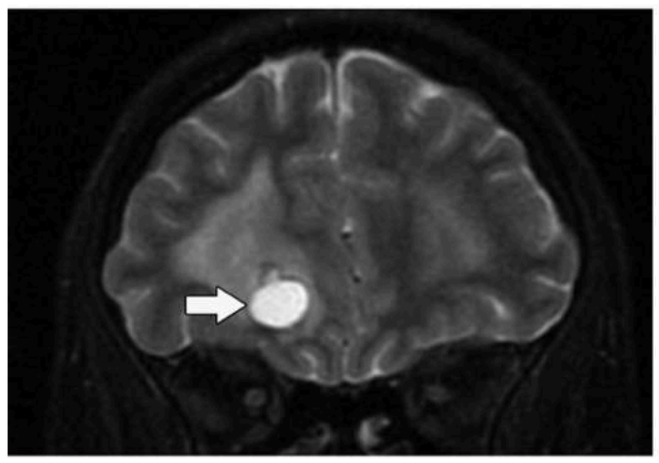

d.

Figure 17. Leukoencephalopathy with calcifications and cysts in a 25-year-old man. **(a)** Axial FLAIR MR image shows relatively symmetric white matter involvement. **(b)** Axial contrast-enhanced T1-weighted MR image shows a right frontal cyst (arrowhead) and two enhancement foci (arrows). **(c)** Axial T2*-weighted MR image shows calcifications (arrowheads) in the right frontal lesion and left thalamus. **(d)** Coronal T2-weighted MR image better shows the right frontal cyst (arrow). (Case courtesy of Leonir Terezinha Feltrin, MD.)

cells 2 (*TREM2*) and TYRO protein tyrosine kinase binding protein (*TYROBP*) genes. Bone pain and fractures usually arise between the 3rd and 5th decades of life, followed by development of presenile cognitive impairment and death by

MENU

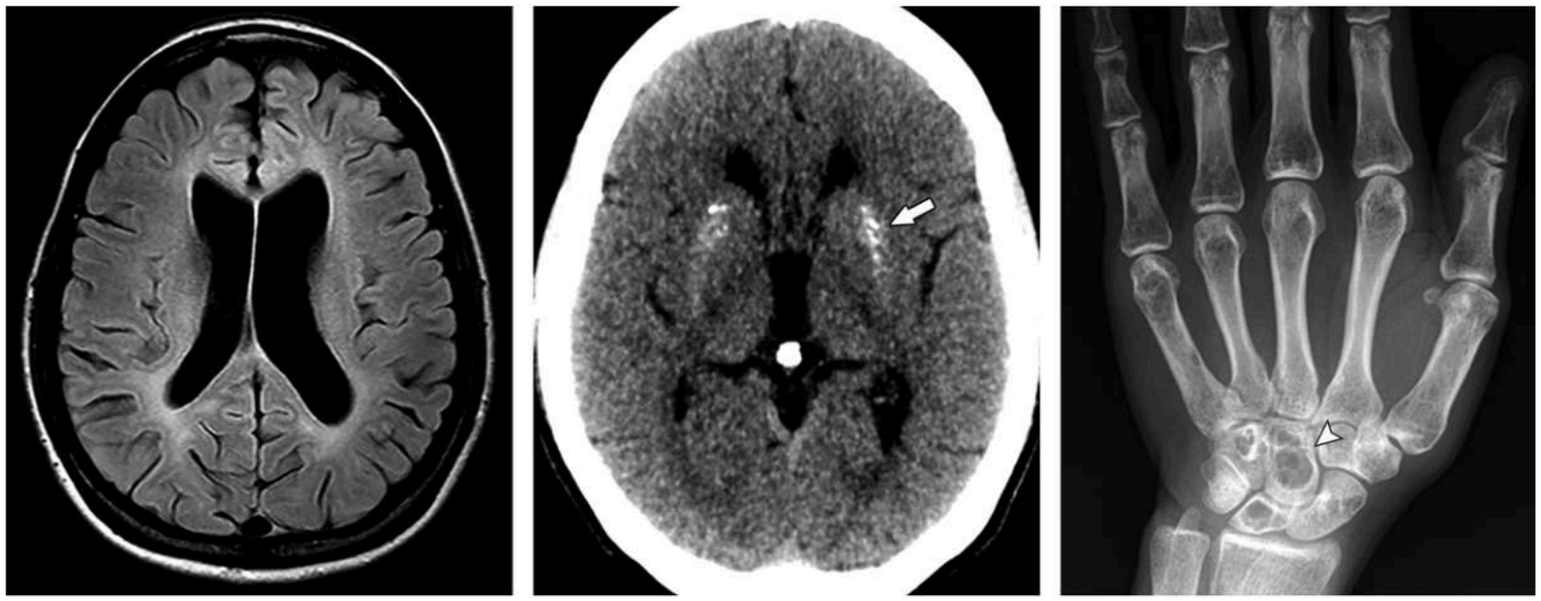

a. b. c.

Figure 18. Nasu-Hakola disease in a 34-year-old woman. **(a)** Axial FLAIR MR image shows diffuse atrophy and slight symmetric periventricular white matter hyperintensity. **(b)** Nonenhanced CT image shows basal ganglia calcifications (arrow). **(c)** Hand radiograph shows at least one carpal bone cyst (arrowhead).

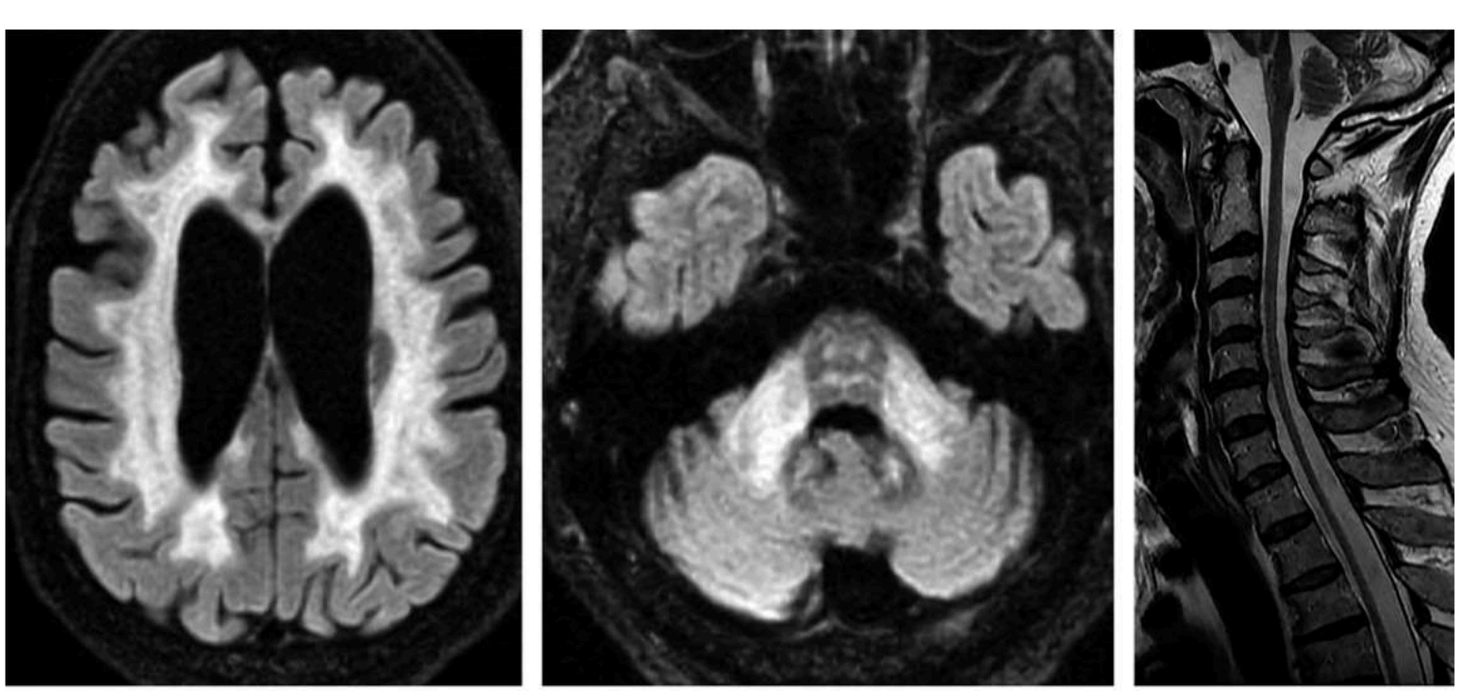

a. b. c.

Figure 19. Adult-onset autosomal dominant leukodystrophy in a 59-year-old man. **(a, b)** Axial FLAIR MR images show symmetric cerebral white matter lesions **(a)** and a selective pattern of brainstem and middle cerebellar peduncle involvement **(b)**. **(c)** Cervical spine sagittal T2-weighted MR image shows spinal cord atrophy.

MENU

SLA

Sclérose latérale amyotrophique

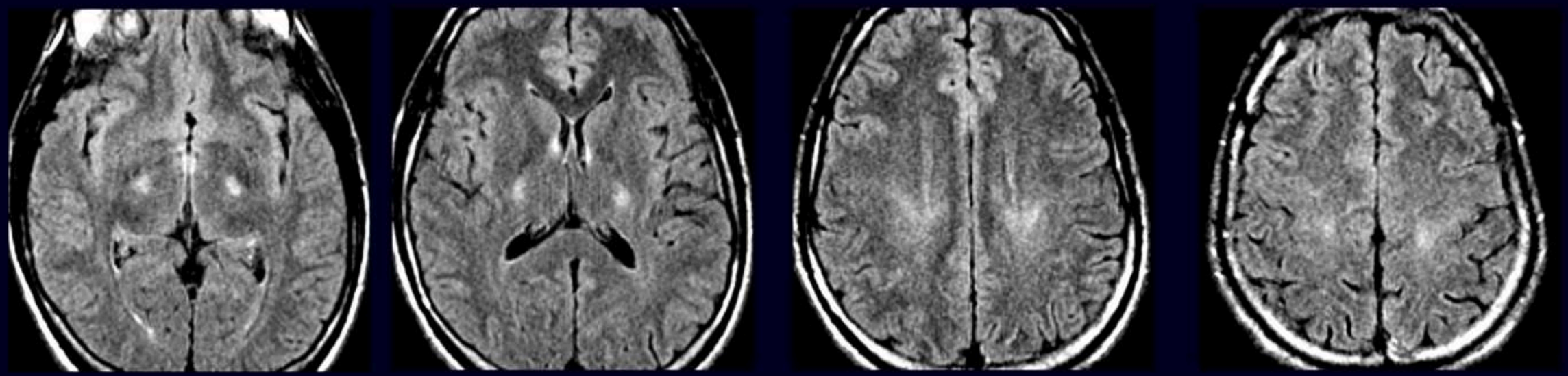

- Hypersignaux des fx cortico-spinaux
- Bilatéraux, Symétriques
- Bien limités
- Hyposignal cortex moteur primaire (Fer ?)

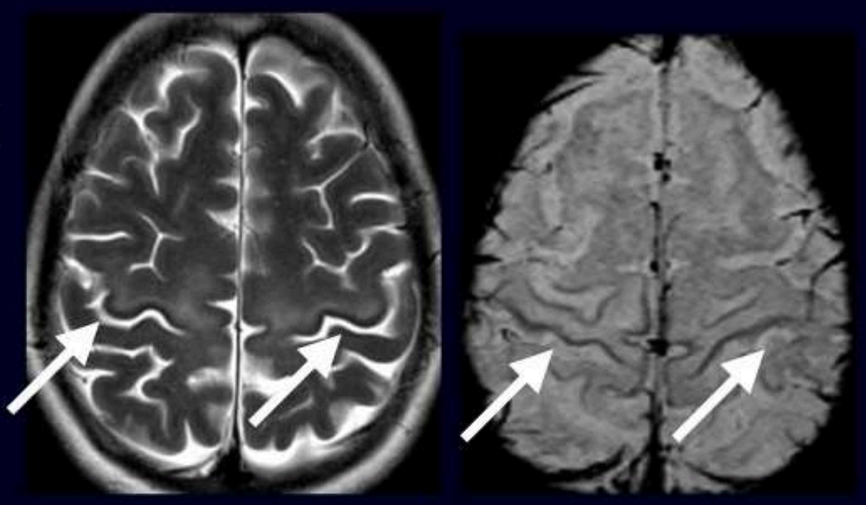

MENU

SLA

AMYOTROPHIC LATERAL SCLEROSIS

Terminology and Etiology

- Lou Gehrig disease
- Progressive motor neuron atrophy in brain, spinal cord

Pathology

- Brain macroscopically normal
- Loss of motor neurons

Clinical Issues

- Sporadic > familial ALS
- Insidious onset
- Both UMN, LMN symptoms
- Death from respiratory failure

Imaging

- T2/FLAIR often normal
  - CST hyperintensity occurs but uncommon
  - Posterior limb IC, cerebral peduncles
- DTI shows reduced FA
  - Tractography shows thinning of one or both subcortical CSTs

Differential Diagnosis

- Most common: Normal!
  - CST normally slightly hyperintense
  - Especially in posterior limb of IC, peduncles
- Less common
  - Wallerian degeneration (unilateral)
  - Primary lateral sclerosis
  - Demyelinating disease
  - Tumor infiltration

MENU

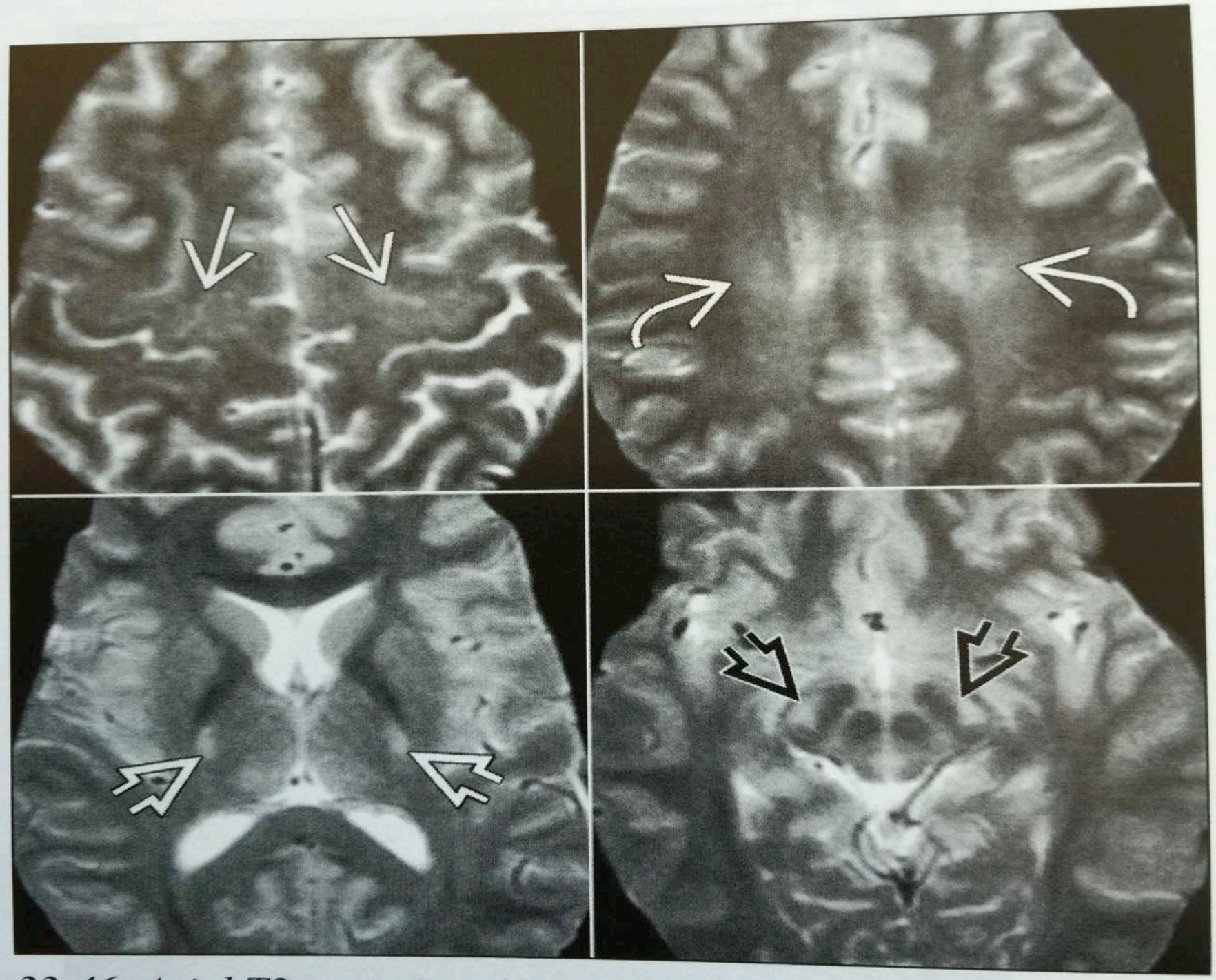

33-46. *Axial T2 scans in a 19 year old with ALS show striking bilateral CST hyperintensity extending from the subcortical WM in motor cortex → through corona radiata ↗ into posterior limbs of internal capsules ⇨ and cerebral peduncles ⇨.*

MENU

4 - QQ PATHO

MENU

BOURNEVILLE

angiomyolipome renal
lymphangiomyomatose
rhabdomyome cardiaque

Nodule calcifié sous ependymaire

<1,3 cm = hamartome

>1,3 cm = astrocytome sous epend à cellule geante

Tubers sous corticaux en hyperT2 en plage pseudonodul

bilatéraux nombreux

ligne hyperT2 SB

degenerescence pseudo kystique SB

TUBERS CORTICAUX =
comme dysplasie corticale mais multiples



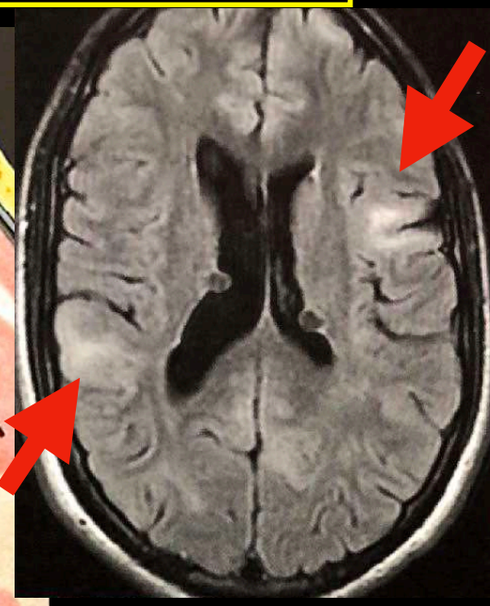

17-18. Coronal graphic shows an SEGA in a patient with tuberous sclerosis. Note subependymal nodules and cortical tubers with "blurring" of the gray-white interface. Prominent radial glial bands are also present in the medullary WM.

MENU

BOURNEVILLE

Figure 3. Pathologies à épilepsie multifocale. Sclérose tubéreuse de Bourneville chez un garçon de 5 ans, avec multiples tubers corticaux en hypersignal FLAIR (a), nodules sous-épendymaires en hypersignal T1 dans la paroi des ventricules latéraux (b) et astrocytomes sous-épendymaires à cellules géantes (SEGA) sous la forme de nodules intraventriculaires rehaussés en regard des foramen de Monro (c).

angiomyolipome renal
lymphangiomyomatose
rhabdomyome cardiaque

Nodule calcifié sous ependymaire

<1,3 cm = hamartome

>1,3 cm = astrocytome sous epend à cellule geante

Tubers sous corticaux en hyperT2 en plage pseudonodul

bilatéraux nombreux

ligne hyperT2 SB

degenerescence pseudo kystique SB

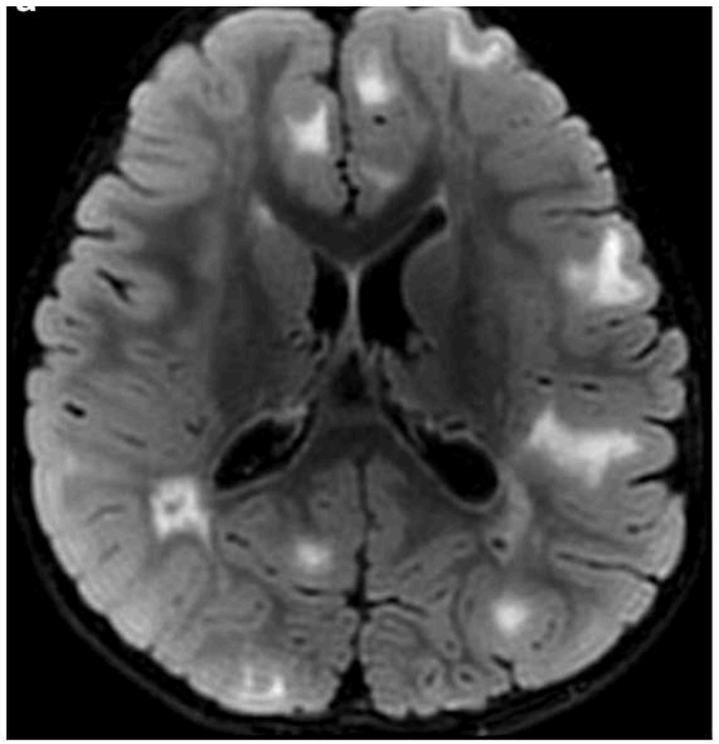

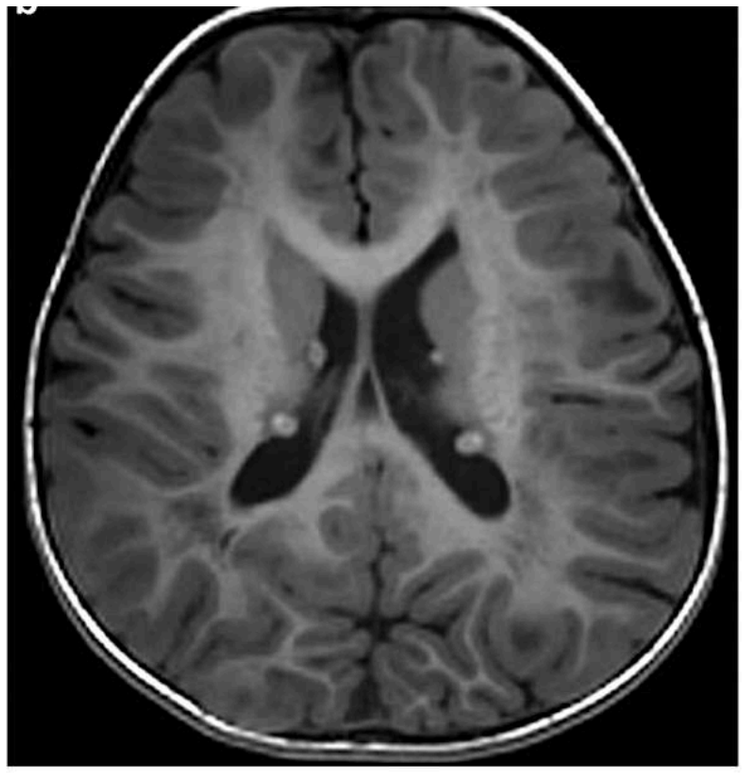

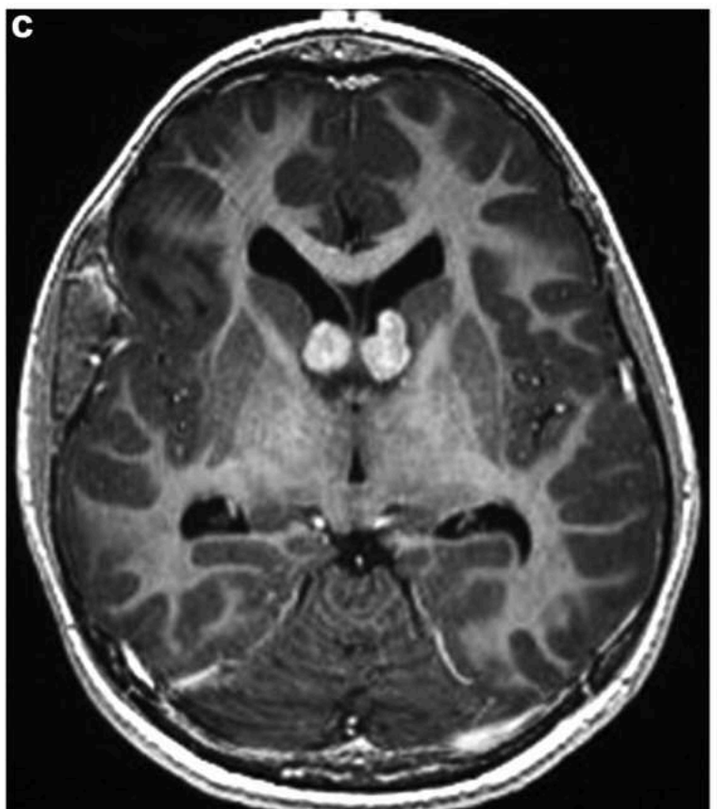

MENU

Hamartome hépatique

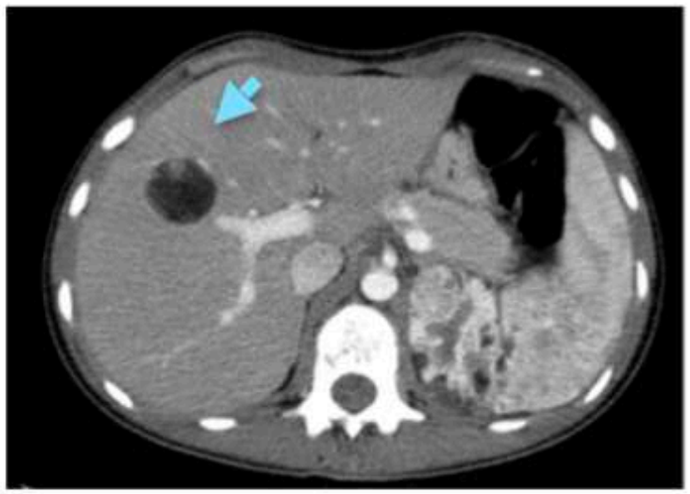

Angiomyolipomes rénaux

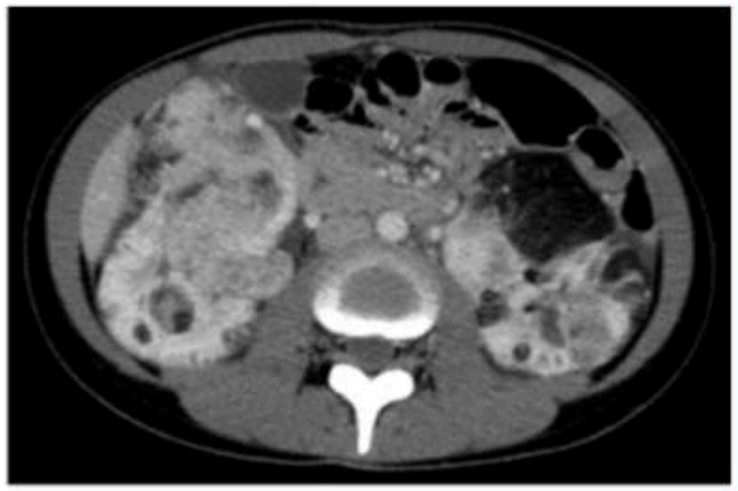



LAM/ Sclérose tubéreuse de Bourneville

Lymphangioléïomyomatose (kystes aux contours réguliers, diffusément répartis) compliqué d'un pneumothorax bilatéral

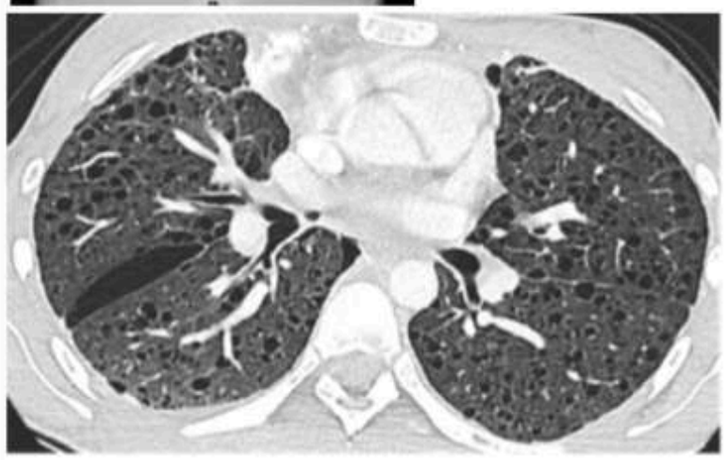

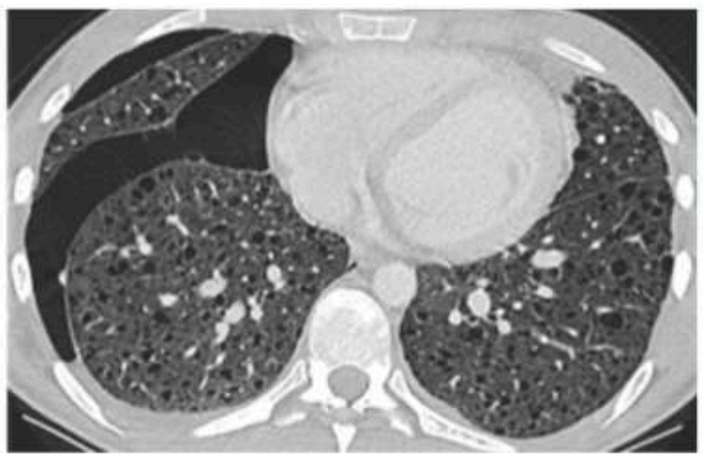

Sclérose tubéreuse de Bourneville

- Héréditaire autosomique dominante à pénétrance et expression phénotypique variable. Phacomatose.
- 50 à 70 % de mutations spontanées
- 1/6000 à 10 000 naissances

Localisations hamartomateuses ubiquitaires

- **Cerveau** (retard mental, épilepsie)
  - **Nodules sous épendymaires**
  - **Hamartome (tubers) corticaux**
  - Astrocytome à cellules géantes
- Oculaire
- Cutané
- Rénal
  - **Angiomyolipomes rénaux**
- **Pulmonaire**
  - **LAM (1%)**
  - Plus rarement hyperplasie pneumocytaire multifocale nodulaire (**MMPH**): micronodules en verre dépoli, bilatéraux, 1-10mm
- Hépatique
  - Hamartomes ou adénomes
- Cardiaque
  - Rhabdomyomes
- Osseux
  - Ostéopoécilie

Ostéopoécilie

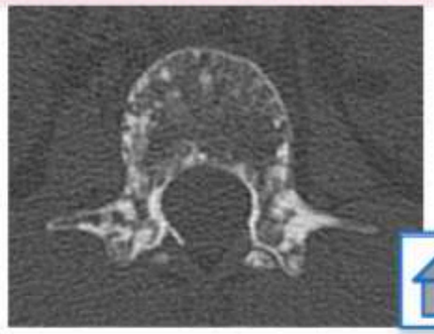

BOURNEVILLE

SCLÉROSE TUBÉREUSE DE BOURNEVILLE

Mots-clés Epilepsie - Trouble de la migration - Nodules sous-épendymaires - Astrocytomes sous-épendymaires à cellules géantes - Tubers corticaux

Aspects généraux

Définition

Classée parmi les phacomatoses, la sclérose tubéreuse de Bourneville (STB) est une affection génétique, multisystémique, touchant le système nerveux, la rétine (hamartomes), la peau (taches achromiques, angiofibromes faciaux, plaques « peau de chagrin », tumeurs péri-unguéales de Koënen), le cœur (rhabdomyomes), le poumon (lymphangioleïomyomatose), et les reins (angiomyolipomes, cancers).

Epidémiologie

L'incidence est estimée entre 1/6000 et 1/25000. La transmission est autosomique dominante à pénétrance variable ; ainsi dans 75 % des cas la maladie se présente comme une forme sporadique et la sévérité des atteintes est très diverse.

Clinique

L'épilepsie est présente dans plus de 90 % des cas et débute dans la première décennie *(cf. syndrome de West : spasmes infantiles)*. Un retard mental est observé dans 50 % à 80 % des cas et des troubles du comportement de type autistique sont classiques.

Diagnostic

Le diagnostic de STB est certain si deux critères majeurs ou un majeur et deux mineurs sont réunis ; il est probable si un critère majeur et un critère mineur sont présents **(Tableau 1)**.

Imagerie

Comprendre l'imagerie

La STB est caractérisée par un trouble de la formation, de la migration et de l'organisation neuronale et gliale. Les lésions sont localisées des régions ventriculaires jusqu'au cortex en suivant les voies normales de migration cellulaire [1].

- *Les nodules sous-épendymaires et les astrocytomes à cellules géantes* résultent de la non migration de cellules pluripotentes anormales de la matrice germinale. Ils siègent dans la paroi des ventricules latéraux.

Tableau : Critères diagnostiques de la STB

Critères majeurs	**SNC**	Tubers corticaux Nodules gliaux sous-épendymaires Astrocytome à cellules géantes Hamartomes rétiniens
	Peau	Fibrokératomes unguéaux et péri-unguéaux (tumeurs de Koënen) Taches achromiques (≥3) Plaque « peau de chagrin » (région dorsale ou lombaire) Angiofibromes faciaux (adénomes sébacés)
	Autres	Angiomyolipome rénal Rhabdomyome cardiaque Lymphangioleïomyomatose (poumons)
Critères mineurs	**SNC**	Lésion de migration radiaire dans la substance blanche Tache rétinienne achromique
	Peau	Lésions hypopigmentées
	Autres	Fibromes gingivaux Polypes rectaux hamartomateux Hamartome non rénal Géodes multiples de l'émail dentaire Kystes rénaux

MENU



Figure 1 : Séquence FLAIR. Nodules sous-épendymaires infracentimétriques, saillant dans les ventricules. Tubers corticaux en hypersignal FLAIR.

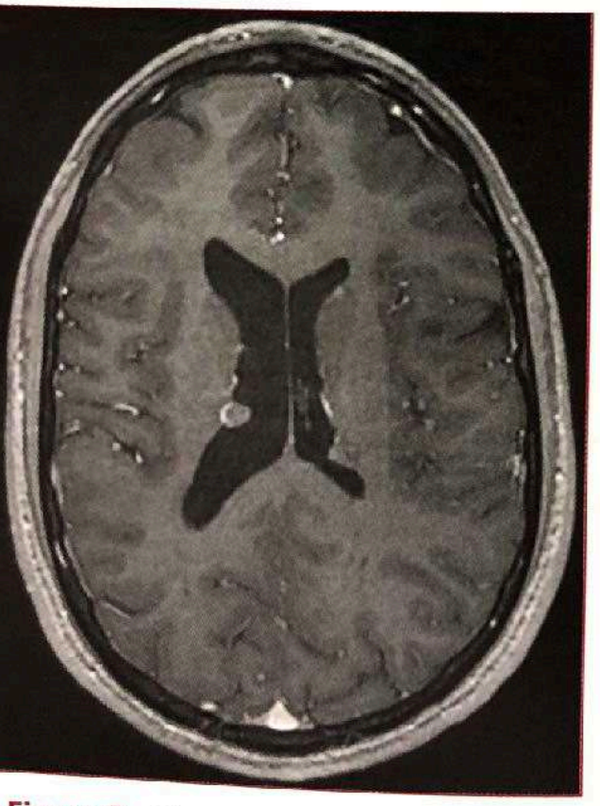

Figure 2 : Séquence T1 après injection de gadolinium. Nodules sous-épendymaires en isosignal, faiblement réhaussés.



Figure 3 : Séquence T2*. Calcification des nodules sous-épendymaires

- La migration incomplète des cellules anormales se traduit par des *anomalies de signal de la substance blanche* étendues de la paroi ventriculaire au cortex, normal ou anormal.

- Les *tubers corticaux*, ou hamartomes, résultent de la migration et de l'organisation anormale de neurones et cellules gliales ; ils associent une perte de la lamination corticale à des neurones géants anormaux et des cellules ballonisées. Leurs caractéristiques histologiques et radiologiques sont proches de celles des dysplasies corticales focales. Ils siègent surtout dans les hémisphères cérébraux et principalement dans le lobe frontal.

Scanner

Le scanner peut être utile pour la détection de calcifications des lésions sous-épendymaires et corticales.

IRM

- *Nodules sous-épendymaires.* Ce sont de petites formations arrondies infracentimétriques situées à la surface des ventricules latéraux et pouvant faire saillie dans le ventricule. Ils ont un signal variable selon le degré de calcification et sont mieux décelés en T2* et en 3DT1 ; leur rehaussement est inconstant.

- *Les astrocytomes à cellules géantes (cf. fiche)* peuvent être responsables d'hypertension intracrânienne et d'hydrocéphalie [2].

- *Des anomalies linéaires*, dites *lignes de migration radiaire* sont en hyposignal T1 et hypersignal T2. D'autres lésions de la substance blanche sont observées : gliose sous-corticale, anomalies kystiques radiaires.

- *Tubers.* Ils ont des caractéristiques identiques en IRM à celles des dysplasies corticales focales, mais ont la particularité d'être multiples. L'IRM permet de distinguer trois formes de tubers selon le signal de la substance blanche sous-jacente : iso-intense en T1 et légèrement hyperintense en SE T2 et FLAIR ; hypo-intense en T1 et hyperintense en SE T2 et FLAIR, de façon homogène; hypo-intense en T1 et hétérogène en FLAIR (région centrale en hyposignal entourée d'un anneau hyperintense). Ce dernier aspect serait associé à un nombre élevé d'anomalies en IRM et à une symptomatologie clinique plus lourde [3]. Un rehaussement est très rarement noté. Les tubers cérébelleux peuvent avoir un aspect différent de celui des tubers cérébraux : forme pyramidale à base externe, rehaussement zébré [4].

  L'imagerie en tenseur de diffusion montre une réduction de la fraction d'anisotropie dans la substance blanche en apparence saine. Ces anomalies sont d'autant plus marquées que le volume des tubers est élevé [5].

  En spectroscopie, une chute du NAA et une augmentation du myoinositol sont observées en regard des tubers corticaux, sans modification significative de la choline. Un pic de lactate est détecté dans les tubers épileptogènes [6].

MENU

Sclérose Tubéreuse (SCT)

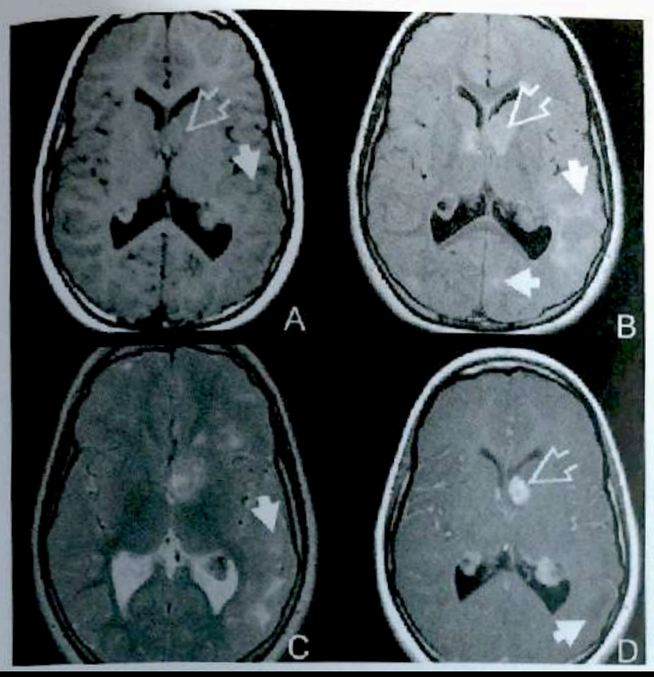

Coupes axiales T1 (A), FLAIR (B), T2 (C), et T1 avec injection (D) d'un patient qui présente une SCT: présence de tubers corticaux avec remaniements de la SB sous-jacente (flèches blanches), et d'un ASCG (flèches ouvertes).

Sclérose Tubéreuse (SCT)

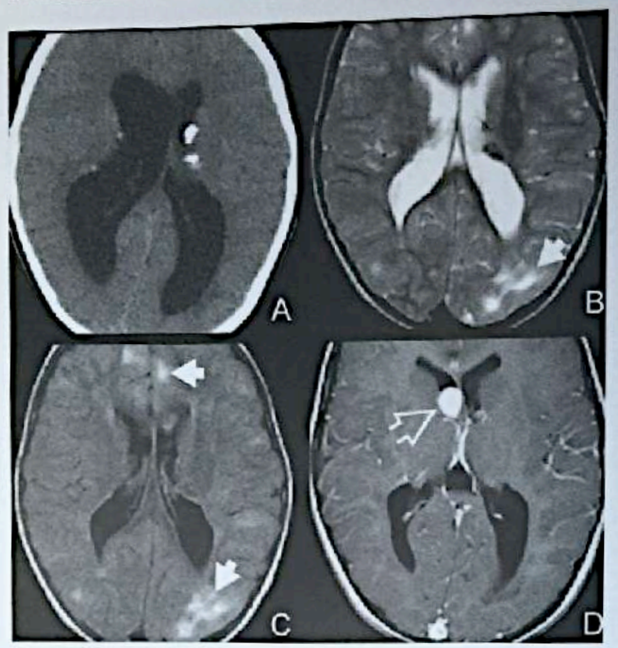

TDM IV- (A): multiples NSE calcifiés. Les NSE calcifiés sont hypo-intenses en T2 (B). Remarquez les tubers corticaux et les lésions de la SB (flèches) en T2 et FLAIR (C). T1 avec injection montrant un ASCG (flèche ouverte).

MENU



Fig. 14 : Multiples nodules condensant dans le cadre d'une sclérose tubéreuse de Bourneville. (**d** et **e**) association à des angiomyolipomes rénaux.

NF2 (*Mémo = cô les 2 CAI)*

Neurofibromatose 2 :

Clinique:

Génétique, autosomique dominante

Atteinte centrale (peu d'atteintes cutanées)

Xme 22 code pour la schwannomine

6 critères parmi les suivants

Schawnnome vestibulaire bilatéral

Ou un parent au premier degré atteint

et un schawnnome unilatéral

Ou 2 manifestations parmi les suivantes: neurofibrome, méningiome, gliome, schawnnome non vestibualire, cataracte

Neuroradiologie :

Schawnnome vestibulaire

Schawnnome d'autres nerfs

Méningiomes

T. intra médullaires : épendymomes, astrocytomes

T. intra durales extra médullaires :

Schawnnome ,

Neurofibrome,

Méningiome

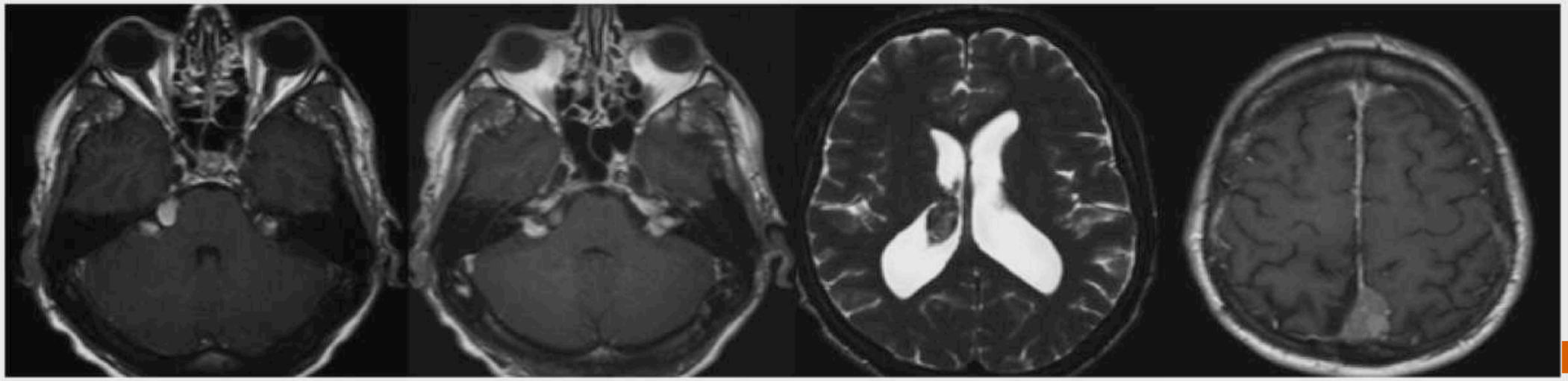

MENU

Tableau : Lésions cranio-encéphaliques observées en cas de NF1 et NF2 [d'après Yous-sem DM and Grossman RI]

	NF1	NF2
Gliome optique	+	-
Schwannome vestibulaire	-	+
Méningiome	-	+
Neurofibrome plexiforme	+	-
OBNI	+	-
Dysplasie sphéno-orbitaire	+	-
Anomalies vasculaires	+	-
Ectasie durale	+	-

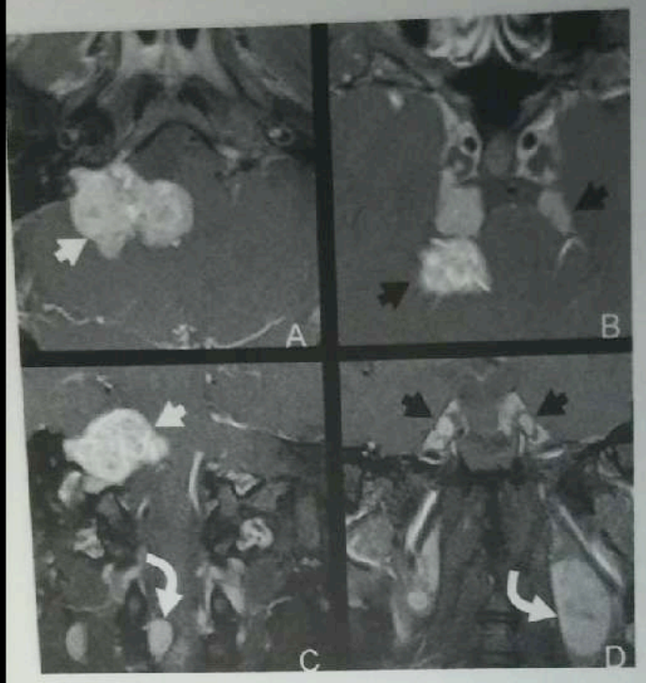

T1 avec injection et suppression de graisse en coupes axiales (A, B) et coronales (C, D) d'un patient qui présente une NF2 : volumineux schwannome cochléo-vestibulaire (A, C, flèches), un schwannome du trijumeau bilatéral (B, D, flèches), ainsi que des méningiomes intra et pararachidiens (C, D, flèches courbes).

Points clés

- Syndrome tumoral héréditaire, transmis sur le mode autosomique dominant, à expression variable, et avec 95 % de pénétrance
- Caractérisé par des lésions tumorales et dysplasiques développées à partir des cellules de Schwann, des cellules méningées et des cellules gliales

Imagerie

Généralités

- Meilleur signe diagnostique = schwannome vestibulaire (VIII) bilatéral
- Schwannomes d'autres nerfs crâniens
- « Tumorlets » (dépôts tumoraux) de cellules schwanniennes sur les racines spinales, fréquentes
- Méningiomes (fréquents, souvent multiples)
- Méningiomatose (rare)
- Épendymomes intramédullaires/du cône médullaire (parfois multiples)
- Autres lésions : calcifications cérébrales, micro-hamartomes gliaux, opacités cristallinennes sous-capsulaires postérieures

TDM

- TDM IV-
  - Schwannome vestibulaire
    - MAI +/- évasé, élargi
  - Méningiome
    - Masse(s) hyperdense(s), localisées ou étendues, insérées sur la dure-mère
  - Calcifications cérébrales non tumorales (habituellement les plexus choroïdes)

IRM

- Plus de 95 % ont des schwannomes du VIII
  - Masse en « cornet de glace » dans l'un ou les deux MAI
    - Iso/hyperintense en T2
    - Fort rehaussement
    - Zones kystiques inconstantes, hémorragie peu fréquente
- Près d'un 1/3 ont d'autres schwannomes (du V, le plus souvent)

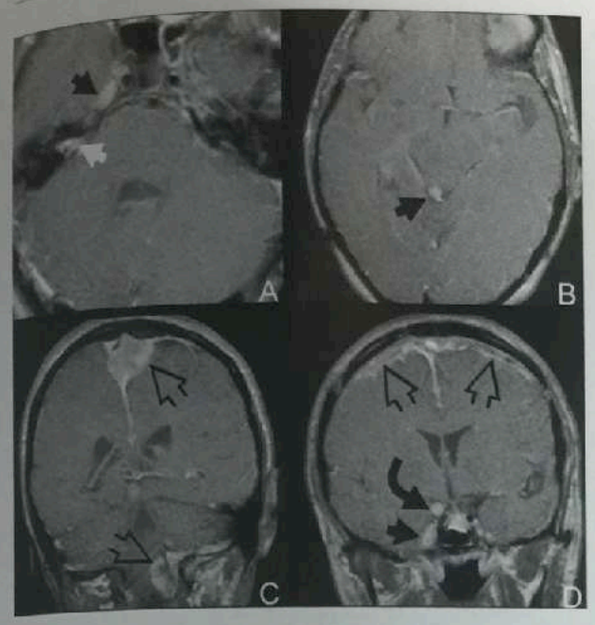

Séquence T1 avec injection en coupes axiales (A, B) et coronales (C, D) d'un patient de 20 ans, ayant une NF2 : multiples schwannomes et méningiomes des nerfs trijumeau (A, D, flèches noires), trochléaire (B, flèche), et oculomoteur (D, flèche courbe). Méningiomes (C, D, flèches ouvertes), modifications post-chirurgicales (A, flèche blanche).

- 60 % ont des méningiomes
  - Rehaussement dural focal ou diffus
- Plus de 90 % ont des tumeurs rachidiennes
  - Épendymome (cordon et cône médullaires)
  - Schwannomes (des racines nerveuses, souvent petits et asymptomatiques)

Stratégie diagnostique

- IRM avec injection de l'ensemble du névraxe (cerveau, moelle)

Diagnostic différentiel

Schwannomes multiples sans NF2 (« schwannomatose »)

- Pas de stigmates cutanés
- Pas de méningiomes

Caractéristiques

Généralités

- Observations
  - Schwannomes, méningiomes, épendymomes multiples
- Génétique
  - Toutes les familles de NF2 ont des anomalies du chromosome 22q12
  - Mutations germinales et somatiques du gène NF2
    - Le gène NF2 fonctionne comme un gène suppresseur de tumeur
    - Code pour la protéine merlin
    - Interagit avec le cytosquelette et les membranes cellulaires
- Étiologie-Pathogénie-Physiopathologie
  - Dans 50 % des cas, il y a une histoire familiale de NF2 connue, dans l'autre moitié des cas, il s'agit d'une nouvelle mutation
  - La protéine merlin est tronquée, inactivée
  - La perte des deux allèles prédispose à la tumorogénèse
- Épidémiologie
  - 1/40 000-100 000 naissances

MENU

Neurofibromatose de Type 2 (NF2)

Particularités macroscopiques ou chirurgicales

- Voir « Schwannomes » et « Méningiome »

Histologie

- Les schwannomes liés à la NF2 ont une activité proliférative plus importante que les tumeurs sporadiques, mais ils n'ont pas nécessairement une évolution plus agressive

Classification

- Les schwannomes de la NF2 sont des tumeurs de grade I de la classification de l'OMS

Histoire clinique

Symptomatologie

- Définition clinique
  - Schwannome vestibulaire bilatéral ; ou
  - Parent au 1er degré ayant un NF2 ou **1** schwannome vestibulaire ou **2** des lésions suivantes :
    - Méningiome
    - Schwannome
    - Gliome
    - Neurofibrome
    - Opacités cristalliniennes sous-capsulaires postérieures ou calcifications cérébrales
  - Ou **2** des lésions suivantes
    - Schwannome vestibulaire unilatéral
    - Méningiomes multiples
    - Un méningiome ou schwannome ou gliome ou neurofibrome ou des opacités cristalliniennes sous-capsulaires postérieures ou calcifications cérébrales
- Signe clinique le plus fréquent = surdité, vertiges (schwannome du VIII)

Histoire naturelle

- Les schwannomes liés à la NF2 surviennent plus précocement que les tumeurs sporadiques
  - Sont souvent multiples
  - Atteignent n'importe quel nerf crânien ou spinal (sensoriel > moteur)

Traitement et pronostic

- Résection complète, si possible, des schwannomes du VIII
- Résection microchirurgicale sub-totale préservant l'audition sur oreille unique résiduelle

Sélection bibliographique

1. *Louis DN et al : Neurofibromatosis type 2. In Kleihues P, Cavanee WK (eds), Tumors of the Nervous System, 216-8, IARC Press, 2000*
2. *Pollack IF, Mulvihill JJ : Neurofibromatosis 1 and 2. Brain Pathol 7 : 823-36, 1997*
3. *Mautner V-F et al : The neuroimaging and clinical spectrum of neurofibromatosis 2. Neurosurg 38 : 880-6, 1996*

MENU

NF1 : gliomes optiques extensifs

	NF1
Gliome optique	+
Neurofibrome plexiforme	+
OBNI	+
Dysplasie sphéno-orbitaire	+
Anomalies vasculaires	+
Ectasie durale	+

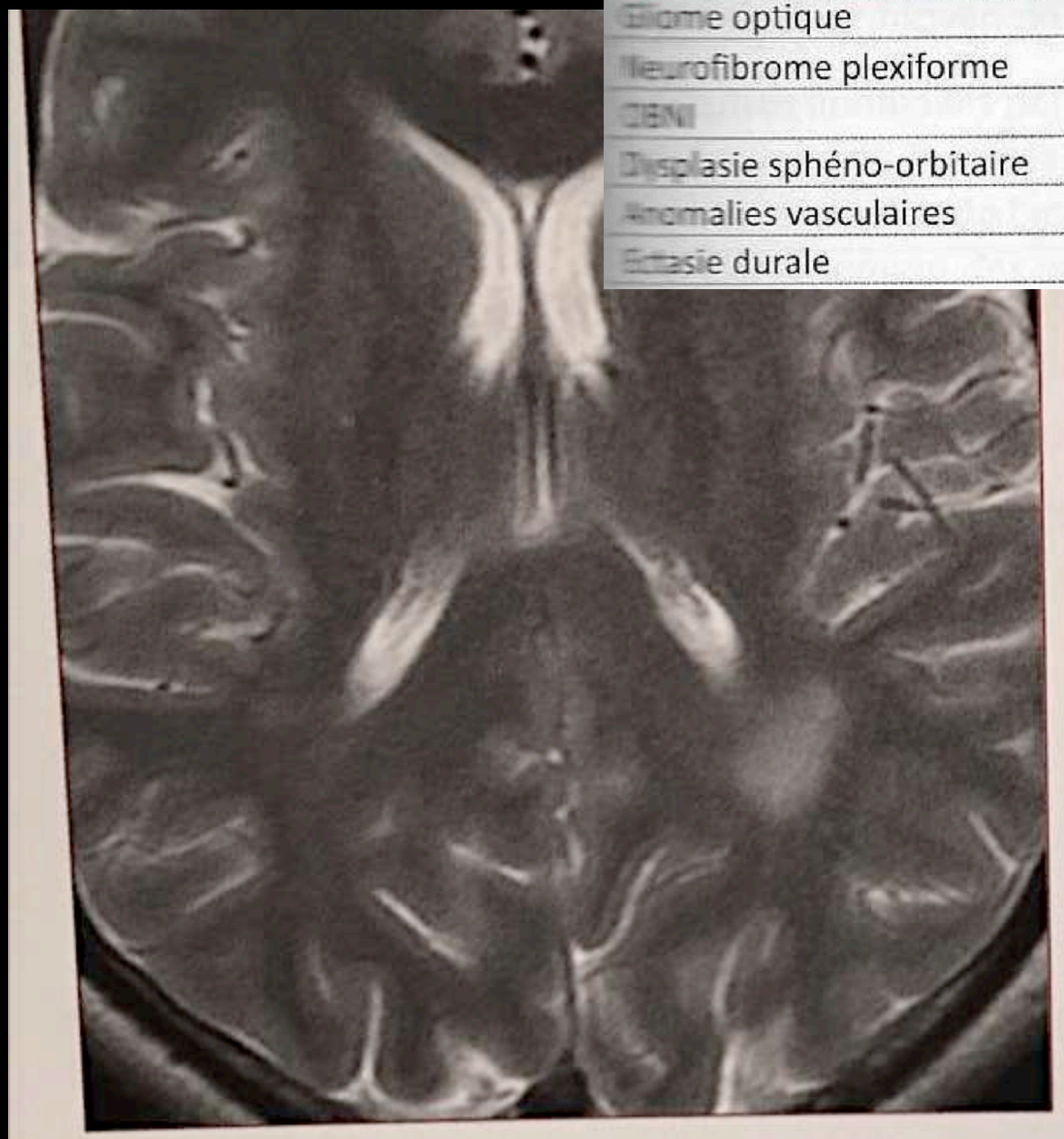

Figure 1 : OBNI. Séquence T2. Hypersignal de la substance blanche pariétale gauche.

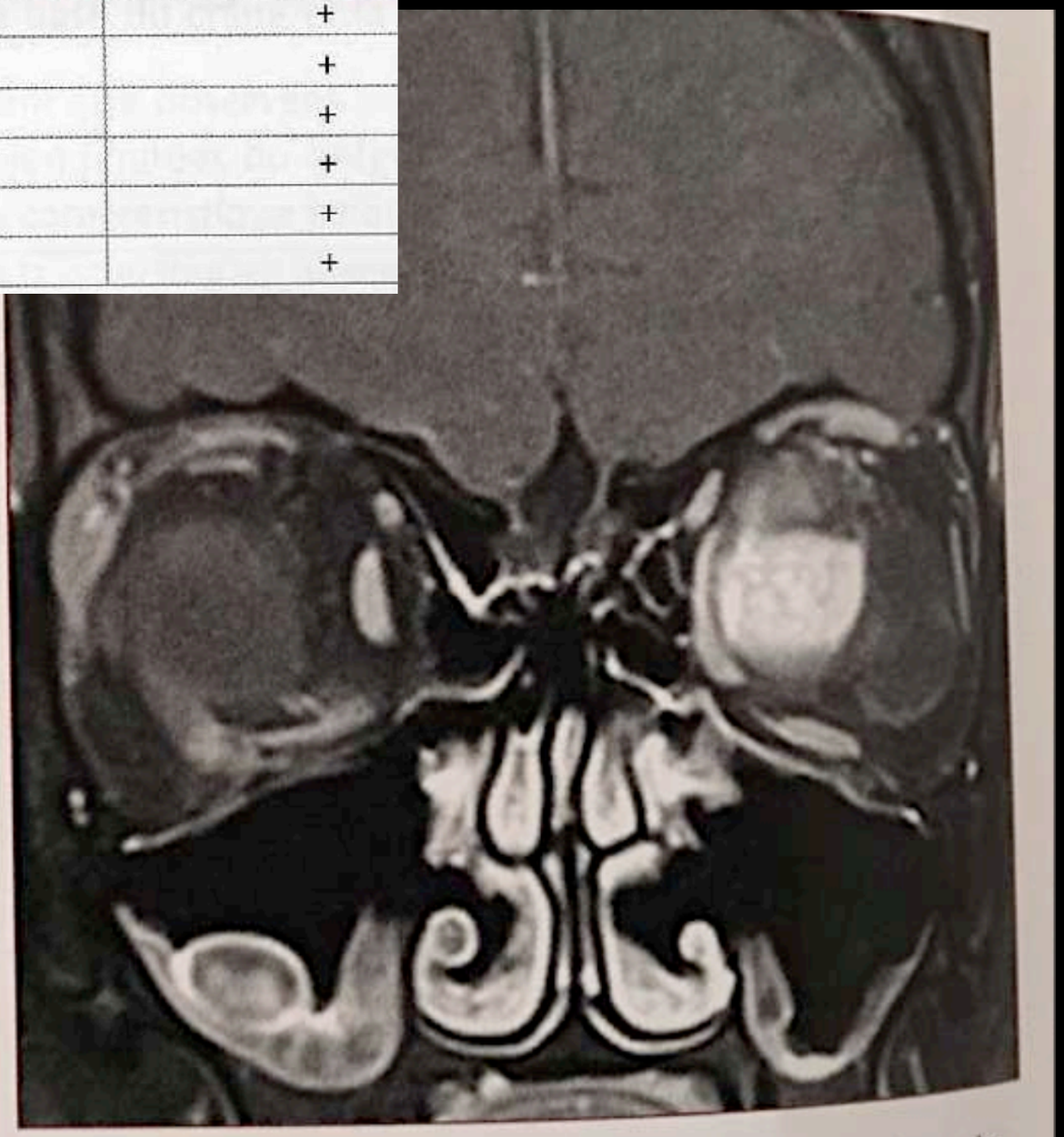

Figure 2 : Séquence T1 après injection de gadolinium. Gliome du nerf optique intra-orbitaire gauche. Tumeur rehaussée refoulant le globe oculaire en bas et en dehors.

MENU

NF1 : TUBERS NGC

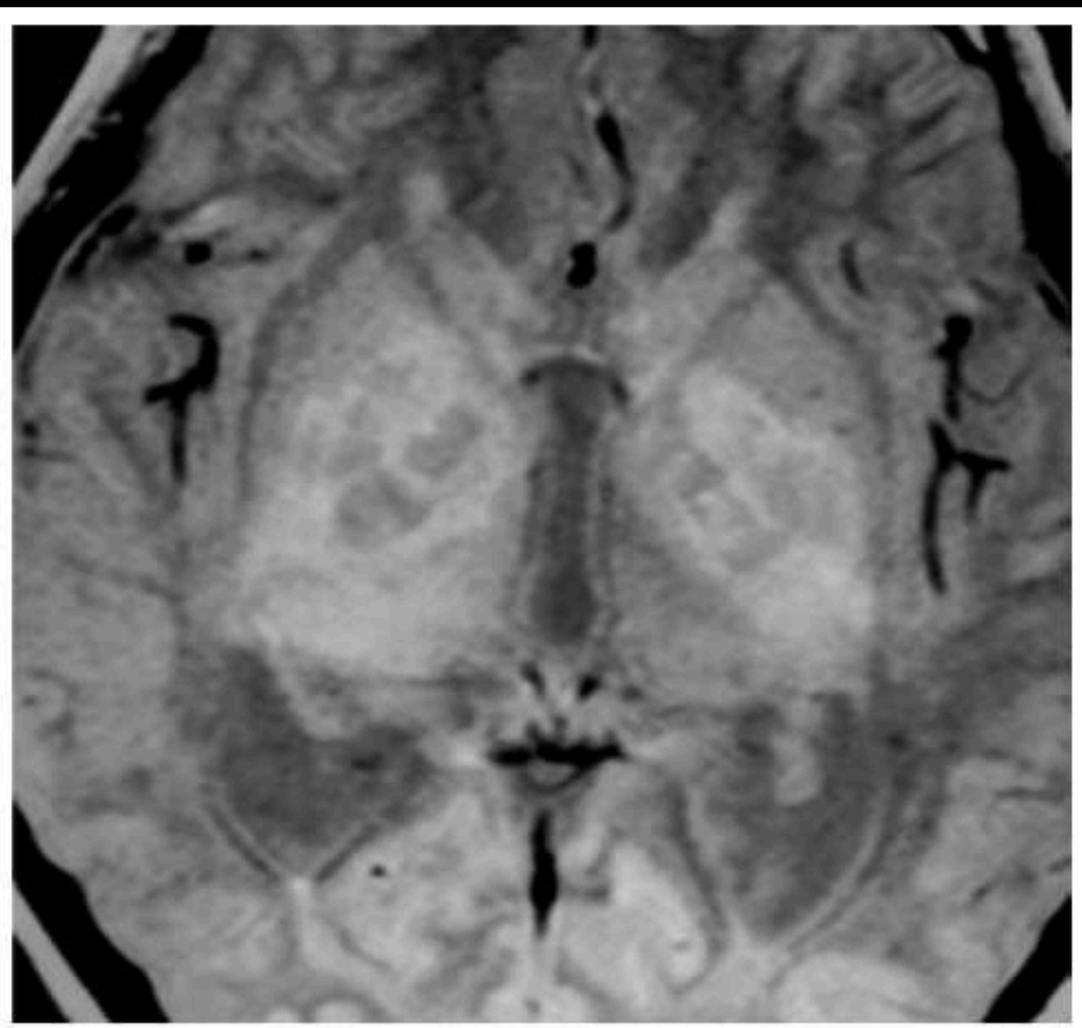

Fig. 4.76
Neurofibromatose de type 1.

MENU

NF1 : TUBERS NGC

Les OBNI sont retrouvées chez 50 à 90 % des sujets atteints de la NF1, notamment chez les enfants de plus de 2 ans. . En IRM, les OBNI ont un aspect typique sous la forme d'anomalies de signal souvent nodulaires, bien limitées, en isosignal T1, hypersignal T2 et Flair. Elles n'exercent pas d'effet de masse, ne s'accompagnent pas d'œdème péri lésionnel, ne se rehaussent généralement pas après injection de Gadolinium et ont un ADC élevé en séquence de diffusion [1]. Ils siègent préférentiellement au niveau des noyaux gris notamment du pallidum, au niveau de la substance blanche cérébelleuse et sus-tentorielle, au niveau du tronc cérébral, des thalami, des lobes temporaux médiaux et des hippocampes. C'est souvent des lésions multiples, bilatérales et grossièrement symétriques. En règle, les OBNI mesurent moins de 1,5 cm [3]. Dans 11 à 17 % des cas, une augmentation de la taille, un changement de signal de la lésion avec l'apparition d'un hyposignal en T1 et d'une prise de contraste après injection de gadolinium, peuvent être observés et correspondent à une transformation gliale. Cette transformation maligne a été observée essentiellement chez les enfants de plus de 10 ans porteurs de multiples OBNI [4]. Certaines lésions apparaissent parfois en IRM en hypersignal T1, notamment au niveau pallidal. Elles auraient une cinétique d'évolution différente, avec une régression moins rapide que les OBNI classiques [5].

L'analyse en spectroscopie par résonance magnétique montre si elle est est réalisée une élévation du ratio Choline/Créatine et Myoinositol/Créatine. Le N-acetyl Aspartate n'est pas modifié [6].

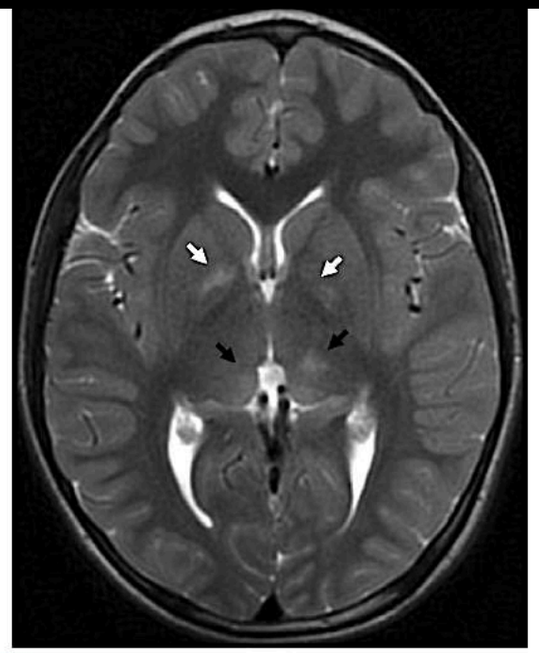

Figure 1. Coupe axiale en séquence T2 montrant des anomalies de signal nodulaires, bien circonscrites, au niveau des deux régions pallidales (flèches blanches) et des thalami (flèches noires).

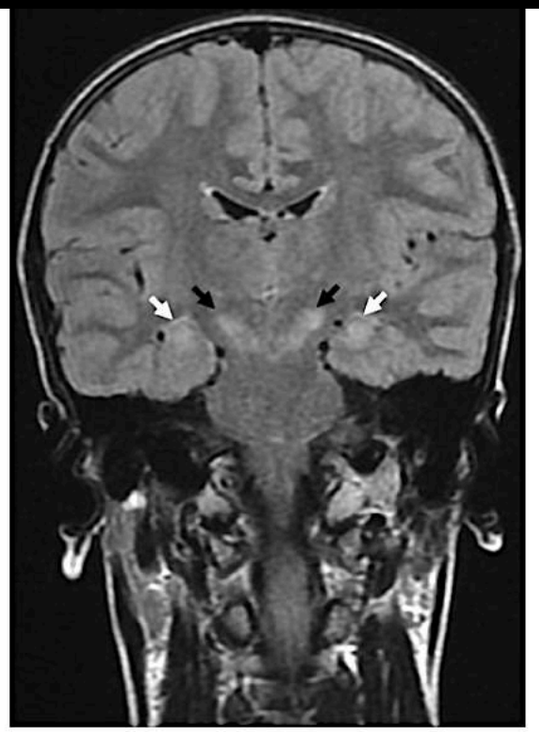

Figure 3. Coupe coronale en séquence Flair montrant un hypersignal bilatéral et symétrique des pédoncules cérébraux (flèches noires), et des hippocampes (flèches blanches).



Figure 2. Coupe axiale en séquence pondérée T2 objectivant un hypersignal nodulaire et symétrique des noyaux cérébelleux.

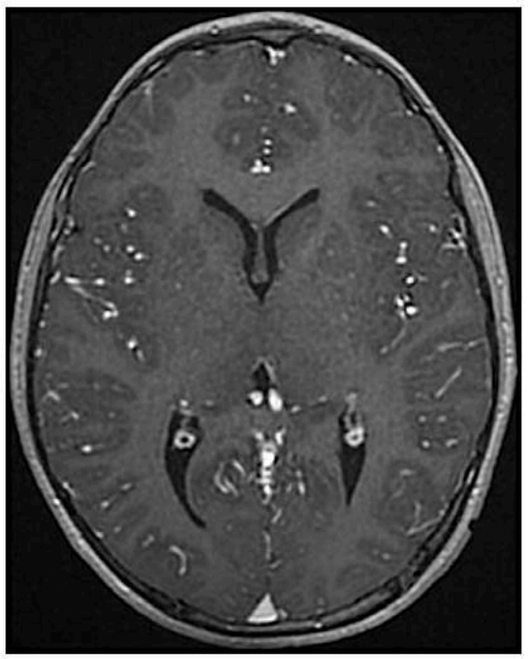

Figure 4. Coupe axiale en séquence pondérée T1 avec injection de Gadolinium montrant l'absence de rehaussement des lésions pallidales et thalamiques.

MENU



T2 (A, B) et T1 avec injection et suppression de graisse (C, D) d'un enfant ayant une NF1 connue: dilatation des gaines des deux NO, GNO bilatéral s'étendant en arrière, au chiasma et aux voies visuelles rétrochiasmatiques.

Autres techniques
- ARM/artériographie
- Prolifération vasculaire intimale ⇒ sténoses ⇒ moyamoya
- Autres anomalies: anévrysmes, MAV; sténoses des artères rénales, coarctation de l'aorte
- SRM: dans les FSH et les tumeurs, ↑ Cho/Cr (plus dans les tumeurs) mais, alors que les FHS ont un NAA quasi normal, les tumeurs ont un NAA diminué
- Radiographies standard
- Scoliose (souvent angulée): 30 %
- Hypoplasie des arcs postérieurs, scalloping vertébral (ectasie durale/méningocèles latérales plus que neurofibromes sous-jacents)
- Dysplasie du sphénoïde, côtes ruban, pseudarthroses multiples

Stratégie diagnostique
- IRM cérébrale de référence avec étude orbitaire +/- IRM du râchis
- IRM de contrôle en cas de GNO ou ↑↑ des FHS

Diagnostic différentiel

Autres maladies de la lignée des NF
- NF2; syndrome des schwannomes multiples
- NF1 ou NF2 mosaïque (ou segmentaire)
- NF spinale héréditaire
- NF intestinale familiale
- Taches café-au-lait à transmission autosomique dominante
- Neurofibromes seuls, transmission autosomique dominante

Gliomatose cérébrale (en cas de FHS extensifs)

Caractéristiques

Généralités
- Remarques
  - Association à des phéochromocytomes et à des neurofibrosarcomes
- Génétique
  - Autosomique dominant; 50 % de mutations de novo
  - D'expression variable mais théoriquement 100 % de pénétrance avant 5 ans

- Locus du gène NF = 17q11.2
- Le produit de ce gène est la « neurofibromin » qui est un gène suppresseur de tumeur; son inactivation permet le développement tumoral
- Embryologie
- Trouble de l'histogénèse
- Étiologie-Pathogénie-Physiopathologie
- Le gène NF1, suppresseur de tumeur est inactif dans la NF1
- Épidémiologie
- 1/2500 naissances vivantes

Particularités macroscopiques ou chirurgicales
- Dégénérescence des NFP en neurofibrosarcome 2 à 12 %
- Gliome des voies optiques 15 à 20 %
  - Symptomatique, évolutif dans 5 % des cas au plus
  - Peut être isolé (fréquent). Extension par ordre de fréquence: chiasma > extension aux corps géniculés >> voies rétrogéniculées
  - Hamartome, habituellement de bas grade
  - Malignité manifeste < 20 %
  - Infiltration périchiasmatique des ESA
  - – Signifie une plus grande agressivité éventuelle
  - – Augmentation de la fréquence des pubertés précoces
  - Dilatation des gaines des nerfs optiques, fréquente (+/- GNO)
- Discrète augmentation de l'incidence des médulloblastomes/épendymomes
- Nette augmentation de l'incidence des astrocytomes
  - 1 à 3 % des cas de NF1
  - Symptomatologie plus précoce, plus fréquente, plus souvent multicentrique
  - Localisations fréquentes: TC/cervelet, splénium du CC
  - – Souvent moins agressifs que les gliomes sporadiques du TC
  - – Mais des AA et des GBM peuvent se voir également

Histologie
- FHS: foyers de vacuolisation de la myéline
- NFP: cellules de Schwann, fibroblastes périneuraux, croissance le long des faisceaux nerveux

Histoire clinique

Symptomatologie
- La NF1 se définit par la présence de 2 ou plus de 2 des éléments suivants: ≥ 6 taches café-au-lait (visibles dès la 1re année); ≥ 2 NF [avant la puberté] ou 1 NFP; lentigines axillaires ou inguinales; GNO; lésion osseuse typique; parent au 1er degré avec NF
- Troubles de l'apprentissage liés à la NF1: 30 à 60 %, association significative avec les hamartomes, notamment hippocampiques; retard mental: 8 %

Histoire naturelle
- Marqueurs cutanés remarqués plus tard (augmentation progressive de leur visibilité, et de leur nombre)
- ↑ de l'incidence de la SEP, dont on pense qu'elle serait due à des mutations du gène de OMGP (*Oligodendrocyte-Myelin Glycoprotein*) inclus dans celui de la NF1

Traitement et pronostic
- Surveillance clinique
- Le risque d'autres tumeurs augmente avec la présence d'un GNO
- ↑ du risque de dégénérescence sarcomateuse des NFP

MENU

VHL

1. HEMANGIOBLASTOME DU SNC
2. HEMANGIOBLASTOME RETINIEN
3. PHEOCHROMOCYTOME SURRÉNALES
4. TUMEUR DU SAC ENDOLYMPHATIQUE
5. TUMEUR NEURO ENDOCRINE DU PANCREAS
6. CANCER DU REIN CELLULE CLAIRE
7. CYSTADENOME DE L'EPIDIDYME

MENU

Hémangioblastome

- Enfant - adulte jeune
- Maladie de Von Hippel Lindau
- Séméiologie :
  - Localisation : FCP +++, plus rarement sus tentorielle ou médullaire
  - Lésion kystique avec nodule mural prenant le contraste +++
  - Pas de prise de contraste des parois du kyste
  - Peu d'œdème périlésionnel
  - VSC augmenté : hypervascularisation +++

MENU

Hémangioblastome

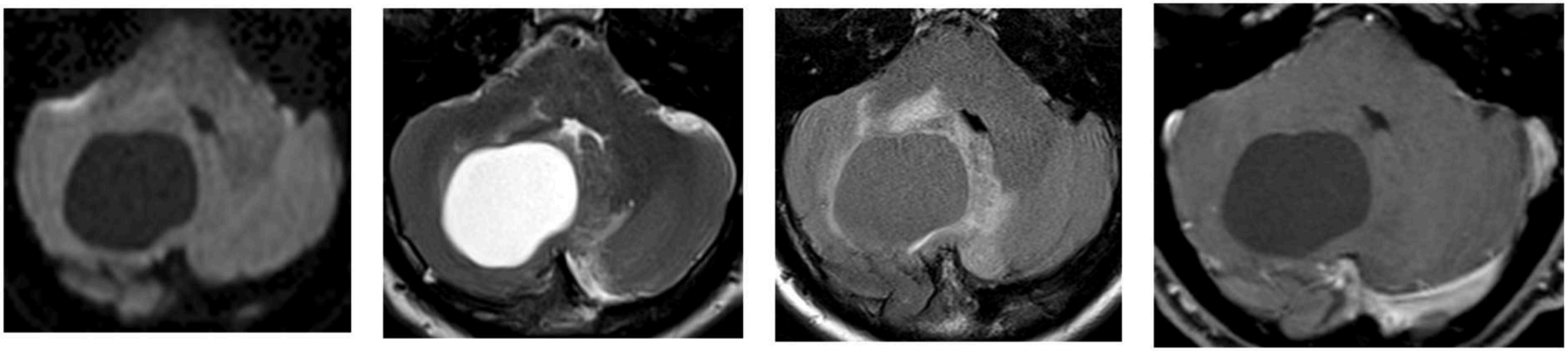

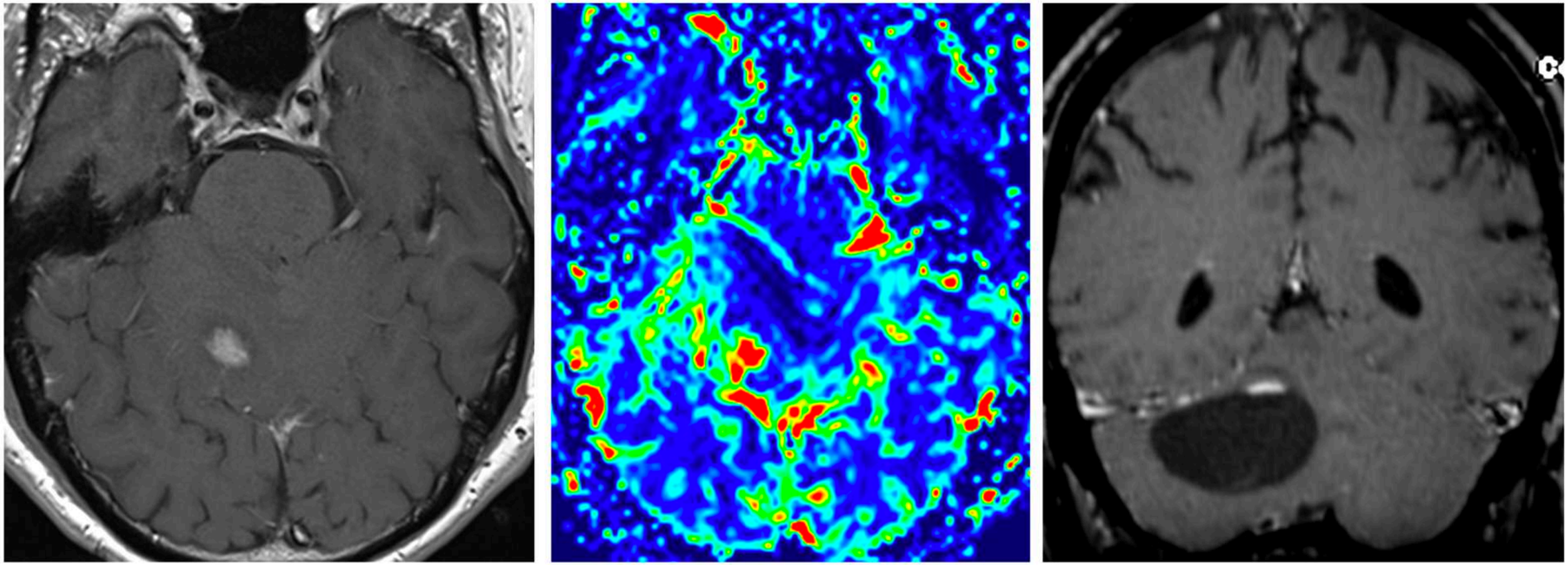

MENU

Hémangioblastome

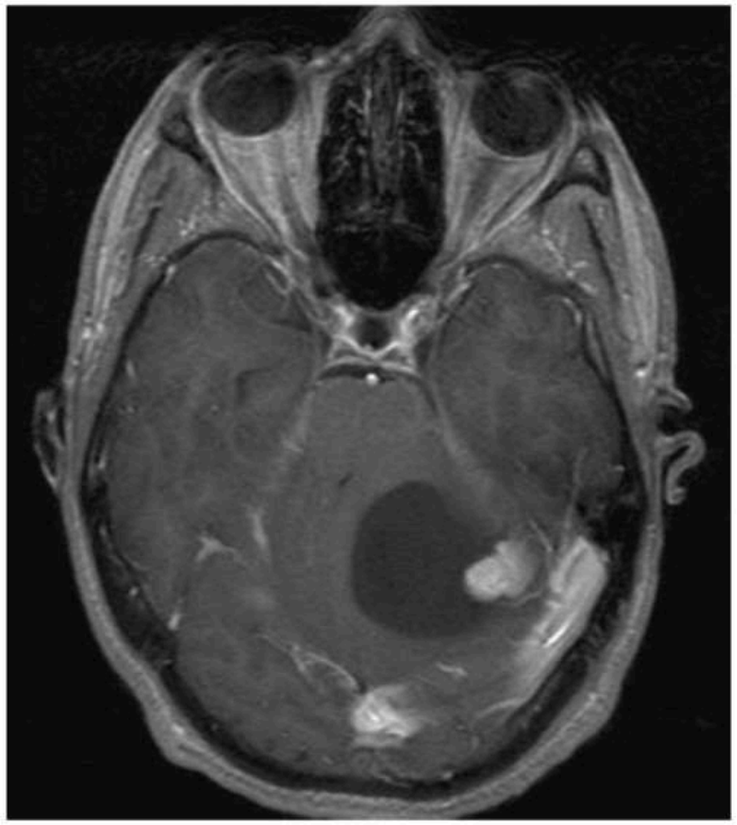

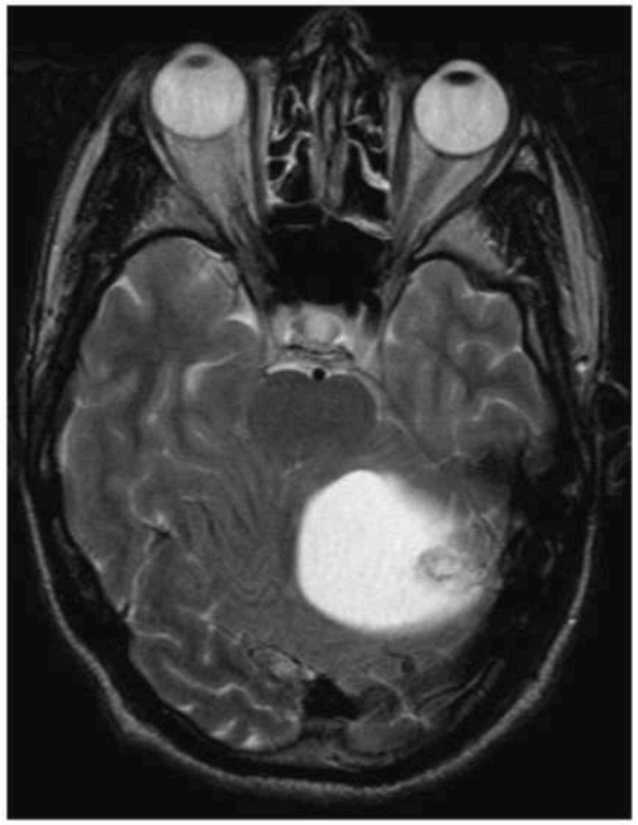

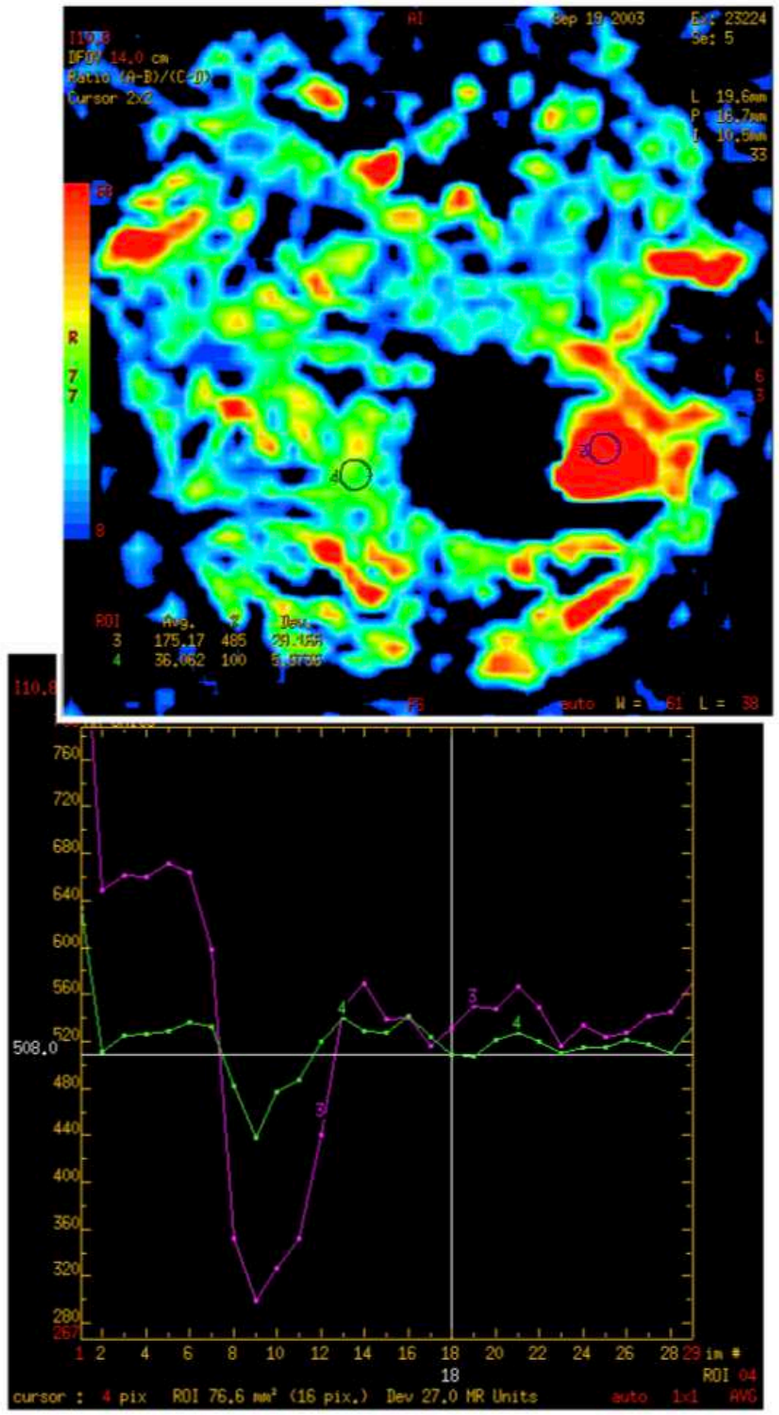

Hémangioblastome

TUMEUR SAC ENDOLYMPHATIQUE (VHL)

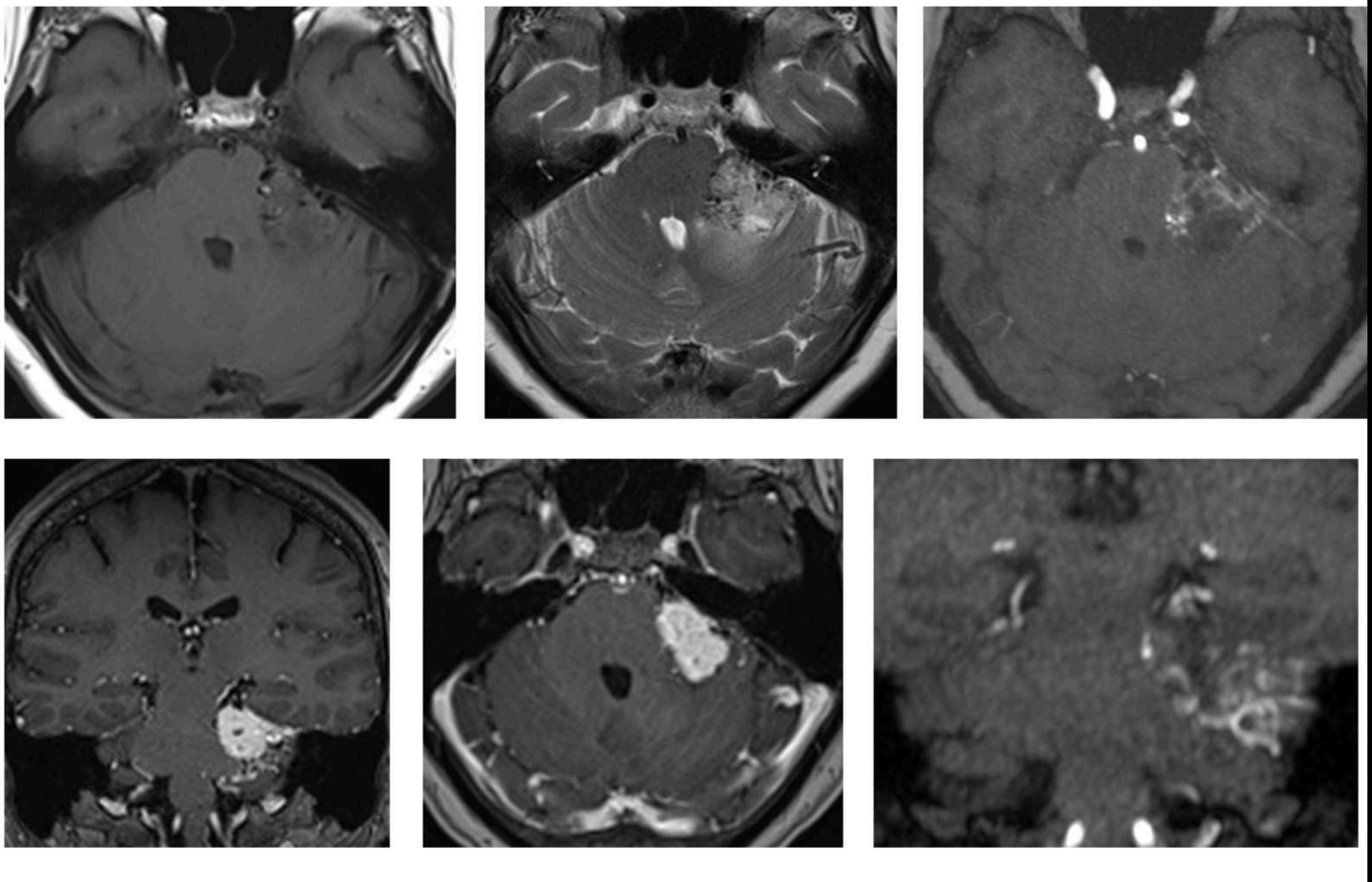

Von Hippel Lindau

MULTIPLES KYSTES ET CANCER REIN A CELLULE CLAIRE





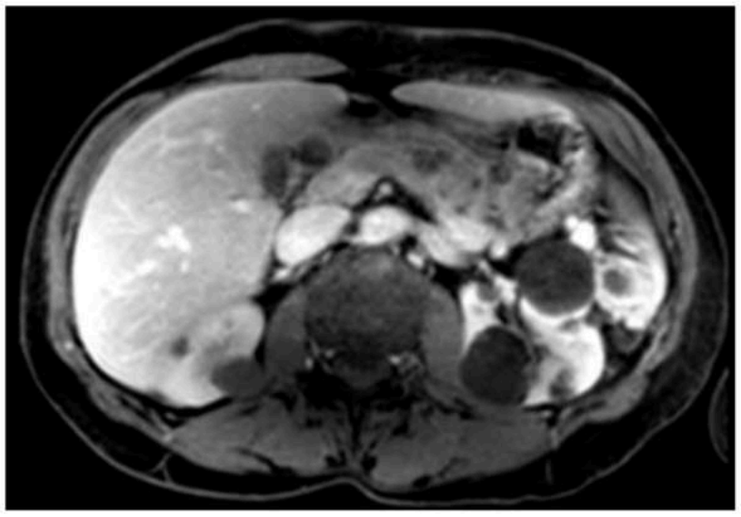

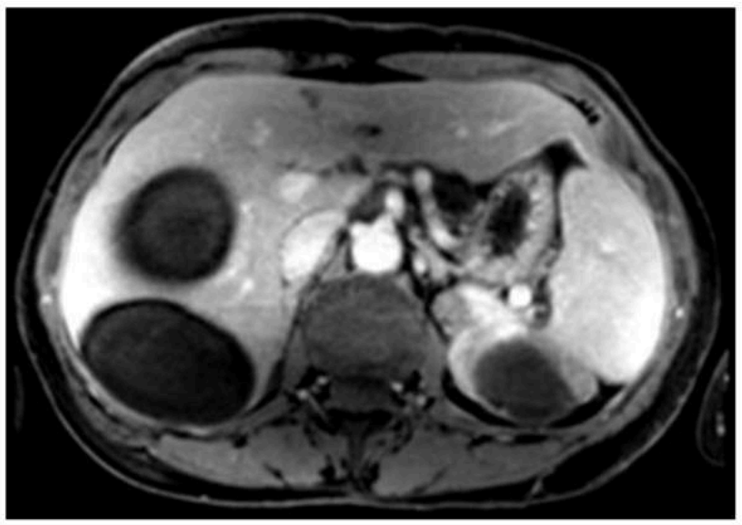

MENU

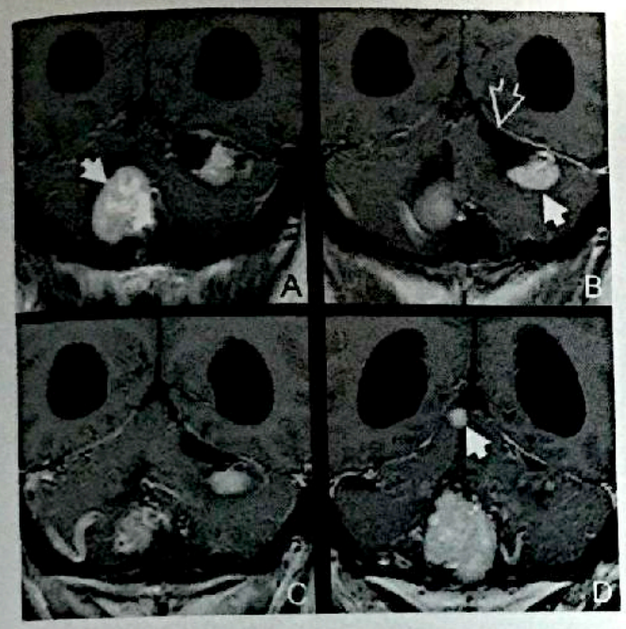

Patient de 34 ans ayant une histoire familiale de VHL et présentant des céphalées. T1 avec injection en incidence coronale montrant 3 hémangioblastomes cérébelleux (flèches blanches). Remarquez la composante kystique (flèche ouverte).

Points clés

- Syndrome tumoral héréditaire, transmis sur le mode autosomique dominant, à expression variable, et pénétrance élevée
- Atteint 6 appareils différents, incluant l'œil et le SNC
- Les tissus atteints présentent souvent de multiples lésions
- Lésions = kystes bénins, tumeurs vasculaires, carcinomes
- Phénotypes définis sur l'absence ou la présence d'un phéochromocytome
- Type 1 = sans phéochromocytome
- Type 2A = avec phéochromocytome et avec adénocarcinome rénal
- Type 3A = avec phéochromocytome, sans adénocarcinome rénal

Imagerie

Généralités

- Les aspects varient selon l'organe atteint et le type de lésion
- Meilleur signe diagnostique = 2 hémangioblastomes cérébraux ou 1 hémangioblastome + une hémorragie rétinienne

TDM

- TDM IV-
  - 2/3 sont des kystes cérébelleux bien limités avec un nodule, 1/3 sont solides
  - +/- hydrocéphalie obstructive
- TDM IV+
  - Rehaussement intense

IRM

- Nodule prenant le contraste associé à un kyste ou à une cavité syringomyélique (moelle)
- Peut déceler des nodules prenant le contraste, microscopiques

Autres techniques

- Artériographie: masse vasculaire, prenant fortement et longtemps le contraste

Stratégie diagnostique (NIH)

- IRM avec injection, cérébrale et médullaire, dès l'âge de 11 ans, et tous les 2 ans
- Échographie abdominale dès 11 ans, annuelle

Maladie de von Hippel-Lindau (VHL)

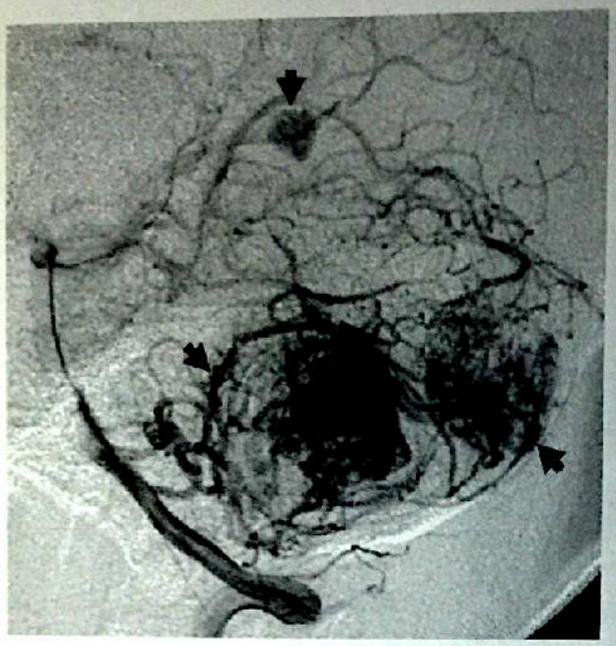

Même patient que sur la précédente figure. Phase tardive de l'angiographie vertébrale, vue de profil, montrant que les 3 hémangioblastomes sont hypervascularisés (flèches).

- TDM abdominale à partir de 20 ans, annuelle ou tous les 2 ans
- IRM du rocher en cas de surdité, vertiges ou acouphènes

Diagnostic différentiel

Astrocytome pylocytique (du cervelet)

- Âge différent (généralement plus jeune)

Métastases

- Habituellement solide et non un kyste avec nodule
- Certaines tumeurs (par ex. carcinome rénal à cellules claires) peuvent avoir l'aspect histologique d'un hémangioblastome

Caractéristiques

Généralités

- Observations
  - Le VHL est caractérisé par le développement de
    - Hémangioblastomes capillaires du cerveau et de la rétine
    - Kystes, adénocarcinome du rein
    - Phéochromocytome
    - Kystes pancréatiques, tumeurs des îlots de Langherans
    - Tumeurs de l'oreille interne (du sac endolymphatique)
    - Kystes de l'épididyme, cystadénomes
- Génétique
  - Transmission autosomique dominante
  - Mutations germinales du gène VHL suppresseur de tumeur
    - Chromosome 3p25-26
    - Intervient dans la régulation du cycle cellulaire, et l'angiogénèse
    - Différentes mutations disséminées le long du gène
    - Les manifestations de la maladie sont spécifiques des mutations du VHL
    - Les mutations inactivantes (mutations non-sens/délétions) prédisposent au VHL de
    - Les mutations faux-sens prédisposent aux VHL de types 2A et 2B
- Étiologie-Pathogénie-Physiopathologie

MENU

Maladie de von Hippel-Lindau (VHL)

- Inactivation des deux allèles du gène suppresseur de tumeur
- Produit du gène suppresseur = proteine VHL
- Le mécanisme à l'origine des tumeurs n'est pas connu
- Épidémiologie
- Rare: 1/35 000-50 000 naissances (pas de prédilection de sexe ou de race)
- 25 % des hémangioblastomes capillaires sont associés au VHL

Particularités macroscopiques ou chirurgicales

- Nodule rougeâtre, hypervasculaire, bien limité
- 75 % au moins sont en partie kystique, et contiennent un liquide ambré

Histologie

- Deux composantes
  - un réseau capillaire riche
  - de volumineuses cellules stromales vacuolées à cytoplasme clair
- Immunohistochimie = + pour les cytokératines, Lu-5

Classification

- Hémangioblastome capillaire = grade 1 de l'OMS

Histoire clinique

Symptomatologie

- Hétérogénéité clinique; pénétrance phénotypique = 97 % à 65 ans
- Diagnostic de VHL = hémangioblastome capillaire du SNC ou de la rétine *et* une des tumeurs typiquement associées au VHL *ou* un antécédent familial
- Les hémangioblastomes surviennent généralement chez l'adulte
  - Rétinien
    - Moyenne d'âge = 25 ans
    - Symptômes visuels (décollement de rétine, hémorragie vitréenne)
  - Cérébelleux
    - Moyenne d'âge = 30 ans
    - Céphalées (hydrocéphalie obstructive)
  - Spinal
    - Myélopathie progressive (tumeur + syrinx)
- Tumeurs associées au VHL
  - Phéochromocytome (30 ans)
  - Adénocarcinome rénal (33 ans)
  - Tumeur du sac endolymphatique

Histoire naturelle

- L'adénocarcinome rénal est la première cause de décès dans 15 à 50 % des cas

Traitement et pronostic

- Ophtalmoscopie annuelle dès l'enfance
- Examen clinique/neurologique annuel, dès 2 ans
- Résection chirurgicale des hémangioblastomes symptomatiques cérébelleux/médullaires
- Radiochirurgie stéréotaxique éventuelle pour contrôler les petites lésions
- Laser sur les lésions rétiniennes

Box 3-8. Lesions Associated with VHL Disease

CNS
Cerebellar HB (66%–80%)
Spinal HB (28%–40%)
Medullary HB (14%–20%)
Extra-axial HB (<5%)
Retinal HB (50%–67%)

RENAL
Cysts (50%–75%)
Hypernephroma (25%–50%)
Hemangioblastoma
Adenoma

PANCREATIC
Cysts (30%)
Adenoma
Adenocarcinoma
Islet cell tumor

LIVER
Hemangioma
Cyst
Adenoma

SPLEEN
Angioma

ADRENAL
Pheochromocytoma (10%)
Cyst

LUNG
Cyst

BONE
Hemangioma
Endolymphatic sac tumor (<10%)

CARDIAC
Rhabdomyoma

EPIDIDYMIS
Cyst
Cystadenoma

POLYCYTHEMIA (25%–40%)

MENU

Von Hippel Lindau







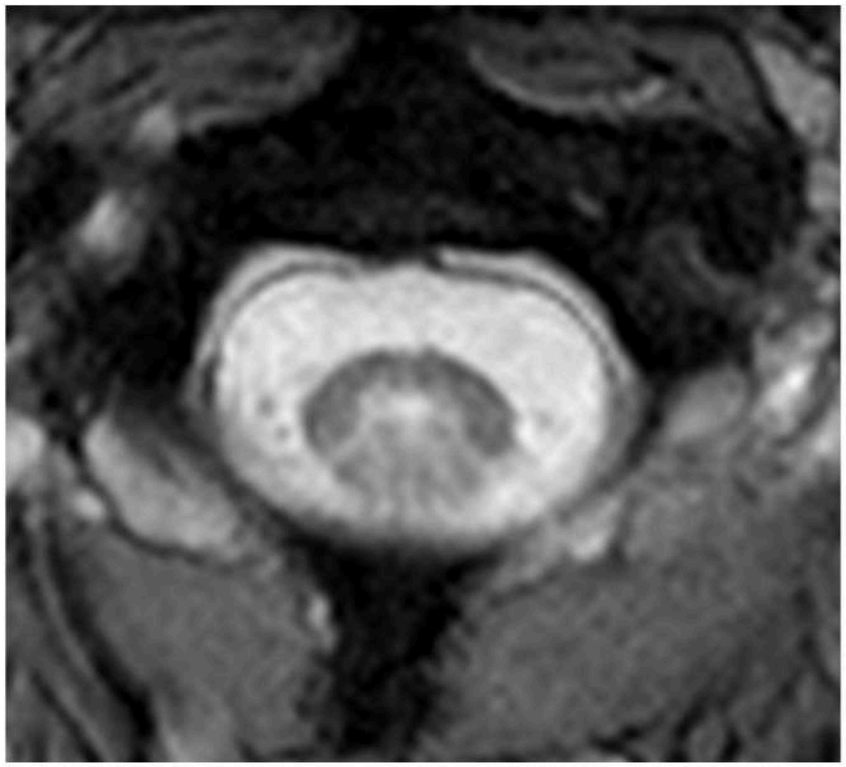

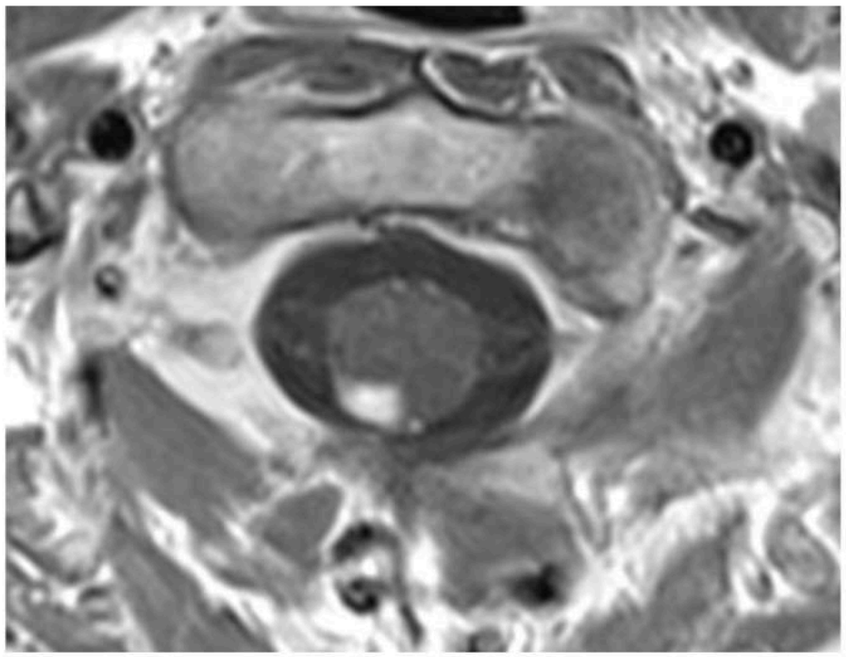

MENU

6 - DÉMENCE

MENU

CR STRUCTURE
IRM POUR TROUBLE COGNITIF

MENU

Question 1: necessité d'une prise en charge?

- Saignement (SWI)?
- Syndrome de masse intra ou extra-axial?
- Hydrocéphalie à pression normale?

MENU

Hydrocephalie a pression normale= 2 signes

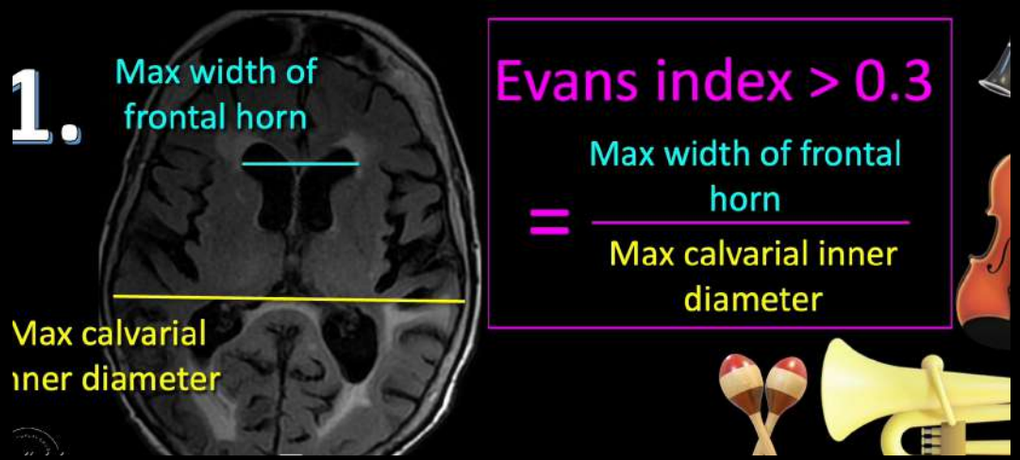

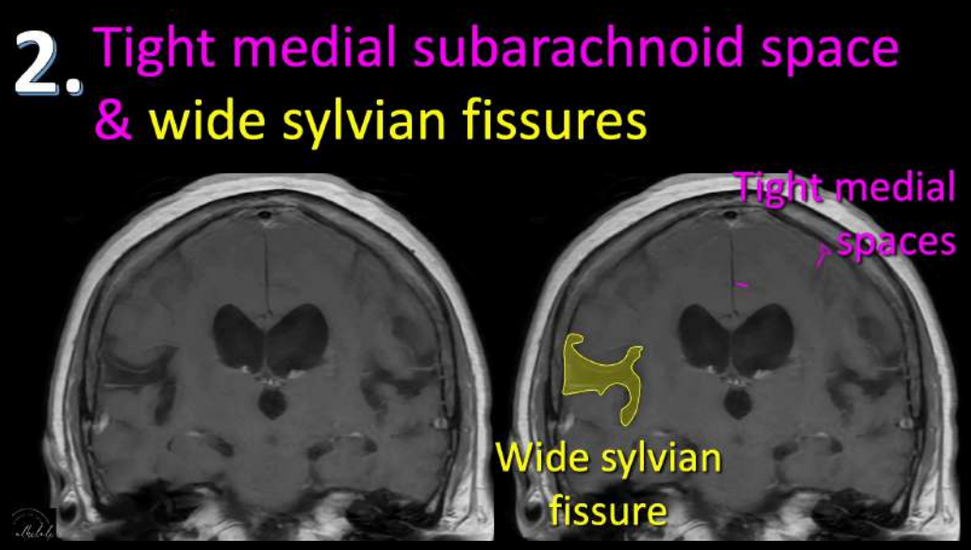

Elargissement de la vallée sylvienne sans élargissement des sillons de la convexité

MENU

Question2 : Arguments pour une démence vasculaire?

- leucopathie microvasculaire…..
- Séquelles ischémique
- Signe d’hypoperfusion : hypersignal des zones jonctionelles
- Microbleeds
- Angiopathie amyloide

MENU

Une atteinte ischémique isolée de l’une de ces structures suffit à elle seule de provoquer une démence.

One

Hippocampus

Internal capsule

Thalamus

Causes CAUdate

Dementia

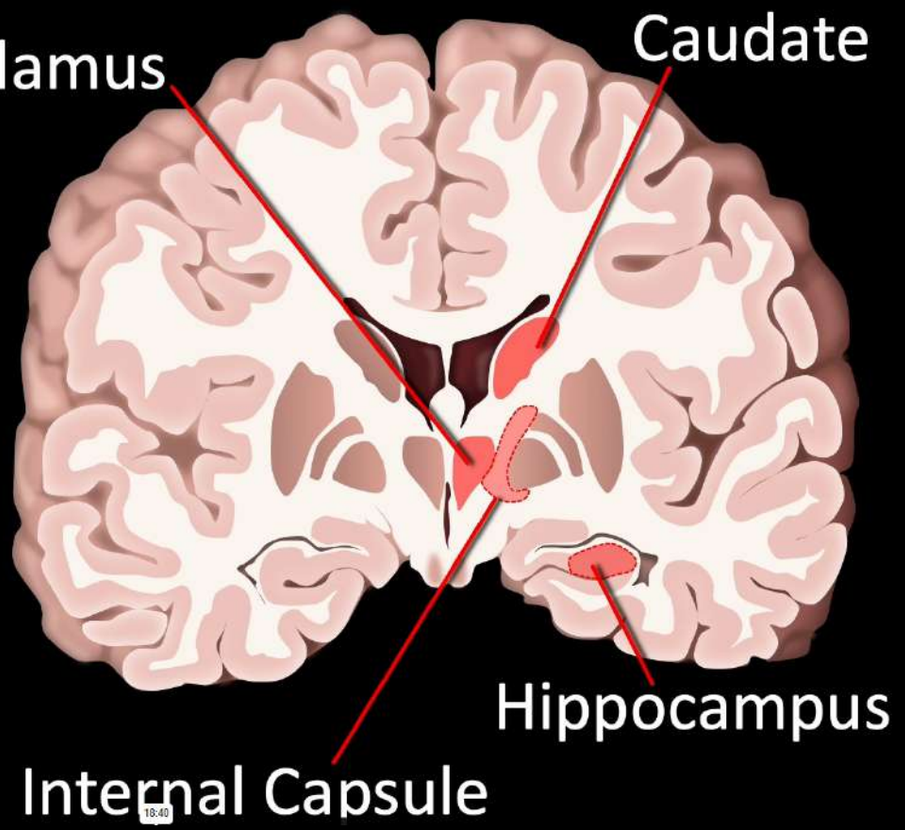

MENU

Question3: arguments pour une maladie d'Alzheimer

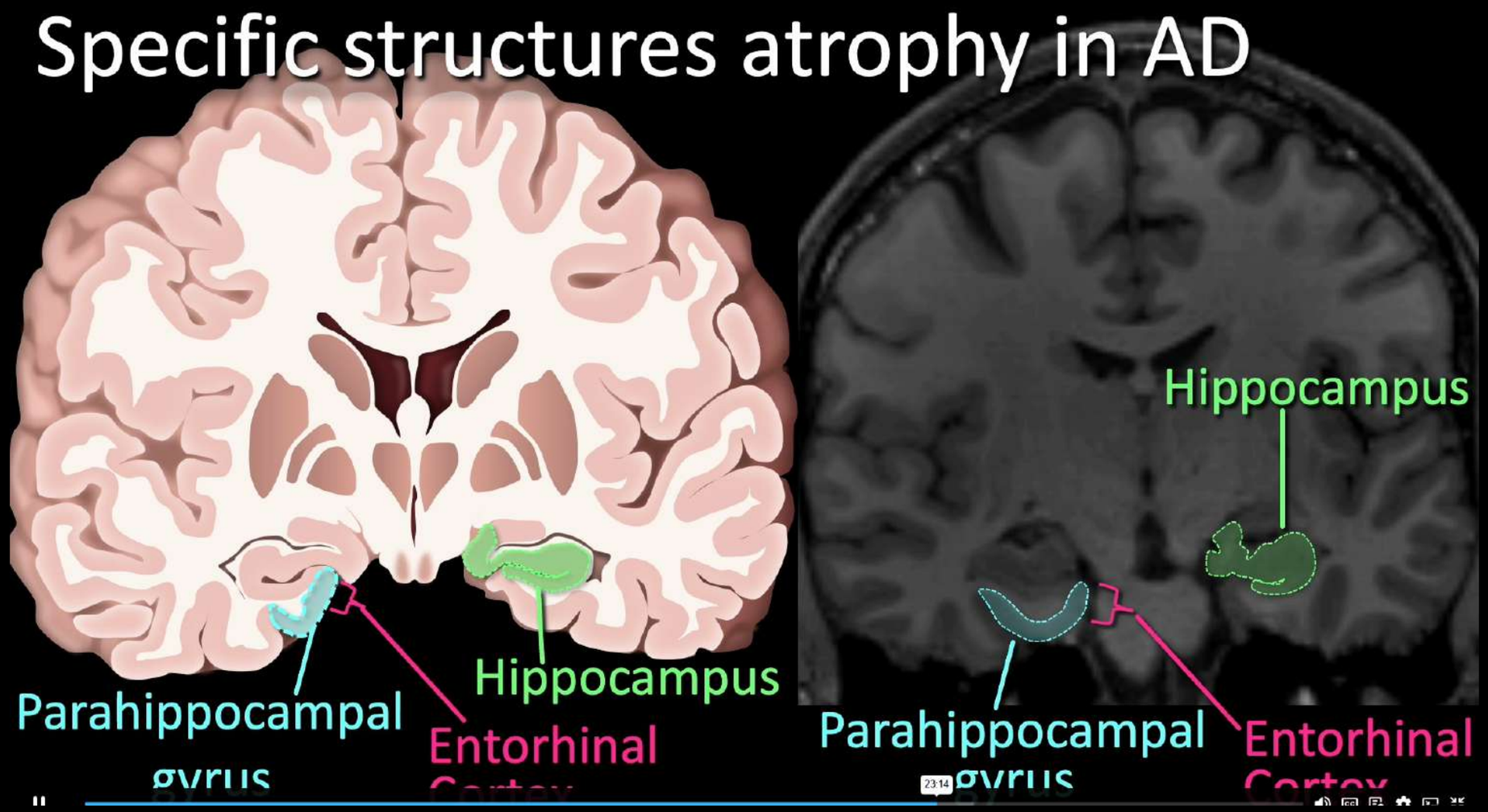

MENU

2 scores: SCHELTENS +ERICA

- SCORE DE SCHELTENS: atrophie temporo-médiale.

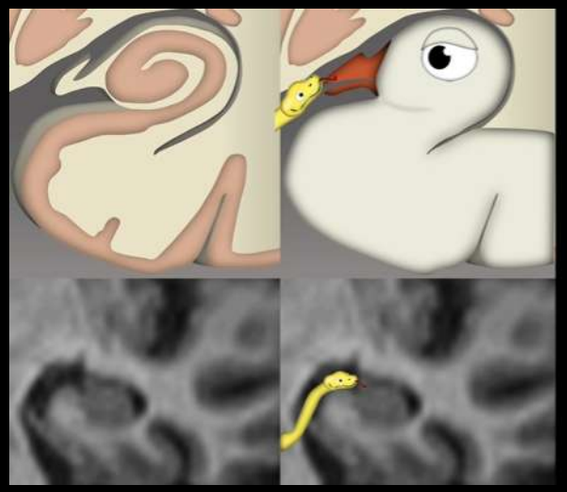

Hippocampe normal a la forme d'un oiseau

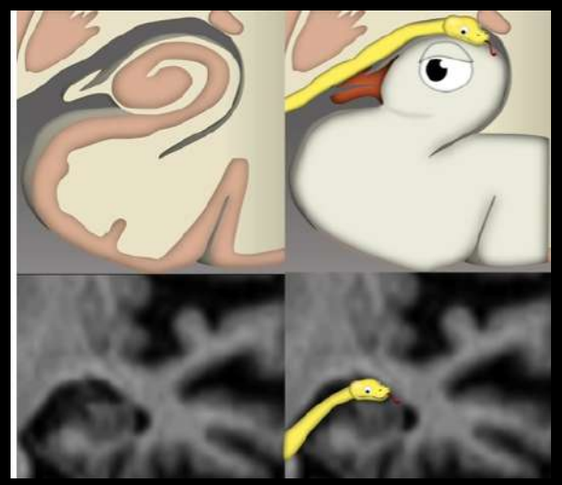

GRADE1: ouverture fissure choroide

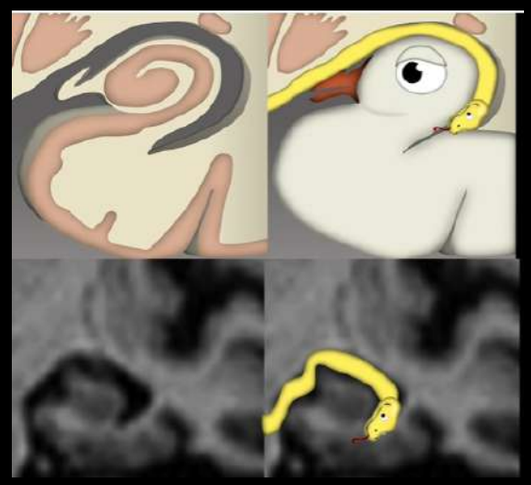

Grade2: corne temporale entoure la tete de l'oiseau

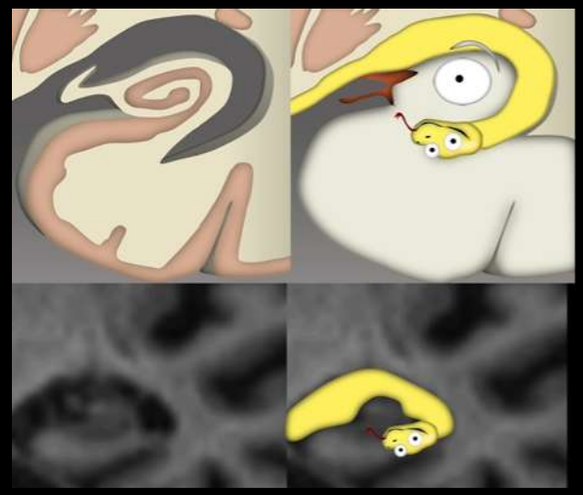

gradeé2+Perte de volume hippocampique

MENU



Grade4: nette perte de volume. La tète de l’oiseau est entouré de liquide d’avant en arrière

MENU

SCHELTENS
EN T2

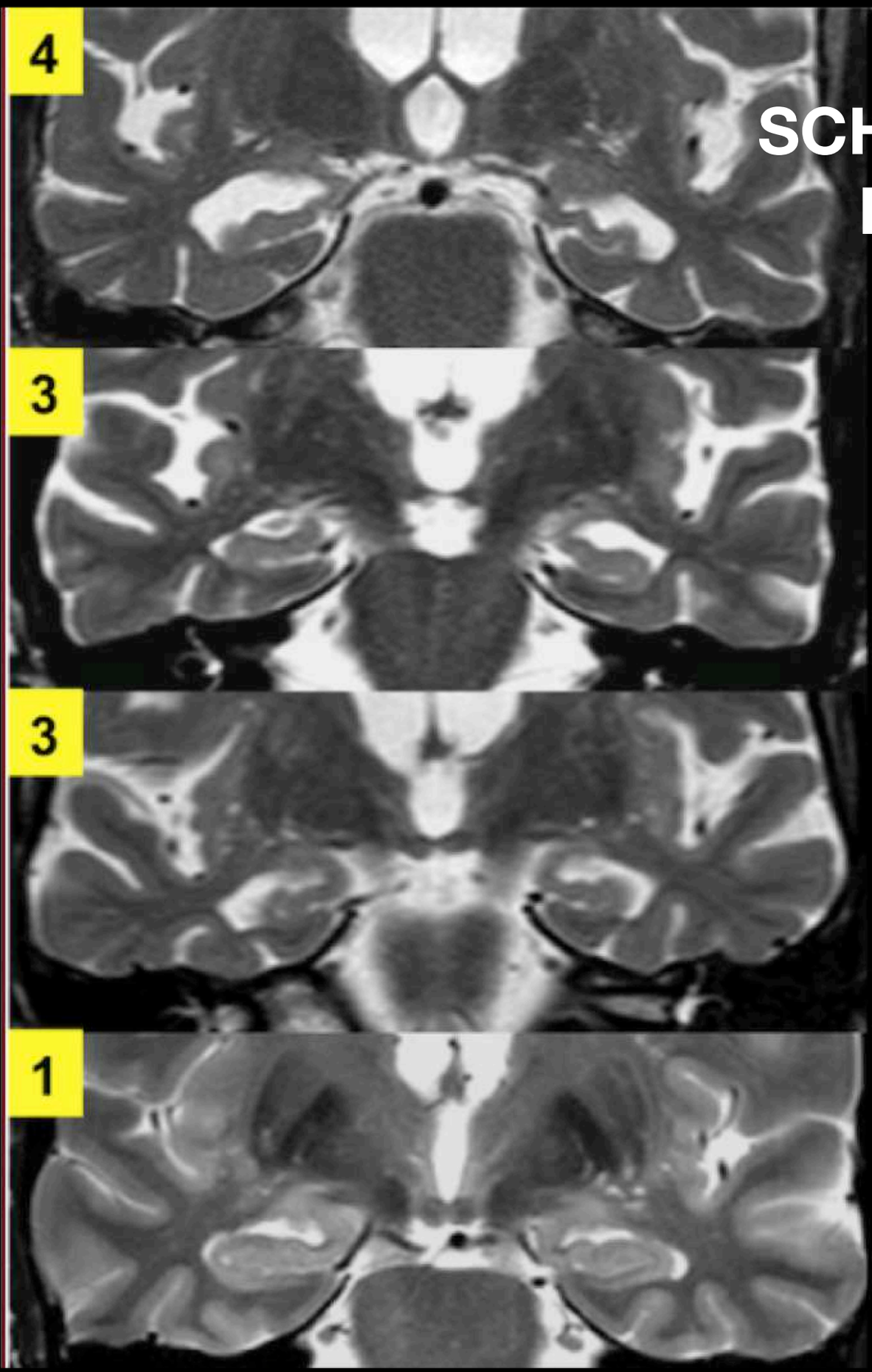

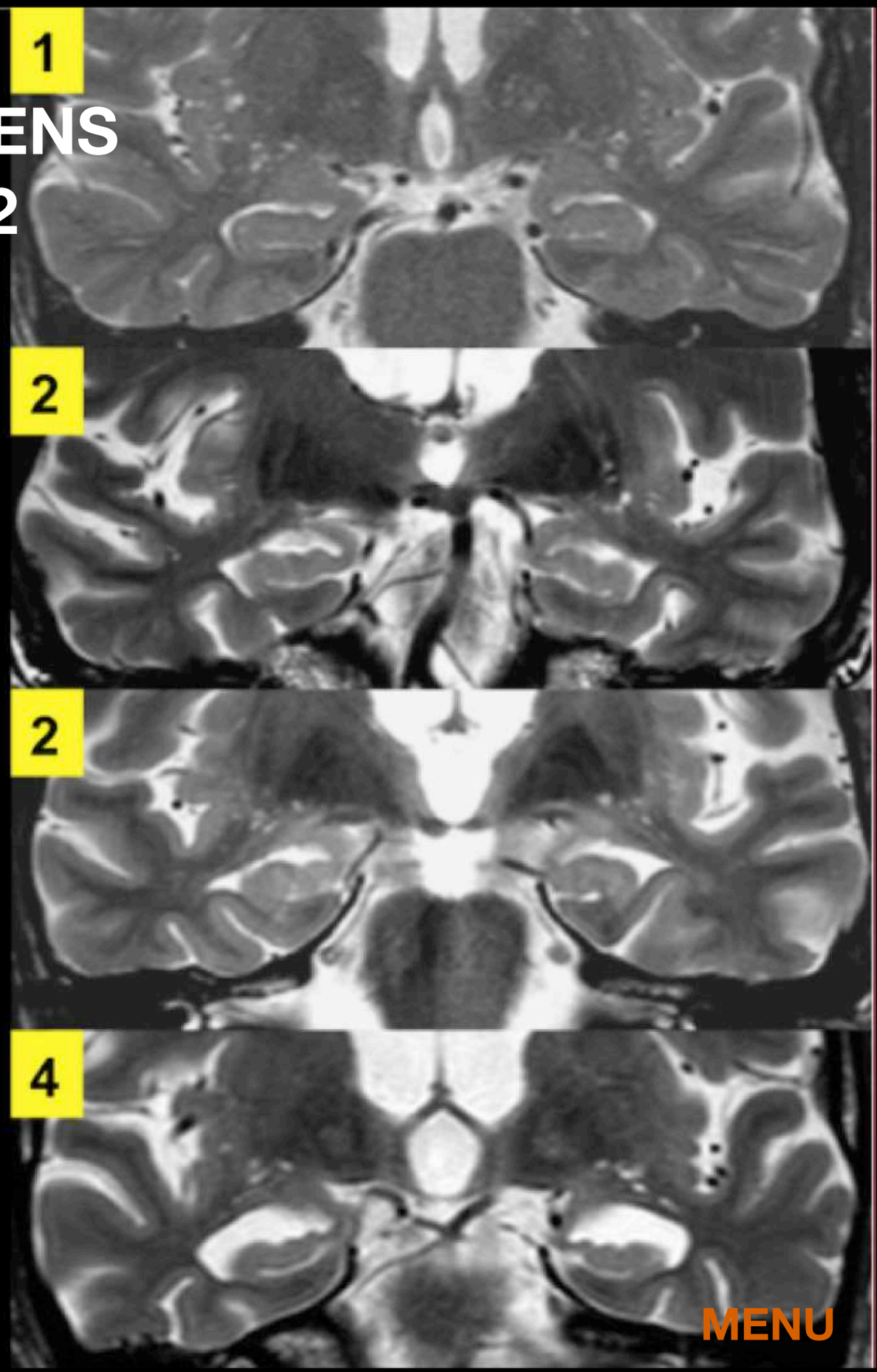

MENU

SCHELTENS EN T1

Fig. 2

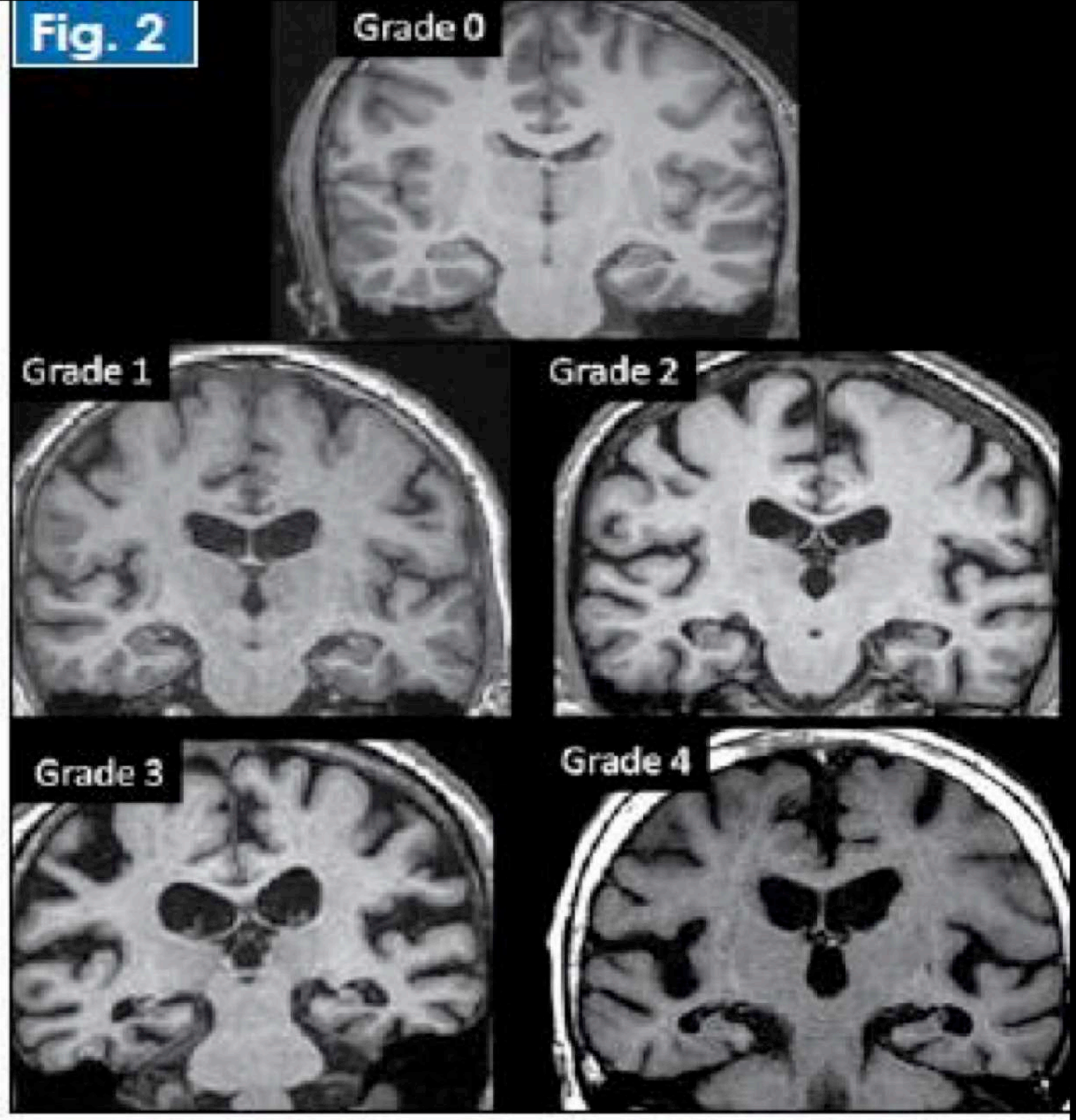

Fig. 2 - Reconstructions coronales T1 illustrant les différents grades de l'échelle de Scheltens estimés au niveau du corps de l'hippocampe. Le grade peut être asymétrique entre les hippocampes droit et gauche.

MENU

ERICA SCORE:score d’atrophie du cortex enthorinal

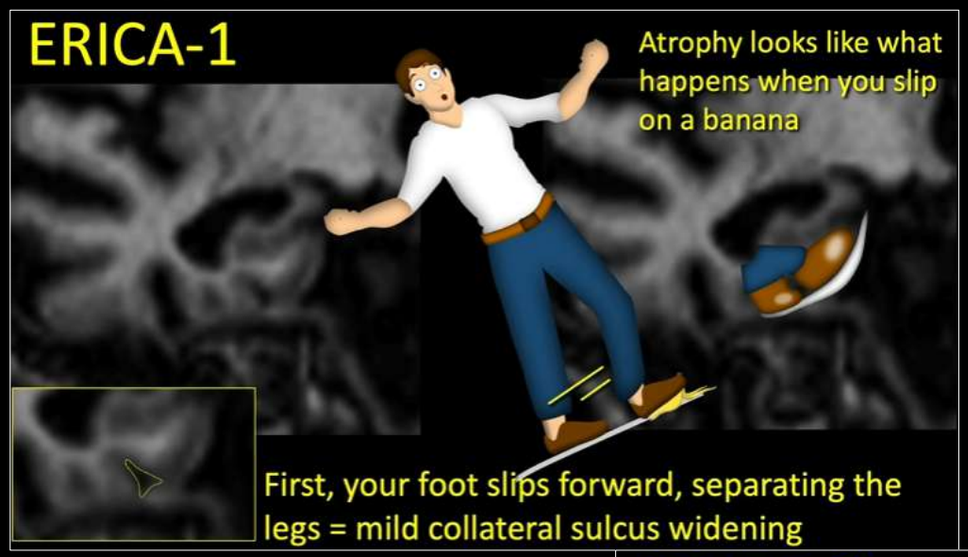

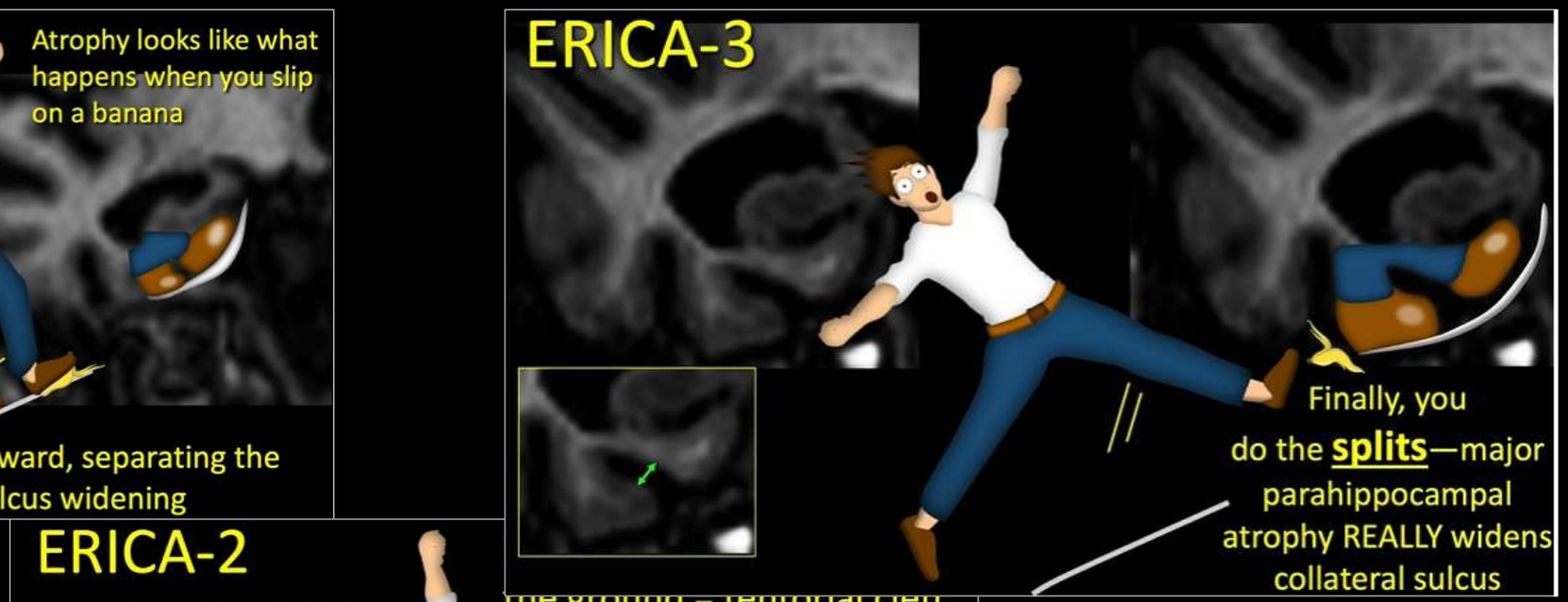

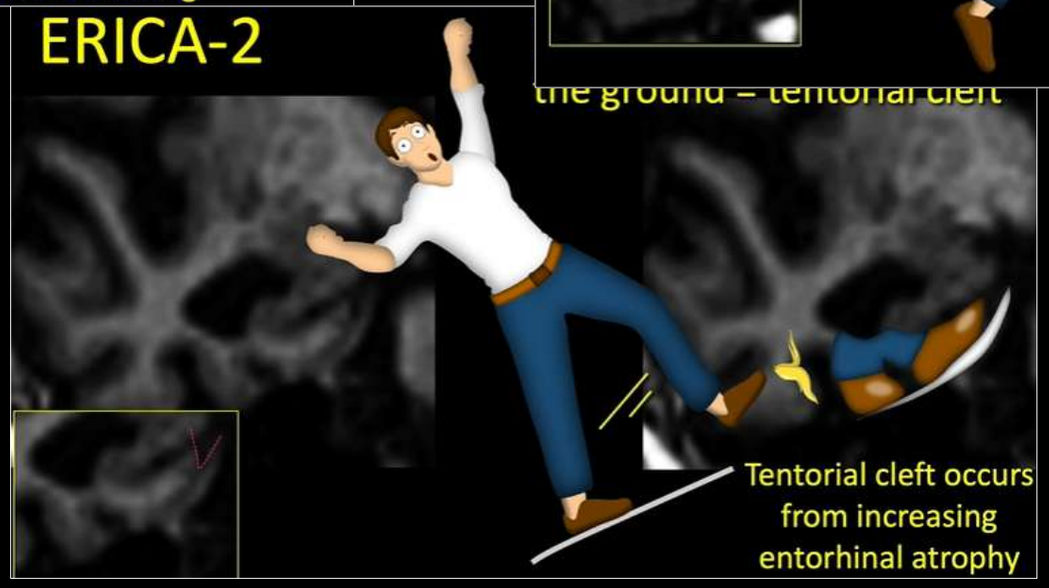

MENU

- Pourquoi répondre à la question 3?
- Traitement à la phase aigue de la MA qui ralentit l’evolution de la maladie (anticorps monoclonaux)
- Interet d’une surveillance par IRM sous traitement.

- Pour toutes les autres démences: pas de signes très pertinans en IRM.

MENU

ATROPHIE QUANTIFIÉE PAR 3 EME VENTRICULE

3 MM JUSQU'A 30 ANS
5 +1 MM JUSQU'A 50 ANS
8 + 1 MM JUSQU'A 80 ANS

MENU

RÉSUMÉ MSA

Tableau 2 : Aspects en IRM des syndromes parkinsonniens.

Parkinson	***Putamen*** : hypoT2 et hyper T2 linéaire postérolatéral (*) ***Mésencéphale*** : atrophie et hypoT2 de la SN
AMS-P	***Putamen*** : atrophie, hyperT2 postérolatéral
AMS-C	***Pont*** : atrophie, signe de la croix ***Cervelet*** : atrophie globale ***PCM*** : atrophie (<8mm), hyper T2 ***Moelle allongée*** : atrophie olivaire
PSP	***Mésencéphale*** : atrophie, bord supérieur concave (S du pingouin ou du colibri)

(*) : peut s'observer chez le sujet âgé sain. SN : substance noire. PCM : pédoncules cérébelleux moyens

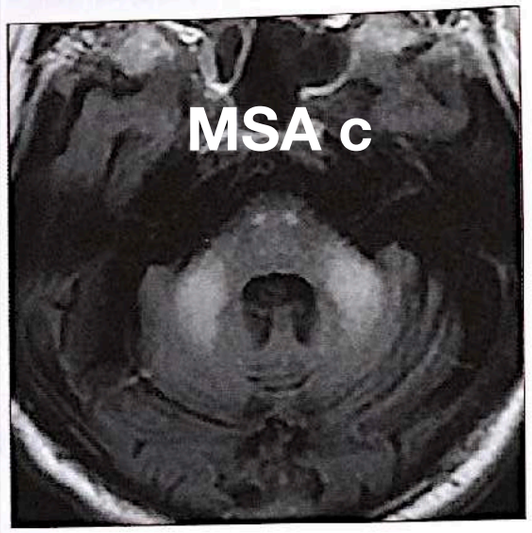

Figure 1 : AMS. Séquence FLAIR. Hypersignaux des pédoncules cérébelleux et de la partie antérieure du pont (faisceau corticospinal).

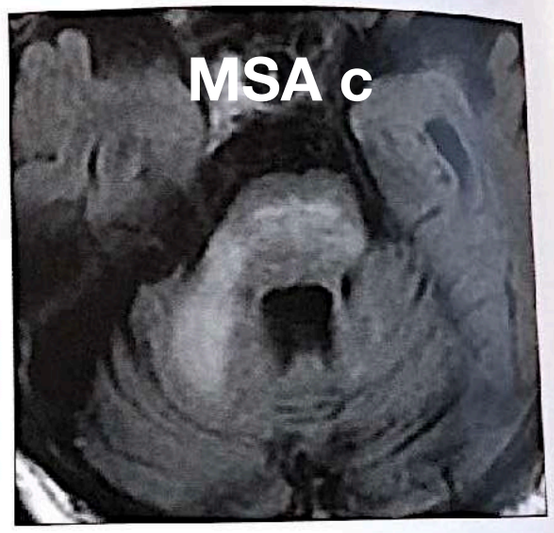

Figure 2 : AMS. Séquence FLAIR. Signe de la croix pontique.

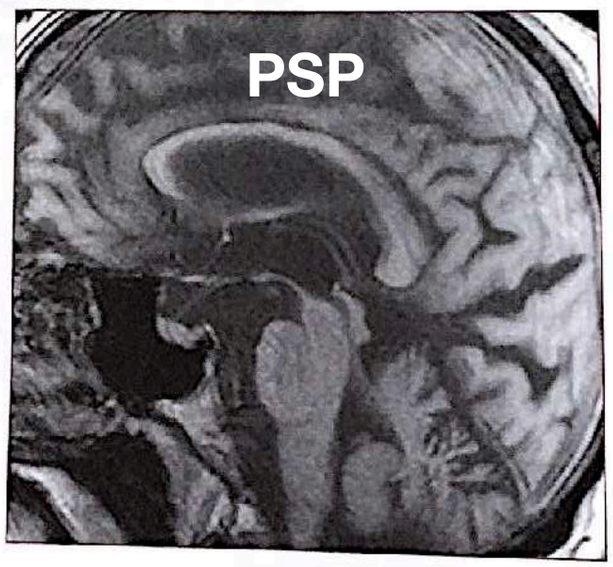

Figure 3 : Il ne s'agit pas de l'illustration d'une AMS mais d'une image caractéristique d'atrophie mésencéphalique observée en cas de paralysie suprunucléaire progressive. Atrophie mésencéphalique dont le bord supérieur, concave, donne un aspect en pingouin (ou signe du colibri).

MENU

MSA

- Groupe des **Parkinson plus**
- Regroupe
  - dégénérescence striato nigrique: **MSA p**
  - Syndrome Shy Drager: **MSA c**
  - Atrophie olivo ponto cerebelleuse: **MSA c**

MENU

MSA p

50-60 ans
Parkinson dopa résistant

Atteinte des **PUTAMEN**

- **Hypointensité en T2 + T2*** de région **dorso-latérale**
- **Atrophie** (rectitude noyau lenticulaire postérieur)
- **Hypersignal T2 en « coup d'ongle »** sur le bord externe

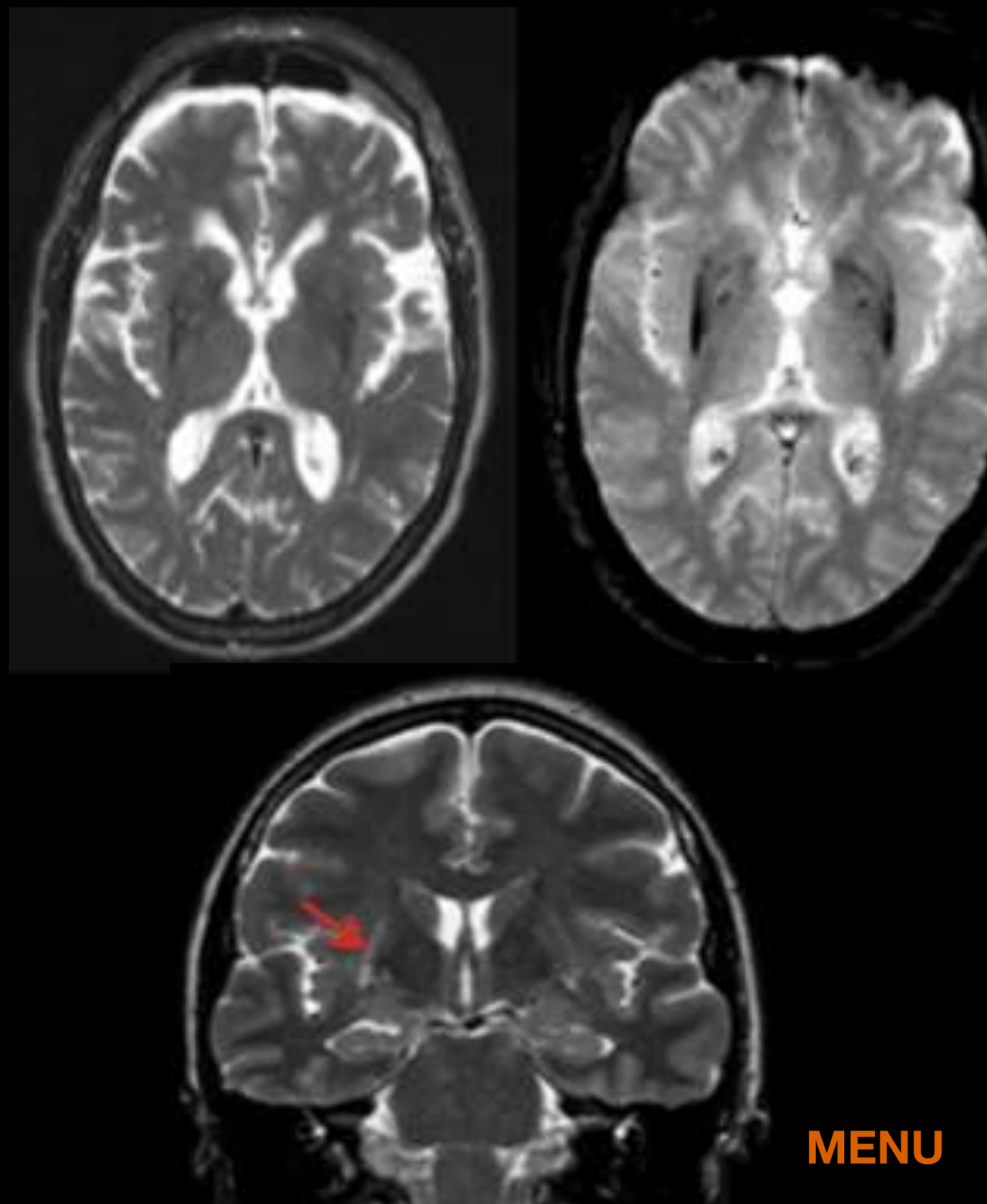

MENU

Dégénérescence striato-nigrique (AMS-P)

- **Putamen :**
  - **Hyposignal T2 postérieur**
  - **Liseré hyperT2 partie latérale du putamen**

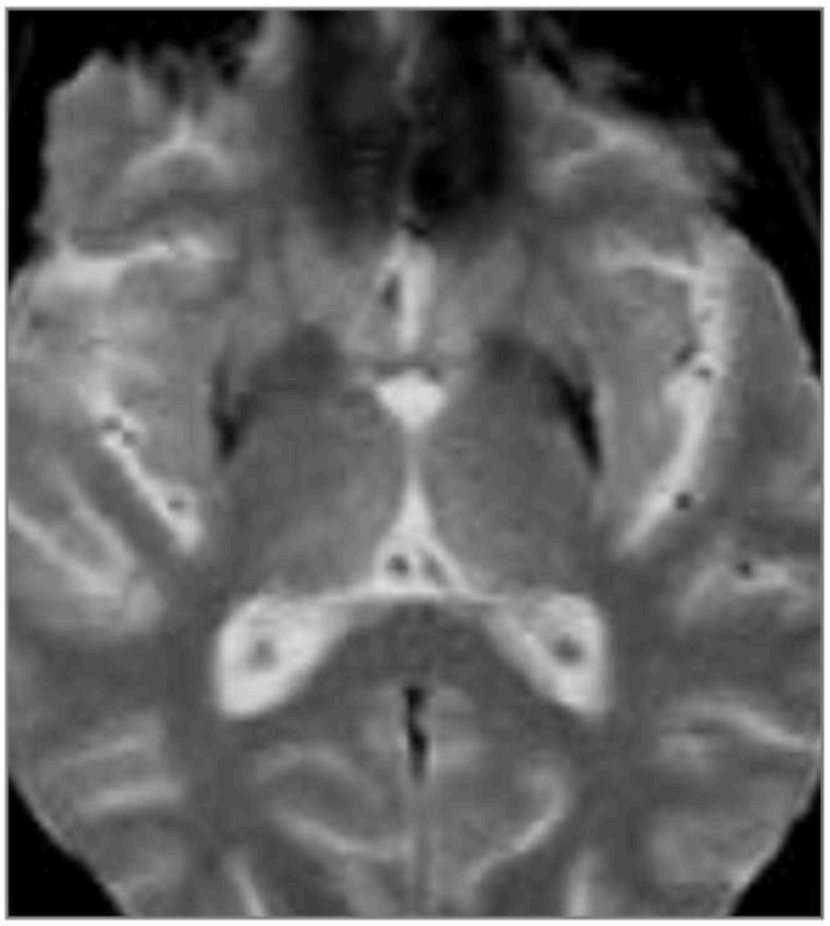

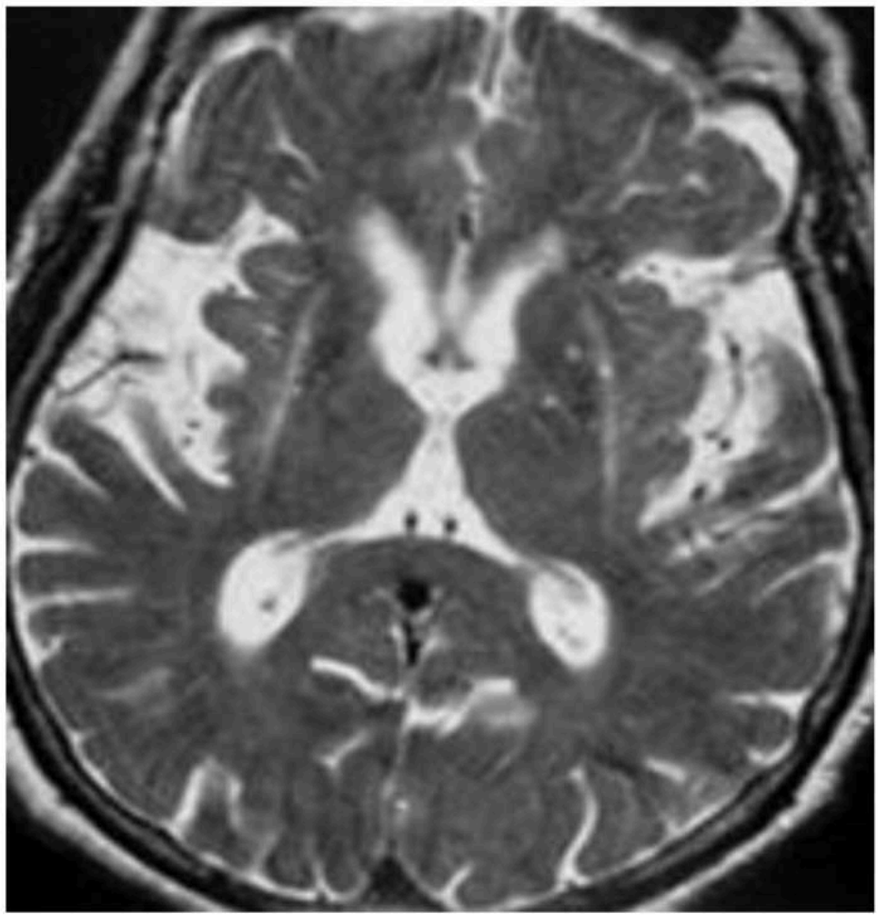

MSA p

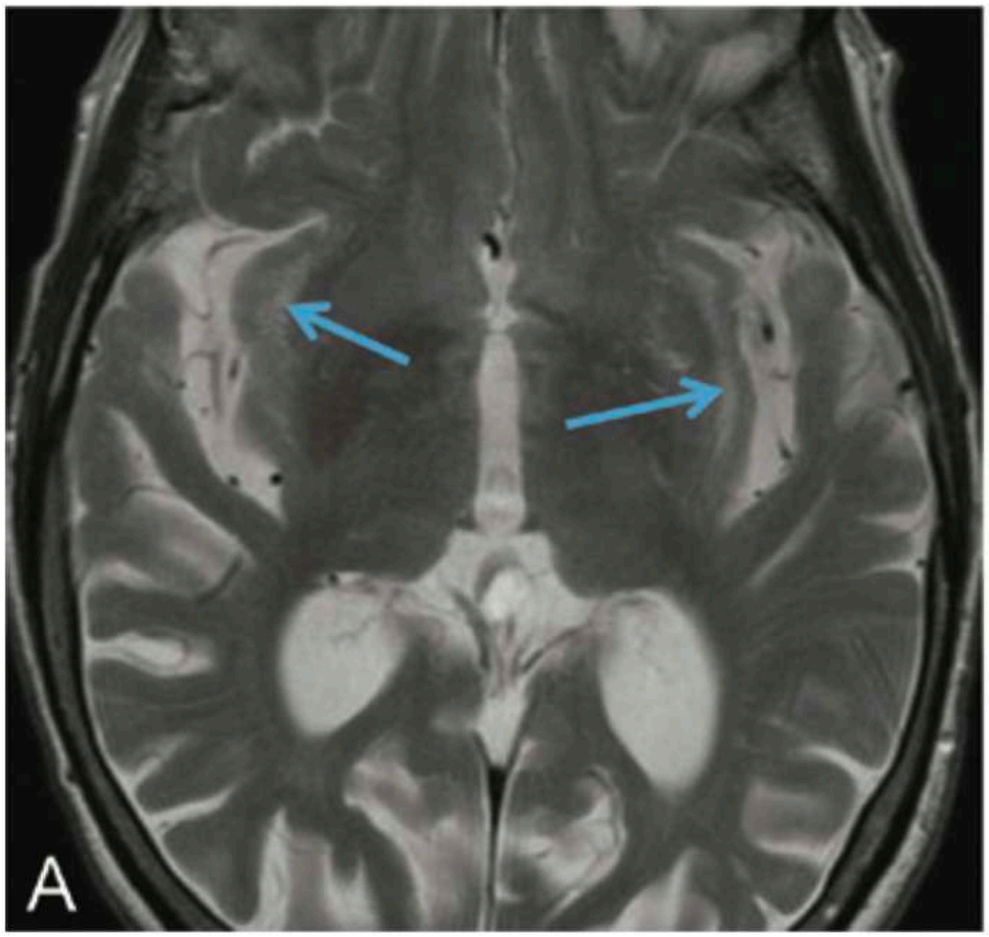

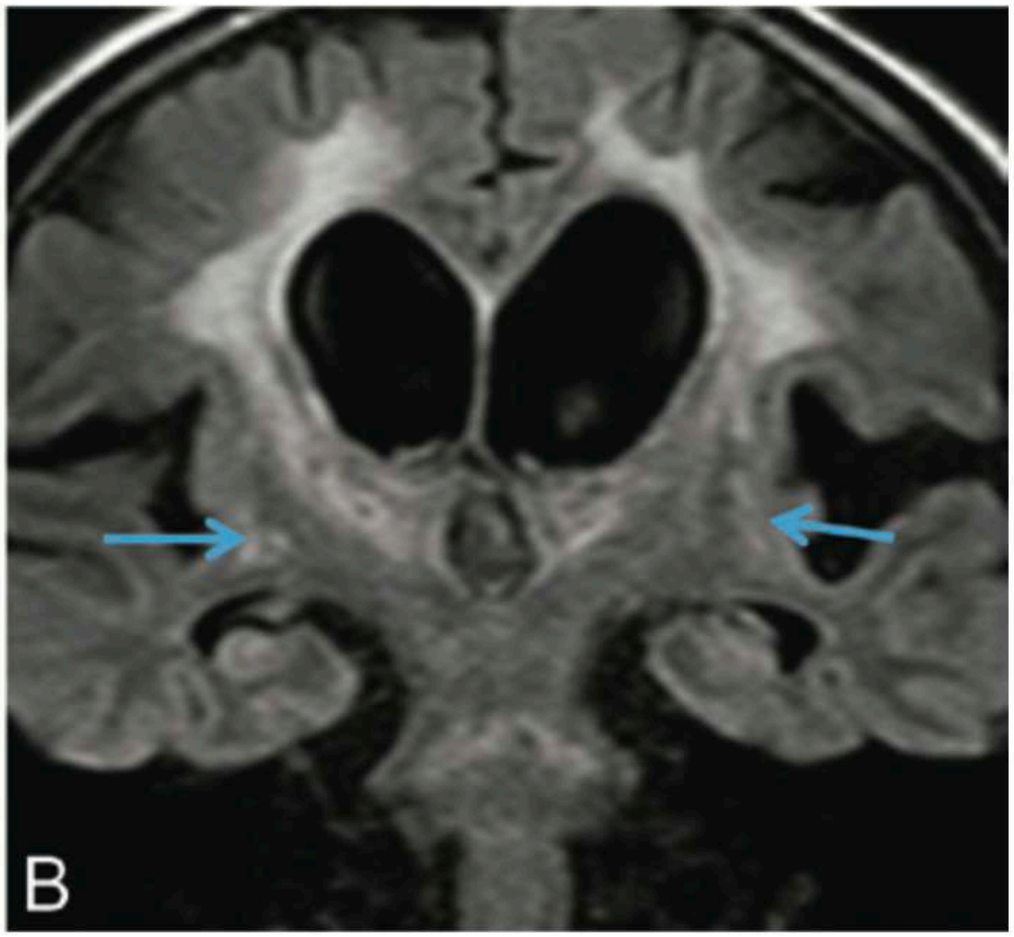

Fig. 4.64

MSA. Hypersignal T2 des capsules externes (→) en T2 (A) et FLAIR (B).

MENU

MSA p

- Liséré putaminal externe en hypersignal T2: non spécifique à 3T

Lee AJNR 2005

- **Hyposignal T2/T2*** putaminal postérieur + pulvinar

– d'un hyposignal en ES T2 putaminal responsable d'une dédifférenciation putamino-pallidale,

- **Rectitude** du noyau lenticulaire postérieur

sens 89% / spé 91%

Ito Mov Dis 2007

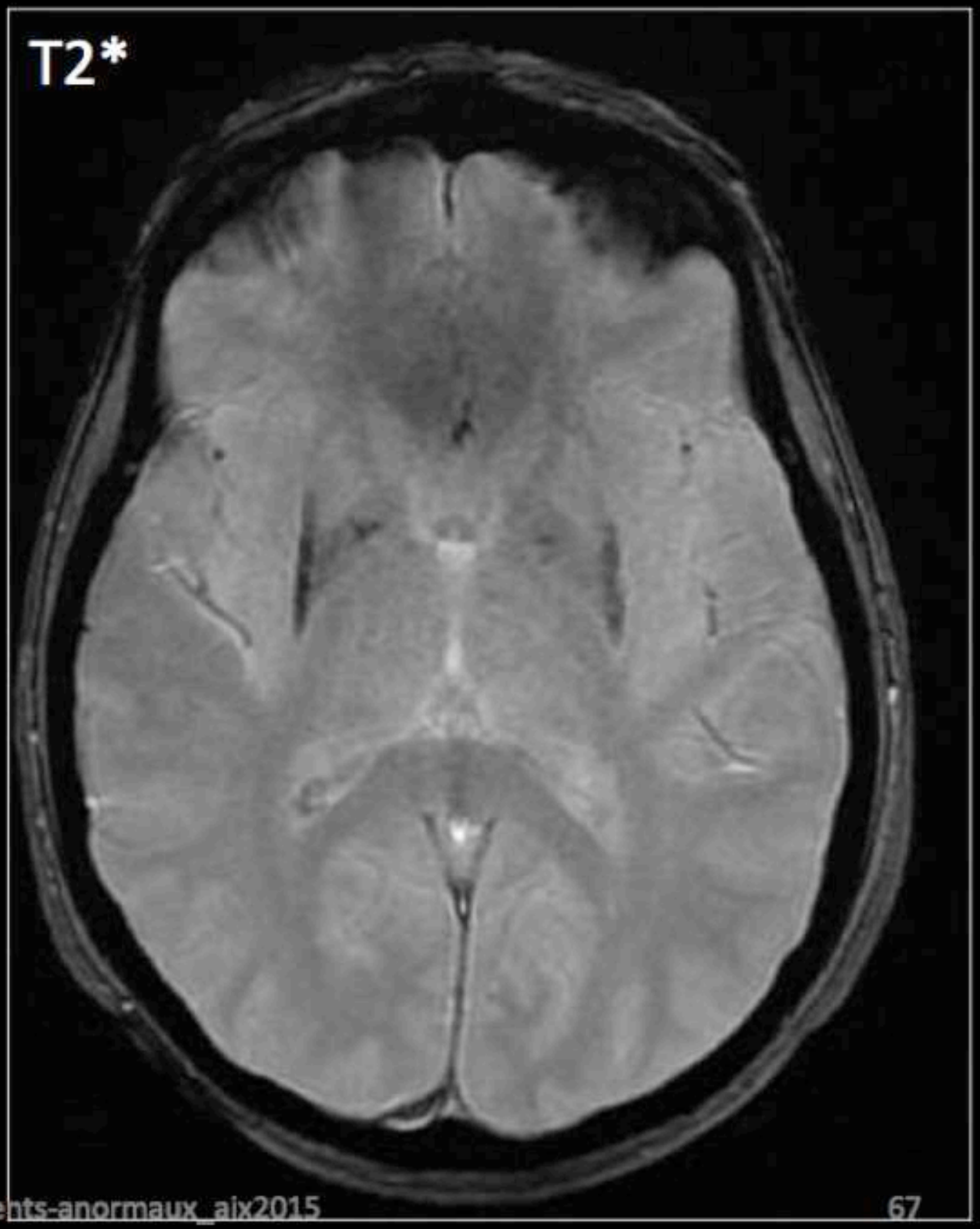

MENU

Cas clinique 43

Présentation du cas

Description du cas clinique

- Syndrome parkinsonien atypique chez une patiente de 49 ans.

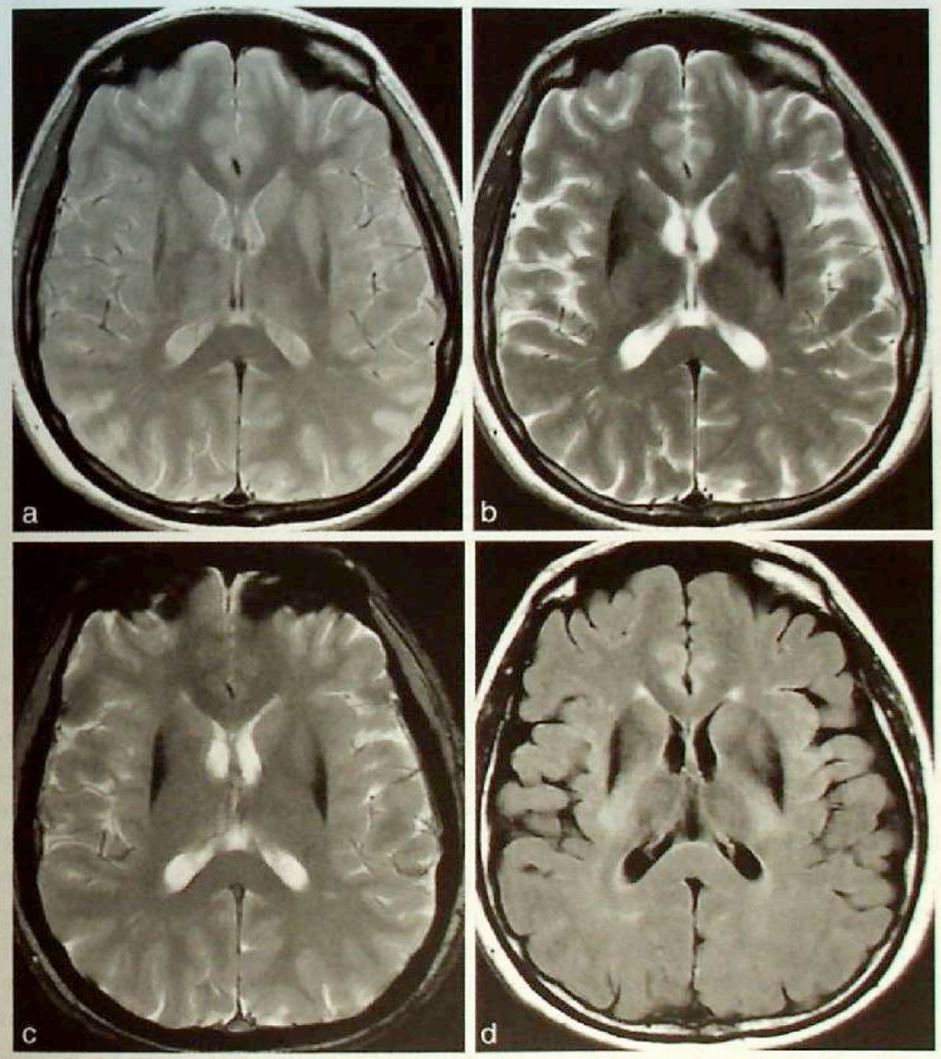

Fig 43.1 a-d Coupes IRM axiales en densité protonique (a), en T2 (b), en T2* en écho de gradient (c) et en T2-FLAIR (d) au niveau des noyaux gris.

Question

- Comment analysez-vous les coupes IRM axiales réalisées au niveau des noyaux gris (Fig 43.1) ? Quel diagnostic évoquez-vous ?

Interprétation

- L'IRM (Fig 43.2) note en densité protonique une atrophie des noyaux lenticulaires (flèches en a) et un signal hypo-intense bilatéral au niveau putaminal sur les différentes séquences, mais avec une meilleure visualisation en T2* (flèches en b).

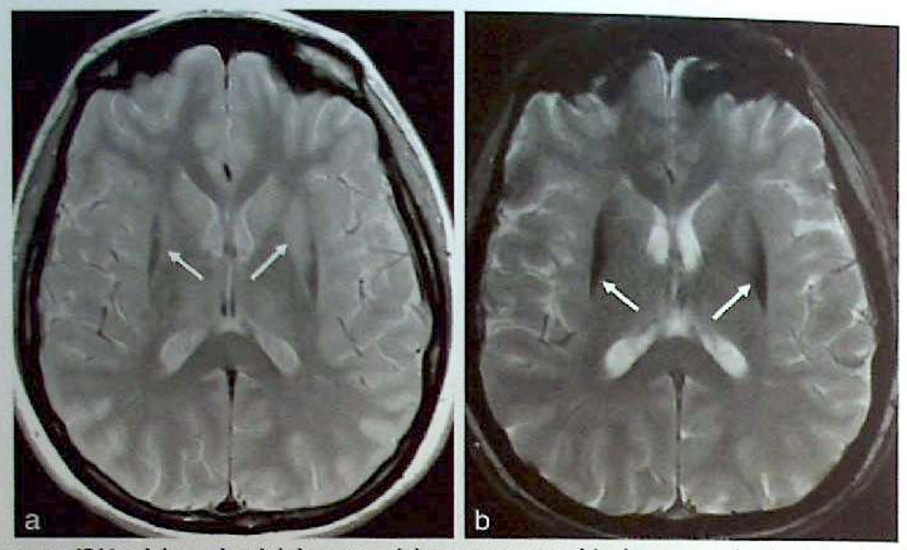

Fig 43.2 a, b La coupe IRM axiale en densité de proton (a) note une atrophie des noyaux lenticulaires (flèches) et une ébauche de signal hypo-intense au niveau putaminal. Ce signal hypo-intense putaminal est confirmé en T2* (flèches en b).

Diagnostic

- Atrophie multisystématisée (AMS) de type P.

Commentaires

- Les atrophies multisystématisées (AMS) sont des affections neurodégénératives qui associent sur le plan clinique un syndrome parkinsonien, une ataxie cérébelleuse, un syndrome dysautonomique (hypotension orthostatique, troubles génitosphinctériens avec impuissance et troubles urinaires, constipation ou diarrhée et incontinence rectale, troubles vasomoteurs) et une atteinte du faisceau corticospinal. Le symptôme clinique dominant définit le type de l'AMS : (1) AMS de type P (syndrome parkinsonien au premier plan ; ancienne dénomination : dégénérescence nigrostriée), (2) AMS de type C (ataxie cérébelleuse au premier plan ; ancienne dénomination : atrophie olivo-ponto-cérébelleuse), (3) syndrome de Shy-Drager (syndrome dysautonomique au premier plan).
- L'AMS de type P se traduit en IRM par une atrophie du putamen et un signal hypo-intense au niveau de la partie postérolatérale du putamen. L'atrophie du putamen est particulièrement bien évaluée en densité de proton et représente un signe d'une grande sensibilité. Le signal hypo-intense du putamen est apprécié au mieux sur les séquences en T2*, et mieux encore en imagerie de susceptibilité, et constitue le signe qui présente la meilleure sensibilité et spécificité en faveur d'une AMS de type P. La présence d'un liseré en signal hyperintense en T2 au niveau de la face latérale du putamen a été considérée pendant de nombreuses années comme un signe en faveur de l'AMS de type P ; cette modification de signal est cependant identifiable chez un tiers des sujets normaux sur les IRM réalisées sur des aimants de 1,5 T et la moitié des patients examinés à 3 T. Certains patients présentent parfois en T1 un signal hyperintense au niveau du puta

MENU

MSA p

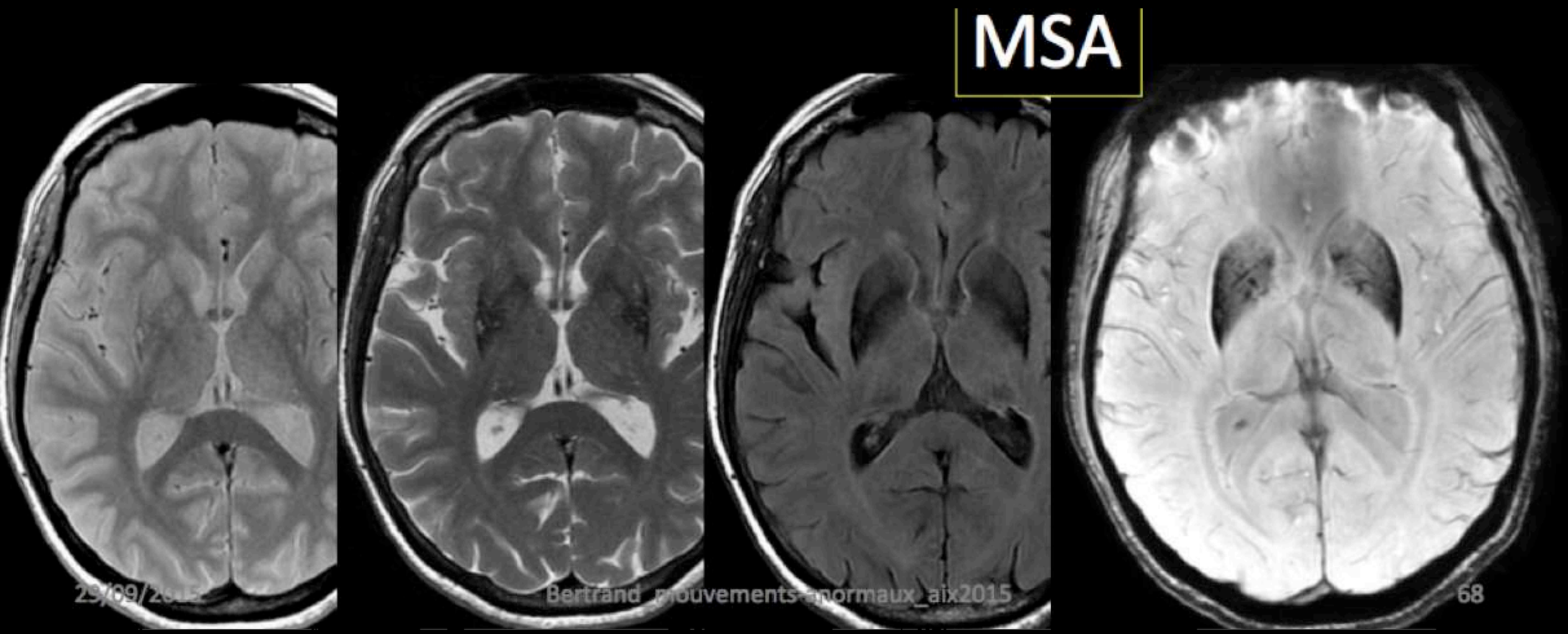

MENU

MSA C

50-60 ans

Syndrome cerebelleux

MSA c : signes radiologiques

- Atteinte du cervelet et du tronc cérébral
  - Atrophie du pont
    - Aspect cruciforme
  - Atrophie des pédoncules cérébelleux moyens **+ HyperT2 PCM**
  - Atrophie des hémisphères cérébelleux
  - Dilatation passive du V4

MENU

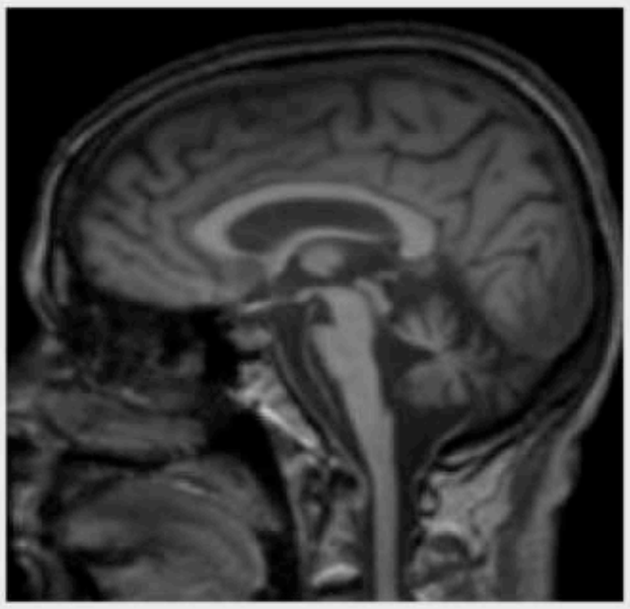

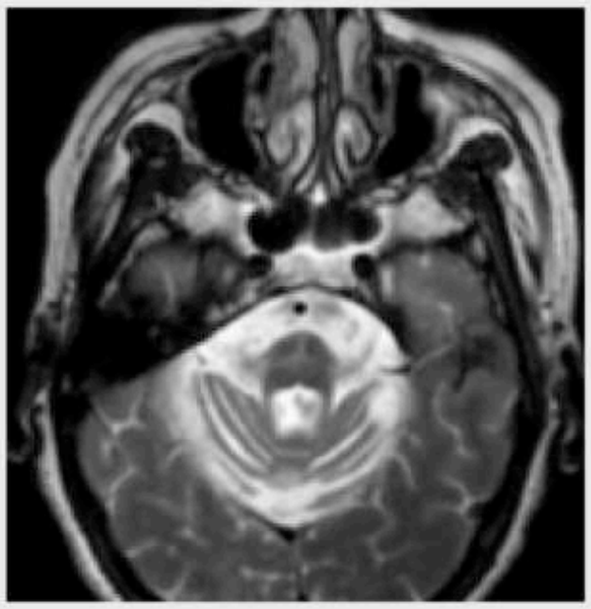

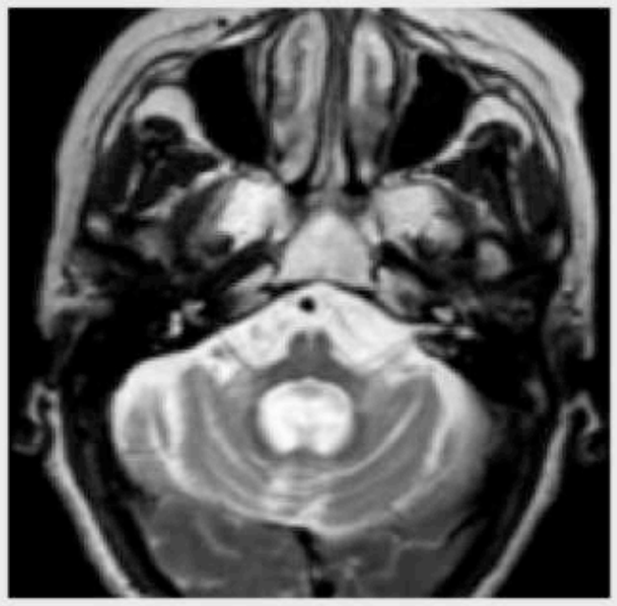

Le hot cross bun sign

Atrophie multi systématisées : Parkinson +
Dopa résistance
Syndrome parkinsonien + Ataxie cérébelleuse
MSA p : dégénérescence nigro striée
MSA c : atrophie-olivo-ponto-cérébelleuse
Shy Drager : dysautonomie

Signes IRM
Coupes axiales en T2
. Hyperintensité cruciforme du pont
. Dégénérescence des fibres transverses du pont
. Intégrité du tegmentum, des fibres cortico spinales

Et aussi :
Hypersignal et atrophie des pédoncules cérébelleux
Atrophie du vermis
Atrophie des hémisphères cérébelleux

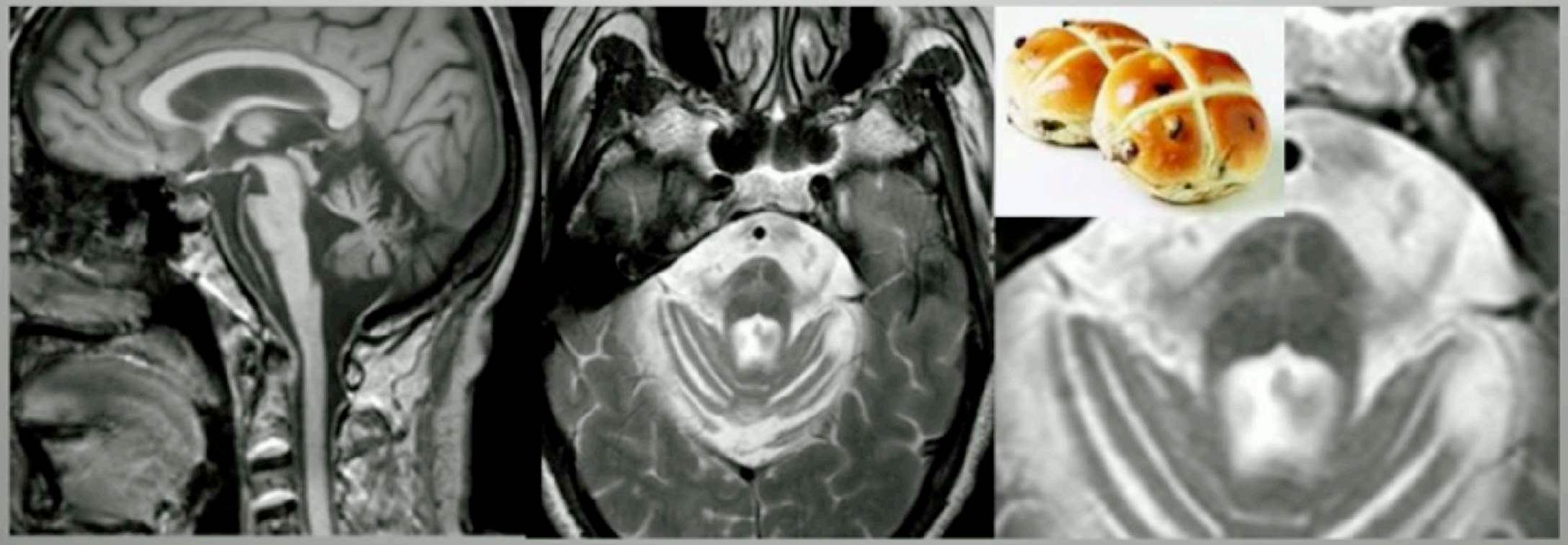

Olivopontocerebellar atrophy: MR diagnosis and relationship to multisystem atrophy. Savoiardo M et al, Radiology. 1990

Clinical usefulness of magnetic resonance imaging in multiple system atrophy. Schrag A. et al J Neurol Neurosurg Psychiatry. 1998

MENU

THONON 2020 BILAN TREMBLEMENT (cf osirix)

SIGNE DE LA CROIX VISIBLE EN DP ET/OU T2* SEULEMENT
car visible en T2 seulement si stade tardif

FLAIR croix peu visible

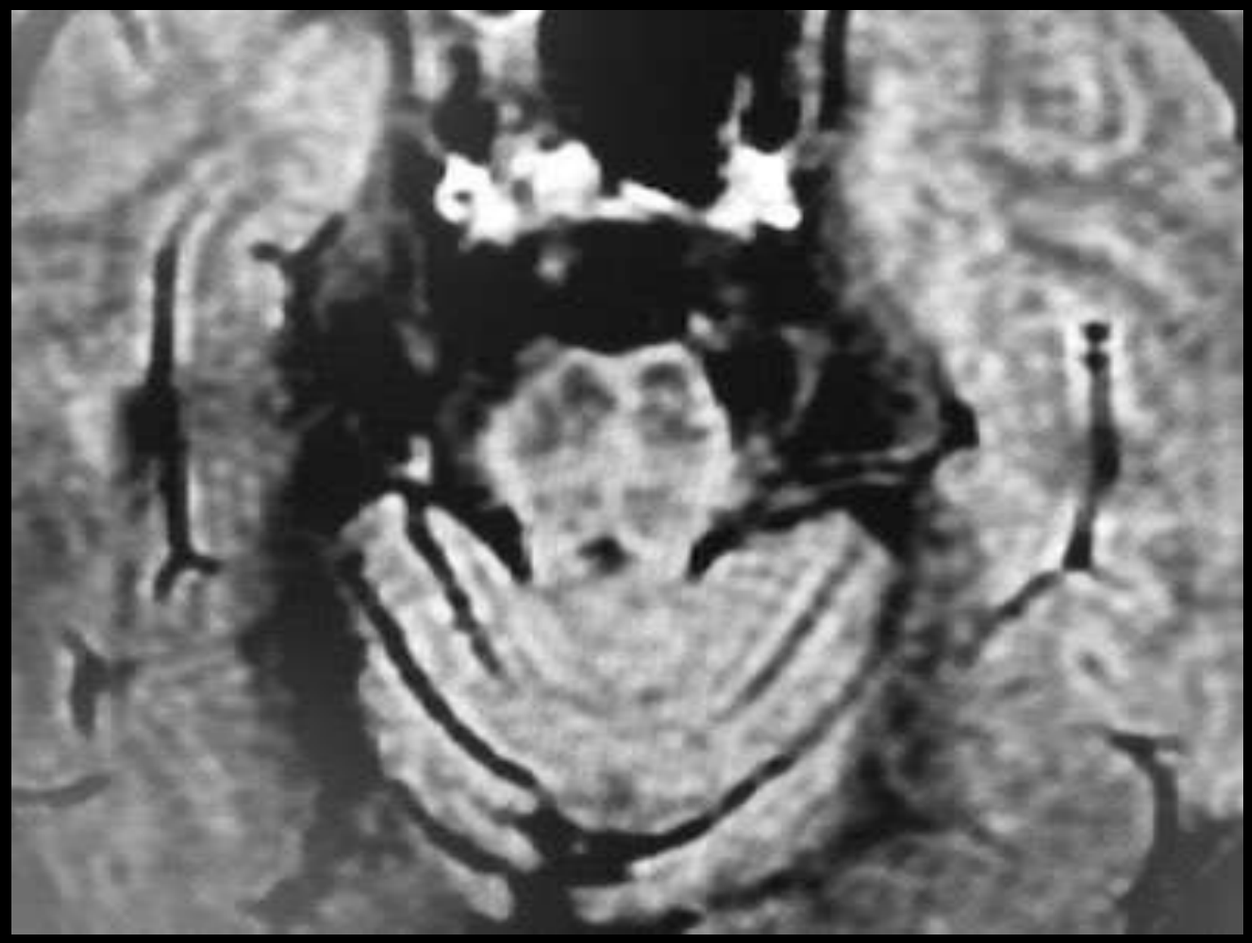

DP ou T2* croix bien visible

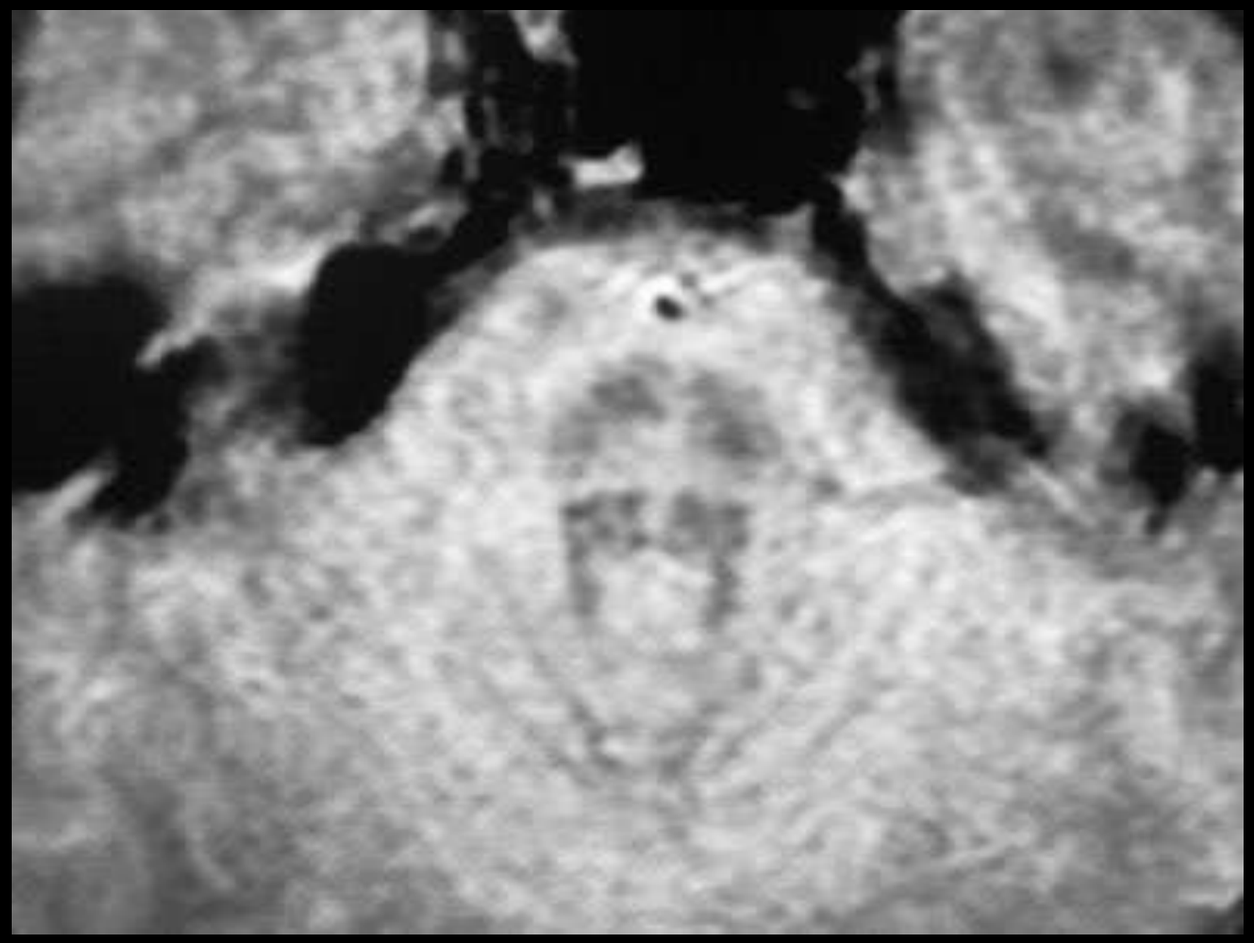

MENU

- Troubles de la marche en rapport avec une altération de l'équilibre du fait d'un syndrome cérébelleux statique et cinétique chez une patiente de 70 ans.

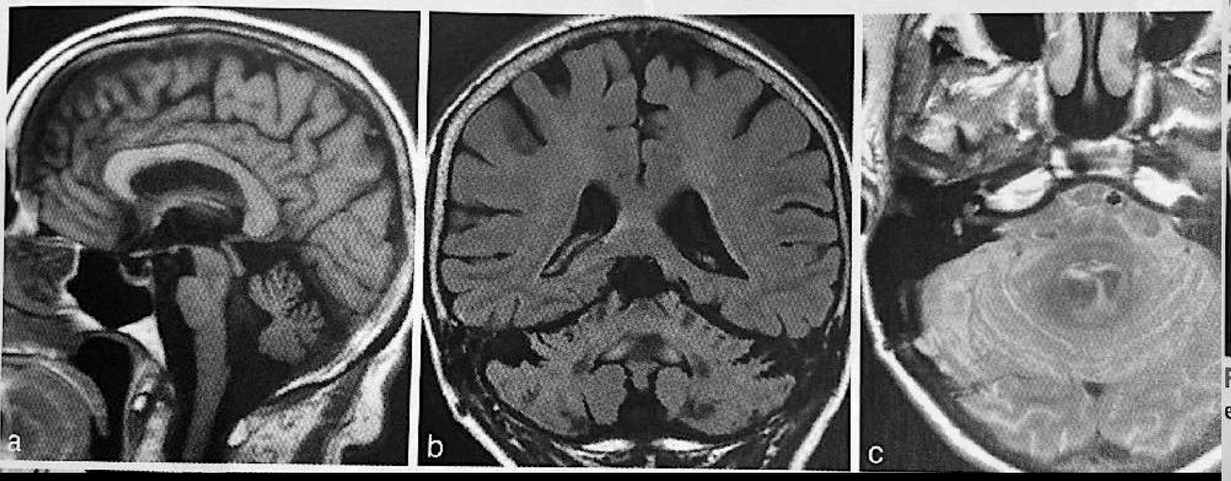

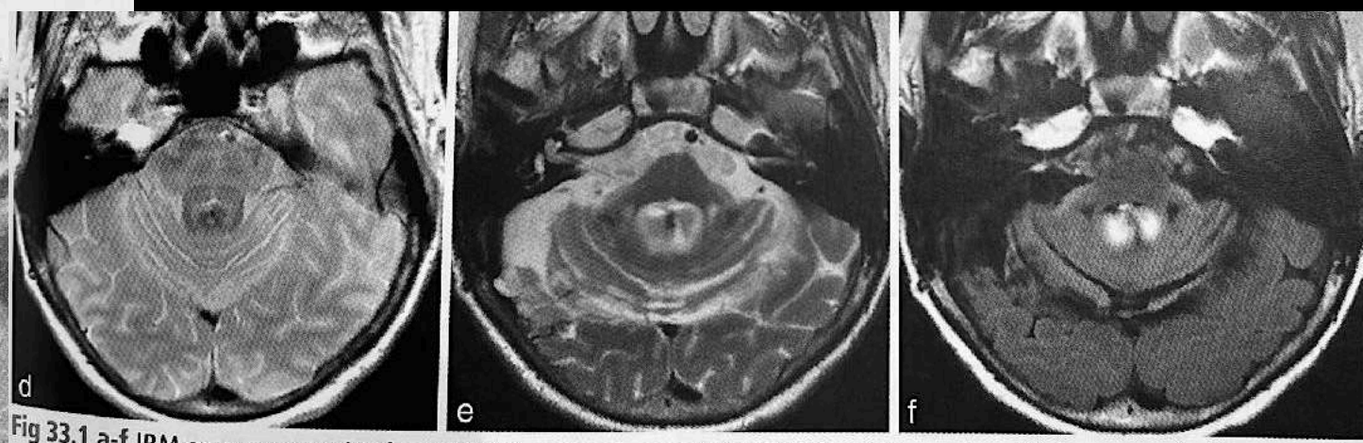

Fig 33.1 a-f IRM en coupes sagittale en T1 (a), coronale en T2-FLAIR (b), axiales en densité de proton (c,d), en T2 (e) et en T2-FLAIR (f).

Question

- Comment analysez-vous l'IRM (Fig 33.1) ? Quel diagnostic évoquez-vous ?

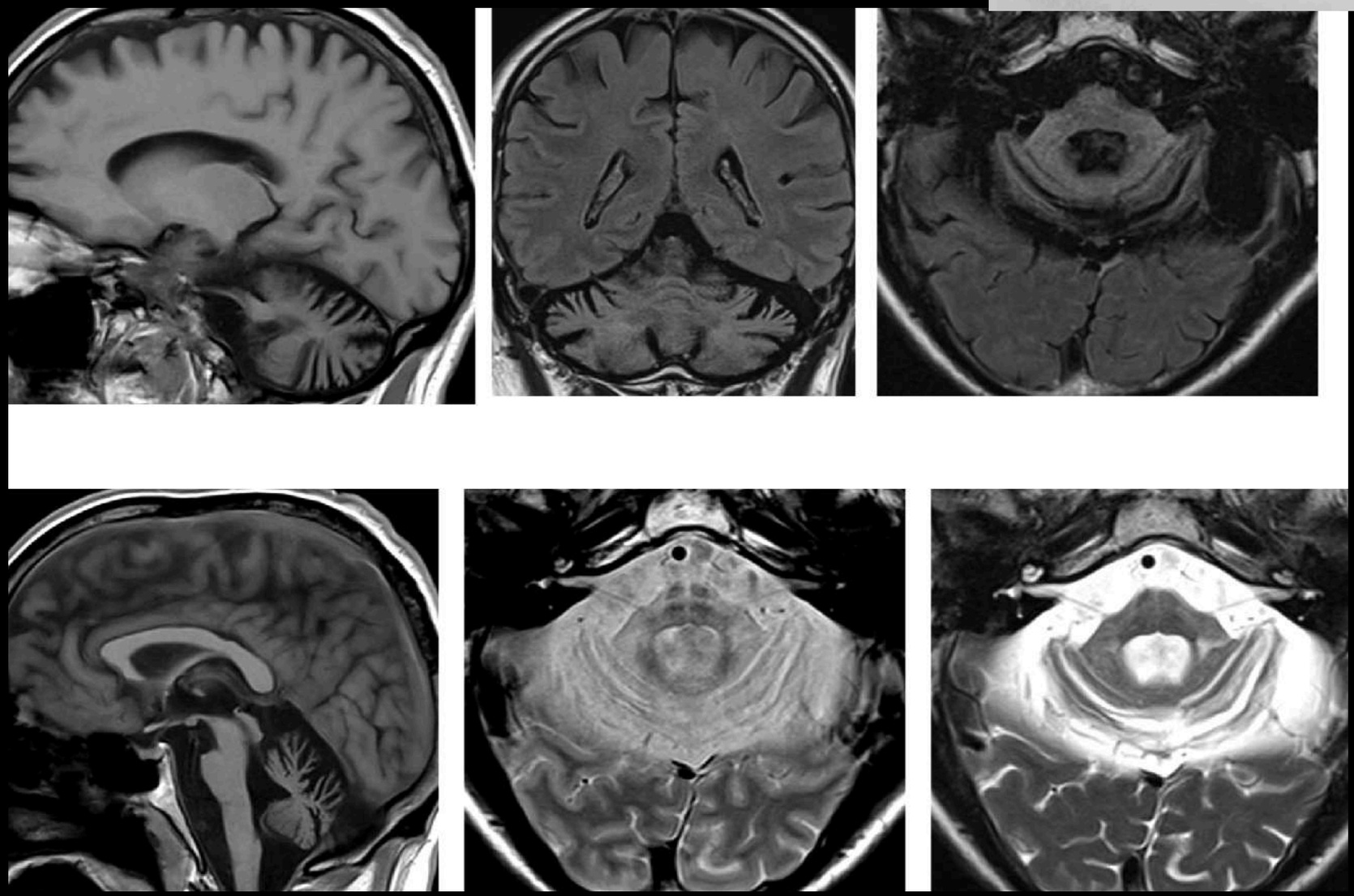

MENU

Atrophie olivo-ponto-cérébelleuse (AMS-C)

- **Pont et cervelet :**
  - **Atrophie pont / cervelet**
  - **Signe de « la croix » («cross bun» sign)**
  - **Atrophie et Hypersignal T2 pédoncules cérébelleux**

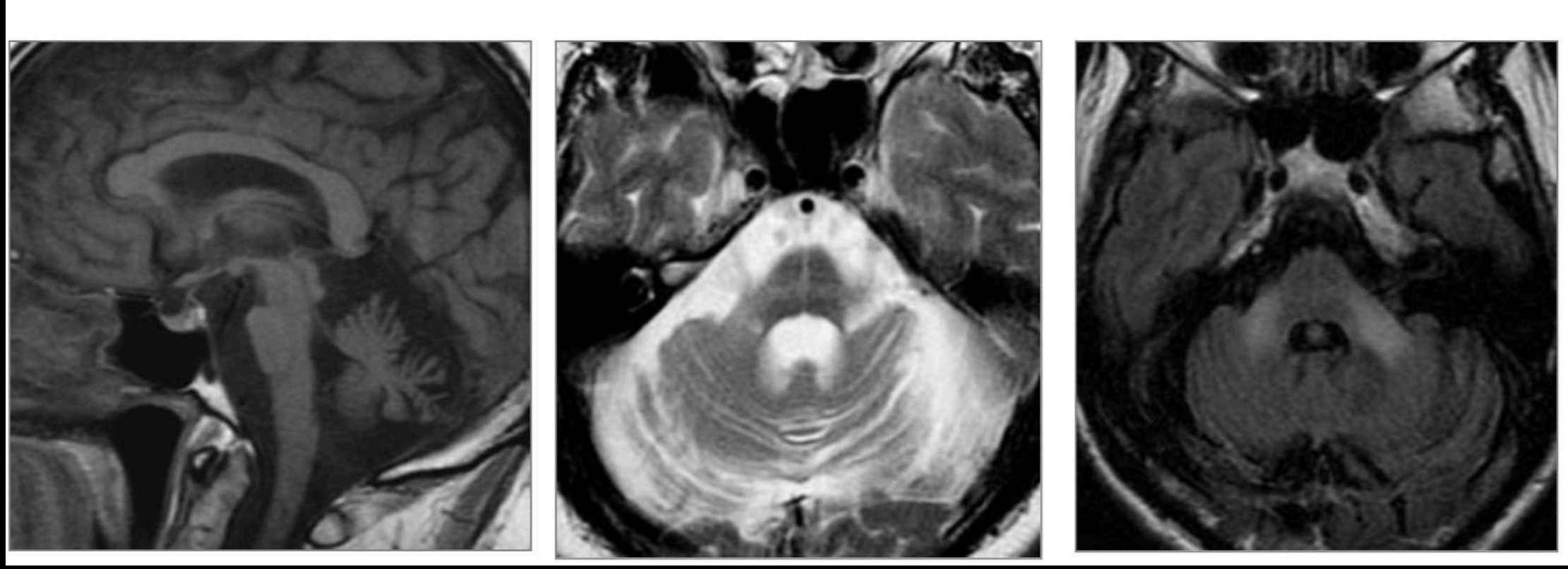

MENU

Interprétation

- L'IRM note, d'une part, une atrophie du cervelet (vermis et hémisphères), du pont et des pédoncules cérébelleux moyens au sein desquels est identifié un signal hyperintense en T2 et T2-FLAIR, et, d'autre part, le « signe de la croix » au niveau du pont (Fig 33.2).

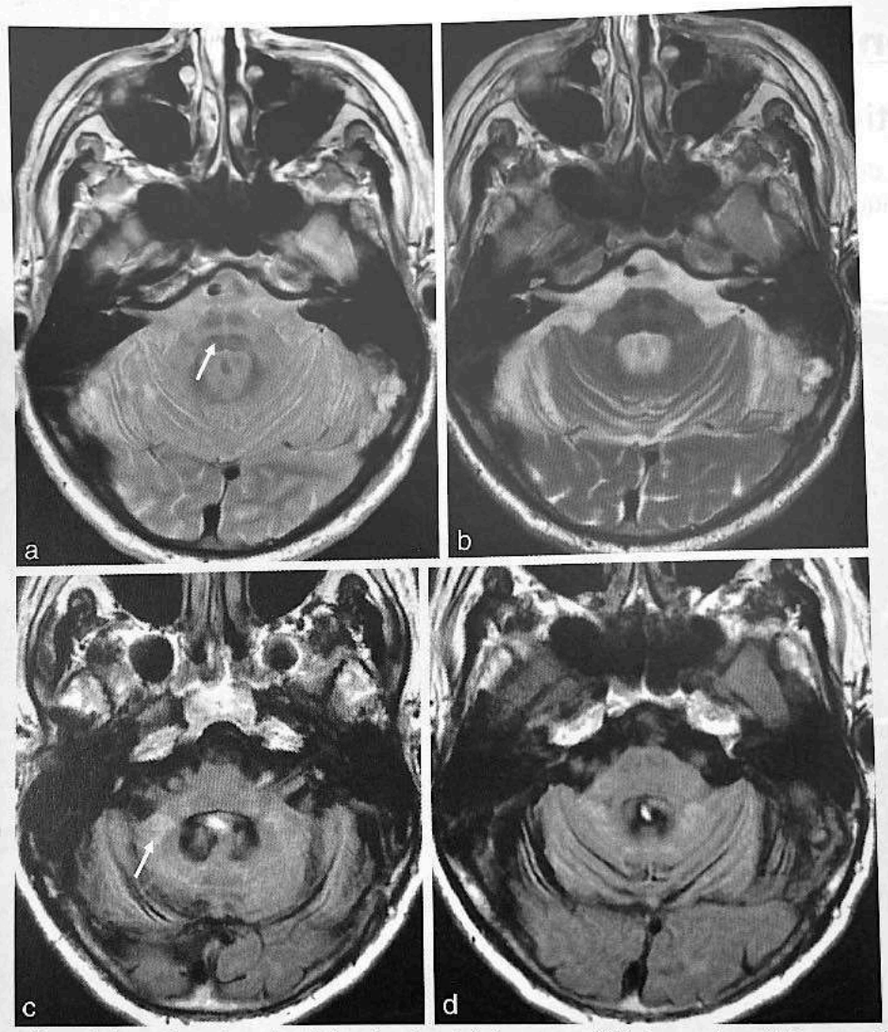

Fig 33.2 a-d Le « signe de la croix » n'est visualisé qu'en densité de proton (flèche en a), mais les pondérations T2 (b) et T2-FLAIR (c, d) confirment l'atrophie du cervelet et des pédoncules cérébelleux moyens, ainsi que le signal hyperintense de ces derniers (flèche en c).

Diagnostic

- Atrophie multisystématisée de type C (ancienne dénomination : atrophie olivo-ponto-cérébelleuse).

Commentaires

- Les atrophies multisystématisées (AMS) sont des affections neurodégénératives qui associent sur le plan clinique un syndrome parkinsonien, une ataxie cérébelleuse et un syndrome dysautonomique (hypotension orthostatique, troubles du rythme cardiaque, incontinence urinaire et/ou fécale ou rétention urinaire et constipation, hyposudation, sécheresse buccale et oculaire, troubles de déglutition, troubles de l'érection, apnées du sommeil, vertiges, pertes de connaissance). Selon la prédominance de l'une de ces trois composantes cliniques, le diagnostic sera orienté vers une AMS de type P (dominée par le syndrome parkinsonien, anciennement dégénérescence

MENU

Diag. différentiel du signe de la croix du pont

Tableau 33.1

Étiologies du signe de la croix au niveau du pont (« *Hot cross bun sign* »)

- Atrophies multisystématisées (AMS) de type C
- Ataxies spinocérébelleuses
- Leucoencéphalopathie multifocale progressive (LEMP)
- Maladie de Creutzfeldt-Jakob, nouveau variant
- Syndrome paranéoplasique
- Xanthomatose cérébrotendineuse
- Maladie de Machado-Joseph

- L'AMS de type C est caractérisée par une atrophie du pont, du bulbe, des pédoncules cérébelleux moyens et du vermis et des hémisphères cérébelleux avec un élargissement du V4. Les séquences en densité protoniques, en FLAIR et en T2 notent un signal hyperintense au niveau des pédoncules cérébelleux moyens. Le « signe de la croix » (« *hot cross bun sign* ») au niveau du pont, noté dans 80 % des cas, se traduit par un signal hyperintense en forme de croix et est induit, d'une part, par la perte des neurones du pont et des fibres pontocérébelleuses transverses myélinisées, et, d'autre part, par la préservation des faisceaux corticospinaux et des pédoncules cérébelleux supérieurs. Le « signe de la croix » n'est cependant pas spécifique et peut être observé dans diverses affections neurologiques (Tableau 33.1).
- La détection du « signe de la croix » est fortement dépendante des séquences IRM mises en œuvre. La séquence pondérée en densité de proton est nettement plus sensible que les séquences pondérées en FLAIR et en T2 (Fig 33.2). Ces deux dernières séquences ne révèlent le « signe de la croix » que dans les formes les plus avancées.
- La recherche d'anomalies au niveau des noyaux gris est indispensable à la recherche, notamment, d'une atrophie lenticulaire, d'un liseré en signal hyperintense en T2 à la périphérie du noyau lenticulaire et d'un signal hypo-intense de la partie postérieure du putamen sur les séquences en T2 en écho de gradient (T2*).

MENU

« Hot cross bun sign »

- Dégénérescence des fibres ponto-cérébelleuses
- Séquence DP ou T2*

« Hot-Cross Bun Sign »

Dégénérescence cruciforme des fibres pontines transverses
Conservation des fibres cortico-spinales cranio-caudales

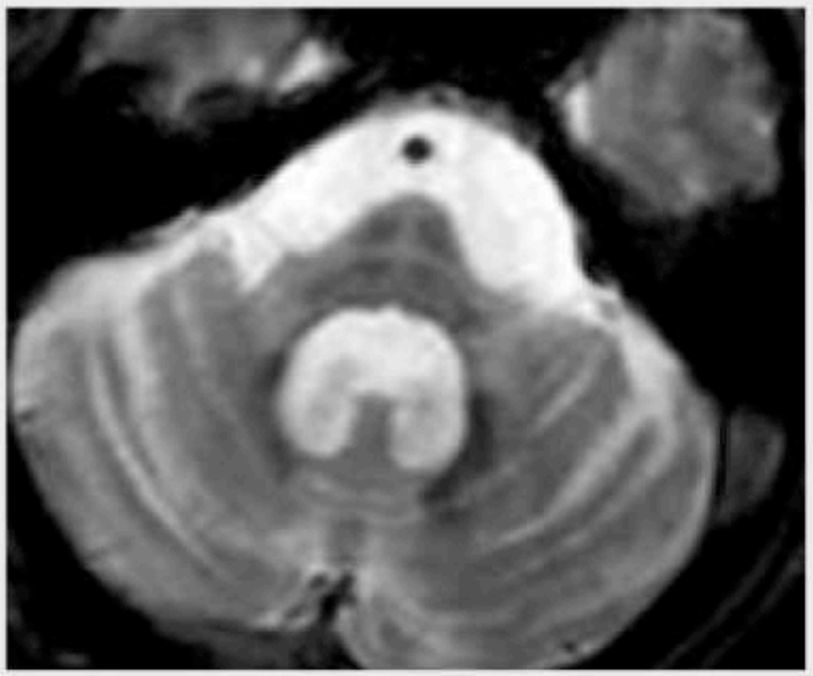



80 % des MSAc, non spécifique : ataxie spino cérébélleuse

MENU

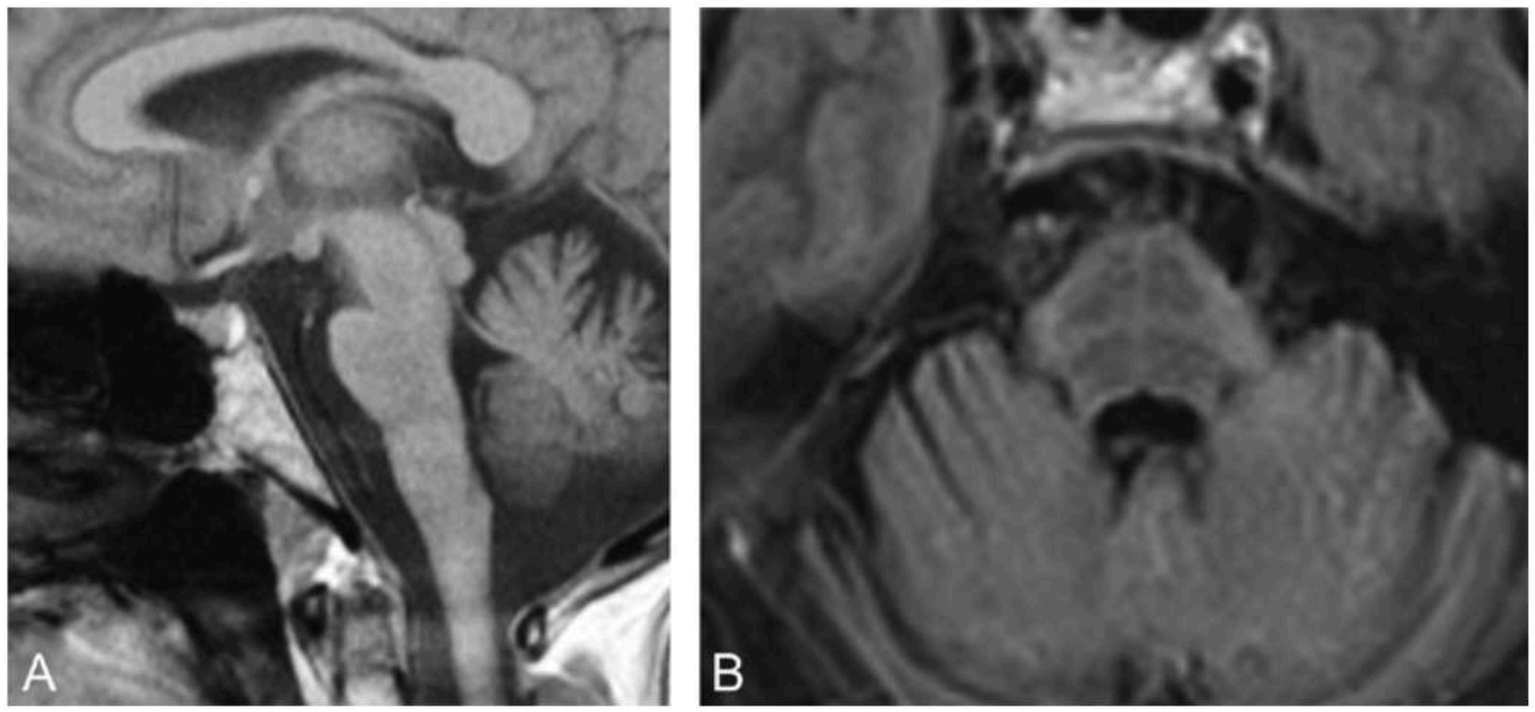

Fig. 3.22
MSA. Atrophie du tronc cérébral et *hot cross bun sign*.

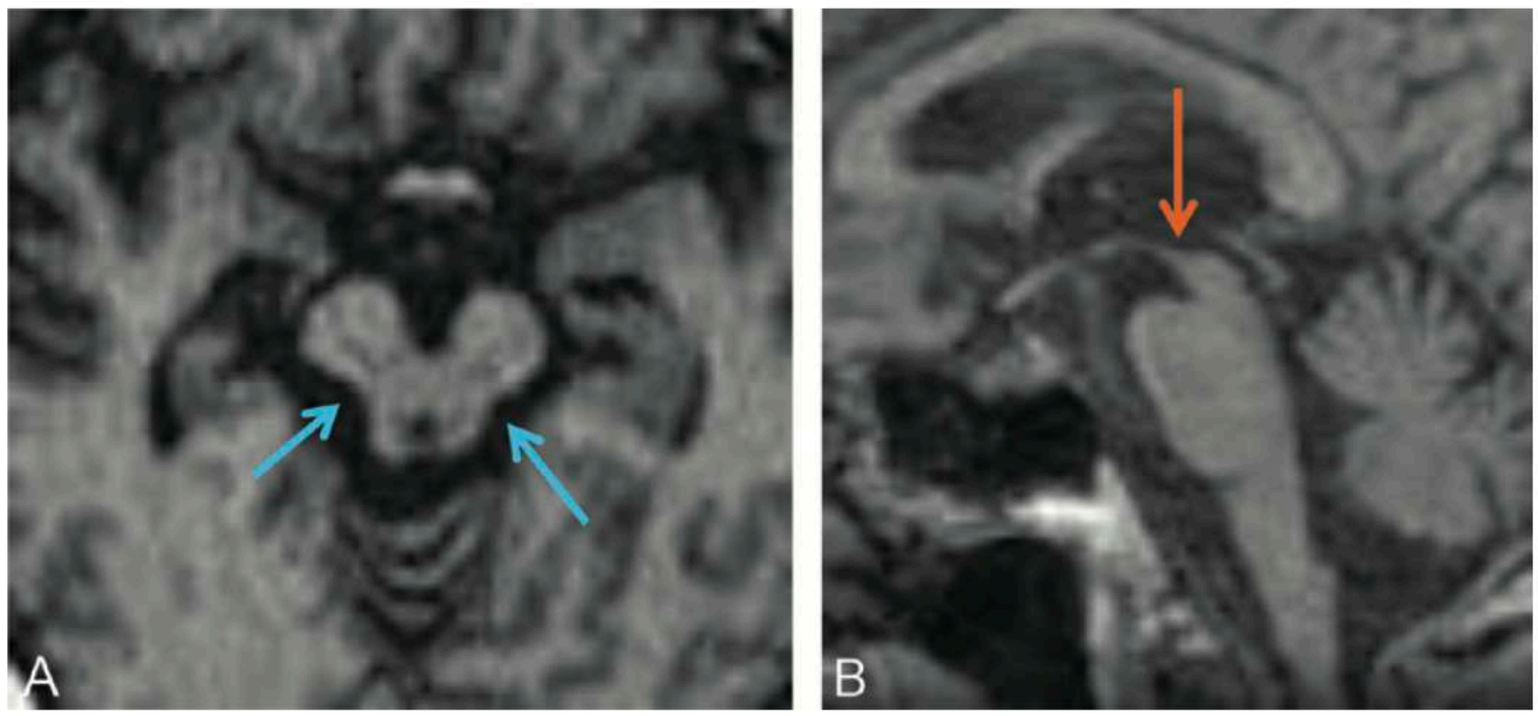

Fig. 3.23
PSP. Atrophie mésencéphalique ; pédoncules creusés (→), tête de pingouin (→).
Clichés du Dr S. Menjot de Champfleur.

MENU

MSA -C

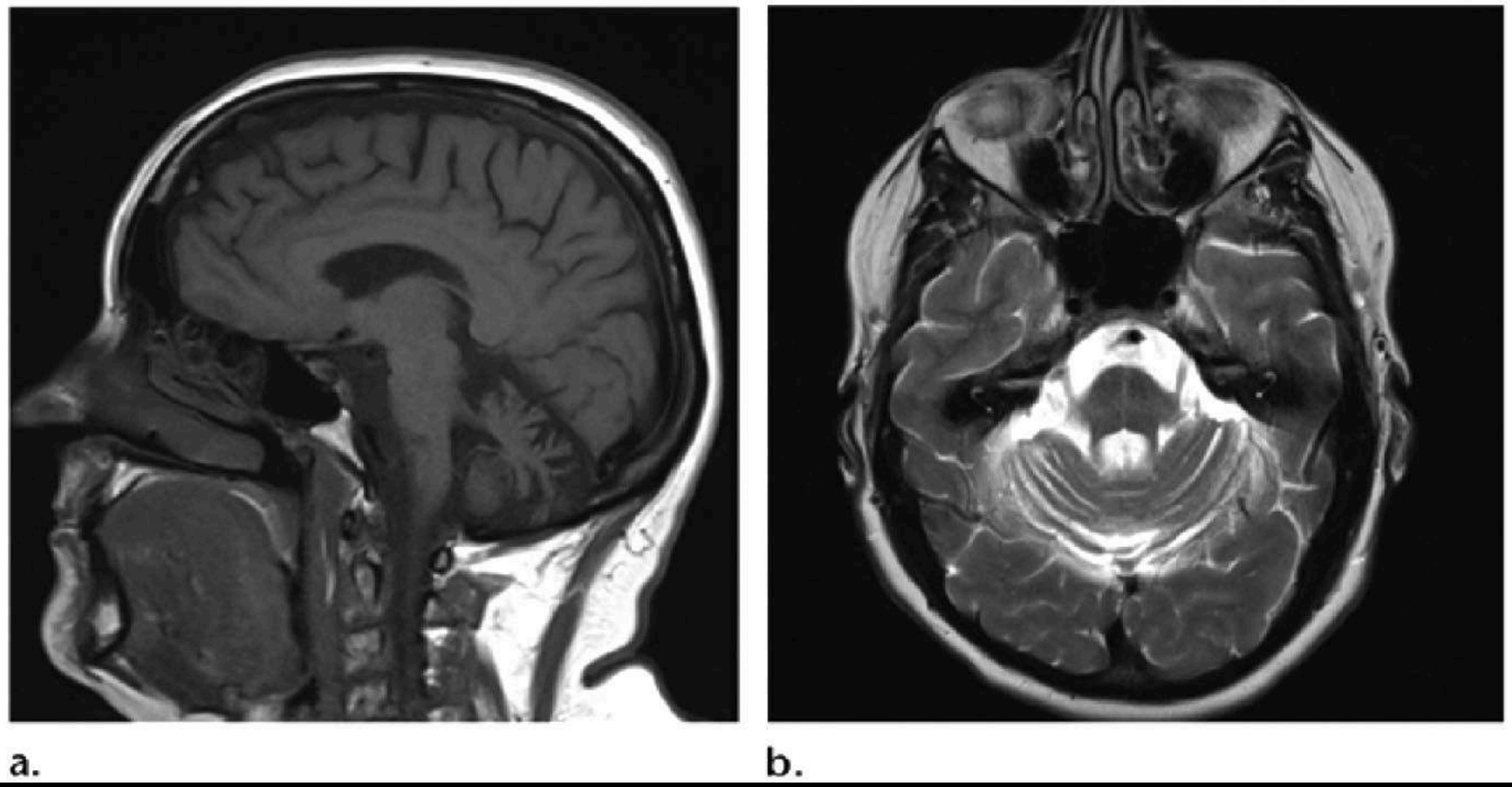

a.

b.

Figure 32. MSA-C. **(a)** Sagittal T1-weighted image shows cerebellar atrophy. **(b)** Axial T2-weighted image shows cross-shaped hyperintensity through the pons (hot cross bun sign), representing selective degeneration of pontocerebellar tracts.

MENU

PSP

50-60 ans
Parkinson dopa resistant
Paralysie verticalité regard

Coupe sagittale



Kato N, Arai K, Hattori T. Study of the rostral midbrain atrophy in progressive supranuclear palsy. J Neurol Sci 2003;210(1-2):57–60.

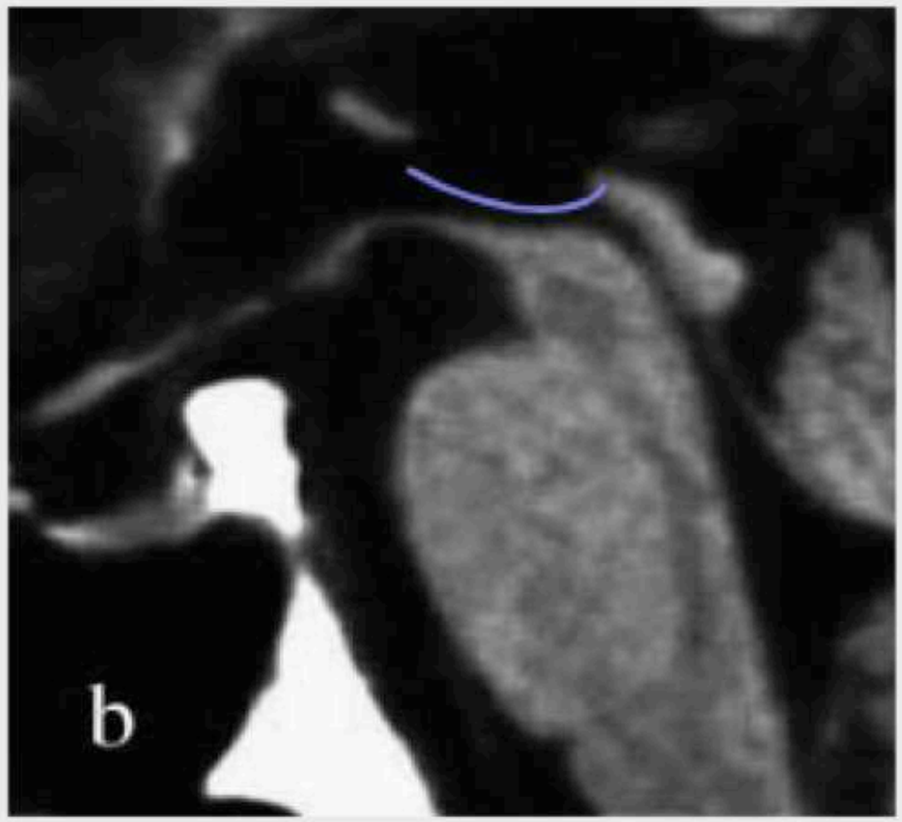

Signe du pingouin/colibri :
Atrophie du mésencéphale
Respect du pont



MENU

Oba H, Yagishita A, Terada H, et al. New and reliable MRI diagnosis for progressive supranuclear palsy. Neurology 2005;64(12):2050–2055.



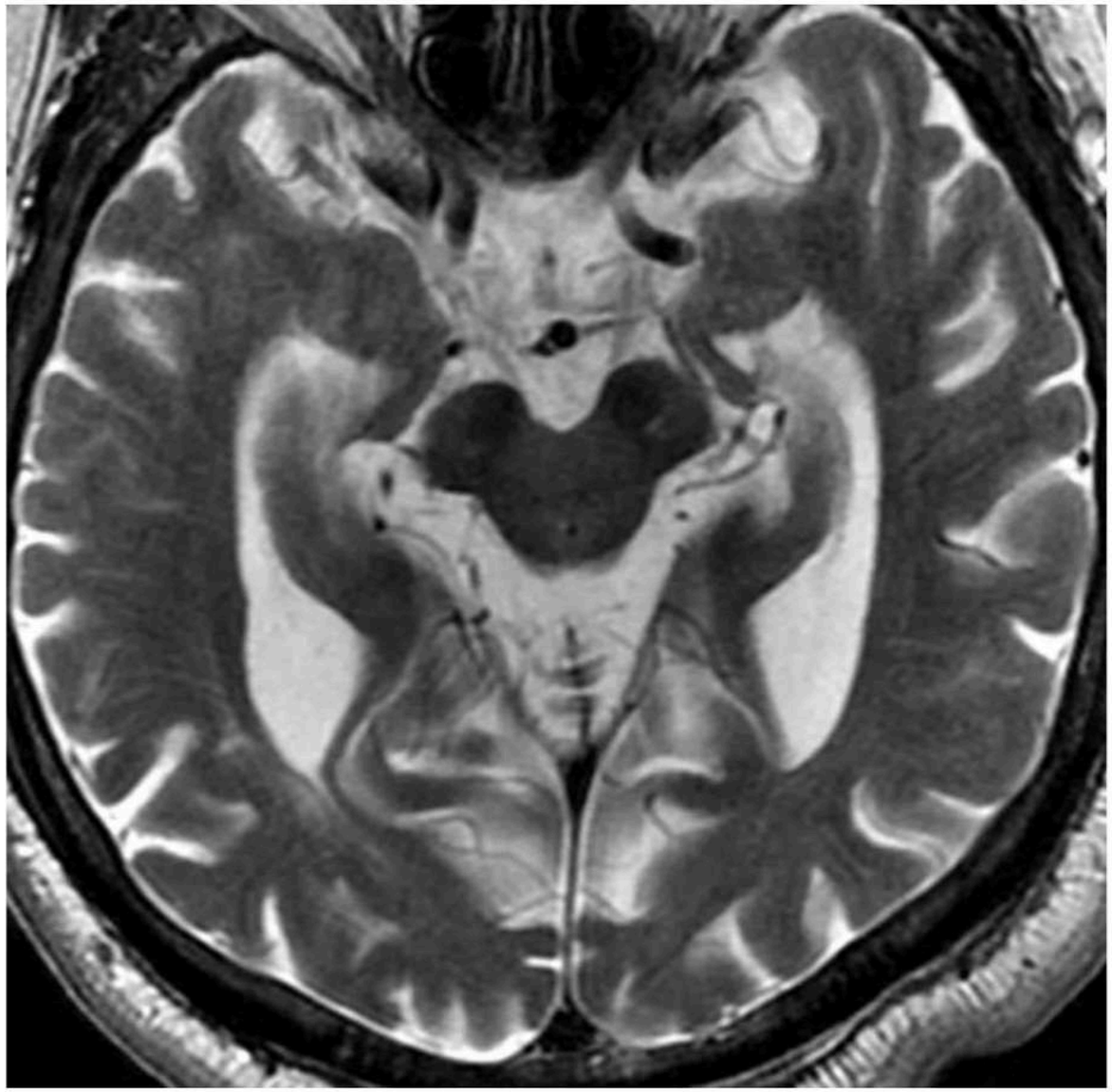

PSP

Paralysie supranucléaire progressive
(Steele-Richardson-Oslewski)

- **Atrophie du mésencéphale : pingouin**
  - **sagittale : bord sup concave ou plat**
  - **sagittale : atrophie colliculus >**
  - **axiale : aspect concave des bords latéraux**
  - **axiale : hypersignal T2 tegmentum**

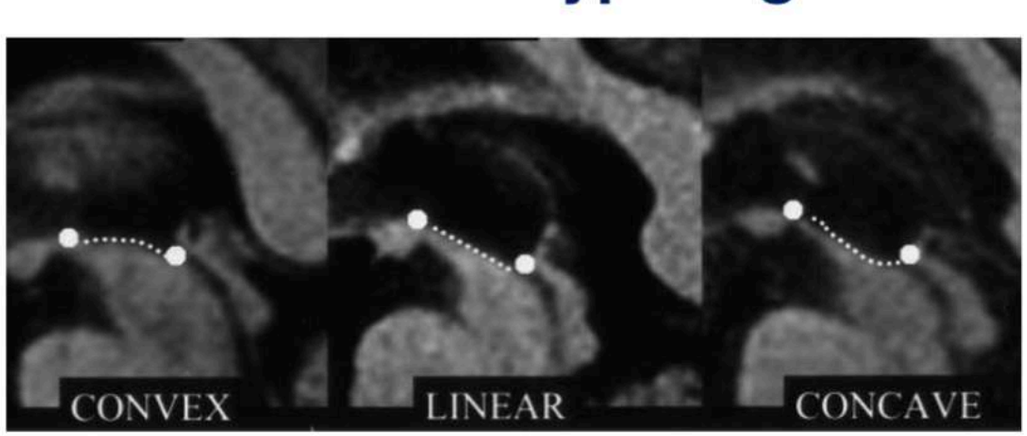



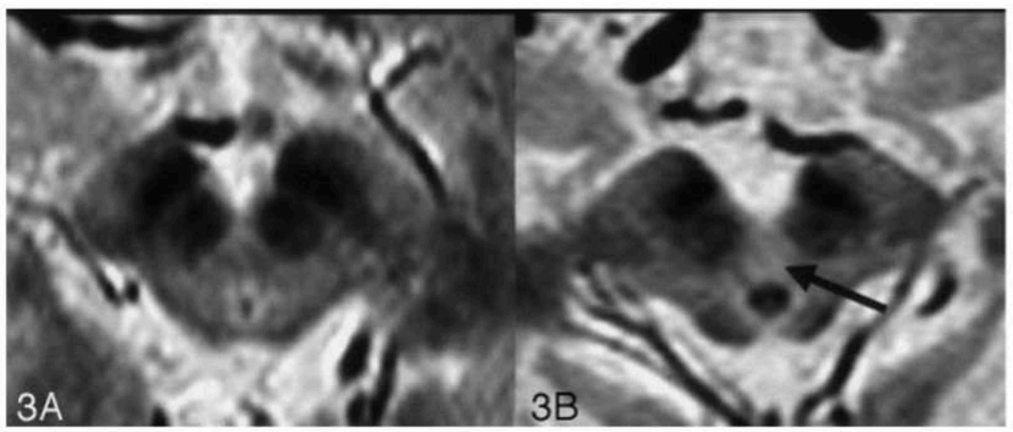

MR Imaging of the Superior Profile of the Midbrain: Differential Diagnosis between Progressive Supranuclear Palsy and Parkinson Disease

AJNR Am J Neuroradiol 25:927–932

Andrea Righini, Angelo Antonini, Roberta De Notaris, Elena Bianchini, Nicoletta Meucci, Giorgio Sacilotto, Margherita Canesi, Danilo De Gaspari, Fabio Triulzi, and Gianni Pezzoli

MENU

Coupe axiale

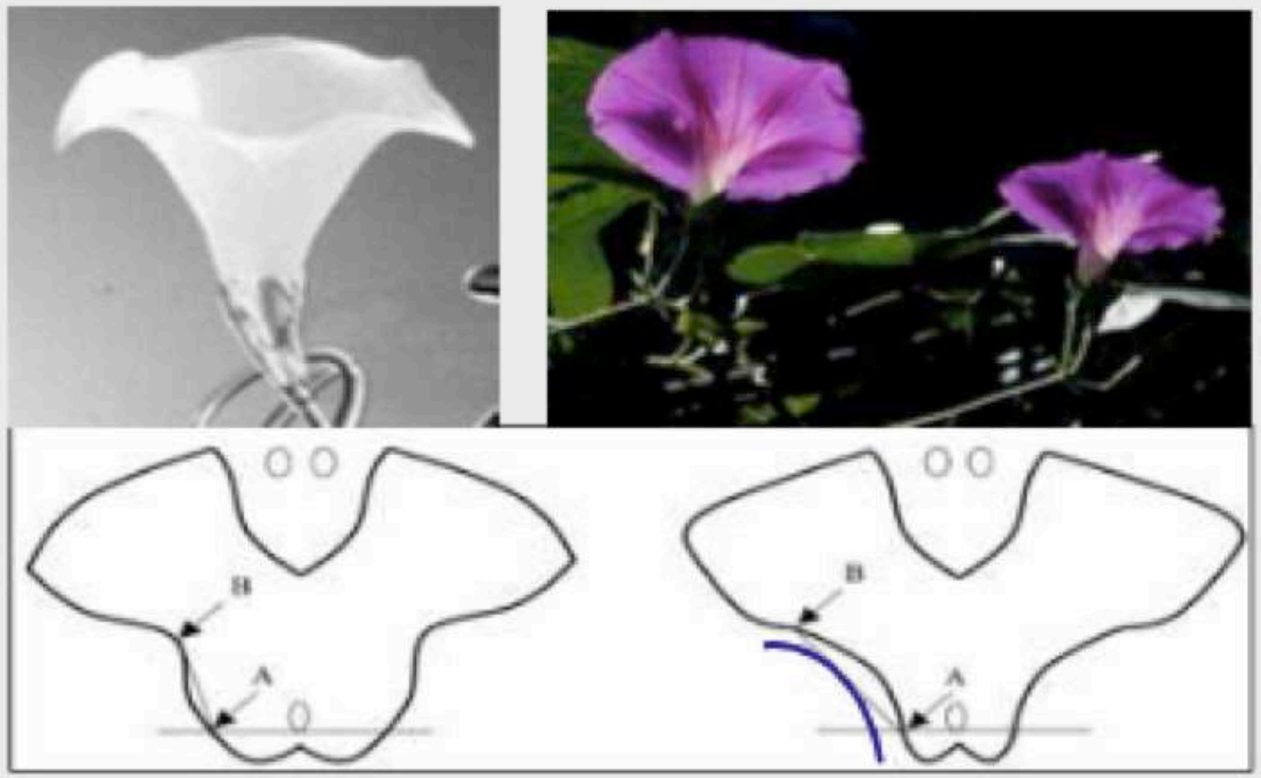

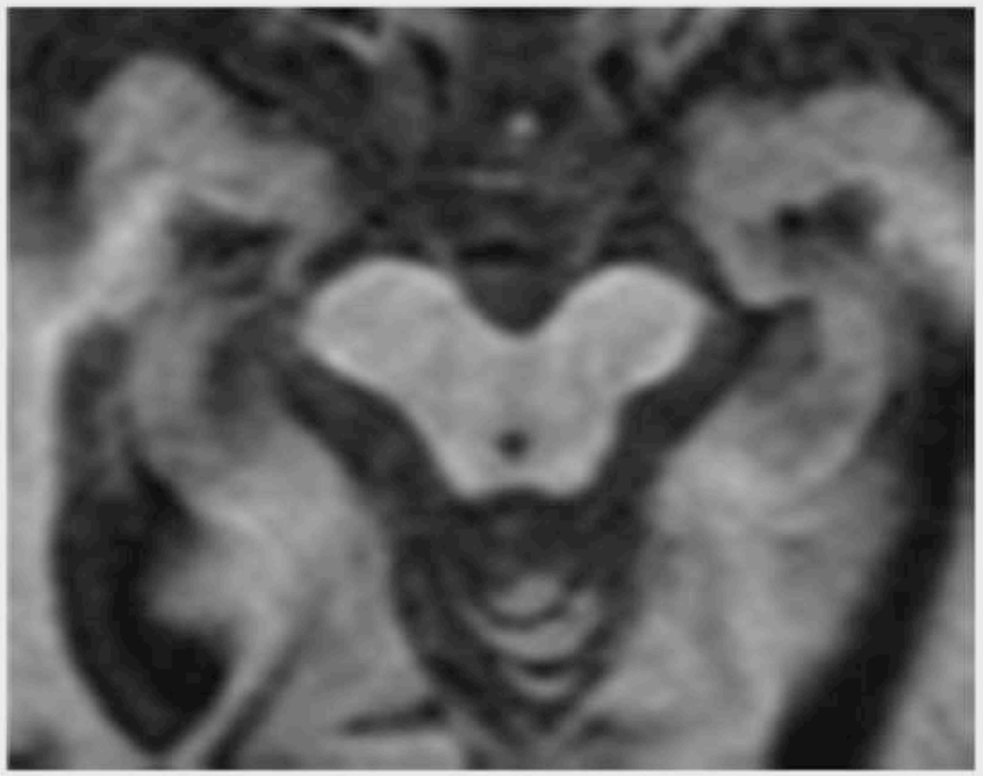

Signe du liseron :
Atrophie du tegmentum
Respect du tectum
« Respect » des pédoncules cérébraux

Morning Glory Sign: A Particular MR Finding in Progressive Supranuclear Palsy, ADACHI, Magn Res Med Sci 2004

MENU

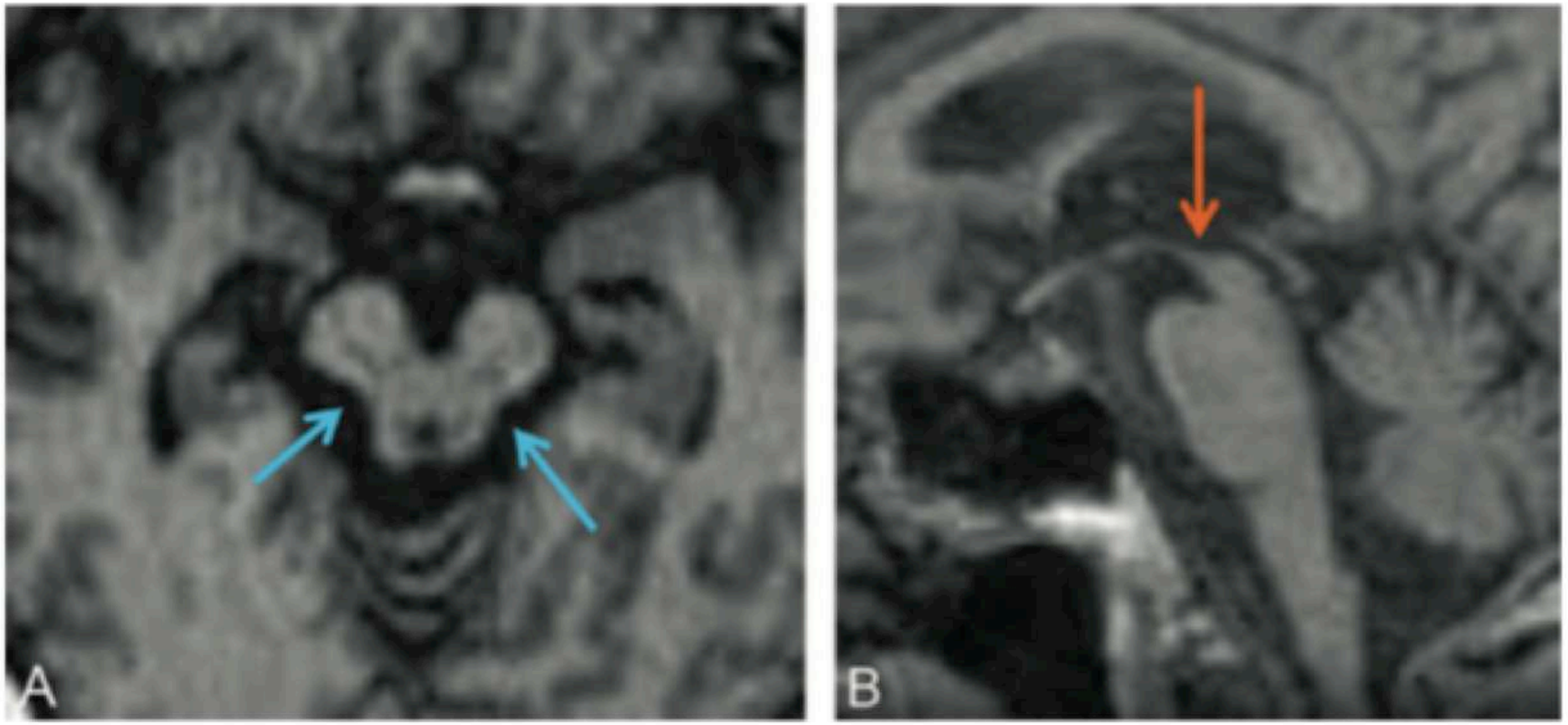

Fig. 3.23

PSP. Atrophie mésencéphalique ; pédoncules creusés (→), tête de pingouin (→).

Clichés du Dr S. Menjot de Champfleur.

Cas clinique 44

Présentation du cas

Description du cas clinique

- Troubles de la marche avec démarche très lente et instable, associés à une dysarthrie chez un homme de 60 ans.



Fig 44.1 a-c IRM en coupes sagittale en T1 (a), axiale en T2 (b) et coronale en T1 en inversion-récupération (c).

Question

- Comment analysez-vous l'IRM en coupes sagittale en T1, axiale en T2 et coronale en T1 en inversion-récupération (Fig 44.1) ? Quel diagnostic évoquez-vous ?

Interprétation

- L'IRM note sur la coupe sagittale en T1 et axiale en T2 une atrophie du mésencéphale, associée à une atrophie des pédoncules cérébelleux supérieurs.

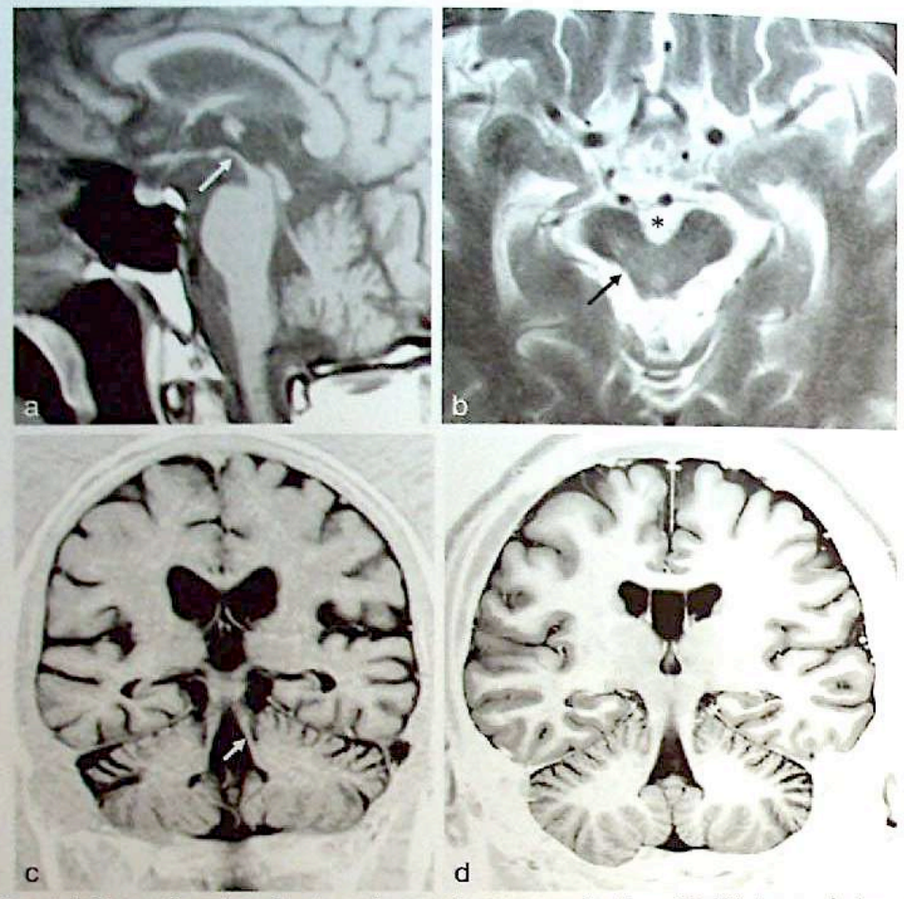

Fig 44.2 a-d Mise en évidence du « signe du pingouin » sur la coupe sagittale en T1 (flèche en a), du « signe du liseron » sur la coupe axiale en T2 (étoile et flèche en b) et de l'atrophie des pédoncules cérébelleux supérieurs sur la coupe coronale en T1 en inversion-récupération (flèche en c) ; cette morphologie des pédoncules cérébelleux supérieurs (c) est à comparer à leur aspect normal (d).

Diagnostic

- Paralysie supranucléaire progressive (PSP).

Commentaires

- La PSP (maladie de Steele, Richardson et Olszewski) débute par un syndrome akinéto-hypertoniqu axial, avec une instabilité, des chutes et peu de tremblements de repos, rapidement complét par des troubles cognitifs, une dysarthie, un syndrome cérébelleux, un syndrome pyramidal, un dysautonomie et des troubles sphinctériens.
- L'IRM (Fig 44.2) démontre une atrophie du mésencéphale qui est identifiée, d'un part, sur l coupe sagittale médiane en T1 ou T2 sous la forme du « signe du pingouin » ou « colibri » et, d'autre part, en coupes axiales T2 ou T1 sous la forme du « signe du liseron » pomée (« *morning glory sign* ») ou encore du « signe de Mickey Mouse » (les pédonc érébrau évoquent les oreilles de Mickey). Le « signe du pingouin » est lié à la perte de la c té supe

MENU



Fig 44.3 a, b Faux « signe du pingouin » induit par le soulèvement du plancher du V3 par un dolicho tronc basilaire (flèches en a). Vrai « signe du pingouin » avec une concavité de la partie postérieure du plancher du V3 du fait d'une atrophie du mésencéphale (flèche en b).

rieure de la partie postérieure du plancher du troisième ventricule (V3) qui devient linéaire, voire concave vers le haut (flèche en a) du fait de l'atrophie mésencéphalique qui se traduit par ailleurs par une diminution de son diamètre sagittal. Le « signe du liseron » traduit les modifications de la morphologie de la région des pédoncules cérébraux liées, d'une part, à l'aspect élargi et évasé de la citerne interpédoculaire (étoile en b), et, d'autre part, à l'apparition d'une concavité de la face postérolatérale du mésencéphale (flèche en b). Il n'y a pas d'atrophie significative du pont. Les pédoncules cérébelleux supérieurs sont atrophiés (flèche en c) et peuvent présenter un signal hyperintense en T2-FLAIR.

- Le « signe du pingouin » est plus fiable que le «signe du liseron » ; en effet, la concavité postérolatérale du mesencéphale dépend de l'inclinaison de la coupe axiale. Un faux « signe du pingouin » peut être induit par le soulèvement du plancher du V3 par un dolicho tronc basilaire (Fig 44.3).
- La visualisation de ces modifications morphologiques caractéristiques de la PSP nécessite une IRM avec des coupes sagittales relativement fines (< 3 mm), des coupes axiales en T2 idéalement parallèles au plan nasion-jonction bulbo-pontique et des coupes coronales en T1 et en FLAIR.

MENU

DCL
DEMENCE A CORPS DE LEVY

DEMENCE A CORPS DE LEVY
2eme demence en frequence
sujet agé
Déficit cognitif progressif =troubles mnésiques variables ≠ MA
Troubles sommeil et attention, **HALLUCINATIONS** visuelles
Symptomatologie extrapyramidale (70 à 90 %) peu dopa sensible
Atrophie globale
Respect hippocampe
HypoT2* putamen
non specifique donc

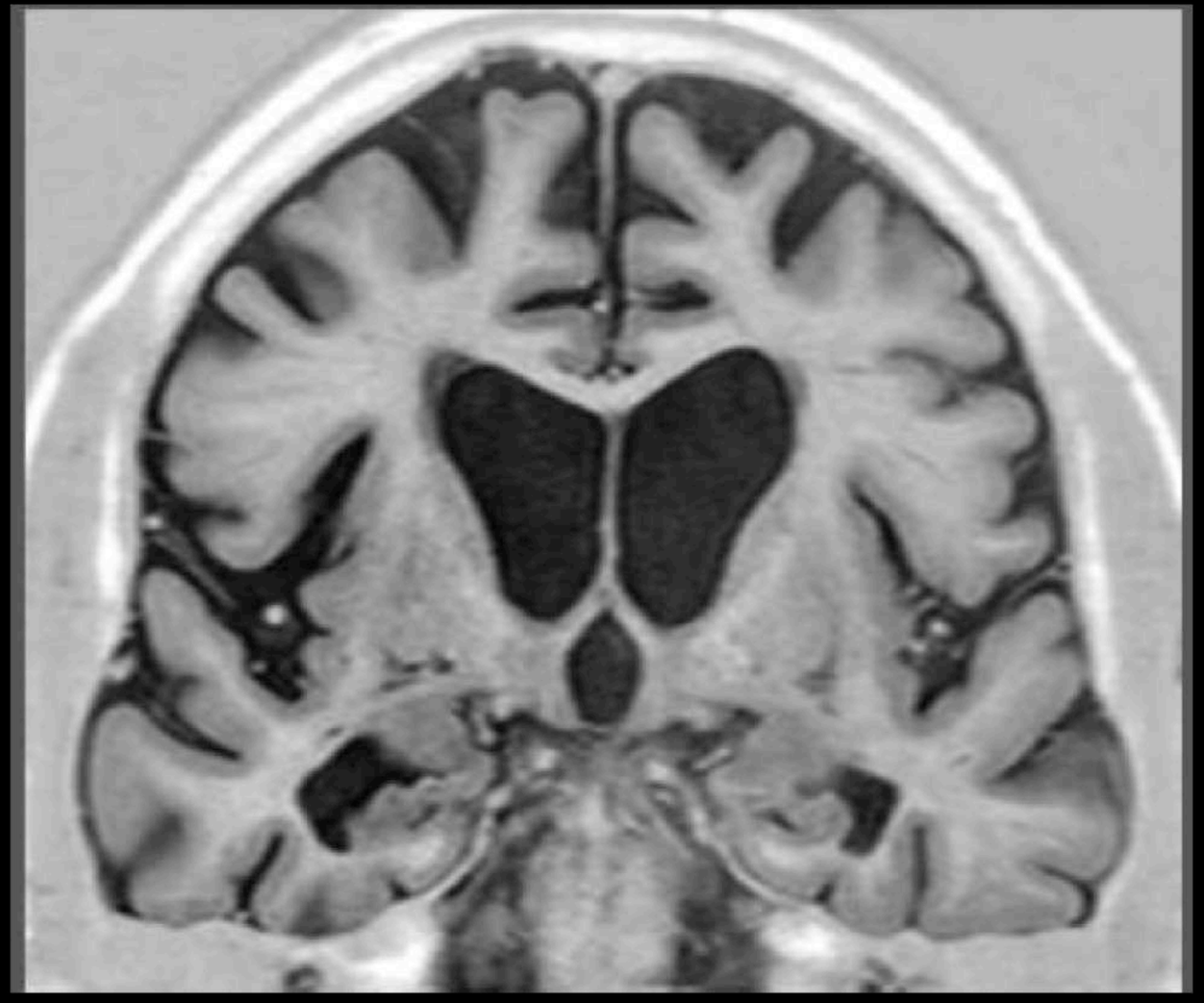

MENU

Démence à corps de Lévy
signes radiologiques

- Atrophie diffuse (moins évolutive que si MA)
- Respect relatif des régions temporales internes

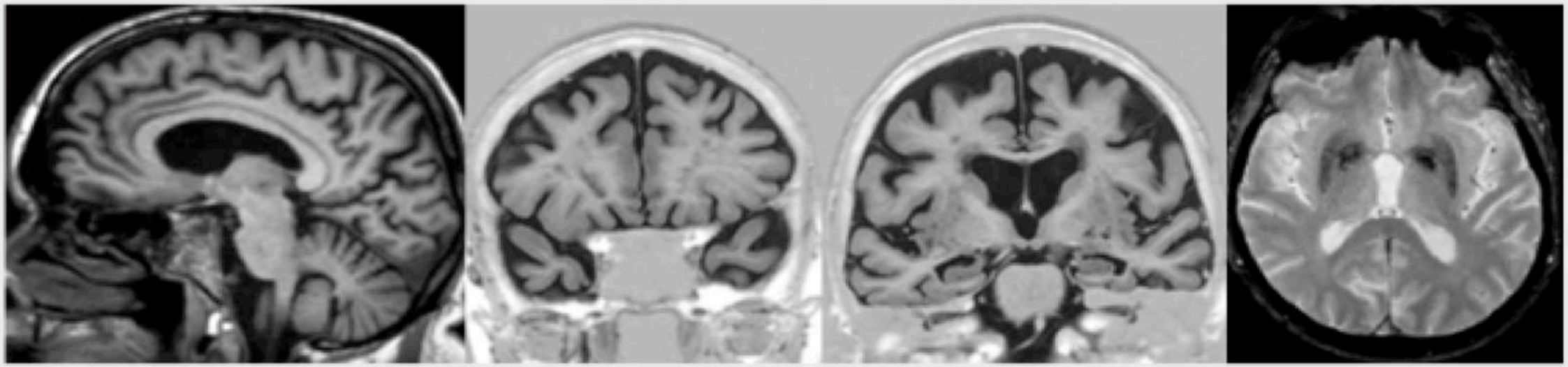

The common dementias: a pictorial review. Bhogal P, Eur Radiol, 2013
Neuroimaging of dementia in 2013: what radiologists need to know, Haller S, Eur Radiol, 2013

DCB
DEMENCE CORTICO BASAL

DEMENCE CORTICO BASALE

50-60 ans

Akinésie/rigidité asymétrique du membre supérieur avec apraxie

Troubles de la sensibilité épicritique

Pas de détérioration intellectuelle initialement

Echec de la dopa thérapie

ATROPHIE PERI CENTRALE , asymetrique

Dé

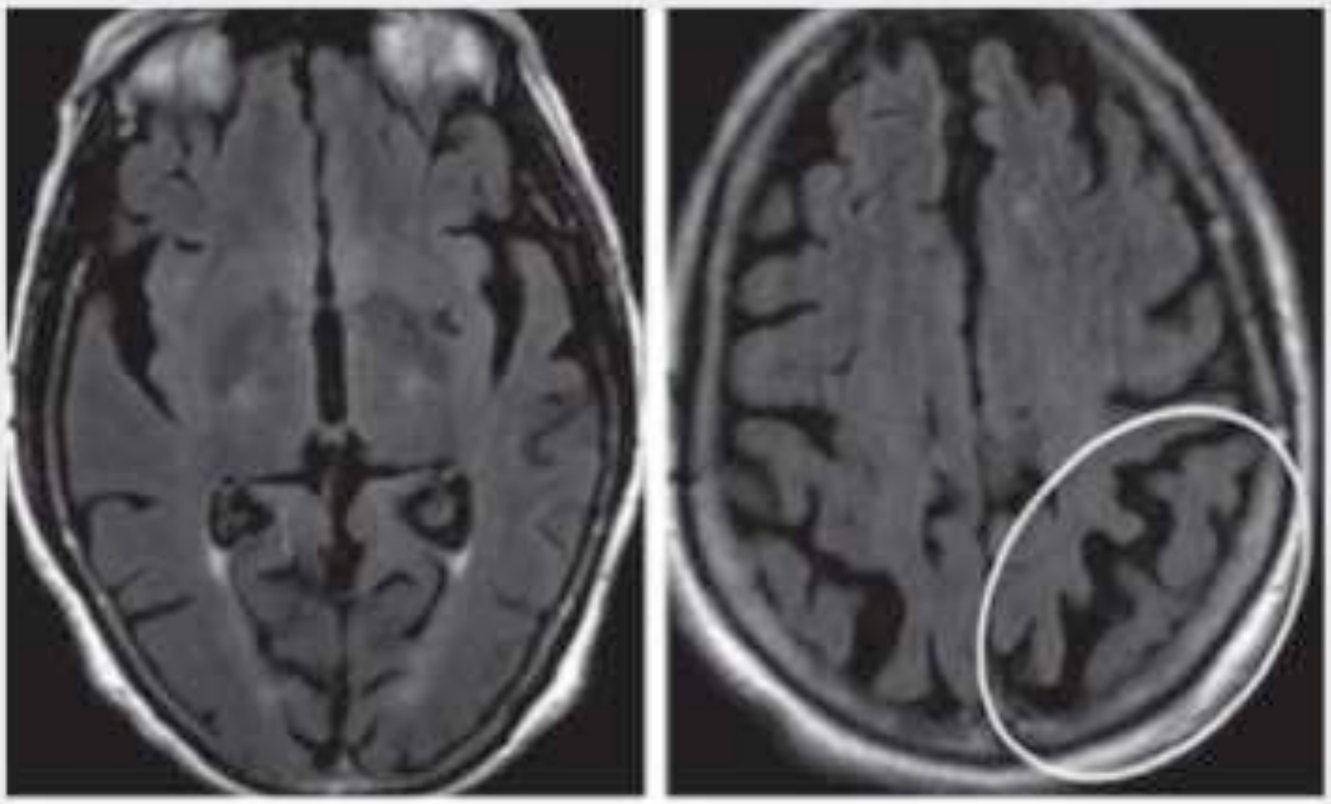

NGC : sans anomalie
atrophie pariétale gauche

MENU

Démence cortico basale

signes radiologiques

- Atrophie asymétrique frontale postérieure et pariétale (péri centrale)
- Atrophie du pédoncule cérébral ipsilatéral
- Hypersignaux sous corticaux FLAIR (perte neuronale)
- Pas d'anomalie des NGC

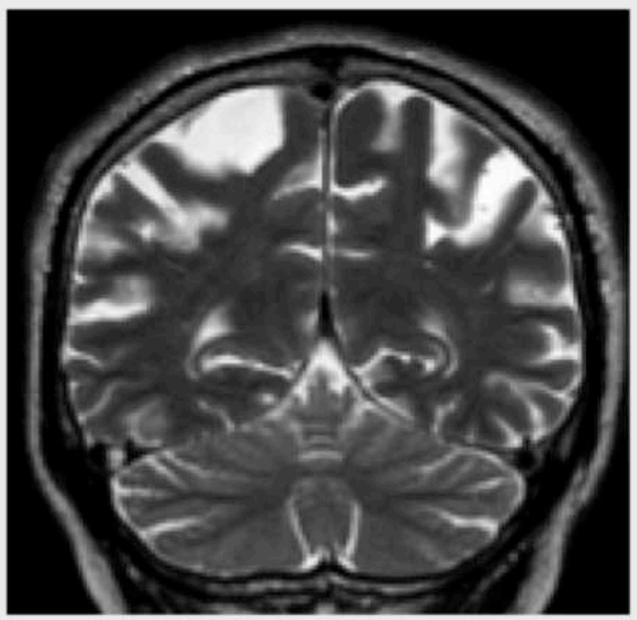

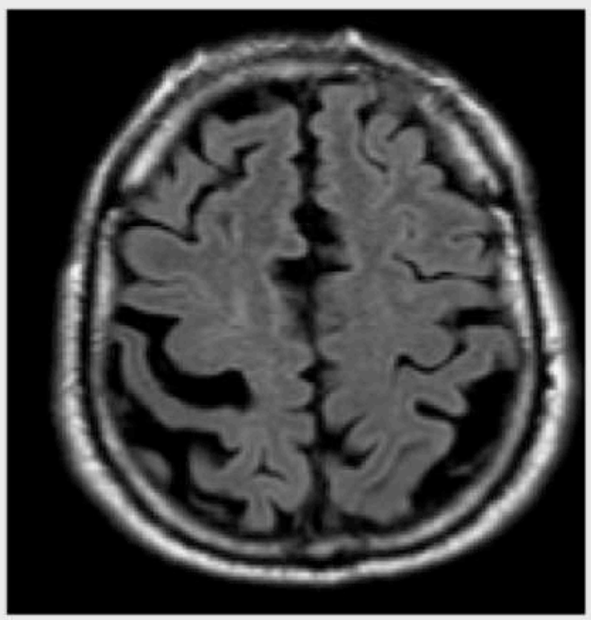

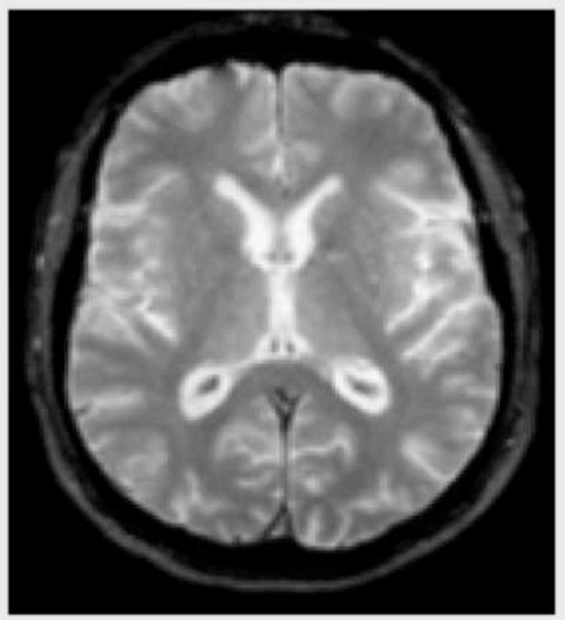

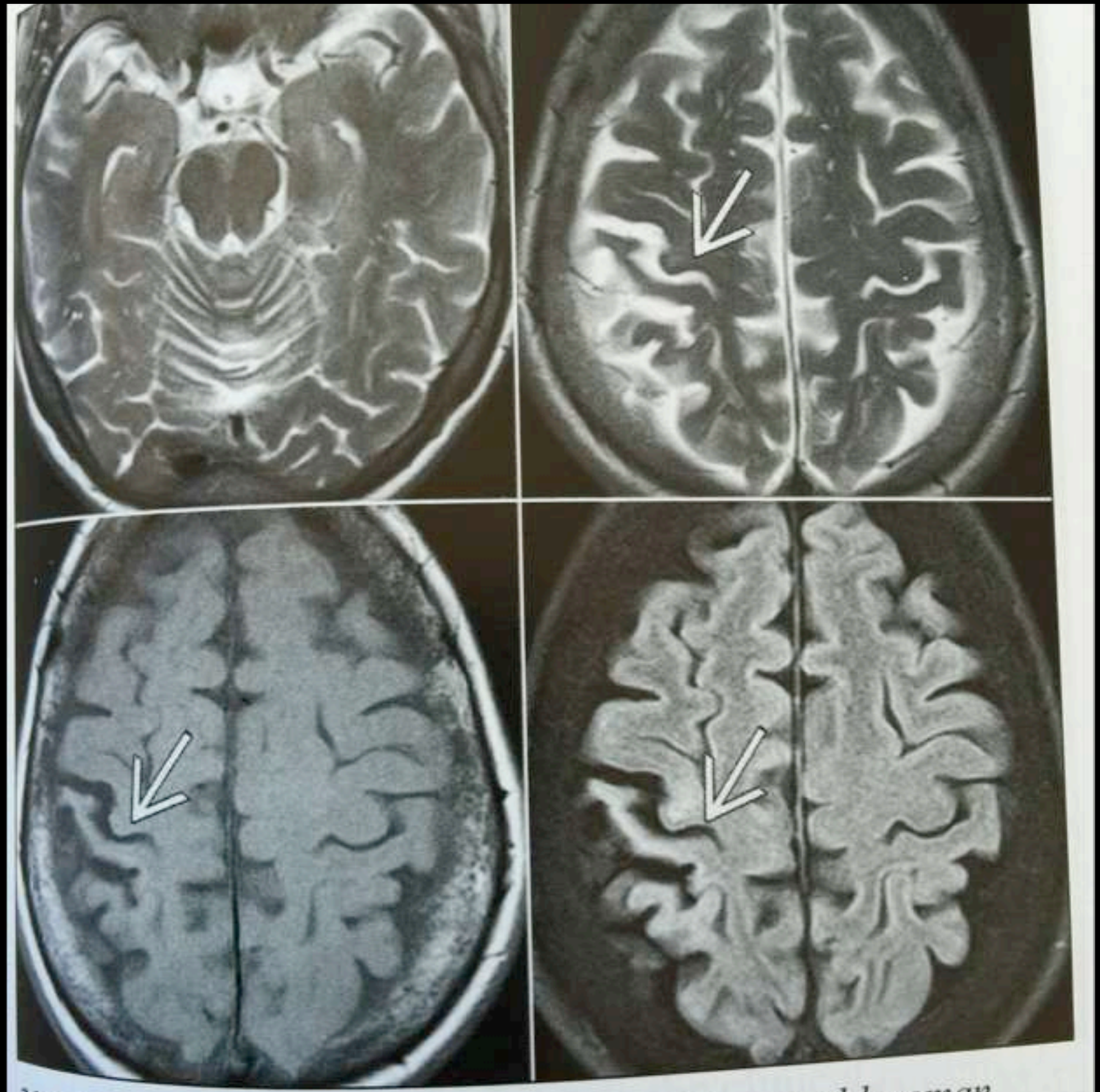

33-25. *Cortical basal degeneration in a 61-year-old woman with spastic left arm. The temporal and occipital lobes appear normal. Note asymmetric atrophy, thin cortex, hyperintense WM in right perirolandic region* ➔.

MENU

DÉGENERESCENCE CORTICO-BASALE

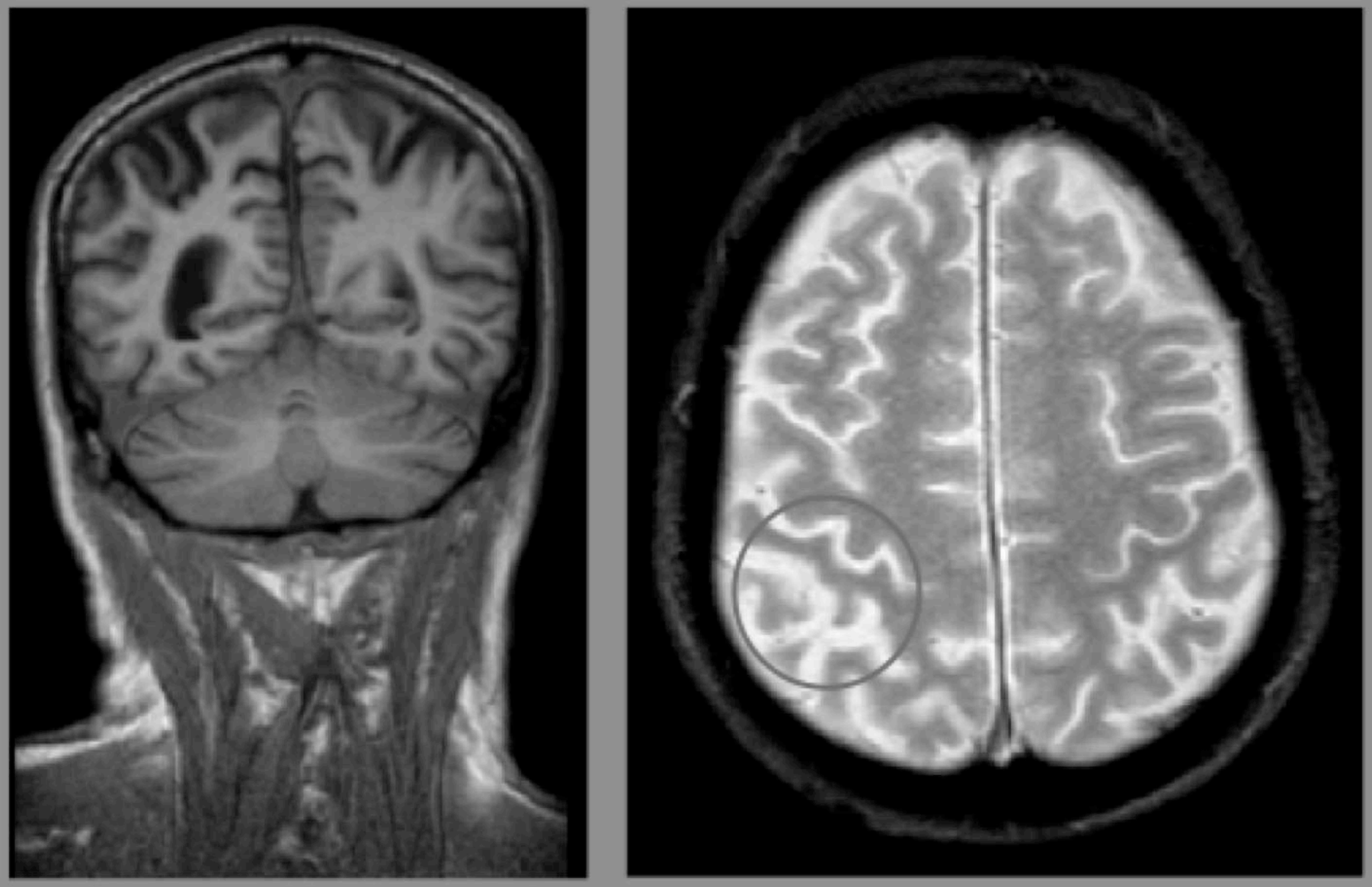

Homme, 55 ans, syndrome akinéto-rigide progressif (sous-cortical) avec apraxie idéomotrice (cortical)

MENU

IRM: atrophie asymétrique des régions frontales POST et pariétales

Alzheimer

Imagerie

- Atrophie **hippocampe**
  - **D'abord cortex entorrhinal en 1er(gyrus parahippoc.)**
  - **Puis hippocampe en 2d**
- Atrophie **précunéus** (6) **en 3ème**

Hippocampe

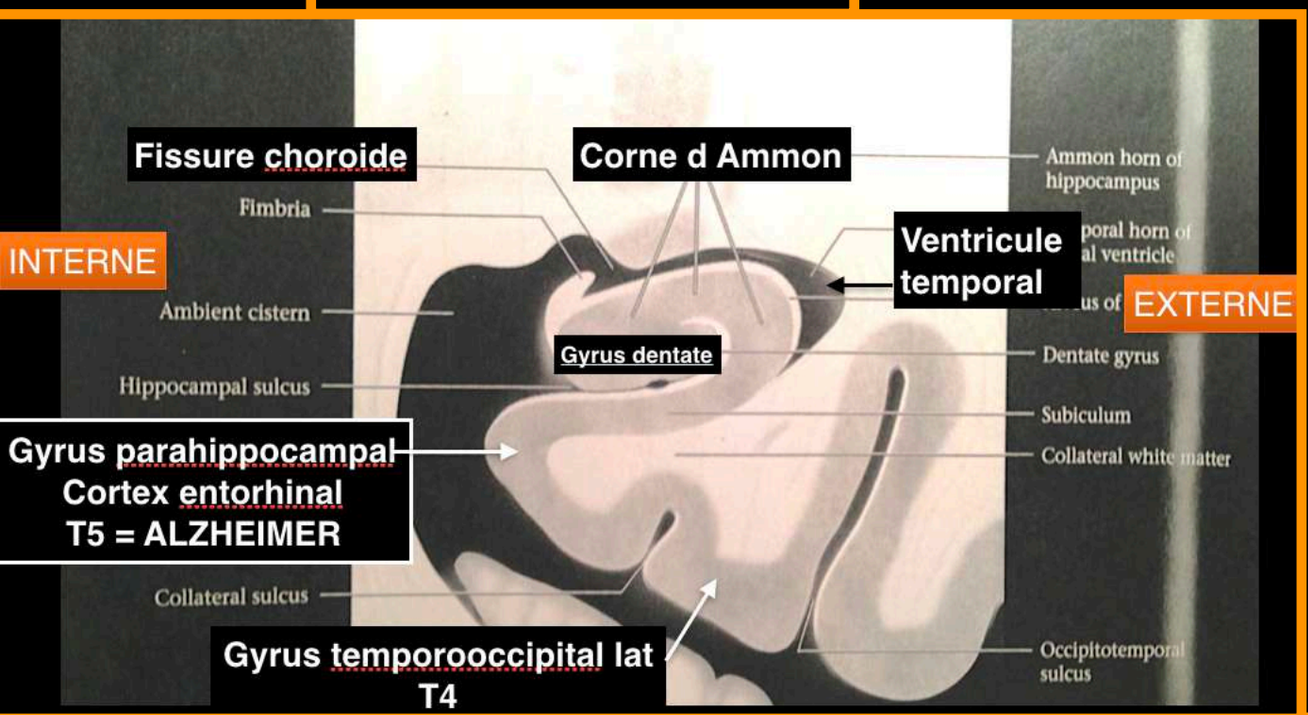

Précunéus (aire 6)

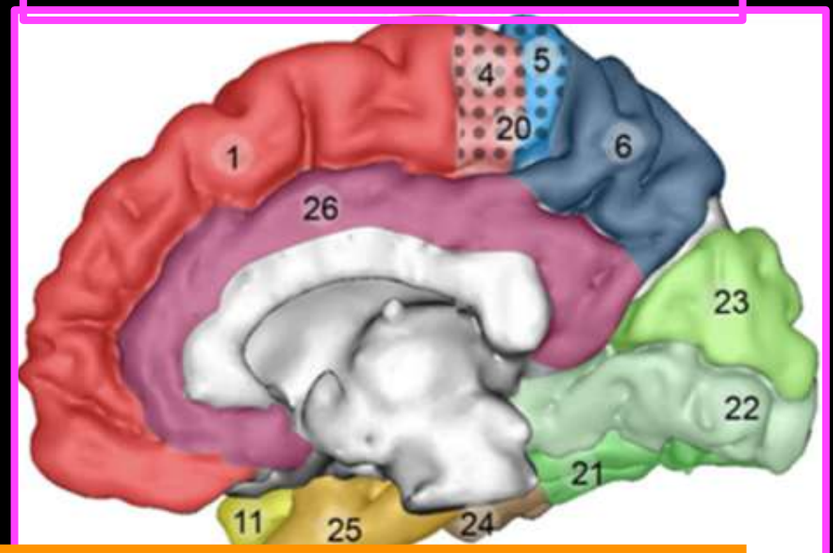

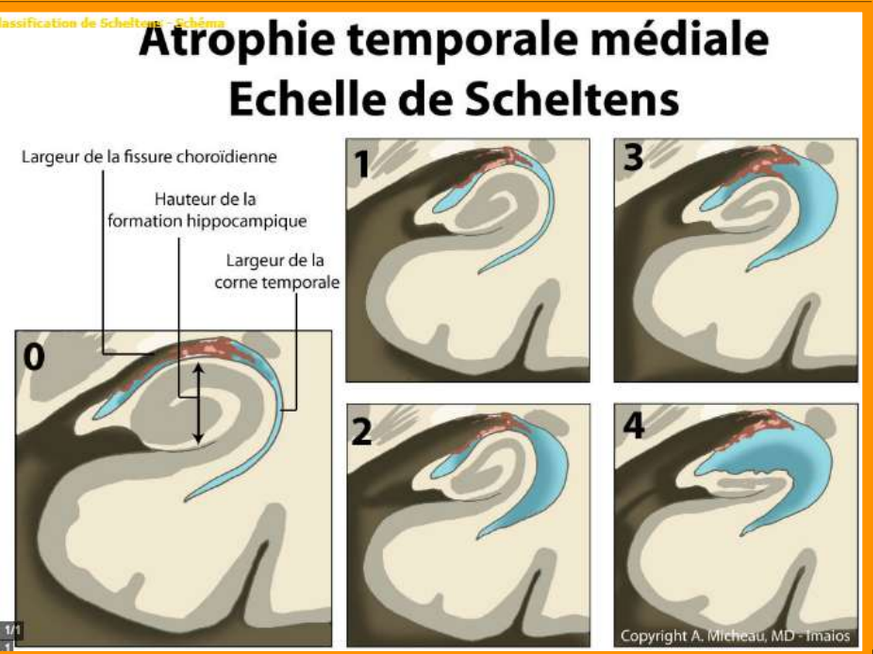

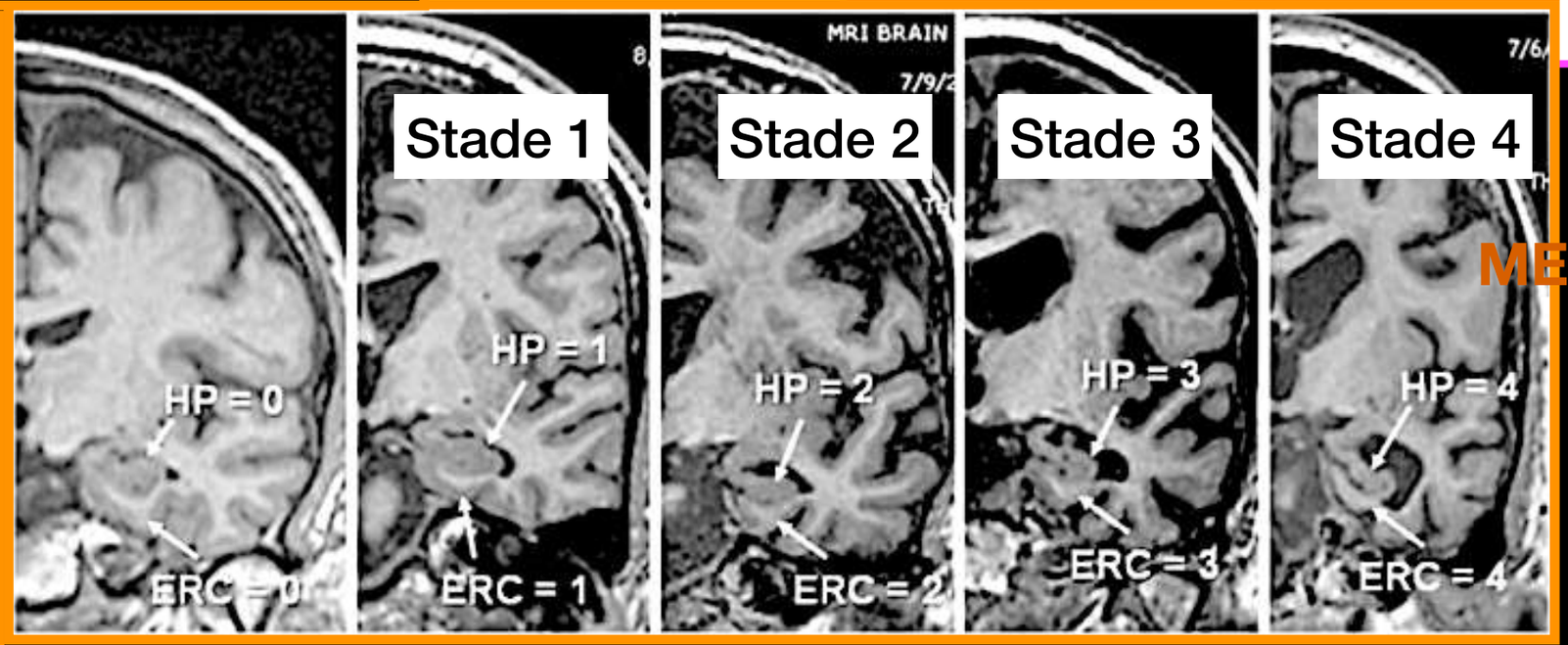

MENU

REPERE ANAT



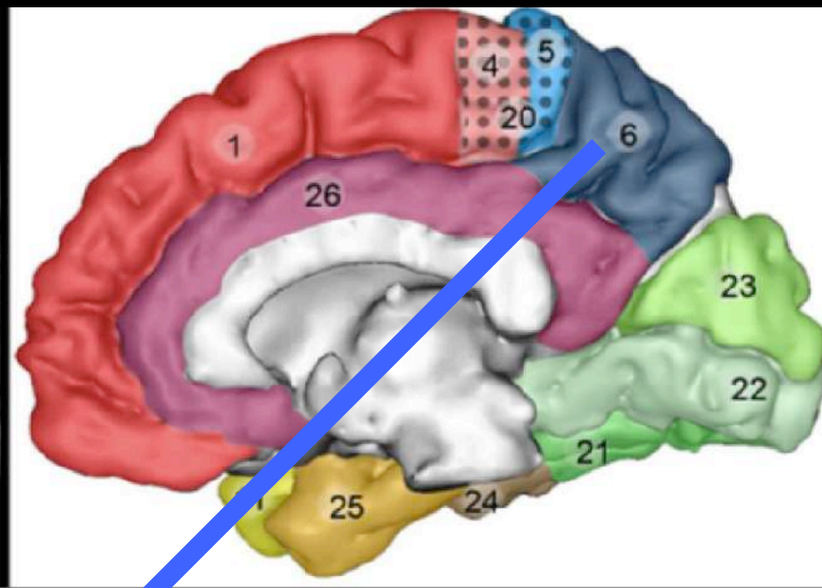

ATROPHIE PRÉ CUNEUS

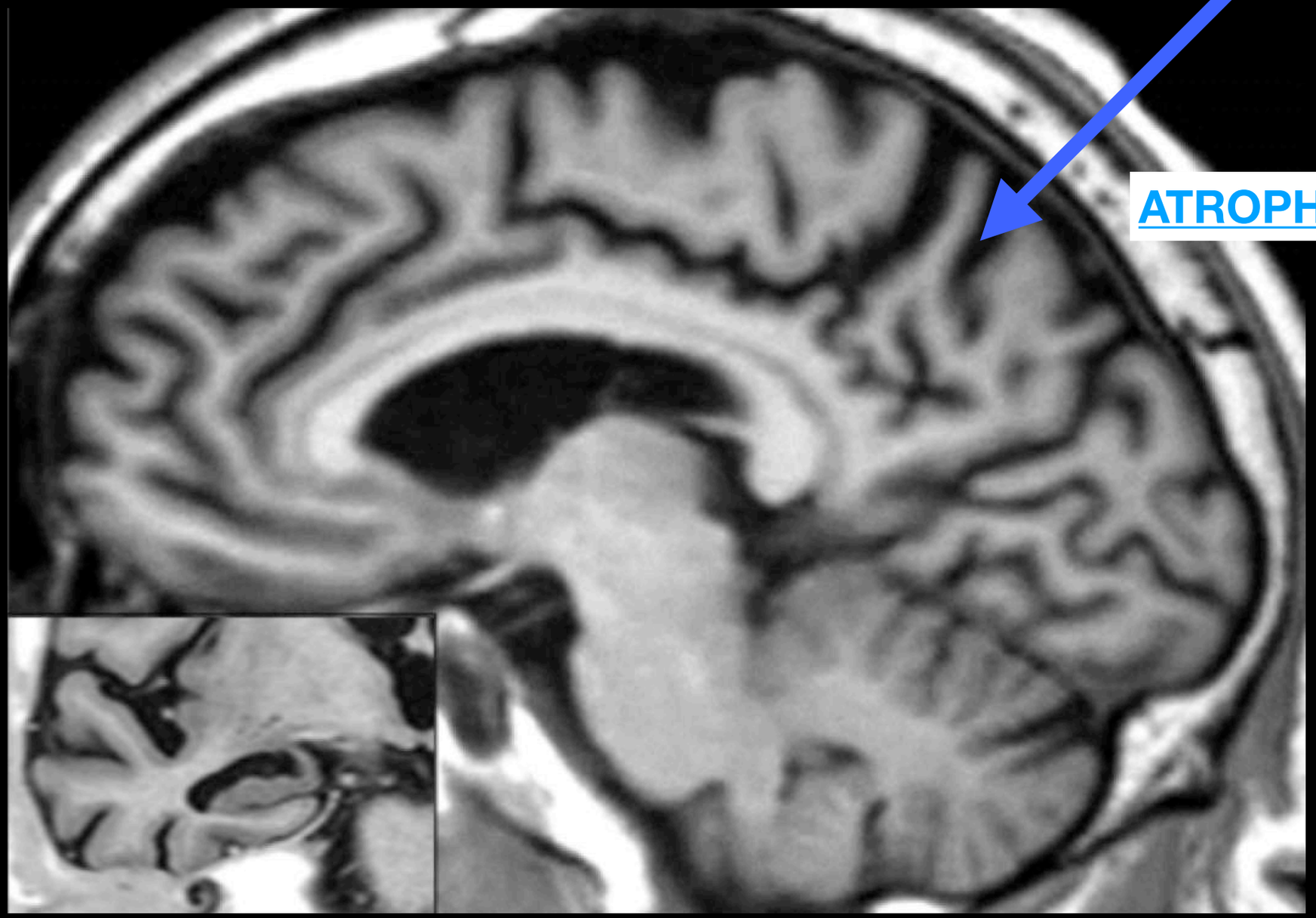

MENU

Imagerie

- Atrophie **hippocampe**
  - **D'abord cortex entorrhinal en 1er(gyrus parahippoc.)**
  - **Puis hippocampe en 2d**

L'atrophie suit ensuite un chemin prévisible en suivant les stades de Braak :

- Atrophie **précunéus** (6) **en 3ème**

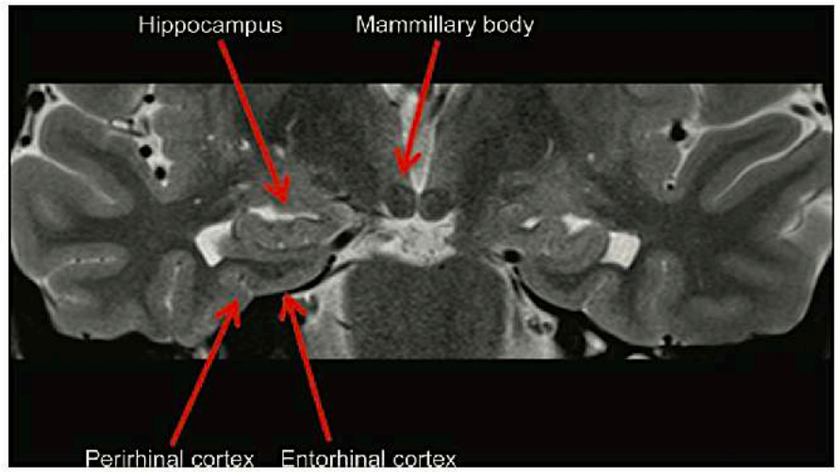

b.

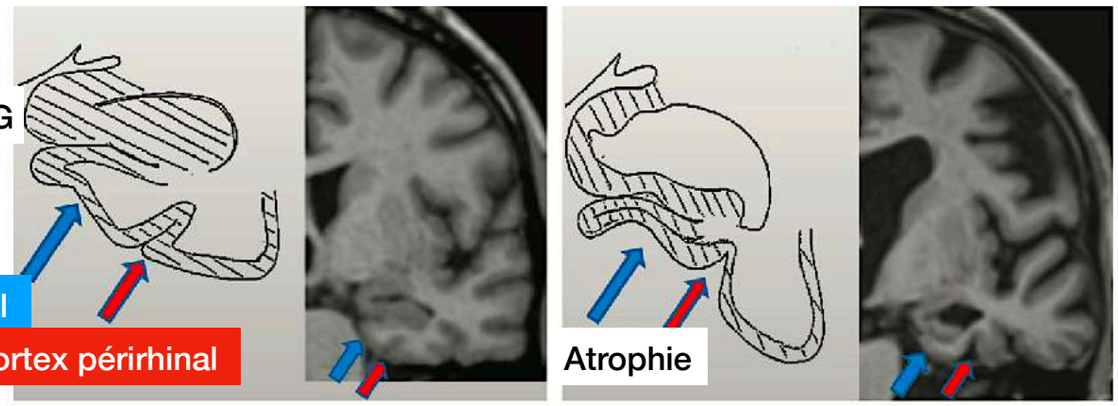

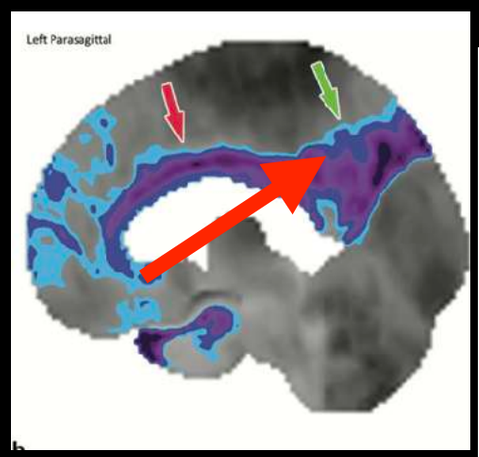

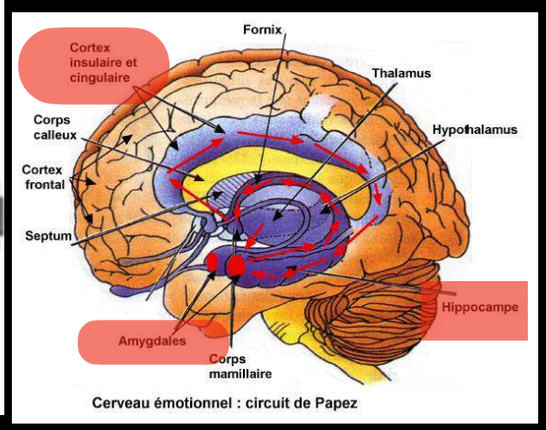

Cerveau émotionnel : circuit de Papez

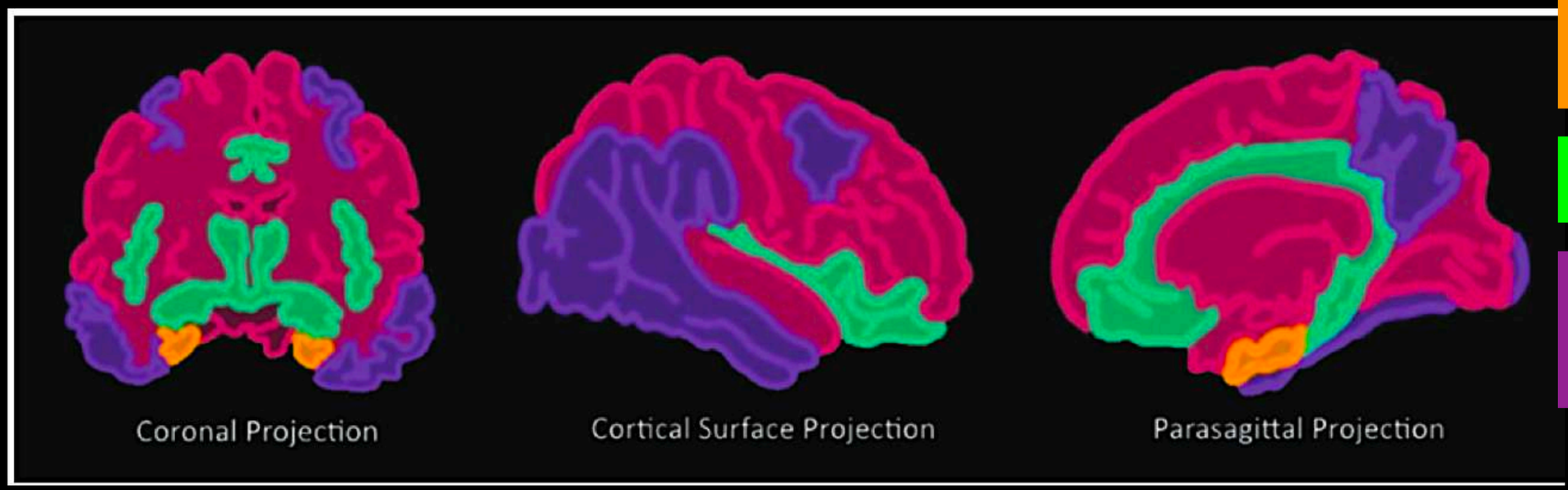

BRAAK 1 ET 2
= CORTEX ENTORHINAL ET HIPPOCAMPE

BRAAK 3 ET 4
= SYSTEME LIMBIQUE

INSULA
CORTEX
TEMPORAL
INTERNE
GYRUS
CINGULAIRE

BRAAK 5 ET 6
= PRÉ CUNÉUS
GYRUS LINGUAL
LOBE TEMPORAL

MENU

Les formes rares de la maladie d'Alzheimer caractérisées par un âge moyen de début plus jeune (55 ans) et qui sont plus agressives :

- L'atrophie corticale postérieure (ACP ou syndrome de Benson): débute fréquemment avant 60 ans. Les premiers symptômes sont DES **AGNOSIES VISUELLES** avec un trouble de la reconnaissance et de la saisie des objets, des troubles de la lecture, de l'écriture et une difficulté à s'habiller. Ces symptômes sont souvent considérés comme d'origine oculaire entraînant alors de longues périodes d'errances diagnostiques. L'évolution est caractérisée par une péjoration des symptômes sans atteinte du raisonnement, du comportement ou de la mémoire

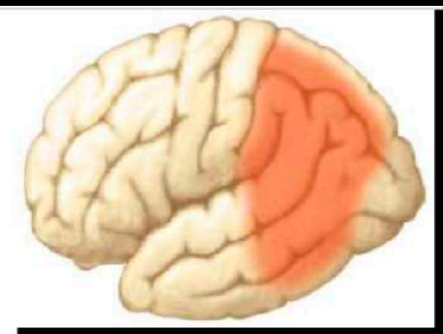

Atrophie corticale postérieure ou syndrome de Benson (1988)

AGNOSIE VISUELLE A DROITE SYNDROME DE BENSON (ATROPHIE CORTICALE POSTERIEURE = FORME ALZHEIMER)

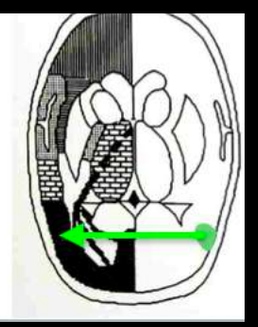

Clinique: Trouble des fonctions supérieurs+agnosie visuelle+apraxie…

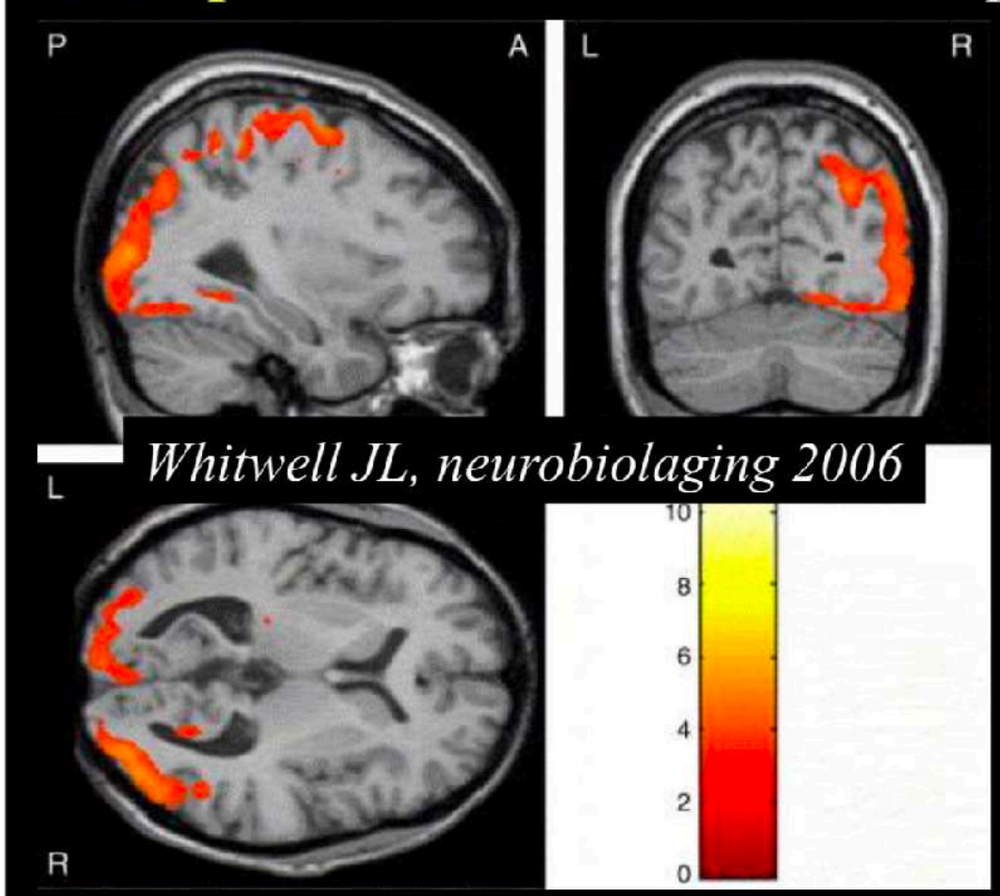

Whitwell JL, neurobiolaging 2006

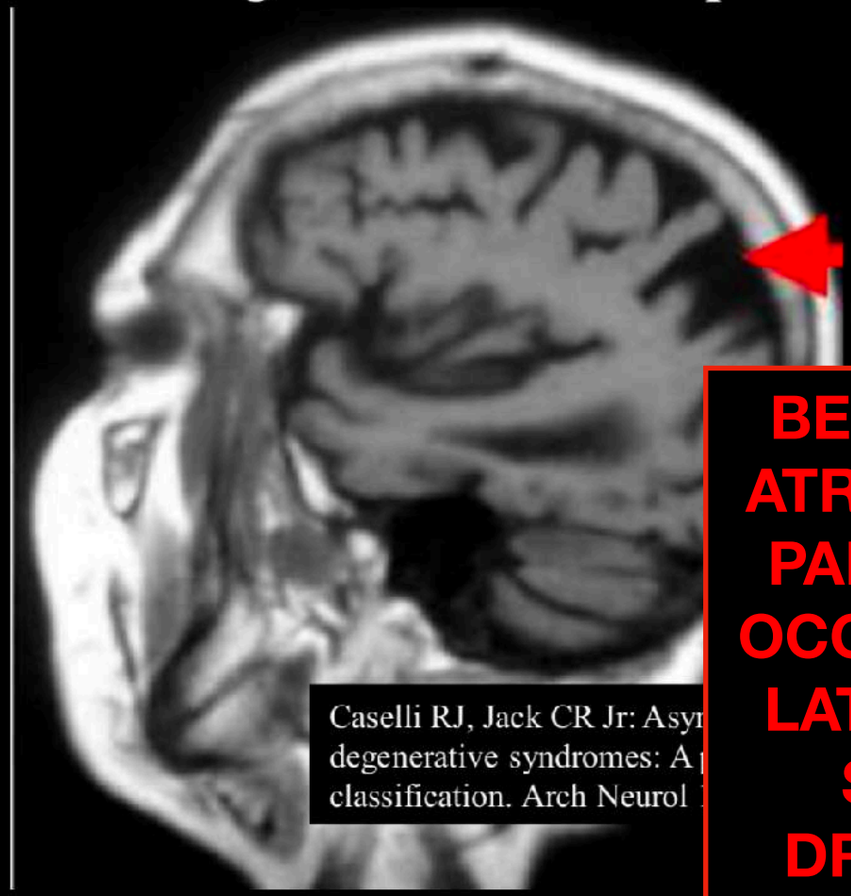

Caselli RJ, Jack CR Jr: Asyn
degenerative syndromes: A
classification. Arch Neurol

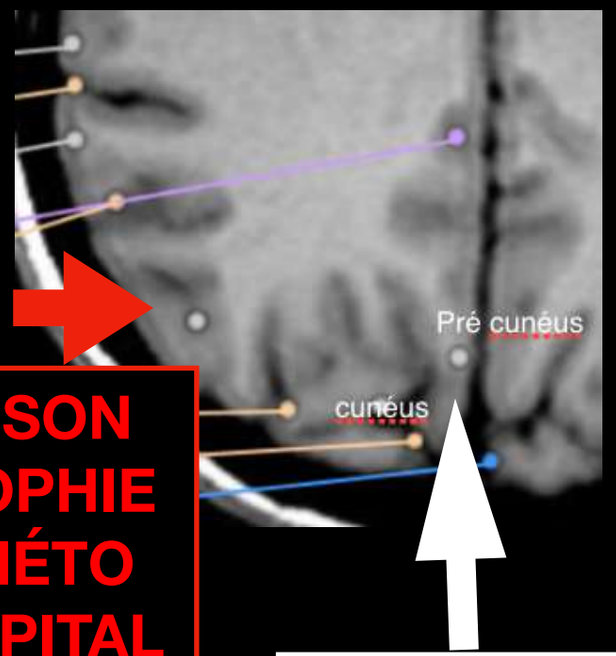

BENSON ATROPHIE PARIÉTO OCCIPITAL LATERAL SVT DROITE

ALZHEIMER = MEDIAN PRE-CUNÉUS

IRM: - Atrophie pariéto-occipitale prédominant à **droite**
- Hippocampes préservés

HIPPOC NORMAUX

MENU

DFT
DEMENCE FRONTO TEMPORAL
= MALADIE DE PICK

Atrophie frontal et temporal
gradient antérieur
svt examen bougé ou arrété

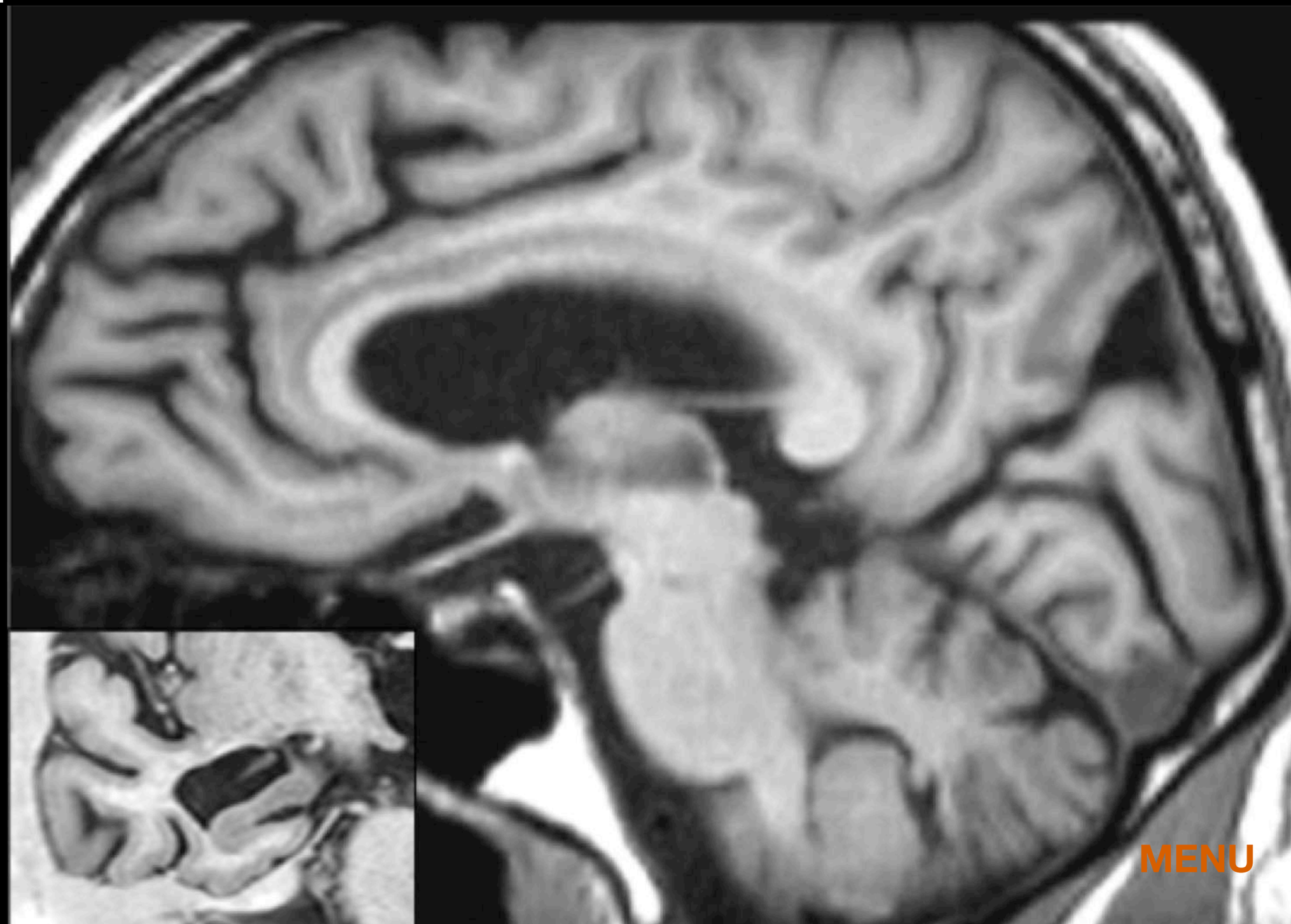

MENU

DFT
DEMENCE FRONTO TEMPORAL = MALADIE DE PICK

Atrophie frontal et temporal
gradient antérieur
svt examen bougé ou arrété

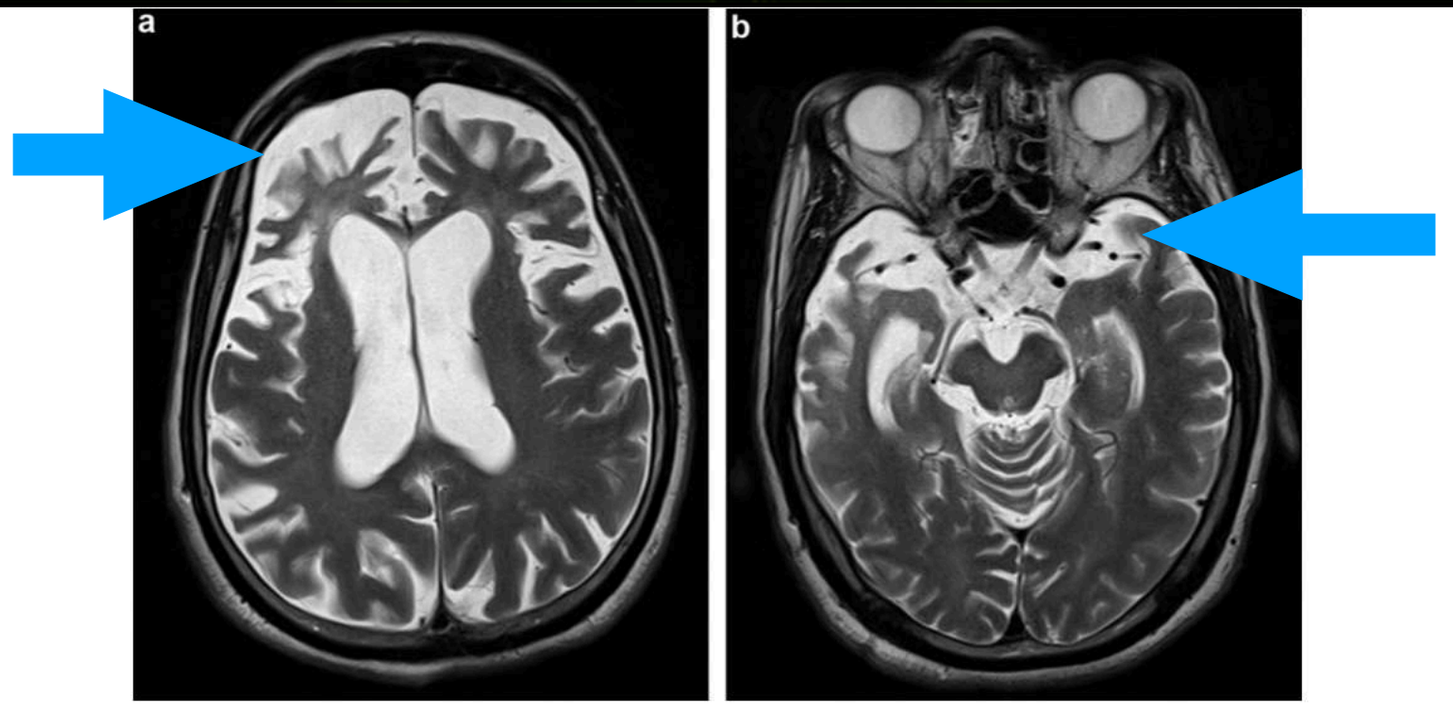

Figure 1. IRM cérébrale coupes axiales T2 (a et b) chez un patient atteint d'un syndrome démentiel. Notez le gradient antéro-postérieur de l'atrophie avec une atteinte prédominante sur les régions antérieures des lobes frontaux et temporaux.

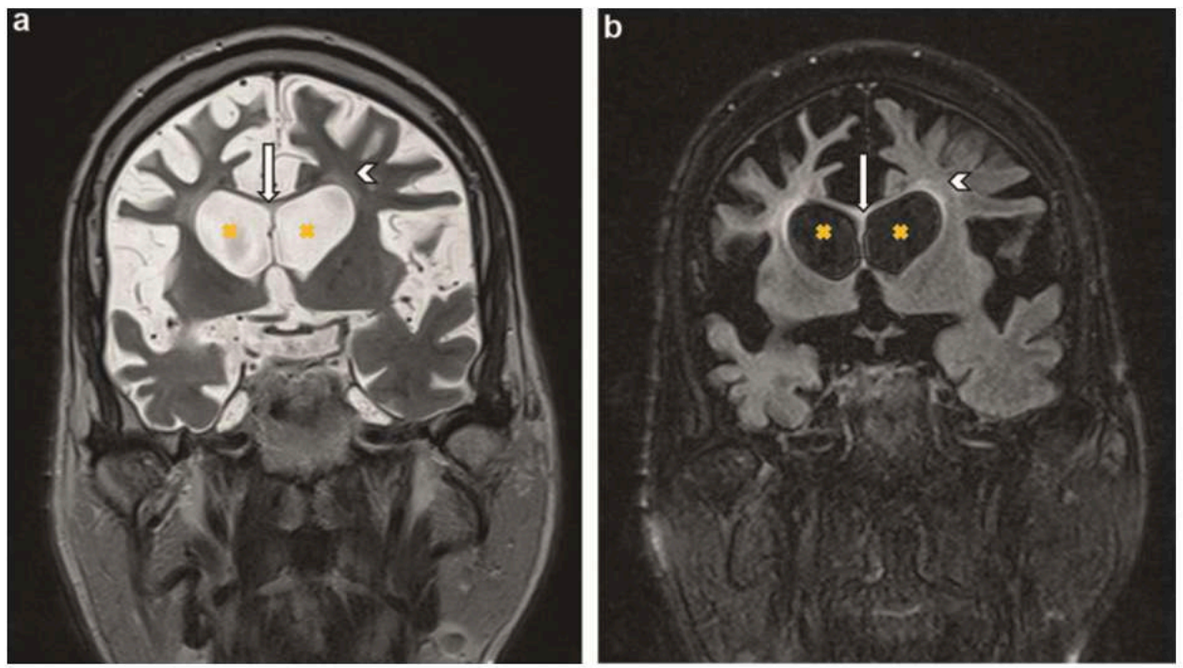

Figure 2. IRM cérébrale coupes coronales T2 (a) et FLAIR (b) montrant l'atrophie du corps calleux (flèche blanche), la dilatation des cornes frontales des ventricules latéraux (croix jaunes) et les anomalies de signal de la substance blanche péri ventriculaire (tête de flèche).

Les démences frontotemporales (DFT) rentrent dans le cadre des démences neurodégénératives. Elles représentent 10 à 20 % des démences dégénératives [1].
Décrite en 1892 par Arnold Pick, lors de la découverte au cours d'une autopsie d'une atrophie cérébrale focalisée touchant la région frontotemporale chez un patient en déclin intellectuel [2].
Le tableau clinique est polymorphe associant des troubles du langage, du comportement et affectifs.
L'imagerie par résonance magnétique (IRM) est l'examen radiologique de choix permettant une analyse précise de la topographie de l'atrophie cérébrale (*Fig. 1*).
Le vieillissement cérébral se caractérise par une atrophie corticale et des anomalies de la substance blanche, en plage ou en foyer, en hypersignal T2 et FLAIR, de siège péri ventriculaire et sous cortical.
Dans la DFT, l'atrophie est typiquement bilatérale et symétrique, prédominant dans les régions antérieures du lobe frontal, du lobe temporal, des hippocampes et du cortex entorhinal, associée le plus souvent à un hypersignal sur les séquences T2 ou FLAIR des régions antérieures avec des cornes frontales nettement dilatées (*Fig. 2*).
Une atrophie du corps calleux et des têtes des noyaux caudés peut être notée.
L'analyse topographique de l'atrophie cérébrale dans la DFT est un élément primordial de la démarche diagnostique des démences neurodégénératives.

Un gradient antéro-postérieur de l'atrophie cérébrale avec une prédominance frontale est fortement évocateur d'une démence frontotemporale.
Les DFT sont des maladies graves qui réduisent considérablement l'espérance de vie des patients. Leur physiopathologie bien que mystérieuse serait secondaire à des facteurs génétiques. La prise en charge est multidisciplinaire et les thérapies ciblées constituent une perspective thérapeutique d'avenir.

PROTECTION DES DROITS DES SUJETS HUMAINS ET ANIMAUX

Les auteurs déclarent que la conduite de la recherche décrite dans cet article est en accord avec la Déclaration d'Helsinki de l'Association Médicale Mondiale révisée en 2013 concernant les expérimentations sur les patients ou sujets, ainsi qu'avec la directive européenne 2010/63/EU concernant les expérimentations animales.

CONSENTEMENT ÉCLAIRÉ ET CONFIDENTIALITÉ DES DONNÉES

Les auteurs déclarent que l'article ne contient aucune donnée personnelle pouvant identifier le patient ou le sujet.

MENU

APHASIE Iére PROGRESSIVE

Trble cognitif avec LOGOPENIE
Atrophie globale
surtout temporale diffuse / pas que anterieur
et valléee sylvienne ++
et parieto frontal

ATROPHIE VALLEE SYLVIENNE

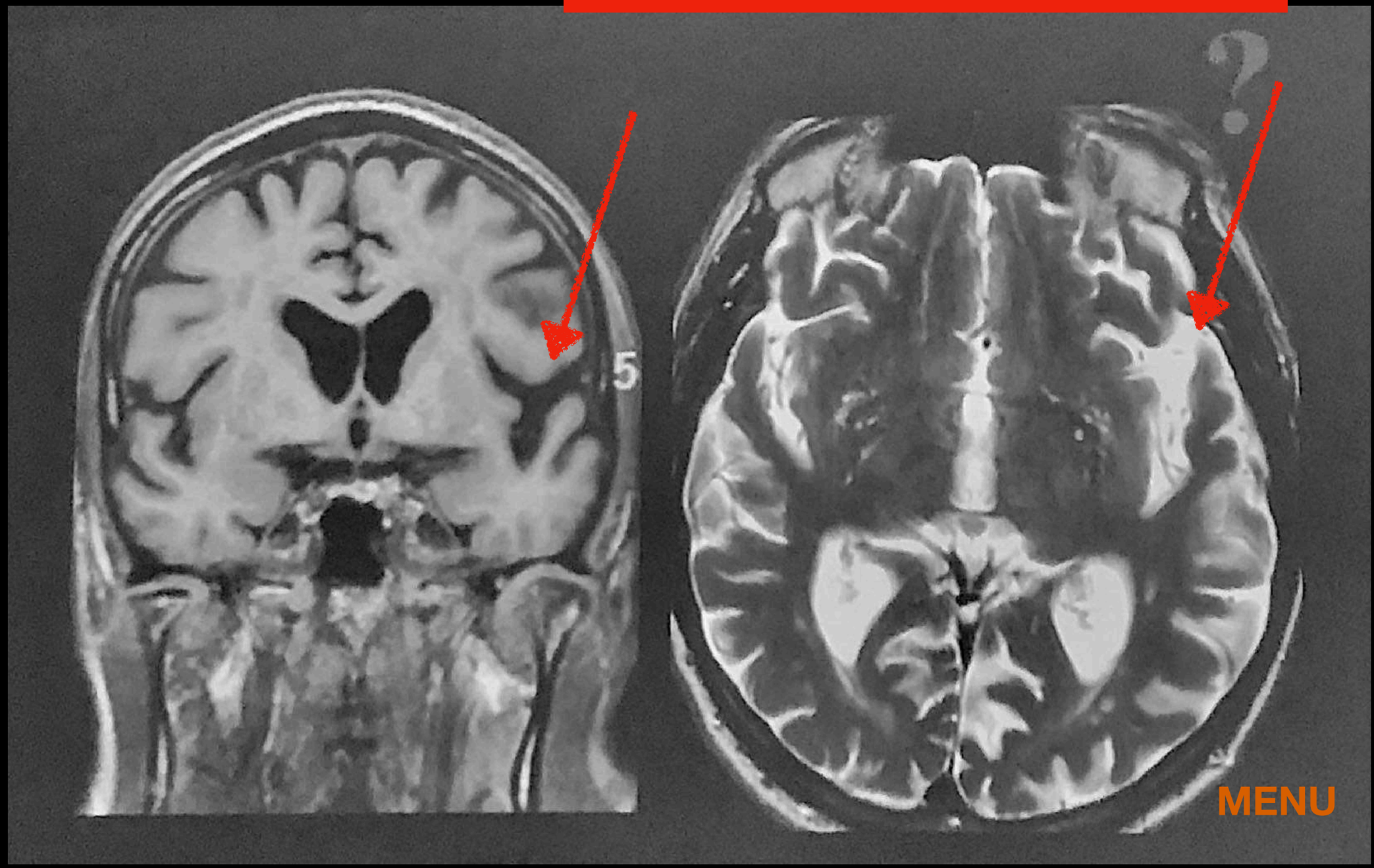

MENU

DS
DEMENCE SEMANTIQUE

Atrophie temporale anterieure isolée
très localisé aux poles temp anterieur

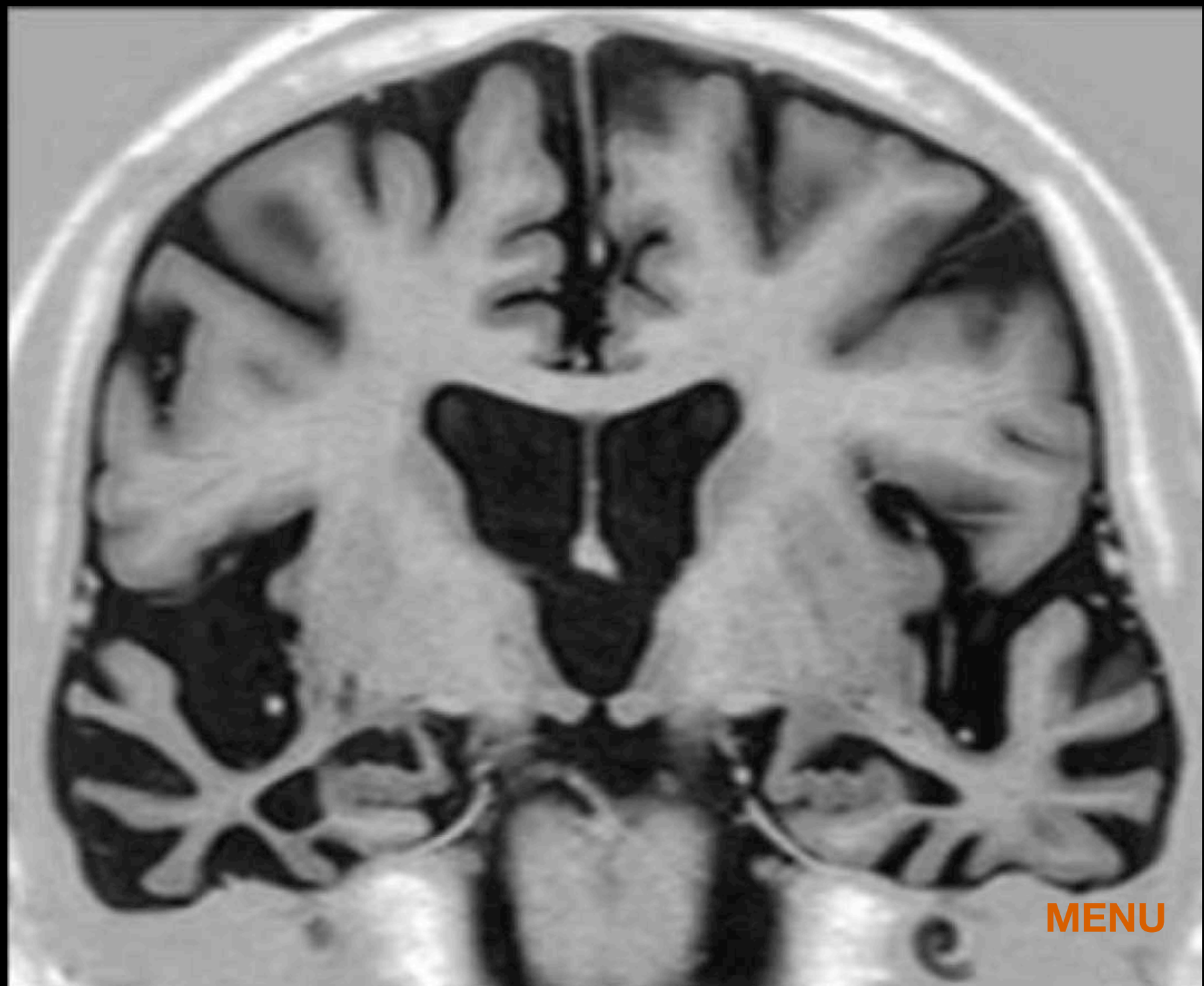

MENU

DM
DEMENCE MIXTE

si leucopathie > 25 % de la SB
Vasculaire
et Atrophie globale

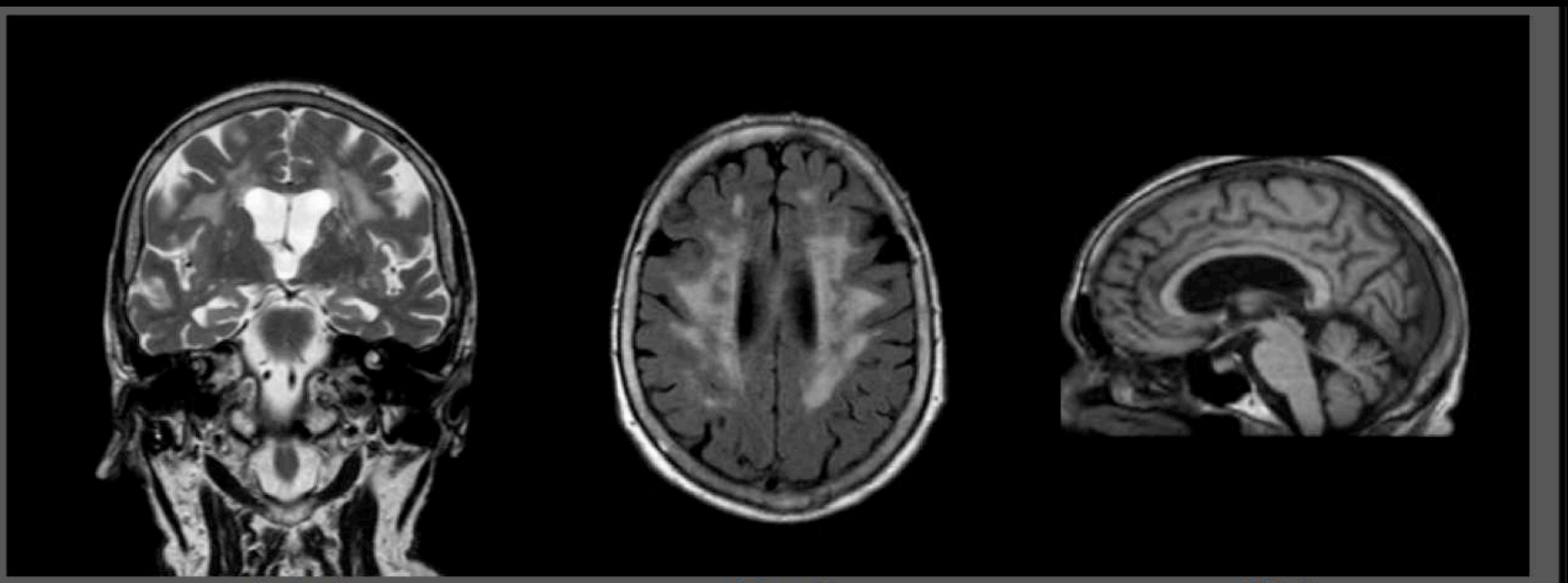

Sch 3 Faz 3 K2 0

DFT DLFTt DCL Mixte MA

GFPA score

-2 0 +3

MENU

DV
DEMENCE VASCULAIRE

Score de Fazekas

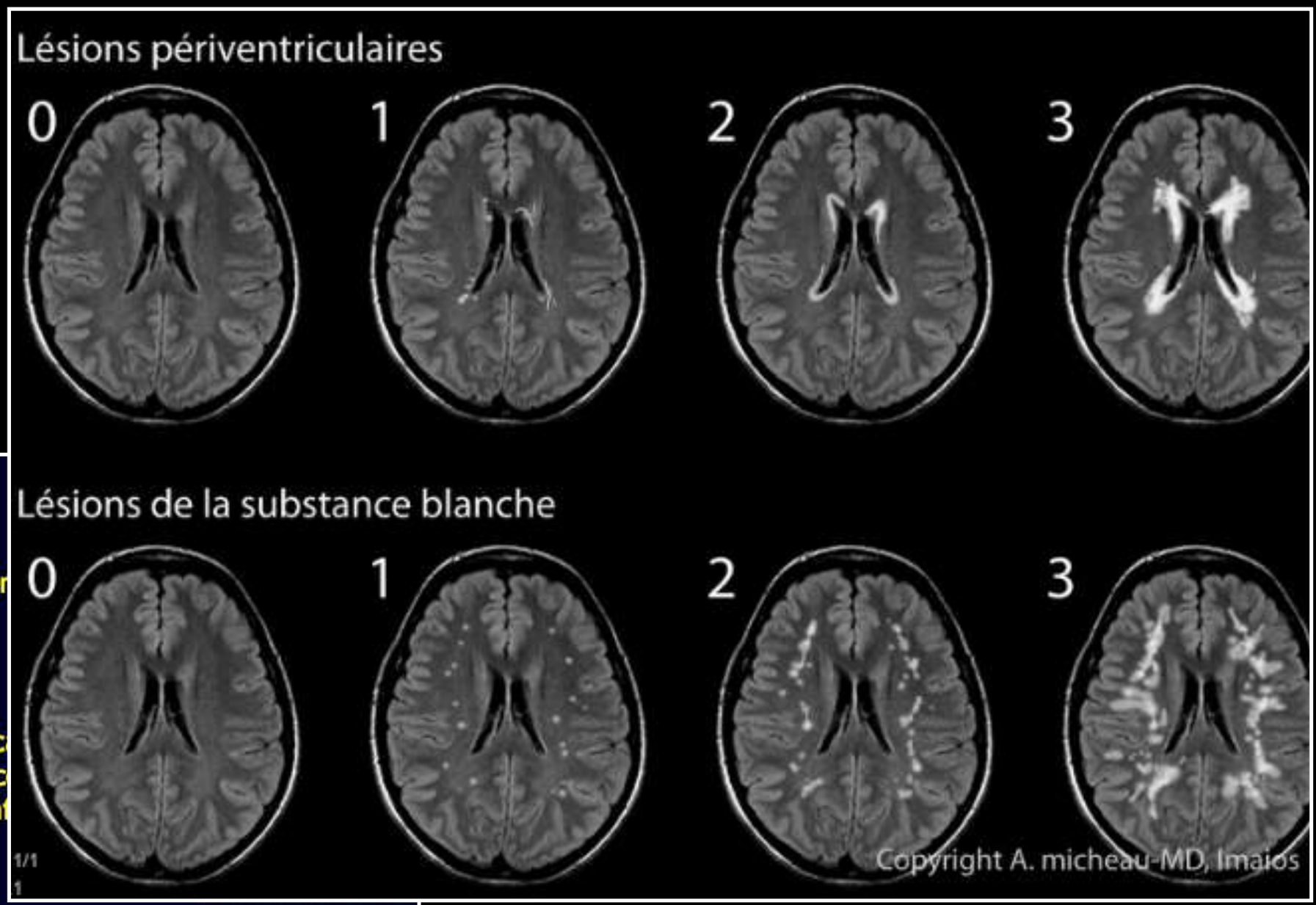

Périventriculaire « PVH »
- 0 : Absent
- 1 : Cornes
- 2 : Halo
- 3 : Irrégulières, exter

Profonde « DWMH »
- 0 : Absent
- 1 : Points foc
- 2 : Confluenc
- 3 : Large cont

Sous-corticale
- 0 : Absent
- 1 : Punctiforme
- 2 : Points multiples
- 3 : Diffus

VASCULAIRE : « DWMH » ≥ 2 ou Sous-corticale ≥ 2
NON VASCULAIRE : « DWMH » < 2 et Sous-corticale < 2

MENU

Microangiopathie : Fazekas's

Echelle simplifiée de Fazekas AJNR 1987

- Grade 1 (mild changes) = single lesions <10 mm and/or areas of "grouped" lesions <20 mm in any ∅
- Grade 2 (moderate changes) = single hyperintense lesions 10-20 mm, and hyperintense areas linked by no more than "connecting bridges" >20 mm in any ∅
- Grade 3 (severe changes) = both single and confluent hyperintense areas of ≥20 mm in any ∅

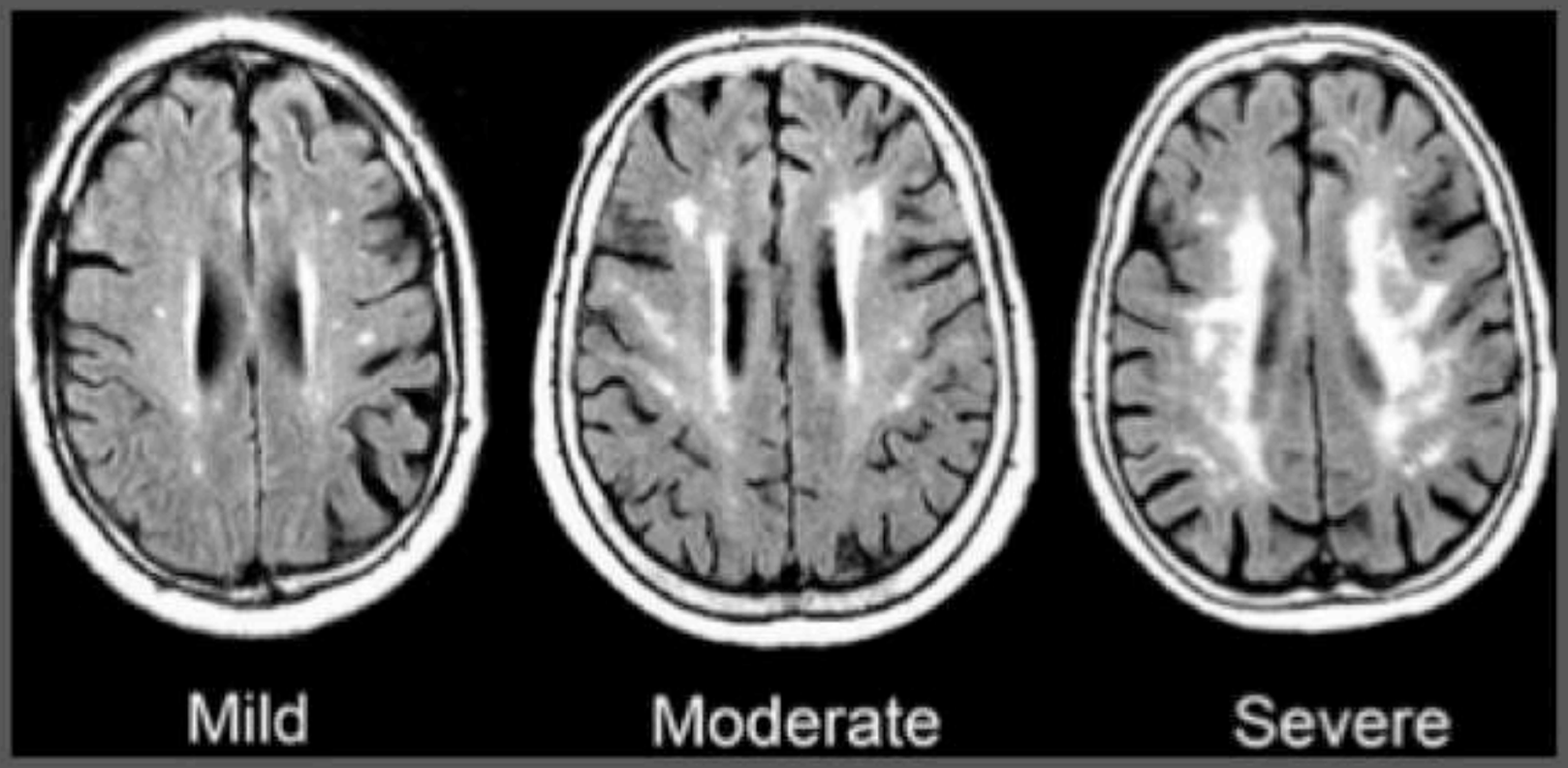

MENU

DV
DEMENCE VASCULAIRE

Variétés étiopathogéniques de démences vasculaires

Types de démence	Imagerie
Lésions sous-corticales multiples *(ex. CADASIL, maladie des petites artères [HTA])*	Atteinte diffuse de la substance blanche (leucoaraïose) Infarctus sous-corticaux (lacunes) Microsaignements
AVC unique en zone « stratégique » *(infarctus ou hémorragie)*	Niveau cortical : ▸ gyrus angulaire ▸ région temporo-inféromésiale ▸ région frontale mésiale Niveau sous-cortical : ▸ thalamus antérieur ▸ thalamus dorso-médian ▸ noyau caudé ▸ genou de la capsule interne gauche
Infarctus multiples	Infarctus bilatéraux de grande taille Siège : temporal, frontal, noyaux gris centraux
Angiopathie amyloïde	Atteinte des vaisseaux périphériques (corticaux et leptoméningés) ▸ hémosidérose ▸ microsaignements ▸ hématomes lobaires
Hypoperfusion corticale chronique *(démences rares, potentiellement curables)*	Ex. FAVD du sinus sagittal supérieur

MENU

Angiopathie amyloïde

- Fortement associée à **Alzheimer**
- Distribution **périphérique**
- Complication: **Hémorragie +++** (Suggestive features: bilateral, posterior, large, fluid levels, advanced patient age)
- **Sidérose superficielle**

Comment reconnaitre l'étiologie des microbleeds?

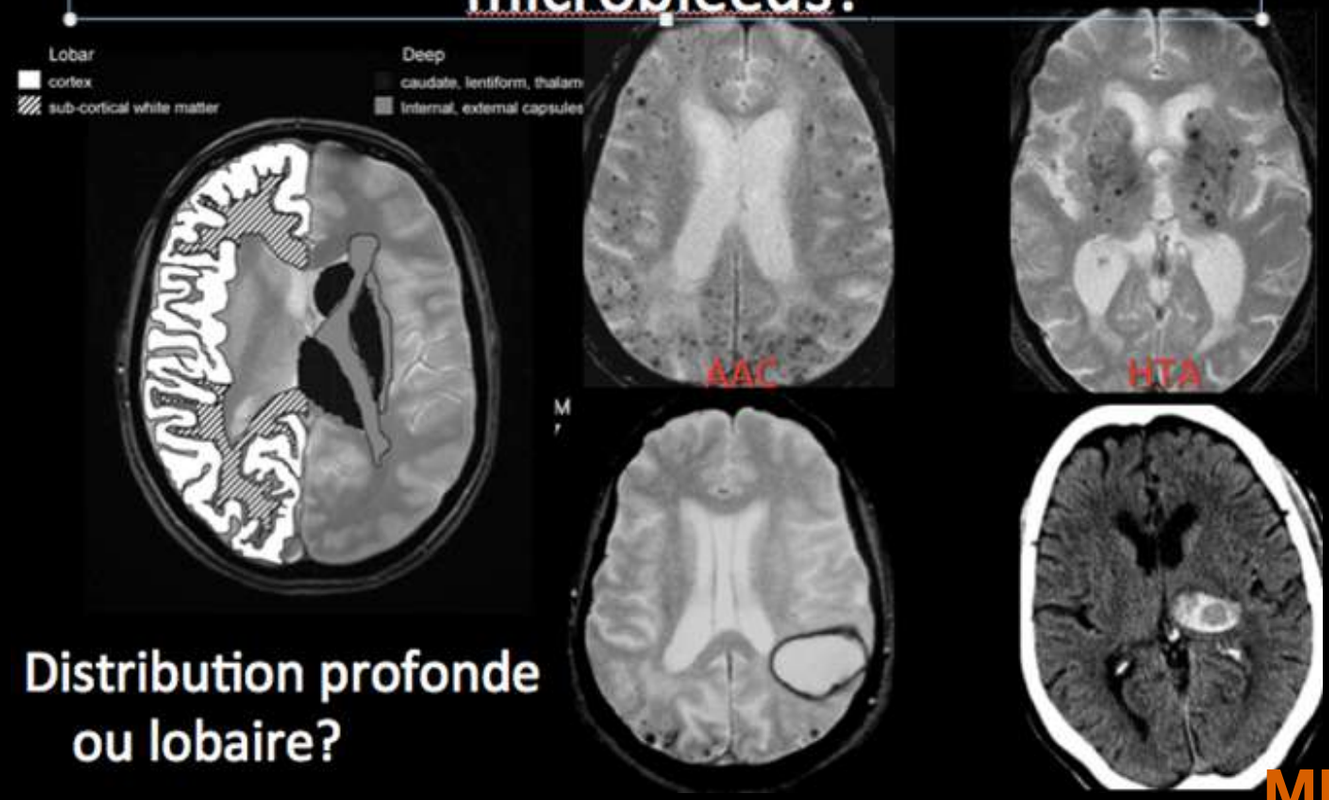

Distribution profonde ou lobaire?

MENU

7 - EPILEPSIES

MENU

ICTUS AMNÉSIQUE

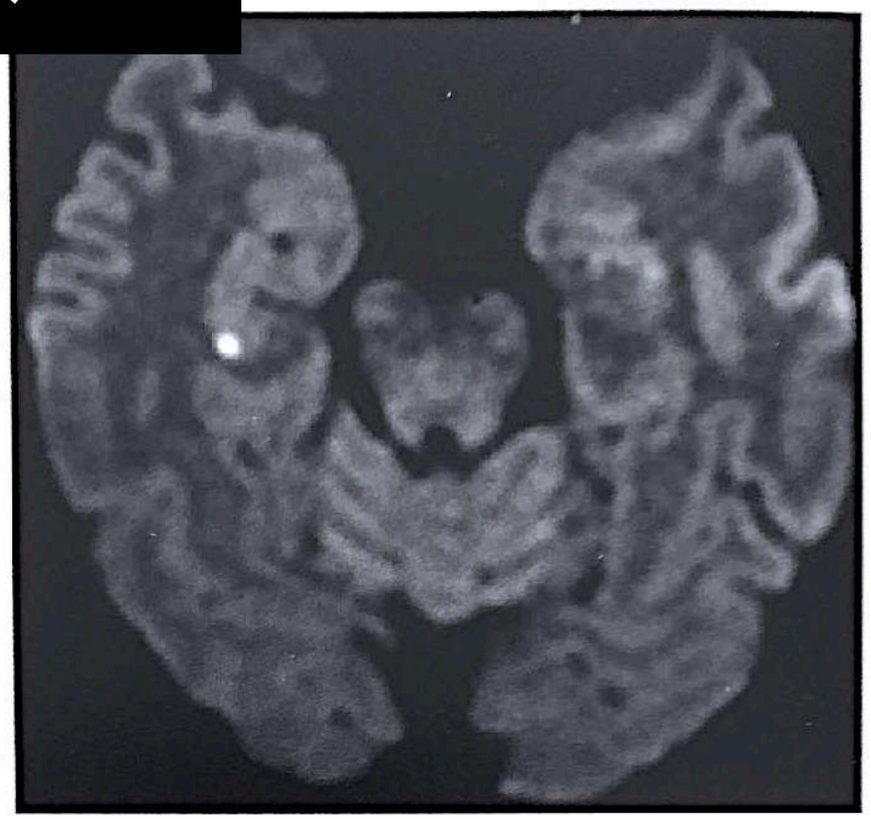

Figure 1 : Séquence de diffusion coupe axiale dans le plan des hippocampes. Hypersignal hippocampique unilatéral au décours d'un ictus amnénique.

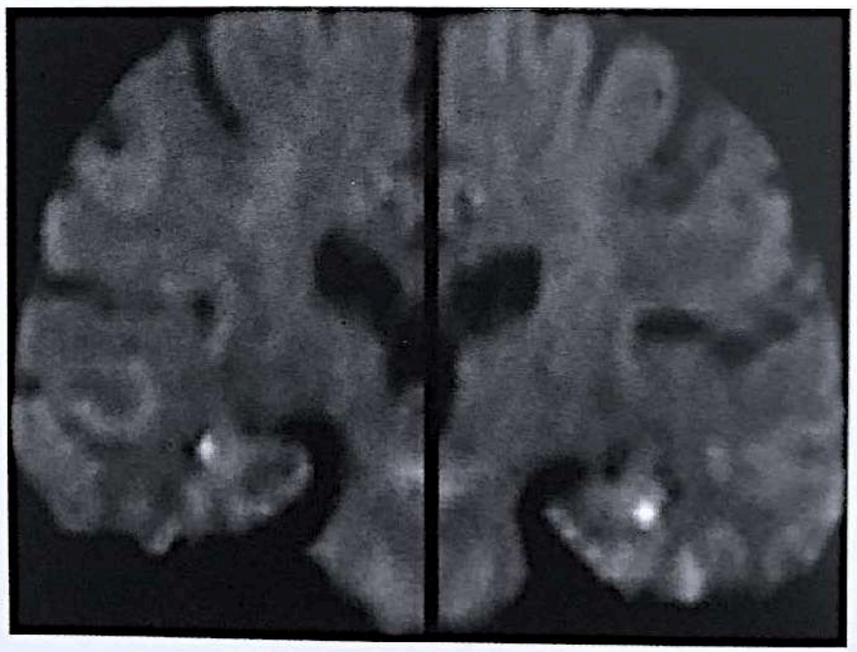

Figure 2 : Diffusion coupe frontale, perpendiculaire au plan des hippocampes. Hypersignal bilatéral de la partie latérale des hippocampes

MENU

ICTUS AMNÉSIQUE

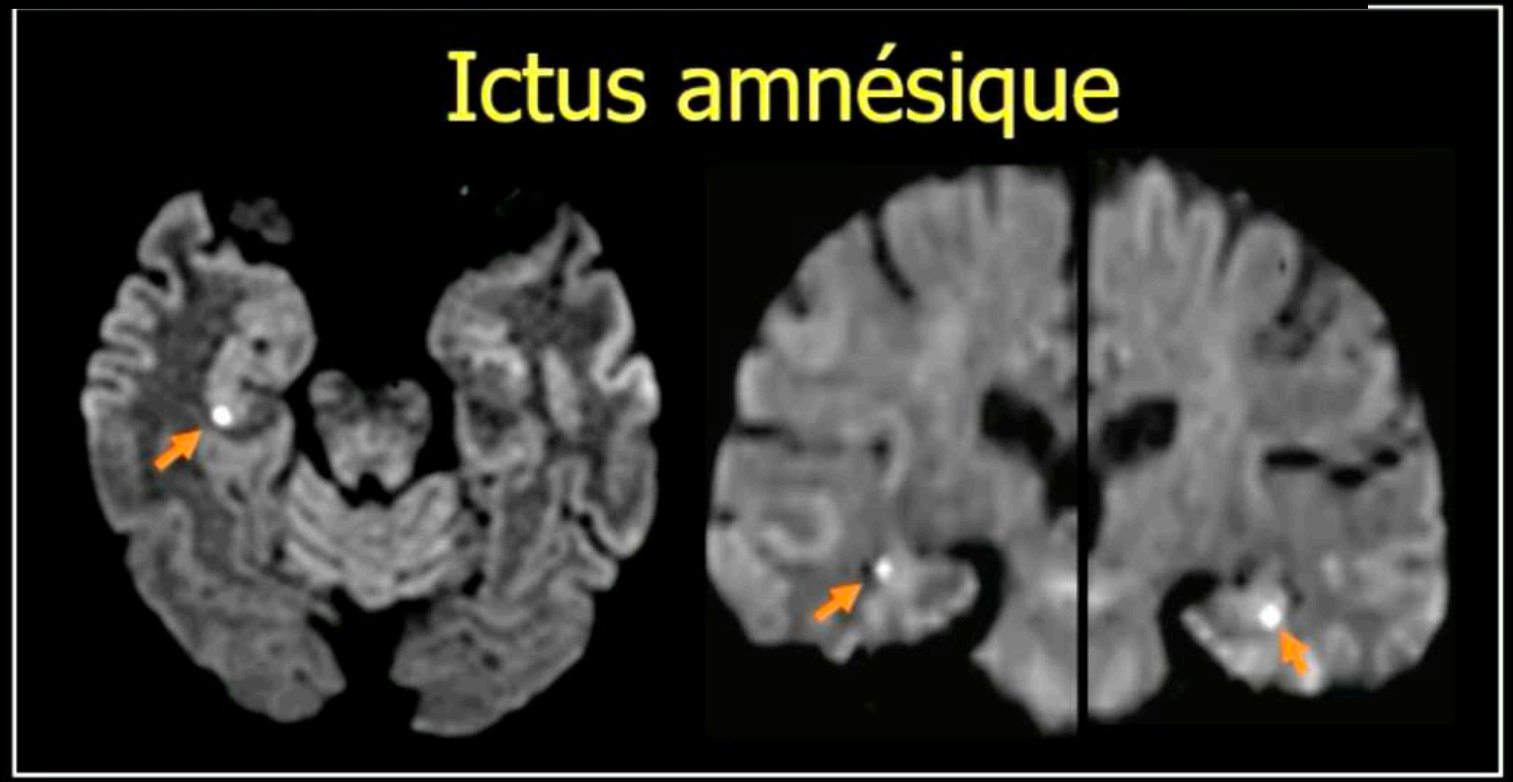

Faux Positif

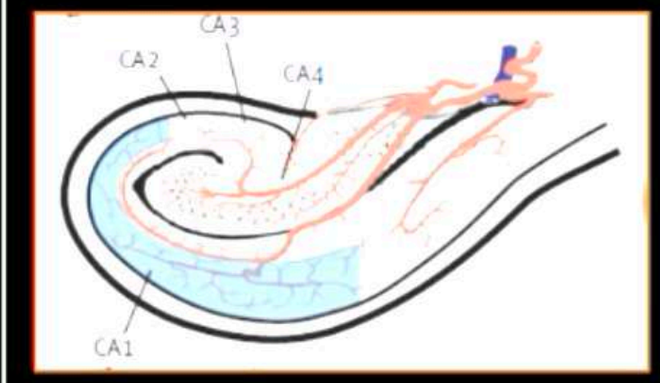

- 85% des ictus amnésiques !

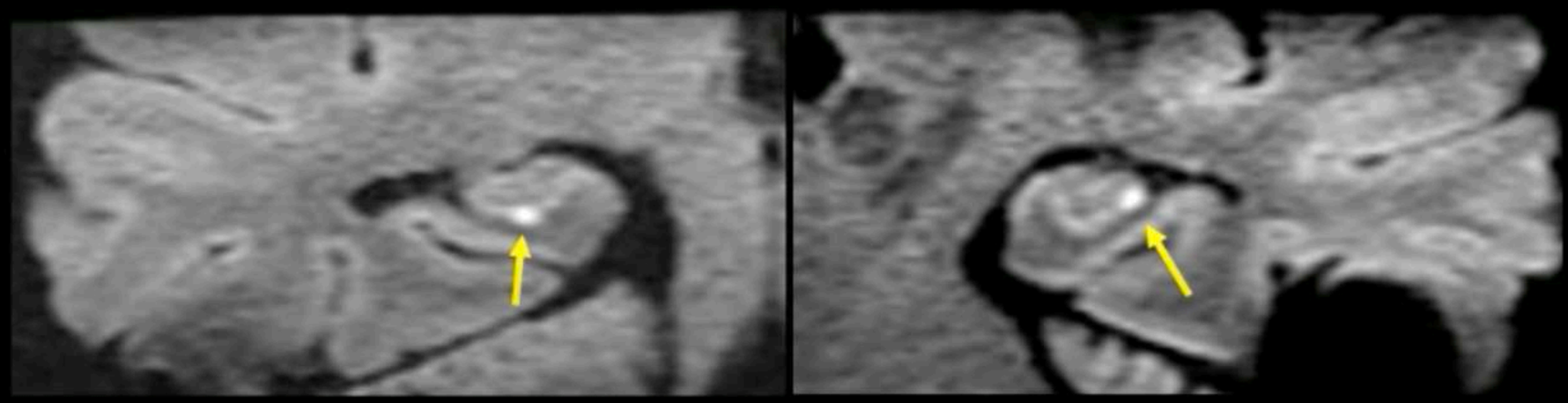

Bartsch et al. Lancet Neurol 2010;

MENU

ICTUS AMNÉSIQUE

CAS 34



- H 65 ans
- Episode d'oubli à mesure il y a 2 jours, constaté par son épouse
- Pas de perte de connaissance
- Pas de souvenir de l'épisode, pas d'autres plaintes particulières

- Complétez vous l'exploration par une séquence supplémentaire ?

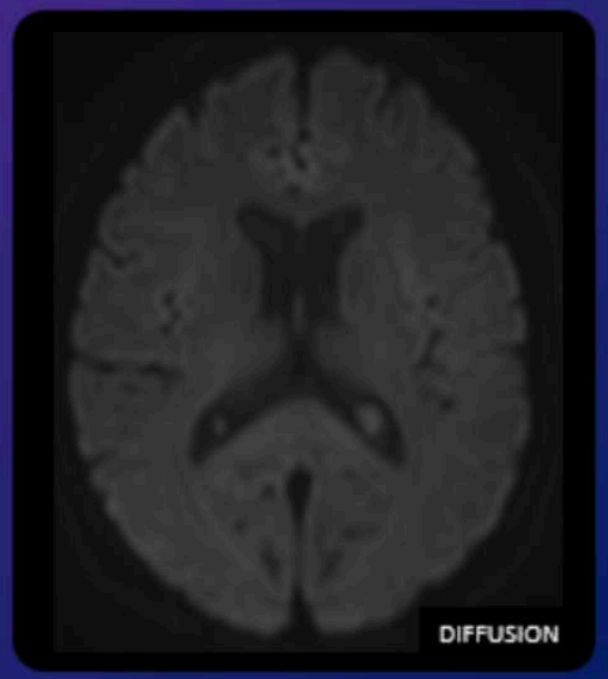

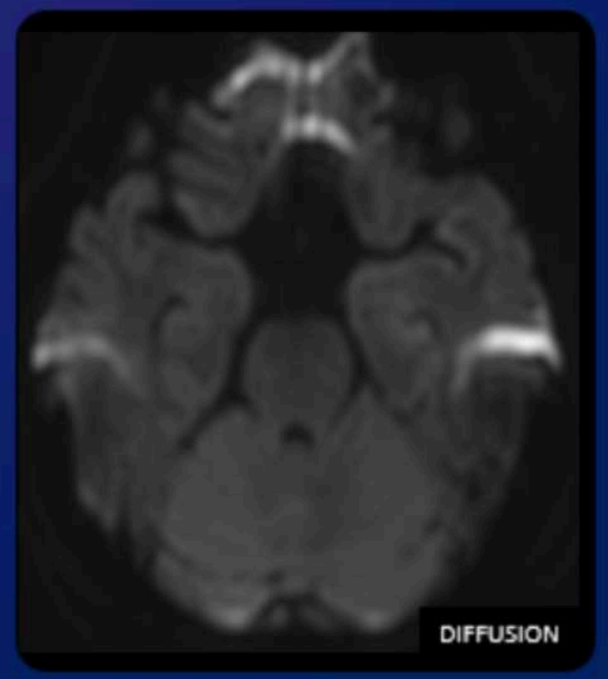



MENU

ICTUS AMNÉSIQUE

CAS 34



- H 65 ans
- Episode d'oubli à mesure il y a 2 jours, constaté par son épouse
- Pas de perte de connaissance
- Pas de souvenir de l'épisode, pas d'autres plaintes particulières

- Complétez vous l'exploration par une séquence supplémentaire ?

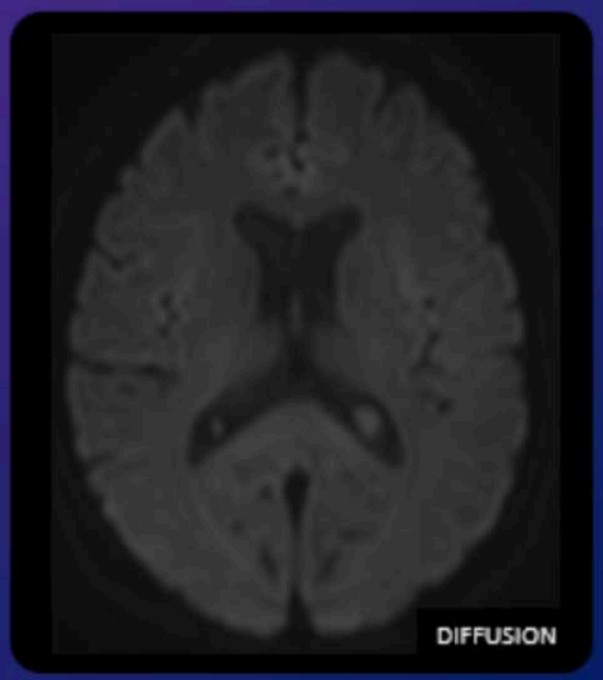

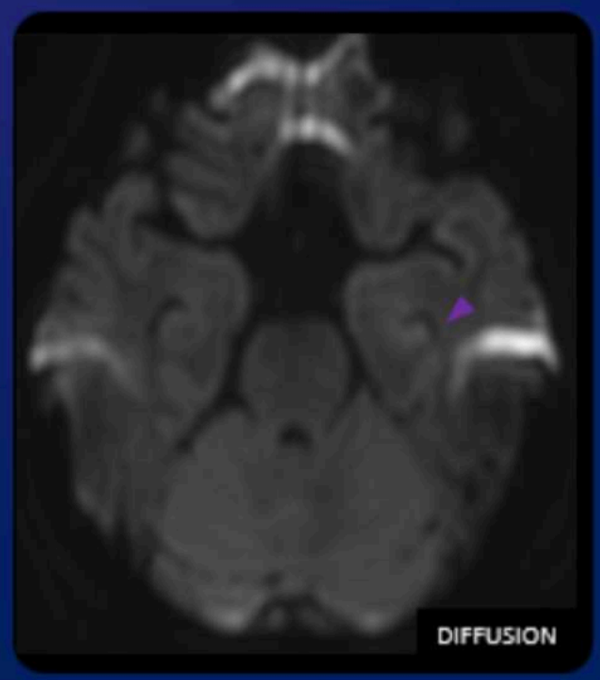

ICTUS AMNESIQUE

Hypersignal diffusion punctiforme du segment CA1 de l'hippocampe gauche ►



MENU

ICTUS AMNÉSIQUE

CAS 34

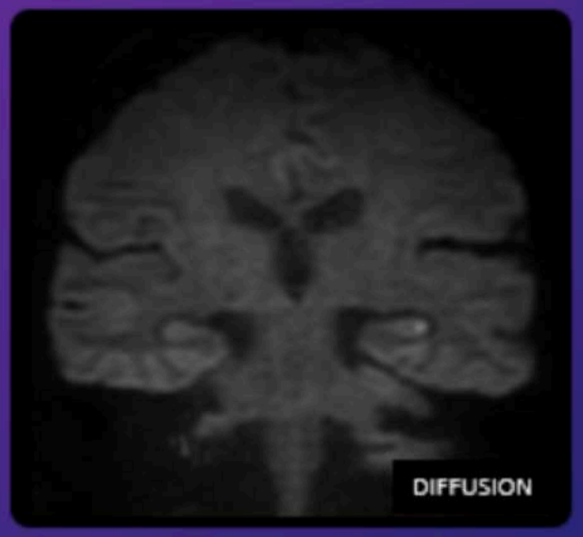

Hypersignal diffusion punctiforme dans le segment CA1 de l'hippocampe gauche

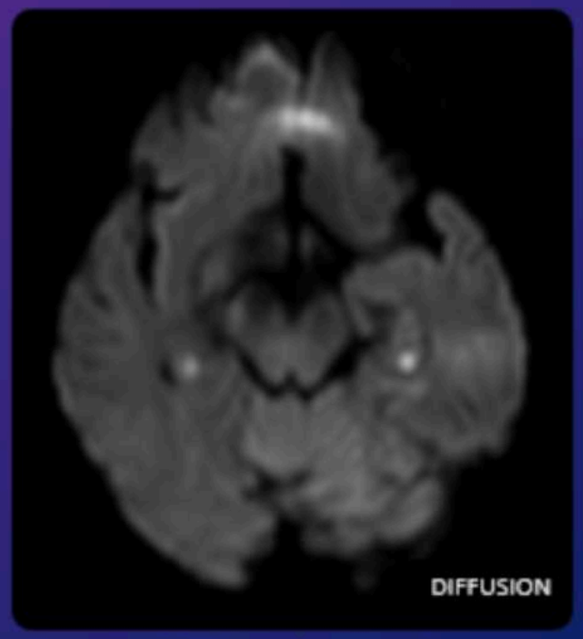

Hypersignal diffusion hippocampique **bilatéral**



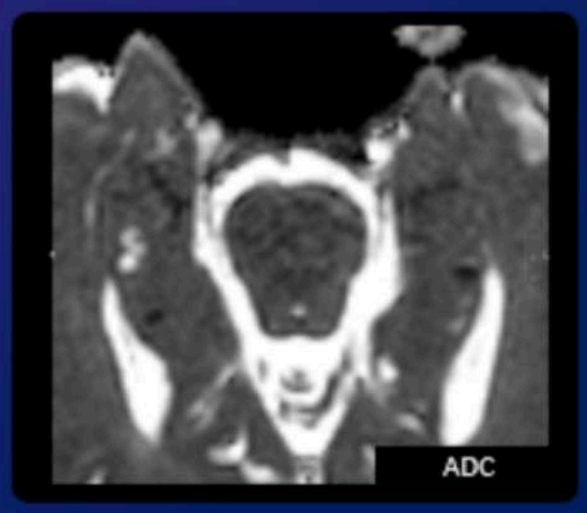

AUTRES

ICTUS AMNESIQUE

- Amnésie de type antérograde
- Spontanément **régressif en 24h**
- Sujet > 50 ans
- Pas de traitement spécifique

A ne pas confondre avec un AIT, bien que la **physiopathologie reste incertaine,** les données de la littérature ne privilégient pas l'origine ischémique

- Critères diagnostiques de Hodges-Warlow 1990 - **Diagnostic d'élimination**
- **PAS d'imagerie si cliniquement TYPIQUE**

TDM

Aucune anomalie décelable

IRM

Réaliser une diffusion centrée multidirectionnelle dans le plan des HIPPOCAMPES +++

Diffusion - ADC FLAIR SWI ARM TOF	- Hypersignal diffusion + chute ADC = **restriction de diffusion** temporal interne, **hippocampique punctiforme** +++ - Uni ou bilatérale - Pas d'anomalie significative en FLAIR

Parfois non visible immédiatement ++ **intervalle libre** = **Mieux visible à 24-72h de l'épisode,** régresse spontanément

MENU

ICTUS AMNÉSIQUE

Femme 75 ans, nombreux facteurs de risque CV, ATCD d'AIT sous plavix. Amnésie antérograde d'apparition brutale, isolée. IRM.

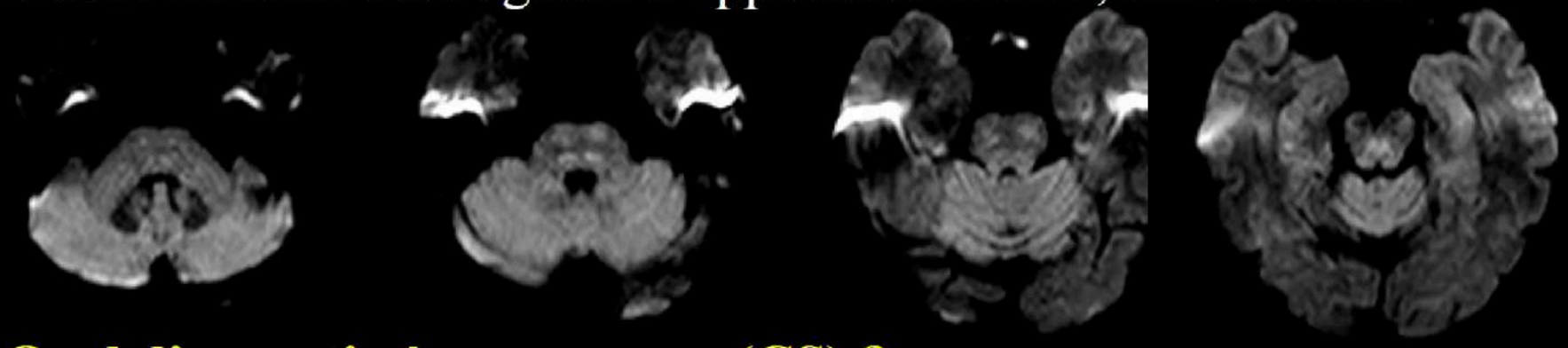

Quel diagnostic évoquez vous (CS) ?

1 - Trouble fonctionnel

2 - Hypoglycémie

3 - AVC ischémique vertèbro-basilaire DWI+

4 - AVC ischémique vertébrobasilaire DWI-

5 - Ictus amnésique

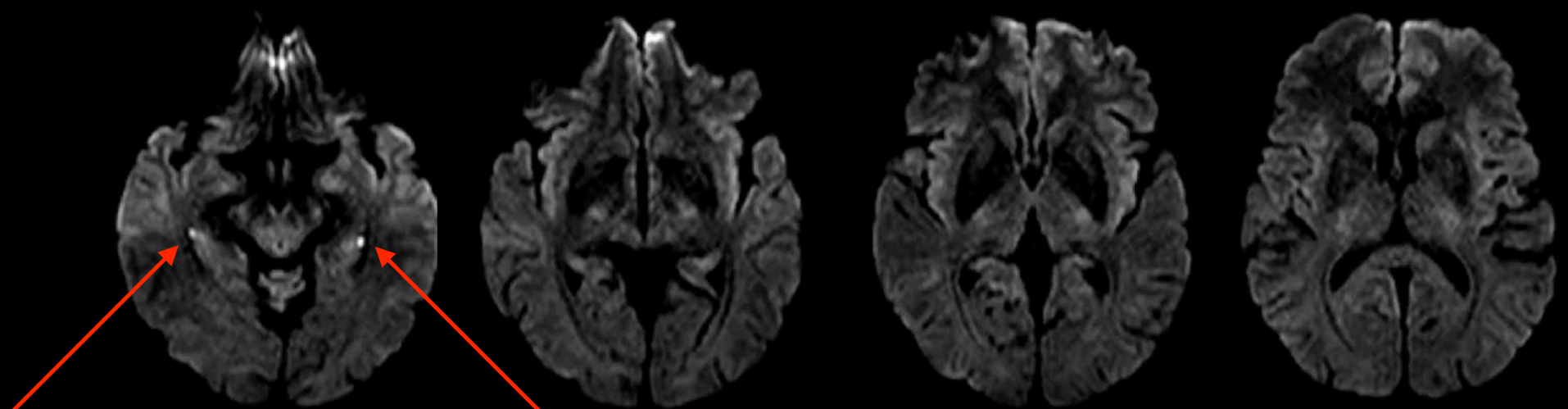

MENU

STATUS EPILEPTICUS

Œdème post critique : Imagerie

- Pariéto-occipitales + + +
- Uni- ou bilatérales
- Cortex et/ou SB sous-corticale
  - Épaississement des gyri
  - Peu d'effet de masse
  - Sans systématisation artérielle
- Hypersignal diffusion
  - ADC variable

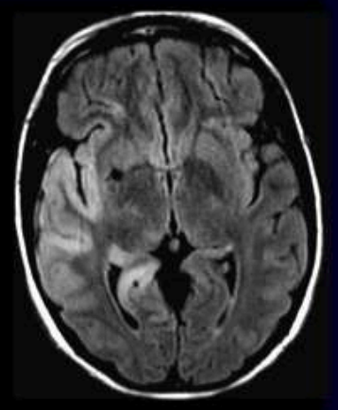



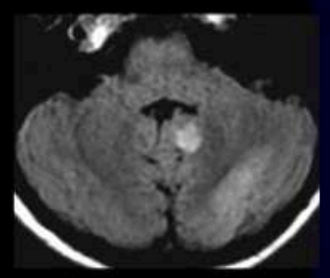

Attention au cervelet : diaschisis cerebelleux (réseau cortico-thalamo-ponto cerebelleux)



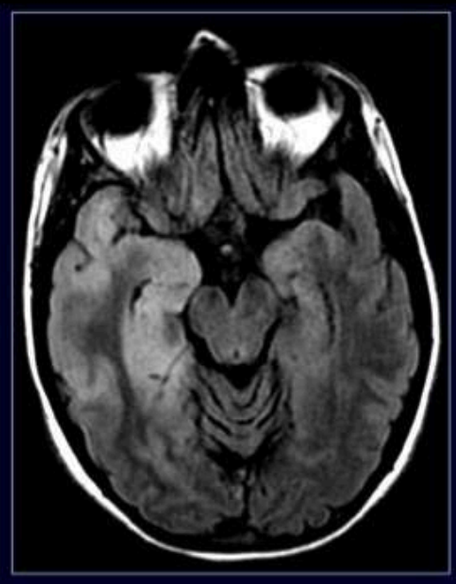

Observation n°22

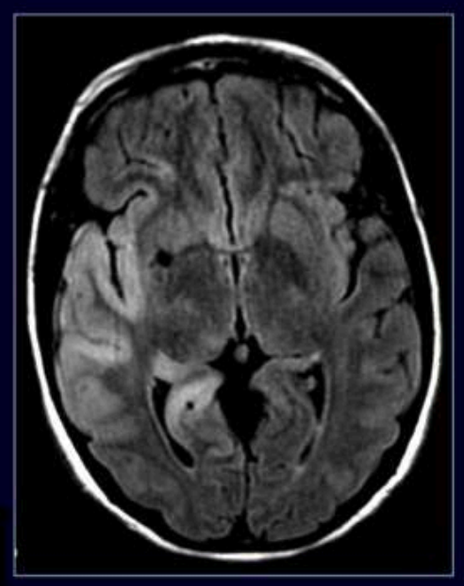

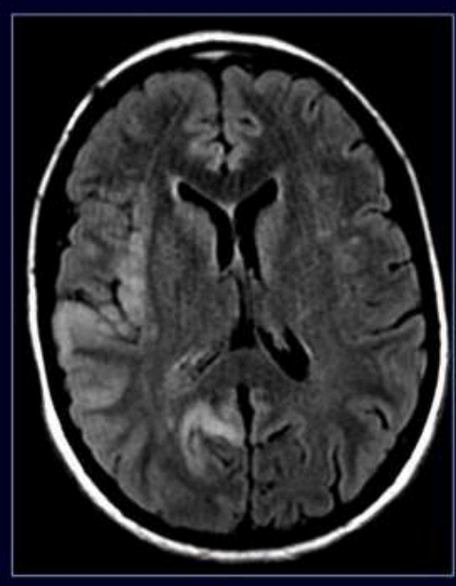

MENU

Diaschisis

FCP 18 : Patient de 67 ans alcoolique présentant un état de mal épileptique avec coma Glasgow 4

Quel est votre diagnostic?

1. **AVC ischémique**
2. **Lésions labiles de l'épilepsie**
3. **Encéphalite infectieuse**
4. **Diaschisis cérébelleux**

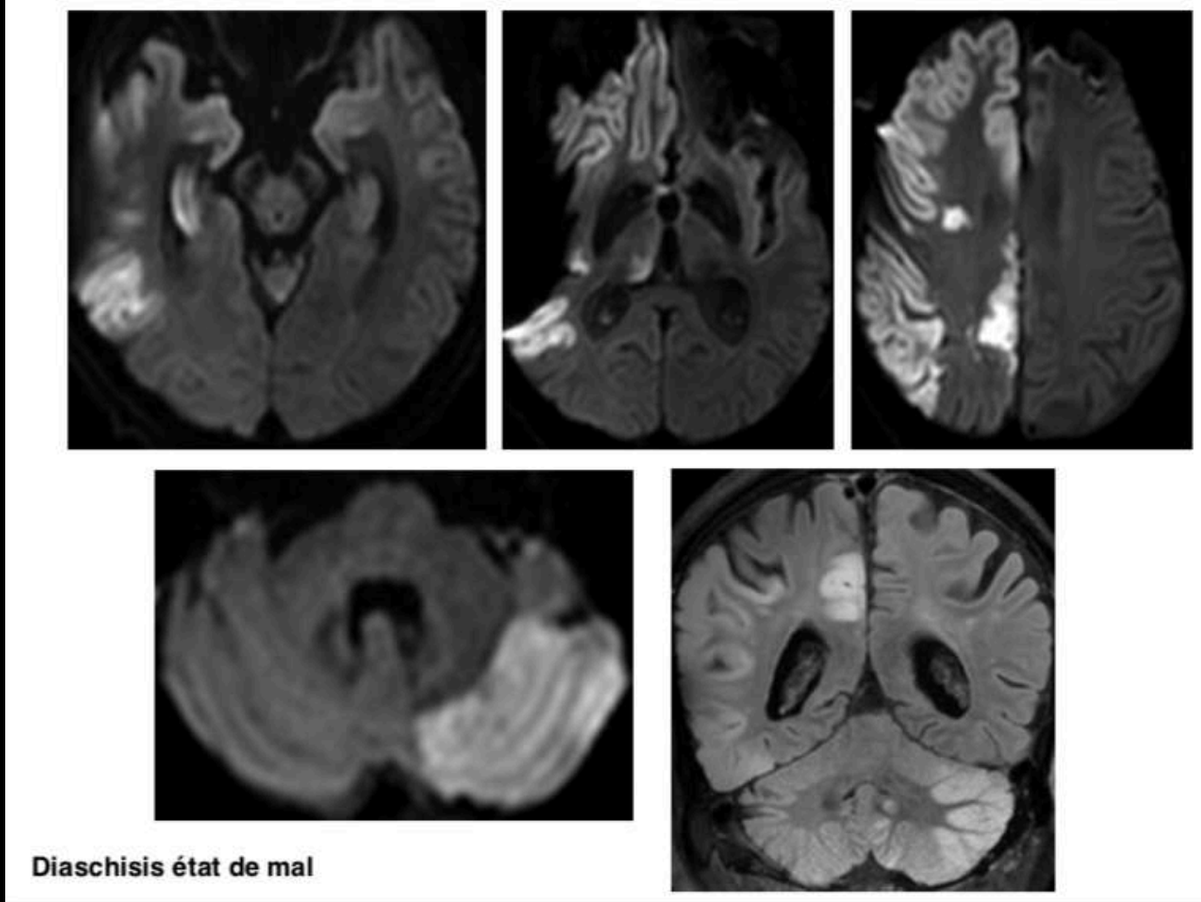

Diaschisis état de mal

MENU

CAS CLINIQUE EPILEPSIE 1 !!

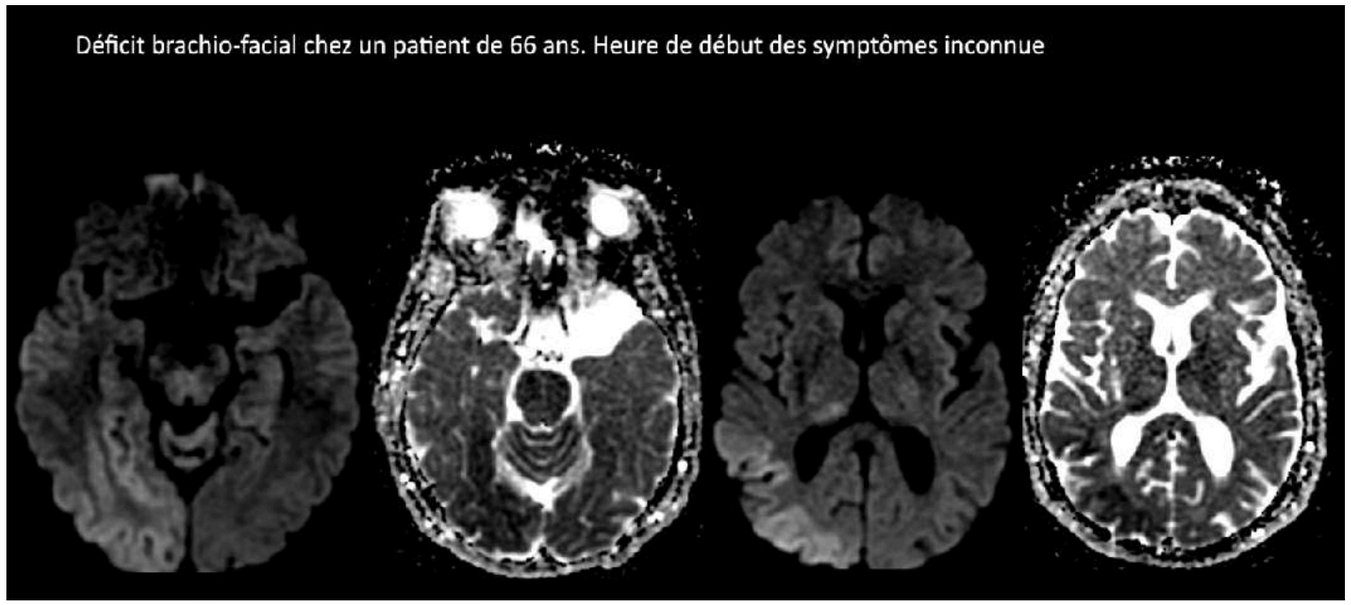

Hyper-diffusion droit
Occipital
Pariétal
Thalamus

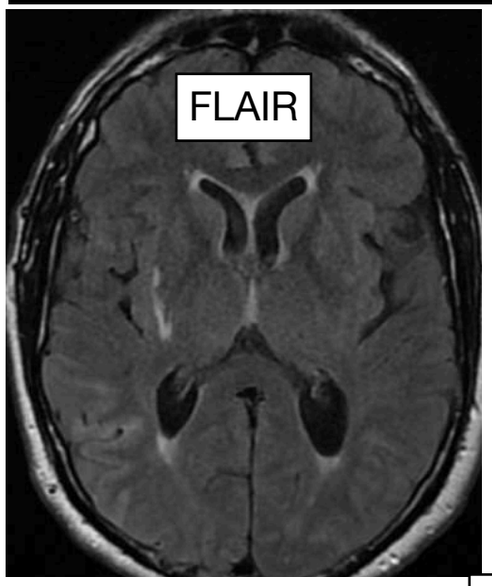

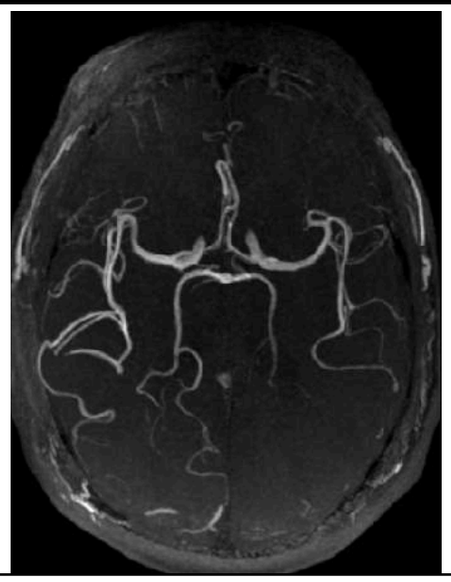

Hyper-perfusion droit
Occipital
Pariétal
Thalamus
Avec trop belles artères
droite jusqu ‘en distalitées

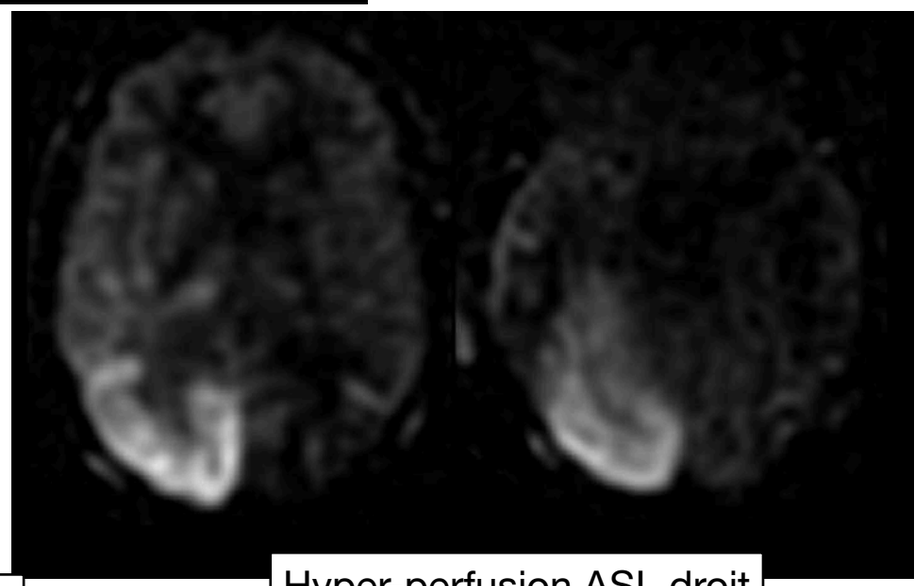

Hyper-perfusion ASL droit
Occipital
Pariétal
Thalamus

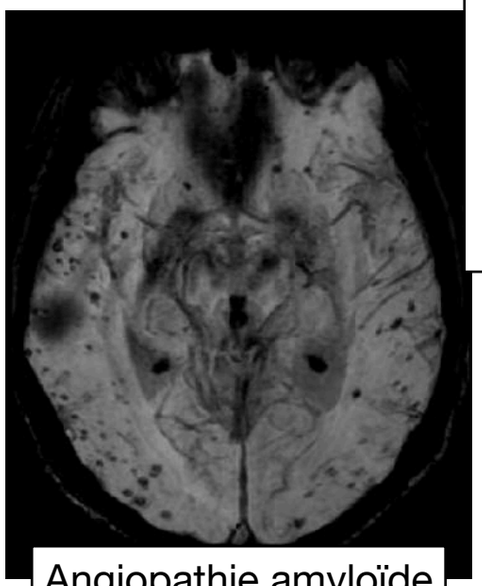

Angiopathie amyloïde

= hyper perfusion droite par épilepsie sur angiopathie amyloïde

CAS CLINIQUE EPILEPSIE 2 !!

Récidive d’AVC pariétal gauche ??

NON épilepsie sur cicatrice d ‘AVC

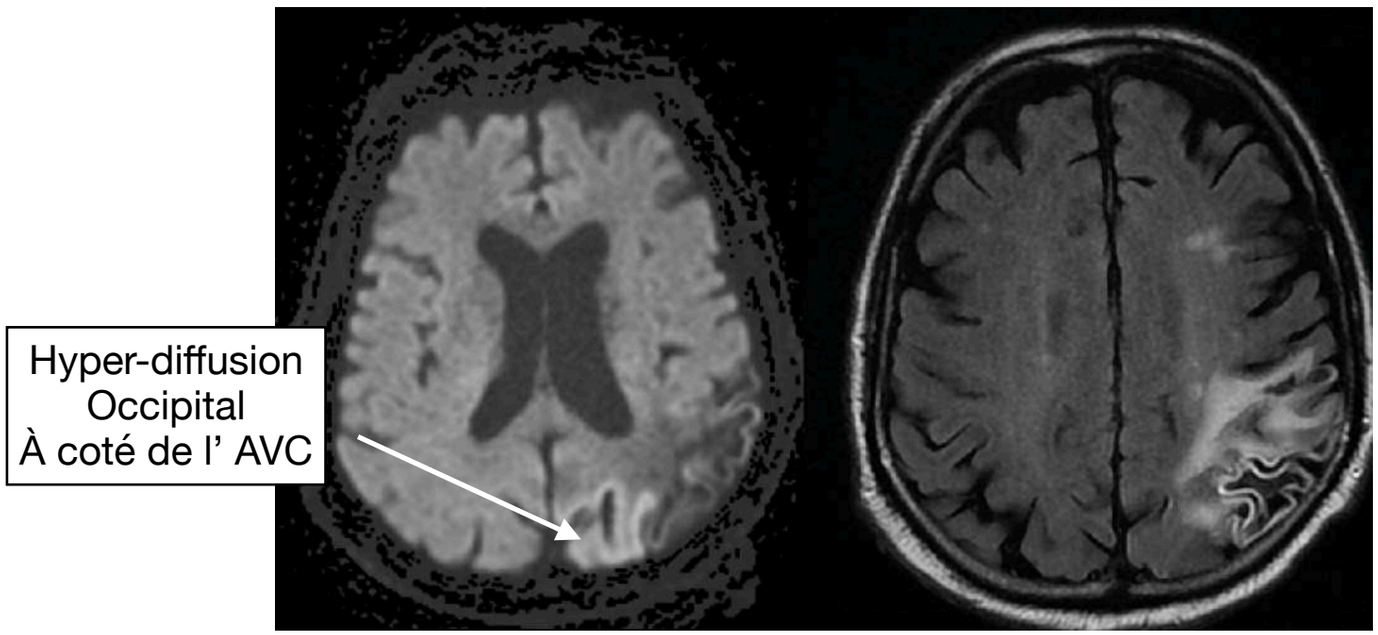

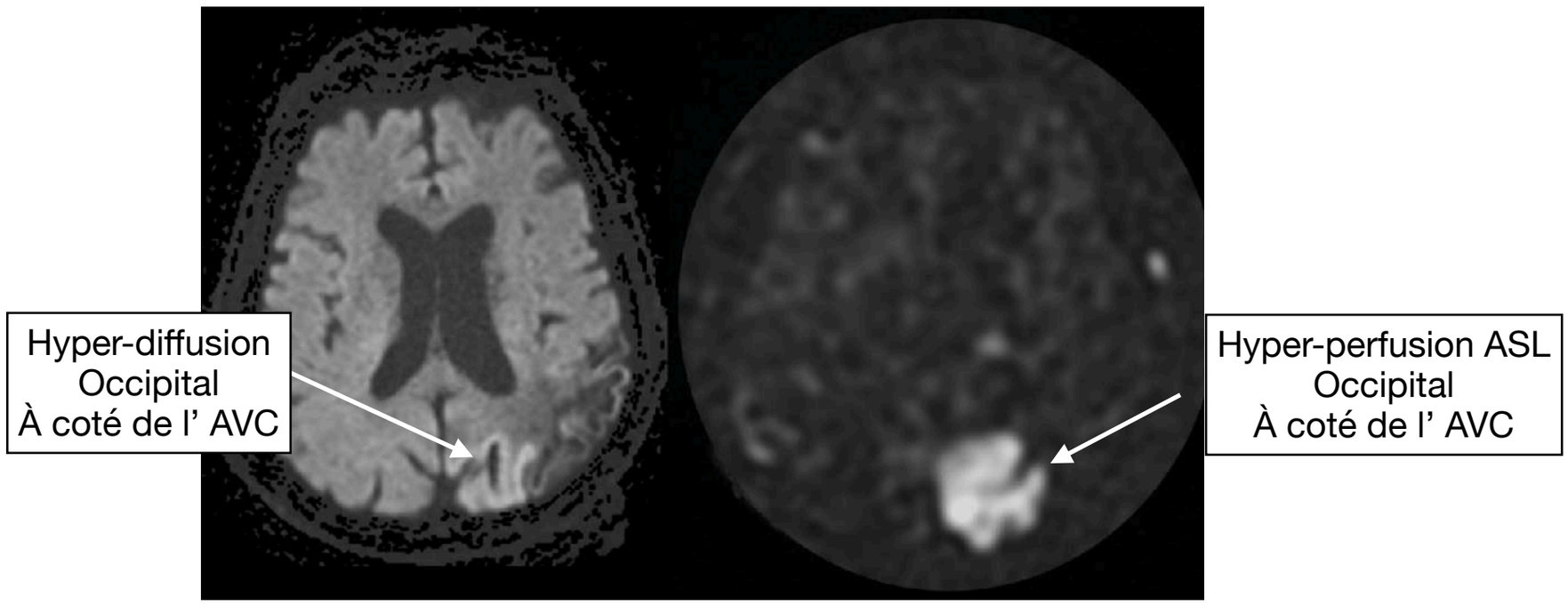

STATUS EPILEPTICUS

CAS 33

- H 58 ans ATCD d'AVC
- Déficit moteur hémi-corporel gauche d'apparition brutale, clonies associées
- Filière thrombolyse/thrombectomie

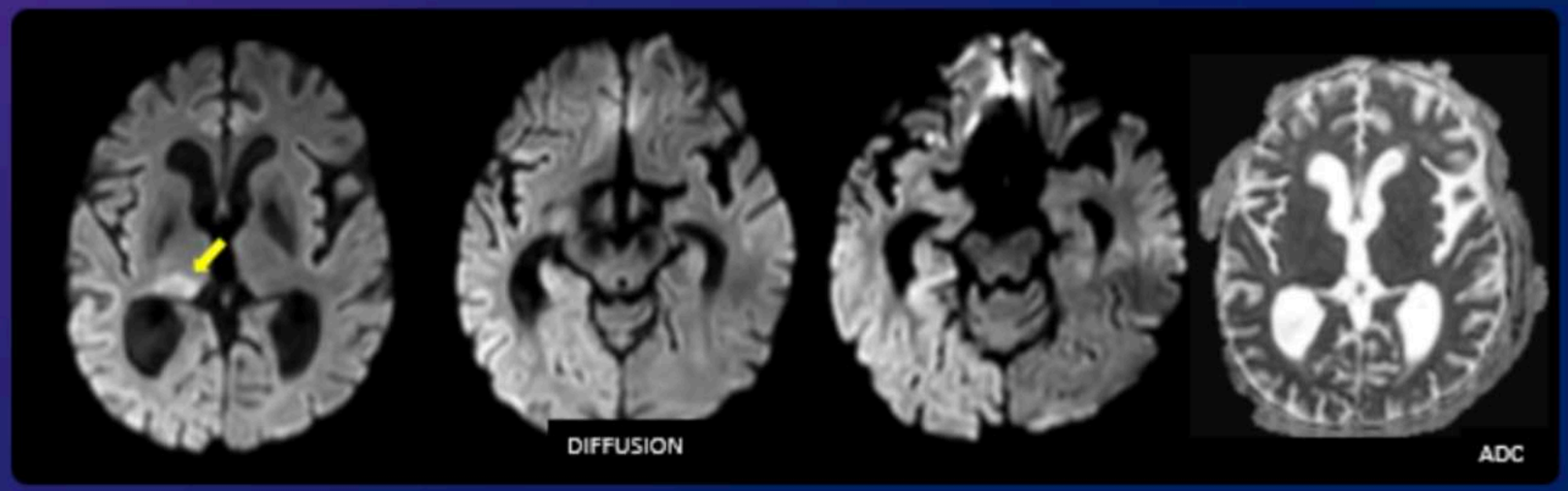

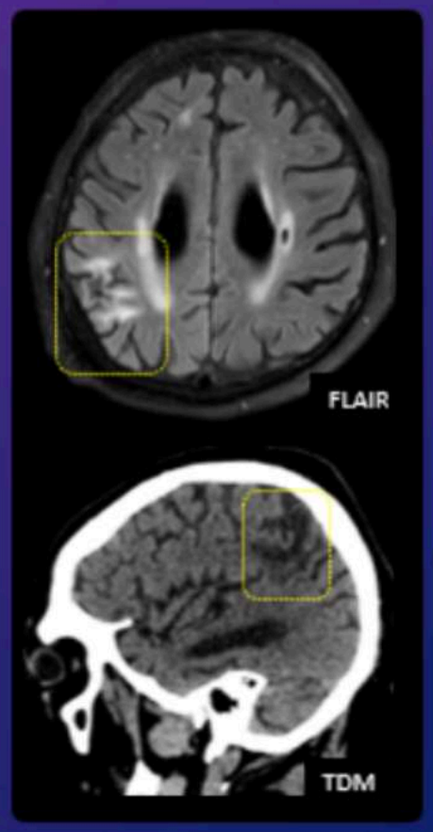

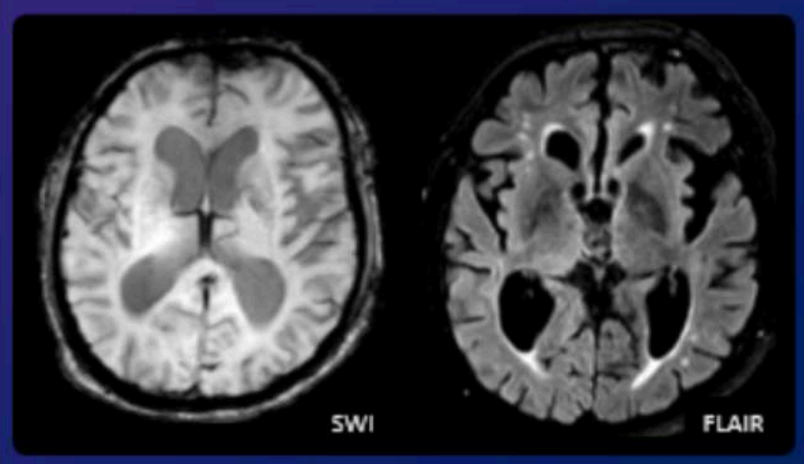

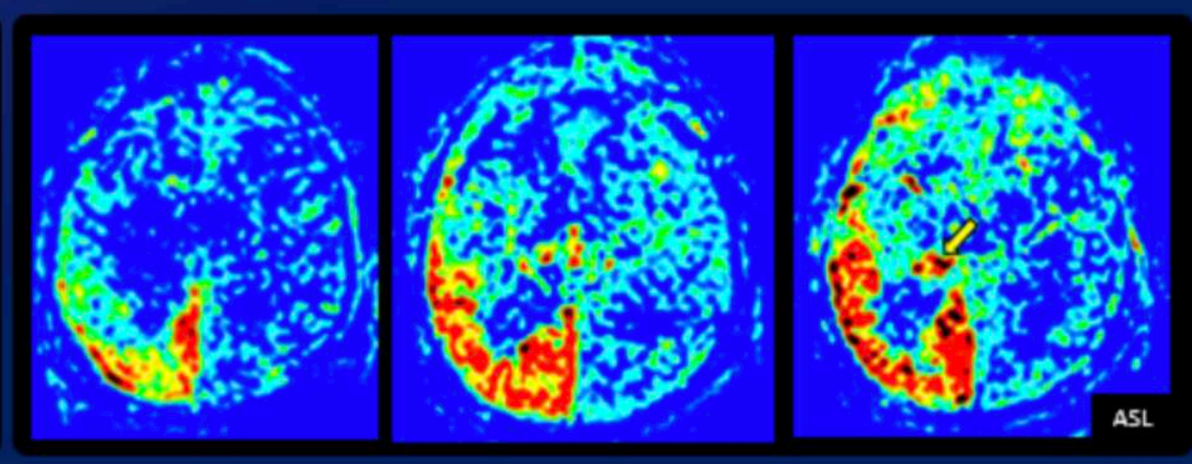

STATUS EPILEPTICUS sur séquelle ischémique fronto-pariétale droite

IRM
- Hypersignal diffusion non systématisé à un territoire vasculaire avec atteinte du **PULVINAR** ➞
- Hyper perfusion en ASL

+ Séquelle ischémique fronto-pariétale droite à l'origine de l'épisode épileptique

STATUS EPILEPTICUS

CAS 33

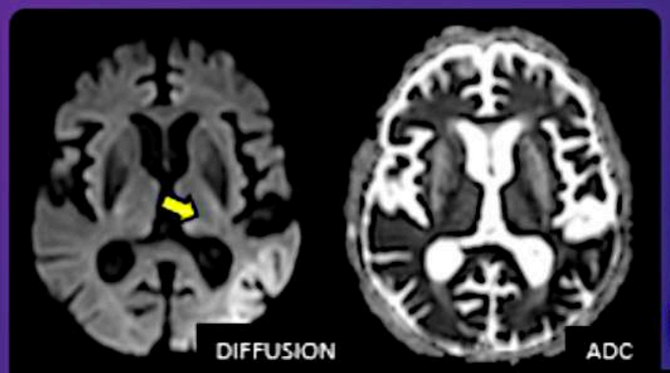

Hypersignal diffusion unilatéral / **ADC bas** temporo-pariétal gauche avec atteinte du **PULVINAR** ➡

Sur les séquences de **perfusion** : **Hyperperfusion** cérébelleuse controlatérale en rapport avec un **diaschisis cortico-cérébelleux croisé***

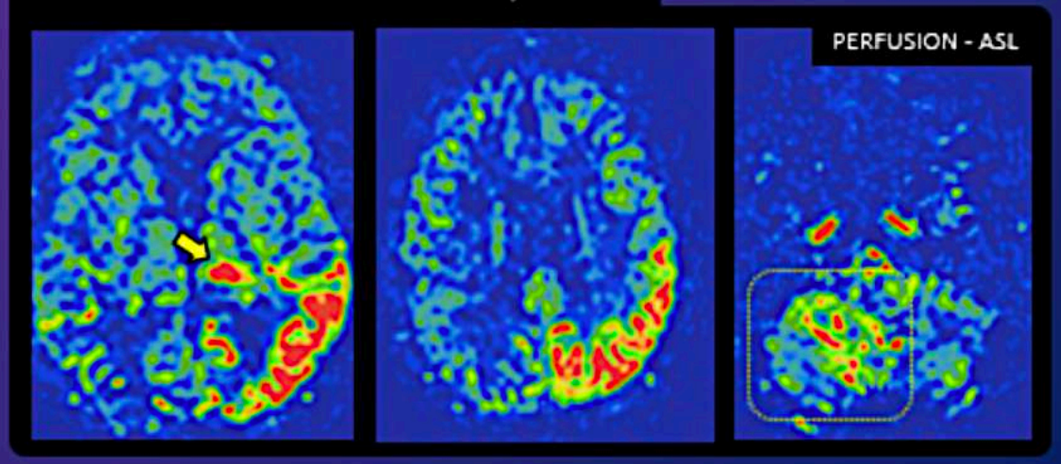

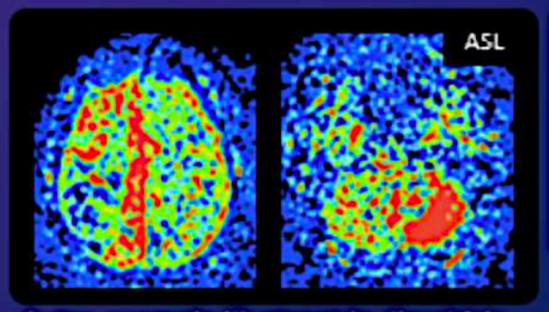

***DIASCHISIS CÉRÉBELLEUX CROISÉ**
propagation lésionnelle à partir de faisceaux de connexion axonale croisés
Attention, n'est pas spécifique à l'épilepsie (cf. AVC, tumoral...)

Autre exemple illustrant le diaschisis cérébelleux croisé dans le cadre d'une crise d'épilepsie

AUTRES

STATUS EPILEPTICUS

= Traduction à l'imagerie d'un épisode d'état de mal épileptique ou d'une épilepsie souvent prolongée
Etat de mal épileptique (EME) : crise généralisée > 30 minutes

Intégrer les données de l'EEG

Savoir y penser surtout quand le contexte clinique épileptique n'est pas au premier plan - **Stroke mimics**

TDM

Aucune anomalie décelable +/- mise en évidence d'une lésion sous jacente responsable de l'épilepsie

IRM

Diffusion - ADC
FLAIR
SWI
ARM TOF

Perfusion ASL

- **SUPRA-TENTORIEL**
  - Hypersignal diffusion avec ADC variable **cortico-sous cortical non systématisé à un territoire vasculaire**
  - Hypersignal T2-FLAIR

  +/- modification de signal du thalamus **(pulvinar)**
  +/- modification de signal du splénium du corps calleux
- **INFRA-TENTORIEL** (+ rare)

  +/- Modification de signal de l'hémisphère cérébelleux controlatéral = **diaschisis cérébelleux croisé**

Diagnostic ≠ :
AVC
Tumoral
Infectieux...

IRM DES EPILEPSIES

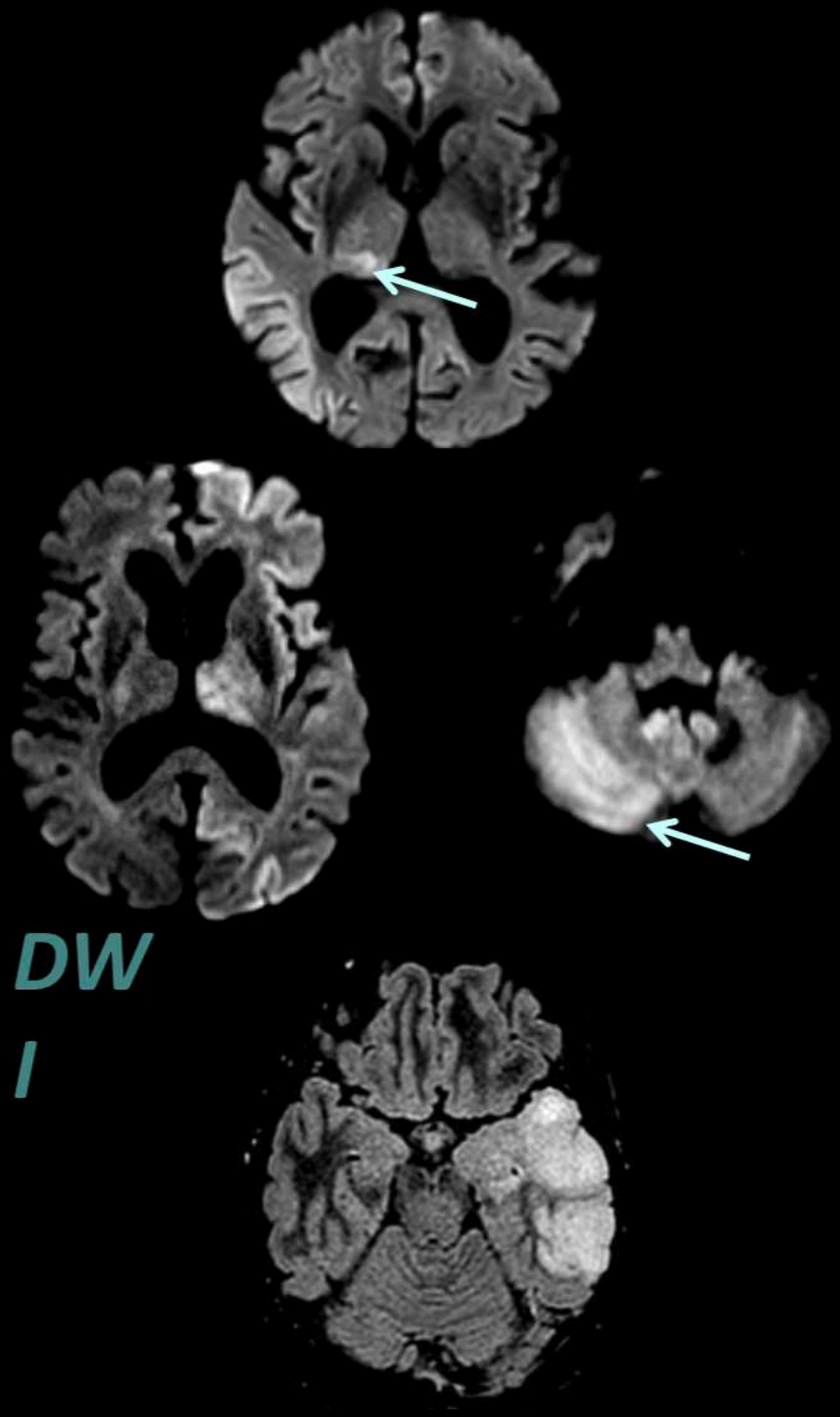

DWI

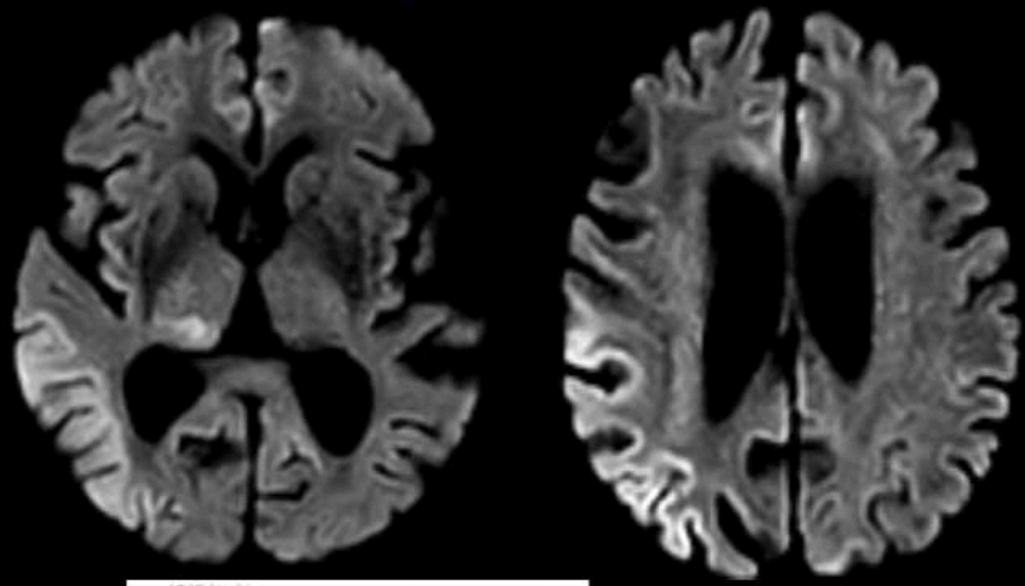



L et al, 2012

MENU

Vous voyez actuellement l'écran de Francois Cotton
Options d'affichage

Homme de 55 ans, ATCD de LLC acutisé et choc septique avec état de mal depuis 5 jours. Absence de réveil. IRM demandée en urgence.

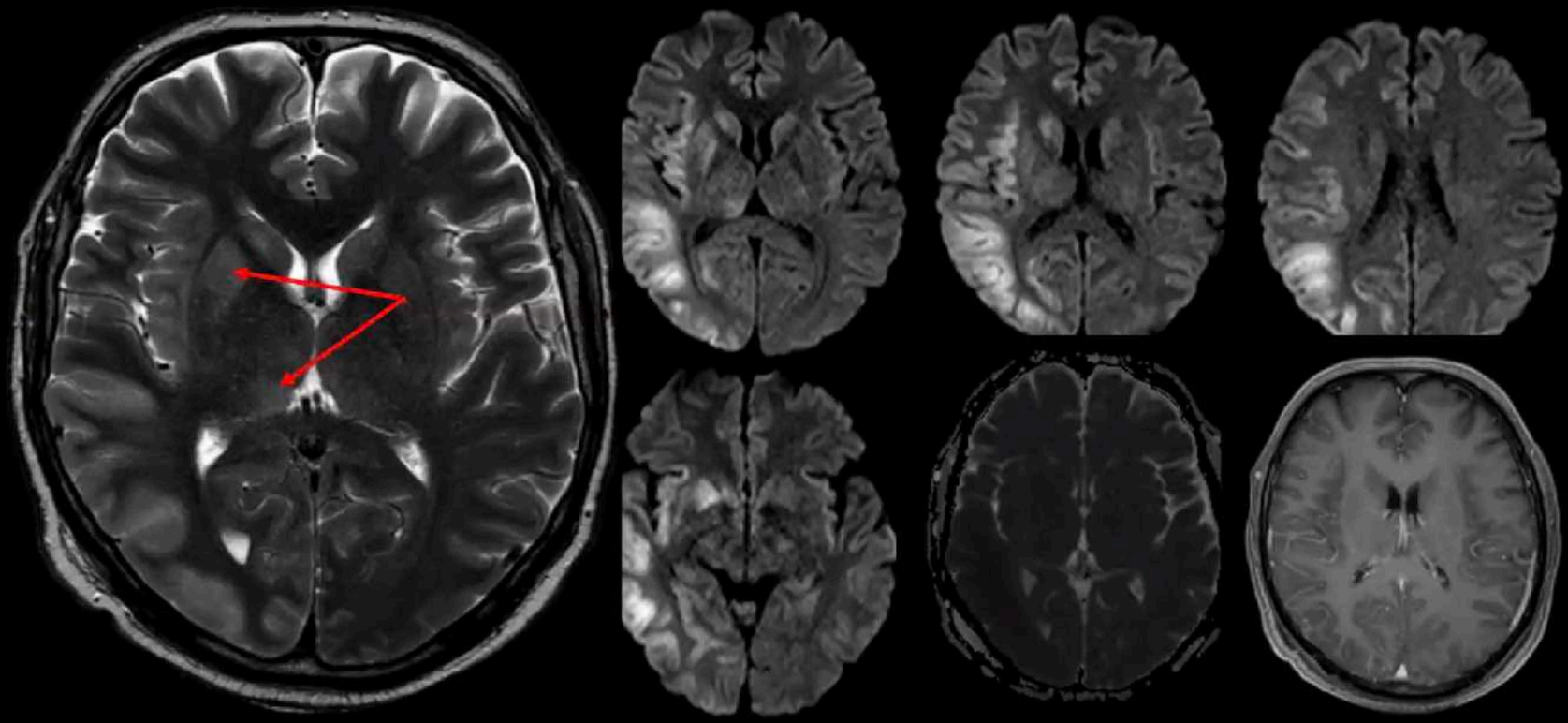

Quel diagnostic doit-être évoqué (CS) ?

1 - Encéphalite limbique
2 - Encéphalite virale
3 - État de mal convulsif
4 - Gliomatose cérébrale
5 - Maladie de Creutzfeld-Jacob

hyperFLAIR DIFFUSION des NGC PULVINAR +++

IRM DES EPILEPSIES

Take home message

Devant tout trouble de perfusion non systématisé: penser STROKE-MIMIC

- ✓ **Migraine**
- ✓ **Crise d'épilepsie**



Œdème post critique

MENU

STATUS EPILEPTICUS

STATUS EPILEPTICUS
si crise > 5 - 10 min

ETAT DE MAL CONVULSIF

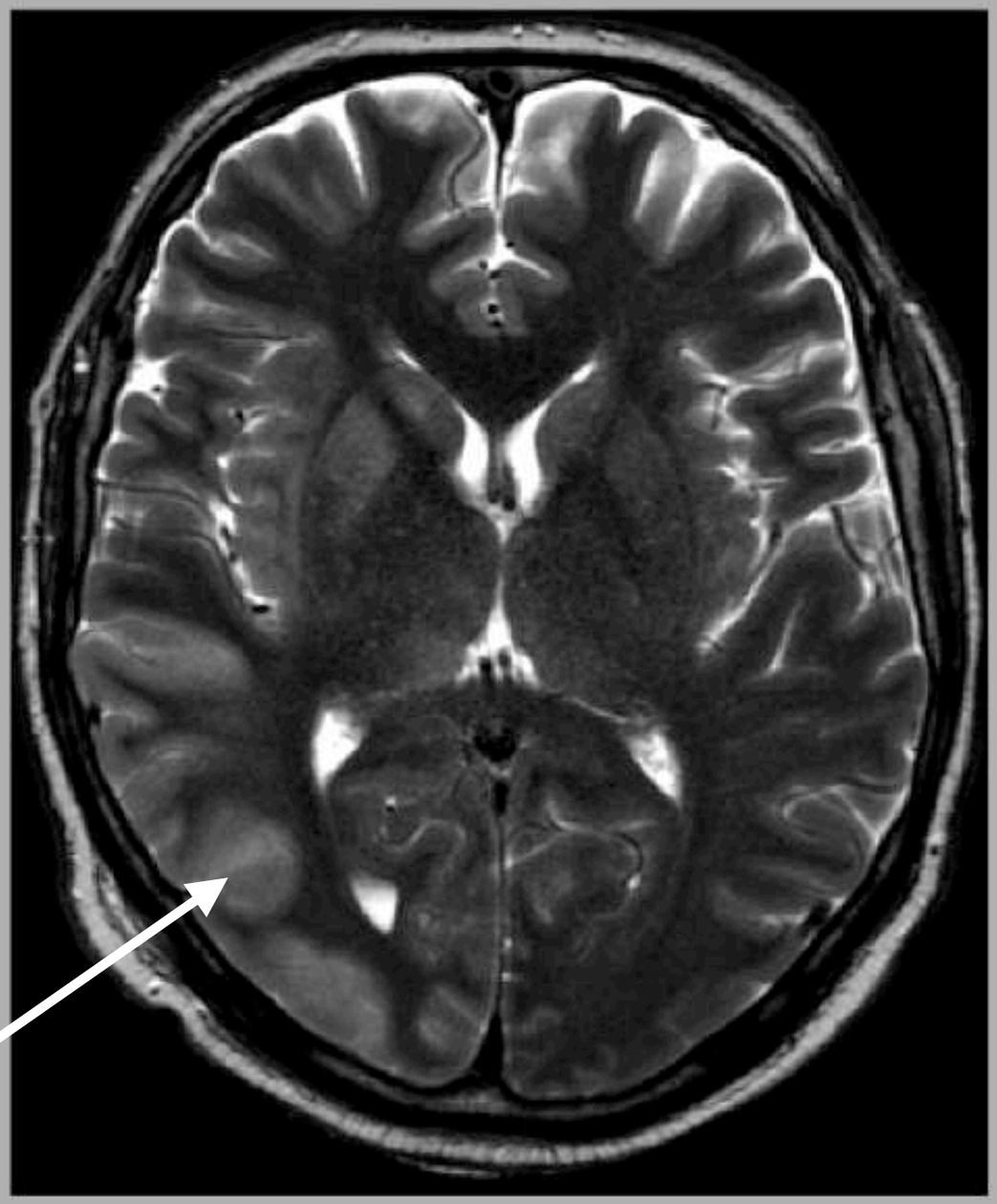

Crise épileptique de durée anormalement longue (plus de 5-10 minutes.

Si anormalement longue, risque d'anoxie ou même décès du patient.

Doit faire rechercher une cause sous jacente, mais attention à ne pas confondre encéphalite et conséquence de l'état de mal…

MENU

Aspect typique en IRM d'un état de mal avec parfois baisse du CDA

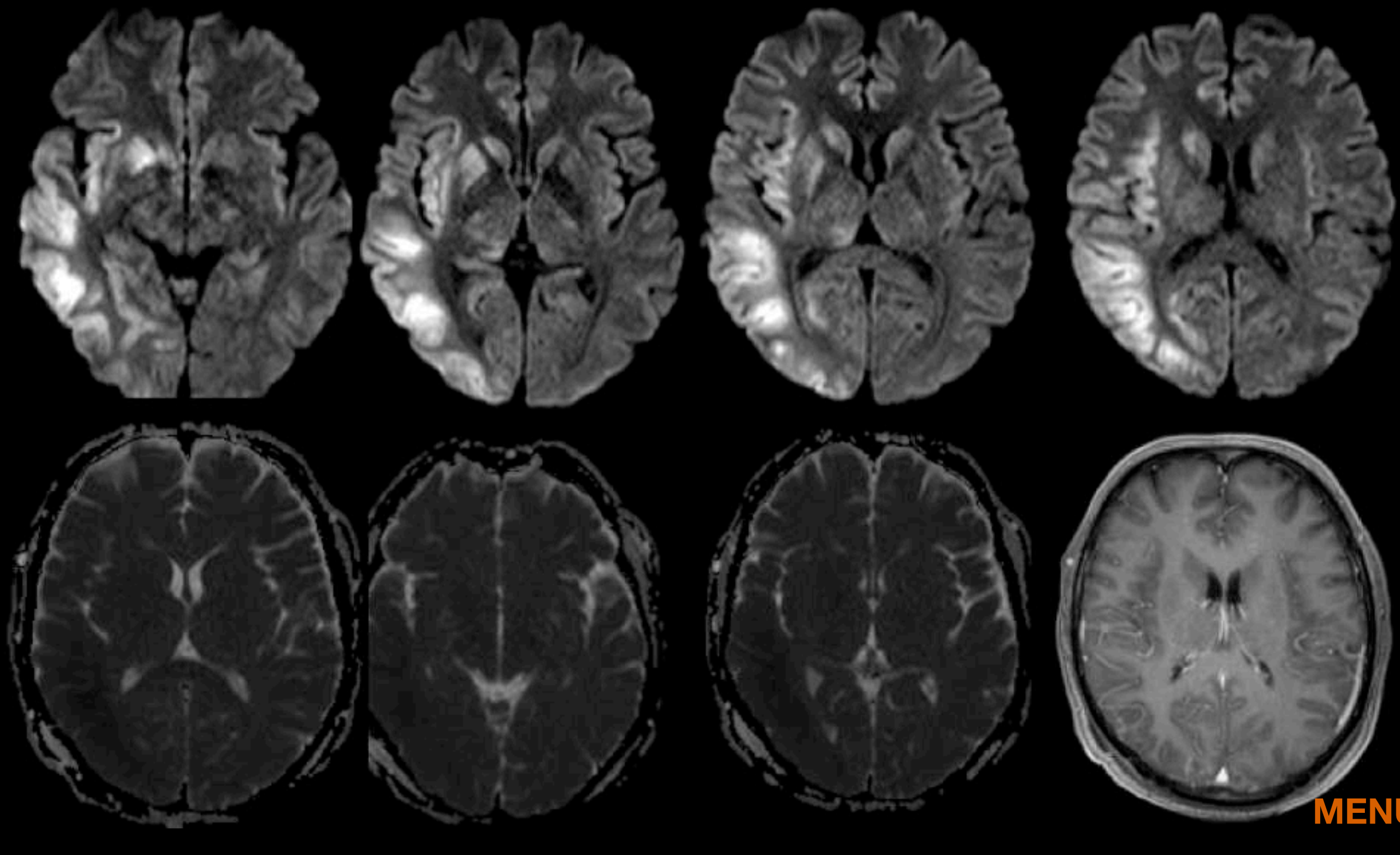

MENU

Quelques causes d'épilépsie

1- Malformation due à une anomalie de la prolifération neuronale et gliale

- Sclérose mésiale
- DNET
- Gangliogliome
- Hamartome du tuber cinereum

2- Malformation due à une anomalie de migration neuronale

- Hétérotopie focale ou en bande sous corticale (double cortex)
- Pachygyrie (forme de lissencéphalie)

3- Malformation due à une anomalie de l'organisation corticale

- Polymicrogyrie

MENU

Anatomical approach to common causes of epilepsy

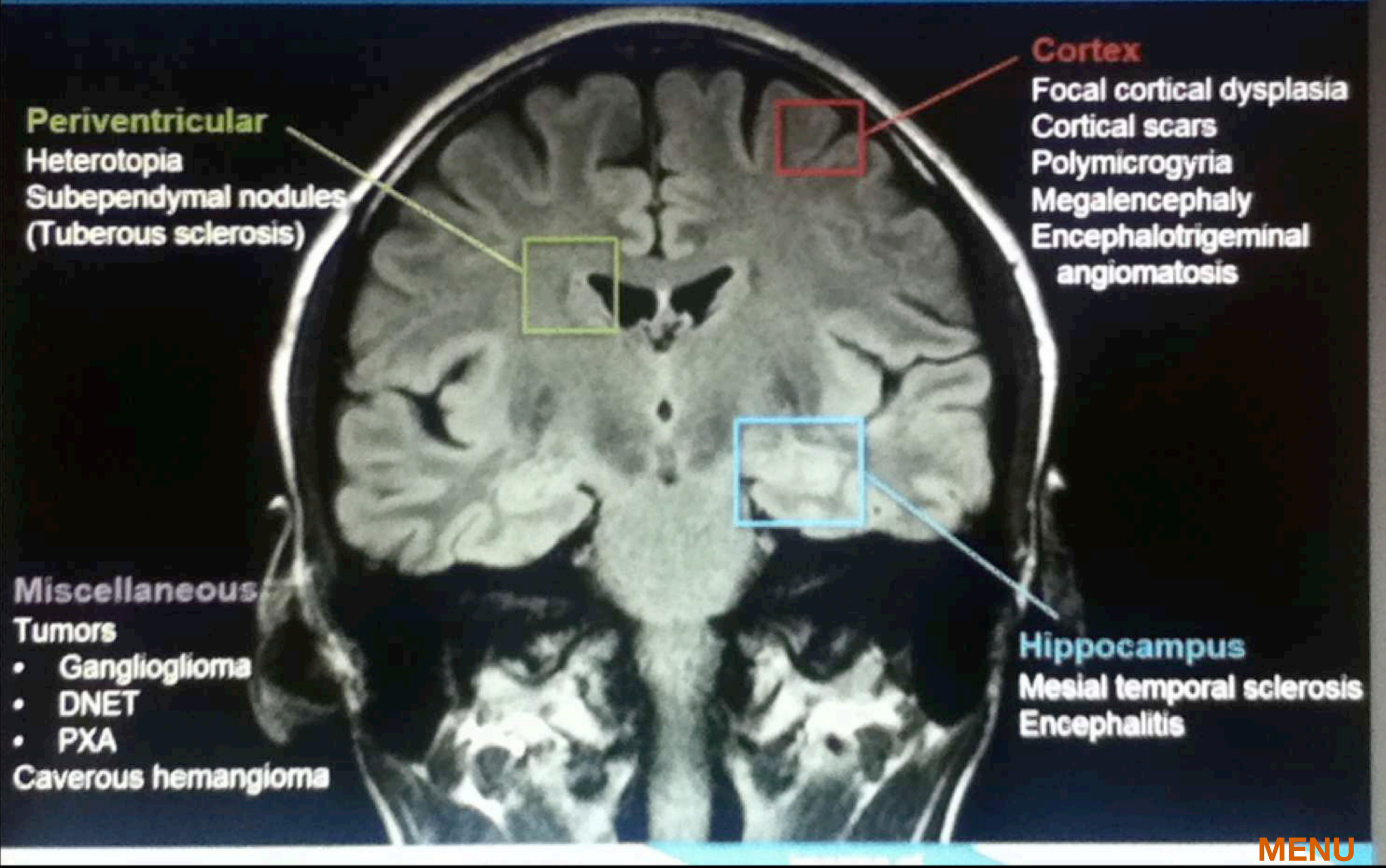

Periventricular
Heterotopia
Subependymal nodules
(Tuberous sclerosis)

Cortex
Focal cortical dysplasia
Cortical scars
Polymicrogyria
Megalencephaly
Encephalotrigeminal angiomatosis

Miscellaneous
Tumors
- Ganglioglioma
- DNET
- PXA

Caverous hemangioma

Hippocampus
Mesial temporal sclerosis
Encephalitis

SCLEROSE MESIALE

SCLÉROSE MÉSIALE



- Première cause d'épilepsie partielle.

- Débute classiquement dans l'enfance.

-IRM HR FLAIR/DIR/T1:

* Atrophie hippocampique
* Modification de signal: **hyper T2/ FLAIR-hypoT1, absence de rehaussement après injection**
* Modification de l'architecture **hippocampique: perte de digitations de la tête hippocampique.**

MENU

SCLÉROSE HIPPOCAMPIQUE

Synonymes : sclérose mésiale, atrophie hippocampique, sclérose de la corne d'Amon

ots-clés Pharmacorésistance - Atrophie - Hypersignal FLAIR - Perte des digitations de l'hippocampe

Aspects généraux

Définition

La sclérose de l'hippocampe est la cause la plus fréquente d'épilepsie partielle de dulte. Il peut s'agir d'une pathologie double (« dual pathology »), la sclérose hippo mpique est alors associée à une autre lésion épileptogène, temporale ou extratem orale [1].

Pathogénie

La pathogénie est discutée ; la perte neuronale serait secondaire à une agression rvenue au cours des premières années de la vie : convulsions fébriles, anoxo chémie, hémorragie, traumatisme.

Clinique

L'épilepsie débute le plus souvent dans l'enfance, plus rarement chez l'adulte. Il agit d'une épilepsie partielle complexe qui évolue dans la majorité des cas vers la harmacorésistance.

Imagerie

Comprendre l'imagerie

La sclérose hippocampique associe une perte neuronale et une gliose. La perte euronale prédomine dans les parties les plus enfouies de la corne d'Ammon et du yrus dentelé. Les couches les plus superficielles, en continuité avec le lobe temporal, ont initialement préservées. La gliose est responsable d'un hypersignal en T2, mieux sible en FLAIR.

Scanner

Il n'apporte pas d'élément diagnostique.

IRM

Les deux signes cardinaux sont une atrophie et un hypersignal FLAIR mieux appré és sur des coupes frontales fines (< 3 mm) perpendiculaires à l'axe de l'hippocampe

L'atrophie intéresse l'ensemble de l'hippocampe, mais prédomine au niveau du

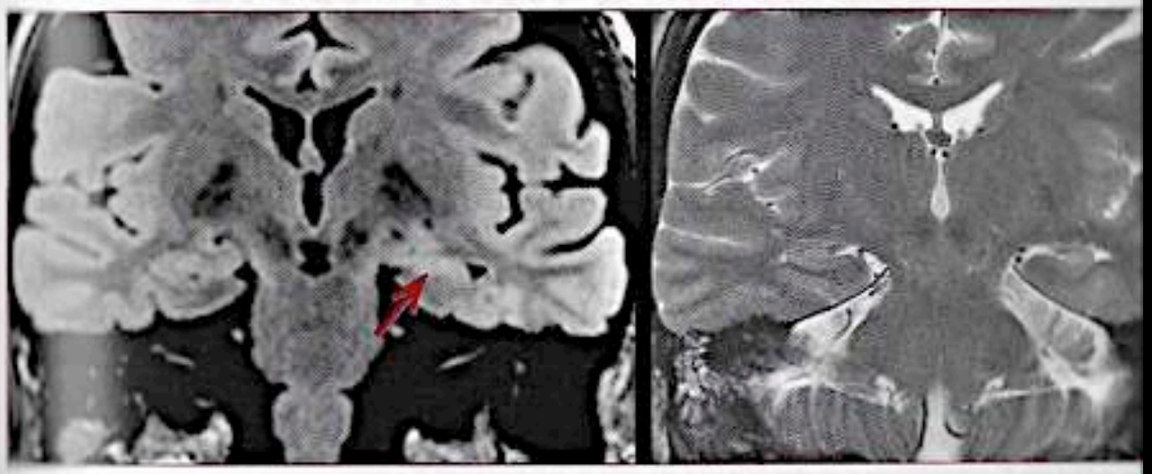

Figure 1 : Séquences FLAIR **(a)** et T2 **(b).** Hypersignal de l'hippocampe gauche en FLAIR associé à une atrophie globale mieux visible sur la séquence T2 en coupe fine.

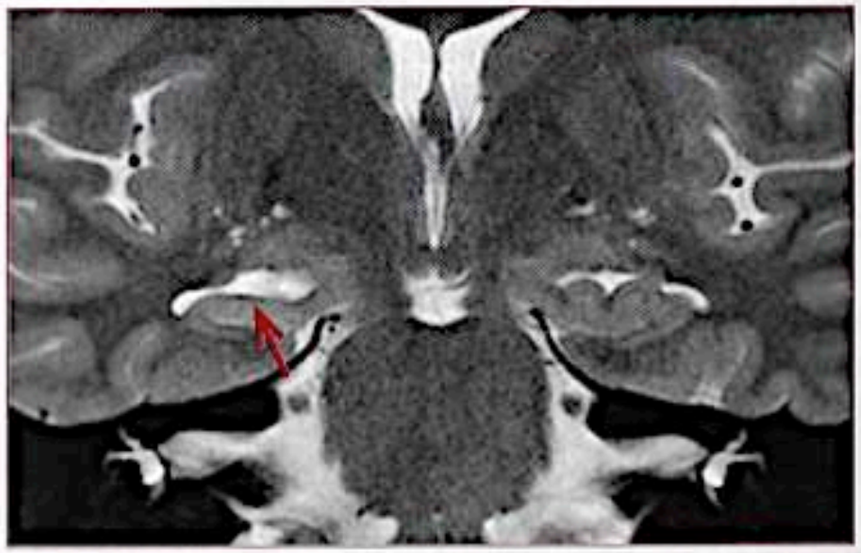

Figure 2 : Séquence T2. Perte des digitations de l'hippocampe droit et hypersignal.

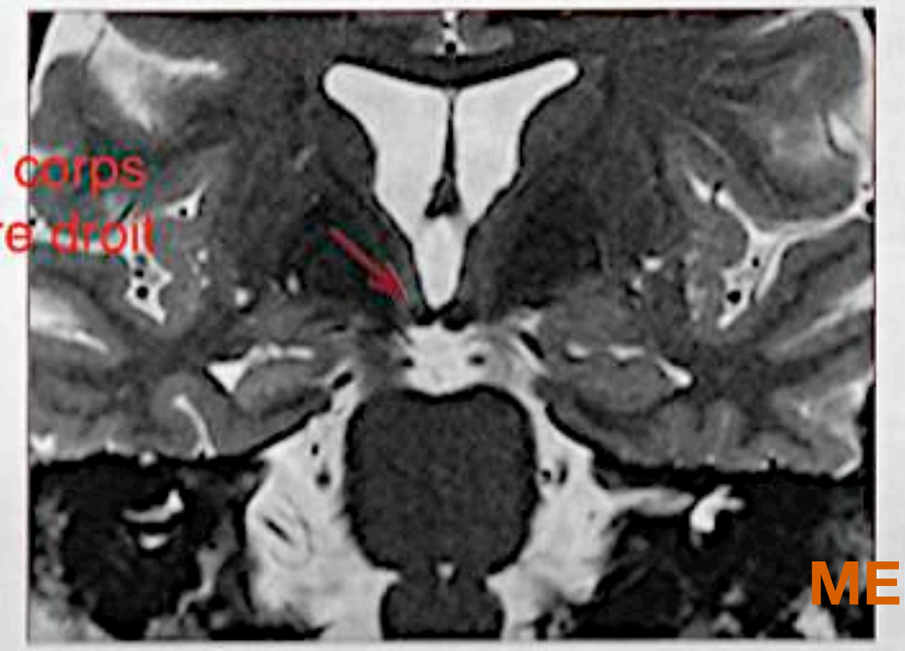

MENU

Interprétation

- Les différentes coupes coronales et axiales visualisent une atrophie de l'hippocampe gauche associée à un signal hyperintense en T2 et en FLAIR (Fig 13.2).

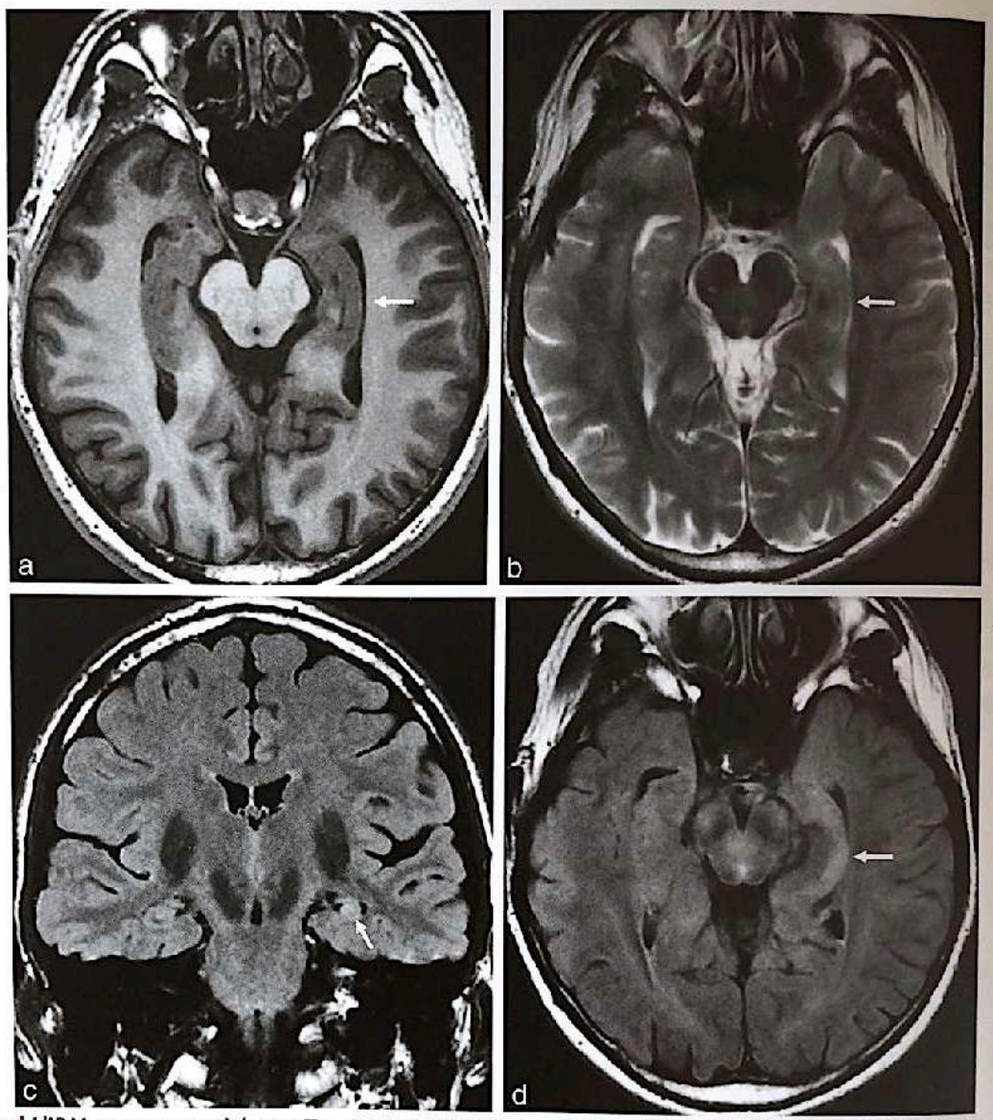

Fig 13.2 a-d L'IRM en coupes axiales en T1 3D en inversion-récupération (a), en T2 (b), en T2-FLAIR (d) et en coupe coronale en T2-FLAIR (c) démontre une atrophie de l'hippocampe associée à un signal hyperintense (flèches).

Diagnostic

- Sclérose hippocampique gauche.

Commentaires

- L'épilepsie temporale pharmacorésistante doit faire rechercher une étiologie curable. Chez l'adolescent et l'adulte jeune, la sclérose de l'hippocampe représente l'étiologie curable par la chirurgie la plus fréquente. Le diagnostic repose sur des coupes coronales perpendiculaires à la corne temporale en T1 ou T2 en haute résolution (coupes de 2 à 3 mm d'épaisseur en matrice 512 × 512) complétées par des coupes en T2-FLAIR (Fig 13.2). Les performances des coupes en 2D sont supérieures aux acquisitions 3D principalement du fait d'une meilleure résolution spatiale dans le plan de coupe, malgré une épaisseur de coupe plus élevée. Les coupes axiales sont peu performantes pour l'identification de l'atrophie et des anomalies de signal de l'hippocampe (Fig 13.2). La TEP au 18 F-FDG démontre habituellement un hypo-métabolisme au niveau du lobe temporal homolatéral à la sclérose de l'hippocampe (Fig 13.3).
- La sclérose de l'hippocampe est habituellement secondaire à diverses agressions survenues précocement dans l'enfance : convulsions fébriles, infections ou encore traumatismes. La grande concentration de récepteurs au glutamate dans les zones CA1 et CA3 de la corne d'Ammon entraîne leur activation du fait d'une libération de ce médiateur induite par les agressions évoquées ci-dessus ; la pénétration intracellulaire de calcium entraîne un œdème cellulaire puis une perte neuronale associée à une gliose. Un mécanisme similaire explique les anomalies hippocampiques uni ou bilatérales qui sont notées au décours de crises subintrantes ou d'un état de mal chez l'adulte. Les manifestations cliniques sous la forme d'une épilepsie temporale chronique, parfois pharmaco-résistante, surviennent après un intervalle libre de plusieurs années.
- La sclérose peut se limiter à l'hippocampe, mais peut également toucher l'amygdale, le cortex entorhinal du gyrus parahippocampique, le cortex temporal, et être associée à une atrophie temporo-polaire corticale et sous-corticale. La sclérose hippocampique peut être associée à une dysplasie temporale.
- La sclérose hippocampique peut être associée à une pathologie extratemporale sous la forme d'un cavernome, d'une tumeur, d'une dysplasie ou encore d'une séquelle traumatique ou infectieuse (« dual pathology »).
- Dans environ 20 % des cas, l'IRM reste négative, la TEP au 18 F-FDG est alors utile et démontre souvent un hypo-métabolisme temporal en cas d'épilepsie lésionnelle.

MENU

Hippocampus: Mesial Temporal Sclerosis (MTS)

Most common cause of partial complex epilepsy in adults.

Clinical presentation:

- Complex partial seizures ± secondary generalization
- History of prolonged childhood febrile convulsions in ~50%
- Simple seizures at younger ages, with increasing complexity with increased age.

Surgical approach:

- Reserved for medically intractable seizures
- If MR evidence of MTS is present, anterior temporal lobectomy is curative in 70-95%
- Decreased surgical curative rate with involvement of the amygdala

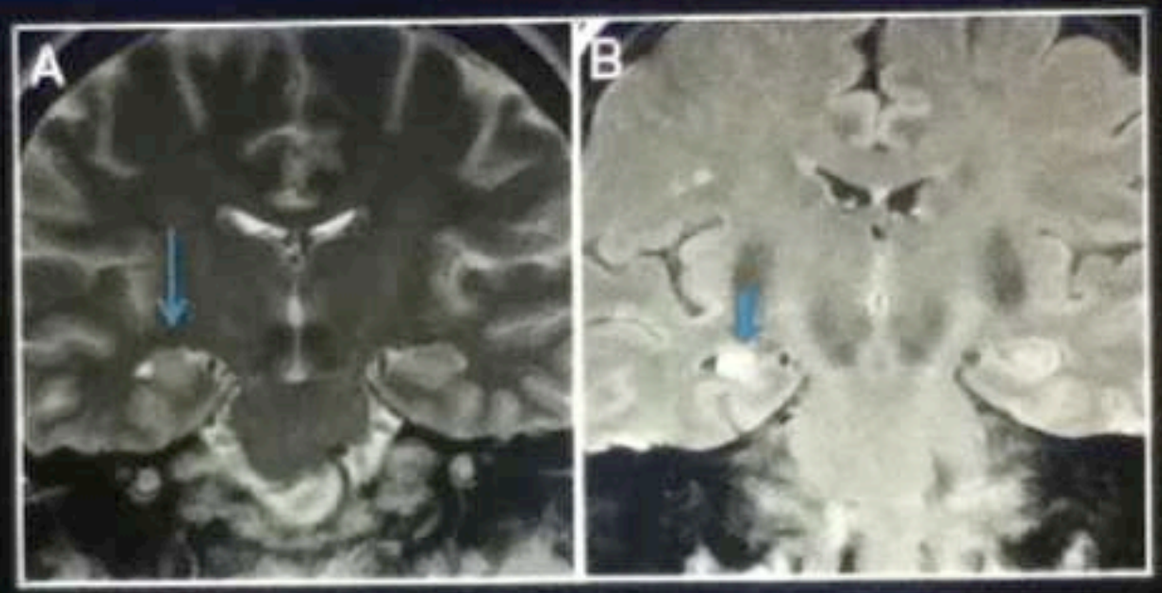

Coronal T2 (A) in a 66 year-old with chronic seizures demonstrates right hippocampal volume loss and loss of internal architecture (arrow). Corresponding FLAIR (B) images demonstrate corresponding T2 signal prolongation.

MR Imaging features:

- T1:
  - Decreased hippocampal size
  - Loss of hippocampal grey white differentiation
- T2:
  - Hippocampal atrophy
  - increased signal
  - Volume loss of ipsilateral temporal lobe
- FLAIR: Increased signal

MENU

Parfois difficile dans les formes bilatérales

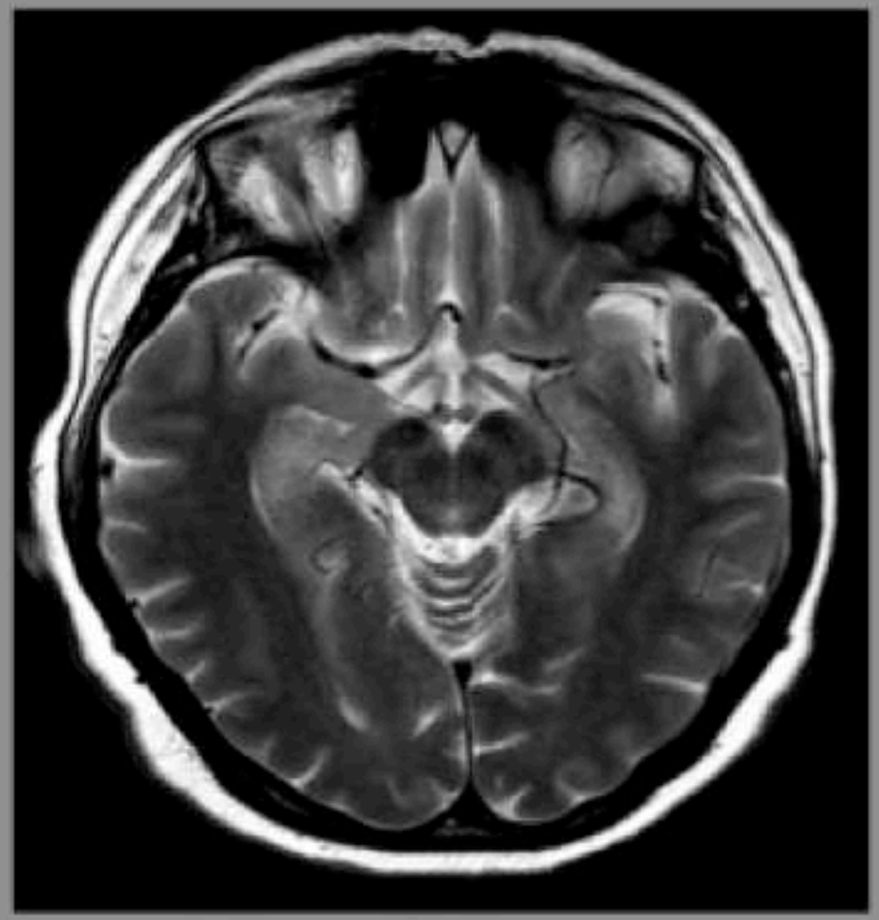

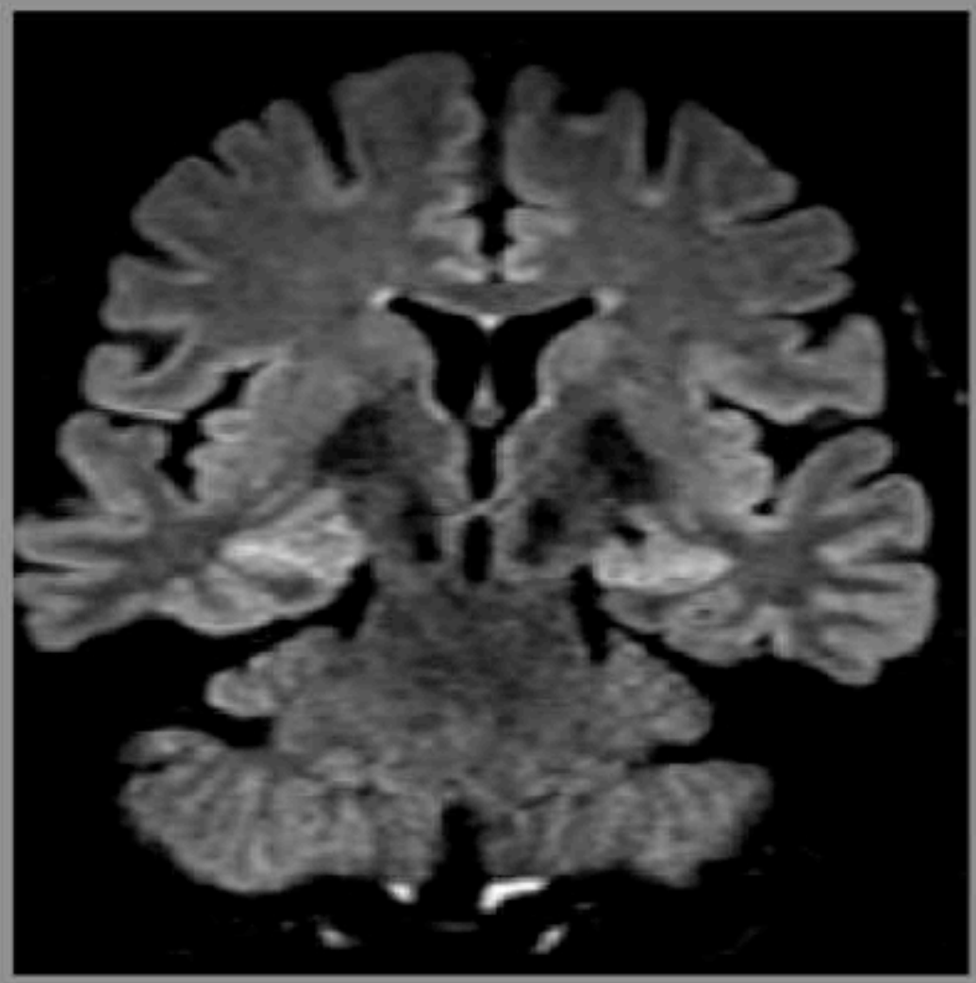

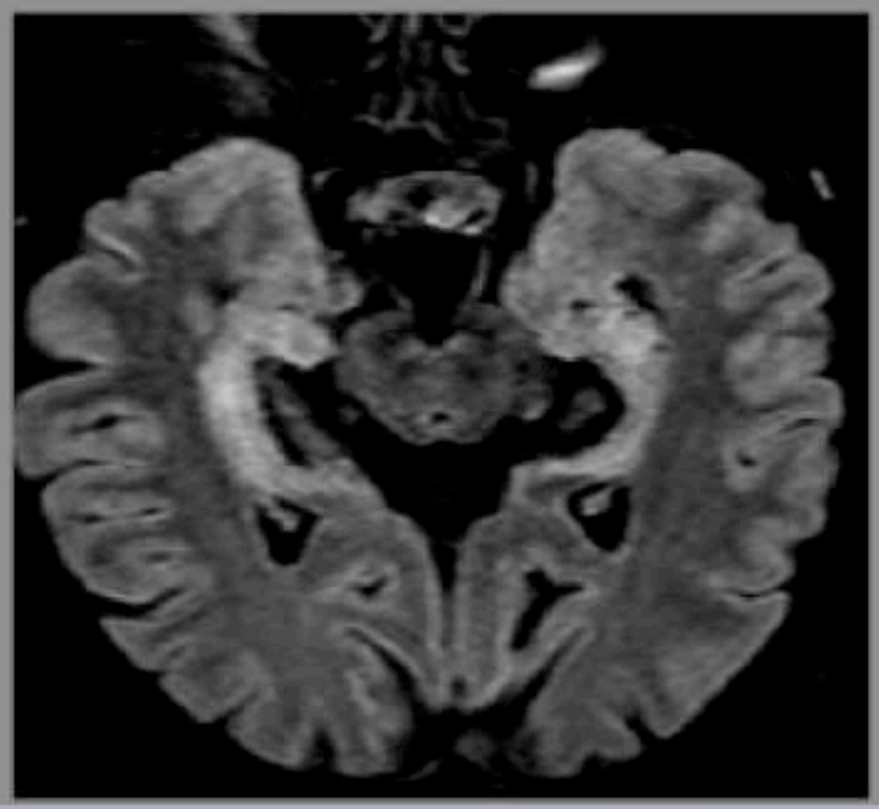

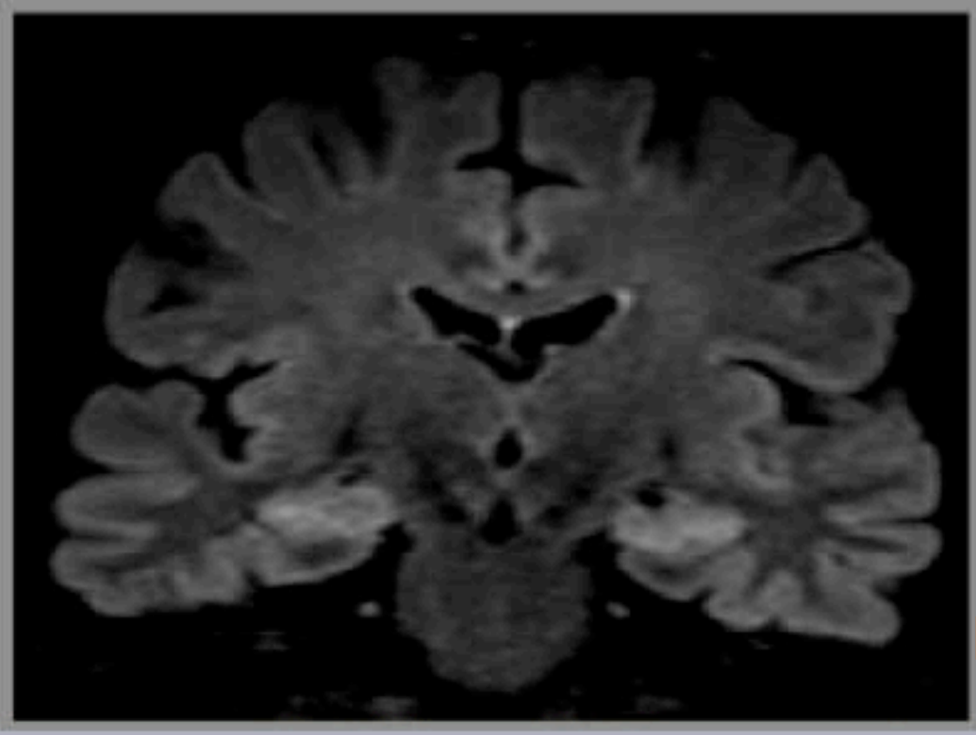

MENU

DNET (voir chapitre Tumeurs)

DNET

Epilepsie du sujet jeune, souvent temporale et pharmaco-résistante

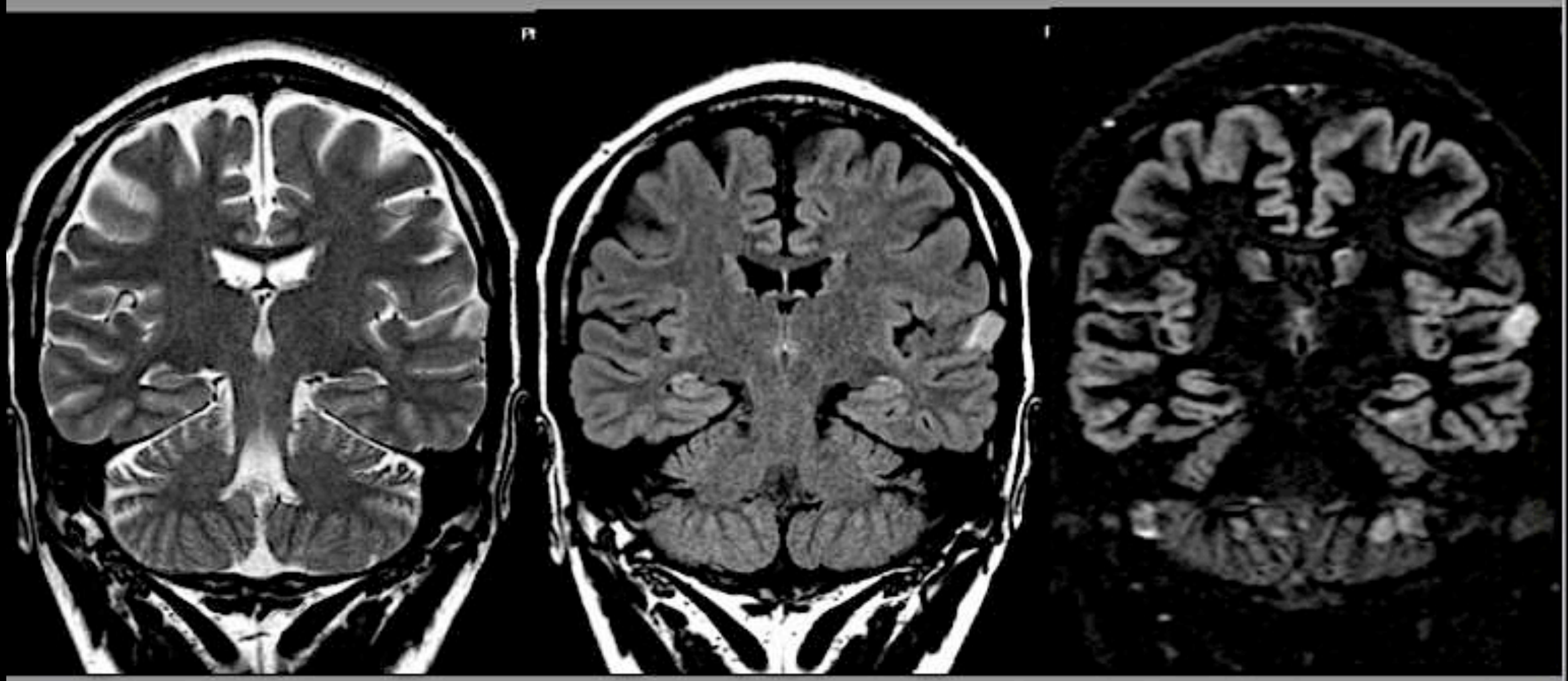

IRM * Lésion corticale multikystique, hyper T2/FLAIR-hypoT1
* absence de rehaussement après injection, absence d'oedeme.
* Déformation de la voûte
* Foyer de dysplasie corticale associé

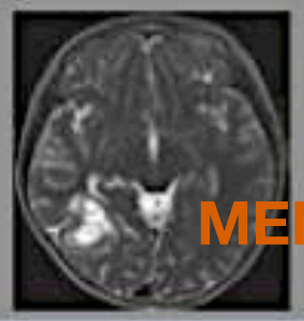

MENU

3 - GANGLIOGLIOME
VOIR TUMEURS GLIALES

- **ENFANT ET HOMME JEUNE**

- **CORTICO-SOUS CORTICAL**
- **TEMPORAL**

- **SOIT KYSTIQUE AVEC NODULE MURAL**
- **SOIT NODULAIRE AVEC PETIT KYSTE**

- **CALCIF FINES ET PÉRIPH. 50%**

- **RÉHAUSST FAIBLE ET NON HOMOGÈNE**

- **PAS OU PEU D'EFFET DE MASSE**
- **PAS OU PEU D'OEDÉME**

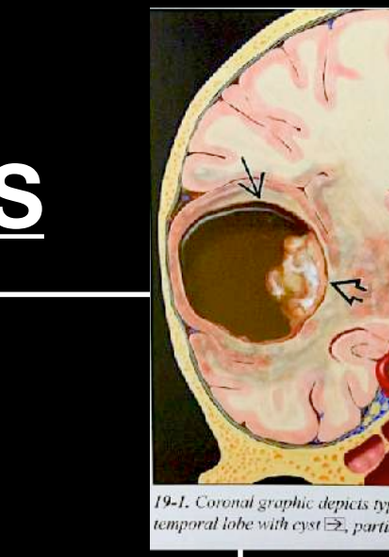

19-1. Coronal graphic depicts typical ganglioglioma of the temporal lobe with cyst ⇨, partially calcified mural nodule ⇨.

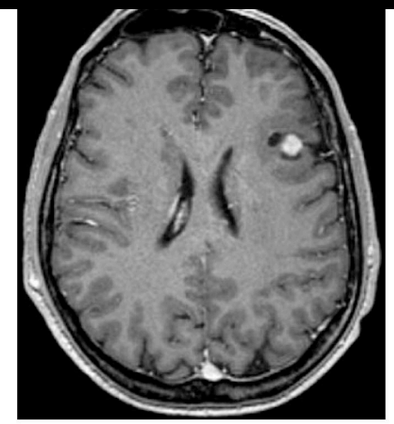

Figure 2. Gangliogliome. Homme de 48 ans, première crise d'épilepsie partielle. IRM, coupe axiale, séquence T1 injectée. Lésion kystique frontale gauche en hypersignal T2, hypo<fsignal T1 et rehaussé après injection. La présentation clinique de ce gangliogliome est atypique puisque cette lésion touche davantage le sujet jeune et concerne le lobe temporal.

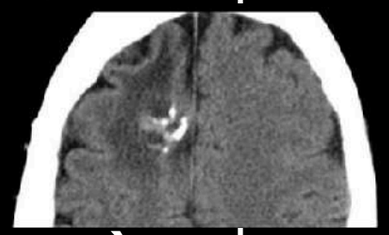

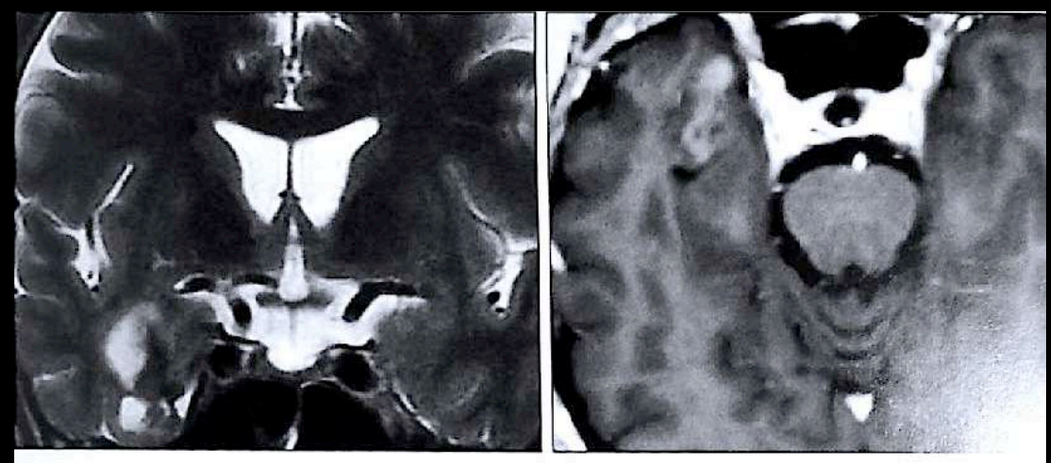

Figure 1 : Séquences T2 **(a)** et T1 avec injection de gadolinium **(b)**. Processus expansif cortical temporal interne droit avec petit kyste inférieur. Rehaussement hétérogène modéré après injection.

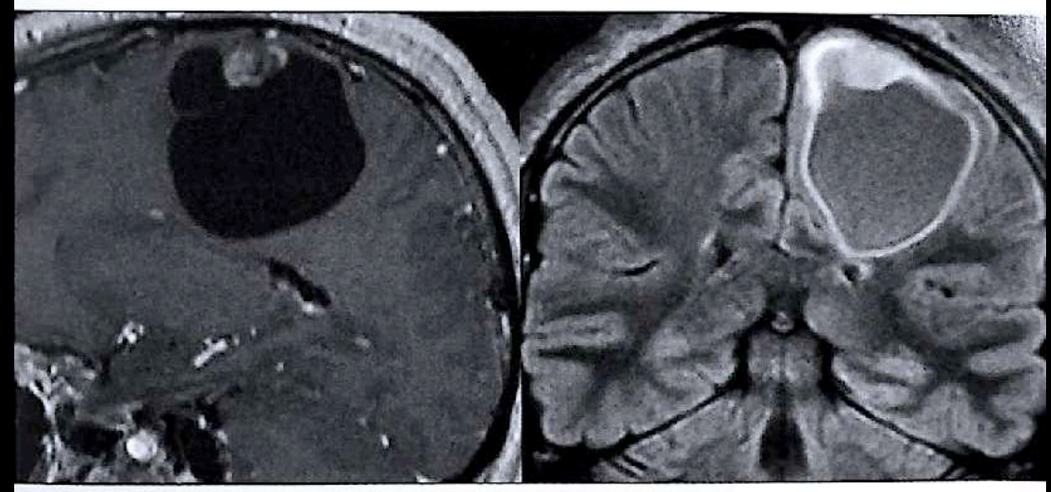

Figure 2 : Séquence T1 avec injection **(a)** et FLAIR **(b)**. Processus frontal para-médian gauche kystique avec nodule mural se rehaussant de manière homogène. Peu d'effet de masse sur les structures médianes, ni d'œdème périlésionnel.

a | b

En diffusion, l'ADC de la portion tissulaire est élevé, témoin d'une faible cellularité, contrairement aux gliomes [3]. Les séquences de perfusion montrent une augmentation faible du VSCr sans modification de la perméabilité [4]. En spectroscopie, des anomalies peu discriminantes sont retrouvées : faible chute de NAA, taux variable de la choline, élévation du myoinositol [2]. La présence de lactates peut être liée à une crise épileptique récente.

MENU

HAMARTOME DU *TUBER CINEREUM* (ectopie dysembryoplasique non polymitotique)

Clinique: Puberté précoce; crises gélastiques

IRM: hamartome=isosignal au cortex.
Localisation anatomique caractéristique, à ne pas confondre avec un anévrysme basilaire.

MÊME SIGNAL QUE SG SUR TOUTES LES SEQUENCES
PAS DE REHAUSSEMENT DE L' HAMARTOME



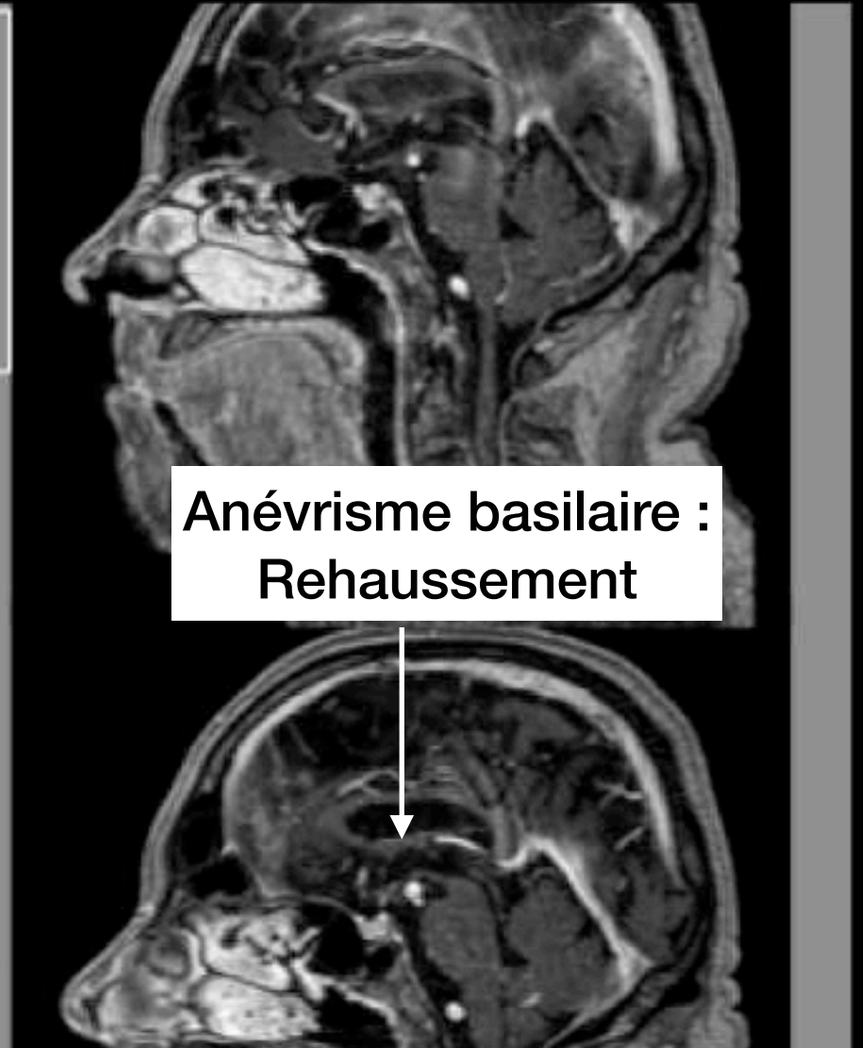

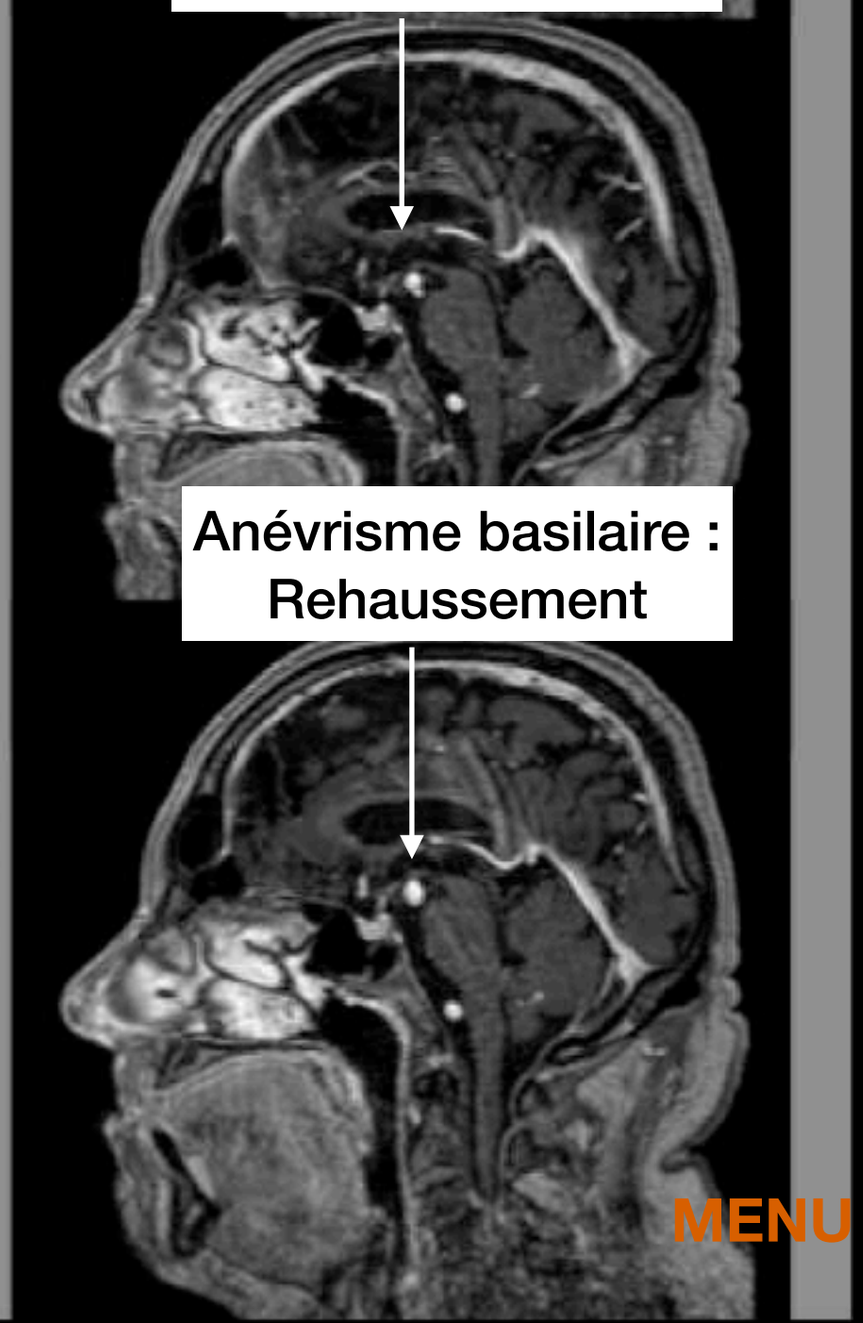

MENU

HAMARTOME DU TUBER CINEREUM



Figure 1 : Séquence T1. Processus de signal homogène, identique à celui de la substance grise (flèche).

PAS DE REHAUSSEMENT DE L' HAMARTOME

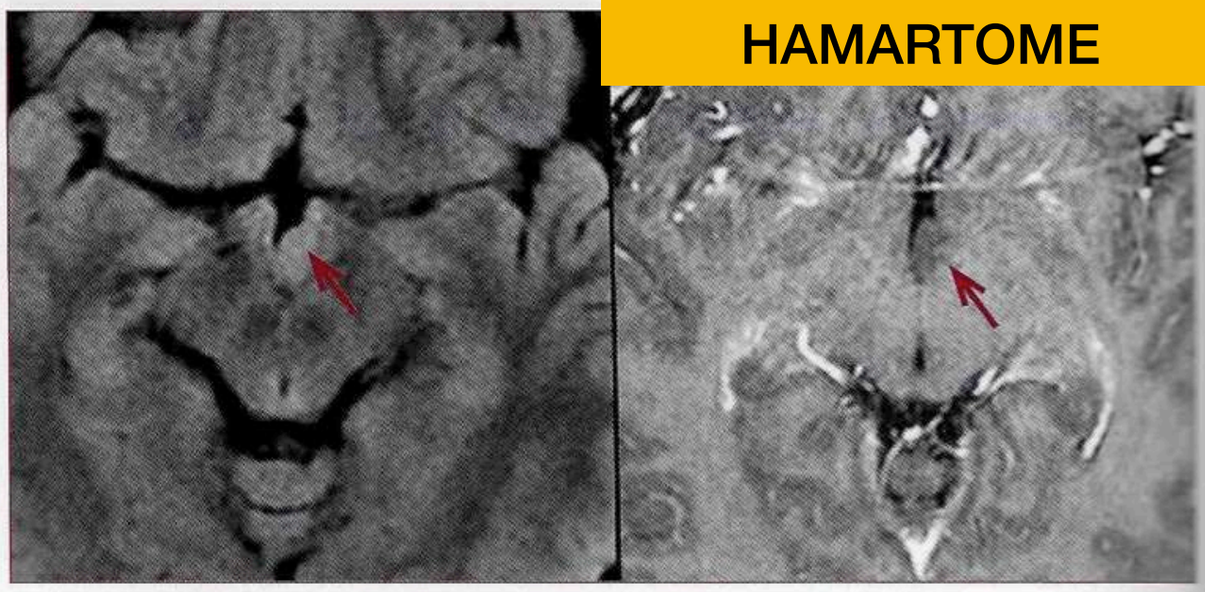

Figure 2 : Séquences FLAIR **(a)** et T1 après injection de gadolinium **(b)**. Lésion bien limitée (flèche), de signal proche de celui de la substance grise. Absence de rehaussement.

a | b

PAS DE REHAUSSEMENT DE L' HAMARTOME

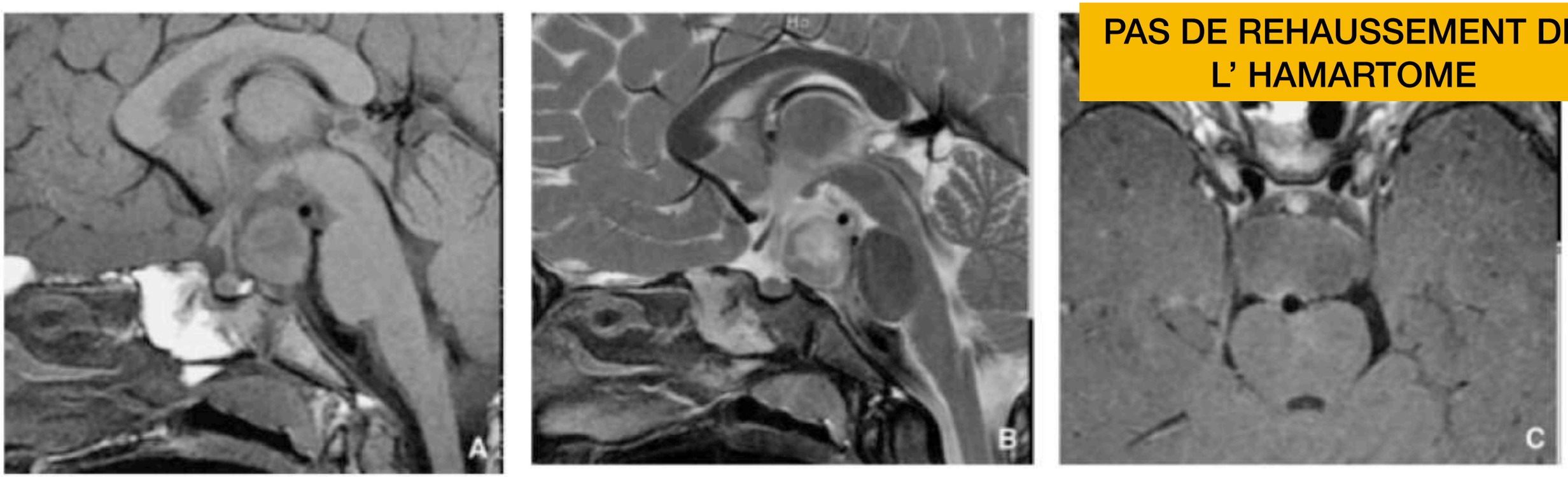

Figure 27. Petite fille de 5 ans. Puberté précoce. Coupes sagittales T1 (A), T2 (B), coupe axiale T1 après injection de gadolinium (C). Masse de la citerne interpédonculaire ne se rehaussant pas après injection de gadolinium correspondant à un hamartome.

MENU

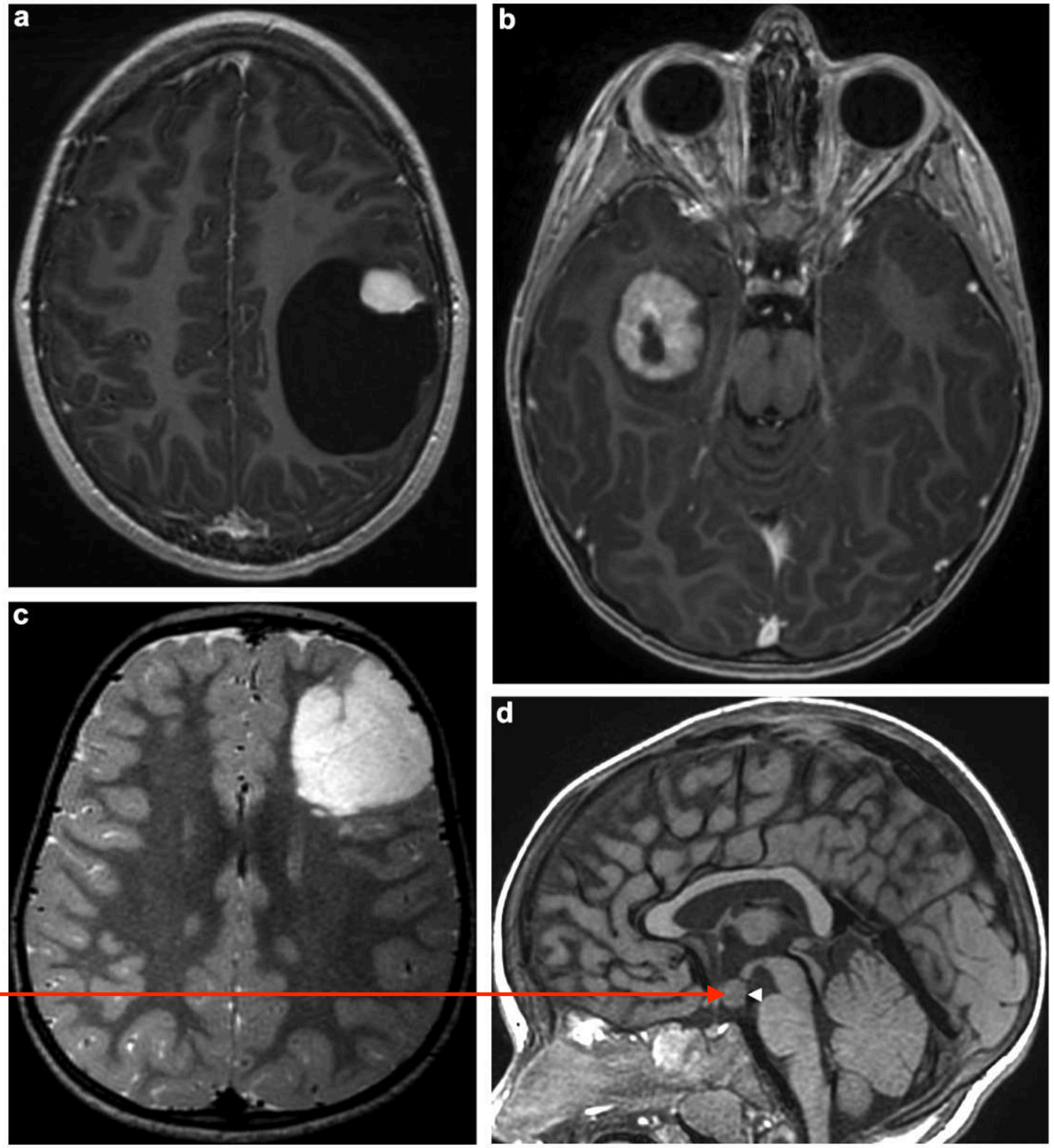

Hamartome hypothalamique
L'hamartome hypothalamique est une hétérotopie de substance grise dans la région du tuber cinereum, qui cause des crises gélastiques et une éventuelle atteinte de l'axe hypothalamohypophysaire. En IRM, on retrouve une masse pouvant mesurer de quelques millimètres à 5 cm, pédiculée ou sessile, située entre les corps mamillaires et l'infundibulum de la tige pituitaire. Elle est plus facilement visualisée en analysant le plancher du 3e ventricule en sagittal. Étant une hétérotopie de substance grise, elle est en isosignal à la substance grise, non rehaussée. Un discret hypersignal FLAIR est possible et n'écarte pas le diagnostic (*Fig. 2*d).

Figure 2. Tumeurs épileptogènes. Gangliogliome frontal gauche chez un garçon de 10 ans, dans sa forme avec kyste et nodule rehaussé en T1 après injection (a) et gangliogliome temporal droit chez un fille de 15 ans dans sa forme solide avec nodule cortical prenant le contraste (b). Tumeur neuro-épithéliale dysembryoplasique (DNET) frontale gauche en coupe axiale T2 chez une fille de 6 ans, sous la forme d'une lésion corticale en franc hypersignal T2 sans effet de masse (c). Hamartome hypothalamique en coupe sagittale T1 sans injection chez une fille de 9 ans, avec nodule de signal identique au cortex entre les corps mamillaires et l'infundibulum de la tige pituitaire (d).

ATTENTION DIAG DIFFERENTIEL DU TUBER CINEREUM
SI RÉHAUSSEMENT +++ = GLIOME CHORDOIDE DU V3



F 60 ans, céphalées et troubles mnésiques évoluant depuis plusieurs années

Une localisation anatomique caractéristique

?

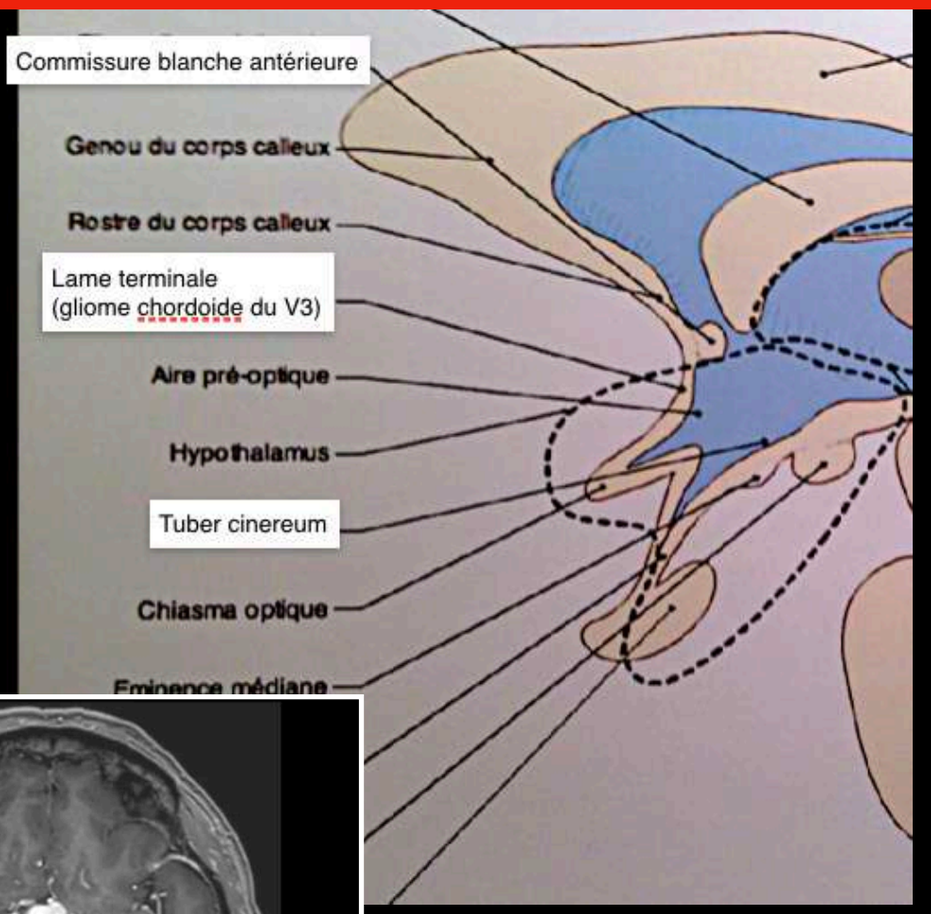

Gliome chordoïde du V3 (WHO autre gliome, 9444/1, grade 2)

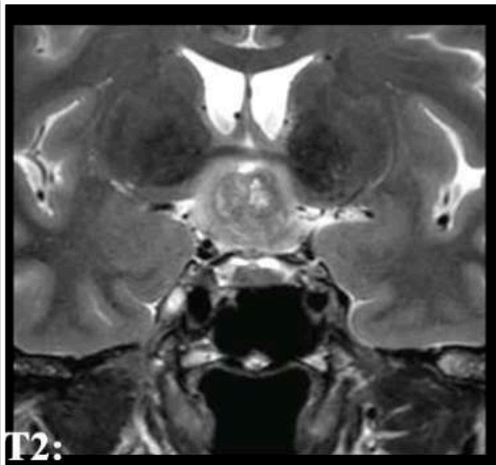

T2:
hypersignal modérée, parfois formation kystiques périphériques



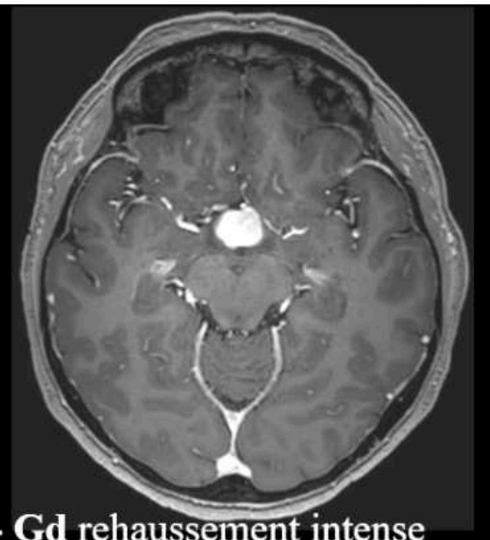

- **Gd** rehaussement intense
- Perfusion: CBV souvent normal +++

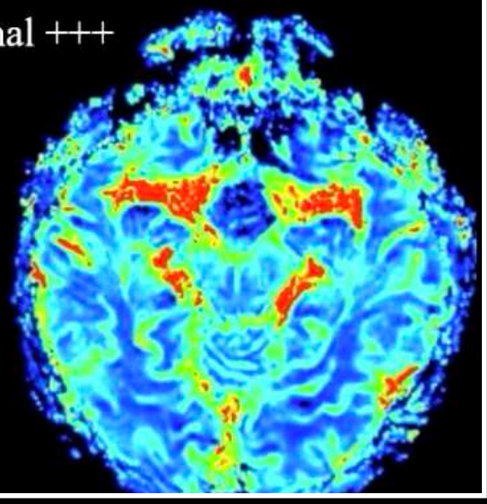

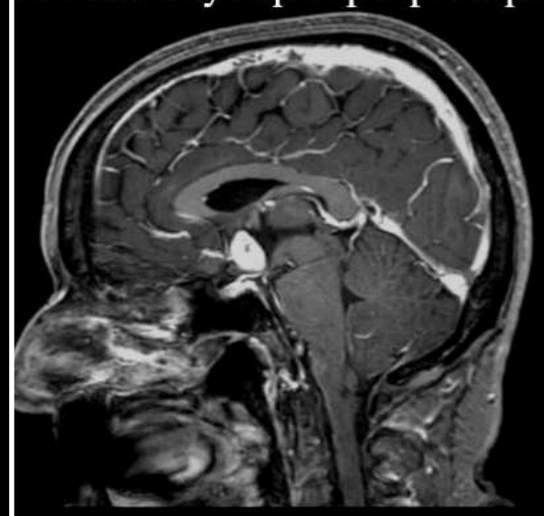

Femme entre 30 et 60 ans
O: cellules ependymaires (tanycytes) de la lame terminale

MENU

Autres gliomes

Gliome chordoïde du 3ème ventricule

Epidémiologie

- Tumeur rare de l'adulte affectant de façon exclusive la région du 3ème ventricule (cellules épendymaires de la lamina terminalis)
- OMS grade II
- Age de survenue : adulte, la majorité des cas survenant entre 35 et 60 ans (moyenne d'âge : 46 ans)
- Nette prédominance féminine : SR = 2/1
- Evolution :
  - Évolution lente
  - Bien qu'il soit de bas grade histologique, son pronostic reste relativement mauvais car son siège intraventriculaire avec adhérences aux structures hypothalamiques et supra-sellaires sous-jacentes limite les possibilités d'exérèse complète
- Clinique :
  - Hydrocéphalie obstructive
  - Troubles endocriniens, visuels (par compression chiasmatique) ou encore troubles de mémoire par compression temporale médiane

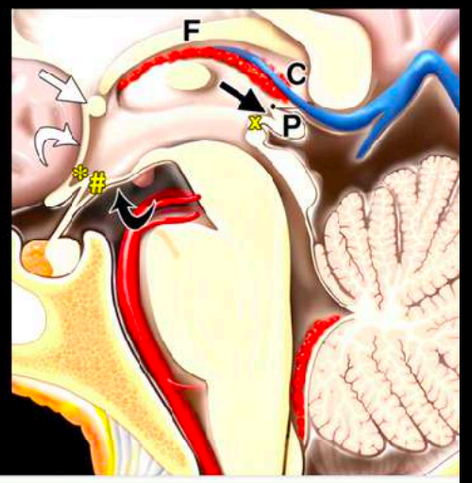

Autres gliomes

Gliome chordoïde du 3ème ventricule

Imagerie

Aspect IRM

- Masse ovoïde, parfois polylobée si volumineuse, de 2 à 4cm, développée suivant un grand axe vertical
- Lésion séparée de l'hypophyse
- Refoulement postérieur de l'infundibulum (vs antérieur pour l'hamartome du tuber cinereum et du kyste de la poche de Rathke
- Isosignal T1, iso ou discret hypersignal T2, avec parfois un aspect hétérogène avec de multiples petites zones en hypersignal
- Rehaussement intense, d'aspect variable uniforme ou un peu hétérogène
- Certaines lésions présentent une zone centrale ou périphérique non rehaussée d'aspect kystique (25%)
- Hydrocéphalie variable

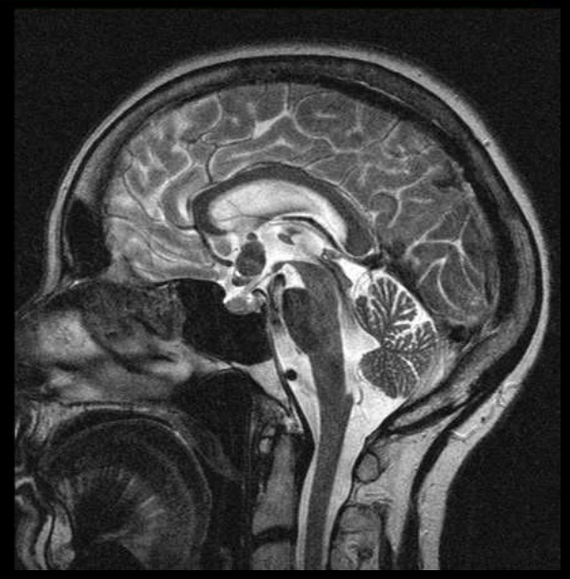

Autres gliomes

Gliome chordoïde du 3ème ventricule

Imagerie

Aspect tomodensitométrique

- Siège : partie antérieure du V3, avec extension postéro-supérieure dans les lésions volumineuses
- Masse solide développée simultanément dans la région hypothalamique et la partie antérieure du V3, bien limitée, spontanément hyperdense, intensément rehaussée par le contraste
- Calcifications possibles

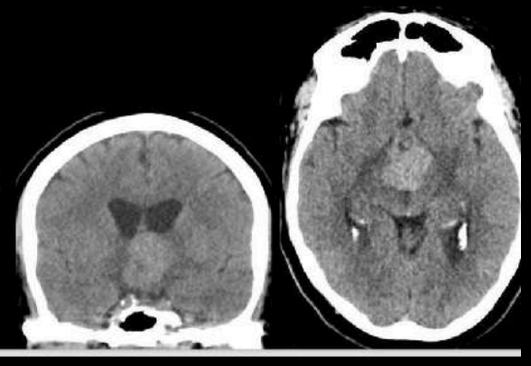

Autres gliomes

Gliome chordoïde du 3ème ventricule

Imagerie

Exemple

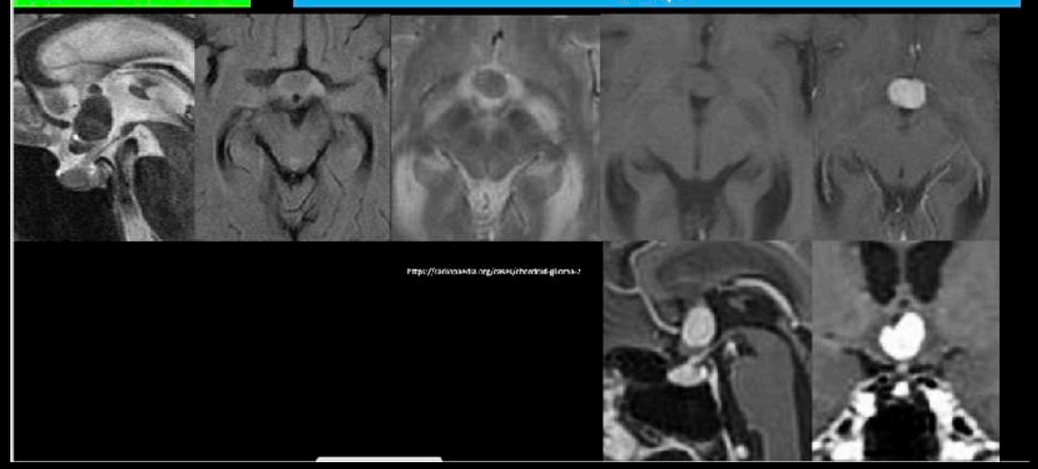

Autres gliomes

Gliome chordoïde du 3ème ventricule

Imagerie

Exemple

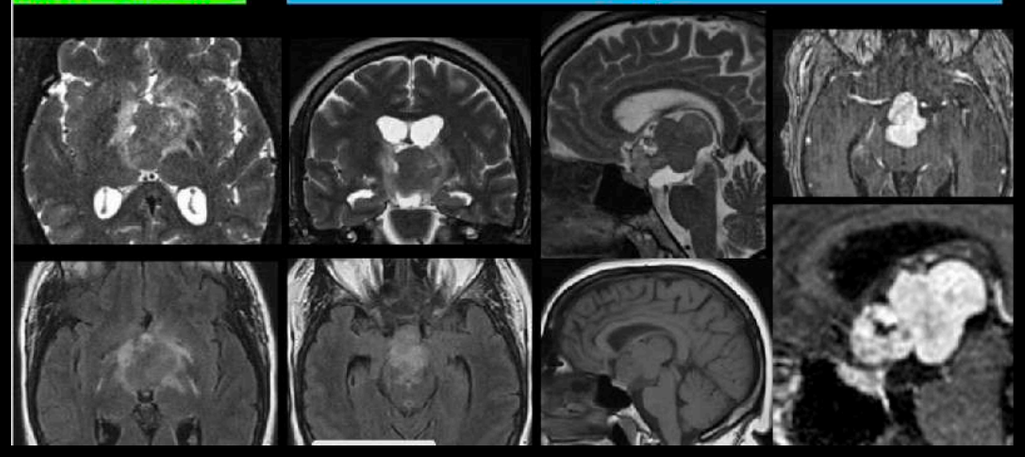

MENU

HETEROTOPIE

HÉTÉROTOPIES EN BANDE SOUS CORTICALES [DOUBLE CORTEX]

Anomalie de migration neuronale: retard d'apprentissage parfois discret ou absent, épilepsie, existe des formes à révélations tardives



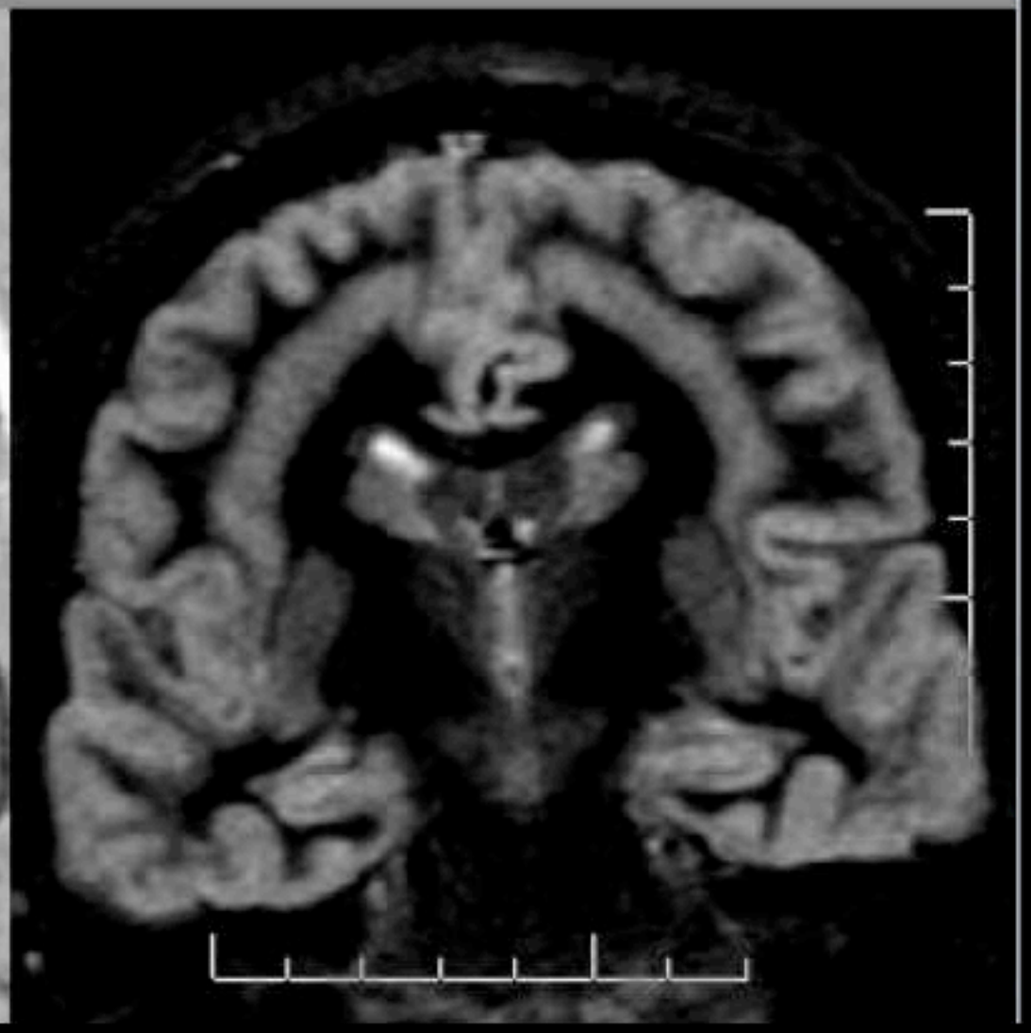

MENU

PACHYGYRIE

Pachygyrie

Anomalie de migration neuronale:
retard d' apprentissage, épilepsie

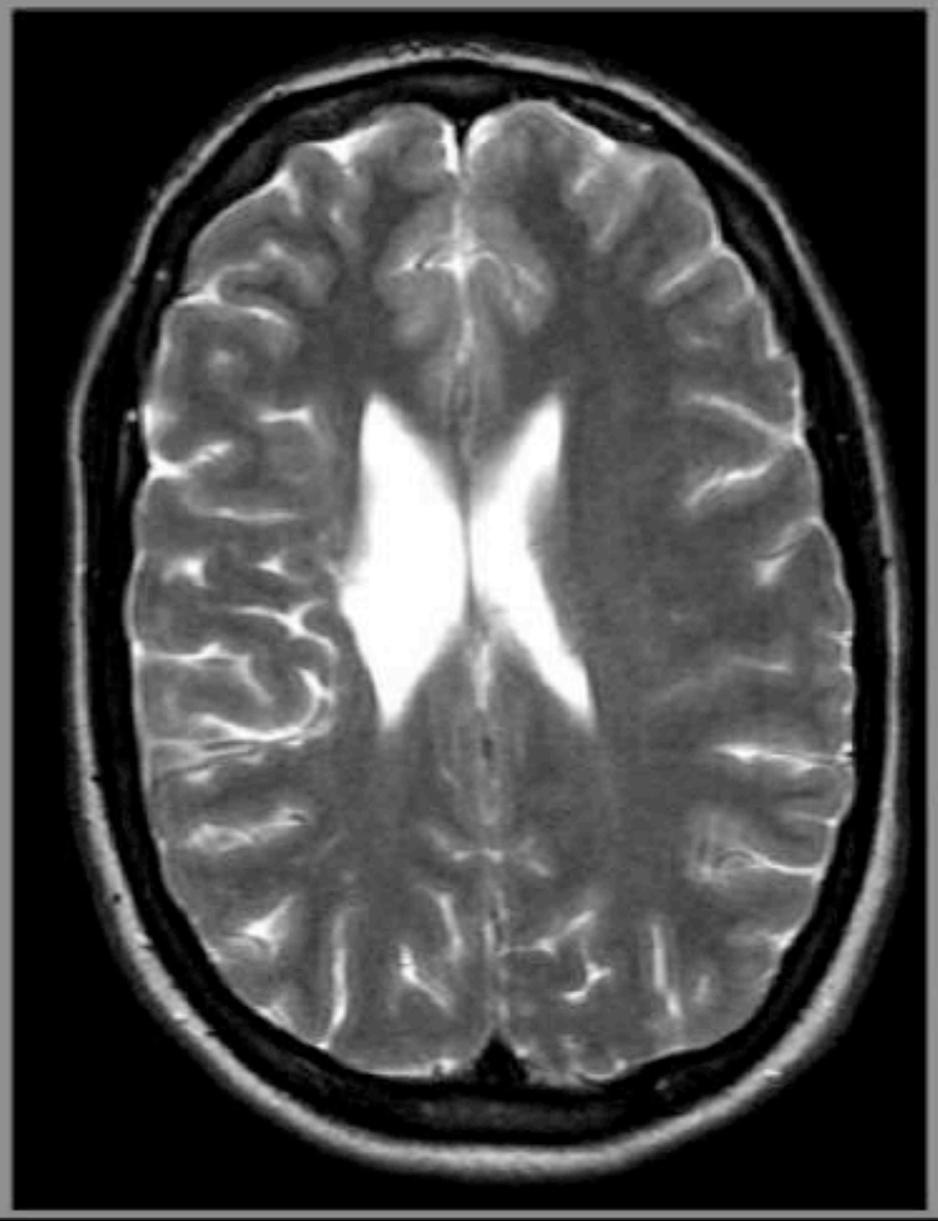



MENU

POLYMICROGYRIE

POLYMICROGYRIE (péri-sylvienne)

Anomalie de l'organisation corticale: Paralysie pseudo-bulbaire, dysarthrie et retard de développement.

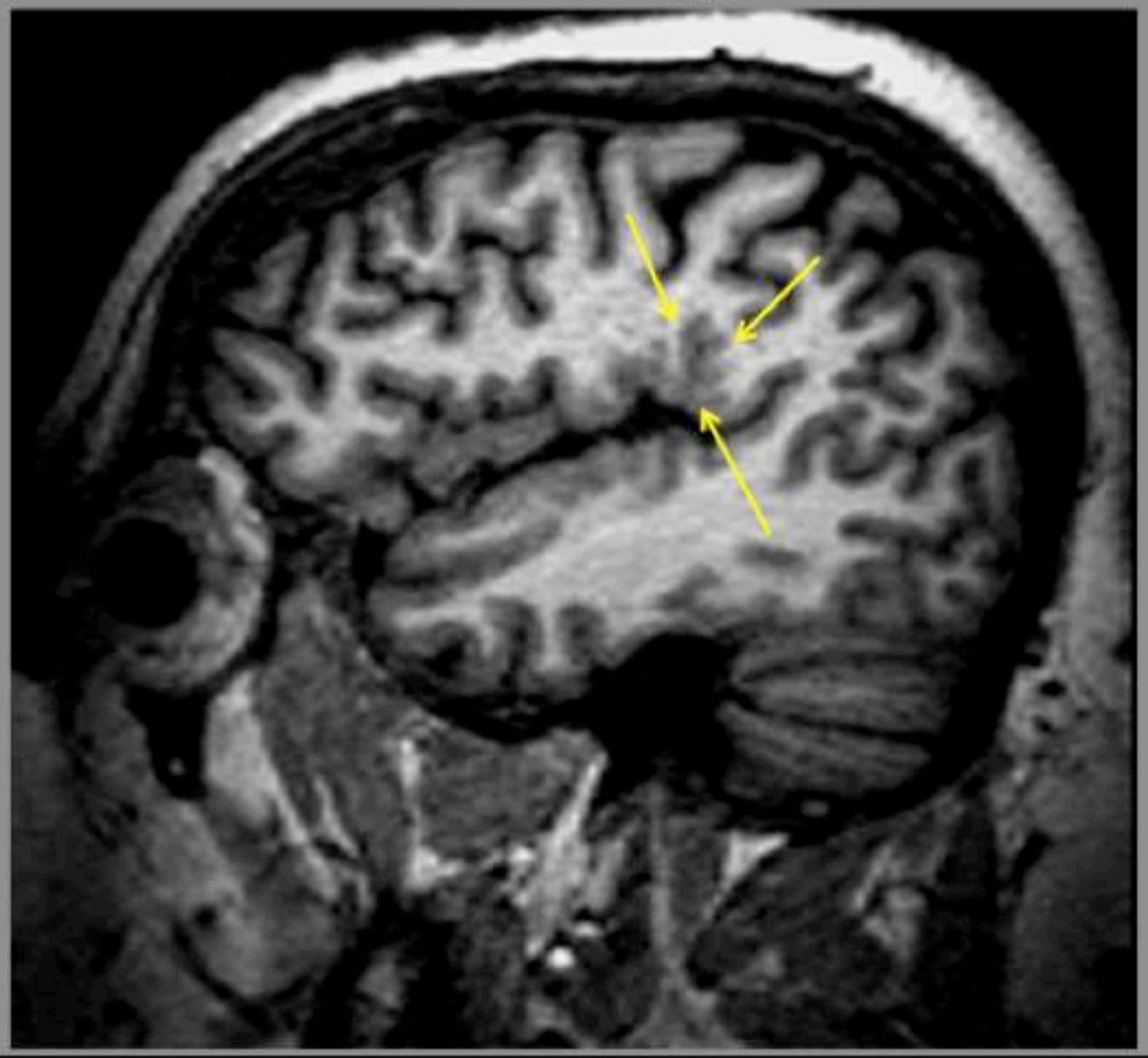

MENU

8 - MENINGE et maladie de système

MENU

Maladies de système

- **Groupe hétérogène de pathologies rares**

GRANULOMATOSES Neurosarcoïdose Wegener	Maladie de Behçet
HISTIOCYTOSES Histiocytose Langerhansienne Maladie d' Erdheim-Chester	Lupus Erythémateux disséminé Syndrome des Anti-Phospholipides Syndrome de Gougerot-Sjögren primitif

Maladies de système

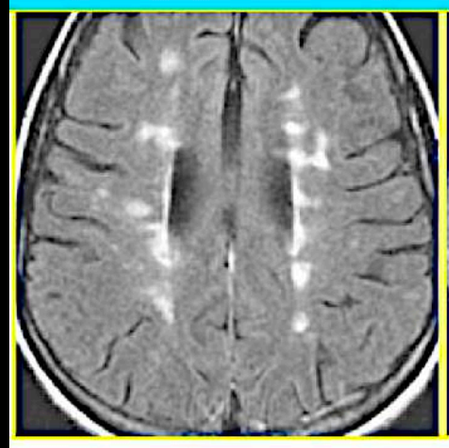

SARCOIDOSE



WEGENER



BEHCET



LUPUS



SAPL

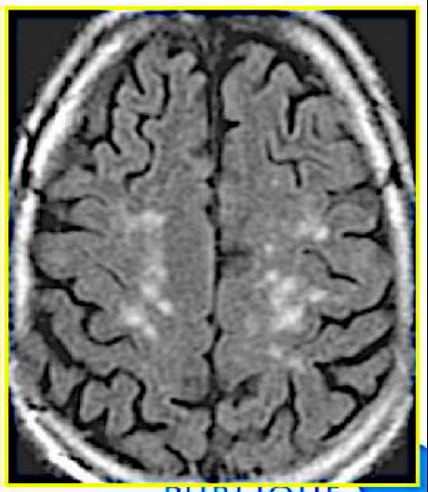

GOUGEROT-SJÖGREN

PUBLIQUE

HyperT2 SB A DISTANCE DES VENTRICULES

= zone jonctionnelle

= VASCULARITE responsable d' ischémie plutôt en territoire jonctionne

ATTENTION PSEUDO-SEP = SARCOIDOSE

VASCULARITES

Étiologies

1- Infections
- BK
- VIRUS : HSV VZV CMV HIV
- LYME
- ASPERGILLOSE

2- Maladie de système
- SARCOIDOSE
- WEGENER
- HX
- B7
- LED
- Gougerot Sjogren
- PAN

3- Toxique
- Drogue
- Ergotamine

4 - Idiopathique primitive

MENU

VASCULARITES

Étiologies

VASCULARITE CEREBRALE donne 2 CLINIQUES FORTES = DÉFICIT MOTEUR ET AVC ISCHÉMIQUE ET HÉMORRAGIES

1- Infections

- BK
- VIRUS : HSV VZV CMV HIV
- LYME
- ASPERGILLOSE

2- Maladie de système

- SARCOIDOSE
- WEGENER
- HX
- B7
- LED
- Gougerot Sjogren
- PAN

3- Toxique

- Drogue
- Ergotamine

4 - Idiopathique primitive

Voir vasculaire



MENU

RÉSUMÉ

COMMENT DIFFERENCIER LES HYPERT2 DE LA SEP ET DES MALADIES DE SYSTEME :

SEP/MALADIE DE SYSTEME	
SEP:	**Maladies de système:**
- Atteinte médullaire	- A **distance des ventricules**
- Corps calleux	- Prise de contraste plus rare
- Prise de contraste en anneau	- Peu évolutives
- Aspect ovoïde	- Aspect rond
	- Pachy/leptoméningite

MENU

RÉSUMÉ

NEUROSARCOIDOSE : **Leptoméninges micronodulaires**
Axe **hypothalamo-hypophysaire**

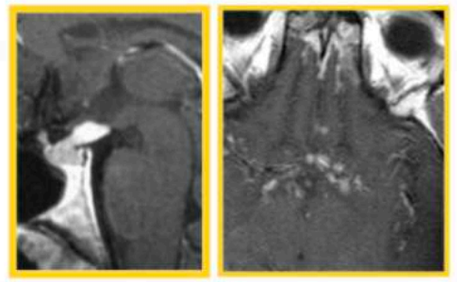

WEGENER : **Pachyméninge**
Extension d'un granulome extracrânial

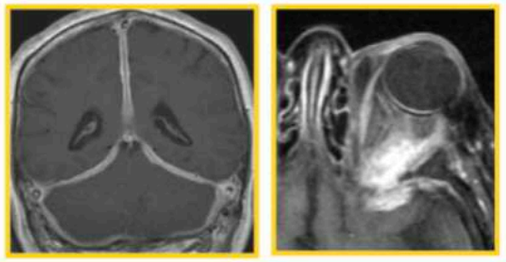

HISTIOCYTOSES : Masses intra-axiales
Noyaux dentelés
Méninges
(+ Erdheim-Chester :
Orbites / Sinus
Engainement péri-vasc)

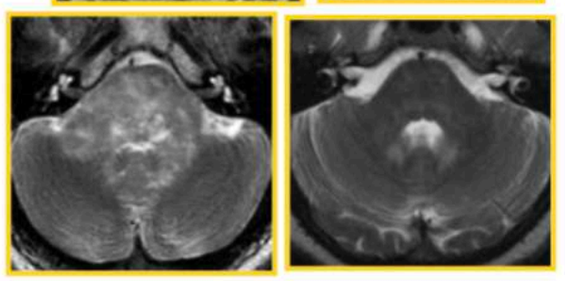

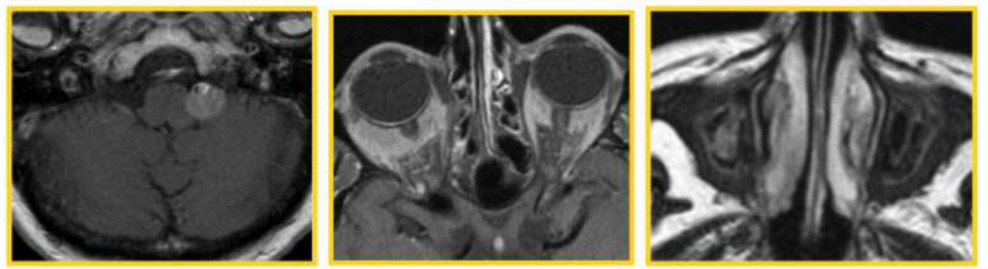

BEHCET : **Pont**
Thrombophlébite cérébrale

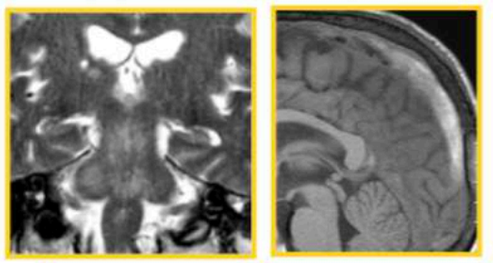

LUPUS/SAPL/GOUGEROT-SJOGREN : **Ischémie** artérielle et
Artériolaire sus-tentorielle

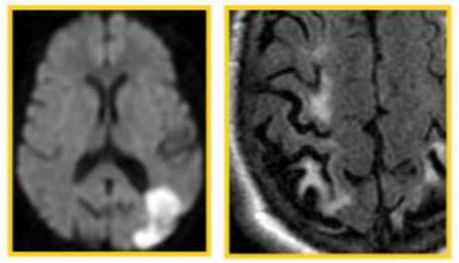

MENU

Pachyméningite

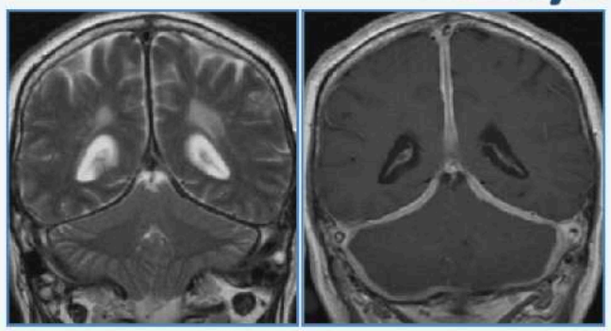

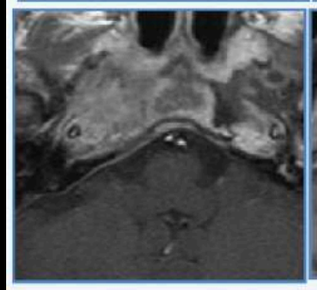

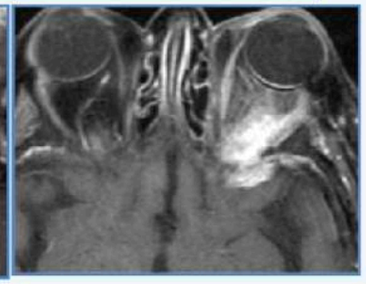

WEGENER



HISTIOCYTOSE
(ERDHEIM-CHESTER)

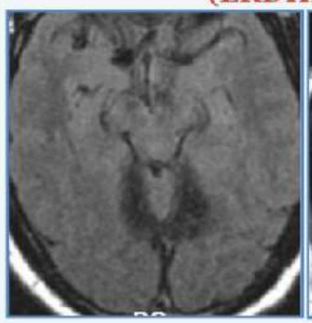

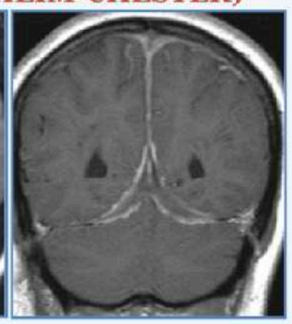

NEUROSARCOIDOSE

Atteinte hypothalamo-hypophysaire

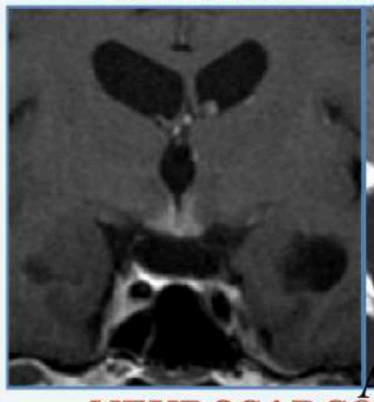

AXE

NEUROSARCOIDOSE



HIST LANG

HISTIOCYTOSES





ERDHEIM-CHESTER

Tableau 1 Terrain de prédilection de survenue des maladies systémiques, fréquence de l'atteinte neurologique centrale, mécanismes physiopathologiques d'atteinte du SNC au cours de ces maladies et principales atteintes intracrâniennes.

	Terrain	Fréquence des atteintes du SNC (%)	Mécanismes physiopathologiques	Localisations principales intracrâniennes
Sarcoïdose	Femme entre 20 et 40 ans	< 10	Prolifération méningée des granulomes Extension des granulomes leptoméningés le long des espaces périvasculaires Vascularite rare	Rehaussement micronodulaire leptoméningé Lésion nodulaire intraparenchymateuse Atteinte de l'axe HH : hypothalamus ++ Épaississement des pachyméninges Atteinte des nerfs crâniens Hydrocéphalie Vascularite et accidents vasculaires rares
Wegener	Homme entre 50 et 60 ans	< 8	Extension intracrânienne d'une lésion granulomateuse d'une lésion granulomateuse Granulome intracrânien à distance de toute lésion extracrânienne Vascularite	Épaississement des pachyméninges : focal par extension d'un granulome du massif facial, ou diffus à distance de toute autre atteinte Accidents ischémiques cérébraux Lésion nodulaire intraparenchymateuse très rare Atteinte de l'axe HH
Histiocytose langerhansienne	Enfant	Faible	Prolifération tissulaire des cellules de Langerhans (CD1a+) Lésions neurodégénératives dépourvues d'histiocytes	Atteinte de l'axe HH : nodules pituitaires/hypothalamus Épaississement pachyméningé diffus/pseudoméningiomateux Atteinte des noyaux dentelés et de la SB péri-dentelée Lésion nodulaire intra-parenchymateuse (pont ++) Lésions osseuses ± extension méningées (temporal)

MENU

Erdheim Chester	Femme entre 40 et 50 ans	30	Prolifération tissulaire d'histiocytes spumeux (CD1a−, CD68+) Lésions neurodégénératives dépourvues d'histiocytes	Atteinte de l'axe HH : nodules pituitaires Épaississement pachyméningé diffus/pseudoméningiomateux Atteinte des noyaux dentelés et de la SB péridentelée Lésion nodulaire intraparenchymateuse rare Engainement péri-artériel (élargissement des sinus caverneux en hyposignal T2 ++) Ostéosclérose diffuse de la voûte
Rosai-Dorfman	Homme jeune moins de 20 ans	Faible	Prolifération tissulaire d'histiocytes (CD1a−, CD68, ACT et lysozyme+) et lymphocytaire	Lésions méningées pseudo-méningiomateuses
Behçet	Homme entre 20 et 35 ans	5 à 35	Vascularite de siège essentiellement veinulaire Thrombose veineuse cérébrale	Lésion pontique et mésencéphalique Hypersignaux T2 de la SB Thrombose veineuse cérébrale Atteinte des voies visuelles rare
Lupus/SAPL	Femme entre 20 et 30 ans	25 à 70	Occlusion artérielle liée à la présence d'Ac ou de CIC Interaction directe d'Ac avec le parenchyme cérébral Vascularite rare	Hypersignaux T2 de la SB Accidents ischémiques cérébraux Hypersignal T1et T2 des NGC au cours du lupus Thrombose veineuse cérébrale Rehaussement micronodulaire leptoméningée rare au cours du lupus
Gougerot Sjögren	Femme entre 40 et 50 ans	< 25	Probablement mécanisme auto-immun	Hypersignaux T2 de la substance blanche et des NGC

Axe HH : axe hypothalamo-hypophysaire ; ACT : alpha-1-antichymotrypsin ; SB : substance blanche ; SNC : système nerveux central ; SAPL : syndrome des antiphospholipides ; NGC : noyaux gris centraux.

SARCOIDOSE

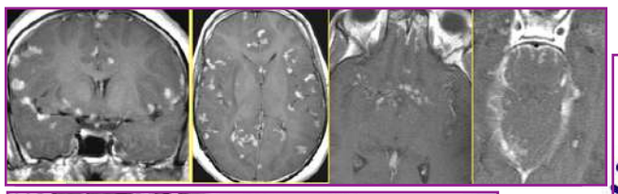



Figure 1 : Atteinte méningée. Séquence T1 après injection de gadolinium. Rehaussements nodulaires leptoméningés (a) : sillons vermiens, citerne prémésencéphalique et sillons frontaux (flèches). Rehaussement pachyméningé (b) de la région pétroclivale droite et leptoméningé prépontique linéaire.

MENINGITE DE LA BASE

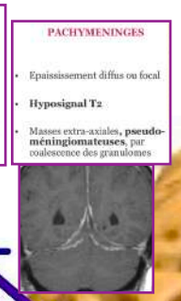

- lepto (en 1er +++) 30-50%
- pachy

Lésions intra-parenchym. 50%



hyperT2 FLAIR + foyers d'hypoT2 ← sarcoïdose / BK / λ

PDC gado pseudo-tumorale ou ∅ réhausst

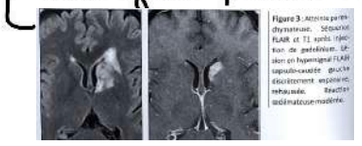

hypoT2 ++++ en spot, au centre
rehausst homogène
oedeme periph hyperT2
exceptionnllt hyper CBV
pas necrose

VASCULARITE IIème

hyperT2 FLAIR SB pseudo-SEP

SEP/MALADIE DE SYSTEME	
SEP:	**Maladies de système:**
- Atteinte médullaire	- A **distance des ventricules**
- Corps calleux	- Prise de contraste plus rare
- Prise de contraste en anneau	- Peu évolutives
- Aspect ovoïde	- Aspect rond
	- Pachy/leptoméningite

SARCOIDOSE

HYPERSIGNAUX TROP NBREUX ET TROP PERIPH

ATTENTION = ASPECT PSEUDO-SEP DE LA SARCOIDOSE

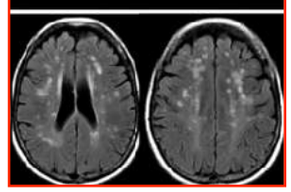

10-80 %.



et N.o II et chiasma



H-H

10%
Sinus caverneux





N.F VII



30%.

Bilat. ou unilat.

(possible III et V)

= Épaississement et réhausst des nerfs

HYDROCÉPHALIE

communicante par arachnoïdite de la base et granulomatose obstructive du V_4.

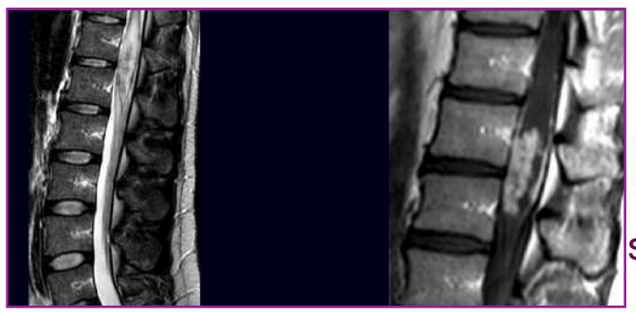

MOELLE

surtout cervical et thorax. haut

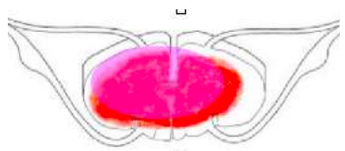

SEMIOLOGIE ET POINTS CLEFS

- ⇨ Myélite **extensive** et **transverse holocorde** →
- ⇨ **Prise de contraste du cordon médullaire**
  - **Mal limitée** → **ou multinodulaire** →
- ⇨ Prise de contraste des racines de la queue de cheval
- ⇨ Prises de contraste leptoméningées

A SAVOIR:
Sarcoidose: dissociation entre image +++ et clinique - - -

MENU

NEURO - SARCOIDOSE

25%-50% *des sarcoidoses*

MENU

SARCOIDOSE

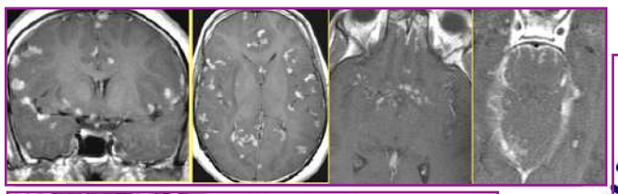



Figure 1 : Atteinte méningée. Séquence T1 après injection de gadolinium. Rehaussements nodulaires leptoméningés (a) : sillons vermiens, citerne prémésencéphalique et sillons frontaux (flèches). Rehaussement pachyméningé (b) de la région pétroclivale droite et leptoméningé prépontique linéaire.

MENINGITE DE LA BASE

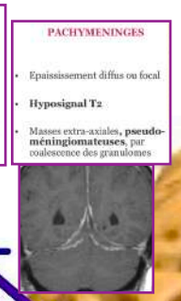

- lepto (en 1er +++) 30-50%
- pachy

Lésions intra-parenchym. 50%



hyperT2 FLAIR + foyers d'hypoT2 ← sarcoidose / BK / λ

PDC gado pseudo-tumorale ou ∅ réhausst

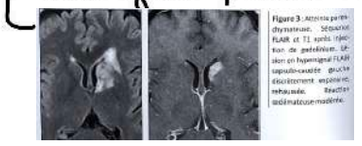

hypoT2 ++++ en spot, au centre
rehausst homogène
oedeme periph hyperT2
exceptionnllt hyper CBV
pas necrose

VASCULARITE IIème

hyperT2 FLAIR SB pseudo-SEP

SEP/MALADIE DE SYSTEME	
SEP:	**Maladies de système:**
- Atteinte médullaire	- A **distance des ventricules**
- Corps calleux	- Prise de contraste plus rare
- Prise de contraste en anneau	- Peu évolutives
- Aspect ovoïde	- Aspect rond
	- Pachy/leptoméningite

SARCOIDOSE

HYPERSIGNAUX TROP NBREUX ET TROP PERIPH

ATTENTION = ASPECT PSEUDO-SEP DE LA SARCOIDOSE

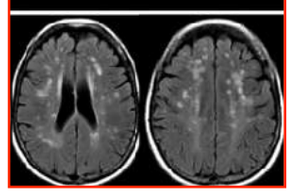

10-80 %.

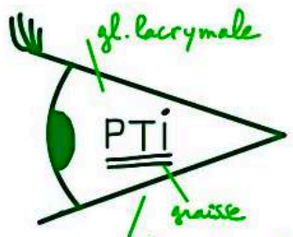

et N.o II et chiasma



H-H

10%
Sinus caverneux





N.F VII



30%.

Bilat. ou unilat.

(possible III et V)

= Épaississement et réhausst des nerfs

HYDROCÉPHALIE

communicante par arachnoïdite de la base et granulomatose obstructive du V_4.

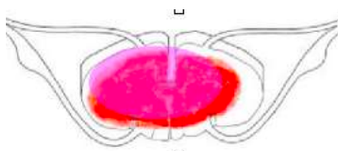

MOELLE

surtout cervical et thorax. haut

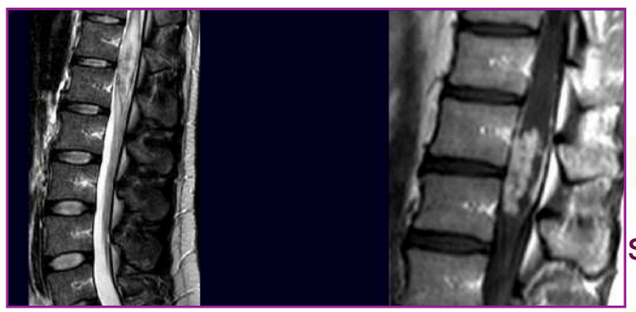

SEMIOLOGIE ET POINTS CLEFS

- ⇨ Myélite **extensive** et **transverse holocorde** →
- ⇨ **Prise de contraste du cordon médullaire**
  - **Mal limitée** → **ou multinodulaire** →
- ⇨ Prise de contraste des racines de la queue de cheval
- ⇨ Prises de contraste leptoméningées

A SAVOIR:
Sarcoidose: dissociation entre image +++ et clinique - - -

MENU

Neurosarcoidose

LEPTOMENINGES +++

- Diffuse ou focale, **micronodulaire**
- **Base du crâne, suprasellaires et fronto-basales** +++

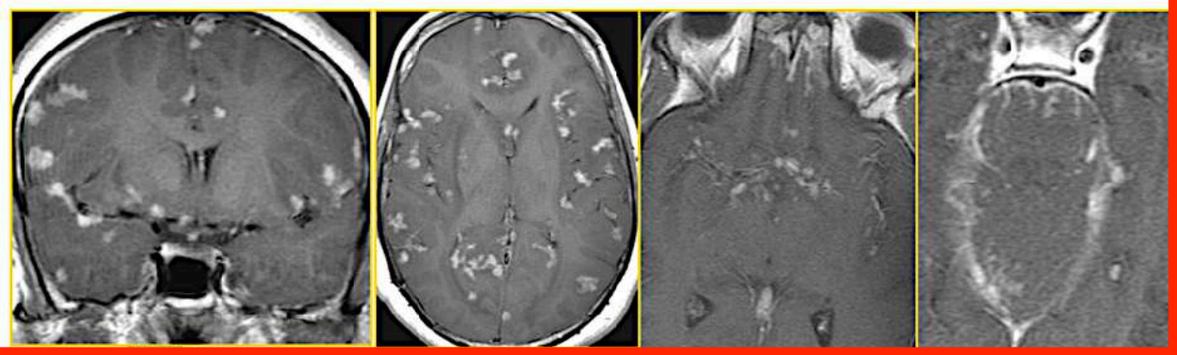

PACHYMENINGES

- Epaississement diffus ou focal
- **Hyposignal T2**
- Masses extra-axiales, **pseudo-méningiomateuses**, par coalescence des granulomes
- Pas d'extension intraparenchymateuse

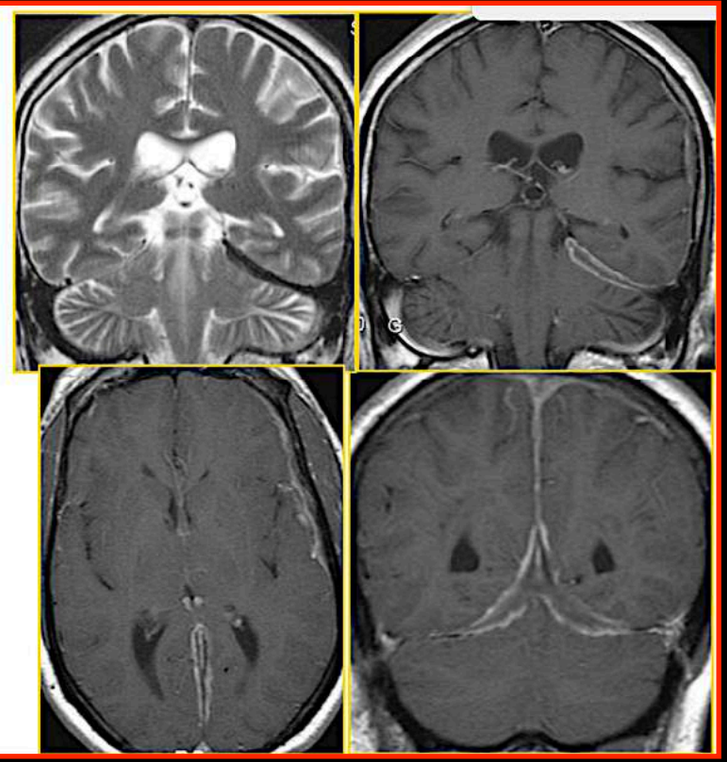

• AXE HYPOTALAMO-HYPOPHYSAIRE

- 10%
- Possible extension des granulomes leptoméningés des **citernes suprasellaires** à la **tige pituitaire**, à l'**hypothalamus**
- **Epaississement de la tige** pituitaire



NERFS CRANIENS

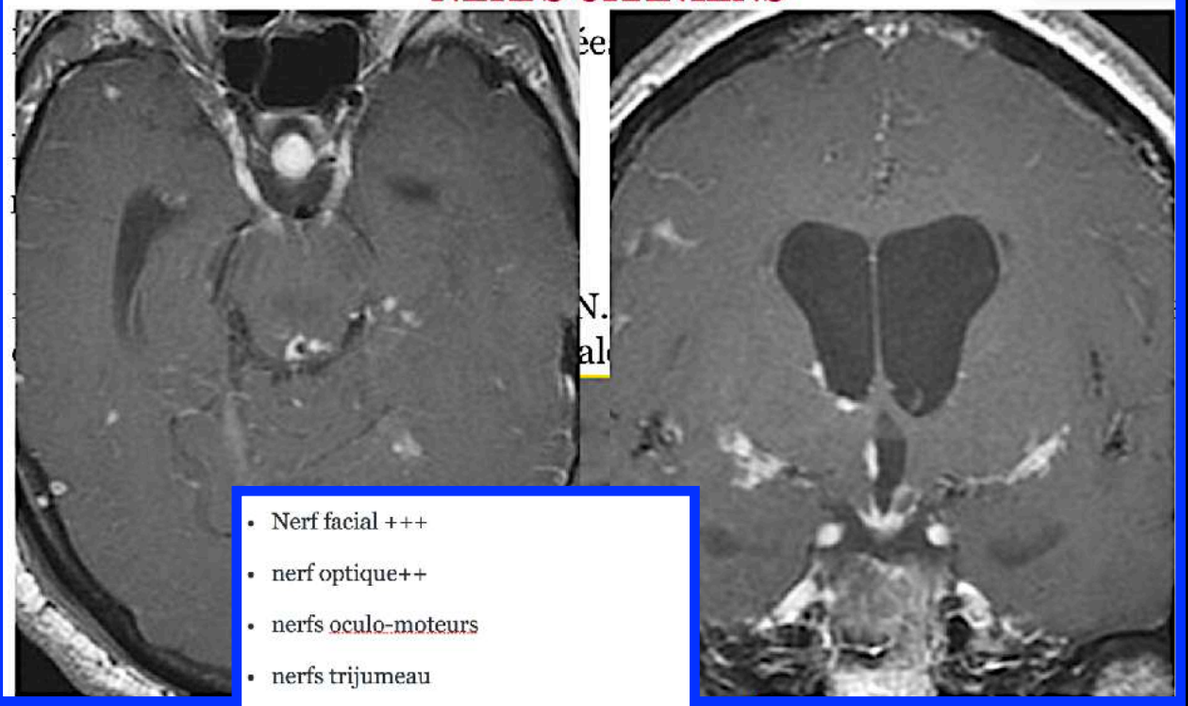

- Nerf facial +++
- nerf optique++
- nerfs oculo-moteurs
- nerfs trijumeau

- *Extension possible des lésions des N.O. à la graisse orbitaire, aux muscles oculo-moteurs, aux glandes lacrymales et aux globes oculaires*

MENU

SARCOÏDOSE

Mots-clés Rehaussement leptoméningé - Nerf optique - Atteinte hypothalamo-hypophysaire - Vascularite

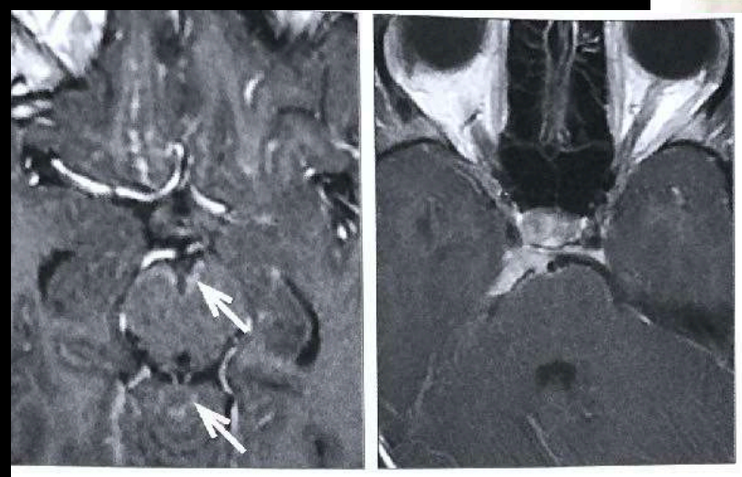

Figure 1 : Atteinte méningée. Séquence T1 après injection de gadolinium. Rehaussements nodulaires leptoméningés **(a)** : sillons vermiens, citerne prémésencéphalique et sillons frontaux (flèches). Rehaussement pachyméningé **(b)** de la région pétroclivale droite et leptoméningé prépontique linéaire.

a b



Figure 2 : Atteinte hypothalamo-hypophysaire. Séquence T1 après injection de gadolinium.

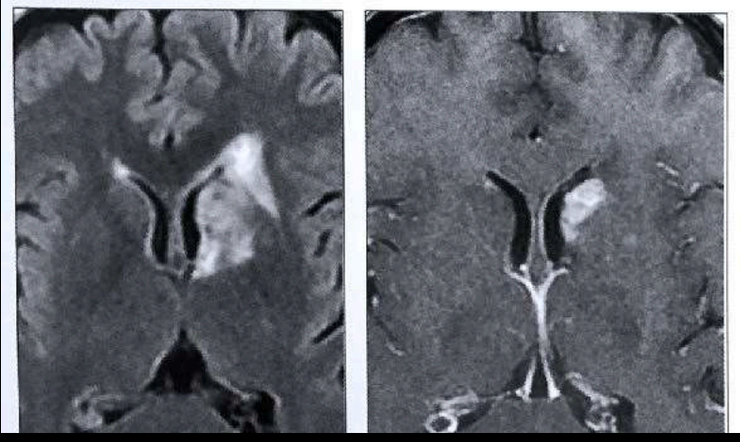

Figure 3 : Atteinte parenchymateuse. Séquence FLAIR et T1 après injection de gadolinium. Lésion en hypersignal FLAIR capsulo-caudée gauche discrètement expansive, rehaussée. Réaction œdémateuse modérée.

IRM

- La *leptoméningite* est l'atteinte la plus fréquente. Focale ou diffuse, elle touche avec prédilection les leptoméninges de la base et peut s'étendre à l'axe hypothalamo-hypophysaire et aux nerfs crâniens. La séquence T1 après injection montre un rehaussement qui suit les structures nerveuses [2-4].
- La *pachyméningite* se traduit par un rehaussement diffus ou focal de la dure-mère *(cf. angle pontocérébelleux)*. La coalescence de granulomes sarcoïdosiques localisés à la dure-mère forme une masse extra-axiale en isosignal à la substance grise en T1 et en hyposignal T2 qui est associée, dans de rares cas, à des lésions osseuses (lyse avec envahissement du diploé, hyperostose).
- Les *atteintes hypothalamo-hypophysaire* et *chiasmatique* sont des localisations classiques mais non spécifiques de la neurosarcoïdose ; elles sont isolées ou associées à une leptoméningite et se rehaussent de façon intense après injection de gadolinium. Les lésions chiasmatiques peuvent s'étendre secondairement aux nerfs optiques [2-4].
- L'atteinte des *nerfs crâniens* se traduit par un élargissement et un rehaussement. Il n'y a pas de corrélation radio-clinique ; si l'atteinte du nerf facial est la plus fréquente cliniquement, ce sont les lésions du nerf optique qui sont les plus souvent retrouvées en imagerie [2]. Les signes observés en cas de localisation au nerf optique ne sont pas spécifiques ; une tumeur telle qu'un méningiome ou un processus inflammatoire ont une présentation similaire. L'atteinte des nerfs oculomoteurs est rare en dehors d'un envahissement de l'orbite ou d'une hypertension intracrânienne.
- Une *hydrocéphalie* communicante, fréquente, est secondaire à une arachnoïdite de la base. Une hydrocéphalie obstructive est liée à une ventriculite granulomateuse, une sténose de l'aqueduc ou une obstruction du 4ème ventricule par un granulome.
- *Lésions intraparenchymateuses.*
  - Des lésions infiltrantes et pseudotumorales se présentent sous forme de nodules multiples disséminés ou coalescents. Leur rehaussement après injection de gadolinium est homogène (nodulaire) ou hétérogène. L'œdème et l'effet de masse sont généralement discrets. Un rehaussement leptoméningé est souvent associé car l'atteinte méningée est préalable. Des localisations aux parois ventriculaires, au tronc cérébral, à la région pinéale et au cervelet ont également été décrites.
  - Les anomalies le plus souvent décrites sont des hypersignaux non spécifiques en T2/FLAIR de la substance blanche qui ne se rehaussent pas sur les séquences T1 après injection. Elles prédominent dans la région périventriculaire mais peuvent également toucher le tronc cérébral et les noyaux gris centraux.
- Les lésions de *vascularite* distale ne sont pas toujours visibles en ARM. Lorsque l'atteinte est proximale (portion cisternale des artères carotide interne, cérébrales antérieure et moyenne), une sténose et un rehaussement pariétal sont retrouvés.

- *L'atteinte orbitaire* intéresse la graisse, les muscles oculomoteurs, les glandes lacrymales ; elle se présente sous la forme d'une infiltration diffuse pouvant simuler une pseudotumeur inflammatoire.
- *L'IRM médullaire* doit compléter le bilan à la recherche de lésions leptoméningées, médulloradiculaires, vertébrales et, exceptionnellement, discales.

MENU

A 46-year-old woman, living in Angola, presents with a headache and left face numbness, followed by left facial palsy. There is no significant medical history, serum angiotensin-converting enzyme level is 154.2 U/L (Ref: 13.3–63.9 U/L), and fluorescein angiography is compatible with intermediate uveitis.

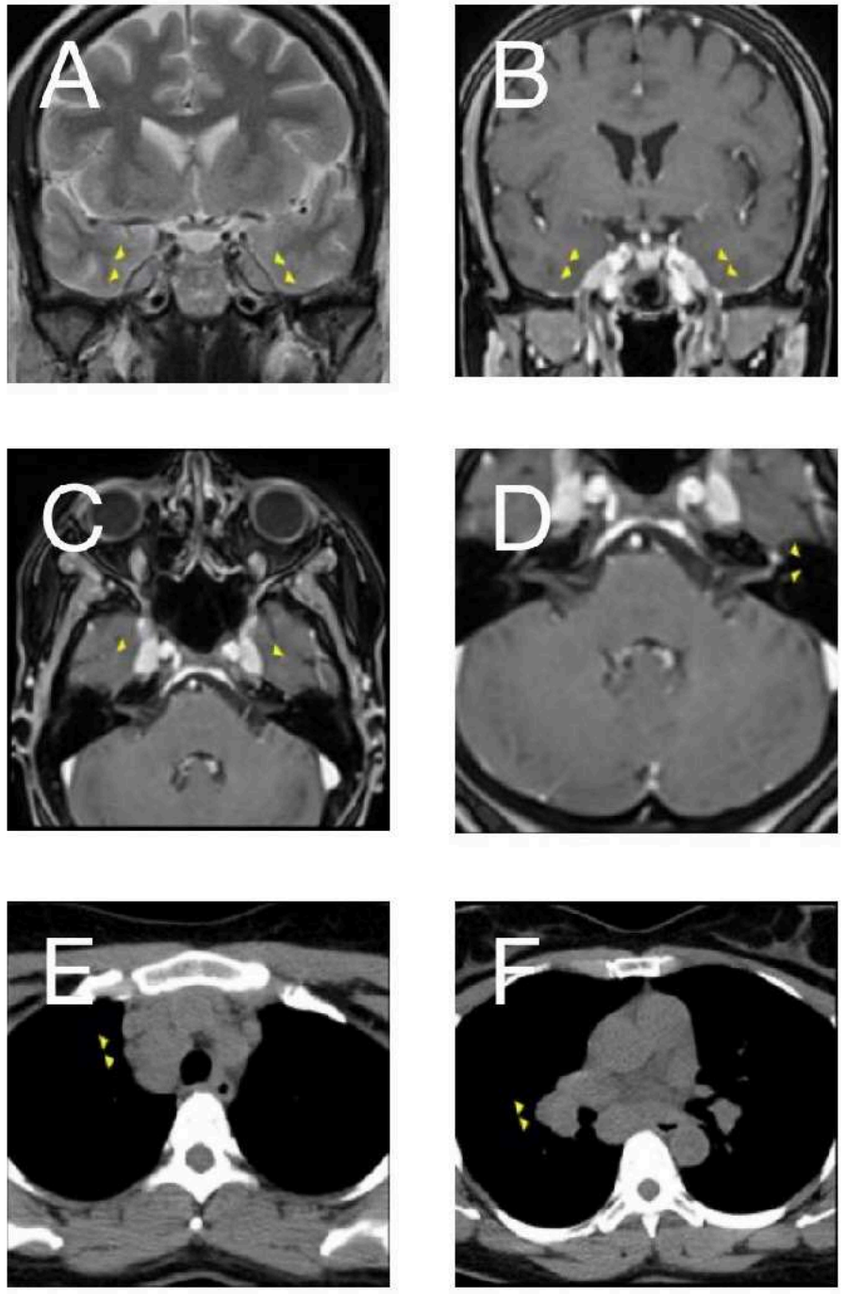

Coronal T2-weighted image (*A*) shows bilaterally enlarged Meckel caves, isointense to cortical gray matter. Coronal (*B*) and axial (*C* and *D*) gadolinium-enhanced T1-weighted images show enhancement of the trigeminal ganglion of the left facial nerve (meatal and labyrinthine segments, geniculate ganglion). Axial unenhanced chest CT images (*E* and *F*) demonstrate mediastinal and hilar lymphadenopathy.

MENU

NEUROSARCOIDOSIS

Background:

- Sarcoidosis is an autoinflammatory disorder characterized by the development of granulomatous inflammation in affected tissues, most commonly affecting young adults and presenting most frequently with bilateral hilar adenopathy, pulmonary infiltration, and skin or eye lesions. The central nervous system is involved in about 5–15% of cases and may manifest in myriad ways including cranial neuropathy, aseptic meningitis, mass lesions, encephalopathy, and vasculopathy, among others. The most frequent neurologic complication of neurosarcoidosis is cranial neuropathy. Any cranial nerve may be affected, and more than one-half of patients have multiple cranial nerve lesions. The most commonly affected cranial nerve is the facial nerve. Trigeminal nerve involvement is extremely rare, with only a few cases reported in the literature.

Clinical Presentation:

- Granulomatous infiltration of cranial nerve nuclei, fascicles, or nerves may lead to cranial neuropathy. Unilateral facial palsy may occur, though it may be bilateral in rare cases. Heerfordt syndrome (parotitis, facial nerve palsy, anterior uveitis, and low-grade fever) is a rare manifestation of neurosarcoidosis. Neurosarcoidosis may cause optic neuritis or perineuritis, frequently bilateral. Optic chiasm involvement is possible. Vestibulocochlear nerve involvement with vestibular dysfunction and/or hearing loss typically develops from leptomeningitis of the basal cisterns.
- Trigeminal nerve disease may present as facial numbness or, rarely, trigeminal neuralgia. Headache may also represent trigeminal nerve dysfunction intracranially, but is not a common symptom of neurosarcoidosis. Sarcoid meningitis may result in communicating hydrocephalus, seizures, or cognitive decline.

Key Diagnostic Features:

- MRI of the brain with gadolinium contrast is the most important imaging modality in neurosarcoidosis.
- In cases of neurosarcoidosis with cranial neuropathy, imaging findings are usually normal, but there may be nerve enhancement.
- MRI may also demonstrate intraparenchymal mass-like lesions in the brain parenchyma, white matter T2/FLAIR hyperintense lesions, and dural and/or leptomeningeal involvement.
- Radiographic abnormalities in the chest are seen in more than 90% of patients with thoracic sarcoidosis. Hilar and mediastinal lymphadenopathy, usually symmetric, are characteristic imaging findings.
- Serum angiotensin-converting enzyme may be elevated in other granulomatous pulmonary diseases such as tuberculosis, having poor sensitivity and insufficient specificity for the diagnosis of sarcoidosis.
- The diagnosis of sarcoidosis requires histologic confirmation of noncaseating granulomas from tissue biopsy (done via bronchoscopy in this case), presence of clinical-radiologic features, and exclusion of other possible infectious and granulomatous conditions.

Differential Diagnoses:

- *Metastatic disease*—There is absence of a primary tumor. Metastatic lymphadenopathy could compress the adjacent vasculature, unlike sarcoidosis.
- *Tuberculosis*—Serology tests/cultures should exclude *Mycobacterium* tuberculosis. Cranial nerve involvement usually occurs in the setting of diffuse leptomeningeal tuberculosis.
- *Lyme disease*—Serology tests should be negative for *Borrelia burgdorferi*; endemic in North America and Europe; absence of erythema migrans

- *Lymphoma*—Approximately two-thirds of patients present with leptomeningeal spread. Serum lactate dehydrogenase levels should be elevated. Tissue biopsy excluded this diagnosis.
- *Trigeminal schwannoma*—These represent one-third of Meckel cave masses, usually unilateral. Would not explain the facial nerve enhancement or the thoracic adenopathies.
- *Rosai-Dorfman disease*—Usually concomitant cervical lymphadenopathy as well as fever and leukocytosis are present. Rarely affects the central nervous system.

Treatment:

- Treatment is based on the use of corticosteroids, as first-choice drugs, to reduce inflammation associated with sarcoid lesions.
- Immunosuppressive agents prevent neurosarcoidosis from returning.

SARCOIDOSE

1-LEPTO-MENINGITE

2-Pachymeningite

-> hydrocéphalie secondaire

MENU

Séméiologie

Discordance radio-clinique

- Epaississements et pdc méningés
- Pachyméninges et leptoméninges
- Atteinte des espaces de Virchow-Robin
- Méningite basale
- Atteinte médullaire



Axe H-H



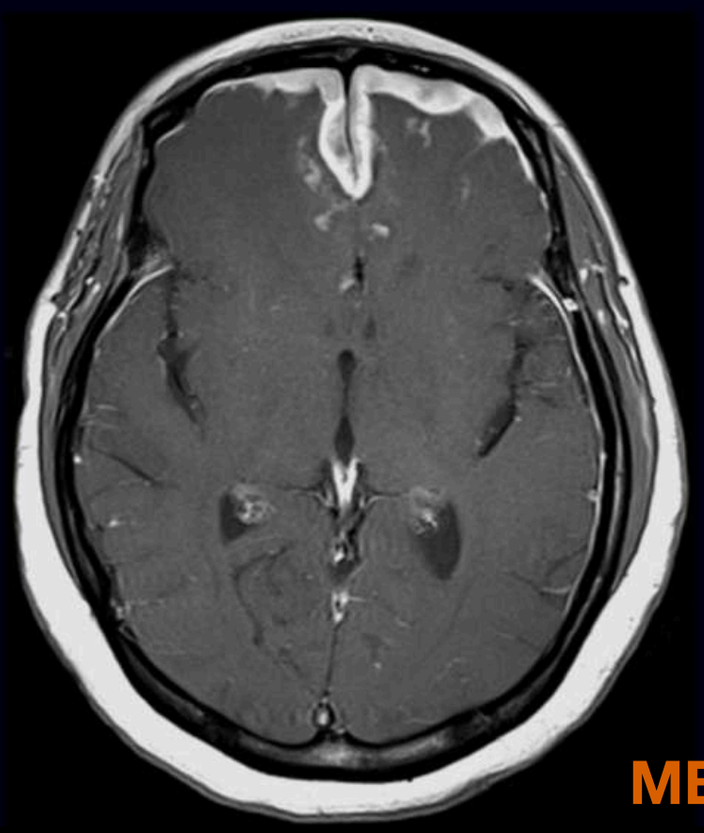

MENU

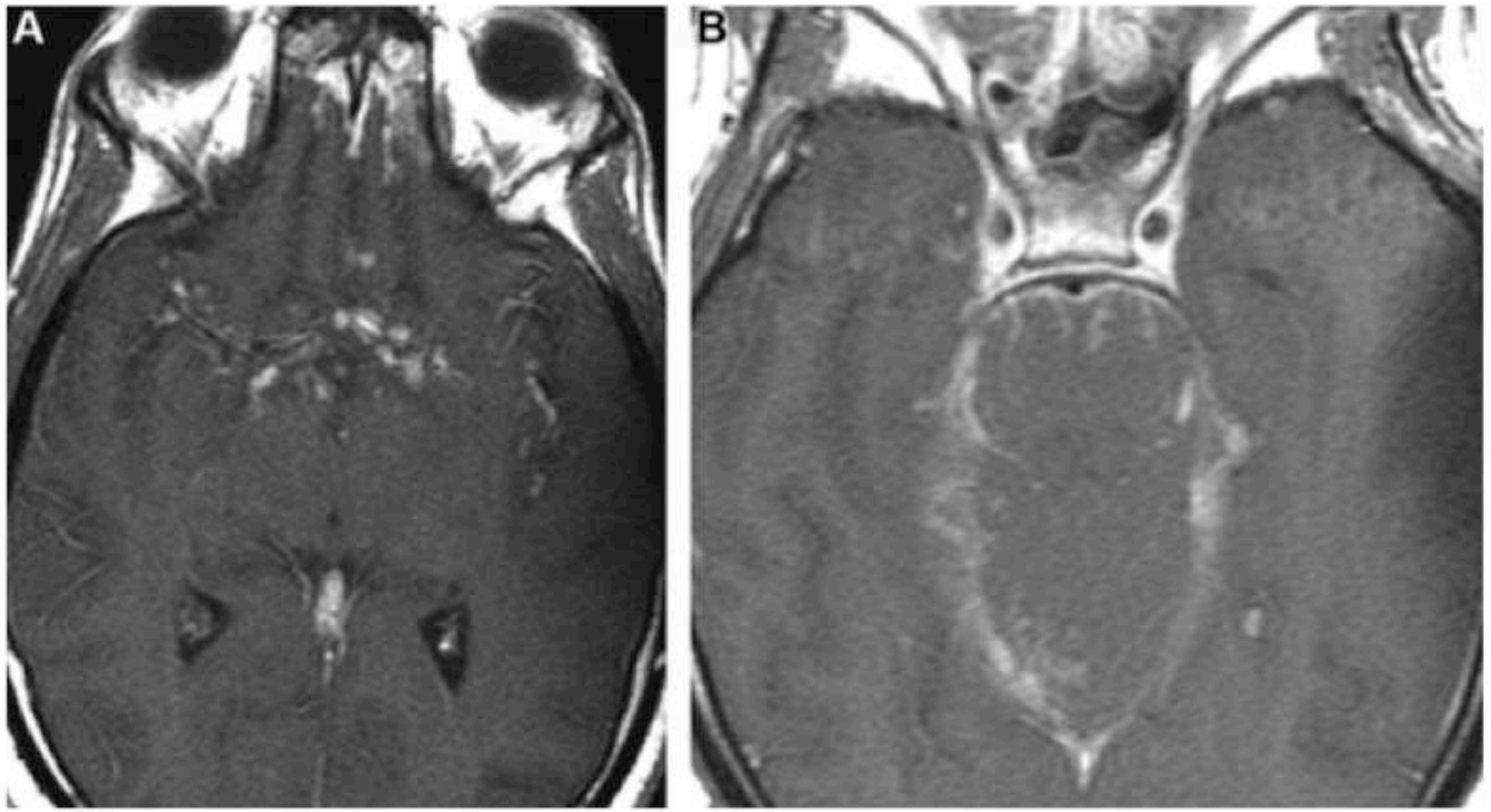

Figure 1 Neurosarcoïdose. Axiale T1 après injection de gadolinium. Rehaussement micronodulaire des leptoméninges frontobasales (A). Rehaussement micronodulaire leptoméningé étendu aux espaces périvasculaires du pont (B).

MENU

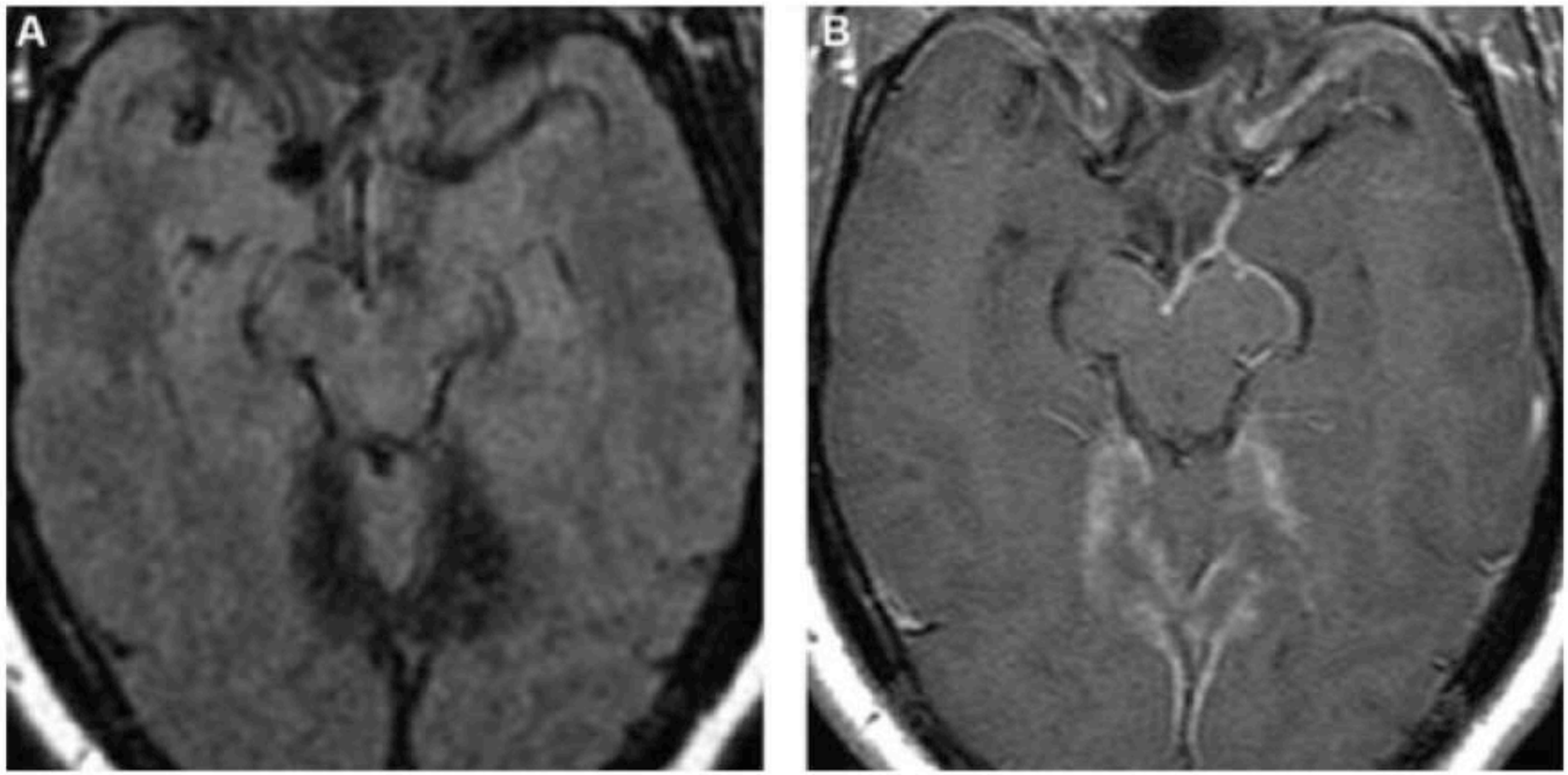

Figure 3 Neurosarcoïdose. Axiale FLAIR (A) et T1 après injection (B). Épaississement des pachyméninges de la tente du cervelet en hyposignal FLAIR (A), avec rehaussement en périphérie de cet épaississement après injection (B).

MENU

Neurosarcoidose

ET CONNAITRE AUSSI CE SIGNE AJNR 2021



A 59-year-old woman with right facial droop, right hand paresthesia, and dysarthria

- Cerebral amyloid angiopathy
- Cerebrovascular neurosarcoidosis
- Left middle cerebral artery territory infarct
- Intravascular lymphoma

Vote

View Results

Crowdsignal.com

MENU

Neurosarcoidose

ET CONNAITRE AUSSI CE SIGNE
AJNR 2021
ENGORGEMENT VEINEUX SUR SWI

Cerebrovascular Neurosarcoidosis

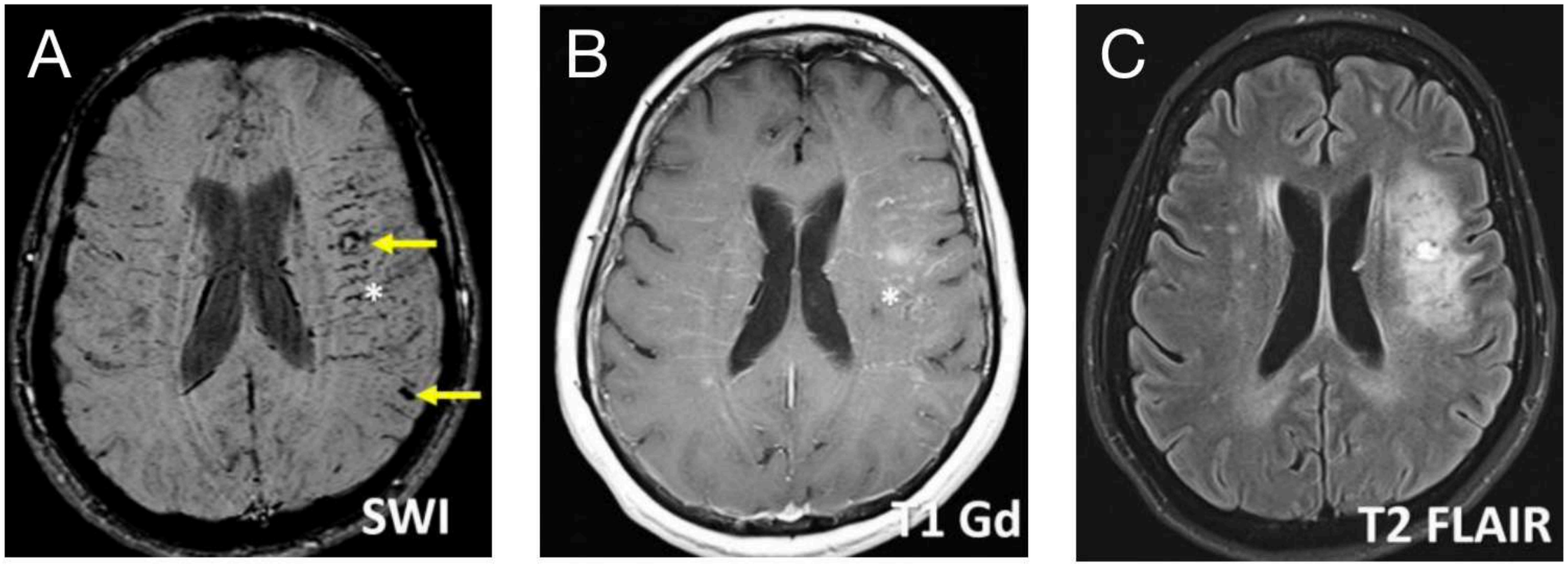

Engorgement of the deep medullary veins is an underrecognized but pertinent cerebrovascular manifestation of neurosarcoidosis. MRI findings in this case include bilateral but asymmetric prominence of the medullary veins on SWI (*A, asterisk*) with corresponding enhancement on postcontrast T1WI (*B, asterisk*) and associated regional brain edema (*C*) and microhemorrhages (*A, arrows*). Histopathologically, imaging

MENU

Pachymeningite

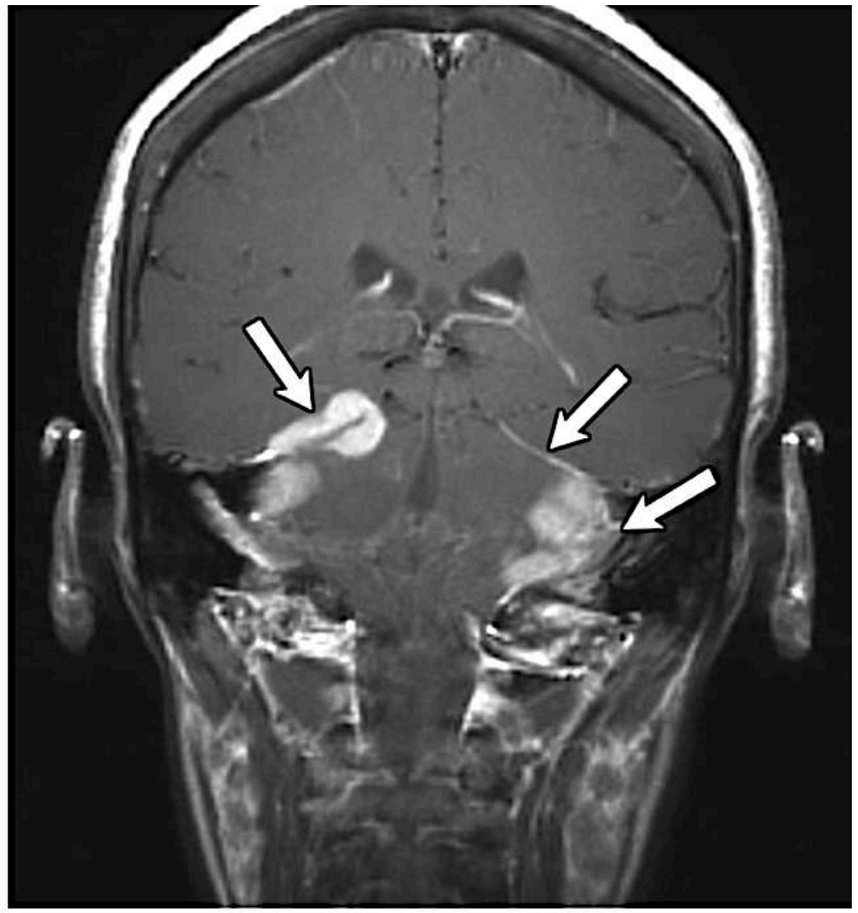

a.

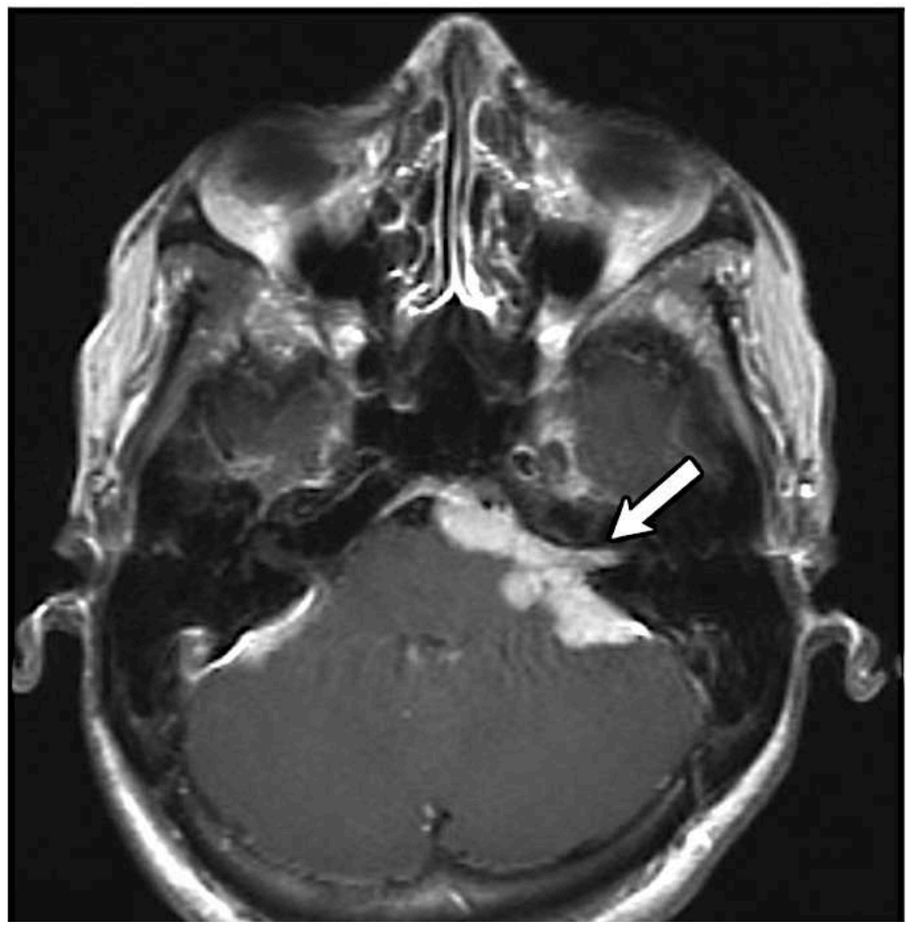

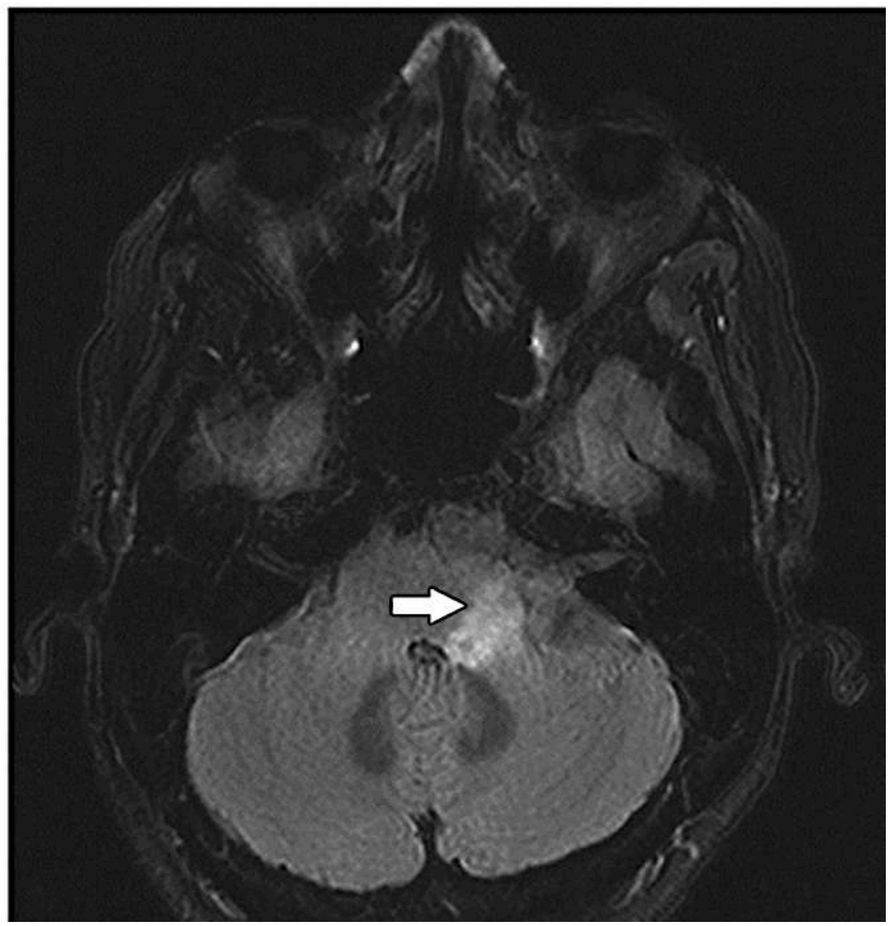

Figure 6. Neurosarcoidosis in a 53-year-old woman. **(a)** Coronal contrast material–enhanced T1-weighted MR image shows thick nodular pachymeningeal enhancement (arrows) along the basilar dura, including near the cerebellopontine angles and tentorial reflections bilaterally. **(b)** Axial contrast-enhanced T1-weighted MR image shows nodular enhancement along the seventh and eighth cranial nerve complex (arrow). **(c)** Axial T2-weighted fluid-attenuated inversion-recovery MR image shows a hyperintense lesion in the left medulla (arrow), a finding consistent with intraparenchymal involvement.

MENU

SARCOIDOSE

3- axe HH

MENU

Sarcoid granulomas may involve any portion of the brain parenchyma but are found more often in the hypothalamus and pituitary gland, which can result in diabetes insipidus. Imaging findings include plaque-like or nodular thickening in the infundibular stalk and optic chiasm. Lesions may be T1 isointense or T2 hypointense and may show marked enhancement on MR images (Fig

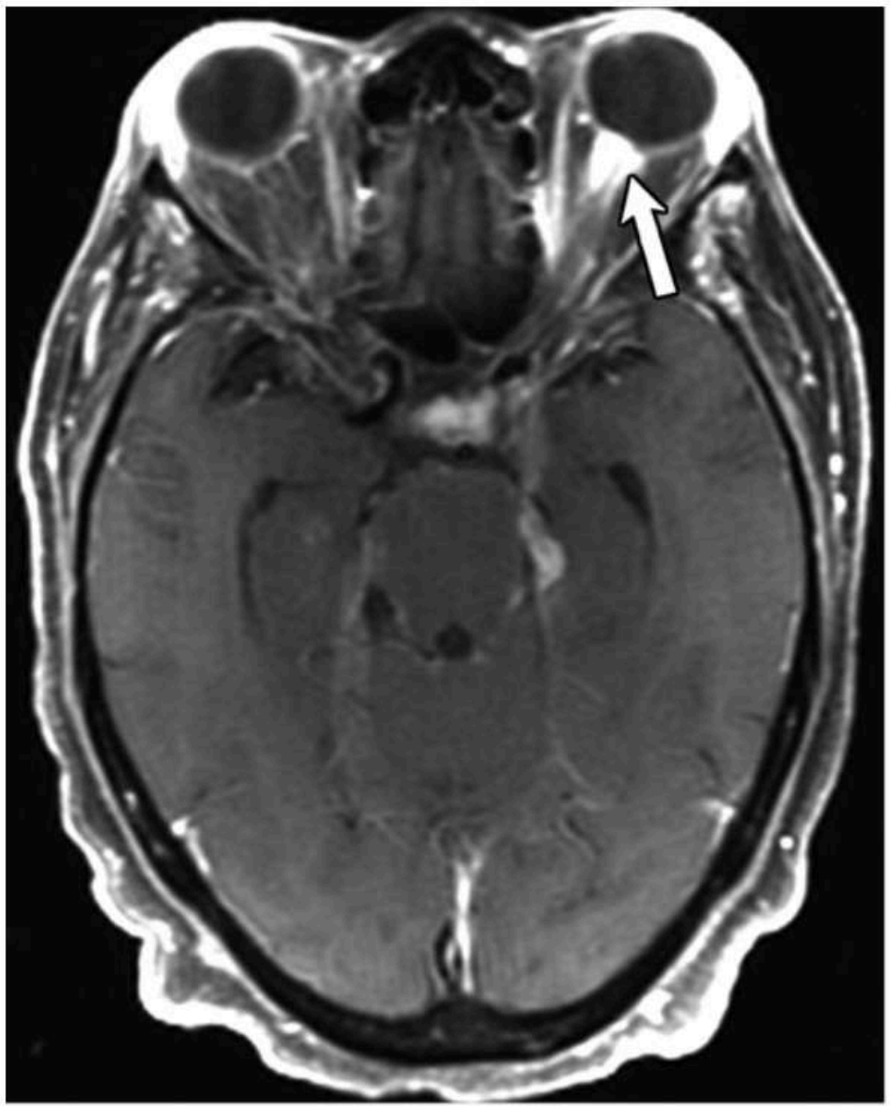

7.

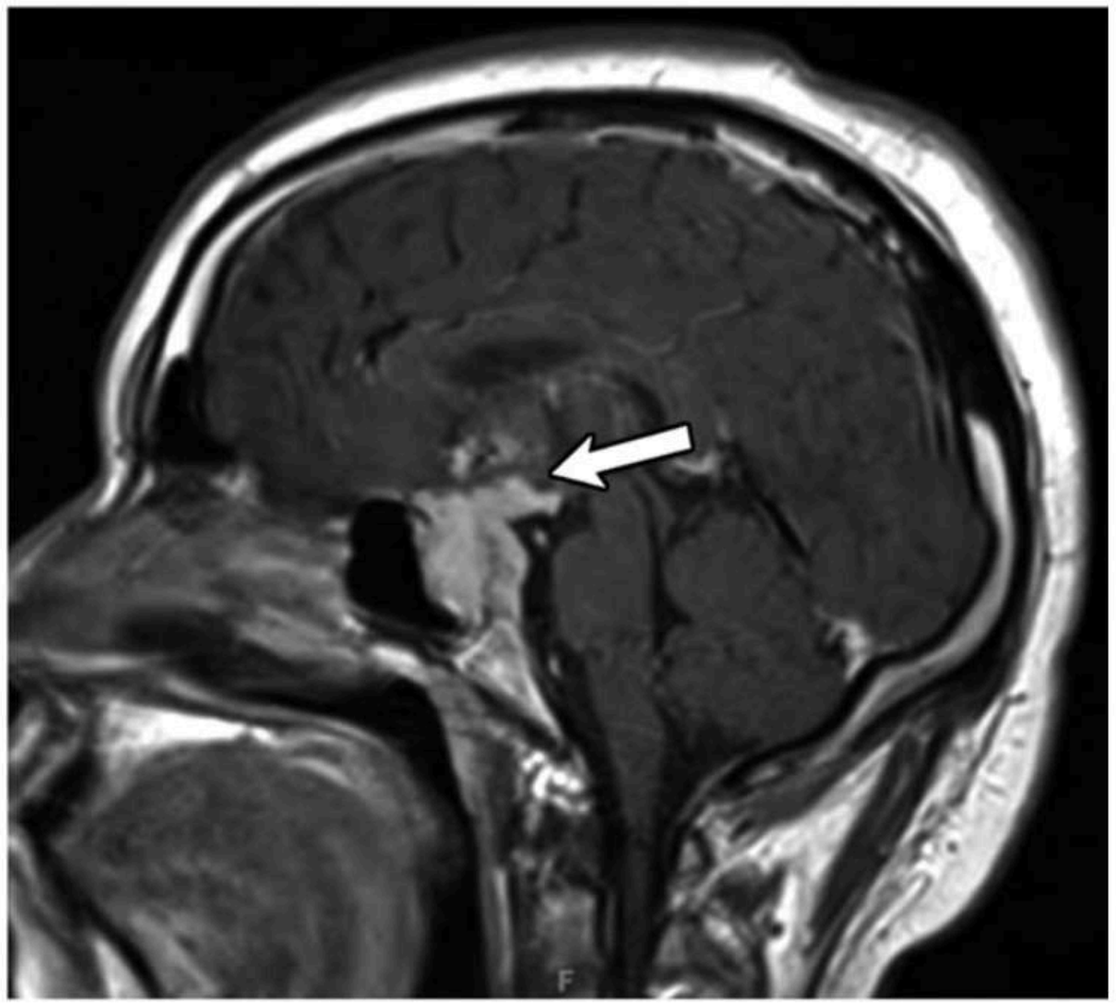

8.

Figures 7, 8. **(7)** Neurosarcoidosis in a 67-year-old woman. Axial contrast-enhanced T1-weighted MR image shows nodular enhancement in the left optic nerve (arrow), sella turcica, and leptomeningeal region. **(8)** Pituitary sarcoidosis in a 32-year-old woman. Sagittal contrast-enhanced T1-weighted MR image shows an avidly and heterogeneously enhancing nodular mass in the sella turcica, extending to the optic chiasm (arrow).

MENU

SARCOIDOSE

4- nerfs crâniens NO et N.Facial

5- orbite

10-30% des sarcoidoses

MENU

Neurosarcoidose

ATTEINTE
NO
ORBITE
GL. LACRYMALE

15% des SARCOIDOSE

SARCOÏDOSE

RETENIR

Femme, Antilles

Bilatéral dans 40 % des cas

Multiples autres sièges d'inflammation

méninges, glandes lacrymales, orbite (36%)

Récidives à l'arrêt des corticoïdes (25 %)

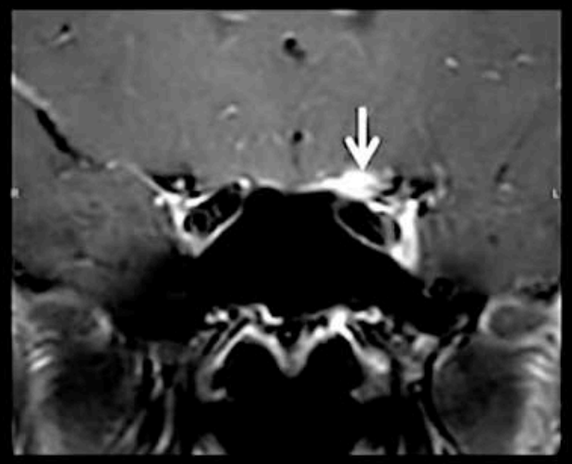

Névrite optique

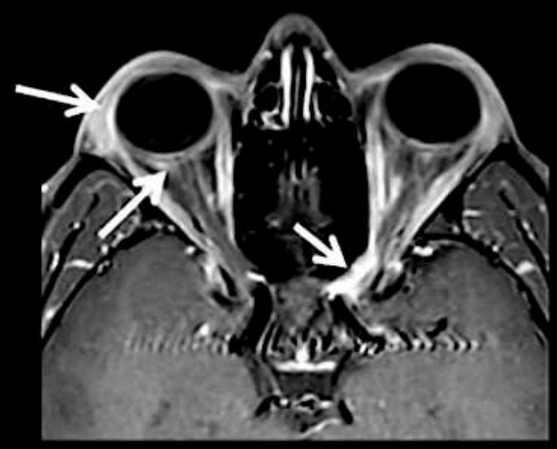

Autres localisations inflammatoires

Atteinte des glandes lacrymales

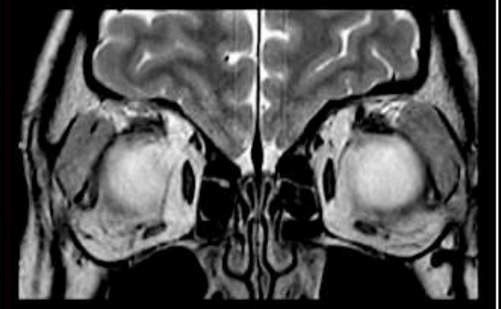

Chiasmatite

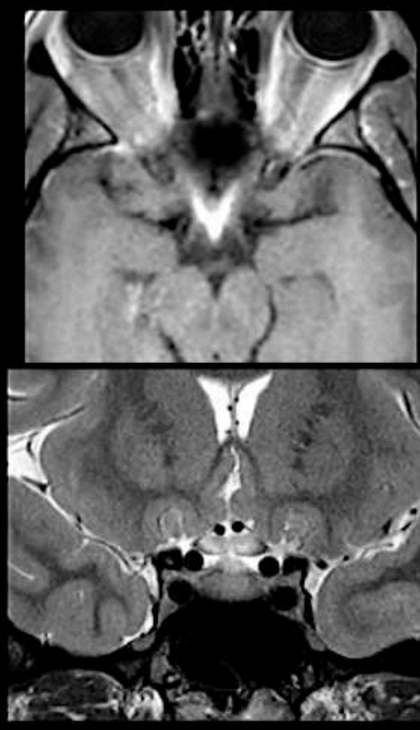

Intérêt de la séquence

FLAIR injecté Fat Sat

Sensible à l'inflammation

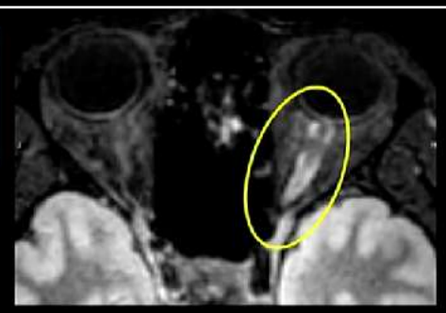

LCS inflammatoire + hypersignal T2 du nerf

MENU

Neurosarcoidose

ATTEINTE
NO
ORBITE
GL. LACRYMALE

15% des SARCOIDOSE

= Épaississement et réhausst

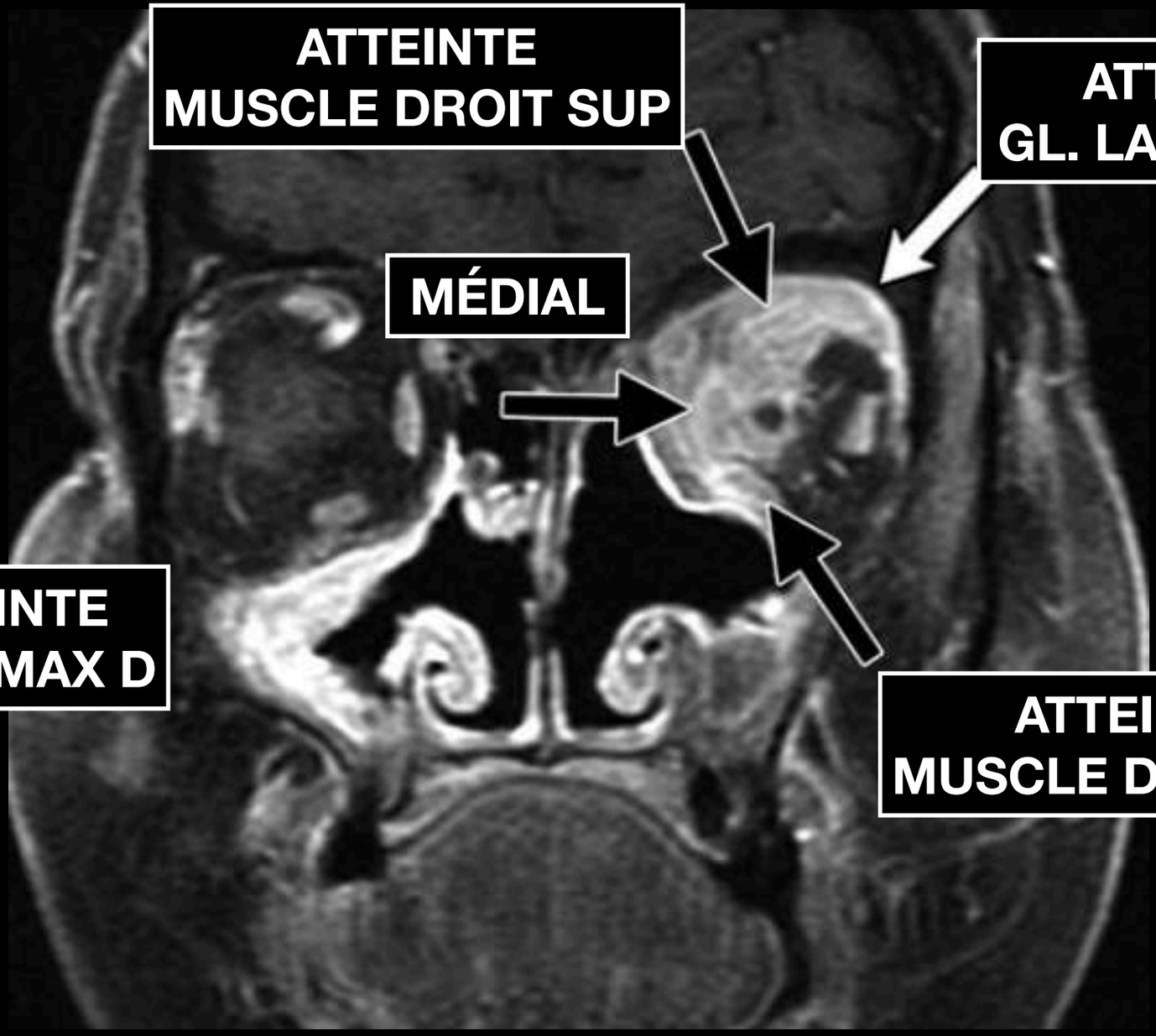

Diag differentiell = PTI , WEGENER

MENU

Neurosarcoidose

ATTEINTE
NO
ORBITE
GL. LACRYMALE

SARCOIDOSE

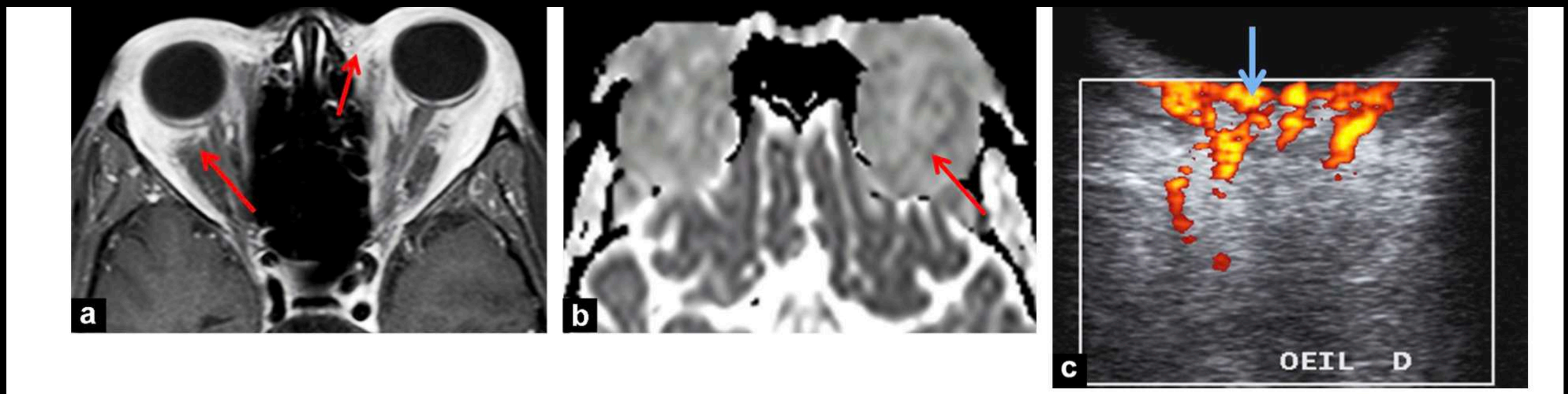

Figure 8. Inflammation orbitaire bilatérale (flèches rouges). Prise de contraste intense (a), ADC non abaissé (b). Hypervacularisation globale en EDC (flèche bleue, c).

MENU

Neurosarcoidose

ATTEINTE
NO
ORBITE
GL. LACRYMALE

15% des SARCOIDOSE

SARCOIDOSE

GADO FLAIR

T2

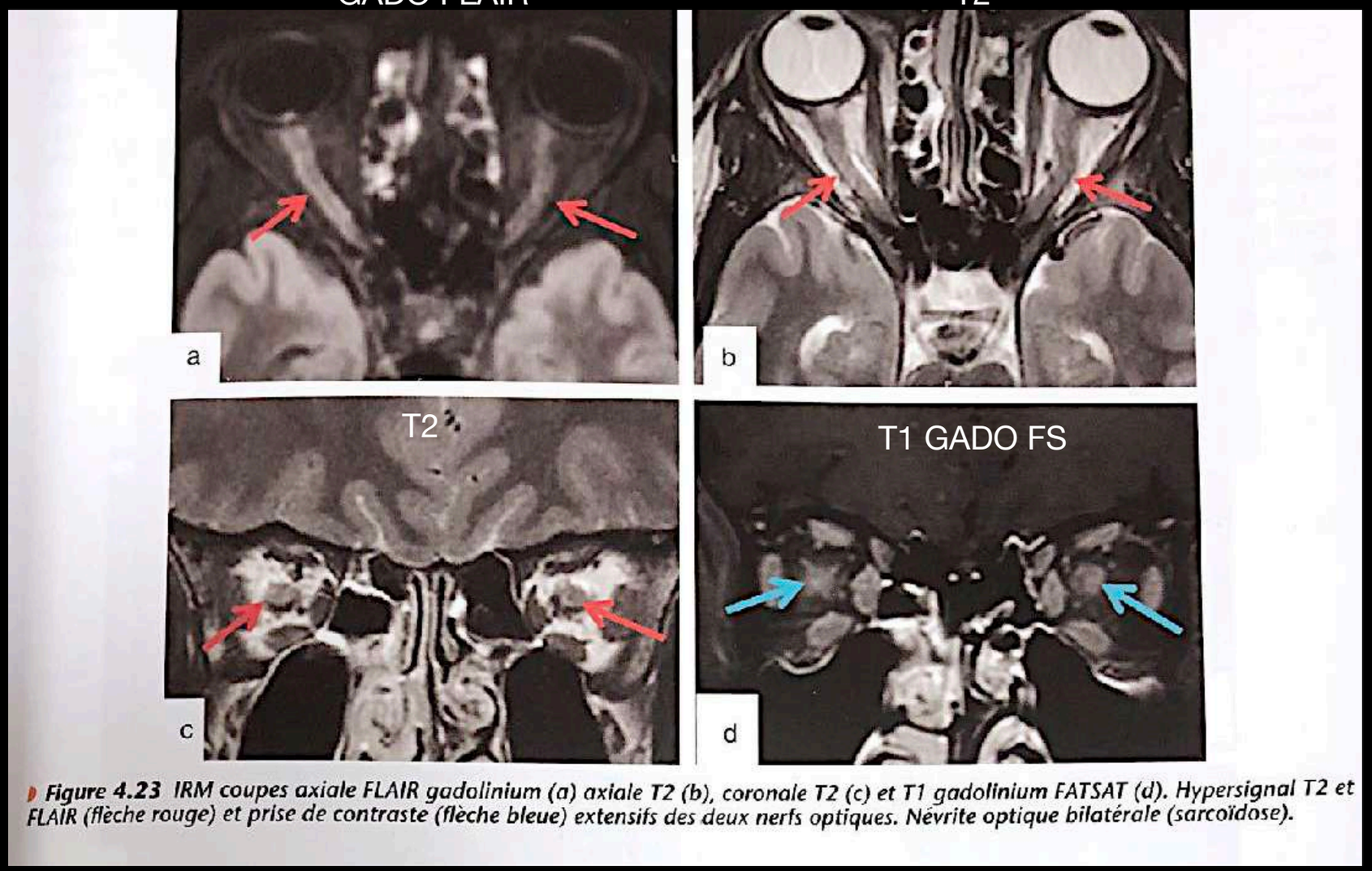

Figure 4.23 IRM coupes axiale FLAIR gadolinium (a) axiale T2 (b), coronale T2 (c) et T1 gadolinium FATSAT (d). Hypersignal T2 et FLAIR (flèche rouge) et prise de contraste (flèche bleue) extensifs des deux nerfs optiques. Névrite optique bilatérale (sarcoïdose).

SARCOIDOSE
REHAUSST NODULAIRE
\+ EPAISSISST DES 2 NO
INTRA-CRANIENS

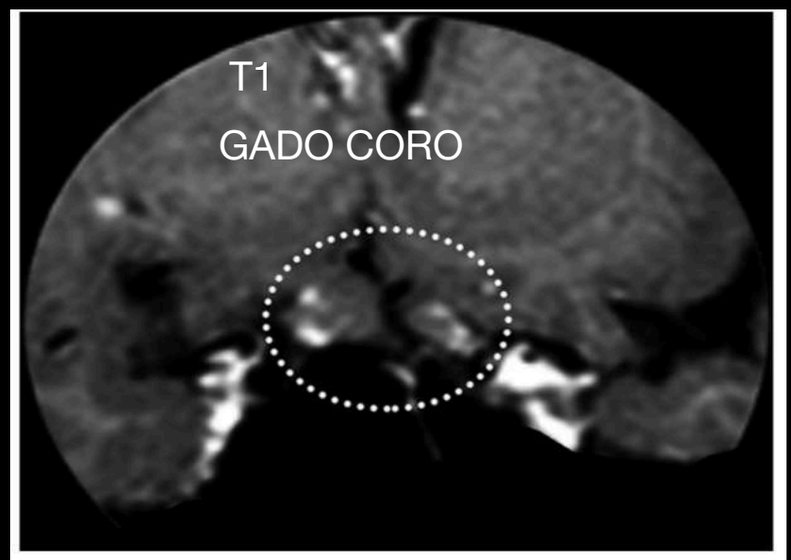

Figure 15. Sarcoidosis. Coronal postcontrast T1-weighted image shows thickening and nodular enhancement of the bilateral intracranial optic nerves (dotted oval). There was also thick-

HYPER T2 FLAIR + PDC DES 2 NERFS OPTIQUES = NEVRITE OPTIQUE BILAT

MENU

NERFS OCULO MOTEURS III : étiologie suite

Sarcoidose

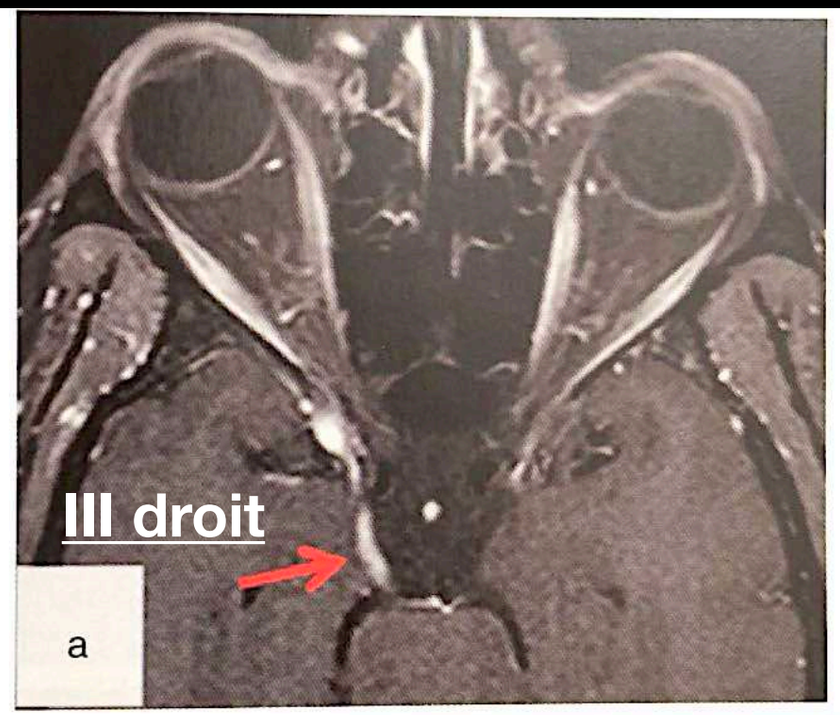

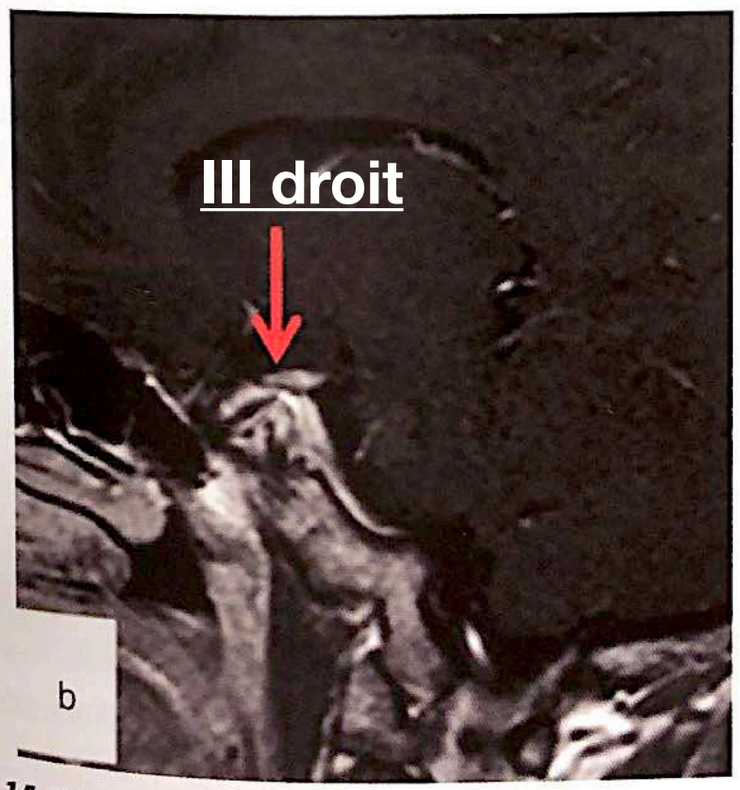

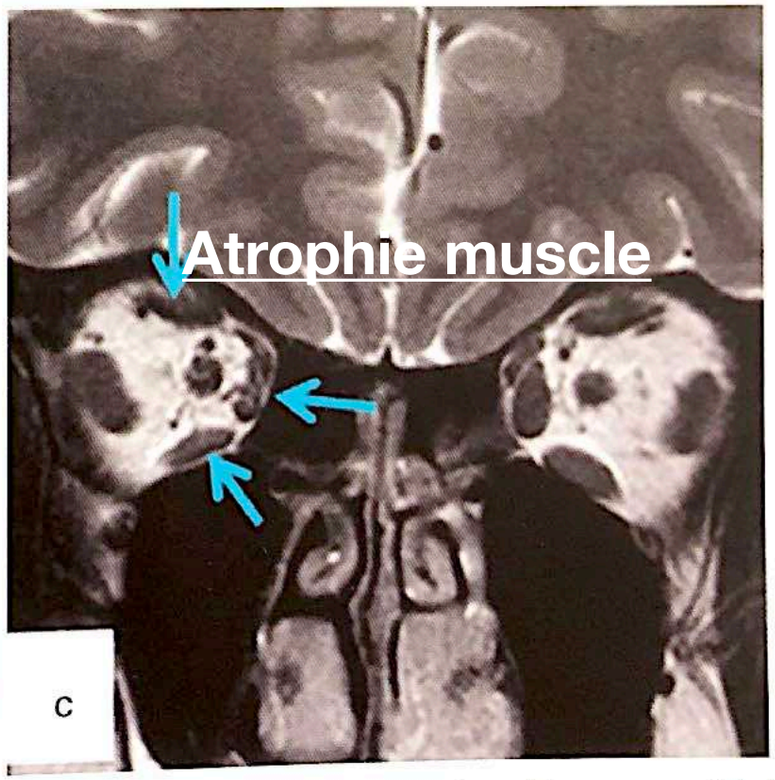

Figure 4.15 *IRM coupes axiale T1 FATSAT gadolinium (a), sagittale T1 (b), coronale T2 (c). Sarcoïdose avec atteinte du III droit (flèche rouge). Atrophie de muscles innervés par le III droit (flèche bleue).*

MENU

SARCOIDOSE

6- Moelle

MENU

Spinal cord involvement tends to manifest in elderly patients, with lesions more commonly seen in the cervicothoracic spine. The clinical features may mimic those seen in cervical spondylitis. Spinal neurosarcoidosis may show a wide spectrum of findings at MR imaging, including leptomeningeal enhancement, fusiform spinal cord enlargement, focal or diffuse intramedullary disease, intradural extramedullary lesions, extradural lesions, and spinal cord atrophy. Typically, the lesions are T1 hypointense and T2 hyperintense and show patchy enhancement (72). Cerebrovascular involvement

ATTEINTE MEDULLAIRE

- Moelle, espaces méningés ou épidural
- Peut être la 1° voire la seule manifestation de la maladie
- **Cervical /thoracique haut** ++

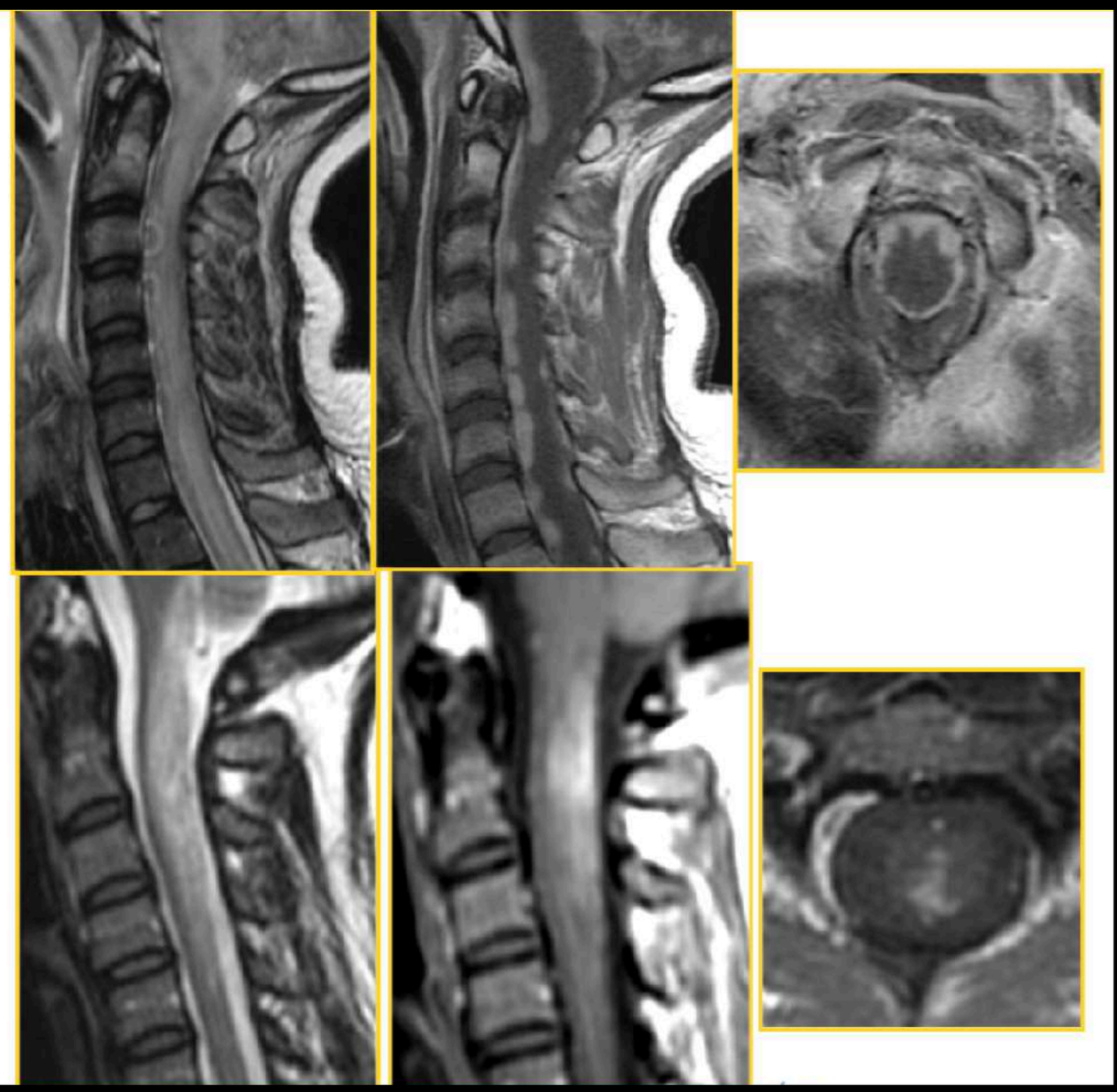

MENU

NEUROSARCOIDOSE

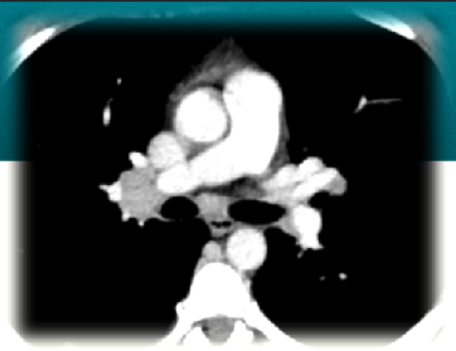





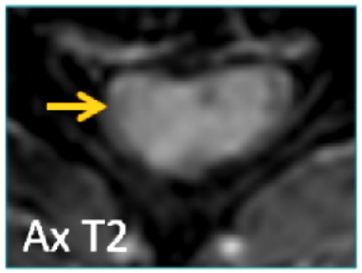



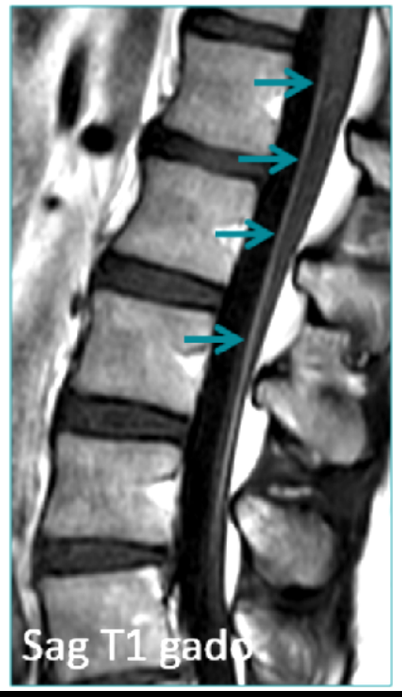

- Âge de découverte : 30 - 40 ans (prédominance féminine)
- **Atteinte médullaire peu fréquente**
- **Rechercher d'autres atteintes**
  - ⇨ Thoracique ++
  - ⇨ Intracrâniennes : base du crâne ++
    - Épaississement pachyméningé
    - Prise de contraste nodulaire leptoméningée et péri-épendymaire
    - Infiltration de la tige pituitaire
    - Infiltration bilatérale hypothalamique

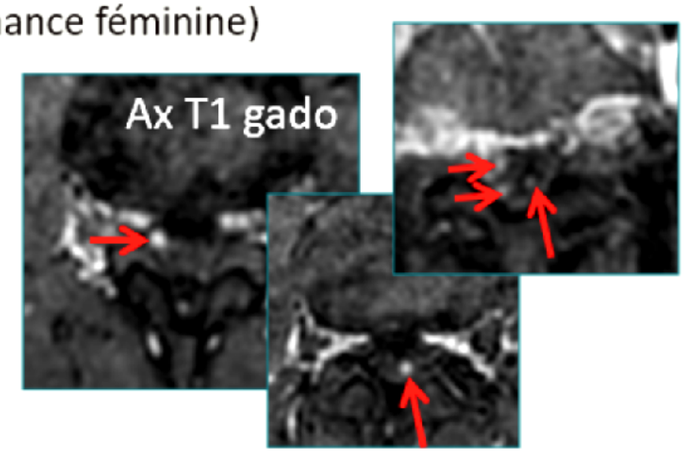

SEMIOLOGIE ET POINTS CLEFS

- ⇨ Myélite **extensive** et **transverse holocorde**
- ⇨ **Prise de contraste du cordon médullaire**
  - **Mal limitée** **ou multinodulaire**
- ⇨ Prise de contraste des racines de la queue de cheval
- ⇨ Prises de contraste leptoméningées

Fels C et al. Neurosarcoidosis: findings in MRI. Clin Imaging. 2004

MENU

SARCOIDOSE

7- Lésion intra-parenchymateuse

Dumas et al (73) classified central nervous system sarcoidosis into three types. Parenchymal lesions that show enhancement on gadolinium-enhanced T1-weighted images are classified as type 1, while nonenhancing lesions are classified as type 2 (nodular or confluent abnormalities with T2 high signal intensity in the periventricular regions and in the deep white matter, which mimic demyelinating lesions seen in multiple sclerosis) or type 3 (2–8-mm multifocal patchy T2-hyperintense lesions in the subcortical white matter, which mimic those seen in small-vessel atherosclerotic disease). Dumas et al (73) reported that gadolinium enhancement may be a marker for biologically active lesions and that enhancing lesions potentially are reversible and may regress after corticosteroid therapy. In comparison, type 2 and type 3 lesions are irreversible.

MENU

Autres cas **Neurosarcoidose**

Foyers Hypo T2 : sarcoïdose, tuberculose, lymphome

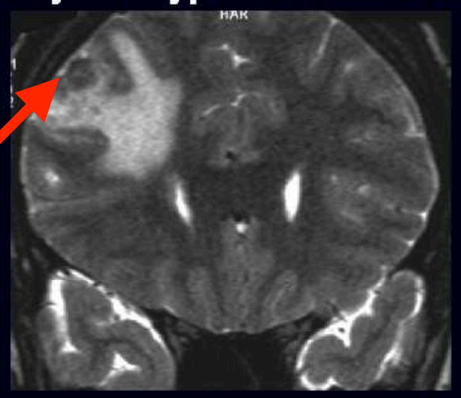
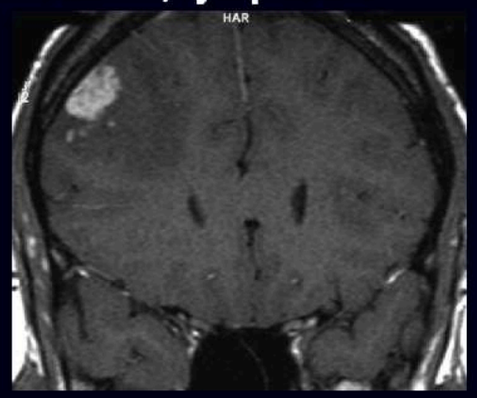
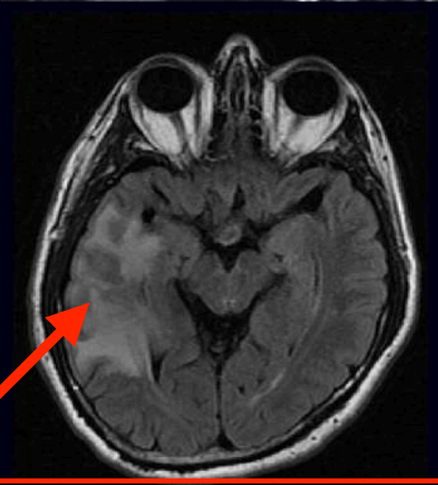
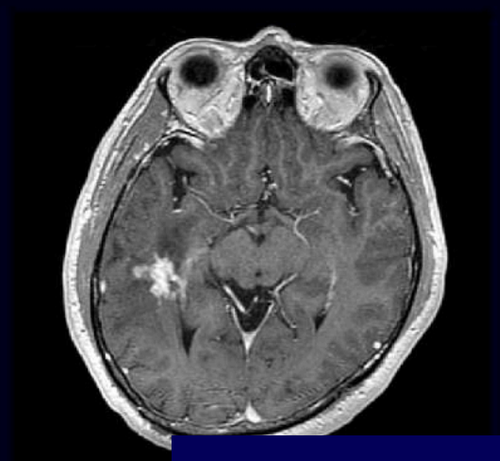

Si zone en foyer d'HYPOT2 : Penser SARCOIDOSE / BK / LYMPHOME +++

Autres cas

- Homme, 28 ans
- Faiblesse MI

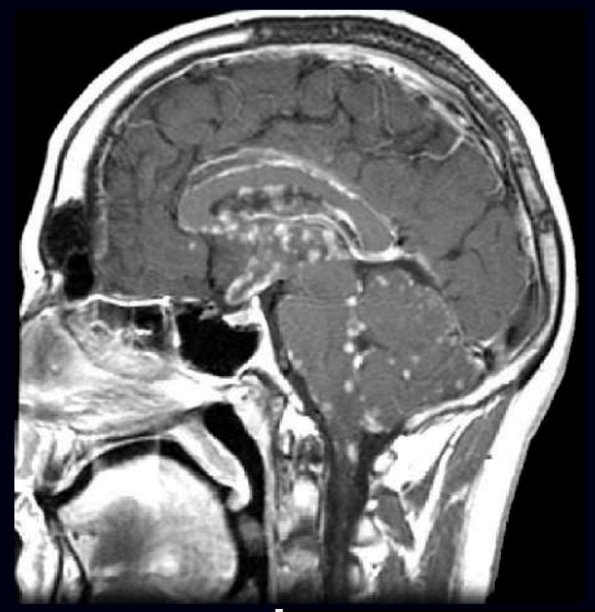


Autres cas

- Homme, 41 ans
- Paresthésies des MI
- Contrôle avant chirurgie




MENU

Les lésions de sarcoidose sont **généralement extra-axiales ,**
mais de véritables masses **intra-axiale pseudo-tumorale** sont possibles !!!
Dans ce cas , **HYPOT2 - HYPOFLAIR évocateur**
mais **sans hypersignal diffusion bas (différence lymphome)**

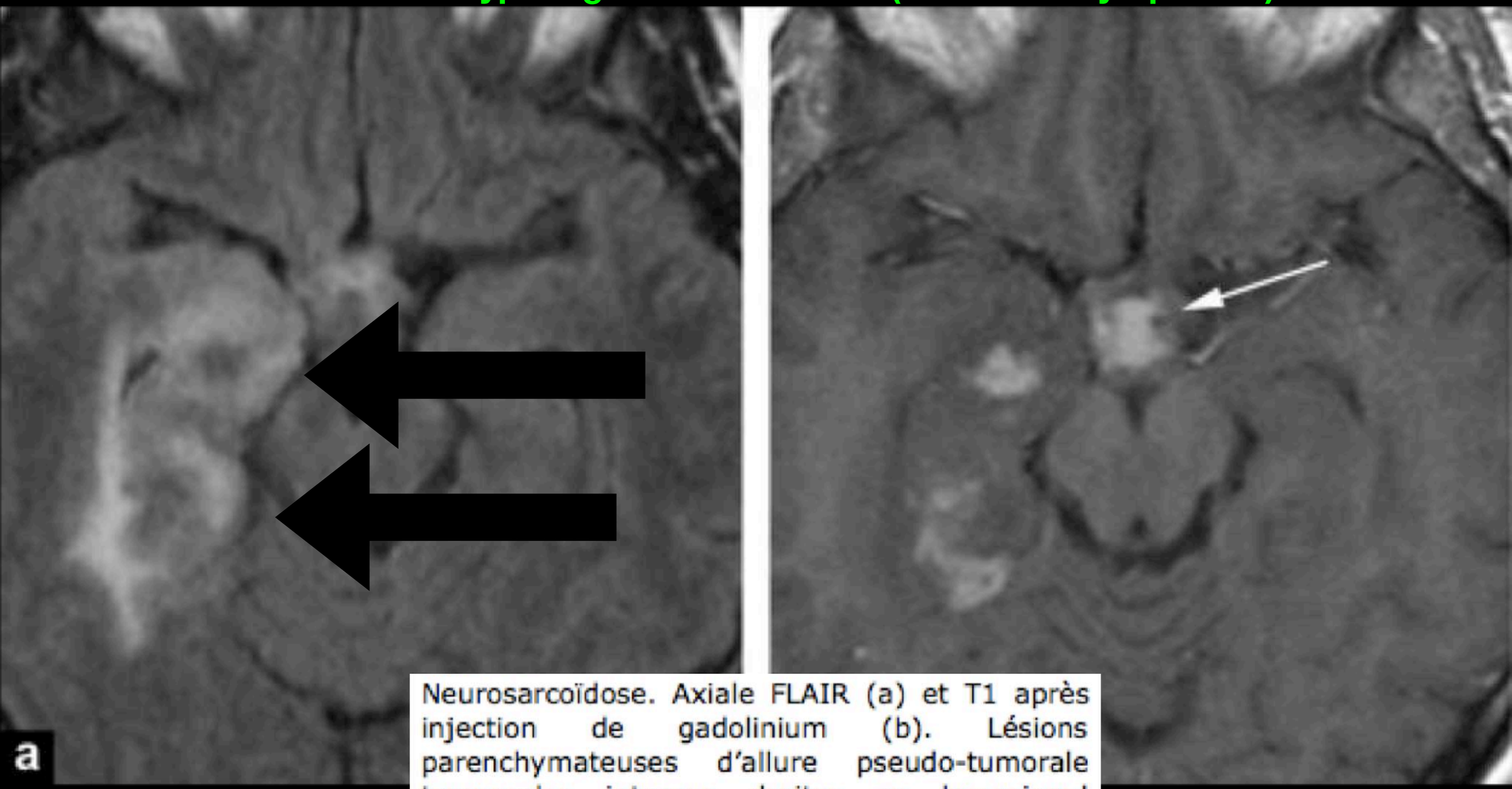

Neurosarcoïdose. Axiale FLAIR (a) et T1 après injection de gadolinium (b). Lésions parenchymateuses d'allure pseudo-tumorale temporales internes droites en hyposignal FLAIR, se rehaussant de façon homogène après injection et entourées d'œdème en hypersignal FLAIR. Infiltration hypothalamique associée rehaussée après injection.

MENU

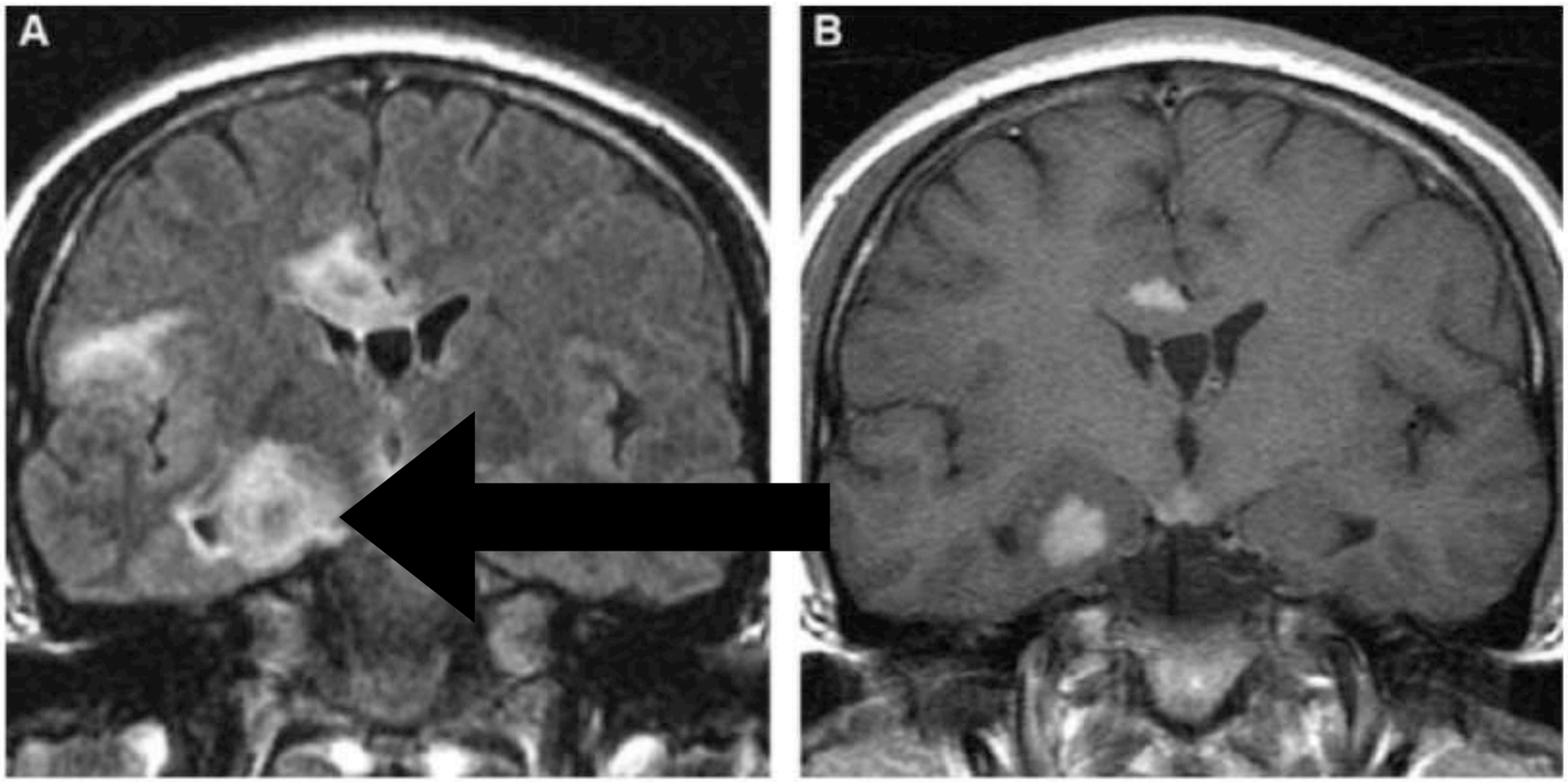

Figure 2 Neurosarcoïdose. Coronale FLAIR (A) et T1 après injection de gadolinium (B). Lésions parenchymateuses d'allure pseudotumorales temporale interne et supracalleuse droites en hypersignal FLAIR et se rehaussant de façon homogène après injection. Atteinte hypothalamique en isosignal FLAIR, rehaussée après injection.

SARCOIDOSE

8- Vascularite

MENU

Cas 5

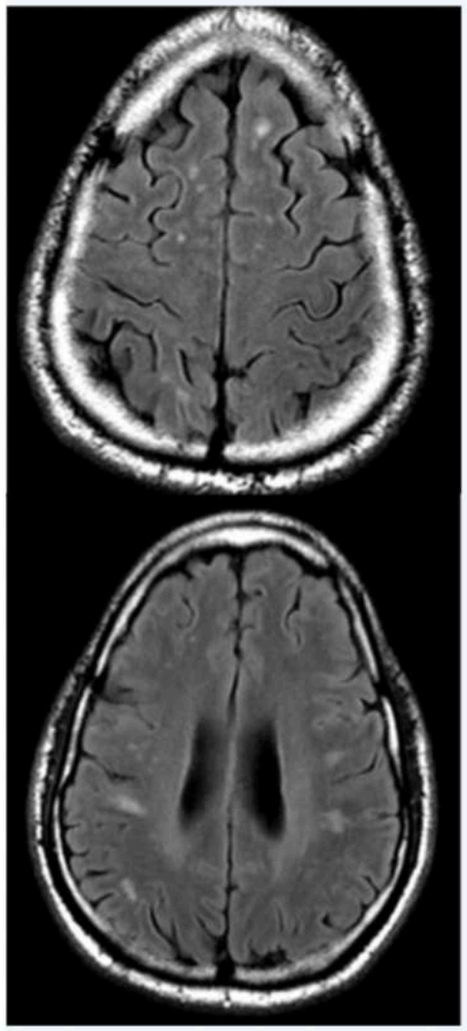

H 38 ans, céphalées chroniques

A : le nombre des hypersignaux est en rapport avec l'âge
B : le patient a probablement des facteurs de risque cardio-vasculaires
C: le patient est probablement migraineux
D: il faut réaliser un polygone de Willis en 3D TOF
E : il faut injecter du gadolinium

SARCOIDOSE

HYPERSIGNAUX TROP NBREUX ET TROP PERIPH

ATTENTION = ASPECT PSEUDO-SEP DE LA SARCOIDOSE

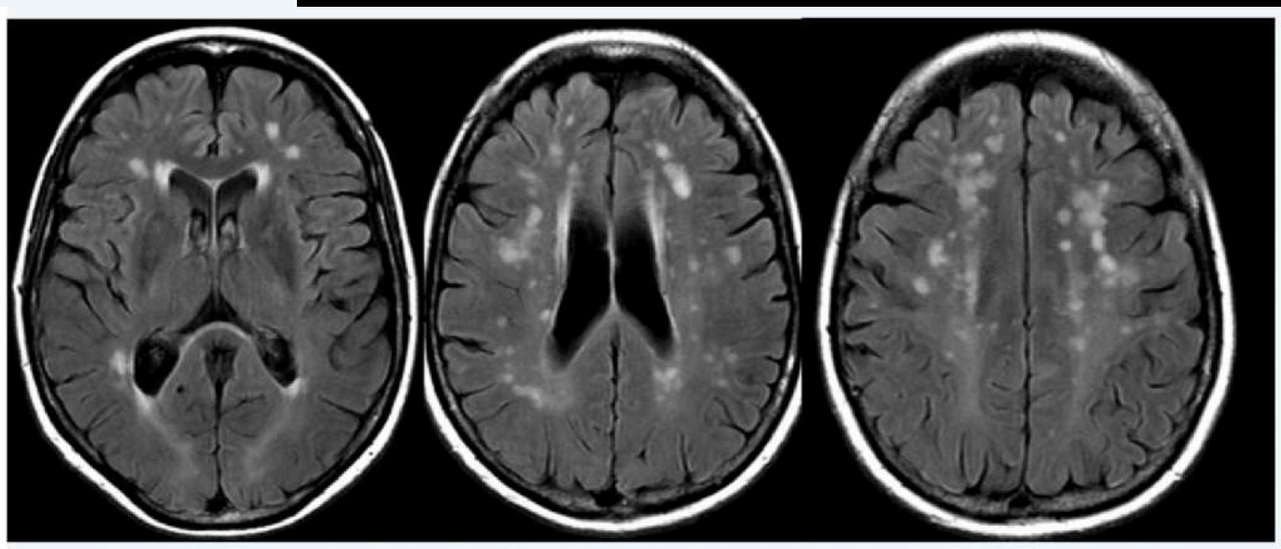

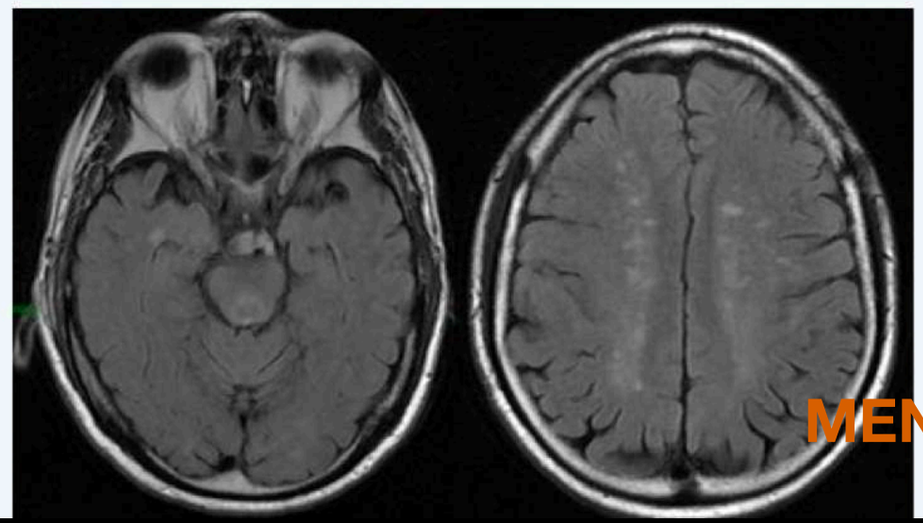

MENU

Images de **NEUROSARCOIDOSE** typique

Atteinte méningée et des nerfs crâniens

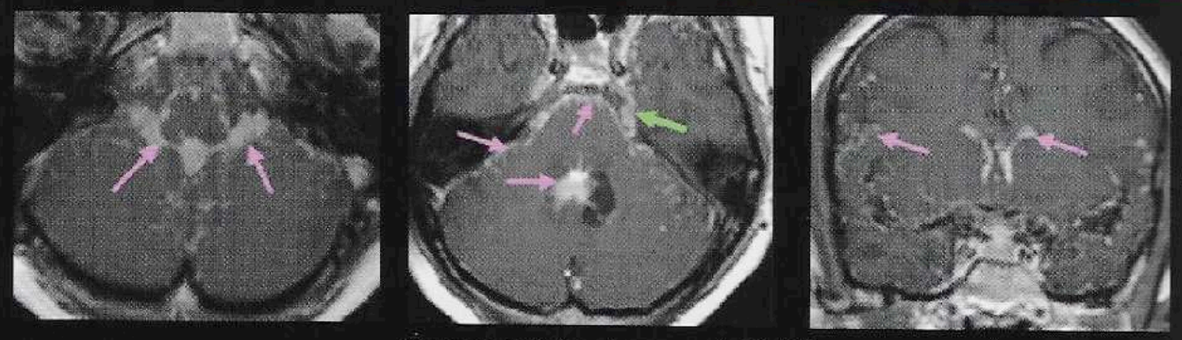

Coupes axiales et coronale T1 Gd

→ *Infiltration micronodulaire des ESA et des ventricules liée à une méningite granulomateuse leptoméningée.*

→ *Infiltration du V gauche.*



Coupes coronale et sagittale T1 Gd

→ *Atteinte de la région infundibulaire.*



Coupe axiale T1 Gd FATSAT

→ *Nodule sur le III gauche.*

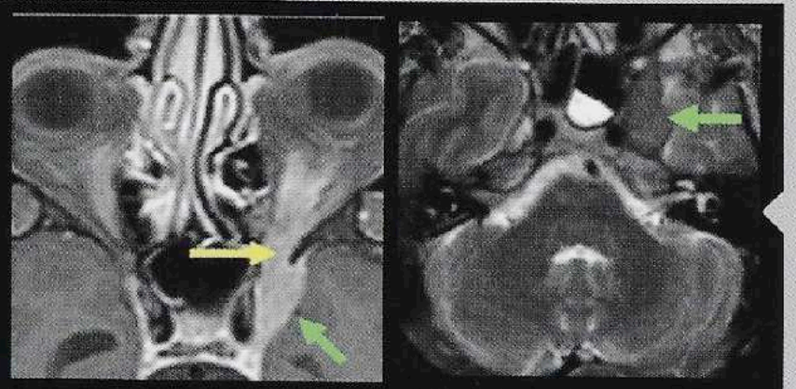

Coupes axiales T1 Gd FATSAT et T2

→ *Masse inflammatoire du sinus caverneux gauche.*

→ *Etendue à l'apex orbitaire, prenant le contraste, en hyposignal T2.*

Atteinte des nerfs optiques et encéphalique

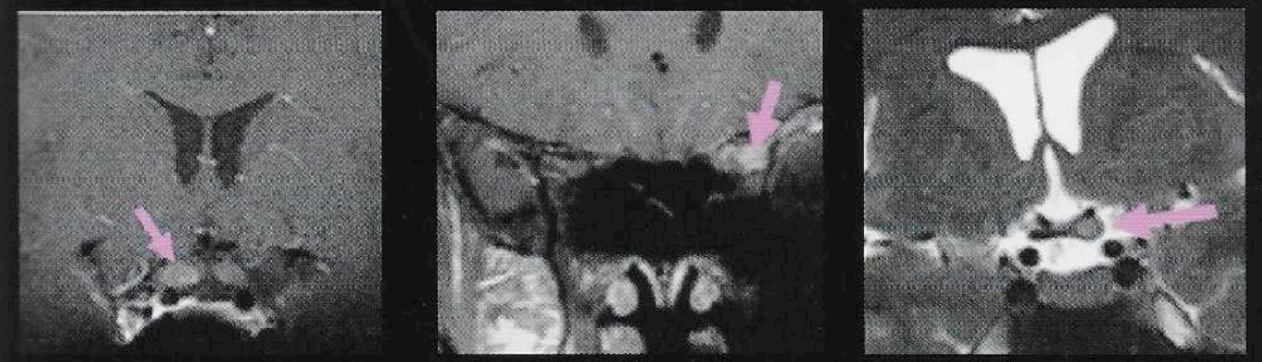

Coupes coronales T1 Gd FATSAT et T2

→ *Lésion inflammatoire du chiasma droit et du nerf optique gauche, prenant le contraste, en hyper signal T2*

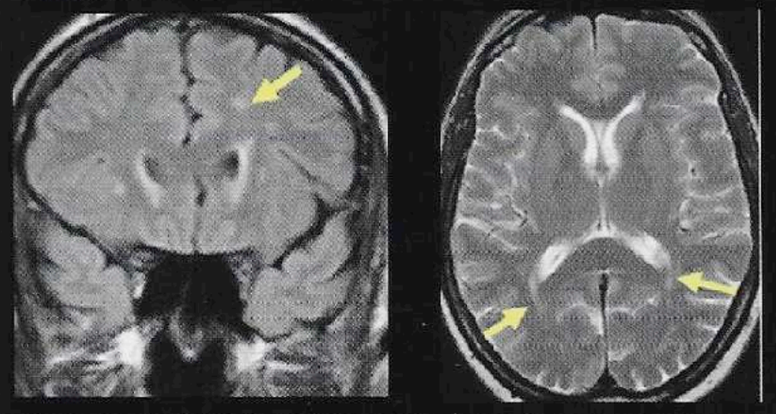

Coupes coronale FLAIR et axiale T2

→ *Hypersignaux de la substance blanche.*

Atteinte médullaire

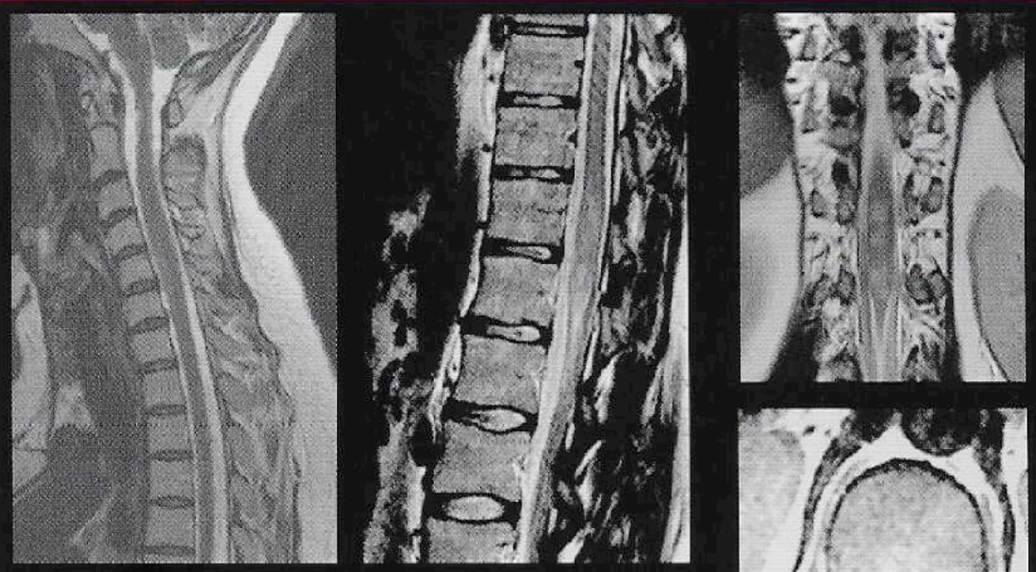

Coupes sagittales T2
Elargissement et hypersignal T2 médullaire

Coupe coronale T2

Coupe axiale T1 Gd

MENU

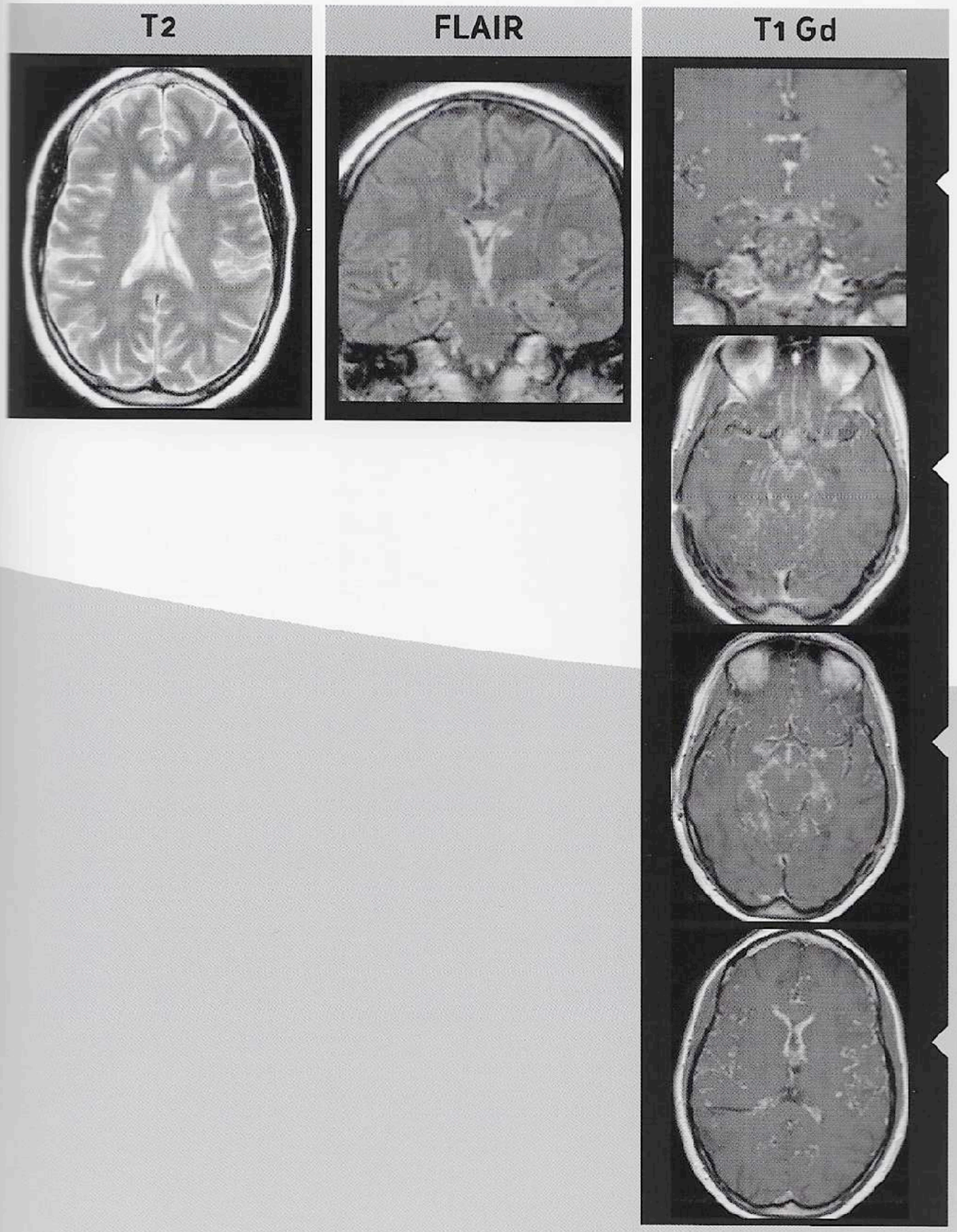

La sarcoïdose [29]

Signes cliniques

Atteinte multisystémique inflammatoire à tropisme viscéral, la sarcoïdose touche avec prédilection le poumon (syndrome interstitiel réticulo-nodulaire, adénopathies médiastinales), la peau. Elle est due au développement de lésions inflammatoires caractérisées par des cellules géantes multinucléées, sans nécrose caséeuse, ce qui la différencie de la tuberculose. Dans 5% des cas (jusqu'à 25 % des cas autopsiques), elle se complique de localisations neurologiques : atteinte parenchymateuse (granulomes, lésions de la substance blanche), infiltration méningée (déjà étudiée dans les cas 1 et 2 de ce livret) avec notamment des lésions hypothalamo-pituitaires et des nerfs crâniens, comme dans le cas de notre patient. Les nerfs facial et trijumeau sont les plus fréquemment atteints. On note également un tropisme orbitaire de l'atteinte avec des lésions des glandes lacrymales, des muscles oculomoteurs, une périnévrite, des infiltrations orbitaires, des lésions des voies visuelles antérieures.

IRM cérébrale

L'IRM cérébrale est l'examen de choix pour le bilan des lésions. Elle doit associer des séquences T1, FLAIR, T2 fines pour l'étude des sinus caverneux et T1 avec injection, cette injection étant au mieux réalisée avec suppression du signal de la graisse (FATSAT) pour les atteintes de la base du crâne (nerfs crâniens, méningés) et orbitaires.

Elle peut mettre en évidence :

Des lésions méningées touchant essentiellement les leptoméninges et les nerfs crâniens (prise de contraste, épaississement, hyposignal T2 souvent, lié à la fibrose).

Des lésions parenchymateuses (prises de contraste, hypersignaux de la substance blanche en FLAIR et T2).

Des lésions orbitaires : masses, épaississement des méninges péri-optiques et apicales, hypertrophie et prise de contraste des glandes lacrymales, prise de contraste et hypersignal T2 du nerf optique.

MENU

SARCOIDOSE PULMONAIRE

MENU

SARCOÏDOSE

SARCOIDOSE

25-45 ans

périlymphatique
lobes sup

1- verre dépoli
mosaique

2- micronod +/- regroupé = galaxy sign
épaississt péribronchovasc

3- masse fibrosante pseudoKc des hiles
pfs nodules excavés

4- ADP hilaire ou mediastin +/-calcifié

5- fibrose = 20-25% des cas

Stade 4

Granulomatose de topographie péri-lymphatique et prédominance supérieure

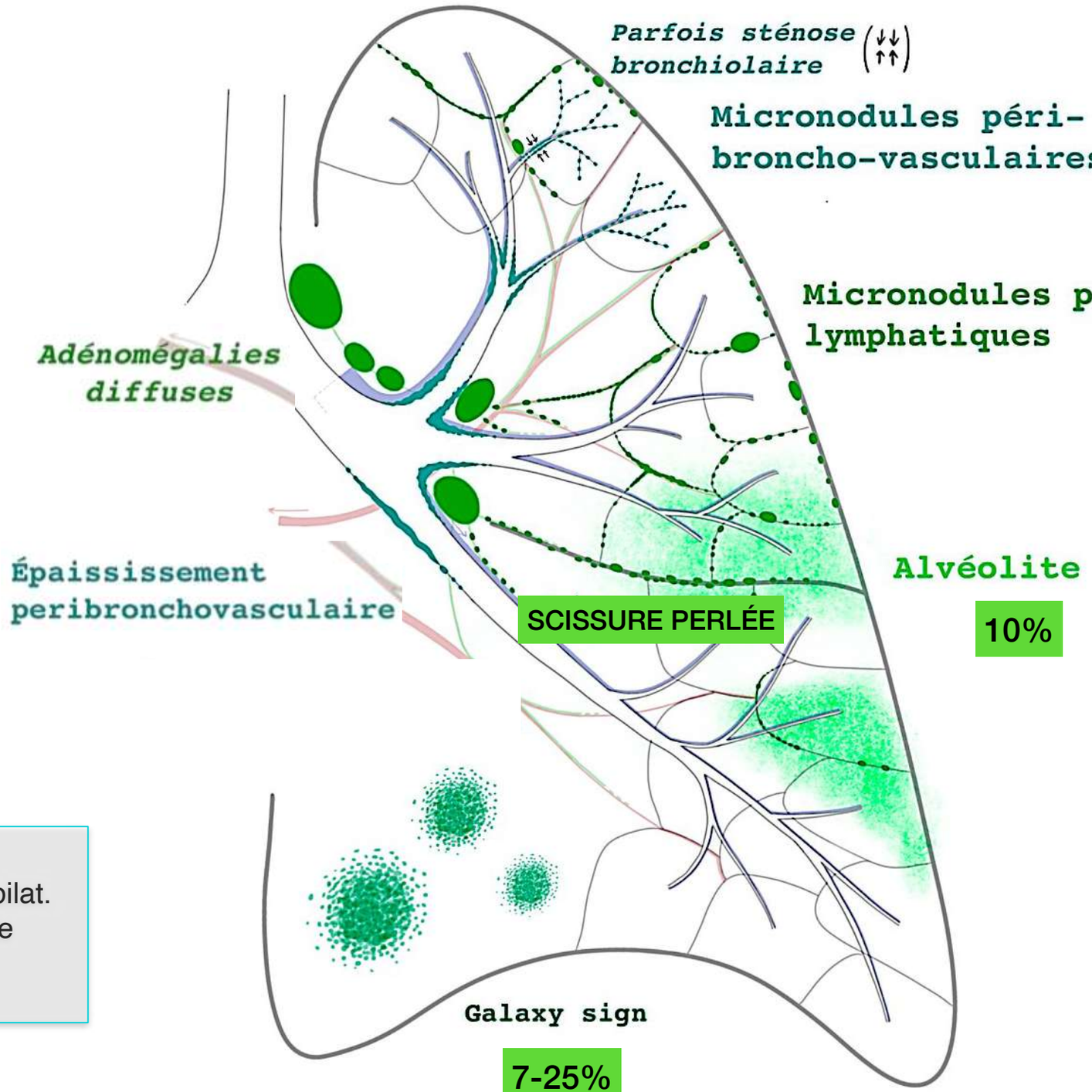

Radiographie

- **Stade 1 :** Adénopathies médiastino-hilaires bilat.
- **Stade 2 :** Adénopathies + atteinte interstitielle
- **Stade 3 :** Atteinte interstitielle seule
- **Stade 4 :** Fibrose

MENU

1- SARCOIDOSE INTERSTITIELLE NON FIBROSANTE : MICRONODULES

30% des sarcoidoses

Les lésions prédominent en position apico-postérieure, bilatérales et symétriques, avec une dissémination des granulomes se faisant préférentiellement par voie lymphatique [1,5,8] (*Fig. 2*):

- les micronodules et nodules sont de taille inframillimétrique pour la plupart mais pouvant mesurer jusqu'à 2 cm de diamètre, de topographie lymphatique:
  - le long des axes broncho-vasculaires (*Fig. 2*a): épaississement nodulaire des parois bronchiques et vasculaires prédominant au niveau des hiles, pouvant réduire les lumières bronchiques et être à l'origine d'une symptomatologie obstructive,
  - le long de la plèvre viscérale: aspect de scissure perlée caractéristique (*Fig. 2*b),
  - le long des septa interlobulaires (lignes septales micronodulaires) (*Fig. 2*d).

- les micronodules peuvent également confluer en nodule(s) plus volumineux entouré(s) de multiples micronodules, ceci étant appelé signe de la galaxie (*Fig. 2*c) [1,5].

7-25%

micronod +/- regroupé = galaxy sign
épaississt péribronchovasc

Possible sténose bronchique par les micro-nodules

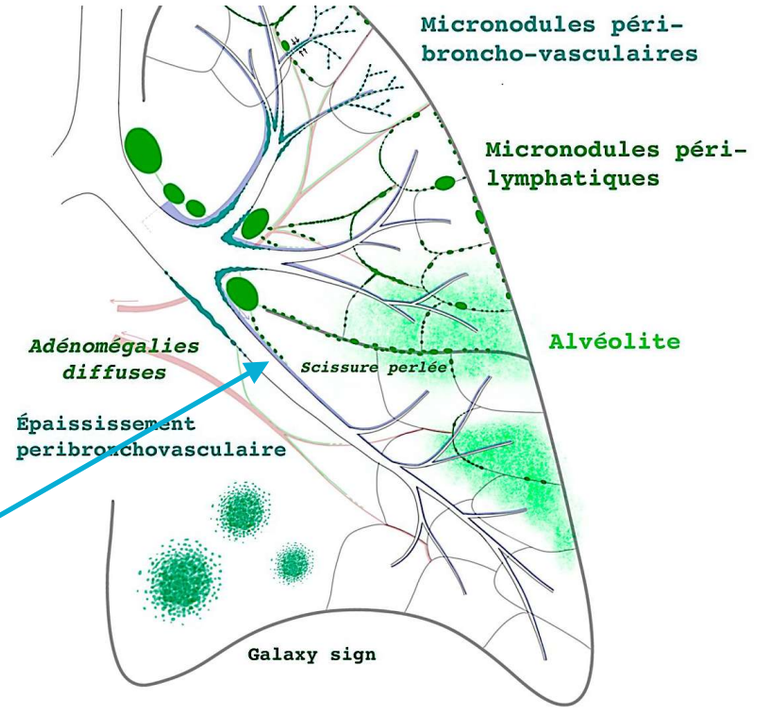

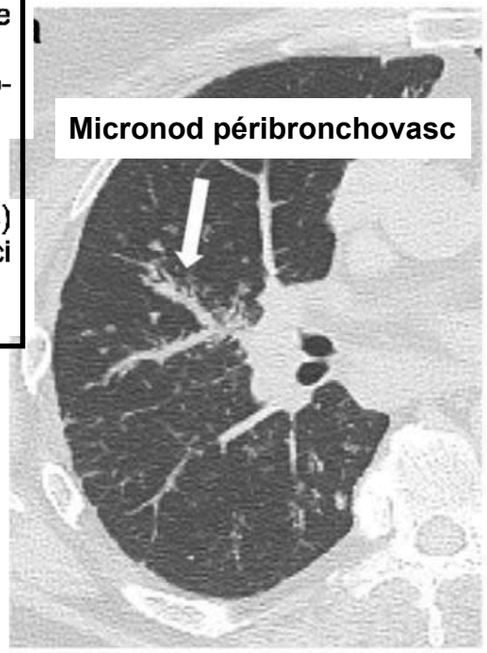



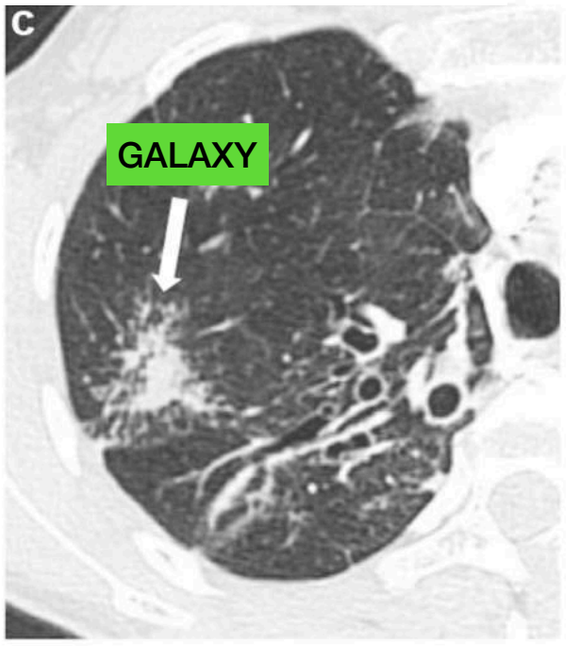

Leur principal diagnostic différentiel est la lymphangite carcinomateuse qui présente des épaississements septaux plus marqués et micronodulaires de taille variable, volontiers associés à un épanchement pleural (rare dans la sarcoïdose) et ne s'accompagnant pas de distorsion architecturale [1]:

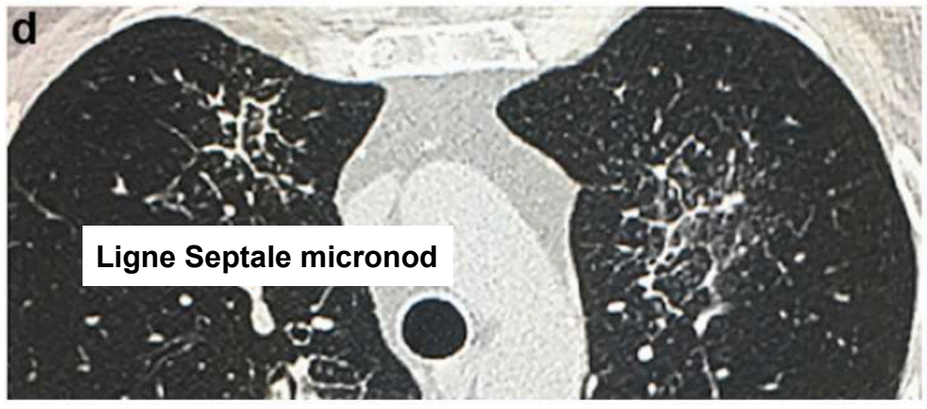

MENU

Figure 2. Atteinte micronodulaire réversible. a. Micronodules péri broncho-vasculaire avec aspect hérissé des parois vasculaires b. Micronodules scissuraux (flèche). c. Confluence de micronodules en « galaxie » (flèche). d. Lignes septales micronodulaires.





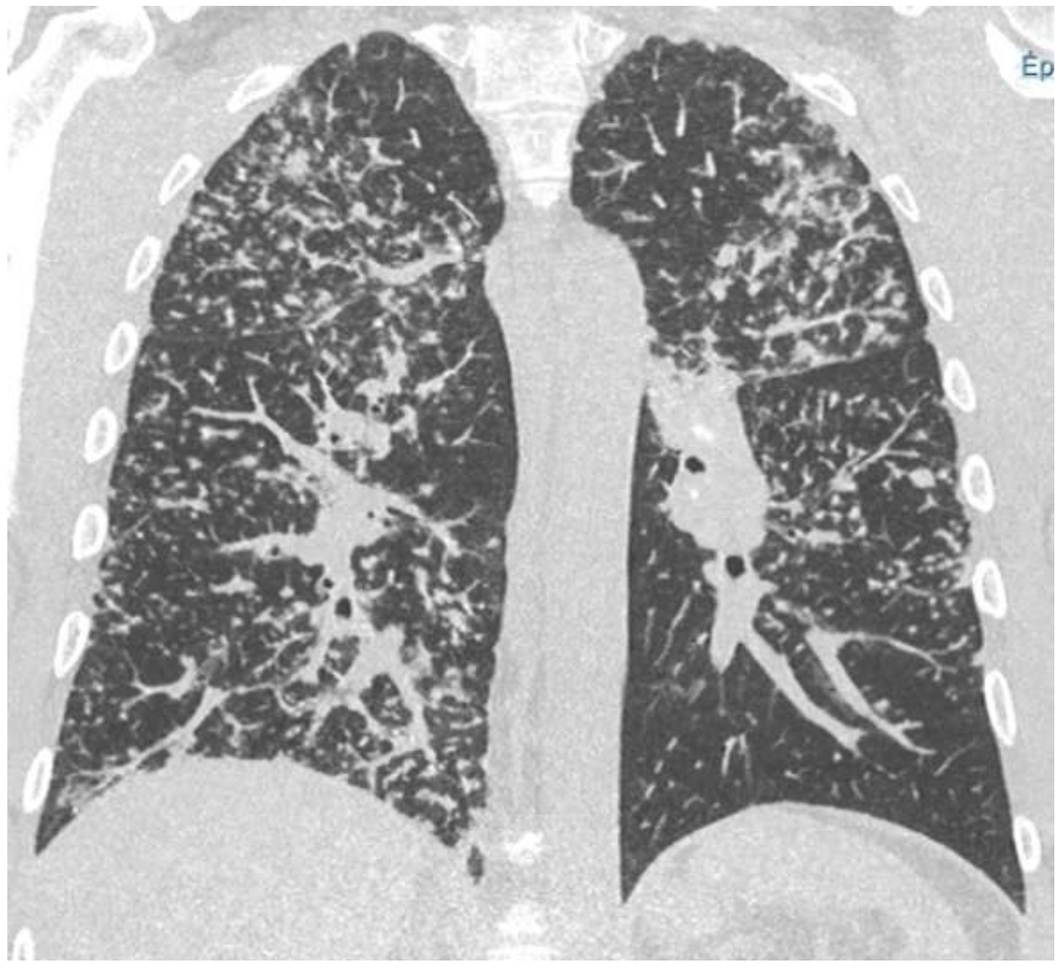

Scissure perlée +++

MENU

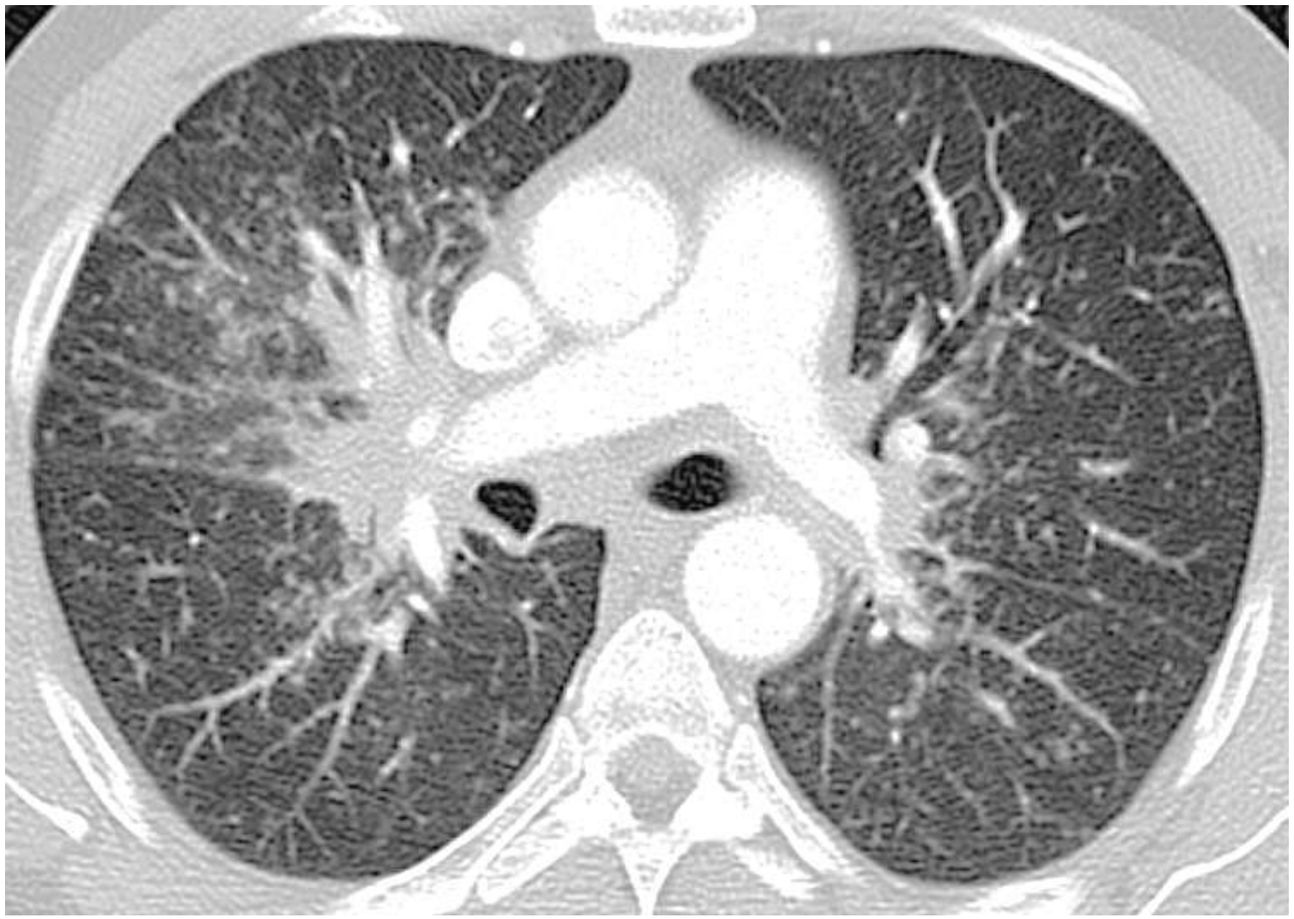

Sarcoïdose

- Micronodules péri-lymphatiques
- **Épaississement péri-bronchovasculaire +++**



MENU



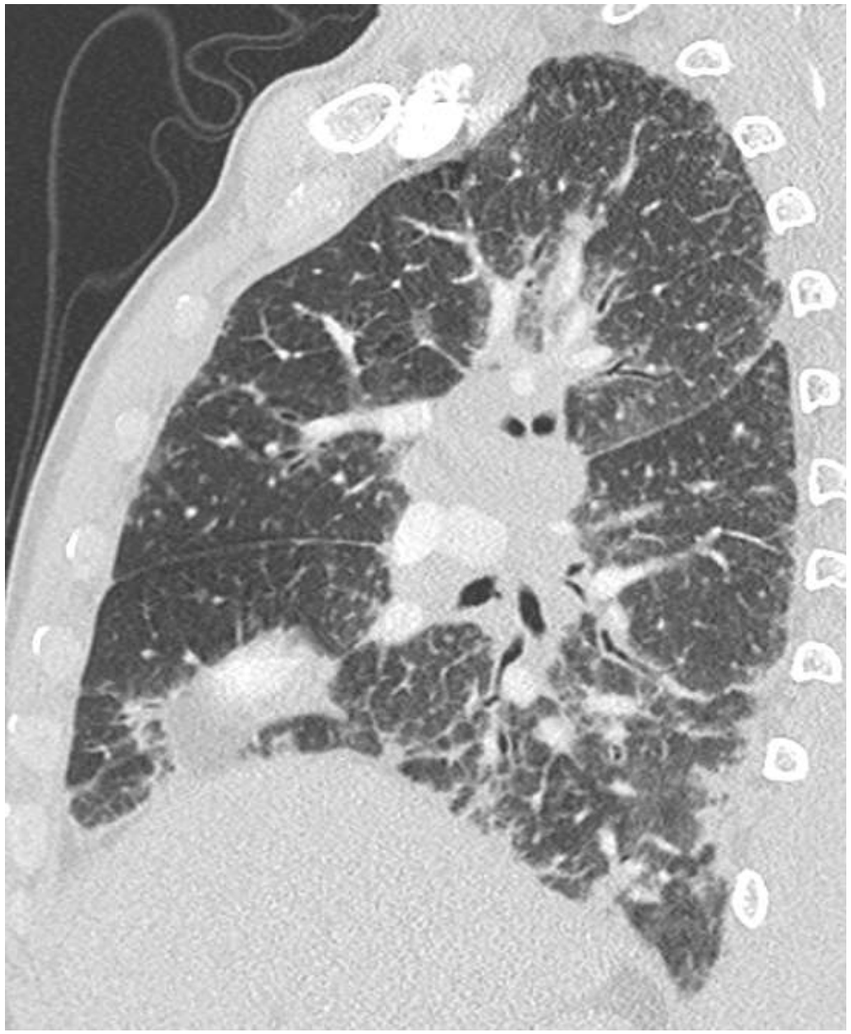

Sarcoïdose

- Epaississements septaux
- Epaississements péri-broncho-vasculaires
- Scissure perlée



MENU



Signe de la **scissure perlée**



Multitude de **micronodules de topographie périlymphatique** avec **scissure perlée**

MENU

1 - MICRO-NODULES : Le signe de la GALAXIE

3.4. Cas particulier du « signe de la galaxie »

Nodules pulmonaires infracentimétriques plus ou moins concentriques et coalescents formant une pseudo-masse ou un amas de micronodules, dont la densité tend à diminuer au fur et à mesure que l'on s'éloigne du foyer central. Ces micronodules correspondent typiquement histologiquement à des granulomes, qui tendent à fusionner secondairement.

Ce signe a été décrit initialement dans la sarcoïdose, avant d'être décrit 3 ans plus tard dans la tuberculose (Heo et *al.*). La présence d'adénopathie bilatérale et symétrique est hautement évocatrice d'une sarcoïdose.

Étiologies du « signe de la galaxie »

- **Sarcoidose ++**
  - 7 à 25% des sarcoïdoses.
  - surtout dans les lobes supérieurs et moyen.
  - adénopathies médiastinales bilatérales et symétriques associées (90% des cas).
- **Tuberculose ++**
  - micronodules souvent hyperdenses en « rosette ».
  - habituellement sans adénopathie médiastinale associée.
- **Autres causes :**
  - silicose (signe de fibrose associée).
  - adénocarcinome bronchique (autour d'un nodule isolé).

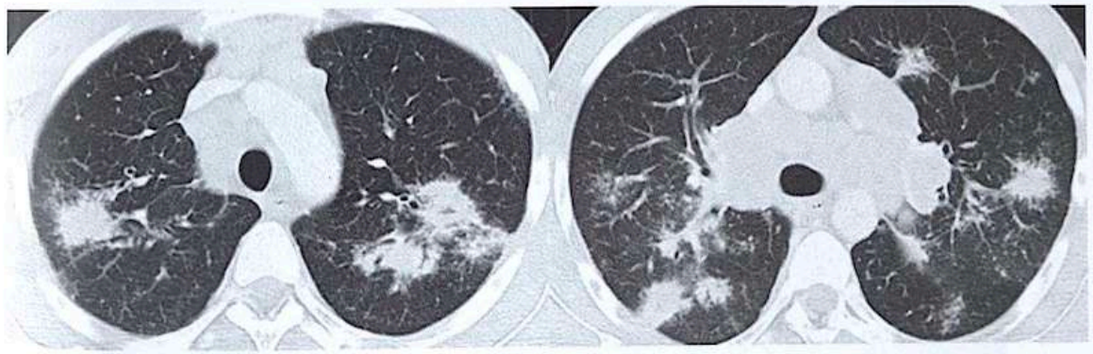

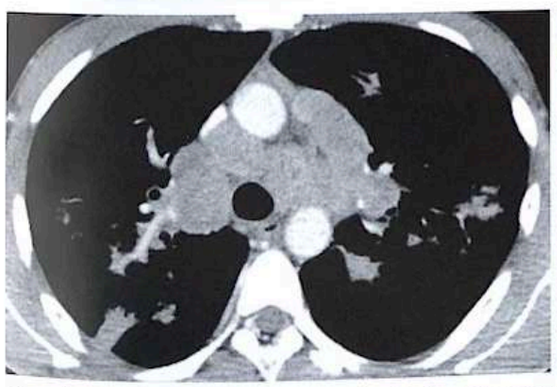

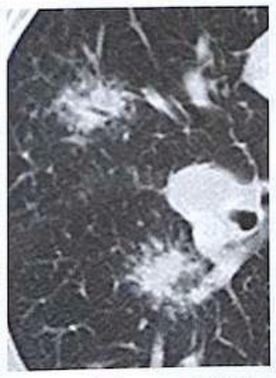

Sarcoidose : pseudomasses avec de nombreux micronodules en périphérie des masses). En fenêtre médiastinale : multiples adénomégalies diffuses. La sarcoïdose est la forme initiale de description des nodules en galaxie (« sarcoid galaxy sign » en 2002 par Nakatsu et *al*).

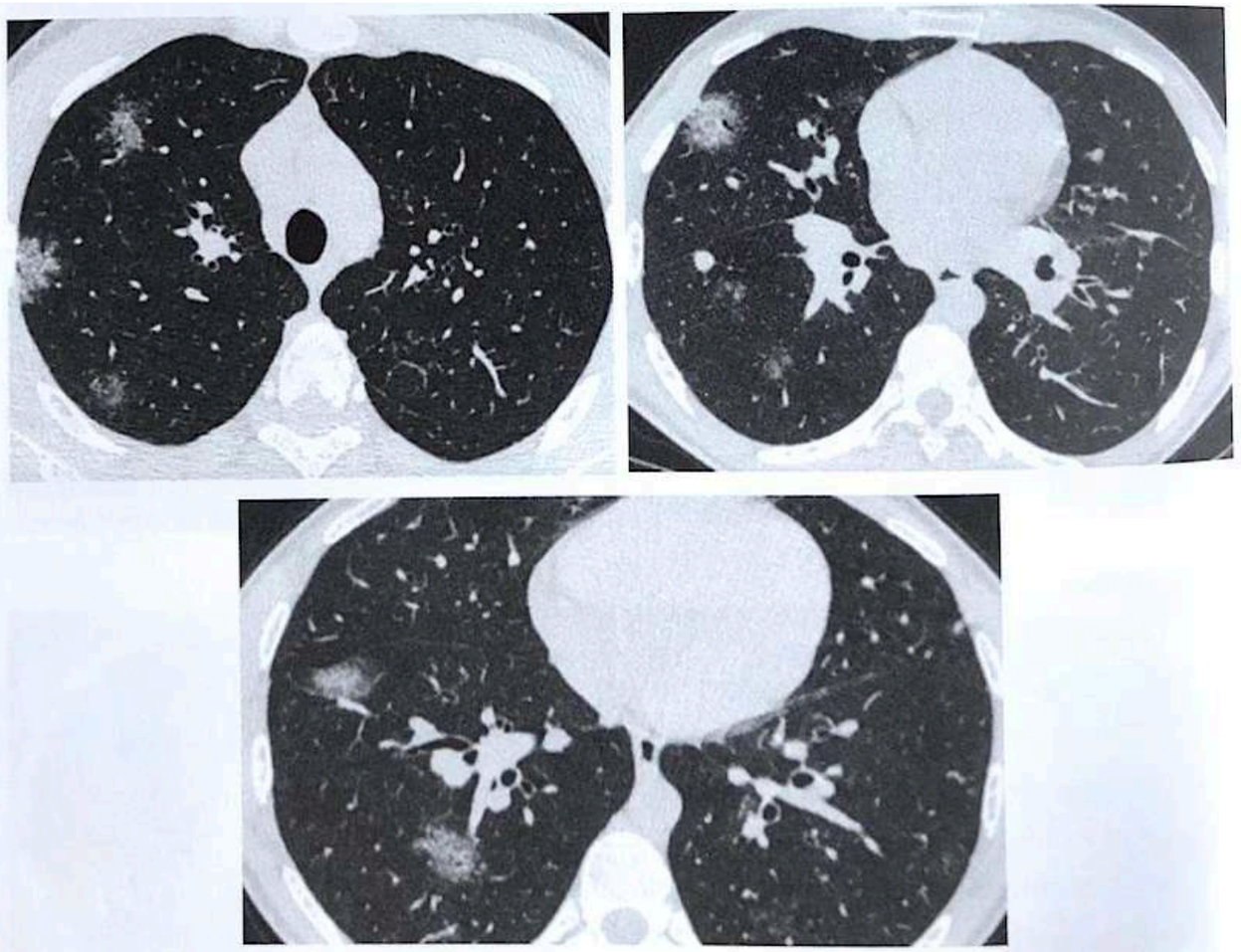

Sarcoïdose : autres exemples de signe de la galaxie ».

MENU

Sarcoïdose de **forme «Galaxie»**
= amas de micronodules confluents



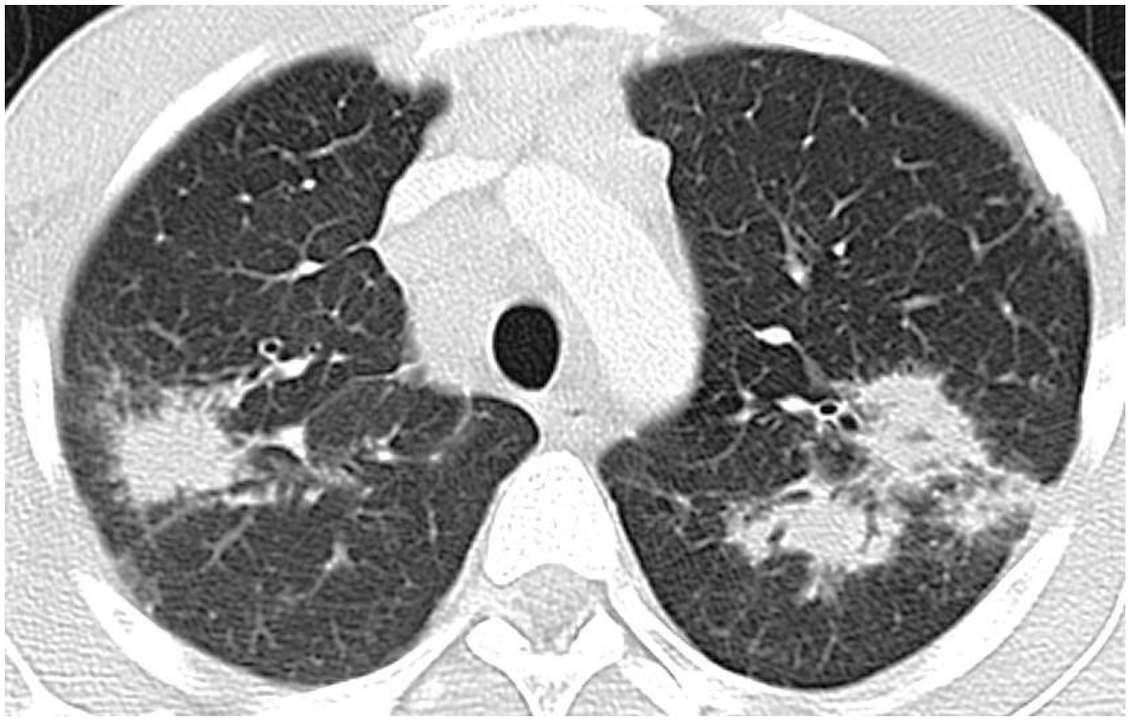



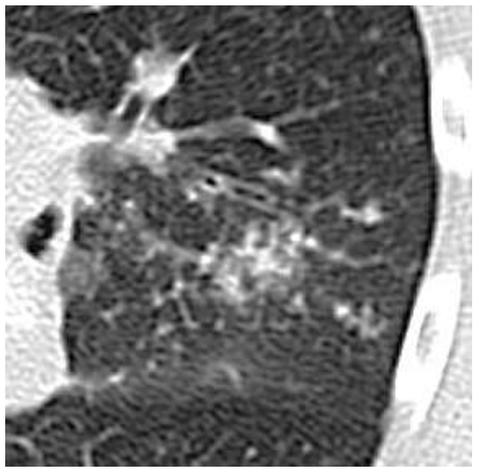

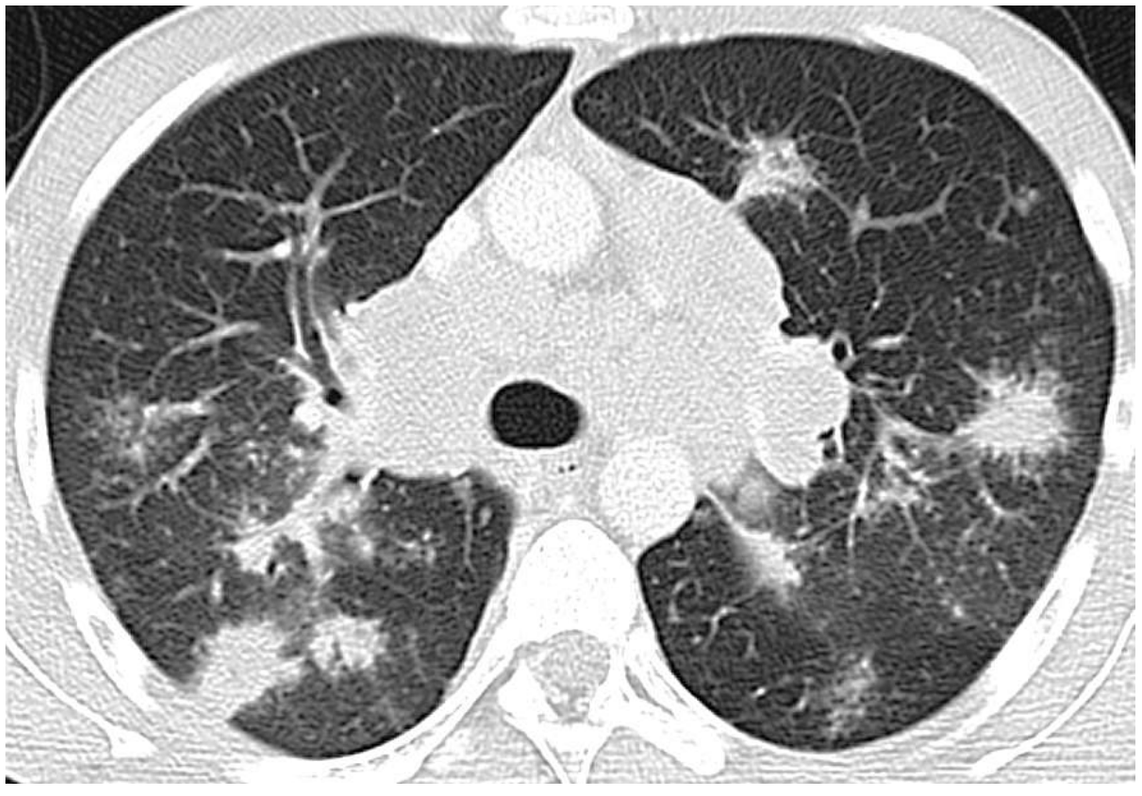

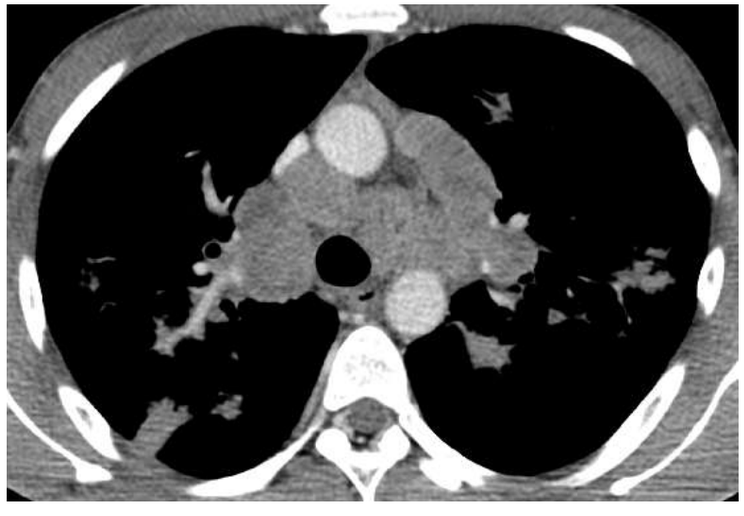



MENU

Patient de 28 ans, présentant une **surdité de perception avec vertiges**
Et **uvéite**
Atteinte thoracique avec

« Galaxy sign »

→ Sarcoïdose

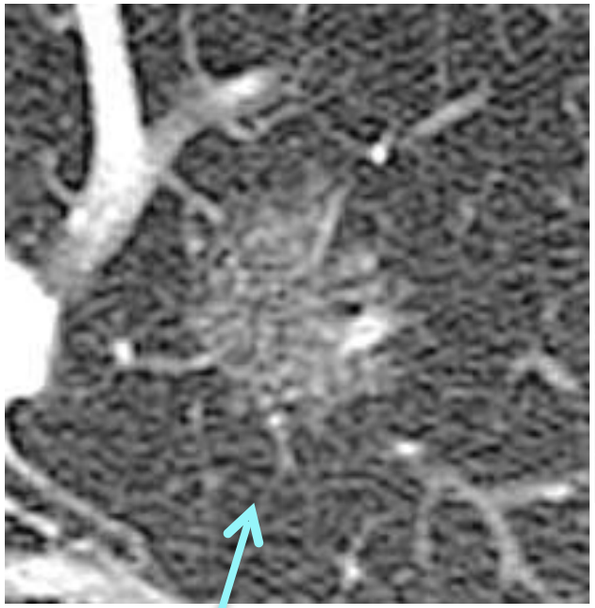



En zoomant, on visualise une multitude de **micronodules denses**, à **bord nets**, regroupés en **amas**

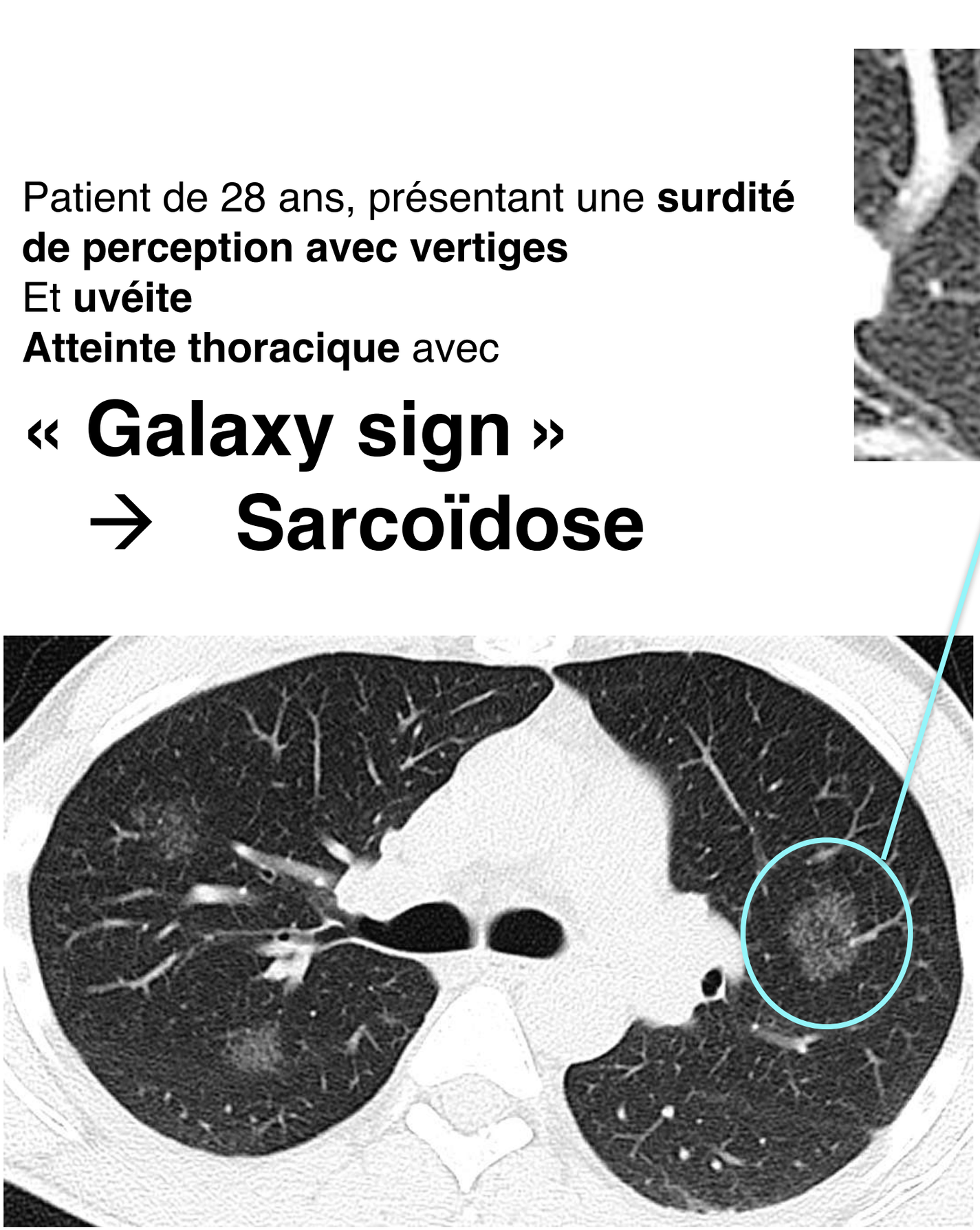



MENU

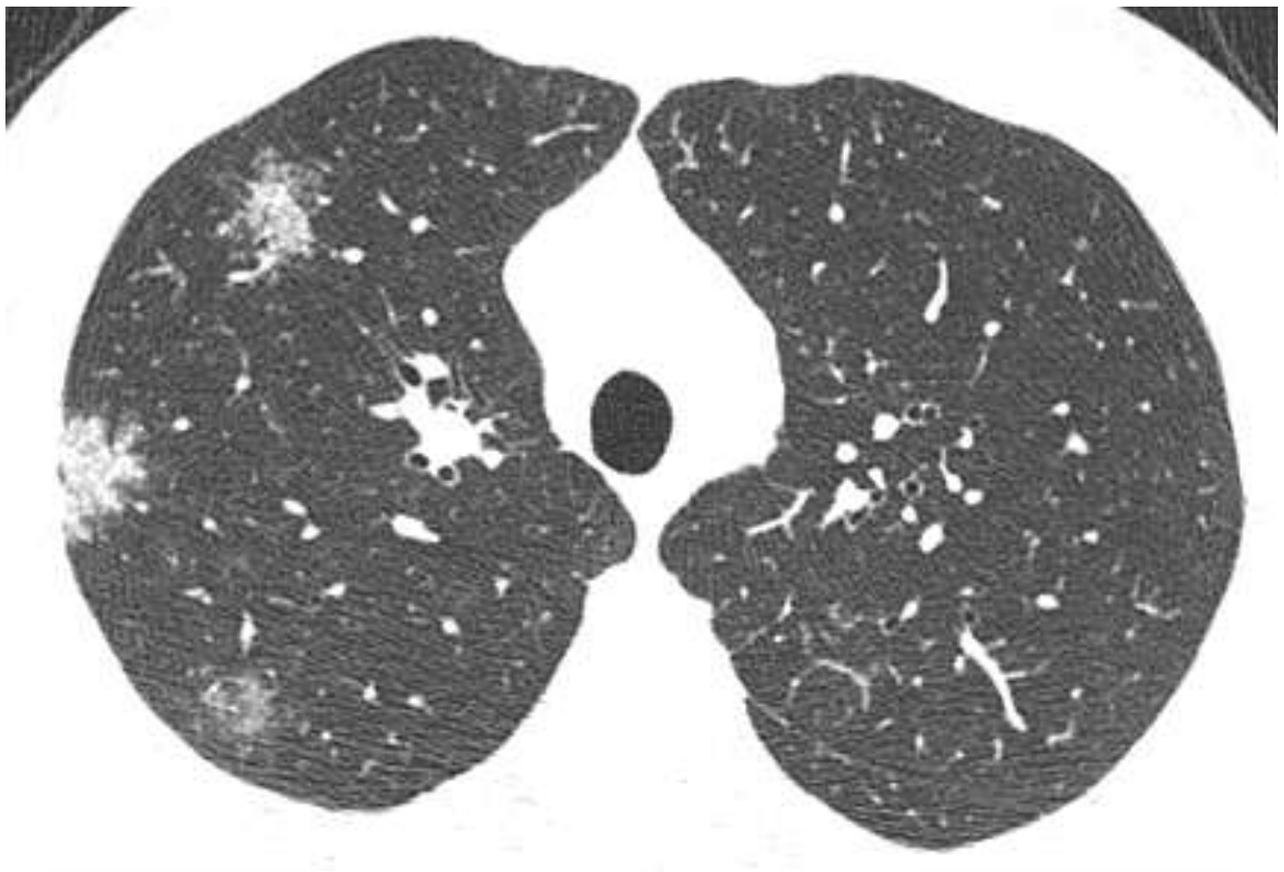





« Galaxy sign »

Sarcoïdose

MENU

2- SARCOIDOSE INTERSTITIELLE FIBROSANTE : STADE 4

Elles se caractérisent par l'apparition d'une distorsion architecturale irréversible, survenant chez environ 20% des patients [4,5,7,8] (*Fig. 3*):

- réduction de volume pulmonaire prédominant dans les lobes supérieurs;
- opacités linéaires septales ou non septales pouvant prendre un aspect irrégulier en cas de distorsion architecturale secondaire à la fibrose sous-jacente;
- opacités hilaires hilo-périphériques;
- déformation et déplacement des scissures (*Fig. 3*a);
- distorsion broncho-vasculaire: déplacement des axes bronchiques (notamment déplacement postérieur de la bronche lobaire supérieure droite très évocateur) et irrégularité de calibre des bronches avec bronchectasies par traction (*Fig. 3*a et c);
- bronchectasies moniliformes ou kystiques à un stade avancé (*Fig. 3*b) et plus rarement trappage secondaire à l'atteinte bronchiolaire (*Fig. 3*d);
- lésions microkystiques en rayon de miel prédominant au niveau des sommets et épargnant les bases (à l'inverse de la pneumopathie interstitielle commune);
- évolution possible vers des lésions évoquant une fibrose massive progressive se traduisant par de volumineux foyers supérieurs et zones péri-hilaires (diagnostic différentiel: silicose)(*Fig. 3*a et e).

L'existence d'une pathologie infiltrative fibrosante doit poser la question du diagnostic différentiel avec les autres pathologies fibrosantes diffuses, qui sont rappelées dans le *Tableau I* [5,8].

20-25 % des sarcoidoses
LOBE SUP
ou RÉGION PÉRI-HILAIRE

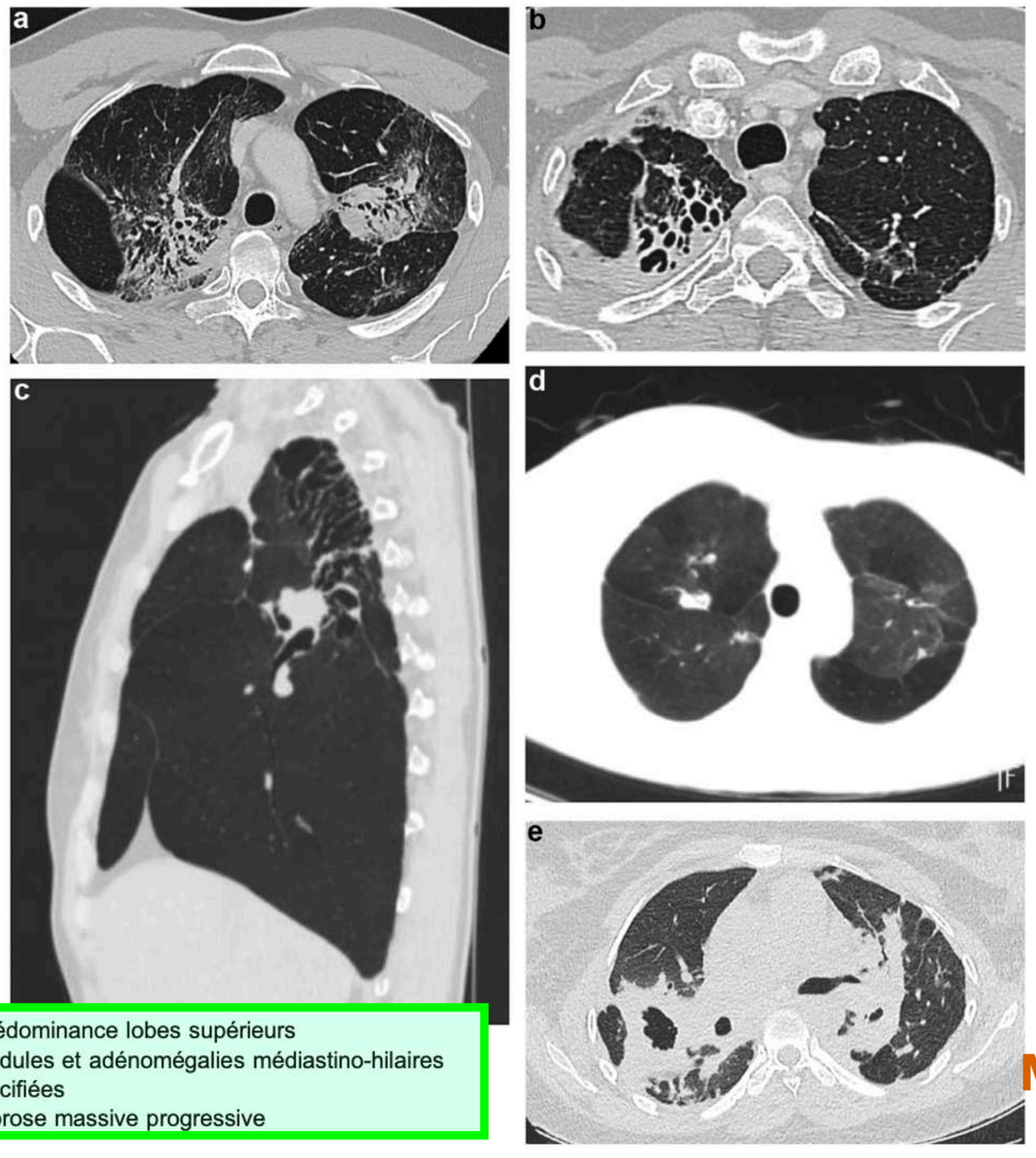

Diag différentiel = SILICOSE

Silicose (pneumoconiose) [13]	Exposition professionnelle: prothésiste dentaire, sablage, mineur	Prédominance lobes supérieurs Nodules et adénomégalies médiastino-hilaires calcifiées Fibrose massive progressive

MENU

Figure 3. Sarcoïdose stade IV. a. Fibrose apico-postérieure avec distorsion scissurale et attraction des bronches postéro supérieures. Aspect en mosaïque des champs pulmonaires. b. Bronchectasies kystiques apico-postérieures. c. Reconstructions minIP en coupe sagittale: remaniements fibro-rétractiles des apex avec bronchectasies par traction et aspect irrégulier des scissures. d. Reconstructions minIP: aspect de trappage secondaire aux zones de fibrose péri bronchique et bronchiolaire. e. Anomalies péri-hilaires bilatérales avec aspect de cavitation à droite. Errance diagnostique avec une tuberculose active (sarcoïdose confirmée par l'évolution et l'histologie).

2- SARCOIDOSE INTERSTITIELLE FIBROSANTE : STADE 4

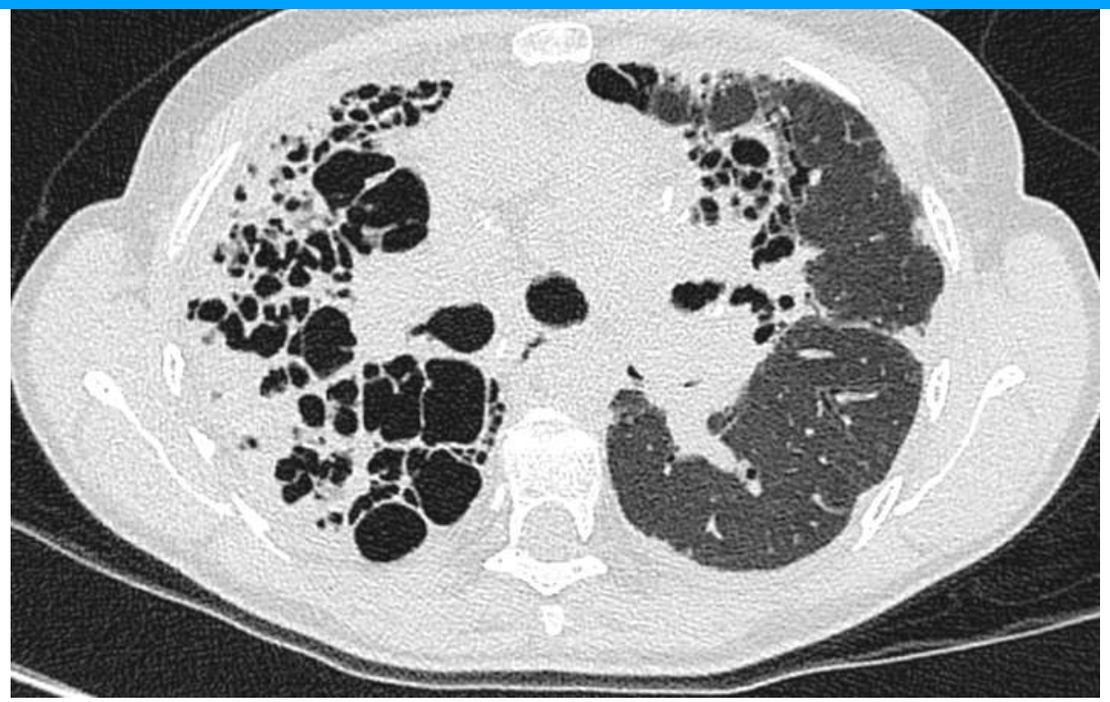

Fibrose

- **Fibrose (9%)**
  - Caractère proximal péri-bronchovasculaire
- **Masses de fibrose**
  - Prédominance supérieure et péribronchovasculaire, pouvant s'excaver (aspergillome)

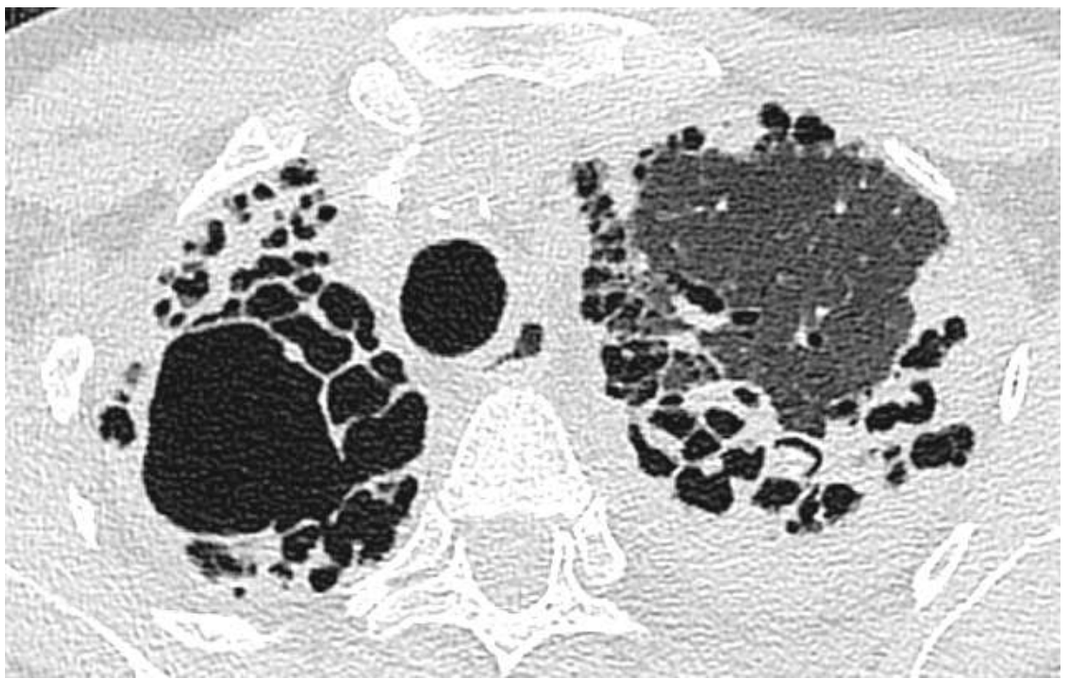

Sarcoïdose stade IV







Atteinte pleurale RARE

- Epaississement pleuraux
- Epanchements

MENU

3- SARCOIDOSE ALVÉOLAIRE : VERRE DÉPOLI

*10% des sarcoidoses_*

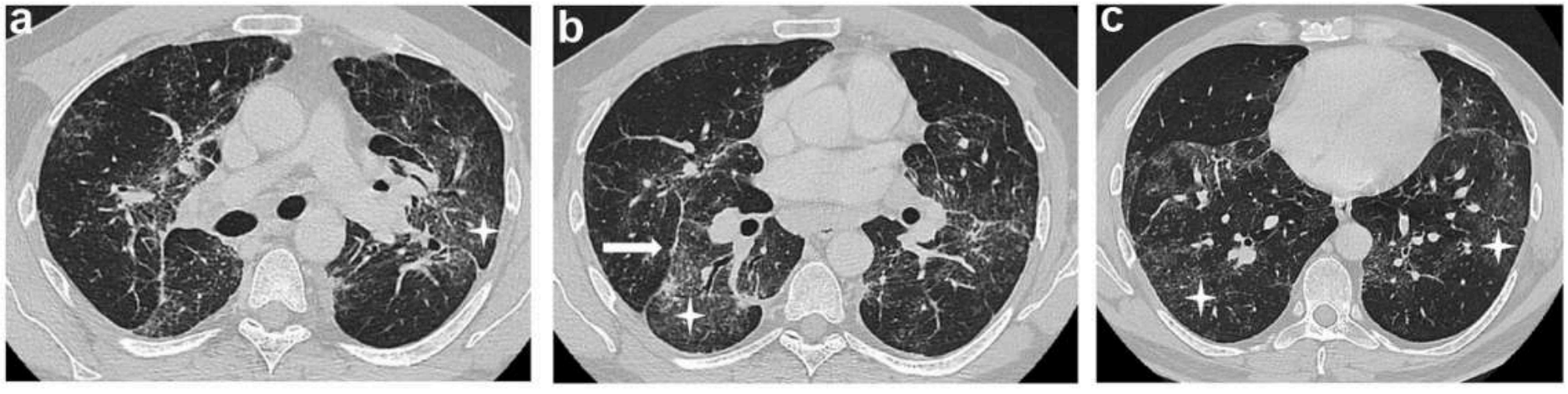

Figure 7. Sarcoïdose alvéolaire. a. b. et c. Bilan de toux avec dyspnée chronique. Plages de verre dépoli correspondant à de multiples micronodules confluents (étoiles), associées à une distorsion scissurale marquée (b, flèche).

Forme alvéolaire

Ce tableau se présente sous la forme de plages alvéolaires bilatérales en verre dépoli de contours flous, de taille et distribution variables, parfois importantes (*Fig. 7*). Elle traduit la confluence de multiples granulomes micronodulaires comblant les alvéoles, et représenterait 10% des sarcoïdoses [1,7]. Son évolution est plus volontiers aiguë que les formes interstitielles pures. Les diagnostics différentiels à évoquer devant ce tableau sont principalement les causes infectieuses (notamment virales ou à germes atypiques: absence de distorsion architecturale) ou une pneumopathie interstitielle de type PINS.

MENU

3- SARCOIDOSE ALVÉOLAIRE : VERRE DÉPOLI

*10% des sarcoidoses_*



verre dépoli
mosaique
piegage expi
= "fromage de tête"

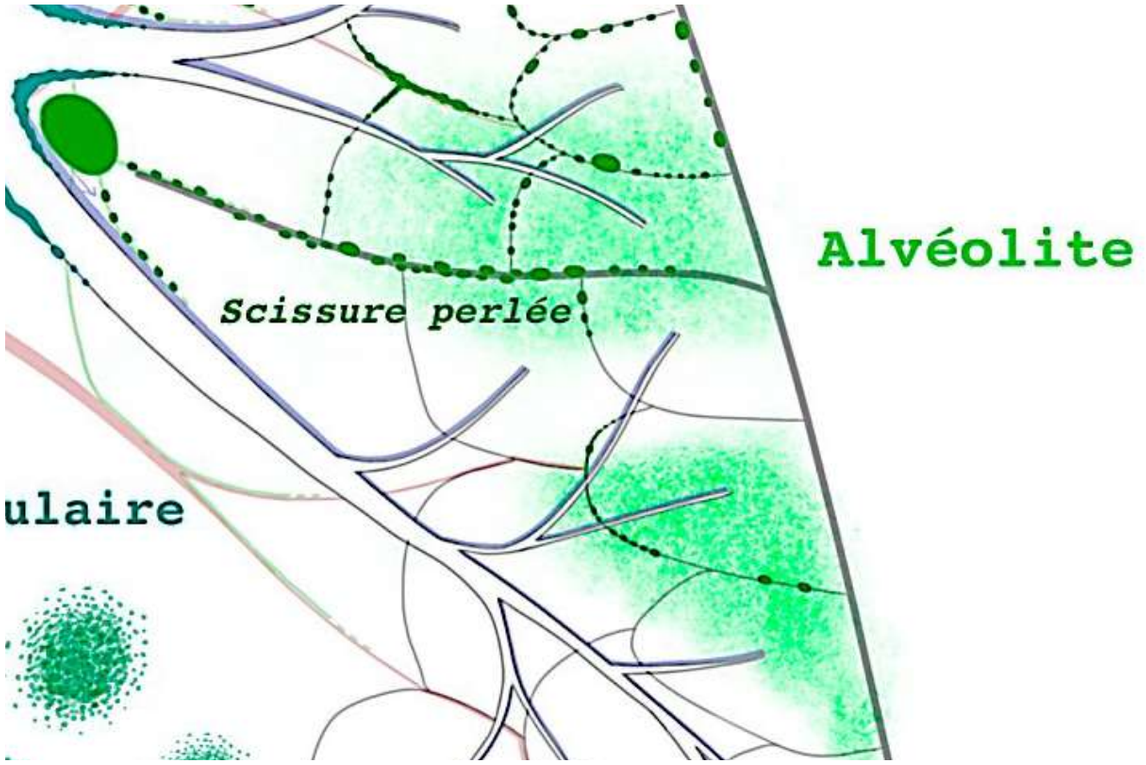

Sarcoïdose

- **plage de verre dépoli** et **micronodules centrolobulaires** des régions supérieures
- et **pseudo « arbres en bourgeon »** des régions moyennes

MENU

3 - LES VERRES DÉPOLIS CHRONIQUES

Seul , isolé | **+ Kystes** | **+ Fibrose** | **+ Micronodules**

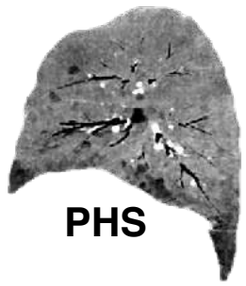

PHS

PHS +++ si micronod verre dépoli centro-lob , flous de faible densité

SARCOIDOSE +++ si péri-lymphatique

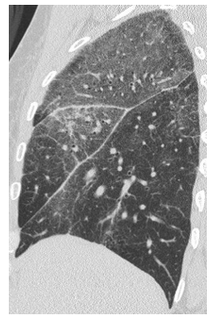

SARCOIDOSE

LES AUTRES ÉTIOLOGIES : Rechercher signes associés

Isolé
non spécifique +++
MAIS :

Diffus
- OAP+++/ Hgie
- Médicament et PINS++
- Tabac : BRPI, PID, PIL

ID

+ Kystes
- **PID** si tabac, microkyst
- **PIL** si G-S ou HIV, macrokyst
- **Pneumocystose** si ID

+ Fibrose
- PINS+++, PIC

+ (micro) nodules

PHS +++
SARCOIDOSE +++
POC de forme nodulaire

OAP / Hgie

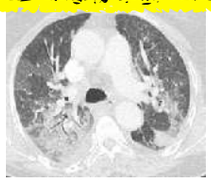

MEDICAMENTS
=> PINS

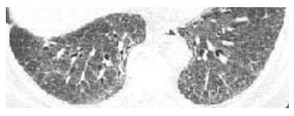

TABAC BRPI

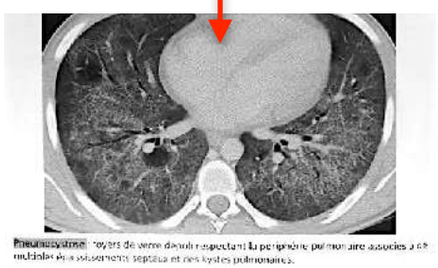

PID microkyst+VD

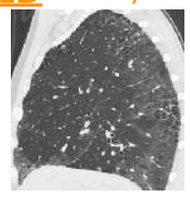

PIL macrokyst+VD



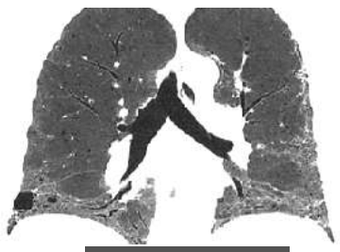

PINS+++

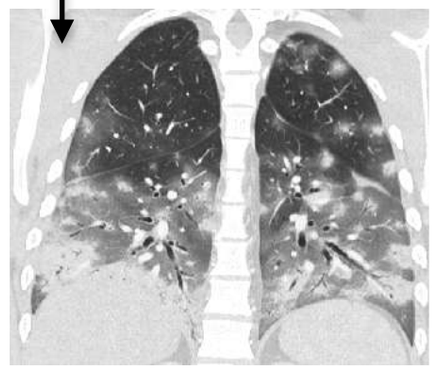

MENU

Sarcoïdose

Chez ces deux patients, **verre dépoli prédominant** et **signe de la scissure perlée**

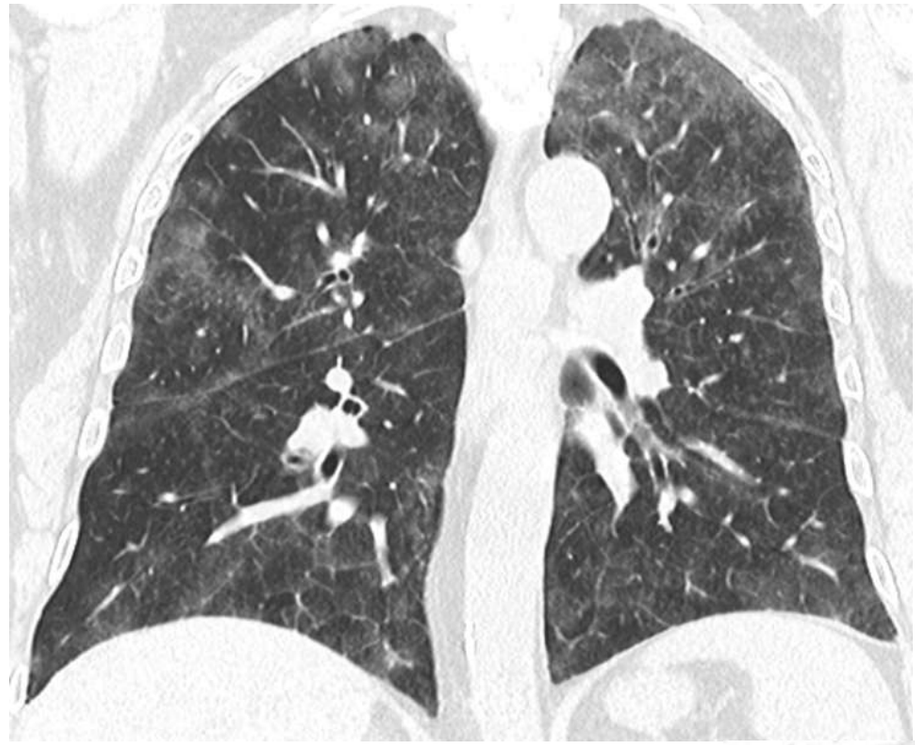

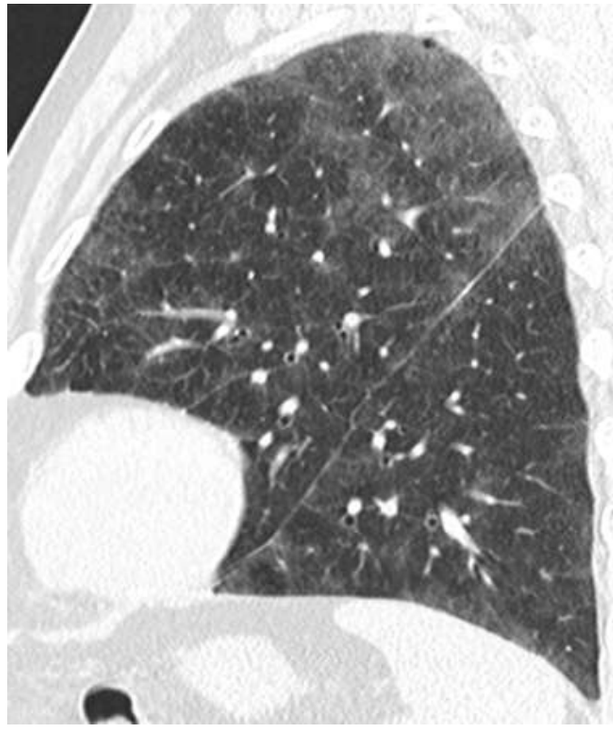

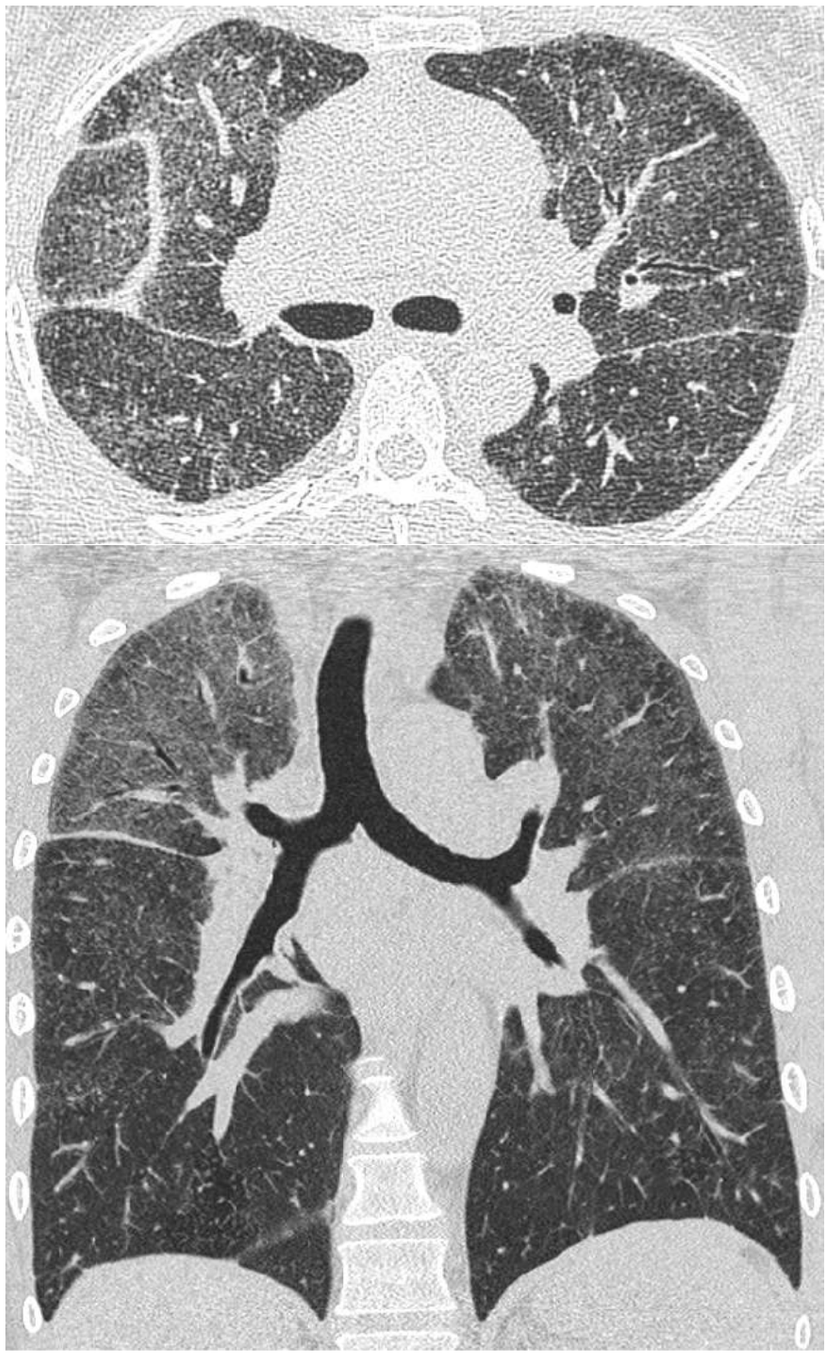

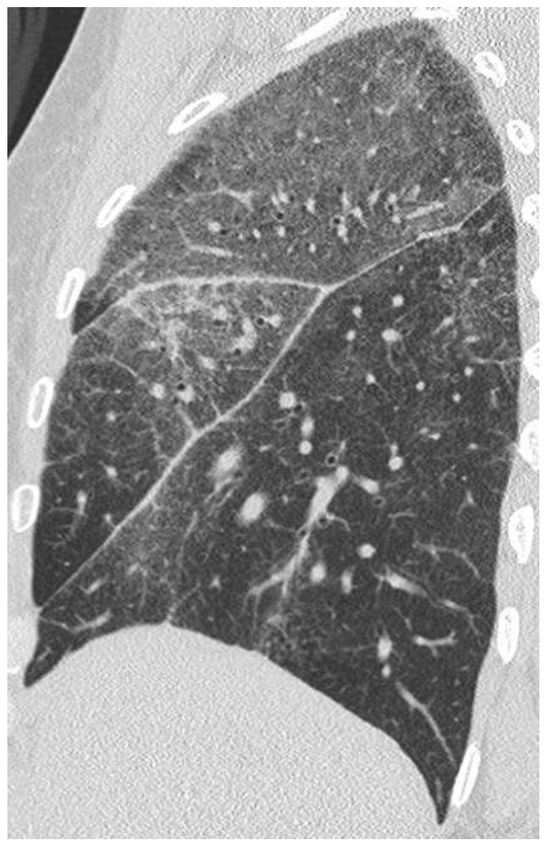



MENU



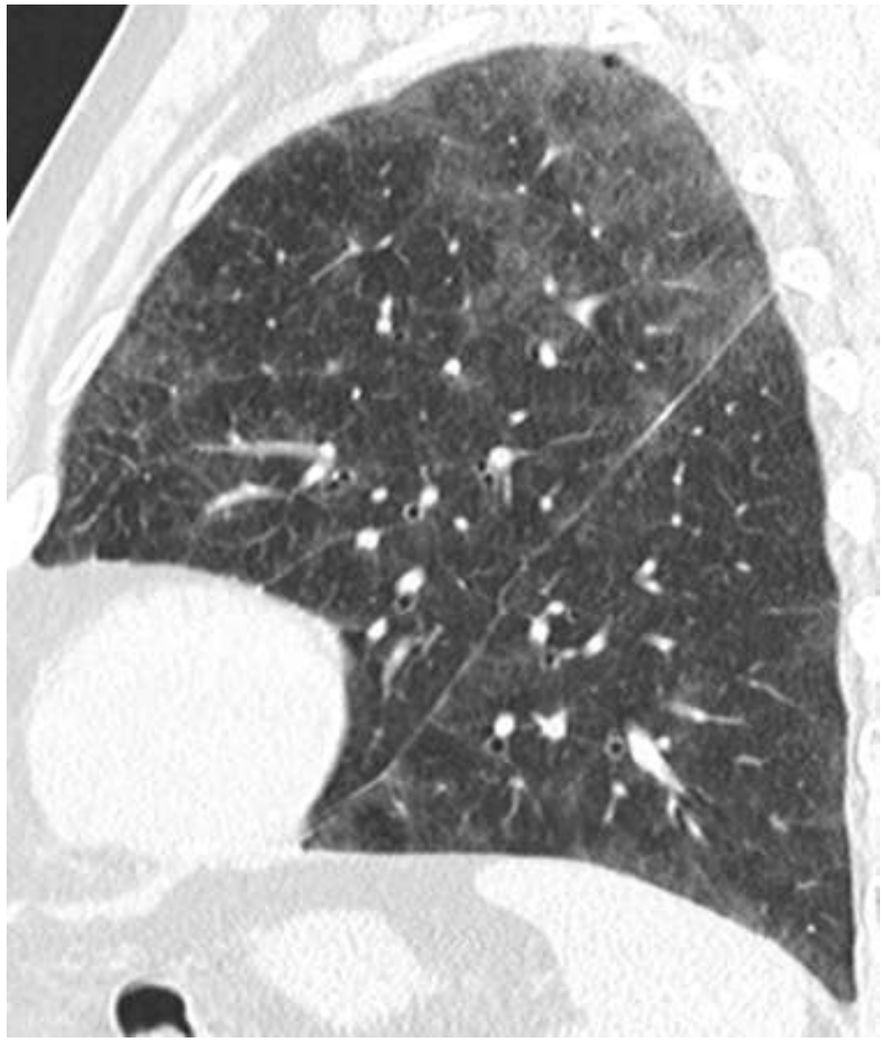

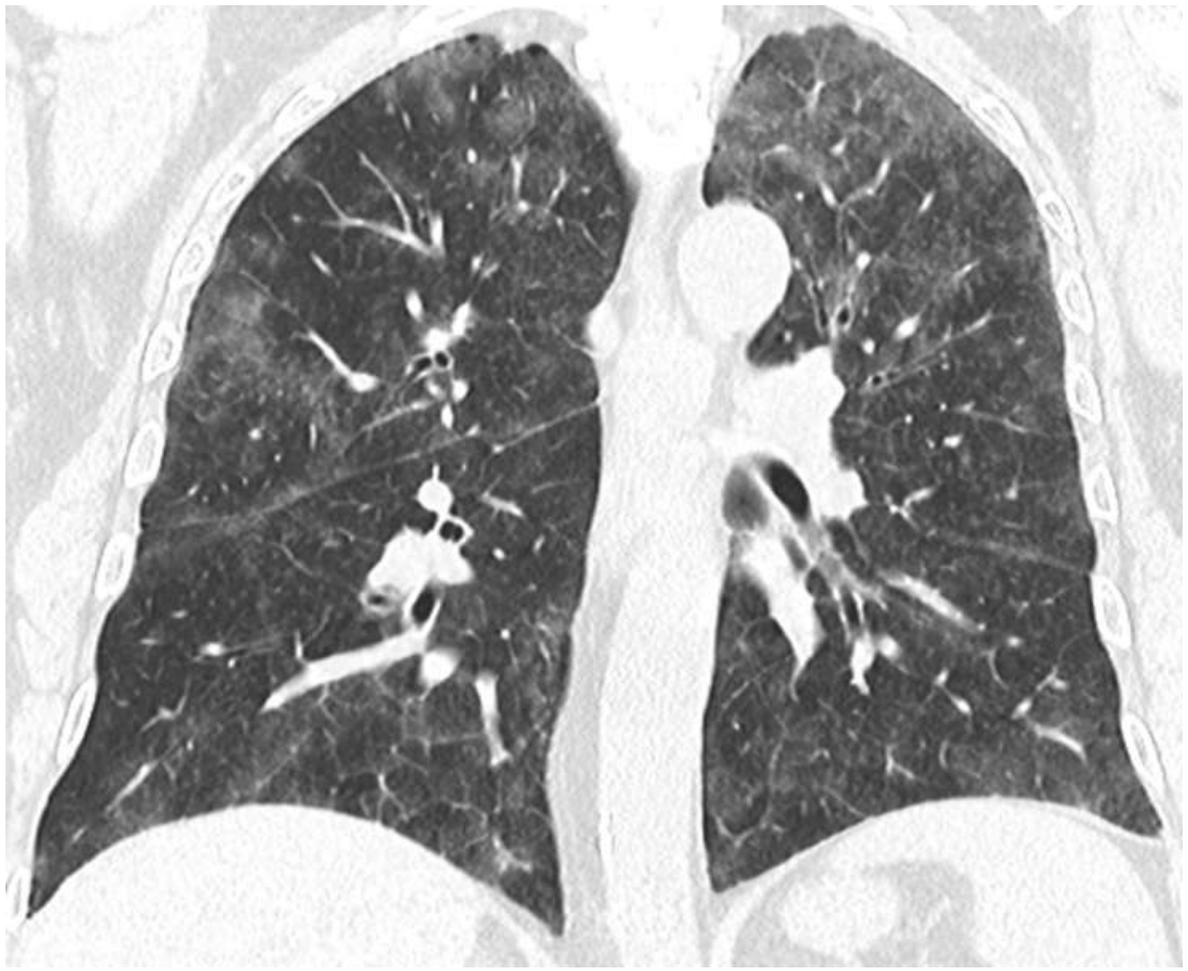

Sarcoïdose

- **Verre dépoli** prédominant
- Discret épaississements septaux
- Scissure perlée

MENU

SARCOIDOSE PSEUDO-ARBRE EN BOURGEON

Pseudo-micronodules branchés

Dans de rares cas, les micronodules peuvent apparaître faussement branchés et faire évoquer une infection mycobactérienne [18] (*Fig. 8*). Ils n'épargnent alors pas les régions sous pleurales comme c'est le cas pour les micronodules bronchiolaires.

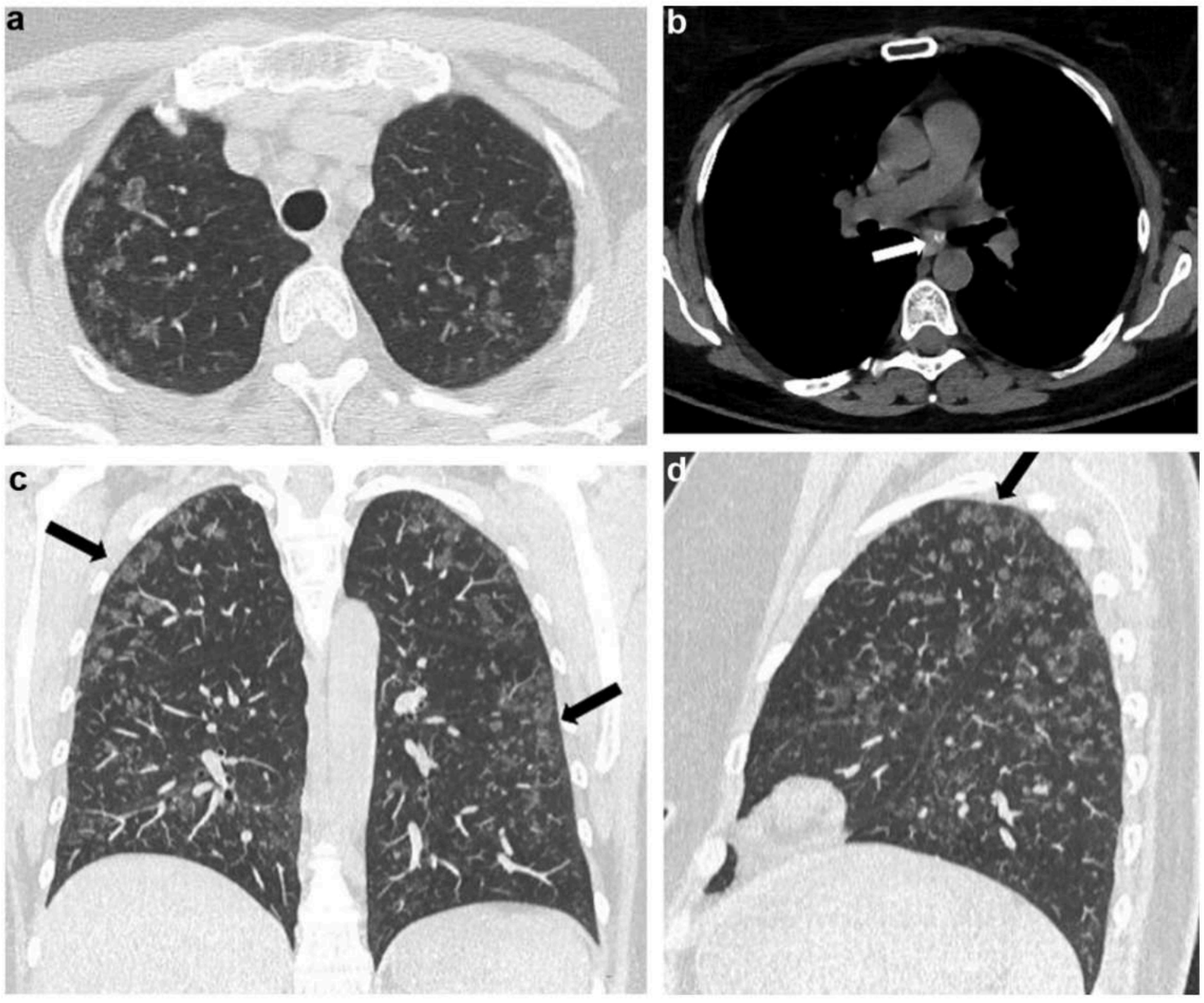

Figure 8. Aspect de micronodules branchés. Toux sèche pauci symptomatique, depuis plusieurs semaines. Multiples micro nodules en verre dépoli (flèche) de taille variable à prédominance périphérique lobaire supérieure, avec pour certains un aspect de halo inversé. Ces nodules prennent par endroit un aspect d'arbre en bourgeon bien visible en reconstruction MIP (c et d, flèches noires). Présence d'un ganglion sous-carénaire calcifié chez ce patient (b, flèche blanche). Diagnostic différentiel recherché: infection mycobactérienne. Sarcoïdose confirmée par les biopsies d'éperon et l'évolution de la maladie.

MENU

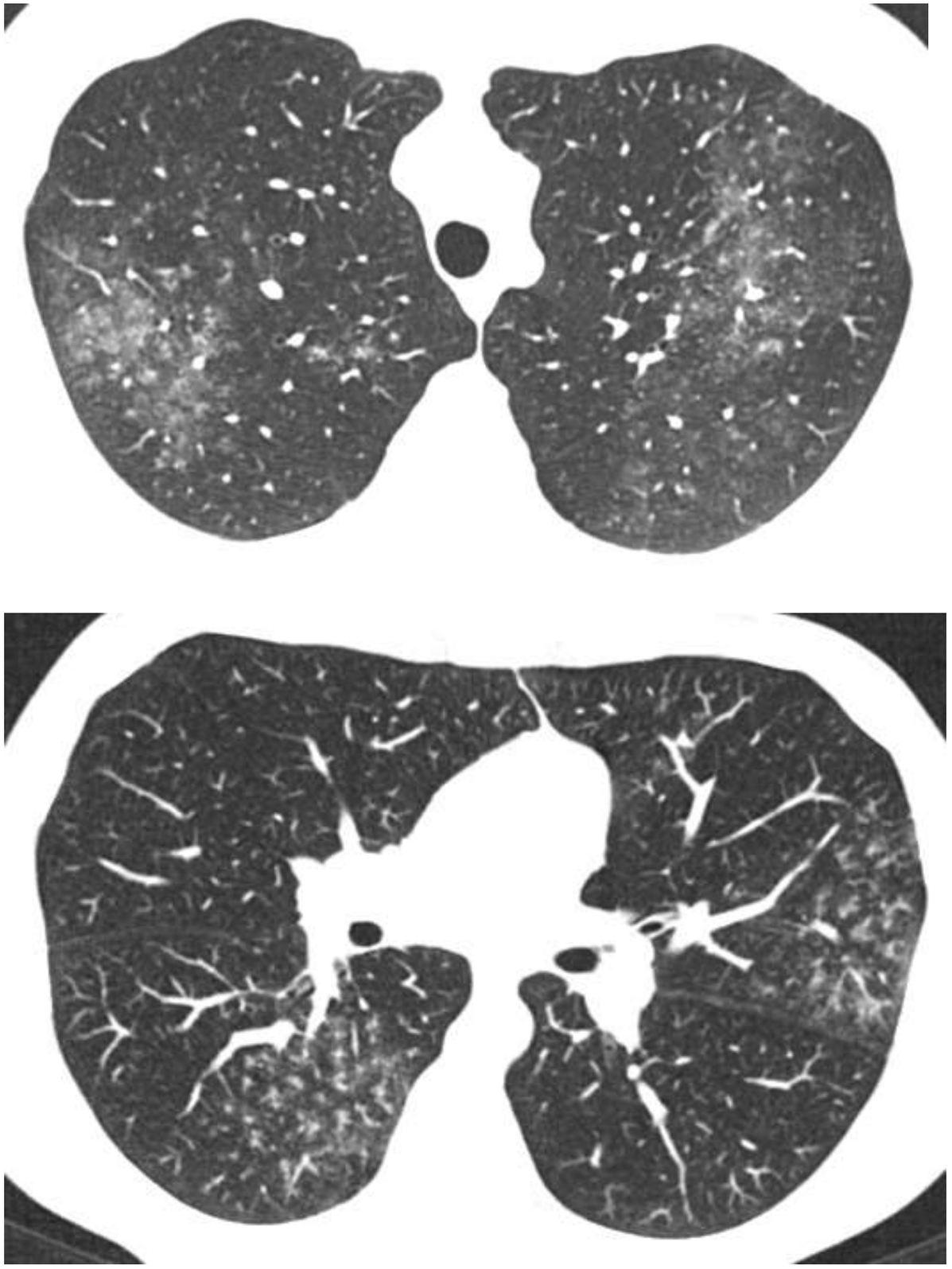



Sarcoïdose

- **plage de verre dépoli** et **micronodules centrolobulaires** des régions supérieures
- et **pseudo « arbres en bourgeon »** des régions moyennes

MENU

4 - MICRO-NODULES : LES PIEGES

FAUX arbres en bourgeons = Sarcoidose

Certaines forme de **SARCOIDOSE AU DEBUT**
par leur distribution péri-broncho-vasculaire jusque dans le centre du lobule pulm

→ **miment des arbres en bourgeons**

Piège diagnostique assez fréquent !!!

RECHERCHER ALORS 3 SIGNES DE LA SARCOIDOSE =

1- LES MICRO NODULES N'EPARGNENT PAS LES REGIONS SOUS PLEURALES +++
2- CLUSTERS +++
3- GALAXY SIGN +++
toujours associés à cette forme de sarcoidose avec faux arbre en bourgeon

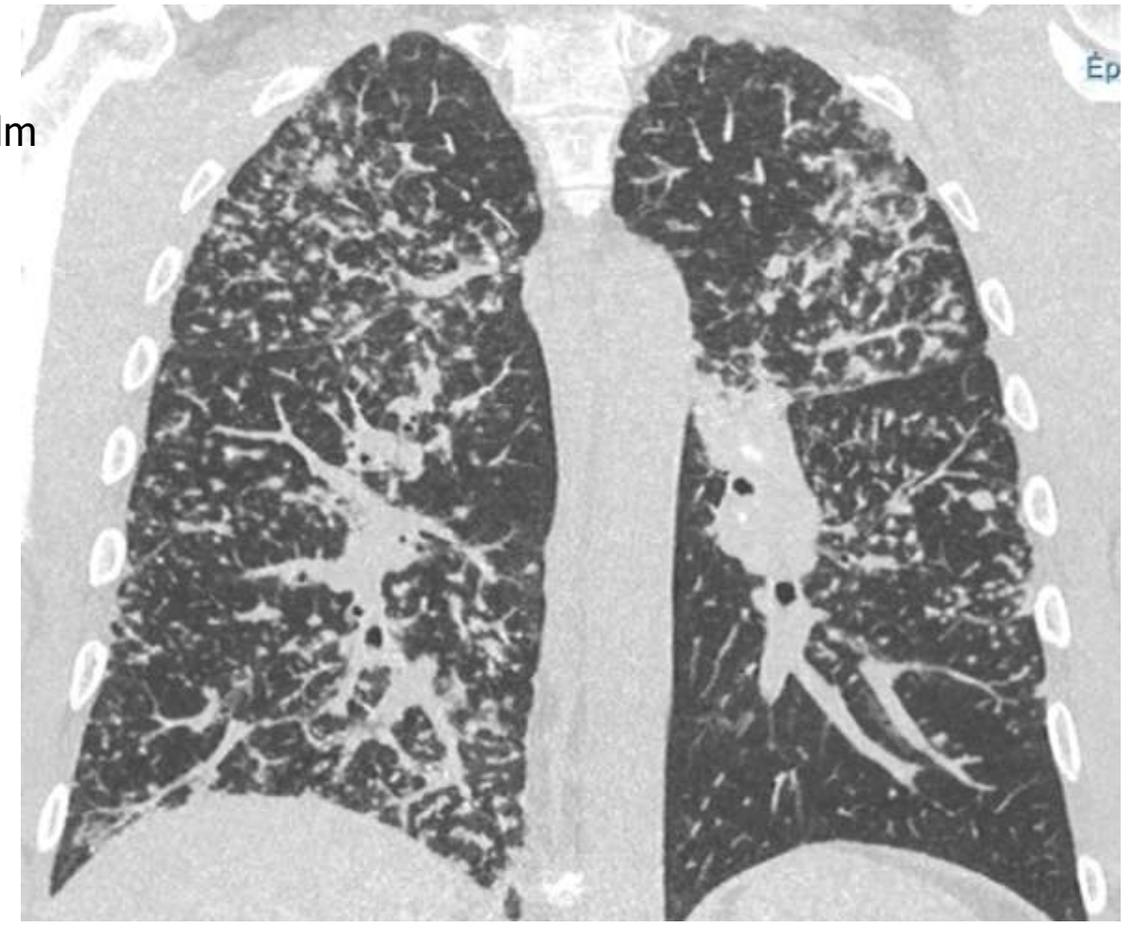

	Faux arbre en bourgeon Sarcoidose	Arbre en bourgeon
Signes d'accompagnement	Micronodules sous pleuraux CLUSTERS /GALAXY +++	Respect des régions sous pleurale

MENU

4 - MICRO-NODULES : LES PIEGES

FAUX arbres en bourgeons

Diseases with perilymphatic distribution may show centrilobular predominant nodules

- Search for nodules along pleura and interlobular septa
- Thickening of bronchovascular bundles
- Mediastinal adenomegalies

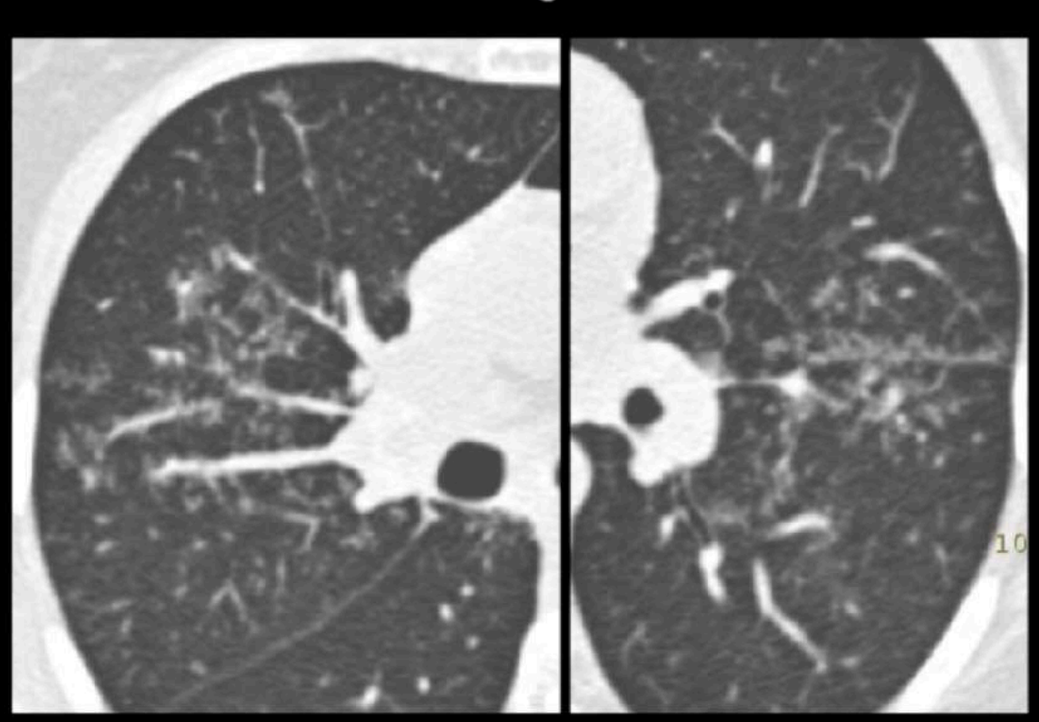

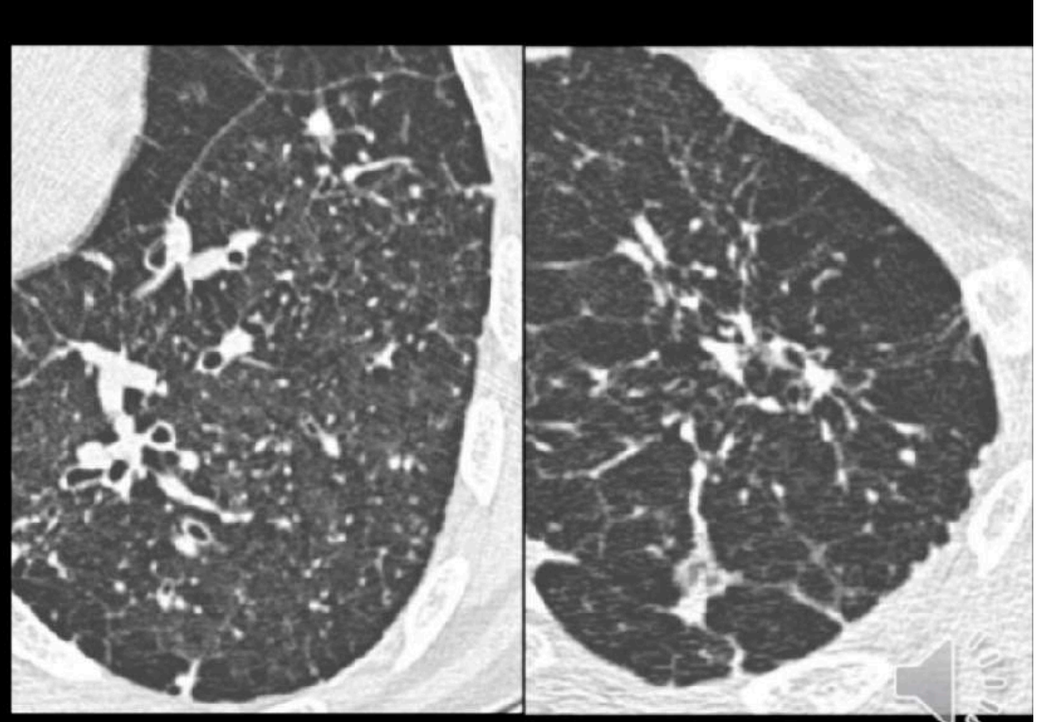

Centro-lob. Péri-lymph. Centro-lob. Péri-lymph.

MENU

4 - MICRO-NODULES : LES PIEGES

+++ ALEATOIRE diffère de péri-lymphatique car
1 - Peu en sous-pleural / 2 - répartition homogène car hématogène

Il existe quelques limites à cet algorithme diagnostique qu'il ne faut pas méconnaître [16] :

– lorsque les micronodules sont extrêmement profus, il est difficile de différencier une distribution de type périlymphatique de celle d'une distribution au hasard liée à une maladie hématogène. Un signe peut aider : dans les miliaires hématogènes, peu de micronodules sont au contact direct de la plèvre et des gros vaisseaux (Figure 8-42). C'est l'inverse en cas de distribution périlymphatique (Figure 8-43)**+++ ALEATOIRE = PEU EN PLEURAL**

– il peut y avoir dans certains cas, des similitudes entre deux types de distribution qui peut rendre difficile l'interprétation. Le piège le plus fréquent est la différenciation entre un mode périlymphatique sans micronodules sous-pleuraux, comme on peut le voir au début d'une sarcoïdose, et, un aspect de micronodules centrolobulaires avec arbre en bourgeons secondaire (Figure 8-44) à une bronchiolite infectieuse (Figure 8-45). En effet, les nodules péribronchiolaires de la sarcoïdose venant au contact des artères centrolobulaires peuvent mimer le signe de l'arbre en bourgeons. Heureusement, d'autres signes caractéristiques de la sarcoïdose sont habituellement présents, en particulier le regroupement en *clusters* des micronodules, et le signe de la galaxie (multiples micronodules autour d'un nodule plus ou moins volumineux à contours micronodulaires) (Figure 8-46) ; **= FAUX ARBRE EN BOURGEONS**

– un remplissage bronchiolaire par des cellules tumorales au cours d'un adénocarcinome mucineux invasif, d'un lymphome, et/ou des embolies tumorales dans les artères centrolobulaires peuvent aussi donner un aspect caractéristique d'arbre en bourgeons [17, 18].



Figure 8-42 Miliaire hématogène. Coupe TDM axiale transverse passant par les lobes supérieurs. Micronodules de dissémination hématogène avec une distribution aléatoire chez un patient atteint de miliaire tuberculeuse. Les micronodules présentent une profusion bien marquée. Ils sont peu nombreux au contact de la plèvre, mais le fait que certains micronodules soient au contact de la plèvre élimine l'hypothèse d'une distribution centrolobulaire. Quelques micronodules sont aussi au contact des vaisseaux. Noter un pseudo-épaississement des scissures par œdème interstitiel sous-pleural associé.

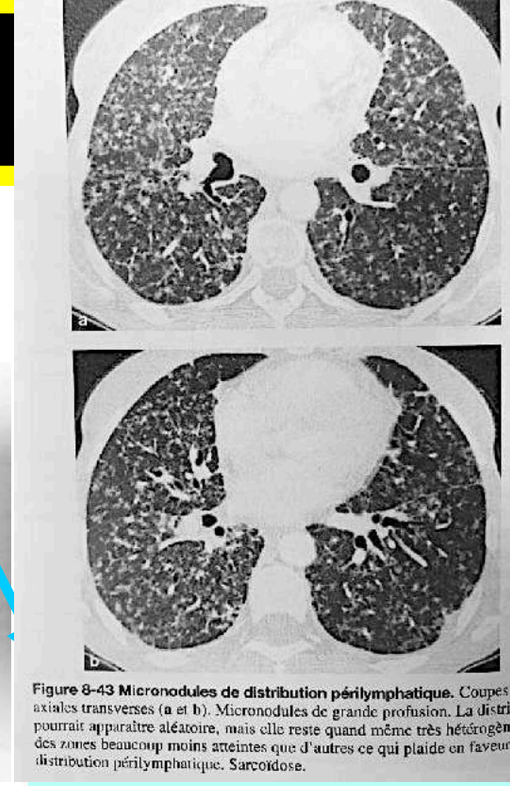

Figure 8-43 Micronodules de distribution périlymphatique. Coupes TDM axiales transverses (a et b). Micronodules de grande profusion. La distribution pourrait apparaître aléatoire, mais elle reste quand même très hétérogène avec des zones beaucoup moins atteintes que d'autres ce qui plaide en faveur d'une distribution périlymphatique. Sarcoïdose.

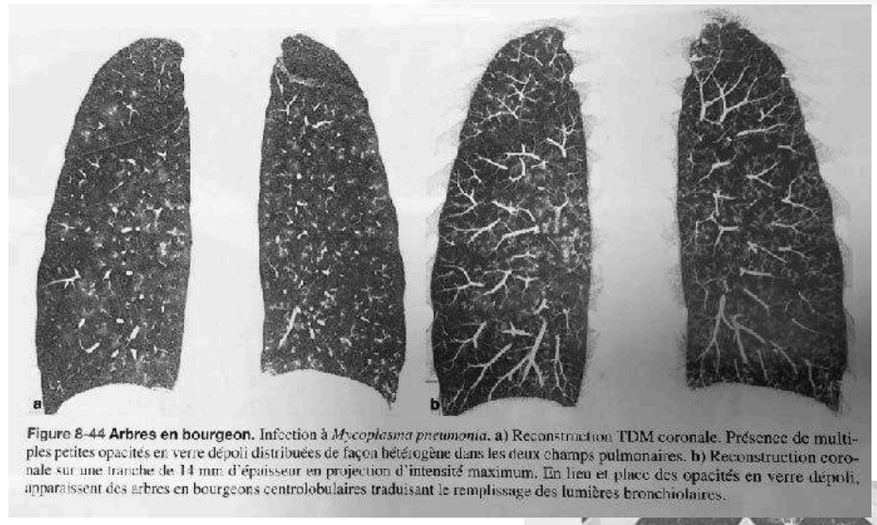

Figure 8-44 Arbres en bourgeon. Infection à *Mycoplasma pneumonia*. a) Reconstruction TDM coronale. Présence de multiples petites opacités en verre dépoli distribuées de façon hétérogène dans les deux champs pulmonaires. b) Reconstruction coronale sur une tranche de 14 mm d'épaisseur en projection d'intensité maximum. En lieu et place des opacités en verre dépoli, apparaissent des arbres en bourgeons centrolobulaires traduisant le remplissage des lumières bronchiolaires.

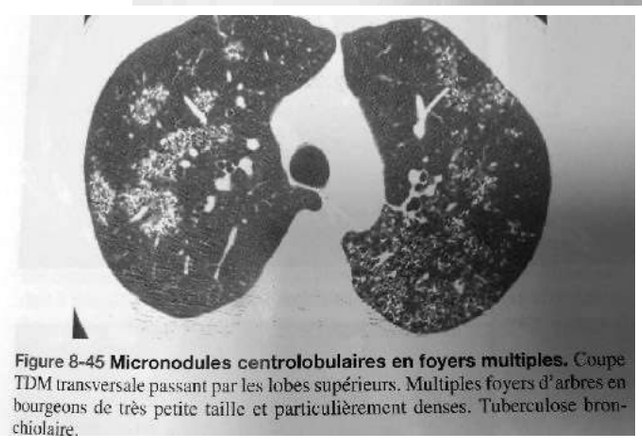

Figure 8-45 Micronodules centrolobulaires en foyers multiples. Coupe TDM transversale passant par les lobes supérieurs. Multiples foyers d'arbres en bourgeons de très petite taille et particulièrement denses. Tuberculose bronchiolaire.

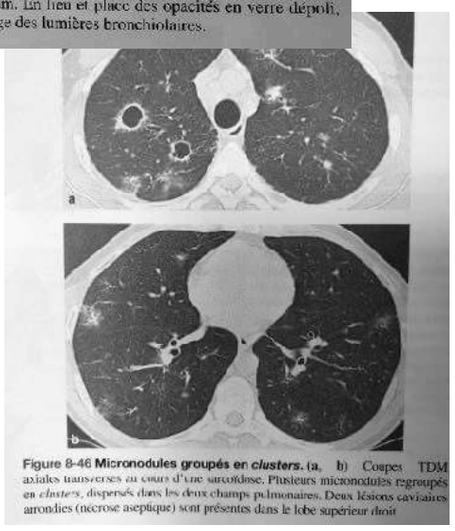

Figure 8-46 Micronodules groupés en *clusters*. (a, b) Coupes TDM axiales transverses au cours d'une sarcoïdose. Plusieurs micronodules regroupés en *clusters*, dispersés dans les deux champs pulmonaires. Deux lésions cavitaires arrondies (nécrose aseptique) sont présentes dans le lobe supérieur droit

MENU

SARCOIDOSE : CAVITÉ

Lésions cavitaires

Les macronodules parfois présents peuvent rarement se nécroser et s'excaver dans les formes évoluées [5] les rendant difficiles à distinguer d'étiologies telles que la tuberculose, la granulomatose avec polyangéite (maladie de Wegener), ou une néoplasie primitive ou secondaire (*Fig. 3*e). Les cavités peuvent être colonisées par des champignons, et notamment *Aspergillus fumigatus* pouvant être à l'origine d'une truffe aspergillaire ou aspergillome (signe du grelot) ou par des mycobactéries atypiques fréquemment associées à la sarcoïdose [19].

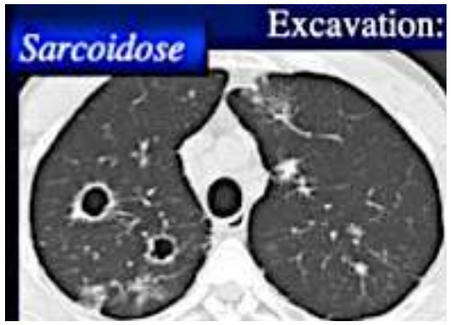

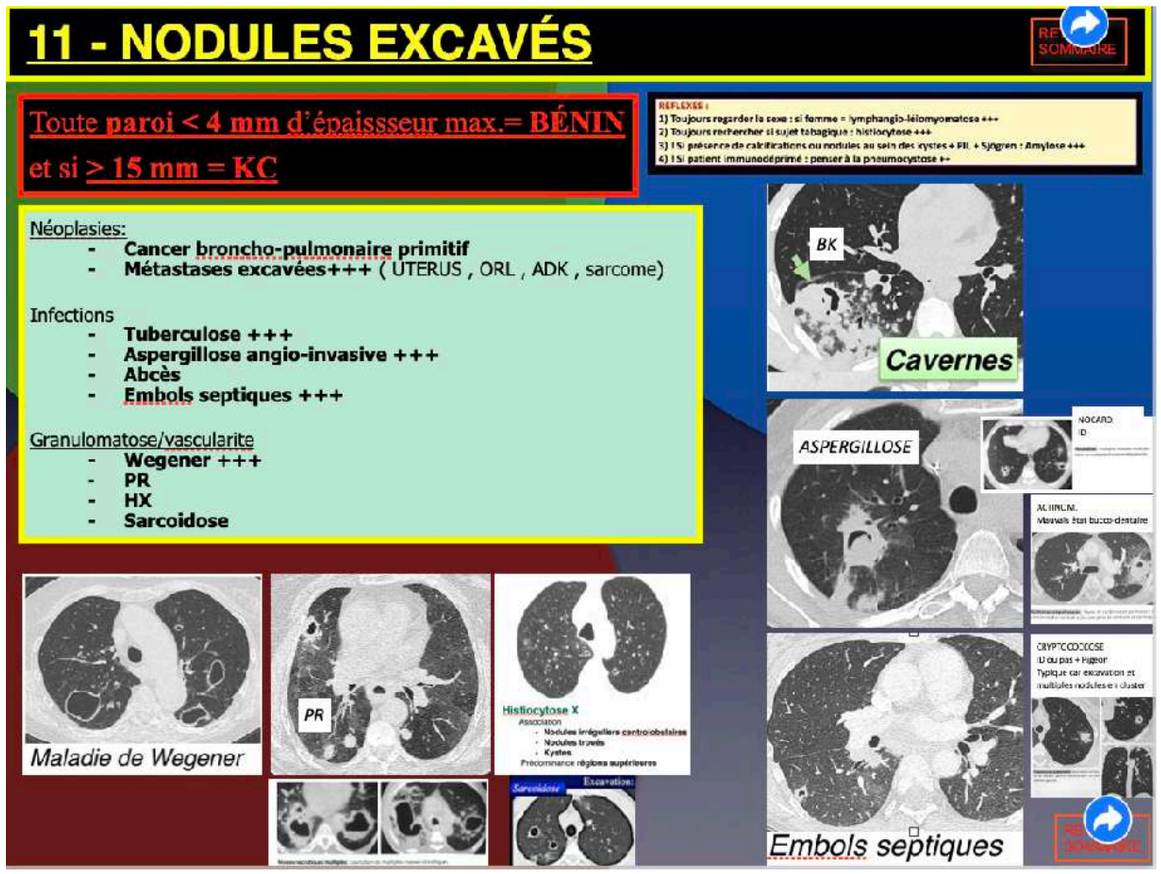

PSEUDO-MASSES

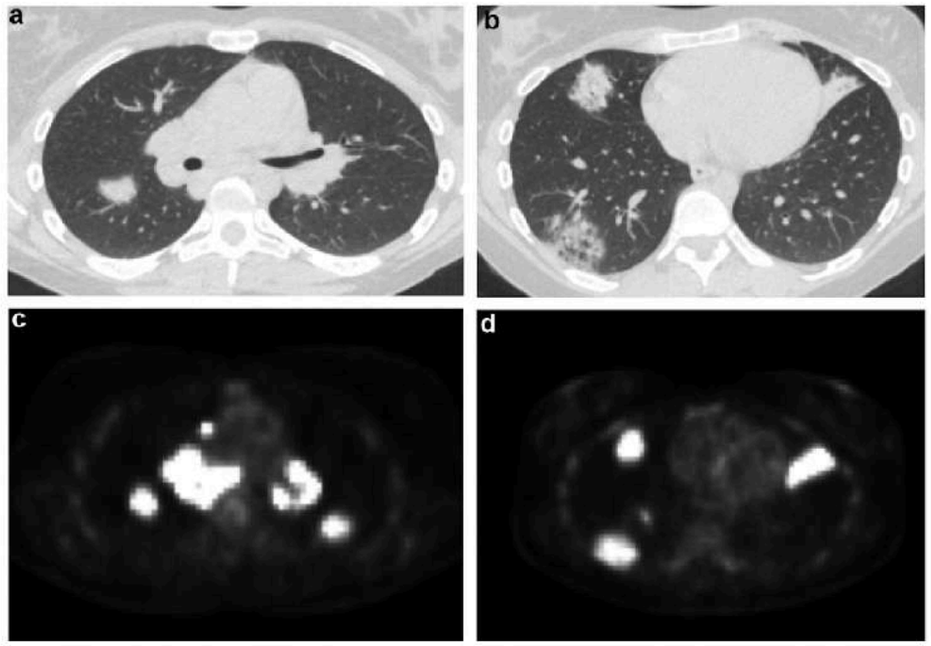

Figure 10. Pseudo-masses. Bilan de toux chronique. Condensations nodulaires non rétractiles avec adénomégalies hyperfixantes à la TEP TDM (c et d). À la biopsie pulmonaire, granulomes épithélioïdes et giganto-cellulaires posant le diagnostic de sarcoïdose.

MENU

SARCOIDOSE : KYSTE *(exceptionnel)*

Lésions kystiques

Exceptionnellement, le tableau radiologique montre des lésions kystiques à paroi fines de distribution variable mais prédominant dans les régions apicales, notamment dans les formes évoluées [1] (*Fig. 9*). Ces lésions posent le diagnostic différentiel d'une lymphangioléiomyomatose ou d'une histiocytose Langhéransienne si le patient est fumeur. Lorsqu'elles s'associent à des lésions infiltratives, une pneumopathie interstitielle lymphoïde (LIP) peut être évoquée notamment dans un contexte de connectivite ou d'hémopathie. De volumineuses bulles avec destruction parenchymateuse ont également été décrites [2]: elles seraient dues à l'inflation du lobule secondaire et à la destruction des alvéoles suite à l'atteinte des bronchioles distales.

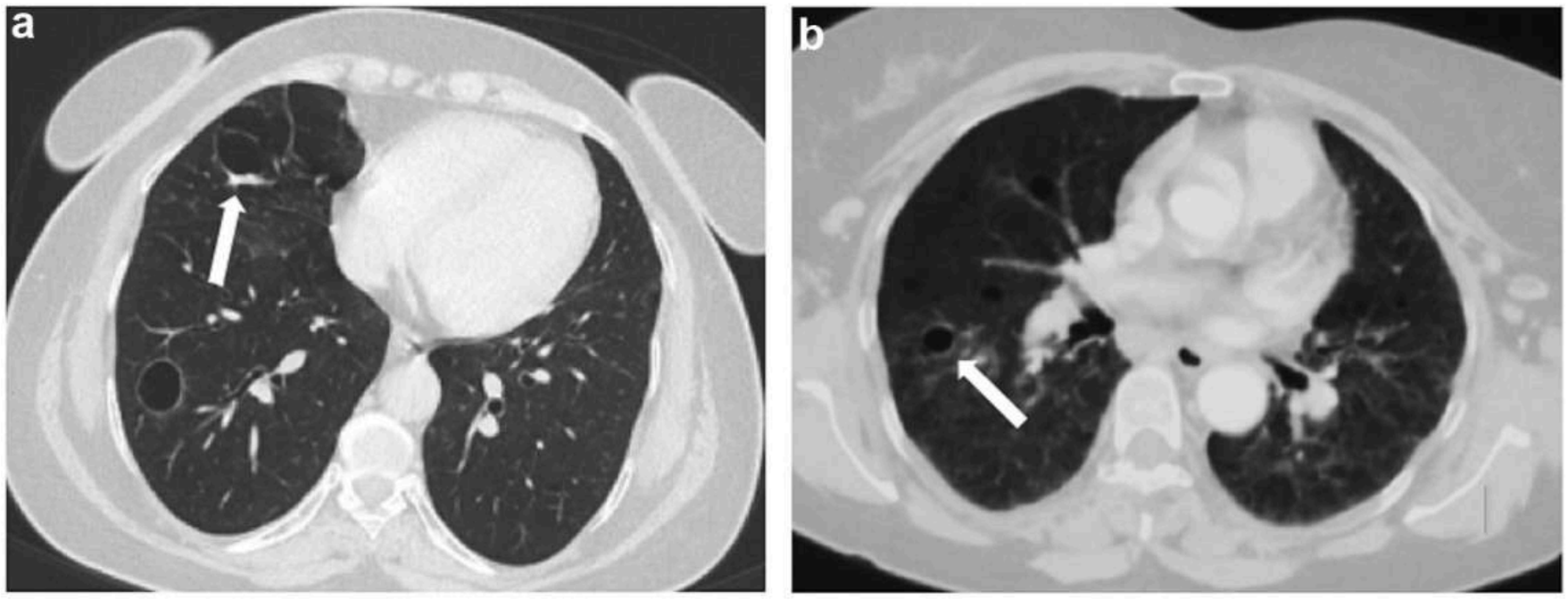

Figure 9. Lésions kystiques. Bilan de poly-adénomégalies cervicales et axillaires de découverte fortuite à l'IRM. Au scanner, multiples formations ganglionnaires non calcifiées associées à des réticulations apicales et à des kystes bien visible en minIP (b), ayant fait évoquer une hémopathie (LIP). Biopsies médiastinale puis ganglionnaire axillaire (3 sites au total) montrant des granulomes gigantocellulaires et épithélioïdes sans nécrose, compatibles avec une sarcoïdose. Pas d'autre étiologie expliquant la pathologie kystique (patiente non fumeuse).

MENU

SARCOIDOSE

50% ADP

Elles peuvent être COMPRESSIVES sur bronche (lob.moyen)

Elles peuvent être COMPRESSIVES sur artères (HTAP) surtout si fibrose

ADP en verre dépoli

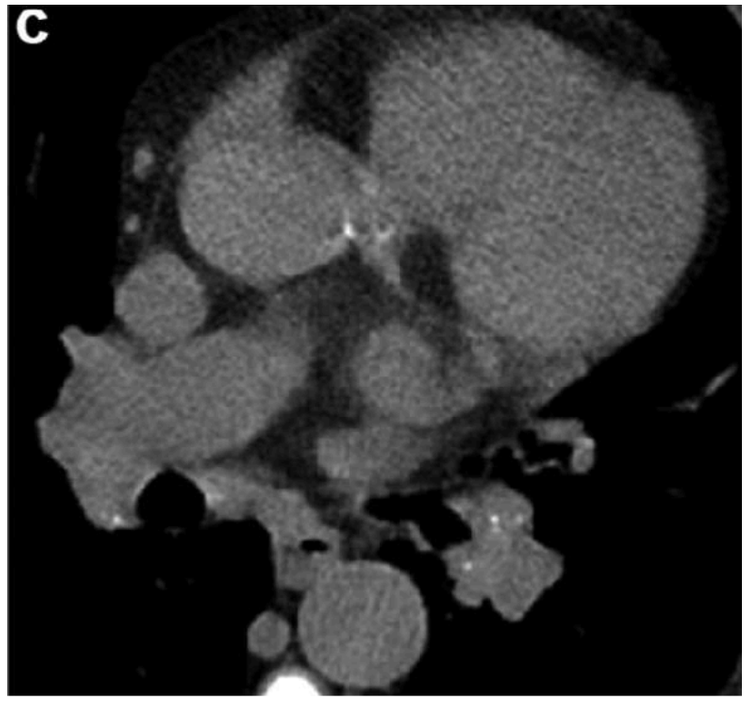

ADP avec macrocalcifications
Le + fréquent

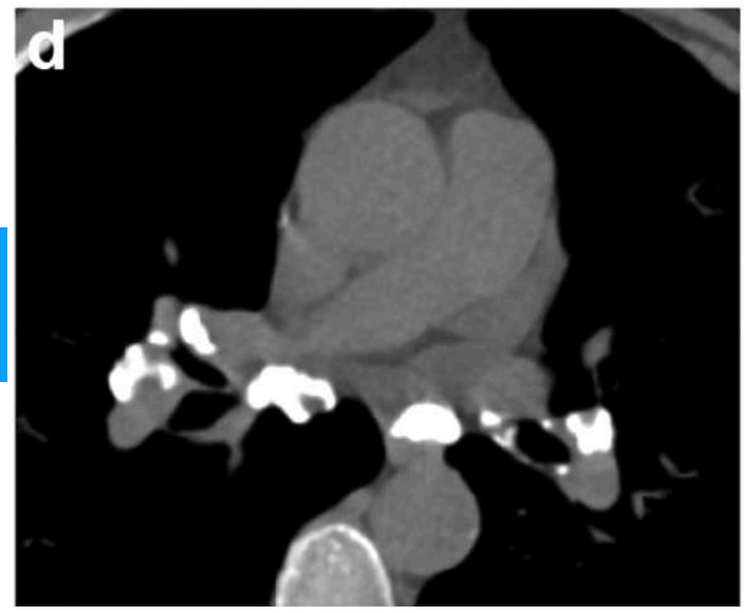

ADP en coquille d'oeuf



Diag différentiel = SILICOSE

Silicose	Prédominance dans les lobes supérieurs	Nodules calcifiés multiples de distribution aléatoire Calcifications ganglionnaires

MENU

Tableau II. Principaux diagnostics différentiels de la sarcoïdose.

Pathologies	Terrain & physiopathologie	Aspect radiologique
Silicose (pneumoconiose) [13]	Exposition professionnelle: prothésiste dentaire, sablage, mineur	Prédominance lobes supérieurs Nodules et adénomégalies médiastino-hilaires calcifiées Fibrose massive progressive
Bérylliose (pneumoconiose) [13]	Exposition professionnelle: industries utilisant le beryllium	Prédominance lobes supérieurs Nodules de distribution lymphatique et lésions fibrosantes (épaississements septaux) Plages en verre dépoli
Séquelles de tuberculose	Zone d'endémie ou contage connu par BK	Prédominance lobes supérieurs et Fowler, souvent unilatéral Adénomégalies calcifiées Lésions rétractiles ± calcifiées
Pneumopathie interstitielle granulomato-lymphocytaire (GLILD) [14]	Déficit immunitaire commun variable: dysrégulation immune	Prédominance inférieure Condensations nodulaires avec halo et bronchogramme aérique Scissures perlées Adénomégalies: 1/3 cas
Toxicité médicamenteuse (*sarcoid-like*) [15,16]	Interféron, anti TNF-alpha, thérapie anti rétrovirale, inhibiteurs du checkpoint	Aspect similaire à la sarcoïdose Atteinte systémique fréquente Relation temporelle

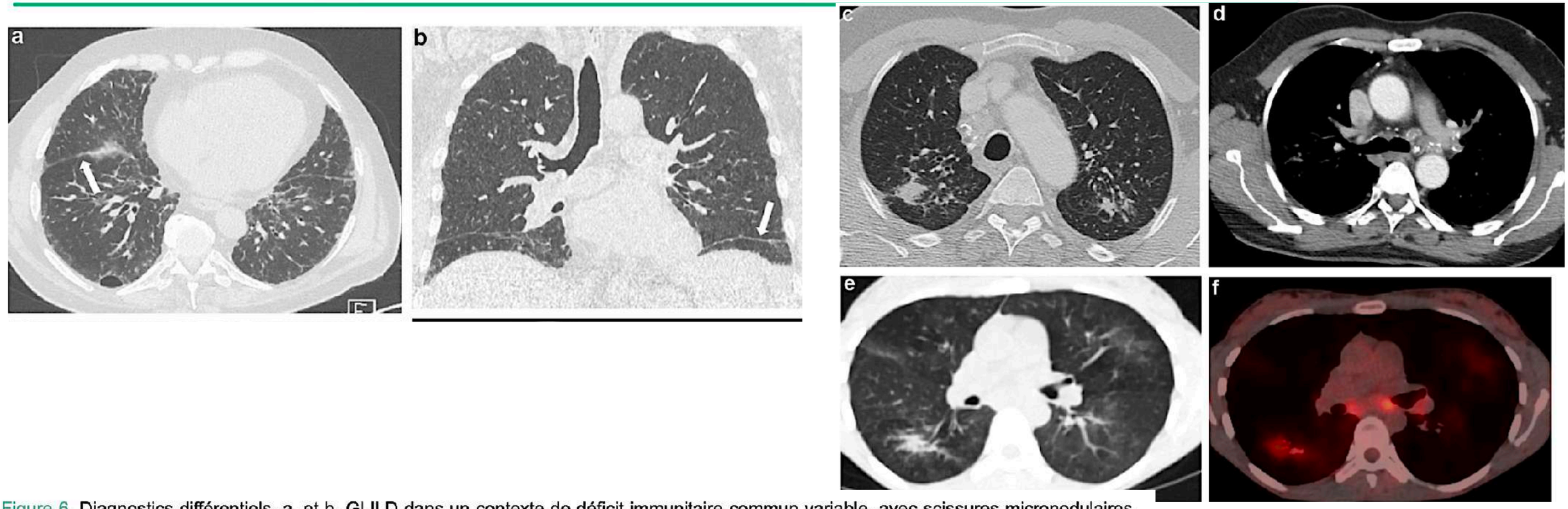

Figure 6. Diagnostics différentiels. a. et b. GLILD dans un contexte de déficit immunitaire commun variable, avec scissures micronodulaires (flèches), respectant les lobes supérieurs. c. et d. Silicose confirmée: présence de micronodules apico-postérieurs bilatéraux, calcifiés pour certains (non visibles sur cette coupe) associés à un distorsion architecturale et de multiples calcifications ganglionnaires en coquille d'œuf. e. et f. Sarcoïdose iatrogène (secukinumab pour polyarthrite rhumatoïde, sous traitement depuis 3 ans) mimant une sarcoïdose alvéolaire

MENU

SARCOIDOSE ABDO

= rate +++

=foie +++

50% des sarcoidoses

=rein

MENU

Atteintes extra-thoraciques classiques

Certaines lésions extra-thoraciques constituent un argument supplémentaire pour une sarcoïdose (*Fig. 5*). L'atteinte splénique est rapportée dans près de 50% des cas: ainsi une rate multinodulaire, pouvant être de taille supérieure à la normale,

Splenic involvement has been reported in 38%–77% of cases in autopsy studies (19). Splenomegaly is relatively common, occurring in 25%–60% of patients (83,85–87); and granulomas may be seen in the spleen in 6%–33% of patients (83,85–87). The imaging appearance of splenic sarcoidosis nodules mimics that of hepatic sarcoidosis in that the nodules are usually hypoechoic on US images, appear hypointense on CT images, and tend to be hypointense on T1- and T2-weighted MR images (Figs 15–17). In general, focal splenic lesions tend to be larger than hepatic foci.

Although sarcoid nodules may show enhancement on delayed phase images, the lack of peripheral discontinuous nodular enhancement in the early phases may help to differentiate them from other entities such as hemangiomas.

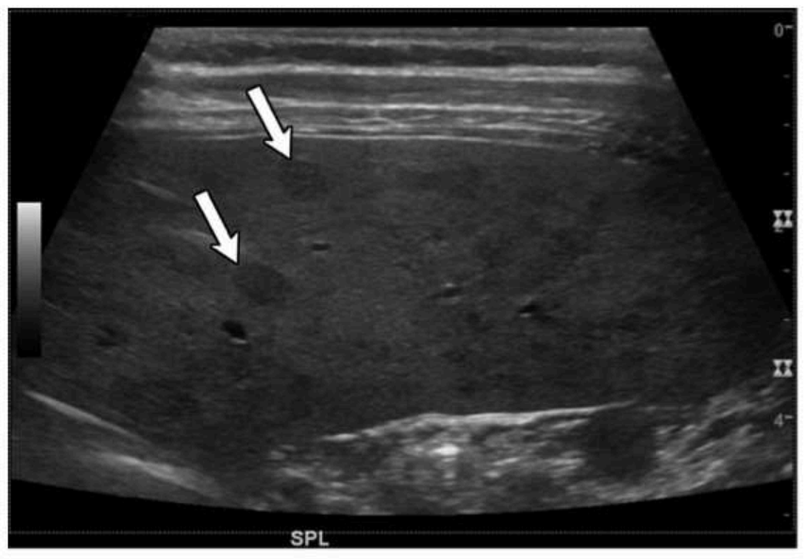

a.

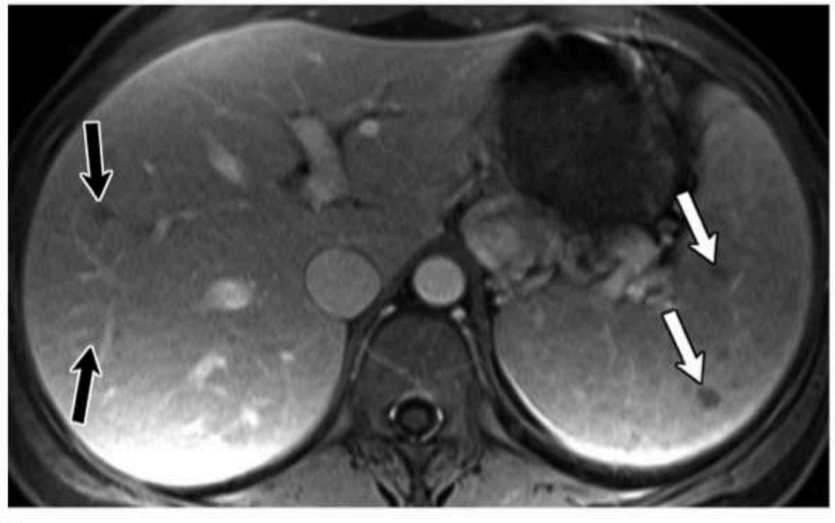

b.



c.

Figure 15. Splenic sarcoidosis in a 38-year-old woman. **(a)** US image shows many small hypointense lesions in the spleen (arrows). **(b)** Axial contrast-enhanced T1-weighted MR image shows small hypovascular lesions in the spleen (white arrows) and liver (black arrows). **(c)** Axial diffusion-weighted image with a high *b* value (800 sec/mm^2) shows many tiny lesions in the spleen (white arrows) and liver (black arrows) with restricted diffusion.

MENU

Atteintes extra-thoraciques classiques

Certaines lésions extra-thoraciques constituent un argument supplémentaire pour une sarcoïdose (*Fig. 5*). L'atteinte splénique est rapportée dans près de 50% des cas: ainsi une rate multinodulaire, pouvant être de taille supérieure à la normale,

Splenic involvement has been reported in 38%–77% of cases in autopsy studies (19). Splenomegaly is relatively common, occurring in 25%–60% of patients (83,85–87); and granulomas may be seen in the spleen in 6%–33% of patients (83,85–87). The imaging appearance of splenic sarcoidosis nodules mimics that of hepatic sarcoidosis in that the nodules are usually hypoechoic on US images, appear hypointense on CT images, and tend to be hypointense on T1- and T2-weighted MR images (Figs 15–17). In general, focal splenic lesions tend to be larger than hepatic foci.

ment on delayed phase images, the lack of peripheral discontinuous nodular enhancement in the early phases may help to differentiate them from other entities such as hemangiomas.

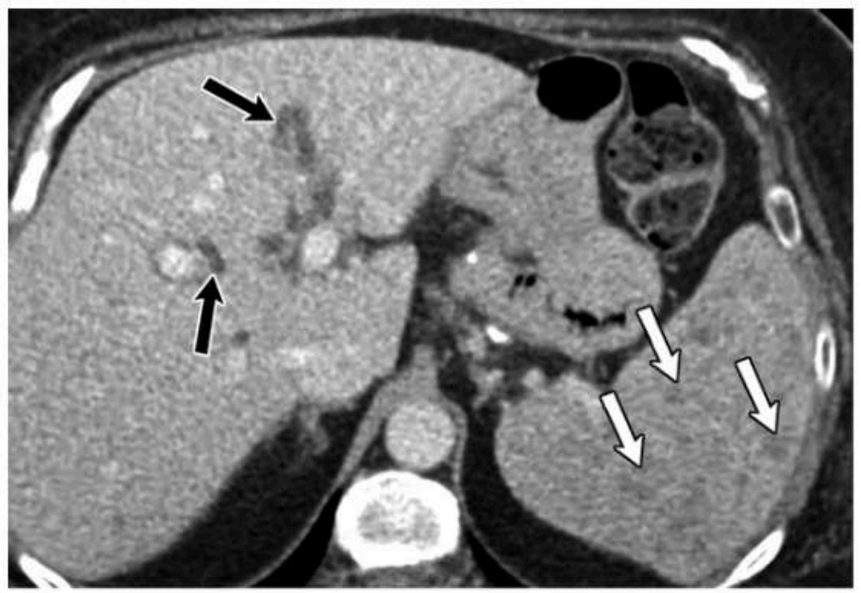

16.

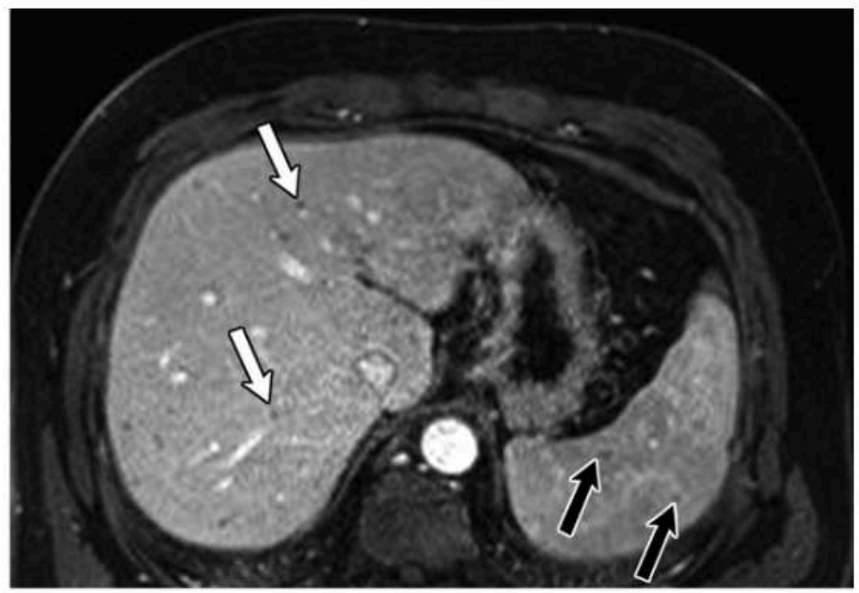

17.

Figures 16, 17. **(16)** Splenic sarcoidosis in a 59-year-old woman. Axial postcontrast CT image shows numerous small hypointense lesions in the spleen (white arrows). Mild biliary dilatation also is seen (black arrows). **(17)** Sarcoidosis involving the esophagus, stomach, liver, and spleen in a 41-year-old man. Axial contrast-enhanced T1-weighted MR image shows tiny hypovascular lesions in the liver (white arrows) and spleen (black arrows). Abnormal heterogeneous thickening and enhancement is also seen in the stomach. A diagnosis of sarcoidosis was confirmed on the basis of biopsy results.

MENU

Abdominal and Pelvic Sarcoidosis

Sarcoidosis can affect any abdominal organ, but the liver, spleen, peritoneum, kidneys, and stomach are more commonly affected (Figs 12–20) (49). Autopsy studies show that the liver may be involved in 24%–80% of patients with systemic sarcoidosis (23,68). In most cases, hepatic manifestations of sarcoidosis coexist with pulmonary sarcoidosis, but isolated hepatic disease without thoracic involvement may develop in up to 13% of patients (82). Hepatic sarcoidosis is often asymptomatic (23,68). However, symptomatic hepatic involvement that manifests as fatigue, fever, arthralgia, nonspecific abdominal pain, jaundice, and pruritus may occur in 5%–15% of patients. Portal hypertension and cirrhosis can develop in patients with long-standing hepatic sarcoidosis.

US, CT, and MR imaging are commonly used in the evaluation of hepatic sarcoidosis (83). US may show hepatomegaly, heterogeneous liver parenchyma, and increased liver echogenicity (84). US also may reveal innumerable small hypoechoic lesions in 5%–19% of patients (Fig 12a) (85–87). CT is reported to be more sensitive than US for identifying these heterogeneous hypointense nodules, which typically measure only a few millimeters, but larger lesions may develop, especially when the smaller lesions coalesce (Fig 13) (85–87). These sarcoidosis nodules are usually hypointense on both T1- and T2-weighted MR images (88). The differential diagnosis includes evaluation for metastases, lymphoma, fungal microabscesses, and mycobacterial infections. When there is doubt regarding the definitive diagnosis, biopsy may be warranted.

Sarcoidosis granulomas may grow along the portal tracts, which can be seen as areas of increased signal intensity on T2-weighted MR images (84). The T2 "halo sign" often reported with biliary cirrhosis or autoimmune hepatitis also can be seen in patients with hepatic sarcoidosis, manifesting as periportal T2-hypointense zones surrounding the portal triads that also may show decreased enhancement after administration of contrast material (Fig 14). Patients with advanced cases of hepatic sarcoidosis may develop bridging fibrosis and, ultimately, cirrhosis and can present with imaging features of cirrhosis and portal hypertension. Sarcoidosis also can involve the intrahepatic and extrahepatic bile ducts, resulting in biliary dilatation and bile duct strictures (88).

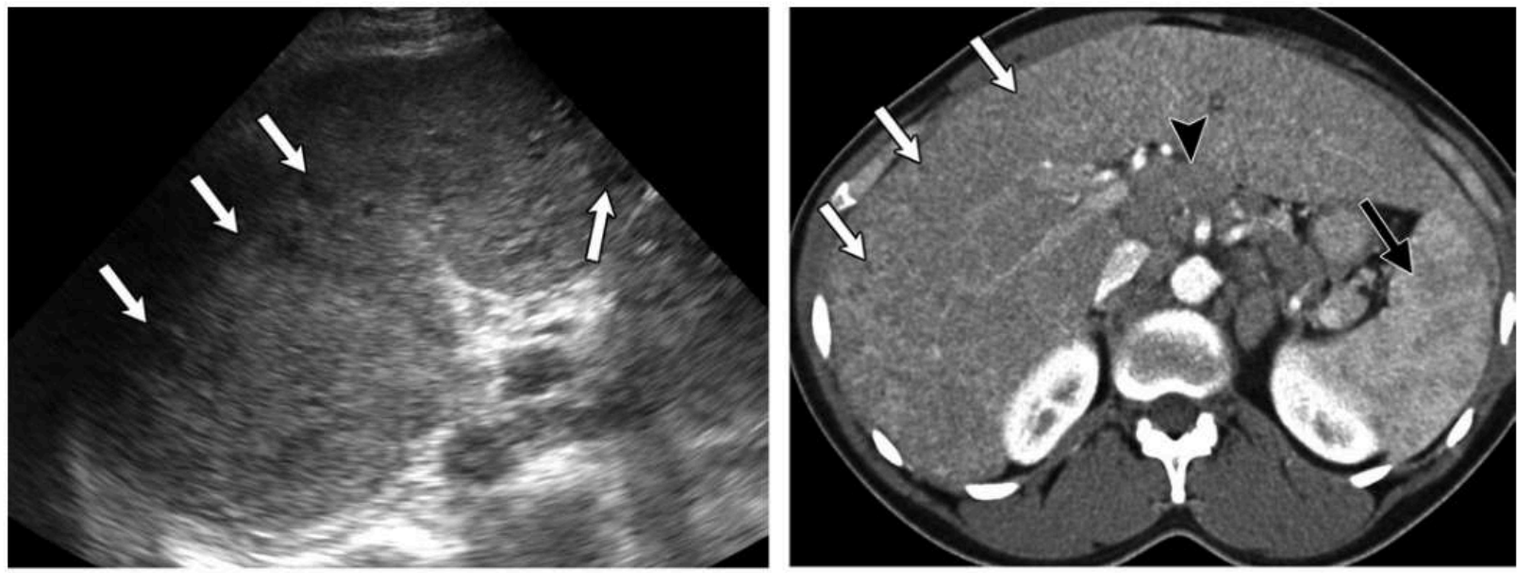

12. 13.

Figures 12, 13. **(12)** Hepatic sarcoidosis in a 50-year-old man. US image shows numerous small poorly defined hypoechoic lesions (arrows). A diagnosis of hepatic sarcoidosis was confirmed on the basis of biopsy results. Small hepatic sarcoid lesions may be difficult to evaluate with US but are often better visualized with CT and MR imaging. **(13)** Hepatosplenic sarcoidosis in a 33-year-old man. Axial CT image of the abdomen shows many tiny hypointense nodules in the liver (white arrows), slightly larger hypointense nodules in the spleen (arrowhead), and multiple upper abdominal nodes (black arrow).

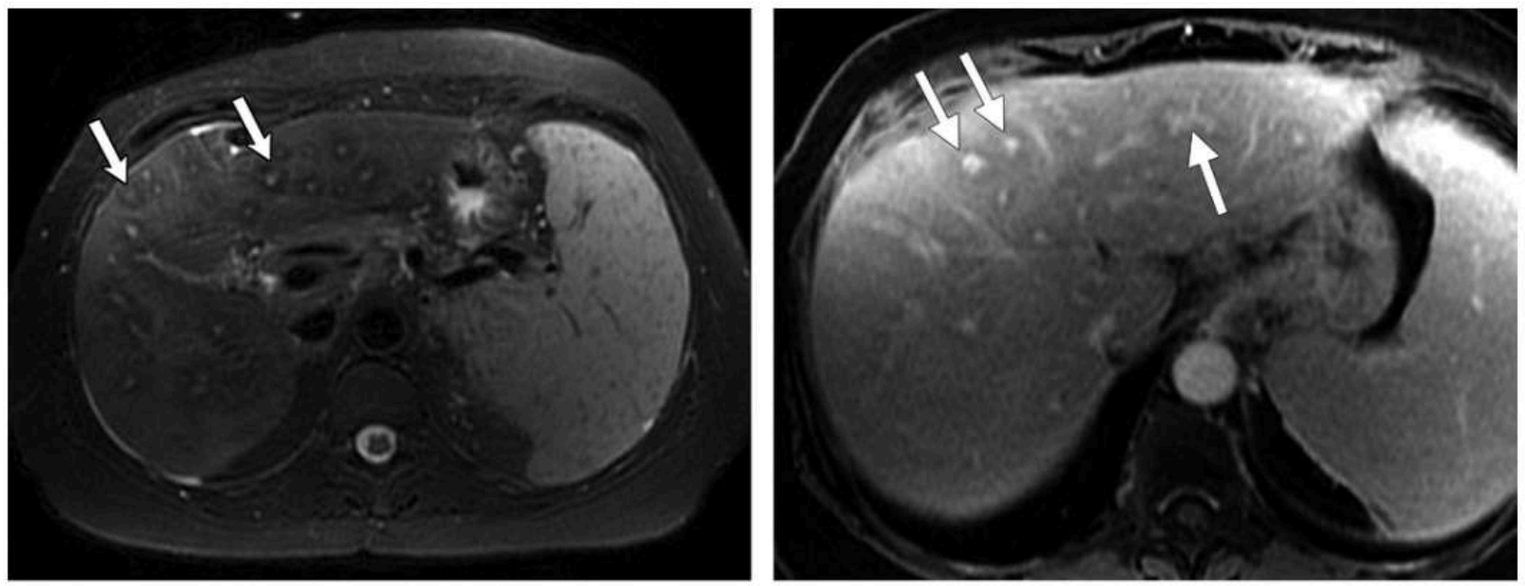

a. b.

Figure 14. Hepatic sarcoidosis in a 51-year-old woman. **(a)** Axial T2-weighted MR image shows the T2 "halo sign," with hypointense periportal zones (arrows). **(b)** Axial contrast-enhanced portal venous phase MR image shows poor enhancement in the periportal regions (arrows). The presence of hepatic sarcoidosis with prominent tracts of fibrosis along the periportal region was confirmed on the basis of the biopsy results.

MENU

Autopsy studies report renal involvement in 7%–22% of patients with sarcoidosis (79). Renal sarcoidosis typically causes interstitial nephritis with an infiltrative pattern that tends to preserve the overall reniform shape of the kidney (2,89,90). Sarcoidosis causes abnormal calcium metabolism, which may result in hypercalcemia (in 10% of patients), hypercalciuria (in 30%–40% of patients), and renal calculi (in 10% of patients) (2,89,90). Sarcoid macrophages possess 25-hydroxyvitamin D–1α-hydroxylase, which converts 25-hydroxyvitamin D to the more active vitamin D metabolite calcitriol (1,25 dihydroxyvitamin D) (2,89,90). Normally, the production of calcitriol from 25-hydroxyvitamin D is regulated by parathyroid hormone, but in patients with sarcoidosis, the activated macrophages produce calcitriol independently, without the regulation of parathyroid hormone. This leads to excessive calcitriol-induced intestinal calcium absorption, with resultant hypercalcemia and hypercalciuria. Underlying renal function usually is maintained, but severe granulomatous nephritis or substantial intrarenal calcium deposition rarely may result in renal failure. The lesions are hypovascular on CT images, causing a range of enhancement patterns from mottled or striated to the less frequently seen mass-like areas. CT may show nephromegaly, atrophy, or multifocal bilateral hypointense hypovascular masses (Fig 18). However, other conditions such as lymphoma, metastases, hypovascular renal cell carcinoma, and infection also may produce a similar appearance and should be considered in the differential diagnosis.

Sarcoidosis also can affect the testes and epididymis. US may show multiple unilateral

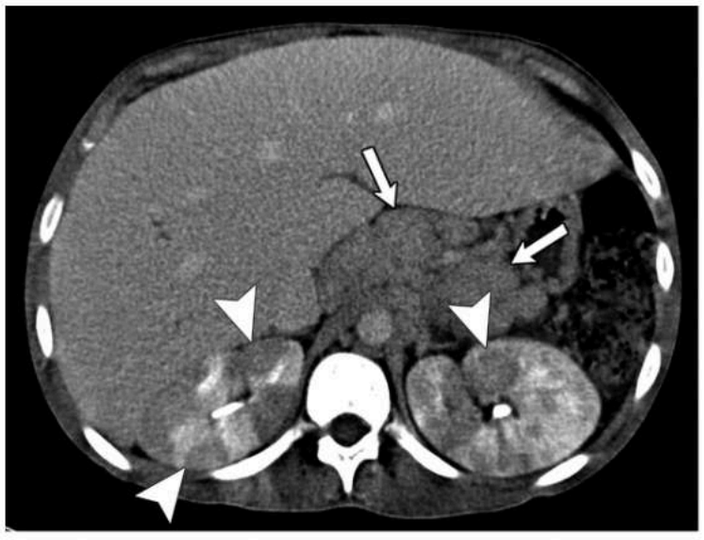

18.

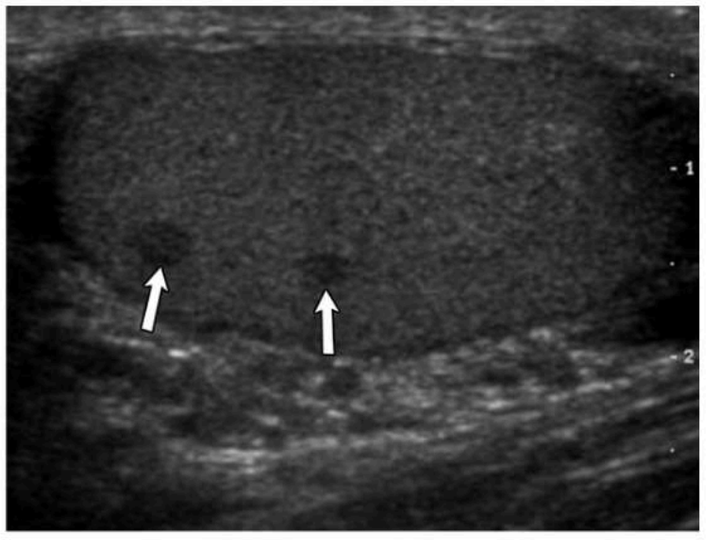

19.

Figures 18, 19. **(18)** Renal sarcoidosis in a 42-year-old man. Axial CT image of the abdomen shows many hypoattenuating lesions in the kidneys (arrowheads) bilaterally. Upper abdominal adenopathy (arrows) is also present. Conditions considered in the differential diagnosis included metastases, lymphoma, pyelonephritis, interstitial nephritis, and immunoglobulin G4–related renal disease. A diagnosis of sarcoidosis was confirmed on the basis of biopsy results. **(19)** Testicular sarcoidosis in a 33-year-old man. Longitudinal US image of the right testicle shows scattered hypoechoic lesions (arrows). Lesions with a similar appearance were also seen in the left testicle (not shown). The patient had a known diagnosis of sarcoidosis, and concurrent CT of the chest showed bilateral hilar adenopathy, consistent with multisystem sarcoid involvement.

MENU

SARCOIDOSE

OS

5% des sarcoidoses

90% MAINS

MENU

	SARCOIDOSE
LOCALISATION	P2 P3 2 et 3eme rayon
SYSTEMATISÉ = *atteinte des*	NON
PINCEMENT = TOUS MAIS	NON
OS /S CHONDRAL	**OSTEITE DE PERTHES JUNGLING** - LESIONS PSEUDOKYSTIQUE DE PETITES TAILLE
EROSIONS	LACUNES CENTRALE MULTIPLES BIEN CIRCONSCRIT
OSTEOPHYTES	- RETICULATIONS AVEC TRAVEES OS EPAISSIES - TROU VASC AUGMENTÉ vx++
DESTRUCTION	ARTIC RESPECTÉS CORTICAL AMINCI
	ASPECT GRILLAGÉ

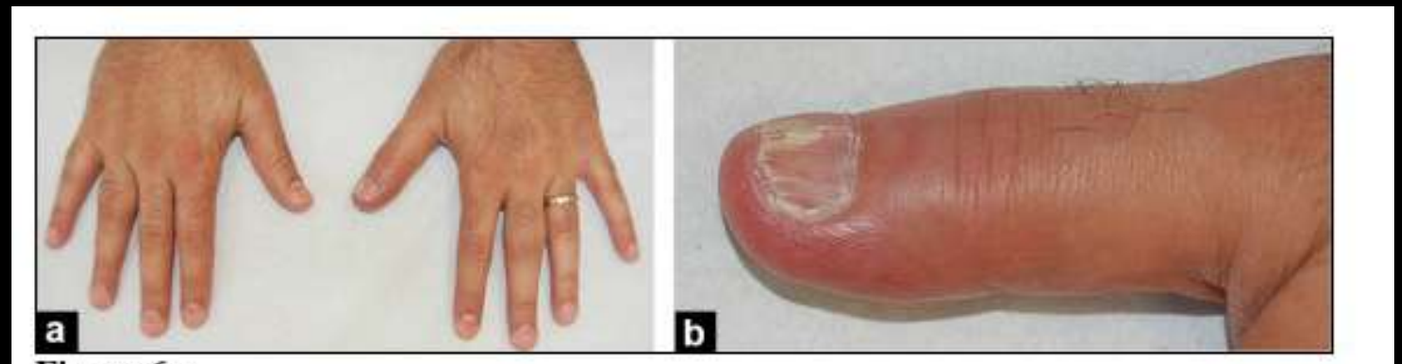

Figure 6 :

Dactylite sarcoïdosique. Épaississement fusiforme des parties molles en regard des articula
Hippocratisme digital du premier rayon gauche avec un ongle fendillé (b).



Dactylite sarcoïdosique. multiples petites lacunes pseudo-kystiques intra-osseuses, bien limitées, confluentes et polycycliques.

Acro-ostéolyse débutante

aspect « en nid d'abeille » de la trame osseuse



MENU

Radiologie

- Les lésions osseuses **atteignent principalement les os tubulaires de la main et du pied** mais peuvent intéresser tout le squelette [6, 2, 9, 3].
- Aucune image n'est complétement spécifique mais certaines images des phalanges des mains et des pieds et surtout leur groupement sont très évocateurs.
- En revanche, les lésions du squelette axial et des os longs sont **très polymorphes.**
- Les lésions sont **centrales dans l'os**. Elles se présentent comme des **lésions de la moelle osseuse** plutôt que comme des lésions du tissu osseux.
- Elles sont **le plus souvent multiples**.
- Elles sont le plus souvent nodulaires, arrondies.
- Leur taille et leur nombre sont extrêmement variables. En revanche, les lésions multiples tendent à avoir toutes les mêmes tailles chez un patient donné.
- Elles sont plus souvent ostéolytiques que condensantes.

MENU

messages à retenir

• les atteintes osseuses classiques de la sarcoïdose sont observés chez 1 à 13 % des patients. Elles siègent principalement sur les mains et les pieds et sont représentées par les composants de la **maladie de Perthes-Jüngling**. L'épaississement des tissus mous à l'entour des lésions osseuses, l'aspect grillagé des phalanges, sont bien connus des radiologues. Ces atteintes osseuses périphériques sont associées à des lésions typiques thoraciques dans plus de 90 % des cas

•Les atteintes du squelette axial au cours de la sarcoïdose sont beaucoup plus rares et moins facilement identifiées. Elles se traduisent essentiellement par des lésions ostéocondensantes disséminées associées à des atteintes lytiques d'abondance variable.



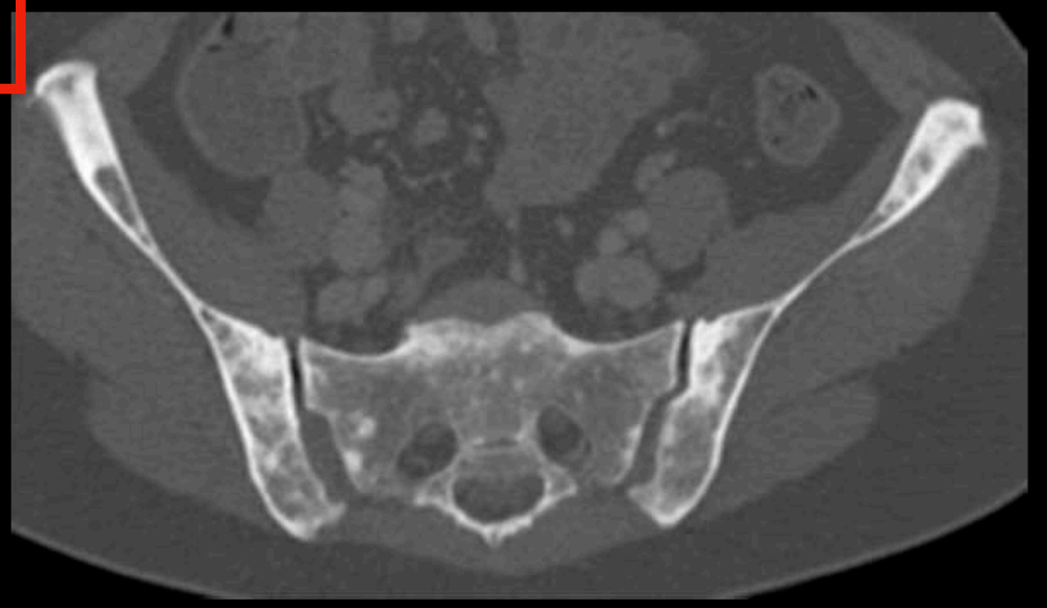

DIAG DIFF.

•Sur le strict plan radiologique, ces atteintes ostéocondensantes doivent faire discuter des métastases, le myélome condensant, les localisations ostéocondensantes des hémopathies malignes , l'ostéodystrophie rénale, les atteintes osseuses de la mastocytose , les spondylarthropathies et le syndrome SAPHO

MENU

Sarcoïdose et atteinte osseuse

Atteinte osseuse dans 1 à 13 % des sarcoïdoses



Atteinte médiastino-pulmonaire associée
dans 80 à 90 % des cas.

Myosite associée dans 50 à 80 % des cas.

Atteinte articulaire associée dans 10 à 35 %
des cas. Polyarthrite aiguë, chronique.

Lésions mains et pieds plus fréquentes.

maladie de Pertes-Jüngling

.hypertrophie des parties molles en regard des atteintes osseuses 'doigts en saucisse"

.géodes osseuses infracentimétriques

.aspect grillagé des phalanges atteintes

Koyama T et al. Radiologic manifestations of sarcoidosis in various organs.Radiographics. 2004 Jan-Feb;24(1):87-104.

MENU

5 – Sarcoïdose

- Structure atteinte
  Ostéopathie > arthropathie
- Siège centrée par les IPP
- Signes
  - Acroostéolyse
  - Encoches marginales ou diaphysaires
  - Augmentation de taille des trous nourriciers

Trou nourricier > 1 mm ++ sur P1 distal





MENU

Sarcoïdose osseuse:

- 5% sarcoïdoses (sous-estimée)
- Rarement révélatrice
- 90% mains



Trou nourricier > 1 mm ++ sur P1 distal

Dactylite sarcoïdosique :

- Infiltration tissus sous-cutanés



- Ostéite de Perthes-Jungling:
  - Aspect réticulé de l'os trabéculaire
  - Lacunes
  - Élargissement foramen nourricier phalangien

  90% Sp (autres causes: hyperplasie/infiltration médullaire)
- Ostéolyse corticale sans réaction périostée
- Acro-ostéolyse

Pr Cotten, CHRU Lille

MENU


en
ullaire)
Pr Cotten, CHRU Lille


en
lullaire)
Pr Cotten, CHRU Lille

Atteintes neurologique et osseuse sarcoïdosiques

Leptoméningite +++

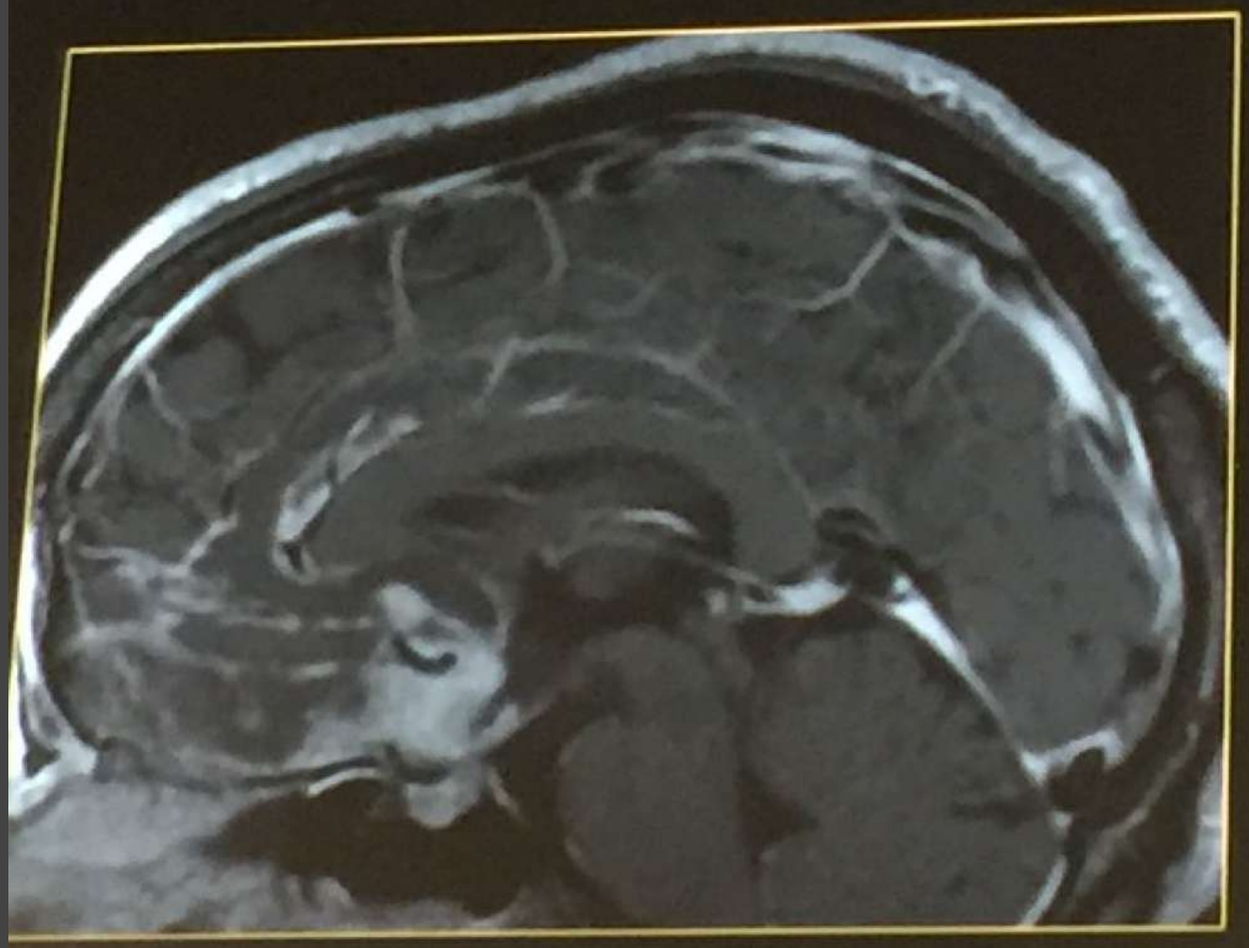

Dactylite



Réticulation
trame osseuse

Trous nourriciers

Figure 22. Osseous sarcoidosis in a 43-year-old man. Radiograph of the left hand shows lace-like osteolysis in the phalanges, with multiple well-defined lytic lesions (arrows). Note the preservation of joint space and the absence of periosteal reaction.



MENU

DACTYLITE : étiologie

- INFECTION (locale ou fongique)
- PSORIASIS RHUMATISMAL : atteinte en « saucisse » avec réaction du périoste+++
- HYPERPARATHYROIDE
- TUBERCULOSE : atteinte macro-géodiques et érosions osseuses à bas bruit clinique.
- SARCOIDOSE : élargissement du foramen nourricier.
- HEMOPATHIE (hémoglobinopathie ou leucémie)

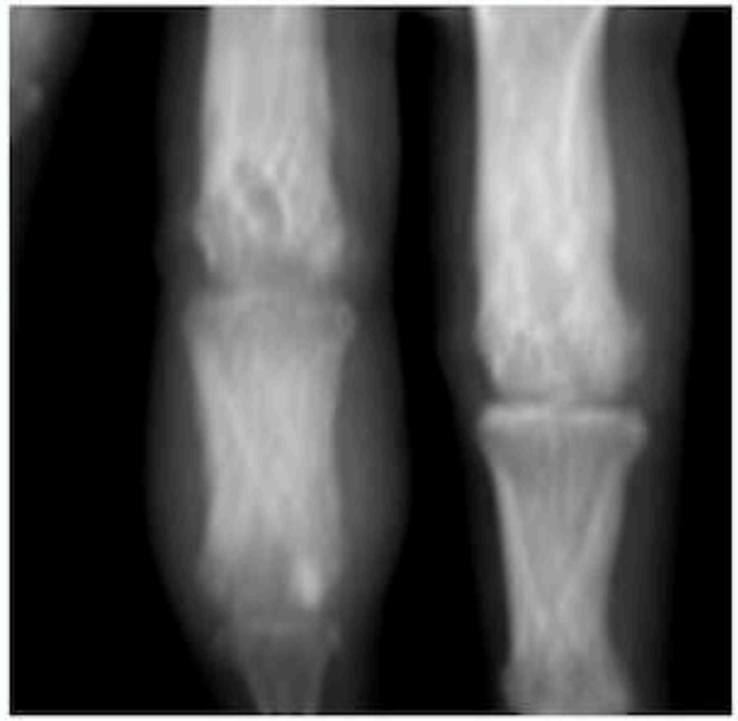



MENU

pas spécifique de la maladie. L'atteinte osseuse ne touche que 1 à 15% des patients, asymptomatique dans la moitié des cas. Il s'agit principalement de dactylite sarcoïdosique, occasionnant une atteinte marquée des parties molles. On retrouve au niveau des os longs et des vertèbres des lésions ostéolytiques ou condensantes, respectant la corticales de l'os sans réaction périostée associée (*Fig. 5*d) [11,12]. Enfin, l'atteinte neurolo-

Musculoskeletal Sarcoidosis

Sarcoidosis can involve the bones, joints, and muscles. Osseous involvement in sarcoidosis occurs in 1%–13% of patients, with an estimated average occurrence of 5% (91). Although sarcoidosis can involve any bones in the axial and appendicular skeleton, small bones of the hand (in particular, the distal and middle phalanges of the second and third digits) are involved more commonly (23). Soft-tissue thickening may be seen surrounding the fingers and is referred to as "sausage dactylitis." At radiography, a lace-like pattern of osteolysis with thickened trabeculae and a thin cortex are characteristically seen in the small bones of the hands and feet (Fig 22). A periosteal reaction is typically absent. Pathologic fractures with bone collapse and misalignment may occur because of sarcoid osteolysis.

Sarcoid involvement of the long bones of the extremities and axial skeleton is relatively uncommon. Radiography and bone scintigraphy may not be sensitive for identifying sarcoid involvement at these sites (23,92). CT may reveal lytic lesions with or without peripheral sclerosis. MR imaging is more sensitive for identification of osseous abnormalities and the extent of marrow, soft-tissue, and tendon involvement (92). However, MR imaging is not specific and may show a



Figure 22. Osseous sarcoidosis in a 43-year-old man. Radiograph of the left hand shows lace-like osteolysis in the phalanges, with multiple well-defined lytic lesions (arrows). Note the preservation of joint space and the absence of periosteal reaction.

Atteinte du squelette axial dans la sarcoïdose

Lésions du squelette axial rares.

Généralement symptomatiques.

Lésions lytiques (avec ou sans liseré d'ostéosclérose), sclérotiques ou mixtes.

+++

Respect des espaces inter-somatiques.

Possibles associations avec infiltrations intra-médullaires, intra-durales et extra-médullaires ou extradurales.

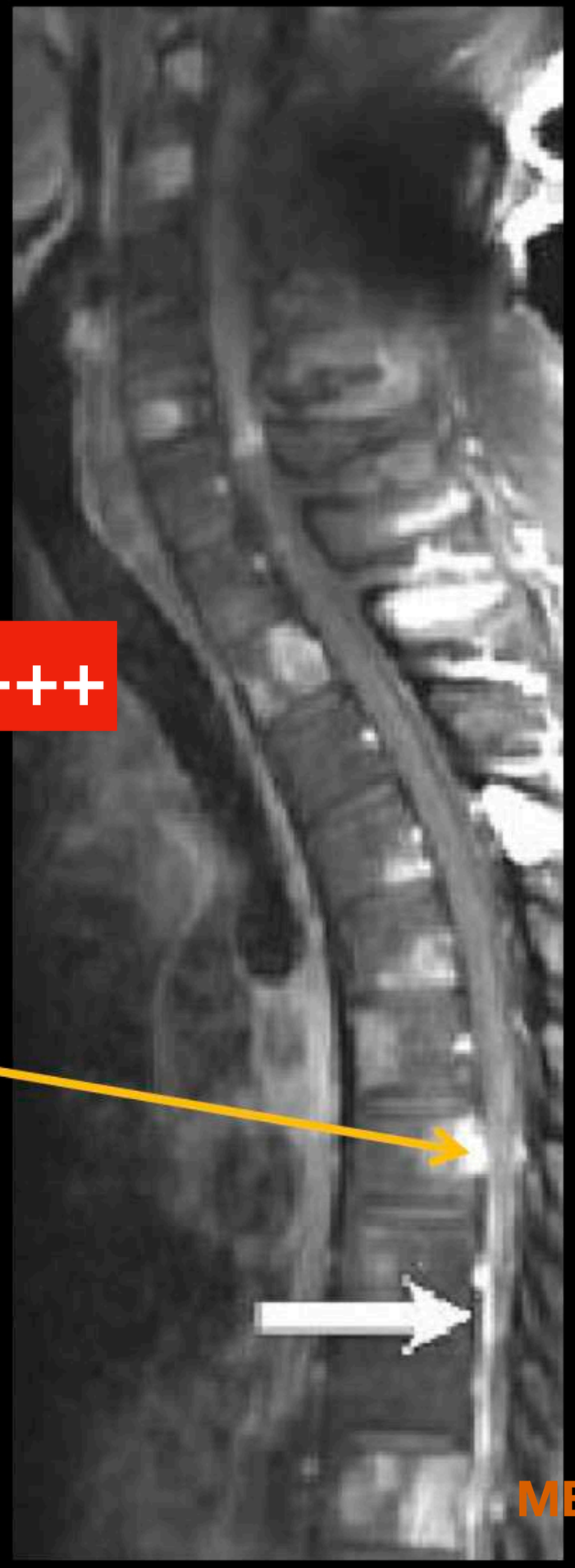

MENU

Patient de 33 ans. Originaire du Gabon., Episode d 'orchi-epididymite en mars 2004.
Hospitalisé pour AEG. Apyrexie. Apparition d'ADP cervicales et sécheresse nasale quelques mois avant l 'hospitalisation.
TDM thoraco-abdomino-pelvienne;
Quels sont les éléments sémiologiques significatifs à retenir pour l'orientation diagnostique



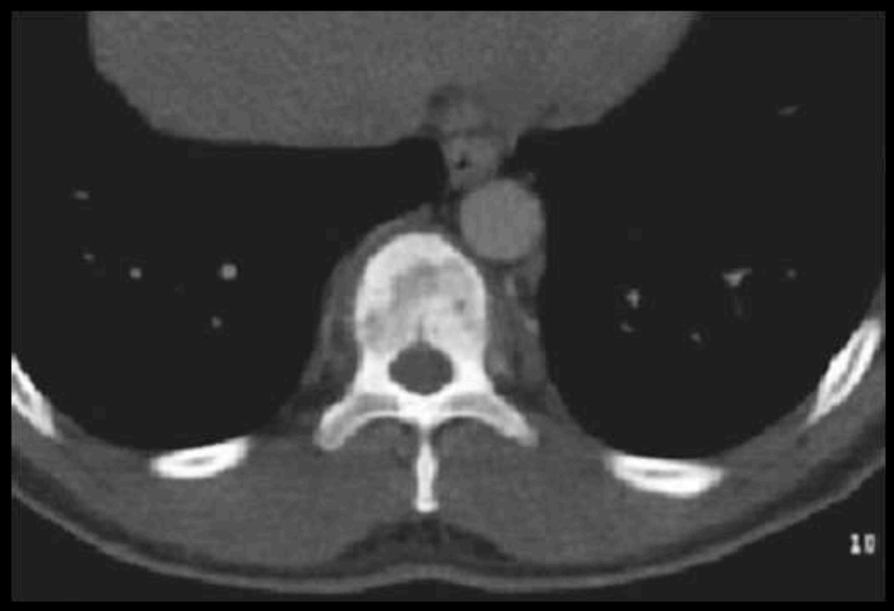





obs. initiale service d'imagerie Hôpital Bichat Paris..

MENU









le scanner comme les radiographies standard montrent la présence de plages d'ostéocondensation mal délimitées , disséminées sur l'ensemble du squelette.

MENU

l'IRM en pondération T1 confirment les hétérogénéités de signal du compartiment spongieux des vertèbres..

T1



T1



T2 FatSat



T1 Gado

MENU

T2
GD+

en pondération T2, apparaissent des zones nodulaires d'hypersignal au sein du spongieux vertébral au niveau desquelles on retrouve en pondération T1 après injection de gadolinium une prise de contraste « en cible » nette.

Cas 1 annexe

- Homme 27 ans
- Apparition d'un déficit musculaire proximal des membres inférieurs avec syndrome myogène à l'EMG
- Examen clinique: splénomégalie, adénopathies

MENU



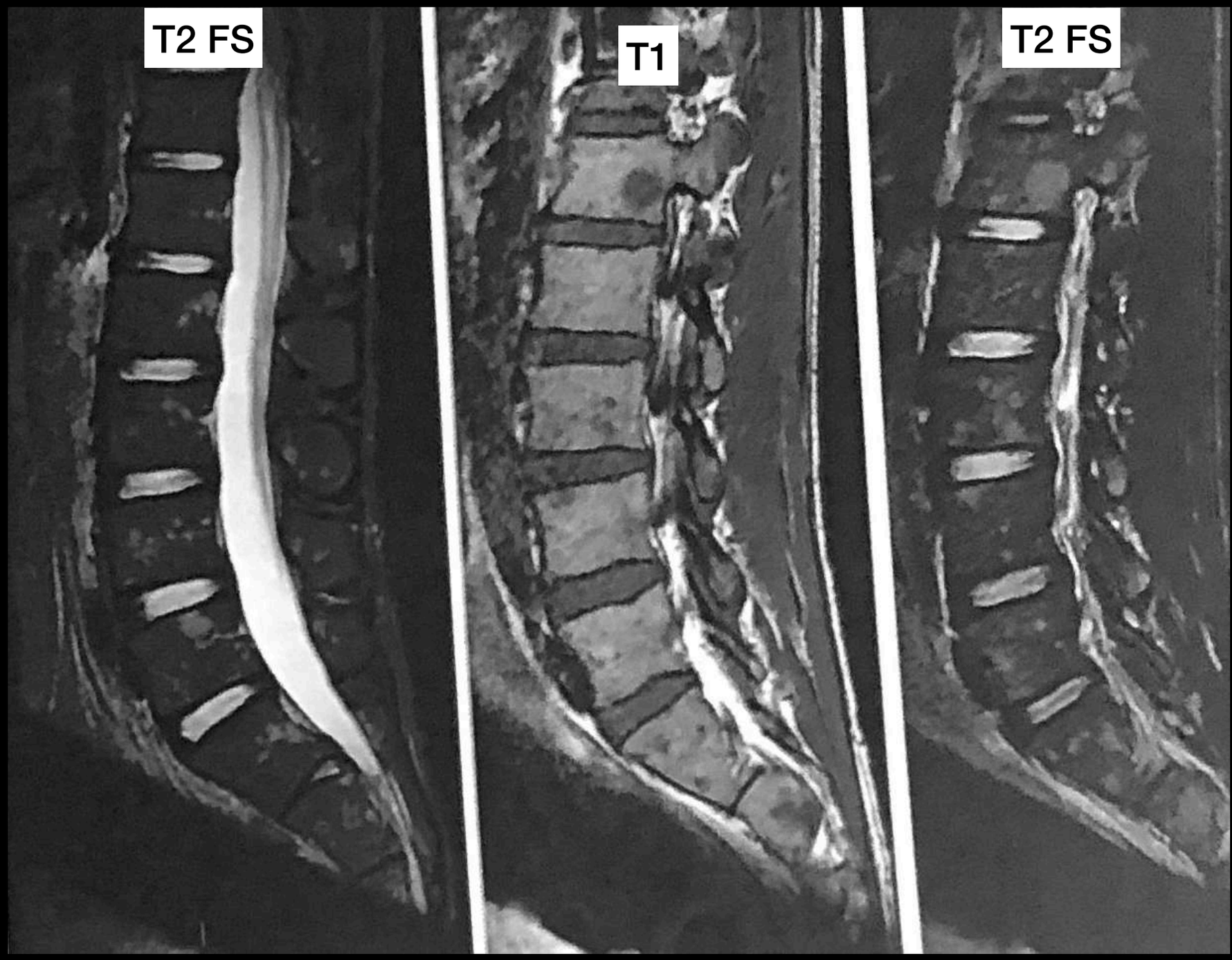

MENU


T2 FS
SMG


T2 FS
GE
MENU

Micronod pulm

ADP



MENU

Femme de 39ans. 3 épisodes fébriles avec arthromyalgies en 1 an ; baise de l'état général
.Syndrome inflammatoire marqué : VS 100,CRP entre 60 et 100,fibrinogène 8g/L

Pas d'anomalie thoracique au scanner LBA et biopsies des éperons normales

A la PBH , infiltrat lymphocytaire associé à un aspect de cholangite lymphocytaire et granulomateuse (sans granulome épithélioïde et gigantocellulaire net) non suppurée, compatible avec une cirrhose biliaire primitive ou une hépatite granulomateuse



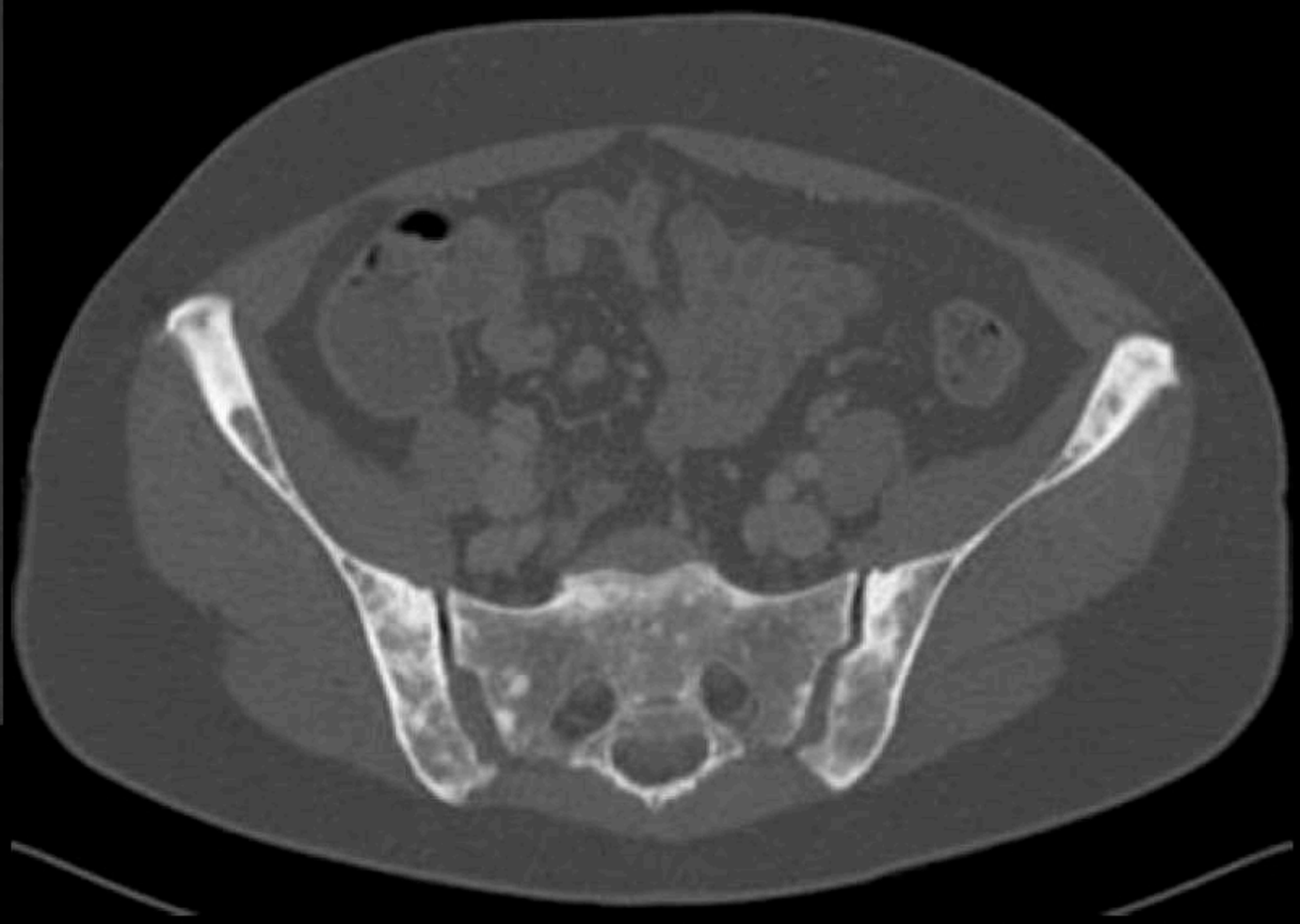

le diagnostic final retenu est celui de sarcoïdose avec localisations ostéocondensantes sur le squelette axial

MENU

Sarcoïdose

Frédéric Lioté, Jean-Denis Laredo

Introduction

- La sarcoïdose est une granulomatose systémique chronique d'étiologie inconnue.
- Elle peut revêtir des présentations très protéiformes et simuler de très nombreuses affections.
- Elle est caractérisée par l'apparition, dans les organes, de lymphocytes et de granulomes épithéliaux non caséeux.
- Tous les constituants de l'appareil locomoteur peuvent être touchés : os, articulations et muscles, isolément ou simultanément.
- Des atteintes conjointes de la peau, des ongles, des petits os des doigts et des tissus mous adjacents sont très caractéristiques donnant lieu à la dactylite sarcoidosique **(Fig 1)**.

Clinique

- L'atteinte clinique de la sarcoïdose est très polymorphe car les granulomes peuvent atteindre tous les organes qu'il s'agisse des viscères (cœur, foie, poumons, bronches) ou des structures de soutien (os, muscles).
- Nous nous limiterons aux formes articulaires, osseuses et musculaires en discutant pour chaque atteinte l'apport de l'imagerie.

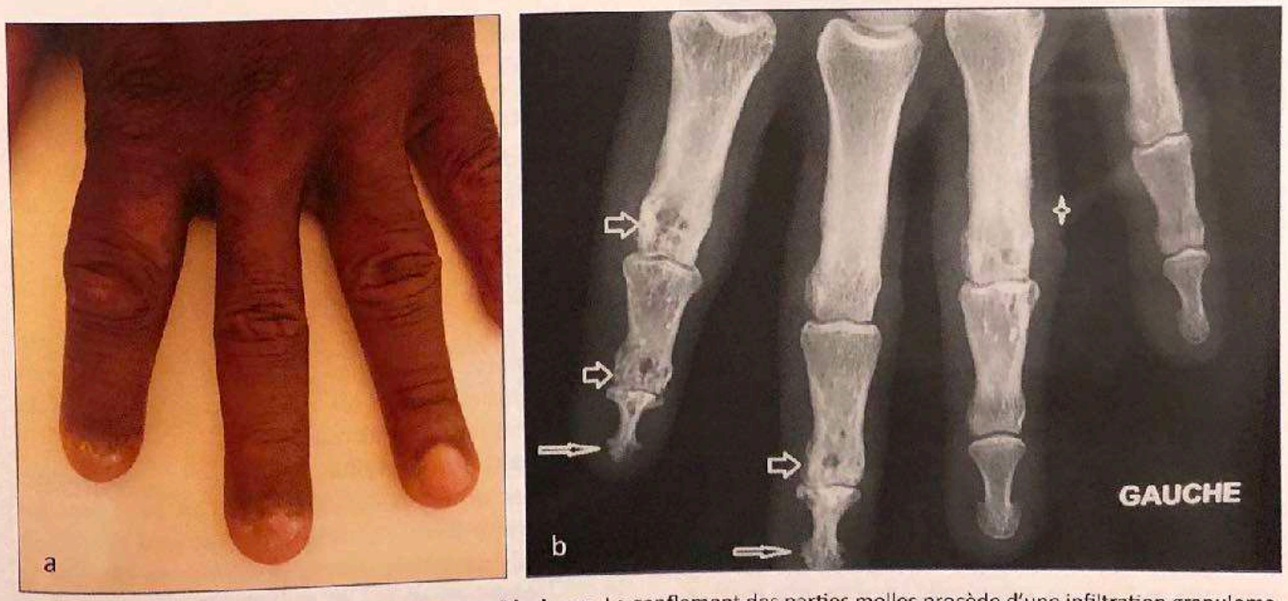

Figure 1 : Dactylites et atteintes unguéales sarcoïdosiques. Le gonflement des parties molles procède d'une infiltration granulomateuse des tissus sous-cutanés, et des gaines tendineuses. La radiographie montre un élargissement du trou nourricier de plusieurs phalanges (flèches courtes), une condensation médullaire de P1 de l'annulaire (étoile) et une acro-ostéolyse en regard des atteintes unguéales et sous-unguéales.

MENU

Physiopathologie

- La sarcoïdose résulte d'une réaction immune exubérante à médiation lymphocytaire T, à un ou plusieurs antigènes inconnus. L'entrée de(s) l'antigène(s) dans l'organisme pourrait se faire via les voies respiratoires ou la peau, sites principaux lésés dans cette affection.
- Après la présentation antigénique, le microenvironnement répond par une production de cytokines pro-inflammatoires et de facteurs de croissance qui provoquent recrutement et adhésion cellulaire, production et relargage de nouvelles cytokines. La réponse cellulaire de type Th1 ainsi amplifiée conduit à la formation du granulome et d'une fibrose.

LÉSIONS OSSEUSES

- Leur description initiale par Jungling [1], élève de Perthes, sous le nom d'« *osteitis tuberculosa multiplex cystica* » date de 1920.

Terrain

- L'atteinte osseuse est trouvée chez 5% des sujets atteints de sarcoïdose [2]. Cette fréquence est probablement sous-estimée, compte tenu de son caractère souvent asymptomatique ou d'expression radiologique très discrète.
- L'atteinte osseuse intéresse préférentiellement les adultes entre 30 et 50 ans, avec une prévalence féminine, alors que les atteintes musculaire et articulaire concernent des patients plus jeunes [3].
- La fréquence est plus élevée chez les sujets noirs, d'origine antillaise notamment.
- Elle est rarement révélatrice et survient chez des patients ayant un antécédent de sarcoïdose pulmonaire ou ganglionnaire.
- Des localisations cutanées et unguéales sont presque constamment associées aux lésions osseuses distales.

Anatomopathologie

- Les nodules granulomateux de la sarcoïdose infiltrent l'os spongieux, détruisent certaines trabécules osseuses pour en épaissir d'autres. Il en résulte un aspect en maille avec formation de zones kystiques en nombre et de de morphologie variables. En cas de coalescence des nodules, se constituent des plages d'ostéolyse plus ou moins étendues.
- Le tissu granulomateux s'infiltre dans l'os en suivant les vaisseaux des canaux de Havers, entraînant une destruction de l'os cortical de type mité.
- Fait important, cette atteinte osseuse ne s'accompagne pas de réaction périostée.
- L'amincissement cortical et la raréfaction du tissu spongieux ont pour conséquence une ostéopénie plus ou moins diffuse.
- L'os détruit peut se fracturer, former un séquestre, et disparaître, aboutissant, en particulier, à des acro-ostéolyses ; les parties molles sont infiltrées, avec parfois fistulisation à la peau.
- Une ostéosclérose réactionnelle, le plus souvent modérée, est possible. Des formes condensantes existent surtout au squelette axial [4,5].
- En cas de rémission spontanée ou induite par le traitement, l'inflammation décroît et un tissu fibreux remplace les granulomes. Les lésions kystiques et les éventuelles déformations osseuses persistent.

Clinique

- L'atteinte osseuse est le plus souvent asymptomatique [6].
- Les circonstances de découverte sont variées :
  - **Sur des examens radiologiques systématiques**
    - Radiographies des mains et des pieds, chez un sujet porteur d'une sarcoïdose thoracique ou cutanée récemment reconnue.
  - **Au cours de la surveillance de la maladie**
    - c'est le cas notamment des formes condensantes vertébrales qui se constituent souvent plusieurs mois ou années après extinction de l'atteinte thoracique.
  - **Devant une dactylite**
    - Les atteintes cliniques que l'on peut rencontrer à la main sont variées **(Tableau 1)**
    - Les dactylites sont la présentation clinique la plus fréquente.
    - Les dactylites sarcoïdosiques représentent 15% des dactylites de l'adulte [7] **(Tableau 2)**.

MENU

Tableau 1 : Typologie des atteintes sarcoïdosiques à la main

- Polyarthralgies
- Dactylite (ténosynovite + ostéite + arthrite)
- Ostéite ++ indolore > douloureuse
- Acro-ostéolyse (doigt en lorgnette)
- Périostite, ostéite et atteinte unguéale
- Arthrite(s)
- Syndrome du canal carpien
- Infiltration des tissus sous-cutanés, de la peau et des ongles
- Pseudo-hippocratisme digital réversible

Tableau 2 : Etiologie des dactylites

- Sarcoïdose (sujet à peau noire le plus souvent)
- Rhumatisme psoriasique
- Autres spondyloarthrites périphériques
- Goutte tophacée
- Tuberculose (*spina ventosa*)
- Autres mycobactéries
- BCG-thérapie
- Ostéome ostéoïde

- Il s'agit d'**une ou plusieurs dactylites d'un doigt long ou d'un orteil, indolores ou non, souvent isolées.**
- Ces dactylites sont souvent observées chez les sujets à peau noire, accompagnant ou plus rarement précédant les localisations endothoraciques de la maladie.
- Le sujet consulte pour une tuméfaction, une déformation, douloureuse ou non, d'un ou de plusieurs doigts, d'aspect souvent violacé. Le gonflement n'est pas limité à la région articulaire mais déborde sur la diaphyse des phalanges aux dépens de leurs 4 faces **(Fig 1). Ces patients sont souvent adressés pour** « polyarthrite » alors qu'il s'agit de dactylites plus ou moins étendues.

Biologie

- Les anomalies biologiques de la sarcoïdose (élévation de la vitesse de sédimentation, du taux de l'enzyme de conversion de l'angiotensine (ECA)) et l'anergie cutanée tuberculinique, s'observent de manière variable quelles que soient les localisations de la maladie.
- L'élévation de l'ECA n'est pas spécifique.
- Les nodules sarcoïdosiques peuvent être trouvés dans un ganglion, la paroi bronchique, la moelle osseuse ou plus simplement dans une lésion cutanée. Ils ne sont pas spécifiques mais confortent néanmoins le diagnostic quand ils s'associent à un tableau radiologique et clinique évocateur.
- La découverte d'une hypercalcémie, d'une hypercalciurie n'est pas propre aux lésions osseuses. Elles s'expliquent par une production inappropriée de calcitriol (1-25 $(OH)_2$-vitamine D) par les cellules mononucléées du granulome qui expriment la 1-a-hydroxylase [8]. Quand la calcémie est élevée, la corticothérapie générale est susceptible d'en abaisser le taux et d'éviter ainsi une atteinte rénale.

Radiologie

- Les lésions osseuses **atteignent principalement les os tubulaires de la main et du pied** mais peuvent intéresser tout le squelette [6, 2, 9, 3].
- Aucune image n'est complétement spécifique mais certaines images des phalanges des mains et des pieds et surtout leur groupement sont très évocateurs.
- En revanche, les lésions du squelette axial et des os longs sont **très polymorphes.**
- Les lésions sont **centrales dans l'os**. Elles se présentent comme des **lésions de la moelle osseuse** plutôt que comme des lésions du tissu osseux.
- Elles sont **le plus souvent multiples**.
- Elles sont le plus souvent nodulaires, arrondies.
- Leur taille et leur nombre sont extrêmement variables. En revanche, les lésions multiples tendent à avoir toutes les mêmes tailles chez un patient donné.
- Elles sont plus souvent ostéolytiques que condensantes.

Petits os tubulaires de la main et du pied

- Les lésions siègent surtout dans les **phalanges distales et moyennes.**
- Elles sont **uni- ou bilatérales**, et, dans ce cas, habituellement **asymétriques**.
- Différents aspects ont été décrits :

MENU

Tableau 1 : Typologie des atteintes sarcoïdosiques à la main

- Polyarthralgies
- Dactylite (ténosynovite + ostéite + arthrite)
- Ostéite ++ indolore > douloureuse
- Acro-ostéolyse (doigt en lorgnette)
- Périostite, ostéite et atteinte unguéale
- Arthrite(s)
- Syndrome du canal carpien
- Infiltration des tissus sous-cutanés, de la peau et des ongles
- Pseudo-hippocratisme digital réversible

Tableau 2 : Etiologie des dactylites

- Sarcoïdose (sujet à peau noire le plus souvent)
- Rhumatisme psoriasique
- Autres spondyloarthrites périphériques
- Goutte tophacée
- Tuberculose (*spina ventosa*)
- Autres mycobactéries
- BCG-thérapie
- Ostéome ostéoïde

MENU

- **Elargissement des trous nourriciers des os tubulaires (Fig 1b).** Un trou nourricier s'observe physiologiquement chez 50% des témoins, essentiellement sur P2, et mesure alors moins de 1mm de diamètre [10]. Il est pathologique avec une spécificité de plus de 90% s'il y a **plusieurs** trous nourriciers, s'il mesure plus d'**1 mm** de diamètre ou s'il siège **sur les phalanges P1 ou P3 (Tableau 3)**. Seuls les sujets porteurs d'une affection médullaire, notamment les Africains ayant une hémoglobinopathie, peuvent partager ce signe radiologique [10].

Tableau 3 : Augmentation de taille du trou nourricier des phalanges dans la sarcoidose d'après Laredo et al (1).

	Sensibilité	Spécificité
Signe +	83.3%	53.2%
Signe > 1mm	55.6%	91.5%
Signe en P1	50%	95.7%
Signe en P3	38.9%	89.4%

- **Petites lacunes rondes, ovoïdes ou irrégulières,** nombreuses, de taille très variable, surtout dans la tête des phalanges **(Fig 2, 3 et 4).**



Figure 2 : Microlacunes à l'emporte-pièce et aspect mité de la partie distale des premier et second métatarsiens.



Figure 3 : Lacunes à bords non condensés des phalanges (flèches longues). Erosion sous-périostée de P1 du deuxième orteil (flèche courte).



Figure 4 : Volumineuses lacunes centrales des quatrième et cinquième métatarsiens (petites flèches) et ostéolyse centrale avec aspect grillagé du premier métatasien (flèche épaisse).

MENU

- **Aspect réticulé, en maille**, ou grillagé du fait d'un épaississement de certaines travées spongieuses avec une corticale amincie **(Fig 4, 5 et 6)**. La phalange peut être un peu élargie mais elle n'est pas soufflée comme dans la goutte tophacée.



Figure 5 : Aspect grillagé, réticulé, avec des travées épaissies. Noter l'épaississement des tissus mous correspondant à une dactylite.



Figure 6 : Aspect réticulé mixte, condensant et lytique de P1 de l'index (flèche) avec épaississement des tissus mous.

- **Zones de destruction corticopériostée plus étendue (Fig 4)**, pouvant aboutir à une fracture pathologique ou même à une véritable mutilation phalangienne **(Fig 7)**.

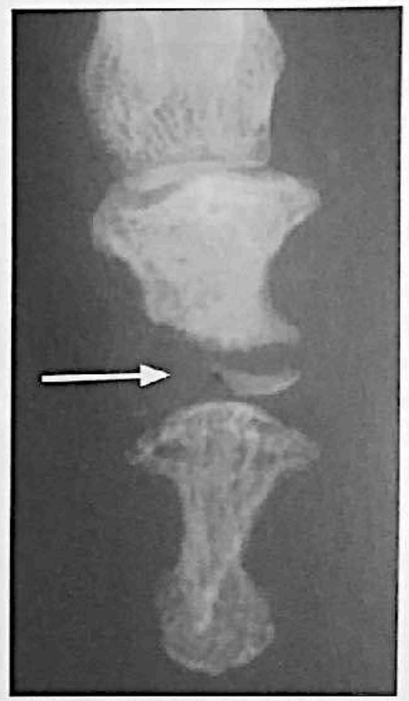

Figure 7 : Ostéolyse amputant la partie distale de P2.

- Aspect effilé, plus ou moins détruit des phalanges terminales, suggérant une neuroarthropathie ou toute autre cause d'acro-ostéolyse **(Fig 1b et 8)** [11].

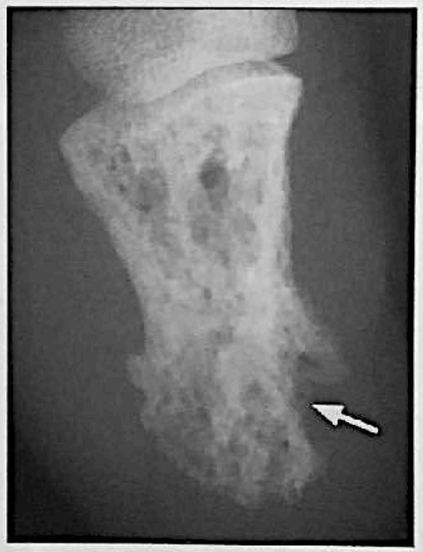

Figure 8 : Aspect très hétérogène de P3 associant condensation, lacunes et acro-ostéolyse localisée.

MENU

- **Acro-ostéosclérose** faite de nodules médullaires denses et d'un épaississement endosté **(Fig 1b)**.

- **Ces différents aspects peuvent coexister** au sein d'un même os ou dans les petits os d'un même sujet **(Fig 1b)**.

- L'**atteinte de la moelle osseuse des petits os tubulaires** des mains, bien mise en évidence en IRM, est en fait **beaucoup plus étendue** que ne le laisserait supposer les images radiographiques **(Fig 9)**.

Lésions du squelette axial et des os longs

- Les localisations de la sarcoïdose sur le squelette axial ne sont pas exceptionnelles. Moore et al ont trouvé en IRM des localisations sur le squelette axial ou les os longs chez 32,5% des patients ayant une sarcoïdose viscérale certaine et des symptômes ostéo-articulaires [12].

- Elles sont plus souvent multiples [12].

- La sarcoïdose peut aussi se présenter en IRM sous l'aspect de **nodules arrondis de la moelle osseuse en nombre et taille très variables avec des radiographies normales et un aspect peu probant au scanner** [12, 13] **(Fig 10)**. Cet aspect rappelle fortement les lésions nodulaires d'une hémopathie et tout particulièrement celles du myélome multiple.

- La taille des lésions peut aller de micronodules en « ciel étoilé » **(Fig 11)** à de larges plages médullaires.

- **Ces lésions sont en hyposignal en T1, le plus souvent en hypersignal en T2 et prennent le gadolinium (Fig 10)**.

- Il arrive que le nodule présente un **centre de signal graisseux** [12], ce qui est évocateur ; la présence de graisse va contre une lésion agressive et constitue peut-être un signe d'involution.

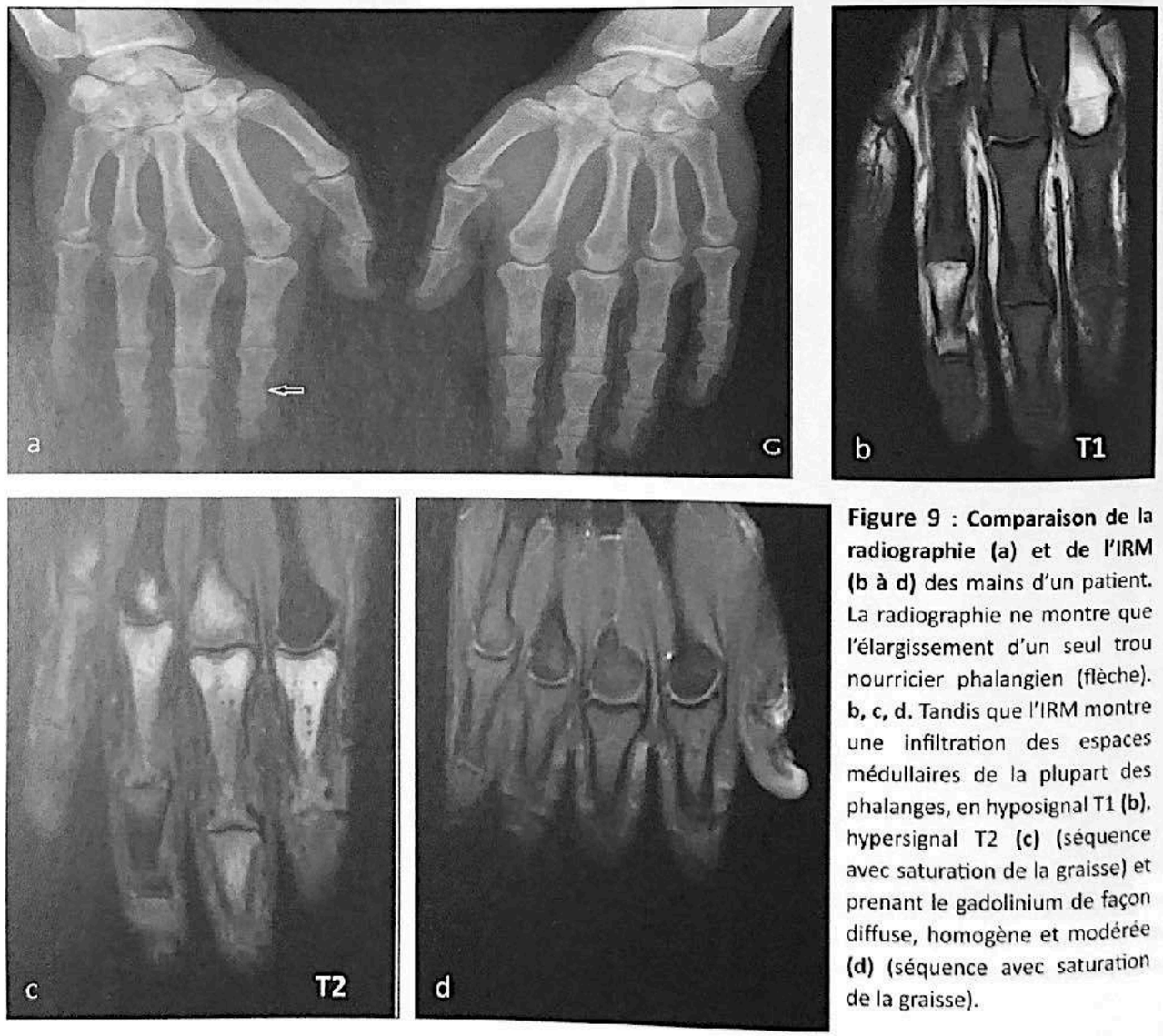

Figure 9 : Comparaison de la radiographie (a) et de l'IRM (b à d) des mains d'un patient. La radiographie ne montre que l'élargissement d'un seul trou nourricier phalangien (flèche). **b, c, d.** Tandis que l'IRM montre une infiltration des espaces médullaires de la plupart des phalanges, en hyposignal T1 **(b)**, hypersignal T2 **(c)** (séquence avec saturation de la graisse) et prenant le gadolinium de façon diffuse, homogène et modérée **(d)** (séquence avec saturation de la graisse).

MENU



Figure 11 : **Nodules sarcoïdosiques, en hyposignal T1 (a et c) et hypersignal T2 FS (b et d)**, de la patella, des condyles fémoraux et du tibia (flèches). La petite taille de certains nodules **(c et d)** est évocatrice de la sarcoïdose médullaire. Radiographies et scanner étaient normaux (non montrés).

- Le plus souvent, il s'agit de **lésions ostéolytiques des corps vertébraux [14, 18]**.
  - Les pédicules peuvent être touchés mais rarement le reste de l'arc postérieur.
  - Rarement un **aspect pseudo-pottique** avec image en fuseau est réalisé en cas d'adénopathies para-vertébrales associées ; mais les disques sont habituellement préservés (9).
  - Elles **simulent volontiers des métastases osseuses**.
- La **condensation d'un ou de plusieurs corps vertébraux**, adjacents ou non, est possible **(Fig 12)**. Il peut s'agir d'une condensation de tout un corps vertébral ou de lésions nodulaires multiples.

- L'atteinte des **os de la face** succède le plus souvent à l'envahissement granulomateux de la peau, de la muqueuse des sinus de la face, des glandes lacrymales, du nerf optique.
- Une **destruction des os propres du nez** de type mité est volontiers associée à un *lupus pernio*.
- **Au crâne,** on peut observer des **lacunes de taille variable**, avec ou sans sclérose marginale.

MENU

Diagnostic

- Aucune image n'étant spécifique, les diverses lésions osseuses de la sarcoïdose soulèvent de nombreux diagnostics.
- En raison de leur fréquence, ce sont surtout les **lésions des os des mains et des pieds** qui prêtent à discussion :
  - Lacunes multiples des os de la main
  - Condensations phalangiennes plus rarement
  - Acro-ostéolyses.
- D'autres localisations osseuses, en l'absence de lésions de la main, peuvent poser problèmes :
  - Lésions condensantes du squelette axial, des corps vertébraux notamment
  - Destruction des os propres du nez (associée au *lupus pernio* typique)
  - Lacunes crâniennes
- En pratique, les arguments diagnostiques essentiels sont :
  - Association presque constante à des lésions cutanées (qu'il convient de biopsier)
  - Scanner montrant des adénopathies médiastinales ou des anomalies parenchymateuses pulmonaires évocatrices
  - Ponction-biopsie médullaire en crête iliaque postérieure ou biopsie osseuse radioguidée mettant en évidence les granulomes sans caséum dans la moelle osseuse **(Fig 12)**.

LÉSIONS ARTICULAIRES

- Les atteintes articulaires concernent surtout les membres inférieurs.
- Aux mains, les lésions peuvent être ostéo-articulaires et cutanéo-unguéales, ce qui rend compte du polymorphisme clinique.

Arthralgies

- De simples arthralgies, de rythme inflammatoire, sont signalées par près de la moitié des malades atteints d'une sarcoïdose [23,24].
- Associées à un érythème noueux et à des adénopathies hilaires bilatérales, le plus souvent symétriques sur le cliché de thorax de face, elles constituent le **syndrome de Löfgren**.
- L'atteinte articulaire est alors souvent inaugurale, précédant l'érythème noueux.
- Ce syndrome est souvent de bon pronostic, spontanément résolutif.

Périarthrites aiguës

- Le **gonflement d'une ou des deux chevilles,** ou plus exactement **des parties molles péri-articulaires**, qui prennent volontiers un **aspect pseudo-inflammatoire**, violacé, est évocateur de la sarcoïdose et peut s'intègrer dans le tableau de syndrome de Löfgren.
- Il s'agit d'une infiltration des parties molles par le granulome sarcoïdosique comme en témoigne l'examen des biopsies **du tissu sous-cutané.**
- **En pratique** courante, **toute bi-arthrite de cheville justifie la pratique d'une radiographie thoracique à la recherche d'adénopathies médiastinales**.

Dactylites

- **Elles associent une atteinte des parties molles, des gaines tendineuses (Fig 17), de la peau et de l'ongle, ainsi que de l'os**.
- Elles ne comportent pas d'atteinte articulaire.
- Elles sont souvent centrées sur l'articulation interphalangienne proximale.



Figure 17 : Sarcoïdose osseuse et médullaire associée à une ténosynovite des fléchisseurs. Elargissement des trous nourriciers et aspect grillagé de P1 de l'annulaire et P2 du cinquième doigt (flèches). Coupe IRM sagittale T1 fat sat après gadolinium passant par le cinquième doigt montrant l'atteinte ostéomédullaire de P2 et la synovite des fléchisseurs prenant [illegible] gadolinium.

MENU

Arthrites aiguës

- Les **arthrites vraies** sont rares et s'observent avec une légère prédominance féminine [3]. Elles touchent, habituellement **sans symétrie**, plusieurs articulations : genoux, coudes, poignets et mains, et toujours les chevilles, site anatomique particulier à la sarcoïdose.
- Les **ténosynovites et myalgies** associées sont fréquentes.
- Plus rarement, il s'agit d'une **oligoarthrite**.
- **L'arthrite est mobile, fugace, mais volontiers récidivante.**
- **L'articulation touchée est inflammatoire, douloureuse, mais sa mobilité est peu limitée**.
- Le syndrome inflammatoire biologique est modéré.
- La radiographie ne montre qu'un gonflement des parties molles, une ostéoporose péri-articulaire et un épanchement articulaire.
- Le liquide est de cellularité variable, riche surtout en lymphocytes.
- Une résolution spontanée est obtenue en quelques semaines mais une récidive est possible.

Arthrites chroniques

- Elles sont **exceptionnelles** [24,9] et se rencontrent habituellement chez des sujets porteurs de localisations pulmonaire, cutanée et osseuse connues, souvent anciennes.
- Il s'agit d'une polyarthrite, plus rarement d'une oligoarthrite, frappant les grosses ou les moyennes (poignet) articulations.
- La maladie évolue par poussées et rémissions successives.
- La biopsie montre, plus fréquemment que dans les formes aiguës, une réaction granulomateuse non caséeuse de la synoviale [9].
- Ces arthrites doivent être distinguées du retentissement sur l'articulation de lésions osseuses de voisinage, comme ce qui est observé dans les dactylites ; la destruction de l'os sous-chondral des phalanges est susceptible d'engendrer une déformation articulaire.

Atteintes axiales

- Parfois une **ostéosclérose**, une **ankylose des articulations sacro-iliaques** peuvent suggérer une spondyloarthrite, surtout quand ces anomalies s'accompagnent de lésions rachidiennes [25] **(Fig 12).** Il peut aussi s'agir d'une association entre spondyloarthrite et sarcoïdose.

LÉSIONS MUSCULAIRES

- L'envahissement du muscle est **fréquent** comme le montrerait la biopsie musculaire systématique (50-80%) ; il est, en revanche, le plus souvent **asymptomatique** [24].
- L'atteinte musculaire complique habituellement le cours d'une sarcoïdose connue, et n'est que **rarement révélatrice** de la maladie [26]. Le syndrome de Löfgren ne comporte pas habituellement ce type d'atteinte.
- On en distingue classiquement **trois variétés** détaillées plus loin :
  - **Forme nodulaire** atteignant surtout les muscles des membres
  - **Myosite aiguë**, inflammatoire, souvent précoce
  - **Myopathie chronique** avec faiblesse et atrophie musculaires

Myopathie chronique

- C'est l'**atteinte musculaire la plus fréquente** (80% des cas).
- Elle survient volontiers chez la femme après la ménopause.
- L'atteinte est **symétrique avec une prédominance proximale**. Elle se traduit le plus souvent par une faiblesse musculaire associée à une amyotrophie et parfois à des myalgies. Les muscles de la face, des yeux, des mains et ceux à innervation bulbaire sont rarement affectés.
- L'atteinte des muscles des extrémités peut être secondaire à une neuropathie, souvent associée. L'électromyogramme (EMG) ne montre pas de signes spécifiques.
- **L'IRM est normale** ou ne montre pas d'anomalie spécifique. Elle peut toutefois orienter la biopsie.

MENU

Les examens scintigraphiques (Ga67, Octreoscan®) peuvent être parlants [20].

- C'est la **biopsie musculaire** ou d'autres tissus qui permet d'identifier le granulome.

Myosite aiguë

- Elle survient chez des sujets plus jeunes.
- Elle comporte des myalgies, des signes généraux, voire un aspect pseudo-phlébitique, une atteinte articulaire et/ou cutanée type érythème noueux.
- Cette myosite peut émailler le cours d'une forme chronique (poussée) ou être inaugurale.
- L'atteinte musculaire est **le plus souvent proximale et symétrique**.
- Parfois, il s'agit d'une atteinte musculaire inflammatoire. Les formes myositiques **peuvent** être unilatérales et **mimer une phlébite surale** par exemple.
- Les enzymes musculaires sont augmentées.
- L'EMG décrit un tracé myositique comme dans une dermatopolymyosite.
- L'**IRM musculaire est habituellement normale** du fait de la petite taille des lésions, contrairement à la scintigraphie au Ga67 qui montre une hyperfixation diffuse.
- La **biopsie musculaire** est essentielle car son examen va permettre de distinguer une forme myositique d'une véritable myosite immunologique débutante. Elle montre des lésions non spécifiques de sarcoïdose.

Forme nodulaire

- C'est la **forme** d'atteinte musculaire **la plus rare** (moins de 5%).
- Dans cette forme, parfois pseudo-tumorale, les **nodules** peuvent être **uniques ou multiples**, parfois superficiels et palpables. Ils sont souvent indolores, mais peuvent s'accompagner de myalgies, et prédominent encore aux membres inférieurs.
- Il n'y a pas de déficit musculaire, les taux sériques de créatine phosphokinase (CPK) sont normaux de même que l'EMG.
- Les formes nodulaires ont **l'aspect le plus parlant en imagerie**.
- C'est le seul type à avoir une expression échographique : **la zone centrale est hyper**échogène **et la partie périphérique hypoéchogène (Fig 18)**.

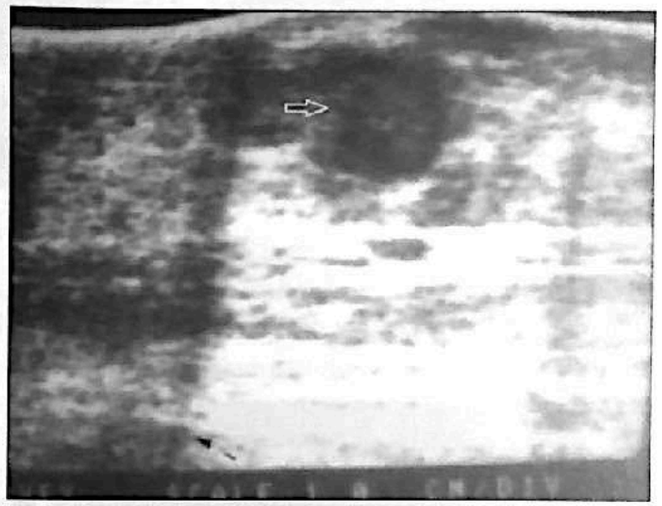

Figure 18 : **Echographie d'un nodule sarcoïdosique du triceps sural** : le centre du nodule est discrètement hyperéchogène (flèche) et sa périphérie hypoéchogène.

- En IRM :
  - Les coupes axiales montrent un **hyposignal stellaire central en T1, entouré d'une couronne d'hypersignal** en T2 [27] **(Fig 16 et 19)**; elles répondent aux nodules constitués d'un tissu fibreux entouré d'une couronne inflammatoire.
  - Les coupes coronales ou sagittales montrent des images allongées dans le sens des fibres musculaires, avec des bandes souvent triples, la **bande centrale** étant **de signal plus bas que les deux bandes externes de signal plus intense (Fig 20)**.
  - La partie périphérique des nodules prend le Gadolinium.
- La **scintigraphie au Ga67** montre une **hypercaptation** du traceur **par les nodules,** parfois très impressionnante en cas de multiples zones d'hyperfixation **(Fig 13)** [20].
- Scanner et angiographie n'ont pas d'intérêt diagnostic.

MENU

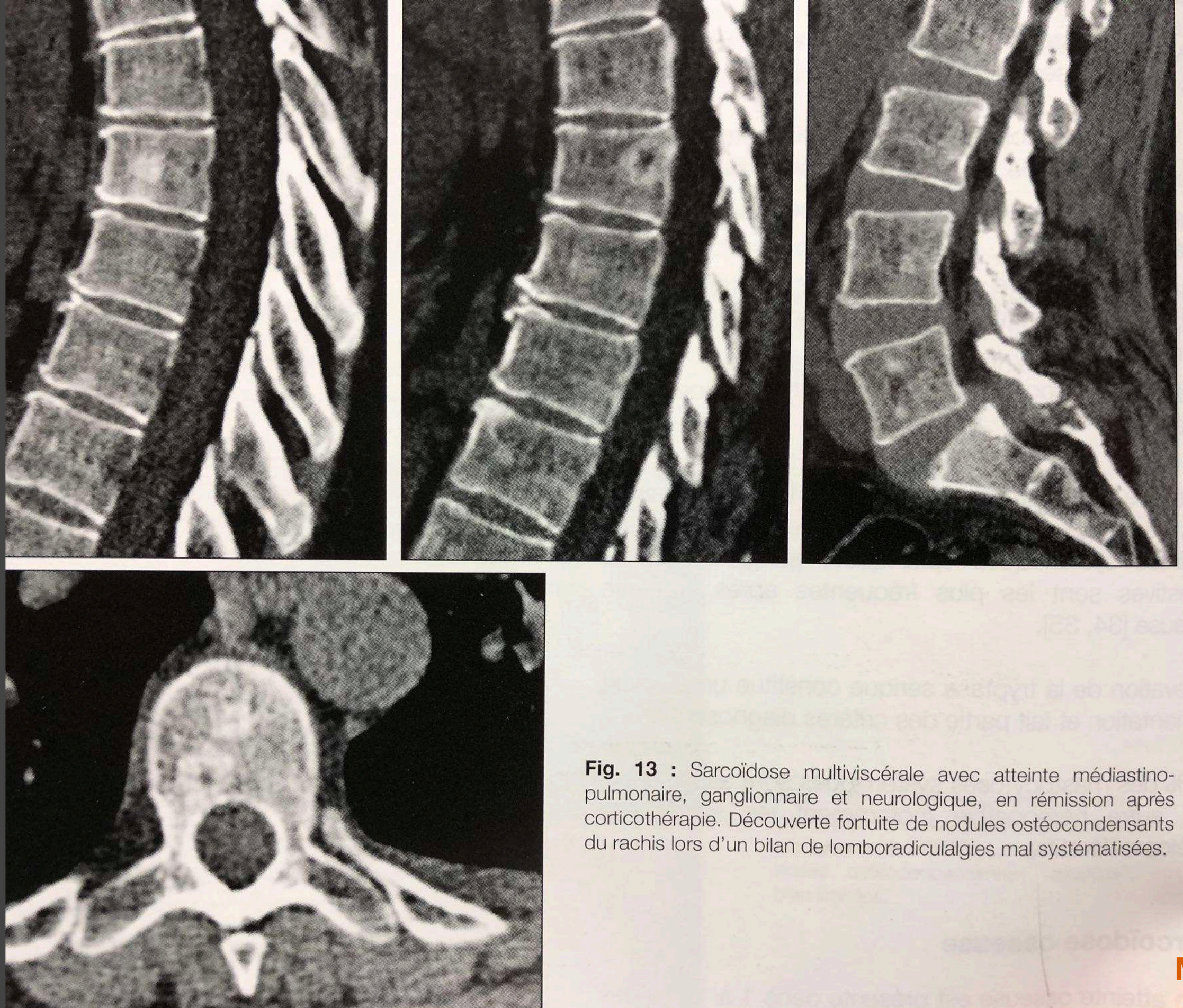

Fig. 13 : Sarcoïdose multiviscérale avec atteinte médiastino-pulmonaire, ganglionnaire et neurologique, en rémission après corticothérapie. Découverte fortuite de nodules ostéocondensants du rachis lors d'un bilan de lomboradiculalgies mal systématisées.

MENU

commonly affected sites. Presenting symptoms include swelling, pain, erythema, tenderness, and reduced mobility and range of motion.

When the symptoms of sarcoid arthritis have persisted more than 6 months after the diagnosis of sarcoidosis, it is considered chronic sarcoid arthritis. In comparison with acute arthritis, the chronic form is seen infrequently, manifesting in 1%–4% of patients. Patients may develop oligoarthritis involving the ankles or knees. Symptoms may recede, but recurrence is not uncommon. MR imaging may show the full extent of arthritis and reveal concurrent abnormalities such as tenosynovitis, tendonitis, bursitis, and synovitis (23,92).

Asymptomatic muscular involvement may develop in 25%–80% of patients with sarcoidosis. However, symptomatic involvement is rare, manifesting in less than 0.5% of patients (6,93). When it is symptomatic, patients may present with features of acute myositis (fever, myalgia, muscle weakness), nodular sarcoidosis (palpable nodules that may be painful or tender), or chronic myopathy (proximal muscle weakness, muscle atrophy, muscle contractures). Involvement of the respiratory skeletal muscles may result in dyspnea. Nodular sarcoid myopathy can manifest as single or multifocal soft-tissue masses, often involving the lower extremities. In nodular sarcoid myopathy, lesions may have a star-shaped area of low signal intensity in the center and high signal intensity in the periphery on T2-weighted images (ie, the "dark star" appearance) (95).

MR imaging can show the degree of granulomatous infiltration and the extent of fatty atrophy and also may help to guide biopsy, because the differential diagnosis includes polymyositis and steroid-induced myopathy (92). Subcutaneous involvement in sarcoidosis may manifest as focal or diffuse infiltrative lesions. These may be hypoechoic at US, while CT may show soft-tissue-attenuation nodules. On MR images, lesions tend to be T1 hypointense compared with muscle and T2 hyperintense, with mild enhancement on postcontrast images (92).

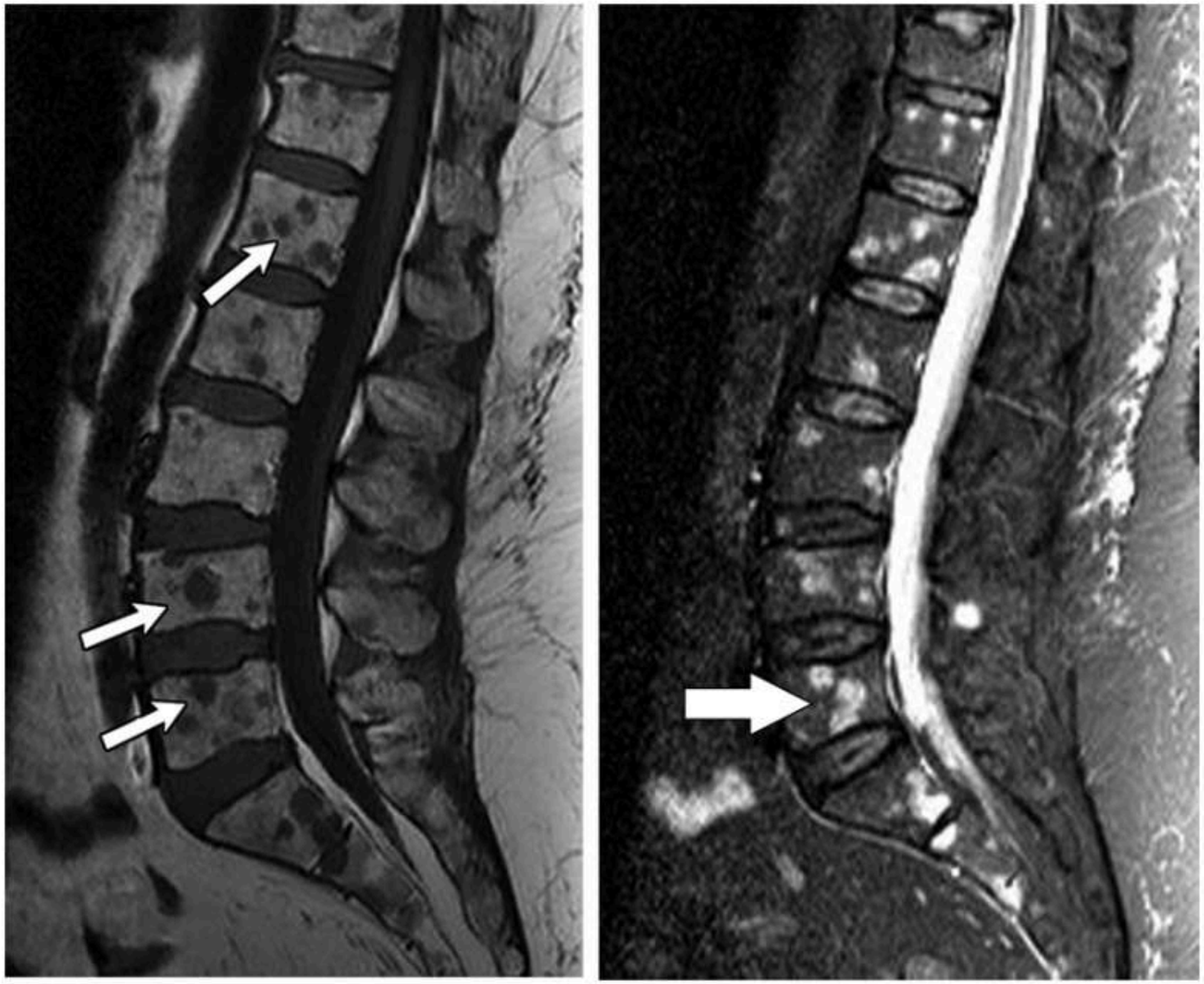

a. b.

Figure 24. Sarcoidosis in a 62-year-old woman. **(a)** Sagittal T1-weighted MR image of the lumbar spine shows numerous T1-hypointense lesions (arrows) in the lumbar vertebrae. **(b)** Sagittal short inversion time inversion-recovery (STIR) MR image of the lumbar spine demonstrates T2-hyperintense lesions (arrow) in the lumbar spine. Biopsy of the bone lesion confirmed sarcoidosis.

MENU

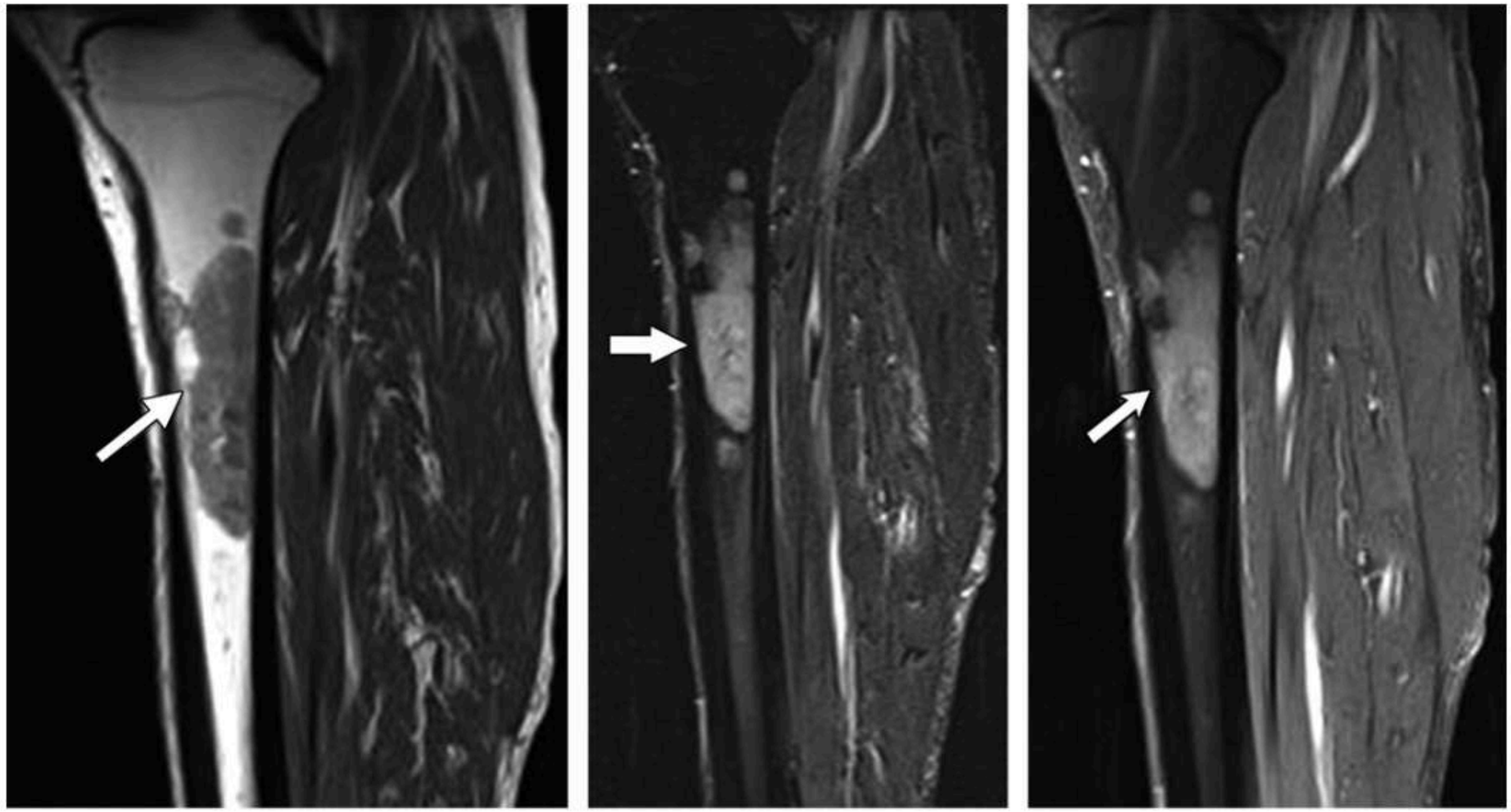

a. b. c.

Figure 23. Osseous sarcoidosis in a 57-year-old man. **(a)** Sagittal T1-weighted MR image shows a large hypointense intramedullary lesion in the left tibia (arrow). A smaller lesion is seen superior to this. **(b)** Sagittal short inversion-time inversion-recovery (STIR) MR image shows heterogeneous high signal intensity in the lesion (arrow). **(c)** Sagittal fat-suppressed contrast-enhanced T1-weighted MR image shows avid enhancement in the intramedullary lesions (arrow). A diagnosis of sarcoidosis was confirmed on the basis of biopsy results.

variable appearance including well-defined, focal T1-hypointense, T2-hyperintense, and enhancing intramedullary lesions or poorly defined infiltrative processes in the bone marrow (Figs 23, 24). The corroborative clinical history of sarcoidosis may be helpful, but often biopsy is required to differentiate these from metastases or marrow neoplastic disorders such as lymphoma.

Sarcoid involvement of the joints is relatively common and is classified as acute arthritis or chronic or recurrent arthritis (93,94). Sarcoid arthritis tends to be more common in young women (<40 years old). The acute phase may manifest in 10%–40% of cases. Usually, it is seen early in the course of the disease (within 6 months of diagnosis) and is typically self limiting (93,94). Löfgren syndrome refers to acute sarcoidosis characterized by the combination of erythema nodosum, bilateral hilar adenopathy, polyarthritis, and constitutional symptoms (3,6,13,18). Polyarthritis or oligoarthritis is much more common than is monoarthritis. The ankles, knees, wrists, proximal interphalangeal joints, metacarpophalangeal joints, and elbows are the

MENU

WEGENER

Vascularite nécrosante des petits vx + granulomes
—-> ANCA Ac anti-neutrophile cytoplasmique



1 - 90%

dont 15-55% trachée



5 - 20-60%
Otite OM
récurrentes

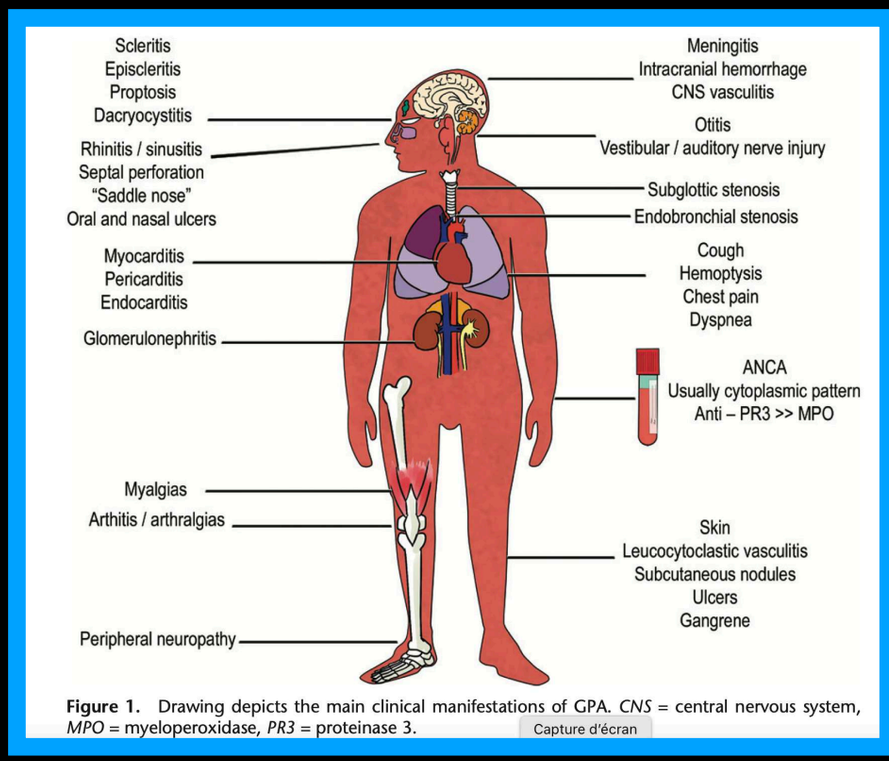

Figure 1. Drawing depicts the main clinical manifestations of GPA. *CNS* = central nervous system, *MPO* = myeloperoxidase, *PR3* = proteinase 3.



2 - 65-80%
Paroi sinus
ostéolyse/
ostéosclerose



6 - 6-30%

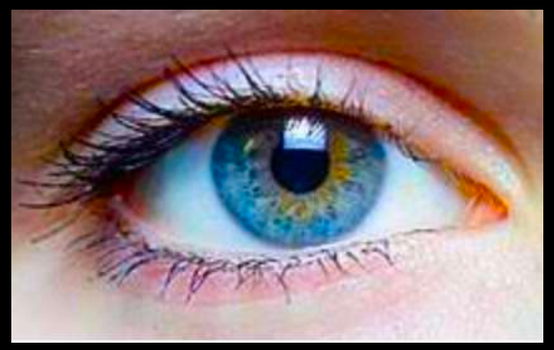

3 - 50%
Masse
orbit.unilat
hypoT2
Gl.lacrym.



7- 10%

PACHY
MENINGITE
+++

8- 4 % vascularite

9- 2-10%



Élargisst et
réhausst partie
haute tige



4 - 25-75%
GNA



7 bis- 10%

MENU

1 - WEGENER : POUMON / TRACHÉE



1 - 90%

dont 15-55% trachée

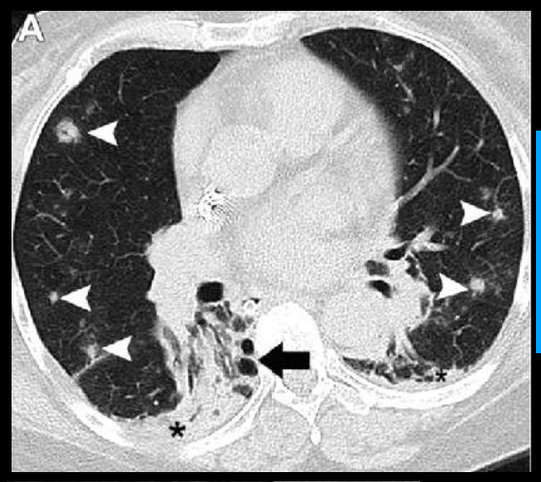

1-NODULES MULTIPLES BILAT

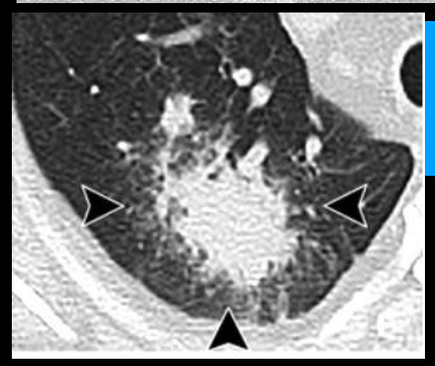

2-NODULE HALO

3-NODULE CAVITÉ qd > 2cm

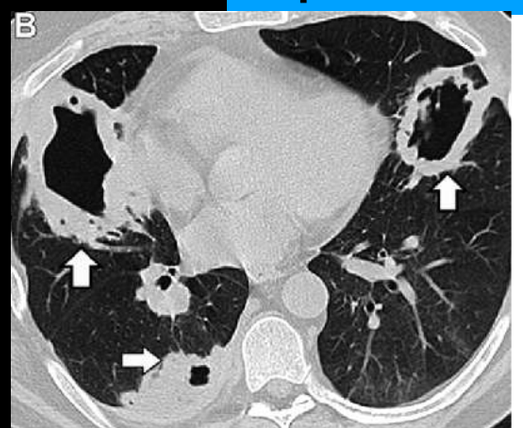

5-STÉNOSE TRACHEALE

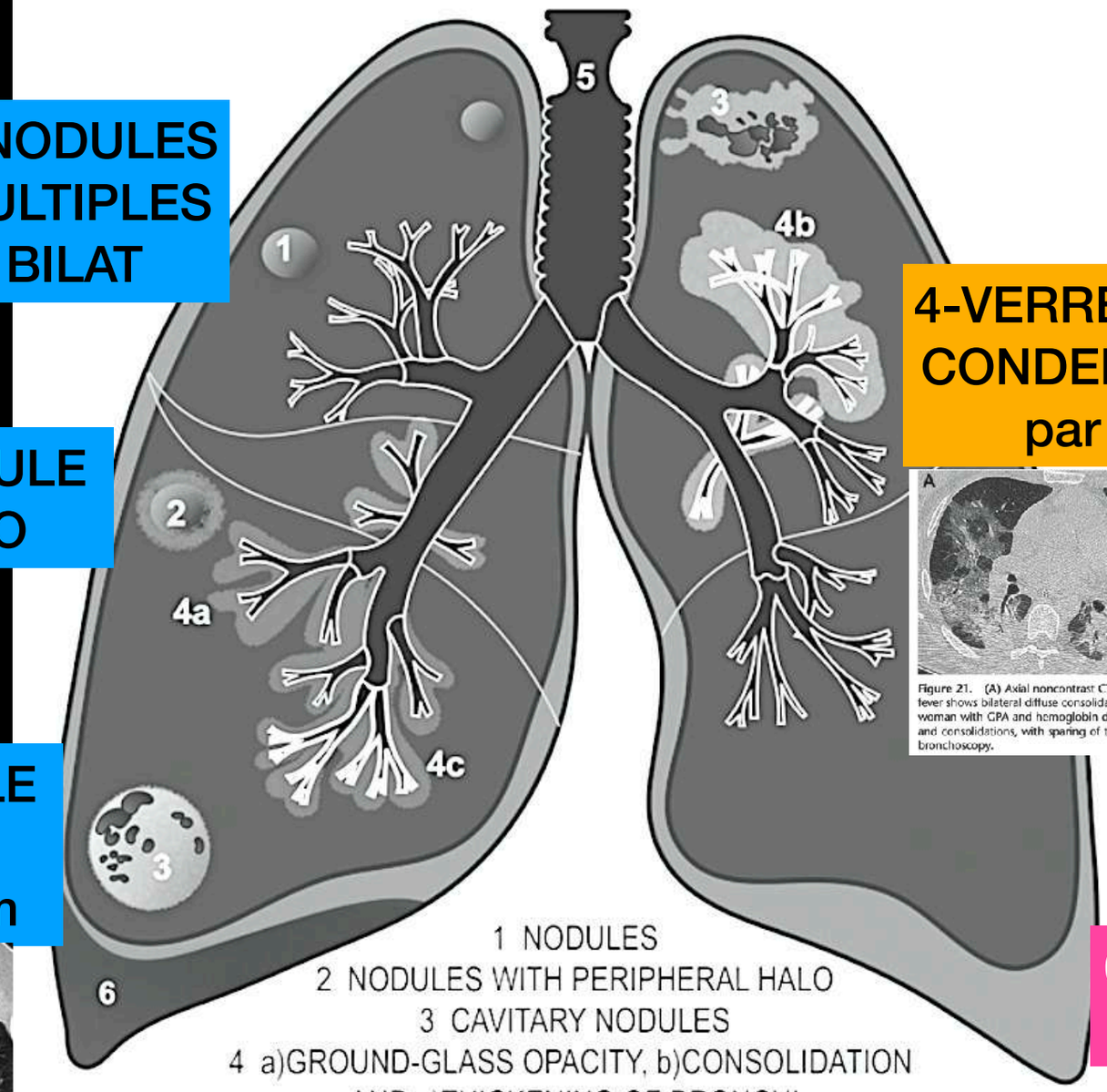

1 NODULES
2 NODULES WITH PERIPHERAL HALO
3 CAVITARY NODULES
4 a)GROUND-GLASS OPACITY, b)CONSOLIDATION AND c)THICKENING OF BRONCHI
5 TRACHEAL STENOSIS.
6 PLEURAL EFFUSIONS

Figure 19. Drawing illustrates the main pulmonary manifestations of GPA.

4-VERRE DEPOLI CONDENSATION par hgie

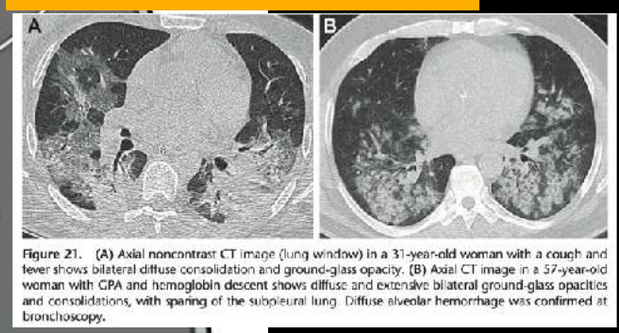

Figure 21. (A) Axial noncontrast CT image (lung window) in a 31-year-old woman with a cough and fever shows bilateral diffuse consolidation and ground-glass opacity. (B) Axial CT image in a 57-year-old woman with GPA and hemoglobin descent shows diffuse and extensive bilateral ground-glass opacities and consolidations, with sparing of the subpleural lung. Diffuse alveolar hemorrhage was confirmed at bronchoscopy.

6-ÉPANCHT PELURAL

MENU

Maladie de Wegener (GPA)

Granulomatose avec polyangéite (GPA) (nouvelle dénomination)

- **Vascularite granulomateuse nécrosante des** vaisseaux de petit et moyen calibre → **Nécrose** et **hémorragie**
- **Maladie multisystémique**
  - **Poumons (90%)**
  - **ORL**
  - **Arbre trachéobronchique**
  - **Reins**
- Age de survenue ≈ **40 ans**
- Biologie: syndrome inflammatoire, **ANCA**





Imagerie

- **Nodules et masses (1-4 cm)**
  - **Excavation +++**
  - +/- **halo de verre dépoli** (hémorragie péri-nodulaire)
- **Hémorragie alvéolaire**
  - **Condensation/verre dépoli** focal ou diffus
- **Infarctus** (condensation triangulaire sous pleurale)

- **Epaississement trachéal circonférentiel** sous glottique et portion proximale trachée : **à rechercher+++**

MENU

Maladie de Wegener

Multiples syndromes de masse
+/- excavés



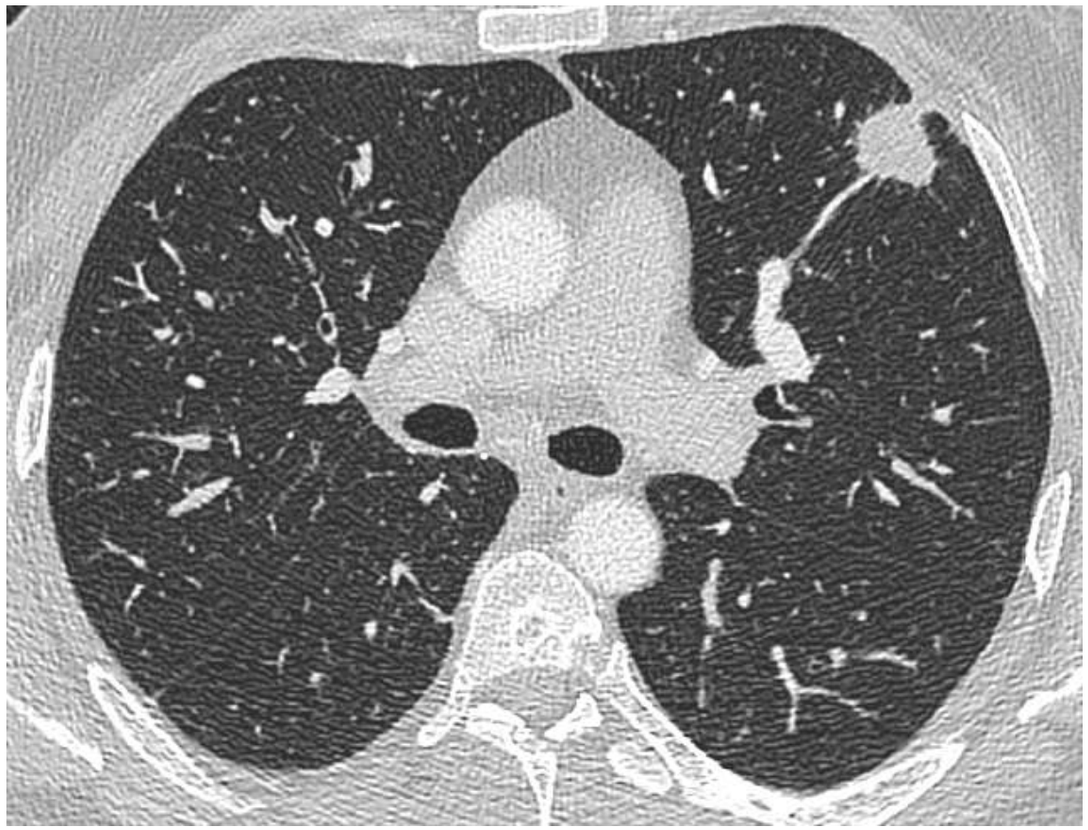

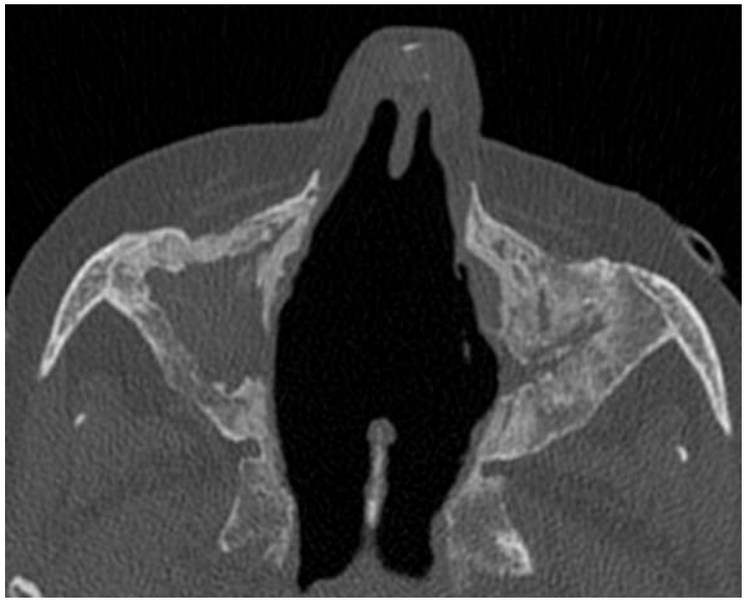

Atteinte ORL

- **Nécrose** cloisons nasales, cornets…
- **Pansinusite** avec **épaississement majeur des parois osseuses sinusiennes**



MENU





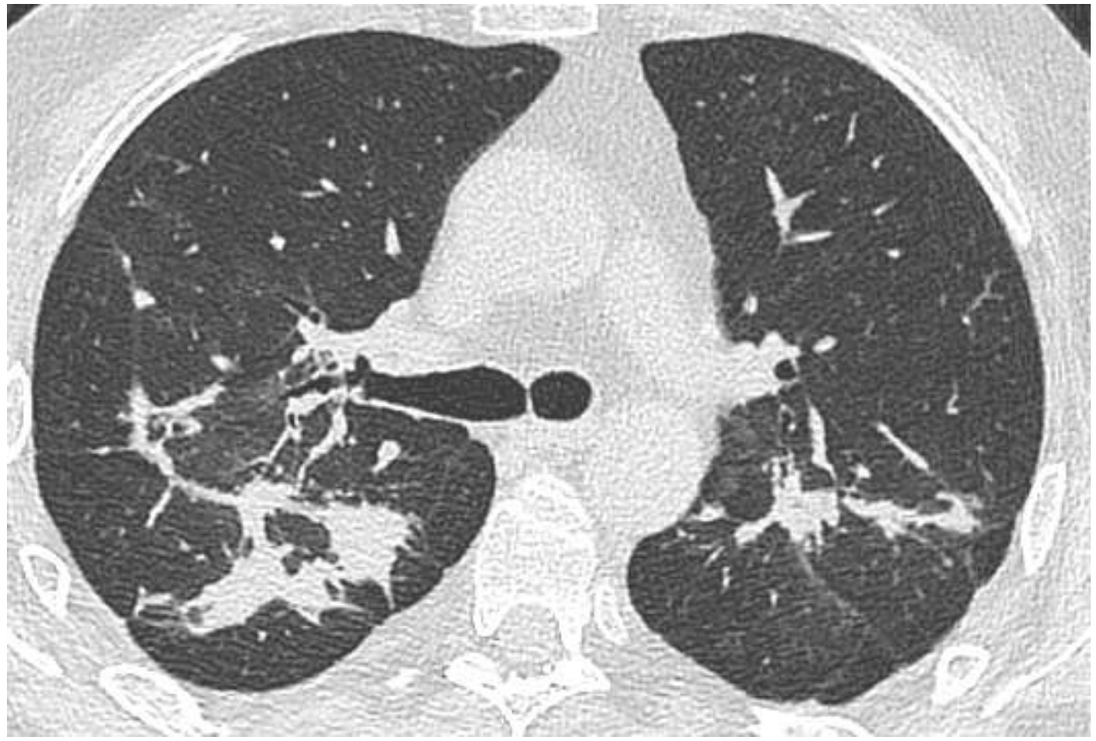

Masses rétractiles non excavées

Maladie de Wegener

Autre patient: masses rétractiles +/- excavées





MENU

1 - WEGENER : POUMON / TRACHÉE

Figure 18. Tracheal stenosis in a 26-year-old woman with a cough and stridor. **(A, B)** Axial **(A)** and sagittal **(B)** contrast-enhanced CT images show focal smooth circumferential stenosis (arrowheads) of the subglottic portion of the trachea. **(C)** Three-dimensional volume-rendered CT image better depicts the tracheal stenosis (arrow).



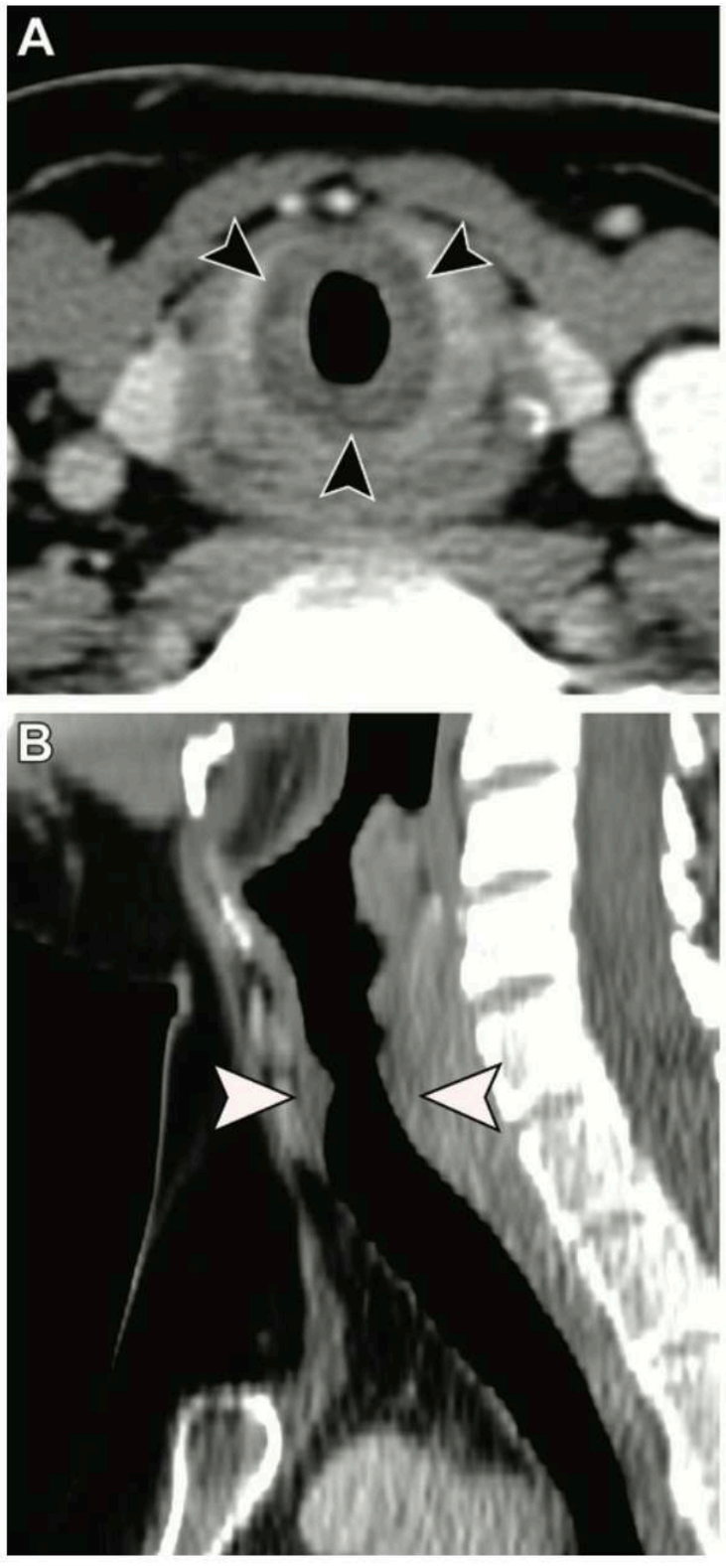



MENU

2 - WEGENER : NEZ / SINUS



2 - 65-80%

Rhinitis / sinusitis
Septal perforation
"Saddle nose"
Oral and nasal ulcers

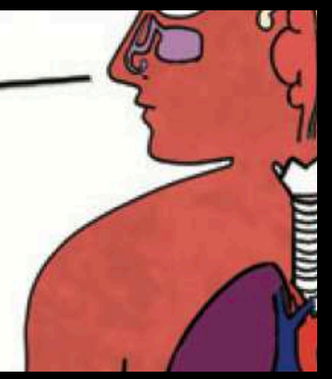

ATTEINTE DESTRUCTRICE AU NIVEAU DES SINUS +++

- Extension intracrânienne par **voie trans-osseuse**
- Ostéolyse/ ostéosclérose

→méninges, sinus caverneux, selle turcique ++



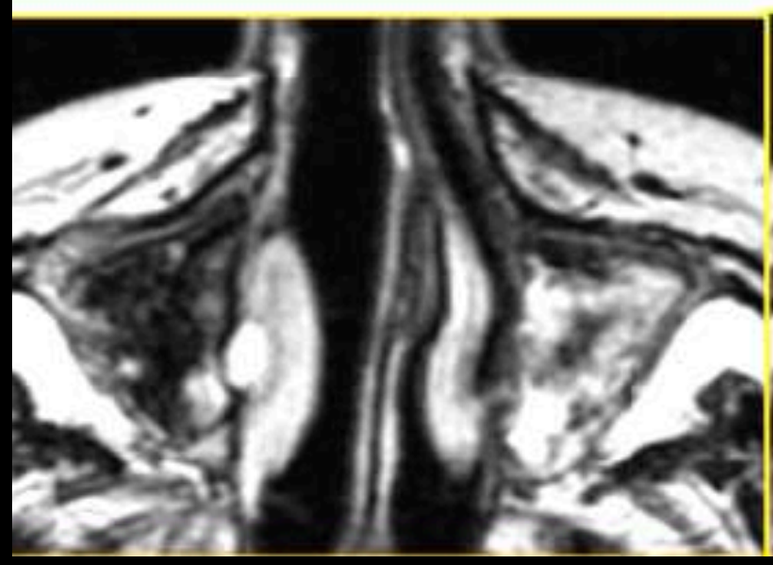

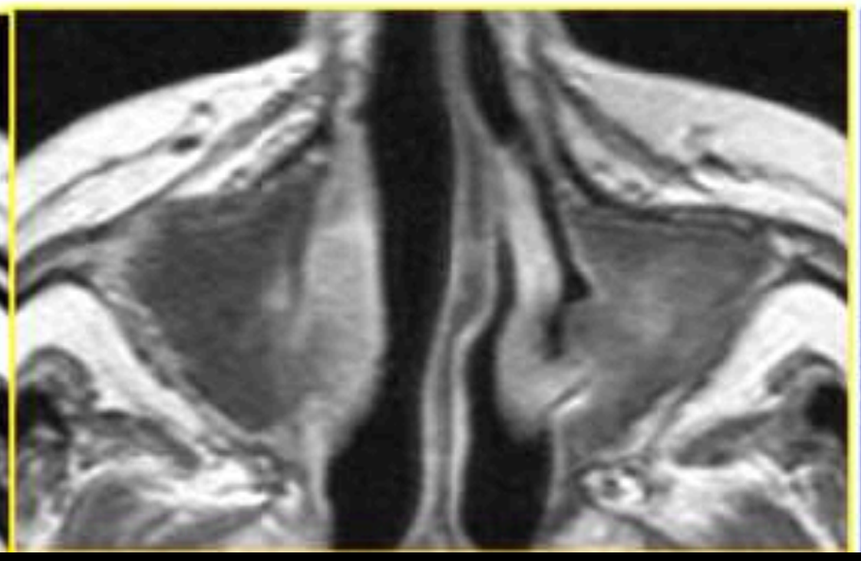

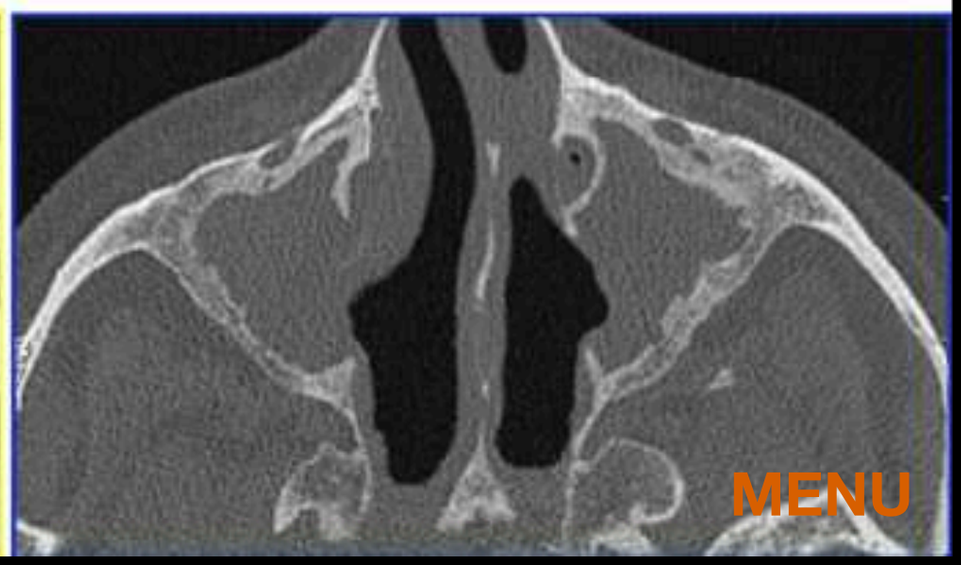

MENU

2 - WEGENER : NEZ SINUS

Rhinitis / sinusitis
Septal perforation
"Saddle nose"
Oral and nasal ulcers

DIAGNOSTIC

Atteinte nasale d'une granulomatose de Wegener, confirmée par les C-ANCA

Granulomatose de Wegener

Voir le cours

PRÉSENTATION CLINIQUE

Homme, âgé de 59 ans
Douleurs nasales évoluant depuis plusieurs mois.
Syndrome inflammatoire persistant.
C-ANCA fortement positif

TDM du massif facial sans injection :
Épaississement muqueux du nez avec lyse de la portion antérieure de la cloison nasale.



TDM du massif facial sans injection :
Pas de syndrome de masse tumoral. Épaississement muqueux.



TDM du massif facial sans injection :
Lyse bien limitée du processus alvéolaire droit.



TDM du massif facial sans injection :
Érosion de la cloison nasale, pseudo-nodulaire, correspondant aux granulomes.



MENU

2 - WEGENER : NEZ SINUS

Rhinitis / sinusitis
Septal perforation
"Saddle nose"
Oral and nasal ulcers

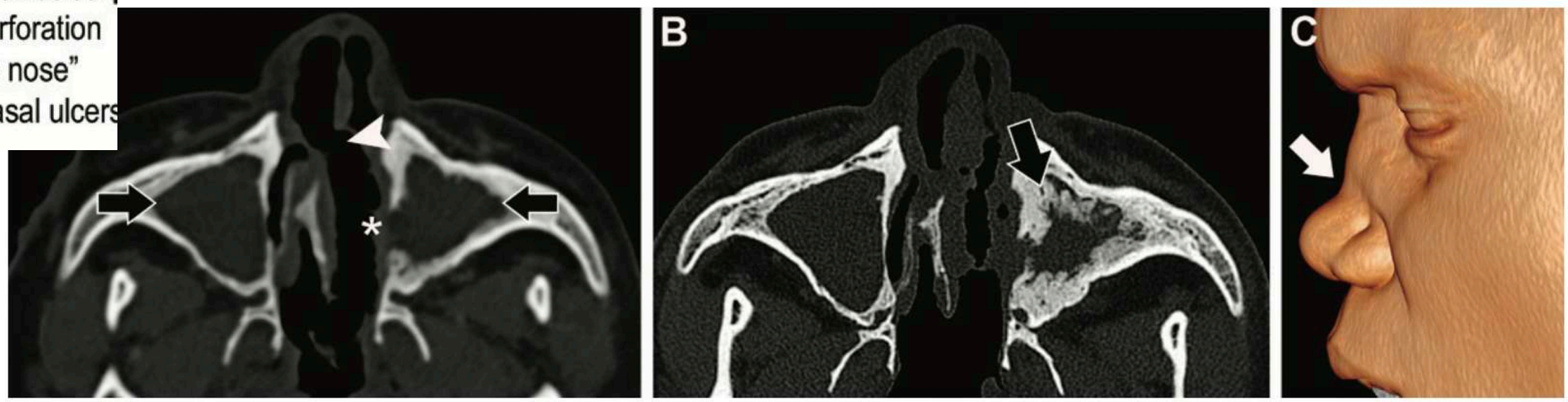

Figure 16. GPA in a 22-year-old man. **(A)** Axial noncontrast CT image shows total opacification of the maxillary sinus (arrows) with septal perforation (arrowhead) and bone erosion of the medial wall of the left maxillary sinus (*). **(B)** Follow-up CT image 4 years later shows sclerotic bone thickening and irregular borders of the inner walls (arrow). **(C)** Three-dimensional volume-rendered CT image shows saddle-nose deformity (arrow), a finding that reflects cartilage destruction.

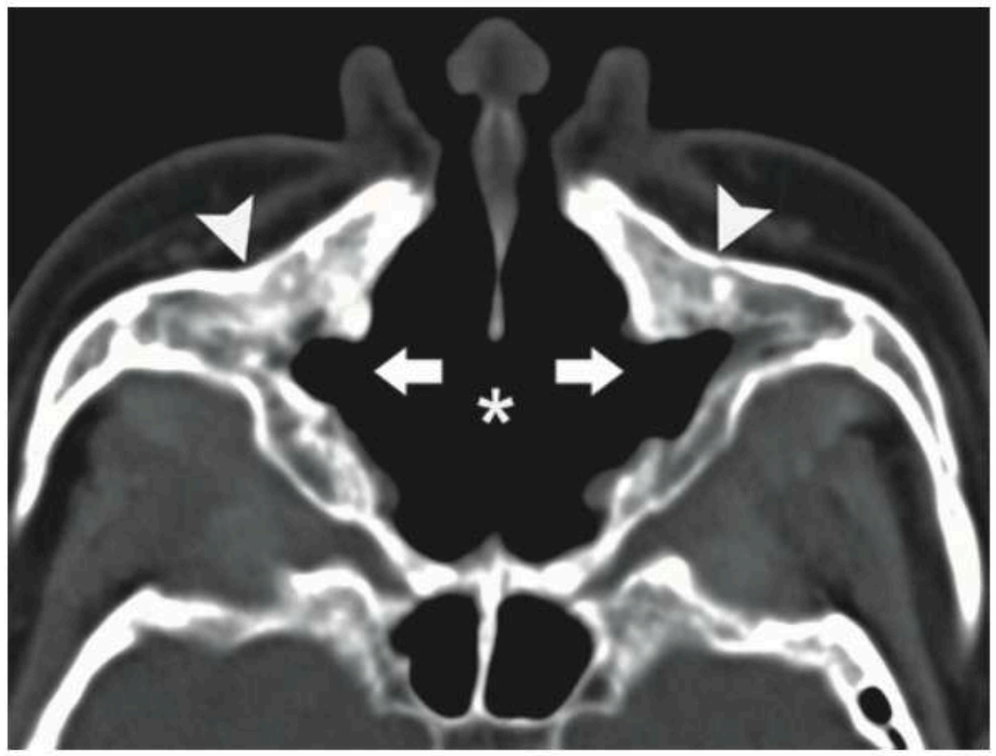

Figure 17. Axial noncontrast CT image in a 62-year-old man with chronic GPA shows extensive osseous erosion of the septum (*) and medial wall of both maxillary sinuses (arrows) and sclerotic bone thickening (arrowheads).

MENU

3 - WEGENER : OEIL / GLANDES SALIV



3 - 50%

Scleritis
Episcleritis
Proptosis
Dacryocystitis

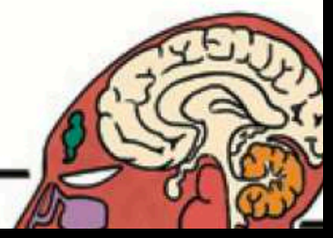

ORBITES

- **Masses orbitaires**
  - par infiltration depuis les cavités nasales / sinus
  - à distance de toute autre éventuelle lésion

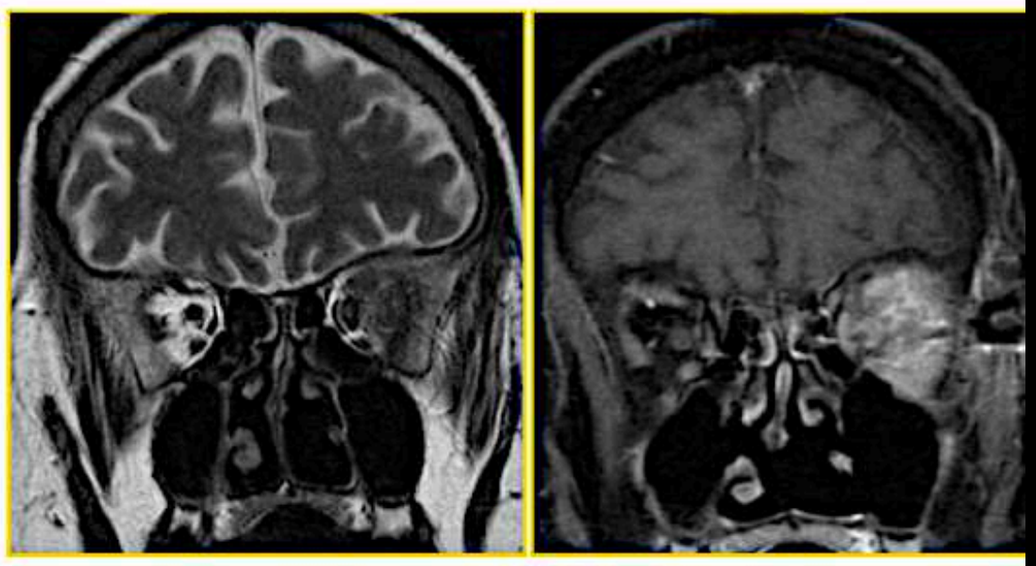

- **Hyposignal T2**

- **Extension intracrânienne**
  possible par voie transosseuse

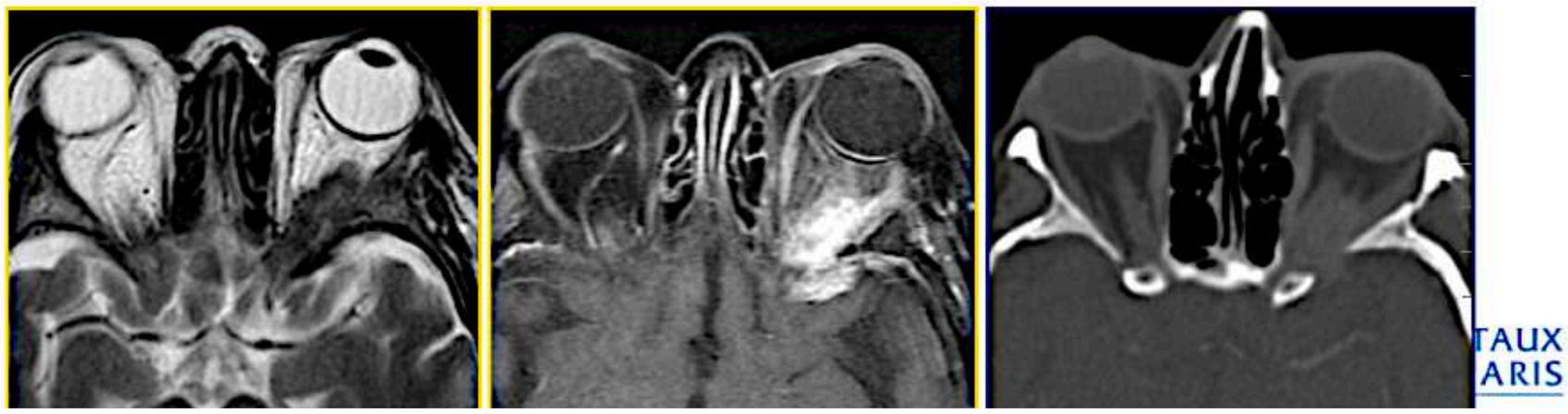

Figure 4 Granulomatose de Wegener. Axiale T2 (A) et T1 après injection (B). Epaississement focal dural par extension d'un granulome de l'orbite gauche à travers la grande aile du sphénoïde gauche, en franc hyposignal T2 (A), rehaussé après injection

MENU

3 - WEGENER : OEIL / GLANDES SALIV



3 - 50%

Scleritis
Episcleritis
Proptosis
Dacryocystitis



Orbit and Eye

Orbital involvement occurs during the course of the disease in 45% of patients with GPA and as a presenting feature in 16% of these patients (45). Granulomatous masses arising from the nasal or paranasal cavities may perforate the bone and invade structures of the CNS such as the meninges, brain, and orbit. Moreover, orbital masses may arise primarily within the orbit, especially in the orbital apex (15). These masses may also spread intracranially along the skull base fissures or foramina (43).

Orbital masses are more frequently unilateral (86% of the cases), are extraconal or transspatial in distribution, and often coexist with sinus disease and/or bone destruction (15,26). Presenting features include severe orbital pain, proptosis (2% of the patients), diplopia, eyelid swelling, periorbital cellulitis, ocular movement impairment, and visual loss due to optic nerve compression and atrophy, which may be permanent in 8% of patients (15,42).

In 50%–60% of patients, ocular involvement occurs during the course of disease. Episcleritis is the most common ocular manifestation, present in 16%–38% of GPA cases (42). Uveitis, scleritis, eyelid ulceration and fistula, conjunctivitis, corneal ulcerations, choroidal granulomas, interstitial keratitis, retinal vascular ischemia or occlusion, and nasolacrimal duct obstruction with epiphora are additional eye manifestations (14,42,46,47). Optic perineuritis is more common than optic neuritis (Fig E2). Major causes of visual loss are compressive optic neuropathy, retinal and optic nerve vasculitis, and globe perforation from necrotizing scleritis and peripheral ulcerative keratitis (48).

At MRI, orbital masses are depicted as hypointense lesions on T1- and T2-weighted images, with gadolinium-based contrast medium uptake during the acute phase of inflammation (Fig 12) (15). Additional imaging findings include orbital socket contracture with radiologic evidence of fibrotic changes retracting the optic globe, lacrimal gland and extraocular muscle enlargement, and optic nerve sheath enhancement (15,43). Growth of inflammatory tissue leads to formation of an orbital pseudotumor (Fig 13) with resulting proptosis (26).

In GPA, lacrimal gland involvement often accompanies orbital manifestations (Fig 14), and this involvement is usually unilateral. The clinical presentation includes eyelid swelling, orbital pain, proptosis, nasolacrimal duct obstruction, and limitation of extraocular movements with diplopia (45). Histopathologic analysis reveals

MENU

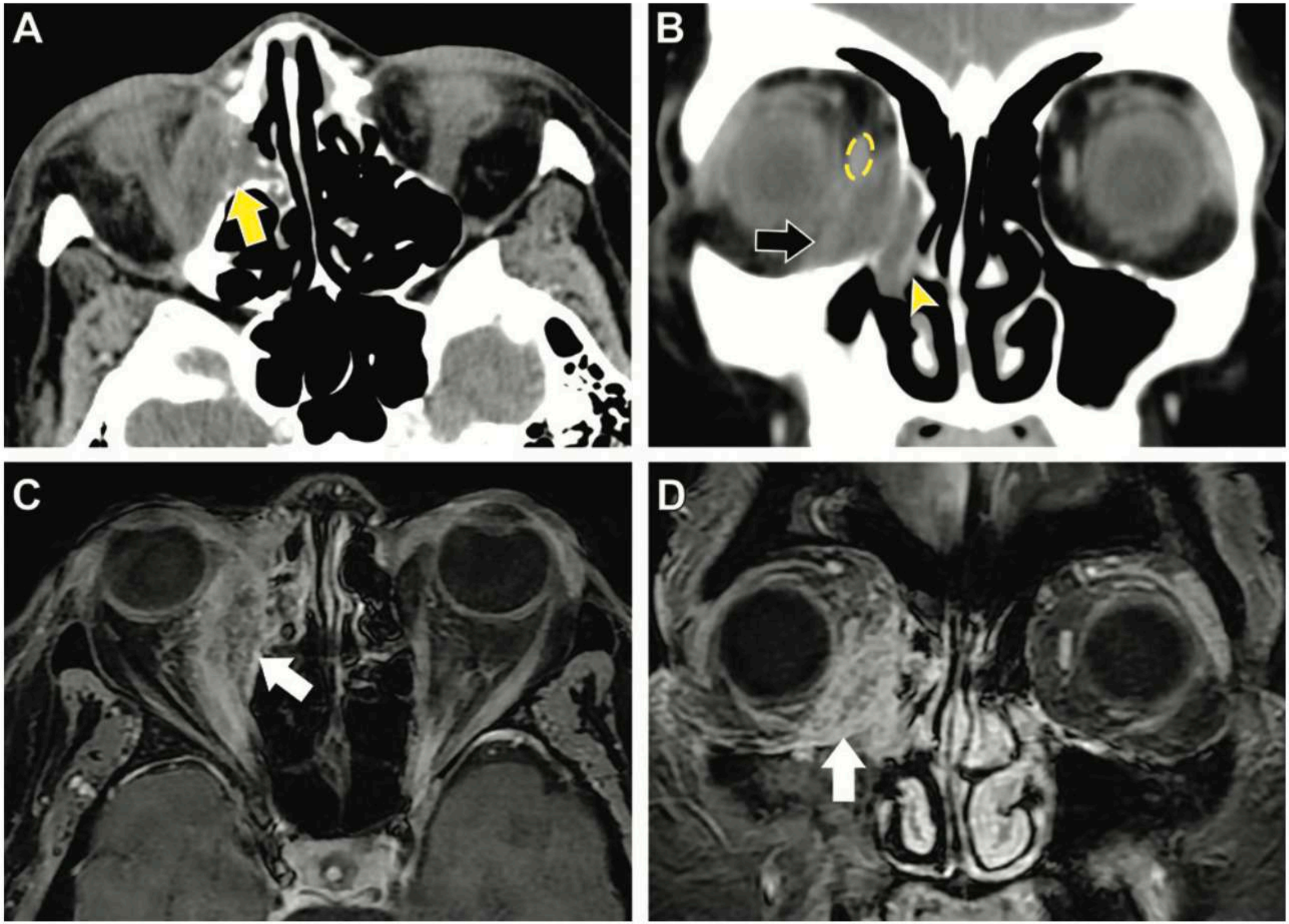

Figure 13. Orbital pseudotumor in a 51-year-old woman. **(A, B)** Axial **(A)** and coronal **(B)** contrast-enhanced CT images show a right orbital soft-tissue lesion with papyraceous lamina destruction (arrow) and obliteration of the middle meatus (arrowhead in **B**). Note the superior displacement of the medial rectus muscle (dashed oval in **B**). **(C, D)** Corresponding axial **(C)** and coronal **(D)** gadolinium-enhanced MR images better depict intense enhancement (arrow).

MENU

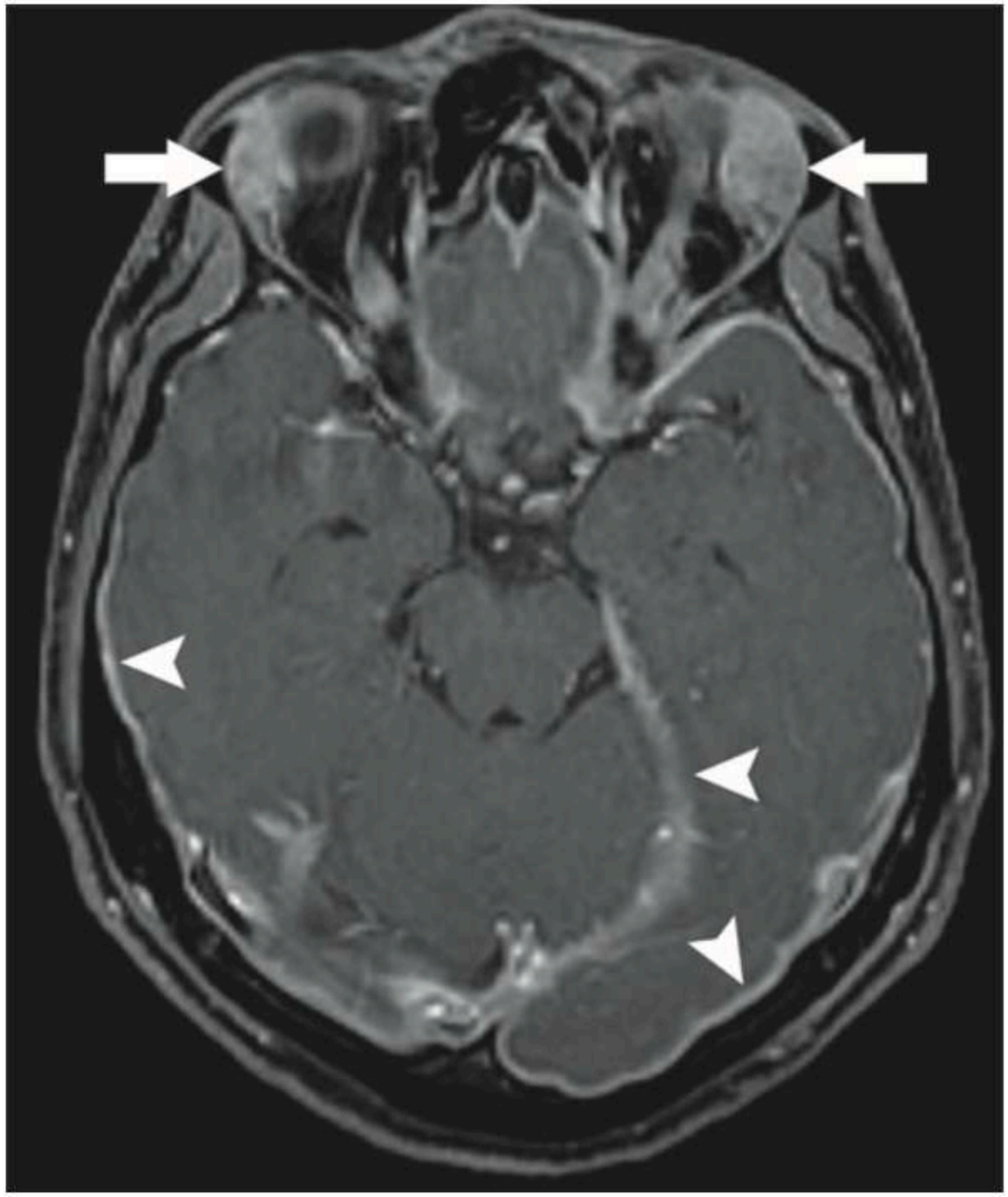

Figure 14. GPA in a 32-year-old man who presented with increased volume in the orbital region. Axial contrast-enhanced T1-weighted MR image shows bilateral lacrimal gland hypertrophy and enhancement (arrows) and diffuse dural enhancement (arrowheads).

MENU

Oral Cavity and Salivary Glands

Oral cavity manifestations are rare and include "strawberry" gingival hyperplasia, ulcerative stomatitis, chronic inflammation, granulomata, oroantral fistula, osteonecrosis of palate, and labial mucosal nodules (42). The major salivary glands (parotid and submandibular glands) are an uncommon site of involvement in GPA and represent an early feature of the disease (13,49). In more than 40 case reports, the parotid glands were the most frequently affected (78%), and this involvement may be unilateral or bilateral (50). Imaging findings are nonspecific and consist of heterogeneous enlargement and hyperenhancement of the major salivary glands on CT and MR images (Fig 15); low signal intensity on T2-weighted MR images, suggestive of necrotic foci; and a circumscribed cystic or fluid-filled mass on US images, even in a clinically unaffected gland (13,50). Histopathologic findings of the salivary glands include geographic necrosis, granulomas, giant cells, microabscesses, necrotizing granulomatous inflammation, small-vessel vasculitis, xanthogranulomatous lesions, and fibrosis (13).

Atteintes rares :
Parotides +++
Uni ou bilatéral

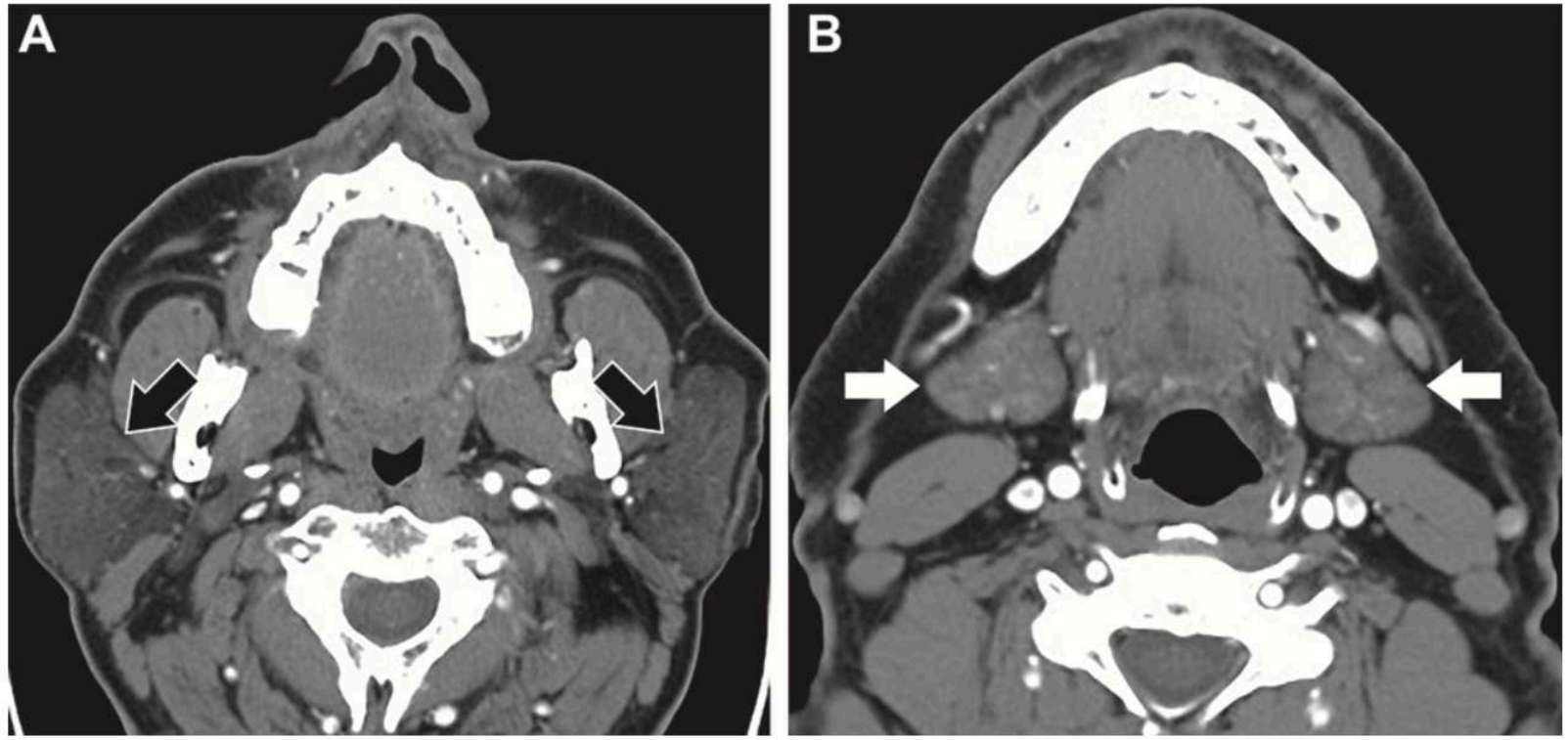

Figure 15. Increased volume in the parotid and submandibular regions in a 42-year-old woman. **(A)** Axial arterial phase CT image shows diffuse enlargement in both parotid glands (arrows). **(B)** Axial venous phase CT image shows the submandibular glands (arrows).

MENU

4 - WEGENER : REIN



4 - 25-75%

GLOMERULONEPHRITE

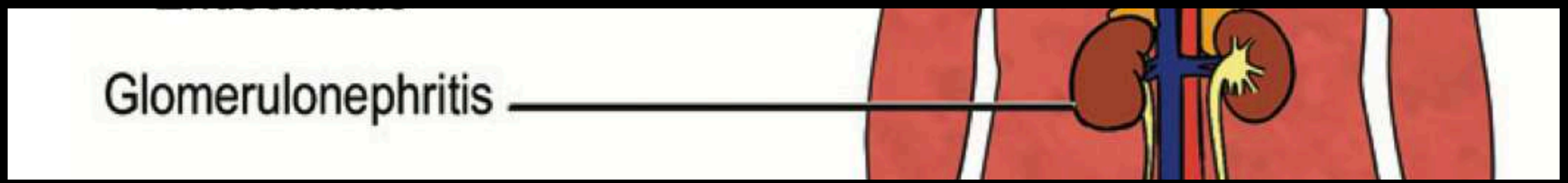

MENU

5 - WEGENER : OREILLE



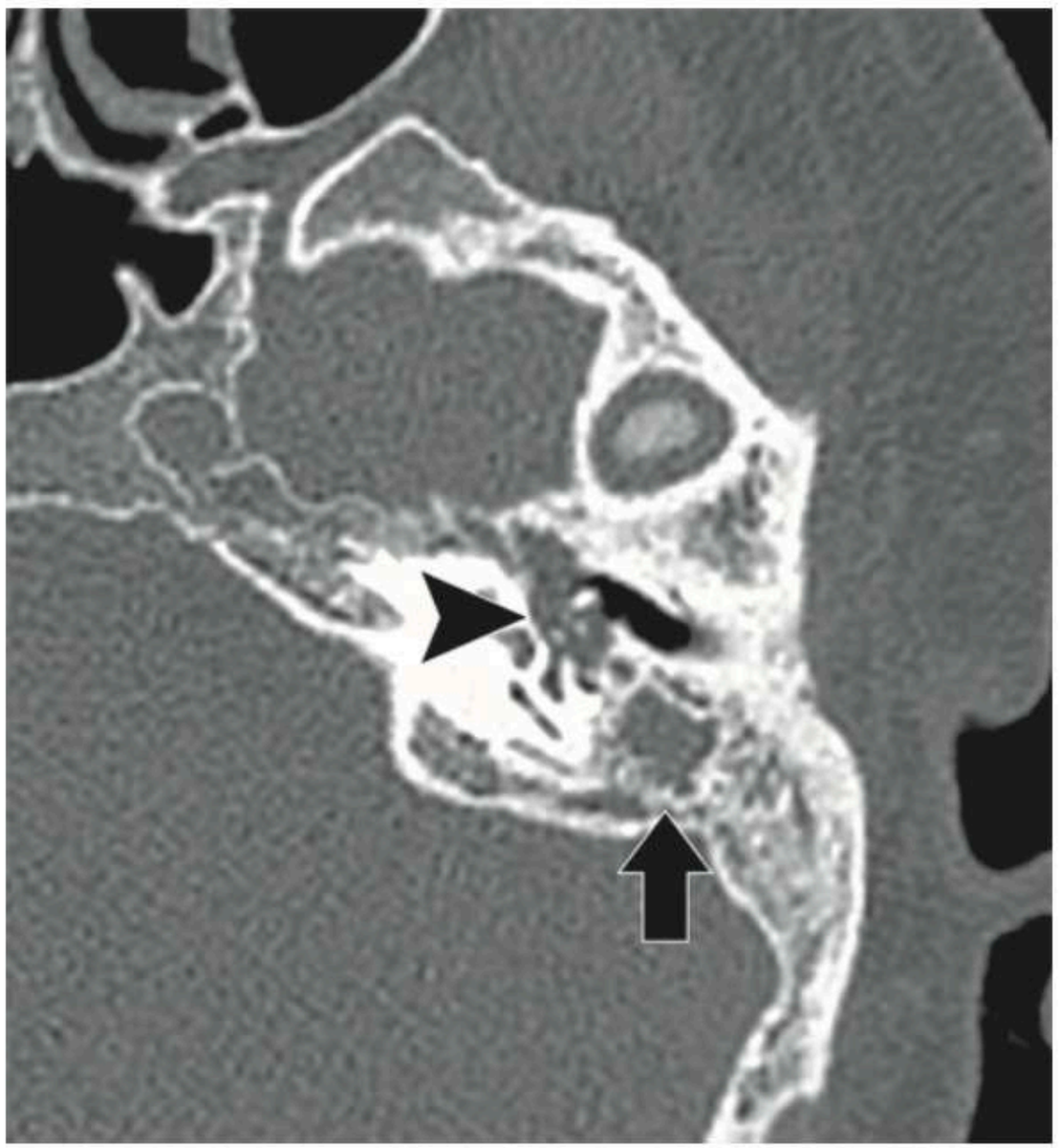

Figure 11. Recurrent otitis media and GPA in a 61-year-old woman. Axial noncontrast bone-window CT image shows soft-tissue opacification in the mastoid air cells (arrow) and middle ear (arrowhead).

Temporal Bones

The prevalence of otologic involvement varies from 19% to 61%. Otologic involvement is the presenting symptom in 20%–25% of cases of GPA and is almost always secondary to nasal involvement (38–40). It is categorized as serous otitis media, chronic otitis media, sensorineural hearing loss, vertigo, or facial nerve palsy (41).

The middle ear is affected in 40%–70% of GPA cases (42). The most common manifestation is unilateral or bilateral serous otitis media due to granulomatous obstruction of the eustachian tube, which may be complicated by facial nerve palsy in 8%–10% of patients and by mastoiditis (14,39). In addition, destruction of the middle ear and mastoid cavity may occur (40).

Gradual or fluctuating hearing loss resulting from conductive (more common), sensorineural or mixed hearing loss occurs in 6% of patients with GPA, and it may be bilateral in 60% of cases (38). Sensorineural hearing loss results from vasculitic involvement of the cochlear blood supply or deposition of immune complexes within the cochlea, whereas conductive hearing loss often persists because of a thickened, scarred, and often perforated tympanic membrane and middle ear adhesions (14,42).

Imaging findings in the temporal bones include middle ear or mastoid air cell opacification with thickening of the bone septa, and osseous demineralization or erosion (Fig 11) (26,43). Moreover, MRI findings include thickening and enhancement of adjacent cranial nerves, most frequently the mastoid and tympanic segments of cranial nerve VII, with effacement of the surrounding fat within the

MENU

6 - WEGENER : COEUR



6 - 6-30%

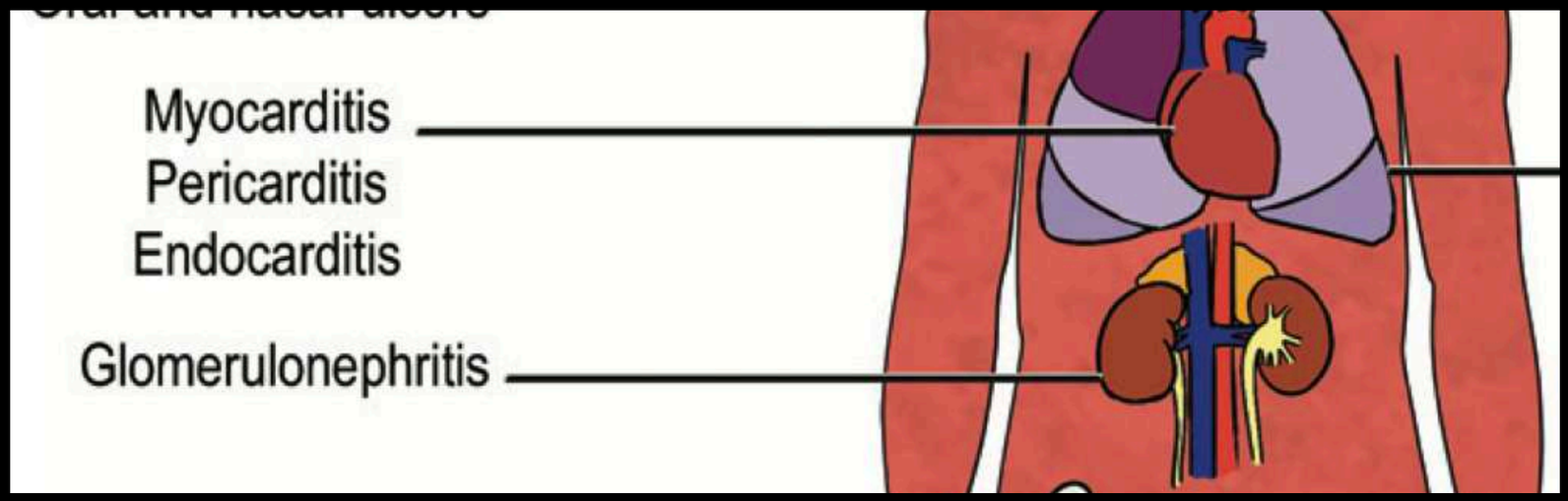

MENU

7 - WEGENER : MENINGITE / vascularite / nerfs crâniens



7- 10% MENINGITE PACHY +++

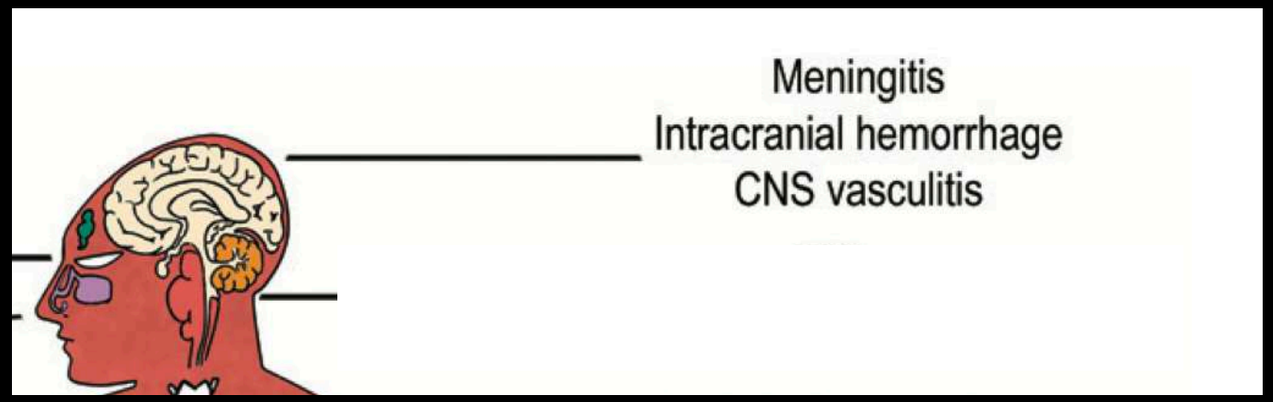

8- 4 % vascularite

9- 2-10%



50-60ans
MENINGE +++ 56%
epaississt diffus
ou focal cô meningiome
par extension à partir sinus ou nasale
atteinte osseuses ++
lesions non specifique SB 53%
infarctus cerebraux 21%
tres rarement granulome intra cereb

PACHY +++

LEPTO +

MENU

WEGENER : MENINGITE PACHY +++

PACHYMENINGES

- **Epaississement en plaque ou nodulaire**
  - diffus à distance d'une éventuelle atteinte des sinus/orbites
  - focal par extension transosseuse d'une lésion du massif facial
- Hyposignal T2

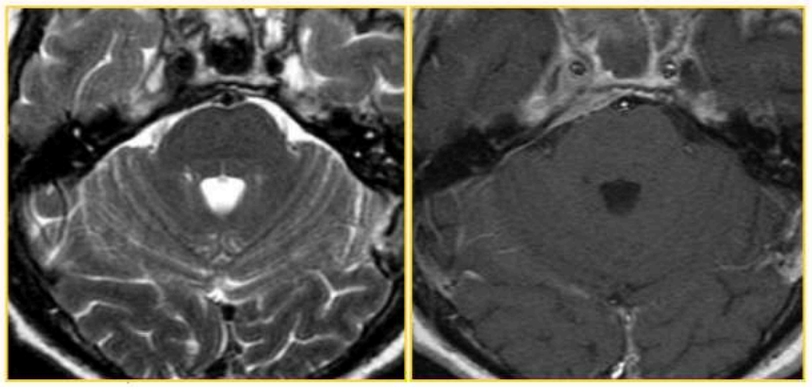

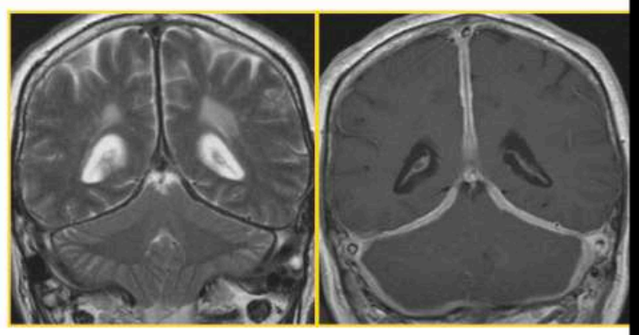

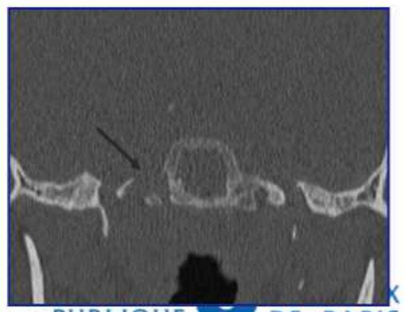

PUBLIQUE DE PARIS

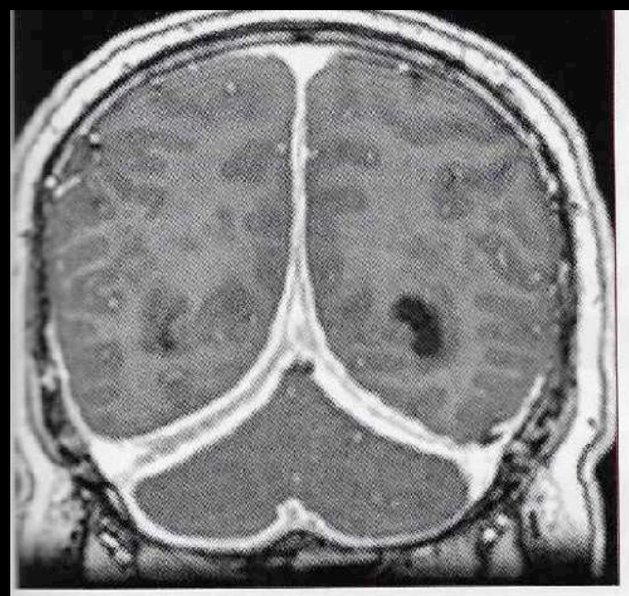



Figure 1 : Séquence T1 après injection de gadolinium. Epaississement de la tente du cervelet et rehaussement des feuillets duraux infratentoriels et de la faux du cerveau.

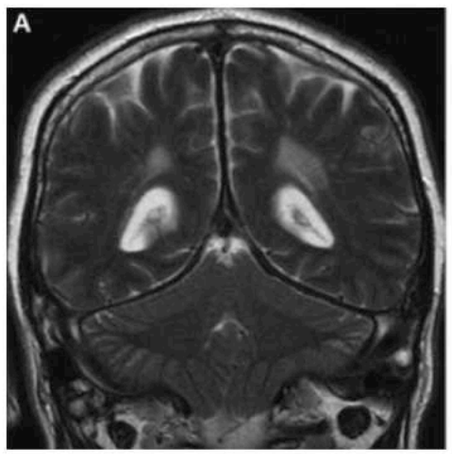

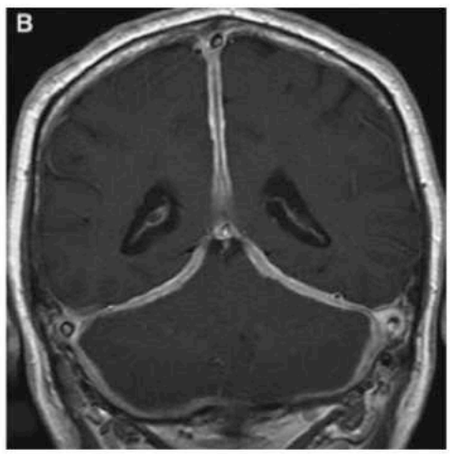

Figure 5 Granulomatose de Wegener. Coronale T2 (A) et T1 après injection (B). Épaississement diffus des pachyméninges de la faux et de la tente du cervelet en franc hyposignal T2 (A), rehaussé après injection de gadolinium (B).

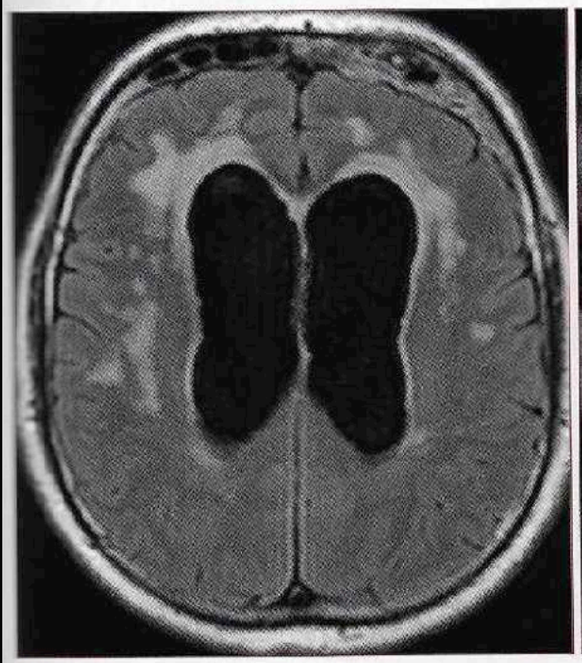

Figure 2 : Séquence FLAIR. Hydrocéphalie. Présence d'hypersignaux de la substance blanche : leucopathie vasculaire.

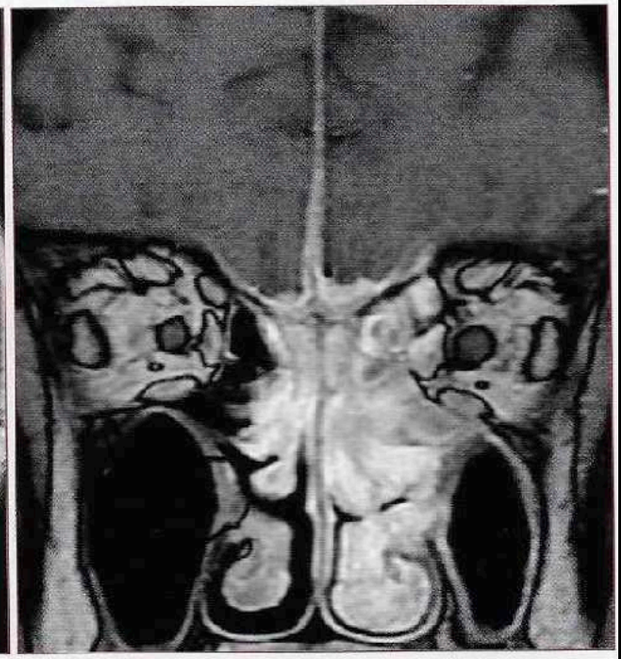

Figure 3 : Séquence T1 après injection de gadolinium. Epaississement pachyméningé (faux du cerveau et dure-mère de l'étage antérieur) contigu à l'atteinte sinusienne.

MENU

PACHY +++

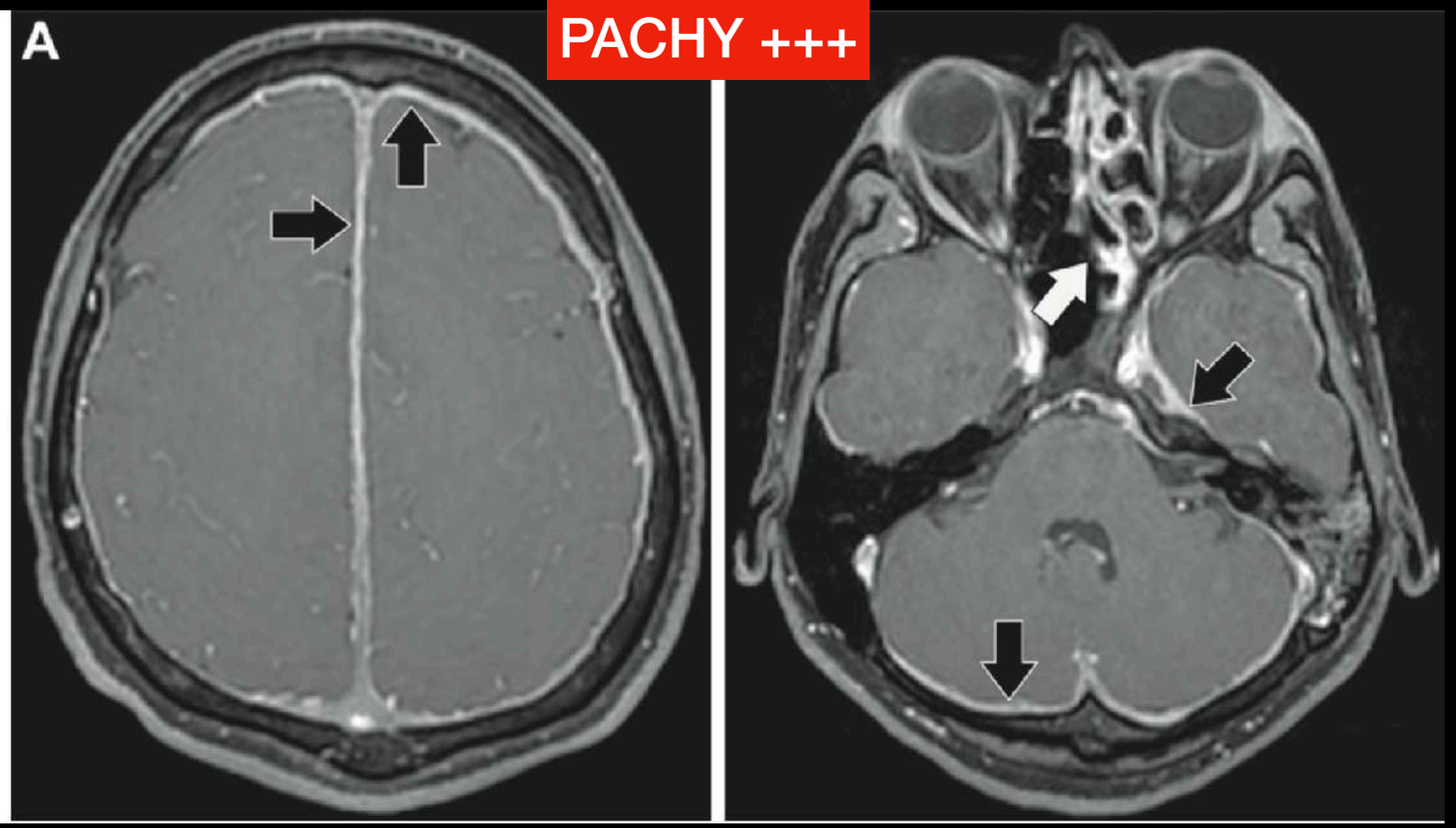

Figure 2. GPA in a 32-year-old man. Axial contrast-enhanced T1-weighted MR images show diffuse pachymeningeal enhancement (black arrows), as well as left ethmoidal sinus disease (white arrow in **B**).

LEPTO +

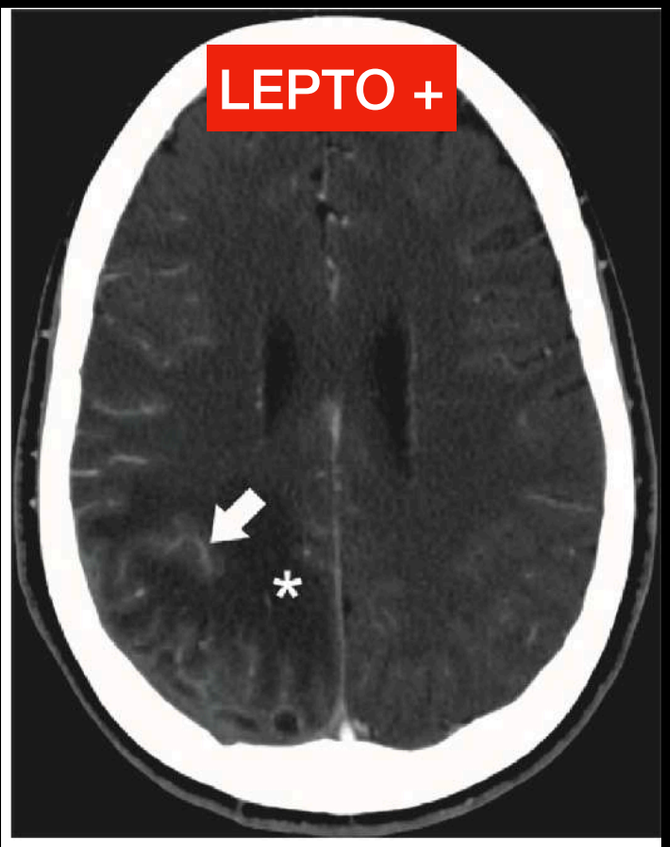

Figure 3. GPA-related leptomeningeal enhancement (arrow) and vasogenic edema (*) on an axial contrast-enhanced CT image in a 34-year-old woman.

hypertrophic pachymeningitis is more frequent than leptomeningitis (15). Chronic hypertrophic pachymeningitis may occur as an initial manifestation of GPA or as the only site of active disease

▸ **Atteinte méningée**

Elle intéresse la pachyméninge qui est épaissie et rehaussée. Deux formes sont à distinguer.

- L'atteinte focale, par contiguïté à partir d'une lésion sinusienne ou orbitaire, est bien visible sur la séquence T1 après injection de gadolinium. La lésion orbitaire se traduit par une masse en hyposignal T1, de signal intermédiaire en T2 et se rehaussant après injection de produit de contraste.
- L'atteinte diffuse se fait à distance des foyers sinusiens ou orbitaires. L'épaississement pachyméningé est linéaire et régulier ; il prédomine sur la tente du cervelet et est fréquemment asymétrique sur la convexité.

Dans de rares cas il peut exister un épaississement dural périmédullaire cervicothoracique responsable d'une compression médullaire [5]. L'atteinte leptoméningée est exceptionnelle. Une hydrocéphalie, rare, pourrait être secondaire à une inflammation méningée ou un obstacle à l'écoulement du LCS [6].

MENU

Two patterns of distribution have been described: diffusely abnormal meninges unrelated to sinus or orbital disease, and focal dural thickening and enhancement adjacent to sinus or orbital disease (24). Tentorial involvement is very common (22). Additional patterns and sites of enhancement include linear or nodular, peripheral or uniform, and symmetric or asymmetric (25). The "Eiffel-

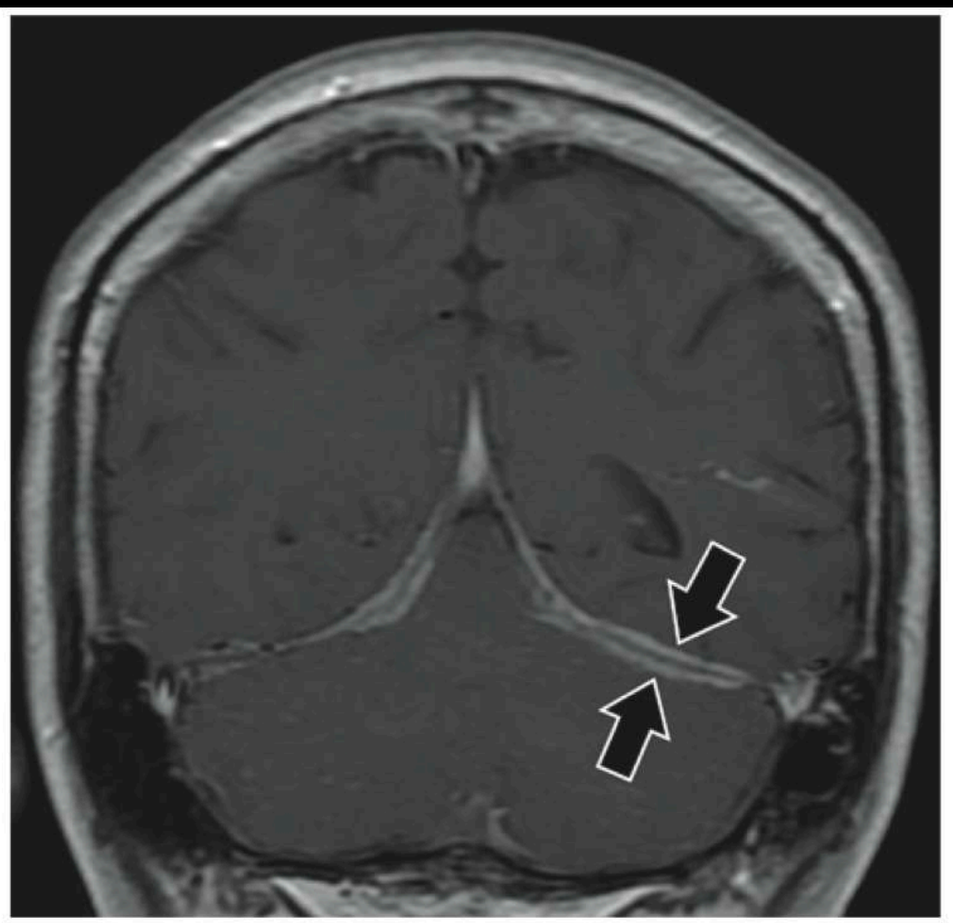

Figure 4. Eiffel-by-night sign (thickened dura in posterior falx and tentorium) (arrows) on a coronal contrast-enhanced T1-weighted MR image in a 34-year-old woman (same patient as in Fig 3).

MENU

WEGENER : VASCULARITE 4%

▶ **Vascularite cérébrale**

Elle se traduit par des hypersignaux non spécifiques de la substance blanche inter médiaire et sous-corticale en T2/FLAIR. Il peut s'y associer des lésions ischémique constituées dans des territoires artériels. La vascularite peut également entrainer de hémorragies sous-arachnoïdiennes ou intraventriculaires spontanées, le mécanisme incriminé serait la faiblesse des parois vasculaires des vaisseaux lésés. Les explora tions vasculaires, en particulier l'angiographie, sont normales, les vaisseaux atteints étant de trop petit calibre pour que les lésions soient décelées. Les phénomènes de vascularite participent à une atrophie focale ou hémisphérique.

▶ Throm



Figure 5. Known GPA in a 40-year-old man who presented with visual disturbances. Axial diffusion-weighted image shows restricted diffusion (arrow) in the right occipital lobe.

MENU

Brain Parenchyma

Cerebral small-vessel vasculitis, the most common parenchymal manifestation in patients with GPA, has been reported in approximately 4% of affected patients and is associated with intracerebral or subarachnoid hemorrhage, transient ischemic attacks, ischemic infarction (Fig 5), subdural hematoma (Fig 6), ischemic myelopathy, and arterial or venous thrombosis (Fig 7) (23,26,27).

Diagnosing CNS vasculitis is challenging, especially owing to the difficulty in distinguishing this condition from vascular atherosclerotic disease (27). MRI findings of cerebral vasculitis include multiple nonspecific white matter lesions with patchy high T2 signal intensity in a typical vascular distribution (periventricular, subcortical regions, basal ganglia, mesencephalon, and pons) (26,28). Diffusion-weighted images can depict areas of infarction, and contrast-enhanced MR images may show patchy regions of enhancement (26). Hemorrhagic events occur less often and usually affect the brain parenchyma and subarachnoid space (28). Cerebral atrophy also is

WEGENER : NERFS CRANIENS 2-10%

▶ **Atteinte des nerfs crâniens**

Elle se fait par contiguïté, à partir des lésions granulomateuses sinusiennes ou orbitaires et se traduit par un hypersignal T2/FLAIR du nerf, sans forcément de rehaussement.

The optic and olfactory nerves are the most frequently affected; peripheral cranial nerves (III to XII) are affected along their extracranial route, and palsies of cranial nerves III, V, VI, VII, and VIII are present in about 50% of patients with pachymeningitis (15). The optic nerve may be involved by vasculitis, direct inflammation of the neural sheath, or acute compression by granulomatous masses in the orbit that lead to atrophy and visual loss (15,37). Isolated or multiple cranial neuropathies in the absence of pachymeningitis are rare and usually attributed to a vasculitic process (23).

MRI reveals inflammatory changes with associated thickening and enhancement of the adjacent cranial nerves; specifically, acute optic neuritis manifests as signal hyperintensity in an enlarged enhancing optic nerve (26) (Fig 10). Short τ inversion-recovery and contrast-enhanced T1-weighted fat-suppressed MR images are needed to delineate the lesion.

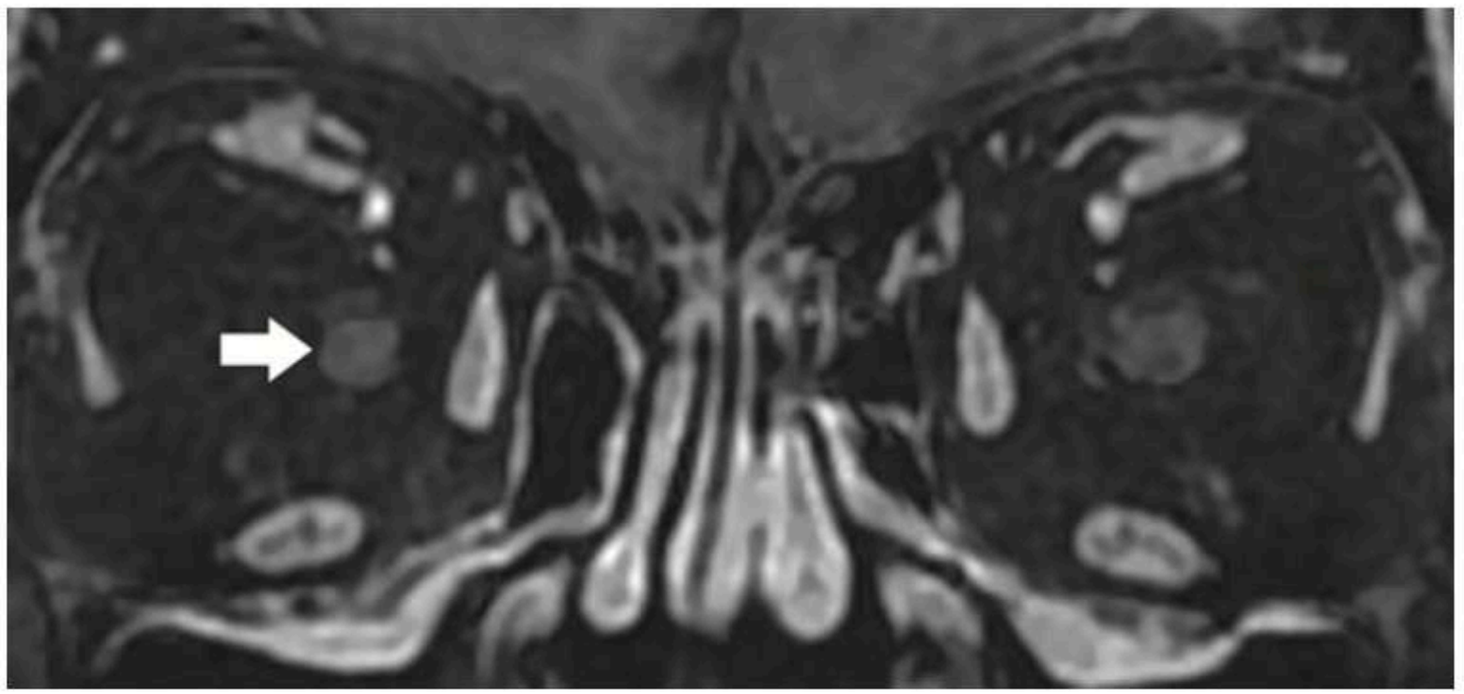

Figure 10. GPA in a 58-year-old woman who presented with oppressive pain and diplopia in the right eye. T1-weighted contrast-enhanced fat-saturated MR image shows discrete right optic nerve enhancement (arrow) compared with the enhancement on the left side.

MENU

WEGENER : HSD / THROMBOPHLEBITE

▶ **Granulomes cérébraux**

Ils se présentent sous la forme de lésions parenchymateuses arrondies en hyposignal T1, hypersignal ou signal intermédiaire en T2, rehaussées en périphérie, sans réaction œdémateuse.

tres rarement granulome intra cereb

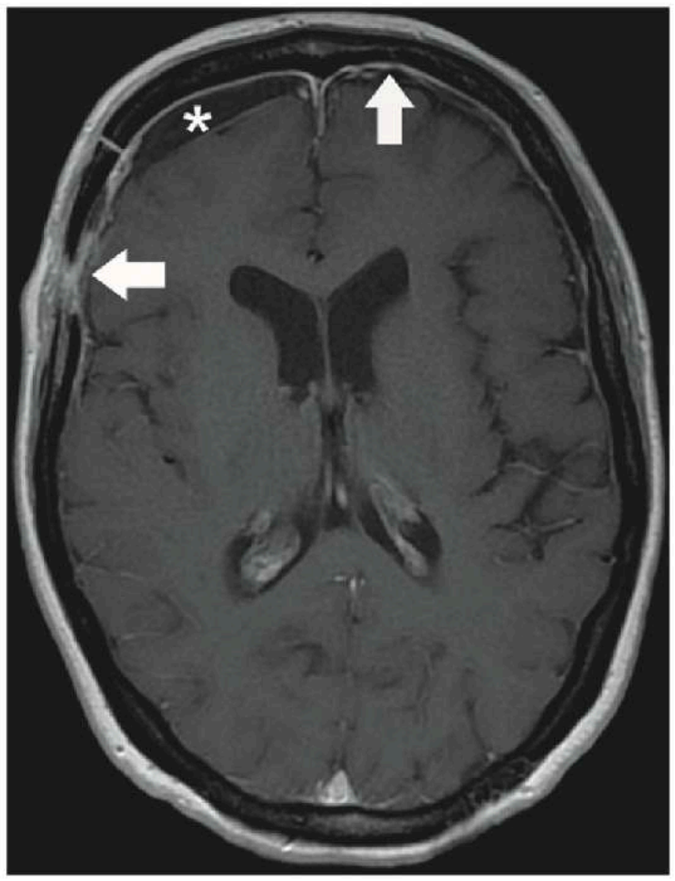

Figure 6. GPA in a 50-year-old woman. Axial contrast-enhanced T1-weighted MR image shows diffuse pachymeningeal enhancement (arrows) and chronic subdural hematoma (*).



Figure 7. GPA in a 27-year-old man who presented with headache. Sagittal contrast-enhanced T1-weighted maximum intensity projection MR venogram shows signal loss in the superior sagittal sinus (arrow) due to thrombosis.



Figure 8. GPA in an asymptomatic 34-year-old woman. Sagittal contrast-enhanced T1-weighted fat-saturated MR image shows a granulomatous lesion (arrow) near the Magendie foramina.

MENU

9- 2-10%



▸ **Atteinte pituitaire**

Elle entraine un élargissement et un rehaussement de la tige pituitaire en particulier à sa partie supérieure.

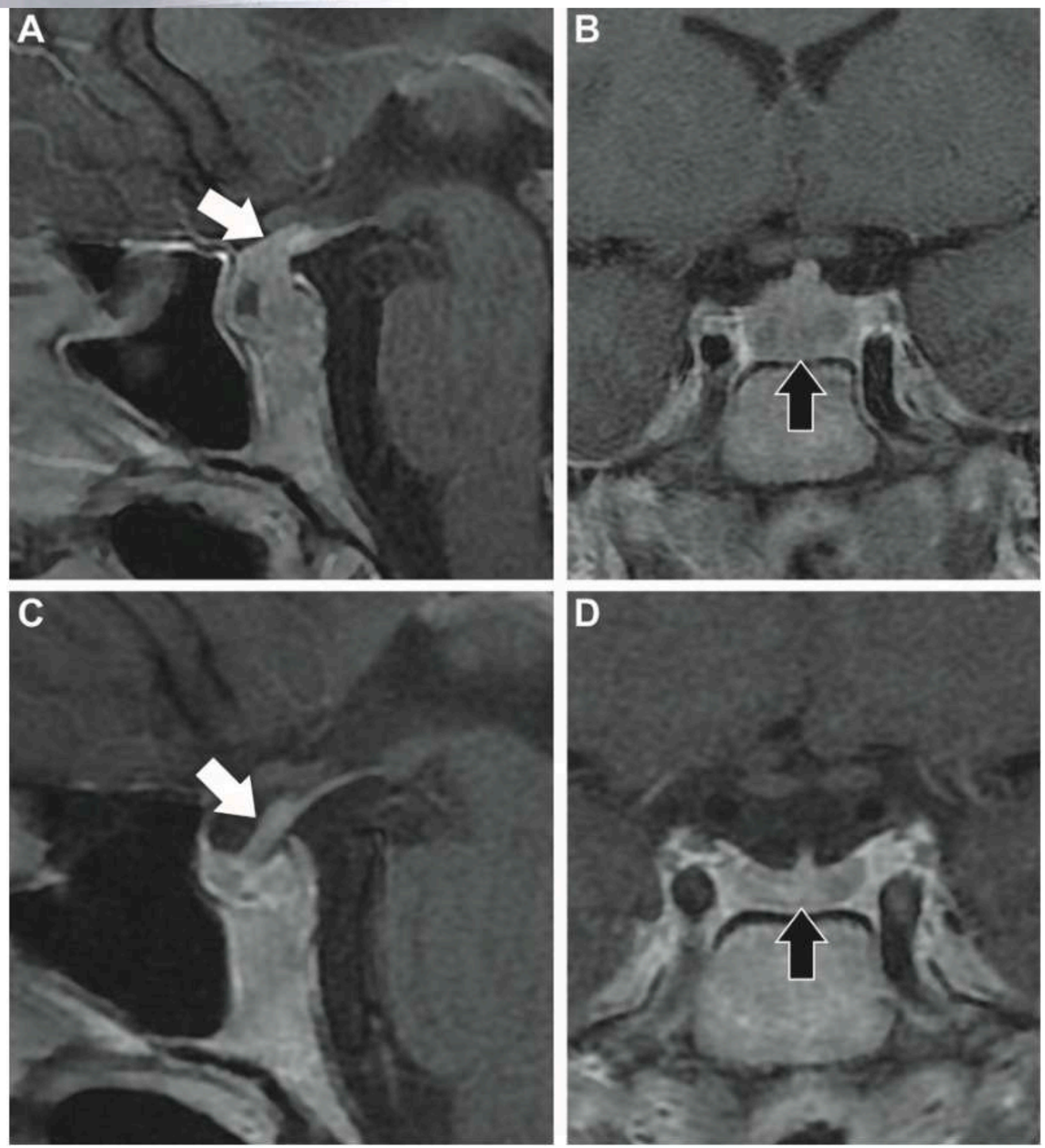

Figure 9. Sagittal **(A, C)** and coronal **(B, D)** contrast-enhanced T1-weighted MR images in an 18-year-old man with newly diagnosed GPA and panhypopituitarism at presentation. **(A, B)** Pretreatment images show pituitary stalk thickening and enhancement (arrow in **A**) and pituitary enlargement (arrow in **B**). **(C, D)** Posttreatment images at 1-year follow-up show significant improvement (arrow).

MENU

7 BIS - WEGENER : ABDO



7 bis- 10%

Abdomen

Gastrointestinal involvement is uncommon; it is discovered at presentation or occurs during the disease course in 10%–12% of patients (63). The small intestine is the most frequently affected. Ulcerations mimicking inflammatory bowel disease with hemorrhage, as well as arterial microaneurysms of small and medium-sized arteries at the mesenteric, hepatic, and splenic vessels, may occur (67). Acute abdomen secondary to peritonitis, bowel ischemia secondary to mesenteric vasculitis, infarction, and perforation are rare manifestations (41,63). CT findings of bowel involvement include bowel dilatation, focal or diffuse bowel wall thickening, abnormal bowel wall enhancement, mesenteric vessels in a comblike configuration, ascites, and lymphadenopathy (68).

Hepatic involvement by GPA is described mainly in case series; it comprises elevated liver enzymes (cholestatic and hepatocellular patterns) and rarely, vasculitis on the portal spaces and centrolobular territories (67,69).

Splenic involvement also is infrequent in GPA. Segmental splenic infarction may be a consequence of diffuse arteritis resulting in occlusion of distal parenchymal splenic arteries. Findings at CT include a peripheral wedge-shaped area of low attenuation, as well as subcapsular or diffuse hypoattenuation in larger infarctions (57). Pancreatic involvement has

MENU

7 BIS - WEGENER : NERFS PERIPH

Extremities

Peripheral nervous system involvement occurs in up to 67% of patients with GPA, manifesting as sensorimotor polyneuropathy (55%) or mononeuritis multiplex (45%). It occurs especially during the first 2 years of disease onset, in men of older age, and in the setting of other clinical manifestations (15). On the other hand, skin involvement is present in 10%–50% of patients, with palpable purpura being the most common lesion (especially in the lower limbs, with a histopathologic hallmark of leukocytoclastic vasculitis with fibrinoid necrosis). Papules, subcutaneous nodules, vesicles, blisters, necrotic-ulcerative lesions, and livedo reticularis also may be seen, whereas gangrene of the digits and pyoderma gangrenosum-like ulcers are less frequent (75).

MENU

HISTIOCYTOSE

- HX = ENFANT
- ERDHEIM CHESTER=43 ANS

1. PERTE DE L'HYPERT1 DE LA POST HYPOPHYSE = DIAB INSIP
2. HYPERT2 PONT ET NX DENTELES
3. LACUNE OSSEUSE (TEMPORALE)
4. EXOPHTALMIE

soit langherhansienne
AXE H-H 79%
epaississt tige isoT1T2 PDC++
responsable diabete insipide
perte hyperT1 post H
atteinte hypothalamiqu rehaussée
ou chiasma
Lesions osseuses temporales
HyperT2 PONT +++ NX DENTELES

Atteinte de l'axe HH : nodules pituitaires/hypothalamus

Épaississement pachyméningé diffus/pseudoméningiomateux

Atteinte des noyaux dentelés et de la SB péri-dentelée

Lésion nodulaire intra-parenchymateuse (pont ++)

Lésions osseuses ± extension méningées (temporal)

MENU

Histiocytoses

• **HISTIOCYTOSE LANGERHANSIENNE = Histiocytose X**

Triade : diabète insipide - lacunes crâniennes – exophtalmie

Enfants ++++

MALADIE D'ERDHEIM CHESTER ++

Infiltration tissulaire xanthogranulomateuse disséminée

diabète insipide - douleurs osseuses (ostéosclérose des os longs) - exophtalmie

âge moyen au début de la maladie : 43 ans

atteinte neurologique : 30 %

ANATOMO-PATHOLOGIE : 2 types de lésions

- **granulomateuses, infiltratives** : Histiocytes
- **neurodégénératives**

AXE HYPOTHALAMO-HYPOPHYSAIRE

- Atteinte **hypothalamique**
- Epaississement / nodule de la **tige pituitaire**
- Perte de l'hypersignal T1 physiologique de la **post-hypophyse**



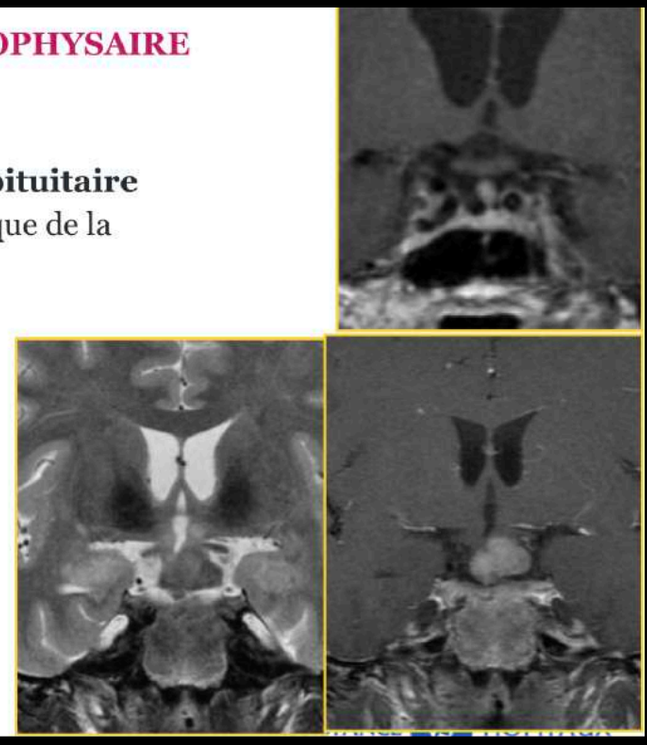

Figure 6 Histiocytose Langerhansienne. Coronale T1 après injection de Gadolinium. Atteinte hypothalamique avec rehaussement homogène après injection.

MASSE INTRA-AXIALE

- Proliférations **périvasculaires** de granulomes histiocytaires
- **Œdème et effet de masse**





HYPERSIGNAL T2 DES HEMISPHERES CEREBELLEUX

- Atteinte neurodégénérative des régions des noyaux dentelés +++
- Bilatérale et symétrique

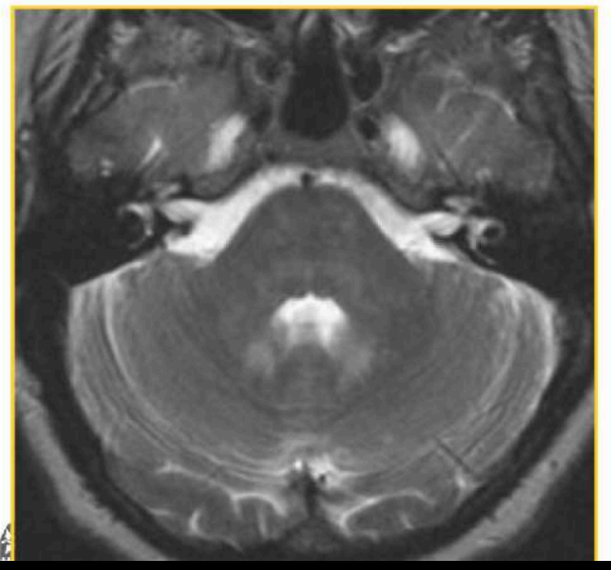



MENU

Histiocytoses

PACHYMENINGES

- 2 types de lésions méningées : diffus / focal pseudo-méningiomateux
- Hyposignal T2



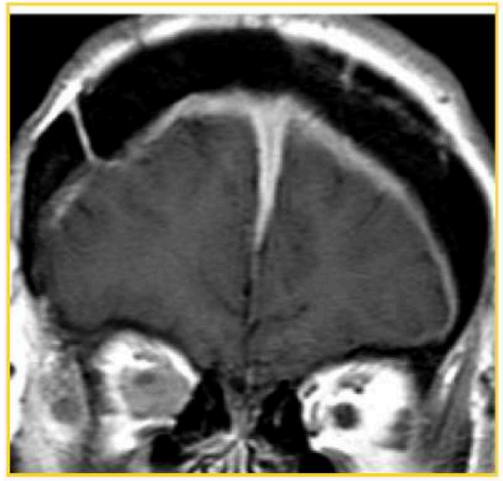

ERDHEIM-CHESTER

SINUS ET VOUTE

- Epaississement des parois des sinus de la face et de la voûte
- **<u>Ostéosclérose</u> des parois des sinus maxillaires** +++
- Parois osseuses en hyposignal T1 / T2

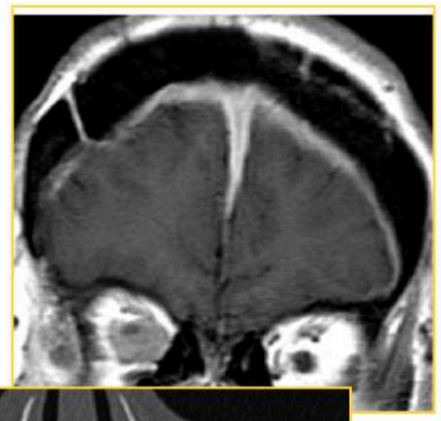
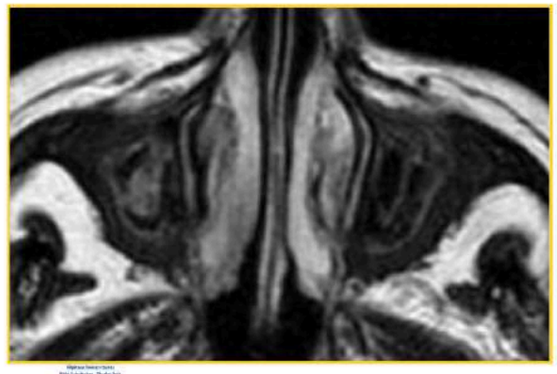


ORBITES

- Infiltration bilatérale de la graisse rétro-oculaire
- Au contact du nerf optique sans signe IRM d'envahissement
- **Hyposignal T1 / T2**



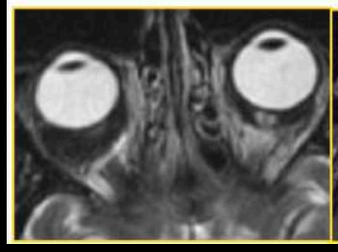
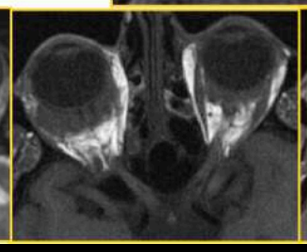
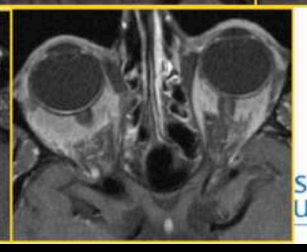


MENU

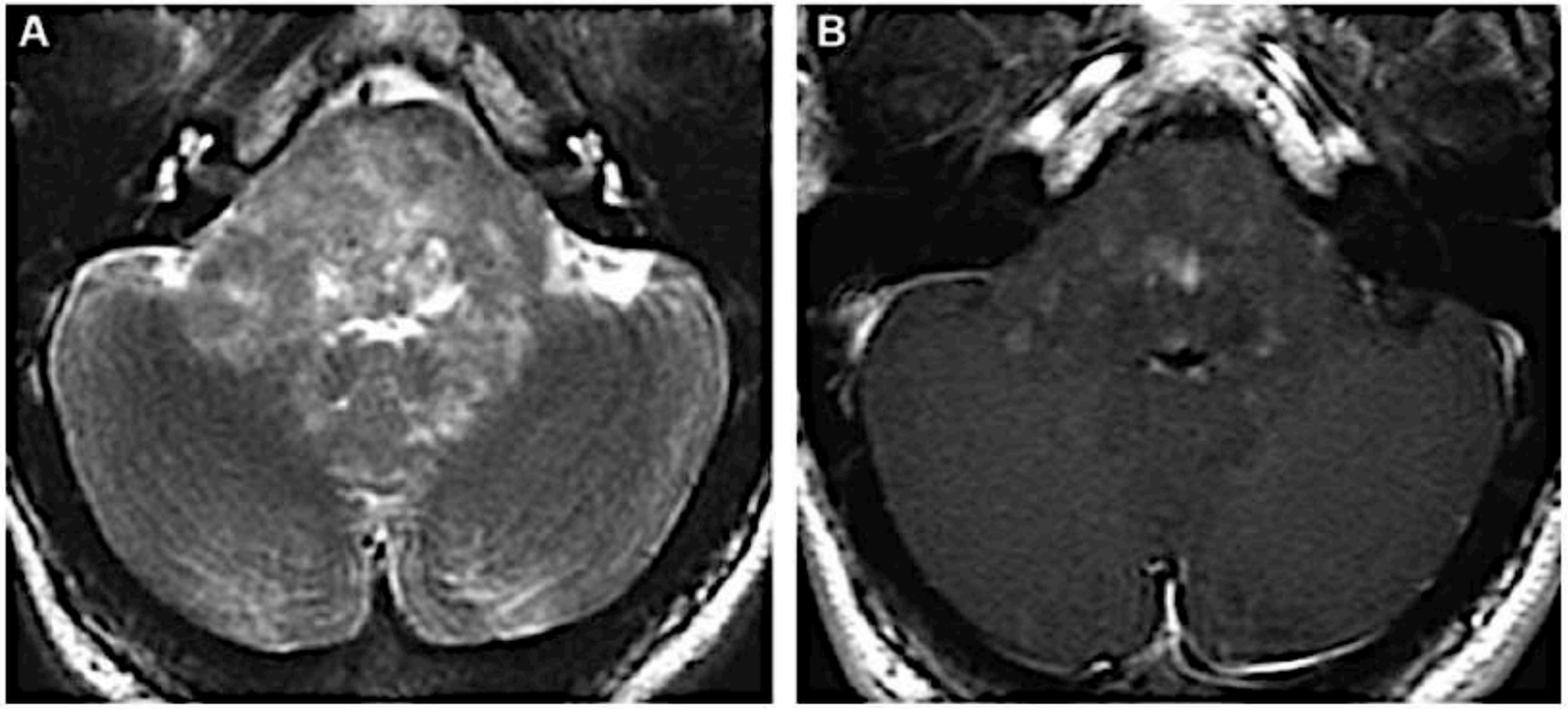

Figure 7 Histiocytose Langerhansienne. Axiale T2 (A). Lésions en hypo- et en hypersignal T2 de la substance blanche du pont, étendues aux pédoncules cérébelleux moyens et aux hémisphères cérébelleux, en particulier aux noyaux dentelés. Œdème périlésionnel avec effet de masse et élargissement du pont. Axiale T1 après injection de Gadolinium (B). Rehaussement micronodulaire des lésions.

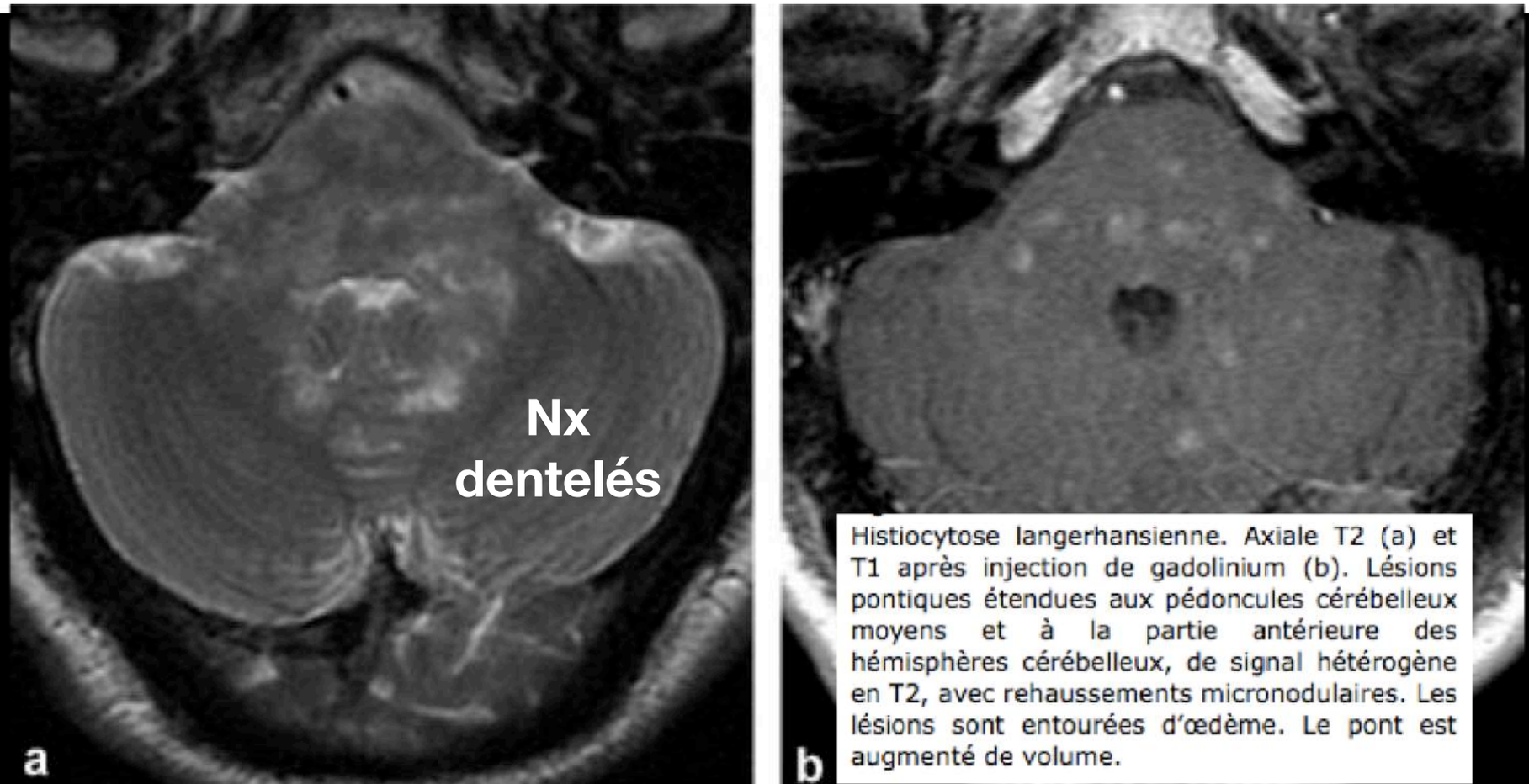

Histiocytose langerhansienne. Axiale T2 (a) et T1 après injection de gadolinium (b). Lésions pontiques étendues aux pédoncules cérébelleux moyens et à la partie antérieure des hémisphères cérébelleux, de signal hétérogène en T2, avec rehaussements micronodulaires. Les lésions sont entourées d'œdème. Le pont est augmenté de volume.

MENU

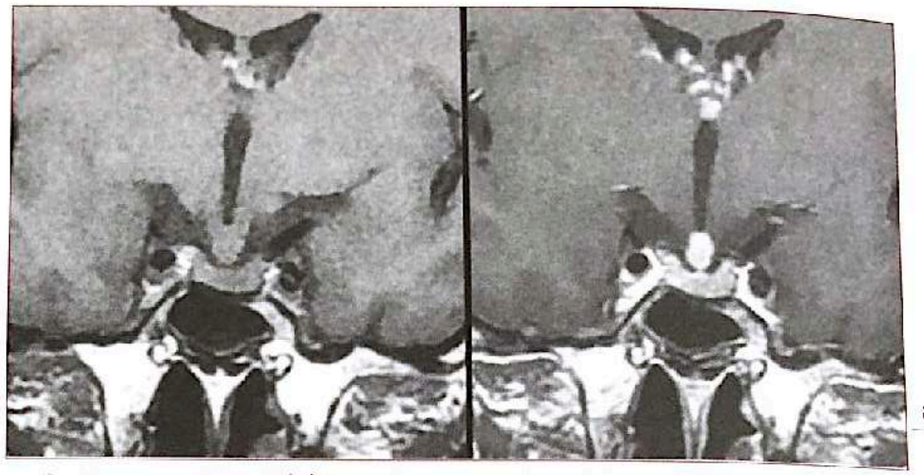

a | b

Figure 1 : Séquences T1 sans **(a)** et après injection de gadolinium **(b)**. Atteinte hypothalamo-hypophysaire. Rehaussement de la tige pituitaire épaissie.

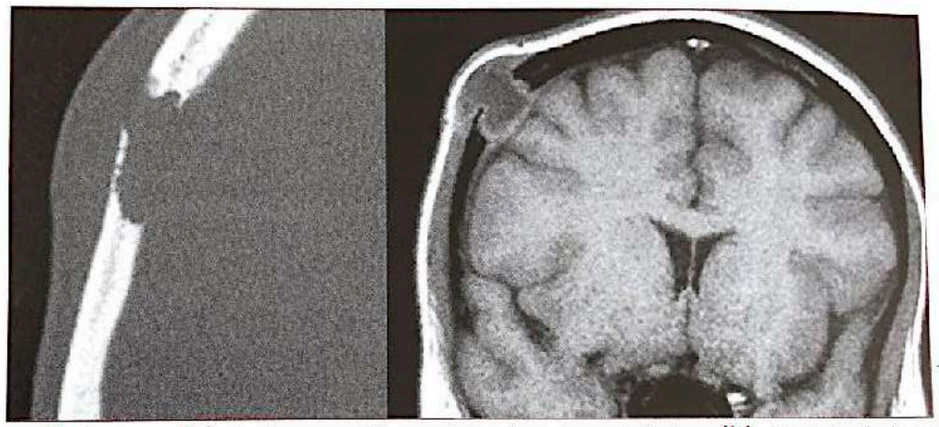

a | b

Figure 2 : Scanner **(a)** et séquence T1 sans injection de gadolinium **(b)**. Atteinte de la voûte frontale. Lyse à l'emporte-pièce et extension asymétrique vers les tables externe et interne. Extension de la lésion dans le scalp et l'espace extradural

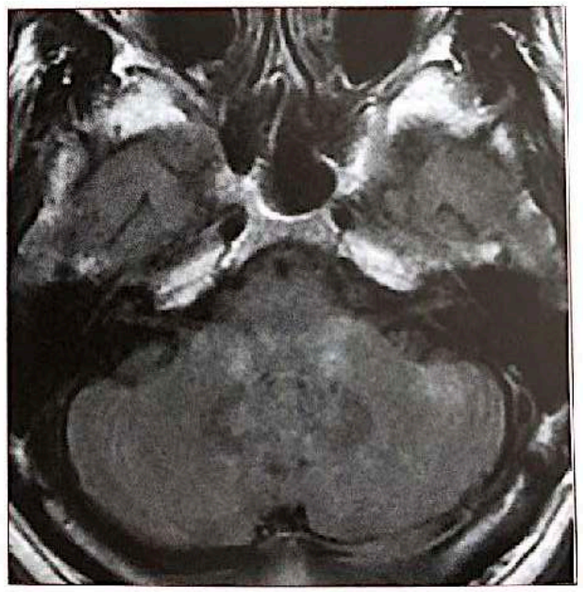

Figure 3 : Séquence FLAIR. Forme pseudodégénérative. Hypersignaux multiples, pontiques et cérébelleux

PERTE DE L'HYPERT1 DE LA POST HYPOPHYSE HYPERT2 PONT ET NX DENTELES LYSE OSSEUSE TEMPORALE

IRM

Formes pseudotumorales

Lésions intra-axiales

Uniques ou multiples, elles se présentent sous la forme de masses intraparenchymateuses nodulaires en hyposignal T1, hyposignal ou signal intermédiaire en T2, parfois calcifiées, se rehaussant. L'œdème périlésionnel est variable [2, 3, 4].

L'atteinte hypothalamo-hypophysaire est responsable de la suppression de l'hypersignal T1 spontané de la post-hypophyse (*NB*. L'hypersignal correspond au stockage de l'hormone antidiurétique), d'une augmentation de taille de l'hypophyse et de la tige pituitaire (>3mm de diamètre) se rehaussant après injection. Les lésions peuvent s'étendre aux corps mamillaires (cf. troubles de la mémoire). Les nerfs crâniens et la glande pinéale peuvent être également atteints.

Lésions extra-axiales

Elles ont une implantation durale et se développent au niveau de la convexité (parfois en regard d'une lacune osseuse), la tente du cervelet, la loge caverneuse ou les plexus choroïdes.

Atteinte neurodégénérative

Elle prédomine dans la fosse postérieure (tronc cérébral, hémisphères cérébelleux) et se traduit par un hypersignal T2 de la substance blanche parfois associé à un hypersignal des noyaux dentelés du cervelet et des signes d'atrophie [5].

Diagnostics différentiels

Cf. Epaississement de la tige pituitaire

Traitement - Suivi

Le pronostic est fonction de l'étendue de l'histiocytose. Les lésions pseudotumorales peuvent régresser spontanément ou nécessiter un traitement chirurgical, une radiothérapie et/ou une chimiothérapie.

MENU

ERDHEIM-CHESTER

MENU

ERDHEIM CHESTER

29 déc. 2019 à 16:57

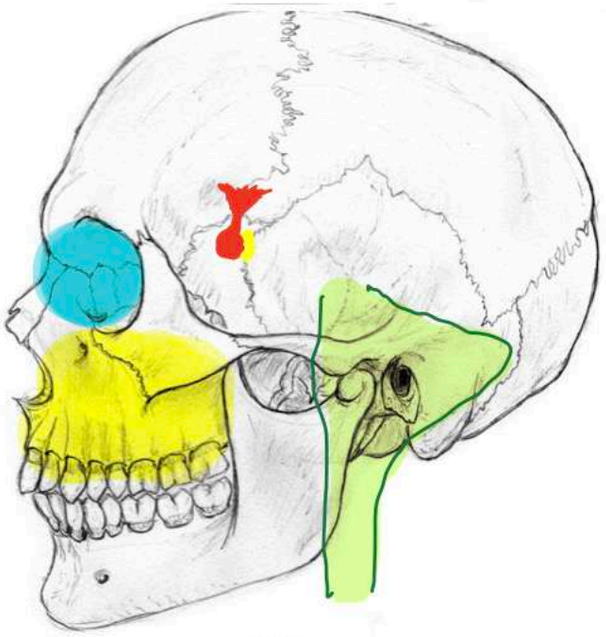

Âge moyen = 43 ans

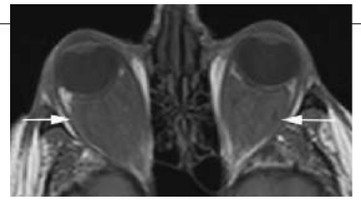

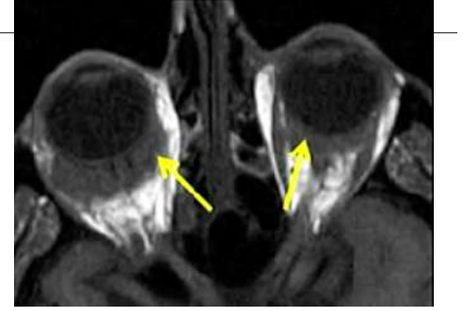



Epaississement tige pituitaire

① Axe H-H : épaississ^t Hypothal et Tige / Perte hyperT$_1$ post-hypophyse

② Exophtalmie : infiltra° péri vasc tissulaire ∈ graisse rétro-orbitaire, bilat

③ Sinus ostéosclérose des parois sinus

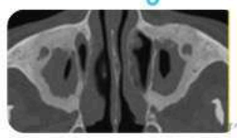

comme WEGENER

④ TC + n^x dentelé : masse hétérogène du TC + PCM + hyperT$_2$ n^x dentelé





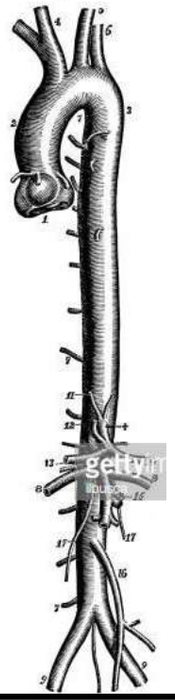

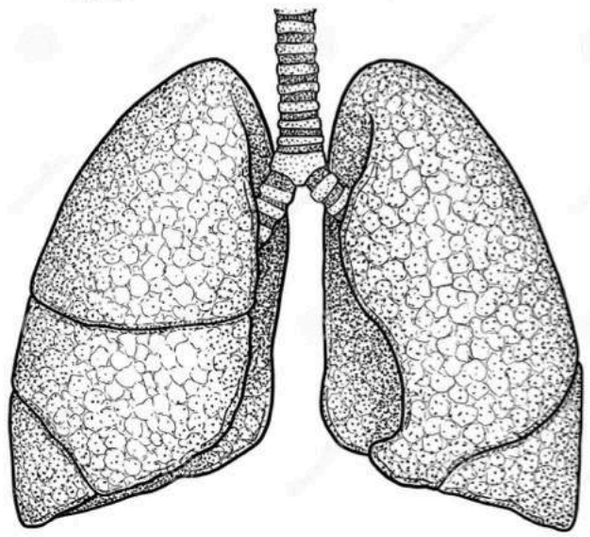

Vasculaire
- **Infiltration péri aortique (aortite)** thoracique + coronaires + TSAO + abdo/iliaque
- **Fibrose rétropéritonéale**

Poumon: Syndrome interstitiel
- **Lignes septales** prédominant dans **les régions antérieures et supérieurs** réalisant des réticulations **symétriques**
- **Micronodules centro-lobulaires**
- **Plages de verre dépoli multifocales, diffuses**
- **Epanchement pleural / épaississement pleural** associé dans 50% des cas environ
- Kystes plus rares (frontière avec l'histocytose X)
- Infiltrat péri-aortique fréquent
- +/- infiltrat péricardique, infra médiastinal postérieur

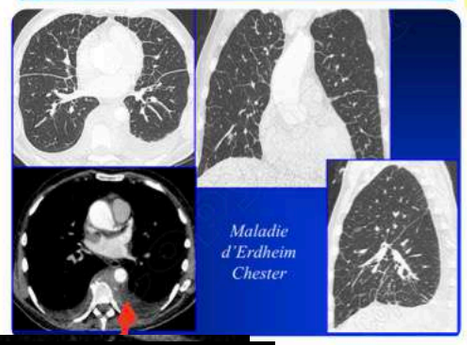



Aortite aorte thoracique/ abdominale/ AMS

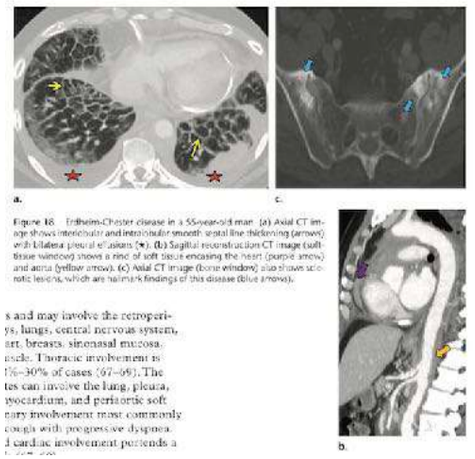

Figure 18 Erdheim-Chester disease in a 55-year-old man. (a) Axial CT image shows interlobular and intralobular smooth septal line thickening (arrows) with bilateral pleural effusions (*). (b) Sagittal reconstruction CT image (soft-tissue window) shows a rind of soft tissue encasing the heart (purple arrow) and aorta (yellow arrow). (c) Axial CT image (bone window) also shows sclerotic lesions, which are hallmark findings of this disease (blue arrows).

s and may involve the retroperi-
ys, lungs, central nervous system,
art, breasts, sinonasal mucosa,
ascle. Thoracic involvement is
%–30% of cases (67–69). The
tes can involve the lung, pleura,
yocardium, and periaortic soft
nary involvement most commonly
cough with progressive dyspnea.
d cardiac involvement portends a

Reins « chevelus »



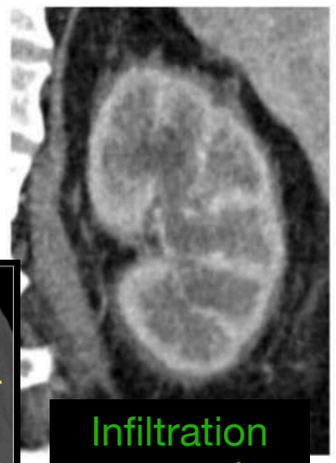

Infiltration autour reins

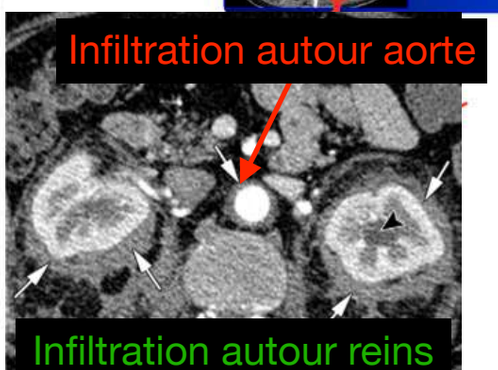

Infiltration autour reins



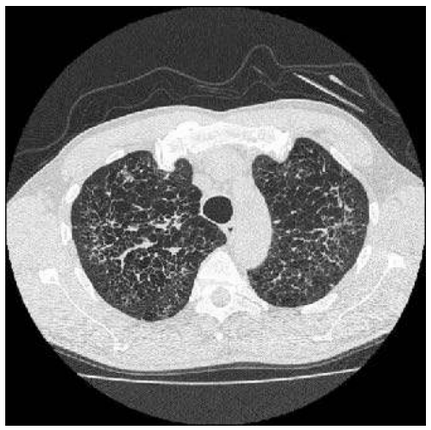

MENU

ERDHEIM CHESTER

0 - POUMON

MENU

Femme, âgée de 35 ans

Patiente de 35 ans, bilan d'une pneumopathie interstitielle diffuse.
Dyspnée progressive depuis 5 ans, actuellement sous 3L O2 domicile.
Quelques douleurs articulaires depuis un temps indéterminé.
Diagnostic systémique : maladie rare.



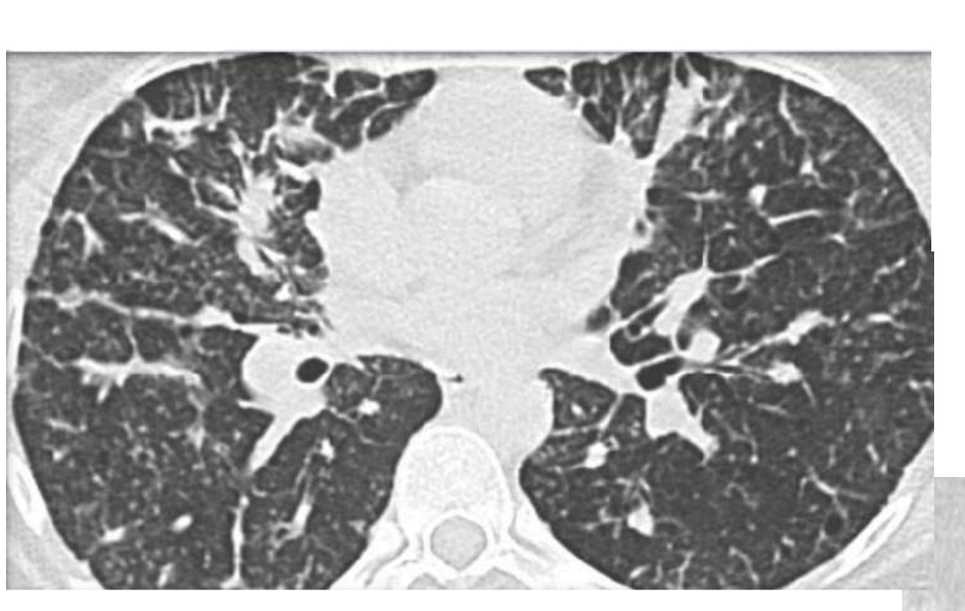

TDM thoracique - filtre dur - coronal
1) condensations pulmonaires : prédominance à l'apex
2) lésions destruction pulmonaire - emphysème : prédominance à l'apex
3) lignes septales : prédominance à l'apex
4) micronodules de distribution mal systématisée : centrolobulaire et paraseptal
5) relatif respect des bases

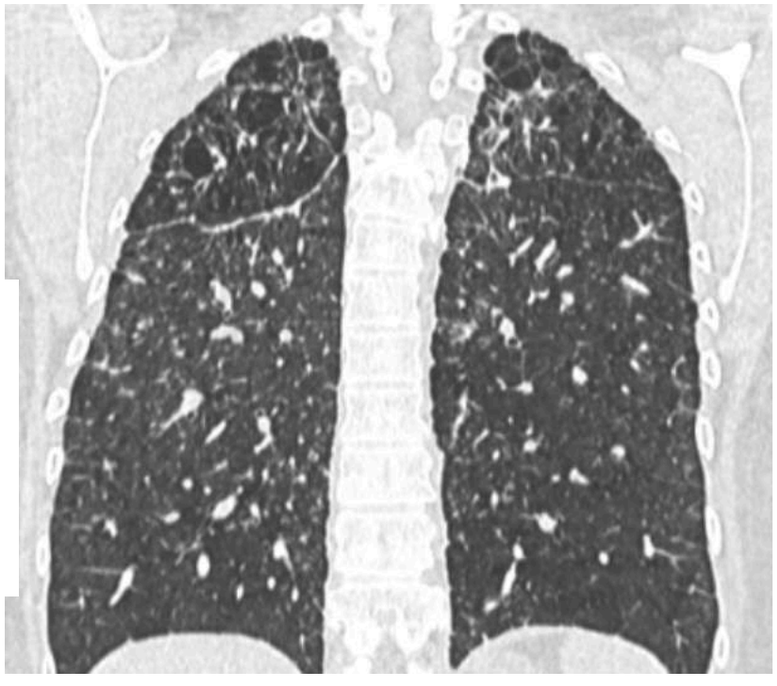





ERDHEIM CHESTER

Age fréquent de découverte : entre 40 et 60 ans.
Atteinte osseuse quasi constante (extrémité distale des fémurs et proximale des tibias), avec atteintes extra osseuses dans 60 % des cas.

Atteintes cérébrales : atteinte d'axe hypothalamo hypohysaire, du pont et du cervelet.

RADIOGRAPHIE

Plages d'ostéocondensation homogènes
Lésions ostéolytiques

TDM

TAP à la recherche d'anomalies vasculaires.
Aspect en "rein chevelu"

IRM

T1 : remplacement médullaire hypo-intense
T2 : remplacement médullaire hyper-intense et périostite .
Hyper-intensité dans le cervelet.
Gadolinium : réhaussement hétérogène osseux, et multiples hyper-intensités nodulaires dans le parenchyme cérébral.
Préservation de la région sous-chondrale

ERDHEIM CHESTER

1 - OEIL

Orbits	9 (30)
Bilateral intraconal lesions	6 (20)
Unilateral intraconal lesion	2 (7)
Extraconal lesion	1 (3)

MENU

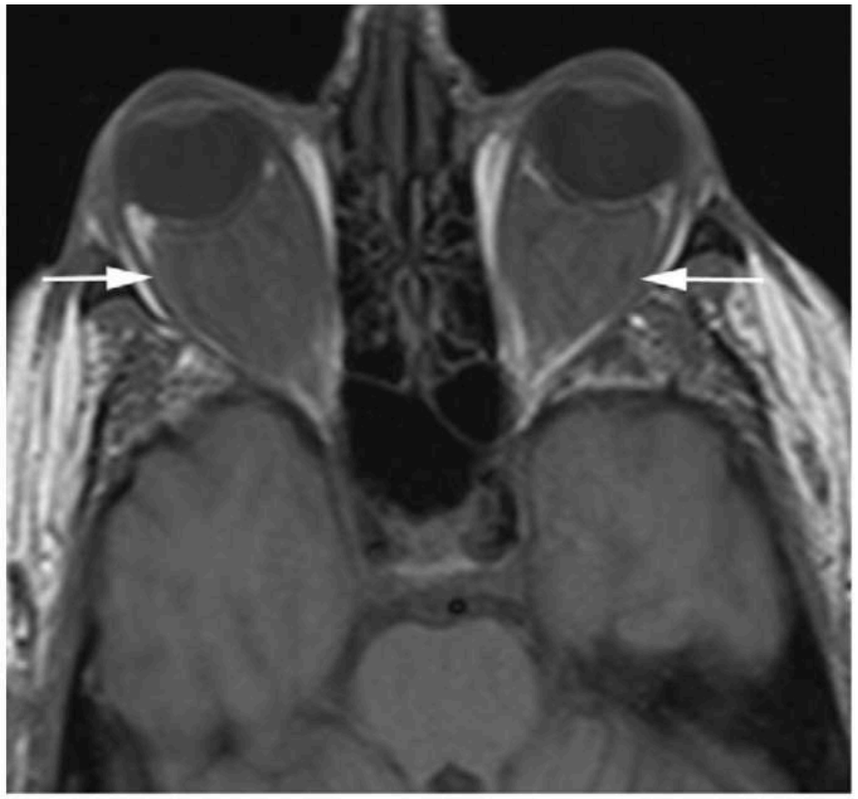

a.

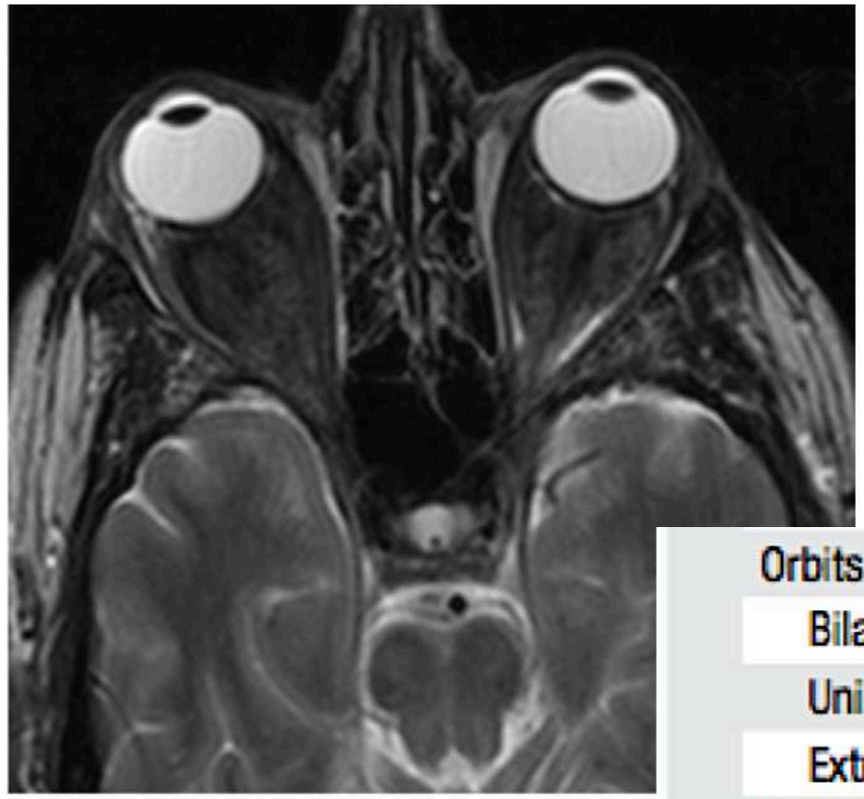

b.

Orbits	9 (30)
Bilateral intraconal lesions	6 (20)
Unilateral intraconal lesion	2 (7)
Extraconal lesion	1 (3)

RÉHAUSST INFILTRAT RETRO-ORBITAIRE BILAT.



Figure 1: **(a)** Axial T1-weighted MR image (repetition time msec/echo time msec, 551/12) of the orbits shows bilateral hypointense intraconal infiltrating soft-tissue masses (arrows) splaying the extraocular muscles and resulting in proptosis. **(b)** Axial T2-weighted MR image (4590/102) shows markedly hypointense signal in the orbital masses. **(c)** Coronal contrast material–enhanced (9 mL gadobutrol, Gadovist; Bayer Healthcare Pharmaceuticals, Wayne, NJ) fat-suppressed T1-weighted MR image (717/10) shows diffuse enhancement of the masses.

Orbital Involvement

Nine (30%) of the 30 patients had orbital involvement. Six of these patients were found to have bilateral intraconal masses at presentation. Among them, two patients had large masses extending to the extraconal space. Two other patients had unilateral intraconal masses. These orbital lesions had mainly a hypointense signal on both T1- and T2-weighted images and intense enhancement on gadolinium-enhanced T1-weighted images (Figs 6, 7). One patient with orbital involvement was found at presentation to have expansive bilateral ethmoidal mucoceles resulting in a major mass effect on the lamina papyracea. Seven of the nine patients with orbital involvement at MR and CT imaging were clinically found to have exophthalmos.

MENU

Figure 7

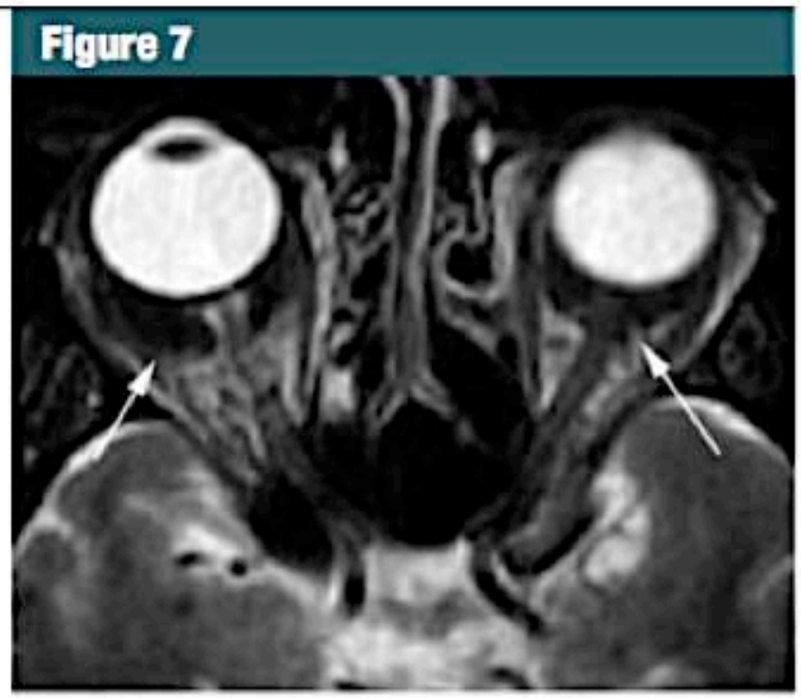

a.

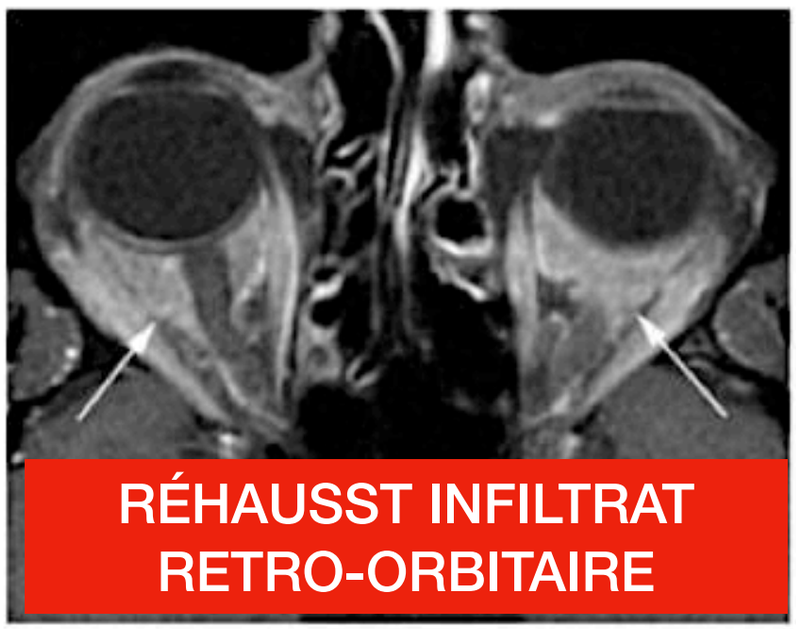

b.

Figure 7: Axial **(a)** T2-weighted (4650/102) and **(b)** gadolinium-enhanced fat-suppressed T1-weighted (380/9) MR images in 40-year-old man with exophthalmos show bilateral retro-ocular intraconal infiltration (arrows). Lesions have low signal intensity in **a** and are enhancing in **b**.



MENU

ERDHEIM CHESTER

2 - AORTITE

3 - REIN : INFILTRAT PÉRI-RÉNAL

MENU

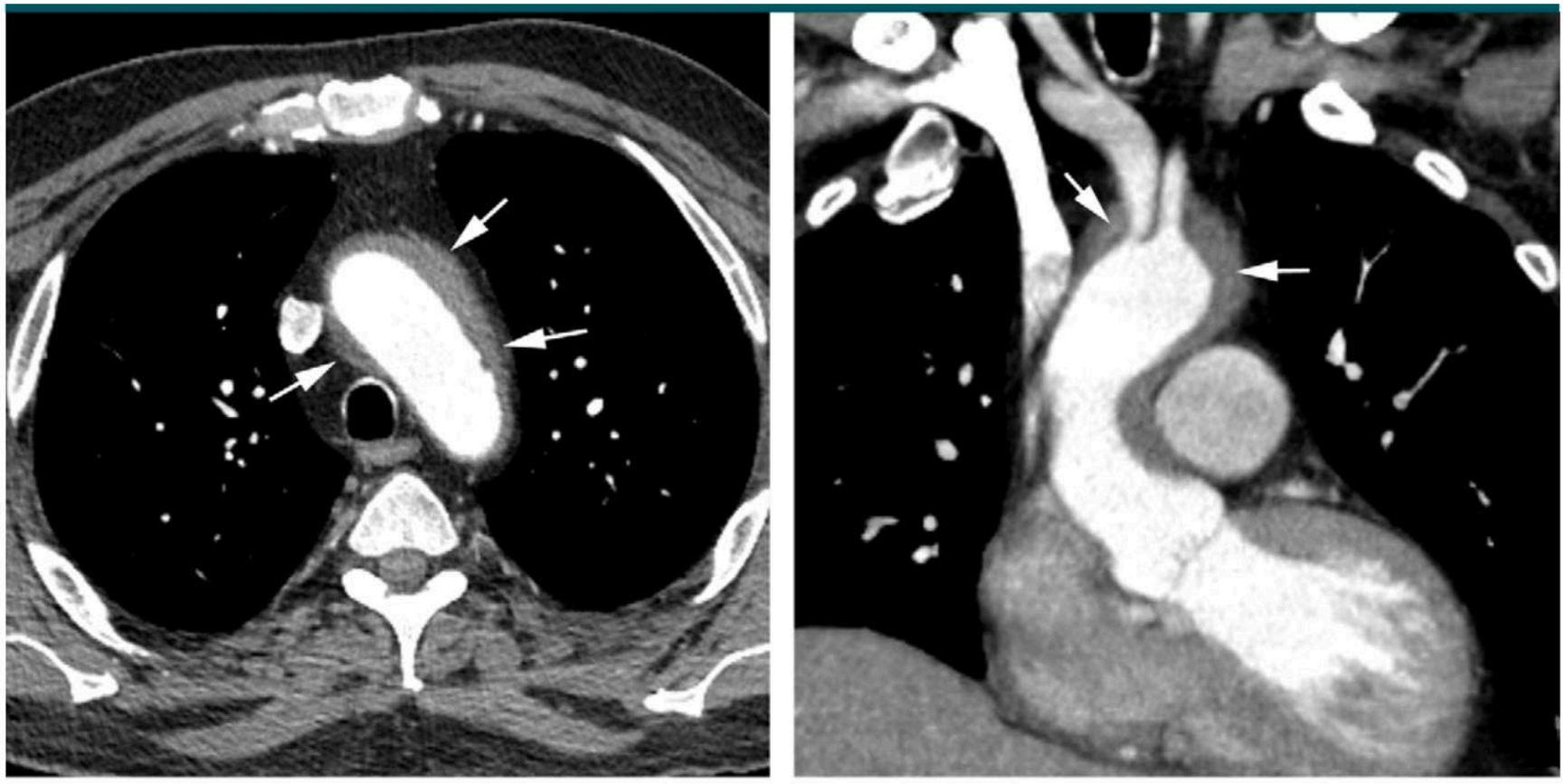

a. b.

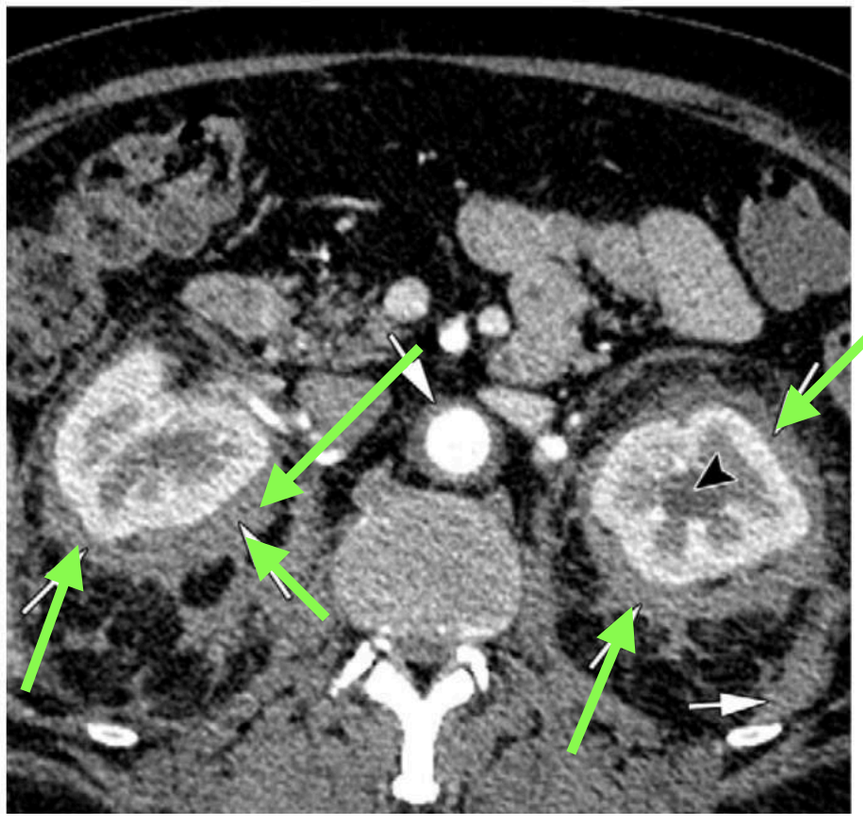

Figure 2: **(a)** Axial and **(b)** coronal contrast-enhanced (120 mL of iohexol, Omnipaque 350; GE Healthcare, Princeton, NJ) CT images of the chest. **(c)** Axial contrast-enhanced CT image of the abdomen obtained from chest CT images. Soft-tissue encasement (arrows) of the thoracic and abdominal aorta, aortic arch vessels, and kidneys is seen. There is mild dilatation of the left renal pelvis (arrowhead) from obstructive uropathy secondary to the widespread retroperitoneal infiltration.

MENU

TDM AP IV : Présence d'un liséré hypodense péri-rénal correspondant à une fibrose rétro-péritonéale.
Fibrose régulière, bilatérale et symétrique ce qui est classique dans les maladies de Erdheim-Chester.
Pas d'atteinte péri-aortique.

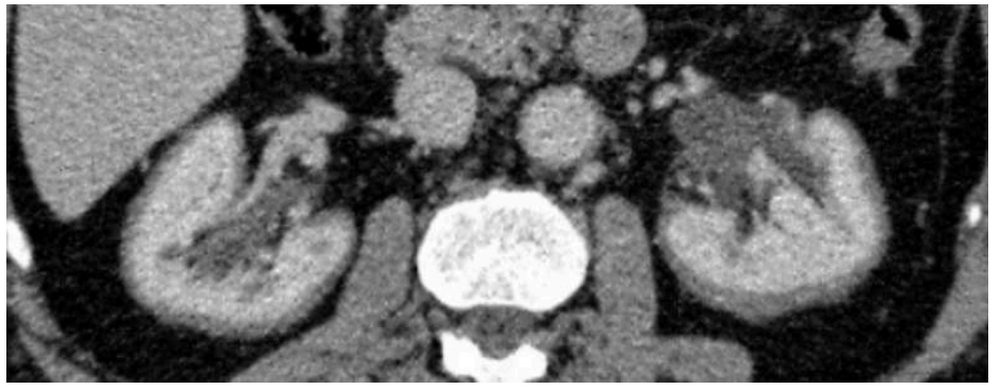

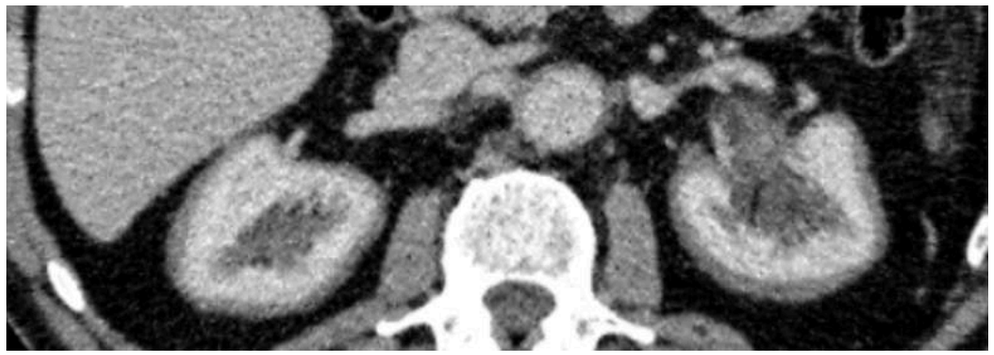

IRM coro. Présence d'un liséré hypodense péri-rénal correspondant à une fibrose aspécifique, régulière et symétrique



IRM : Présence d'un liséré hypodense péri-rénal correspondant à une fibrose aspécifique mais régulière et symétrique. Atteinte du sinus des reins.

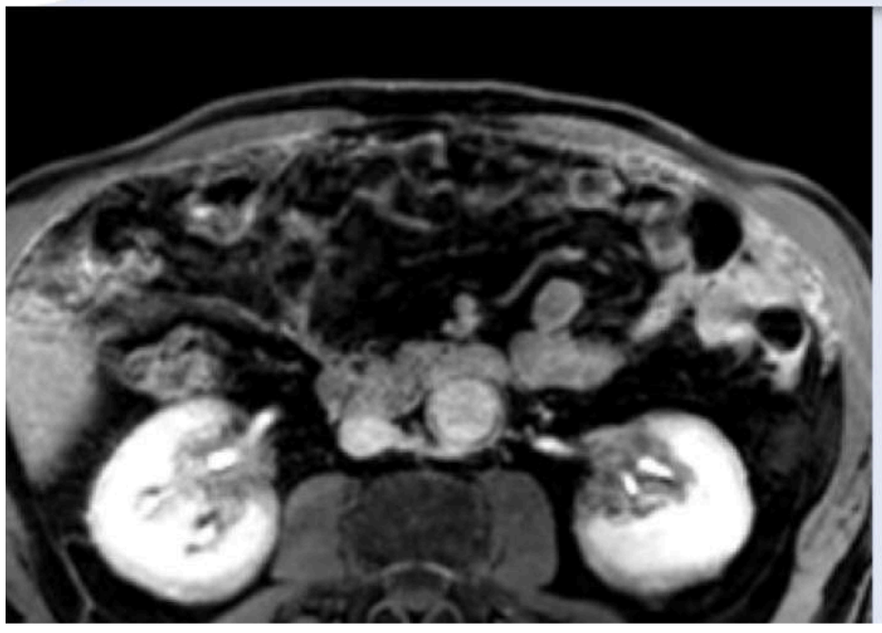

IRM coro : Présence d'un liséré hypodense péri-rénal correspondant à une fibrose aspécifique. régulière et symétrique

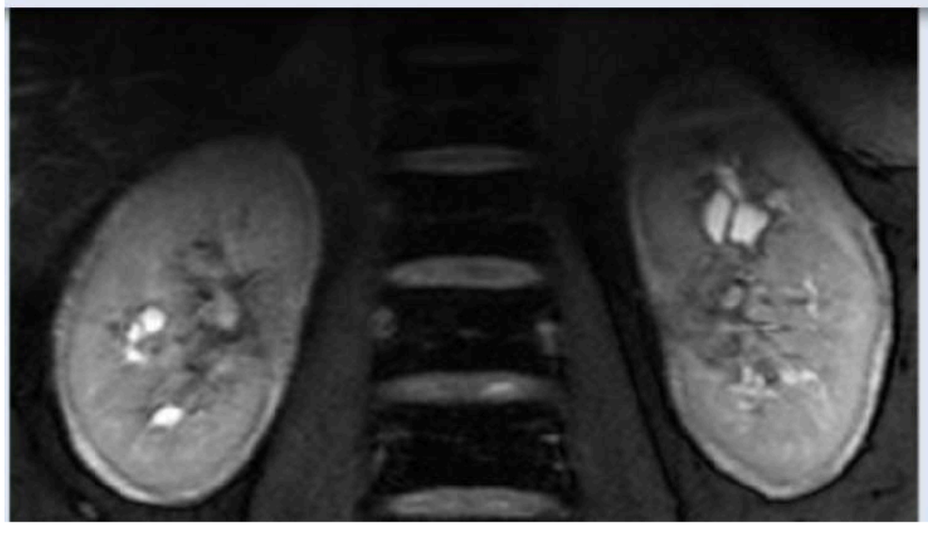

5 - REIN : GAMME DIAG DES ATTEINTES PÉRI-RÉNALES

Perinephric lesion — Soft-tissue rim surrounding the kidneys, with or without renal cortical involvement

1- Renal lymphoma
2- Renal leukemia
3- Erdheim-Chester disease
4- Amyloidosis
5- Non–IgG4-RD retroperitoneal fibrosis
6- Extramedullary hematopoiesis
7- **Et bien sûr IgG4**

Ig G4



LYMPHOME

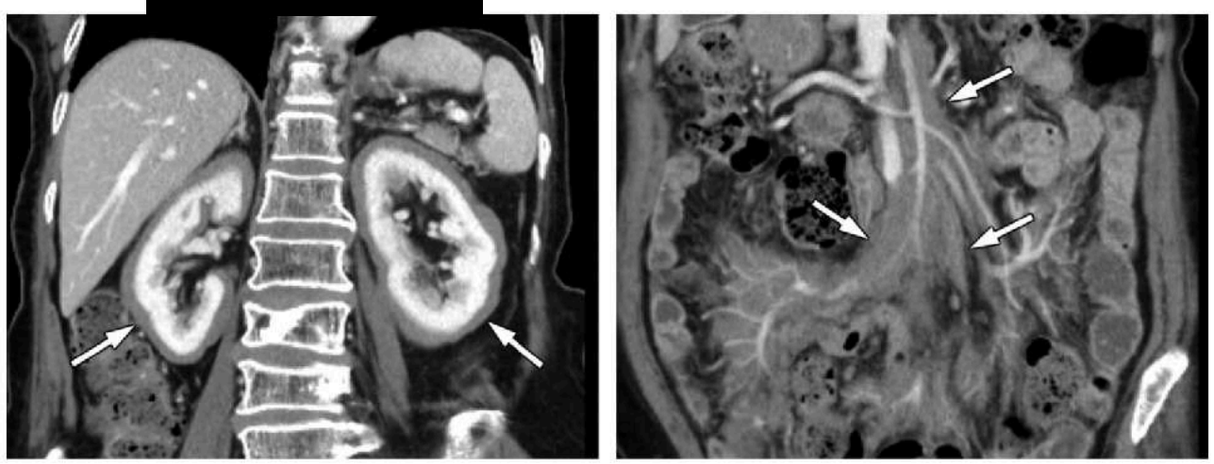

a. b.

Figure 15. Lymphoma involving the bilateral perinephric space in an 82-year-old woman with weight loss. **(a)** Coronal contrast-enhanced CT image shows a homogeneous rimlike soft-tissue mass surrounding both kidneys (arrows). **(b)** Coronal contrast-enhanced CT image also shows a diffuse infiltrative soft-tissue–attenuation lesion along the small bowel mesentery (arrows). Biopsy of the mediastinal lymph nodes confirmed extranodal marginal zone lymphoma of mucosa-associated lymphoid tissue.

E-C

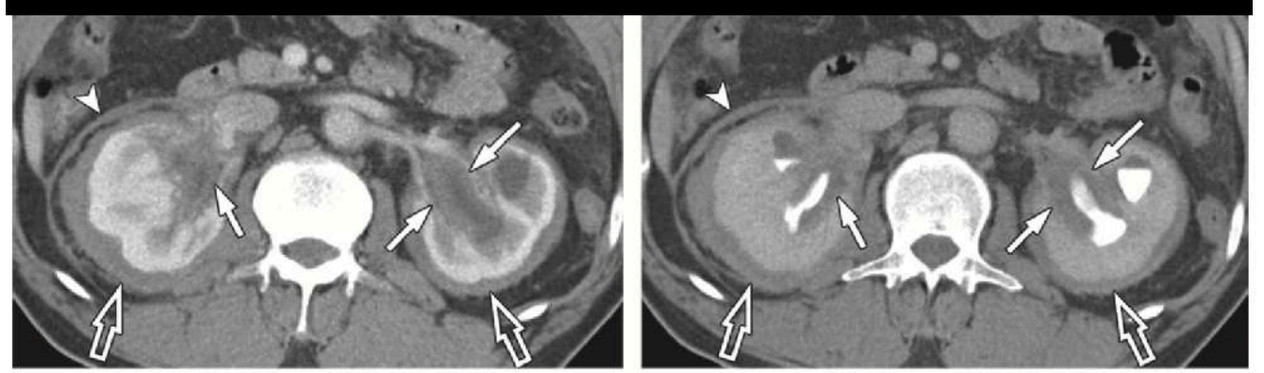

a. b.

Figure 16. Erdheim-Chester disease in a 45-year-old man who presented with impaired renal function. Axial contrast-enhanced corticomedullary phase **(a)** and excretory phase **(b)** CT images show bilateral and symmetric soft-tissue infiltration in the perirenal spaces (open arrows) and along the renal pelvis or sinus (solid arrows), causing mild hydronephrosis. Note the diffuse thickening of the right anterior renal fascia (arrowhead). US-guided biopsy results confirmed Erdheim-Chester disease.

MENU

Case 4: 50-year-old man with renal obstruction

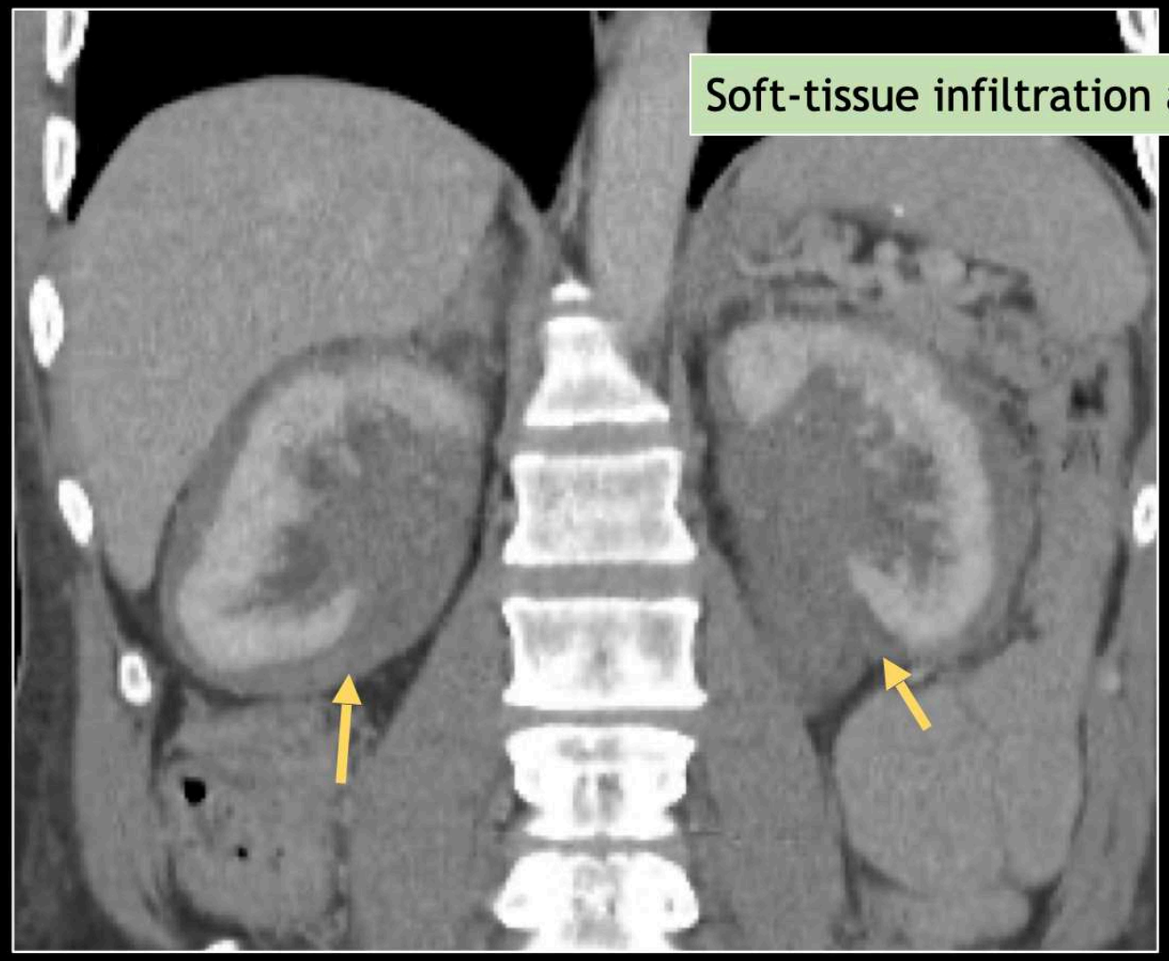

Soft-tissue infiltration and encasement of the kidneys



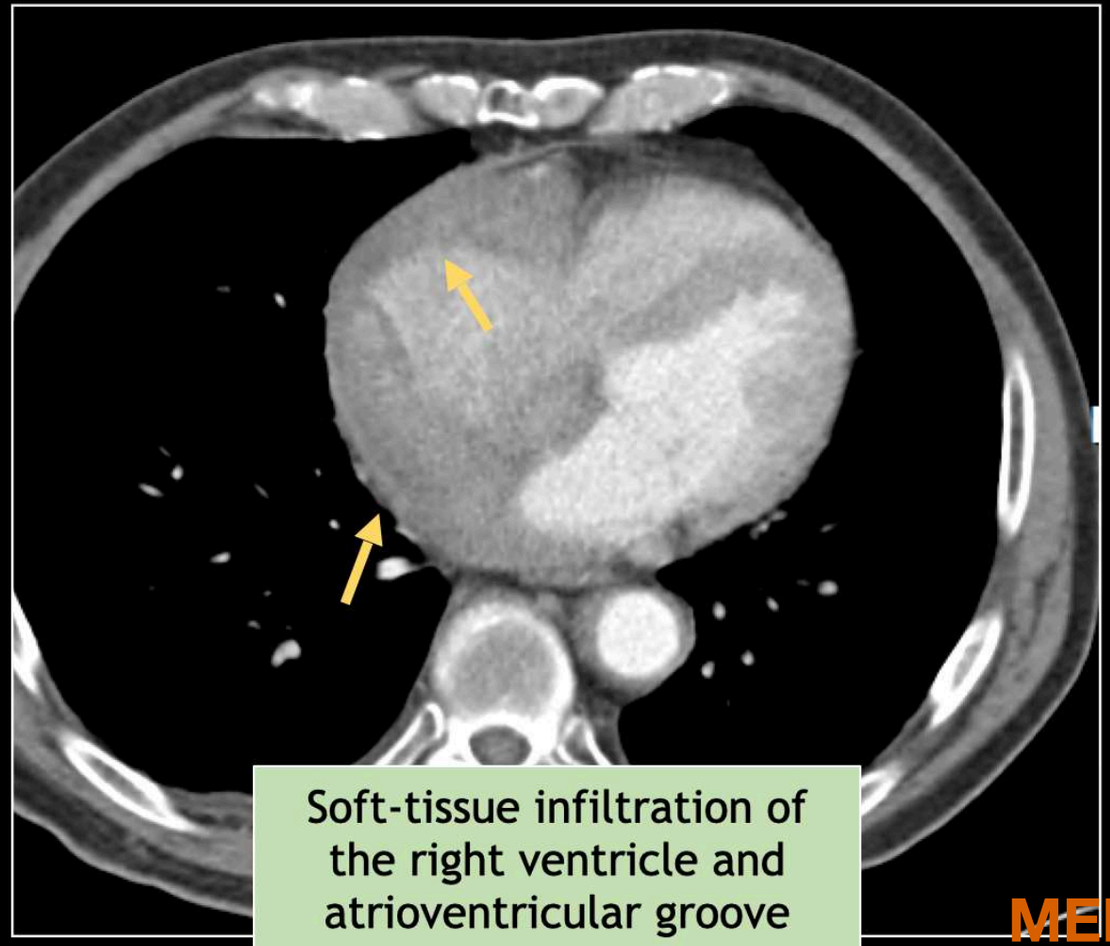

Soft-tissue infiltration of the right ventricle and atrioventricular groove



Medullary sclerotic lesions

MENU

Case 4: Erdheim-Chester disease

- Non–Langerhans cell histiocytosis
- 40–70 years old
- Bone pain most common presentation
  - Characteristic medullary sclerotic lesions help to suggest the diagnosis.
- Abnormal proinflammatory cytokine response resulting in systemic proliferation and infiltration of histiocytes, involving any organ system
- Diagnosis made on the basis of imaging features and the presence of foamy histiocytes (CD68+ and CD1a-)

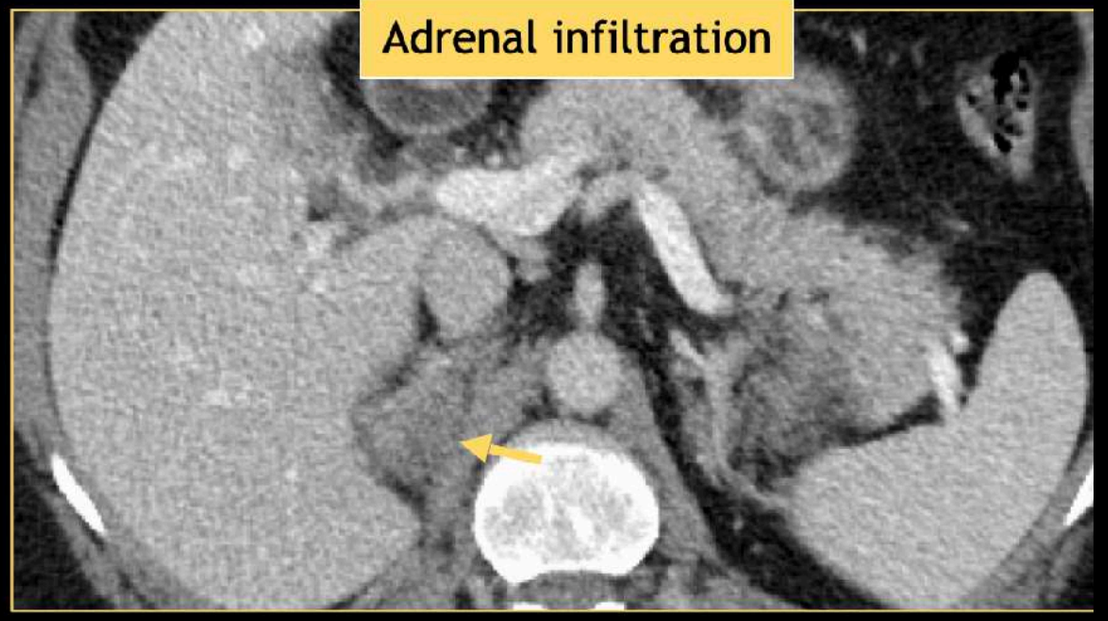

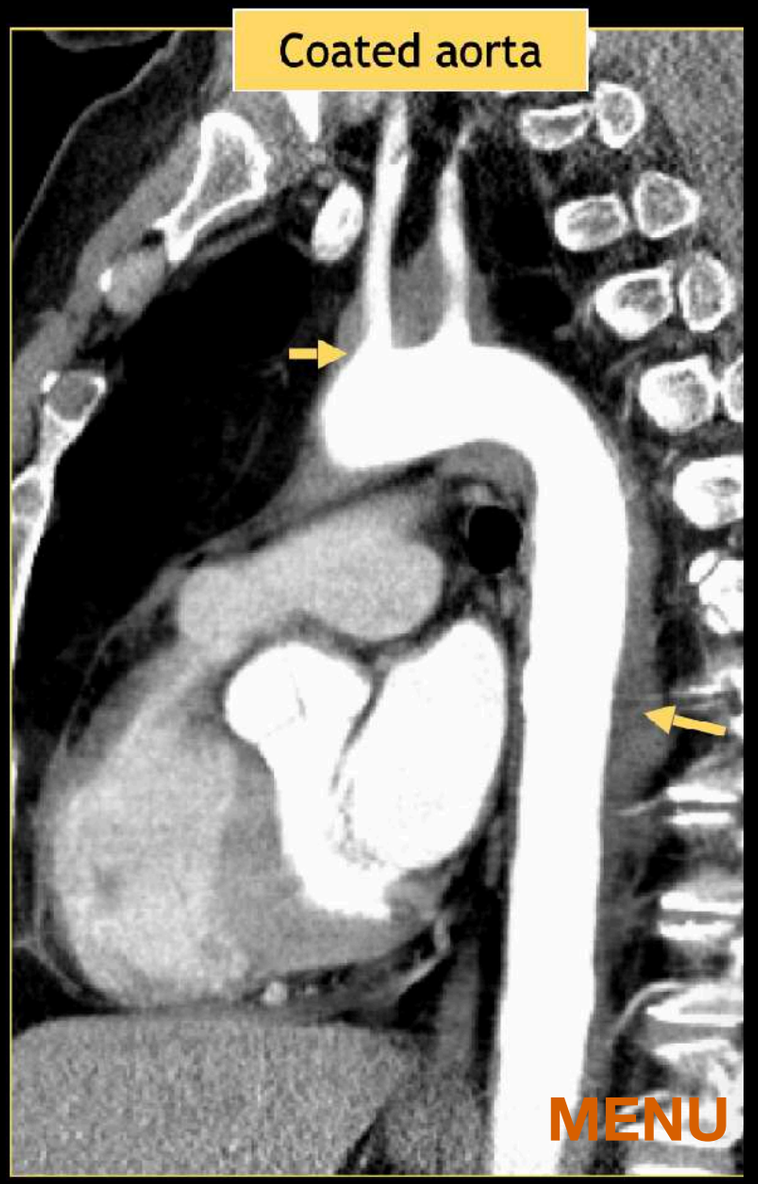

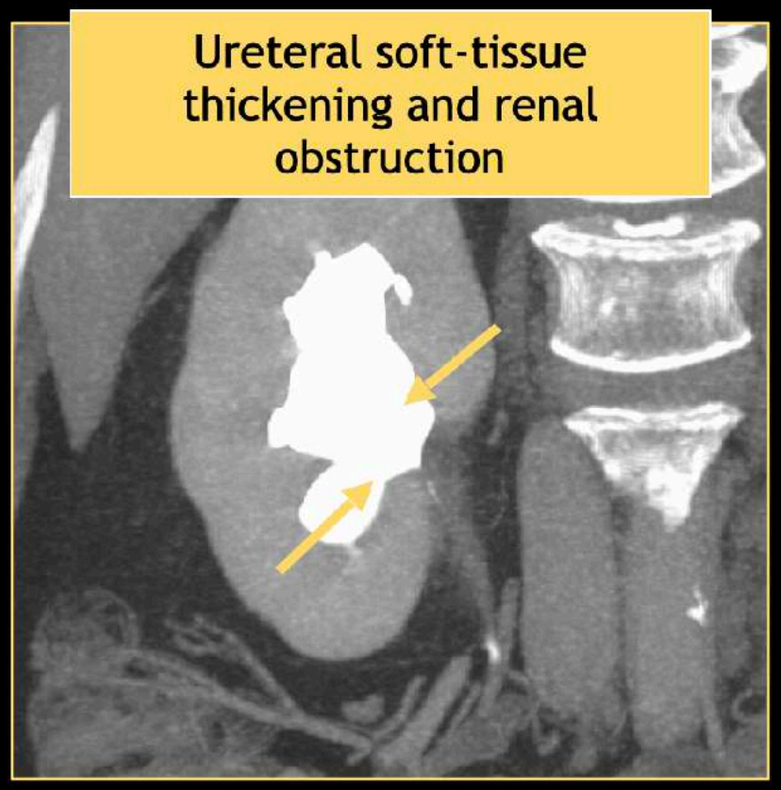



MENU

Figure 6

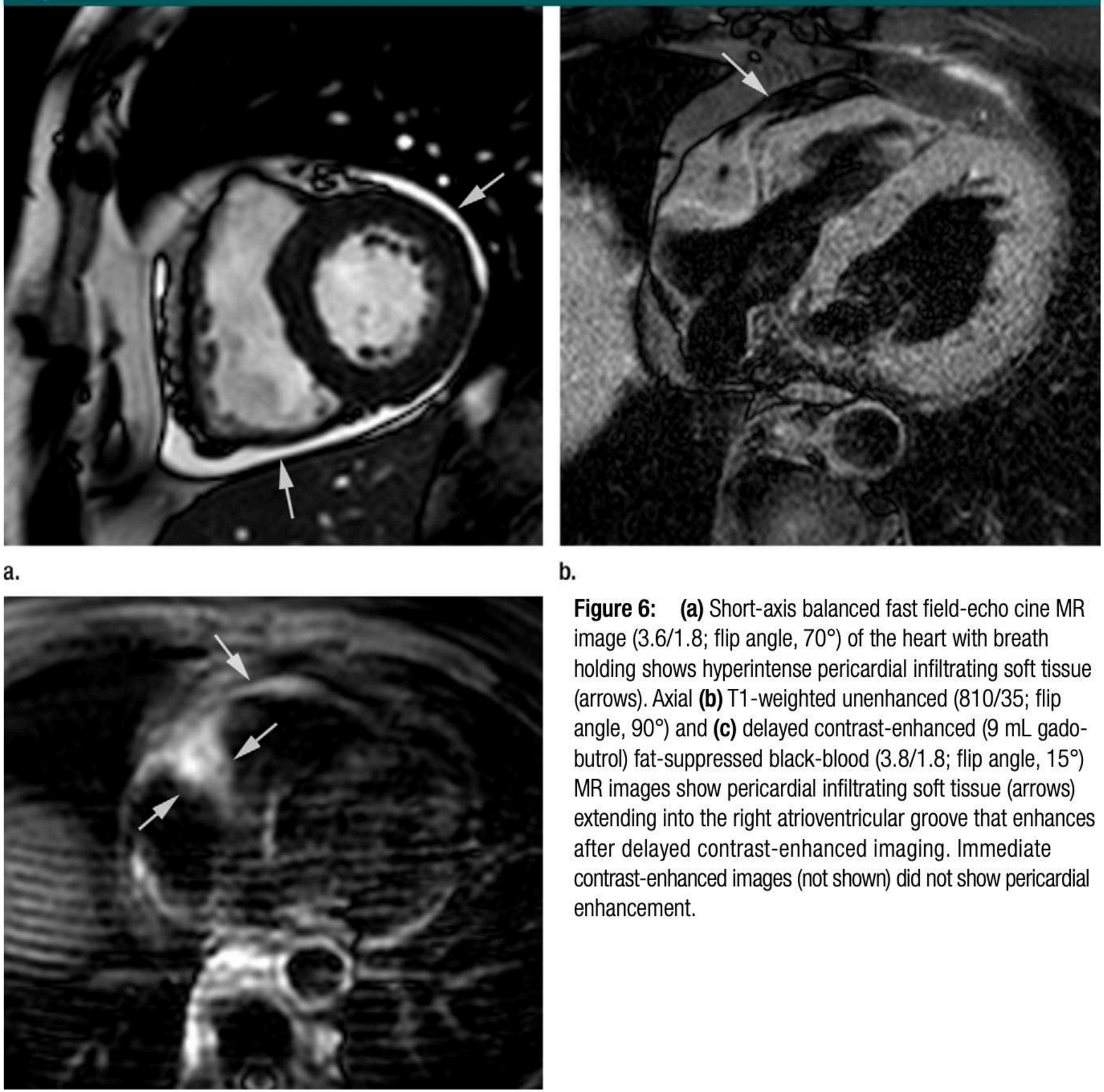

a.

b.

Figure 6: **(a)** Short-axis balanced fast field-echo cine MR image (3.6/1.8; flip angle, 70°) of the heart with breath holding shows hyperintense pericardial infiltrating soft tissue (arrows). Axial **(b)** T1-weighted unenhanced (810/35; flip angle, 90°) and **(c)** delayed contrast-enhanced (9 mL gadobutrol) fat-suppressed black-blood (3.8/1.8; flip angle, 15°) MR images show pericardial infiltrating soft tissue (arrows) extending into the right atrioventricular groove that enhances after delayed contrast-enhanced imaging. Immediate contrast-enhanced images (not shown) did not show pericardial enhancement.

MENU

ERDHEIM CHESTER

4 - OS



MENU

ERDHEIM CHESTER

Atteinte bilat
Diaphyse et Métaphyse
mais respect épiphyse

OSTÉO-SCLEROSE
MEDULLAIRE BILAT
SYM FEMUR TIBIA
RESPECT EPIPHYSE

Radiographies

- Elles montrent un aspect typique d'ostéocondensation bilatérale et grossièrement symétrique de la région métaphysodiaphysaire des os longs touchant l'extrémité distale du fémur, proximale du tibia et moins fréquemment distale du tibia **(Fig 1)**.



Figure 1 : **Radiographie de face des 2 genoux d'un patient de 55 ans porteur d'une maladie d'Erdheim- Chester (MEC)**. montrant une ostéosclérose hétérogène, symétrique des régions diaphyso-métaphysaires. Des zones lacunaires de moins d'un cm sont visibles au sein de l'os spongieux. Les épiphyses sont épargnées.









Erdheim-Chester Disease

Erdheim-Chester disease is a rare, multisystem, non–Langerhans cell histiocytosis of unknown cause. Clin and extraosseous manifestations of the disease include diabetes insipidus, painless bilateral exophthalmo chronic renal failure, hydronephrosis, pulmonary fibrosis, and heart failure. Osseous involvement typically affects the appendicular skeleton, with the lower extremities being involved more often and more severely the upper extremities.

Teaching Point The disease typically has a bilateral and symmetric distribution involving the diaphyses and metaphyses with sparing of the epiphyses, a distribution similar to that of progressive diaphyseal dysplasia The axial skeleton, hands, and feet are typically spared. Radiographically, cortical thickening is observed, narrowing of the medullary cavity and loss of the corticomedullary junction (Fig 22a). Associated bone infa (Fig 22b) and periostitis (Fig 22c), which are not characteristic features of progressive diaphyseal dysplasi have also been described (19).

Erdheim-Chester disease in a 78-year-old woman. **(a)** Radiograph of the knee and distal femur demonstra extensive cortical thickening and sclerosis of the medullary cavity, with loss of the corticomedullary junctio and characteristic sparing of the epiphyses. **(b, c)** Radiographs show other osseous manifestations of Erdheim-Chester disease, including bone infarcts (arrow in **b**) and periostitis (arrow in **c**).

Épaississt cortical
-SCLEROSE MEDULLAIRE
Dédifferentiation C-M

MENU

Atteinte bilat
Diaphyse et Métaphyse
mais respect épiphyse

Sclérose os médullaire
Dédifferentiation C-M

Épaississt cortical

Figure 4



Figure 4: Coronal T1-weighted MR image (821/8) of the lower extremities shows stippled hypointense signal throughout the long bones, with relative sparing of the subchondral surfaces (arrows).

Figure 3



a. b.

Figure 3: Frontal radiographs of the **(a)** knees and **(b)** tibia and fibulae show patchy medullary sclerosis (arrows) with resultant mild loss of the corticomedullary differentiation. There is cortical thickening of the fibulae (arrowheads).

MENU

Scintigraphie osseuse centrée sur les avant-bras
Prédominance diaphysaire et métaphysaire ; respect de l'os sous-chondral

En tout : Histiocytose non langhéransienne xanthogranulomateuse à atteinte osseuse et pulmonaire (la patiente ne présentait pas d'atteinte médiastinale ni rétropéritonéale).

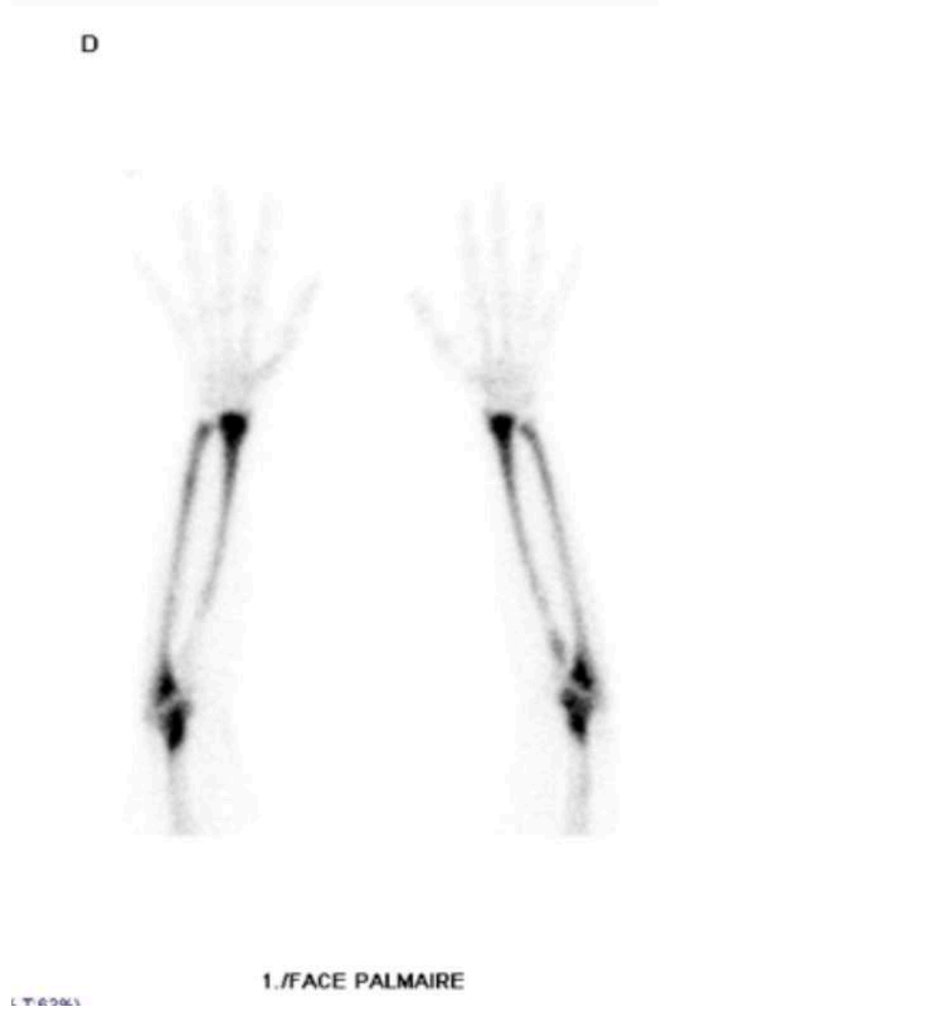

Scintigraphie osseuse corps entier
1) fixation préférentielle aux membres inférieurs
2) fixation préférentielle en distal du fémur ; proximal du tibia
3) fixation distal humérus ; proximal radius
4) atteinte bilatérale et symétrique +++
5) atteinte diaphysaire, métaphysaire +/- épiphysaire
6) RESPECT DE L'OS SOUS-CHONDRAL : évocateur ++++
Diag : maladie de Erdheim-Chester, prouvée par biopsie

La fixation du bassin bilatérale est atypique (notion de grossesse récente : discussion d'une ostéocondensation iliaque bénigne : fixation possible en scinti)



Maladie d'Erdheim-Chester

Elisabeth Dion, Julien Haroche, Rita Boulos, Wael Layouss

Définition

- La maladie d'Erdheim-Chester (MEC) est une histiocytose non langerhansienne rare et acquise, débutant chez l'adulte d'âge mûr, d'étiologie indéterminée.

ANATOMOPATHOLOGIE ET PHYSIOPATHOGENIE

- La MEC résulte d'une infiltration xanthogranulomateuse constituée d'histiocytes spumeux avec parfois des cellules géantes de Touton.
- Elle se distingue de l'histiocytose langerhansienne par les caractéristiques immunohistochimiques des histiocytes qui la composent. Dans la MEC, les histiocytes marquent constamment le CD68, mais sont négatifs pour la protéine S100 et le CD1a. À l'inverse, dans l'histiocytose langerhansienne, les histiocytes expriment la protéine S100, le CD1a, marqueur le plus spécifique et le CD68 avec une intensité variable, souvent faible.
- Il semble exister un continuum entre les diverses formes d'histiocytoses, certains patients associant selon les organes atteints des signes histologiques d'histiocytose langerhansienne avec d'authentiques localisations de MEC.
- Des progrès récents dans la physiopathologie de la MEC ont montré l'implication d'un réseau de cytokines et de chimiokines pro inflammatoires, avec une signature cytokinique de type Th1, et l'activation du système immunitaire impliquant principalement l'IFNa, l'IL-1/IL1-RA, l'IL-6, l'IL-12, et MCP-1 [1].

EPIDEMIOLOGIE

- L'élève du pathologiste viennois Jakob Erdheim, William Chester, rapporta, en 1930, le premier cas de cette maladie sous le terme "lipoidgranulomatose" [2]. En 1996, les 59 premières observations furent colligées par Veyssier-Belot et al. [3] et on estime à environ 500 le nombre de cas publiés depuis 1930.
- Le diagnostic est le plus souvent porté au cours de la 5e décennie. La MEC est beaucoup plus rare chez l'enfant, avec une dizaine d'observations pédiatriques connues depuis 1930. Le sexe ratio H/F, qui était légèrement supérieur à 1, tend vers 3 hommes pour une femme.

CLINIQUE ET BIOLOGIE

- La MEC se caractérise par des manifestations systémiques très hétérogènes.
- La symptomatologie révélatrice est très variable d'un patient à l'autre : douleurs osseuses, diabète insipide, exophtalmie, sinusites etc... [4].
- Les manifestations osseuses sont les manifestations cliniques les plus fréquentes (50 % des cas) et sont au premier plan le plus souvent. Les douleurs osseuses touchent principalement les membres inférieurs autour des articulations et restent modérées mais sont souvent permanentes, et d'horaire mixte. [5]
- Une proportion importante des patients (≈ 98%) ont des manifestations extra-osseuses qui font la gravité de cette maladie, notamment lorsqu'il existe une atteinte cardiovasculaire, neurologique centrale, rétro-orbitaire ou pulmonaire [6, 7, 8, 9].

DIAGNOSTIC

Le diagnostic de MEC est fondé sur l'association de critères anatomopathologiques et radiologiques:

- une histologie typique comportant la présence d'histiocytes spumeux au sein d'un granulome polymorphe et d'une fibrose ou une image de xanthogranulome avec un marquage constant des histiocytes par le CD68 alors que le CD1a est négatif, de même – sauf exception (20 % des cas) – que la protéine S100.
- une atteinte osseuse hautement évocatrice avec sur les radiographies standard une ostéosclérose bilatérale et symétrique touchant les régions métaphysodiaphysaires des os longs et/ou une hyperfixation symétrique et intense des extrémités des os longs des membres inférieurs, et parfois des membres supérieurs à la scintigraphie osseuse au technétium 99.
- l'aspect de "rein chevelu" visible précocement au scanner **(Fig 9)** est présente dans 70% des cas (blood) et correspond à une infiltration périrénale qui peut etre biopsiée sous écho ou au scanner.

MENU

- Un syndrome inflammatoire biologique plus ou moins marqué est présent chez 84 % des patients. Il n'y a pas de marqueur biologique spécifique de la MEC.

ASPECT EN IMAGERIE

Atteinte Osseuse

Radiographies

- Elles montrent un aspect typique d'ostéocondensation bilatérale et grossièrement symétrique de la région métaphysodiaphysaire des os longs touchant l'extrémité distale du fémur, proximale du tibia et moins fréquemment distale du tibia **(Fig 1)**.



Figure 1 : Radiographie de face des 2 genoux d'un patient de 55 ans porteur d'une maladie d'Erdheim- Chester (MEC). montrant une ostéosclérose hétérogène, symétrique des régions diaphyso-métaphysaires. Des zones lacunaires de moins d'un cm sont visibles au sein de l'os spongieux. Les épiphyses sont épargnées.

  - L'atteinte des membres supérieurs est moins fréquente et touche les avants-bras et les humérus **(Fig 2)**.



Figure 2a et b : Radiographies des avant-bras de deux patients différents porteurs de MEC. Ostéocondensation diaphyso-métaphysaire hétérogène des deux os de l'avant-bras **(a)**. Atteinte diffuse homogène, symétrique des radius et des ulnas pour cet autre patient **(b)**. L'atteinte des membres supérieurs est semblable à celle observée aux membres inferieurs mais moins fréquente.

  - L'ostéocondensation métaphysodiaphysaire tend à effacer ou diminuer le calibre de la cavité médullaire et à effacer la limite entre corticale et spongieux métaphysaire **(Fig 1 à 3)** [5,12, 13].
  - Elle peut être homogène **(Fig 2 et 3)** ou hétérogène, contenant de multiples zones lacunaires ovalaires, de moins d'un cm **(Fig 1)**.
  - Il persiste parfois un peu d'os de transparence normale sur le versant périosté de l'os, donnant un aspect « d'os dans l'os » **(Fig 1)**.
  - En règle générale, le contour de l'os n'est pas altéré mais, dans les formes évoluées, une ossification périostée peut lui donner un aspect discrètement irrégulier **(Fig 5)**.
  - L'épiphyse est souvent épargnée, et, même quand elle est atteinte, la ligne de fusion du cartilage de croissance reste très souvent visible.
- Les mains et les pieds sont épargnés.
- L'atteinte du squelette axial et de la mandibule est classiquement l'apanage de l'histiocytose

Radiographies

- Elles montrent un aspect typique d'ostéocondensation bilatérale et grossièrement symétrique de la région métaphysodiaphysaire des os longs touchant l'extrémité distale du fémur, proximale du tibia et moins fréquemment distale du tibia **(Fig 1)**.



Figure 1 : Radiographie de face des 2 genoux d'un patient de 55 ans porteur d'une maladie d'Erdheim- Chester (MEC). montrant une ostéosclérose hétérogène, symétrique des régions diaphyso-métaphysaires. Des zones lacunaires de moins d'un cm sont visibles au sein de l'os spongieux. Les épiphyses sont épargnées.

MENU

IRM

- Elle montre des images caractéristiques à type de remplacement médullaire dans les zones atteintes associé à des modifications de type inflammatoire dans les zones actives et à la face périostée des os atteints [5, 12] **(Fig 5 et 6)**.
- Elle permet de suivre l'efficacité du traitement.

IRM corps entier

- Elle permet de détecter l'ensemble des lésions et les suivre sous traitement [17].

Atteintes extra-osseuses

- A côté de ces manifestations osseuses, l'atteinte vasculaire, plus inconstante, détermine le pronostic de la maladie. Il s'agit d'une infiltration des parois artérielles et du coeur pouvant avoir des conséquences circulatoires importantes **(Fig 8)** [6].
- L'infiltration tissulaire est également visible autour des reins où l'on retrouve cet aspect de rein chevelu **(Fig 9)** permettant parfois de porter un diagnostic précoce [18, 19, 20].
- L'atteinte pleuropulmonaire, inconstante, est marquée par un syndrome interstitiel avec épaississement des cloisons interlobulaires et des scissures, associé à des opacités micronodulaires ainsi qu'une atteinte pleurale **(Fig 8)** [12, 18].
  - L'atteinte neurologique est la seconde à peser sur le pronostic.
  - Elle peut être asymptomatique et doit être systématiquement recherchée.
  - L'atteinte hypothalamohypophysaire peut entrainer un diabète insipide par infiltration histiocytaire de la tige pituitaire. C'est la localisation neurologique la plus fréquente, présente chez plus de 50% des patients.
  - L'atteinte orbitaire, 30% des patients, se manifeste par une exophtalmie bilatérale très fréquente, correspondant à une infiltration histiocytaire de la graisse conique **(Fig 7)**. Les muscles oculaires peuvent être atteints [7, 8, 9, 10].
  - L'infiltration des parois des vaisseaux ou leur rétrécissement au sein de masses infiltrantes peut être à l'origine d'accidents vasculaires cérébraux.

Figure 5 : MEC chez une patiente de 44 ans. (a) Radiographie de la partie distale des fémurs montrant une ostéosclérose hétérogène diaphyso-métaphysaire. Une réaction périostée est visible sous forme de contours ondulés (flèches). **(b)** Coupes IRM coronales T1 SE (350/15) des deux genoux montrant un hyposignal symétrique diaphyso-métaphysaire. **(c)** Coupes IRM coronales T2 SE avec suppression du signal de la graisse et **(d)** T1 SE après injection de gadolinium et suppression du signal de la graisse montrant un signal hétérogène dans les mêmes régions. Atteinte partielle des épiphyses avec persistance des zones graisseuses. La périostite se traduit par un hypersignal linéaire de la partie externe du cortex fémoral (flèches). L'épanchement articulaire et la synovite sont liés à une arthrose concomitante.

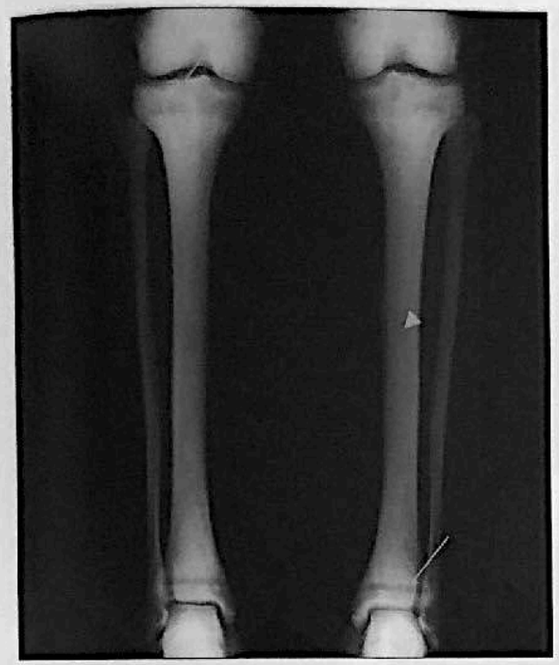

Figure 3 : Radiographies des 2 jambes d'une patiente de 36 ans montrant une ostéosclérose discrètement hétérogène, symétrique des deux tibias. Dans ce cas la sclérose est étendue aux épiphyses (dont l'atteinte est inconstante) proximales et distales, une bande radiotransparente sépare les métaphyses des épiphyses (flèches). Epaississement cortical endostal et sur le versant périosté aboutissant à une déformation tubulaire des tibias. Les contours cortico-médullaires sont flous, et la cavité médullaire est oblitérée (tête de flèche).

langerhansienne. Elles ont été exceptionnellement décrites dans MEC et dans certaines formes frontières entre les deux maladies [9, 10, 11].

- Des lacunes géographiques, à bord net et ostéosclérose périphérique, ressemblant à celles de l'histiocytose langerhansienne, sont rapportées au crâne ou au bassin.
- Des lésions osseuses d'aspect pseudo-tumoral, notamment lorsque l'infiltration tissulaire a formé une lésion lytique parfois importante, peuvent être observées **(Fig 7)**.
- Des ostéonécroses épiphysaires peuvent être observées. Elles seraient secondaires à l'infiltration des parois vasculaires [12].

Scintigraphie osseuse

- Les localisations osseuses étant souvent latentes, la scintigraphie osseuse au technétium 99 est indispensable quand une MEC est suspectée.
- Elle donne une image caractéristique d'hyperfixation bilatérale du traceur dans la région métaphysodiaphysaire des os longs, prédominant aux membres inférieurs quasiment constante [5, 12, 14] **(Fig 4)**.

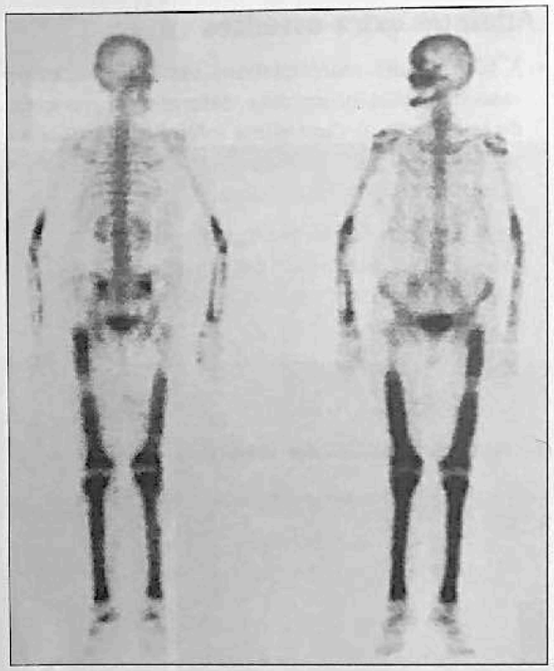

Figure 4 : Scintigraphie au technetium chez un patient porteur d'une MEC montrant une hyperfixation des os longs bilatérale et grossièrement symétrique. La scintigraphie est positive pour 90% des patients porteurs de MEC.

PET-scanner au 18-FDG

- Il a l'avantage de donner une évaluation globale du patient en montrant en outre les atteintes viscérales, vasculaires et du système nerveux central notamment [15, 16].

MENU



Figure 6 : MEC chez une patient de 54 ans: (a) Coupes IRM coronales T1 Se (340/15) et **(b)** T2 SE avec suppression du signal de la graisse des 2 genoux montrant un hyposignal diffus sur la séquence T1 et un signal intermédiaire T2 intéressant les diaphyses, les métaphyses et la majeure partie des épiphyses des fémurs et des tibias. Seule un bande sous chondrale est préservée et conserve un contenu graisseux avec des limites bien définies (flèches).

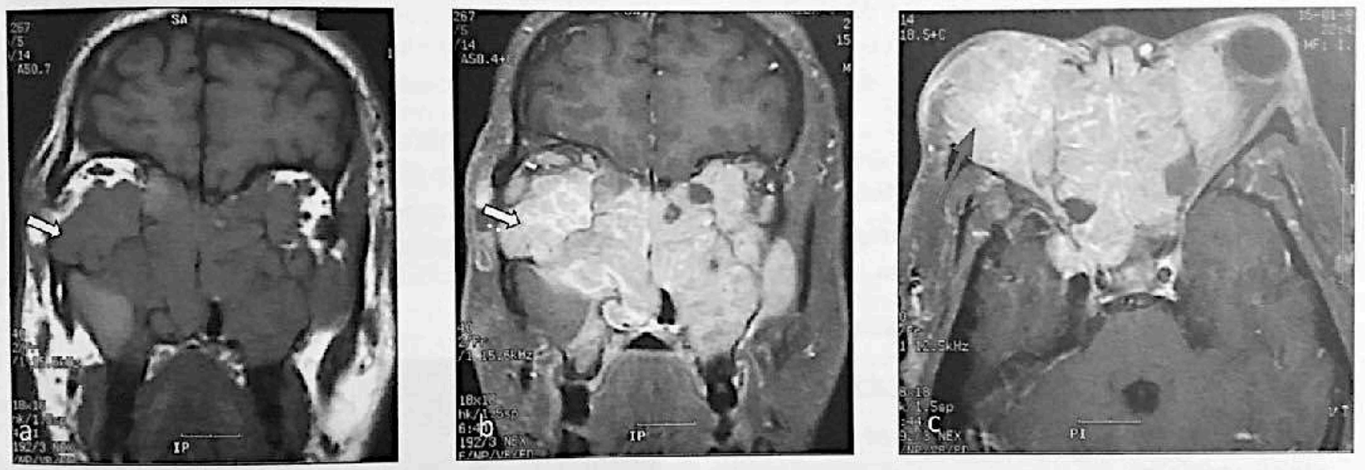

Figure 7 : **(a)** IRM Coupes coronales SE T1 et SE T1 après injection et saturation du signal de la graisse coronale **(b)** et axiale **(c)**. Infiltration pseudo tumorale formant une masse expansive des sinus et de la graisse rétro-orbitaire entrainant une destruction osseuse (flèches) et prenant le contraste de façon intense et discrètement hétérogène.



Figure 8 : Patiente de 56 ans ayant une insuffisance cardiaque chronique progressive. Le diagnostic de MEC a été posé devant une atteinte osseuse typique des fémurs et une biopsie péri rénale. Le scanner thoracique avec injection du PCI montre une importante infiltration médiastinale englobant la veine cave supérieure et l'aorte ascendante et descendante. La veine azygos (flèche) est dilatée en raison du développement de la circulation collatérale. Atteinte pleurale avec épaississement pleural et épanchement bilatéral.

MENU

Histiocytose sinusale de Rosai-Dorfman

David Petrover, Nadia Belmatoug

Synonyme : « Sinus histiocytosis with massive lymphadenopathy (SHML) »

- C'est une affection inflammatoire bénigne pseudotumorale rare qui se présente dans 98% des cas par des adénopathies volumineuses le plus souvent cervicales, accompagnées de fièvre [1].
- Elle est caractérisée par une prolifération histiocytaire CD68 et S100+ qui serait due à la sécrétion d'un M-CSF (Macrophage Colony-Stimulating Factor) par les monocytes, normalement présents en faible quantité dans la pulpe des ganglions. A son tour, le M-CSF stimule et recrute les monocytes. Les monocytes activés par le M-CSF acquièrent l'aptitude de phagocyter les lymphocytes donnant l'aspect caractéristique « d'empéripolèse »: macrophage ayant phagocyté le noyau d'un lymphocyte ou d'une autre cellule sanguine. Ils ne présentent pas l'encoche caractéristique du noyau des histiocytes de Langerhans.

Manifestations cliniques

- Elle se rencontre, le plus souvent, dans les deux premières décennies de la vie [2].
- Le patient présente [1] :
  - Syndrome général avec perte de poids et fièvre, hypersudation
  - Adénopathies volumineuses (98% des cas), le plus souvent cervicales, axillaires, inguinales ou médiastinales (40% des cas), parfois rétropéritonéales
  - Douloureuses ou indolores
  - Il existe un risque de compression lié à ces masses ganglionnaires [3]
  - L'atteinte ganglionnaire peut être uni ou multifocale et peut intéresser les sites ganglionnaires superficiels et profonds.
- Elle atteint conjointement d'autres tissus dans 43% des cas [1, 4], notamment:
  - Cavités nasales, sinus maxillaires et ethmoïdiens, cavité orale
  - Système nerveux central, orbites
  - Peau et tissu cellulaire sous-cutané
  - Os (8%) et viscères (foie, rein, testicules).
- Dans 2% des cas, elle se présente comme une lésion d'un tissu sans atteinte ganglionnaire.
- Il existe une augmentation de la VS et de la CRP, une hyperleucocytose, une hypergammaglobulinémie et une inversion du rapport de lymphocytes circulants T4/T8.

Manifestations osseuses radiologiques

(Fig 1 et 2)

- Les localisations osseuses sans atteinte ganglionnaire sont exceptionnelles [5].
- Elles peuvent être uniques (85%) ou multiples (15%).
- Elles se manifestent sur les radiographies par [1, 5, 6] :
  - Ostéolyse centrale d'un os long, volontiers épiphysaire ou métaphyso-épiphysaire
  - Bien ou mal limitée, sans ou avec condensation réactionnelle périphérique
  - Destruction de la corticale et envahissement des parties molles possibles
- En IRM, la masse est en hyposignal T1 et hypersignal hétérogène T2 avec, parfois, œdème périlésionnel [5].
- L'IRM de diffusion corps entier est intéressante pour le diagnostic et le suivi des atteintes systémiques [7].

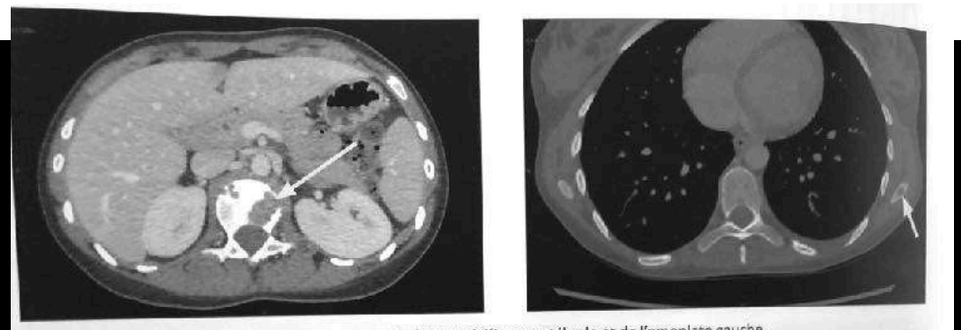

Figure 2 : **Rosai Dorfman.** Autre cas avec plages de lyse aspécifique vertébrale et de l'omoplate gauche.

Aspects histologique et immunohistochimique

- L'aspect caractéristique est un élargissement important des sinus qui sont infiltrés par des histiocytes ne présentant pas d'atypies cellulaires. L'image d'«empéripolèse» est quasi pathognomonique.
- Les histiocytes de l'HSRD expriment la totalité des marqueurs pan-macrophagiques (CD68, HAM56, CD14, CD64, CD15) ainsi que ceux associés à la fonction macrophagique (CD64, Fc R). Les marqueurs d'activation de la lignée monocyte/macrophage, CD163 (hemoglobin scavenger receptor) et surtout la protéine S100, sont aussi fortement exprimés. L'absence d'expression de CD1a élimine l'histiocytose langerhansienne et la négativité du CD21, CD23 et CD35 élimine une prolifération cellulaire folliculaire dendritique [8].

Evolution et traitement

- L'évolution des lésions est variable :
  - Habituellement, elles régressent spontanément
  - D'autres passent à la chronicité
  - Certaines peuvent être graves et mortelles
- Selon les cas, le traitement combine chirurgie, corticothérapie, immunosuppresseurs et interféron [3].



Figure 1 : **Rosai Dorfman.** Atteinte osseuse. Garçon de 11 ans, présentant des douleurs diffuses (thorax, épaules, abdomen puis cuisse gauche) avec altération de l'état général et pics fébriles. Goitre, petites adénopathies cervicales. Syndrome inflammatoire avec anémie et hypergammaglobulinémie. Hyperfixation scintigraphique fémorale. Biopsie de la lésion osseuse montrant un infiltrat inflammatoire non specifique. Apparition à 10 mois d'une adénomégalie sous parotidienne dont la biopsie fait le diagnostic.

MENU

ERDHEIM CHESTER
5 - NEURO

Hypothalamic-pituitary axis	16 (53)
Infundibular stalk	6 (20)
Absent bright spot in posterior pituitary lobe*	14 (47)
Meninges	7 (23)
Single dural mass	2 (7)
Multiple dural masses	2 (7)
Diffuse pachymeningeal thickening	3 (10)
Brain	6 (20)
High signal intensity in dentate nucleus area†	3 (10)
Intraaxial enhancing masses	5 (17)
Periarterial infiltration	3 (10)

MENU

Hypothalamic-pituitary axis	16 (53)
Infundibular stalk	6 (20)
Absent bright spot in posterior pituitary lobe*	14 (47)

PERTE HYPERT1 POST-HYPOPHYSE

NODULES PITUITAIRES

NODULES PITUITAIRES

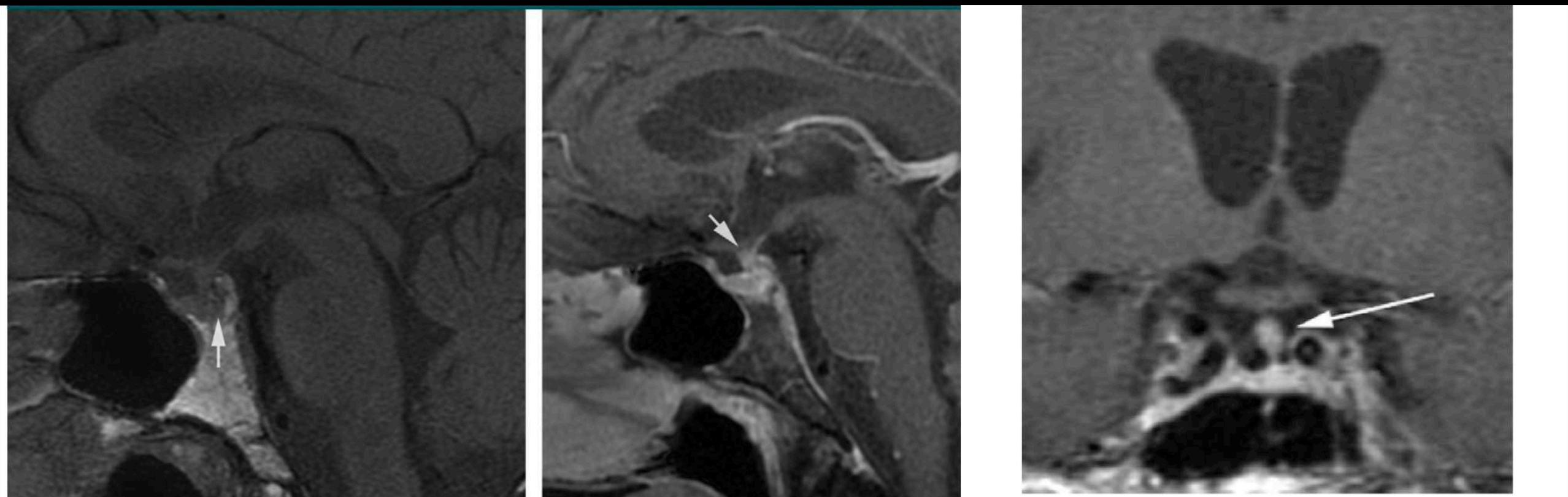

a. b.

Figure 8 Erdheim-Chester. Coronale T1 après injection de gadolinium. Infiltration nodulaire de la tige pituitaire (flèche).

MENU

Figure 1

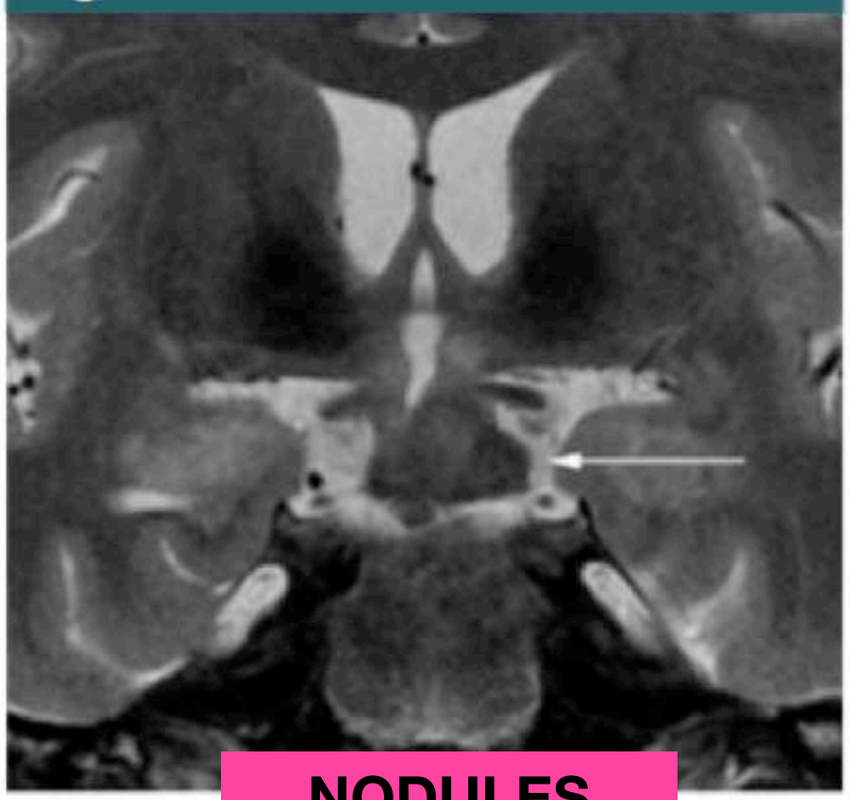

a.

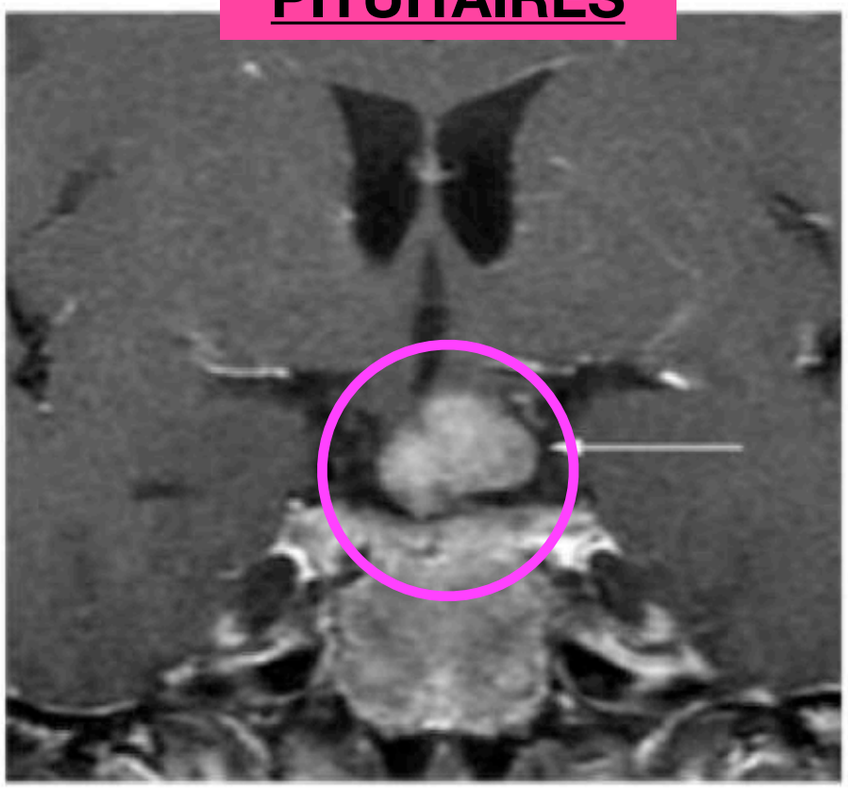

NODULES PITUITAIRES

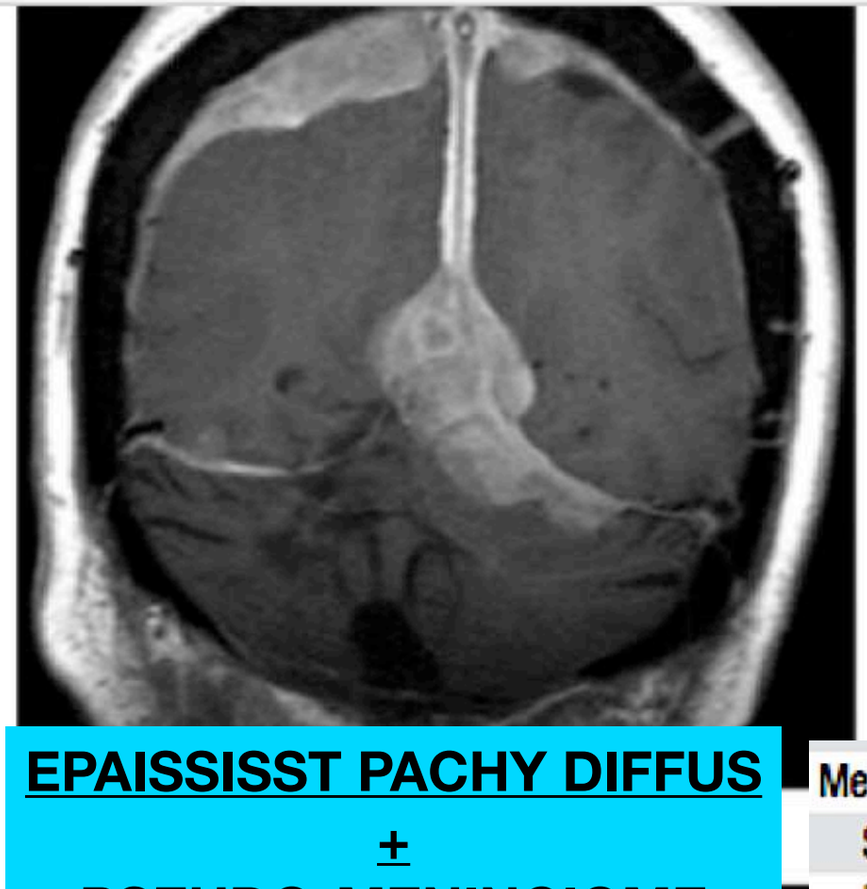

EPAISSISST PACHY DIFFUS

+

PSEUDO-MENINGIOME (seul ou multiples)

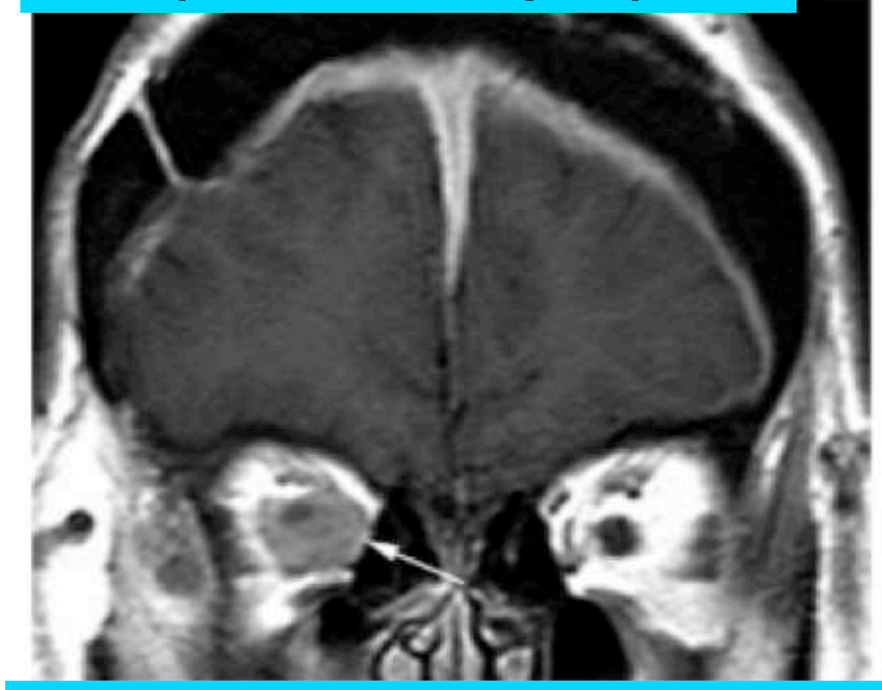

INFILTRAT RETRO-ORBIT GADO+

Meninges	7 (23)
Single dural mass	2 (7)
Multiple dural masses	2 (7)
Diffuse pachymeningeal thickening	3 (10)

MENU

Brain	6 (20)
High signal intensity in dentate nucleus area†	3 (10)
Intraaxial enhancing masses	5 (17)
Periarterial infiltration	3 (10)

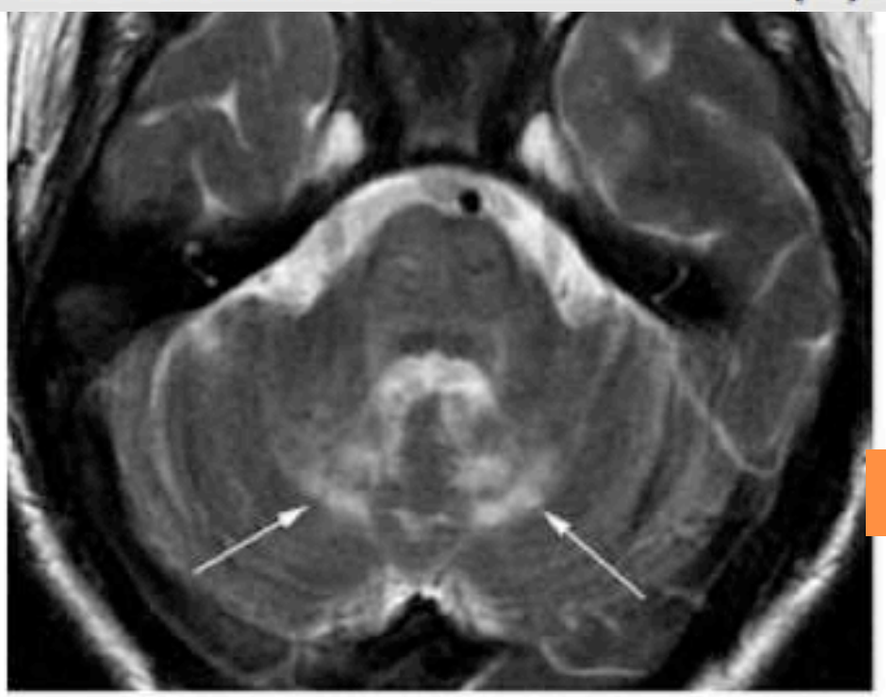

a.

HYPERT2 NX DENTELÉS

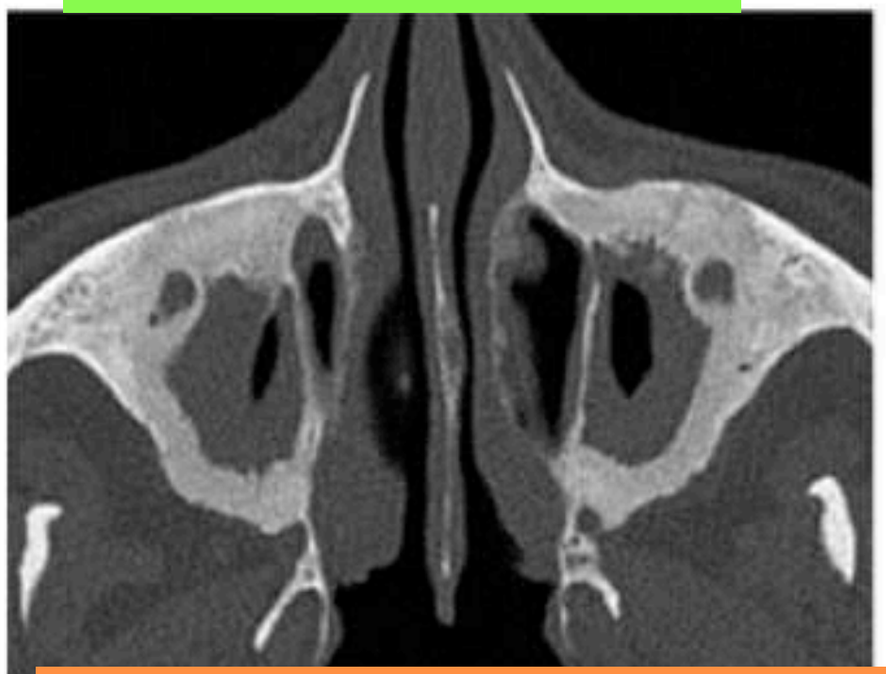

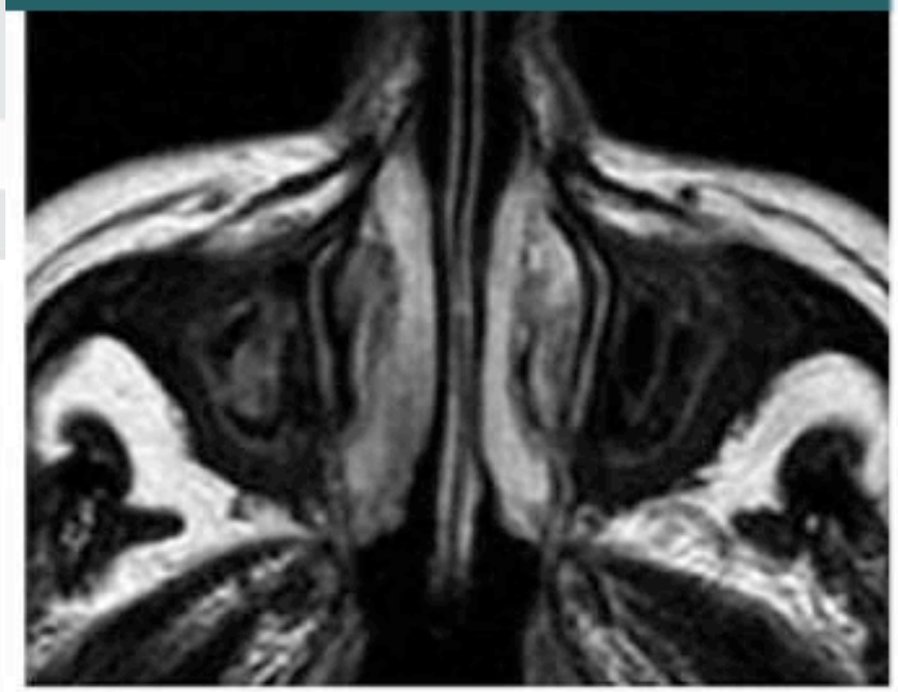

OSTÉOSCLEROSE PAROI SINUS MAX



Sinus and Skull Involvement

Twenty-four (80%) of the 30 patients had facial and/or skull bone thickening. Fourteen of these patients had bilateral maxillary and sphenoid sinus wall osteosclerosis with a hypointense signal on T1- and T2-weighted MR images (Fig 3), and five had bilateral ethmoidal cell wall osteosclerosis (Fig 3d). Although 80% of the patients had sinus abnormalities at MR and CT imaging, only three (12%) of these 24 patients had clinical symptoms of sinusitis. For two of them, the histologic proof of ECD was found at sinus biopsy. Eight patients had osteosclerosis with diffuse thickening of the skull bone vault

).

OSTÉOSCLEROSE PAROI SINUS MAX / ETHMOIDE / SPHENOIDE

MENU

Brain	6 (20)
High signal intensity in dentate nucleus area†	3 (10)
Intraaxial enhancing masses	5 (17)
Periarterial infiltration	3 (10)

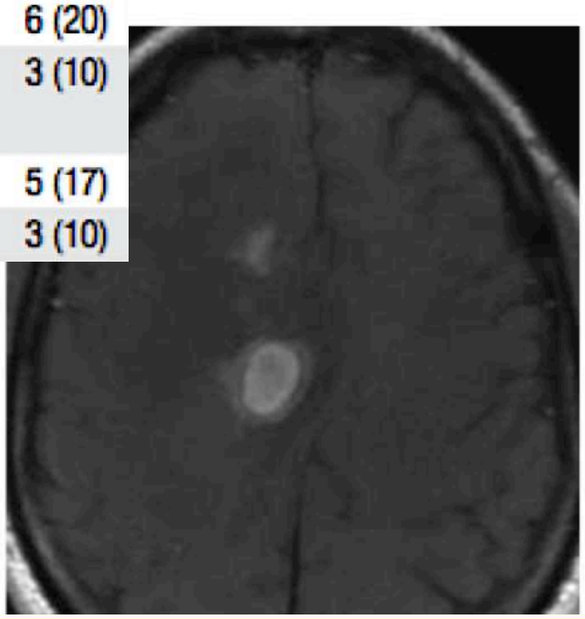

Lésion nodulaire intraparenchymateuse

Figure 9 Erdheim-Chester. Axiale T1 après injection de gadolinium. Masses intra-axiales se rehaussant après injection, avec important œdème périlésionnel.

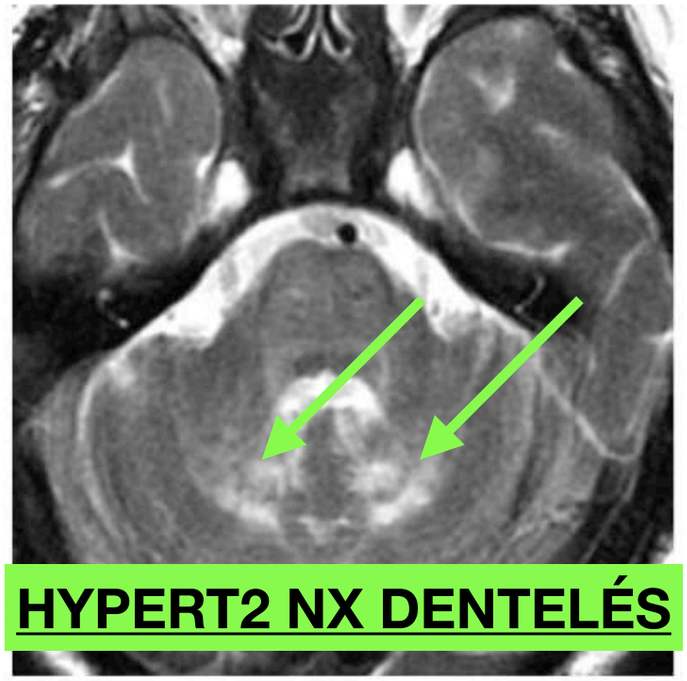

Figure 10 Erdheim-Chester. Lésions neurodégénératives des noyaux dentelés. Axiale T2. Les noyaux dentelés et la substance péridentelée apparaissent en hypersignal T2.

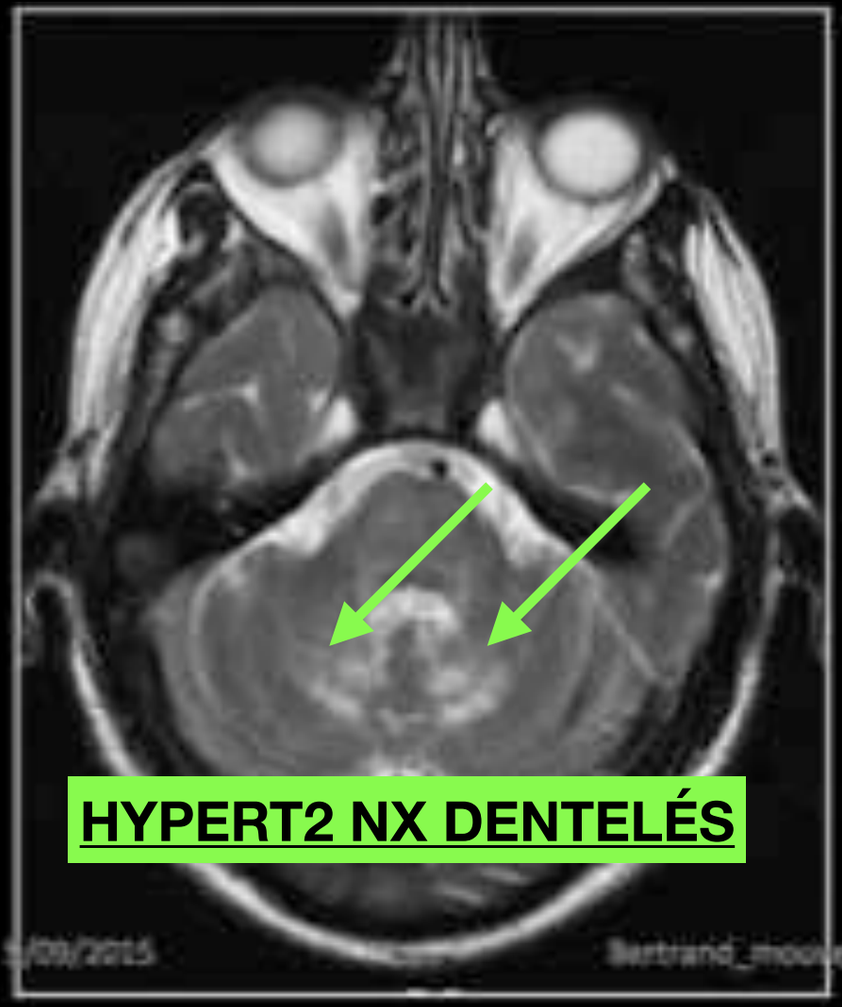

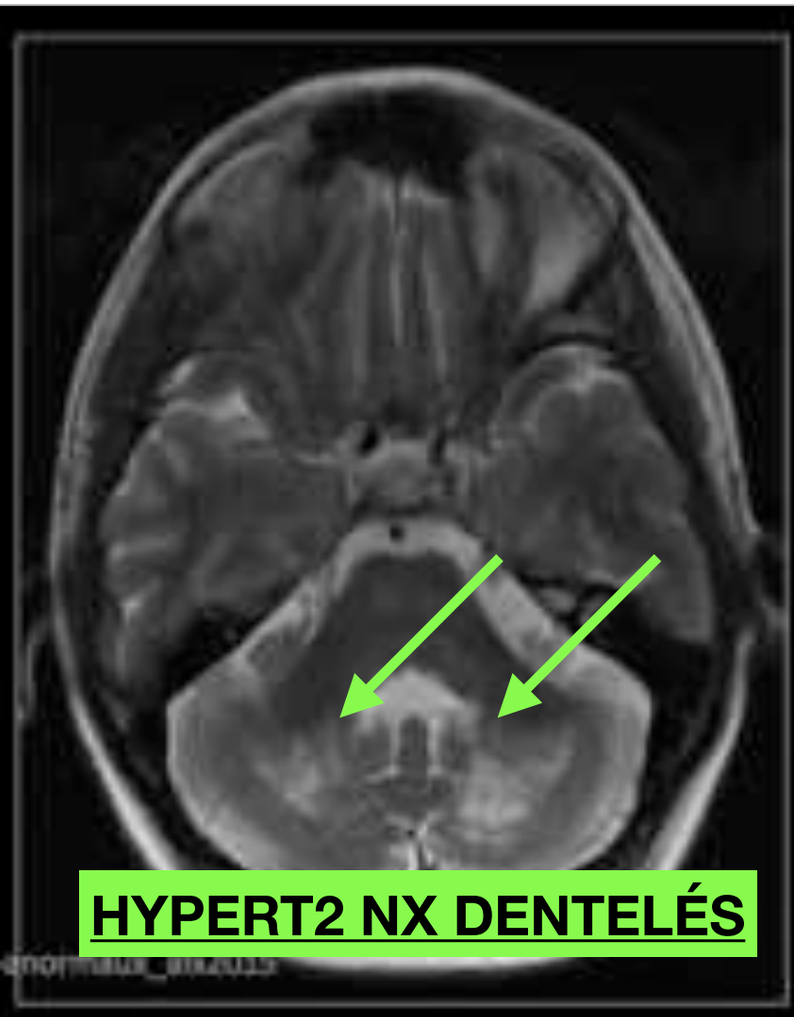

MENU

A 56-year-old woman with a several-year history of progressive dizziness, hearing loss, diplopia, gait instability, emotional lability, and fatigue

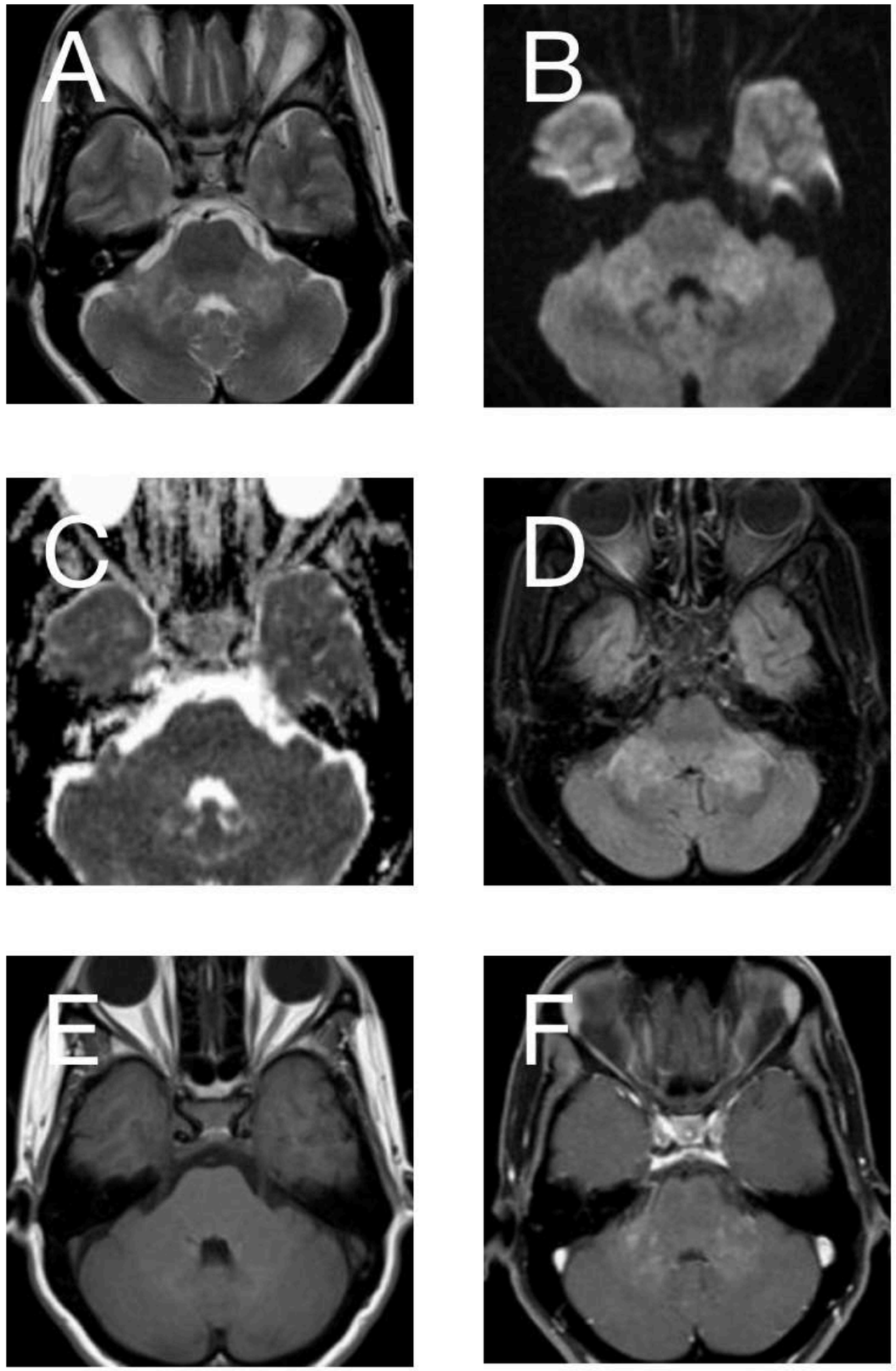

Erdheim Chester

GADO : PDC NX DENTELÉ ET PCM

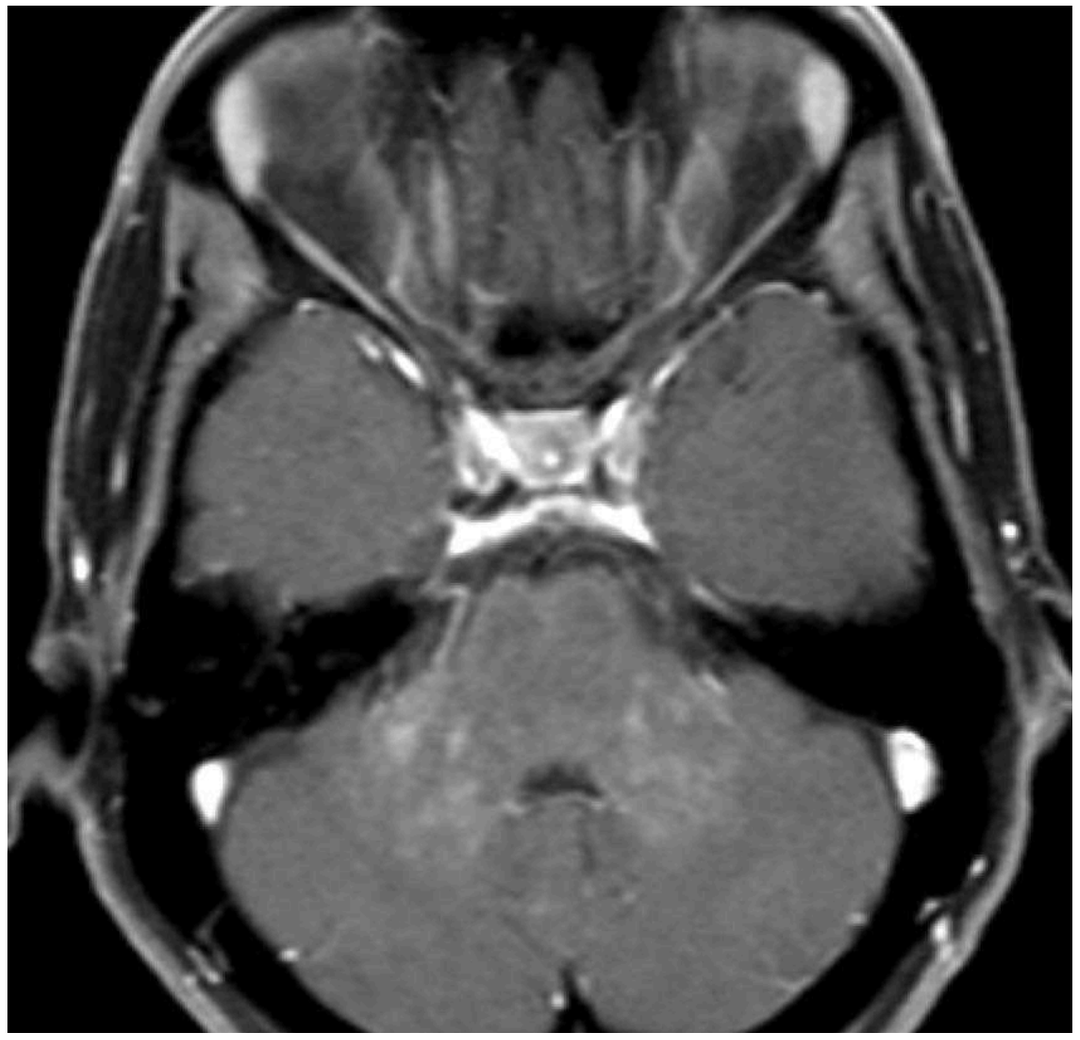

Axial T2-weighted (*A*), diffusion (*B*), ADC (*C*), T2-FLAIR (*D*), T1-weighted (*E*), and postcontrast T1-weighted (*F*) images at the level of the posterior fossa demonstrate symmetric patchy T2/FLAIR signal hyperintensity and enhancement in the dorsal pons, bilateral middle cerebellar peduncles, and bilateral cerebellar hemispheres, particularly in the regions of the dentate nuclei. These areas demonstrate diffusion signal hyperintensity without corresponding hypointense signal on the ADC map.

MENU



OSTÉOSCLEROSE PAROI SINUS MAX

MENU

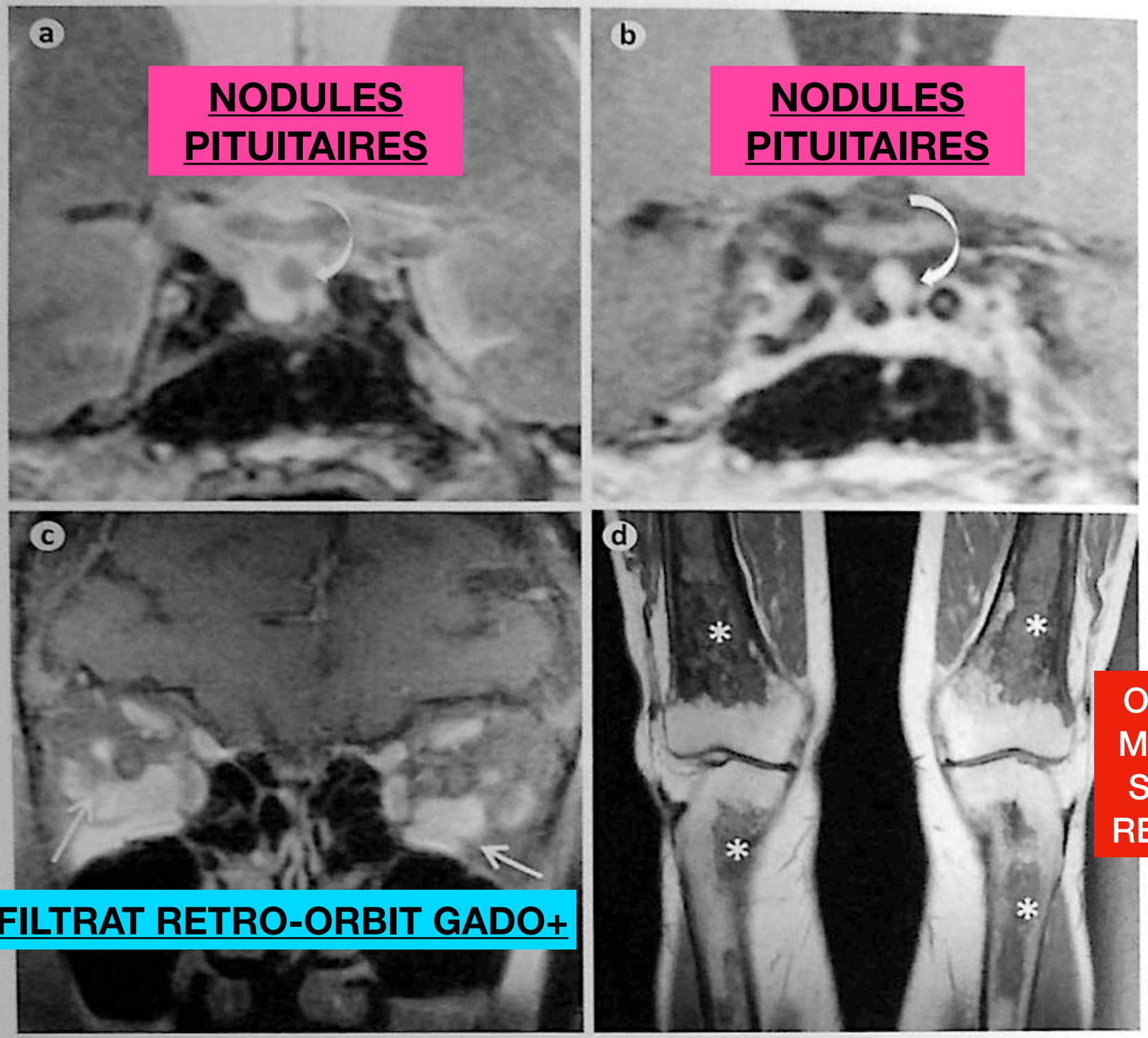

Fig. 41.7 : **Maladie d'Erdheim-Chester avec lésions typiques multifocales. (a,b)** Séquences coronales T2 et T1 avec gadolinium. Petit nodule hypointense de la tige (flèche courbe) rehaussé après injection, non spécifique. D'autres lésions plus spécifiques telles des masses intraorbitaires rétro-oculaires rehaussées par le contraste (flèches droites) sont démontrées en **c)**, séquence coronale T1 avec saturation de la graisse, ainsi qu'une ostéosclérose des os longs (étoiles) vue en **d)** séquence coronale T1, permettent d'affirmer le diagnostic.

MENU

Histiocytose (NL) de Chester-Erdheim



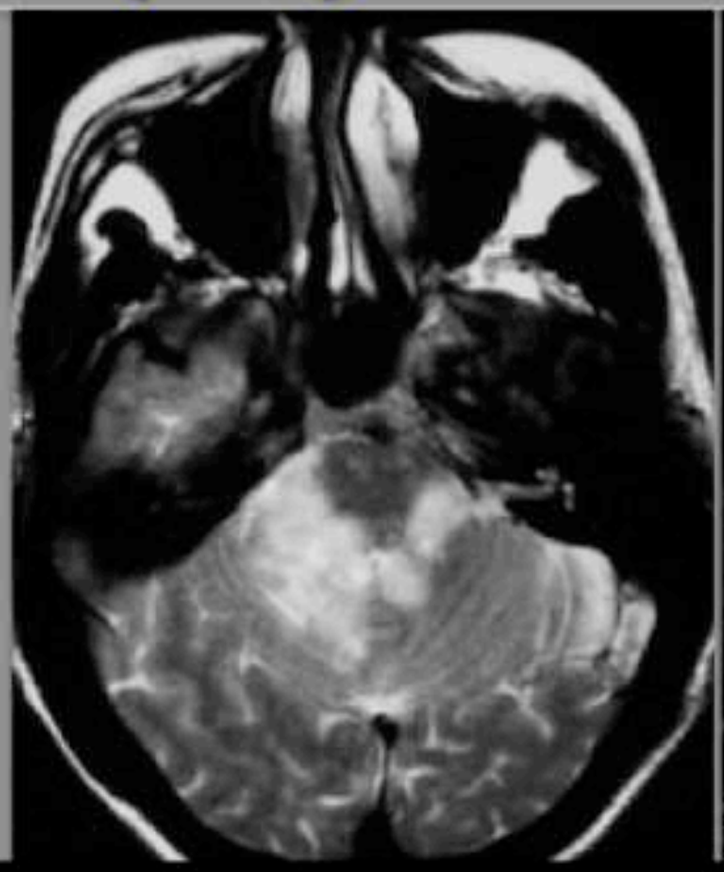

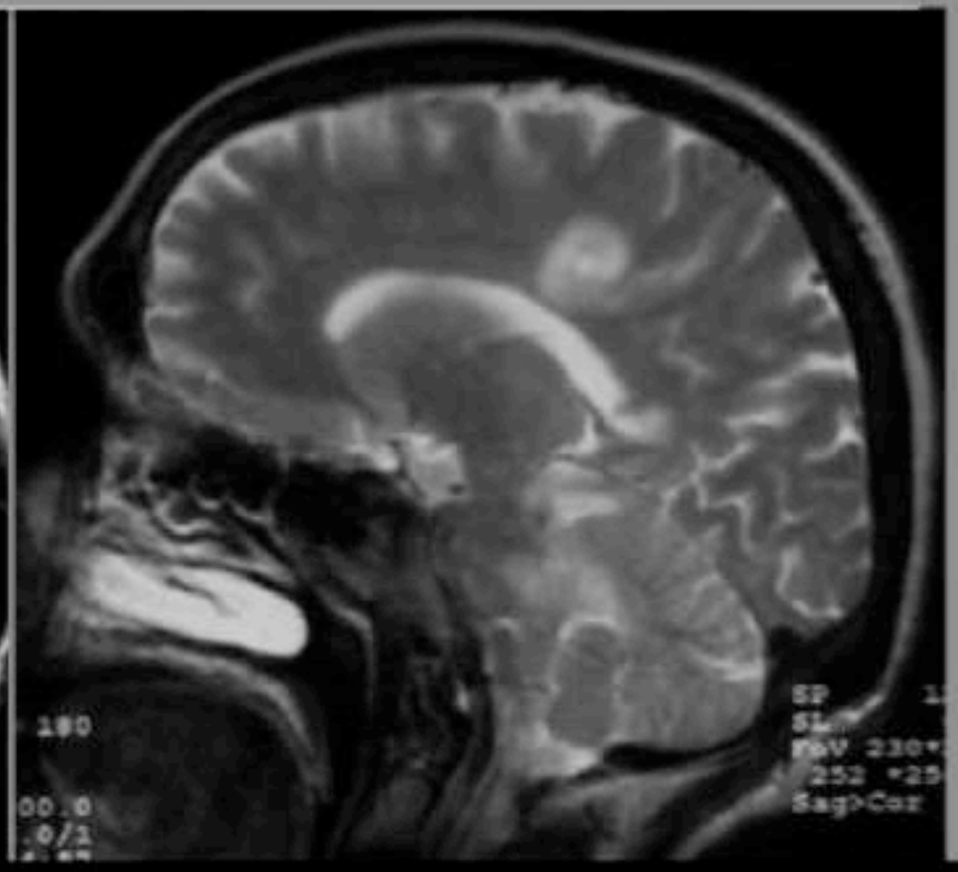

Rechercher une atteinte des os longs et des reins peignés au scanner

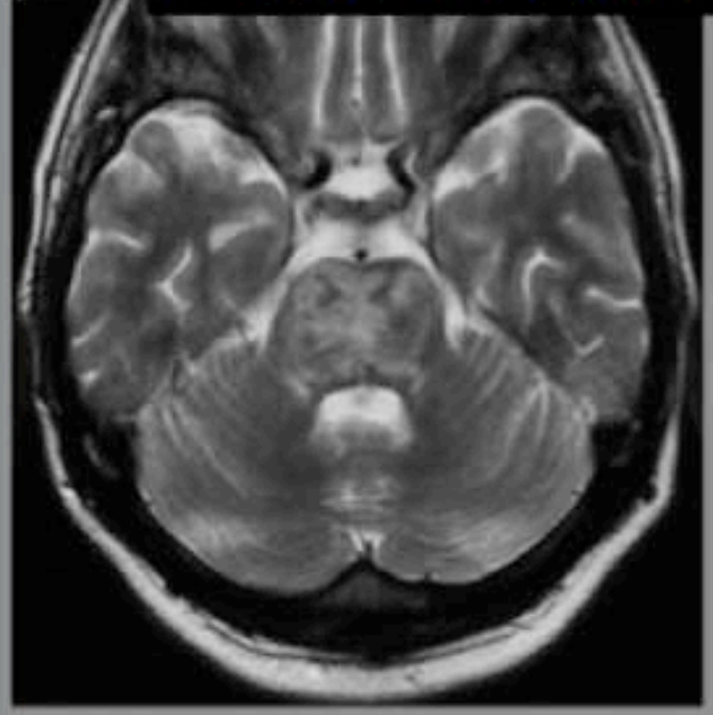

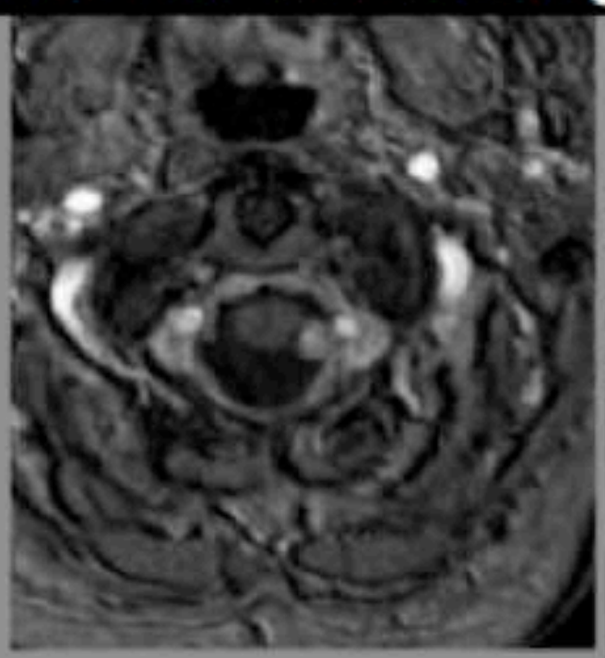



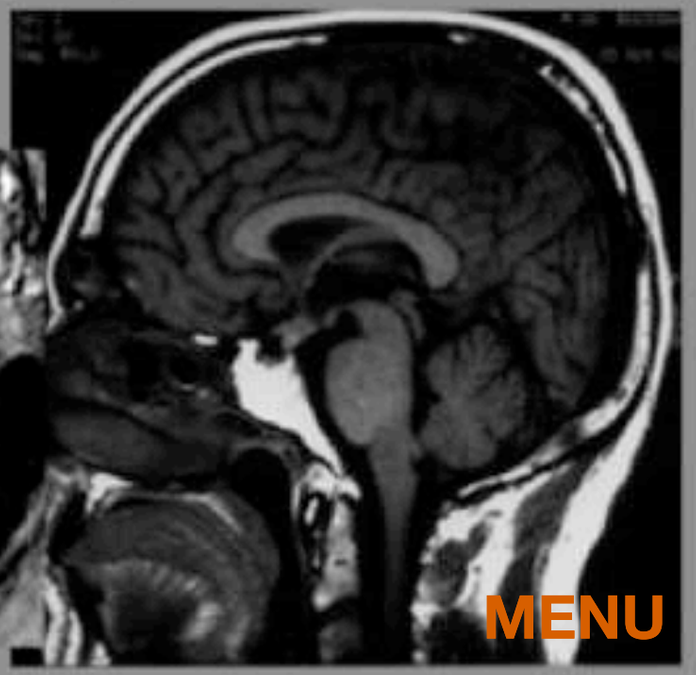

MENU

ERDHEIM CHESTER

5 BIS - NEURO VASCULAIRE

Periarterial infiltration	3 (10)

MENU

Engainement péri-artériel (élargissement des sinus caverneux en hyposignal T2 ++)



b.

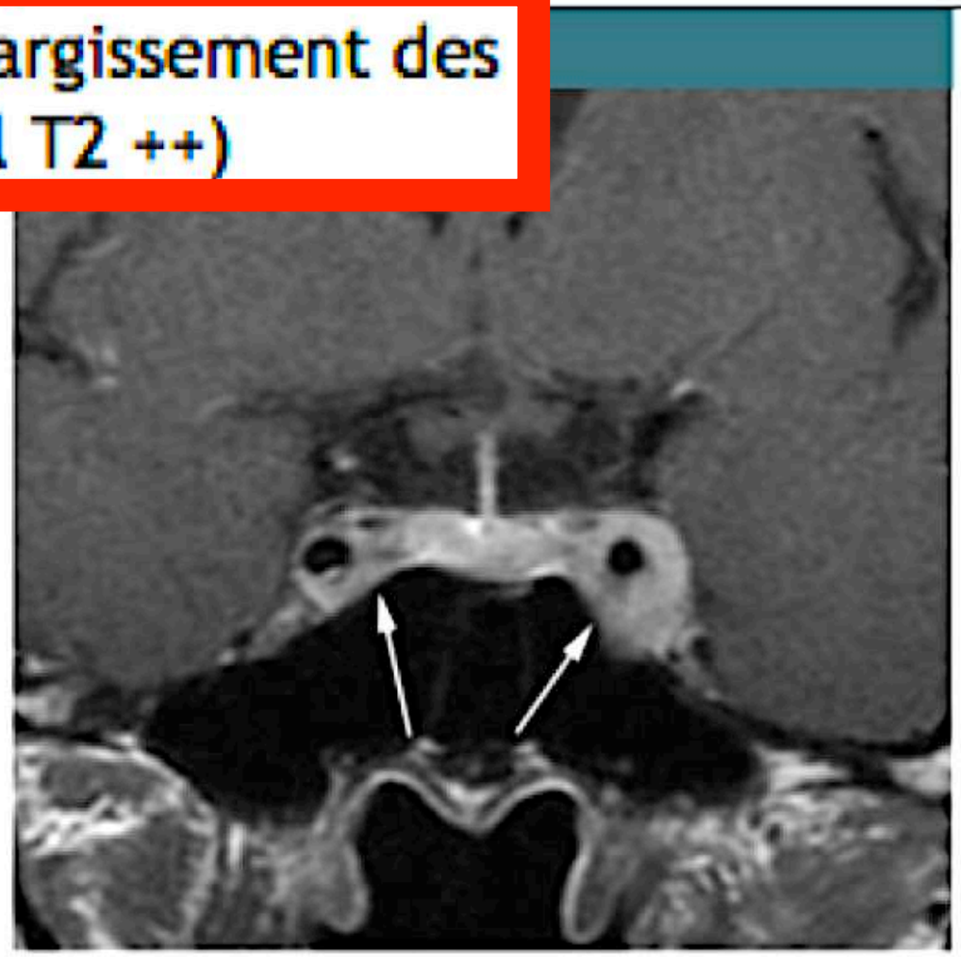

c.

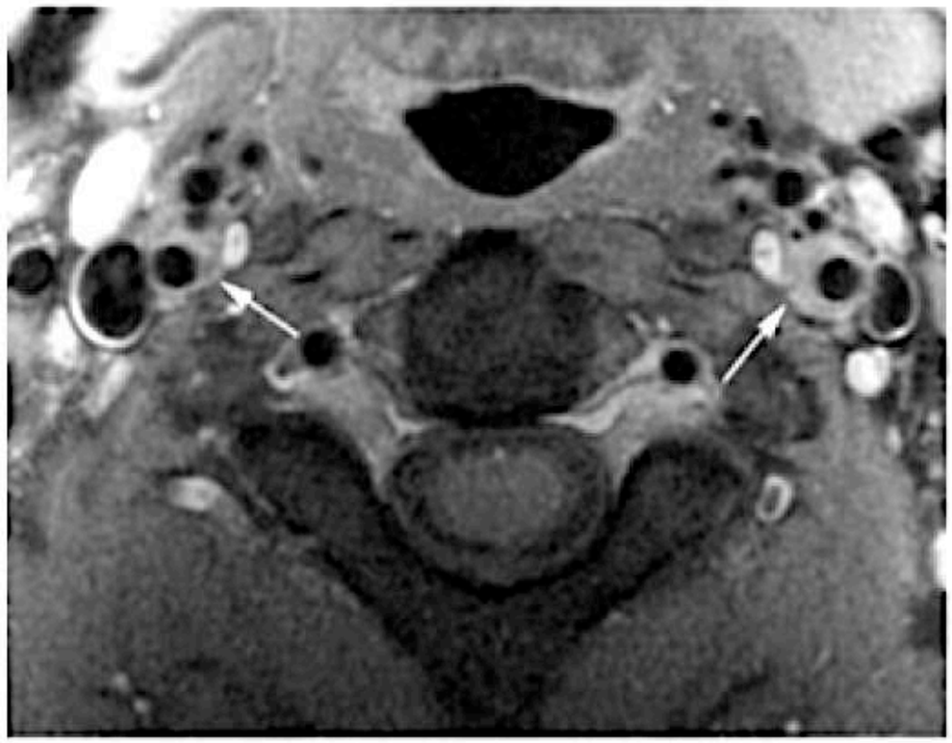

a.

Figure 5: MR images obtained in asymptomatic 51-year-old man with ECD. **(a)** Axial gadolinium-enhanced T1-weighted image (380/9) shows bilateral cervical pericarotid infiltration (arrows). **(b)** Coronal T2-weighted (4650/102) and **(c)** gadolinium-enhanced T1-weighted (380/9) images show intracranial extension of perivascular infiltration along both internal carotid arteries, with bilateral enlargement of cavernous sinuses (arrows). The lesions have low signal intensity in **b** and are enhancing in **c**.

MENU

ROSAI-DORFMAN

Histiocytose sinusale de Rosai-Dorfman

David Petrover, Nadia Belmatoug

Synonyme : « Sinus histiocytosis with massive lymphadenopathy (SHML) »

- C'est une affection inflammatoire bénigne pseudotumorale rare qui se présente dans 98% des cas par des adénopathies volumineuses le plus souvent cervicales, accompagnées de fièvre [1].
- Elle est caractérisée par une prolifération histiocytaire CD68 et S100+ qui serait due à la sécrétion d'un M-CSF (Macrophage Colony-Stimulating Factor) par les monocytes, normalement présents en faible quantité dans la pulpe des ganglions. A son tour, le M-CSF stimule et recrute les monocytes. Les monocytes activés par le M-CSF acquièrent l'aptitude de phagocyter les lymphocytes donnant l'aspect caractéristique « d'empéripolèse »: macrophage ayant phagocyté le noyau d'un lymphocyte ou d'une autre cellule sanguine. Ils ne présentent pas l'encoche caractéristique du noyau des histiocytes de Langerhans.

Manifestations cliniques

- Elle se rencontre, le plus souvent, dans les deux premières décennies de la vie [2].
- Le patient présente [1] :
  - Syndrome général avec perte de poids et fièvre, hypersudation
  - Adénopathies volumineuses (98% des cas), le plus souvent cervicales, axillaires, inguinales ou médiastinales (40% des cas), parfois rétropéritonéales
  - Douloureuses ou indolores
  - Il existe un risque de compression lié à ces masses ganglionnaires [3]
  - L'atteinte ganglionnaire peut être uni ou multifocale et peut intéresser les sites ganglionnaires superficiels et profonds.
- Elle atteint conjointement d'autres tissus dans 43% des cas [1, 4], notamment:
  - Cavités nasales, sinus maxillaires et ethmoïdiens, cavité orale
  - Système nerveux central, orbites
  - Peau et tissu cellulaire sous-cutané
  - Os (8%) et viscères (foie, rein, testicules).
- Dans 2% des cas, elle se présente comme une lésion d'un tissu sans atteinte ganglionnaire.
- Il existe une augmentation de la VS et de la CRP, une hyperleucocytose, une hypergammaglobulinémie et une inversion du rapport de lymphocytes circulants T4/T8.

Manifestations osseuses radiologiques

(Fig 1 et 2)

- Les localisations osseuses sans atteinte ganglionnaire sont exceptionnelles [5].
- Elles peuvent être uniques (85%) ou multiples (15%).
- Elles se manifestent sur les radiographies par [1, 5, 6] :
  - Ostéolyse centrale d'un os long, volontiers épiphysaire ou métaphyso-épiphysaire
  - Bien ou mal limitée, sans ou avec condensation réactionnelle périphérique
  - Destruction de la corticale et envahissement des parties molles possibles
- En IRM, la masse est en hyposignal T1 et hypersignal hétérogène T2 avec, parfois, œdème périlésionnel [5].
- L'IRM de diffusion corps entier est intéressante pour le diagnostic et le suivi des atteintes systémiques [7].

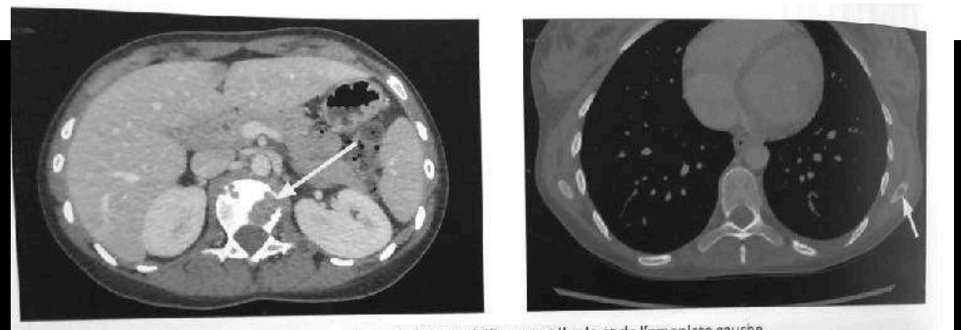

Figure 2 : **Rosai Dorfman.** Autre cas avec plages de lyse aspécifique vertébrale et de l'omoplate gauche.

Aspects histologique et immunohistochimique

- L'aspect caractéristique est un élargissement important des sinus qui sont infiltrés par des histiocytes ne présentant pas d'atypies cellulaires. L'image d'«empéripolèse» est quasi pathognomonique.
- Les histiocytes de l'HSRD expriment la totalité des marqueurs pan-macrophagiques (CD68, HAM56, CD14, CD64, CD15) ainsi que ceux associés à la fonction macrophagique (CD64, Fc R). Les marqueurs d'activation de la lignée monocyte/macrophage, CD163 (hemoglobin scavenger receptor) et surtout la protéine S100, sont aussi fortement exprimés. L'absence d'expression de CD1a élimine l'histiocytose langerhansienne et la négativité du CD21, CD23 et CD35 élimine une prolifération cellulaire folliculaire dendritique [8].

Evolution et traitement

- L'évolution des lésions est variable :
  - Habituellement, elles régressent spontanément
  - D'autres passent à la chronicité
  - Certaines peuvent être graves et mortelles
- Selon les cas, le traitement combine chirurgie, corticothérapie, immunosuppresseurs et interféron [3].



Figure 1 : **Rosai Dorfman.** Atteinte osseuse. Garçon de 11 ans, présentant des douleurs diffuses (thorax, épaules, abdomen puis cuisse gauche) avec altération de l'état général et pics fébriles. Goitre, petites adénopathies cervicales. Syndrome inflammatoire avec anémie et hypergammaglobulinémie. Hyperfixation scintigraphique fémorale. Biopsie de la lésion osseuse montrant un infiltrat inflammatoire non specifique. Apparition à 10 mois d'une adénomégalie sous parotidienne dont la biopsie fait le diagnostic.

MENU

ROSAI DORFMAN

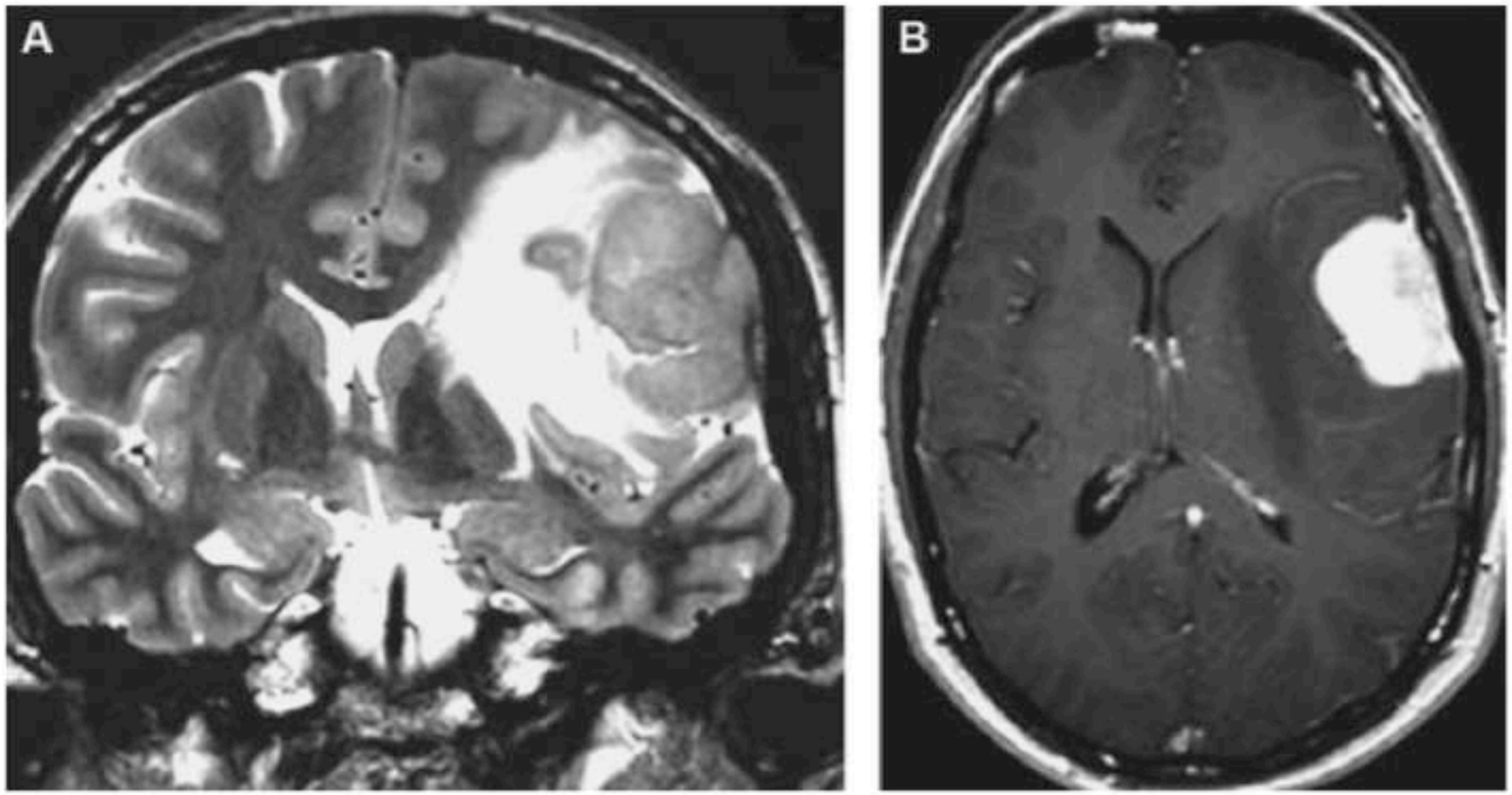

Figure 12 Rosai-Dorfman. Coronale T2 (A) et axiale T1 après injection de gadolinium (B). Masse méningée fronto-insulaire gauche isolée, simulant un méningiome. À noter la quasi-absence de pris de contraste de la dure-mère adjacente.

MENU

ROSAI DORFMAN

- E.H. Noam, **14 ans**
- Novembre 2013 : épisode de flou visuel suivi d'une confusion et de céphalées, de durée brève
- 27/01/2014 : récidive des symptômes, de durée plus prolongée

➡ **Consultation aux urgences**

- céphalées soulagées par le traitement par ADVIL
- suspicion de **migraines avec aura visuelle**
- prescription d'un *scanner cérébral* et d'un bilan ophtalmologique

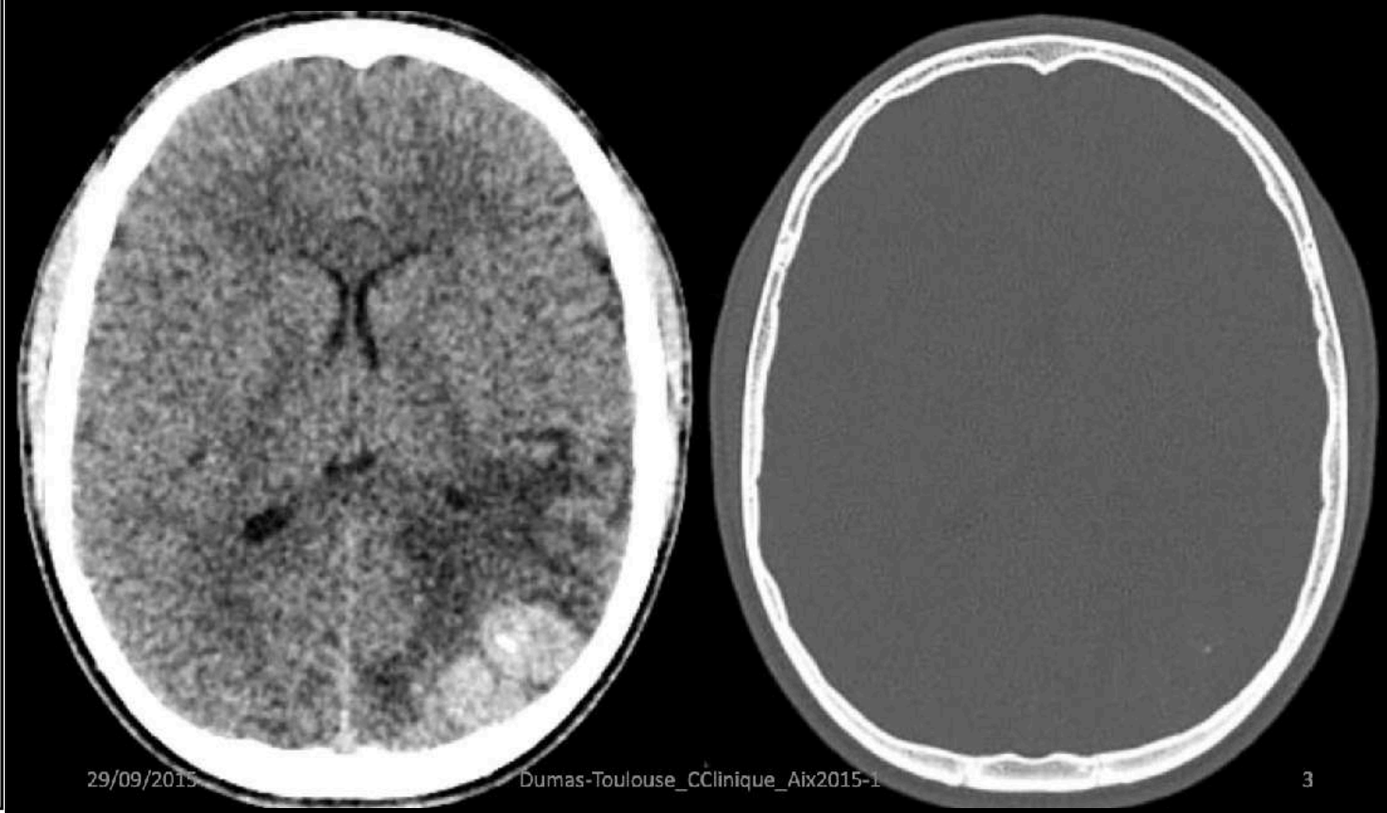

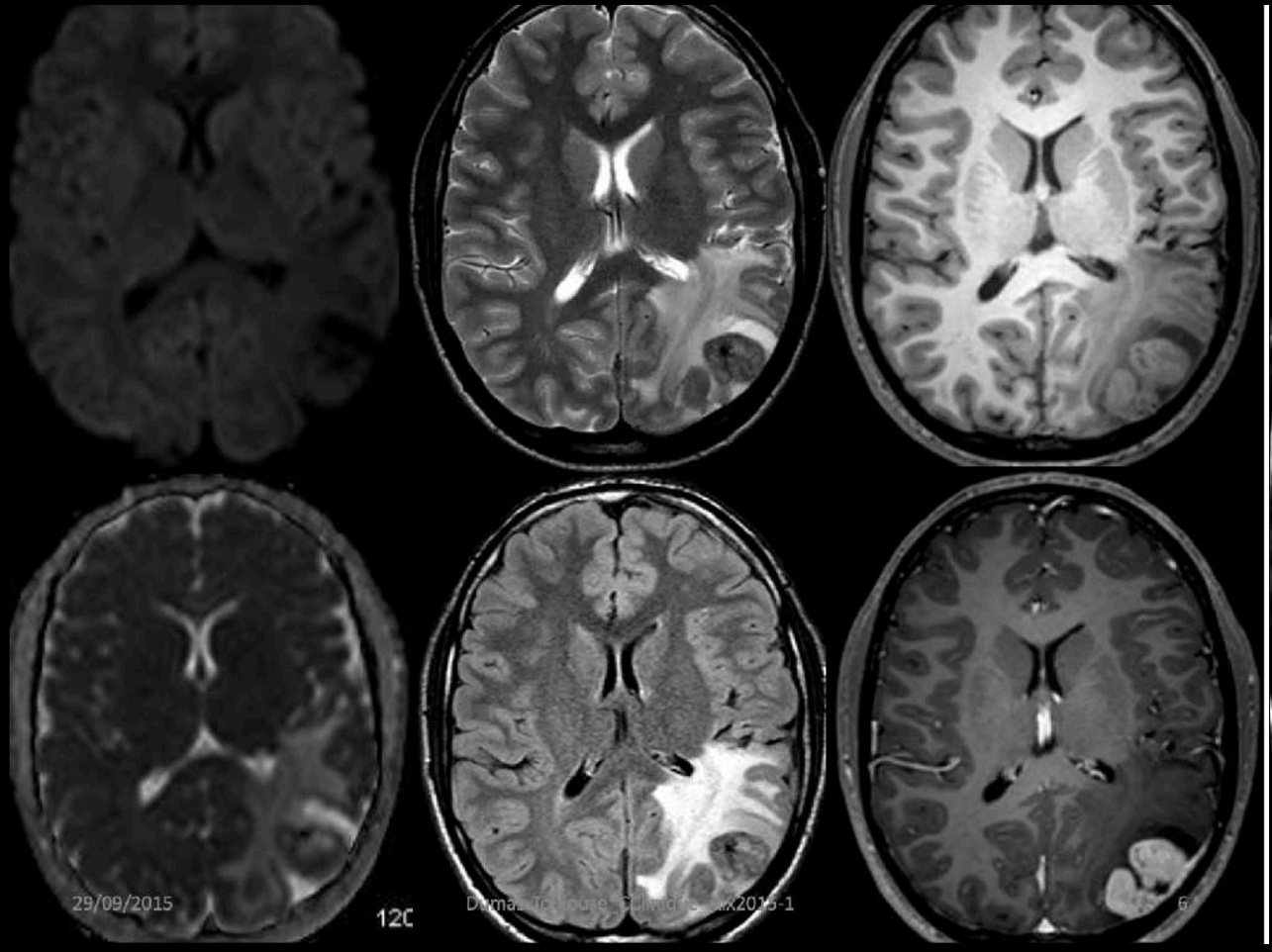

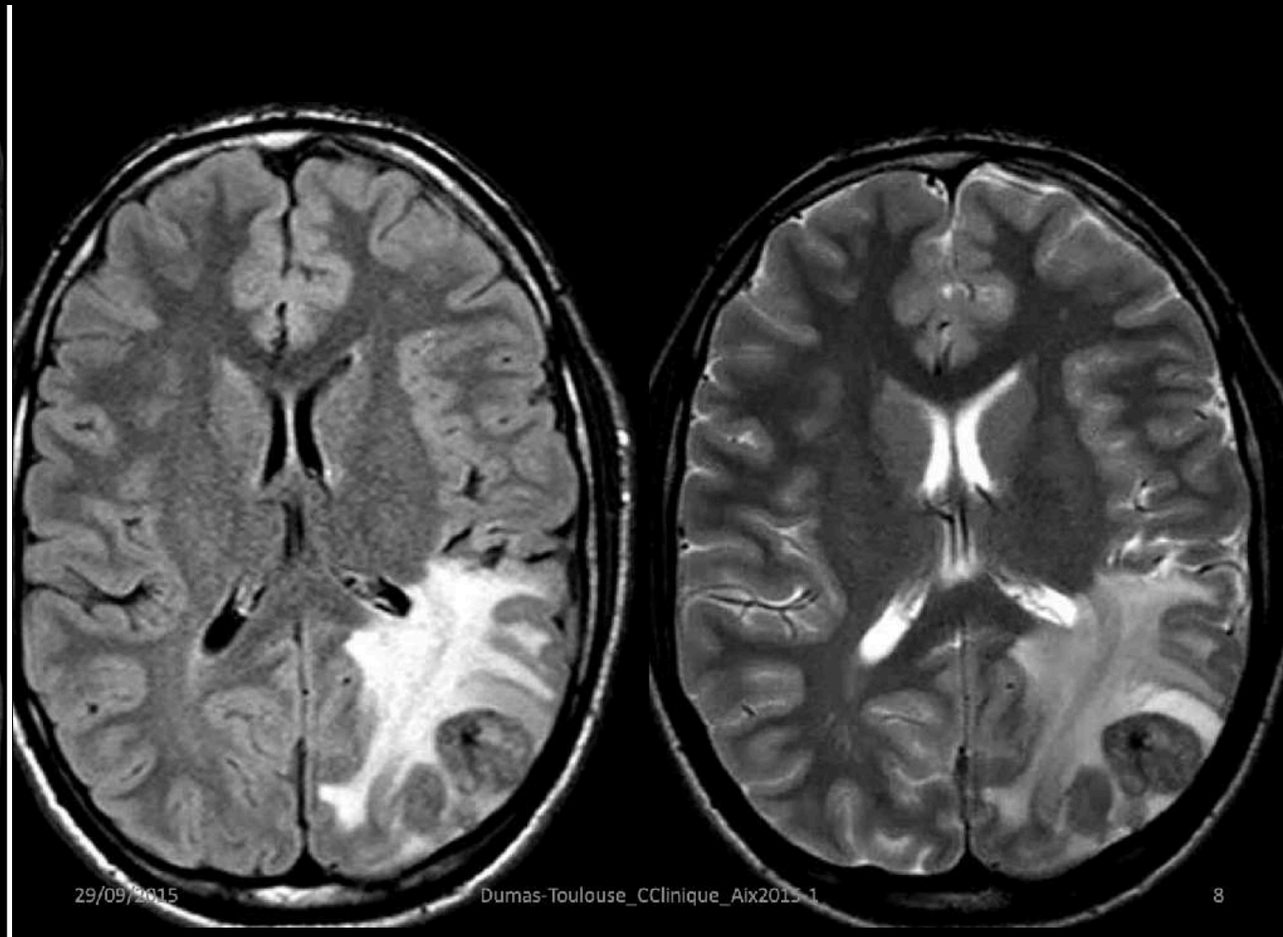

ROSAI ORTMAN

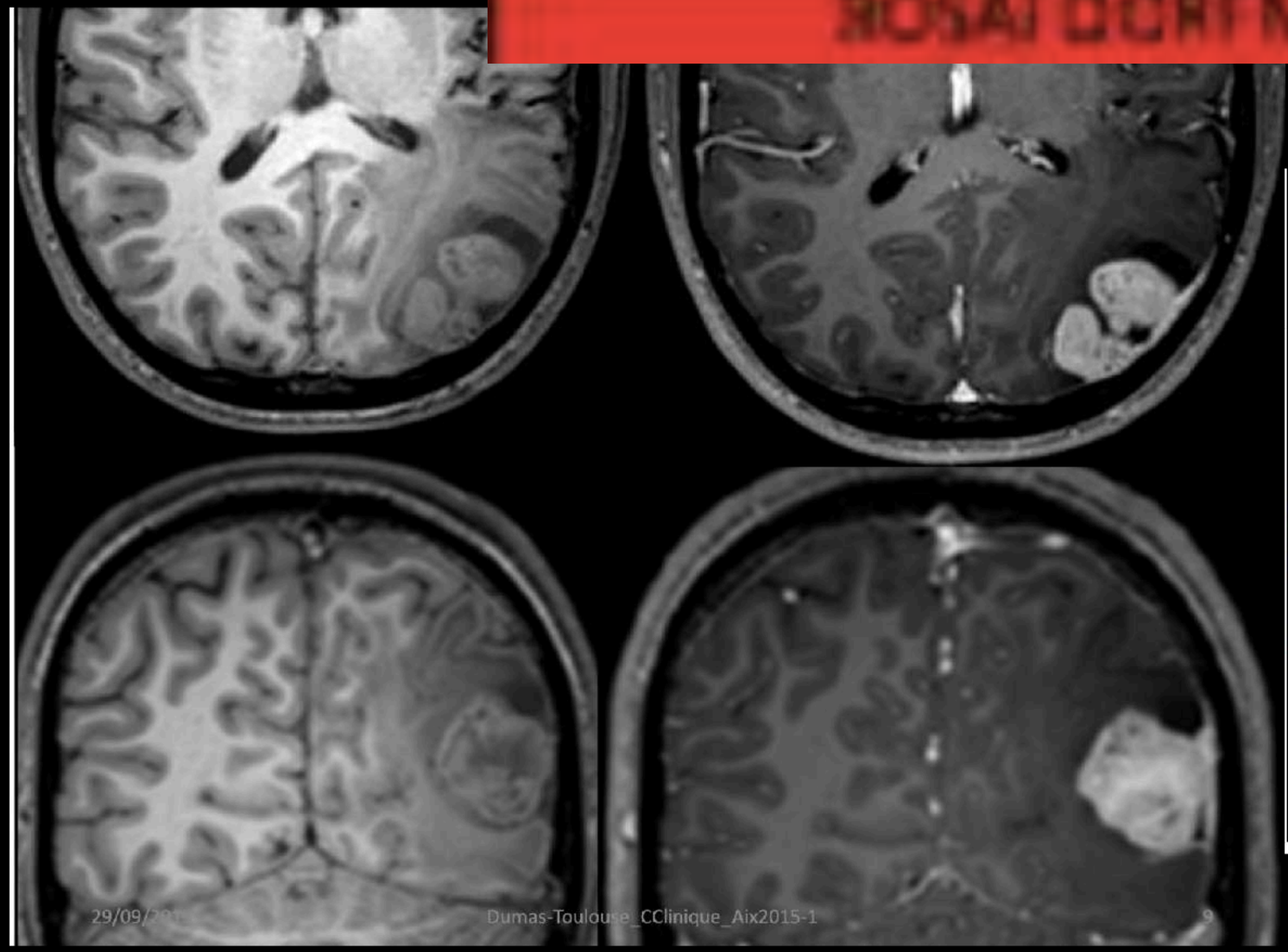

rCBV L1/L2 > 20

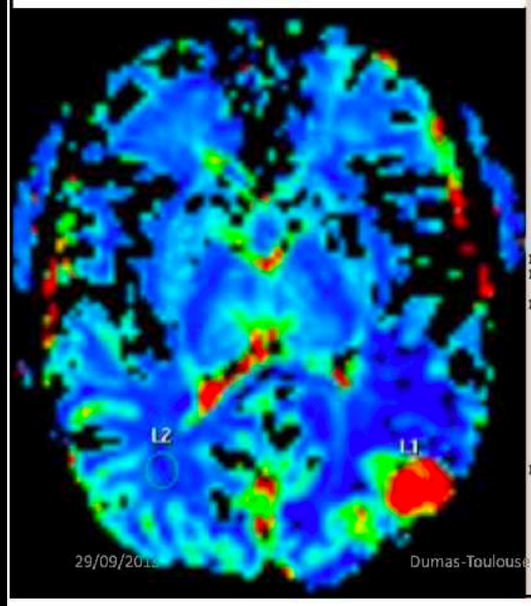

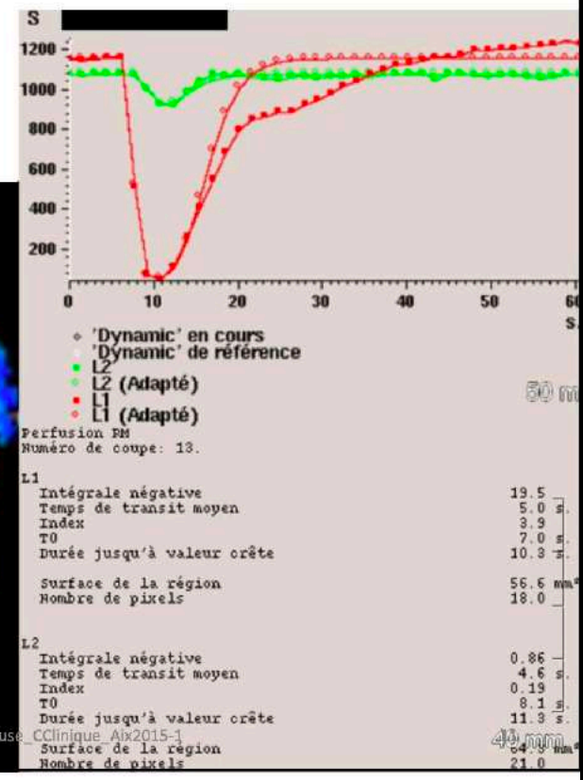

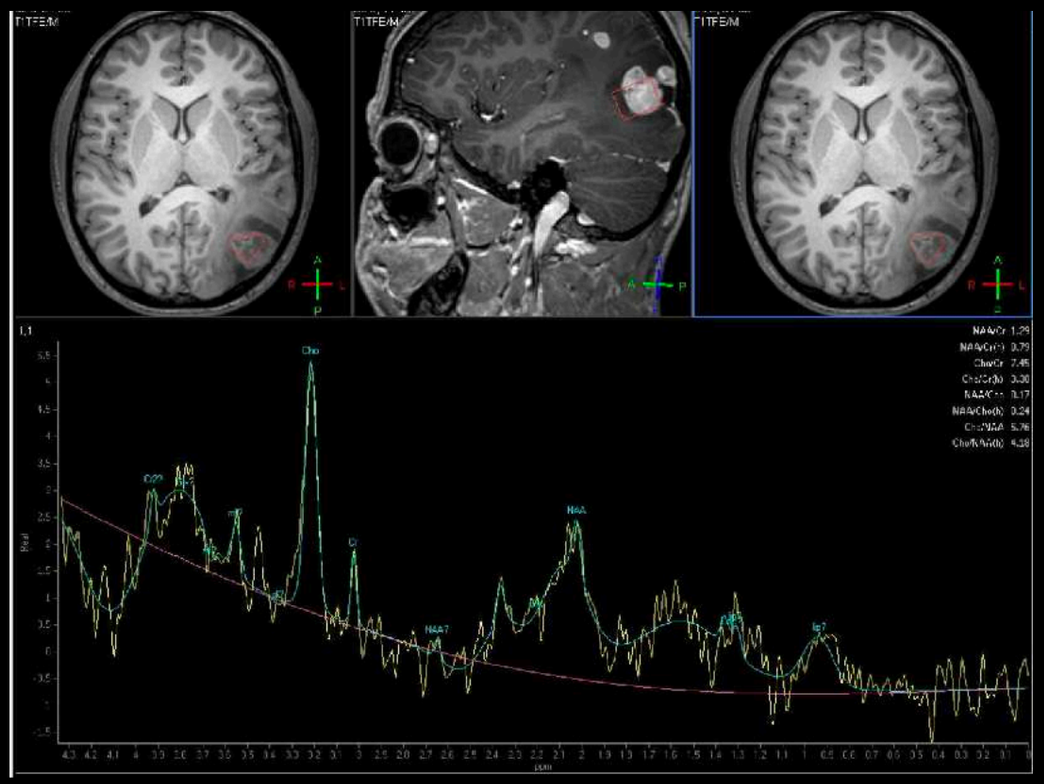

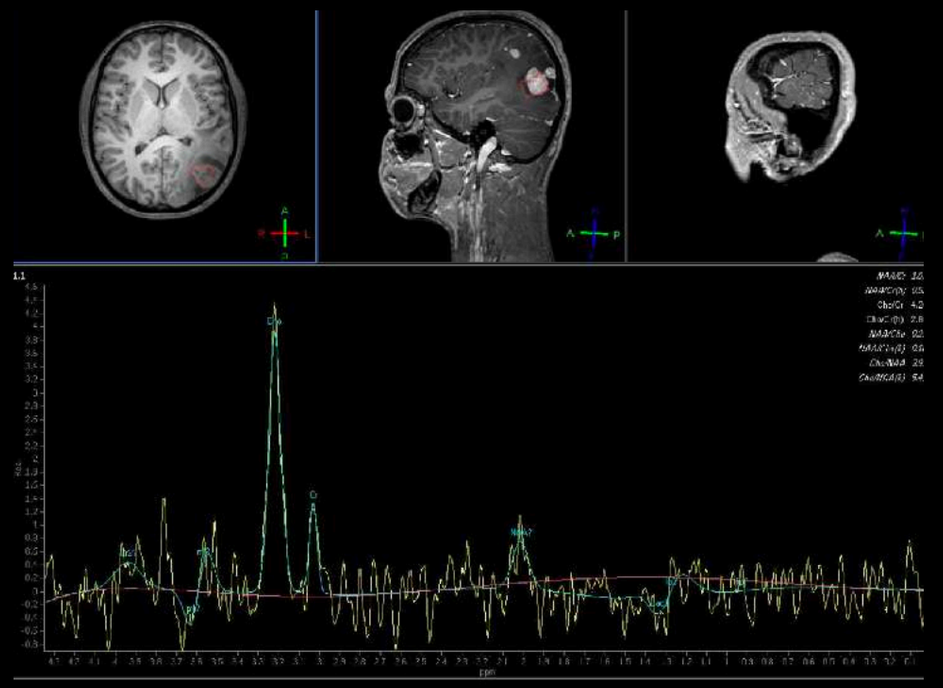

ROSAI DORFMAN

Imagerie multimodale :

- Diffusion : pas de restriction
- Séquence de perfusion : classiquement pas de néoangiogénèse



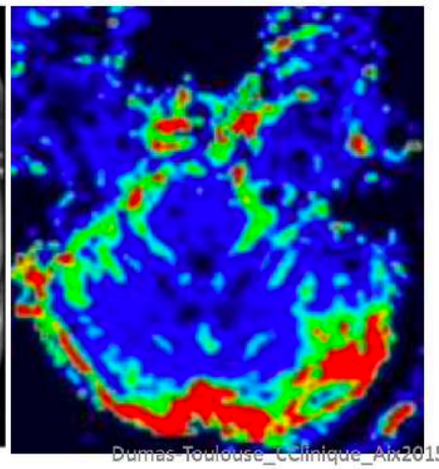

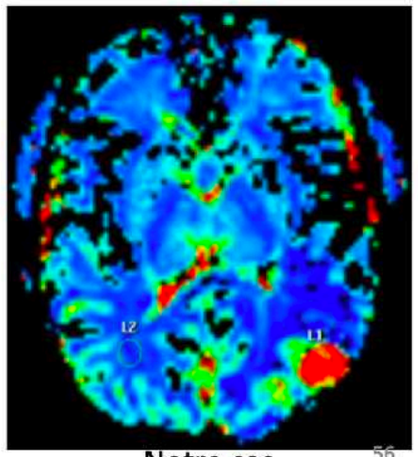

Notre cas

- Rq : un cas rapporté d'hyperperfusion en rapport avec une expression élevée de CD31 et CD34, marqueurs de la vascularisation intrinsèque des tumeurs *

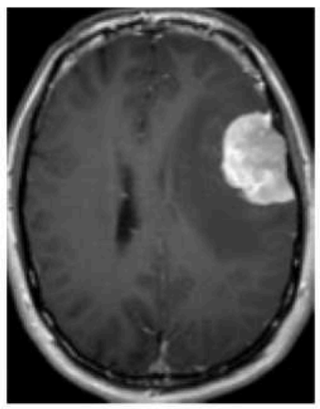

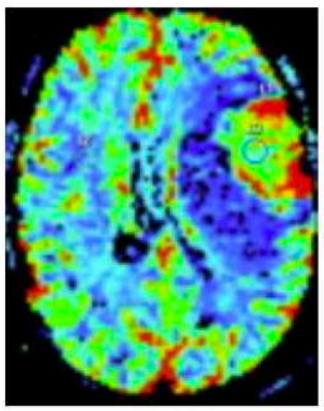

↗ rCBV avec un ratio maximal mesuré à 8

(dans notre cas, de l'ordre de 20)

* MR perfusion of intracranial Rosai-Dorfman disease mimicking meningioma Journal of Neuroradiology 2011

I. Idir, V. Cuvinciuc, E. Uro-Coste , M. Penna , S. Boetto, C. Cognard, F. Bonneville

Maladie de Rosai Dorfman

- Maladie rare
- Enfants et adultes jeunes, prédominance masculine (3H / 2F)

Age médian au diagnostic = 20 ans *(14 ans dans notre cas)*

- Etiologie inconnue
- Prolifération bénigne de cellules histiocytaires siégeant dans les sinus ganglionnaires +++ et/ou les vaisseaux lymphatiques (localisations viscérales)

→ Systémique, mais atteinte ganglionnaire préférentielle

Histiocytose sinusale avec lymphadénopathies massives

- <u>Cliniquement :</u>

Atteinte GANGLIONNAIRE +++	Atteinte EXTRA-GANGLIONNAIRE
Apparition rapide d'adénopathies, parfois sensibles voire douloureuses, bilatérales et volumineuses (> 7 cm de grand axe)	43 % des observations rapportées Cutanées et sous-cutanées (16 %), ORL (16 %), osseuses (11 %), orbitaires ou ophtalmologiques (11 %) **SNC < 5 %** *(céphalées, crises comitiales)*

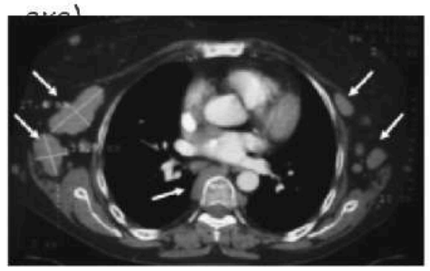

Etat général conservé dans 90 %; parfois fièvre

<u>Imagerie</u> : *Lésions pseudo-méningiomateuses*, uniques ou multiples, avec important œdème vasogénique

- Scanner : hyperdense spontanément
- IRM :

Iso- ou discret hyposignal T1

Iso- ou hypo T2

Rehaussement intense après injection de gadolinium

- **<u>Traitement :</u>**

- Abstention thérapeutique +++

ROSAI DORFMAN

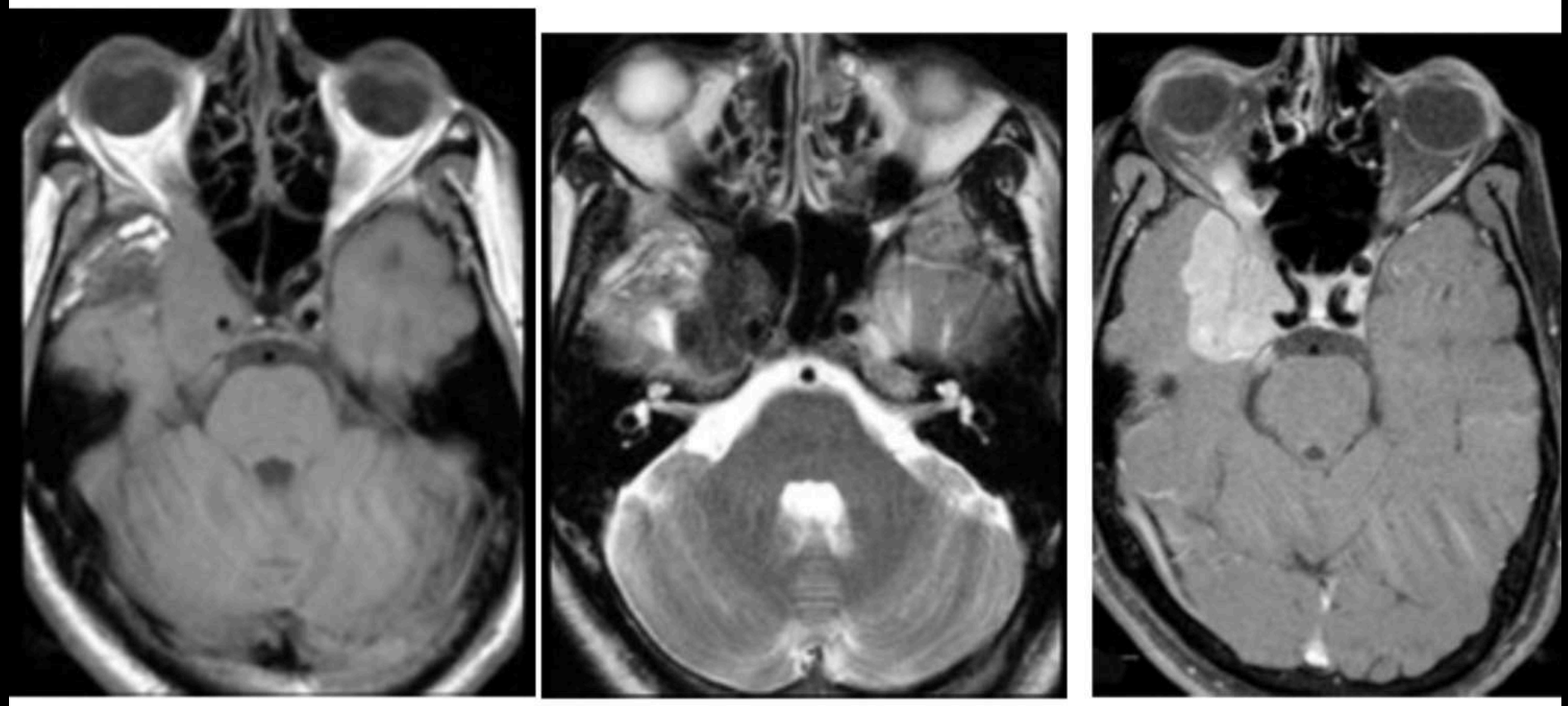

Advanced MRI in Rosai–Dorfman disease: Correlation with histopathology D. Hingwala et al. Journal of neuroradiology May 2011

NEURO - BEHCET

ROUTE DE LA SOIE
Est mediterrannée et extreme orient

homme 20-35 ans

hyperT2

en plage

+++ RHOMBENCEPHALITE du MESENCEPH. et PONT
ETENDU AUX NGC ++ THALAMUS +++

Et MICRO HEMORRAGIE SUR SWI +++

ET RÉHAUSST en mottes

si récent : pseudo T

effet de masse

réhausst

veineuse.

IRM

- L'IRM peut être normale. Habituellement, le neuroBehçet se traduit par des foyers d'hyposignal en T1 et d'hypersignal en T2, avec rehaussement en mottes non confluentes et parfois rehaussement pachyméningé [2, 3, 4]. L'effet de masse est habituellement faible. L'apparition et la disparition des lésions sont corrélées à l'évolution clinique. Des formes pseudotumorales sont décrites [5].
- La séquence SWI, serait supérieure au SE T2 et au T2* [6] ; elle montre le caractère hémorragique de la plupart des lésions ce qui est un argument en faveur de la théorie veineuse de la maladie de Behçet.
- Les signes de thromboses veineuses sont envisagés dans une fiche spécifique.



Figure 1 : Séquence T2, hypersignal du pont et des pédoncules cérébelleux moyens.



Figure 2 : Séquence FLAIR. Hypersignaux des pédoncules cérébelleux moyens et du pont, légèrement augmenté de volume.

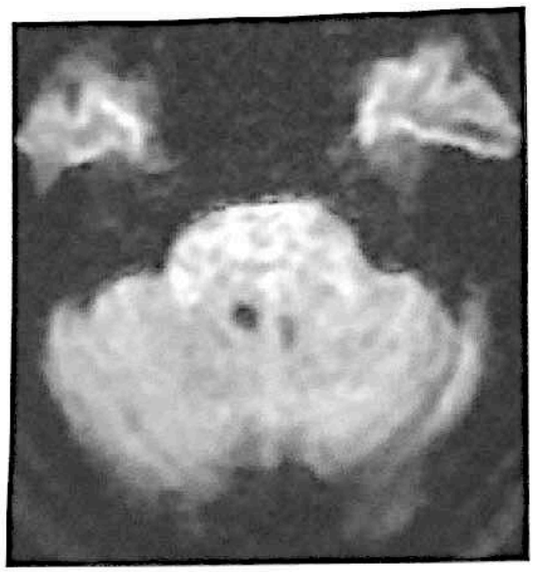

Figure 3 : Séquence de diffusion. Hypersignaux des pédoncules cérébelleux moyens et du pont, légèrement augmenté de volume.



Figure 4 : Séquence T1 après injection de gado linium. Rehaussements en mottes.

Et micro-hémorragie sur SWI

Tableau 1 : Critères diagnostiques [1].

Critère obligatoire

- Aphtose buccale récidivante (≥3 poussées/an)

+ au moins deux des critères suivants:

- Ulcères génitaux récidivants ou cicatrices
- Lésions oculaires (uvéite, vascularite rétinienne)
- Lésions cutanées (érythème noueux, lésions papulo-pustuleuses)
- Hypersensibilité aux points de ponction (test pathergique cutané : +)

MENU

+++ RHOMBENCEPHALITE des PED CEREB et PONT ETENDU AUX NGC ++ THALAMUS +++

= ATTEINTE JONCTION MESENCEPHALO-THALAMIQUE chez jeune Méditerranéen

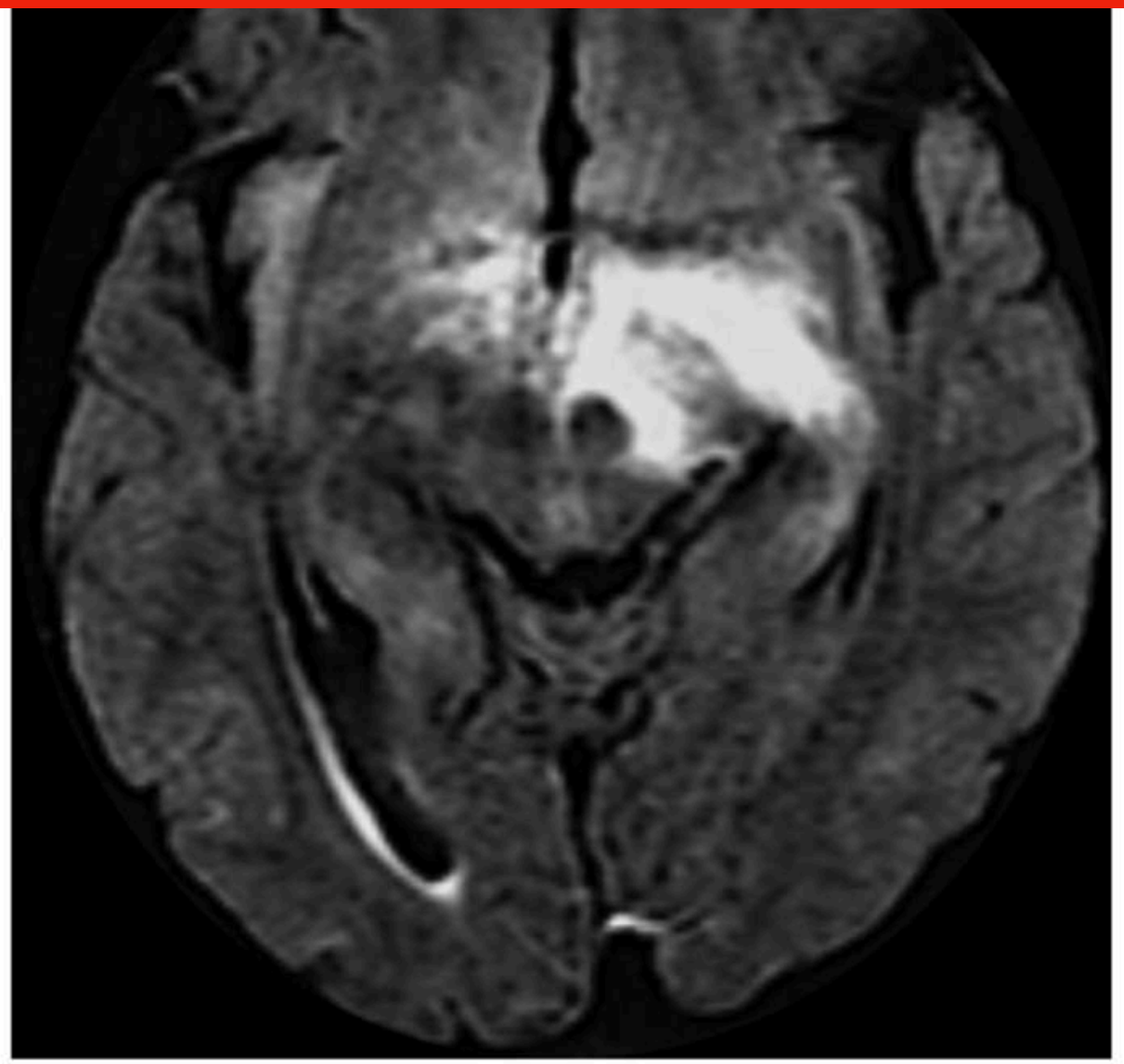

Figure 11. Neuro–Behçet disease. Axial FLAIR image shows asymmetric hyperintensity at the mesencephalic-thalamic junction.

MENU

BEHCET

• Vascularite systémique d'étiologie inconnue

•DIAGNOSTIC :

- triade : **ulcérations orales et génitales récurrentes et uvéite**
- **lésions cutanées** : érythème noueux, pseudo-folliculite

•EPIDEMIOLOGIE :

- maladie ubiquitaire, pourtour du Bassin Méditérranéen et le Moyen-Orient,
- 20 et 35 ans
- l'**homme** >> femme

•ANATOMO-PATHOLOGIE :

Vascularite cérébrale associant :

- **lésions de méningo-encéphalite**
- **microthrombus**
- **zones de démyélinisation focale**, de nécrose ou de gliose

HYPERSIGNAL T2 DU TRONC CEREBRAL

- Pont +++
- **Lésions oedémateuses en hypersignal T2** + / - rehaussement
- Extension possible via les fibres de substance blanche →**thalamus**

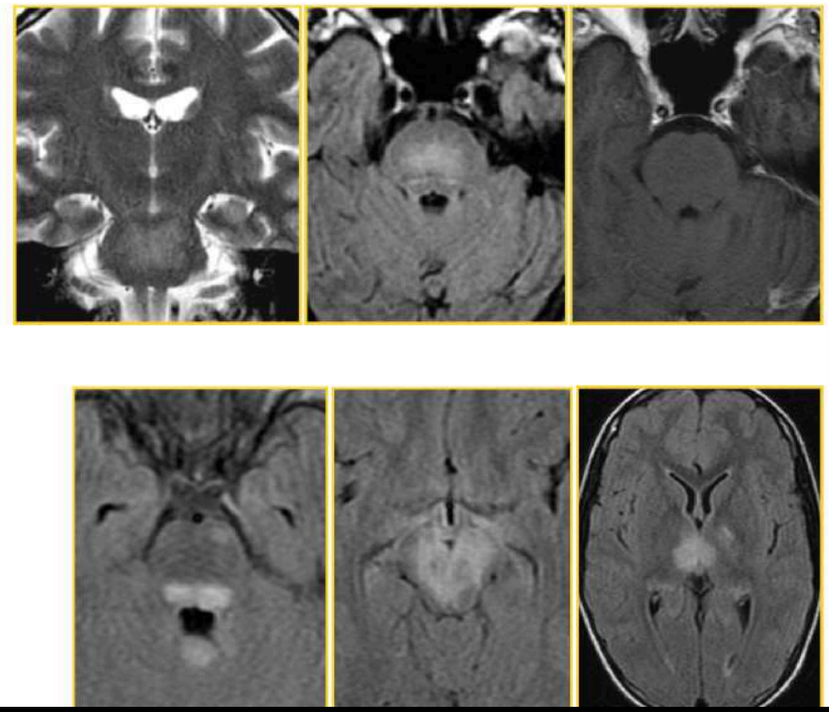

THROMBOPHLEBITE CEREBRALE

- Rarement associée aux lésions parenchymateuses du neuro-Behçet

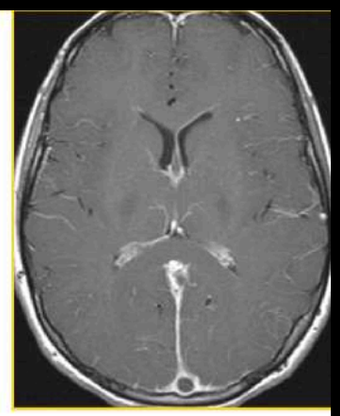



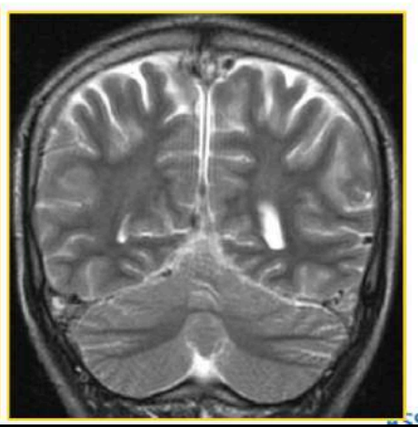

REHAUSSEMENT INTRA-AXIAL MICRONODULAIRE NODULAIRE

= Rupture de la BHE

- Tronc cérébral (pont+++)
- Lésions récentes, oedémateuses, en hypersignal T2
- +/- effet de masse

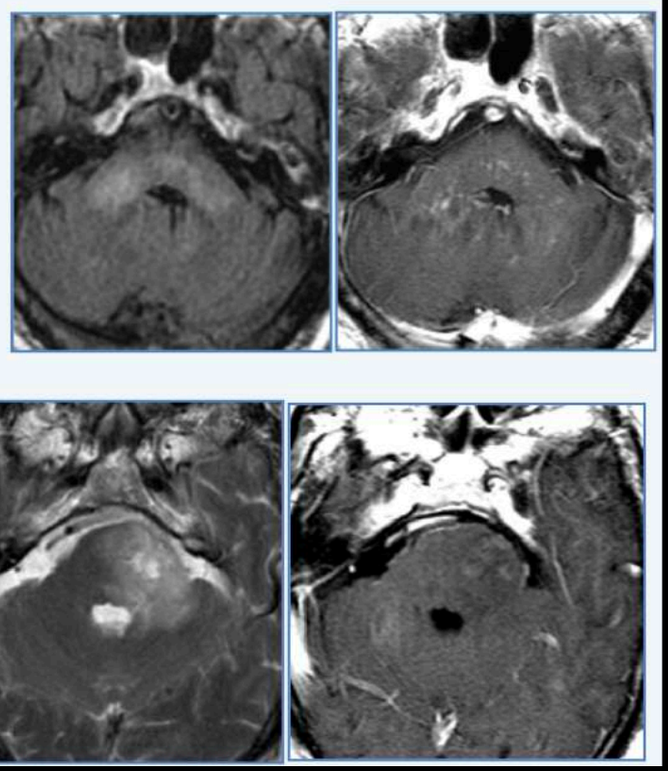

MENU

BEHCET

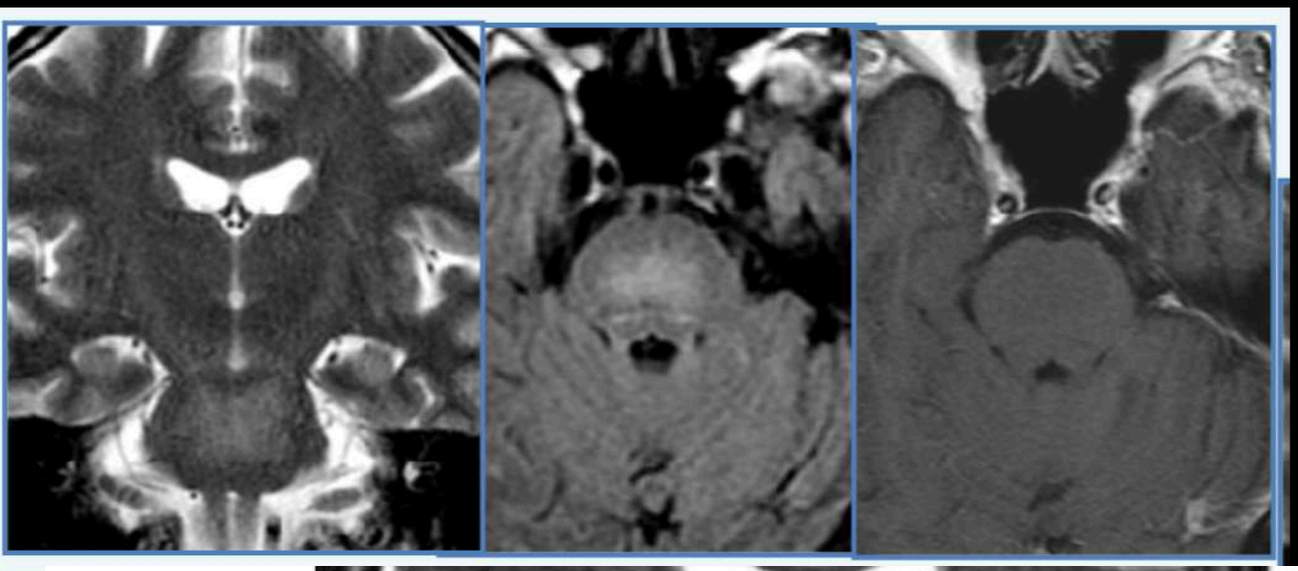

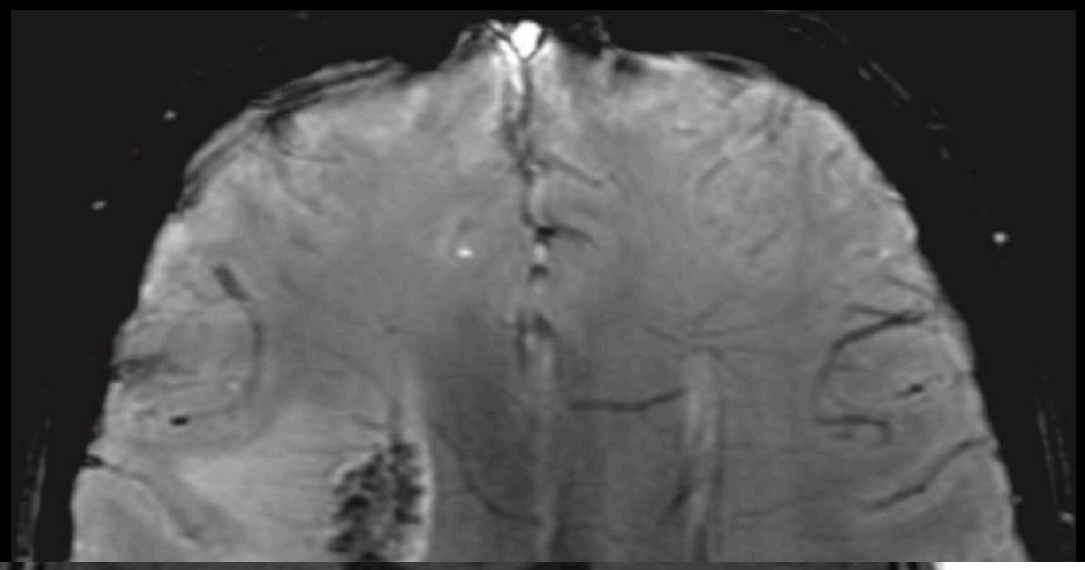

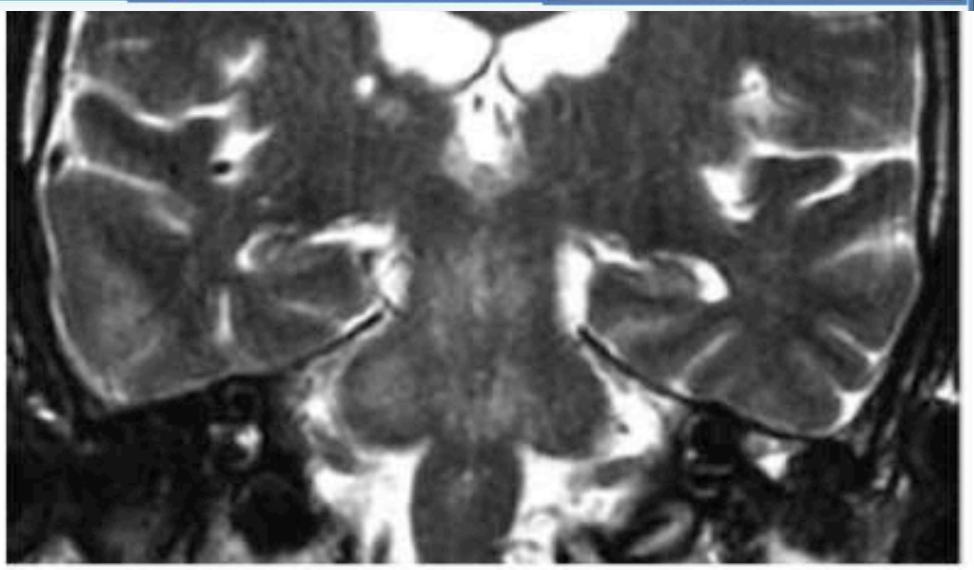

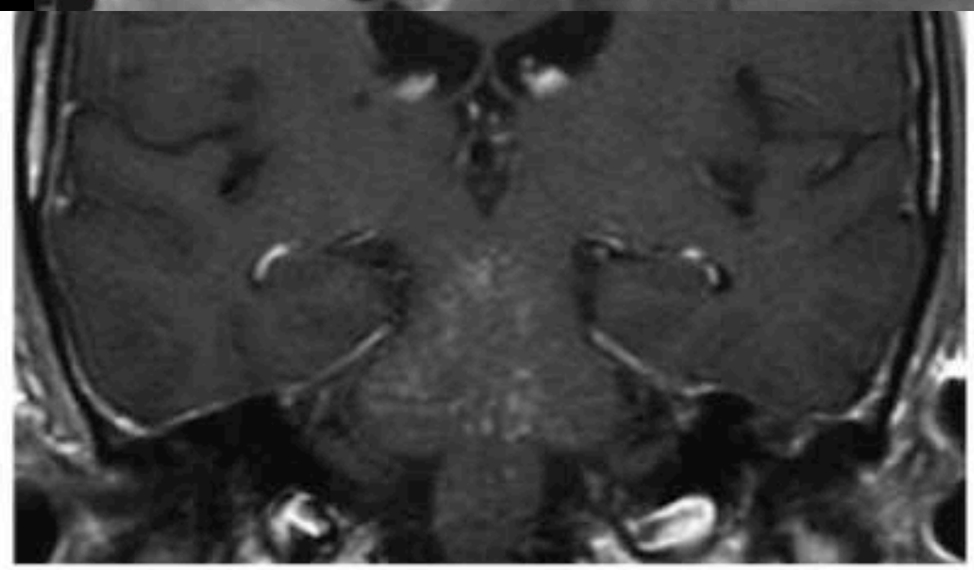

Figure 14 Neuro-Behçet. Coronales T2 (A) et T1 après injection de gadolinium (B). Lésions symétriques du mésencéphale, du pont et des pédoncules cérébelleux moyens en hypersignal T2 (A) présentant un rehaussement micronodulaire après injection (B).

Rehaussement dans 1/3 des cas

d'un neuro-Behcet

car aspect vx épaissis

MENU

BEHCET

Les lésions de la maladie de Behçet, vascularite récidivante de cause inconnue, sont fréquemment thalamopédonculaires (fig. 4.5). Des hypersignaux FLAIR et T2 sus-tentoriels, semblables à ceux de la SEP, peuvent être observés. Ils sont parfois associés à des manifestations hémorragiques, des thromboses veineuses. Les signes cliniques de la maladie sont les signes oculaires (panuvéite), l'aphtose bipolaire, l'hyperergie cutanée, les arthralgies et les signes digestifs.



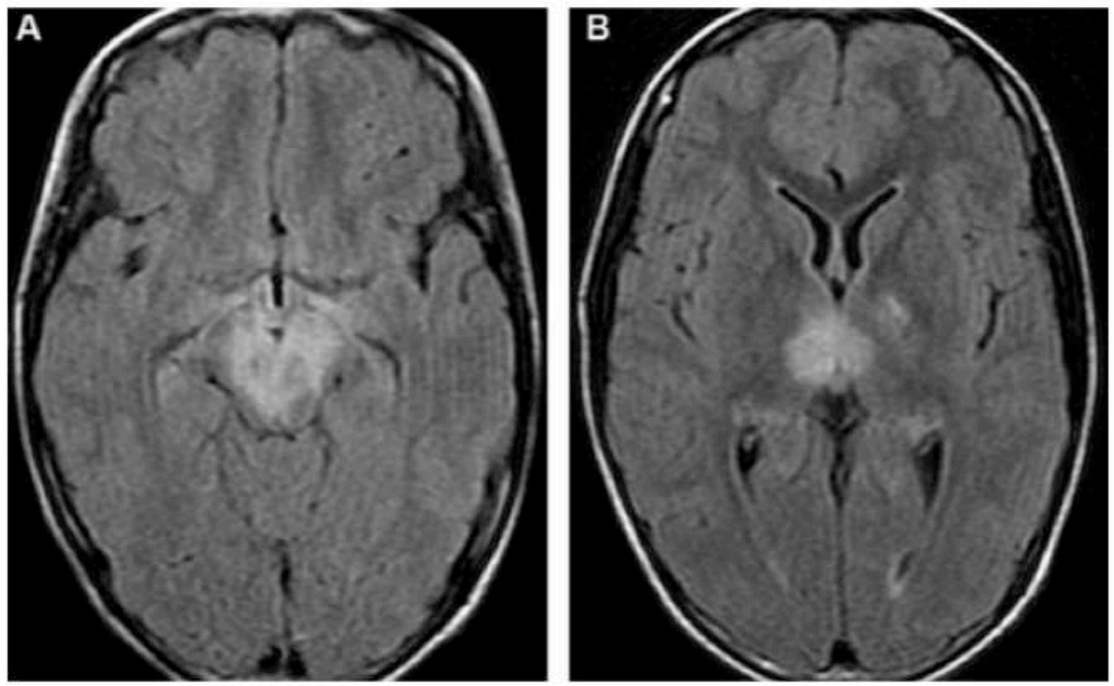

Figure 13 Neuro-Behçet. Axiales FLAIR. Lésion en hypersignal T2 du mésencéphale (A) et étendue aux thalamus (B).

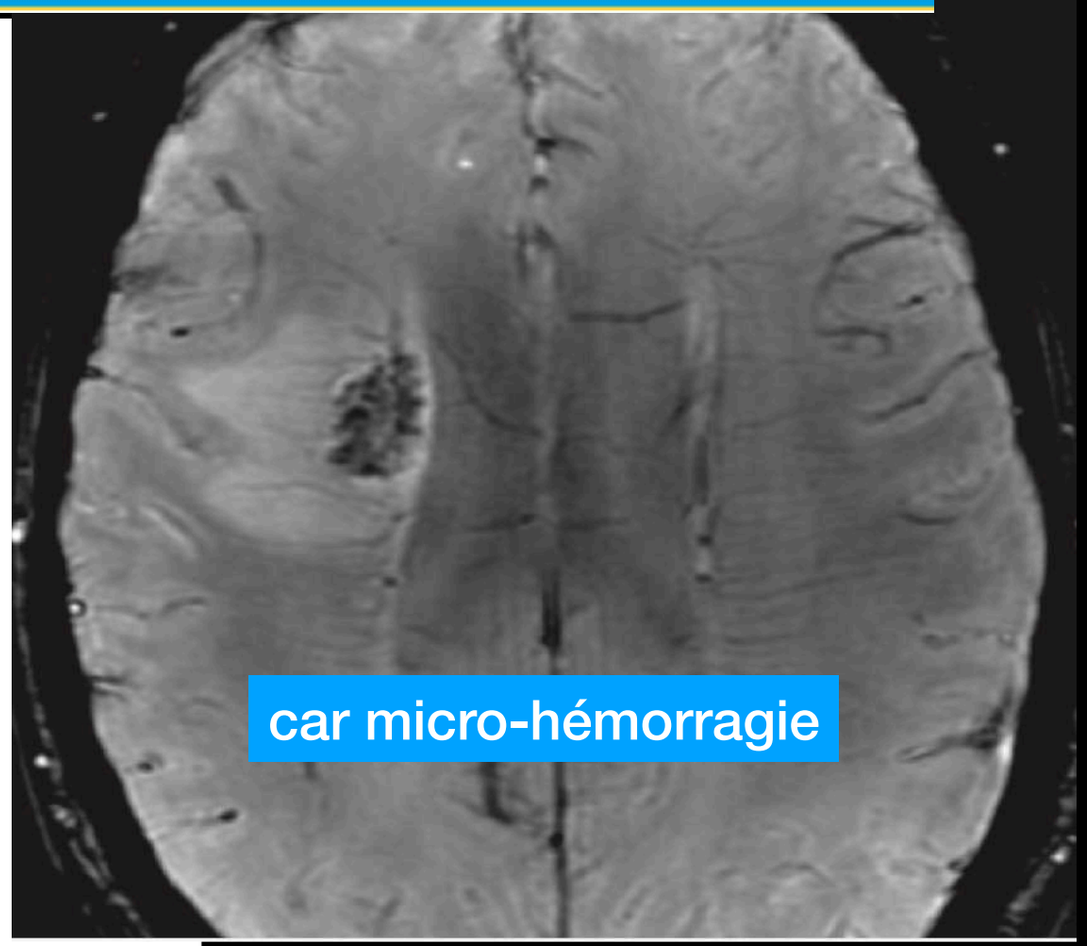

car micro-hémorragie

L'aspect en SWAN est évocateur d'un neuro-Behcet

+ Réhaussement en motte
+ micro-hémorragie sur SWI

MENU

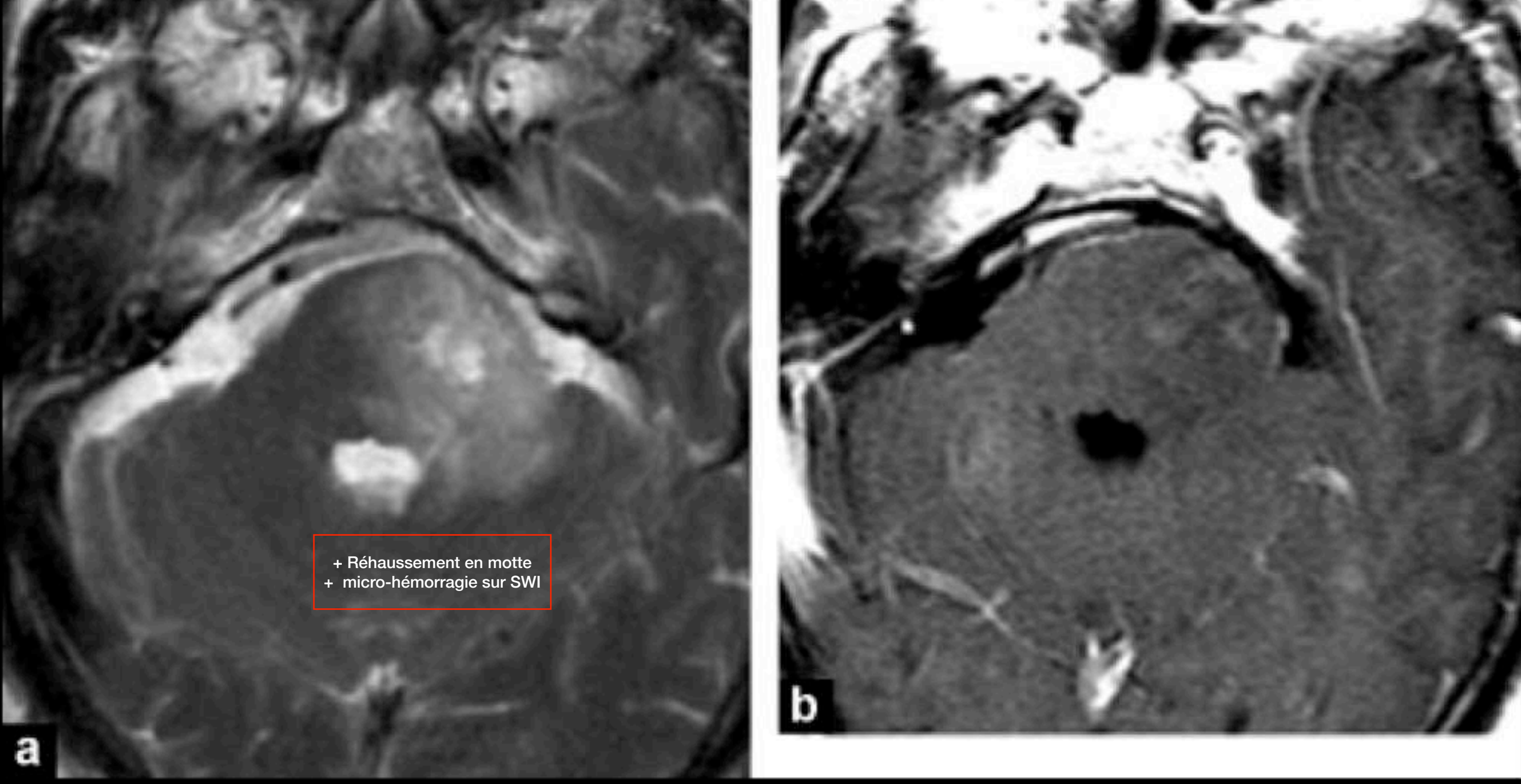

Neuro-Behçet. Axiale T2 (a) et T1 après injection de gadolinium (b). Lésions pontiques étendues au pédoncule cérébelleux moyen gauche en hypersignal T2, avec rehaussement micronodulaire, œdème péri-lésionnel avec effet de masse.

MENU

FCP 3 : Patiente de 35 ans présentant une baisse de l'acuité visuelle dans un contexte de céphalées avec hypoesthésie du V1 et V2 g et hypoesthésie hémicorporelle controlatérale.

Behcet

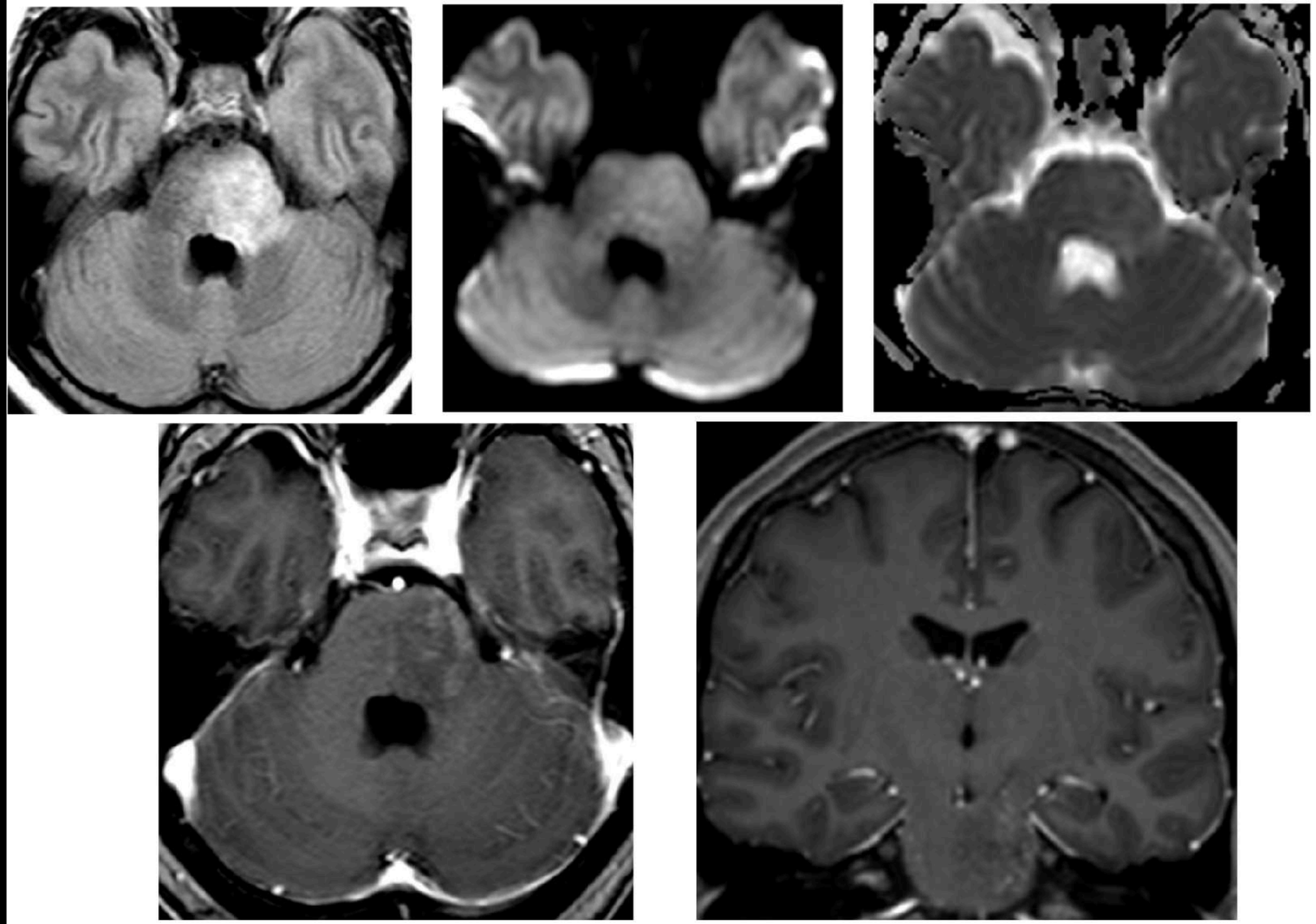

MENU

Maladie de Behcet

- Clinique : ulcérations oro-génitales, uvéites
- Lésions démyélinisantes
  - atteinte inflammatoire périvasculaire
  - perte neuronale et myélinique au contact
- IRM :
  - hypersignaux vasculaires de la SB ou SEP like
  - mais atteinte fréquente du TC, des thalamus, des nx gris et des capsules internes
  - atteinte médullaire possible
  - forme évoluée : atrophie +++ TC
  - autres formes : thrombose veineuse (v basilaire +++), anévrysmes

MENU

Atteintes plus spécifiques

- **atteinte du tronc cérébral s'étendant aux capsules internes : Behcet**

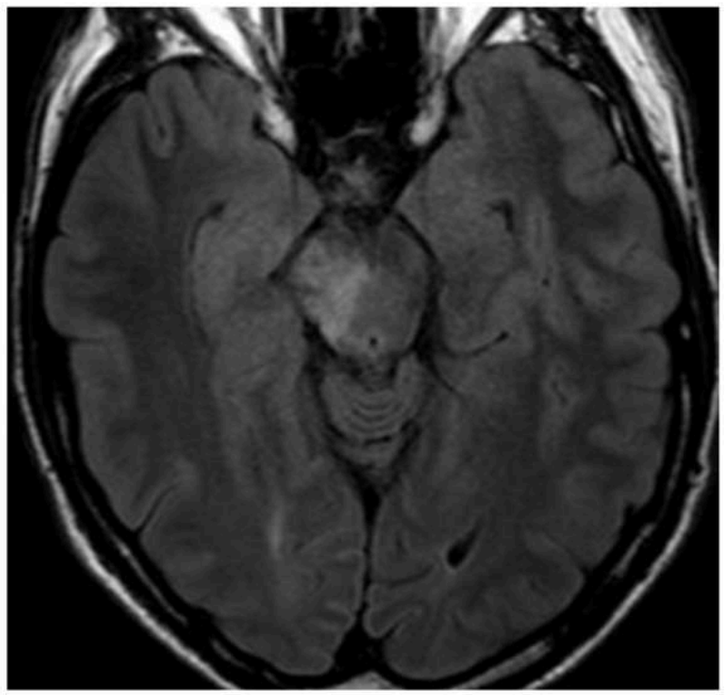
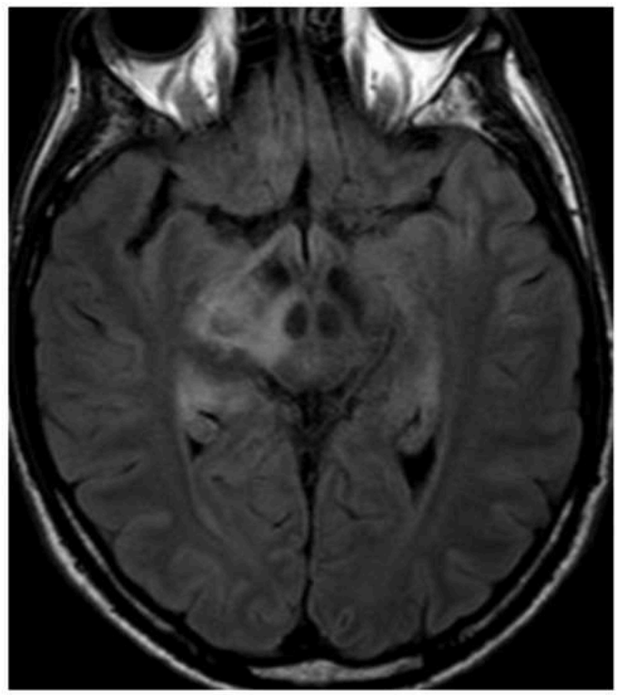
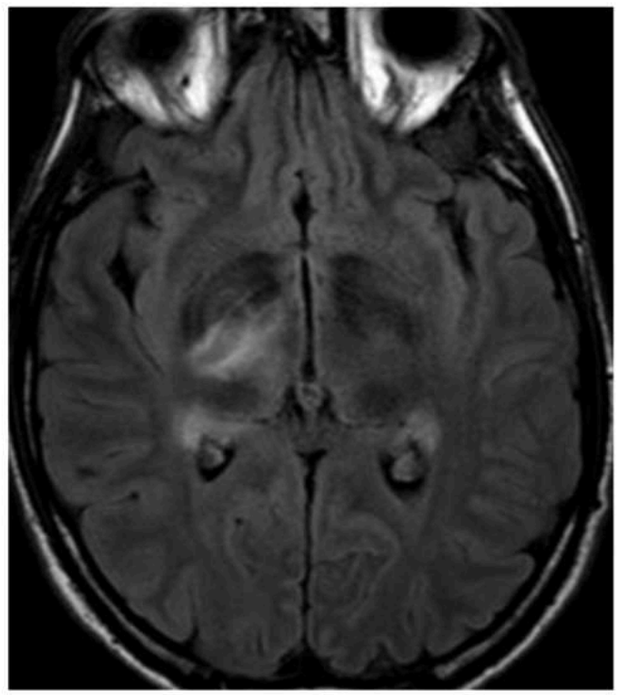
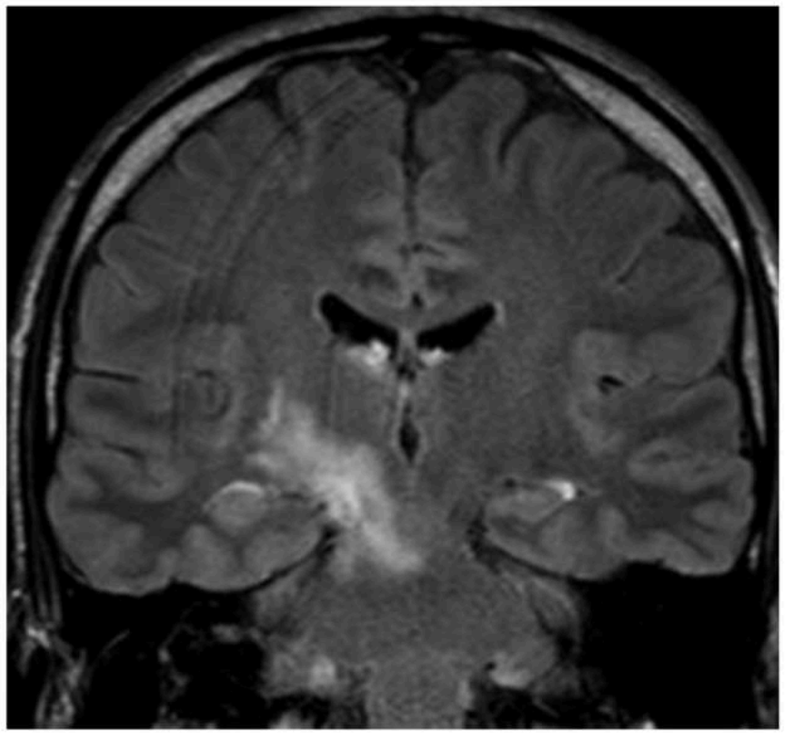
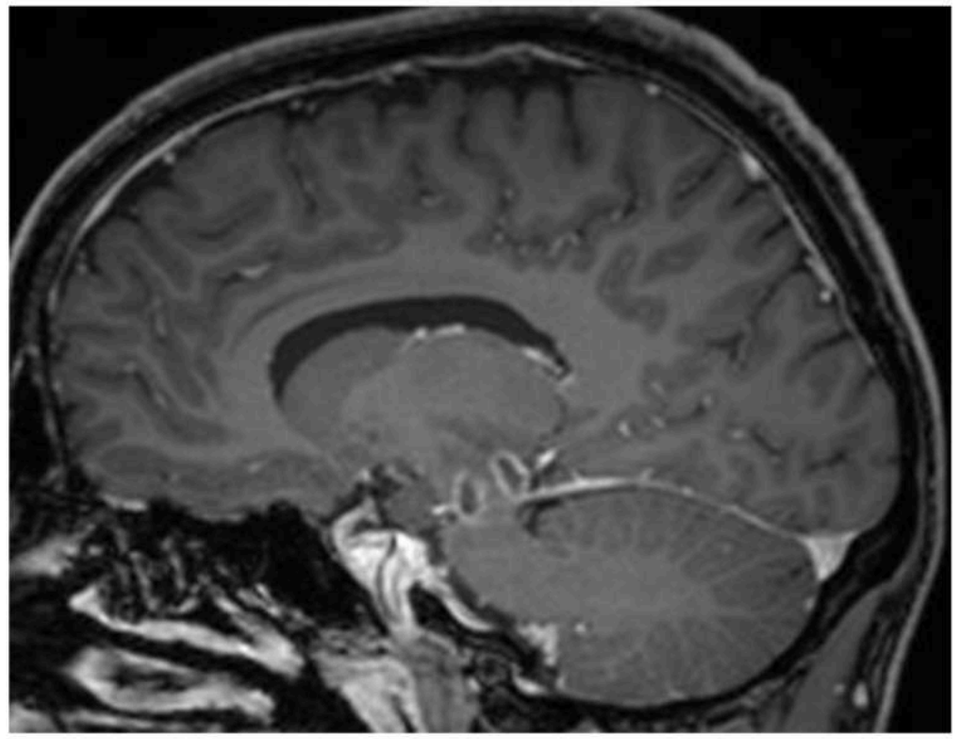

MENU

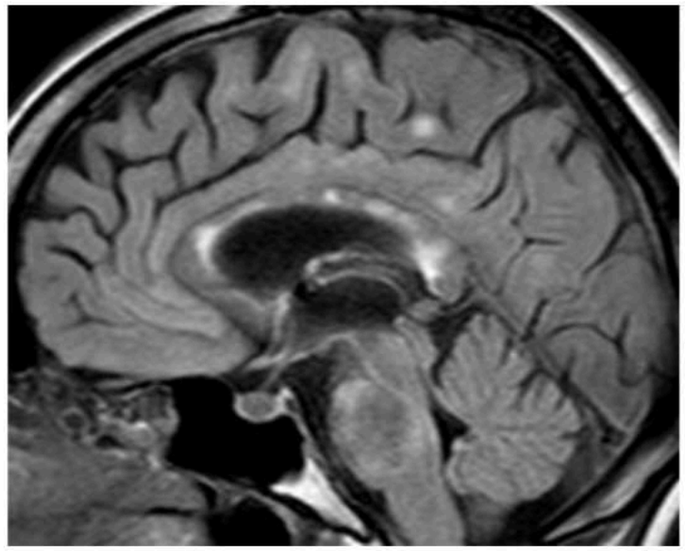
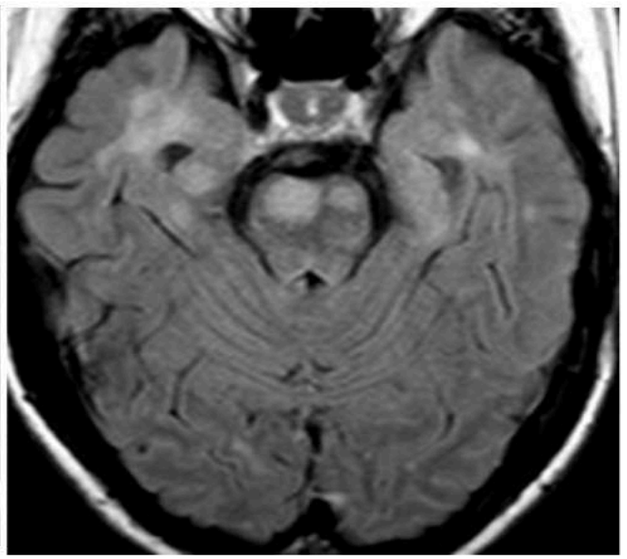
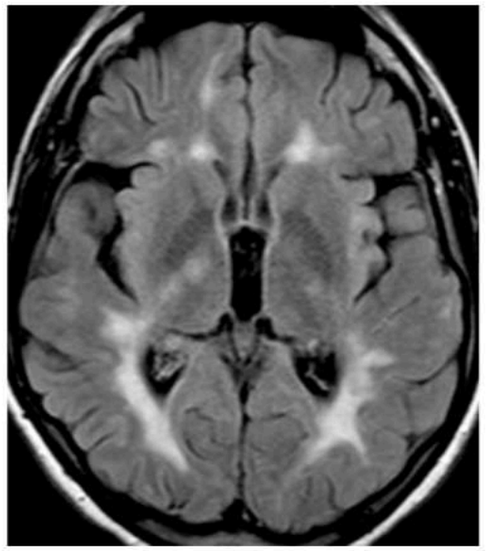
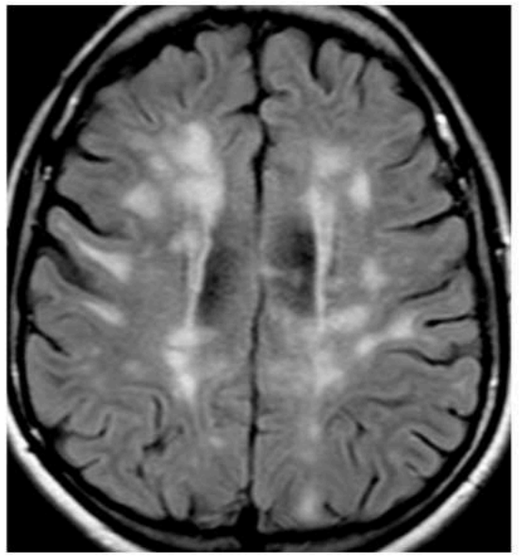

Behcet

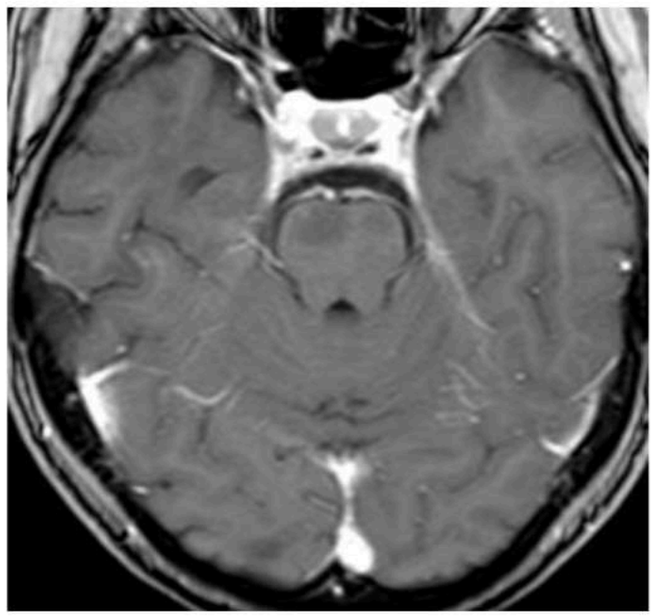
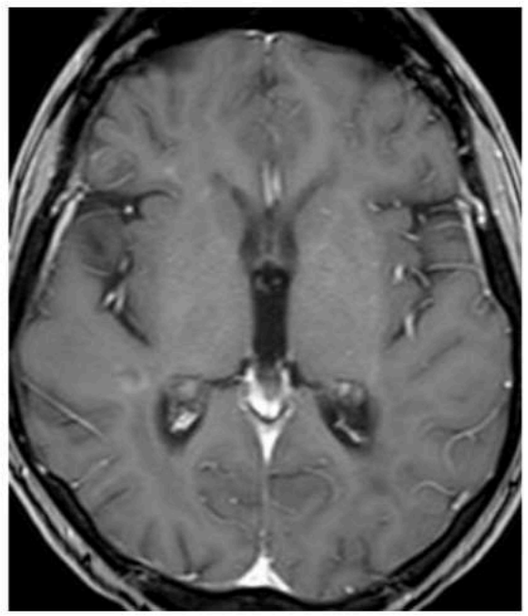
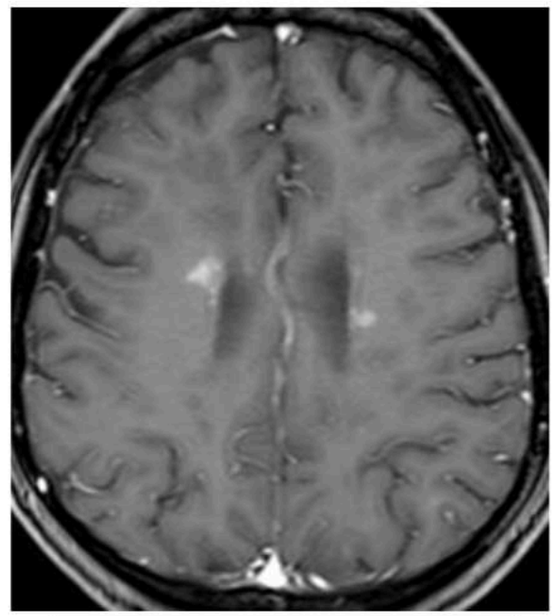
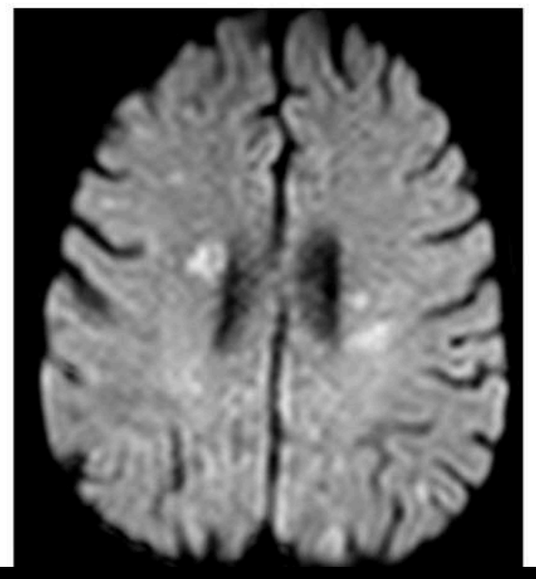
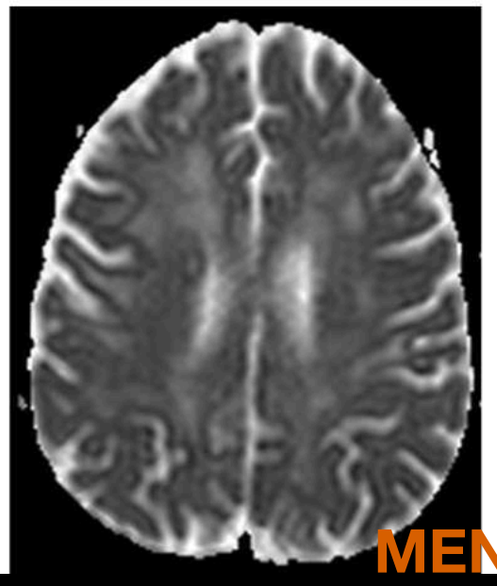

MENU



NEURO - LUPUS

- Femme jeune, troubles neuropsychiatioques ou suivi

- 70% d'anomalie en IRM chez un groupe de 60 patients asymptomatiques ou non (thèse de Juliette Bouffard)

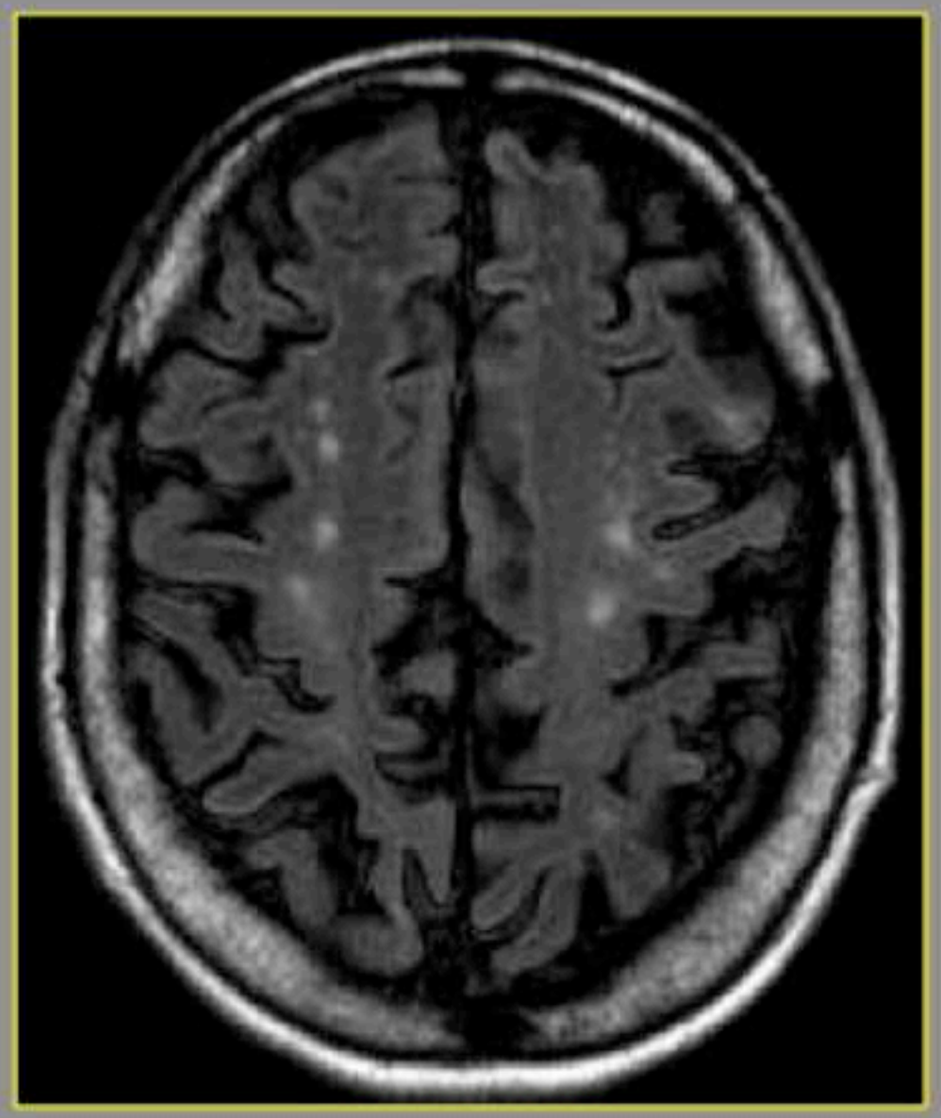

Signes les plus fréquents:

- Troubles cognitives
- Céphalées

Critères neuropsychiatrique de l'ARA:

-Psychose
-Comitialité

MENU

LED

• Maladie auto-immune , **production d'auto-Ac**

•DIAGNOSTIC :

- peau, articulations, reins
- **Facteurs Anti-Nucléaires (FAN), Ac anti-nucléosome, Ac anti-PL**

•EPIDEMIOLOGIE :

- prévalence : 1/2000
- **9 femmes**/1 homme, début 20-30 ans

•ANATOMO-PATHOLOGIE :

- **multiples lésions ischémiques focales**
- atteintes **vasculaires et périvasculaires ➔ vascularite chronique**

•PHYSIOPATHOLOGIE :

-AIC le plus souvent en rapport avec des auto-Ac anti-PL

-atteintes encéphaliques diffuses **directement secondaires à la présence d'Ac**

HYPERSIGNAL T2 DE LA SUBSTANCE BLANCHE SUS-TENTORIELLE

Lésions compatibles avec des micro-infarctus cérébraux

ANOMALIES DE SIGNAL DES NGC

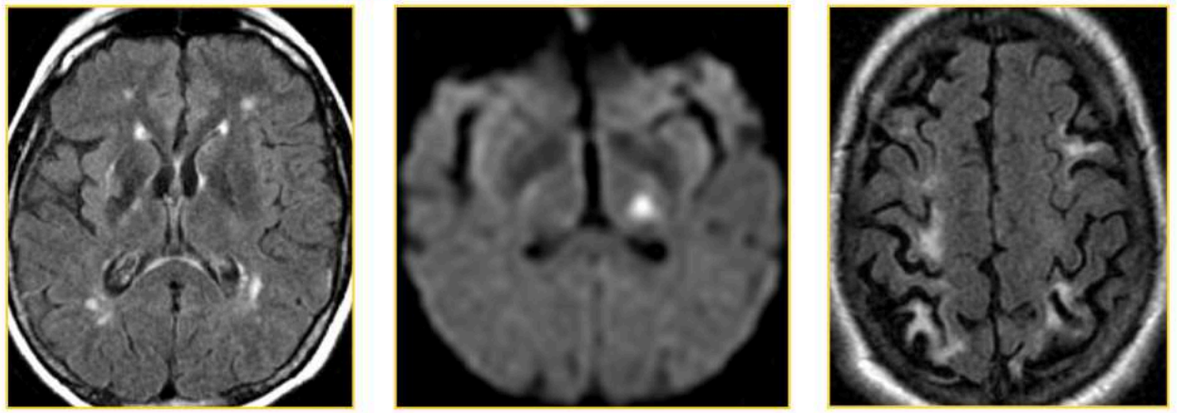

LESIONS ISCHEMIQUES ARTERIELLES ET ARTERIOLAIRES

Fortement lié à un taux élevé d'Ac anti-PL (Ac anticardiolipine+++)

HYPERSIGNAL T2 DE LA SB SUS-TENTORIELLE

- Lésions de **petite taille, punctiformes ou nodulaires**
- **SB sous-corticale** frontale et pariétale
- ↗ du nombre des lésions avec la durée et la sévérité de la maladie
- **= Infarctus lacunaires, zones de démyélinisation, lésions de vascularite**

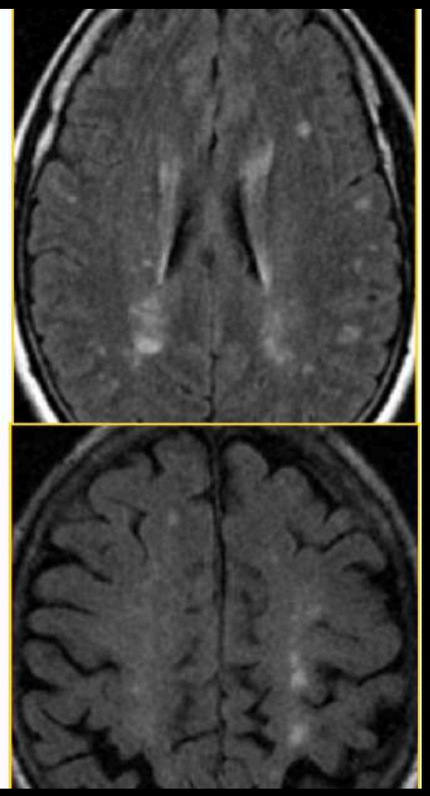

LEPTOMENINGES

- Rare
- Liée à des phénomènes inflammatoires **microangiopathiques**
- **Rehaussement micronodulaire** des leptoméninges
- Extension possible aux vx du cortex adjacent ➔ micro-infarctus

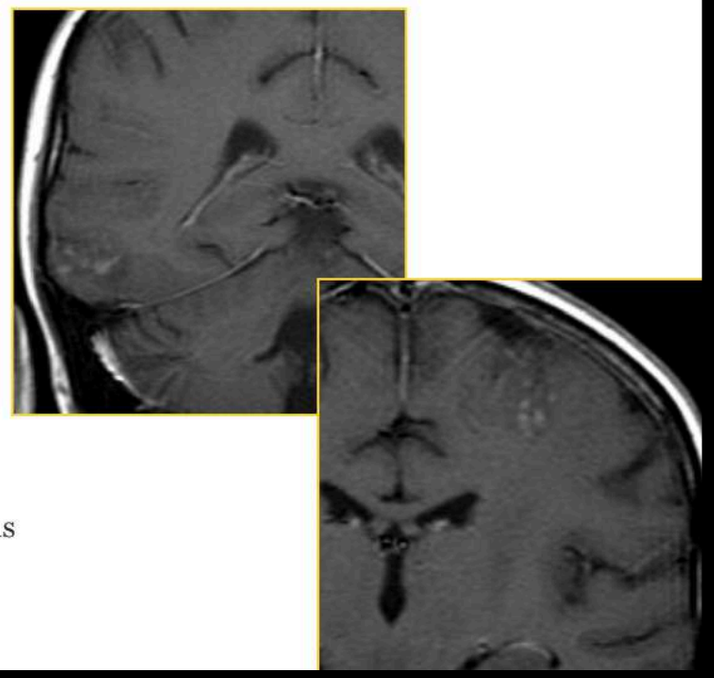

MENU

LUPUS (Neurolupus)

Mots-clés Micro-infarctus - Hypersignaux T2 de la substance blanche - Syndrome des anticorps antiphospholipides

Le lupus érythémateux systémique (LES) est une maladie auto-immune chronique, caractérisée par la présence d'anticorps antinucléaires. Il évolue par poussées et survient dans plus de 80% des cas chez la femme, en période d'activité génitale. La symptomatologie neuropsychiatrique (neurolupus), parfois inaugurale, est liée directement au LES ou à une complication de celui-ci (HTA, traitement).

Clinique

Les manifestations neuropsychiatriques sont très diverses : déficit brutal, crises comitiales, céphalées, mouvements anormaux, troubles cognitifs, confusion, états psychotiques, syndromes périphériques (syndrome de Guillain-Barré, neuropathie).

Critères diagnostiques

Il n'y a pas de lésion histologique spécifique du LES. Le diagnostic repose sur des critères cliniques et la mise en évidence d'auto-anticorps, en particulier antinucléaires, anti-ADN, anti-Sm et antiphospholipides.

Imagerie

Comprendre l'imagerie

- Les lésions vasculaires cérébrales, principale complication neurologique, sont rarement secondaires à une vascularite auto-immune lupique. Elles sont plus fréquemment liées à une HTA, un état d'hypercoagulabilité (syndrome des anticorps antiphospholipides souvent associé), une athérosclérose accélérée ou une embolie par valvulopathie (endocardite fibreuse aseptique de Libman-Sacks). Les lésions vasculaires ne sont pas spécifiques : infarctus territoriaux ou résultant d'une atteinte des petites artères, hémorragies pétéchiales, thromboses. La vascularite auto-immune atteint les vaisseaux de petit et moyen calibres et peut ne pas être détectée en imagerie [1, 2, 3]
- Les atteintes cérébrales diffuses semblent être en rapport avec la présence d'anticorps dirigés contre le parenchyme cérébral.

MENU



Figure 1 : IRM, séquence FLAIR. Multiples hypersignaux de petite taille et présence de plages en hypersignal de la substance blanche plus étendues.



Figure 2 : IRM, séquence T2* révélant la sence de lésions hémorragiques.

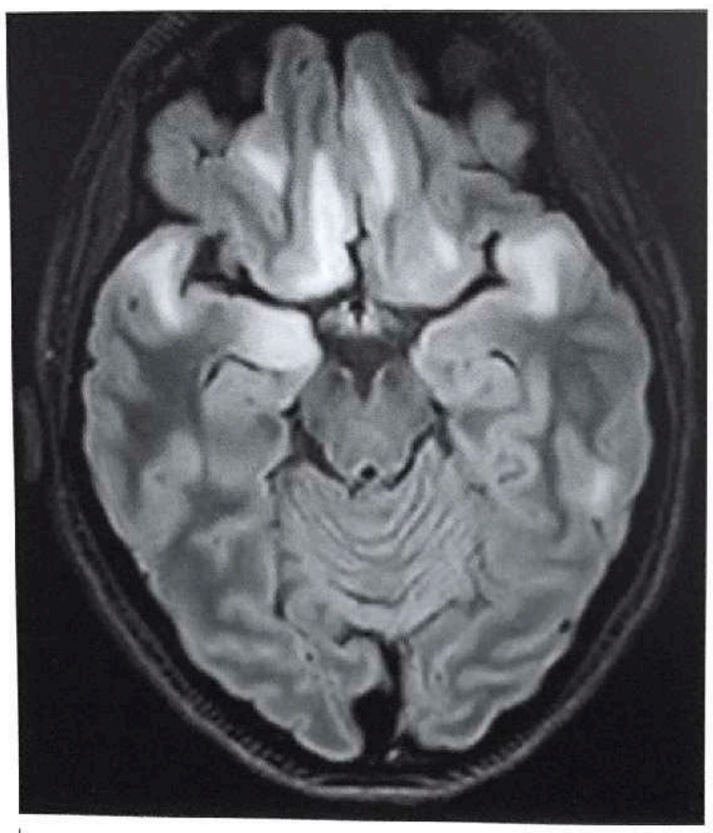

Figure 3 : IRM séquence FLAIR. Plages en hypersignal cortico-sous-corticales

LUPUS (Neurolupus)

Mots-clés Micro-infarctus - Hypersignaux T2 de la substance blanche - Syndrome des anticorps antiphospholipides

IRM

L'IRM peut être normale ou montrer des anomalies non spécifiques.

- *Lésions ischémiques.* La vasculopathie atteint de façon prédominante les petits vaisseaux et se traduit par des hypersignaux en T2, de la substance blanche sous-corticale et périventriculaire (régions frontale et pariétale) de moins de 10mm.
- *Hémorragies.* Il peut s'agir de microsaignements parenchymateux, d'hématomes cérébraux ou d'hémorragie sous-arachnoidienne.
- *Thromboses veineuses.* Plus fréquentes en cas de syndrome des anticorps antiphospholipides, elles n'ont pas de caractère particulier.
- *Atrophie cérébrale. Elle* est le témoin d'une évolution de la maladie.

Des lésions extensives de leucopathie, visibles sous forme d'hypersignaux de la substance blanche, parfois étendus à la substance grise, sans rehaussement après injection, seraient corrélées à la présence d'anticorps dirigés contre le parenchyme cérébral. En spectroscopie, des modifications non spécifiques sont retrouvées : chute modérée du pic de NAA et augmentation du pic de choline [4].

D'autres anomalies peuvent être observées :

- leptoméningite par micro-angiopathie inflammatoire [5],
- hypersignaux en T1 des noyaux gris centraux, bilatéraux et réversibles corrélés à l'existence mouvements choréiques [6],
- nécose laminaire [7].

L'ARM montre très rarement une occlusion des artères de la base du crâne et développement de réseau de collatérales de type Moyamoya [8]. En général, l'ARM est normale, insuffisamment sensible pour révéler l'atteinte des vaisseaux de petit calibre.

Diagnostics différentiels

Les anomalies observées sont peu spécifiques et se pose le problème diagnostique d'hypersignaux de la substance blanche, ce d'autant qu'un neurolupus peut survenir en l'absence de tout signe systémique de la maladie.

Cf. Hypersignaux en plage / focaux de la substance blanche en T2/FLAIR

Traitement - Suivi

Le traitement associe immunosuppresseurs, anti-inflammatoires et prévention des événements vasculaires. L'IRM est indiquée pour suivre l'évolution des lésions, certaines d'entre elles étant réversibles, ou rechercher une éventuelle complication du traitement telle qu'une encéphalopathie postérieure.

MENU

Cas clinique 39

Présentation du cas

Description

- Femme de 48 ans présentant une parésie droite rapidement progressive. Antécédents de polyarthralgie et de purpura thrombopénique.

Questions

- Comment interprétez-vous l'IRM (figure 39.1) ? Quelle séquence en plus de la diffusion serait utile pour préciser le diagnostic ?

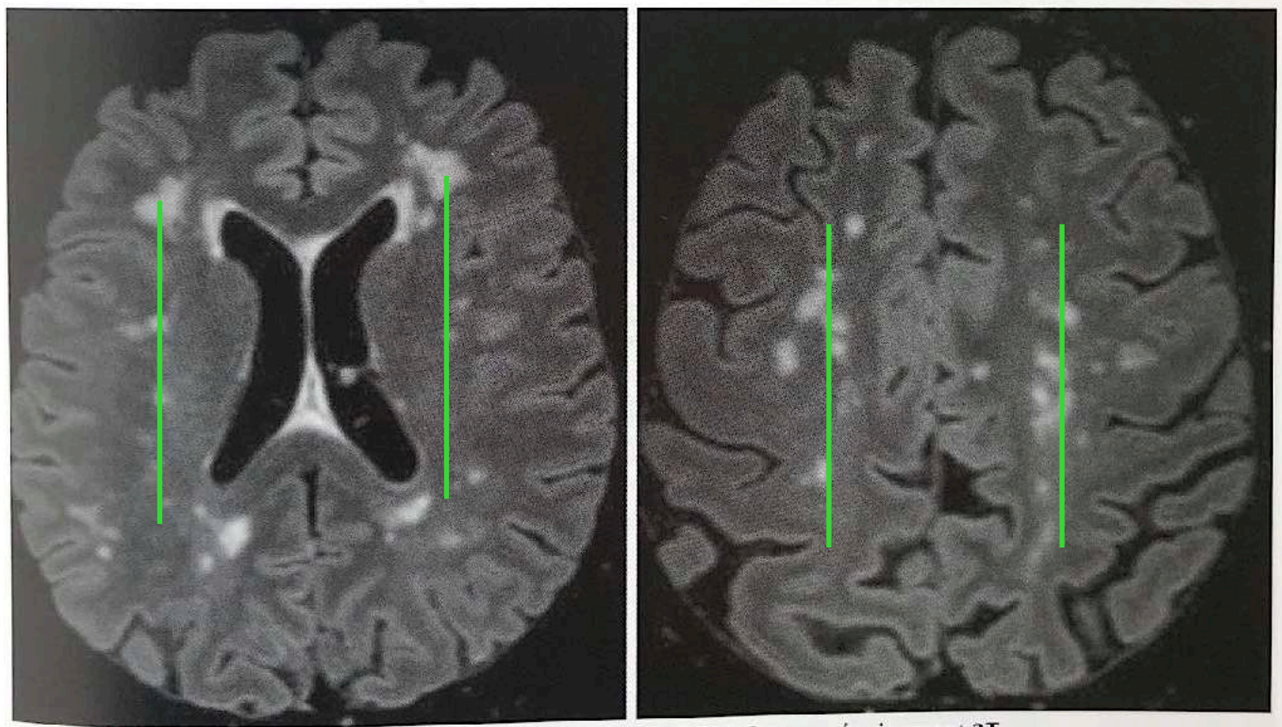

Figure 39.1 Reconstructions axiales à partir d'une séquence 3D FLAIR sur un équipement 3T.

Interprétation

Diagnostic

- Multiples hypersignaux FLAIR respectant les régions périventriculaires (aspect en rail) et juxtacorticales. La disposition des lésions évoque une origine vasculaire. Compte tenu des antécédents, un neurolupus doit être évoqué.
- L'imagerie de susceptibilité peut mettre en évidence des microsaignements, à rechercher d'autant plus que la patiente a des antécédents de purpura thrombopénique (figure 39.2).
- Il s'agissait d'un neurolupus avec microangiopathie thrombotique (3 %), confirmé par la biologie.

Commentaires

- Les anomalies IRM sont fréquentes (70 %) chez les patients avec un lupus érythémateux disséminé. Parmi ces anomalies, les hypersignaux FLAIR sont les plus fréquents, sans rechaussement après injection, localisés dans la substance blanche profonde en supra-tentoriel. Les autres anomalies classiques sont des AVC notamment lors de l'association d'un lupus avec un syndrome des antiphospholipides, un élargissement des espaces périvasculaires, l'atteinte des noyaux gris centraux, l'atrophie cérébrale, les microsaignements, la thrombophlébite, une atteinte plus rare micronodulaire des leptoméninges.

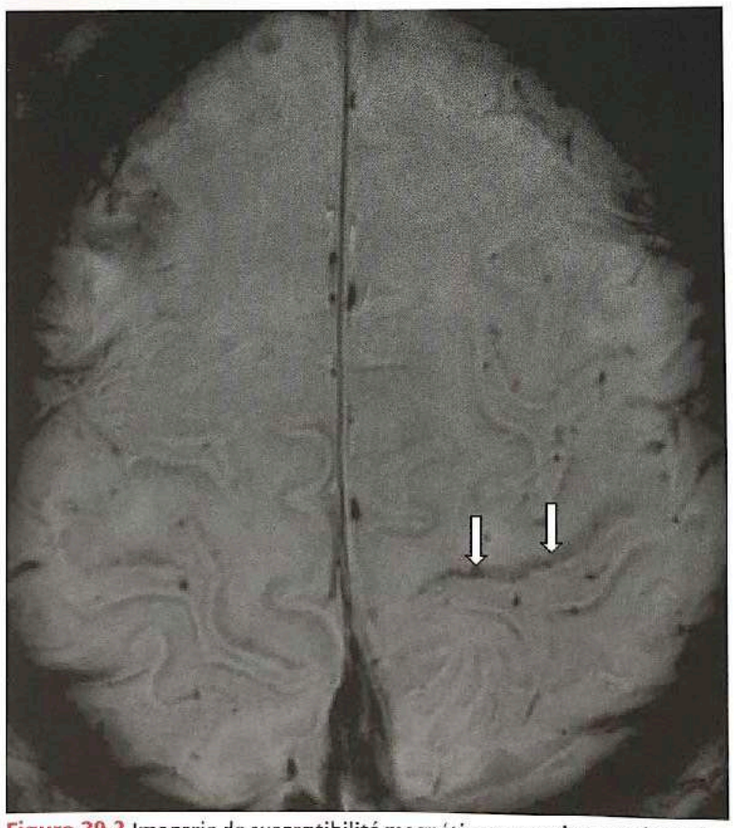

Figure 39.2 Imagerie de susceptibilité magnétique : nombreux microsaignements dans le cortex précentral gauche (flèches) essentiellement.

MENU

- La recherche de lésions extra-axiales sur l'IRM encéphalique est également essentielle notamment les coupes sagittales paramédianes basses pouvant détecter une adénite cervicale et/ou un Gougerot-Sjögren avec une infiltration poivre et sel des parotides (figure 39.3).

Rappel de pathologie

- Le lupus est une maladie systémique auto-immune chronique touchant classiquement la femme jeune comme dans la SEP avec des lésions de plusieurs organes, dont le cerveau.
- Les critères proposés par l'American College of Rheumatology (ACR) en 1982 et mis à jour en 1997 sont les suivants. La présence d'au moins 4 des 11 critères « de classification » proposés par l'ACR permet d'affirmer l'existence d'un lupus avec une sensibilité et une spécificité de 96 % :
  - 1. éruption malaire en aile de papillon,
  - 2. lupus discoïde,
  - 3. Photosensibilité,
  - 4. ulcérations orales ou nasopharyngées,
  - 5. polyarthrite non érosive touchant au moins 2 articulations périphériques, caractérisées par une douleur, un gonflement ou un épanchement,
  - 6. pleurésie ou péricardite,
  - 7. atteinte rénale : protéinurie persistante > 0,5 g/jour ou cylindres urinaires,
  - 8. convulsions ou psychose,

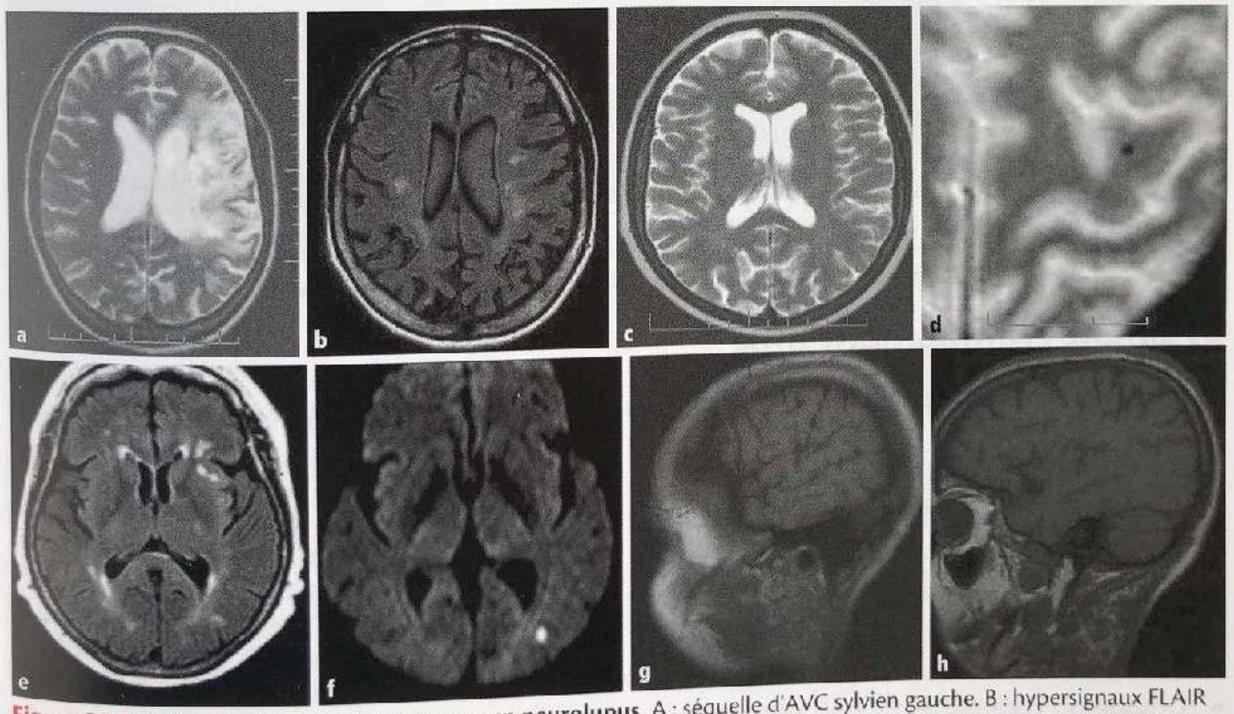

Figure 39.3 Différentes jeunes patientes avec un neurolupus. A : séquelle d'AVC sylvien gauche. B : hypersignaux FLAIR avec atrophie marquée. C : élargissement des espaces périvasculaires. D : micro-saignement précentral gauche en T2* E–F : hypersignaux FLAIR avec une lacune récente en diffusion. G : infiltration parotidienne dans le cadre d'un Sjögren associé. H : adénite cervicale.

  - 9. atteinte hématologique :
    - anémie hémolytique,
    - leucopénie < 4 000/µl constatée à 2 reprises,
    - lymphopénie < 1 500/µl constatée à 2 reprises,
    - thrombopénie < 100 000/µl, en l'absence de drogues cytopéniantes,
  - 10. titre anormal de facteurs antinucléaires par immunofluorescence (en l'absence de drogues inductrices),
  - 11. perturbations immunologiques :
    - titre anormal d'anticorps anti-ADN natif,
    - anticorps anti-Sm, ou présence d'anticorps antiphospholipides : sérologie syphilitique dissociée constatée à 2 reprises en 6 mois ou anticoagulant circulant de type lupique ou titre anormal d'anticorps anticardiolipine en IgG ou IgM.
- Parmi les symptômes touchant le système nerveux central, d'après le comité *ad hoc* du Collège américain de rhumatologie pour la nomenclature du lupus neuropsychiatrique, 12 sont retrouvés :
  - 1. méningite aseptique,
  - 2. atteinte cérébrovasculaire,
  - 3. syndrome démyélinisant,
  - 4. céphalées,
  - 5. convulsions,
  - 6. état confusionnel aigu,
  - 7. myélite transverse,
  - 8. mouvements anormaux,
  - 9. dysfonctions cognitives,
  - 10. troubles de l'humeur,
  - 11. troubles anxieux,
  - 12. psychose.
- Le syndrome des antiphospholipides (figure 39.4) est caractérisé par l'association d'anticorps antiphospholipides et d'un syndrome d'hypercoagulabilité. Il intéresse les gros vaisseaux sanguins se manifestant par des accidents thrombotiques ou emboliques, ou les vaisseaux plus petits (veinules, artérioles et capillaires), se manifestant alors par une microangiopathie thrombotique, ce qui est le cas chez cette patiente. Il peut être associé au lupus ou isolé. On parle alors de syndrome primitif des antiphospholipides.

Examens complémentaires

- Hémogramme (leucopénie modérée, lymphopénie, parfois d'une neutropénie, anémie, hémolytique, thrombopénie).
- Anticorps ou facteurs antinucléaires.
- Anticorps anti-ADN natif, plus spécifiques.
- Anticorps anti-antigènes nucléaires solubles.
- Anticorps anti-ribonucléoprotéines.
- Anticorps anti-nucléosome.
- Anticorps anti-phospholipides.
- Dosage du complément CH50 et ses fractions C3, C4 : CRP, vitesse de sédimentation, fibrinogène, électrophorèse des protides, créatinine sérique.

Attention

- Les tableaux cliniques et radiologiques peuvent être très proches entre la SEP et le lupus.
- La présence de microsaignements, les anomalies cliniques et biologiques polymorphes multiorganes sont des drapeaux rouges permettant de récuser le diagnostic de SEP.

MENU

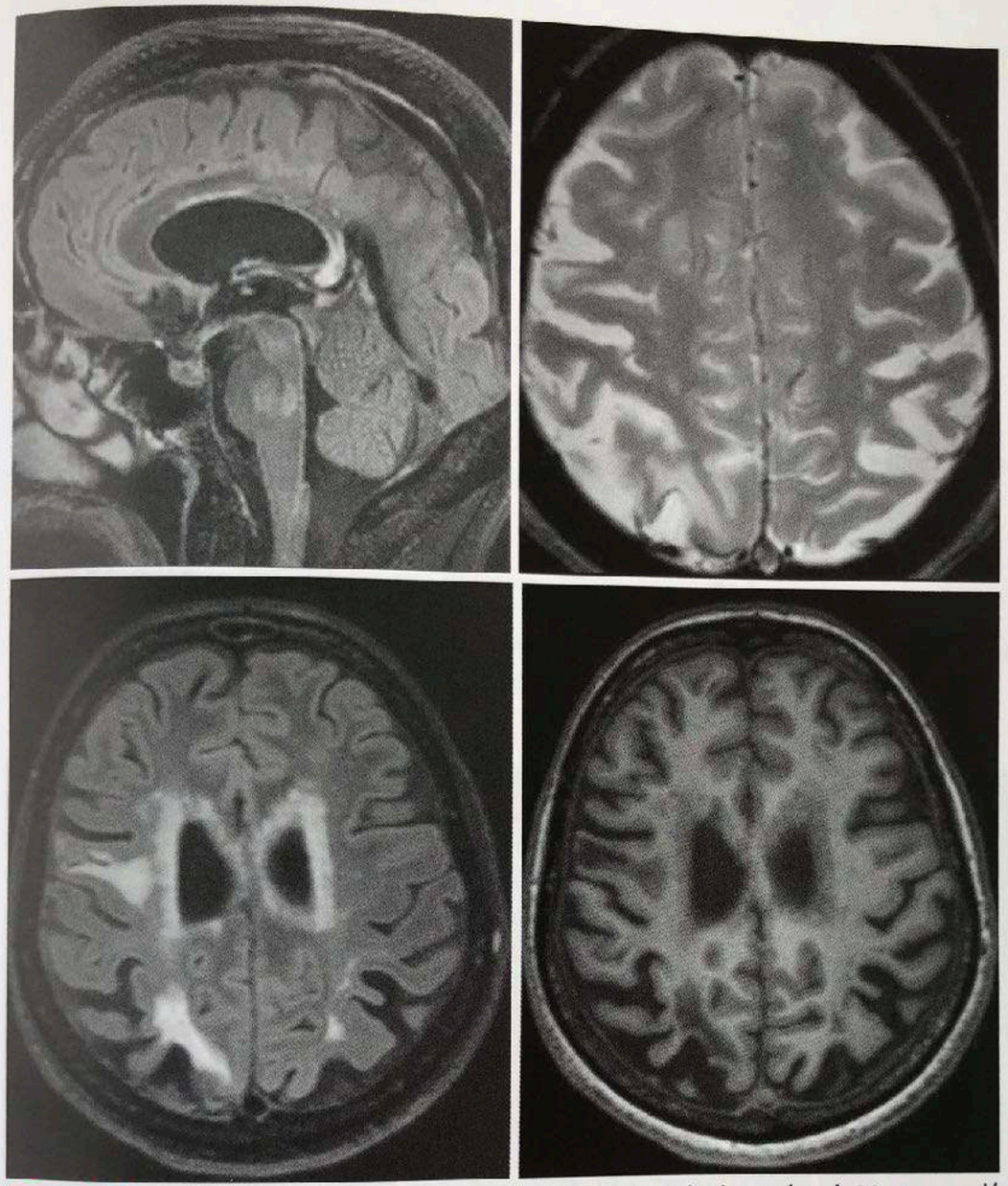

Figure 39.4 Femme de 57 ans présentant une maladie lupique évoluant depuis 20 ans associée à un syndrome des anti-phospholipides. Hypersignaux FLAIR du corps calleux et du tronc cérébral, hémosidérose marginale du névraxe en T2*, séquelles d'AVC avec de lésions en hypersignal FLAIR et hyposignal T1 touchant le cortex. Atrophie cérébrale.

Pour aller plus loin

Arinuma Y, Kikuchi H, Wada T, et al. Brain MRI in patients with diffuse psychiatric/neuropsychological syndromes in systemic lupus erythematosus. Lupus Sci Med 2014;1(1).e000050.

Cotton F, Bouffard-Vercelli J, Hermier M, et al. MRI of central nervous system in a series of 58 systemic lupus erythematosus (SLE) patients with or without overt neuropsychiatric manifestations. Rev Med Interne 2004; 25(1):8–15.

Haute Autorité de Santé, document ALD_21_PNDS_Lupus. HAS; 2010.

MENU

Syndrome des anti-phospholipides

Les liens entre LED et SAPL sont étroits. Le SAPL est défini par l'association d'une ou plusieurs manifestations cliniques (thromboses de sièges divers et/ou avortements répétés) à la présence durable d'anticorps aPL. Il est dit primaire lorsqu'il n'est pas associé à un LED ou à une autre MS (syndrome de Gougerot Sjögren primitif) [12]. Les principaux anticorps aPL sont les anticorps anticardiolipine, l'anticoagulant circulant de type lupique et l'anticorps dirigé contre la bêta-2-glycoprotéine I. La cause de la production d'aPL est inconnue.

Au sein des atteintes viscérales, le SNC constitue la cible privilégiée et souvent révélatrice des manifestations artérielles ischémiques du SAPL. L'âge moyen lors du premier accident vasculaire cérébral au cours du SAPL se situe dans la quatrième décennie [12]. Dans une série européenne multicentrique de 1000 SAPL, les accidents constitués étaient révélateurs chez 13 % des patients et les accidents transitoires chez 7 % [43]. La physiopathologie des manifestations ischémiques est encore mal élucidée mais ces lésions pourraient être secondaires à des micro-embolies cérébrales à point de départ cardiaque, un état d'hypercoagulabilité entraînant une thrombose in situ, ou encore une le fruit d'une théorie auto-immune de l'athérosclérose [44].

L'IRM montre le plus fréquemment deux types d'anomalies chez les patients porteurs d'aPL et présentant des manifestations neurologiques : des images séquellaires d'accidents ischémiques cérébraux et des hypersignaux T2 multiples de la substance blanche mesurant quelques millimètres. Les accidents ischémiques concernent surtout le territoire sylvien et ses branches, ils peuvent être multiples, plutôt de topographie sous-corticale. Les lésions atteignent plus rarement le tronc cérébral ou le cervelet [45]. L'angio-RM peut montrer des lésions sténosantes intracrâniennes, voire l'occlusion d'une artère ou d'une branche intracrânienne [44]. Bien que ces anomalies IRM ne soient pas spécifiques, le diagnostic de SAPL devra être évoqué lorsque ces lésions surviennent chez des sujets jeunes, de moins de 50 ans, en particulier lorsque aucun facteur de risque thrombotique n'est retrouvé [45]. Au cours de l'évolution du SAPL, une atrophie cérébrale diffuse, principalement corticale pe

Capture d'écran

Enfin les thromboses veineuses cerebrales sont rares,

MENU

Atrophie cérébrale (40%)



Elargissement EPV (50%)



Microbleeds (25%)

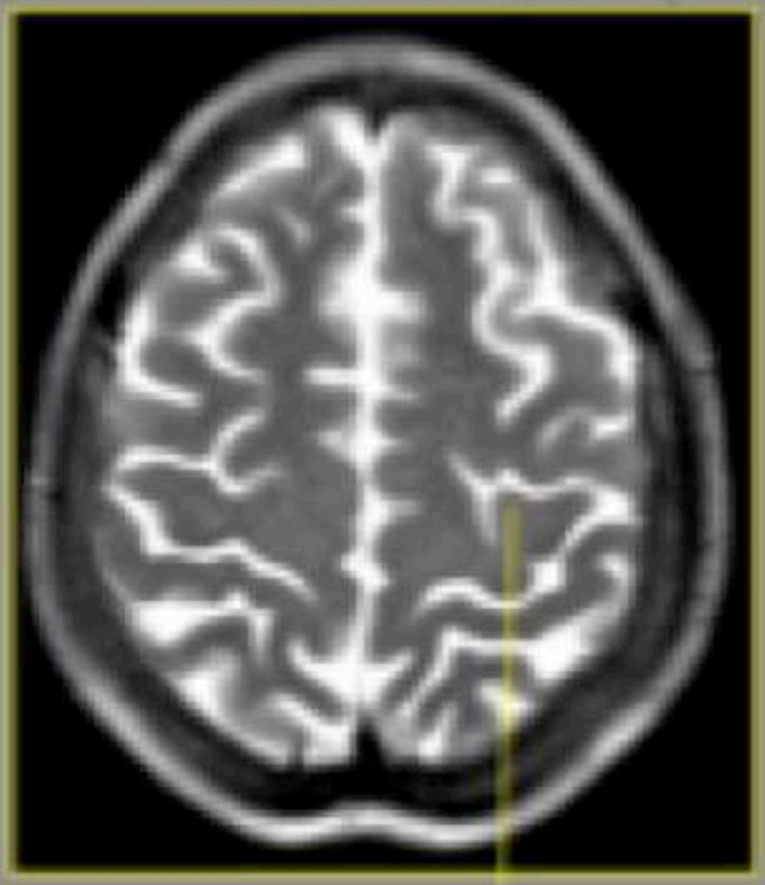





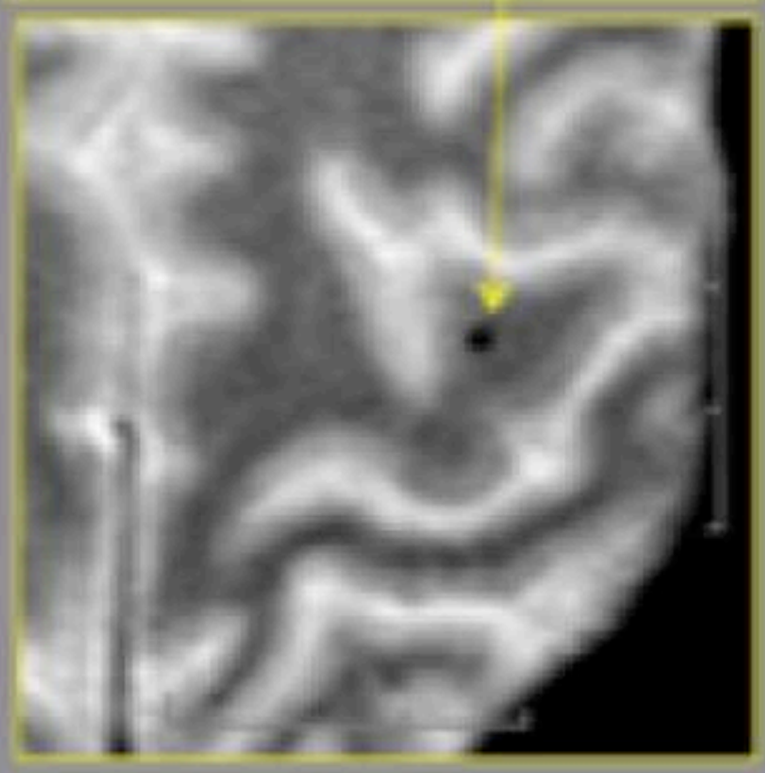

Hypersignaux FLAIR (60%) AVC (10%) surtout APS

MENU

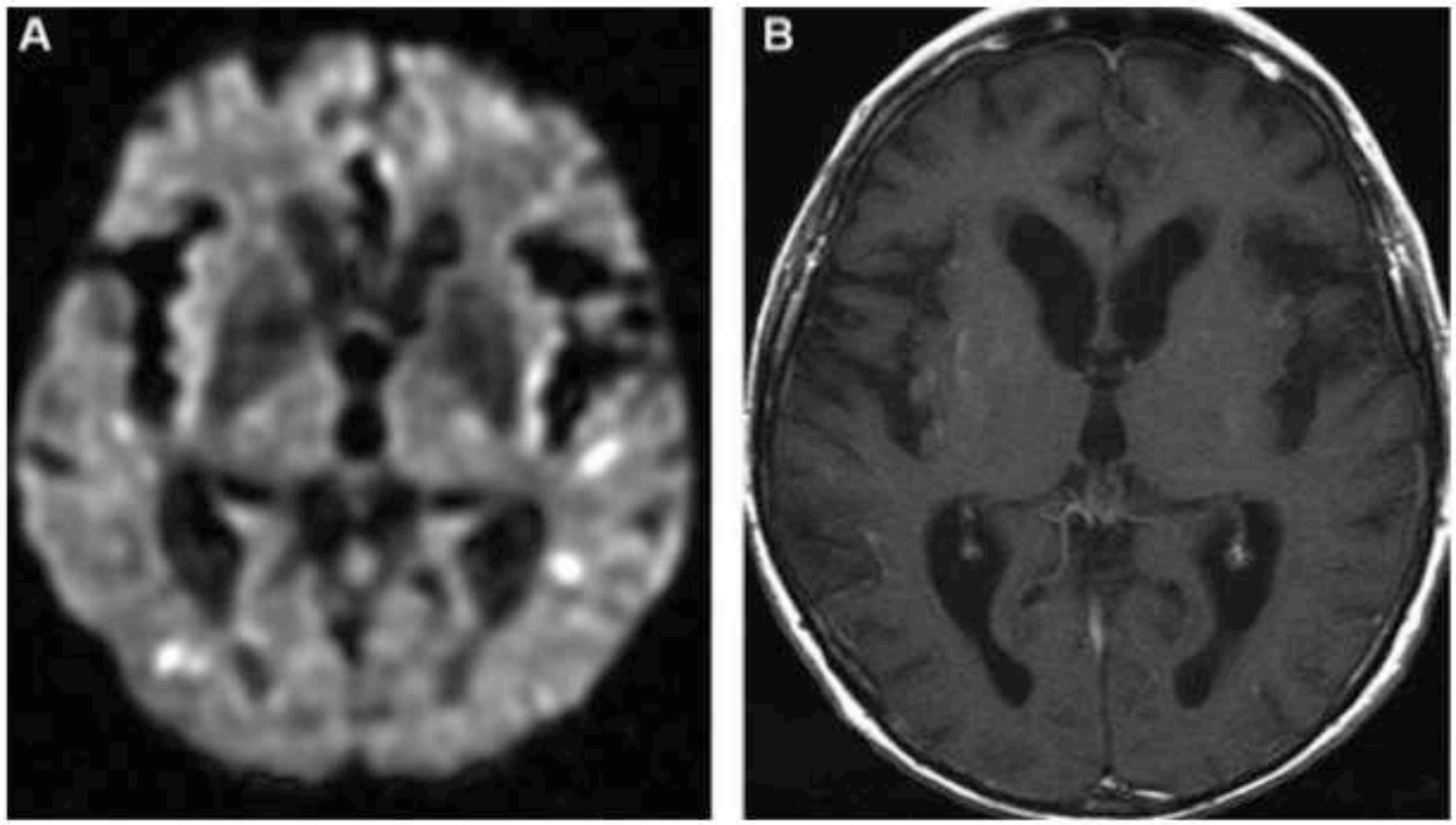

Figure 15 Lupus érythémateux disséminé. Axiale diffusion (A) et T1 après injection de gadolinium (B). Multiples hypersignaux corticaux et sous-corticaux microvasculaires (A). Rehaussement micronodulaire du cortex cérébral, de topographie globalement superposable à certains hypersignaux en diffusion (B).

MENU

Femme de 48 ans, troubles cognitifs, hémiparésie droite

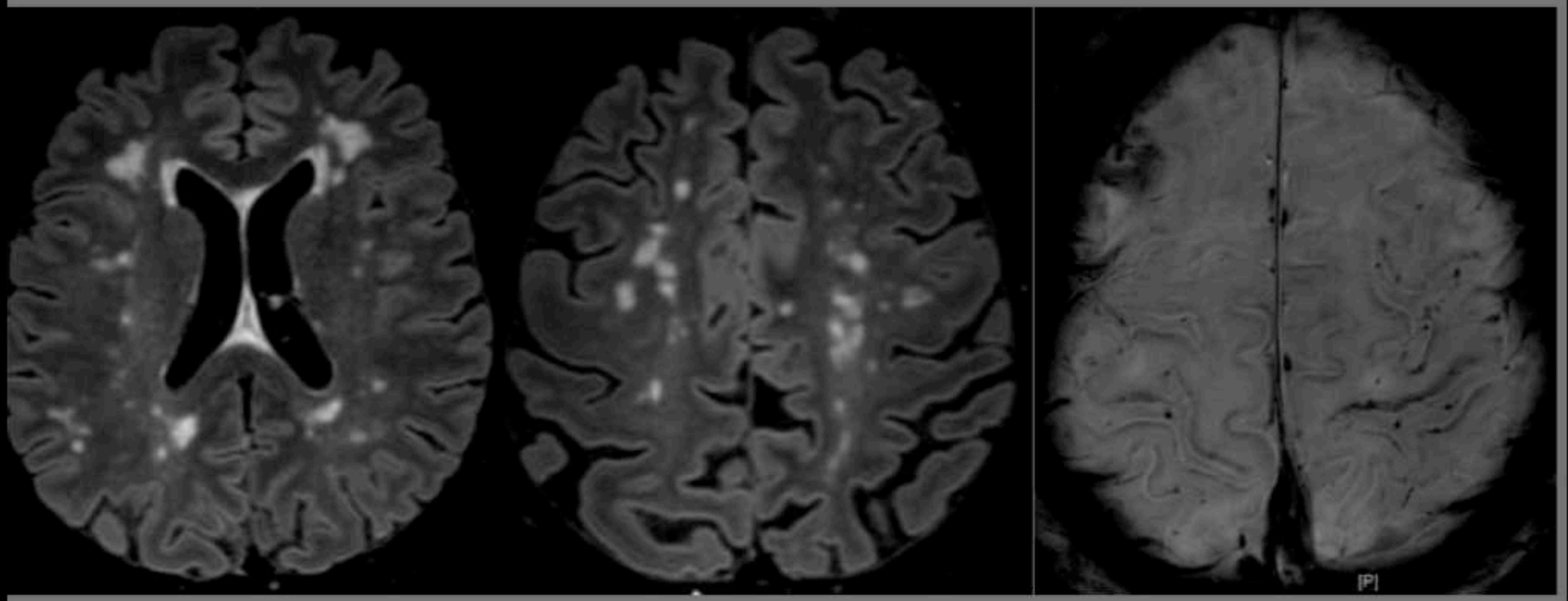

1 - une microangiopathie thrombotique dans le cadre d'un lupus

2 - une SEP

3 - un lymphome intravasculaire

4 - une thrombophlébite

5 - des lésions vasculaires liées à l'âge

Vous évoquez (CS) ?

MENU

La survenue d'une microangiopathie thrombotique est observée dans 3% des cas de lupus, avec des manifestations rénales et/ou extra-rénales. Elle est associée à la présence d'anticorps anti-phospholipides.

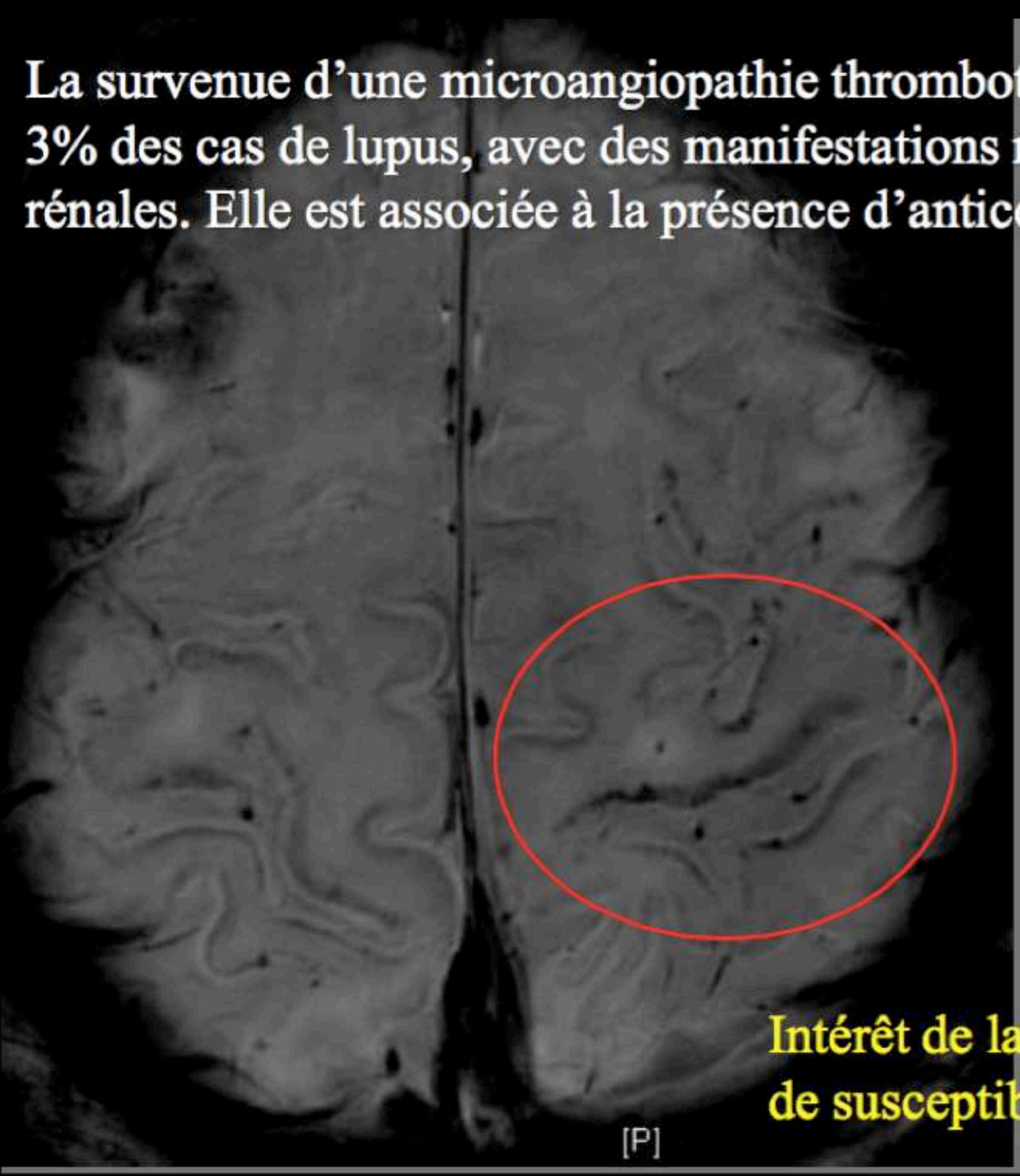

Intérêt de la séquence d'imagerie de susceptibilité magnétique

MENU

9 - RACHIS

Voir fichier Rachis

MENU

10 - CAI

NERFS CRANIENS

Voir neuro-topo

MENU

11 - HYPOPHYSE

Voir neuro-topo

MENU

12 - VASCULAIRE

MENU

12 - VASCULAIRE

1 - ANATOMIE

MENU

VASCULAIRE

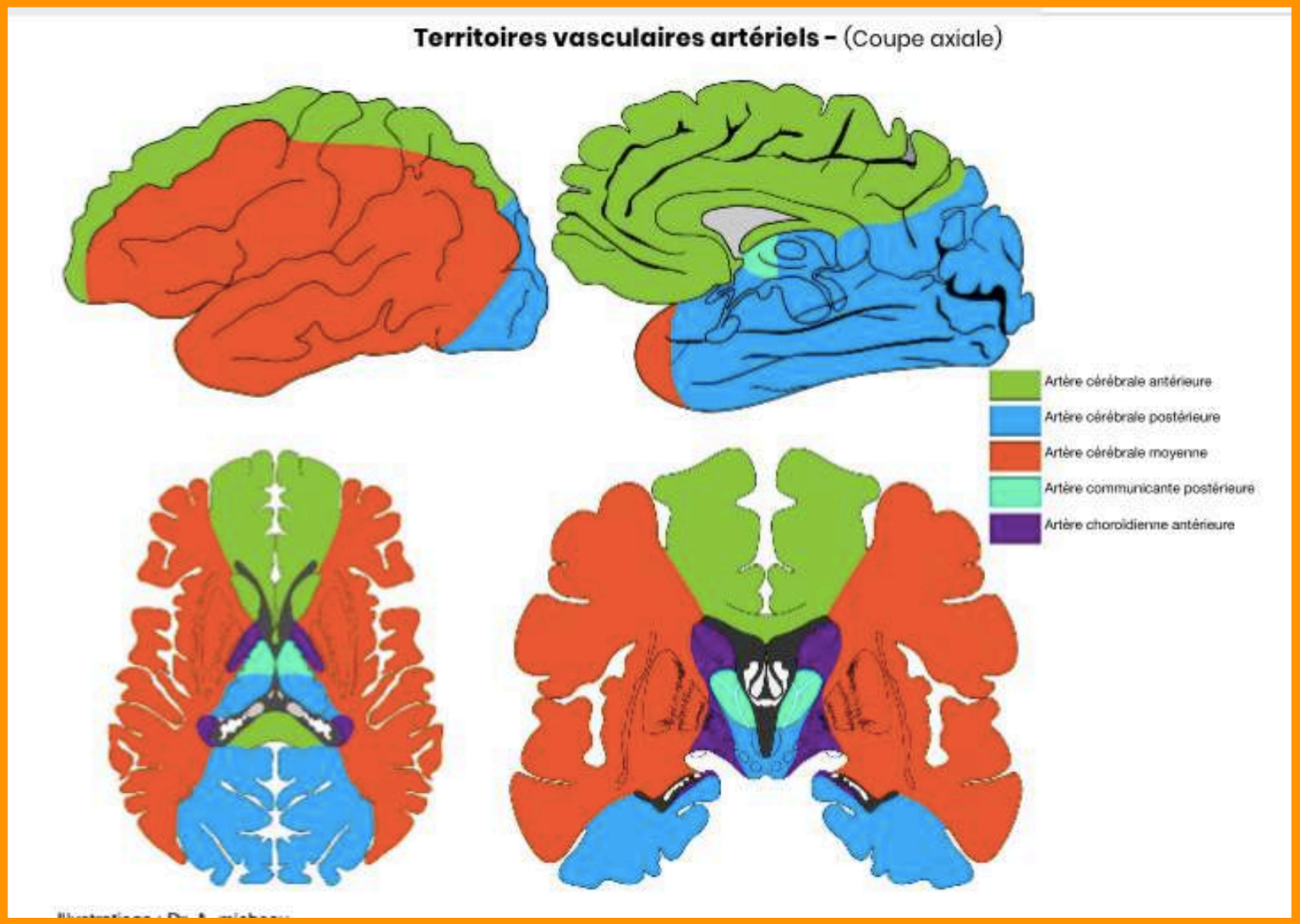

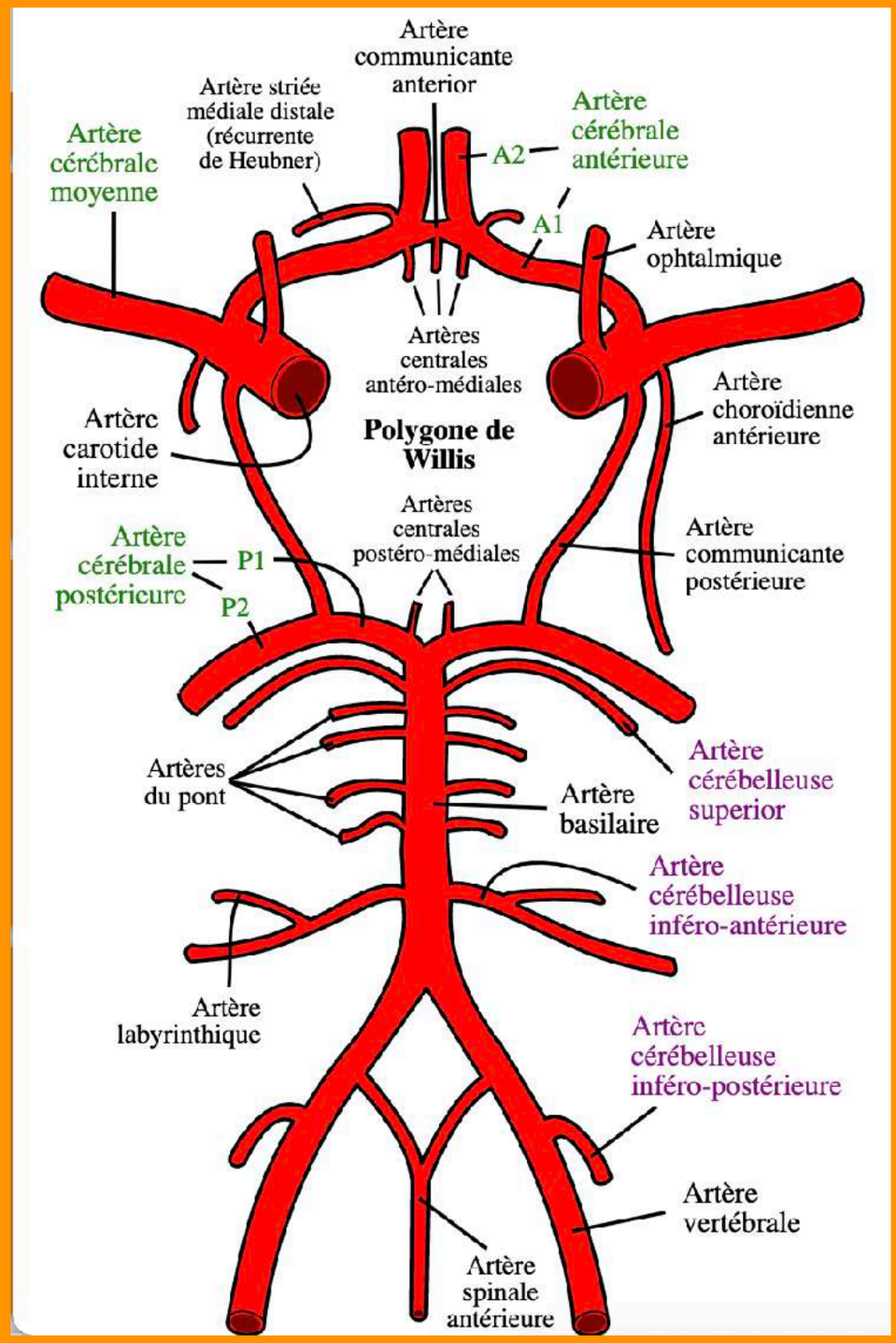

MENU

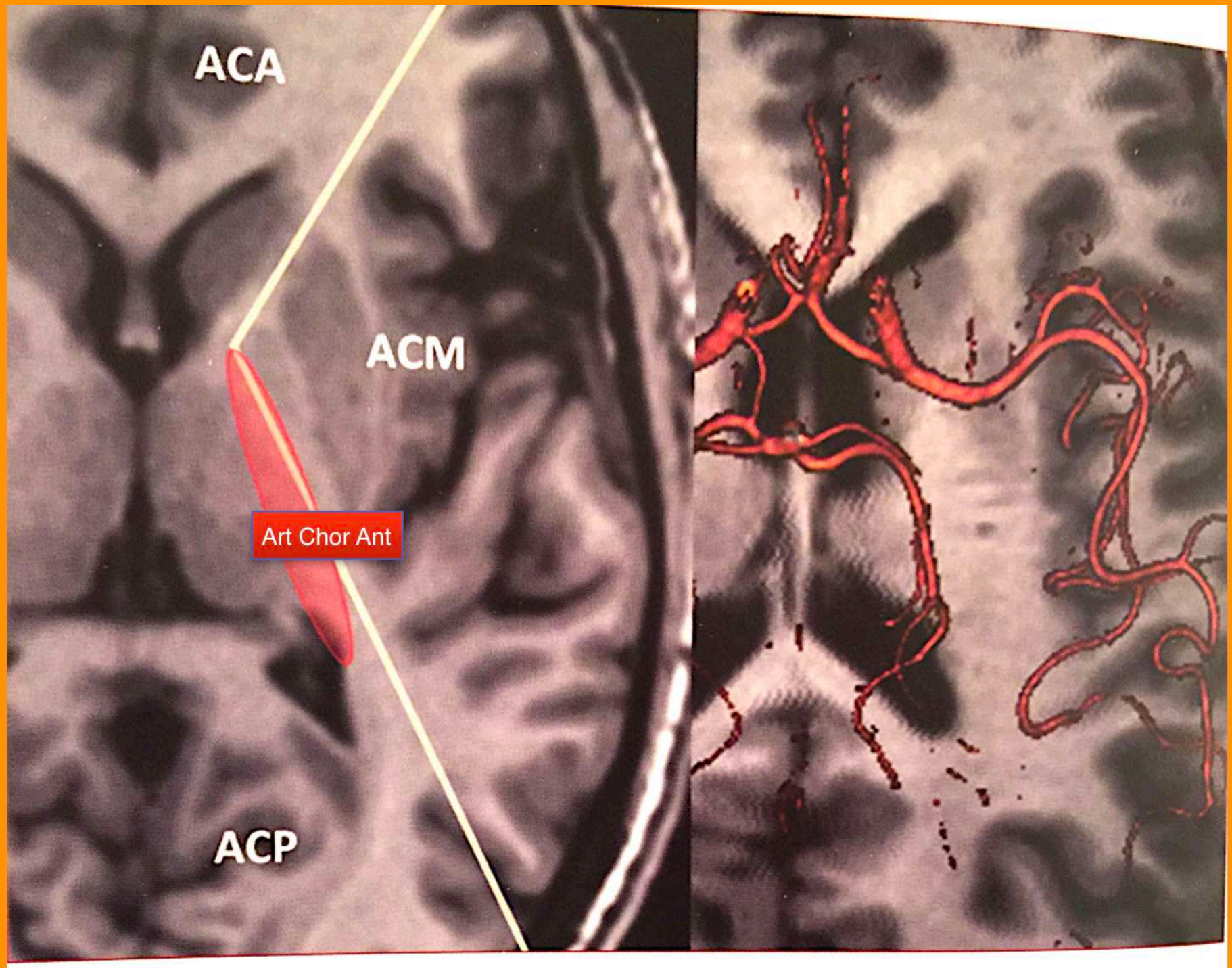

Figure 8 : Territoire des artères cérébrales. Pour se rappeler des territoires, une méthode simple (Merci Denis Mélanson !) : sur la coupe axiale de l'encéphale passant par le diencéphale, tracer deux traits prolongeant les bras antérieur et postérieur de la capsule interne. Les trois zones ainsi définies correspondent au territoire des artères cérébrales. Sur cette coupe, le territoire de l'artère choroïdienne antérieure correspond au bras postérieur de la capsule interne, où passe le faisceau corticospinal (zone rouge).

Art Chor Ant

MENU

ACA : territoire cortical

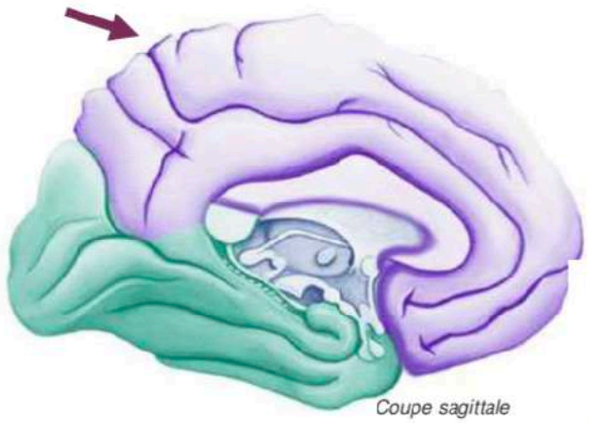
Coupe sagittale

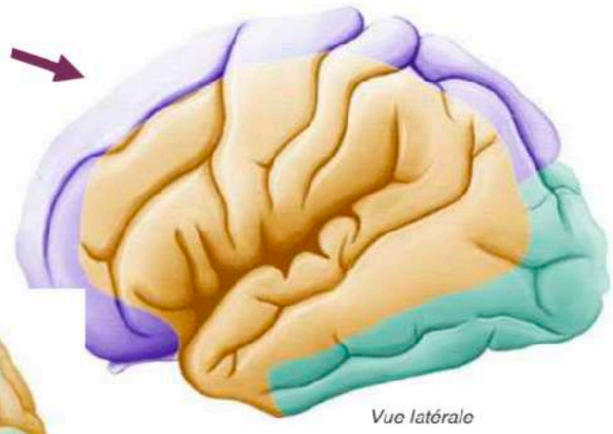
Vue latérale

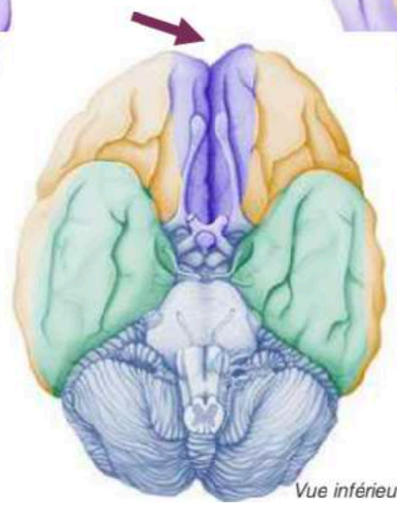
Vue inférieure

- **lobe frontal** :
  - face interne
  - et orbitaire
- **lobe pariétal :**
  - face interne

ACA : territoires

- **corps calleux : 7/8** antérieurs
- **noyau caudé** : tête
- **capsule interne :** partie inférieure du bras antérieur

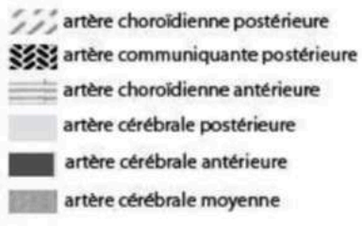



Coupe axiale

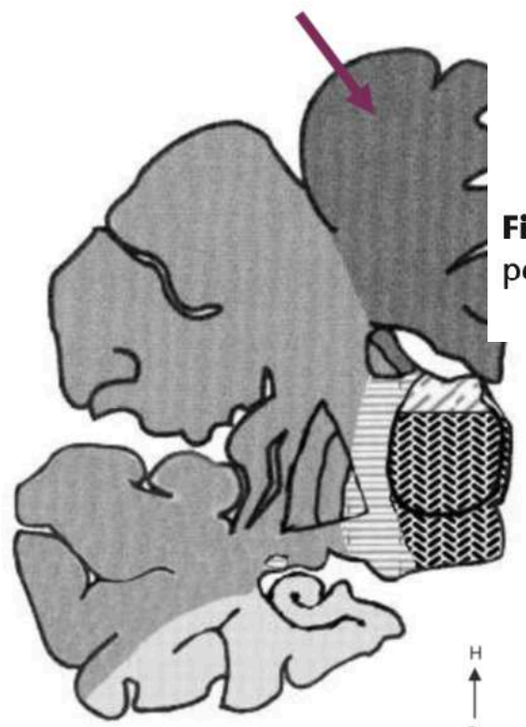

Coupe coronale

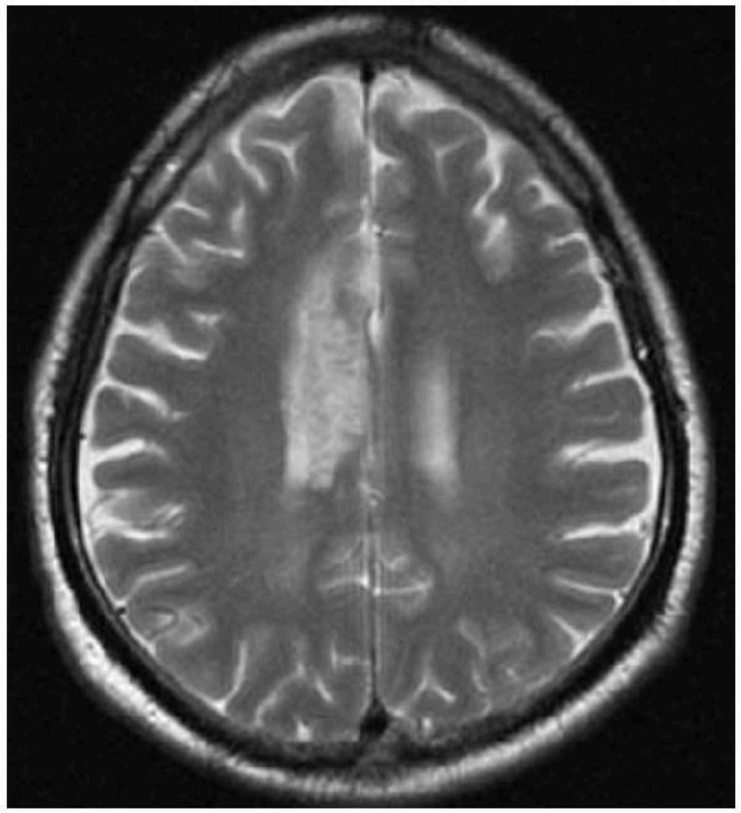

Figure 20. Séquelle d'AVCi de territoire cérébral antérieur droit, pondération T2.

MENU

ACM : territoire superficiel

- **Face latérale du cerveau**
  - **Lobe frontal**
  - **Insula**
  - **Lobe pariétal**
  - **Lobe temporal**
- **Anastomose avec ACA et ACP**

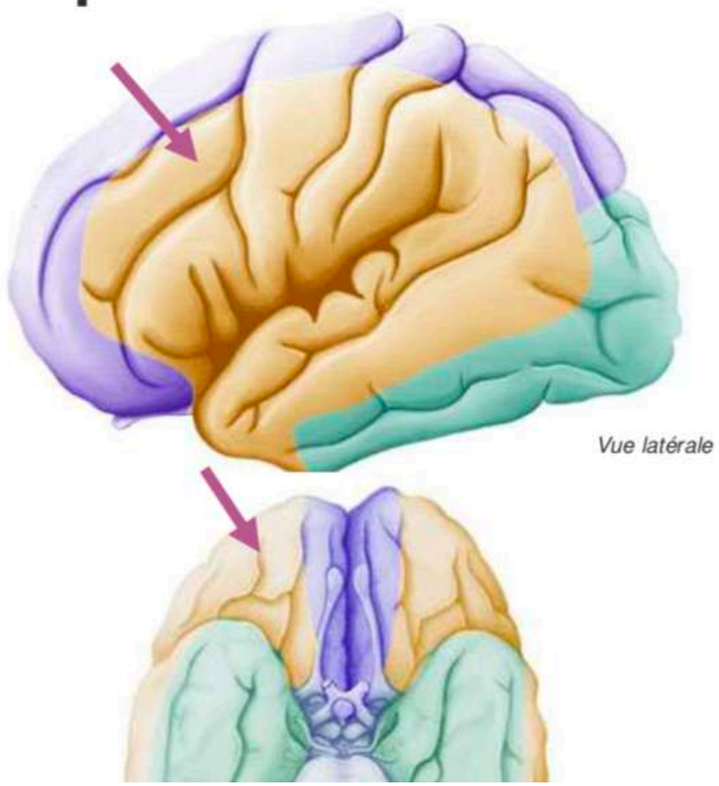

Vue latérale

ACM : Infarctus superficiel

- **Antérieur** (branches ascendantes antérieures)
  - hémiplégie à prédominance brachio-faciale
  - aphasie réduite de type Broca (lésion gauche) ± dysarthrie
- **postérieur** (branches postérieures temporo-pli courbe)
  - hémianopsie latérale homonyme,
  - hémi-hypoesthésie ;
  - à gauche aphasie fluente de type Wernicke ± apraxie idéomotrice ± acalculie ;
  - à droite : syndrome de négligence visuo-spatiale ± hémiasomatognosie ± syndrome confusionnel (syndrome dit de l'hémisphère mineur)



MENU

ACM : Territoire profond

- artères lenticulo-striées
  - de M1 de ACM
  - Claustrum
  - capsules extrême et externe
  - capsule interne :
    - ½ supérieure du bras antérieur,
    - bras postérieur
  - putamen
  - pallidum externe
  - noyau caudé (½ externe de la tête et corps)

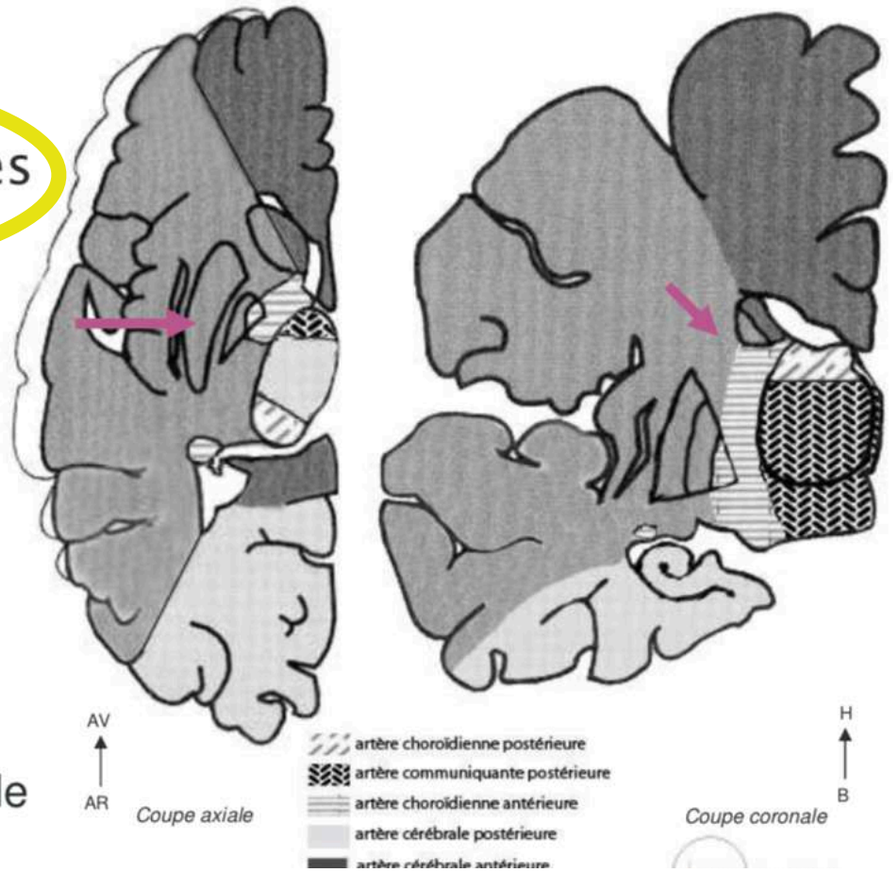

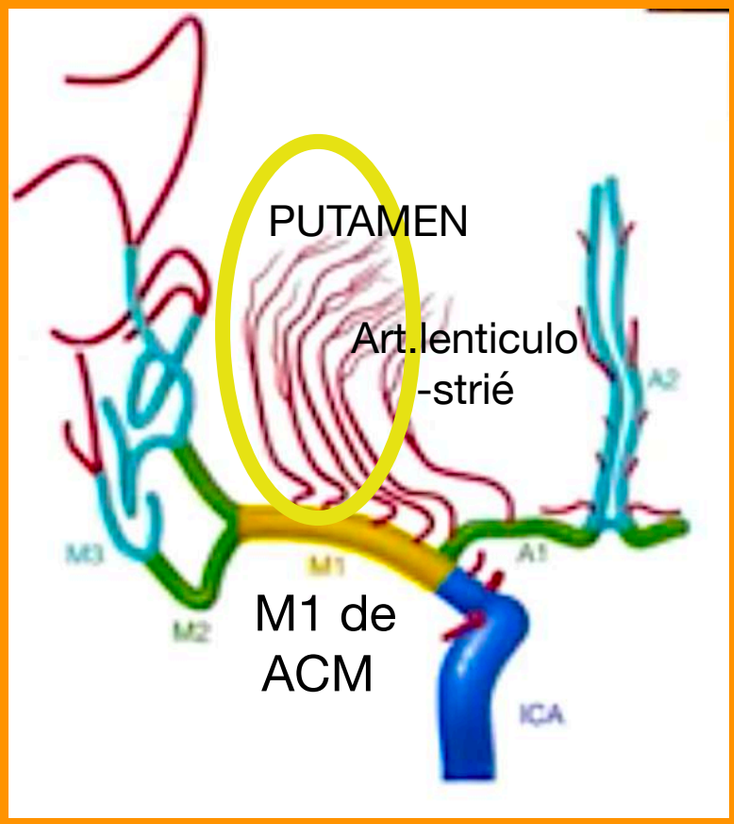

ACM : infarctus profond

- hémiplégie globale proportionnelle
- à gauche possibilité de dysarthrie ± trouble aphasique

source : polycopié de sémiologie



Coupe axiale

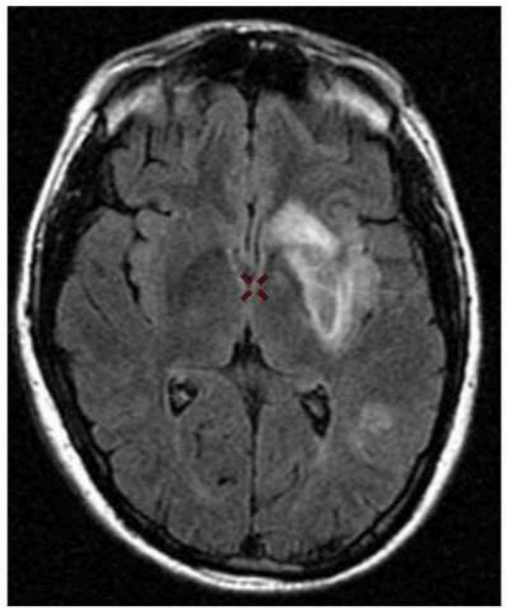

IRM - Coupe axiale

MENU

ACP : territoire superficiel

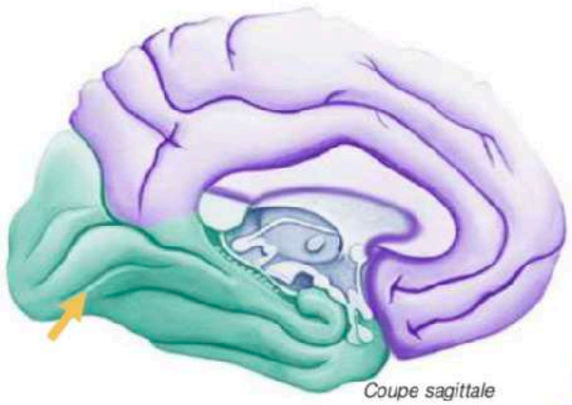

Coupe sagittale

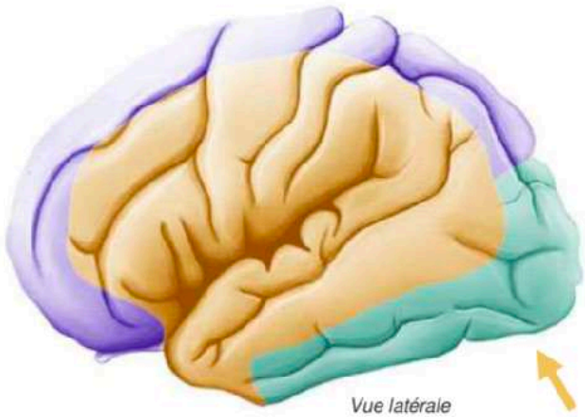

Vue latérale

- **Cortex temporal** inféro-interne
- Cortex **occipital** interne

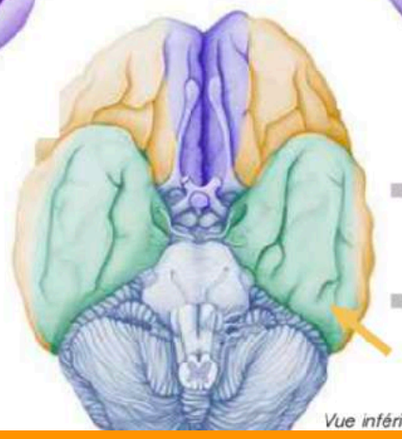

Vue inférieure

- **Gyrus cingulaire** postérieur : isthme
- **Splenium**

ACP : territoire profond

- **Thalamus**
  - parties supérieure et postérieure
- **Sous-thalamus**
- Pédoncules cérébraux
- Plexus choroïdes
- hippocampe

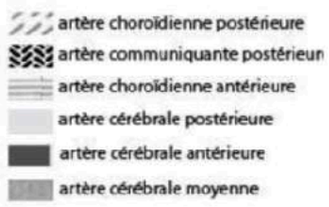

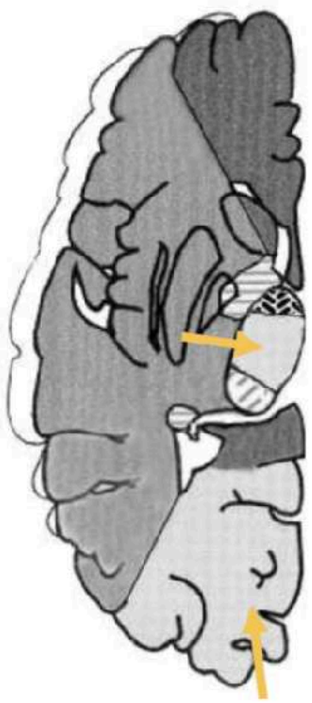

Coupe axiale

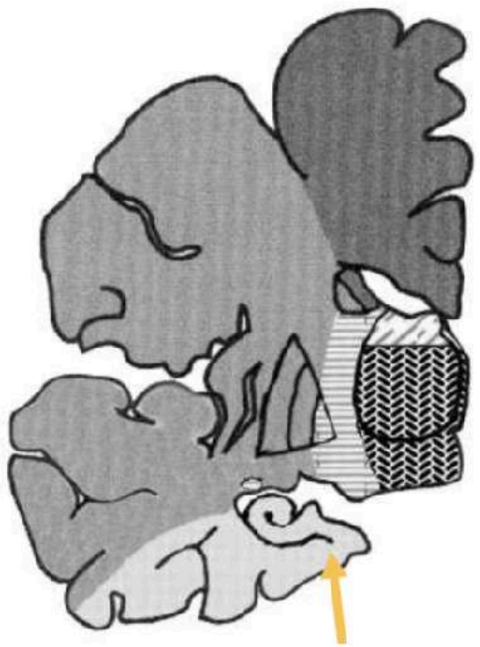

Coupe coronale

MENU

ACP : ischémie

- superficiel unilatéral :
  - hémianopsie latérale homonyme controlatérale ;
  - à gauche : troubles du langage prédominant sur la lecture.
- superficiel bilatéral : cécité corticale
- profond unilatéral (lésion thalamique) :
  - hémi-hypoesthésie controlatérale à tous les modes,
- profond bilatéral :
  - syndrome amnésique de type korsakovien
  - ± syndrome confusionnel

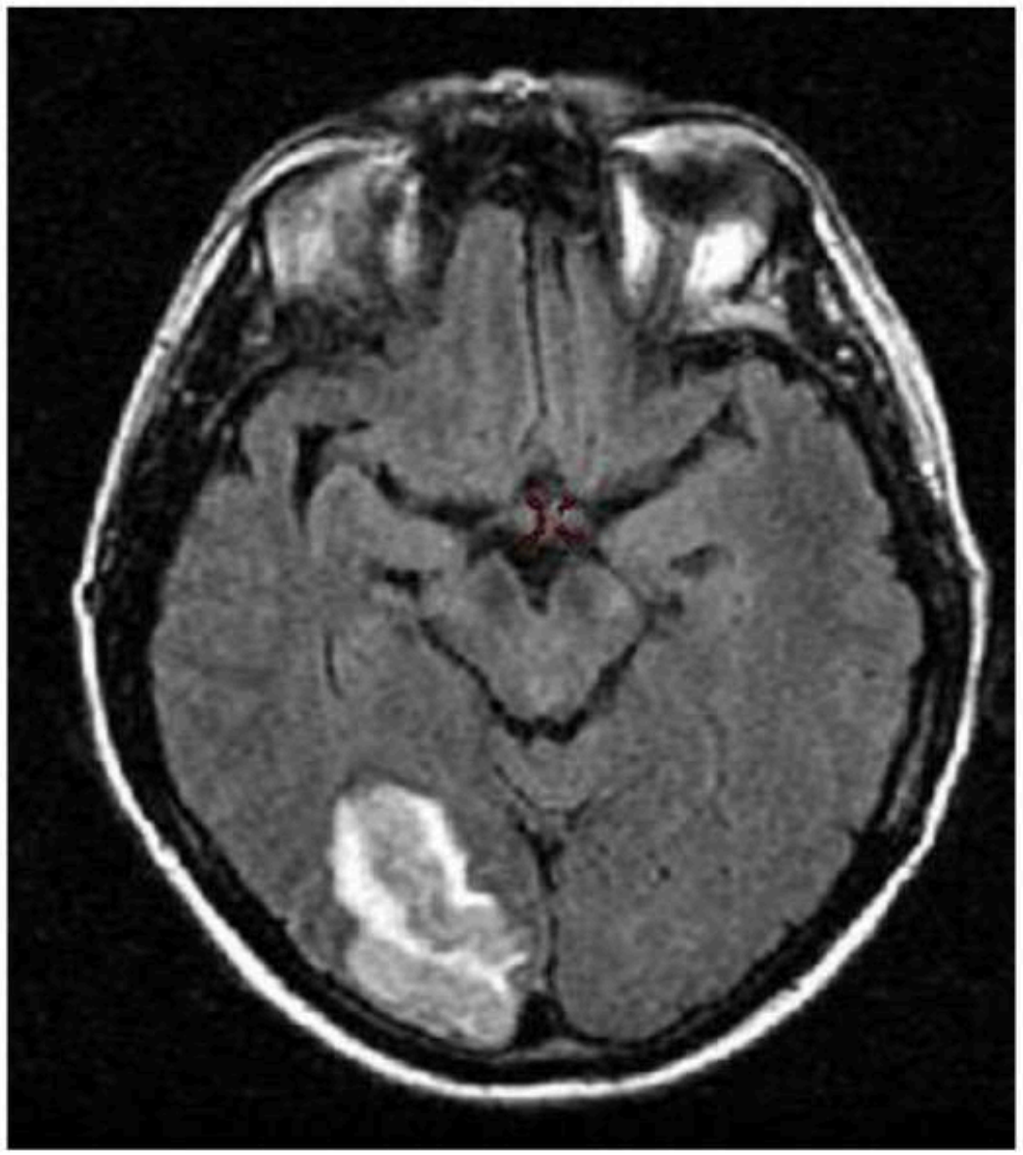

IRM Coupe axiale

Artère choroïdienne antérieure

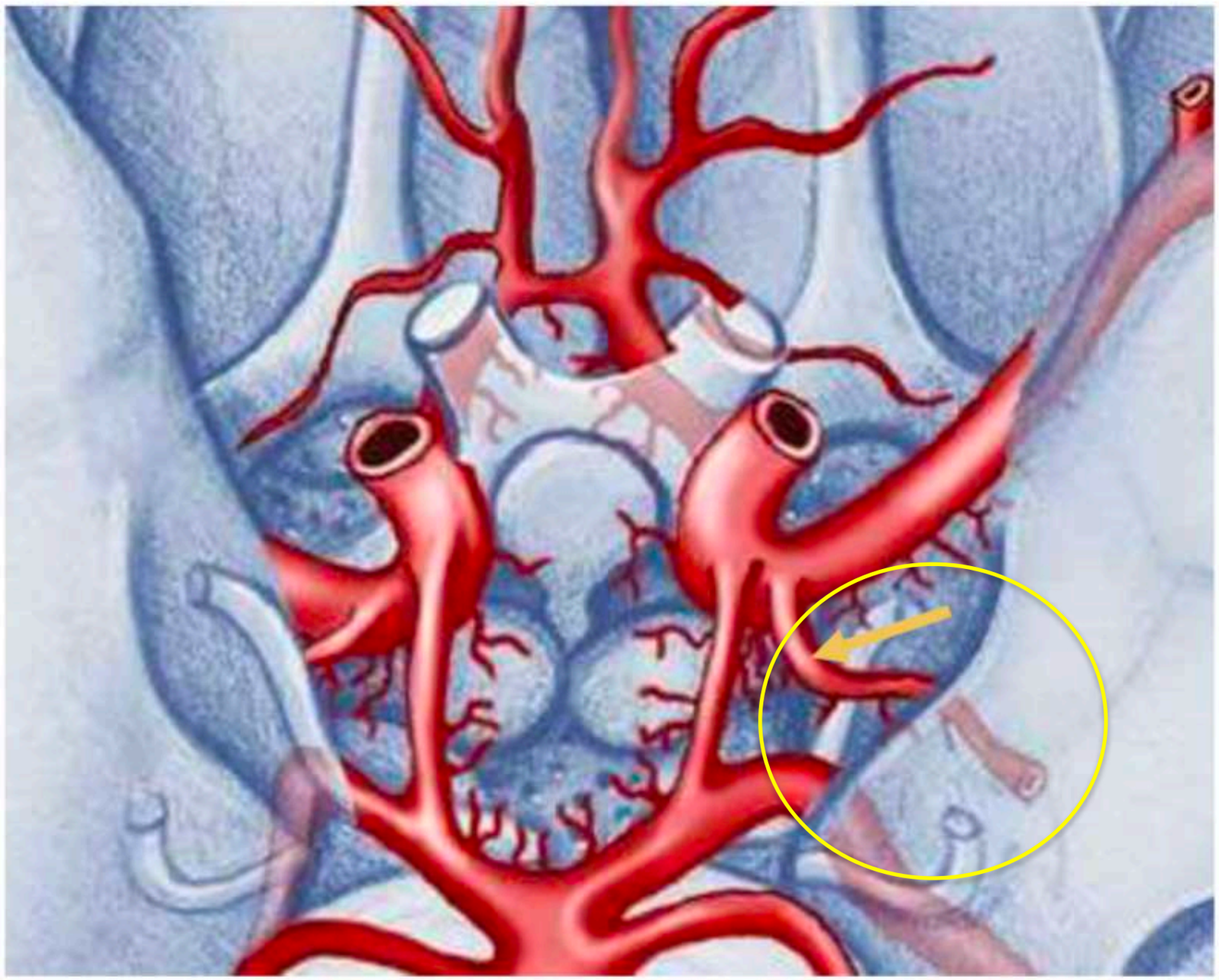

MENU

AChoA : territoire superficiel

- **T5**
  - Hippocampe
  - Uncus
- **Amygdale**
- **Tractus optique** (bandelette)

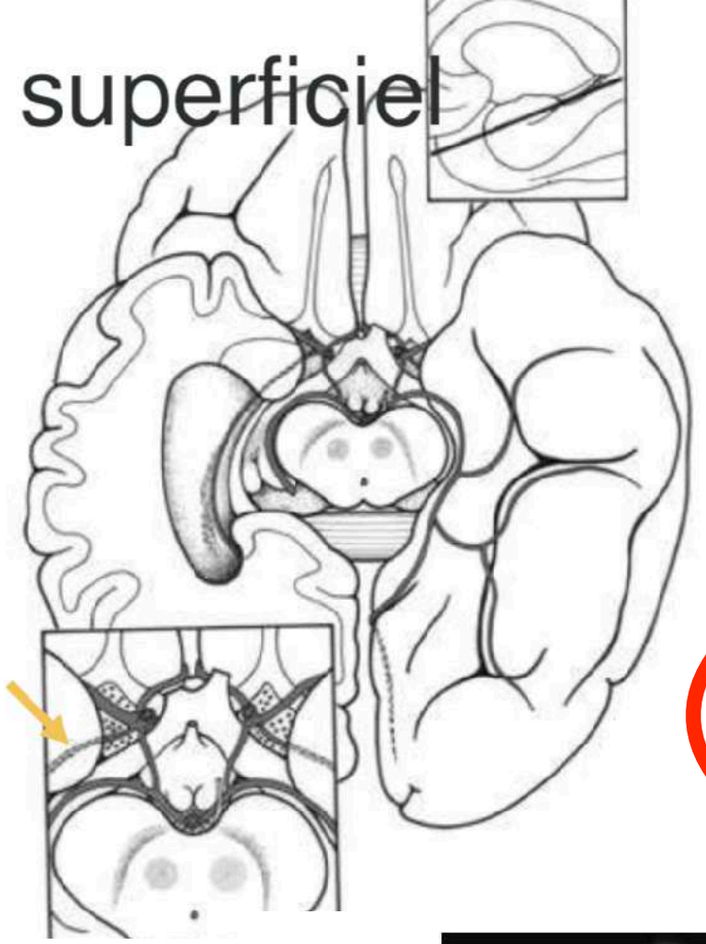

ableau : Territoire de l'artère choroïdienne antérieure

Segment cisternal	Globus pallidus Capsule interne (bras postérieur) Noyau caudé (queue) Thalamus (noyau ventrolatéral) Mésencéphale (noyau rouge) Voies optiques (bandelette optique, corps genouillé latéral)

AChoA : territoire prof

- **Capsule interne** (genou, post)
- **Globus pallidus interne**
- **Noyau caudé** (queue)

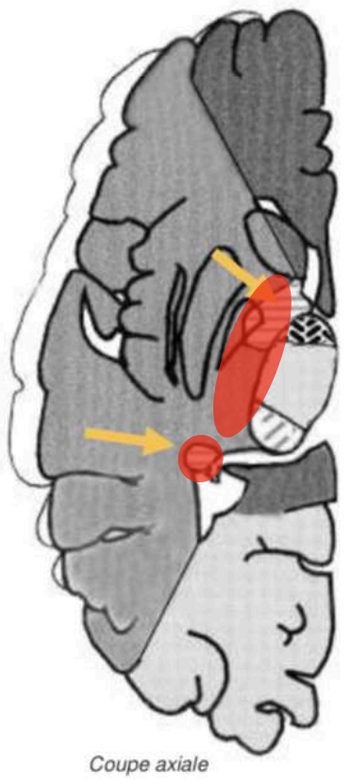

artère choroïdienne postérieure
artère communiquante postérieure
artère choroïdienne antérieure
artère cérébrale postérieure
artère cérébrale antérieure
artère cérébrale moyenne

Coupe axiale

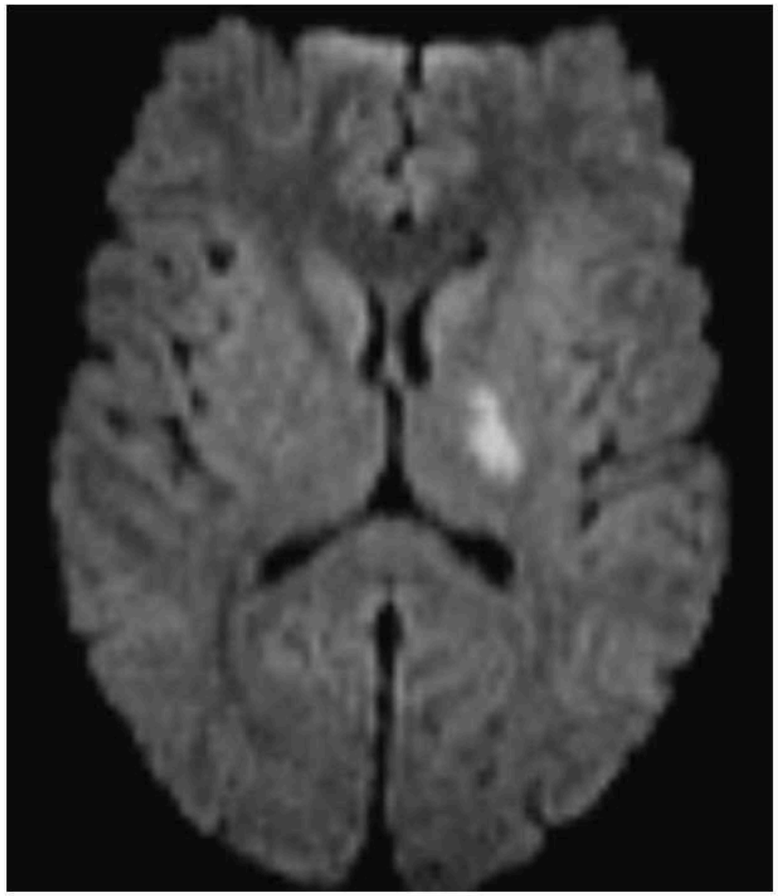

Figure 16. IRM de diffusion, b_{1000}. Infarctus du bras postérieur de la capsule interne, territoire de la choroïdienne antérieure.

MENU

VASCULAIRE NGC

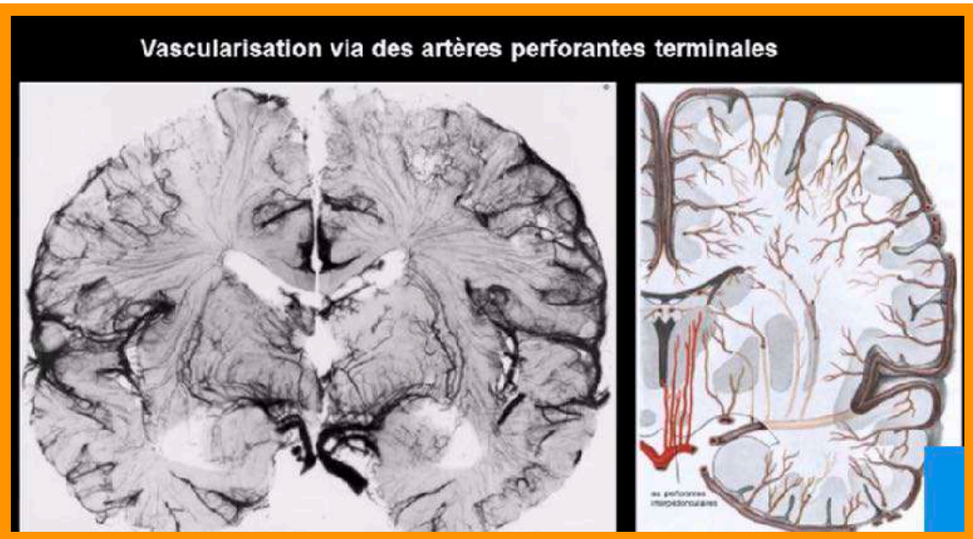

TÊTE NX CAUDÉ = ACA
via artère récurrente de Heubner



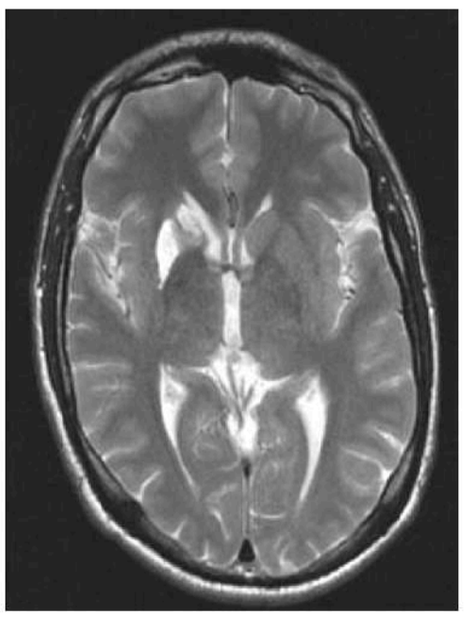

Figure 17. IRM, séquence T2. Séquelle d'infarctus du territoire de l'artère de Heubner droit.



PUTAMEN = ACM
via artére lenticulo-strié de M1

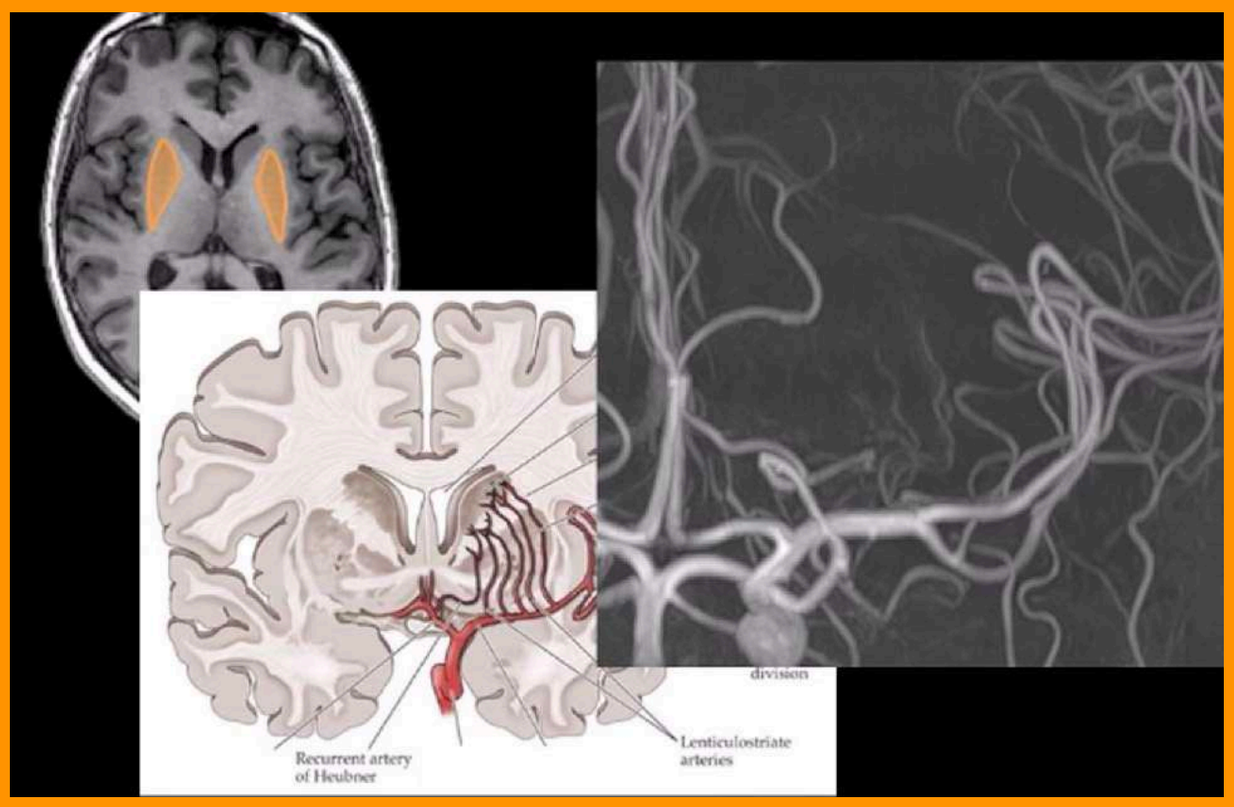

MENU

VASCULAIRE THALAMUS

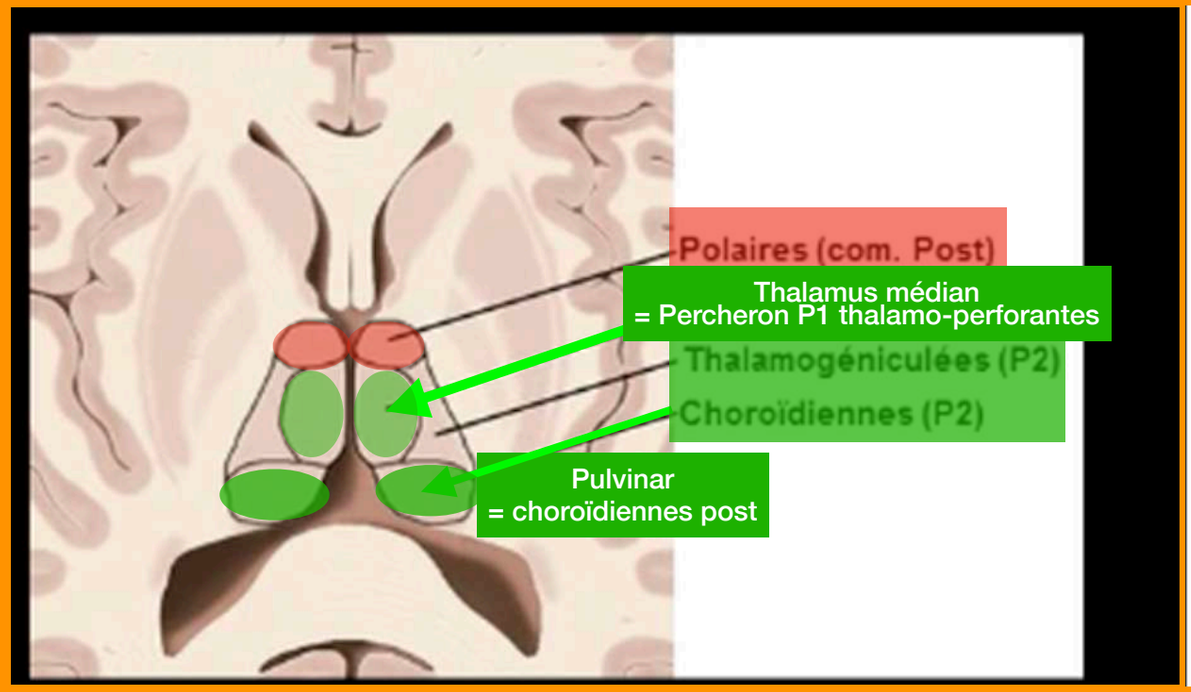

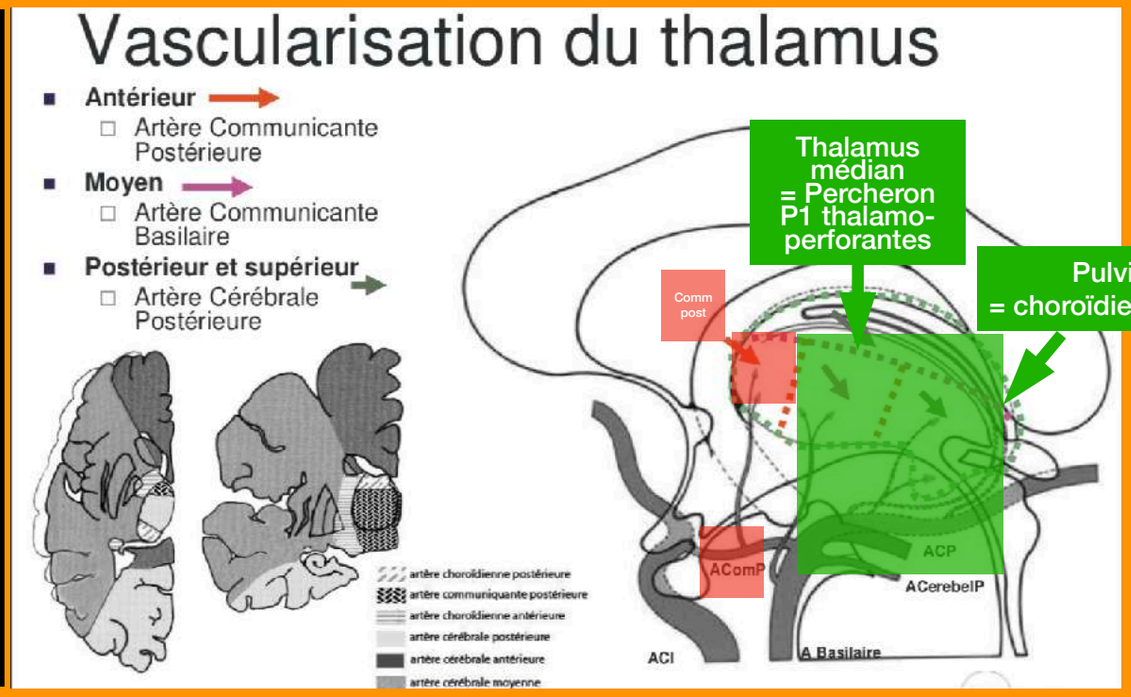

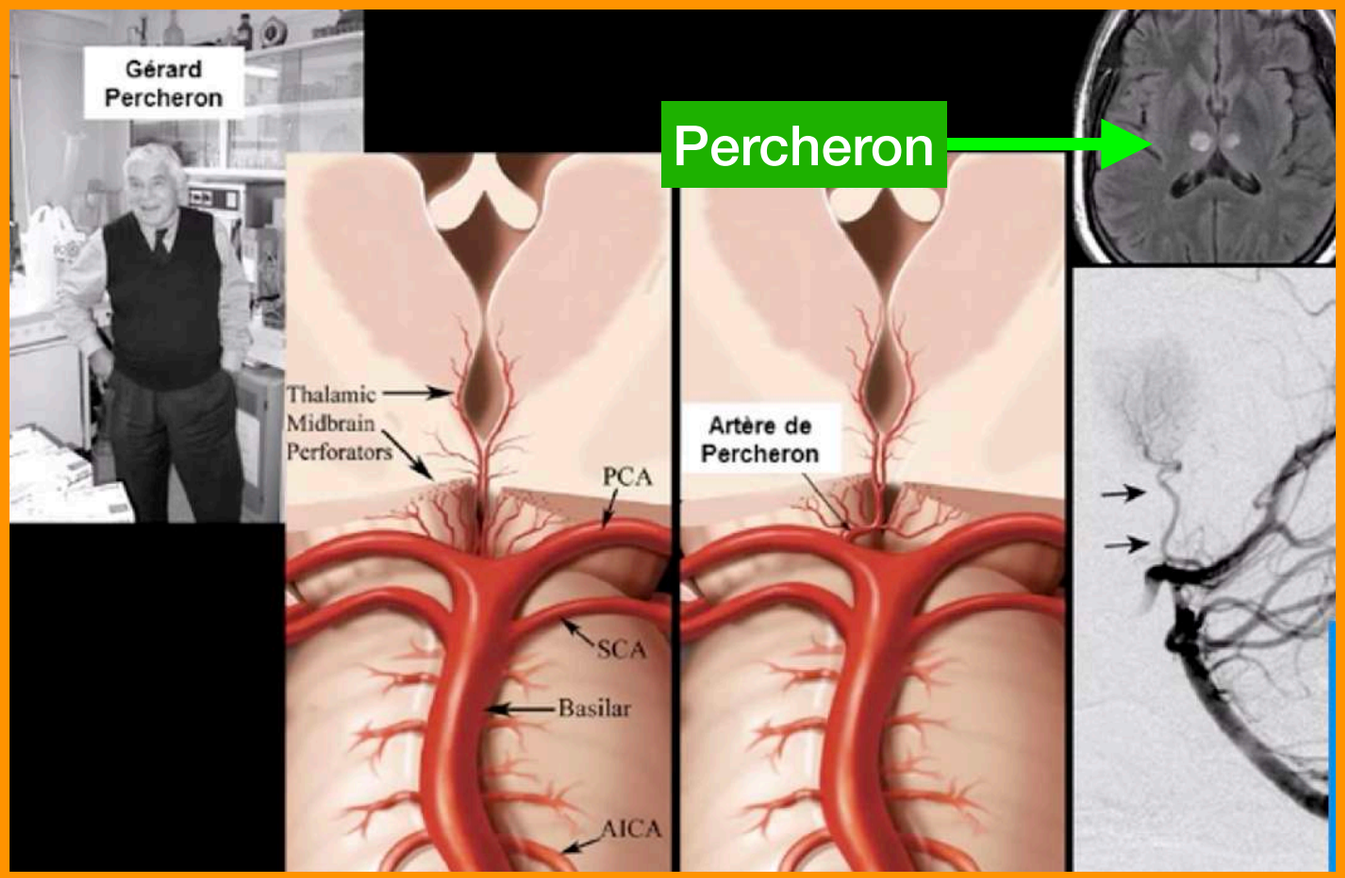

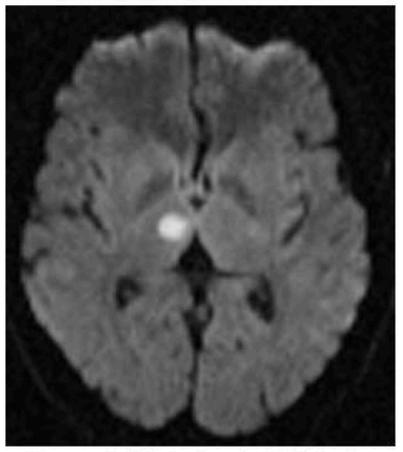

Figure 23. Séquence de diffusion (b_{1000}). AVC thalamique, territoire de l'artère thalamoperforante.

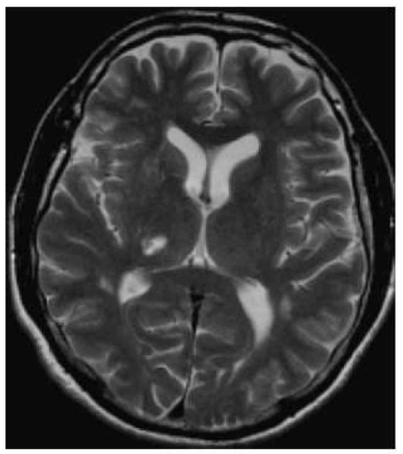

Figure 24. Séquence T2. AVC thalamique, territoire de l'artère thalamogenouillée droite.

AVC Thalamiques

Le thalamus constitue le territoire profond de l'ACP (Fig. 18, territoire en rouge). Quatre artères le vascularisent. Une de ces artères (l'artère tubérothalamique) est issue de l'artère communicante postérieure, et a une double vascularisation antérieure et postérieure. Les trois autres sont issues des segments précommunicants (P1) et postcommunicants (P2) de l'ACP.

Artère tubérothalamique. Issue de la communicante postérieure, elle vascularise le noyau ventral antérieur du thalamus. Une atteinte ischémique de cette région entraîne des troubles neuropsychologiques (amnésie en cas d'atteinte bilatérale du faisceau mammilo-thalamique, troubles phasiques, héminégligence).

Artères thalamiques issues de l'artère cérébrale postérieure.

Artère thalamoperforante. L'artère thalamoperforante naît du segment P1 de l'ACP et irrigue la région paramédiane thalamomésencéphalique (Fig. 23). Dans un tiers des cas un seul pédicule (artère de Percheron) vascularise les deux côtés. Dans ce cas, un événement occlusif entraîne la formation d'un AVC bilatéral. De telles lésions peuvent entraîner des troubles de la conscience et des troubles mnésiques.

Artère thalamogenouillée. Cette artère naît du segment P2 de l'artère cérébrale postérieure et irrigue la région ventrolatérale du thalamus (Fig. 24). Un infarctus de ce territoire entraîne une hémihypoesthésie. Lorsque celui-ci déborde sur le bras postérieur de la capsule interne, on peut observer également des mouvements anormaux et une hémiparésie.

Branches choroïdiennes postérieures. Les artères choroïdiennes postérieures naissent également du segment P2 de l'ACP. Elles irriguent le pulvinar (partie postérieure du thalamus) et les corps genouillés.

MENU

VASCULAIRE TC

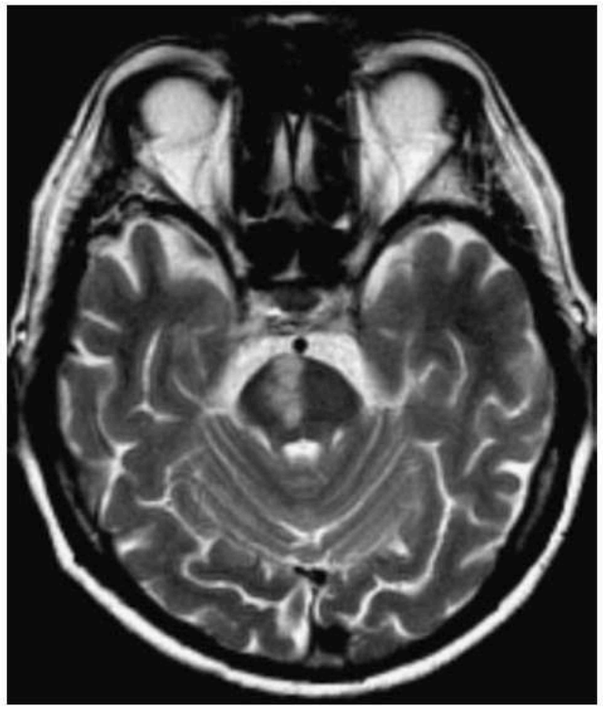

Figure 25. Séquence T2. AVC protubérantiel récent, territoire paramédian des artères perforantes du tronc cérébral.

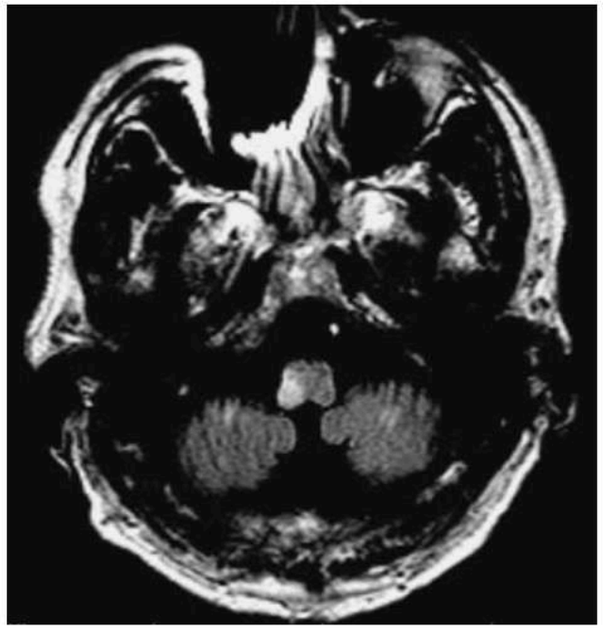

Figure 26. FLAIR T2. AVC de la fossette latérale du bulbe droit, révélé par un syndrome alterne (Wallenberg).

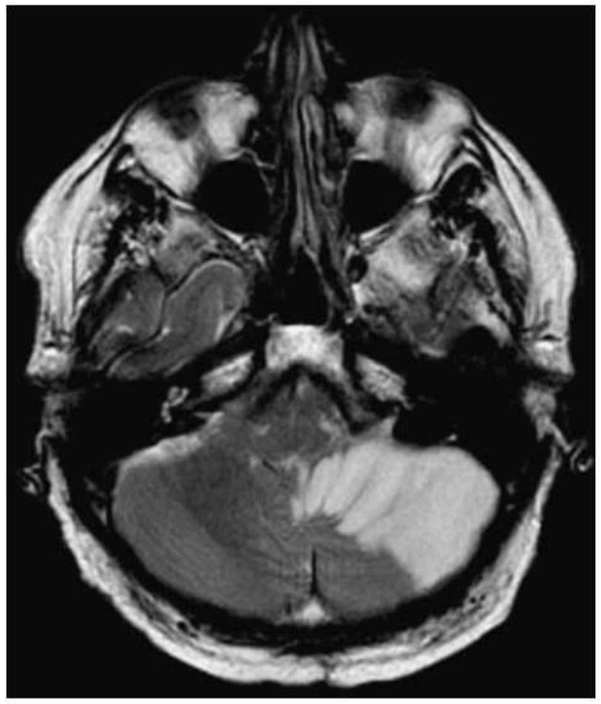

Figure 27. IRM, séquence T2 : AVC sur un territoire de l'artère cérébelleuse postéro-inférieure (PICA) étendu au territoire de l'artère cérébelleuse antéro-inférieure (AICA). Cet œdème était responsable d'une hydrocéphalie par effet de masse sur l'aqueduc du mésencéphale.



MENU

- Artère cérébelleuse inférieure (PICA = Postérior Inferior Cerebellar Artery)
- Artère cérébelleuse moyenne (AICA = Antero Inferior Cerebellar Artery)
- Artère cérébelleuse supérieure ACS
- Perforantes du tronc basilaire
- Artère cérébrale moyenne (ACM = Artère sylvienne)

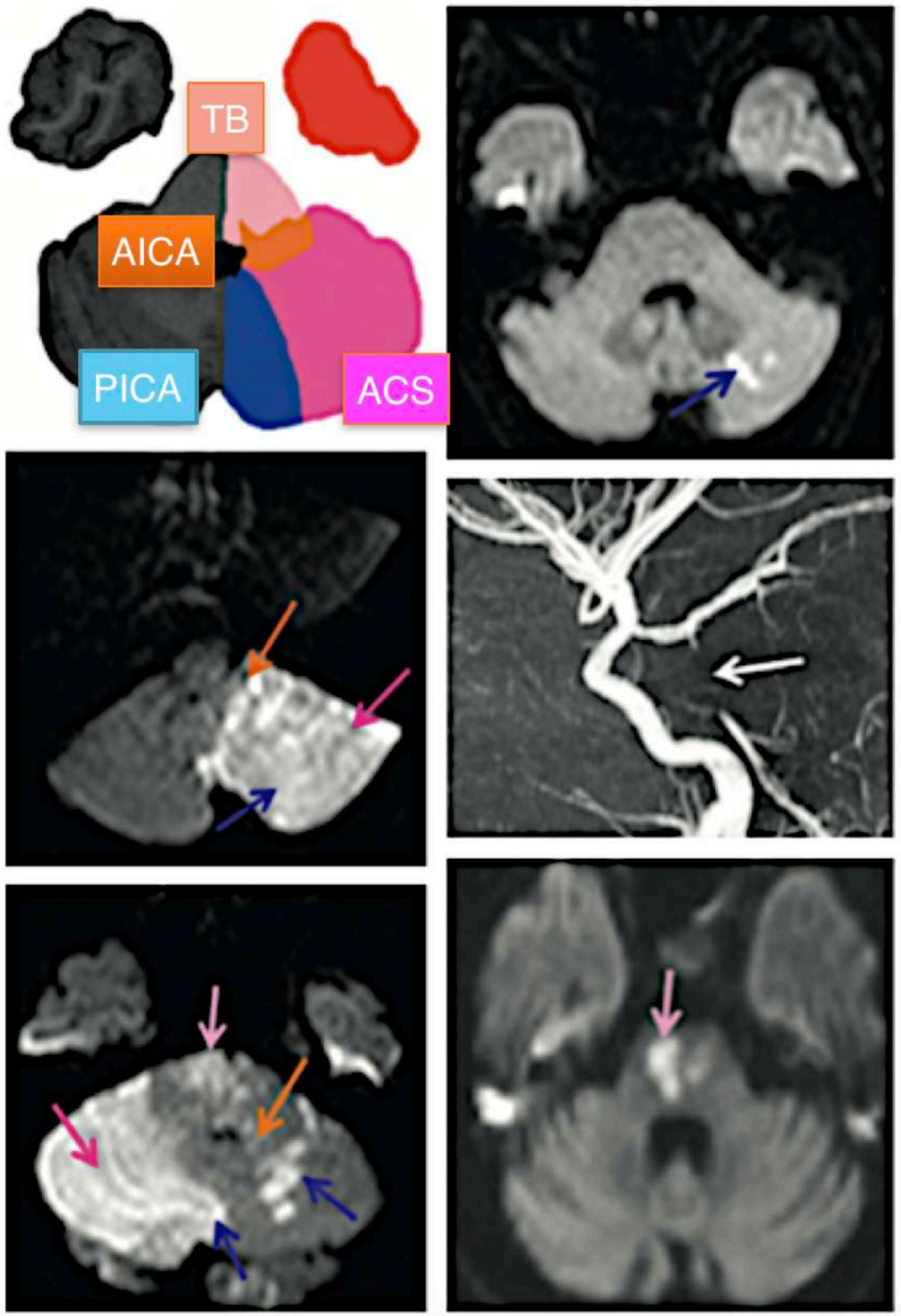

- Artère cérébelleuse inférieure (PICA = Postérior Inferior Cerebellar Artery)
- Artère cérébelleuse supérieure
- Perforantes du tronc basilaire
- Artère cérébrale postérieure (ACP)
- Artère cérébrale moyenne (ACM = Artère sylvienne)

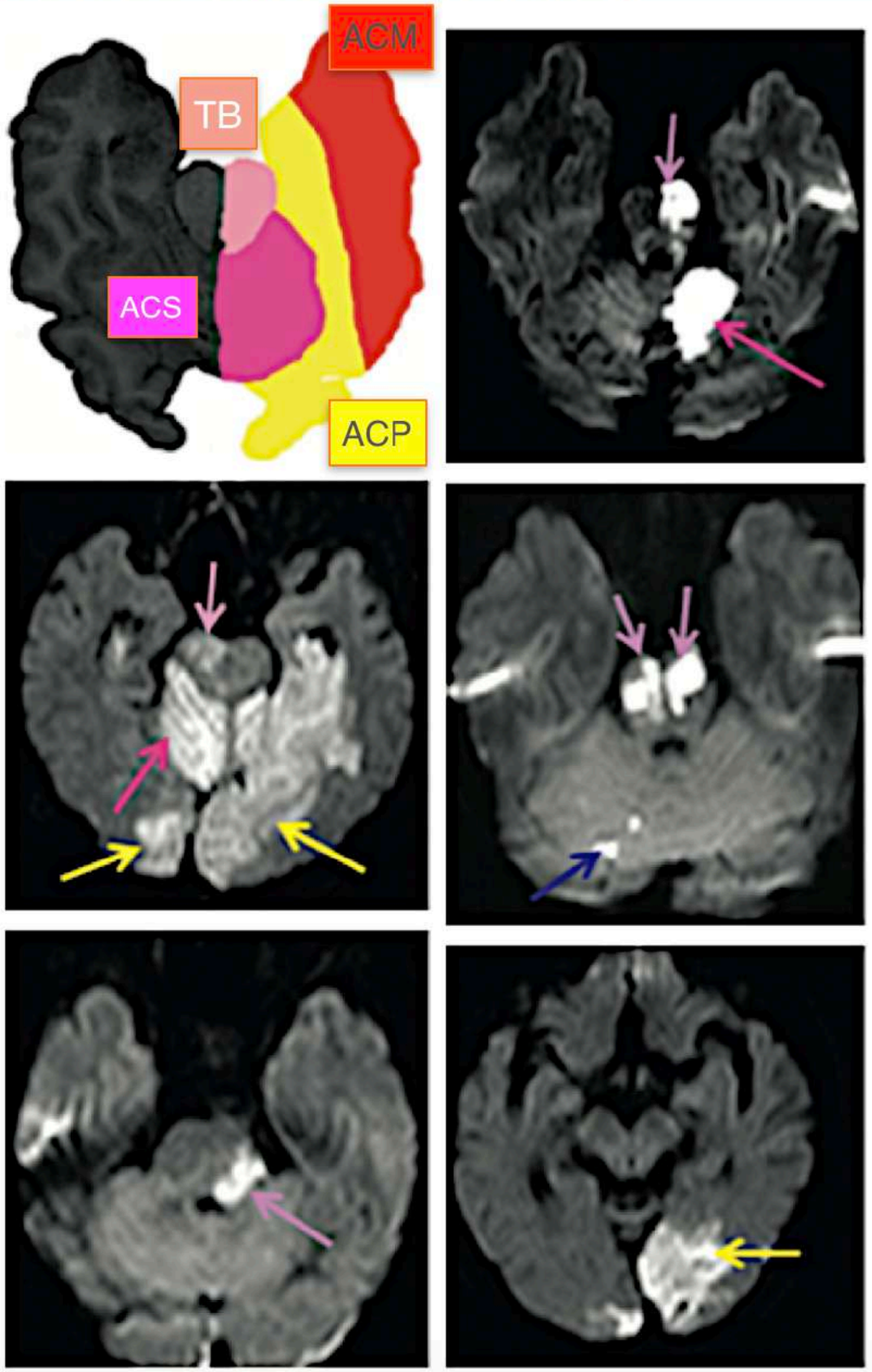

VASCULAIRE TC

Infarctus pédonculaire latéral : syndrome de Weber

- **Voie pyramidale**
  - hémiplégie contro-latérale
- **Noyau oculomoteur III**
  - paralysie du III ipsilatérale

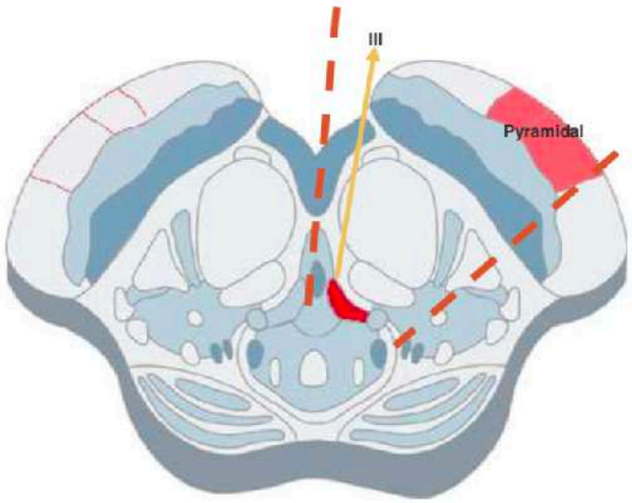

Infarctus pontique unilatéral : syndrome de Millard-Gübler

- **Voie pyramidale**
  - hémiplégie contro-latérale respectant la face
- **Noyaux Facial VII**
  - Paralysie faciale périphérique ipsilatérale

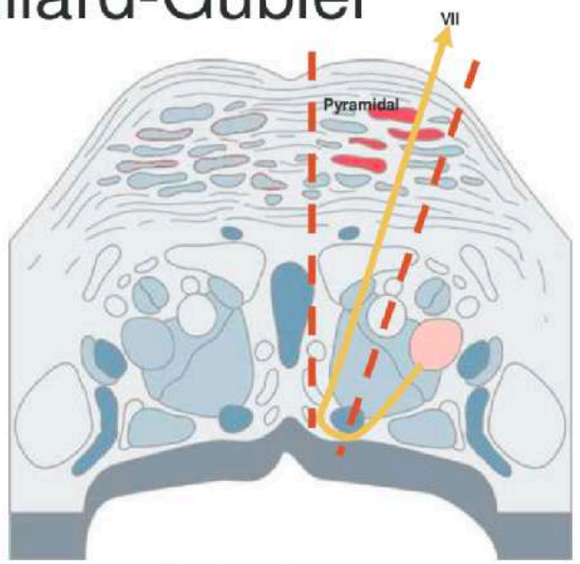

Pont - Coupe axiale

Infarctus pontique unilatéral : syndrome de Foville

- **Voie pyramidale**
  - hémiplégie contro-latérale respectant la face
- **Noyaux abducens VI**
  - Paralysie ipsilatérale de la latéralité déviation des yeux vers l'hémiplégie

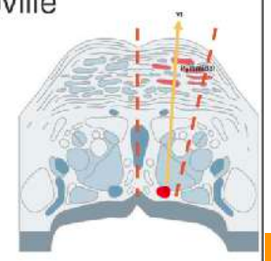

Infarctus bulbaire latéral : Wallenberg

- **Signes vestibulaires :**
  - vertige rotatoire
  - céphalées postérieures
- **signes ipsi-latéraux à la lésion**
  - **V : Noyau du Trijumeau**
    - anesthésie hémiface
  - **Noyau ambigu IX, X, XI**
    - paralysie hémivoile, hémipharynx, corde vocale
  - **Pédoncule cérébelleux inférieur**
    - hémisyndrome cérébelleux à prédominance statique
- **signes controlatéraux à la lésion**
  - **Voie spinothalamique**
    - hémianesthésie thermo-algique respectant la face.
  - signe de Claude-Bernard-Horner

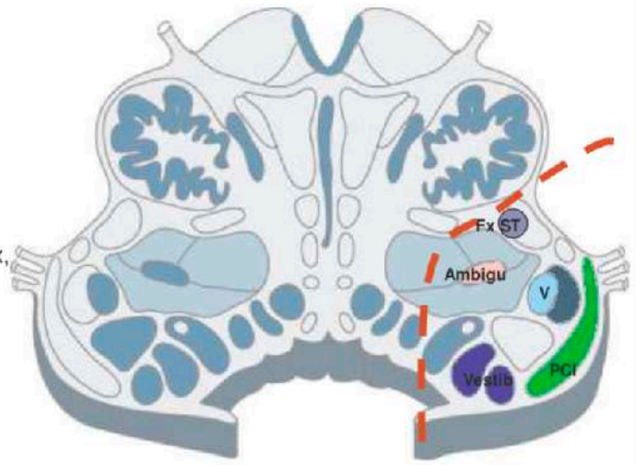

Moelle allongée - Coupe axiale

Infarctus bulbaire médial

- **Voie pyramidale**
  - hémiplégie croisée respectant la face
- **Noyau hypoglosse XII**
  - paralysie ipsilatérale de la langue

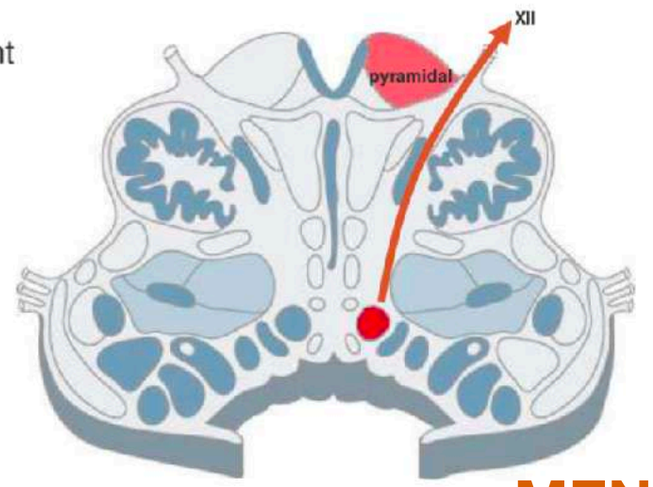

Moelle allongée - Coupe axiale

MENU

ATLAS

TERRITOIRES VASCULAIRES (DISTRIBUTION USUELLE) ET ISCHÉMIE CORRESPONDANTE

- Artère cérébelleuse inférieure (PICA = Postérior Inferior Cerebellar Artery)
- Artère cérébelleuse moyenne (AICA = Antero Inferior Cerebellar Artery)
- Perforantes du tronc basilaire
- Artère de la fossette latérale du bulbe Art FLB **APPARTIENT AU TERRITOIRE PICA**

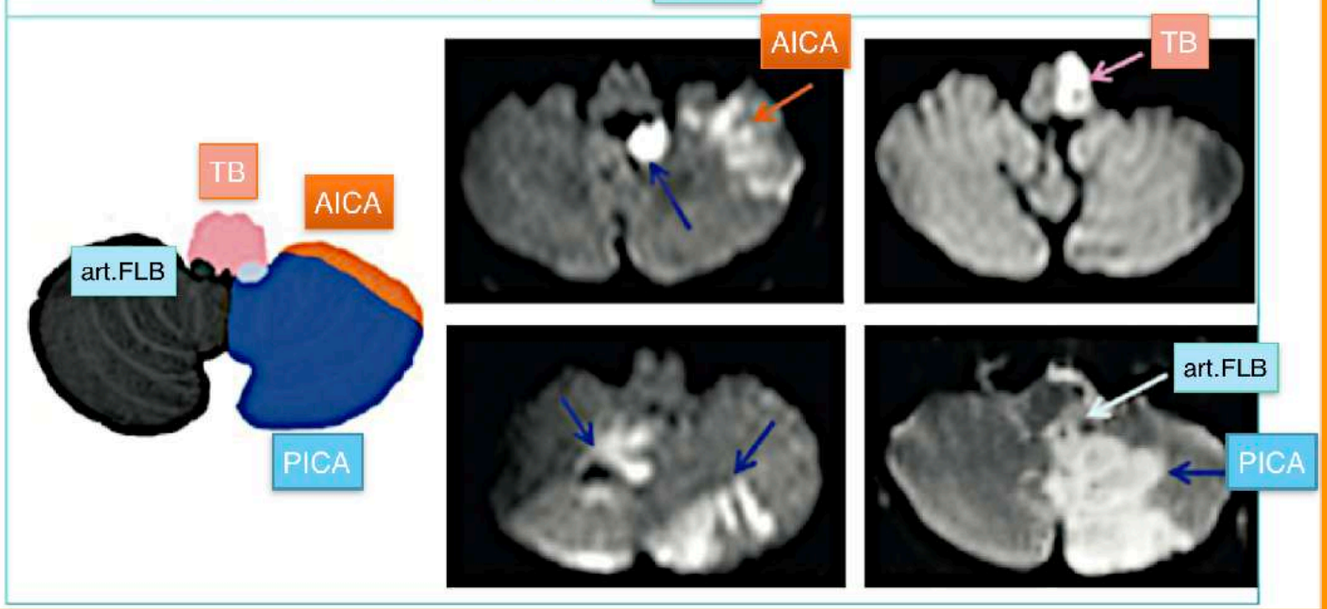

MENU

- Artère cérébelleuse inférieure (PICA = Postérior Inferior Cerebellar Artery)
- Artère cérébelleuse moyenne (AICA = Antero Inferior Cerebellar Artery)
- Artère cérébelleuse supérieure ACS
- Perforantes du tronc basilaire
- Artère cérébrale moyenne (ACM = Artère sylvienne)

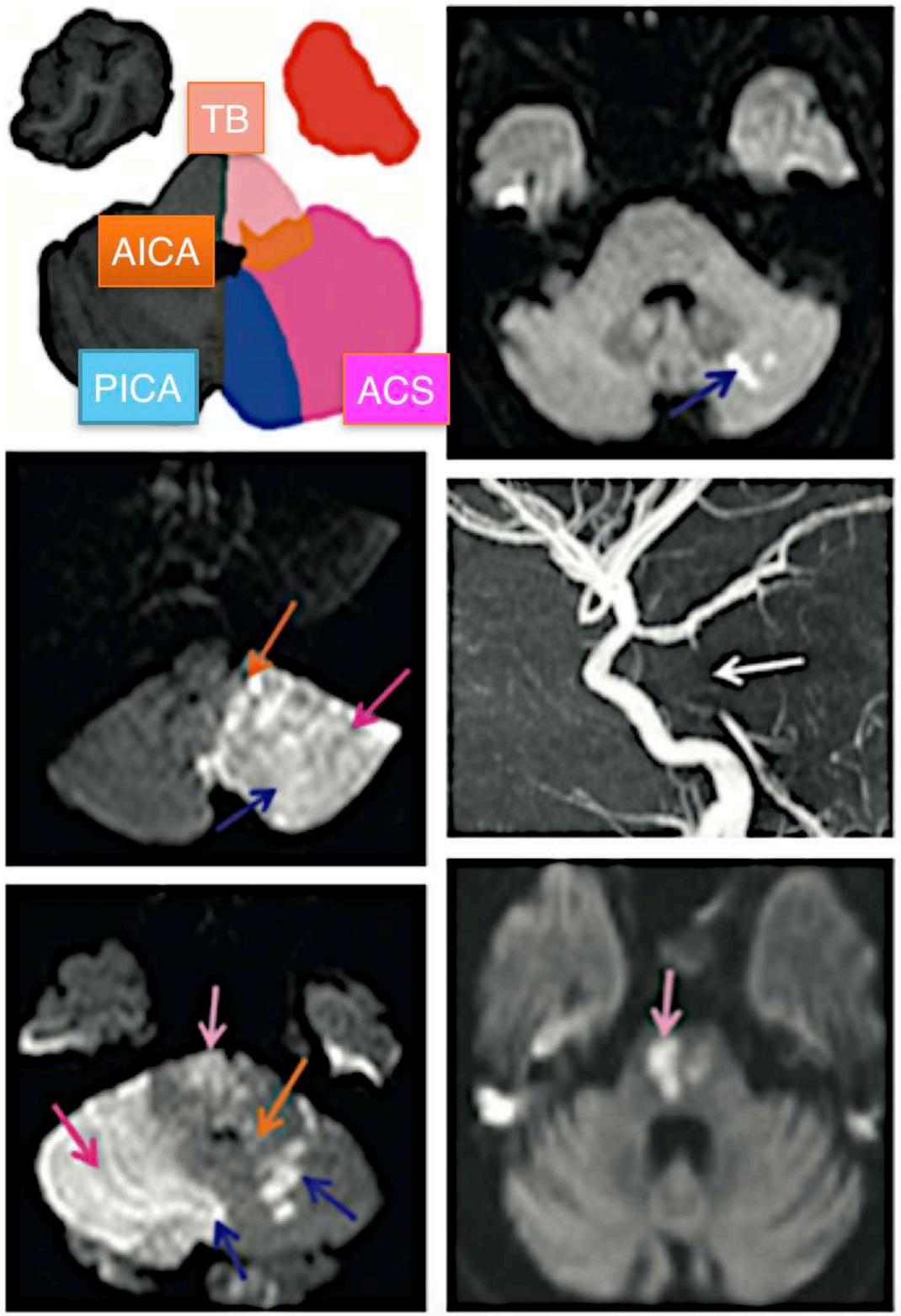

- Artère cérébelleuse inférieure (PICA = Postérior Inferior Cerebellar Artery)
- Artère cérébelleuse supérieure
- Perforantes du tronc basilaire
- Artère cérébrale postérieure (ACP)
- Artère cérébrale moyenne (ACM = Artère sylvienne)

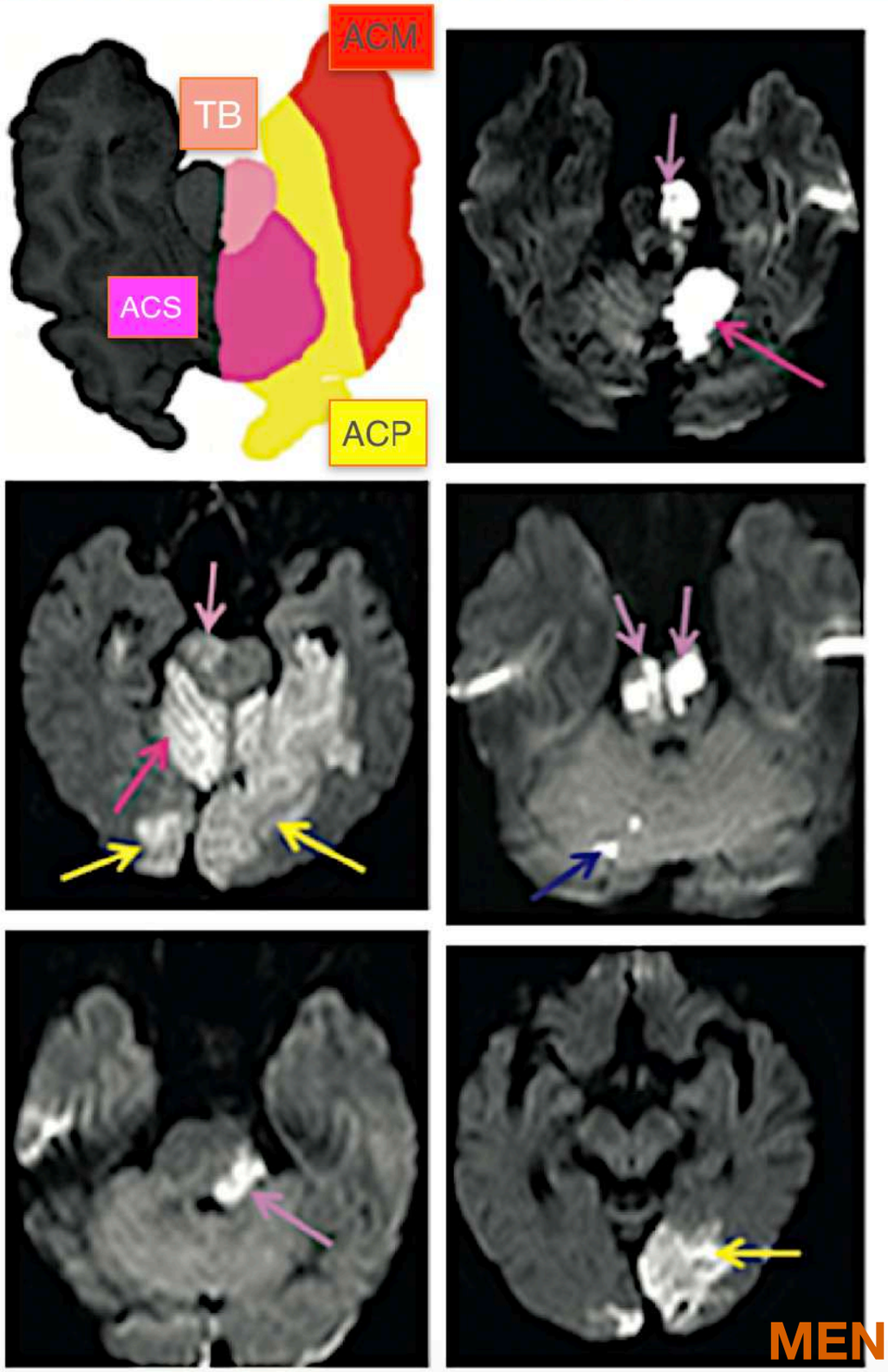

MENU

- Perforantes du tronc basilaire
- Artère cérébrale postérieure (ACP) ACP
- Perforantes de P1 et P2
- Artère choroïdienne antérieure Art Chor Ant
- Artère cérébrale moyenne (ACM = Artère sylvienne) ACM
- Artère cérébrale antérieure (ACA) ACA

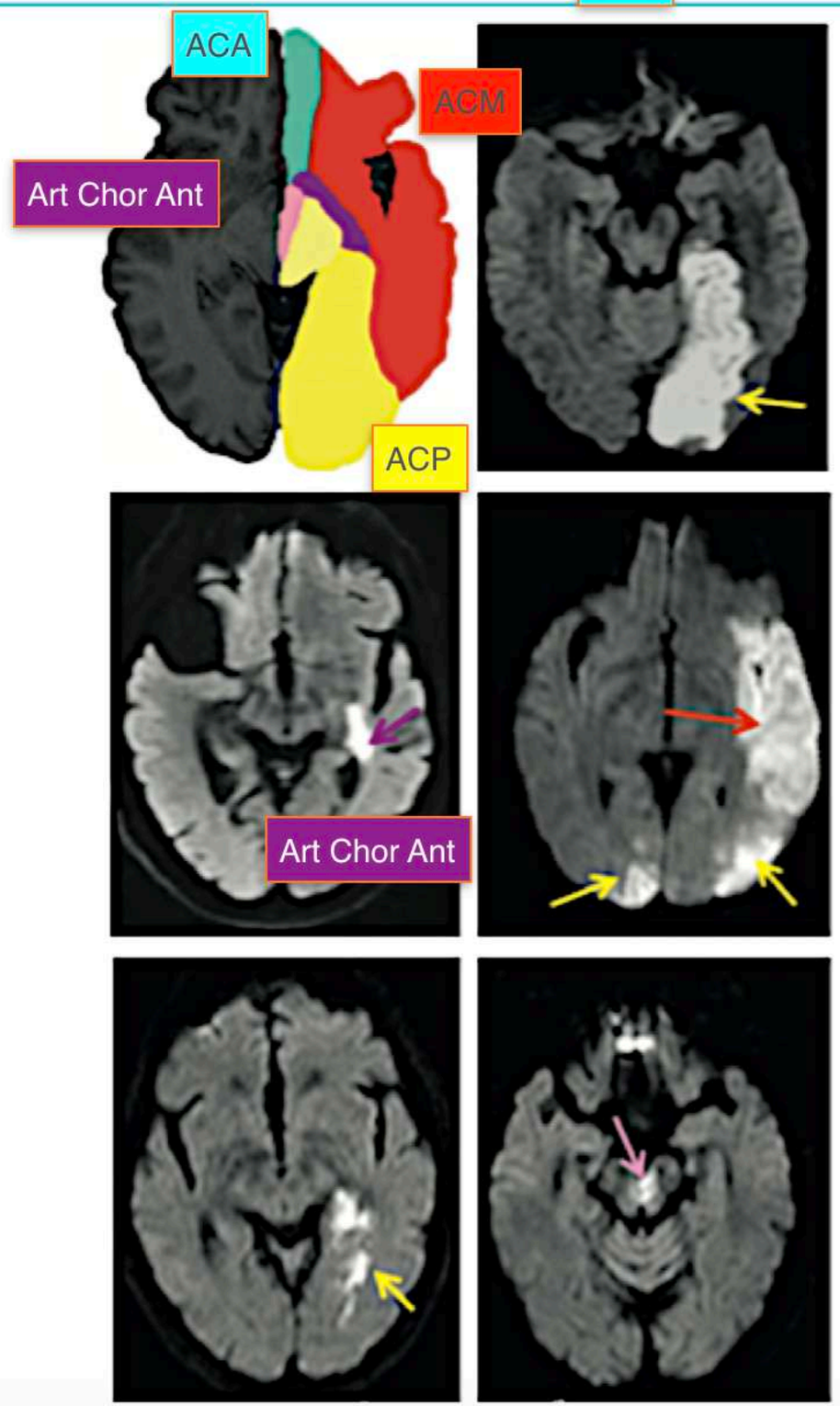

Tableau : Territoire de l'artère choroïdienne antérieure

Segment cisternal	Globus pallidus Capsule interne (bras postérieur) Noyau caudé (queue) Thalamus (noyau ventrolatéral) Mésencéphale (noyau rouge) Voies optiques (bandelette optique, corps genouillé latéral) Lobe temporal (partie antérieure et médiale : uncus, noyau amygdalien, hippocampe)
Segment ventriculaire	Plexus choroïde Pilier postérieur du fornix

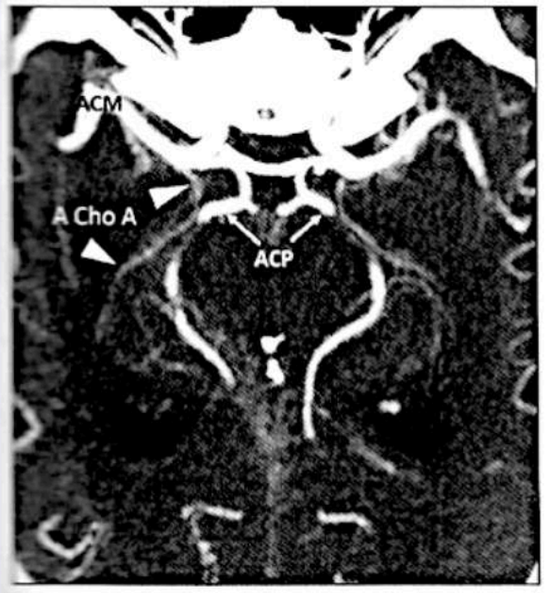

Figure 4 : Angioscanner. A Cho A : artère choroïdienne antérieure. ACP – ACM : artères cérébrales postérieure et moyenne.

- Perforantes du tronc basilaire
- Artère cérébrale postérieure (ACP)
- Perforantes de P1 et P2
- Artère choroïdienne antérieure
- Artère cérébrale moyenne (ACM = Artère sylvienne)
- Artère cérébrale antérieure (ACA)

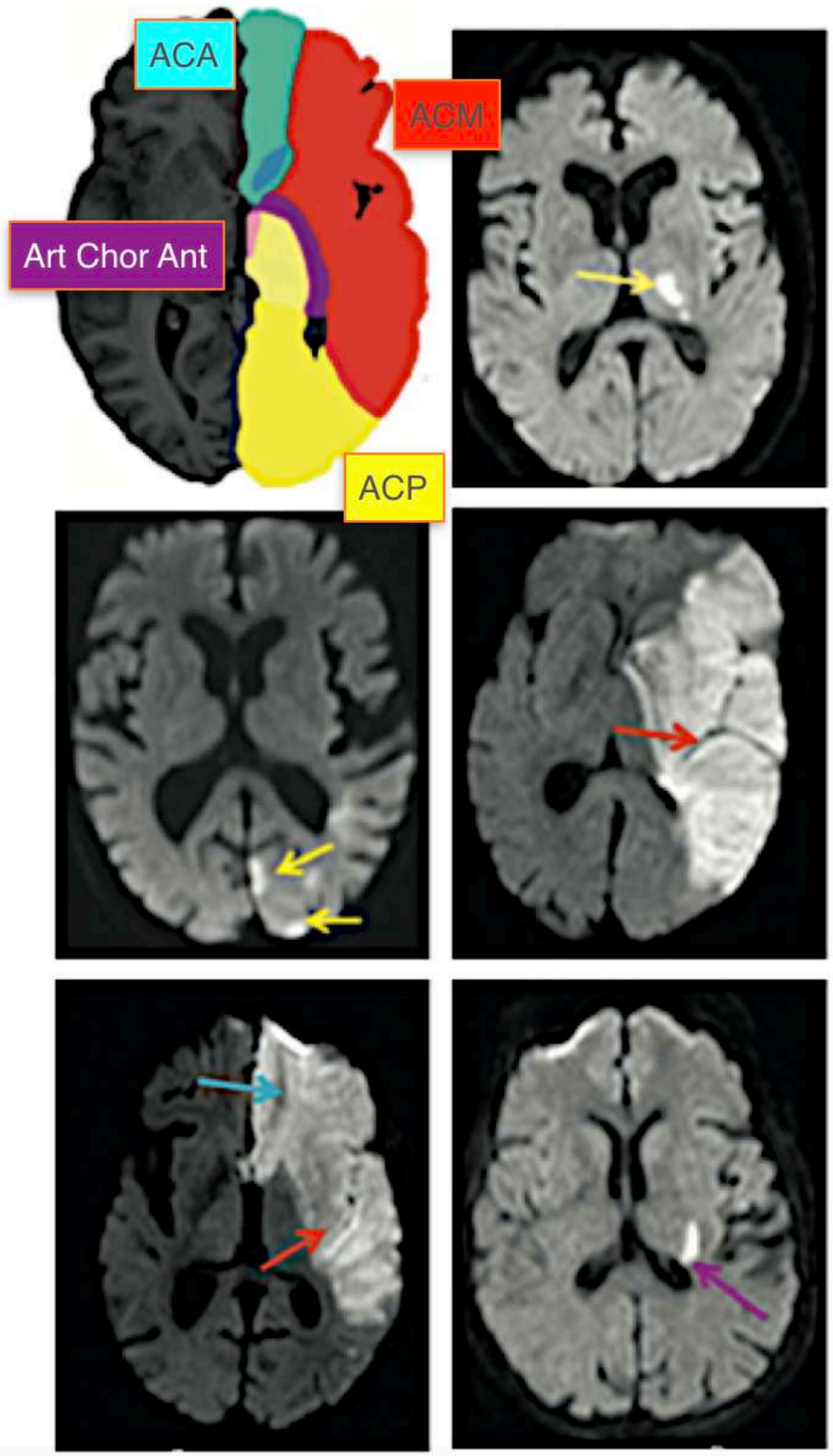

- Artère cérébrale postérieure (ACP)
- Perforantes de P1 et P2
- Artère de percheron
- Artère choroïdienne antérieure
- Artère cérébrale moyenne (ACM = Artère sylvienne)
- Perforantes de M1 (artères thalamo-striées)
- Artère cérébrale antérieure (ACA)

Percheron

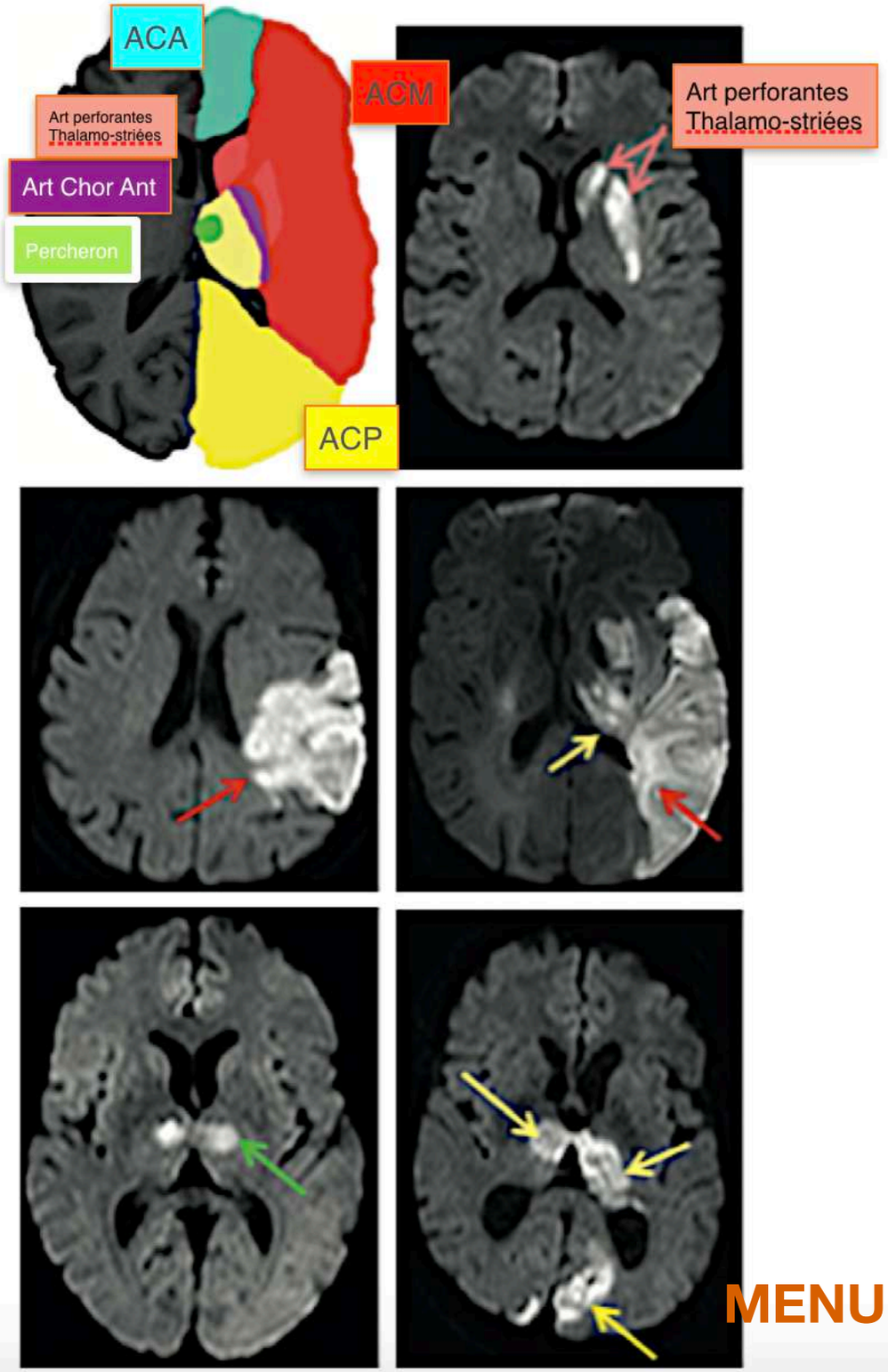

MENU

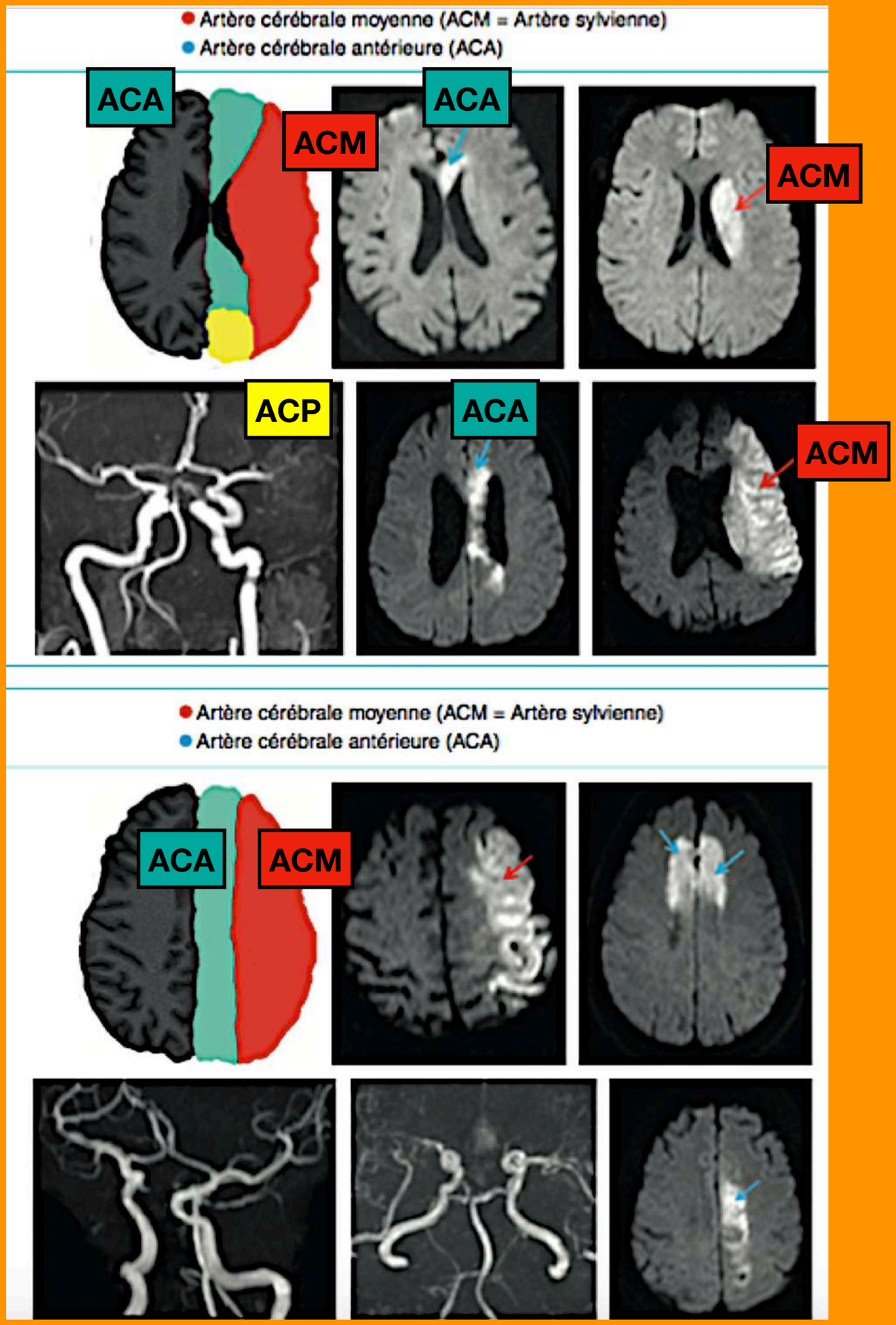
Artère cérébrale moyenne (ACM = Artère sylvienne)
Artère cérébrale antérieure (ACA)
ACA
ACM
ACA
ACM
ACP
ACA
ACM
Artère cérébrale moyenne (ACM = Artère sylvienne)
Artère cérébrale antérieure (ACA)
ACA
ACM

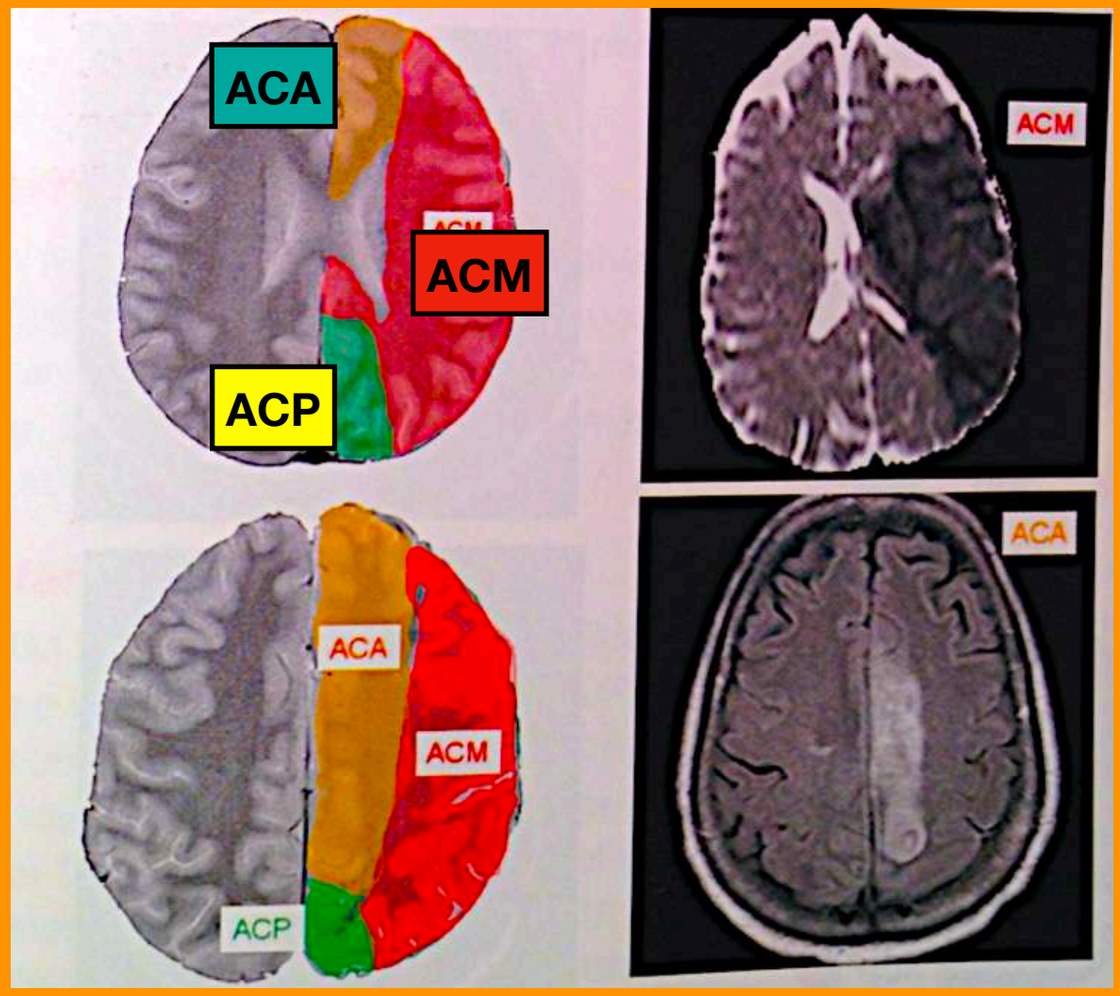
ACA
ACM
ACP
ACM
ACA
ACM
ACP
ACA

MENU

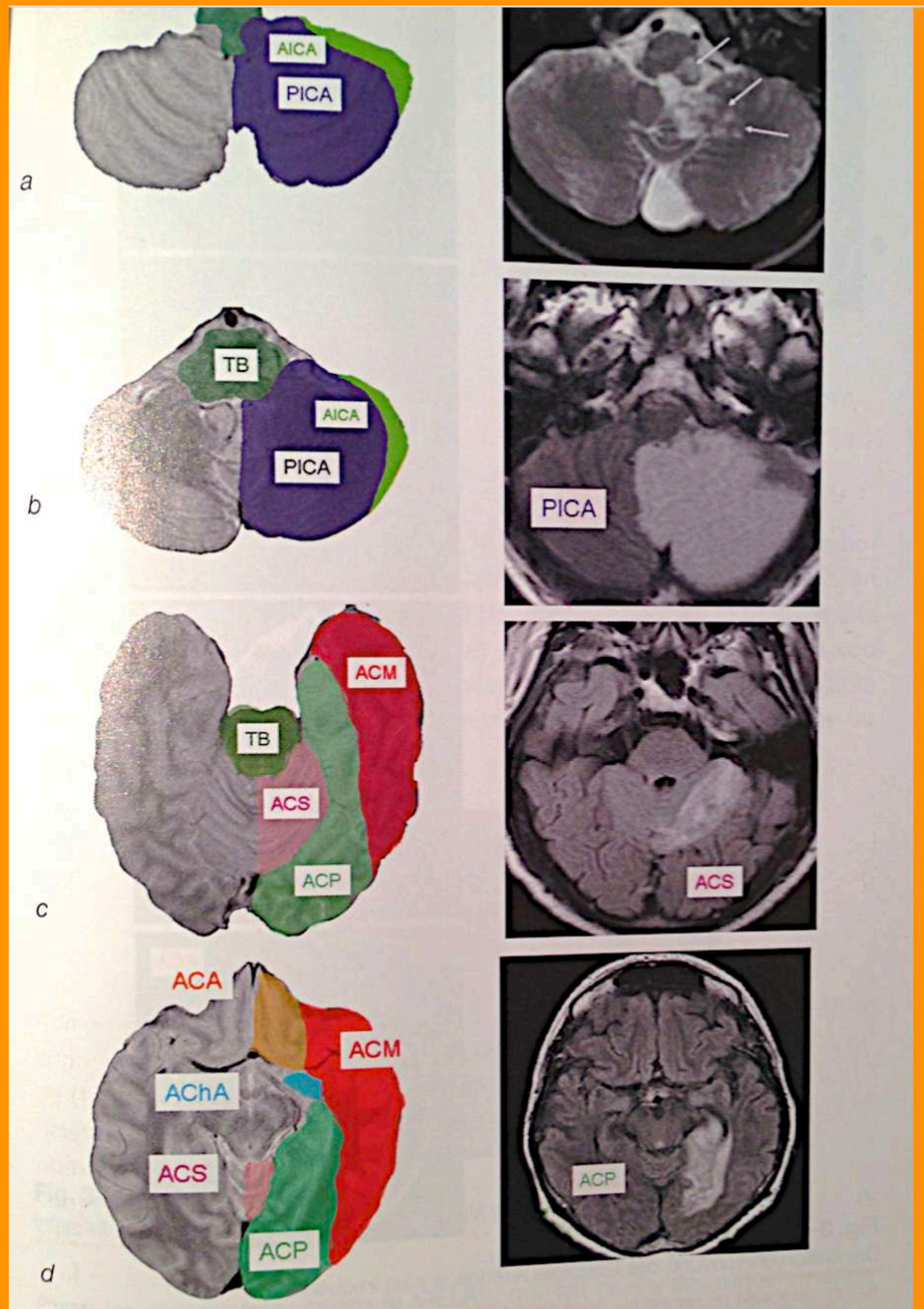

Fig. 3-48 et 3-49a–d
Disposition anatomique des territoires artériels la plus fréquente.

Artère cérébrale moyenne ou sylvienne (ACM). Artère cérébrale antérieure (ACA). Artère cérébrale postérieure (ACP). Artère choroïdienne antérieure (AChA). Artère cérébelleuse supérieure (ACS). Artère cérébelleuse inféro-antérieure (AICA). Artère cérébelleuse inféro-postérieure (PICA). Artères perforantes du tronc basilaire (TB) ou artère basilaire.

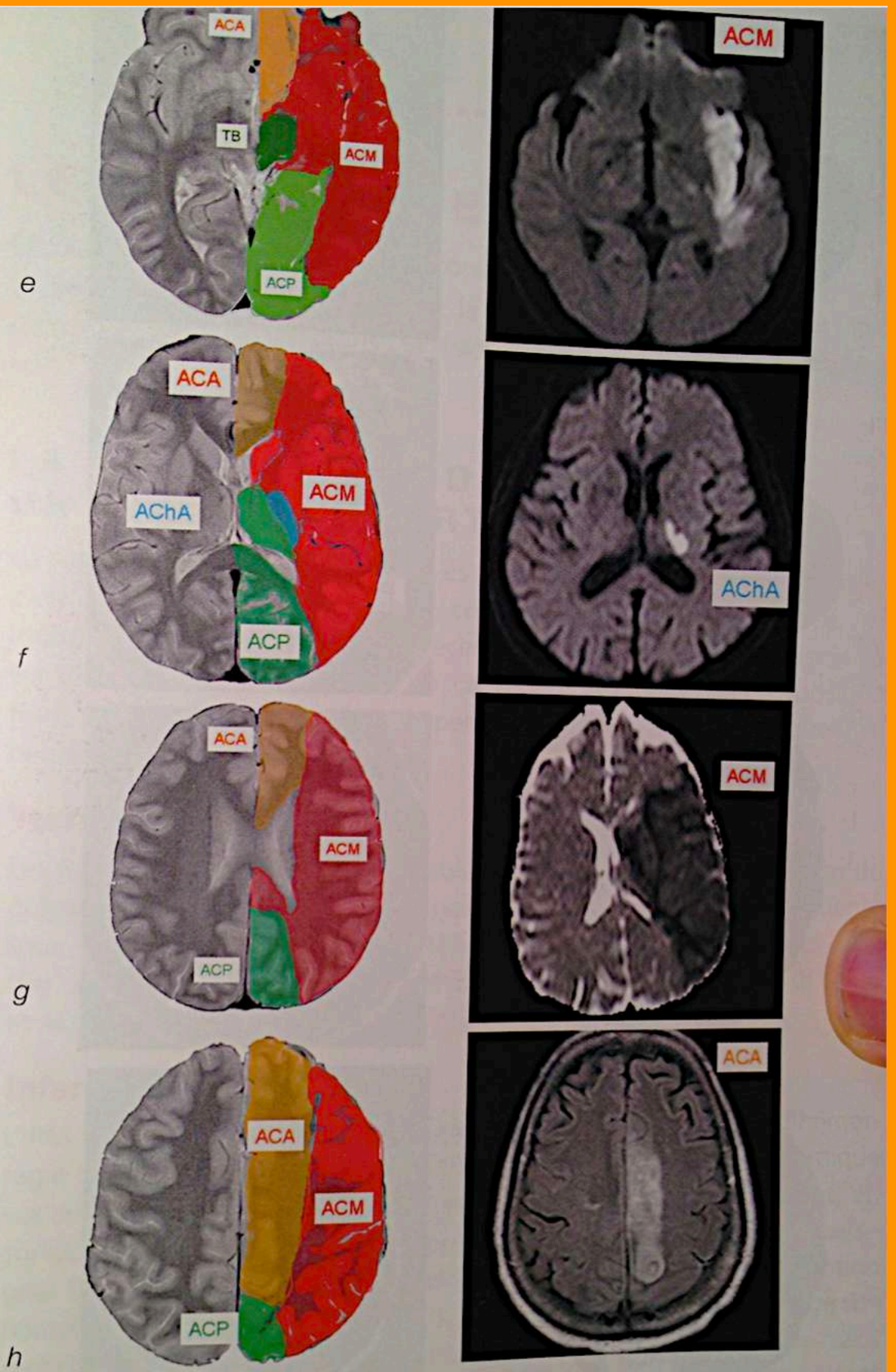

Fig. 3-48 et 3-49e–h
Disposition anatomique des territoires artériels la plus fréquente.

Artère cérébrale moyenne ou sylvienne (ACM). Artère cérébrale antérieure (ACA). Artère cérébrale postérieure (ACP). Artère choroïdienne antérieure (AChA). Artère cérébelleuse supérieure (ACS). Artère cérébelleuse inféro-antérieure (AICA). Artère cérébelleuse inféro-postérieure (PICA). Artères perforantes du tronc basilaire (TB) ou artère basilaire.

MENU

FISCHER +++

- ***L'artère carotide interne*** naît de la bifurcation de l'artère carotide commune en regard de la 4ème vertèbre cervicale. Son trajet est subdivisé en quatre segments :
  - cervical,
  - pétreux, dans le canal carotide (deux portions séparées par un coude : verticale ou tympanique et horizontale)
  - caverneux
  - cisternal (supracaverneux)
- Dans ses ***segments caverneux et cisternal***, l'artère carotide interne a un trajet sinueux, le siphon. Selon la classification de Fischer, le siphon est subdivisé en cinq segments, dont les trois premiers sont intracaverneux :
  - C5 : premier segment intracrânien, courbe à concavité postérieure,
  - C4 : segment horizontal,
  - C3 : courbe à concavité postérieure,
  - C2 : infraclinoïdien, horizontal ou légèrement ascendant,
  - C1 : supraclinoïdien, vertical.

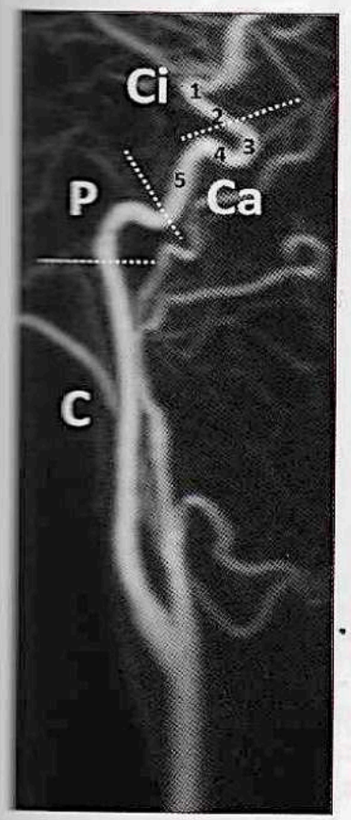

Figure 1 : ARM, axe carotide de profil. Portions cervicale (C), pétreuse (P), caverneuse (Ca) et cisternale (Ci). Les segments C5, C4 et C3 du siphon sont intracaverneux ; les segments C2 et C1 sont sous-arachnoïdiens.



Figure 2 : ARM 3DTOF, vue axiale. Artères cérébrales antérieure (ACA), moyenne (ACM) et postérieure (ACP). Artère communicante postérieure (ACoP). Artère cérébrale postérieure droite née du siphon (type fœtal)

BOUTHILLIER

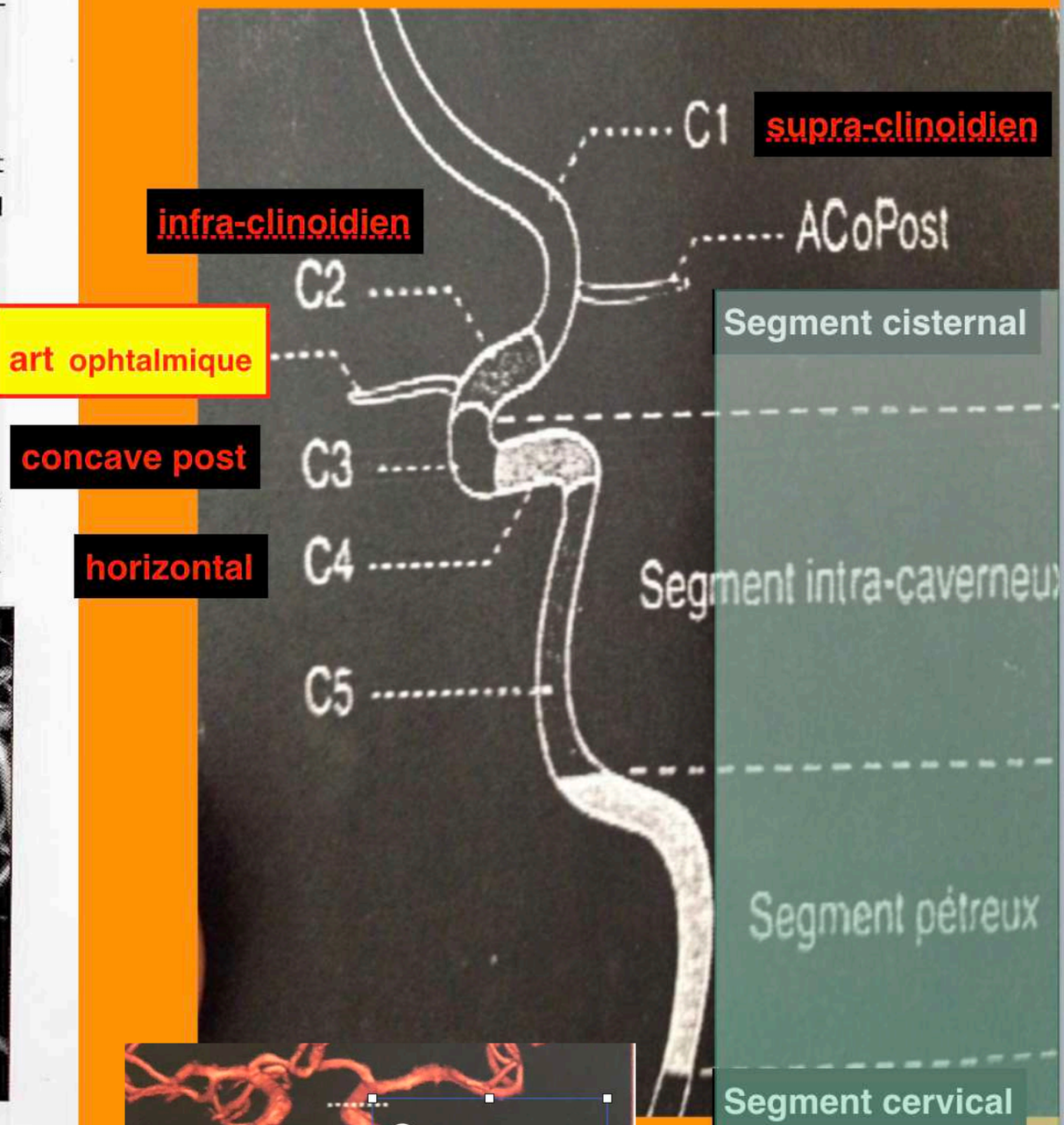

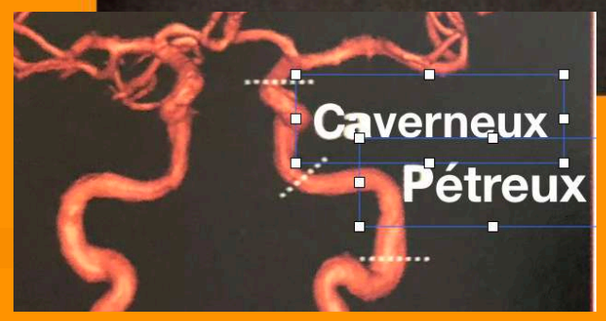

MENU

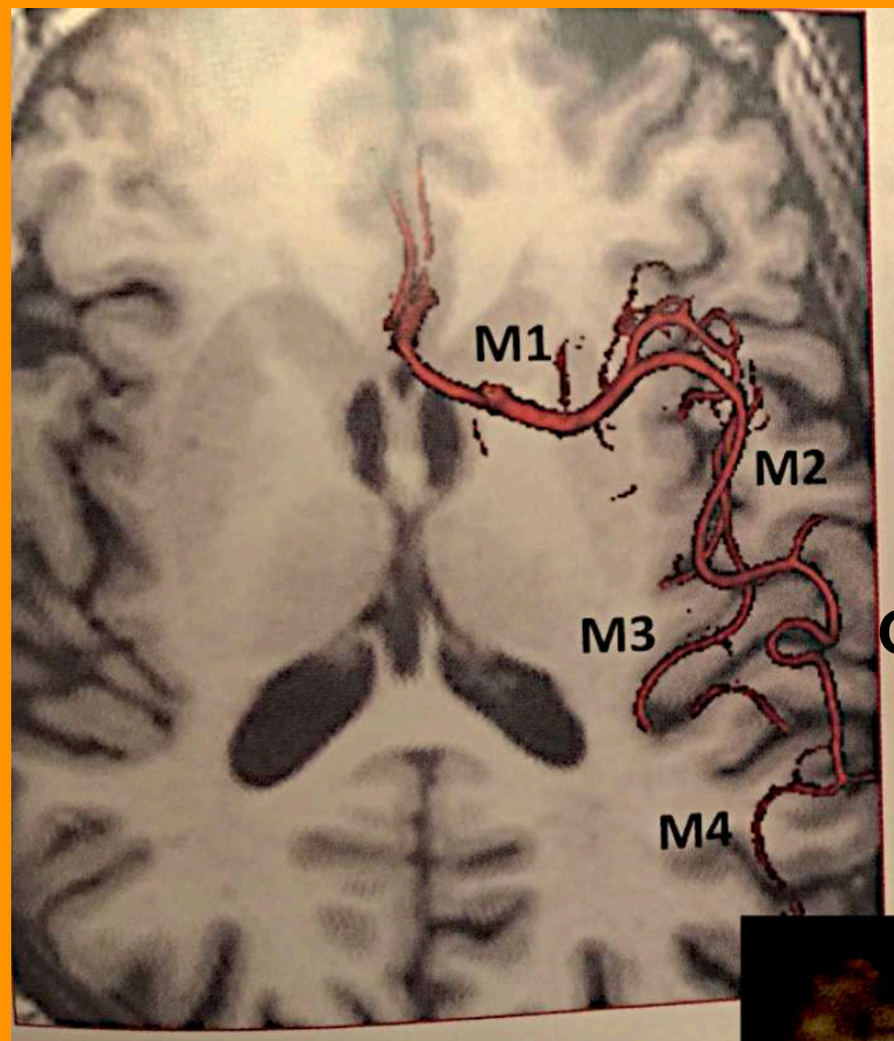

Basal

Insulaire

Operculaire

Figure 6 : ARM fusionnée à une séquence T1. M1 → M4 : Segments de l'artère cérébrale moyenne.

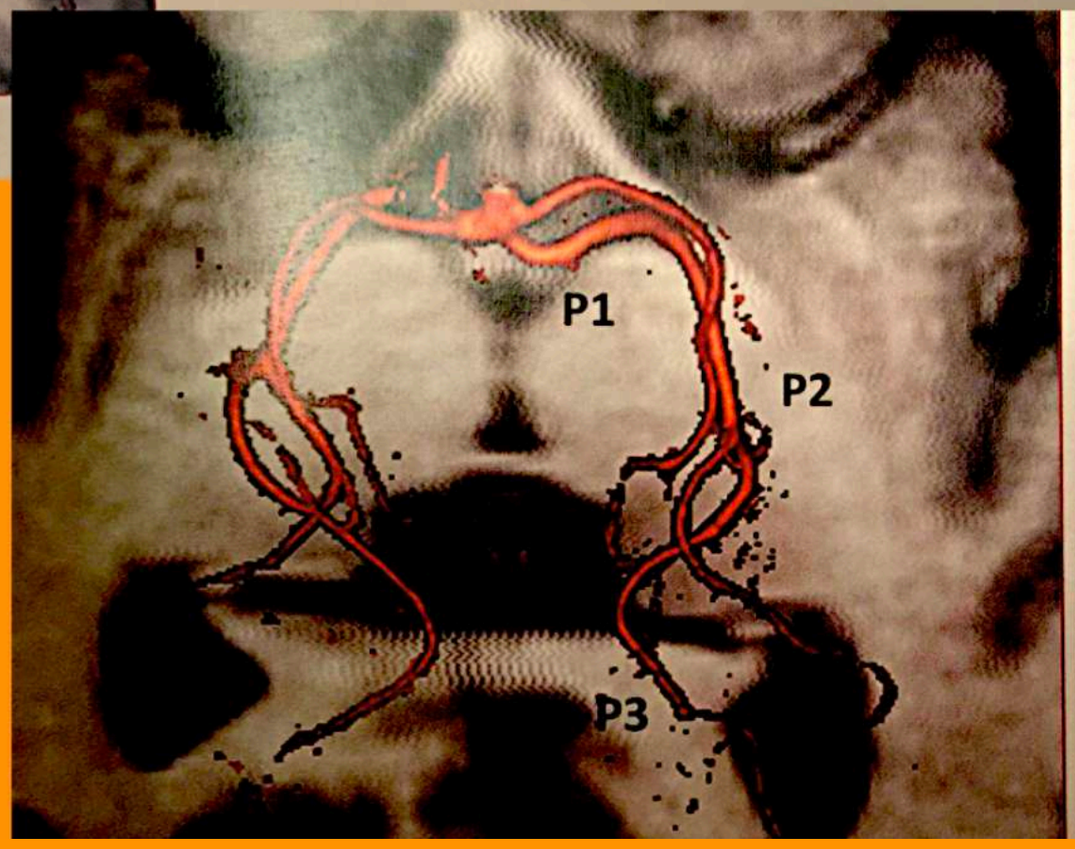

Figure 7 : ARM fusionnée à une séquence T1. P1 → P3 : Segments de l'artère cérébrale postérieure.

MENU

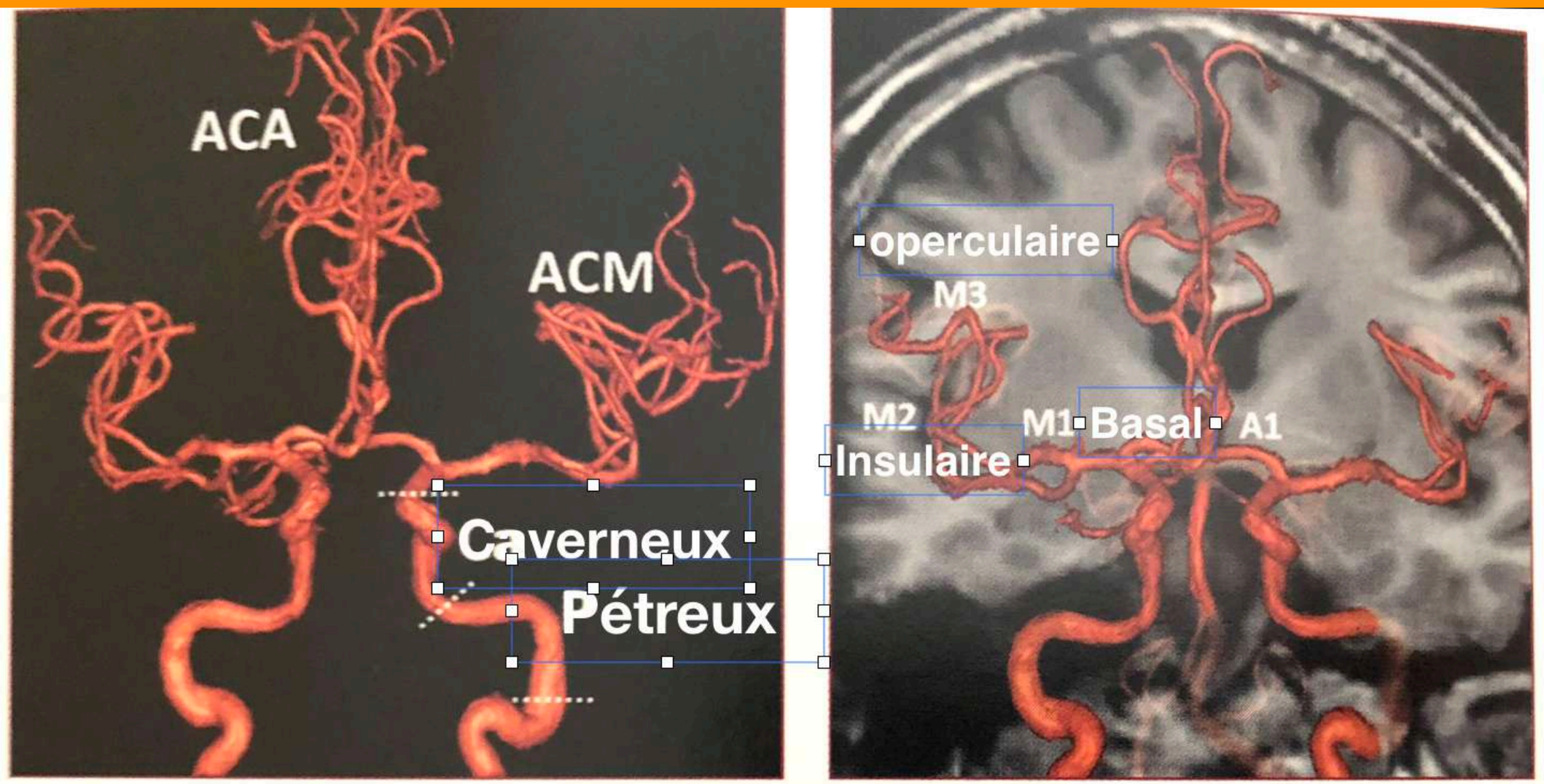

gure 3 : ARM 3DTOF vue frontale après retrait du système vertébrobasilaire **(a)** et fusionnée à ne séquence T1 **(b)** Segments pétreux (P) et caverneux (Ca) de l'artère carotide interne (NB. Seg- ent cisternal au-delà des pointillés). Artères cérébrales antérieure (ACA), moyenne (ACM). Seg- ent basal (A1) de l'artère cérébrale antérieure. Segments basal (M1), insulaire (M2) et operculaire M3) de l'artère cérébrale moyenne.

VARIANTE
ARTERE TRIGÉMINÉE :
-soit LATERALE
-soit MÉDIANE

Persistance d'une artère trigéminale

L'artère trigéminale est une communication persistante entre l'artère carotide interne intracaverneuse et l'artère basilaire. Elle est souvent associée à d'autres anomalies vasculaires comme des anévrismes. La présence d'une artère trigéminale n'entraîne pas de symptôme. C'est souvent une

MÉDIANE LATERALE

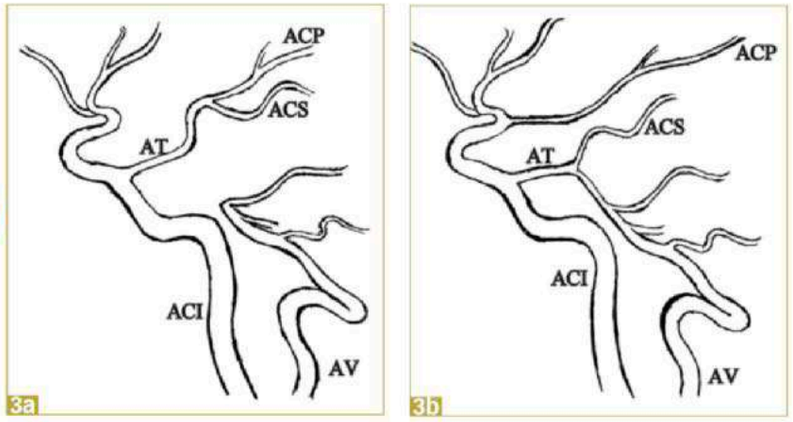

Disposition de types 1 et 2 de l'artère trigéminée persistante (d'après Saltzman, 1959) (ACI : artère carotide interne ; AV : artère vertébrale ; ACS : artère cérébelleuse supérieure ; ACP : artère cérébrale postérieure ; AT : ar- tère trigéminée). (a) Type 1 : les artères communicantes postérieures ainsi que la partie distale du tronc basilaire sont hypoplasiques ; l'artère trigéminée per- sistante vascularise les territoires des artères cérébelleuses supérieures et des artères cérébrales postérieures. (b) Type 2 : l'artère trigéminée persistante rejoint le tronc basilaire au niveau des artères cérébelleuses postérieures. Les artères cérébrales postérieures dépendent des communicantes postérieures.

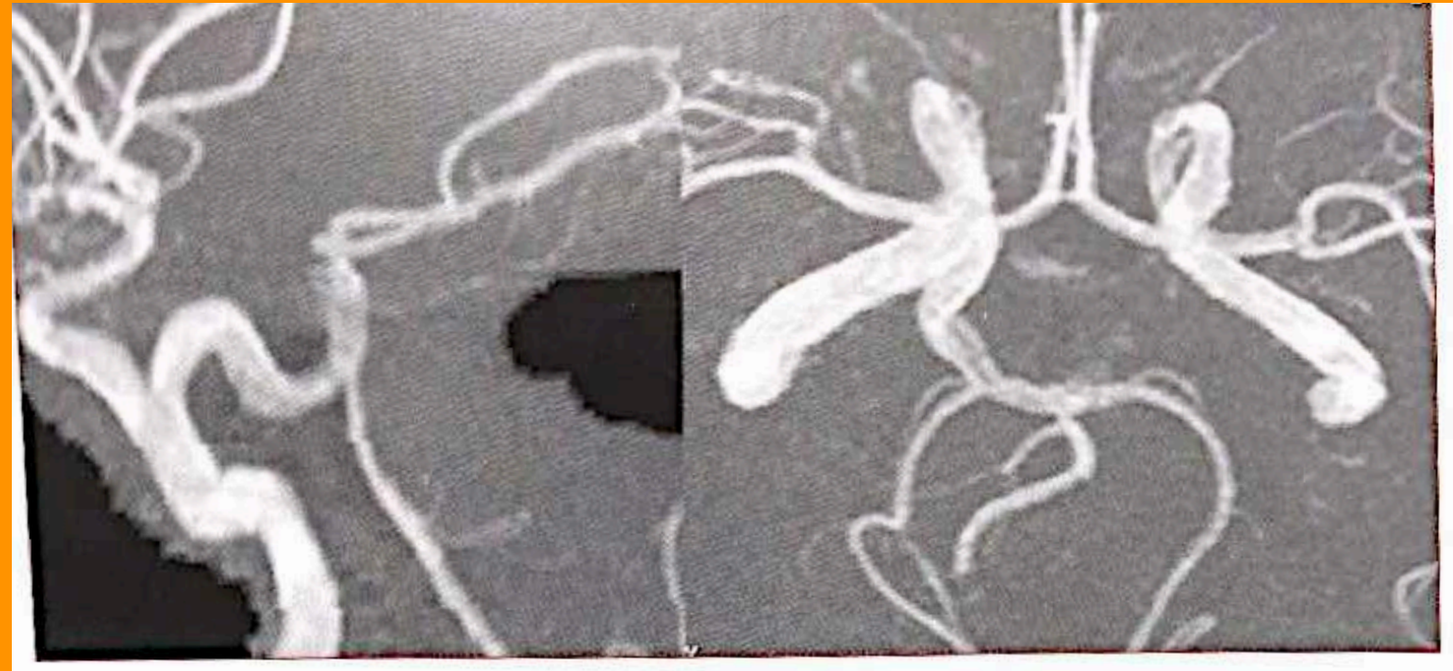

a b Figure 1 : Artère trigéminée de type latéral. ARM TOF, vues latérale (a) et axiale (b).

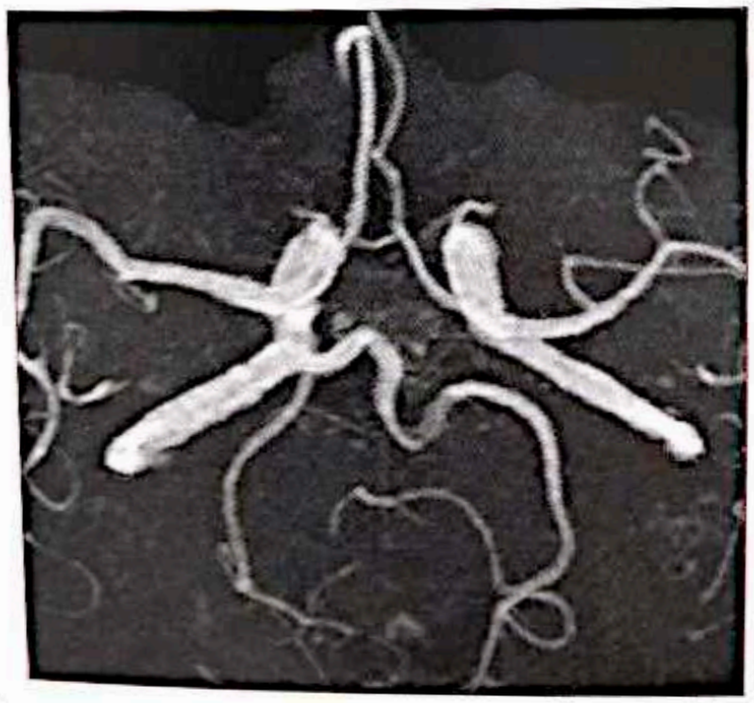

Figure 2 : Artere trigéminée de type médial. ARM TOF, vue axiale.

▸ ***Artère trigéminée de type latéral.*** Après sa sortie de la loge caverneuse, l'artère contourne le clivus et se dirige de façon médiale dans l'espace sous-arachnoïdien pour se terminer au tiers supérieur ou à la jonction tiers moyen-tiers supérieur de l'artère basilaire.

MENU

VARIANTE
ARTERE TRIGÉMINÉE :
-soit LATERALE
-soit MÉDIANE

Persistance d'une artère trigéminale

L'artère trigéminale est une communication persistante entre l'artère carotide interne intracaverneuse et l'artère basilaire. Elle est souvent associée à d'autres anomalies vasculaires comme des anévrismes. La présence d'une artère trigéminale n'entraîne pas de symptôme. C'est souvent une

MÉDIANE **LATERALE**

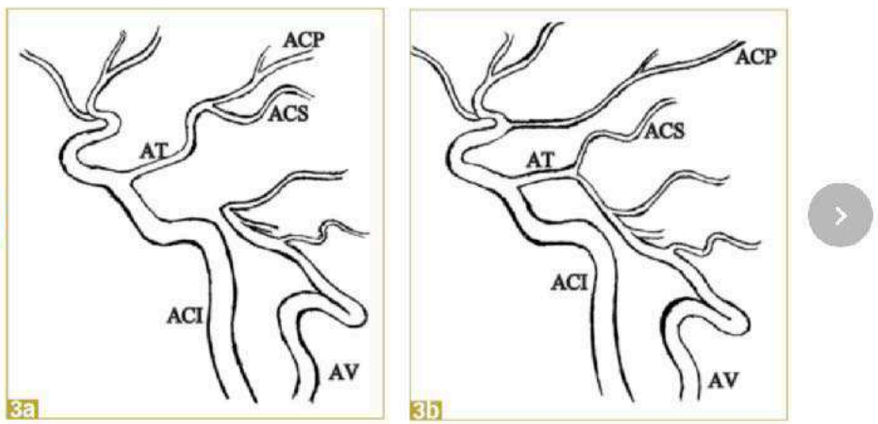

Disposition de types 1 et 2 de l'artère trigéminée persistante (d'après Saltzman, 1959) (ACI : artère carotide interne ; AV : artère vertébrale ; ACS : artère cérébelleuse supérieure ; ACP : artère cérébrale postérieure ; AT : ar- tère trigéminée). (a) Type 1 : les artères communicantes postérieures ainsi que la partie distale du tronc basilaire sont hypoplasiques ; l'artère trigéminée per- sistante vascularise les territoires des artères cérébelleuses supérieures et des artères cérébrales postérieures. (b) Type 2 : l'artère trigéminée persistante rejoint le tronc basilaire au niveau des artères cérébelleuses postérieures. Les artères cérébrales postérieures dépendent des communicantes postérieures.

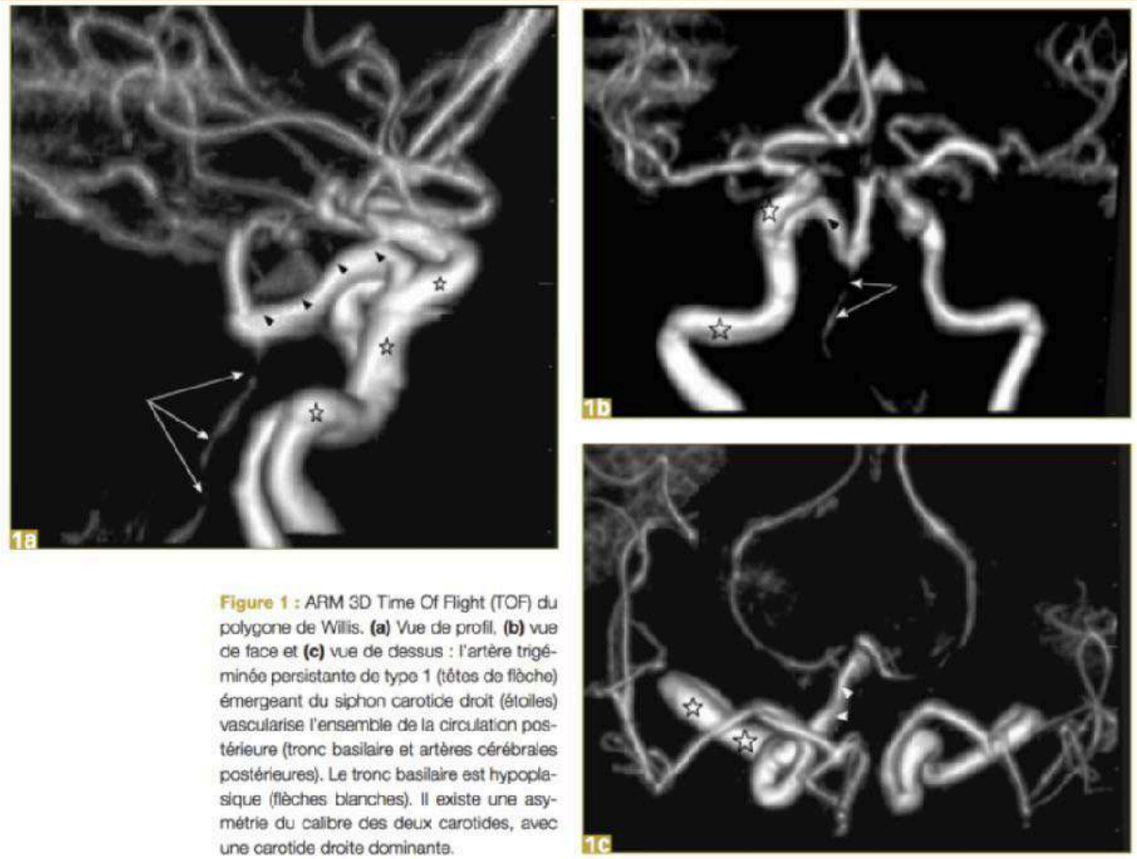

Figure 1 : ARM 3D Time Of Flight (TOF) du polygone de Willis. **(a)** Vue de profil, **(b)** vue de face et **(c)** vue de dessus : l'artère trigéminée persistante de type 1 (têtes de flèche) émergeant du siphon carotide droit (étoiles) vascularise l'ensemble de la circulation postérieure (tronc basilaire et artères cérébrales postérieures). Le tronc basilaire est hypoplasique (flèches blanches). Il existe une asymétrie du calibre des deux carotides, avec une carotide droite dominante.

ARM 3D Time Of Flight (TOF) du polygone de Willis. (a) Vue de profil, (b) vue de face et (c) vue de dessus : l'artère trigéminée persistante de type 1 (têtes de flèche) émergeant du siphon carotide droit (étoiles) vascularise l'ensemble de la circulation pos- térieure (tronc basilaire et artères cérébrales postérieures). Le tronc basilaire est hypopla- sique (flèches blanches). Il existe une asy- métrie du calibre des deux carotides, avec une carotide droite dominante.

MENU

VARIANTE
ARTERE CÉRÉBRALE POSTERIEURE :
DE TYPE FOETALE

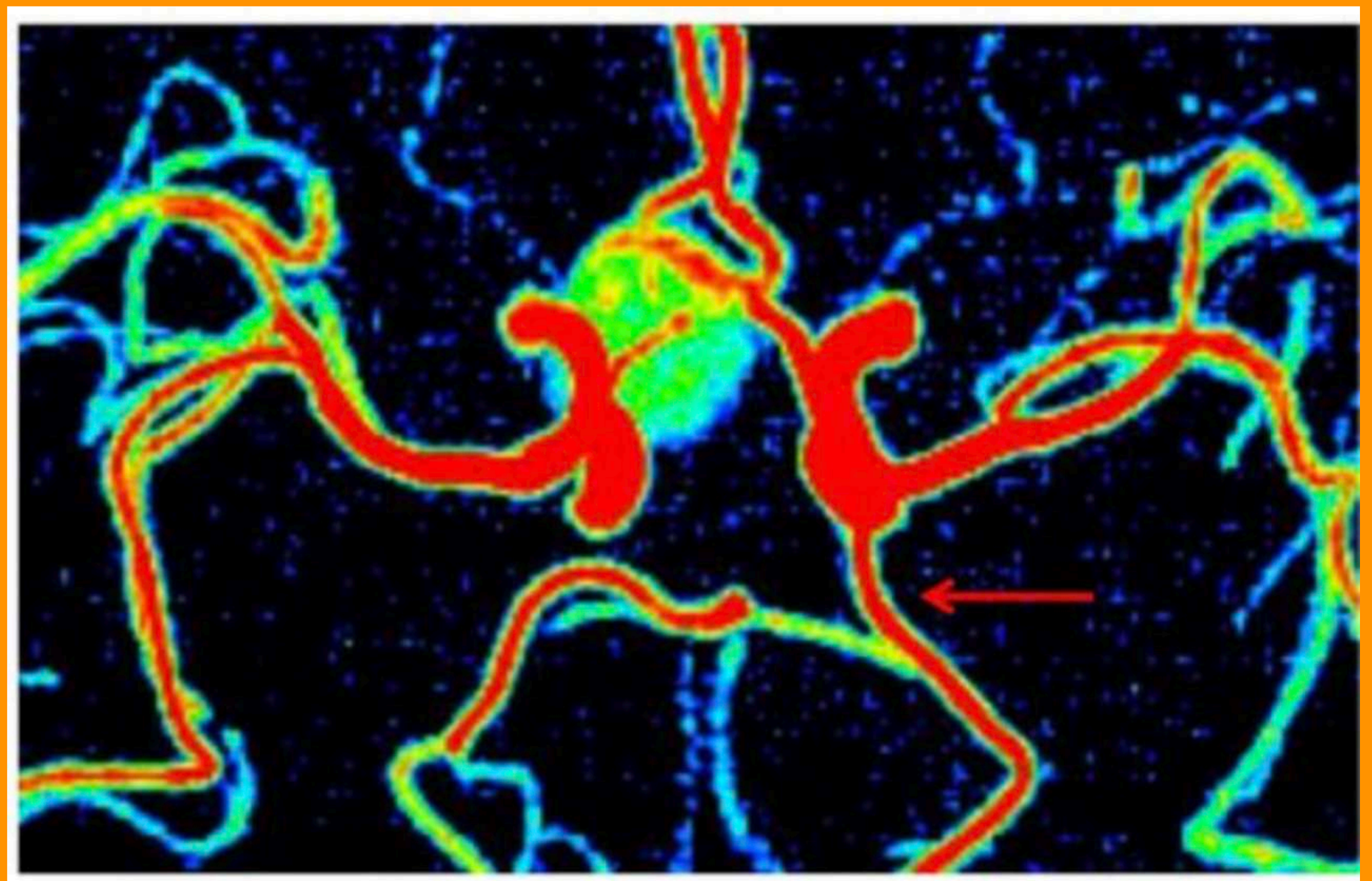

Séquence 3D Contraste de phase(3DPCVIPR), pondérée en vitesse circulante. Mise en évidence d'une origine embryologique de l'artère cérébrale postérieure gauche.

MENU

CAROTIDE EXTERNE

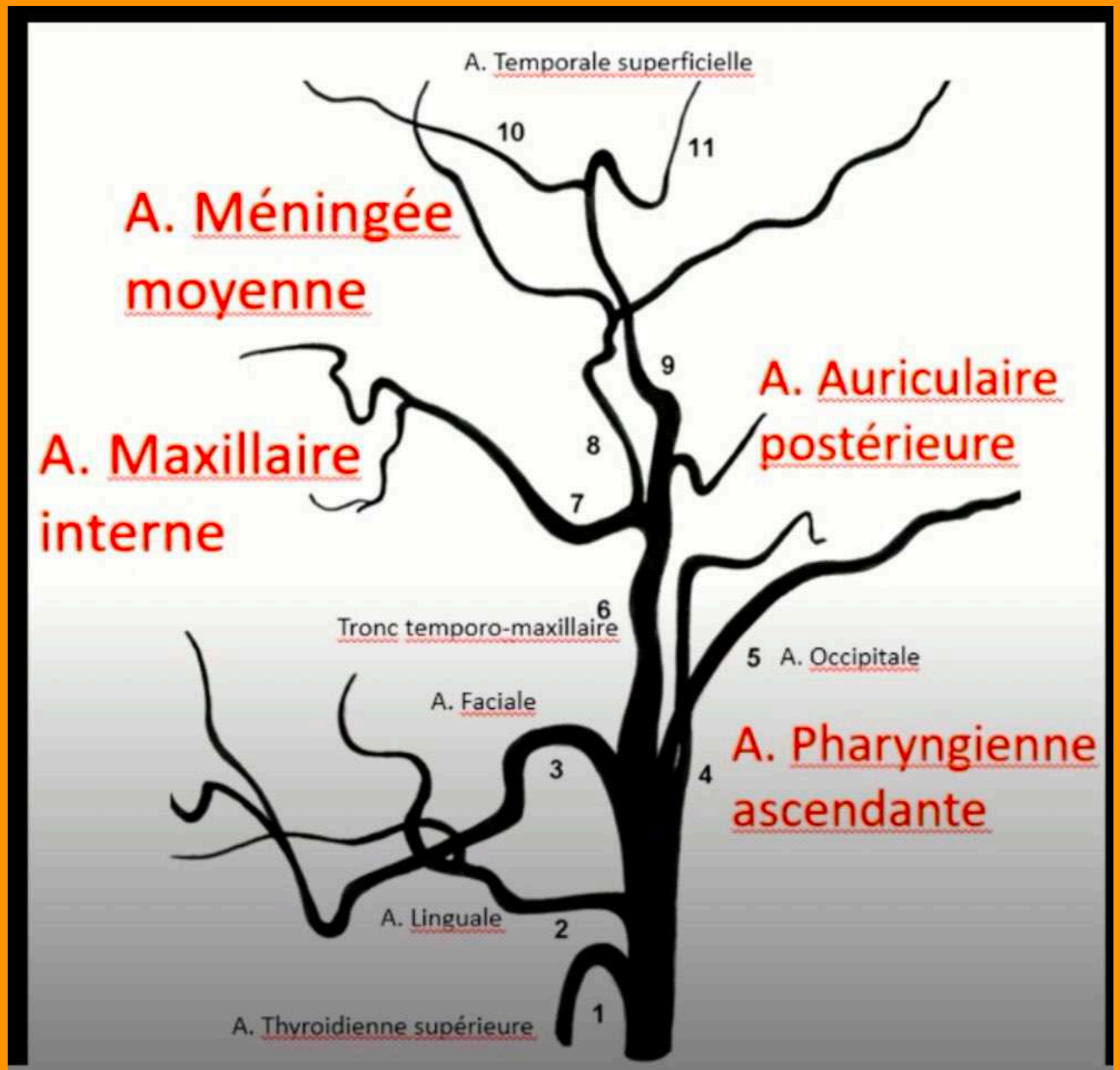

MENU

CAROTIDES

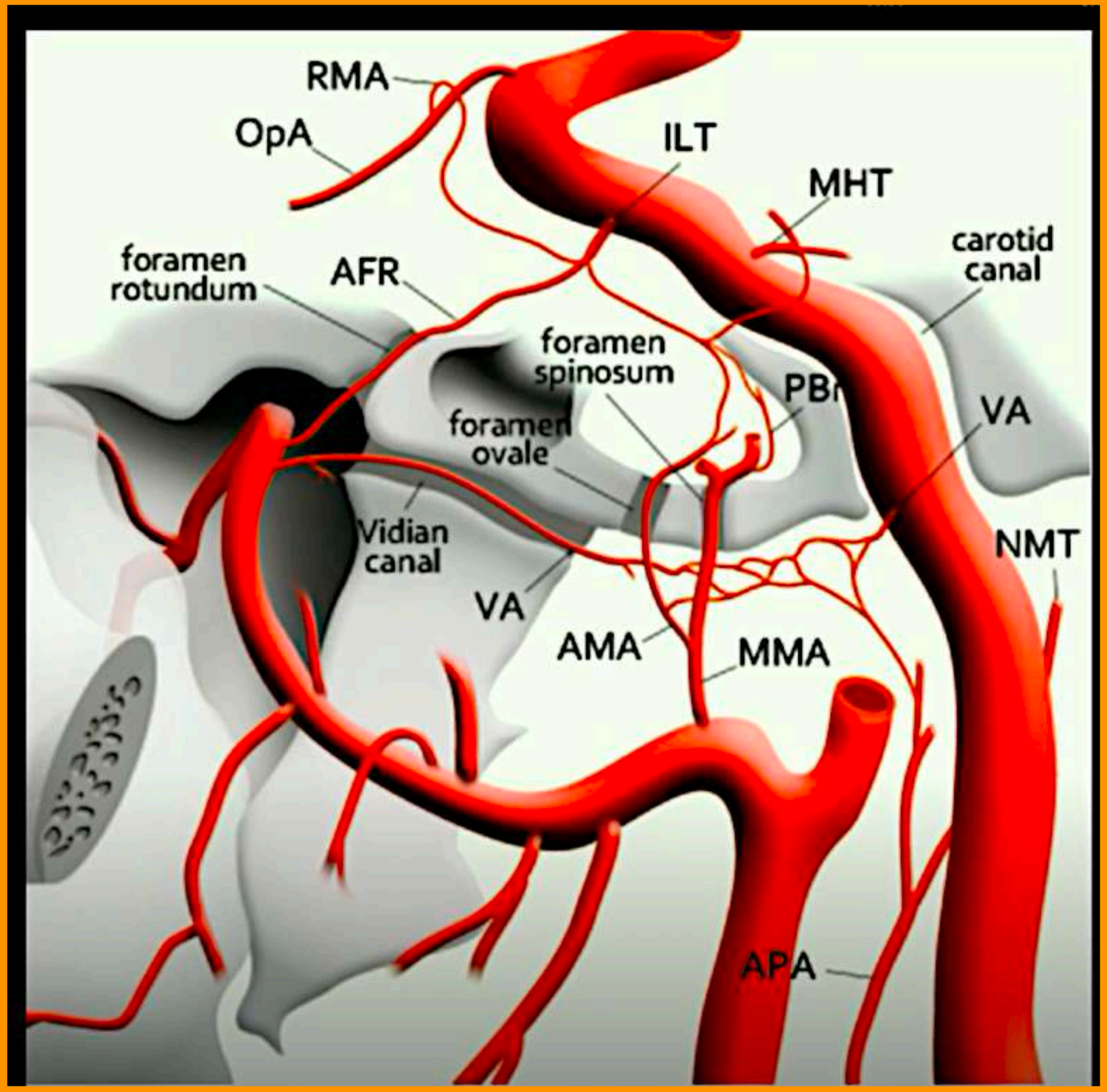

MENU

12 - VASCULAIRE

2 - AVC ISCHEMIQUE ET JONCTIONNEL ET PERCHERON

MENU

AVC SYLVIEN

TOPO LYON 2023

MENU

IMAGERIE DES URGENCES NEUROVASCULAIRES

ALEXANDRE BANI-SADR, ROXANA AMELI, MARC HERMIER, YVES BERTHEZENE
SERVICE DE NEURORADIOLOGIE, HÔPITAL PIERRE WERTHEIMER, BRON

MENU

LA PATHOLOGIE ISCHÉMIQUE CEREBRALE EN UNE DIAPO…

L'urgence, c'est surtout d'imager les vaisseaux

- **ACCIDENT ISCHEMIQUE CONSTITUE:**
  - Eliminer l'hémorragie
  - Localiser **l'occlusion proximale**
  - Lésion vasculaire menaçante des TSA
  - Perfusion très utile

- **ACCIDENT ISCHEMIQUE TRANSITOIRE:**
  - Par définition, diagnostic post-imagerie
  - **Lésion vasculaire menaçante des TSA**
  - Délai:
    - **Délai < 24h (thrombectomie) ➔ comme un AIC**
    - **Délai >24h et <1semaine ➔ en urgence au SAU**
    - Délai > 1 semaine ➔ programmé

Adapté de Easton et al. Stroke, 2009

MENU

LA PATHOLOGIE ISCHEMIQUE CEREBRALE

- **ACCIDENTS ISCHEMIQUES CONSTITUES:**
  - Nécrose cérébrale attribuable à l'ischémie avec dysfonction neurologique persistante > 24h et/ou sur l'imagerie cérébrale ou l'analyse anatomo-pathologique (Sacco et al. Stroke, 2009)
  - **Imagerie cérébrale et vasculaire sans délai**

- **ACCIDENTS ISCHEMIQUES TRANSITOIRES:**
  - Déficit neurologique de moins d'une heure habituellement
  - « Syndrome de Menace » d'AIC ➔ **30% des AIC sont précédés d'AIT** ➔ traitement médical préventif
  - **Urgence radiologique**

MENU

AIC- PHYSIOPATHOLOGIE

- TRAITEMENTS DE REPERFUSION ➔ **SAUVER LA PENOMBRE ISCHEMIQUE**

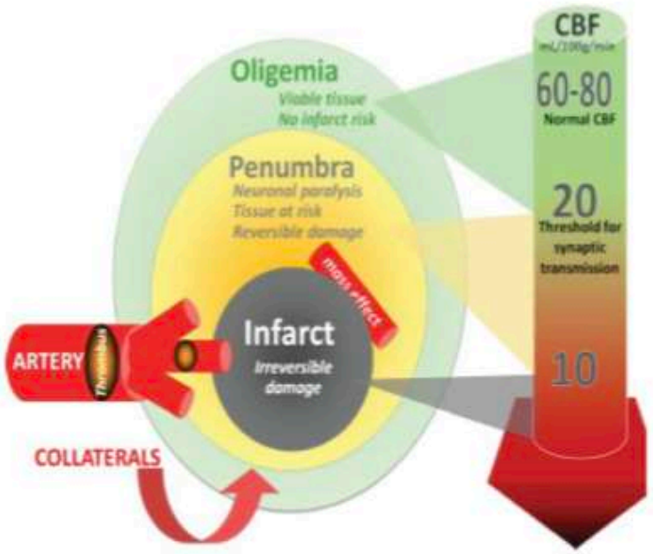

El Khoussy et al. Eur Neurol, 2014



TIME IS BRAIN !

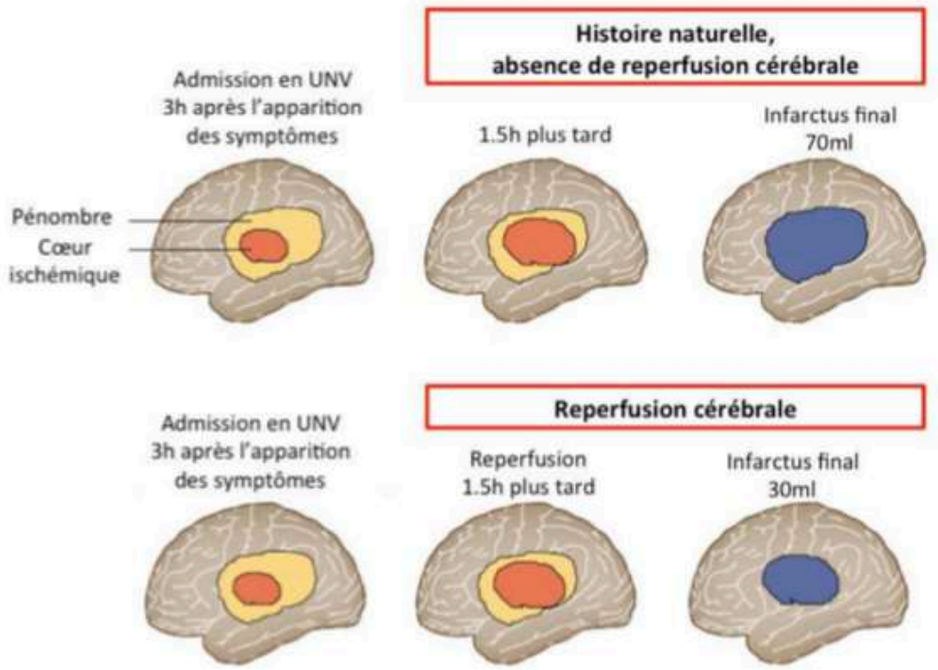

Baron. Nat Rev Neurol, 2018

MENU

AIC- THERAPEUTIQUE



Goyal et al. Lacent, 2016
Nogueira et al. NEJM, 2018

THROMBECTOMIE MECANIQUE
- OCCLUSION PROXIMALE

THROMBECTOMIE MECANIQUE
- **OCCLUSION PROXIMALE**
- **PENOMBRE ISCHEMIQUE SUBSTANTIELLE**

0h ⟷ 6h ⟷ 24h

4h30 ⟷ 9h

THROMBOLYSE
- PAS D'HEMORRAGIE

THROMBOLYSE
- **PAS D'HEMORRAGIE**
- **PENOMBRE SUBSTANTIELLE**



Hacke et al. JAMA, 1995
Ma et al. NEJM, 2019

MENU

AIC – EXPLORATION D'UNE SUSPISCION D'AIC AIGU EN IRM

- **DIFFUSION + ADC / Scanner sans injection**
  - Diagnostic positif, localisation et étendue de l'infarctus
- **T2* / Scanner sans injection**
  - **Ecarter un hématome**
  - Recherche de thrombus dans les artères
  - (Brush sign, Microbleeds)
- **FLAIR**
  - Lésion positive en FLAIR ET début d'horaire inconnu thrombolyse contre-indiquée
  - Flux lents (collatéralité)
- **ARM 3DTOF / Angioscanner TSA**
  - Localisation de l'occlusion intra-crânienne
- **TSA gadolinium / Angioscanner TSA**
  - Localisation de l'occlusion
  - Lésion vasculaire menaçante des TSA
  - Planning pré-thrombectomie
- **Perfusion avec injection / CT Perfusion**
  - Trouble de perfusion?
  - Quantifier la pénombre ischémique

MENU

AIC – RÔLE DU RADIOLOGUE

- **1) ELIMINER UNE HEMORRAGIE INTRA-CRÂNIENNE**
  - ➔ IDENTIFIER DES CONTRE-INDICATIONS A LA THROMBOLYSE
- **2) IDENTIFIER UNE OCCLUSION ARTERIELLE PROXIMALE**
  - ➔ SELECTIONNER LES PATIENTS ELIGIBLES A UNE THROMBECTOMIE MECANIQUE
- **3) FAIRE LE DIAGNOSTIC POSITIF**
- **4) QUANTIFIER LE VOLUME DE LA PENOMBRE ISCHEMIQUE**
- **5) IDENTIFIER LES STROKE MIMICS**
- **6) FAIRE LE BILAN VASCULAIRE DES TSA**

MENU

AIC – ELIMINER UNE HEMORRAGIE INTRA-CRÂNIENNE

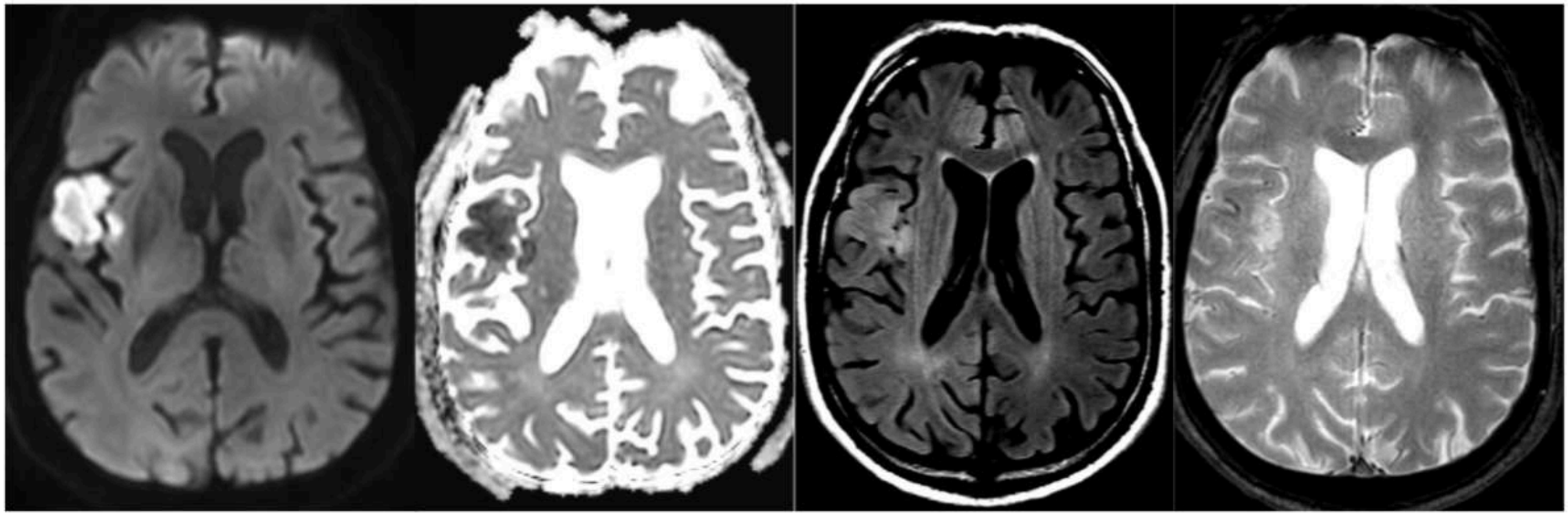

Patient de 67 ans avec symptomatologie d'installation brutale il y a 2 heures?

Thrombolyse?

MENU

AIC – ELIMINER UNE HEMORRAGIE INTRA-CRÂNIENNE

- **ELIMINER UNE HEMORRAGIE INTRA-CRÂNIENNE**

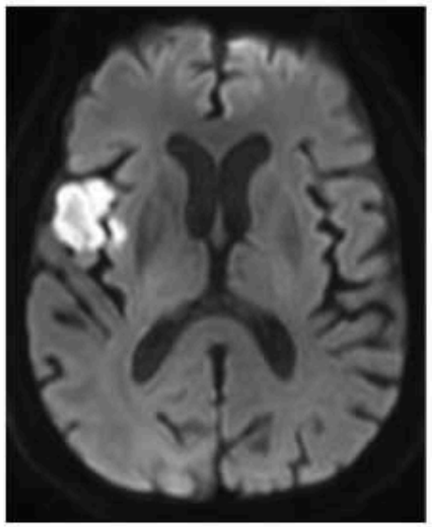

IRM H0





TDM H24

TRANSFORMATION HEMORRAGIQUE PH-2



MENU

AIC – ELIMINER UNE HEMORRAGIE INTRA-CRÂNIENNE

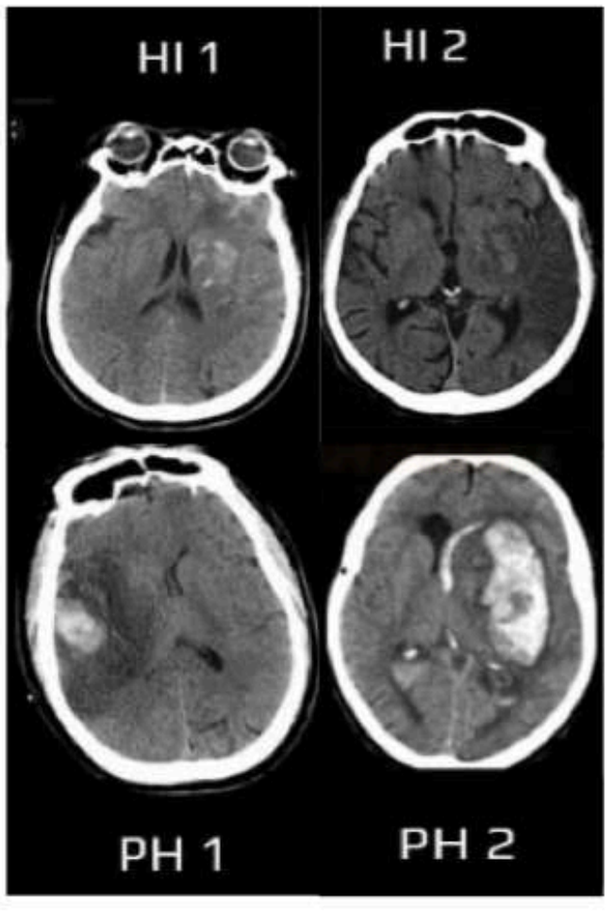

CLASSIFICATION ECASS II POUR LES TRANSFORMATIONS HEMORRAGIQUES

Gravité

Hemorrhagic infarction (HI)

- HI-1: small petechiae along margins of infarcted area
- HI-2: confluent petechiae within infarcted area; no mass effect

Parenchymal hemorrhages (PH)

- PH-1: hematoma less than 30% of infarcted area, with mild mass effect
- PH-2: hematoma in more than 30% of infarcted area with notable mass effect

Hacke et al. NEJM, 2008
Ma et al. NEJM, 2019

MENU

AIC – ELIMINER UNE HEMORRAGIE INTRA-CRÂNIENNE

- **PRINCIPALES CONTRE-INDICATIONS A LA THROMBOLYSE** (non exhaustif)

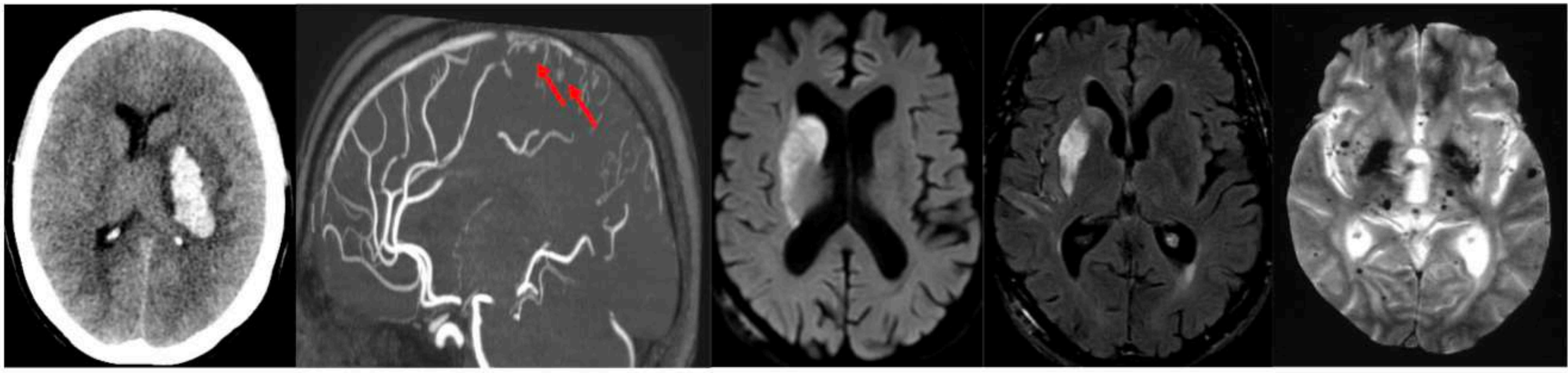

Hémorragie intracrânienne
Hémorragie extra crânienne récente

Endocardite Infectieuse

FLAIR positif
Horaire de début inconnu

10 microbleeds
(relatif)

MENU

AIC – RÔLE DU RADIOLOGUE

- **1) ELIMINER UNE HEMORRAGIE INTRA-CRÂNIENNE**
  - ➔ IDENTIFIER DES CONTRE-INDICATIONS A LA THROMBOLYSE
- **2) IDENTIFIER UNE OCCLUSION ARTERIELLE PROXIMALE**
  - ➔ SELECTIONNER LES PATIENTS ELIGIBLES A UNE THROMBECTOMIE MECANIQUE
- **3) FAIRE LE DIAGNOSTIC POSITIF**
- **4) QUANTIFIER LE VOLUME DE LA PENOMBRE ISCHEMIQUE**
- **5) IDENTIFIER LES STROKE MIMICS**
- **6) FAIRE LE BILAN VASCULAIRE DES TSA**

MENU

AIC – IDENTIFIER UNE OCCLUSION ARTERIELLE PROXIMALE

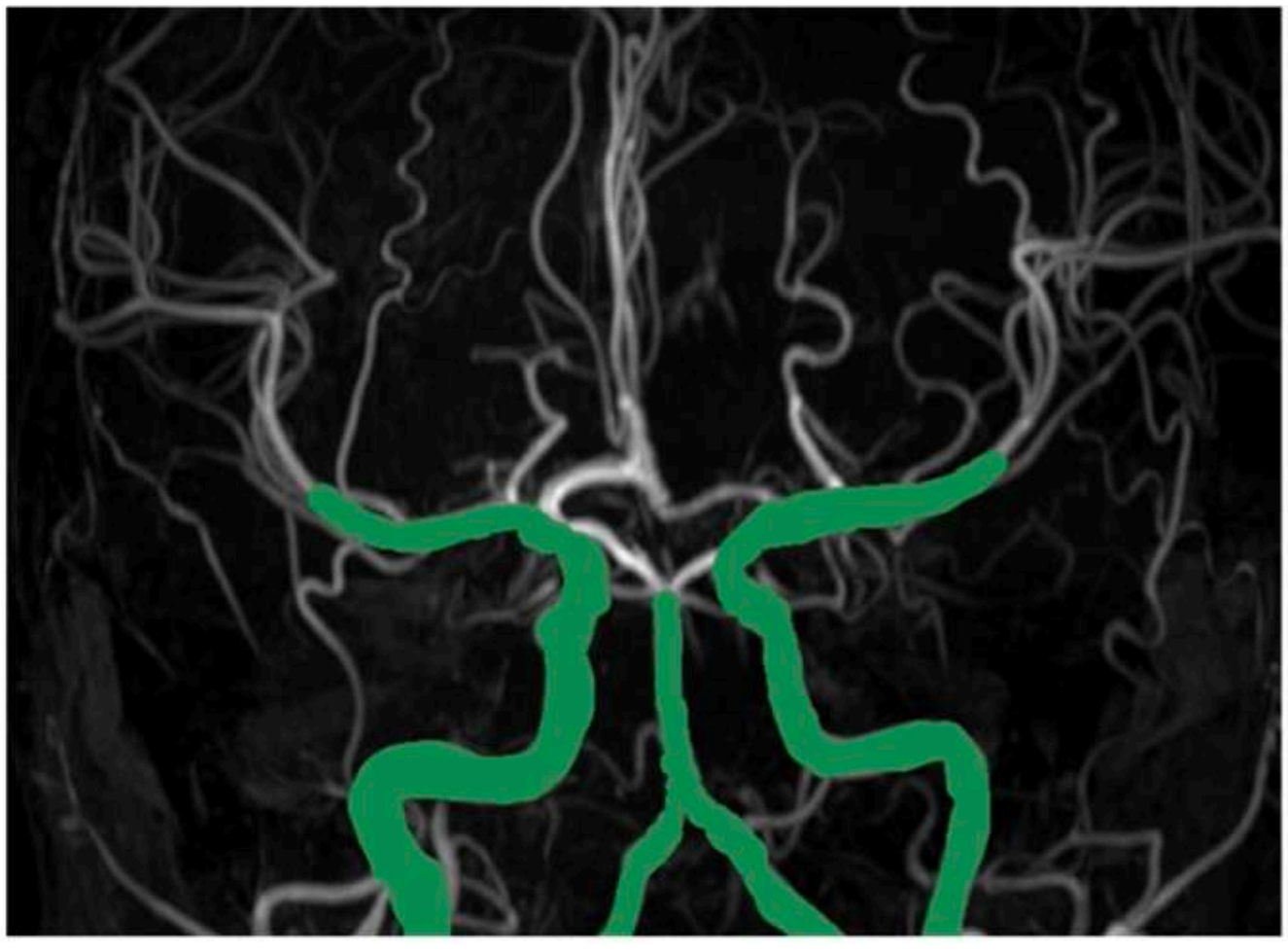

OCCLUSION PROXIMALE:

- Art Vertébrales
- Tronc Basilaire
- Art Carotide Interne
- Segment M1 de l'ACM
- Segment M2 proximal de l'ACM

MENU

AIC – IDENTIFIER UNE OCCLUSION ARTERIELLE PROXIMALE

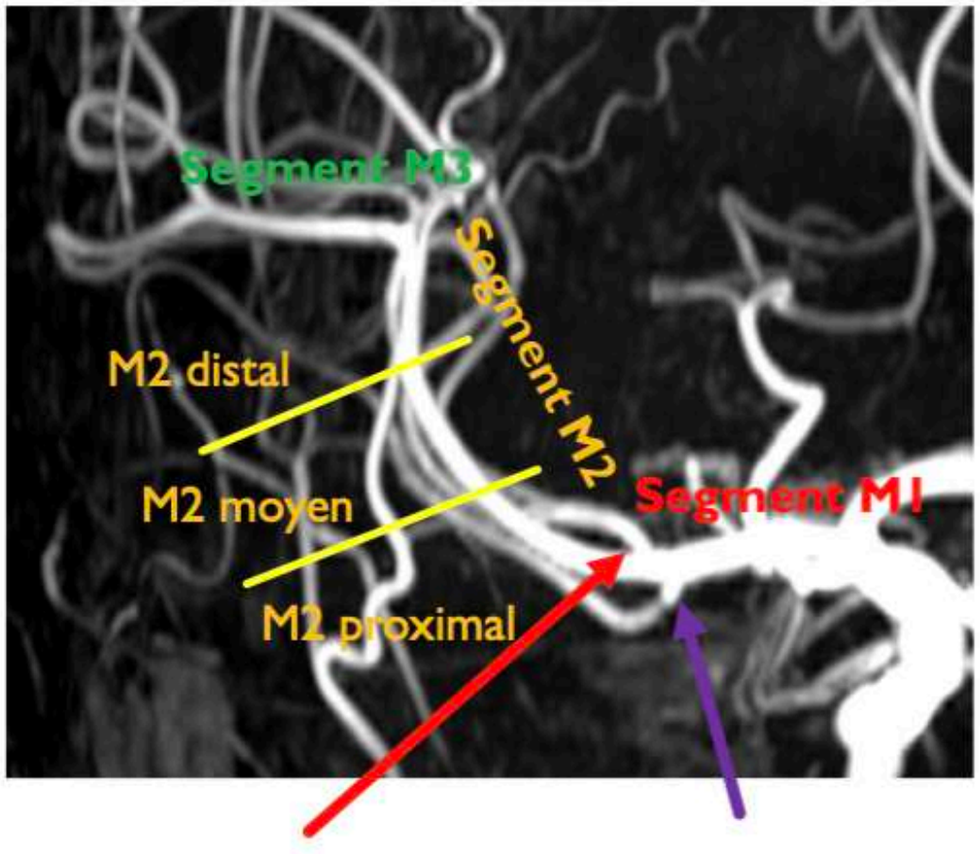

- **Segment horizontal M1 de l'ACM**
  - Division en 2 ou 3 branches M2
  - Ne pas confondre **l'artère temporale antérieure** avec une branche M2

- **Branches M2:**
  - **Proximales: 1/3 proximal de la vallée sylvienne**
  - Intermédiaires: 1/3 moyen de la vallée sylvienne
  - Distales: 1/3 moyen de la vallée sylvienne

Bifurcation segment M1 **Art Temporale Antérieure**

MENU

AIC– IDENTIFIER UNE OCCLUSION ARTERIELLE PROXIMALE

- **THROMBECTOMIE MECANIQUE:**
  - **Occlusion proximale**
  - (Score ASPECTS ≥ 5)
  - Pénombre ischémique – Bonne collatéralité
  - Avec ou sans thrombolyse
  - Jusqu'à 24h voire au-delà…



FIGURE 1 Mechanism of Thrombectomy With Stent Retrievers and Device Design

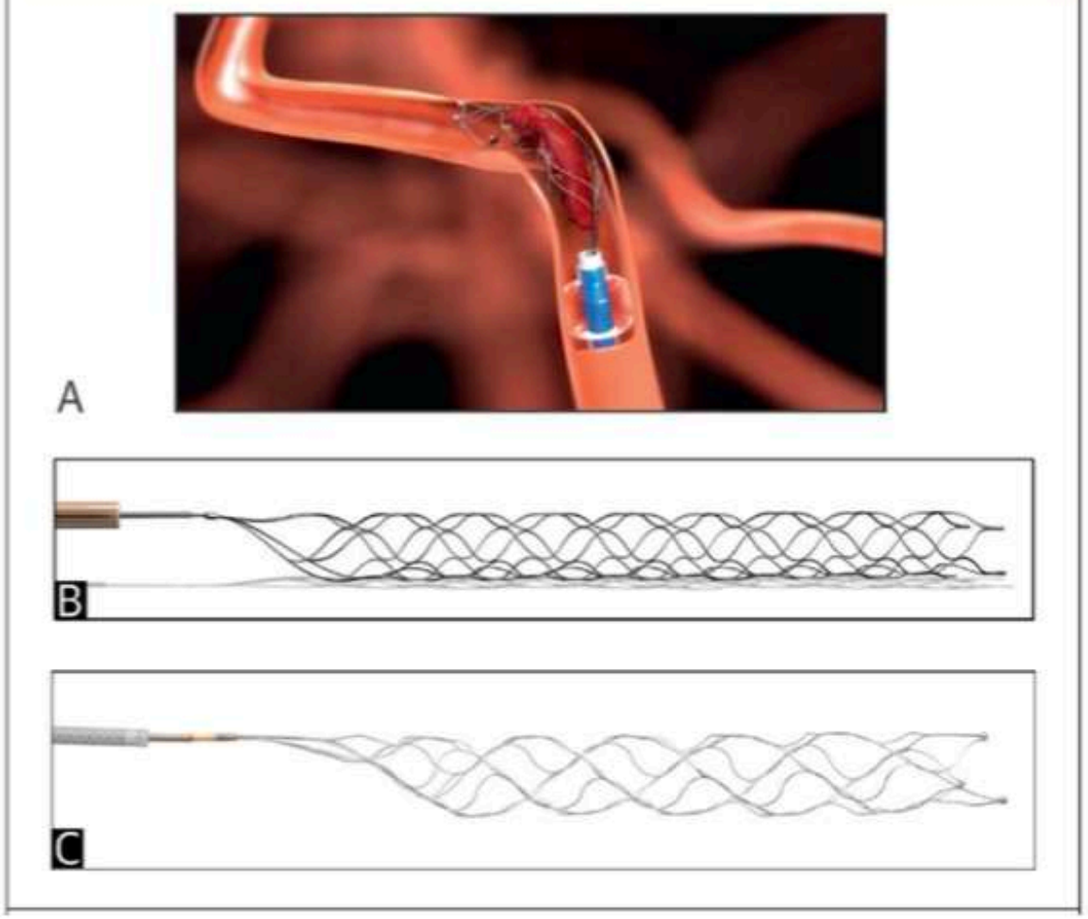

MENU

AIC – RÔLE DU RADIOLOGUE

- **1) ELIMINER UNE HEMORRAGIE INTRA-CRÂNIENNE**
  - ➔ IDENTIFIER DES CONTRE-INDICATIONS A LA THROMBOLYSE
- **2) IDENTIFIER UNE OCCLUSION ARTERIELLE PROXIMALE**
  - ➔ SELECTIONNER LES PATIENTS ELIGIBLES A UNE THROMBECTOMIE MECANIQUE
- **3) FAIRE LE DIAGNOSTIC POSITIF**
- **4) QUANTIFIER LE VOLUME DE LA PENOMBRE ISCHEMIQUE**
- **5) IDENTIFIER LES STROKE MIMICS**
- **6) FAIRE LE BILAN VASCULAIRE DES TSA**

MENU

AIC – FAIRE LE DIAGNOSTIC POSITIF

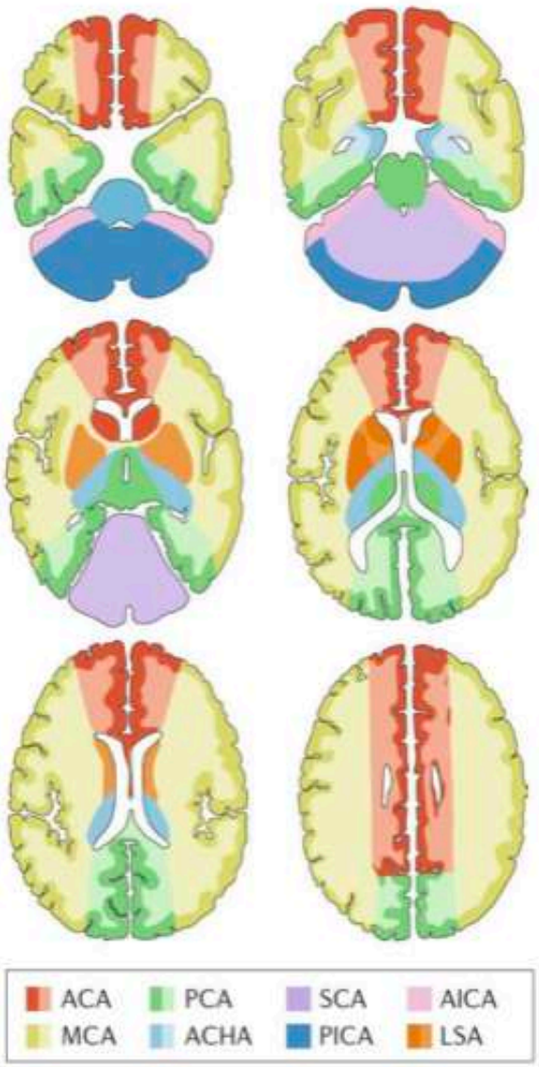

Systématisé

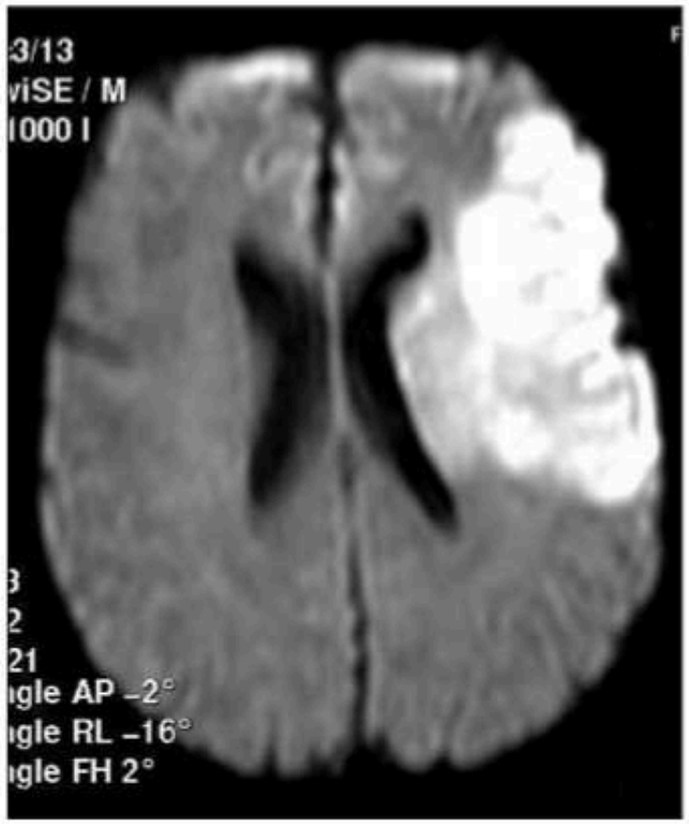

Occlusion d'une grosse artère

Lacune

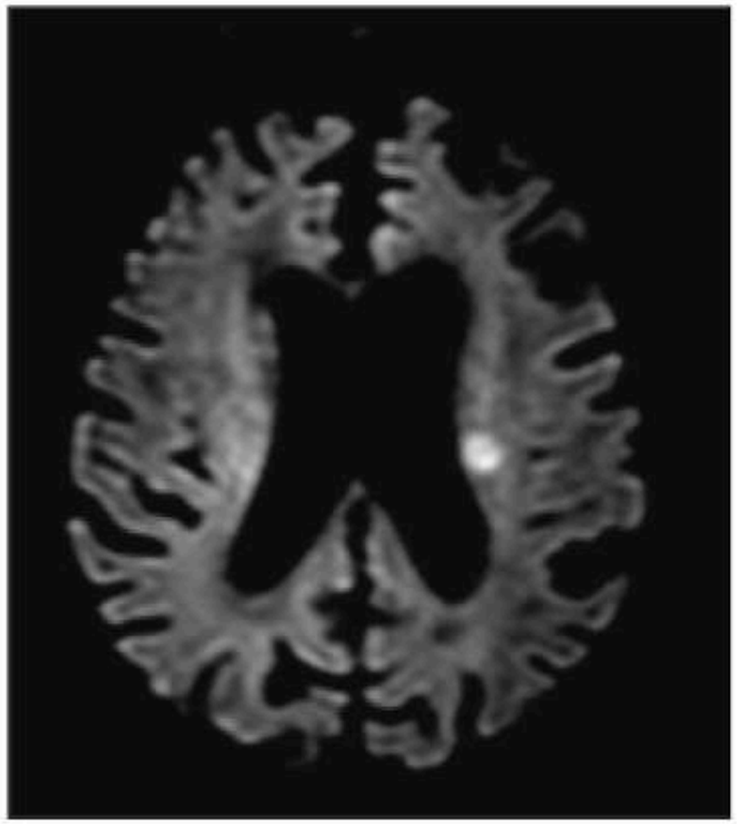

Occlusion d'une artériole

MENU

AIC – FAIRE LE DIAGNOSTIC POSITIF

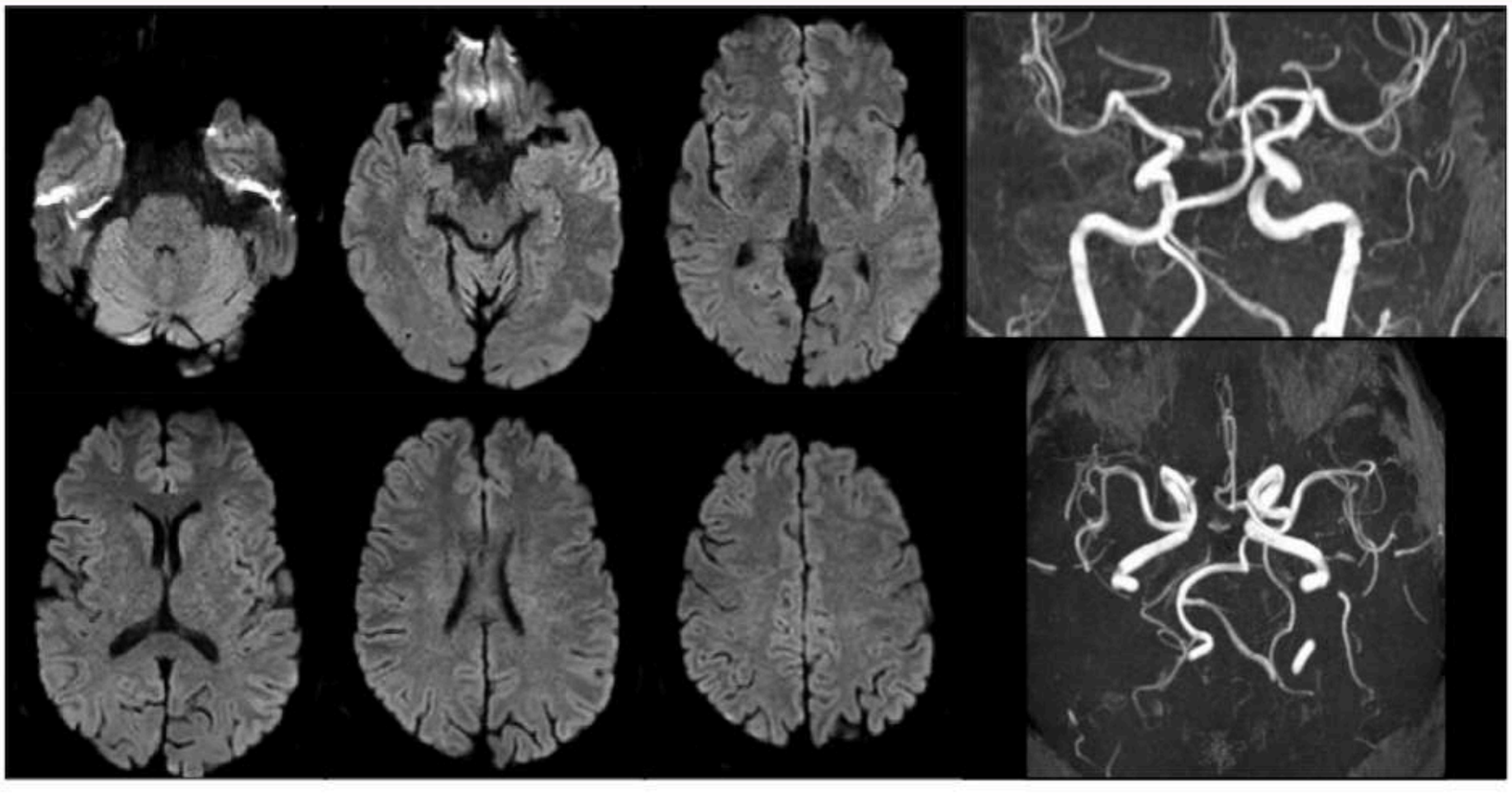

Suspicion clinique d'AVC ischémique aigu sylvien superficiel droit – Diagnostic?

MENU

AIC – FAIRE LE DIAGNOSTIC POSITIF

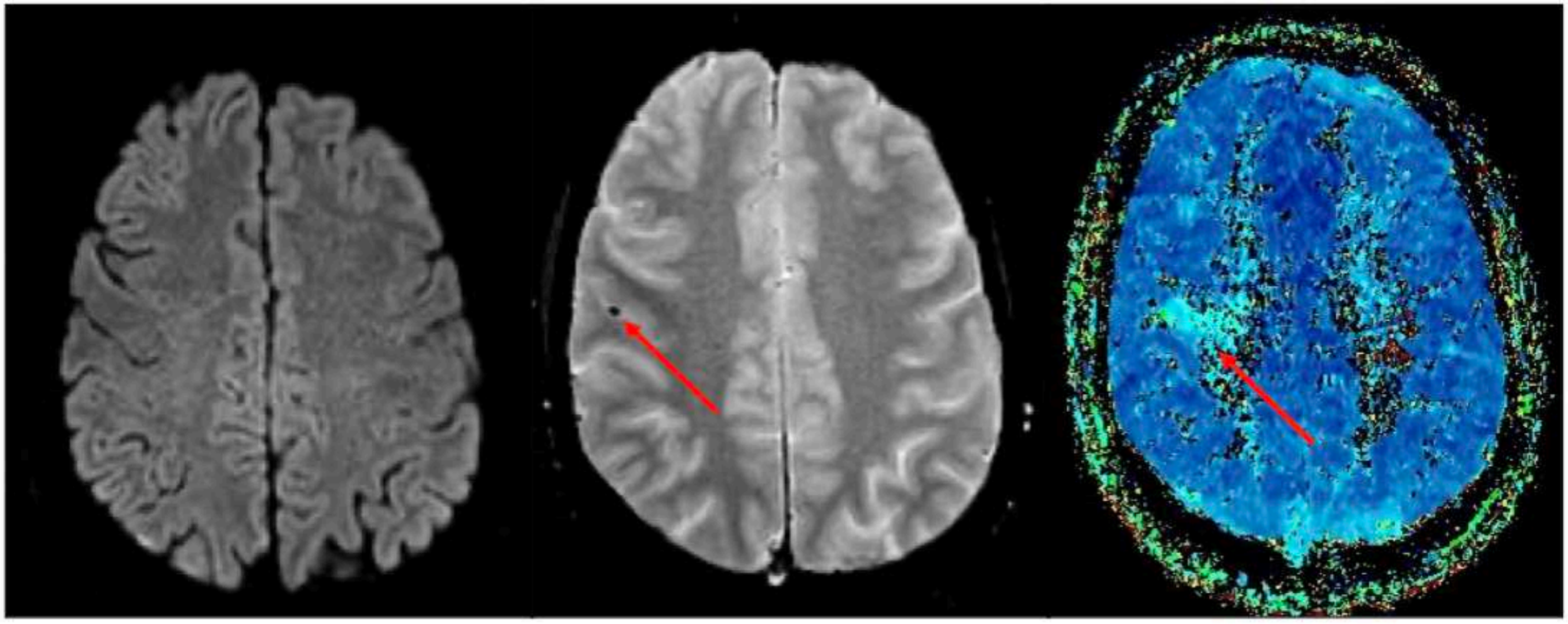

Même patient

Thrombus distal en T2*

Trouble de perfusion d'aval

MENU

AIC – FAIRE LE DIAGNOSTIC POSITIF

DWI FLAIR T2* TOF TTP

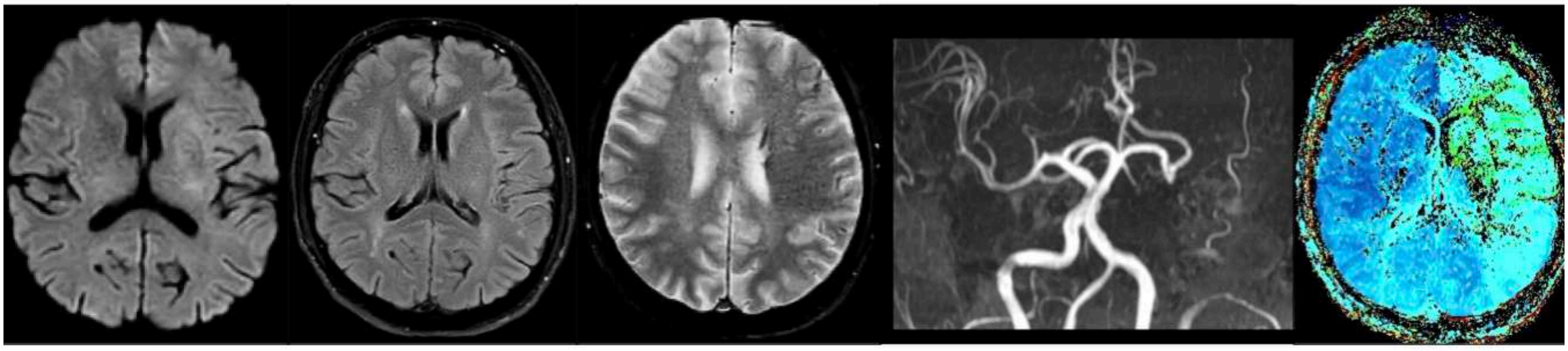

Patient de 64 ans avec hémiplégie droite d'installation brutale depuis 2h.
Que pensez vous du T2* et du FLAIR?

MENU

AIC – FAIRE LE DIAGNOSTIC POSITIF

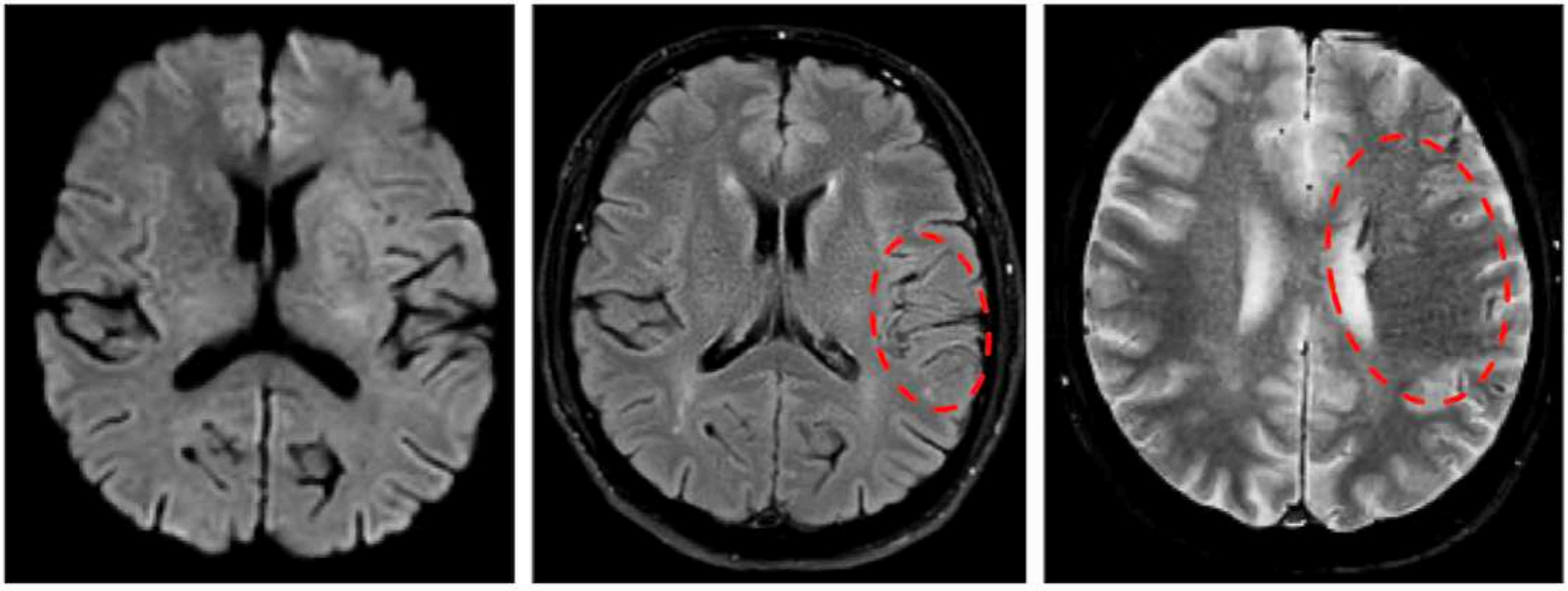

Diffusion normale

Flux lents
Réseau collatéral

Brush Sign
Visibilité anormale des veines transmédullaires

MENU

AIC – FAIRE LE DIAGNOSTIC POSITIF

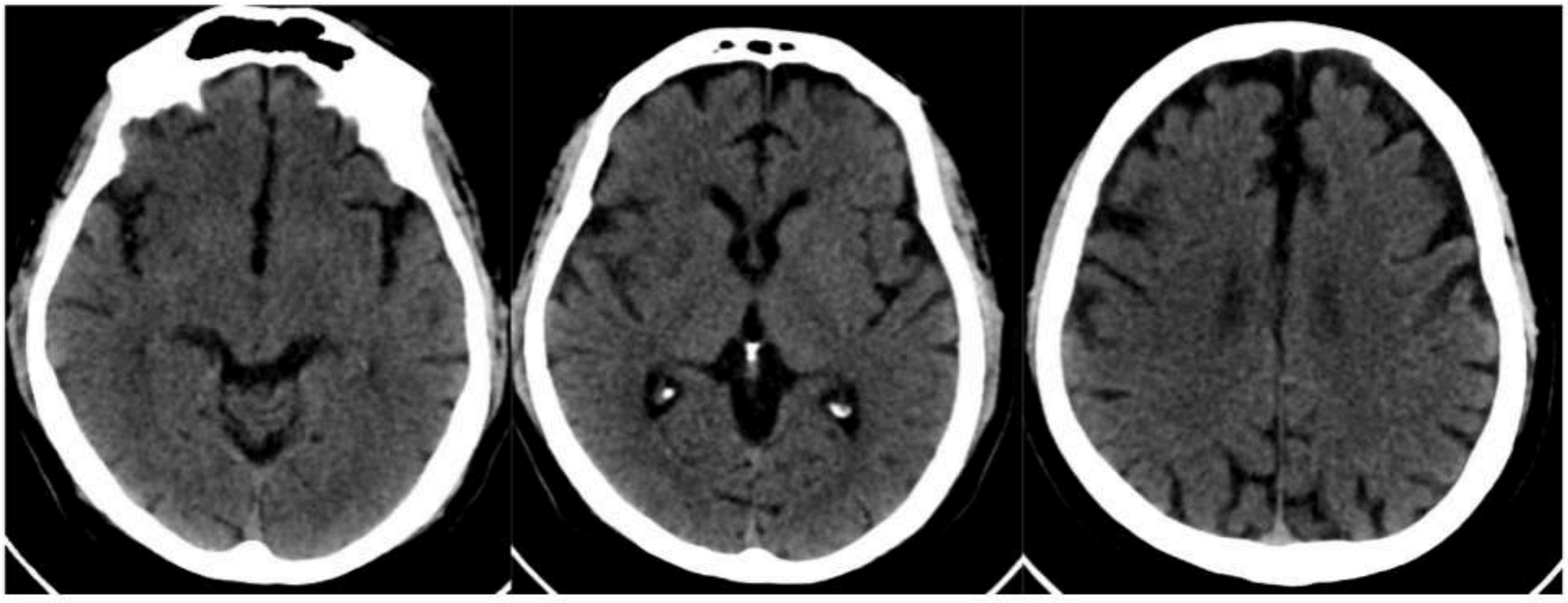

Patient de 72 ans avec hémiparésie droite il y a 3h30.

Qu'en pensez-vous?

MENU

AIC – FAIRE LE DIAGNOSTIC POSITIF

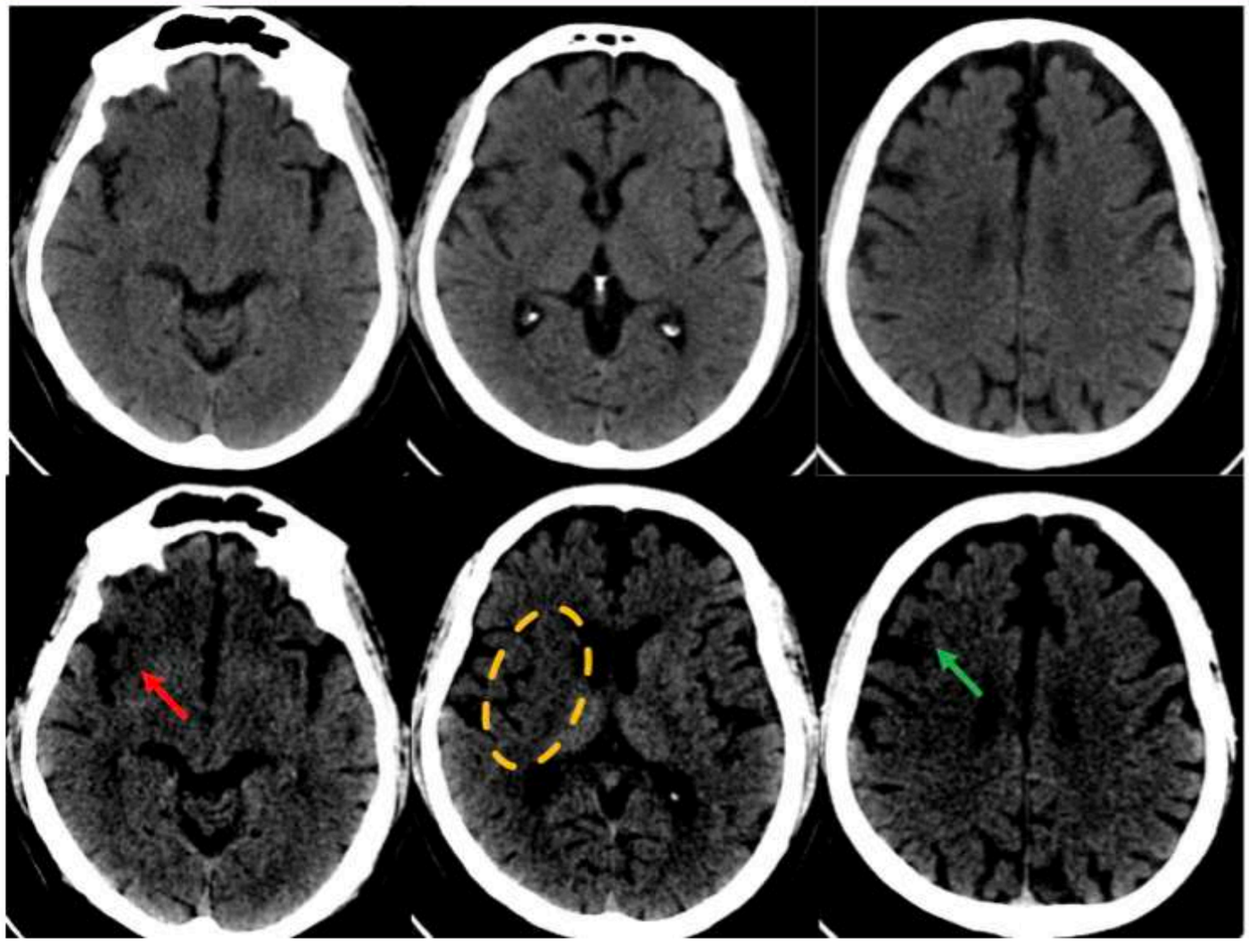

SERREZ VOS FENÊTRES EN TDM
W40; L40

Turner et al. Br J Radiol, 2011

Effacement du ruban insulaire

Effacement du noyau lenticulaire

Dédifférenciation SB/SG

MENU

AIC – FAIRE LE DIAGNOSTIC POSITIF



Coma brutal chez un patient éthylique – Qu'en pensez-vous?

MENU

AIC – FAIRE LE DIAGNOSTIC POSITIF



Signe de la trop belle artère
Thrombus frais hyperdense

Lésions ischémiques aiguës

MENU

AIC – FAIRE LE DIAGNOSTIC POSITIF

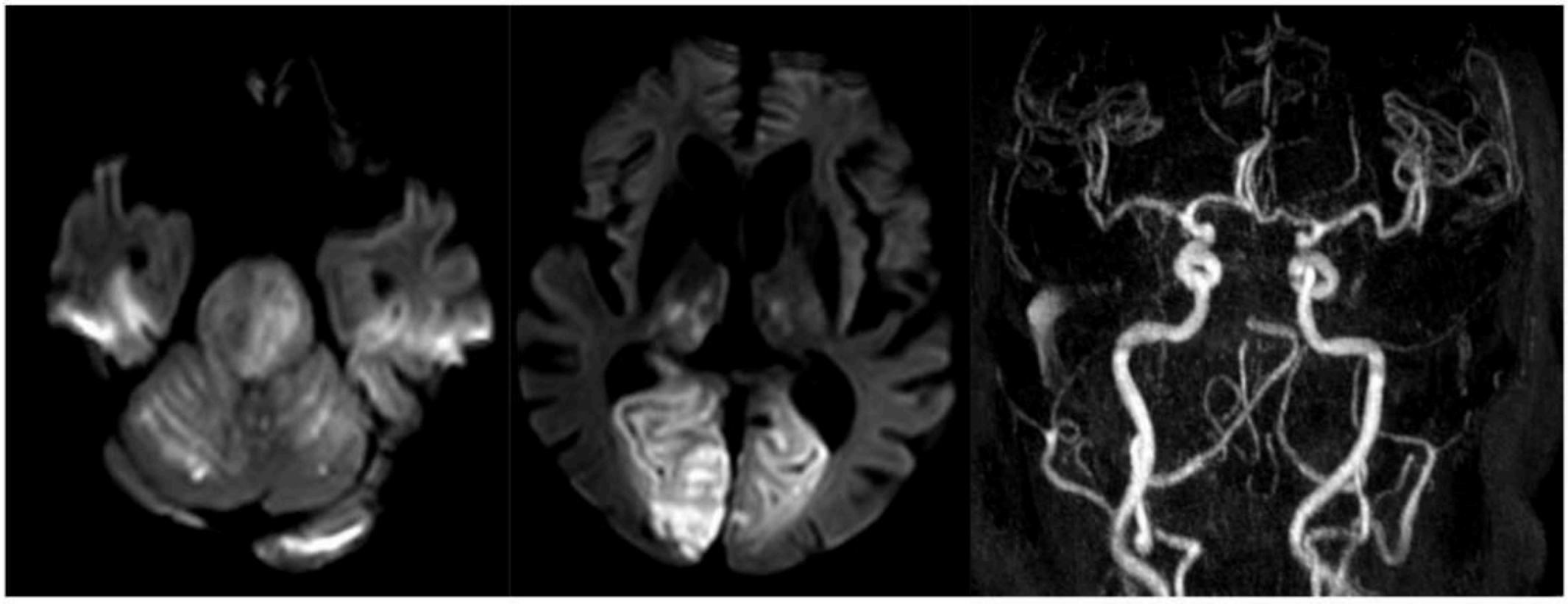

Même patient

MENU

AIC – FAIRE LE DIAGNOSTIC POSITIF

QUANTIFIER LA SEVERITE DE L'AVC ISCHEMIQUE SYLVIEN – SCORE ASPECTS

Score ASPECTS

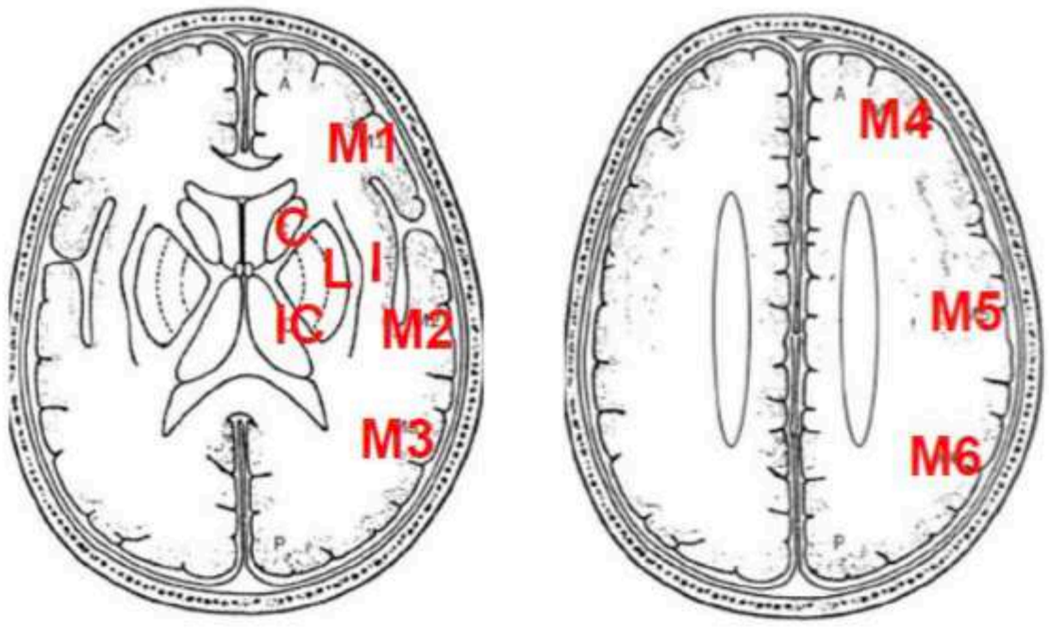

Absence d'hypodensité = 1 point
Score = 10/10 = aucune hypodensité (scanner) ou hypersignal (IRM)
Score = 0/10 = ischémie de tout le territoire de l'ACM

Hémisphère atteint découpé en 10 sous-régions

Attribution d'un score pour chaque région
0: lésé (signes précoces parenchymateux)
1: normal

Barber et al. Lancet, 2000

MENU

AIC – RÔLE DU RADIOLOGUE

- **1) ELIMINER UNE HEMORRAGIE INTRA-CRÂNIENNE**
  - ➔ IDENTIFIER DES CONTRE-INDICATIONS A LA THROMBOLYSE
- **2) IDENTIFIER UNE OCCLUSION ARTERIELLE PROXIMALE**
  - ➔ SELECTIONNER LES PATIENTS ELIGIBLES A UNE THROMBECTOMIE MECANIQUE
- **3) FAIRE LE DIAGNOSTIC POSITIF**
- **4) QUANTIFIER LE VOLUME DE LA PENOMBRE ISCHEMIQUE**
- **5) IDENTIFIER LES STROKE MIMICS**
- **6) FAIRE LE BILAN VASCULAIRE DES TSA**

MENU

AIC – QUANTIFIER LE VOLUME DE LA PENOMBRE ISCHEMIQUE

CT Perfusion

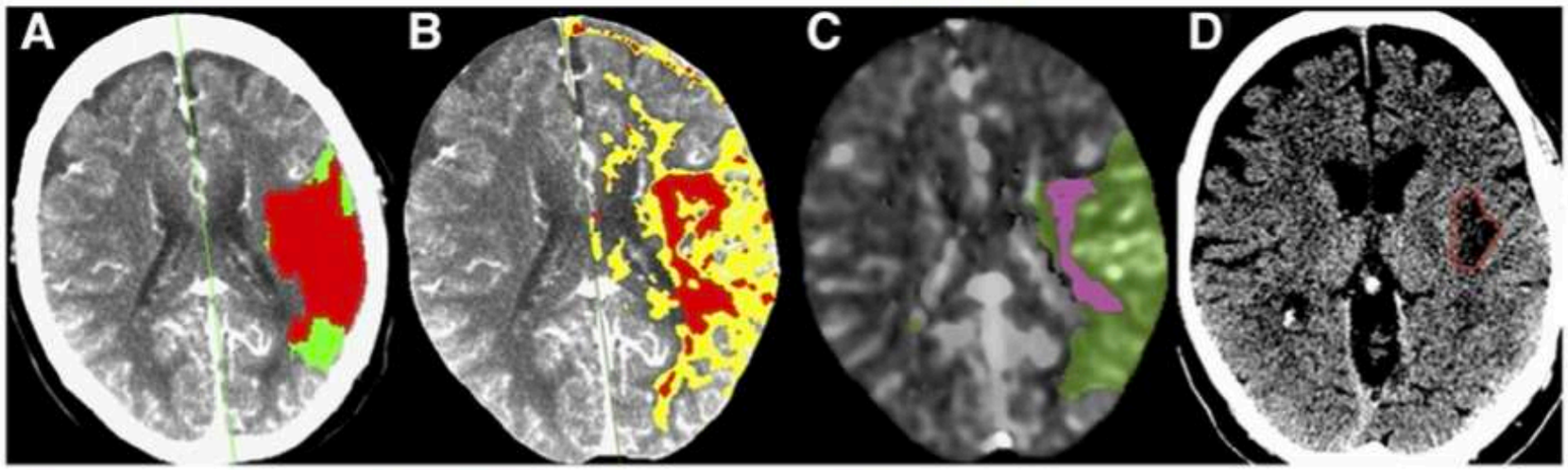

Nécrose:
MTT > 145% sain
CBV < 2mL/100g
Hypoperfusion:
MTT > 145% sain

Nécrose:
CBV < 1.2mL/100g
Hypoperfusion:
CBF < 35mL/100g/100mL

Nécrose:
CBF < 30% CBF sain
Hypoperfusion:
Tmax ≥ 6s

HAUTE VARIABILITE

Austein et al. Stroke, 2016

MENU

AIC – QUANTIFIER LE VOLUME DE LA PENOMBRE ISCHEMIQUE

IRM: Mismatch Diffusion / Perfusion

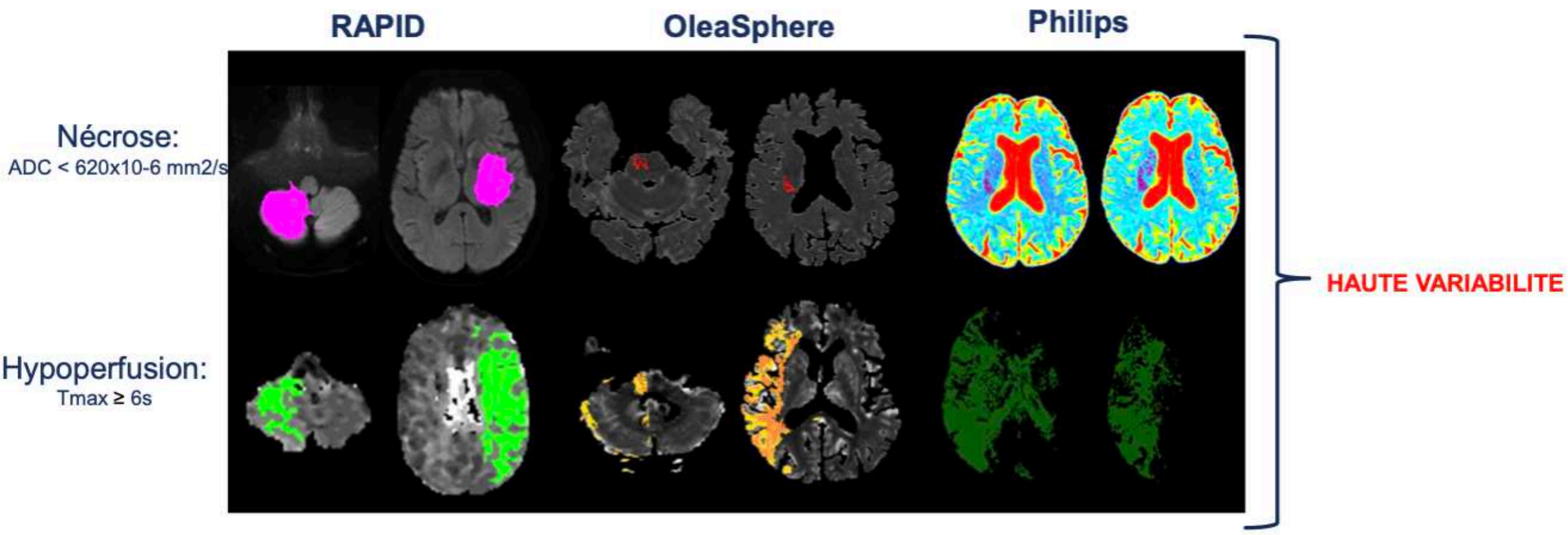

Bani-Sadr et al. JNIS, 2022

MENU

AIC – QUANTIFIER LE VOLUME DE LA PENOMBRE ISCHEMIQUE

- **ATTENTION AUX RESULTATS DE L'INTELLIGENCE ARTIFICIELLE !**

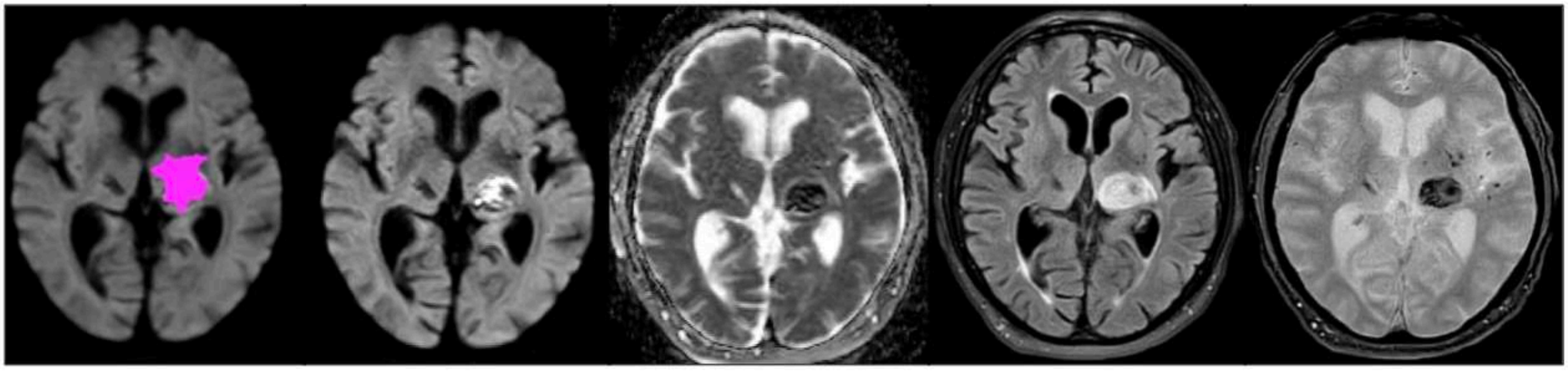

Confond hématome et AIC…

MENU

AIC – RÔLE DU RADIOLOGUE

- **1) ELIMINER UNE HEMORRAGIE INTRA-CRÂNIENNE**
  - ➔ IDENTIFIER DES CONTRE-INDICATIONS A LA THROMBOLYSE
- **2) IDENTIFIER UNE OCCLUSION ARTERIELLE PROXIMALE**
  - ➔ SELECTIONNER LES PATIENTS ELIGIBLES A UNE THROMBECTOMIE MECANIQUE
- **3) FAIRE LE DIAGNOSTIC POSITIF**
- **4) QUANTIFIER LE VOLUME DE LA PENOMBRE ISCHEMIQUE**
- **5) IDENTIFIER LES STROKE MIMICS**
- **6) FAIRE LE BILAN VASCULAIRE DES TSA**

MENU

AIC – IDENTIFIER LES STROKE MIMICS

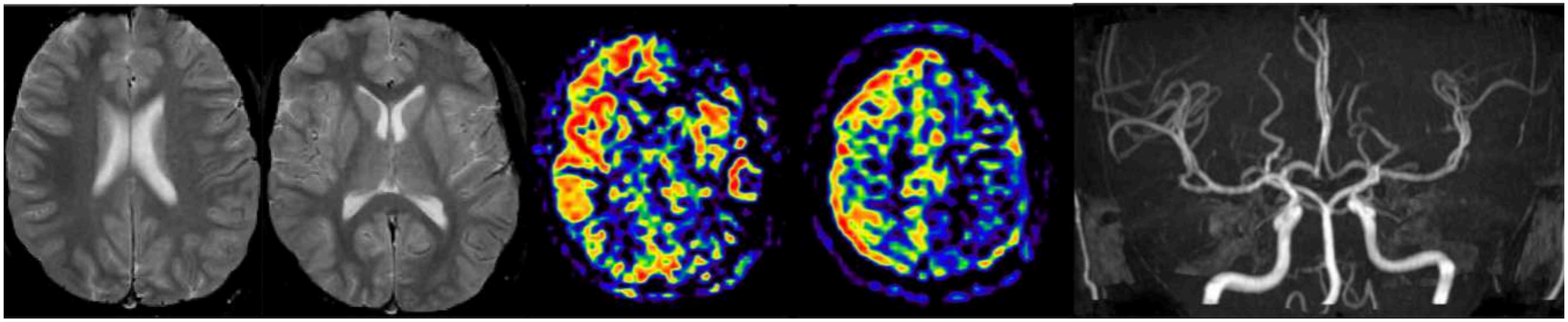

Patient de 18 ans présentant des troubles phasiques et des paresthésies de l'hémicorps droit.

Pas de lésion ischémique récente en Diffusion. Pas de flux lents en FLAIR

Diagnostic?

MENU

AIC – IDENTIFIER LES STROKE MIMICS

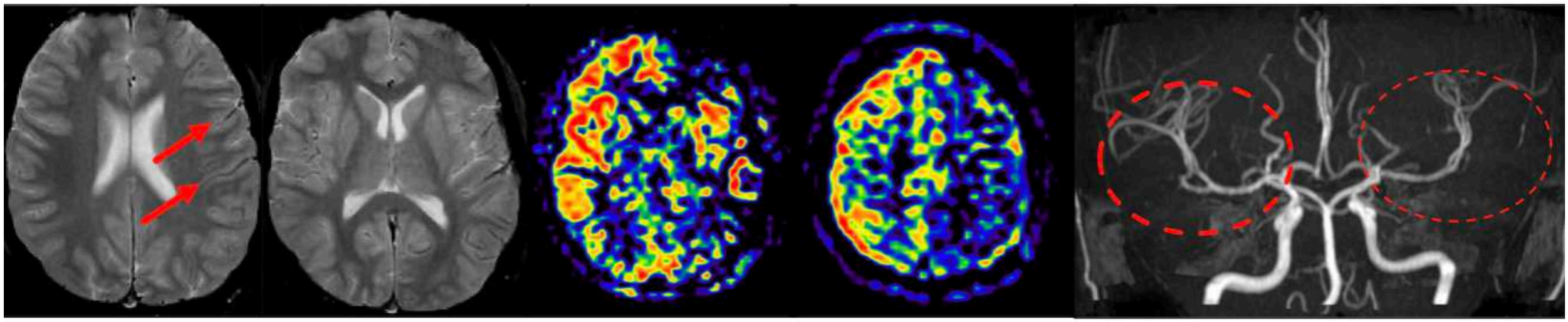

Trop bonne visibilité des veines corticales en T2*

Trouble de perfusion NON SYSTEMATISE

Absence d'occlusion artérielle
Asymétrie de calibre artérielle

AURA MIGRAINEUSE

Régression des troubles à la sortie de l'IRM

MENU

AIC – IDENTIFIER LES STROKE MIMICS

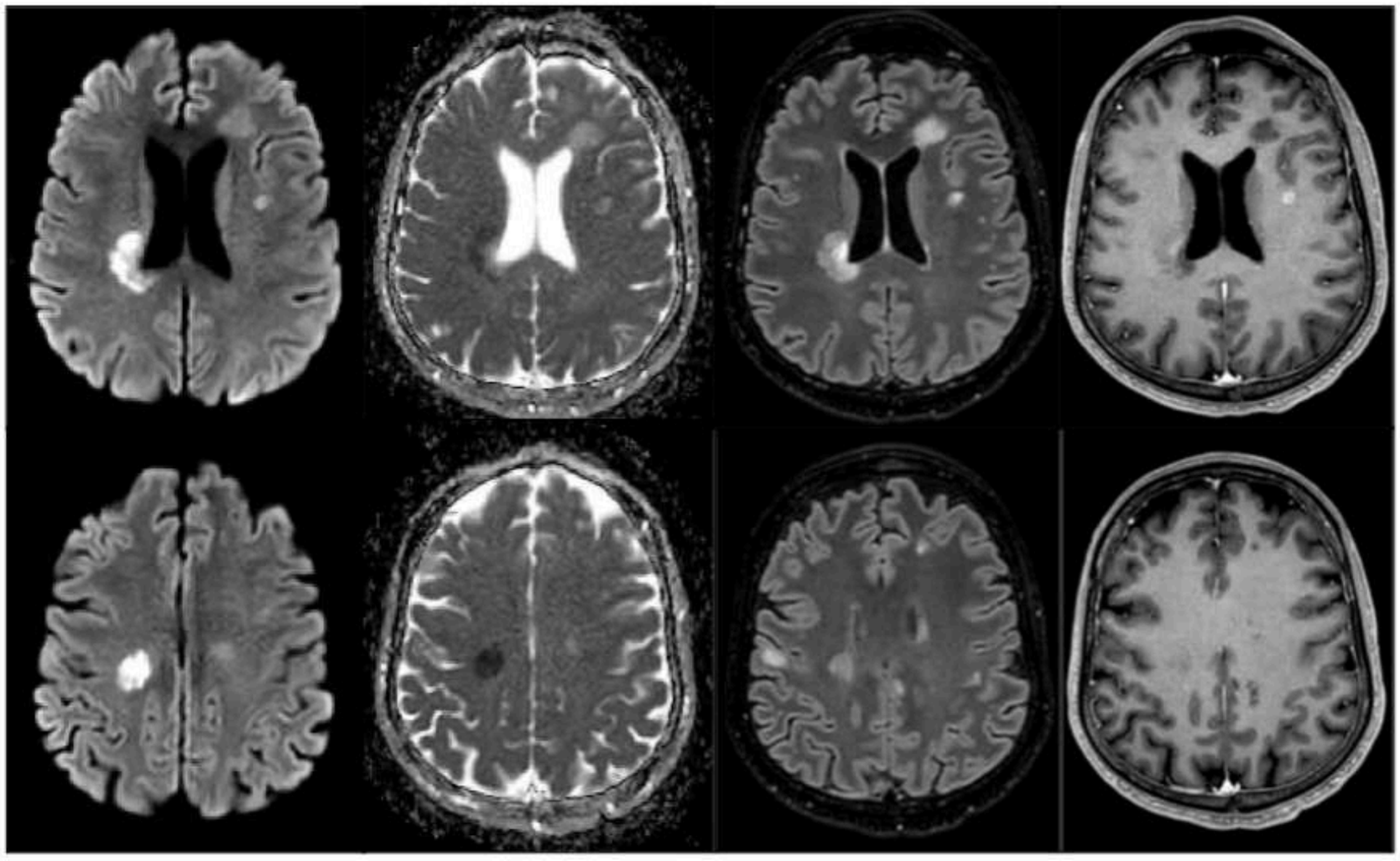

Patient de 42 ans présentant un déficit hémi corporel gauche.

Qu'en pensez-vous?

MENU

AIC – IDENTIFIER LES STROKE MIMICS

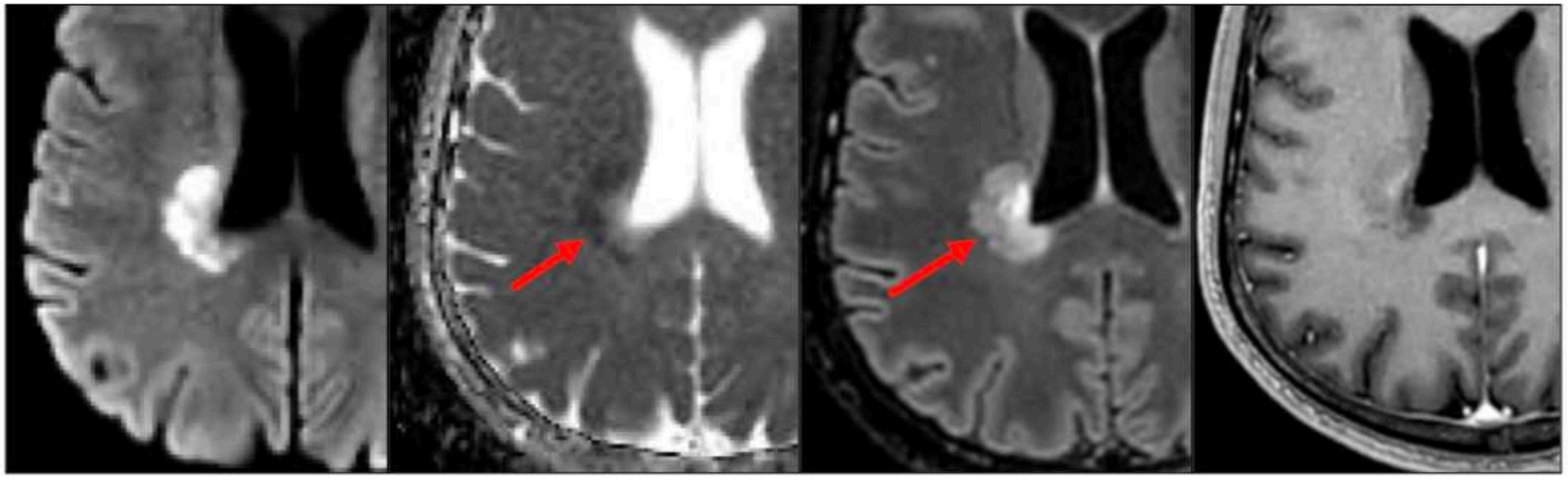

Front de démyélinisation – **Lésions « actives » de sclérose en plaques**

MENU

AIC – IDENTIFIER LES STROKE MIMICS

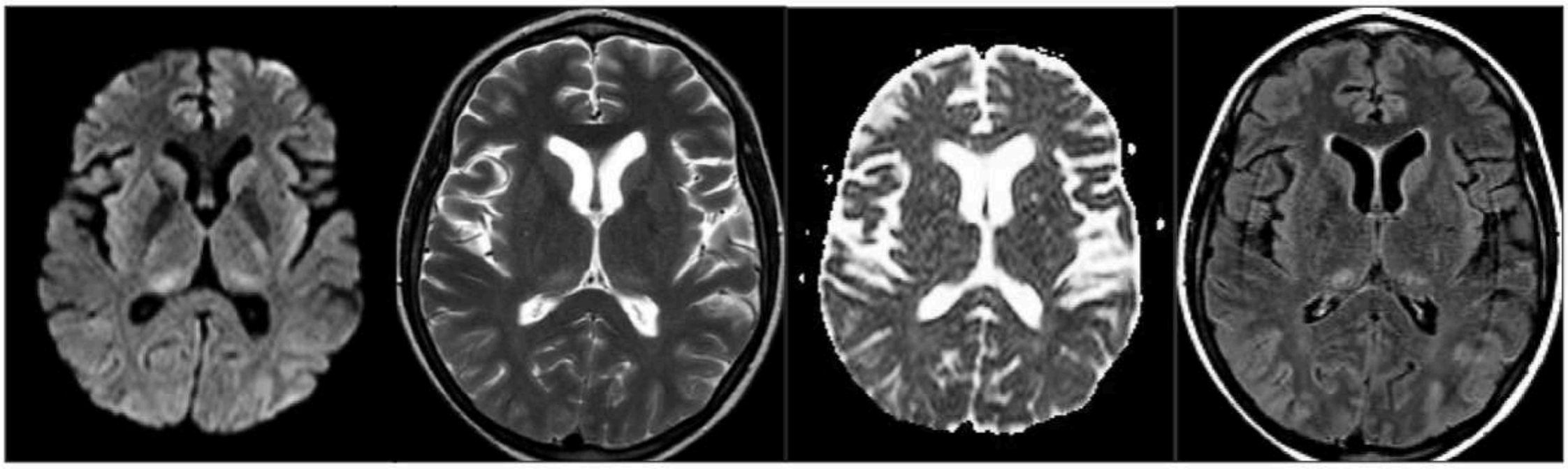

Patient de 50 ans présentant des troubles de conscience

Diagnostic?

MENU

AIC – IDENTIFIER LES STROKE MIMICS

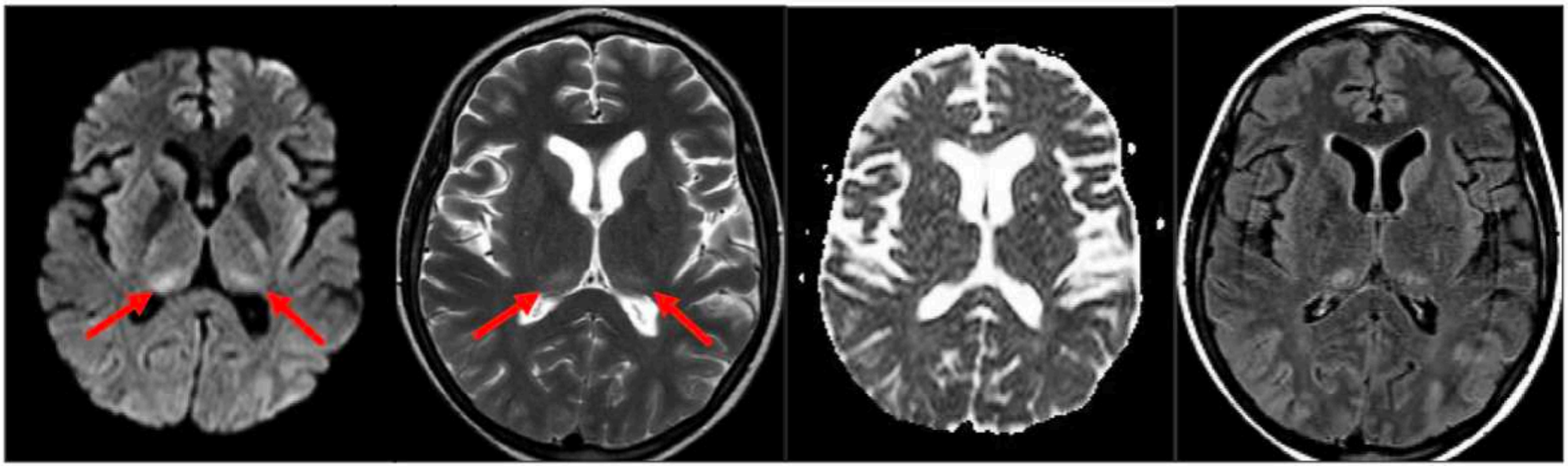

Hypersignaux de la partie postérieure des thalami

Lésions post-critiques

MENU

AIC – RÔLE DU RADIOLOGUE

- **1) ELIMINER UNE HEMORRAGIE INTRA-CRÂNIENNE**
  - ➔ IDENTIFIER DES CONTRE-INDICATIONS A LA THROMBOLYSE

- **2) IDENTIFIER UNE OCCLUSION ARTERIELLE PROXIMALE**
  - ➔ SELECTIONNER LES PATIENTS ELIGIBLES A UNE THROMBECTOMIE MECANIQUE

- **3) FAIRE LE DIAGNOSTIC POSITIF**

- **4) QUANTIFIER LE VOLUME DE LA PENOMBRE ISCHEMIQUE**

- **5) IDENTIFIER LES STROKE MIMICS**

- **6) FAIRE LE BILAN VASCULAIRE DES TSA**

MENU

AIC – FAIRE LE BILAN VASCULAIRE DES TSA

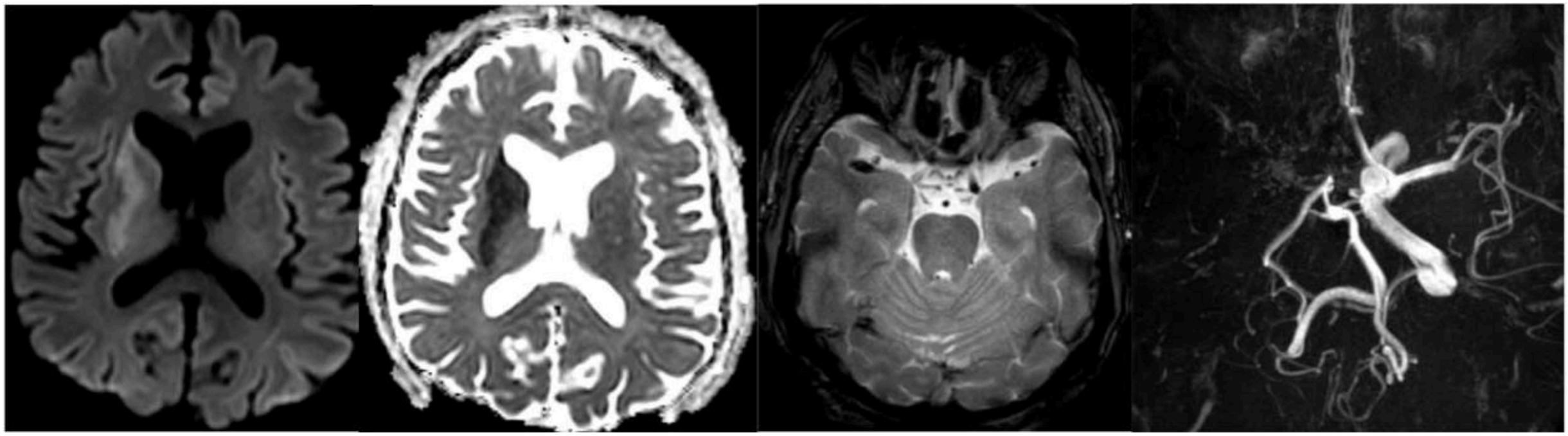

Où est l'occlusion?

MENU

AIC – FAIRE LE BILAN VASCULAIRE DES TSA



OCCLUSION EN TANDEM ACI gauche post-bulbaire – M1 ACM

IMPORTANCE DE L'EXPLORATION DES TSA:

- **Planning pré-thrombectomie:** crosse aortique « hostile »
- Occlusion en tandem (parfois stenting dans le même temps)
- **Diagnostic étiologique**

Quel est l'étiologie la plus probable de cette lésion de l'ACI?

MENU

AIC – FAIRE LE BILAN VASCULAIRE DES TSA



ATHEROSCLEROSE

- **Atteinte du bulbe carotidien**
- Chirurgie potentiellement utile pour des sténoses supérieures à 50% NASCET (75% ECST)
- Plaques d'athérome à risque:
  - Hémorragie intraplaque
  - Cœur lipidique
  - **Ulcération = cavité d'au moins 1mm dans 2 plans**



Baradaran H et al., Neuroimaging Clin N Am 2021; Benson JC et al., Clin Neuroradiol 2019; Brinjikji W et al., J Neurosurg 2016; Saba L et al., Lancet Neurol 2019; Saba L et al., AJNR 2018

MENU

AIC – FAIRE LE BILAN VASCULAIRE DES TSA

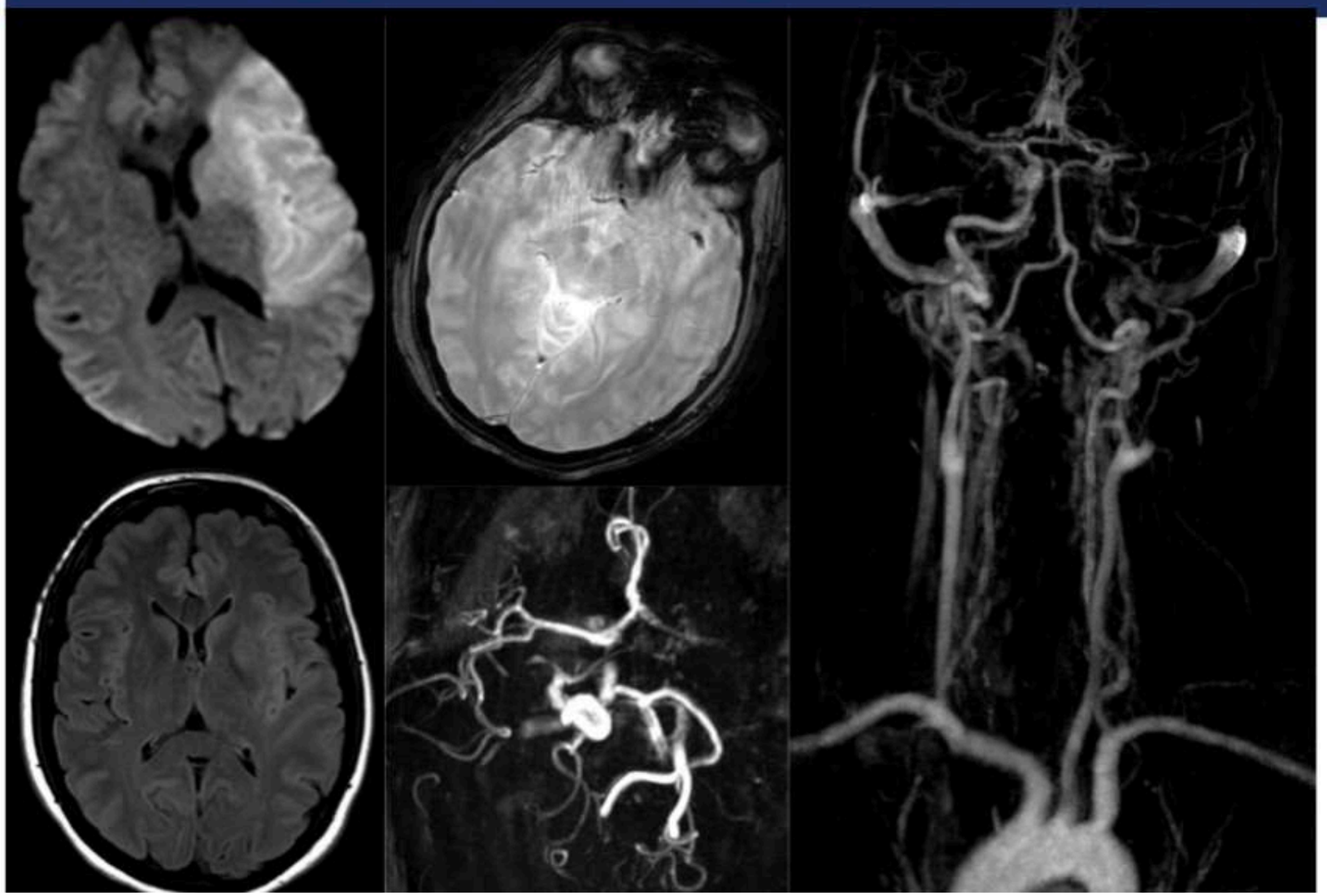

Jeune femme de 20 ans.

Qu'en pensez vous?

MENU

AIC – FAIRE LE BILAN VASCULAIRE DES TSA

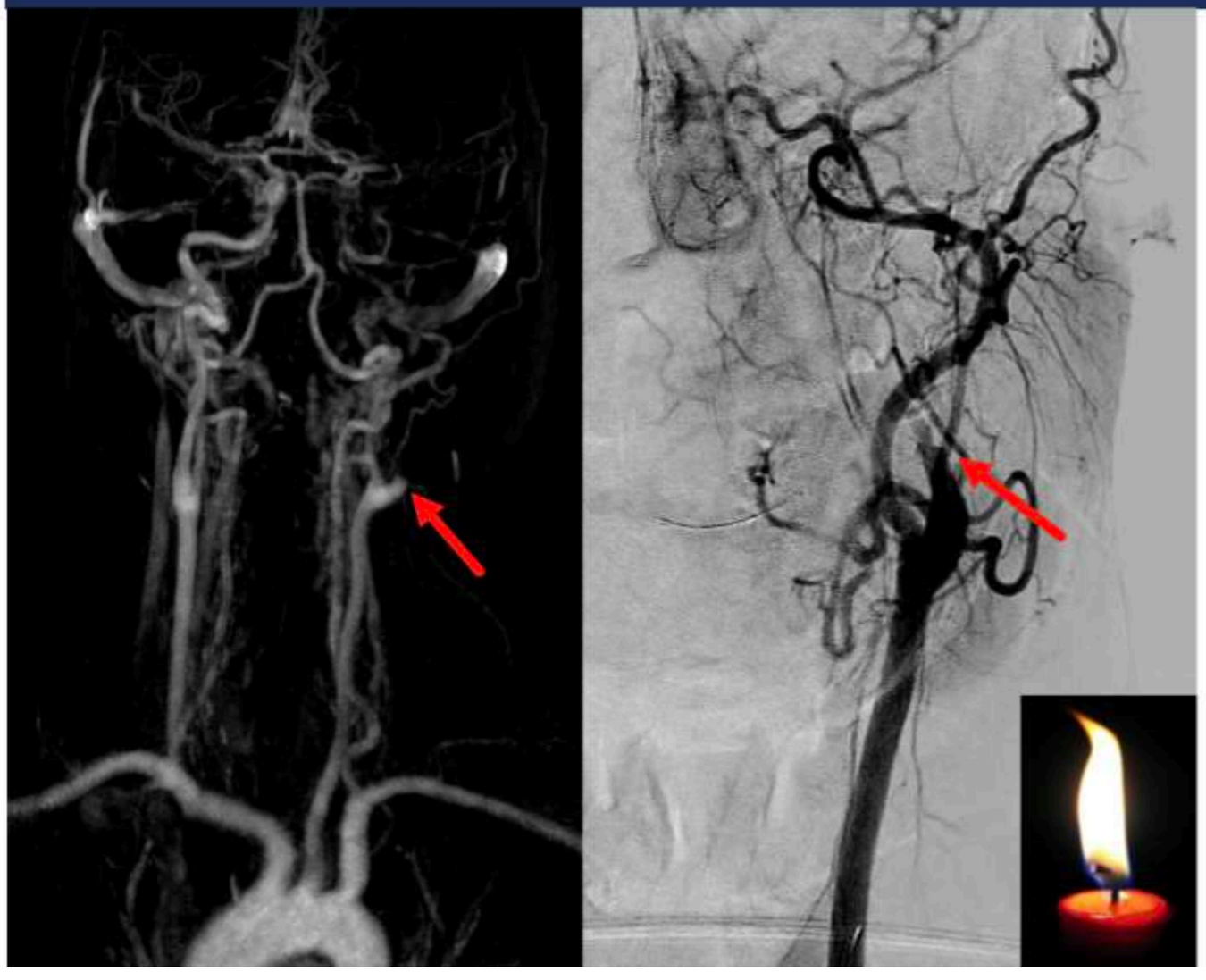

DISSECTION CAROTIDIENNE:

- 1ère cause d'AVC avant 40 ans
- **Respect du bulbe** (flamme de bougie)
- **Topographie sous-pétreuse**
- **T1 Black Blood** ➔ Hématome pariétal

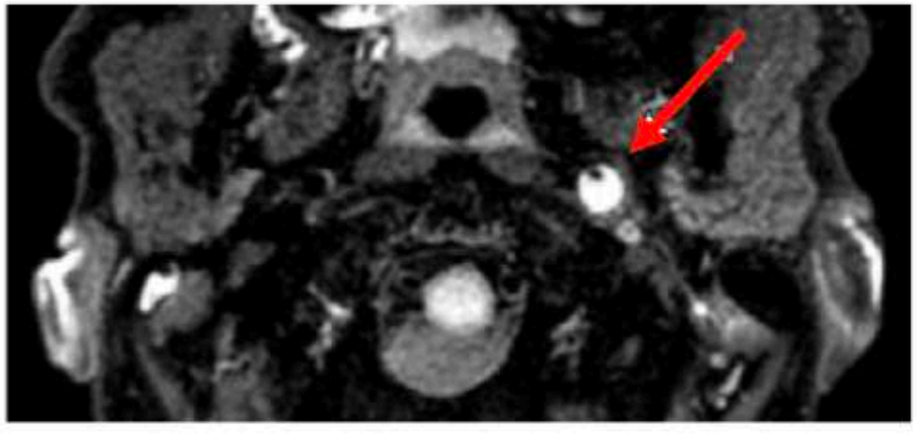

MENU

AIC – FAIRE LE BILAN VASCULAIRE DES TSA

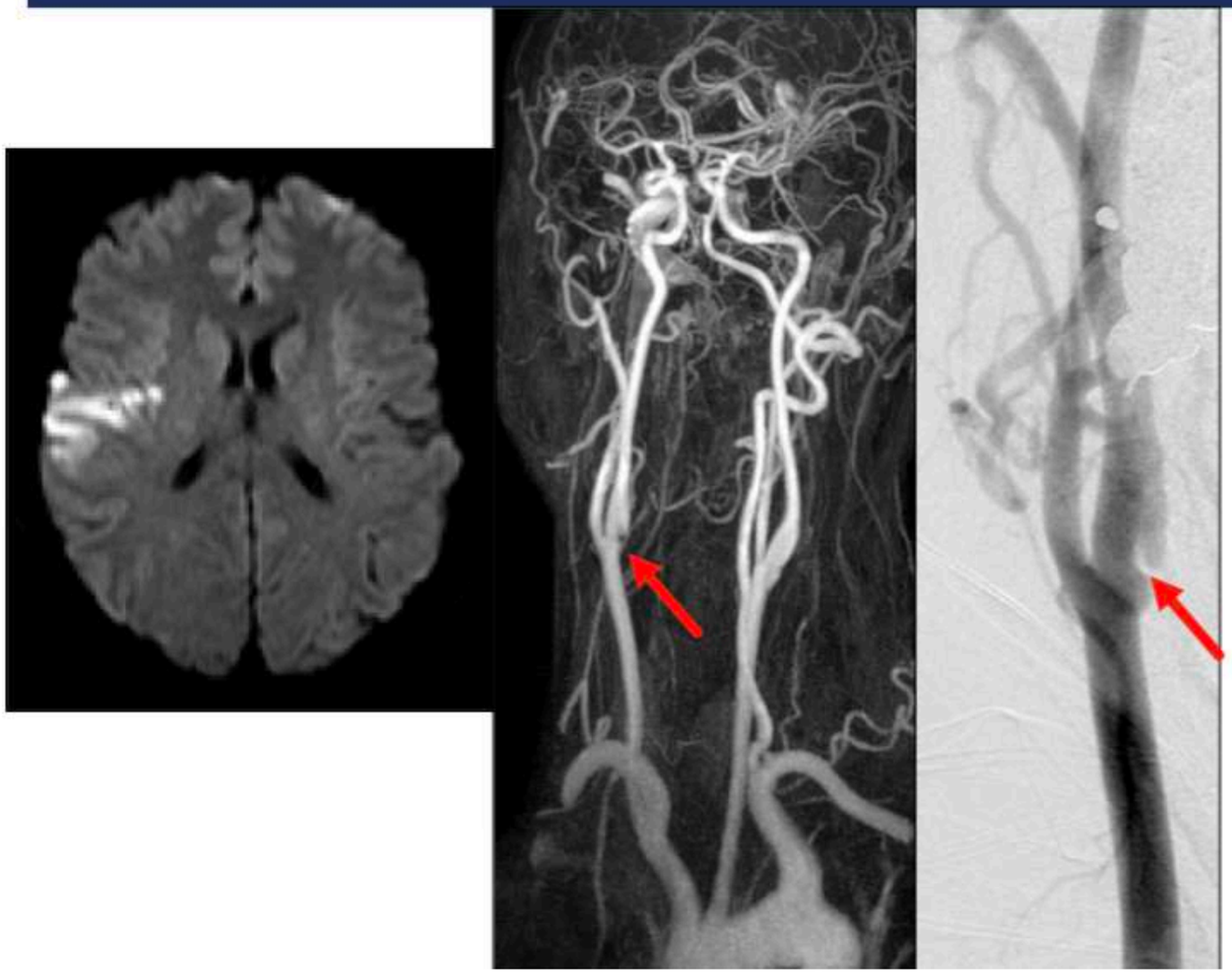

Que pensez-vous de cette lésion post-bulbaire?

MENU

AIC – FAIRE LE BILAN VASCULAIRE DES TSA



WEB CAROTIDIEN:

- Cause d'AVC chez l'adulte
- Âge moyen de 46 ans
- Plus fréquent chez la femme
- **Image linéaire de la face postérieure du bulbe carotidien**
- Indication d'endartériectomie ou de stenting

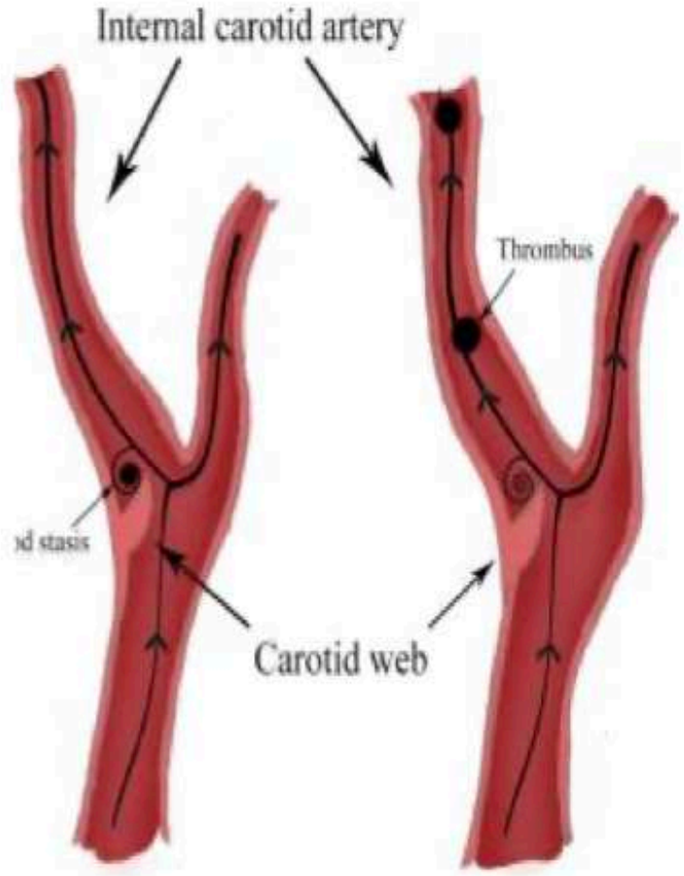

Compagne KCJ et al., Radiology 2018; Coutinho JM et al., Neurology 2017; Zhang AJ et al., Stroke 2018

MENU

AIT

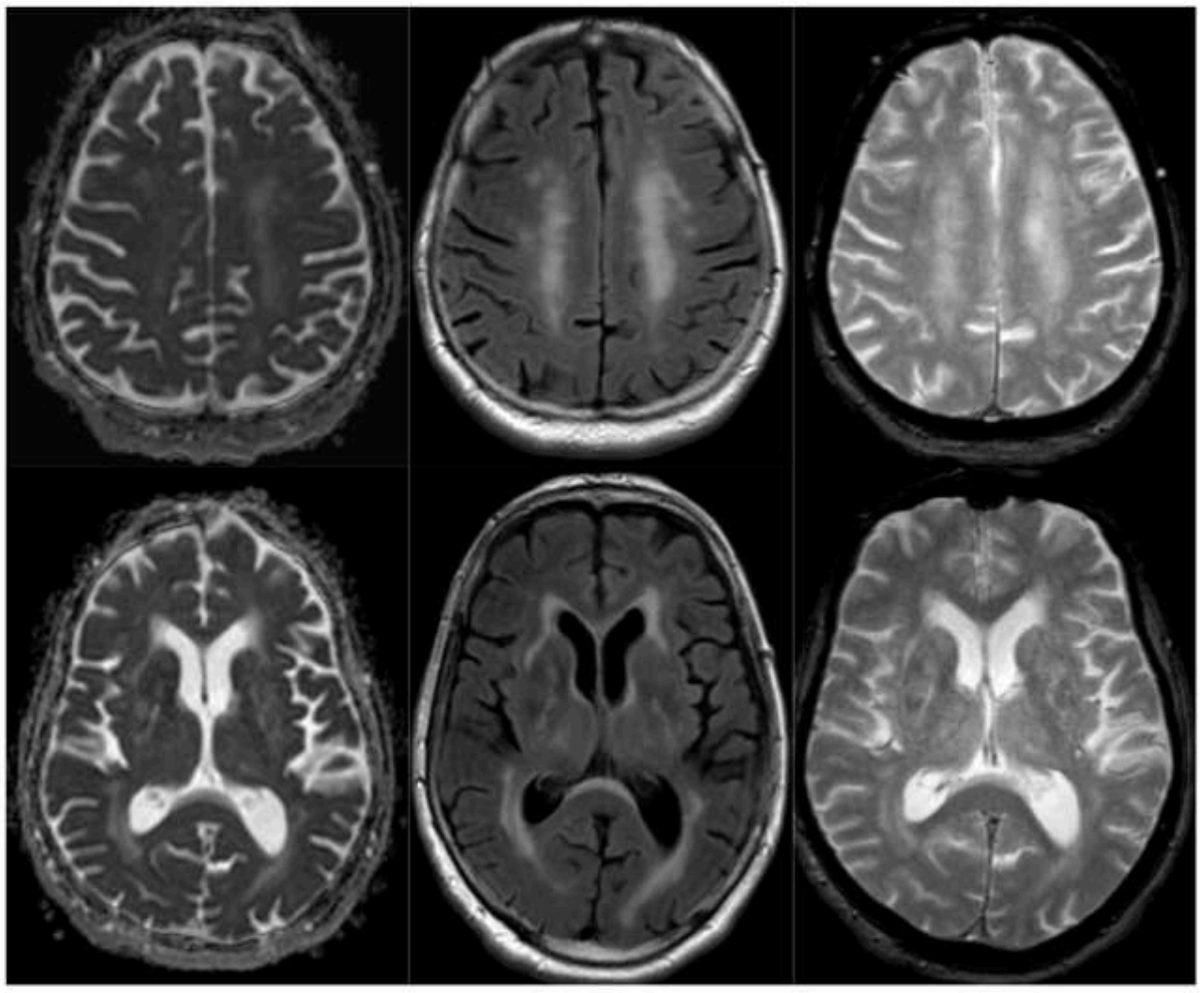

Patiente de 80ans ayant présenté une ataxie brutale pendant une quinzaine de minute il y a 6 heures.

Qu'en pensez-vous?

S'agit-il d'un AIT ou d'un AIC?

Le bilan est-il complet?

MENU
MENU

AIT

Récidive des symptômes 48 heures plus tard….

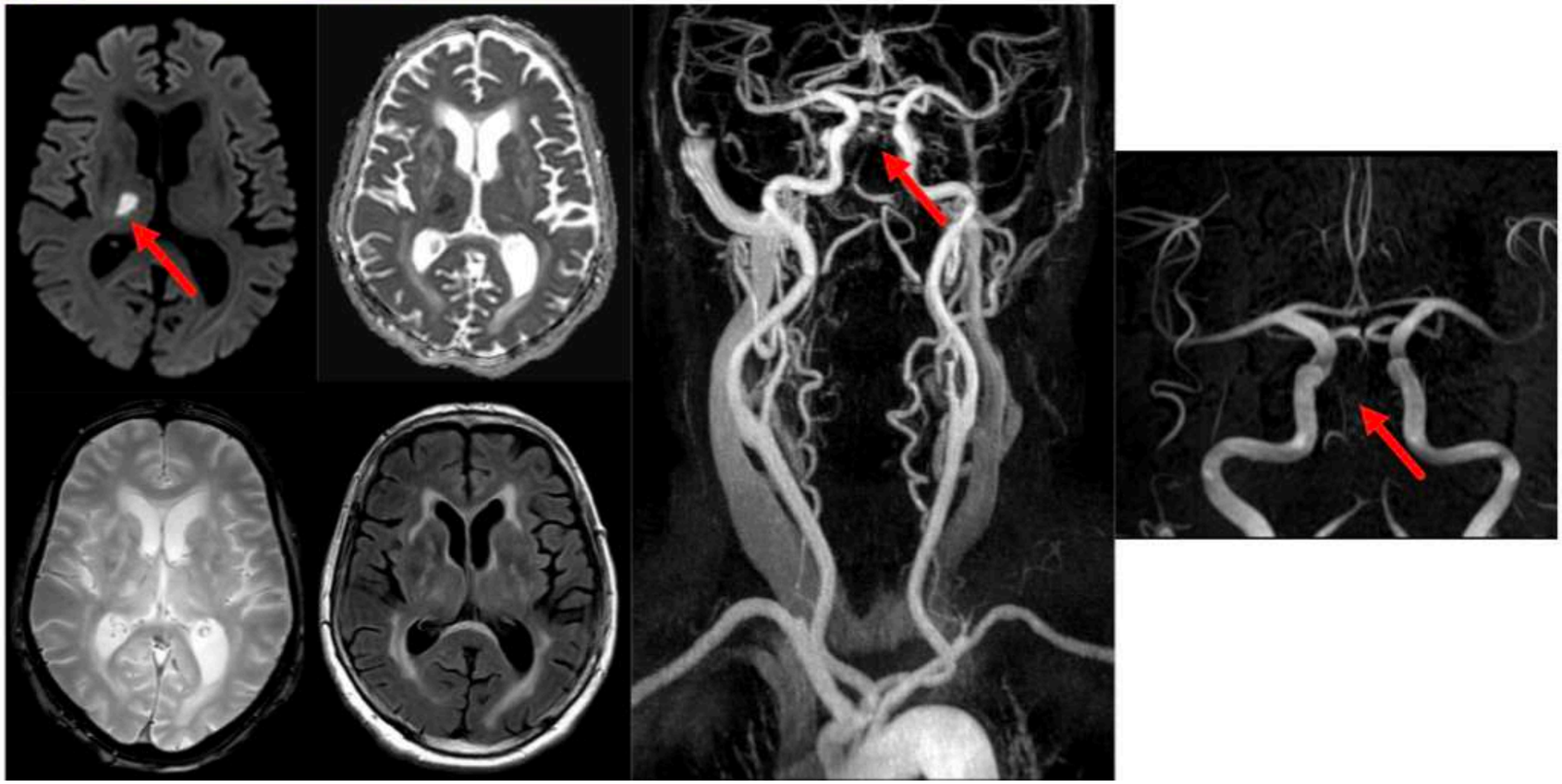

MENU

AIT

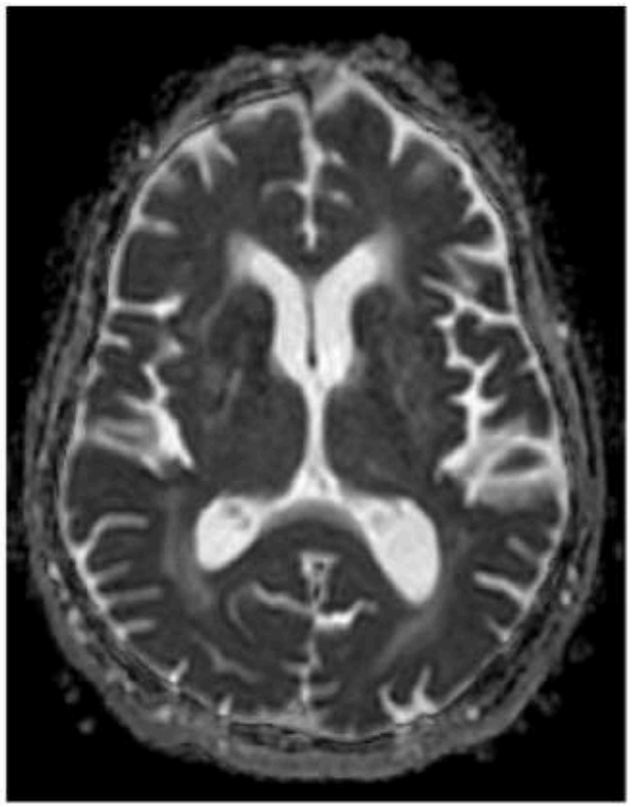

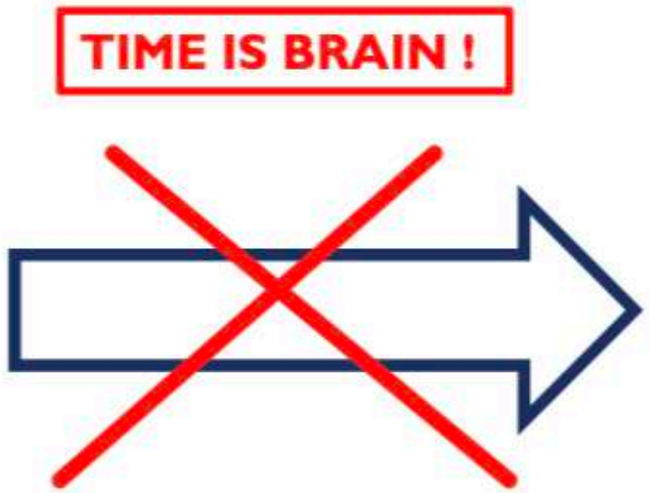



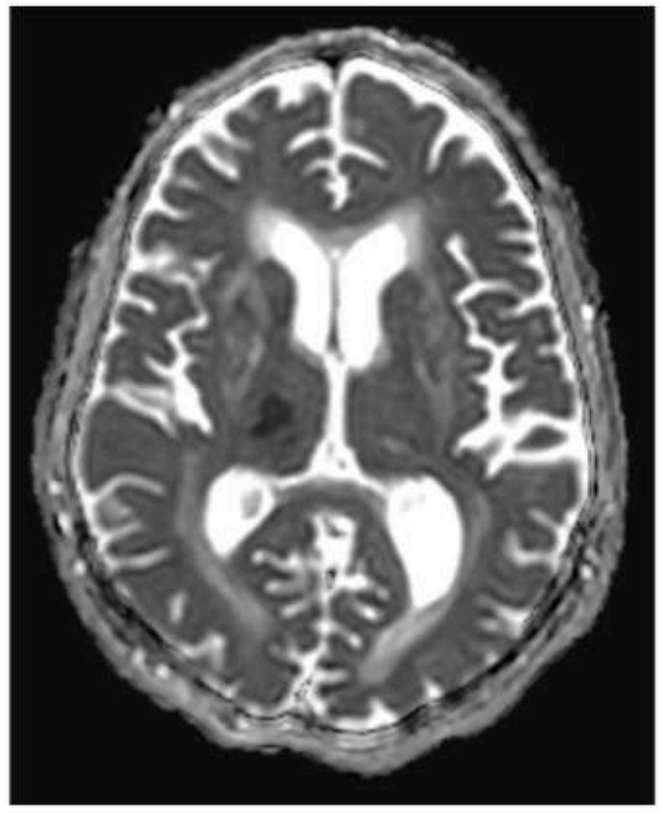

MENU

AVC SYLVIEN

Topo perso

PROFOND

(Art. Lenticulo-strié de M1)

= NGC

SUPERF.

= CORTICAL

TOTAL

= SUPERF. + PROFOND

- Prise en charge en scanner d'un patient suspect d'AVC
  - → Signes précoces d'AVC
  - → Analyse systematique – ASPECT
  - → Angioscanner systématique (TSA) Willis
- Prise en charge en IRM d'un patient suspect d'AVC
  - → 4 séquences Diff- T2* - FLAIR – TOF
  - → Localiser l'occlusion (TOF et T2*)
  - → Confirmer l'horaire (Diff – FLAIR)

Take home message

Devant tout trouble de perfusion non systématisé: penser STROKE-MIMIC

- ✓ **Migraine**
- ✓ **Crise d'épilepsie**

VOIR CES 2 CHAPITRES: MIGRAINE ET EPILEPSIE

MENU

MODELE CR TYPE AVC ISCHEMIQUE

INDICATION :
Patient de X ans, ATCD (cardiovasculaire / neuro), déficit (type, coté), NIHSS *(voir annexe)*, heure de début des symptômes.

TECHNIQUE :
Axiale diffusion en tenseur 6 directions, axiale FLAIR, axiale T2 écho de gradient, 3D temps de vol, perfusion T2 type DSC, 3D T1 avec injection de gadolinium +/- ARM des TSAO avec injection de gadolinium

RESULTATS :

Diffusion	Lésion œdémateuse cytotoxique visible / non visible en hypersignal FLAIR Topographie (gyrus frontale, pariétale etc..), correspondant au territoire (ACM, ACA....) Score ASPECT /10 *(voir annexe)* + volume diffusion (donner la valeur).
FLAIR	Flux lents en FLAIR de l'artère...
T2 EG	Thrombus en T2 EG (visible ou non, taille). Remaniement hémorragique.
TOF/ARM	Occlusion / sténose / dissection artérielle (préciser artère + segment) intra / extracranienne.
Perfusion	Séquence de perfusion : hypoperfusion (TMAX > 6 sec) étendue (topographie) ou superposable à la diffusion ; volume hypoperfusé (donner la valeur) + mismatch perfusion / diffusion significatif ou non (significatif si > 1.8, donner la valeur). CBF conservé ou effondré dans le territoire ralenti.
FLAIR/T2 EG	Leucopathie et grade Fazekas. Microsaignement (nb > ou < à 10, prédominance superficielle ou profonde).

CONCLUSION :
AVC ischémique sylvien... récent non constitué sur occlusion de ..., avec/sans remaniement hémorragique, score ASPECT /10, mismatch perfusion / diffusion significatif
Si possible préciser étiologie (athérome, micro angiopathique, cardio embolique, dissection..)

ATTENTION AUX AVC > 6h, IRM en urgence si :

-dans les 16h (étude DEFUSE 3), si occlusion de gros tronc (CI, M1) et recherche : volume diffusion <70cc + mismatch diffusion / perfusion > 1.8
-dans les 24h (étude DAWN), si NIHSS ≥ 10 :
-> ≥ 80 ans + NIHSS ≥ 10 : recherche volume diffusion < 21cc
-> < 80 ans + NIHSS ≥ 10 : recherche volume diffusion < 31cc
-> < 80 ans + NIHSS ≥ 20 : recherche volume diffusion < 51cc

MENU

Quelles sont les questions posées à l'imagerie ?



Qui traiter ?

- Ischémie ou hémorragie ?
- Cause non vasculaire ?
- Cause vasculaire alternative ?
- Étiologie sous jacente ?



Comment traiter ?



- Occlusion proximale ?
- Reste t'il du tissu à sauver ?
- Y a t'il un risque élevé de transformation hémorragique ?
- ...



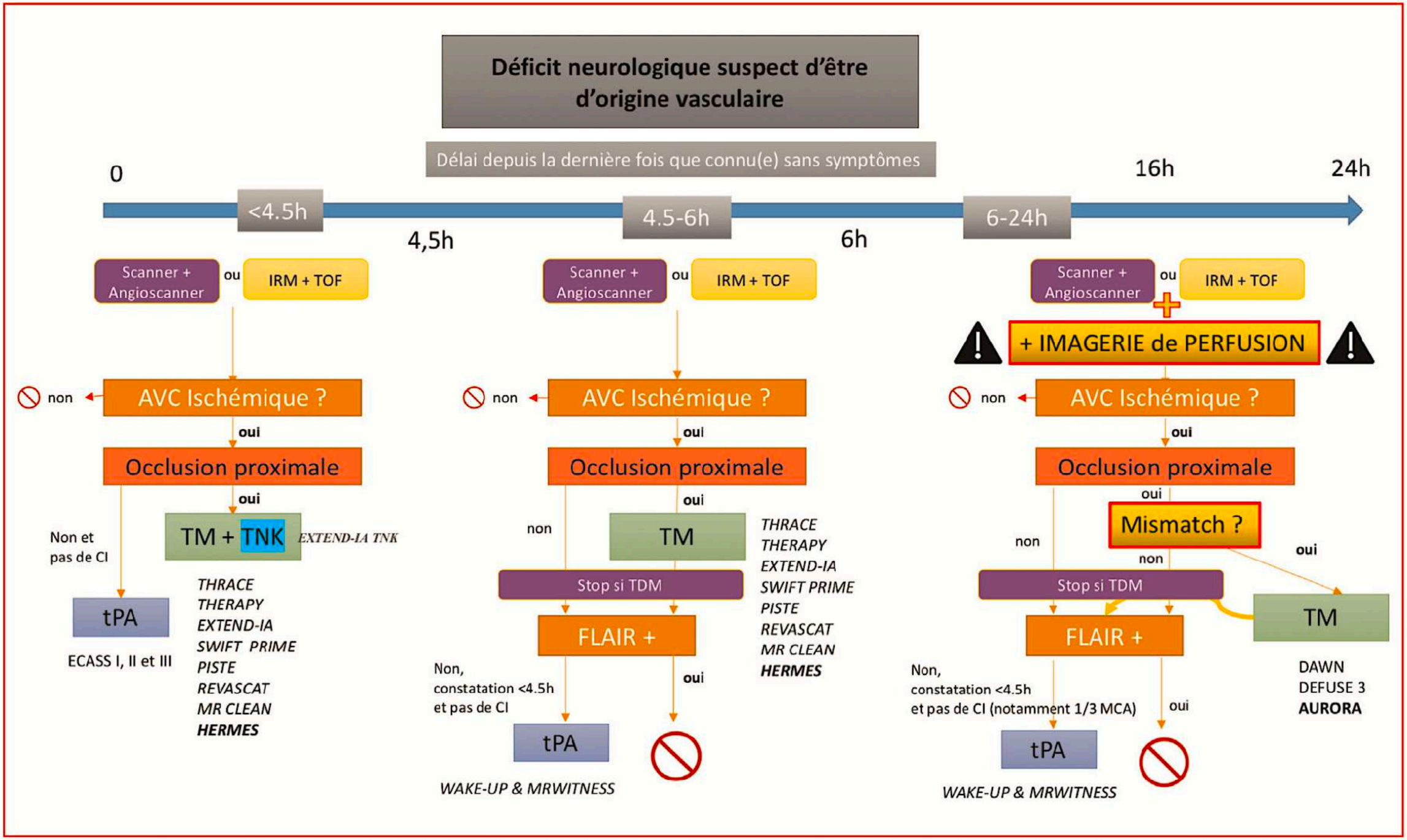

Figure 2. Résumé de la stratégie diagnostique et thérapeutique en fonction de l'heure de début des symptômes.

MENU

1 - TDM et AVC

Scanner et angioscanner

1. Hypodensité parenchymateuse systématisée à un territoire artériel
2. Retardé de quelques heures (≈40-50% < 5 h)
3. Effacement du noyau lenticulaire
4. Perte du ruban insulaire
5. Dédifférenciation Blanc/Gris
6. Effacement des sillons
7. « Trop belle » artère

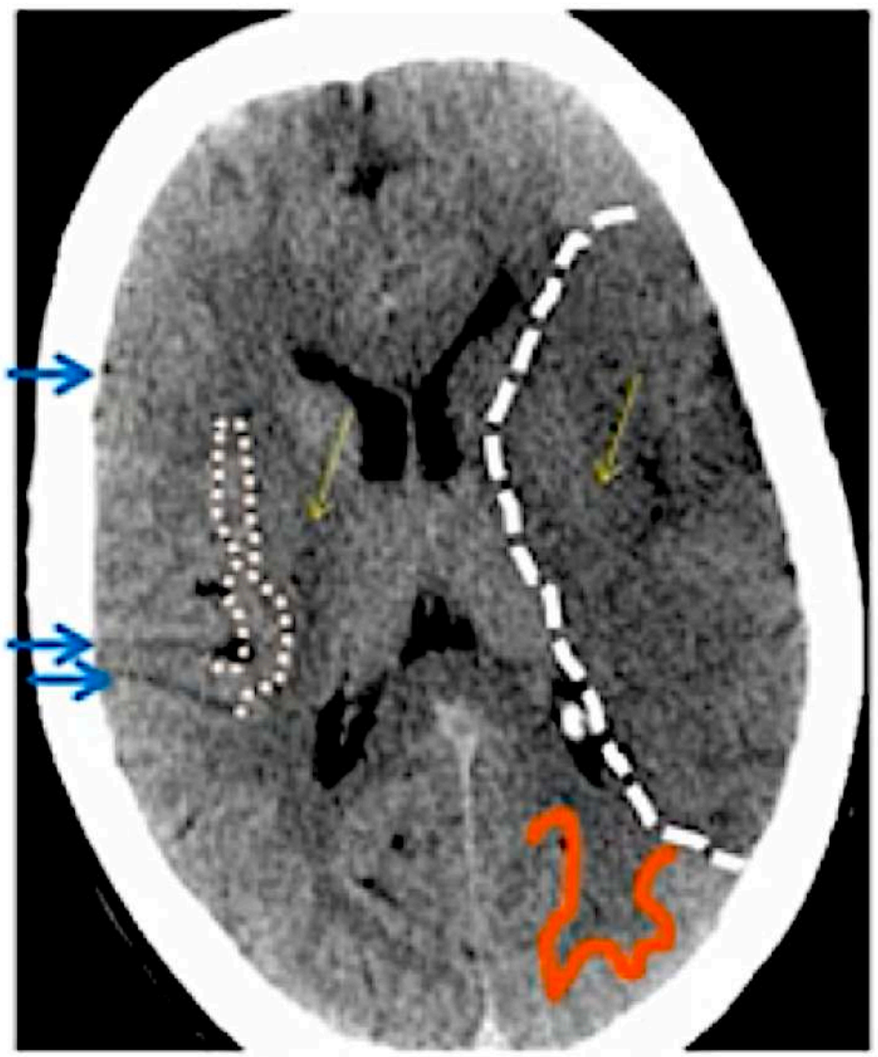

Scanner IV-

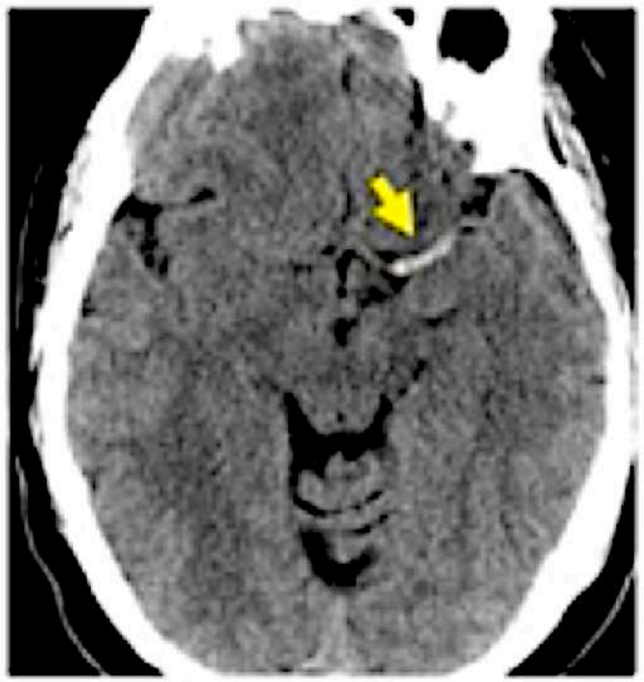



MENU

TDM et AVC

On part d'un score à 10

On enlève 1 point par zone hypodense

ASPECT < 7

= INFARCTUS ETENDU AVEC GROS RISQUE HÉMORRAGIQUE

I

I

V

CI À LA THROMBOLYSE

ASPECTS : (Alberta Stroke Programme Early CT Score)

- Territoire de l'ACM découpé en 10 sous-régions
- Attribution d'un point pour chaque région

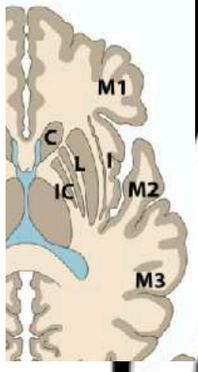

- ☐ C- Noyau caudé
- ☐ I- Ruban insulaire
- ☐ IC- Capsule interne
- ☐ L- Noyau Lenticulaire
- ☐ M1- ACM antérieur
- ☐ M2- Territoire de l'ACM devant le ruban insulaire
- ☐ M3- ACM postérieure
- ☐ M4- Territoire ACM antéro-supérieur
- ☐ M5- Territoire ACM latéro-supérieur
- ☐ M6- Territoire ACM postéro-inférieur

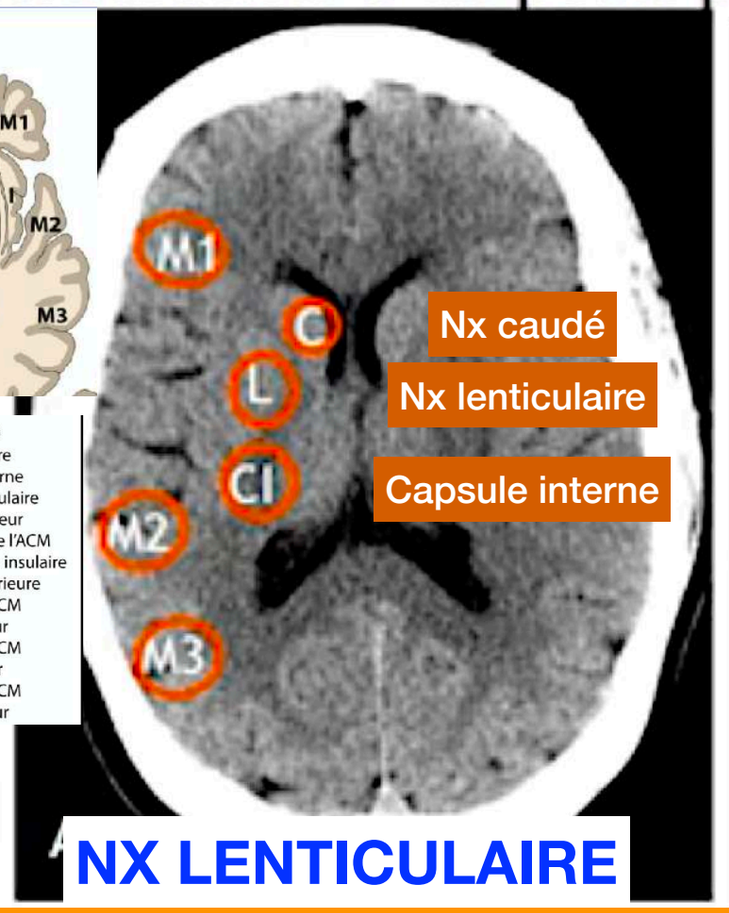

NX LENTICULAIRE

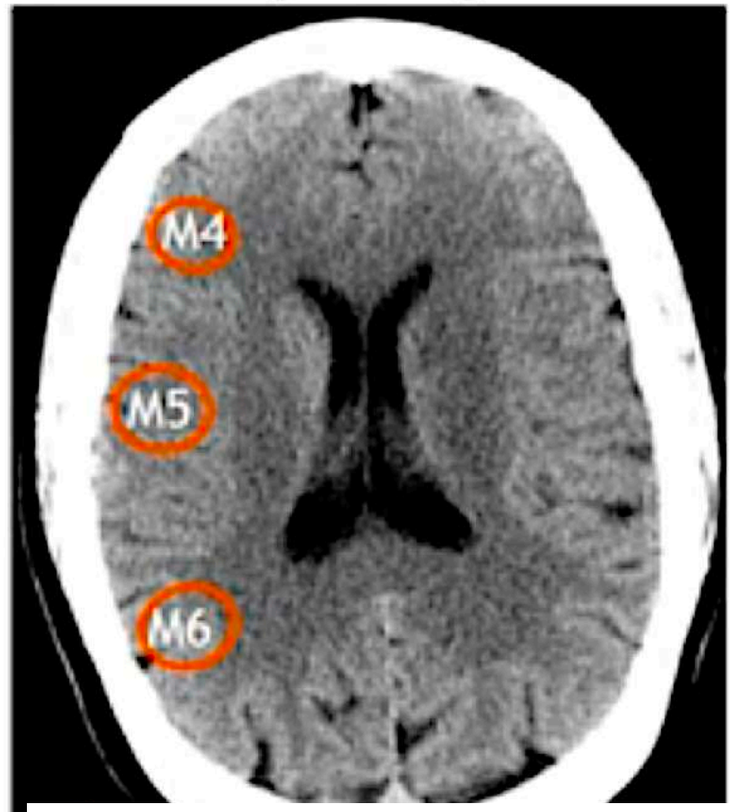

TOIT DES VENTRICULES

ars — GROUPE RÉGIONAL AVC PACA

PRISE EN CHARGE DE L'URGENCE AVC EN ÉTABLISSEMENT DE PROXIMITÉ

CHECK-LIST DES CONTRE-INDICATIONS A LA THROMBOLYSE IV

Nom document	Version	Date de validation	Page 1/1
FICHE THROMBOLYSE CONTRE INDICATIONS_V1.0.doc	1.1	25/06/2014	

CONTRE-INDICATIONS RADIOLOGIQUES

Toute hémorragie intracrânienne en dehors de microbleeds
Effet de masse
Tumeur intracrânienne, MAV
Anévrisme suspecté à l'imagerie : au cas par cas
Score Aspect < 7

MENU

Evaluation SCORE ASPECT sur DWI

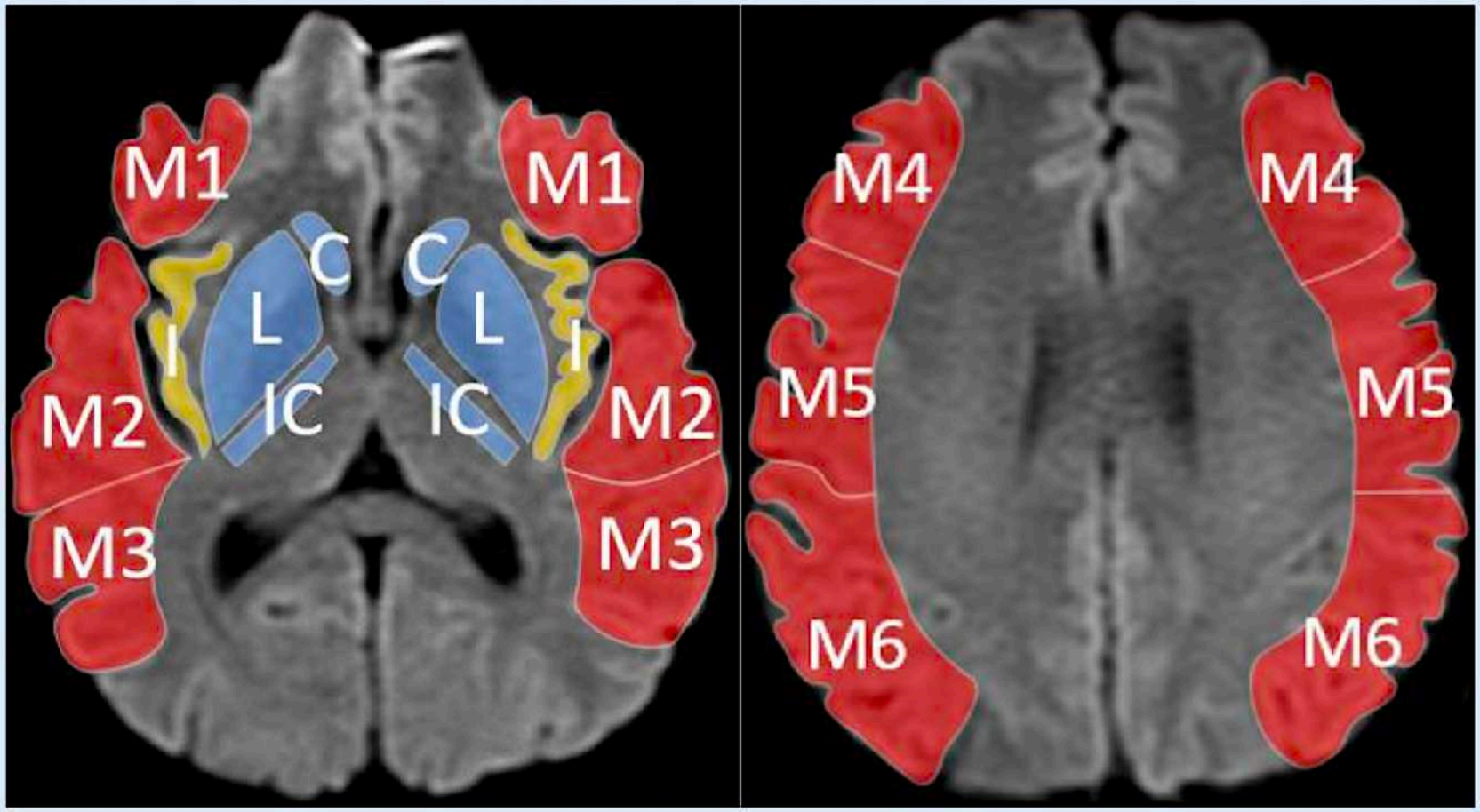

Score de 10 points permettant d'évaluer les AVC ischémiques dans le territoire de l'artère cérébrale sur la séquence DWI

Divise le territoire de l'artère cérébrale moyenne (ACM) en 10

Régions corticales (superficielles)

M1 : ACM antérieur
M2: Territoire de l'ACM devant le ruban insulaire
M3 : ACM postérieure
M4 : Territoire ACM antéro-supérieur
M5 : Territoire ACM latéro-supérieur
M6 : Territoire ACM postéro-inférieur
I : ruban insulaire

- Absence d'hypersignal = 1 point
- Sore = 10 : absence totale d'hypersignal DWI
- Score = 0 : hypersignal DWI de tout le territoire de l'ACM
- Un score ≤7 = pronostic péjoratif tant en termes de handicap résiduel que de risque de transformation hémorragique.

Les hypersignaux doivent être visibles sur au moins deux coupes différentes adjacentes.

Régions sous corticales (profondes)

C : Noyau caudé
IC : Capsule interne
L : Noyau lenticulaire

Score DWI-ASPECT prédictif

-Score cible pour le traitement : ≥ 7 (= volume <70ml)

-Complications précoces :

. <4 (= volume >100ml) : risque de transformation hémorragique :

. Volume> 145ml : risque d'œdème malin (doit faire discuter craniectomie)

-Pronostic à 3 mois

. Un score ≤7 = pronostic péjoratif tant en termes de handicap résiduel

MENU

Etendue de l'ischémie en IRM sur la séquence de diffusion:

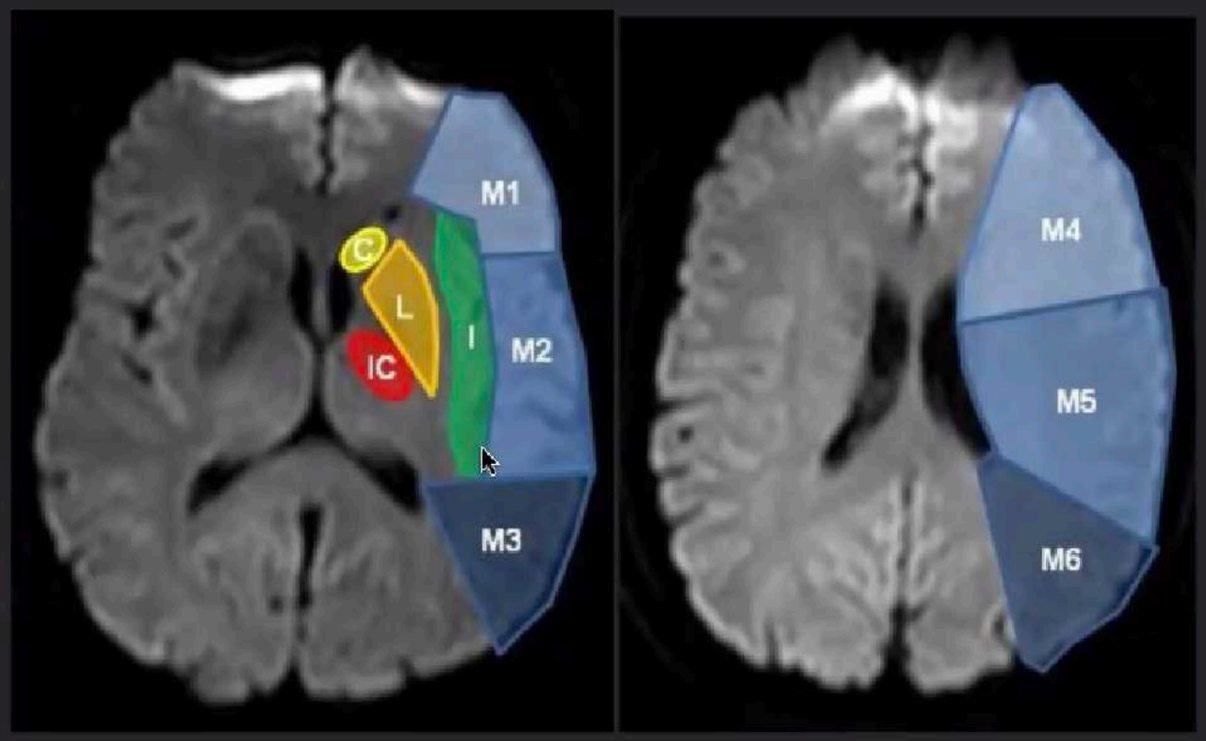

Score ASPECTS (circulation antérieure)

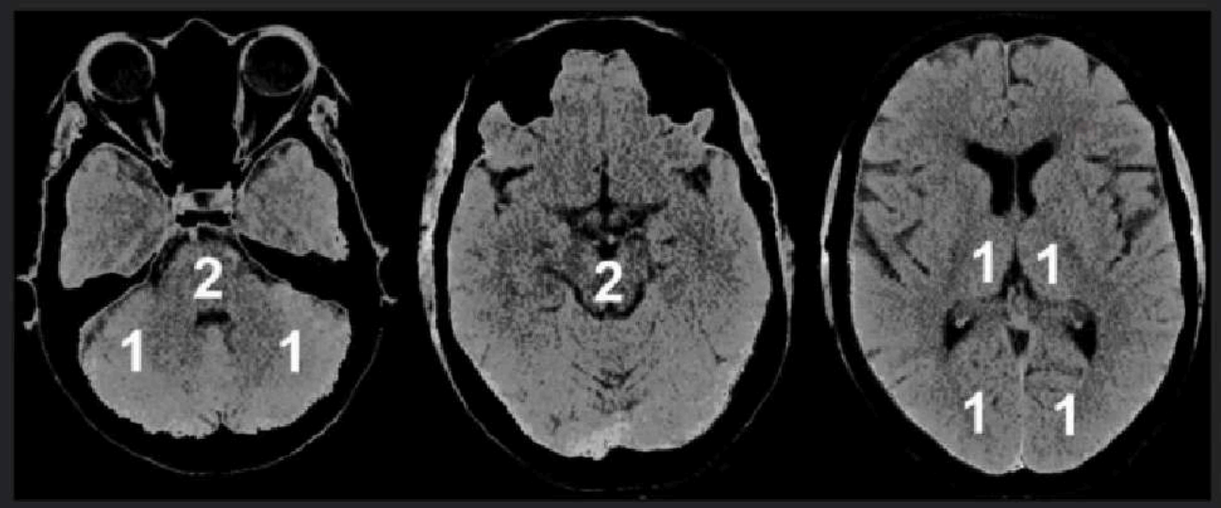

Score pc-ASPECTS
(circulation postérieure)

Ces scores évaluent l'étendue de l'ischémie selon un barème allant de 0 (ischémie totale) à 10 (pas d'ischémie). Un point est retiré par territoire ischémié. Ces scores ont initialement été utilisés en TDM avant d'être appliqués à l'IRM.

ASPECT: Alberta Stroke Programme Early CT Score

TDM et AVC POST ++ = PC-ASPECT

On part d'un score à 10

On enlève

- 2 points pour PONT
- 2 points pour MESENCÉPHALE
- 1 point PAR THALAMUS
- 1 point PAR HEMISPHERE CEREBELLEUX
- 1 point PAR LOBE OCCIPITAL

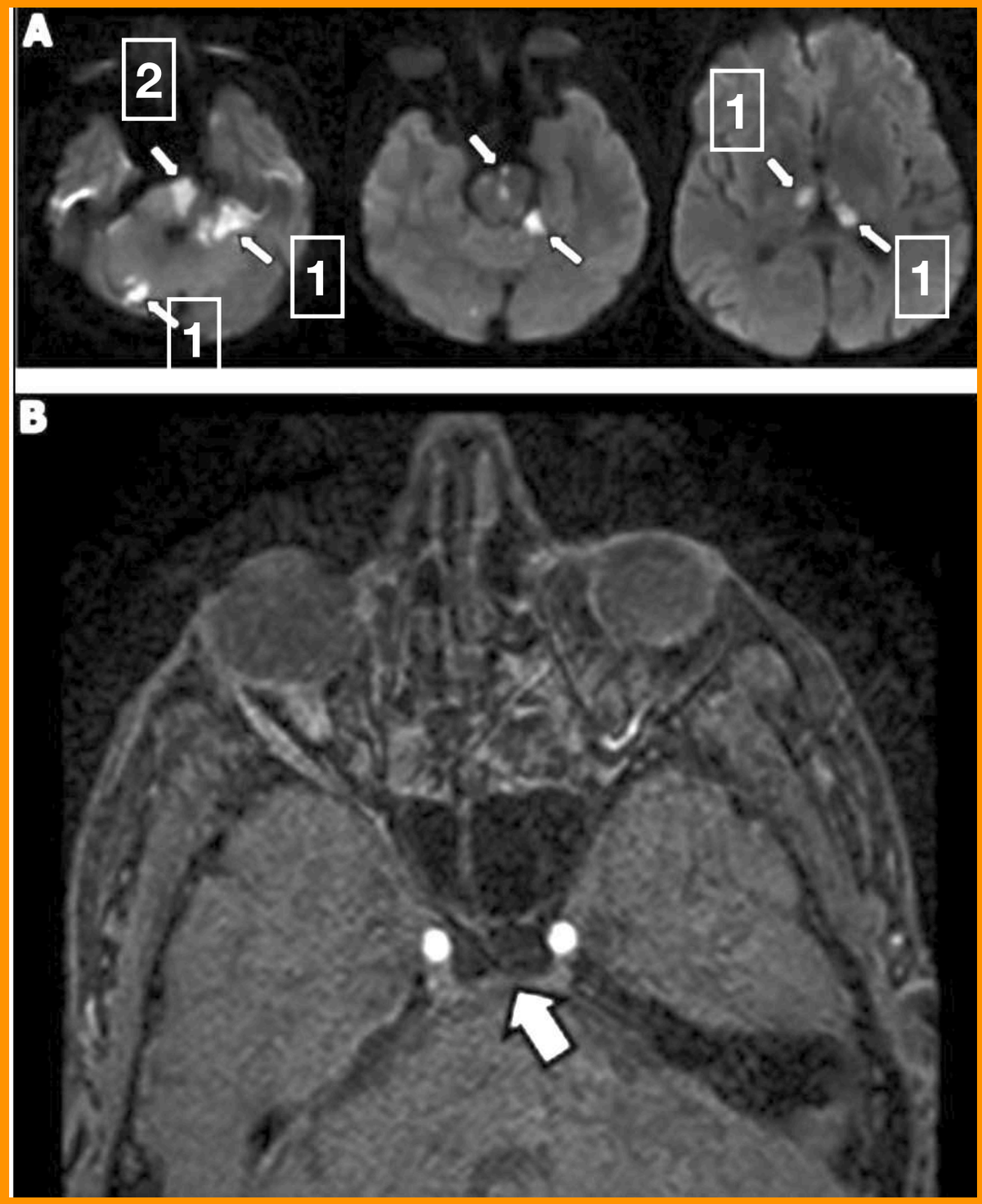

10-6 = 4
PC-ASPECT = 4

MENU

Patient de 54 ans ayant présenté des troubles de la conscience d'apparition brutales avec signe de Babinski bilatéral : a : AngioMR 3D-TOF : occlusion proximale du tronc basilaire (flèche blanche) ; b : IRM cérébrale, séquence de diffusion : lésions ischémiques récentes pontique, cérébelleuses bilatérales et bi-thalamiques (flèches blanches). Pc-ASPECTS = 4.

Le volume de l'infarctus est important pour l'indication de traitement

Recommendations

- In the 0–6 hour time window, we recommend mechanical thrombectomy plus best medical management (including intravenous thrombolysis whenever indicated) over best medical management alone in patients with large vessel occlusion-related anterior circulation stroke without evidence of extensive infarct core (eg, ASPECTS ≥6 on non-contrast CT scan or infarct core volume ≤70 mL).

  Quality of evidence: **High** ⊕⊕⊕⊕; strength of recommendation: **Strong** ↑↑

ASPECTs ⩾ 6

PAS DE TTT

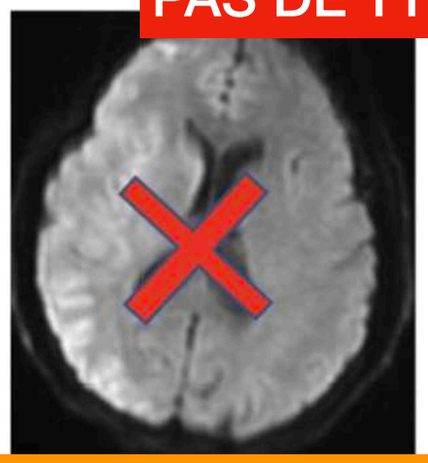

Table 7 Exclusion criteria based on ASPECTS or infarct volume in RCTs of MT+BMM versus MT

Trial	Exclusion criteria	Median (IQR) ASPECTS or infarct volume (mL) of enrolled patients
MR CLEAN	None	MT+BMM: ASPECTS 9 (7–10) BMM: ASPECTS 9 (8–10)
Extend IA	Infarct core ≥70 mL	MT+BMM: 12 mL (4–32) BMM: 18 mL (4–29)
ESCAPE	ASPECTS ≤5	MT+BMM: ASPECTS 9 (8–10) BMM: ASPECTS 9 (8–10)
SWIFT PRIME	ASPECTS ≤5	MT+BMM: ASPECTS 9 (7–10) BMM: ASPECTS 9 (8–10)
REVASCAT	ASPECTS ≤6 (CT) ASPECTS ≤5 (MRI)	MT+BMM: ASPECTS 7 (6–9) BMM: ASPECTS 8 (6–9)
THRACE	None	DWI lesion volume: 17 mL (9.2–51.8)*
PISTE	Hypodensity >1/3 of the MCA territory	MT+BMM: ASPECTS 9 (4–10) BMM: ASPECTS 9 (2–10)
THERAPY	Hypodensity >1/3 of the MCA territory	MT+BMM: ASPECTS 7.5 (6–9) BMM: ASPECTS 8 (7–9)
EASI	None	MT+BMM: ASPECTS 8 (7–9) BMM: ASPECTS 9 (8–9)
DAWN	Infarct core ≥51 mL	MT+BMM: 7.6 mL (2.0–18.0) BMM: 8.9 mL (3.0–18.1)
DEFUSE-3	Infarct core ≥70 mL	MT+BMM: 9.4 mL (2.3–25.6) ASPECTS 8 (7–9)† BMM: 10.1 mL (2.1–24.3) ASPECTS 8 (7–9)†

*Patients in whom the qualifying imaging study was MRI.
†Patients in whom the qualifying imaging study was CT.
ASPECTS, Alberta Stroke Program Early CT Score; BMM, best medical management; MCA, middle cerebral artery; MT, mechanical thrombectomy; RCT, randomized controlled trial

GHU PARIS PSYCHIATRIE & NEUROSCIENCES

MENU

TDM DE PERFUSION

MISMATCH

entre TTP ou MTT = pénombre

- rCBV = nécrose

MENU

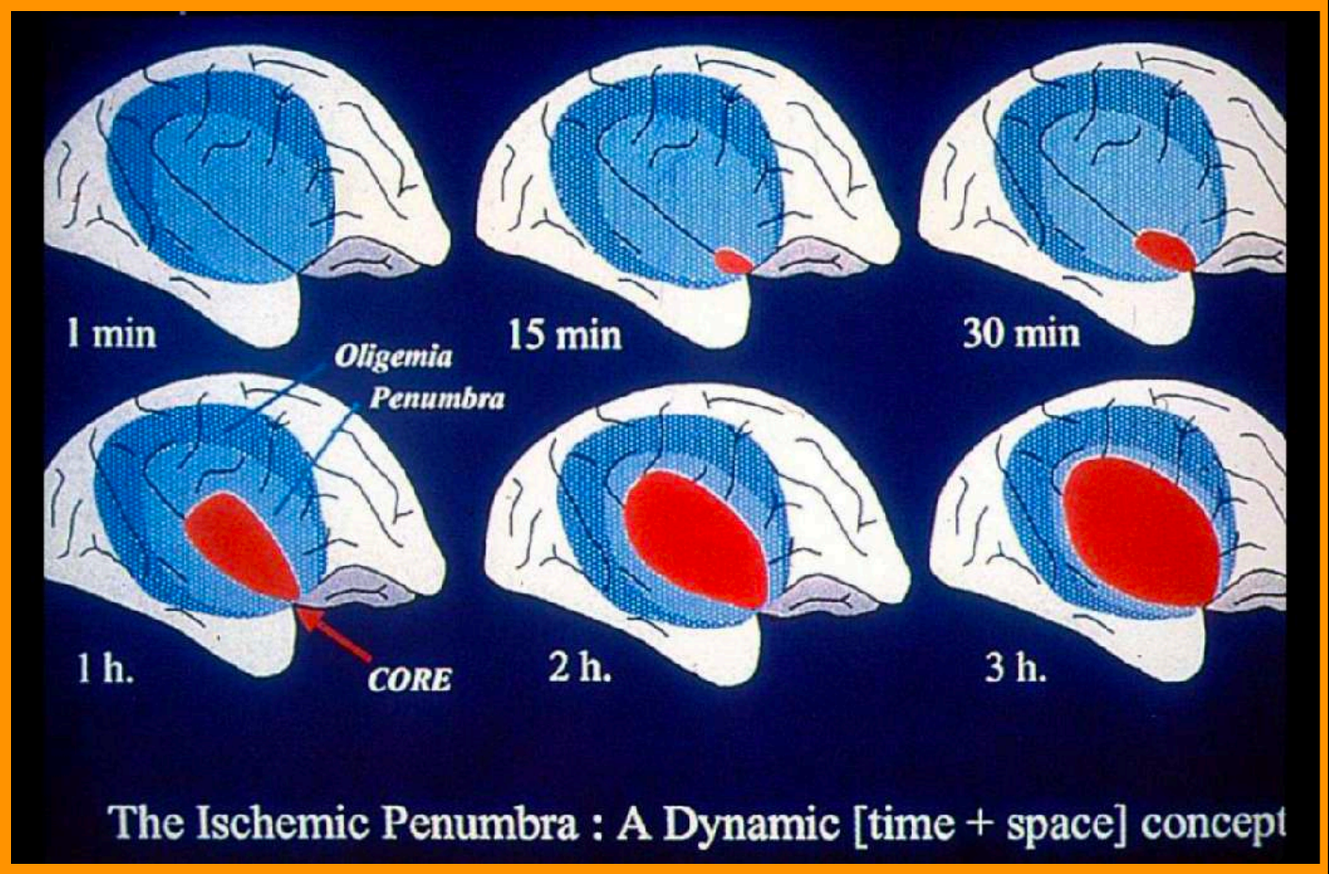

Scanner cérébral sans IV normal. Angioscanner: pas d'occlusion de branche visible

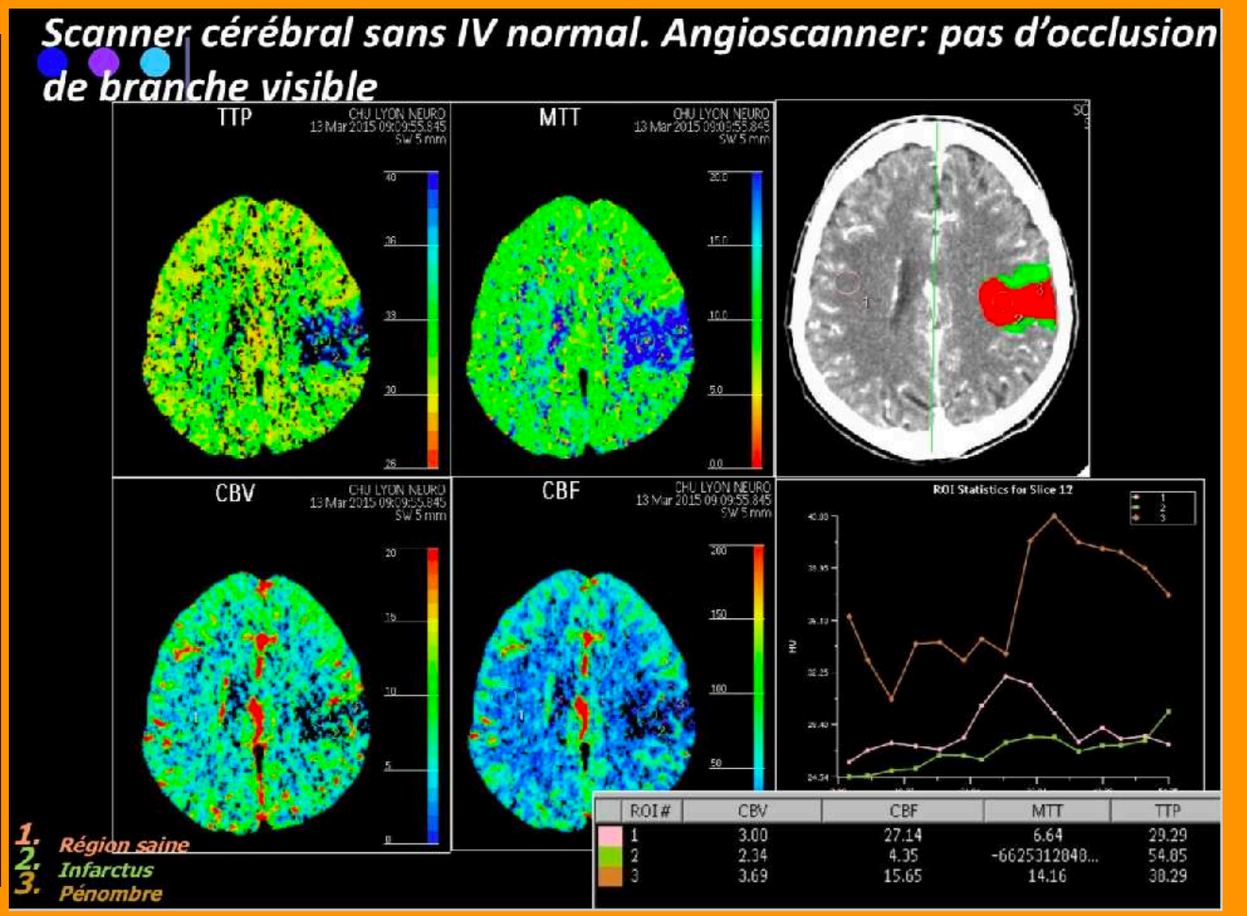

2 - IRM AVC

Patiente âgée de 56 ans,

« malaise » brutal à 12H20

Appel du 15 : constatation d'une hémiplégie bracchio-faciale gauche → appel USINV

Arrivée directe en Imagerie à 13H50. Score NIHSS = 12



MENU

2 - IRM AVC

PROTOCOLE

1. **T2***
2. **FLAIR**
3. **DIFFUSION**
4. **ANGIO IRM TOF**

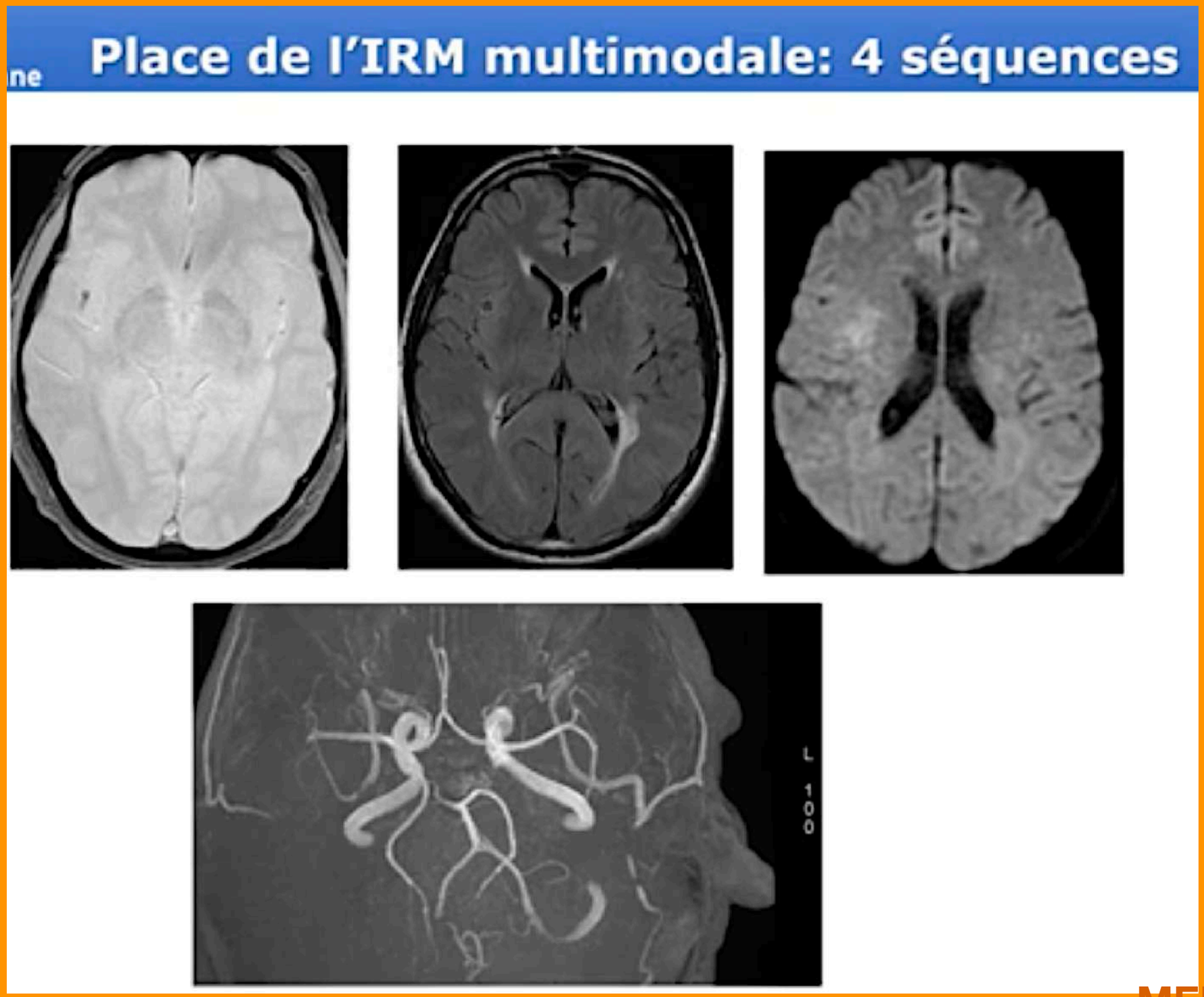

MENU

Thrombose artérielle et SWI

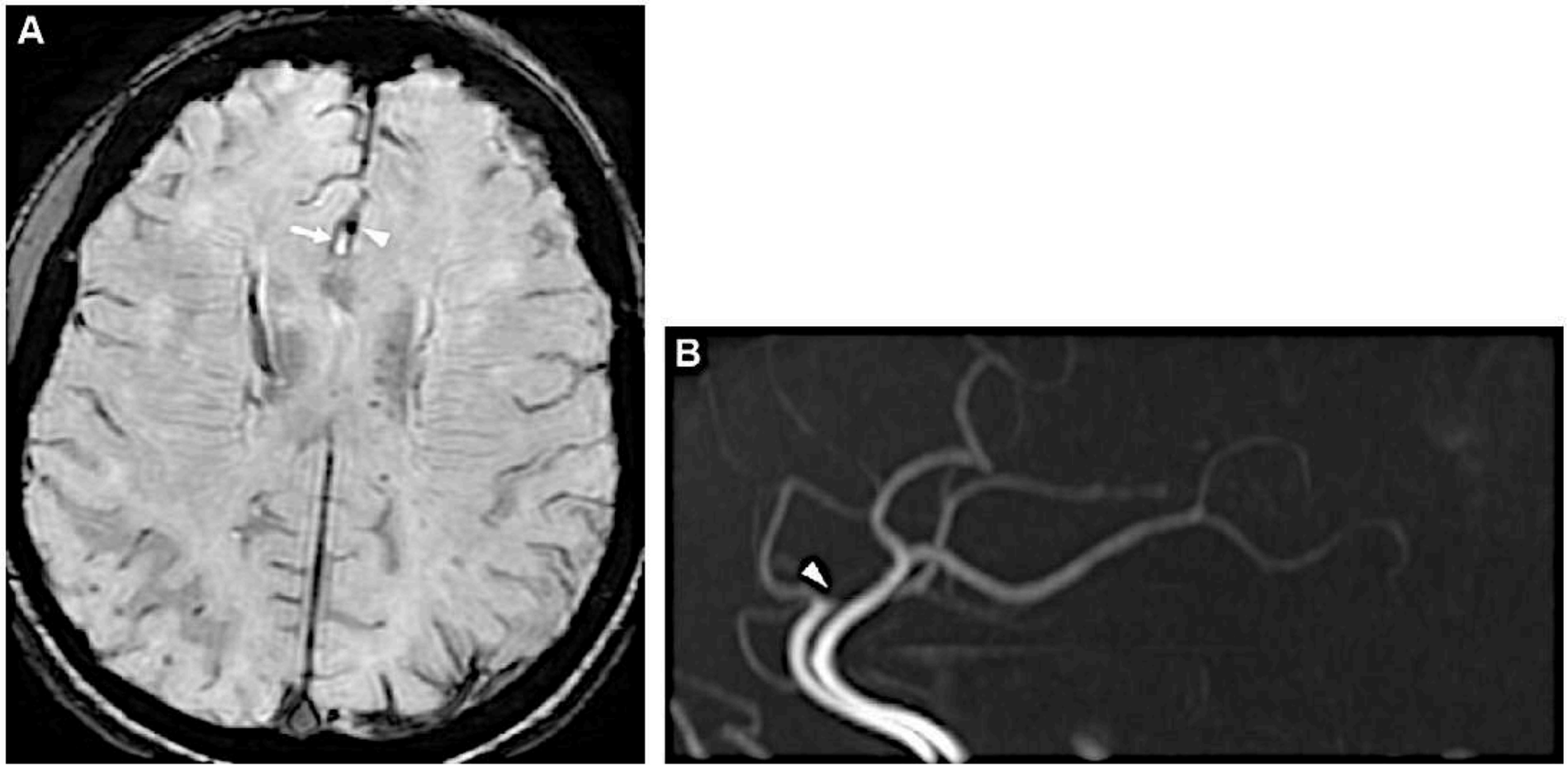

Figure 10 Vue native axiale T2 *star weighted angiography* (SWAN) (A) acquise à 3 T chez une patiente de 60 ans présentant un infarctus dans le territoire de l'artère cérébrale antérieure gauche. Compte tenu de l'effet TOF inhérent à cette séquence l'artère cérébrale antérieure droite apparaît en hypersignal (flèche) contrairement à la gauche où l'on retrouve un thrombus en hyposignal (tête de flèche) confirmé sur la séquence TOF (B, tête de flèche).

1er - DATER L'AVC SUR L'IRM +++

FLAIR

DIFFUSION

Perfusion ?

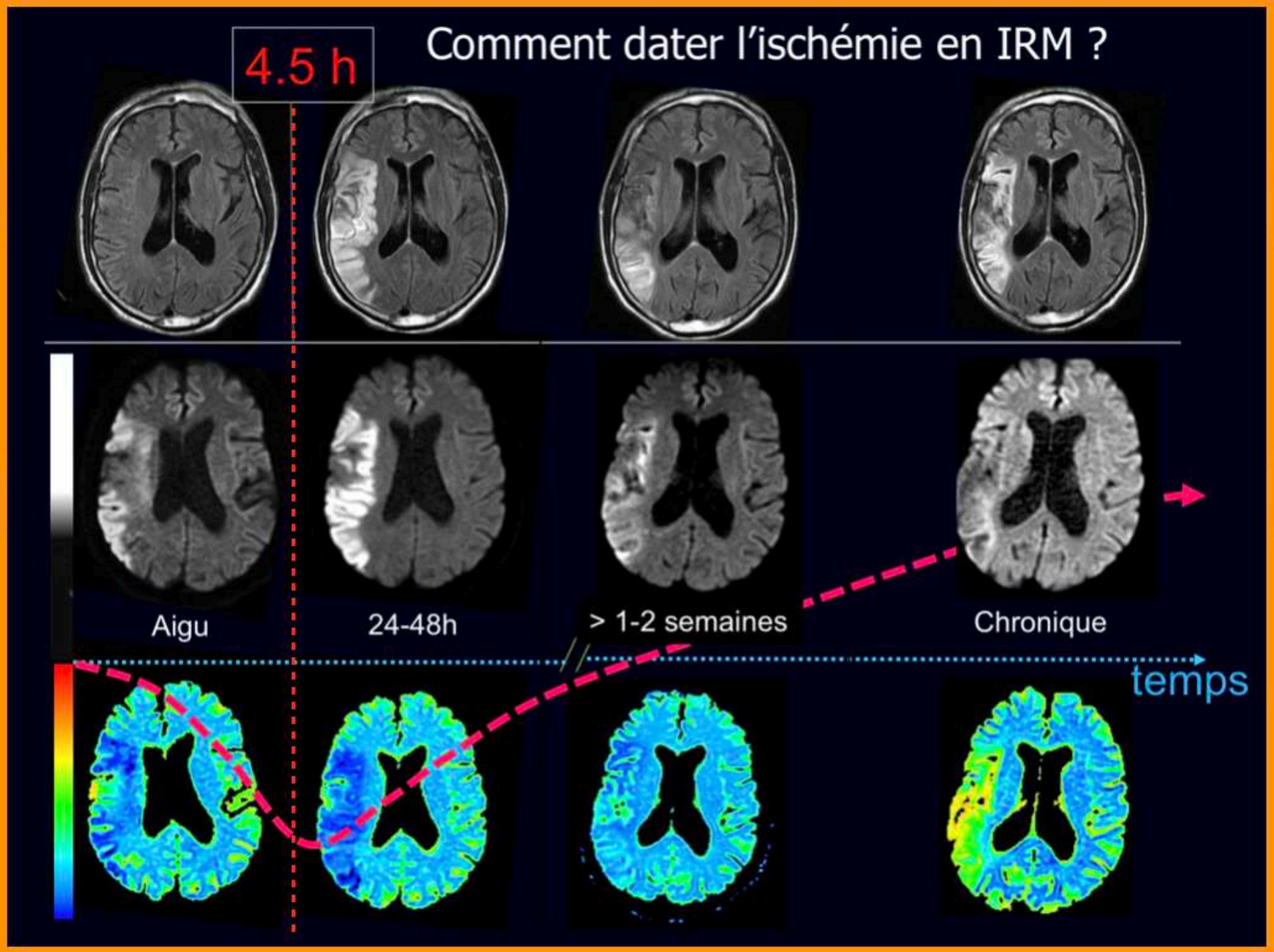

FLAIR

DIFFUSION

FLAIR négatif = AVC < 4H 30 = THROMBOLYSE rtPA

Et THROMBECTOMIE MÉCANIQUE

MENU

1er - DATER L'AVC SUR L'IRM +++

Exemple = infarctus d'âge différents

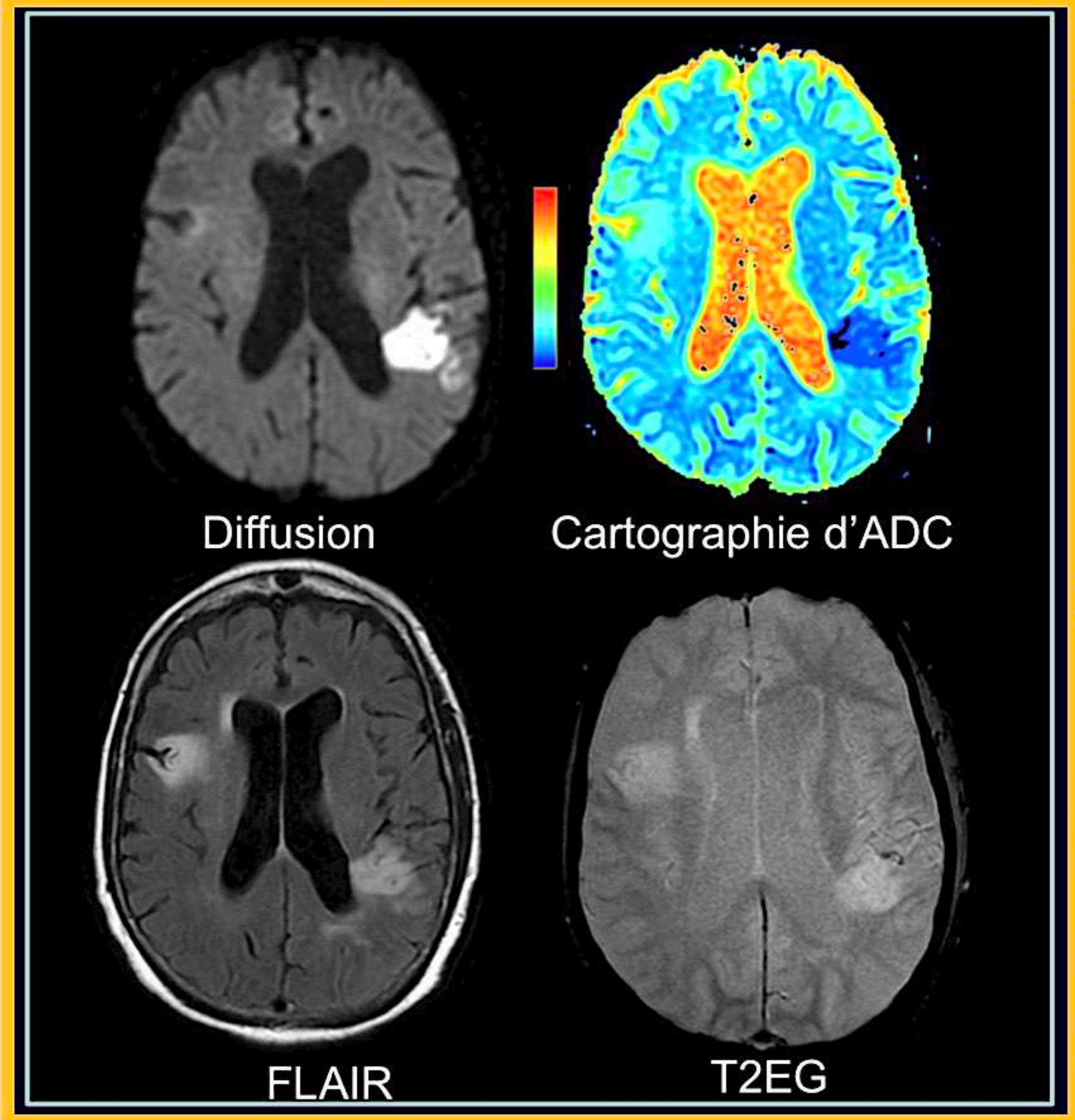

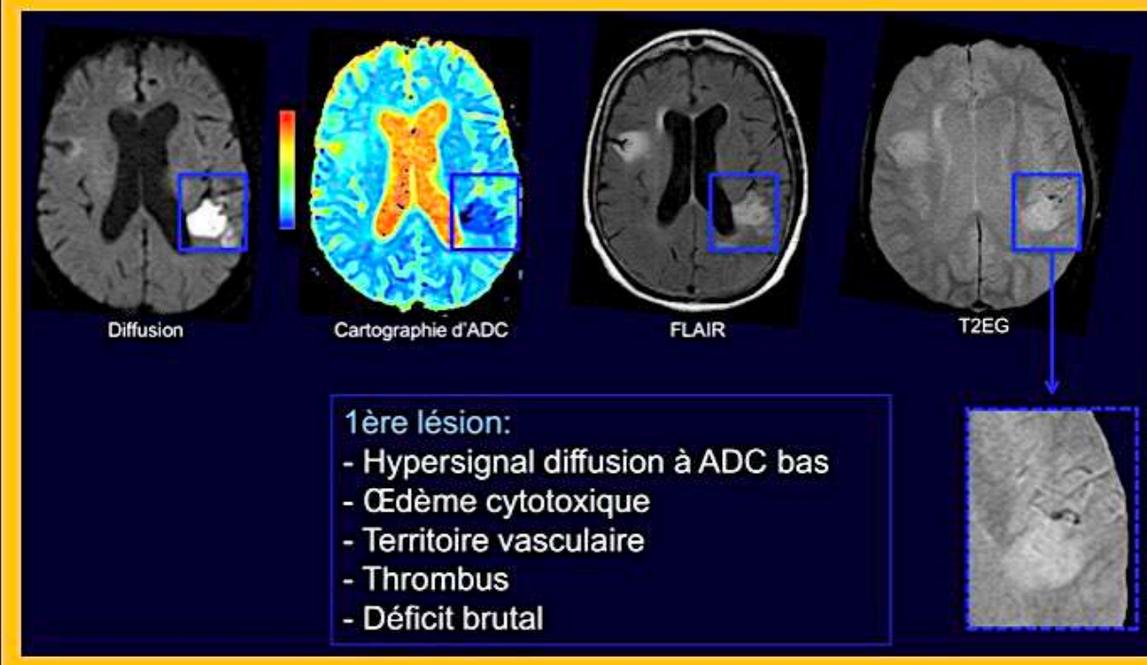

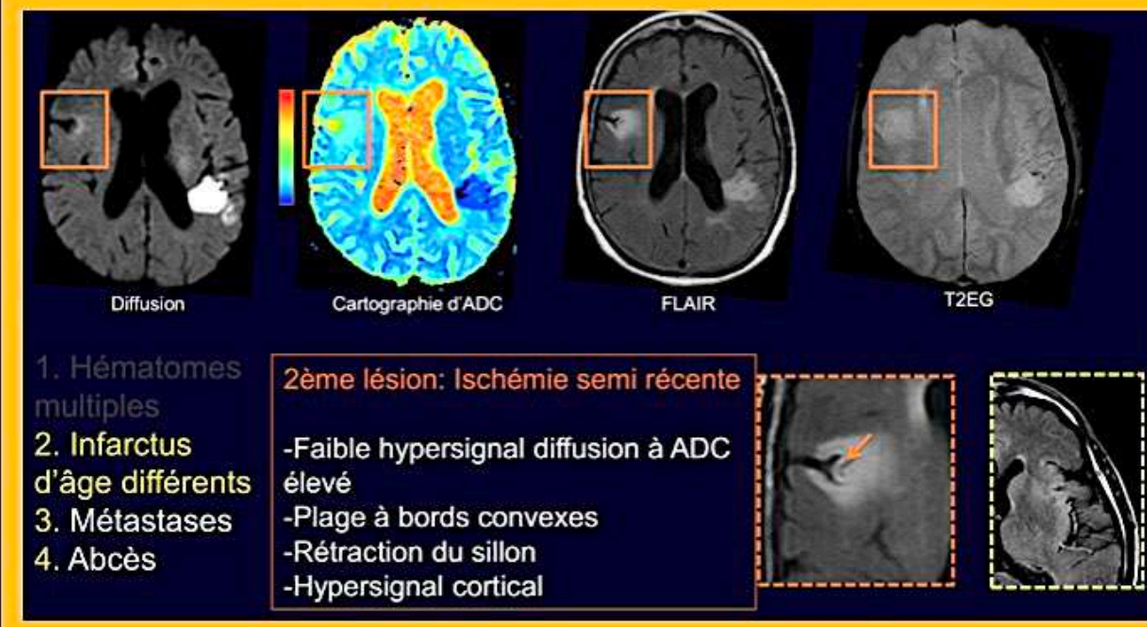

MENU

2 - IRM AVC

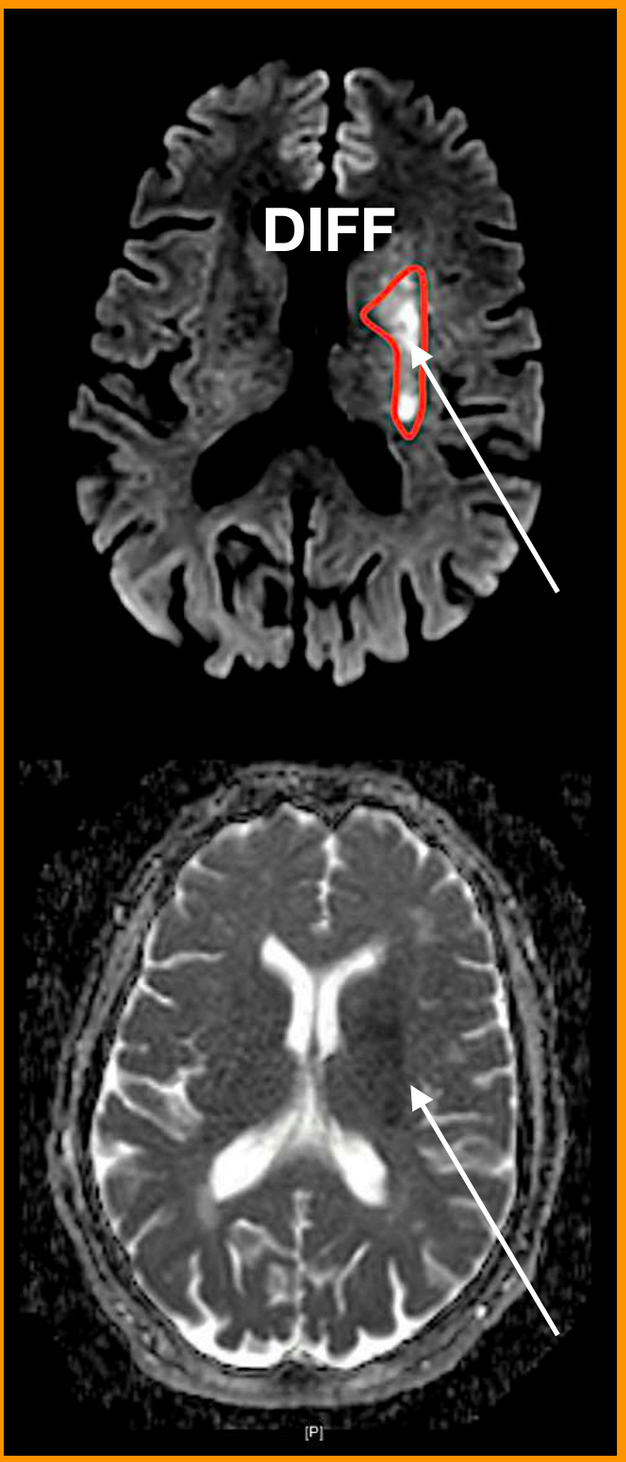

DIFFUSION = HYPER dès 1 heure jusqu'à 2 mois

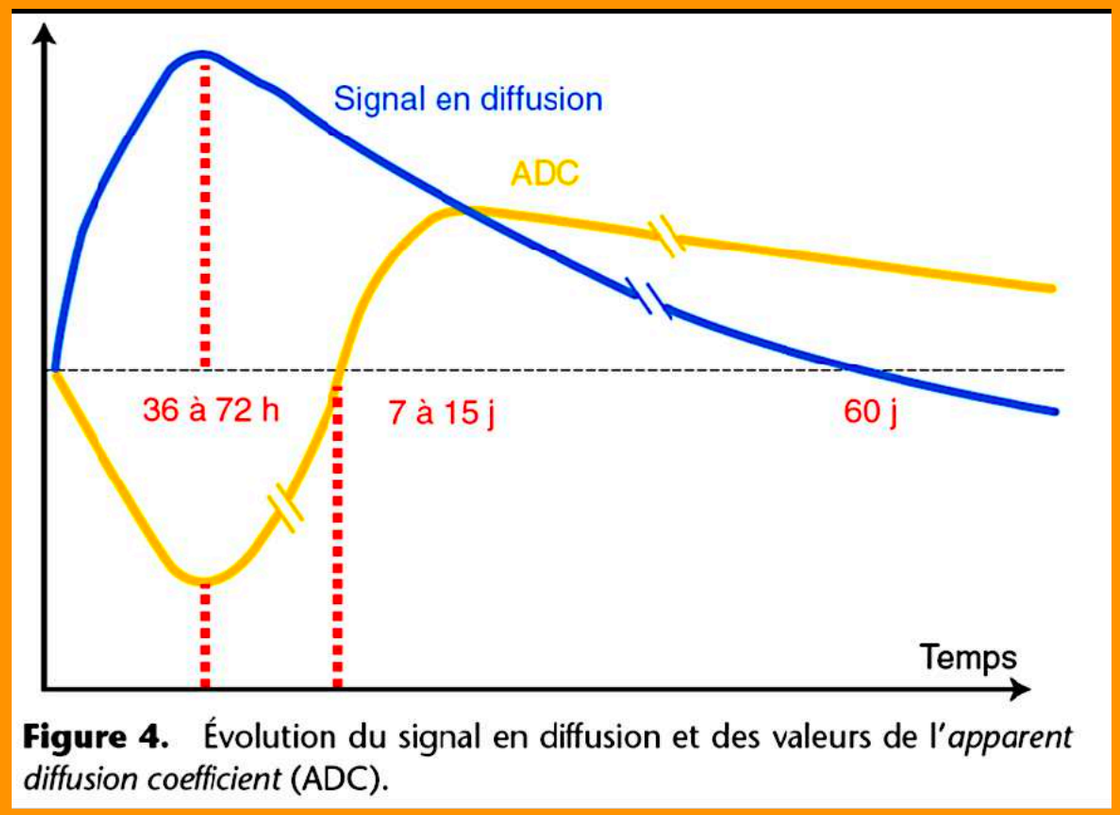

Figure 4. Évolution du signal en diffusion et des valeurs de l'*apparent diffusion coefficient* (ADC).

ADC = NOIR jusqu'à 1 SEMAINE

Toutefois une diffusion normale n'élimine pas un AVC -> alors bien regarder T2* , FLAIR et TOF (cf diapo suivante)

MENU

2- IRM AVC

a) **FLAIR** : hypersignaux vasculaires (« flux lents »)

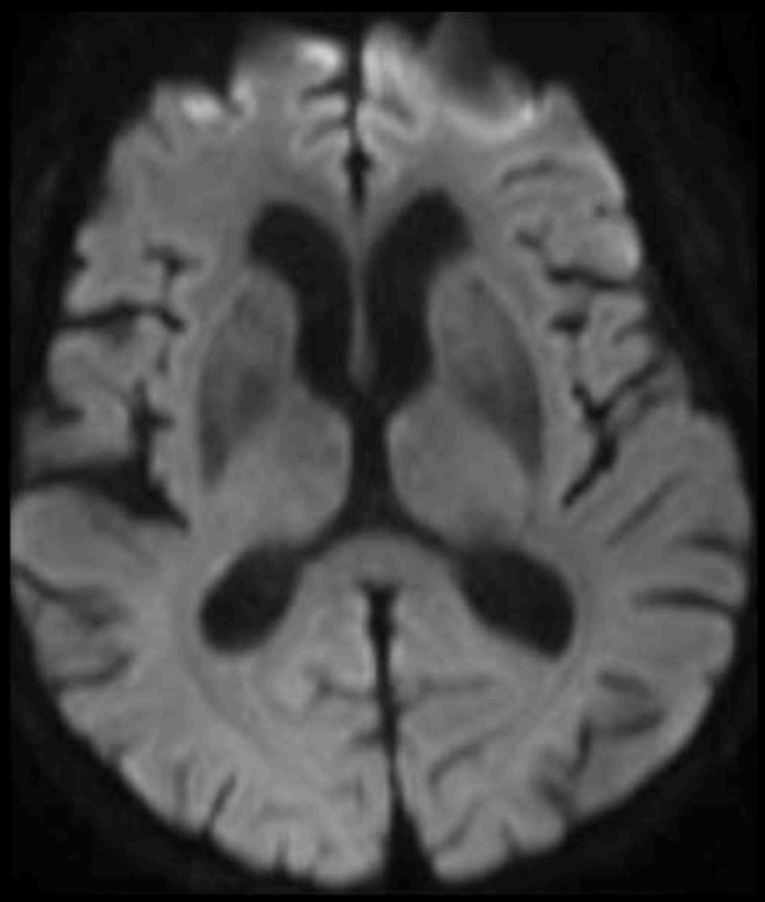

F, 82 ans, déficit brachio-facial gauch
Diffusion strictement négative, mais flux lents en FLAIR



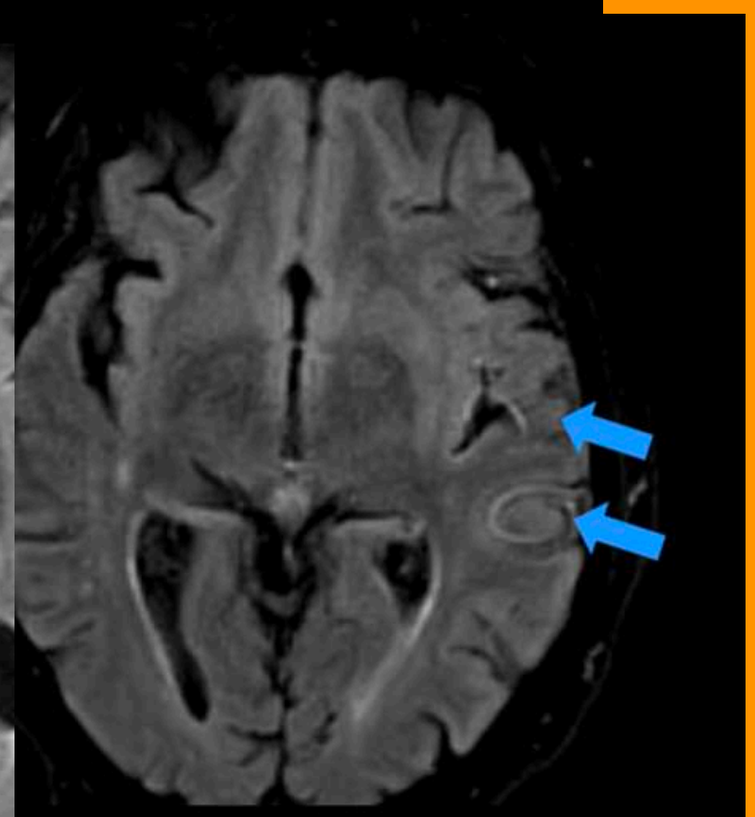

Flux vasculaire ralentis en FLAIR

MENU

FLAIR ET AVC : 2D ou 3D ?

2D axial FLAIR → sensible aux artéfacts de flux, hypersignaux vasculaires en cas de ralentissements circulatoires → Intérêt dans le contexte d'AVC ou AIT

3D CUBE FLAIR → Meilleure résolution spatiale, sensible aux anomalies des espaces sous arachnoïdiens (saignement, rehaussement), pas sensible aux artéfacts de flux

→ Intérêt dans toutes les autres indications

DIAGNOSTIC D'AIT POSSIBLE SUR ASL ou sur FLAIR 2D = spaghetti

Même avec diffusion normale !

Aphasie transitoire chez un patient de 60 ans

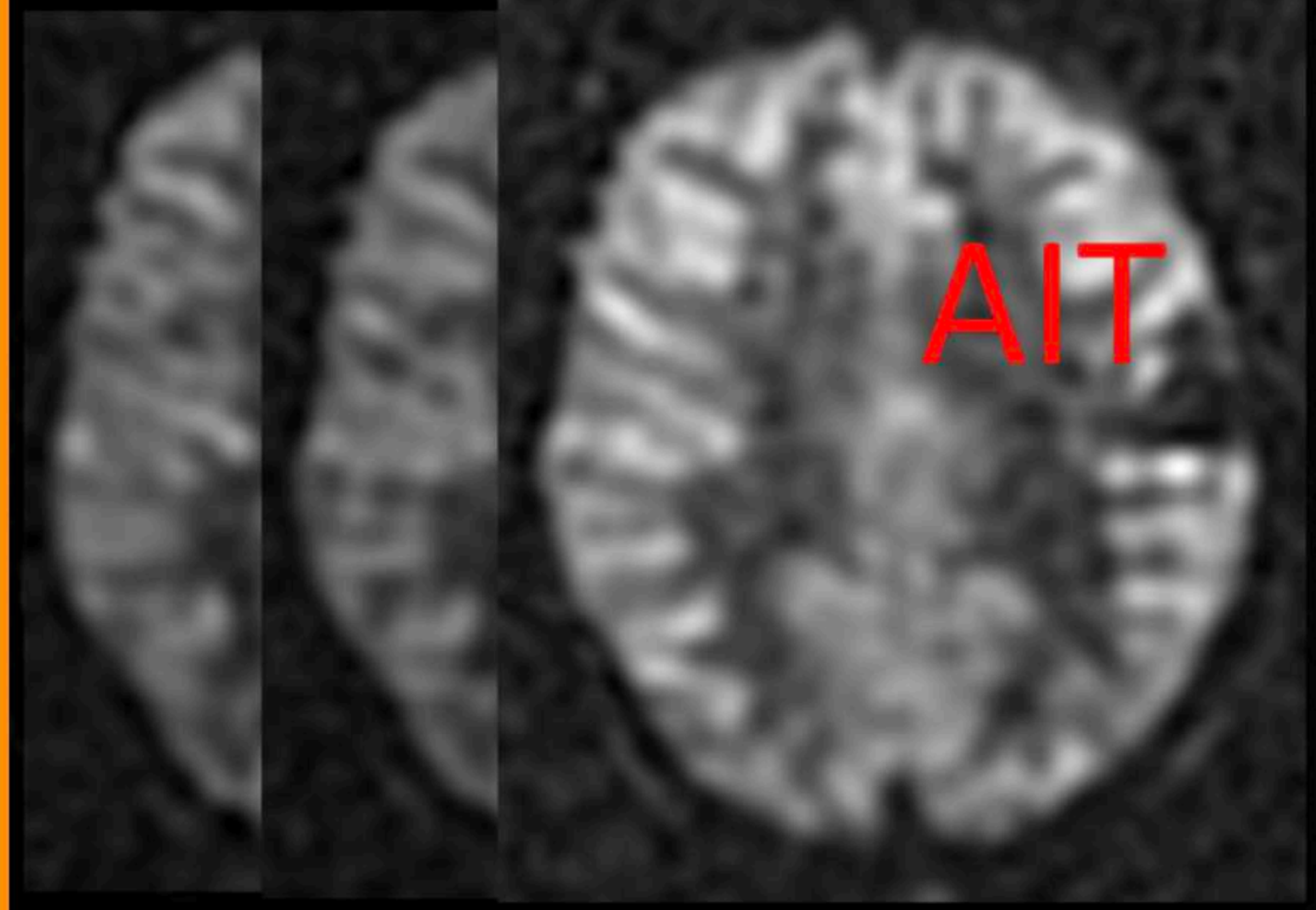

1) AVC? Non
2) Pas d'anomalie significative du parenchyme ni d'occlusion vasculaire

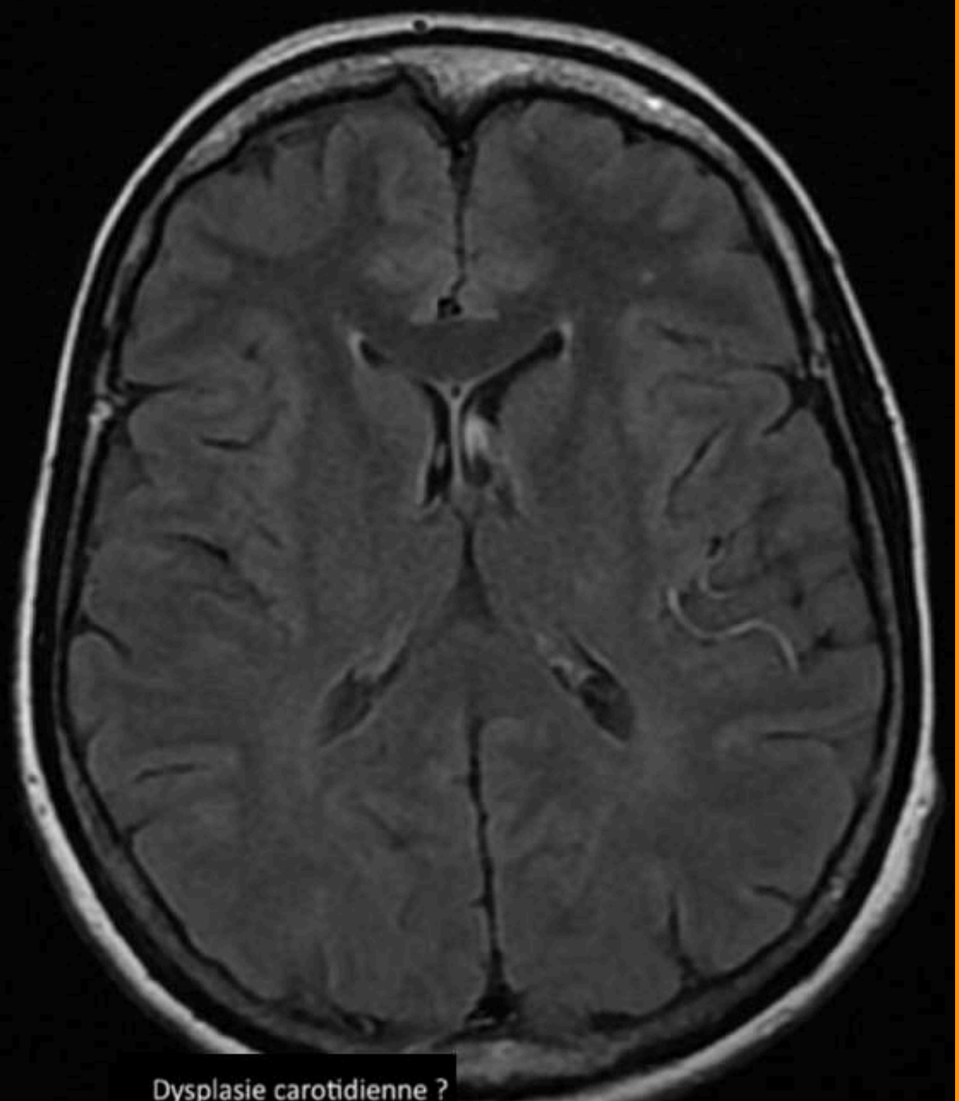

Sur angio TSA = dysplasie carotidienne

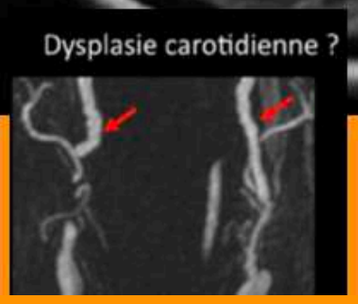

2- IRM AVC

b) T2* ou SUSCEPTIBILITÉ = BLOOMING

ARTEFACT DE BLOOMING ou SUSCEPTIBILITÉ MAGNÉTIQUE = défini par artefact dépassant la structure veineuse

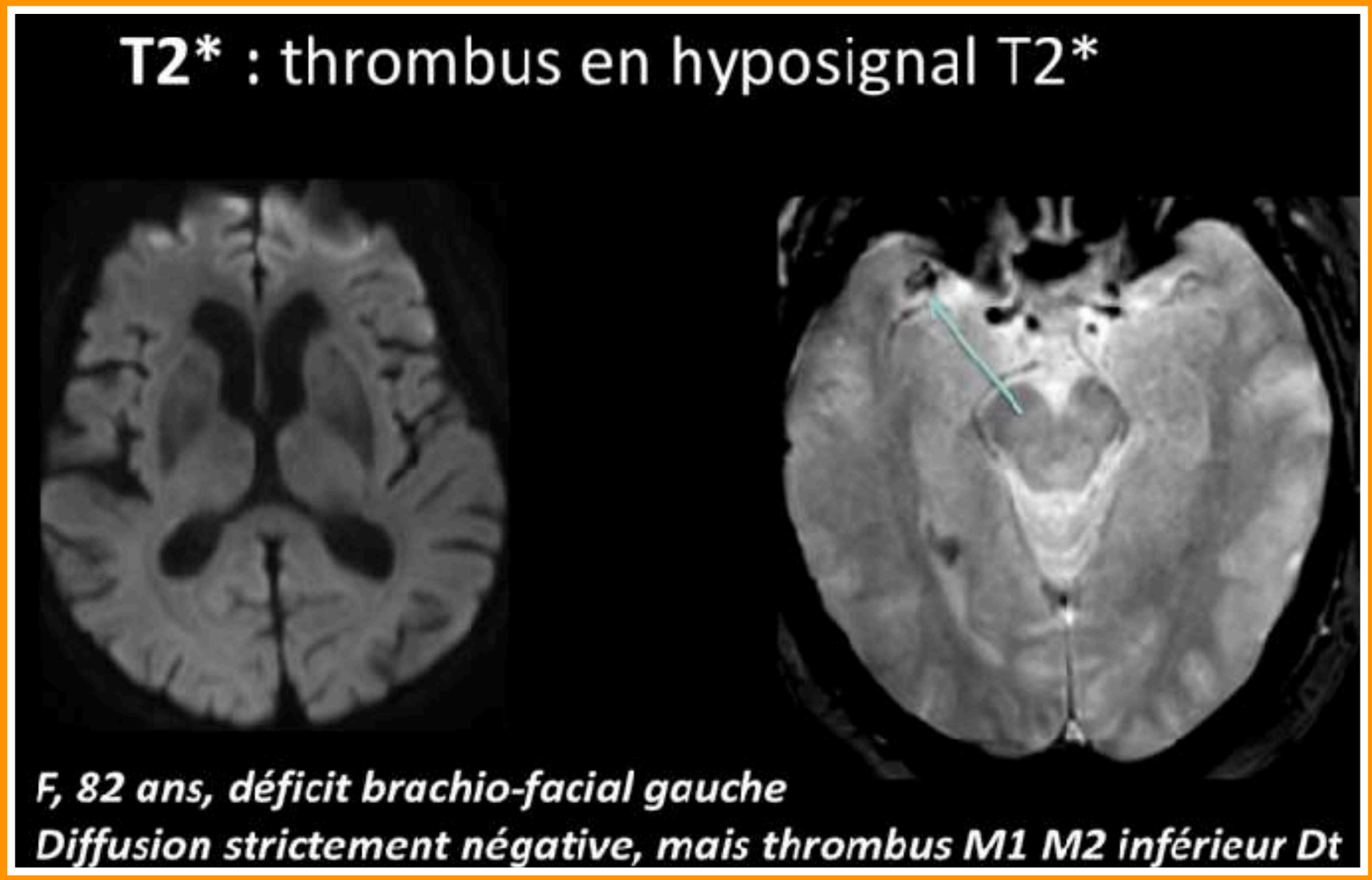

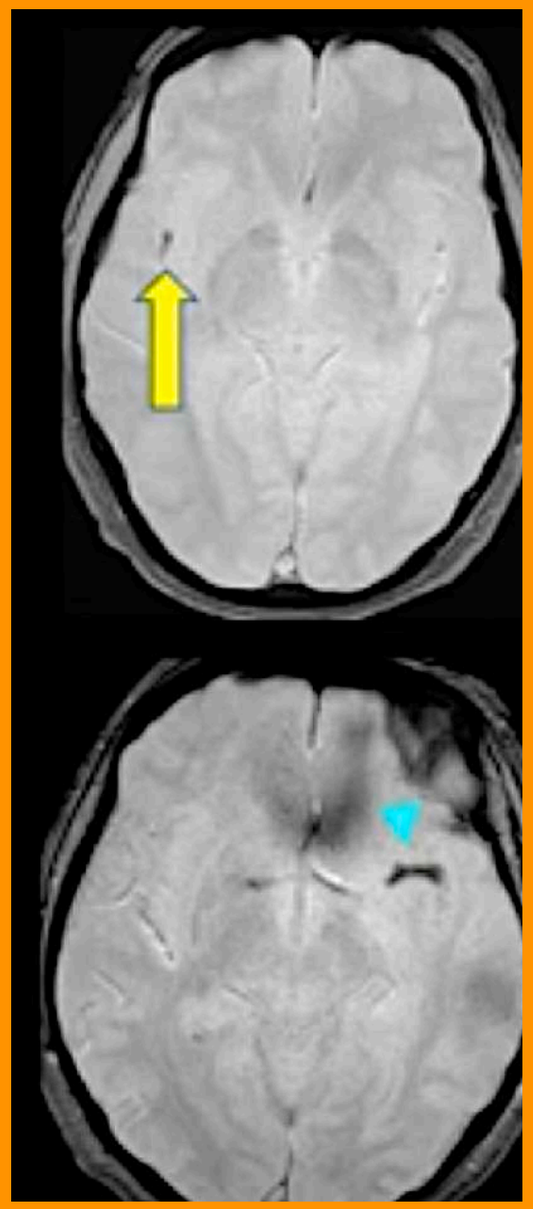

MENU

SIGNES INDIRECTS DE THROMBUS

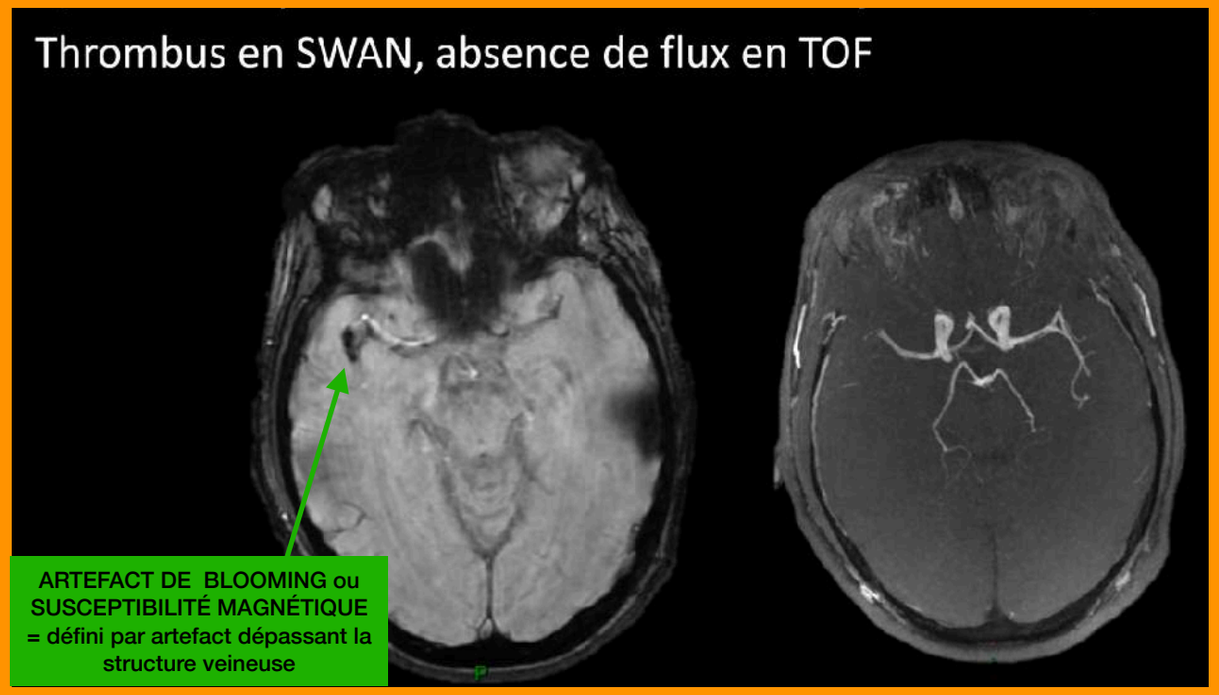

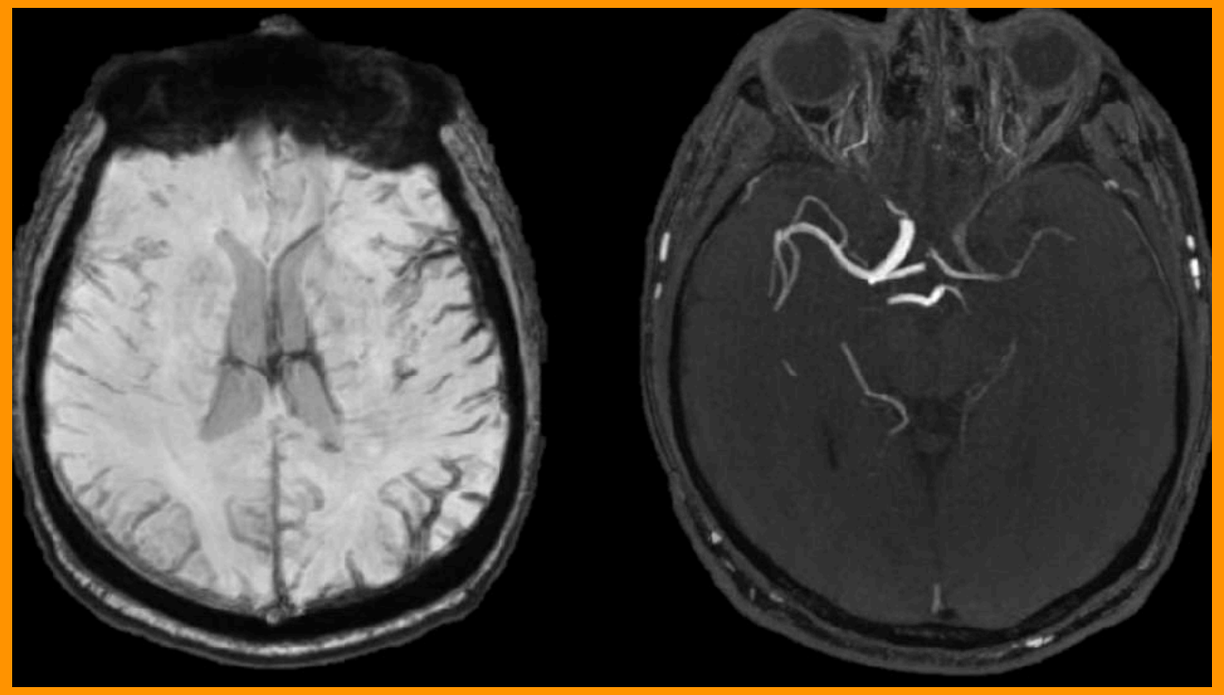

Thrombus M1-M2 ACM droite



Brush sign par augmentation de la DéO2Hb dans veine de drainage de la zone AVC

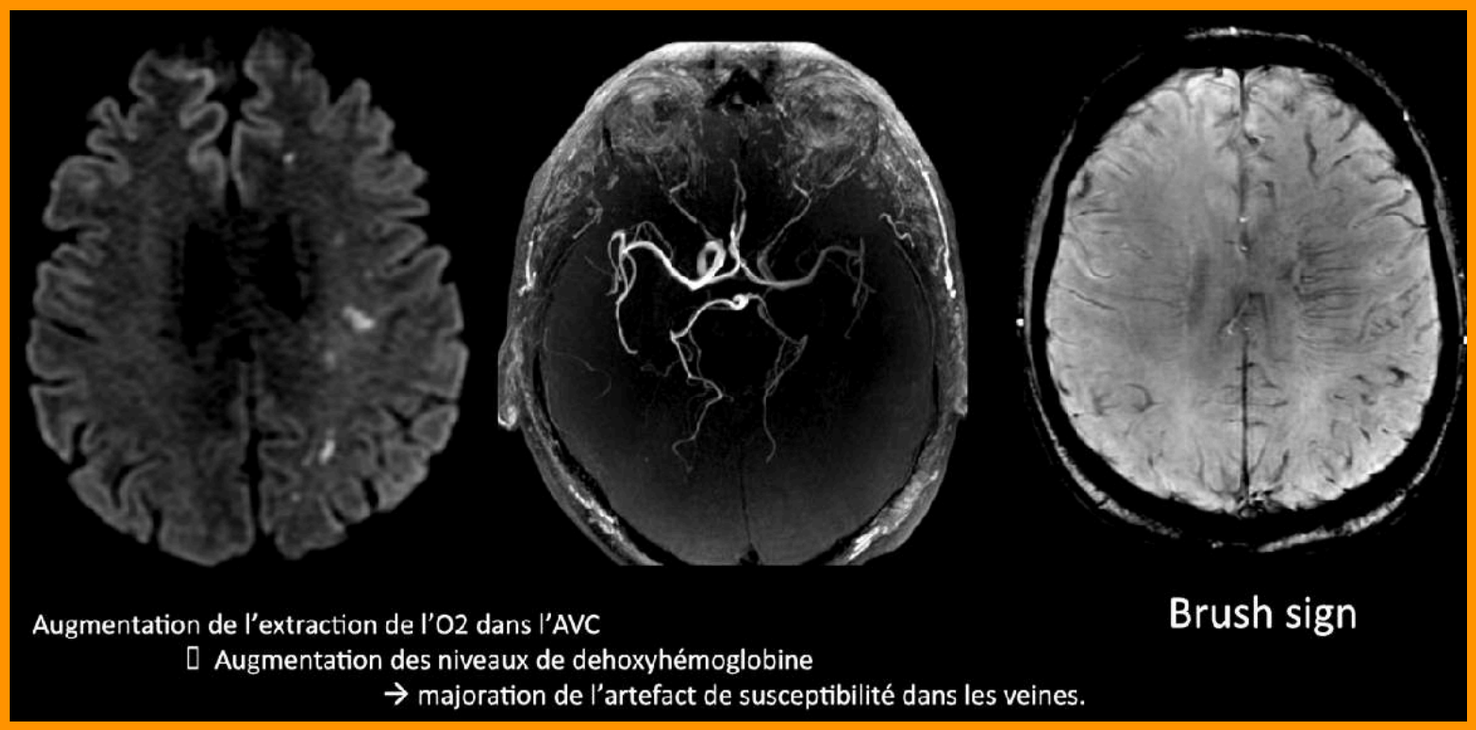

2- IRM AVC

c) si GADO sur AVC : PDC gyriforme

Vermis. Flèche, Prise de contraste gyriforme et parenchymateuse (AVC occipital gauche subaigu).

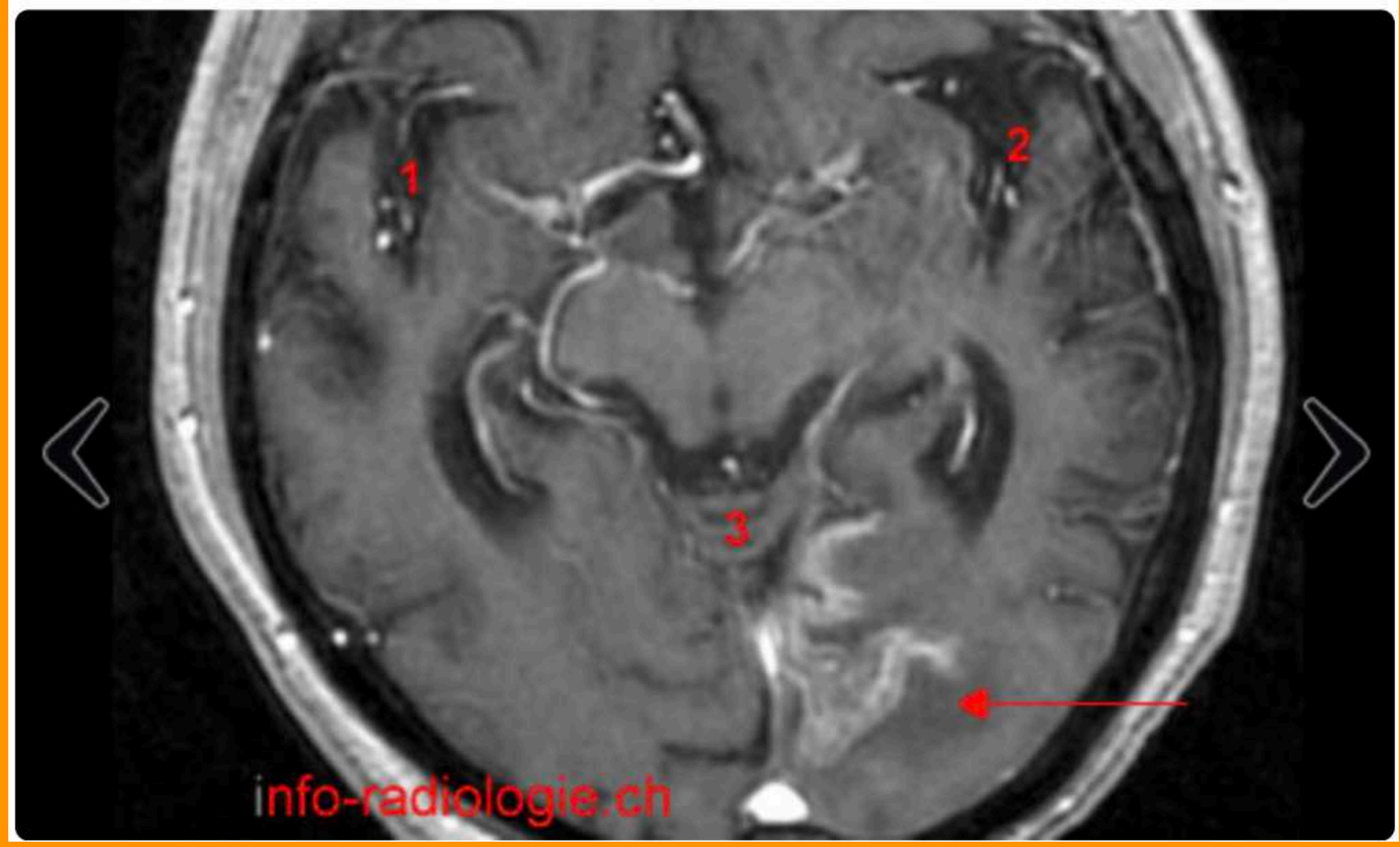

MENU

2 - IRM AVC

2éme - LOCALISER THROMBUS +++

1. SWAN+++
2. Thrombus en hypoSWAN avec élargissement du vx

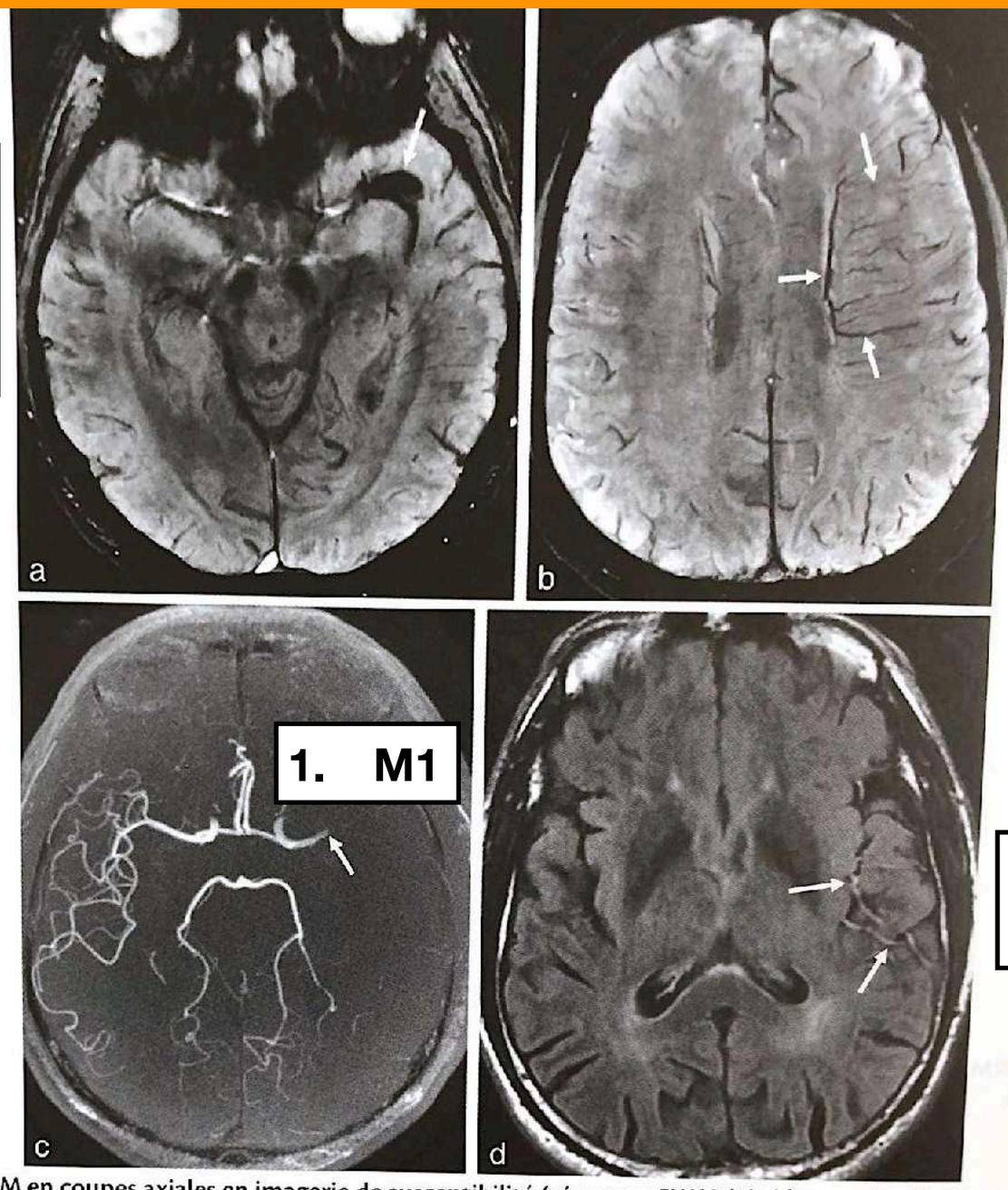

1. Veines de suppléance trans-corticales+++

1. FLAIR :Spaghetti par inversion flux

Fig 4.2 a-d IRM en coupes axiales en imagerie de susceptibilité (séquence SWAN) (a,b) avec visualisation, d'une part, du thrombus au niveau du segment M1 de l'artère cérébrale moyenne gauche (flèche en a), et, d'autre part, des veines de la substance blanche dans le territoire en voie d'infarcissement (flèches en b). L'ARM en TOF (c) démontre une occlusion du segment M1 de l'artère cérébrale moyenne gauche (flèche). La coupe axiale en T2-FLAIR (d) identifie un signal hyperintense au niveau de plusieurs branches de l'artère cérébrale moyenne gauche (flèches) qui témoigne d'un flux lent rétrograde induit par la mise en œuvre de la circulation collatérale avec une zone de pénombre.

MENU

2 - IRM AVC

2éme - LOCALISER THROMBUS +++

c) TOF

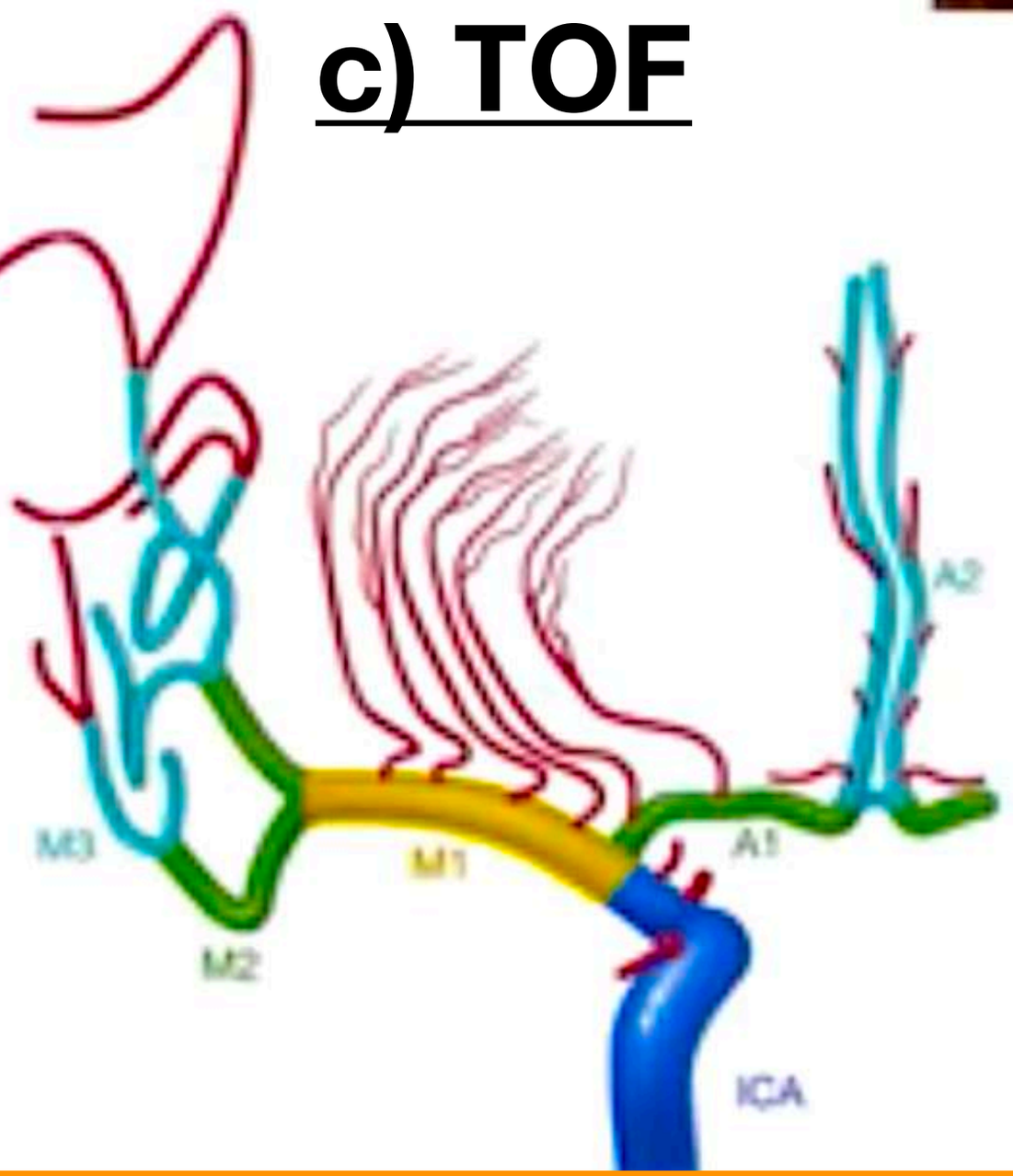

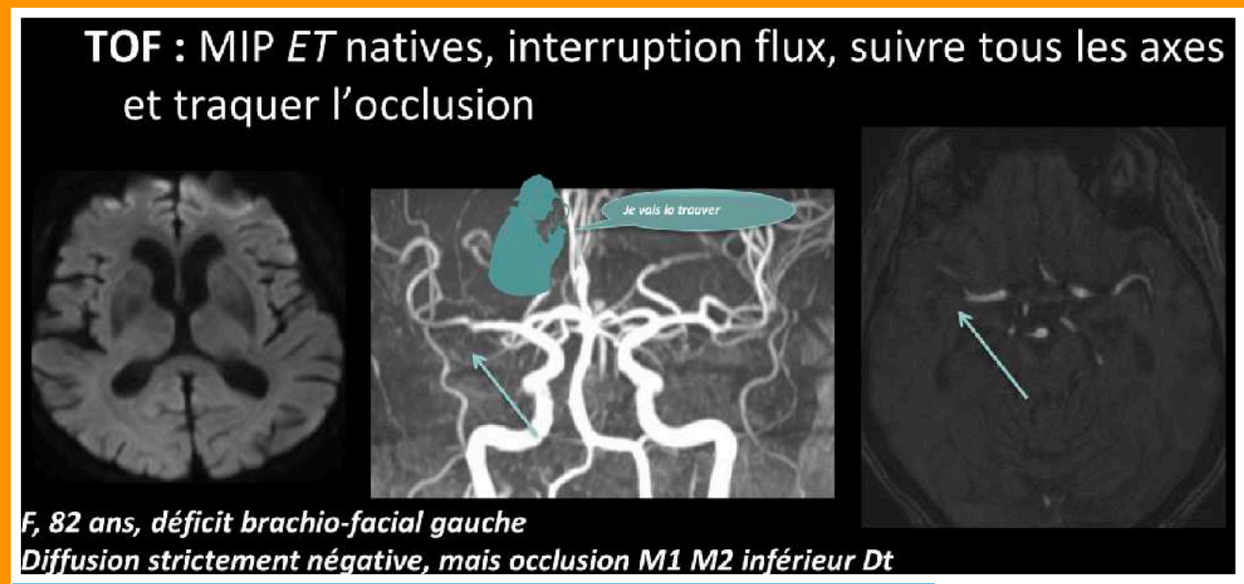

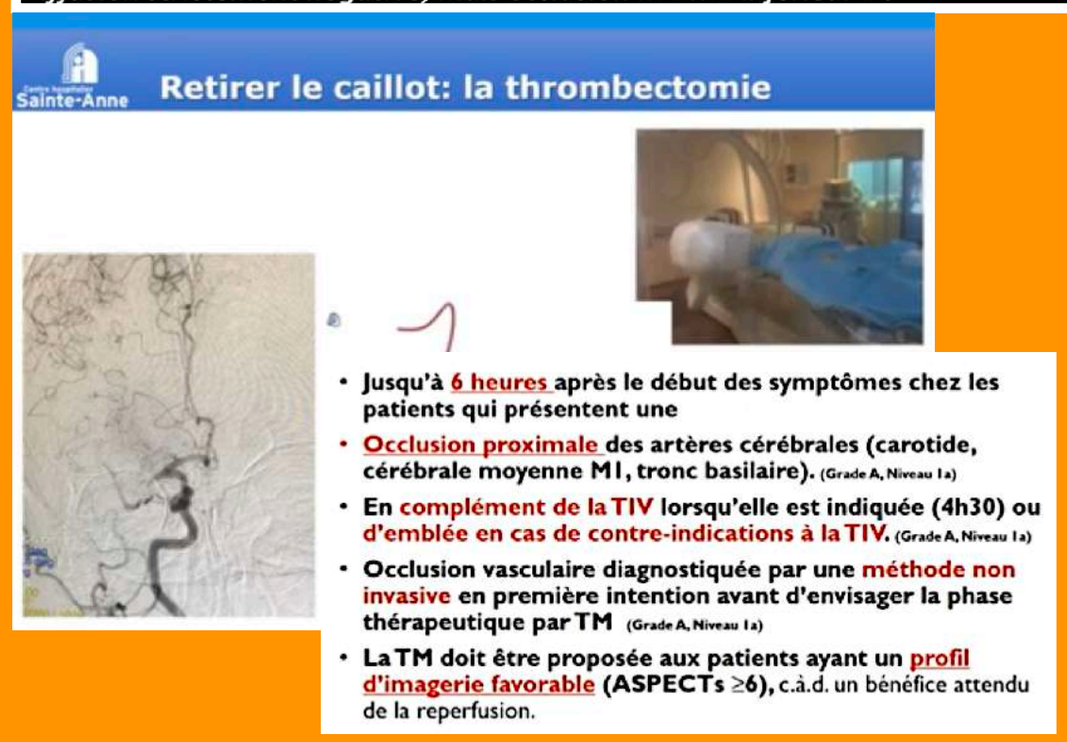

MENU

MIGRAINE + THROMBUS

Cas clinique 26

Présentation du cas

Description du cas clinique

- Hémicrânies droites associées à une hémianopsie latérale homonyme (HLH) gauche évoluant depuis 24 heures chez un homme de 22 ans.

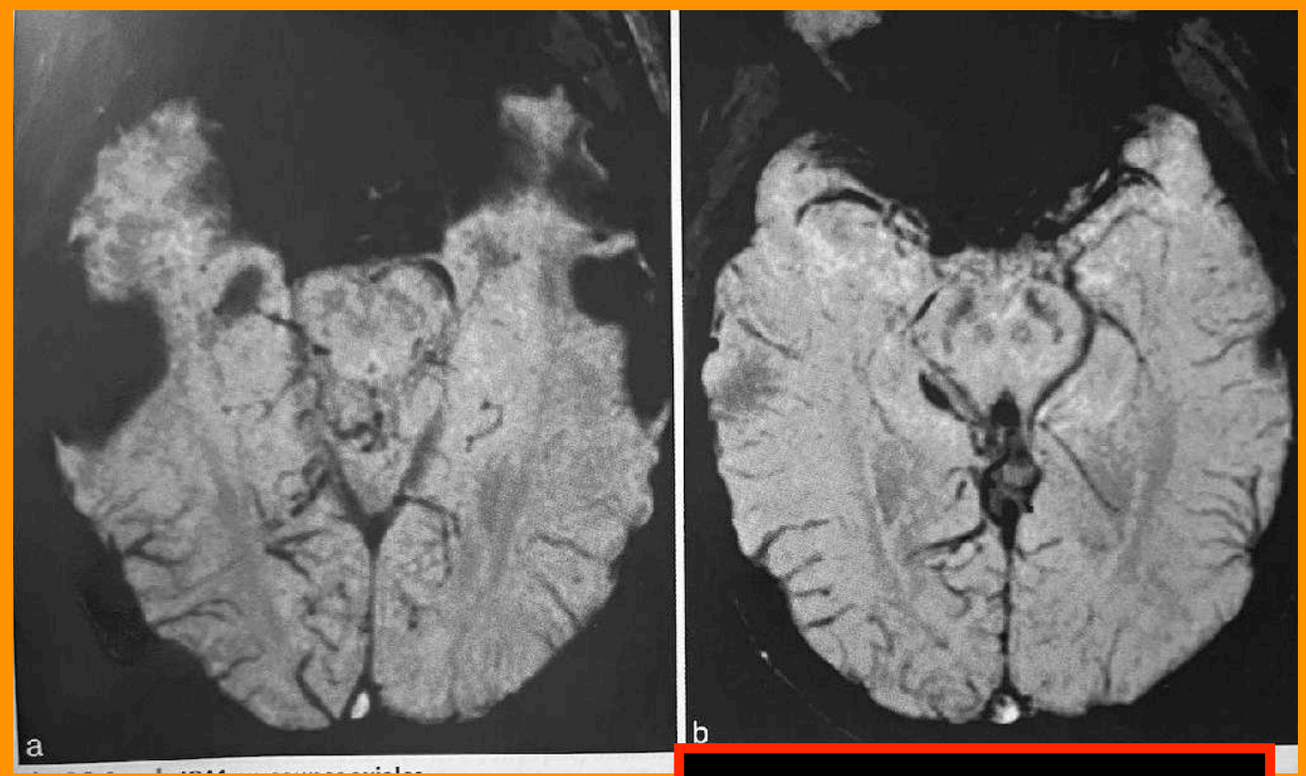

Interprétation

- L'IRM pondérée en susceptibilité (séquence SWAN) visualise une dilatation des veines au niveau du lobe occipital droit, associée à un artéfact de susceptibilité au niveau de l'artère occipitale postérieure droite évoquant un thrombus (Fig 26.2). L'IRM en séquences conventionnelles identifie une lésion intra-axiale au niveau de la face médiale du lobe occipital droit, avec un signal hyperintense en T2-FLAIR et une diminution de l'ADC en imagerie de diffusion ; l'ARM en TOF note une absence de flux au niveau de l'artère cérébrale postérieure droite (Fig 26.3).

ancienneté (Fig. 8). A la phase aiguë ou subaiguë précoce le thrombus veineux apparaît sous la forme d'un pseudo-élargissement du sinus ou de la veine avec une chute de signal majorée réalisant un artéfact de « blooming ». Au stade subaigu tardif le thrombus pourra par contre

Artefact de susceptibilité magnétique
ou
artefact de BLOOMING
= THROMBUS
de l'art cérébrale post droite

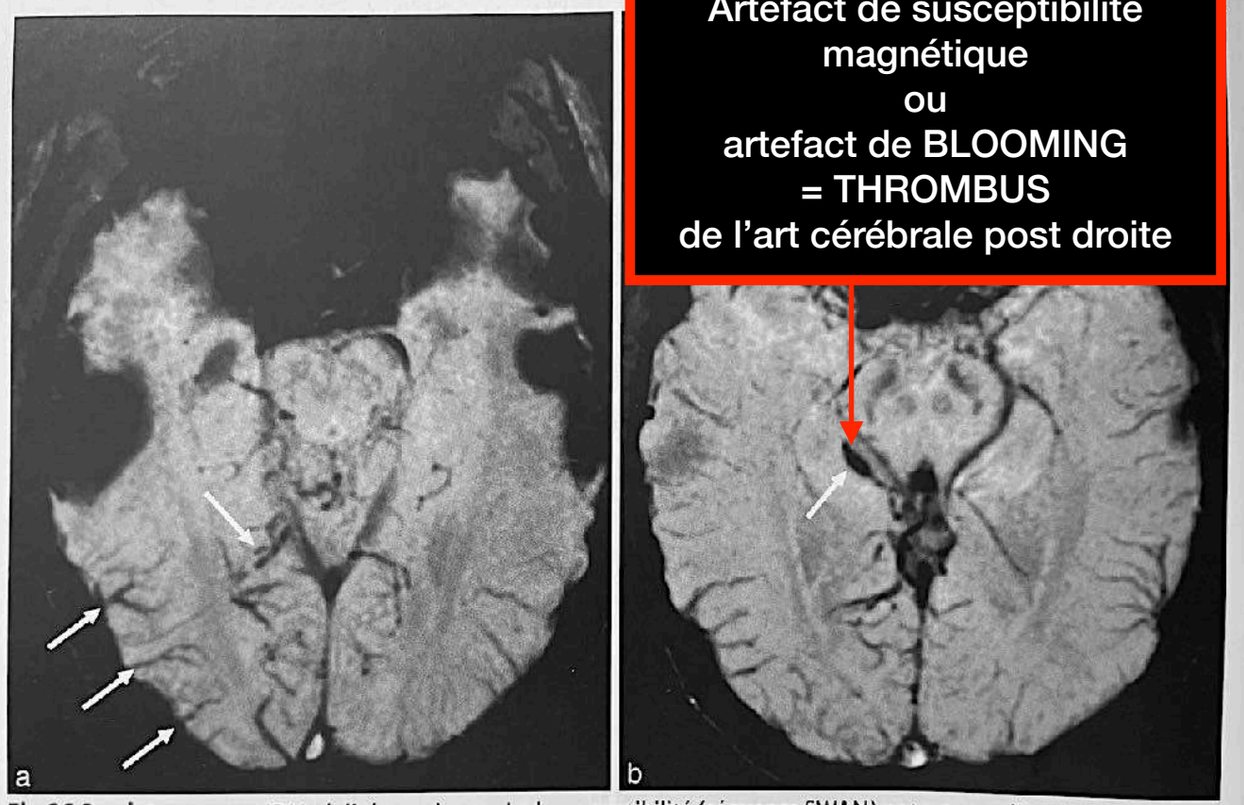

Fig 26.2 a, b Les coupes IRM réalisées en imagerie de susceptibilité (séquence SWAN) notent une dilatation des veines corticales au niveau du lobe occipital droit (flèches en a), ainsi qu'un signal hypo-intense sur le trajet de l'artère cérébrale postérieure droite évoquant un thrombus (flèche en b).

MENU

MIGRAINE + THROMBUS

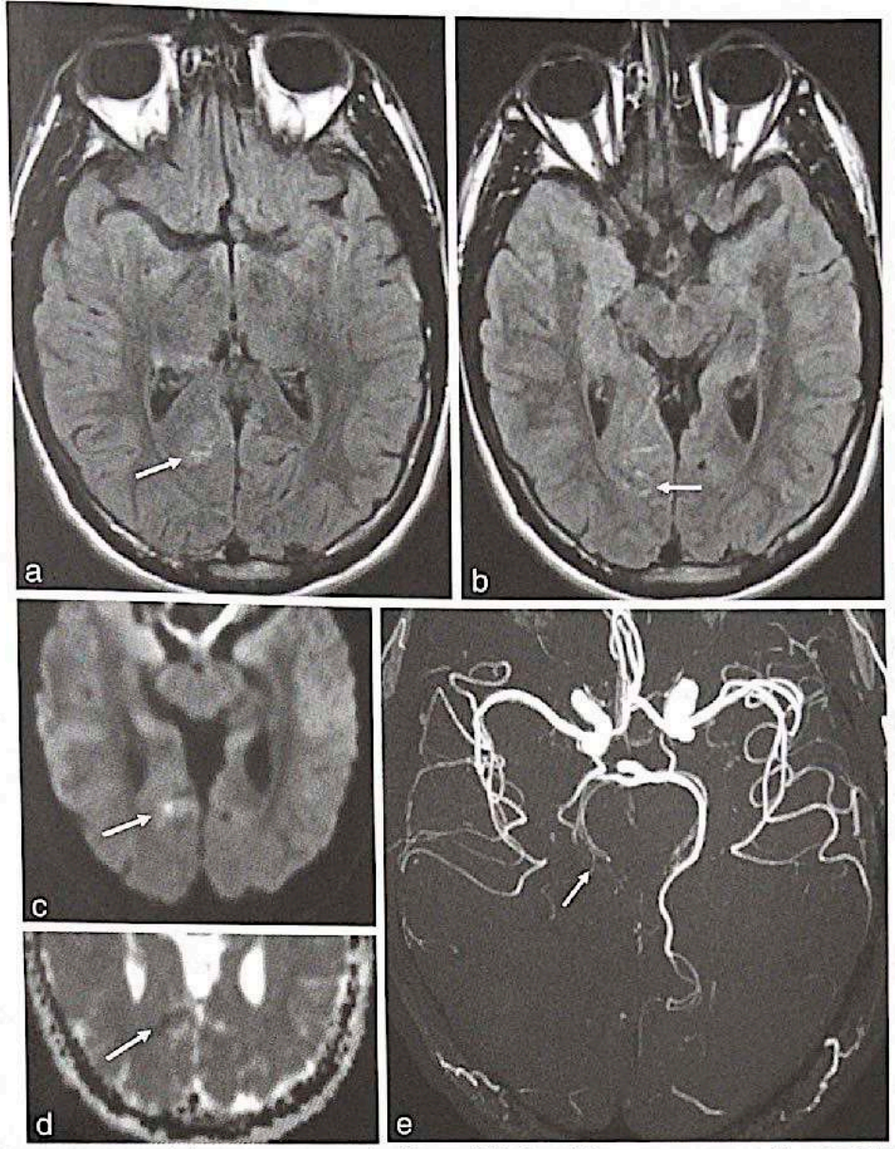

Fig 26.3 a-e L'IRM en coupes axiales en T2-FLAIR (a, b), en diffusion (c), avec cartographie ADC (d) note une zone en signal hyperintense avec diminution de l'ADC (flèches en a, c et d), des artères à flux lent dans le territoire de l'artère cérébrale postérieure droite (flèche en b) et une absence de flux distal au niveau de l'artère cérébrale postérieure droite en ARM en TOF (flèche en e).

Diagnostic

- Ischémie dans le territoire de l'artère cérébrale postérieure droite compliquant une migraine.

Commentaires

- Devant une migraine prolongée, le diagnostic différentiel avec une ischémie se pose. L'IRM identifie l'ischémie grâce à la diminution de l'ADC dans un territoire vasculaire artériel en imagerie de diffusion, associée à des anomalies en imagerie de susceptibilité (artéfacts de susceptibilité au niveau d'un thrombus artériel, trop bonne visualisation des veines de la substance blanche et des veines corticales dans le territoire infarci), à un signal hyperintense en FLAIR au niveau d'artères à flux lent en rapport avec une circulation collatérale rétrograde, et à une occlusion artérielle en ARM-TOF; l'imagerie de perfusion identifie la zone infarcie par la diminution du CBV (*Cerebral Blood Volume*) et du CBF (*Cerebral Blood Flow*), et la zone de pénombre par l'augmentation du TTP (*Time To Pic*), Tmax et du MTT (*Mean Transit Time*).

Interprétation

- L'IRM pondérée en susceptibilité (séquence SWAN) visualise une dilatation des veines au niveau du lobe occipital droit, associée à un artéfact de susceptibilité au niveau de l'artère occipitale postérieure droite évoquant un thrombus (Fig 26.2). L'IRM en séquences conventionnelles identifie une lésion intra-axiale au niveau de la face médiale du lobe occipital droit, avec un signal hyperintense en T2-FLAIR et une diminution de l'ADC en imagerie de diffusion; l'ARM en TOF note une absence de flux au niveau de l'artère cérébrale postérieure droite (Fig 26.3).

MENU

- La migraine avec aura ne s'accompagne, en principe, d'aucune anomalie en diffusion; la perfusion démontre cependant une hypoperfusion qui touche plusieurs territoires vasculaires, avec principalement une augmentation du MTT et du TTP, une petite diminution du CBF et une diminution très limitée du CBV. L'imagerie de susceptibilité démontre des dilatations des veines corticales qui vont au-delà de la zone corticale cliniquement symptomatique.
- Cette observation illustre les difficultés qui peuvent exister pour différencier une migraine compliquée d'une ischémie d'une simple migraine avec aura.
- L'accident vasculaire cérébral migraineux (AVCM) survient dans un contexte d'aura prolongée le plus souvent visuelle avec un infarctus qui se localise dans la circulation postérieure dans 70 % des cas, avec souvent des lésions de petite taille. Le mécanisme des ACVM n'est pas clairement établi à ce jour; l'hypoperfusion liée à une vasoconstriction qui accompagne l'épisode migraineux pourrait conduire à une activation de la coagulation avec augmentation de l'agrégation plaquettaire et à une thrombose avec ischémie. La prévalence d'un foramen ovale est notée chez deux tiers des patients qui présentent un AVCM. Par ailleurs, certaines étiologies d'ischémies cérébrales se caractérisent par la survenue de l'AVC dans un contexte de migraine; c'est notamment le cas des dissections de l'artère carotide interne.
- Cliniquement, l'AVCM doit être distingué du syndrome de vasoconstriction cérébrale réversible qui se manifeste par une céphalée d'apparition brutale en « coup de tonnerre » et qui peut se compliquer de lésions ischémiques en général bilatérales de type « bas débit », et d'hémorragies sous-arachnoïdiennes localisées au niveau de la convexité; un signal hyperintense peut être noté en T2-FLAIR au niveau des artères de la convexité par ralentissement du flux; l'ARM-TOF note des spasmes artériels, principalement sur les segments M1, M2 et P2.

2 - IRM AVC

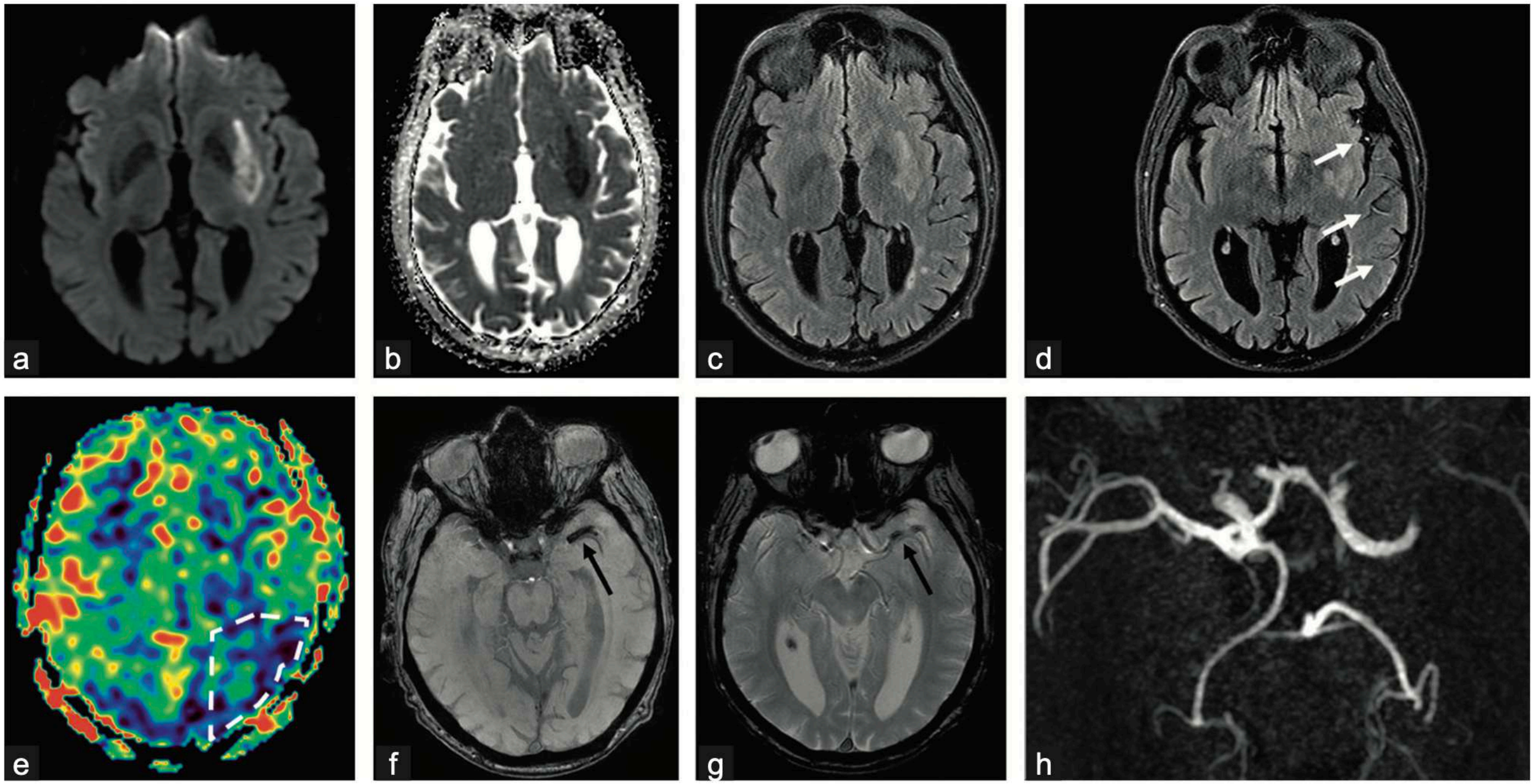

Figure 1. Infarctus sylvien gauche avec mismatch diffusion/perfusion. Suspicion d'AVC d'heure de début inconnue chez un patient de 57 ans en fibrillation auriculaire atteint d'une hémiparésie droite et un mutisme au réveil. La séquence de diffusion (a) avec cartographie d'ADC (b) montre une lésion en restriction de diffusion systématisée à un territoire vasculaire confirmant le diagnostic d'infarctus sylvien profond gauche récent. La lésion est visible sur la séquence FLAIR (c) qui permet également d'objectiver des hypersignaux vasculaires en territoire sylvien gauche (d, flèches blanches). La séquence de perfusion ASL (e), réalisée ici pour évaluer le bénéfice potentiel d'un geste de revascularisation, permet d'objectiver un mismatch entre la zone hypoperfusée (e, pointillé blanc) et la zone infarcie (b). La séquence de susceptibilité magnétique permet d'identifier un thrombus intra-artériel sein du segment M1 de l'artère cérébrale moyenne gauche (f, flèche noire) de manière plus nette que la séquence T2* réalisée lors de l'IRM de contrôle à 24 heures (g, flèche noire). La séquence TOF confirme l'occlusion de l'artère cérébrale moyenne gauche (h).

3 - IRM DE PERFUSION

DIFFUSION ***CARTOGRAPHIE ADC*** ***PERFUSION***

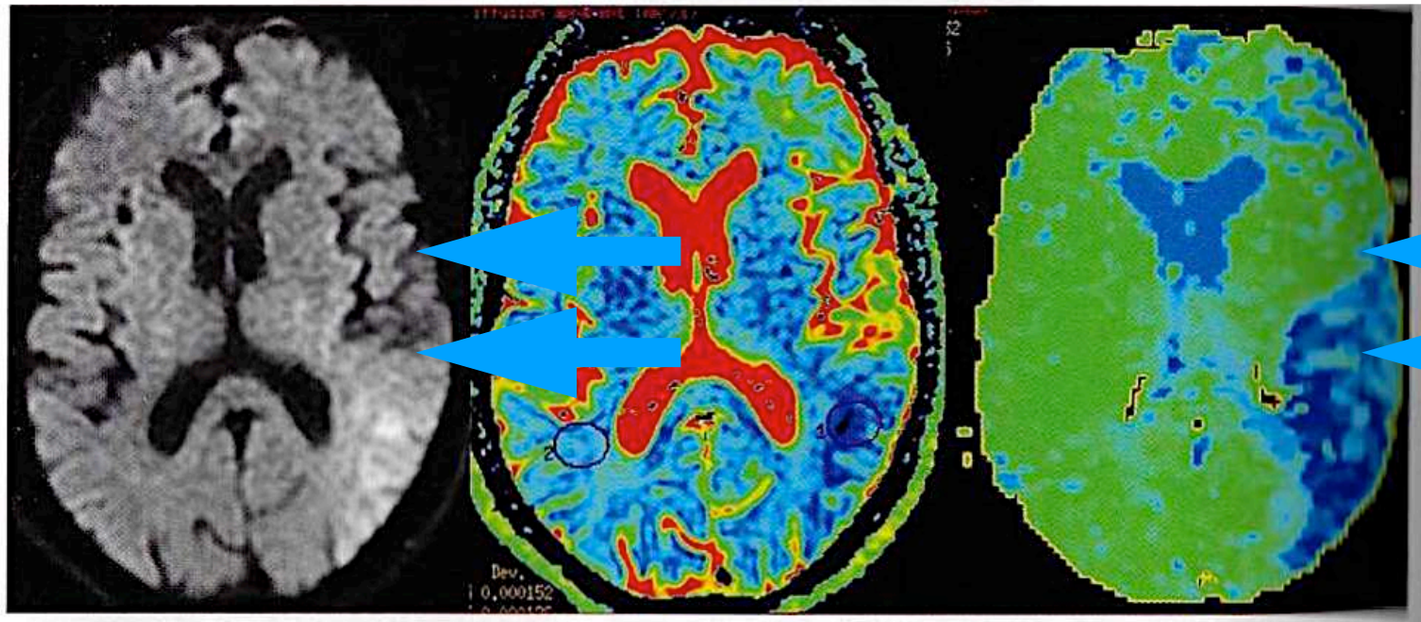

Figure 3 : Infarctus pariétal gauche. Séquence de diffusion **(a)**, cartographie ADC **(b)**, séquence de perfusion (carte de temps de transit moyen (TTM) : valeurs élevées en bleu) **(c)** . Hypersignal en diffusion et diminution de l'ADC. Sur la séquence de perfusion, zone hypoperfusée dépassant les limites de la lésion vue en diffusion **(mismatch)**. De façon schématique, l'hypersignal en diffusion correspond à la zone de nécrose. La zone de pénombre ischémique, potentiellement réversible, se situe en périphérie de la zone de nécrose. Elle est normale en diffusion et est hypoperfusée (retard du pic, augmentation du TTM, diminution des volume et débit sanguins locaux).

MISMATCH = ZONE HYPOPERFUSÉ DEPASSE LA ZONE EN HYPER DIFFUSION

ZONE DE PENOMBRE ISCHEMIQUE = DIFFUSION NORMALE HYPOPERFUSÉ CBF 10-20 ML/100G/MIN

T MAX TTP la + fiable
PATHO > 6 SEC -> PENOMBRE

CBV
Quand < 30 % -> NÉCROSE

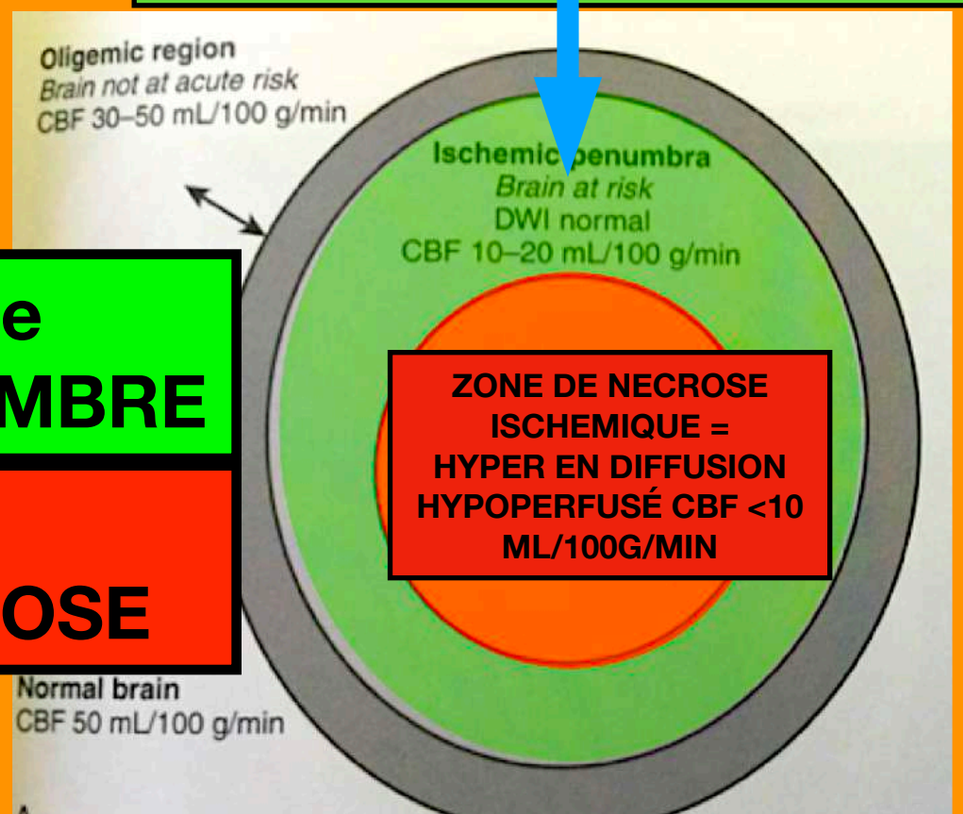

ZONE DE NECROSE ISCHEMIQUE = HYPER EN DIFFUSION HYPOPERFUSÉ CBF <10 ML/100G/MIN

MENU

IRM DE PERFUSION

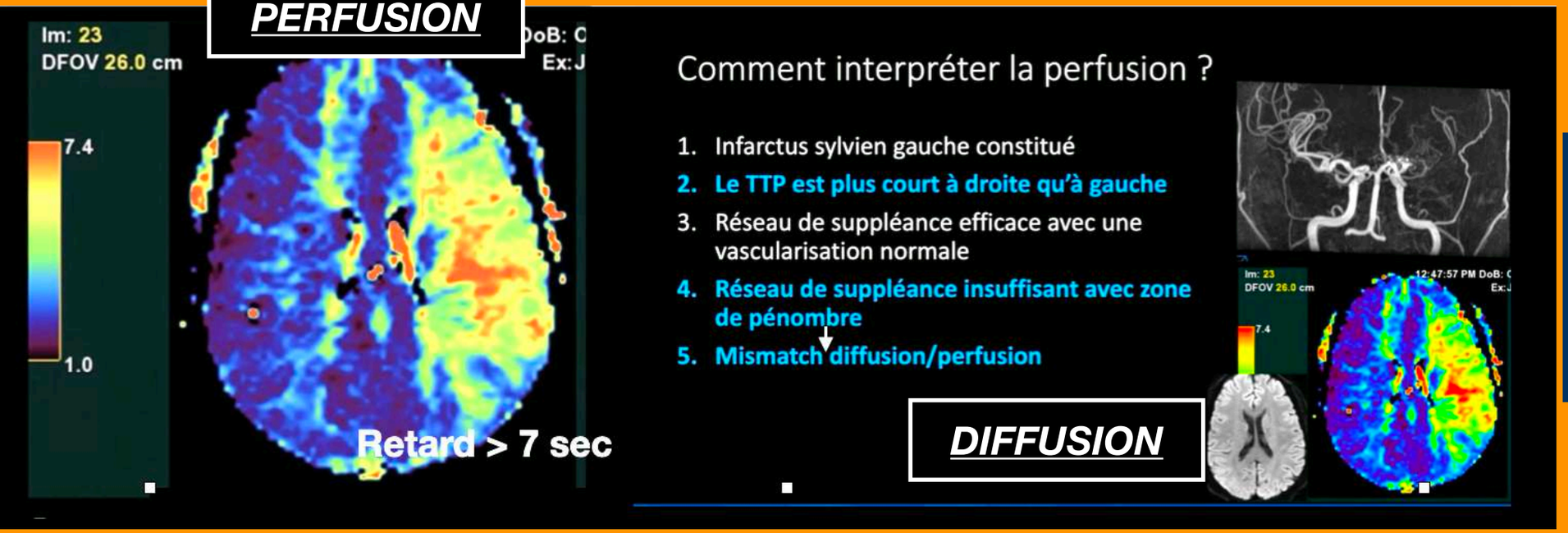

MISMATCH = ZONE HYPOPERFUSÉ DEPASSE LA ZONE EN HYPER DIFFUSION

ZONE DE PENOMBRE ISCHEMIQUE = DIFFUSION NORMALE HYPOPERFUSÉ CBF 10-20 ML/100G/MIN

T MAX TTP la + fiable
PATHO > 6 SEC -> PENOMBRE

CBV
Quand < 30 % -> NÉCROSE

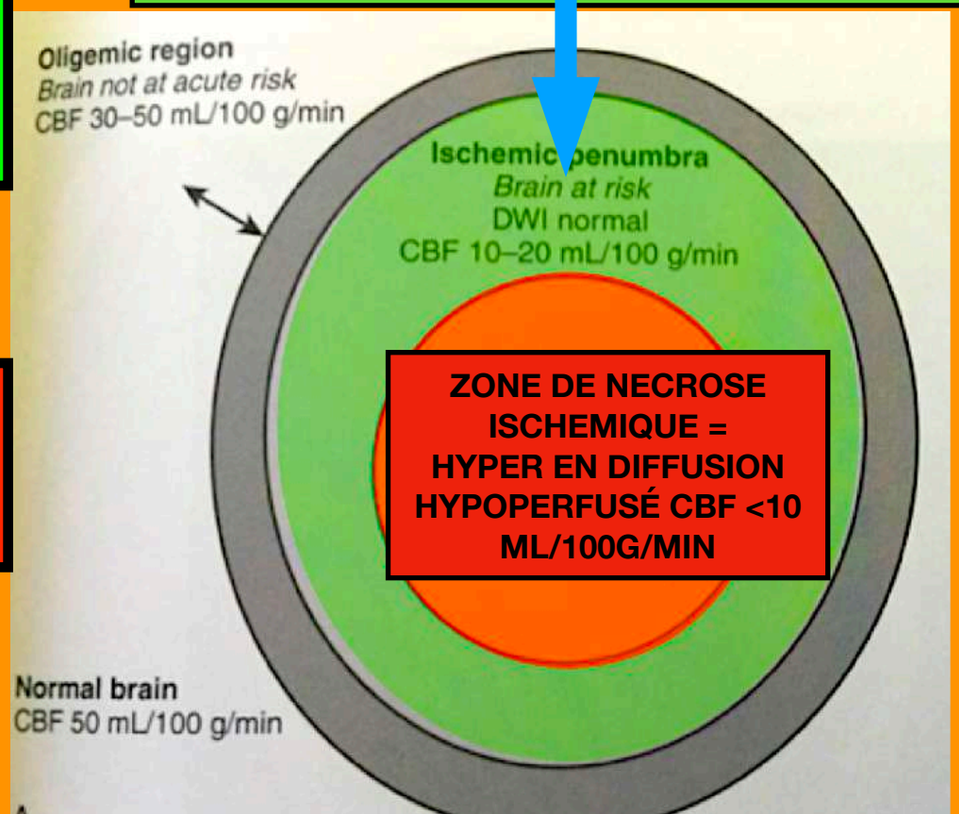

ZONE DE NECROSE ISCHEMIQUE = HYPER EN DIFFUSION HYPOPERFUSÉ CBF <10 ML/100G/MIN

MENU

IRM DE PERFUSION

MISMATCH = ZONE HYPOPERFUSÉ DEPASSE LA ZONE EN HYPER DIFFUSION

Intérêt de la perfusion++

échelles de couleurs!

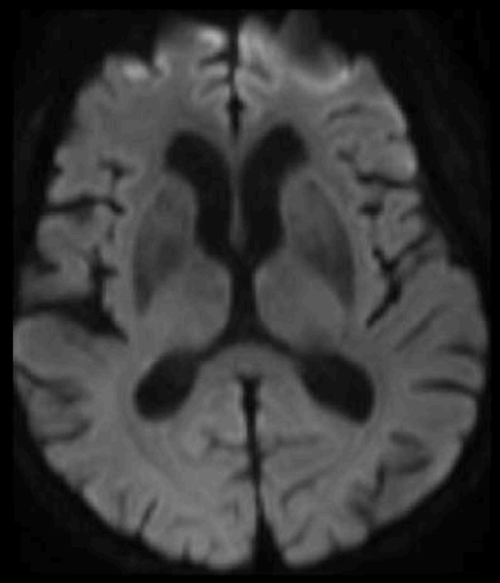

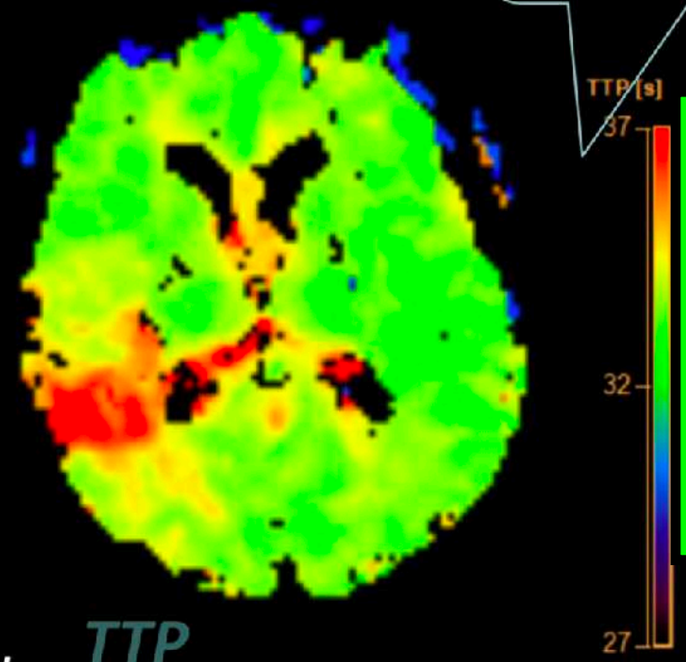

TTP

T MAX TTP la + fiable PATHO > 6 SEC -> PENOMBRE

F, 82 ans, déficit brachio-facial gauche
Diffusion strictement négative, mais hypoperfusion territoire superficiel M2 droit



Diffusion normale avec trouble de perfusion
(3- 5% des patients)

Cho TH et al Stroke 2009

Perfusion+++
Allongement
TTP/MTT/Tmax
=FULL MISMATCH

MENU

Suite IRM AVC

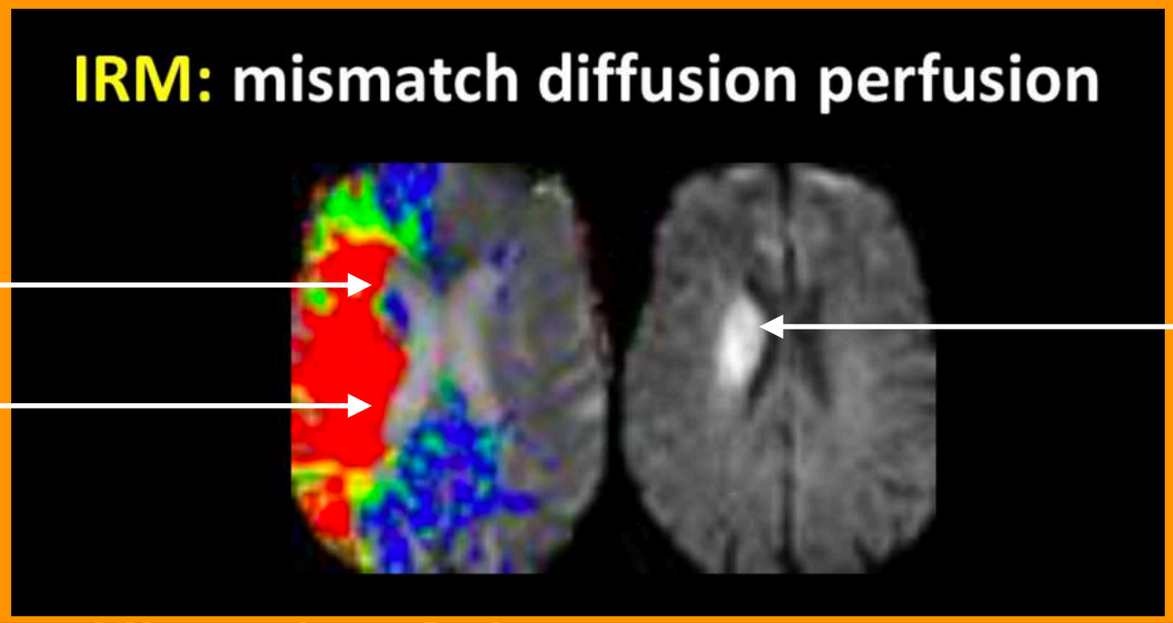

MISMATCH = ZONE HYPOPERFUSÉ DEPASSE LA ZONE EN HYPER DIFFUSION

HYPER DIFFUSION = NECROSE

Carte CBV pour NECROSE AUSSI comme diffusion

CBV Quand < 30 % -> NÉCROSE

Mismatch perfusion-diffusion
Mais aussi
Mismatch CBV versus TTP/MTT





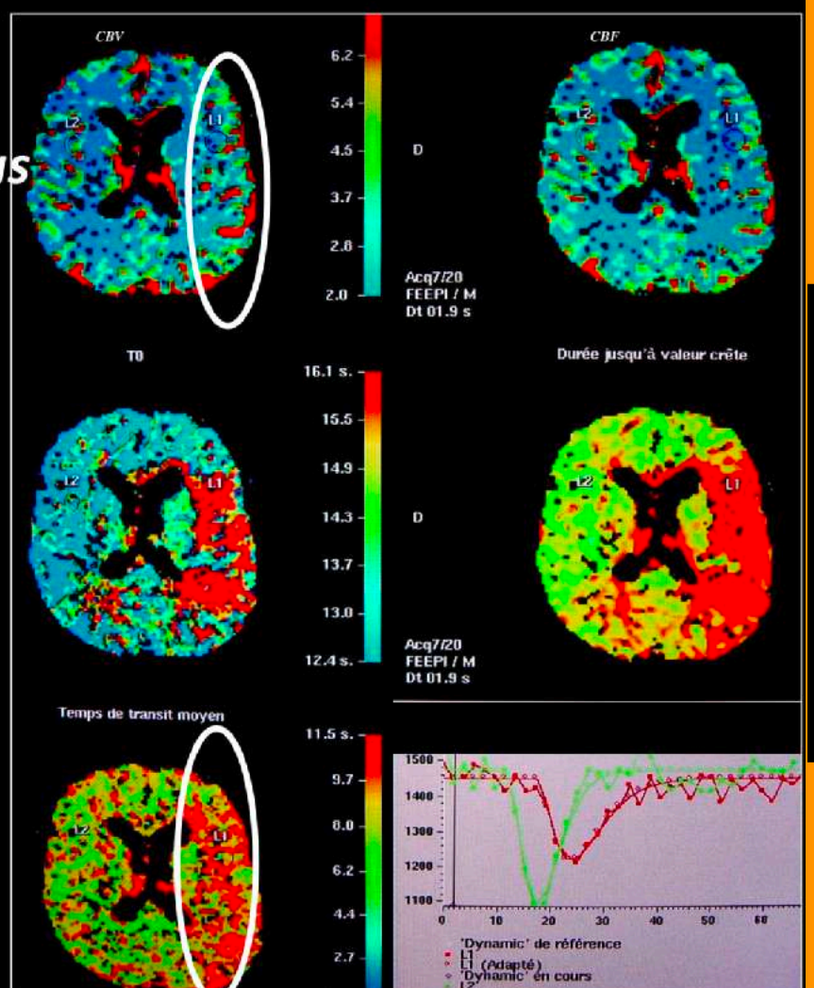

Carte TTP et MTT pour PÉNOMBRE

T MAX TTP la + fiable PATHO > 6 SEC -> PENOMBRE

MENU

Suite IRM AVC

DEFINITION +++

QUAND MISMATCH = 80% PAR EXEMPLE
CELA SIGNIFIE 80 % PÉNOMBRE RÉCUPÉRABLE
ET 20% NÉCROSE IRRÉCUPÉRABLE

MENU

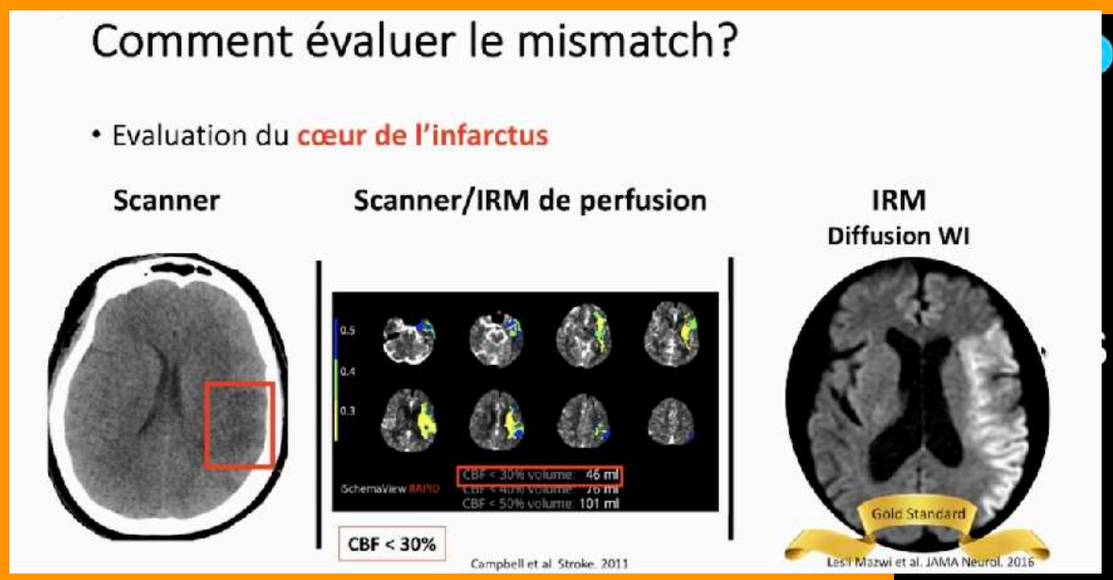

Estimation pénombre en imagerie : exemple logiciels

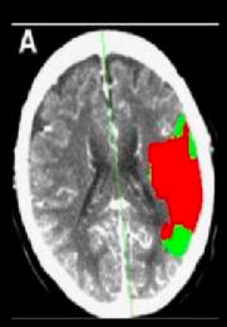

Siemens

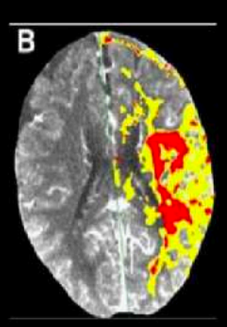

RAPID

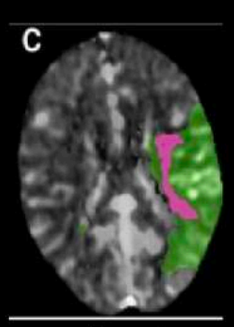

- Hypoperfusion MTT > 145 % vs controlat
- Nécrose: MTT > 145% et CBV < 2 mL / 100g

- Hypoperfusion CBF < 35,1 mL/100 g/ min
- Nécrose : CBV < 1,2 mL/100 mL

- hypoperfusion : T max > 6 sec
- Nécrose :
- CBF relatif < 30% tissu normal

DONC PAS D'ACCORD ENTRE EUX …

Suite IRM AVC

DEFINITION +++

QUAND MISMATCH = 80% PAR EXEMPLE
CELA SIGNIFIE 80 % PÉNOMBRE RÉCUPÉRABLE
ET 20% NÉCROSE IRRÉCUPÉRABLE

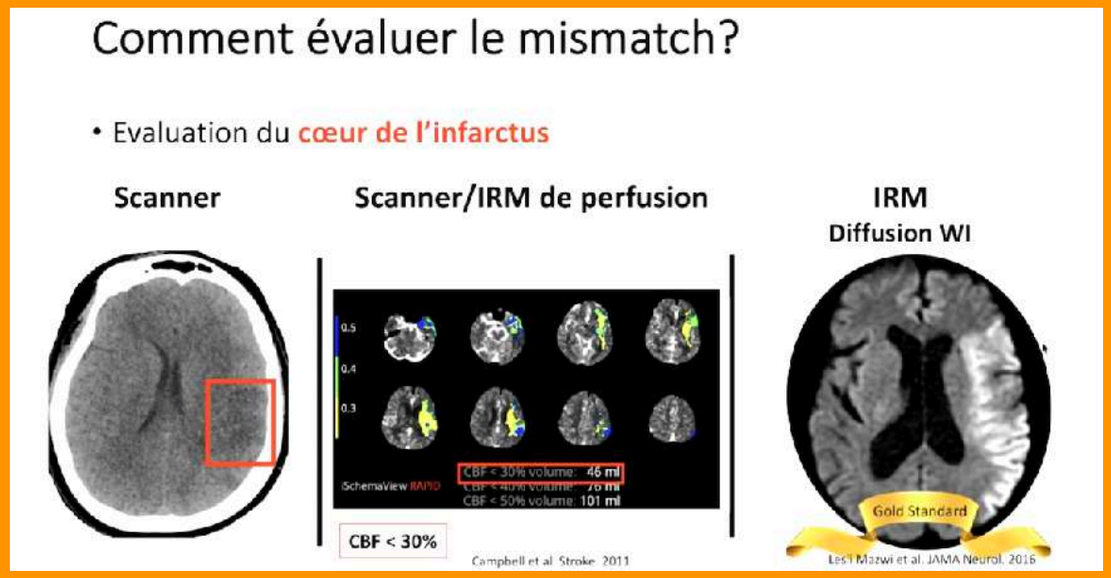

MENU

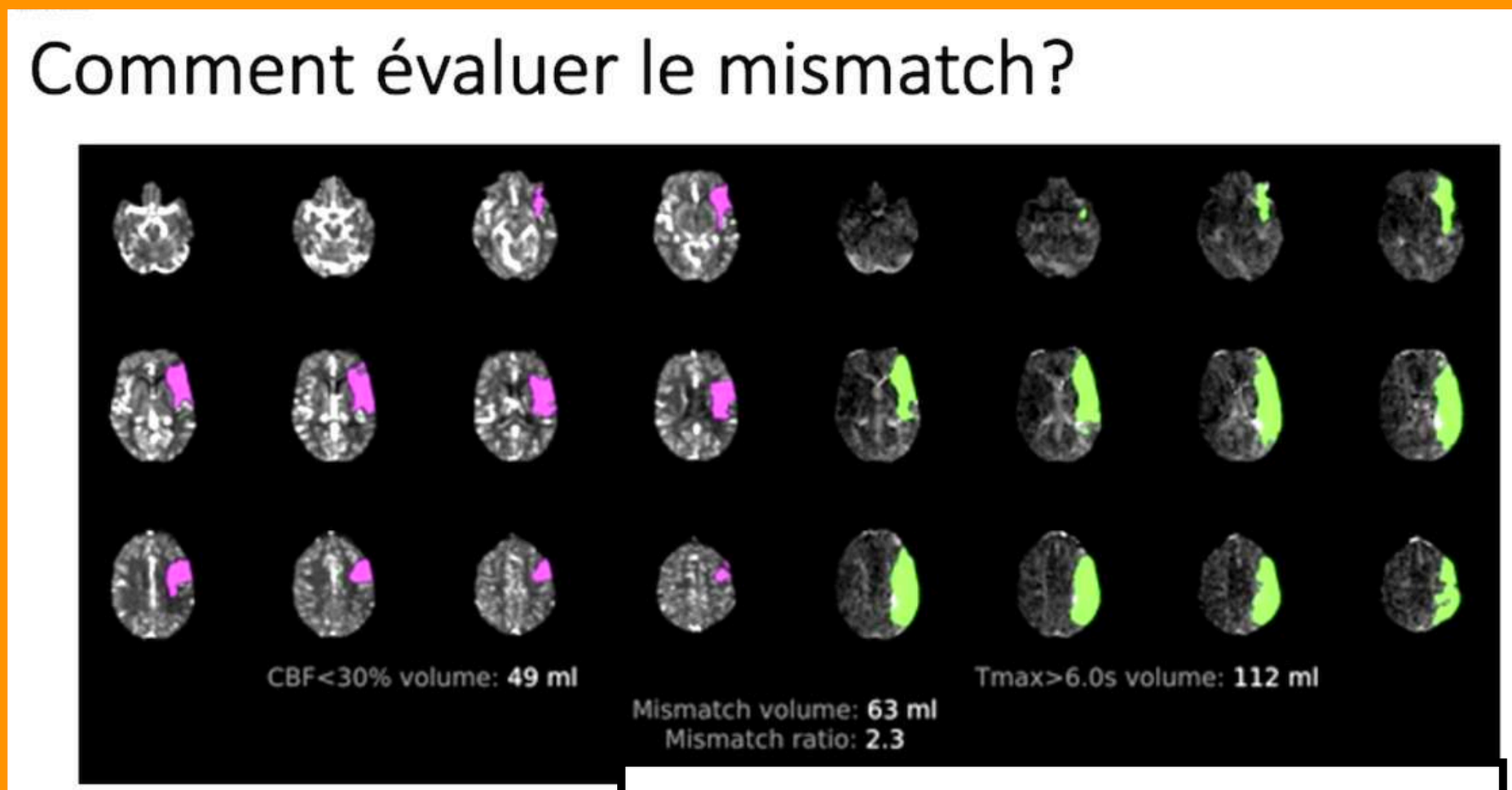

Seuil du mismatch > 1.8

QUAND SEUIL > 1.8 — —-> THROMBECTOMIE MECANIQUE

3 bis - LES MISMATCH

MENU

Le point sur les mismatch

CT ou IRM
La perfusion avec injection

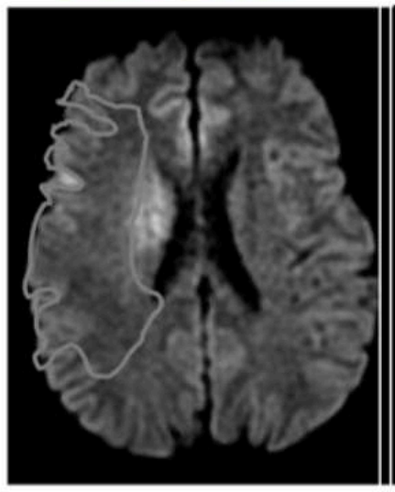

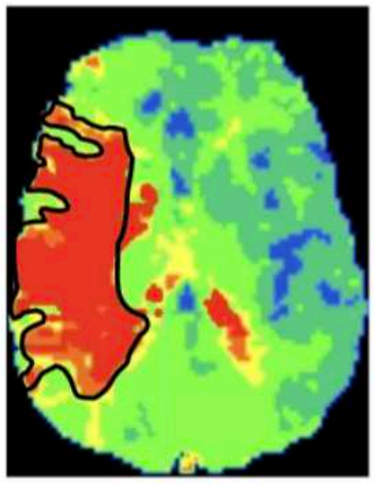

Tmax>6

DEFUSE 3
NEJM 2018

CT ou IRM
Clinique >80ans

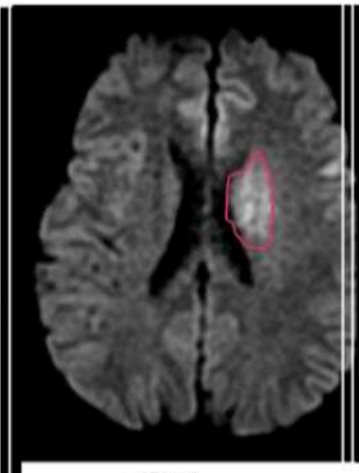

<21cc

NIHSS> 9

DAWN
NEJM 2018

CT ou IRM
Clinique <80ans

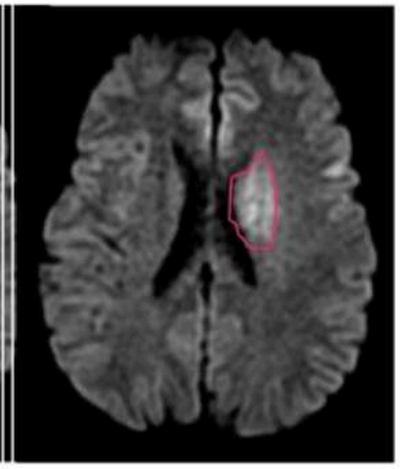

<31cc

NIHSS> 9

31-51cc
NIHSS>19

DAWN
NEJM 2018

IRM
Les FVH

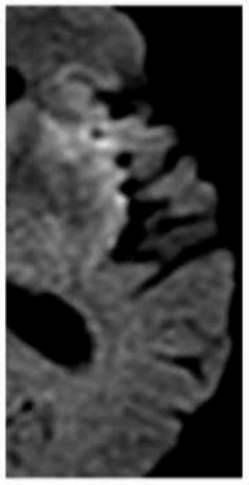



Legrand
AJNR 2014

IRM
Le site d'occlusion

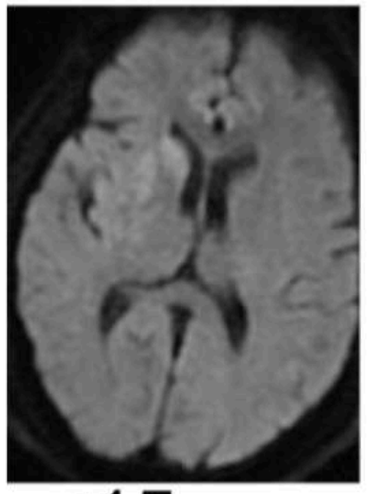

<15 cc

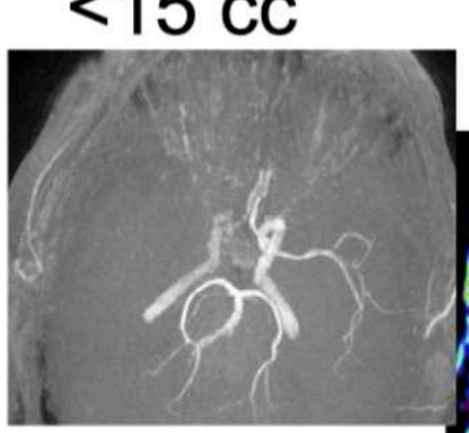

Occlusion proximale

Lansberg
Stroke 2008

IRM
La perfusion sans injection ASL

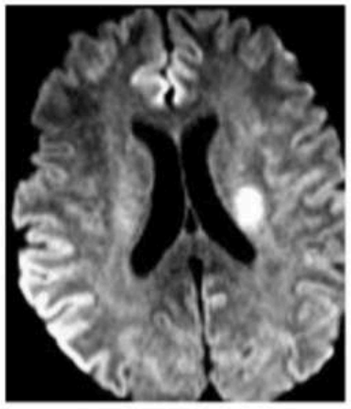

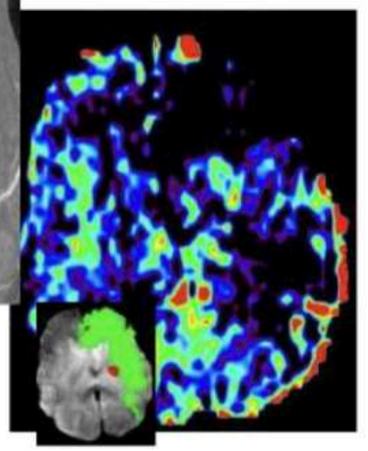

Bivard
Stroke 2014

MENU

La question au-delà de 6H : reste t'il du tissu à sauver ?

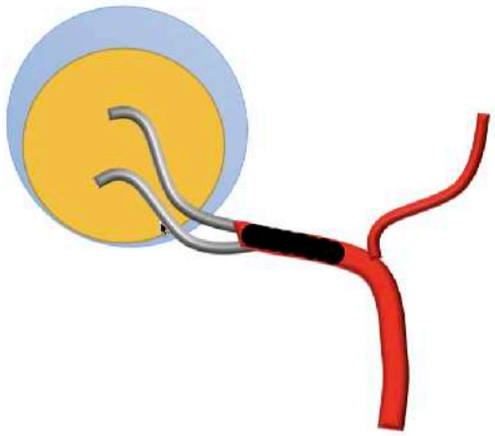

La question au-delà de 6H : reste t'il du tissu à sauver ?

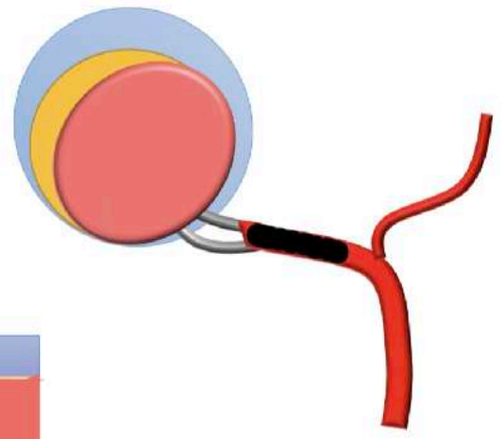

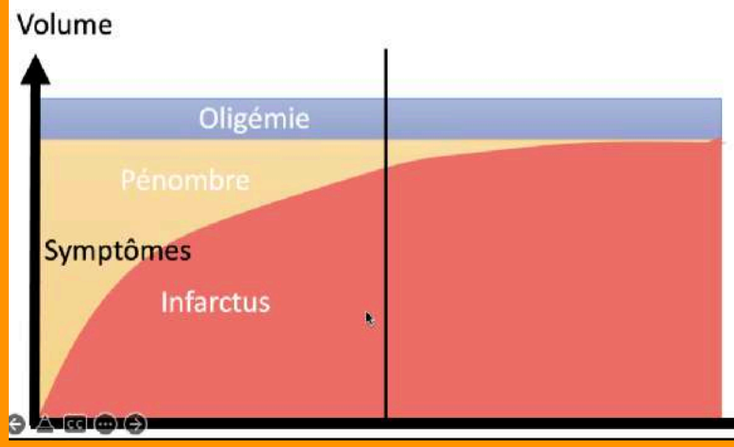

Revascularisation « précoce »

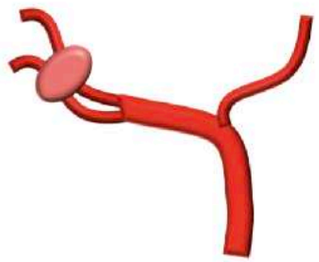

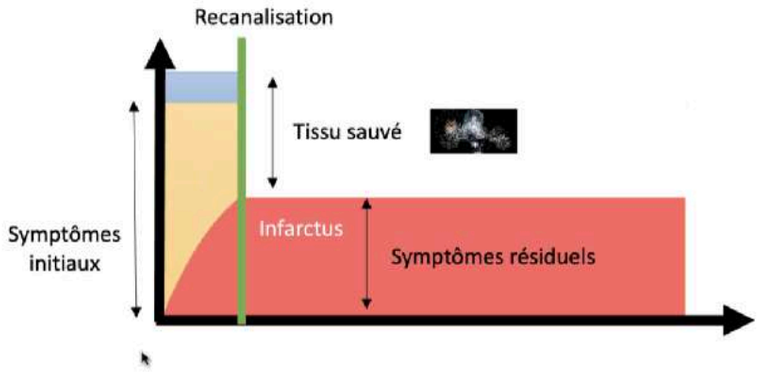

Revascularisation « tardive »

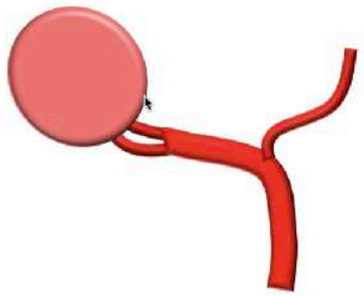

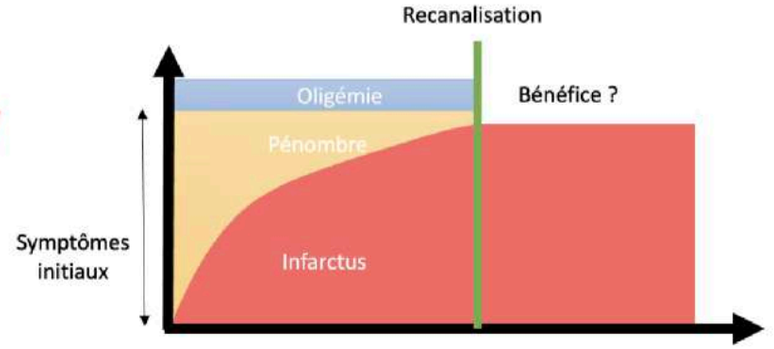

MENU

La perfusion identifie la pénombre

Voie veineuse de bon calibre 18G

Injecteur

Débit 5-10cc/s, 20cc, pulsé par sérum physio

Séquence T2* coupes épaisses
2 secondes par phases
25 phases

- Images brutes
- Recalage
- Courbes de rehaussement
- Déconvolution
- Correction

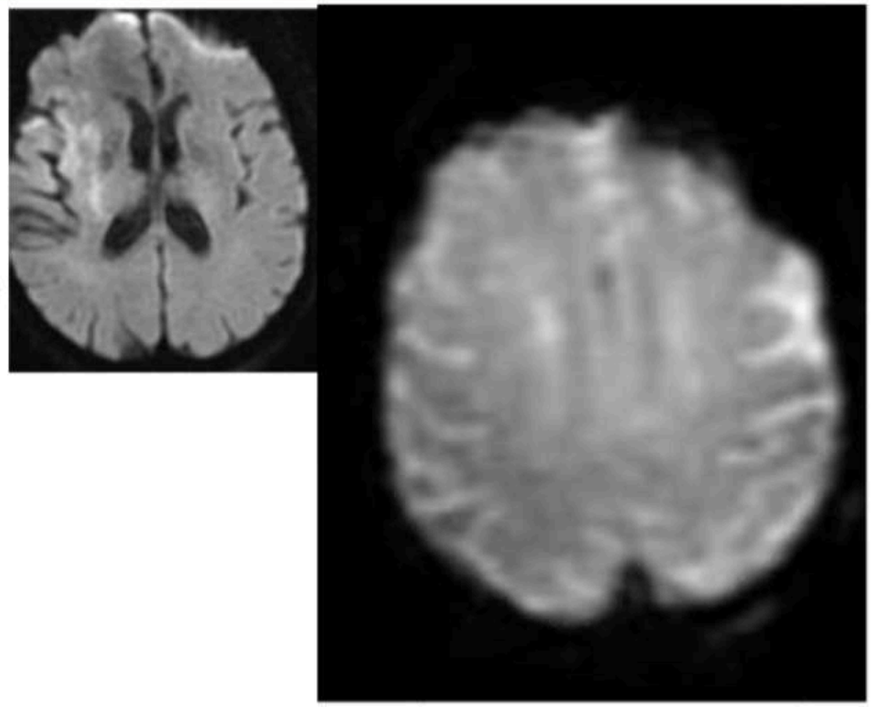

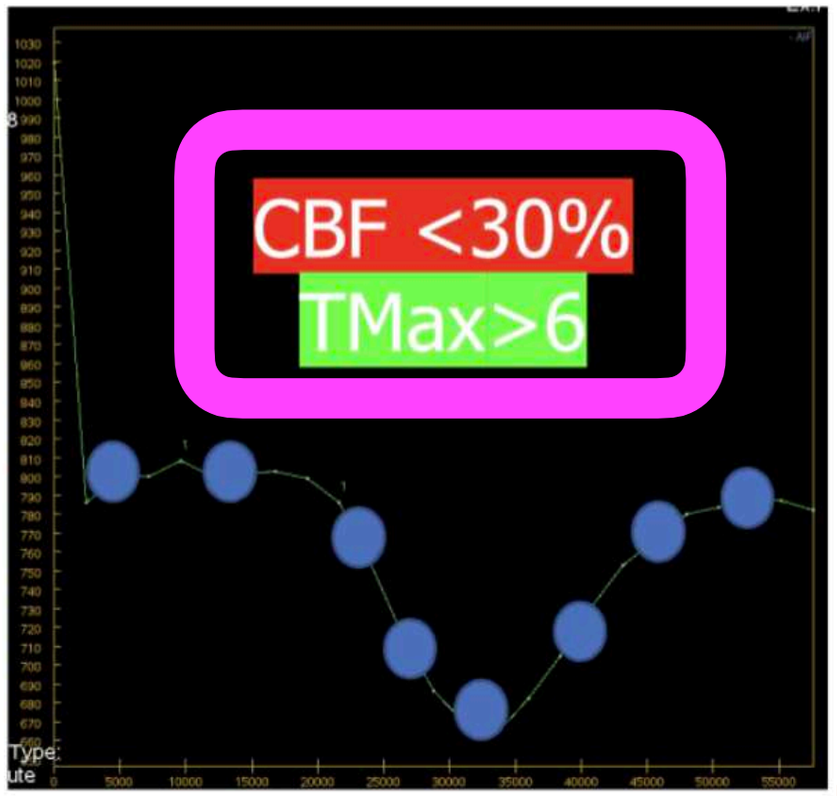

MENU

La perfusion identifie la pénombre

Voie veineuse de bon calibre 18G

Injecteur

Débit 4cc/s, 40cc, pulsé par sérum physio



- Images brutes
- Recalage
- Courbes de rehaussement
- Déconvolution
- Correction

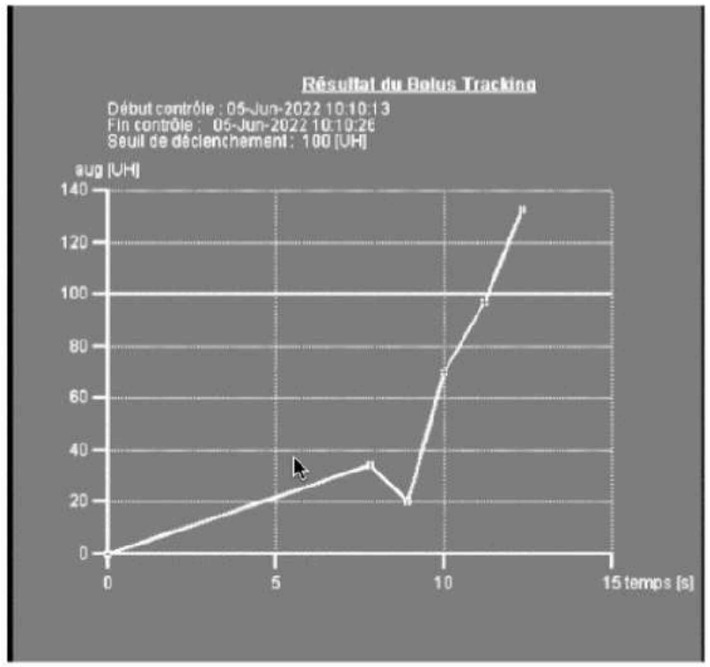

MENU

Dans la vraie vie, quel post traitement ?

Avoir une interface manuelle en cas d'échec

MR RESCUE

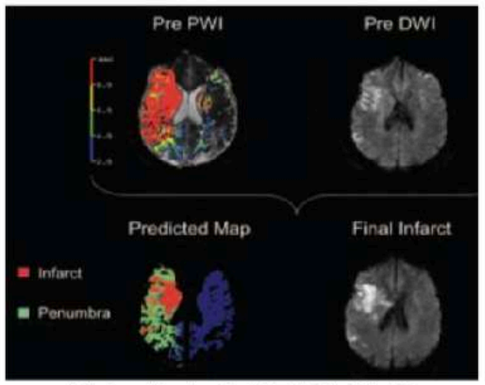

Kidwell et al. NEJM. 2013
Kidwell et al. Stroke 2013

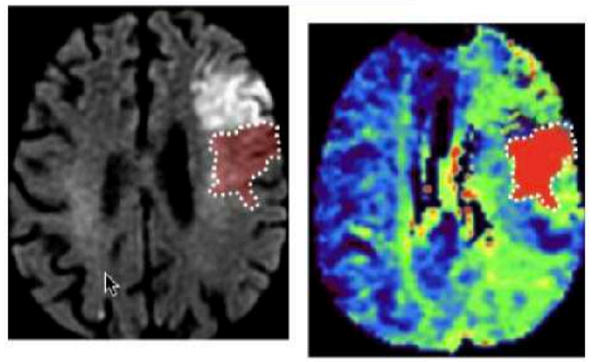

GE

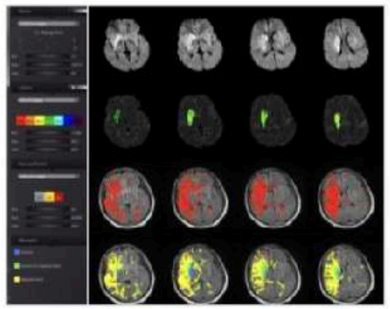

OLEA

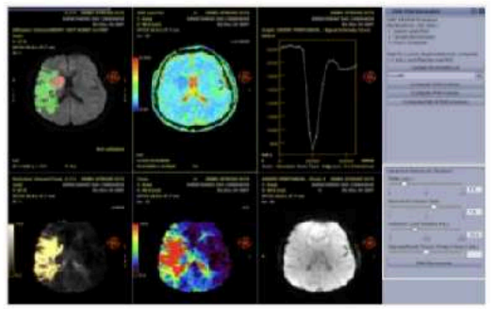

GE Healthcare "prototype"

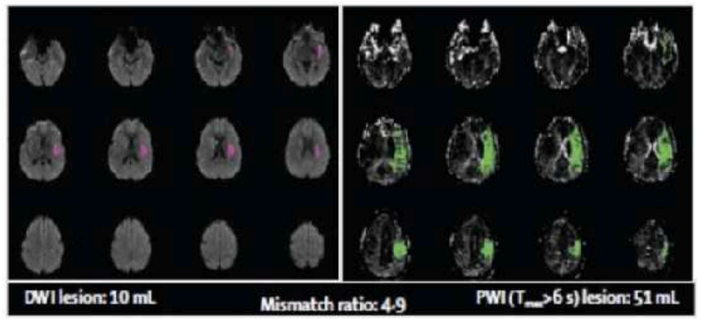

RAPID

Lasocha B. et al. J Clin Med. 2020

MENU

La question au-delà de 6H : reste t'il du tissu à sauver ?

NIHSS=17
Mismatch ratio >5
(volTMax>6 / volDWI)

NIHSS=17
Mismatch ratio 1.2

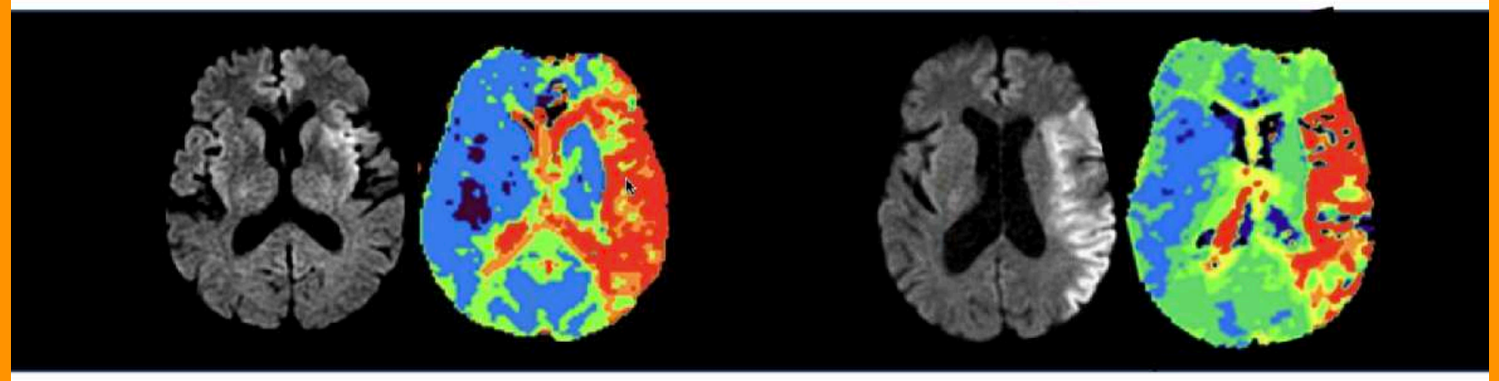

Mismatch +

Mismatch -

NIHSS=17
Mismatch ratio >5
(volTMax>6 / volDWI)

NIHSS=17
Mismatch ratio 1.2

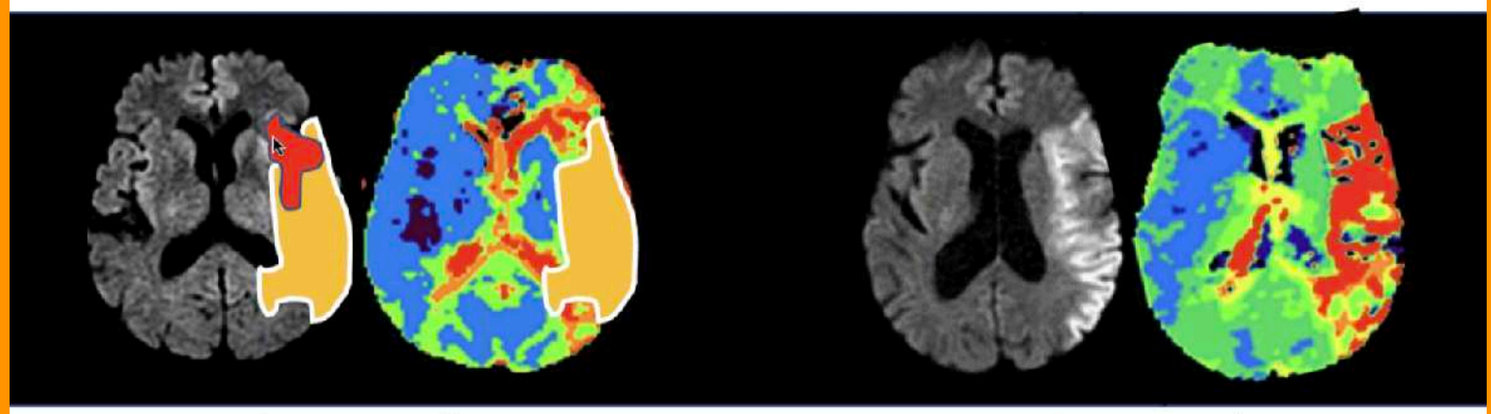

Mismatch +

Mismatch -

MENU

Mismatch Coeur / clinique

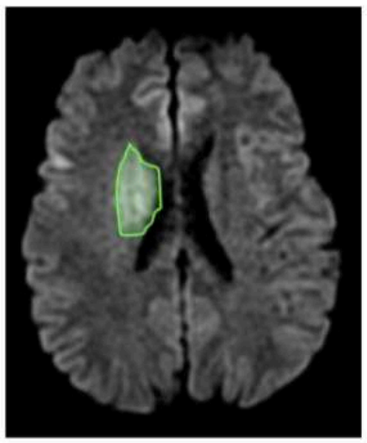

OU

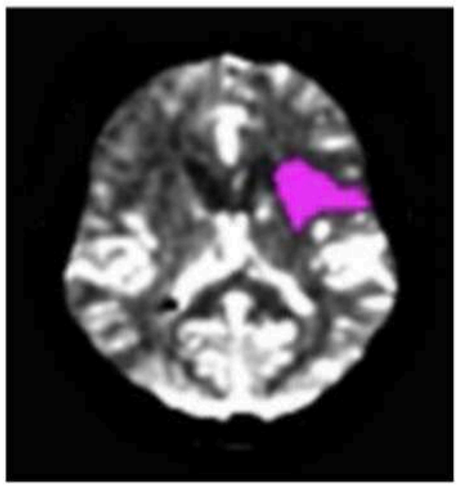

CBF < 30%

iSchemaView RAPID

Entre 6-24H

80 ans et plus

Volume <21 + NIH >9

Avant 80 ans

NIH >9 et Vol<31

NIH>19 et Vol. (31 – 51)

DAWN TRIAL

NNT:2.8

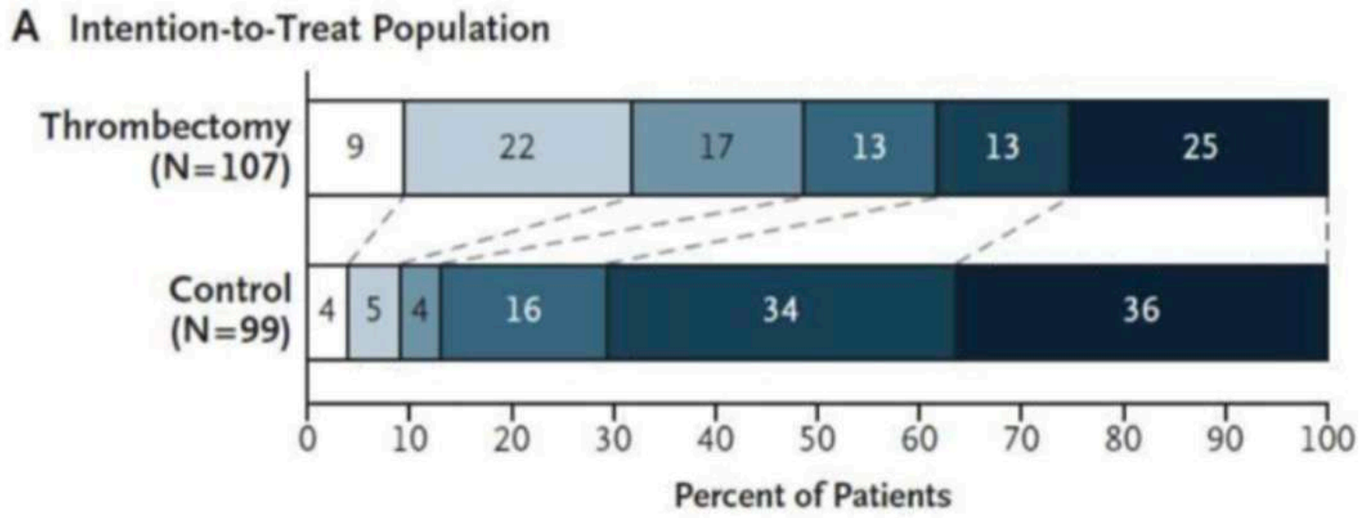

MENU

FVH = territoire des spaghettis du FLAIR

Un mismatch de plus : FVH – diffusion

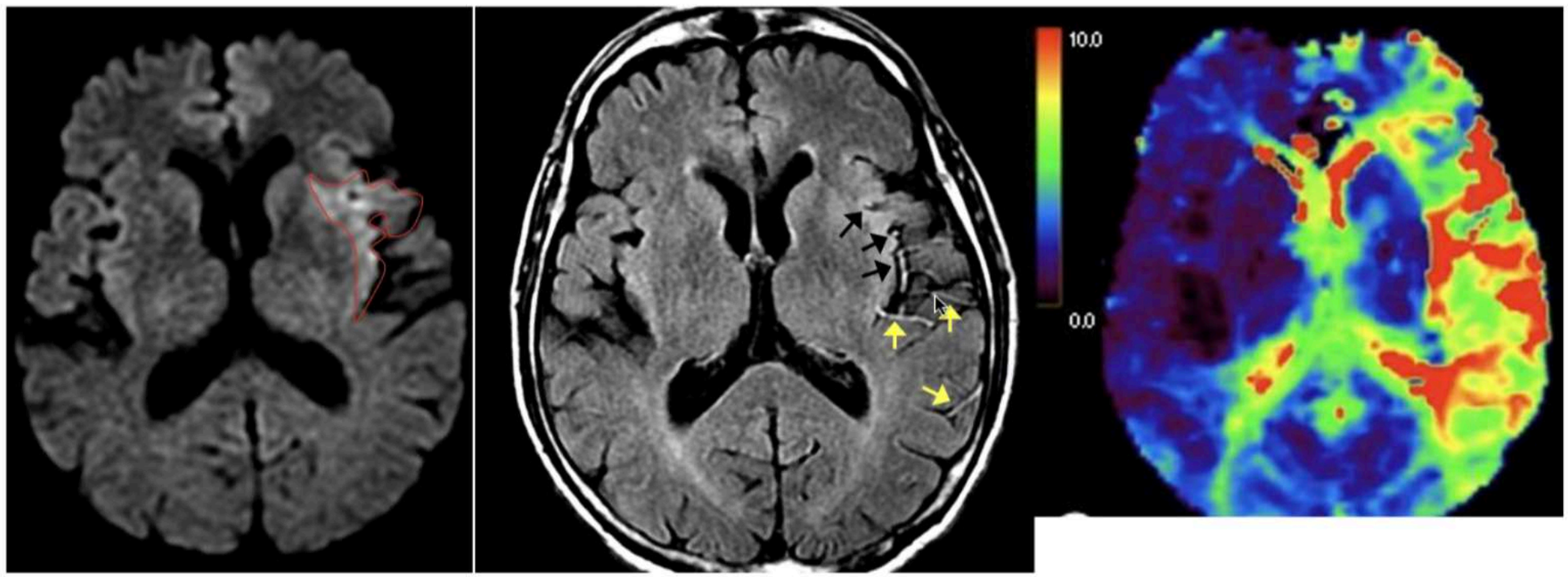

→ Association avec le mismatch Perfusion – diffusion
(Sen=92%)

MENU

4 - ETIOLOGIE DES AVC

1. EMBOLIES CARDIAQUES
2. STÉNOSE CAROTIDE
3. ANGIOPATHIE CEREBRALE

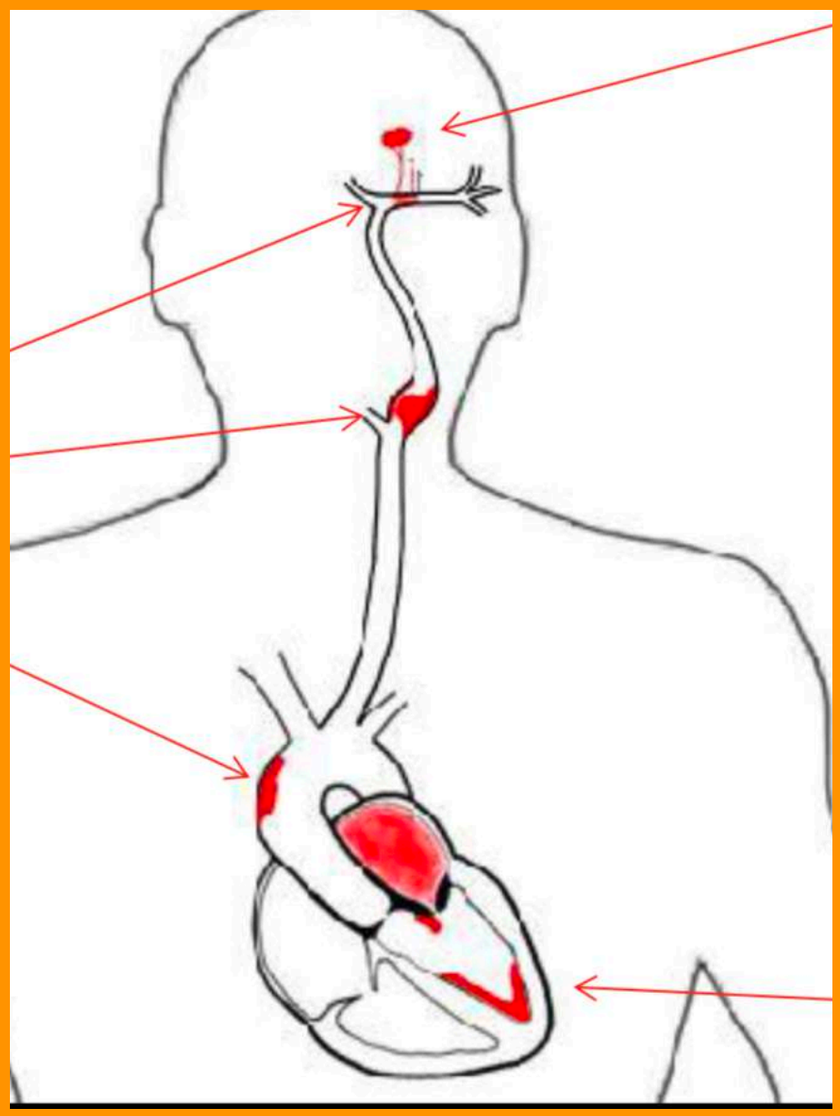

MENU

ETIOLOGIE DES AVC

1. EMBOLIES CARDIAQUES

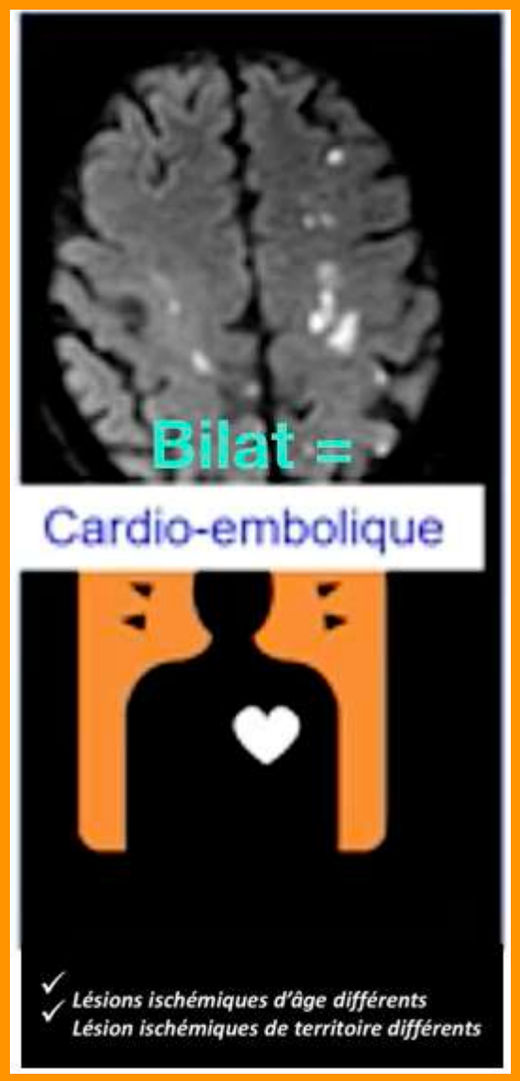

2. STÉNOSE CAROTIDE

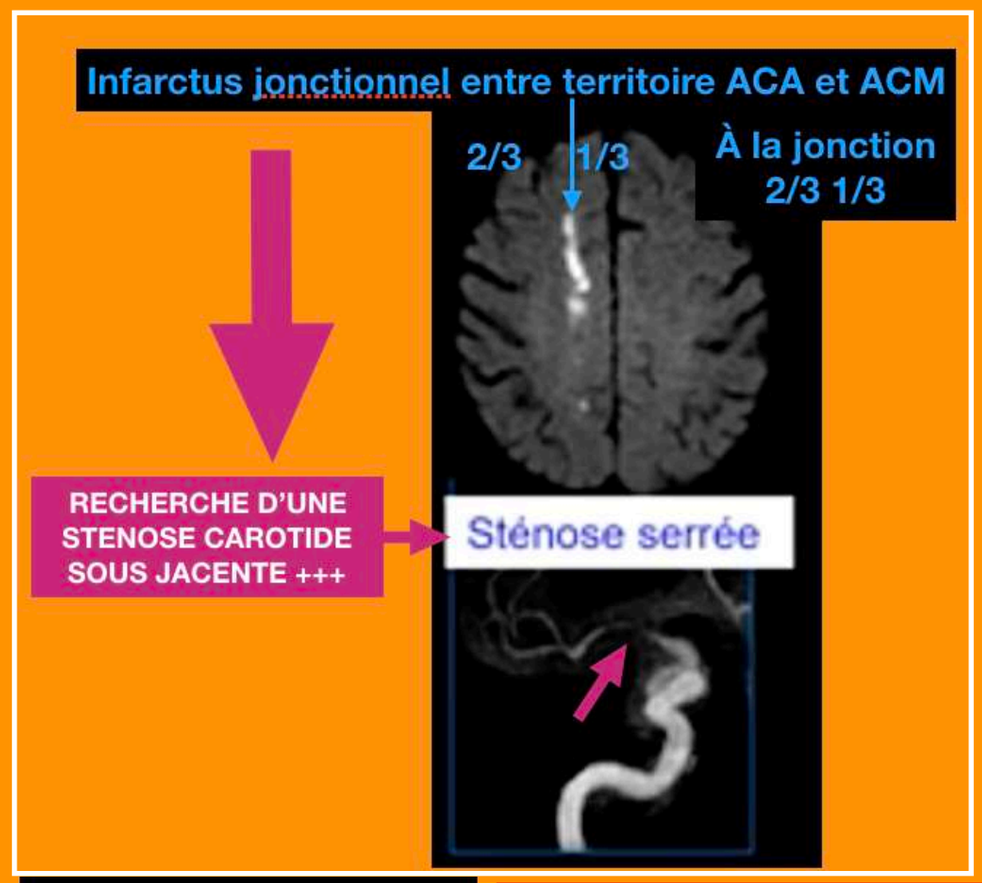

- *Sténose >50%*
- *Aspect morphologique des plaques:*

-régulières
-irrégulières ulcérées
-Thrombus

Exploration détaillée de la crosse aortique

- *Plaque d'athérome > ou égal à 4 mm:*



Plaque ulcérée:

- Cavité d'au moins 1 mm dans au moins 2 plans de l'espace
- Risque d'AIT/AVC x 4

3. ANGIOPATHIE CEREBRALE voir diapo suivante



MENU

Diagnostic étiologique

Embolique

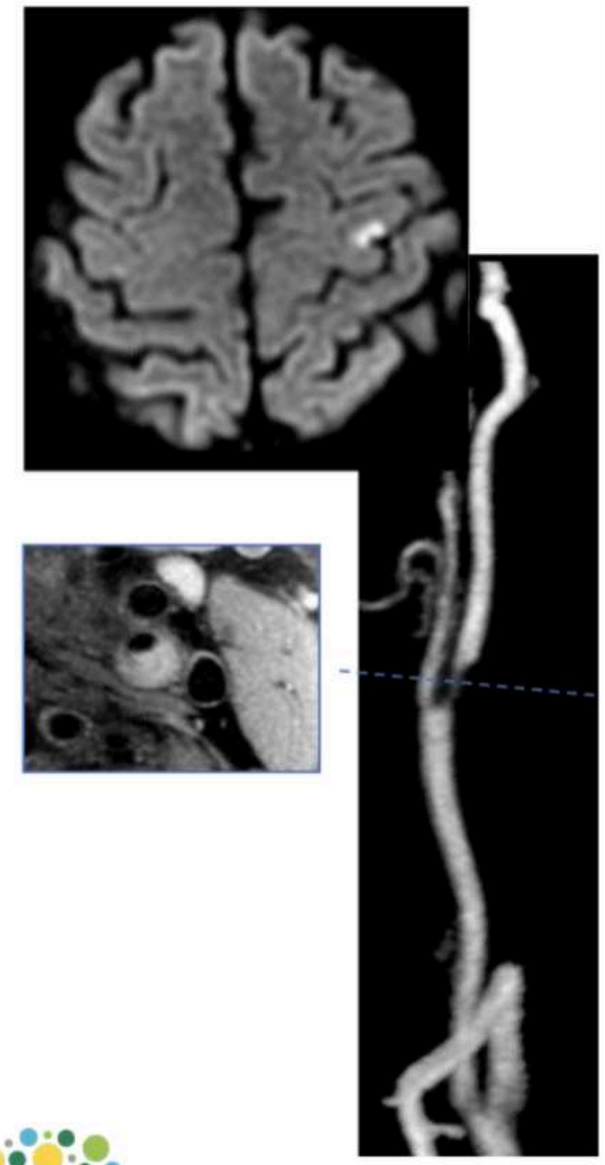

Hémodynamique

Bulbe? C1C2?

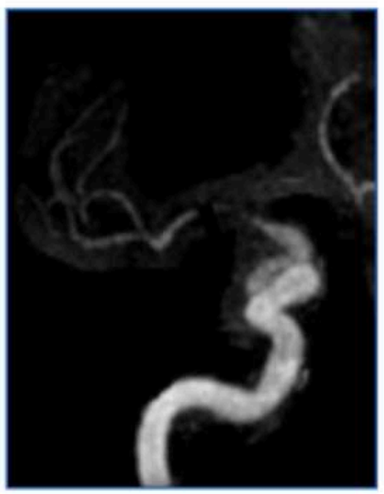

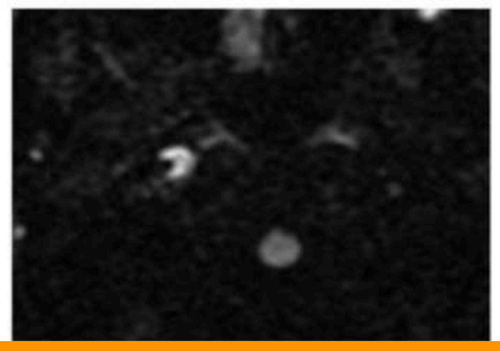

Cardio-embolique

CIVD

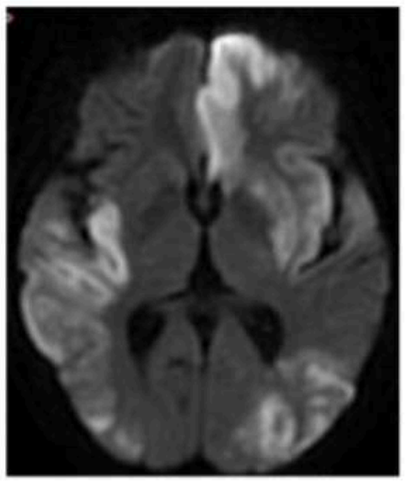

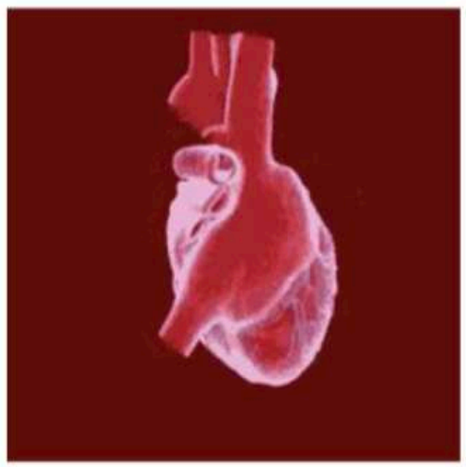

SVD

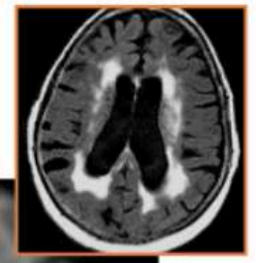





GHU PARIS
PSYCHIATRIE &
NEUROSCIENCES

MENU

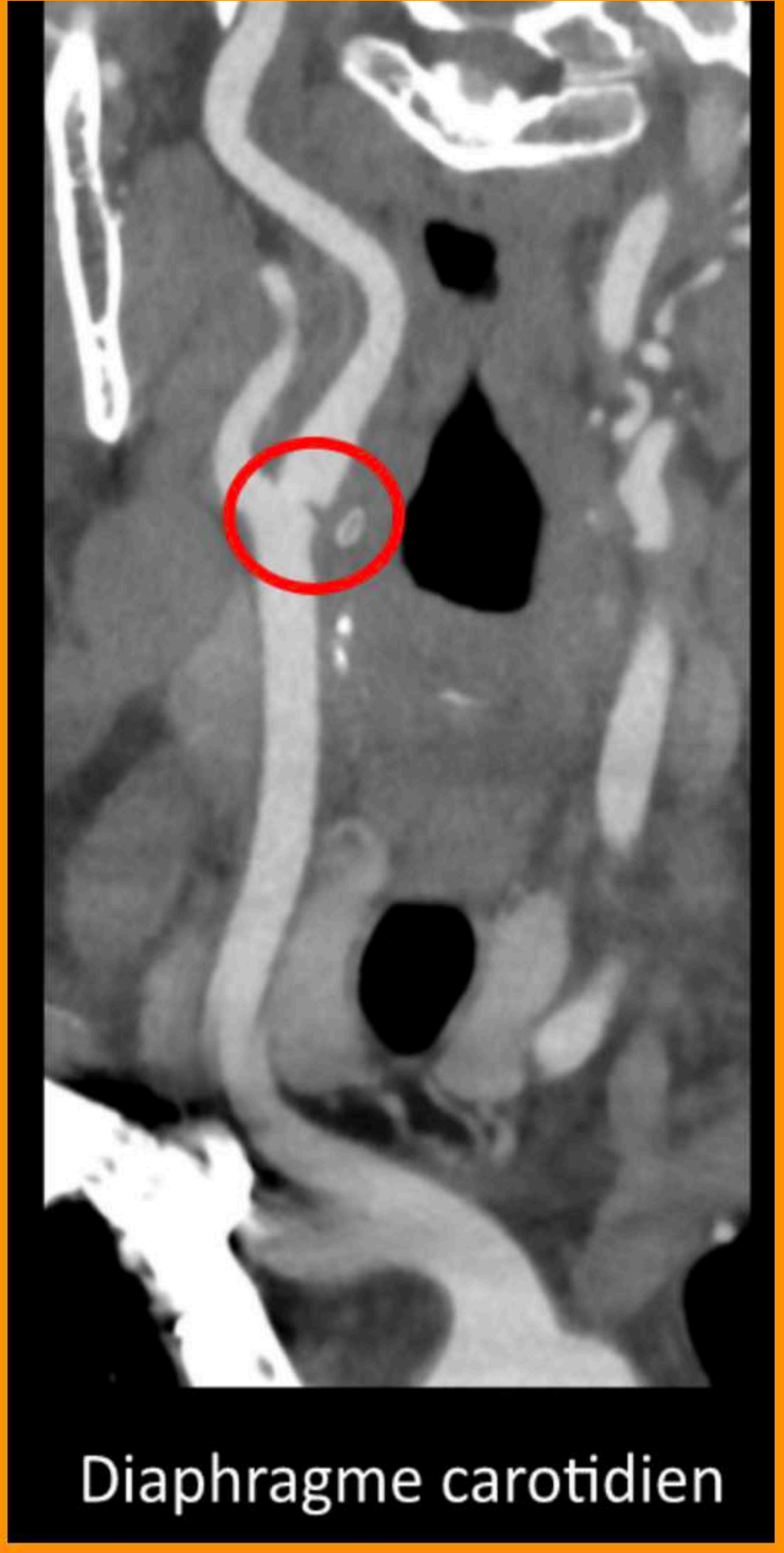

BILAN ÉTIOLOGIQUE = TSA

—-> CAROTID WEB

ANGIO 4D injecté = TRICKS GE
ou TWIST SIEMENS

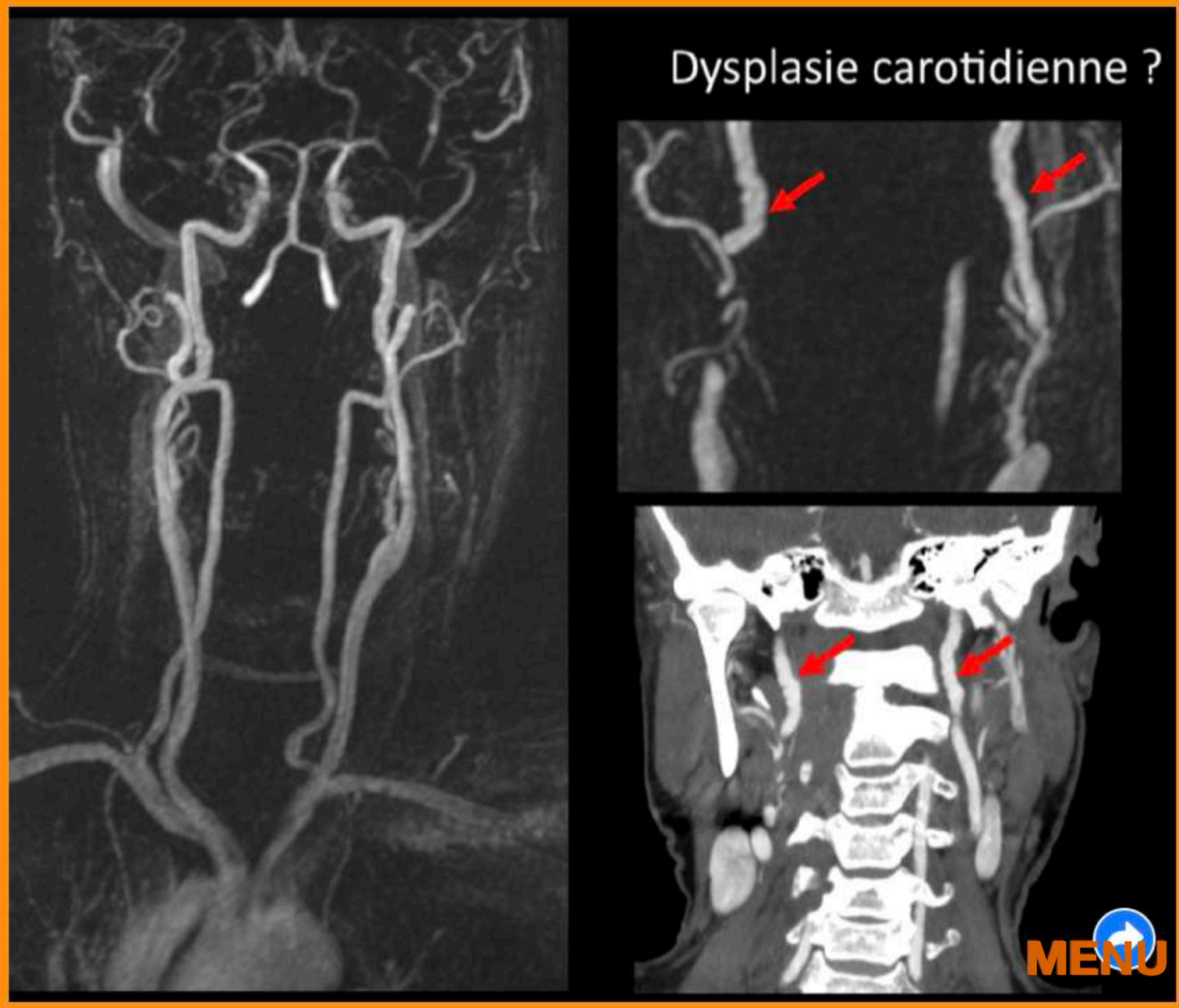

MENU

BILAN ÉTIOLOGIQUE = TSA

—-> CAROTID WEB

—-> CAROTID WEB = FORME DE DYSPLASIE FIBRO-MUSCULAIRE

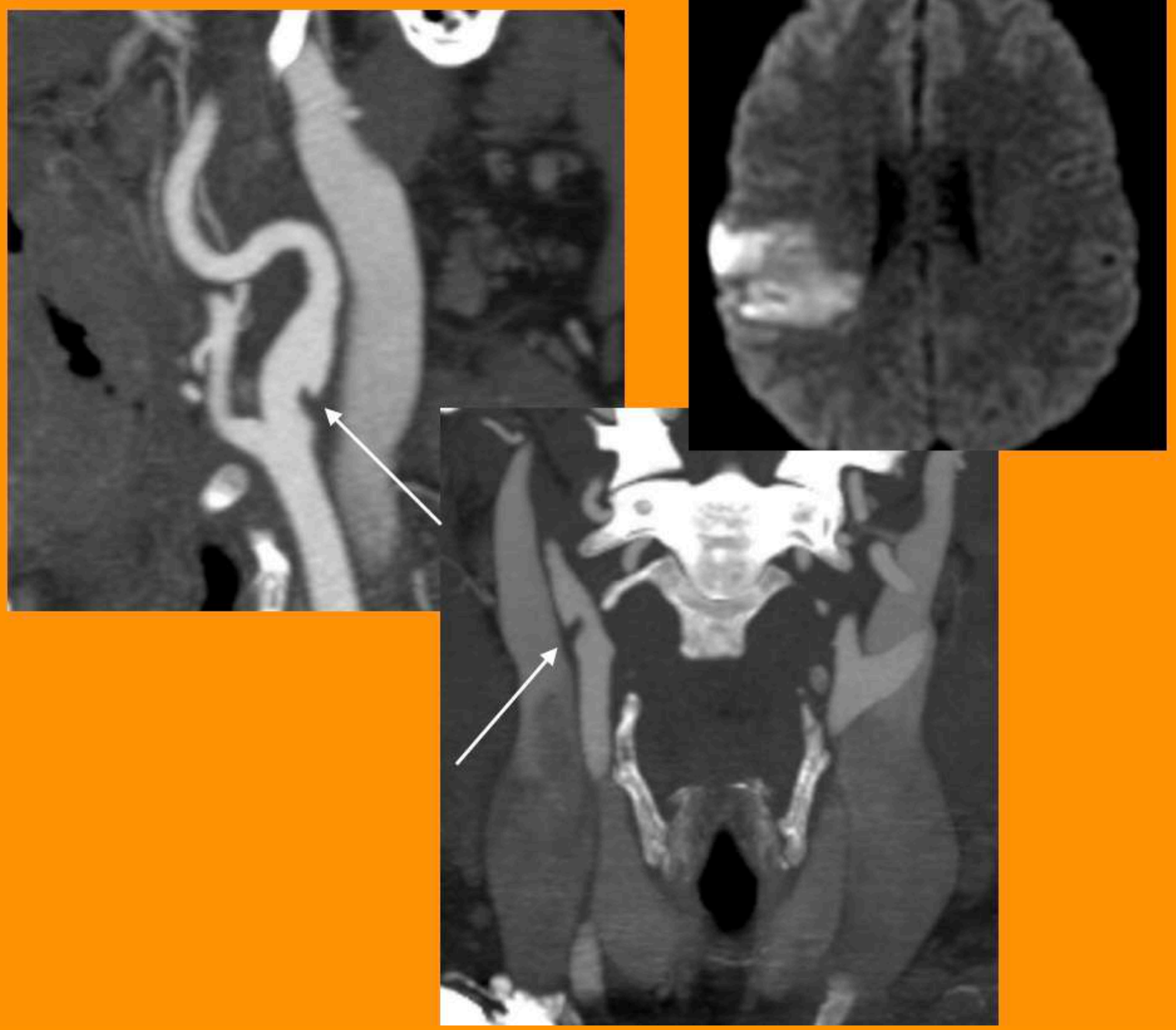

CAROTID WEB AND ISCHEMIC STROKE

- **Background:**
  - A carotid web is a shelflike filling defect that projects into the carotid bulb lumen. It is histologically defined as an intimal variant of fibromuscular dysplasia.
  - Disrupted blood flow in the area immediately superior to a carotid web contributes to thrombus formation and subsequent cerebral embolism.
- **Clinical Presentation:**
  - Patients are typically asymptomatic, but some may present with recurrent ipsilateral ischemic strokes or transient ischemic attacks.
  - Carotid webs are rare, with an estimated prevalence of 1.2%. However, they may contribute to up to 21.2% of cryptogenic ischemic strokes.
  - There is a higher incidence in young women with no other identifiable stroke risk factors.
- **Key Diagnostic Features:**
  - On an oblique sagittal CTA section, it appears as a smooth, thin, and linear intraluminal lesion, characteristically arising from the posterior intimal wall of the carotid bulb.
  - On an axial CTA section, it has a septal appearance.
- **Differential Diagnoses:**
  - *Carotid artery dissection*: Intimal flap or double lumen appearance; tends to comprise a long segment of the internal carotid artery; occurs distal to a preserved carotid bulb; associated with mural hematoma formation and pseudoaneurysmal dilatation; history of head or neck trauma
  - *Atherosclerotic plaque*: Typically involves short-segment stenosis of the carotid bifurcation and bulb; associated with focal intramural thickening and calcifications; cardiovascular risk factors, such as hypertension, dyslipidemia, diabetes mellitus, or smoking
  - *Typical fibromuscular dysplasia*: "String of beads" appearance from vessel irregularities; involves tunica media of multiple medium-sized arteries, particularly the renal arteries; spares the carotid bifurcation; associated with vascular ectasia or stenosis without mural calcification
- **Treatment:**
  - There is no standardized treatment for prevention of strokes attributable to carotid webs.
  - The most common management strategies currently include antiplatelet therapy.
  - Carotid endarterectomy and minimally invasive endovascular stenting have shown good results for recurrent strokes.

MENU

BILAN ÉTIOLOGIQUE = TSA
en séquenceTRICKS
ou 3D T1 avec bonus track et avec soustraction (masque)

Le diaphragme carotidien (*carotid web*) est une lésion de la paroi artérielle non athéromateuse, causée par une dysplasie intimale localisée. Bien que les premières descriptions remontent aux années 1960, ce n'est qu'au cours de la dernière décennie que son implication dans les accidents vasculaires cérébraux ischémiques (AVCi) a été reconnue [1,2]. Le principal mécanisme physiopathologique n'est pas le rétrécissement de la lumière artérielle, mais plutôt la stagnation du flux sanguin engendré dans le bulbe carotidien. Cette stagnation sanguine favorise la formation de thrombi, source d'emboles cérébraux. Détecté de manière fortuite ou après un AVCi, le diagnostic de diaphragme carotidien est, le plus souvent, posé chez l'adulte jeune (40 ans en moyenne), avec une prépondérance chez la femme et les patients d'origine africaine [2]. L'angiographie par cathétérisme est la méthode de référence [1,2], même si elle n'est souvent pas réalisée en première intention en raison de son caractère invasif et de la performance élevée des imageries en coupes.

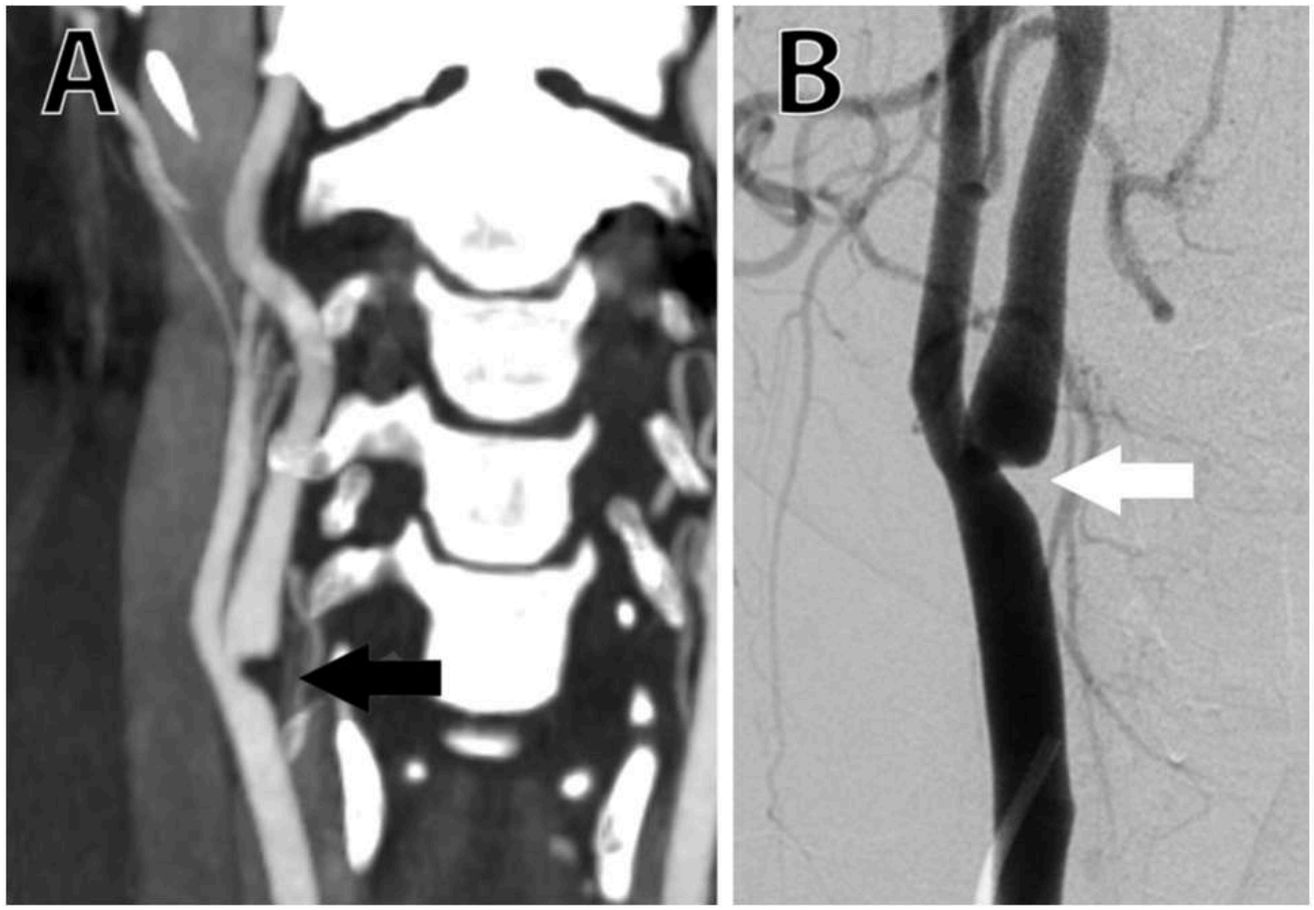

Figure 1. Aspect caractéristique du diaphragme carotidien. A. À l'angioscanner. B. En angiographie par cathétérisme.

L'aspect caractéristique est celui d'un voile endoluminal, responsable d'une image de soustraction, avec une base légèrement plus large que l'apex et des contours lisses (*Fig. 1*). Il existe classiquement peu ou pas de lésion athéromateuse associée . La stagnation du produit de contraste sur les images tardives peut être visible à proximité de la lésion.

L'angioscanner est la méthode non invasive privilégiée aujourd'hui [2]. Il permet de confirmer le diagnostic de diaphragme et d'éliminer un diagnostic différentiel comme une dissection ou une lésion athéromateuse. L'angiographie par résonance magnétique avec gadolinium est une alternative. Elle peut faire le diagnostic en cas de contre-indication à l'angioscanner ou lorsqu'elle est couplée avec une IRM encéphalique réalisée devant un AVCi du sujet jeune. L'échographie présente, quant à elle, une sensibilité limitée.

Les diaphragmes symptomatiques semblent être associés à un risque accru de récidives d'AVC. Il n'existe pas encore de recommandations pour la prévention secondaire mais un traitement du diaphragme est possible par chirurgie ou par voie endovasculaire [1].

MENU

ETIOLOGIE DES AVC

1. **EMBOLIES CARDIAQUES**
2. **STÉNOSE CAROTIDE**

Comment faire un diagnostic étiologique

FA

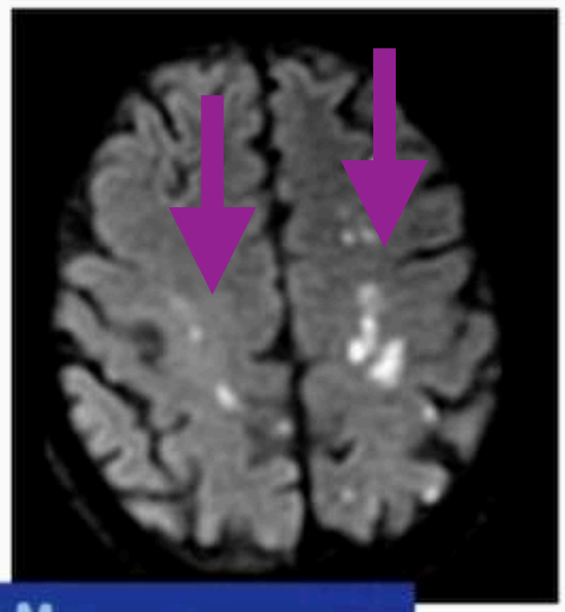



STENOSE CAROTIDE AVEC BAS DEBIT

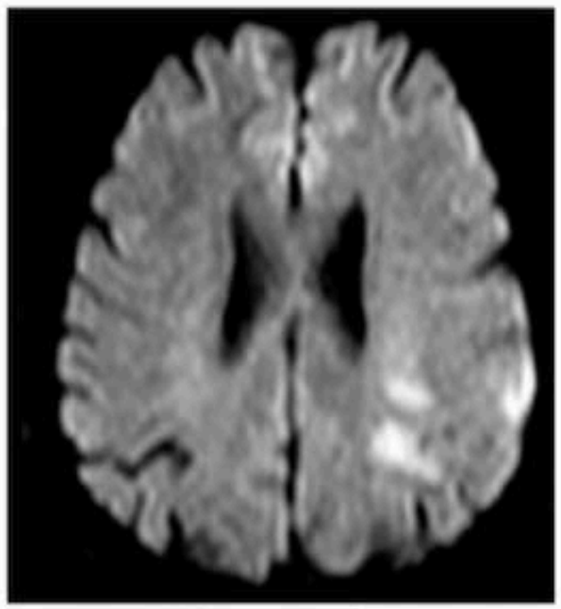

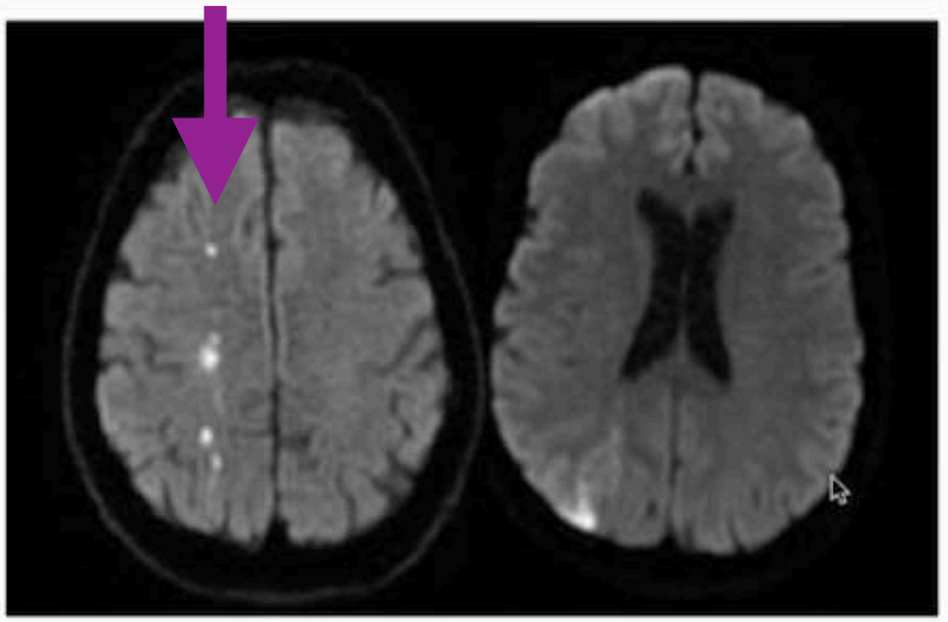

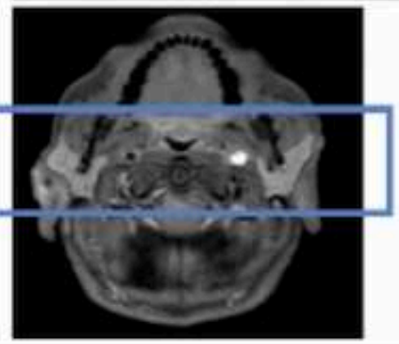

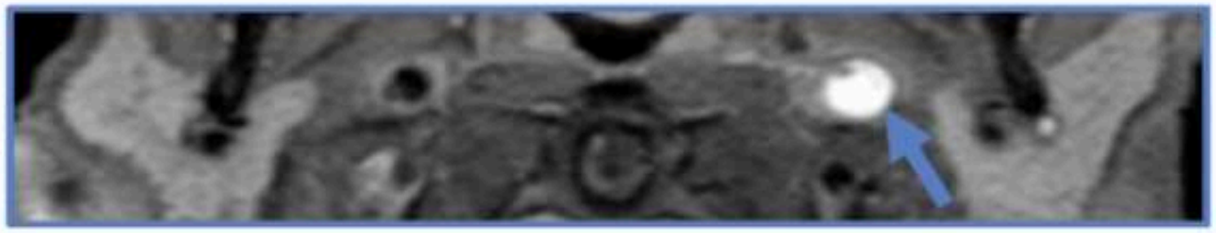

MENU

3. MICRO-ANGIOPATHIE CEREBRALE (SVD)

1- MICRO BLEEDS

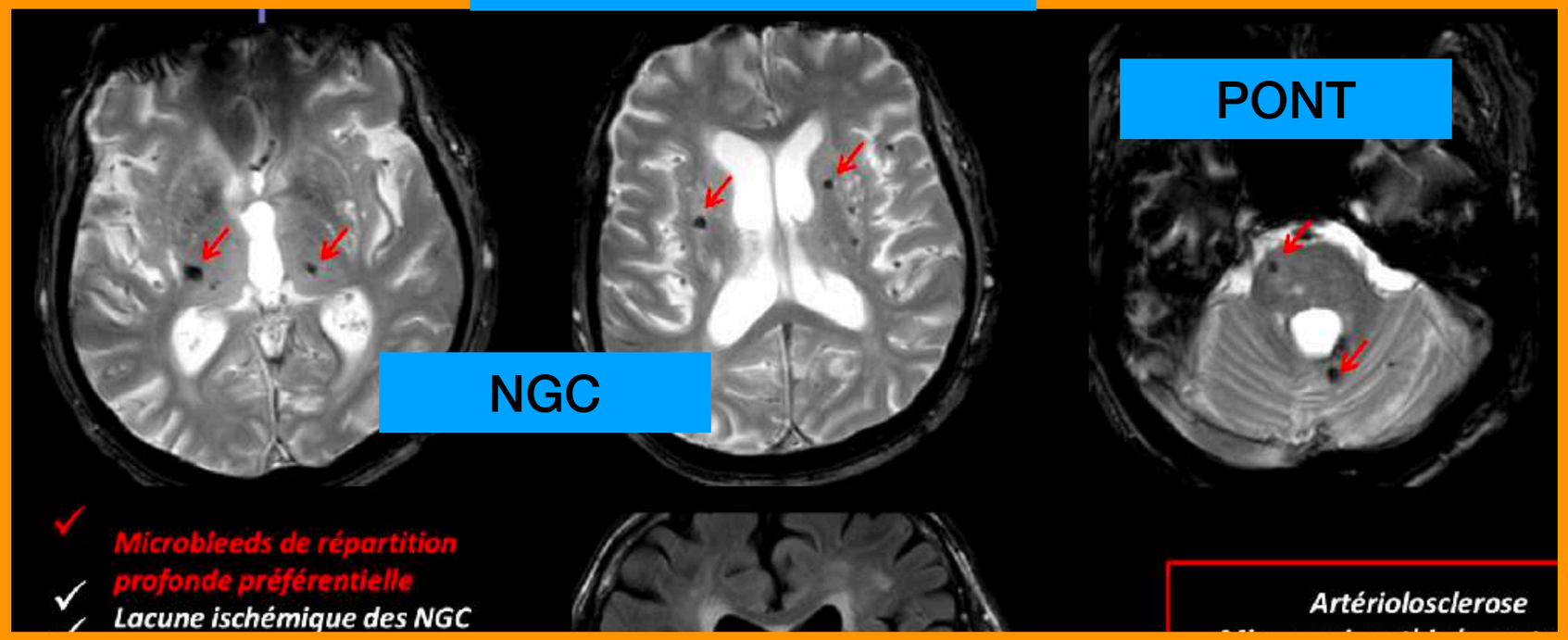

2- LACUNE ISCHEMIQUE = AVEC GLIOSE EN PÉRIPH DIFFERENT DES ESPACES DE V-ROBIN +++

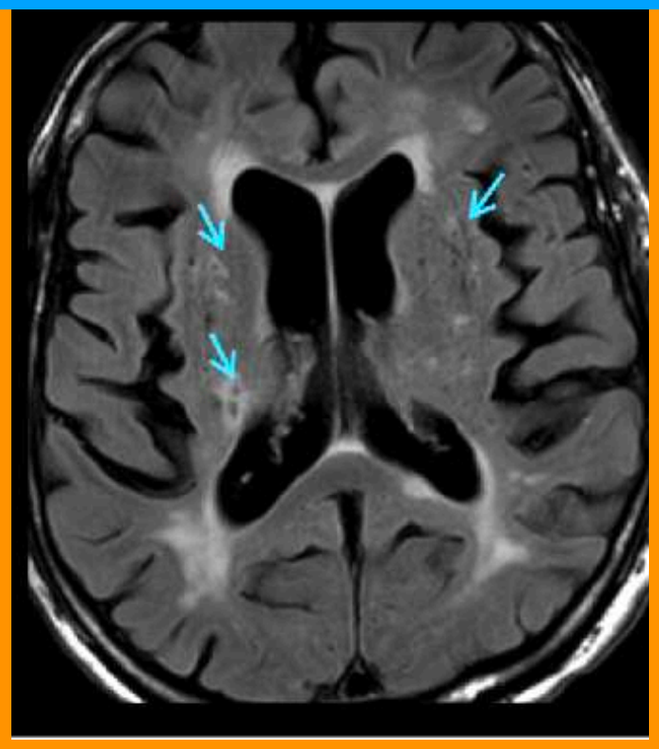

3- LEUCOARAIOSE POST

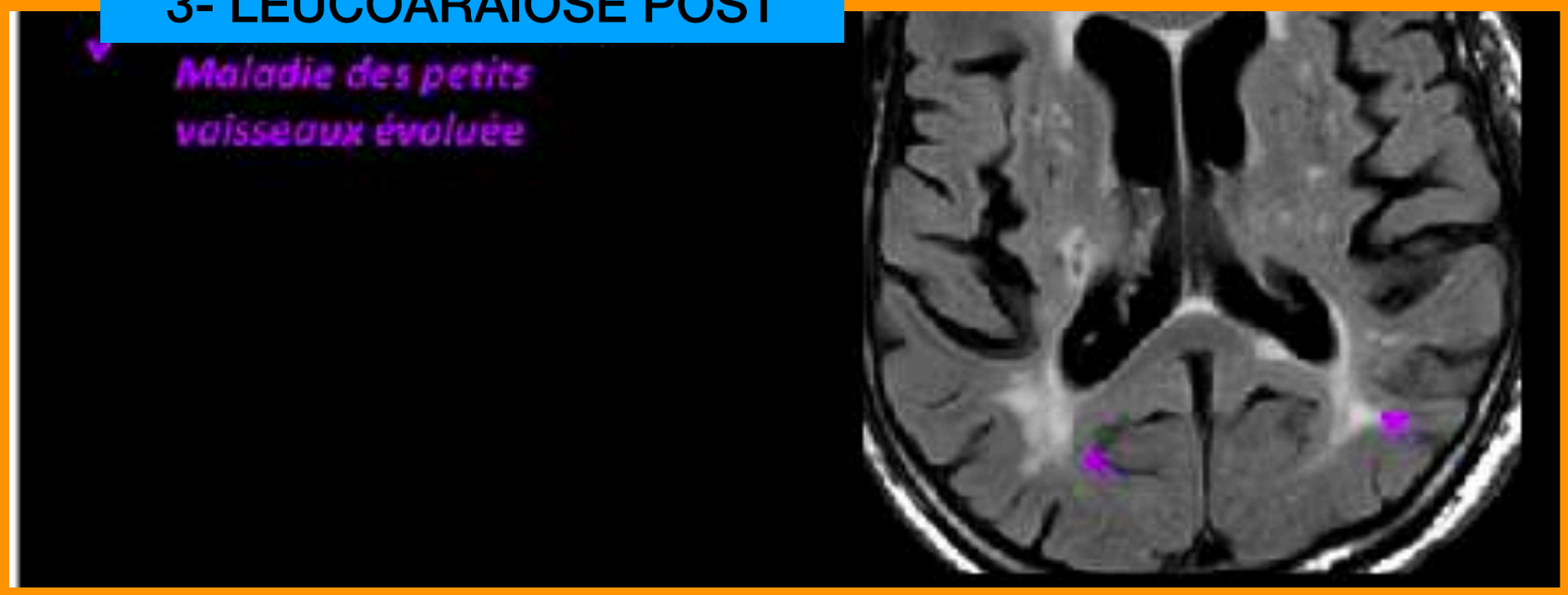

MENU

5 - ETIOLOGIE DES AVC : STROKE MIMICS



stroke mimics (15%)

DIAG DIFF 1

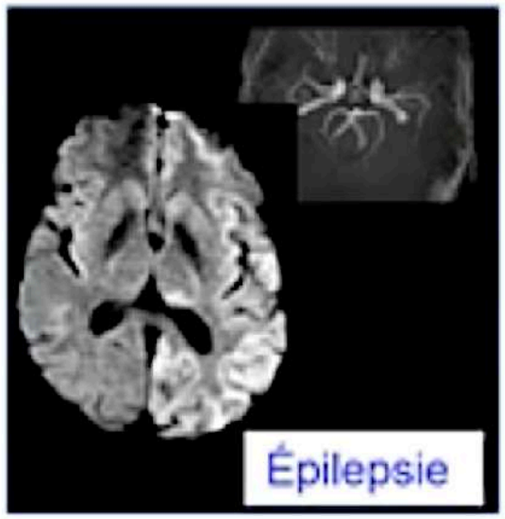

DIAG DIFF 2 = MIGRAINE

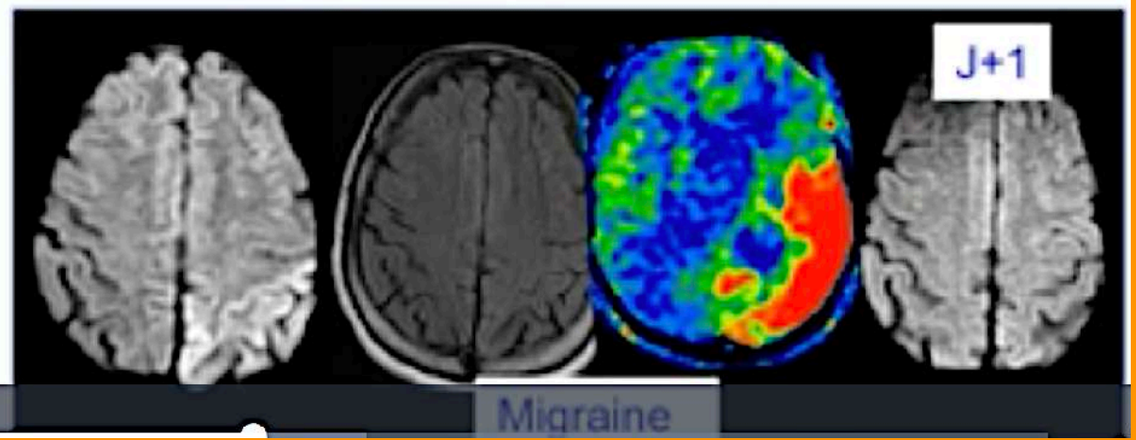

MENU

ETIOLOGIE DES AVC : STROKE MIMICS

= LÉSION CYTOTOXIQUE CORPS CALLEUX CLOCCs



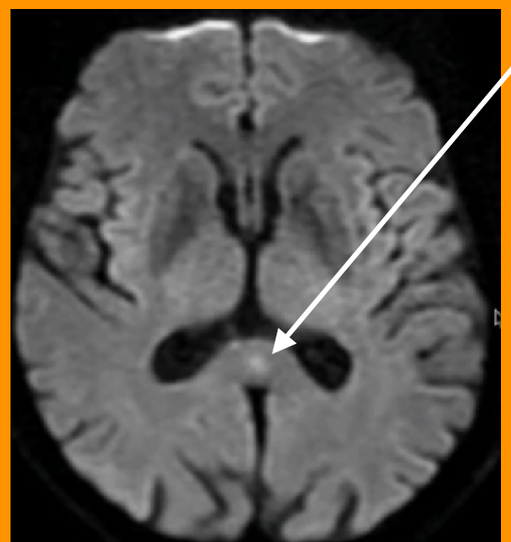

CLOCC

2 formes = rond en coup de poing / étendu en boomerang

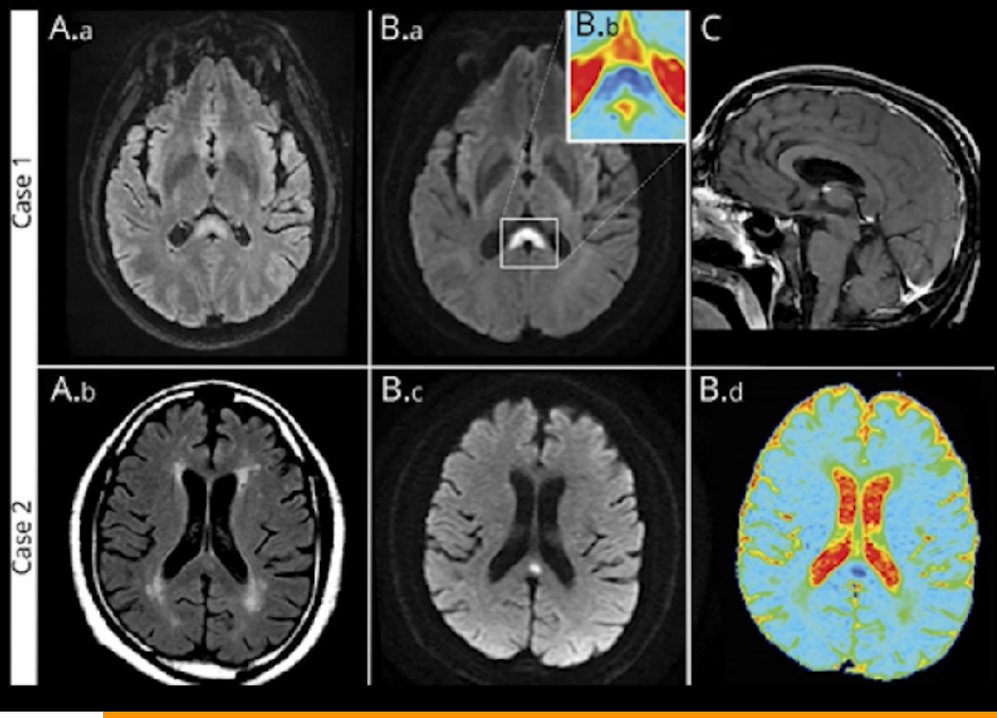





Etiologies

Toute « agression » cérébrale

- Traitements
- Oncologique
- Hémorragie sous arachnoïdienne
- Troubles métaboliques
- Traumatisme
- Epilepsie
- Autres



Diagnostic final : Aspect post-critique associant CLOCC et hypoperfusion cérébrale (compatible avec la symptomatologie déficitaire du patient au moment de l'examen)

MENU

FACE A CE CLOCC ET CLINIQUE D'AVC -> PROTOCOLE AVC AVEC PERFUSION

Hypoperfusion en temporo-occipital = ACM et ACP

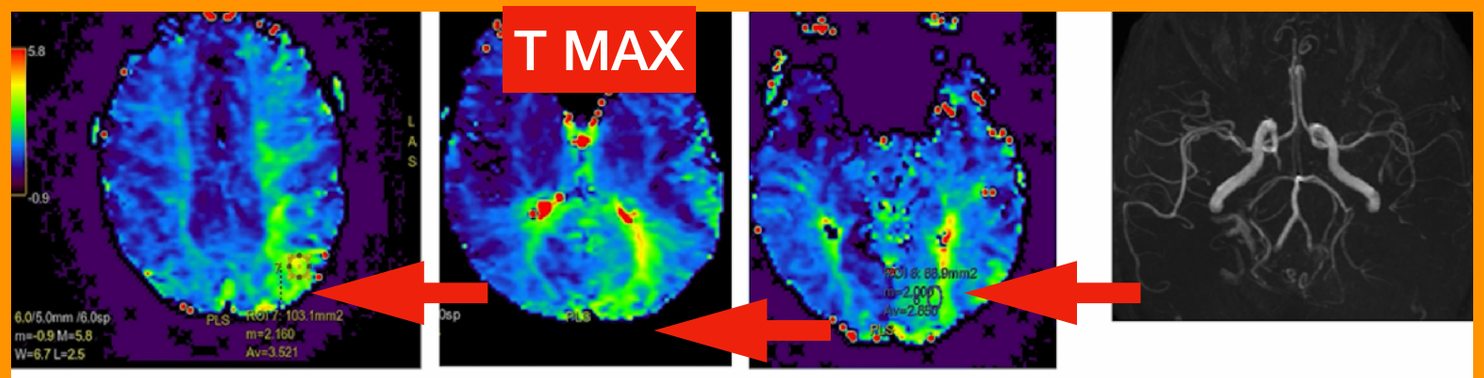

1/ Tmax anormal: hypoperfusion modérée

2/ pas d'occlusion vasculaire proximale

3/ territoires vasculaires mutliples non systématisés (ACP gauche n'est pas de type fœtal)

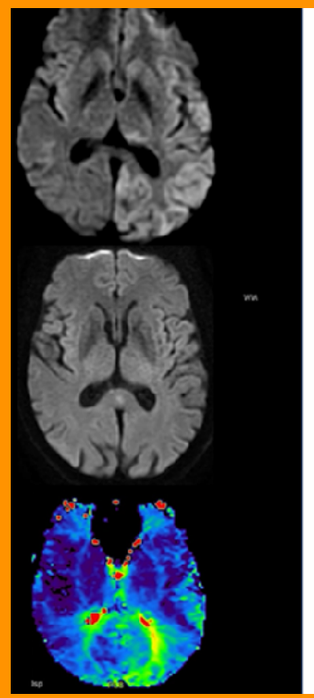

Anomalies post critiques

1- Hypersignaux diffusion corticaux diffus

2- atteinte du pulvinar

3- CLOCC

4- troubles perfusionnels

Territoire d'hypoperfusion multiples ACM et ACP -> donc verifier que pas ACP gauche de type foetal naissant de la carotide -> si pas ACP foetal => STROKE MIMICS

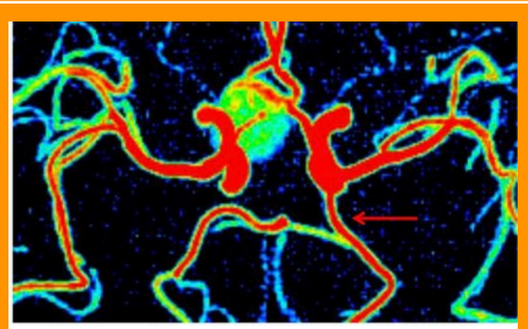

Séquence 3D Contraste de phase(3DPCVIPR), pondérée en vitesse circulante. Mise en évidence d'une origine embryologique de l'artère cérébrale postérieure gauche.

EPILEPSIE

MIGRAINE

Diagnostic final : Aspect post-critique associant CLOCC et hypoperfusion cérébrale (compatible avec la symptomatologie déficitaire du patient au moment de l'examen)

MENU

ETIOLOGIE DES AVC : STROKE MIMICS



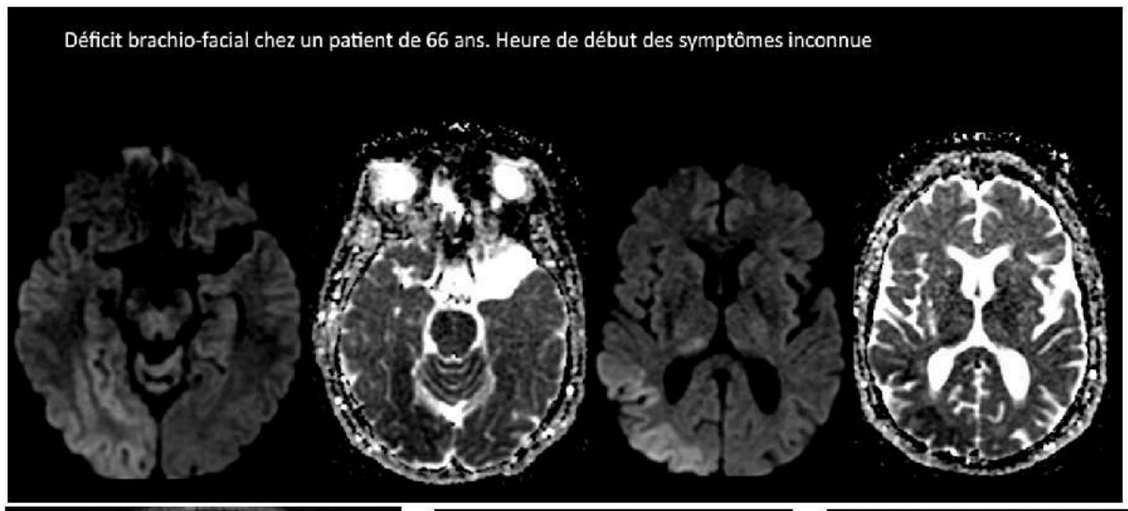

Hyper-diffusion droit
Occipital
Pariétal
Thalamus

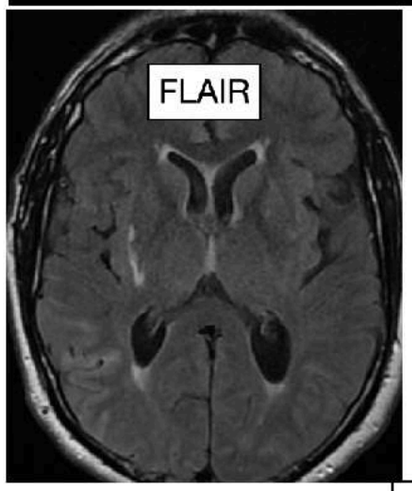

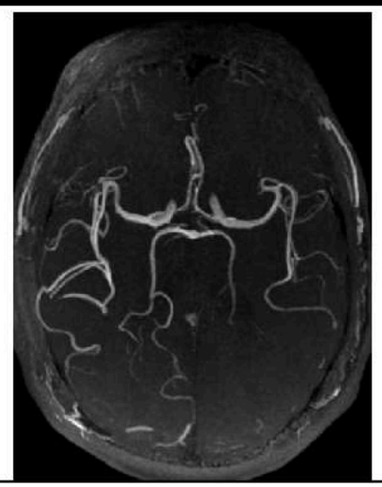

Hyper-perfusion droit
Occipital
Pariétal
Thalamus
Avec trop belles artères
droite jusqu 'en distalitées

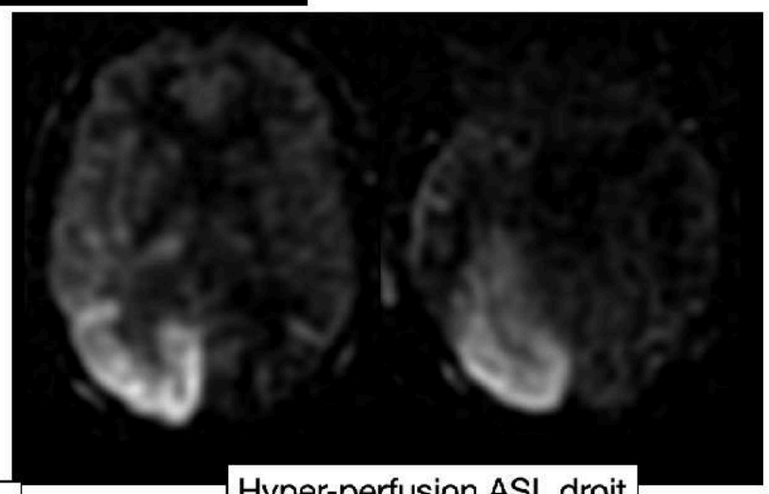

Hyper-perfusion ASL droit
Occipital
Pariétal
Thalamus

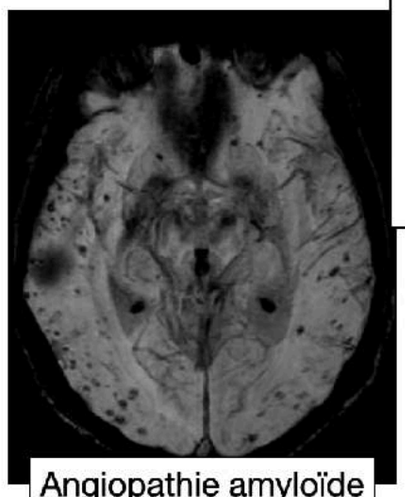

Angiopathie amyloïde

= hyper perfusion droite par épilepsie sur angiopathie amyloïde

MENU

ETIOLOGIE DES AVC : STROKE MIMICS



Récidive d'AVC pariétal gauche ??

NON épilepsie sur cicatrice d 'AVC

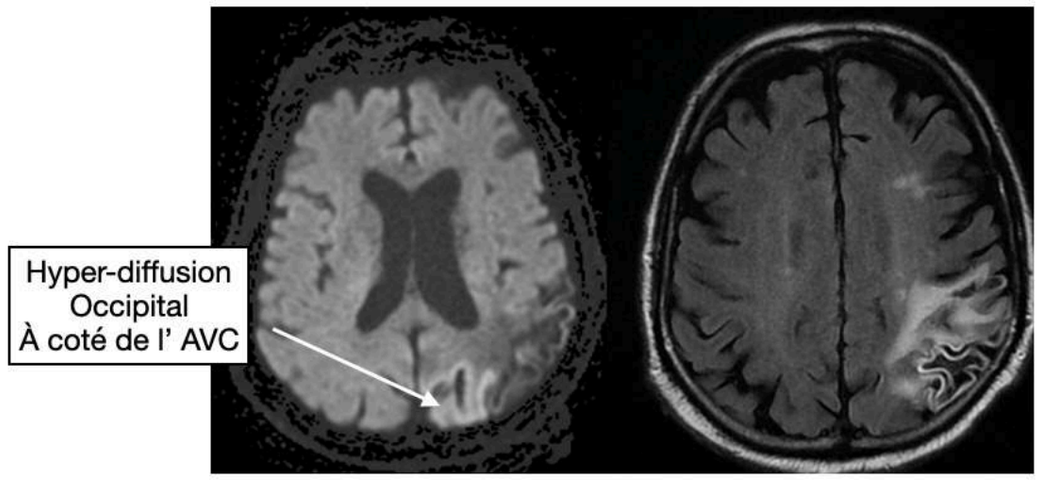

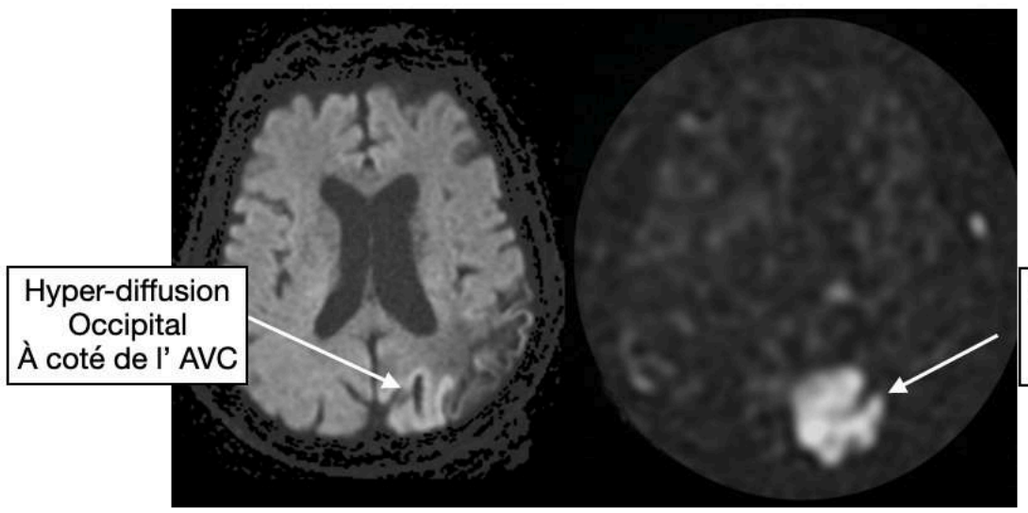

MENU

12 - VASCULAIRE

INFARCTUS JCTELLE

MENU

INFARCTUS JONCTIONNEL

Synonymes : infarctus du dernier pré, « watershed infarct », « border zone infarct »

ATTENTION Y PENSER SI UNILATERAL

Mots-clés Infarctus jonctionnel externe - Infarctus jonctionnel interne - Séquence de diffusion

Aspects généraux

Définition

Un infarctus est dit jonctionnel lorsqu'il survient à cheval sur deux territoires vasculaires artériels contigus.

Tableau 1 : Types d'infarctus jonctionnels

Externes corticaux	Cortex frontal : jonction ACA-ACM Cortex occipital : jonction ACM et ACP Paramédian : jonction ACA et ACM haute (centre semi-ovale)
Internes sous-corticaux	Jonction entre une artère cérébrale périphérique (ACA, ACM ou ACP) et des artères perforantes

ACA : artère cérébrale antérieure ; ACM : artère cérébrale moyenne ; ACP : artère cérébrale postérieure

RECHERCHE D'UNE STENOSE CAROTIDE SOUS JACENTE +++

Infarctus jonctionnel entre territoire ACA et ACM



RECHERCHE D'UNE STENOSE CAROTIDE SOUS JACENTE +++

Attention

Devant des lésions punctiformes d'un centre ovale, à la jonction deux tiers/un tiers entre ligne médiane et cortex, associées à une évolution clinique progressive, il faut penser à l'ischémie jonctionnelle unilatérale (fig. 4.10) et éliminer en urgence une sténose carotidienne primitive ou interne homolatérale pré-occlusive par écho-Doppler, ARM ou angioscanner.

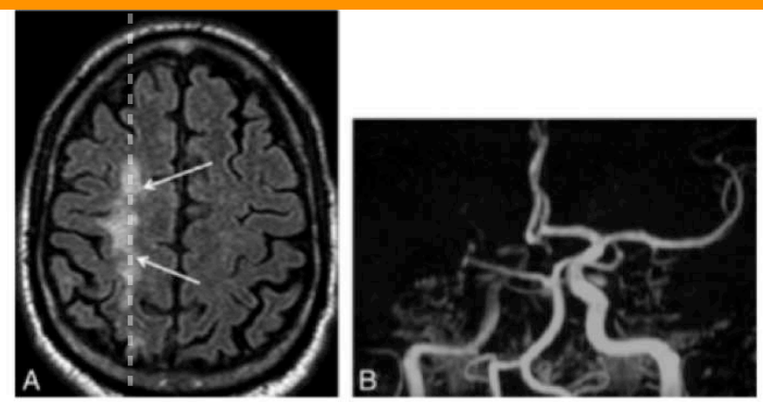

Fig. 4.10
Lésions unilatérales (A). Ischémie jonctionnelle droite, liée à une sténose carotidienne responsable d'une hypovascularisation (B).

MENU

Clinique

Le tableau est celui d'un infarctus cérébral classique avec un déficit brutal, ou fluctuant. Le type et l'étendue de l'atteinte dépendent des territoires touchés. Les déficits sont plus sévères dans les infarctus internes.

Imagerie

Comprendre l'imagerie

La sémiologie est décrite à l'étage supratentoriel, les observations à l'étage infratentoriel sont rares [2, 3]. Deux types d'infarctus jonctionnels, pouvant coexister, sont décrits [4] :

- externes ou corticaux, triangulaires à base corticale ou ovoïdes,
- internes ou sous-corticaux **(Tableau 2 et Fig 1)**.

L'aspect en imagerie des infarctus jonctionnels ne présente pas de particularité.

Tableau 2 : Différences entre AVC jonctionnels internes et externes

	Interne	Externe
Répartition	Sous-corticale	Corticale
Physiopathologie	Hémodynamique (bas débit)	Embolique
Territoires	Jonction artères cérébrale - artères perforantes	Jonction artères cérébrales uniquement
Répartition des anomalies en diffusion :	En chapelet Parallèles et alignées par rapport au ventricule latéral	Triangulaires à base corticale En arc de cercle pour les paramédians
Clinique	Sévère	« Bénigne »
Développement d'un réseau collatéral	Rare et peu efficace *(cf. artères perforantes)*	Voies de suppléances multiples (artères leptoméningées, anastomoses durales)
Pronostic	Médiocre : détérioration fréquente	« Bon »

Scanner

Le scanner met en évidence des plages hypodenses localisées à des jonctions territoriales [5]. La sensibilité du scanner est moindre que celle de l'IRM et le diagnostic des topographies internes est difficile.

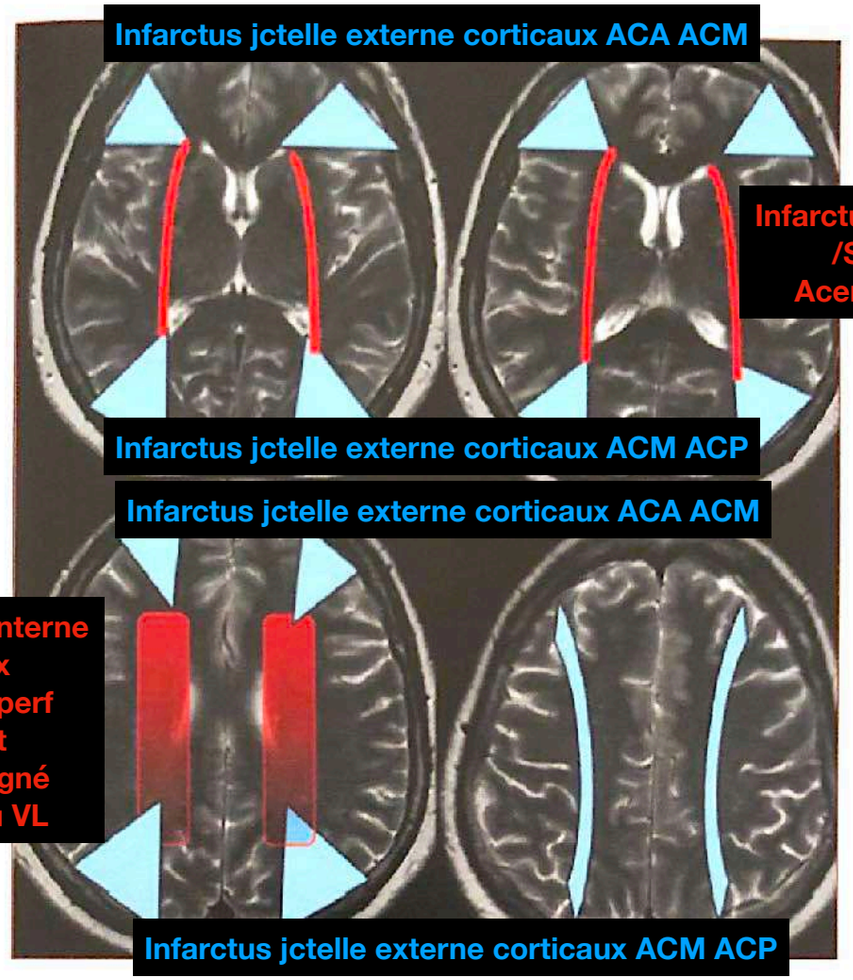

Figure 1 : Répartition des infarctus jonctionnels : sous corticaux (rouge) et corticaux (bleu). Les infarctus sous-corticaux sont parallèles et alignés par rapport au ventricule latéral.

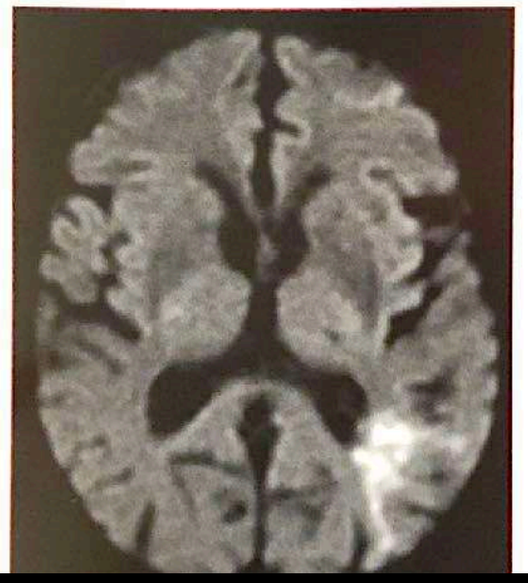

Figure 2 : Infarctus jonctionnel externe occipital à la jonction des artères cérébrales postérieure et moyenne (séquence de diffusion)

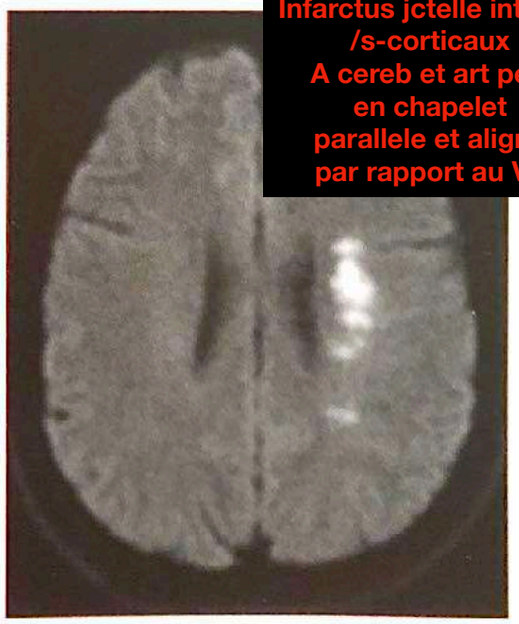

Figure 3 : Infarctus jonctionnel interne (séquence de diffusion) : image en chapelet caractéristique (« rosary like pattern »)

MENU

Lésions jonctionnelles (fig. 4.55)

Les régions entre deux territoires artériels (dernier pré) sont mal vascularisées et vulnérables aux épisodes de bas débit locaux (sténose carotidienne), les bas débits généraux (arrêt cardiaque) donnant plus volontiers une ischémie corticale et des noyaux gris centraux.

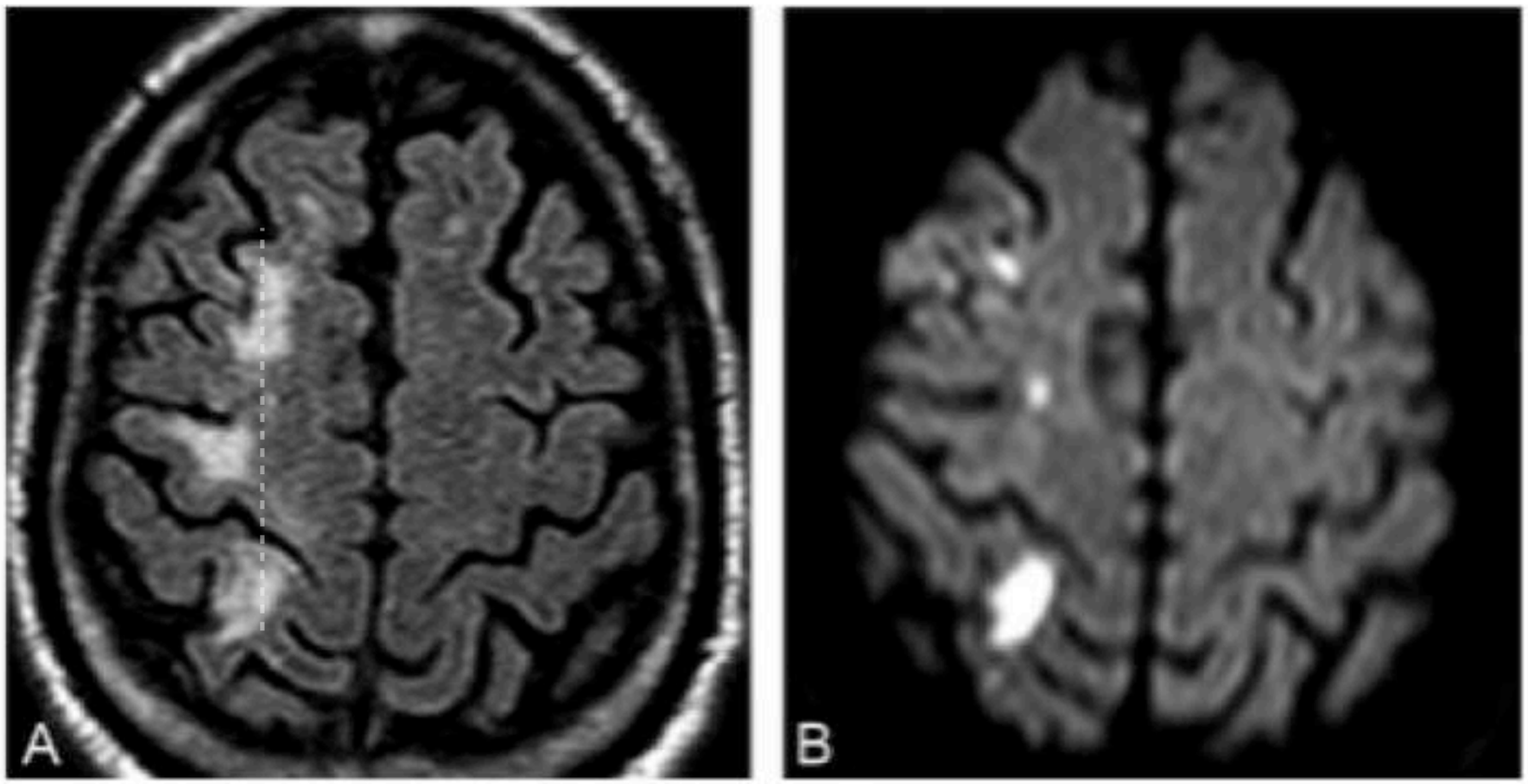

Fig. 4.55
Accident jonctionnel ACM-ACA en FLAIR (A) et diffusion B1000 (B).

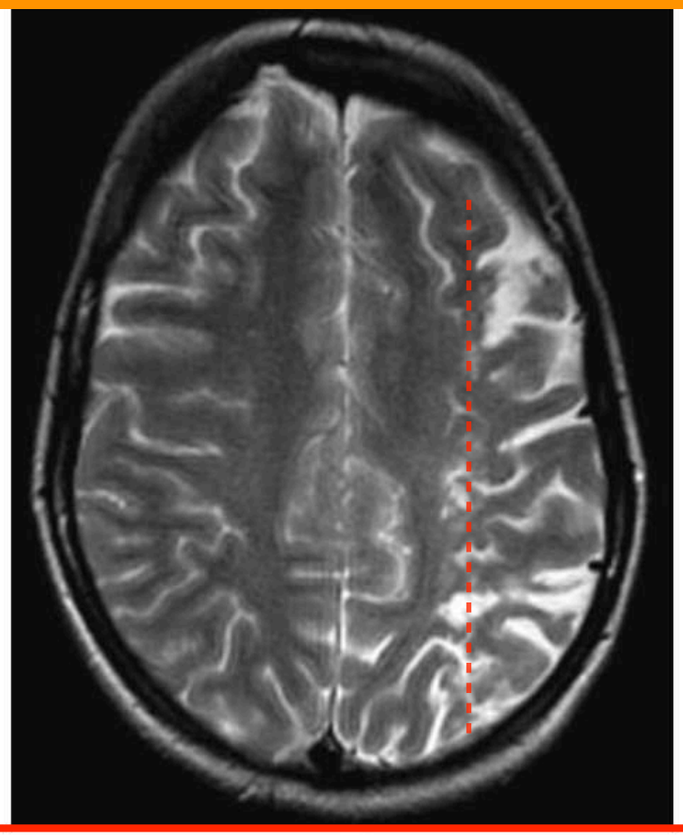

Figure 21. Séquelles d'AVC jonctionnel antérieur typique, multiples hypersignaux T2 punctiformes, ayant tendance à se répartir en ligne. Noter la présence d'une atrophie du parenchyme cérébral sylvien superficiel gauche, en oligémie chronique.

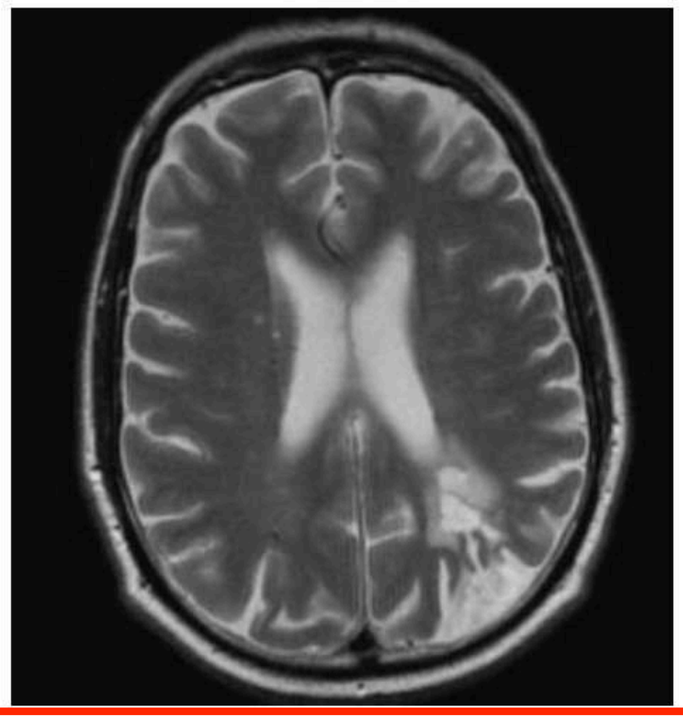

Figure 22. IRM, séquence T2. Séquelles ischémiques de territoire jonctionnel postérieur gauche.

MENU

ATTEINTE « EN LIGNE »
JONCTION ACA / ACM au 1/3 et 2/3
-> ICI , INFARCTUS JONCTIONNEL ACA/ACM

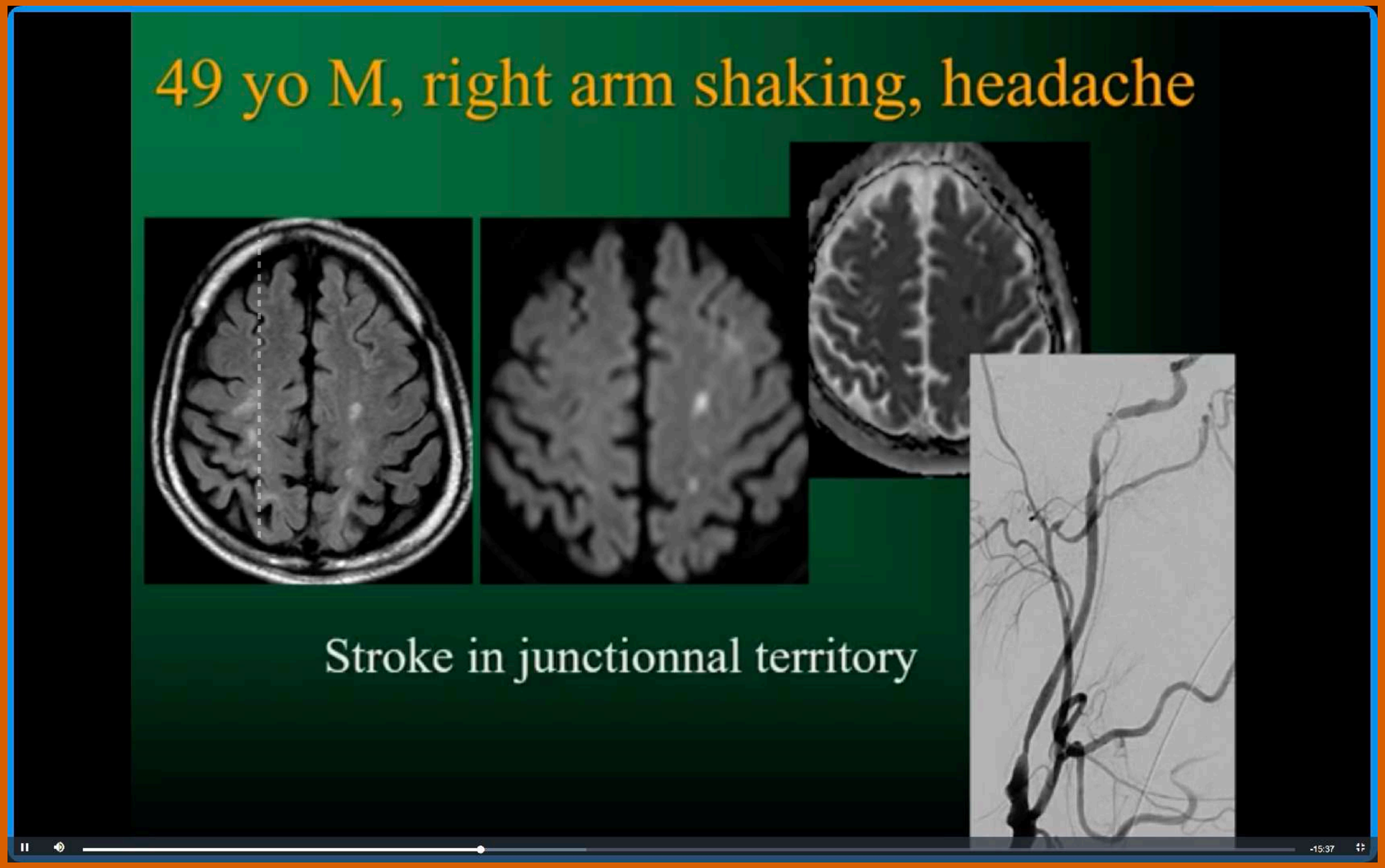

MENU

CAS CLINIQUE AVC JCTEL

Cas clinique 38

Présentation du cas

Description du cas clinique

- Hémiplégie gauche installée brutalement depuis 8 heures chez un patient de 78 ans.

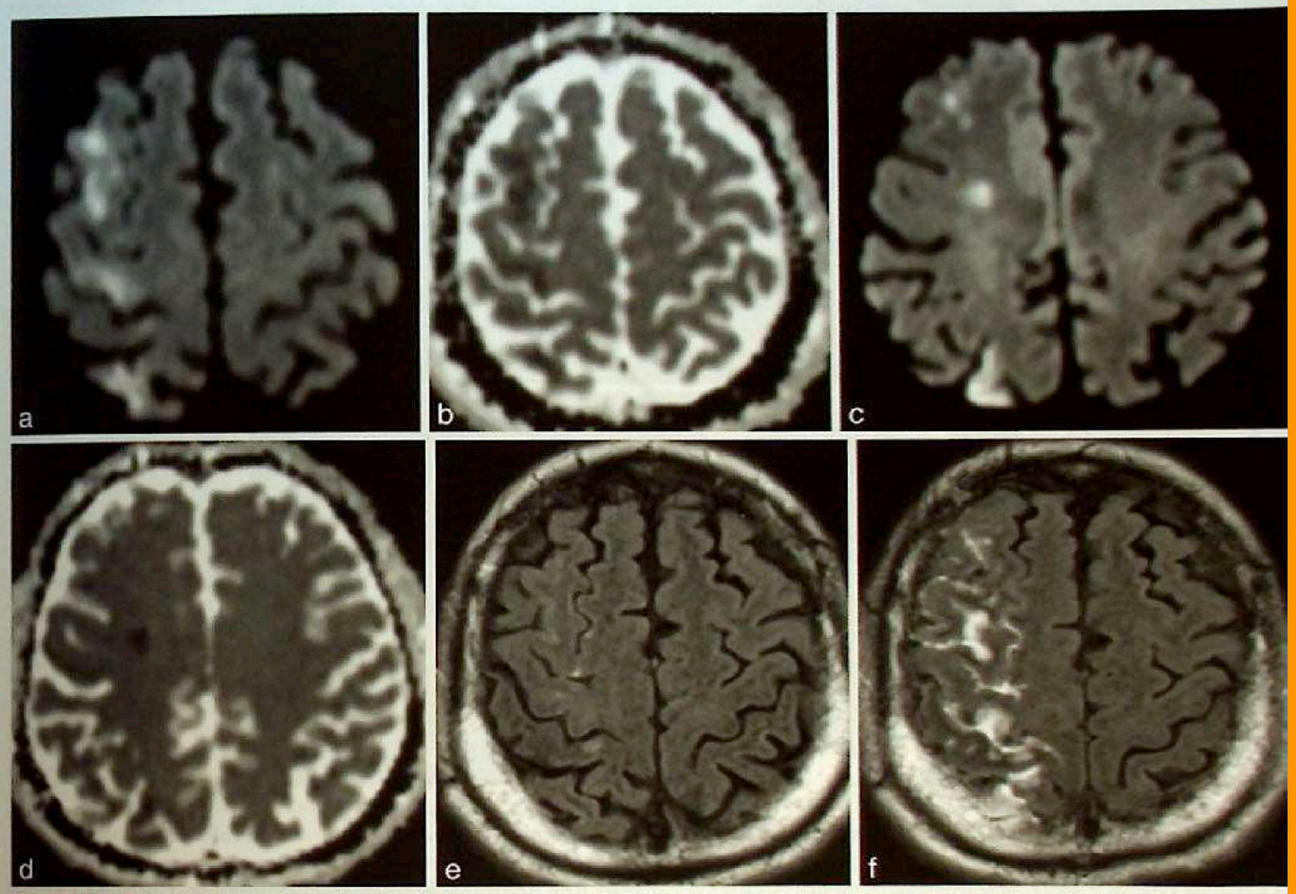

Fig 38.1 a-f IRM en coupes axiales en diffusion (a, c) avec cartographie ADC (b, d), en T2-FLAIR à J0 (e) et J1 (f).

Question

- Comment analysez-vous l'IRM en coupes axiales en diffusion et en FLAIR réalisée à J0 (Fig 38 a-e) et J1 (Fig 38.1 f) ? Quel diagnostic évoquez-vous ?

MENU

Interprétation

- L'IRM réalisée au moment de l'admission, 8 heures après le début des symptômes, identifie en imagerie de diffusion une ischémie corticale et sous-corticale fronto-pariétale droite aiguë avec diminution de l'ADC dont le mécanisme est hémodynamique du fait du grand nombre de lésions de type jonctionnelles au niveau de la substance blanche sous-corticale. En T2-FLAIR à J0, plusieurs lésions présentent déjà un signal hyperintense. Le T2-FLAIR réalisé à J1 démontre un signal hyperintense au niveau des sillons corticaux; en effet, ces coupes (Fig 38.1 f) sont réalisées au décours d'une ARM avec injection de gadolinium et le rehaussement sous-arachnoïdien traduit une extravasation de gadolinium vers le LCS du fait d'une ouverture de la barrière hémato-encéphalique (BHE).

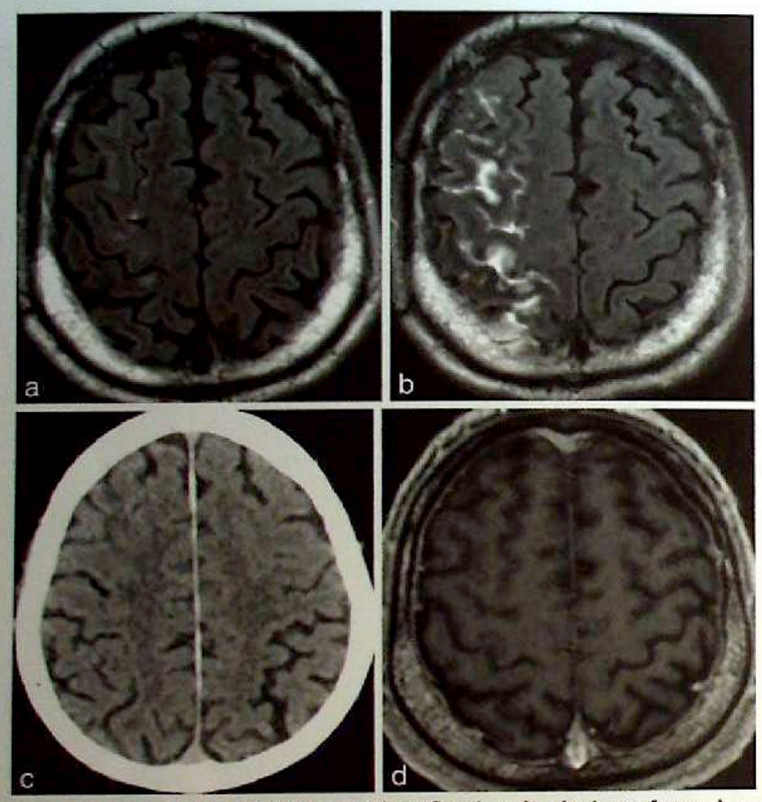

ig 38.2 a-d IRM en coupes axiales en T2-FLAIR à J0 avec identification de plusieurs foyers hyperintenses au iveau cortical et sous-cortical en frontal droit (a) et à J1 après injection de gadolinium avec visualisation d'une yperintensité au sein des sillons corticaux de la convexité (b). Le scanner (c) ne démontre aucune anomalie de densité u sein de l'espace sous-arachnoïdien, ce qui permet d'éliminer une hémorragie sous-arachnoïdienne. L'IRM en T1 près injection de gadolinium (d) ne note aucune prise de contraste leptoméningée ou corticale, ce qui élimine une néningite et une rupture de la BHE au niveau cortical.

Diagnostic

- Ischémie jonctionnelle fronto-pariétale droite aiguë avec extravasation de contraste à J1 au décours d'une ARM des troncs supra-aortiques.

Commentaires

- La mise en évidence d'un signal hyperintense au sein de l'espace sous-arachnoïdien dans le territoire d'une ischémie cérébrale récente au décours d'une injection de contraste r[illegible]e d'une extravasation de gadolinium liée à une rupture de la BHE. Ces anomalies sont ob[illegible]s 24 à

Tableau 38.1

Étiologies des hyperintensités au niveau de l'espace sous-arachnoïdien en T2-FLAIR sans et/ou avec injection de gadolinium

- Hémorragie sous-arachnoïdienne
- Méningite
- Carcinomatose méningée
- Extension tumorale loco-régionale
- Ischémie corticale
- Thrombophlébite cérébrale
- État de mal épileptique
- Hyperoxygénation
- Encéphalopathie liée au gadolinium (insuffisance rénale)

48 heures après la survenue de l'ischémie et disparaissent en une semaine. Le diagnostic différentiel avec une hémorragie sous-arachnoïdienne est possible grâce à une confrontation à un examen scanographique. L'absence de rehaussement leptoméningé et cortical en T1 après injection de gadolinium permet le diagnostic différentiel avec des phénomènes inflammatoires ou une carcinomatose leptoméningée ou encore une rupture de la BHE au niveau cortical (Fig 38.2). Les étiologies des hyperintensités localisées ou diffuses des espaces sous-arachnoïdiens en T2-FLAIR, spontanées ou induites par l'injection de gadolinium sont nombreuses (Tableau 38.1).

MENU

12 - VASCULAIRE

PERCHERON ET TRONC BASILAIRE

MENU

PERCHERON

= Thalamus
MEDIAN
et MOYEN

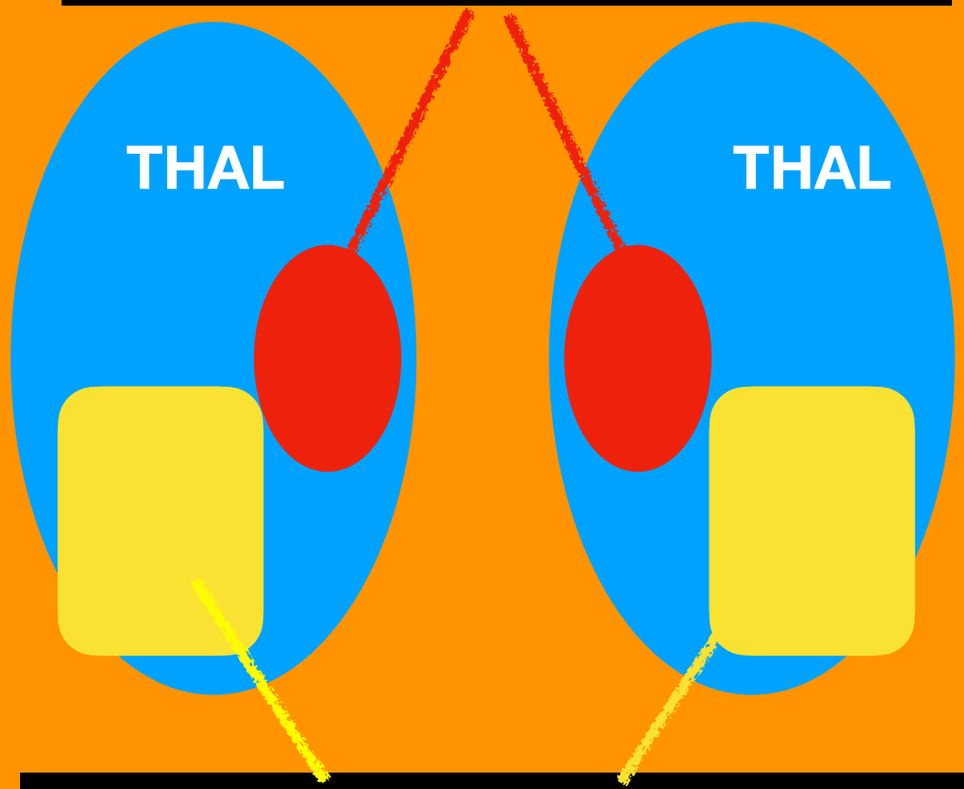

THROMBOPHLÉBITE

= Thalamus
LATÉRAL
ET POST



8-74. (L) Normal basilar artery with small perforating arteries supplying midbrain, medial thalami. (R) AOP has single dominant trunk.

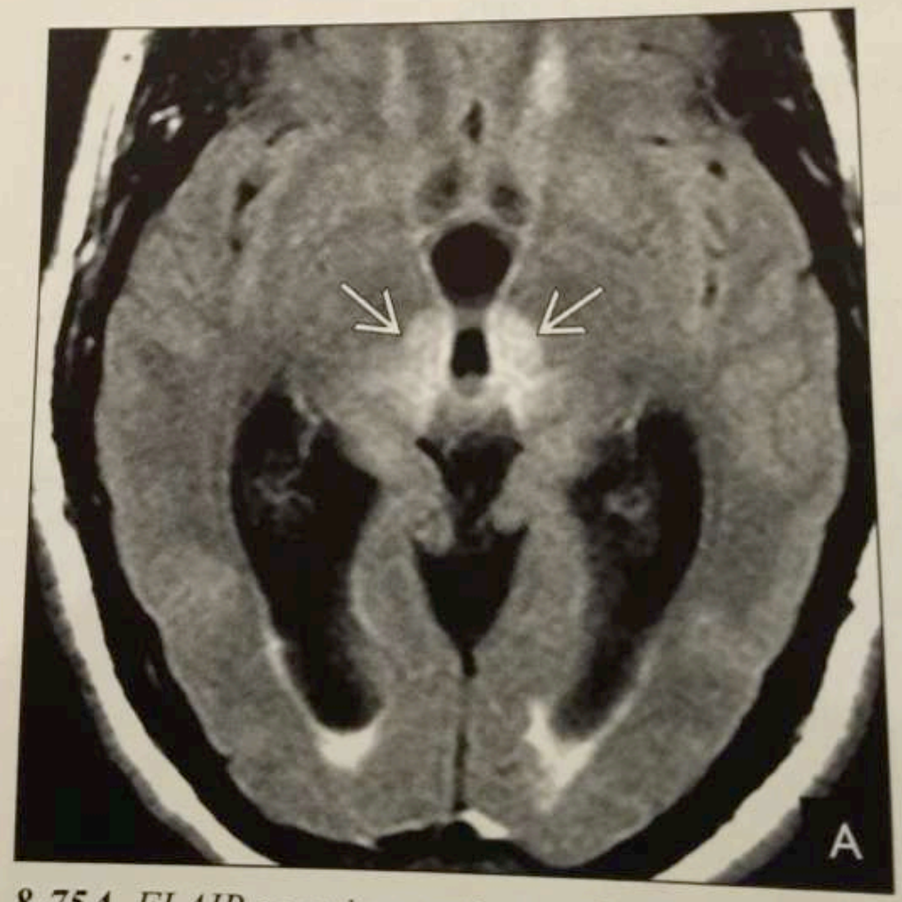

8-75A. FLAIR scan in a patient with artery of Percheron infarct shows both medial thalami infarcts.

MENU

PERCHERON

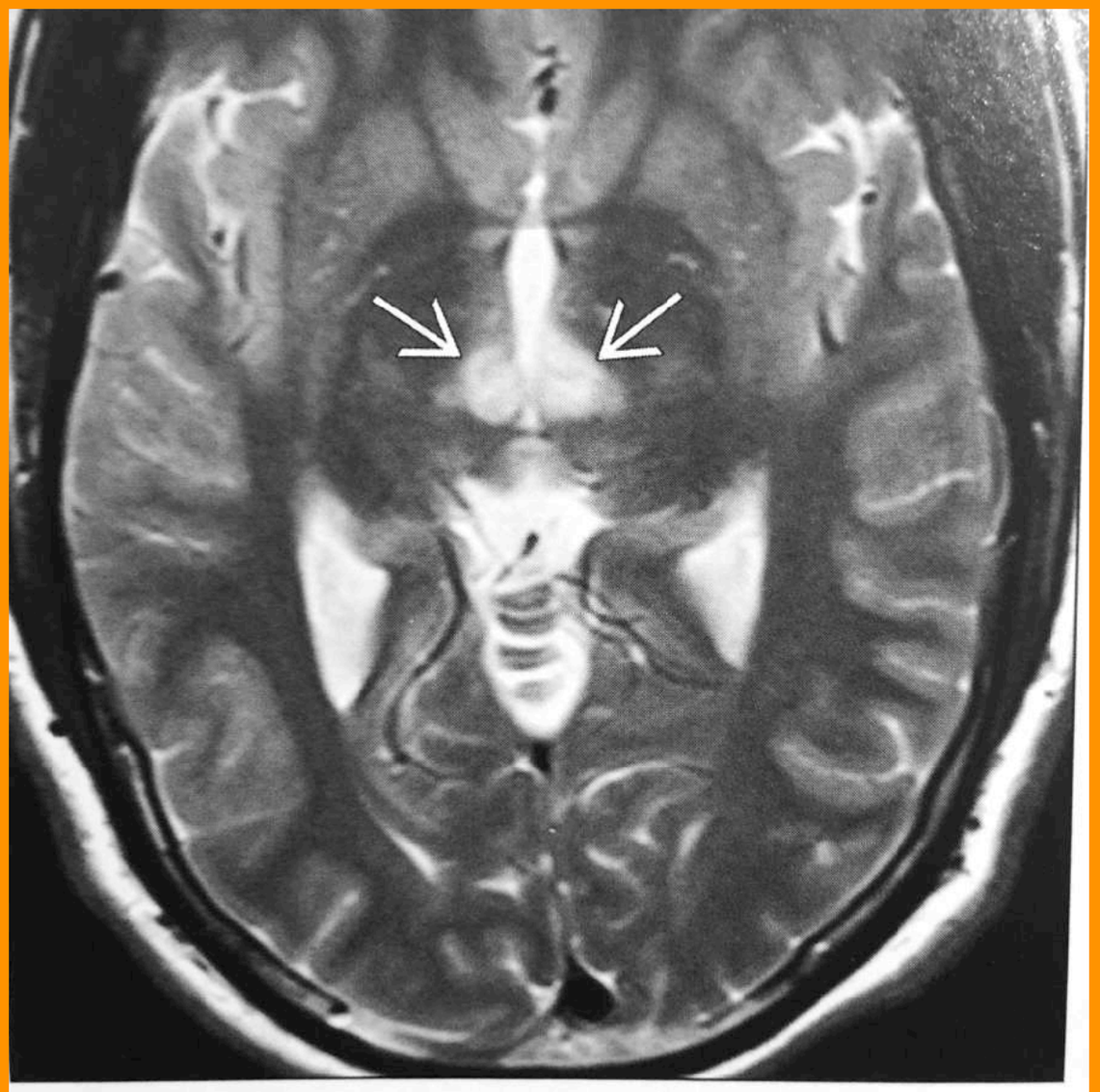

29-25. *Axial T2WI shows bilateral medial thalamic infarcts ➔ caused by artery of Percheron occlusion.*

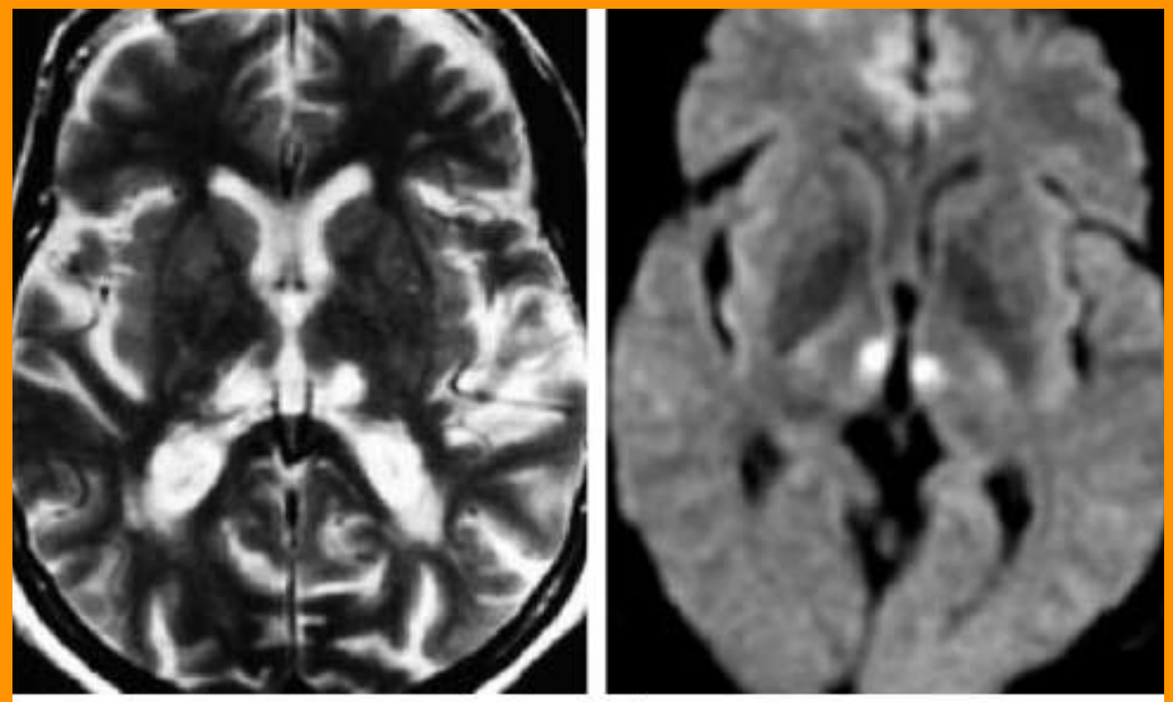

a|b

Fig. 9 : **Infarctus bithalamique.**
Coupes axiales ES T2 et,
imagerie de diffusion. Hypersignal bithalamique avec baise de la diffusion.

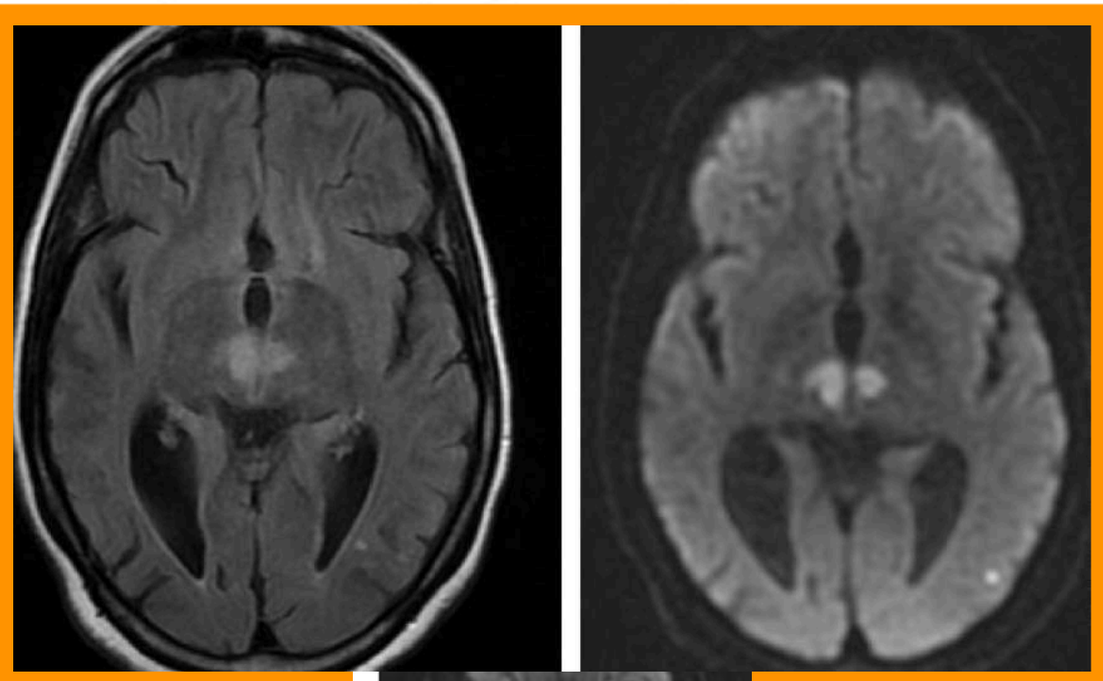

cérébrale était normale. L'IRM a montré des lésions ischémiques thalamiques paramédianes bilatérales en hyper signal T2 FLAIR (*Fig. 1*a) et diffusion (*Fig. 1*b), et mésencéphaliques en hyper signal diffusion (*Fig. 2*). L'IRM

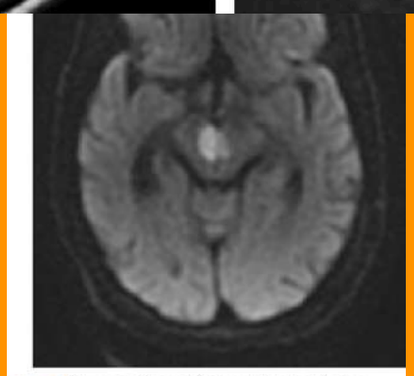

Figure 2. Coupes axiales en diffusion : lésion ischémique mésencéphalique en hyper signal diffusion.

MENU

THROMBOSE TERMINAISON DU TB

Attention , apprendre à bien lire le SWAN +++
Le flux artériel normal est en HYPERSIGNAL
Le thrombus est en hypo +++

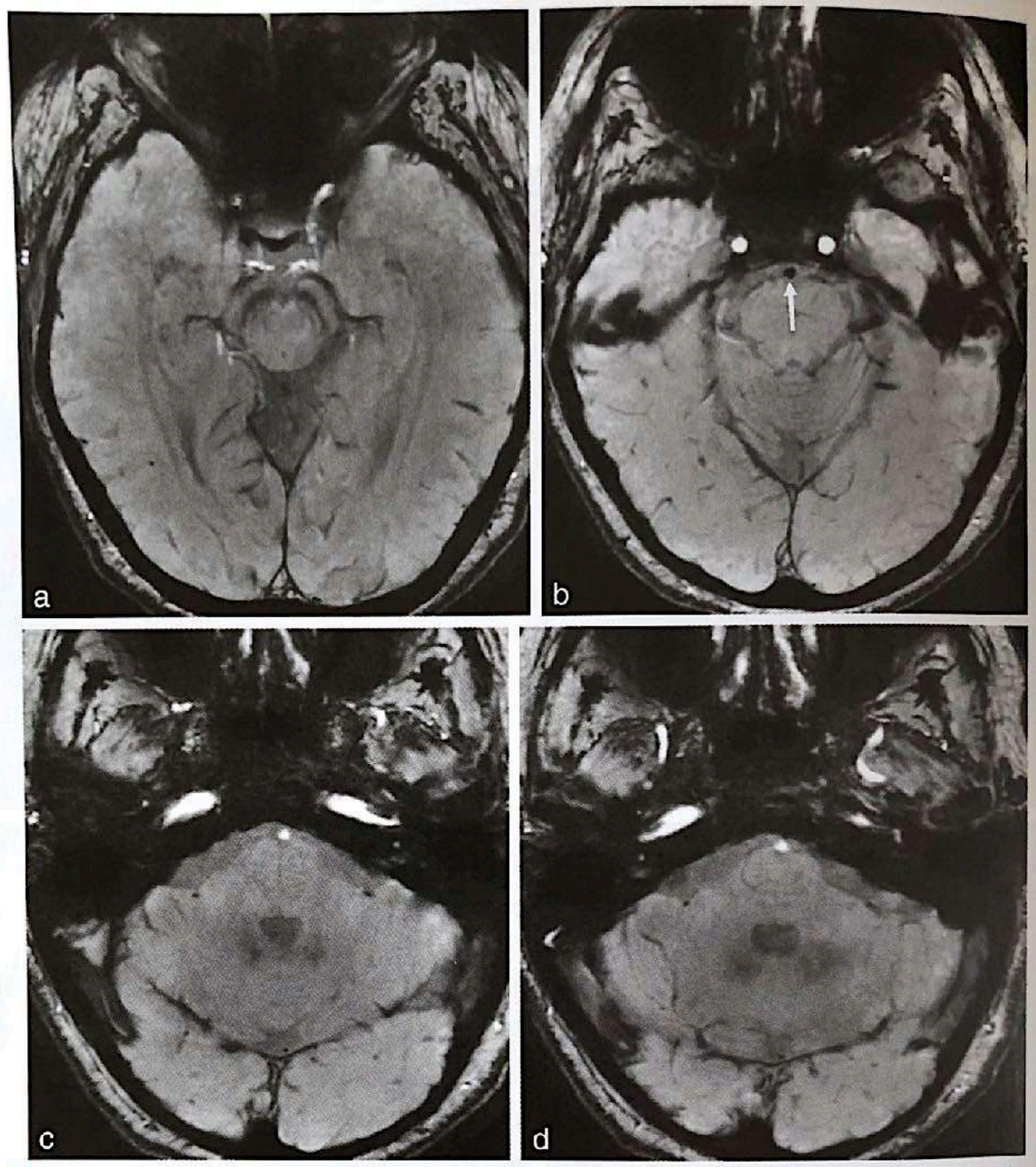

Fig 17.2 a-d IRM en coupes axiales (a-c) en imagerie de susceptibilité (séquence SWAN). Le flux vasculaire artériel apparaît en signal hyperintense ; la partie haute du tronc basilaire est en signal hypo-intense en rapport avec un thrombus intra-artériel (flèche).

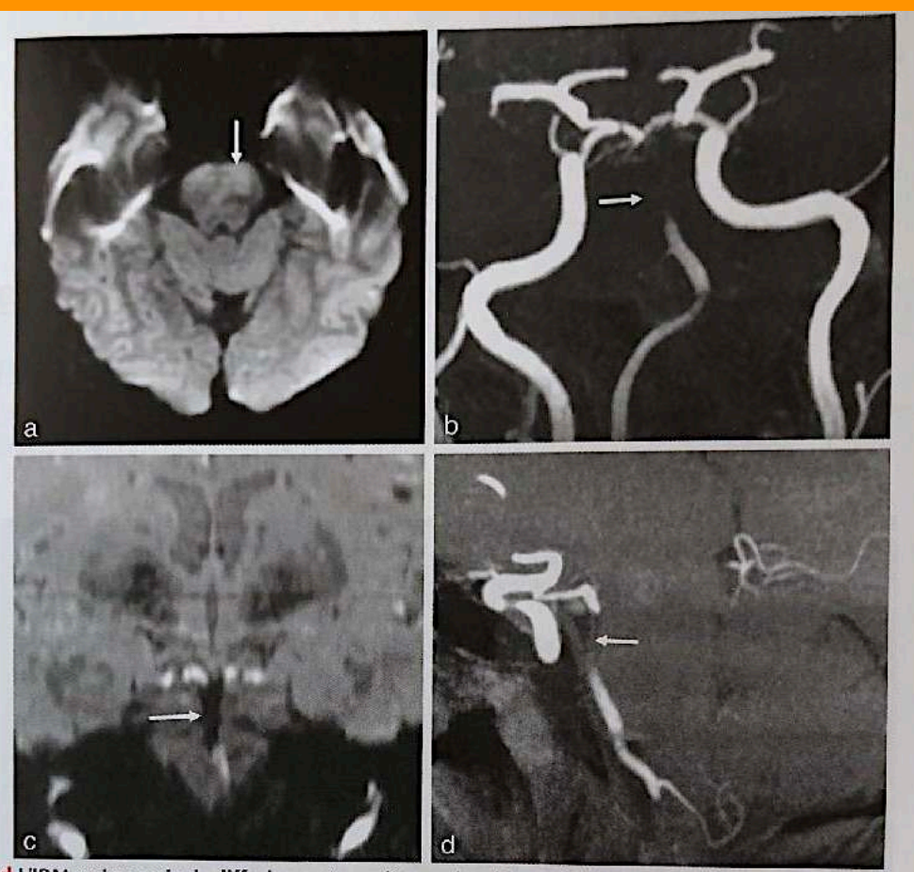

Fig 17.3 a-d L'IRM en imagerie de diffusion note un discret signal hyperintense au niveau du pont prédominant en paramédian gauche (flèche en a). L'ARM en TOF confirme une absence de flux au niveau de la partie crâniale du tronc basilaire (flèches en b et d). La reformation coronale de la séquence SWAN visualise le signal hypo-intense du thrombus (flèche en c).

Diagnostic

- Thrombose de l'extrémité supérieure du tronc basilaire.

MENU

12 - VASCULAIRE

DISSECTION CAROTIDE

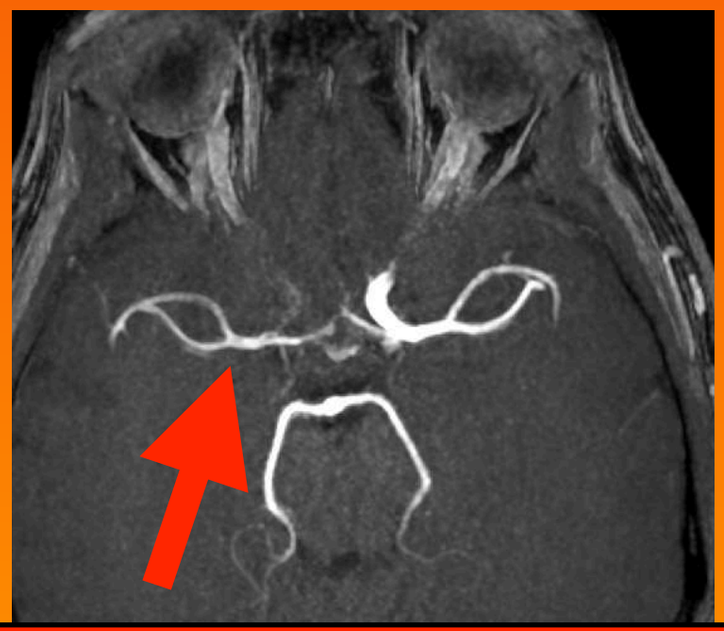

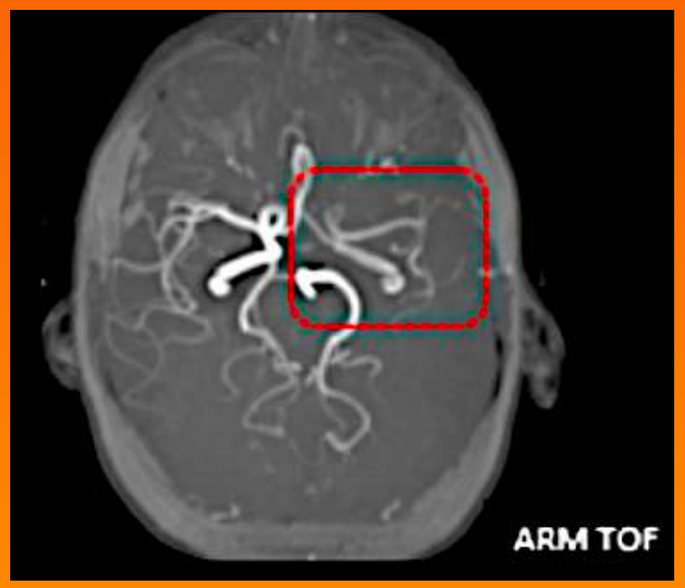

Y PENSER SUR CET ASPECT D'ANGIO IRM TOF WILLIS !!!!!!! ET AVC DU SUJET JEUNE

MENU

VASCULAIRE

Dissection carotidienne = FAIRE T1 FAT SAT AXIAL

Cause la plus fréquente d'AVC du sujet jeune (20%)

➔ **Hématome de paroi responsable d'une sténose +/- occlusion +/- embols**

- Circonstance de survenue :
  - Post-traumatique/ Spontanée
  - Facteurs favorisants : Elhers-Danlos, Marfan, dysplasie fibromusculaire, HTA

- Clinique :

Cervicalgies isolées +/- signes neurologiques :

+/- Syndrome de Claude Bernard Horner (CBH) douloureux

(compression plexus sympathique = ptosis - myosis - enophtalmie)

+/- acouphènes pulsatiles, paralysie du XII

+/- signes ischémiques



Y penser devant tout **AVC du sujet jeune : éliminer une dissection**

TDM

- Sans IV : **Elargissement du calibre externe de l'artère** avec **hyperdensité en croissant = hématome de paroi**
- Avec IV : lumière excentrée, **irrégularité de la paroi** (3 formes : occlusive/ sténosante/ évolution anévrysmale)

IRM

Diffusion - ADC
3D FLAIR
SWI
ARM TOF
3D T1 Fat Sat

- Hypersignal T1 FAT SAT : hématome mural

+/- signes parenchymateux d'AVC (**jonctionnel, territorial, lacunaire** = permettant d'orienter vers l'origine embolique ou hémodynamique)

- Les dissections artérielles cervicales et intracrâniennes peuvent se révéler par une céphalée en coup de tonnerre même en l'absence d'hémorragie sous-arachnoïdienne et les signes neurologiques focaux sont inconstants.
- C'est une pathologie du sujet jeune, un contexte traumatique est retrouvé dans environ 50 %
- **<u>En imagerie , DISSECTION VISIBLE MÊME SUR FLAIR +++</u>**

- La mise en évidence des dissections carotidiennes est possible dans de nombreux cas sur l'examen standard du crâne, qui est le plus souvent réalisé dans le cadre d'une suspicion d'ischémie cérébrale. En effet, la plupart des dissections siègent au niveau de la partie haute du segment cervical de l'artère; un examen cérébral dont les coupes les plus basses débutent en C2 peut identifier l'hématome de la dissection sur les différentes pondérations classiques (densité de proton, T2, T2-FLAIR, diffusion) et permet le diagnostic de plus des deux tiers des dissections (Fig 41.3). La confirmation de la dissection par la visualisation de l'hématome de la paroi artérielle sera obtenue par des coupes cervicales axiales soit 2D en T1, densité protonique ou T2 avec saturation du signal de la graisse, soit 3D avec des séquences T1 3D de type SPACE ou CUBE avec saturation du signal de la graisse (Fig 41.4).La répercussion de l'hématome sur le calibre artériel et son extension en hauteur sera évaluée par une ARM avec injection de gadolinium ou un angioscanner des troncs supra-aortiques (Fig 41.5).

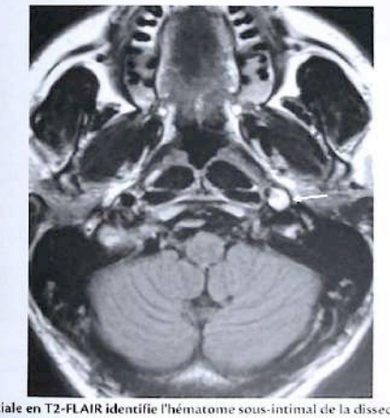

Fig 41.3 L'IRM en coupe axiale en T2-FLAIR identifie l'hématome sous-intimal de la dissection de l'artère carotide interne gauche (flèche).

Attention
A répéter car anomalies IRM seulement après 48H

Les causes de céphalées en coup de tonnerre sans HSA

- Les dissections artérielles cervicales et intracrâniennes

BIEN REGARDER LES 1ERE COUPES ++++++++++ EN SOUS PETREUX

Femme de 45 ans, céphalées brutales

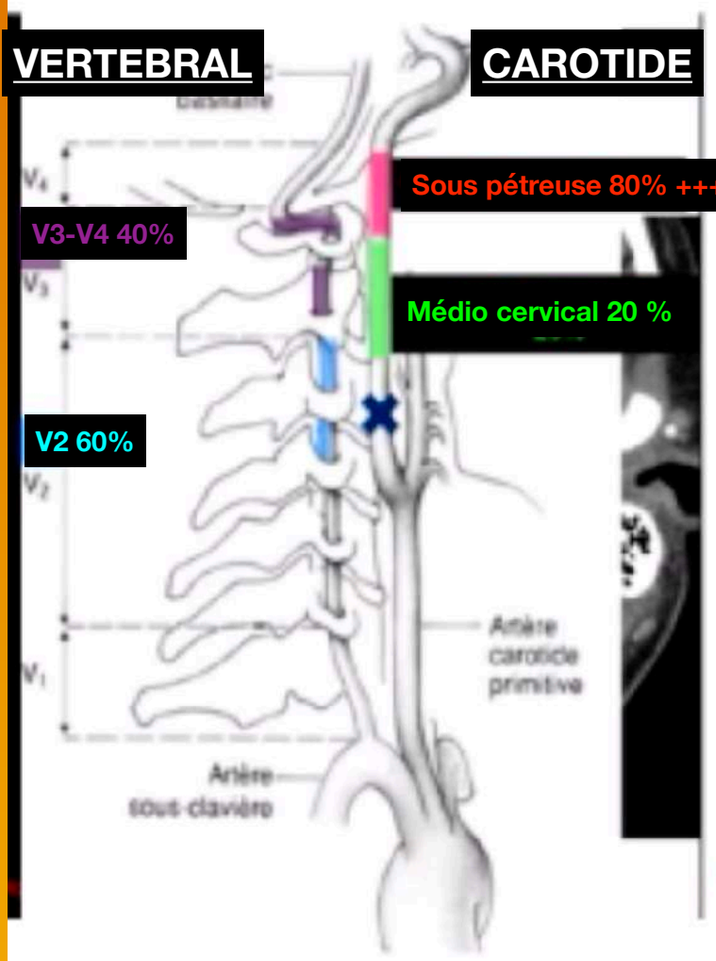

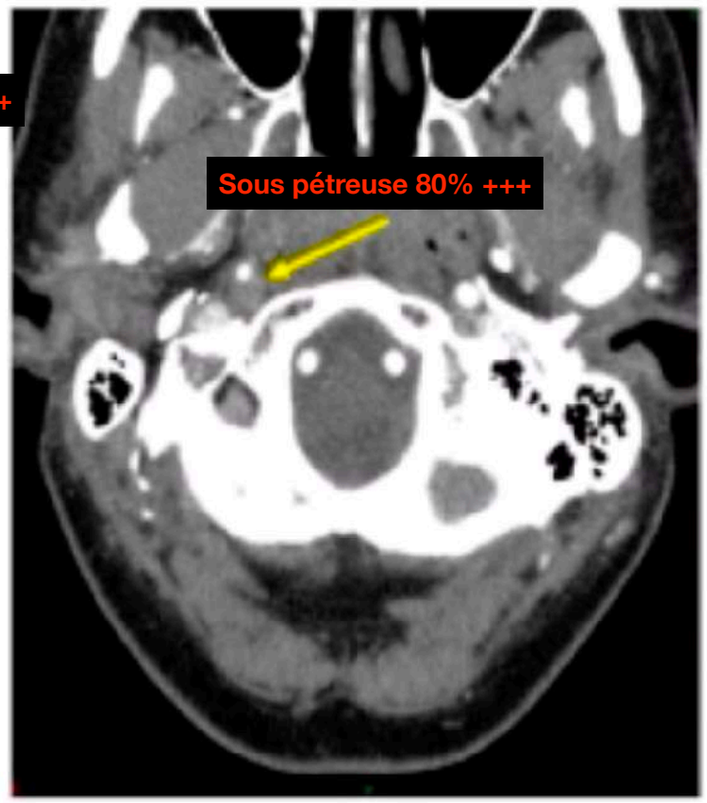



3DT1FSE Avec saturation de graisse

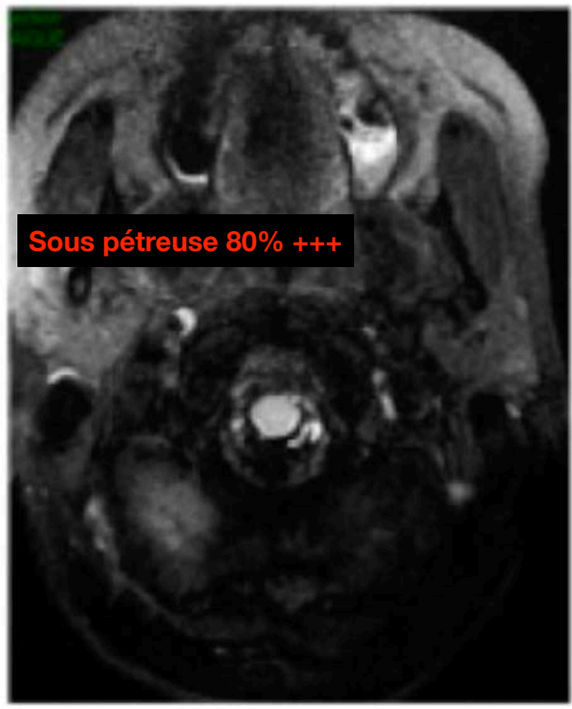

3D FLAIR

MENU

Dissection artérielle cervicale

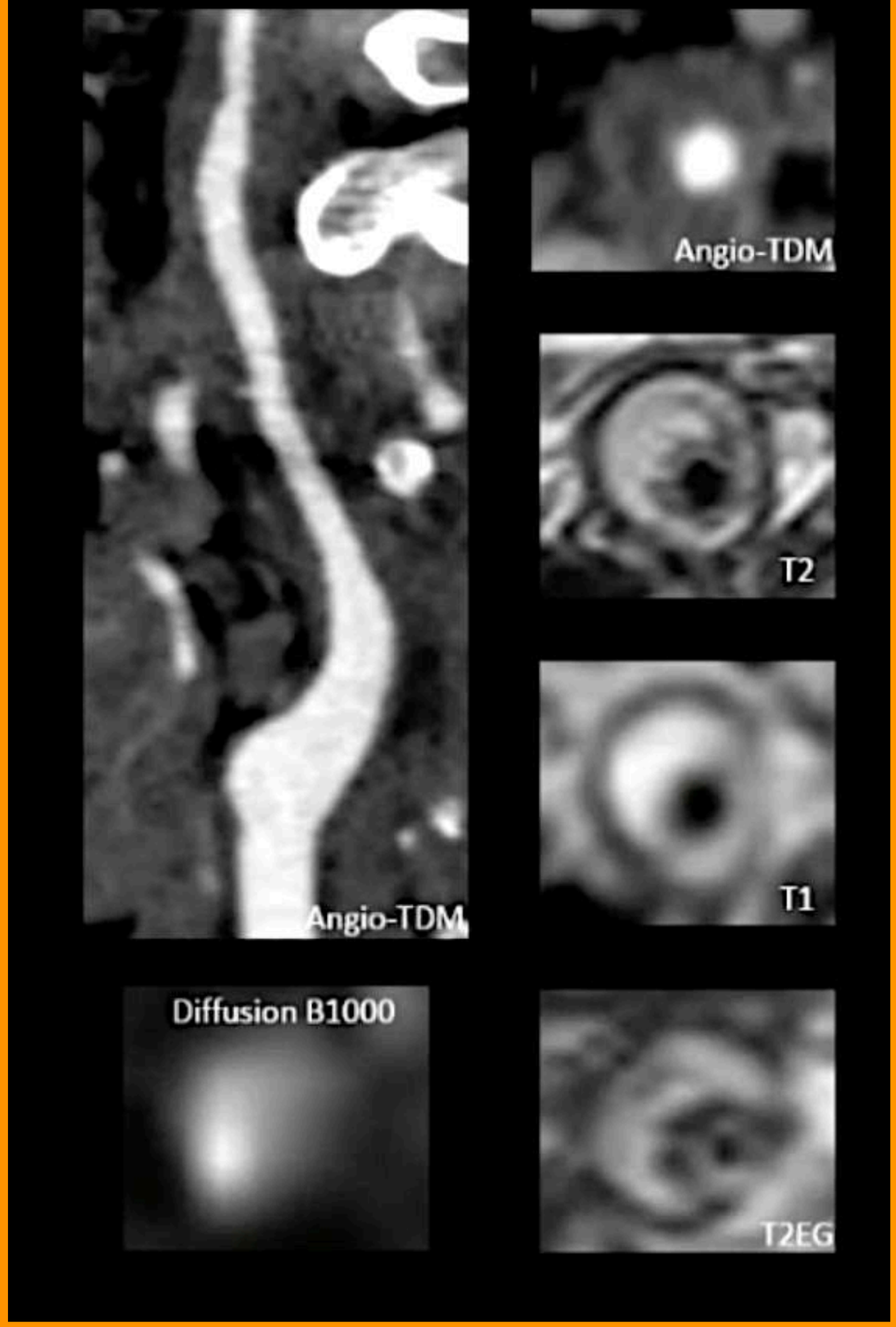

Attention
A répéter car anomalies IRM seulement après 48H

MENU

CAS CLINIQUE DISSECTION

Très interessant ++++

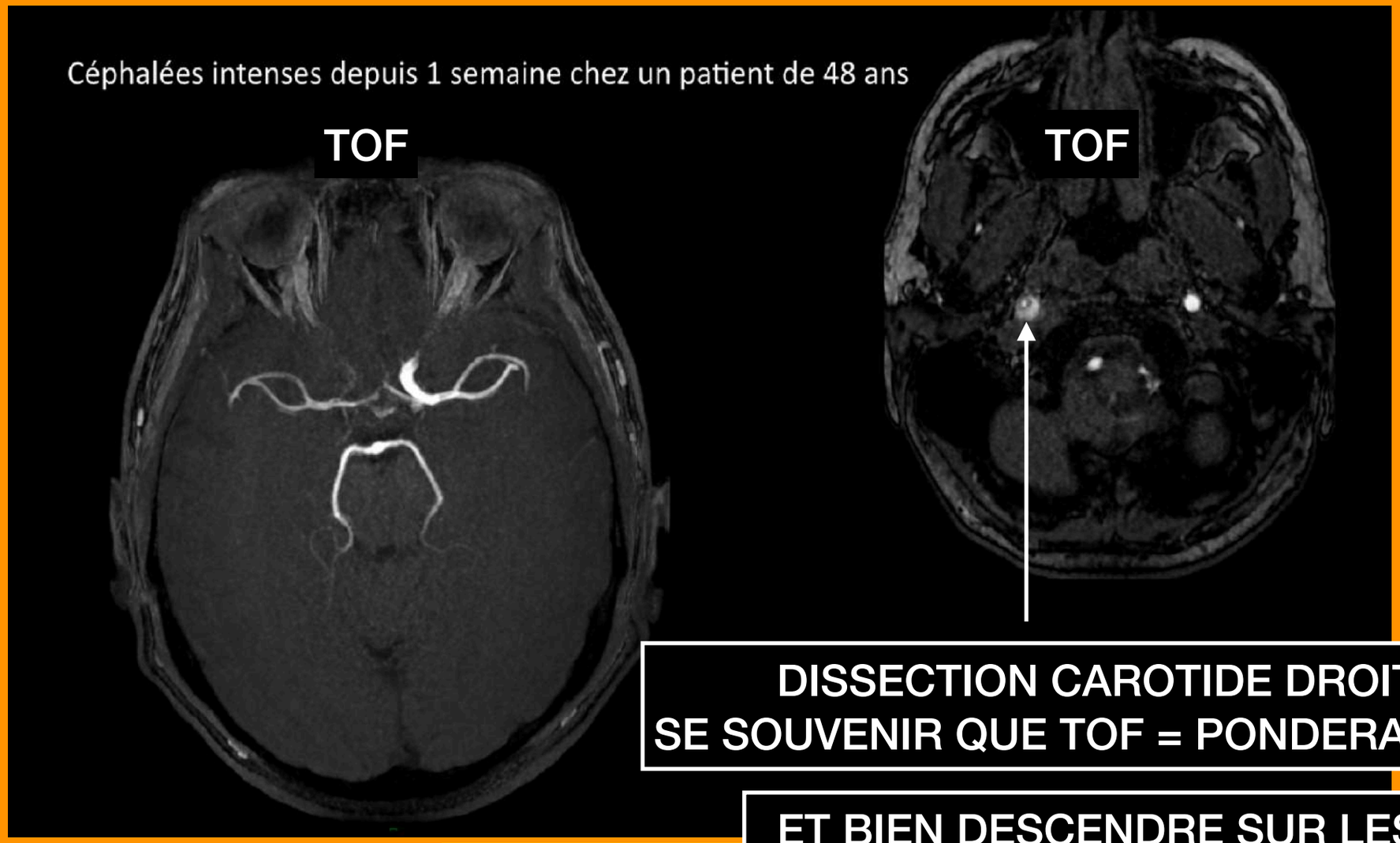

DISSECTION CAROTIDE DROITE
SE SOUVENIR QUE TOF = PONDERATION T1

ET BIEN DESCENDRE SUR LES TOF
pour voir les dissections carotidiennes

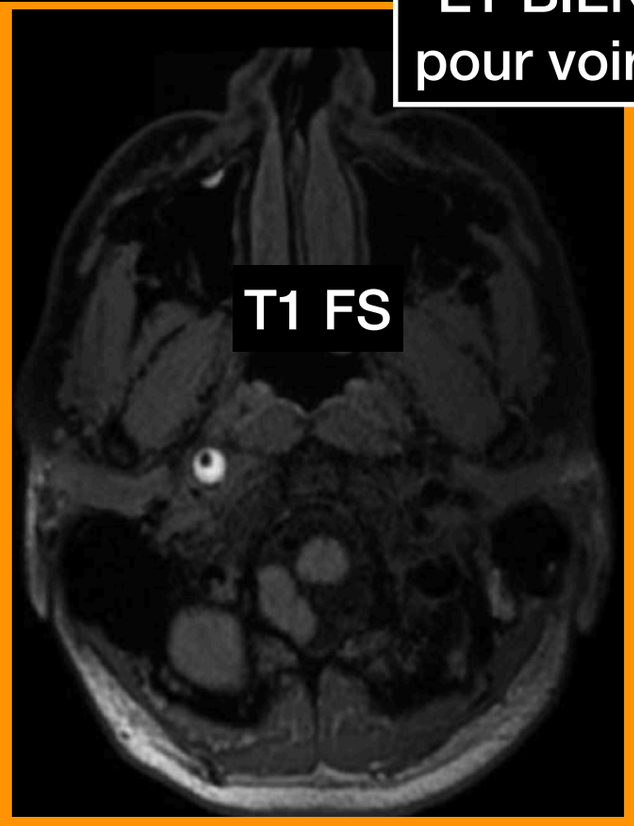

MENU

CAS 23



- H 45 ans
- Cervicalgies dans les suites d'une manipulation
- Céphalées

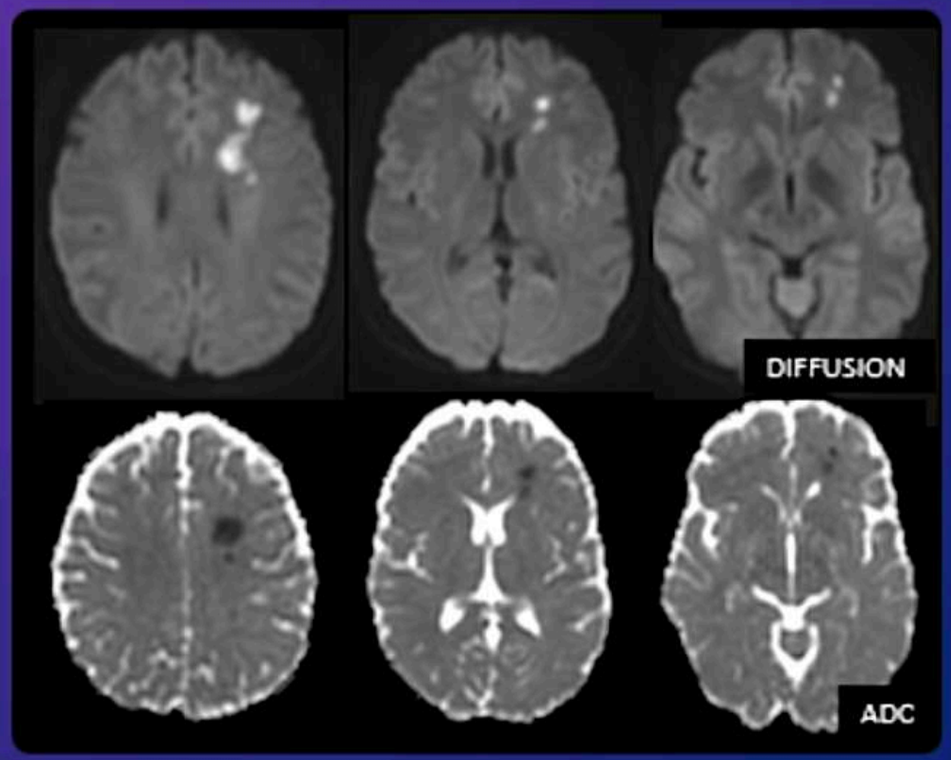

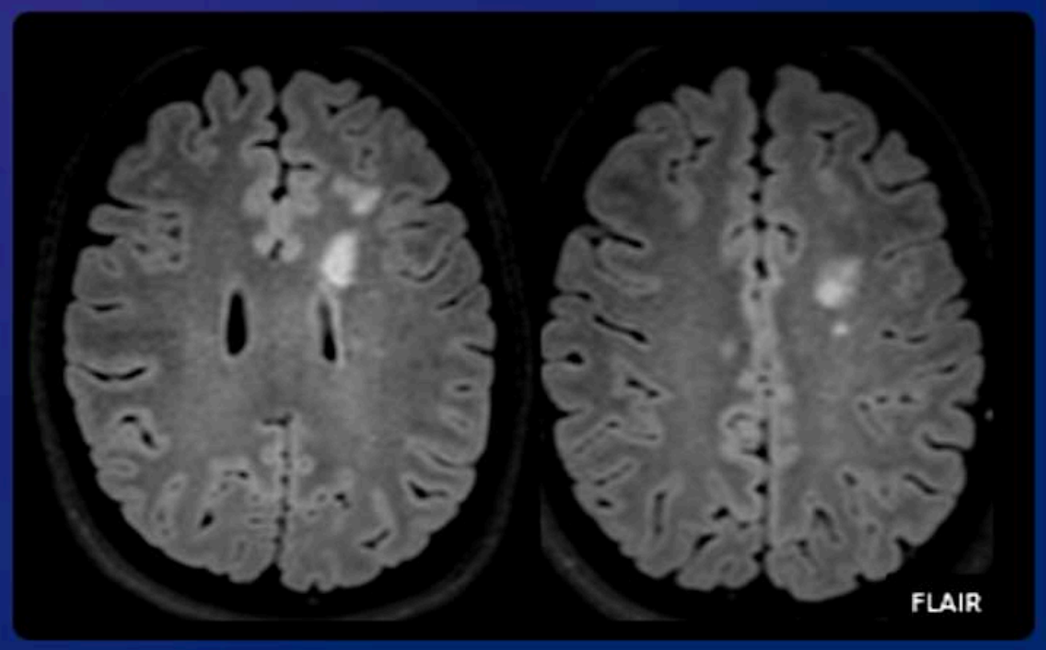



MENU

CAS 23

- H 45 ans
- Cervicalgies dans les suites d'une manipulation
- Céphalées

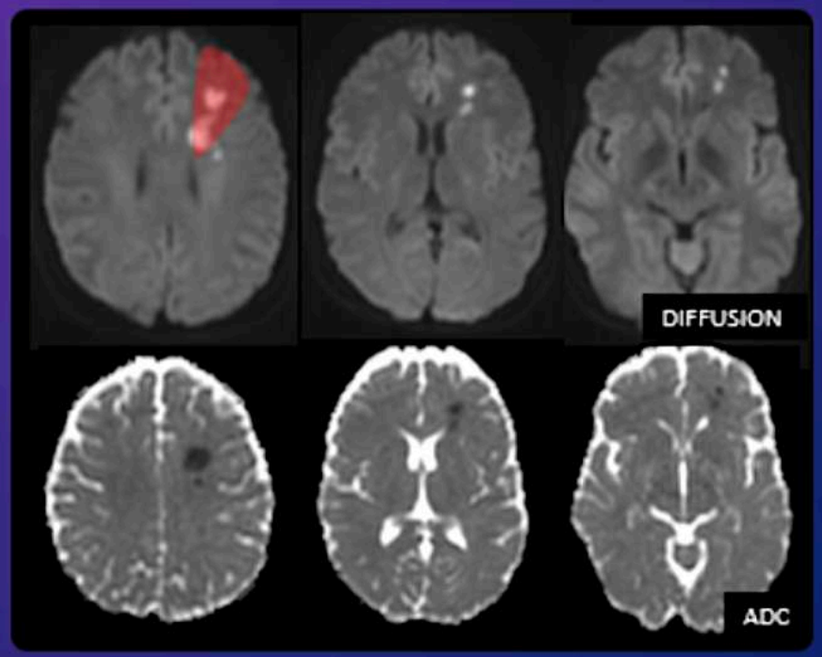





AVC jonctionnel gauche sur DISSECTION CAROTIDE INTERNE G

- Ischémie : restriction de diffusion territoire jonctionnel ACA-ACM en hypersignal FLAIR
- Dissection carotide interne gauche : hématome de paroi en hypersignal et ralentissement du flux sur l'ARM

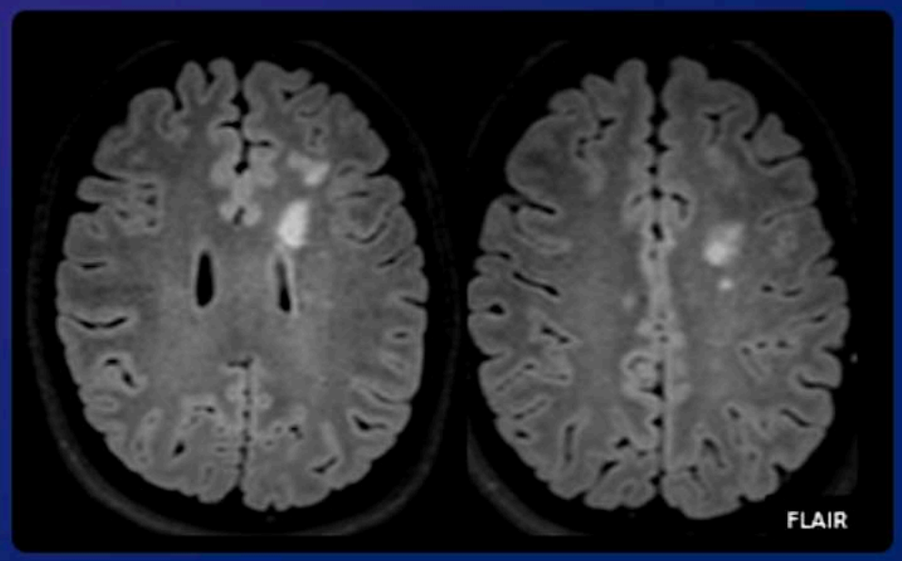

MENU

- Clinique :

Cervicalgies isolées +/- signes neurologiques :

+/- Syndrome de Claude Bernard Horner (CBH) douloureux

(compression plexus sympathique = ptosis - myosis - enophtalmie)

+/- acouphènes pulsatiles, paralysie du XII

Cas clinique 39

Présentation du cas

Description du cas clinique

- Douleurs latéro-cervicales droites chez un patient de 52 ans qui signale également des problèmes pour s'alimenter alors qu'il ne présente pas de problèmes de déglutition.

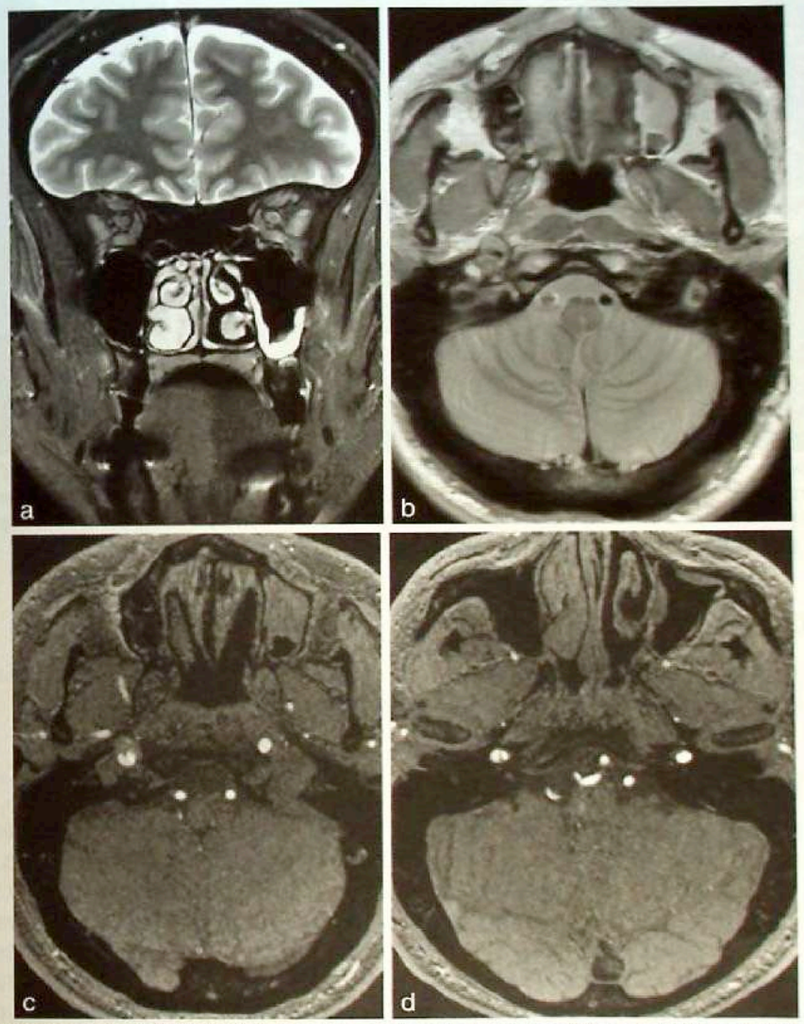

Fig 39.1 a-d Coupes coronale en T2-STIR (a) et axiales en densité de proton (b) et en ARM en TOF (c, d).

Question

- Comment analysez-vous les coupes IRM et l'ARM en coupes natives en TOF (Fig 39.1) ? Que diagnostic évoquez-vous ?

Interprétation

- L'IRM (Fig 39.2) en coupe coronale en T2-STIR (a) visualise un signal hyperintense de l'hémilangue droite (étoile en a). L'ARM en temps de vol confirme une dissection de l'artère carotide interne cervicale droite (flèche en b). L'ARM après injection de gadolinium réalisée lors du suivi évolutif note l'apparition d'un anévrisme dans la zone de la dissection initiale (flèche en c).

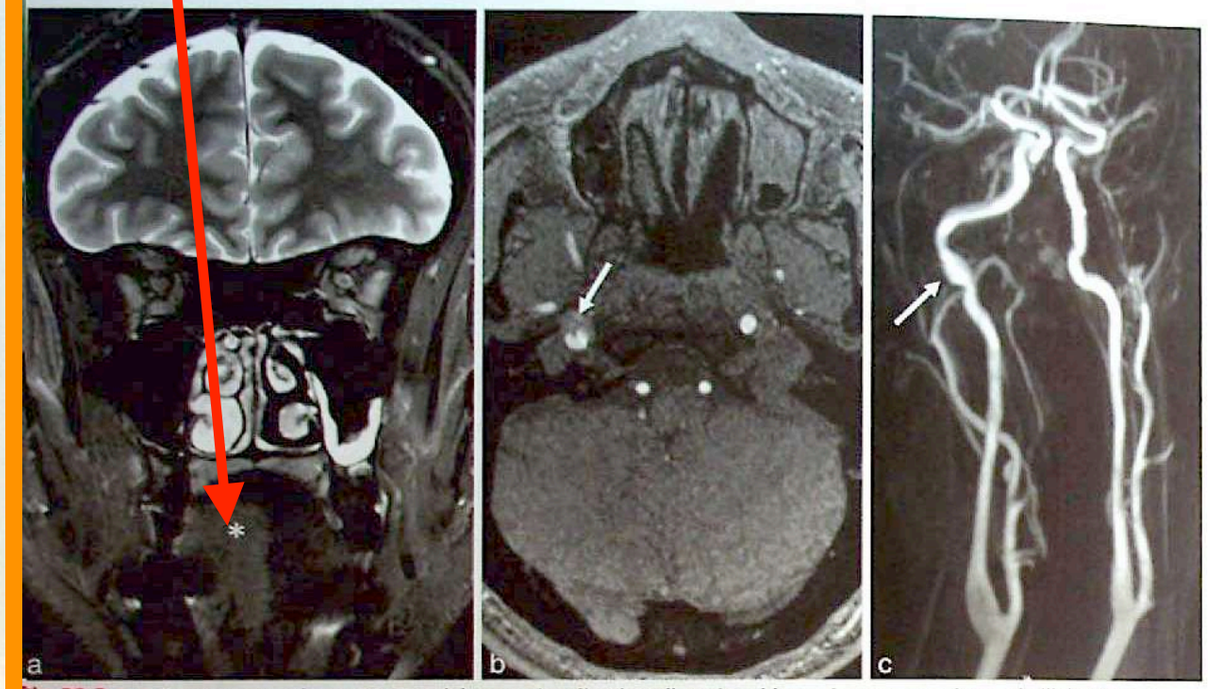

Fig 39.2 a-c Coupe coronale en T2-STIR (a) avec visualisation d'un signal hyperintense au niveau de l'hémilangue droite (étoile) en rapport avec une atrophie neurogène. L'ARM en TOF note un élargissement du diamètre externe de l'artère carotide interne cervicale avec un aspect de double chenal (flèche en b). L'ARM des troncs supra-aortiques après injection de gadolinium réalisée à distance note une dilatation anévrismale (flèche en c).

Diagnostic

- Paralysie du nerf hypoglosse (XII) droit avec des signes d'atrophie neurogène (signal hyperintense en T2-STIR) en rapport avec une dissection de l'artère carotide interne droite.

Commentaires

- Les signes locaux d'une dissection de l'artère carotide interne cervicale peuvent être isolés et se traduisent par des algies (céphalées, cervicalgies, algies faciales), une atteinte des derniers nerfs crâniens (nerfs mixtes IX, X et XI et le XII), un syndrome de Claude-Bernard-Horner, ou encore des acouphènes pulsatiles. Ces signes peuvent être isolés ou associés à un accident vasculaire ischémique transitoire ou constitué lié à une embolie et/ou un bas débit. L'écho-Doppler des vaisseaux cervicaux à destinée encéphalique, l'IRM avec des séquences 2D ou 3D avec saturation du signal de la graisse pour la visualisation de l'hématome sous-intimal et l'ARM en TOF ou mieux avec injection de gadolinium évaluent la sténose de l'axe artériel. L'angioscanner démontre aisément la sténose artérielle et peut présenter sur les coupes axiales tardives l'hématome sous-intimal qui se situe entre le rehaussement de la lumière artérielle résiduelle et la prise de contraste de la paroi artérielle externe de l'artère.

MENU

Cas clinique 41

Présentation du cas

Description du cas clinique

- Cervicalgies et syndrome de Claude Bernard Horner gauche chez un homme de 58 ans.

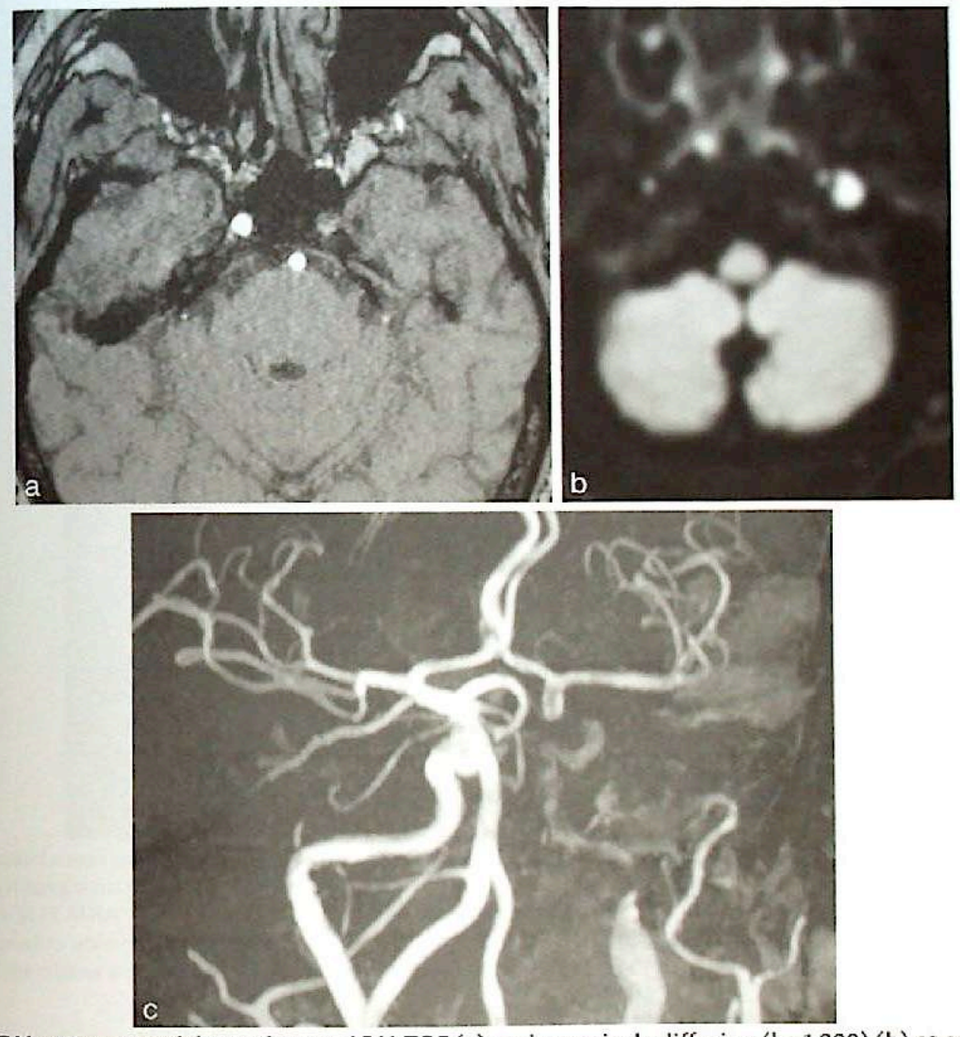

Fig 41.1 a-c IRM en coupes axiales natives en ARM TOF (a), en imagerie de diffusion (b=1 000) (b) et en ARM TOF en MIP coronal (c).

Question

- Comment analysez-vous la coupe native de l'ARM en TOF, l'IRM de diffusion et l'ARM en MIP coronal (Fig 41.1) ? Quel diagnostic évoquez-vous ?

Interprétation

- L'IRM (Fig 41.2) en coupe native en ARM en TOF note une absence de flux au niveau de la portion intracaverneuse du siphon carotidien gauche (flèche en a) ; la coupe native de la base du crâne identifie un signal hyperintense au niveau de l'artère carotide interne cervicale avec augmentation de son calibre externe (flèche en b). L'ARM en MIP coronal visualise un signal hyperintense sur l'axe carotidien interne gauche qui correspond à un hématome pariétal au niveau cervical (étoile en c) et à un thrombus probable au niveau intracaverneux gauche (flèche en c). La coupe axiale en T1 avec saturation du signal de la graisse confirme l'hématome sous-intimal sous la forme d'un signal hyperintense (flèche en d) ; ce même hématome apparaît en signal hyperintense en diffusion (Fig 41.1).

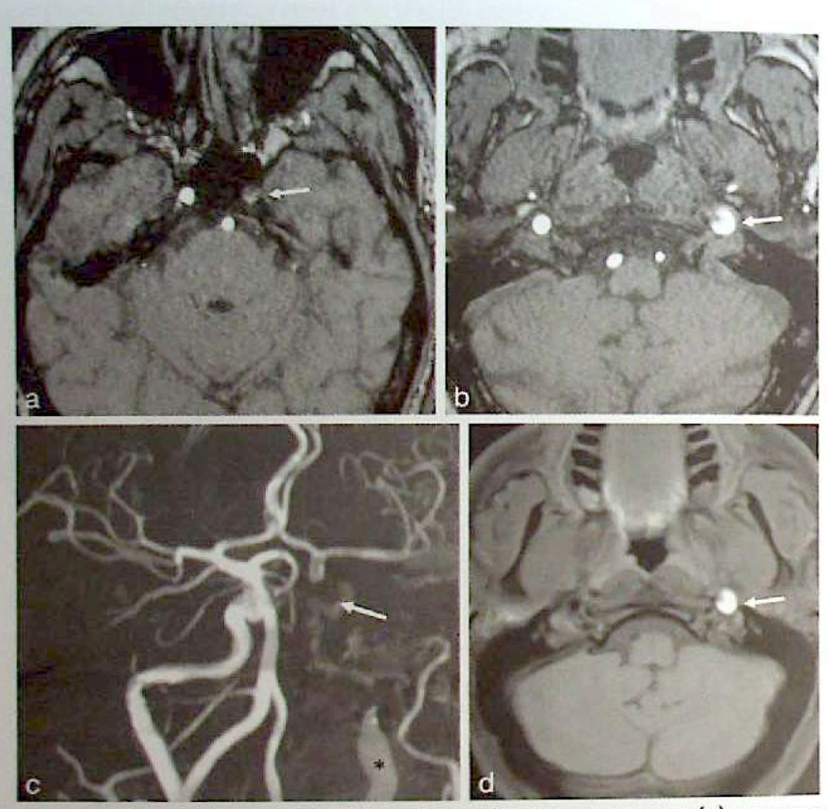

Fig 41.2 a-d L'IRM en coupe axiale native en ARM TOF au niveau des sinus caverneux (a) note une absence de flux au niveau du siphon carotidien gauche (flèche) : la coupe native de la base du crâne (b) identifie un signal hyperintense au niveau de la carotide interne avec élargissement du diamètre externe de l'artère (flèche). L'ARM TOF en MIP coronal note une absence de signal de flux au niveau de la carotide interne au niveau de la base du crâne ; les zones hyperintenses traduisent un hématome sous-intimal (étoile en c), comme le confirme la coupe axiale en T1 avec saturation du signal de la graisse (flèche en d).

MENU

Diagnostic

- Dissection de l'artère carotide interne cervicale haute gauche.

Commentaires

- L'hématome sous-intimal de la dissection présente un signal variable en fonction de son ancienneté et le signal hyperintense sur les différentes pondérations n'apparaît qu'au stade subaigu tardif (c'est-à-dire au-delà du 7e jour) ; il en va certainement de même du signal hyperintense noté en imagerie de diffusion. L'hyperintensité de l'hématome ne doit pas être confondue avec un signal de flux, notamment en MIP. L'identification de l'hématome est beaucoup plus difficile dans les 48 premières heures (iso-intense en T1 et légèrement hypo-intense en T2 par rapport au signal des muscles) ; de même, le signal hyperintense de l'hématome diminue au-delà du 14e jour.
- La mise en évidence des dissections carotidiennes est possible dans de nombreux cas sur l'examen standard du crâne, qui est le plus souvent réalisé dans le cadre d'une suspicion d'ischémie cérébrale. En effet, la plupart des dissections siègent au niveau de la partie haute du segment cervical de l'artère ; un examen cérébral dont les coupes les plus basses débutent en C2 peut identifier l'hématome de la dissection sur les différentes pondérations classiques (densité de proton, T2, T2-FLAIR, diffusion) et permet le diagnostic de plus des deux tiers des dissections (Fig 41.3). La confirmation de la dissection par la visualisation de l'hématome de la paroi artérielle sera obtenue par des coupes cervicales axiales soit 2D en T1, densité protonique ou T2 avec saturation du signal de la graisse, soit 3D avec des séquences T1 3D de type SPACE ou CUBE avec saturation du signal de la graisse (Fig 41.4).La répercussion de l'hématome sur le calibre artériel et son extension en hauteur sera évaluée par une ARM avec injection de gadolinium ou un angioscanner des troncs supra-aortiques (Fig 41.5).



Fig 41.3 L'IRM en coupe axiale en T2-FLAIR identifie l'hématome sous-intimal de la dissection de l'artère carotide interne gauche (flèche).

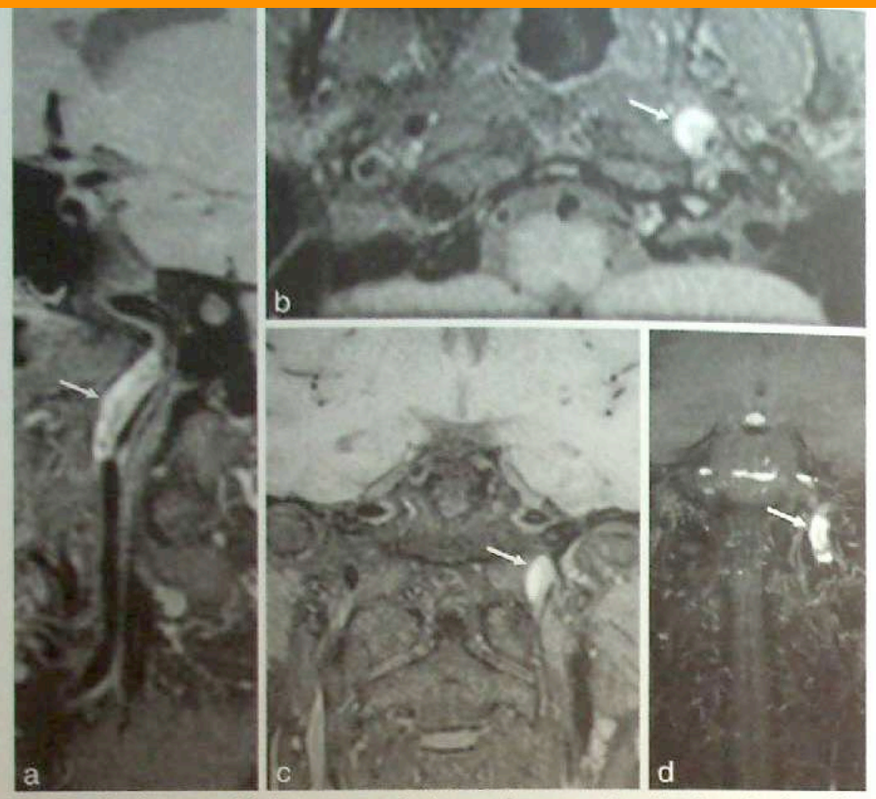

Fig 41.4 a-d Dissection de l'artère carotide interne cervicale gauche avec visualisation du signal hyperintense de l'hématome sous-intimal par l'IRM en T1 SPACE 3D avec saturation du signal de la graisse en coupes sagittale oblique (a), axiale (b), coronale (c) et MIP coronal (d) (flèches).

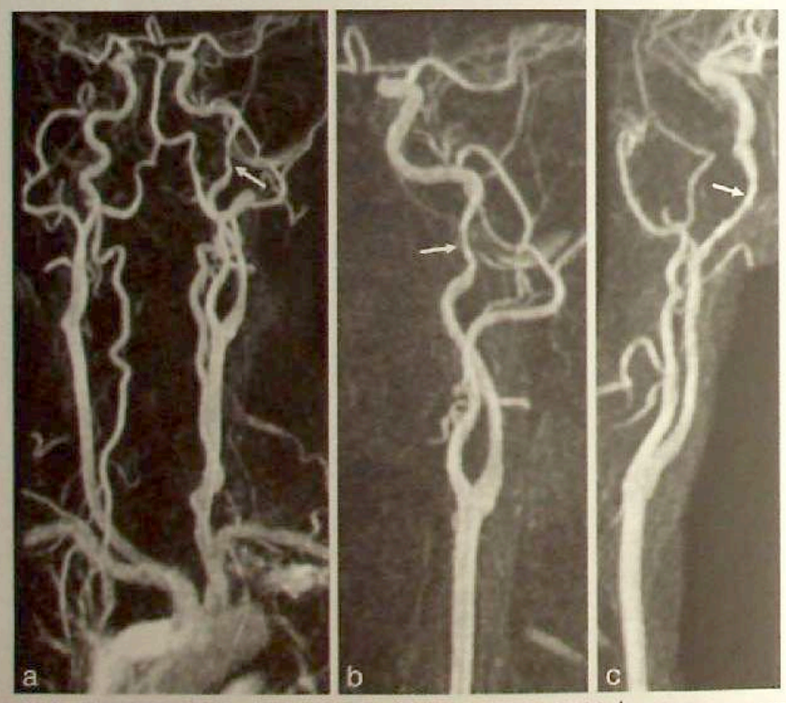

Fig 41.5 a-c Dissection de l'artère carotide interne gauche démontrée en ARM des troncs supra-aortiques après injection de gadolinium. En MIP global (a), l'analyse des axes carotidiens est délicate en raison des superpositions. L'extension de la sténose artérielle liée à l'hématome sous-intimal est mieux appréciée grâce à une analyse de l'axe carotidien isolé en vue coronale (b) et oblique (c) (flèches).

MENU

12 - VASCULAIRE

4 - LEUCOARAIOSE ET LEUCOPATHIE VASC (SVD small vessel disease) = 1ére cause de démence

- ENCEPHALOPATHIE HYPERTENSIVE

Small Vessel Disease =

1. **Artériosclérose**
2. **Angiopathie amyloïde**
3. **Vasculopathie héréditaire : CADASIL , FABRY , MELAS**
4. **Vascularite inflammatoire : vascularite primitive du SNC , SUSAC , LUPUS , Sjogren…**
5. **collagénose veineuse**
6. **Autres : radioTTT**

MENU

Quelques définitions

- **LEUCORARAIOSE : maladie radiologique SANS SYMPTOMES** (hyperT2 FLAIR SB périventriculaire)

- **LEUCOPATHIE VASC (SVD small vessel disease des anglo-saxons) = SYMPTOMES .**

  - **2 causes = HTA +++ et Angiopathie amyloide (et rarement CADASIL)**

  - **IRM :** hyperT2 FLAIR plus marqué
    - Atteinte NGC
    - HyperDiffusion possible par endroit
    - hypoT2* SWI
    - car il existe des accidents vasc lacunaire pouvant aller jusqu'a Etat Criblé et encéphalopathie hypertensive aiguë

- ENCEPHALOPATHIE HYPERTENSIVE

Lacunes

L'infarctus lacunaire est une lésion ischémique de petite taille (< 15 mm), correspondant à l'occlusion d'une artère perforante par athérosclérose ou embolie. Elle survient chez des patients ayant de nombreux facteurs de risque vasculaire et se révèle par un tableau brutal, variable en fonction de leur siège. En IRM, les infarctus lacunaires se traduisent par des lésions ovalaires, centimétriques, dont le signal évolue comme celui de tout infarctus (25). L'imagerie de diffusion permet un diagnostic précoce car elle montre un hypersignal franc avec une baisse du coefficient apparent de diffusion (CAD), parfois difficile à apprécier en raison de la petite taille des lacunes.

En cas de démence artériopathique, observée chez des sujets âgés et hypertendus, des lacunes multiples bilatérales prédominant dans le striatum sont associées à des lésions de leucoaraïose. La symptomatologie, chronique, est dominée par un tableau de démence, des troubles de la marche et un syndrome pseudobulbaire.
En IRM, les lacunes se caractérisent par un hypersignal en T2, un hyposignal en T1 ; elles sont fréquemment associées à un élargissement des espaces de Virchow-Robin et des microsaignements (microbleeds) (26) en hyposignal punctiforme sur la séquence en T2* *(fig. 8)*.

MENU

LEU CO PAT HIE

VA SC

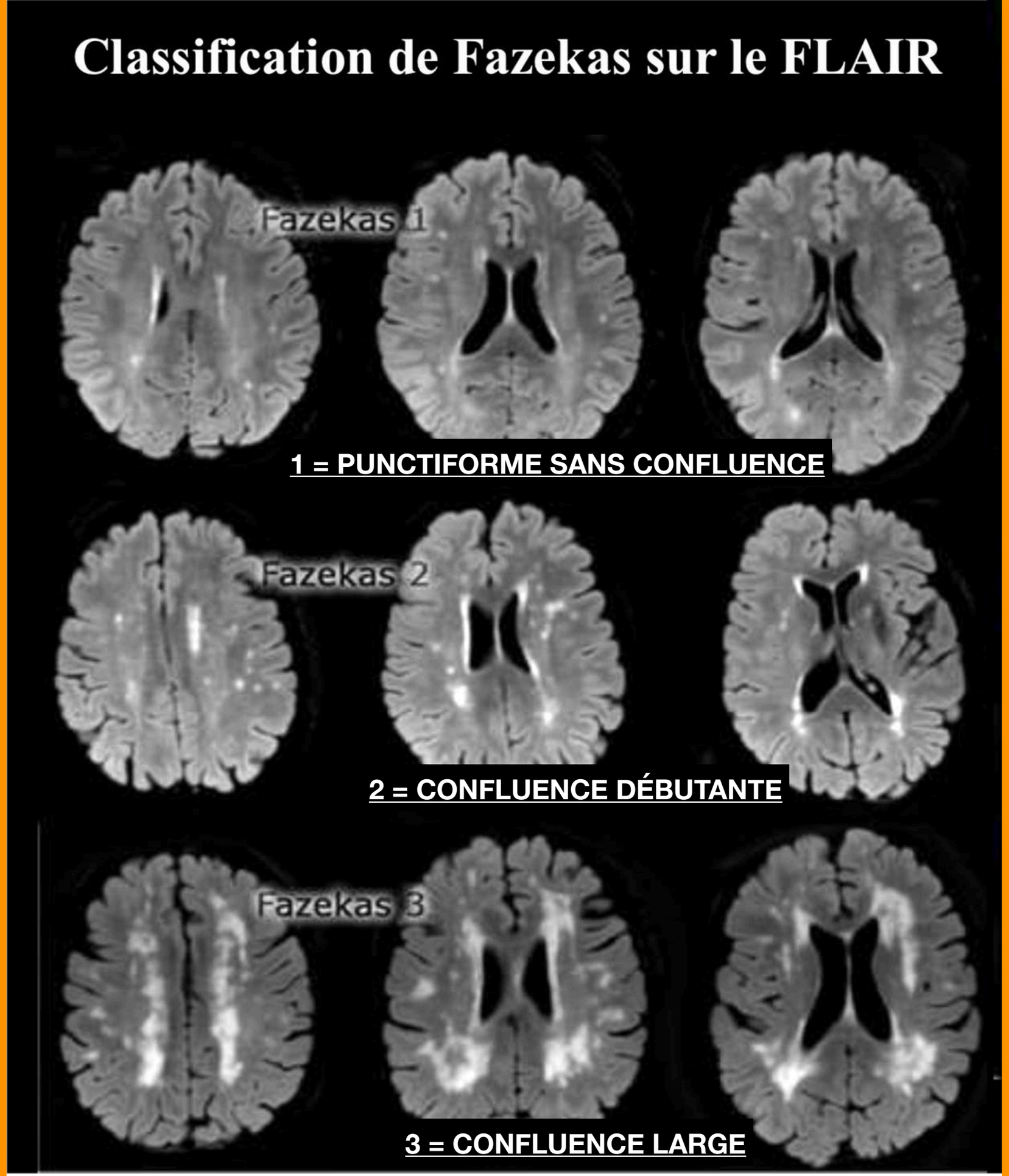

2-3 HS PAR DÉCADE = PHYSIOLOGIQUE

0-10 ans = 2-3
10-20=4-6
20-30=6-9
30-40=8-12
40-50=10-15
50-60=12-18
60-70=14-21
70-80=16-24

MENU

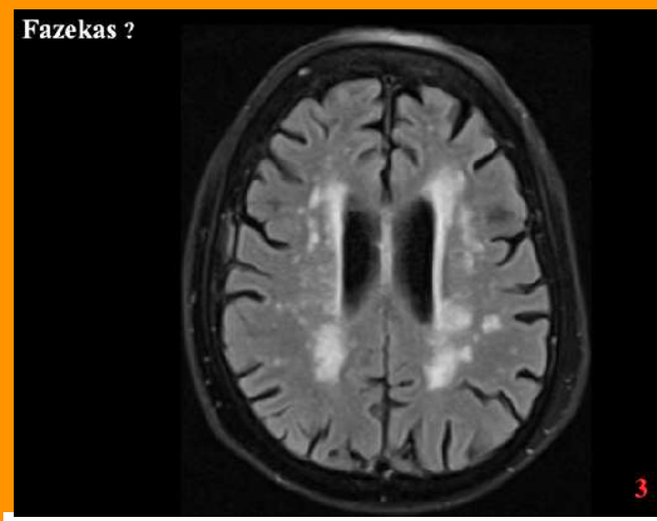

FAZEKAS STADE 3 TOUJOURS PATHO -> BILAN +++

FAZEKAS

FAZEKAS STADE 3 TOUJOURS PATHO -> BILAN +++

2-3 HS PAR DÉCADE = PHYSIOLOGIQUE soit 10-15 à 50 ans

0-10 ans = 2-3
10-20=4-6
20-30=6-9
30-40=8-12
40-50=10-15
50-60=12-18
60-70=14-21
70-80=16-24

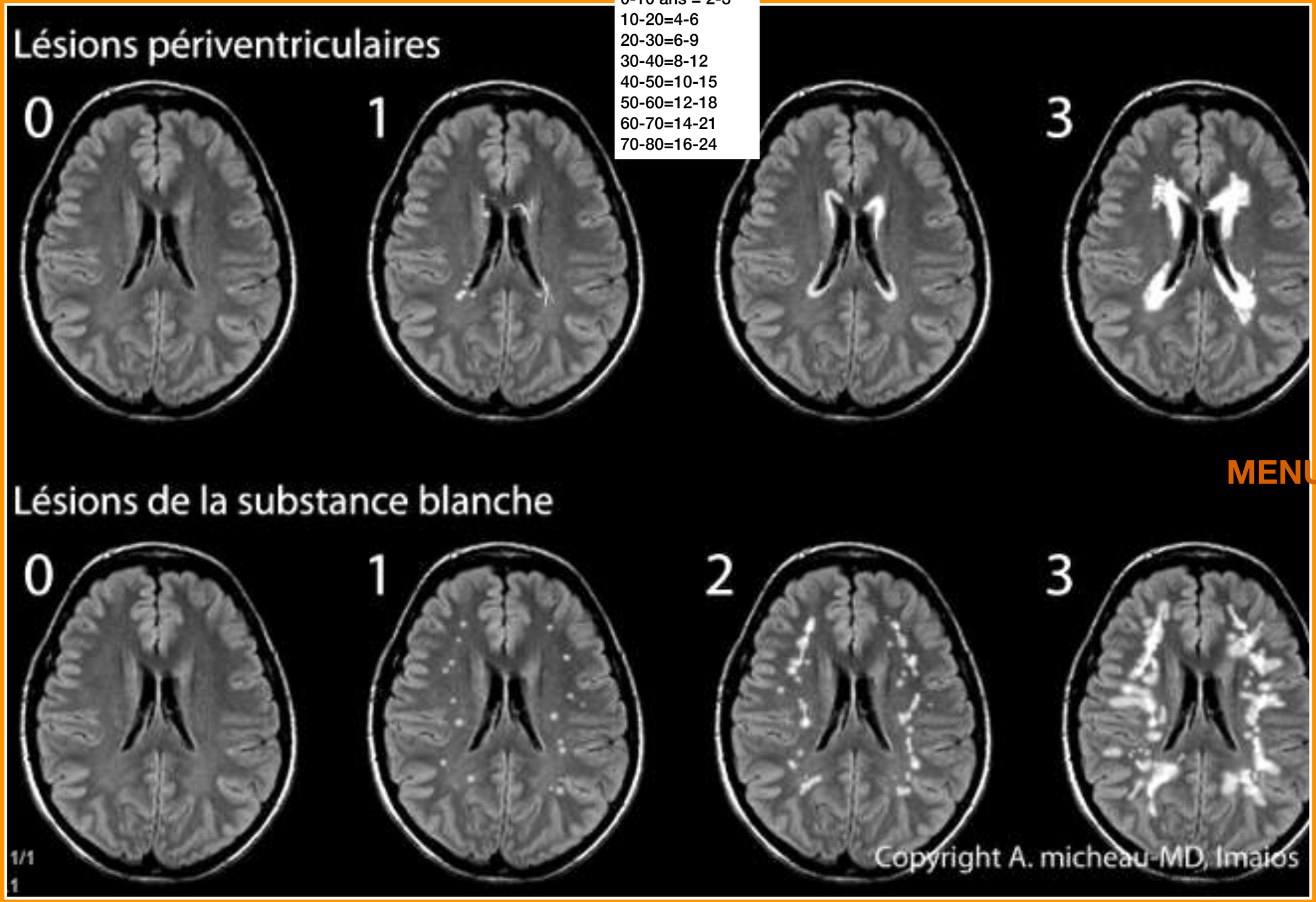

MENU

MICRO-ANGIOPATHIE CEREBRALE (SVD)

1- MICRO BLEEDS

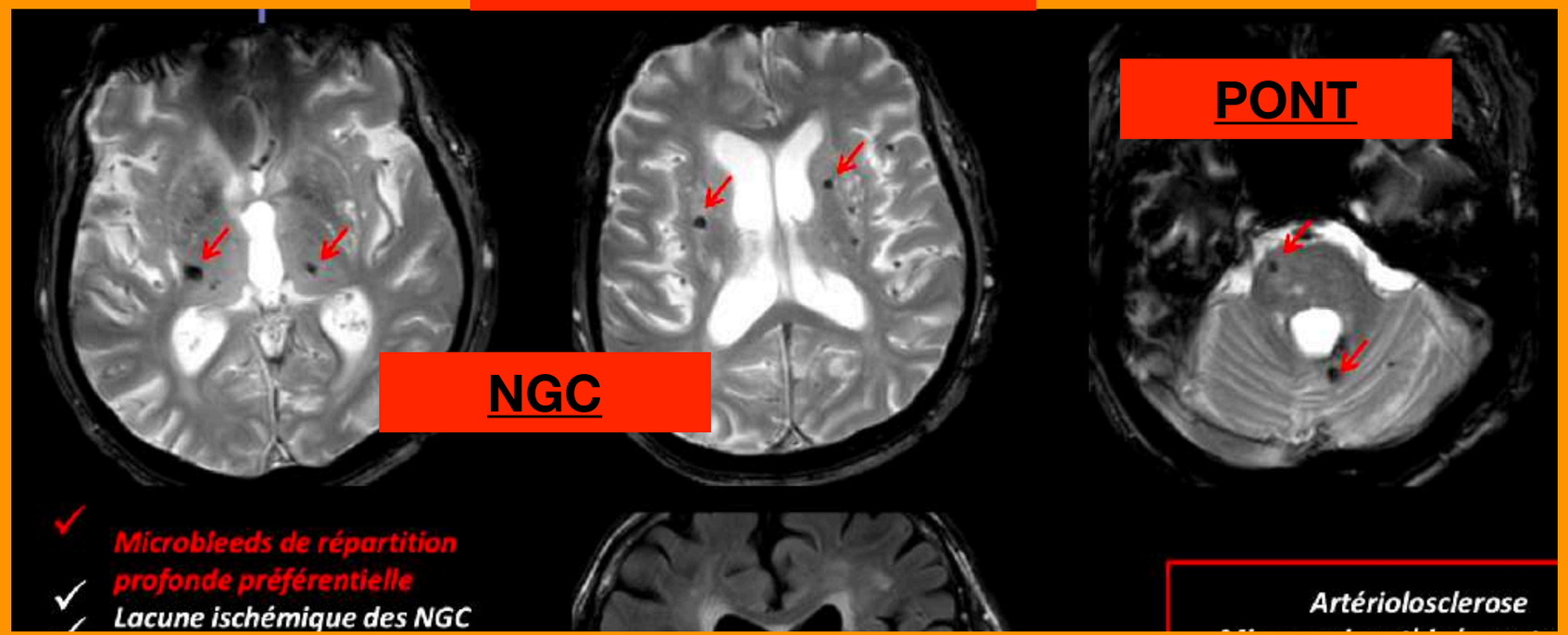

2- LACUNE ISCHEMIQUE = AVEC GLIOSE EN PÉRIPH DIFFERENT DES ESPACES DE V-ROBIN +++

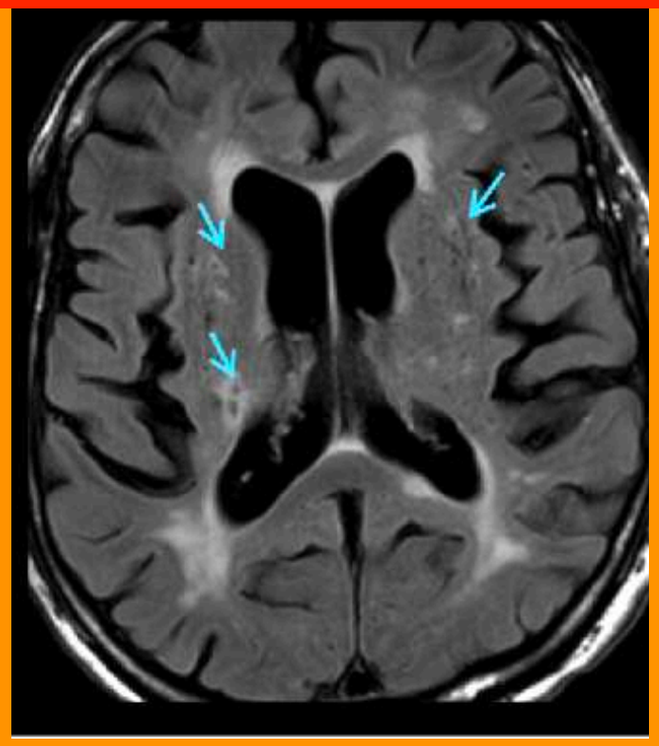

3- LEUCOARAIOSE POST

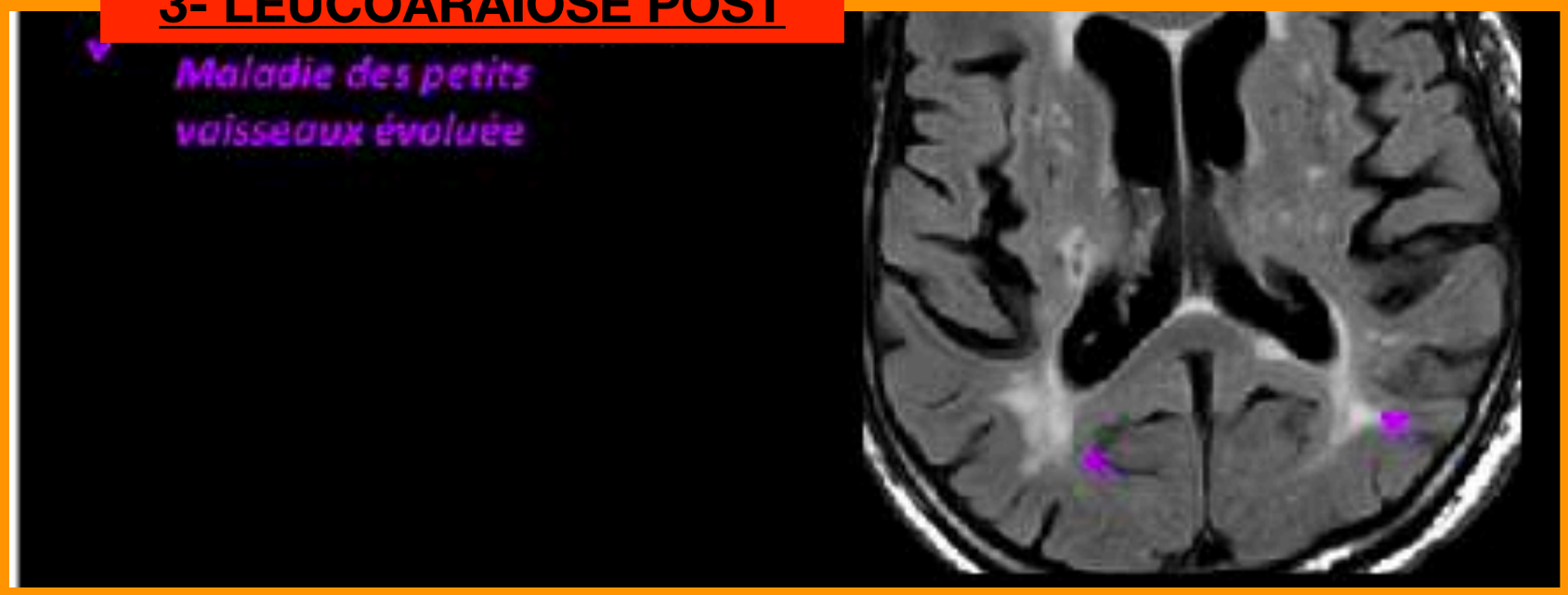

MENU

LEUCOPATHIE VASCULAIRE

Pathologie vasculaire

Les noyaux gris sont vascularisés par des artères de petit calibre dites perforantes dont l'origine dépend du territoire considéré : artère cérébrale antérieure pour la tête du noyau caudé (artère de Heubner), artère cérébrale moyenne pour le noyau lenticulaire et artères communicantes et

cérébrales postérieures pour le thalamus. Un pédicule unique, l'artère de Percheron, peut vasculariser la région paramédiane des deux thalamus.

Lacunes

L'infarctus lacunaire est une lésion ischémique de petite taille (< 15 mm), correspondant à l'occlusion d'une artère perforante par athérosclérose ou embolie. Elle survient chez des patients ayant de nombreux facteurs de risque vasculaire et se révèle par un tableau brutal, variable en fonction de leur siège. En IRM, les infarctus lacunaires se traduisent par des lésions ovalaires, centimétriques, dont le signal évolue comme celui de tout infarctus (25). L'imagerie de diffusion permet un diagnostic précoce car elle montre un hypersignal franc avec une baisse du coefficient apparent de diffusion (CAD), parfois difficile à apprécier en raison de la petite taille des lacunes.

En cas de démence artériopathique, observée chez des sujets âgés et hypertendus, des lacunes multiples bilatérales prédominant dans le striatum sont associées à des lésions de leucoaraïose. La symptomatologie, chronique, est dominée par un tableau de démence, des troubles de la marche et un syndrome pseudobulbaire.

En IRM, les lacunes se caractérisent par un hypersignal en T2, un hyposignal en T1 ; elles sont fréquemment associées à un élargissement des espaces de Virchow-

Robin et des microsaignements (microbleeds) (26) en hyposignal punctiforme sur la séquence en T2* *(fig. 8)*.

Encéphalopathie hypertensive

Il s'agit d'une encéphalopathie potentiellement réversible liée à une poussée hypertensive. Cliniquement, le tableau est dominé par des céphalées et des crises comitiales dans un contexte de poussée ten-

sionnelle. Elle se traduit par un hypersignal en ES T2 et en FLAIR des NG *(fig. 11)*, habituellement associé à des anomalies de signal de même type de la substance blanche hémisphérique, du cervelet et du tronc cérébral (32). L'atteinte isolée des noyaux gris est exceptionnelle (33). L'imagerie de diffusion en mettant en évidence une augmentation du coefficient apparent de diffusion lié à un œdème vasogénique, permet de distinguer cette entité d'une atteinte ischémique artérielle (34).

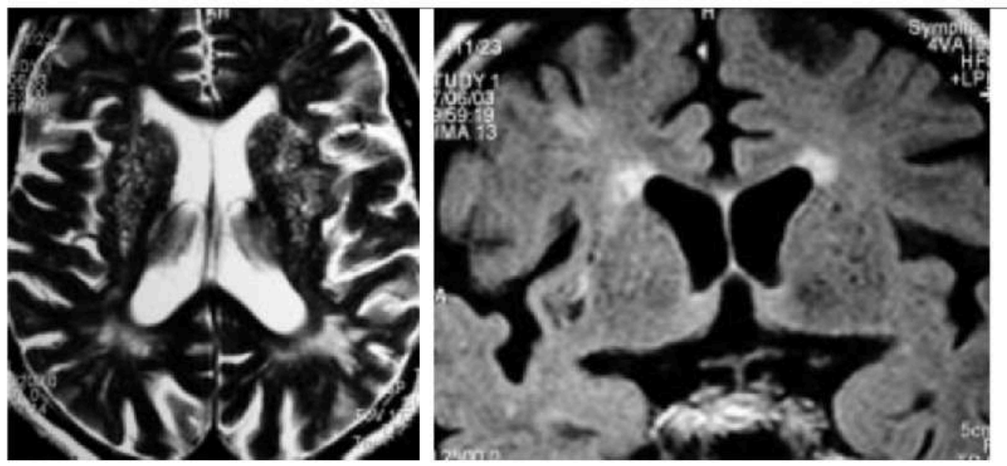

a|b

Fig. 8 : **État multilacunaire.**
a Coupe axiale en ES T2.
b Coupe coronale en FLAIR. Multiples lésions punctiformes bilenticulaires. À noter la bonne visibilité des espaces de Virchow-Robin en regard des cornes frontales et occipitales (hypersignal linéaire de disposition radiaire).

MENU

LEUCOPATHIE VASCULAIRE

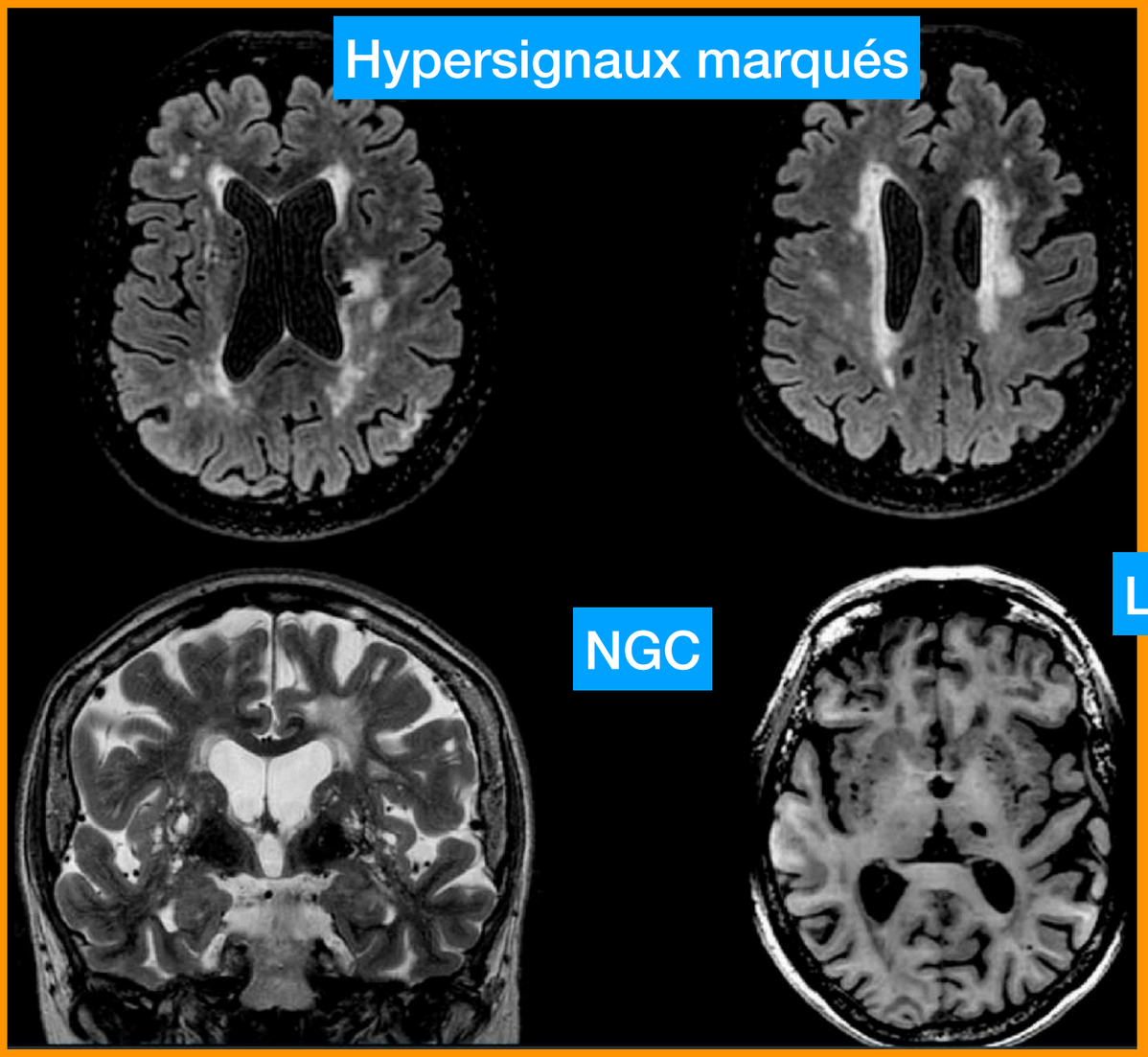

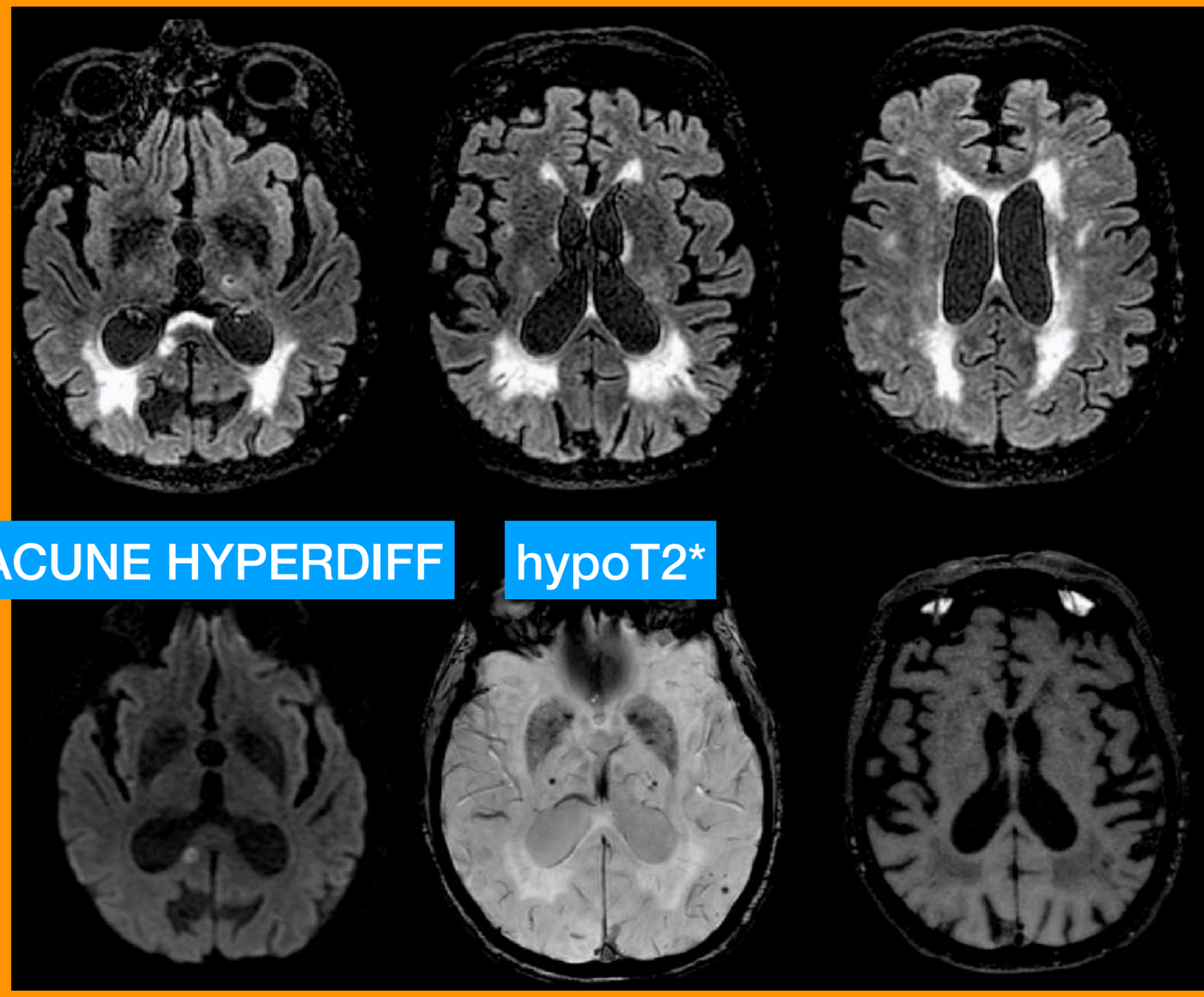

MENU

TERMINOLOGIE

LACUNE RÉCENTE OU INFARCTUS LACUNAIRE = petit (<2cm) infarctus récent sous-cortical *(artere perforante)*

LEUCOARAIOSE OU LEUCOPATHIE VASCULAIRE Hypersignal de la SB Sans cavitation

LACUNE ANCIENNE = cavitation liquide++ < 1,5 cm

Associé à des dilatation des espaces de Virchow-Robin = état criblé quand dans NGC

Micro-bleed cérébraux

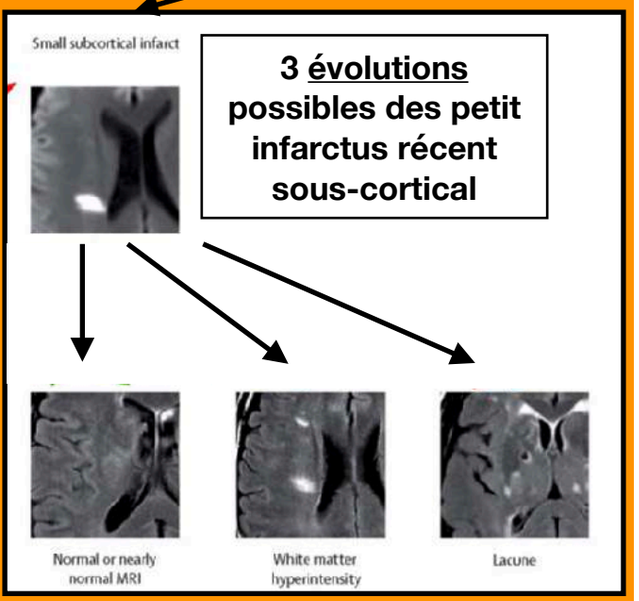

3 évolutions possibles des petit infarctus récent sous-cortical

1- NORMAL **2- WMH** **3- LACUNE**

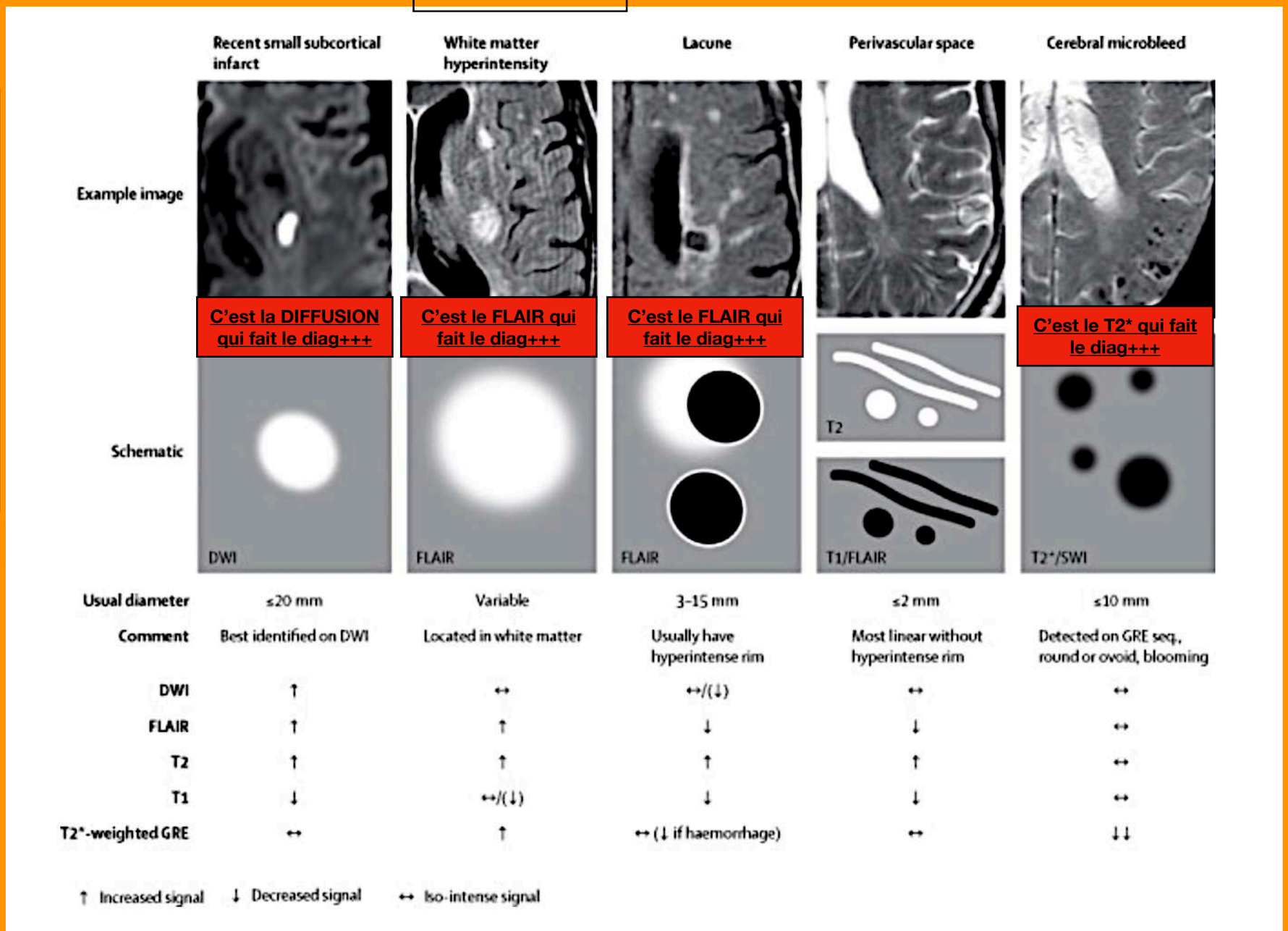

MRI findings for lesions related to small vessel disease


Terminology We sampled 641 abstracts and one previous systematic review[9] and identified 159 different terms for recent small subcortical infarcts; the most common terms were lacunar infarcts, lacunar infarctions, and lacunar strokes (appendix). We propose the new consensus term recent small subcortical infarct, removing the word lacuna because of evidence that not all small subcortical infarcts become lacunes (ie, cavities).[17,18]


Terminology The systematic review of 340 articles identified 85 different terms for white matter hyperintensity. The most common terms were leukoaraiosis, white matter lesions, white matter hyperintensities, lesions occipital-parietally (usually in the cortical territory of cerebral arteries) and anteriorly with subcortical infarcts and leukoencephalopathy (CADASIL)), and white matter disease (table 1; appendix).

Lesions similar to those seen on MRI can be seen on CT,[36] and this term was later accepted

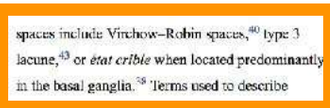
spaces include Virchow–Robin spaces,[40] type 3 lacune,[43] or *état criblé* when located predominantly in the basal ganglia.[58] Terms used to describe

MENU

TERMINOLOGIE

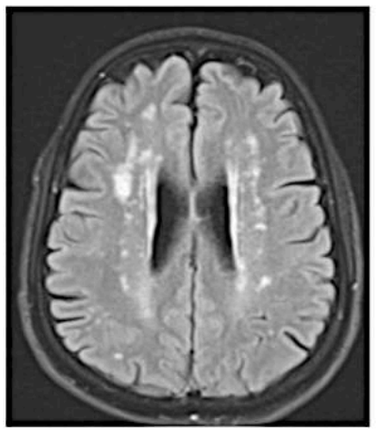



Hypersignaux de la substance blanche

<u>LEUCOARAIOSE</u> (ancien)
<u>Hypersignal de la SB</u>
Sans cavitation

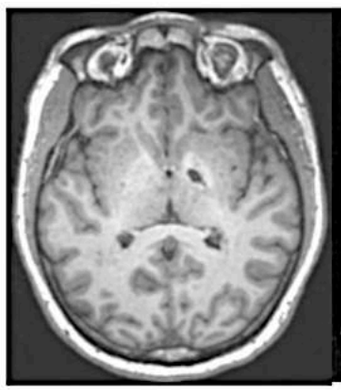

Lacunes

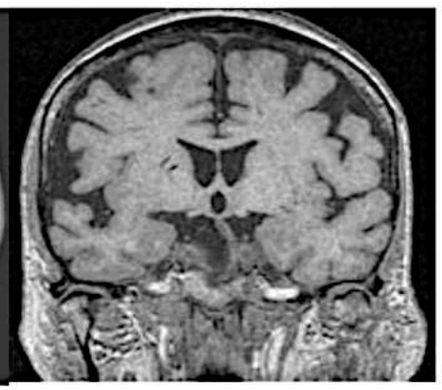

Espaces dilatés périvasculaires

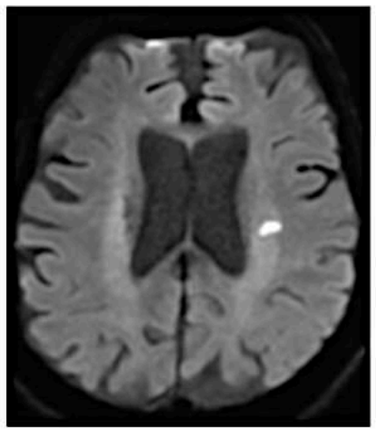

Petits infarctus profonds récents

<u>Petit</u> (<2cm)
<u>infarctus récent sous-cortical</u>
(ancien infarctus lacunaire)
= infarctus d'1 artere perforante

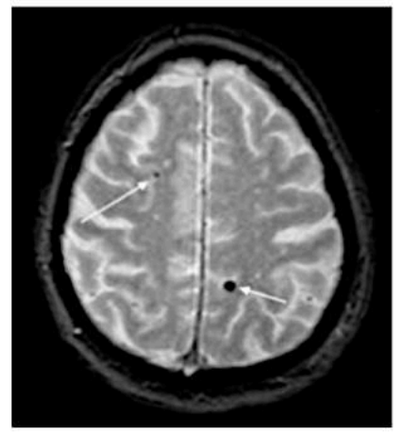

Microsaignements

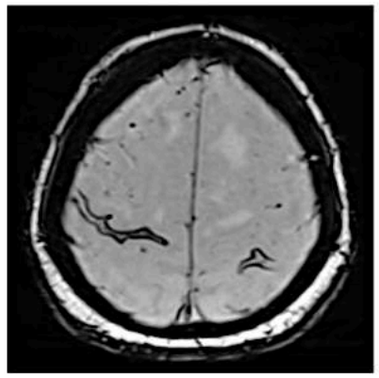

Hémosidérose méningée

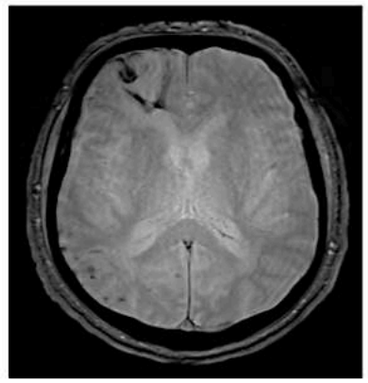

Séquelle d'hémorragie

Tableau typique

Homme, plus de 50 ans, céphalées, troubles visuels

Dilatation des espaces péri-vasculaires = Virchow-Robin
= état criblé quand dans NGC

Micro-bleed cérébraux

Petit (<2cm) infarctus récent sous-cortical
(ancien infarctus lacunaire)
= infarctus d'1 artere perforante

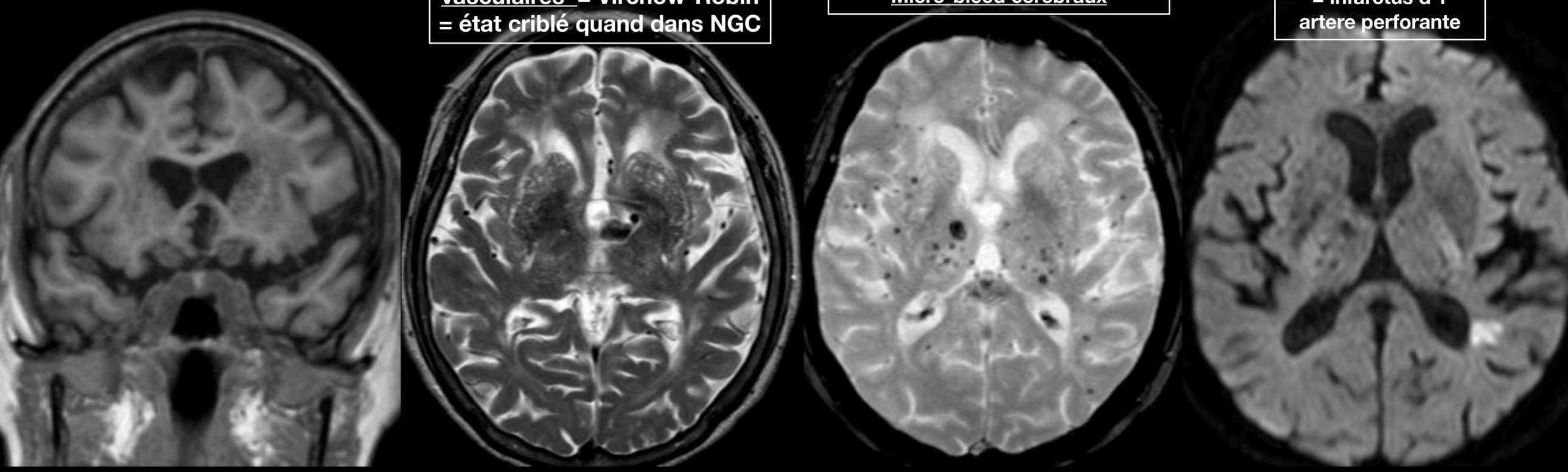

Dolicho artères

Etat criblé — **Dilatation des espaces péri-vasculaires = Virchow-Robin = état criblé quand dans NGC**

Lacunes hémorragiques des NGC — **Micro-bleed cérébraux**

Lacunes récentes — **Petit (<2cm) infarctus récent sous-cortical (ancien infarctus lacunaire) = infarctus d'1 artere perforante**

MENU

État criblé (status cribosus), relation avec l'HTA

Dilatation des espaces péri-vasculaires des NGC

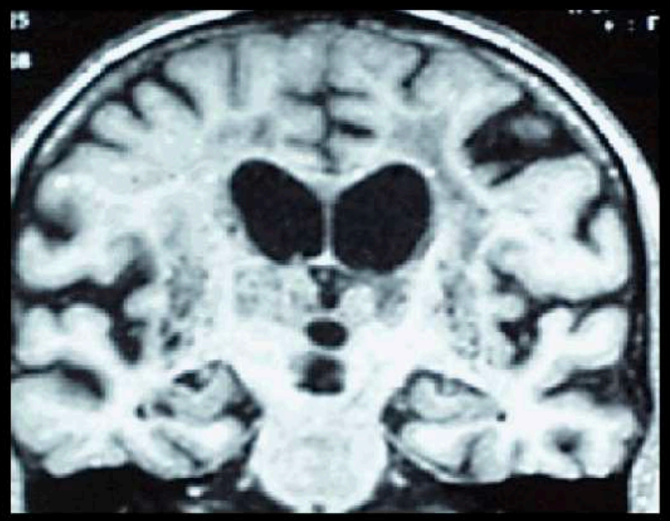

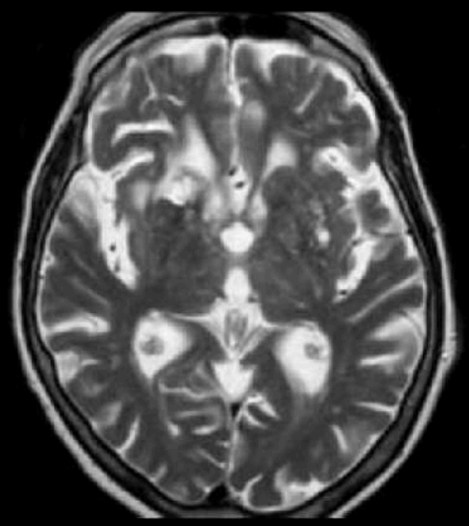

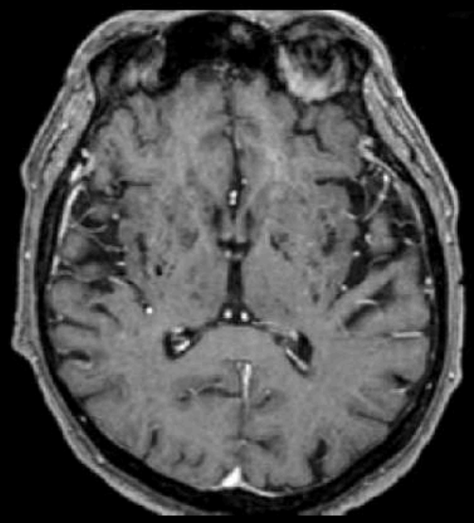



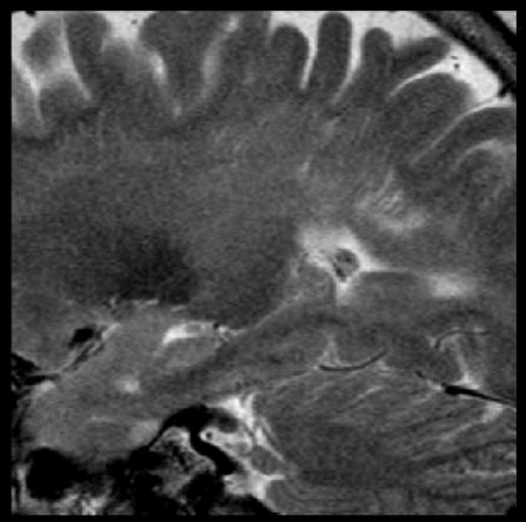

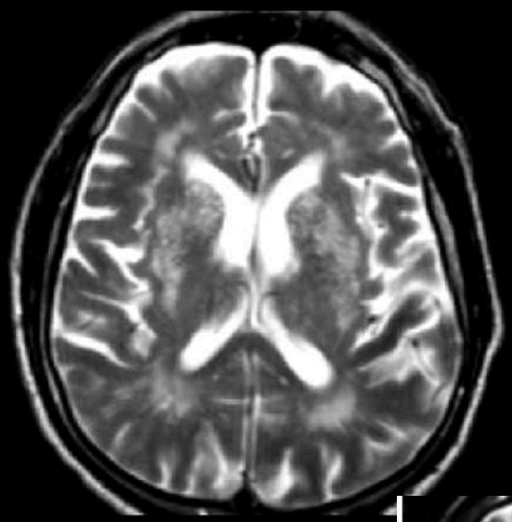

4 ETIOLOGIES D'ETAT CRIBLÉ =

1. HTA
2. ATROPHIE
3. CRYPTOCOCCOSE
4. MUCCOPOLYSAC



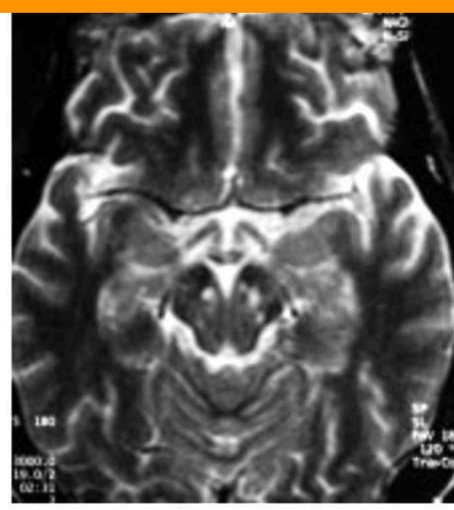

a | b

Fig. 17 : a-b **Cryptococcose.** Coupes axiales ES T2. Dilatations kystiques des EVR situés dans les noyaux gris centraux.

Fig. 17: a-b ***Cryptococcosis.*** *Axial T2-weighted MR images. Basal ganglia hyperintensity with widening of Virchow-Robin spaces involving the midbrain.*

MENU

Si en plus des signes chroniques ,
il apparait des signes aiguës = PRESS , AVC ou lacune isch. récente

Encéphalopathie hypertensive = signes cliniques ++

1- Une urgence hypertensive se définie par une élévation de la pression artérielle, supérieure à 180 mmHg/110 mmHg

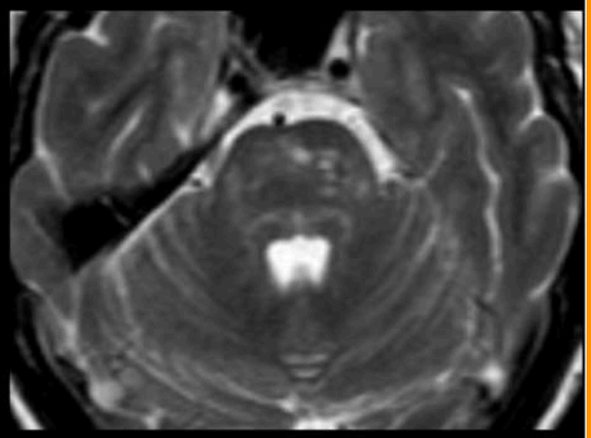

2- Epidémiologie: âge moyen, plutôt homme, 1% des HTA

3- Clinique: céphalées importantes, vomissements, trouble de conscience, convulsions

4- Pronostic: dépend de la rapidité de la prise en charge

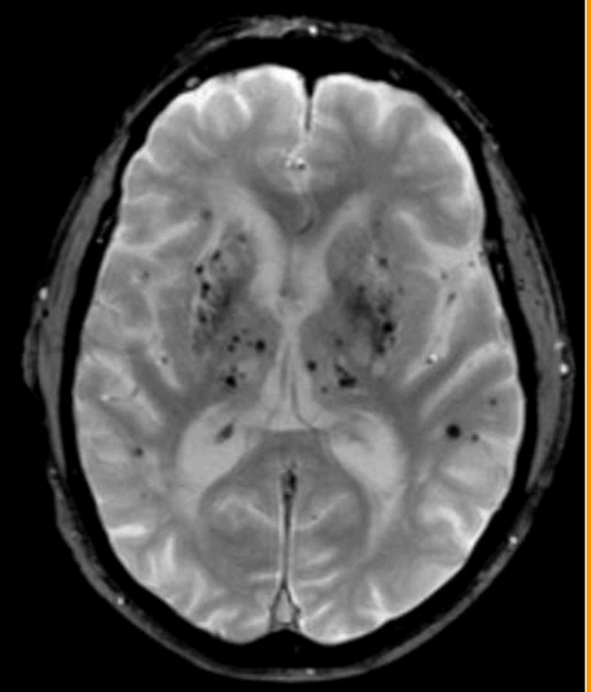

5- Signes IRM:
De l'HTA: état criblé, lacunes anciennes, séquelles d'AVC, lacunes hémorragiques tronc et NGC
De la poussée aigue: lacunes récentes, PRESS,AVC

6- Traitement: antihypertenseurs ++

MENU

Encéphalopathie hypertensive

Il s'agit d'une encéphalopathie potentiellement réversible liée à une poussée hypertensive. Cliniquement, le tableau est dominé par des céphalées et des crises comitiales dans un contexte de poussée tensionnelle. Elle se traduit par un hypersignal en ES T2 et en FLAIR des NG *(fig. 11)*, habituellement associé à des anomalies de signal de même type de la substance blanche hémisphérique, du cervelet et du tronc cérébral (32). L'atteinte isolée des noyaux gris est exceptionnelle (33). L'imagerie de diffusion en mettant en évidence une augmentation du coefficient apparent de diffusion lié à un œdème vasogénique, permet de distinguer cette entité d'une atteinte ischémique artérielle (34).

Cas clinique 45

Présentation du cas

Description du cas clinique

- Céphalées et troubles visuels atypiques évoluant depuis trois semaines chez un homme de 56 ans. Mise en évidence d'une hypertension artérielle maligne et d'une rétinopathie hypertensive de stade III.

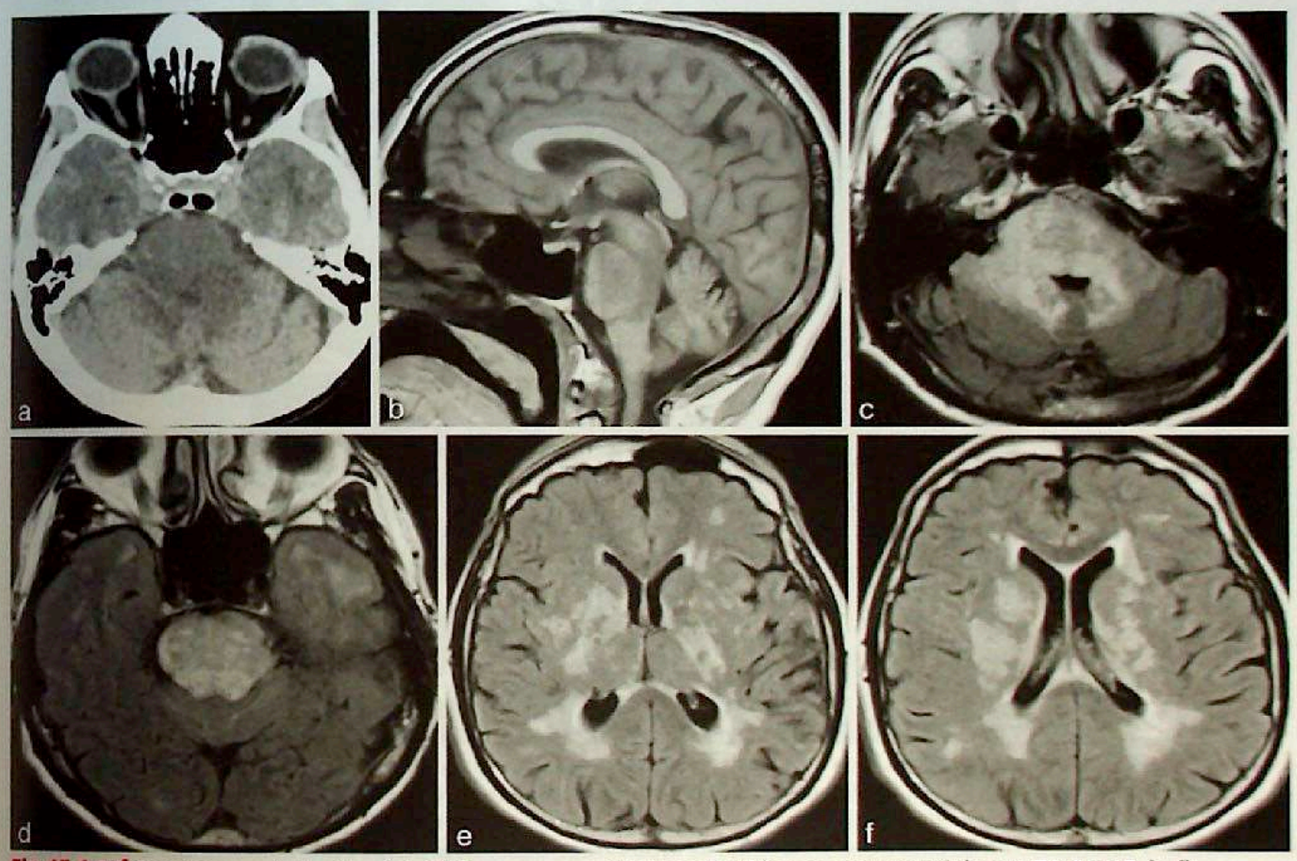

Fig 45.1 a-f Scanner sans injection (a), IRM en coupe sagittale en T1 (b) et en coupes axiales en T2-FLAIR (c-f).

Question

- Comment analysez-vous le scanner et l'IRM (Fig 45.1) ? Quel diagnostic évoquez-vous ?

MENU

Interprétation

- Le scanner note un élargissement du pont et présente une hypodensité qui se prolonge vers la substance blanche cérébelleuse (Fig 45.1). L'IRM confirme en T1 comme en T2 l'élargissement du tronc cérébral au niveau du pont, mais aussi du mésencéphale avec un signal légèrement hypo-intense en T1 et hyperintense en T2-FLAIR avec extension des anomalies de signal en supratentoriel le long des faisceaux corticospinaux (Fig 45.2). L'injection de gadolinium ne démontre pas de prise de contraste. À noter, par ailleurs, de multiples signaux hyperintenses au niveau de la substance blanche périventriculaire. Le bilan étiologique de l'hypertension artérielle devait démontrer des sténoses sévères d'origine athéromateuse au niveau des deux artères rénales.

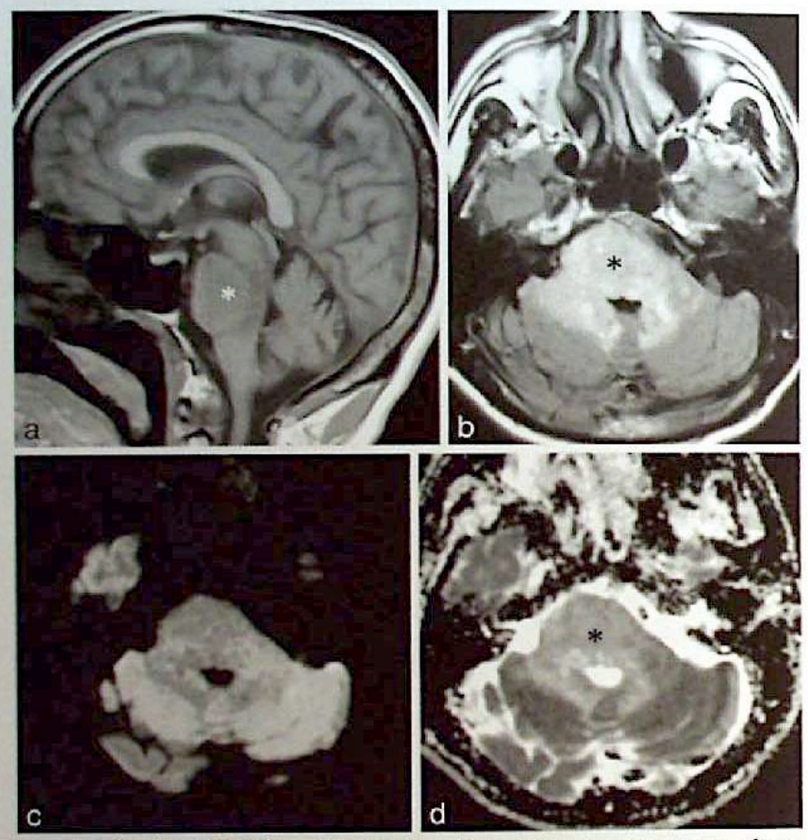

Fig 45.2 a-d L'IRM en coupe sagittale en T1 démontre, comme le scanner, un aspect pseudo-tumoral du tronc cérébral (étoile en a). En T2-FLAIR, la lésion est en signal hyperintense (étoile en b). L'imagerie de diffusion (b=1 000) (c) ne visualise pas d'anomalie de signal, mais la cartographie ADC démontre une augmentation marquée de la diffusion de l'eau (étoile en d) et évoque un œdème de type vasogénique, en principe réversible si la cause est traitée rapidement.

Diagnostic

- Encéphalopathie hypertensive du tronc cérébral. Foyers de démyélinisation de nature vasculaire au niveau de la substance blanche supratentorielle.

Commentaires

- L'encéphalopathie hypertensive du tronc cérébral peut être considérée comme une for ique particulière de l'encéphalopathie postérieure réversible (PRES), mais dont l'étiologie e clusive est représentée par une hypertension artérielle sévère d'installation rapide. La ation

préférentielle au pont reste inexpliquée. Le tableau clinique et les anomalies en imagerie sont en rapport avec un oedème vasogénique lié à une ouverture de la barrière hémato-encéphalique. Un élargissement tumoral du tronc cérébral par un gliome infiltrant est écarté par l'analyse de l'imagerie de diffusion qui, dans la phase précoce, identifie une augmentation marquée de l'ADC, ainsi que par l'absence de prise de contraste et éventuellement par une spectroscopie qui note l'absence de pic de choline (Fig 45.2). Le diagnostic différentiel avec une myélinolyse centro et extrapontique ou une ischémie aiguë est également assuré par l'imagerie de diffusion qui démontre une diminution de l'ADC. Le diagnostic différentiel avec une rhombencéphalite infectieuse ou encore avec une encéphalomyélite aiguë disséminée (ADEM) peut être plus difficile en imagerie, mais les données cliniques et paracliniques (LCS notamment) permettront de réorienter le diagnostic. La régression rapide des anomalies de signal après traitement de l'hypertension artérielle confirme l'hypothèse de l'œdème vasogénique réversible.

- D'autres formes atypiques de PRES ont été rapportées avec des localisations au niveau du bulbe ou encore au niveau de la moelle épinière cervicale dans le cadre d'encéphalomyélopathies hypertensives. Des formes localisées à la substance blanche cérébelleuse sans atteinte du tronc cérébral sont également possibles.

MENU

MICRO- BLEEDS

JFR 2023

ETIOLOGIE MICROBLEEDS
angiopathie amyloide
HTA
cavernomatose
endocardite infectieuse

Microangiopathie hypertensive

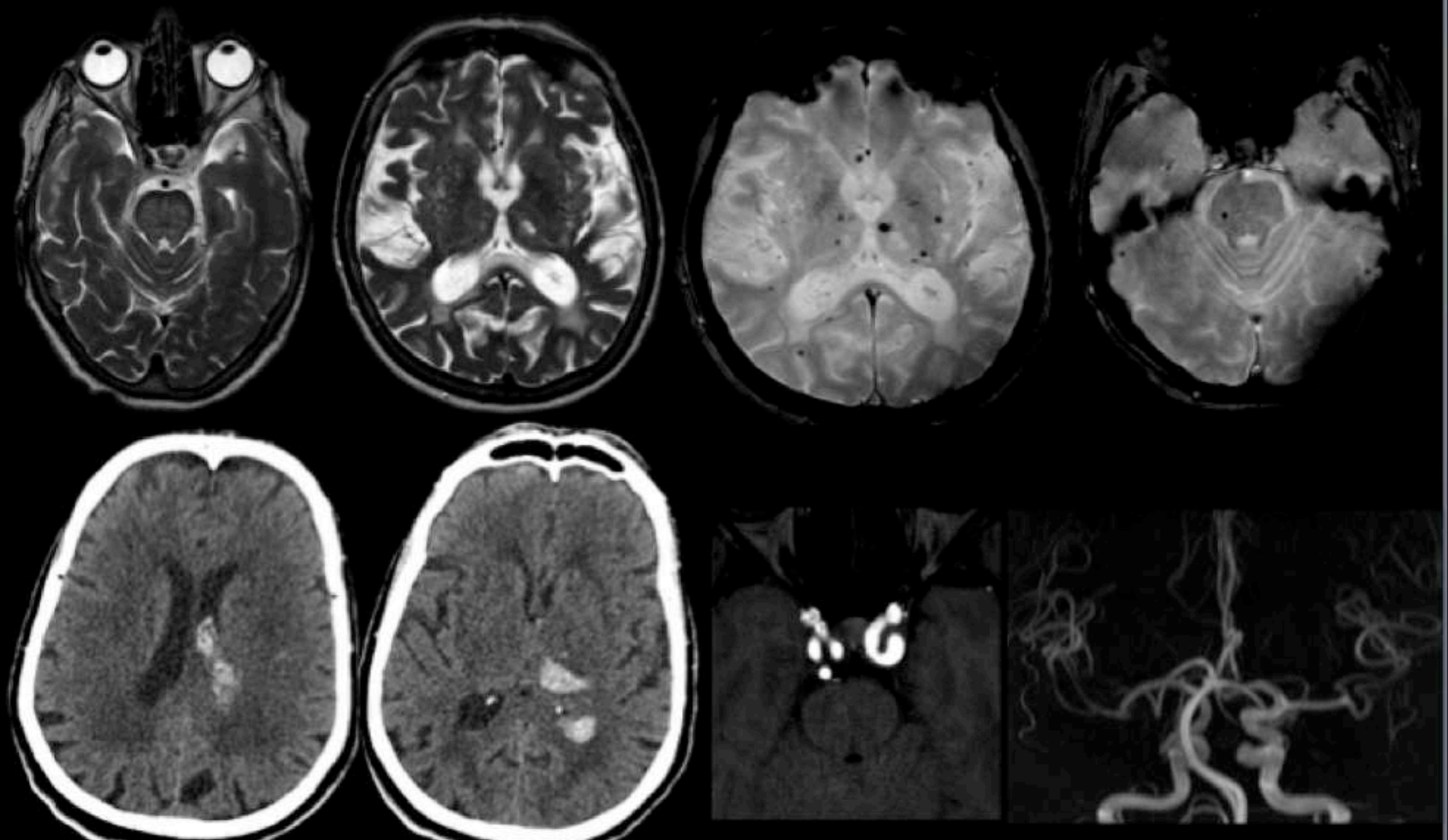

MENU

Que pensez-vous de ces images en asignal SWI chez ce patient épileptique?

SWI (magnitude)	SWI (phase)	T1 gadolinium	Scanner Sans injection

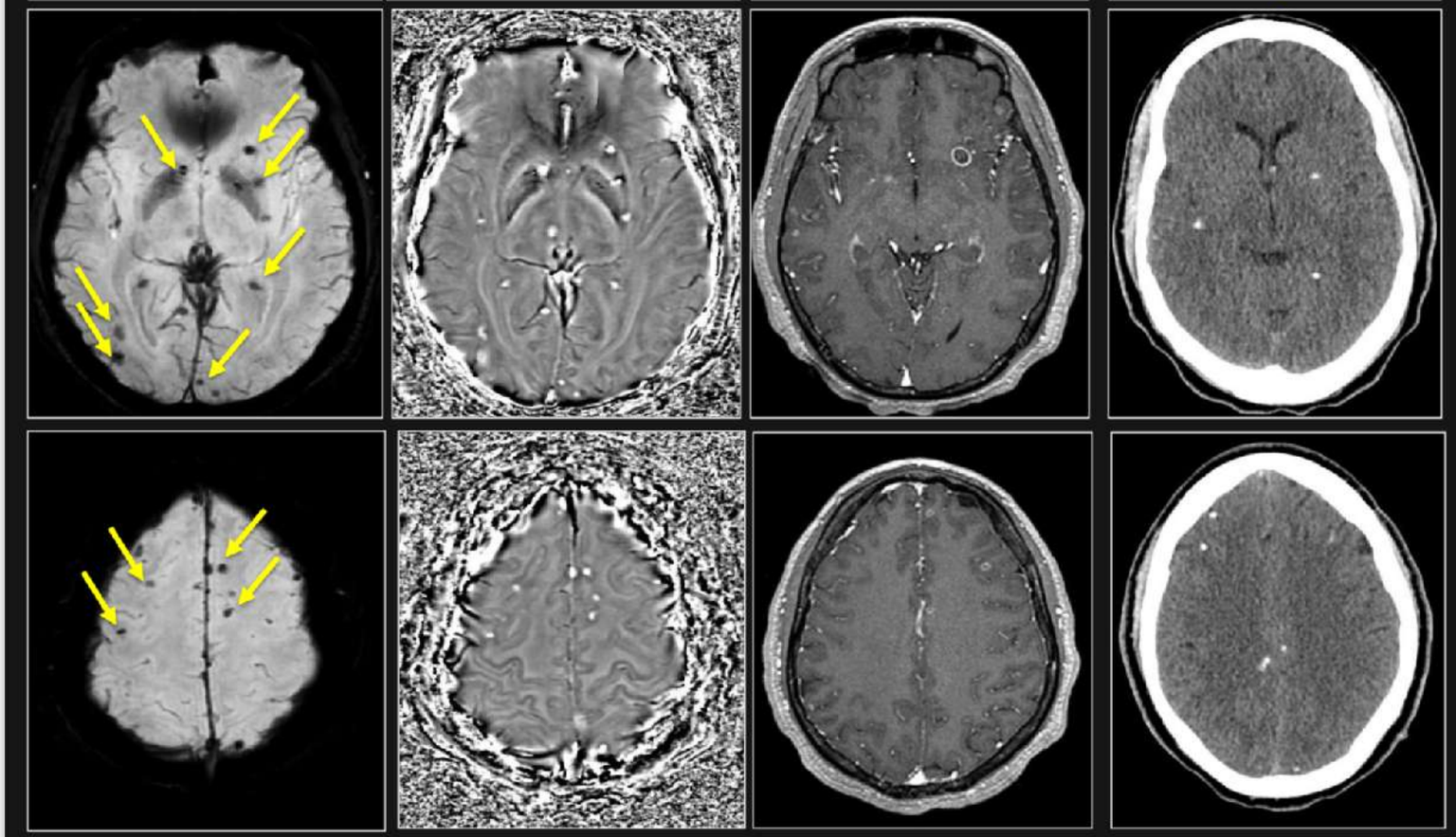

Il s'agit de calcifications et non de microbleeds, ici dûes à une neurocysticercose

Sur les images de magnitude du SWI les microbleeds et les calcifications sont noires

Pour différencier les deux, il faut regarder les images de phase du SWI

Sur les images de phase, selon les séquences, le sens de codage, la taille de l'objet... les calcifications sont blanches (comme ici), ou noires!!

En case de doute faites un scanner...

Hodel J et al., J Neuroradiol 2012
Schweser F et al. Med Phys 201
Weng CL et al. AJNR 2020

MENU

Etiologies des microbleeds

- Fréquentes
  - HTA
  - Angiopathie amyloïde
    - Diffuses
    - Régionales
    - Inflammatoires
  - Alzheimer
  - Lésions axonales diffuses post-traumatiques
- Rares
  - Endocardites infectieuses
  - Microangiopathie post-radique
  - Chirurgie sous CEC (greffes cardiaque, pulmonaire…), +/- tacrolimus
  - Encéphalopathies de réanimation
  - Vascularites
  - Microangiopathies génétiques:
    - CADASIL, Fabry, COL4A1, PXE…
  - Moya-Moya; drépanocytose
  - Hyperpression veineuse: thrombophlébites, FAV avec reflux
  - Lymphomes primitifs du SNC
  - Lymphohistiocytose hématophagique
  - Leucoencéphalite aigue hémorragique
  - …

Sommaire

Cordonnier C et al., Brain 2007; Renard D, Eur J Neurol 2018; Noorbakhsh-Sabet N et al., J Stroke Cerebrovasc Dis 2017

MENU

Diagnostic étiologique selon la localisation

- Des microbleeds dans les sillons corticaux doivent faire rechercher une endocardite infectieuse ou une vascularite du système nerveux

- Les microbleeds du corps calleux ne sont pas rares chez les patients de réanimation en insuffisance respiratoire intubés-ventilés (COVID ou autre). Les lésions axonales post-traumatiques du corps calleux sont frréquentes. Des microbleeds du corps calleux peuvent être observés dans le syndrome de Susac

- Des microbleeds diffus sont banals chez les patients aux antécédents de chirurgie sous circulation extracorporelle, et chez ceux ayant un antécédent de radiothérapie cérébrale

- Des microbleeds distribués dans un territoire artériel, peuvent être dûs à une vascularite cérébrale; parfois les microbleeds sont systématisés à un territoire veineux (thrombophlébites, fistules durales)

- Des « microbleeds » visibles sur plusieurs coupes sur le trajet de faisceaux de substance blanche, notamment dans le tronc cérébral : listériose

MENU

Etiologies selon la localisation (1)

Profonds

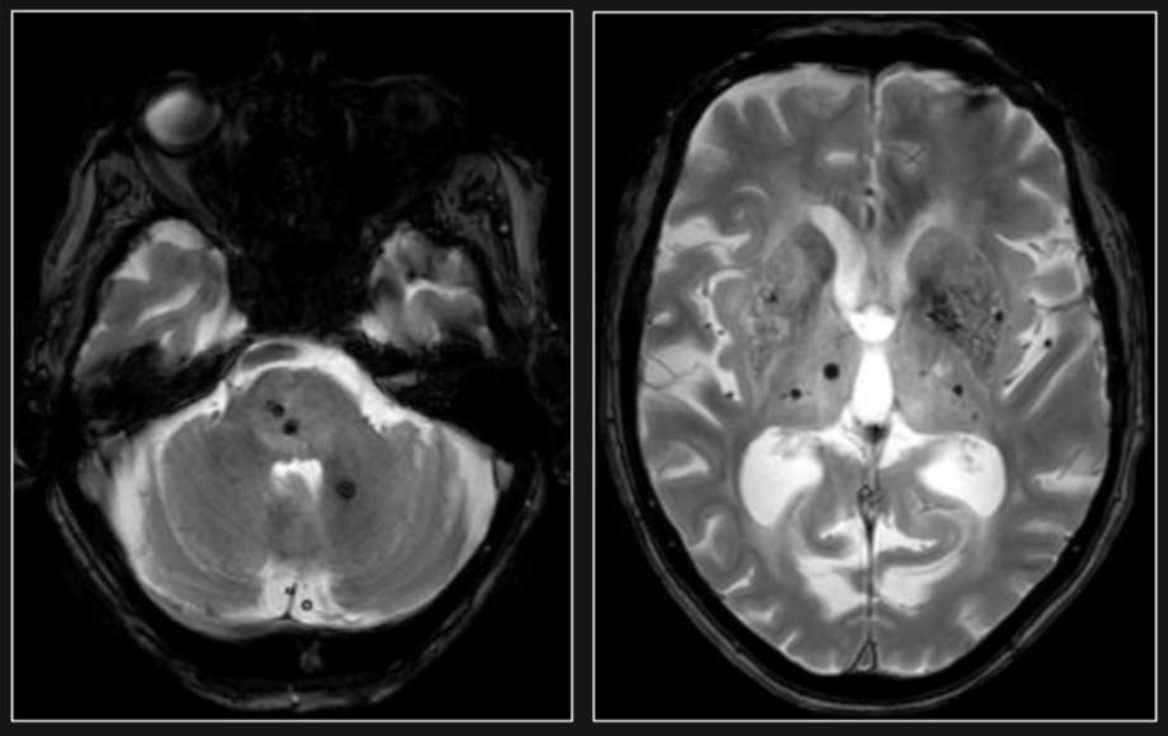

Hypertension artérielle

Chez le sujet jeune, non hypertendu : penser aux microangiopathies génétiques: CADASIL, Fabry

Superficiels

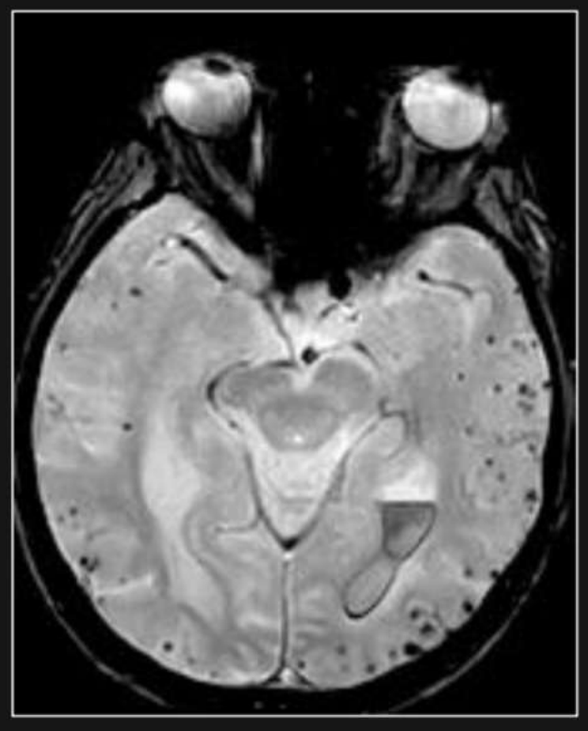

Superficiels diffus

Angiopathie amyloïde ; Alzheimer



Corticaux en colliers de perle

angiopathie amyloïde ; angiopathie amyloïde inflammatoire

Somm

MENU

Etiologies selon la localisation (2)

Territoire veineux	Territoire artériel	Dans les sillons, sur le trajet d'artères de petit calibre



Thrombophlébites cérébrales (surtout au stade chronique)

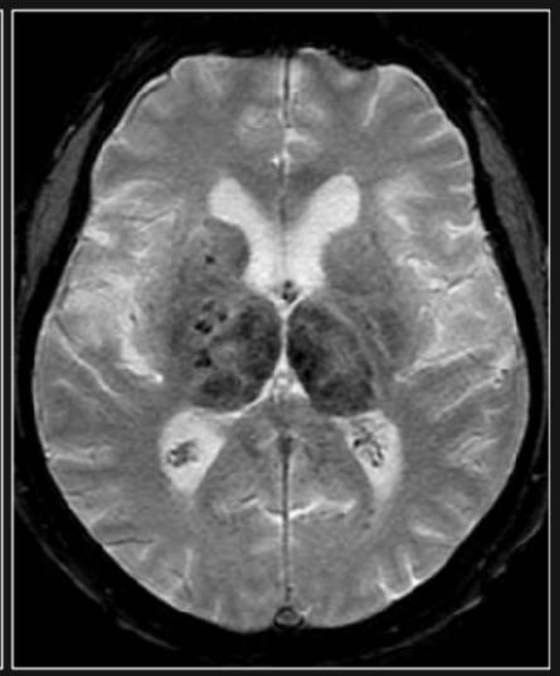

Certaines fistules durales avec drainage veineux à contre-courant (ici FAVD avec drainage à contre-courant dans le sinus droit)

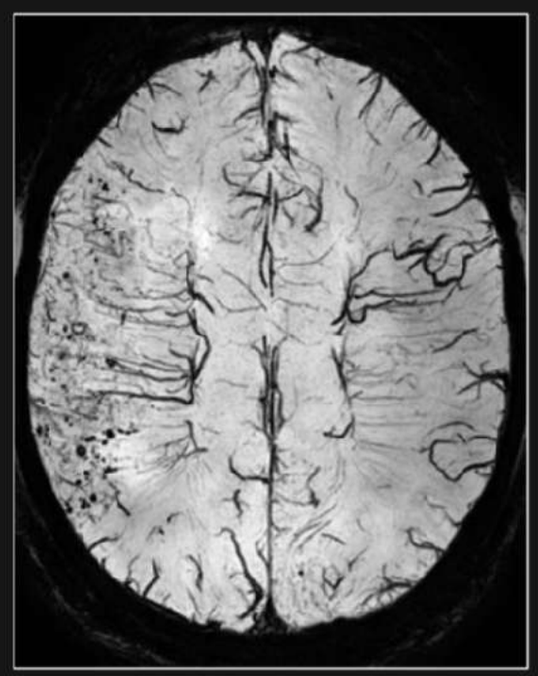

Certaines vascularites



Endocardites infectieuses

Etiologies selon la localisation (3)

Microbleeds mixtes (superficiels et profonds) : non spécifiques

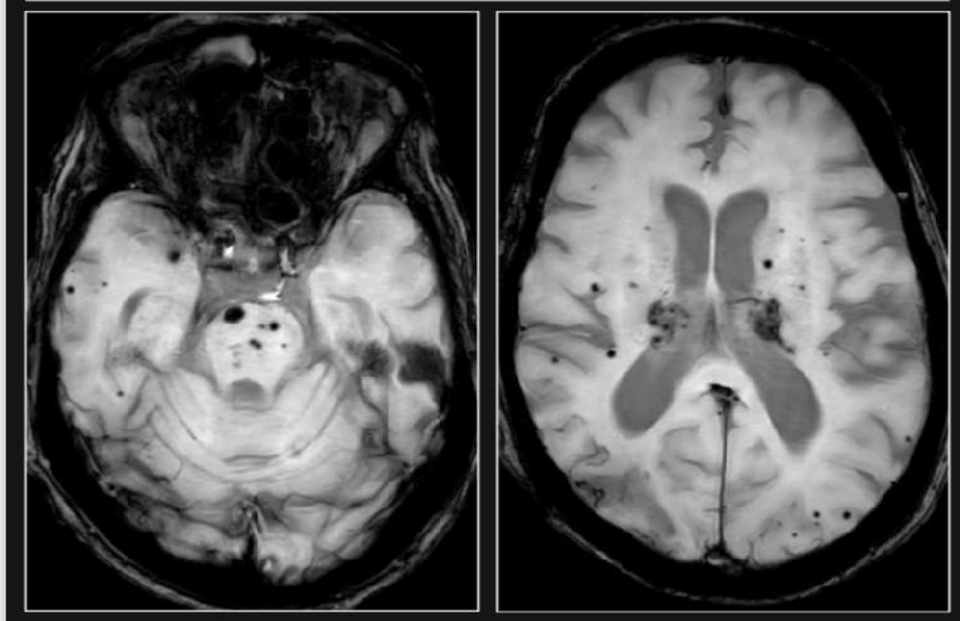

Nombreuses étiologies, surtout :
HTA
HTA + angiopathie amyloïde
Endocardites infectieuses
Post-radiques ; post CEC

Atteinte du corps calleux

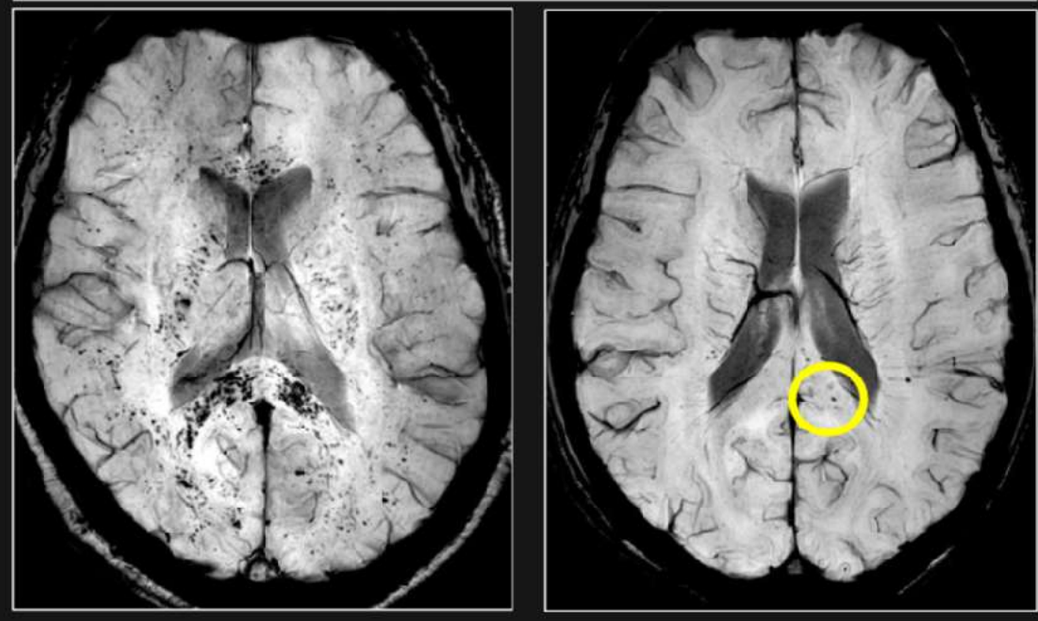

Covid intubé-ventilé et autres encéphalopathies de réanimation
Diagnostic différentiel : lésions axonales post-traumatiques

Syndrome de Susac
Microbleeds peu nombreux
Lésions associées de la substance blanche en « boules de neige »

Prédominant dans la substance blanche

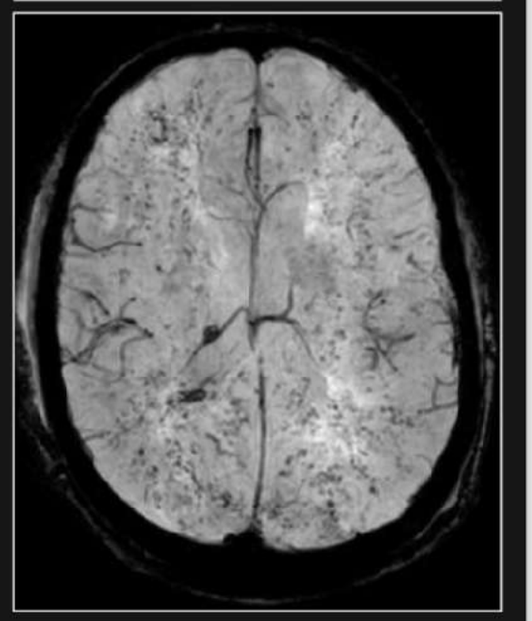

Embolie graisseuse post-traumatique
Microbleeds innombrables en SWI, très petits (peuvent être ratés en T2*)

Etiologie selon l'aspect des microbleeds

Microbleeds allongés, à la jonction cortex/SB, au niveau du corps calleux, des noyaux gris

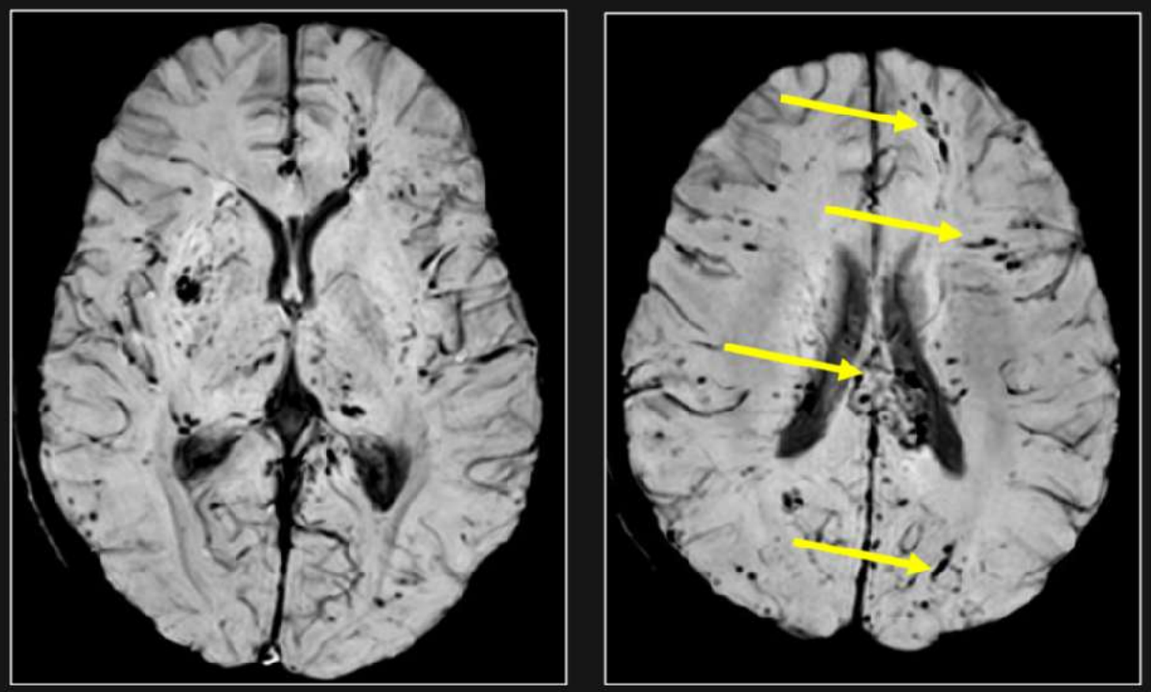

Lésions axonales diffuses post-traumatiques
(mais parfois les lésions axonales diffuses ont l'aspect de microbleeds banals)

Microbleeds avec halo en hypersignal

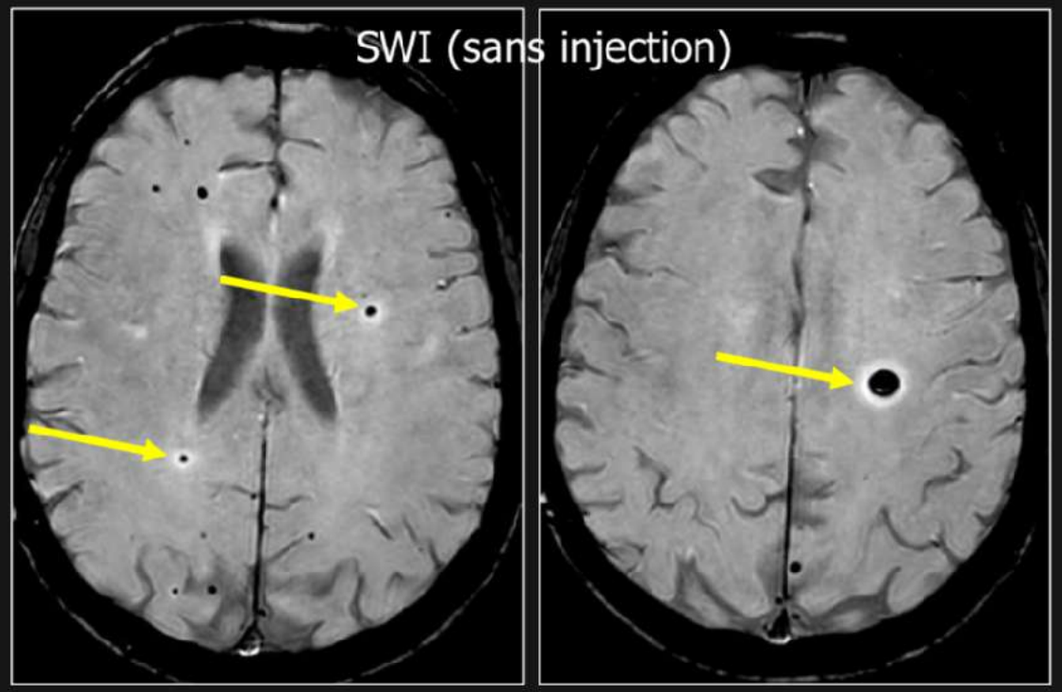

Endocardite infectieuse
Halo : pas fréquent,
la plupart des microbleeds des endocardites ont un aspect banal. Leur nombre et leur taille peuvent augmenter d'un jour à l'autre

Sommaire

MENU

Microangiopathies : HTA ou angiopathie amyloïde?

- HTA :
  - Microhémorragies profondes (NGC)
  - Microhémorragies du tronc cérébral ou de la partie « profonde » du cervelet
  - Hématomes des noyaux gris centraux
  - Hématomes cérébelleux profonds
  - Hématomes du tronc cérébral
  - Lacunes ischémiques profondes
  - Elargissement des ESV des noyaux gris
  - HTA mal équilibrée

- Angiopathie amyloïde :
  - Microhémorragies à prédominance périphérique (cortex, SB juxtacorticale)
  - Microhémorragies du cortex cérébelleux
  - Sidérose marginale
  - HSA de la convexité
  - Hématomes lobaires
  - Extension en doigts de gants des hématomes lobaires
  - Hématomes cérébelleux superficiels
  - Lacunes ischémiques lobaires
  - Elargissement des ESV prédominant au niveau des centres semi-ovales
  - APOE ε4 +

Homme de 51 ans, aphasie brutale. Scanner initial, IRM 6 mois après. Diagnostic ?

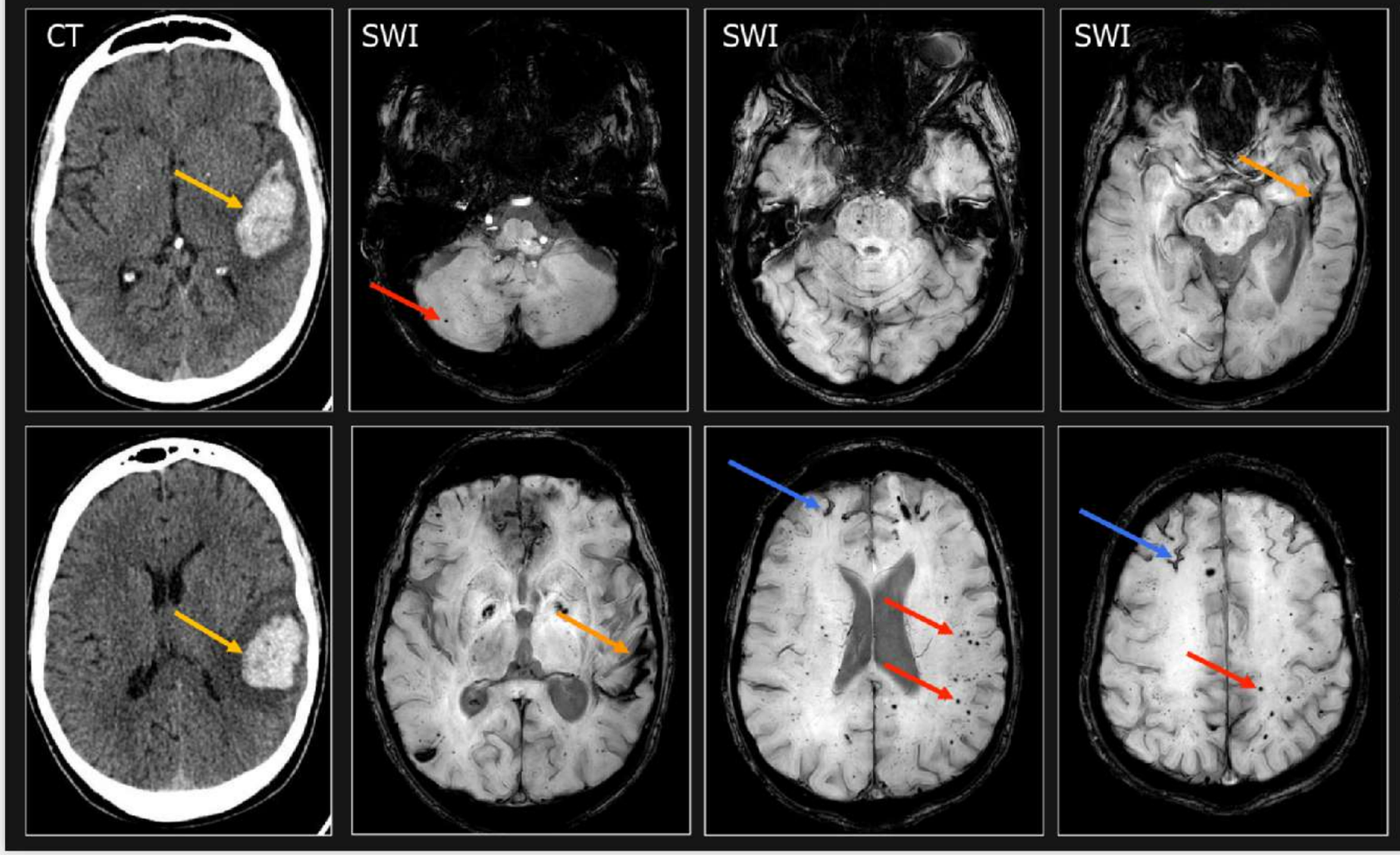

Scanner initial : Hématome lobaire aigu

IRM à distance : Cicatrice d'hématome

Sidérose corticale

Microbleeds de distribution surtout périphérique

Angiopathie amyloïde

Quelle est l'étiologie probable des microbleeds chez ces deux patients âgés hospitalisés pour AVC hémorragique?

Hématome profond, microbleeds profonds: hypertension artérielle

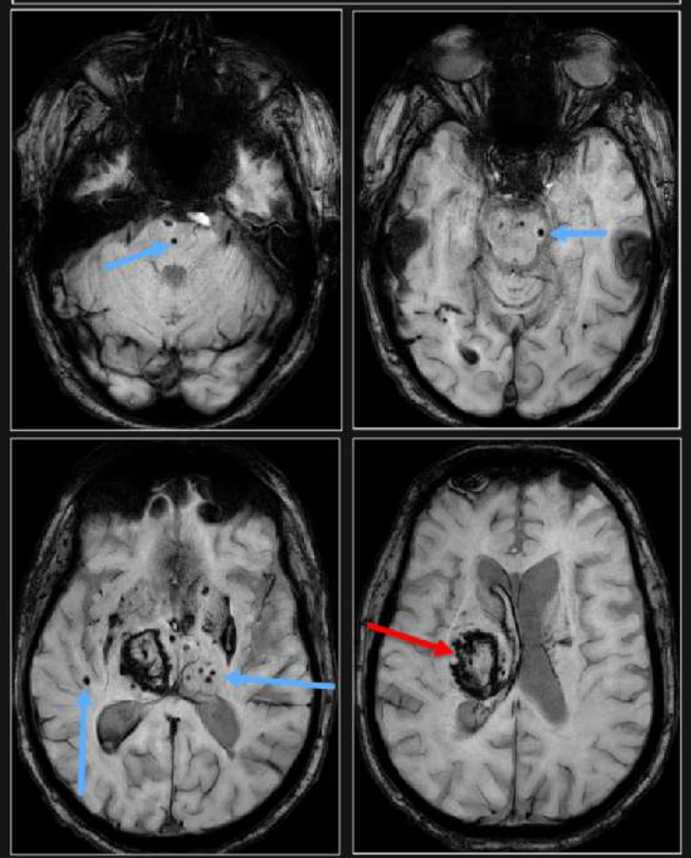

Hématome lobaire, microbleeds superficiels : angiopathie amyloïde

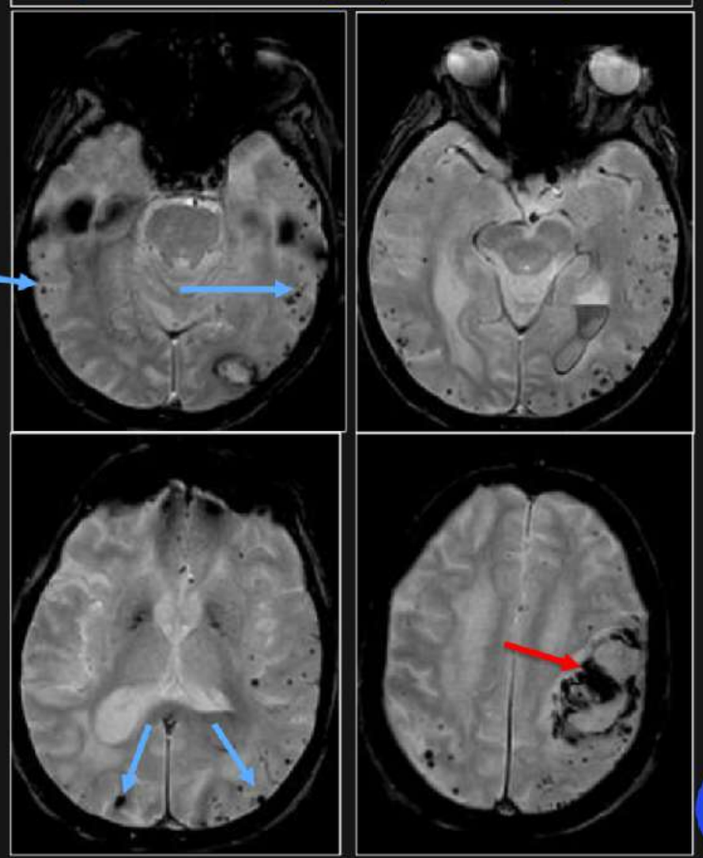

Sommaire

26 / 51

MENU

Angiopathie amyloïde: critères diagnostiques en IRM

Critères de Boston 2.0 (2022)

- Pré-requis :
  - Âge ≥ 50 ans
  - Présentation clinique compatible : hémorragie intra-cérébrale, AIT, troubles cognitifs ou démence
  - Absence d'hémorragie profonde, absence d'autre cause d'HSA de la convexité ou de sidérose corticale

- Critères IRM d'AA probable
  - ≥ 2 des critères suivants en T2*: hématome lobaire récent ou ancien, microbleeds périphériques, sidérose corticale, HSA de la convexité
  - Ou une lésion hémorragique lobaire + une anomalie évocatrice de la substance blanche (élargissement franc des espaces périvasculaires des centres semi-ovales, hypersignaux multifocaux de la SB)
  - et pas de lésion hémorragique profonde

- Critères IRM d'AA possible
  - 1 critère d'hémorragie lobaire ou 1 critère d'atteinte de la substance blanche

Les critères d'atteinte de la substance blanche sont:
- Dilatation sévère des EVR des centres semi-ovales : ≥ 20 espaces péri vasculaires sur un hémisphère
- Hypersignaux de la SB : ≥ 10 hypersignaux de la SB sous-corticale sur les deux hémisphère

Charidimou A et al., Lancet Neurol 2022

MENU

Homme de 59 ans. Installation brutale de céphalées et d'une hémianopsie latérale homonyme gauche

Quelle est l'étiologie la plus probable de cet hématome?

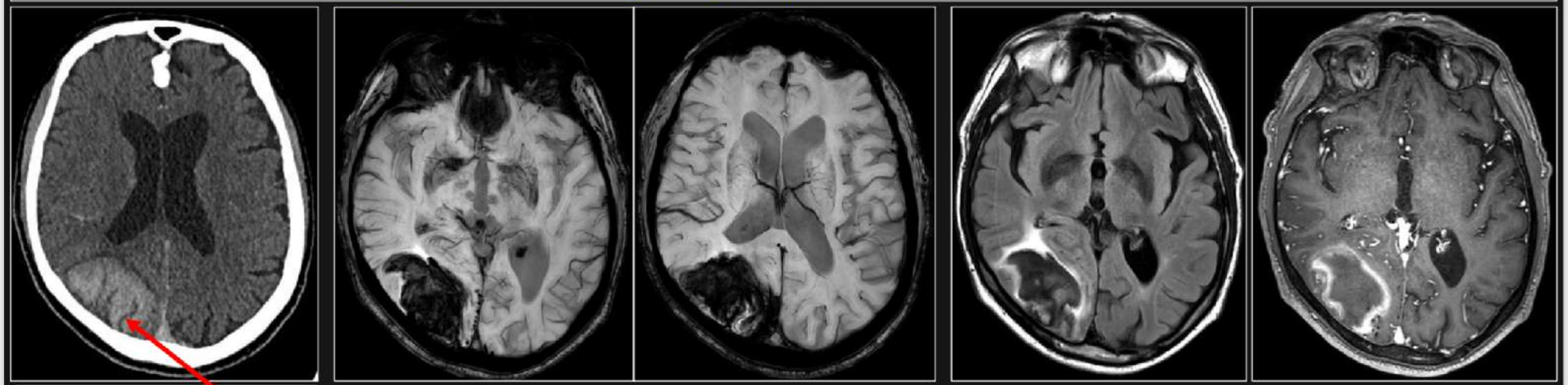

Présence d'un hématome lobaire occipital droit récent, aux contours irréguliers

Les sillons corticaux restent visibles en regard de l'hématome, c'est un argument en faveur d'une angiopathie amyloïde

Présence de multiples microbleeds corticaux très superficiels en « collier de perles », argument aussi en faveur d'une angiopathie amyloïde

Rodrigues MA et al., Lancet Neurol 2018; Koemans EA et al., Int J Stroke 2021

MENU

Homme de 42 ans, suspicion d'accident ischémique transitoire. Diagnostic ?

Chez le sujet jeune, la présence de microbleeds profonds est inhabituelle et doit faire rechercher une éventuelle microangiopathie génétique

Microbleeds profonds
Lacunes ischémiques récente et anciennes
La leucopathie sévère pour l'âge avec une atteinte des pôles temporaux et des capsules externes est évocatrice

CADASIL

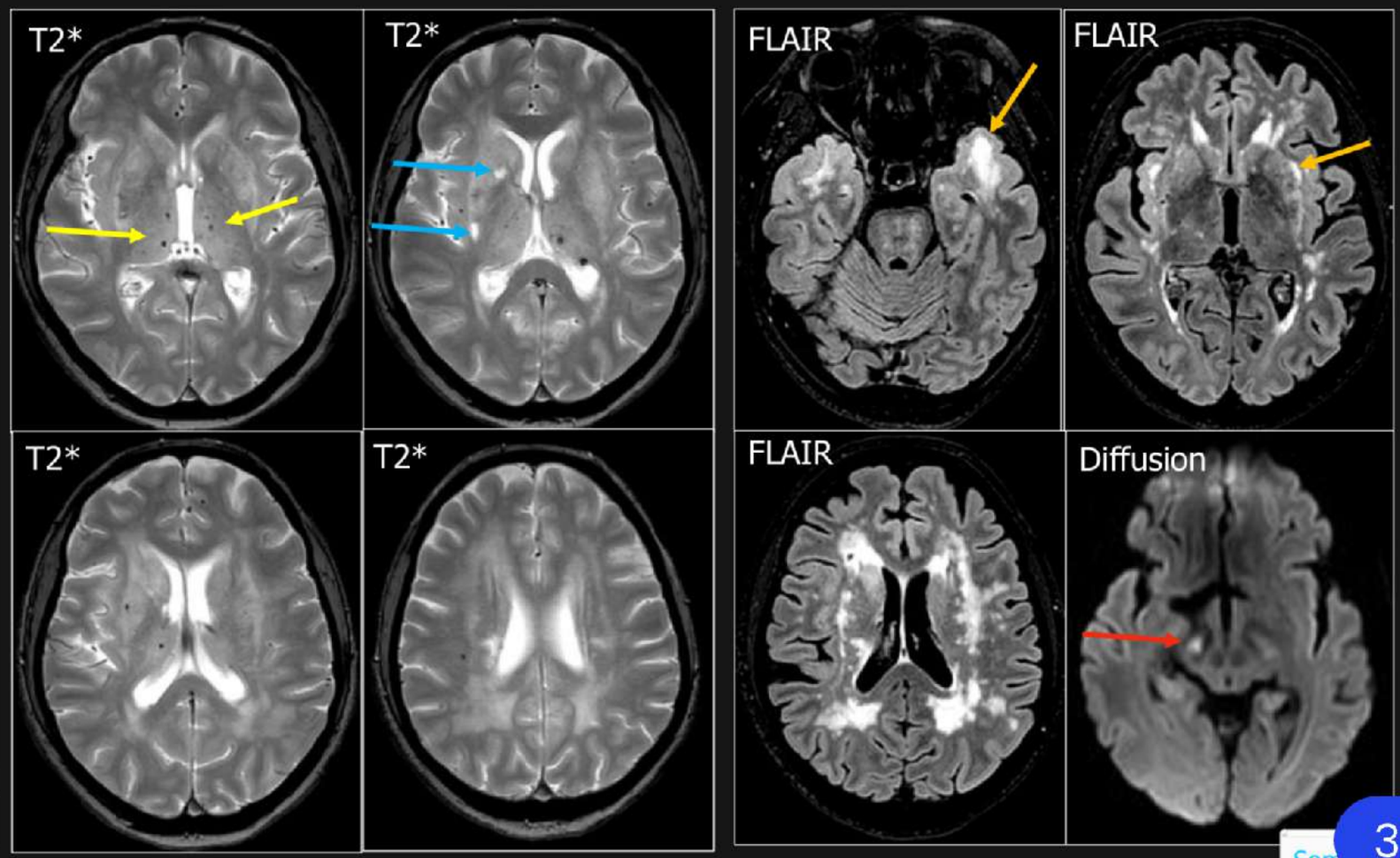

MENU

CADASIL

- Maladie génétique rare. Mutation gène NOTCH3. Hétérogénéité génétique avec présentation clinique et radiologique variable. Diagnostic par test biologique.
- Migraines avec aura. Troubles cognitifs. Troubles de l'humeur. Apathie
- Infarctus sous-corticaux: AIT, AVC ischémiques, lacunes
- Age moyen 49 ans. Pas d'HTA dans 80% des cas

IRM :

- Anomalies de la substance blanche précoces (dès 10-15 ans), constantes dès 35 ans
- Atteinte de la SB des capsules externes, des pôles temporaux: évocatrice, mais ni constante, ni spécifique
- Atteinte associée des noyaux gris
- Infarctus lacunaires
- Elargissement des espaces de Virchow-Robin des noyaux gris centraux
- Microbleeds (25-69%)
- Hématomes rares sauf si HTA associée
- En Asie atteinte moins fréquente des pôles temporaux, possibles sténoses artérielles intracrâniennes

Chabriat H et al., Lancet Neurol 2009; Zhu S et al., Curr Pain Headache Rep 2016

MENU

Homme de 85 ans, céphalées, syndrome confusionnel depuis quelques jours. Diagnostic ?

Larges plages en hypersignal FLAIR asymétriques de la substance blanche d'allure oedémateuse venant jusqu'au contact du cortex

Multiples microhémorragies punctiformes avec une topographie préférentielle corticale, en « collier de perles »

Angiopathie amyloïde inflammatoire

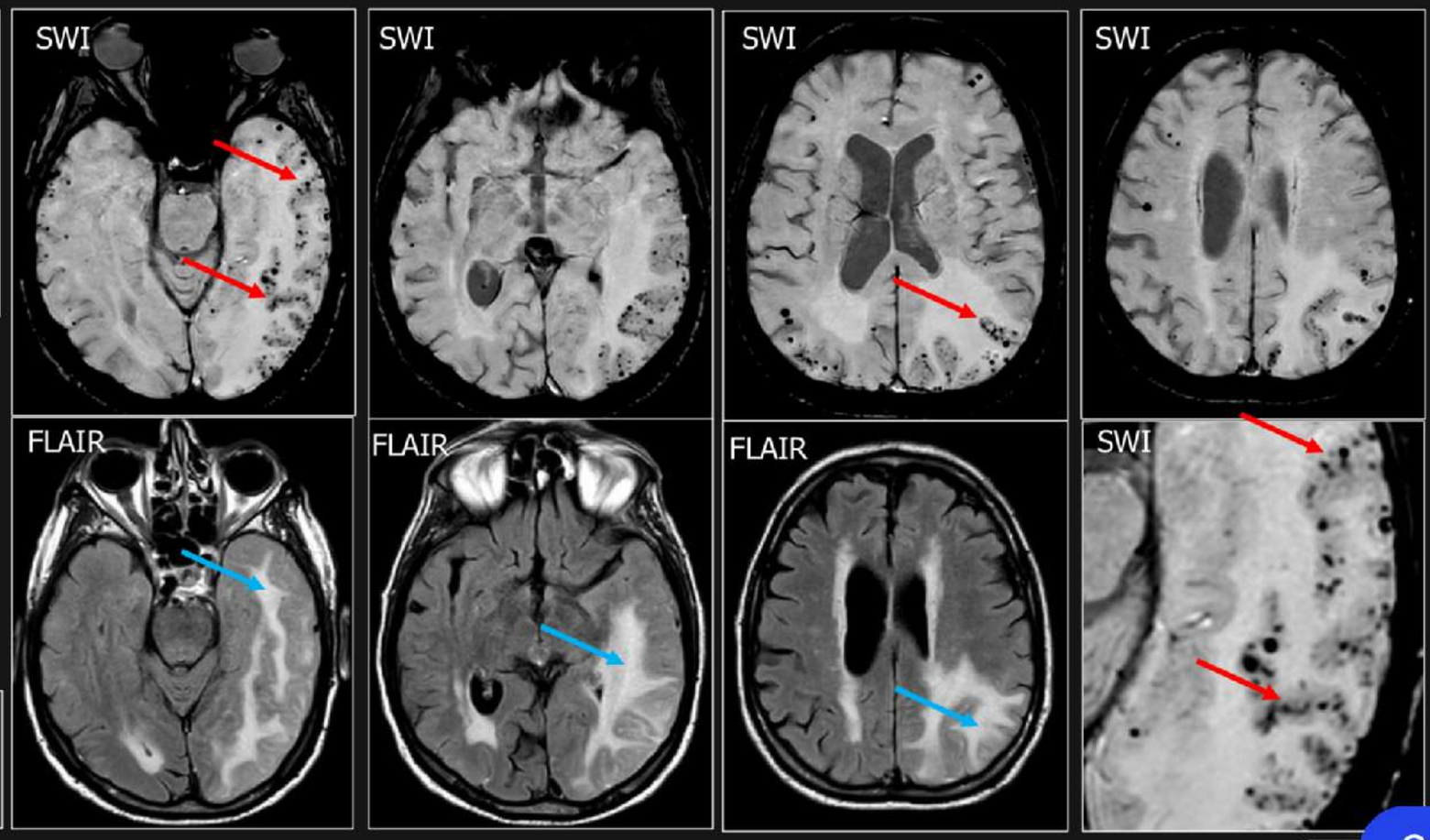

Auriel E et al., JAMA Neurol 2016; Ronsin S et al., Neurology 2016; Salvarani C et al., Medicine 2016

MENU

Homme de 68 ans, immunodéprimé (corticothérapie). Tableau rapidement progressif avec troubles digestifs hémiparésie droite, troubles de conscience. Diagnostic ?

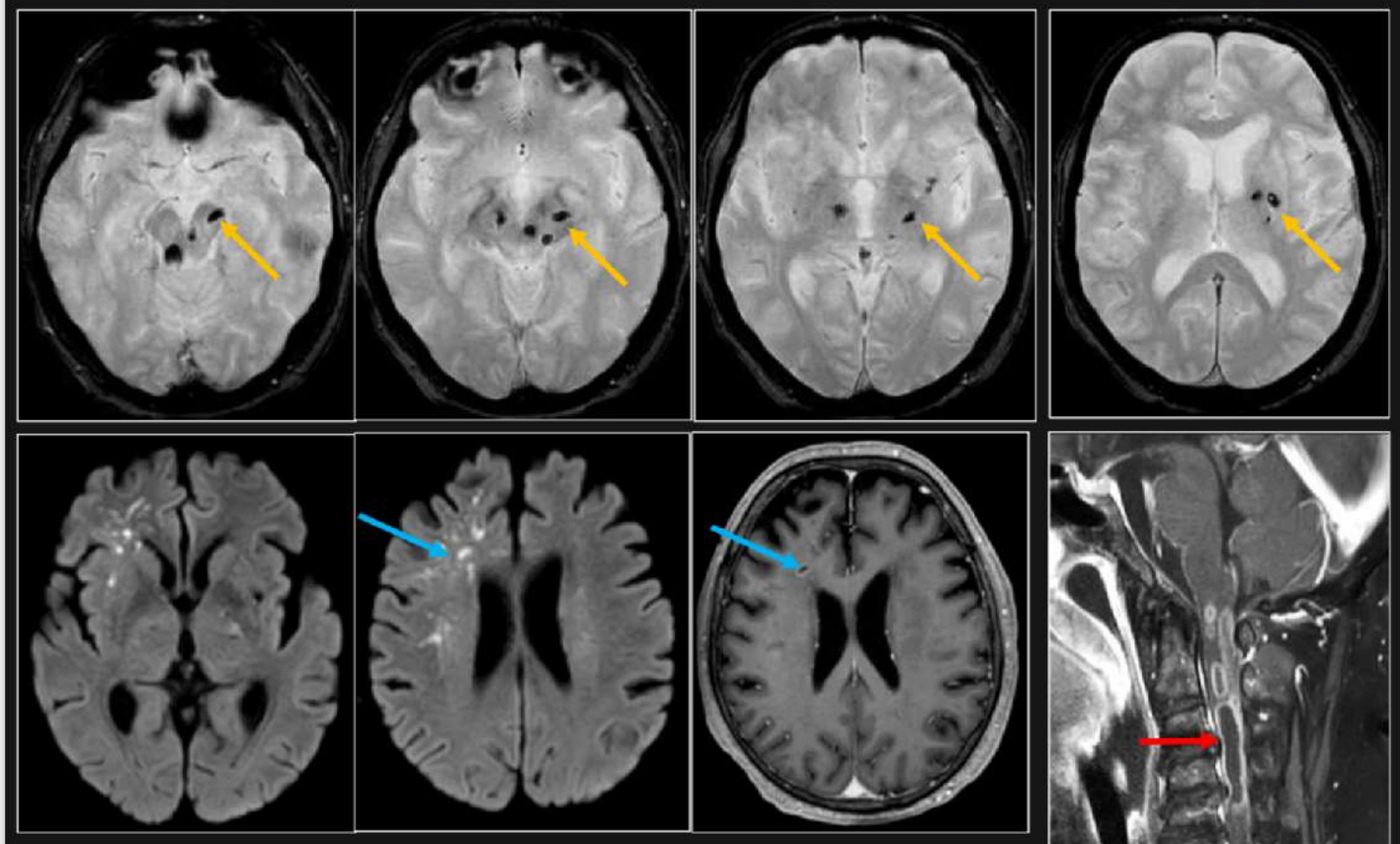

Lésions hémorragiques ressemblant à des microbleeds mais qui suivent le trajet de faisceaux de substance blanche

Microabcès de la SB

Abcès de la moelle cervicale

Listériose

Neuro-listériose

- Epidémiologie :
  - Infection d'origine alimentaire: Listeria monocytogenes, bactérie anaérobie, qui prolifère dans les aliments crus ou dans les plats préparés gardés au réfrigérateur
  - Favorisé par déficit immunitaire, grossesse, nouveaux-nés, personnes âgées

- Clinique : parfois précédée d'une gastro-entérite, possible invasion du SNC par l'intermédiaire du nerf X
  - Tableau neurologique souvent peu spécifique, qui fait méconnaître le diagnostic initialement
  - Syndrome méningé, fébrile ou non
  - Confusion, hémiparésie, ataxie, paralyxie des nerfs crâniens
  - Signes d'atteinte du tronc cérébral, troubles de conscience, coma, tétraparésie
  - PL : hypercellularité mixte (PNN et lymphocytes), glycorachie normale ou diminuée, hyperprotéinorachie

- Aspect en IRM :
  - Rhombencéphalite, abcès du tronc cérébral (pont, bulbe) ou de la moelle cervicale
  - Méningite
  - Vascularite, microbleeds, lésions ischémiques et hémorragiques
  - Progression des lésions le long des faisceaux de substance blanche

- C'est une urgence diagnostique et thérapeutique !
  - Traitement par ceftriaxone IV. Mortalité de 20 à 30% malgré le traitement. Séquelles fréquentes

Charlier C et al., Clin Inf Dis 2018; Bojanowski MW et al., J Neurosurg 2015

MENU

F 51 ans, céphalées, hypoacousie brutale, troubles visuels
Diagnostic ?

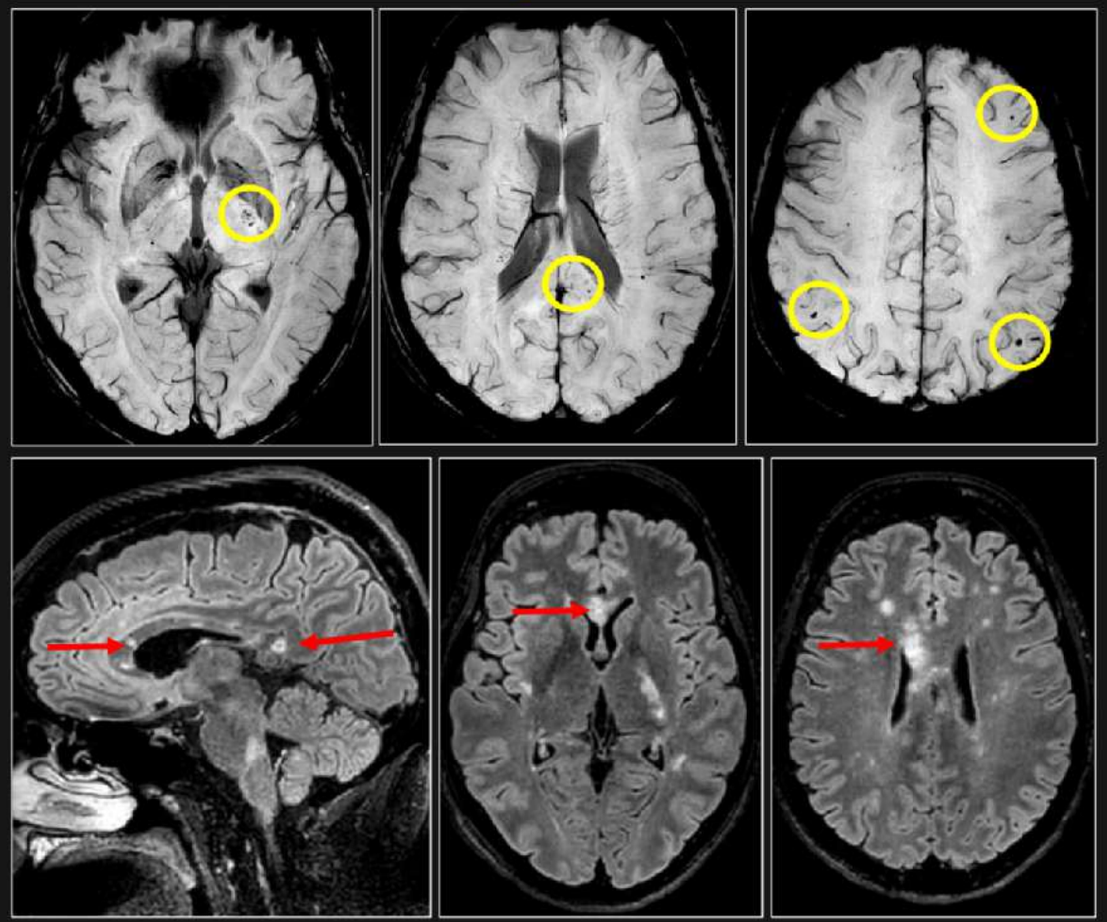

Syndrome de Susac

- Artérite auto-immune des petits vaisseaux intracrâniens (cerveau, rétine, oreille interne)
- Rare. Prédominance féminine
- Triade clinique (souvent incomplète au début) : signes d'encéphalopathie, troubles visuels, hypoacousie
- Occlusion de branches de l'artère centrale de la rétine à l'angiographie rétinienne à la fluorescéine
- PL : souvent normale (exclut alors la SEP), mais possibles bandes oligoclonales
- IRM :
  - Petites lésions en hypersignal FLAIR de la substance blanche +/- SG
  - Atteinte fréquente du corps calleux souvent disproportionnée par rapport à la charge lésionnelle globale
  - Microinfarctus parfois linéaires
  - Microbleeds du corps calleux, de la SB périphérique, des capsules internes
  - Habituellement pas de lésion médullaire

Dörr J et al., Nat Rev Neurol 2013; Kleffner I et al., JNNP 2016; Marrodan M et al., Brain 2022

MENU

Homme de 75 ans. Céphalées, troubles cognitifs. Diagnostic ?

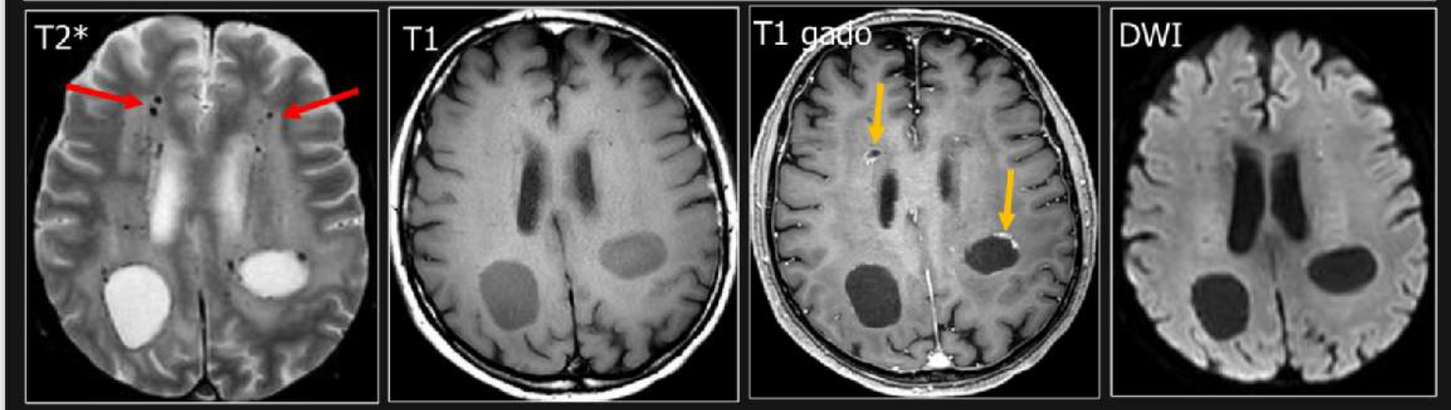

Multiples lésions kystiques intra-axiales rehaussées en périphérie après injection

Leucopathie sévère

Nombreuses microhémorragies ou calcifications en T2*

Leucoencéphalopathie avec kystes et calcifications

Maladie métabolique héréditaire qui se manifeste chez l'adulte
Clinique variable, parfois asymptomatique

Microangiopathie par mutation SNORD 118

Rechercher des calcifications au scanner

Osman O et al., Rev Neurol 2020; Crow YJ et al., Am J Med Genet A 2021

MENU

12 - VASCULAIRE

5- CADASIL

MENU

CADASIL

MENU

AVC DU SUJET JEUNE / AVEC MIGRAINES puis DEFICIT COGNITIF
LEUCOARAIOSE CAPSULE EXTERNE + POLE TEMP ANT BILAT + MICROBLEEDS

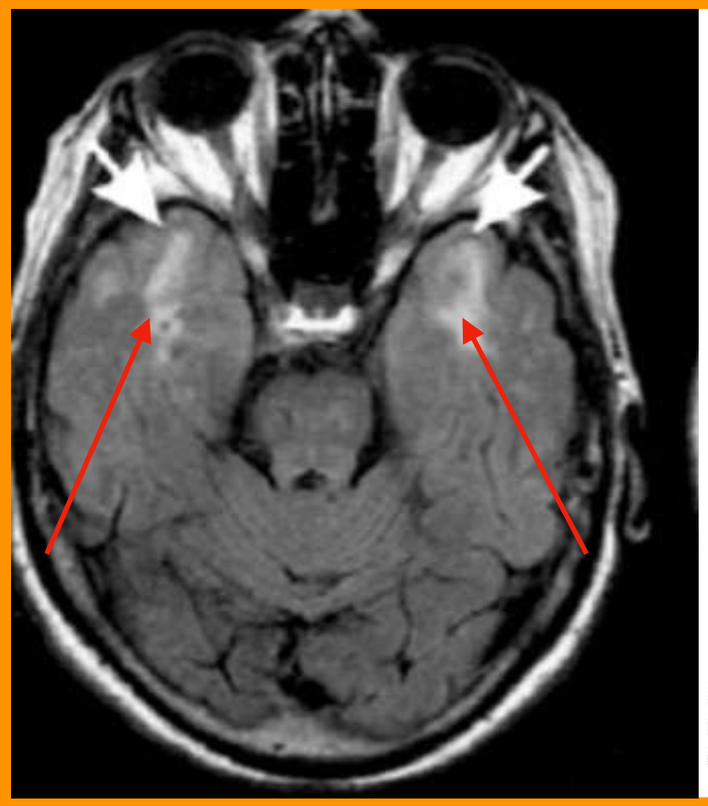

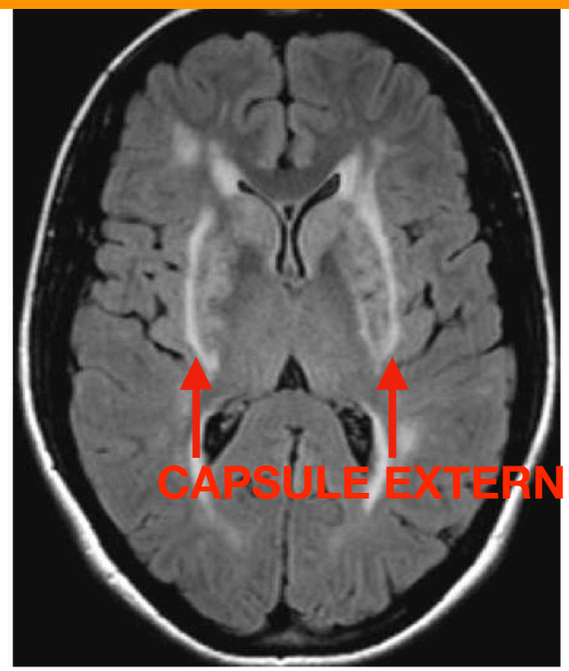

Figure 11. IRM, séquence FLAIR *(fluid attenuation inversion recovery)*. Hypersignaux diffus de la substance blanche prédominant au niveau de la capsule externe, très évocateurs de CADASIL.

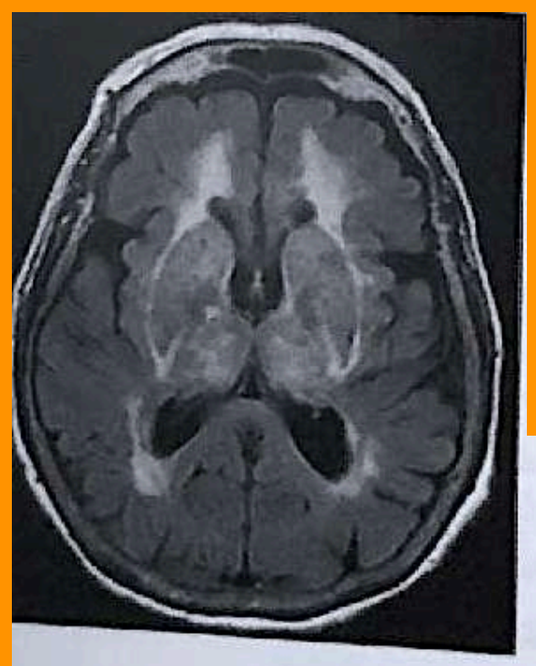

Figure 3 : Séquence FLAIR. Hypersignal de la substance blanche périventriculaire, des noyaux de la base, des thalami et de la capsule externe. Infarctus lacunaires.



CADASIL

- AD
- Lésions des petites artères cérébrales
- Cliniques: migraines +/- aura,
  AVC après 30 ans, sd extra-pyr, pseudo-bulbaire, démence sous-corticale
  ou tableau d'encéphalopathie
- Mutation du gène Notch 3, chrom. 19
- Pas de traitement spécifique

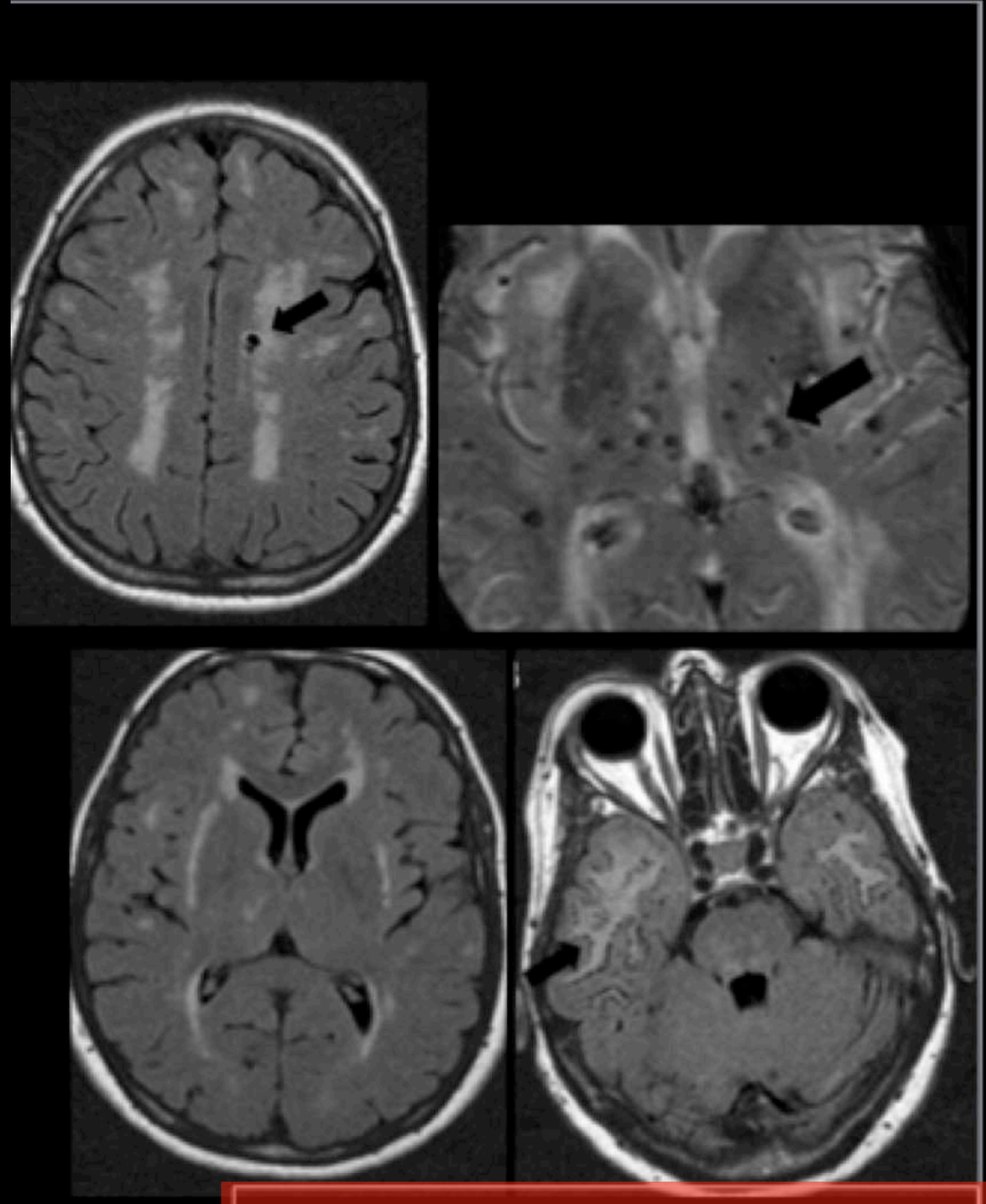

- Leucoencéphalopathie
- Infarctus sous-corticaux
- Sites évocateurs
  - capsule externe
  - temporo-polaire
- Microbleeds (70%)

HYPER T2 TEMPORAL ANTERIEUR
HYPERT2 CAPSULE EXTERNE EN ( )

MENU

CADASIL

AVC DU SUJET JEUNE / AVEC MIGRAINES puis DEFICIT COGNITIF
LEUCOARAIOSE CAPSULE EXTERNE + POLE TEMP ANT BILAT + MICROBLEEDS

CADASIL *(Cerebral Autosomal Dominant Arteriopathy with Subcortical Infarcts and Leukoencephalopathy)*

Mots-clés Migraines - Microangiopathie - Prédominance antérieure des lésions - AVC ischémique du sujet jeune - ATCD familiaux

Aspects généraux

Définition

Le CADASIL est une artériopathie héréditaire de l'adulte, affectant principalement le cerveau et liée à des mutations du gène NOTCH 3 sur le chromosome 19. Il s'agit de la plus fréquente des microangiopathies cérébrales familiales. L'affection est autosomique dominante, à pénétrance complète, mais des mutations de novo sont possibles [1, 2].

Pathogénie

L'artériopathie se traduit par un épaississement concentrique de la paroi des artérioles cérébrales du fait de la présence d'un matériel granulaire éosinophile au sein de la média.

Clinique

L'histoire clinique débute habituellement chez l'adulte jeune (3ème - 4ème décennies) par des migraines avec aura. Celles-ci présentent les caractéristiques suivantes : un début plus tardif que dans la population générale, une aura prolongée, parfois une migraine hémiplégique, une tendance à diminuer en intensité et en fréquence après la survenue du premier accident vasculaire. Des troubles thymiques peuvent être inauguraux : épisodes dépressifs ou mélancoliques pouvant alterner avec des accès maniaques. Des accidents vasculaires, principalement ischémiques, surviennent un peu plus tardivement entre 40 et 50 ans. Un syndrome démentiel apparait en général après l'âge de 60 ans.

Critères diagnostiques

Le diagnostic repose sur les paramètres suivants :

- cliniques : crises de migraines, troubles thymiques, accidents vasculaires cérébraux en l'absence de facteurs de risque habituels, troubles cognitifs allant jusqu'à la démence.
- familiaux : notions d'antécédents vasculaires et /ou troubles cognitifs à un âge précoce chez d'autres membres de la famille ;
- radiologiques : anomalies de signal en IRM dès l'âge de 35 ans ;
- génétiques : détection des mutations du gène NOTCH 3,
- parfois biopsie cutanée avec étude de la paroi vasculaire.

Imagerie

Comprendre l'imagerie

L'atteinte des cellules musculaires lisses des petites artères cérébrales altère une de leurs fonctions principales, réduire les pressions et le débit artériels pour protéger le lit capillaire, site de nutrition/oxygénation des tissus. A un stade préclinique, apparait une réduction du lit capillaire avec hypoperfusion et atrophie tissulaire. Les lésions touchent préférentiellement les territoires vasculaires antérieurs. A un stade plus avancé, les perturbations hémodynamiques peuvent induire des foyers de nécrose (lacunes), même en l'absence de sténose artérielle [3]. Avec l'âge, la réduction systémique de la capacité des grosses artères à amortir les pulsations artérielles aggrave encore le dysfonctionnement hémodynamique : l'aspect devient proche de celui de la microangiopathie liée à l'artériolosclérose, avec une atteinte marquée des territoires profonds.

Scanner

Moins sensible que l'IRM, il peut montrer des lésions hypodenses sous-corticales et des noyaux gris centraux, sans rehaussement après injection de produit de contraste.

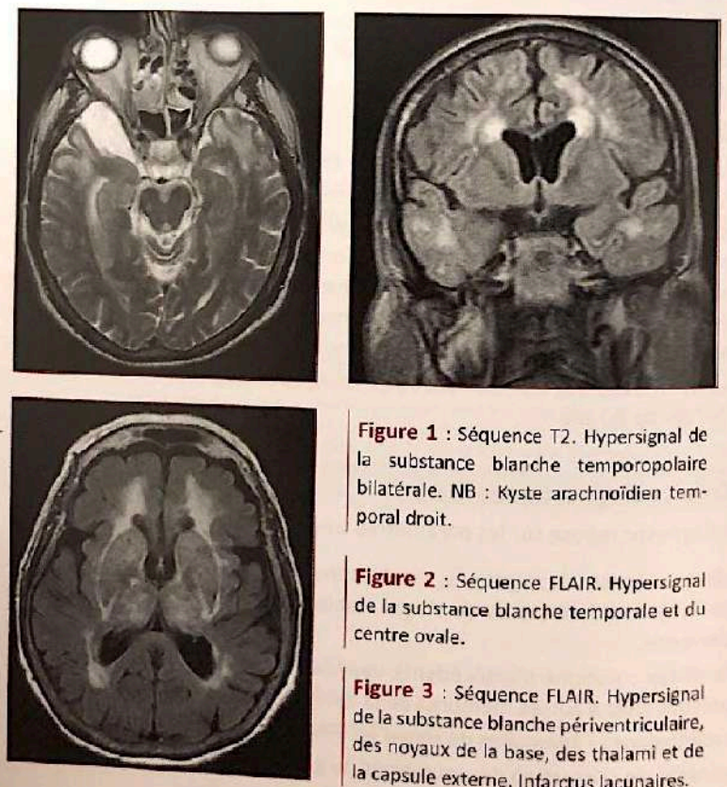

Figure 1 : Séquence T2. Hypersignal de la substance blanche temporopolaire bilatérale. NB : Kyste arachnoïdien temporal droit.

Figure 2 : Séquence FLAIR. Hypersignal de la substance blanche temporale et du centre ovale.

Figure 3 : Séquence FLAIR. Hypersignal de la substance blanche périventriculaire, des noyaux de la base, des thalami et de la capsule externe. Infarctus lacunaires.

IRM

Un élargissement des espaces périvasculaires de la région sous-corticale peut être visible avant 30 ans. Il atteint électivement les régions temporales (en particulier temporopolaires) et frontales. Secondairement, des espaces périvasculaires élargis sont observés dans le centre semi-ovale et les noyaux gris centraux.

Au cours de la troisième décennie, les anomalies sont limitées à la substance blanche supratentorielle ; l'atteinte préférentielle temporopolaire est caractéristique mais inconstante et non pathognomonique. Les hypersignaux en T2 et FLAIR s'étendent ensuite progressivement. Ils sont de sévérité moindre dans les régions occipitales, les noyaux gris centraux et les thalami, le corps calleux et le tronc cérébral. L'atteinte de la capsule externe est importante pour différencier cette leucopathie de celle de la sclérose en plaques [4]. **CC (40%) atteinte évoluée**

Les infarctus lacunaires et les microsaignements apparaissent vers 30 ans, leur nombre augmente avec l'âge (fréquence de l'ordre de 75% entre 30 et 40 ans). Ils atteignent la substance blanche sous-corticale, les noyaux gris centraux, le thalamus et le tronc cérébral. Le cortex est classiquement épargné mais une étude en IRM 7 Tesla a montré l'existence d'infarctus intracorticaux [5]. Les infarctus non lacunaires sont rares. Les hématomes intracérébraux seraient présents chez ¼ des patients symptomatiques [6].

L'atrophie cérébrale est précoce et atteint préférentiellement les régions antérieures, particulièrement temporales.

L'imagerie en tenseur de diffusion révèle des altérations microstructurales dans la substance blanche en apparence normale sur les séquences conventionnelles : augmentation de la diffusivité et perte d'anisotropie [7]. Ces anomalies, qui pourraient traduire l'existence de phénomènes dégénératifs survenant à distance des lésions ischémiques, semblent être prédictives d'une progression de la maladie.

Diagnostics différentiels

Cf. Hypersignaux T2/FLAIR en plage de la substance blanche.

Traitement

Il est symptomatique ; il n'y pas de traitement d'efficacité prouvée du CADASIL.

MENU

IRM

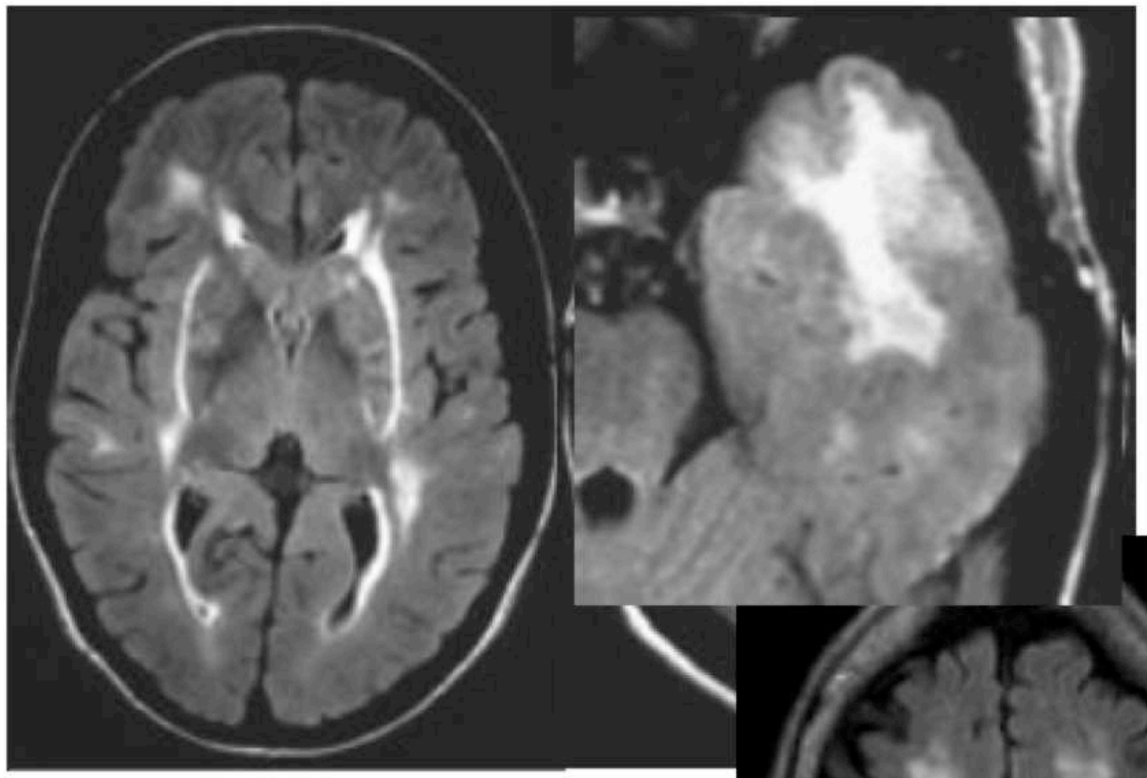

- Leucoencéphalopathie
  - Périventriculaire
  - Pôles temporaux ant. (90%)
  - Capsules externes
  - Corps Calleux **CC (40%) atteinte évoluée**
- Lacunes multiples: NG, centro-pontiques
- Microbleeds tardifs

VR

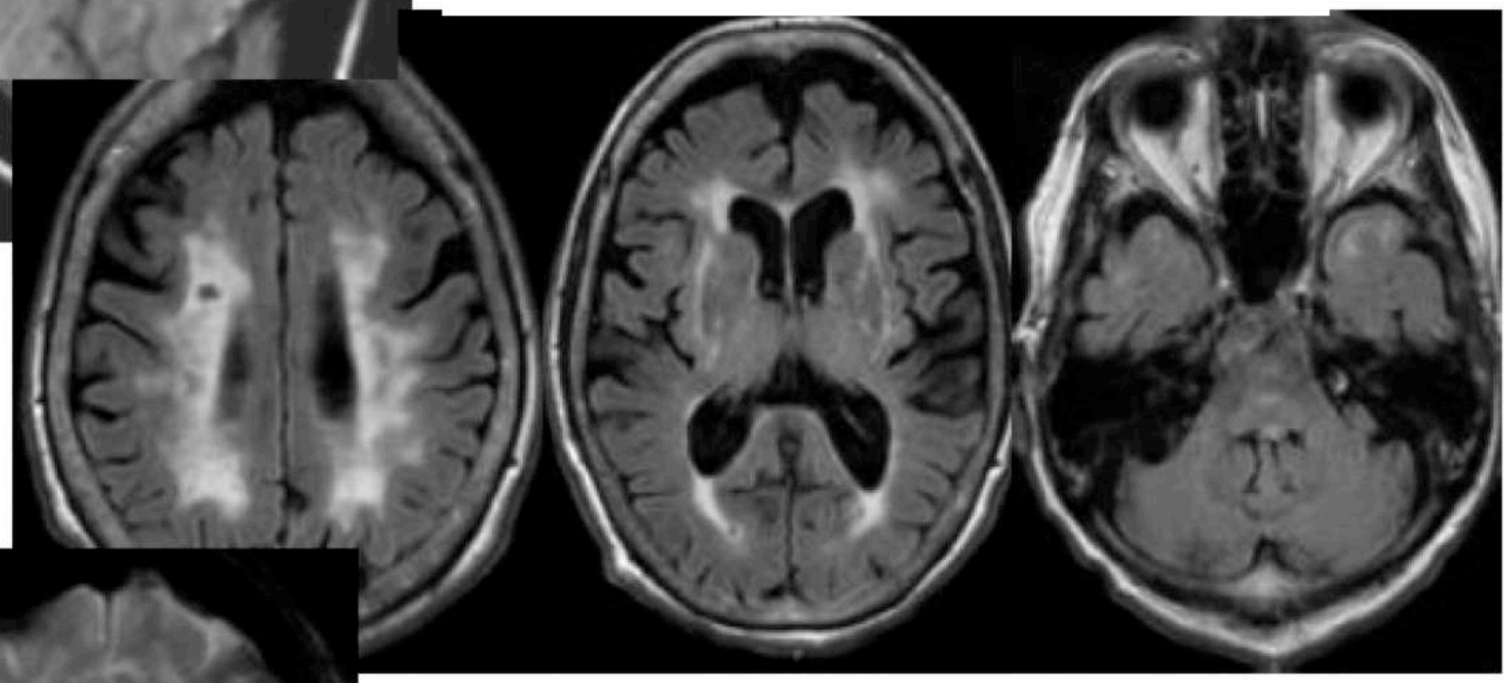

Lacunes

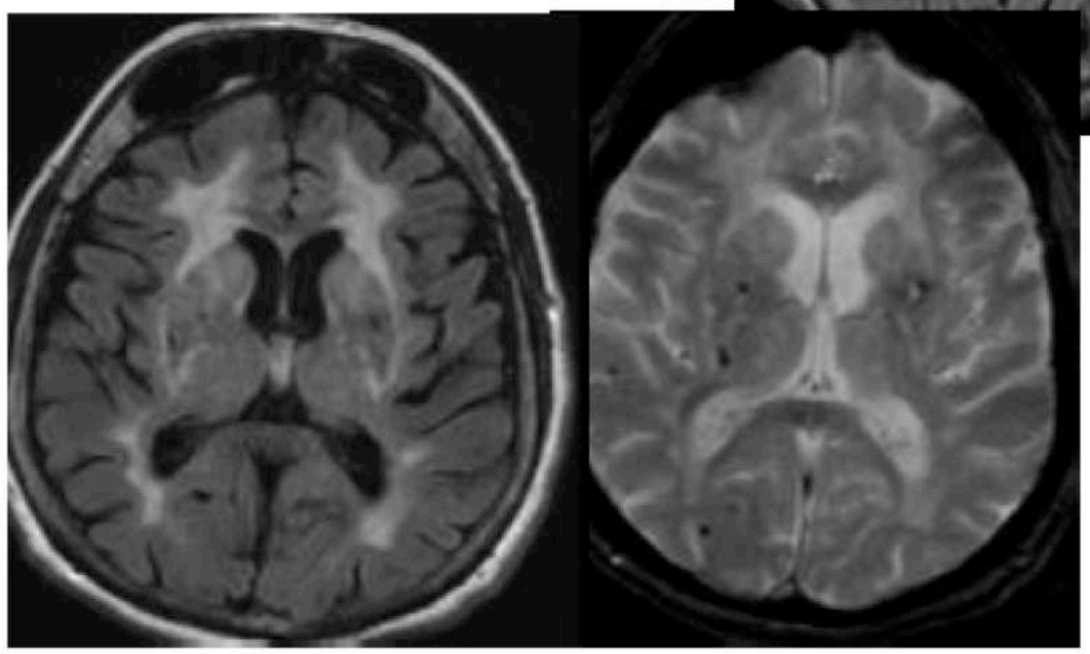

Microbleeds
↗ avec l' âge

MENU

12 - VASCULAIRE

3 - AVC HÉMORRAGIQUE

HÉMATOME

HSA

MENU

HEMATOME

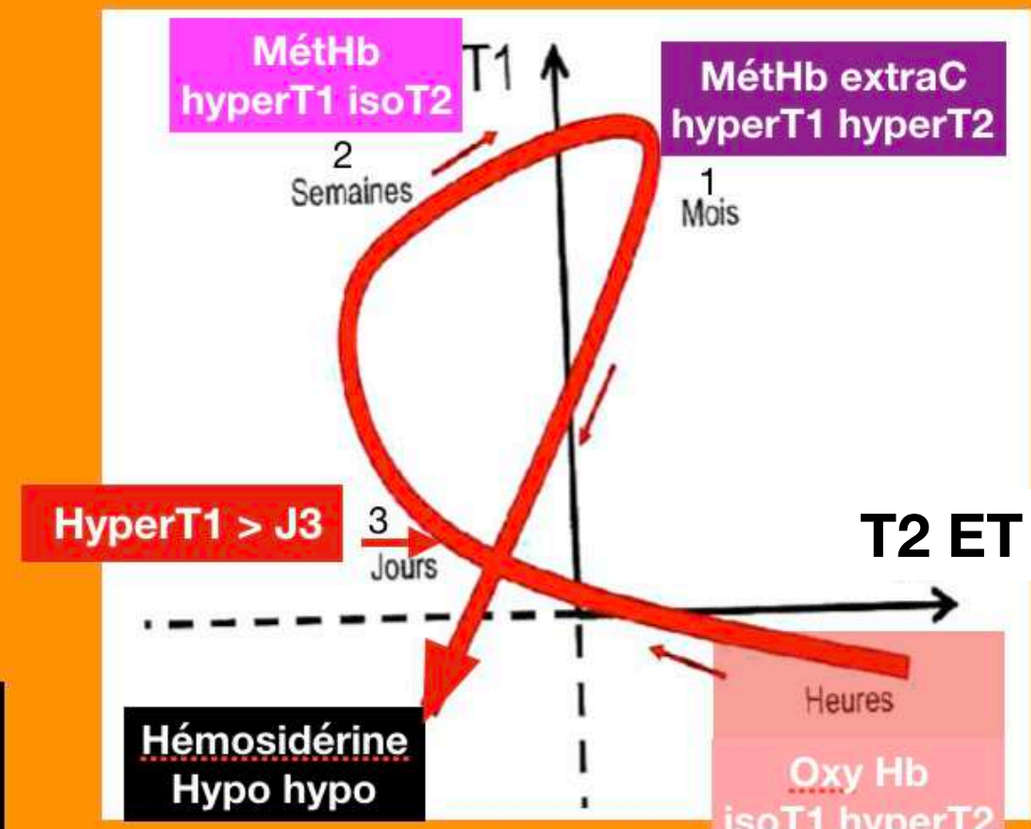

MENU

Si pas hyperT1 -> hématome < 3j

<24h	suraigu	oxyHb	iso
qqh-qqj	aigu	déoxHb	iso
3-7j	subaigu précoce	métHb intraC	hyper
>7j	subaigu tardif	métHb extraC	hyper
>1 mois	chronique	hémosidérine	hypo

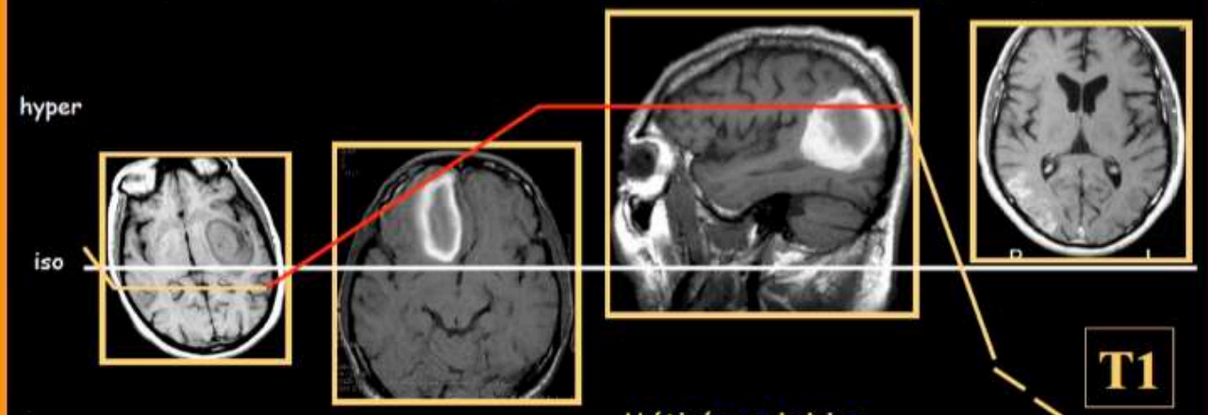

Méthémoglobine
= sang entre J 3 et J 30

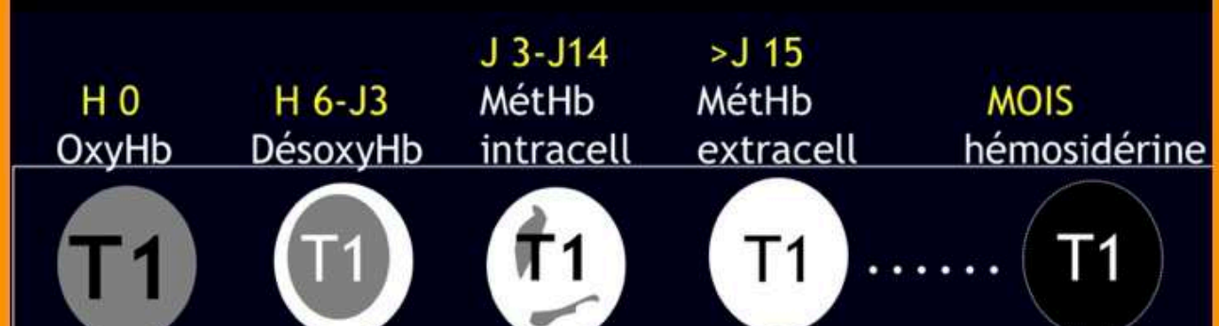

T2*

Quel est l' aspect du sang en T2* ?

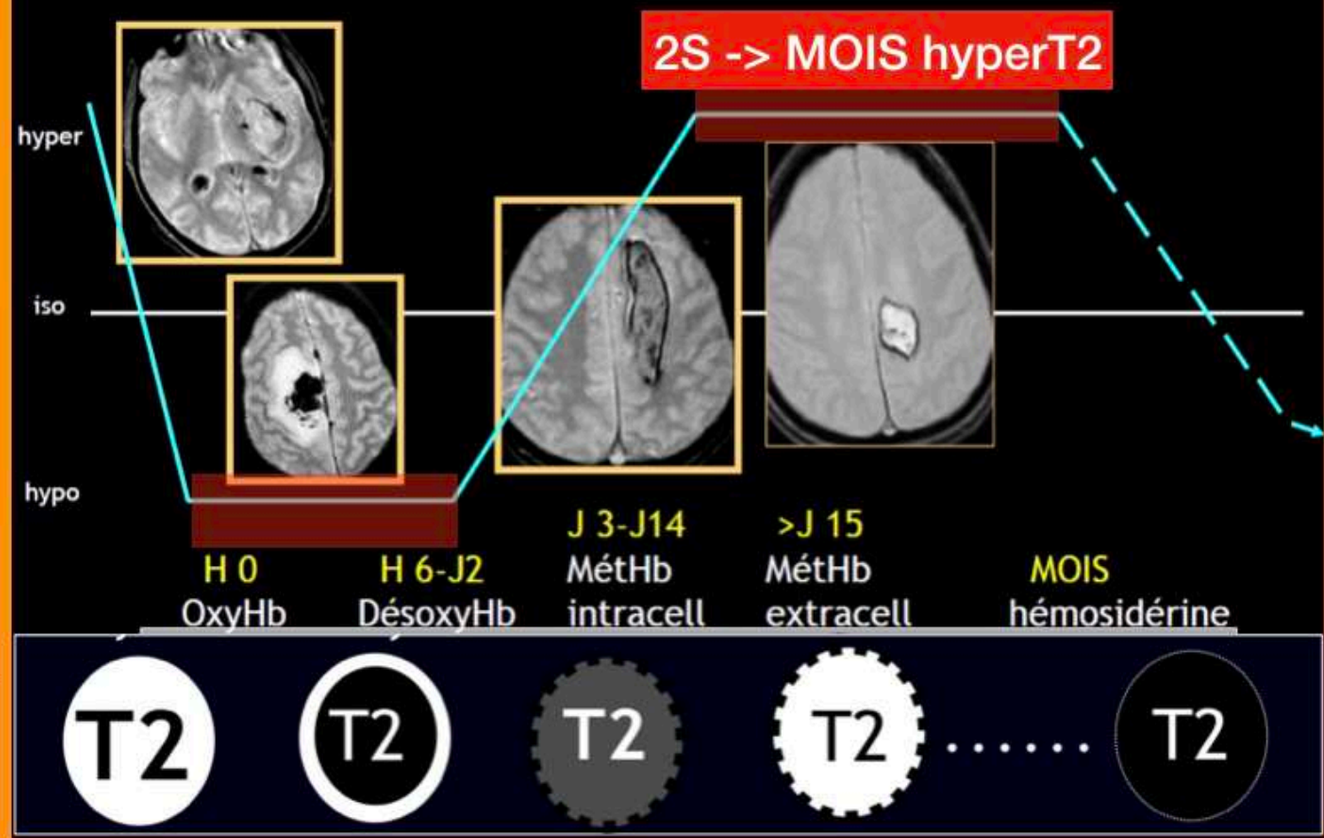

ICONO AGE HEMATOME

Séquence	Aigu (< 24 h)	Subaigu (4–8 jours)	Tardif (1–qq sem)	Chronique
T1			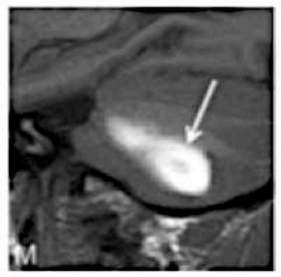	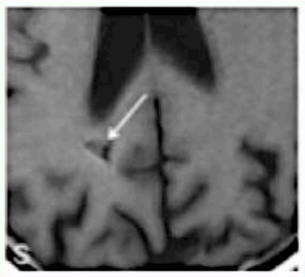
T2				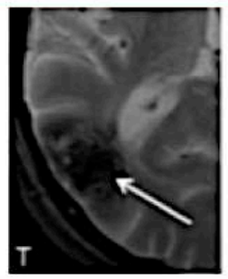
T2* SWI		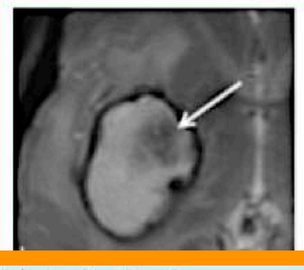	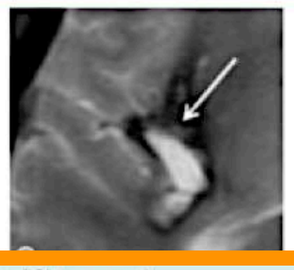	

Séquence	Aigu (< 24 h)	Subaigu (4–8 jours)	Tardif (1–qq sem)	Chronique
FLAIR				
B1000	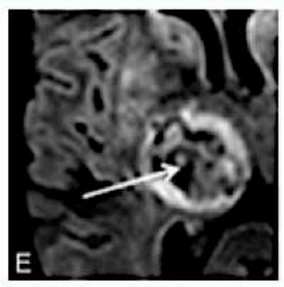	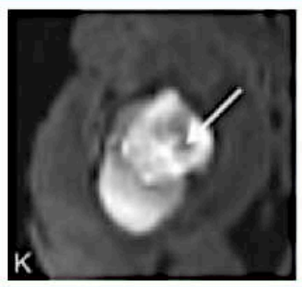	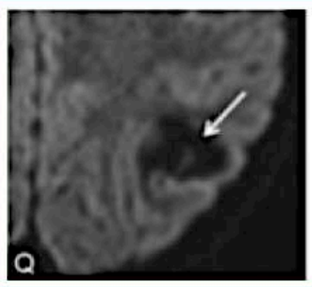	
ADC		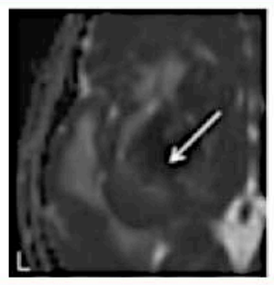	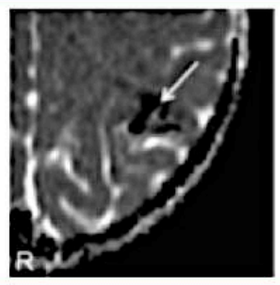	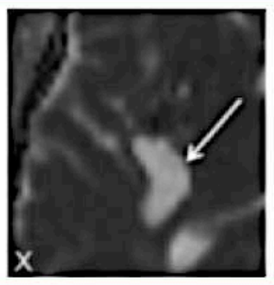

MENU

UN EXEMPLE D'HÉMATOME SUB AIGUE

Hématome intracrânien subaigu

Stades	Hb	IRM				
		Scanner	SE T1	SE T2/Flair	T2*	Diffusion
Hyperaigu (0-3 h)	OxyHb	Iso/hyper	Iso	Hyper	Couronne hypo	Hyper
Aigu (4 h-3 j)	DésoxyHb	Hyper	Iso	Centre hypo Couronne hyper	Hypo franc	Hypo Couronne hyper
Subaigu (4 j-7 j)	MetHb Intra	Hyper/iso	Centre iso Couronne hyper	Hypo	Hypo franc	Hypo Couronne hyper
Subaigu (1 s-4 s)	MetHb Extra	Iso/hypo	Hyper Homogène	Hyper	Couronne hypo	Hyper
Chronique (> 1 mois)	Hémo	Hypo	Hypo/Iso/hyper	Hypo/iso/hyper	Couronne hypo	Hypo

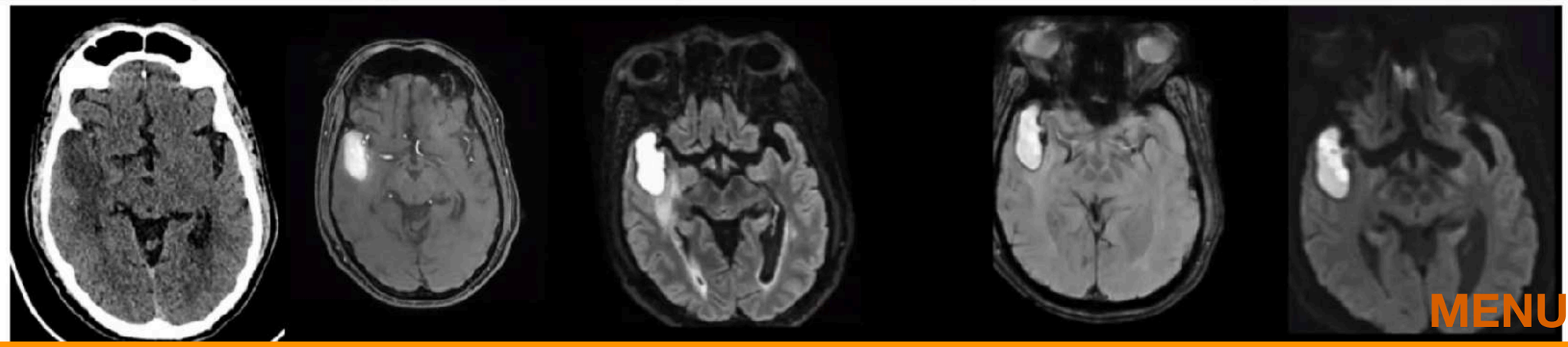

MENU

COMMENT ADAPTER LE PROTOCOLE EN CAS D'HÉMATOME INTRAPARENCHYMATEUX AIGU ?

Un hématome aigu se présentera comme une lésion expansive en hypersignal FLAIR, isosignal T1 présentant un liseré périphérique en hyposignal visible en T2* dès la première heure (*Fig. 2*). Attention, l'hyperviscosité d'un hématome aigu pourra être responsable d'une restriction de diffusion mimant une lésion ischémique récente (*Fig. 2a* et *2b*). C'est alors l'observation attentive de la séquence T2*, conjointement à la séquence de diffusion, qui permettra de redresser le diagnostic (*Fig. 2d*). La découverte d'un hématome intraparenchymateux aigu nécessite d'adapter le protocole d'IRM en fonction du contexte, de l'état clinique du patient et de la topographie de l'hématome :

- En cas de troubles de la conscience, aucune séquence n'est ajoutée pour permettre une prise en charge neurochirurgicale urgente (engagement, hydrocéphalie aiguë obstructive).
- Chez le patient âgé présentant un hématome profond, une hypertension artérielle chronique et des signes de microangiopathies, le protocole court est suffisant.

Dans les autres cas (hématome superficiel, absence de facteurs de risque vasculaire), le protocole sera complété par des séquences de susceptibilité *susceptibility weighted imaging* (SWI), perfusion *arterial spin labelling* (ASL), ARM dynamique et 3D T1 EG post-gadolinium. L'objectif de l'imagerie sera de ne pas méconnaître une pathologie sous-jacente accessible à un traitement (thrombose veineuse cérébrale, shunt artérioveineux, anévrysme intracrânien en cas d'hémorragie méningée associée). L'injection de gadolinium permet également de détecter une extravasation de produit de contraste au sein de l'hématome (*spot sign*) qui constitue un facteur pronostique péjoratif majeur et qui ne doit pas être confondu avec une lésion vasculaire ou tumorale sous-jacente (*Fig. 2f*) [3].

L'hyperviscosité d'un hématome pourra être responsable d'une restriction de diffusion mimant une ischémie récente +++ -> T2* permet de redresser le diag. = liseré périph en hyposignal dès la 1ére heure

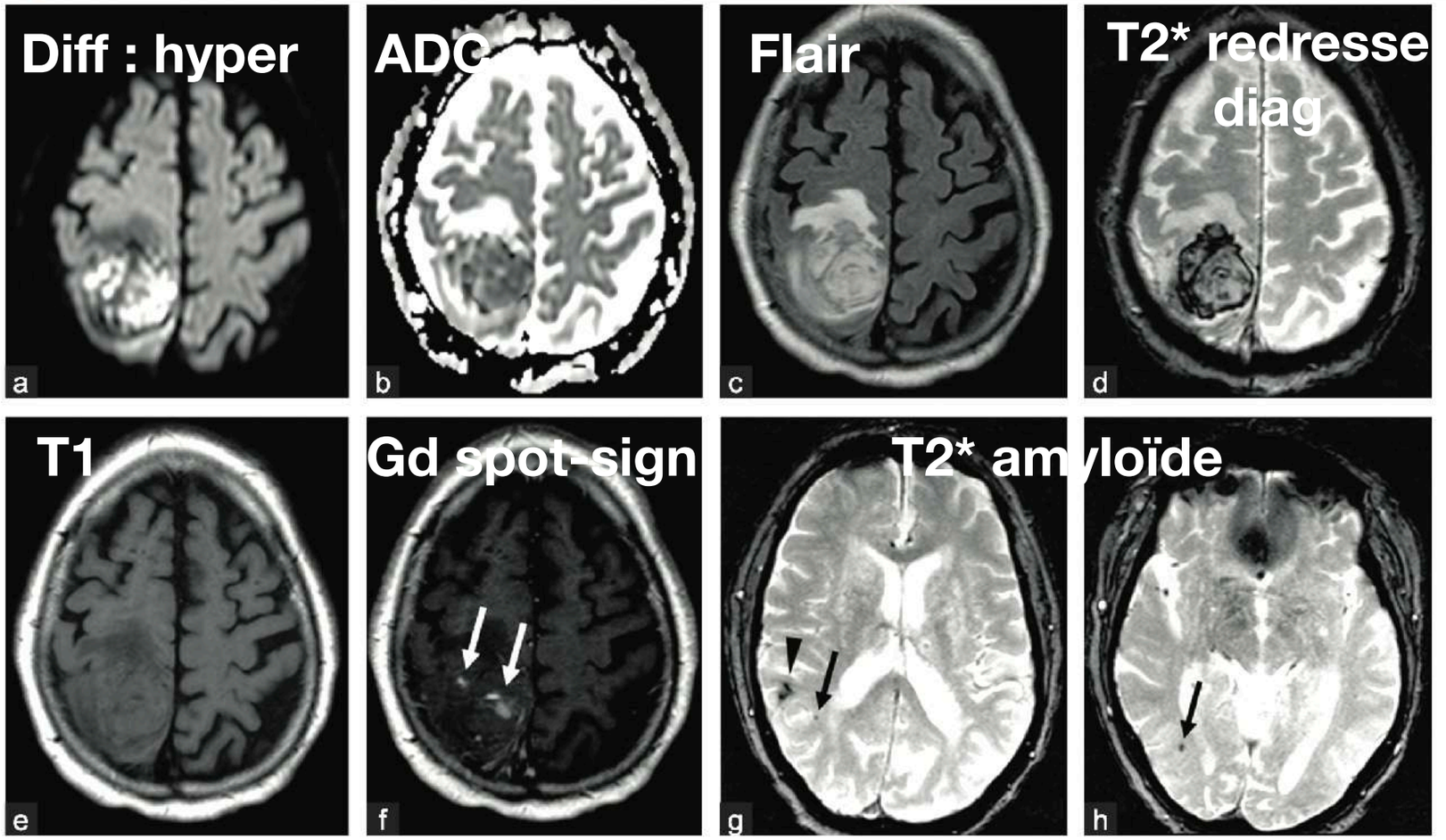

Figure 2. Hématome intraparenchymateux aigu. Suspicion d'AVC chez un patient de 78 ans atteint d'une monoparésie brutale du membre supérieur gauche. IRM réalisée à la 4e heure. Hématome intraparenchymateux superficiel pariétal droit, siège d'une restriction de diffusion (a et b), en hypersignal FLAIR (c). La présence d'un fin liseré périphérique en hyposignal sur la séquence T2* permet de poser le diagnostic (d). Les séquences T1 sans (e) et après injection de gadolinium (f) montrent une extravasation de produit de contraste au sein de l'hématome ou *spot-sign* (f, flèches blanches), facteur de mauvais pronostic. Le diagnostic d'angiopathie amyloïde, suspecté devant la coexistence de *microbleeds* corticaux (g et h, flèches noires) et d'une séquelle hémorragique corticale (g, tête de flèche), sera confirmé à l'examen autopsique.

Si AVC hémorragique ===> injection gado obligatoire pour chercher MAV

Sauf pas injection si +++ HÉMATOME PROFOND et > 65 ANS et HTA CONNUE

MENU

1 - Hématome cérébrale et SWI

Le signal de l'hématome varie en fonction des produits de dégradation de l'hémoglobine. L'hématome apparaît en hypersignal au stade hyperaigu (oxyhémoglobine), en hyposignal aux stades aigu et subaigu précoce (déoxyhémoglobine et méthémoglobine intracellulaire), en hypersignal au stade subaigu tardif (méthémoglobine extra-cellulaire) et enfin en hyposignal au stade tardif (hémosidérine) (Fig. 6).

peuvent présenter un artéfact de « blooming » (pseudo-élargissement et franc hyposignal de la veine) lié à la stase veineuse et à un contenu en déoxyhémoglobine majoré (Fig. 7). Dans ce cas cet aspect doit bien être différencié d'un thrombus de la veine également responsable d'un artéfact de « blooming » similaire.

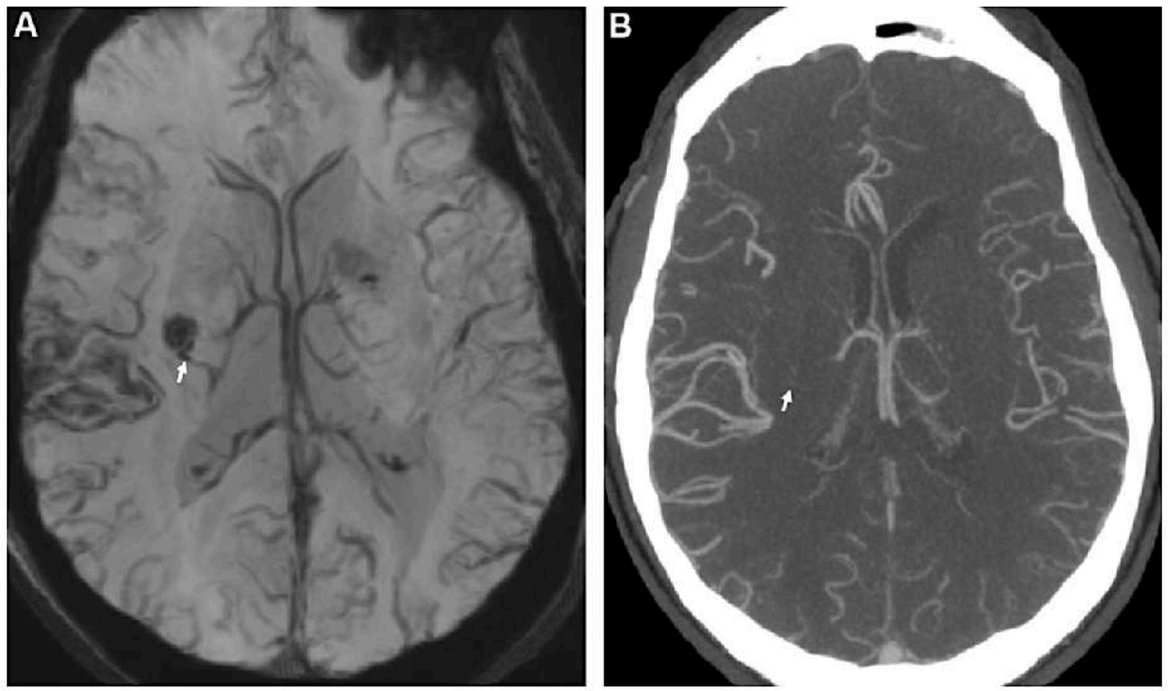

Figure 7 Vue axiale T2 *star weighted angiography* (SWAN) acquise à 3 T en mode *minimum intensity projection* (MinIP) (A) et vue axiale d'une acquisition d'angioscanner en mode *maximum intensity projection* (MIP) (B) chez un patient de 57 ans présentant un hématome lenticulaire droit et une hémorragie sous arachnoïdienne dans le cadre d'un syndrome de reperfusion post-endartérectiomie. On observe un hyposignal de la veine adjacente à l'hématome lenticulaire droit avec la séquence SWAN (A, flèche). L'angioscanner réalisé en complément montre l'opacification par le produit de contraste de cette veine (B, flèche). L'artéfact de « blooming » observé en SWAN au niveau de la veine adjacente à l'hématome lenticulaire est donc bien en rapport avec une stase de sang veineux riche en déoxyhémoglobine et pas à une thrombose de la veine.

MENU

SIGNES D'HEMATOMES EN COURS D'AGGRAVATION

= extravasation d'iode au centre de l'hématome, après injection

1 -



2 -



= plus l'hématome est irrégulier et hétérogène , alors plus risque d'aggravation secondaire

MENU

LES HEMORRAGIES INTRACRÂNIENNES EN UNE DIAPO…

- **Hématomes cérébraux = urgence diagnostique**

- **Evaluation angiographique artérielle et veineuse systématique si TOUTES ces conditions ne sont pas réunies**
  - Âge > 55 ans
  - Antécédent connu d'HTA chronique ou signes à l'imagerie
  - Topographique profonde

- Faire le **diagnostic de gravité**:
  - **VOLUME +++**
  - Complications liées à l'effet de masse

MENU

LES HEMORRAGIES INTRACRÂNIENNES SPONTANÉES - GENERALITES

- **Pathologie fréquente et grave**
  - 20 % des AVC (80% d'HIP et 20% d'HSA)
  - 33% mortalité à 1 mois et 50% à 1 an
  - **Risque de récidive hémorragique**

> 55 ans **< 55 ans**

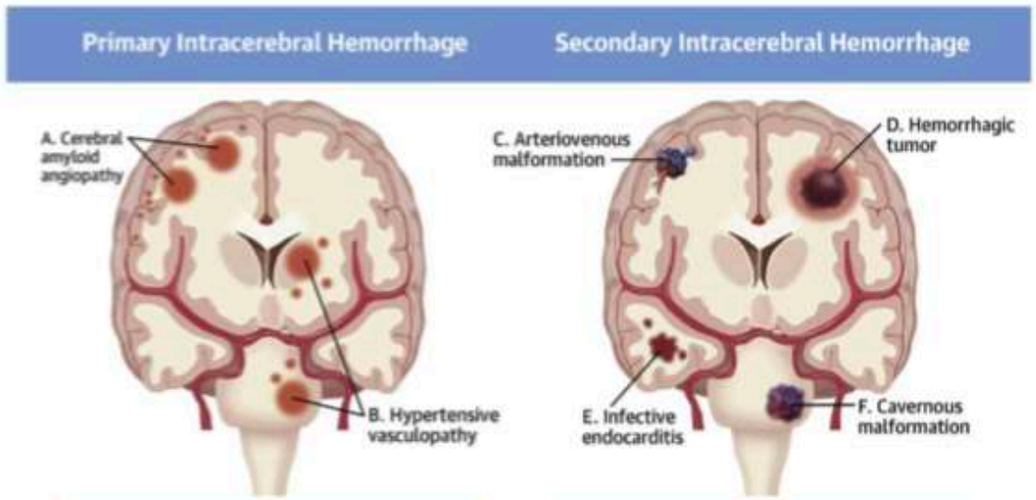

Treatment Strategy

- Exclude secondary hemorrhage
- Control blood pressure and other risk factors
- Reduce or eliminate anticoagulant and/or antiplatelet therapies, depending on risk of re-occurence

Treatment Strategy

- Identify and treat underlying mechanism
- Magnetic resonance imaging with contrast and CT angiography for most
- Conventional angiogram when vascular malformation suspected, transesophageal echocardiography when endocarditis suspected

MENU

LES HEMORRAGIES INTRACRÂNIENNES SPONTANÉES - GENERALITES

- **Quel est le but de l'imagerie?**
  - Diagnostic positif d'hématome cérébral aigu spontané
  - Faire le **diagnostic de gravité**:
    - Quantifier
    - Rechercher les saignements associés
    - Rechercher les complications associées: engagement? hydrocéphalie?
- **Identifier les facteurs pronostiques**
- **Faire le diagnostic étiologique +++**

Evaluation vasculaire (artérielle et veineuse) selon le risque d'hématome secondaire

Faible risque si

Âge > 55 ANS

HTA

Siège profond

Signes de microangiopathie

MENU

LES HEMORRAGIES INTRACRÂNIENNES SPONTANÉES - PERSPECTIVE

DRAINAGE CHIRURGICAL MINI-INVASIF ENDOSCOPIQUE?

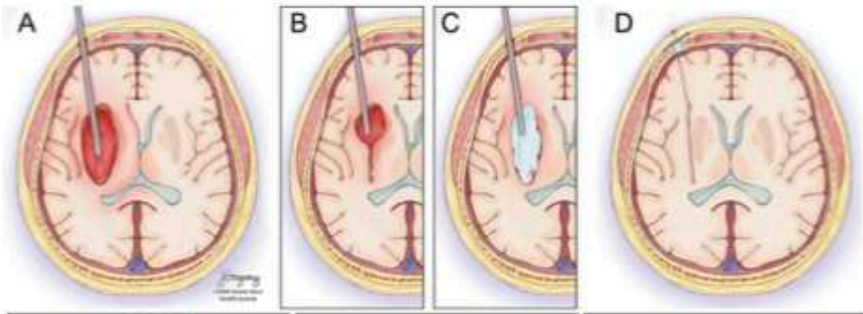

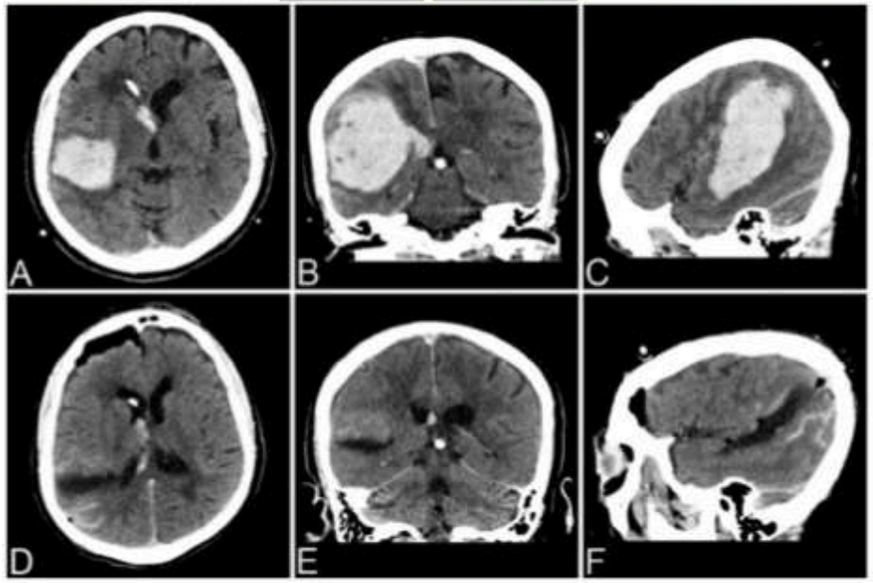

(PS1) Late-Breaking Abstract Presentation: Efficacy and Safety of Early Minimally Invasive Removal of Intracerebral Hemorrhage (ENRICH): A Multi-Centered Randomized Adaptive Trial

Saturday, April 22, 2023 9:39am – 9:49am PST

"This is the **first clinical trial** to demonstrate functional benefit of surgical clot evacuation among participants with supratentorial ICH presenting within 24 hours of LKN".

Pradilla et al. AANS Congress, 2023.

MENU

LES HEMORRAGIES INTRACRÂNIENNES SPONTANÉES - GRAVITE

Faire le diagnostic de gravité:

- **VOLUME = ABC/2**
- Localisation
- Morphologie
- Densité
- Complications (engagement, hydrocéphalie)
- Chercher les **saignements associés**
- **Prédire le risque de resaignement**

Score ICH

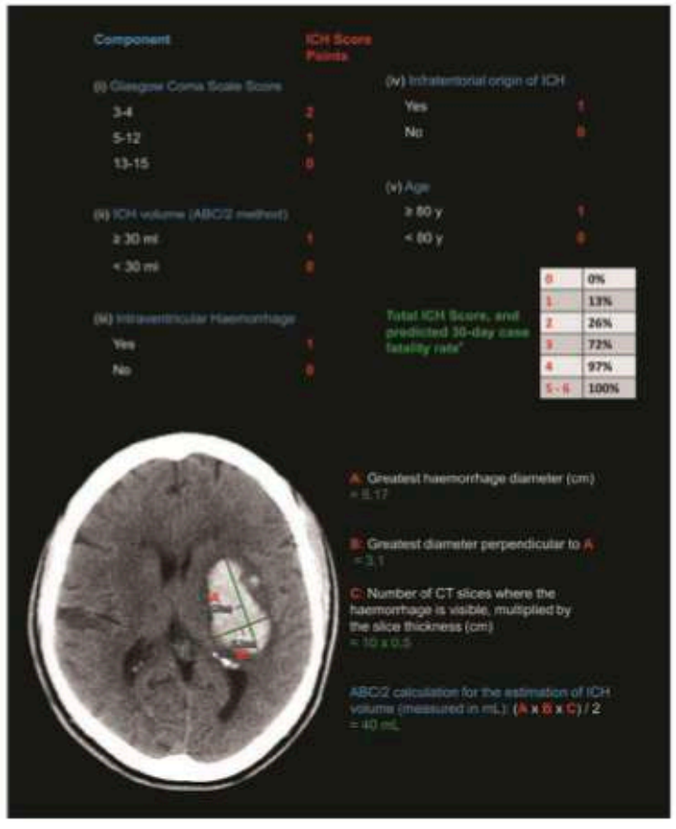

MENU

LES HEMORRAGIES INTRACRÂNIENNES SPONTANÉES - GRAVITE

Prédire le risque de resaignement

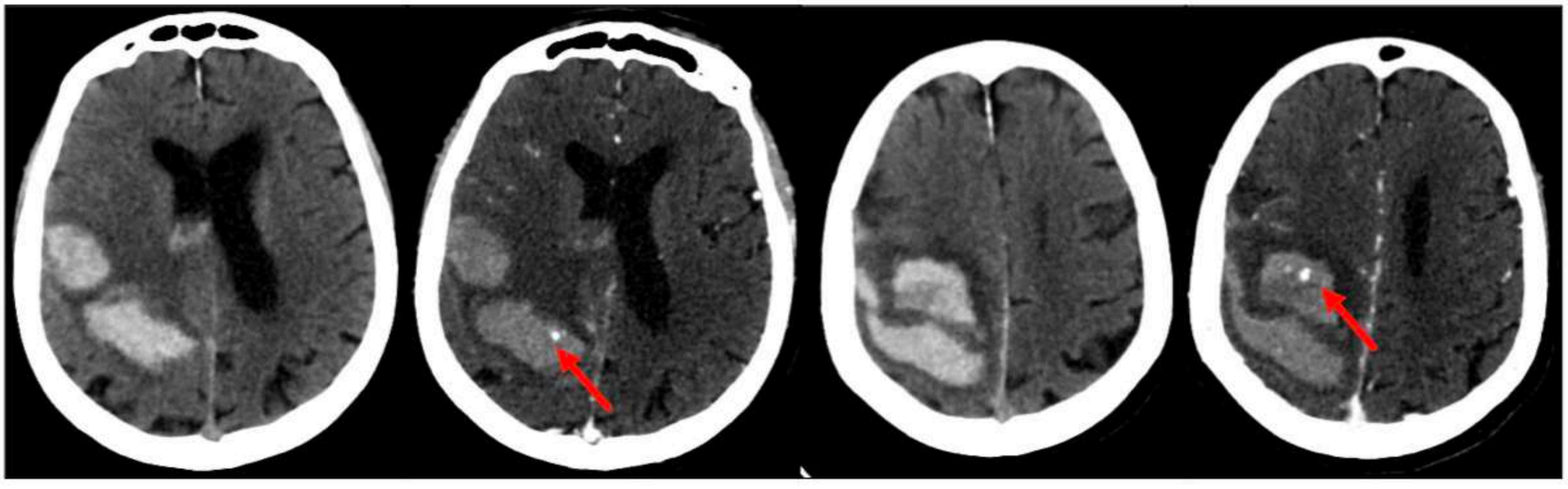

SPOT SIGN

MENU

LES HEMORRAGIES INTRACRÂNIENNES SPONTANÉES - ORIENTATION

Profond ou Lobaire?

Profond:

HTA +++

Autres causes plus rares

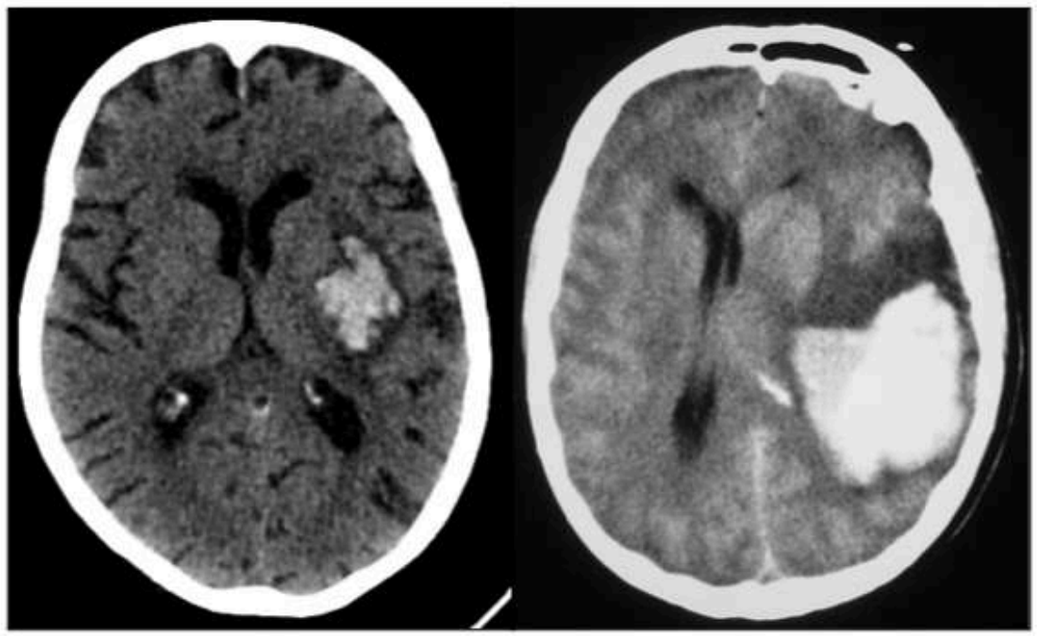

Lobaire:

>55ans: ANGIOPATHIE AMYLOÏDE

<55ans: AUTRE

MENU

LES HEMORRAGIES INTRACRÂNIENNES SPONTANÉES - ORIENTATION

Quelle est la forme de l'hématome?

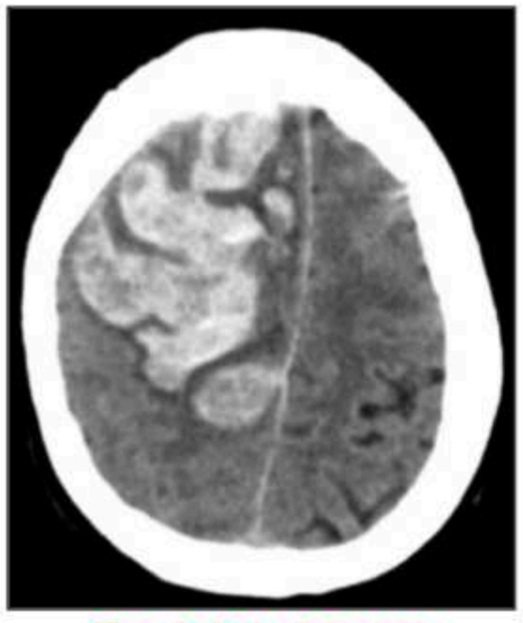

En doigt de gant

Angiopathie Amyloïde

Linn et al. Neurology, 2010



Rond/ Ovalaire

Cavernome

Bani-Sadr et al. ANJR (In Press)

Où l'hématome est-il situé?



Juxta-cortical

TVC du SLS

Coutinho et al. Ann Neurol, 2014



Au contact du polygone

Anévrisme artériel

MENU

LES HEMORRAGIES INTRACRÂNIENNES SPONTANÉES - ORIENTATION

Y a-t-il des anomalies associées?

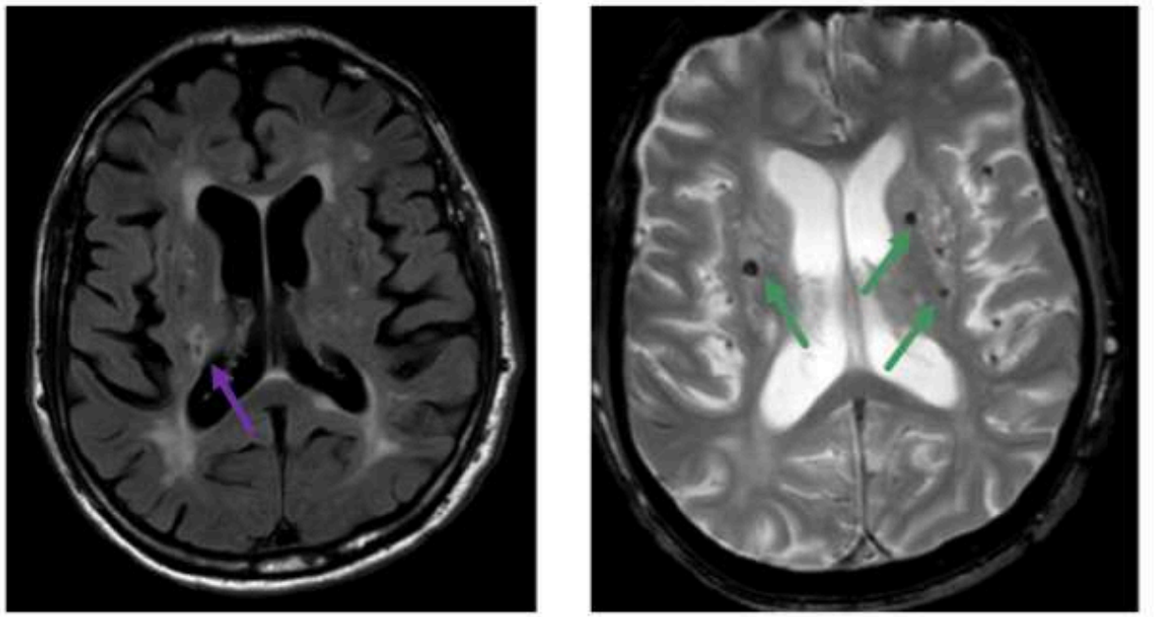

Signe de microangiopathie (HTA)

Lacunes

Microbleeds centraux

Hypersignaux FLAIR périventriculaires et profonds

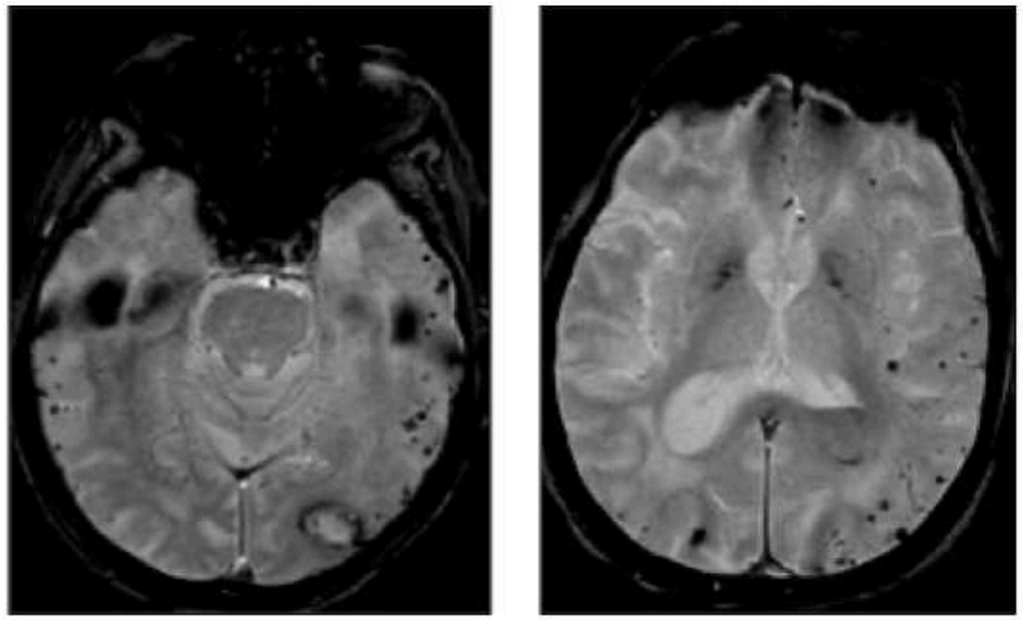

Microbleeds périphériques:

Angiopathie Amyloïde

Endocardite Infectieuse

MENU

LES HEMATOMES INTRACRÂNIENS SPONTANÉS - ORIENTATION

Y a-t-il des anomalies associées?

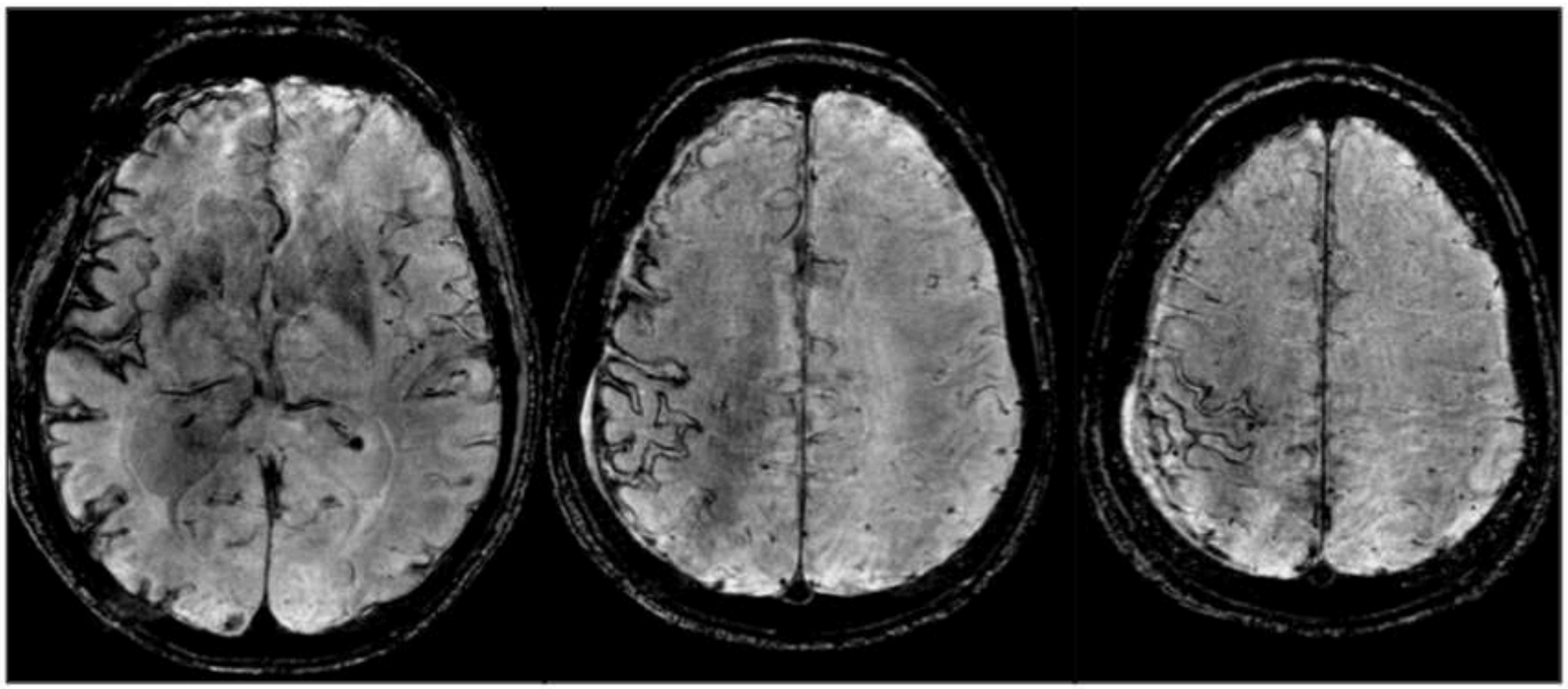

Sidérose marginale

Etiologies:

- **Angiopathie amyloïde+++**
- SVCR
- PRESS
- Angéites du SNC
- Malformations vasculaires
- Tumeurs hémorragiques
- Thrombophlébites corticales

MENU

LES HEMATOMES INTRACRÂNIENS SPONTANÉS - ETIOLOGIE

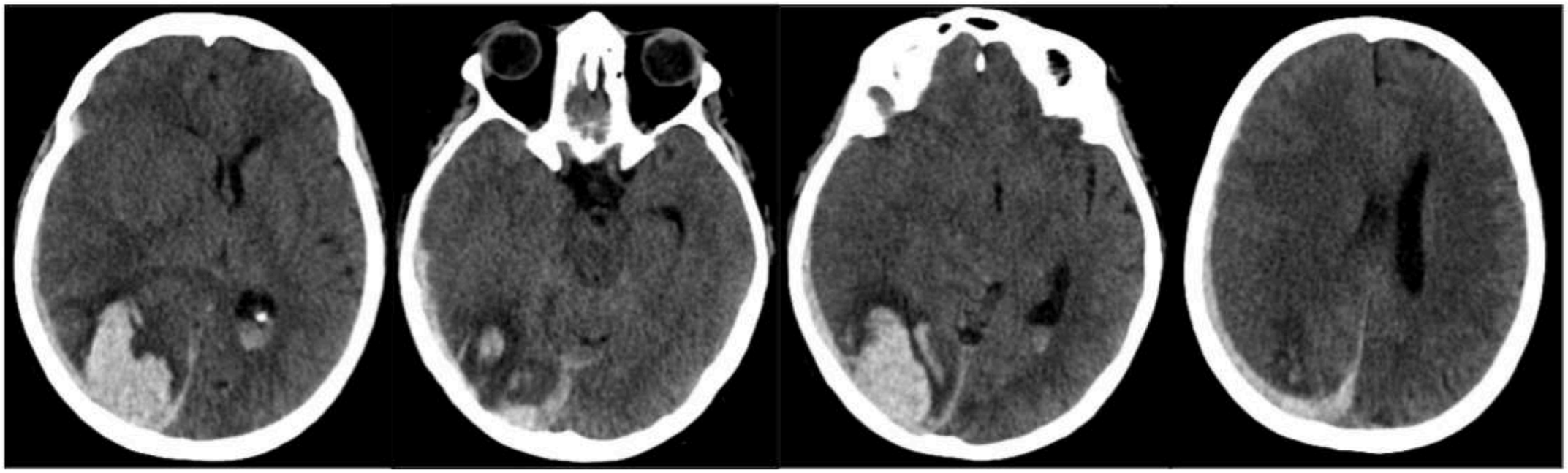

Jeune femme présentant un coma brutale au décours de céphalées
Qu'en pensez-vous?

MENU

LES HEMATOMES INTRACRÂNIENS SPONTANÉS - ETIOLOGIE

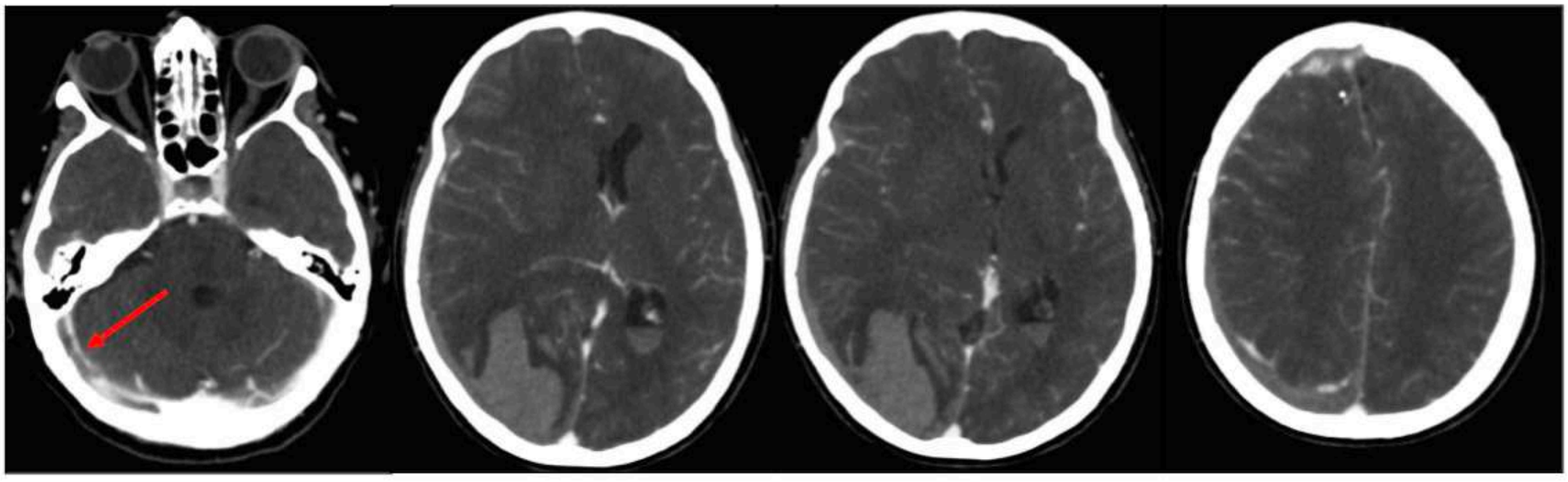

Thrombophlébite du sinus latéral droit

MENU

LES HEMATOMES INTRACRÂNIENS SPONTANÉS - ETIOLOGIE

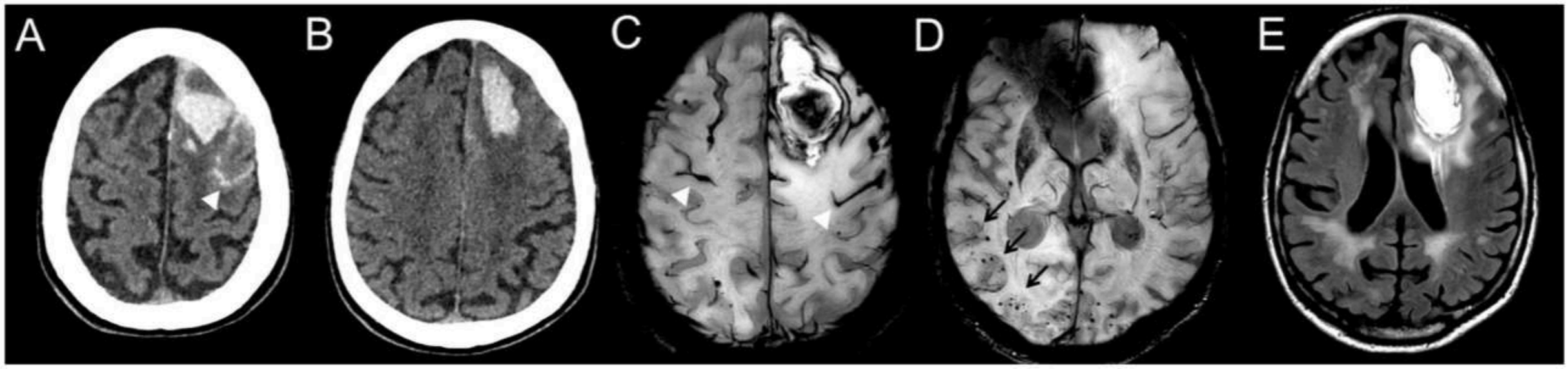

Patiente de 87 ans présentant une altération de la conscience brutale
Qu'en pensez-vous?

MENU

LES HEMATOMES INTRACRÂNIENS SPONTANÉS - ETIOLOGIE

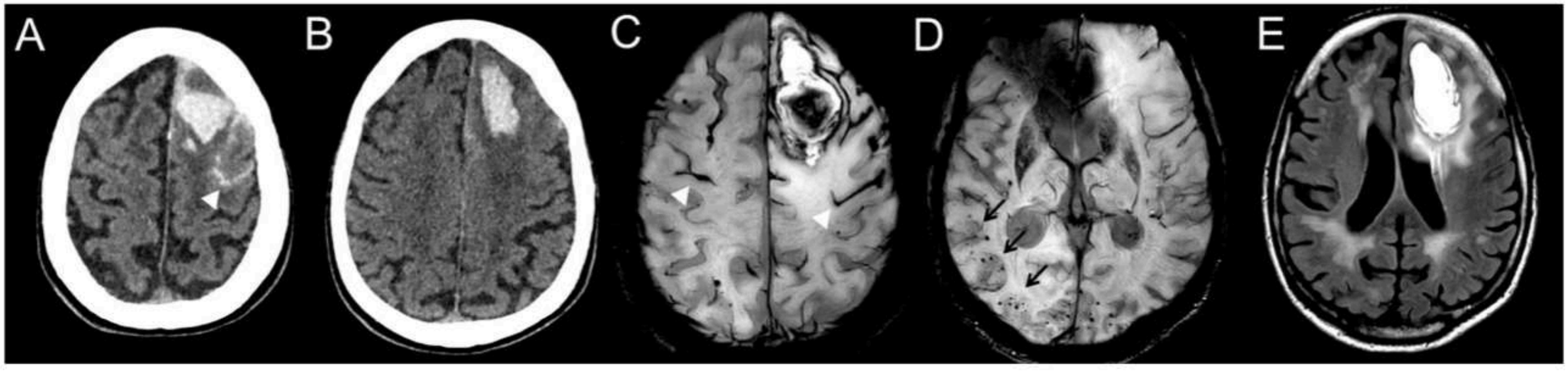

Angiopathie Amyloïde

MENU
MENU

LES HEMATOMES INTRACRÂNIENS SPONTANÉS - ETIOLOGIE

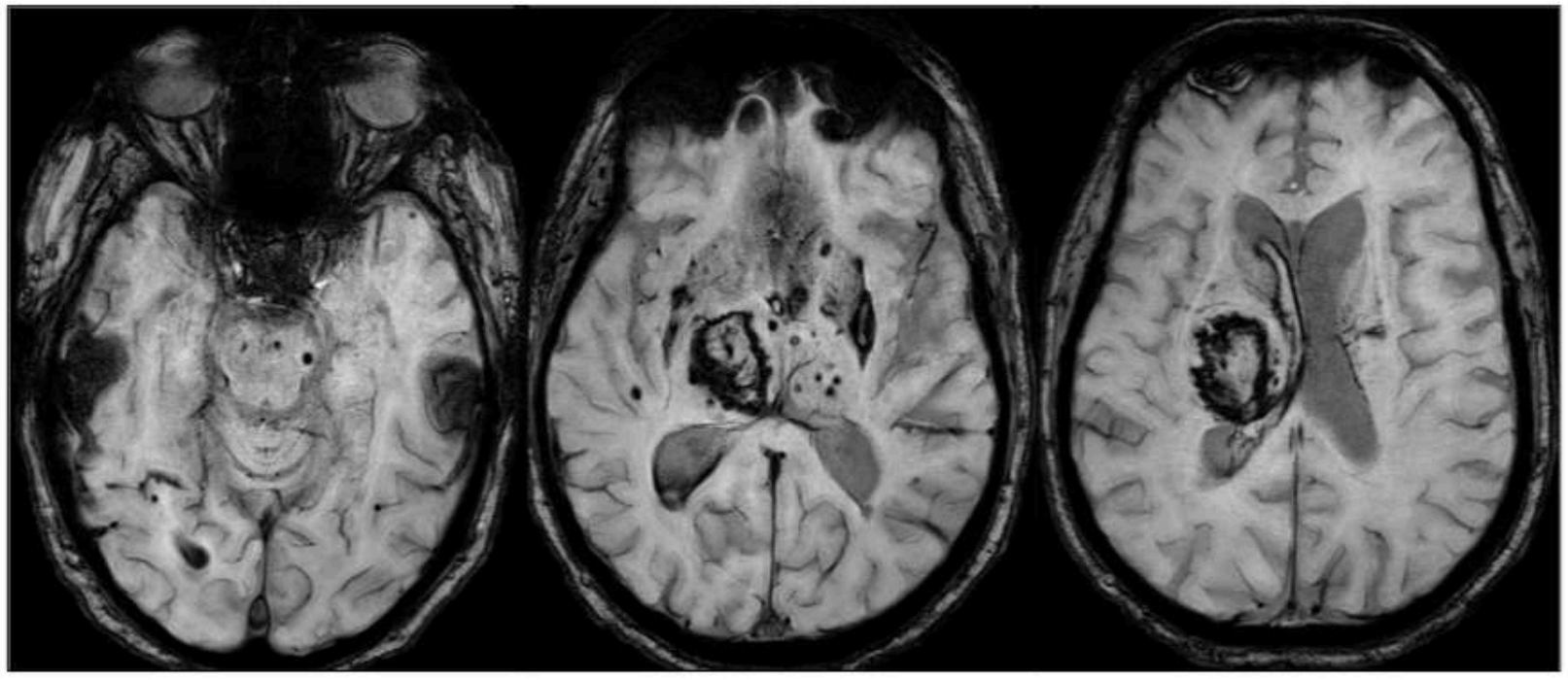

Patient de 65 ans présentant une hémiplégie droite brutale
Qu'en pensez-vous?

MENU

LES HEMATOMES INTRACRÂNIENS SPONTANÉS - ETIOLOGIE

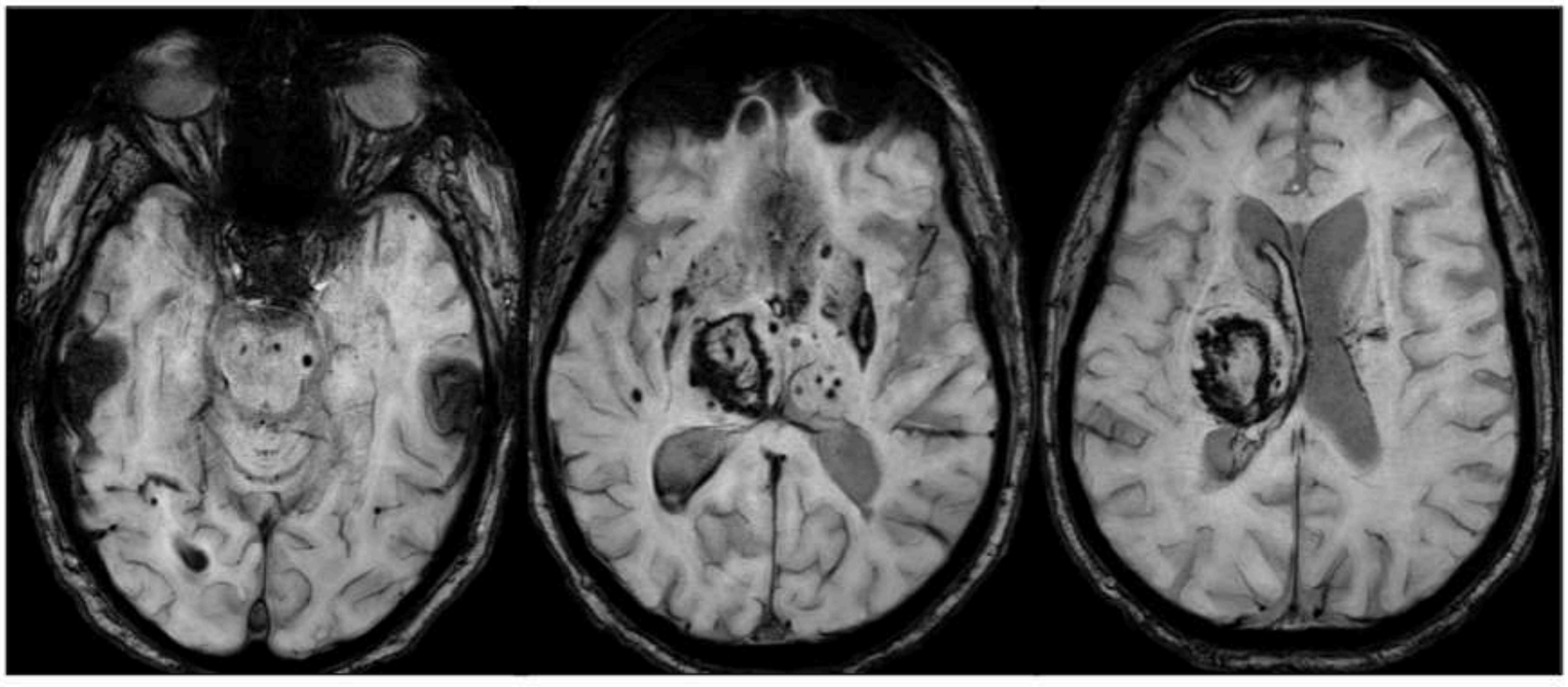

Hématome hypertensif

MENU

LES HEMATOMES INTRACRÂNIENS SPONTANÉS - ETIOLOGIE

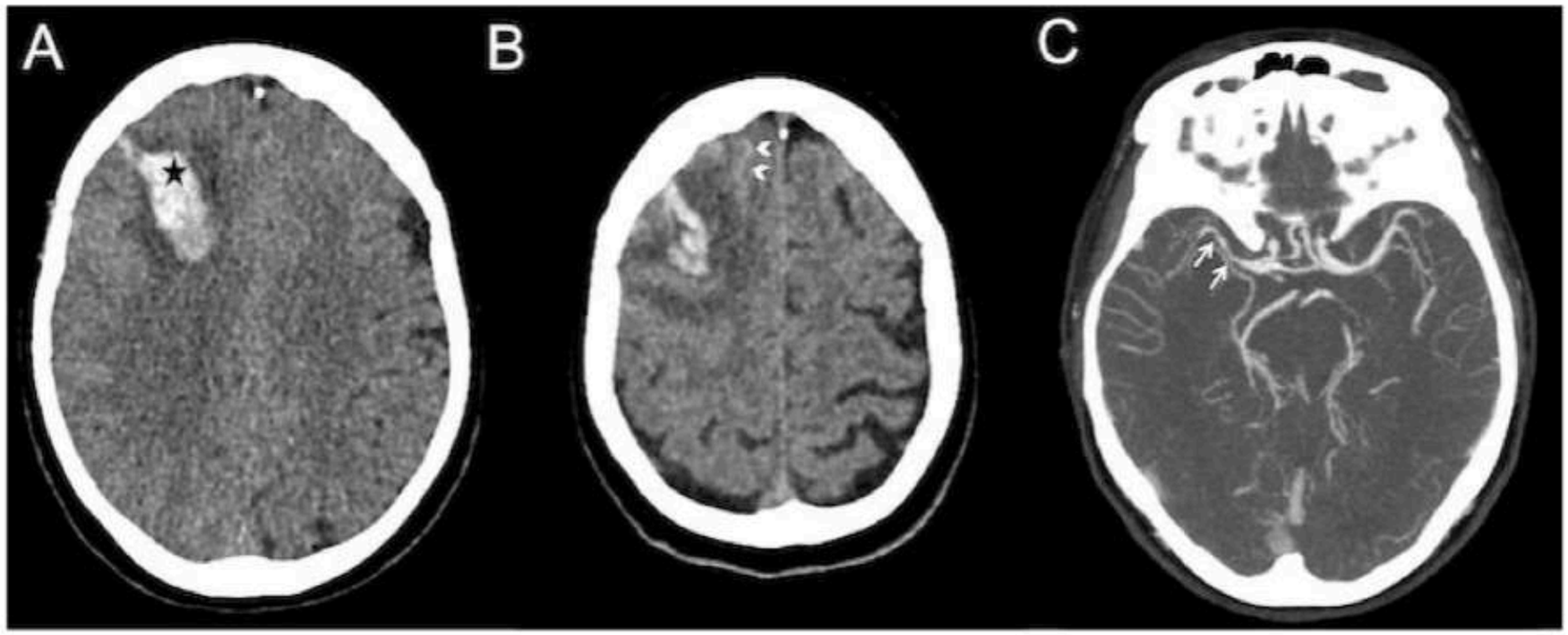

Patiente de 50 ans présentant un syndrome d'HTIC au décours de céphalées persistantes depuis 5 jours,
Qu'en pensez-vous?

MENU

LES HEMATOMES INTRACRÂNIENS SPONTANÉS - ETIOLOGIE

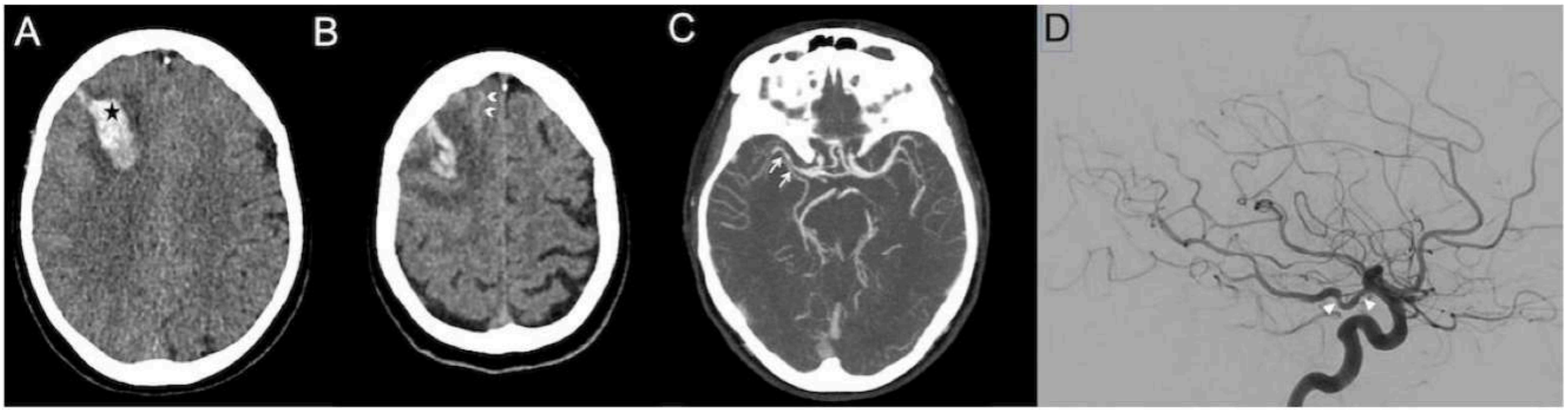

Syndrome de Vasoconstriction Cérébral Réversible

MENU

LES HEMATOMES INTRACRÂNIENS SPONTANÉS - ETIOLOGIE

Patient aux antécédents de FA présentant un coma brutal.

Qu'en pensez-vous?

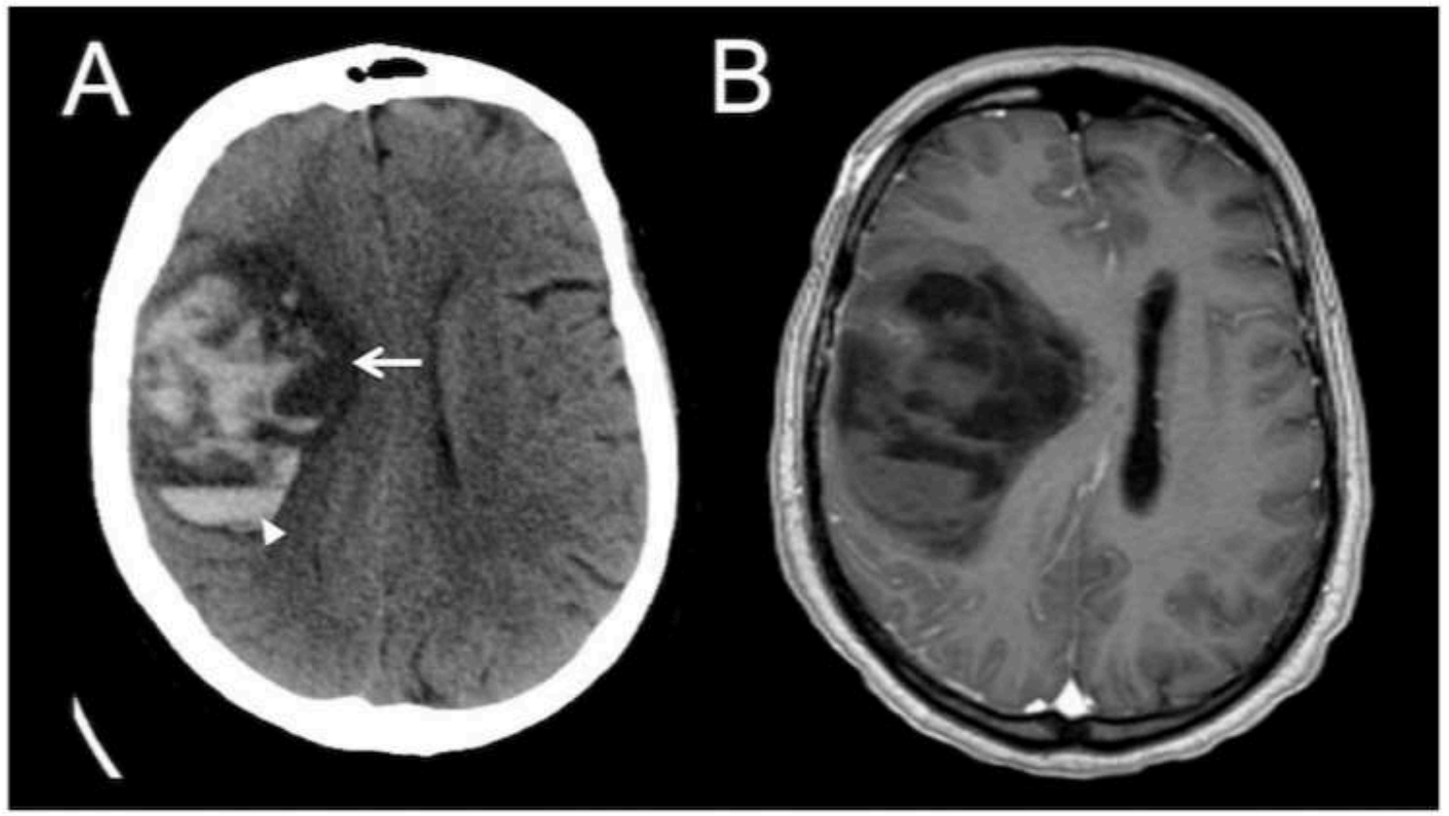

MENU

LES HEMATOMES INTRACRÂNIENS SPONTANÉS - ETIOLOGIE

Trouble de coagulation / Surdosage en AVK

Niveaux liquide – liquide

Inconstant mais très spécifique

Incapacité à former à caillot

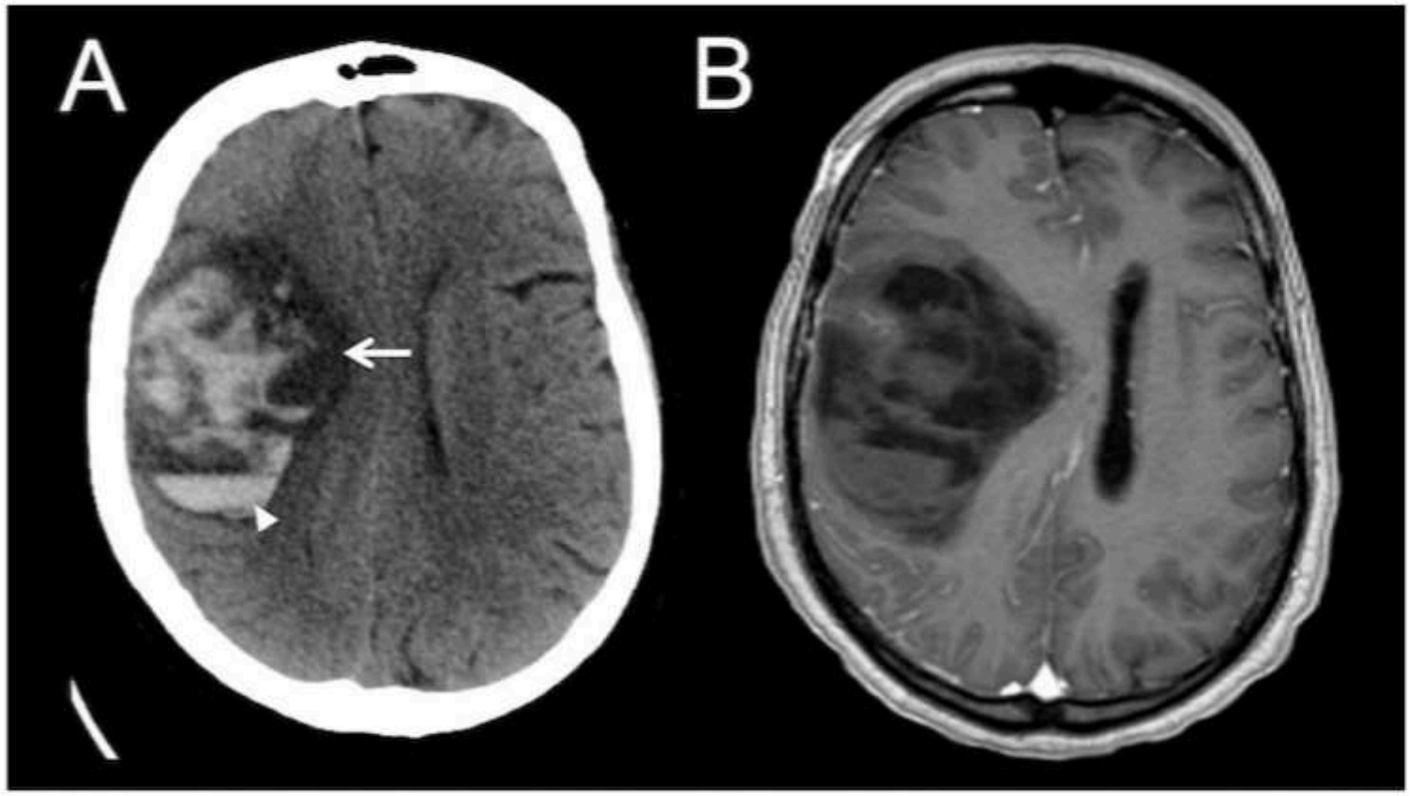

MENU

ÉTIOLOGIE HEMATOME

95% Microangiopathie = Maladie des petits vaisseaux

- secondaire à une HTA
- ou angiopathie amyloïde

- Malformations artério-veineuses
- Fistules artério-veineuse
- Anévrismes
- Thromboses veineuses cérébrales
- Cavernomes
- Vascularites +++ (angeite)
- Tumeurs
- Coagulopathies

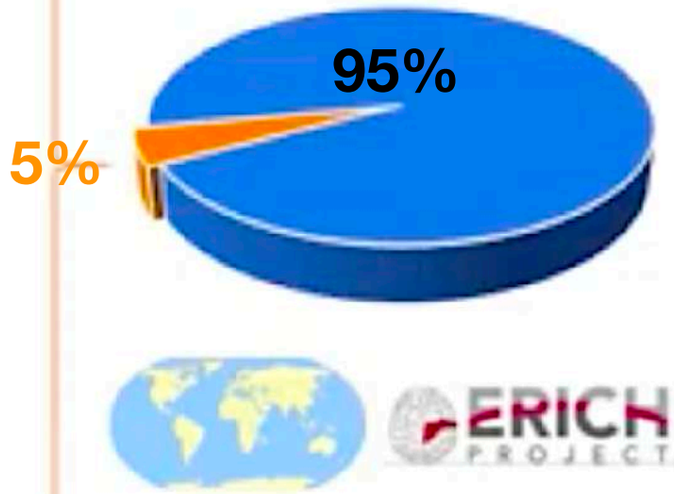

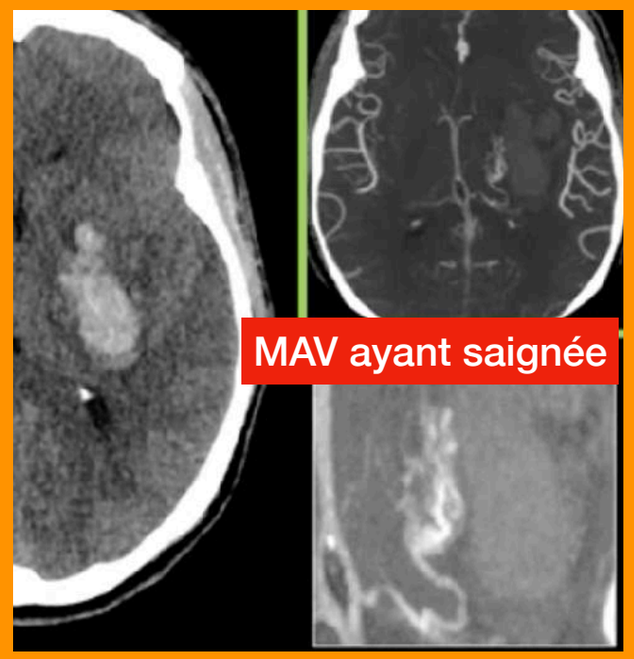

Si hématome temporal -> penser TVP

THROMBOPHLEBITE ++
de la veine de Labbé drainé dans sinus sigmoide

ou FISTULE DURALE ++

⚠ **Causes potentiellement traitables** ⚠
Pronostic plus sombre sans traitement

Si hématome sans étiologie —> CONTROLE IRM À 3 MOIS+++

MENU

ÉTIOLOGIE HEMATOME

Diagnostic | Sévérité | Etiologie | Suivi

78ans,
HTA chronique
sous bithérapie
Insuffisance cardiaque
sur HVG

Plégie gauche
Troubles de la vigilance



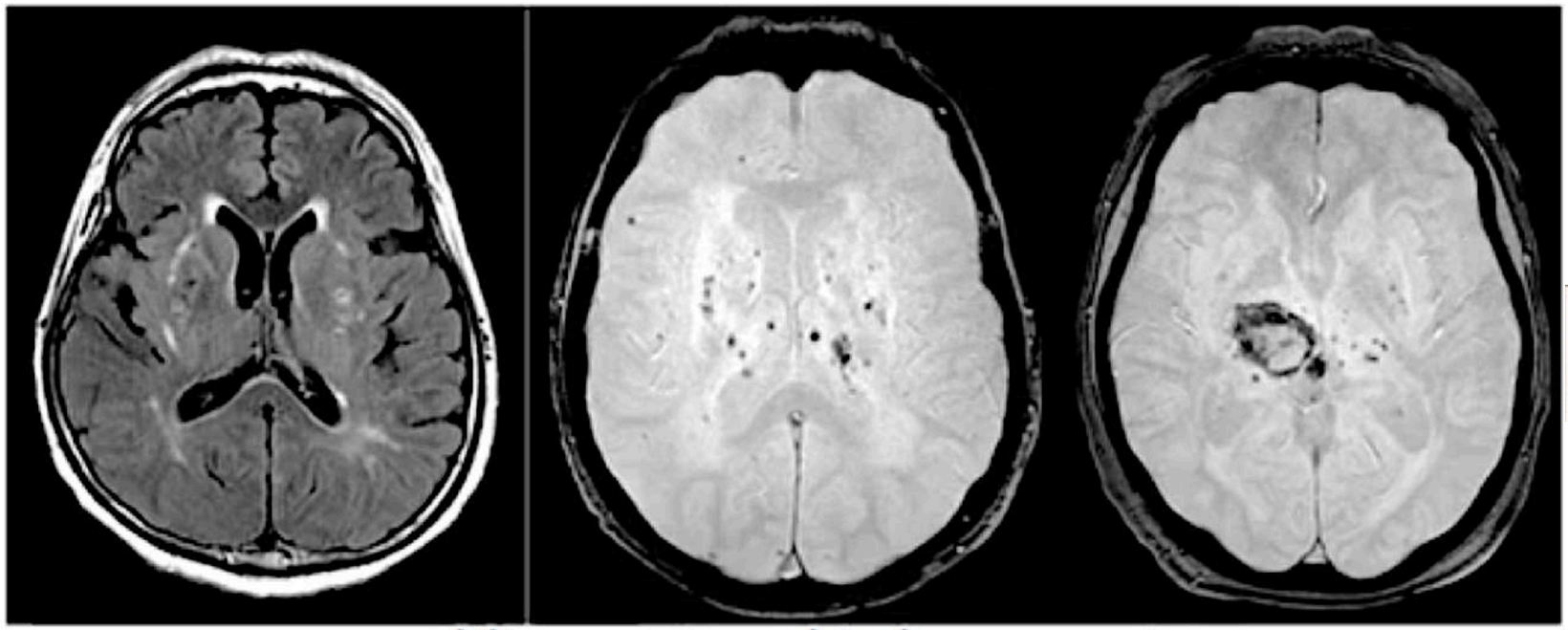

Microangiopathie hypertensive

Patients > 65 ans
Hypertension chronique
Atteinte d'autre end-organs
(Insuffisance rénale, Hypertropvie Vr G, ...)

81 ans,
HTA chronique
Troubles cognitifs

Troubles du comportement
Parésie gauche MS



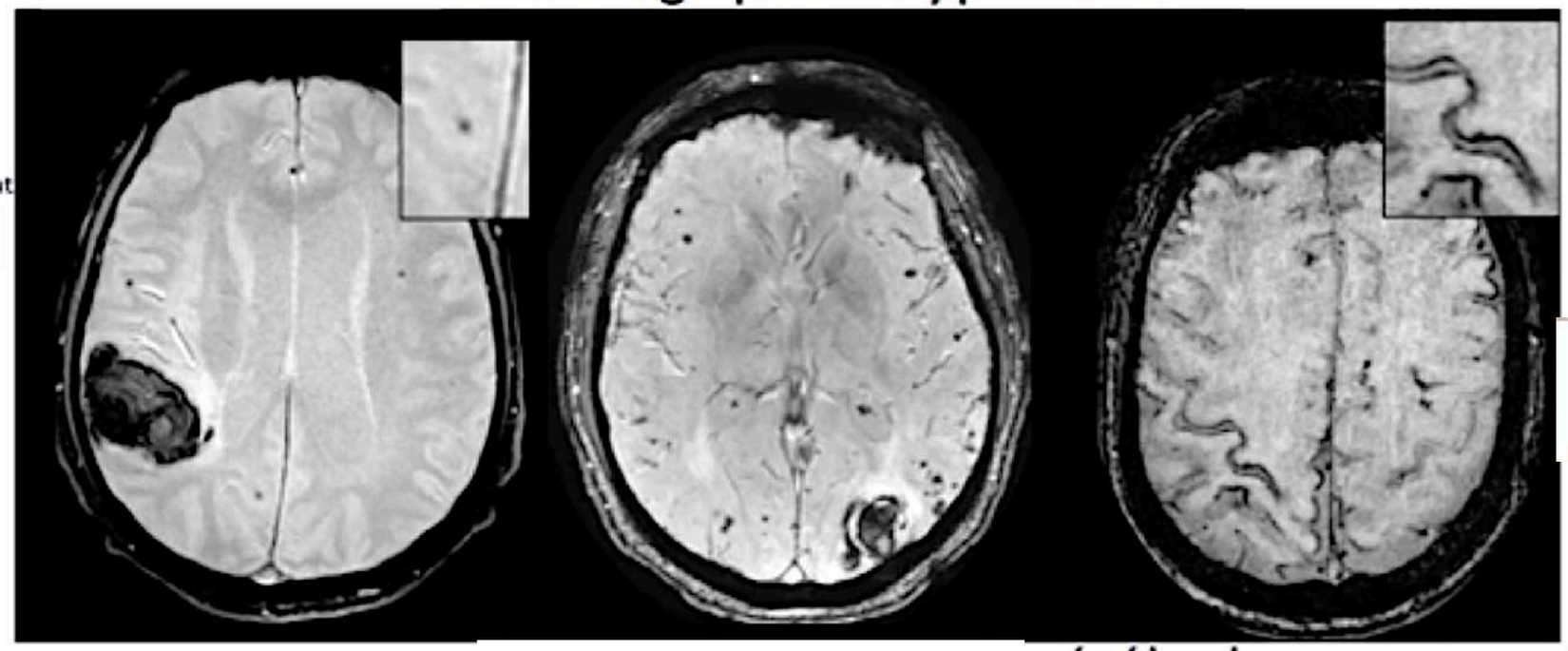

Angiopathie amyloïde cérébrale

Patients > 55 ans
Pas de cause concurrente
2 lésions hémorragiques (CMB, ICH, cSS)
strictement superficielles

MENU

ÉTIOLOGIE HEMATOME

Coexistence de lésions ISCHÉMIQUES et HGIQUES
dans MULTIPLES TERRITOIRES VASC.
Prises de contraste INTRA SULCALES

TOF : STÉNOSES + IRRÉGULARITÉS vasculaires

= VASCULARITE CEREBRALE



Vaisseaux irréguliers ou sténosés

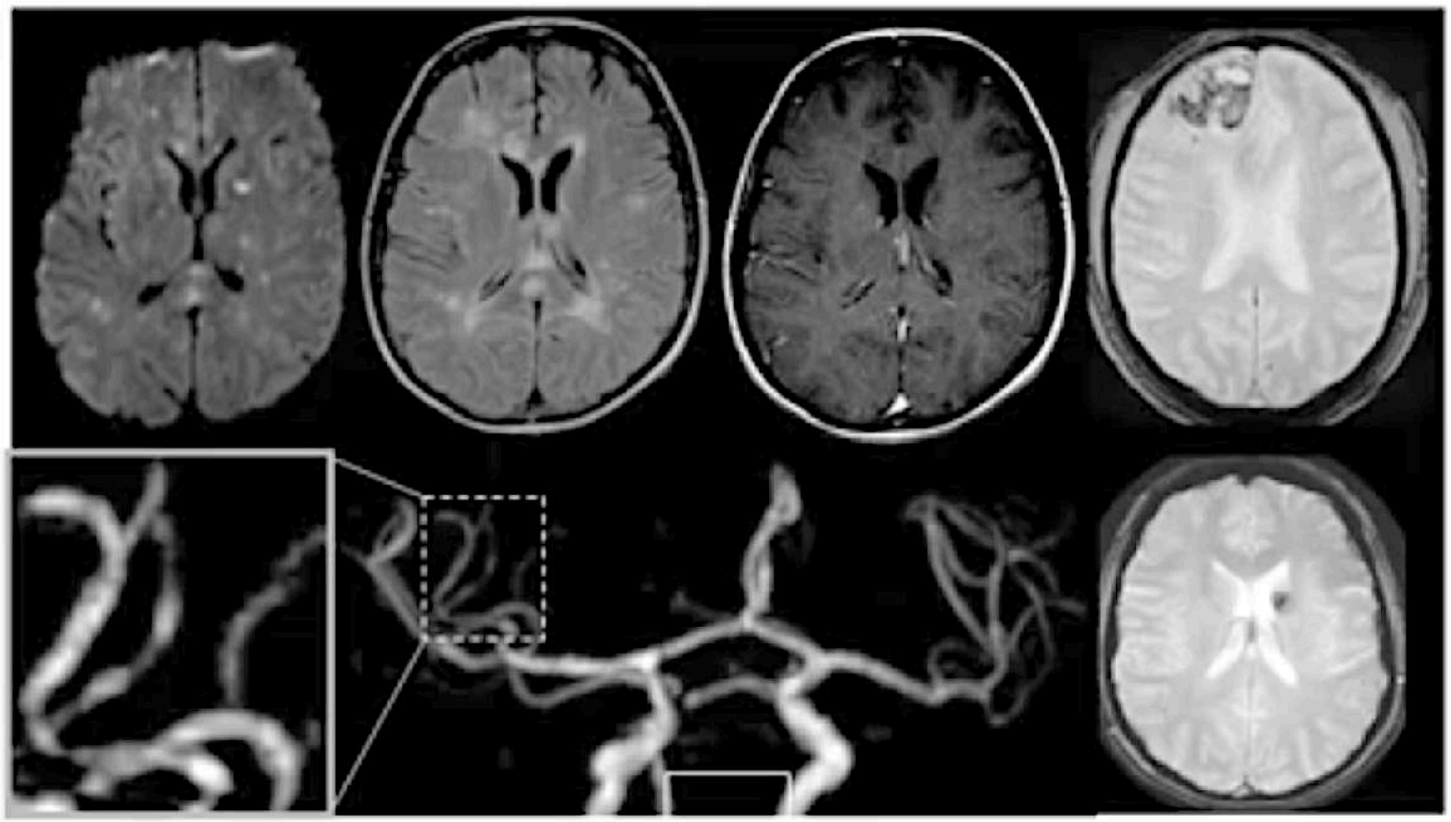

Coexistence de lesions ischémiques et hémorragiques
Sténoses / Irrégularités vasculaires
Lésions ischémiques non territoriales
Prises de contraste intrasulcales

VASCULARITE CEREBRALE



Principal diagnostic différentiel: RCVS

ible Cerebral
horts. De

**Mais SVCR donne très rarement des hématomes ;
donne PLUTOT des HSA dans 30 % des SVCR
Et 2 CLINIQUES FORTES = FEMME + CEPHALÉES
EN COUP DE TONNERRE**

VASCULARITE CEREBRALE donne 2 CLINIQUES FORTES = DÉFICIT MOTEUR ET AVC ISCHÉMIQUE ET HÉMORRAGIES

MENU

ÉTIOLOGIE HEMATOME

Diagnostic | Sévérité | Etiologie | Suivi

Outils conventionnels : Ce que l'on cherche

Des Vaisseaux !

Anormaux → Ectasies/Anévrismes

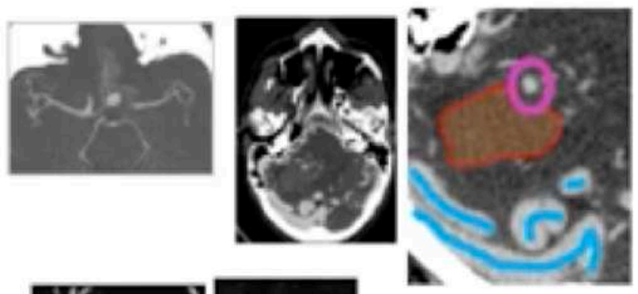

Anormaux → Pelotte vasculaire

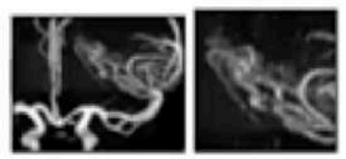

et/ou

Anormaux → Sténoses / Irrégularités

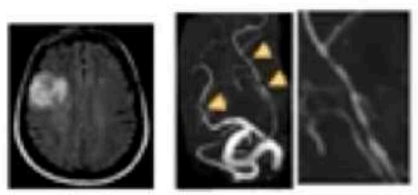

Trop nombreux / Topographie inhabituelle

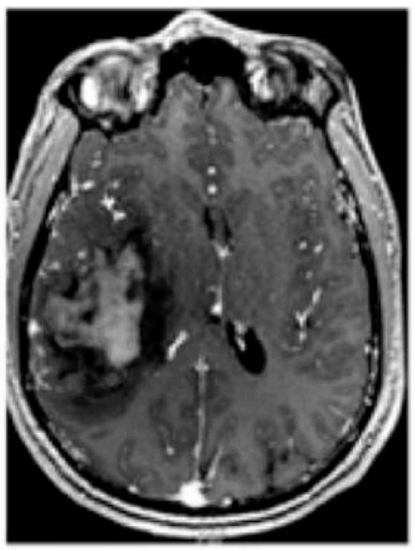

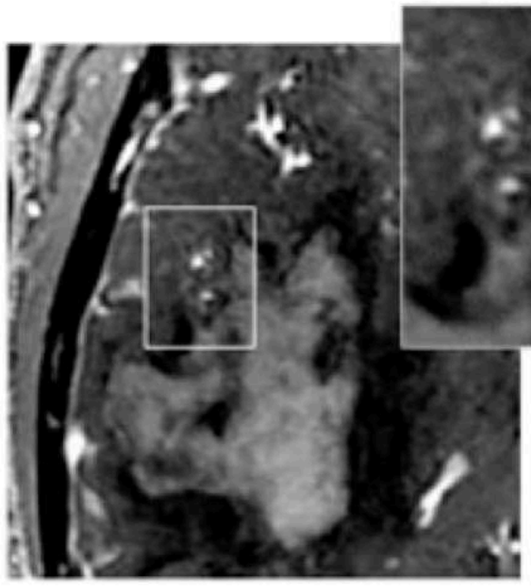

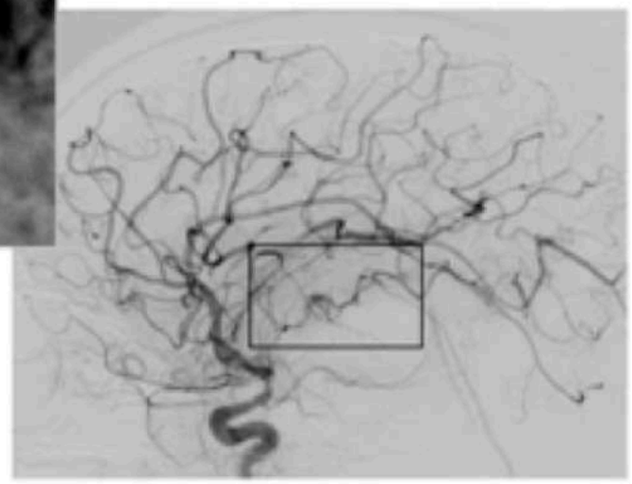

MENU

On ne devrait pas pouvoir voir des vx en intra-parenchymateux sauf MAV

-14:22

Vers une caractérisation lésionelle.

MALFORMATION / ANOMALIE VASCULAIRE

- **Sans Shunt**
  - Anévrismes
  - Cavernomes
- **Avec Shunt**
  - **Malformation Artério-Veineuses**
  - **Fistule Artério-Veineuses**
    - Durale
    - Piale / Sous épendymaire
  - *Angiopathie proliférative*

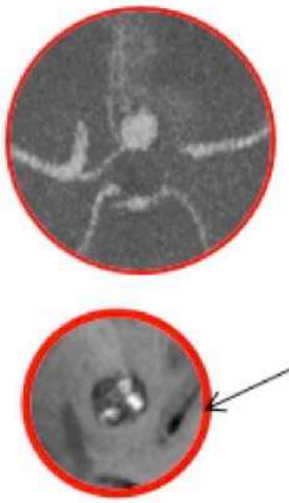

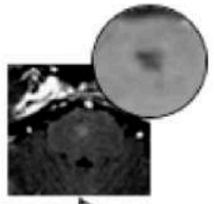

Telangiectasie capillaire

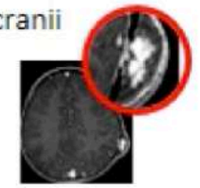

Sinus pericranii

Anomalie veineuse de dévellopement

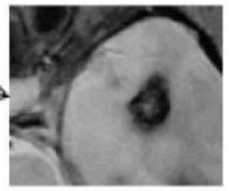



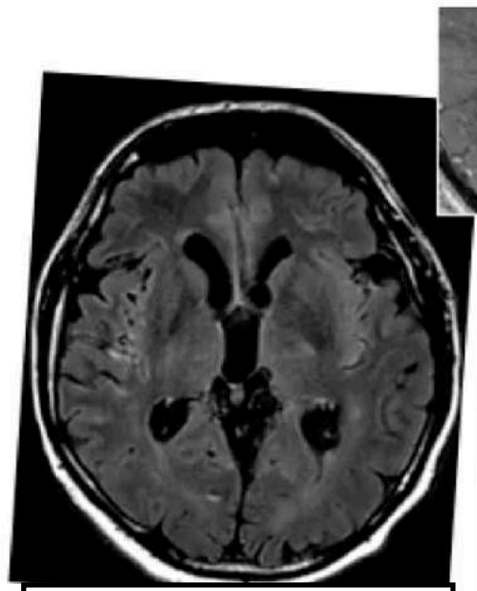

PETITE HGIE SOUS ARACH SULCALE

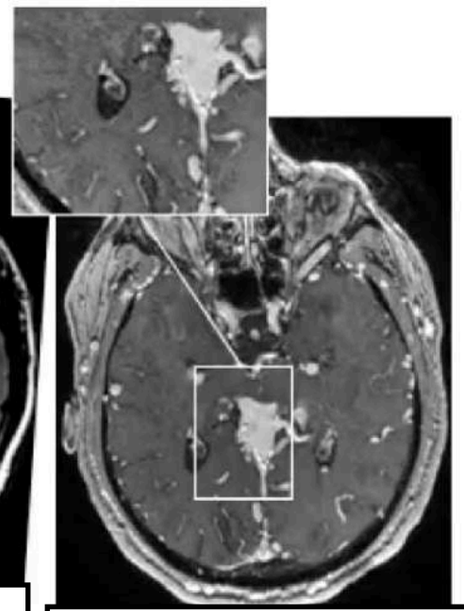

PETITE HGIE SOUS ARACH SULCALE ET PELOTTES VASCULAIRES DANS PAROI DE L'AMPOULE DE GALIEN

-> SHUNT ARTERIO-VEINEUX?

-> ANGIO IRM DYNAMIQUE

MENU

ÉTIOLOGIE HEMATOME

Quel bilan pour hématome cérébral ?

1- 3D T1 GADO pour rechercher une thrombophlébite

2 - ARM dynamique pour rechercher une MAV

Si AVC hémorragique ===> injection gado obligatoire pour chercher MAV

Sauf pas injection si +++ HÉMATOME PROFOND et > 65 ANS et HTA CONNUE

MENU

ÉTIOLOGIE HEMATOME

ARM dynamique !

- Masque 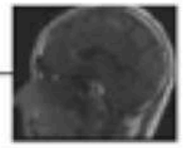
- Injection 
- Acquisitions répétées
  - Phase 1
  - Phase 2
  - ...



-Analyse vasculaire
-Indépendante du flux (multiphase)
-Etude des shunts artério-veineux
à l'étage intracrânien

En ARM dynamique, si opacification précoce du systeme veineux,
c'est que SHUNT arterio-veineux
-> soit MAV si nidus, soit FISTULE si pas nidus

MENU

ÉTIOLOGIE HEMATOME

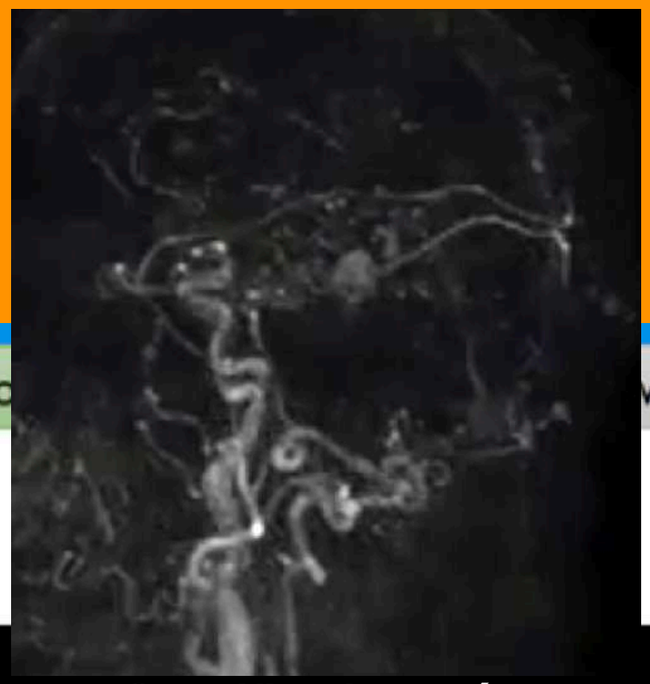

= Opacification précoce du sinus droit et Galien

Diagnostic | Sévérité | Etio | vi

ARM dynamique !

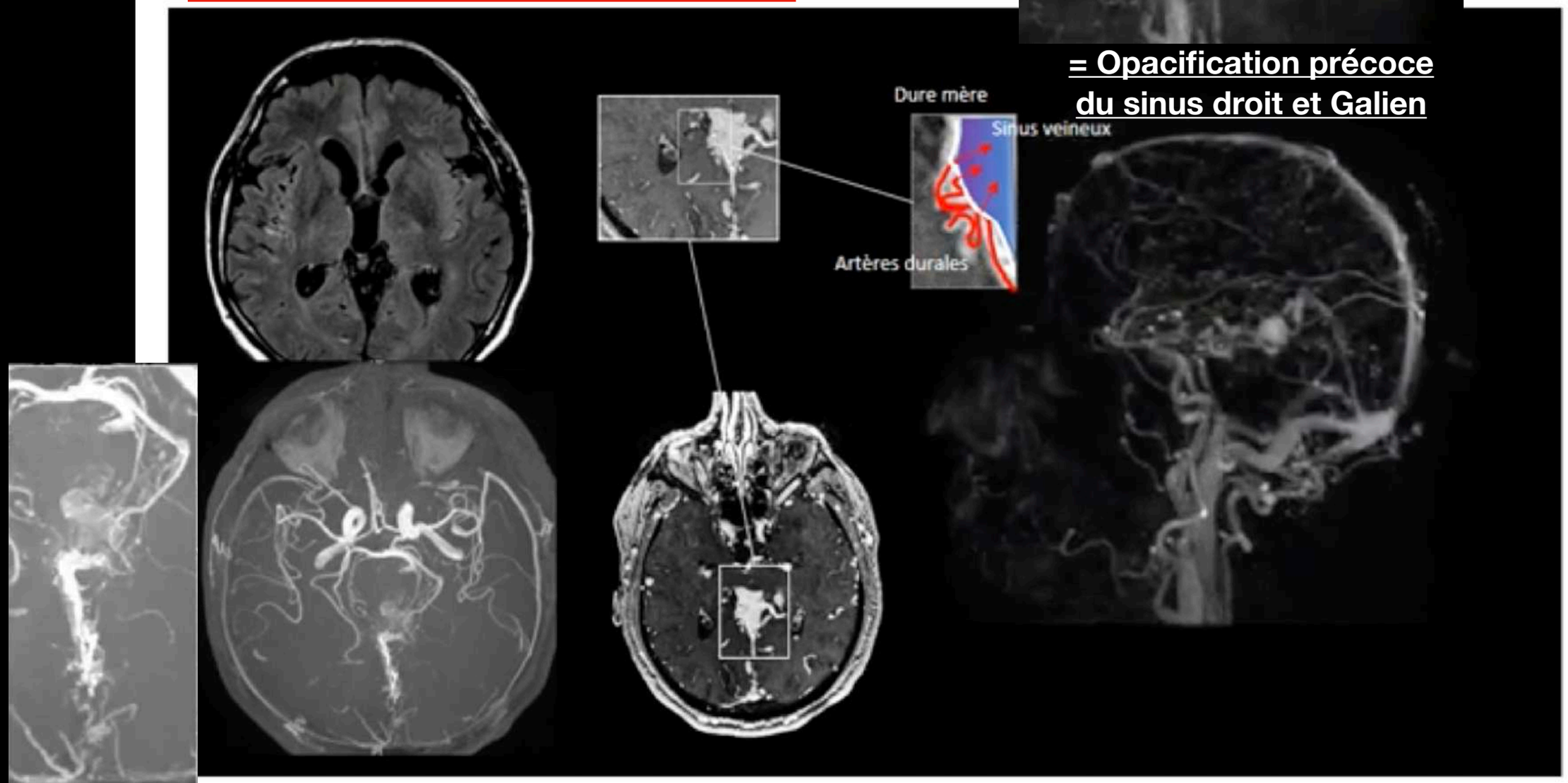

Fistule sur la paroi d'un sinus veineux (durale) : FAVD

MENU

-10:14

ÉTIOLOGIE HEMATOME

vid eLearning Stratégie dexploration HIC GB

Diagnostic | Sévérité | Etiologie | Suivi

À regarder...

Partager

ARM dynamique !

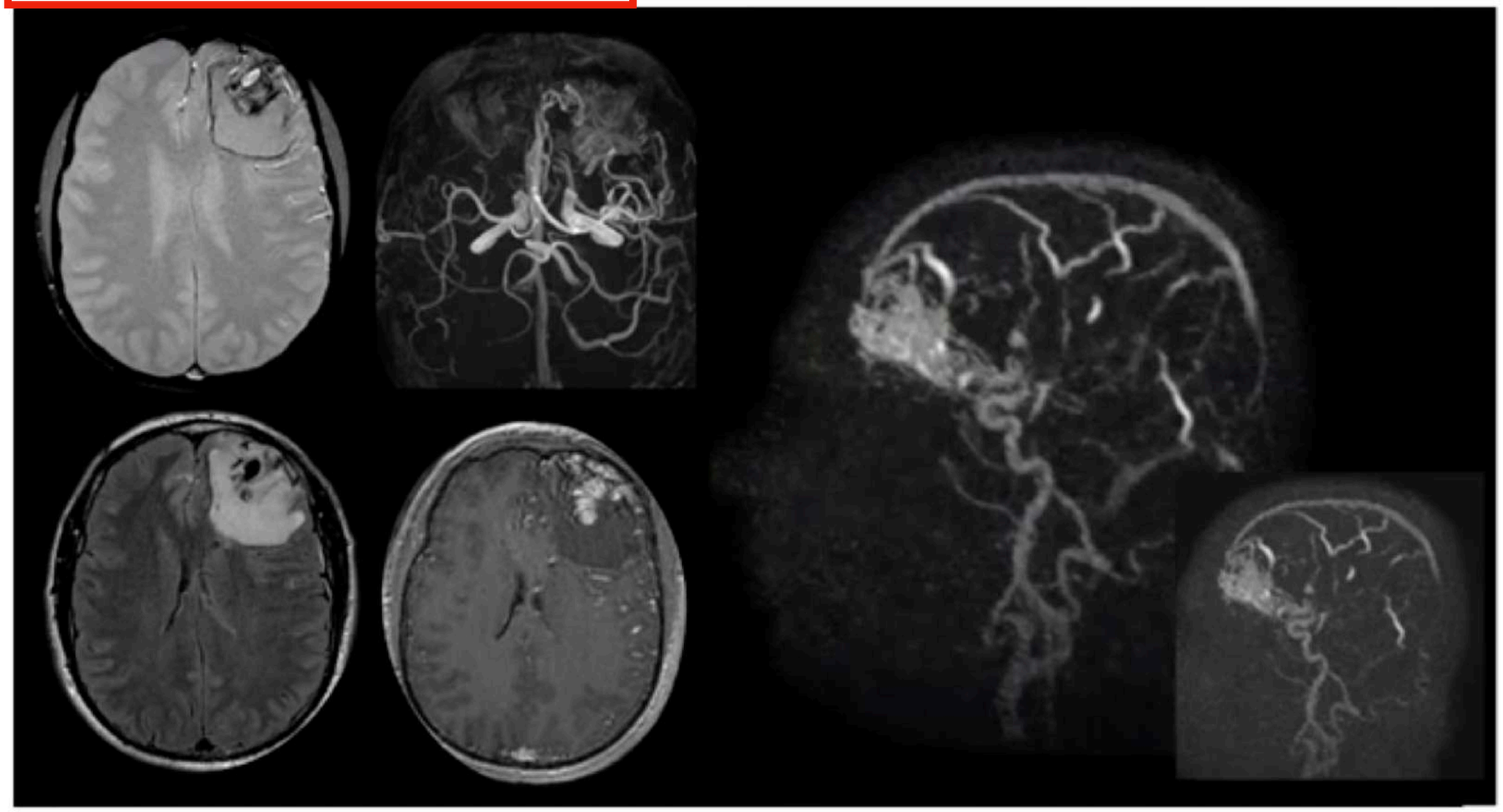

Nidus dans le parenchyme = MAV

YouTube

-10:43

MENU

ÉTIOLOGIE HEMATOME

Diagnostic | Sévérité | Etiologie | Suivi

H57ans. Céphalées chroniques.
Episode transitoire de paresthésies du membre supérieur droit.

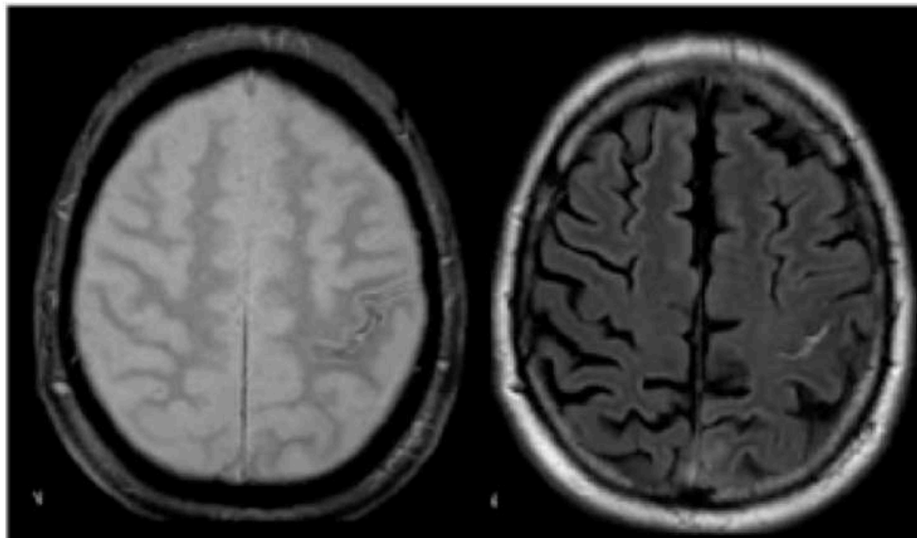

Petite hgie sous arach sulcale



En hypoT2*

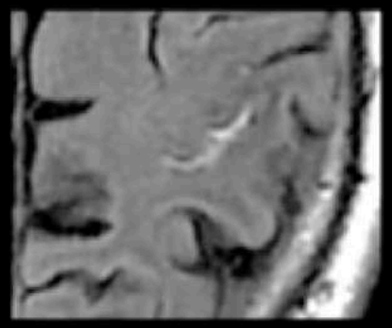

en hyperFLAIR



Imagerie vasc

09:35

-18:55

MENU

ÉTIOLOGIE HEMATOME

vid eLearning Stratégie dexploration HIC GB

Diagnostic | Sévérité | Etiologie | Suivi

À regarder... Partager

H57ans. Céphalées chroniques.
Episode transitoire de paresthésies du membre supérieur droit.

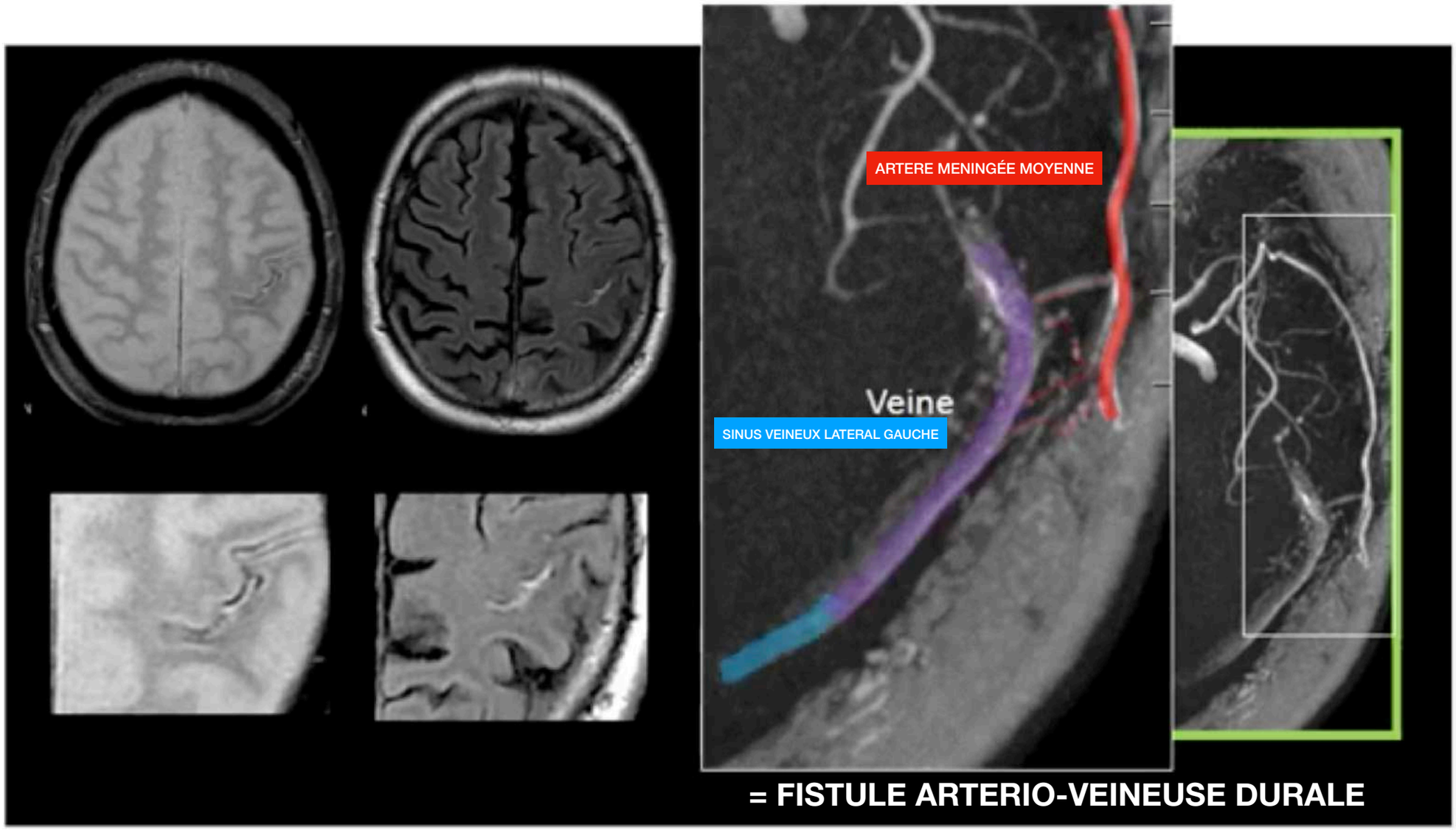

= FISTULE ARTERIO-VEINEUSE DURALE

-18:47

MENU

ÉTIOLOGIE HEMATOME

Diagnostic	Sévérité	Etiologie	Suivi
		F29 ans, céphalées intenses	

T2* hgie

Diffusion hyper

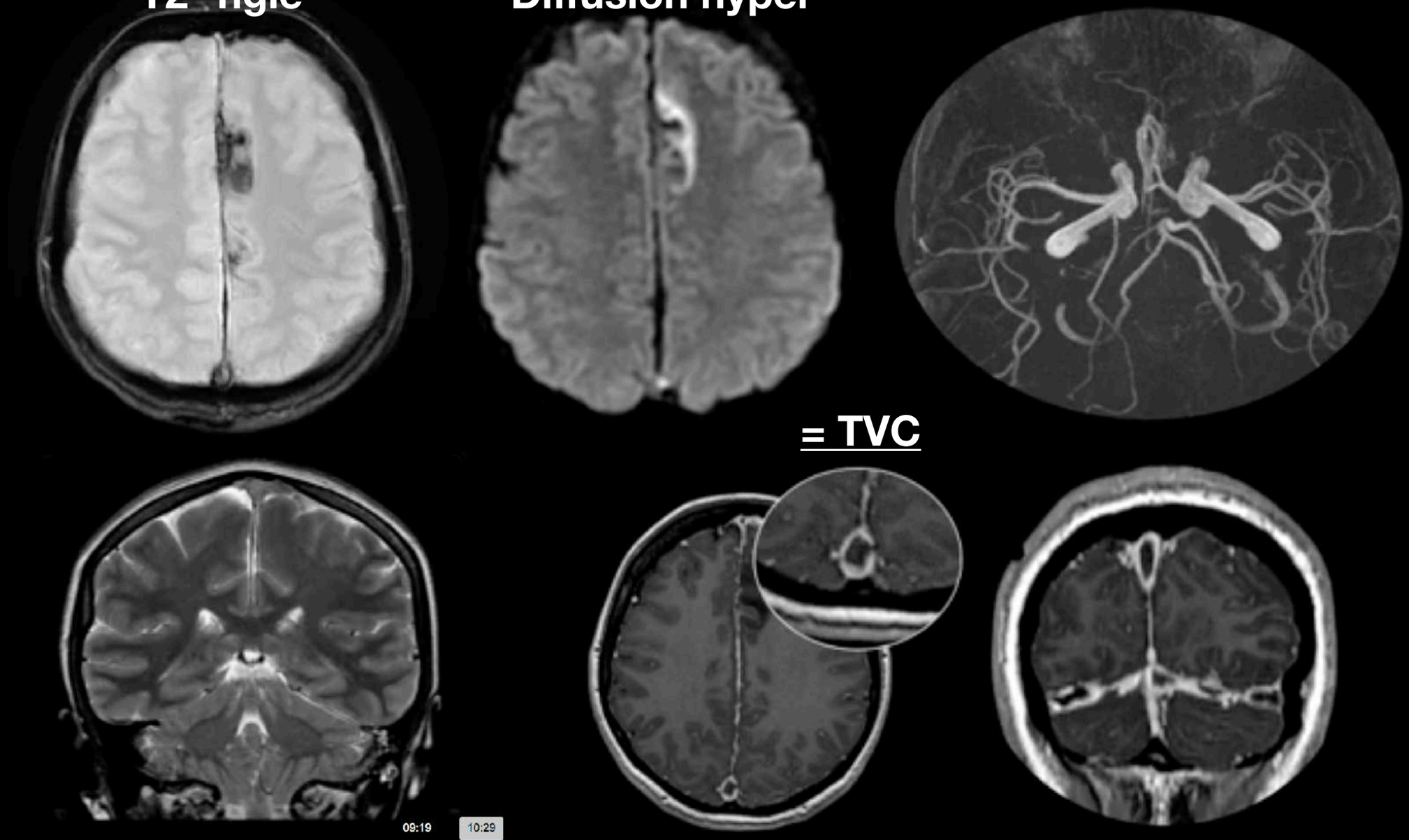

= TVC

09:19 10:29 -18:01

ÉTIOLOGIE HEMATOME

Diagnostic	Sévérité	Etiologie	Suivi
	F65 ans, aphasie, céphalées, vomissements;		

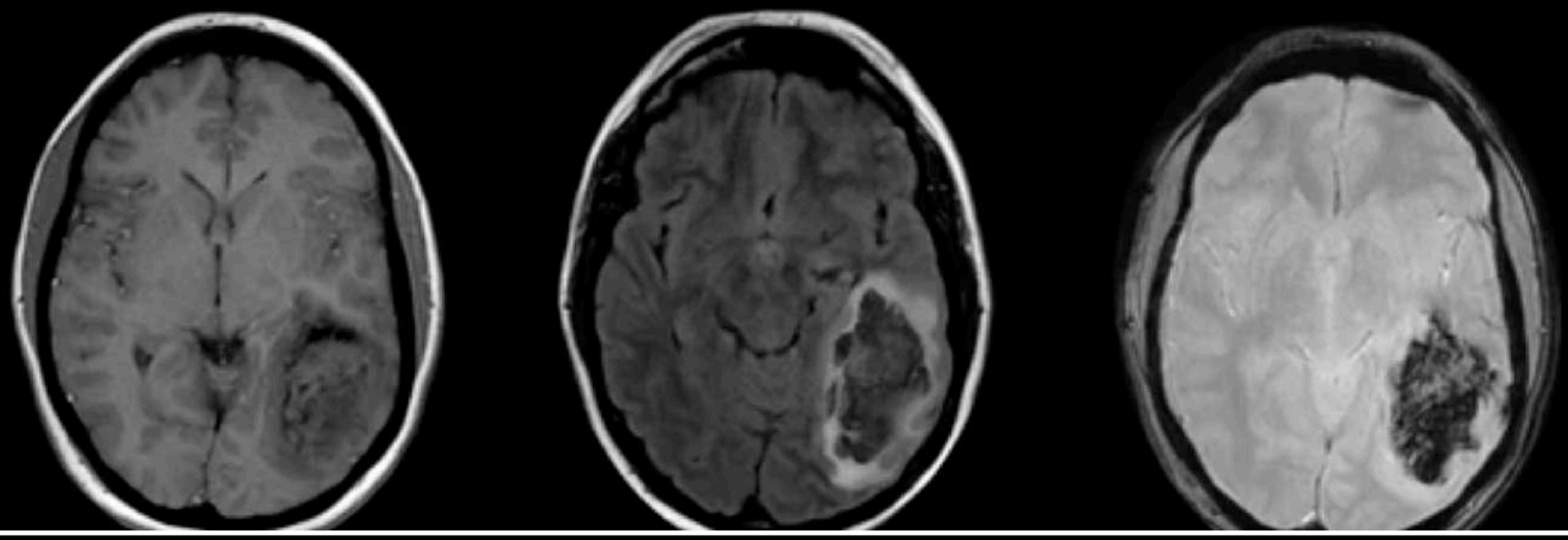

Quand hémorragie LOBAIRE -> rechercher thrombose +++ -> Gado indispensable

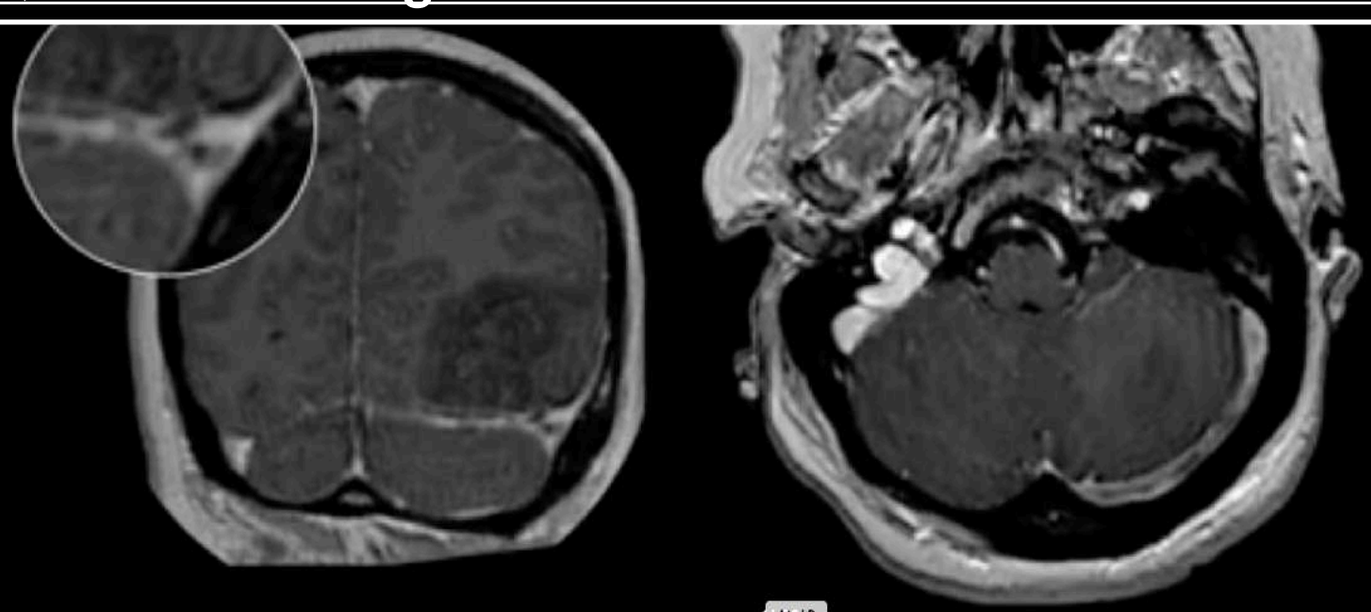

Réflexe Hématome Lobaire:

Imagerie des veines
Exclure une TVC superficielle

ÉTIOLOGIE HEMATOME

Diagnostic	Sévérité	Etiologie	Suivi

H60 ans, retrouvé errant sur l'autoroute. Somnolent à l'arrivée

Oedeme Bi-Thalamique + Hgie Profonde Symetrique

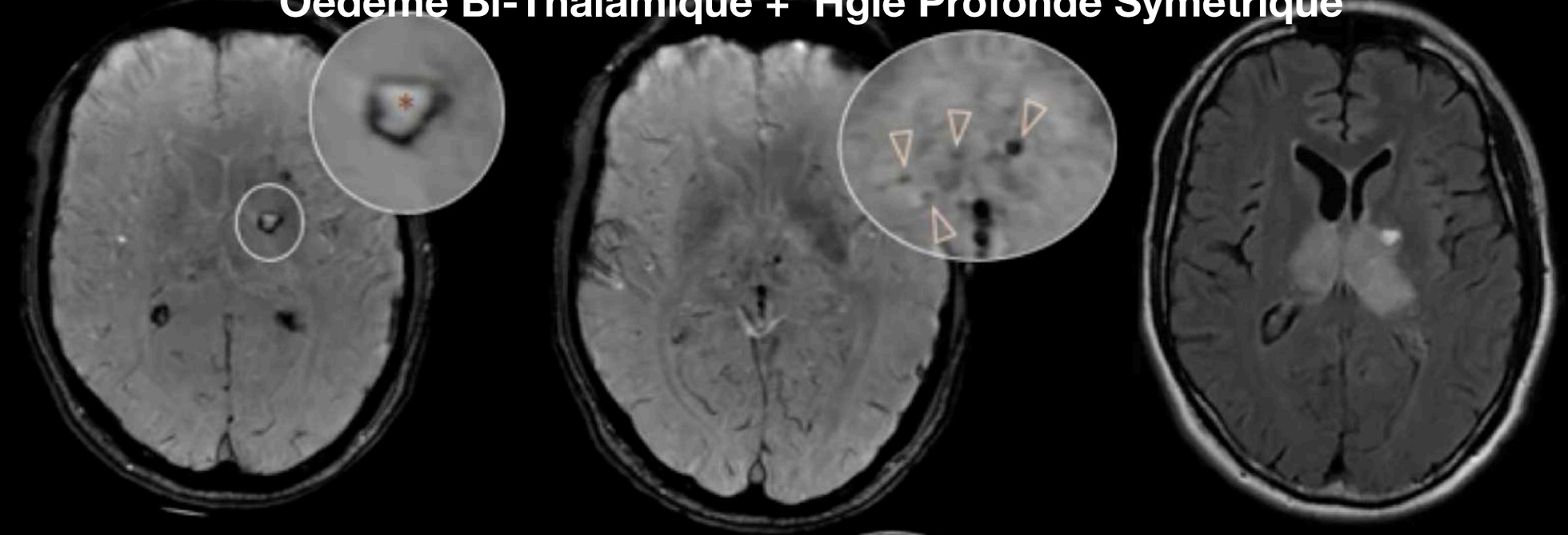

Thrombose veine de Galien

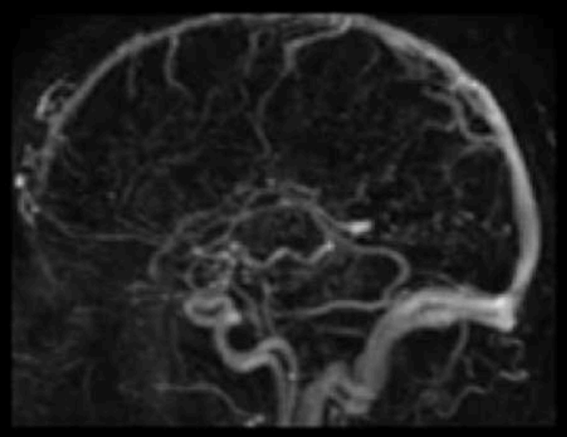

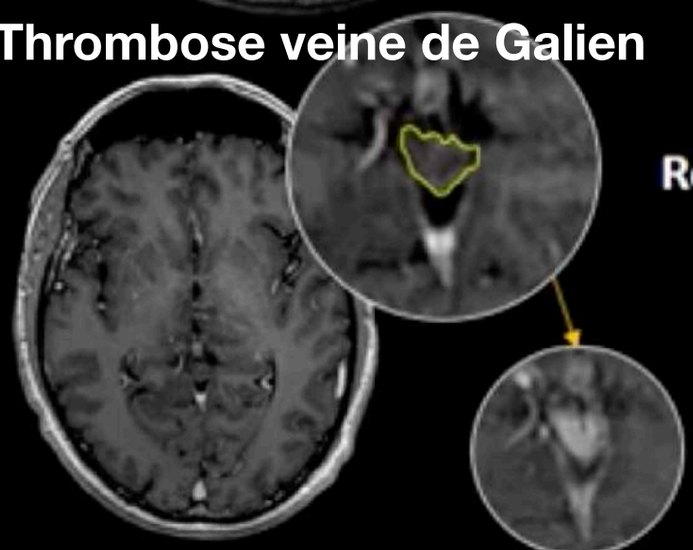

Réflexe hémorragies symétriques

Imagerie des veines
Exclure une TVC profonde

Quand hémorragie SYMETRIQUE -> rechercher thrombose +++

MENU

ÉTIOLOGIE HEMATOME

Quand hémorragie SYMETRIQUE -> rechercher thrombose +++
Mais diag différentiel = PERCHERON

PERCHERON
= Thalamus
MEDIAN
et MOYEN

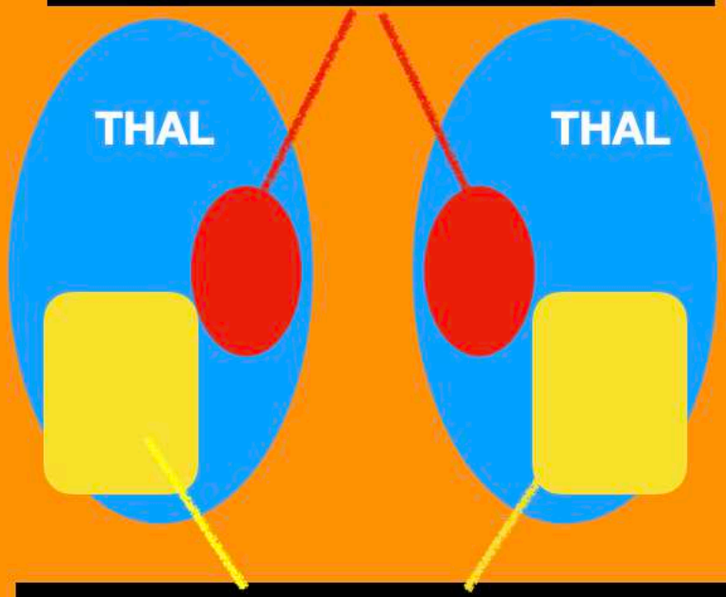

THROMBOPHLÉBITE
= Thalamus
LATÉRAL
ET POST

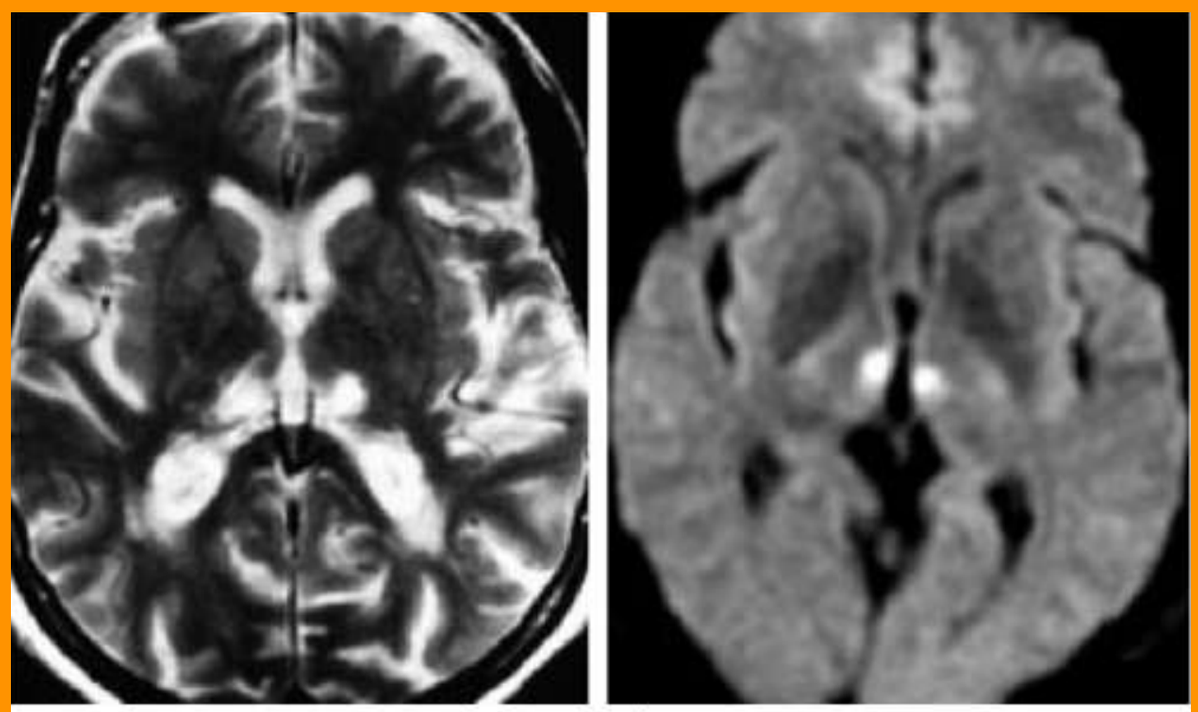

a|b

Fig. 9 : **Infarctus bithalamique.**
a Coupes axiales ES T2 et,
b imagerie de diffusion. Hypersignal bithalamique avec baise de la diffusion.

MENU

Si pas étiologie retrouvée alors SUIVI HEMATOME

Quand répéter l'imagerie ?

- Après diminution de l'effet de masse
  - En fonction du contexte IRM / IRM + artériographie

3-6 semaines

Et si toujours négatif :

- A la disparition de l'hématome
  - En fonction du contexte IRM / IRM + artériographie

3-6 mois

MENU

HÉMORRAGIES CÉRÉBRALES MULTIPLES

= MÊME ETIOLOGIE QUE DIAPO PRECEDENTE !

Il s'agit en général d'hémorragies de petite taille, parfois qualifiées de micro-hémorragies (5 à 10 mm).

Causes	Caractéristiques
Angiopathie amyloïde *	Plus de 60 ans Microhémorragies siégeant principalement à la jonction corticomédullaire Hémorragies lobaires d'âges différents Hémosidérose
HTA *	Thalamus, NGC, cervelet, pont
Thrombose veineuse cérébrale *	Foyers hémorragiques au sein d'une plage d'œdème Thrombus
Traumatismes	Lésions vasculaires diffuses accompagnant les lésions axonales diffuses
Angéite +++ (angeite) ▸ Isolée du SNC ▸ Secondaire	Ischémie Microhémorragies surtout à la jonction corti-comédullaire Autres signes (méningés en cas d'angéite secondaire)
Cavernomes multiples	Hémorragies non synchrones
CADASIL	Pas de distribution caractéristique
Anévrismes infectieux	Hémorragies cérébroméningées
Métastases hémorragiques	Mélanome, rein Après radiothérapie
Chirurgie cérébrale	

* : causes principales

MENU

Comment reconnaitre l'étiologie des microbleeds?

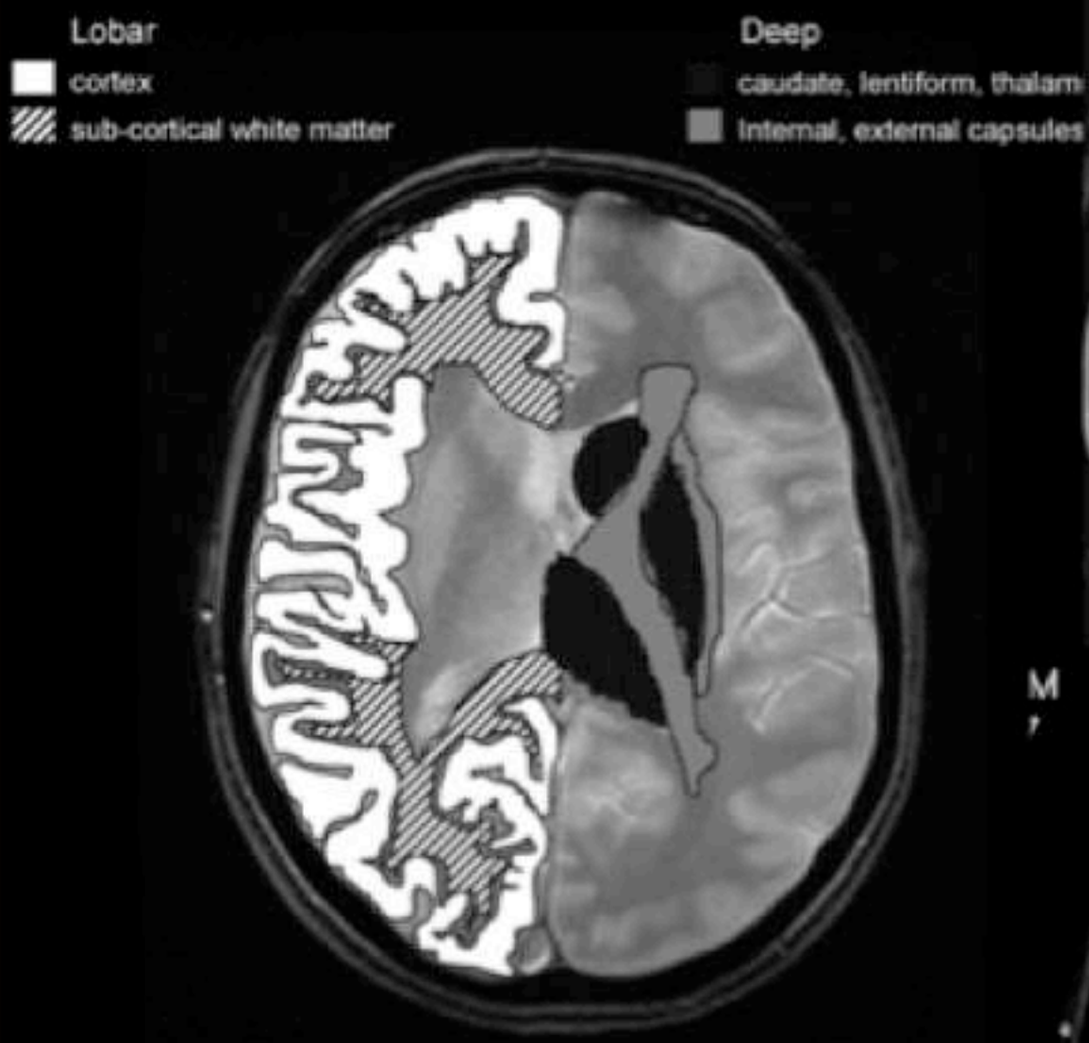

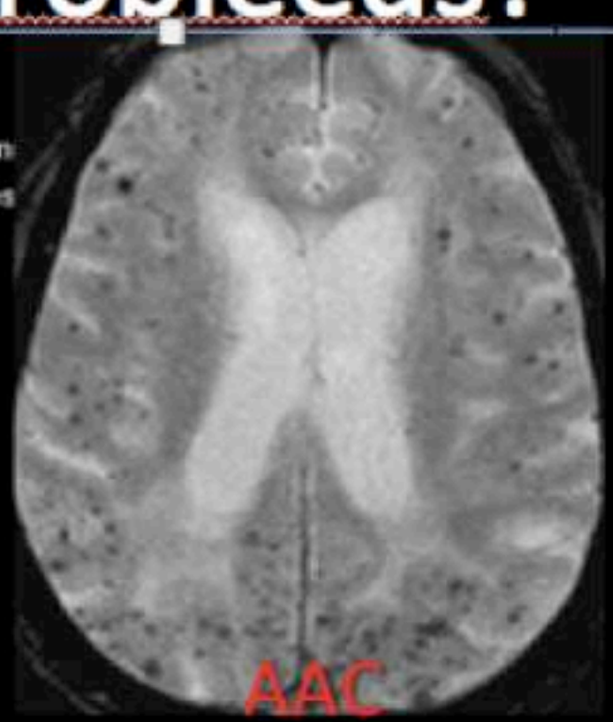

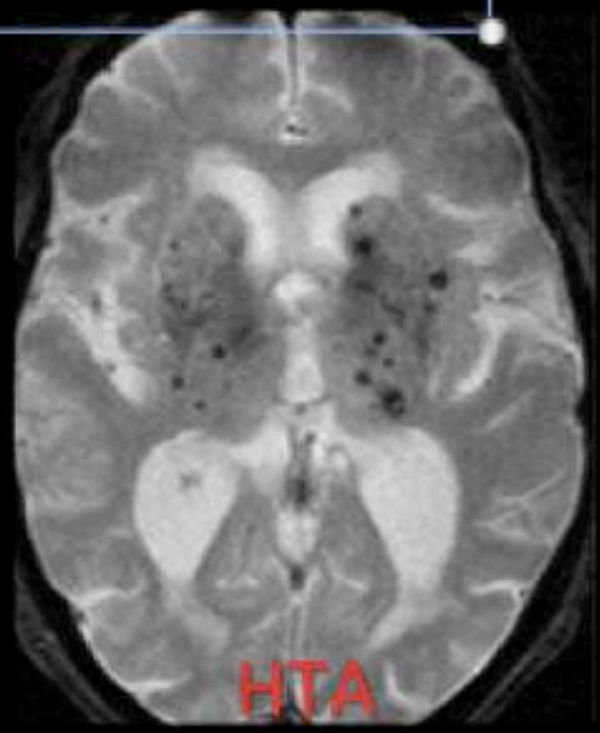





Distribution profonde ou lobaire?

MENU

12 - VASCULAIRE

HSA

MENU

HSA

HSA

1ere heure = 3D FLAIR +++

avec hyperFLAIR dans sillons

Attention au faux +

meningite , O2, Gado 24-48h

puis mieux visible après 4eme jour en SWI
hypo signal des ESA

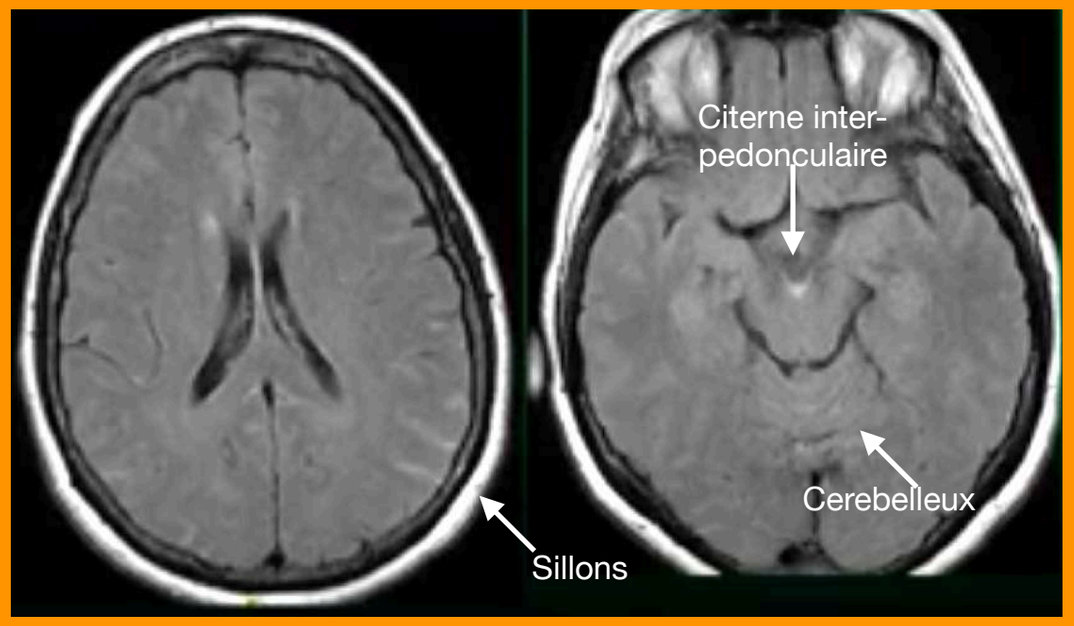

HYPERFLAIR FOND DES SILLONS

IRM : quelle séquence ?

HSA aiguë (<5jours)	
T1	36.4%
FLAIR	100%
T2	18.2%
T2*	90.9%
TDM	90.9%

HSA subaiguë (>5jours)	
T1	36.4%
FLAIR	33.3%
T2	9.1%
T2*	100%
TDM	45.5%

Doit quand même avoir angioscanner
puis angiographie
puis TDM contrôle à 8 Jours

MENU

HSA: TECHNIQUE PR KREMER 2022

d'abord visible en hyperFLAIR en 3D des ESA avant 4eme jour

puis mieux visible après 4eme jour en SWI hypo signal des ESA

- **Double Inversion Récupération : annulation du signal de l'eau et de la SB**
- **HSA :**
  - **hypersignal des ESA**
  - **DIR > FLAIR (2D ou 3D), SWI, T2EG**

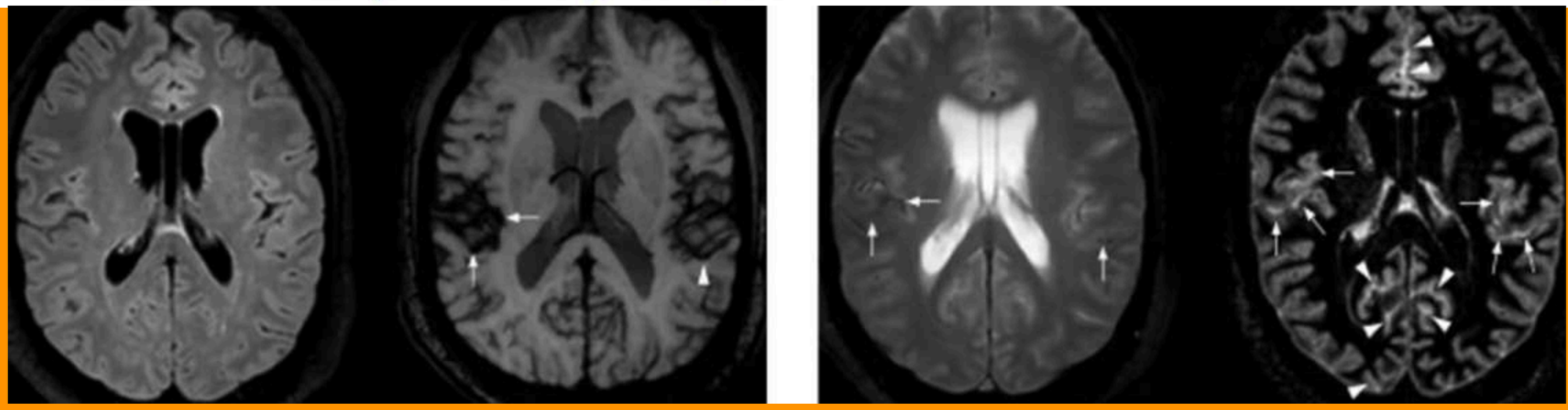

MENU

HSA

Stade de Fisher	Imagerie
Grade 1	Pas de sang détectable
Grade 2	Présence de sang de manière diffuse **< 1 mm**
Grade 3	Présence de sang en nappes épaisses **> 1 mm**
Grade 4	Hématome intra-cérébral associé **Et hématome intra-ventriculaire**



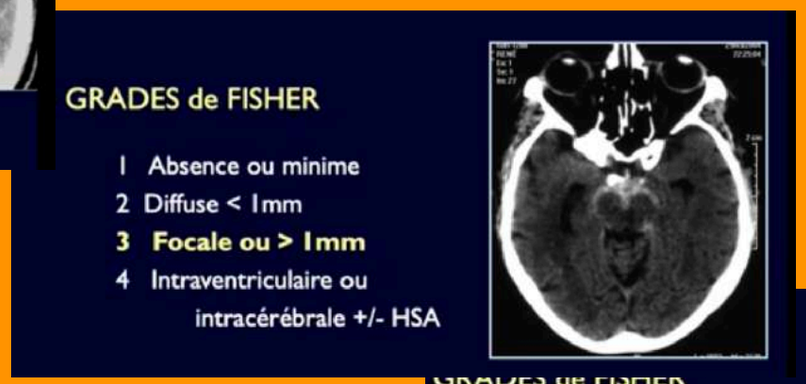



MENU

HSA : ÉTIOLOGIE

Distinguer HSA des citernes de la base

= anévrisme du Willis

= dissection intracrânienne

et HSA de la convexité = des sillons

Chez le jeune :
1- VASCULARITE
2- SVCR
3- MAV FAV cavernome
4- THROMBOPHLÉBITE

Chez le sujet âgé :
1- ANGIOPATHIE AMYLOIDE

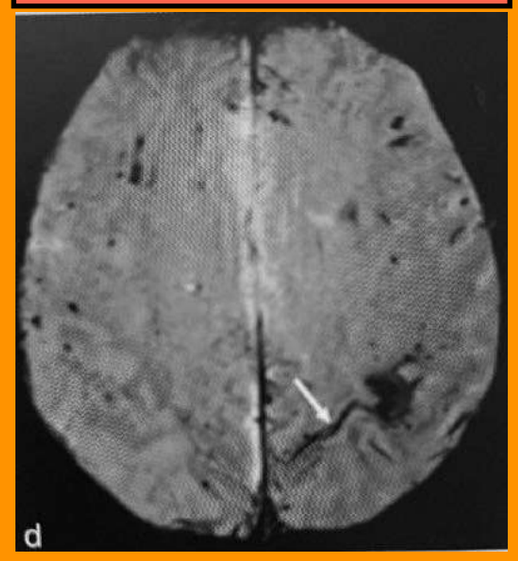

Chez le jeune :
anévrisme mycotique /PRES exceptionnel

Chez le jeune : SVCR

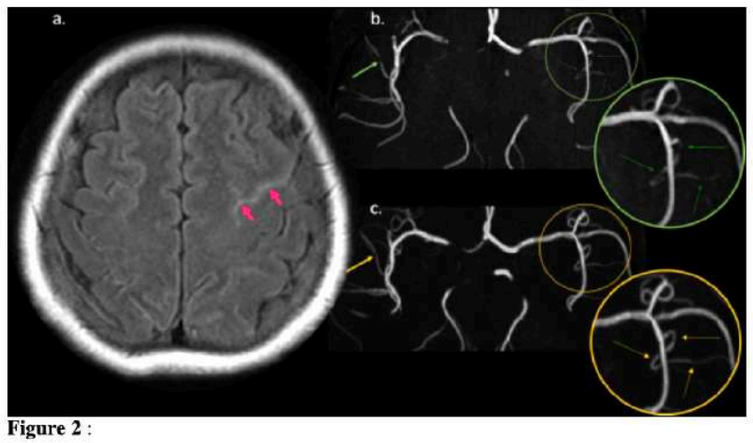

Figure 2 :

Hémorragie sous-arachnoïdienne sulcale révélatrice d'un syndrome de vasoconstriction cérébrale réversible. Femme de 35 ans, céphalée en coup de tonnerre il y a 8 h et déficit du membre supérieur droit de résolution spontanée. a et b : IRM cérébrale à j1, séquence FLAIR (a) : hypersignal limité au sillon précentral gauche en faveur d'une hémorragie sous-arachnoïdienne sulcale (flèches) ; séquence 3D TOF (b) : plusieurs sténose artérielles focales des segments M2 des artères cérébrales moyennes bilatérales (flèches) évocatrices d'un syndrome de vasoconstriction cérébral réversible ; c : IRM de contrôle à j5, séquence 3D TOF : résolution partielle des sténoses sous traitement, (flèches) confirmant le syndrome de vasoconstriction cérébral réversible.

MENU

HÉMORRAGIE SOUS-ARACHNOÏDIENNE ISOLÉE

SPONTANÉE DE LA CONVEXITÉ

Causes	Caractéristiques/Lésions associées
Artérielles	
▶ Angéite	Sténoses artérielles non réversibles Ischémie, hématome
▶ Syndrome de vasoconstriction cérébrale réversible (SVCR)	Terrain ARM : Nle ou sténoses multiples des artères cérébrales Réversibilité des images (IRM à 2-3 mois) Ischémie, hématome
▶ Angiopathie amyloïde	> 60 ans Sidérose superficielle Microbleeds, hématomes lobaires d'âges différents
▶ Dissection artérielle intracrânienne	IRM : croissant en HS ARM : sténose + dilatation, double chenal
▶ Anévrisme post-traumatique	Antécédents Irrégularités pariétales / spasme localisé
▶ Anévrisme infectieux	Anévrismes multiples Topographie distale Modification de l'aspect de l'anévrisme Sténose ou occlusion artérielle adjacente Infarctus en regard de l'anévrisme.
▶ Moyamoya	Réseau de suppléance pial ou pial-dural
Artérioveineuses	
▶ Fistule artérioveineuse durale	Fistule à reflux veineux cortical
▶ MAV piale	Hématome cérébral Dilatation des artères + veines cérébrales
▶ Cavernome *(de siège superficiel)*	hS T2*
Veineuses	
▶ Thrombose veineuse cérébrale *(veine corticale +/- sinus)*	Œdème cortico-sous-cortical +/- hémorragie Thrombus : hS T2* (phase aiguë) HS T1, T2 (phase subaiguë)
Autres	
▶ Encéphalopathie postérieure réversible (PRES)	Œdème à prédominance postérieure, bilatéral
▶ Abcès	
▶ Tumeur cérébrale primitive / métastase	HSA par coagulopathie, thrombose veineuse, PRES, SVCR DD : métastases leptoméningées
▶ Troubles de la coagulation	
▶ Endocardite	

HS : hypersignal. **hS** : hyposignal. **DD** : diagnostic différentiel

MENU

L'HSA sulcale isolée est une HSA peut abondante et limitée à un sillon de la convexité.

Les principales causes à rechercher sont :

- **l'angiopathie amyloïde,**
- **la thrombose veineuse cérébrale,**
- **une dissection artérielle hémorragique**
- **et le syndrome de vasoconstriction cérébrale réversible (SVCR).**

HSA : Etiologies

- Rupture d'anévrisme (85 %)
- HSA périmésencéphalique (10%)
- Autres causes (5%)
  - Dissection artérielle
  - MAVc, FAVd
  - Thrombose veineuse cérébrale
  - Aploplexie pituitaire
  - Anévrisme mycotique, inflammatoire
  - Myxome cardiaque, tumeurs
  - Drépanocytose
  - MAV ou anévrisme spinaux
  - Cocaïne

PENSER À THROMBOPHLÉBITE

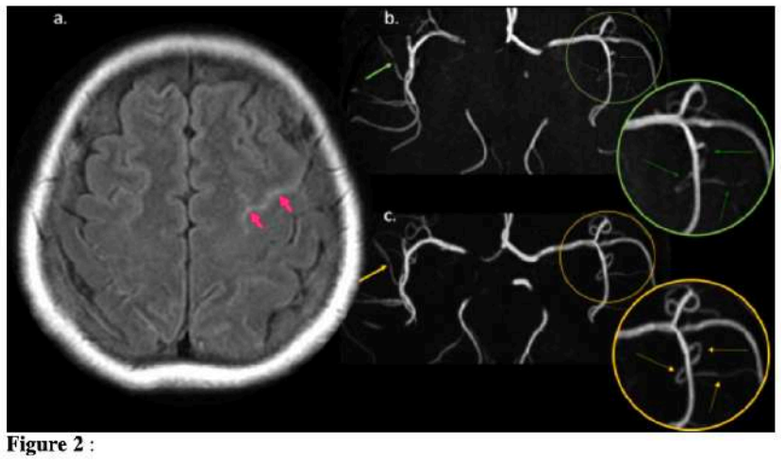

Figure 2 :

Hémorragie sous-arachnoïdienne sulcale révélatrice d'un syndrome de vasoconstriction cérébrale réversible. Femme de 35 ans, céphalée en coup de tonnerre il y a 8 h et déficit du membre supérieur droit de résolution spontanée. a et b : IRM cérébrale à j1, séquence FLAIR (a) : hypersignal limité au sillon précentral gauche en faveur d'une hémorragie sous-arachnoïdienne sulcale (flèches) ; séquence 3D TOF (b) : plusieurs sténose artérielles focales des segments M2 des artères cérébrales moyennes bilatérales (flèches) évocatrices d'un syndrome de vasoconstriction cérébral réversible ; c : IRM de contrôle à j5, séquence 3D TOF : résolution partielle des sténoses sous traitement, (flèches) confirmant le syndrome de vasoconstriction cérébral réversible.

SVCR
PRES
vascularite
angiopathie amyloide
coagulopathie severe

penser aussi à thrombophlebite

L'HSA sulcale isolée est une HSA peut abondante et limitée à un sillon de la convexité.

Les principales causes à rechercher sont :

- **l'angiopathie amyloïde,**
- **la thrombose veineuse cérébrale,**
- **une dissection artérielle hémorragique**
- **et le syndrome de vasoconstriction cérébrale réversible (SVCR).**

CAT HSA +++

HYPER FLAIR SILLONS

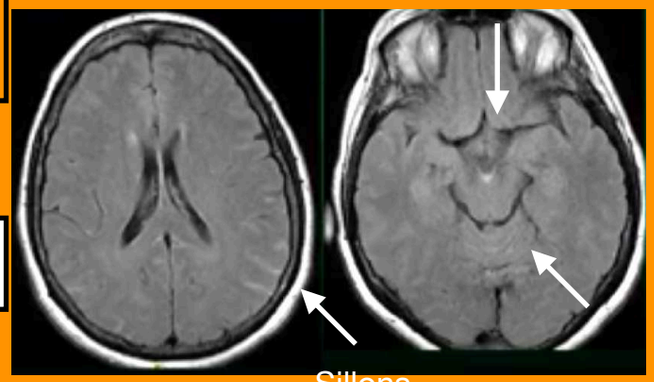

TOF WILLIS
GADO

T2*

TOF TSA
T1 FAT SAT cou

1 - thrombophlébite ??

1 - amylose ??

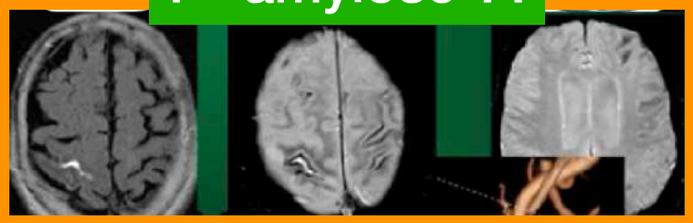

1 - dissection carotide ou vertebrale ??

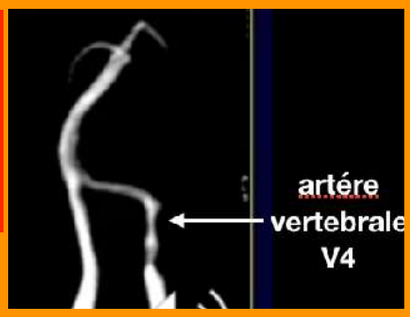

2 - anévrisme ??

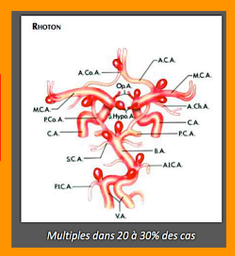

2 - sténose carotide ??

HyperFLAIR sillon sur sténose carotide car augmentation réseau vasc lepto-méningé des sillons pour compenser la sténose carotide

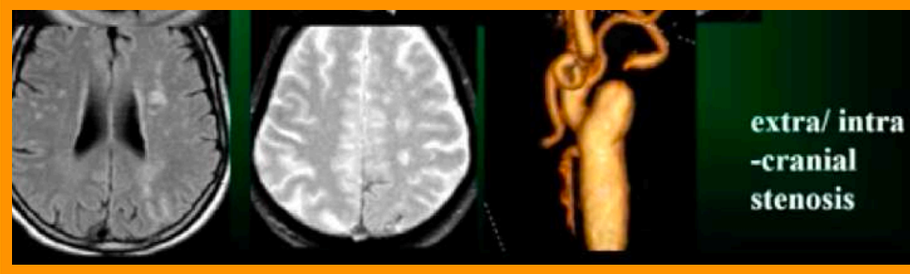

3 - sténoses multi-focales petites artères ?? A1-A2 M1-M2 C1-C2

vascularite??

SVCR ??





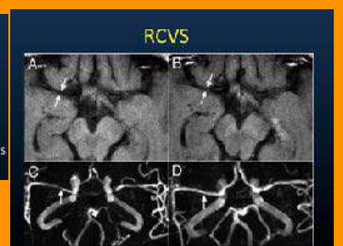

Imagerie haute résolution *black blood* T2 et T1 pré- et post-gadolinium



11 - HGIE SOUS ARACH Et SWI

Hémorragie sous arachnoïdienne

Une hémorragie méningée apparaît en hyposignal sur les séquences exploitant la susceptibilité magnétique dès le stade aigu (Fig. 19). Elle est facilement distinguée d'une veine adjacente en mode MinIP de par son caractère discontinu et sa forme triangulaire liée au remplissage du sillon [48]. La recherche d'un aliasing sur la cartographie de phase peut également contribuer à différencier les veines corticales d'une hémorragie sous arachnoïdienne [48]. Considérant leur haute résolution spatiale, ces séquences sont également très utiles pour détecter des saignements intraventriculaires.

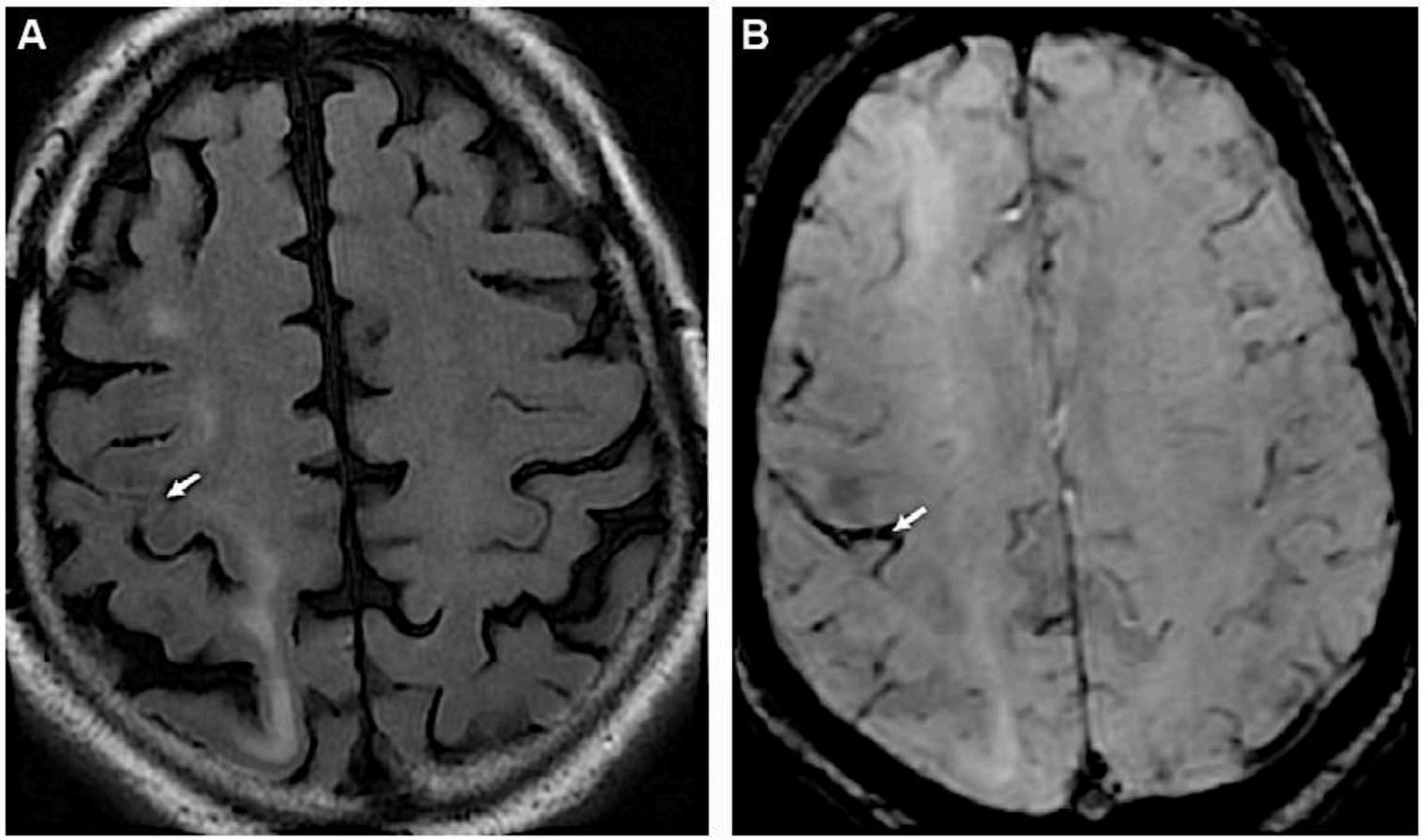

Figure 19 Vues axiales FLAIR et SWAN native acquises à 3 T chez un patient de 53 ans présentant une hémorragie sous arachnoïdienne au stade subaigu précoce. Peu visible en FLAIR (A, flèche), l'hémorragie sous arachnoïdienne apparaît en hyposignal sur la séquence SWAN, distinguée d'une veine de par son caractère discontinu et sa forme triangulaire liée au remplissage du sillon (B, flèche).

MENU

11 - HGIE SOUS ARACH
Et SWI

HSA = contours rugueux et épais = flèche noire

Alors que veine fin et régulier = flèche blanche

HSA = ALIASING sur cartographie de phase en C

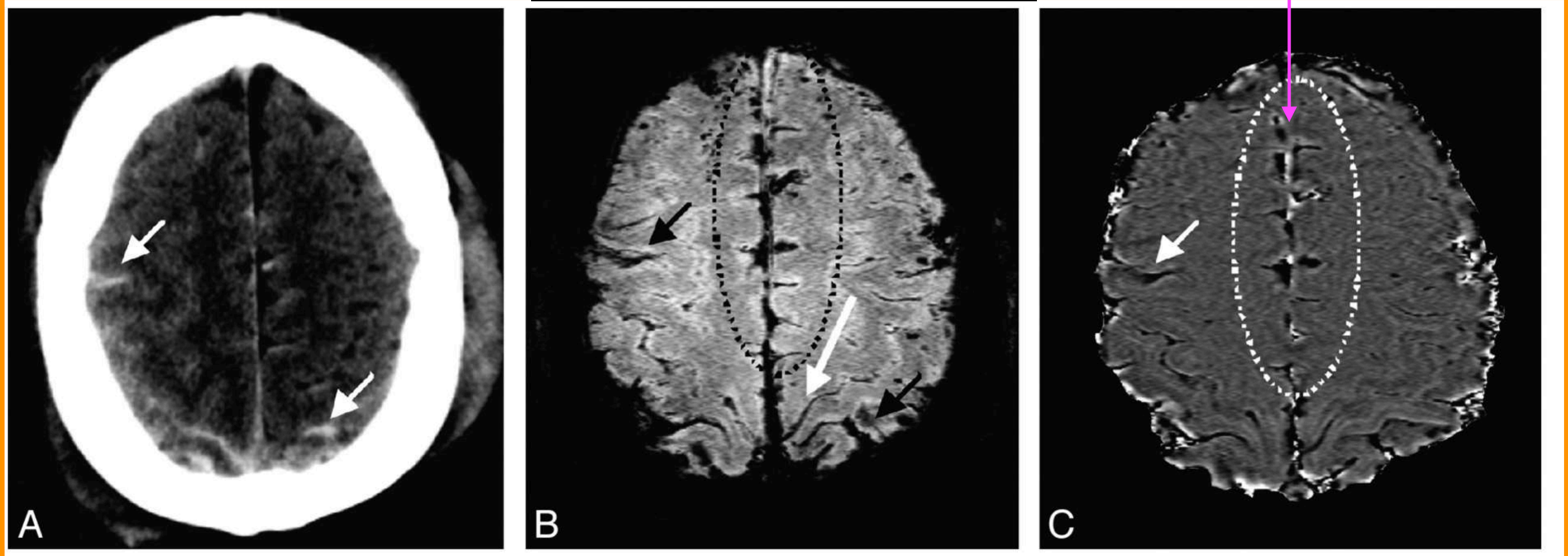

Fig 1. Two cases with both convexity and interhemispheric fissure SAH. Case 1: CT (*A*) shows high attenuation in the sulci of the convexity (*arrows*) and the paramedium sulci (along the centerline). SWI (*B*) shows SAH with a thick and rough boundary (*short arrows* and sulci inside the circle), while the vein is smooth and thin (*long white arrow*). SWI phase image (*C*) shows aliasing in the paramedian sulci (inside circle). Case 2: CT (*D*) shows high attenuation in 1 sulcus (*white arrow*) and falx high attenuation. SWI (*E*) shows SAH in the same sulcus

MENU

11 - HGIE SOUS ARACH
Et SWI

HSA = ALIASING sur cartographie de phase en C

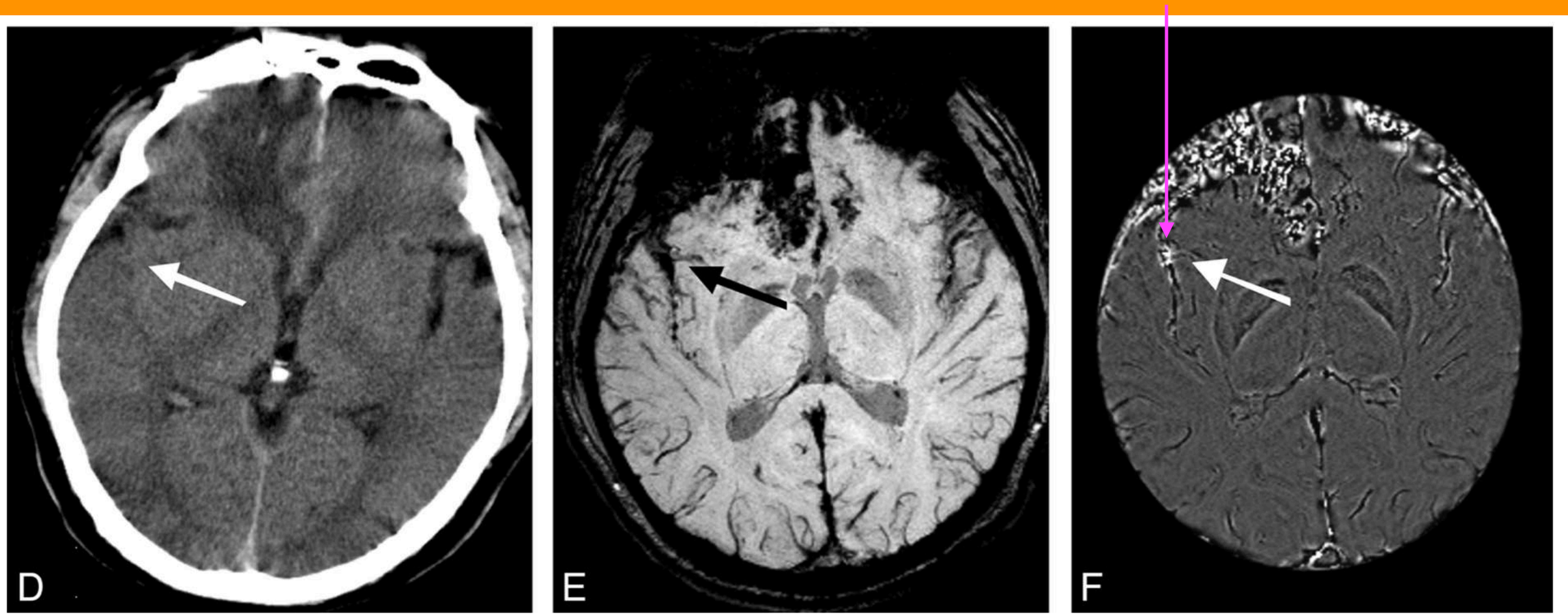

Fig 2. Two cases with Sylvian fissure SAH. Case 1: CT (*A*) shows a large amount of hemorrhage accumulating in the lateral part of the left Sylvian fissure (*white arrow*). SWI (*B*) shows only a small amount of hemorrhage deposited along the Sylvian fissure. SWI phase image (*C*) shows a similar pattern as in *B* without obvious aliasing. Case 2: CT (*D*) does not show high attenuation at the right Sylvian fissure (*white arrow*). SWI (*E*) shows a small amount of hemorrhage (*black arrow*). Phase image (*F*) shows aliasing effect (*white arrow*).

MENU

11 - HGIE SOUS ARACH

Et SWI

HSA = signe du TRIANGLE

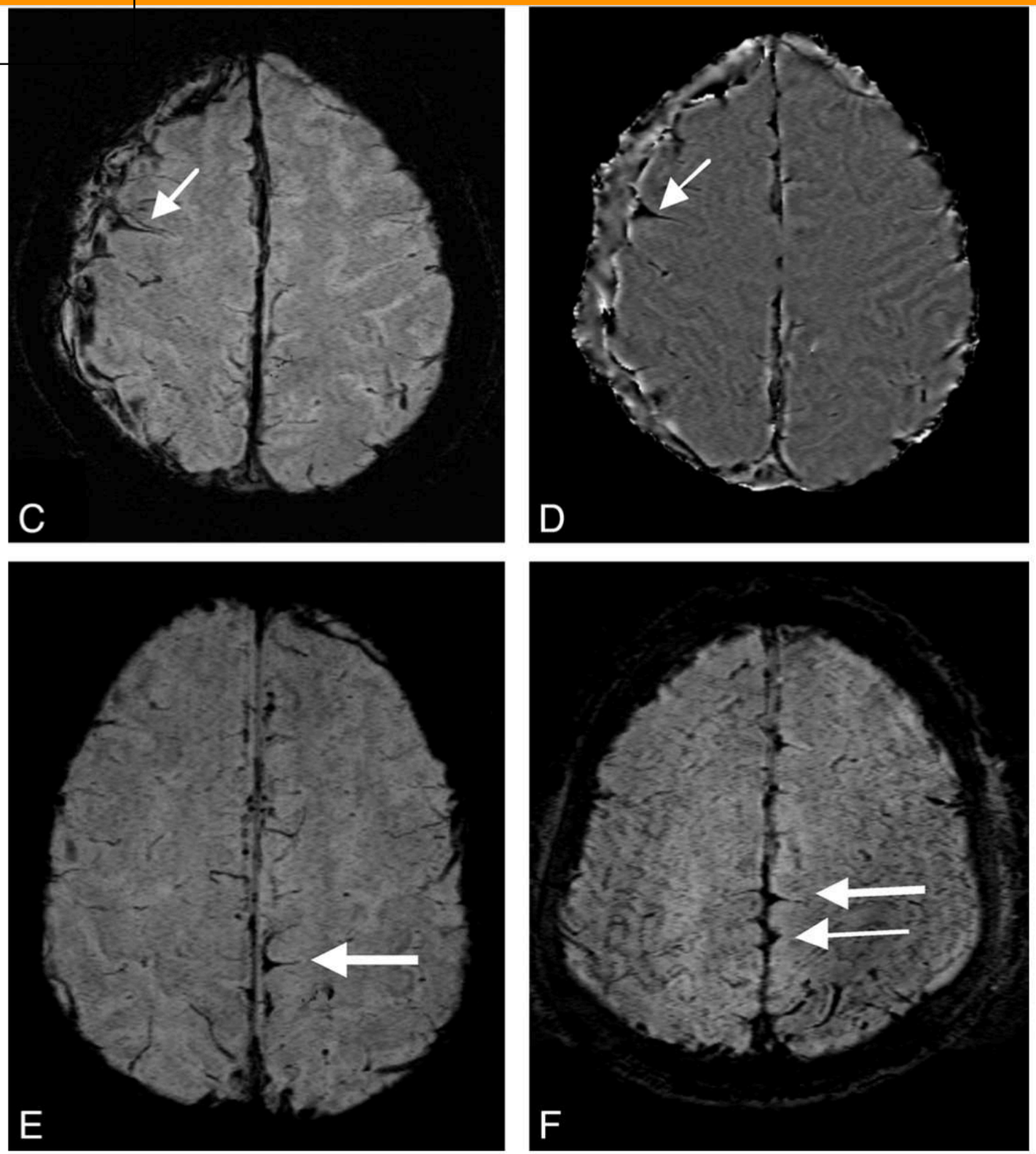

slightly brighter than WM in the phase image. *C* and *D* represent a TBI patient showing 1 sulcus filled with blood, creating a typical triangle sign. Additionally, a crescent-shaped subdural hematoma along the right convexity is seen. *E* and *F* are 2 other TBI cases showing a similar triangle sign in the paramedian sulci.

MENU

11 - HGIE SOUS ARACH
Et SWI

HSA = ASPECT RENFLÉ
(BULGING) de la faux

HSA = ALIASING sur
cartographie de phase en C

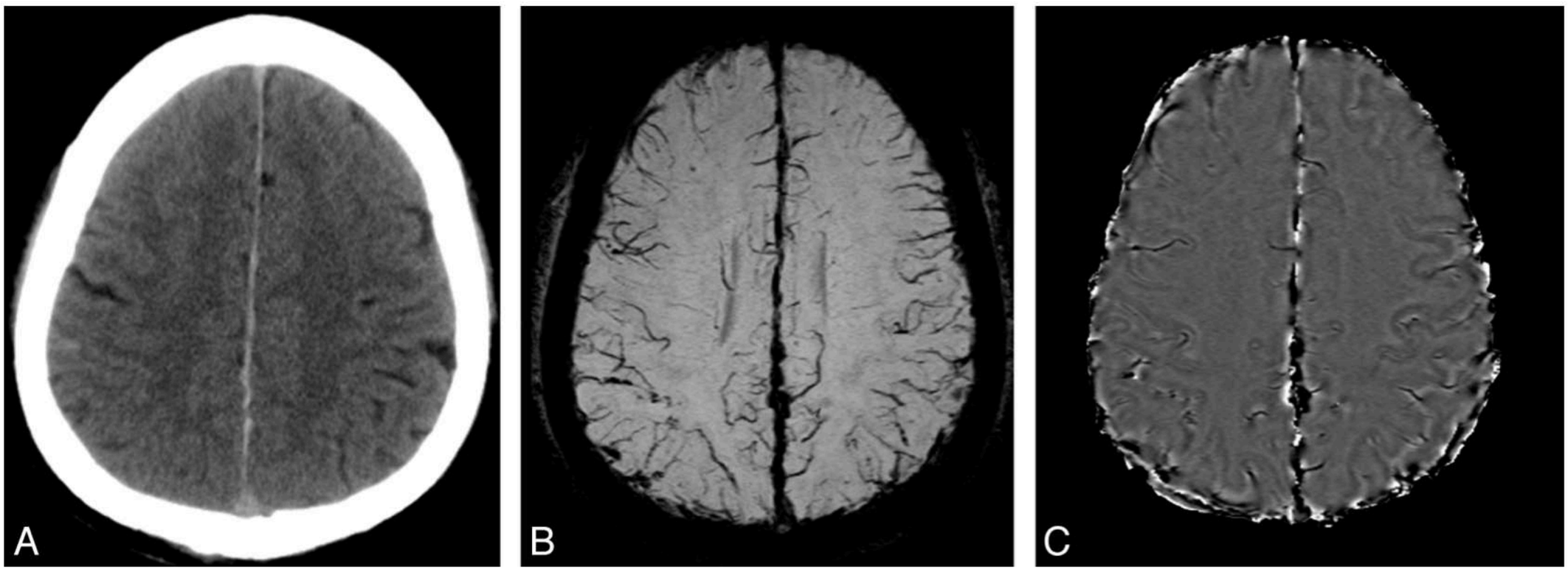

Fig 8. CT (*A*) shows high attenuation of the falx, while SWI (*B*) and phase image (*C*) do not show the triangle sign, but rather show a bulging effect indicating subdural hemorrhage.

MENU

12 - HÉMOSIDÉROSE

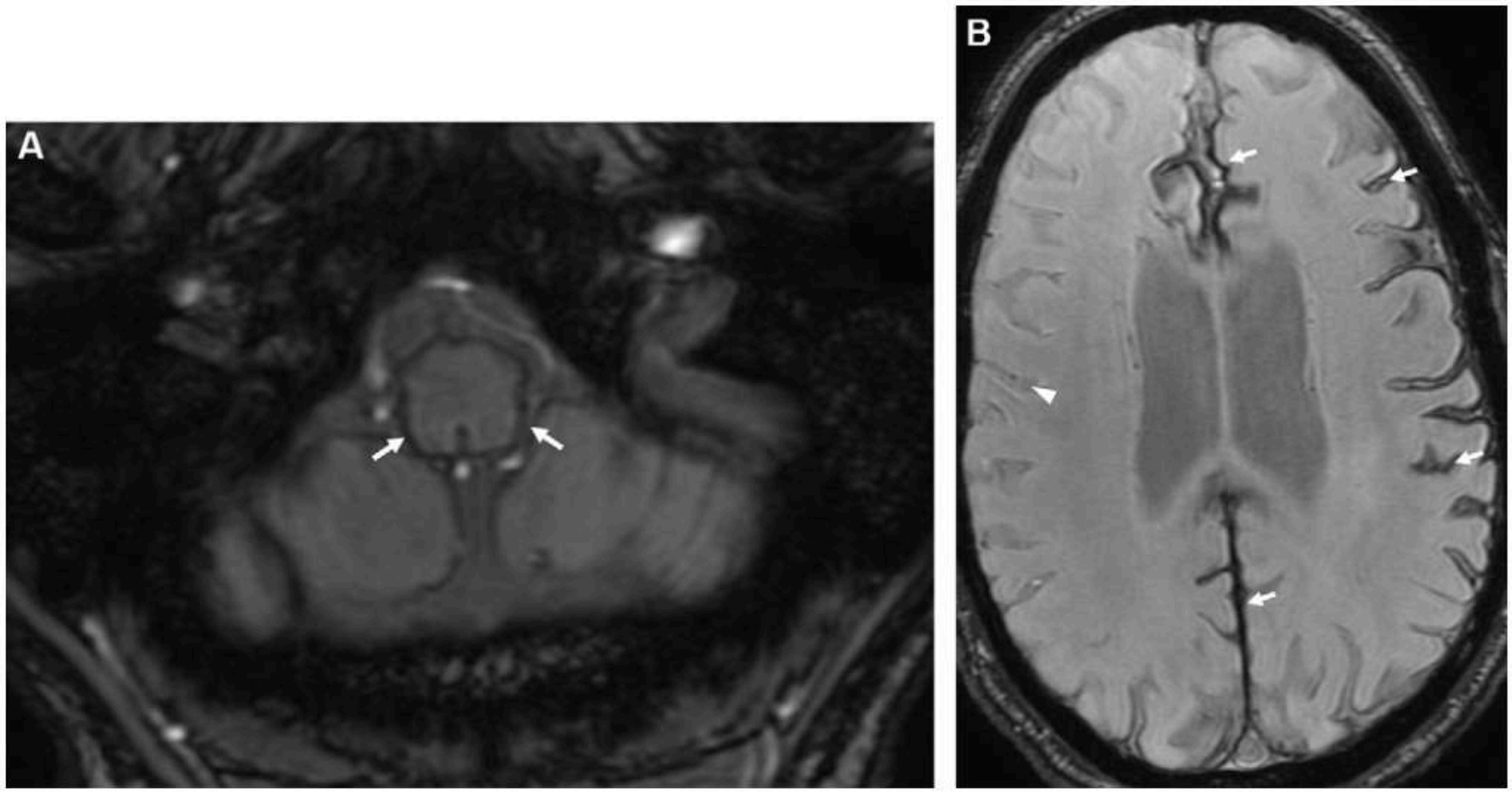

Figure 20 Vues axiales SWAN natives et en mode MinIP acquises à 3 T chez un patient de 62 ans présentant une hémosidérose. Un liseré lepto-méningé en hyposignal est bien visible sur les coupes natives (A, flèches). En mode *minimum intensity projection* (MinIP) on distingue facilement l'hémosidérose de la lepto-méninge saine (B, tête de flèche).

MENU

1- ETIOLOGIE HSA

ANEVRYSME

ATTENTION SI > 5 MM
SURVEILLANCE SI < 5 MM

En coronal :

Si anevrysme <u>en dessous</u> de l'artere ophtalmique "= intra caverneux"

Si anevrysme <u>au dessus</u> de l'artere ophtalmique "= sous archnoidien" , plus risqué

<u>ANEVRYSME MYCOTIQUE</u>

topo distale

fusiforme

Diag si PDC en boule de la paroi sur tps tardif 4 min

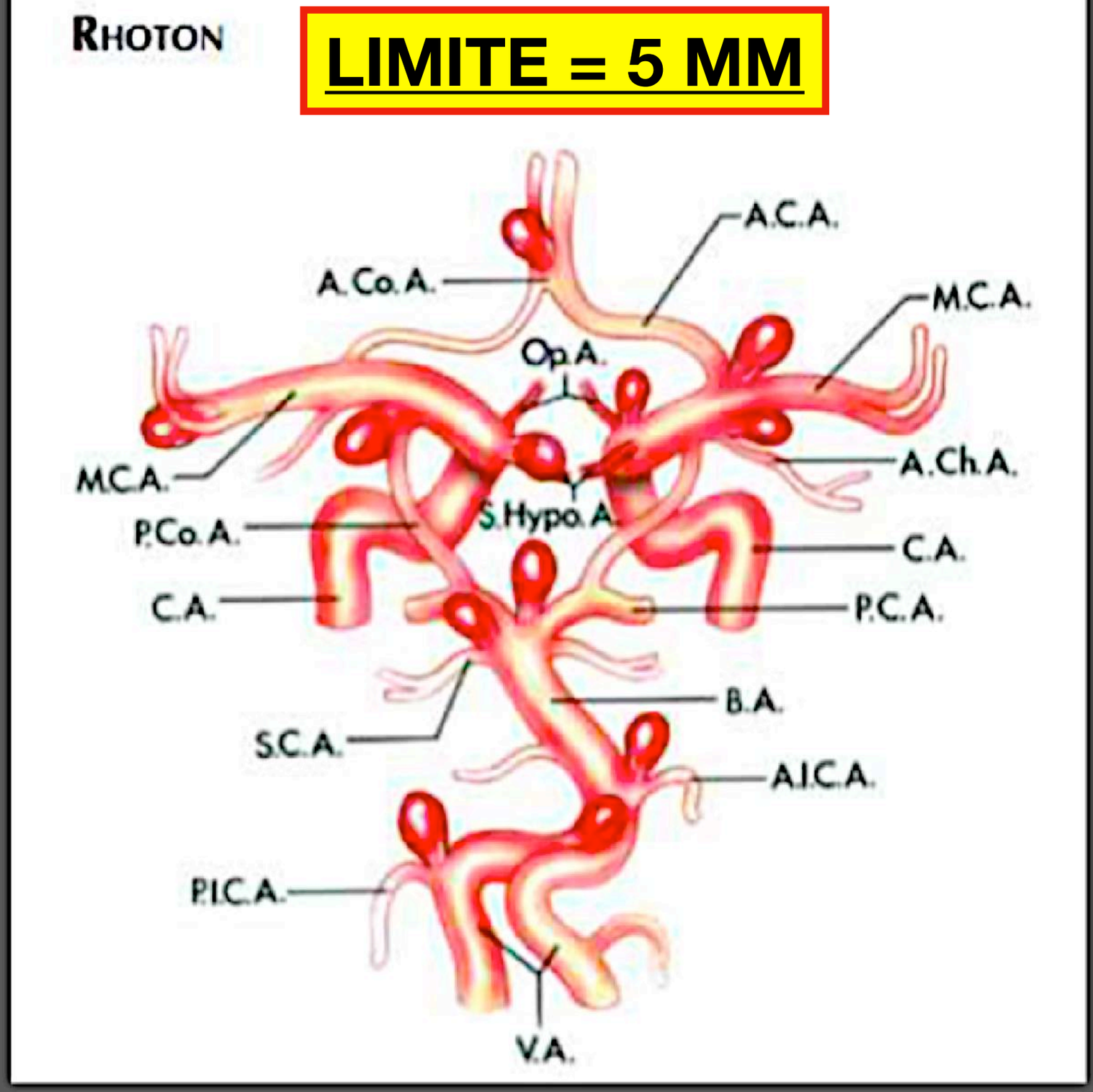

Multiples dans 20 à 30% des cas

MENU

CAS CLINIQUE ANEVRYSME +++

Cas clinique 36

Présentation du cas

Description du cas clinique

- Crise d'épilepsie généralisée chez un patient de 59 ans en cours de traitement pour une spondylodiscite L2-L3.

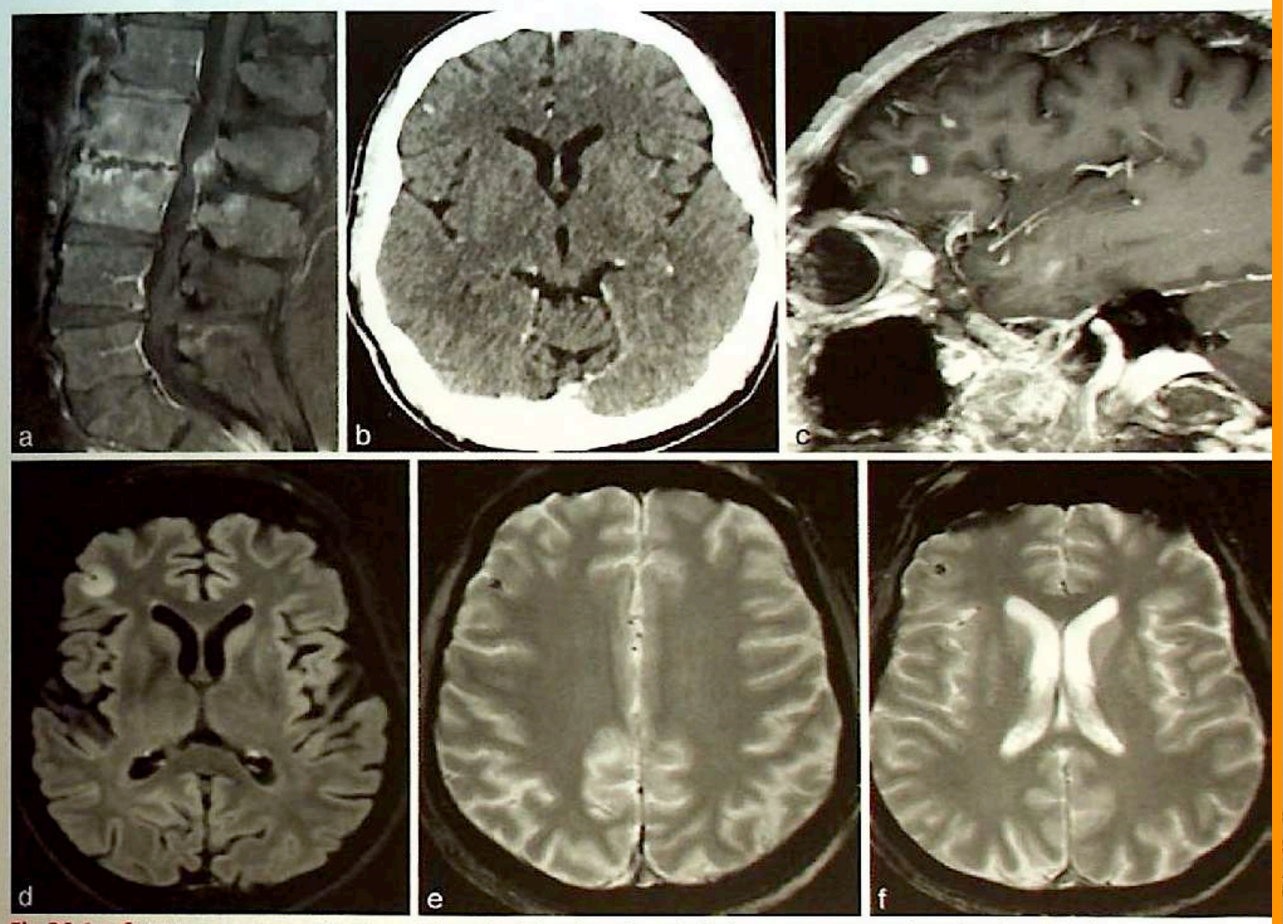

Fig 36.1 a-f IRM en coupe sagittale en T1 après injection de gadolinium avec saturation du signal de la graisse au niveau lombaire (a). Scanner cérébral après injection de contraste (b). IRM en coupes sagittale en T1 après injection de gadolinium (c), axiales en T2-FLAIR (d) et en T2* (e, f).

Question

- Comment analysez-vous la coupe scanner réalisée après injection de contraste et l'IRM (Fig 36.1) ? Quel diagnostic évoquez-vous ?

Interprétation

- Le scanner (Fig 36.2) visualise une petite prise de contraste nodulaire en frontal droit (flèche en a). L'IRM en T1 après injection de gadolinium confirme cette prise de contraste et en révèle une seconde (flèches en b). En T2-FLAIR, il existe un signal hyperintense autour d'une image punctiforme en signal hypo-intense. Ces lésions présentent un signal hypo-intense en T2* (écho de gradient, flèche en c). L'ARM en TOF identifie un signal hyperintense correspondant à la zone de la prise de contraste la plus importante (flèche en d).

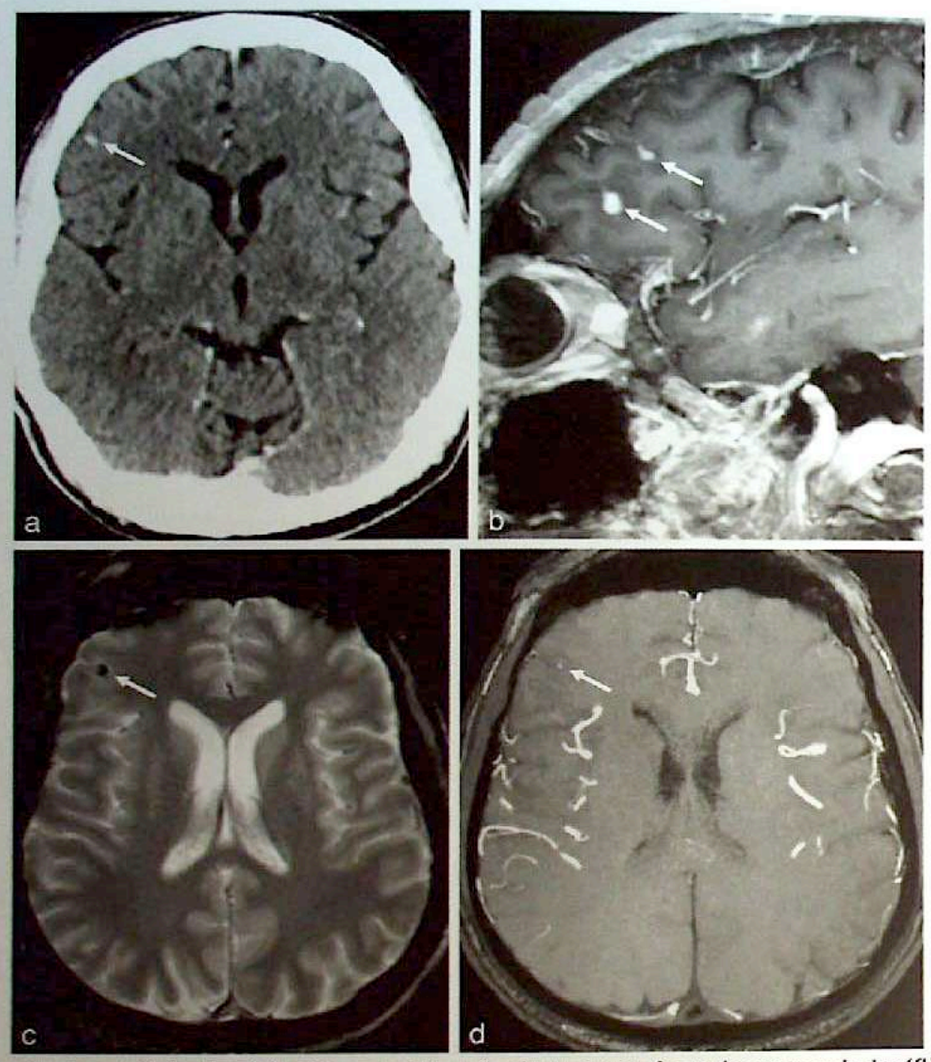

Fig 36.2 a-d Le scanner avec injection (a) note une petite prise de contraste frontale externe droite (flèche). L'IRM en coupe sagittale en T1 après injection de gadolinium (b) identifie deux petites prises de contraste nodulaires en frontal (flèches). Ces lésions présentent un signal hypo-intense en T2* en écho de gradient (flèche en c). L'ARM en temps de vol en MIP fin (d) démontre une image punctiforme en frontal droit correspondant à un petit anévrisme mycotique (flèche).

Diagnostic

- Anévrismes mycotiques chez un patient qui présente une endocardite compliquée par ailleurs par une spondylodiscite lombaire en L2-L3. Les deux anévrismes ont été confirmés par l'angiographie et traités par voie endovasculaire avec occlusion des branches artérielles porteuses.

Commentaires

- Le terme « mycotique » peut prêter à confusion car les anévrismes infectieux ont, dans la grande majorité des cas, une étiologie bactérienne et non une origine fongique. L'adjectif « fongique » a traduit l'aspect macroscopique en forme de champignon décrit par W. Osler au niveau de l'aorte. Les anévrismes mycotiques, bien que rares, doivent être recherchés devant tout symptôme neurologique qui survient chez un patient présentant une endocardite. Ils touchent électivement les branches distales de l'artère cérébrale moyenne et sont souvent multiples. Ils sont révélés soit par un déficit neurologique en rapport avec une hémorragie (hématome cérébral, hémorragie sous-arachnoïdienne), soit par une épilepsie. La mise en évidence de ces anévrismes par l'angioscanner et l'ARM peut être délicate, soit en raison de la petite taille de l'anévrisme, soit du fait des hématomes associés, d'où la nécessité d'un recours fréquent à l'angiographie diagnostique. Une attitude d'observation est proposée pour les anévrismes non rompus avec une surveillance hebdomadaire par IRM et ARM et/ou angioscanner ou encore par angiographie, car la possibilité d'une régression est possible sous antibiothérapie.

MENU

CAS CLINIQUE ANEVRYSME et POLYKYSTOSE RÉNALE !!! +++ et KLIPPEL - FEIL

MENU

Cas clinique 47

Présentation du cas

Description du cas clinique

- Épilepsie temporale chez une patiente de 42 ans qui présente une polykystose rénale.



Fig 47.1 a-d IRM en coupes sagittale en T1 (a) et axiale en T2 (b). ARM en TOF (c, d).

Question

- Comment an… …vous les coupes IRM en T1 et T2 et l'ARM en TOF (Fig 47.1)? Quelles anoma… lies notez-vou…

Interprétation

- L'IRM en coupe sagittale médiane en T1 visualise une malformation du rachis cervical avec des blocs vertébraux C2-C3, C5-C6-C7 avec seulement deux disques vertébraux mobiles au niveau du rachis cervical. La coupe axiale en T2 démontre un angiome caverneux au niveau de l'uncus temporal droit. L'ARM en TOF note une image d'addition au niveau du siphon carotidien droit (figure 47.2).



…ig 47.2 a-d L'IRM en coupe sagittale médiane en T1 démontre un bloc vertébral C2-C3 et C5-C6-C7 (flèches en a) …émoignant d'un syndrome de Klippel-Feil. La coupe axiale en T2 identifie un cavernome mésiotemporal droit (flèche …n b). L'ARM en TOF visualise un anévrisme du siphon carotidien droit (flèches en c et d).

Diagnostic

- Anévrisme du siphon carotidien droit. Angiome caverneux (cavernome) mésiotemporal droit. Syndrome de Klippel-Feil.

Commentaires

- La polykystose rénale est associée à une augmentation de la fréquence des anévrismes intracrâniens avec une prévalence moyenne de 12 % (contre 3 à 5 % dans la population générale), similaire dans les deux sexes, mais supérieure chez les patients qui présentent des antécédents familiaux d'hémorragie cérébrale. Les localisations au niveau de l'artère cérébrale moyenne et du siphon carotidien apparaissent comme les plus fréquentes avec une plus grande proportion d'anévrismes de plus de 10 mm de diamètre. La prévalence augmente avec l'âge pour atteindre 23 % chez les patients de plus de 50 ans, alors qu'elle est faible avant l'âge de 30 ans, de l'ordre de 2,5 %. Le risque d'hémorragie cérébrale augmente significativement chez les patients dialysés. 5 % des patients présentent par ailleurs des kystes arachnoïdiens.

2- ETIOLOGIE HSA

HSA : étiologie

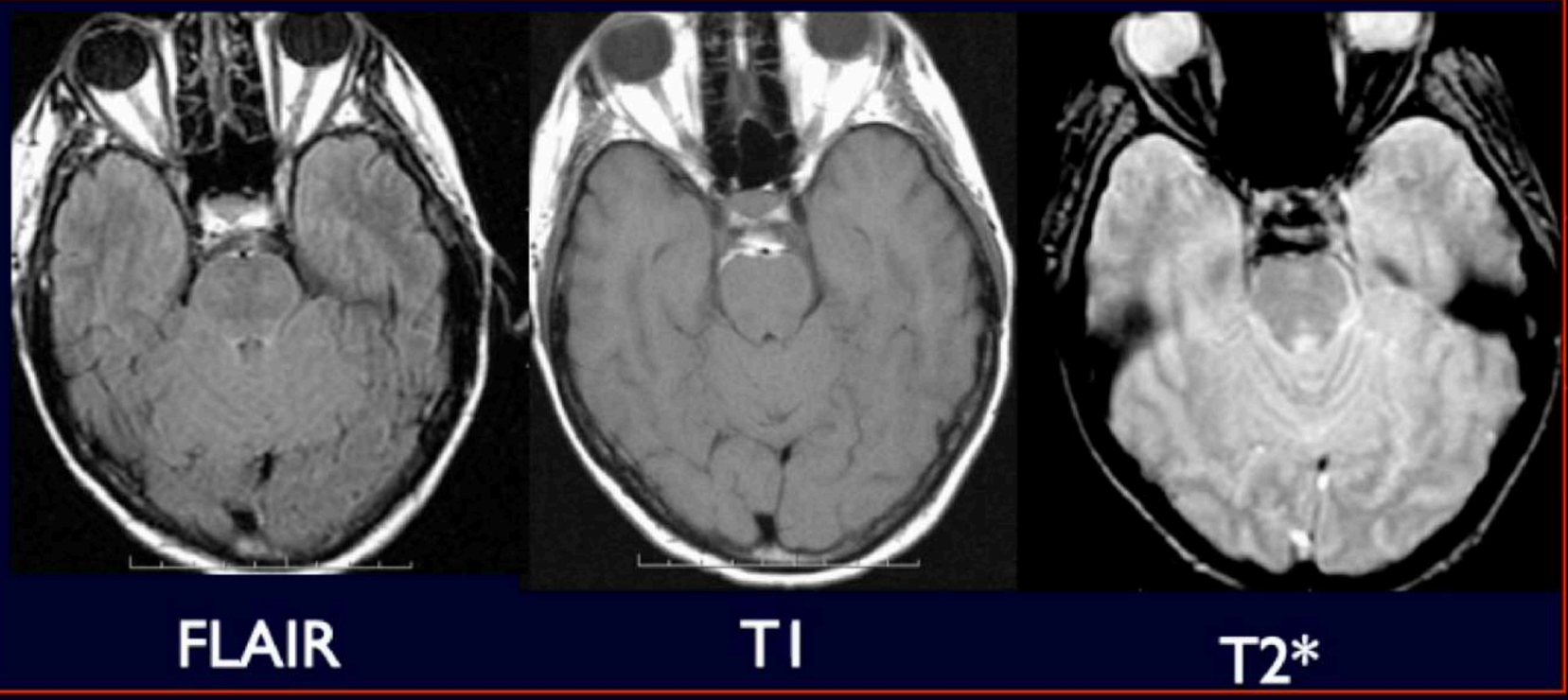

Céphalées brutales
Hémorragie prépontique à J3

-9:12

2- ETIOLOGIE HSA

HSA périmésencéphalique

- Critères cliniques
  - adulte (6ème décennie)
  - céphalées plus « progressives » (mn)
  - troubles de la conscience exceptionnels (transitoires)
  - Amnésie transitoire (30%) avec dilatation des cornes temporales
  - Conservation de l'état général

-8:30

2- ETIOLOGIE HSA

HSA périmésencéphalique

- Critères radiologiques
  - HSA localisée périmésencéphalique, devant le pont, (« pretruncal »)
  - parfois extension aux vallées sylviennes, citerne intrehémisphérique
  - hydrocéphalie (30%) non symptomatique
  - Angiographie normale



2- ETIOLOGIE HSA

HSA : étiologie

HSA périmésencéphalique

Evolution : pas de récidive hémorragique

Mais (+++)

- anévrisme (SVB) : 1/20 à 1/40
- 10 à 20 % des An. du SVB → HSAPM

Bilan angiographique = indispensable (ACT *)
mais pas de 2ème bilan

Kershenovich A et al. Neurosurgery 2006;59:798

-7:06

HSA périmésencéphalique

- Non-anévrysmale; rupture d'une veine prépontine ou interpédonculaire?
- Début moins brutal qu'une rupture d'anévrysme
- Distribution de l'hémorragie méningée +++:
  - En avant du mésencéphale, du pont , de la citerne quadrigéminale
  - Absence d'hémorragie:
    - Scissure interhémisphérique et vallée sylvienne
    - Parenchyme et ventricule
- Angiographie normale !





3- ETIOLOGIE HSA

Hémorragie sous arachnoïdienne

HSA : étiologie

À regarder ...

Partager

Dissection artérielle

- Incidence réelle ?

  4.5% des cas autopsiques d'HSA *(Sasaki, 1991)*

  HSA dans 58 % des dissections intracrâniennes *(Yamaura , 2000)*

- Siège :

  - postérieur plus fréquent

  - vertébrale intracrânienne

- Traumatismes / Maladies pariétales

- Diagnostic :

  - IRM ++

  - angiographie

- Traitement endovasculaire (?)

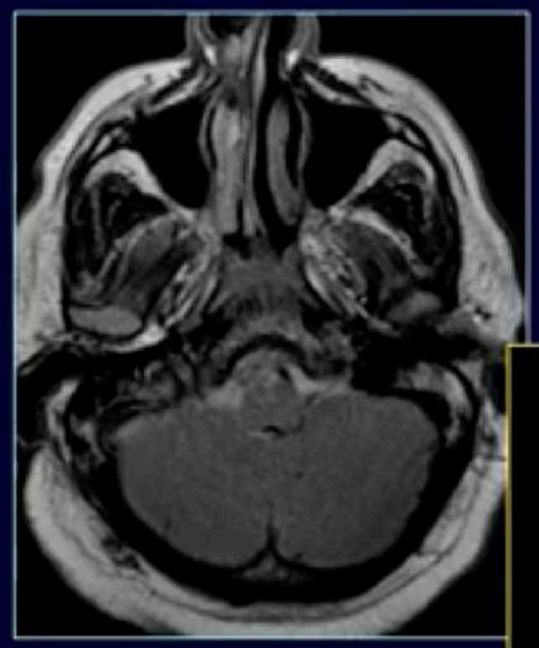



artére vertebrale V4

YouTube

-5:50

4- ETIOLOGIE HSA

HSA : étiologie

Mme F, 55 ans

1ère crise

Céphalées intenses

Vertiges, nausées, photophobie

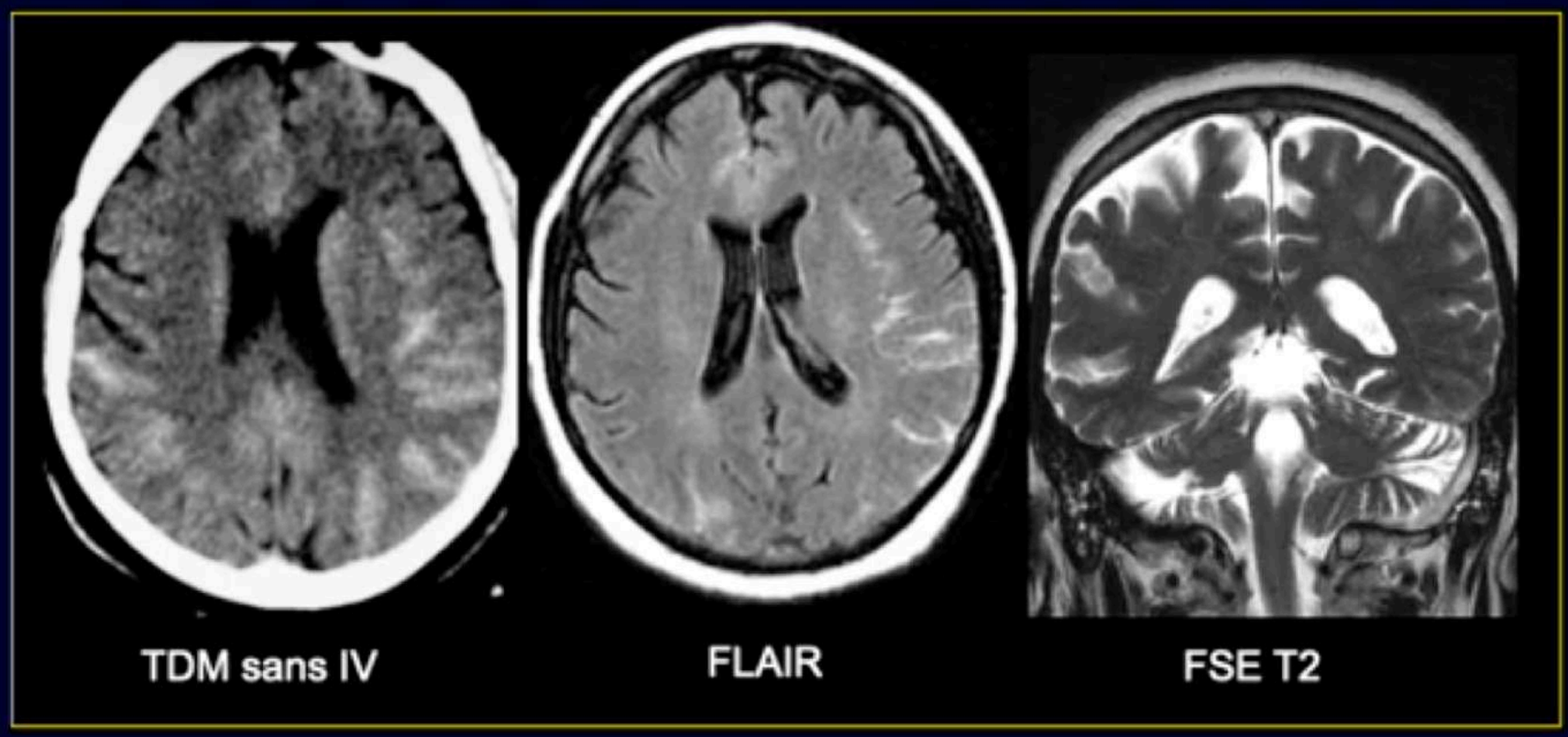

-4:56

4- ETIOLOGIE HSA

PENSER AUSSI À THROMBOPHLÉBITE

Thrombophlébite

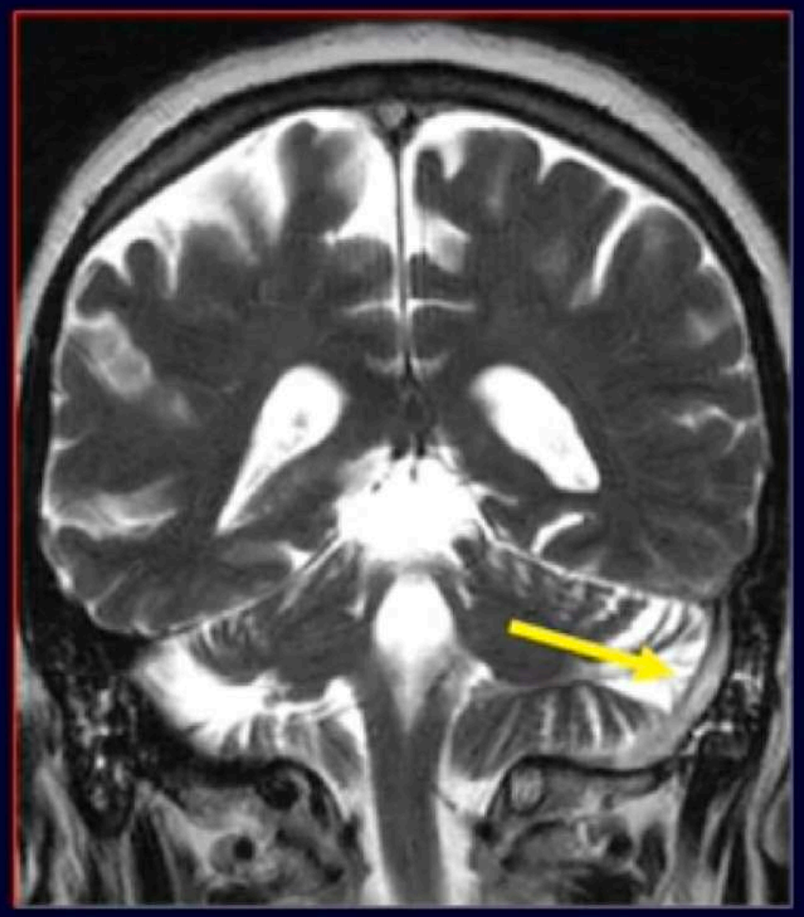

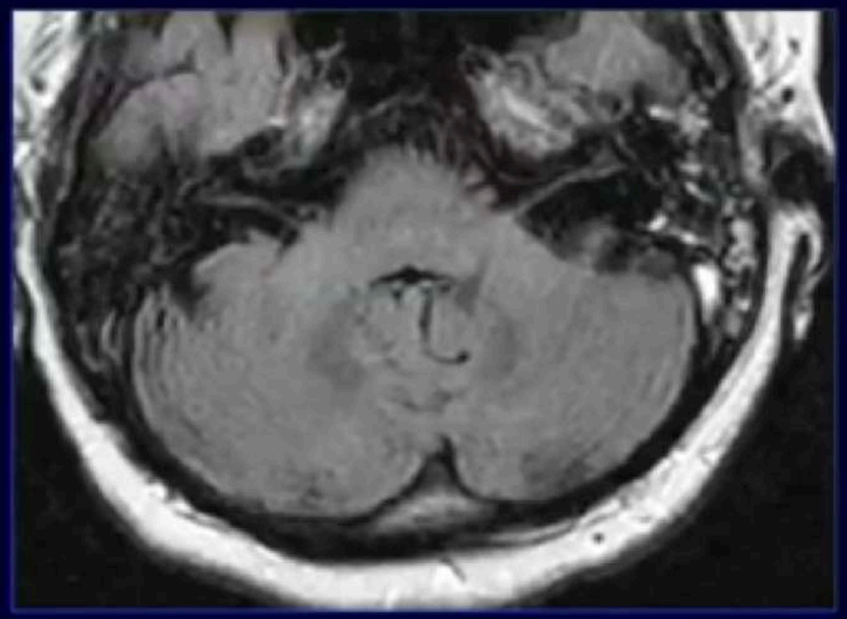

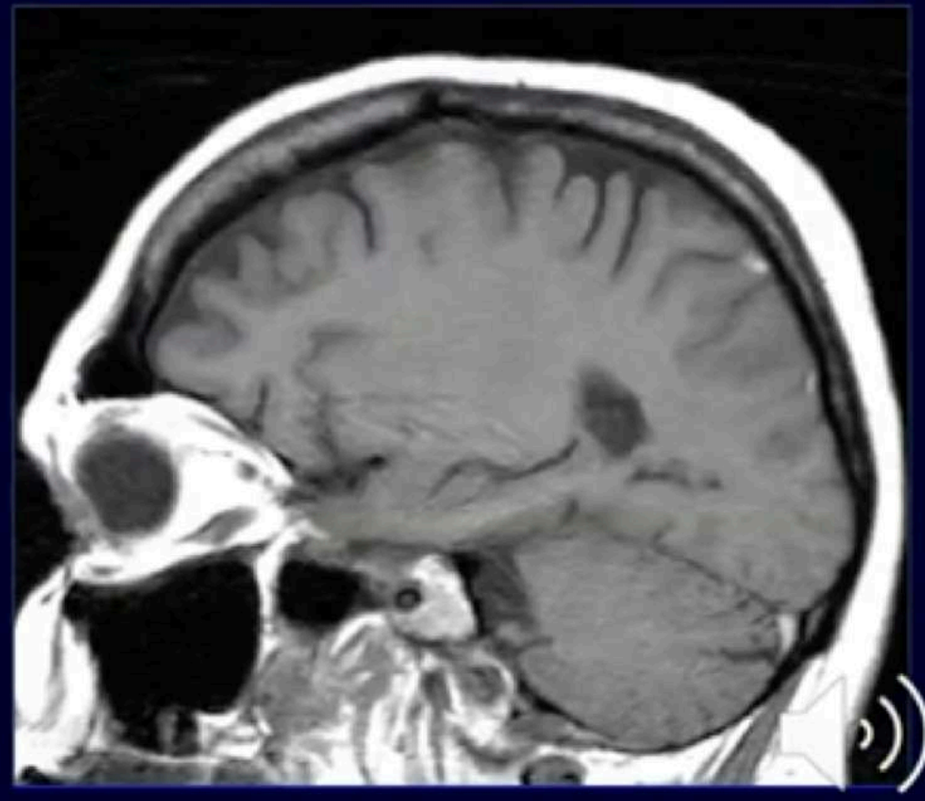

-4:34

5- COMPLICATION HSA = VASOSPASME SECONDAIRE VERS 3-5 JOURS

Hémorragie sous arachnoïdienne

HSA : complications

À regarder ...

Partager

VERS 3-5 JOURS

HSA : vasospasme

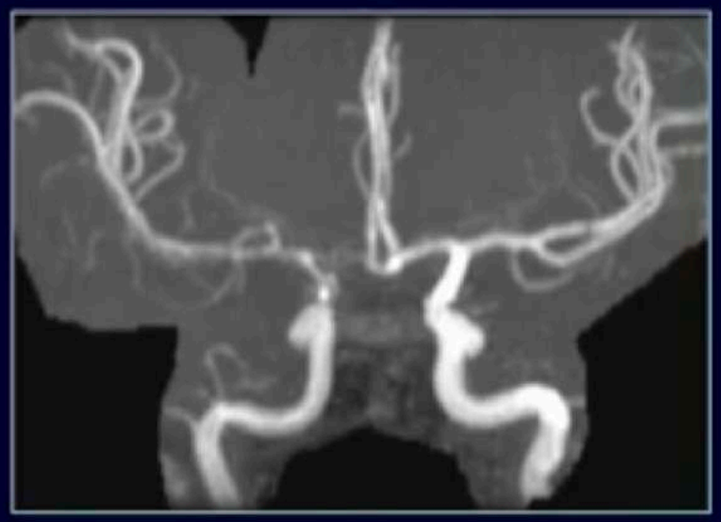

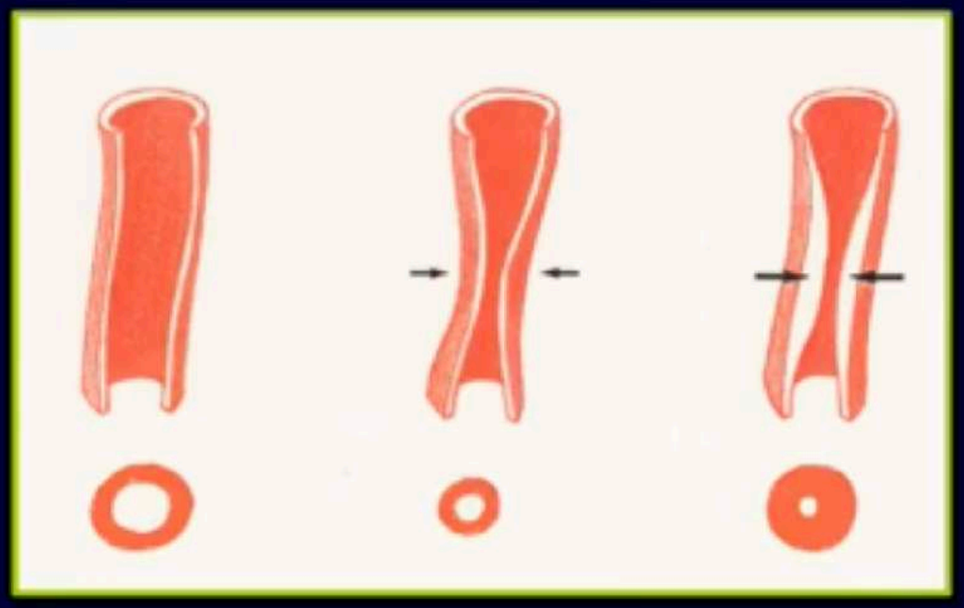

- Augmentation de la vasoconstriction:
  - Produits de dégradation de l'Hb (oxyHb)
  - Lésions endothéliales
- Diminution de la vasodilatation :
  - Hypoxie pariétale (vasa vasorum / plaquettes) : baisse de la production d'énergie
- Infiltrats inflammatoires, fibrose.

YouTube

-3:02

12 - VASCULAIRE

7- AMYLOSE

MENU

7. ANGIOPATHIE AMYLOIDE

Association de 3 critères =

1. **Hématomes d'âges différents au moins 2 à 2 endroits différents**
2. **Microbleeds de topographie sous corticale (contrairement à HTA vers noyaux gris)**
3. **Hémosidérose = sillons noirs en T2***

3 ETIOLOGIES D'HÉMATOME LOBAIRE

1. **AA**
2. **THROMBOPHLEBITE**
3. **FISTULE DURALE**

MENU

Angiopathie amyloïde (T2*, SWI)

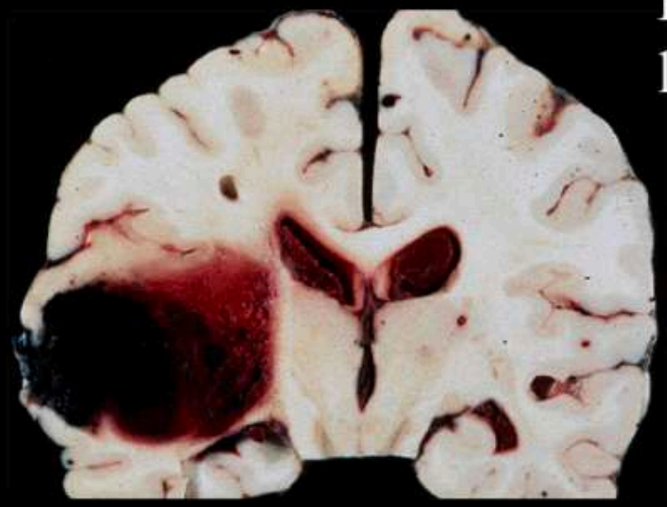

Hémorragie lobaire





Infiltration murale par les protéines β A4 amyloides

Homme 80 ans, aphasie, découverte d'un hématome lobaire

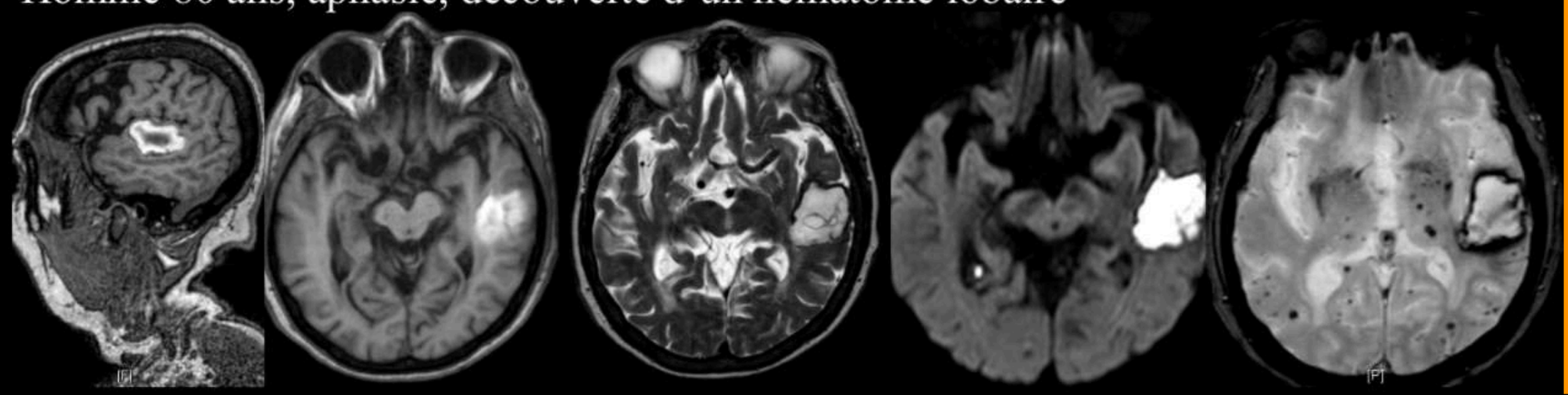

Angiopathie amyloïde, première cause d'hématome spontané du sujet âgé ++

3 ETIOLOGIES D'HÉMATOME LOBAIRE

1. **AA**
2. **THROMBOPHLEBITE**
3. **FISTULE DURALE**

MENU

ANGIOPATHIE AMYLOÏDE

Mots-clés Hématome lobaire - Microsaignements périphériques - Hémosidérose superficielle - Leucoencéphalopathie

Aspects généraux

Définition

Sous le terme d'angiopathie amyloïde cérébrale (AAC) sont regroupées des affections héréditaires ou sporadiques ayant en commun la présence de dépôts de substance amyloïde dans la paroi des vaisseaux. L'AAC sporadique Aβ, la plus fréquente, peut être associée à d'autres lésions cérébrales telles que des plaques séniles et des lésions de dégénérescence neurofibrillaire *(cf. fiche maladie d'Alzheimer)* ; elle n'est pas associée à une amylose systémique.

Fréquence

La prévalence de la forme sporadique augmente avec l'âge : 2,3% après 65 ans, 8% après 75 ans et 12% chez les plus de 85 ans [1]. Première cause d'hémorragie lobaire chez le sujet âgé, elle est fréquemment retrouvée chez les patients atteints de maladie d'Alzheimer (prévalence > à 25 %). Toutefois plus de 50% des AAC ne sont pas associées à une maladie d'Alzheimer [2]. Les formes familiales touchent des sujets plus jeunes.

Clinique

Malgré la fréquence des lésions, l'AAC est souvent asymptomatique. Les manifestations cliniques révélatrices sont un déficit neurologique brutal, parfois transitoire, en rapport avec un hématome cérébral ou des lésions ischémiques, une démence d'évolution rapide [1, 3]. Des présentations pseudotumorales ou inflammatoires d'évolution rapide sont plus rares

Imagerie

Comprendre l'imagerie

Ce sont principalement les artères corticales de petit et moyen calibres, les artères sous-corticales et leptoméningées ainsi que les veines de même topographie qui sont atteintes. Cette localisation périphérique prédominante explique le siège des lésions. Les dépôts de substance amyloïde sont responsables d'une nécrose focale de la paroi et de microanévrismes qui prédisposent à une fuite sanguine chronique voire à de véritables hémorragies : hématomes lobaires, microsaignements, hémorragie sous-arachnoïdienne de la convexité, hémosidérose superficielle.

Les troubles de perfusion associés peuvent entraîner des infarctus multiples, corticaux de petite taille, volontiers asymptomatiques [4] et une leucoencéphalopathie diffuse, non spécifique.

Scanner

Le scanner précise le siège cortico-sous-cortical et la taille, habituellement petite, des hémorragies cérébrales. Il peut mettre en évidence des HSA localisées de la convexité, une hypodensité de la substance blanche ou une atrophie cérébrale. Les microhémorragies et la sidérose superficielle sont difficiles à détecter [5].

IRM

C'est la technique diagnostique la plus utile, en particulier grâce à la séquence en écho de gradient T2, très sensible pour le diagnostic d'hémorragies, ou mieux la séquence de susceptibilité.

- La découverte de microsaignements (< 5mm), de siège cortico-sous-cortical, est importante en cas d'hémorragie lobaire car ils augmentent la probabilité d'AAC. Ils épargnent en général, la substance blanche profonde et, à la différence de l'artériolosclérose de l'HTA, les noyaux gris centraux et le tronc cérébral.
- Les hématomes lobaires (> 5 mm) peuvent être associés à une hémorragie sous-arachnoïdienne ou un hématome sous-dural, soit par extension de l'hématome, soit par rupture des vaisseaux atteints. Leur caractère multiple et leurs âges différents sont des éléments très évocateurs du diagnostic.
- Une hémosidérose corticale superficielle se traduit en T2* par un hyposignal gyriforme à la surface des sillons. Sa topographie préférentielle est la convexité cérébrale ; la fosse postérieure est épargnée [4, 6].
- La leucoencéphalopathie se traduit par des plages, diffuses ou focales, en hyposignal T1 et hypersignal T2. Elle atteint la substance blanche profonde, les centres semi-ovales et, parfois, les fibres en U.
- L'atrophie cérébrale n'a pas de caractère spécifique : dilatation ventriculaire et élargissement diffus des sillons.

Diagnostic

A partir de données cliniques, d'imagerie et anatomopathologiques les AAC ont été classées en quatre catégories **(Tableau)**.

Diagnostics différentiels

Cf. Hémorragie sous-arachnoïdienne isolée spontanée de la convexité - Hémorragies cérébrales multiples.

MENU

Tableau : Critères diagnostiques de l'AAC (critères de Boston et « *critères de Boston modifiés* » [4])

AAC certaine	Examen post-mortem complet : ▶ hémorragie lobaire corticale ou cortico-sous-corticale ▶ angiopathie amyloïde cérébrale sévère ▶ absence d'autres diagnostics
AAC probable avec preuves anatomopathologiques	Données cliniques et anatomopathologiques (biopsies corticales, évacuation d'hématome) ▶ hémorragie lobaire corticale ou sous-corticale ▶ lésion d'AAC quel que soit le degré ▶ absence d'autres diagnostics
AAC probable	Données cliniques et IRM ou scanner ▶ âge ≥ 55 ans ▶ hémorragies multiples lobaires corticales ou sous-corticales ▶ ou *hémorragie unique lobaire, cortico-sous corticale et hémosidérose superficielle focale ou diffuse* ▶ absence d'autres diagnostics
AAC possible	Données cliniques et IRM ▶ âge ≥ 55 ans ▶ hémorragie lobaire corticale ou sous-corticale unique, absence d'autres causes d'hémorragie ▶ ou *hémosidérose superficielle focale ou diffuse*

Traitement – Suivi

Les corticoïdes et les immunosuppresseurs peuvent être proposés dans des cas d'angiopathies amyloïdes inflammatoires. Il n'y a pas de traitement susceptible d'arrêter les dépôts de substance amyloïde.

L'IRM a une valeur pronostique ; de nouveaux microsaignements, vus en T2*, sont prédictifs d'un risque élevé de récidive hémorragique, de troubles cognitifs, ou de décès [7].

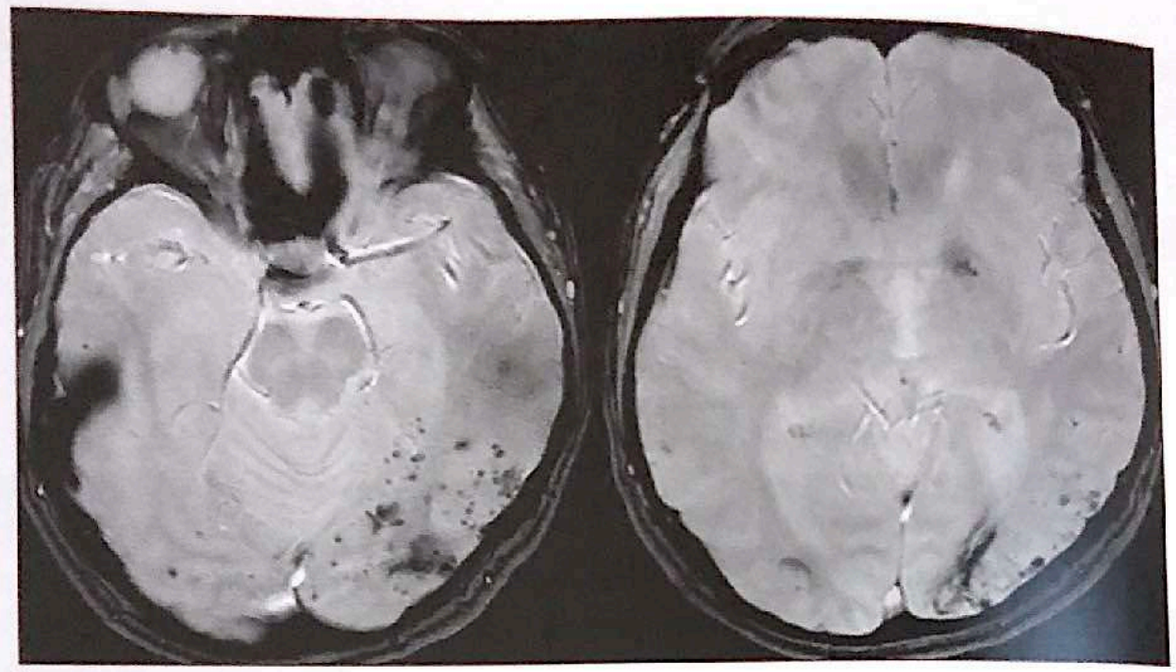

Figure 1 : AAC probable. Séquence T2*. Hématome lobaire occipital gauche. Multiples microsaignements temporo-occipitaux gauches.

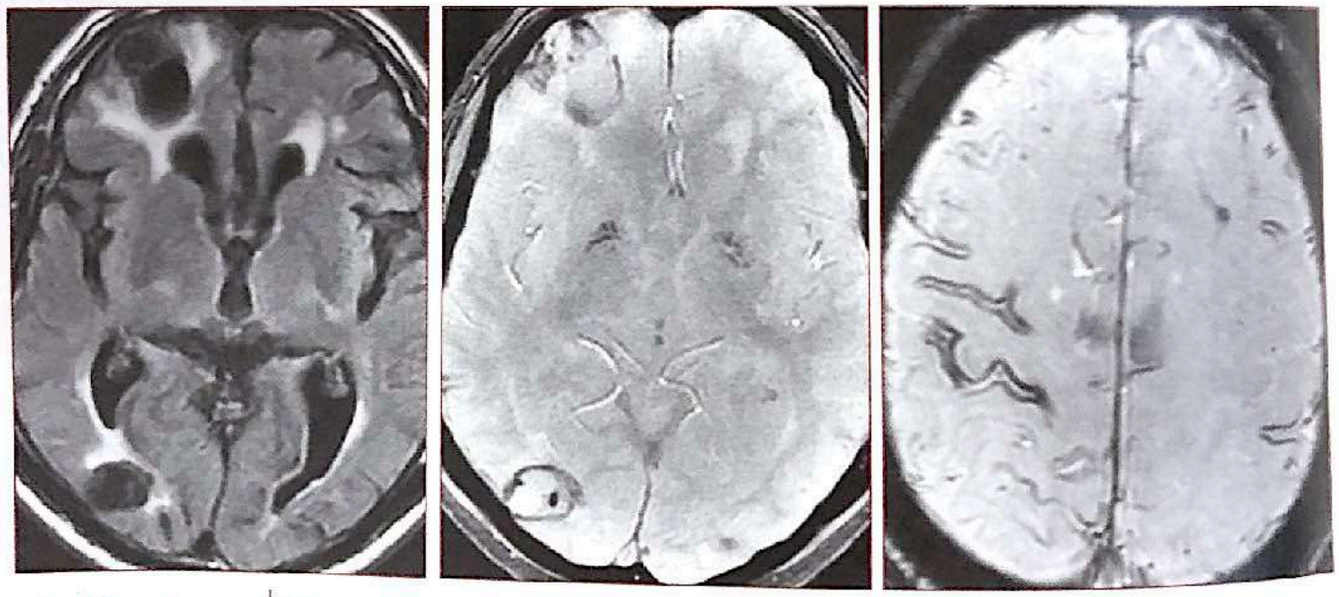

a b c

Figure 2 : AAC probable.
a, b : Séquences FLAIR et T2*. Hématomes anciens lobaires (frontal droit et temporo-pariéto-occipital droit). Leucopathie. Hémosidérose superficielle pariétale inférieure droite
c : Séquence T2*. Hémosidérose superficielle

MENU

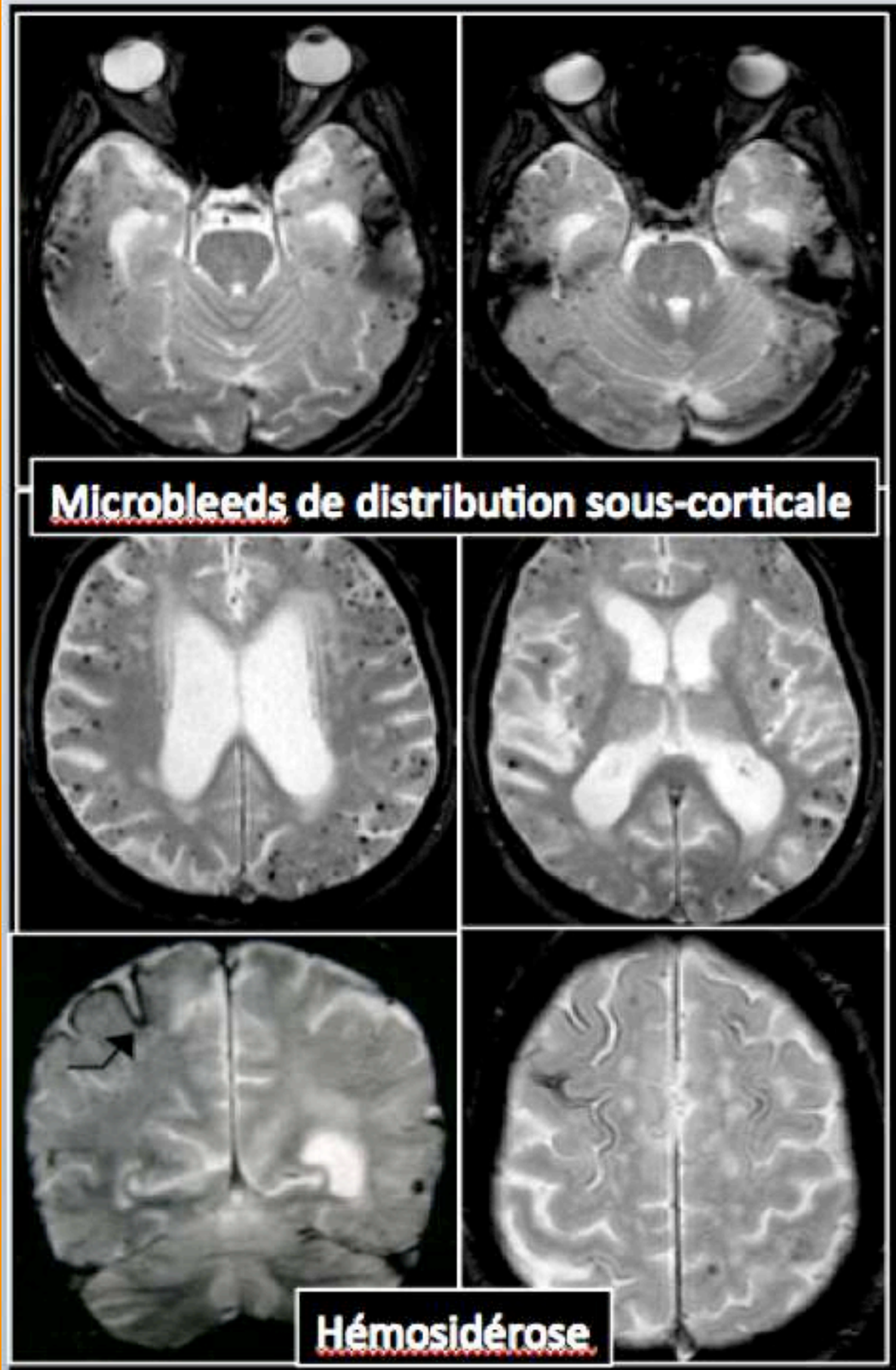

Microbleeds de distribution sous-corticale

Hémosidérose

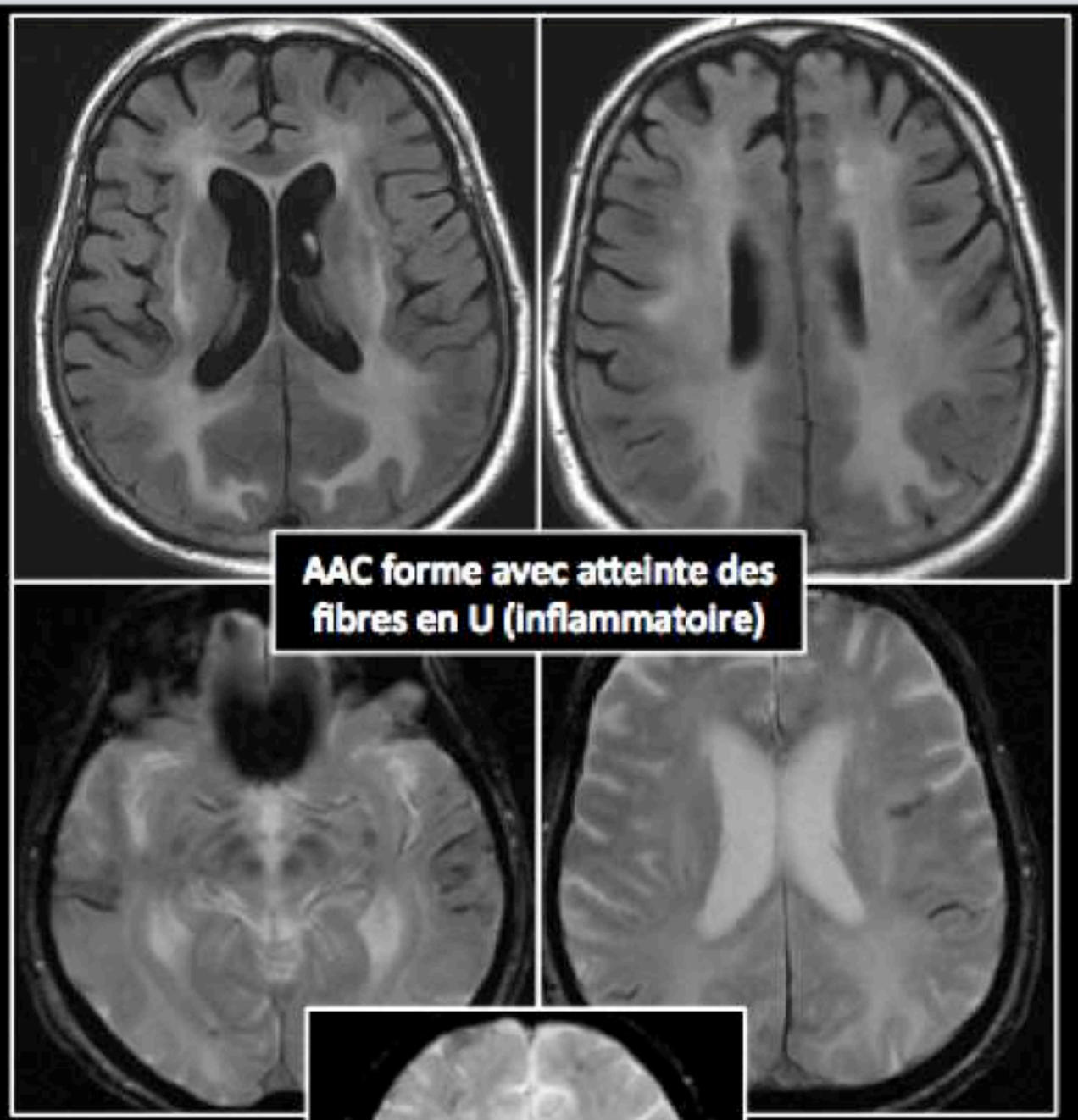

AAC forme avec atteinte des fibres en U (inflammatoire)

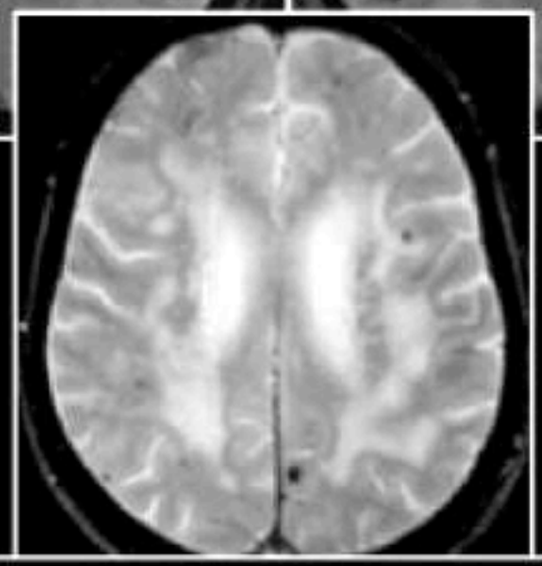

AAC forme avec préservation des fibres en U

MENU

Cas clinique 38

Présentation du cas

Description

- Patient de 72 ans qui présente des céphalées depuis plusieurs mois et une altération rapide des fonctions cognitives.

Questions

- Comment interprétez-vous l'IRM (figure 38.1) ? Comment expliquez-vous ces larges plages en hypersignal FLAIR dans la substance blanche ?

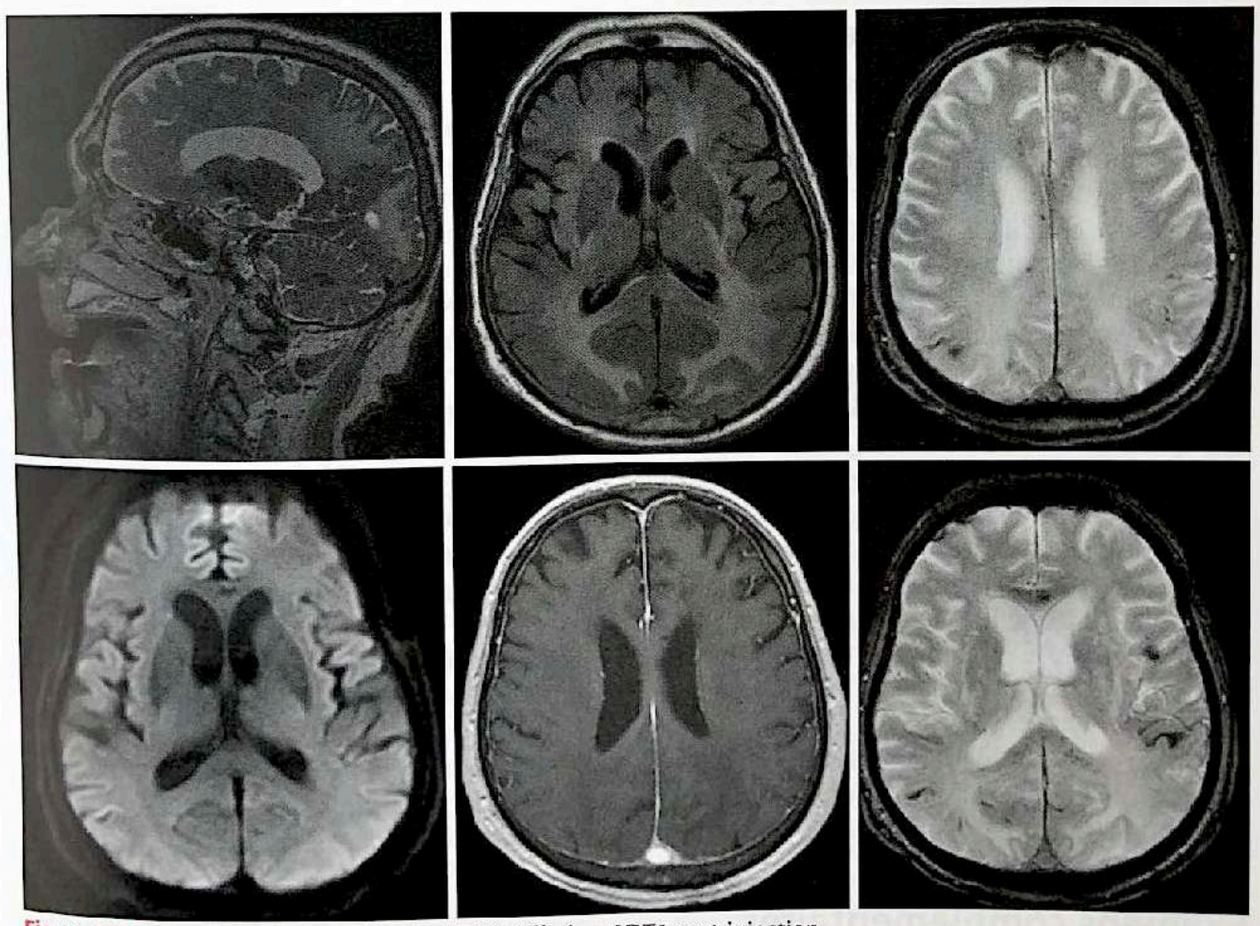

Figure 38.1 Acquisition 3DT2SAG, FLAIR, T2*, diffusion, 3DT1 post-injection.

Interprétation

Diagnostic

- Angiopathie amyloïde cérébrale (AAC) dans sa forme inflammatoire.
- Multiples hyposignaux punctiformes (*microbleeds*) de localisations sous-corticales et calleuses associées à une hémosidérose marginale du névraxe. Larges plages en hypersignal FLAIR, hyposignal T1 dans la substance blanche étendue aux fibres en U sous-corticales.
- Les lésions de la substance blanche de type leucoaraïose sont fréquentes dans l'AAC et prédomineraient dans les régions postérieures. Elles seraient le reflet d'une hypoperfusion chronique et sont associées à la survenue et à la progression d'un déclin cognitif. L'atteinte sous-corticale est néanmoins d'un autre mécanisme en relation avec l'inflammation.

Commentaires

- La séquence en T2* est indispensable à acquérir chez le sujet âgé (angiopathie amyloïde, hémosidérose marginale du névraxe, lacunes du tronc et des noyaux gris centraux en relation avec l'hypertension, surcharge en fer des noyaux gris centraux…).

Rappel de pathologie

- L'angiopathie amyloïde a été décrite pour la première fois en 1909 par Gustav Oppenheim, avec présence de dépôts de protéine amyloïde dans la paroi des vaisseaux de petits et moyens calibres des leptoméninges et du cortex chez le sujet âgé, associé à une altération des fonctions cognitives. C'est la cause la plus fréquente d'hématome lobaire du sujet âgé. L'atteinte de la paroi des vaisseaux conduit à des ruptures vasculaires avec micro et macro-saignements, leucoencéphalopathie ischémique et un certain degré d'inflammation périvasculaire. Le tableau clinique de l'AAC inflammatoire est un peu différent de l'AA « sporadique » avec présence de troubles neurocomportementaux subaigus, céphalées, convulsions et déficits focaux. Par ailleurs, il faut distinguer AAC inflammatoires des angéites inflammatoires à dépôts amyloïde (amyloid- β–related angiitis) et des vascularites primitives du SNC aux phénotypes proches, mais avec une destruction complète de la paroi vasculaire.
- Le diagnostic de l'AAC sporadique repose sur les critères de Boston avec l'exploration post-mortem de l'ensemble du cerveau pour faire un diagnostic de certitude. Chung et al. ont défini des critères pour le diagnostic d'AA inflammatoire basé sur l'âge (plus de 40 ans), l'absence de pathologie sous-jacente, des critères cliniques et d'IRM (*microbleeds* sous-corticaux, larges plages dans la substance blanche sans rehaussement). Ces critères ont récemment été affinés en qualifiant de probable l'AAC inflammatoire sur les lésions FLAIR : plages extensives, uni ou multifocales, parfois asymétriques, touchant la substance blanche sous-corticale en dehors d'un épisode d'hématome lobaire antérieur.
- Sur le plan thérapeutique, il s'agit essentiellement de mesures préventives avec contrôle de la pression artérielle et précautions dans l'utilisation des anticoagulants et antiplaquettaires. La composante inflammatoire est traitée par corticothérapie et immunosuppresseur.

Examens complémentaires

- Pas d'autre examen complémentaire d'imagerie à réaliser.
- Le rapport bénéfice/risque de la biopsie est à prendre en compte entre la corticothérapie à haute dose empirique et les immunosuppresseurs versus la biopsie cérébrale avec un risque de mortalité de 1 % et de morbidité pouvant aller jusqu'à 5 %. L'utilisation de critères radio-cliniques de Chung et Auriel devrait permettre de s'affranchir de la biopsie.

MENU

ETIOLOGIE HEMOSIDEROSE

HEMOSIDEROSE MARGINALE DU NEVRAXE

Homme de 50 ans
[illegible]

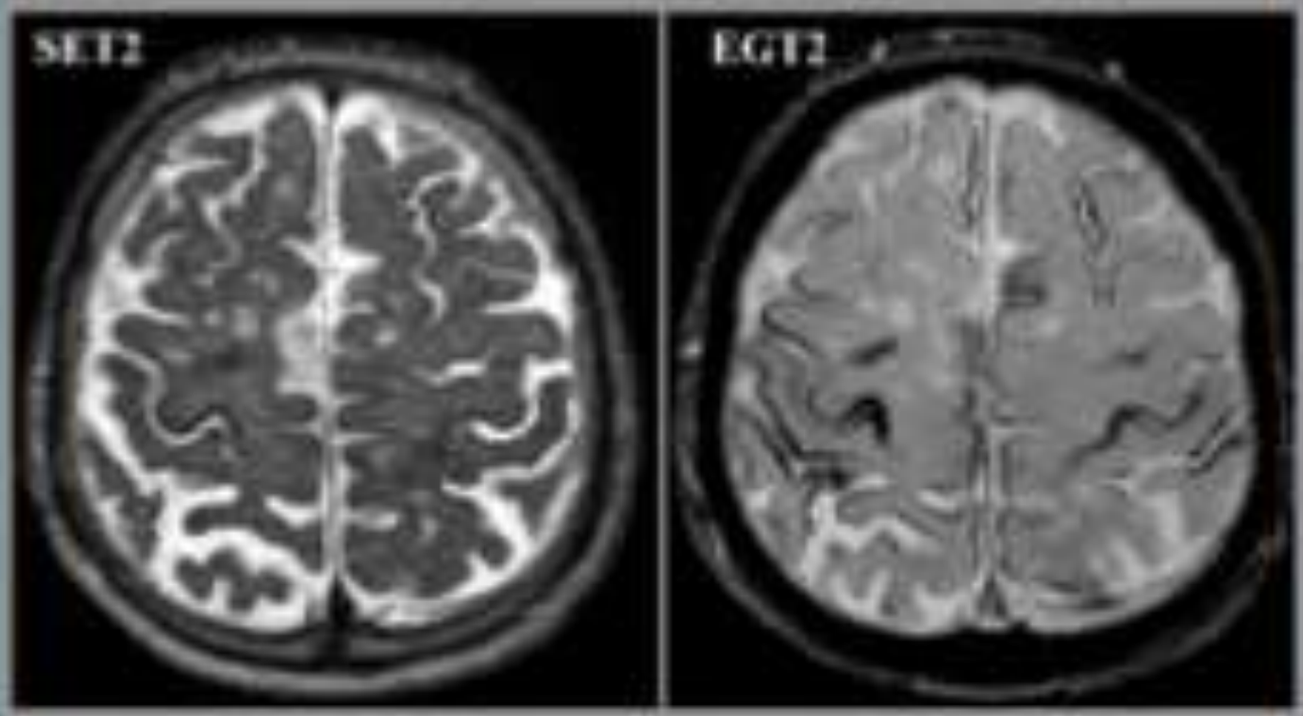

NB La première cause d'hémosidérose est l'angiopathie amyloïde

50 % = angiopathie amyloide

2- Cavernome
3- ATCD trauma crânien
4- Lésion médullaire! stt Ependymome

MENU

12 - VASCULAIRE

HYGROME

MENU

HYGROME

= collection SOUS-DURALE LIQUIDIENNE (même signal que LCS) +/- qq remaniement hémorragiques hypoT2*

Etiologie :

1. TRAUMATISME avec déchirure de l'arachnoide -> fuite de LCS de l'espace sous-arach. vers espace sous-dural
2. IATROGÈNE suite à évacuation HSD , ou suite à diminution trop rapide d'un œdème compressif
3. Hypotension intra-cranienne

Siège :

- FRONTAL ++ BILATÉRAL possiblement fronto-pariétal



Pathogénie

Les causes des hygromes sont multiples.

- Traumatisme (cf. dénomination anglosaxonne : traumatic subdural effusion). Une déchirure de l'arachnoïde est secondaire à un traumatisme crânien grave ; l'accumulation de LCS est progressive et différée (3 à 10 jours [1]) en raison d'un effet clapet de la déchirure.
- Causes iatrogènes. Ce sont les plus fréquents : diminution de l'effet compressif d'un œdème cérébral, évacuation d'un hématome intracrânien, brèche de l'arachnoïde
- Autres causes : rupture spontanée ou post-traumatique d'un kyste arachnoïdien [2, 3], blocage de résorption du LCS au niveau des granulations de Pacchioni, hyperpression veineuse.

Le terme d'hygrome est aussi utilisé pour désigner les collections sous-durales observées en cas d'hypotension intracrânienne [4, 5].

Traitement - Suivi

Près de la moitié des hygromes se résorbent ou se réduisent à 3 mois et environ 60% des hygromes non résorbés se transforment en hématome sous-dural, iso- ou hyperdense en scanner [1]. Un traitement chirurgical est indiqué si la collection est responsable d'un effet de masse ou en cas de kyste arachnoïdien compliqué.

MENU

DIAG DIFFERENTIEL HYGROME

Tableau : Principaux critères pour le diagnostic différentiel entre hygrome, hématome sous-dural chronique et atrophie cérébrale.

	Hygrome	HSD chronique	Atrophie
Siège	Souvent frontal	Convexité	Variable
Latéralité	Souvent bilatérale	Unilatérale	Bilatérale
Contours internes	Irréguliers	Réguliers	Irréguliers
Contenu	LCS	LCS ± sang	LCS
Effet de masse	Non	Variable	Non
Veines corticales	Accolées au cortex	Accolées au cortex	En pont +++
Scanner	Hypo/isodense	Hypodense ou mixte	Hypodense
IRM T1/T2	Hypo/hyper	Variable/Hyper	Hypo/hyper

HYGROME



Figure 2 : Hygrome. IRM, séquence T2. Collection bilatérale, fronto-pariétale de signal identique à celui du LCS. Noter la position des veines cérébrales, au contact du cortex (flèche).

ATROPHIE

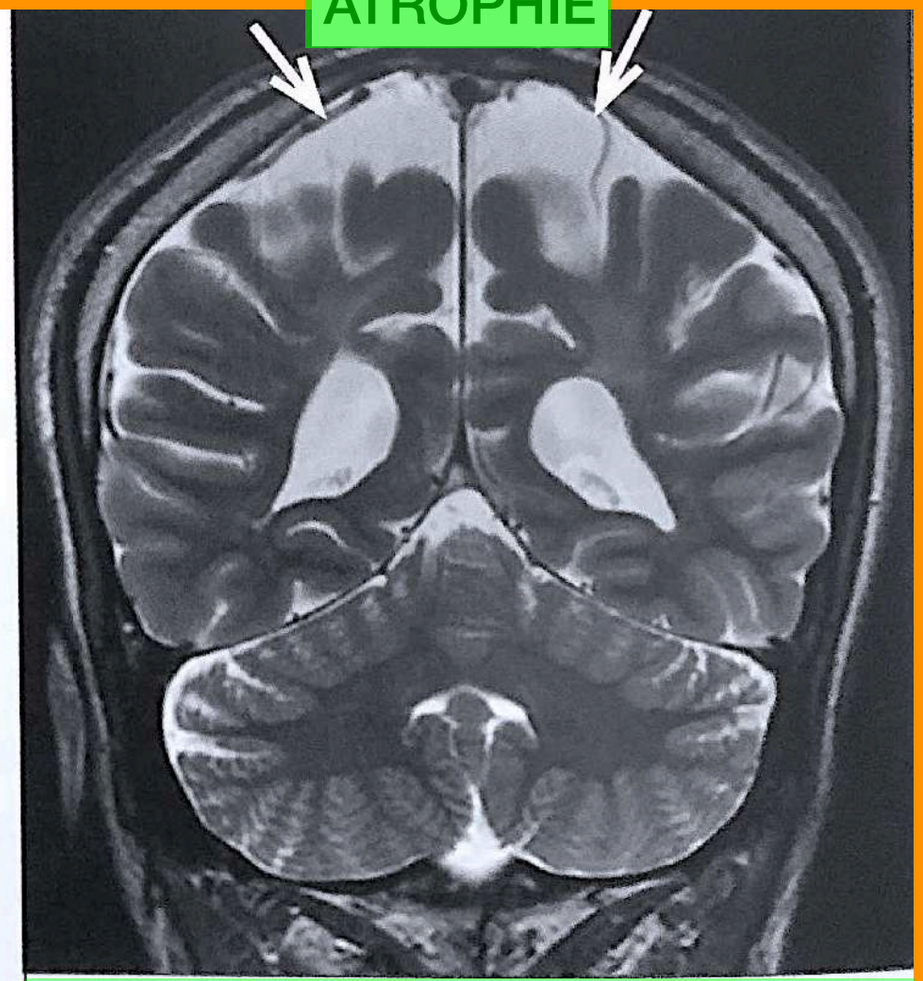

Figure 3 : Atrophie cérébrale. Les veines cérébrales « traversent » l'espace liquidien péricérébral ; elles sont accolées à la voûte avant leur abouchement dans le sinus sagittal supérieur (flèche).

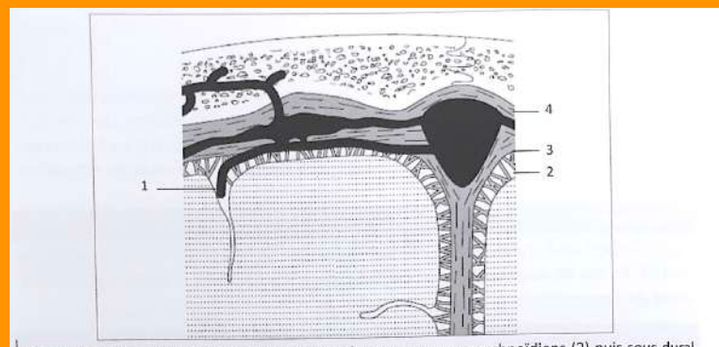

Figure 1 : Les veines cérébrales (1) traversent les espaces sous-arachnoïdiens (2) puis sous-dural (3) avant de gagner un sinus (*NB.* dure-mère : 4). Une collection sous-durale (hygrome) va « décoller » les veines qui seront au contact du cortex cérébral ; en l'absence de collection sous-durale, les veines sont au contact de la paroi ostéo-durale.

MENU

12 - VASCULAIRE

THROMBOPHLÉBITE

ATTENTION AU 3D T1 SPIN ECHO = FSE // utiliser 3D EG

Ce sont des séquences SE en sang noir -> fausse thrombophlébite

- Sagittal T1 EG
- Axial FLAIR HSA
- Diffusion standard
- Coro T2
- Axial T2*
- TRICKS encéphale total
- 3D FSPGR IV+

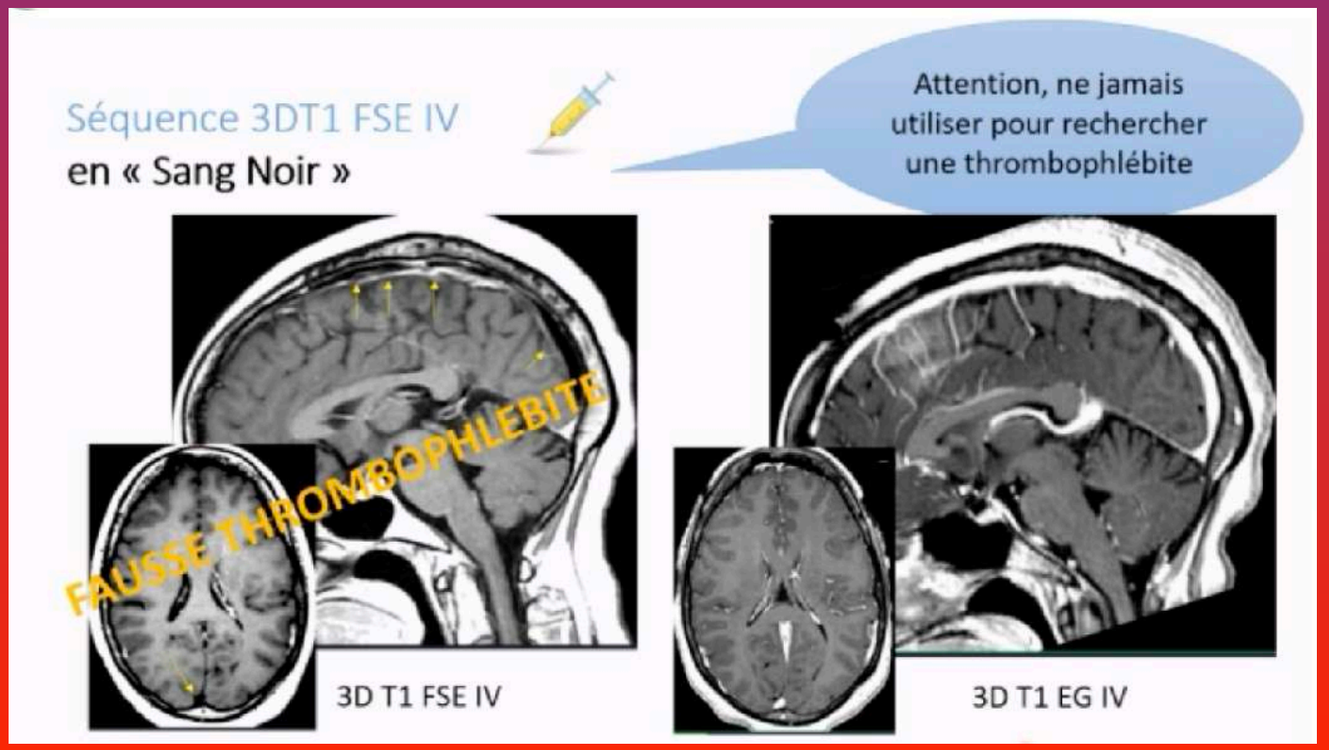

MENU

VEINES

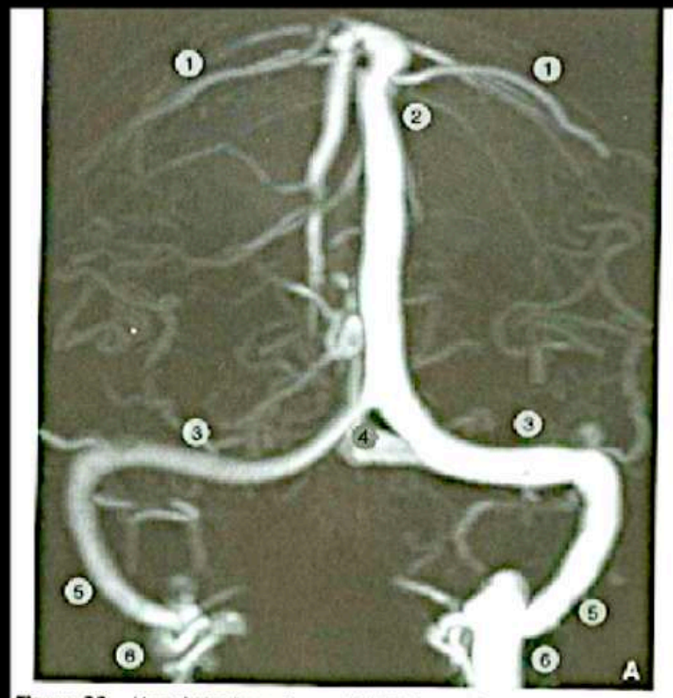

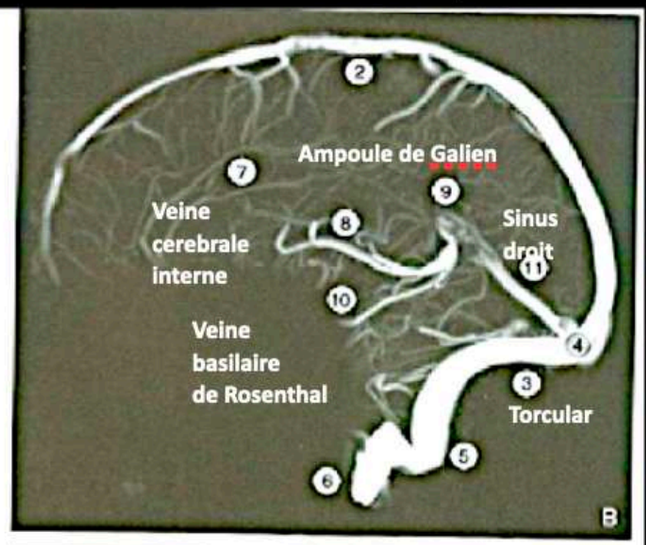

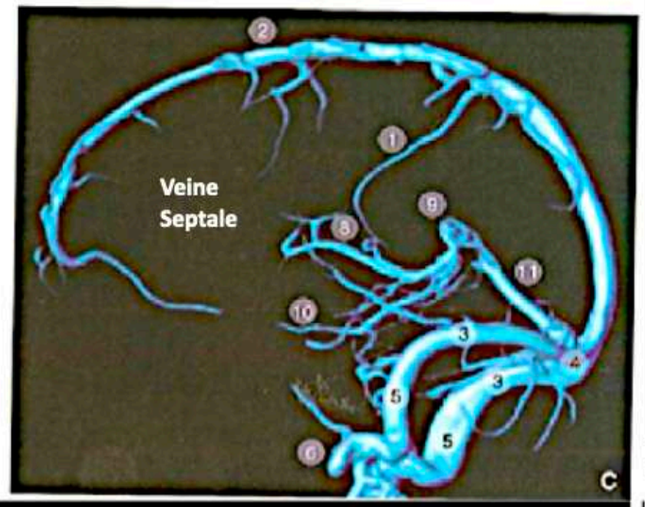

Figure 38. Vascularisation veineuse (A à C). Imagerie en contraste de phase avec reconstruction 3D (3 T). 1. Veine corticale ; 2. sinus longitudinal supérieur ; 3. sinus latéral ; 4. torcular ; 5. sinus sigmoïde ; 6. golfe jugulaire ; 7. sinus longitudinal inférieur ; 8. veine cérébrale interne ; 9. ampoule de Galien ; 10. veine basilaire de Rosenthal ; 11. sinus droit.

Confluence veine cerebrale interne
et veine septale
et veine thalamo striée (drainage nx caudé)

= trou de Monroe



Les veines basilaires de Rosenthal sont satellites des A Cerebrales Post

2-Sinus de BRECHET sphénopariétal

- la grosse veine de Dandy rejoignant le sinus pétreux supérieur

La veine pétreuse supérieure (veine de DANDY) : elle longe le bord externe du nerf trijumeau puis se jette dans le sinus pétreux supérieur. Confluence de plusieurs veines largement anastomosées aux veines voisines

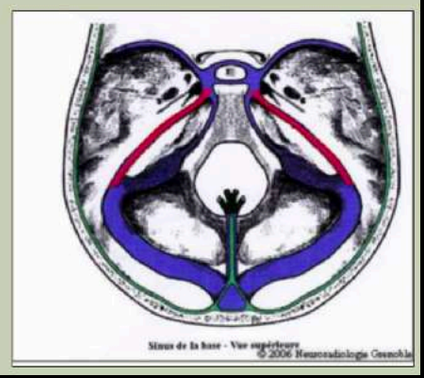

5-6-Sinus pétreux

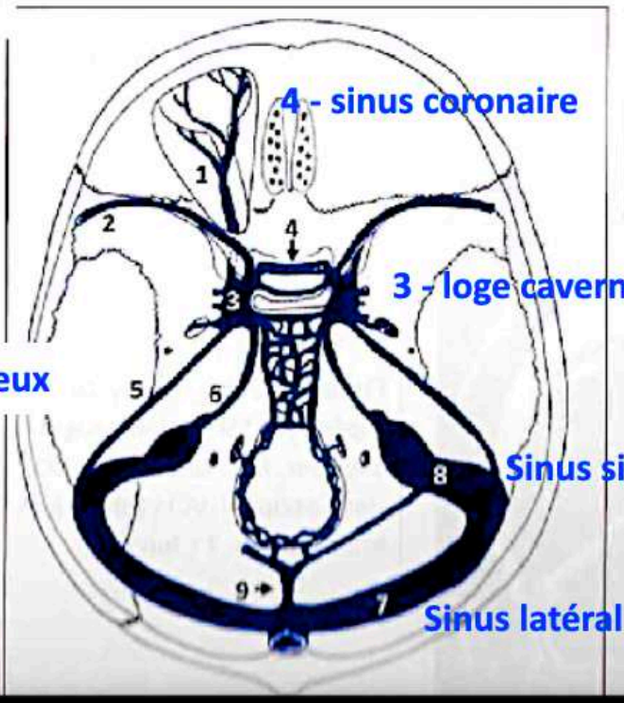

Figure 2 : 1. Veine ophtalmique supérieure. 2 : sinus sphénopariétal de Breschet. 3 : Loge caverneuse. 4 : sinus coronaire. 5 et 6 : sinus pétreux supérieur et inférieur. 7 : sinus transverse. 8 : sinus sigmoïde. 9 : sinus occipital.

MENU

VEINES

1-Sinus veineux longitud sup

2-Sinus veineux longitud inf

5-Veine cerebrale interne

6-veine basilaire de Rosenthal

Les veines basilaires de Rosenthal sont satellites des A Cerebrales Post



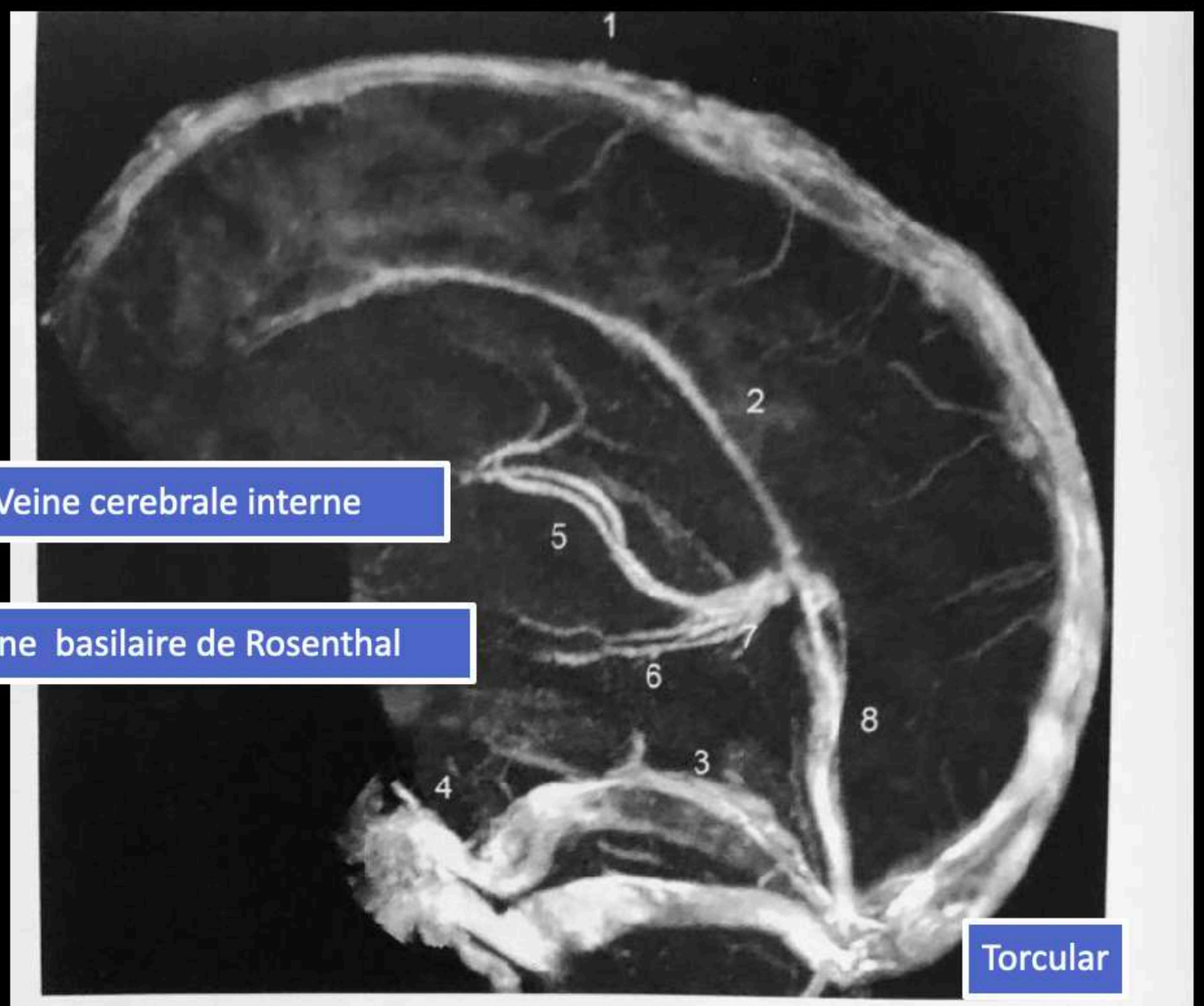

Figure 1. Sagittal contrast material–enhanced maximum intensity projection MR venogram shows the dural sinuses and the deep venous system. It includes the superior sagittal sinus *(1)*, inferior sagittal sinus *(2)*, transverse sinuses *(3)*, sigmoid sinuses *(4)*, internal cerebral veins *(5)*, Rosenthal veins *(6)*, vein of Galen *(7)*, and straight sinus *(8)*.

Torcular

Confluence veine cerebrale interne et veine septale et veine thalamo striée (drainage nx caudé)

= trou de Monroe

7-Ampoule de Galien

8-Sinus droit

MENU

VEINES

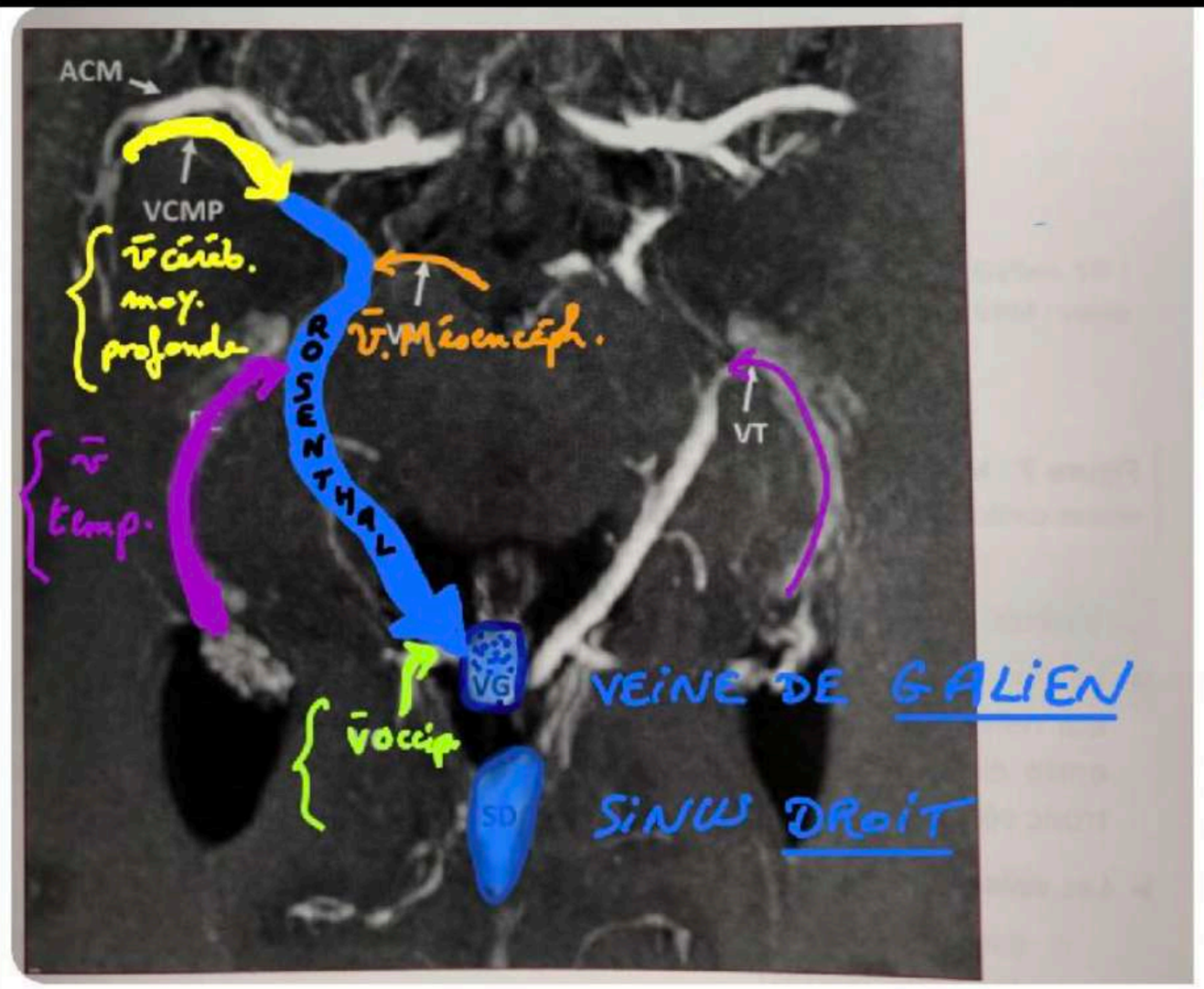

VEINE BASALE DE ROSENTHAL

Elle suit le trajet de l'ACPost. !

▶ La *veine basale de Rosenthal* naît de l'union de veines antérieures (orbito-frontale et cérébrale antérieure), latérale (cérébrale moyenne profonde) et profondes (lenticulaire et caudée). Son trajet, antéropostérieur, se termine dans la veine de Galien. Elle reçoit une veine mésencéphalique (anastomose avec la veine basale controlatérale), des veines temporales, thalamiques, sous-épendymaires et occipitales. La veine basale constitue une voie anastomotique importante entre veines cérébrales superficielles et profondes et entre veines supra- et infratentorielles.

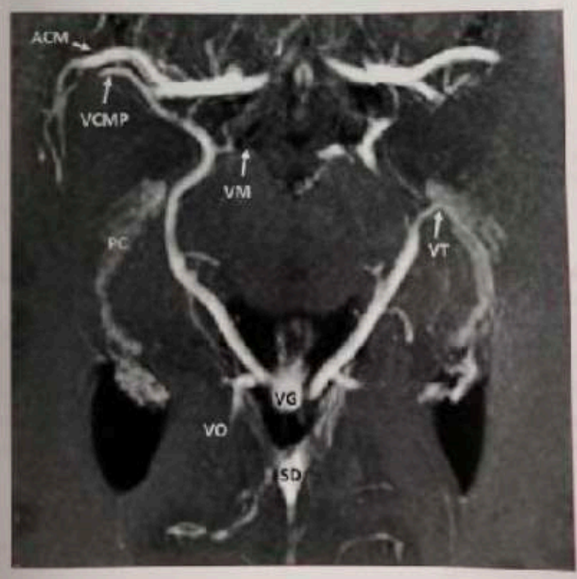

Figure 6 : Séquence T1 après injection. Coupe axiale passant par le mésencéphale. VCMP : veine cérébrale moyenne profonde, satellite de l'artère cérébrale moyenne (ACM) dans ses trajets insulaire et cisternal. VM : veine mésencéphalique. VT : veine temporale. PC : plexus choroïde dans la corne temporale. VO : veine occipitale. VG : veine de Galien. SD : sinus droit.

MENU

VEINES des hémisphères

Veines de l'encéphale

Veines des hémisphères cérébraux

Il est classique de séparer deux grands systèmes veineux :

- ***superficiel***, qui draine la substance blanche sous-corticale et le cortex dans les sinus duraux périphériques ;
- ***profond***, qui draine la substance blanche hémisphérique, les noyaux gris centraux et le diencéphale dans la veine de Galien et le sinus droit par l'intermédiaire des veines cérébrales internes et basales.

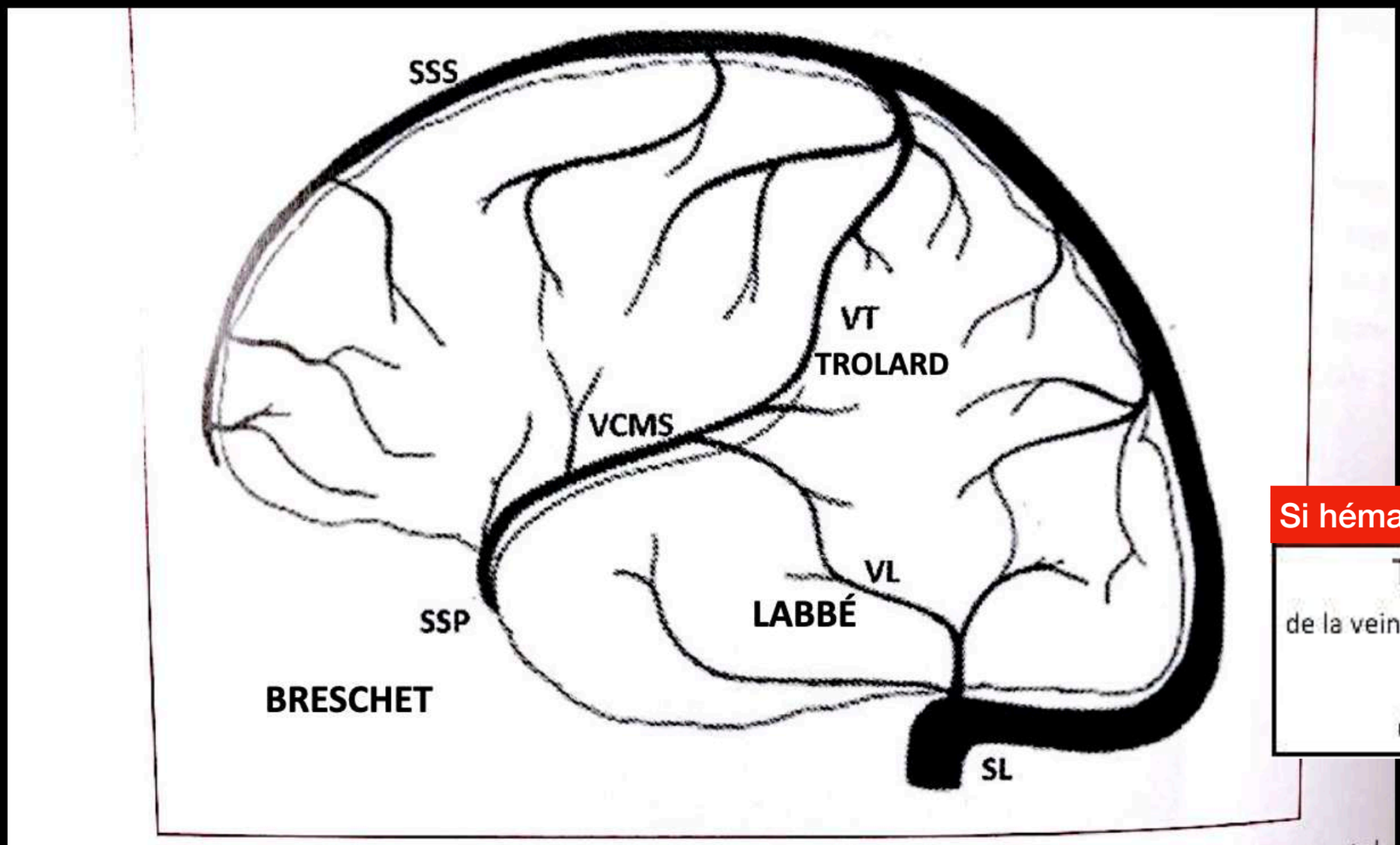

Figure 5 : Face latérale de l'hémisphère cérébral. SSS : sinus sagittal supérieur. SL : sinus latéral. VCMS : veine cérébrale moyenne superficielle. SSP : sinus sphénopariétal de Breschet. VT : veine de Trolard. VL : veine de Labbé.

Si hématome <u>temporal</u> -> penser TVP

THROMBOPHLEBITE ++

de la veine de Labbé drainé dans sinus sigmoide

ou FISTULE DURALE ++

MENU

- La ***grande veine cérébrale de Galien*** naît de l'union des veines cérébrales internes ; elle reçoit le plus souvent les deux veines basales et gagne le sinus droit.
- La ***veine cérébrale interne***, naît à hauteur du foramen interventriculaire chemine à la face supérieure du 3ème ventricule. Elle s'unit à son homologue controlatérale au-dessus du corps pinéal avant de se jeter dans la veine de Galien. Les afférences principales de la veine cérébrale interne sont les veines sous-épendymaires qui draine la substance blanche profonde, le corps calleux, la partie supérolatérale des noyaux gris centraux, à l'exception du thalamus.
- La ***veine basale de Rosenthal*** naît de l'union de veines antérieures (orbito-frontale et cérébrale antérieure), latérale (cérébrale moyenne profonde) et profondes (lenticulaire et caudée). Son trajet, antéropostérieur, se termine dans la veine de Galien. Elle reçoit une veine mésencéphalique (anastomose avec la veine basale controlatérale), des veines temporales, thalamiques, sous-épendymaires et occipitales. La veine basale constitue une voie anastomotique importante entre veines cérébrales superficielles et profondes et entre veines supra- et infratentorielles.

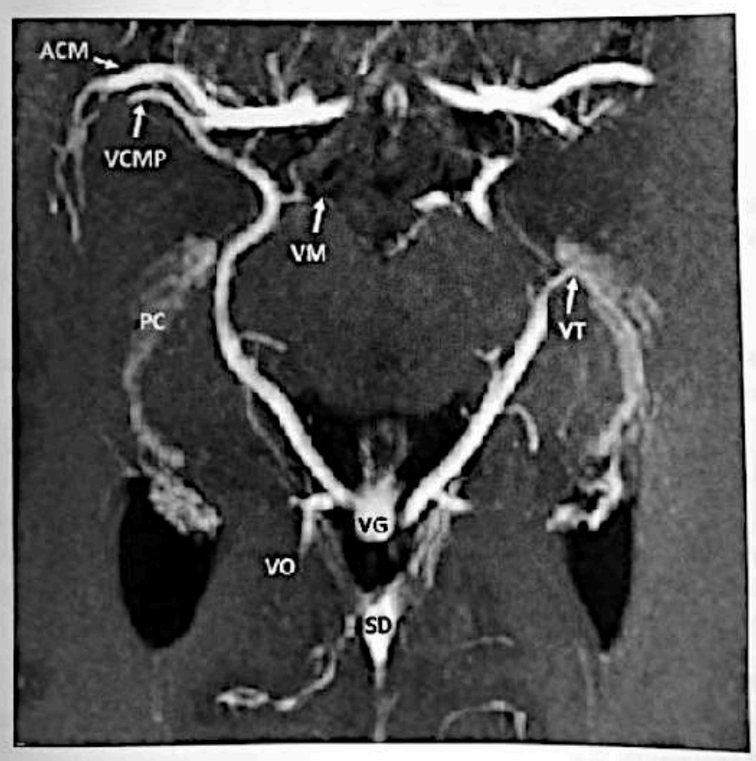

Figure 6 : Séquence T1 après injection. Coupe axiale passant par le mésencéphale. VCMP : veine cérébrale moyenne profonde, satellite de l'artère cérébrale moyenne (ACM) dans ses trajets insulaire et cisternal. VM : veine mésencéphalique. VT : veine temporale. PC : plexus choroïde dans la corne temporale. VO : veine occipitale. VG : veine de Galien. SD : sinus droit.

- Des ***veines transcérébrales***, nombreuses et de fin calibre, font communiquer les veines superficielles et profondes. Elles sont visibles en IRM dans des conditions particulières : hyperpression veineuse (malformation artérioveineuse, thrombose veineuse cérébrale), troubles du développement du système veineux (anomalie veineuse de développement, maladie de Sturge-Weber).



Figure 7 : Maladie de Sturge-Weber. Séquence T1 après injection. Veines transcérébrales reliant veines corticales et sous-épendymaires (flèches)

Veines de la fosse postérieure

- Le tronc cérébral est longé par deux grandes ***voies crânio-caudales***, symétriques, qui relient les veines basales aux veines de la moelle spinale. Elles sont reliées entre elles par des anastomoses transversales qui couvrent la face ventrale du tronc cérébral.
- Les ***veines des hémisphères cérébelleux*** se drainent :
  - dans la veine de Galien et les sinus tentoriels (veines de la face supérieure des hémisphères),
  - dans le sinus transverse et le sinus droit (veines de la face inf

MENU

TERRITOIRE VEINEUX



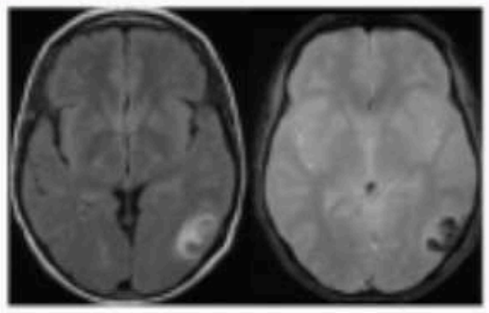

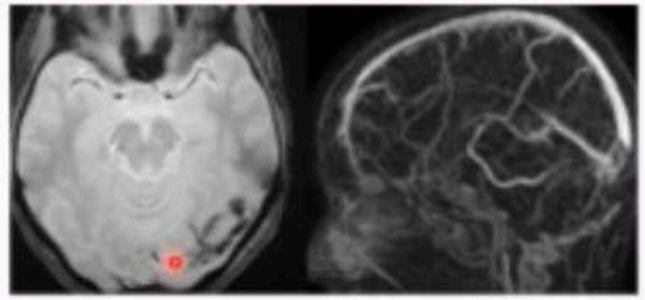

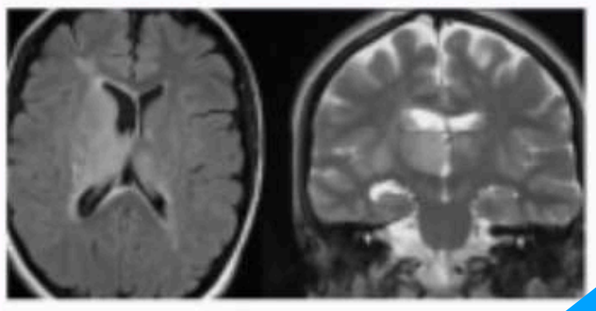

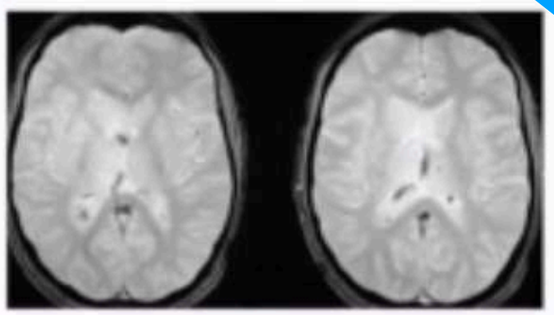

- **Topographies de lésions oedémato-hémorragiques, évocatrices de TVC**
  - → bihémisphérique paramédiane (SSS)
  - → bithalamique (VCI)
  - → temporale externe (sinus latéral)
- **HSA focale**, d'origine non anévrismale, vertex++

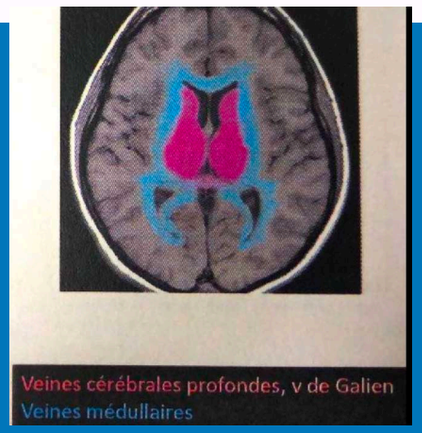

MENU

TERRITOIRES VASC VEINEUX

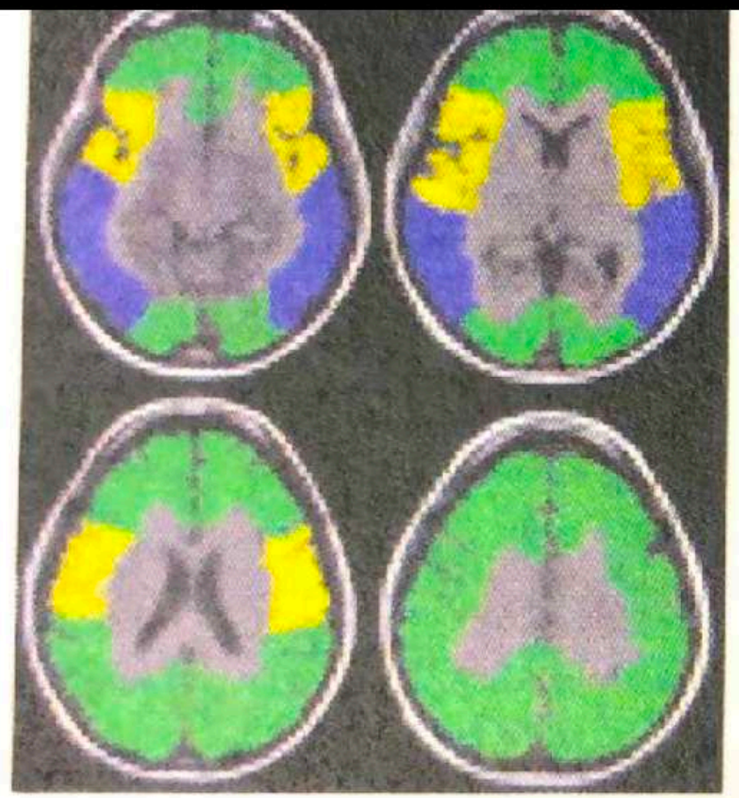

Sinus longitudinal supérieur : convexité
Sinus de la base : régions péri insulaires
Sinus transverse : temp/par/occipital

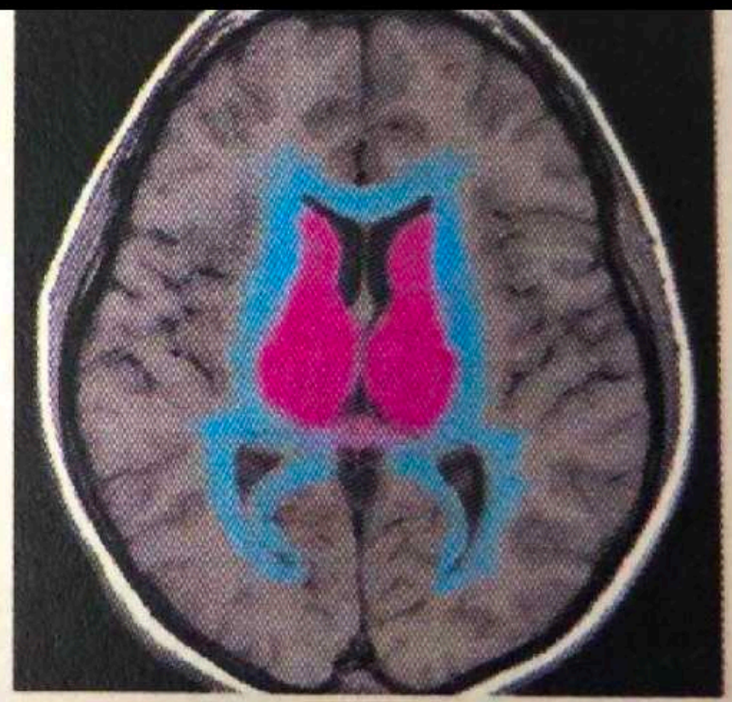

Veines cérébrales profondes, v de Galien
Veines médullaires



Figure 8. Series of axial MR images with a color overlay represents the venous drainage territories. The cortical veins and superior sagittal sinus (red), middle cerebral veins and cavernous sinus (green), transverse sinus and Labbé vein (yellow), and deep cerebral veins (lilac) are shown. Hemorrhage or edema in these territories may be indicative of CVT of the corresponding dural sinus or vein.

MENU

ANGIO VEINEUSE

TOF VEINEUX 2D

TOF VEINEUX EN CONTRASTE DE PHASE 3D

ANGIO GADO 3D

LE MIEUX

SIMILAIRE

SI DOUTE : TDM SANS INJECTION PUIS 40 secondes après INJECTION

MENU

HEMATOME CEREBRAL + FEMME JEUNE 41 ANS = THROMBOPHLEBITE

Patiente de 41 ans

Retrouvée inconsciente

Crise comitiale

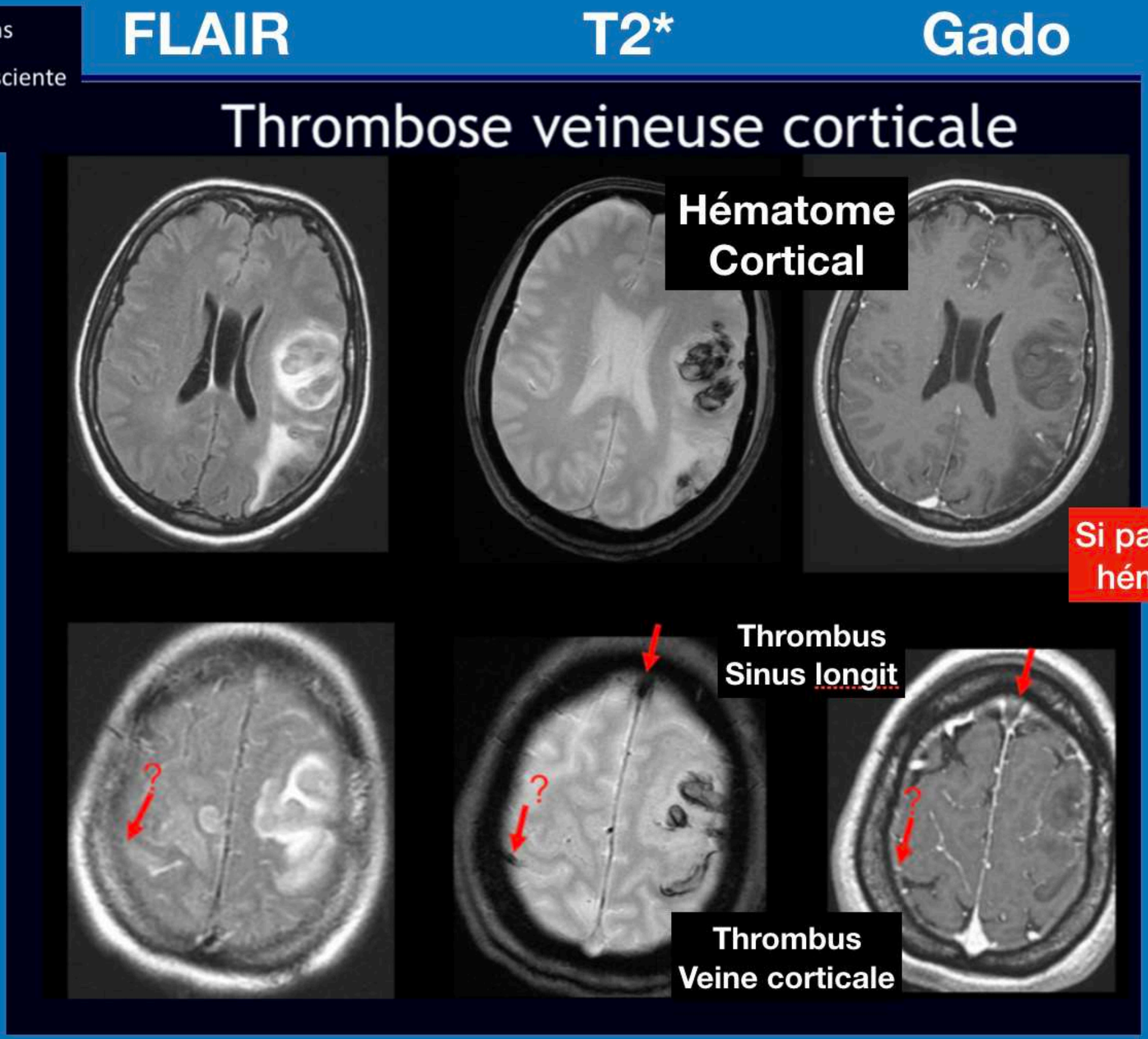

MENU

PEUT ON DATER AGE DU THROMBUS ? OUI

Modification du signal du thrombus en fonction du temps

- J0-J5: thrombus isointense en T1 (deoxyHb)
- J6-J15: thrombus en hypersignal T1 et T2 (metHb)
- >J15: thrombus en isosignal T1, T2 variable

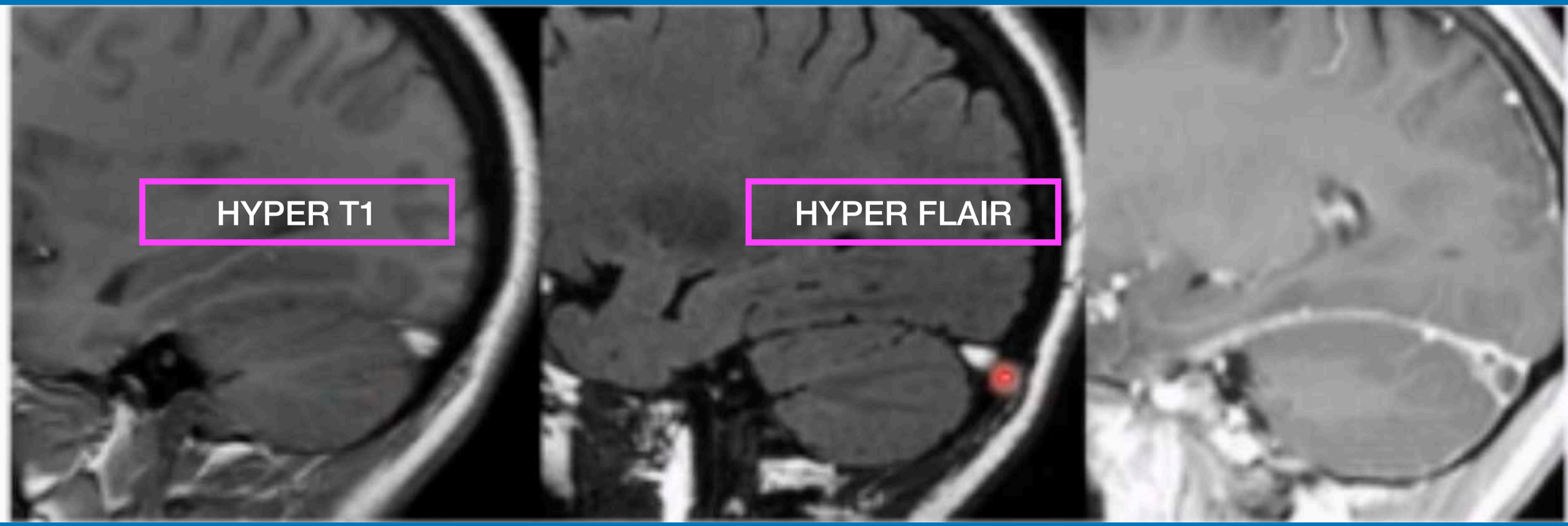

DONC ENTRE J6 ET J15

MENU

2 - Thrombose veineuse cérébrale

ancienneté (Fig. 8). A la phase aiguë ou subaiguë précoce le thrombus veineux apparaît sous la forme d'un pseudo-élargissement du sinus ou de la veine avec une chute de signal majorée réalisant un artéfact de « blooming ». Au stade subaigu tardif le thrombus pourra par contre

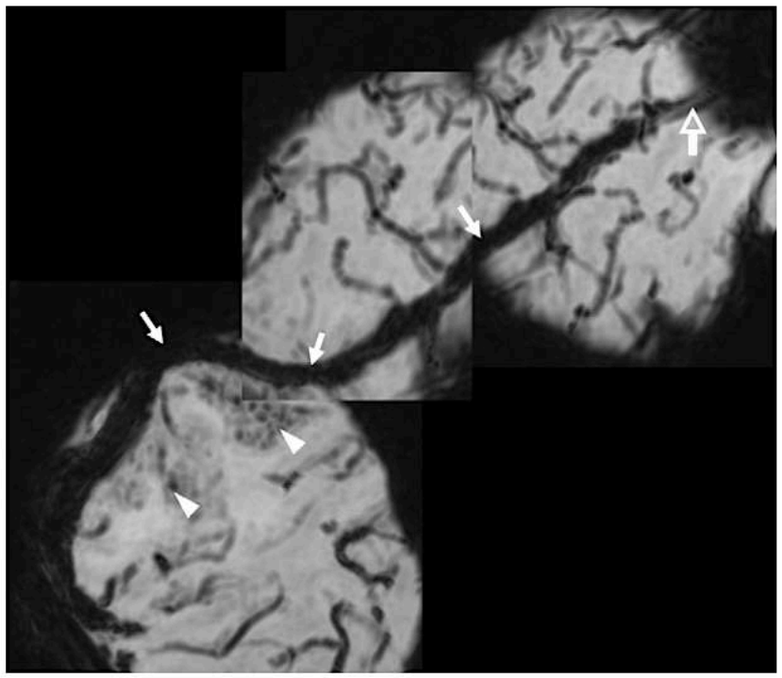

Figure 9 Vue oblique *venous blood oxygen level dependant* (VenoBOLD) acquise à 3 T en mode MinIP chez une patiente de 25 ans présentant une thrombose isolée de la veine post-centrale gauche. Le thrombus veineux est visible sous la forme d'un élargissement et d'un hyposignal de la veine (« blooming artefact », flèches) contrastant avec le segment proximal perméable (image « en rail », flèche creuse). À noter également la présence de remaniements hémorragiques sous corticaux pariétaux bien différenciés de la thrombose en mode *minimum intensity projection* (MinIP) de par leur caractère discontinu (têtes de flèche).

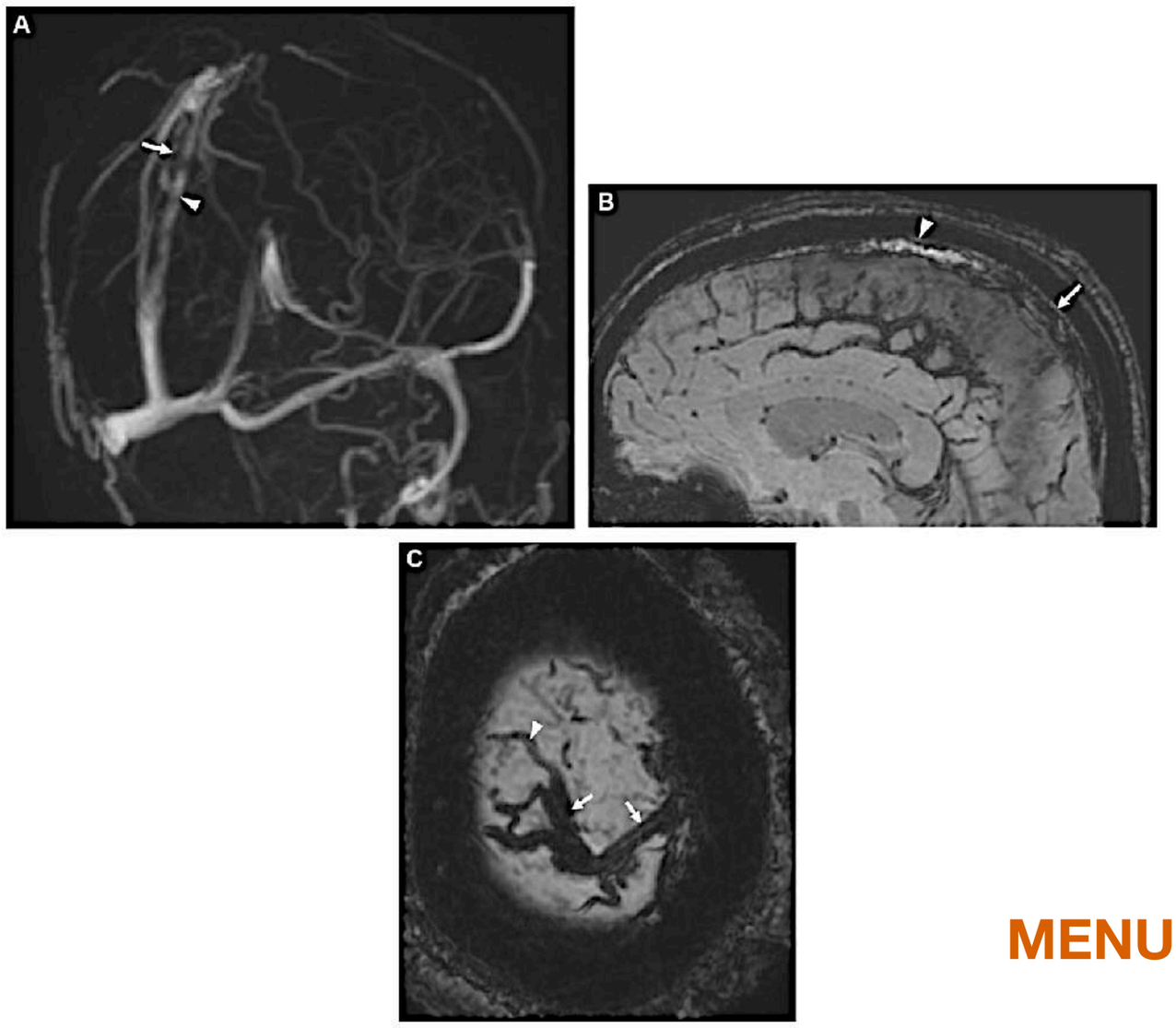

Figure 8 Vues 3D MIP en contraste de phase, sagittale et oblique *venous blood oxygen level dependant* (VenoBOLD) acquise à 3 T chez un patient de 57 ans présentant une thrombose du sinus longitudinal supérieur secondaire à une hypotension de liquide cérébrospinal. La thrombose du sinus longitudinal supérieur est visible en contraste de phase jusqu'en distalité (A, flèche), des veines para-sinusiennes sont visualisées au pourtour du sinus thrombosé (A, tête de flèche). Deux composantes de signal sont bien distinguées au sein du thrombus en hypersignal (tête de flèche) et en hyposignal (flèche) traduisant des lésions d'âges différents (B). Sur la vue oblique (C), on retrouve également un artéfact de blooming au niveau de la veine rolandique droite et de ses branches traduisant une thrombose corticale associée (flèches). L'un des segments proximaux de la veine est par contre perméable (image « en rail » proximale, tête de flèche).

MENU

Vous voyez actuellement l'écran de stephane kremer
Options d'affichage

Thrombose veineuse cérébrale

❑ Thrombus :

- ➢ **IRM : T2 EG ou SWI +++ : artefact blooming : hyposignal**

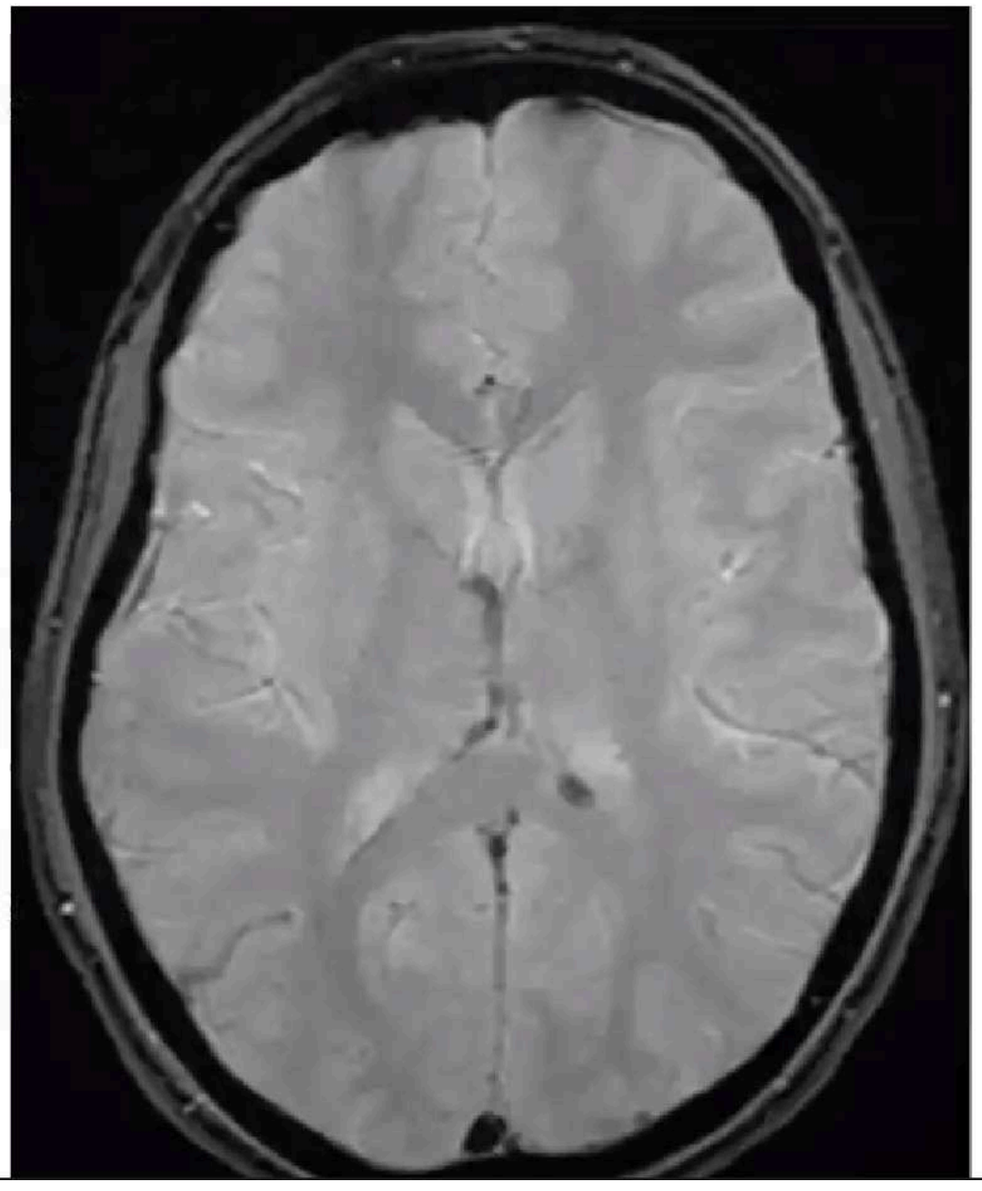

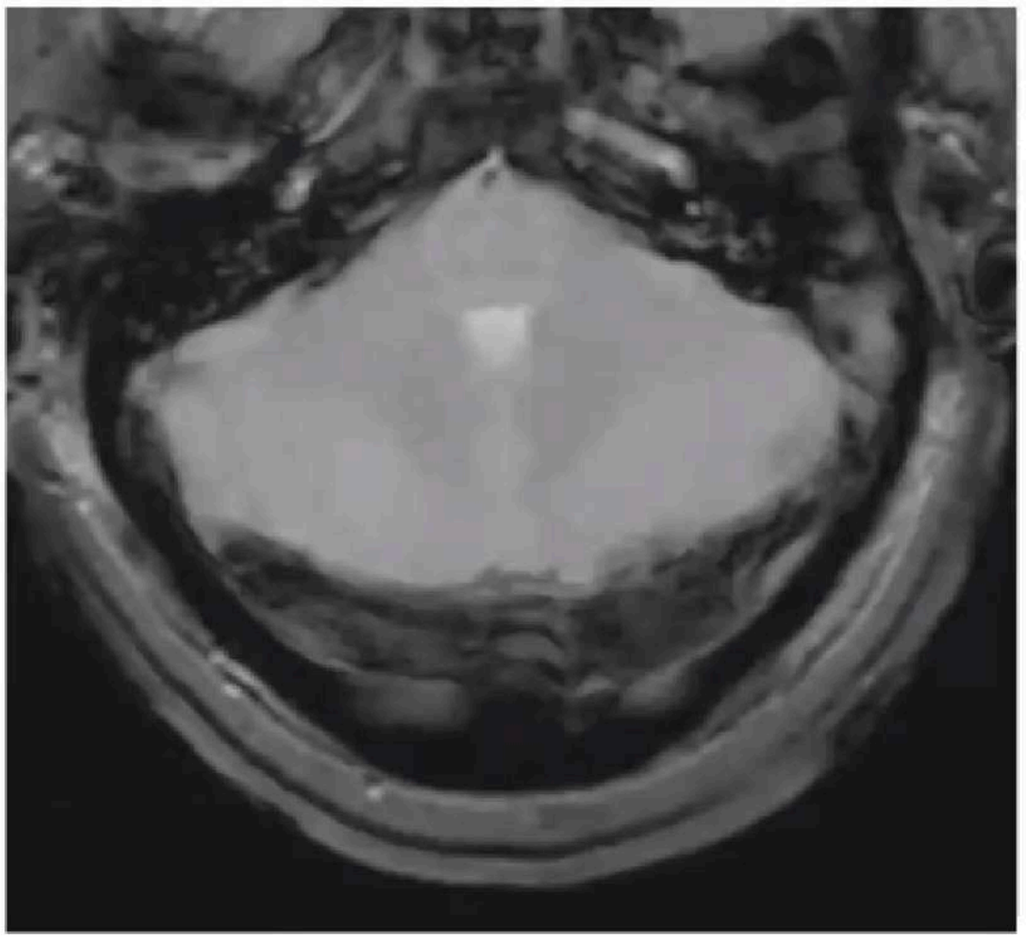

Veine normale doit être en hypersignal T2*

MENU

Vous voyez actuellement l'écran de stephane kremer Options d'affichage

Thrombose veineuse cérébrale

ISCHEMIE TOUJOURS TRÉS HÉTÉROGÈNE EN DIFFUSION QUAND ORIGINE VEINEUSE CARACTÉRISTIQUE car d'abord vasogénique puis cytotoxique

- **Ischémie veineuse :**
  - **IRM > TDM**
  - **Diffusion : d'abord œdème vasogénique évoluant vers œdème cytotoxique**
  - **Lésions +/- réversibles**
  - **Localisation cortico-sous corticale ne respectant pas un territoire artériel**

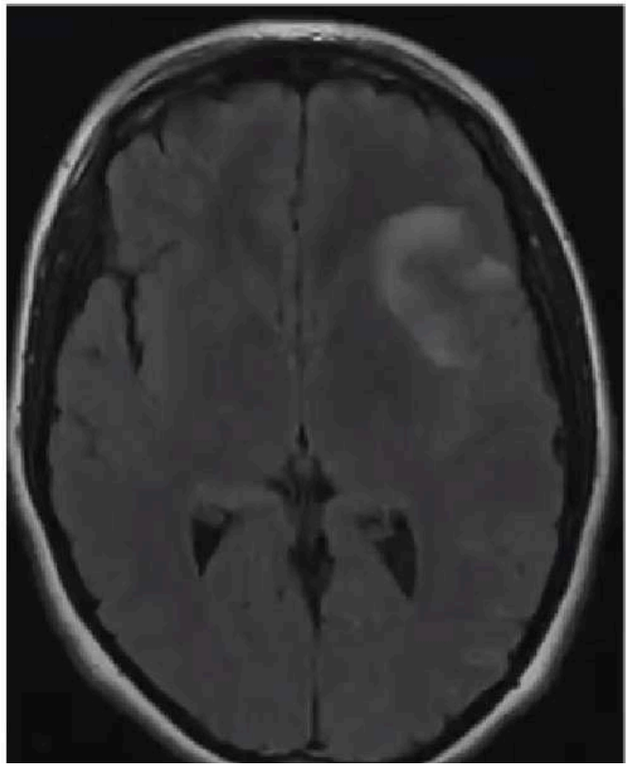

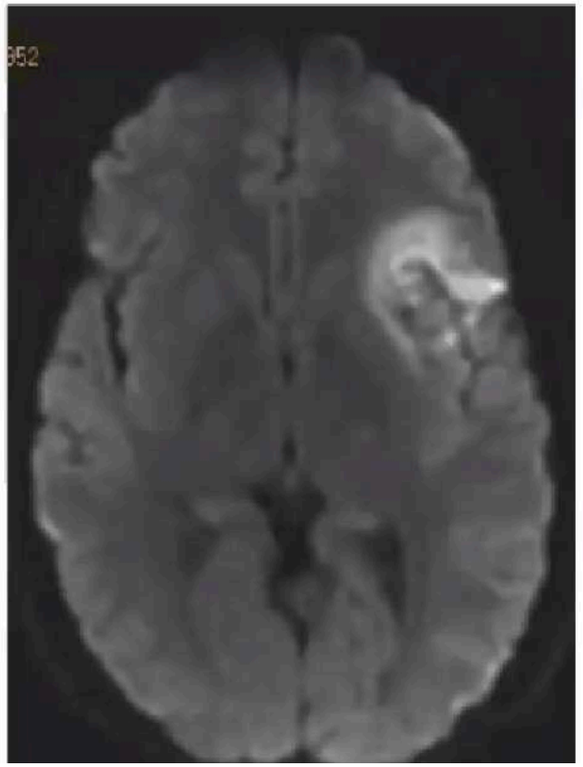

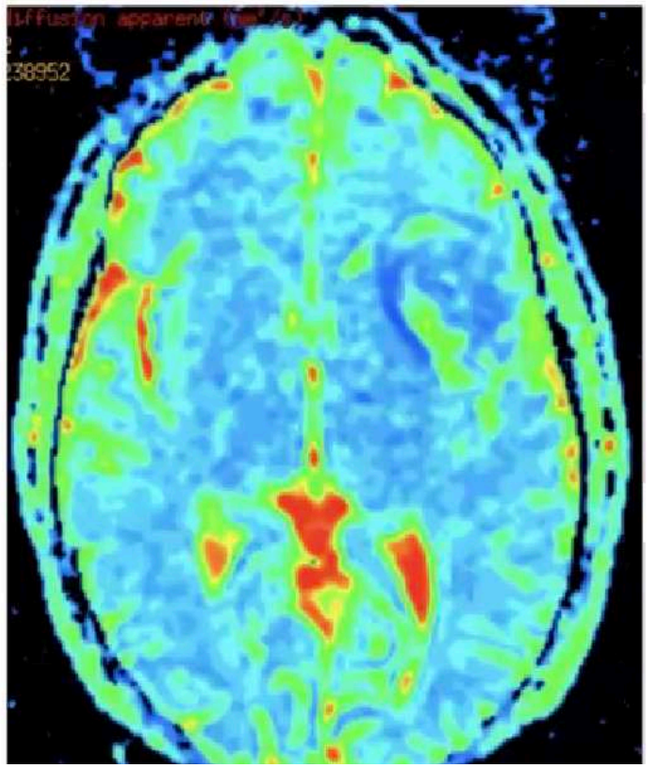

MENU

Vous voyez actuellement l'écran de stephane kremer Options d'affichage

Thrombose veineuse cérébrale

- **Angioscanner veineux ou angio IRM injectée :**
  - **Angio IRM 2D TOF ou 3D PC : basées sur le flux < angio IRM injectée**
  - **Angio scanner = angio IRM ?**
  - **Absence de rehaussement intraluminal**
  - **Rehaussement des parois (signe du delta)**







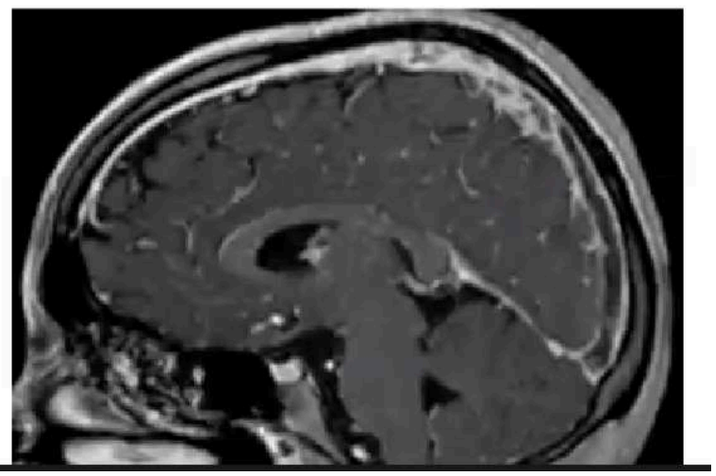

Vous voyez actuellement l'écran de stephane kremer Options d'affichage

Thrombose veineuse cérébrale

- **Ischémie veineuse :**
  - **Fréquemment hémorragique :**
    - **Microhémorragies sous corticales**
    - **HSA de la convexité**
    - **Hématome lobaire mal délimité**



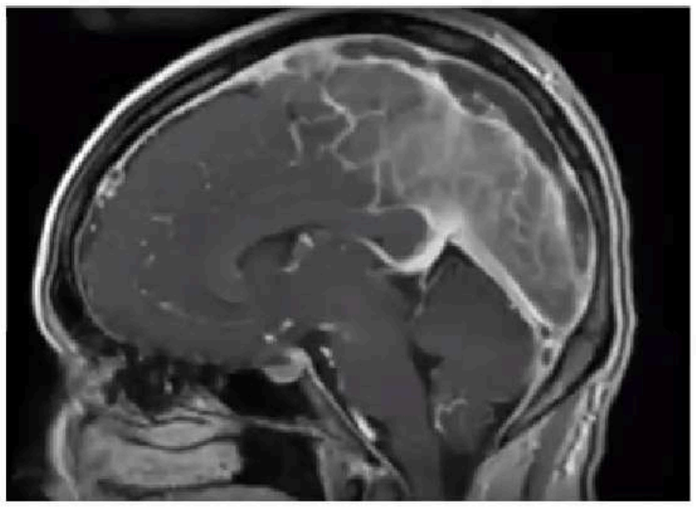

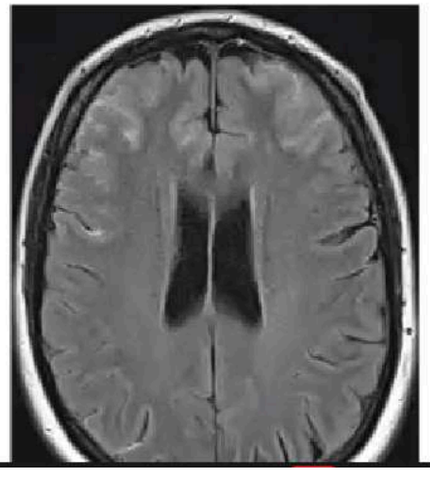


MENU

Vous voyez actuellement l'écran de stephane kremer Options d'affichage

Thrombose veineuse cérébrale

- **Ischémie veineuse :**
  - **+/- PDC gyriforme et/ou leptoméningée**
  - **Lésions +/- réversibles**

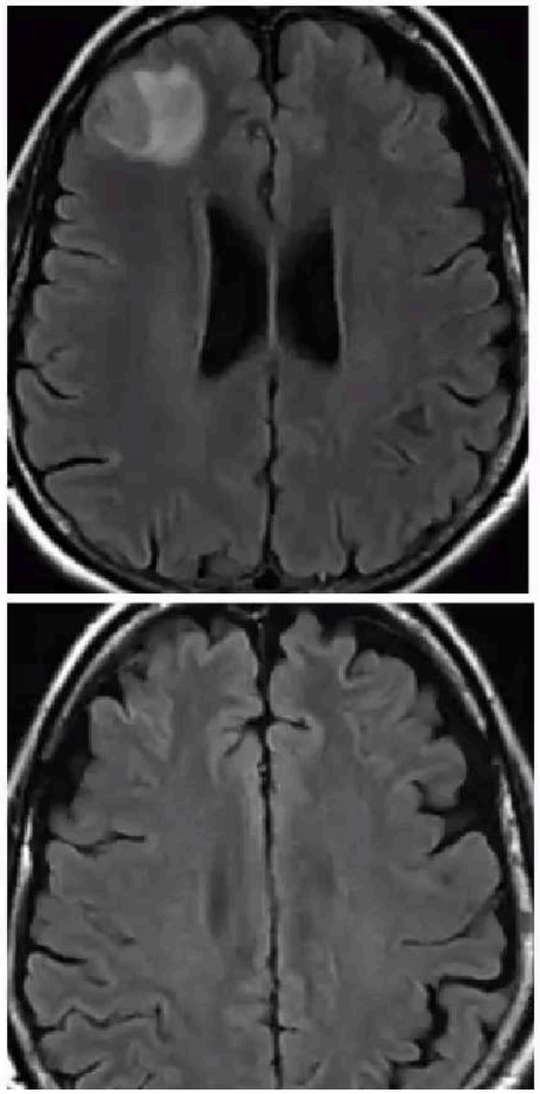

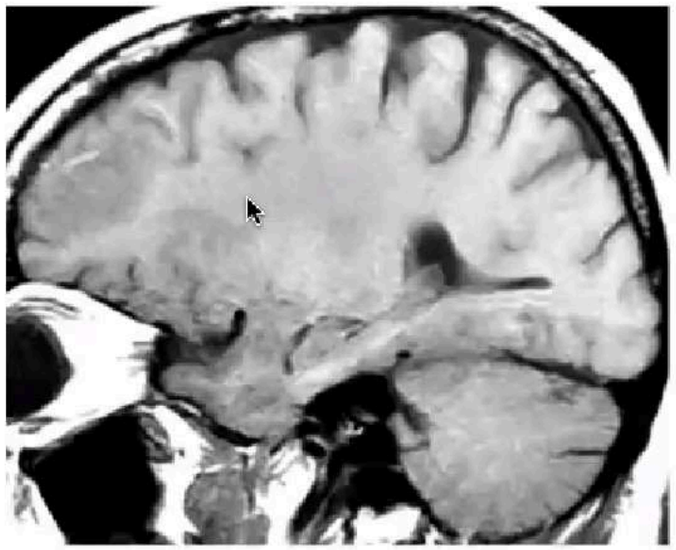

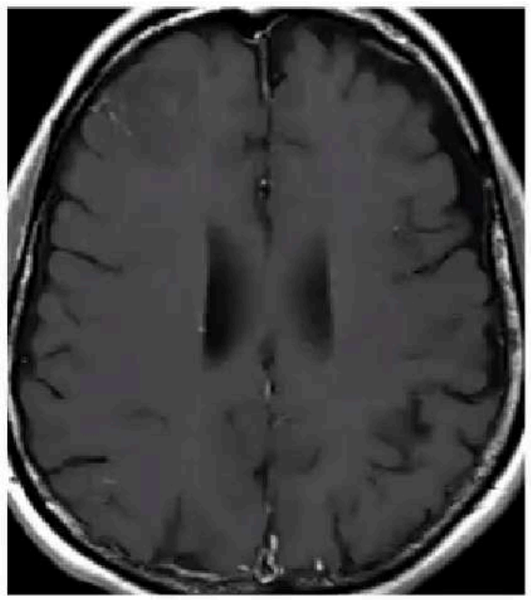

évolution

MENU

ATTENTION EVOLUTION DU SIGNAL DU THROMBUS VEINEUX

IRM et thrombose veineuse cérébrale

H 0 OxyHb	H 6-J3 DésoxyHb	J 3 - J14 MétHb. IC	> J 15 MétHb. EC	MOIS Hémosidérine
T1 Iso	T1 Iso	T1	T1	..... T1 Hypo
T2 FLAIR Hyper	T2 FLAIR Hypo	T2 FLAIR Hyper	T2 FLAIR Hyper	..... T2 FLAIR Hyper

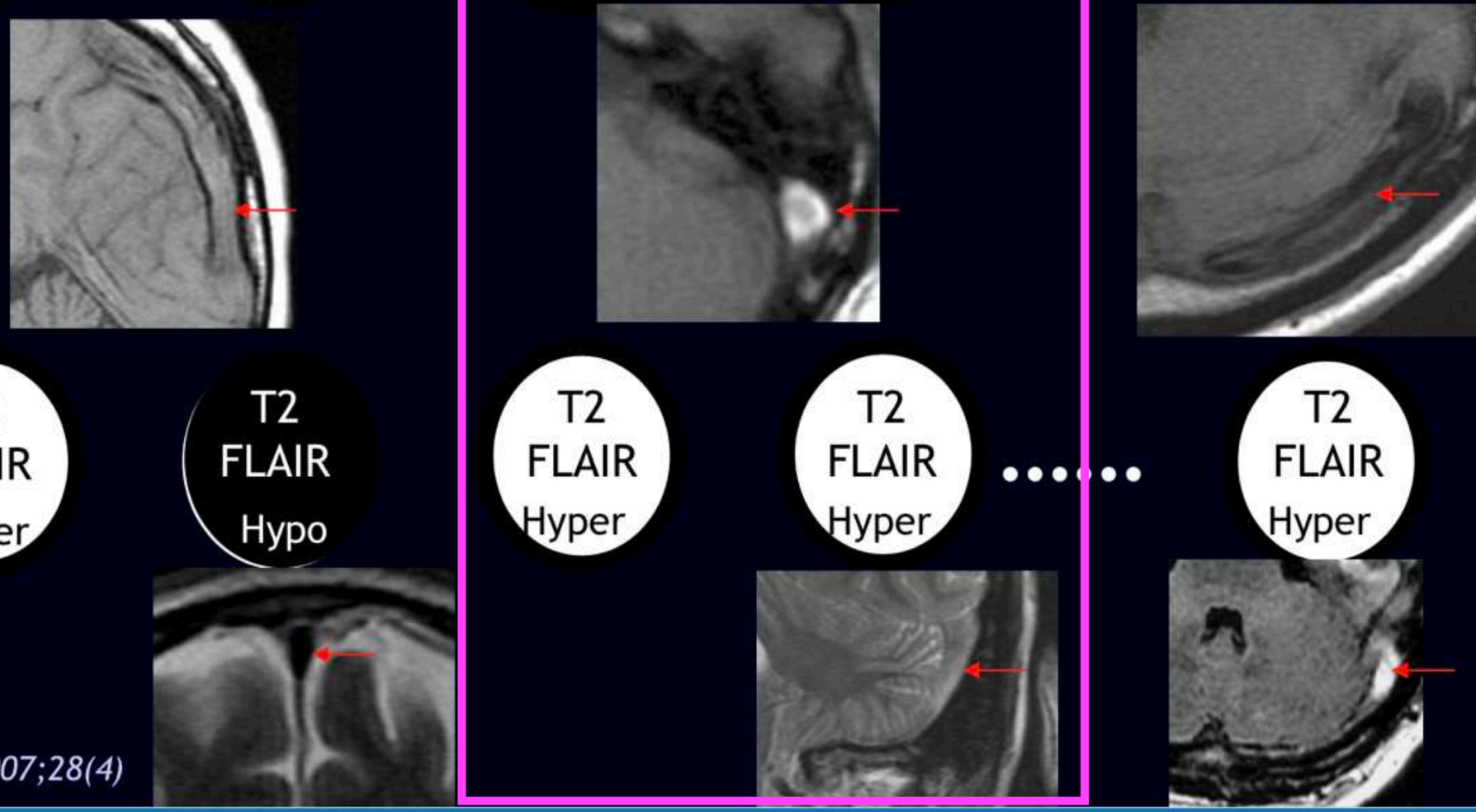

al. AJNR 2007;28(4)

MENU

ÉTIOLOGIE HEMATOME

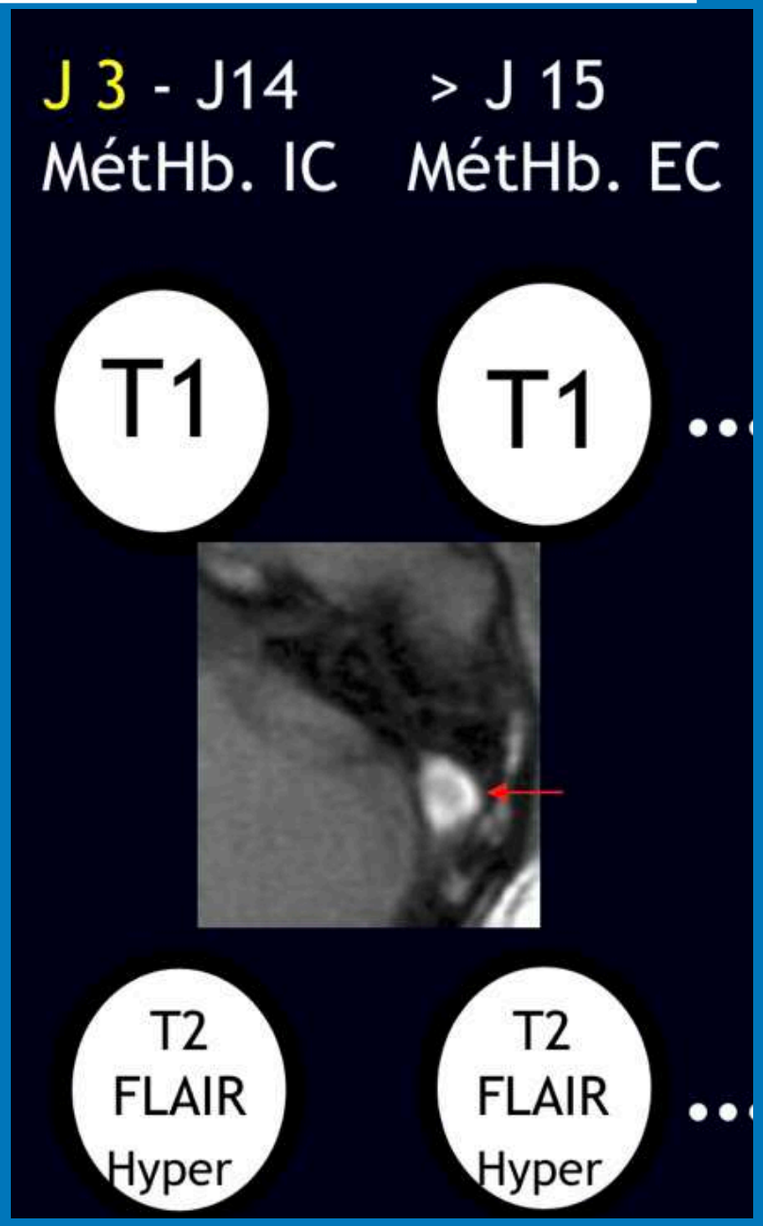

ENTRE 3 JOUR ET 14 JOURS, LE T1 GADO EST PEU EFFICACE CAR LE SIGNAL HYPERINTENSE DU THROMBUS EST DIFFICILE A DIFFÉRENCIER DU REHAUSST VEINEUX

HYPER FLAIR

HYPER DIFFUSION

MAIS HYPO T2* SWI AVEC BLOOMING ET PSEUDO-ELARGISST

Commentaires

- La visualisation du thrombus veineux dépend de son âge; le signal hyperintense en T1 et en diffusion traduit un stade subaigu parfois précoce (3 à 7 jours), mais le plus souvent tardif (7 à 14 jours); l'existence d'un signal hyperintense en T2 et en T2-FLAIR confirme le stade subaigu tardif. À ce stade, le T1 après injection de gadolinium est peu efficace car le signal hyperintense du thrombus est difficile à différencier d'un rehaussement veineux (Fig 42.3). En imagerie de susceptibilité, le thrombus est hypo-intense tant au niveau du sinus sagittal que d'une veine corticale pariétale; cette séquence démontre la présence d'un réseau veineux de dérivation au niveau des veines corticales et de la substance blanche (Fig 42.2).

MENU

ATTENTION LE THROMBUS PEUT NE PAS ETRE VISIBLE APRES GADO

Fig 42.3 a, b Le thrombus hyperintense en T1 n'est pas identifiable sur les coupes IRM réalisées après injection de gadolinium (a, b). Vous noterez l'épaississement et le rehaussement de la dure-mère de la convexité, de la faux du cerveau et de la tente du cervelet qui orientent vers une hypotension intracrânienne.

Cas clinique 42

Présentation du cas

Description du cas clinique

- Deux épisodes de déficit du membre inférieur gauche chez une femme de 75 ans. Un accident vasculaire cérébral est suspecté.

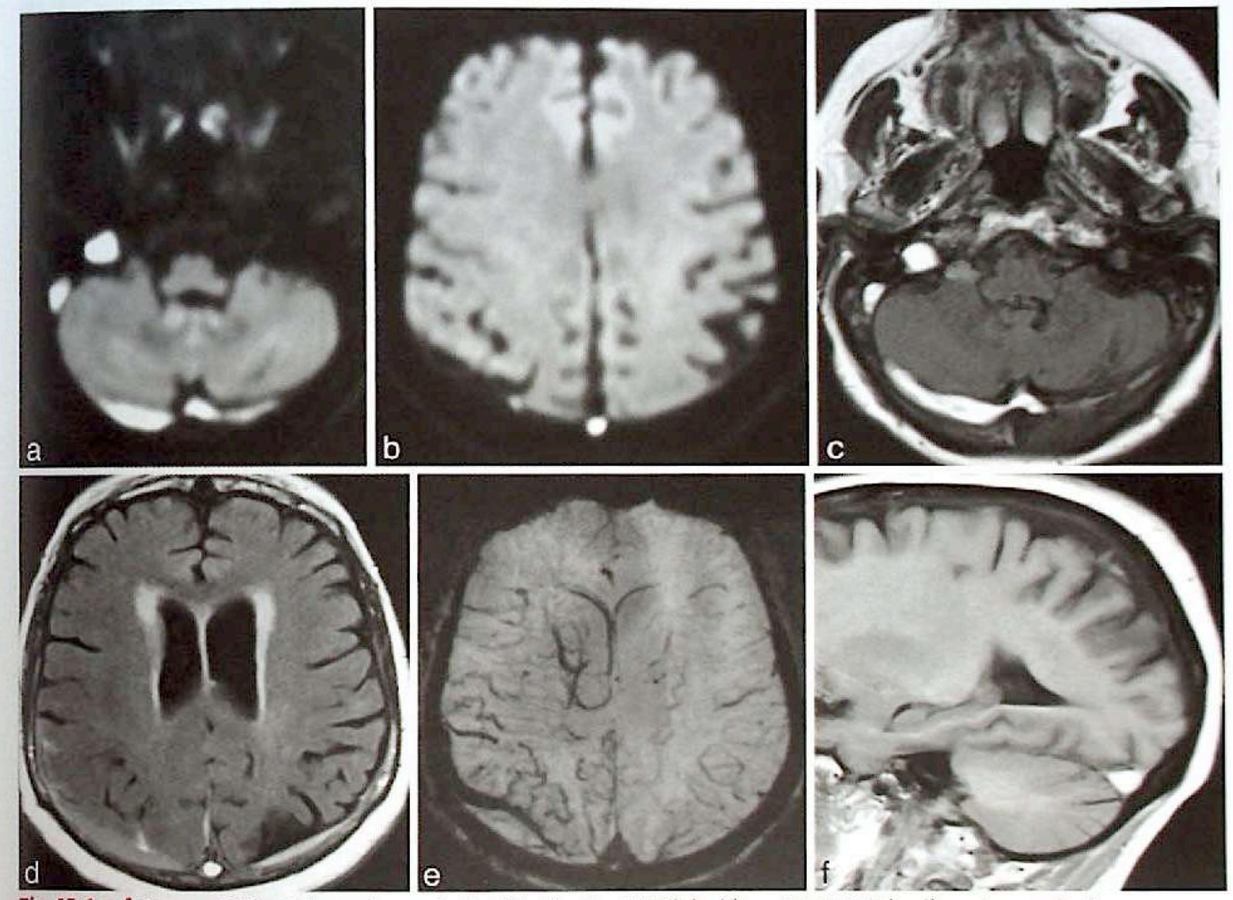

Fig 42.1 a-f Coupes IRM axiales en imagerie de diffusion (b=1 000) (a, b), en T2-FLAIR (c, d), en imagerie de susceptibilité (e) et sagittale paramédiane droite en T1 (f).

Question

- Comment analysez-vous les coupes IRM (Fig 42.1) ? Quel(s) diagnostic(s) évoquez-vous ?

Interprétation

- L'IRM (Fig 42.1 et Fig 42.2) en imagerie de diffusion (b=1 000) visualise un signal fortement hyperintense au niveau du golfe de la veine jugulaire et du sinus transverse droit, mais aussi au niveau de la partie proximale du sinus transverse gauche, ainsi qu'au niveau du sinus sagittal supérieur et d'une veine corticale pariétale droite. En T2-FLAIR, l'examen note un signal hyperintense au sein du sinus sagittal supérieur associé à un discret signal hyperintense au sein de plusieurs sillons corticaux en pariétal droit (discrète hémorragie sous-arachnoïdienne localisée); il existe également une collection sous-durale bilatérale dans les régions pariétales. L'imagerie de susceptibilité (séquence SWAN) démontre un signal fortement hypo-intense au niveau d'une veine corticale pariétale droite qui apparaît élargie (thrombose veineuse corticale); le sinus sagittal supérieur présente également un signal hypo-intense; par ailleurs, vous noterez de multiples dilatations des veines corticales et des veines de la substance de la partie postérieure de l'hémisphère cérébral droit. La coupe sagittale paramédiane droite en T1 retrouve la petite collection sous-durale et un signal hyperintense au sein d'une veine corticale pariétale ainsi qu'au niveau du sinus latéral droit. Les coupes en T1 après injection de gadolinium (Fig 42.3) démontrent un épaississement et une prise de contraste de la dure-mère de la convexité, de la faux et de la tente du cervelet évoquant ainsi une hypotension intracrânienne.

ig 42.2 a-d Le thrombus est, d'une part, en signal hyperintense en diffusion (flèches en a), en FLAIR (flèche blanche n b) et en T1 (flèches en d), et, d'autre part, en signal hypo-intense en imagerie de susceptibilité (flèches en c). etites collections sous-durales pariétales bilatérales (étoiles en b et d). Réseau veineux de dérivation en imagerie de usceptibilité (étoiles en c).

MENU

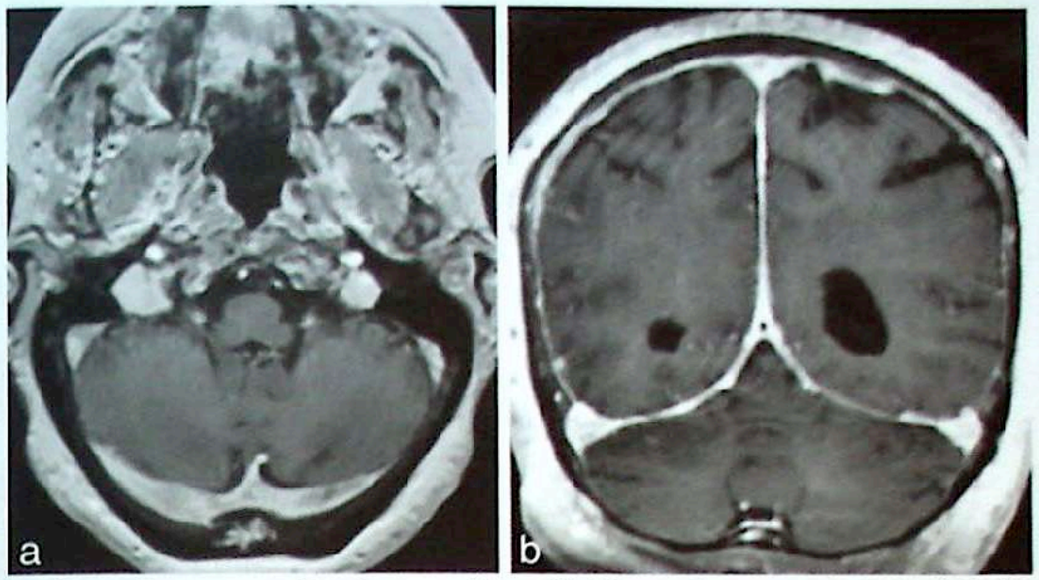

Fig 42.3 a, b Le thrombus hyperintense en T1 n'est pas identifiable sur les coupes IRM réalisées après injection de gadolinium (a, b). Vous noterez l'épaississement et le rehaussement de la dure-mère de la convexité, de la faux du cerveau et de la tente du cervelet qui orientent vers une hypotension intracrânienne.

Diagnostic

- Thrombophlébite cérébrale (TPC) avec atteinte du sinus latéral droit dans sa totalité, de la portion initiale du sinus transverse gauche, du sinus sagittal supérieur et d'une veine corticale pariétale droite, secondaire à une hypotension intracrânienne.

Commentaires

- La visualisation du thrombus veineux dépend de son âge; le signal hyperintense en T1 et en diffusion traduit un stade subaigu parfois précoce (3 à 7 jours), mais le plus souvent tardif (7 à 14 jours); l'existence d'un signal hyperintense en T2 et en T2-FLAIR confirme le stade subaigu tardif. À ce stade, le T1 après injection de gadolinium est peu efficace car le signal hyperintense du thrombus est difficile à différencier d'un rehaussement veineux (Fig 42.3). En imagerie de susceptibilité, le thrombus est hypo-intense tant au niveau du sinus sagittal que d'une veine corticale pariétale; cette séquence démontre la présence d'un réseau veineux de dérivation au niveau des veines corticales et de la substance blanche (Fig 42.2).
- L'identification de suffusions hémorragiques sous-arachnoïdienne est fréquente et peut parfois révéler la TPC.
- L'hypotension intracrânienne est une étiologie rare mais classique de TPC. L'hypotension chronique induit une dilatation des sinus veineux et, par conséquent, un ralentissement du flux veineux, ce qui favorise la thrombose veineuse. L'épaississement et la prise de contraste diffuse de la dure-mère, ainsi que la présence de deux petites collections sous-durales plaident en faveur de cette hypothèse étiologique.

ENTRE 3 JOUR ET 14 JOURS, LE T1 GADO EST PEU EFFICACE CAR LE SIGNAL HYPERINTENSE DU THROMBUS EST DIFFICILE A DIFFÉRENCIER DU REHAUSST VEINEUX

HYPER FLAIR

HYPER DIFFUSION

MAIS HYPO T2* SWI AVEC BLOOMING ET PSEUDO-ELARGISST

MENU

ÉTIOLOGIE HEMATOME

Diagnostic	Sévérité	Etiologie	Suivi
		F29 ans, céphalées intenses	

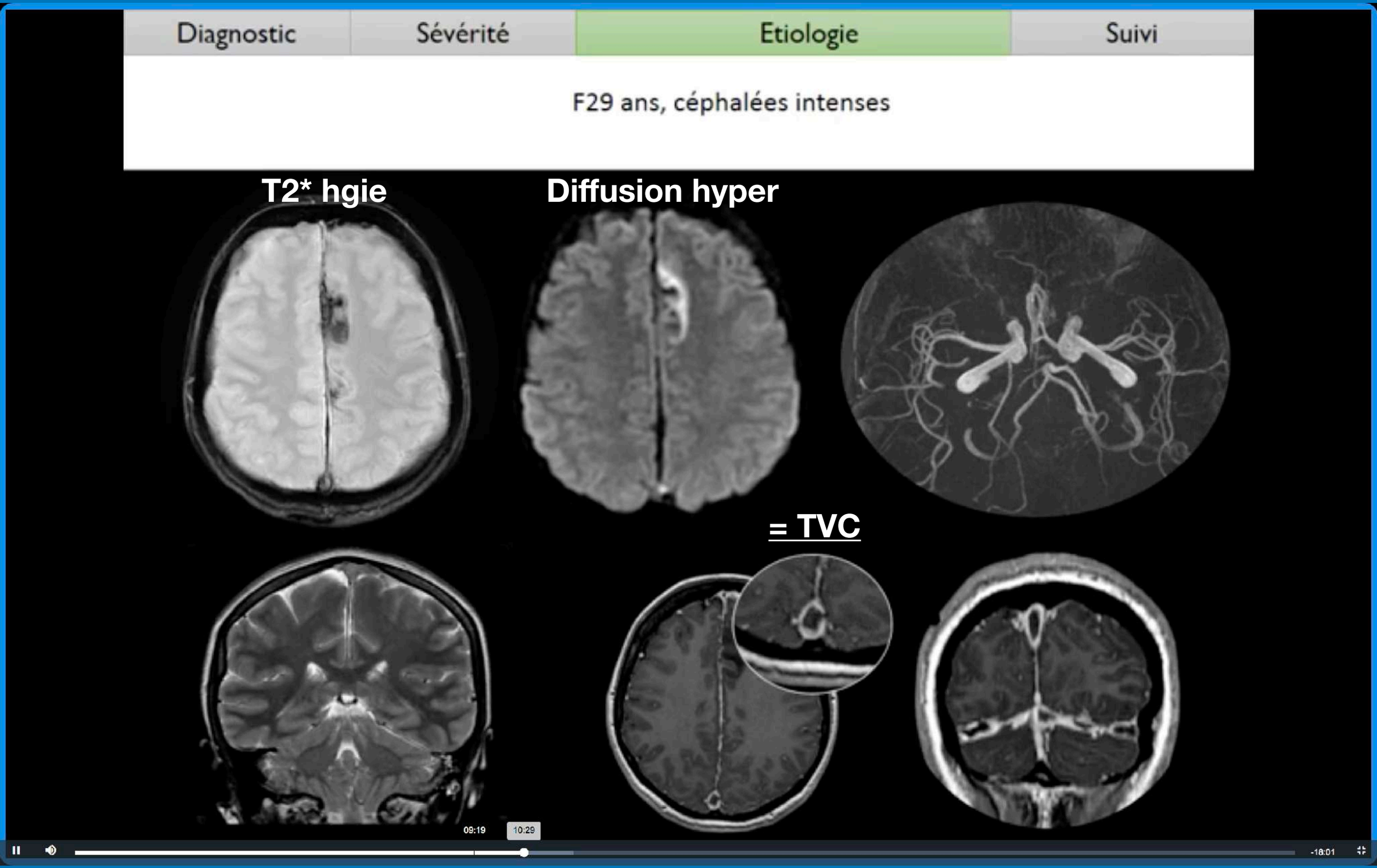

ÉTIOLOGIE HEMATOME

Diagnostic	Sévérité	Etiologie	Suivi
	F65 ans, aphasie, céphalées, vomissements;		

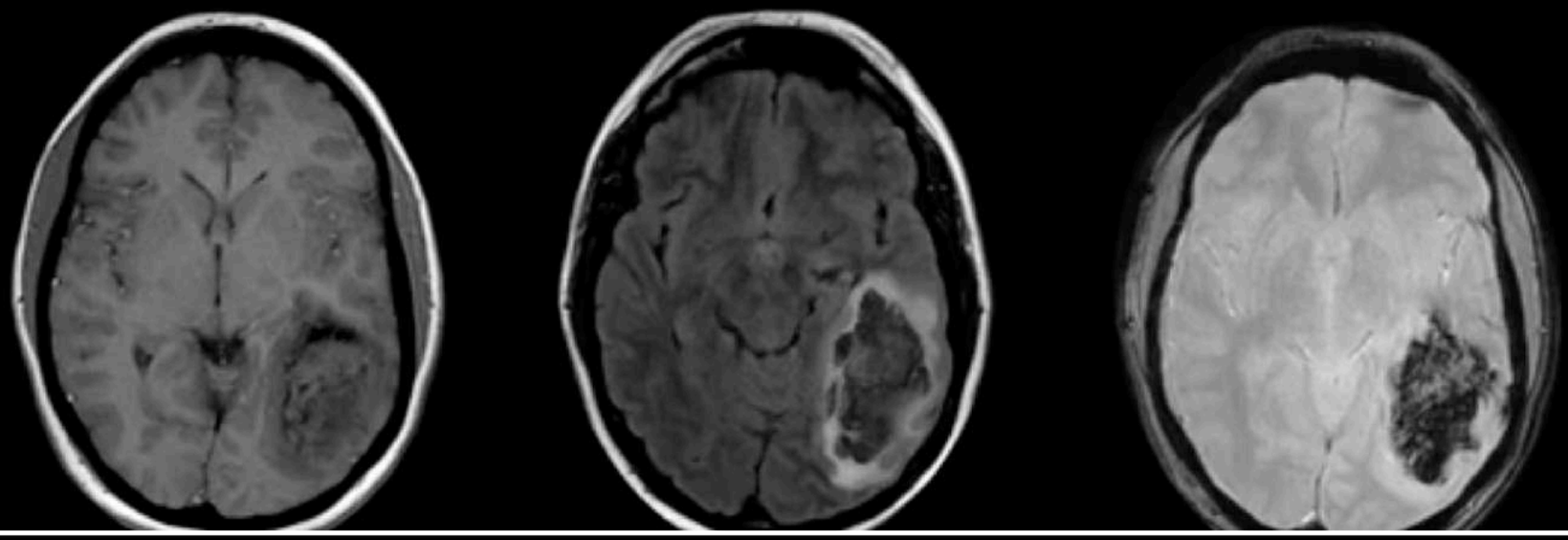

Quand hémorragie LOBAIRE -> rechercher thrombose +++ -> Gado indispensable

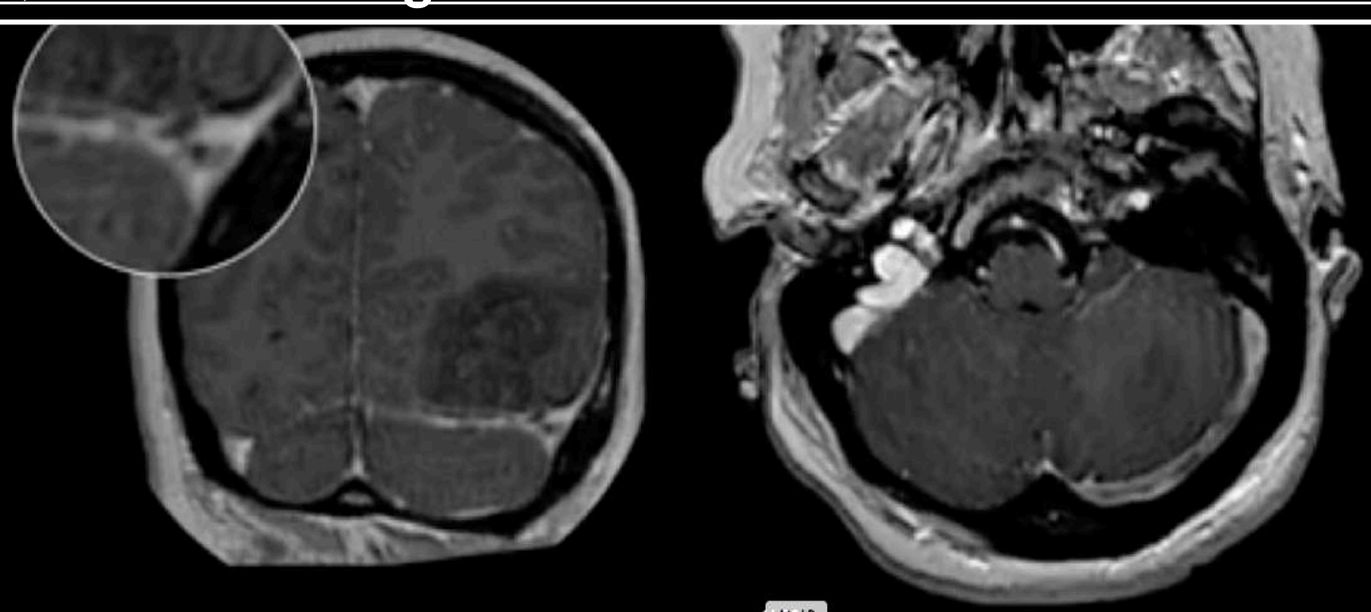

Réflexe Hématome Lobaire:

Imagerie des veines
Exclure une TVC superficielle

11:19 -17:11

MENU

ÉTIOLOGIE HEMATOME

Diagnostic	Sévérité	Etiologie	Suivi

H60 ans, retrouvé errant sur l'autoroute. Somnolent à l'arrivée

Oedeme Bi-Thalamique Et Hgie Profonde Symetrique

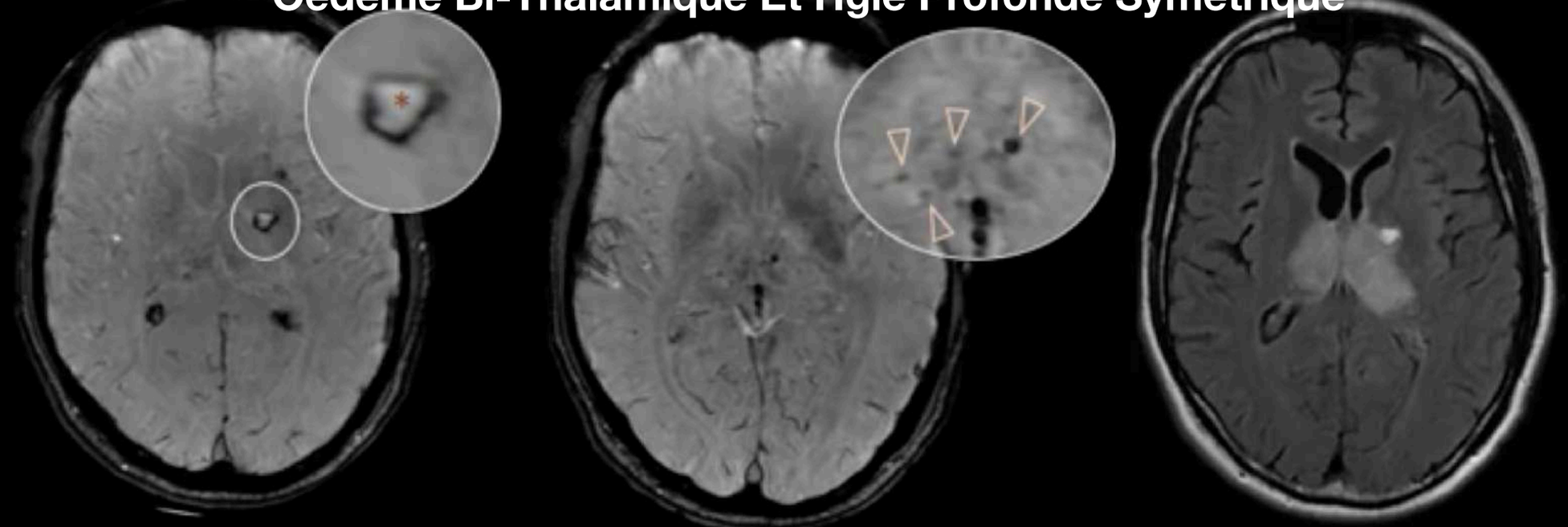

Thrombose veine de Galien

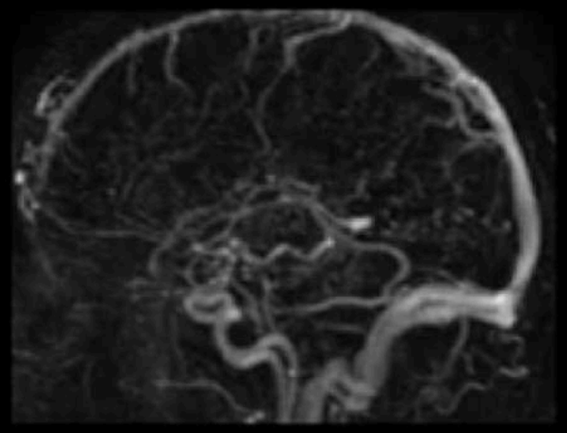

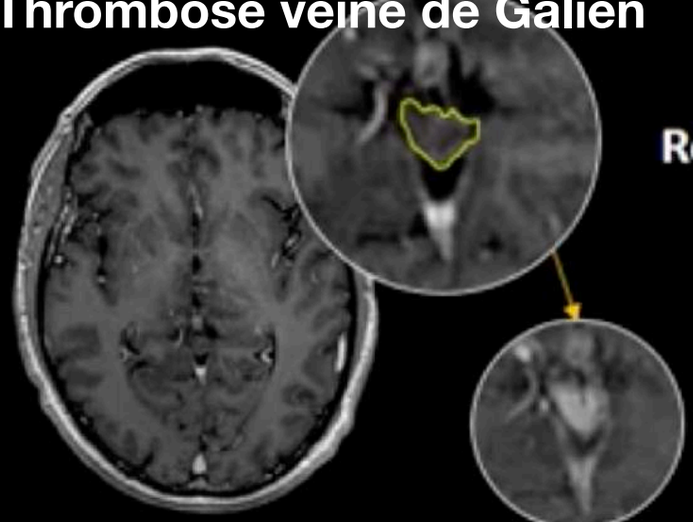

Réflexe hémorragies symétriques

Imagerie des veines
Exclure une TVC profonde

Quand hémorragie SYMETRIQUE -> rechercher thrombose +++

MENU

THROMBOPHLEBITE

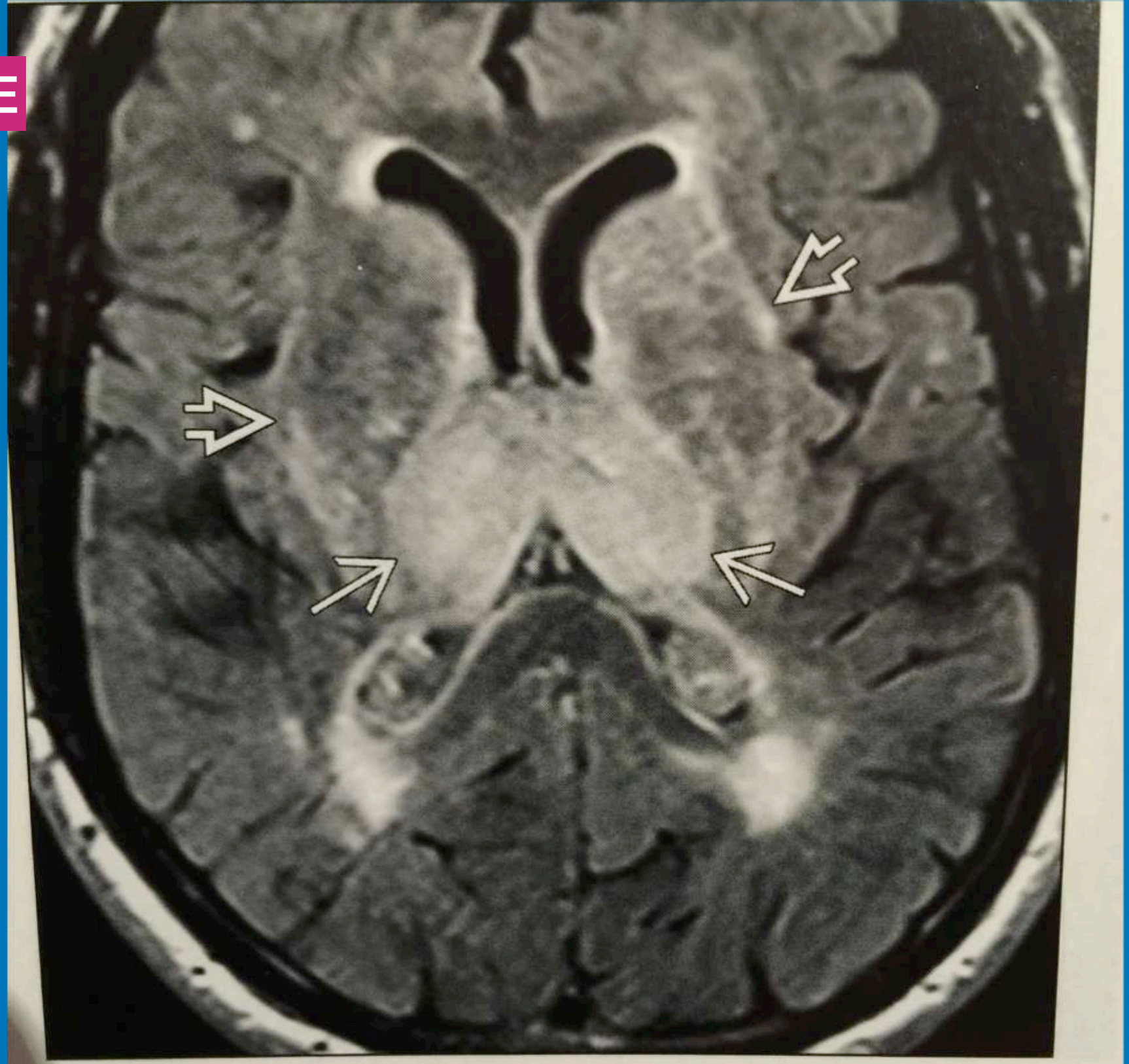

29-26. *Axial FLAIR shows bithalamic lesions* ➔ *with less extensive involvement of putamina* ➪, *GP. Internal cerebral vein occlusion.*

MENU

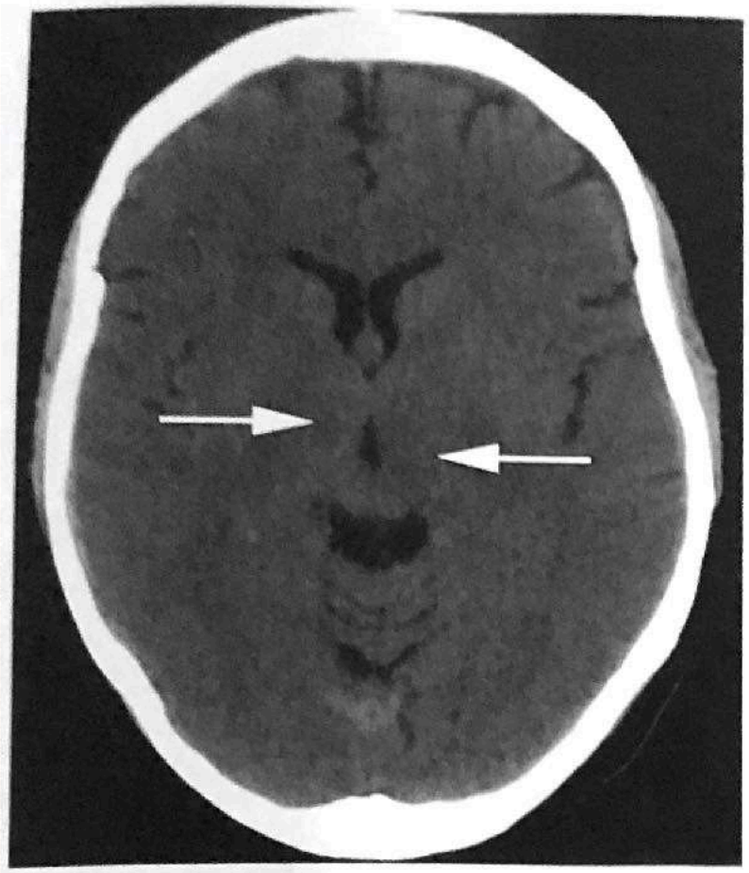

a.

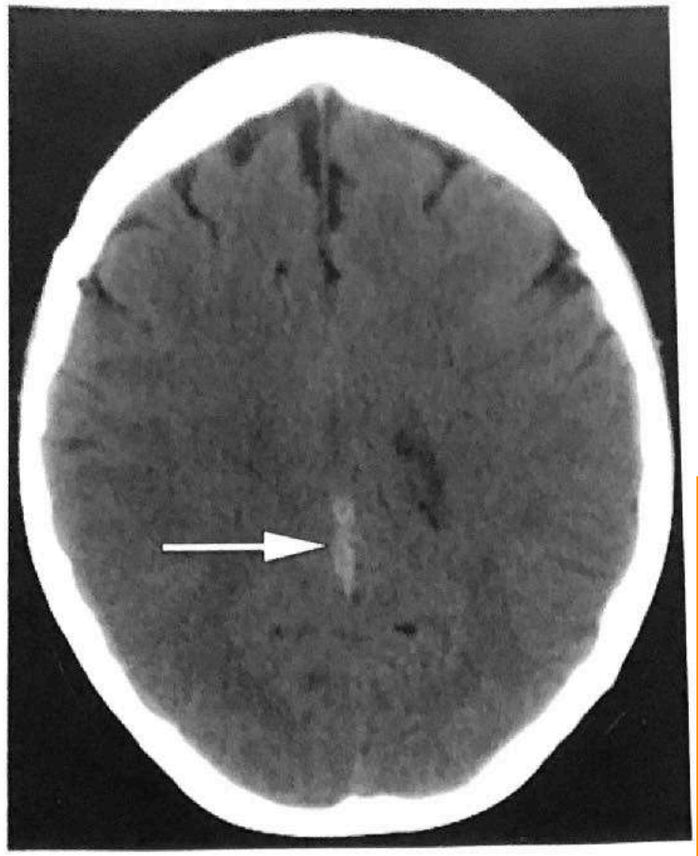

b.

Thrombophlebite de la veine cerebrale interne qui est hyperdense sur scanner (b)

Oedeme bi-thalamique
Hgie thalamique gauche

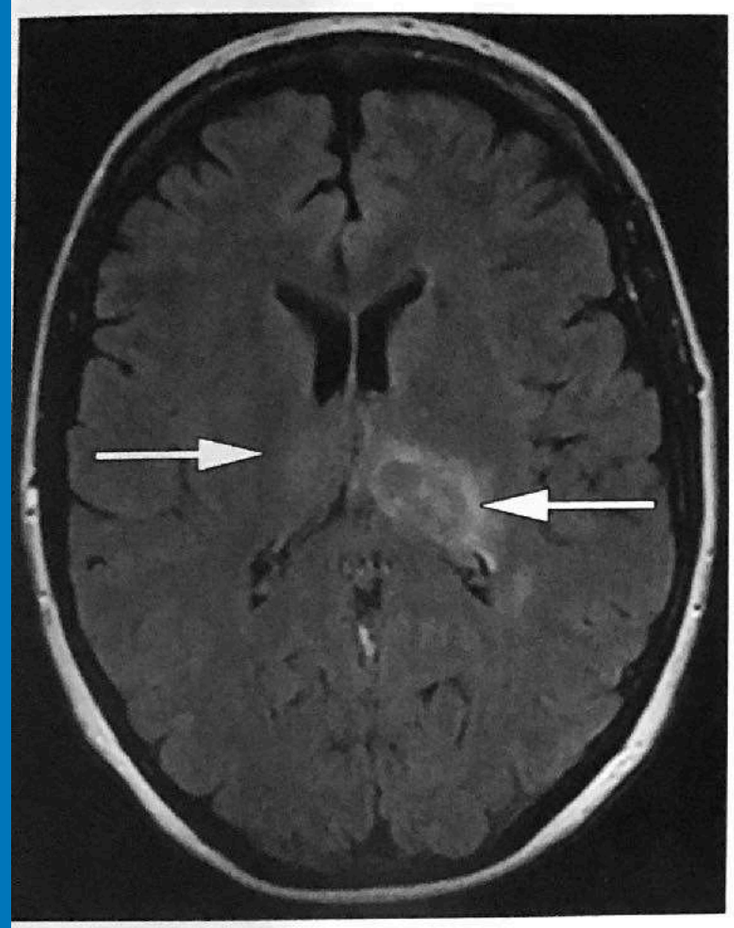

c.

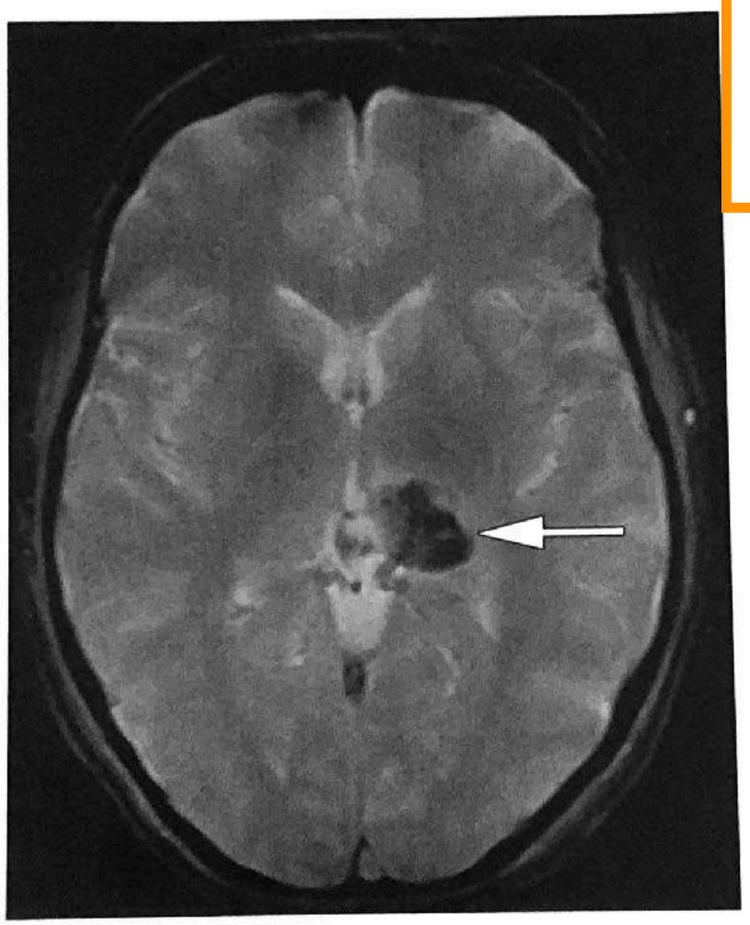

d.

Figure 17. DCVT in a 50-year-old woman with bradypsychia. **(a)** Axial nonenhanced CT image shows hypoattenuation in both thalami (arrows) that is suggestive of edema. **(b)** Axial nonenhanced CT image shows the hyperattenuation of internal cerebral veins (arrow), which is suggestive of CVT. **(c)** Axial FLAIR MR image shows the bilateral thalamic edema (arrows). **(d)** Axial T2*-weighted gradient-echo MR image shows a hemorrhagic lesion in the left thalamus (arrow).

MENU

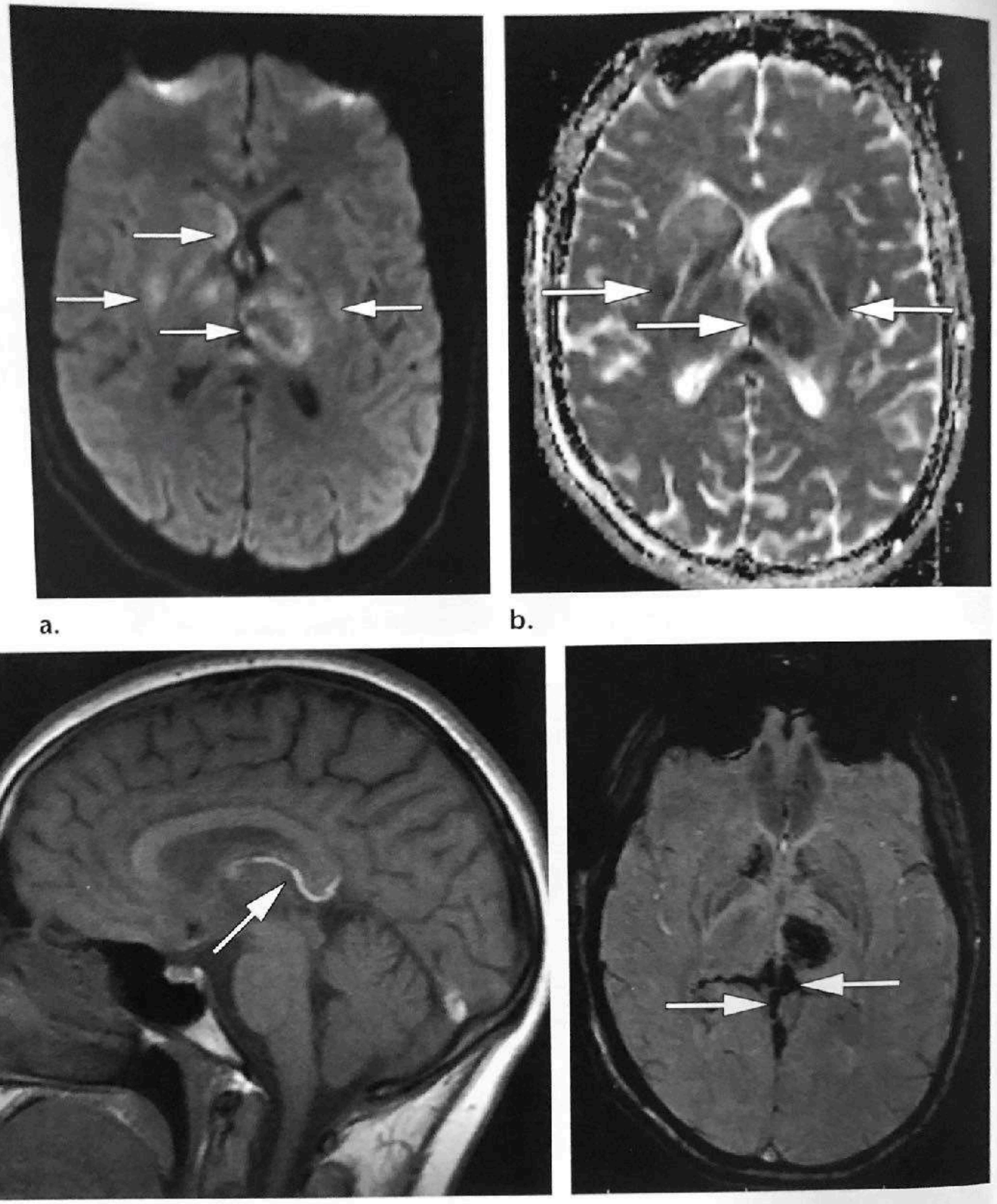

a. b. c. d.

Figure 18. DCVT in a 21-year-old woman with a headache and oral contraceptive use. **(a, b)** Axial diffusion-weighted MR image **(a)** shows hyperintensity in the thalami and basal ganglia (arrows), and the ADC map **(b)** shows low ADCs, which are findings consistent with cytotoxic edema. **(c)** Sagittal T1-weighted MR image shows an area of abnormally high signal intensity in the internal cerebral vein (arrow), which is suggestive of CVT. **(d)** Axial susceptibility-weighted MR image shows abnormal hypointensity corresponding to the internal cerebral veins (arrows). Note the hemorrhagic lesion in the left thalamus.

Thrombophlebite de la veine cerebrale interne qui est hyperT1 sur sagittale (c)

Oedeme thalamique G et NGC bilan
Hgie thalamique gauche

MENU

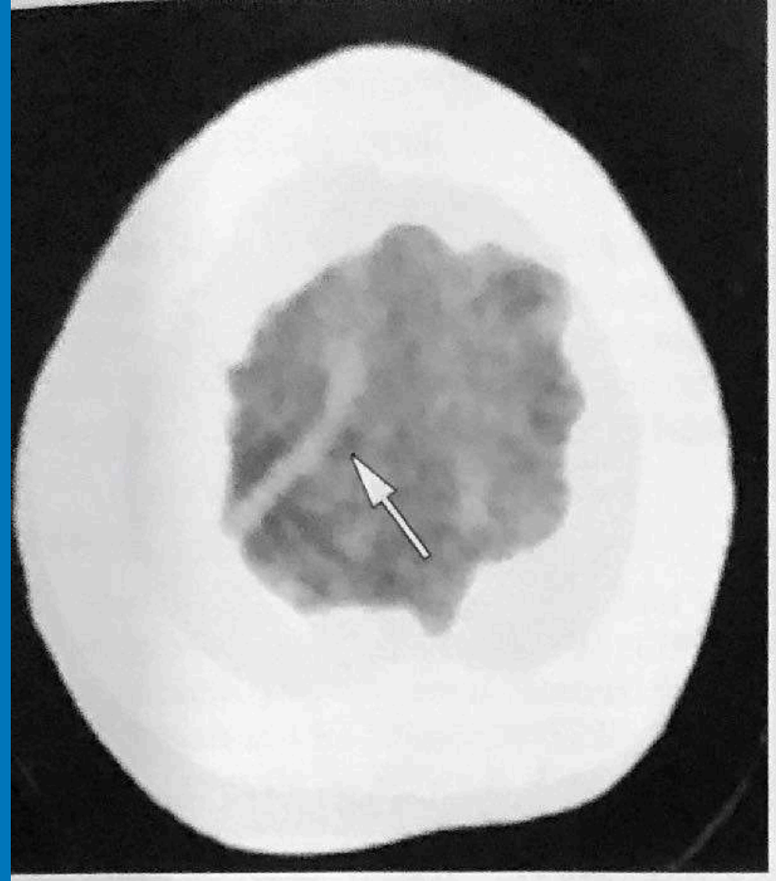

a.

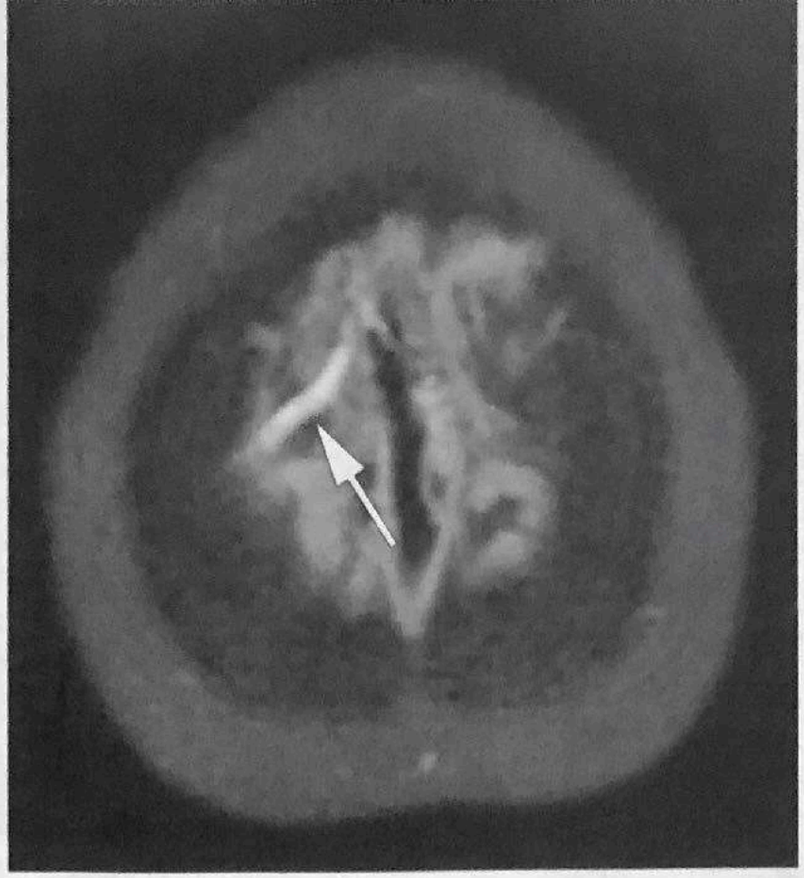

b.

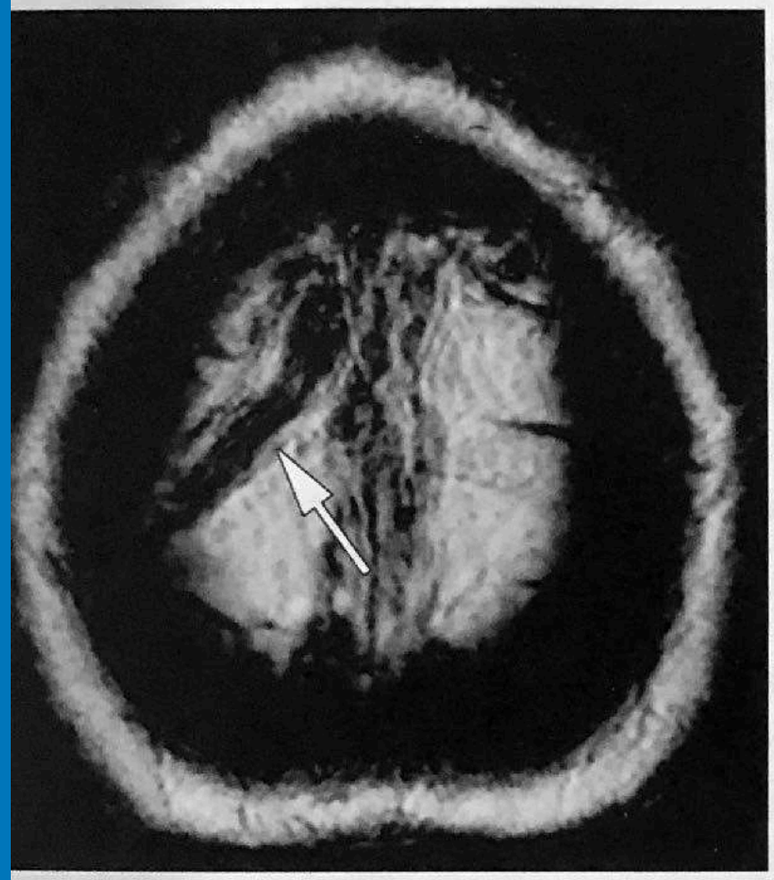

c.

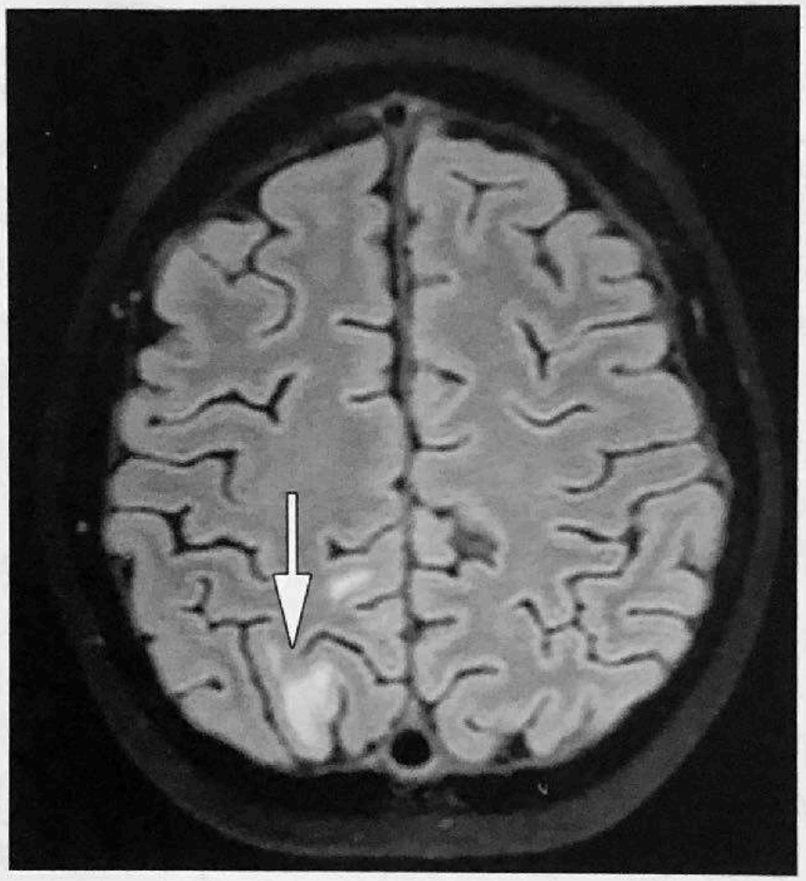

d.

Figure 20. Isolated cortical vein CVT in an 11-year-old boy with acute lymphocytic leukemia. **(a)** Axial nonenhanced CT image shows hyperattenuation of a cortical vein (cord sign) (arrow). **(b)** Axial T1-weighted MR image shows hyperintensity of the vein (arrow). **(c)** Susceptibility-weighted MR image shows hypointensity of the cortical vein (arrow). **(d)** Axial FLAIR MR image shows an area of subcortical edema (arrow).

MENU

VEINES CEREBRALES

THROMBOPHLÉBITES

JFR 2023

MENU

Les Veines Cérébrales dans tous leurs états!



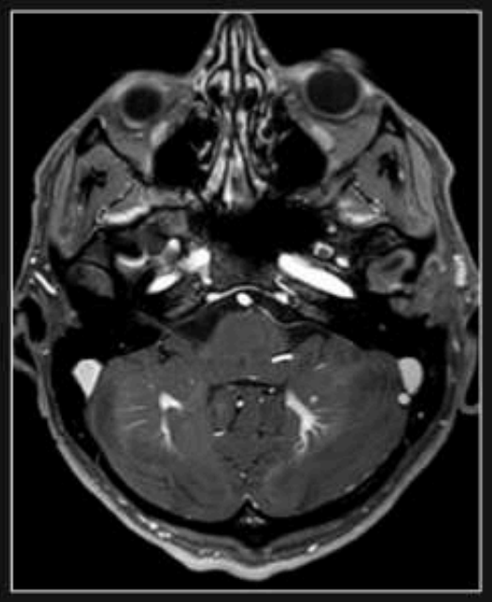
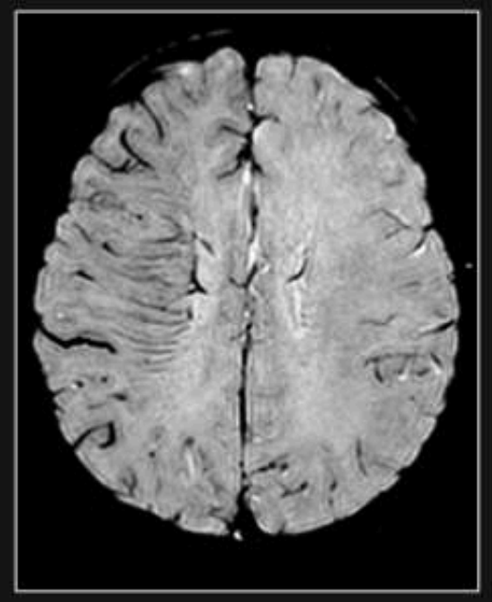
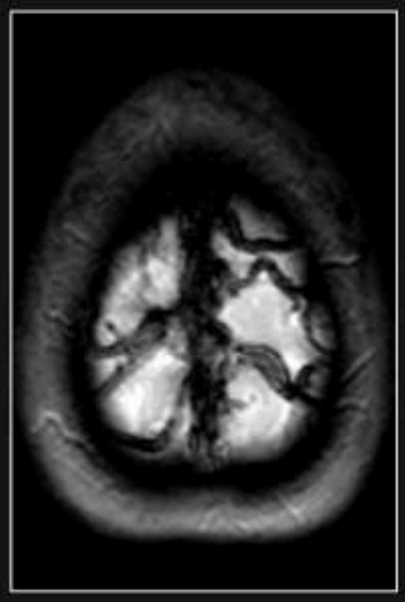

Phuong Anh Nguyen, Alexandre Bani-Sadr, Roxana Ameli, Andrea Filip, Anna Martin, Emanuele Tommasino, Yves Berthezène, Marc Hermier

Neuroradiologie Diagnostique et Fonctionnelle,

Hôpital Neurologique & Neurochirurgical P. Wertheimer, Lyon

Journées Francophones de Radiologie Diagnostique et Interventionnelle, Paris 2023

MENU

Sommaire interactif

- Introduction
- Anatomie
- Techniques d'examen
  - Exploration du réseau veineux intracrânien par scanner
  - Exploration du réseau veineux intracrânien par IRM
- Normal ou pathologique?
- Thrombophlébites cérébrales
- Thrombophlébites à présentation pseudo-tumorale
- Lésions des veines en pont du nourrisson
- Visibilité anormale des veines médullaires
- Pathologies des sinus caverneux
- Fistules durales
- Acouphènes pulsatiles d'origine veineuse
- Malformations veineuses
  - Télangiectasies capillaires
  - Anomalies veineuses de développement
  - Cavernomes
- Envahissement tumoral des sinus duraux
- Hypertension intracrânienne idiopathique
- Hypotension de LCR
- Messages à retenir

MENU

Anatomie

- **Sinus duraux: paroi faite de dure-mère**
  - Sinus longitudinal supérieur (SLS)
  - Sinus longitudinal inférieur (SLI: inconstant)
  - Sinus droit
  - Sinus transverses, sigmoïdes (souvent asymétriques)
  - Sinus occipital (inconstant)
  - Sinus caverneux (communiquent entre eux par le sinus coronaire)
  - Sinus de la tente du cervelet
  - Sinus pétreux supérieur (entre sinus caverneux et sinus transverse)
- **Veines corticales (piales)**
  - Sous-arachnoïdiennes
  - Environ 8 à 12 par hémisphère cérébral
- **Veines profondes**
  - Veines cérébrales internes
  - Veines basales
  - Veine de Galien
- **Veines anastomotiques**
  - V. de Trolard: entre SLS et veine sylvienne supérieure (inconstant)
  - V. de Labbé: entre veine sylvienne sup. et sinus latéral (inconstant)
- **Veines en pont**
  - Segments situés entre veines corticales et sinus duraux
- **Veines émissaires**
  - Font communiquer sinus duraux et veines extracrâniennes (variables)
- **Veines médullaires**
  - intraparenchymateuses

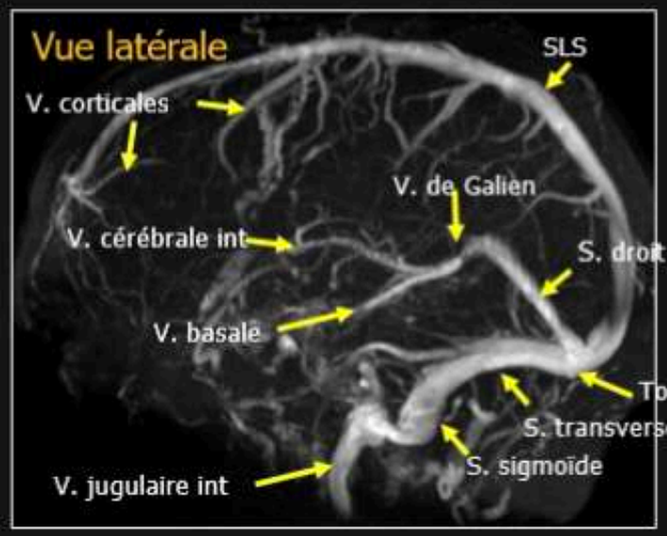

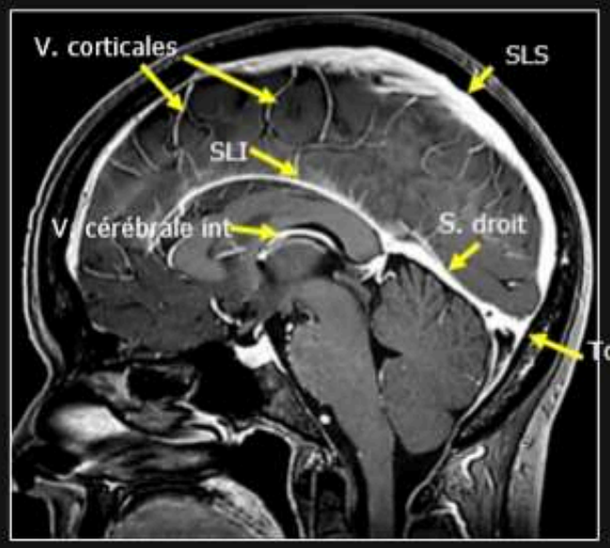

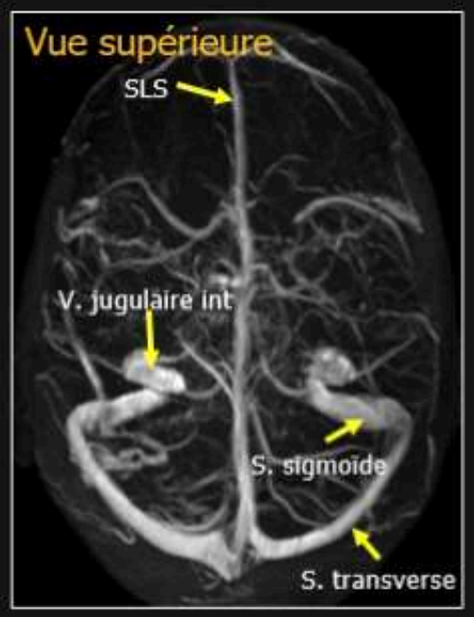

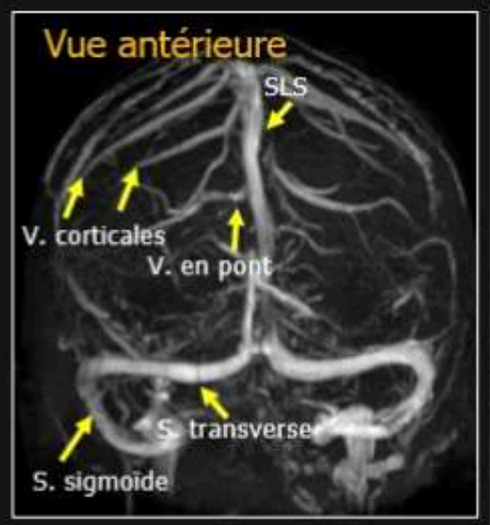

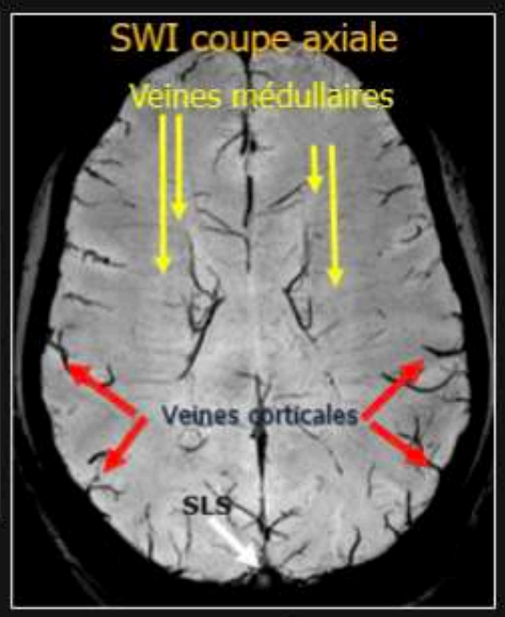

Kubo M et al., Neuroimaging Clin N Am 2022; Kiliç T et al., Front Neurol Neurosci 2008 ; Mortazavi MM et al., Neurosurgery 2012; Rhoton AL Jr, Neurosurgery 2002

MENU

Exploration du réseau veineux intracrânien par scanner

Sommaire

- Acquisitions:
  - Sans injection
  - Angioscanner au temps veineux: acquisition spiralée environ 60 à 120 s après le début de l'injection (60 à 90 cc à 2 cc/s chez l'adulte)

- Interprétation:
  - Sans injection:
    - Rechercher une hyperdensité spontanée d'un ou plusieurs sinus, d'une ou plusieurs veines corticales.
    - Des anomalies parenchymateuses (infarctus veineux, hématomes)
    - Une hémorragie sous-arachnoïdienne de la convexité (thrombophlébites corticales)
    - Penser à regarder l'os: canaux vasculaires élargis (parfois, dans les fistules durales), déhiscence ou procidence d'un golfe jugulaire

  - Angioscanner:
    - Regarder sur les coupes natives millimétriques si les veines s'opacifient normalement
    - Si leur calibre est normal, élargi (hypotension de LCR) ou rétréci (HTIC idiopathique, effet de masse, envahissement par un méningiome...)
    - TOUTES LES VEINES: sinus duraux, veines profondes, veines corticales
    - Rechercher des vaisseaux anormaux (anomalie veineuse de développement, MAV, fistule durale)
    - Un élargissement d'une veine ophtalmique supérieure (fistule carotido-caverneuse; thrombophlébite caverneuse)

MENU

Exploration du réseau veineux intracrânien par IRM

Sommaire

- Imagerie du parenchyme cérébral: diffusion, T2*, T2 FLAIR

- Imagerie des veines:
  - T2* : bon pour détecter les thrombophlébites corticales et profondes
  - SWI : bon pour détecter les malformations veineuses (AVD, télangiectasies, cavernomes); montre bien les anomalies des veines médullaires. Pas toujours très bon pour les thrombophlébites des sinus duraux et des veines corticales qui peuvent être « noyées » dans les artefacts de susceptibilité magnétique au contact de l'os. Et le signal des veines normales est variable, selon le type de séquence (SWI, SWAN, Vein BOLD), ses paramètres, le champ magnétique

  - 3DT1 black blood: peut détecter les thrombophlébites, différencier thrombi subaigus et flux en hypersignal T1. Permet d'apprécier l'envahissement d'un sinus dural par un méningiome

  - 3DT1 gadolinium en écho de gradient : meilleur remplissage des veines perméables qu'en spin écho ou fast spin écho. Regardez les coupes millimétriques, faites du MIP en tranche épaisse. Reconstruire tout le volume en MIP pour des images « 3D »

  - Imagerie du flux veineux: Séquences d'angio. veineuse. Donnent une vue d'ensemble qui peut avoir un intérêt dans les malformations vasculaires, les hypertensions intracrâniennes idiopathiques... Mais sont insuffisantes pour diagnostiquer certaines thrombophlébites. Plusieurs techniques disponibles:
    - En contraste de phase (PCA, à faire sans injection);
    - 2D TOF: sans ou après injection (meilleure visibilité des veines corticales, des flux lents après injection);
    - 4D track: séquences dynamiques avec injection et différents temps, comme une artériographie

MENU

Comparaison de séquences d'angiographie chez une même patiente (IRM 3T, pas d'injection)

ARM veineuse en contraste de phase (3T)

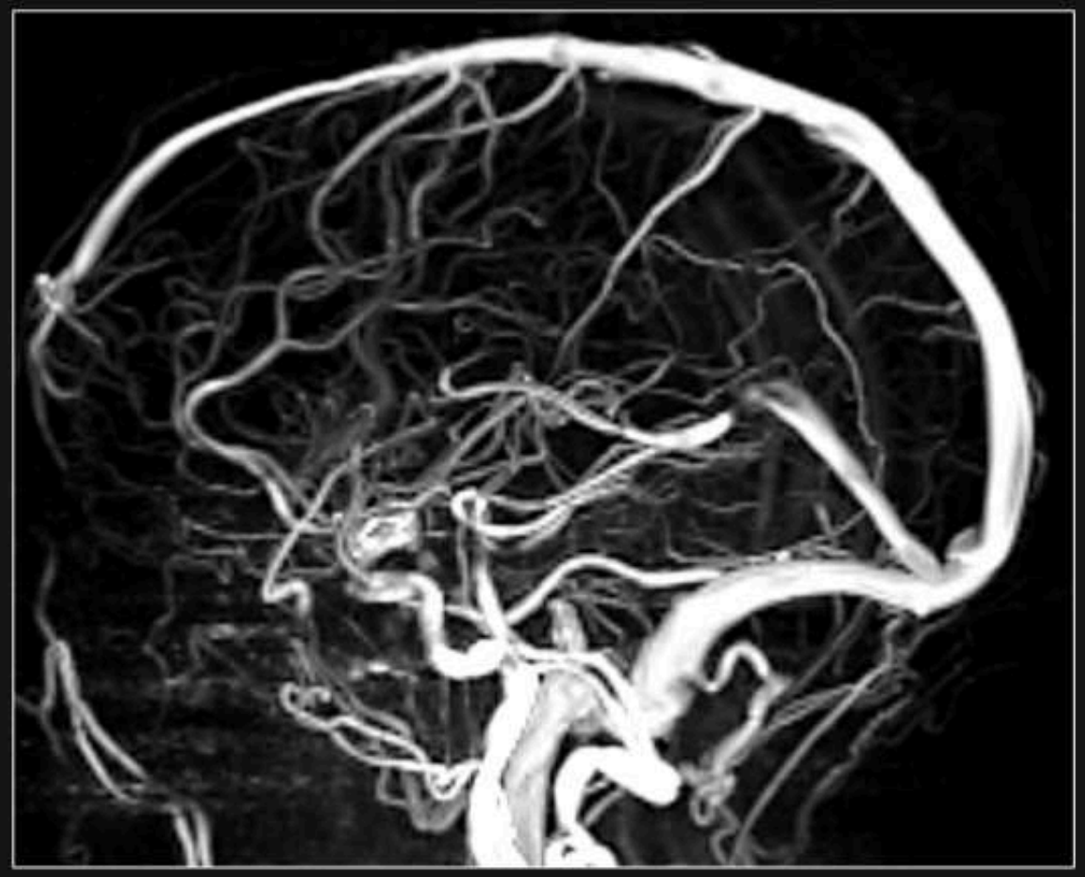

La superposition des artères peut être gênante
Images flatteuses, mais certains flux veineux qui ne circulent pas dans la gamme de vitesse étudiée sont mal visibles ce qui peut conduire dans certains cas à de faux diagnostics.
(ici ARM 3D PCA avec vitesse d'encodage max à 15 cm/s)

ARM veineuse 2DTOF (3T)



Ici les artères sont effacées par une bande de présaturation positionnée sous la base du crâne.
Meilleur remplissage ici de certaines veines corticales, de la veine de Galien.

Céphalées chroniques chez une femme jeune.
Qu'en pensez-vous?

Hypoplasie de la partie antérieure du SLS

Variante de la normale à ne pas confondre avec une thrombophlébite

Pas de thrombus visible sur la séquence T1 gadolinium

Drainage veineux frontal surtout pris en charge par
2 larges veines corticales frontales

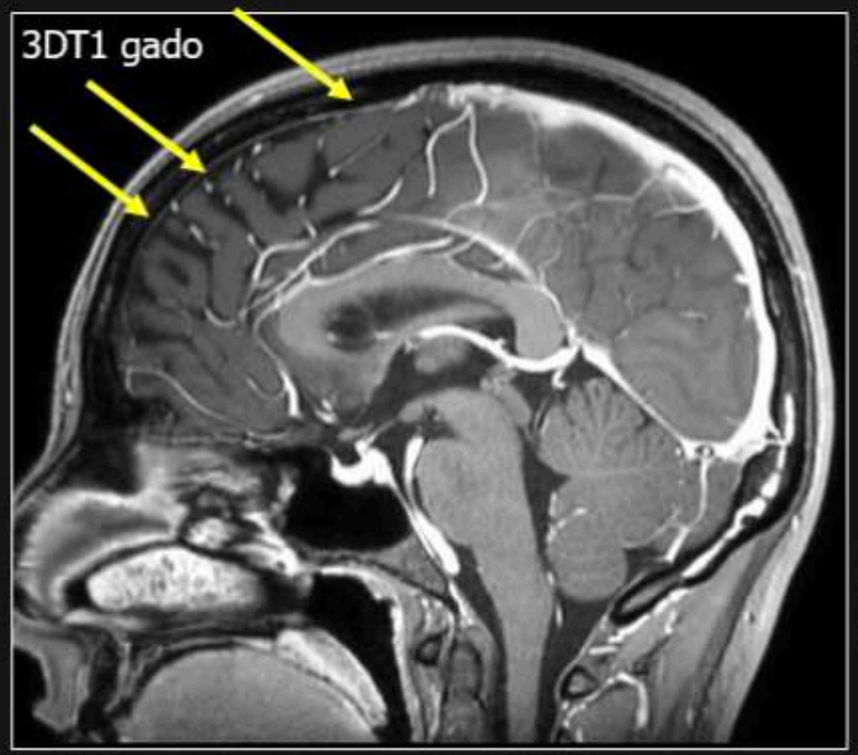





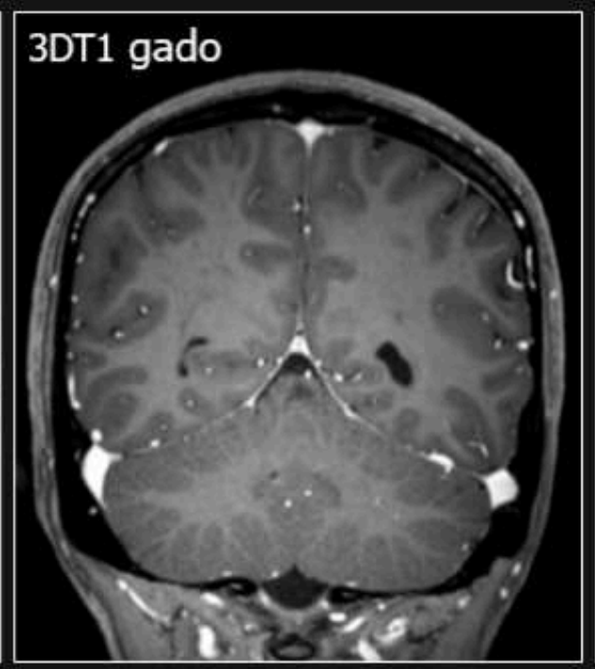

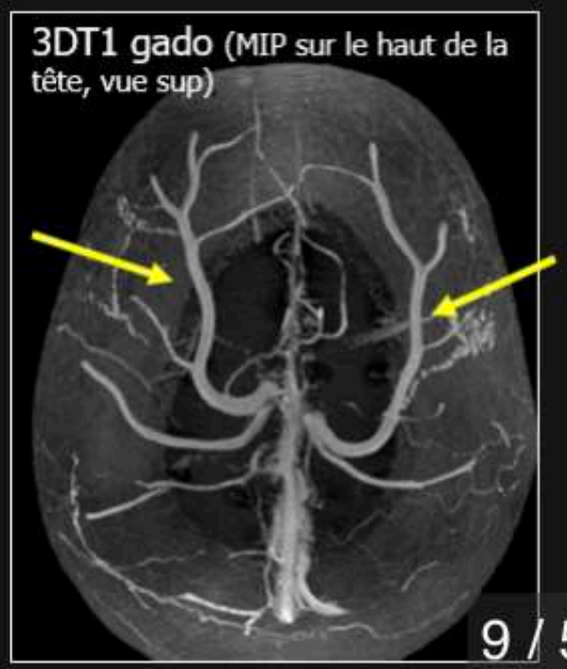

Sommaire

Variantes anatomiques des sinus duraux (à ne pas prendre pour des thrombophlébites)

Hypoplasie du sinus latéral gauche

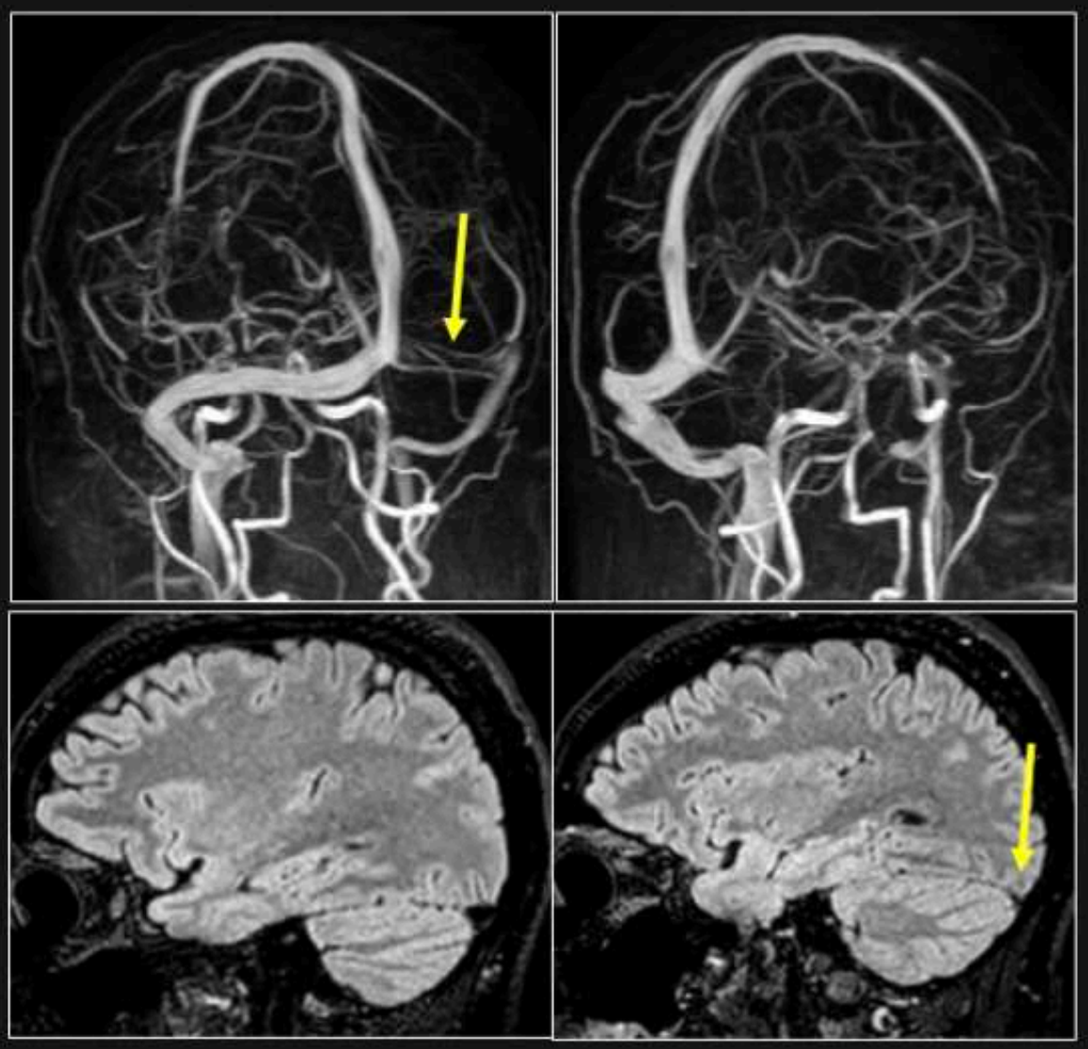

Dédoublement proximal du sinus transverse droit



Terminaison du sinus sagittal en 3 parties
Torcular triangulaire



Pour différencier une variante anatomique d'une thrombophlébite, regarder les veines sur les coupes natives. En cas d'hypoplasie le sinus est petit, il ne contient pas de thrombus.

Bayaroğulları H et al., Child's Nerv Syst 2018; Curé JK et al., Semin Ultrasound CT MR 1994; Pauls E et al., Neurographics 2020; Zong C et al., Curr Med Imaging 2020

Lequel de ces deux patients a une thrombophlébite du sinus latéral gauche?

Patient 1

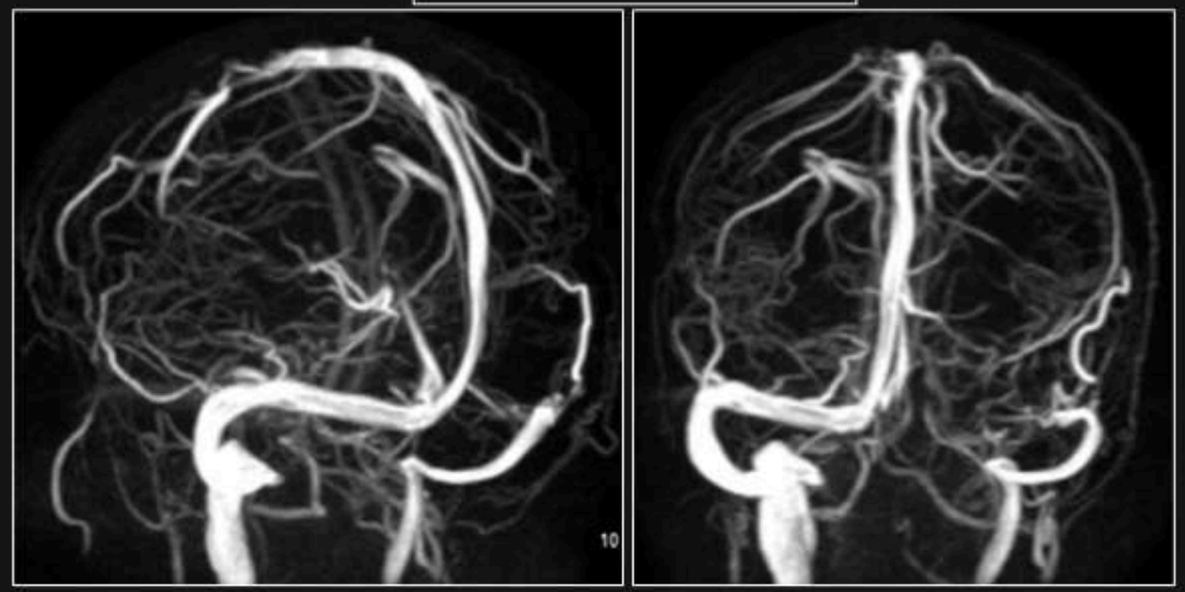

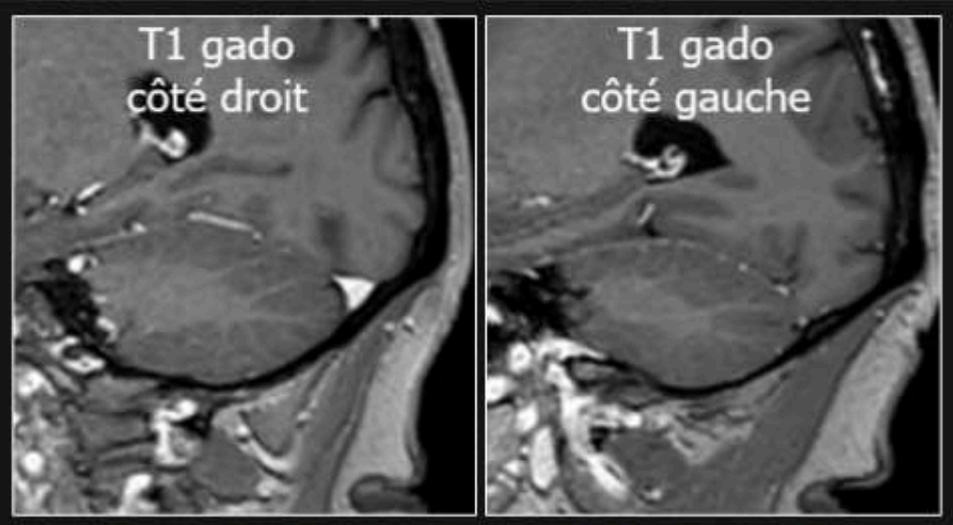

Hypoplasie du sinus latéral gauche

Patient 2

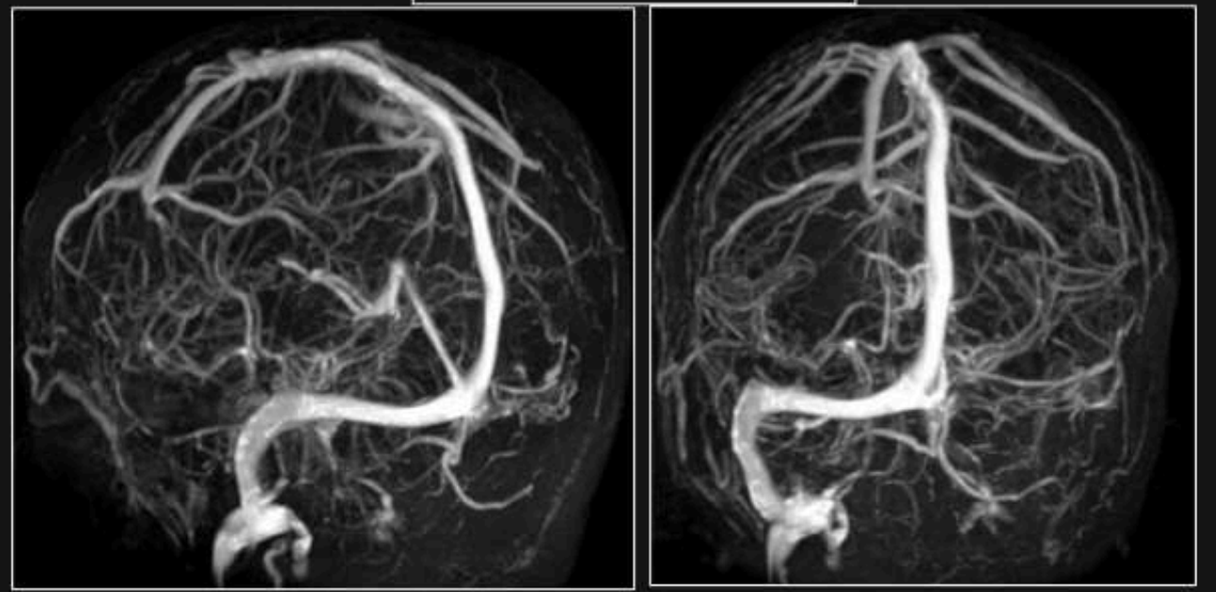

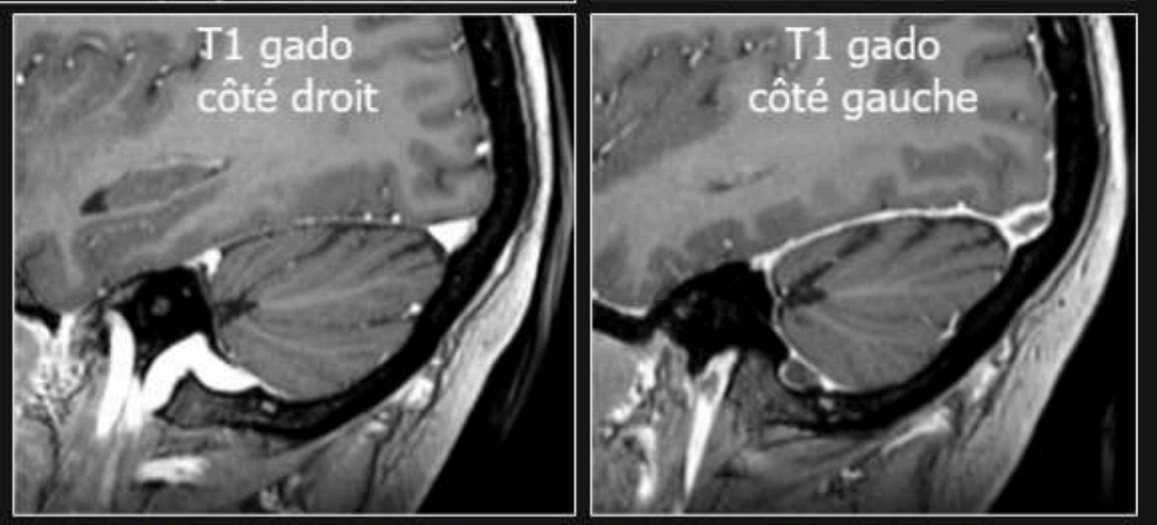

Thrombophlébite du sinus latéral gauche

Sommaire

MENU

Femme de 64 ans, céphalées chroniques.
Que pensez-vous du sinus latéral gauche?

2D FLAIR

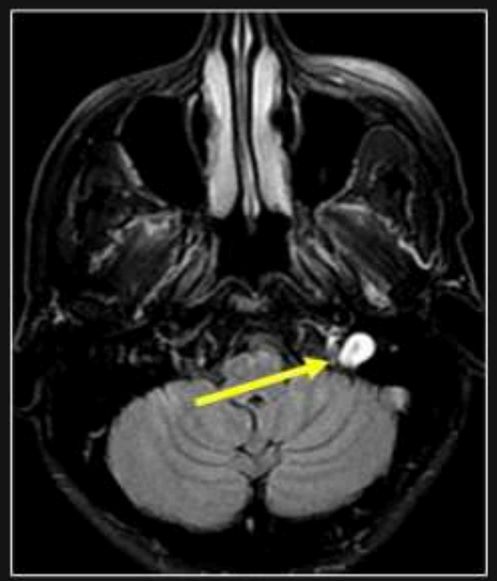



3D FLAIR



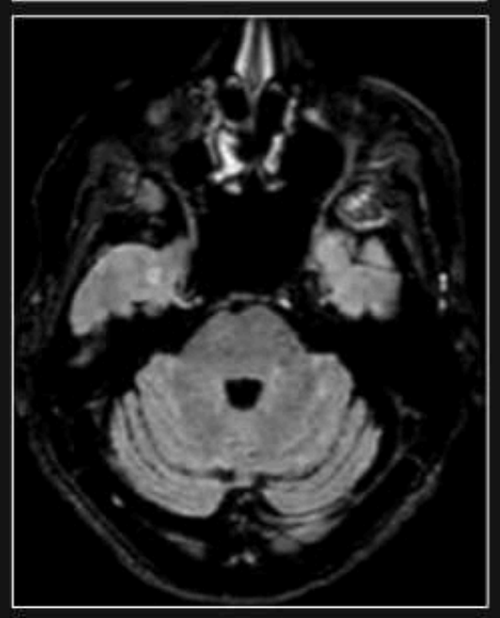

3D T1 gado



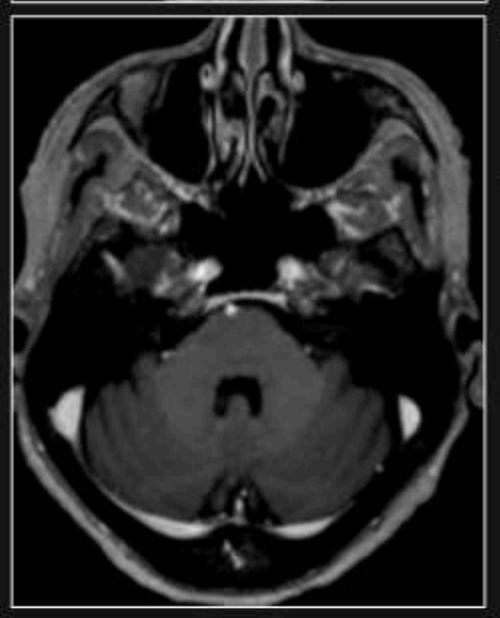

Hypersignal FLAIR endoluminal en 2D

Cet hypersignal disparaît sur le FLAIR 3D.
Pas de thrombus endoluminal sur la série T1 injectée

Simple flux lent,
pas de thrombophlébite

Que pensez-vous de cette image en T2* de découverte fortuite chez une femme de 69 ans?

T2*

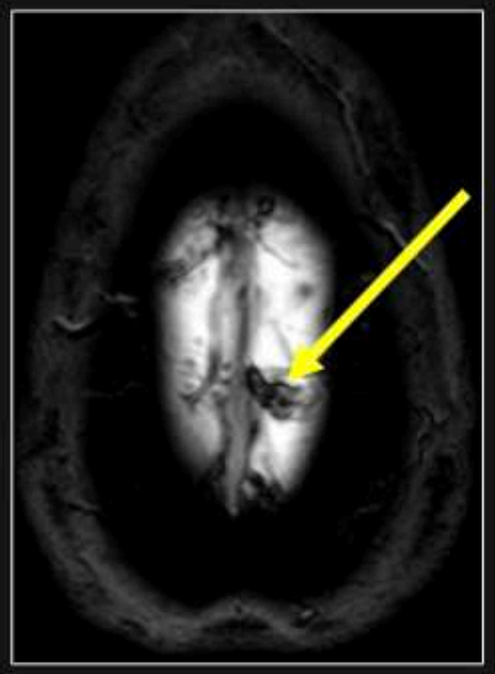

SWI



SWI (image de phase)

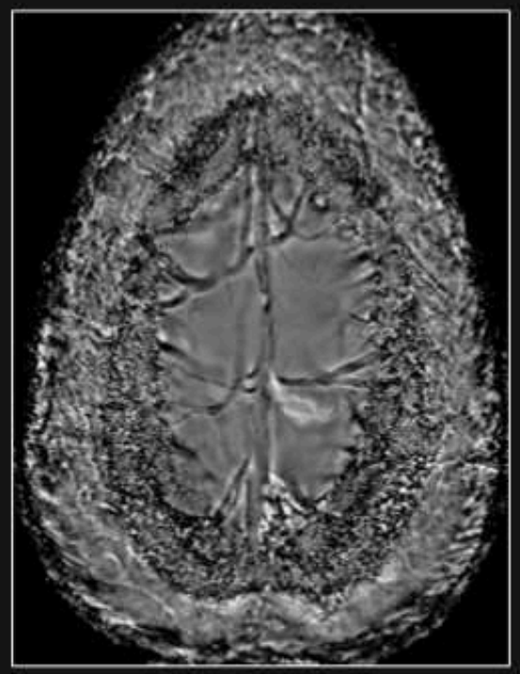

CT



Calcification de la dure-mère (variante de la normale)

Elles peuvent être multiples et donner des images qui ressemblent à des veines en pont thrombosées
Asymptomatiques. A ne pas confondre avec une thrombophlébite corticale
En cas de doute regarder les images de phase du SWI, les coupes fines T1 injectées, voire un scanner

Granulations de Pacchioni

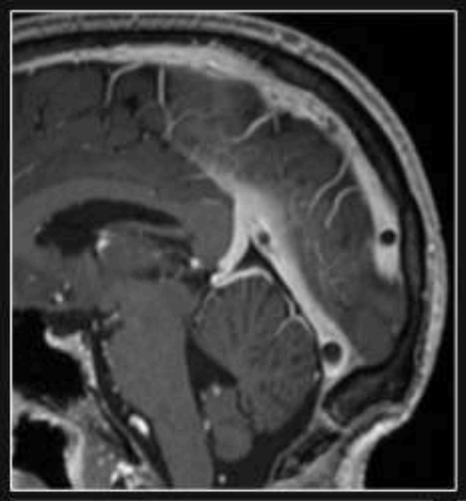
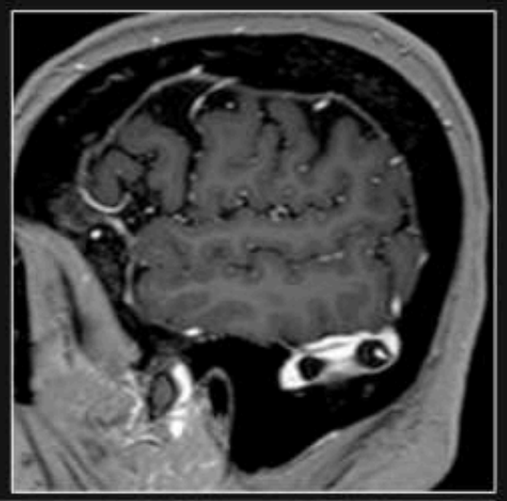
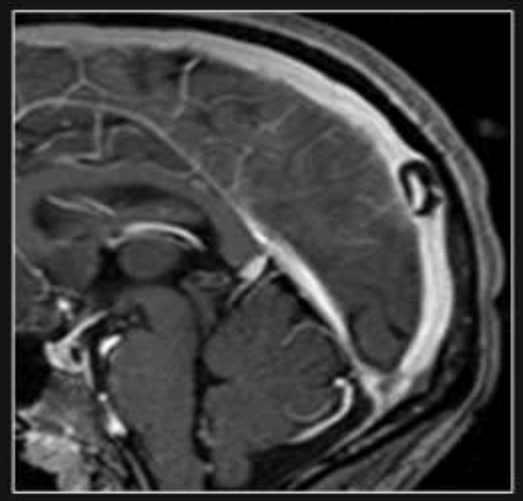

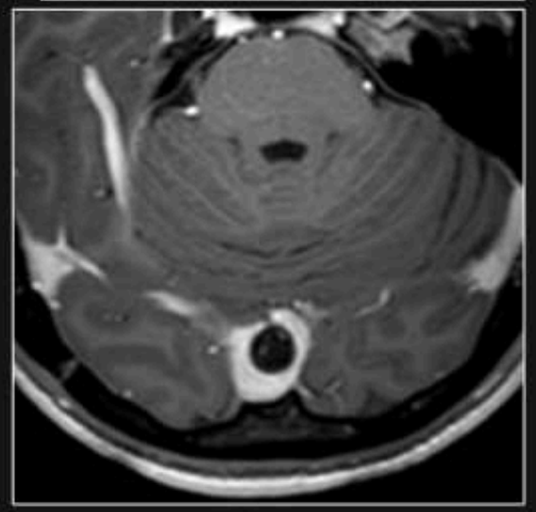
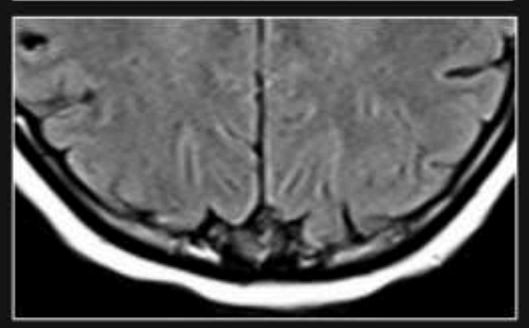

Typiquement images arrondies dans les sinus duraux, bien limitées, densité liquidienne au scanner, signal liquidien en T1 et T2. Visibilité fréquente d'une veine venant se jeter dedans. Parfois amincissement de l'os au contact +/- élargissement focal du sinus dural à son niveau.

Leach JL, et al. AJNR Am J Neuroradiol 1996

Que pensez-vous de ces images dans les sinus?

Encéphalocèle dans une granulation

Et de celle-ci?

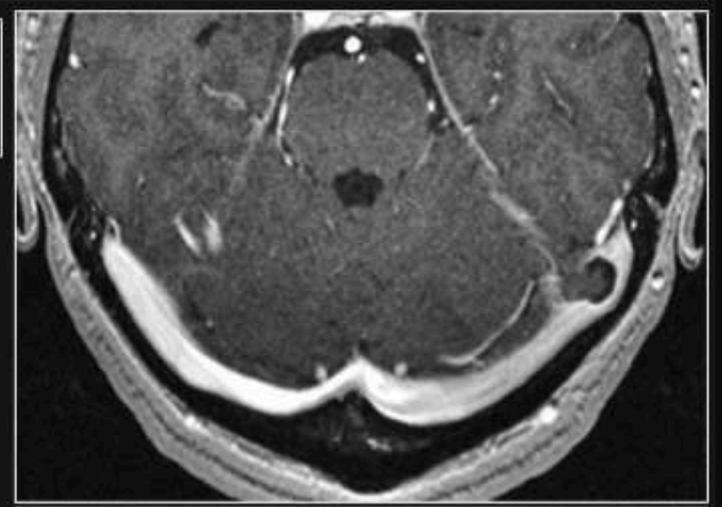
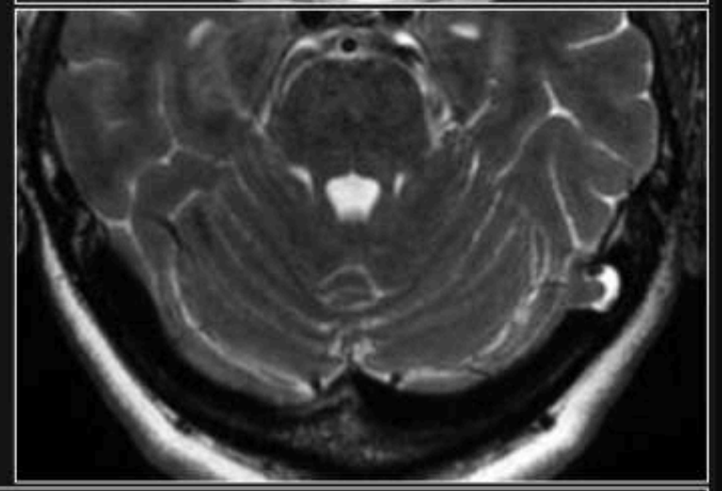

Il n'est pas rare de voir une petite encéphalocèle dans une granulation de Pacchioni: hernie parenchymateuse en continuité avec le cerveau adjacent. Habituellement asymptomatique

Malekzadehlashkariani S et al. Neuroradiology 2016

MENU

Angioscanner artériel des troncs supra-aortiques pour suspicion d'AVC chez une femme de 62 ans (qui présentait en fait un déficit post-critique). Que pensez-vous de cette opacification veineuse?

Sommaire

Scanner cérébral sans injection

Avec injection temps artériel
Fenêtres parenchymateuses et osseuses

Avec injection temps veineux









Apparition au temps artériel d'une opacification des sinus latéraux; ces veines opacifiées sont beaucoup plus denses que les artères et même plus denses que l'os. Si c'était un shunt artérioveineux la densité serait moins élevée

Opacification à contre-courant des veines cérébrales par reflux veineux

Favorisé par injection au bras gauche et sténose du tronc veineux brachiocéphalique

Tseng YC et al., J Comput Assist Tomogr 2007
Seth R et al., Indian J Radiol Imaging 2022
Caton MT et al., AJR 2021

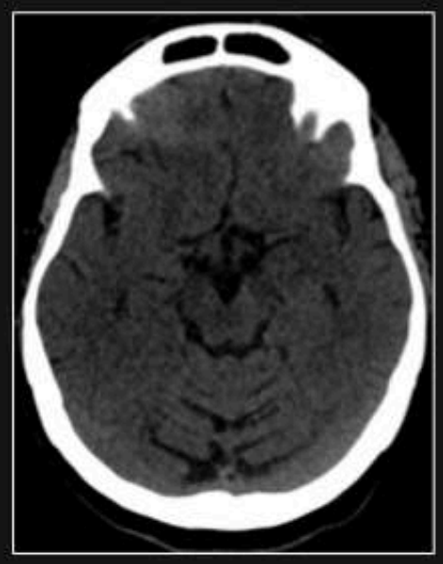



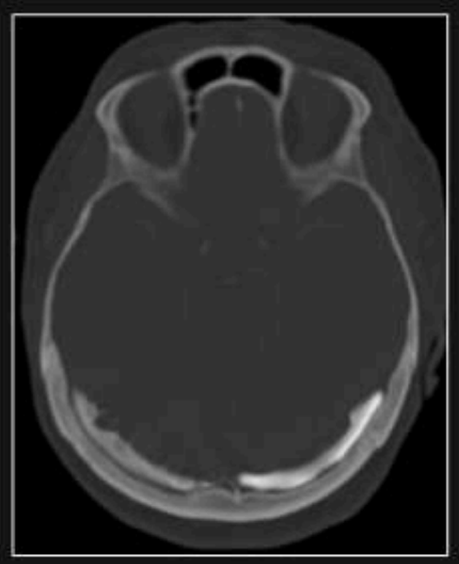

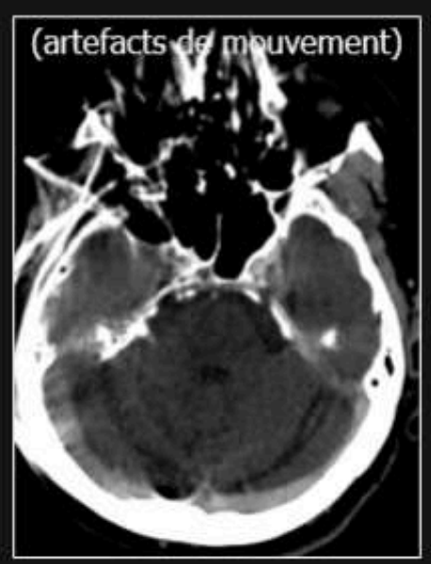



Céphalées chroniques chez une femme de 27 ans suivie en cardiologie

Que pensez-vous du signal des veines?



Ben Salem D et al., J Radiol 2003; Lin W et al., J Cereb Blood Flow Metab 1998

Hyposignal T2* diffus des veines intracrâniennes, qui apparaissent aussi en hypersignal T1 et T2 FLAIR

Désaturation du sang veineux +/- ralentissement circulatoire liés à une polyglobulie et une insuffisance cardiaque dans le cadre d'une cardiopathie cyanogène

Toutes les veines noires en T2* ne sont pas des thrombophlébites

La polyglobulie est également responsable d'une hyperdensité spontanée des veines au scanner

(Mais attention, elle favorise aussi les thrombophlébites, en cas de doute faire un 3DT1 gadolinium)

F 25 ans. Céphalées du post-partum depuis 2jours. Diagnostic?

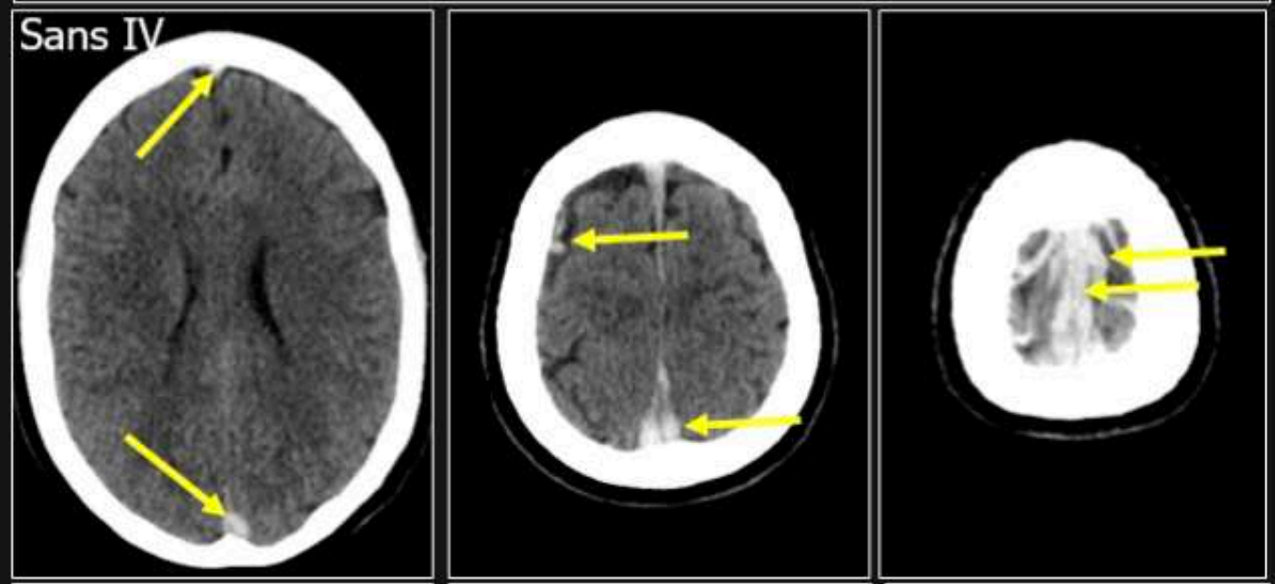

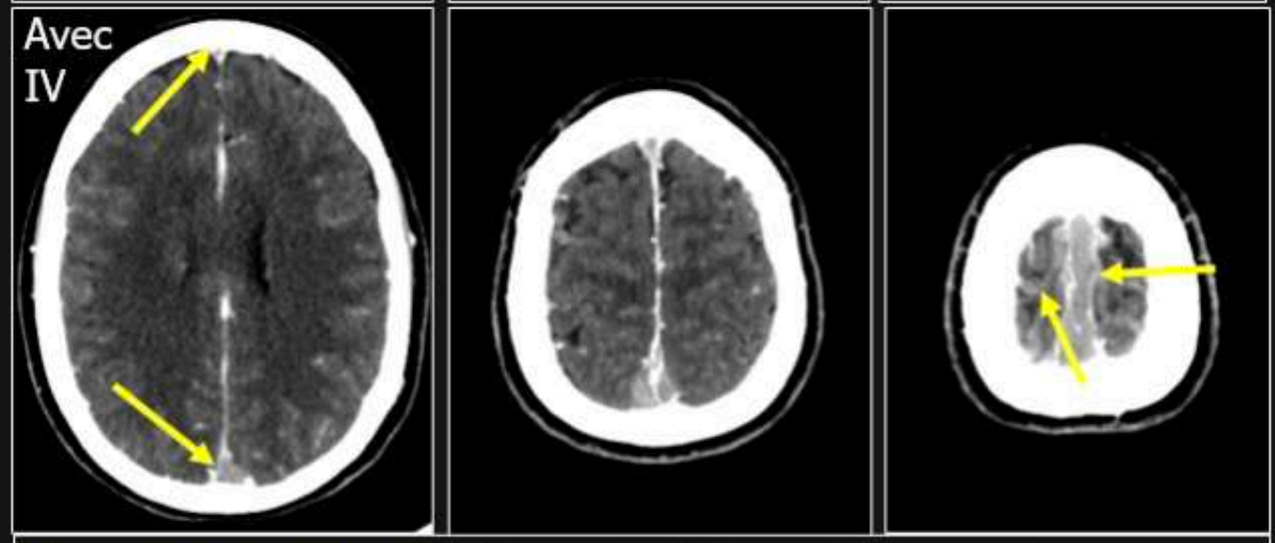

Scanner sans injection: hyperdensité spontanée du SLS et des veines corticales. Après injection, défaut de rehaussement de ces veines

Thrombophlébite récente du SLS et des veines corticales

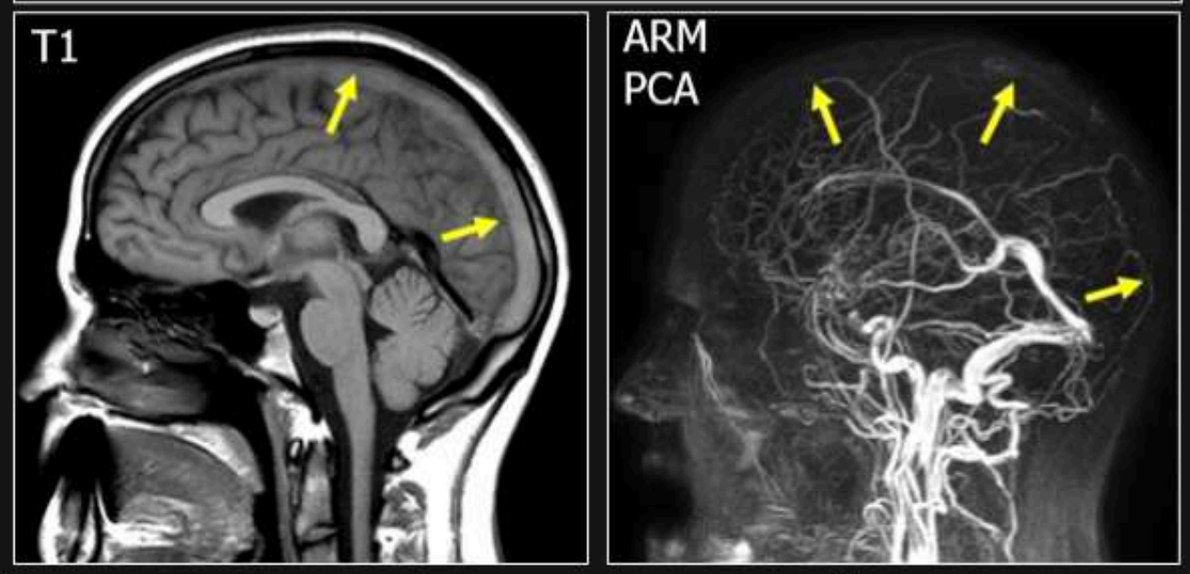

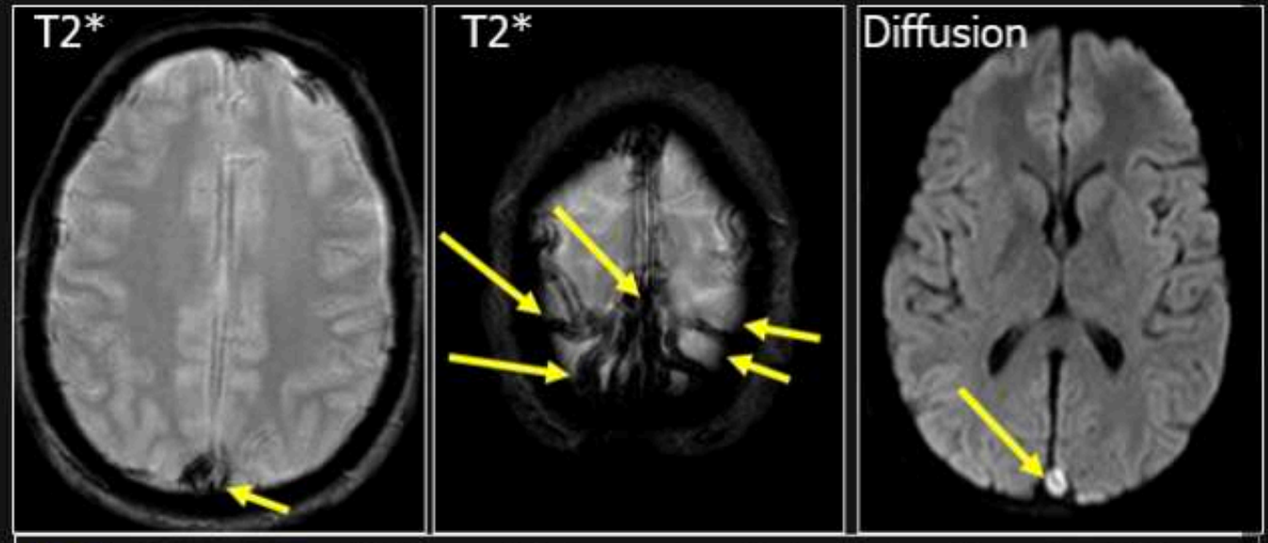

IRM: Hypersignal T1 modéré spontané de la lumière du SLS Asignal T2* du SLS et des veines corticales. Hypersignal en diffusion du thrombus. Pas de flux en ARM dans le SLS

MENU

Homme de 40 ans. Céphalées intenses, vomissements, prostration. Diagnostic?

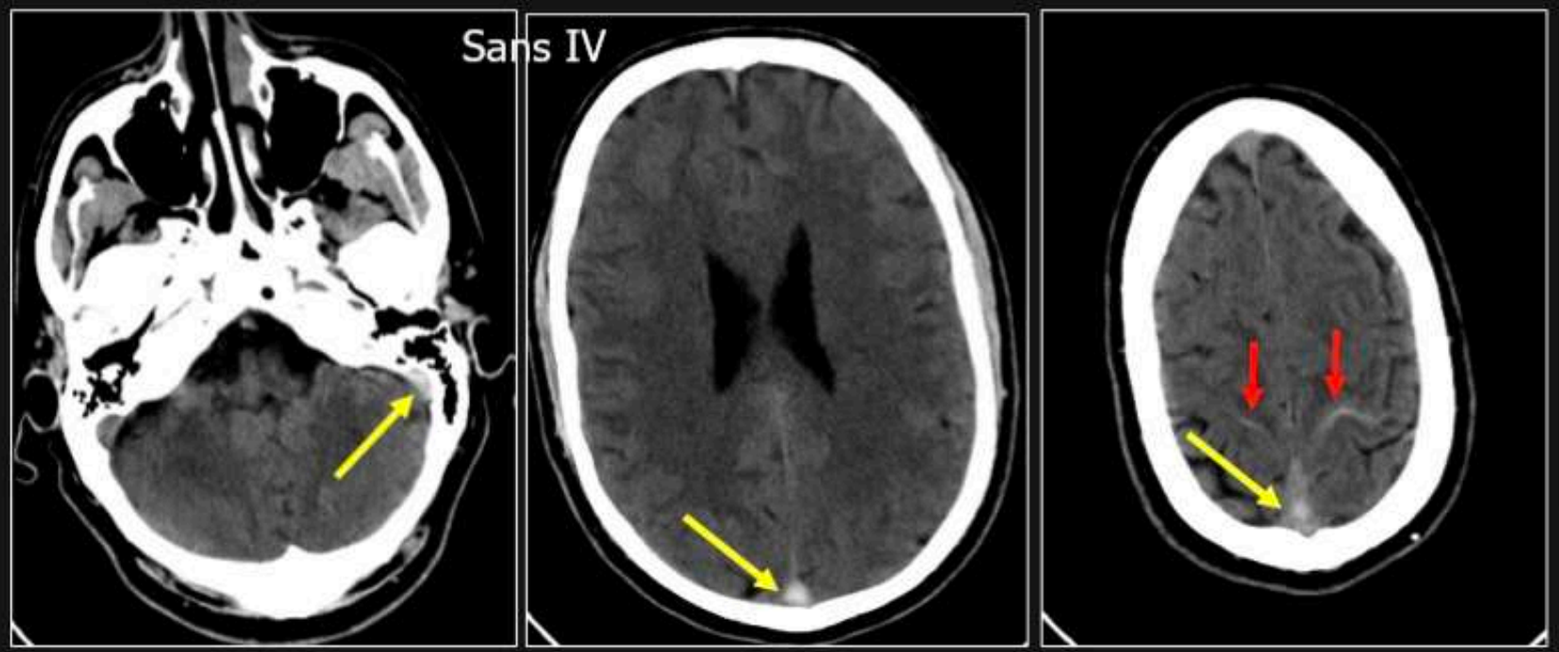

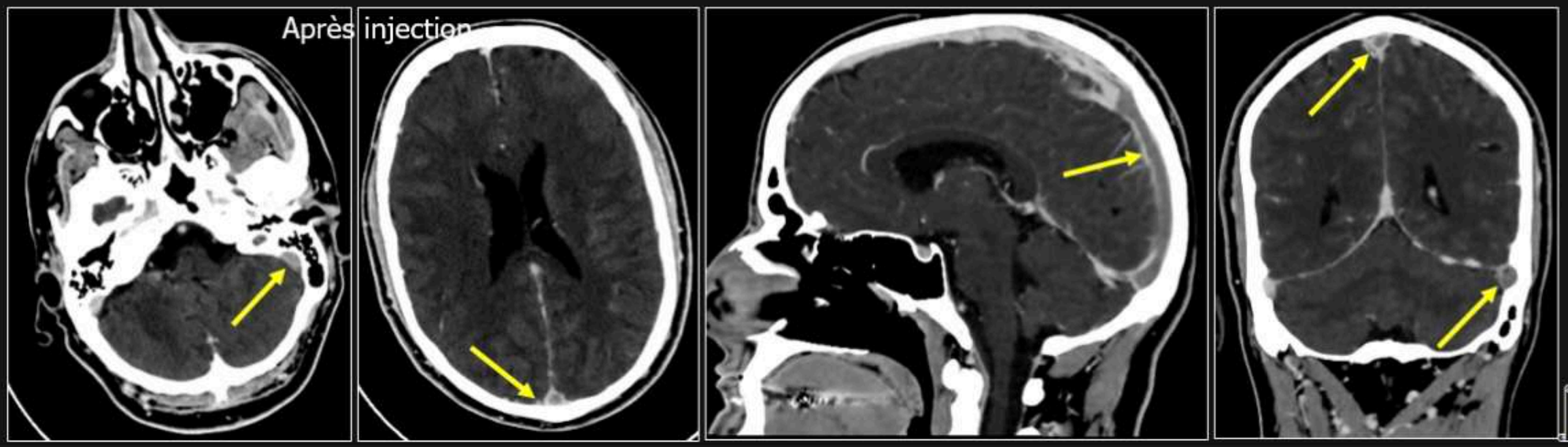

Hyperdensité spontanée du sinus sigmoïde gauche et du sinus longitudinal supérieur
Défaut de rehaussement de ces mêmes structures après injection, seule la paroi des sinus au contact se rehausse (signe du delta)
Hémorragie sous-arachnoïdienne de la convexité (sillons centraux)

Thrombophlébite cérébrale récente

MENU

Même patient, le même jour. Que pensez-vous du FLAIR et du SWI? Quelle autre séquence pourrait être utile?



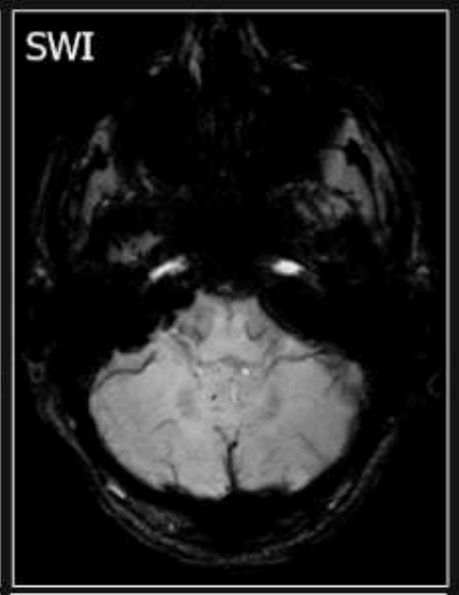

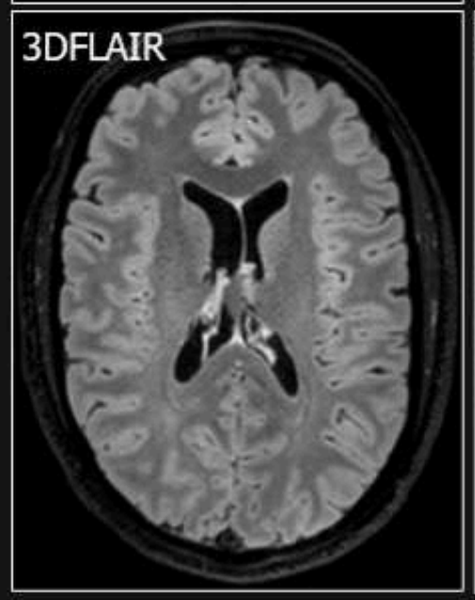

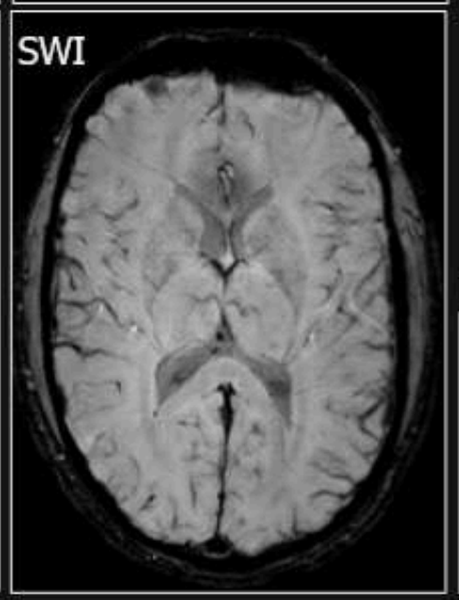

En FLAIR, on ne peut pas dire que la thrombophlébite soit évidente. C'est normal car les thrombi aigus sont en asignal T2.

En SWI, les thrombi sont en asignal, mais les veines normales aussi. Le T2* est souvent plus performant, notamment pour voir veines corticales et le réseau veineux profond (mais les sinus duraux peuvent être artefactés par l'os adjacent)

Les caillots sont bien visualisés sur les coupes millimétriques d'une séquence 3D T1 gadolinium en écho de gradient



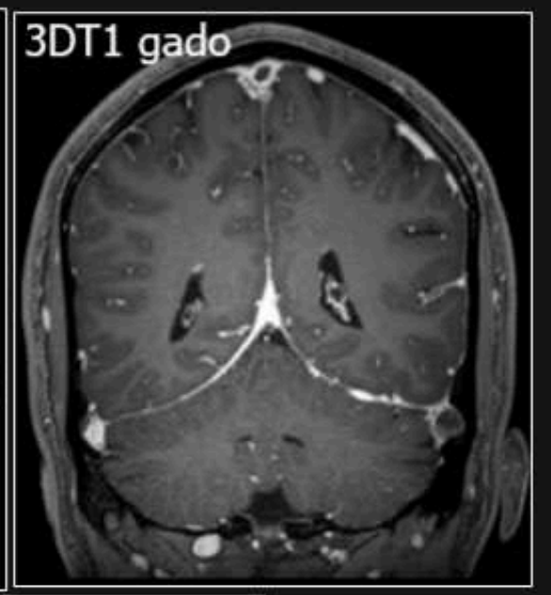

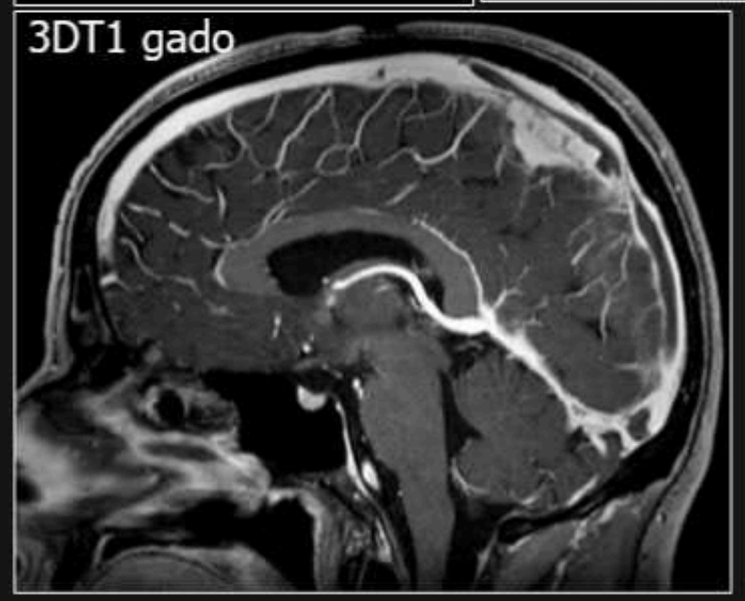

Thrombophlébite récente du sinus latéral gauche et du sinus longitudinal supérieur

T1 GADO EN *EG*

JAMAIS T1 GADO EN *SPIN* ECHO = fausse thrombophlébite car sinus en hyposignal par artefact d' entrée de coupe

Retenez-vous une thrombophlébite chez cette jeune femme qui présente des céphalées inhabituelles?

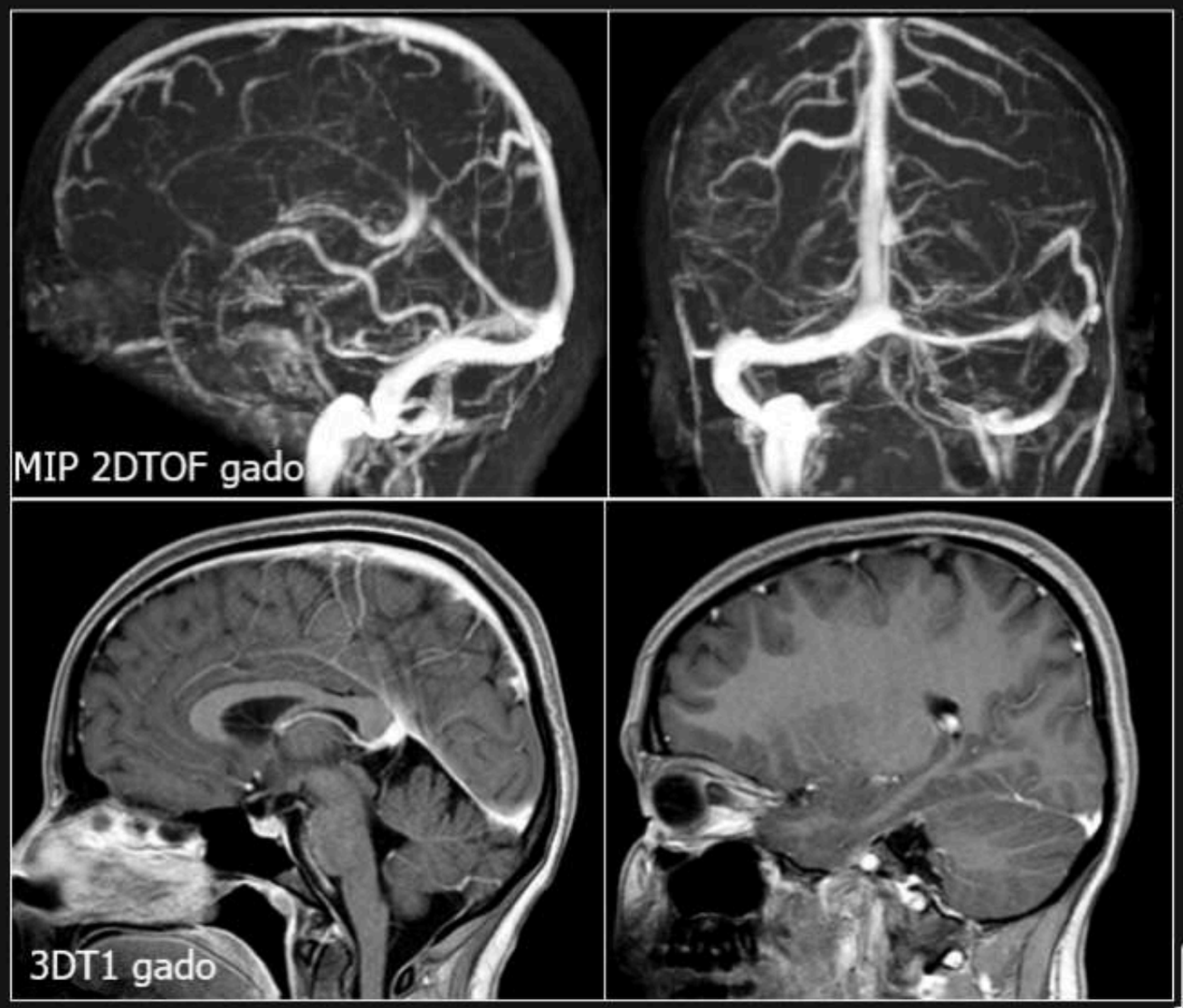

Thrombophlébite d'une veine corticale, non rehaussée après injection

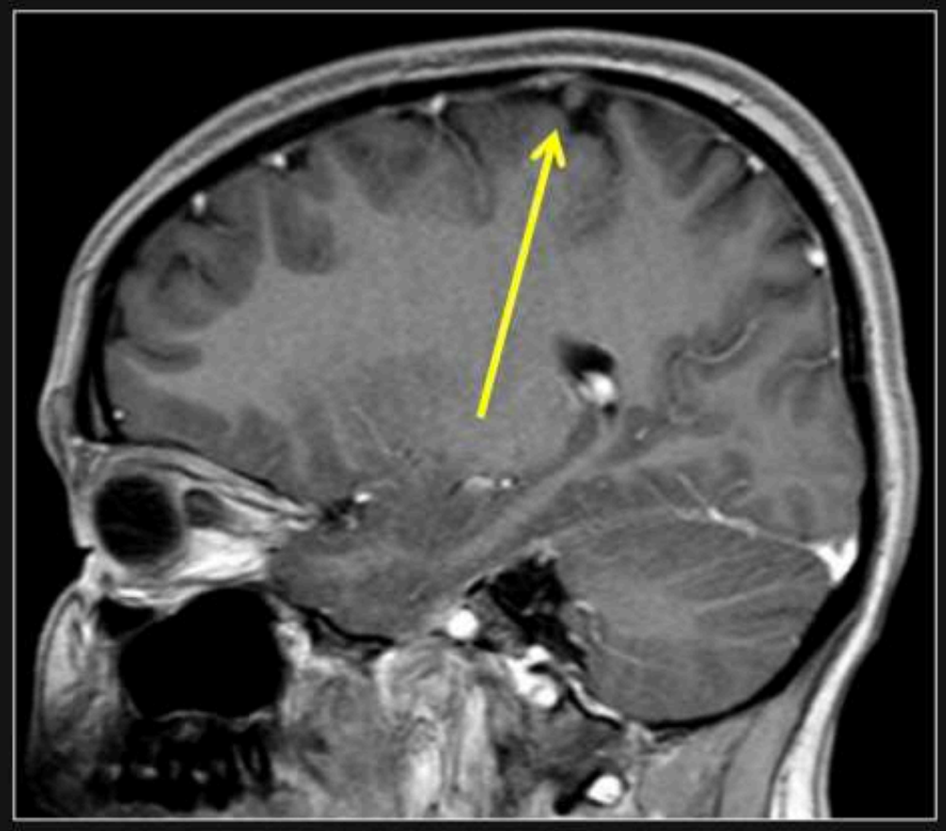

Une reconstruction d'ARM veineuse « normale » n'exclut pas une thrombophlébite.
Toujours regarder les coupes natives, si possible sur une séquence 3DT1 gadolinium.

Toutes les veines, pas seulement les sinus duraux!

Sommaire

MENU

F. 18 ans. Céphalées brutales, suspicion d'hémorragie méningée.
Première crise comitiale généralisée avec déficit post-critique. Diagnostic?

Sommaire

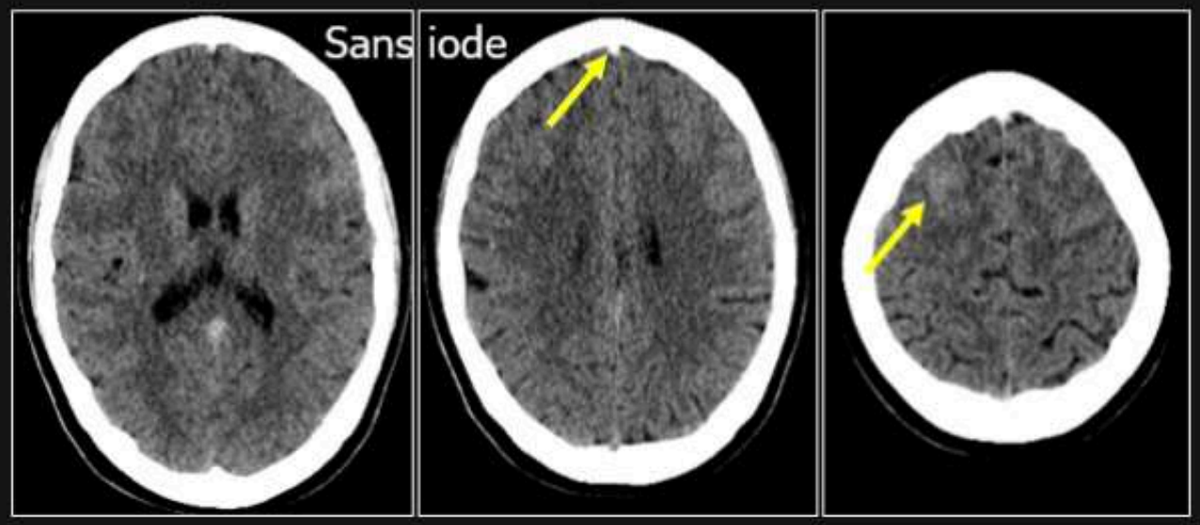

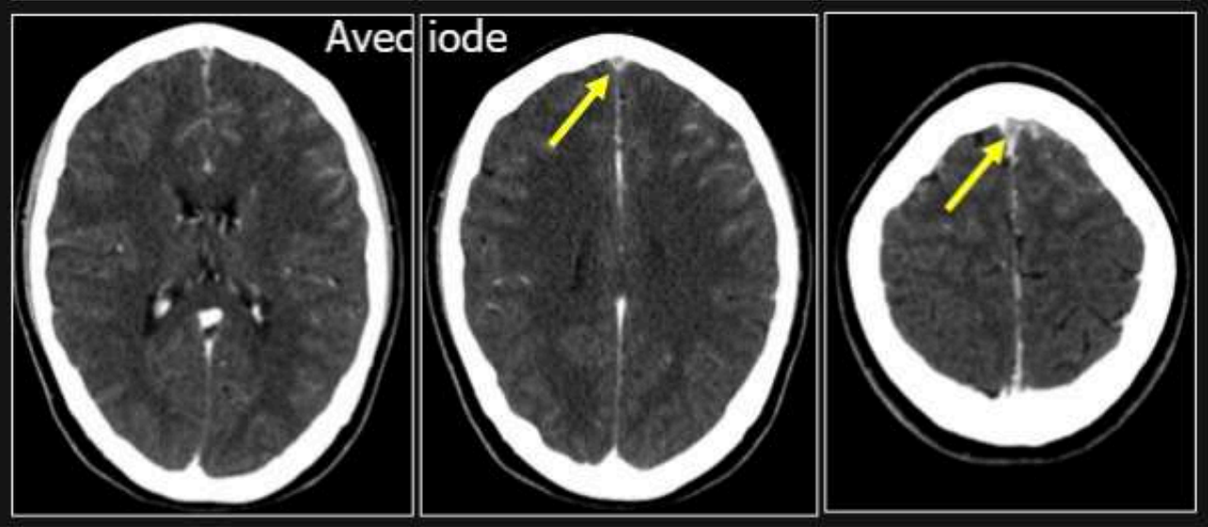

Discrète hémorragie sous-arachnoïdienne dans le sillon frontal supérieur droit. Hyperdensité spontanée et défaut de rehaussement de la partie antérieure du SLS évoquant une thrombophlébite.

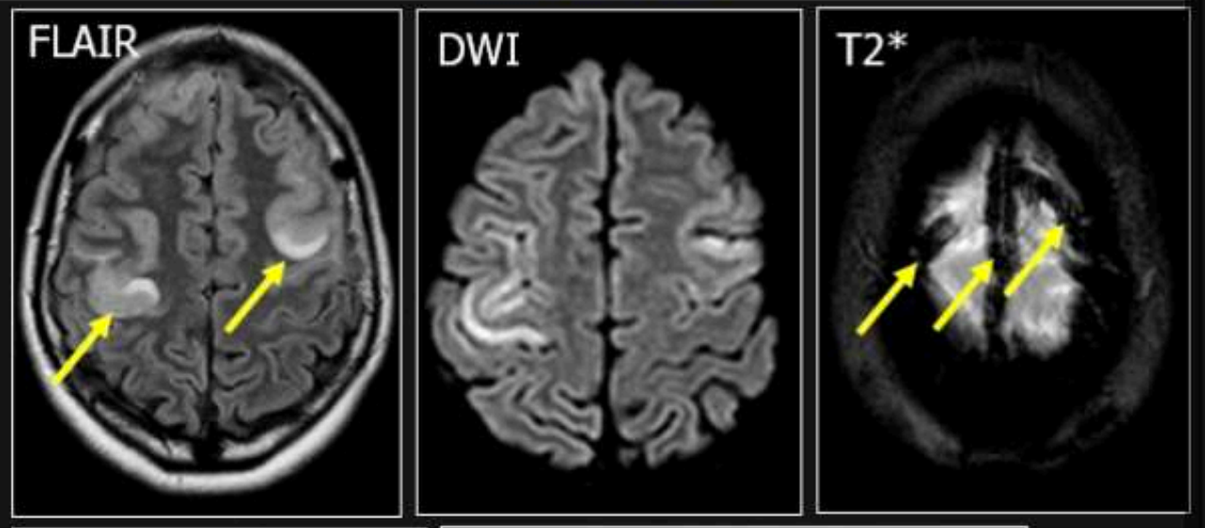

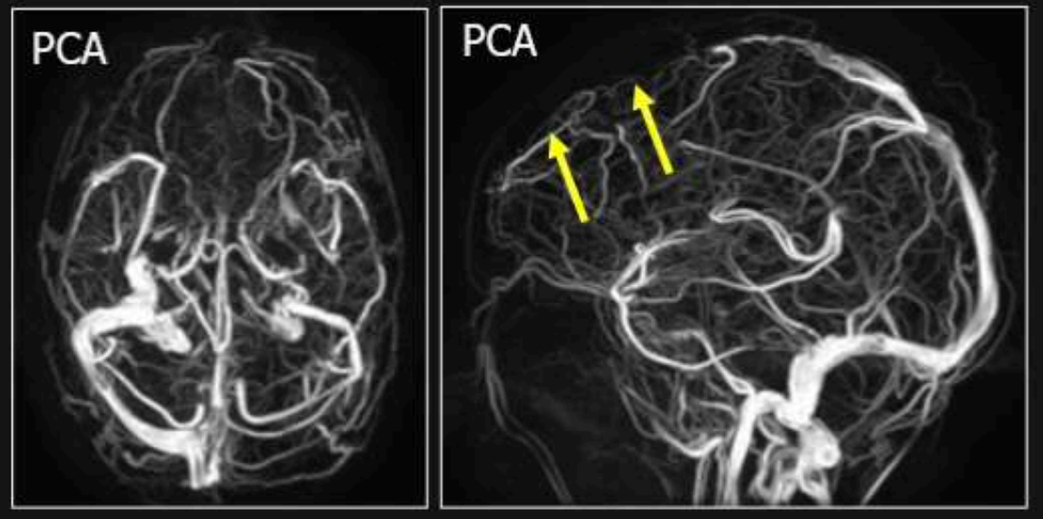

Diagnostic confirmé en IRM avec des veines corticales et un SLS en asignal T2*, de petits infarctus veineux corticaux, et une absence de flux dans la moitié antérieure du SLS

Leach JL et al., Radiographics 2006; Bonneville F, Diagn Interv Imaging 2014; Ghoneim A et al., Clin Radiol 2020; Dmytriw AA et al., Neuroradiology 2018; Carletti F et al., Radiol Clin North Am 2023

MENU

Garçon de 16 ans
Céphalées, troubles de conscience. Diagnostic?

Hypodensité des thalami

Hyperdensité spontanée des veines profondes (veines cérébrales internes, veine de Galien/sinus droit)







Thrombophlébite des veines profondes et du sinus longitudinal supérieur avec lésions bithalamiques secondaires à la thrombophlébite profonde





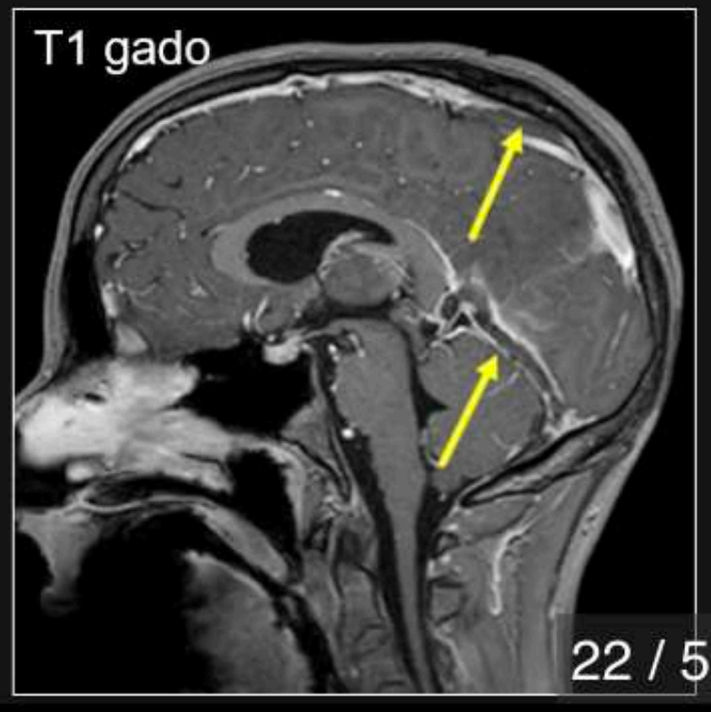

Sommaire

MENU

F. 17 ans, céphalées, crises comitiales, troubles du comportement, apyrétique. Diagnostic?

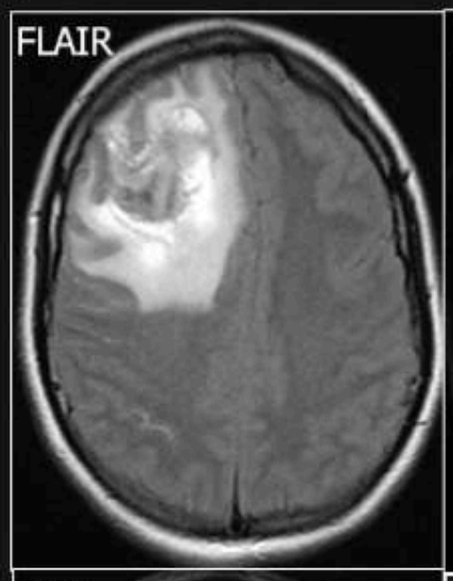

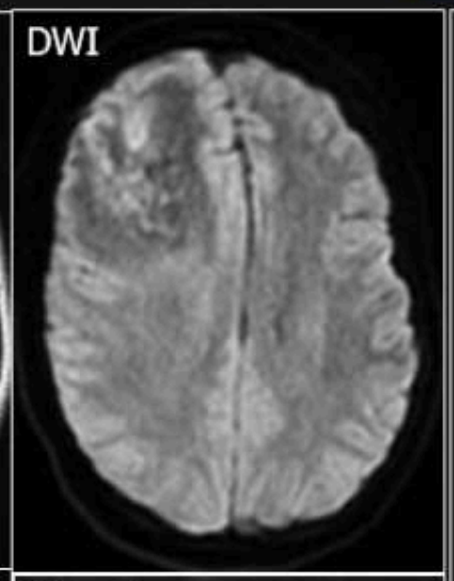

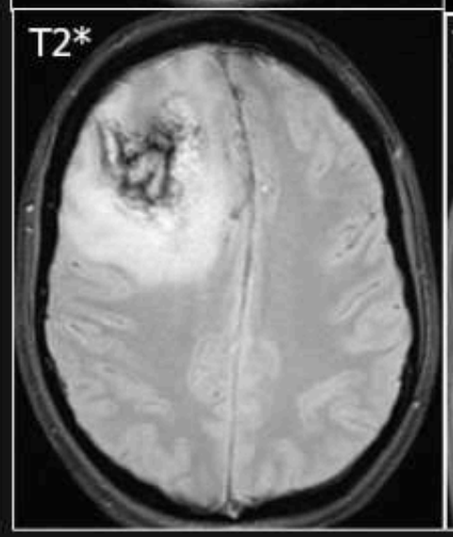

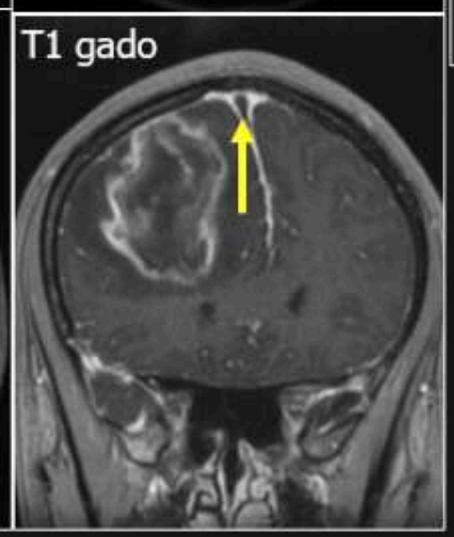

Infarctus veineux hémorragique sur thrombophlébite du sinus longitudinal supérieur

Devant toute lésion expansive intra-axiale à composante hémorragique, suspecter un infarcissement veineux, regarder les veines!

Ici la thrombophlébite du sinus longitudinal supérieur est bien visible sur les coupes T1 injectées (signe du delta)

F 64 ans. Céphalées, ralentissement psychomoteur. Diagnostic?

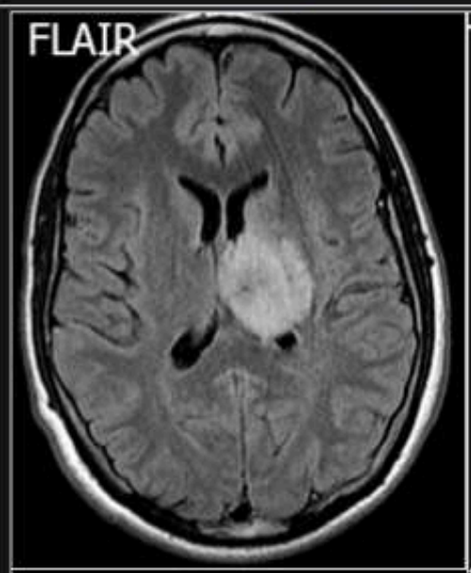

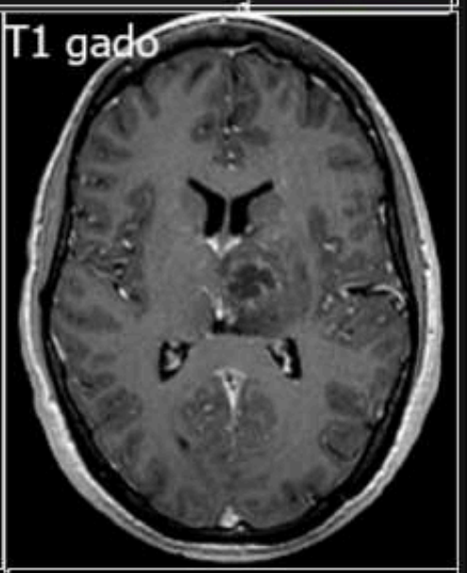

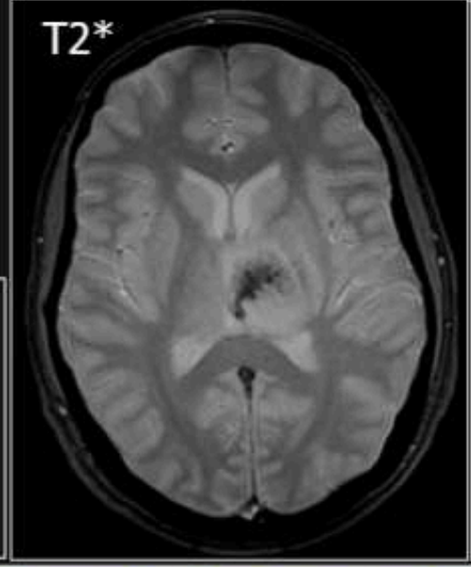

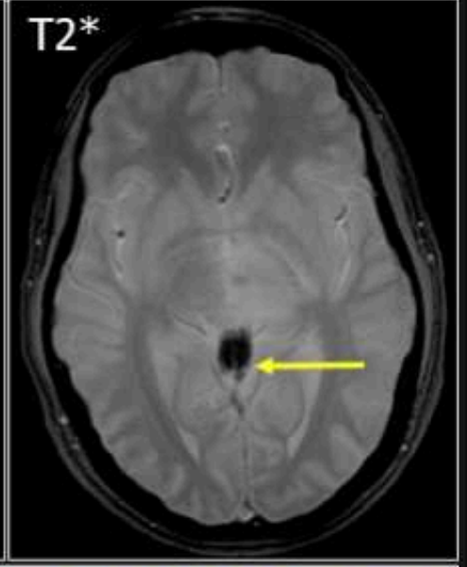

Toute lésion thalamique, uni ou bilatérale, peut être d'origine veineuse: thrombophlébite profonde, FAVD: toujours regarder les veines profondes

Infarctus veineux thalamique sur thrombophlébite du sinus droit. Thrombus bien visible en T2*

Homme de 34 ans, céphalées depuis 3 jours, 1ère crise partielle. Diagnostic?

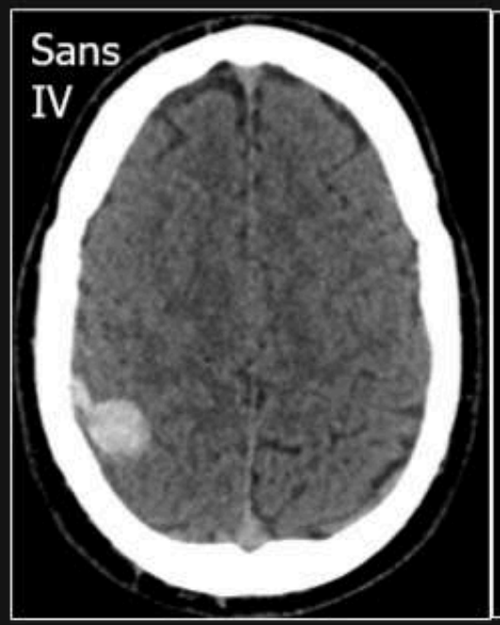

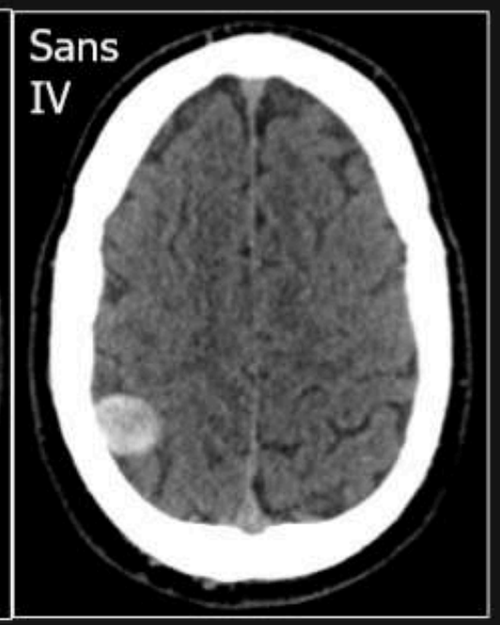

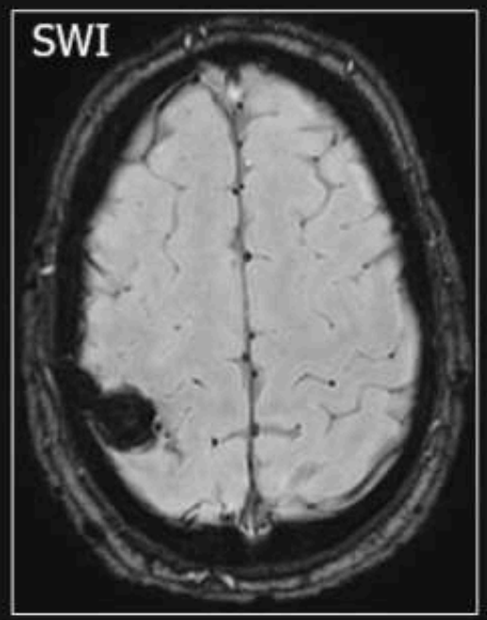

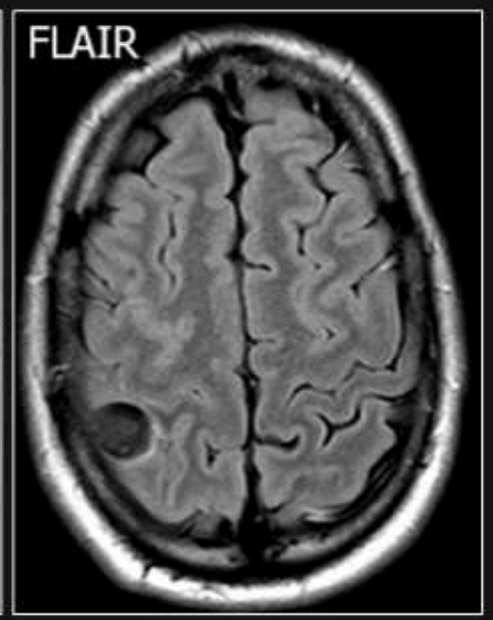

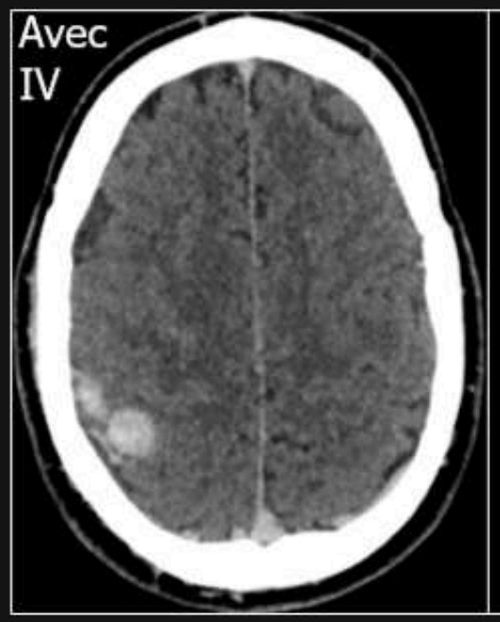





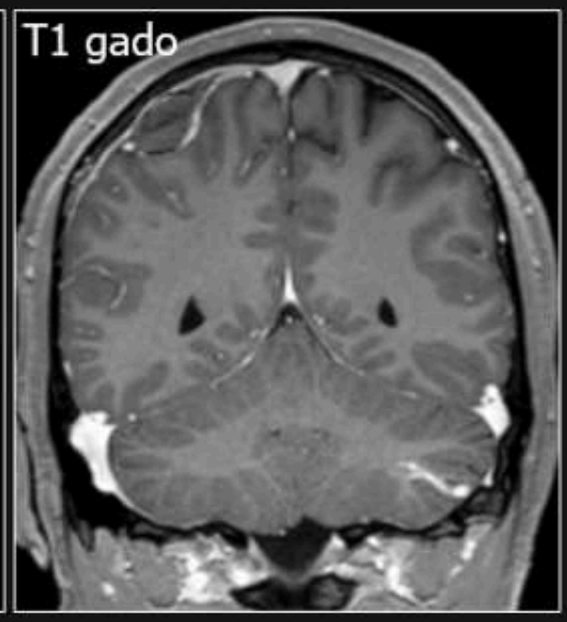

Lésion extra-axiale spontanément hyperdense non rehaussée après injection, en asignal SWI et T2 FLAIR, sur le trajet d'une veine corticale et en continuité avec elle

Varice corticale thrombosée

(Souvent confondue avec un hématome ou un méningiome)

Sommaire

Manjila S, et al. Neurosurg Focus 2018

MENU

H. 64 ans, aphasie et hémiplégie droites d'installation brutale
IRM faite 2 h après le début des symptomes
Que pensez-vous de ces images et notamment du T2*?

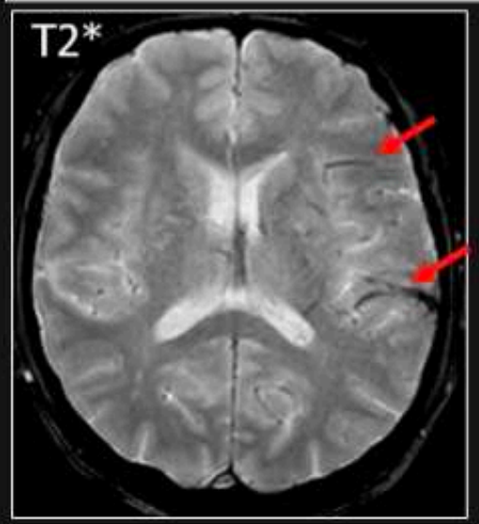

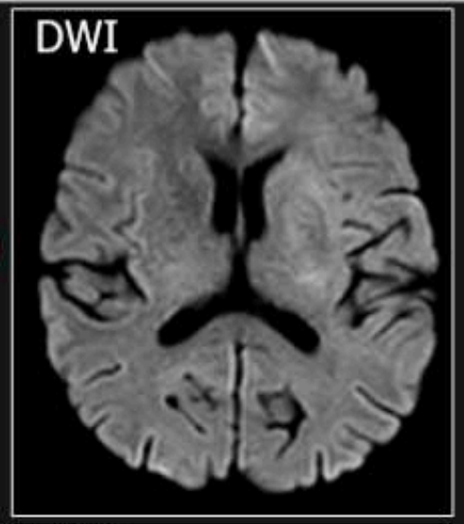



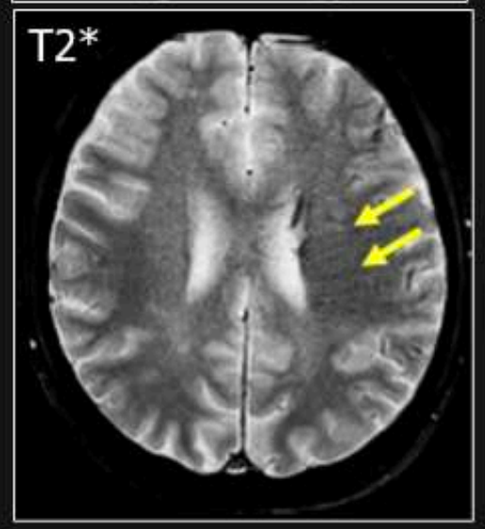



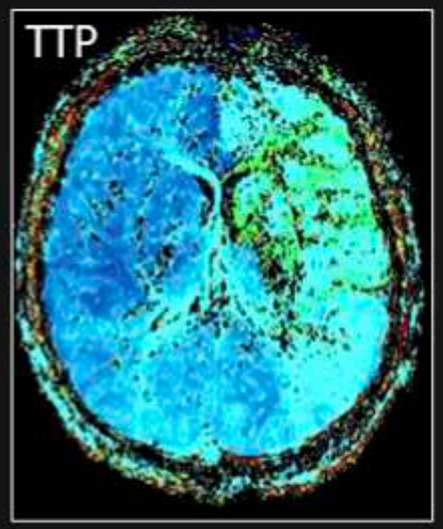

Le brush sign et le prominent cortical vein sign témoignent tous les deux d'une hypoperfusion sévère et sont des signes de gravité, même s'ils témoignent aussi du caractère encore viable du tissu qui peut encore extraire de l'oxygène

Visibilité anormale des veines médullaires (« brush sign », flèches jaunes) et des veines corticales (prominent vein sign, flèches rouges) du côté gauche en T2* témoignant d'une désaturation du sang veineux

Doute sur un discret hypersignal en diffusion du territoire sylvien gauche et cérébral antérieur gauche
Pas d'anomalie parenchymateuse évidente en FLAIR

Accident ischémique hyperaigu

Occlusion carotidienne et sylvienne gauches en TOF
Trouble de perfusion sylvien total et cérébral antérieur gauches

Régression des anomalies T2* préexistantes après thrombectomie artérielle efficace (contrôle à H24):

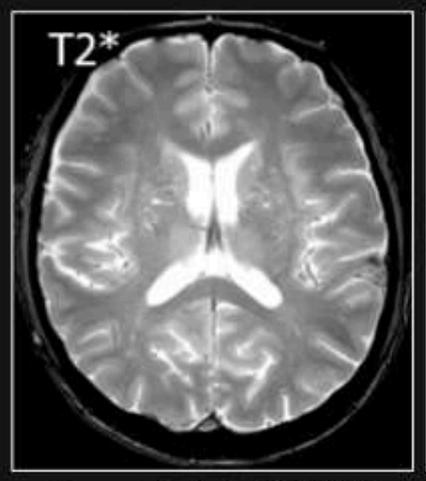

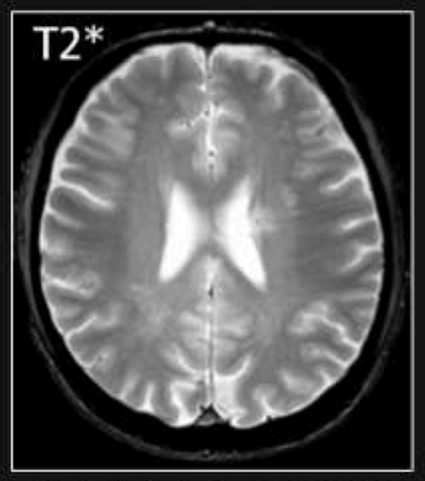

Munuera J et al., JNNP 2017; Bani-Sadr A et al., Eur Radiol 2023

M 13 ans, troubles phasiques et paresthésies de l'hémicorps droit
(Diffusion normale, pas de flux lent intra-artériel en FLAIR). IRM 2h après début des symptomes

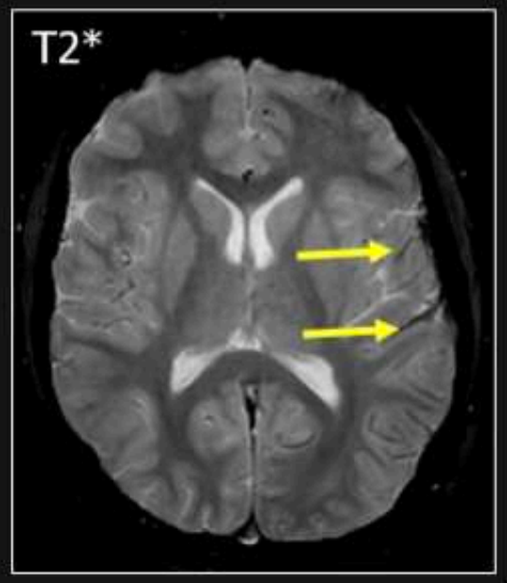

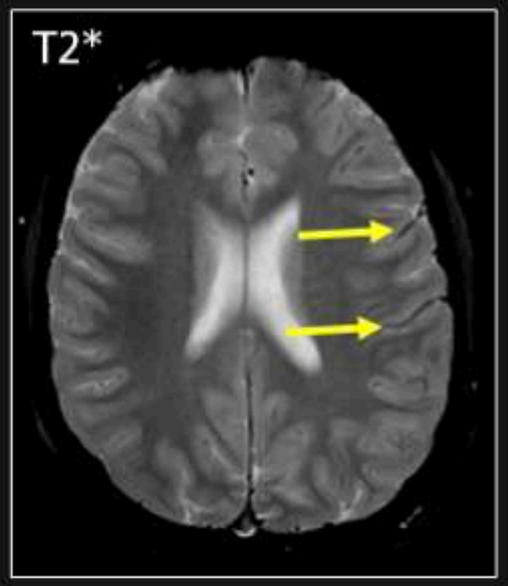



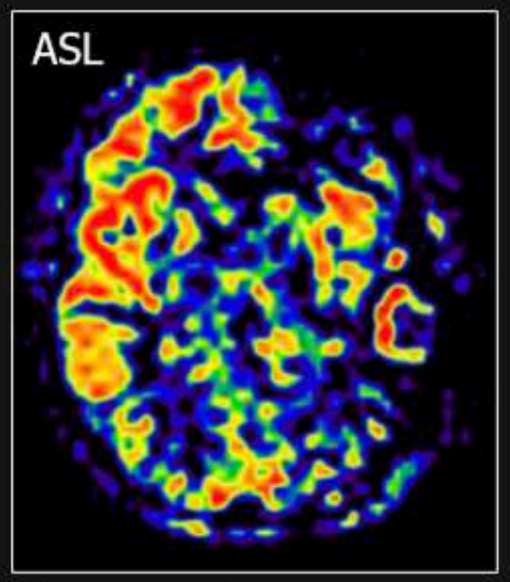

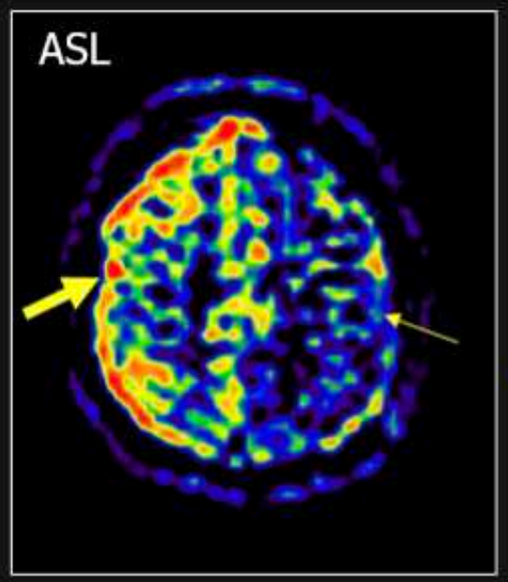

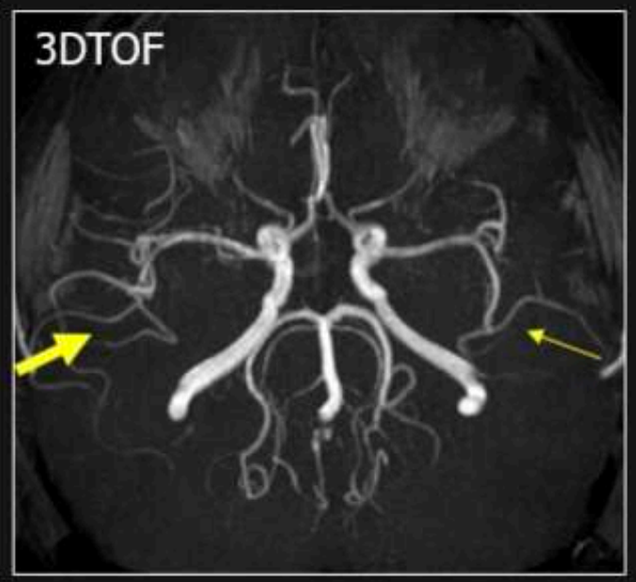

Hyposignal T2* des veines corticales de l'hémisphères gauche

Asymétrie de calibre des artères intracrâniennes, moins visibles à gauche, sans occlusion ou sténose proximale

Hypoperfusion hémisphérique gauche sur la perfusion ASL

Aura migraineuse
Régression du déficit en 30 min, avec apparition de céphalées temporales gauches

Migraine: évolution biphasique
- initialement hypoperfusion typiquement non systématisée à un territoire artériel, vasoconstriction modérée (sans aspect en chapelet ≠ SVCR) et hyposignal d'une ou plusieurs veines corticales du même côté
- puis au bout de quelques heures hyperperfusion et vasodilatation modérées, disparition des anomalies de signal des veines

Sommaire

Cobb-Pitstick KM et al., AJNR 2018; Slavova N et al., Neurology 2020; Arca KN et al., Headache 2021; Hirtz C et al., Cephalalgia 2022

MENU

H 36 ans, céphalées, hémiparésie gauche, troubles de conscience





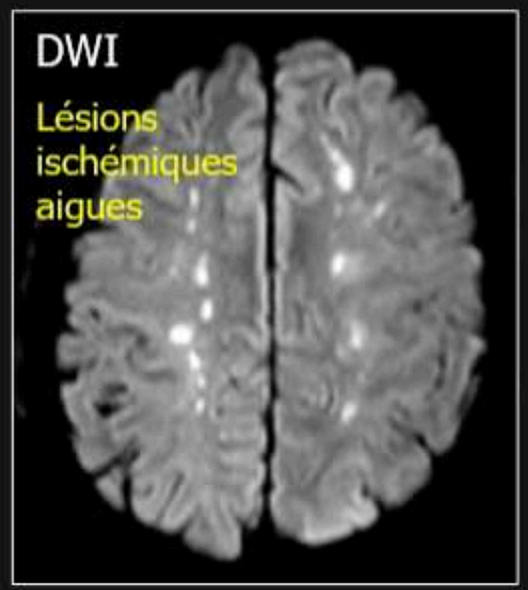

Asignal T2* et défaut d'opacification du sinus droit et de la veine de Galien
Brush sign, lésions ischémiques et hémorragiques secondaires à cette thrombophlébite profonde récente

Notez que la thrombophlébite n'est pas visible sur le T2 coronal, ce n'est pas une bonne séquence pour détecter les thrombophlébites aigues

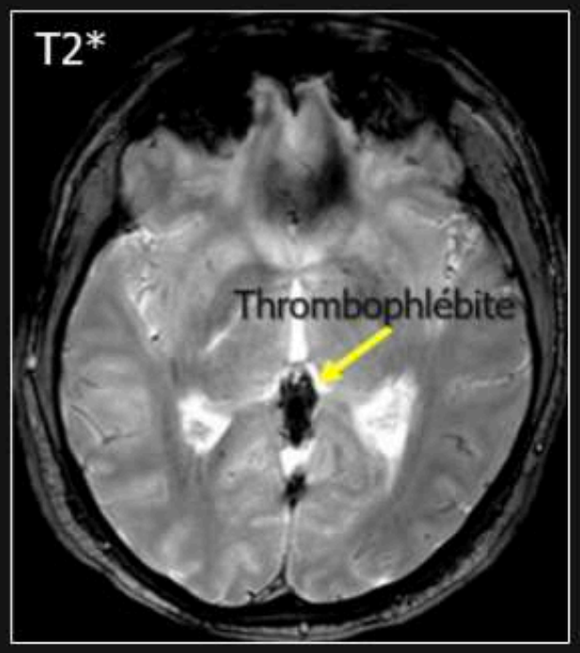

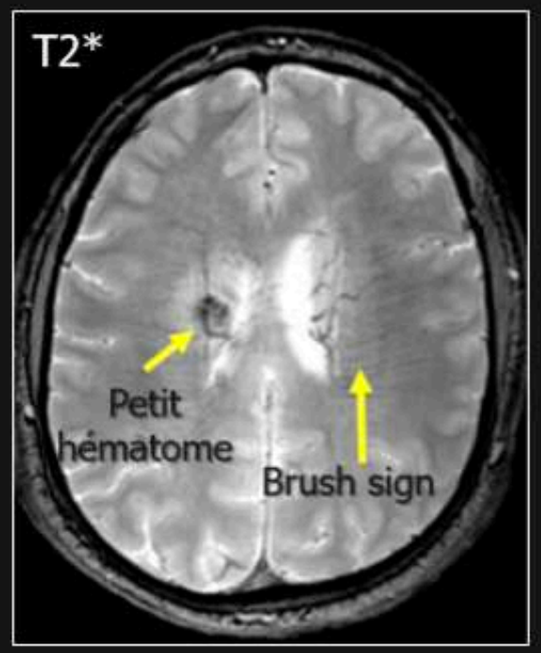

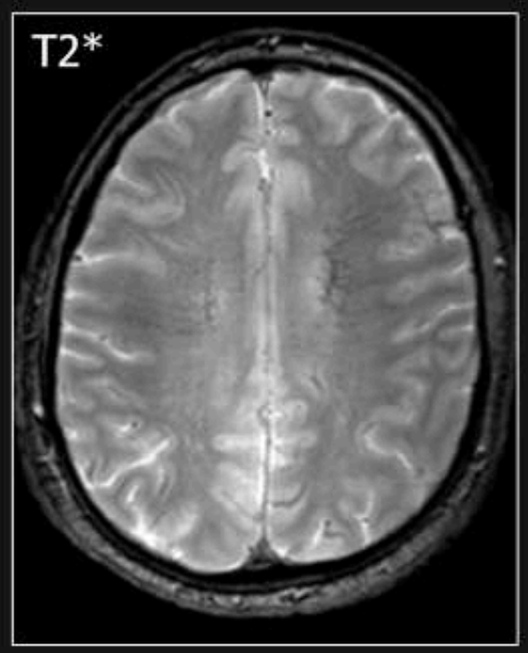

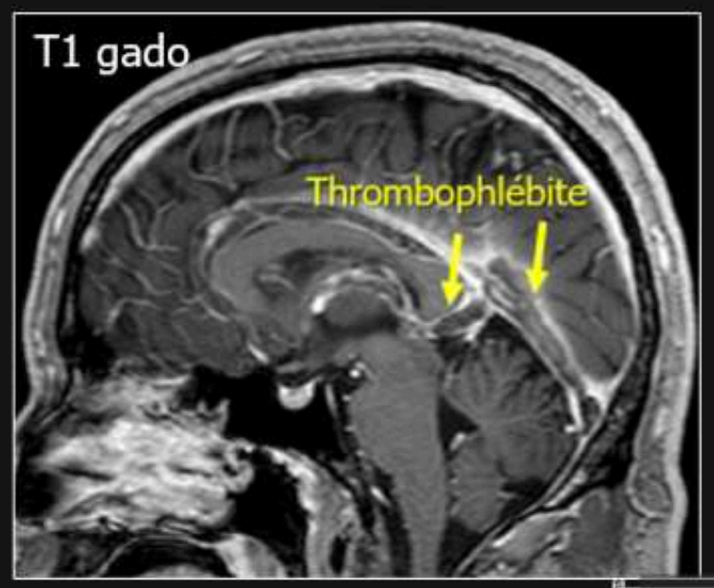

Aguiar de Sousa D et al., Stroke 2019

MENU

F 74 ans, aphasie et hémiparésie droite transitoires, suspicion d'AIT. Pas de lésion ischémique récente en diffusion

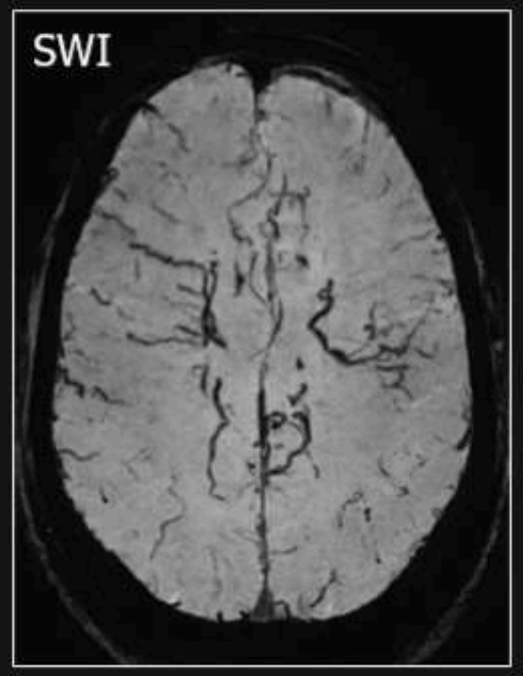

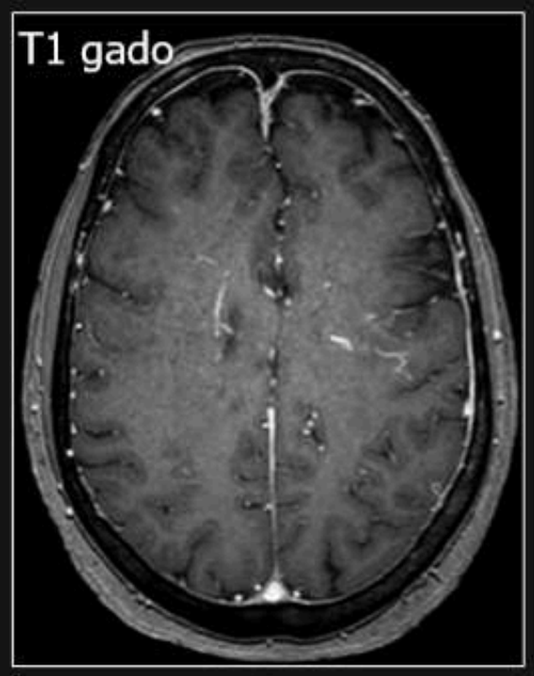

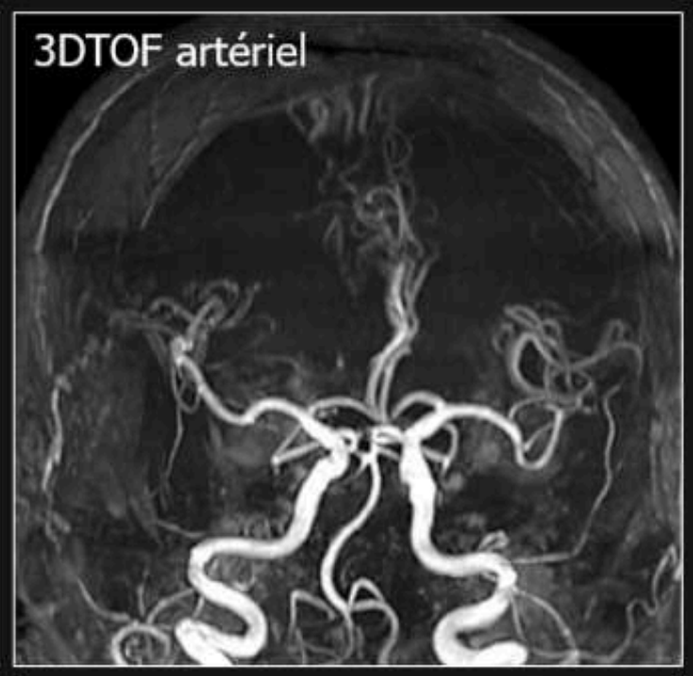

Thrombus d'allure ancienne de la partie moyenne du sinus longitudinal supérieur

Epaississement pachyméningé asymétrique de la convexité

Engorgement et aspect en tire-bouchon des veines médullaires sur le SWI (ici probable réseau veineux collatéral pour suppléer à la thrombose du SLS)

Pas de fistule durale post-phlébitique identifiée





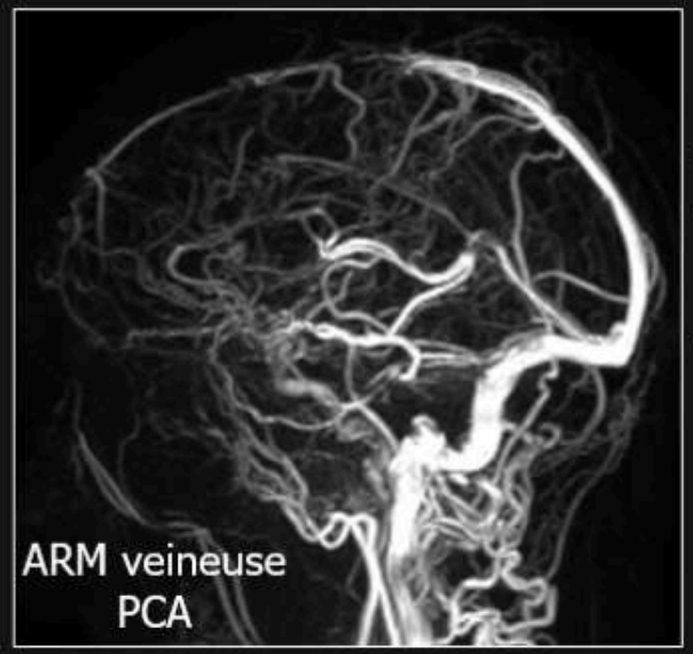

Thrombophlébite chronique du sinus longitudinal supérieur

M 52 ans. Céphalées, ralentissement psychomoteur, troubles sensitifs hémicorporels droits



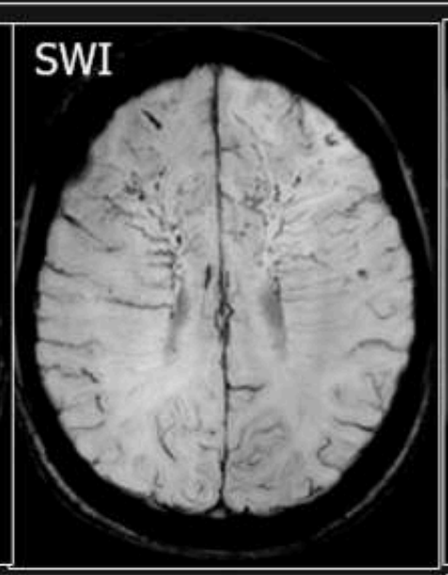

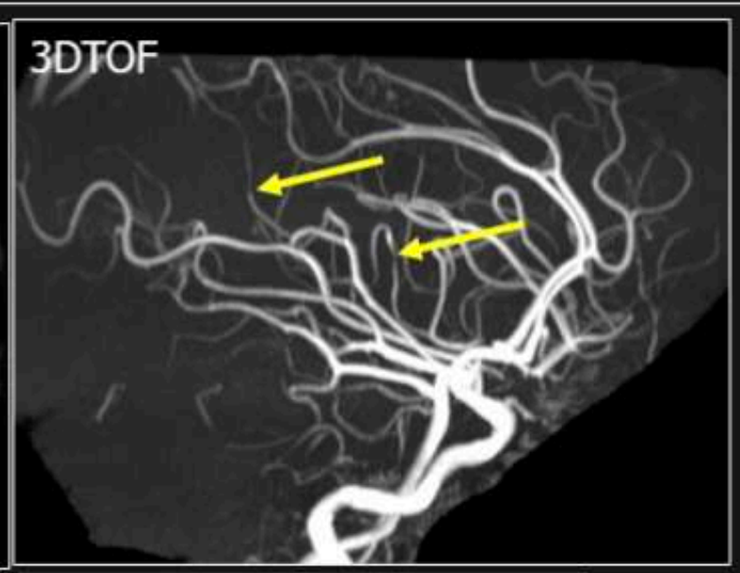

Multiples microbleeds, veines médullaires trop visibles et tortueuses en SWI, rehaussées de façon anormale après injection. Discrètes prises de contraste leptoméningées. Lésions cérébrales multifocales. Discrètes irrégularités de calibre des artères distales

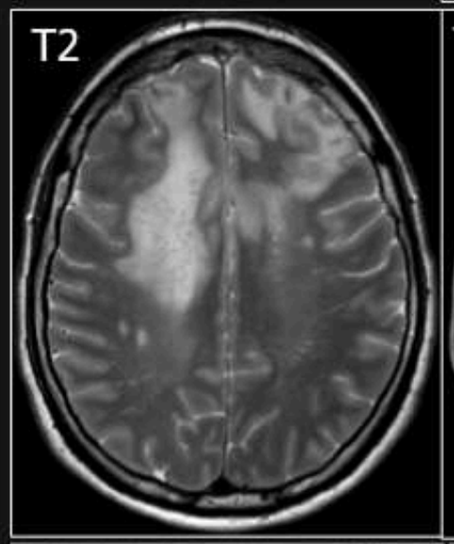

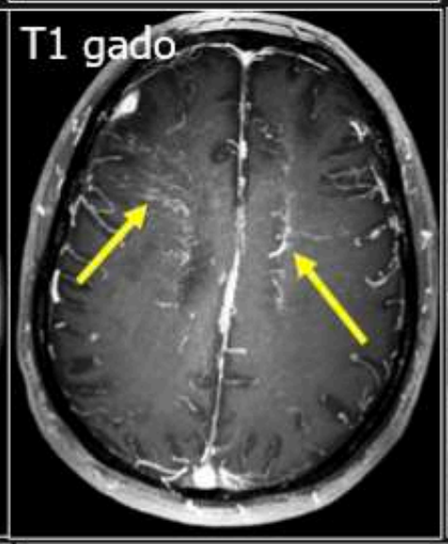

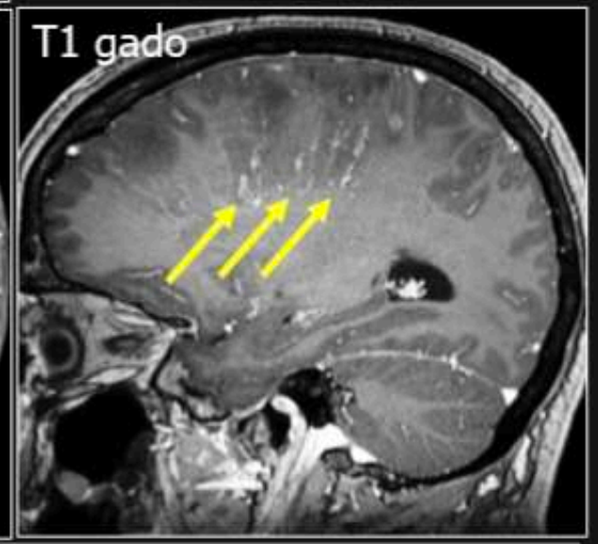

L'aspect trop visible et en « tire-bouchon » des veines médullaires, en l'absence de thrombophlébite ou de fistule durale, doit faire suspecter une vascularite cérébrale (sarcoïdose notamment)

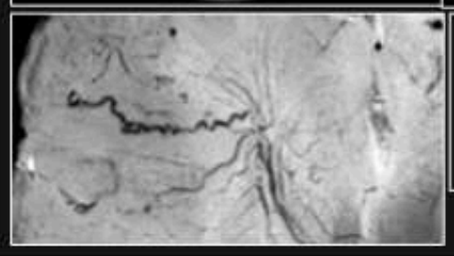

Causes de veines médullaires en tire-bouchon:
Thrombophlébites cérébrales, fistules durales, vascularites, syndrome de Sturge-Weber

Ici le bilan n'a pas apporté d'argument pour une neurosarcoïdose ou un lymphome. La biopsie cérébrale a fait porter le diagnostic de vascularite (angéite granulomateuse à éosinophiles, ex Churg et Strauss) des petits vaisseaux

Taoka T et al., Radiographics 2017; Pilli VK et al., Neurology 2017; Zamora C et al., AJNR 2018

MENU

F 21 ans, épilepsie ancienne, plusieurs épisodes « stroke-like » régressifs en plusieurs heures, avec troubles visuels et déficit hémicorporel gauche. Diagnostic? Que pensez-vous des veines médullaires?

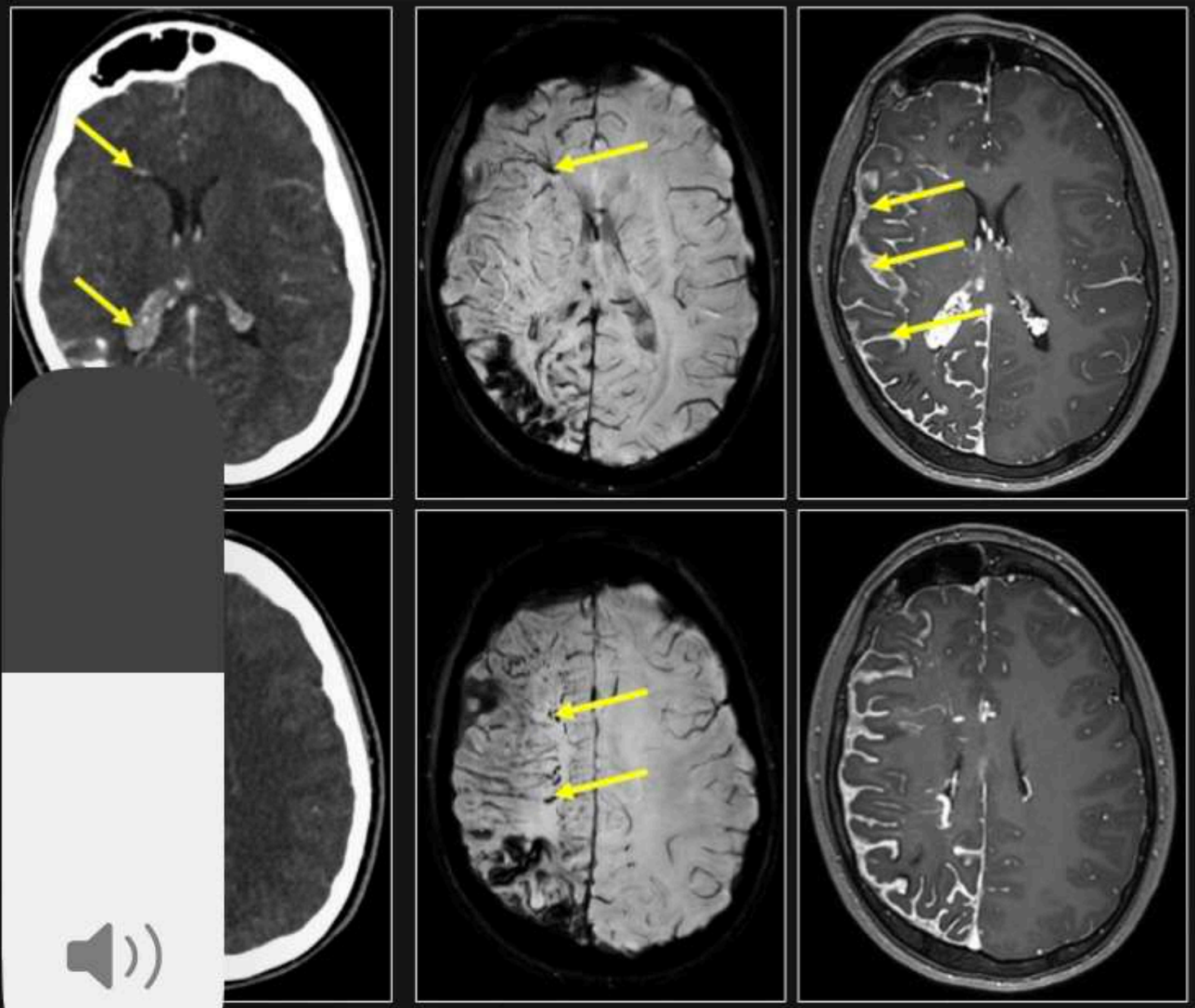

Calcifications corticales pariéto-occipitales droites

Asymétrie de volume des hémisphères cérébraux aux dépends du côté droit avec élargissement du sinus frontal

Hypertrophie du plexus choroïde droit

Prise de contraste leptoméningée hémisphérique droite

Dilatation des veines médullaires de l'hémisphère droit

Syndrome de Sturge-Weber

La dilatation des veines médullaires (+/- intraventriculaires) peut être marquée et ne doit pas être confondue avec une malformation vasculaire ou une AVD, elle correspond sans doute, comme « l'angiome leptoméningé », au développement de voies de suppléance veineuse, le drainage veineux cortical étant insuffisant.

Les épisodes stroke-like sont fréquents et peuvent être prévenus par un traitement antiagrégant

Autres anomalies fréquentes: angiome cutané facial, angiome de la choroïde oculaire, glaucome, angiome osseux de la voûte

, Stroke 2022; Sabeti S et al., Pediatr Neurol 2021; Juhasz C et al., Pediatr Neurol 2023

Que pensez-vous de cette image de découverte fortuite?

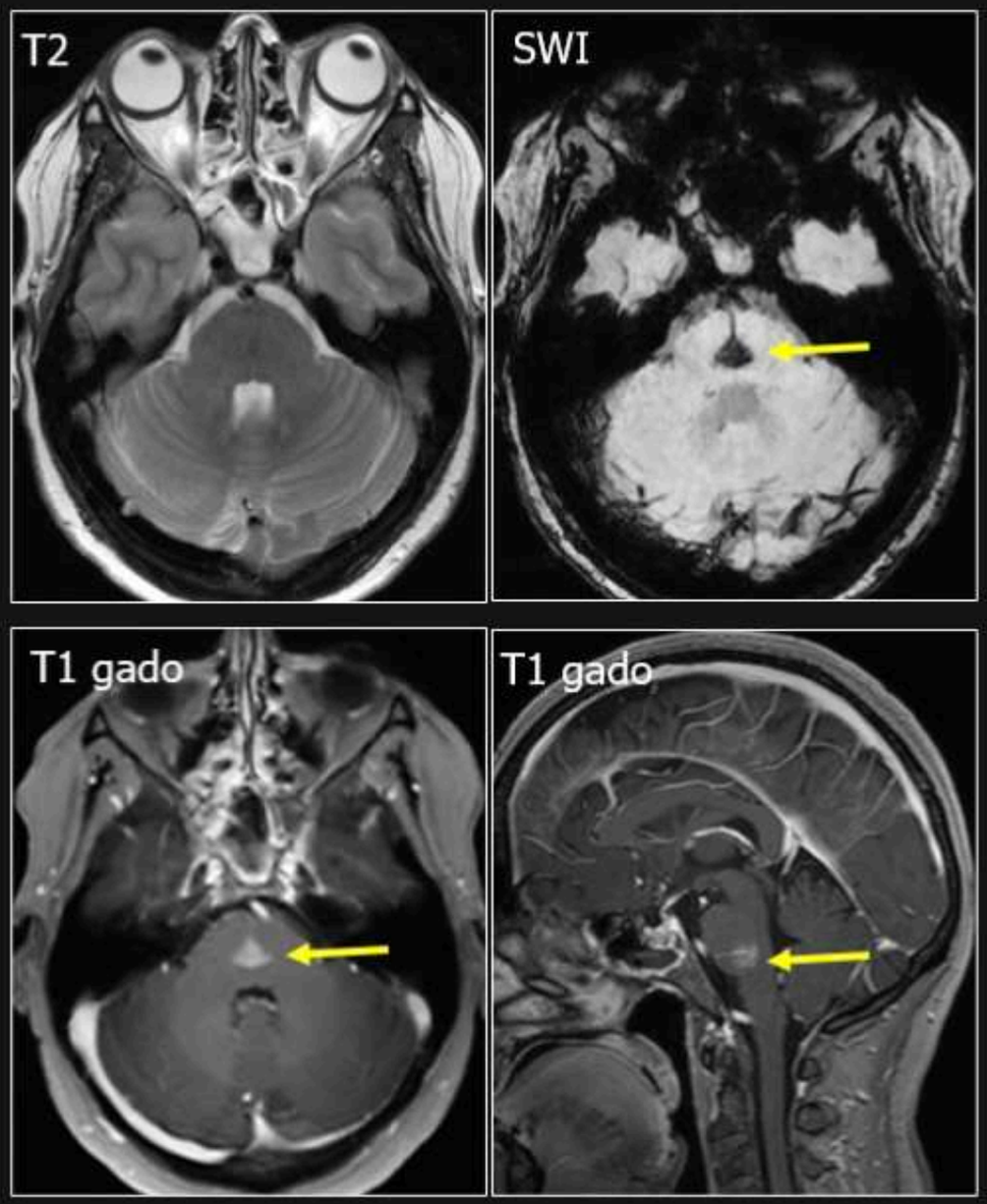

Télangiectasie capillaire du pont

Clinique:
Presque toujours asymptomatique

Localisation:
Tronc cérébral (pont, bulbe)+++
Hémisphères cérébraux
Uniques ou multiples

IRM:
Pas ou peu visibles en T2
Hyposignal T2*, mieux visibles en SWI
Prise de contraste modérée et homogène
Veine de drainage visible dans 1/3 à 2/3 des cas
AVD associée fréquente.
Pas d'œdème, pas d'effet de masse
Stables dans le temps

Anatomie pathologique:
Amas de capillaires dilatés avec entre eux du parenchyme cérébral normal
Habituellement pas de calcification, de gliose, d'hémorragie ou de dépôts d'hémosidérine

Barr RM et al., AJNR 1996; Chaudhry US et al., AJNR 2014; El-Koussy M et al., AJNR 2012; Sayama CM, et al. J Neurosurg 2010

Que pensez-vous de cette « tache au cerveau »?
Découverte fortuite chez une femme jeune

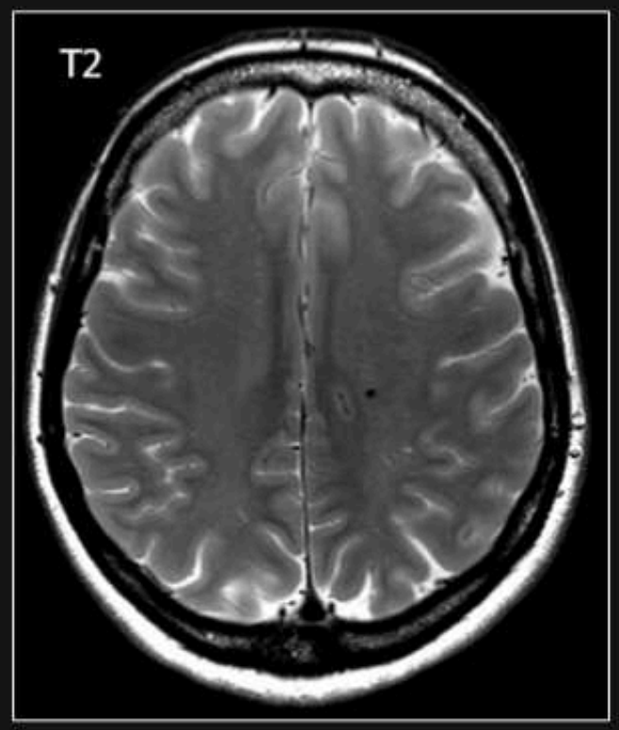



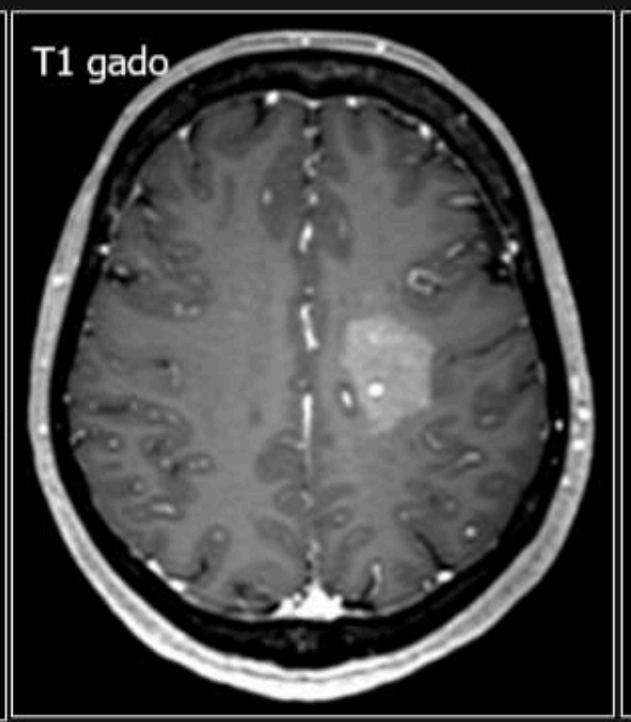

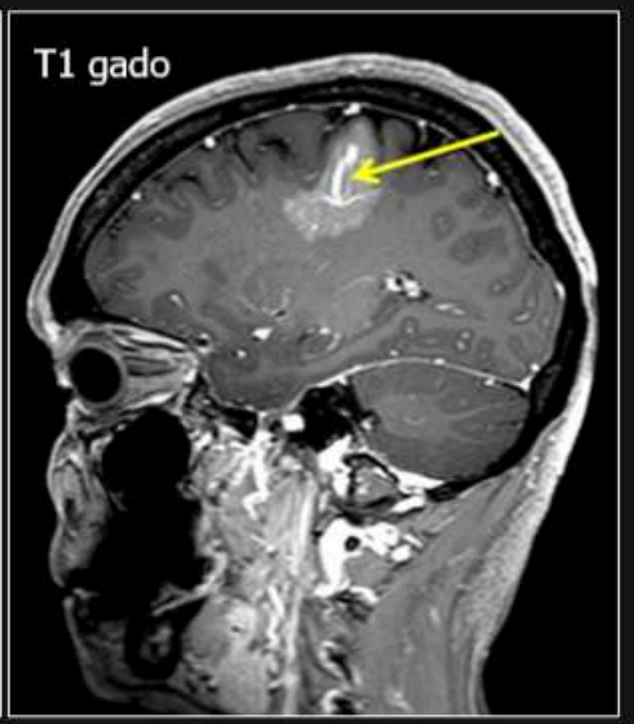

Télangiectasie capillaire associée à une anomalie veineuse de développement

L'hyposignal SWI de la lésion est lié à la désaturation en oxygène du sang veineux
(un hématome ou une tumeur se verraient aussi en T2 et donnerait un effet de masse
La prise de contraste, modérée et homogène correspond aux capillaires dilatés qui composent la télangiectasie
L'AVD souvent associée comme ici à la lésion, facilite au besoin le diagnostic

Sommaire
33 / 51
MENU

Homme de 29 ans, découverte fortuite

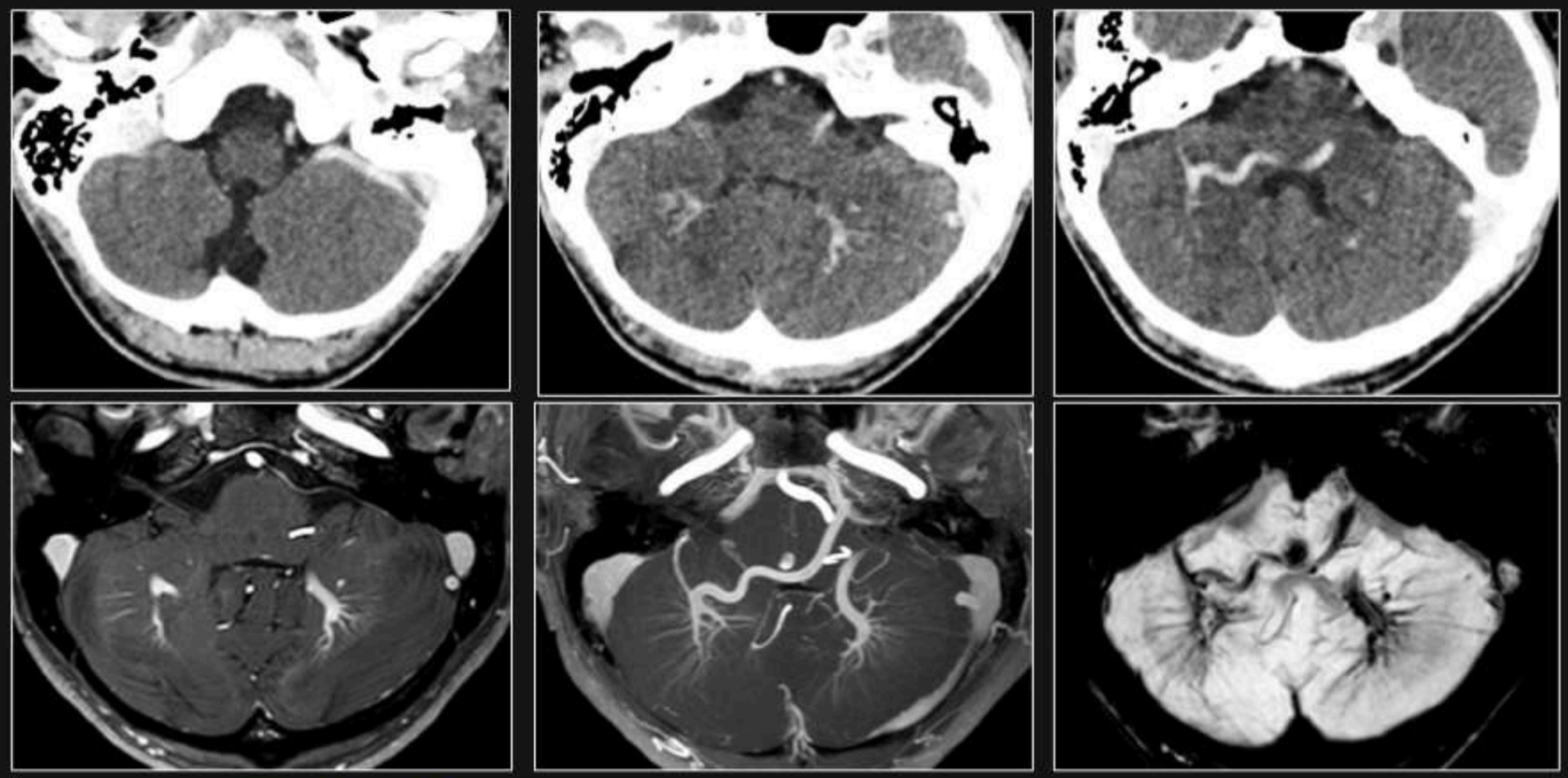

Imagerie: « tête de méduse » avec un collecteur qui rejoint le réseau veineux normal.
Mieux visible en IRM: L'AVD est en hyposignal T2*, asignal SWI, et prend le contraste

Complications possibles:
Liées à un cavernome associé: hémorragie, épilepsie
Liées à l'AVD elle-même: thrombose de l'AVD +/- infarctus veineux
Complications mécaniques rares: conflits vasculo-nerveux, hydrocéphalie

Anomalies veineuses de développement (AVD) cérébelleuses bilatérales

Très fréquentes. Le plus souvent asymptomatiques

Altération du drainage veineux pendant la vie fœtale avec réorganisation anatomique du retour veineux

Draine du parenchyme cérébral normal: ne pas y toucher!

Multiples dans 7 à 16% des cas

Associations fréquentes:
Cavernomes, télangiectasies

Associations rares:
MAV se drainant dans l'AVD, malformations corticales, malformations veineuses faciales, Sturge-Weber...

San Millan Ruiz D et al., Ann Neurol 2009; Rammos SK et al., Neurosurgery 2009; Nabavizadeh SA et al., J Neuroimaging 2016; Hsu CCT, Krings T, AJNR 2023

MENU

Femme de 55 ans. Céphalées brutales

Sommaire

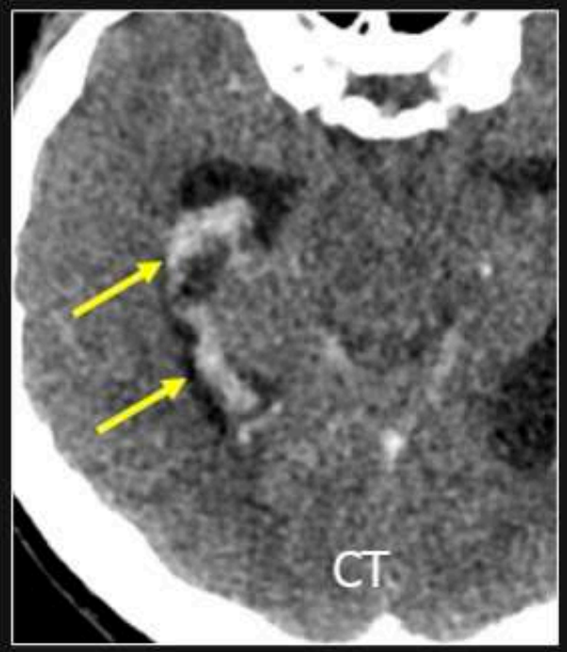

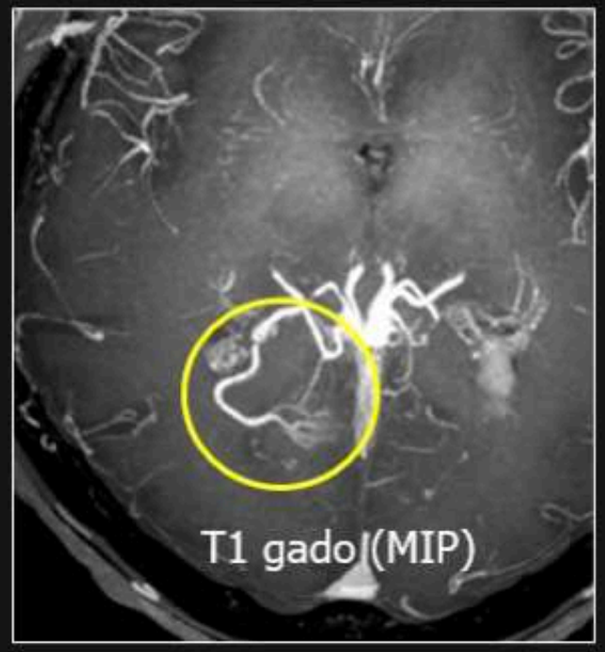

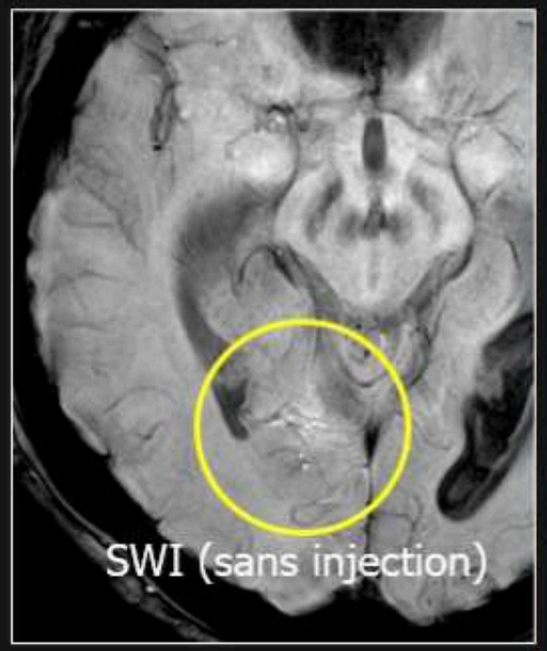

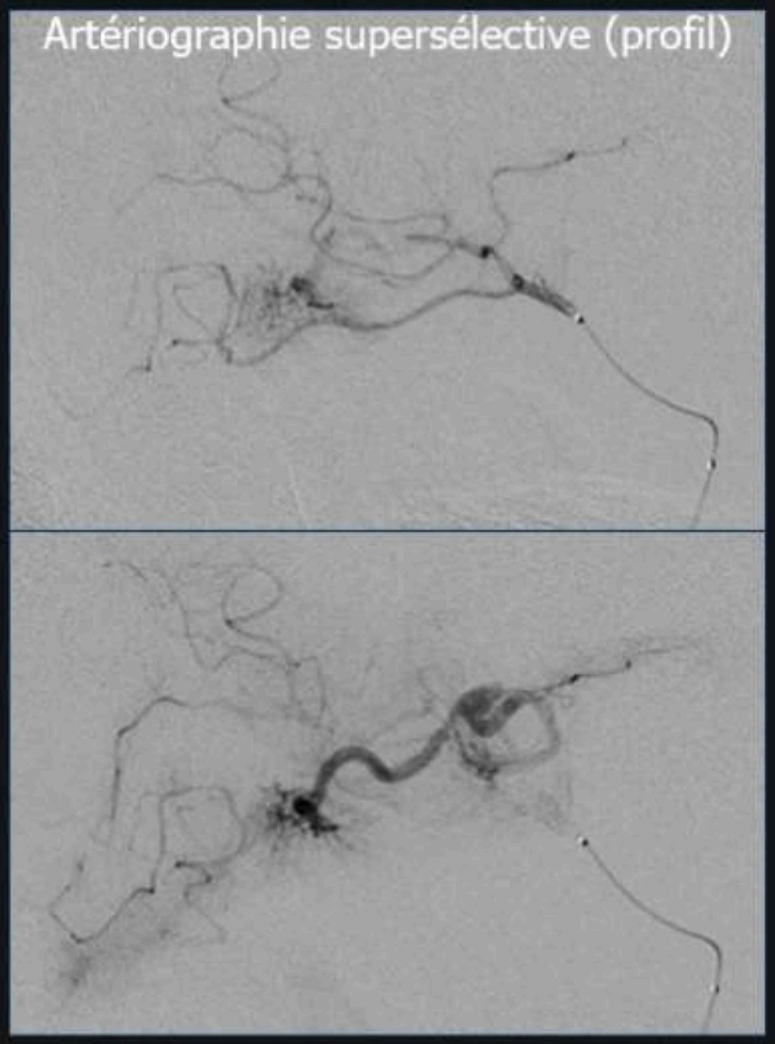

Hémorragie intraventriculaire. Petite AVD en T1 gadolinium

Habituellement les AVD ne saignent pas, sauf s'il y a un cavernome associé, ou si elles sont le siège d'une thrombophlébite, mais on ne voit ni l'un ni l'autre en SWI

De plus, l'AVD n'apparaît pas en hyposignal SWI comme attendu mais en hypersignal, cela peut faire suspecter une artérialisation du sang veineux

L'artériographie confirme un shunt artérioveineux avec opacification précoce de l'AVD

De Maria L et al. J Clin Neurosci 2019
Jagadeesan B et al., Stroke 2011

MENU

Logettes

Muriformes

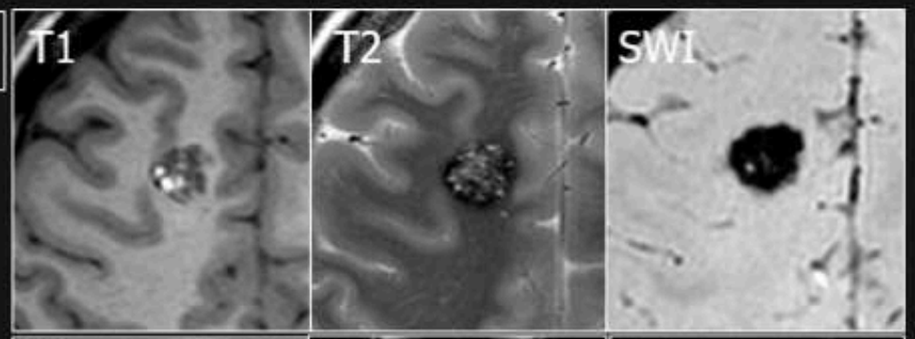

Popcorn

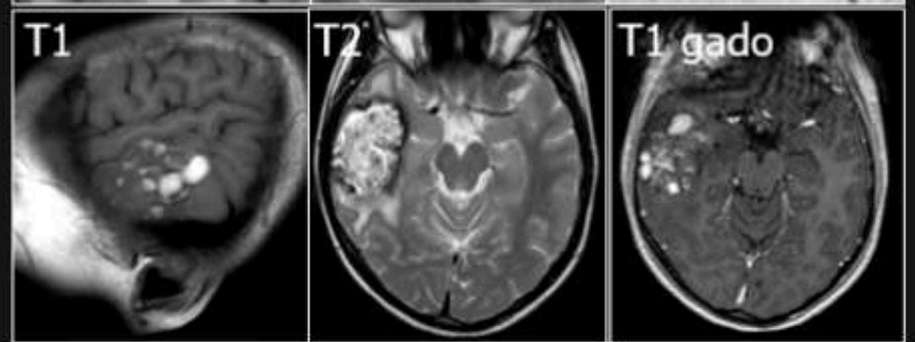

Bulles

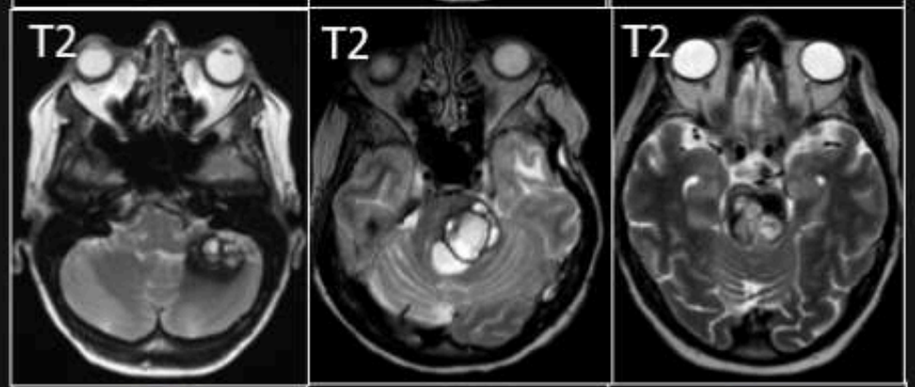

Hématome sphérique avec un battant de cloche

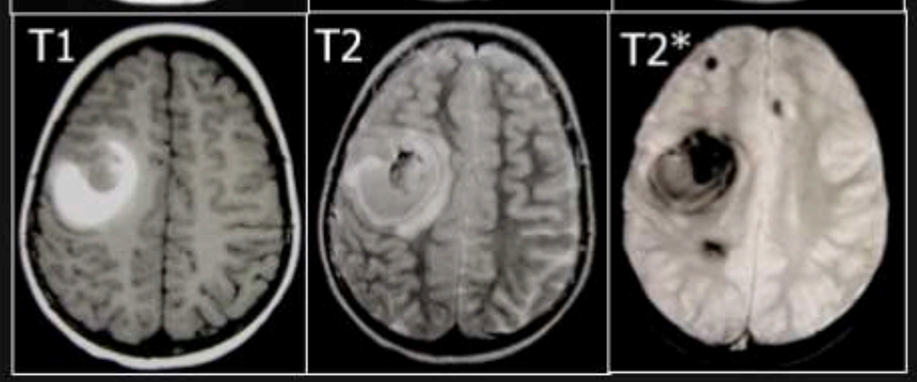

Sommaire









Les cavernomes

Malformations vasculaires intraparenchymateuses fréquentes (0,5%)
Considérées comme des malformations du versant veineux

Formes sporadiques (80%): souvent associées à une AVD
Formes familiales (autosomiques dominantes) : lésions multiples, pas d'AVD

Peuvent être asymptomatiques, donner une épilepsie si localisation corticale, ou révélés par un hématome intraparenchymateux

Au scanner, en l'absence de saignement aigu, ils peuvent être isodenses, discrètement hyperdenses, ou siège de petites calcifications

En IRM, ils comportent des éléments hémorragiques d'âges différents, un liseré d'hémosidérine périphérique noir en T2 qui se majore en T2* ou en SWI (« blooming effect »), et des logettes de taille variable en hypersignal T1 et/ou T2. Un œdème (ou gliose) périlésionnel est possible. Rechercher d'autres lésions (T2*, SWI), une AVD au contact (SWI, T1 gado)

MENU

F 42 ans découverte fortuite. Diagnostic?









Cavernome sur anomalie veineuse de développement

Les cavernomes sporadiques sont très souvent associés à des AVD, et la mise en évidence d'une AVD au contact d'une lésion hémorragique facilite le diagnostic de cavernome

Des cavernomes peuvent apparaître avec le temps sur une ou plusieurs racines de la « tête de méduse »

Dans les cavernomatoses familiales il n'y a pas d'AVD associée

Idiculla PS et al., Eur Neurol 2020; Snellings DA et al., Nat Cardiovasc Res 2022

Homme de 72 ans, bilan de céphalées. Diagnostic?

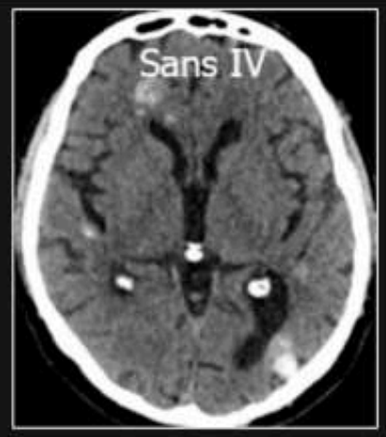



Sommaire



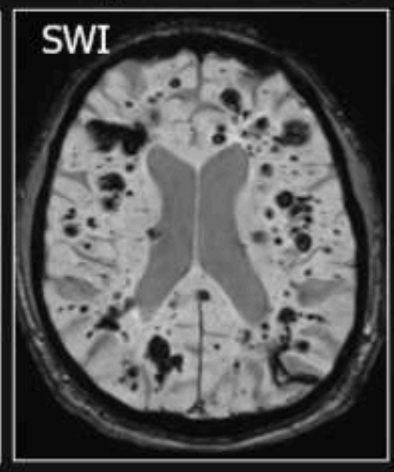

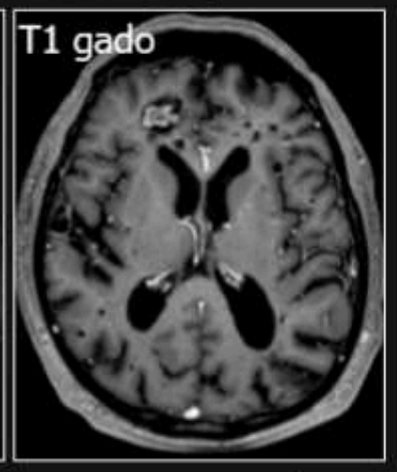

Cavernomatose

L'absence de prise de contraste, d'œdème, les calcifications et les remaniements hémorragiques chroniques intralésionnels vont plutôt contre l'hypothèse de métastases. Attention il faut savoir que certaines métastases de carcinome neuroendocrine peuvent avoir un aspect radiologique très proche de celui des cavernom(atos)es.
La présence de calcifications surrénaliennes est un argument en faveur de la cavernomatose

Strickland CD et al., Radiology 2015

Fille de 8 ans. Céphalées, hyperthermie, paralysie oculomotrice de l'œil droit

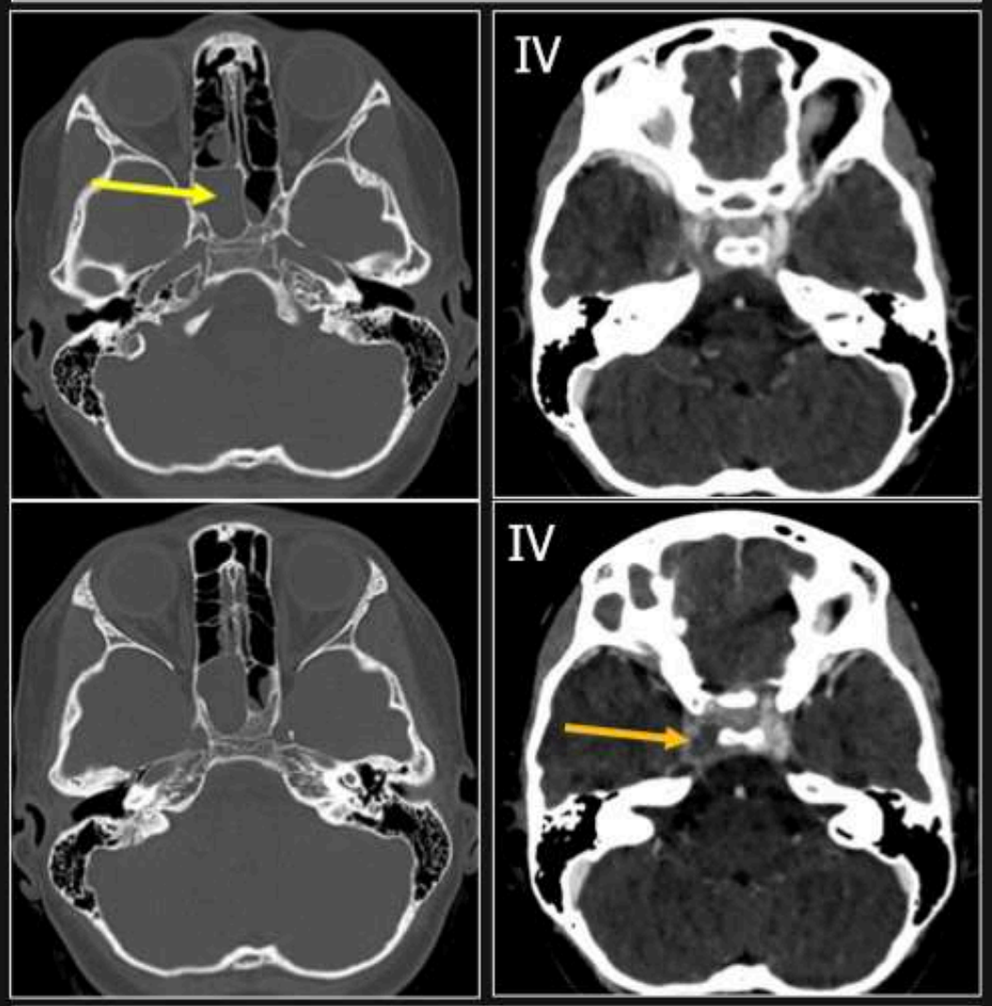

Sinusite sphénoïdale compliquée d'une thrombophlébite du sinus caverneux droit

F 78 ans, corticothérapie au long cours. Céphalées, chémosis, exophtalmie et ophtalmoplégie douloureuse de l'œil G

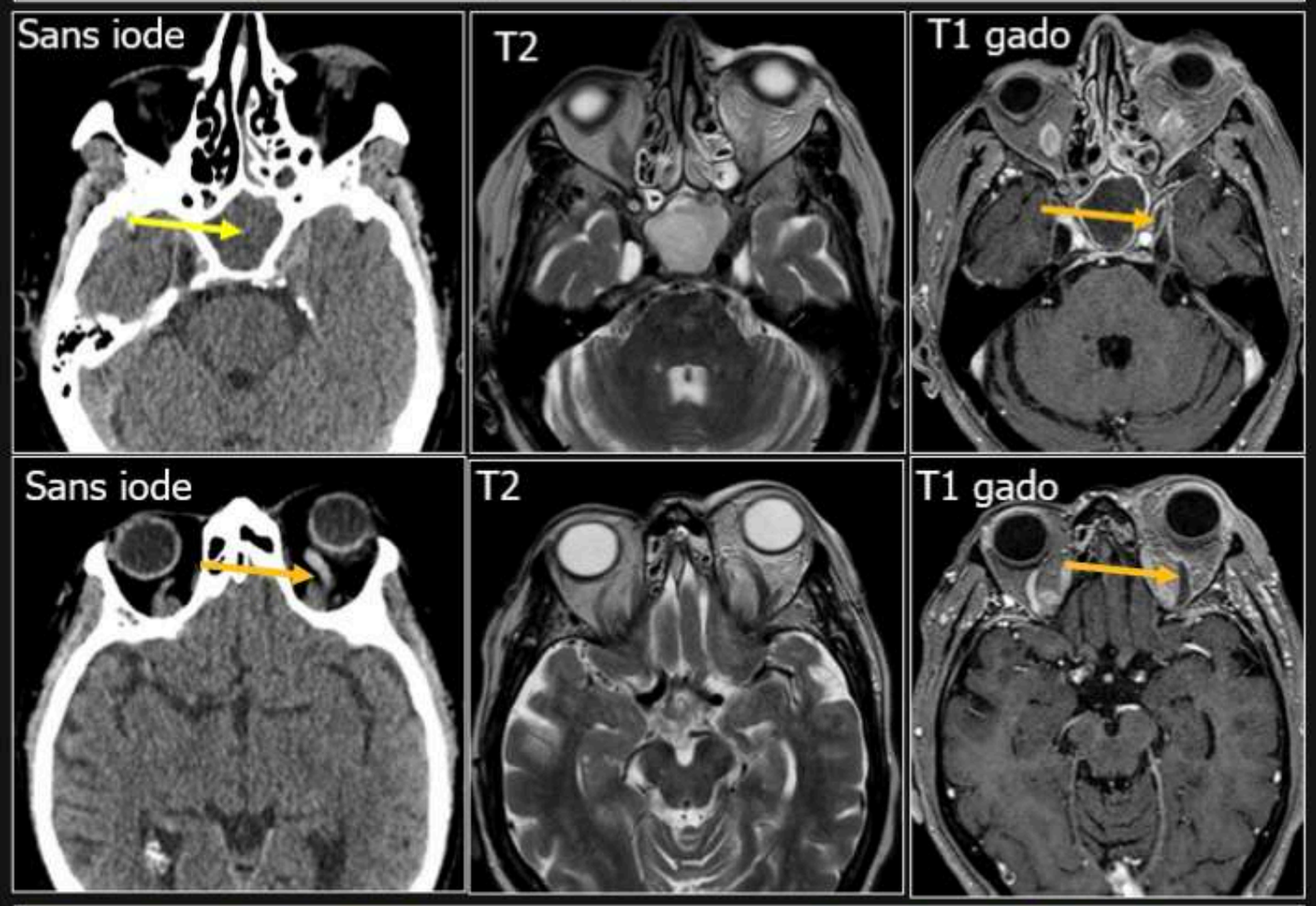

Sinusite sphénoïdale compliquée d'une thrombophlébite du sinus caverneux et de la veine ophtalmique supérieure gauches

Thrombophlébites du sinus caverneux: fréquente infection des sinus ou de la face, bombement du sinus caverneux, défaut de rehaussement au temps veineux, +/- élargissement de la veine ophtalmique supérieure, rétrécissement de la carotide intracaverneuse. Peuvent se compliquer d'abcès cérébral, d'AVC

Bhatia J et al., Eur J Radiol Open 2020

F 75 ans, chémosis et parésie oculomotrice gauche. Diagnostic?

Sommaire

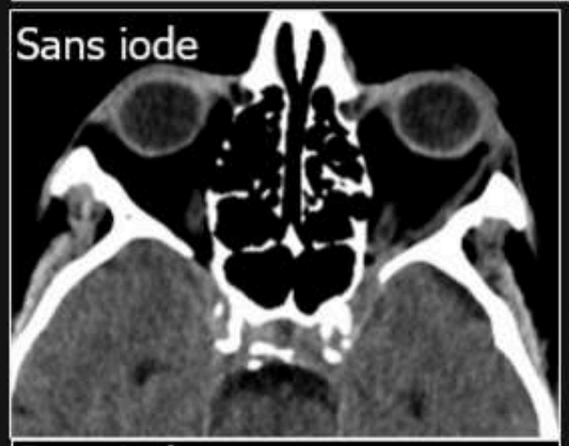

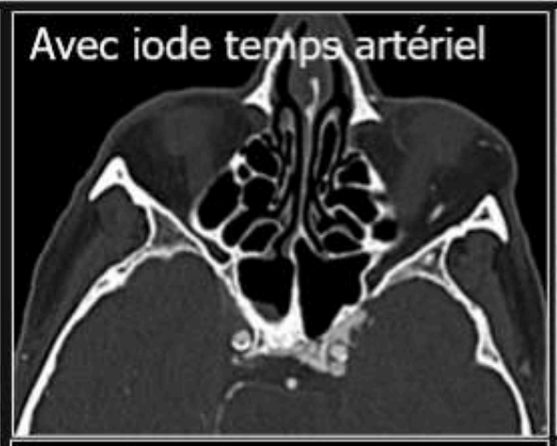

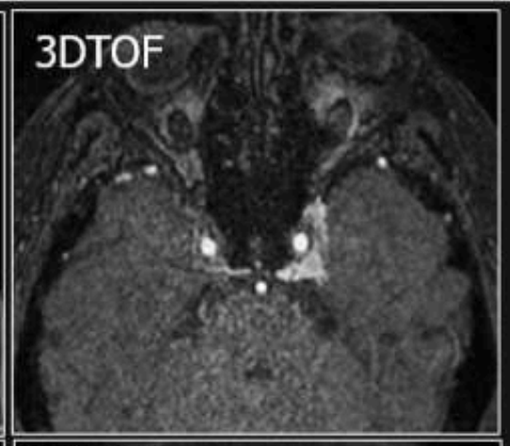

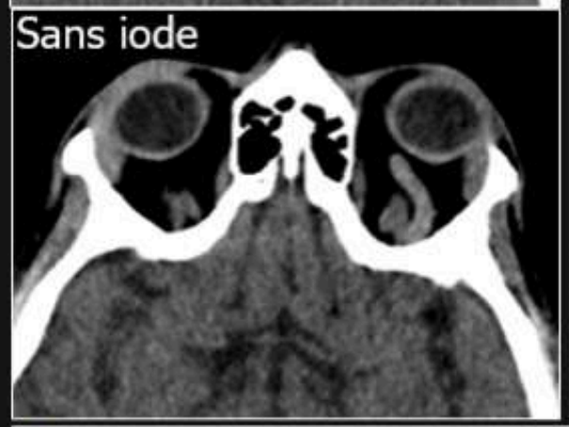

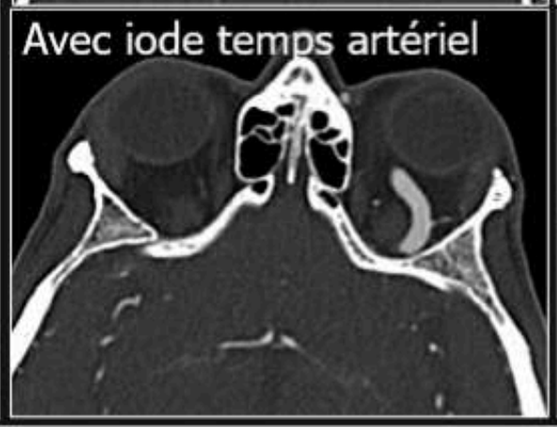



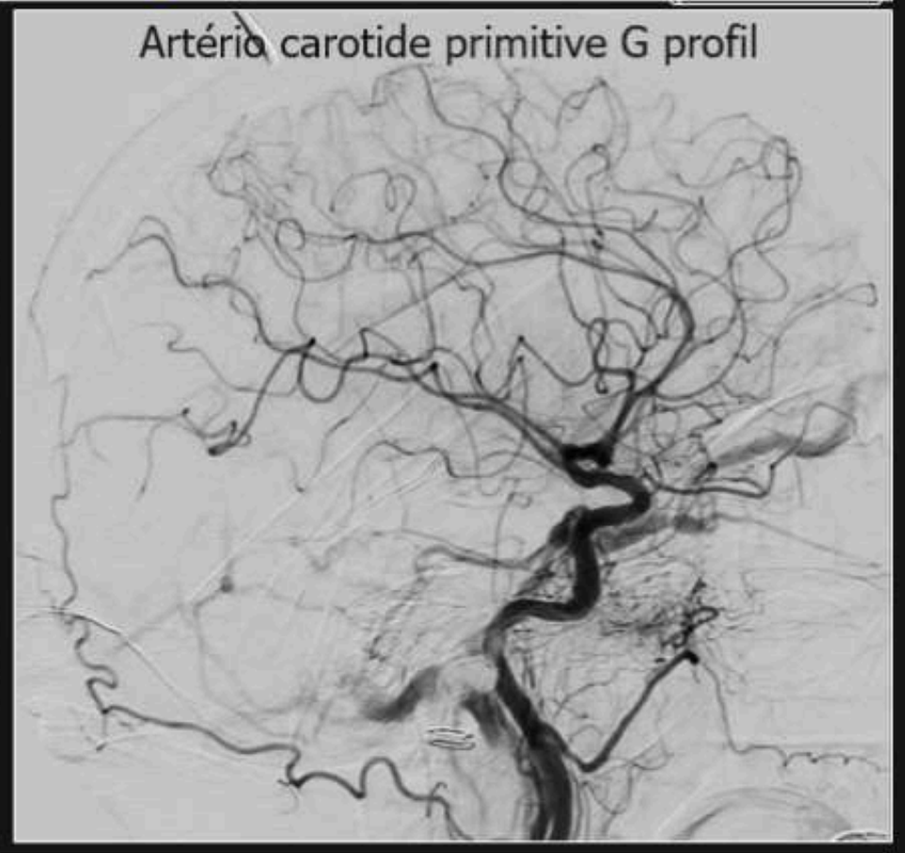

Scanner sans injection: dilatation de la veine ophtalmique supérieure gauche
Angioscanner: opacification anormale au temps artériel des veines du sinus caverneux gauche et de la de la veine ophtalmique supérieure gauche en faveur d'une fistule carotido-caverneuse
ARM artérielle 3DTOF: présence anormale de flux dans le sinus caverneux gauche et la veine ophtalmique supérieure
Artériographie: confirmation de la fistule carotidocaverneuse indirecte

FCC: 2 types: directe (large communication entre carotide et veines du sinus caverneux, habituellement post-traumatique); indirecte: fistule durale dans la paroi du SC, souvent à débit plus modéré. Imagerie: élargissement du sinus caverneux, dilatation des veines qui le drainent (notamment v. ophtalmique supérieure), opacification précoce des veines du SC sur le CTA, flow voids en T2, visibilité anormale des veines du SC en TOF artériel, +/- élargissement unilatéral des muscles oculomoteurs. Traitement par embolisation

Ellis JA et al., Neurosurg Focus 2012; Kim D et al., A[illegible]2020

MENU

Fille de 16 ans, céphalées inhabituelles: diagnostic?

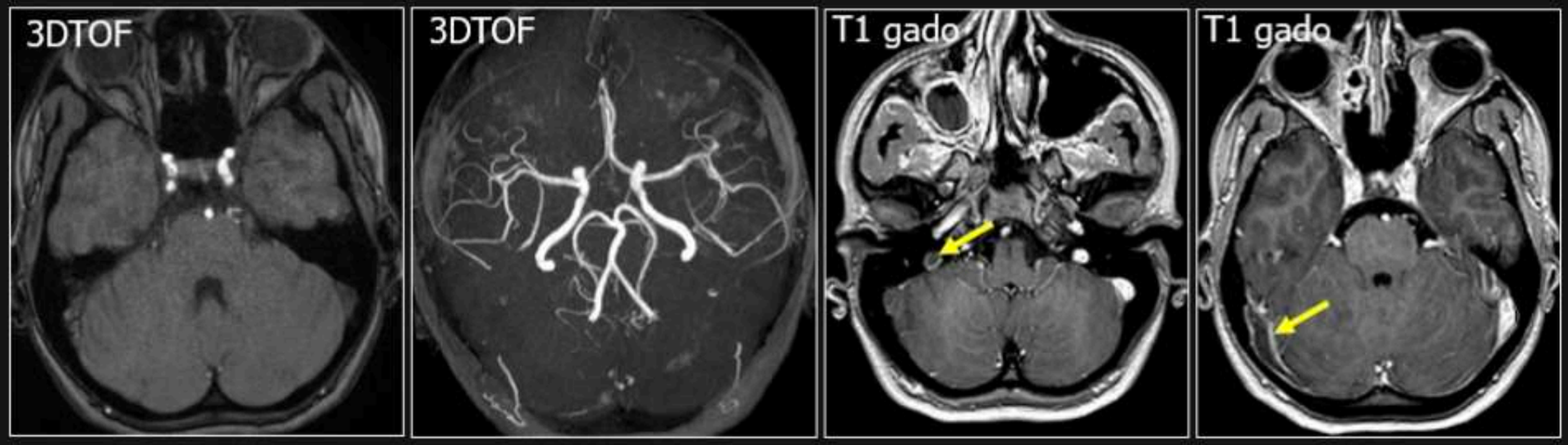

ARM artérielle normale

Défaut d'opacification du sinus latéral droit en rapport avec une thrombophlébite récente (+/- sinusite maxillaire droite)

Même patiente, 1 an après, acouphènes pulsatiles. Qu'en pensez-vous?

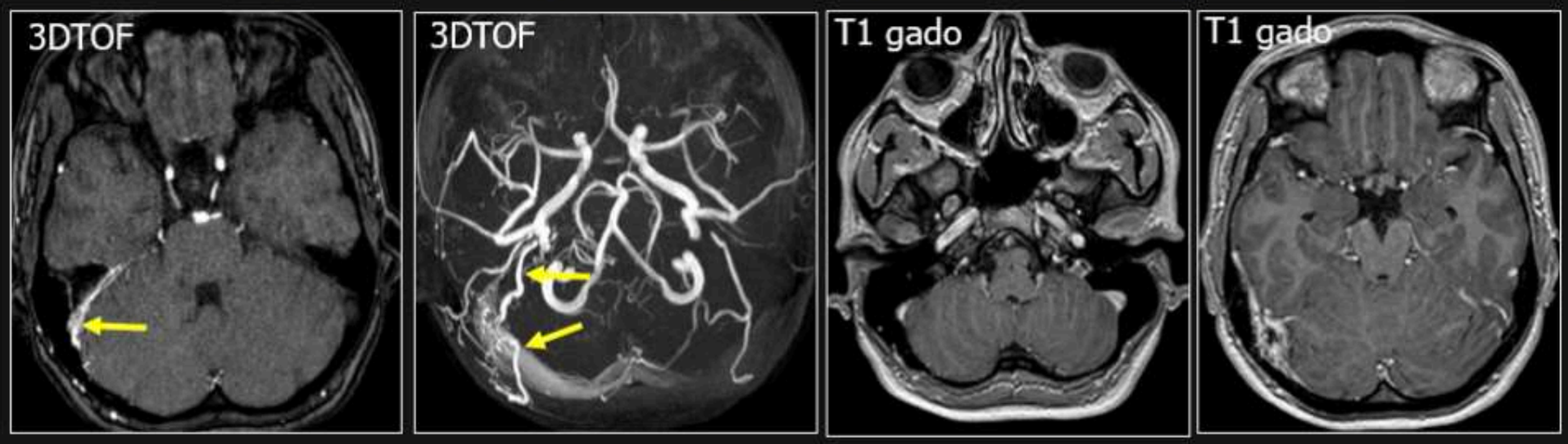

Apparition d'un shunt artério-veineux avec un flux anormal dans le sinus latéral droit, et dilatation d' artères méningées: fistule durale post-phlébitique

Si vous contrôlez en IRM une ancienne thrombophlébite, n'hésitez pas à faire un TOF artériel (risque de FAVD: 2 à 8%)

Ferro JM et al., Stroke 2020; Lindgren E et al., Eur J Neurol 2022

MENU

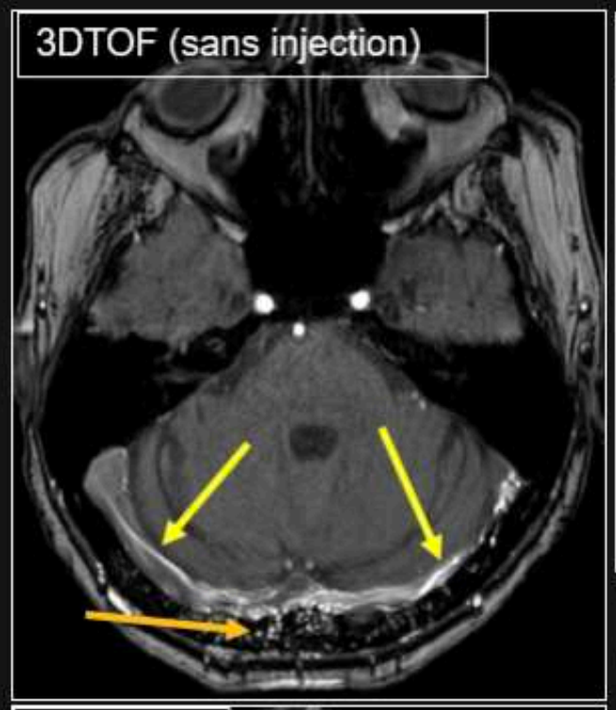

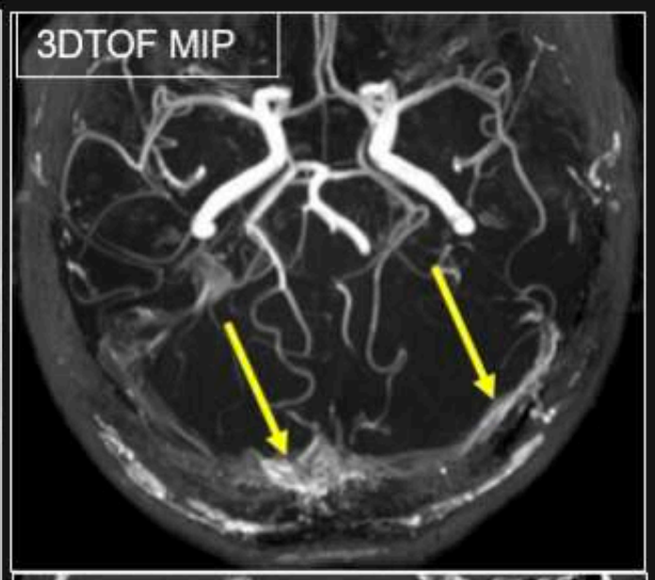





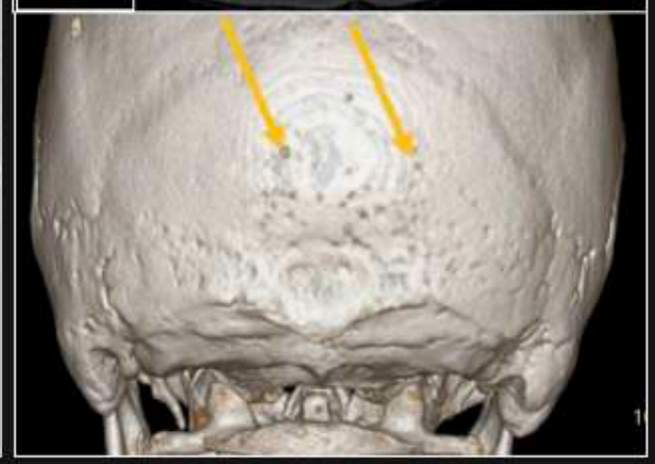

Homme de 59 ans. Acouphènes, céphalées chroniques. Qu'en pensez-vous?

T1 gadolinium: thrombophlébite chronique avec des thrombi allongés, non occlusifs dans les sinus latéraux. Petites prises de contraste vasculaires de l'os occipital

ARM artérielle 3DTOF sans injection: visualisation anormale de flux dans les sinus latéraux, et dans l'os, suspecte de fistule durale

TDM: Multiples trajets vasculaires trans-osseux (pensez à regarder l'os quand vous suspectez une FAVD)

Artériographie: Fistule artérioveineuse durale du sinus latéral





Fistule durale post-phlébitique

MENU

Méningiome envahissant totalement le sinus longitudinal supérieur
(type VI de Sindou)

3DT1 gadolinium

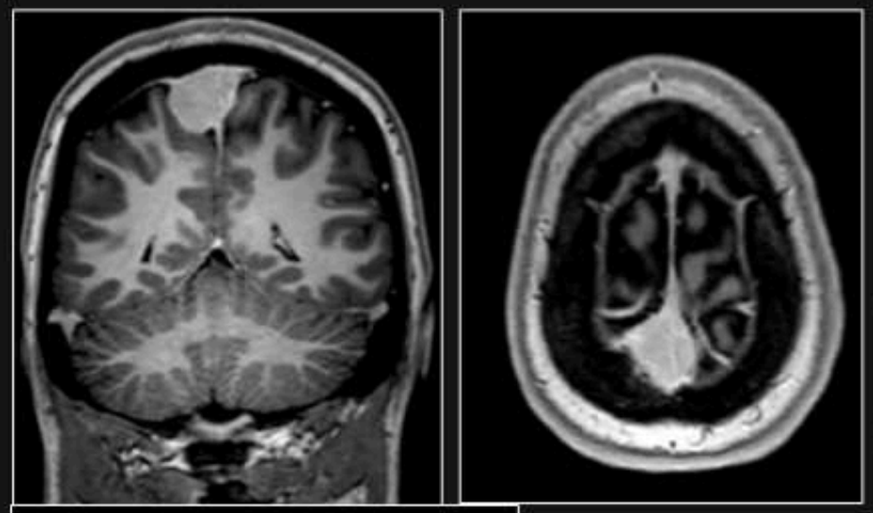

3DT1 gadolinium black blood

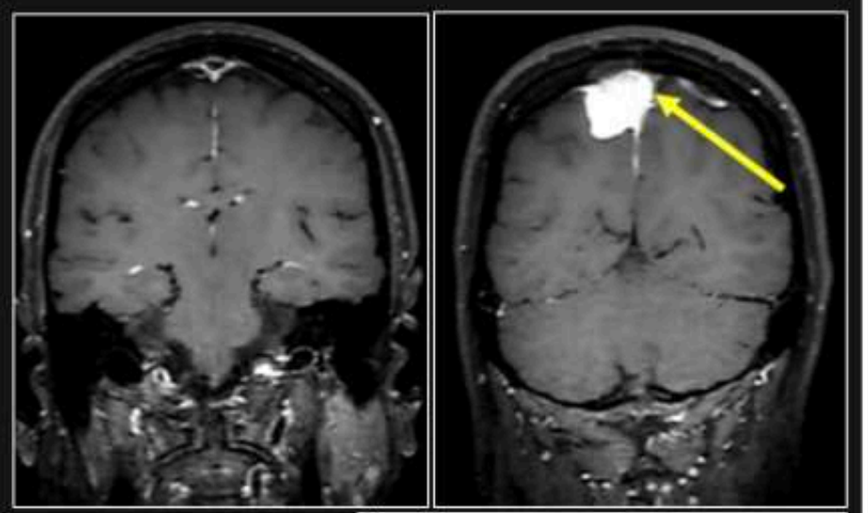

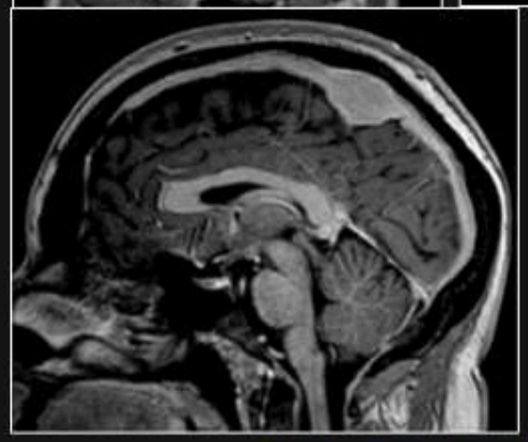

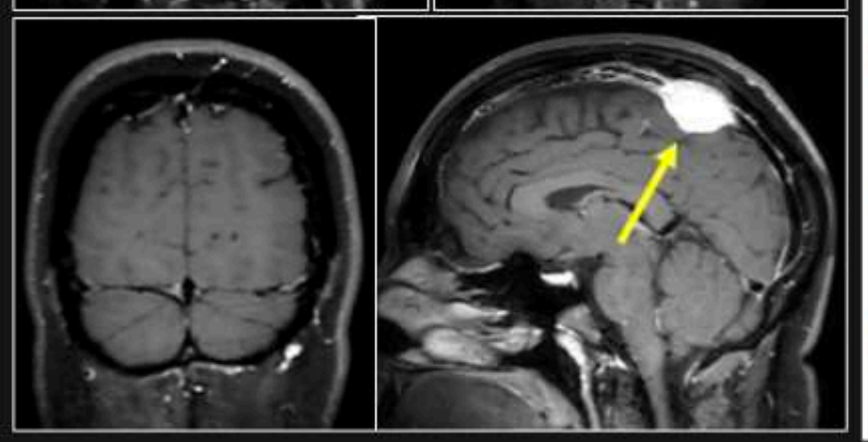

Envahissement partiel du SLS par un méningiome chez un autre patient (type III de Sindou)

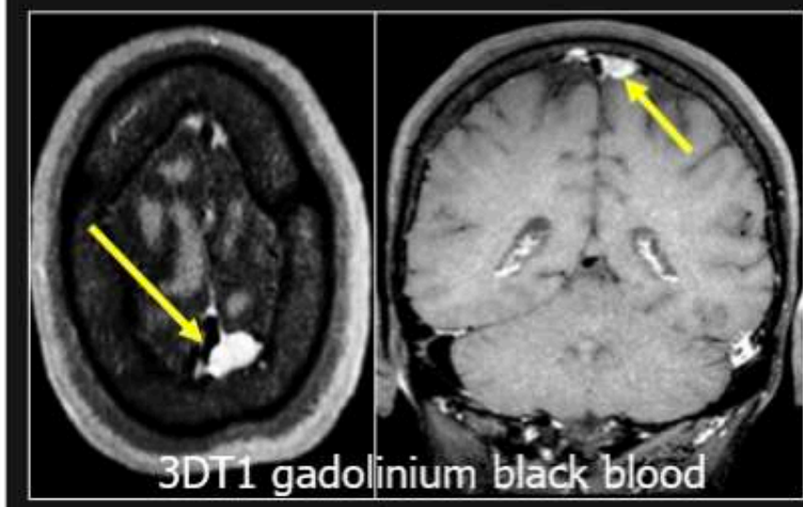

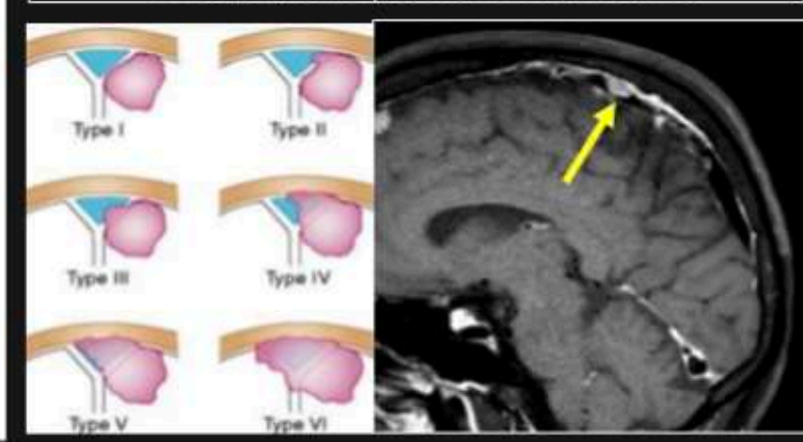

La sévérité de l'envahissement des sinus duraux (cf classification de Sindou) par les méningiomes conditionne le geste chirurgical.
Il ne semble pas y avoir de consensus sur le protocole IRM optimal.
Les séquences 3DT1 black blood injectées nous semblent utiles. Les séquences 3DT2 SPACE semblent également pertinentes.
Les séquences SWI ont été proposées pour apprécier la collatéralité.

Hakim A et al., AJNR 2022; Sindou M et al., J Neurosurg 2006; Wang D et al., Clin Neuroradiol 2019; Wang Q et al., Medicine 2014

MENU

Acouphènes pulsatiles d'origine veineuse

Sont parfois incriminés:

- Déhiscence de la paroi du golfe jugulaire
- Diverticule du golfe jugulaire
- Déhiscence de la paroi du sinus sigmoïde
- Diverticule du sinus sigmoïde
- Veine émissaire mastoïdienne (flèche)
- Veine émissaire condylienne postérieure
- Sténose du sinus transverse
- Granulations de Pacchioni, encéphalocèles dans les sinus latéraux

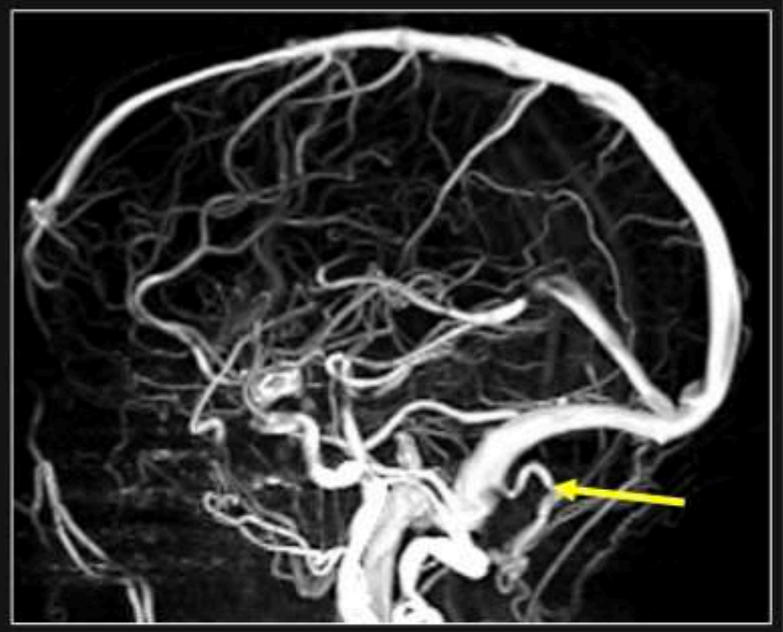

Avant d'envisager leur responsabilité dans les acouphènes, vérifier l'absence d'autre cause, car dans la majorité des cas ces situations sont asymptomatiques.

Les granulations de Pacchioni, les veines émissaires sont très banales.

Les anomalies des sinus sigmoïdes sont parfois associées aux hypertensions intracrâniennes chroniques idiopathiques

MENU

H 55 ans, acouphènes chroniques isolées





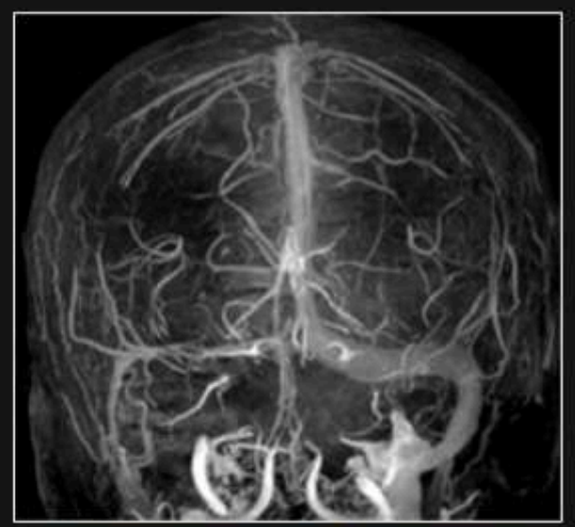

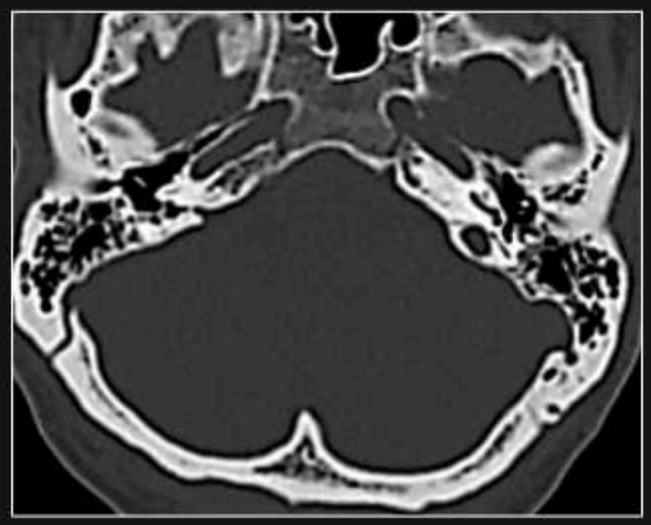

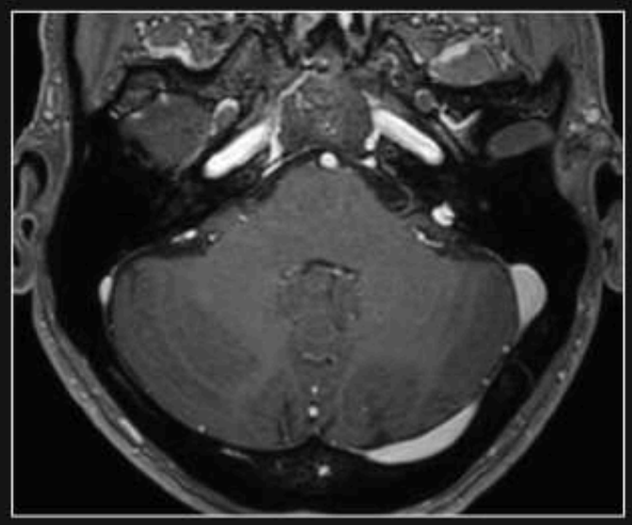



Procidence et diverticule du golfe jugulaire gauche +/- déhiscence de sa paroi osseuse.
Hypoplasie du sinus latéral droit, sinus latéral gauche dominant, asymétrie de calibre des foramen jugulaires

Déhiscence asymptomatique de la paroi du sinus sigmoïde chez un autre patient

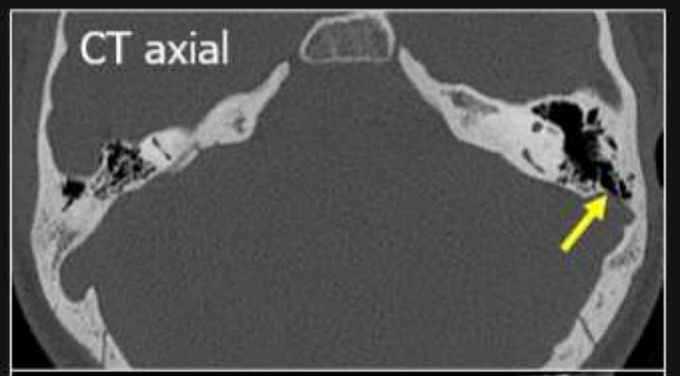

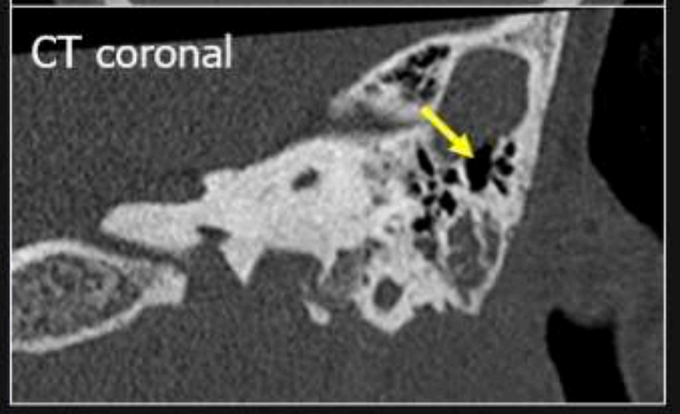

V. émissaire mastoïdienne chez un autre patient (banal)

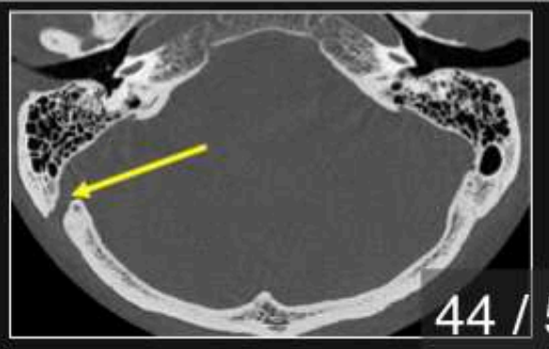

MENU

F 42 ans, acouphènes droites depuis 6 mois cédant à la compression jugulaire. Diagnostic?

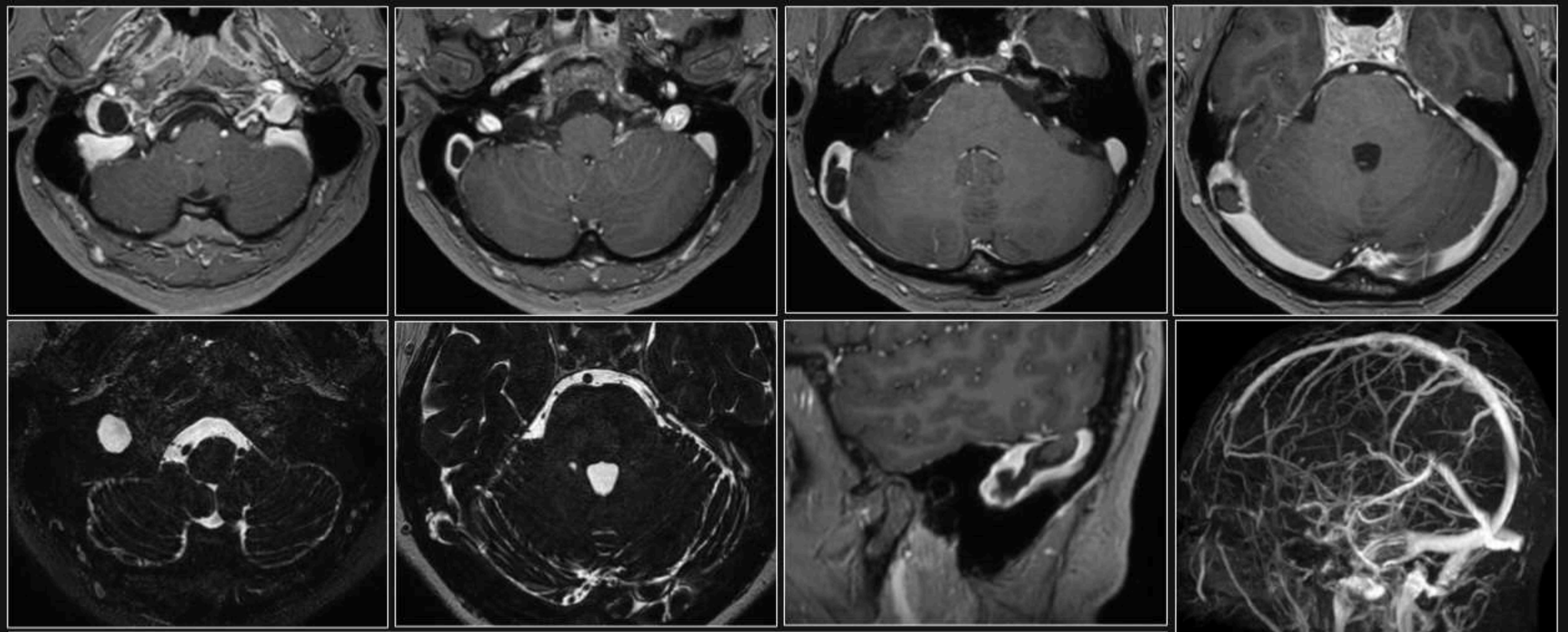

Méningoencéphalocèle du sinus latéral droit

Peut être responsable d'acouphènes pulsatiles. Peut être associé à l'hypertension intracrânienne idiopathique. Ce cas est un peu inhabituel par l'étendue de la méningocèle entourant la petite hernie cérébrale et prolabée jusque dans le foramen jugulaire.

H 42 ans, céphalées chroniques, baisse d'acuité visuelle. Diagnostic?

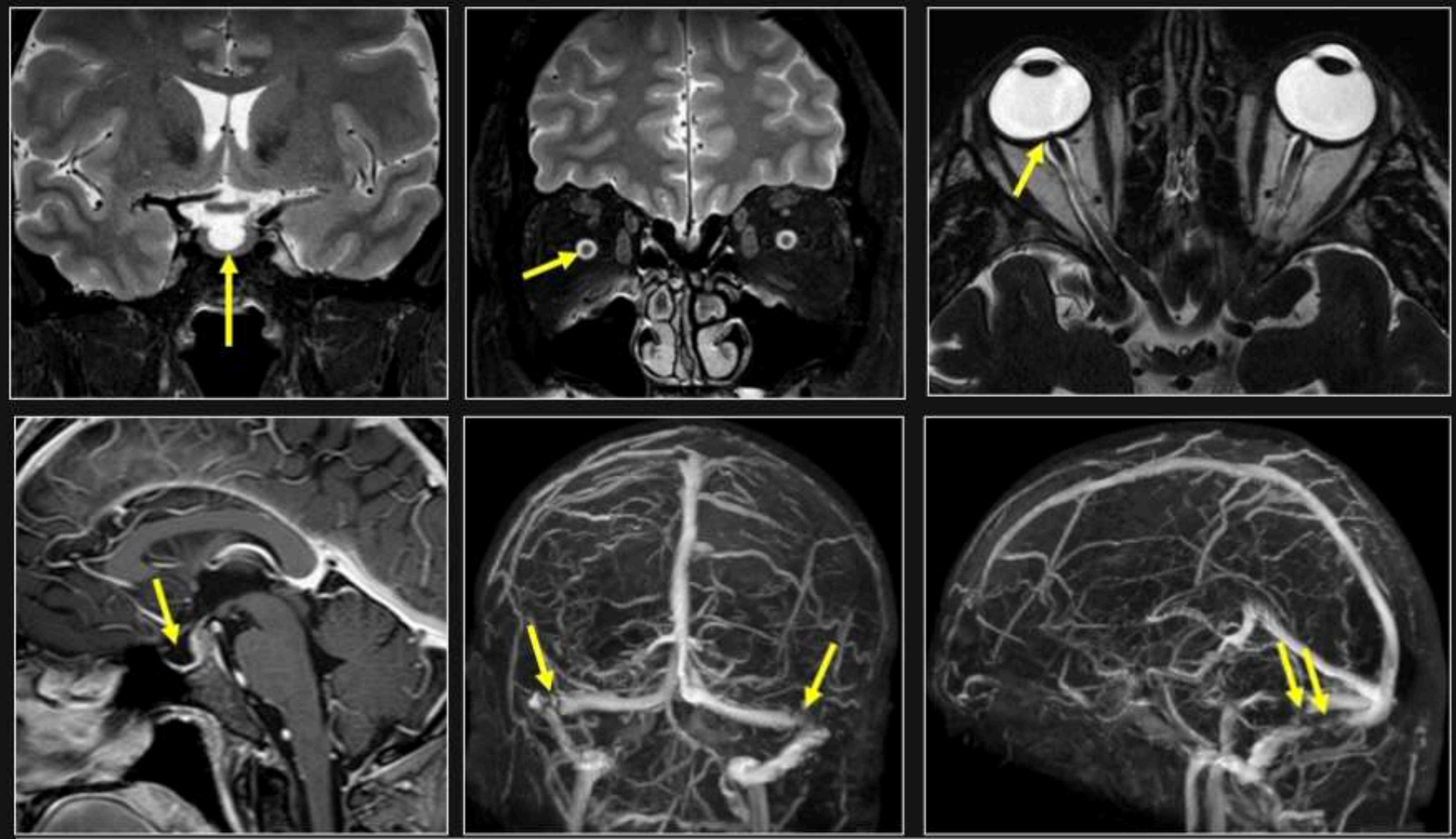

Selle turcique « vide »
Dilatation de la gaine des nerfs optiques, protrusion de la tête des nerfs optiques
Aplatissement postérieur des globes oculaires
Sténose à la jonction sinus transverse-sinus sigmoïde des 2 côtés (il n'y avait pas de thrombophlébite).
Dans les formes sévères possible dilatation du SLS

Hypertension intracrânienne idiopathique

Clinique: Céphalées chroniques, baisse de la vision, risque de cécité
Souvent jeune femme obèse
PL: Pression du LCR > 25 cm d'eau, pas d'anomalie cytochimique

Les HTIC idiopathiques peuvent également être associées à des nerfs optiques tortueux, à des veines émissaires plus fréquentes et plus larges, à des cavum de Meckel et /ou foramen ovales larges, des méningocèles de la base +/- fuite de LCR.

Les sténoses des sinus latéraux ne sont pas fixées, elles disparaissent si on fait baisser la pression intracrânienne (par exemple en faisant maigrir le patient). Dans les formes menaçantes sur la vision, un stenting veineux peut être envisagé

Bidot S, J Neuro-Ophthalmol 2015; Ducros A & Biousse V, Lancet Neurol 2015; Toscano S. J Neurol 2021; Wong H., Neuroradiology 2020; Kabanovski A, Surv Ophthalmol 2022

F 23 ans, post-partum, crise partielle, céphalées majorées en orthostatisme

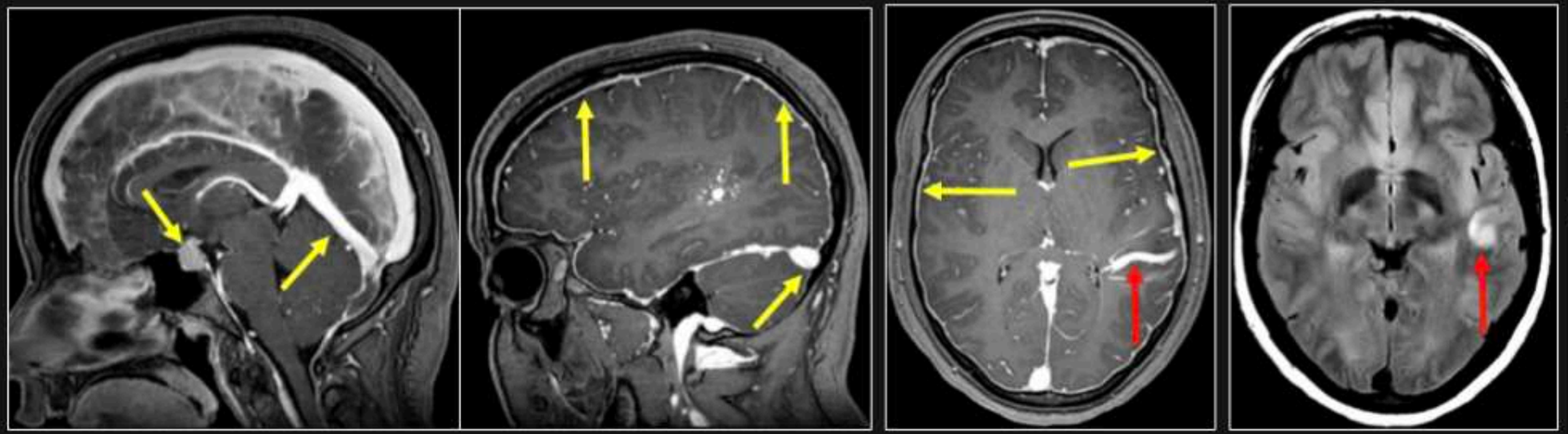

Elargissement des sinus duraux, hypophyse large, épaississement diffus régulier de la dure-mère.

Hypotension de LCR

A noter une anomalie veineuse de développement (flèches rouges) avec un œdème cortical focal au contact, post-critique et/ou par stase veineuse dans la région drainée par l'AVD

Contrôle après blood patch. Amélioration clinique

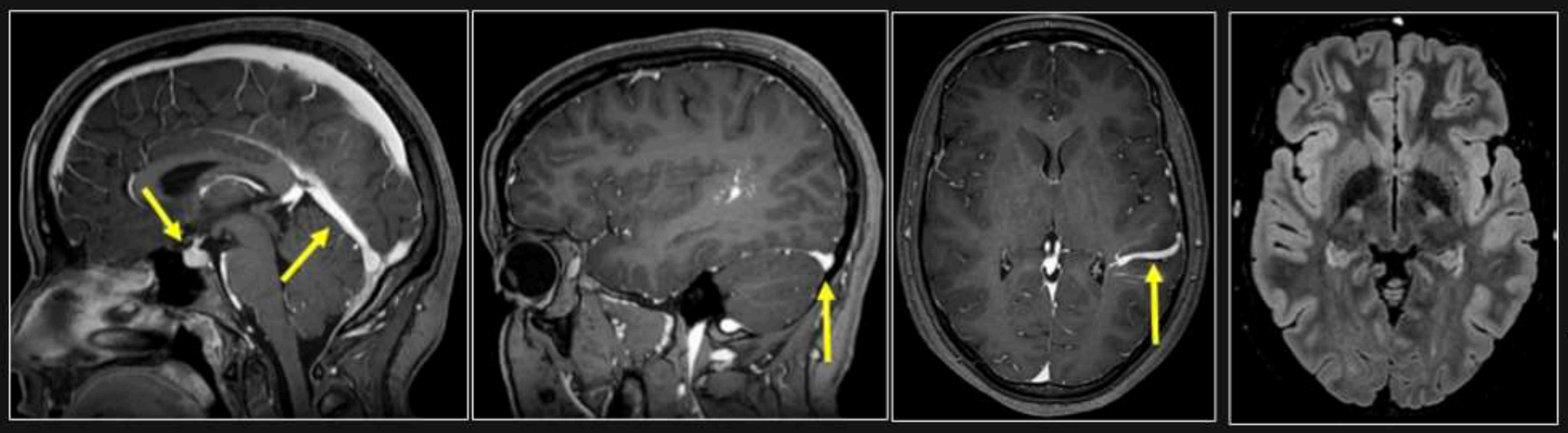

Régression des signes d'hypotension de LCR avec diminution de taille des sinus duraux, de l'AVD, de l'hypophyse, de l'épaississement de la dure-mère

F 23 ans, post-partum, crise partielle, céphalées majorées en orthostatisme

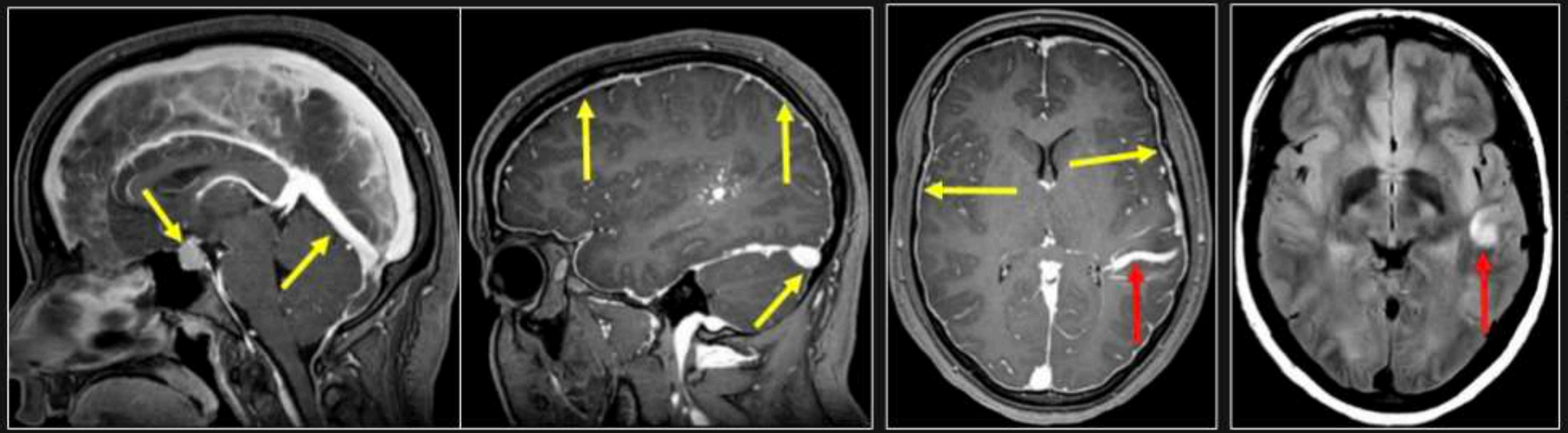

Elargissement des sinus duraux, hypophyse large, épaississement diffus régulier de la dure-mère.

Hypotension de LCR

A noter une anomalie veineuse de développement (flèches rouges) avec un œdème cortical focal au contact, post-critique et/ou par stase veineuse dans la région drainée par l'AVD

Contrôle après blood patch. Amélioration clinique

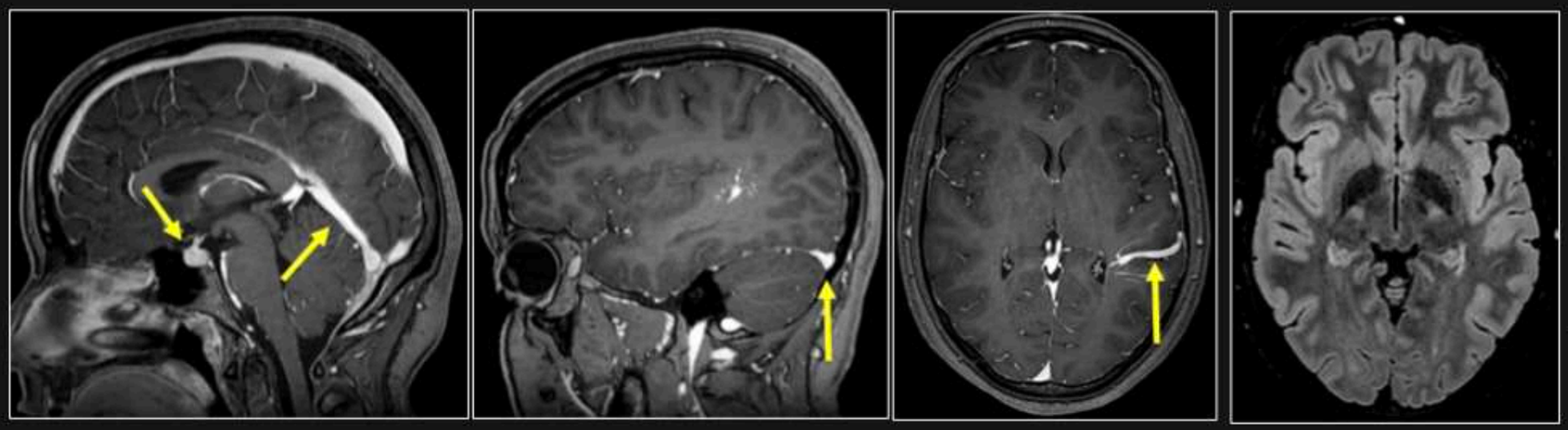

Régression des signes d'hypotension de LCR avec diminution de taille des sinus duraux, de l'AVD, de l'hypophyse, de l'épaississement de la dure-mère

F 36 ans, J1 post-partum, céphalées depuis l'accouchement,
apparition d'une hémiplégie droite et d'une aphasie. Diagnostic?

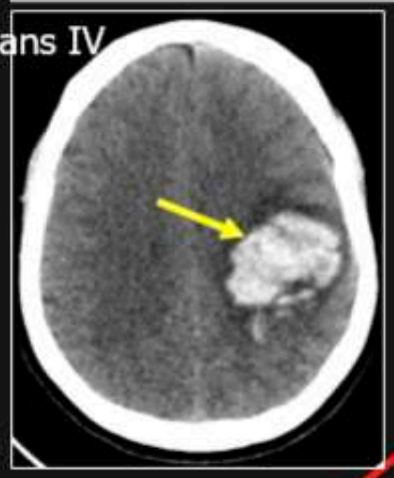

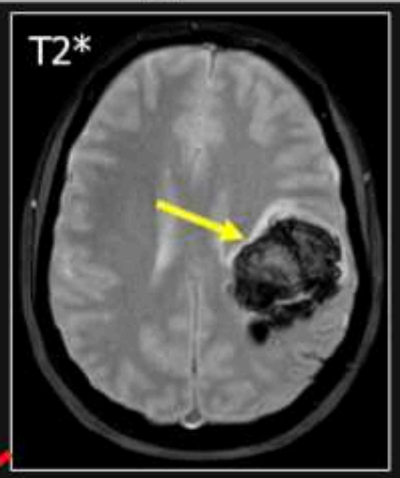

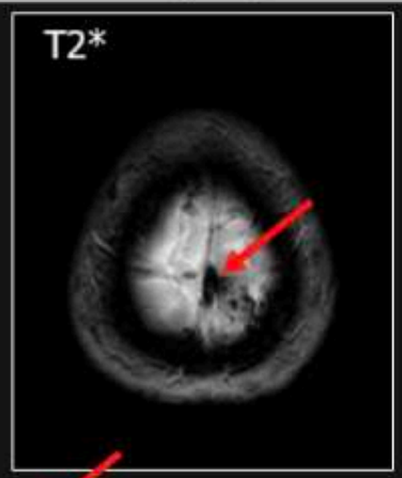

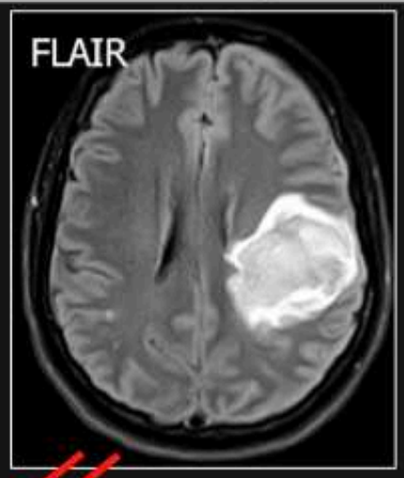

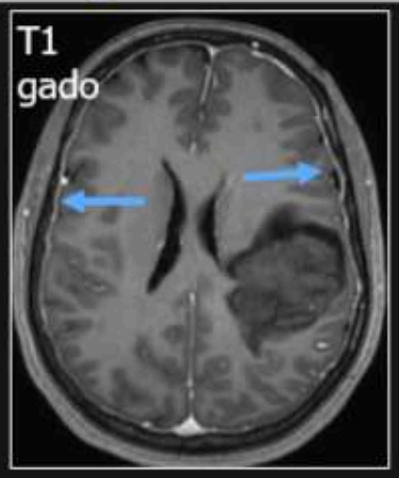

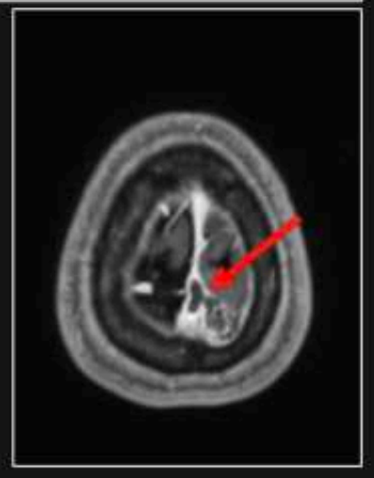

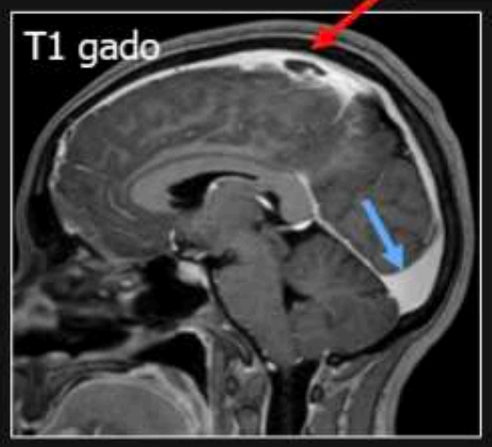

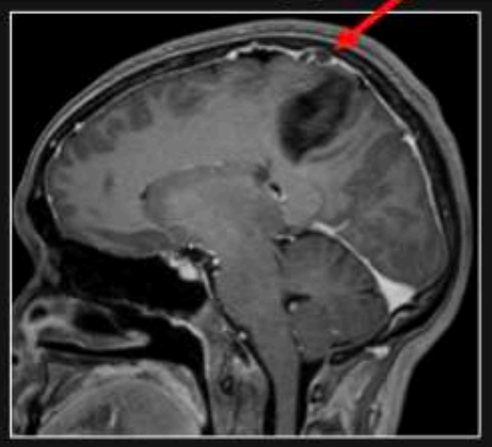



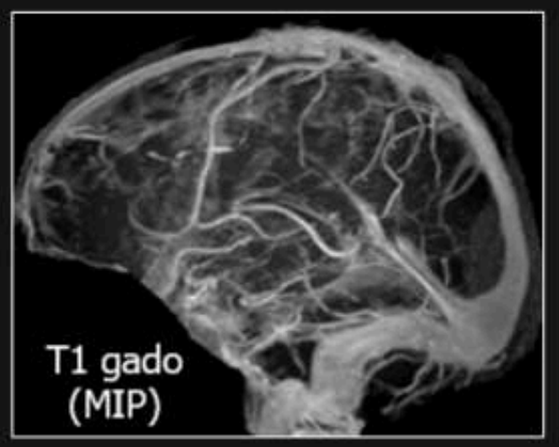

Hypotension de LCR

↓

Thrombophlébite

↓

Hématome lobaire

Hématome lobaire aigu

Thrombophlébite corticale, thrombophlébite non occlusive du SLS, visibles en T2* et mieux visibles en T1 gadolinium

Signes d'hypotension de LCR avec épaississement diffus régulier de la dure-mère, sinus larges. L'hypotension est liée à l'anesthésie péridurale et est probablement responsable de la thrombophlébite

Les thrombophlébites peuvent se compliquer d'infarctus veineux, qui peuvent être oedémateux ou oedémato-hémorragiques; d'hématomes intraparenchymateux, d'hémorragies sous-arachnoïdiennes, et, rarement d'hématomes sous-duraux aigus.

Devant une HSA de la convexité ou un hématome lobaire aigu, toujours rechercher une thrombophlébite

Afifi K et al., J Neurol 2020

Hypotension intracrânienne

- Pas rare
- Céphalées majorées en position debout.
  Pression du LCR < 6 cm d'eau
- Etiologies:
  - Post PL
  - Post anesthésie péridurale
  - Post-neurochirurgie (dérivations ventriculaires avec drainage excessif)
  - Brèches durales spontanées sur ostéophyte vertébral, après traumatisme mineur
  - Diverticules arachnoïdiens sur le trajet des racines
  - Fistules de LCR dans les veines périrachidiennes
    (Kranz PG et al., AJR 2021; Chazen JL et al., AJNR 2020)
  - Méga-cul de sac dural (Ehlers-Danlos, Marfan, NF1…)

Signes d'hypotension de LCR:

- Elargissement des structures veineuses intracrâniennes
- Epaississement diffus régulier de la dure-mère
- Horizontalisation de la tige pituitaire, grosse hypophyse
- Abaissement des pédoncules cérébraux, de la jonction ponto mésencéphalique (brain sagging)
- Elargissement des veines périmédullaires cervicales
- Dilatation des veines épidurales du rachis, épanchement liquidien épidural

- Formes chroniques: possible épaississement de la voûte

- Peut se compliquer d'hématomes sous-duraux, de thrombophlébite cérébrale, de sidérose superficielle

Bilan étiologique: IRM avec coupes fines hyperT2, myéloscanner dynamique à des temps et/ou dans des positions variées, +/- manœuvre de Valsalva

Traitement: blood patch(es), chirurgie si échec

MENU

Messages à retenir

- Tous les défects dans les sinus ne sont pas des thrombophlébites: granulations de Pacchioni, encéphalocèles, artefacts de flux en FLAIR…
- Habituellement les thrombophlébites n'ont pas une forme ronde
- Habituellement les thrombophlébites aigues sont bien visibles au scanner, spontanément hyperdenses, avec défaut de rehaussement des thrombi… le tout est d'analyser systématiquement toutes les veines, sur toutes les coupes, y compris les veines profondes, les veines corticales, la partie la plus antérieure du SLS
- S'il manque un sinus sur une reconstruction d'ARM veineuse ce n'est pas toujours une thrombophlébite: cela peut être un sinus hypoplasique ou un flux lent
- S'il ne manque pas de sinus sur une reconstruction d'ARM veineuse cela ne veut pas dire qu'il n'y a pas de thrombophlébite: il peut y avoir une thrombophlébite corticale que vous verrez en T2* et/ou en T1 gadolinium millimétrique

MENU

- Pensez à rechercher une thrombophlébite en cas d'hémorragie sous-arachnoïdienne de la convexité ou un hématome cérébral spontané
- Les thrombophlébites ont parfois une présentation pseudo-tumorale, pensez-y devant une lésion cérébrale d'aspect inhabituel
- Chez le nourrisson, un aspect de thrombophlébite de veines en pont doit faire suspecter un syndrome du bébé secoué
- Les veines médullaires, mieux visibles en SWI, peuvent être riches d'enseignement: brush sign des accidents ischémiques aigus artériels et veineux sévères, veines médullaires trop visibles et tortueuses de certaines fistules durales, thrombophlébites, vascularites, Sturge-Weber…
- Quand vous faites un bilan de céphalées, pensez à rechercher des signes d'hypotension de LCR ou d'hypertension intracrânienne chronique idiopathique

12 - VASCULAIRE

MALFORMATIONS VASCULAIRES

1. AVD
2. TELANGIECTASIE
3. CAVERNOME
4. MAV
5. FISTULE DURALE
6. ANEVRYSME VEINE GALIEN
7. SINUS PERI CRANI
8. DYSGENESIE CAROTIDE INTERNE
9. ANGEITE PRIMITIVE DU SNC

MENU

VARIANTES VASCULAIRES = ARTERE TRIGÉMINÉE

entre Carotide et Tronc Basilaire +++

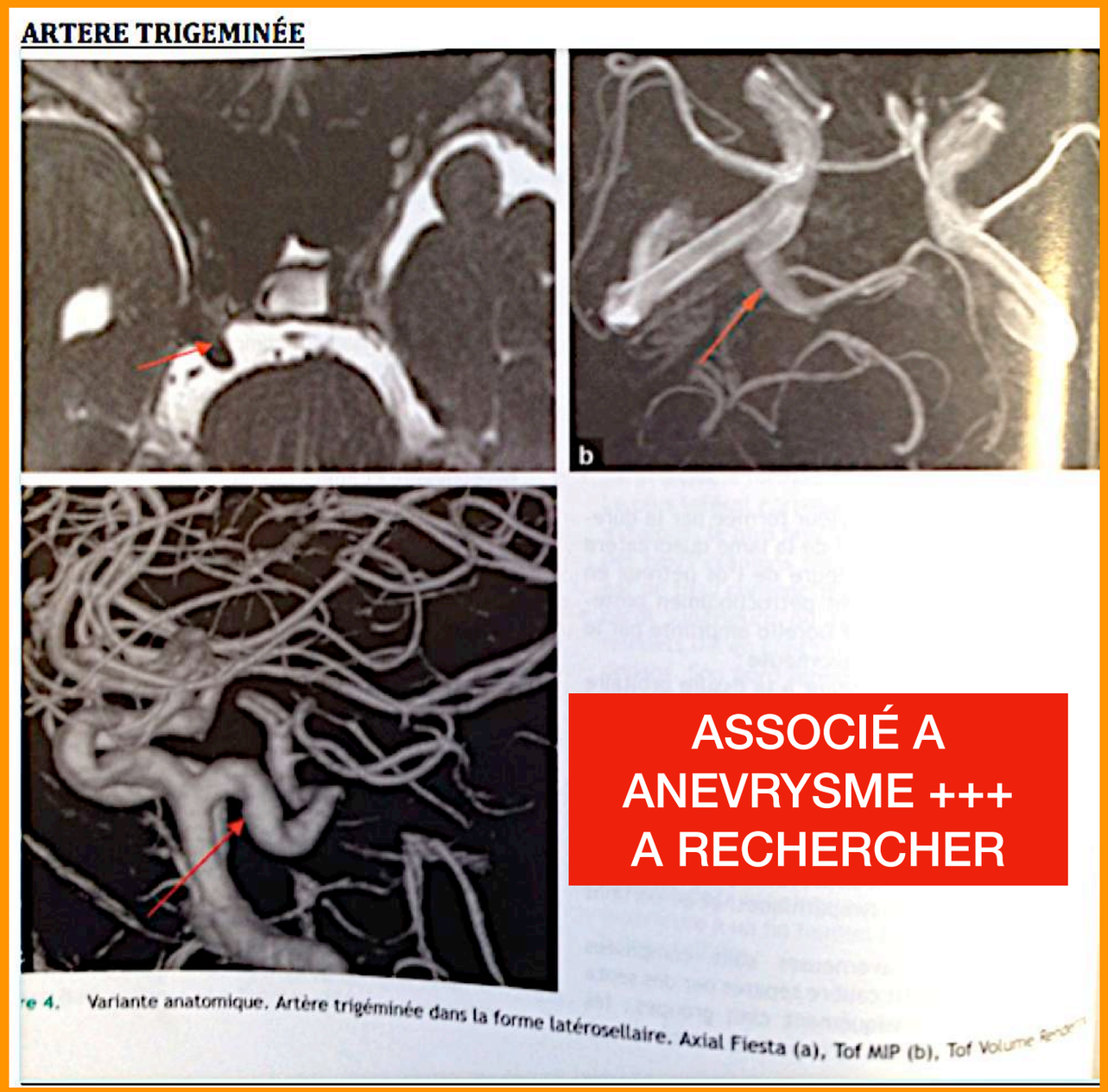

Artère trigéminée LATÉRALE
= VERS NERF TRIJUMEAU

Artère trigéminée MÉDIANE
= EN ARRIERE DE LA SELLE TURCIQUE

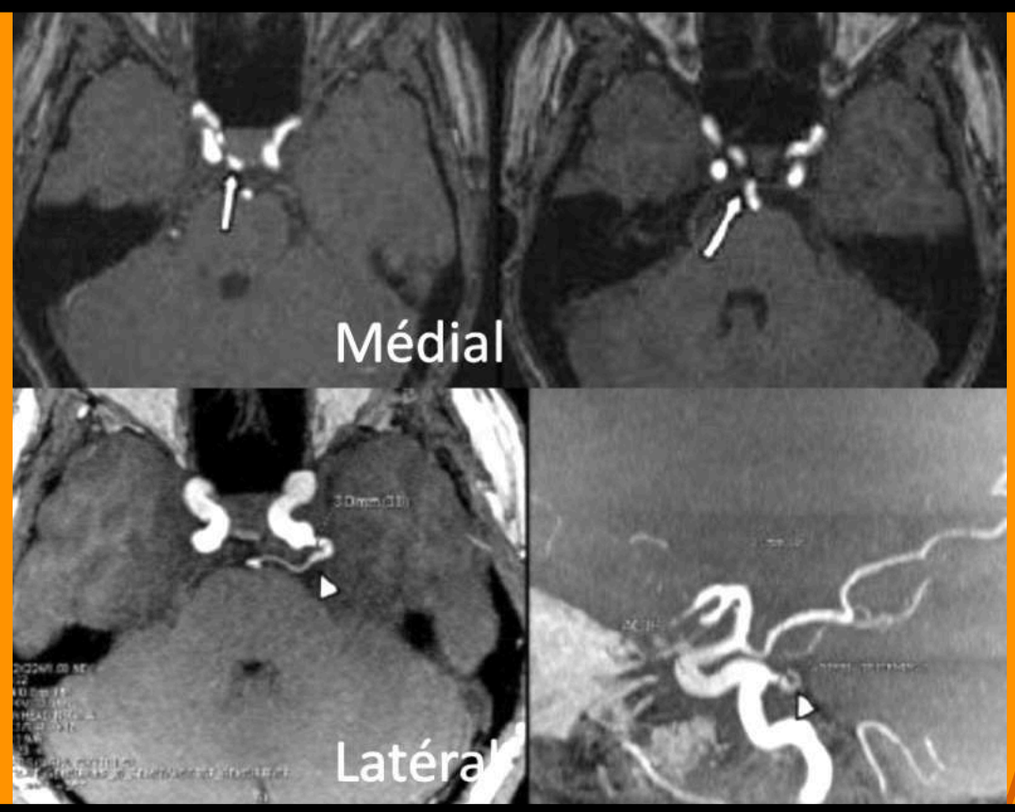

Artère trigéminée LATÉRALE= VERS NERF TRIJUMEAU

PETIT TRONC BASILAIRE (Conséquence)

ART TRIGEMINEE LATERALE

ART TRIGEMINEE LATERALE
Confluence sur fin du TB

Sténose associée de la carotide interne
Origine : MOYA MOYA ??

ASSOCIÉ A ANEVRYSME +++
A RECHERCHER

Quand artère trigéminée ->
Alors tronc basilaire hypoplasique en bas
Puis dilaté au dessus

Grosse art cereb post

ART TRIGEMINEE LATERALE
Confluence sur fin du TB

« DÉDOUBLEMENT » DE L'ARTERE VERTEBRALE V4 SURTOUT

Possible au tronc basilaire et art. sylvienne mais + rare

Risque d'anévrisme

-> faire T1 FAT SAT à la recherche d'un hématome

Fenestration artérielle







- Duplication segmentaire d'une artère du polygone de Willis.
- Plus fréquente au niveau de la circulation postérieure (70%).
- Association à des ectasies.

DL.Cooke et al, Interv Neuroradiol. 2014



CLASSIFICATION

- **MVC avec shunt AV** :
  - Fistules artério-veineuses durales
  - Malformations artério-veineuses (piales)
  - Malformations ampoule Gallien (pédiatrie)

- **MVC sans shunt AV** :
  - Cavernomes
  - Anomalies veineuses de développement
  - Télangiectasies capillaires
  - Sinus péri-cranii (pédiatrie)

-33:20

« TAKE HOME » MESSAGES



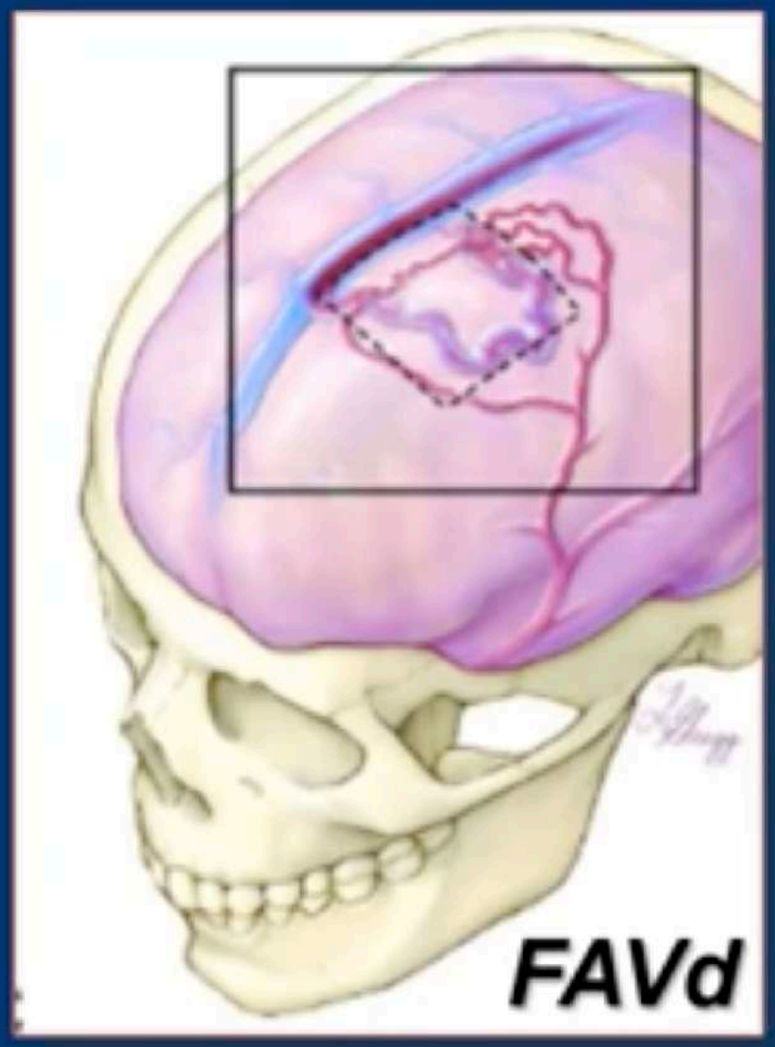

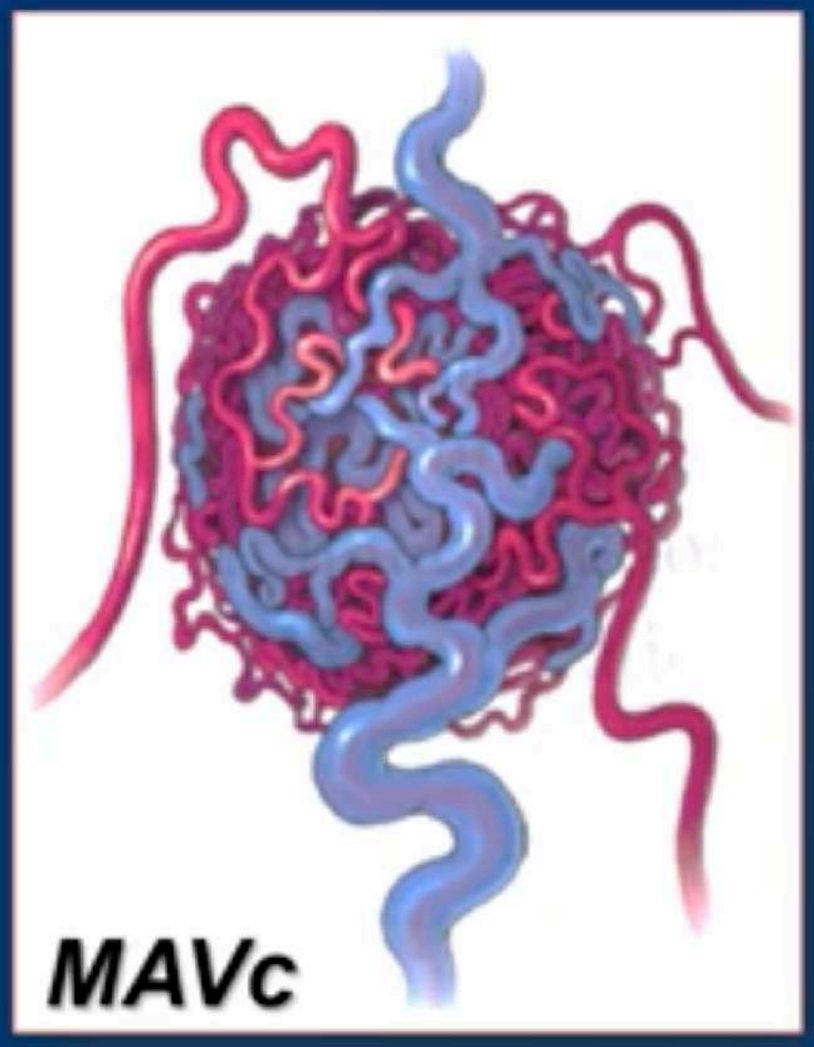

32:56
-1:17

ANOMALIE VEINEUSE DE DEVELOPPEMENT

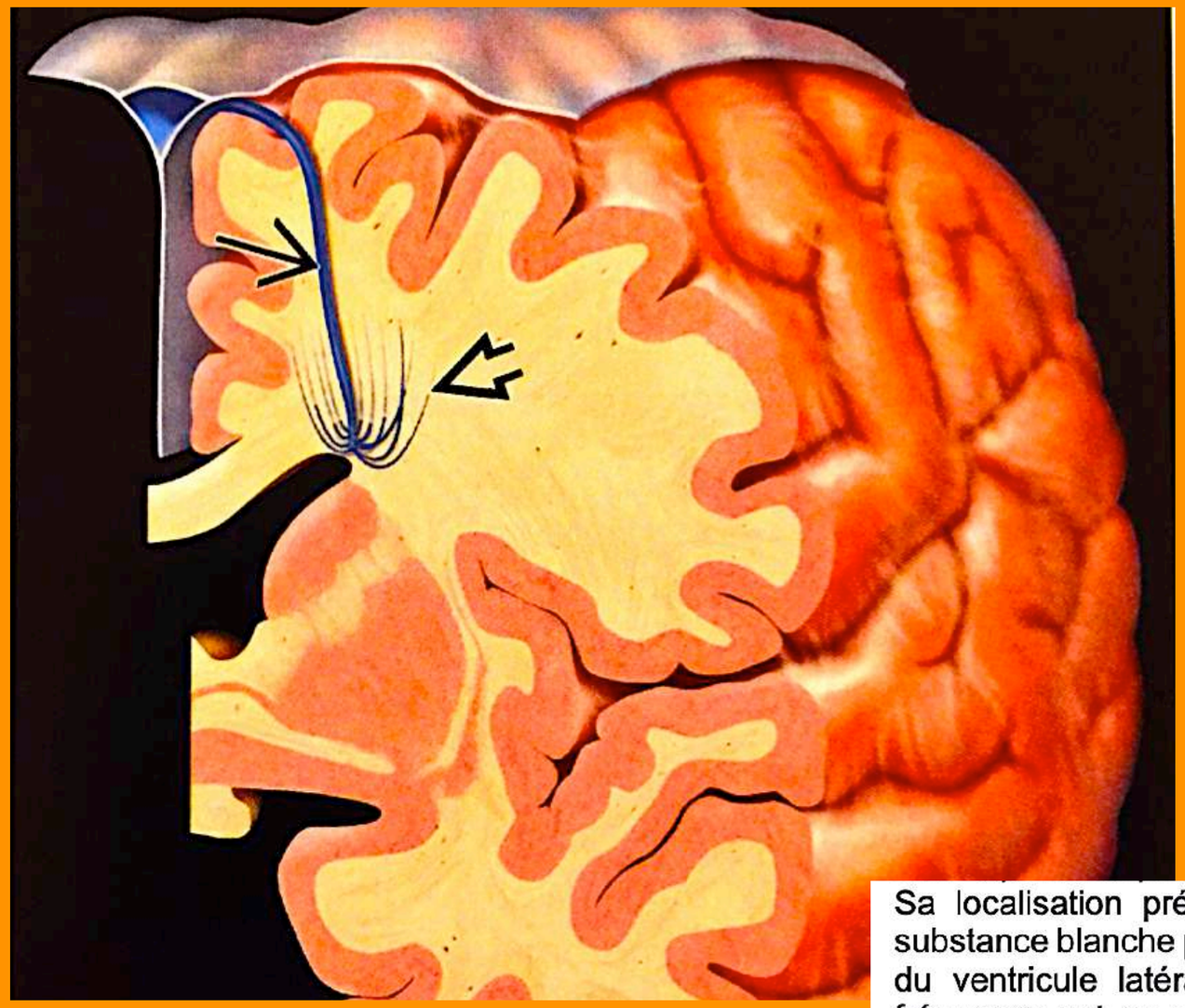

T1GADO

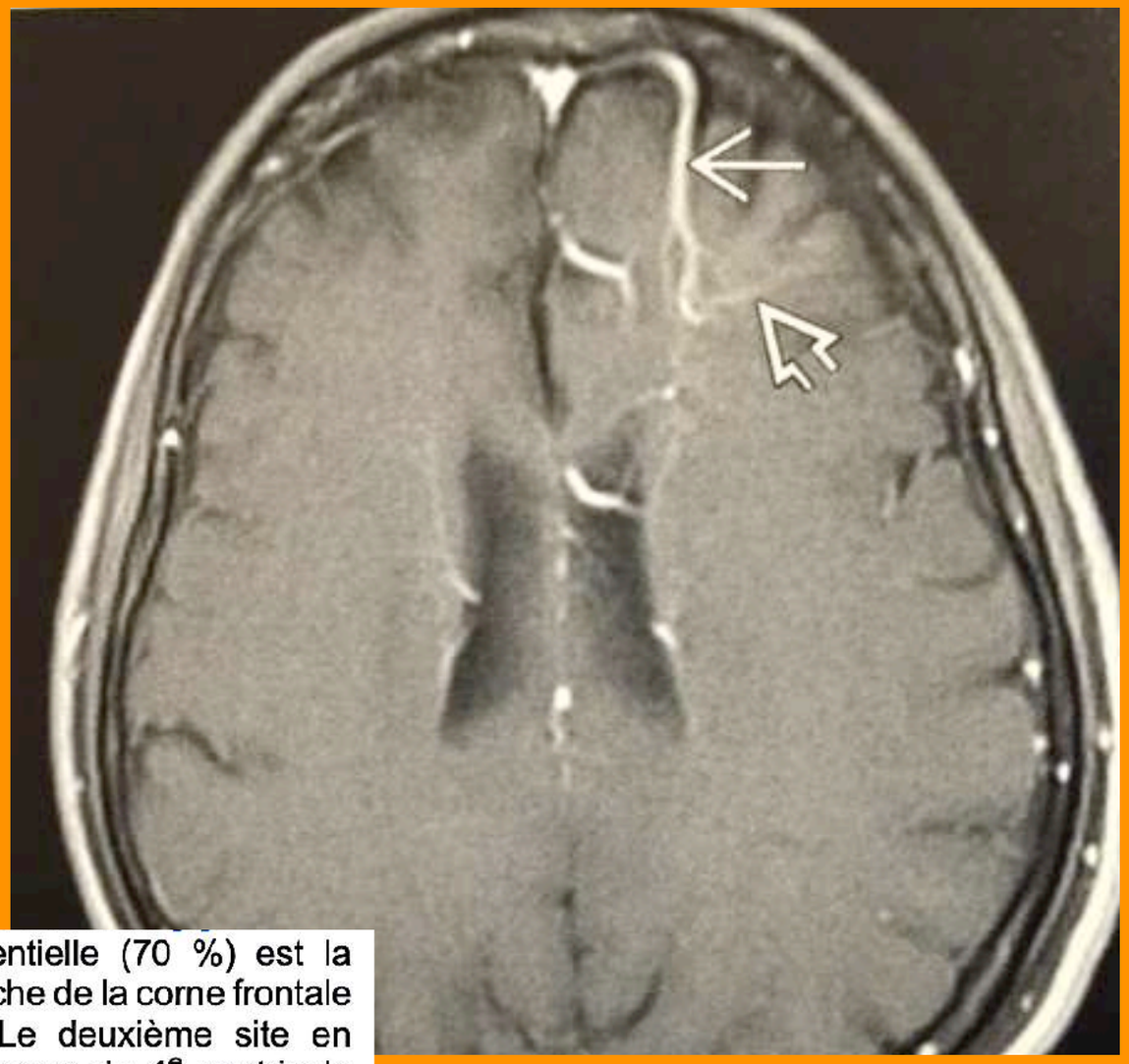

Sa localisation préférentielle (70 %) est la substance blanche proche de la corne frontale du ventricule latéral. Le deuxième site en fréquence est au voisinage du 4e ventricule (15–30 %) [2]. Elle est solitaire dans 75 % des cas, mais peut également dans 20 % des cas s'intégrer dans le cadre des malformations vasculaires mixtes (MVM) en cas d'association avec à des hémangiomes caverneux [2].

MENU

ANOMALIE VEINEUSE DE DEVELOPPEMENT

- **Possible céphalée ou trouble sensitif**

- **Rechercher un CAVERNOME associé dans 20 % des AVD -> T2***

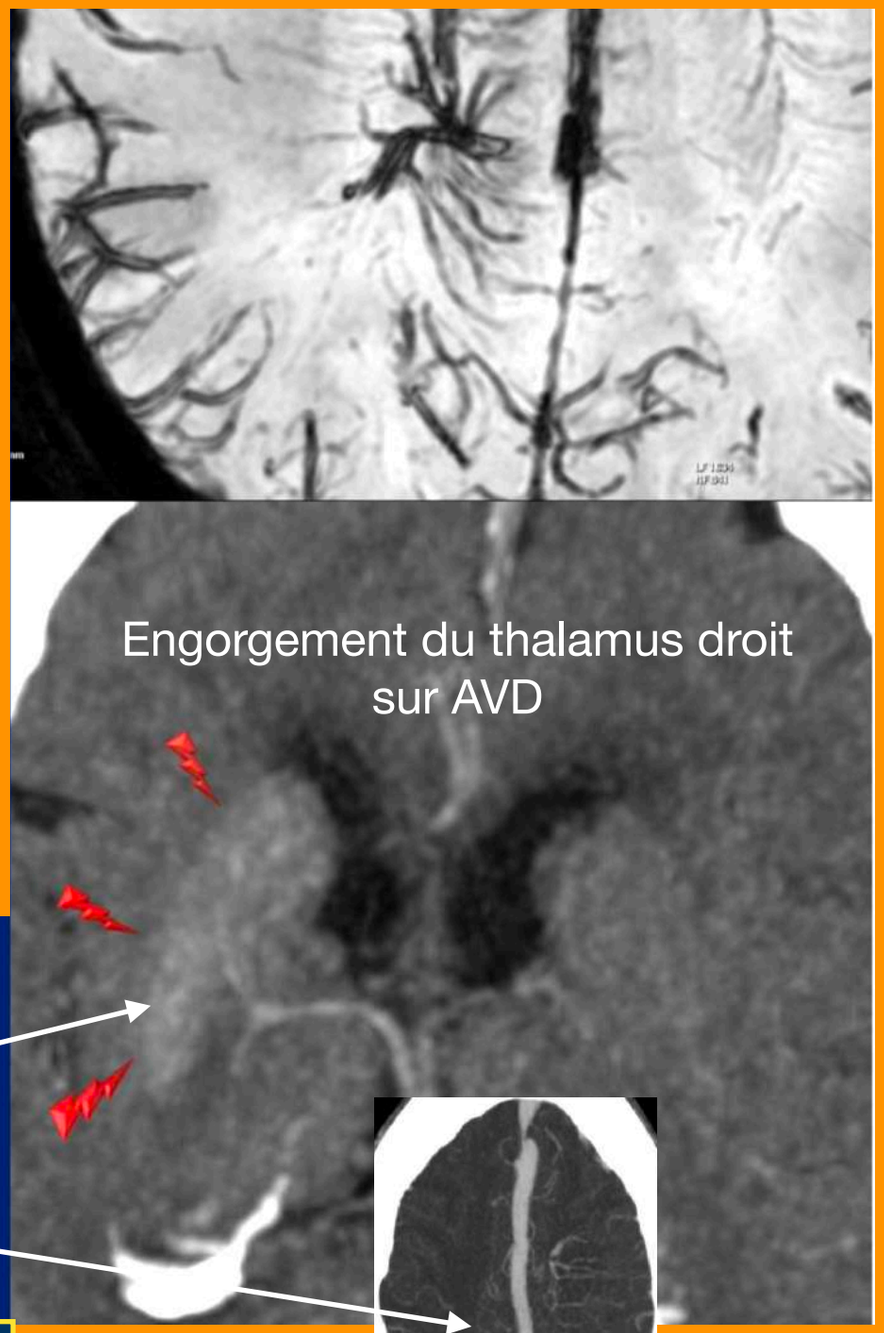

- Anomalies parenchymateuses associées:
  - Calcifications
  - Engorgement/thromboses
  - Atrophie

FLAIR : 20 % associé à GLIOSE ou DEMYELINISATION

Thrombose sur AVD

MENU

4 - SWI et AVD

Cavernomes, anomalies veineuses de développement (AVD) et télangiectasies capillaires

Les cavernomes sont des cavités capillaires élargies indépendantes du parenchyme cérébral. Les séquences de type SWAN, SWI ou venoBOLD permettent de détecter plus de lésions en taille et en nombre notamment dans le cadre des cavernomatoses. Le signal des lésions peut également permettre de détecter une hémorragie récente au sein du cavernome [28]. Les anomalies veineuses de développement (AVD) sont des variantes congénitales du drainage veineux résultant d'une anomalie de développement de veines médullaires de la substance blanche. L'imagerie de susceptibilité permet de visualiser sans injection de gadolinium le tronc collecteur de l'AVD ainsi que le réseau de veinules associées réalisant l'aspect en « tête de méduse » (Fig. 11). Cette séquence permet d'éliminer dans le même temps un cavernome ou une télangiectasie capillaire qui peuvent être associés (Fig. 12) [29,30].

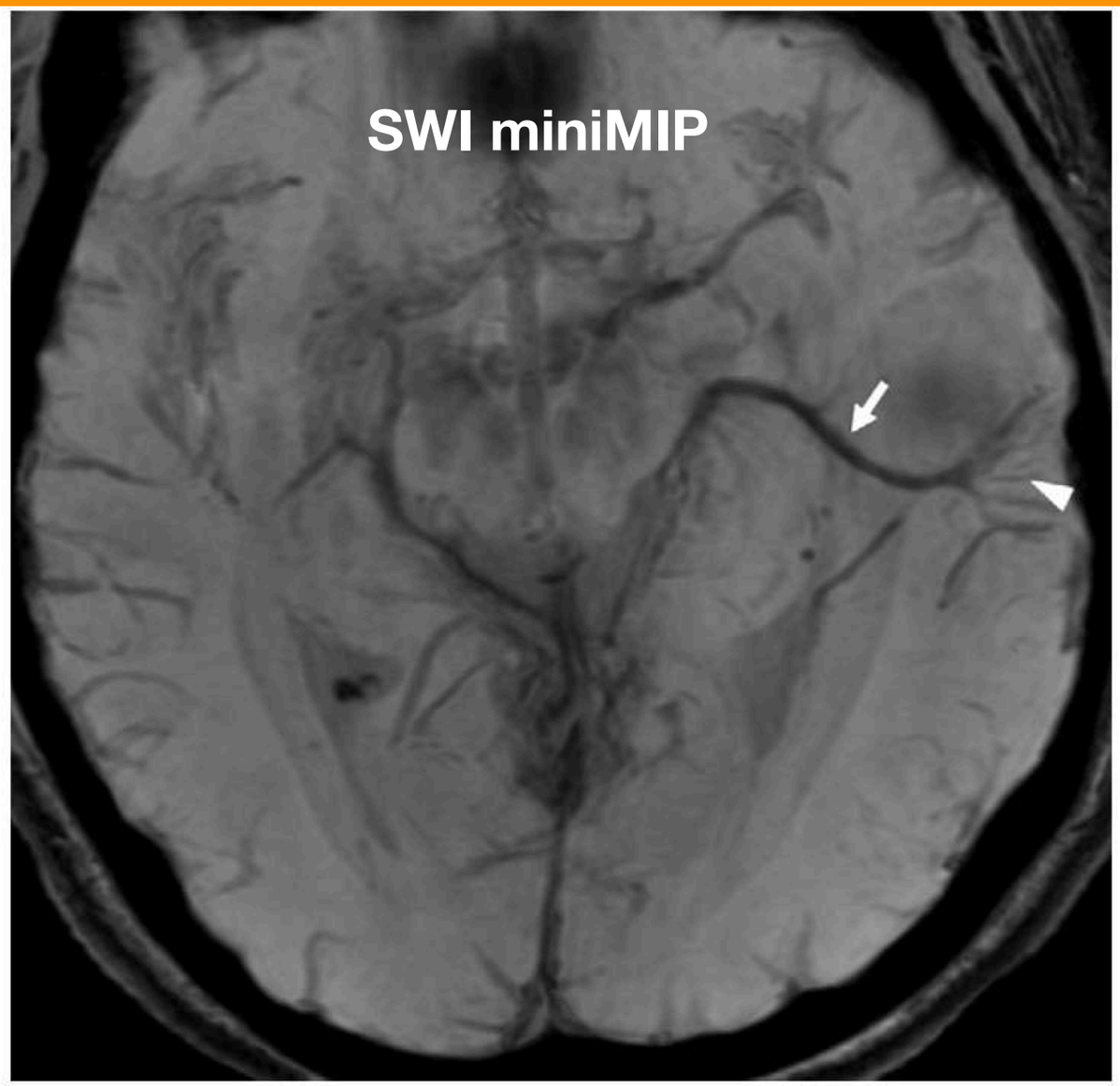

Figure 11 Vue axiale T2 *star weighted angiography* (SWAN) acquise à 3 T en mode MinIP chez une patiente de 32 ans présentant une anomalie veineuse de développement (AVD) temporale gauche. Même en l'absence d'injection de gadolinium, les veinules réalisant l'aspect en « tête de méduse » (tête de flèche) et le tronc collecteur de l'AVD (flèche) sont bien visibles.

MENU

Aspects en imagerie

- Forme : tubulée ou ronde/ovalaire (f° plan de coupe)
- TDM : - Isodense
  - Parfois Ca^{2+}
  - rehaussement
- IRM : Iso ou hypo-T1 (flow void)
  Hypo-T2 (flow-void)
  Rehaussement identique à celui d'une veine intra-crânienne

27:38 28:25

TELANGIECTASIE CAPILLAIRE

50% NON visible en T1 T2 ou FLAIR car isoT1 T2
50% discret hypoT1 ou discret hyperT2

Surtout visible en **HYPO T2* ou SWI**
car bas débit mais PAS PAR HGIE

Surtout visible en GADO
= PDC délavée , peigné , peu intense

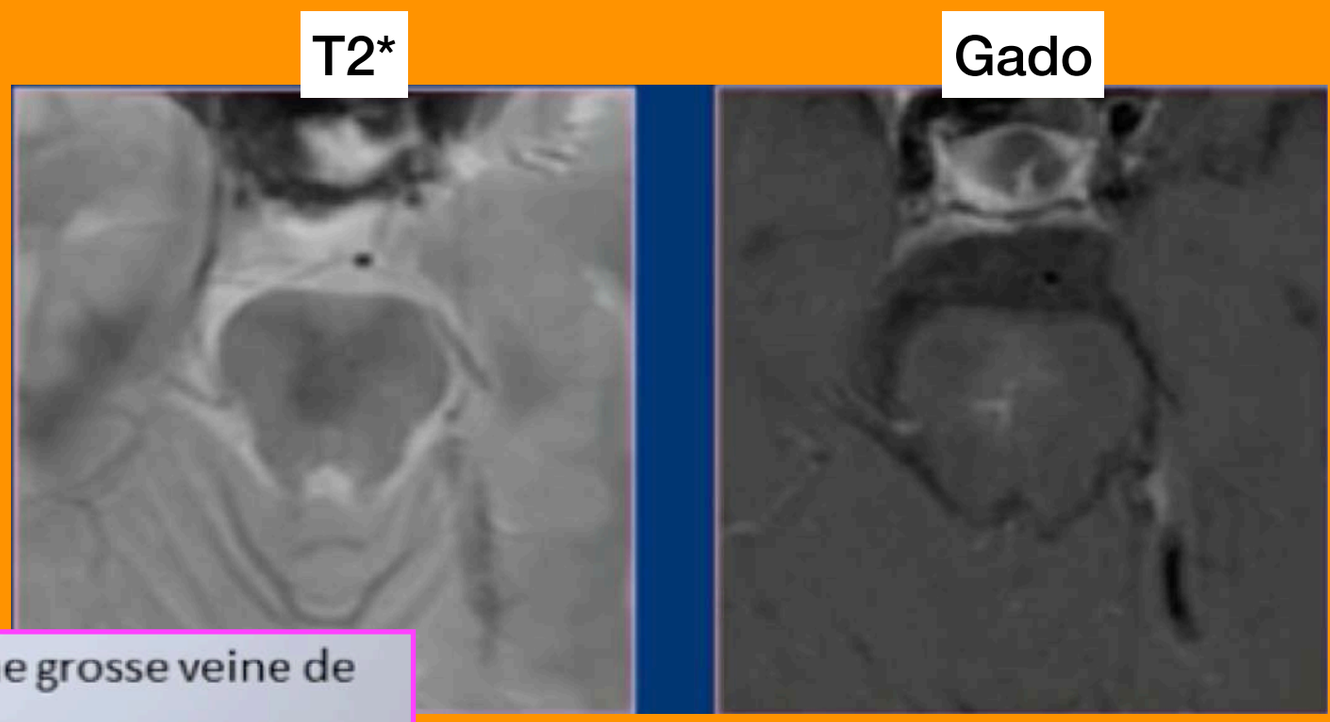

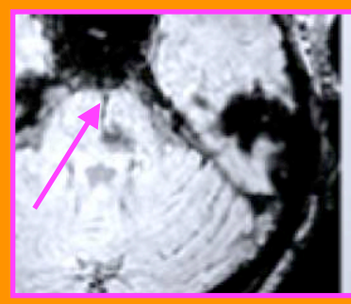

– 37 % associées à une grosse veine de drainage

Cerebral capillary telangiectasias: a meta-analysis and review of the literature Série de 203 patients B. A. Gross Neurosurg Rev (2013) 36:187–194

TOPO =
1. TC 90 %
2. NGC
3. SOUS CORTICAL frontal ++



MENU

50% NON visible on T1 T2 ou FLAIR car isoT1 T2
50% discret hypoT1 ou discret hyperT2

Surtout visible en HYPO T2* ou SWI
car bas débit mais PAS PAR HGIE

Surtout visible en GADO
= PDC délavée , peigné , peu intense



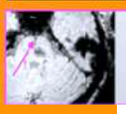

– 37 % associées à une grosse veine de drainage

Cerebral capillary telangiectasias: a meta-analysis and review of the literature. Série de 203 patients B. A. Gross Neurosurg Rev (2013) 36:187–194

Les télangiectasies capillaires correspondent à des capillaires dilatés au sein d'un tissu cérébral normal. Elles appartiennent au groupe des malformations vasculaires, comme les cavernomes et les anomalies veineuses de développement, auxquelles elles peuvent être associées. Elles sont retrouvées dans tout le système nerveux central, avec une prédilection pour le tronc cérébral, le cervelet et la moelle. Le plus souvent uniques et de petite taille (< 1 cm), elles n'ont pas d'effet de masse, de gliose, d'hémorragie ou de calcification.

En IRM, leur aspect est typique [1] : non visibles en T1, en iso- ou discret hypersignal T2/FLAIR, hyposignal franc en T2* plus prononcé en SWI [2], avec un discret rehaussement en « brosse » ou « piqueté » après injection de Gadolinium. Le flux ralenti au sein des capillaires dilatés, riches en désoxyhemoglobine, expliquerait la plage d'hyposignal mal limitée en T2* ou SWI, séquences clés du diagnostic (*Fig. 1*).

Découvertes à tout âge (pic à 30–40 ans), elles sont dans la grande majorité des cas asymptomatiques et de découverte fortuite. L'abstention thérapeutique est donc la règle quand isolées car elles sont quiescentes et ne saignent pas. Quelques rares formes géantes et cliniquement agressives ont toutefois été rapportées.

La prise de contraste peut faire évoquer une pathologie tumorale ou inflammatoire. L'absence d'effet de masse, d'œdème périlésionnel, d'hypersignal T2/FLAIR franc de la lésion et l'hyposignal marqué en T2* permettent d'écarter ce diagnostic. Les anomalies veineuses de développement ou les cavernomes peuvent être associés aux télangiectasies capillaires. Enfin, les malformations vasculaires radio-induites sont visibles sous la forme d'hyposignal T2* multifocaux et correspondent à de petits cavernomes et non à des télangiectasies capillaires.

Protection des droits des sujets humains et animaux

Les auteurs déclarent que les travaux décrits n'ont pas impliqué d'expérimentations sur les patients, sujets ou animaux.

Consentement éclairé et confidentialité des données

Les auteurs déclarent que l'article ne contient aucune donnée personnelle pouvant identifier le patient ou le sujet.

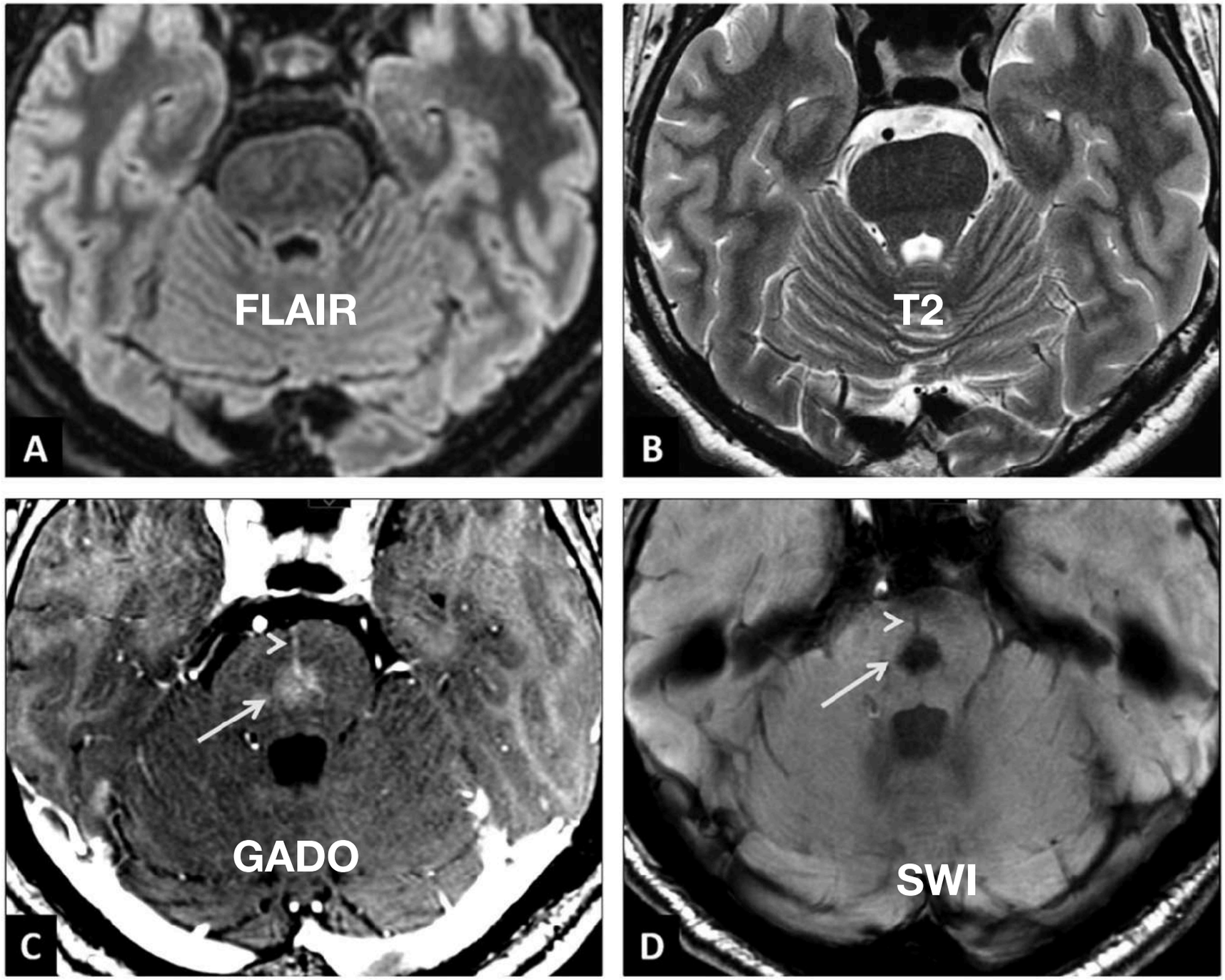

Figure 1. Télangiectasie capillaire du tronc cérébral. IRM cérébrale (3 Tesla). Absence d'anomalie de signal en séquence FLAIR/T2 (A et B) ; rehaussement focal protubérantiel sur la séquence T1 après injection (C, flèche) et franc hyposignal en séquence de susceptibilité magnétique (D). À noter, une fine veine de drainage (tête de flèche).

MENU

5 - Télangiectasie capillaire et SWI

Les télangiectasies capillaires sont des foyers de capillaires dilatés séparés par du tissu cérébral normal. Ces lésions sont visibles sur les séquences sensibles à la susceptibilité magnétique de par leur contenu en déoxhémoglobine. La localisation la plus fréquente est le tronc cérébral (Fig. 13).

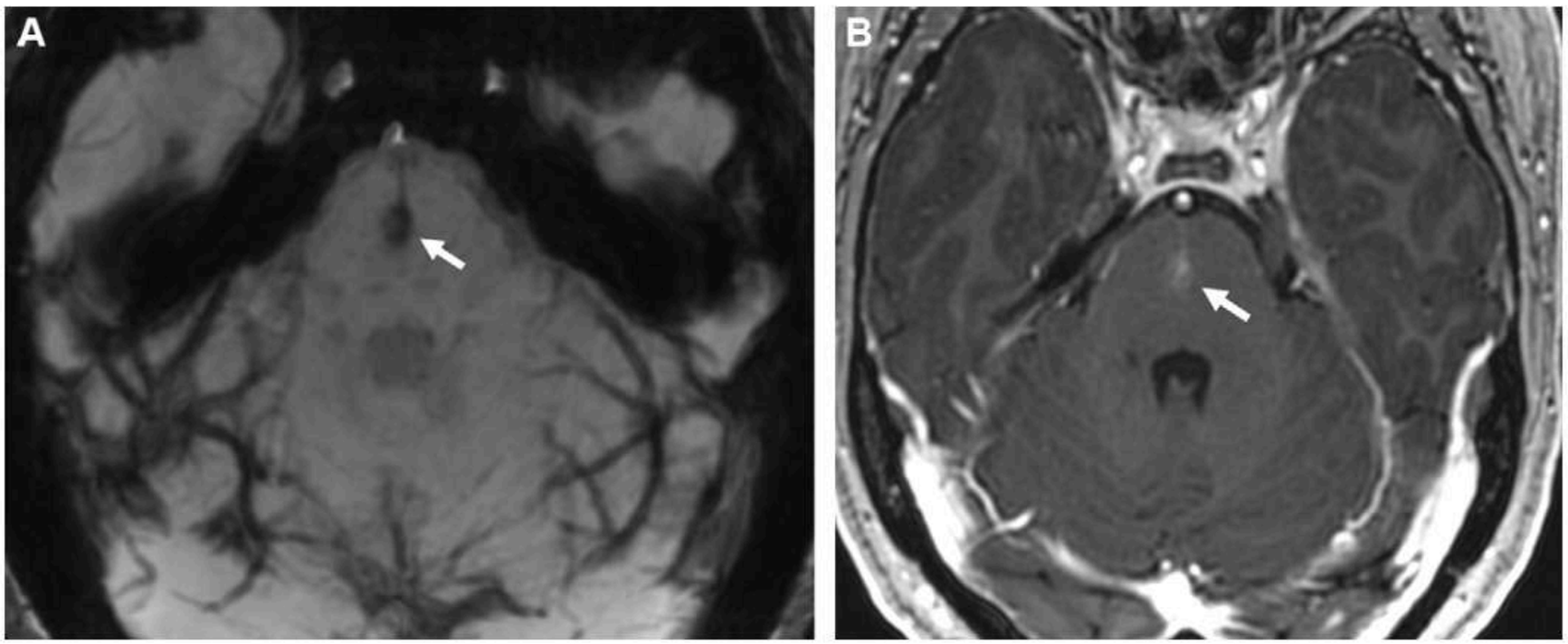

Figure 13 Vue axiale T2 *star weighted angiography* (SWAN) en mode *minimum intensity projection* (MinIP) (A) acquise à 3 T chez une patiente de 23 ans présentant une télangiectasie capillaire de la protubérance. Il existe une bonne concordance entre l'aspect en SWAN, hyposignal lié à la déoxyhémoglobine (flèche), et l'aspect sur la séquence 3DT1 injectée, réhaussement des capillaires dilatés (B).

MENU

Cas clinique n° 4

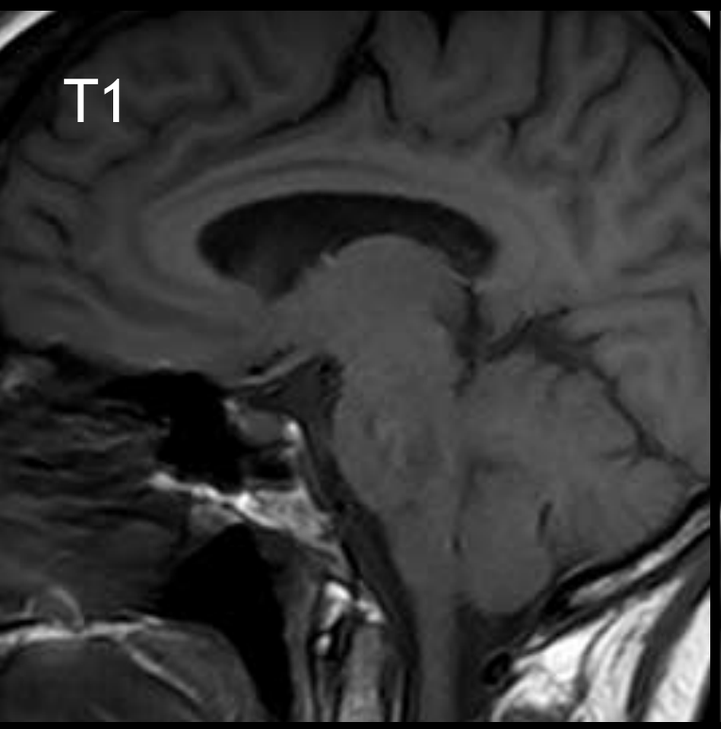

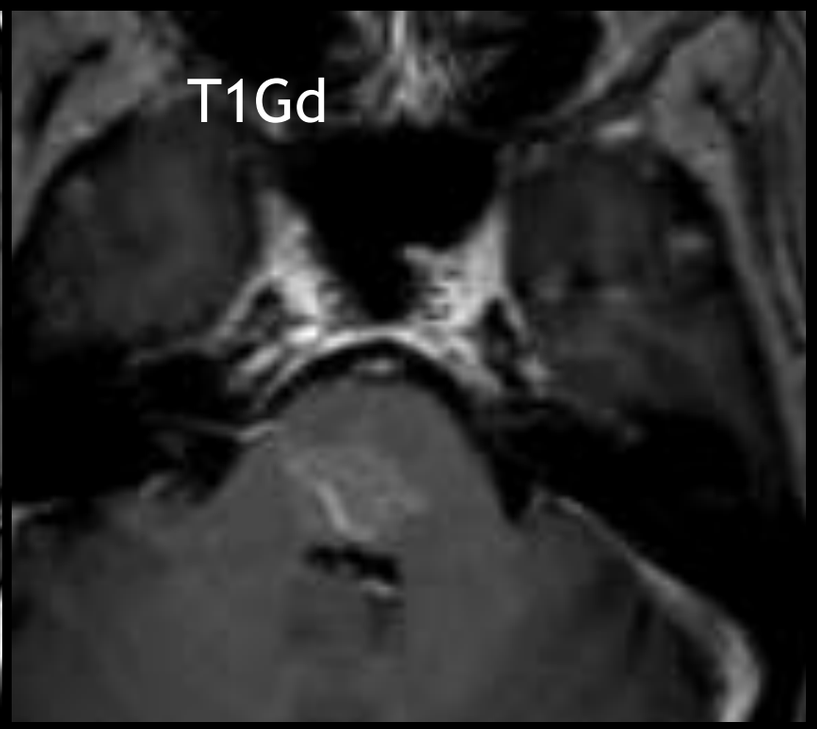

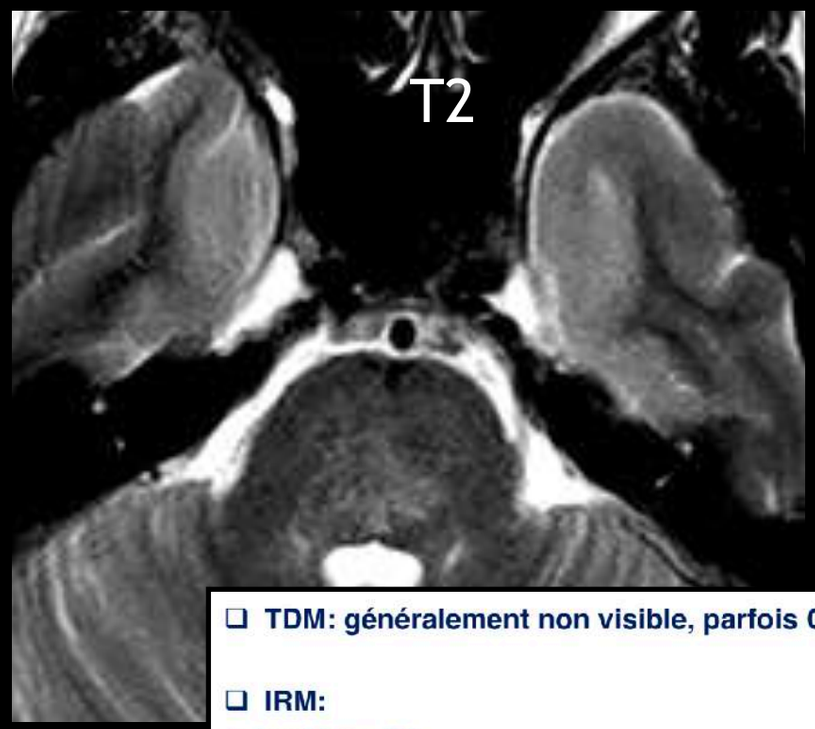

- TDM: généralement non visible, parfois Ca++
- IRM:
  - iso/Hypo T1
  - iso/Hyper T2
  - possible Hypersignal FLAIR
  - Hyposignal T2 EG ++ (déphasage par susceptibilité magnétique de la desoxyHb dans ces capillaires dilatés et au flux stagnant)
  - Prise de contraste piquetée, en brosse

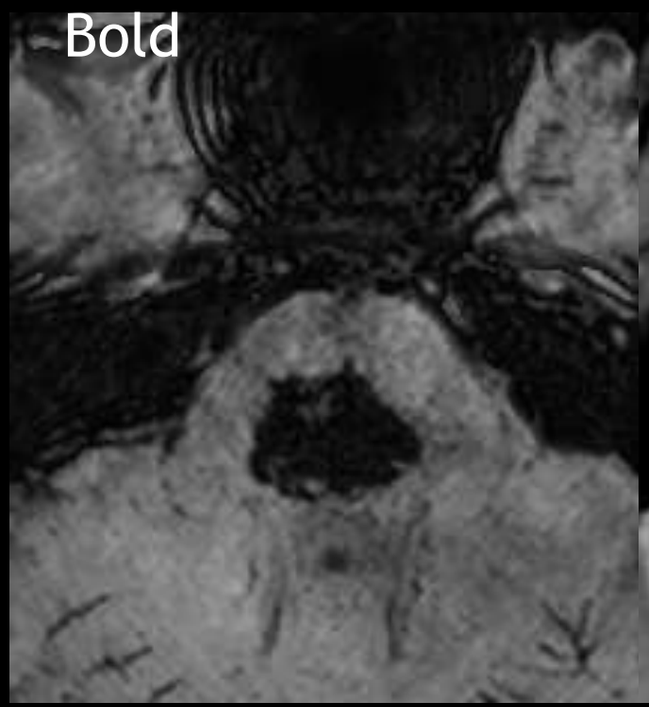

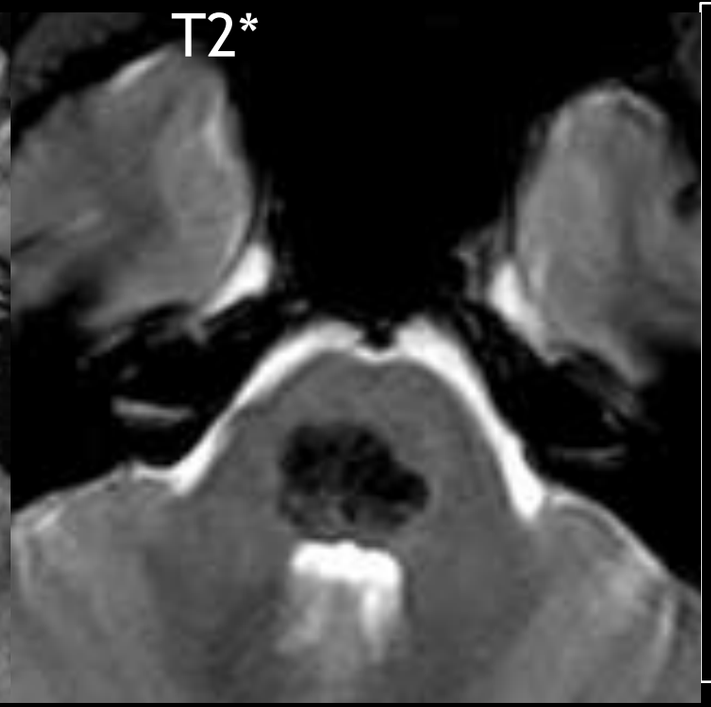

- Votre dia

A- DVA

B- Cavernome

C- télangiectasie capillaire

D- Métastase hémorragique

E- Gliome hémorragique du TC

MENU

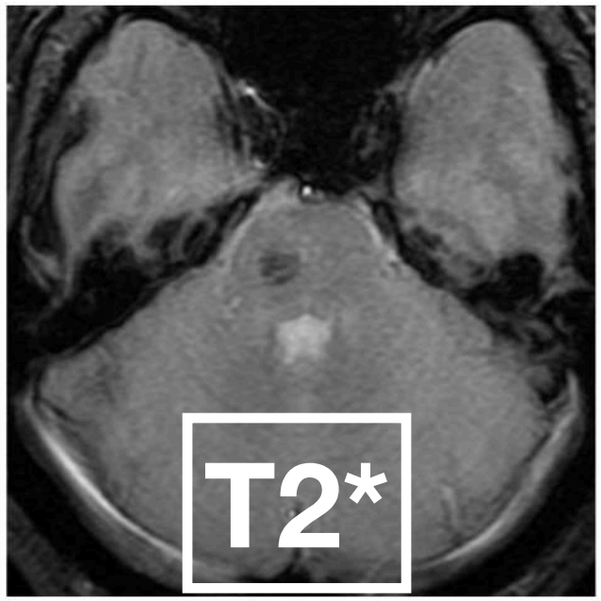

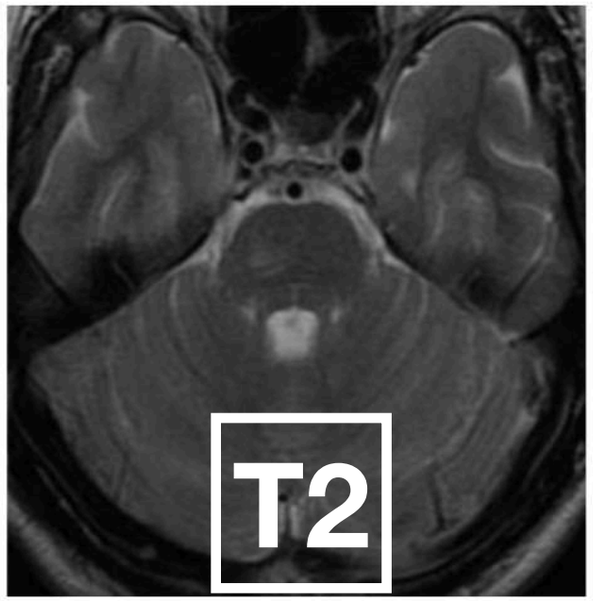

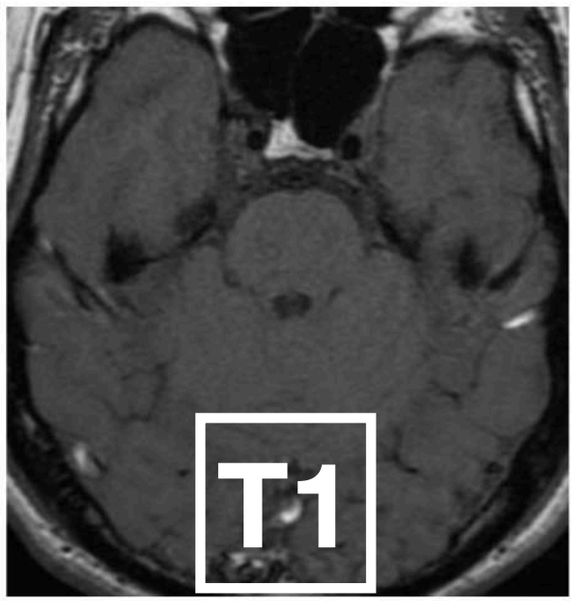

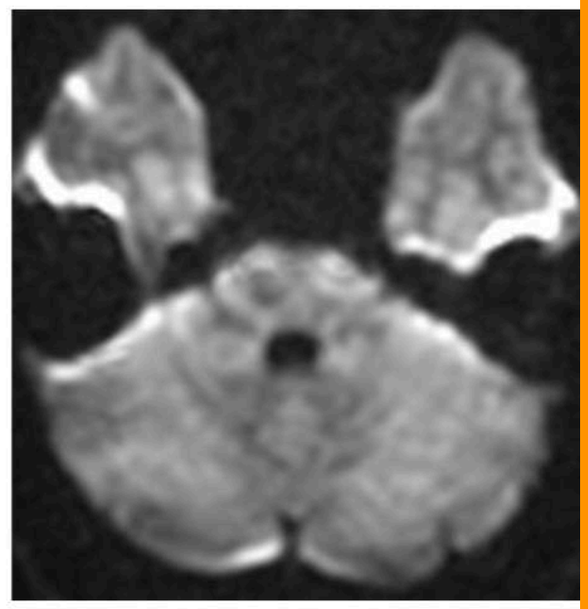

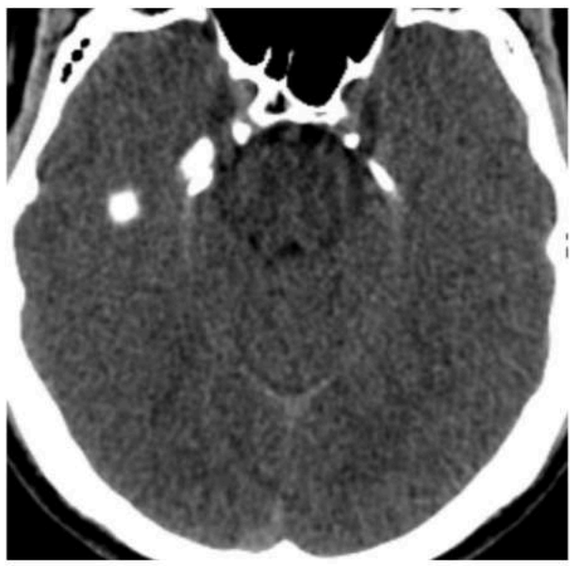

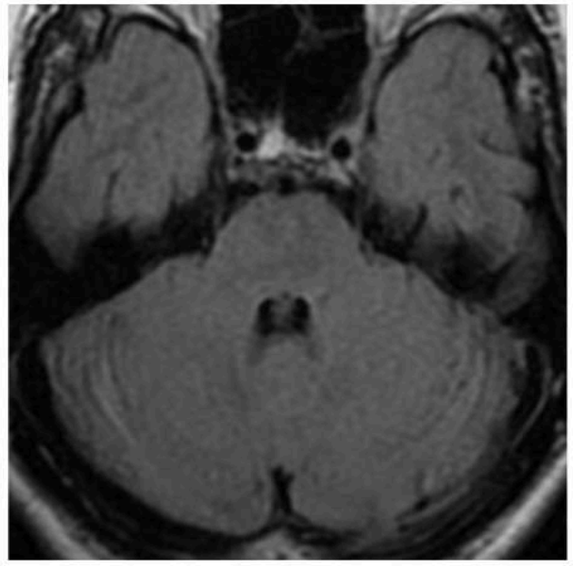



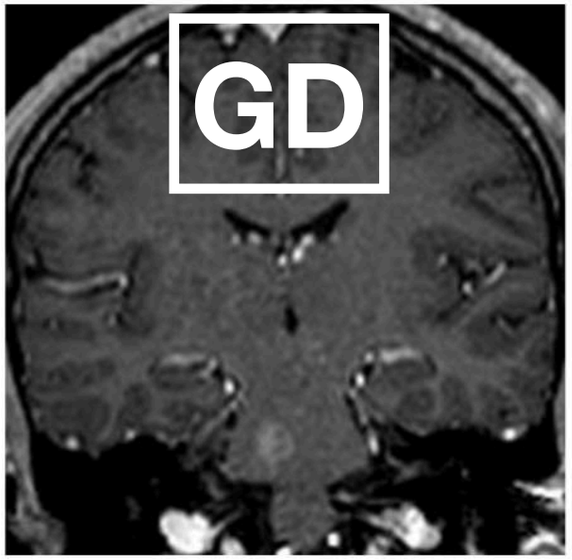

Télangiectasie capillaire

- TDM: généralement non visible, parfois Ca++
- IRM:
  - iso/Hypo T1
  - iso/Hyper T2
  - possible Hypersignal FLAIR
  - Hyposignal T2 EG ++ (déphasage par susceptibilité magnétique de la desoxyHb dans ces capillaires dilatés et au flux stagnant)
  - Prise de contraste piquetée, en brosse

MENU

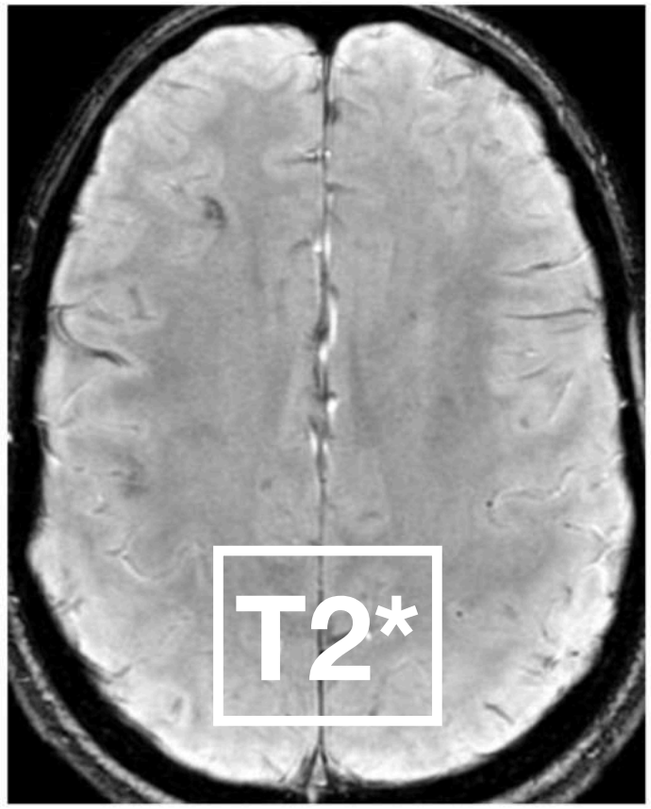

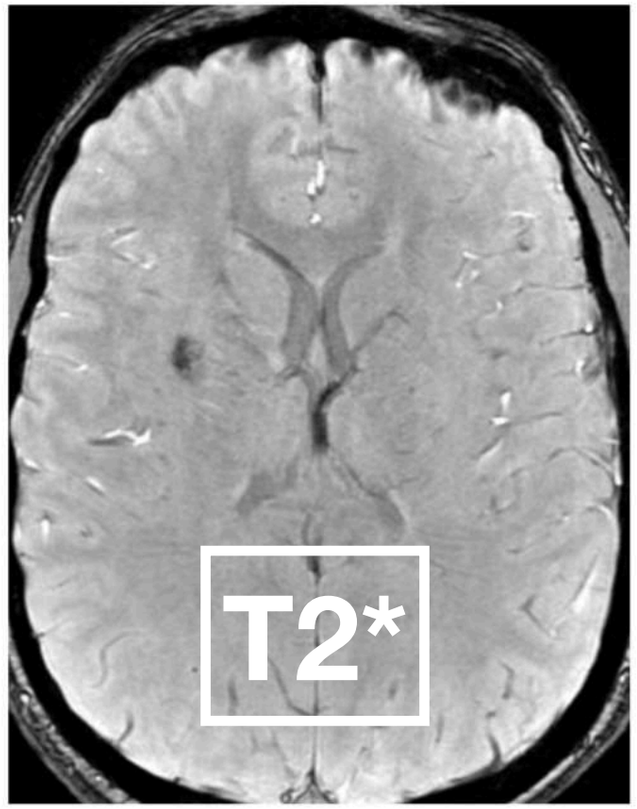

Ataxie télangiectasie

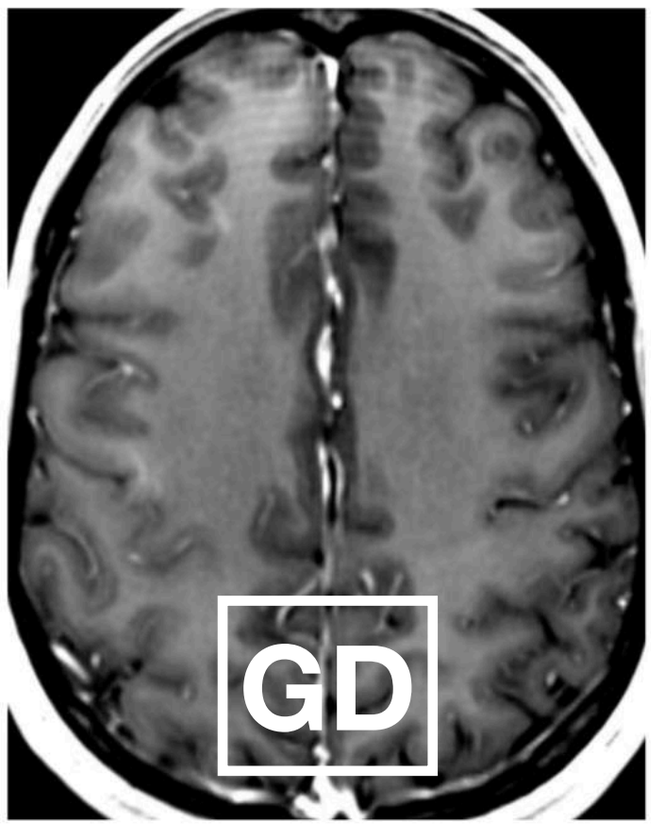

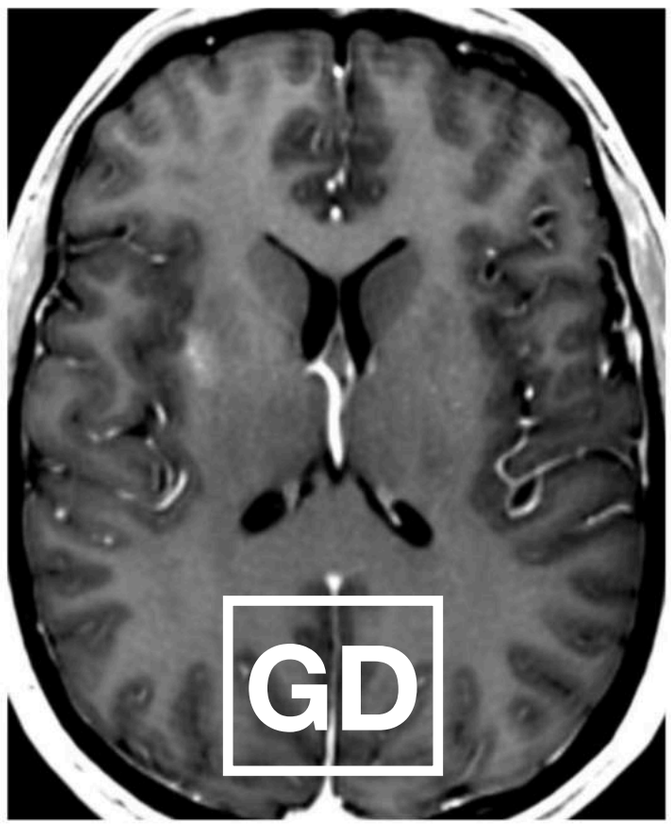

TÉLANGIECTASIE CAPILLAIRE

Synonyme : malformation capillaire

Mots-clés Découverte fortuite - Hyposignal T2* - ARM normale

Aspects généraux

Définition

Malformations vasculaires, les télangiectasies comportent des foyers capillaires élargis au sein d'un tissu cérébral normal. Elles sont habituellement uniques mais des formes multiples sont décrites [1] ainsi que des associations à d'autres anomalies vasculaires (cavernome, anomalie veineuse de développement).

Topographie

Elles sont surtout retrouvées dans le pont, près du plancher du 4ème ventricule.

Clinique

Elles sont asymptomatiques, au moins pour les lésions inférieures à 1 cm [2], mais parfois découvertes à l'occasion de céphalées, de vertiges ou de troubles de la marche.

Imagerie

Comprendre l'imagerie

Les télangiectasies sont faites de nombreux vaisseaux dilatés de type capillaire, à parois fines. A la différence des cavernomes, ces vaisseaux sont séparés par du tissu cérébral sain. Calcifications et hémorragie sont en général absentes ou témoignent d'une association à une autre malformation vasculaire. Il n'y a pas de dépôts d'hémosidérine ; c'est la déoxyhémoglobine qui est responsable de l'hyposignal visible en T2* et surtout en SWI.

Scanner

Elles sont le plus souvent invisibles même après injection de produit de contraste.

IRM

Les télangiectasies ne sont pas visibles en T1 et T2/FLAIR ou se traduisent par une plage floue en discret hypersignal en T2/FLAIR, sans aucun effet de masse. L'hyposignal en T2*, plus marqué en séquence SWI, est caractéristique [3]. Après injection de gadolinium, un rehaussement discret, « piqueté », est observé. L'ARM dynamique ne montre aucune opacification anormale. L'imagerie de diffusion est le plus souvent normale ; le VSCr peut être augmenté en perfusion.

Diagnostic différentiel

Les télangiectasies n'ont pas le signal hétérogène en T1 et FLAIR (aspect en «popcorn») ni le halo périphérique d'hémosidérine des cavernomes.

Suivi

Il s'agit d'une malformation non évolutive, au risque hémorragique très faible ; aucun traitement n'est à envisager ni de surveillance, au moins pour les lésions infracentimétriques [2].

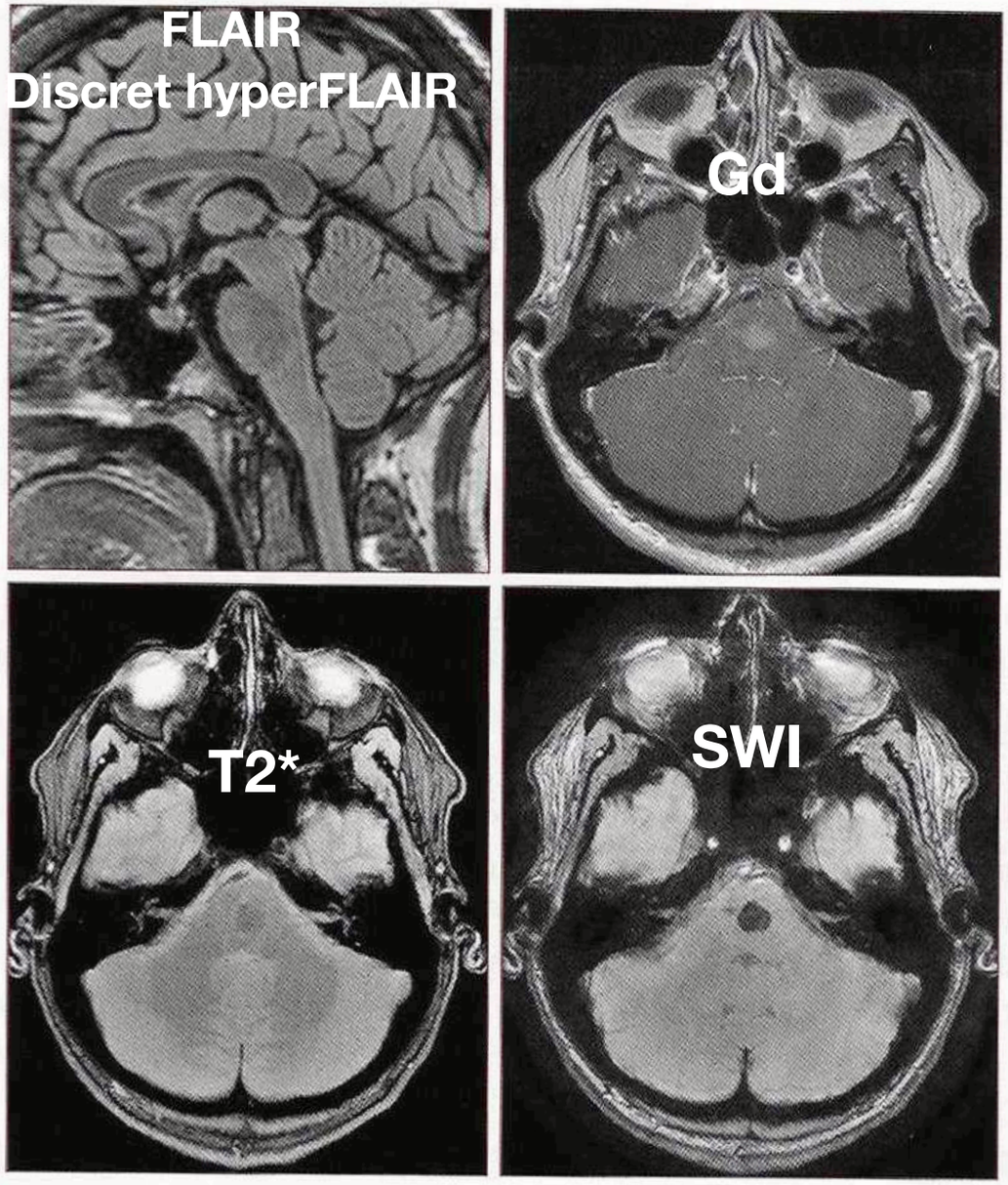

Figure : Télangiectasie du pont. Séquence FLAIR **(a)** : plage floue en discret hypersignal. Séquence T1 après injection de gadolinium **(b)** : rehaussement de la lésion. Séquence en EPI-EG-T2* **(c)** : plage en discret hyposignal. Séquence SWI **(d)** : net hyposignal de la lésion.

MENU

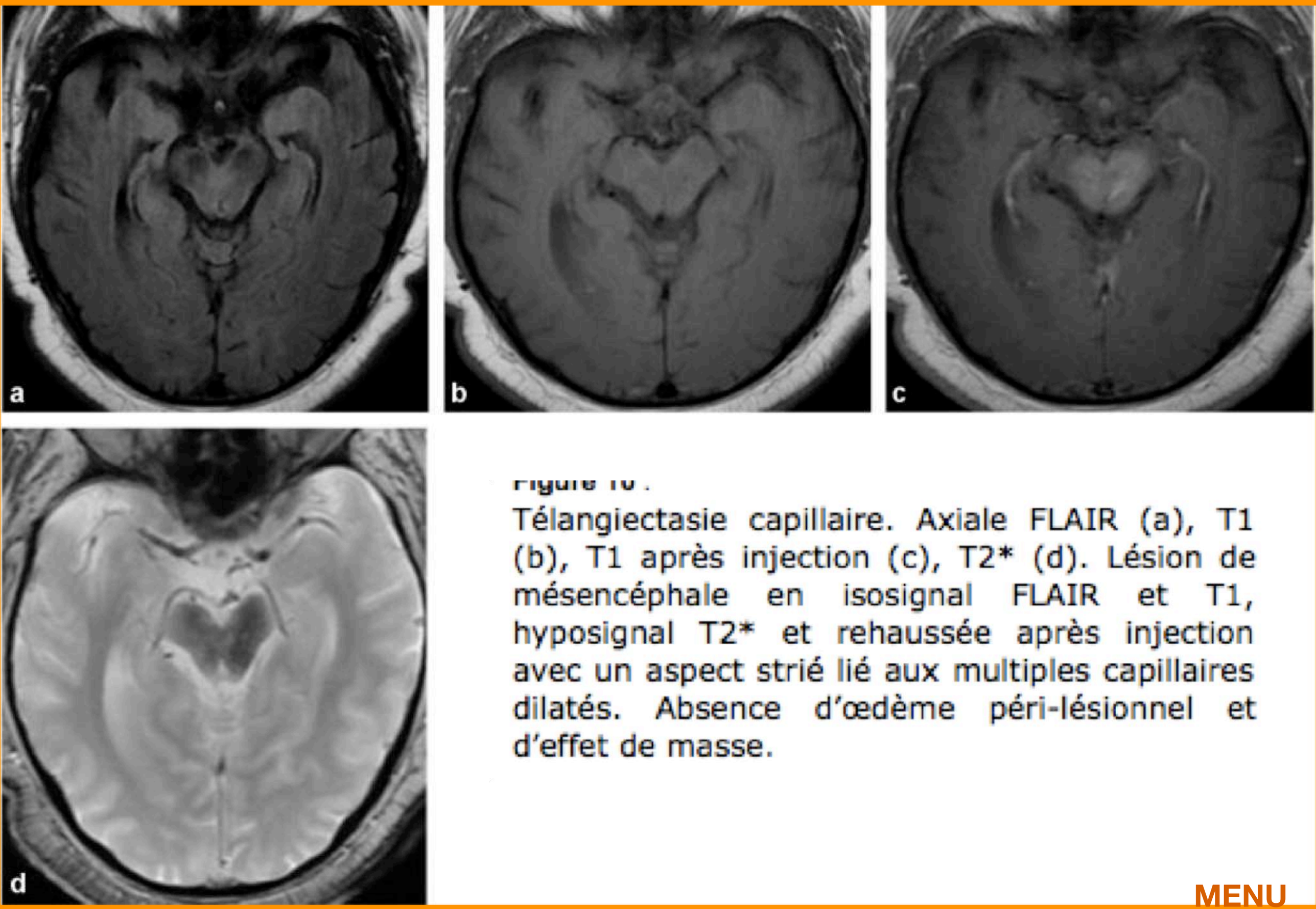

Figure 10 :
Télangiectasie capillaire. Axiale FLAIR (a), T1 (b), T1 après injection (c), T2* (d). Lésion de mésencéphale en isosignal FLAIR et T1, hyposignal T2* et rehaussée après injection avec un aspect strié lié aux multiples capillaires dilatés. Absence d'œdème péri-lésionnel et d'effet de masse.

MENU





7-47A. *Series of images demonstrates classic findings of pontine capillary telangiectasia. Axial T1WI is normal.* ***7-47B.*** *Axial T2WI in the same patient likewise shows no abnormality.*

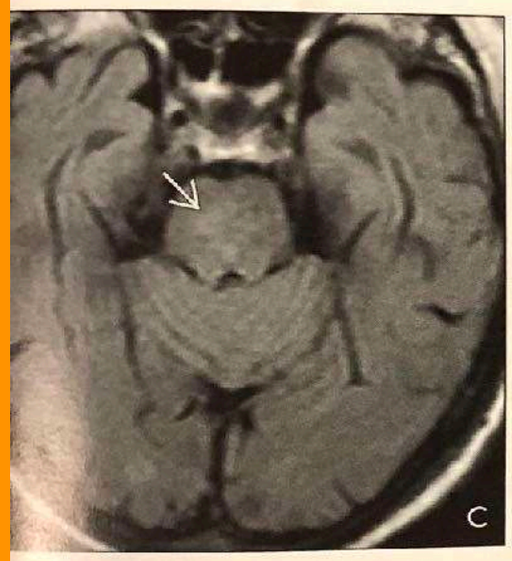

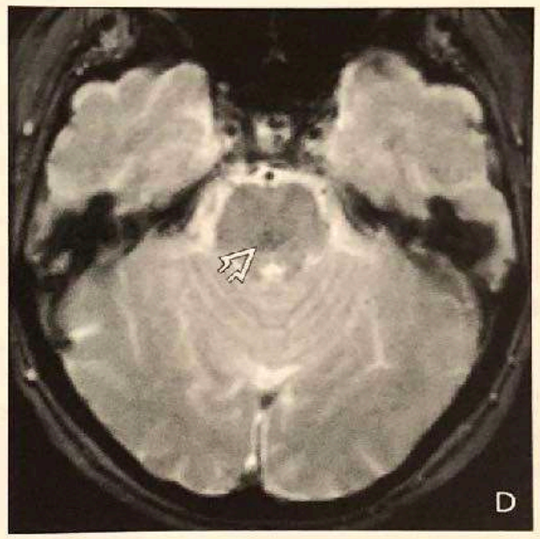

7-47C. *FLAIR scan shows faint patchy hyperintensity ➔ in the pons.* ***7-47D.*** *T2* GRE scan shows susceptibility effect with grayish hypointensity ➔ in the mid pons.*

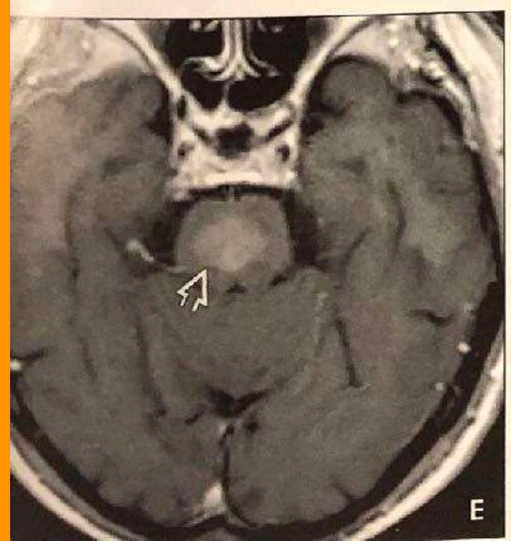



7-47E. *T1 C+ scan shows the brush-like faint enhancement ➔ that is characteristic of capillary telangiectasia.*
7-47F. *DTI fiber tracking is normal. The transverse pontine fibers ➔ cross undisturbed through the lesion. (Courtesy P. Rodriguez, MD.)*

MENU

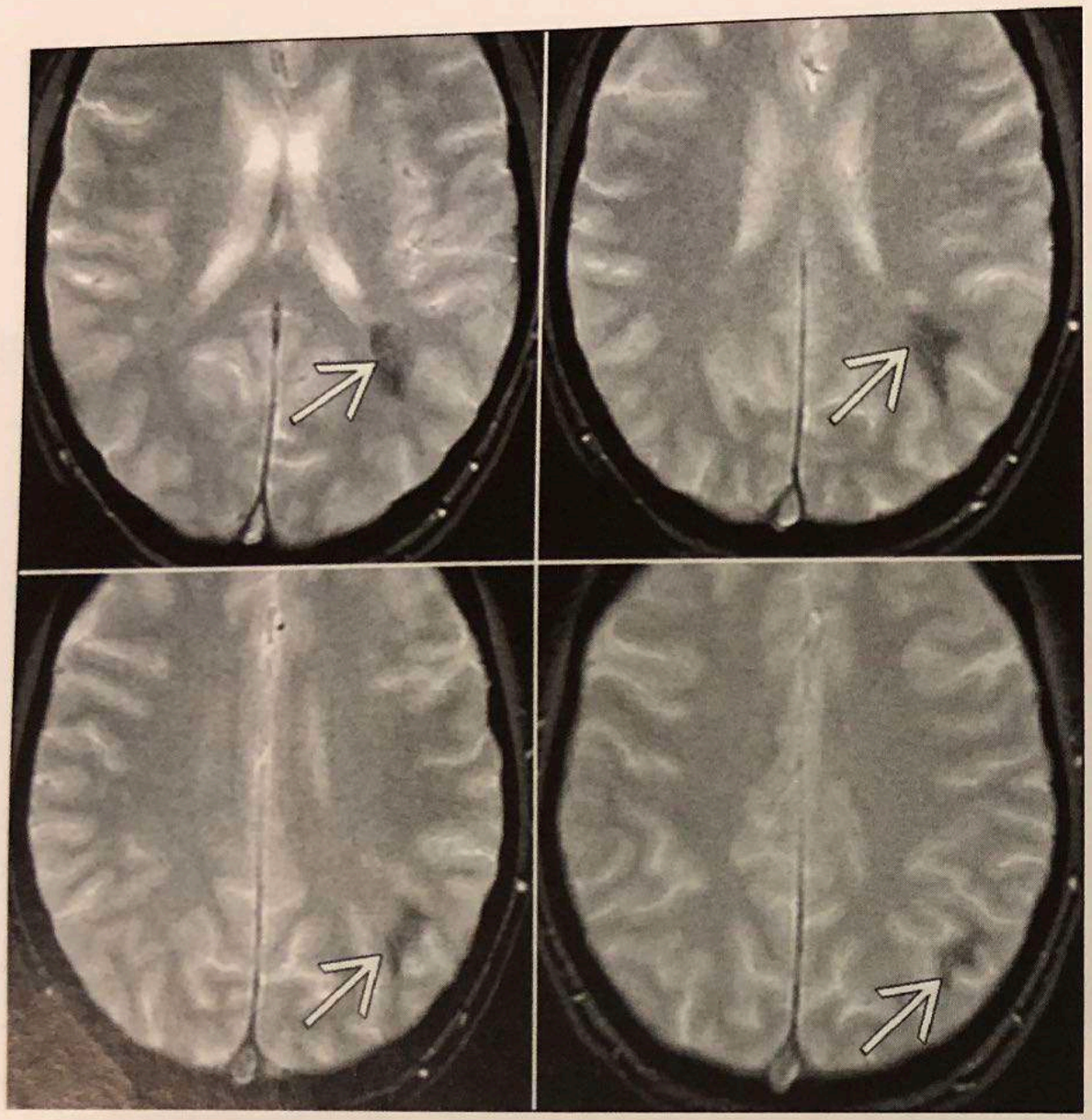

7-48. Series of T2 GRE scans shows a focal wedge-shaped subcortical hypointensity ➔ in the left parietal lobe.*

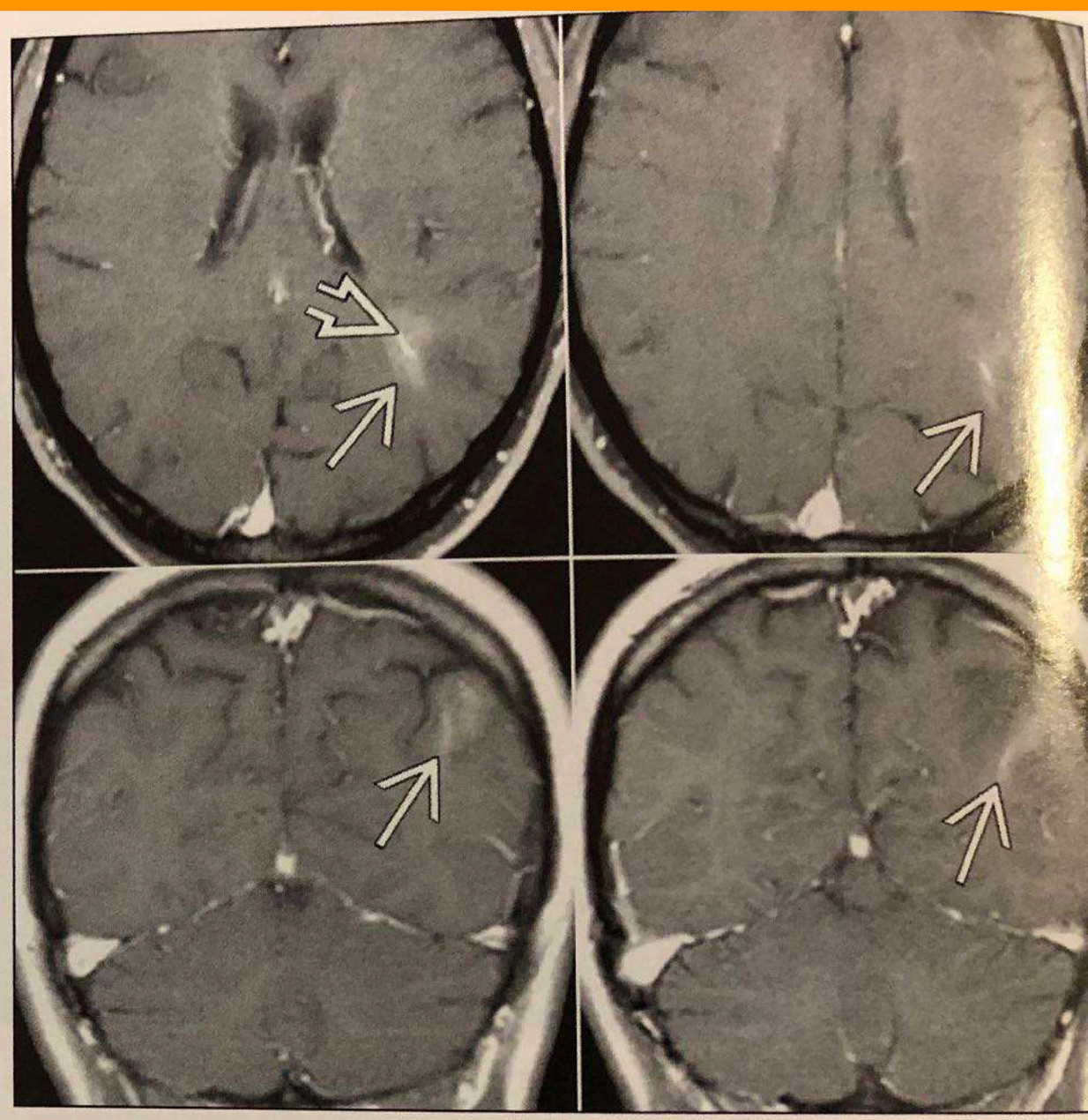

***7-49.** (Top) Axial and (bottom) coronal T1 C+ scans show that the lesion ➔ enhances in a brush-like fashion. A prominent central draining vein is present ➔. Imaging findings are characteristic of capillary telangiectasia (compare Figure 7-4*

CAVERNOME

IMPORTANCE DU T2 POUR DIAG -> LOGETTES ++
ATTENTION FLAIR PLUS DIFFICILE A CARACTÉRISER ++
POSSIBLE REHAUSSEMENT MINIME (en logettes , central)
Si œdème en périph = soit saignt récent / soit évolution récente

Y PENSER SI CAVERNOME :
1- TOUJOURS RECHERCHER D'AUTRES CAVERNOMES
2- TOUJOURS RECHERCHER UNE AVD ASSOCIÉE : 20 % des cavernes sont associés à une AVD



7-40C. T2WI shows classic "popcorn ball" appearance with locules of blood in different stages of evolution surrounded by hemosiderin rim.

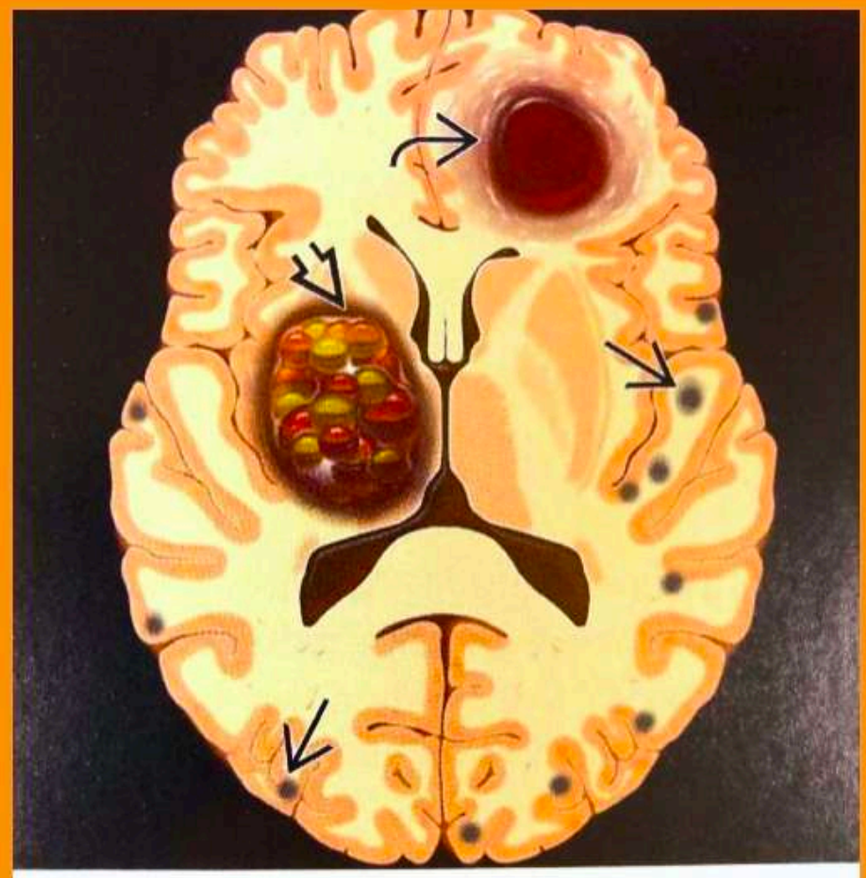

7-38. Subacute, classic "popcorn ball" appearances of CCMs. Microhemorrhages are seen as multifocal "blooming black dots".

POSSIBLE REHAUSSEMENT MINIME (en logettes , central)

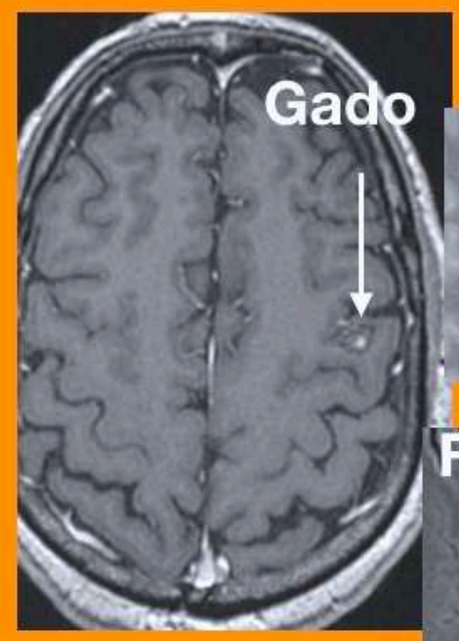





MENU

Aspects TDM des cavernomes

- Masse de forme arrondie ou ovalaire
- Bien limité ; souvent spontanément hyper-dense
- Calcifications (***40*** à ***50%*** des cas)
- Effet de masse : modéré
- Rehaussement : variable
- TDM négative dans ***30*** à ***50 %*** des

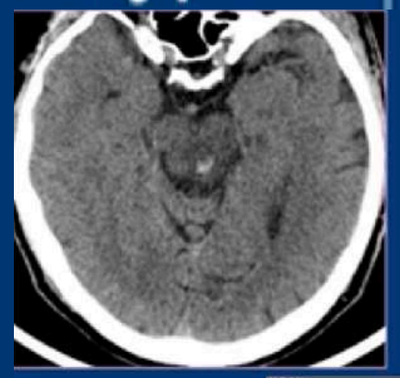


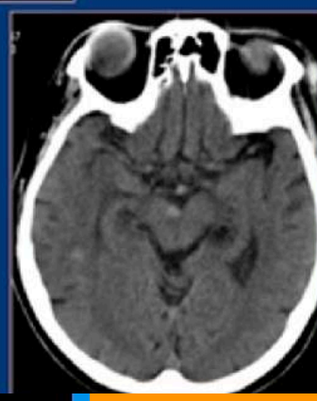

Bartlett et Kishore. 1977

-13:46

Aspects IRM des cavernomes

- Examen ***le + sensible*** pour déceler cavernomes
- Classiquement : lésion unique, bien circonscrite
- Sus-tentoriel > infra-tentoriel
- Hétérogène en T1 et T2 (*saignements d'âges ≠*)
- Couronne hypoT1, hypoT2 et T2*
- Rehaussement faible ou absent
- **Image typique** : aspect en « pop-corn »

Gabrillargue J. Neurochiru

Osborn AJ. Diagnostic Ima

Aspect typique en « pop-corn »









4 - Cavernome et AVD

Cavernomes, anomalies veineuses de développement (AVD) et télangiectasies capillaires

Les cavernomes sont des cavités capillaires élargies indépendantes du parenchyme cérébral. Les séquences de type SWAN, SWI ou venoBOLD permettent de détecter plus de lésions en taille et en nombre notamment dans le cadre des cavernomatoses. Le signal des lésions peut également permettre de détecter une hémorragie récente au sein du cavernome [28]. Les anomalies veineuses de développement (AVD) sont des variantes congénitales du drainage veineux résultant d'une anomalie de développement de veines médullaires de la substance blanche. L'imagerie de susceptibilité permet de visualiser sans injection de gadolinium le tronc collecteur de l'AVD ainsi que le réseau de veinules associées réalisant l'aspect en « tête de méduse » (Fig. 11). Cette séquence permet d'éliminer dans le même temps un cavernome ou une télangiectasie capillaire qui peuvent être associés (Fig. 12) [29,30].

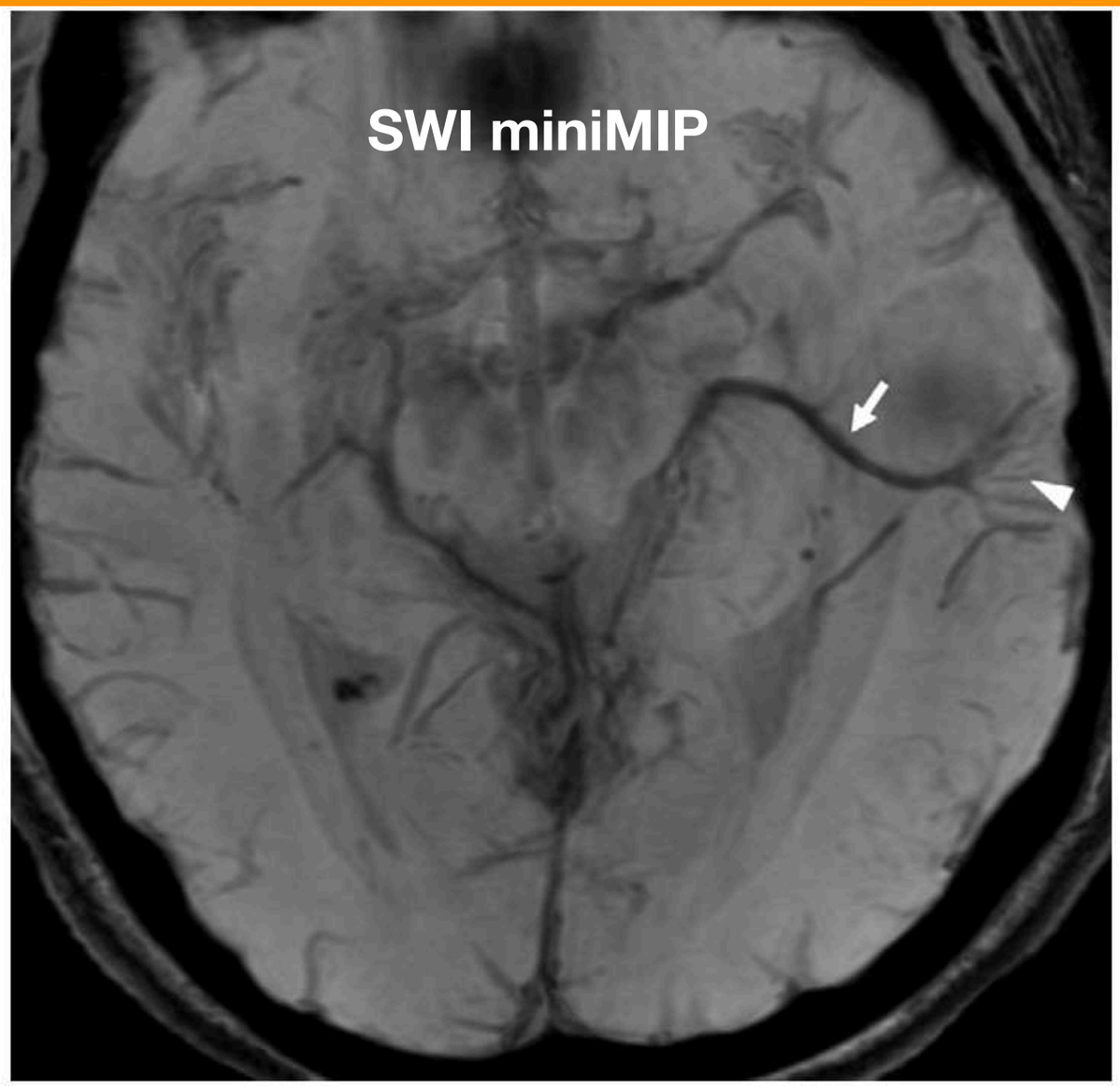

Figure 11 Vue axiale T2 *star weighted angiography* (SWAN) acquise à 3 T en mode MinIP chez une patiente de 32 ans présentant une anomalie veineuse de développement (AVD) temporale gauche. Même en l'absence d'injection de gadolinium, les veinules réalisant l'aspect en « tête de méduse » (tête de flèche) et le tronc collecteur de l'AVD (flèche) sont bien visibles.

MENU

4 - Cavernome et AVD

Cavernomes, anomalies veineuses de développement (AVD) et télangiectasies capillaires

Les cavernomes sont des cavités capillaires élargies indépendantes du parenchyme cérébral. Les séquences de type SWAN, SWI ou venoBOLD permettent de détecter plus de lésions en taille et en nombre notamment dans le cadre des cavernomatoses. Le signal des lésions peut également permettre de détecter une hémorragie récente au sein du cavernome [28]. Les anomalies veineuses de développement (AVD) sont des variantes congénitales du drainage veineux résultant d'une anomalie de développement de veines médullaires de la substance blanche. L'imagerie de susceptibilité permet de visualiser sans injection de gadolinium le tronc collecteur de l'AVD ainsi que le réseau de veinules associées réalisant l'aspect en « tête de méduse » (Fig. 11). Cette séquence permet d'éliminer dans le même temps un cavernome ou une télangiectasie capillaire qui peuvent être associés (Fig. 12) [29,30].

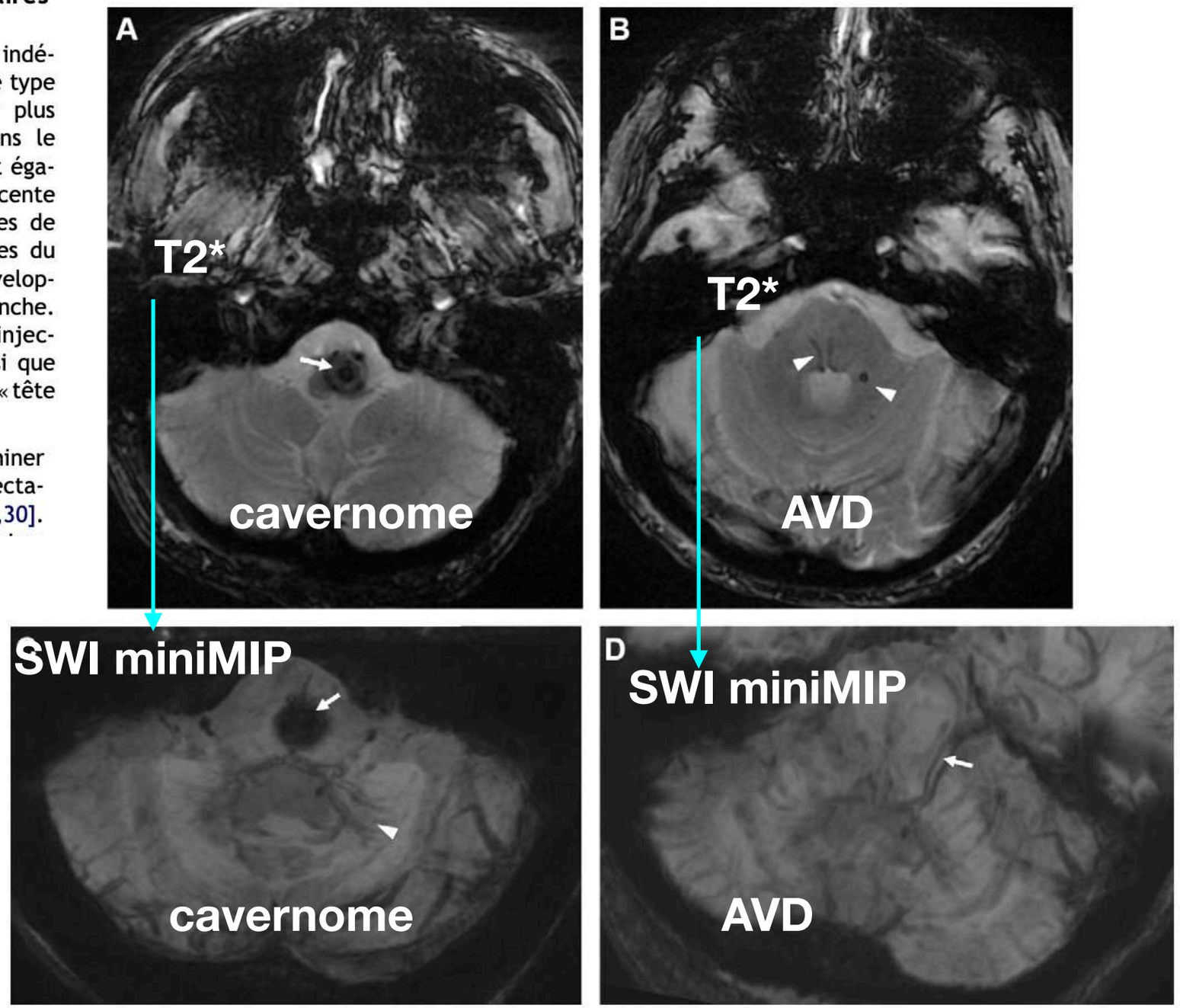

Figure 12 Vues axiales T2* (A et B) et T2 *star weighted angiography* (SWAN) en mode *minimum intensity projection* (MinIP) (C et D) acquises à 3 T chez un patient de 72 ans présentant un cavernome bulbaire associé à une AVD. En T2* le cavernome est visible (flèche), il semble exister une structure adjacente de caractérisation difficile (tête de flèche). Sur la séquence SWAN, le cavernome apparaît en hyposignal (flèche), l'AVD associée est visible avec une image « en rail » traduisant sa perméabilité (tête de flèche).

MENU

Classification de Zabramski *

Type 1	T1 SE : Hyper T2 SE : Hyper T2* : centre hypo	***Hémorragie aiguë ou sub-aiguë*** 
Type 2	*T1 SE : signal mixte* *T2 SE : signal mixte* *T2* : couronne hypo*	***Lésion avec hémorragies/ thromboses d´âges ≠*** 
Type 3	*T1 SE : iso-hypo* *T2 SE : hypo* *T2* : centre + couronne hypo*	***Hémorragies anciennes; dépôts hémosidérine autour et au sein lésion*** 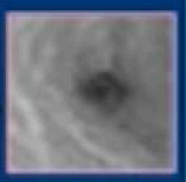
Type 4	*T1 SE : iso* *T2 SE : iso* *T2* : hypo*	***Cavernome minuscule*** 

** Zabramski JM. J. Neurosurg. 1994*

-10:31

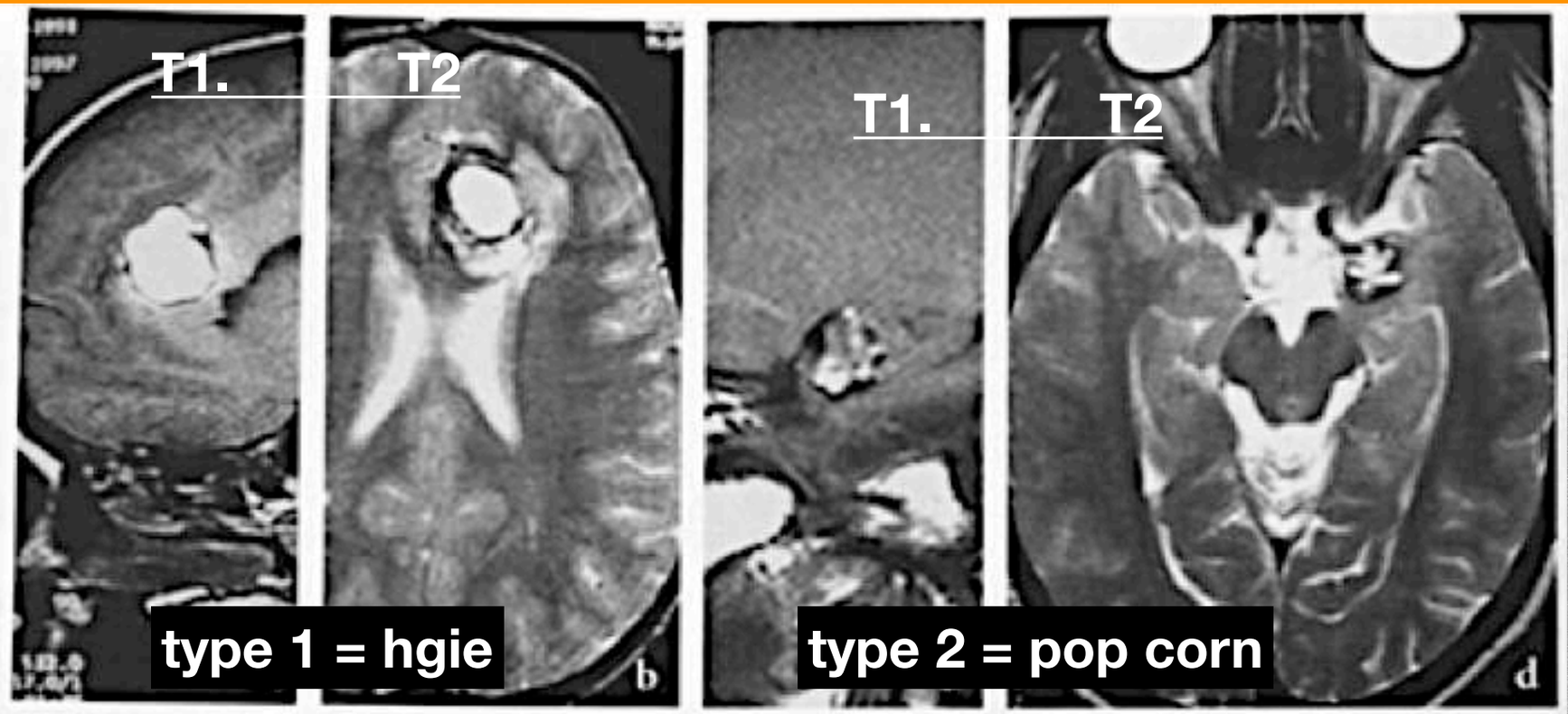

The classic CCM (Zabramski type 2) is a discrete reticulated or "popcorn ball" lesion caused by blood products contained within variably sized "caverns" or "locules." Fluid-fluid levels of differing signal intensities are common (7-40C). The mixed signal core is surrounded by a complete hemosiderin rim on T2WI that "blooms" on T2* sequences. CCMs with subacute hemorrhage (Zabramski type 1) are hyperintense on T1WI and mixed hyper-/hypointense on T2WI (7-41).

T2* scans (GRE, SWI) should always be performed to look for additional lesions. Punctate microhemorrhages are seen as multifocal "blooming black dots" (Zabramski type 4) in many cases with familial CCM (7-42).

Enhancement following contrast administration varies from none (the usual finding) to mild or moderate (7-43). If a CCM coexists with a DVA, the venous "angioma" may show strong enhancement. If such a histologically "mixed" vascular malformation is resected, the venous drainage must be preserved to avoid postoperative venous infarction.

ZABRAMSKI CLASSIFICATION OF CCMs

Type 1: Subacute hemorrhage
- Hyperintense on T1, hyper-/hypointense on T2

Type 2: Different age hemorrhages
- Classic = "popcorn ball"
  - Mixed signal with hyper/hypo on both T1 and T2
- Look for blood-filled locules with fluid-fluid levels

Type 3: Chronic hemorrhage

Type 4: Punctate microhemorrhages
- "Blooming black dots" on T2* (GRE, SWI)

Fig. **1.18.** Classification des angiomes caverneux. La classification de Zabramski reconnaît quatre types [212].
Le type 1 traduit une hémorragie subaiguë avec un signal hyperintense au centre de la lésion en T1 (**a**) et en T2 (**b**). En T2 apparaît une hypointensité périphérique. Le type 2 correspond au classique aspect en « pop-corn » avec un signal central hétérogène plutôt hyperintense en T1 (**c**) et en T2 (**d**) avec une collerette hypointense périphérique. Le type 3 correspond à un angiome caverneux dont la partie centrale est isointense en T1 (**e**) et en T2 (**f**). La partie périphérique apparaît hypointense. Le type 4 apparaît sous la forme d'une image arrondie de petite taille fortement hypointense notamment en T2 en écho de gradient (**g**) (flèche).

MENU

Tableau 2 : Diagnostic différentiel : cavernome ayant récemment saigné – métastase hémorragique

	Cavernome	Métastase
Œdème	Seulement à la phase aiguë du saignement	Persistant
Effet de masse	Inconstant, modéré Résolutif	Modéré à important Persistant
Anneau d'hémosidérine	Complet	Incomplet, absent
Rehaussement	Minime Central	Nodulaire, annulaire Excentré
Hypersignal T1 périlésionnel [16]	++	-
Calcifications	20%	Rares
Suivi	Diminution de taille	Augmente de taille

D'après Youssem

7-41A. Zabramski type 1 CCM is illustrated. (Left) T1WI shows that the lesion is hyperintense and surrounded by a hypointense hemosiderin rim. (Right) T2 GRE scan shows "blooming" hypointensity both around and within the lesion. **7-41B.** Microscopic section from the resected specimen in the same case shows a blood-filled cavity surrounded by thin endothelium-lined vascular channels. (Courtesy R. Hewlett, MD.)*

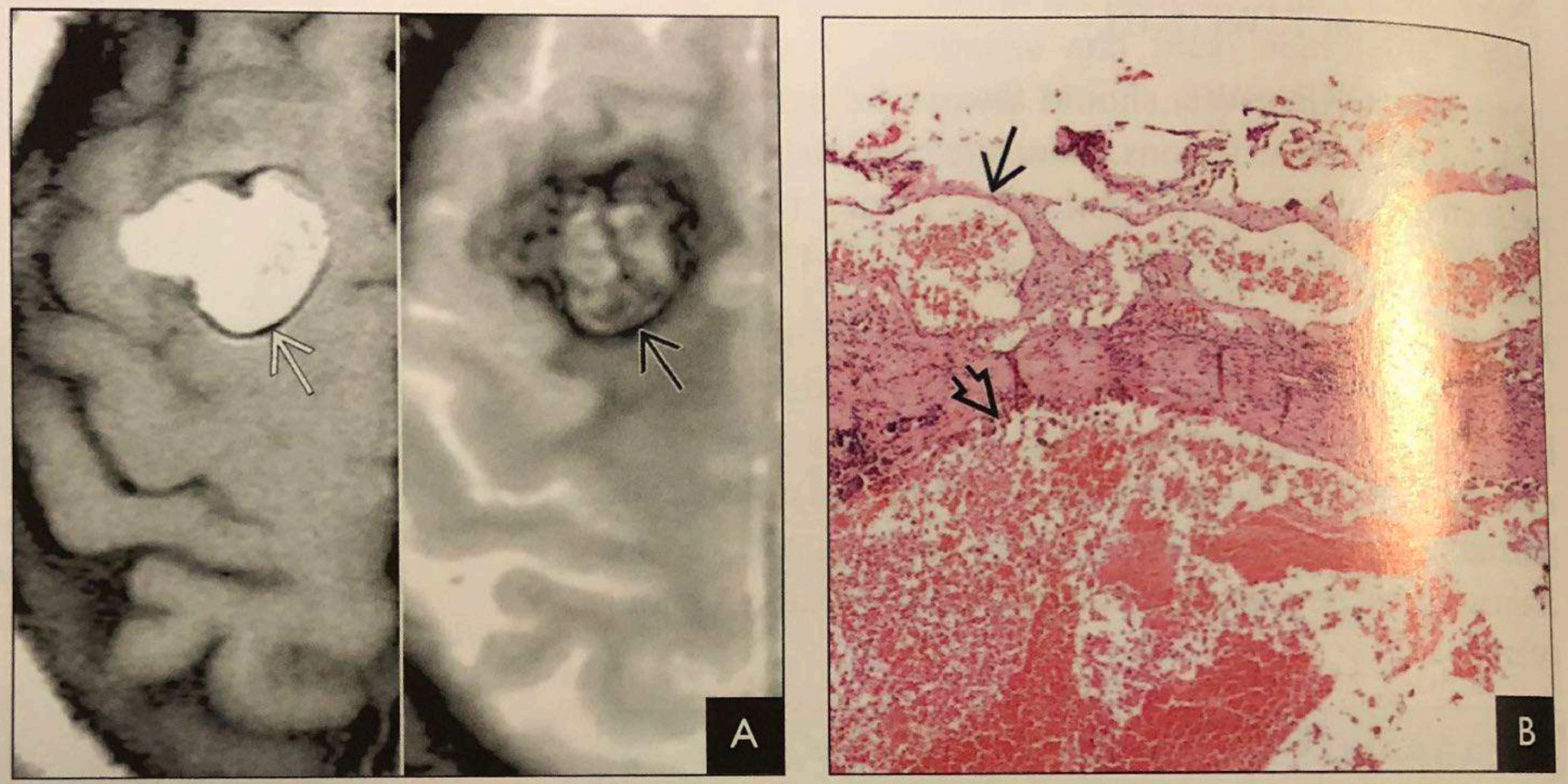

*7-42A. T2WI in a patient with multiple cerebral cavernous malformations shows a large left frontal lesion with a fluid-fluid level. Multiple other hypointense lesions are present. **7-42B.** T2* SWI shows innumerable "blooming black dots" characteristic of Zabramski type 4 CCM (punctate microhemorrhages). T2* scans are much more sensitive than FSE T2WI in depicting field inhomogeneities.*

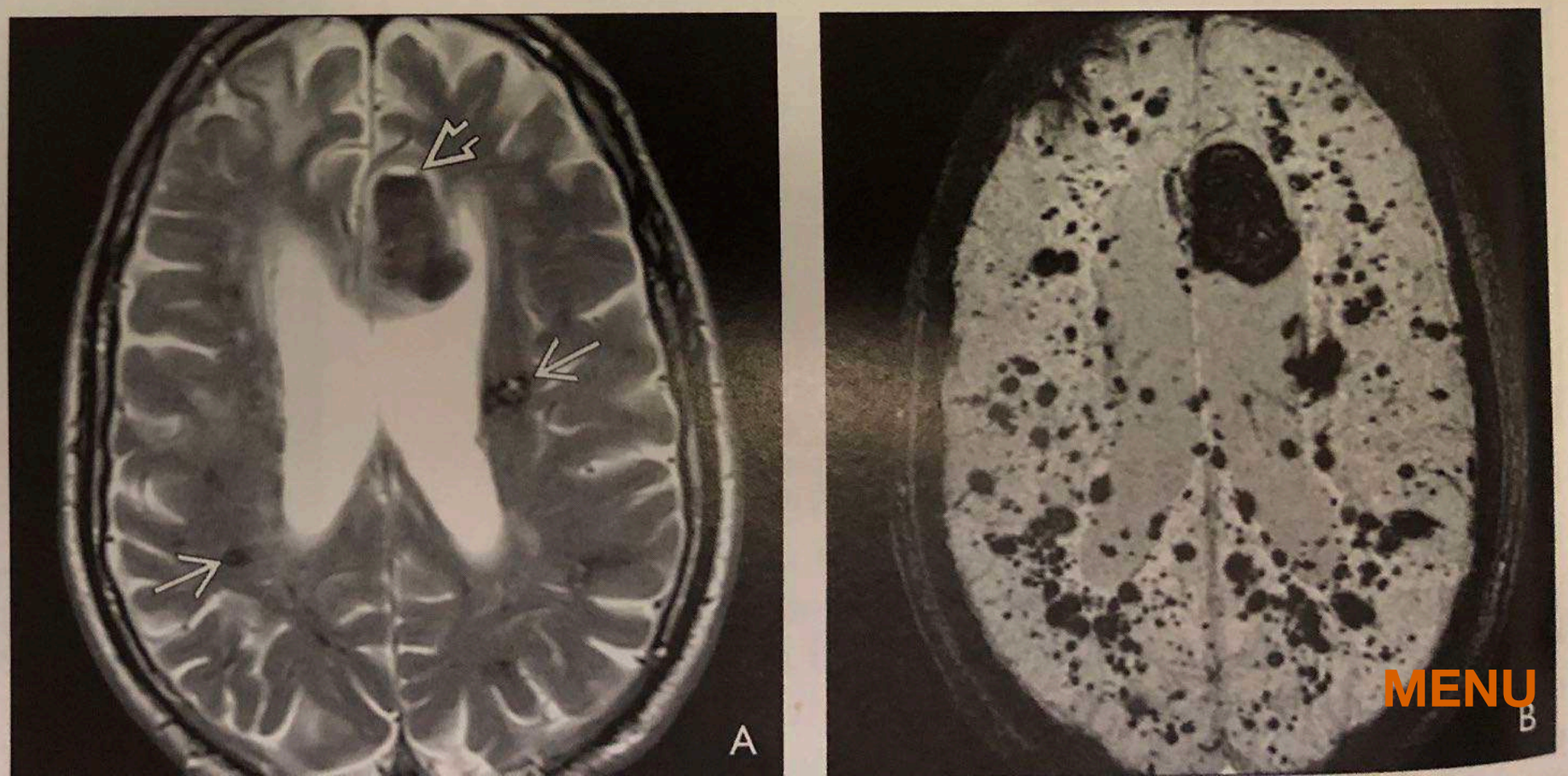

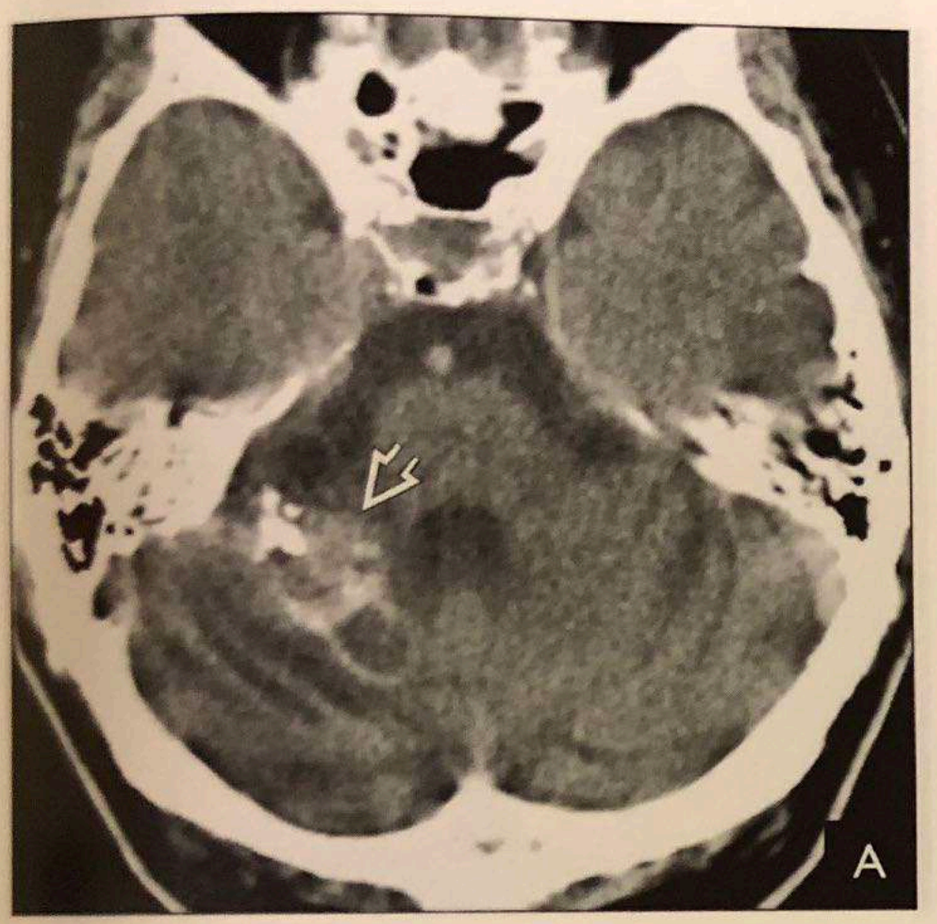

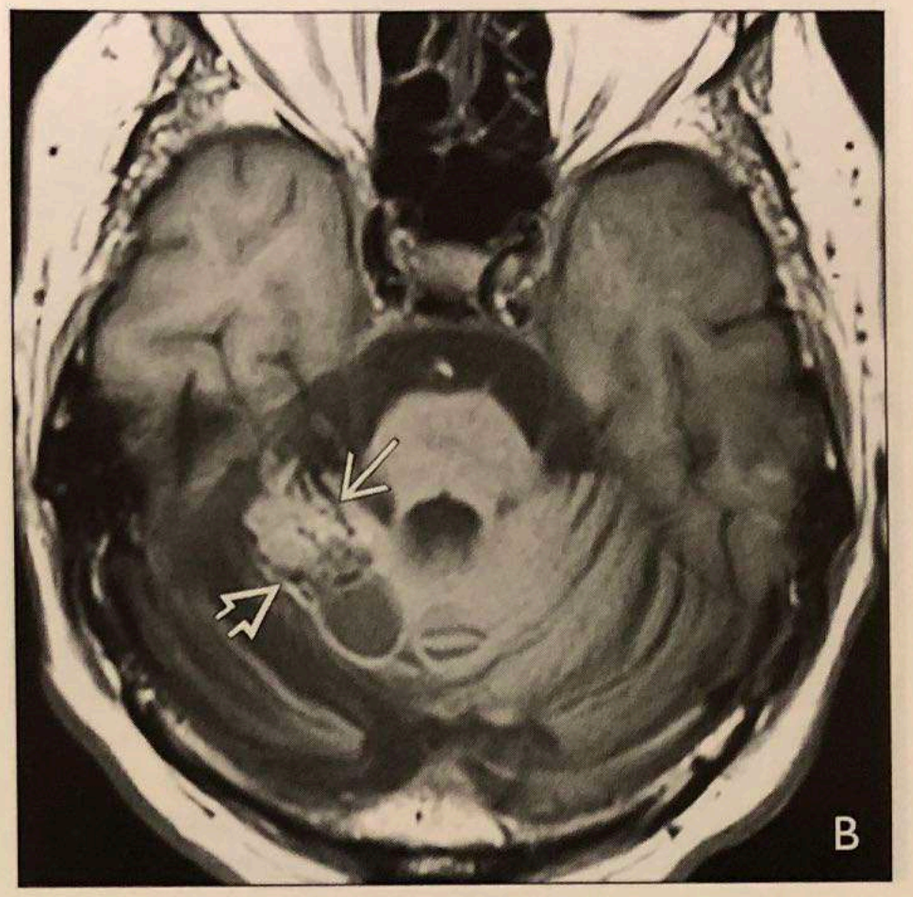

7-43A. NECT scan shows a partially calcified mixed-density mass ➔ associated with moderately severe atrophic changes in the right cerebellar hemisphere. ***7-43B.*** *T1WI shows that the lesion ➔ is very heterogeneous with mixed cystic and solid components, different signal intensities, and prominent "flow voids" ➔.*

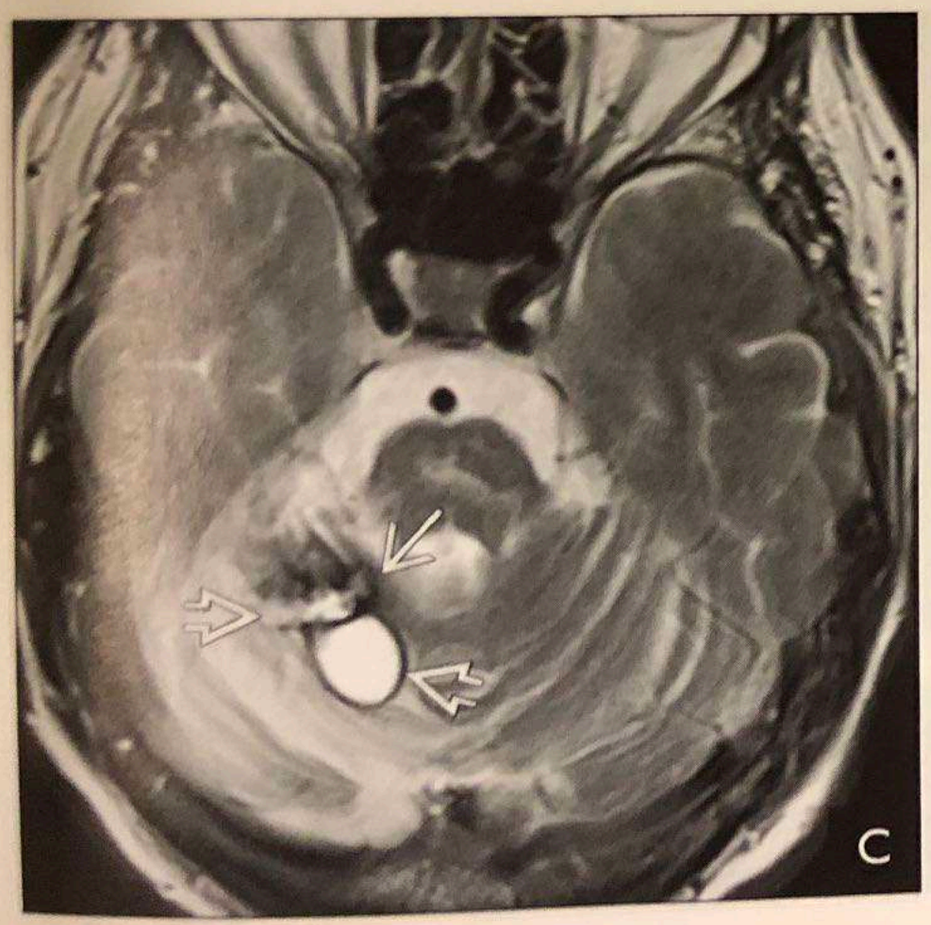

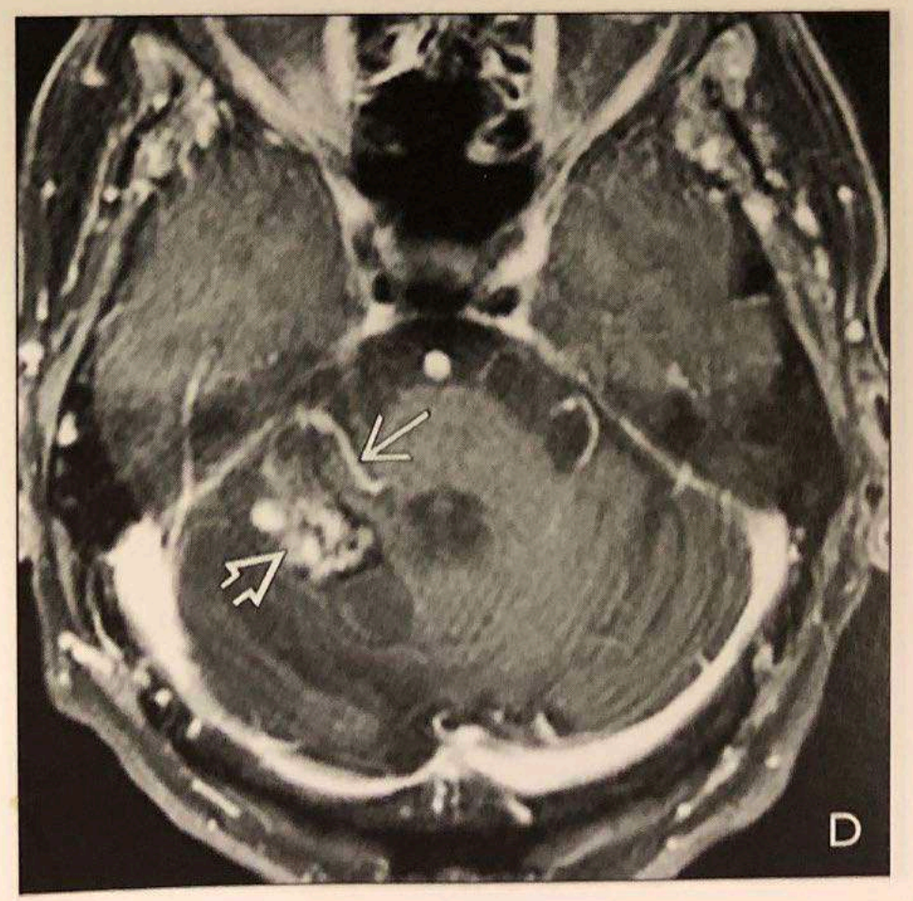

7-43C. *T2WI shows prominent hypointense hemosiderin staining ➔ surrounding hyperintense fluid-containing cavities ➔.* ***7-43D.*** *T1 C+ FS scan shows that part of the solid-appearing component demonstrates lobulated enhancement ➔. A prominent draining vein also enhances ➔. Most CCMs show minimal or no enhancement, so this is considered a variant case.*

MENU

MALFORMATION ARTERIO VEINEUSE

AVEC NIDUS

à partir de la CAROTIDE INTERNE

et veines de drainage corticales dilatées

qui se complique =thrombus , hgie hematome , ectasie

gliose autour des vx en hyperT2

À la différence des fistules art-veineuse qui n'ont pas de nidus



7-1. Graphic depicts AVM nidus with intranidal aneurysm, feeding artery ("pedicle") aneurysm, and enlarged draining veins

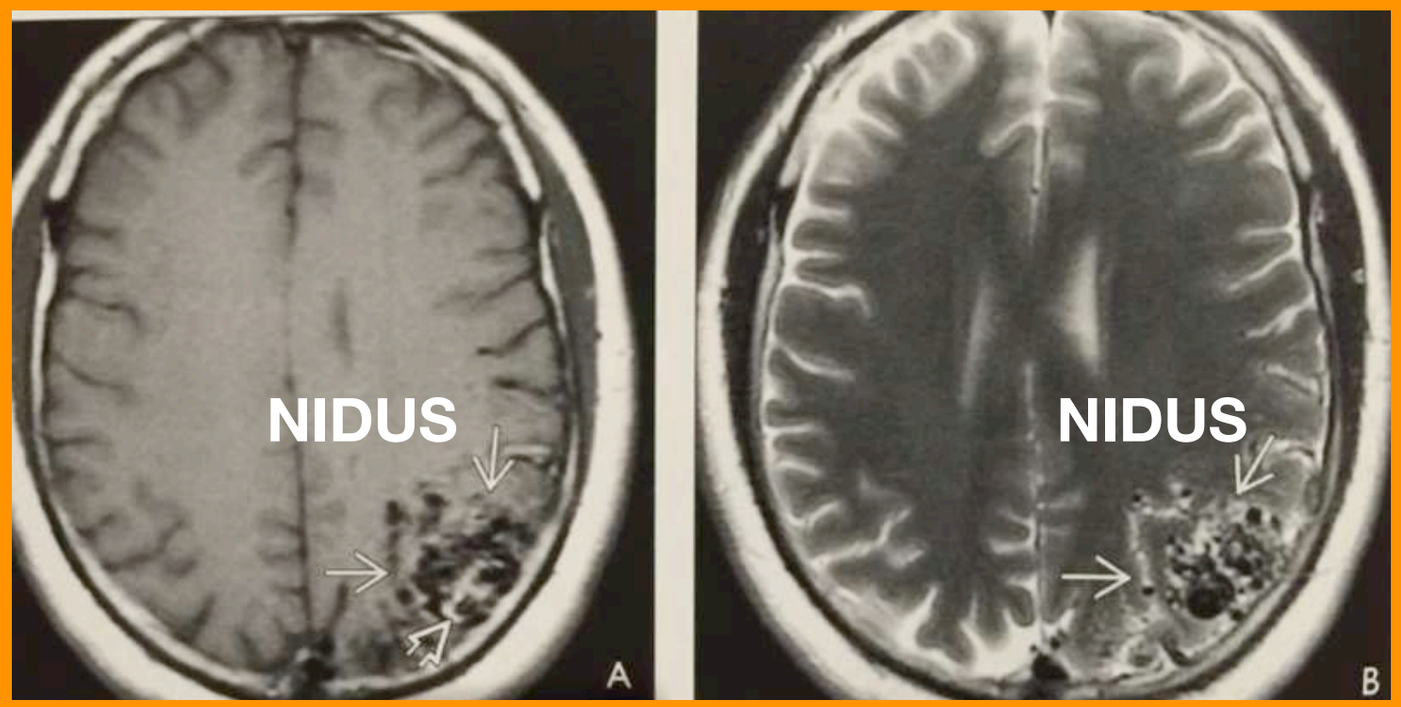

Si veine corticale dilatéé alors risque de thrombophlebite / oedeme / hgie

MENU

« TAKE HOME » MESSAGES



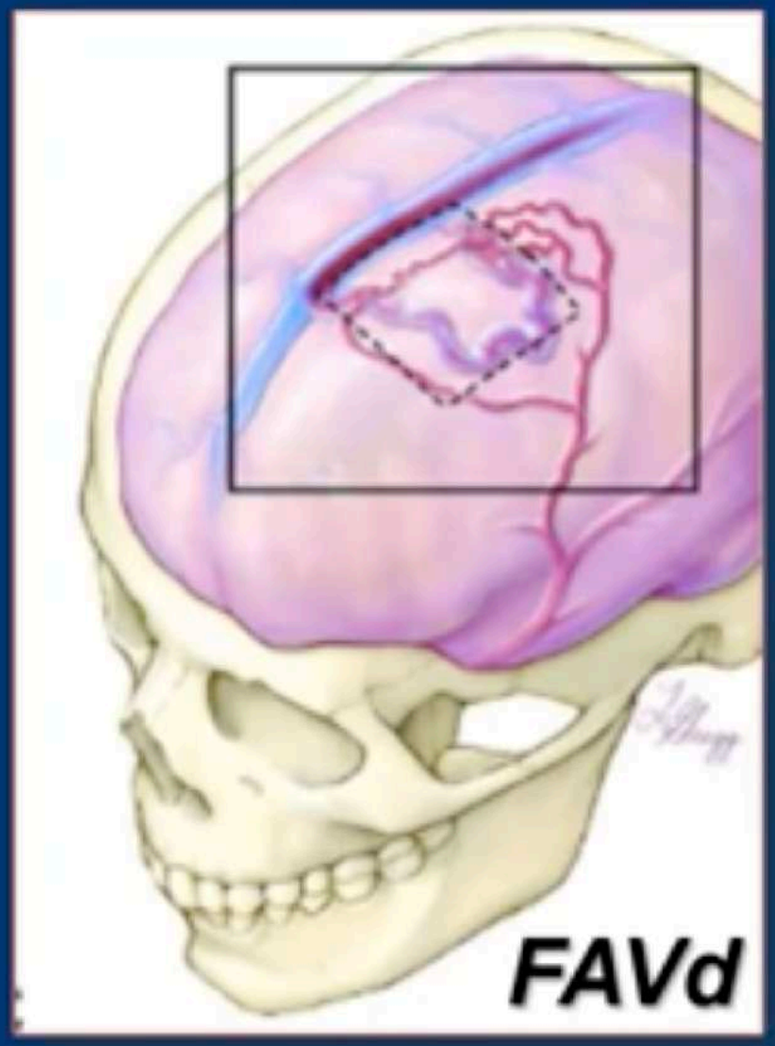

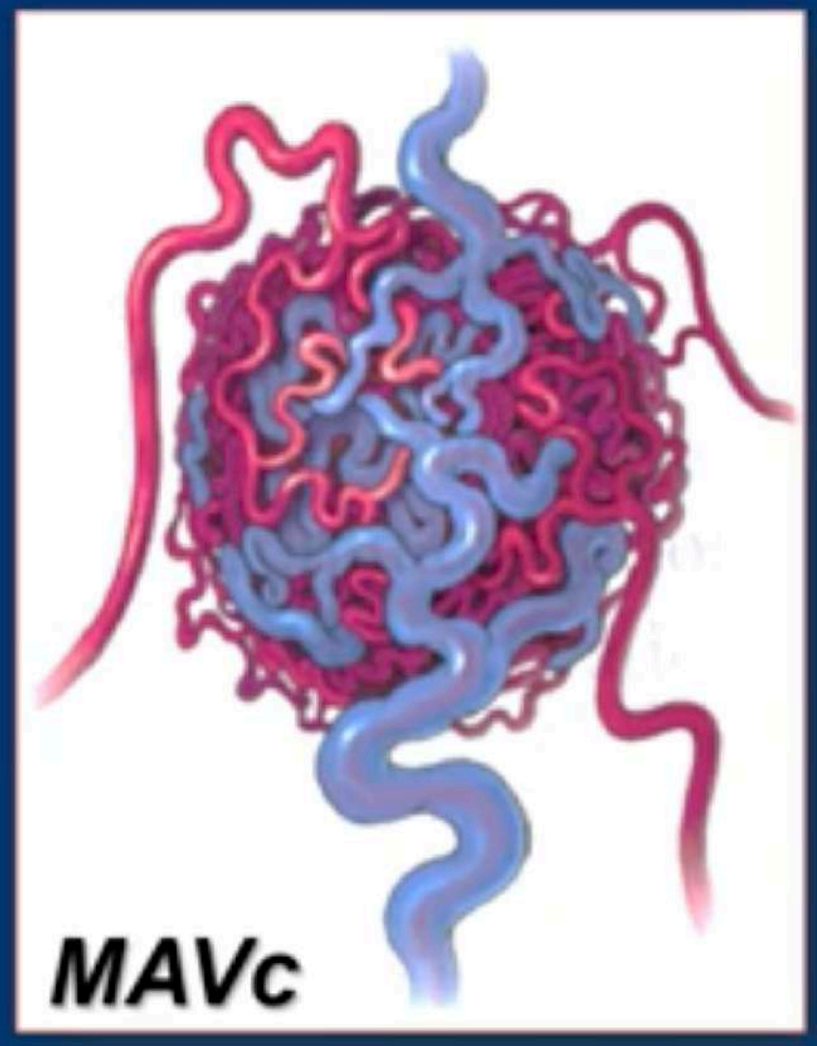

À la différence des fistules art-veineuse qui n’ont pas de nidus

nidus

Définition

- **MAVc** = shunt artério-veineux via un réseau de vaisseaux dysplasiques : le nidus



- Différences MAVc/FAVd * :
  - *alimentation par branches piales*
  - *nidus (mais possibilité de fistules directes intra-nidales **)*

= artère à la surface du cortex !

* Lasjaunias P, Berenstein A. Surgical neuroangiography. 1993
** Challa VR. J Neuropathol Exp Neurol. 1995

-23:05

Angio-architecture

Angio-architecture :
- artères afférentes
- nidus
- veine(s) de drainage

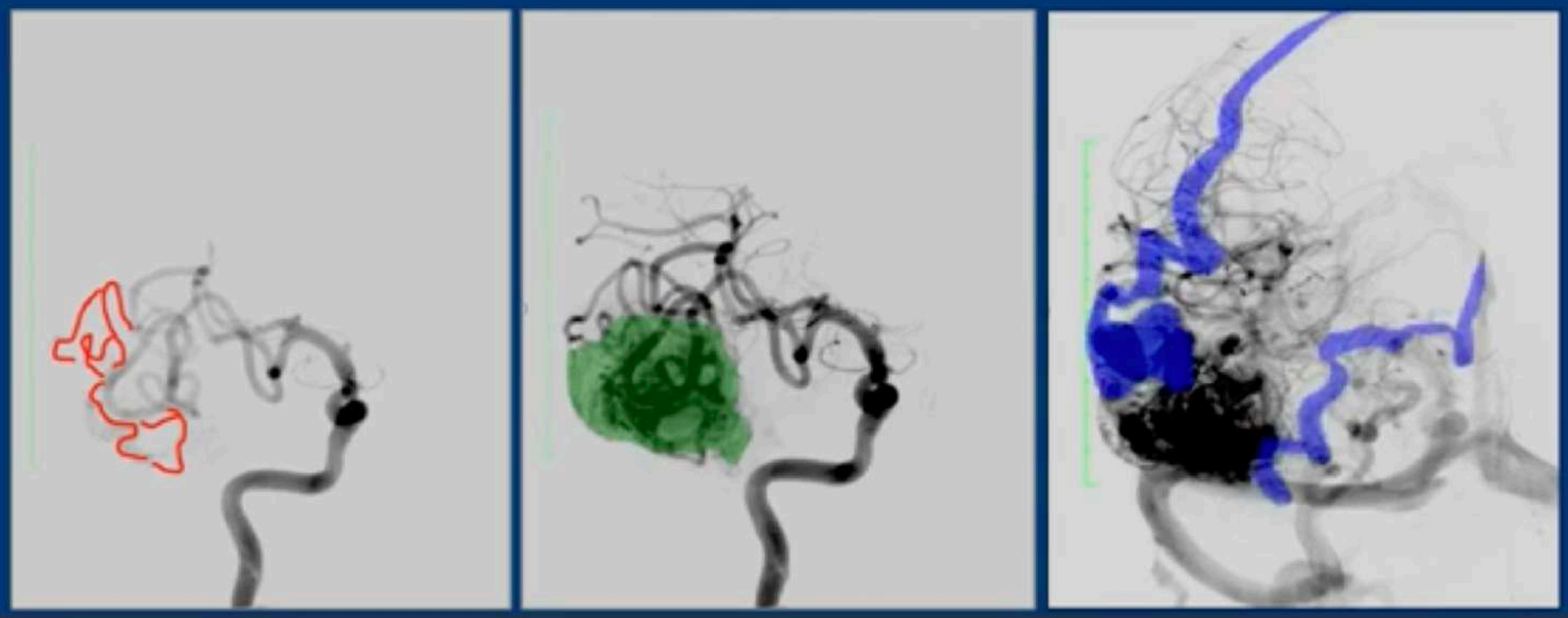

-21:48

Outils diagnostiques

TDM/Angio-TDM :

- Authentifie saignement aiguë. Peut montrer vaisseaux dysplasiques
  +/- veines drainage aN
- Anévrysmes (polygone, pédiculaire …)

Rechercher des anévrismes souvent ASSOCIÉS
-soit au polygone
-soit sur pédicule artériel qui alimente la MAV

IRM/Angio-IRM :

Saignement ancien ? Localisation anatomique précise (3D T1 gado.)

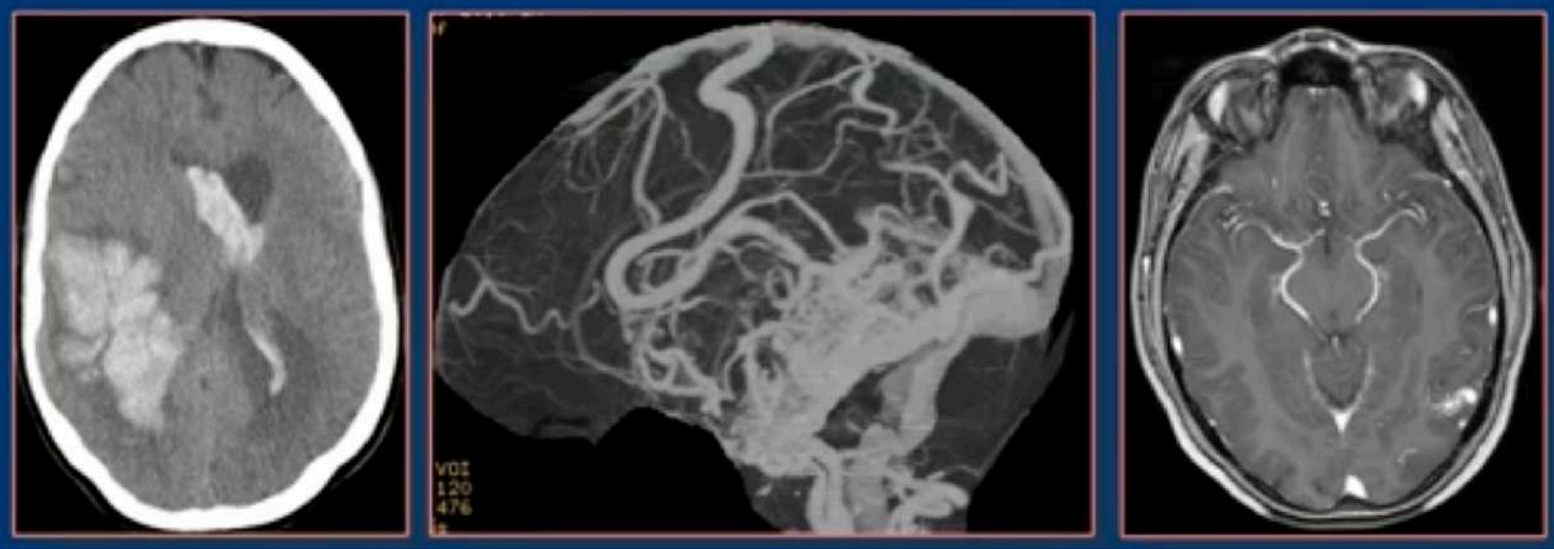

MENU

SWAN +++ MIP : vrai seulement sur GE

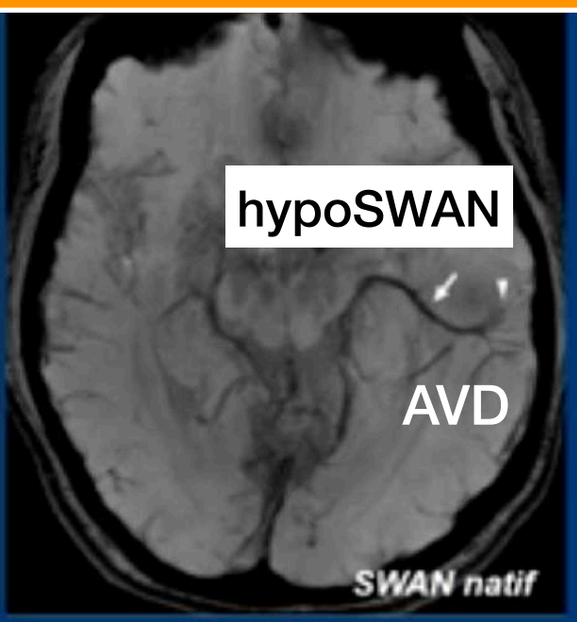

- ***Résultats :***
  - ***MVC à bas débit : hypo-signal SWAN***
  - ***Toutes les MVC à haut débit : au moins une veine en hypersignal SWAN***

Donc quand hypoSWAN = AVD (bas débit)

Donc quand HyperSWAN = (haut débit) = FAV ou MAV

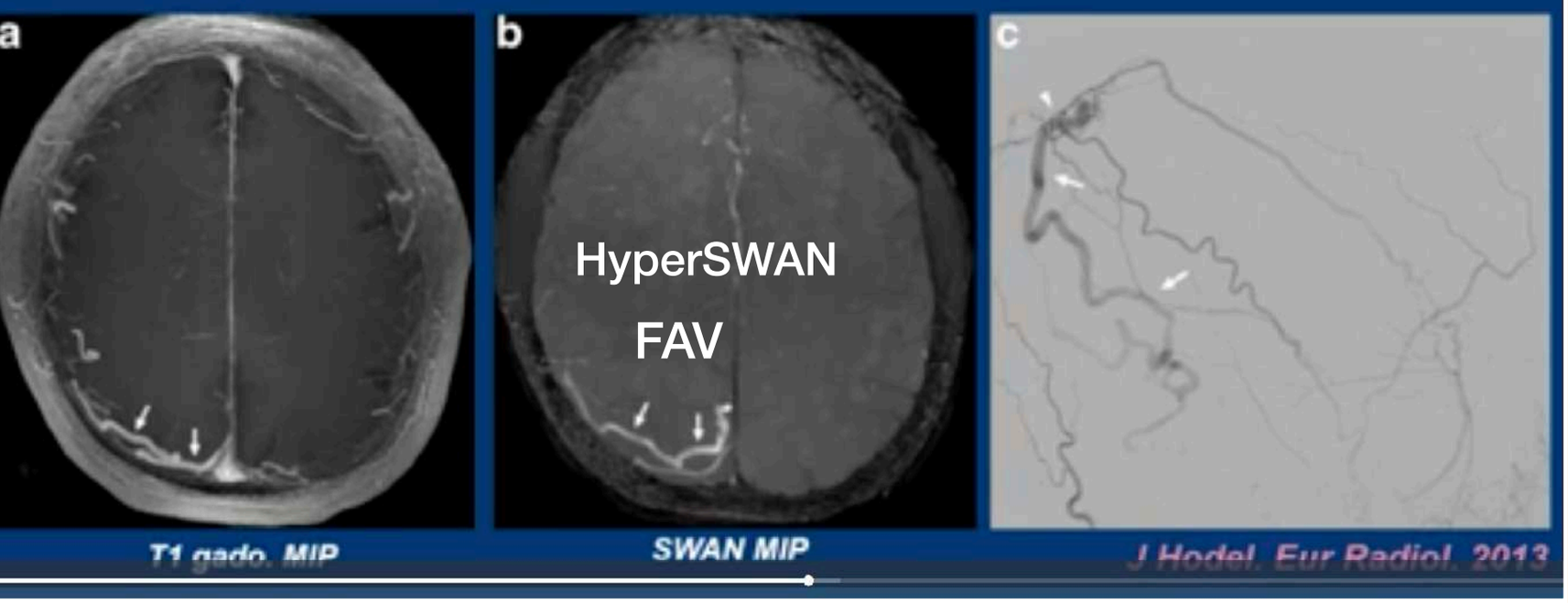

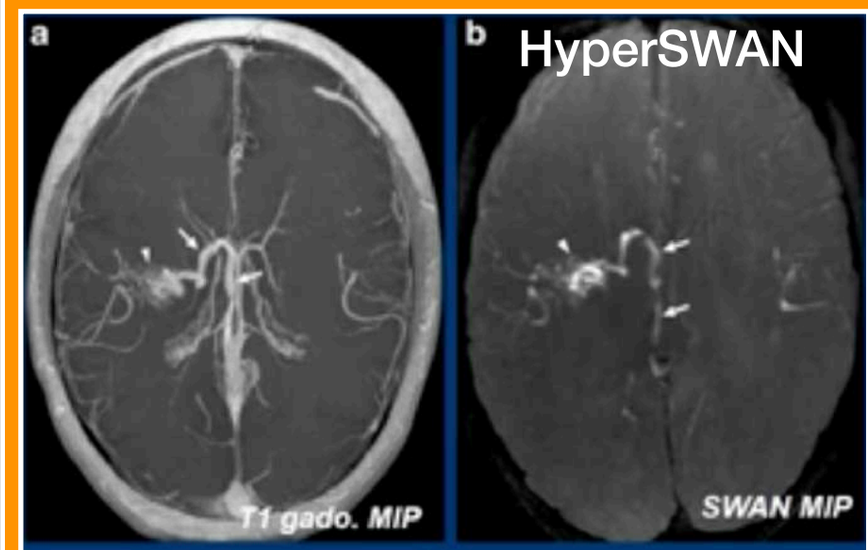

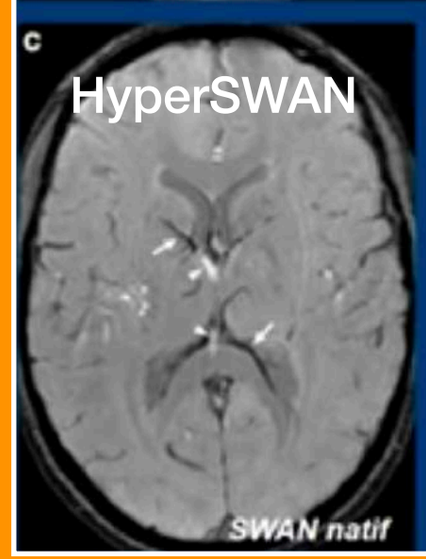

Donc MAV

MENU

6 - FAV et MAV En SWAN

Fistules durales et malformations artérioveineuses (MAV)

Les efférences veineuses des malformations vasculaires de type fistules durales ou MAV sont bien visualisées avec ce type de séquence notamment les veines de drainage rétrograde [31]. Le signal des efférences veineuses peut varier selon le type de séquence utilisée (SWAN, SWI ou venoBOLD) compte tenu de l'augmentation de vitesse du flux sanguin lié au shunt artérioveineux. L'effet TOF peut en effet devenir prépondérant au niveau des efférences veineuses (Fig. 14). Dans ce cas une structure veineuse en hypersignal doit faire suspecter l'existence d'un shunt artérioveineux sous-jacent [32]. L'analyse du signal des efférences veineuses peut également renseigner sur le degré d'oxygénation du sang. Ainsi avec la séquence de SWI, la mesure quantitative du degré d'oxygénation de la veine spinale antérieure a été proposée comme un critère d'efficacité du traitement endovasculaire de malformations artérioveineuses spinales

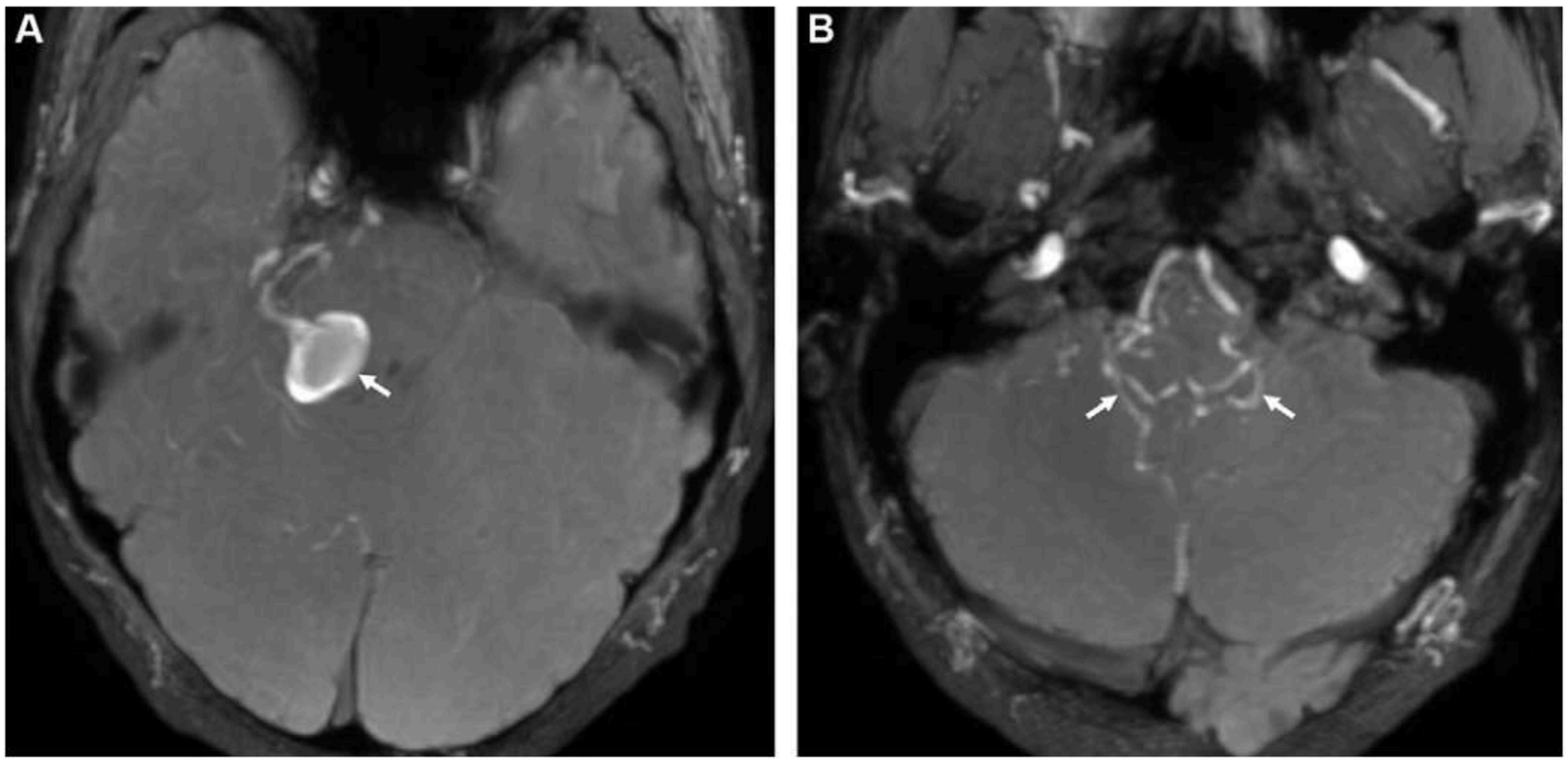

Figure 14 Vues axiales T2 *star weighted angiography* (SWAN) en mode *maximum intensity projection* (MIP) (A et B) acquises à 3 T chez un patient de 27 ans présentant une fistule durale avec efférence veineuse ectasique en regard du tronc cérébral (A, flèche) et multiples veines de drainage périmédullaires (B, flèches). Les efférences apparaissent ici en hypersignal en raison de l'effet TOF propre à cette séquence, la continuité des structures veineuses est bien visible en mode MIP.

MENU

MAV

Spetzler-Martin classification

Spetzler-Martin Grading Scale for AVMs

CHARACTERISTIC	NUMBER OF POINTS ASSIGNED
Size of AVM	
Small (<3cm)	1 point
Medium (3-6cm)	2 points
Large (>6cm)	3 points
Location	
Non-eloquent site	0 points
Eloquent site*	1 point
Pattern of venous drainage	
Superficial only	0 points
Deep component	1 point

**Sensorimotor, language, visual cortex, hypothalamus, thalamus, internal capsule, brain stem, cerebellar peduncles, or cerebellar nuclei*

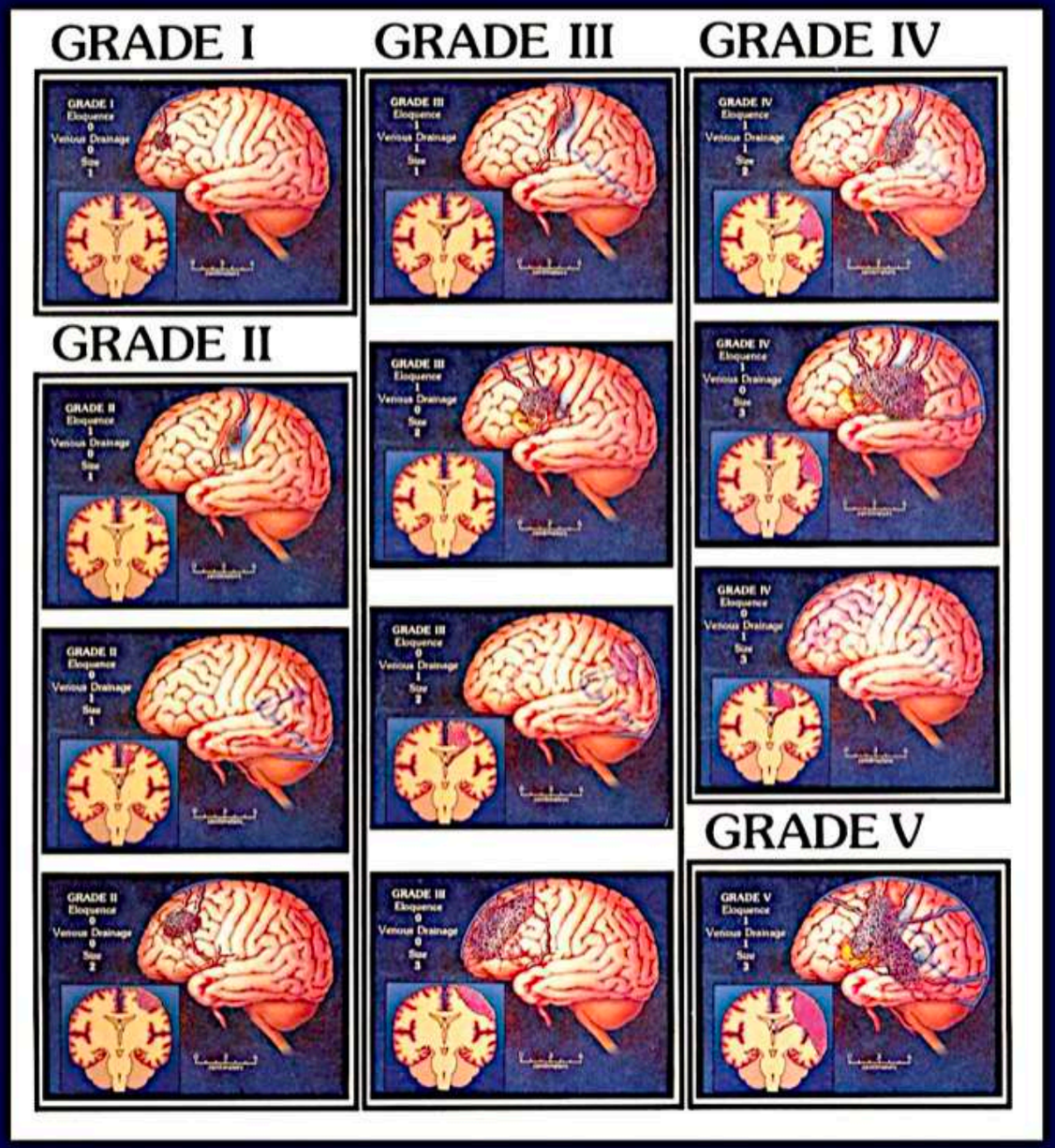

MENU

Cas clinique MAV↙+++

- Patient de 62 ans
- Céphalées
- Premier épisode de crises tonicocloniques

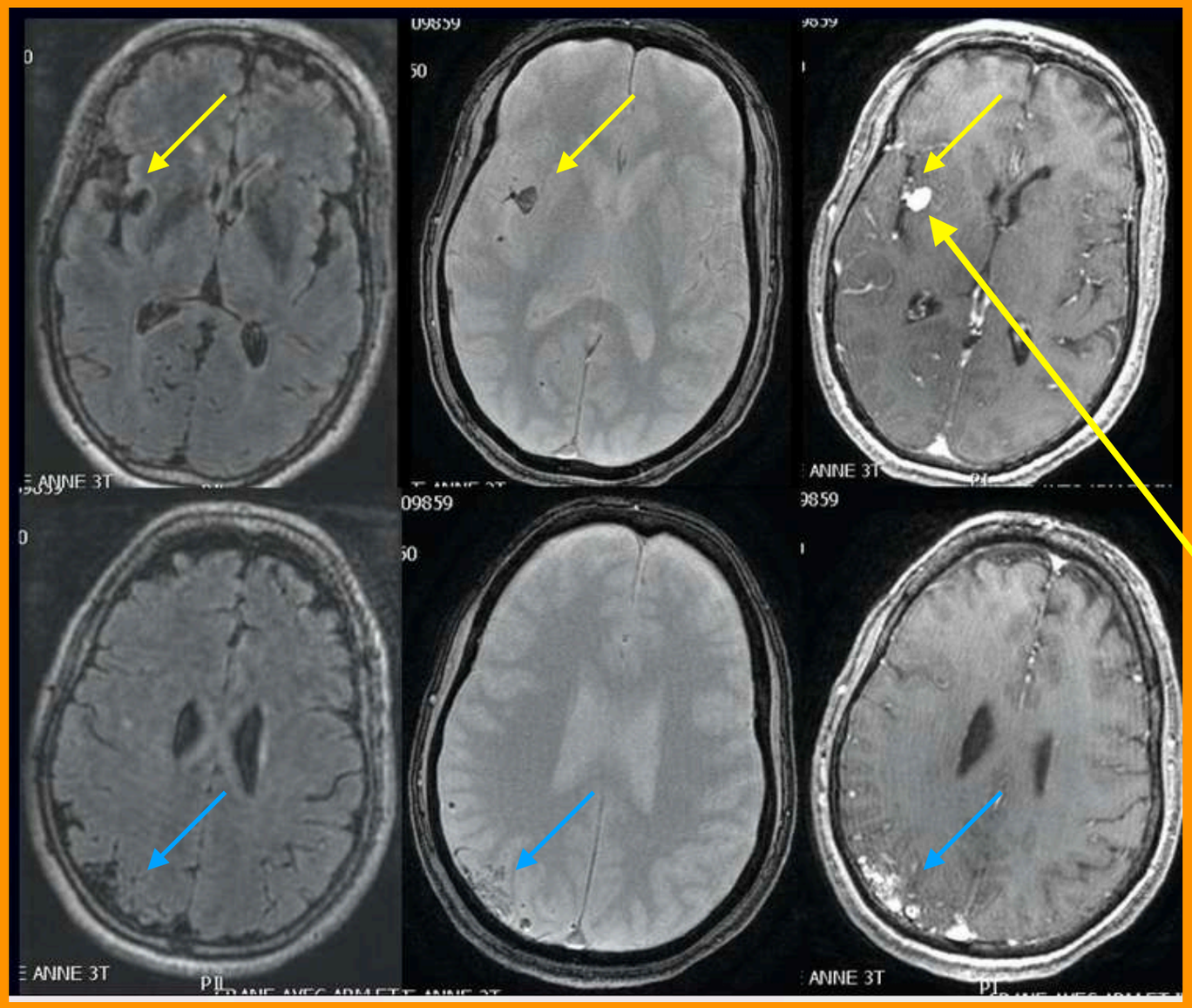

Compte rendu en cas de MAV

- Affirmer le shunt
- Taille du nidus
- Afférences principales
- Veines de drainage : superfic
- Hémorragies
- Anévrismes ou ectasies veineuses
- Sténose veineuse

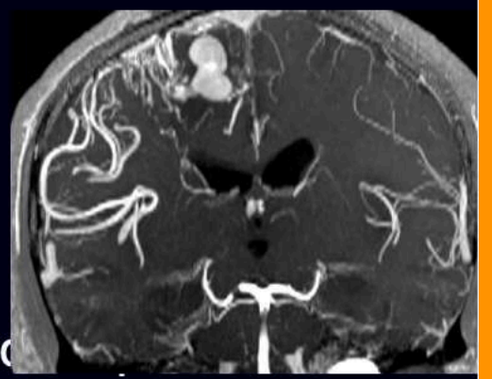

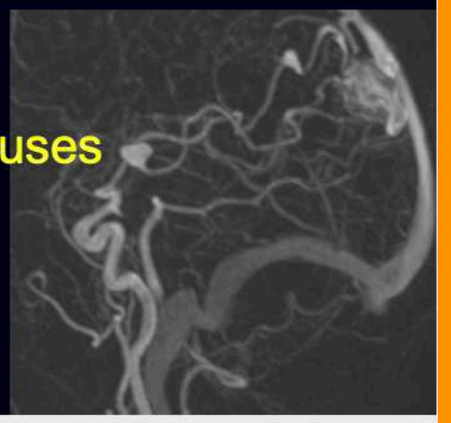

MENU

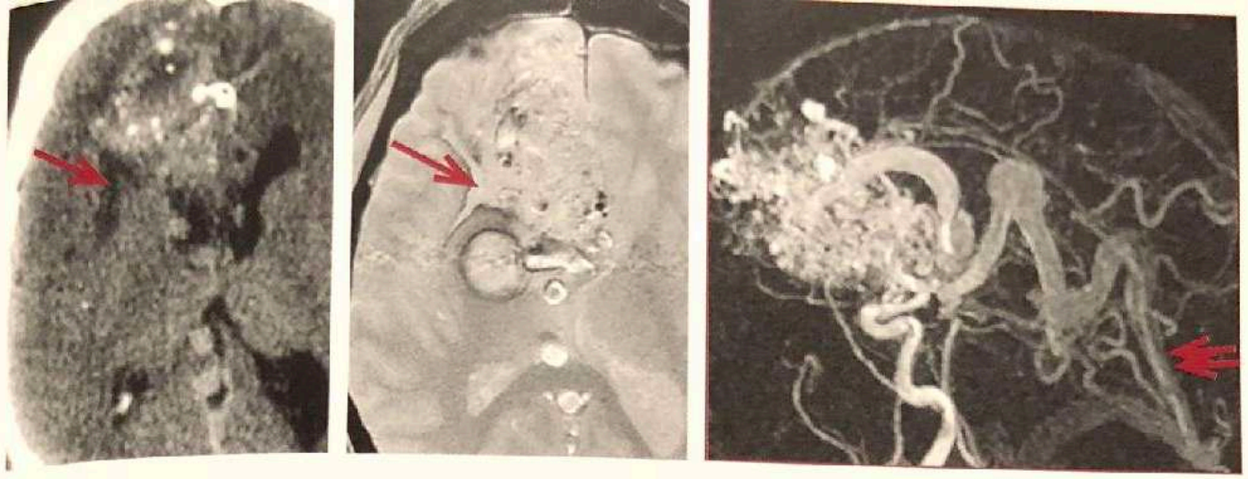

a | b | c

Figure 1 : MAV frontale droite. Scanner **(a)**, séquence T2* **(b)** et ARM 3D TOF **(c)**. Malformation révélée par une hémorragie cérébrale (cavité hypodense en scanner et cernée d'un liseré en hyposignal T2* : flèche). Drainage veineux profond prédominant (dilatation des veines sous-épendymaire, cérébrale interne et de Galien gagnant le sinus droit : double flèche).

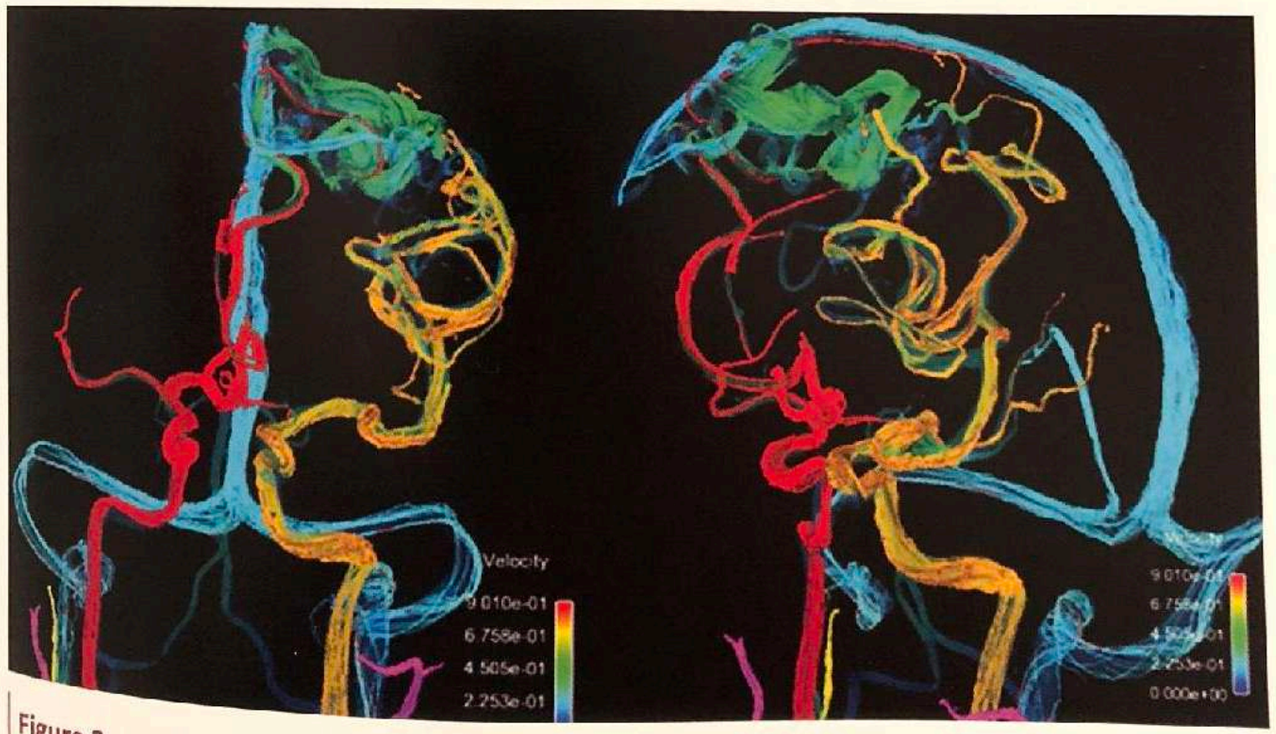

a | b

Figure 2 : Cartographie d'une MAV obtenue par Flow tracking grâce à une séquence IRM 4D de flux : face **(a)** et trois-quarts **(b)**. Les branches afférentes principales sont individualisées en orange (branches de l'artère cérébrale moyenne gauche) et rouge (branches de l'artère cérébrale antérieure gauche). La veine de drainage principale, en vert, gagne le sinus sagittal supérieur (bleu clair).

Tableau 1 : Facteurs radio-anatomiques caractérisant une MAV *(= notions importantes à retrouver dans le compte-rendu) [7, 8, 9]*

Paramètres	Caractéristiques radio-anatomiques
Artères afférentes	▸ Types d'artères nourricières - branches corticales - branches perforantes profondes ▸ Artères recrutées - piales - durales ▸ Anévrismes - sur une artère afférente - sur une artère sans rapport avec la MAV ▸ Modifications de calibre (angiopathie liée au flux) - sténose - occlusion
Nidus	▸ Topographie : - supratentorielle lobaire - supratentorielle profonde (noyaux de la base, ventricule, capsule interne) - infratentorielle (cervelet, tronc cérébral) ▸ Territoire artériel - une artère (ACA, ACM, ACP) - jonction de deux territoires artériels * ▸ Dimensions : longueur maximale appréciée sur l'IRM ▸ Anévrisme(s) intranidal(aux)
Veines de drainage	▸ Drainage superficiel / drainage profond. ▸ Nombre de veines de drainage ▸ Modifications de calibre - sténose(s) - ectasie (s) ▸ Anomalie des sinus de la dure-mère (agénésie, thrombose,...)
Parenchyme cérébral adjacent	▸ Zone dite « éloquente » : cortex primaire, capsule interne, noyaux de la base, tronc cérébral, pédoncule cérébelleux ▸ Séquelles hémorragiques ▸ Gliose

(*) Le risque hémorragique semble moindre lorsque le nidus est situé à la jonction de deux territoires artériels [9]

MENU

MALFORMATION ARTÉRIOVEINEUSE CÉRÉBRALE

Synonymes : angiome cérébral, malformation artérioveineuse piale

Mots-clés Hémorragie - Nidus - Anévrisme - Veines de drainage

Aspects généraux

Définition

Les malformations artérioveineuses cérébrales (MAV) correspondent à un réseau de communications entre artères et veines, sans interposition de capillaires. Elles sont dénommées MAV piales en raison du type d'artères afférentes (artères intraduRales, destinées au parenchyme cérébral). La présence du réseau de communications, appelé nidus, les distingue des communications directes entre artère et veine, dite fistules artérioveineuses cérébrales (FAVc).

Pathogénie

Les MAV sont des lésions supposées congénitales liées à un défaut de développement du lit vasculaire. L'absence de réseau capillaire entre artères afférentes et veines efférentes a des conséquences hémodynamiques importantes : diminution de la résistance vasculaire périphérique, augmentation du débit sanguin et de la pression veineuse d'aval [1]

Les MAV sont en général uniques, sporadiques ; des formes multiples s'observent au cours de la maladie de Rendu-Osler (télangiectasie hémorragique héréditaire) ou du syndrome de Wyburn-Mason.

Topographie

Près de 90% des MAV sont supratentorielles. Elles sont superficielles (dites lobaires) ou profondes (noyaux de la base, ventricule, corps calleux) ; des malformations de grande taille peuvent intéresser l'ensemble de l'épaisseur d'un hémisphère cérébral. Les MAV infratentorielles siègent dans le cervelet ou le tronc cérébral.

Clinique

Les MAV se révèlent chez l'adulte (3/4 entre 15 et 50 ans) par des crises d'épilepsie, des céphalées, un déficit neurologique progressif ou un tableau brutal du fait de la rupture de la malformation.

Imagerie

Comprendre l'imagerie

Le nidus est habituellement compact, sans tissu cérébral fonctionnel. Le parenchyme adjacent peut-être anormal : séquelles hémorragiques, gliose, modifications d'origine ischémique. Les conséquences hémodynamiques de l'absence de lit capillaire entrainent des modifications morphologiques des vaisseaux impliqués (dilatation et tortuosités artérielles, anévrismes, dilatation veineuse) et des perturbations éventuelles sur la circulation cérébrale (vol artériel, engorgement veineux). Les hémorragies sont secondaires à la rupture d'un élément du nidus ou d'un anévrisme associé, artériel ou veineux. Les veines de drainage peuvent exercer un effet de masse sur le parenchyme voisin ou sur les voies d'écoulement du LCS entrainant une hydrocéphalie.

Scanner

Le scanner non injecté peut être normal ou montre des anomalies serpigineuses légèrement hyperdenses par rapport au cortex en raison de l'inflation sanguine, de thrombose et de calcifications. L'effet de masse est minime ou absent. Les éventuelles hypodensités parenchymateuses traduisent une séquelle hémorragique ou la présence de gliose. Après injection de produit de contraste, une opacification franche de l'ensemble des vaisseaux anormaux est observée.

La rupture d'une MAV entraîne, selon son siège, une hémorragie cérébrale, cérébroméningée ou ventriculaire. Un angioscanner s'impose pour rechercher les vaisseaux anormaux ; son rendement diagnostique est d'autant plus élevé que le patient est jeune, non hypertendu et que l'hématome est lobaire.

IRM

Les séquences T1 et T2 peuvent être normales en cas de malformation de petite taille ou montrent des structures vasculaires vides de signal ; le nidus est de forme ovoïde ou pyramidale à base périphérique. Les veines sont plus dilatées que les artères. En FLAIR, le signal est hétérogène, dépendant des conditions hémodynamiques de la MAV. Un artefact de flux, de part et d'autre du nidus, dans le sens de la phase, confirme la nature vasculaire des anomalies. Le rehaussement au sein du nidus est fonction du débit et de la direction de la circulation ; le rehaussement veineux est habituellement homogène. La séquence T2* est nécessaire pour la recherche de signes d'hémorragie compte tenu de la valeur pronostique d'un tel antécédent. L'IRM fonctionnelle d'activation est utile pour déterminer l' «éloquence » du cerveau adjacent et évaluer le risque thérapeutique ; toutefois ses résultats peuvent être gênés par l'hémodynamique de la MAV.

MENU

Exploration angiographique

Son objectif est triple : faire le diagnostic de MAV en cas d'hémorragie intracrânienne ; préciser l'angio-architecture de la malformation **(Tableau 1)** ; contribuer au suivi post-thérapeutique en particulier après radiothérapie. Un hématome, en raison de son effet compressif, peut masquer une malformation de petite taille [2] ; il est recommandé de renouveler l'examen en cas de forte suspicion de MAV.

Pour une étude précise de l'angio-architecture de la malformation nécessaire à la décision thérapeutique, en particulier la recherche d'anévrismes intranidaux, l'examen le plus performant reste l'angiographie numérisée avec, éventuellement, cathétérisme sélectif des artères afférentes.

L'ARM permet dans la majorité des cas d'affirmer la présence d'un shunt artérioveineux. Elle permet également de déterminer un certain nombre d'éléments architecturaux péjoratifs (drainage profond, anévrisme artériel, ectasie ou sténose veineuse). Toutefois, ses performances restent limitées pour la recherche d'anévrismes nidaux, en raison d'une résolution spatiale limitée.

L'ARM 4D de flux [3], ouvre de nouvelles possibilités en termes d'étude non invasive des modifications du flux sanguin au sein des MAV. Trois grandes applications en découlent : 1/ l'étude des éventuels compartiments du nidus en fonction des afférences artérielles ; 2/ l'évaluation des vitesses circulantes au sein des branches afférentes (planning thérapeutique et suivi post-thérapeutique) ; 3/ la détermination de nouveaux facteurs individuels prédictifs du risque de rupture (modification du gradient de pression sur les sténoses veineuses de drainage de la MAV ; modification des forces de cisaillement pariétales).

Diagnostics différentiels

Il y a peu de problèmes diagnostiques différentiels. En cas d'hématome intracrânien, une tumeur hypervascularisée peut être discutée : glioblastome, hémangioblastome. Une anomalie veineuse de développement ne provoque pas, dans sa forme simple, de dilatation artérielle ni d'opacification précoce des veines. Une angiopathie proliférative cérébrale se traduit par des artères dilatées et tortueuses mais pas de retour veineux précoce.

Traitement - Suivi

L'oblitération spontanée d'une MAV est rare ; il s'agit de malformation de petite taille révélée par une hémorragie. Cette oblitération pourrait n'être que temporaire et un suivi est recommandé [4]. L'objectif principal du traitement est de prévenir une rupture, risque majeur des MAV ; celui-ci est estimé à 2 à 4 % par an (risque cumulatif). La mortalité liée à la première rupture est de 10 % ; le risque de récidive après une première rupture est élevée au cours de la première année. Toutefois, toutes les MAV ne présentent pas le même risque hémorragique et l'indication d'un traitement et son choix se basent sur les données cliniques et radio-anatomiques **(Tableaux 2, 3)**. Trois méthodes de traitement sont possibles : chirurgie, radiothérapie stéréotaxique, embolisation. Une surveillance simple s'envisage en cas de MAV de traitement difficile, de grande taille à faible risque hémorragique [4].

MENU

Fistules artério-veineuses durales

Fistule : abouchement anormal d'une cavité dans une autre au cours d'un processus évolutif pathologique

- **FAVd** = shunt artério-veineux sans interposition de réseau de vaisseaux dysplasiques (nidus)

- **Différences FAVd/MAVc** :
  - alimentation par branches durales
  - pas de nidus

-31:16

« TAKE HOME » MESSAGES



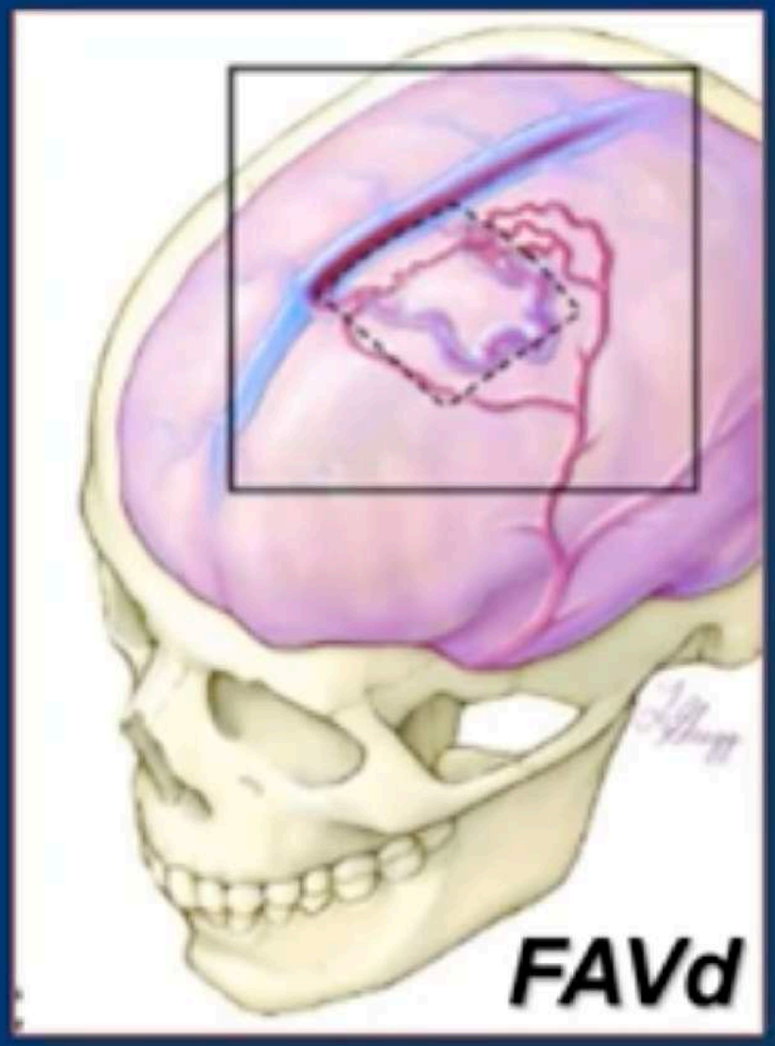

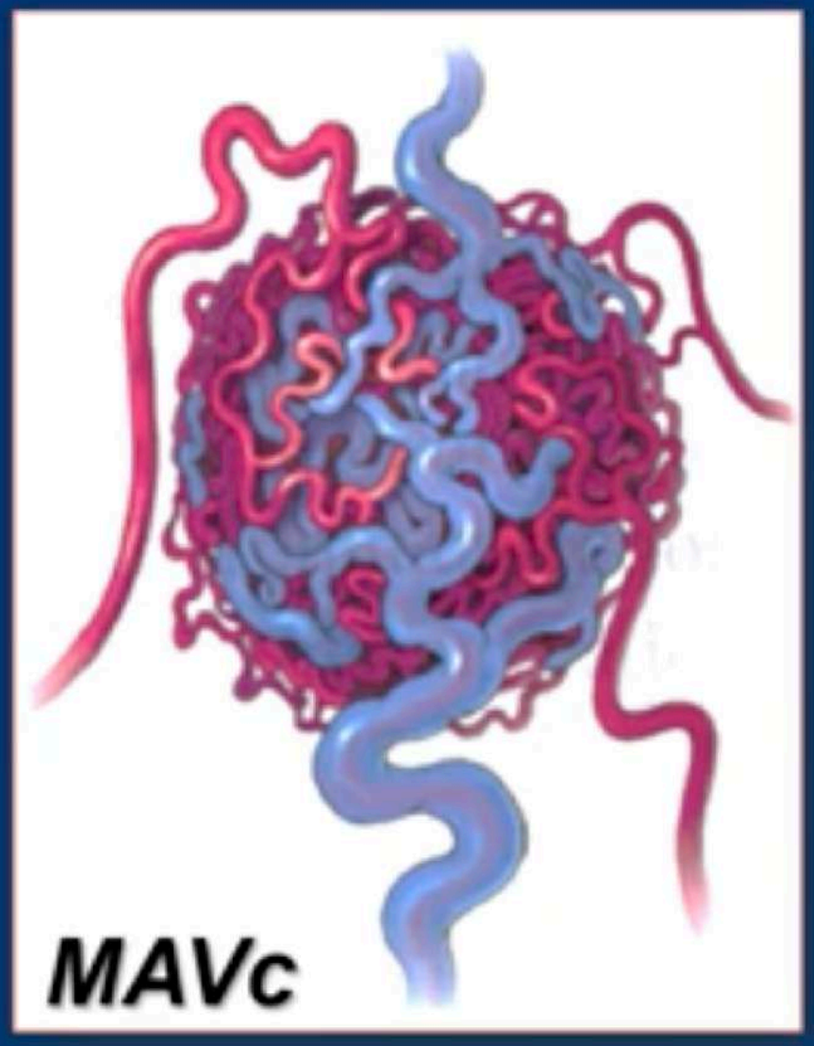

FISTULE DURALE ARTERIOVEINEUSE
SANS NIDUS
à partir de la CAROTIDE EXTERNE

DÈS QUE ACOUPHENE PULSATILE +++

FAIRE ANGIO 4 D TWIST SIEMENS

1 - FISTULE DURALE OCCIPITO-LATERAL

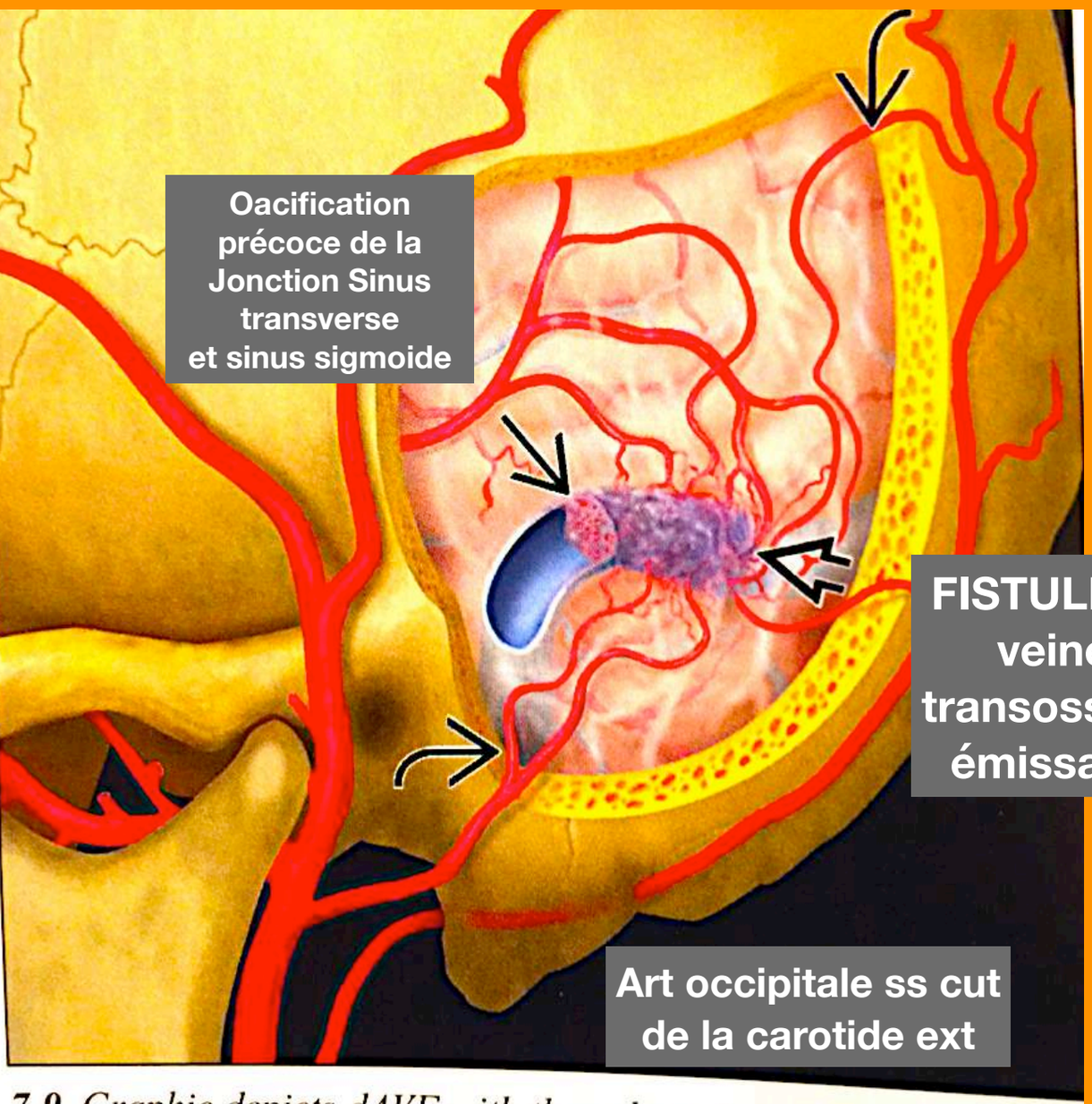

Oacification précoce de la Jonction Sinus transverse et sinus sigmoide

FISTULE par veines transosseuse émissaires

Art occipitale ss cut de la carotide ext

7-9. Graphic depicts dAVF with thrombosed transverse sinus with multiple tiny arteriovenous in the dural wall. Lesion is mostly supplied by transosseous feeders from the external carotid artery.

fistule durale est un shunt anormal entre les artères vascularisants les méninges (dure-mère) et le système veineux cérébral et/ou médullaire (sinus et/ou veine corticale) qui siège dans l'épaisseur de la dure-mère.



Art occipitale ss cut de la carot ext

FISTULE par veines transosseuse

MENU

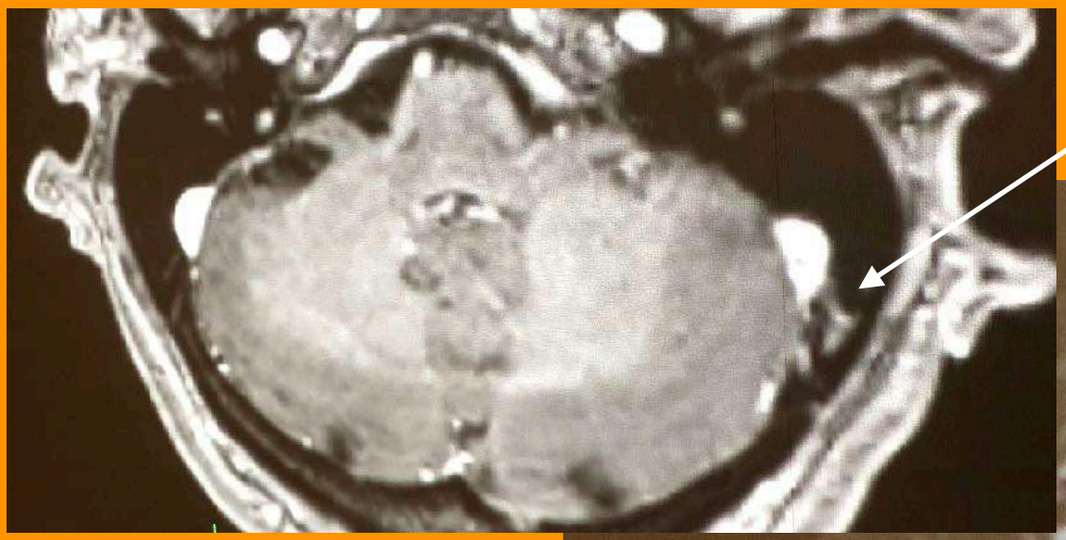

veines transosseuse dilaté

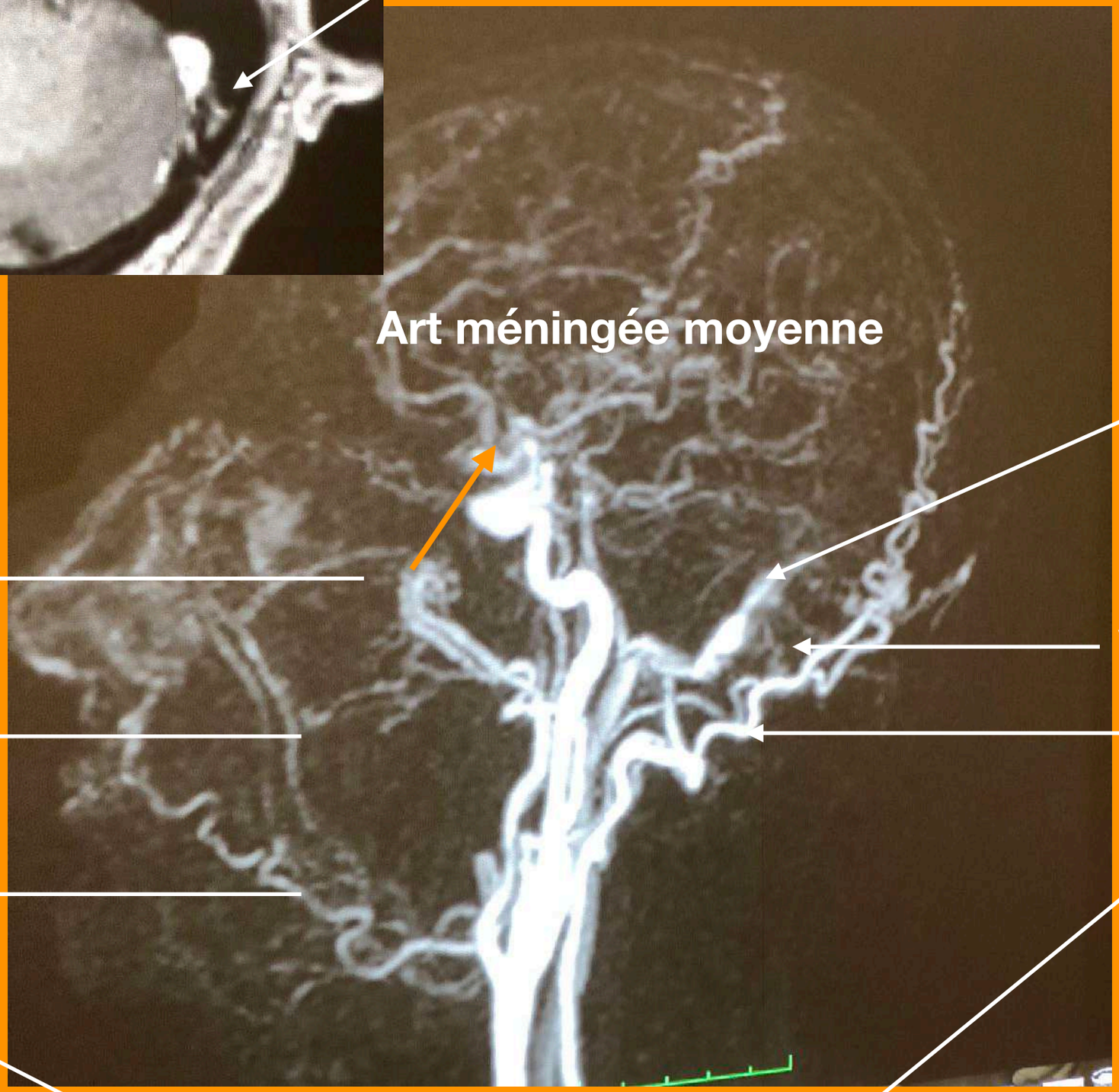

Art méningée moyenne

Opacification précoce dès temps artériel du sinus transverse et sinus sigmoide

Art maxillaire int

FISTULE par veines transosseuse

Art faciale

Art occipitale

Art linguale

CAROTIDE EXTERNE

MENU

ANATOMIE DE LA CAROTIDE EXTERNE

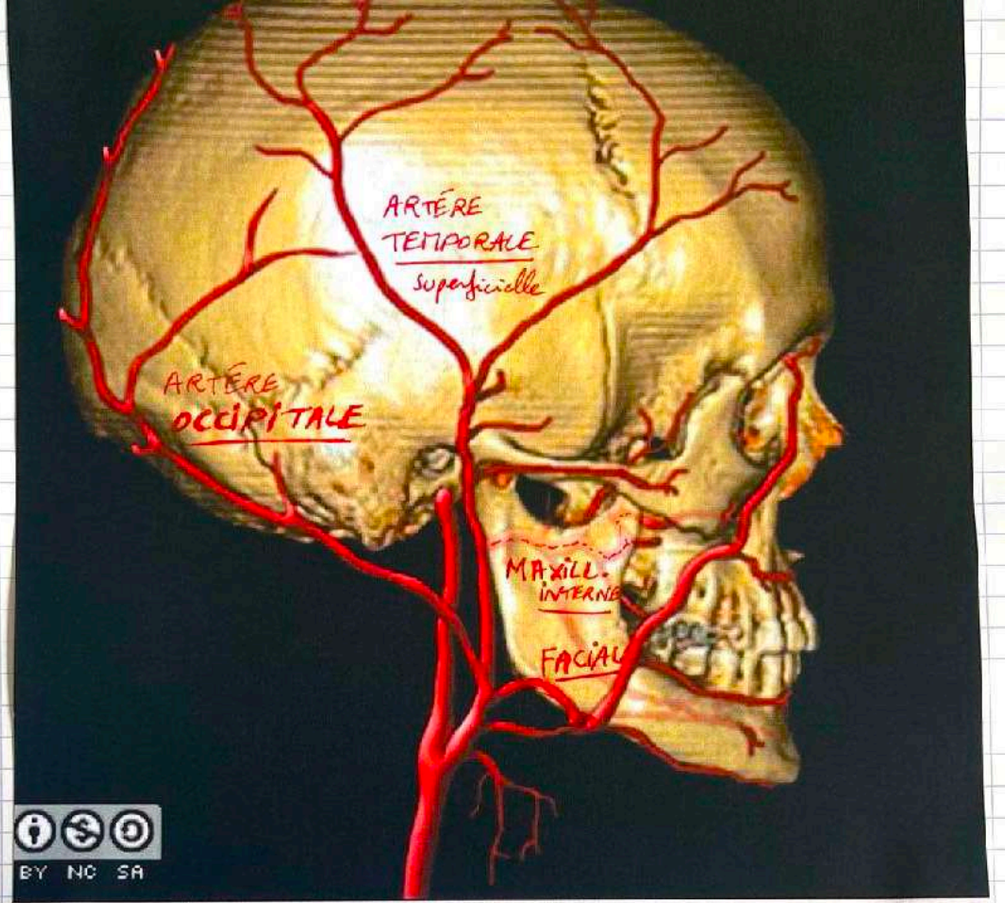

Anatomie de la carotide externe

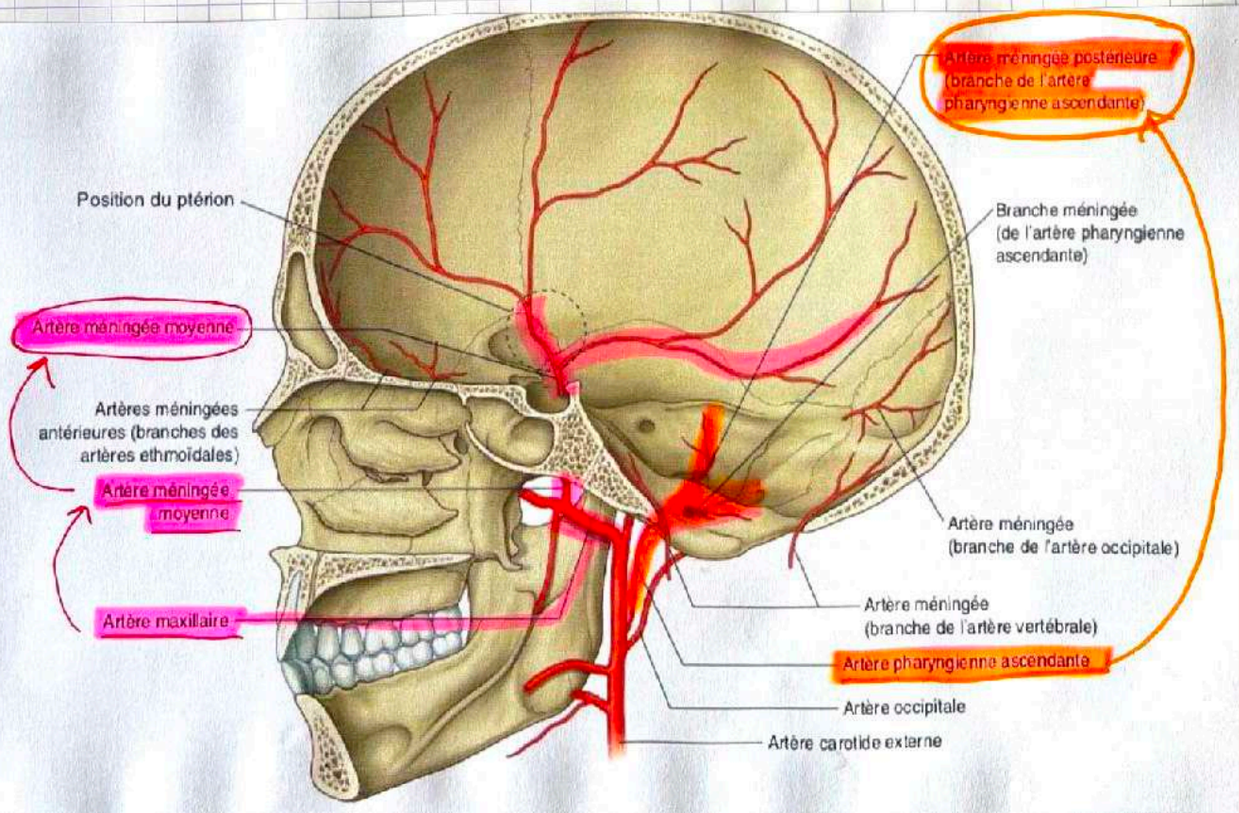

Figure 8.33. Vascularisation artérielle de la dure-mère.

MENU

TOF
Presence d’artères trans-osseuses et dilatation artere occipitale

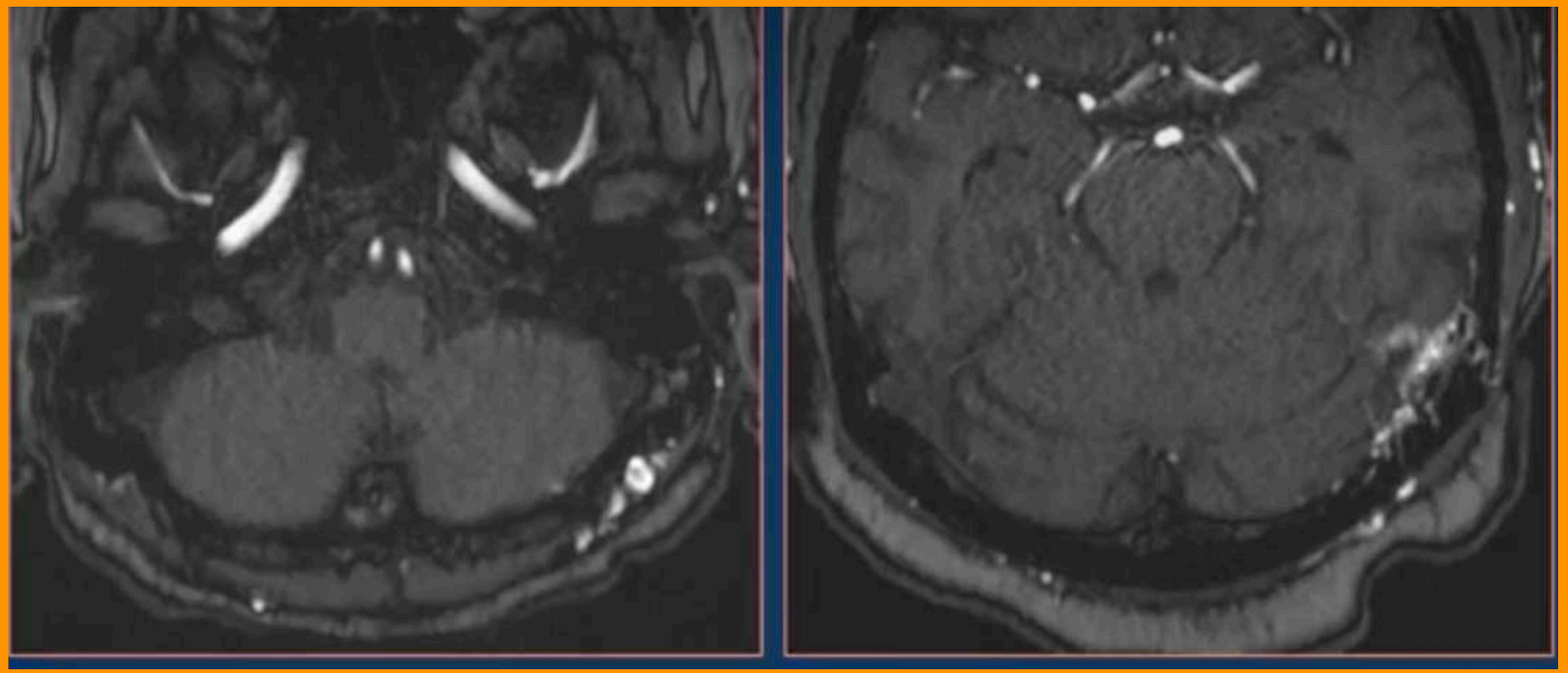

MENU

AngioTDM

Chung-Wei Lee, MD
Adam Huang, PhD
Yao-Hung Wang, MD
Chung-Yi Yang, MD
Ya-Fang Chen, MD
Hon-Man Liu, MD

Intracranial Dural Arteriovenous Fistulas: Diagnosis and Evaluation with 64–Detector Row CT Angiography[1]

- Asymétrie rehaussement sinus veineux
- Engorgement branches artérielles (ACE ++)
- Veine(s) anormalement dilatée(s)
- Ectasie(s) veineuse(s) focale(s)
- TVC associée

Hématome temporal droit pas typique d'un hématome de l'HTA

ANGIOTDM
Veine dilatée à proximité de l'hématome
-> suspect de FISTULE

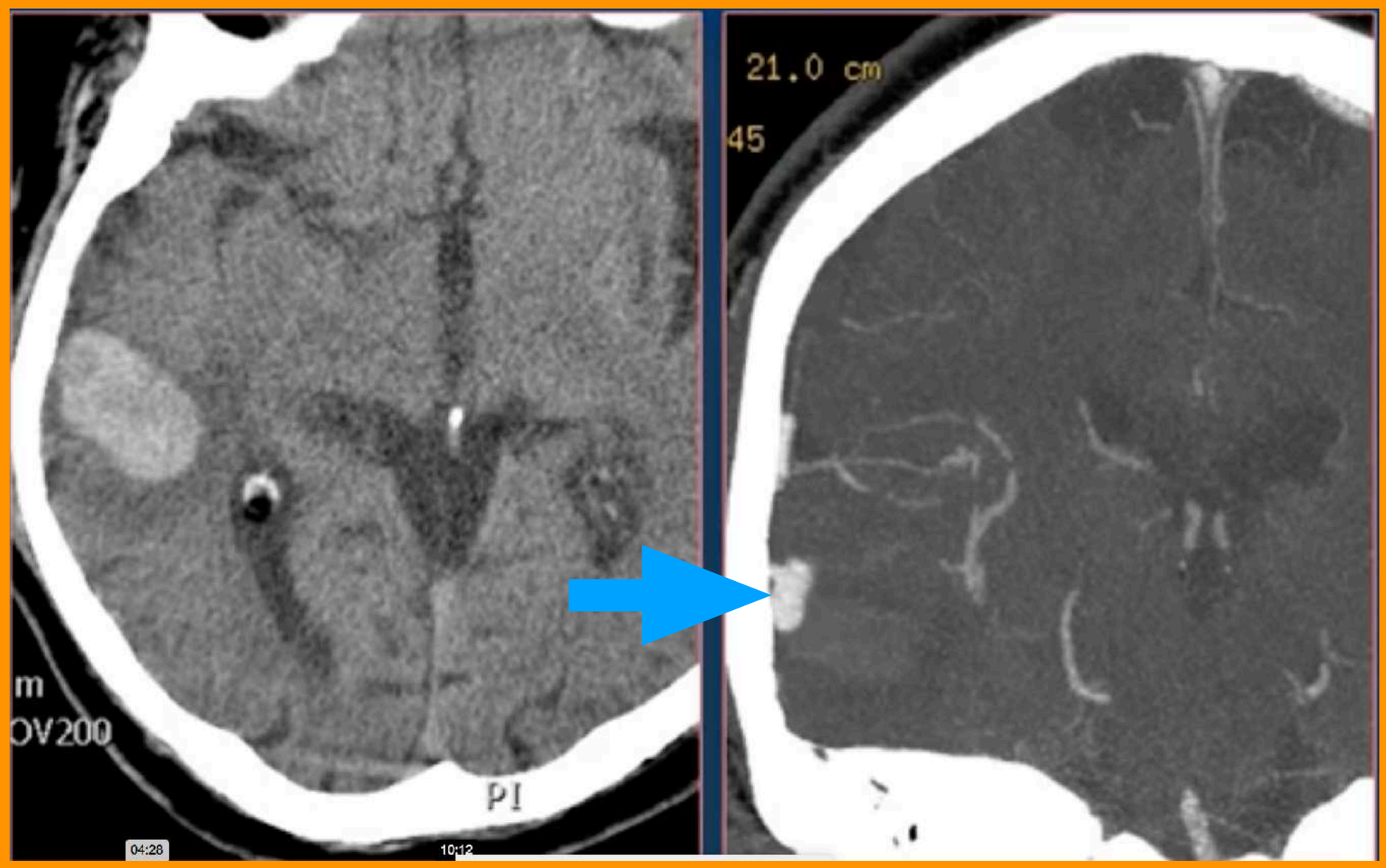

ARTERIO = FISTULE

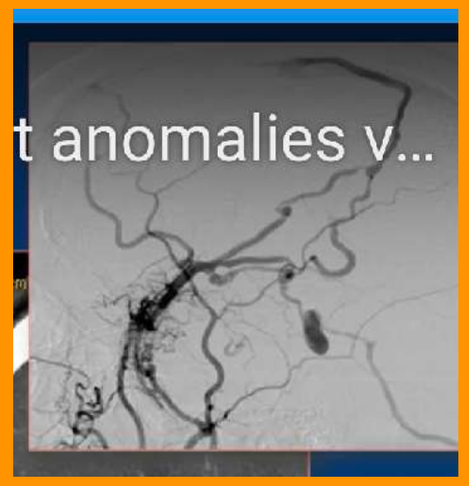

Angio scanner avec soustraction
Presence d'artères trans-osseuses

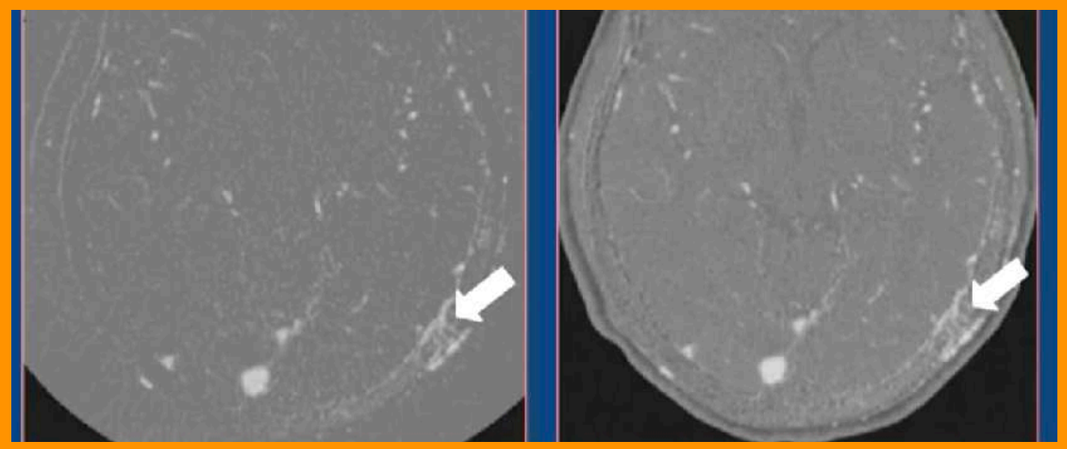

MENU

IRM/ARM

MR Imaging Findings of Intracranial Dural Arteriovenous Fistulas: Relations with Venous Drainage Patterns

AJNR. 2005 Bae Ju Kwon, Moon Hee Han, Hyun-Seung Kang, and Kee-Hyun Chang

- *Images de vides de flux (T2, FLAIR)*
- *Veines lepto-méningées/trans-médullaires dilatées*
- *Dilatation(s) veineuse(s)*
- *Engorgement veineux*

-26:51

MENU

Interprétation

- Le tableau clinique doit faire rechercher une malformation vasculaire artério-veineuse de type fistule durale, habituellement localisée au niveau du sinus latéral homolatéral. L'IRM note des dilatations vasculaires sous-cutanées dans la région occipitale droite, associées à de multiples prises de contraste au sein de l'os occipital en regard du sinus latéral droit (Fig 9.2).

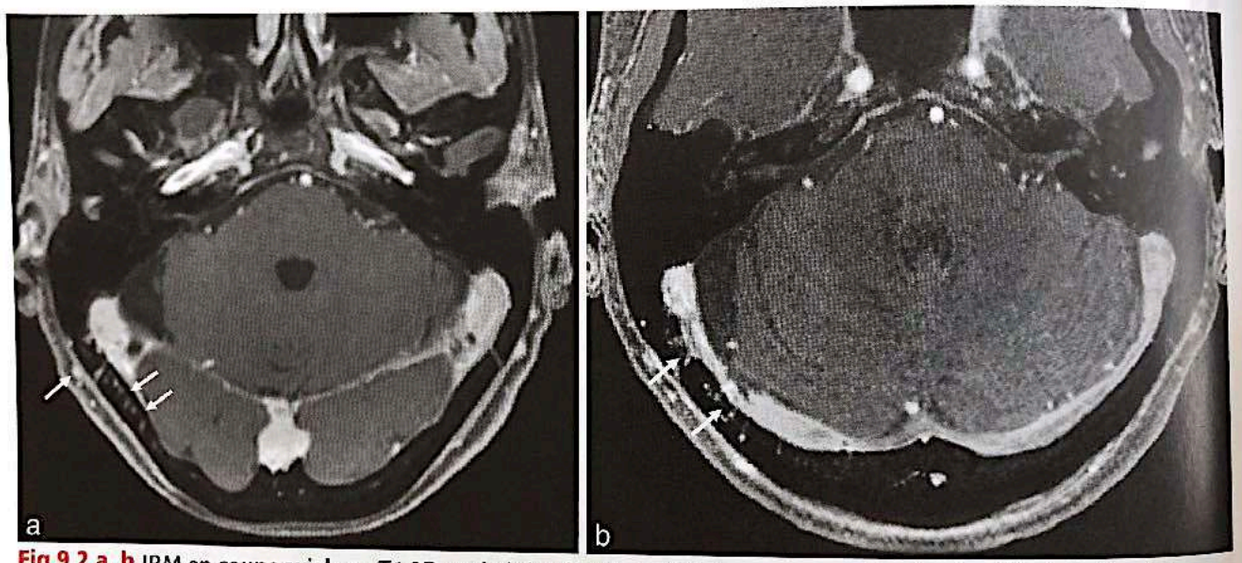

Fig 9.2 a, b IRM en coupe axiale en T1 3D après injection de gadolinium et saturation du signal de la graisse (a) et ARM en TOF après injection de gadolinium (b). Les vaisseaux sous-cutanés dans la région occipitale droite apparaissent dilatés et de nombreuses prises de contraste sont notées au sein de l'os occipital (flèches).

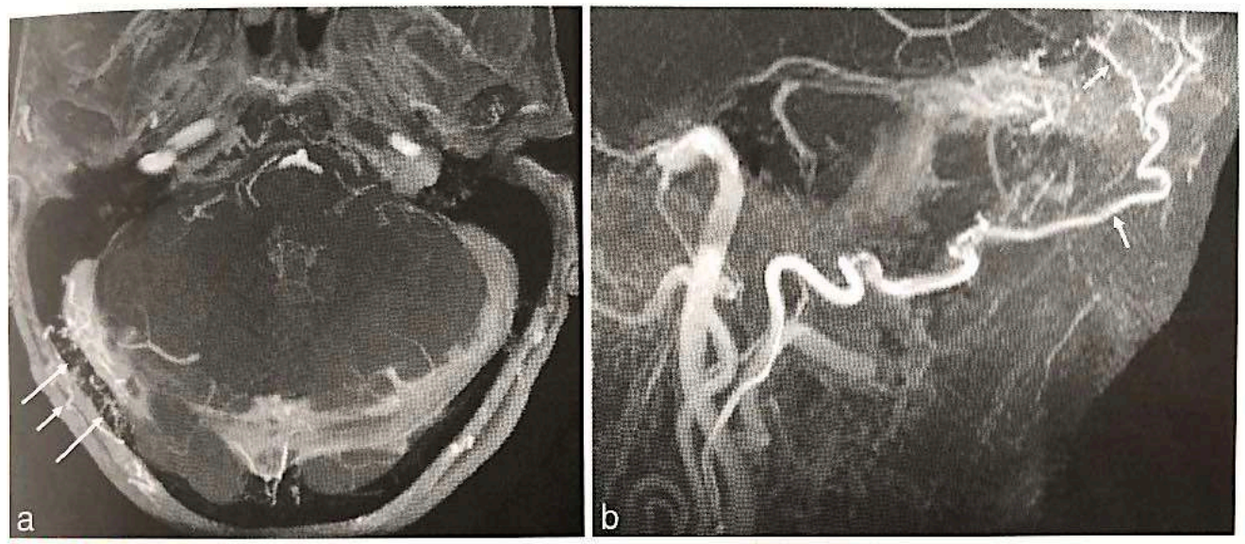

Fig 9.3 a-c ARM en TOF après injection de gadolinium en MIP axial (a) et latéral (b). Visualisation des vaisseaux sous-cutanés dilatés et des artères qui traversent la voûte crânienne (flèches en a). Dilatation de l'artère occipitale droite et des artères afférences de la fistule durale (flèches en b).

Diag diff acouphène pulsatile
= procidence golfe jugulaire

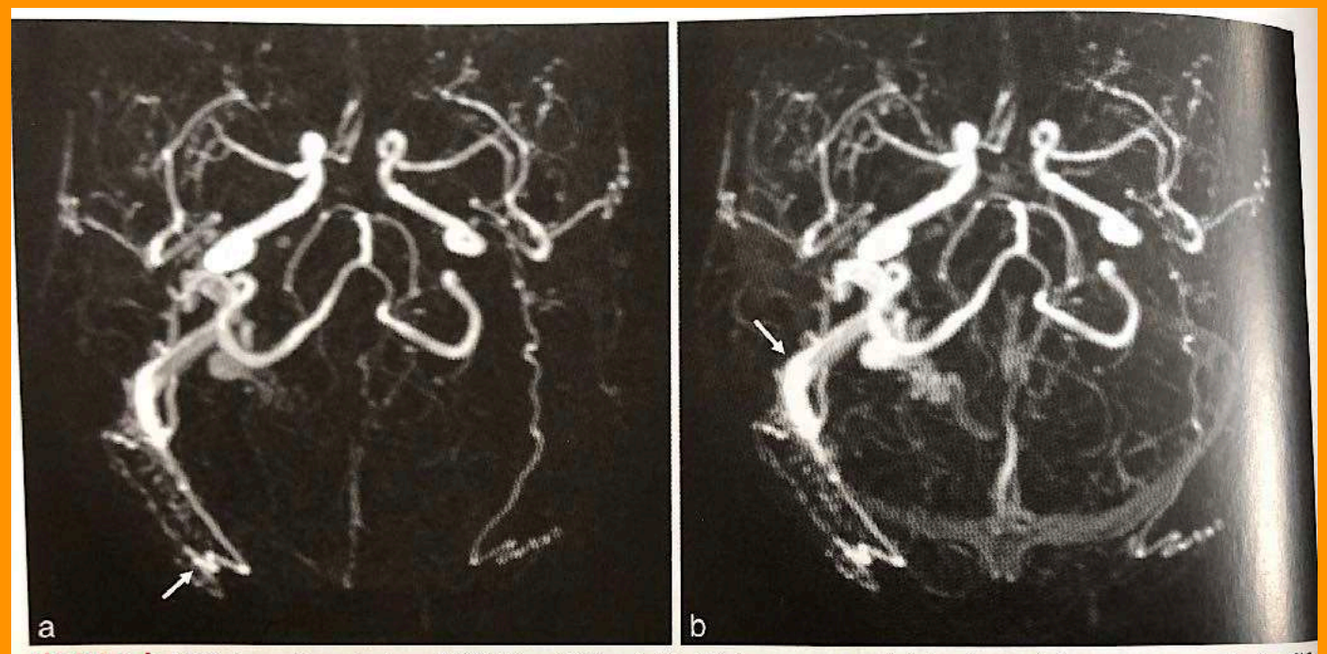

Fig 9.4 a, b ARM dynamique de type TRICKS en MIP axial (a, b). Le temps artériel précoce (a) et un temps plus tardif (b) confirment l'opacification précoce du sinus latéral (flèche en b) et une hypertrophie de l'artère occipitale droite (flèche en a).

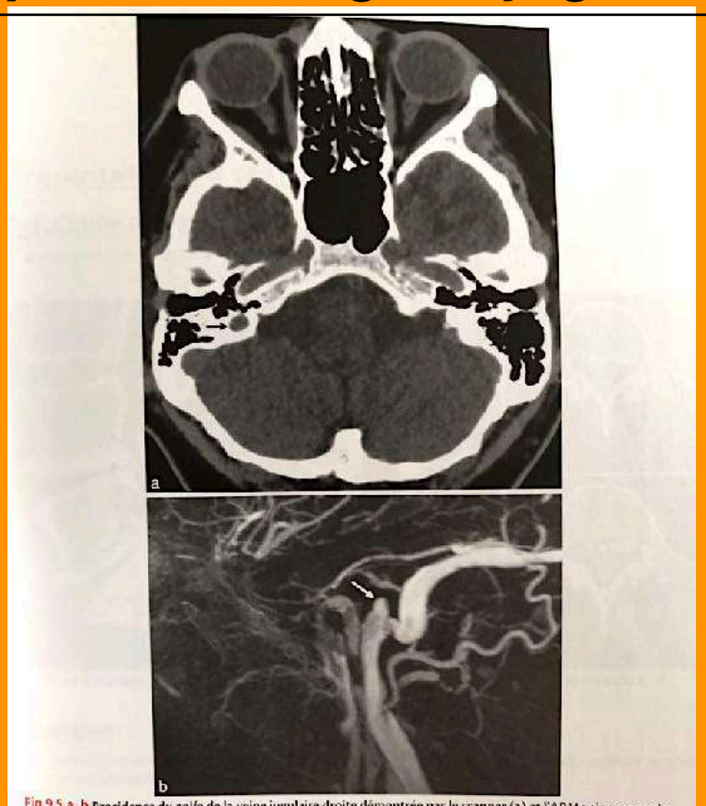

Fig 9.5 a, b Procidence du golfe de la veine jugulaire droite démontrée par le scanner (a) et l'ARM veineuse après injection de gadolinium (b) (flèches).

MENU

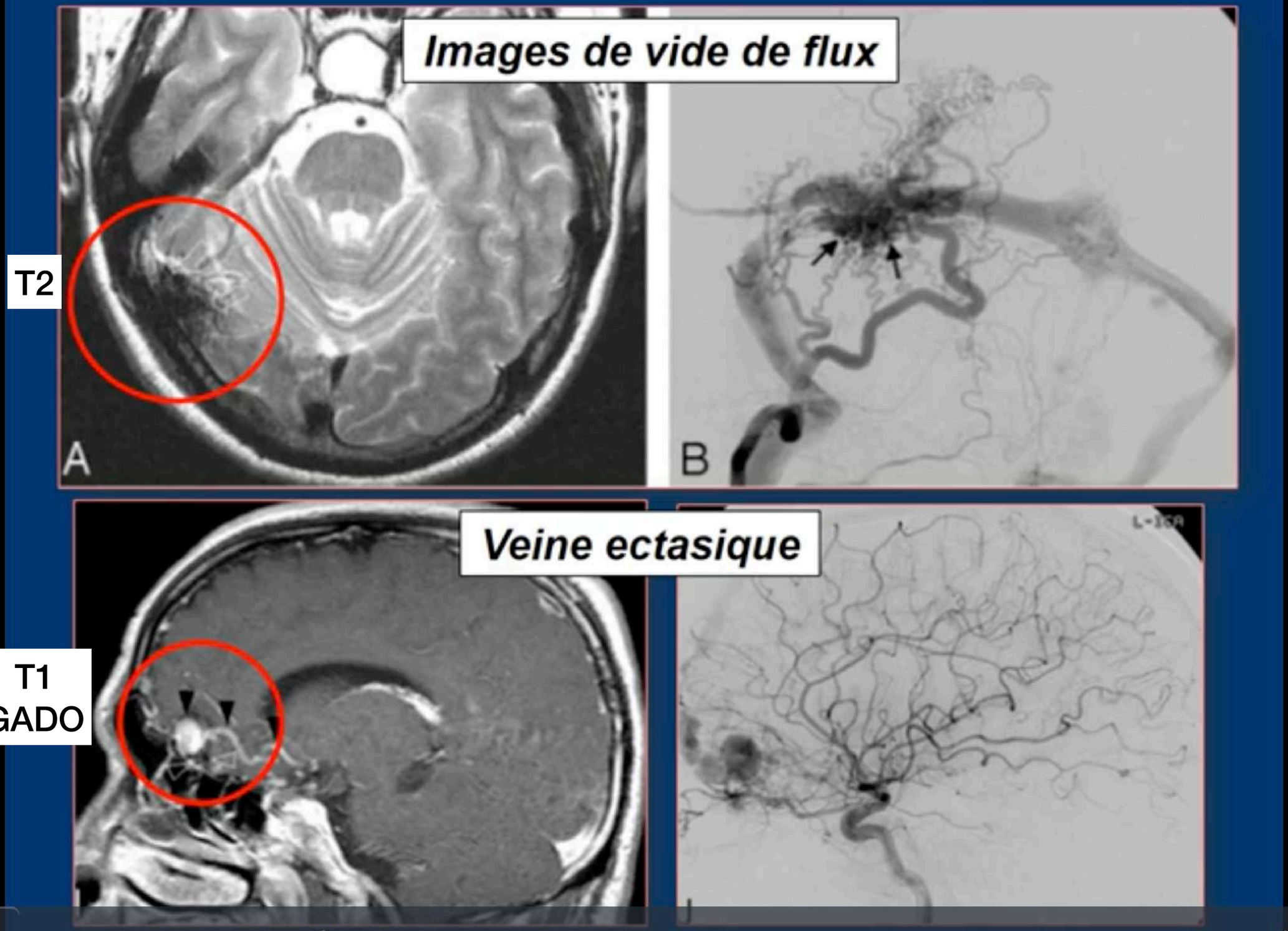
Images de vide de flux
T2
A
B
Veine ectasique
T1
GADO
-26:07

Engorgement veineux cortical

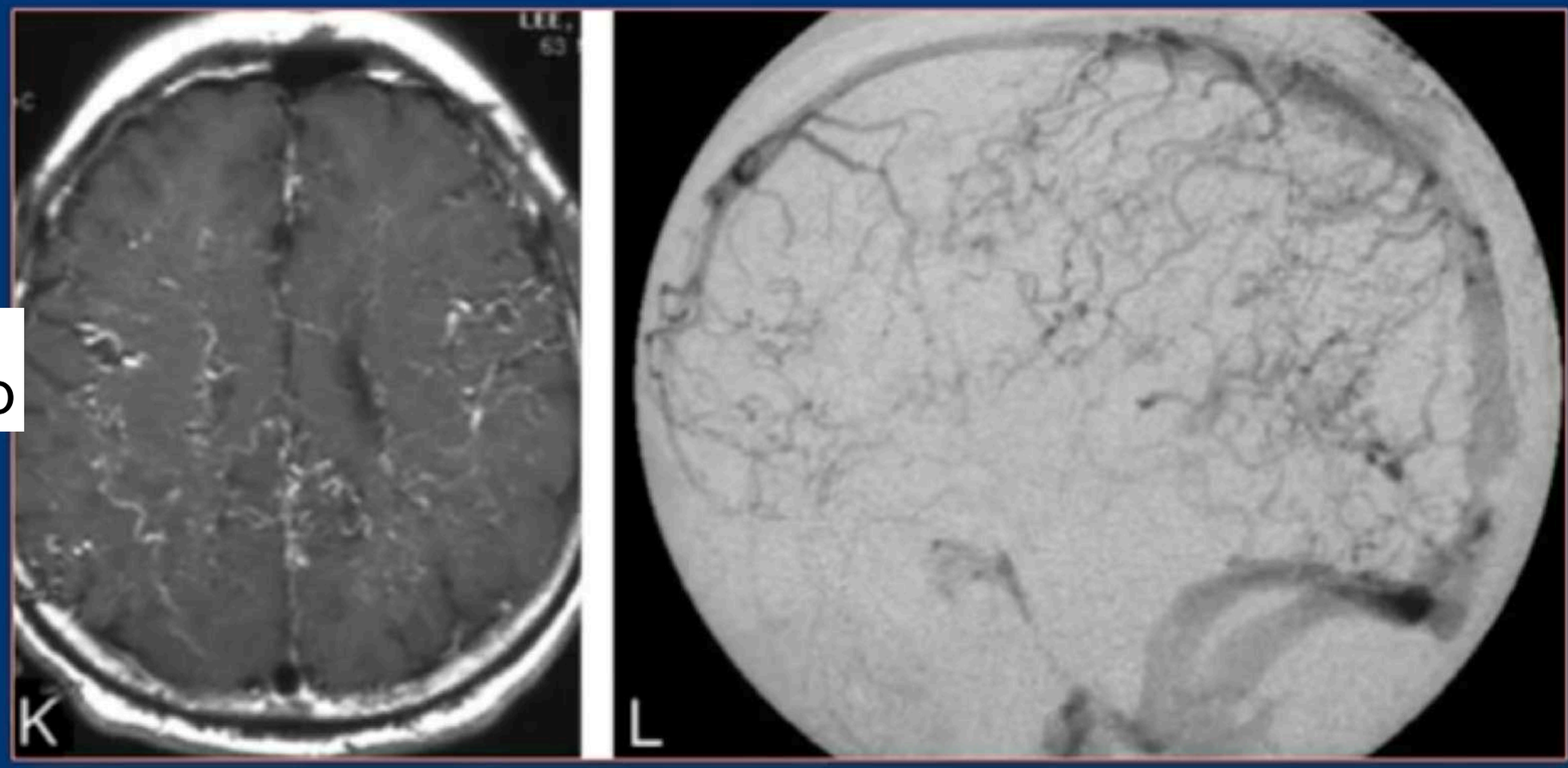

-25:03

MENU

3D TOF
Avec BANDE DE PRESATURATION sur les VEINES
Donc normalement VEINES PAS VISIBLE sur TOF

Visualisation anormale du sinus veineux latéral droit sur TOF

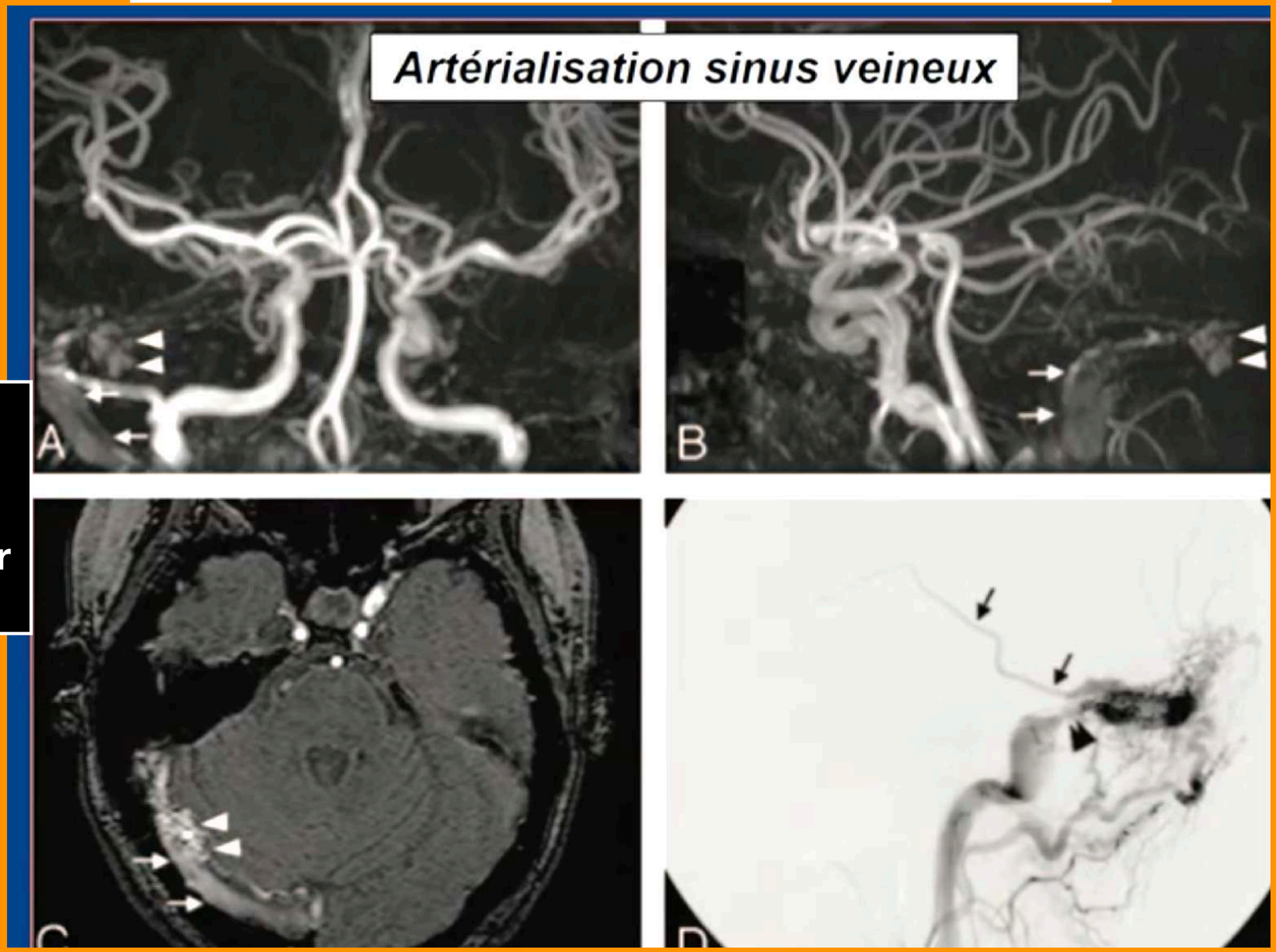

MENU

PIEGE A CONNAITRE : FISTULE ? NON = REFLUX JUGULAIRE

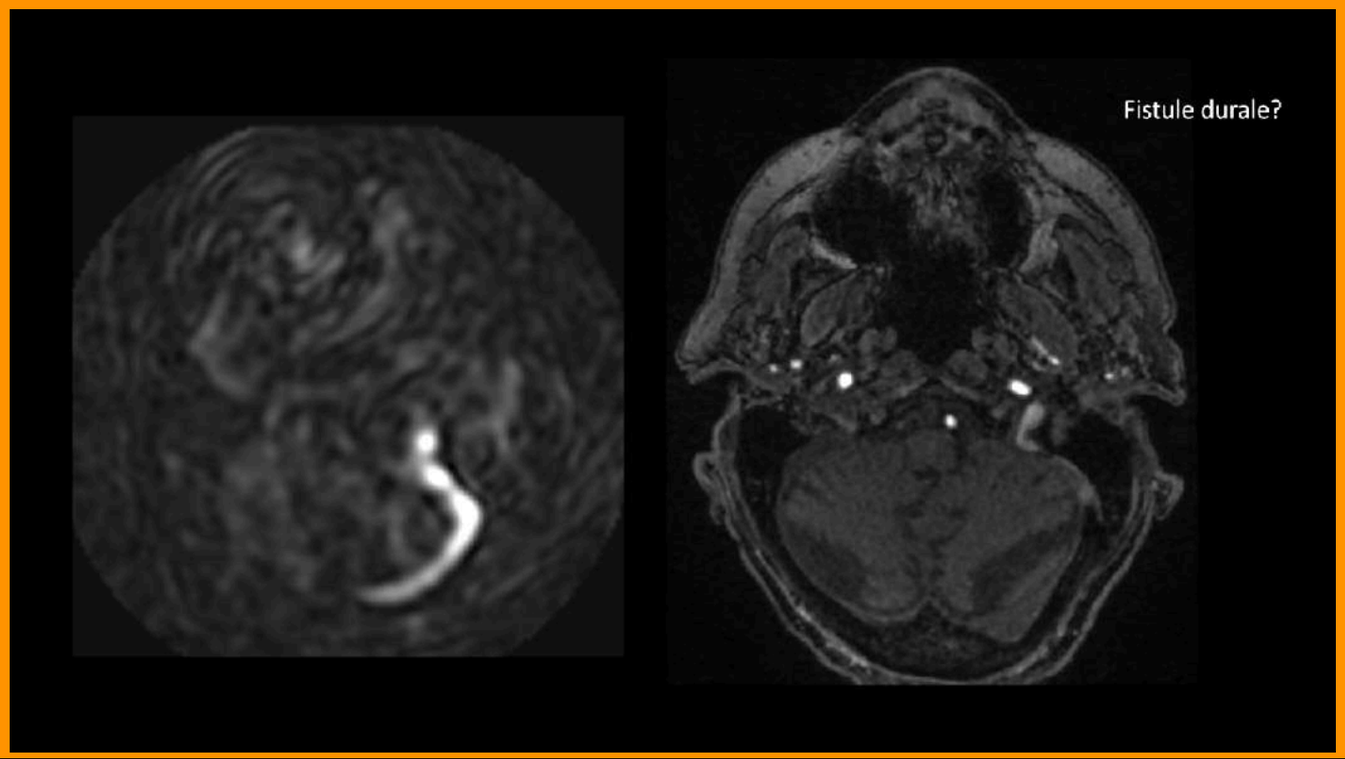

Hypersignal TOF du sinus veineux lat. gauche : fistule?

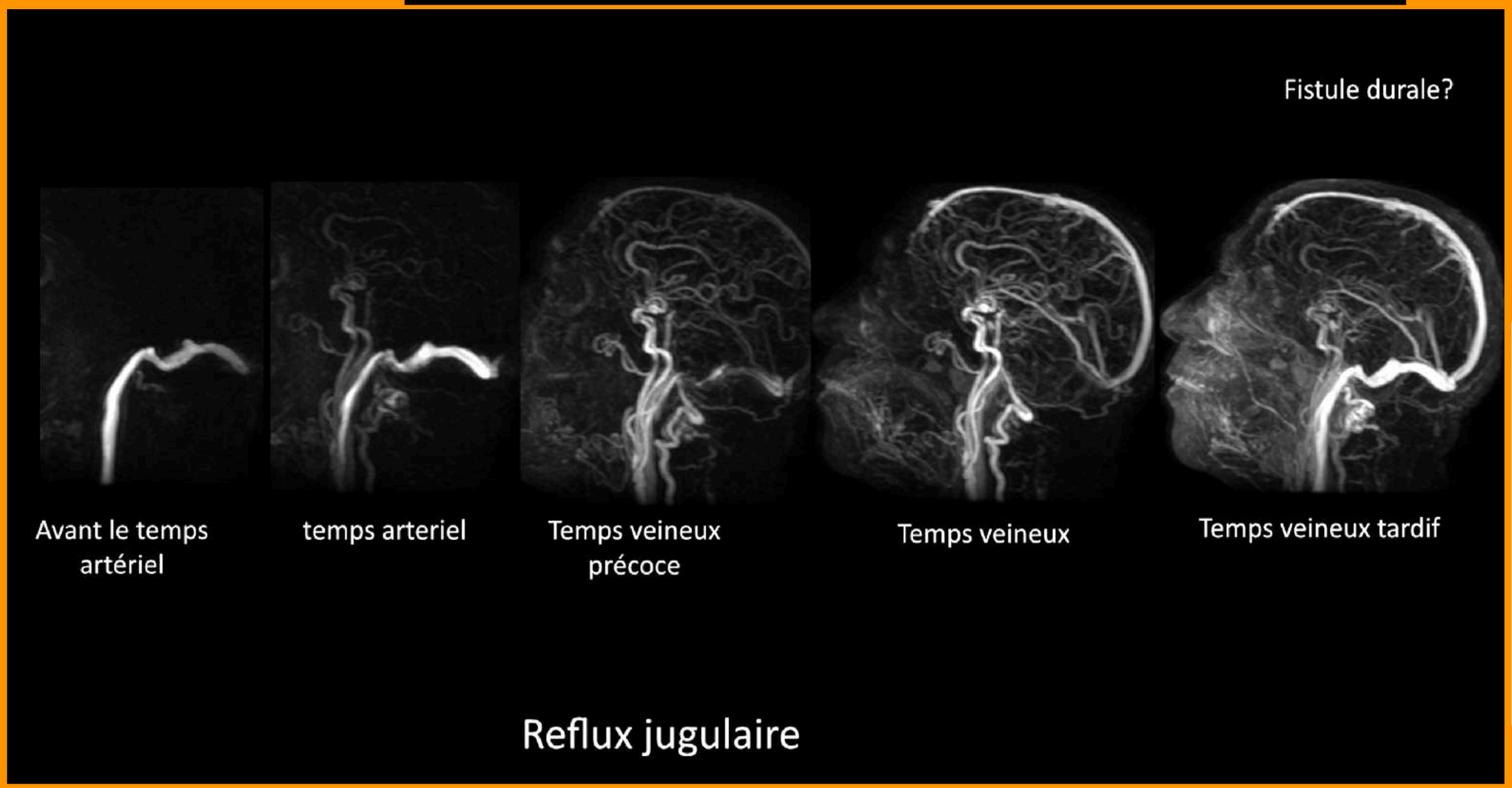



MENU

2- FISTULE DURALE CAROTIDO-CAVERNEUSE

Terminology

Carotid-cavernous fistulas (CCFs) are a special type of arteriovenous shunt that develops within the cavernous

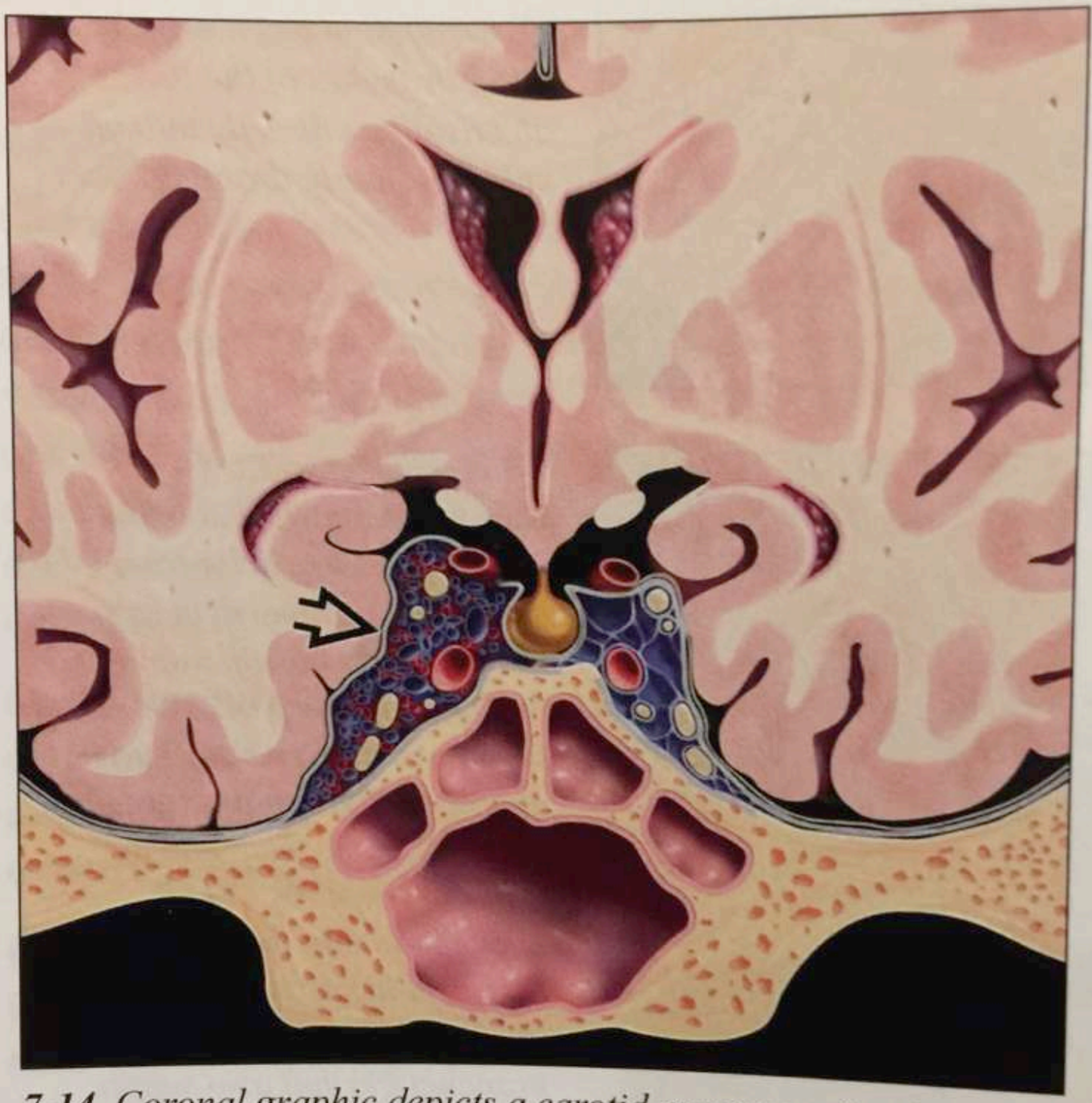

7-14. Coronal graphic depicts a carotid-cavernous fistula (CCF). The right cavernous sinus ⇨ is enlarged by numerous dilated arterial and venous channels.

MENU

2- FISTULE DURALE CAROTIDO-CAVERNEUSE

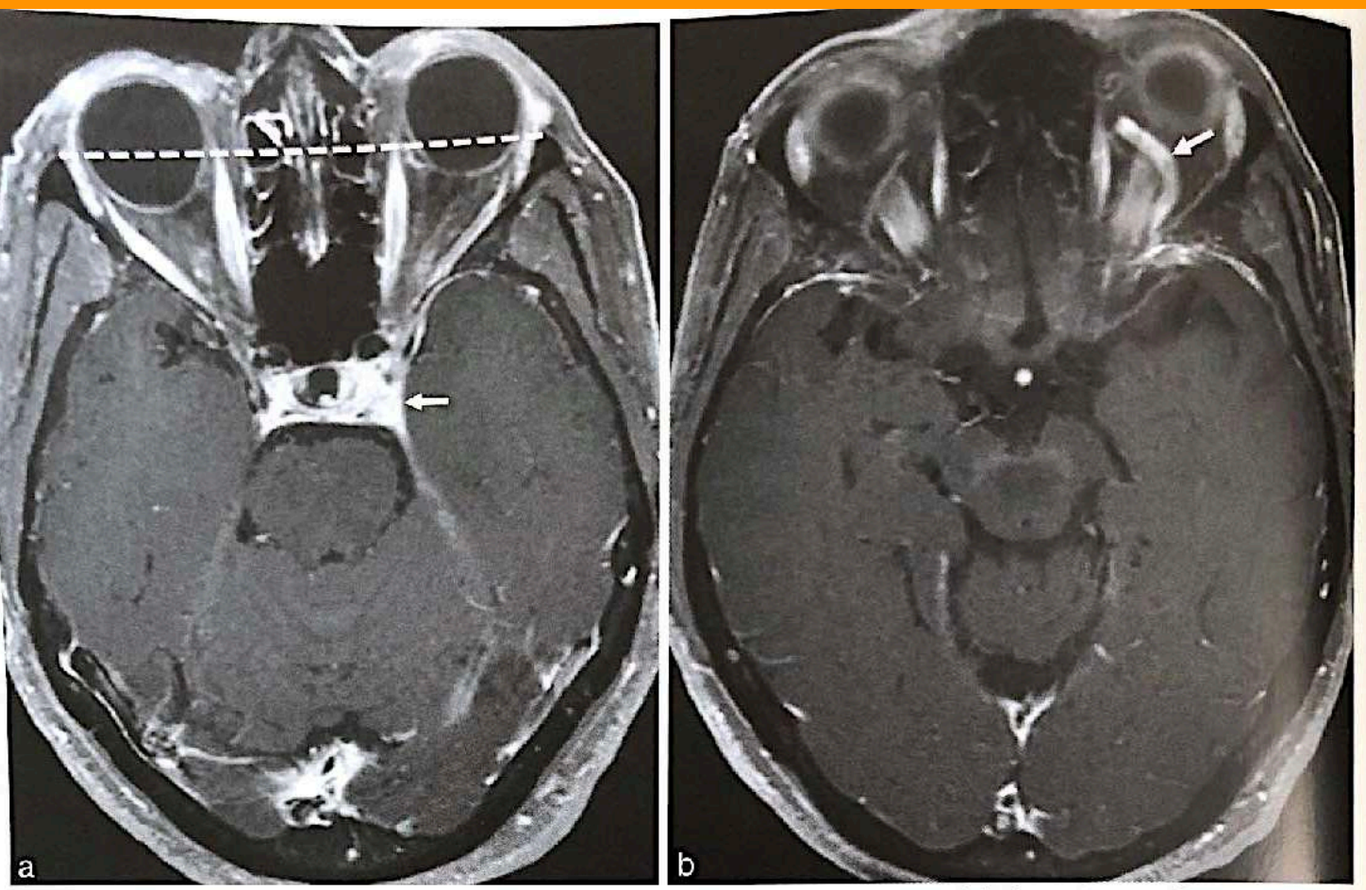

Fig 12.2 a, b L'IRM en T1 3D après injection de gadolinium avec saturation du signal de la graisse confirme l'exophtalmie gauche de grade II, comme le démontre la position du globe oculaire gauche par rapport à la ligne bi-acanthale en (a). Vous noterez l'élargissement du sinus caverneux gauche (flèche en a) et la dilatation de la veine ophtalmique supérieure gauche (flèche en b).

Diagnostic

- Fistule durale du sinus caverneux gauche.

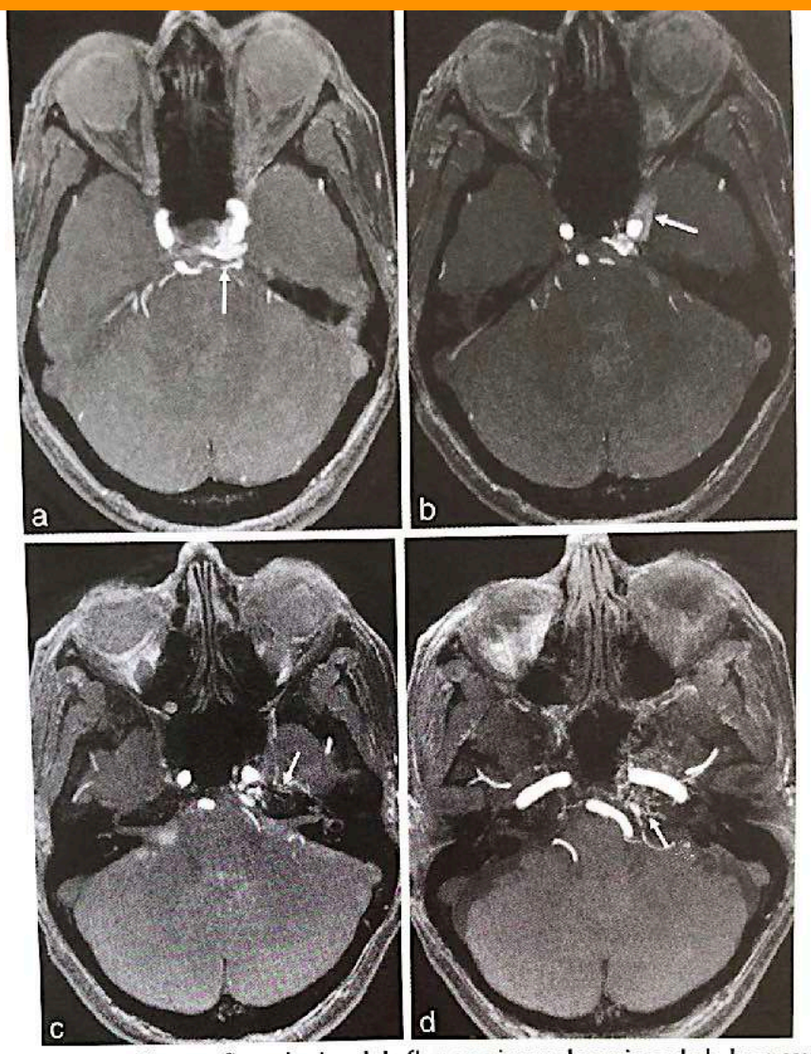

Fig 12.4 a-d L'ARM-TOF en MIP fins confirme le signal de flux au niveau des veines de la loge caverneuse gauche (flèches en a et b) et au niveau de l'apex pétreux gauche (flèches en c et d).

MENU

2- FISTULE DURALE CAROTIDO-CAVERNEUSE



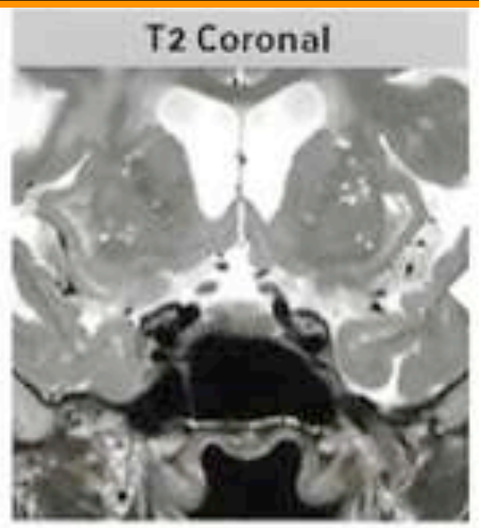

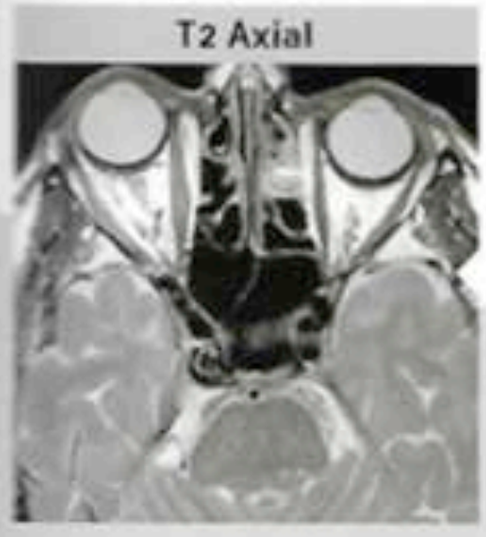





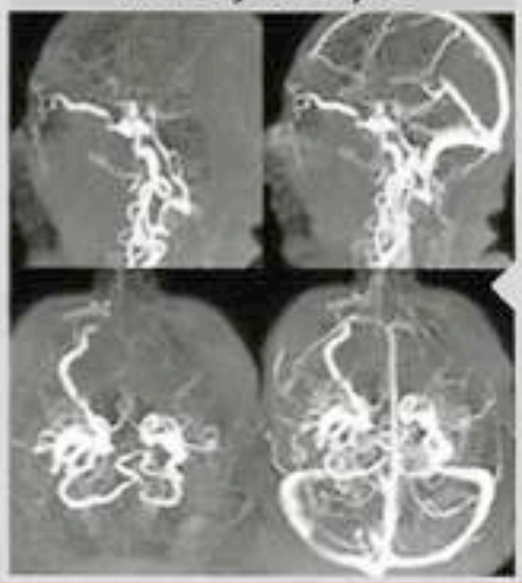

2

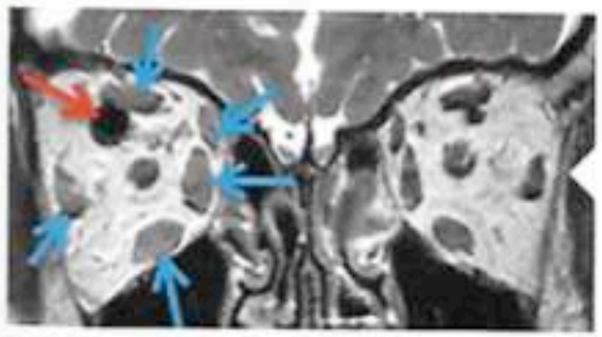

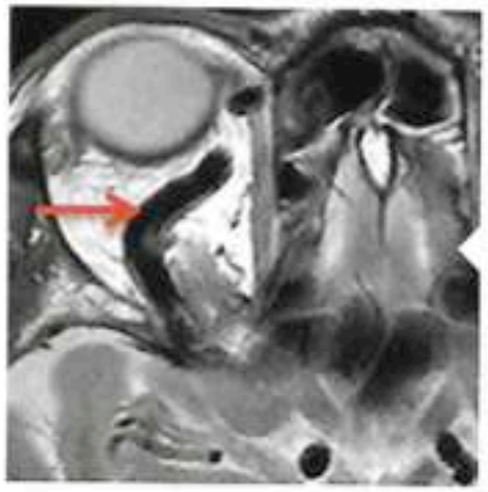

La veine ophtalmique supérieure est dilatée (→), il existe une hypertrophie de l'ensemble des muscles oculomoteurs de l'orbite droit qui sont en hypersignal T2 (→) et une exophtalmie de grade II [14].

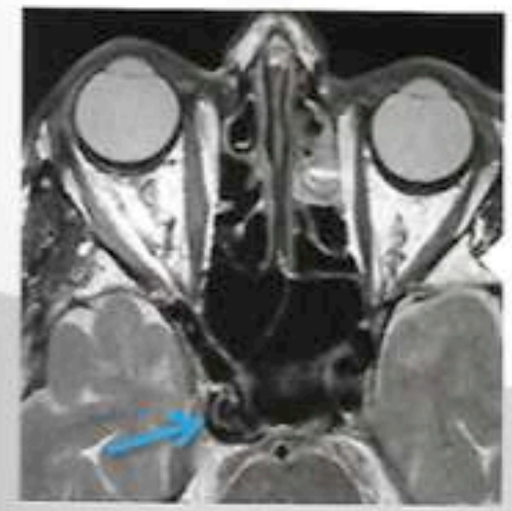

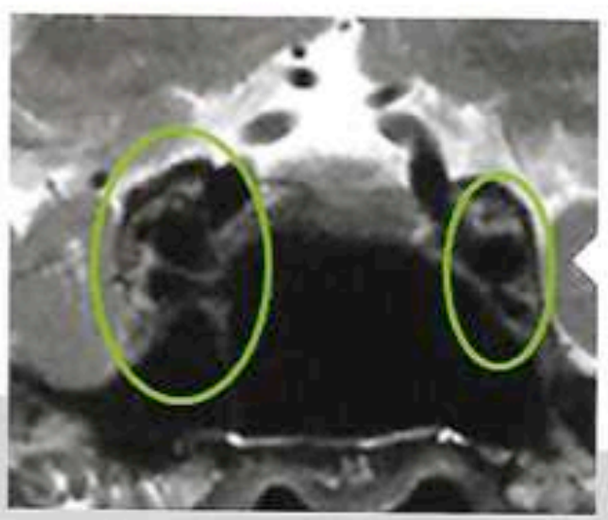

On retrouve une asymétrie de calibre et de signal des sinus caverneux avec un sinus caverneux droit augmenté de volume (○) en hyposignal T2. Il s'y associe une formation arciforme (→), de signal vasculaire, en arrière du siphon carotidien droit.

MENU

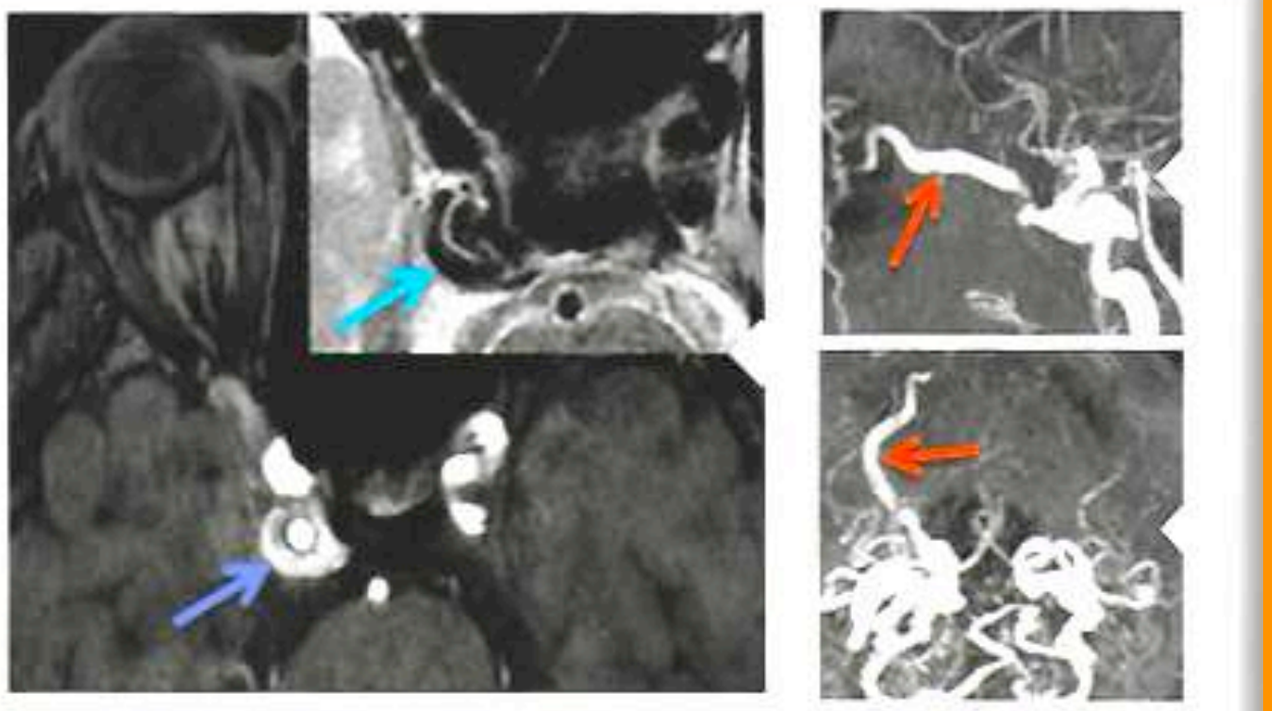

L'ARM TOF sans injection confirme l'existence de vaisseaux supplémentaires à flux rapide au sein du sinus caverneux (→), en périphérie du siphon carotidien droit en faveur d'une « artérialisation » du sinus, qui correspondent à l'hyposignal T2 arciforme, vasculaire, visible en axial T2 (→).

Sur l'ARM dynamique avec injection de gadolinium, on retrouve une opacification du sinus caverneux et de la veine ophtalmique supérieure, dilatée, dès le temps artériel (→).

3 L'ensemble est en faveur d'une fistule durale du sinus caverneux droit, entre carotide interne et petites veines du sinus.
La patiente doit être adressée en première intention dans un service de neuroradiologie interventionnelle. En fonction de la clinique et de la gêne fonctionnelle, un traitement endovasculaire, dont le but est d'occlure le pied de la veine et/ou une surveillance pourront être proposés.

MENU

A 63-year-old woman with a history of diabetes mellitus reported sudden proptosis after a fall with a blow to the neck. She also reported a slight fever 3 days before, so she was treated as having orbital cellulitis without response to antibiotics or corticosteroids.

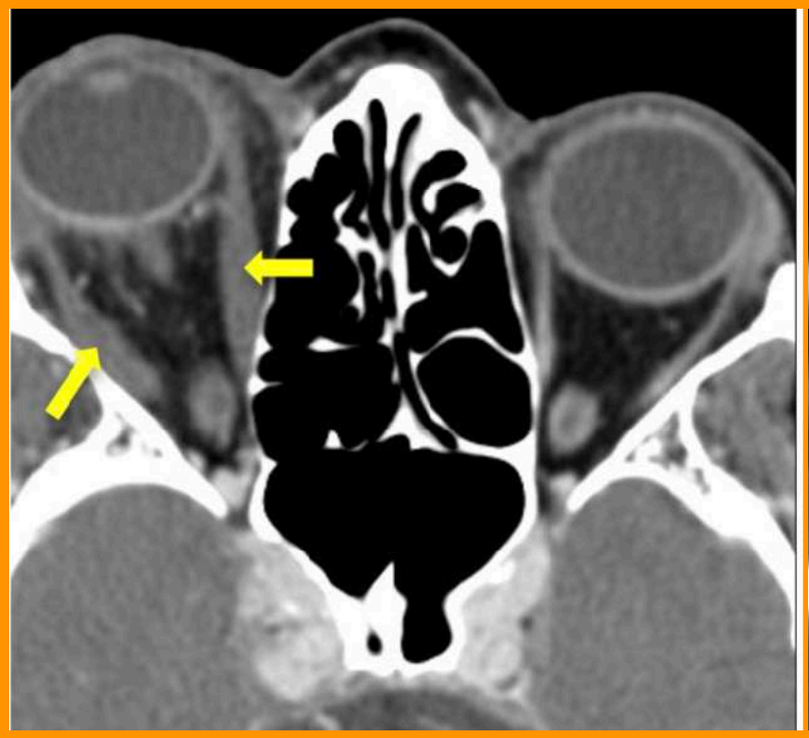

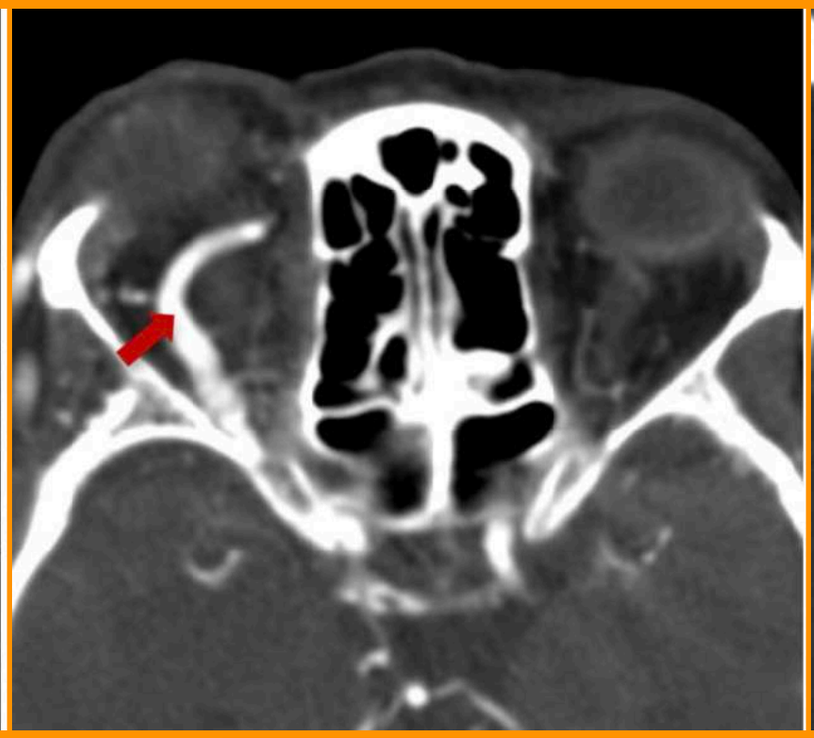

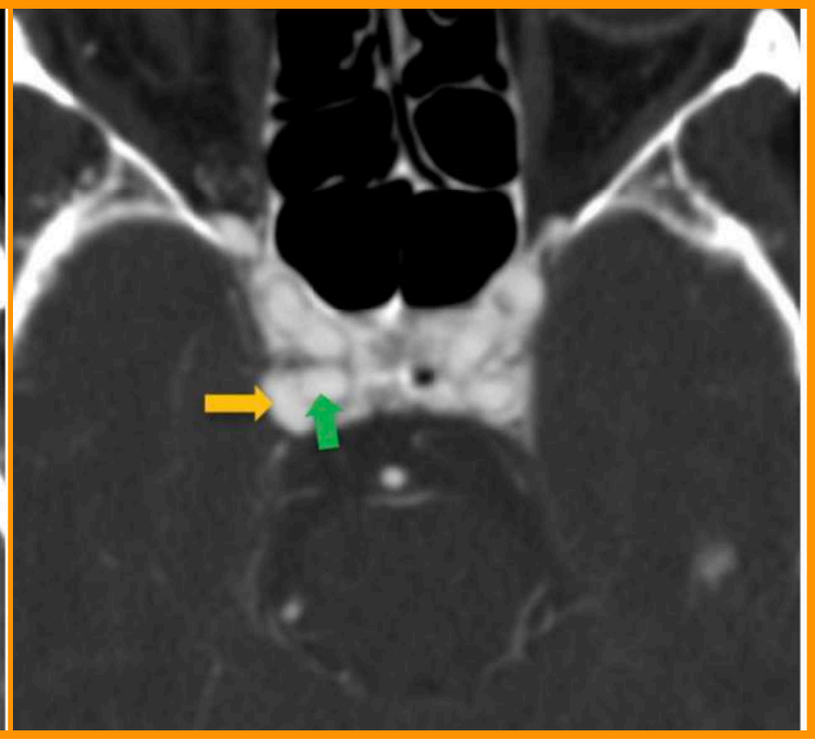

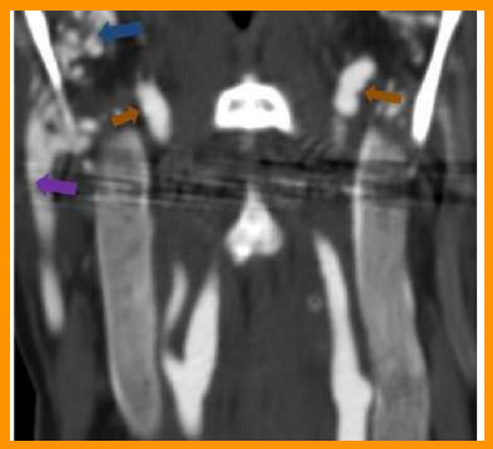

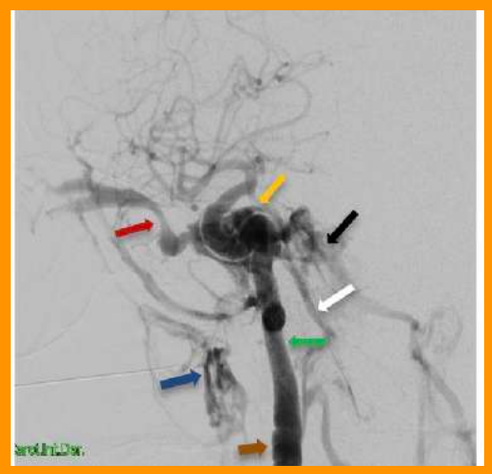

Axial CT (*A*) of the orbit with contrast shows right proptosis and edema of the ipsilateral extraocular muscles (*yellow arrows*) as well as stranding of the orbital fat. Axial (*B* and *C*) and coronal (*D*) CTA of the brain and neck show dilation of the superior ophthalmic vein (*red arrow*), early opacification of the cavernous sinus (*orange arrow*) with respect to the ICA (*green arrow*), early opacification of the pterygoid plexus (*blue arrow*) and external jugular vein to the right (*purple arrow*), and wall irregularity of the cervical segment of the ICAs (*brown arrows*). DSA (*E*) shows early opacification of the right cavernous sinus in the arterial phase after injection of the right ICA, with drainage to the superior (*black arrow*) and inferior petrosal sinuses (*white arrow*) and pterygoid plexus, and reflux to the superior ophthalmic vein. *F*, DSA postembolization.

MENU

TRAUMATIC CAROTID CAVERNOUS FISTULA (BARROW TYPE A)

- **Background:**
  - CCFs are divided according to communication and hemodynamics in the Barrow classification: type A (direct, high flow) and type B-C-D (indirect, low flow).
  - This case represents a direct high-flow CCF (Barrow type A). Different causes are known, including traumatic (skull fracture, penetrating injury, iatrogenic) and spontaneous (ruptured carotid aneurysm, connective tissue disease).
  - The presence of fibromuscular dysplasia in both cervical ICAs probably predisposed this patient to wall rupture with lower energy trauma. This can be attributed to shear forces between the fixed ICA attachments at the lacerum and anterior clinoid due to rotational injury rather than direct injury by skull base fracture or penetrating injury.
- **Clinical Presentation:**
  - Clinical features are variable and most patients present with orbital symptoms.
  - Classical Dandy triad in Barrow type A CCFs shows pulsatile exophthalmos (90%), chemosis (90%), and ocular bruit.
- **Key Diagnostic Features:**
  - CT/MRI with contrast and CTA/MRA show indirect signs of CCFs like enlargement and lateral convexity of the ipsilateral CS, bilateral CS enlargement, dilated or asymmetric SOV, abnormal flow voids in the CS, extraocular muscle enlargement, proptosis, and orbital edema.
  - Cerebral angiography is the gold standard and shows early opacification of venous structures.
- **Differential Diagnoses:**
  - Vascular causes
    - *Indirect CCF*: Network of tiny meningeal arterial vessels in wall of cavernous sinus
    - *Ophthalmic vein thrombosis or compression*: Orbital venous congestion
    - *Cavernous sinus thrombosis*: Filling defect in venographic sequences and loss of flow void in spin-echo sequences
  - Soft-tissue lesions of the orbit
    - *Tumors*: Orbital mass lesion of variable location, signal, and enhancement; usually painless indolent course
    - *Extraocular muscle enlargement (thyroid-associated orbitopathy, orbital pseudotumor, sarcoidosis, IgG4-related disease, lymphoma)*: Diffuse enhancement and enlargement of extraocular muscles with variable DWI/T2 signal; anterior tendon spared, orbital fat infiltration and "I'M SLOw" mnemonic for thyroid orbitopathy; low T2 signal, lacrimal gland enlargement, and pachymeningitis in IgG4-related disease; DWI restriction in lymphoma; orbital pain in orbital pseudotumor
- **Treatment:**
  - Conservative (manual compression and medical therapy); suitable for indirect CCFs, as they may regress spontaneously in 10–60% of cases
  - Endovascular in symptomatic direct CCFs and indirect CCFs with progressive symptoms
  - Surgery/radiosurgery used in failed endovascular therapy cases

MENU

FISTULE ARTÉRIOVEINEUSE DURALE INTRACRÂNIENNE

Mots-clés Artères durales - Pronostic lié au mode de drainage - Thrombose veineuse

Aspects généraux

Définition

Les fistules artérioveineuses durales (FAVD) intracrâniennes sont des communications anormales entre artères méningées et sinus duraux ou veines sous-arachnoïdiennes. Elles sont situées habituellement dans la dure-mère.

Pathogénie

Les FAVD sont très certainement acquises ; leur pathogénie n'est pas claire mais un lien avec une thrombose veineuse cérébrale est fréquemment observé. D'autres facteurs favorisants sont rapportés : traumatisme, chirurgie, occlusion d'un sinus par envahissement tumoral.

Topographie

Le sinus latéral et la loge caverneuse sont les sièges les plus fréquents; les autres topographies sont la tente du cervelet, le sinus sagittal supérieur et l'étage antérieur [1]. Des formes multiples existent.

Classifications

Les classifications proposées associent drainage veineux cortical et risque élevé de complications neurologiques **(cf. tableaux)**. Les types I de Borden et I et IIa de Cognard sont considérés comme des formes bénignes [2, 3].

Tableau 1 : Classification de Borden [2]

Type	Drainage	Clinique / pronostic
I	Drainage direct en isocourant dans un sinus veineux ou une veine méningée	Souvent asymptomatiques ou pauci-symptomatiques Evolution habituellement bénigne
II	Drainage dans un sinus veineux ou une veine méningée avec reflux dans des veines sous-arachnoïdiennes	Signes neurologiques par hyperpression veineuse, hémorragie
III	Drainage direct à contre-courant dans des veines sous-arachnoïdiennes	Signes neurologiques par hyperpression veineuse, hémorragie

Chaque **type est subdivisé en** [illegible] unique) ou **"b"** fistules multiples.

Tableau 2 : Classification de Cognard [3]

Type	Drainage	Clinique / pronostic
I	Sinus dural Isocourant	Pas de risque neurologique
II a	Sinus dural Reflux dans les sinus adjacents	↗ P dans le sinus puis de la PIC
II b	Sinus dural Isocourant Reflux veineux cortical	Hémorragie cérébrale Crise, déficit par hyperP veineuse
II a+b	Sinus dural Contre-courant Reflux veineux cortical	Hémorragie cérébrale Crise, déficit par hyperP veineuse
III	Veines sous-arachnoïdiennes	Risque hémorragique élevé
IV	Veines sous-arachnoïdiennes + ectasies	Risque hémorragique très élevé
V	Veines sous-arachnoïdiennes intracrâniennes puis veines périmédullaires	Myélopathie progressive (parfois brutale) par hyperP veineuse

P: pression. PIC: pression intracrânienne.

Clinique

Elles se manifestent chez l'adulte, après 40 ans. Le tableau clinique est fonction de la topographie de la fistule et de son mode de drainage. Une FAVD se drainant en isocourant dans un sinus est responsable de signes fonctionnels (cf. acouphènes). Le reflux veineux dans un sinus adjacent ou une veine entraine une augmentation de la pression veineuse responsable de complications intracrâniennes dont les manifestations sont diverses : crises d'épilepsie, déficit parfois transitoire, démence.

Imagerie

Comprendre l'imagerie

Les FAVD se distinguent des malformations artérioveineuses piales par l'absence de nidus et des afférences exclusivement durales. Selon le type de fistule, scanner et IRM peuvent être normaux ou montrer une dilatation des artères méningées, une dilatation de veines corticales et les conséquences parenchymateuses de l'hyperpression veineuse : rupture de la BHE, œdème, hématome cérébral, hémorragie sous-arachnoïdienne.

Scanner

Il peut montrer un élargissement des canaux osseux des artères destinées à la fistule, une hypodensité du parenchyme cérébral, un hématome, un œdème cérébral, une hémorragie sous-arachnoïdienne. Des calcifications sous-corticales sont rapportées en cas de FAVD à drainage veineux cortical ; elles traduisent une « ischémie » veineuse chronique [4].

Après injection de produit de contraste, une opacification des veines corticales dilatées est observée en cas de FAVD à drainage sous-arachnoïdien.

IRM

Elle est plus sensible pour la détection des dilatations veineuses, sous-arachnoïdiennes et transcérébrales, et les conséquences parenchymateuses de l'hyperpression veineuse. La présence d'images vides de signal (flow voids) à proximité d'un sinus dural est très évocatrice et doit faire réaliser une ARM dynamique [5]. L'imagerie de diffusion pourrait être un bon indicateur de la sévérité des lésions parenchymateuses secondaires au reflux veineux cortical. Des valeurs basses d'ADC ont été retrouvées dans le territoire touché par le reflux veineux cortical chez les patients symptomatiques ; elles peuvent augmenter après traitement de la fistule [6].

Explorations angiographiques

L'angioscanner semble moins sensible que l'ARM pour le diagnostic de FAVD [5, 7]. L'angiographie numérisée reste la méthode de choix pour la détection et la classification des FAVD ; elle précise les pédicules afférents, les veines de drainage et les éventuelles anomalies des sinus duraux.

Diagnostics différentiels

L'aspect en angiographie ne pose pas de problème diagnostique. En revanche, les conséquences parenchymateuses d'une FAVD (œdème, rehaussement) peuvent faire évoquer un processus tumoral, inflammatoire ou infectieux [8 -10].

Traitement

L'indication de traitement est fonction du mode de présentation clinique, de la localisation de la fistule et de son type de drainage veineux. Une surveillance est habituellement proposée en cas de fistule non aggresive. Les autres formes sont traitées le plus souvent par embolisation (voie artérielle ou veineuse) ; un traitement chirurgical ou une radiothérapie stéréotaxique sont aussi proposés.

Formes topographiques

Fistules du sinus latéral

- Les ***FAVD de type I*** sont révélées par des acouphènes pulsatiles, unilatéraux, supprimés par compression de l'artère carotide commune ou de l'artère occipitale. L'écho-Doppler retrouve une augmentation du débit de l'artère carotide commune et un flux diastolique dans l'artère carotide externe. La fistule est alimentée principalement par des branches de l'artère occipitale. Si l'acouphène est bien toléré, seule une surveillance est proposée en sachant que la disparition de l'acouphène ne correspond pas toujours à la guérison anatomique mais peut traduire une modification hémodynamique de celle-ci.
- Les ***FAVD de type II*** a sont révélées par des acouphènes isolés ou associés à des signes d'hypertension intracrânienne. L'angiographie montre le reflux dans un sinus adjacent (sinus latéral opposé, sinus sagittal supérieur, sinus droit et veines profondes avec possible dilatation de veines transcérébrales). Un traitement est toujours indiqué en cas d'hypertension intracrânienne [11].
- Les ***FAVD de type II a+ b*** sont révélées par des acouphènes ou une complication neurologique. L'angiographie précise le drainage : sinus latéral, puis veines corticales du fait d'une thrombose ou d'une sténose du sinus.
- Les ***FAVD de type III*** se traduisent par des dilatations veineuses corticales et transcérébrales. En angiographie, la fistule se projette sur le sinus latéral mais se draine directement dans des veines corticales.
- ***En cas de FAVD de type IV,*** des ectasies veineuses sont retrouvées.

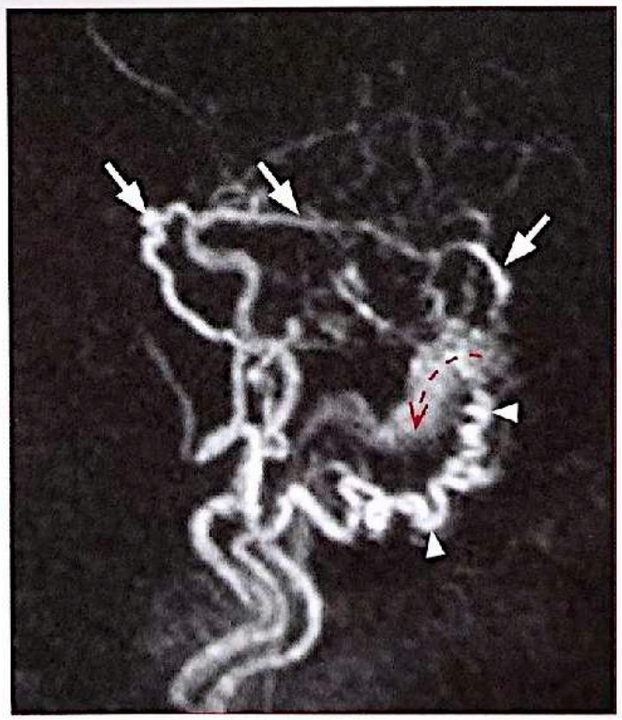

Figure 1 : FAVD du sinus latéral de type I. ARM dynamique, vue de profil. Fistule alimentée par les artères méningée moyenne (flèches) et occipitale (têtes de flèche). Drainage en isocourant dans le sinus latéral (flèche rouge).

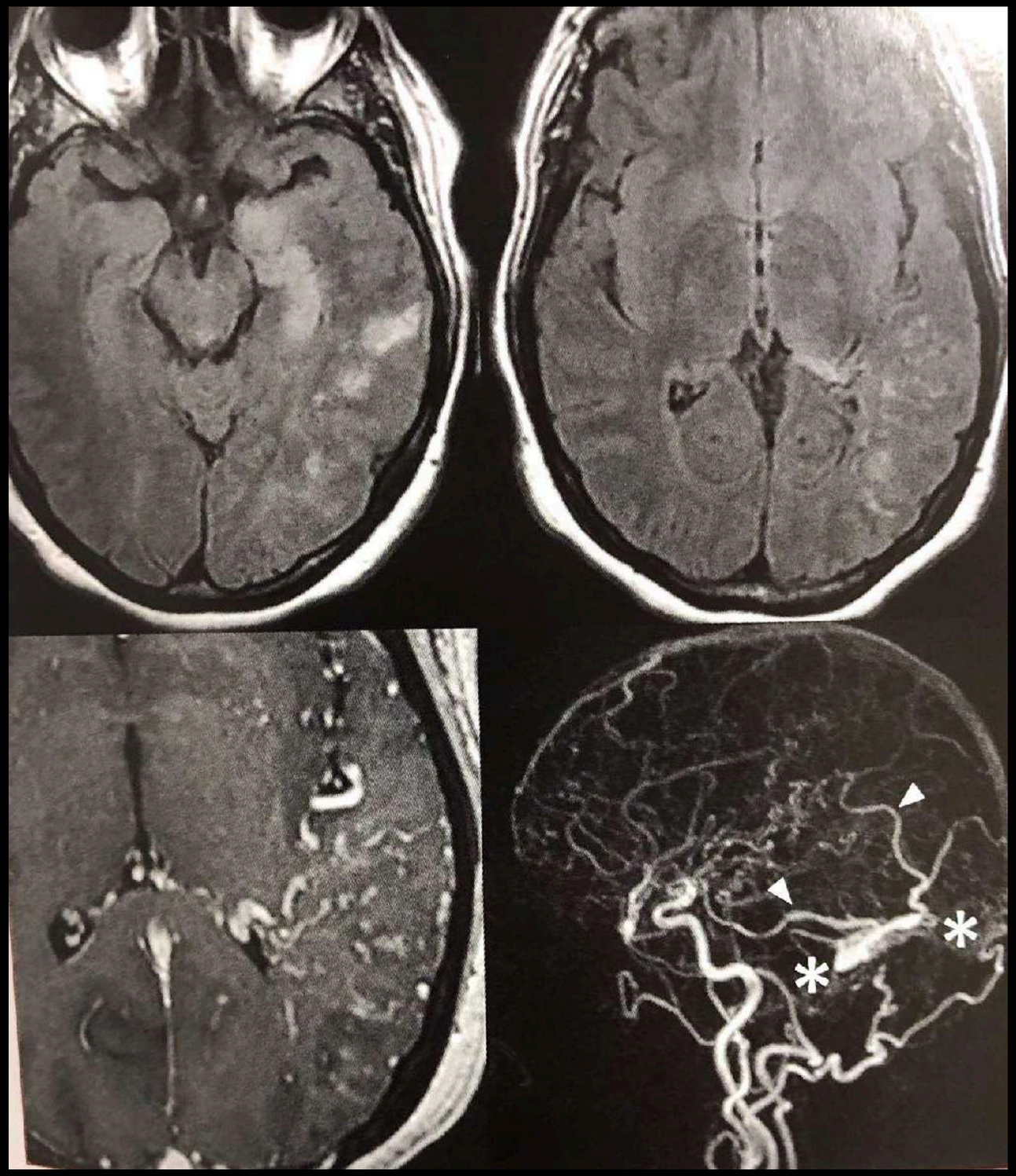

Figure 2 : FAVD du sinus latéral de type II a+b. Séquences FLAIR **(a, b)**, T1 après injection de gadolinium **(c)**, ARM dynamique, vue de profil **(d)**. Hypersignal temporal gauche en FLAIR. Présence de veines transcérébrales, en hypersignal en FLAIR (flux lent), rehaussées après injection de gadolinium. En ARM, fistule alimentée par l'artère occipitale. Reflux veineux cortical (têtes de flèche) du fait de l'obstacle au drainage du sinus latéral (étoiles).

a	b
c	d

Fistules de la loge caverneuse

Elles se révèlent par une ophtalmoplégie, une injection conjonctivale et une exophtalmie. Le scanner et l'IRM montrent un élargissement de la loge caverneuse, une dilatation des veines ophtalmiques, principalement de la veine ophtalmique supérieure. La fistule, en général à faible débit, est alimentée par des branches de l'artère carotide externe et/ou des branches du siphon.

Elle se draine directement dans la loge caverneuse et les veines de l'orbite (FAVD de type I). Parfois, le drainage emprunte le sinus pétreux inférieur (acouphènes), ou la loge caverneuse controlatérale (signes cliniques bilatéraux ou opposés à la fistule). Un reflux veineux cortical expose au risque hémorragique. Le traitement endovasculaire se fait surtout par voie veineuse.

Fistules de l'étage antérieur

Elles se révèlent par un hématome cérébral. Situées dans dans la dure-mère de la lame criblée de l'ethmoïde, elles sont alimentées par des branches éthmoïdales nées de l'artère ophtalmique et se drainent dans des veines corticales frontales inférieures puis le sinus sagittal supérieur (type III ou IV). Le traitement est chirurgical ou endovasculaire.

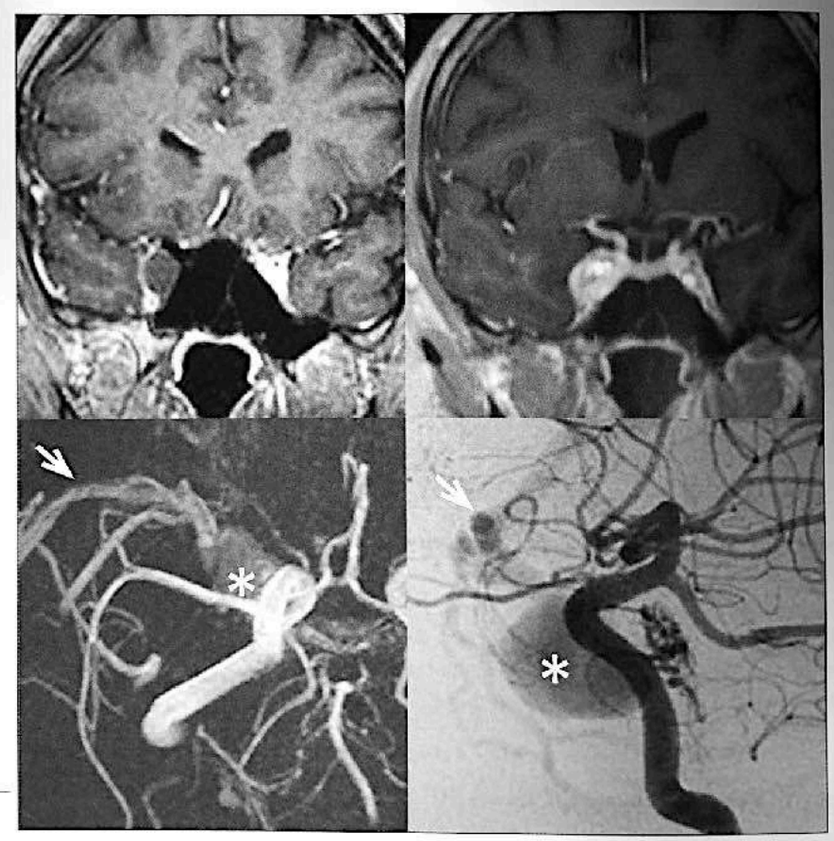

a	b
c	d

Figure 3 : FAVD de la loge caverneuse. Séquence T1 après injection de gadolinium **(a)**: thrombose de la loge caverneuse droite. Bilan 1 mois plus tard : séquence T1 après injection de gadolinium **(b)**: élargissement de la loge caverneuse droite. ARM 3D TOF, vue axiale **(c)** : visualisation de la loge caverneuse (étoile) et du sinus sphénopariétal de Breschet (flèche). Angiographie de l'artère carotide droite **(d)** : fistule alimentée par les branches méningées du siphon. Opacification de la loge caverneuse (étoile) et du sinus sphénopariétal (flèche).

ANEVRYSME VEINE DE GALIEN

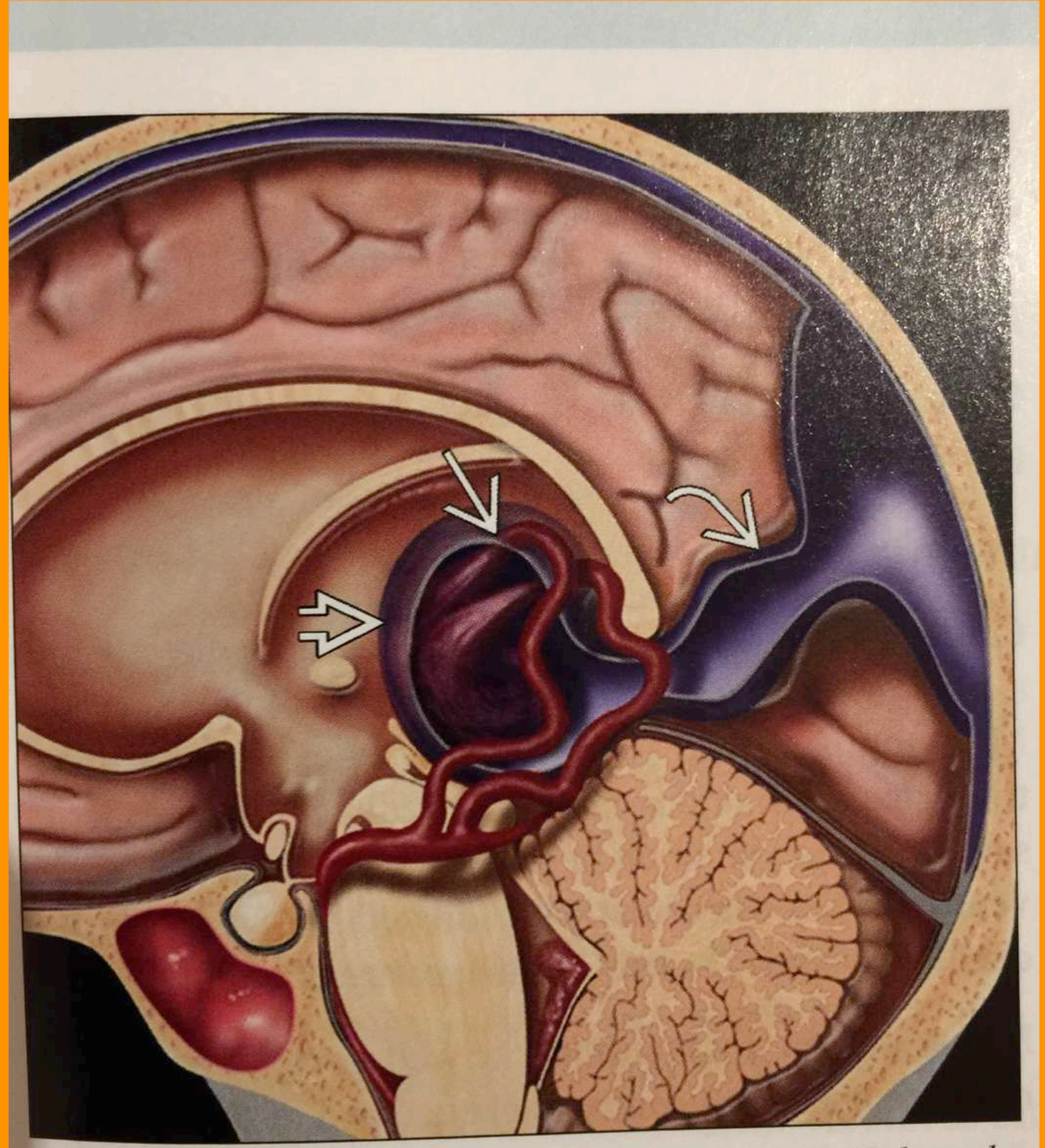

7-22. Graphic illustrates vein of Galen malformation. Enlarged choroid arteries ➔ drain directly into dilated median prosencephalic vein (MPV) ➪, falcine sinus ➚. Torcular herophili (venous sinus confluence) is massively enlarged.

MENU

SINUS PERI CRANII

7-34. Coronal graphic depicts a classic sinus pericranii (SP) with an expanded venous pouch under the scalp ➔ connecting to the intracranial venous system ➔ through a transcalvarial channel ➔. Some SPs are associated with a developmental venous anomaly ➔. 7-35. Sagittal CTV shows a small sinus pericranii ➔ connecting to the superior sagittal sinus through an adjacent skull defect ➔.





7-36. Coronal contrast-enhanced SPGR scan shows a classic sinus pericranii ➔ that connects to the superior sagittal sinus ➔ via a small transcalvarial venous channel ➔. 7-37. Late venous phase DSA shows angiographic findings of sinus pericranii with enlarged venous pouches ➔ connecting directly to the superior sagittal sinus ➔ through a transcalvarial channel ➔.





MENU

ARTÈRE CAROTIDE INTERNE (Dysgénésies de l')

Mots-clés Canal carotide - ACI = succession de segments artériels d'origine embryologique distincte - Trajet intratympanique

Aspects généraux

Définition

- L'*agénésie* de l'artère carotide interne (ACI) est une absence de vaisseau. Elle peut être totale ou intéresser un segment de l'ACI.
- L'*hypoplasie* est une réduction de la lumière artérielle. Ce terme est souvent utilisé pour décrire une réduction de calibre de l'ACI sans tenir compte de son mode de terminaison. Le diagnostic d'hypoplasie ne peut être retenu que si l'ACI conserve un mode de terminaison habituelle (artères communicante postérieure, choroïdienne antérieure et cérébrales antérieure et moyenne). Lorsque l'artère s'arrête avant de donner ces branches terminales, il ne peut s'agir d'une hypoplasie mais d'une agénésie segmentaire [1, 2].

La prévalence des dysgénésies carotides est difficile à apprécier du fait des difficultés diagnostiques et de l'absence de symptomatologie propre.

Clinique

Les dysgénésies de l'ACI sont découvertes de façon fortuite ou révélées par un accident vasculaire cérébral ou une rupture d'anévrisme intracrânien dont le développement est attribué aux modifications hémodynamiques liées à la dysgénésie [3, 4]. Elles peuvent être associées à d'autres anomalies ou affections, ce qui fait alors évoquer une pathologie de la crête neurale : maladie de Von Recklinghausen, malformation aortique ou cardiaque, anomalie de la ligne médiane, trouble de la fonction hypophysaire [5, 6, 7].

Imagerie

Comprendre l'imagerie

Embryologiquement, l'ACI résulte de la succession de segments dont les limites et les trajets sont fixes. Un ou plusieurs segments peuvent manquer ce qui entraine une agénésie segmentaire ou totale de l'artère. L'élément-clé de diagnostic est l'étude du canal carotide en scanner : une absence ou une réduction des dimensions du canal signe une dysgénésie de l'ACI ; un canal de dimensions normales, une pathologie acquise de l'artère.

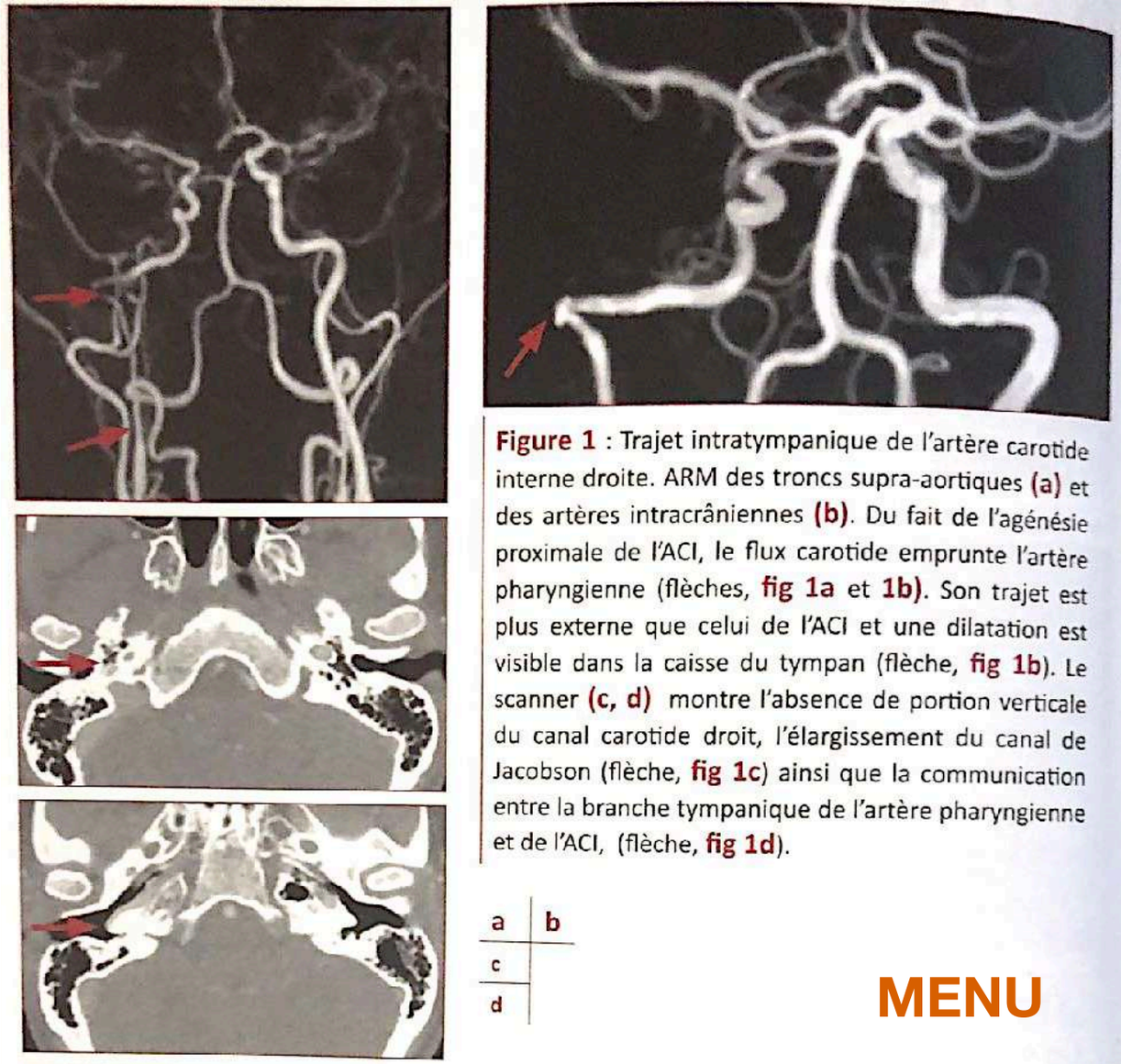

Figure 1 : Trajet intratympanique de l'artère carotide interne droite. ARM des troncs supra-aortiques **(a)** et des artères intracrâniennes **(b)**. Du fait de l'agénésie proximale de l'ACI, le flux carotide emprunte l'artère pharyngienne (flèches, **fig 1a** et **1b)**. Son trajet est plus externe que celui de l'ACI et une dilatation est visible dans la caisse du tympan (flèche, **fig 1b**). Le scanner **(c, d)** montre l'absence de portion verticale du canal carotide droit, l'élargissement du canal de Jacobson (flèche, **fig 1c**) ainsi que la communication entre la branche tympanique de l'artère pharyngienne et de l'ACI, (flèche, **fig 1d**).

a | b
c
d

MENU

Agénésie du segment initial de l'ACI (synonyme : trajet aberrant intratympanique de l'ACI)

Le « trajet intratympanique » de l'ACI correspond à une agénésie du segment initial de l'artère. Le flux carotide emprunte l'artère pharyngienne puis sa branche tympanique inférieure qui pénètre dans le rocher par le canal de Jacobson. Dans la caisse du tympan, elle s'anastomose avec une branche de l'artère carotide interne, l'artère caroticotympanique. Par cette anastomose le flux gagne le segment horizontal pétreux de l'artère carotide interne. Les trajets proches de l'artère pharyngienne et de l'ACI expliquent que cette voie de suppléance ait été considérée comme une ACI réelle de trajet aberrant ainsi que les mal nommées « anomalies associées » : naissance de branches pharyngées ou de l'artère occipitale de l'ACI.

Scanner

Il montre une absence de portion verticale du canal carotide et un élargissement du canal de Jacobson. la portion horizontale du canal carotide est normale.

Exploration vasculaire

Le flux carotide emprunte un vaisseau plus externe que l'ACI, présentant une réduction de calibre à l'entrée dans le rocher et une dilatation au sein de la caisse

Agénésie distale de l'ACI

Elle correspond à l'absence d'un ou plusieurs segments distaux de l'ACI. En amont, l'ACI est de calibre réduit ce qui explique que la dénomination « hypoplasie » soit souvent utilisée dans la littérature.

Scanner

Le canal carotide est de dimensions réduites (calibre inférieur à 3 mm).

Exploration angiographique

L'artère est régulière mais de calibre réduit ; la portion initiale de l'ACI (bulbe) est habituellement respectée pour des raisons non claires : dilatation présténotique, nature physiologique différente (présence de récepteurs), origine embryologique différente (le segment initial pourrait correspondre au troisième arc aortique, les autres éléments, dérivés de l'aorte dorsale seraient touchés par le processus dysgénétique).

Les voies de suppléances sont diverses et fonction du siège de la dysgénésie : artères communicantes, anastomose entre les deux siphons de siège trans-sphénoïdal ou basiclival ou réseau admirable (rete mirabile) correspondant à un réseau collatéral basellaire entre les branches méningées des artères carotides interne et externe.

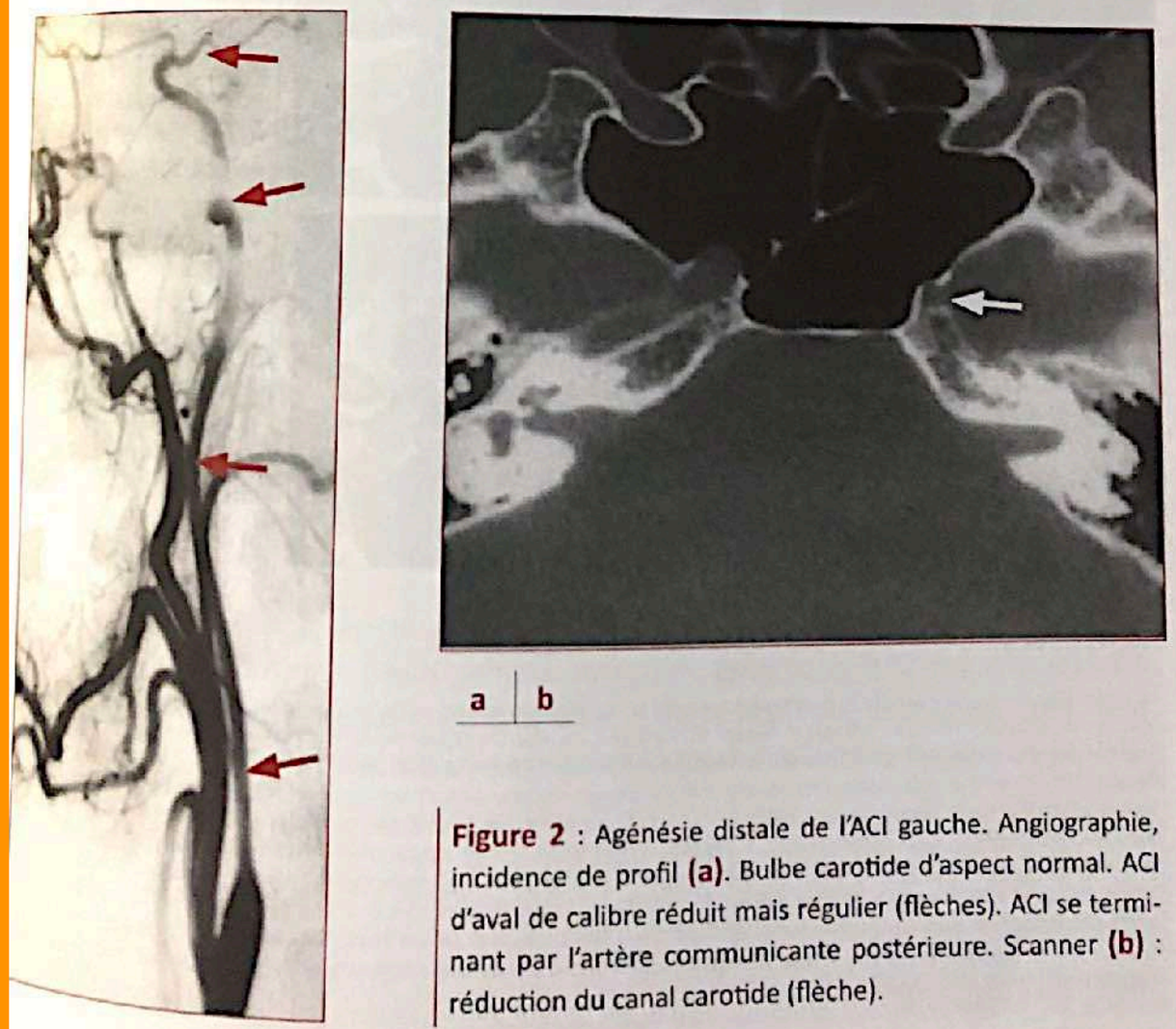

a | b

Figure 2 : Agénésie distale de l'ACI gauche. Angiographie, incidence de profil **(a)**. Bulbe carotide d'aspect normal. ACI d'aval de calibre réduit mais régulier (flèches). ACI se terminant par l'artère communicante postérieure. Scanner **(b)** : réduction du canal carotide (flèche).

Agénésie totale de l'ACI

L'ACI est absente ; seul persiste habituellement le segment distal de l'artère permettant les suppléances.

Scanner

Il n'y a aucune trace, ni du segment vertical ni du segment horizontal du canal carotide.

Exploration angiographique

L'artère carotide commune se prolonge par l'artère carotide externe ; il n'y a pas de bulbe carotide.

Les voies de suppléance sont en général des éléments du polygone de Willis : artère cérébrale antérieure alimentée par son homologue controlatéral (artère communicante antérieure) ; artère cérébral moyenne alimentée par l'artère cérébrale postérieure homolatérale (artère communicante postérieure).

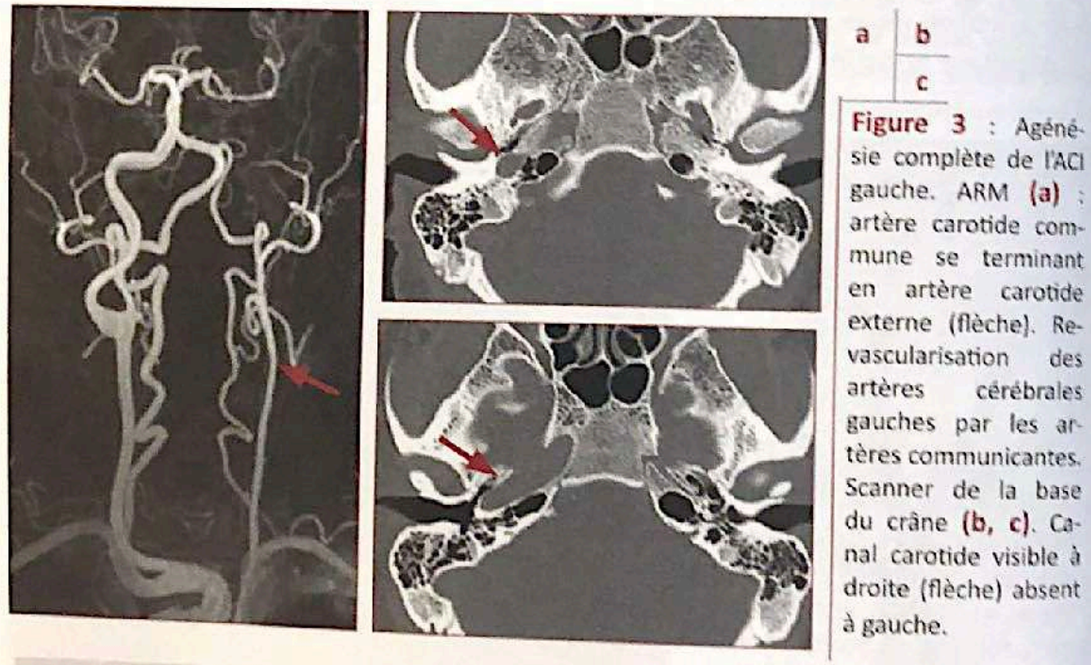

a | b | c

Figure 3 : Agénésie complète de l'ACI gauche. ARM **(a)** : artère carotide commune se terminant en artère carotide externe (flèche). Revascularisation des artères cérébrales gauches par les artères communicantes. Scanner de la base du crâne **(b, c)**. Canal carotide visible à droite (flèche) absent à gauche.

Références

1. Lasjaunias P, Santoyo-Vazquez A. Segmental agenesis of the internal carotid artery: angiographic aspects with embryological discussion. Anat Clin 1984 ; 6 : 133-41. **2.** Meder JF, Blustajn J, Trystram D, Gedon-Hardy S, Devaux B, Zuber M, Frédy D. Radiologic anatomy of segmental agenesis of the internal carotid artery. Surg Radiol Anat. 1997 ; 19 : 385-94. **3.** Zink WE, Komotar RJ, Meyers PM. Internal carotid aplasia/hypoplasia and intracranial saccular aneurysms: series of three new cases and systematic review of the literature. J Neuroimaging 2007 ; 17 : 141-7. **4.** Lee JH, Oh CW, Lee SH, Han DH. Aplasia of the internal carotid artery. Acta Neurochir (Wien). 2003 ; 145 : 117-25. **5.** Blustajn J, Netchine I, Frédy D, Bakouche P, Piekarski JD, Meder JF. Dysgenesis of the internal carotid artery associated with transsphenoidal encephalocele: a neural crest syndrome? AJNR Am J Neuroradiol. 1999 ; 20 :1154-7. **6.** Savasta S, Merli P, Introzzi F, Strocchio L, Lanati G, Incorpora G et al. Agenesis of internal carotid artery and hypopituitarism: case report and review of literature. J Clin Endocrinol Metab 2012 ; 97 : 3414-20. **7.** Fitzgerald RT, Zuccoli G. Agenesis of the internal carotid artery: associated malformations including a high rate of aortic and cardiac malformations. Pediatr Radiol 2012 ;42 : 1333-8.

MENU

ANASTOMOSES CAROTIDO-BASILAIRES EMBRYONNAIRES

Mots-clés Anomalies artérielles associées - Scanner de la base du crâne

Les ***anastomoses carotidobasilaires*** sont présentes de façon transitoire au cours du développement ; leur persistance s'explique par une interruption de l'embryogénèse du système vertébrobasilaire [1].

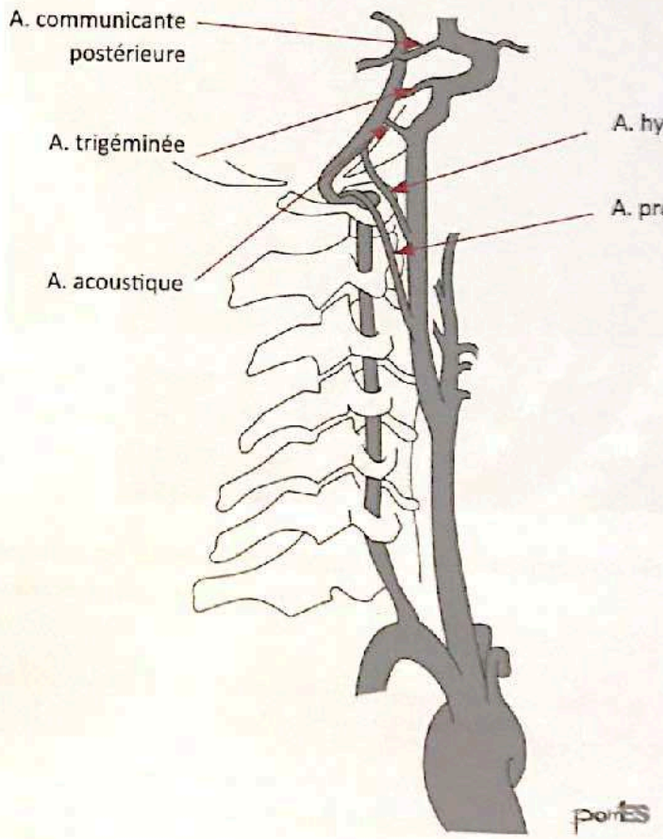

Artère trigéminée

Anatomie

Elle est la plus crâniale et la plus fréquente des anastomoses carotidobasilaires embryonnaires (0.1% à 0.6% selon les séries [2]). Née dans la loge caverneuse, de la face postérieure du siphon carotide à la jonction des portions C4 et C5, elle peut présenter deux trajets.

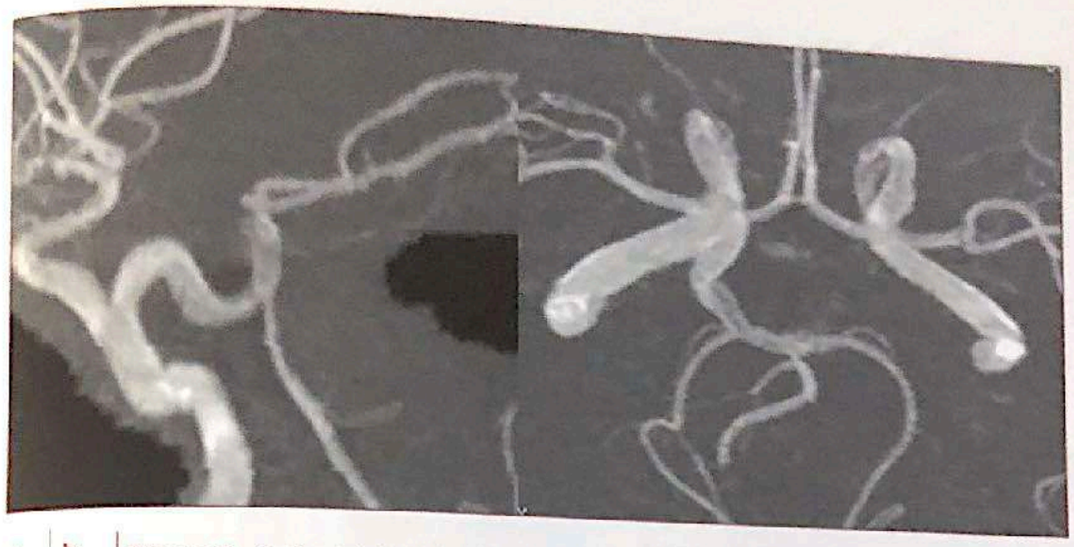

a | b **Figure 1** : Artère trigéminée de type latéral. ARM TOF, vues latérale (a) et axiale (b).

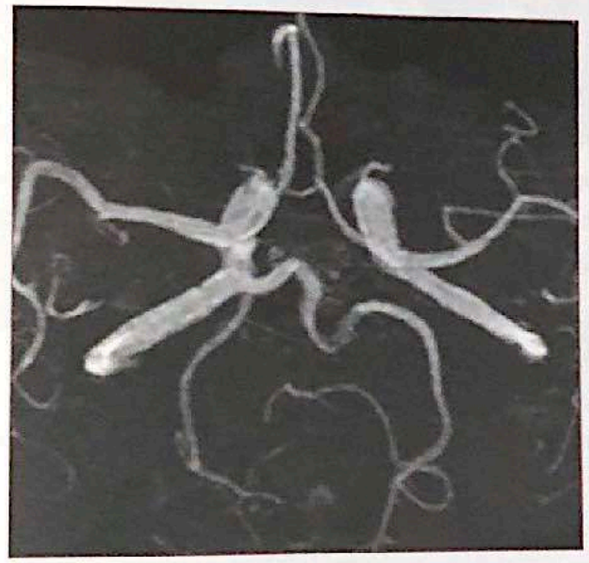

Figure 2 : Artère trigéminée de type médial. ARM TOF, vue axiale.

- ***Artère trigéminée de type latéral.*** Après sa sortie de la loge caverneuse, l'artère contourne le clivus et se dirige de façon médiale dans l'espace sous-arachnoïdien pour se terminer au tiers supérieur ou à la jonction tiers moyen-tiers supérieur de l'artère basilaire.
- ***Artère trigéminée de type médial*** (trajet intrasellaire). Plus rare, l'artère reste au contact de l'hypophyse, la contourne ou présente un trajet transhypophysaire, puis traverse le dorsum sellae pour gagner l'artère basilaire [3].

Selon le développement de l'artère communicante postérieure homolatérale, une classification des artères trigéminées a été proposée **(Tableau)** [4]. Une variante de l'artère trigéminée est sa terminaison en artère cérébelleuse postéro-inférieure.

MENU

Classification des artères trigéminées *(selon Salzmann [2])*.

Art. trigéminée	Art. communicante postérieure	Territoire pris en charge par l'art. trigéminée
Type I	Hypoplasique ou absente	Ensemble du système vertébro-basilaire en aval de l'anastomose
Type II	Art. cérébrale postérieure de type fœtal (née de l'art. carotide)	Art. cérébelleuses supérieures
Type III	Intermédiaire	

Anomalies associées

Diverses anomalies vasculaires sont associées : artère(s) vertébrale(s) hypoplasique(s) ou absente(s), artère basilaire hypoplasique en amont de l'anastomose, coexistence avec d'autres anastomoses embryonnaires.

Clinique

L'***artère trigéminée*** est découverte de façon fortuite ; rarement elle est révélée par une névralgie du V, une paralysie oculomotrice par atteinte du VI, un infarctus dans le territoire vertébrobasilaire, une fistule carotidocaverneuse ou une hémorragie sous-arachnoïdienne par rupture d'anévrisme associé.

Artère acoustique

Exceptionnelle, elle naît de l'artère carotide interne dans son trajet pétreux. Après un trajet dans le canal carotide, elle émerge du rocher pour rejoindre la partie terminale de l'artère basilaire.

Artère hypoglosse

Anatomie

L'***artère hypoglosse*** est, en fréquence, la deuxième anastomose carotidobasilaire embryonnaire persistante. Elle nait de la face postérieure de l'artère carotide interne cervicale, en général en regard de la 1ère ou la 2ème vertèbre cervicale. Elle est volumineuse, de calibre sensiblement identique à celui de l'artère carotide interne. Après un trajet à direction postéro-supéro-médial, elle pénètre dans la fosse cérébrale postérieure par le foramen de l'hypoglosse pour se terminer dans l'artère basilaire. L'élargissement du foramen de l'hypoglosse est un élément-clé du diagnostic.

L'artère hypoglosse peut naître de l'artère carotide externe [5, 6] ; une variante en est l'origine carotide externe de l'artère cérébelleuse inférieure [5]

Anomalies associées

Elles sont très diverses : agénésie ou hypoplasie de l'artère vertébrale homolatérale ou des deux artères vertébrales, défaut de fusion de l'artère basilaire, caractère incomplet du polygone de Willis.

Clinique

Comme l'artère trigéminée, l'artère hypoglosse est découverte de façon fortuite ou du fait d'une complication : névralgie glossopharyngée, hémorragie sous-arachnoïdienne par rupture d'anévrisme situé habituellement sur l'artère basilaire, infarctus multiterritoriaux (territoires carotide et vertébrobasilaire [7]).

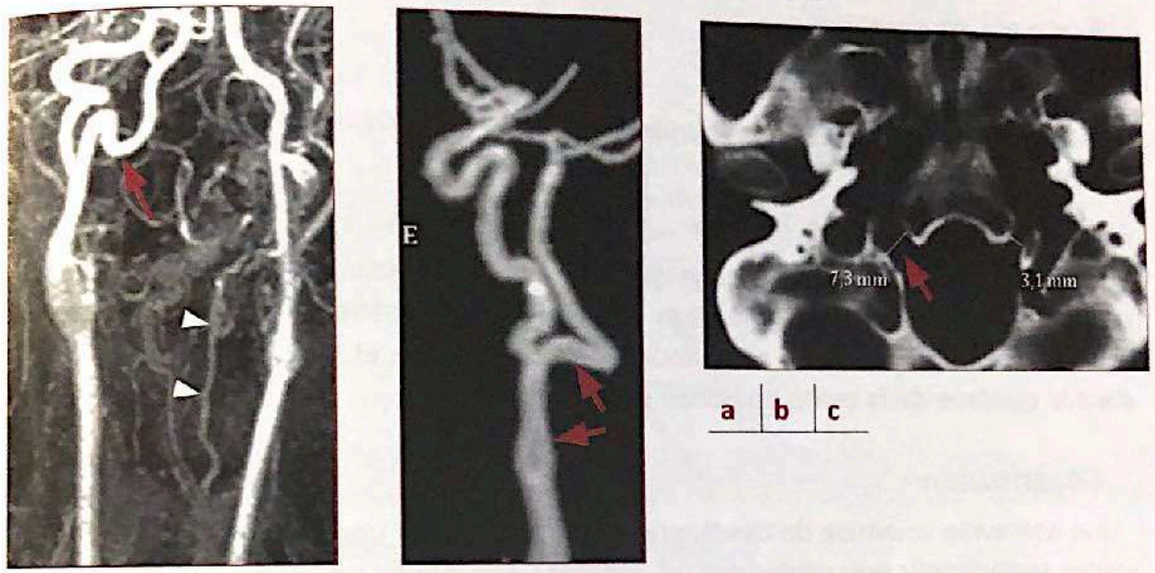

a | b | c

Figure 3 : Artère hypoglosse droite. ARM des troncs supra-aortiques **(a)** : hypoplasie des artères vertébrales (têtes de flèche). Artère hypoglosse née de l'artère carotide interne. ARM **(b)** : anastomose entre l'artère carotide interne et l'artère basilaire (flèche). Scanner de la base du crâne **(c)** : élargissement du canal hypoglosse droit.

Artère proatlantale

Rare, cette anastomose entre le système carotide et l'artère vertébrale naît de la face postérieure de l'artère carotide interne ou de l'artère carotide externe en regard des vertèbres C2-C3. Son trajet postérosupérieur l'amène au-dessus des masses latérales C1. Dans sa partie terminale, son trajet est identique à celui de l'artère vertébrale ; l'artère pénètre dans la fosse cérébrale postérieure par le foramen magnum et se termine dans le segment V4 de l'artère vertébrale.

Références

1. Pasco A, Papon X, Bracard S, Tanguy JY, Ter Minassian A, Mercier P. Les anastomoses carotido-vertébrales ou basilaires persistantes. Comment et pourquoi les différencier? J Neuroradiol 2004 ; 31 : 391-6. 2. Meckel S, Spittau B, McAuliffe W. The persistent trigeminal artery : development, imaging anatomy, variants and associated pathologies. Neuroradiology 2013 ; 55 : 5-16. 3. O'uchi E, O'uchi T. Persistent primitive trigeminal arteries (PTA) and its variant (PTAV): analysis of 103 cases detected in 16,415 cases of MRA over 3 years. Neuroradiology 2010 ; 52 : 1111-9. 4. Weon YC, Choi SH, Hwang JC, Shin SH, Kwon WJ, Kang BS. Classification of persistent primitive trigeminal artery (PPTA): a reconsideration based on MRA. Acta Radiol. 2011 ; 52 : 1043-51. 5. Uchino A, Saito N, Okada Y, Kosawa E, Nishi N, Mizukoshi W et al. Persistent hypoglossal artery and its variants diagnosed by CT and MR angiography. Neuroradiology 2013 ; 55 : 17-23. 6. Meguro T, Terada K, Hirotsune N, Nishino S, Asano T. Unusual variant of persistent primitive hypoglossal artery. Br J Radiol 2007 ; 80 : e314-6. 7. Kawano H, Inatomi Y, Hirano T, Yonehara T. Cerebral infarction in both carotid and vertebrobasilar territories associated with a persistent primitive hypoglossal artery with severe dilated cardiomyopathy. J Stroke Cerebrovasc Dis. 2014 Jan 23(1):176-8.

MENU

CLAUDE BERNARD-HORNER (Syndrome de)

Rappel anatomique

Le système sympathique cervical est composé de trois neurones.

- Le premier neurone (central) est situé dans la partie postéro-latérale de l'hypothalamus et descend dans le tronc cérébral puis la moelle spinale jusqu'à hauteur de la charnière cervico-thoracique.
- Le deuxième neurone (préganglionnaire) est situé dans la corne antérieure de la moelle aux étages C8 - T2. Il a des rapports étroits avec l'apex pulmonaire puis gagne la chaîne sympathique cervicale et se termine dans le ganglion cervical supérieur.
- Le troisième neurone (postganglionnaire) chemine dans les parois de l'artère carotide interne, aux étages cervical, pétreux, et caverneux. Il rejoint le V1 et gagne l'orbite pour se terminer dans le globe oculaire (muscle dilatateur de l'iris). Un rameau innerve les muscles rétracteurs des paupières.

NB. La taille de la pupille dépend de l'action antagoniste sympathique et parasympathique. En cas de dénervation sympathique, la constriction du muscle de l'iris ne s'oppose à aucune action antagoniste ; il en résulte un myosis.

Définition

Le syndrome de Claude Bernard-Horner résulte d'une atteinte des fibres du système nerveux sympathique cervical à un quelconque endroit de leur trajet : central, préganglionnaire, post-ganglionnaire. Il associe les signes suivants : myosis et anisocorie, rétrécissement de la fente palpébrale, énophtalmie et vasodilatation localisée sans sudation (anhydrose).

Que rechercher en imagerie ?

Atteinte centrale

La lésion siège dans l'hypothalamus, le tronc cérébral ou la moelle spinale ; des signes neurologiques sont donc habituellement associés (cf. syndrome de Wallenberg en cas de lésion de la moelle allongée).

Toute cause d'atteinte de l'encéphale peut être retrouvée : lésion vasculaire (infarctus, hémorragie, cavernome), tumeur, pathologie inflammatoire (SEP, ...), syringomyélie, syringobulbie.

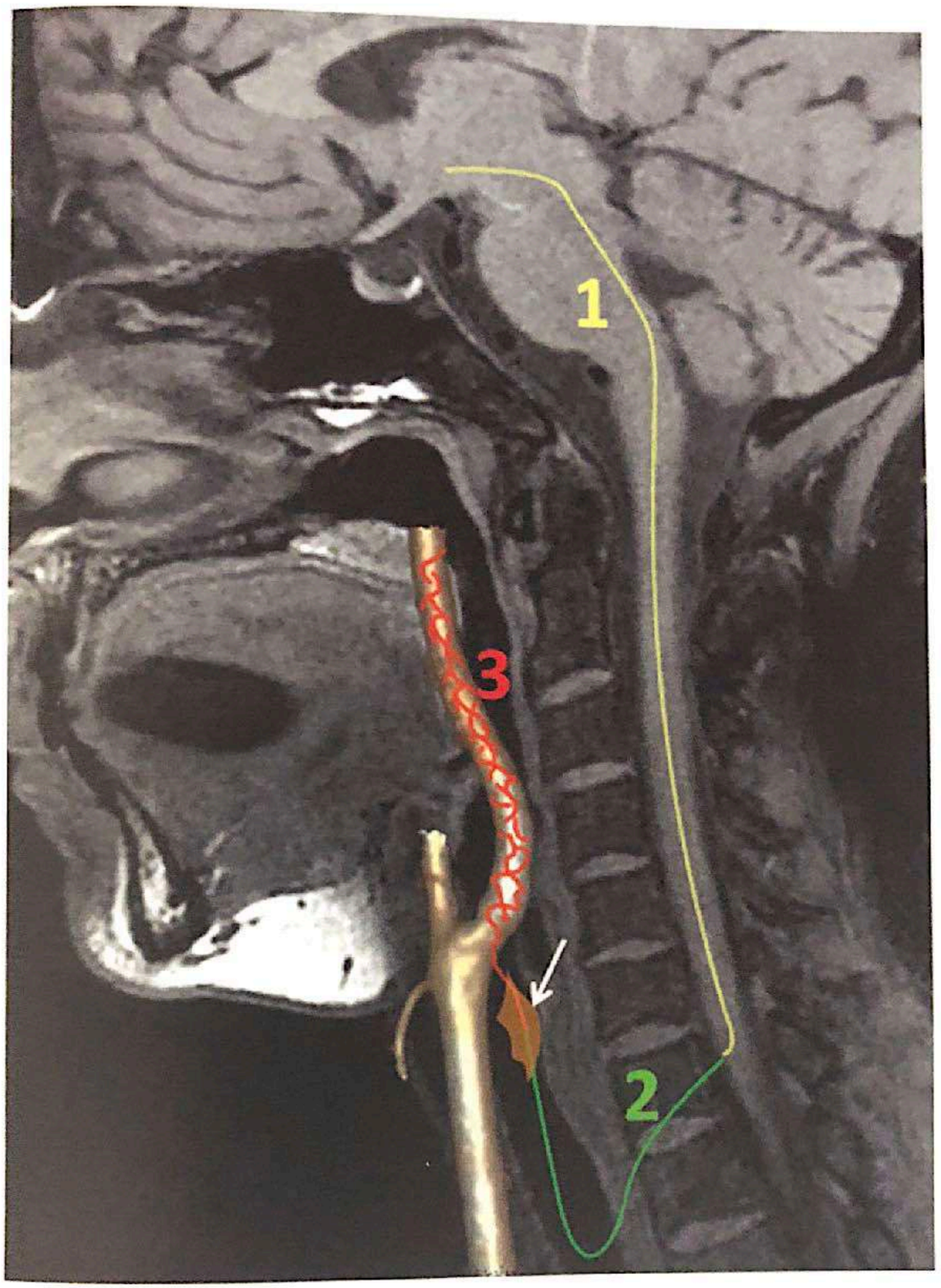

Figure : Neurones de la voie sympathique cervicale
1 : Neurone central
2 : Neurone préganglionnaire
3 : Neurone postganglionnaire
Flèche : ganglion cervical supérieur

MENU

Atteinte préganglionnaire

Traumatisme	▸ Traumatisme vertébral ▸ Traumatisme direct de la moelle et/ou du plexus brachial, en particulier iatrogène ▸ Traumatisme à la naissance ▸ Anesthésie épidurale ▸ Traumatisme chirurgical ▸ Hernie discale
Tumeur	▸ Tumeur pulmonaire (syndrome de Pancoast-Tobias) ▸ Tumeur médiastinale ▸ Tumeur thyroïdienne ▸ Tumeur d'origine neurale : schwannome, neuroblastome (enfant)
Fibromatose de l'apex pulmonaire	

Atteinte post-ganglionnaire

Topographie	Causes
Région cervicale	▸ Pathologie vasculaire · Dissection de l'ACI (*) · Anévrisme de l'ACI · Dysplasie fibromusculaire · Iatrogène (post-opératoire) ▸ Adénopathie
Rocher	▸ Tumeur
Loge caverneuse (**), apex orbitaire	▸ Anévrisme de l'ACI ▸ Fistule carotidocaverneuse ▸ Fistule durale ▸ Infection ▸ Tumeur ▸ Sarcoïdose ▸ Syndrome de Tolosa-Hunt

ACI : artère carotide interne

(*) Syndrome de Claude Bernard-Horner douloureux

(**) Souvent associé à une atteinte du VI

Références

1. Reede DL, Garcon E, Smoker WRK, Kardon R. Horner 's Syndrome : clinical and radiographic evaluation. Neuroimag Clin N Am 2008;18:369-385 2. Lee JH, Lee HK, Lee DH, Choi CG, Kim SJ, Suh DC. Neuroimaging strategies for three types of Horner syndrome with emphasis on anatomic location. AJR 2007; 188:W74–W81

MENU

VASCULARITES

IRM

Les signes observés ne sont pas spécifiques [5, 6].

- Des infarctus sont évocateurs d'une angéite lorsqu'ils sont multiples, bilatéraux, asymétriques, cortico-sous-corticaux, d'âges différents.
- Les lésions hémorragiques (hématomes intracérébraux, microsaignements) sont principalement de topographie cortico-sous-corticale.
- Les anomalies de la substance blanche se manifestent par des foyers d'hypersignal en T2 / FLAIR ou une leucopathie diffuse.
- Des hypersignaux vasculaires visibles sur la séquence FLAIR, correspondent à des flux lents.
- Après injection de produit de contraste, des rehaussements parenchymateux, linéaires ou ponctués sont la traduction d'une inflammation ou d'infarctus récents. Un rehaussement leptoméningé, peu fréquent [3] est utile pour déterminer un site de biopsie. L'inflammation de la paroi artérielle a été observée en IRM, en particulier sur les séquences T1 en sang noir ; elle se traduit par une opacification et un épaississement pariétal [6, 7].

En diffusion, une augmentation de l'ADC dans la substance blanche en apparence normale a été rapportée ; elle pourrait correspondre à un œdème vasogénique ou une destruction cérébrale avec perte axonale et dégénérescence wallérienne [8].

L'imagerie de perfusion est utile en cas d'IRM normale, elle montre des zones hypoperfusées [9].

Techno « black blood » = 3D T1 SE FS

Et mettre pulse MSDE

Pour répondre à votre question: Pas bien compris comment vous faites pour rechercher la PDC de la paroi artérielle Quelles séquences si pas Black Blood?

Voici la réponse du Dr Toledano: Effectivement, les séquences "black blood" et en l'occurrence le 3D T1 SE fat sat (cube T1 fat sat) est la séquence clé pour étudier la paroi des vaisseaux. Mais à condition d'avoir le pulse MSDE qui permet de se défaire des hypersignaux liés aux ralentissements vasculaires. En effet, pour que le signal du sang soit annulé dans une séquence black blood, il faut que le sang soit circulant, si il est non circulant ou ralenti, le signal n'est pas annulé, et on voit un hypersignal qui peut être mal interpréter comme une prise de contraste, d'où la nécessité du pulse MSDE pour annuler ces hypersignaux qui ne sont pas des rehaussements.

VASCULARITES CEREBRACES Ire

- tout âge / stt ♂ >40 ans
- symptômes → céphalée, déficit, trble intellectuels

NON SPECIFIQUE

IRM

1) infarctus = large plage hyper FLAIR (par sténoses ou occlusions des art. cereb de petit calibre)
2) hgie = µbleed / hématome (par nécrose des parois vasc.)

→ même endroit

3) diffus ou en plage, vaste
4) PDC leptoméningée (par inflamm° parois artérielles)



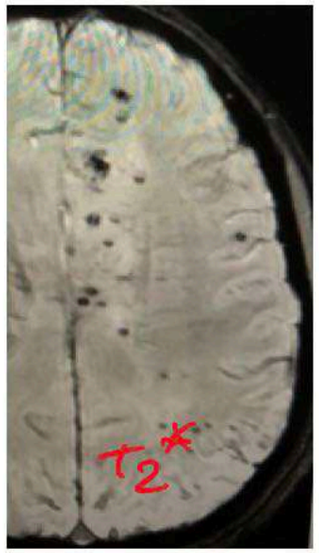

= zone jonctionnelle

MENU

Pr KREMER 2022

Protocole : dernière indication de DP-T2 / Angio TOF
Black blood avant et après gado

Imagerie des vascularites

- **IRM : sensible mais peu spécifique**
- **Signes indirects : conséquences de l'atteinte vasculaire**
  - hypersignaux T2 et FLAIR de la SB : vasculaire > inflammatoire
  - lésions corticales ou des NGC
  - séquelles hémorragiques ou HSA
  - lésions ischémiques aigues
  - prises de contraste curvilignes ou punctiformes
- **Signes directs : atteinte des vaisseaux**
  - Alternance sténoses dilatations petits vaisseaux: ARM ou angioscanner, angio conventionnelle +++

Prises de contraste curvilignes ou punctiformes

- **Localisation : au sein de la substance blanche, au sein des hypersignaux FLAIR**
- **Correspond à prises de contraste parois vasculaires ou périvasculaires**
- **Peut s'accompagner de prises de contraste leptoméningées ou corticales**

MENU

- **hypersignaux T2 et FLAIR de la SB : vasculaire > inflammatoire**

Peu spécifique : HS vasculaires

Sclérodermie

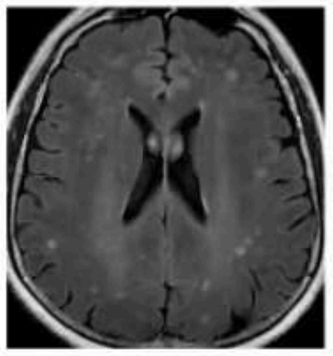
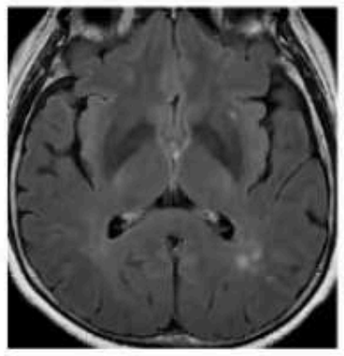
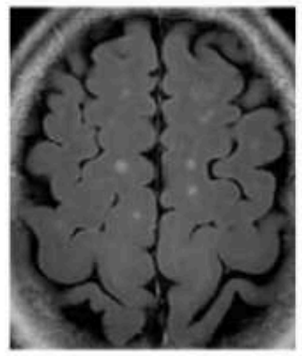

Lupus

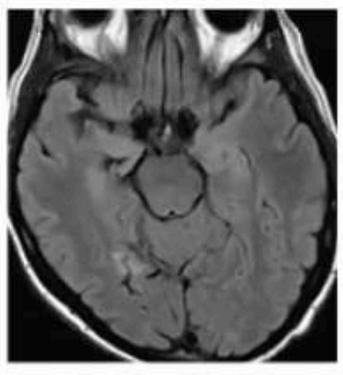
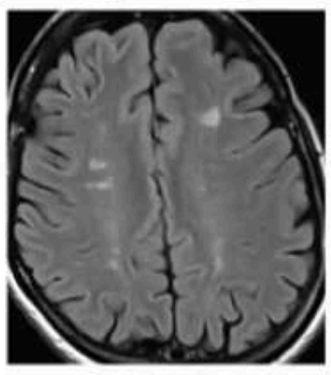
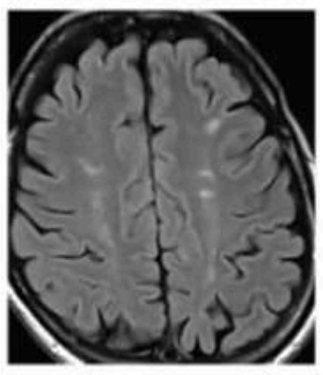

SAPL

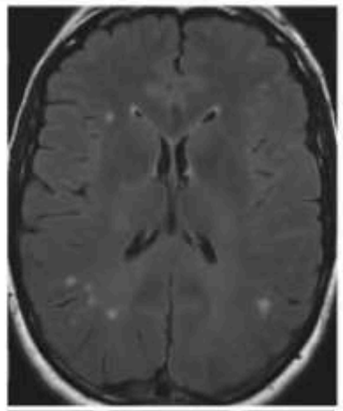
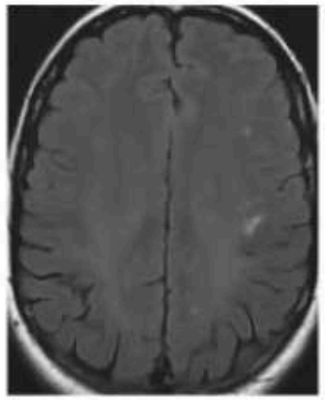
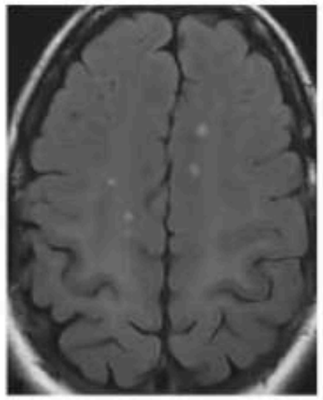

Behcet

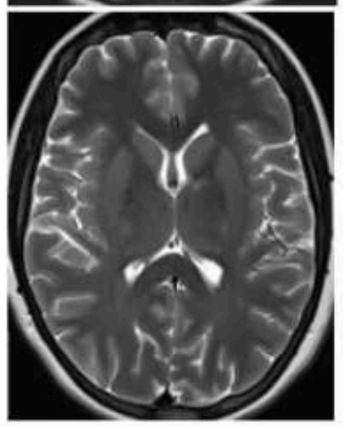
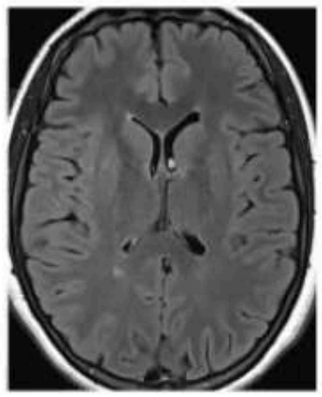
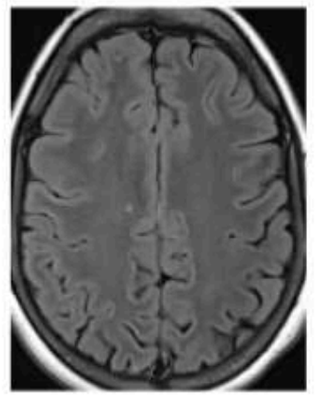

MENU

➢ **hypersignaux T2 et FLAIR de la SB : vasculaire > inflammatoire**

Peu spécifique : HS inflammatoires

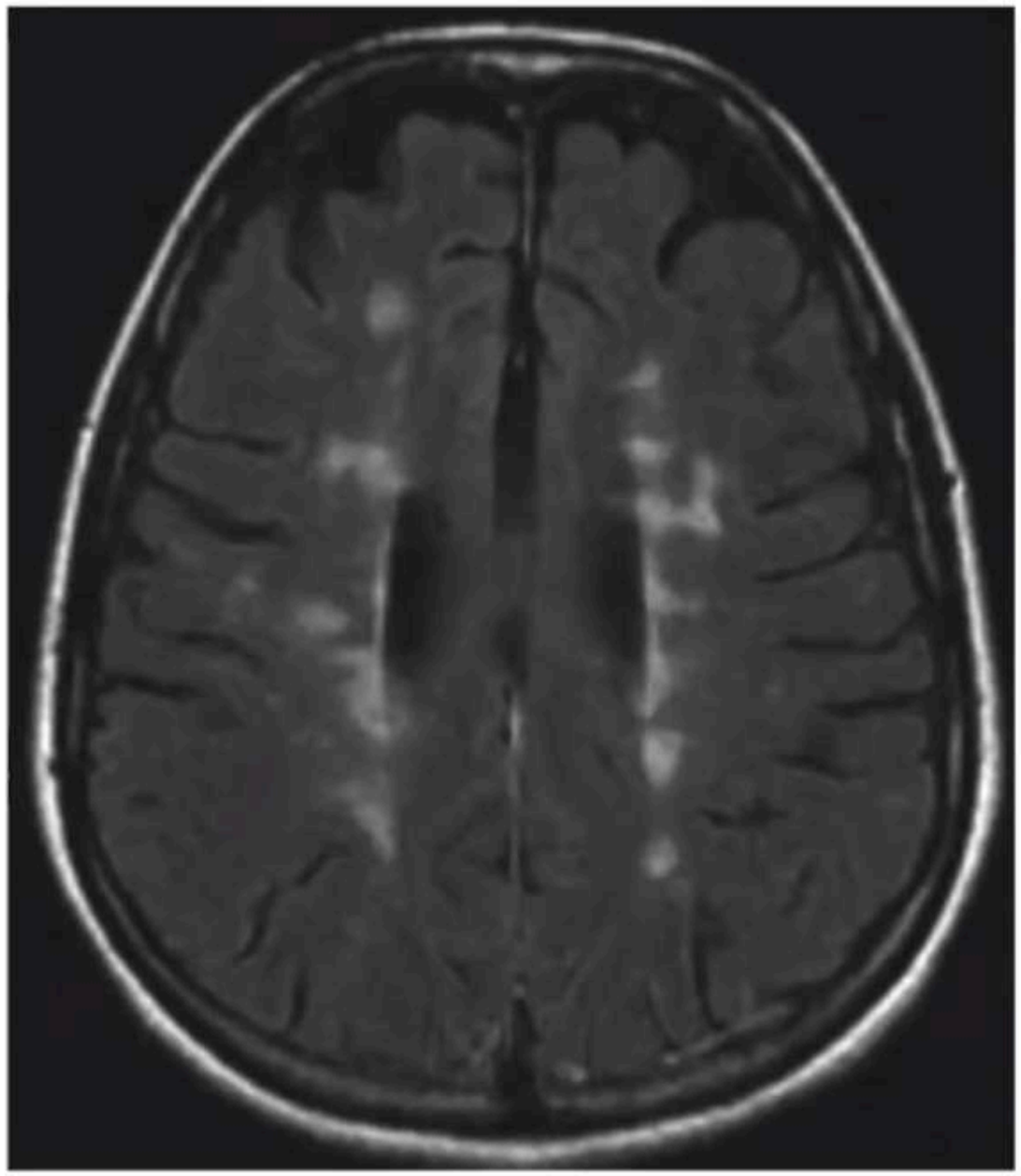

Remerciements F. Bonneville

sarcoidose

MENU

➢ hypersignaux T2 et FLAIR de la SB : vasculaire > inflammatoire

Atteintes plus spécifiques

❑ Atteinte du tronc cérébral s'étendant aux capsules internes : Behcet

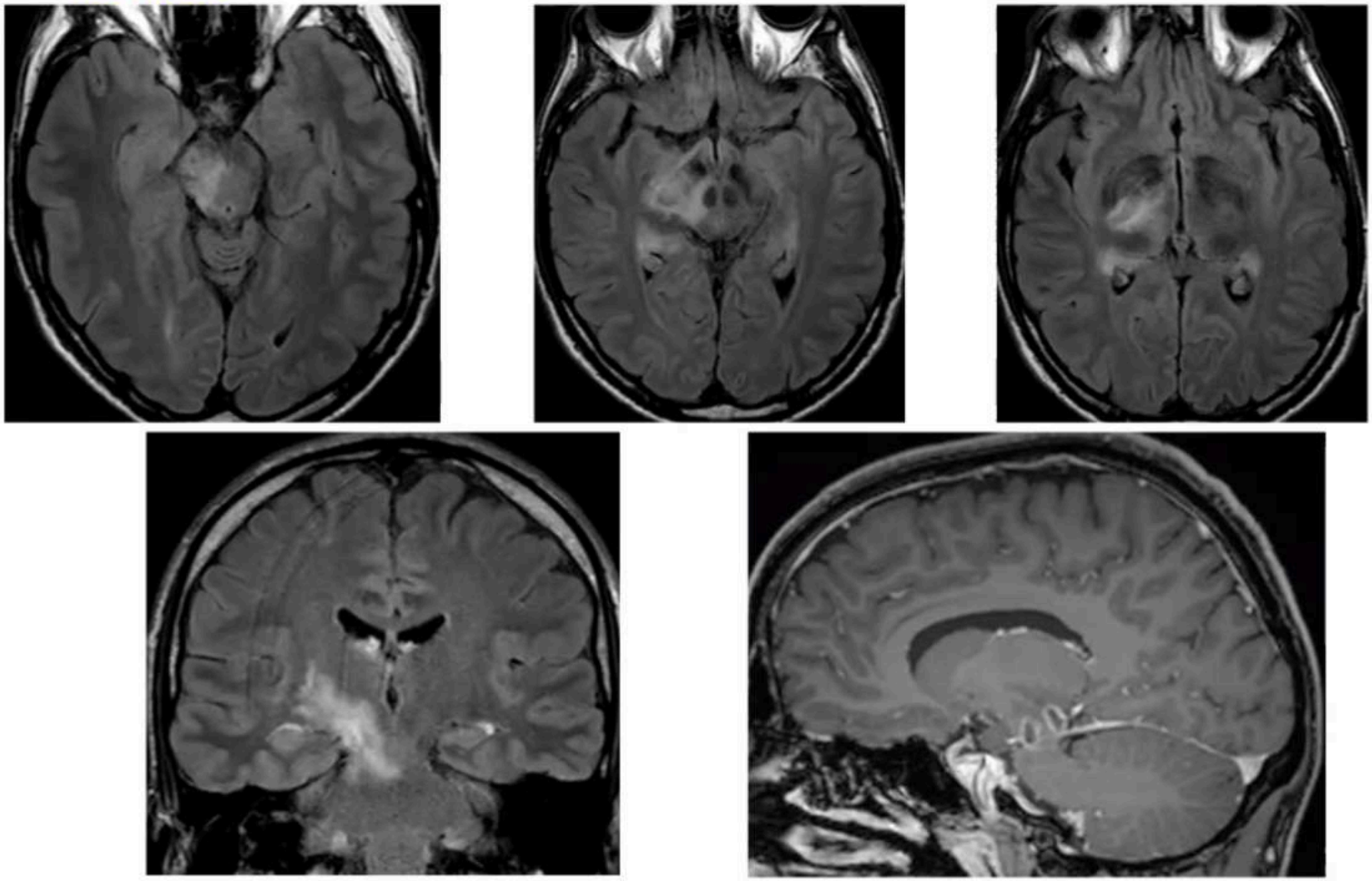

MENU

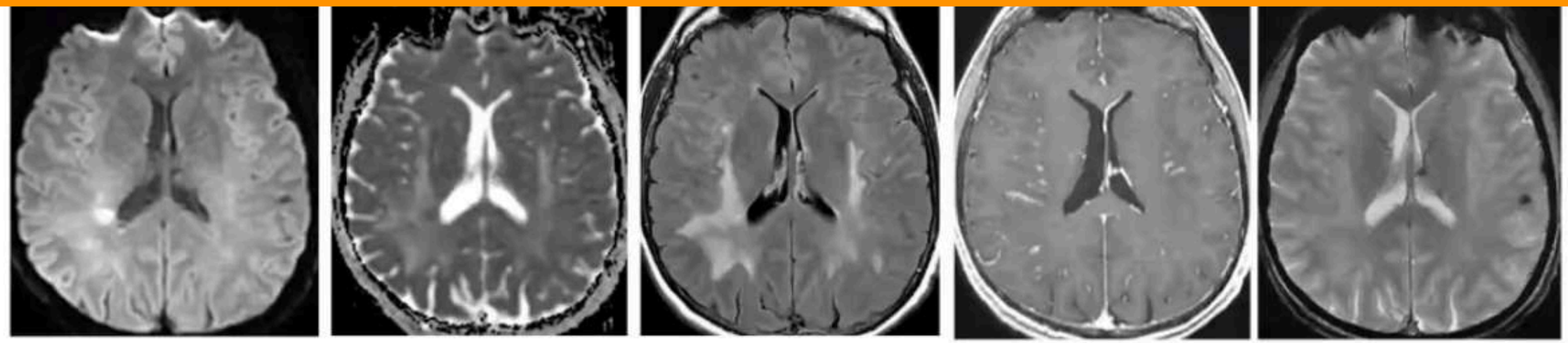

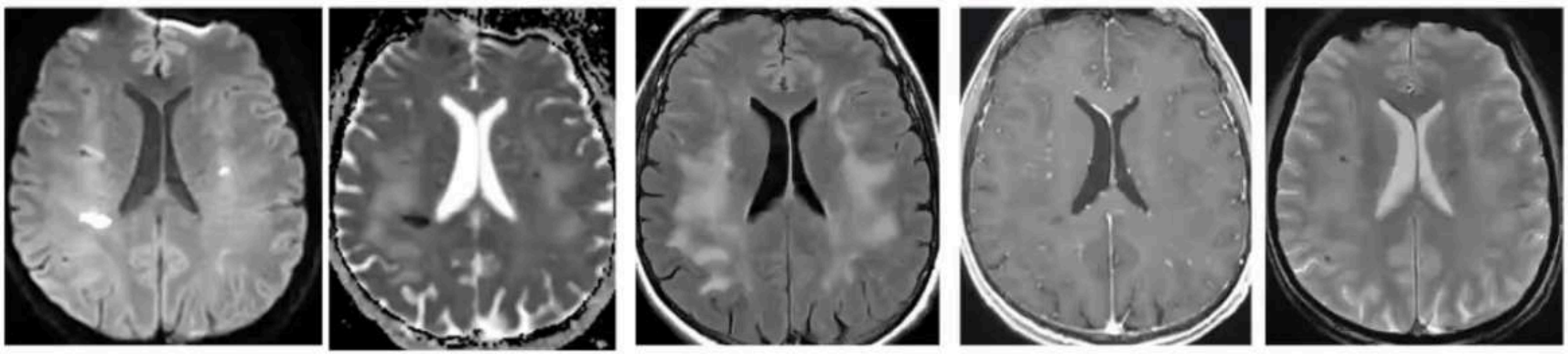

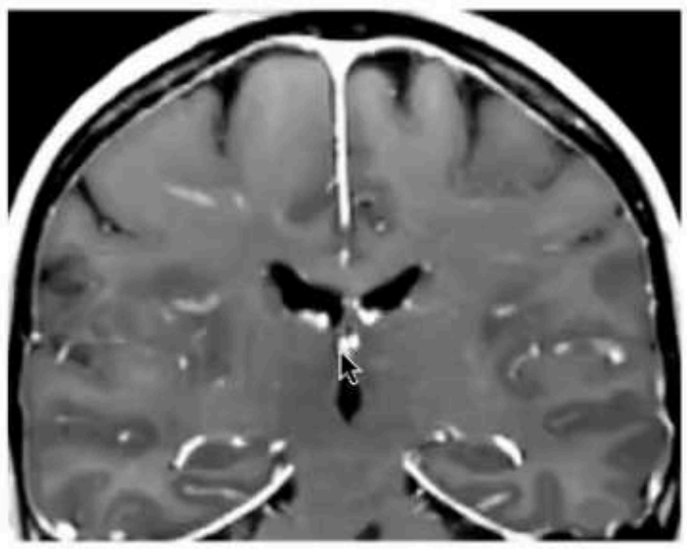

Neurosarcoidose

- **Signes indirects : conséquences de l'atteinte vasculaire**
  - hypersignaux T2 et FLAIR de la SB : vasculaire > inflammatoire
  - lésions corticales ou des NGC
  - séquelles hémorragiques ou HSA
  - lésions ischémiques aigues
  - prises de contraste curvilignes ou punctiformes

MENU

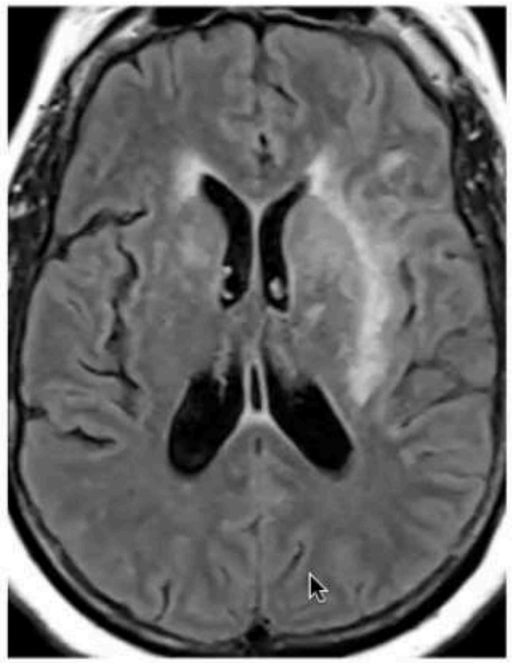
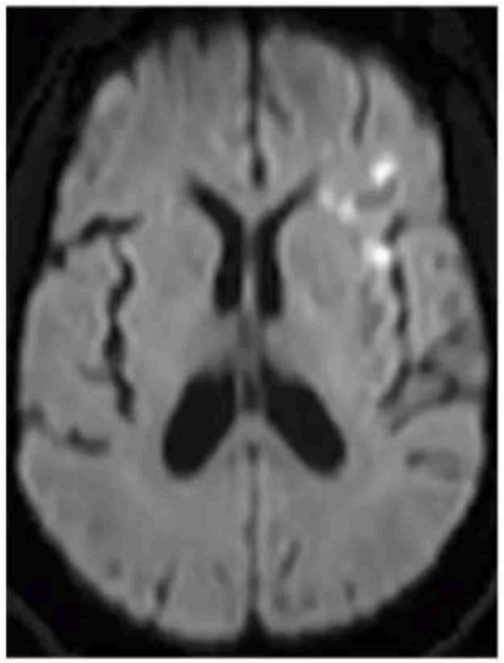
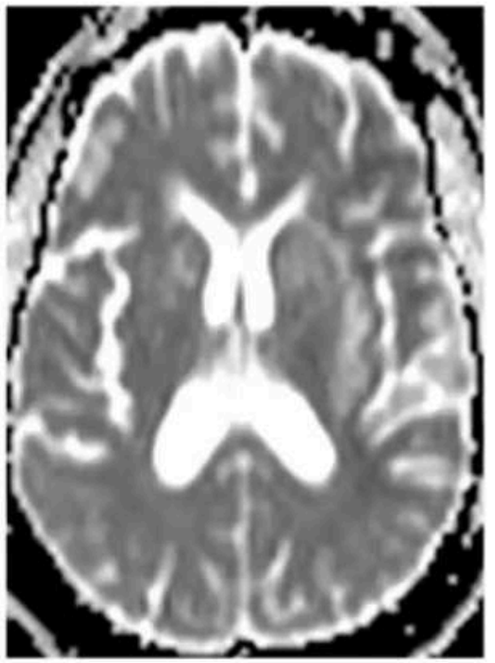

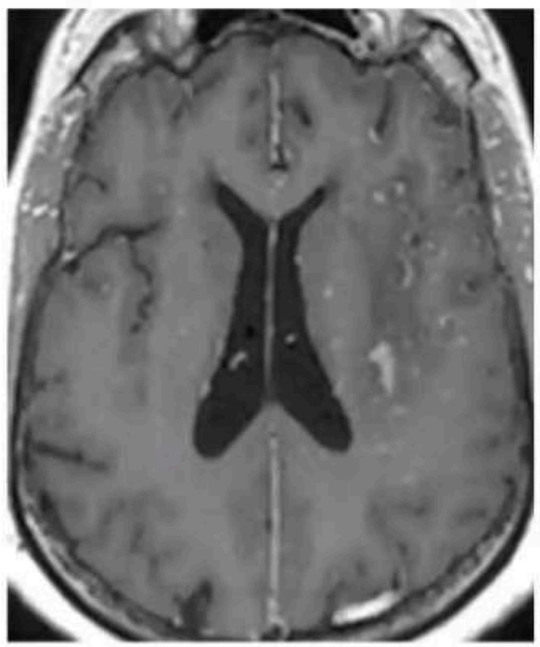
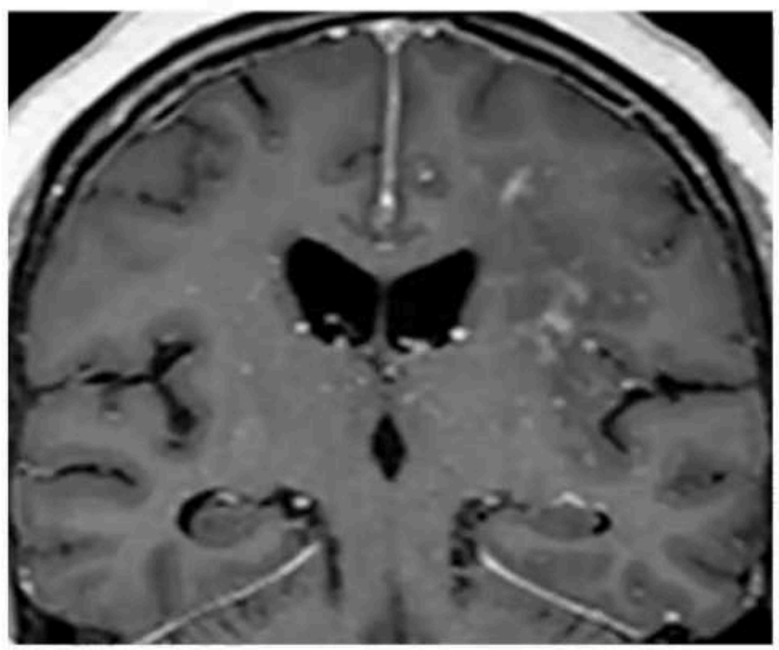
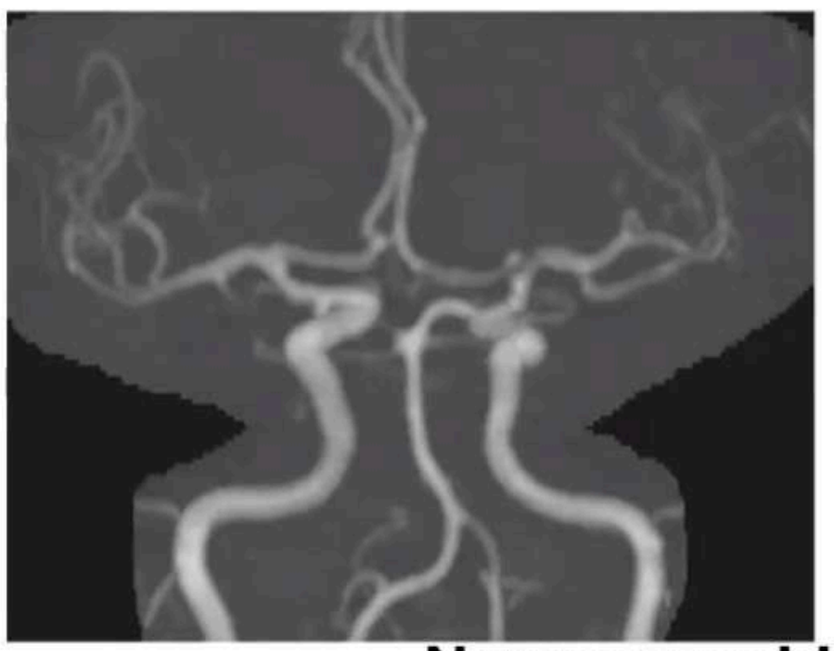

Neurosarcoidose

- **Signes indirects : conséquences de l'atteinte vasculaire**
  - hypersignaux T2 et FLAIR de la SB : vasculaire > inflammatoire
  - lésions corticales ou des NGC
  - séquelles hémorragiques ou HSA
  - lésions ischémiques aigues
  - prises de contraste curvilignes ou punctiformes

- **Signes directs : atteinte des vaisseaux**
  - Alternance sténoses dilatations petits vaisseaux: ARM ou angioscanner, a

MENU

Angio IRM

- Peu sensible, peu spécifique : artères de gros et moyen calibre
- Alternance sténoses-dilatations

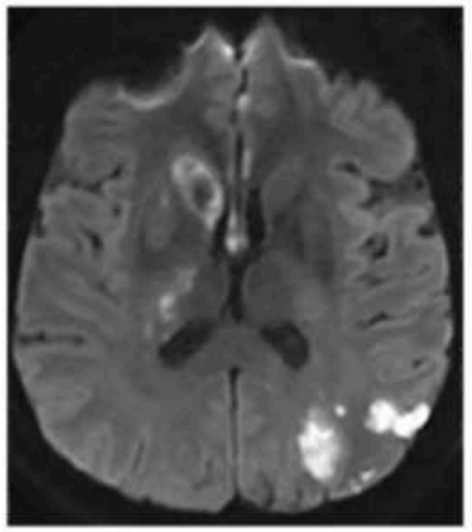
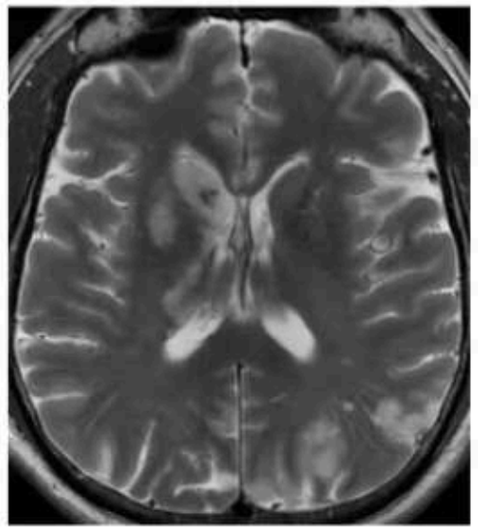
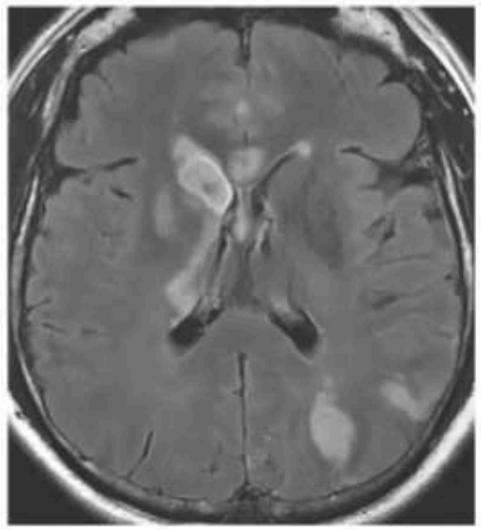

Angéite primitive


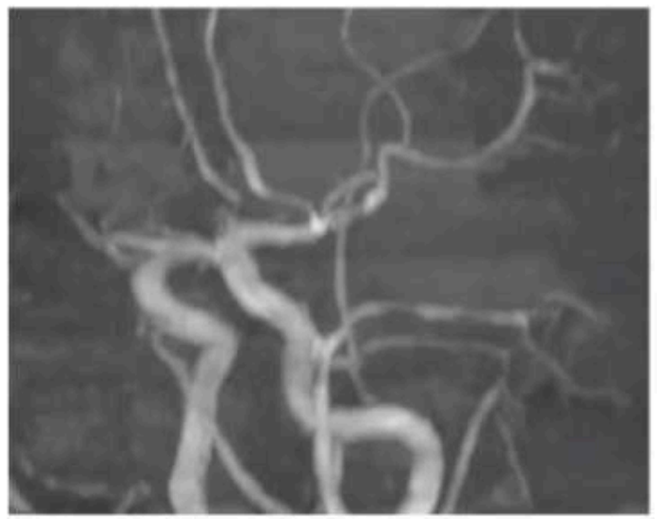

Vascularite

M0

M12

T1

T1gd

3DTOF

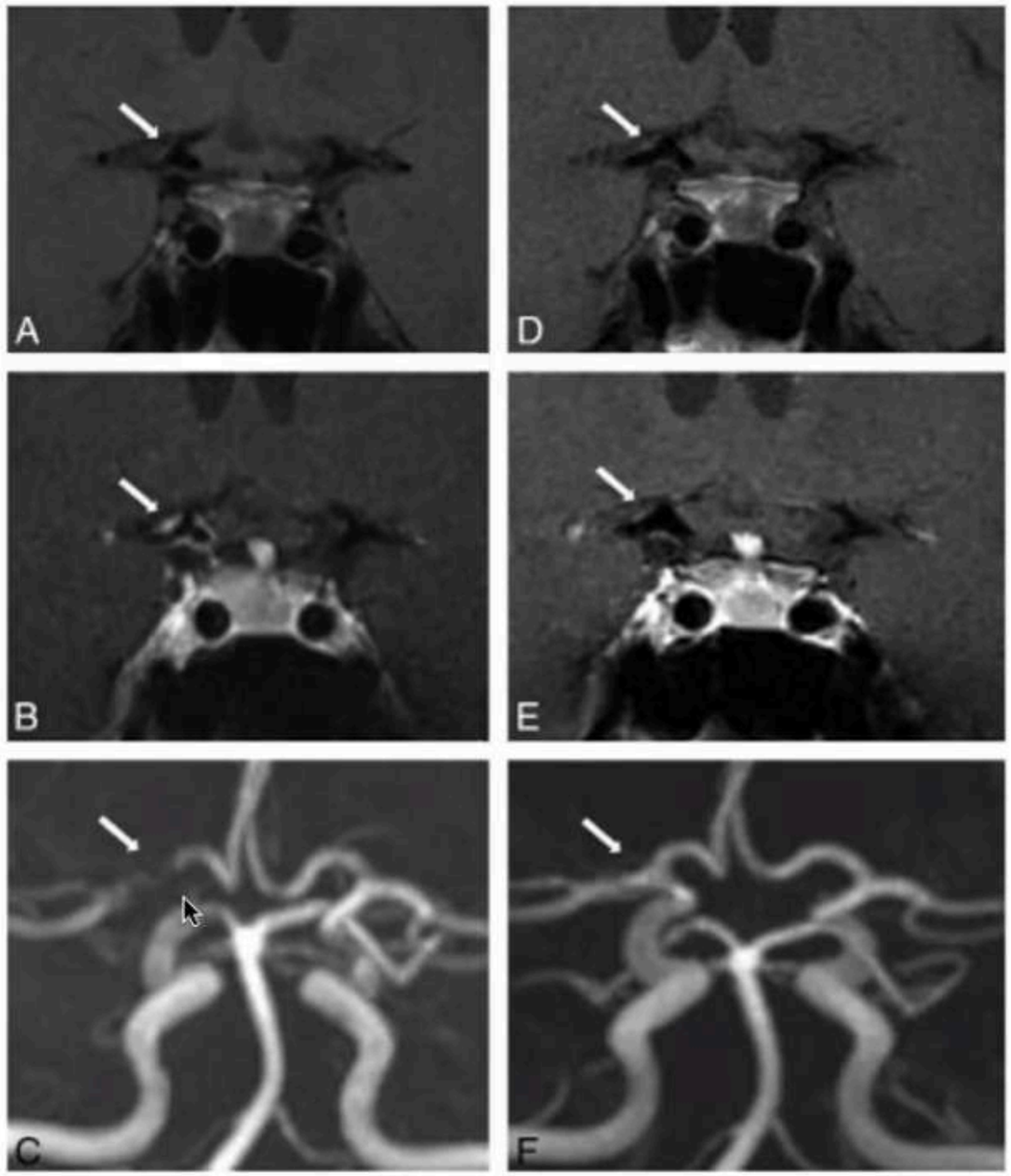

AJNR Am J Neuroradiol 35:1527–32

High-Resolution MRI Vessel Wall Imaging: Spatial and Temporal Patterns of Reversible Cerebral Vasoconstriction Syndrome and Central Nervous System Vasculitis

MENU

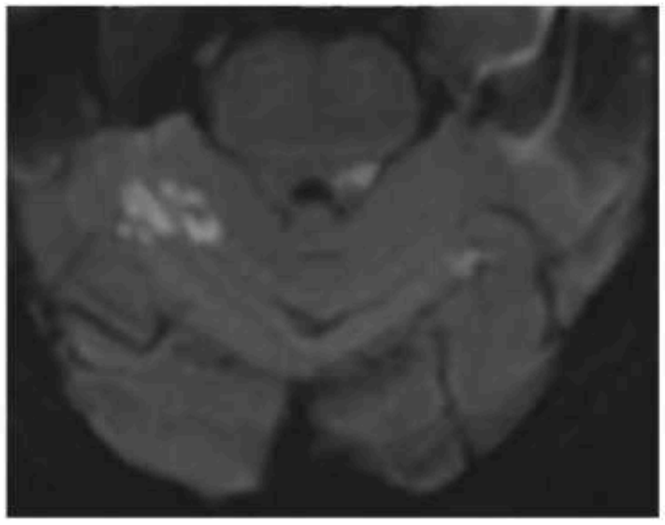

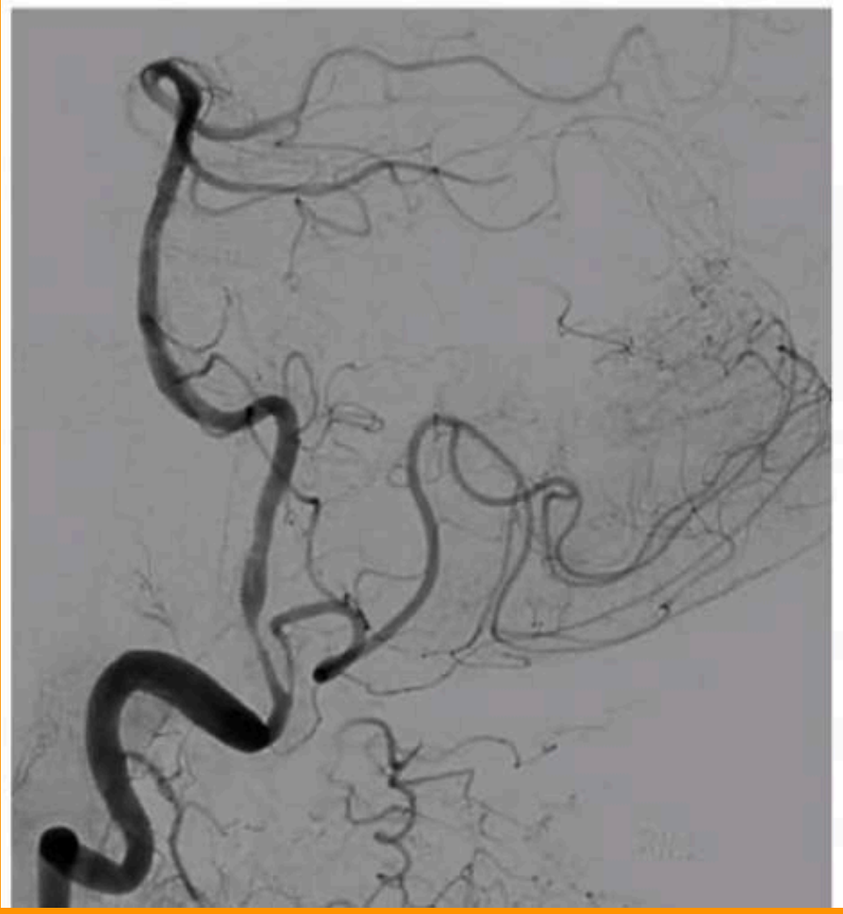

Horton **<u>donne AVC FCP ++</u>**

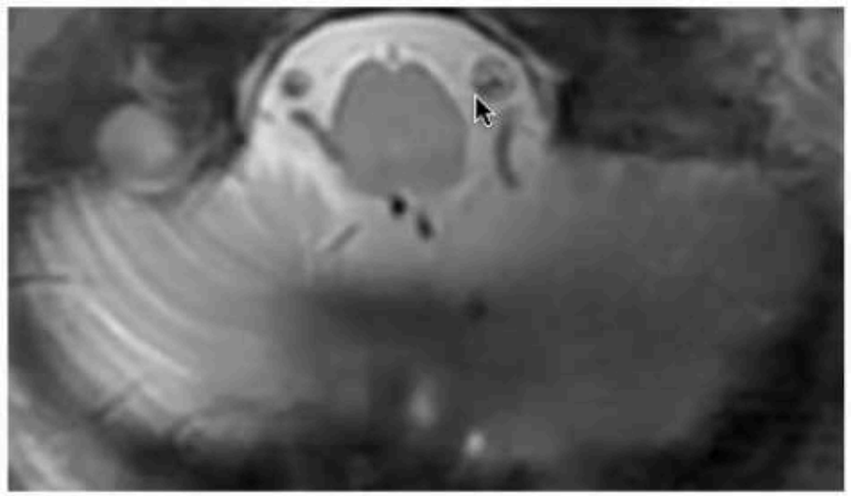

<u>DP</u>

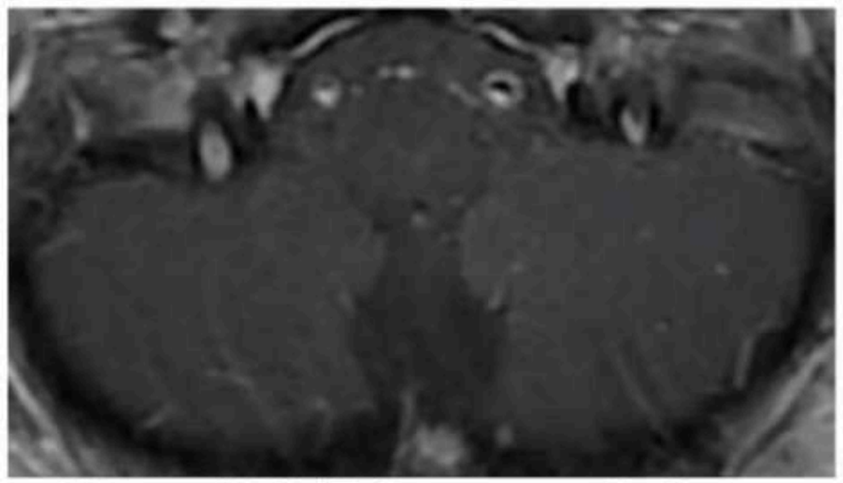

Vessel Wall Contrast Enhancement:
A Diagnostic Sign of Cerebral Vasculitis

Wilhelm Küker[a, b] Susanne Gaertner[c] Thomas Nägele[d] Christian Dopfer[e]
Martin Schöning[e] Jens Fiehler[a] Peter M. Rothwell[b] Ulrich Herrlinger[f]

Diagnostic différentiel

❑ Athérosclérose :

- ➢ scanner SI : calcifications +++
- ➢ épaississement excentré de la paroi
- ➢ signal variable en fonction du contenu : Ca, lipide, sang, fibrose
- ➢ +/- PDC : à risque +++

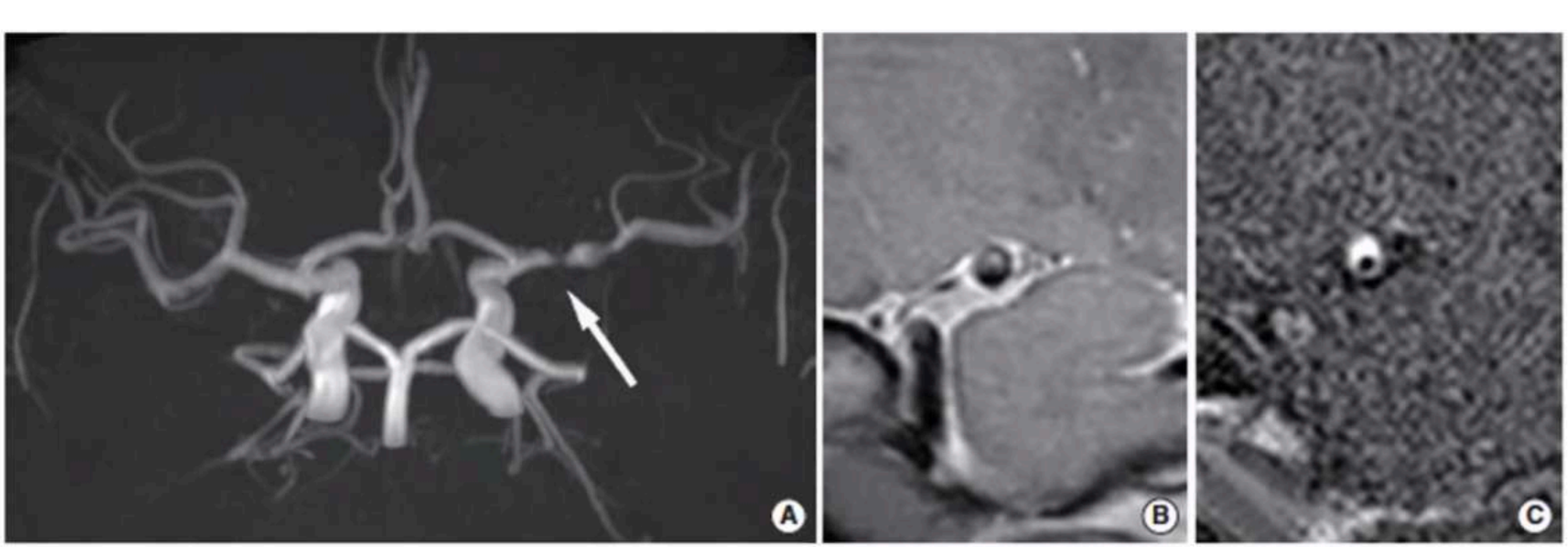

MENU

Gold standard

- **Artériographie :**
  - sensibilité > IRM : vaisseaux de plus petit calibre
  - alternance sténoses - dilatations
  - invasif et irradiant

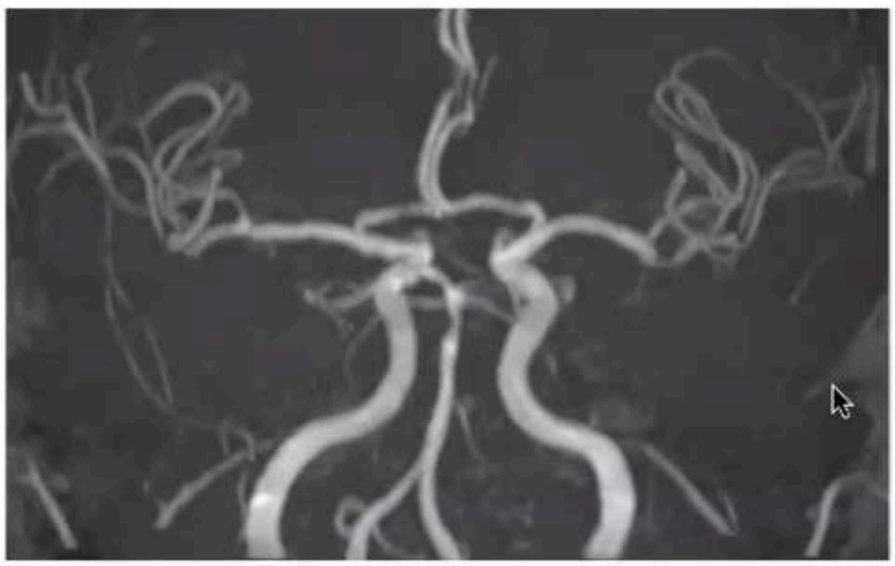

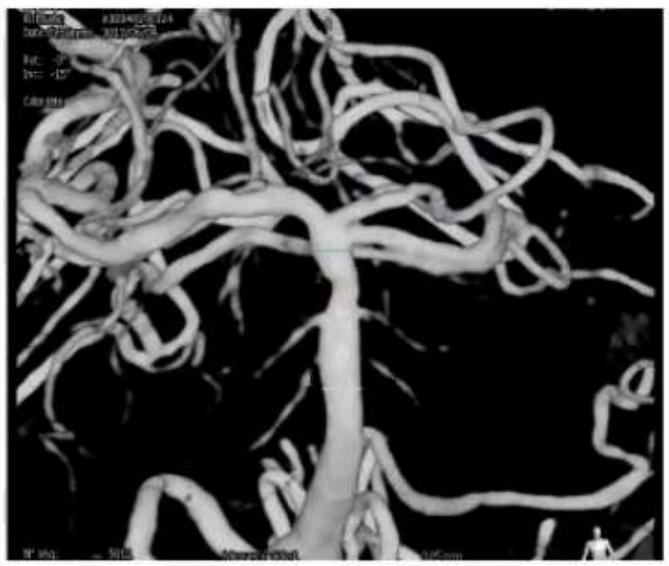



Artérite VIH

IRM haute résolution

- **Imagerie de la paroi vasculaire :**
  - **angioIRM (3D TOF)**
  - **T1, DP-T2 : analyse de la paroi**
  - **T1 FSE ou sang noir gado : recherche d'une inflammation**

- **Vascularite :**
  - **angioIRM (3D TOF) : sténose**
  - **T1, DP-T2 : épaississement circonférentiel**
  - **T1 FSE ou sang noir gado : prise de contraste circonférentielle**

ATTENTION: faire black blood avant et après injection car parfois hypersignal spontané des parois vasc mimant la PDC

Vessel Wall Imaging of the Intracranial and Cervical Carotid Arteries Journal of Stroke 2015;17(3):238-255

VASCULARITE (OU ANGEITE) CEREBRALE PRIMITIVE

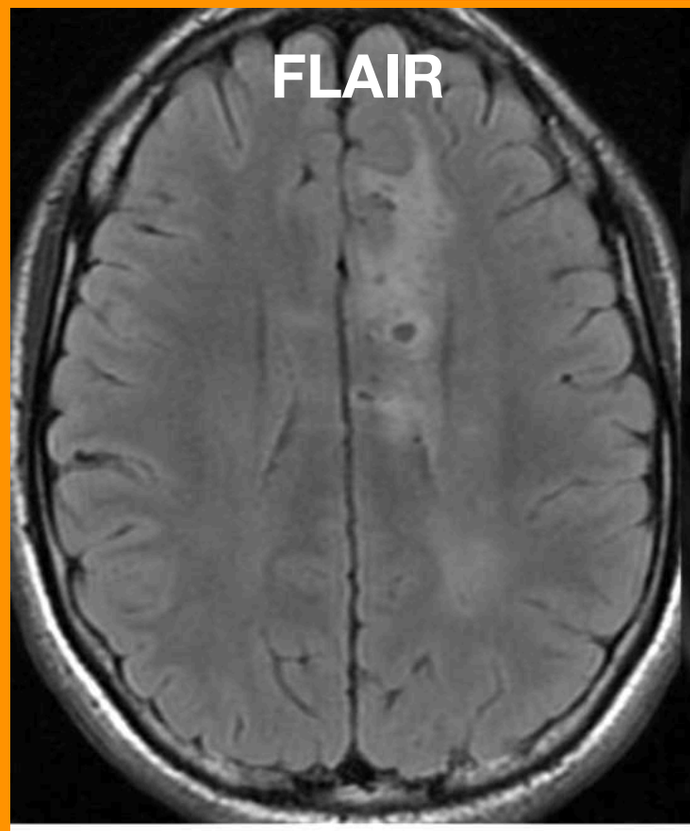

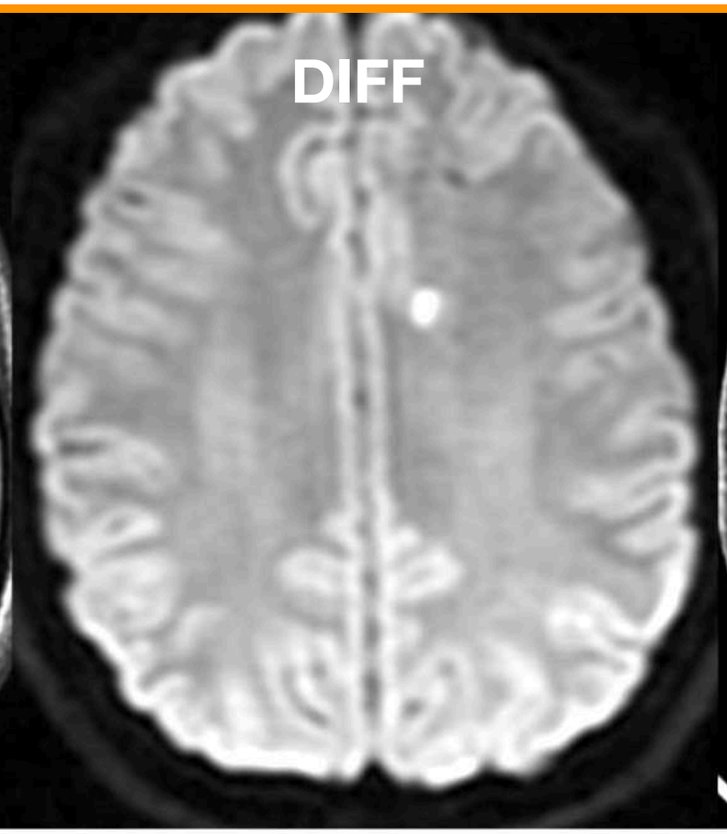

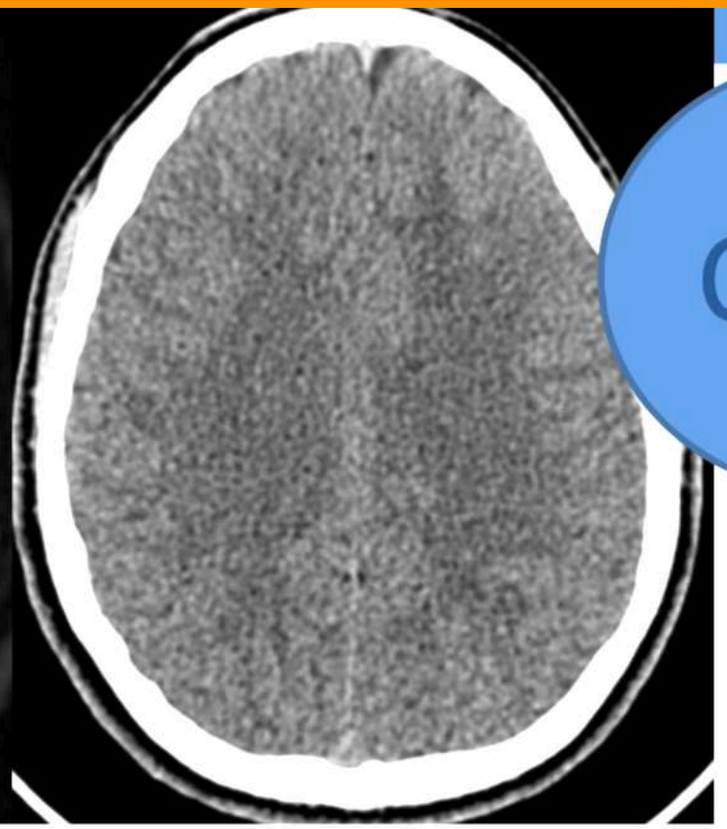

Cas 6

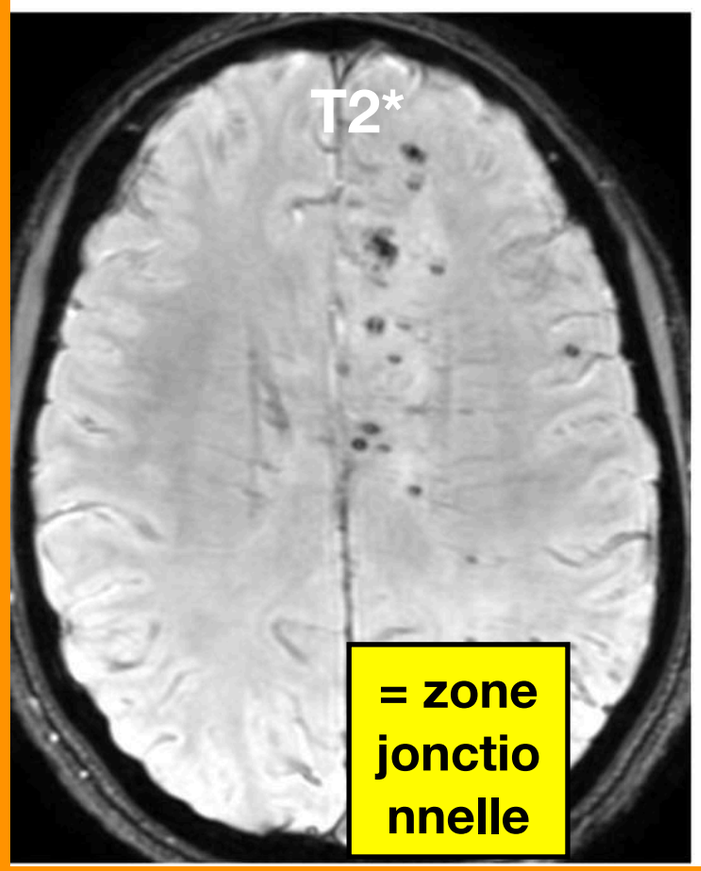

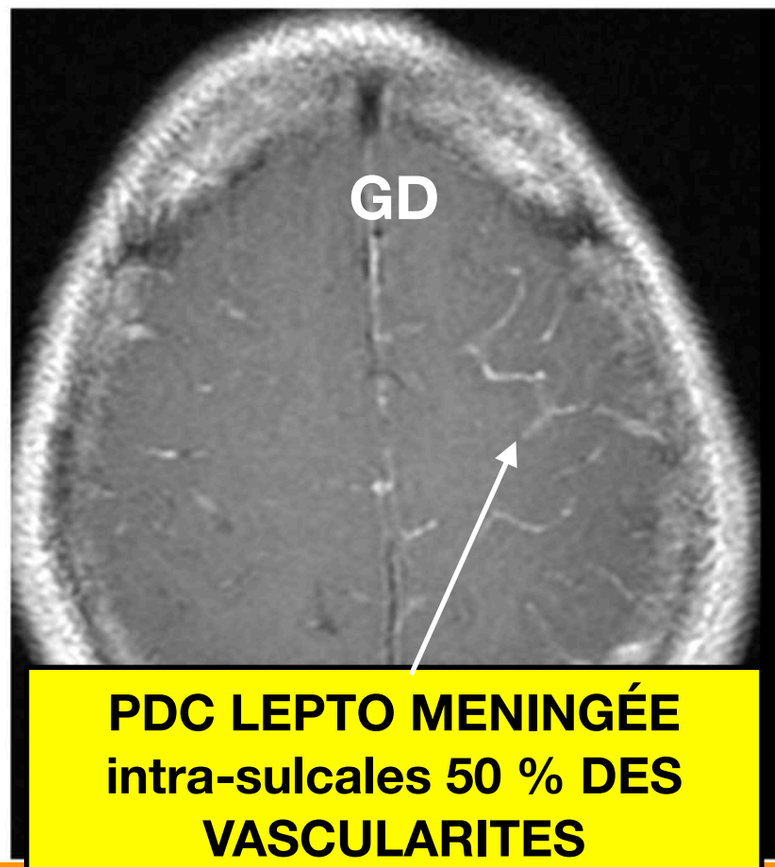

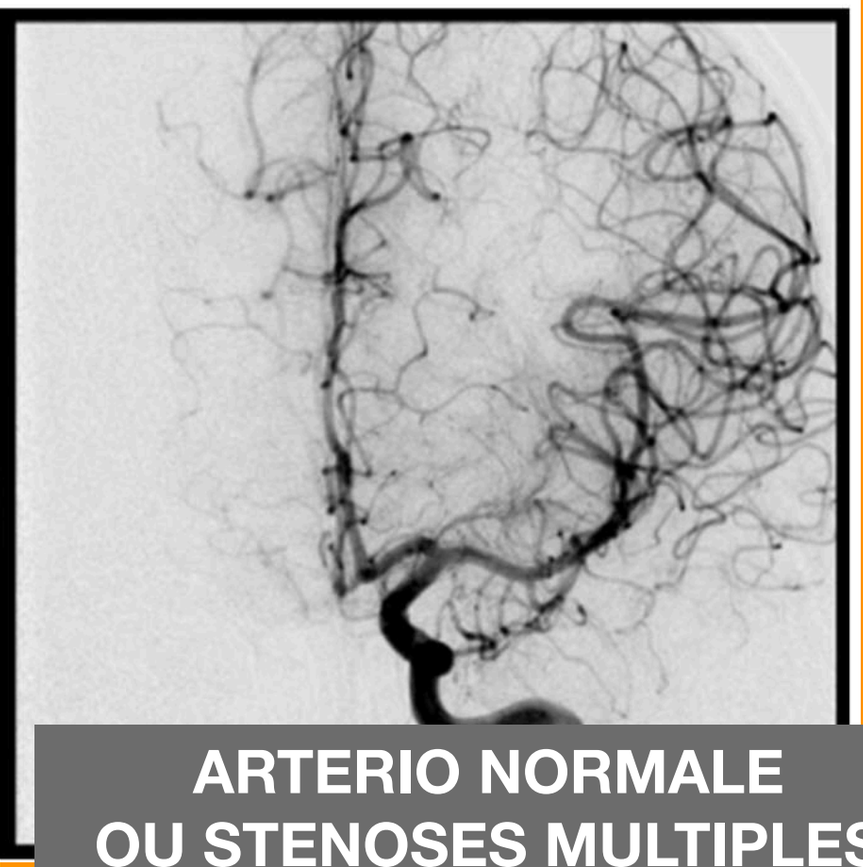

Coexistence de lésions ISCHÉMIQUES et HGIQUES
dans MULTIPLES TERRITOIRES VASC.
Prises de contraste INTRA SULCALES

TOF : STÉNOSES + IRRÉGULARITÉS vasculaires

= VASCULARITE CEREBRALE

PDC LEPTO MENINGÉE intra-sulcales
50 % DES VASCULARITES



Vaisseaux irréguliers ou sténosés

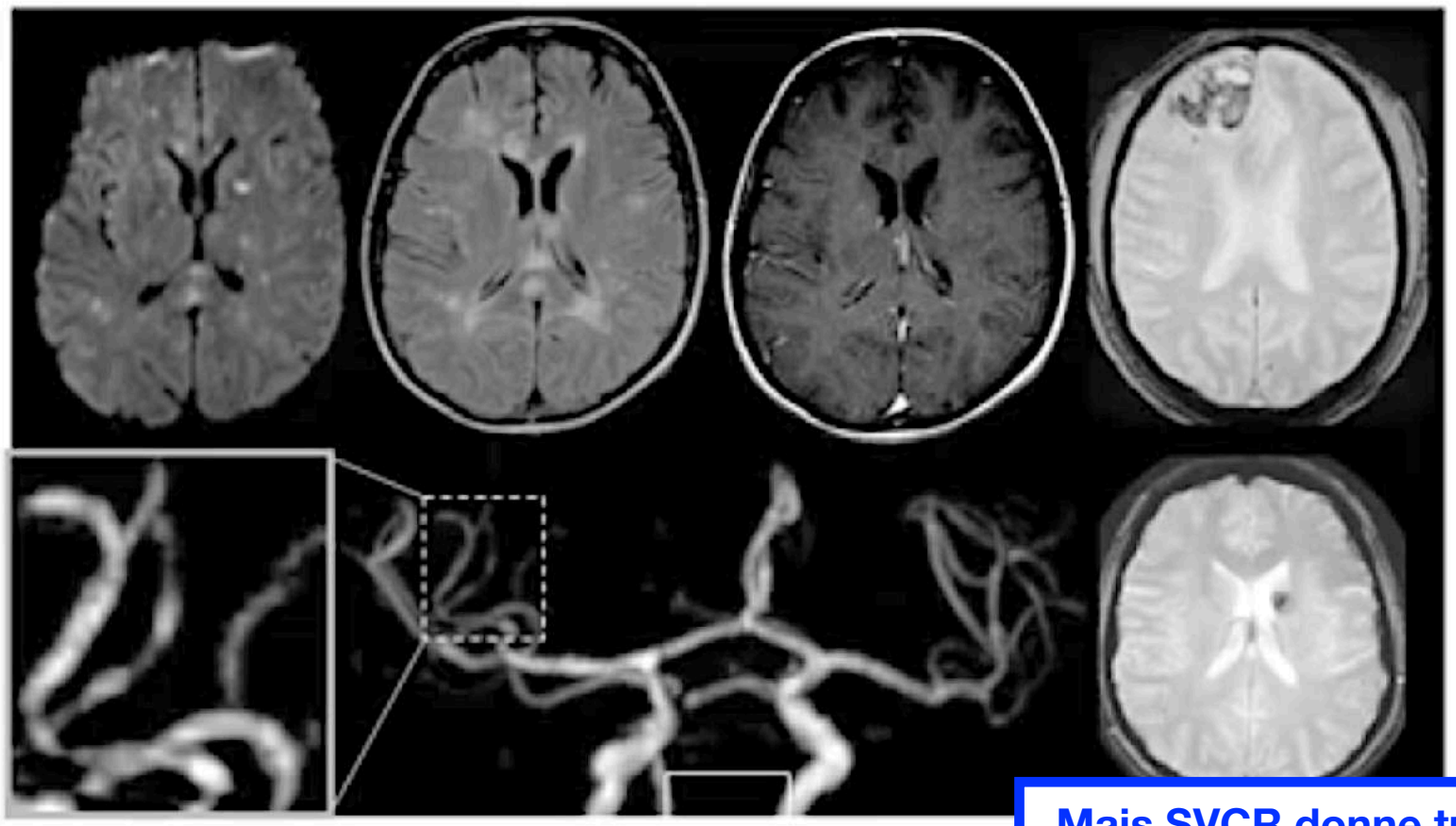

Principal diagnostic différentiel: RCVS

Coexistence de lesions ischémiques et hémorragiques
Sténoses / Irrégularités vasculaires
Lésions ischémiques non territoriales
Prises de contraste intrasulcales

VASCULARITE CEREBRALE

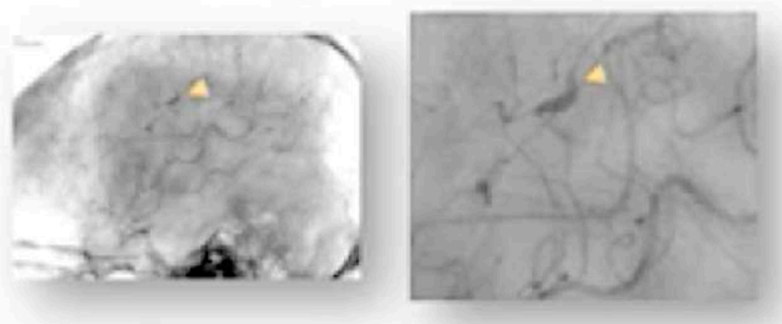

Mais SVCR donne très rarement des hématomes ; donne PLUTOT des HSA dans 30 % des SVCR
Et 2 CLINIQUES FORTES = FEMME + CEPHALÉES EN COUP DE TONNERRE

VASCULARITE CEREBRALE donne 2 CLINIQUES FORTES = DÉFICIT MOTEUR ET AVC ISCHÉMIQUE ET HÉMORRAGIES

MENU

SEQUENCE BLACK BLOOD GADO
-> PDC circonférentiel paroi des vaisseaux sanguins = <u>VASCULARITE ACTIVE</u>
-> rétrécissement

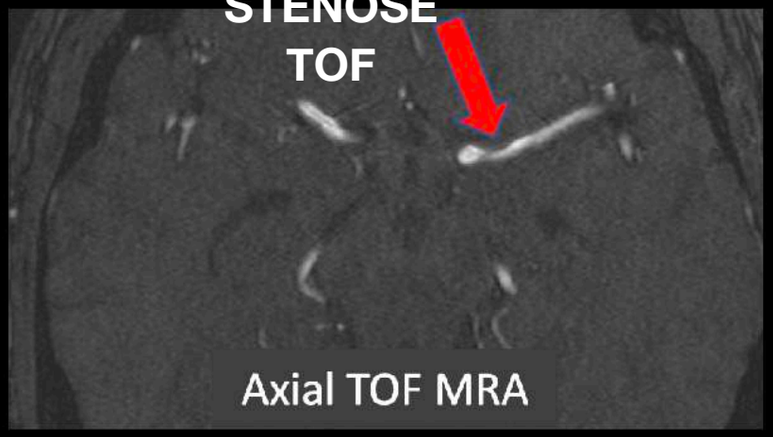

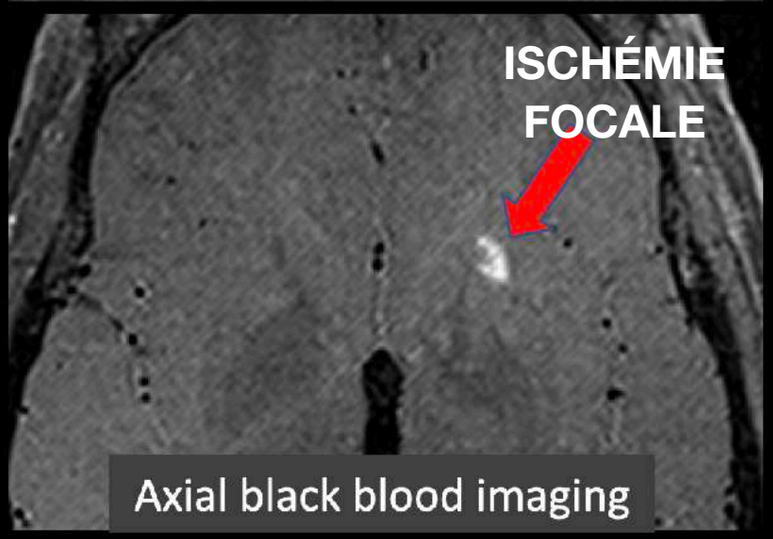



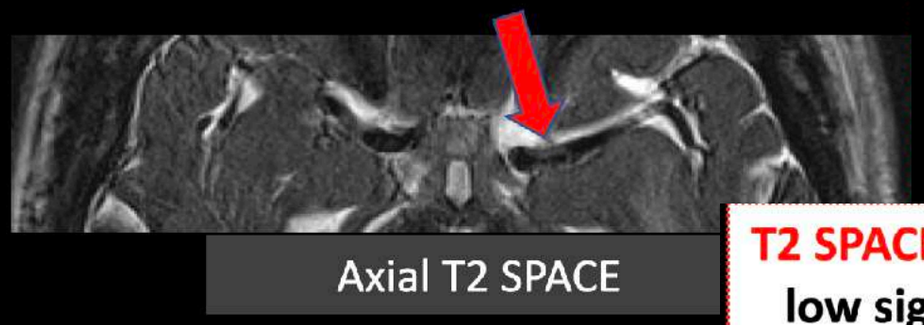

Marked **circumferential** wall enhancement at the area of MCA narrowing

Pattern of enhancement consistent with **active vasculitis**

T2 SPACE images show **low signal intensity** near the area of vessel wall enhancement, which is also consistent with **vasculitis.**

Active atherosclerotic plaques have **high T2 signal intensity.**

MENU

VASCULARITES

Étiologies

1- Infections

- BK
- VIRUS : HSV VZV CMV HIV
- LYME
- ASPERGILLOSE

2- Maladie de système

- SARCOIDOSE
- WEGENER
- HX
- B7
- LED
- Gougerot Sjogren
- PAN

3- Toxique

- Drogue
- Ergotamine

4 - Idiopathique primitive

MENU

ANGÉITE PRIMITIVE DU SYSTÈME NERVEUX CENTRAL

Synonymes : Angéite isolée du SNC, angéite granulomateuse du SNC, angéite granulomatose à cellules géantes du SNC, angéite primaire du SNC, ...

Mots-clés Symptomatologie purement neurologique - IRM + PL normales → exclusion du diagnostic - Infarctus - Hémorragie - Vaisseaux de petit calibre - Sténoses multiples

Aspects généraux

Définition

L'angéite primitive du système nerveux central (APSNC) se manifeste par une symptomatologie exclusivement neurologique. Elle atteint l'encéphale et plus rarement la moelle spinale sans signe évident d'atteinte systémique. Sa pathogénie est mal connue ; elle pourrait être secondaire à une infection virale ou une immunodépression mais d'autres facteurs sont envisagés, en particulier environnementaux. Les limites nosologiques de l'APSNC sont imprécises ; elle peut ainsi être associée à des affections cérébrales non inflammatoires, en particulier une angiopathie amyloïde.

Epidémiologie

L'APSNC, rare, est observée à tout âge mais touche principalement l'homme (sex ratio : 2/1) après 40 ans.

Clinique

La symptomatologie est polymorphe et non spécifique : céphalées, habituellement progressives et parfois accompagnées de signes d'hypertension intracrânienne, signes d'encéphalopathie diffuse (confusion, troubles mnésiques, syndrome démentiel), signes focaux (déficits brutaux transitoires ou permanents). Une symptomatologie spinale est exceptionnellement révélatrice. Le début peut être aigu ; l'aggravation est progressive ou se fait par à-coups, avec parfois des périodes de rémissions de quelques mois ou années [1, 2, 3].

Critères diagnostiques

Le diagnostic d'APSNC est porté après avoir éliminé les autres causes d'angéites. L'étude du LCS montre des signes inflammatoires et élimine une infection ou une affection maligne. L'association IRM et ponction lombaire normales rend très improbable le diagnostic d'APSNC.

La biopsie cérébrale ou leptoméningée, peu sensible, est rarement effectuée ; elle peut montrer des signes d'inflammation des parois vasculaires parfois associée à une nécrose fibrinoïde. Il n'y a pas d'anomalie histologique pathognomonique de l'affection.

Imagerie

Comprendre l'imagerie

L'APSNC prédomine sur les artères cérébrales de petit calibre (200 à 500µ), les veinules et les artères leptoméningées ; les explorations angiographiques peuvent donc être normales. L'inflammation provoque un épaississement concentrique de la paroi vasculaire responsable de sténoses/occlusions et à l'origine d'hypoperfusion régionale et/ou d'accidents ischémiques. La nécrose fibrinoïde de la paroi des vaisseaux explique l'existence de dilatations artérielles et de lésions parenchymateuses hémorragiques. Un œdème vasogénique, non ischémique, serait lié à une atteinte artériolo-capillaire ou veinulaire [4].

Scanner

Il est souvent normal ou montre des signes peu spécifiques : lésions ischémiques focales ou multifocales, hémorragie cérébrale ou sous-arachnoïdienne, rehaussement parenchymateux ou méningé [5].

IRM

Les signes observés ne sont pas spécifiques [5, 6].

- Des infarctus sont évocateurs d'une angéite lorsqu'ils sont multiples, bilatéraux, asymétriques, cortico-sous-corticaux, d'âges différents.
- Les lésions hémorragiques (hématomes intracérébraux, microsaignements) sont principalement de topographie cortico-sous-corticale.
- Les anomalies de la substance blanche se manifestent par des foyers d'hypersignal en T2 / FLAIR ou une leucopathie diffuse.
- Des hypersignaux vasculaires visibles sur la séquence FLAIR, correspondent à des flux lents.
- Après injection de produit de contraste, des rehaussements parenchymateux, linéaires ou ponctués sont la traduction d'une inflammation ou d'infarctus récents. Un rehaussement leptoméningé, peu fréquent [3] est utile pour déterminer un site de biopsie. L'inflammation de la paroi artérielle a été observée en IRM, en particulier sur les séquences T1 en sang noir ; elle se traduit par une opacification et un épaississement pariétal [6, 7].

En diffusion, une augmentation de l'ADC dans la substance blanche en apparence normale a été rapportée ; elle pourrait correspondre à un œdème vasogénique ou une destruction cérébrale avec perte axonale et dégénérescence wallérienne [8].

L'imagerie de perfusion est utile en cas d'IRM normale, elle montre des zones hypoperfusées [9].

MENU

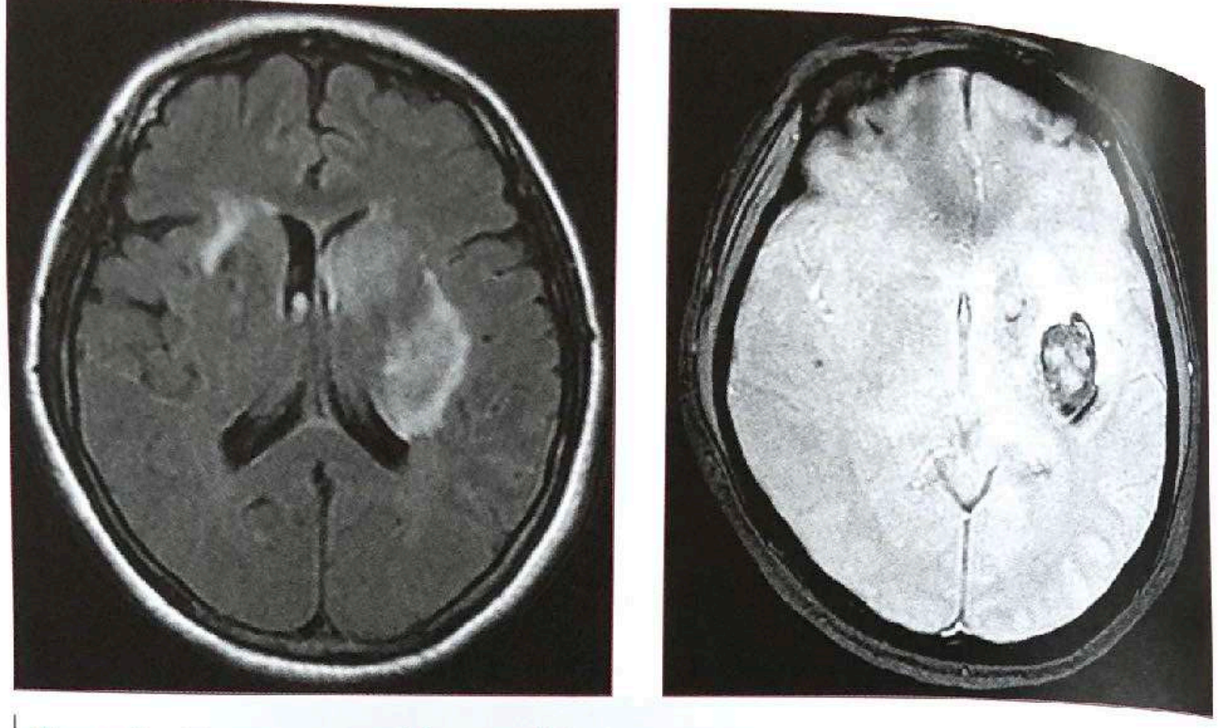

Figure 1 : Séquences FLAIR **(a)** et T2* **(b)**. Hypersignaux de la substance blanche, hématome cérébral profond rompu dans le ventricule.

a b

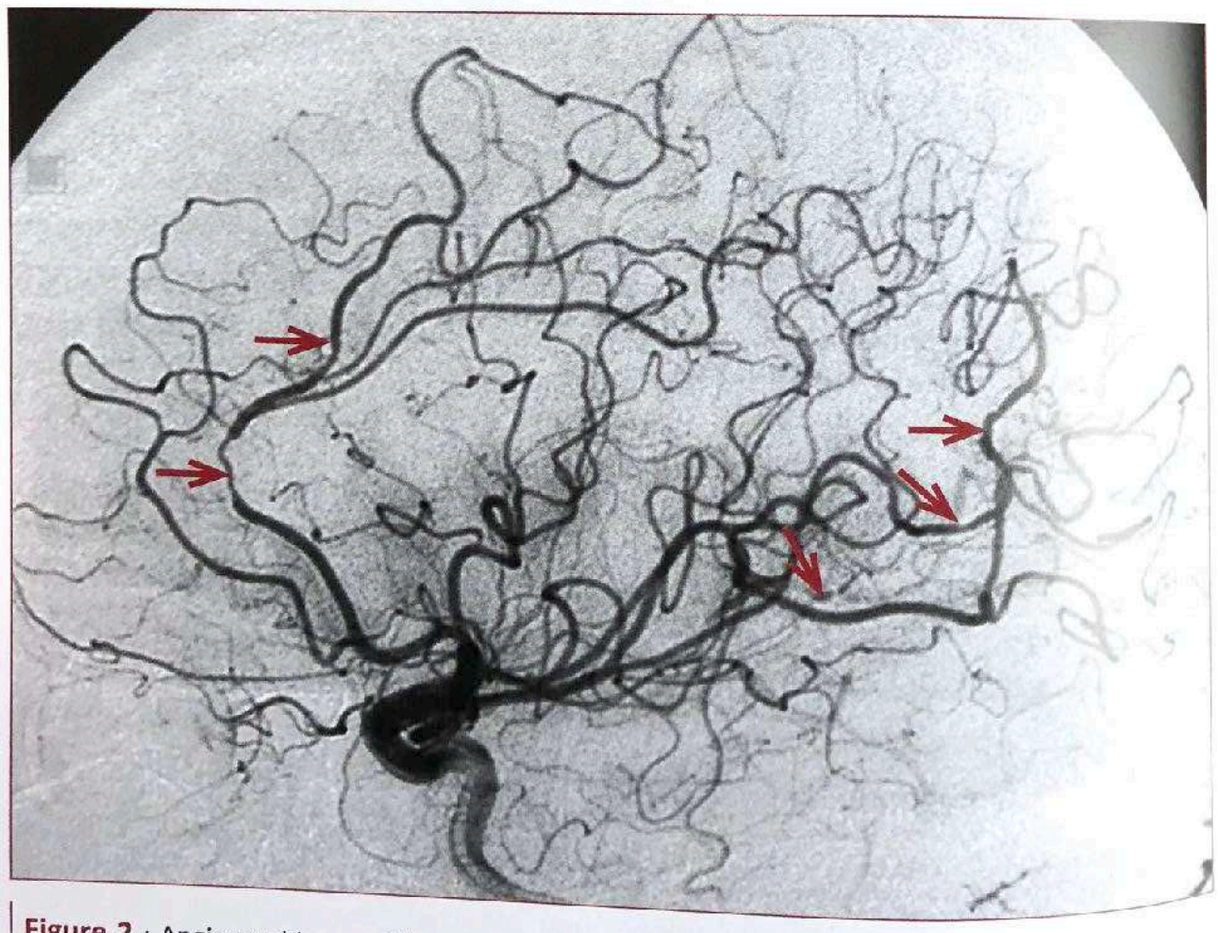

Figure 2 : Angiographie carotide gauche, profil. Sténoses multiples des branches de division des artères cérébrales (flèches).

ARM

L'ARM peut être normale ou retrouver des sténoses des artères de moyen calibre mais sa sensibilité est insuffisante pour analyser des vaisseaux plus petits. Une angiographie numérisée n'est pas utile lorsque l'ARM montre plus de deux lésions dans au moins deux territoires différents.

Angiographie numérisée

Sa résolution spatiale (200 à 300 microns) permet d'étudier des artères distales, toutefois une angiographie normale n'exclut pas le diagnostic d'APSNC et les causes de sténoses artérielles sont nombreuses. Les anomalies sont habituellement multiples. Il s'agit de sténoses des branches de division des artères cérébrales de deuxième ou troisième ordre. D'autres lésions peuvent être observées : sténoses allongées, micro-anévrismes, occlusions artérielles, remplissage artériel retardé, blush parenchymateux avec opacification veineuse précoce [10].

Diagnostics différentiels

Cf. *Causes des hypersignaux focaux de la substance blanche en FLAIR/T2*
Causes des sténoses artérielles intracrâniennes
Causes d'hémorragies cérébrales multiples

Traitement - Suivi

Un traitement prolongé (6 à 12 mois) associe corticoïdes et immunosuppresseurs. Un taux de mortalité élevé (17%) ou la persistance de séquelles importantes sont plus fréquents chez les patients non traités [6]. Les signes suivants sont de mauvais pronostic : troubles cognitifs, infarctus cérébral révélateur, atteinte des artères de gros calibre.

L'arrêt du traitement est décidé sur des paramètres cliniques, biologiques et radiologiques : disparition des prises de contraste parenchymateuses et/ou méningées, absence de nouvelle lésion, stabilisation des anomalies artérielles.

MENU

VASCULARITE CEREB PRIMITIVE

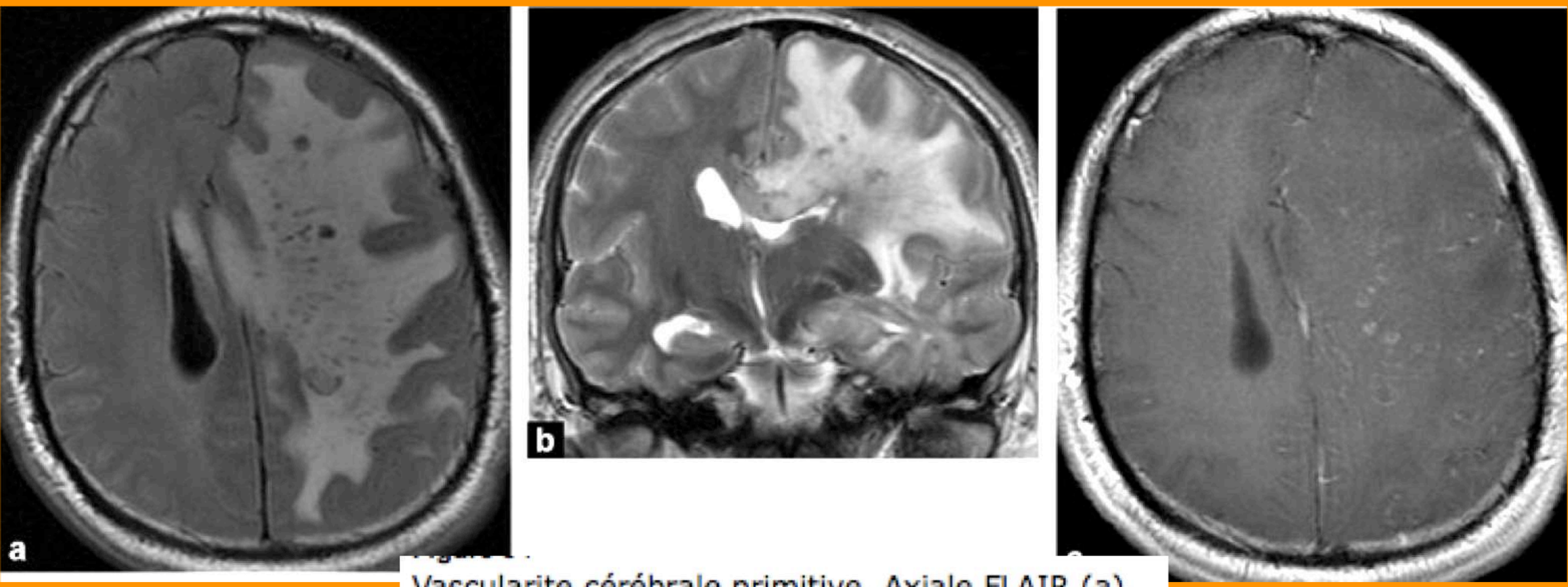

Vascularite cérébrale primitive. Axiale FLAIR (a), coronale T2 (b) et axiale T1 après injection de gadolinium (c). Vaste plage en hypersignal T2 et FLAIR atteignant l'hémisphère cérébral gauche avec rehaussement hétérogène modéré et multiples microsaignements visibles en hyposignal en T2 et FLAIR. Importants œdème péri-lésionnel et effet de masse avec engagement sous-falcoriel et temporal gauche.

MENU

9- VASCULARITE CEREBRALE PRIMITIVE - EMC

■ Vascularites touchant un seul organe (artère ou veine quelle que soit la taille)

Vascularite primitive du système nerveux central

L'angéite primitive du SNC est une affection idiopathique rare touchant, sans prédominance de sexe, l'adulte de 40 à 60 ans. Il s'agit d'une panangéite nécrosante de pronostic grave des parois des artères de moyen et de petit calibres, strictement limitée au SNC, touchant préférentiellement le cerveau et, moins fréquemment, les méninges ou la moelle épinière [83–85].

Clinique

L'angéite primitive du SNC se manifeste par une atteinte neuropsychiatrique polymorphe, fluctuante et multifocale, incluant des céphalées, une confusion mentale, des troubles intellectuels et de la vigilance, une hémiparésie ou une aphasie. Le diagnostic de l'angéite primitive du SNC doit être fait le plus précocement possible afin d'instaurer rapidement le traitement et éviter des dommages irréversibles du SNC. Ce diagnostic est rarement établi avec certitude en raison du polymorphisme clinique, de l'absence de test de laboratoire spécifique et du manque de spécificité des résultats de la neuro-imagerie. En fait, la démarche diagnostique est surtout utile pour éliminer les diverses vascularites systémiques et les affections neurologiques pouvant simuler l'angéite primitive du SNC, notamment le syndrome de vasoconstriction cérébrale réversible qui constitue le principal diagnostic différentiel de cette affection [83–86].

Imagerie

L'IRM est la méthode d'imagerie le plus couramment utilisée car elle est plus sensible que la TDM. Les signes les plus fréquemment rapportés sont des hypersignaux SPT2/FLAIR non spécifiques, de taille variable, multifocaux et souvent bilatéraux, corticaux et de la substance blanche sous-corticale et profonde, des foyers d'hémorragie pétéchiale et la prise de contraste corticoméningée. L'IRM peut montrer des signes plus spécifiques sur les séquences SPT1/T1 avec contraste et suppression du signal de la graisse à type d'épaississement et de rehaussement du signal de la paroi des vaisseaux cérébraux proximaux [83]. L'ARM, dotée d'une mauvaise résolution spatiale, reste inadaptée à la mise en évidence directe des lésions des vaisseaux postérieurs et distaux. En prenant l'angiographie comme référence, la sensibilité de l'ARM varie de 77 à 100 %. Dans une série de cas confirmés histologiquement, la sensibilité de l'IRM était de 100 % [85, 86]. Les séquences de diffusion, la TEP et la confrontation des résultats de l'imagerie à ceux de la ponction lombaire permettent d'améliorer la sensibilité de détection mais pas la spécificité diagnostique. L'angiographie, en dépit de sa faible spécificité, est indiquée lorsque la biopsie ne peut être réalisée ou lorsqu'elle est négative alors que la clinique et les résultats de laboratoire étaient suggestifs du diagnostic d'une angéite primitive du SNC [83]. Les anomalies angiographiques suggestives d'une angéite sont les images d'alternance de zones de rétrécissement aux contours lisses et de dilatation réalisant l'aspect en « collier de perles », les rétrécissements centrés ou excentrés de la lumière vasculaire, l'occlusion d'un ou de plusieurs vaisseaux cérébraux et l'existence d'un effet de masse sur les vaisseaux [1, 83, 85].

Démarche diagnostique

Le diagnostic doit être suspecté devant le caractère fluctuant et inexpliqué des déficits neurologiques, la présence de signes inflammatoires dans le LCS (pléocytose et hyperprotéinorrachie), l'absence de signe d'inflammation dans le sang ou d'anticorps spécifiques.

En fait, ce sont les résultats de la biopsie cérébrale guidée de préférence par les résultats de l'IRM qui sont déterminants pour le diagnostic de certitude d'angéite primitive du SNC malgré un taux de faux négatifs élevé. Le diagnostic pourrait être considéré comme certain en cas de positivité de la biopsie, probable pour les patients n'ayant pas eu de vérification histologique mais ayant des anomalies du LCS, d'IRM et d'angiographie compatibles avec une angéite [1, 83]. Les critères diagnostiques proposés par Calabrese et Mallek en 1988 [84] permettant de retenir le diagnostic d'une angéite primitive du SNC sont toujours d'actualité. Le diagnostic peut être retenu devant l'association des trois critères suivants :

- la présence d'un déficit neurologique acquis restant inexpliqué ;
- la présence d'anomalies histopathologiques et, à l'imagerie, évocatrices d'une angéite du SNC ;
- l'absence de vascularite systémique ou de pathologie pouvant s'associer aux anomalies histopathologiques et d'imagerie retrouvées.

Traitement

Le traitement des angéites primitives du SNC est fondé sur l'association de corticoïdes et de cyclophosphamide mais le pronostic est souvent réservé [1, 83].

> *Point fort*
>
> - L'angéite primitive du SNC est une vascularite inflammatoire de l'adulte.
> - Elle est confinée au SNC et touche les vaisseaux de moyen et petit calibres.
> - Le diagnostic est rarement établi avec certitude en raison du polymorphisme clinique, de l'absence de test de laboratoire spécifique et du manque de spécificité des résultats de la neuro-imagerie.
> - Le diagnostic peut être retenu lorsque les trois critères de Calabrese sont réunis.

PÉRI-ARTÉRITE NOUEUSE = petites et moyennes artères

A 31-year-old man with remote surgical history of ileo-ileal resection and anastomosis with altered sensorium and vomiting for 2 days

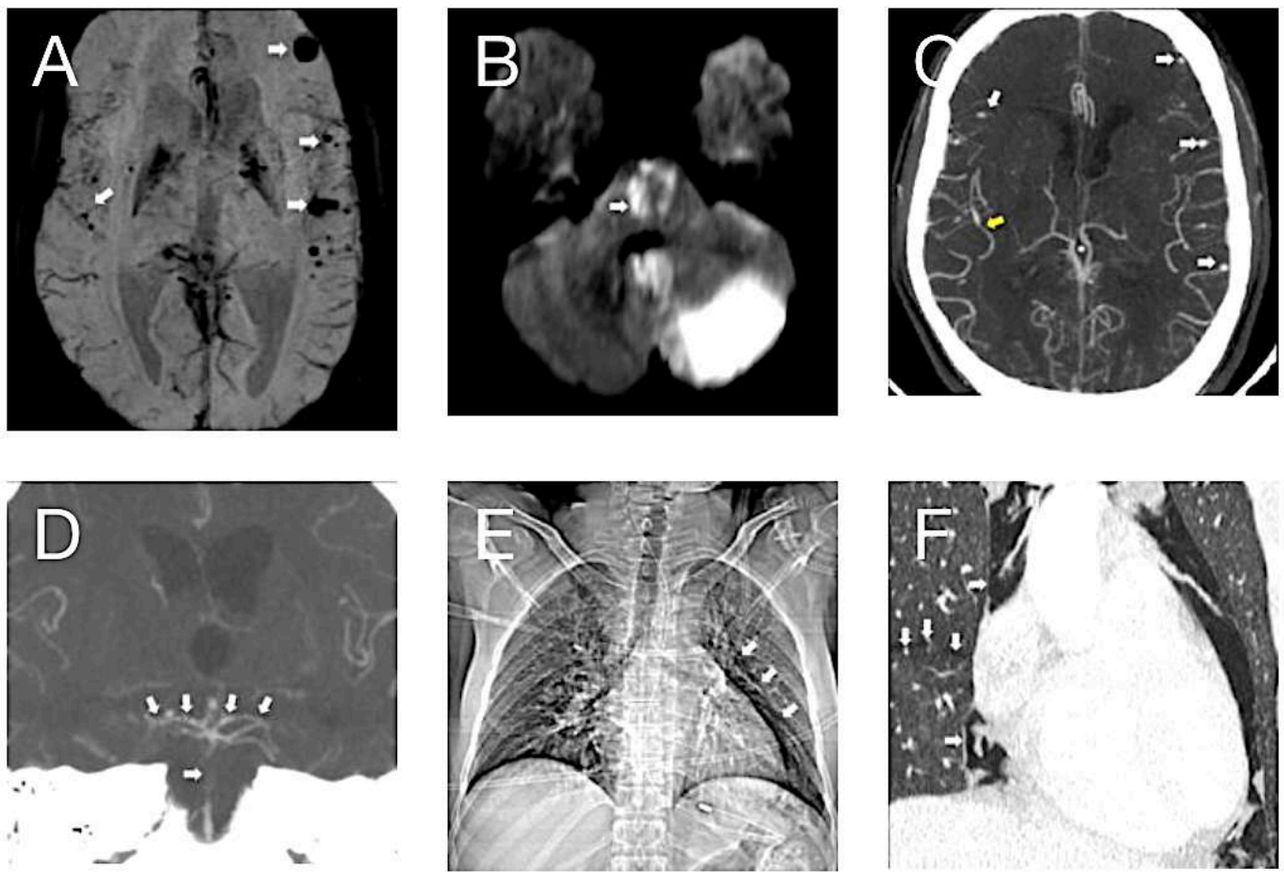

A, SWI demonstrates multifocal hypointense areas in the periphery of the brain. *B*, DWI shows acute infarct in the left cerebellar hemisphere, vermis and patchy infarcts in the brainstem. *C*, Axial MIP CT angiography shows multiple aneurysms in cortical branches of bilateral middle cerebral arteries (*white arrows*) with irregularity of the right MCA (*yellow arrow*). *D*, Coronal MIP CTA shows occlusion of the distal half of the basilar artery (*arrow*) and a beaded appearance of bilateral posterior cerebral arteries (*arrows*). *E*, Chest radiograph shows gas lucency surrounding cardiac borders (*arrows*). *F*, CT chest shows a thin linear lucency (*arrows*) with air dissecting through airways into the mediastinum.

MENU

PÉRI-ARTÉRITE NOUEUSE = petites et moyennes artères

1. **Micro-Anévrismes des petites et moyennes artères**
2. **Infarctus**
3. **Bleeds Hgie**
4. **Alternance sténose/dilatations**
5. **Dissections**

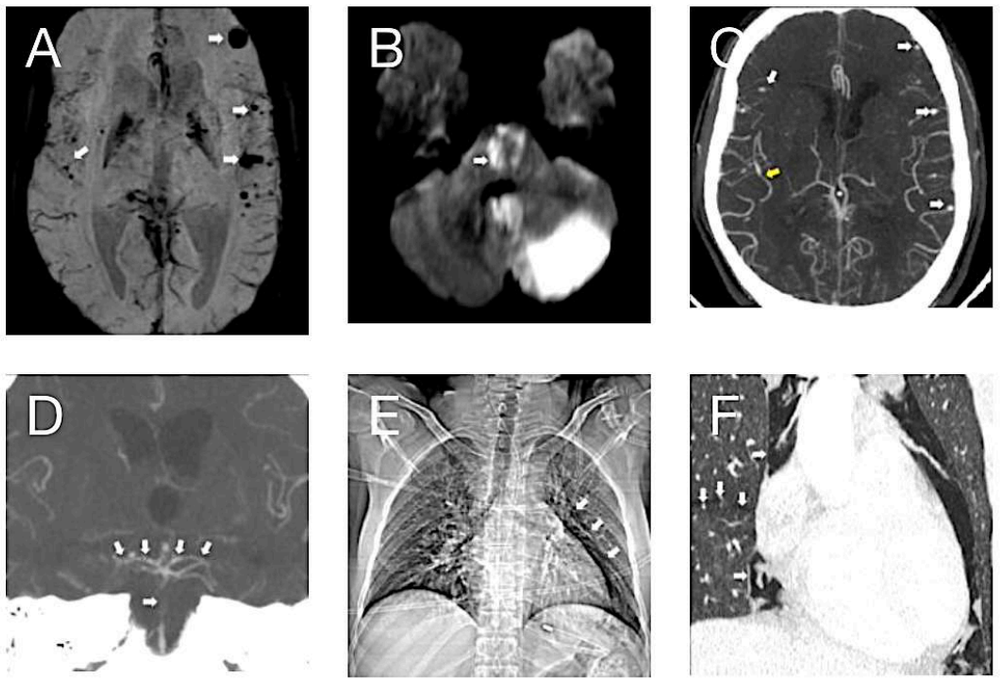

A, SWI demonstrates multifocal hypointense areas in the periphery of the brain. *B*, DWI shows acute infarct in the left cerebellar hemisphere, vermis and patchy infarcts in the brainstem. *C*, Axial MIP CT angiography shows multiple aneurysms in cortical branches of bilateral middle cerebral arteries (*white arrows*) with irregularity of the right MCA (*yellow arrow*). *D*, Coronal MIP CTA shows occlusion of the distal half of the basilar artery (*arrow*) and a beaded appearance of bilateral posterior cerebral arteries (*arrows*). *E*, Chest radiograph shows gas lucency surrounding cardiac borders (*arrows*). *F*, CT chest shows a thin linear lucency (*arrows*) with air dissecting through airways into the mediastinum.

POLYARTERITIS NODOSA

- **Background:**
  - Polyarteritis nodosa (PAN) is a transmural necrotizing vasculitis involving small- and medium-sized muscular arteries.

- **Key Diagnostic Features:**
  - PAN is characterized by the formation of aneurysms due to destruction and weakening of vessel wall. Systemic vessels, most commonly renal (in up to 80% of cases), mesenteric, skeletal muscle, CNS, cardiac, bronchial, and testicular, etc. can be involved due to aneurysms. Aneurysmal subarachnoid hemorrhage or territorial/focal infarcts from vascular occlusion may be seen in the CNS.
  - Angiographic imaging features include thrombosis of vessels in the acute stage and stenosis in chronic stages due to intimal proliferation. Vessels show a beading appearance due to alternate segments of stenosis and dilatations. Dissections may also be seen in the form of tapering of the vessel or double lumen.

- **Differential Diagnoses:**
  - *Other vasculitis syndromes involving small and medium vessels*: Granulomatosis with polyangiitis (Wegener granulomatosis) and eosinophilic granulomatosis with polyangiitis (Churg-Strauss syndrome); may present with aneurysmal SAH and vascular occlusions, however, such numerous aneurysms are not seen
  - *Reversible cerebral vasoconstriction syndrome* shows multifocal irregularity and narrowing of multiple vessels; however, it presents with thunderclap headache and is reversible within 3 months.
  - *Infective endocarditis or other bacteremic diseases* may present with multiterritorial vascular occlusions, but vascular irregularity is not seen.

MENU

■ Vascularites prédominant sur les vaisseaux de moyen calibre

Ce groupe englobe l'ensemble des vascularites touchant les principales artères viscérales et leurs branches initiales.

3- PAN

Périartérite noueuse

La périartérite noueuse (PAN) est une vascularite inflammatoire nécrosante touchant les artères de moyen calibre et les petits vaisseaux. Il s'agit d'une affection multisystémique caractérisée par des lésions segmentaires et transmurales siégeant volontiers au niveau des bifurcations artérielles.

La PAN touche principalement l'adulte de 40 à 60 ans avec une prédominance masculine (sex-ratio : 2). Elle constitue la seule vascularite systémique dont une cause infectieuse (le virus de l'hépatite B) a pu être identifiée, mais cette association est devenue exceptionnelle [8, 41].

Histologie

Le diagnostic de la PAN repose sur la biopsie cutanée, musculaire ou neuromusculaire. La PAN est caractérisée par un infiltrat riche en polynucléaires neutrophiles associé à une nécrose fibrinoïde débutant au niveau de la média et évoluant vers l'intima et l'adventice et à une périartérite inflammatoire. Ces différentes lésions sont responsables de la survenue de thrombose, d'hémorragie et d'anévrismes [11].

Clinique

Le tableau clinique est polymorphe. Il est dominé par les signes généraux (fièvre au long cours, amaigrissement et altération de l'état général) et par des manifestations variables :

- digestives : douleurs abdominales d'origine ischémique mésentérique, hémorragies digestives et perforations ;
- rénales : HTA et insuffisance rénale en rapport avec une sténose des artères rénales et non d'origine glomérulaire, microanévrismes ;
- cutanées : purpura, éruption, nodules, livedo ou ulcérations ;
- neurologiques : mono- ou multinévrite des nerfs périphériques des membres inférieurs (sciatique poplitée externe et interne) et supérieurs (médian, cubital, radial) ;
- articulaires et musculaires : arthromyalgies inflammatoires.

Sur le plan biologique, la recherche des ANCA est négative.

Le pronostic de la maladie est conditionné par les atteintes rénales et digestives ainsi que par leurs complications [11, 42].

Imagerie

Le diagnostic morphologique des lésions de la PAN requiert une excellente résolution spatiale et une étude multiorgane compte tenu du caractère sporadique de l'atteinte vasculaire [43–45]. Les signes de PAN sont dominés par les microanévrismes des artères de moyen et de petit calibres. Les autres anomalies morphologiques représentées par les irrégularités pariétales, les occlusions et les sténoses sont moins spécifiques de la PAN. Dans une série de 56 patients ayant bénéficié d'une artériographie, Stanson et al. [46] avaient rapporté 61 % de lésions anévrismales et 39 % de diverses lésions (irrégularités pariétales, sténose et occlusions).

Les microanévrismes sont donc caractéristiques de la maladie et leur découverte est souvent suffisante pour affirmer le diagnostic

“ *Point fort*

- La PAN est une vascularite nécrosante (ANCA–) de l'adulte.
- Elle touche les artères de moyen calibre et les petits vaisseaux.
- Le tableau clinique est polymorphe et non spécifique.
- L'hépatite virale B représente un grand facteur de risque.
- Le diagnostic repose sur la biopsie cutanée, musculaire ou neuromusculaire et sur l'imagerie.
- L'angiographie par soustraction numérique reste l'examen de référence pour montrer les microanévrismes et éliminer la maladie athéromateuse.



Figure 13. Artériographie sélective de l'artère rénale gauche. Nombreux microanévrismes et anévrismes infracentimétriques des branches de division de l'artère rénale. Périartérite noueuse.

MENU

3- PAN

de PAN, avant même la réalisation d'une biopsie. Ces microanévrismes ont un diamètre de 1 à 5 mm, sont souvent multiples (dix ou plus par organe atteint) et regroupés « en grappes de raisin ». L'artériographie, dotée d'une sensibilité de 60 à 90 %, reste l'examen de référence pour leur mise en évidence [11]. Les microanévrismes de moins de 5 mm sont rarement visualisés par l'échographie de contraste et par l'angioscanner. Ils sont plus fréquemment d'aspect sacciforme que fusiforme et d'autant plus caractéristiques qu'ils sont de siège intraparenchymateux. Les microanévrismes apparaissent mieux au temps artériolaire et persistent au temps tardif de l'artériographie sous la forme de petites taches de produit de contraste, ce qui permet de les différencier des boucles vasculaires [46]. Le rein représente leur site électif (Fig. 13). Ils sont mieux visualisés à la phase de néphrographie corticale. Ils peuvent être associés à des irrégularités de la paroi vasculaire, à des images d'interruption vasculaire avec des plages de nécrose en petits foyers et des territoires corticaux hypoperfusés (phénomène d'occlusion–reperfusion) [11]. Les anévrismes peuvent se compliquer d'infarctus (Fig. 14) et d'hémorragie (Fig. 15).

Le foie est également un des sites préférentiels des microanévrismes (Fig. 16), mais il peut être le siège d'autres lésions telles que des infarctus, des lésions d'hépatite interstitielle ou de cirrhose. L'artère cystique constitue aussi un site relativement fréquent de lésions avec une possibilité de cholécystite alithiasique et d'hémorragie intravésiculaire [11].

L'atteinte pancréatique se voit environ dans 35 % des cas et se traduit par des poussées récurrentes de pancréatite aiguë. L'atteinte splénique est estimée à 18 % [11].

L'atteinte du tractus gastro-intestinal est fréquente et se traduit par des ulcérations, des perforations, des hémorragies ou par des infarctus digestifs [11].

L'atteinte cérébrale se voit dans 26 à 46 % des cas et réalise deux formes cliniques de fréquence égale :

- une forme diffuse réalisant le tableau d'une encéphalopathie avec une désorientation, des convulsions et des troubles de la conscience ;
- une forme focale se traduisant par une hémiparésie, une hémianopsie ou un syndrome cérébelleux.

La TDM peut objectiver dans ces cas des signes non spécifiques à type d'hémorragie méningée, d'hématome intracérébral ou d'atrophie cérébrale. L'IRM peut montrer des hypersignaux sous-corticaux et périventriculaires. La réalisation d'une artériographie cérébrale est essentielle pour le diagnostic. Elle objective des sténoses isolées ou des rétrécissements moniliformes des branches des artères cérébrales antérieures et postérieures, voire des microanévrismes branchés sur les bifurcations [11].



Figure 14. TDM abdominale. Defects parenchymateux bilatéraux associés à un liseré hypodense sous-capsulaire du côté gauche en rapport avec des infarctus rénaux bilatéraux. Périartérite noueuse.



Figure 15. TDM abdominale. Hématome spontané périrénal gauche secondaire à la rupture d'un anévrisme parenchymateux cortical. Périartérite noueuse.

MENU

PRES

- Céphalées
- Troubles de la conscience
- Crises épileptiques
- Troubles visuels



IRM

- **Lésions corticales + sous corticales** (+/- profondes NGC 10-20%)
- Surtout dans les **régions postérieures 100% ou frontale 70% ou temporal 40%**
- **Bilat. mais asym. Possiblement unilatéral !**
- Habituellement pas de rehaussement ou quelques foyers de prise de contraste corticale
- **DIFFUSION NORMALE** SAUF GRAVITÉ
- **Complications: 15-65 % Microbleed / HSA / Hématome**
- Évolution vers SVCR vers 3-5 j

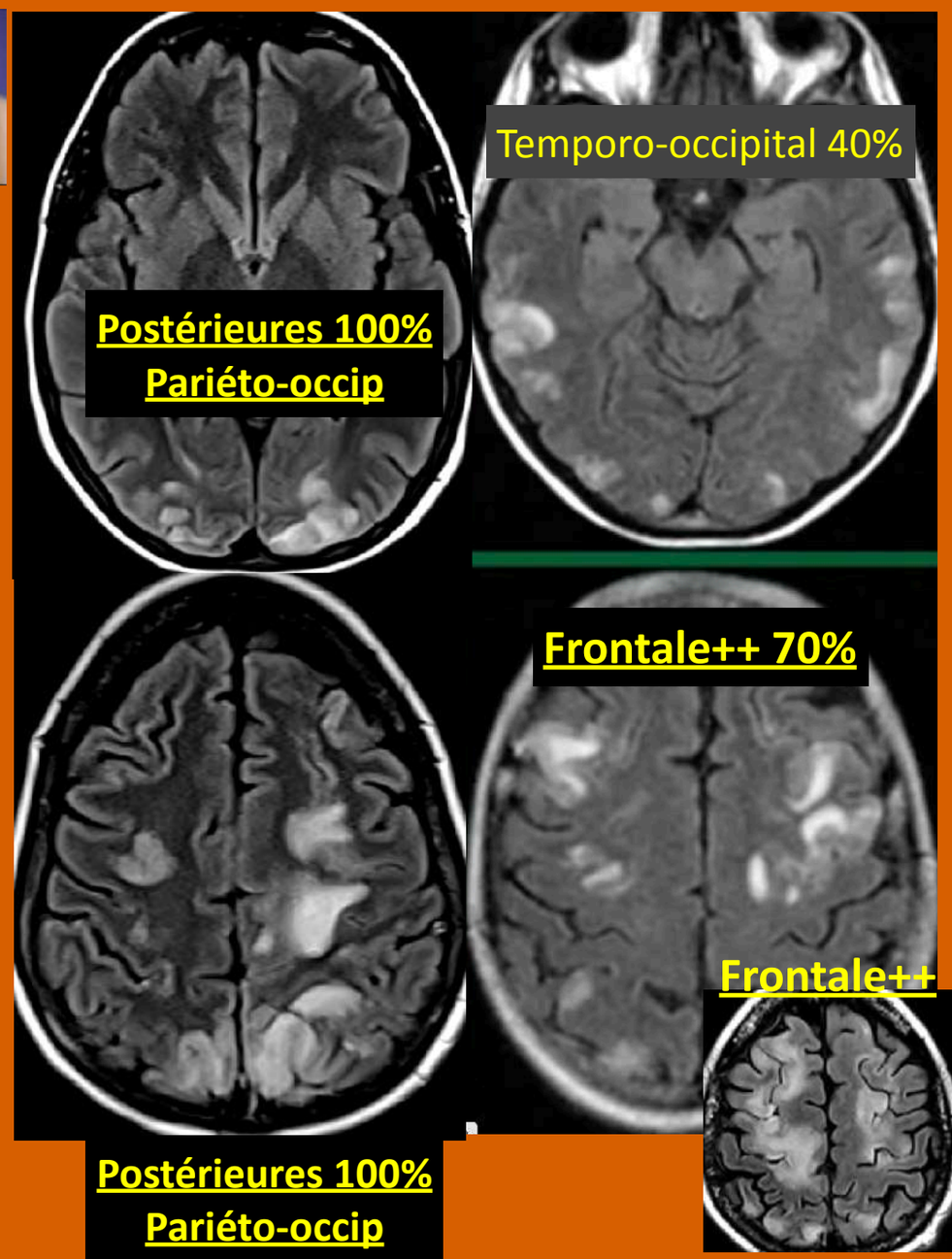

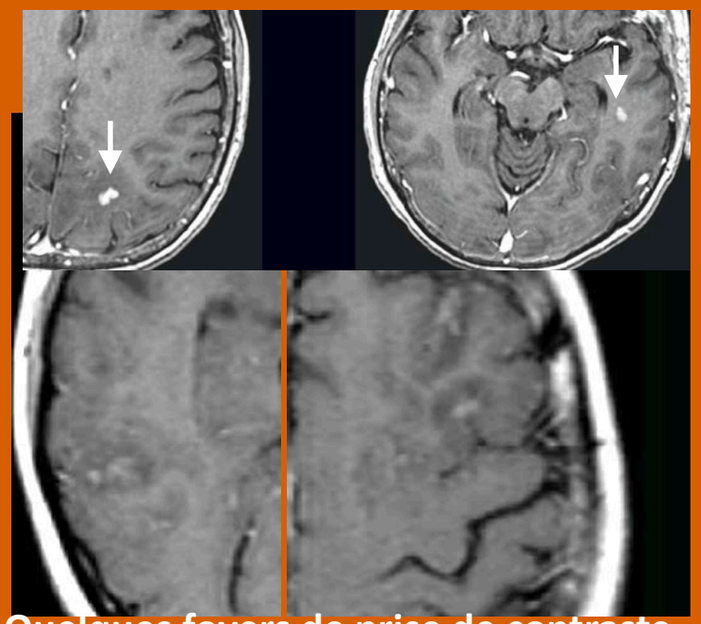

Quelques foyers de prise de contraste cortical plutôt

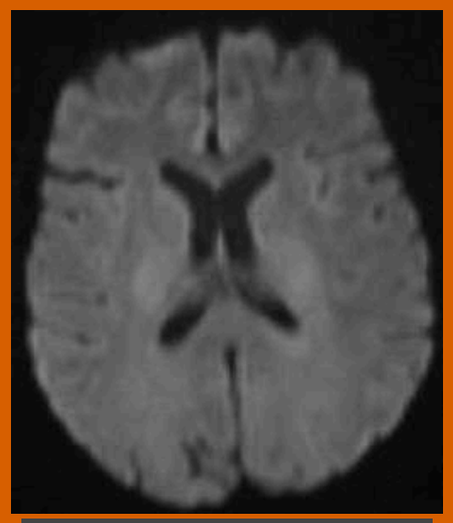

Diffusion normale sauf gravité

MENU

AUTRES LOCALISATIONS possibles :

Cervelet 30%



TC 30%

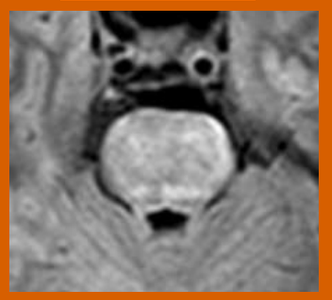

NGC 10-20% Thalamus

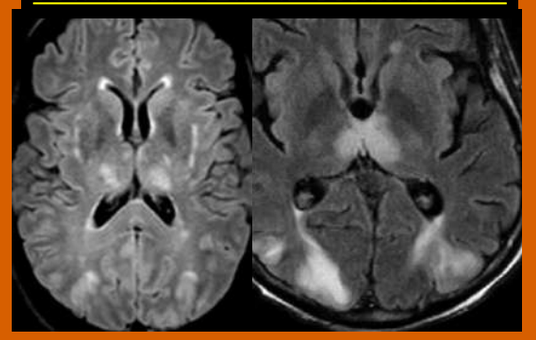

PRES ATYPIQUES

Rappel sur les PRES atypiques:

Les atypiques « typiques » :
-Hémorragie : 15-64%
-Restriction de diffusion (pas toujours irréversible)
-PDC corticale ou leptoméningée
-Vasoconstriction focale/diffuse, vasodilatation, aspect en collier de perle

- Unilatéral
- Variant central (NGC et/ou Fosse postérieure)
- Extension aux voies optiques/hypothalamus
- Atteinte médullaire
  - HTA sévère, pas toujours de signes cliniques médullaires,
  - Atteinte médullaire centrale extensive (>4 CV), débutant à la jonction cervico-médullaire,
  - Atteinte sous-tentorielle toujours associée, pas toujours d'atteinte sus tentorielle,
  - Pas de rehaussement, pas de restriction de l'ADC
- PDC périvasculaire
  - Atteinte endothéliale des petits vaisseaux aboutissant à la rupture de barrière et à l'œdème ?

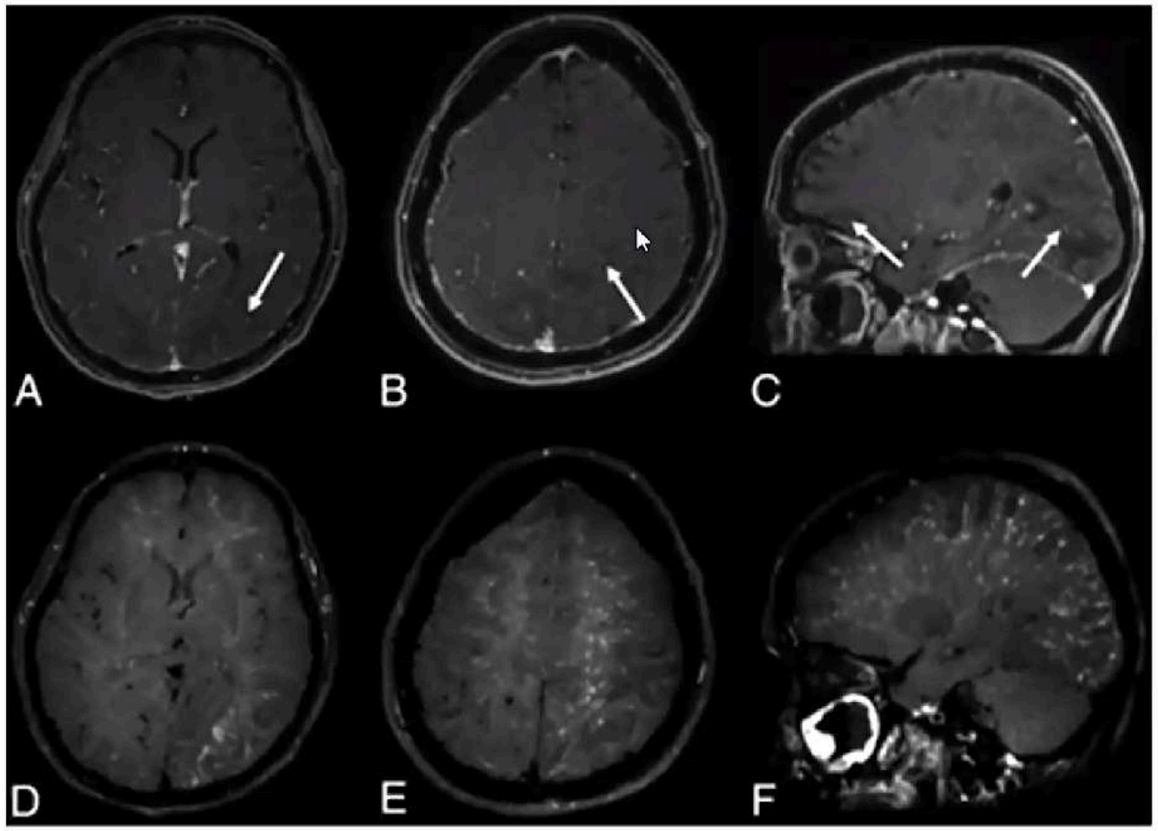

PDC périvasculaire

MENU

PRES VARIANT CENTRAUX

Variabilité des images pour une même étiologie :

Exemples de PRES variant centraux

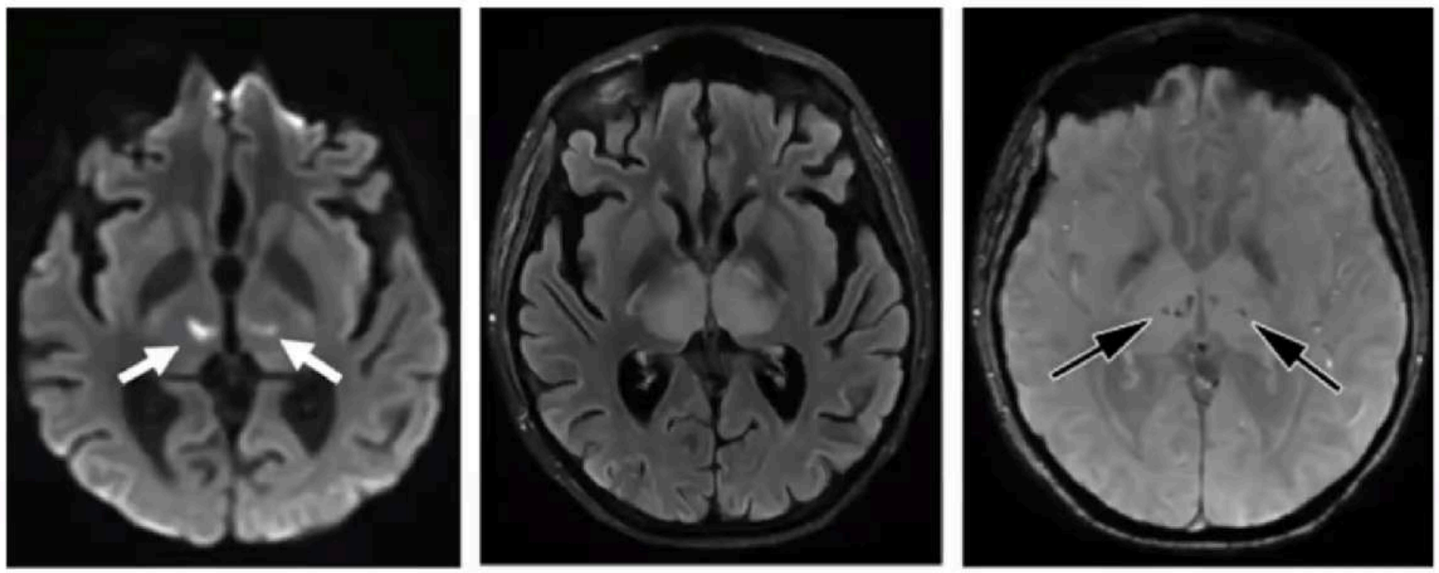

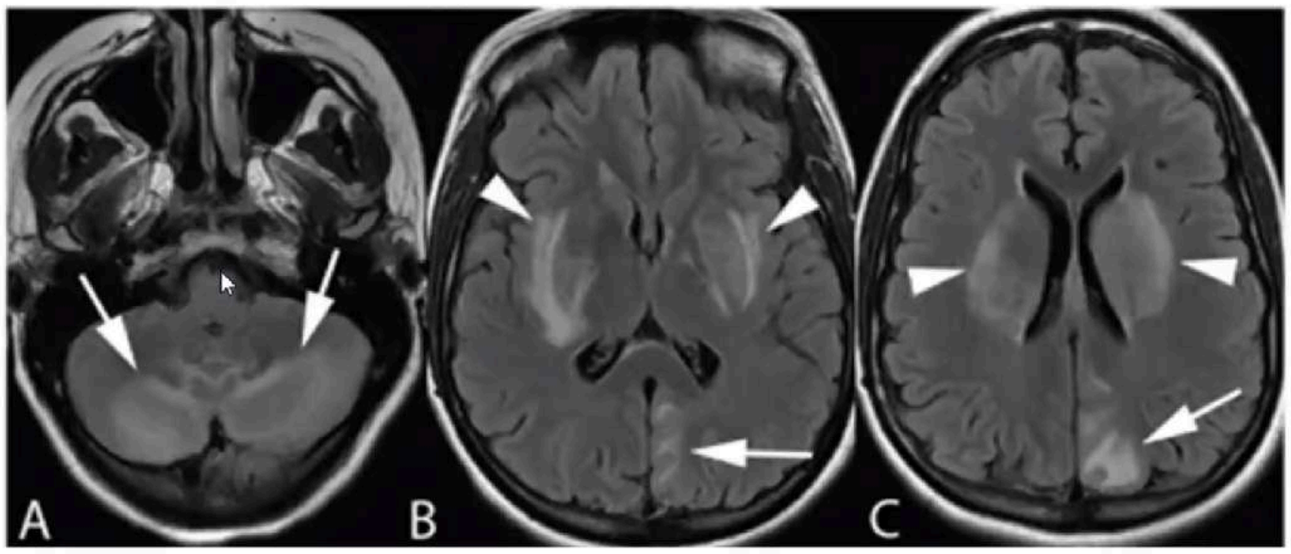

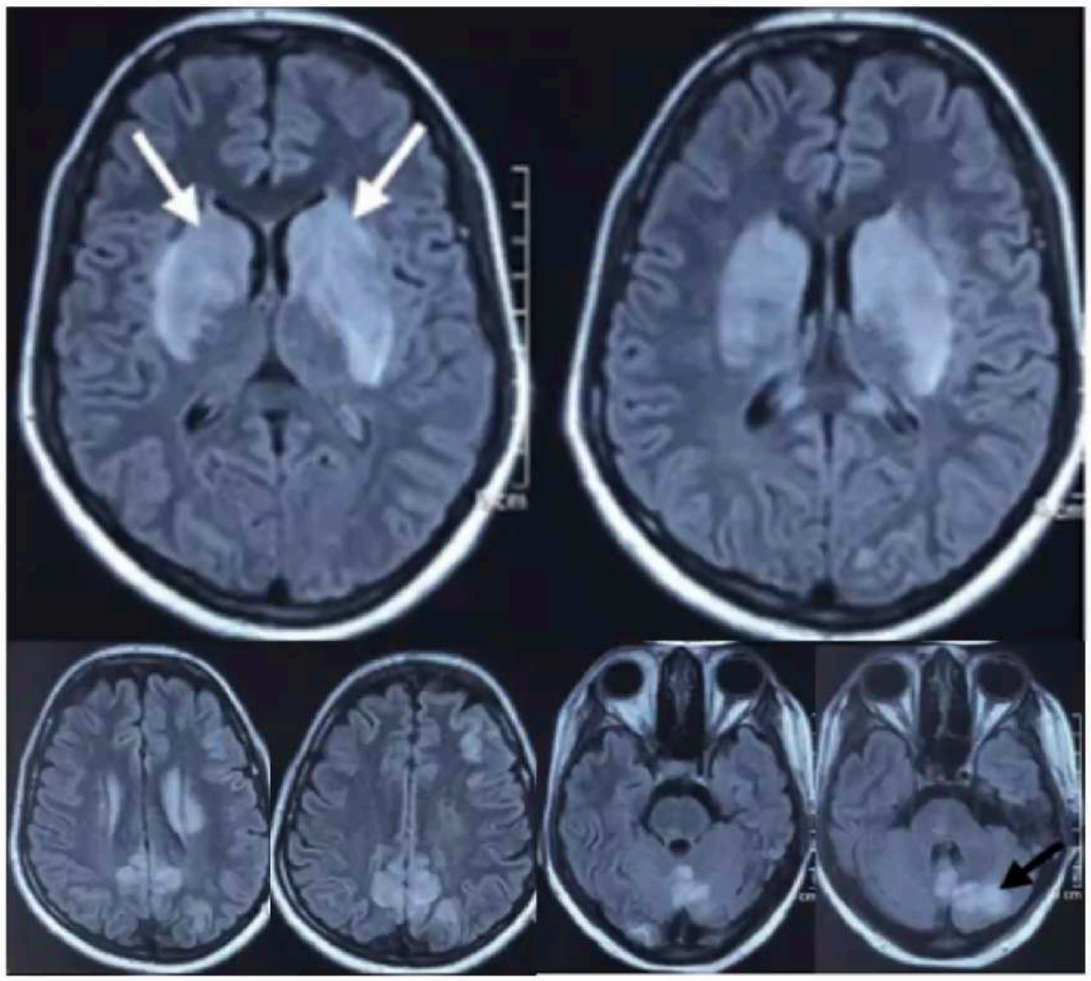

PRES

Possible Extension au :

- **CERVELET 32%**
- **Tronc cerebral 30%**
- **Noyaux gris centraux 10-20%**
- Atteinte du corps calleux

Cervelet 30%

TC 30%

NGC 10-20% Thalamus





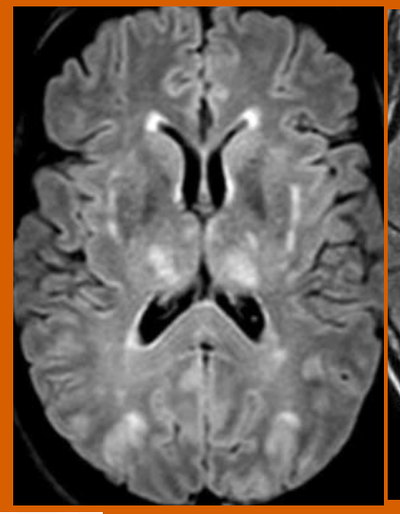

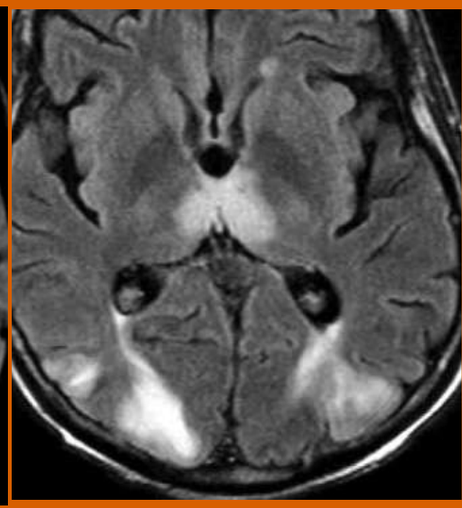

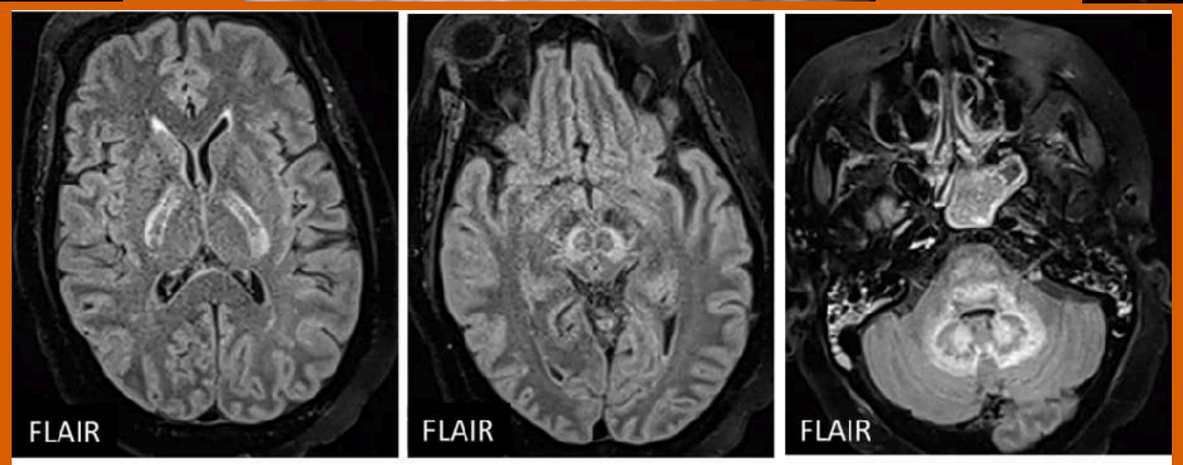

Tableau de RHOMBENCEPHALITE ?

MENU

PRES

Etiologies principale

- **<u>HTA sévère</u>**
  - Postpartum
  - Eclampsie / prééclampsie
  - Glomerulonephrite aigue
- **<u>Toxicité</u>**
  - ***Immunosuppression : Cyclosporine***
  - ***ChimioTTT : Cisplatine***
    - Cyclophosphamide
    - Interferon
    - EPO
    - Tacrolimus
    - Azathioprine
    - L asparaginase
- **<u>Auto-immun</u>**
  - PTI (purpura)
  - Lupus , Wegener , sclérodermie
- Transplantation de moelle osseuse

MENU

PRES

- Patiente de 65 ans
- Cancer de l'ovaire
- Chirurgie puis 1ère cure de gemcitabine-oxaliplatine
- Une semaine plus tard: crise convulsive généralisée

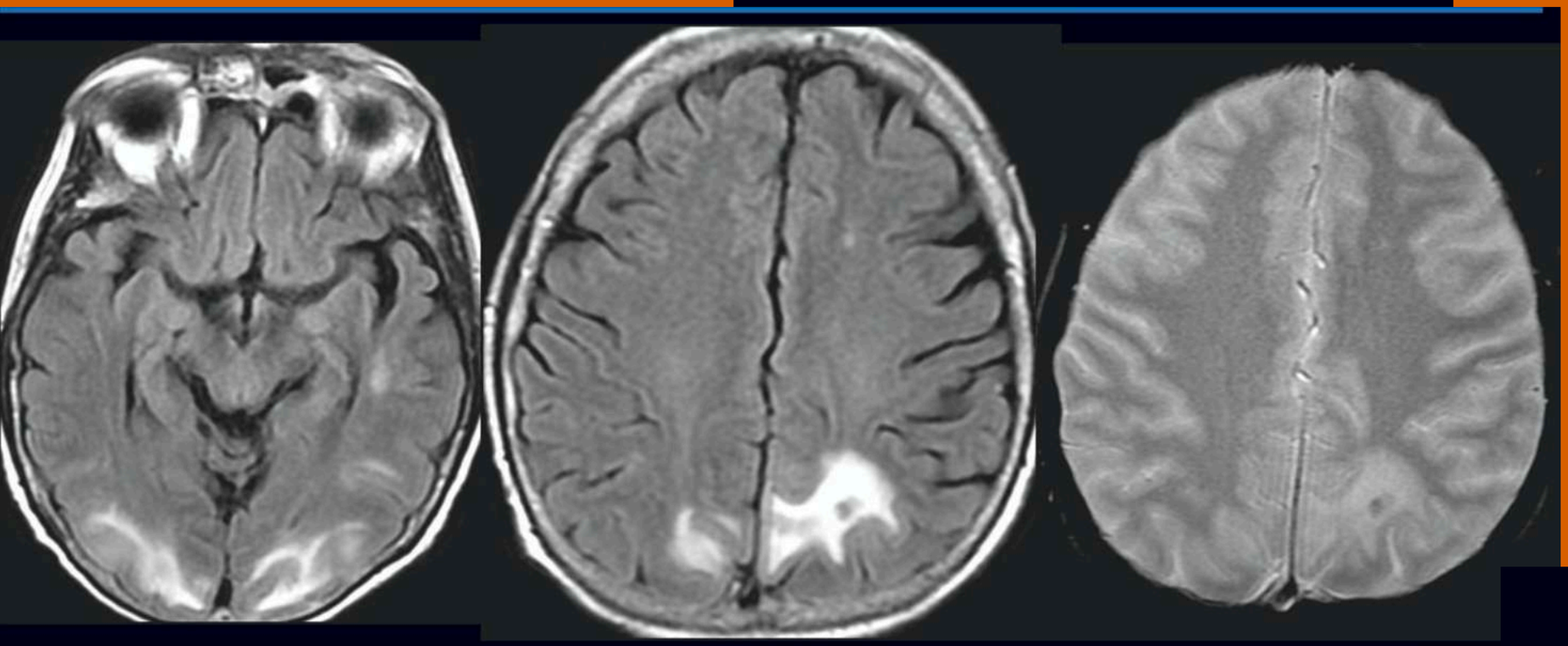

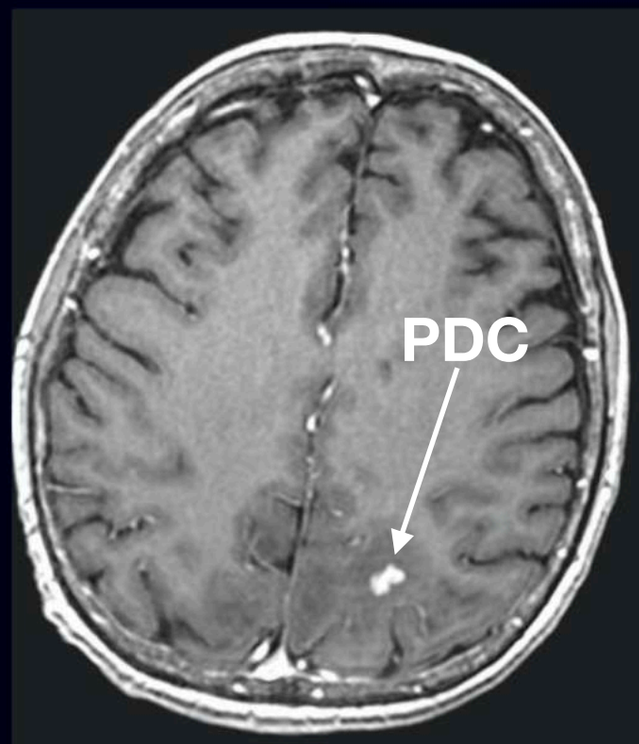

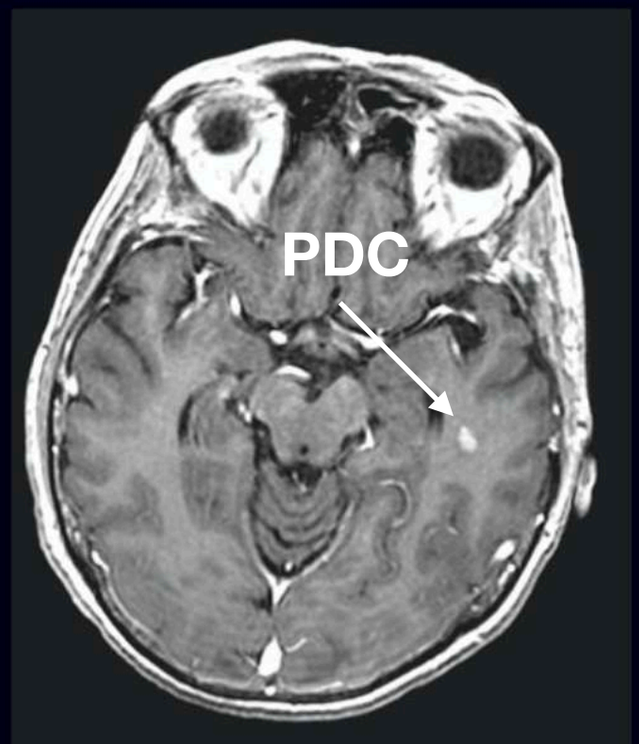

EVOLUTION IRM DE CONTROLE



MENU

PRES

PRES - with hemorrhage (15%)*

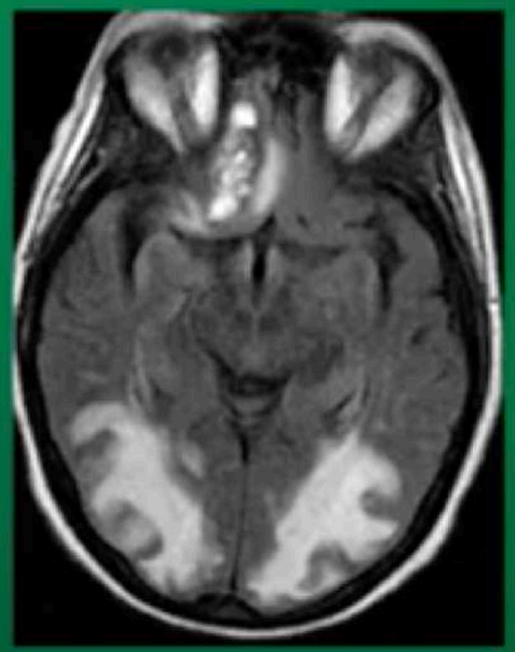

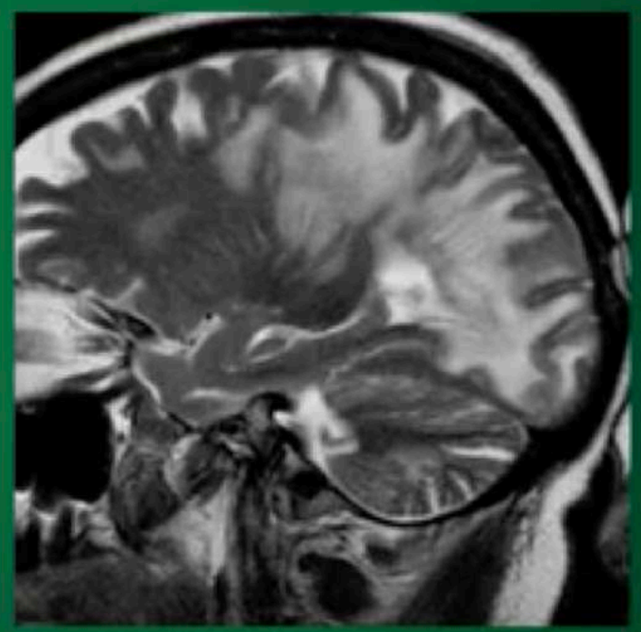



1-HEMATOME

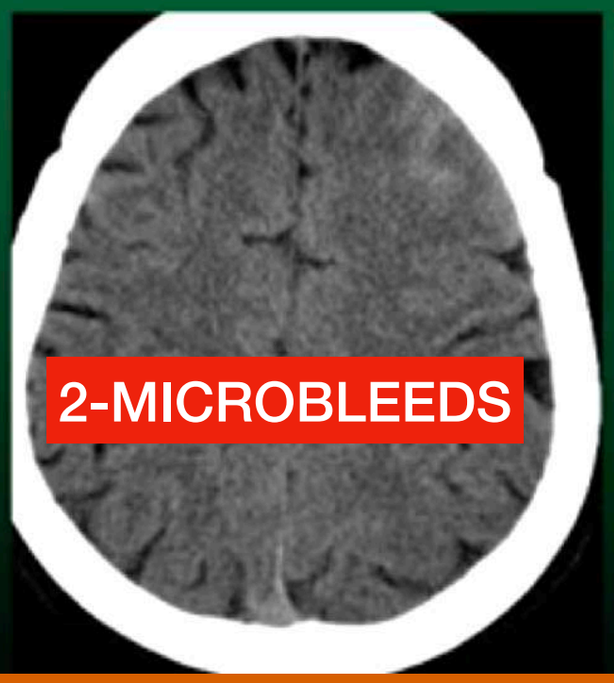

2-MICROBLEEDS



3-HSA

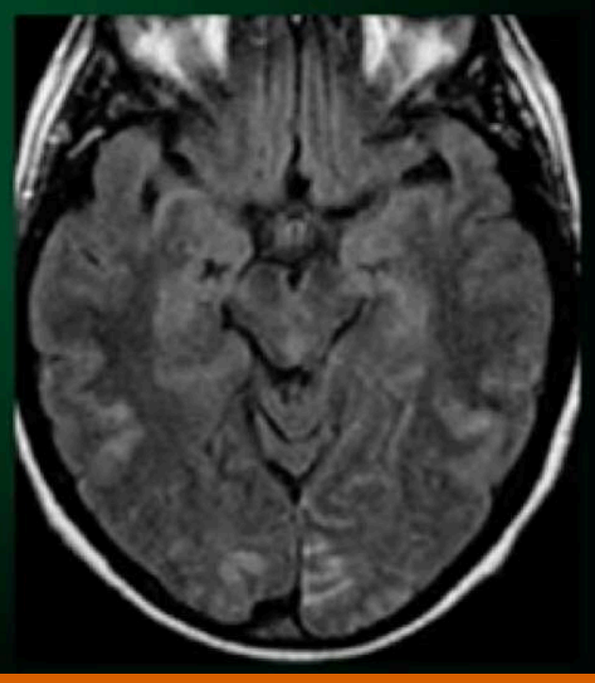

MENU

PRES

PIEGE DIAG DIFF : Atteinte atypique car UNIQUEMENT SB SOUS CORTICALE SANS atteinte CORTEX -> ICI , LEMP

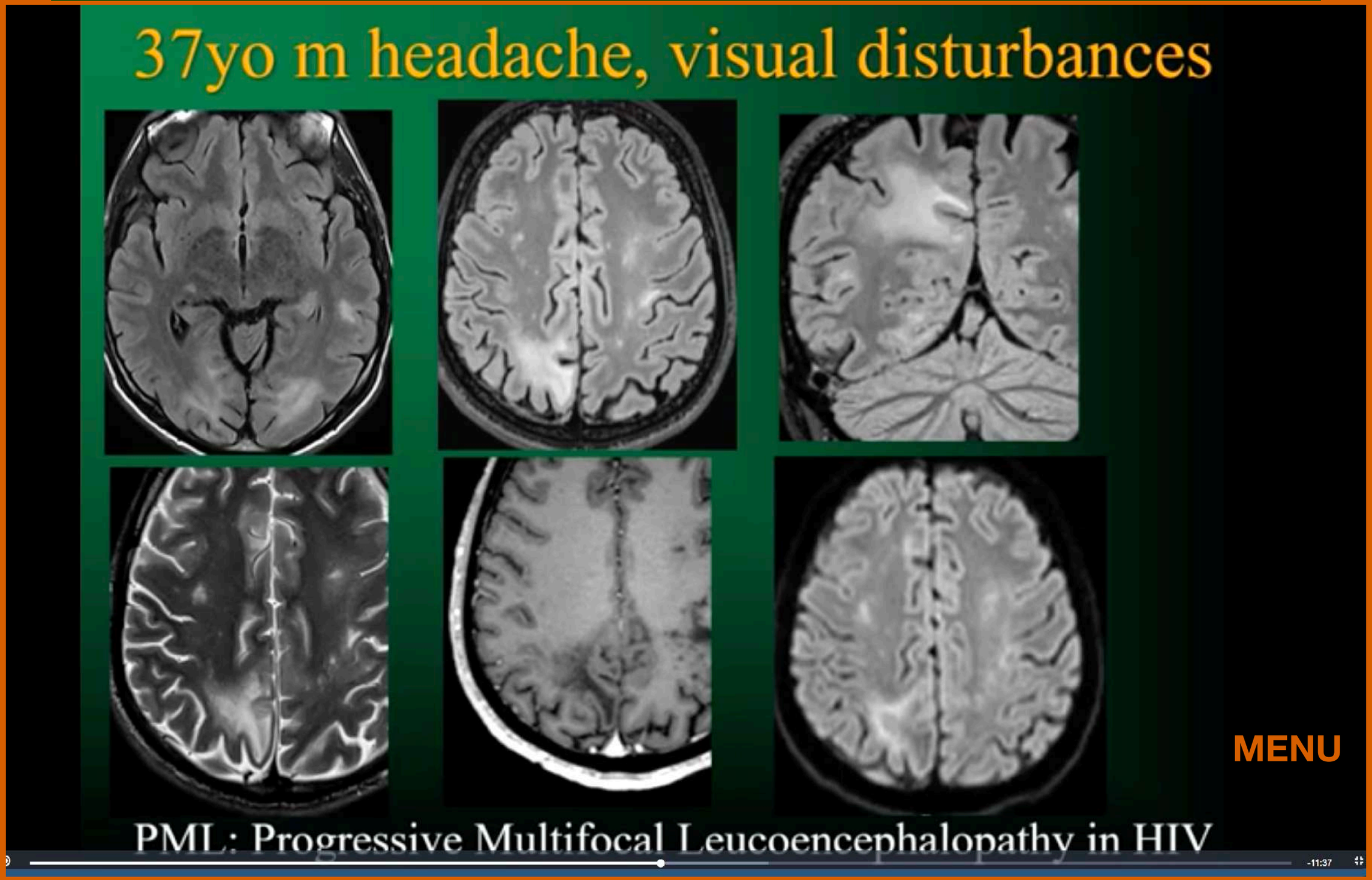

MENU

PRES

53-yo M kidney transplant, headache, dizziness, seizures. High BP 200/130

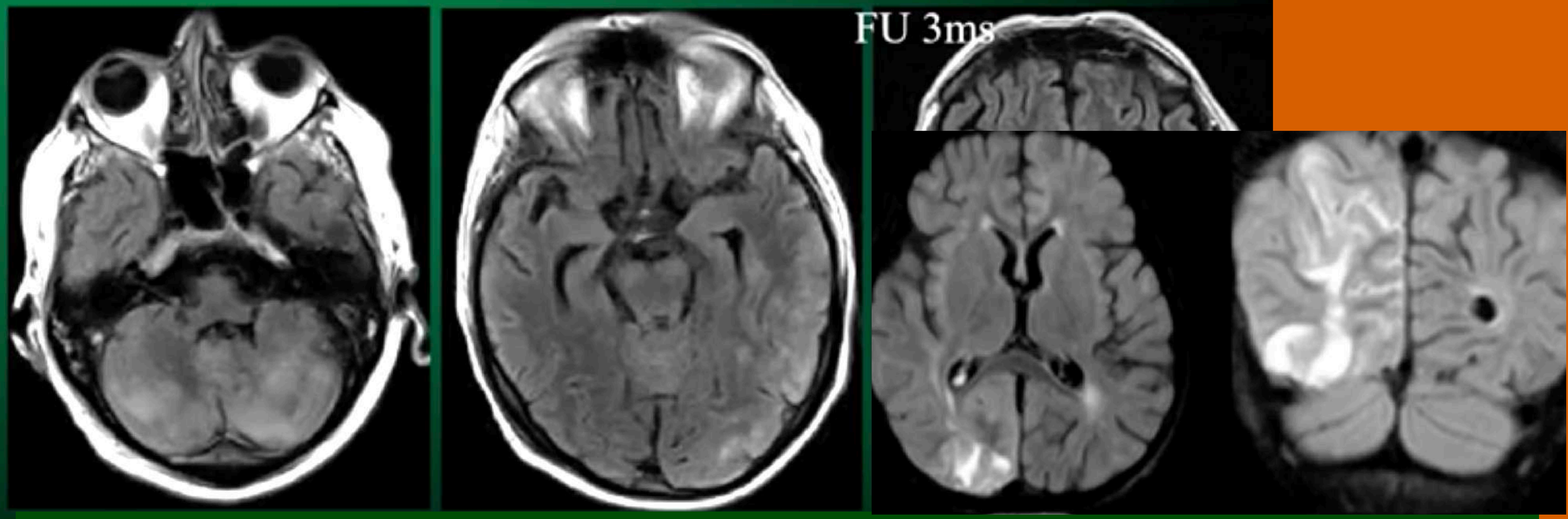

Atteinte atypique car unilatérale mais contexte clinique trés évocateur et atteinte cervelet également

Unilateral PRES + cerebellum

PRES

PIEGE DIAG DIFF : Atteinte atypique car UNIQUEMENT SB SOUS CORTICALE SANS atteinte CORTEX

ET ATTEINTE « EN LIGNE » -> ICI , INFARCTUS JONCTIONNEL ACA/ACM

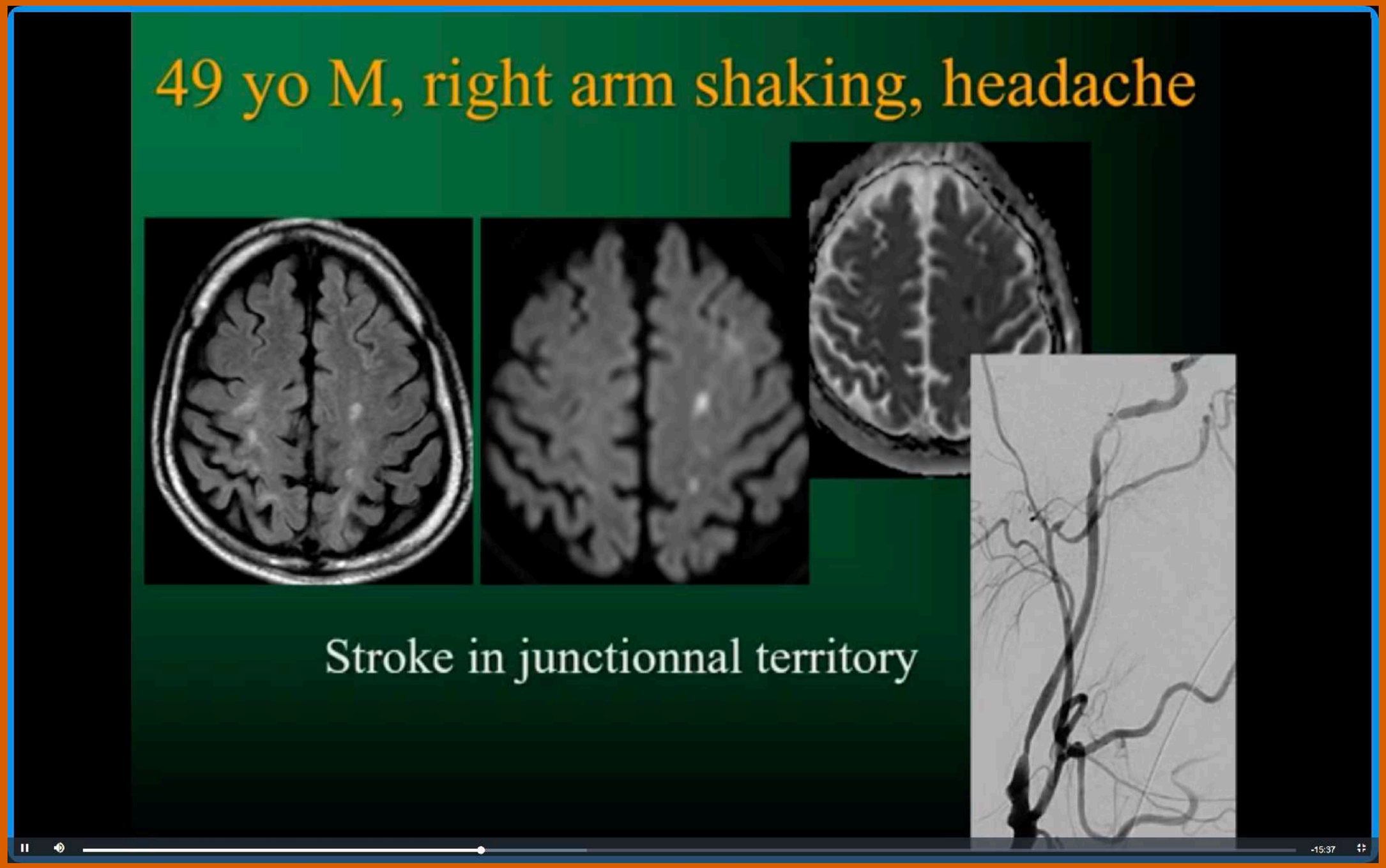

MENU

PRES

PRES variant central

PDC focal du pont ++++

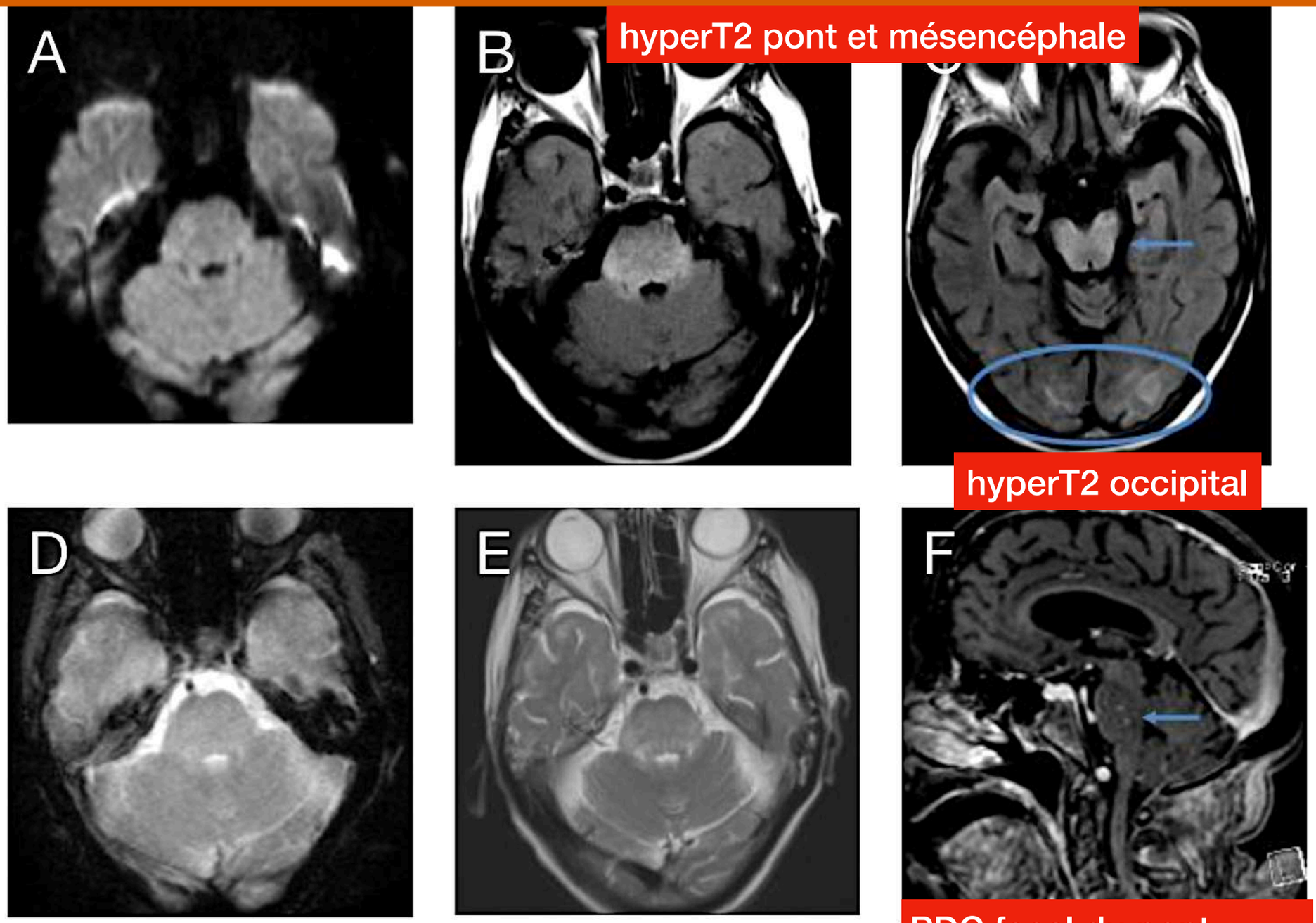

Axial DWI demonstrates normal signal (*A*). Axial FLAIR demonstrates expansile increased signal hyperintensity of the pons (*B*). There is additional nonexpansile signal of the midbrain (*C, arrow*) and occipital lobe white matter (*oval*). Axial GRE (*D*) shows no evidence of hemorrhage. Axial T2 (*E*) corroborates expansile signal change. Sagittal postcontrast MPRAGE (*F*) demonstrates punctate foci of enhancement (*arrow*) within the central pons.

Capture d'écran

PRES : évolution vers SVCR

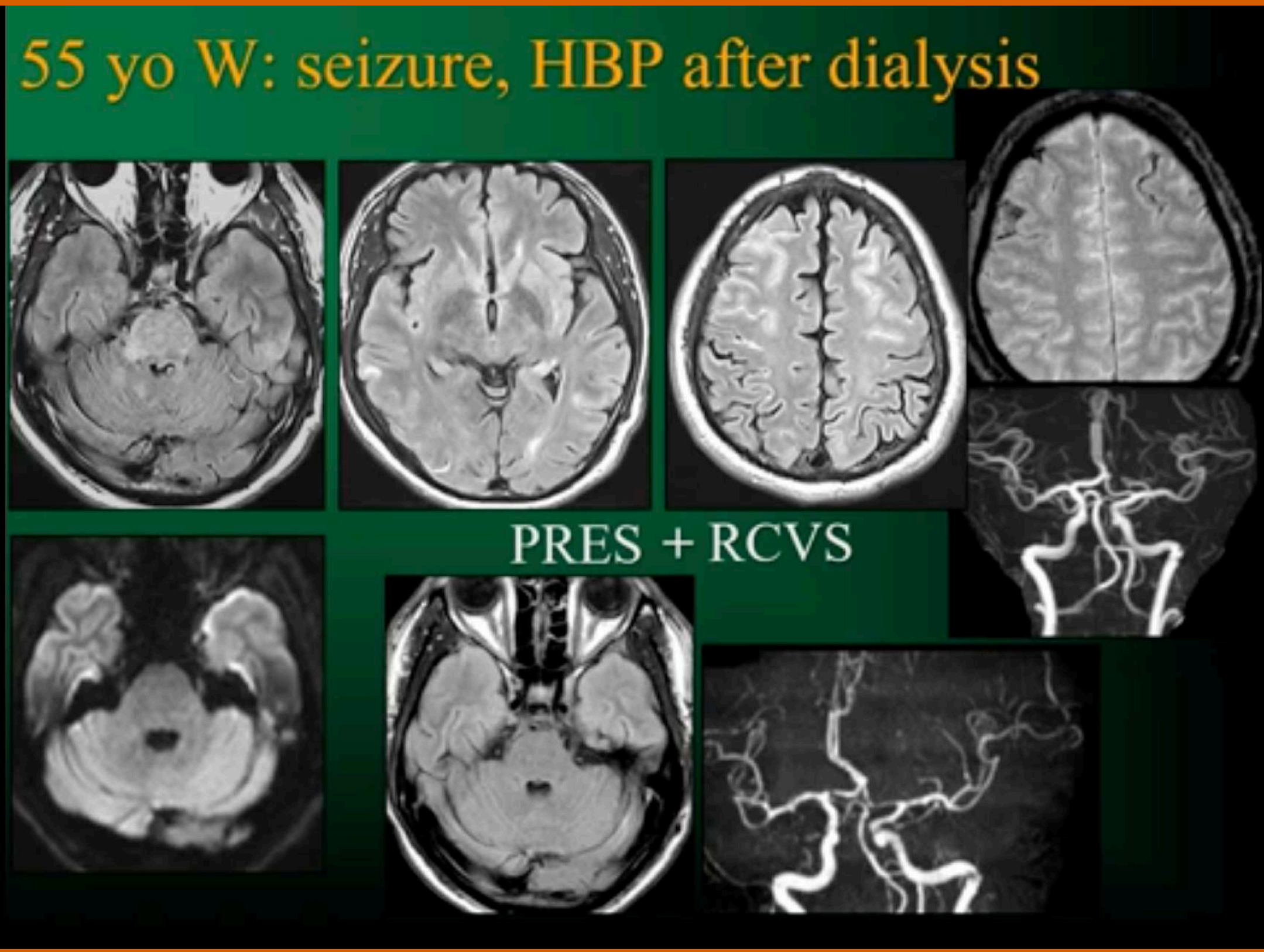

SD VASOCONSTRICTION REVERSIBLE - SVCR

Synonyme = vascularite aigue bénigne !!!!

- cephalée
- en coup de tonnerre
- durant qq heures
- puis tous les jours
- pdt 2_3 jours
- *Rechercher prise de VC nasaux* / **CANABIS**
- **Patiente 40-50 ans migraineuse +++**

Tableau Clinique typique

Rechercher spaghetti FLAIR +++

Y penser +++ si découverte d' une HSA

IRM:

1. **Normal 70%**
2. Aspect de PRES
3. Complication par HSA ou hématomes (30%)
4. Complication par infarctus souvent jonctionnelle

70% ont céphalées à IRM normal dans un 1er temps

-> Controle 5 j après

ANGIO - IRM:

Sténose focale multiples « en collier de perle » surtout Art. Céréb. Post.

OBLIGATOIRE **—-> Diag diff = vascularite -> contrôle angio IRM à distance 3 SEM +/- IRM parois vx**

Cas clinique

Spasme SVCR MIP TOF découverte sur HSA sillon périphérie

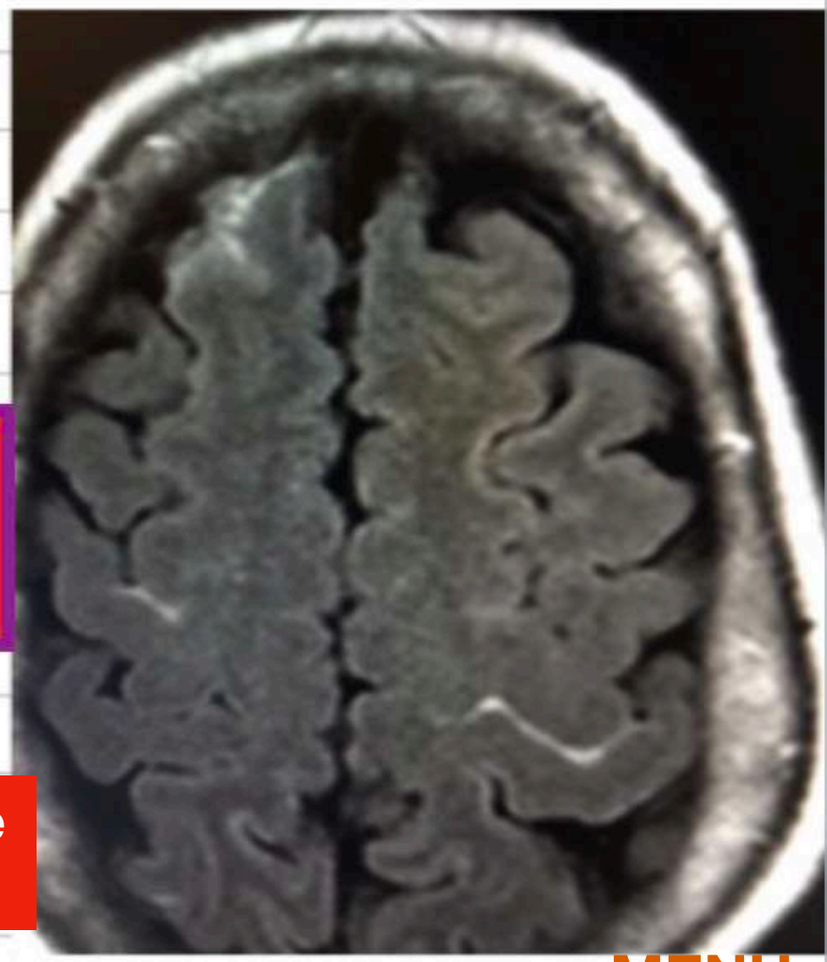

MENU



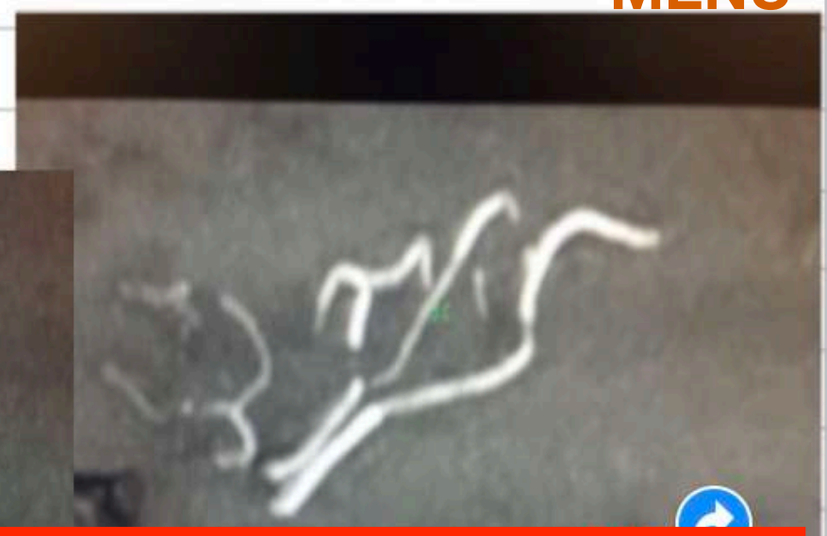

SVCR

Scanner

Il est le plus souvent normal.

IRM

Les modifications de calibre des artères cérébrales peuvent être responsables d'hypersignaux vasculaires au sein des espaces sous-arachnoïdens sur la séquence FLAIR ; selon le plan de coupe ils sont arrondis ou tubulaires et n'occupent jamais la totalité de l'espace liquidien [3].

D'autres anomalies sont observées :

- hémorragie sous-arachnoïdienne corticale localisée, uni ou bilatérale,
- hémorragies intracérébrales uniques ou multiples de topographie corticale ou profonde,
- infarctus uniques ou multiples, souvent de topographie jonctionnelle,
- hypersignaux parenchymateux en FLAIR compatibles avec un PRES.

	SVCR	Angéite primitive du SNC
Début	Brutal	Insidieux
Céphalées	Coup de tonnerre	Subaiguës et progressives
IRM	Souvent normale	Anormale (90%)
LCS	Normal	Anormal

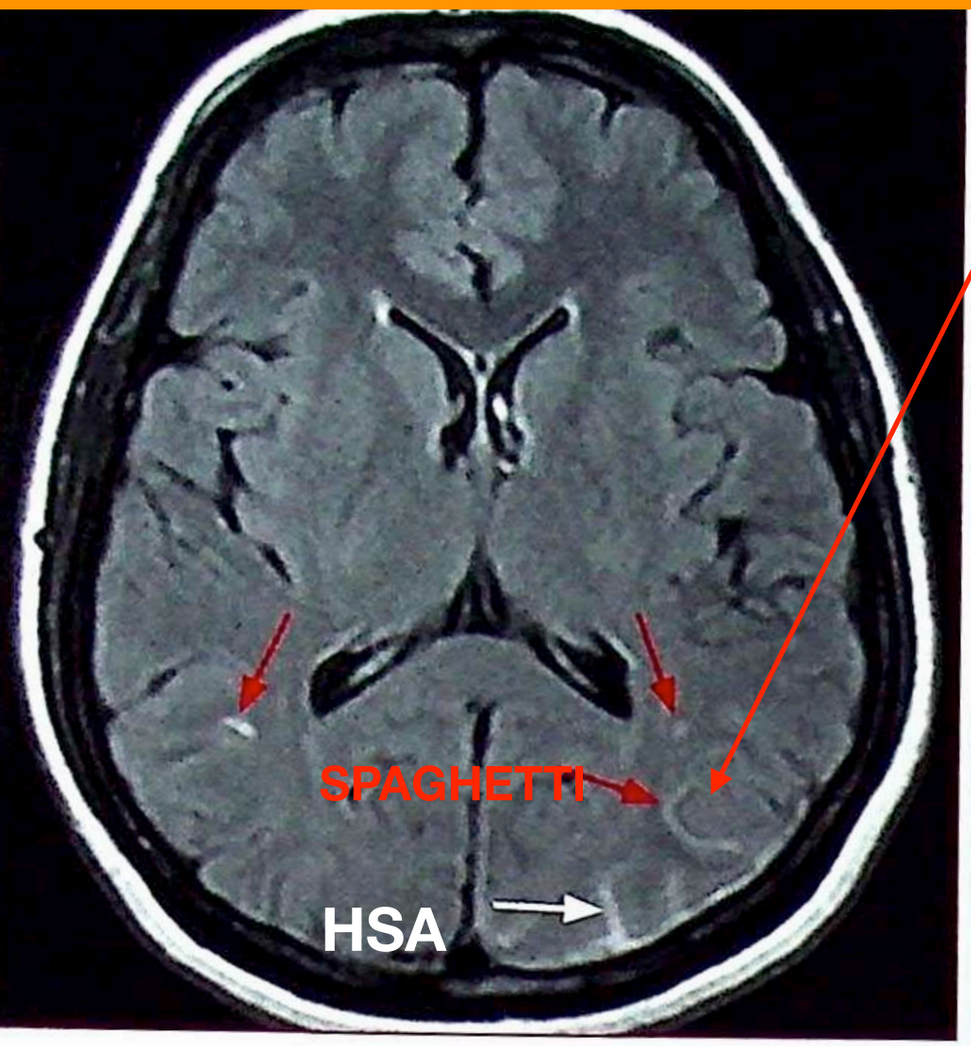

Les modifications de calibre des artères cérébrales peuvent être responsables d'hypersignaux vasculaires au sein des espaces sous-arachnoïdens sur la séquence FLAIR ; selon le plan de coupe ils sont arrondis ou tubulaires et n'occupent jamais la totalité de l'espace liquidien

= SPAGHETTI ≠ Différent des HSA tous le sillon

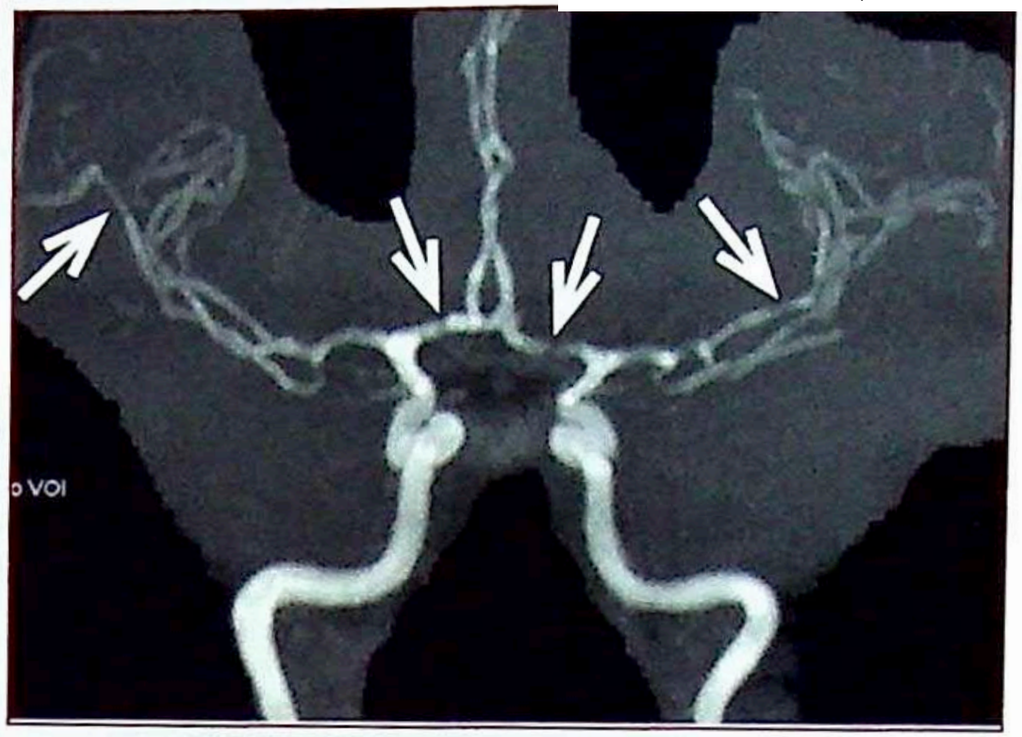

Figure 1 : Séquence FLAIR **(a)** et ARM 3D TOF **(b)**. Hypersignaux tubulaires et arrondi au sein des espaces sous-arachnoïdiens d'origine artérielle (flèches rouges). Hypersignal des sillons corticaux pariétaux gauches traduisant l'existence d'une hémorragie sous-arachnoïdienne. En ARM, sténoses multiples des artères intracrâniennes (flèches).

a | b

MENU

Who develop RCVS ?

- Women (70%), migraine (50%)
- 40-50 yo
- Vaso-active drug/ medication (60%)
- Illicite drugs (20%)
- Stress & depression (15%)









De Boysson Neurology 2018

Tableau 1 : Causes possibles et affections associées au SVCR *(d'après Ducros [1] et Chen [4])*

SVCR primaire	
SVCR secondaire	Grossesse – Postpartum, pré-éclampsie, éclampsie Substances vasoactives ▸ Toxiques : amphétamines, cocaïne, cannabis, alcool ▸ Sympathomimétiques ▸ Immunosuppresseurs : tacrolimus, cyclophosphamide ▸ Inhibiteurs de la recapture de la sérotonine ▸ Bromocriptine ▸ Patchs de nicotine Sécrétion de catécholamines ▸ Phéochromocytome ▸ Paragangliome Lésions artérielles ▸ Dissection cervicale ▸ Anévrisme intracrânien ▸ Dysplasie fibromusculaire ▸ Endartériectomie Lésions intracrâniennes ▸ Traumatisme crânien ▸ Hypotension intracrânienne Autres ▸ Erythropoïétine ▸ Hypercalcémie ▸ MELAS ▸ Lymphome intravasculaire ▸ Coagulopathies

MENU

Cas clinique +++

- Homme, 55 ans
- Céphalées en coup de tonnerre, épisodes de quelques heures récidivant 4 jours de suite

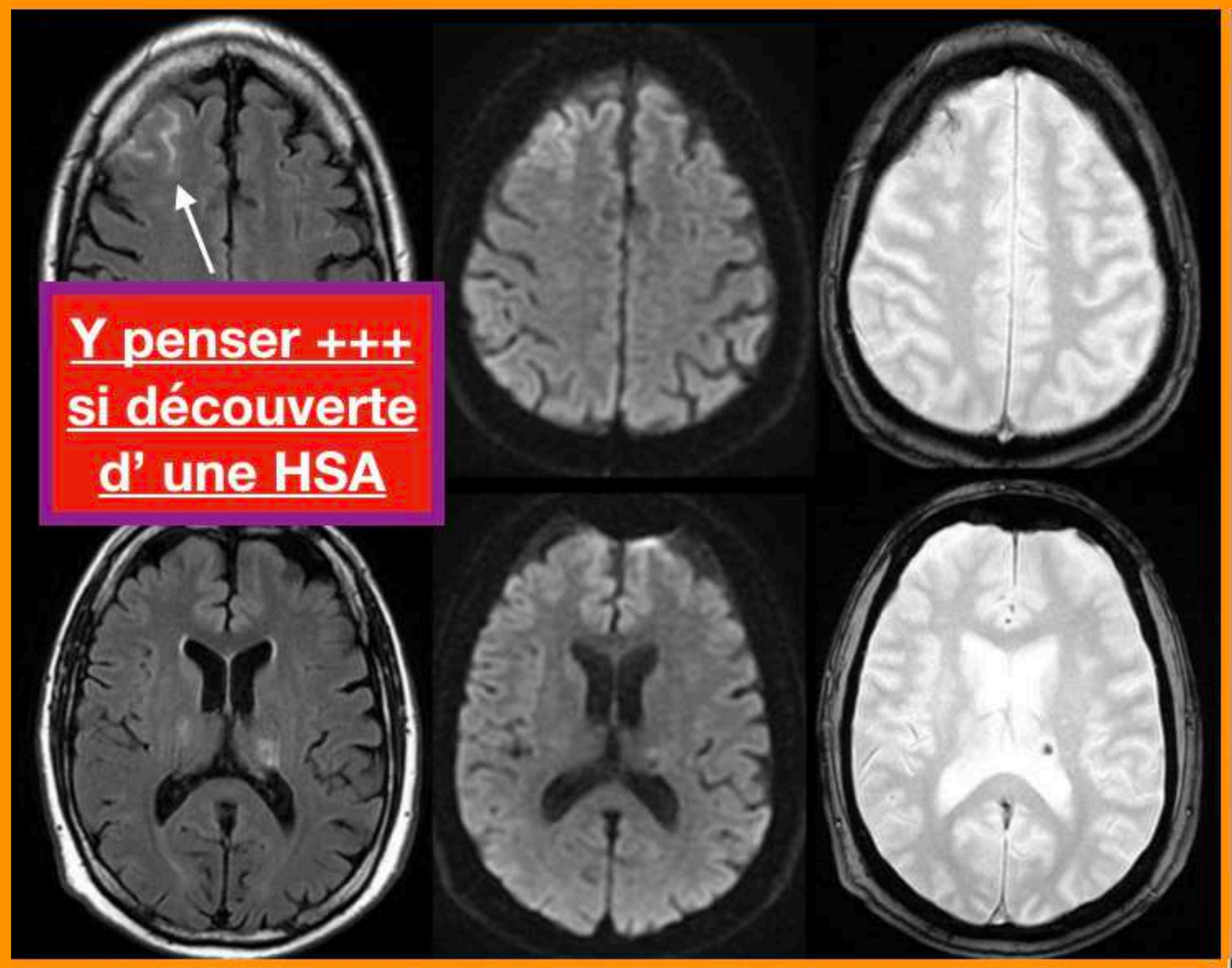



1 - Des sténoses artérielles multiples

2 - Un anévrisme termino-basilaire

3 - Une occlusion de branche sylvienne droite

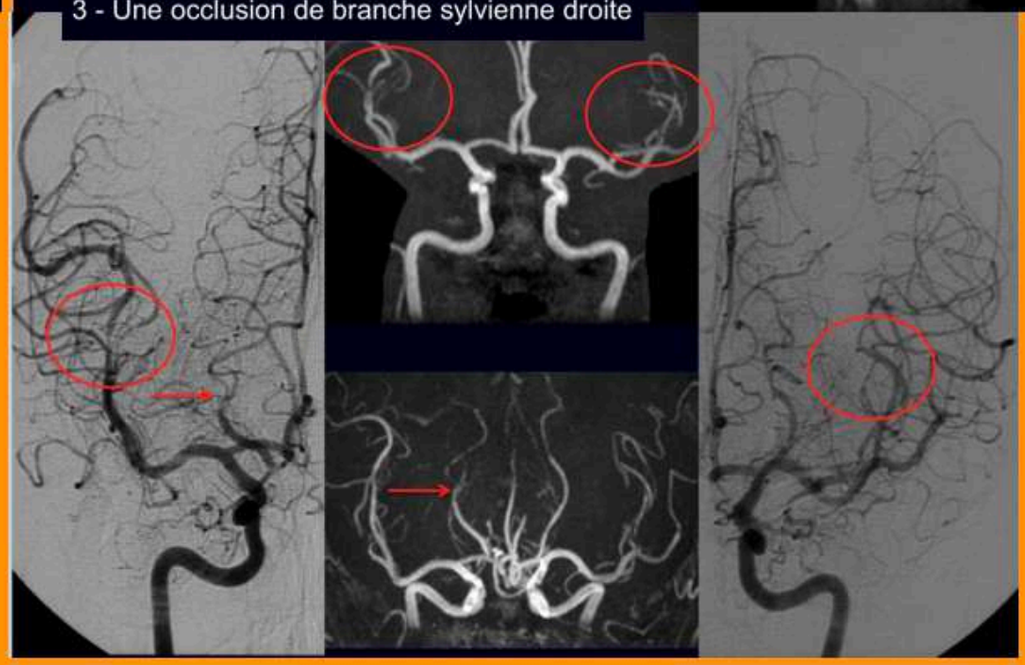

MENU

Homme de 55 ans, céphalées de début brutal, évoluant depuis 7 jours

MULTIPLES STÉNOSES DIFFUSES ANT ET POST

3D FLAIR
Diffusion
SWI

Sans anomalie

3D TOF ?

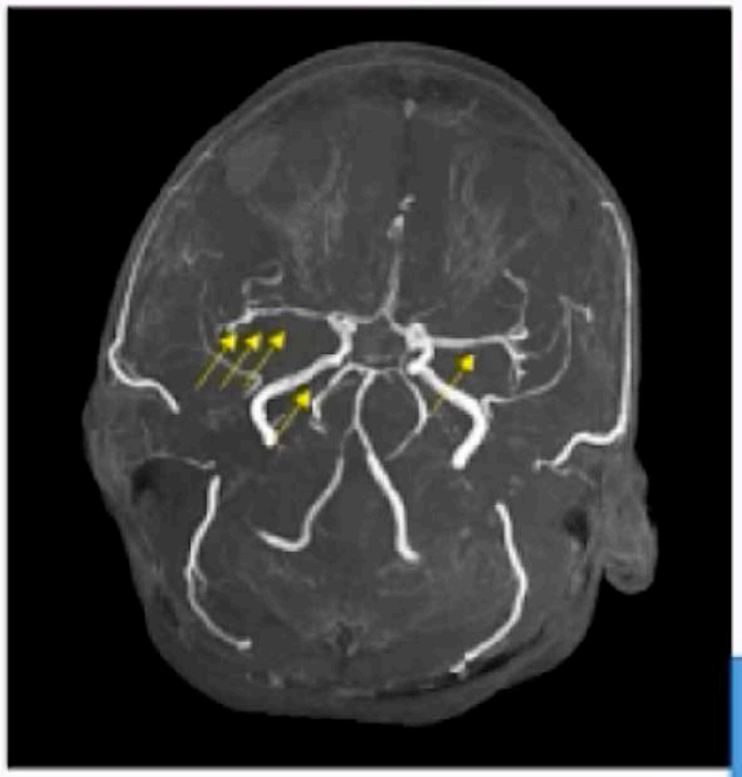



Clinique, biologie + Imagerie de Paroi
pour différencier vascularite et SVCR
+ Contrôle à 3 semaines

ANGIO IRM PEUT ETRE NÉGATIVE DANS LES 1ER JOURS -> RECONTROLER ++

SI DOUTE AVEC VASCULARITE -> CONTROLE A DISTANCE A 3 SEMAINES + IMAGERIE DES PAROIS

MENU

Cas clinique +++ SVCR

Syndrome de Vasoconstriction Cérébrale Réversible

- **Diagnostic:**
  - TOF / Gold standard : angiographie
  - Sténoses segmentaires et pluri-focales
    - Artères gros et moyen calibre
    - Circulation antérieure et postérieure
    - Aspect en collier de perles
    - Totale réversibilité
  - Diagnostic différentiel: vascularite cérébrale



Si artefact de flux
SPAGHETTI FLAIR =
SVCR / pas vascularite

Si !!!!!!

- **Complications:**
  - HSA ++ (30%)
  - PRES, œdème cérébral
  - Infarctus
  - Hématome
  - Crises

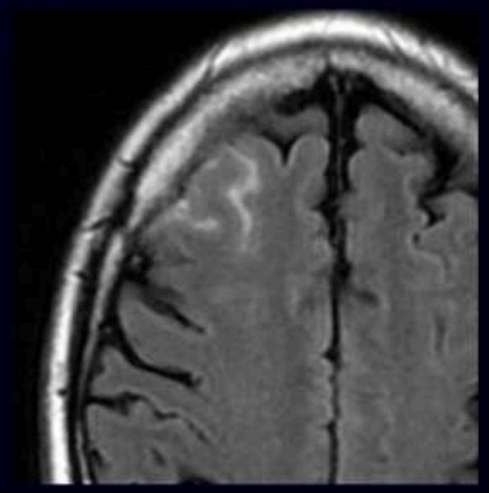

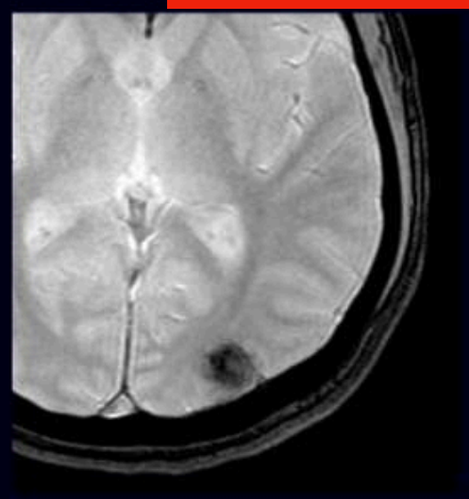

MENU

SVCR

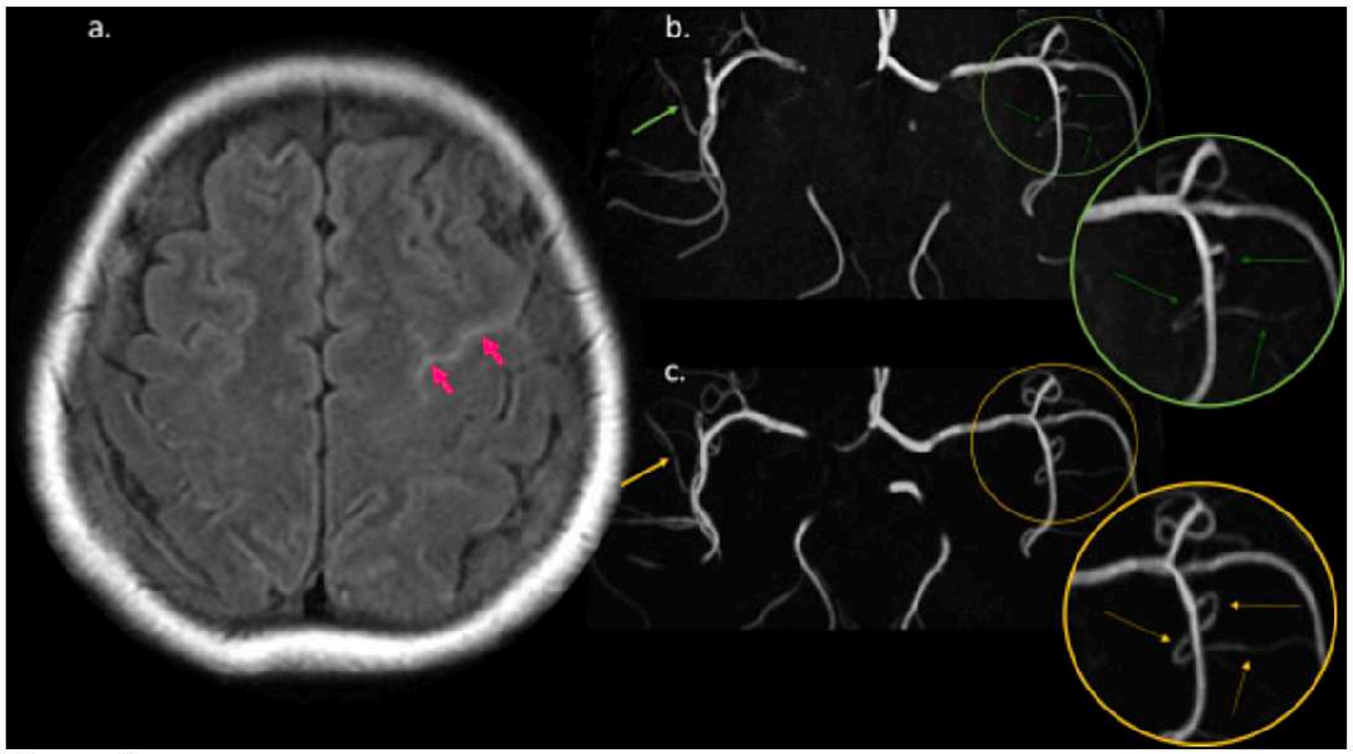

Figure 2 :

Hémorragie sous-arachnoïdienne sulcale révélatrice d'un syndrome de vasoconstriction cérébrale réversible. Femme de 35 ans, céphalée en coup de tonnerre il y a 8 h et déficit du membre supérieur droit de résolution spontanée. a et b : IRM cérébrale à j1, séquence FLAIR (a) : hypersignal limité au sillon précentral gauche en faveur d'une hémorragie sous-arachnoïdienne sulcale (flèches) ; séquence 3D TOF (b) : plusieurs sténose artérielles focales des segments M2 des artères cérébrales moyennes bilatérales (flèches) évocatrices d'un syndrome de vasoconstriction cérébral réversible ; c : IRM de contrôle à j5, séquence 3D TOF : résolution partielle des sténoses sous traitement, (flèches) confirmant le syndrome de vasoconstriction cérébral réversible.

MENU





Angéite ?
RCVS?

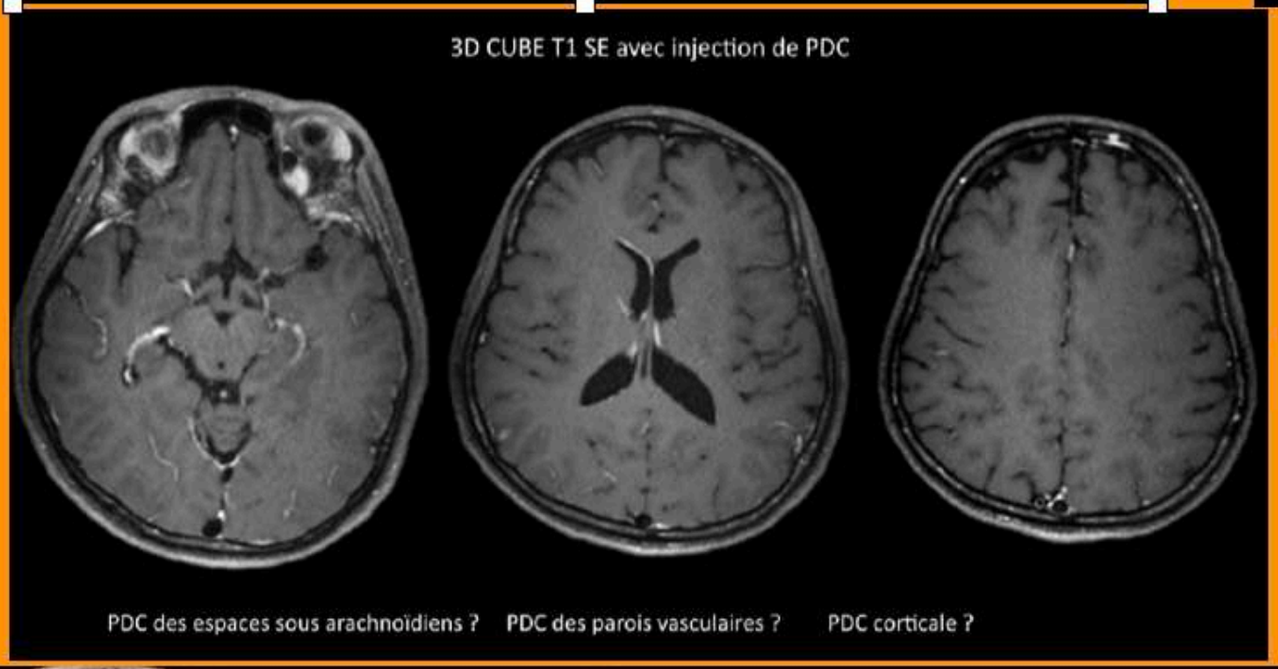

	SVCR	Angéite primitive du SNC
Début	Brutal	Insidieux
Céphalées	Coup de tonnerre	Subaiguës et progressives
IRM	Souvent normale	Anormale (90%)
LCS	Normal	Anormal

Multiples hyper signaux Gado

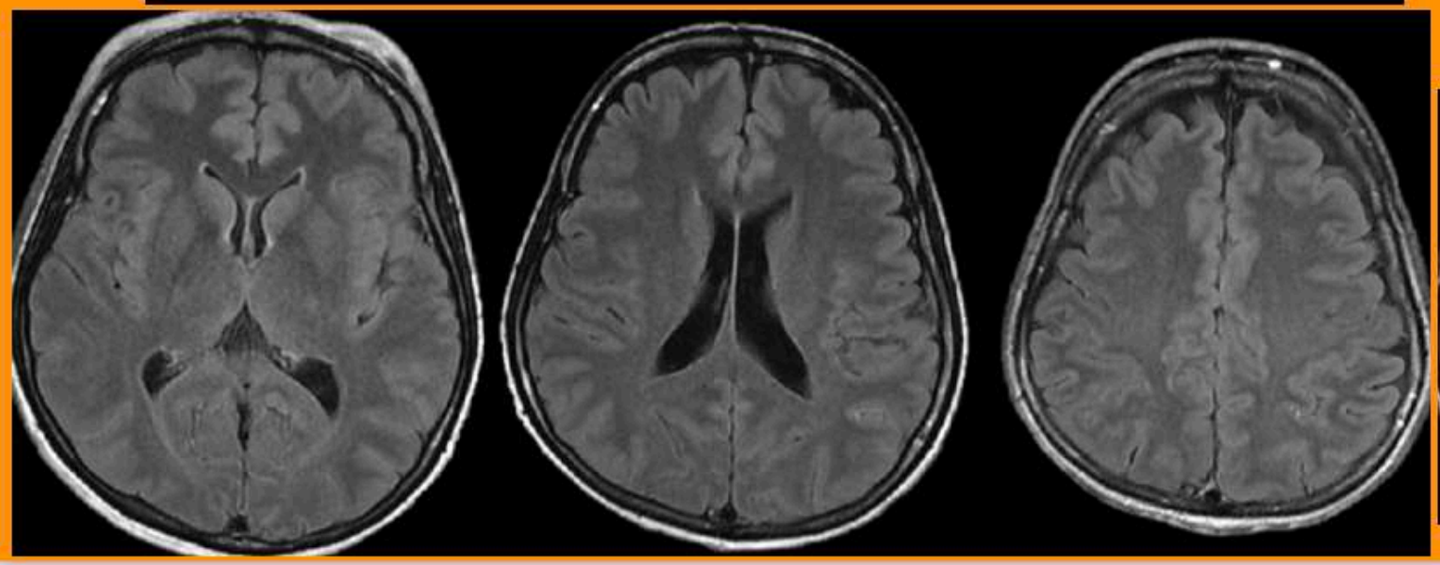

Si artefact de flux FLAIR = SVCR / pas vascularite

Si !!!!!!

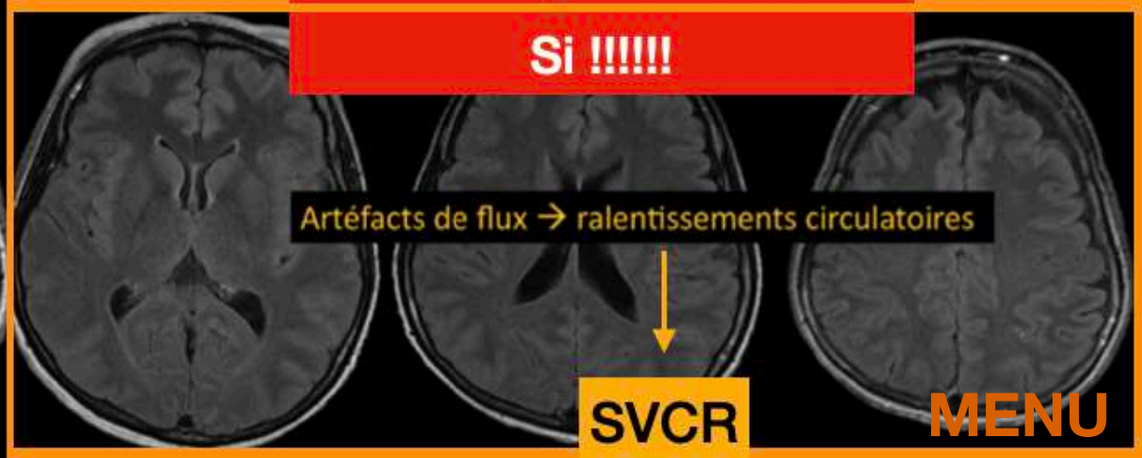

MENU

28 yo M, suspicion of meningitis.
2 CT scans in 6 days normal.
Now left arm & face paresthesia

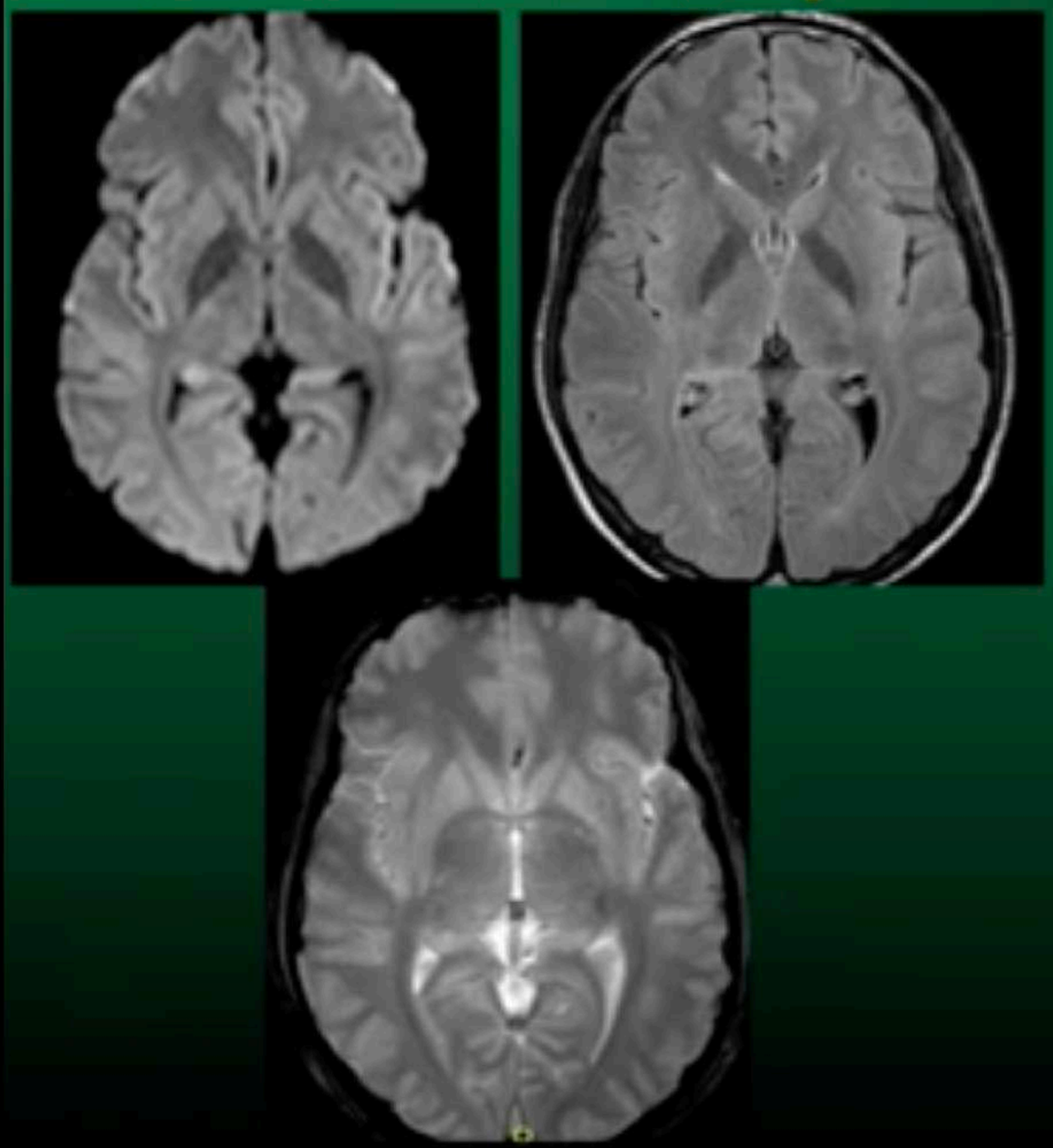



RCVS cannabis



FU 4 mths

Sturge Weber Syndrome = angiomatose encéphalotrigéminée

- Malformation congénitale sporadique
- Occlusions veineuses progressives et ischémie veineuse chronique
- Clinique
  - Angiome cutané trigéminé
  - Epilepsie
- Critères diagnostiques (imagerie):
  - Atrophie focale
  - Angiomatose piale (unilatérale 80%, bilatérale 20%, extension variable)
  - Elargissement du plexus choroïde ipsilatéral
  - Calcifications corticales
  - Hyperpneumatisation des sinus
  - Epaississement du diploe

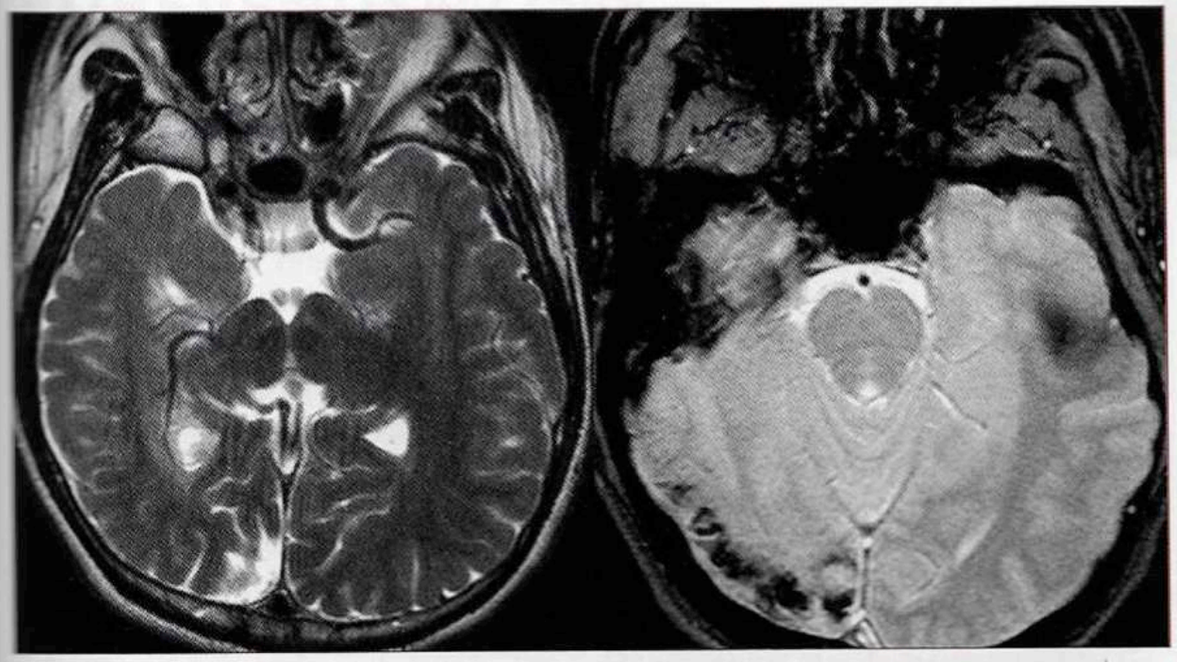

a | b

Figure 1 : Séquences SE T2 **(a)** et T2* **(b)**. Atrophie cérébrale et épaississement du diploé en regard. Dilatation des veines profondes (afférences de la veine basale). Calcifications corticales temporo-occipitales.

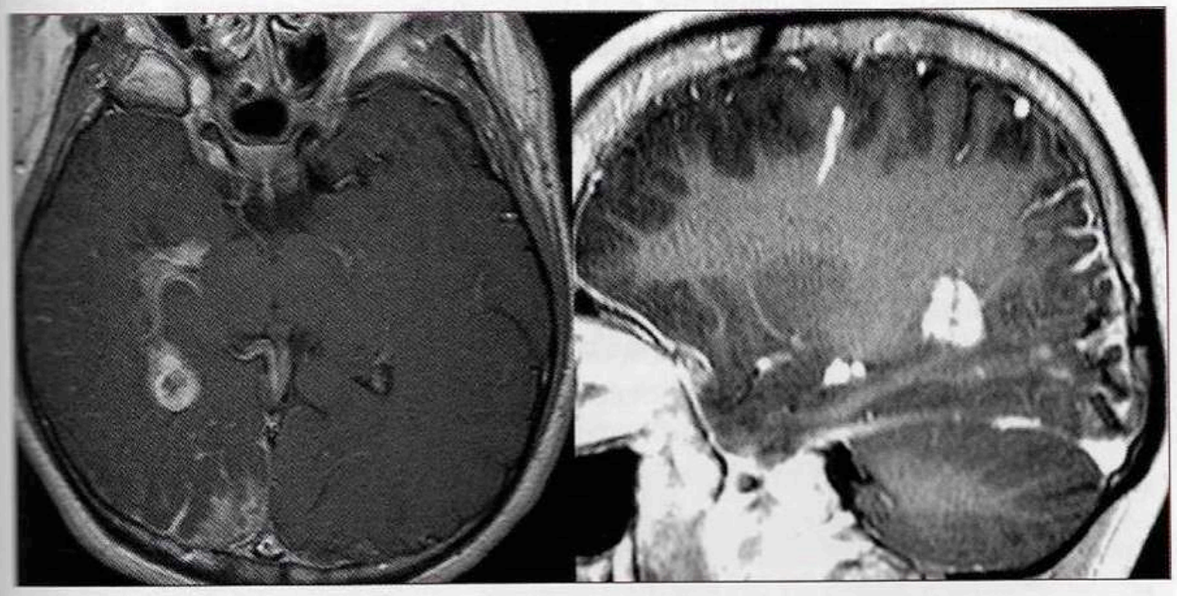

a | b

Figure 2 : Séquence T1 après injection de gadolinium. Rehaussement leptoméningé temporo-pariéto-occipital droit. Hypertrophie du plexus choroïde droit. Visualisation de veines transcérébrales. Dilatation de la veine basale.

MENU

Angiome pial

Turgescence du plexus choroïde

Dilatation veineuse (veines profondes, veines trans médullaires)

Atrophie

Angiome facial traité par laser dans l'enfance

MENU

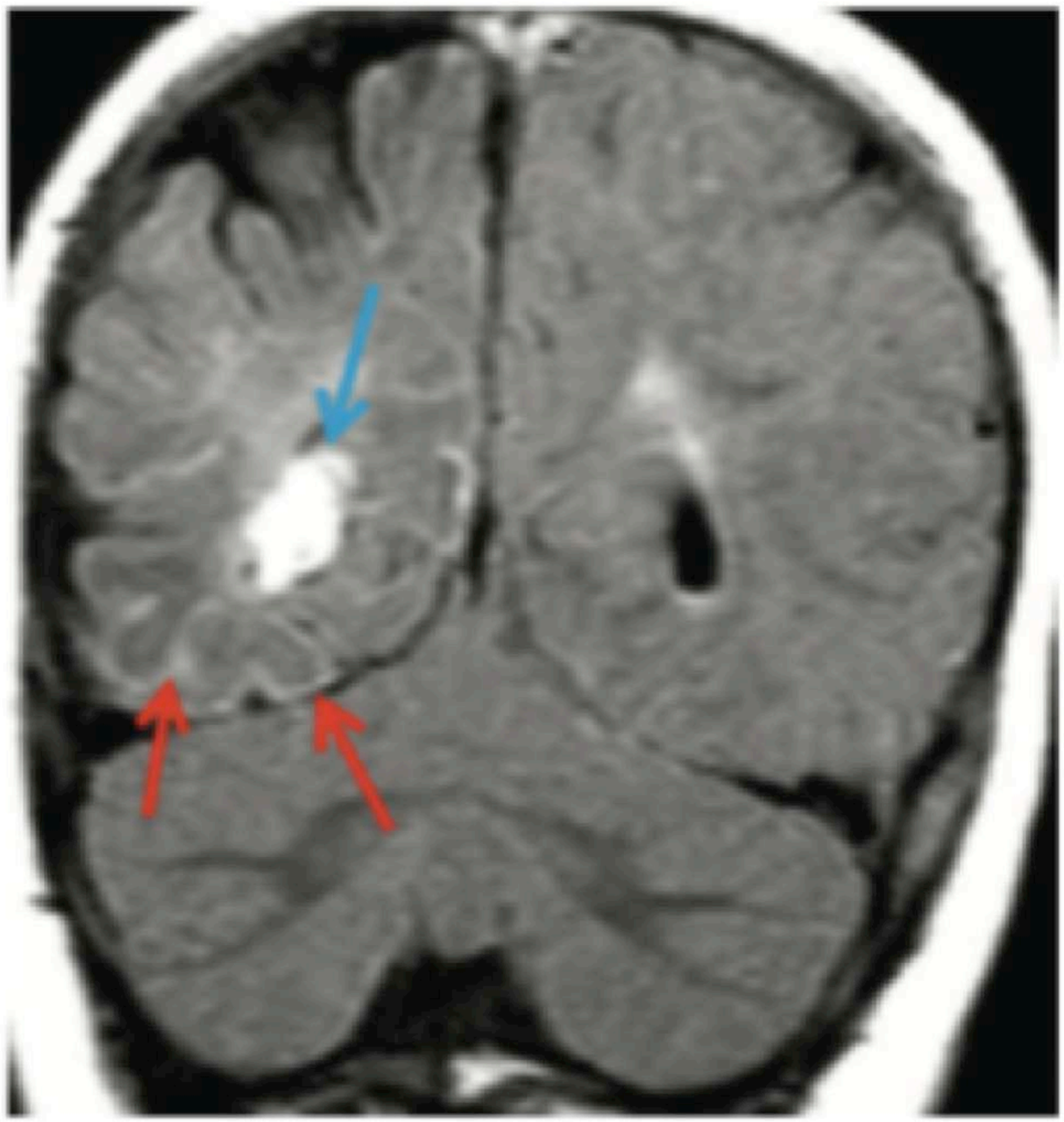

Fig. 3.32
Sturge-Weber avec angiome pial (→) et du plexus choroïde (→). FLAIR injecté.

MENU

10 - STURGE-WEBER et SWI

Syndrome de Sturge-Weber

De multiples calcifications gyriformes ainsi qu'un engorgement de veines transcérébrales et médullaires contribuent au diagnostic de syndrome de Sturge-Weber (Fig. 18)

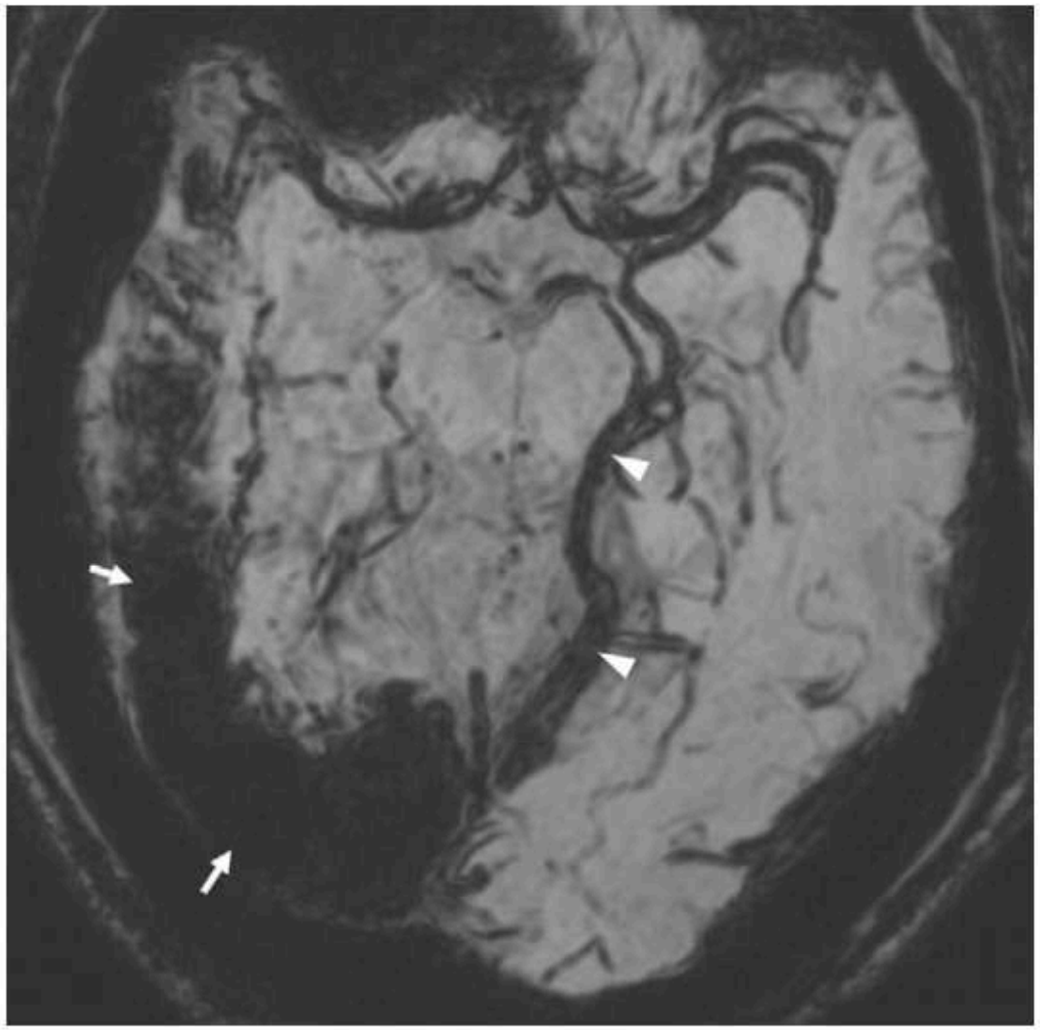

Figure 18 Vue axiale *venous blood oxygen level dependant* (VenoBOLD) native et en mode MinIP acquise à 3 T chez un patient de 34 ans présentant une épilepsie liée à un syndrome de Sturge-weber. De multiples calcifications gyriformes occipitotemporal droites sont visibles en hyposignal associées à une atrophie parenchymateuse (flèches), un engorgement veineux est également visible en regard (têtes de flèche).

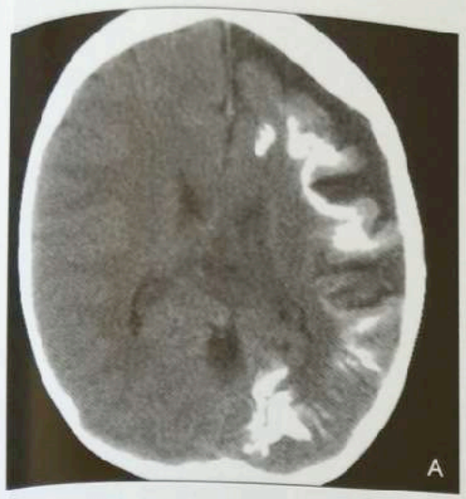



40-4A. *NECT in an 8-year-old girl with SWS shows striking cortical atrophy, extensive calcifications in the cortex and subcortical WM throughout most of the left cerebral hemisphere.* **40-4B.** *More cephalad NECT in the same patient shows the typical serpentine gyral calcifications together with significant volume loss.*





40-4C. *T2WI in the same patient shows atrophy with thinned cortex, extensive curvilinear hypointensity in the GM-WM interface. Note the prominent "flow voids" in the subependymal veins. The CSF in the enlarged subarachnoid space appears somewhat "dirty" with enlarged traversing trabeculae and veins.* **40-4D.** *Coronal T2* GRE scan shows "blooming" of the extensive cortical/subcortical calcifications.*

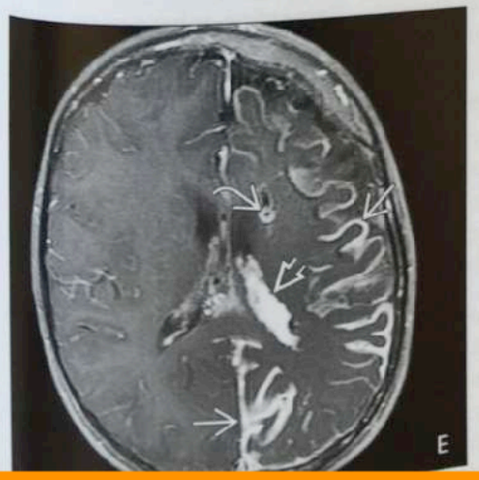

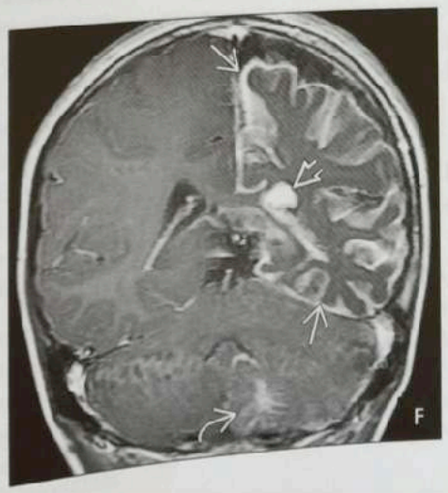

40-4E. *Axial T1 C+ FS scan shows serpentine enhancement covering the gyri and filling the sulci over the entire hemisphere. The pial angioma is most prominent in the parietal, occipital regions. Note the enlargement, enhancement of the ipsilateral choroid plexus and draining subependymal vein.* **40-4F.** *Coronal T1 C+ scan nicely shows the pial angioma and enlarged choroid plexus. A developmental venous anomaly is seen in the left cerebellar hemisphere.*

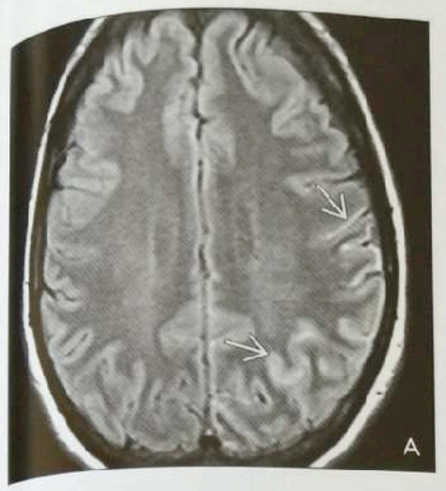



40-6A. *Axial FLAIR scan in a 25-year-old woman with seizures and SWS shows left parietooccipital sulcal hyperintensity ("ivy" sign).* **40-6B.** *T1 C+ FS scan in the same patient shows that the enhancing pial angioma fills the affected sulci. Note the linear enhancing foci caused by enlarged medullary veins that provide collateral venous drainage into the subependymal veins and galenic system.*

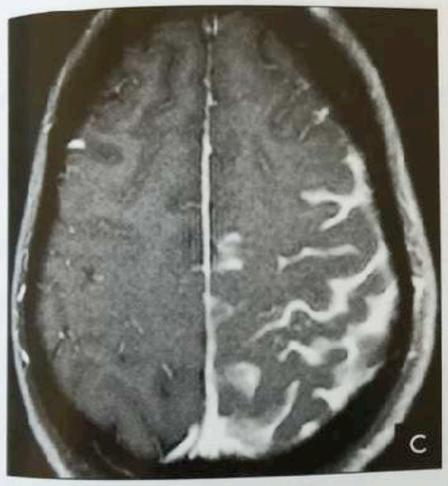

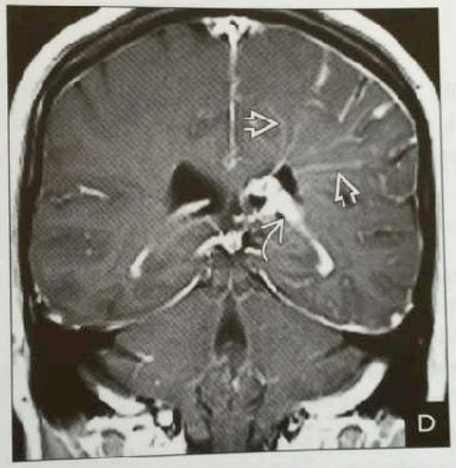

40-6C. *More cephalad T1 C+ scan in the same patient shows that the sulci and subarachnoid spaces are enlarged, completely filled by the enhancing pial angioma.* **40-6D.** *Coronal T1 C+ scan nicely demonstrates the prominent enhancing medullary veins as they drain through the hemispheric white matter to converge on the subependymal veins that line the lateral ventricles. The ipsilateral choroid plexus is markedly enlarged.*

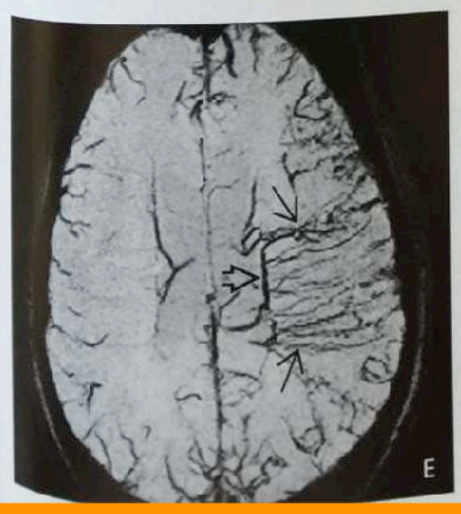

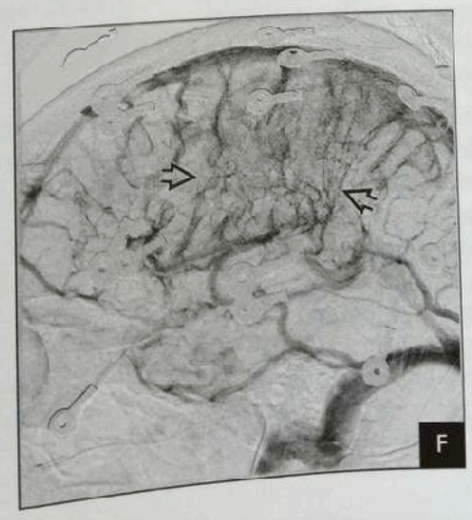

40-6E. *Axial T2* susceptibility-weighted image (SWI) beautifully demonstrates deoxyhemoglobin in the enlarged, tortuous medullary veins that are slowly draining the adjacent brain into enlarged subependymal veins.* **40-6F.** *Venous phase DSA in the same patient performed as part of a Wada test for language localization shows a paucity of normal cortical veins with a prolonged vascular "blush" caused by contrast stasis in multiple enlarged medullary veins.*

MENU

STURGE-WEBER SYNDROME

Etiology
- Congenital but sporadic, not inherited
- Visual cortex, optic vesicle, upper face juxtaposed in early embryo
- Somatic mutation results in persistence of primitive veins, lack of definitive cortical veins?

Pathology
- Pial ("leptomeningeal") angioma
- Cortical venous ischemia, atrophy
- Parietooccipital > frontal

Clinical Issues
- Unilateral facial nevus flammeus ("port-wine stain")
- Usual cutaneous distribution = CN $V1_1$, $V_2 > V_3$

Imaging
- CT: Atrophic cortex
  - Ipsilateral calvaria thick, sinuses enlarged
  - Cortical Ca++ (*not* in angioma!) ↑ with age
- MR: Cortical/subcortical hypointensity on T2
  - Ca++ "blooms" on T2*
  - Pial angioma enhances
  - Ipsilateral choroid plexus enlarged

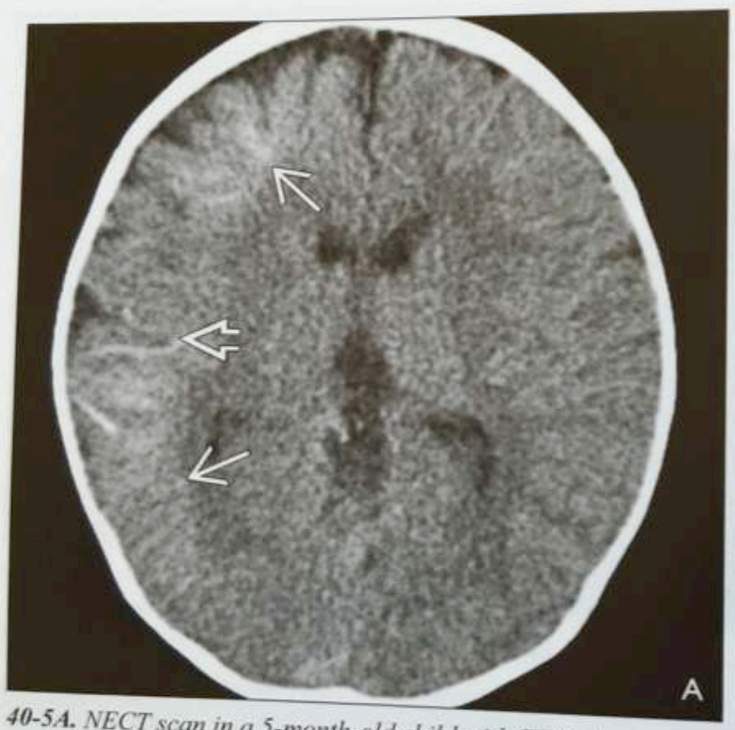

40-5A. *NECT scan in a 5-month-old child with SWS shows curvilinear Ca++ ➔ and faint hyperdensity in the right hemisphere ➔. The sulci are minimally enlarged compared to the normal left side.*

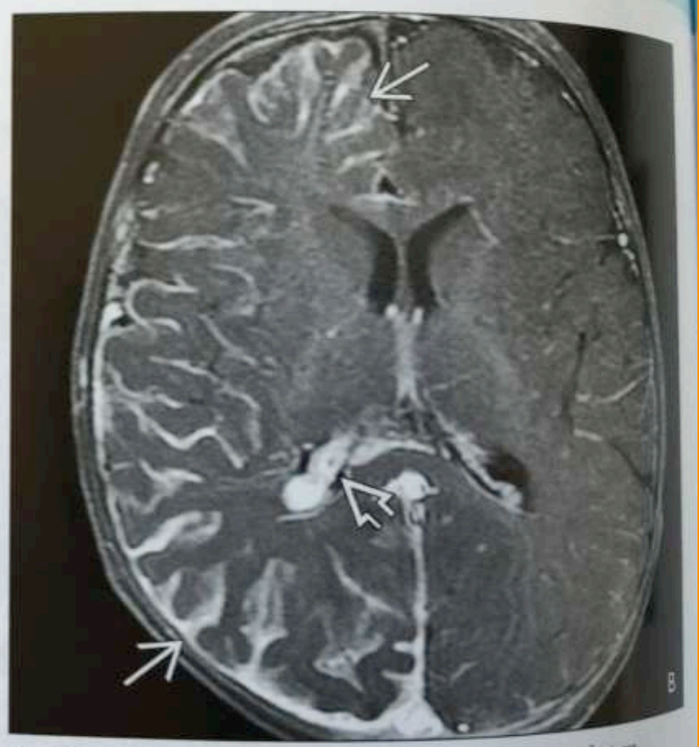

40-5B. *T1 C+ FS scan in the same patient shows that an extensive pial angioma ➔ covers the entire right hemisphere. Note the enlargement of the ipsilateral choroid plexus ➔.*

MENU

MOYA - MOYA

= sténose CAROTIDE INTERNE + M1 + A1

=> réseau de suppléances →

4 - FLOW VOID EN T2 VALLÉE SYLVIENNE ET NGC

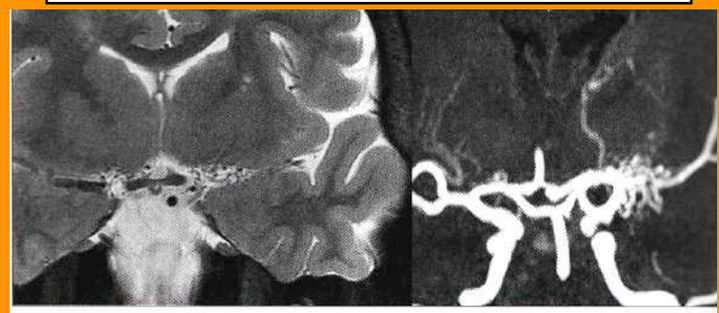

Figure 1 : Séquence T2 (a) et ARM 3D TOF (b). Sténose carotide gauche et développement d'un réseau de suppléance se traduisant par des images vides de signal dans la vallée sylvienne.

1 - SAIGNEMENT = HÉMATOME / HSA / MICROBLEEDS
par rupt anévrisme sur réseau de suppléances

2 - ISCHEMIE = INFARCTUS en territoire jonctionnel

3 - BAS DEBIT SANGUIN EN AVAL DES STENOSES = SPAGHETTI EN FLAIR = IVY SIGN

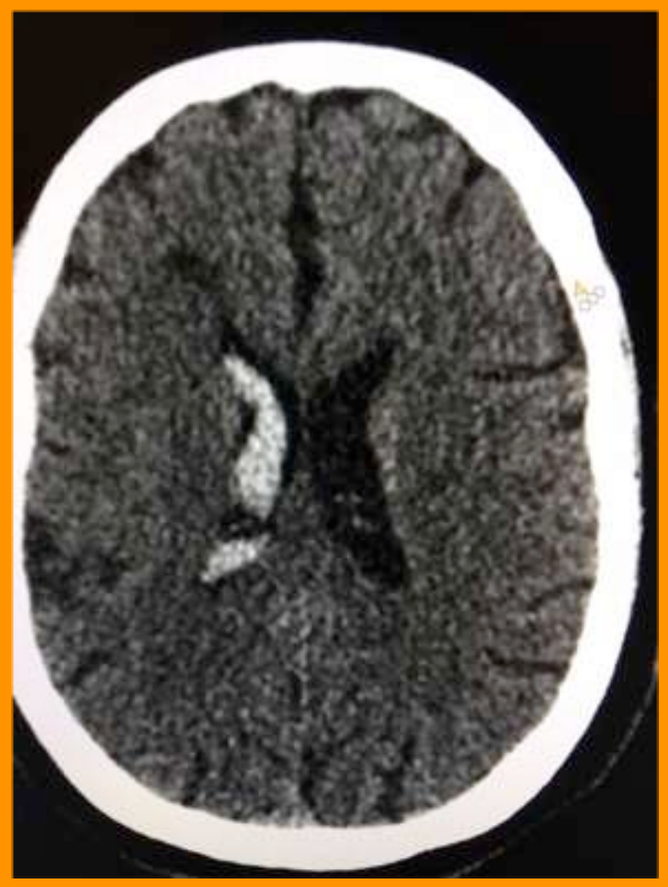

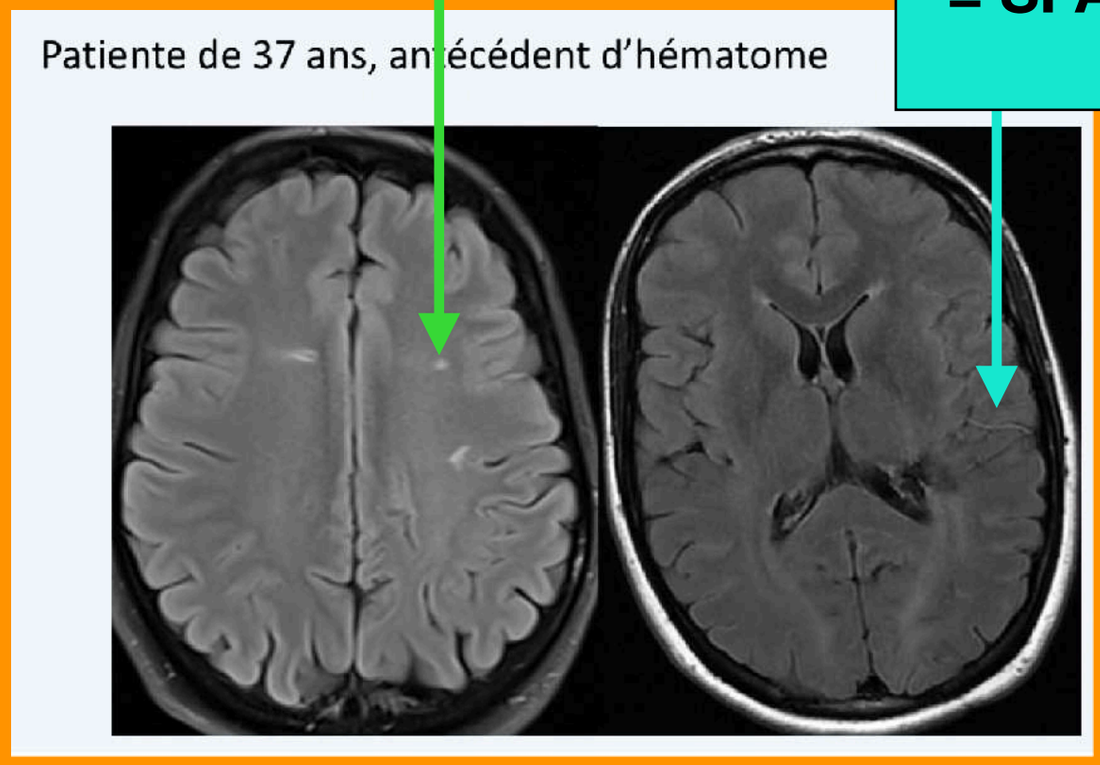

MENU

MOYA - MOYA

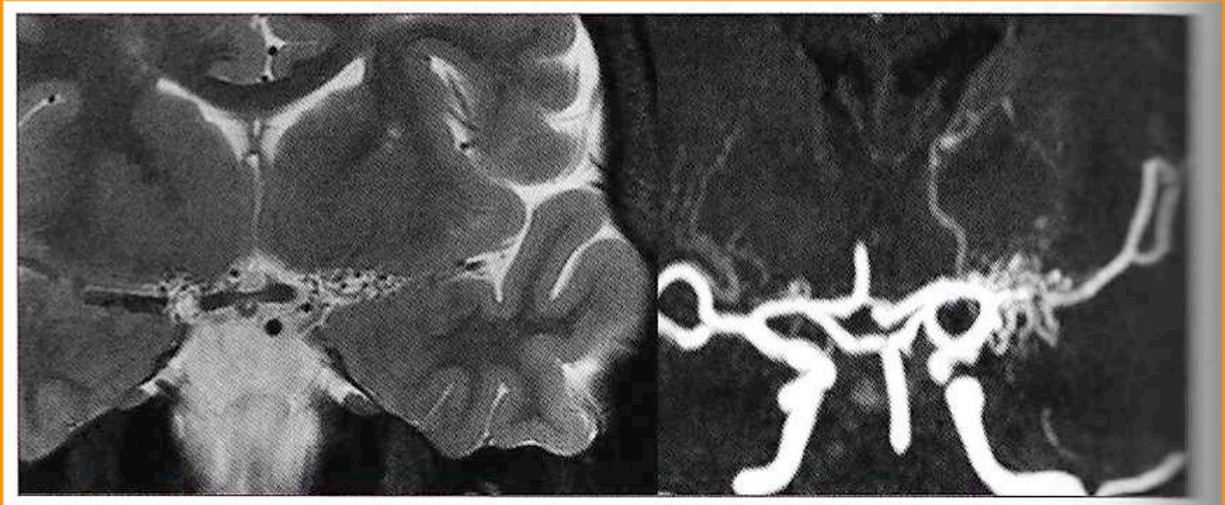

Figure 1 : Séquence T2 **(a)** et ARM 3D TOF **(b)**. Sténose carotide gauche et développement d'un réseau de suppléance se traduisant par des images vides de signal dans la vallée sylvienne.

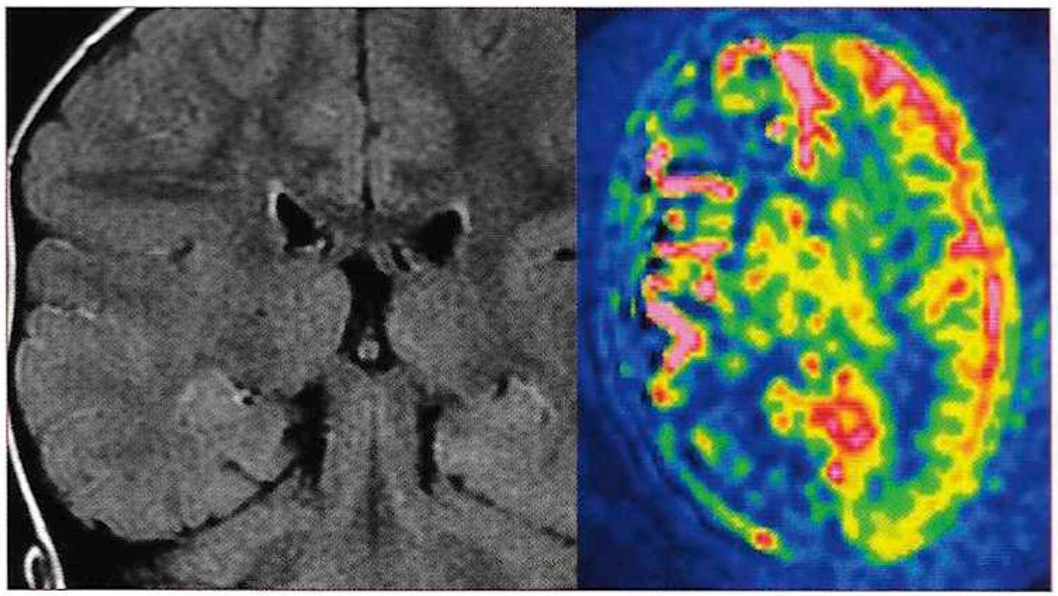

Figure 2 : «Ivy sign ». Hypersignaux vasculaires en FLAIR **(a)**. Séquence de perfusion **(b)** : hypo-perfusion hémisphérique droite.

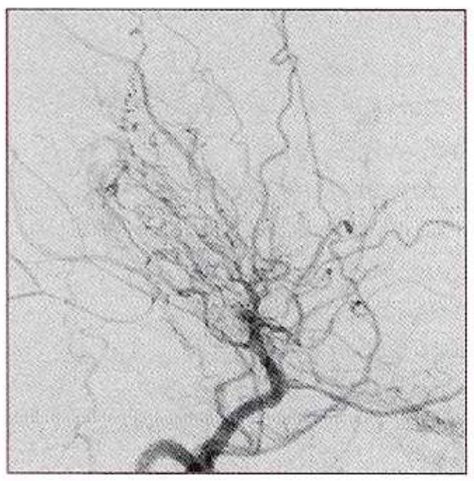

Figure 3 : Angiographie carotide droite, in- dence de profil. Sténose de la terminaison de l'artère carotide interne. Réseau de suppléance donnant l'aspect caractéristique en « volute de fumée ».

MENU

MOYA - MOYA

MOYAMOYA (Maladie de, syndrome de)

Mots-clés Sténose progressive - Occlusion - Artères de la base (siphon, A1, M1) - Réseau de suppléance profond

Aspects généraux

Définition

Le terme « Moyamoya » correspond en japonais à l'aspect angiographique « en volutes de fumée » pris par le réseau de suppléance de la base développé du fait de la sténose progressive puis l'occlusion de la partie distale des artères carotides internes et de la partie proximale des artères cérébrales.

Cause

Il faut distinguer la maladie de Moyamoya qui est une affection cérébrovasculaire chronique dont l'incidence est de 3/100 000 en Asie et plus particulièrement au Japon où des formes familiales ont été décrites, du syndrome de Moyamoya qui est une angiopathie occlusive associée à d'autres situations pathologiques **(Tableau 1)**.

Tableau 1 : Affections au cours desquelles peut s'observer un réseau Moyamoya

Affections congénitales / héréditaires	Trisomie 21 Sclérose tubéreuse de Bourneville Drépanocytose Progérie Neurofibromatose de type 1 Morning glory syndrome
Infections	Angéites post-infectieuses Infection à CMV Méningite de la base (tuberculose)
Inflammations	Maladie de Behçet Périartérite noueuse Lupus érythémateux systématique
Affections non congénitales acquises de la paroi	Dysplasie fibromusculaire Athérosclérose intracrânienne Vasospasme chronique secondaire à une HSA
Troubles de l'hémostase	Etat prothrombotique Anticorps anticardiolipides Facteur V de Leiden
Iatrogène	Radiothérapie de la base du crâne

Clinique

Les circonstances habituelles de découverte sont :

- chez l'enfant, un accident ischémique transitoire, des céphalées,
- chez l'adulte, un accident ischémique transitoire ou constitué, une hémorragie par rupture d'anévrisme.

Imagerie

Comprendre l'imagerie

L'évolution des anomalies se fait en ***6 stades*** selon la classification de Suzuki [1].

- 1. Sténose de la terminaison de l'artère carotide interne et de l'origine des artères cérébrales antérieure (segment A1) et moyenne (segment M1).
- 2. Sténose de l'artère carotide interne, début de la formation du réseau de suppléance, dilatation des artères cérébrales antérieure, moyenne et postérieure en aval des lésions sténo-occlusives.
- 3. Intensification du réseau de suppléance (artères lenticulostriées et thalamostriées), raréfaction vasculaire en aval des lésions sténo-occlusives.
- 4. Apparition d'anastomoses transdurales (entre les branches des artères carotides externes et le réseau pial).
- 5. Réduction du réseau Moyamoya, occlusion des artères carotides internes, cérébrales antérieures, moyennes et postérieures.
- 6. Disparition du réseau Moyamoya, suppléance cérébrale assurée principalement par les anastomoses transdurales.

Une nouvelle classification, prenant en compte des notions hémodynamiques a été plus récemment proposée (*cf.* **Tableau 2** [2]). Les lésions sténo-occlusives sont habituellement bilatérales mais une atteinte unilatérale n'exclut pas le diagnostic.

Scanner

Il peut montrer une hémorragie cérébrale, une hémorragie sous-arachnoïdienne localisée (rupture d'anévrisme développé sur les voies de suppléance), un infarctus. Après injection de produit de contraste un rehaussement de la région des noyaux de la base est lié au développement du réseau de suppléance.

IRM

- **Lésions parenchymateuses**

Peuvent coexister des infarctus récents et anciens, principalement de type jonctionnel, des hématomes et des microsaignements (microbleeds). En imagerie en tenseur de diffusion, une diminution de la fraction d'anisotropie de la substance blanche en apparence normale est retrouvée [3].

En spectroscopie, il n'y a pas de signes spécifiques : présence de lactates en cas d'infarctus récent, rapports NAA/Cr et Cho/Cr augmentés après revascularisation.

L'imagerie de perfusion, par marquage de spins artériels ou avec injection de gadolinium, montre une réduction de la perfusion hémisphérique profonde, une augmentation de la perfusion dans la circulation postérieure et une augmentation du temps de transit moyen sur les aires touchées; elle semble utile pour apprécier la valeur de la circulation collatérale et pour le suivi postopératoire [4].

- ***Anomalies vasculaires***

Le réseau de suppléance de la base se traduit par des anomalies de signal sur les coupes fines en T2 centrées sur les vallées sylviennes et les noyaux gris centraux (flow voids) ; elles sont inconstantes mais plus fréquentes que dans la population générale et mieux vues à 3T [5]. Un réseau vasculaire cisternal anormal est défini par la présence d'au moins 6 « flow voids » dans les vallées sylviennes [5, 6].

En FLAIR, un hypersignal des sillons corticaux (« ivy sign » des anglosaxons) est assez caractéristique. Ce signe traduit plusieurs phénomènes : un ralentissement circulatoire dans les artères corticales anastomotiques et/ou une congestion leptoméningée, une inversion du flux au sein d'anastomoses corticopiales [7, 8]. Il serait un indicateur de la réduction de la réserve vasculaire [9]. La diminution de ces images ou leur disparition seraient un indicateur de l'amélioration postopératoire des conditions hémodynamiques [10].

Après injection de produit de contraste, un rehaussement vasculaire et leptoméningé est observé ; il se réduit après revascularisation chirurgicale [11].

Diagnostic différentiel

Le réseau collatéral profond peut faire évoquer une malformation artérioveineuse mais il n'y a pas d'opacification veineuse précoce.

Evolution - Traitement

L'évolution naturelle est mal connue. Elle est variable selon l'âge de début des symptômes, la vitesse de progression des lésions sténosantes et la capacité à développer des voies de suppléance. La forme pédiatrique de la maladie semble associée à un mauvais pronostic lié au ralentissement psychomoteur. L'évolution des lésions vasculaires est plus rapide.

La prise en charge médicale vise la prévention des complications hémodynamiques et thromboemboliques.

Le traitement chirurgical de la maladie de Moyamoya fait appel à des techniques de revascularisation, directes ou indirectes pour favoriser la création d'anastomoses extra-intracrâniennes (encéphalo-myo-synangiose).

L'IRM de suivi doit comporter des séquences de perfusion et d'ARM, au mieux dynamiques.

MENU

=> réseau de suppléances

4 - FLOW VOID EN T2 VALLÉE SYLVIENNE ET NGC

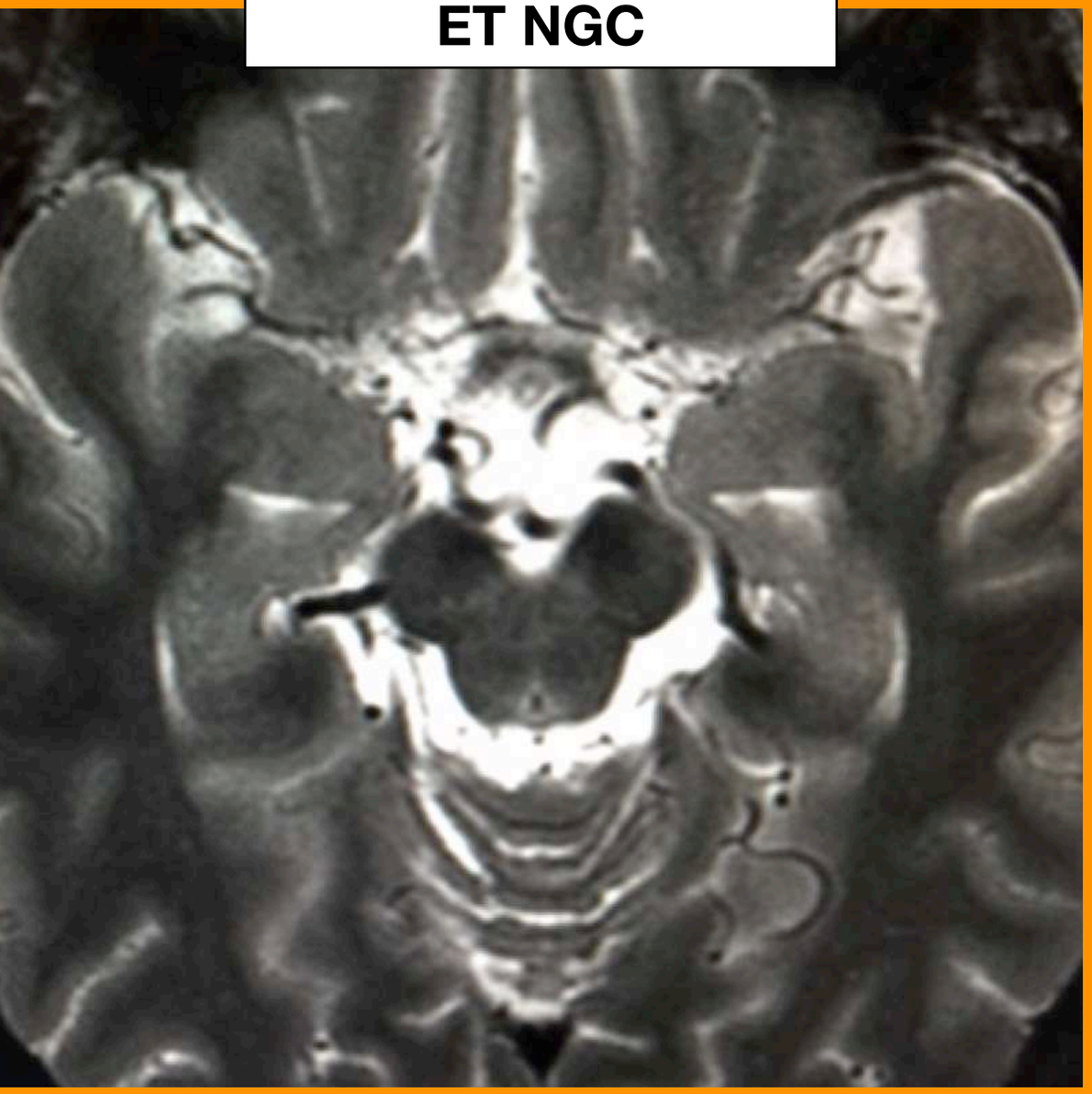





MENU

=> réseau de suppléances



4 - FLOW VOID EN T2 VALLÉE SYLVIENNE ET NGC



Diagnostic différentiel

Le réseau collatéral profond peut faire évoquer une malformation artérioveineuse mais il n'y a pas d'opacification veineuse précoce.

MENU

Cas clinique 59

Présentation du cas

Description du cas clinique

- Hémiparésie gauche d'installation brutale au décours d'un effort physique chez une patiente de 40 ans.

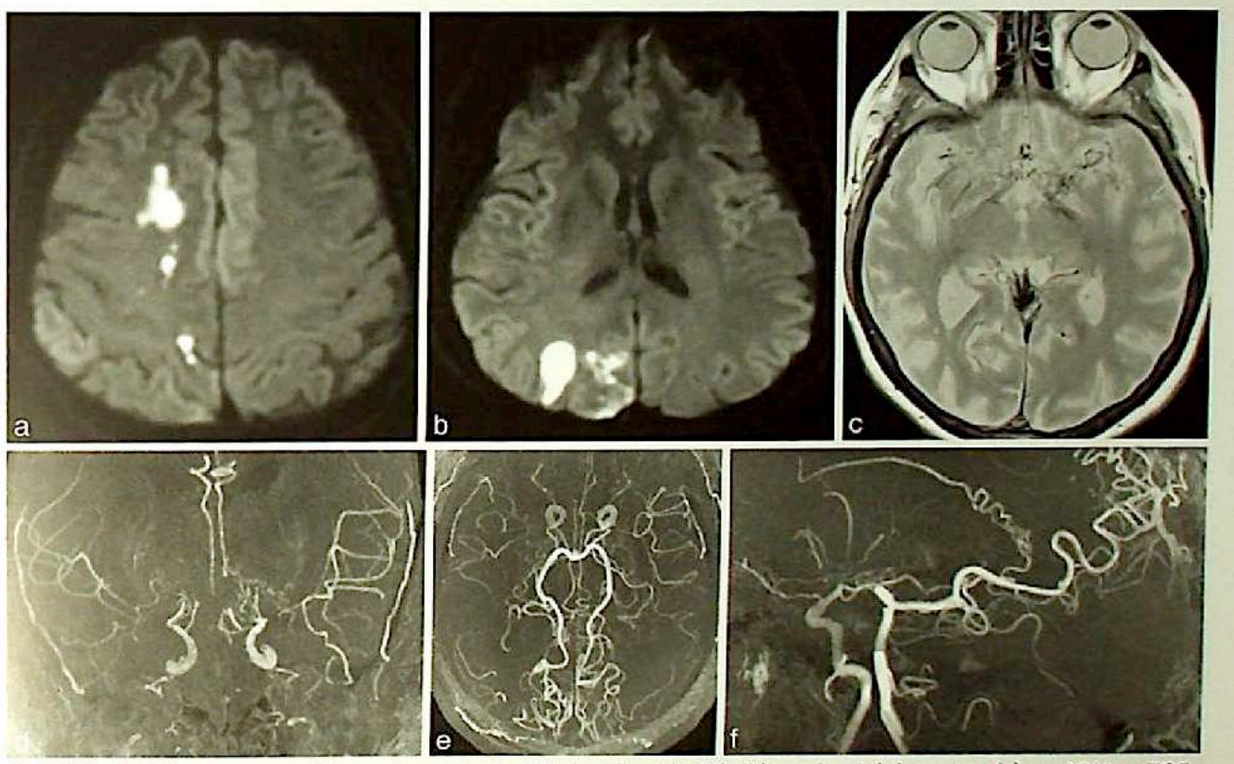

Fig 59.1 a-f IRM en coupes axiales en imagerie de diffusion (b=1 000) (a, b), en densité de proton (c), en ARM en TOF en MIP coronal (d), axial (e) et sagittal (f).

Question

- Comment analysez-vous les coupes IRM et l'ARM en TOF (Fig 59.1) ? Quel diagnostic évoquez-vous ?

Interprétation

- L'IRM de diffusion (Fig 59.1 et 59.2) visualise plusieurs lésions hyperintenses (ADC bas) au niveau de la substance blanche sous-corticale fronto-pariétale droite (flèches en Fig 59.2 a), mais aussi au niveau cortical en pariéto-occipital droit. La coupe axiale en densité protonique ne visualise pas le vide de signal qui correspond au flux rapide au niveau des bifurcations carotidiennes et des segments M1 et A1, mais démontre de multiples petites structures vasculaires (flèches en Fig 59.2 b). L'ARM en TOF en MIP coronal note un aspect effilé de l'extrémité supérieure des siphons carotidiens, une absence de signal de flux au niveau des segments A1 et M1, mais un signal de flux au niveau des segments M2, M3 et A2, ainsi qu'au niveau lenticulo-strié (flèches en Fig 59.2 c). En MIP latéral, l'ARM note de nombreuses anastomoses corticales piales, notamment en occipital avec revascularisation de l'artère péricalleuse (flèches en 59.2 d).



Fig 59.2 a-d L'IRM de diffusion démontre une ischémie aiguë de type jonctionnelle (flèches en a). La coupe axiale en densité de proton note une absence de visualisation du vide de signal au niveau des artères de la partie antérieure du polygone de Willis et l'identification de petits vaisseaux qui font partie du réseau de suppléance au niveau de la base du cerveau (flèches en b). L'ARM en TOF en MIP coronal note des siphons carotidiens sténosés distalement et une absence de flux au niveau des segments M1 et A1, alors que le flux est identifié au niveau des segments M2, M3 et A2 ; le réseau de suppléance développé au niveau des noyaux gris est à l'origine du terme moyamoya qui signifie nuage en japonais (flèches en c). L'ARM en TOF en MIP sagittal démontre les anastomoses corticales dilatées (étoile en d) et la revascularisation rétrograde de l'artère péricalleuse (flèches).

Diagnostic

- Maladie de Moyamoya.

Commentaires

- La maladie de Moyamoya (MMM) est une affection chronique d'étiologie inconnue qui se traduit par une sténose, puis une occlusion spontanée de la terminaison des siphons carotidiens et des branches proximales des artères cérébrales moyennes (M1) et antérieures (A1), avec développement d'un réseau artériel collatéral cortical et profond. L'opacification des artères du réseau collatéral profond au niveau des noyaux gris est responsable, en angiographie conventionnelle en incidence frontale, de l'image évocatrice d'un nuage de fumée (« *moyamoya* » en Japonais). Ce « nuage » peut également être visualisé en ARM en TOF en MIP coronal (Fig 59.2 c).

MENU

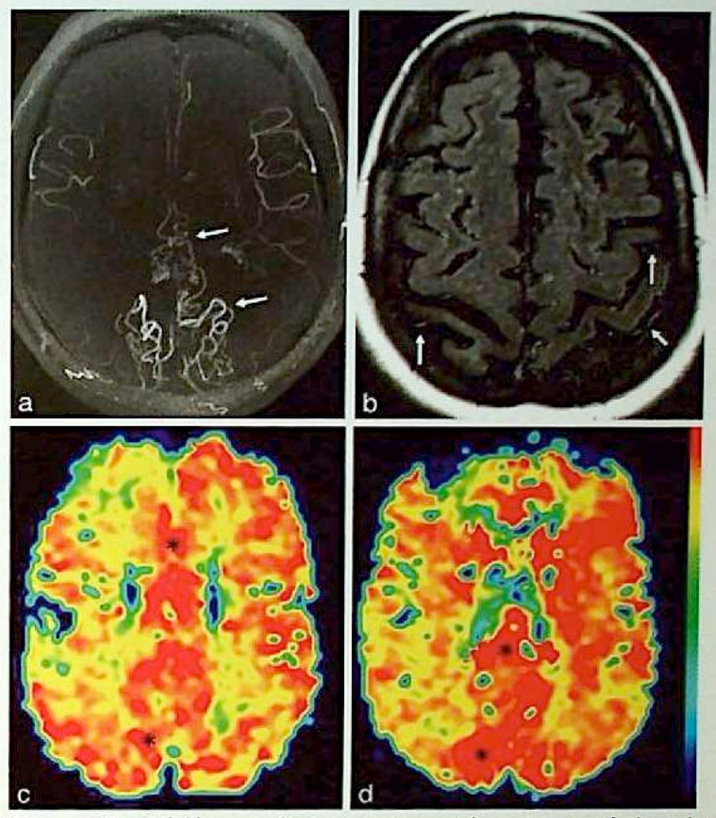

Fig 59.3 a-d L'ARM en TOF en MIP axial démontre les anastomoses piales qui revascularisent les artères cérébrales antérieures à partir des artères cérébrales postérieures (flèches en a). La coupe axiale en T2-FLAIR note le signal hyperintense des anastomoses piales au sein des sillons corticaux avec une prédominance postérieure (« *ivy sign* ») (flèches). L'IRM de perfusion (cartographie du temps de transit moyen : TTM) note l'allongement du TTM dans les territoires vascularisés à partir des anastomoses piales (étoiles).

- La maladie de Moyamoya est une vasculopathie idiopathique qui doit être distinguée des syndromes de Moyamoya (SMM) dont les étiologies sont nombreuses : artériosclérose, artérites inflammatoires, neurofibromatose de type 1, trisomie 21… La MMM touche essentiellement les populations asiatiques (Japon, Corée) avec une incidence de 3 pour 100 000. La MMM est rare dans les populations non asiatiques.
- Cliniquement, la MMM, plus fréquente chez les femmes, est révélée par des accidents ischémiques transitoires et constitués dont les caractéristiques IRM traduisent souvent des ischémies par bas débit qui se localisent au niveau des territoires jonctionnels. Les hémorragies cérébrales et sous-arachnoïdiennes révélatrices de la maladie sont rares.
- Le diagnostic repose sur l'IRM et l'ARM en TOF. L'IRM démontre les conséquences ischémiques de la maladie, essentiellement dans les territoires jonctionnels. L'ARM démontre les sténoses et les occlusions artérielles au niveau des siphons carotidiens et des segments M1 et A1 ; dans la MMM, l'atteinte est bilatérale dans 90 % des cas. Le réseau de suppléance au niveau des noyaux gris est visualisé, de même que les anastomoses piales qui sont surtout développées au niveau occipital avec revascularisation rétrograde des artères cérébrales moyennes et antérieures par les anastomoses corticales issues des artères cérébrales postérieures (Fig 59.2). En T2-FLAIR, ces anastomoses piales apparaissent avec un signal hyperintense au sein des sillons corticaux (« *ivy sign* ») (Fig 59.3) ; l'injection de contraste note un rehaussement au niveau de ce réseau anastomotique. L'IRM de perfusion peut démontrer l'allongement du temps de transit moyen (TTM) dans les régions vascularisées par les anastomoses piales (Fig 59.3).

MENU

Cas 2

Patient de 26 ans présentant une aphasie transitoire.
D'origine ivoirienne, en France depuis 2 ans, pas d'antécédent notable, en dehors de crises douloureuses abdominales dans l'enfance.

MOYA MOYA secondaire sur drépanocytose

Cas N°2

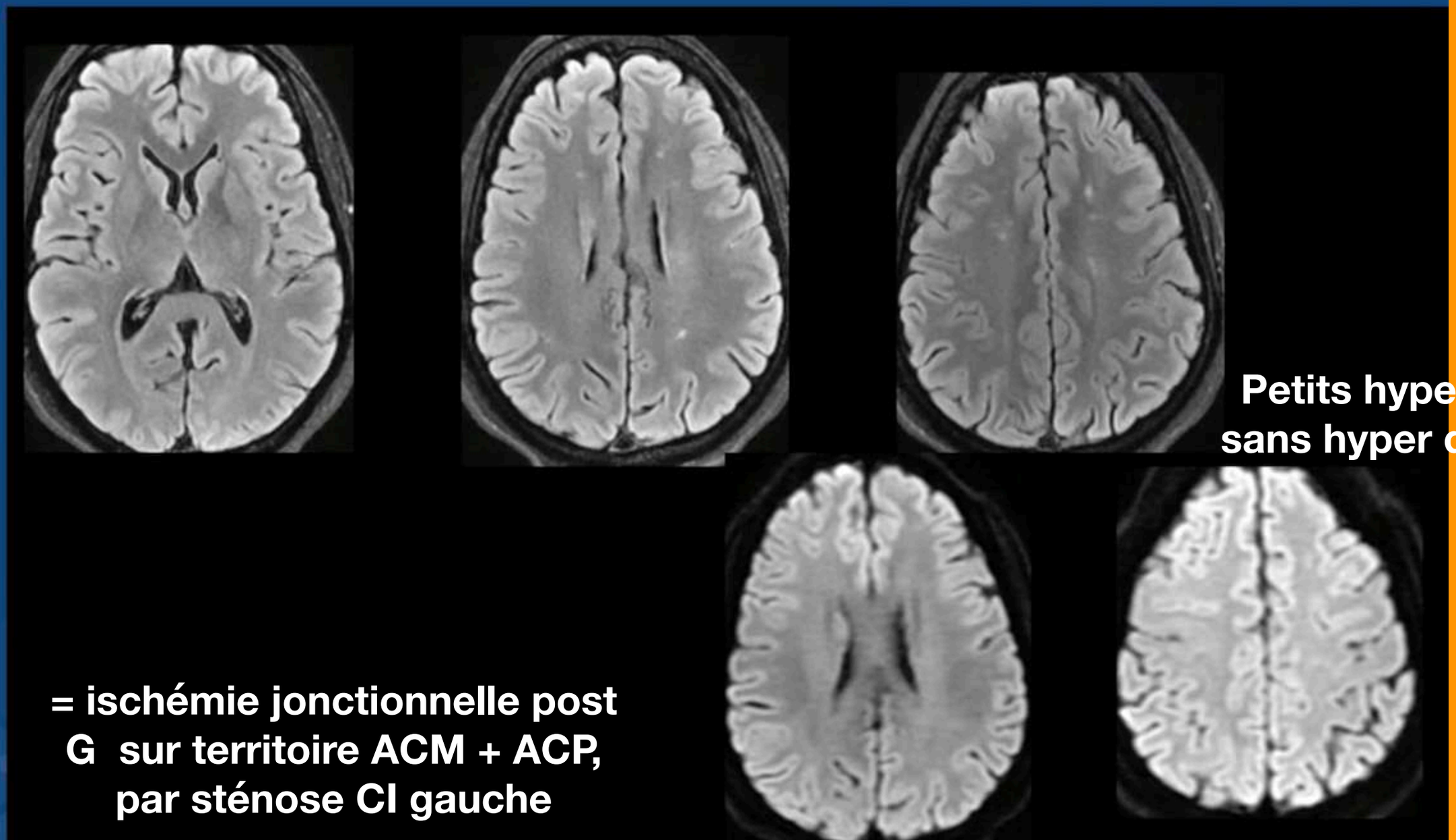

Petits hyperFLAIR sans hyper diffusion

= ischémie jonctionnelle post G sur territoire ACM + ACP, par sténose CI gauche

MENU

Comment interpréter les anomalies en FLAIR ?

1. Correspondent au déficit du patient (aphasie)
2. **Correspondent à un territoire vasculaire**
3. Témoignent d'une ischémie aiguë <4,5h
4. Témoignent d'un non respect des gestes barrières
5. **Sont en rapport avec les anomalies en TOF**

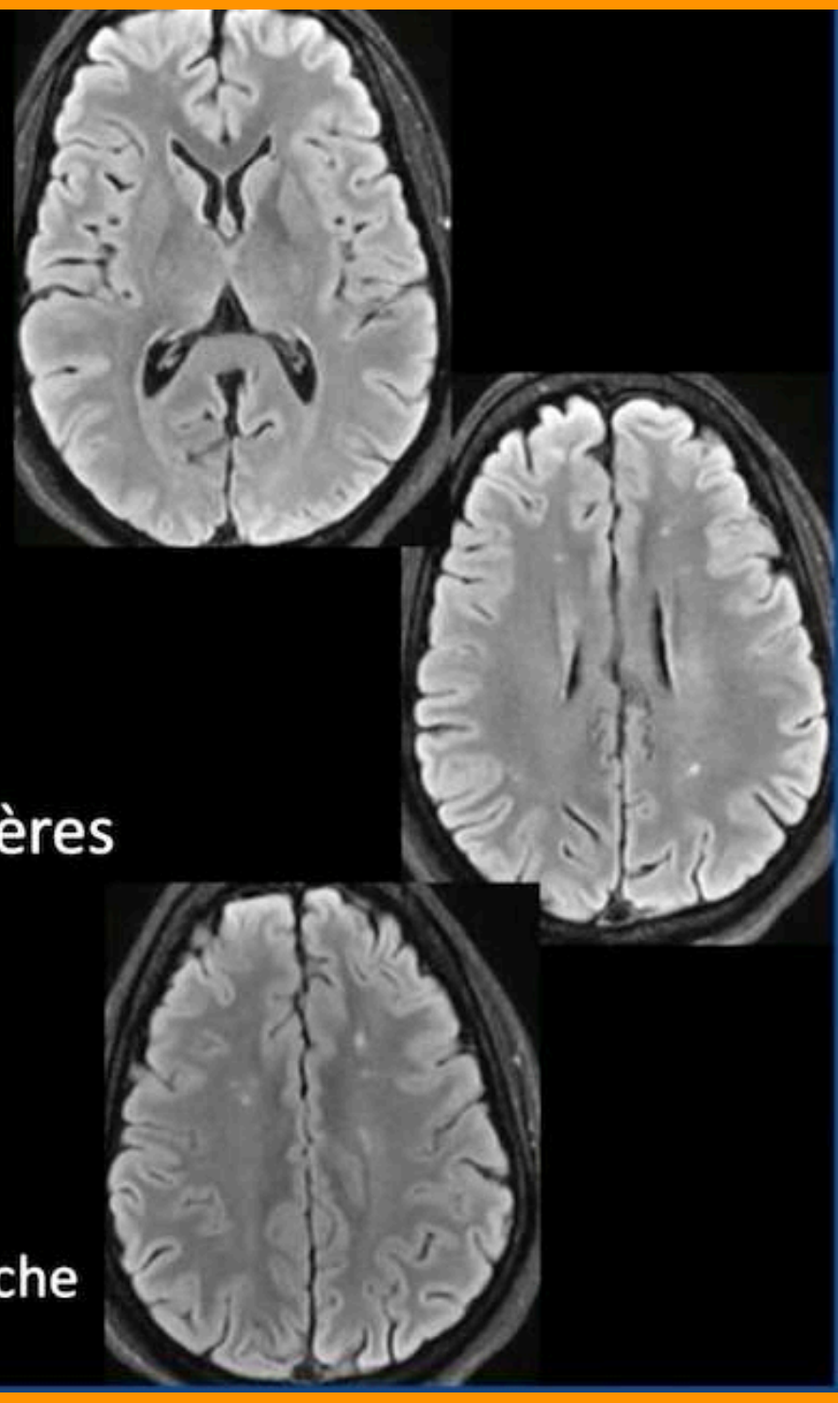

Territoire jonctionnel gauche



Absence d’art sylv. gauche et petites artères de suppléances en flammèche

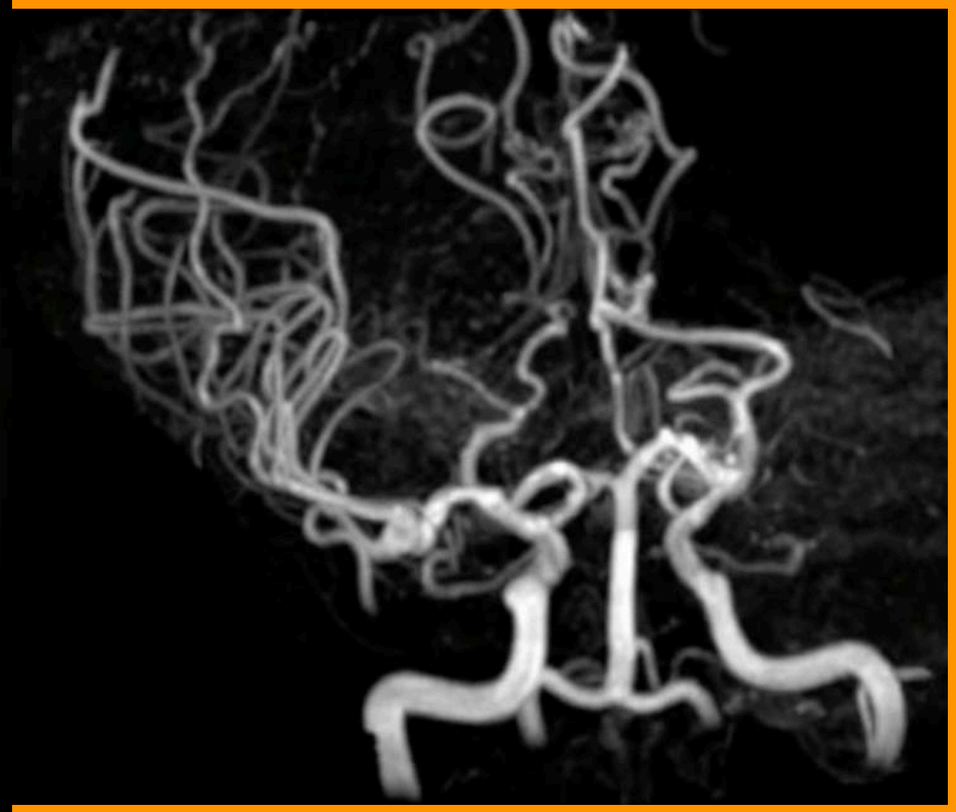



A droite sténose M1-M2 et pseudo-dilatation

MENU

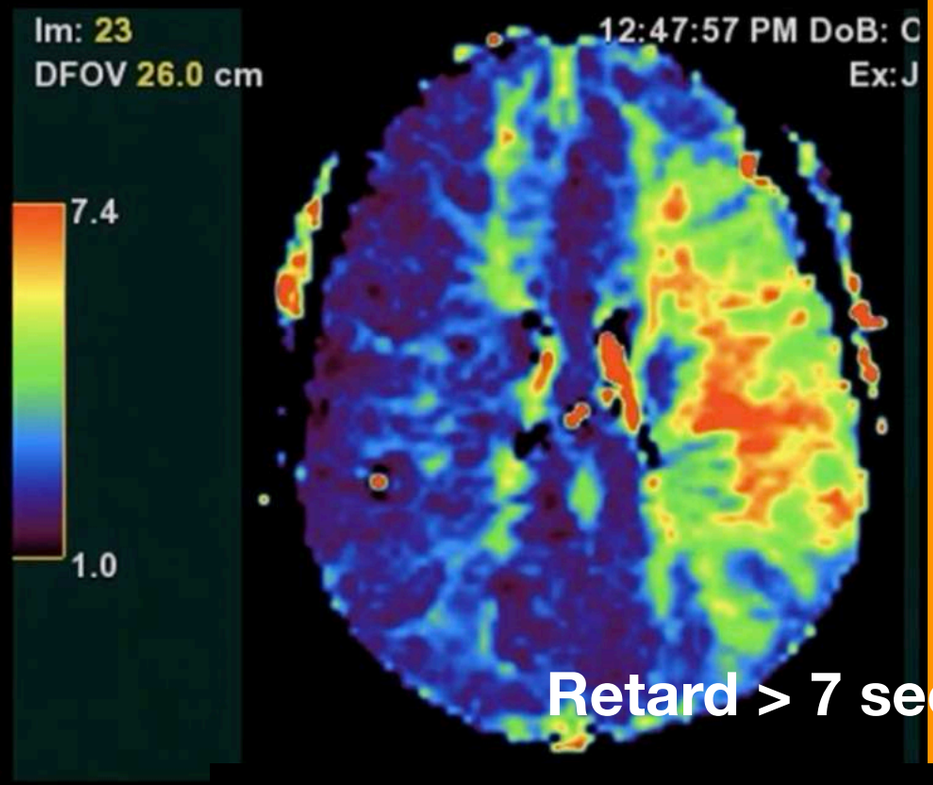

Retard > 7 sec

Comment interpréter la perfusion ?

1. Infarctus sylvien gauche constitué
2. **Le TTP est plus court à droite qu'à gauche**
3. Réseau de suppléance efficace avec une vascularisation normale
4. **Réseau de suppléance insuffisant avec zone de pénombre**
5. **Mismatch diffusion/perfusion**



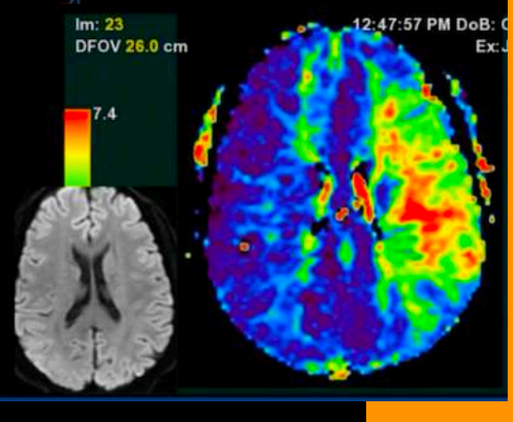

3D T1 gado en sang noir -> FINE PDC de la paroi artérielle de l'art cérébrale. moy gauche

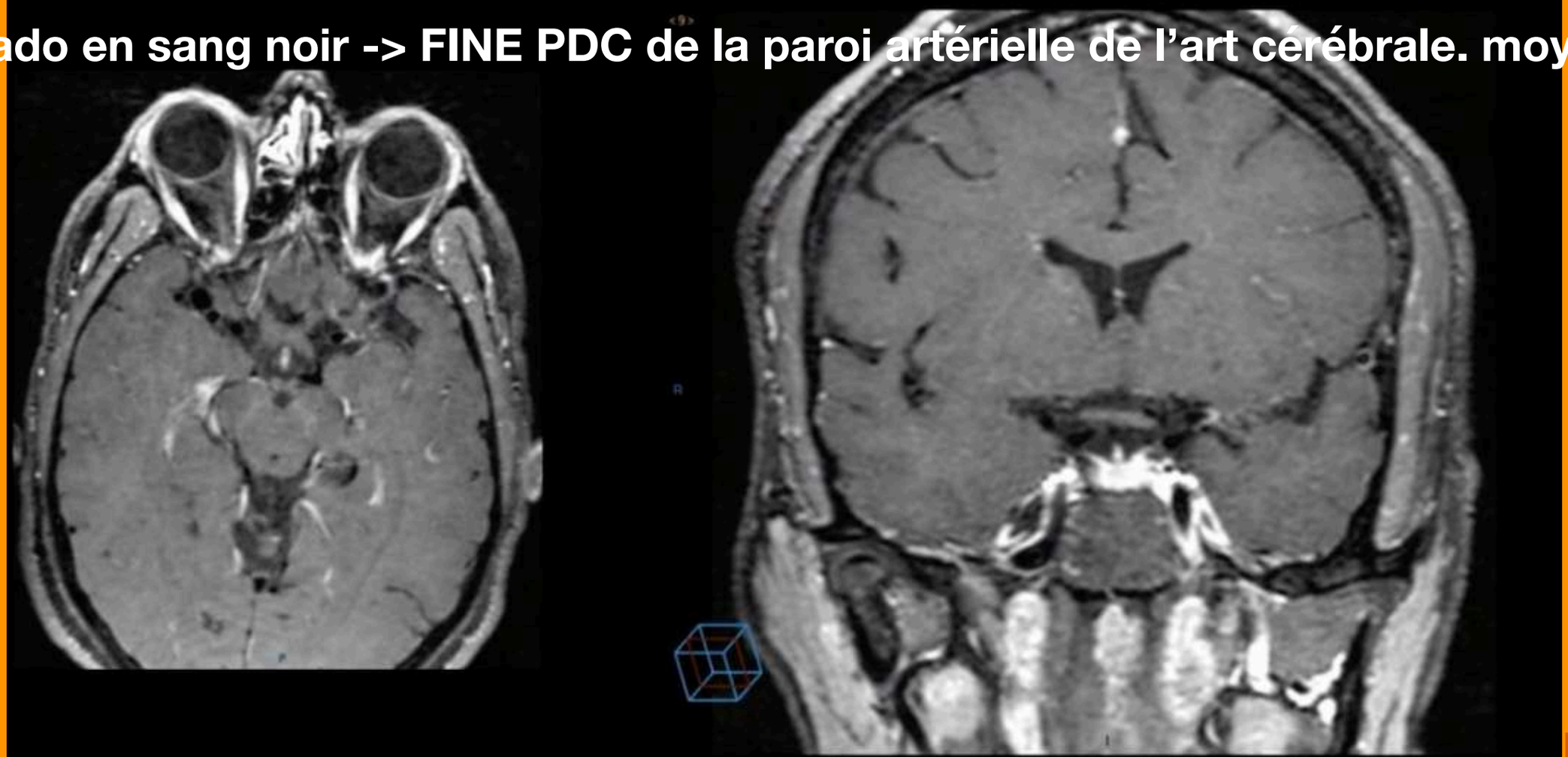

MENU

angiopathie occlusive associée à d'autres situations pathologiques **(Tableau 1)**.

Tableau 1 : Affections au cours desquelles peut s'observer un réseau Moyamoya

Affections congénitales / héréditaires	Trisomie 21 Sclérose tubéreuse de Bourneville Drépanocytose Progérie Neurofibromatose de type 1 Morning glory syndrome
Infections	Angéites post-infectieuses Infection à CMV Méningite de la base (tuberculose)
Inflammations	Maladie de Behçet Périartérite noueuse Lupus érythémateux systématique
Affections non congénitales acquises de la paroi	Dysplasie fibromusculaire Athérosclérose intracrânienne Vasospasme chronique secondaire à une HSA
Troubles de l'hémostase	Etat prothrombotique Anticorps anticardiolipides Facteur V de Leiden
Iatrogène	Radiothérapie de la base du crâne

Comment raisonner devant une occlusion artérielle intracrânienne proximale ?



Atteinte de la paroi
- Post radique
- Marfan, DFM, Ehler Danlos
- Atherosclérose

Hémato
- Drépanocytose
- Thrombocytopénie…

Syndrome MOYA-MOYA

Infection
- Méningite BK
- Méningite bactérienne, virale (VZV)

Autre
Phakomatose (NF1), Lupus

Comment raisonner devant une occlusion artérielle intracrânienne proximale ?



Atteinte de la paroi
- Post radique
- Marfan, DFM, Ehler Danlos
- Atherosclérose

Hémato
- Drépanocytose
- Thrombocytopénie…

Syndrome MOYA-MOYA

Infection
- Méningite BK
- Méningite bactérienne, virale (VZV)

Autre
Phakomatose (NF1), Lupus

MENU

Comment interpréter la perfusion ?

- Réseau de suppléance sur le TOF

- Mais allongement du Tmax = réseau de suppléance insuffisant pour compenser la sténose artérielle

- DONC : Occlusion aigue sur sténose chronique

Crise aiguë drépanocytaire

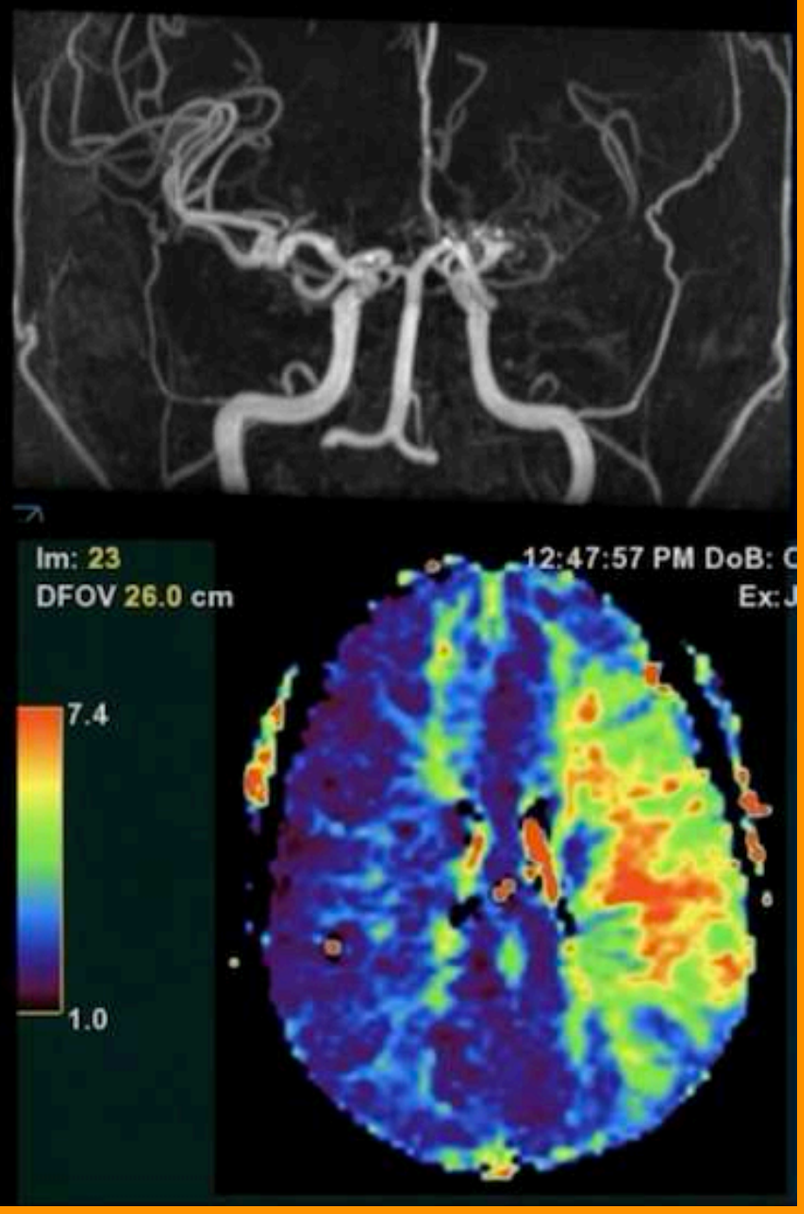

MENU

CHURG ET STRAUSS

Présentation du cas

Description

- Homme de 40 ans présentant des céphalées et des troubles de l'attention. L'anamnèse retrouve une notion d'asthme ayant débuté il y a 8 ans.

Question

- Comment interprétez-vous l'IRM (figure 41.1)? Quels sont les drapeaux rouges clinico-radiologiques pour une sclérose en plaques ?

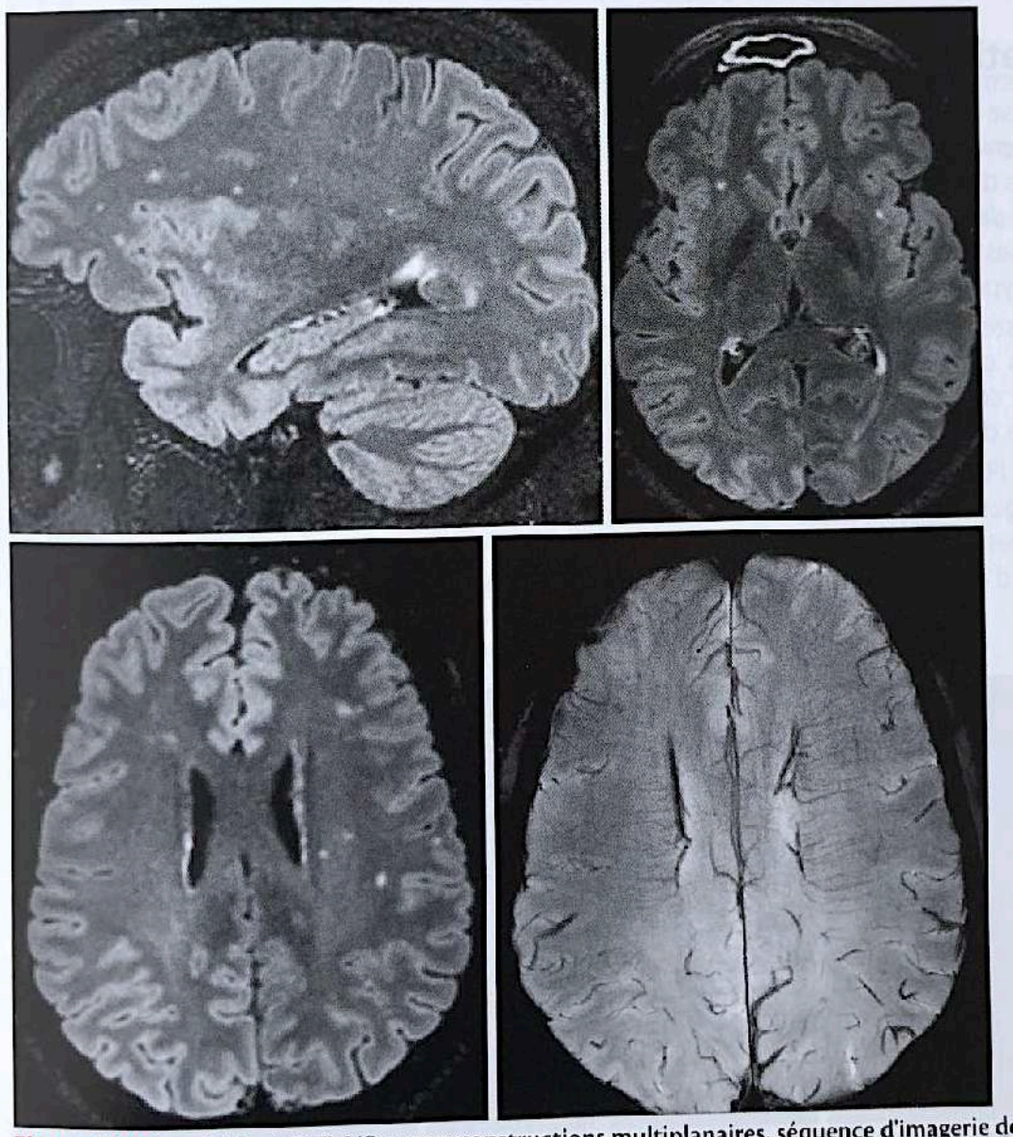

Figure 41.1 Acquisition 3D FLAIR avec reconstructions multiplanaires, séquence d'imagerie de susceptibilité.

Diagnostic

- Hypersignaux FLAIR punctiformes dans la substance profonde et sous-corticale, asymétriques, sans effet de masse. Ces hypersignaux ne sont pas centrés sur des veinules.
- Par ailleurs, sinusite frontale.
- Parmi les drapeaux rouges, nous pouvons retenir :
  - l'âge, le sexe, les signes cliniques et la présence de signes généraux (asthme),
  - la présence d'une sinusite qui certes peut exister chez un patient SEP,
  - la localisation des lésions loin du LCS, leurs tailles uniformes,
  - l'absence de lésion veino-centrée.
- Le tableau clinico-radiologique évoque un syndrome de Churg et Strauss.

Commentaires

- S'agissant ici d'une atteinte systémique artérielle et non veinulaire, l'imagerie de susceptibilité magnétique et l'angio-IRM sont deux séquences clés pour l'évaluation diagnostique.

Rappel de pathologie

- La granulomatose éosinophilique avec polyangéite – ou syndrome de Churg et Strauss – est une vascularite systémique touchant les artères, surtout de petits calibres. Elle survient généralement chez les femmes d'âge moyen. Le diagnostic repose sur la présence d'un asthme tardif, sévère et corticorésistant, des lésions de vascularite concernant au moins deux organes extra-pulmonaires (cardiopathie, gastro-entérite, œsophagite, mononévrite, polynévrites, arthromyalgie, néphropathie) et une hyperéosinophilie sanguine avec des anticorps anti-neutrophiles périnucléaires.
- L'atteinte du système nerveux est surtout périphérique. L'atteinte centrale reste rare (moins de 10 %) avec des convulsions, des troubles cognitifs, des céphalées. Elle peut avoir des conséquences graves, comme une hémorragie cérébrale ou un accident vasculaire cérébral. Plusieurs cas de syndrome de vasoconstriction réversible et d'atteinte médullaire ont été décrits.
- Parmi les signes IRM au niveau du système nerveux central, sont retrouvés la présence d'hypersignaux FLAIR (figure 41.2) dans la substance blanche profonde, d'hémorragie sous-arachnoïdienne, d'infarctus, de lésions corticales rehaussées ou non, parfois de lésions pseudo-tumorales, de névrite optique, d'atrophie cérébrale et plus rarement de lésions médullaires focales.

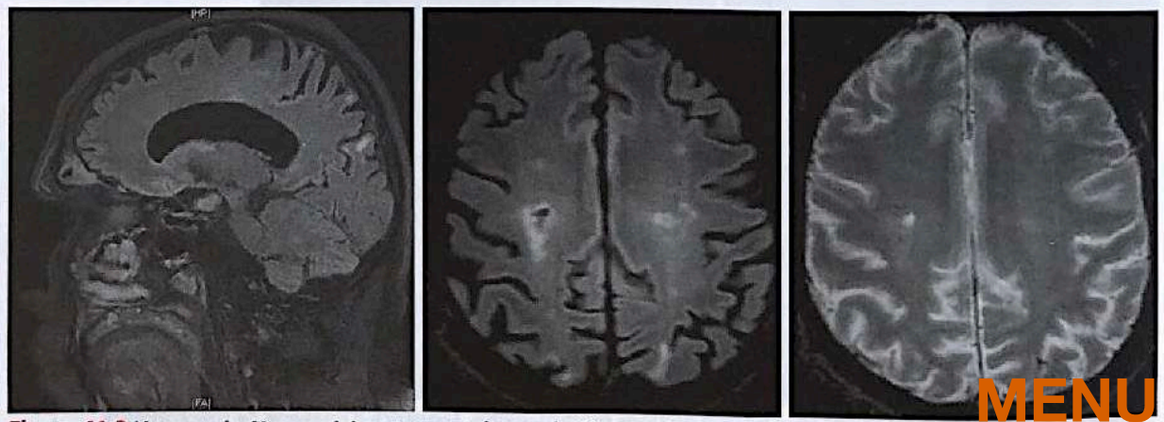

Figure 41.2 Homme de 60 ans suivi pour un syndrome de Churg et Strauss. Présence d'hypersignaux FLAIR, de lésions corticales, de microbleeds. Atrophie cérébrale (précunéus ++). Pansinusite.

MENU

CHURG ET STRAUSS

- L'atteinte extra-axiale est fréquente, avec des épaississements pachyméningés parfois nodulaires pseudoméningiomateux, des sinusites surtout maxillaires, des infiltrations des muscles oculomoteurs.
- Le traitement repose sur la corticothérapie et les immunosuppresseurs avec une rémission habituelle dans 80 % des cas.

Examens complémentaires

- Biologie : syndrome inflammatoire, ANCA (positif dans 35–40 % des cas), hyper-éosinophilie (supérieure à 1 500/mm^3).
- Scanner pulmonaire : infiltrats migrateurs, hémorragie alvéolaire, pleurésie.

À retenir

- Devant des hypersignaux FLAIR, toujours regarder ce qui se passe en dehors du cerveau, ici la sinusite. Si doute sur la nature des hypersignaux avec une pathologie démyélinisante, ne pas hésiter à réaliser une imagerie de susceptibilité magnétique.

Pour aller plus loin

Murthy SB, Khalaf N, Shah S, et al. Churg-Strauss syndrome : an uncommon cause of intracerebral hemorrhage. JAMA Neurol 2013;70(12):1580–1.

Tokumaru AM, Obata T, Kohyama S, et al. Intracranial meningeal involvement in Churg-Strauss syndrome. AJNR Am J Neuroradiol 2002;23(2):221–4.

Hagiwara K, Tominaga K, Shida N, et al. Multifocal enhancing cortical lesions in a patient with Churg-Strauss syndrome. Neurology 2008;71(19):1546–8.4.

MENU

ARTÉRITE DE HORTON

A RECHERCHER DEVANT CÉPHALÉES +++

Mme R. 75 Ans,

Motif de consultation :

Baisse d' Acuité Visuelle Oeil droit Brutale le 28/08/15

Céphalées







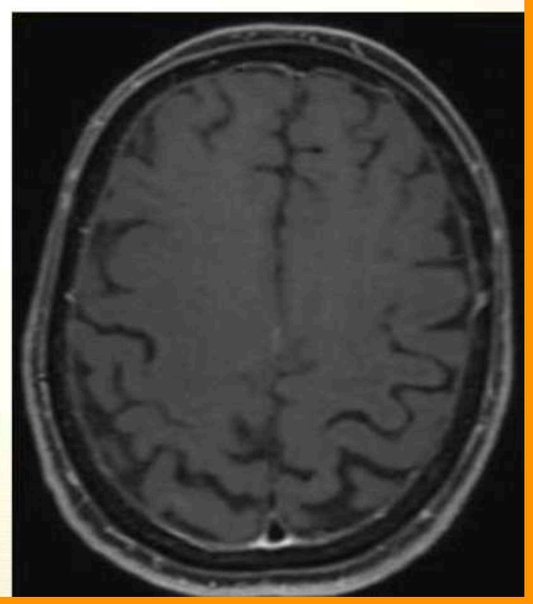

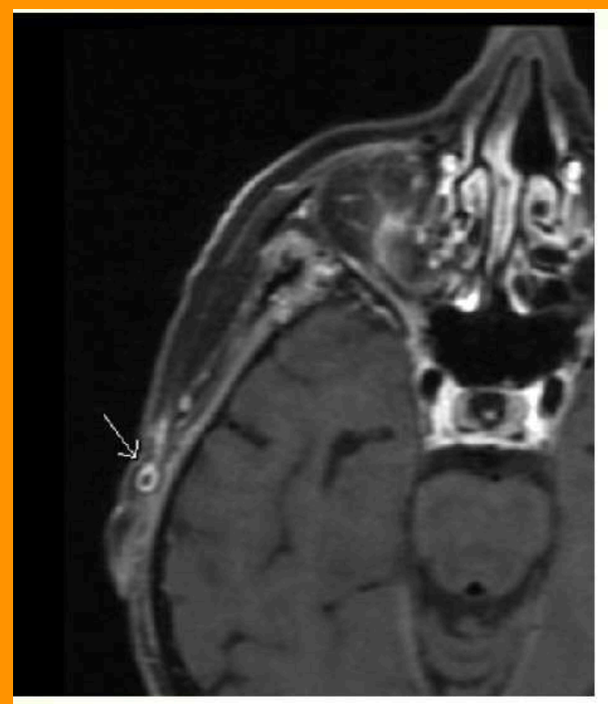

Artérite temporale droite

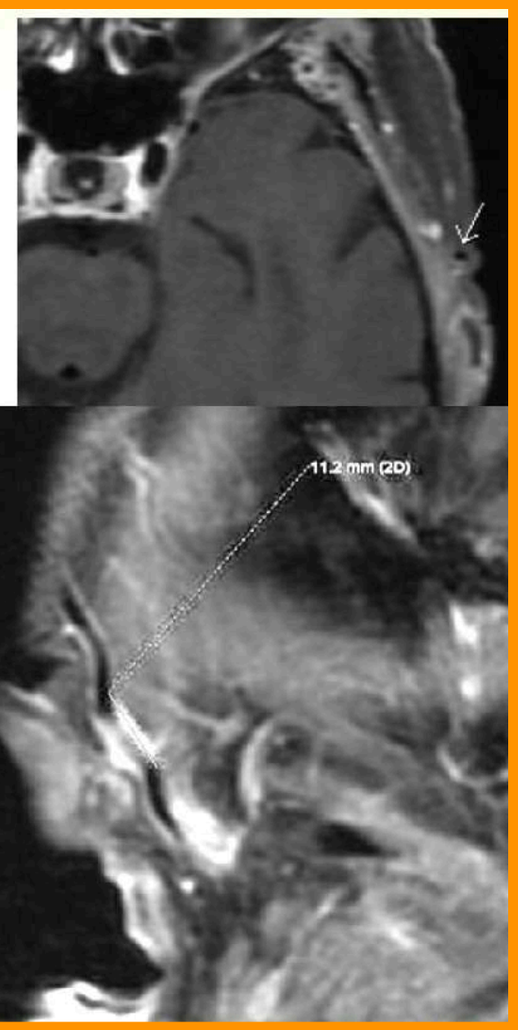

MENU

ARTÉRITE DE HORTON





Lésion ischémique de la tête du nerf optique droit

Diagnostic évoqué ?

Neuropathie optique ischémique antérieure

Maladie de Horton

⟶ Consultation Ophtalmologique en urgence

MENU

13 - TUMEURS

MENU

13 - TUMEURS

Quels protocoles ?

Quels T1 GADO

MENU

« Boîte à outils » pour une découverte de lésion suspecte de tumeur (ou un suivi)

Objectif	Séquences	Durée
Lésion rehaussante	**3D T1 TSE IV+ 1mm** **(Impregnation > 5 min)**	3:30
Infiltration tumorale **Œdème** **Leptoméningite**	**3D FLAIR 1mm suppr. Graisse** **(injecté si possible)**	3:30
Angiogenèse	**Ax Perf HR T2* (DSC) 4/0**	1:20
Prolifération / Cellularité **Nécrose / Pus**	**Ax Diffusion HR (b1000) 5/1** *(optionnel : SRM)*	0:50 *(8:00)*
Saignement Mélanine / Macrophages	**3D T1 TSE IV- 1mm** **3D SWI (ou T2*)**	2'00 3'00
		15-23'

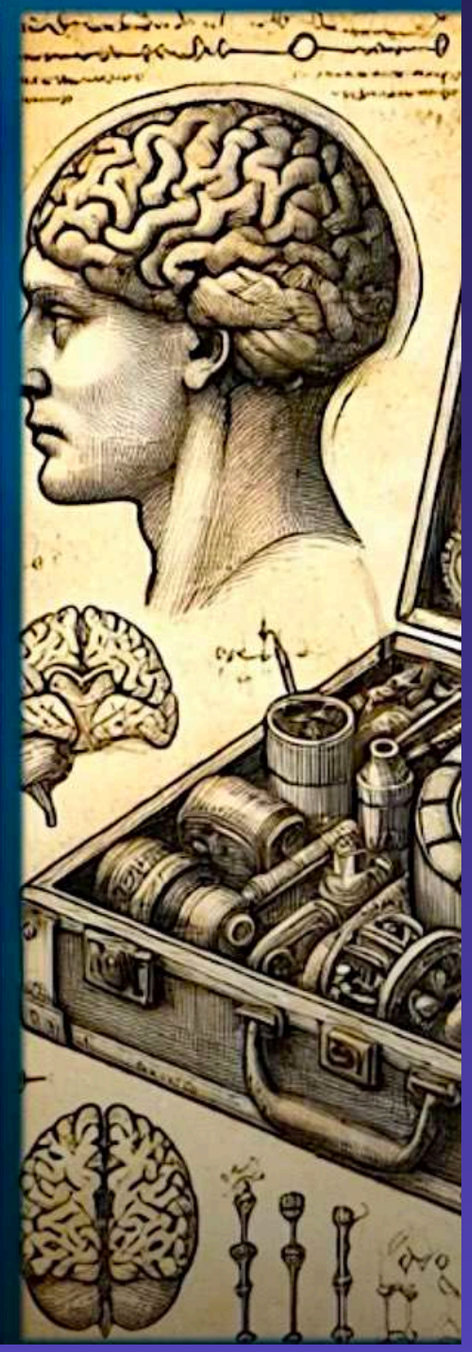

MENU

Ce protocole aide pour les diag différentiels.
Ici, SEP pseudo-tumorale avec perfusion normale

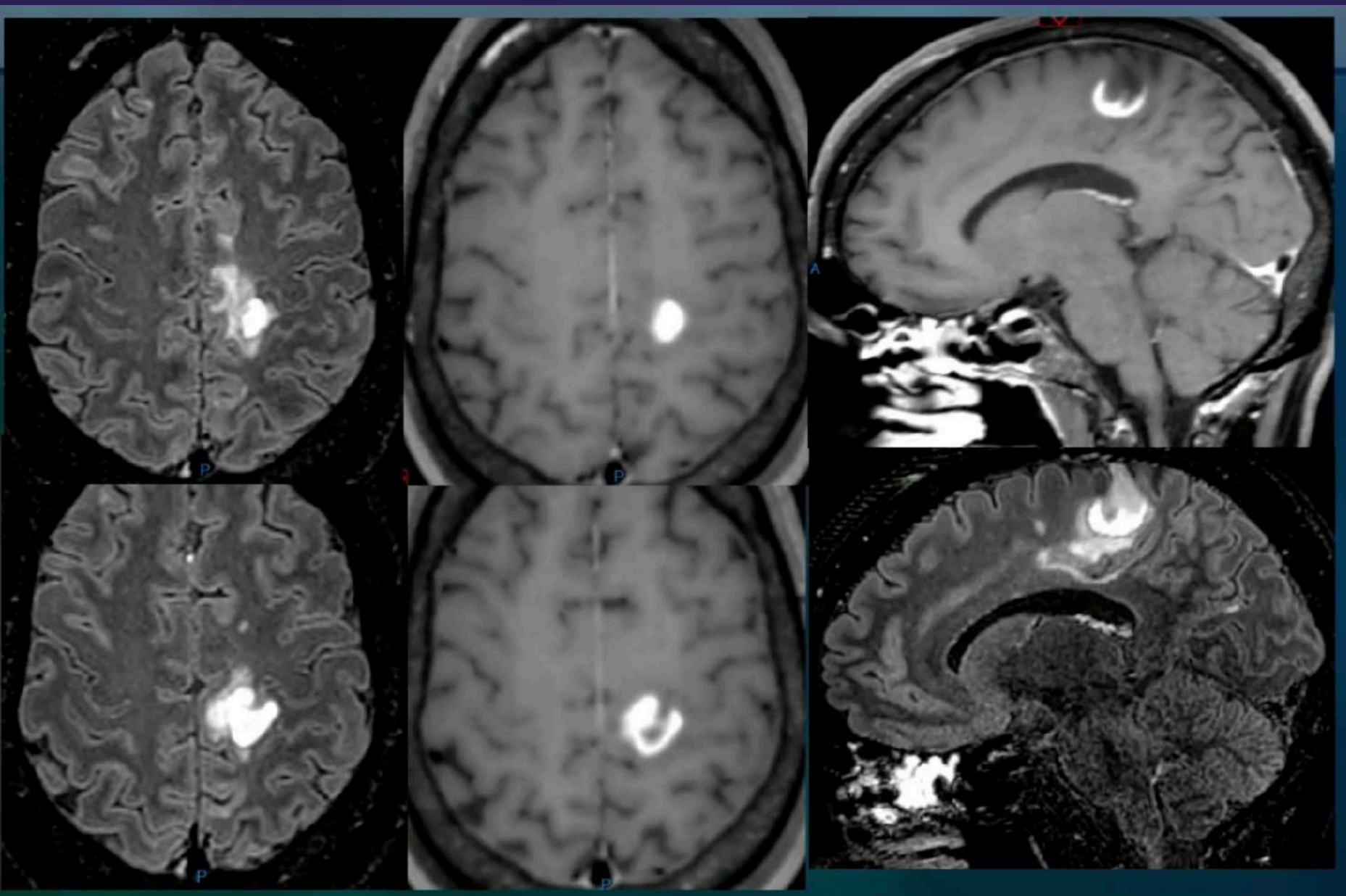

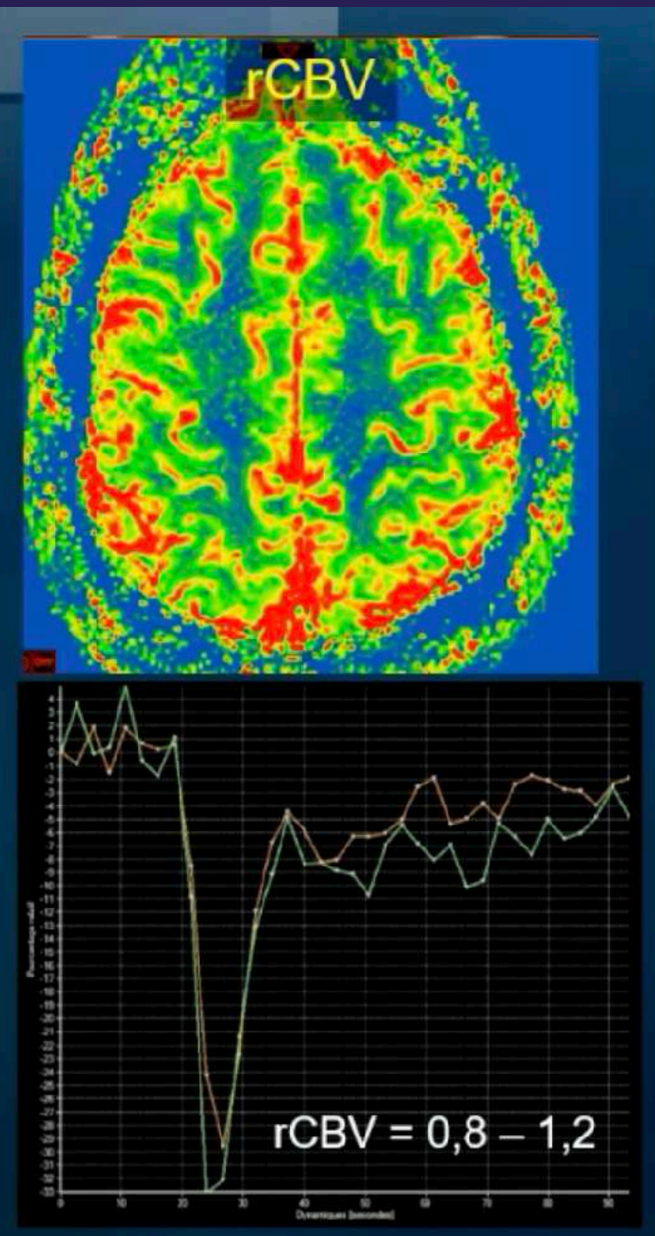

MENU

Quel T1 gado ?

J. Savatovsky - Pièges tumeurs

Séquence SANG NOIR ++++

3D T1 EG | **3D T1 TSE** | **3D T1 TSE MSDE / DANTE**

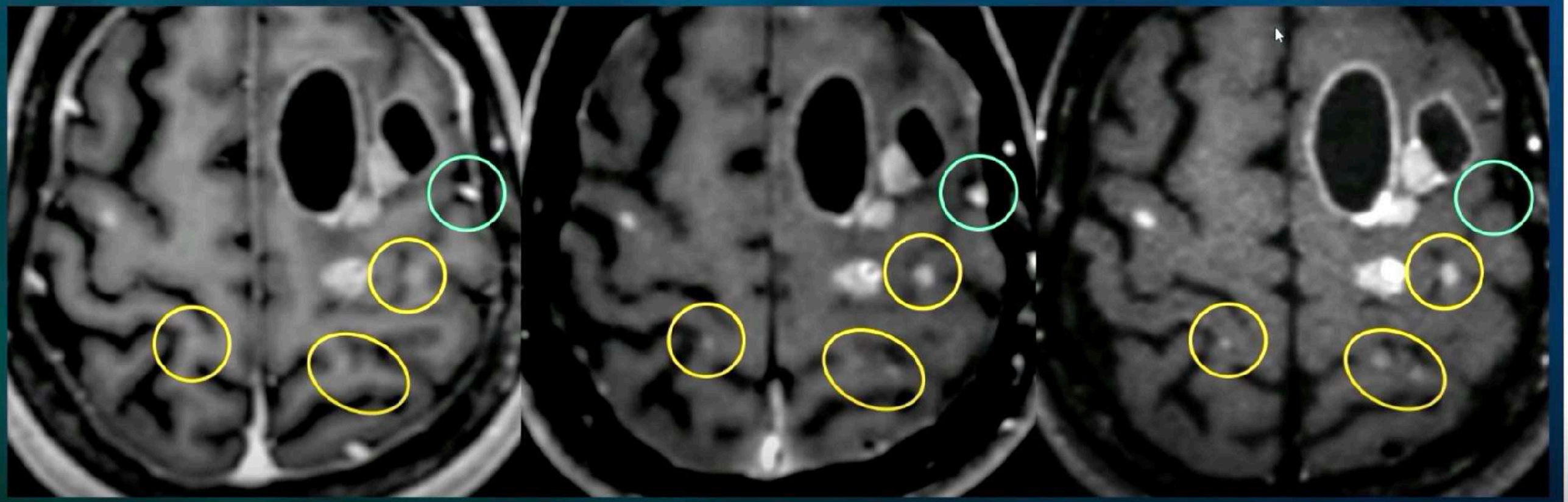

Potentiels faux négatifs
par faible contraste lésion / cerveau

Potentiels faux positifs (vaisseaux Nx)

ATTENTION VEINES NOIRES ++++

MENU

SEMIOHTIC

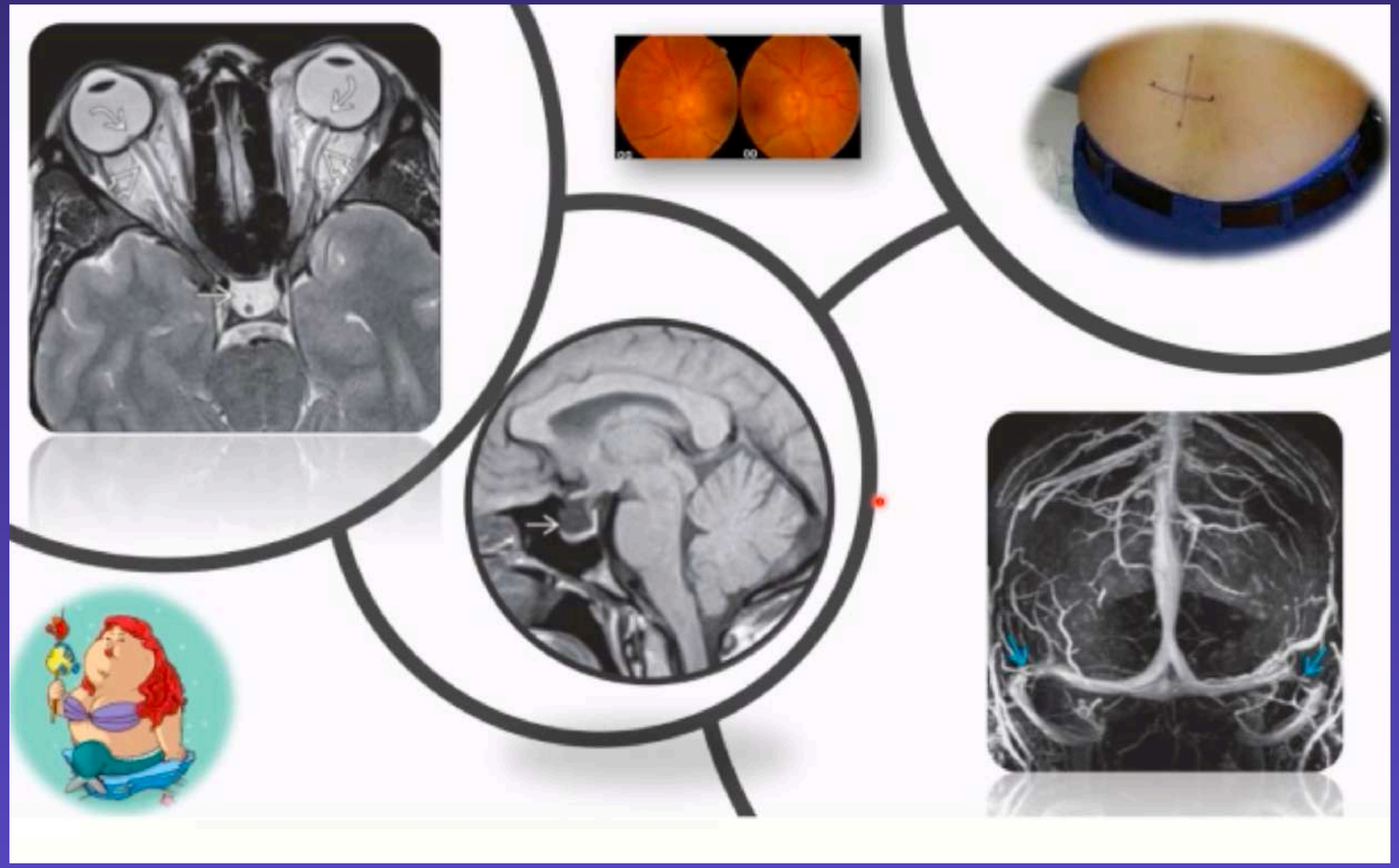

MENU

HYPERTENSION INTRACRANIENNE

↓

Traction sur les 2 nerf VI
dans le canal de DORELLO

↓

FEMME 25-35 ANS
Diplopie VI + céphalée matinale
+vomisst + oedeme papillaire

Si céphalée orthostatique
= hypoTIC

Facteurs favorisants de l'hypertension intracrânienne idiopathique

- **HIC idiopathique :** obésité et gain de poids récent
- **Endocrinopathies :** hypothyroïdie ou hypoPTH
- **Médicaments :**

– antibiotiques : cyclines, acide nalidixique
– rétinoïdes : vitamine A et isorétinoïde
– hormone de croissance
– carbonate de lithium
– ciclosporine
– corticoïdes, arrêt des corticoïdes
– implant contraceptif

- **Autres pathologies :**

– insuffisance rénale chronique
– apnée du sommeil
– anémie

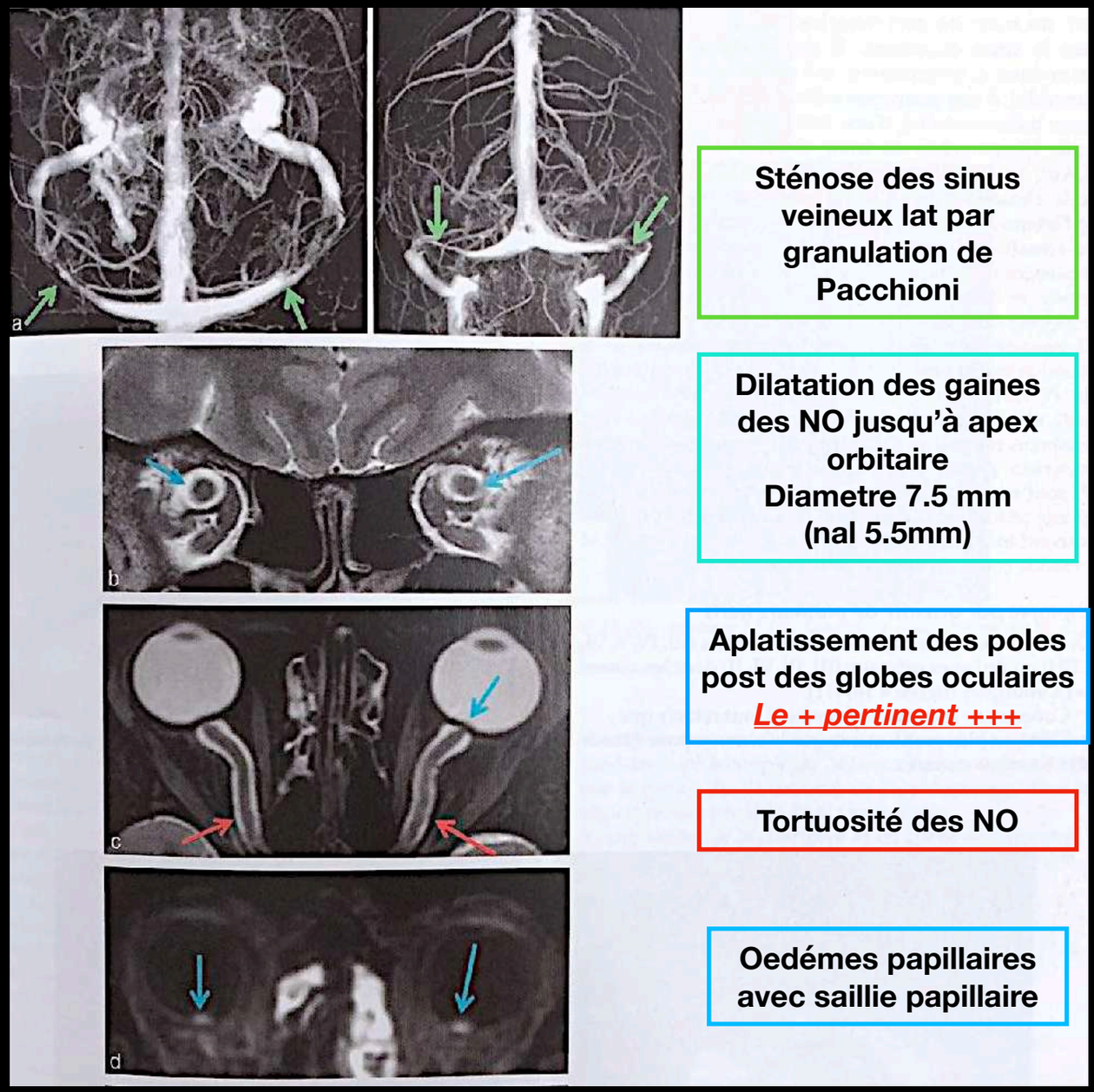

+ ptose amygdalienne

+ arachnoidocéle intra-sellaire

MENU

HYPERTENSION INTRACRANIENNE

Dilatation gaine des NO

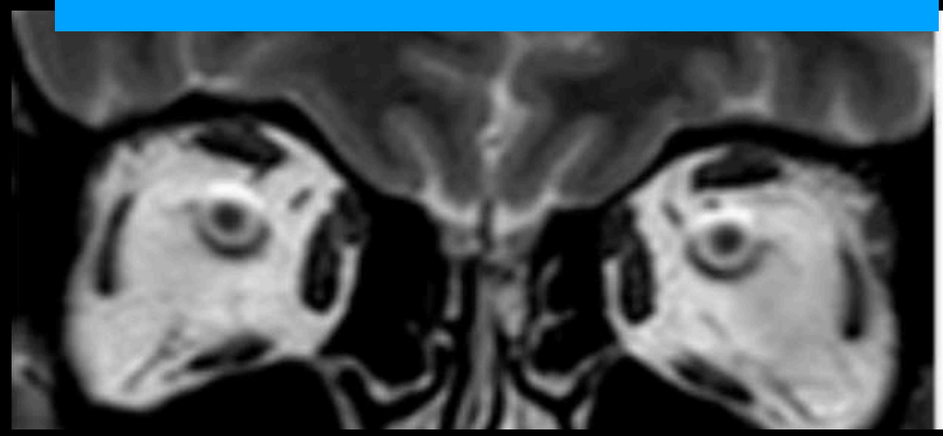

Oedeme papillaire bilat

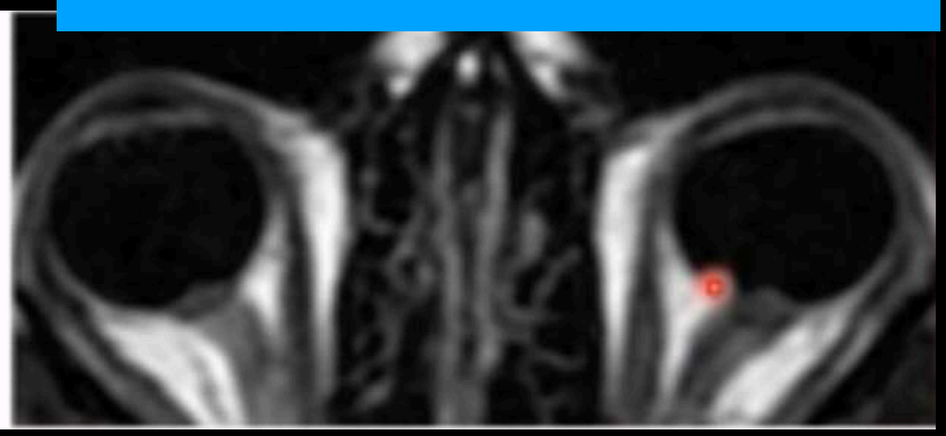

Sténose bilat des sinus lat.

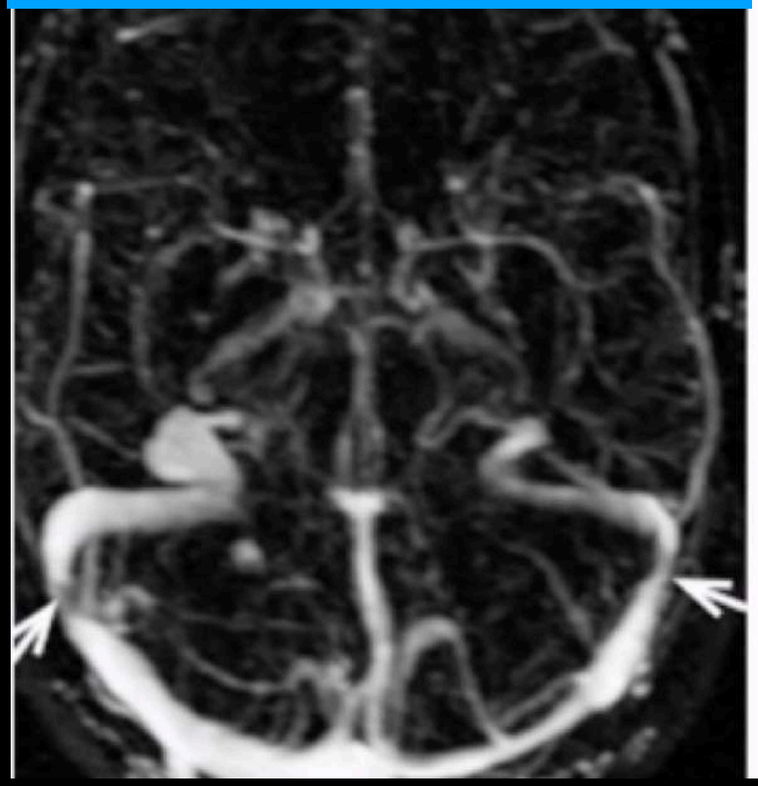

+ arachnoidocéle intra-sellaire

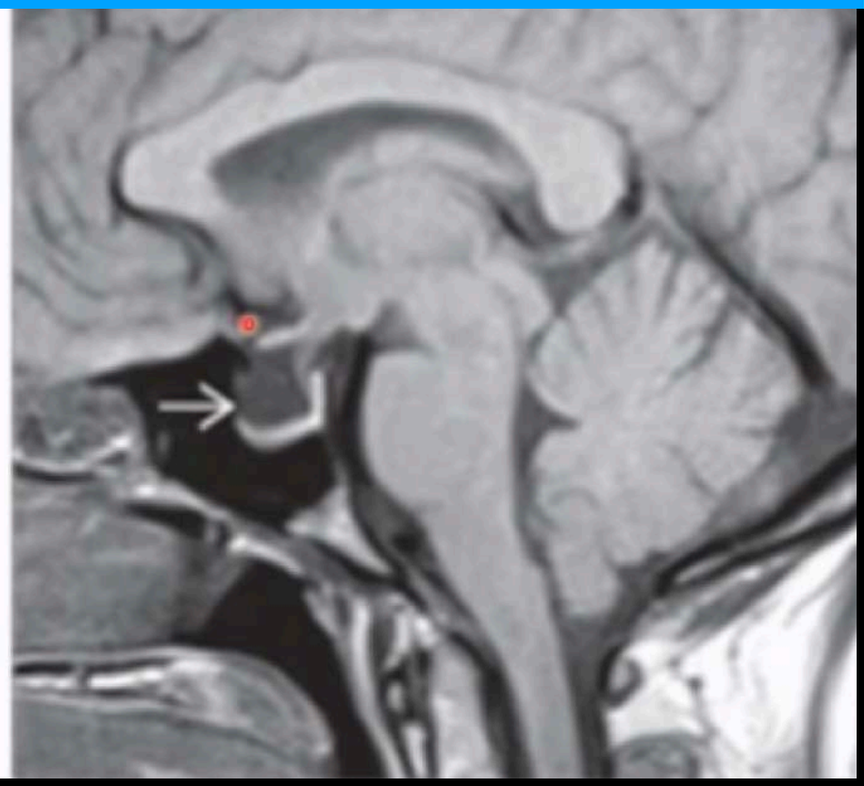

MENU

HYPERTENSION INTRACRÂNIENNE IDIOPATHIQUE

Synonymes : hypertension intracrânienne non lésionnelle, pseudotumor cerebri, hypertension intracrânienne bénigne

Mots-clés Signes orbitaires - ARM veineuse - Sténose d'un sinus veineux - Selle turcique vide - Gaine des nerfs optiques

Aspects généraux

Définition

L'hypertension intracrânienne (HTIC) idiopathique correspond à un tableau d'hypertension intracrânienne isolée sans cause retrouvée en imagerie et sans anomalie de la composition du LCS [1]. Il s'agit d'un diagnostic d'exclusion (cf. tableau 1) ; son pronostic dépend de la sévérité des signes visuels, l'évolution pouvant se faire vers l'atrophie irréversible des nerfs optiques.

Tableau 1 : Critères diagnostiques *[d'après Friedman : 1]*

- **Clinique**
  - symptomatologie d'HTIC ou œdème papillaire
  - absence de trouble de la vigilance ou de signe de localisation neurologique
- **Imagerie**
  - normale en dehors de signes peu spécifiques de l'HTIC idiopathique
- **LCS**
  - pression d'ouverture élevée (>250 mmHg d'H_2O) mesurée en décubitus latéral
  - composition normale
- Pas d'autre cause retrouvée (traitement, antécédents)

Epidémiologie - Terrain

L'HTIC idiopathique est une pathologie rare dont l'incidence annuelle s'élève à 1 à 2 cas pour 100 000 personnes. Elle atteint préférentiellement la femme (85% des cas environ) de 25 et 35 ans. La prévalence est plus forte chez les sujets obèses [2] (*cf.* **Tableau 2**).

La physiopathologie de cette affection, discutée, est vraisemblablement multifactorielle. L'implication de sténoses veineuses, en particulier du sinus transverse, à l'origine d'une augmentation de la pression veineuse intracrânienne est évoquée ainsi qu'une participation hormonale et une hyperpression intra-abdominale gênant le retour veineux chez les patients obèses [3]. Toutefois, des observations de régression de sténoses du sinus transverse après dérivation ventriculaire font envisager qu'elles puissent être secondaires à l'HTIC [4]

Clinique

Le tableau clinique habituel associe des céphalées pouvant s'améliorer après PL évacuatrice et des troubles visuels avec œdème papillaire quasiconstant (phénomènes d'éclipses visuelles, baisse de l'acuité visuelle, diplopie par atteinte des nerfs VI). Des acouphènes, une raideur de nuque, des paresthésies des extrémités ou une rhinorrhée spontanée sont plus rares.

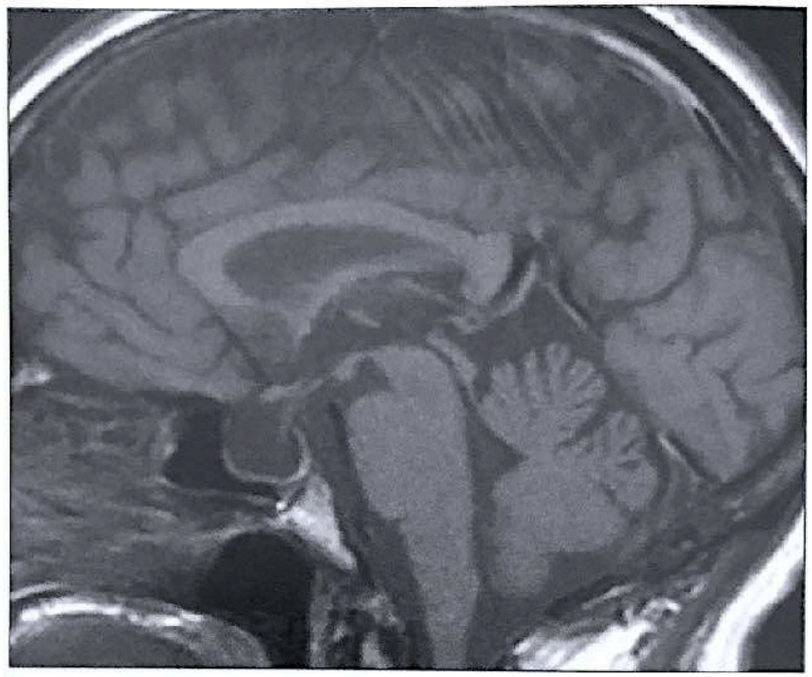

Figure 1 : IRM, séquence T1, coupe sagittale médiane. Selle turcique vide.

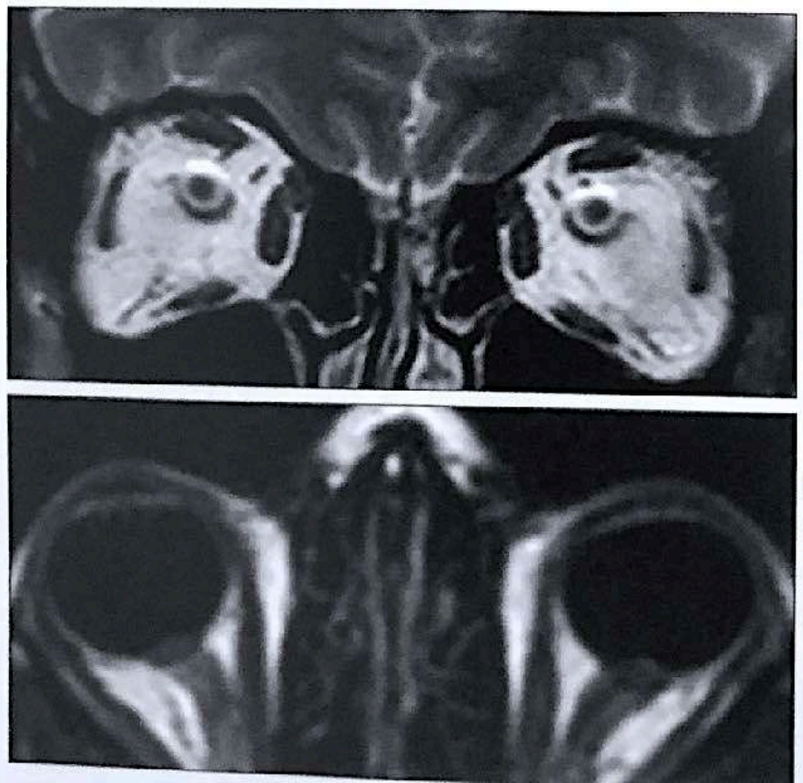

a

b

Figure 2 : Séquence T2 **(a)** : dilatation de la gaine des nerfs optiques. Séquence T1 **(b)** : aspect tortueux des nerfs optiques et protrusion des papilles.

MENU



Figure 3 : ARM après injection, temps veineux. Sténose de la portion transverse des sinus latéraux (flèches).

Imagerie

Comprendre l'imagerie

L'HTIC entraine une distension des espaces sous-arachnoïdiens périoptiques et une protrusion de la papille optique, site le plus vulnérable, dans le globe. Les tortuosités des nerfs optiques sont attribuées à la fixité des nerfs à leurs extrémités proximale et distale. L'atrophie progressive des nerfs optiques explique que l'augmentation de diamètre de la gaine des nerfs optiques soit moins marquée en cas d'œdème papillaire sévère qu'en cas d'œdème modéré.

Scanner - IRM

L'imagerie ne montre ni masse intracrânienne ni hydrocéphalie. Des signes d'HTIC aspécifiques, mieux vus en IRM, sont observés [5, 6, 7] :

- signes orbitaires :
  - aplatissement de la partie postérieure des globes oculaires, probablement le signe le plus pertinent du diagnostic,
  - augmentation du diamètre de la gaine des nerfs optiques (valeurs normales : 5,52 +/- 1,11 mm ; HTIC : 7,54 mm +/- 1, 05 [8]),
  - anneau de LCS autour des nerfs visible sur les coupes frontales,
  - protrusion des papilles optiques dans le globe,
  - tortuosités des nerfs optiques
  - rehaussement de l'extrémité antérieure des nerfs optiques
- selle turcique vide,
- rétrécissement des cavums de Meckel et des loges caverneuses,
- rarement arachnoïdocèles, méningocèles ou ectasie durale [9].

Une ARM veineuse peut montrer une sténose du sinus transverse.

Tableau 2 : Situations au cours desquelles une HTIC « idiopathique » est observée *[d'après Degnan : 5]*

- Origine veineuse
  - thrombose veineuse cérébrale
  - fistule artérioveineuse durale
  - thrombose veineuse jugulaire
  - syndrome cave supérieur
  - compression extrinsèque (ex : méningiome)
  - extension tumorale intraluminale
- Autres circonstances
  - prises médicamenteuses (tétracyclines, vitamine A, stéroïdes anabolisants, cyclosporine, lithium, amiodarone,...)
  - endocrinopathies (maladie d'Addison, hypoparathyroïdie)
  - syndrome d'apnée du sommeil
  - syndrome de Pickwick
  - insuffisance cardiaque droite
  - insuffisance rénale chronique
  - lupus

Traitement - Suivi

Chez les patients obèses, la réduction du poids est un objectif prioritaire. Des ponctions lombaires évacuatrices peuvent faire disparaitre les céphalées et régresser l'œdème papillaire. Le traitement médical se base sur les diurétiques (acétazolamide) ou les corticoïdes dont l'efficacité est souvent transitoire. Un traitement chirurgical, en cas d'altération sévère ou évolutive de la fonction visuelle, consiste soit en une dérivation du LCS ventriculo- ou lombo-péritonéale, soit en la fenestration de la gaine des nerfs optiques. Le traitement endovasculaire a été proposé en cas d'HTIC idiopathique associée à une sténose d'un sinus veineux [10]

Le suivi de ces patients est avant tout clinique et en particulier ophtalmologique notamment par la réalisation régulière de champs visuels. L'IRM peut montrer la régression des signes [11]

Références

1. Friedman DI, Jacobson DM. Diagnostic criteria for idiopathic intracranial hypertension. Neurology. 2002 ; 59 : 1492-5. 2. Binder DK, Horton JC, Lawton MT, McDermott MW. Idiopathic intracranial hypertension. Neurosurgery. 2004 ; 54 : 538-51; discussion 51-2. 3. De Simone R, Ranieri A, Bonavita V. Advancement in idiopathic intracranial hypertension pathogenesis: focus on sinus venous stenosis. Neurol Sci. 2010 ; 31 Suppl 1: S33-9. 4. Rohr A, Dörner L, Stingele R, Buhl R, Alfke K, Jansen O. Reversibility of venous sinus obstruction in idiopathic intracranial hypertension. AJNR Am J Neuroradiol 2007 ; 26 : 656-659. 5. Degnan AJ, Levy LM. Pseudotumor cerebri: brief review of clinical syndrome and imaging findings. AJNR Am J Neuroradiol. 2011 ; 32 : 1986-93. 6. Degnan AJ, Levy LM. Narrowing of Meckel's cave and cavernous sinus and enlargement of the optic nerve sheath in Pseudotumor Cerebri. J Comput Assist Tomogr 2011 ; 35 : 308-12. 7. Passi N, Degnan AJ, Levy LM. MR imaging of papilledema

MENU

TUMEURS

FCP

MENU

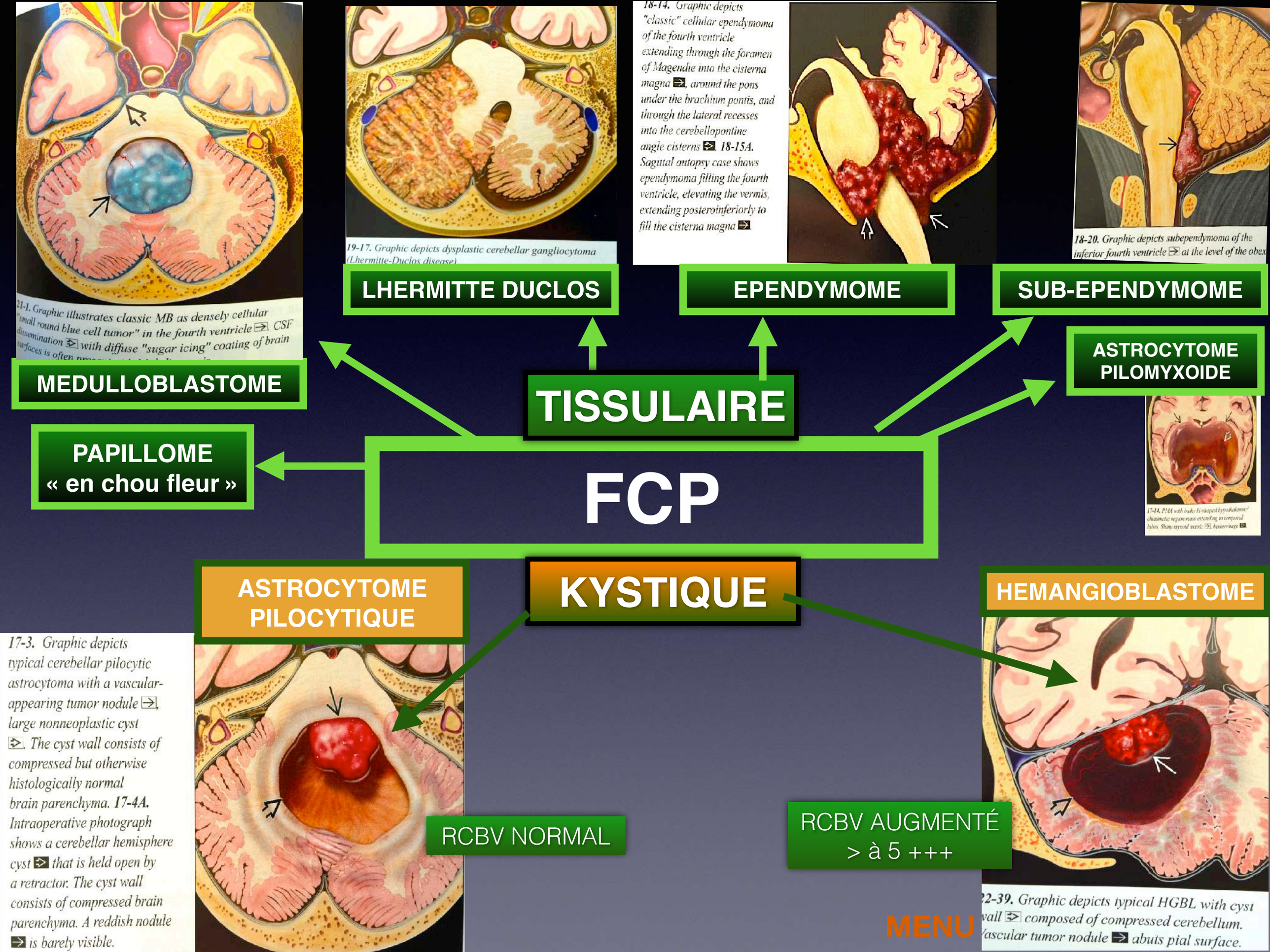

21-1. Graphic illustrates classic MB as densely cellular "small round blue cell tumor" in the fourth ventricle CSF dissemination with diffuse "sugar icing" coating of brain surfaces is often
MEDULLOBLASTOME
19-17. Graphic depicts dysplastic cerebellar gangliocytoma (Lhermitte-Duclos disease)
LHERMITTE DUCLOS
18-14. Graphic depicts "classic" cellular ependymoma of the fourth ventricle extending through the foramen of Magendie into the cisterna magna, around the pons under the brachium pontis, and through the lateral recesses into the cerebellopontine angle cisterns 18-15A. Sagittal autopsy case shows ependymoma filling the fourth ventricle, elevating the vermis, extending posteroinferiorly to fill the cisterna magna
EPENDYMOME
18-20. Graphic depicts subependymoma of the inferior fourth ventricle at the level of the obex
SUB-EPENDYMOME
ASTROCYTOME PILOMYXOIDE
TISSULAIRE
PAPILLOME « en chou fleur »
FCP
KYSTIQUE
ASTROCYTOME PILOCYTIQUE
17-3. Graphic depicts typical cerebellar pilocytic astrocytoma with a vascular-appearing tumor nodule, large nonneoplastic cyst. The cyst wall consists of compressed but otherwise histologically normal brain parenchyma. 17-4A. Intraoperative photograph shows a cerebellar hemisphere cyst that is held open by a retractor. The cyst wall consists of compressed brain parenchyma. A reddish nodule is barely visible.
RCBV NORMAL
HEMANGIOBLASTOME
22-39. Graphic depicts typical HGBL with cyst wall composed of compressed cerebellum. Vascular tumor nodule abuts pial surface.
RCBV AUGMENTÉ > à 5 +++
MENU

MASSES CÉRÉBELLEUSES TISSULAIRES

Causes	Caractéristiques
Tumeurs	
▶ Hémangioblastome	Rehaussement : ARM dynamique IRM médullaire
▶ Médulloblastome	Masse souvent volumineuse Microkystes possibles Rehaussement souvent modéré Hypersignal diffusion, ADC ↘ NAA↘, Cho↗, taurine IRM médullaire
▶ Métastase	
▶ Astrocytome pilomyxoïde	Enfant Surtout forme tissulaire
▶ T. gliale maligne	
▶ Lymphome	Topographie surtout supratentorielle Rehaussement ADC bas VSCr peu élevé
▶ Lhermitte-Duclos (maladie de)	Aspect « tigré » caractéristique Rehaussement absent ou modéré
Autres	
▶ Tuberculome non caséeux	Hypo T1 et hypo T2 Rehaussement
▶ Sarcoïdose	Rehaussement leptoméningé associé fréquent

MASSES CÉRÉBELLEUSES KYSTIQUES

Causes	Caractéristiques
Tumeurs	
▶ Hémangioblastome	Rehaussement intense et précoce du nodule *(cf. ARM dynamique)* Perfusion : VSC ↗ Calcification ∅ NAA ↘ , Lipides IRM médullaire
▶ Astrocytome pilocytique	Nodule irrégulier hétérogène, rehaussé ARM dynamique : pas d'hypervascularisation Rehaussement de la paroi du kyste Calcifications Perfusion : hyperperfusion peu marquée NAA↘, Cho↗, lactates
▶ T. neuroépithéliale dysembryoplasique *	
▶ Gangliogliome *	
▶ Xanthoastrocytome *	
▶ Métastase	
Infections	
▶ Abcès à pyogènes	
▶ Kyste hydatique	
▶ Cryptococcose	
Autres	
▶ Espace périvasculaire	
▶ Kyste post radique	
▶ Kyste dermoïde	

* : topographie habituelle = supratentorielle

MENU

Introduction

- **Adulte:**



30% des tumeurs de l'encéphale

1. Métastase ++
2. Hémangioblastome

- **Enfant:**



45-60 % des tumeurs de l'encéphale

1. Astrocytome pilocytique
2. Médulloblastome
3. Épendymome
4. Gliome du tronc

S I E G

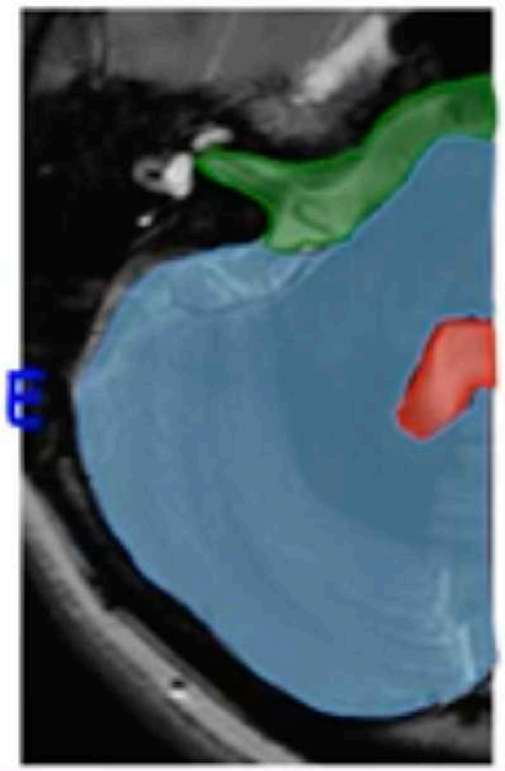

Intra ventriculaire:
V4, foramens Luschka et Magendie

Intra axiale:
Tc cérébral et cervelet (vermis + hémisphères)

Extra axiale:
citerne surtt angle ponto cérébelleux

Tumeurs de la fosse postérieure chez l'adulte et l'enfant

À regarder ... Partager

Plan

1. Tumeurs intra ventriculaire
   - A. Épendymome
   - B. Papillome
   - C. Sub Épendymome
2. Tumeurs intra axiales
   - A. Méduloblastome
   - B. Astrocytome pilocytique
   - C. Gliome du tronc cérébral
   - D. Hémangioblastome
   - E. métastase
3. Tumeurs extra axiales
   - A. Schwannome
   - B. Méningiome
   - C. Tumeurs épidermoïde
4. Take home message
5. Bibliographie

YouTube -21:10

MENU

Enfants< 4 A Adultes 40 A

Ependymome



- OMS Grade II - III
- 75% infra-tentoriel

- Topographie
  - Infratentoriels : 60%, entraine souvent une hydrocéphalie (V4)
  - supratentoriels :40%, accolé au mur ventriculaire

- **Peut survenir à tout âge**
  Enfant - Adulte jeune (6mois-18ans) ++
  50% < 5 ans

2 pics < 4 A et 40 A

- **Issu des cellules épendymaires du V4**
  :
  - ✓ Type latéral (récessus latéral)
  - ✓ Type plancher (obex)
  - ✓ Type toit (membrana tectoria) : exceptionnel

« disséque » le V4

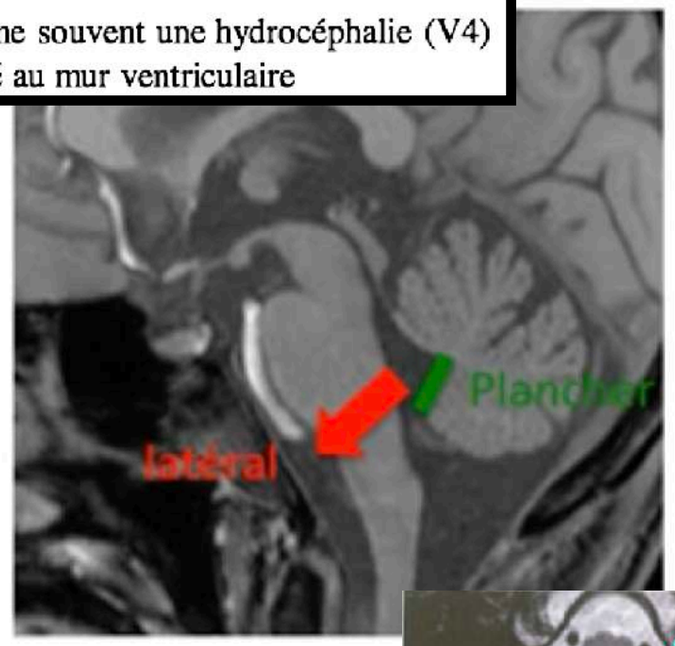

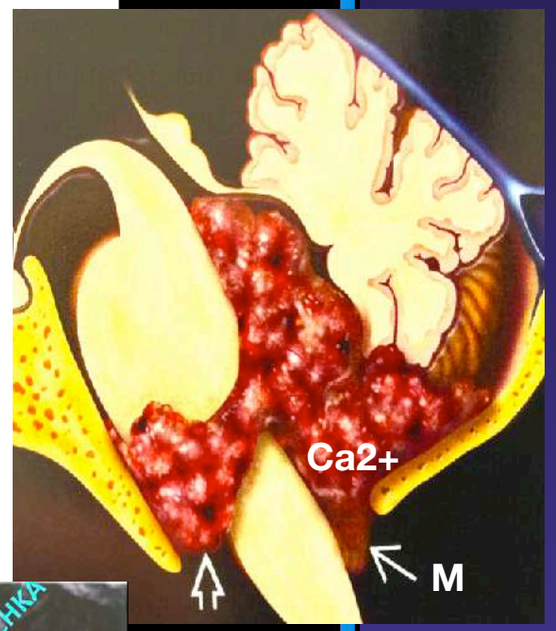



EXTENSION PAR LES FORAMENS ++

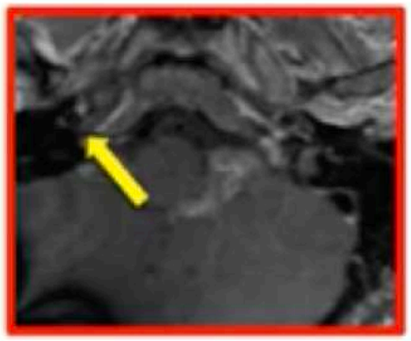

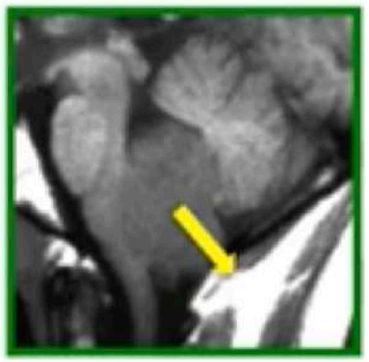

- 2 variants moléculaires (96%) de pronostic ≠
  - ✓ Type latéral (PFA)
    enfant jeune ♂>♀
    mauvais pronostic
  - ✓ Type plancher (PFB)
    adolescent/adulte
    meilleur pronostic

MENU

Ependymome

Lésion hétérogène:

Portions kystiques 20%
Calcifications 50 %
Saignement
Rehausset hétérogène et variable



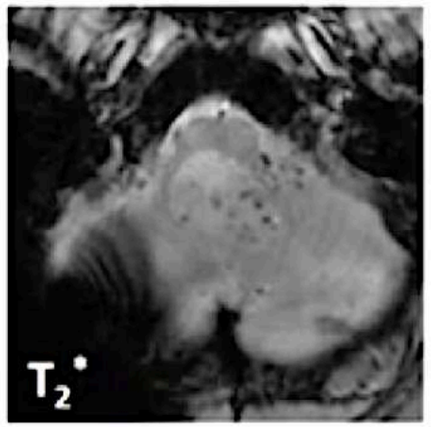

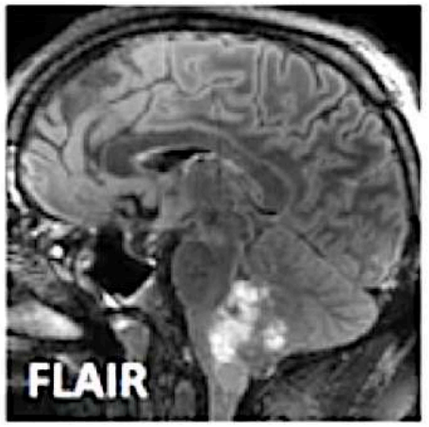

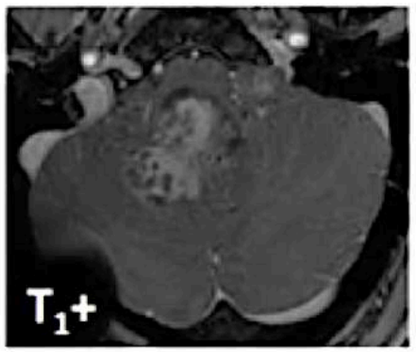

Profil tumoral agressif :

1. *Diffusion :S B_{1000} & ADC variable (raret HS)*
2. *Perfusion : rCBV variable, svt ↑↑ + rupture BHE*
3. *Spectroscopie : Cho ↑ - Naa ↓ ± mI - lac*

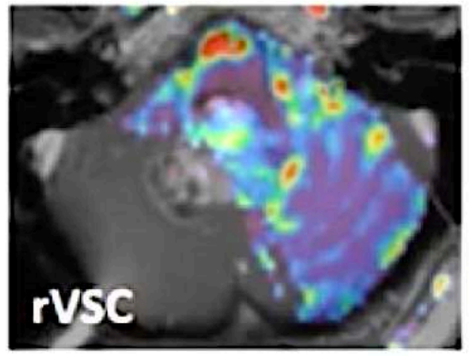

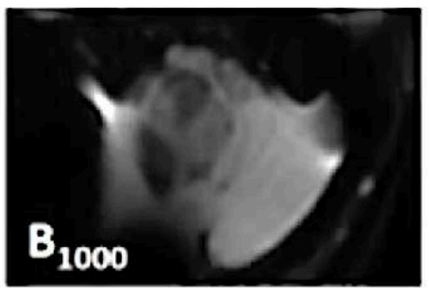

Extension:

Englobe les vaisseaux et nerfs
Refoule le tronc cérébral sans l'envahir
Dissémination lepto-méningée retardée (>6ans)

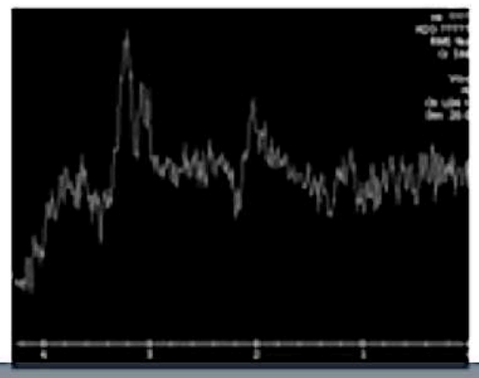

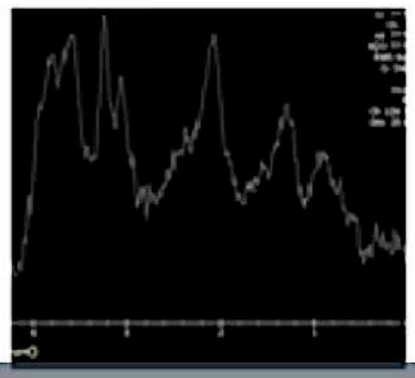

Ependymome



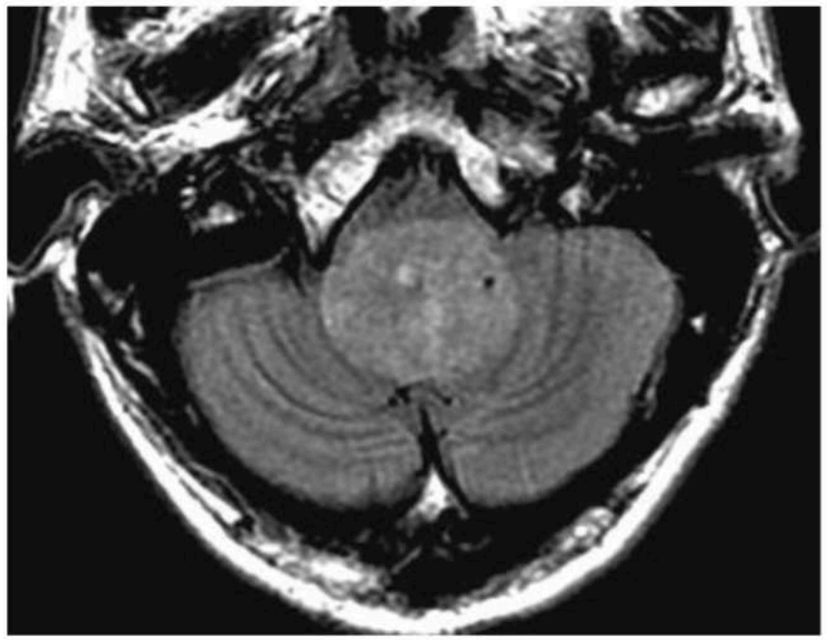

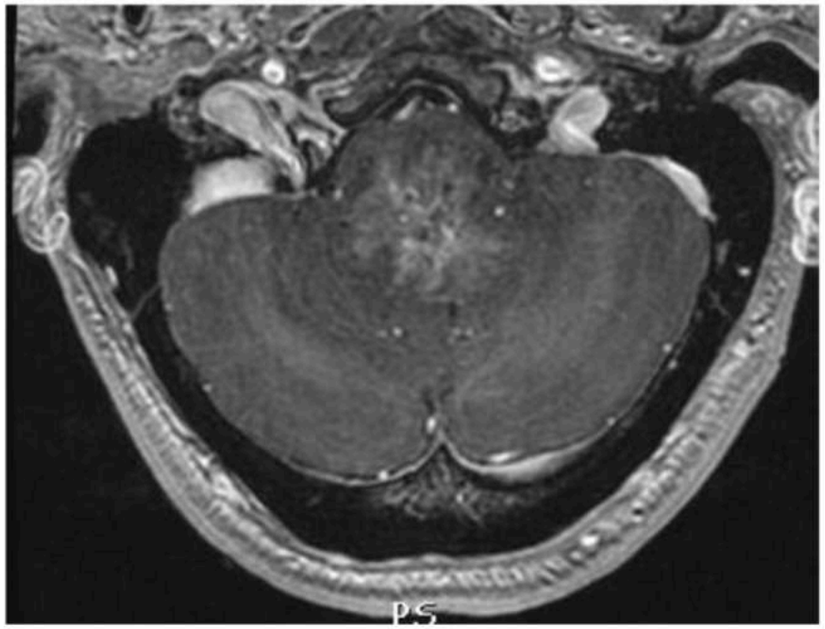

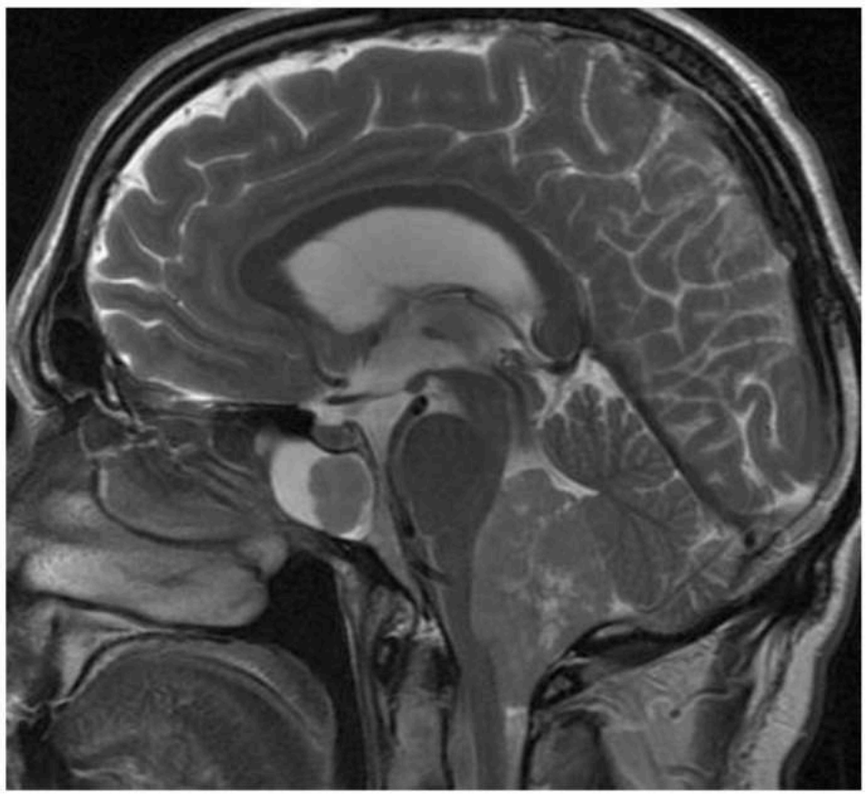

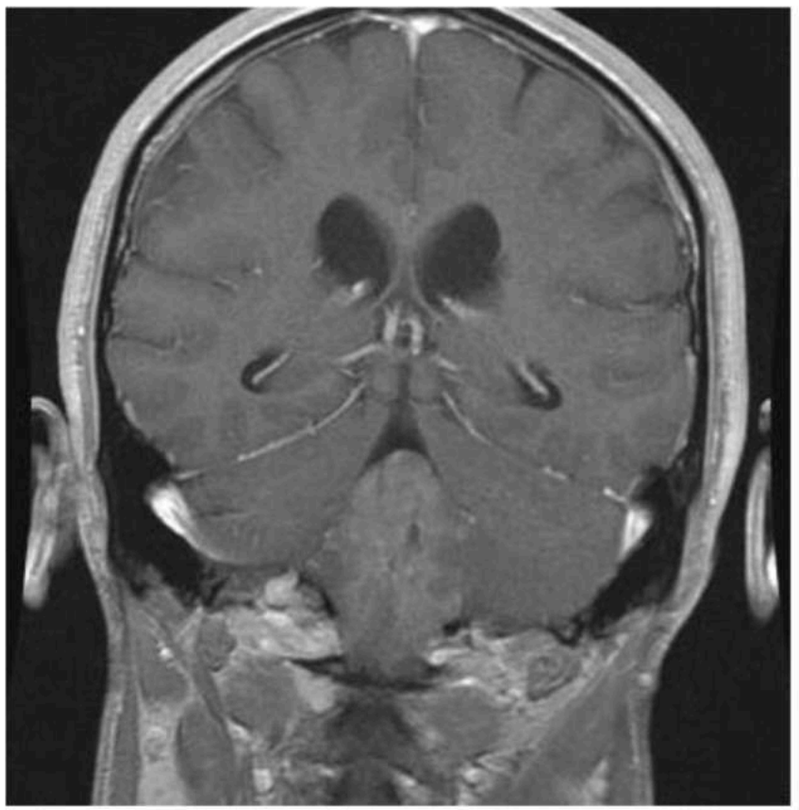

Ependymome

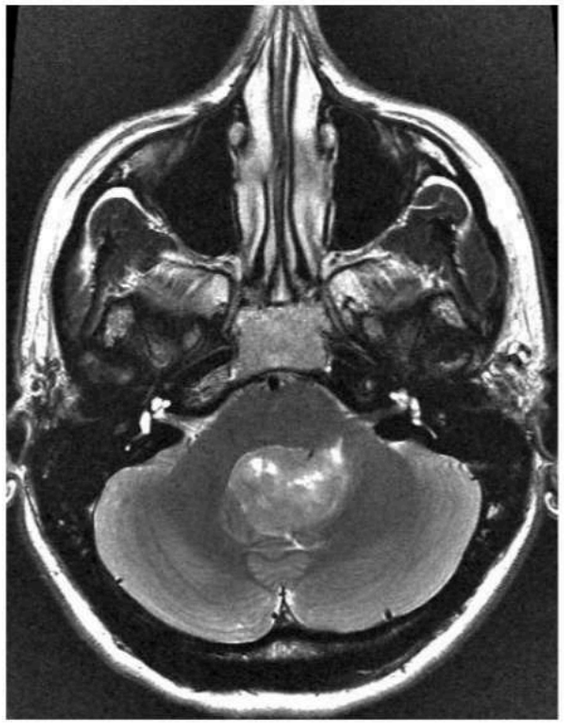

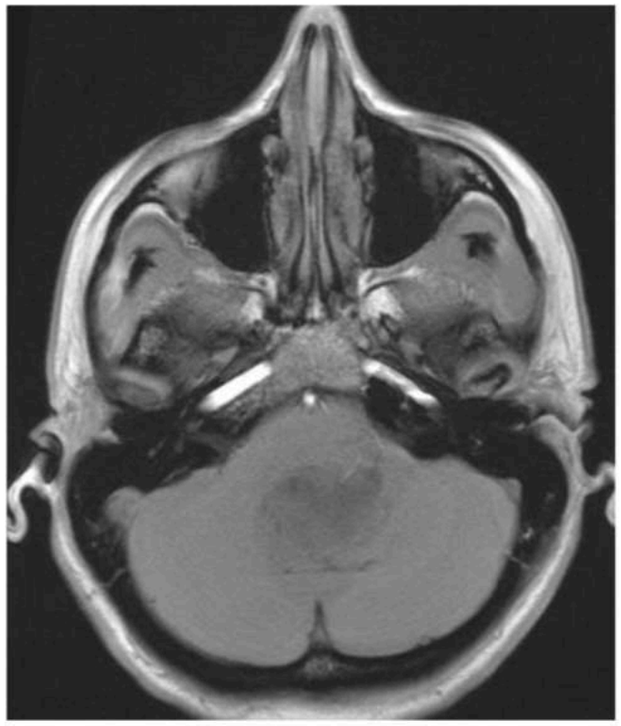

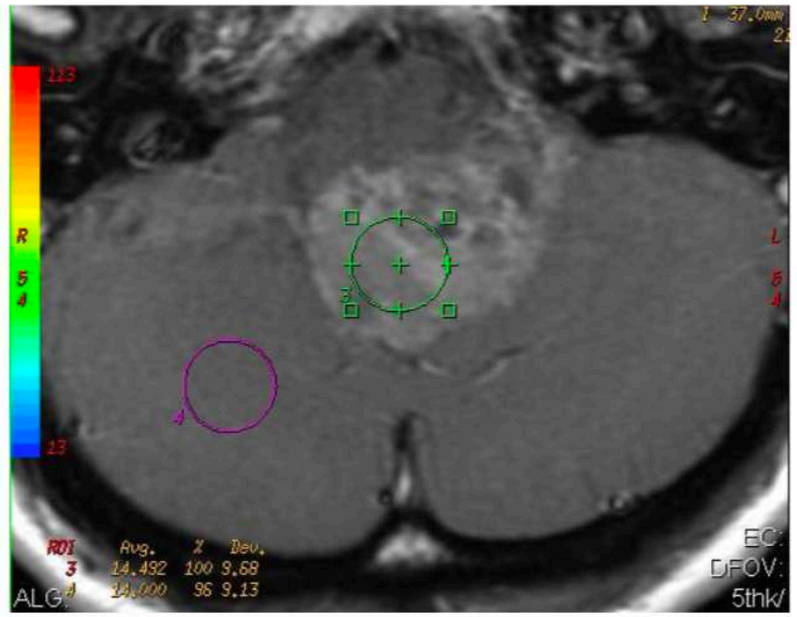
ROI Avg. % Dev.
3 14.492 100 9.68
4 14.000 96 9.13
ALG:
EC:
DFOV:
5thk/

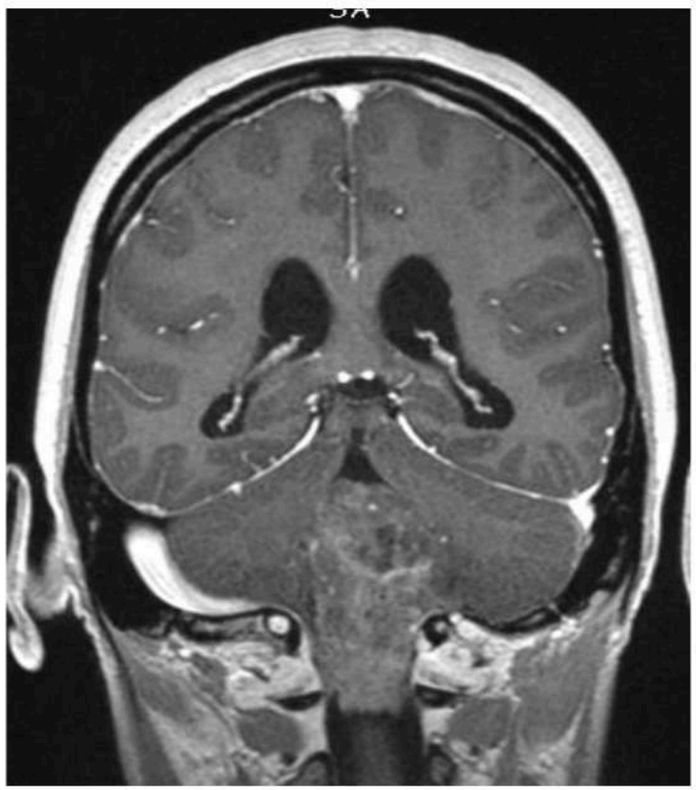

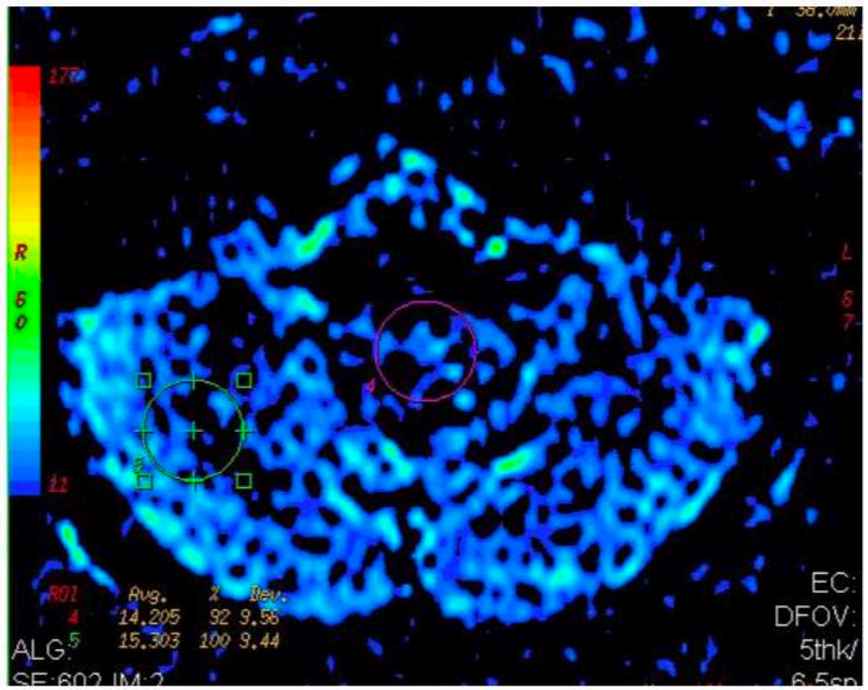
ROI Avg. % Dev.
4 14.205 92 9.56
5 15.303 100 9.44
ALG:
EC:
DFOV:
5thk/

Ependymome anaplasique





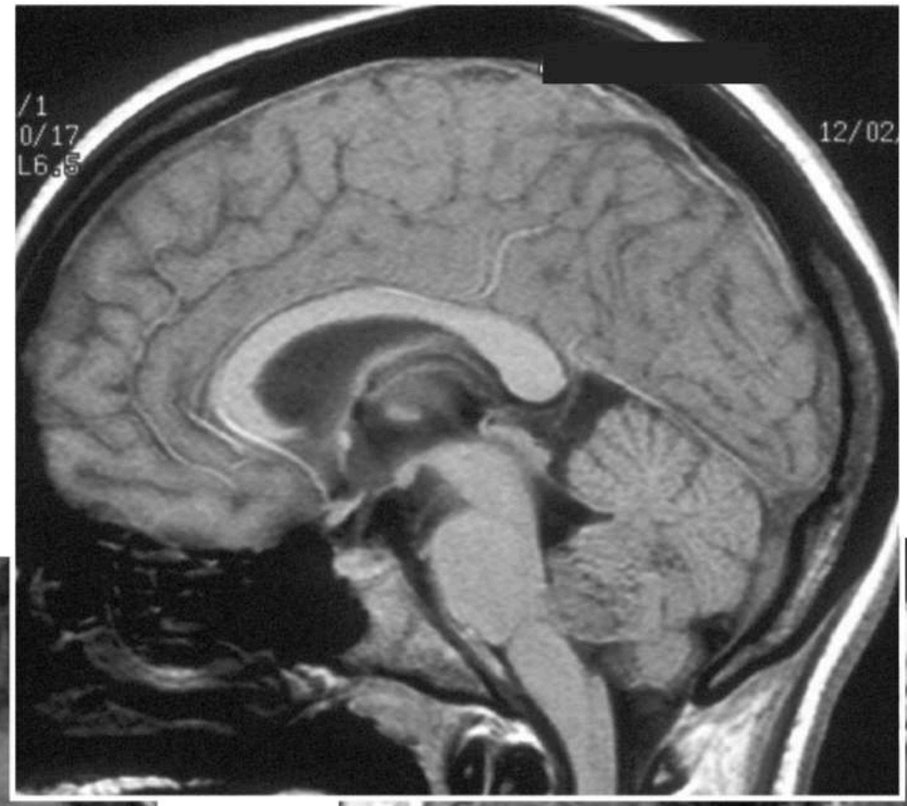

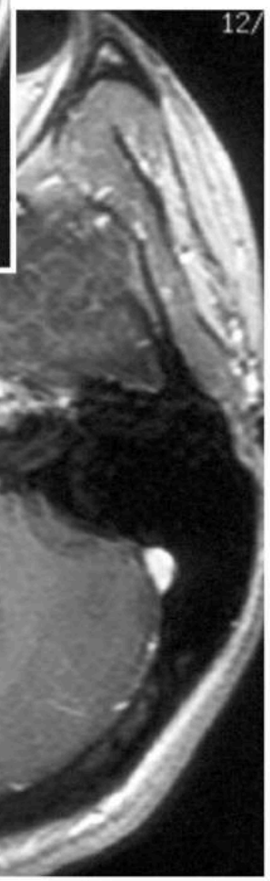

18-17B. *FLAIR scan in the same patient shown on the previous page. The mixed signal intensity mass ➔ in the inferior fourth ventricle extends anterolaterally through both foramina of Luschka into the cerebellopontine angle cisterns ➔.* ***18-17C.*** *Sagittal T1 C+ scan in the same patient shows the heterogeneously enhancing fourth ventricle mass ➔ extruding posteroinferiorly through the foramen of Magendie into the cisterna magna ➔.*

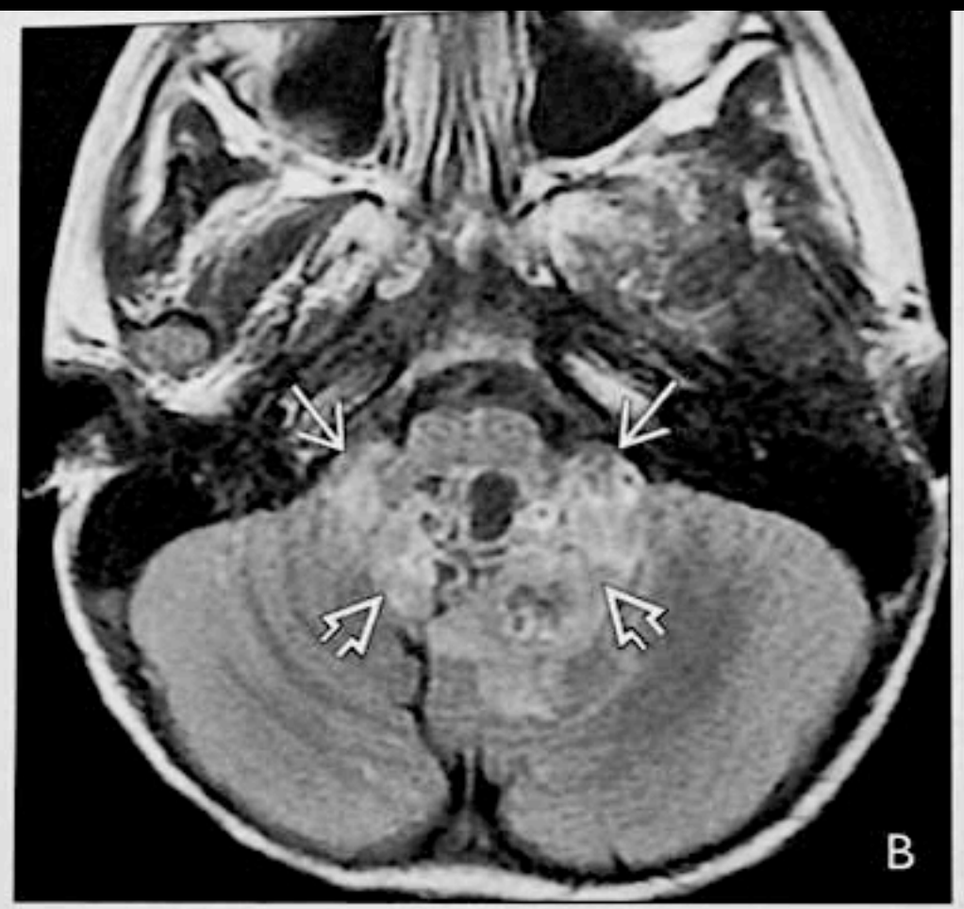



18-17D. *Axial T1 C+ FS scan in the same patient shows mixed cystic, solid tumor with moderate rim ➔ and confluent ➔ and markedly enhancing portions.* ***18-17E.*** *Coronal T1 C+ scan shows tumor extending inferiorly from the fourth ventricle into the cisterna magna ➔, laterally through the foramina of Luschka ➔. Note obstructive hydrocephalus ➔. Histopathology showed anaplastic ependymoma (WHO grade III).*

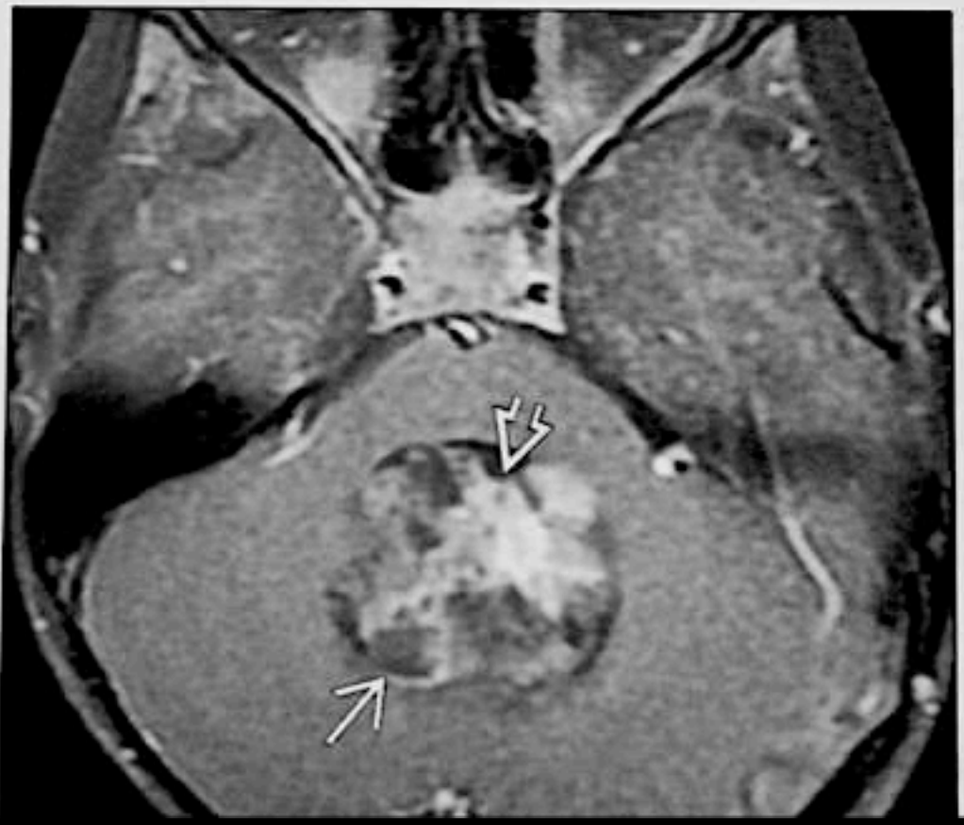

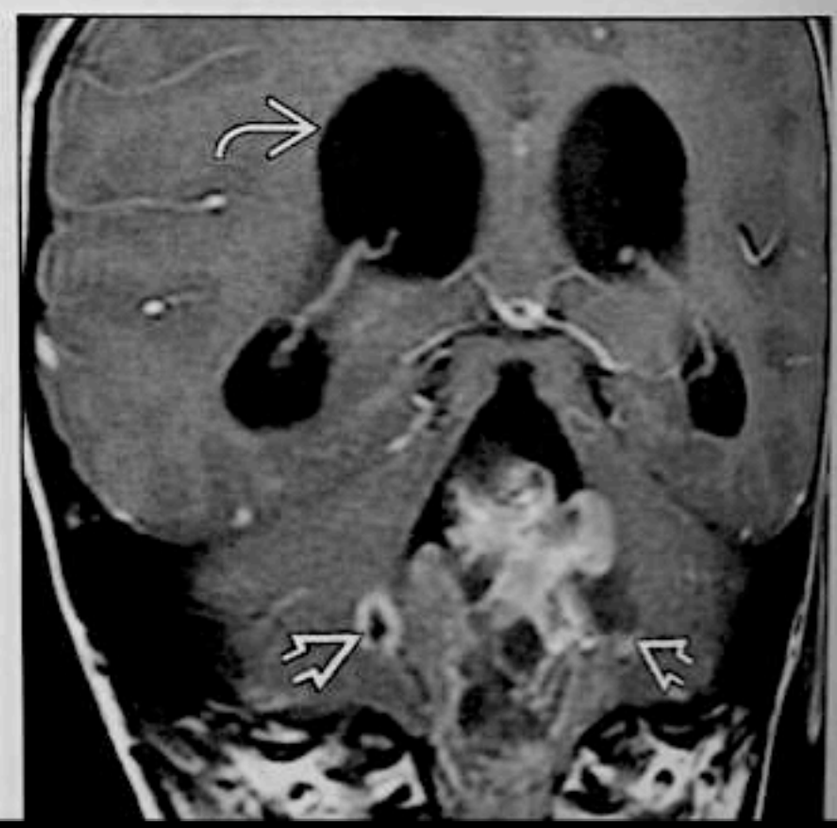

MENU

- Topographie
  - Infratentoriels : 60%, entraine souvent une hydrocéphalie (V4)
  - supratentoriels :40%, accolé au mur ventriculaire

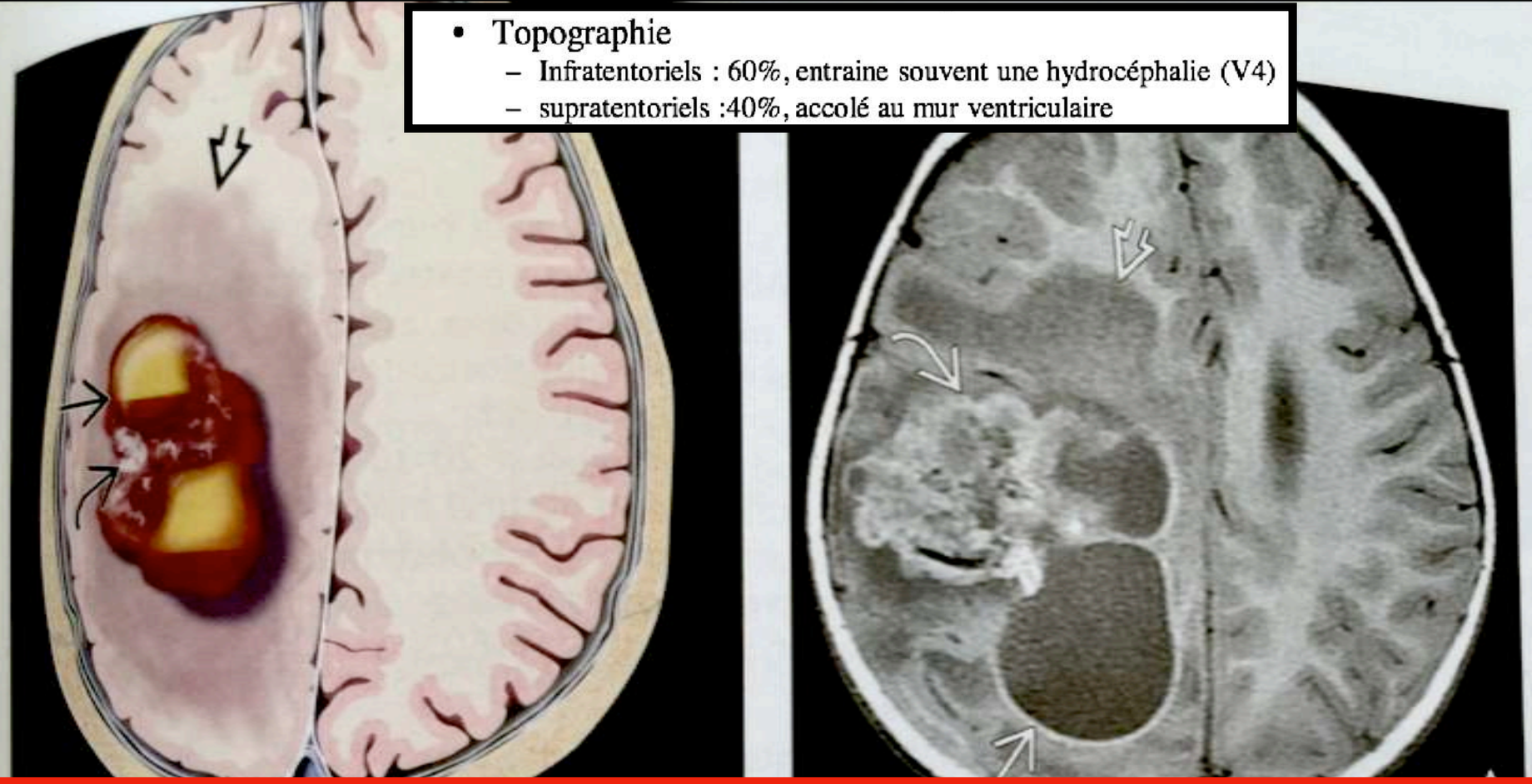

18-18. Graphic depicts supratentorial ependymoma as a large, hemorrhagic, hemispheric mass with multiple cysts, fluid-fluid levels, calcification, and significant peritumoral edema. 18-19A. T1WI in a patient with a hemispheric ependymoma shows multiple cysts with mixed hyper-, hypointense solid components, significant peritumoral edema.

Ependendymome supra-tentoriel (40%) sont DANS le cerveau collé au mur des ventricules mais PAS DANS les ventricules

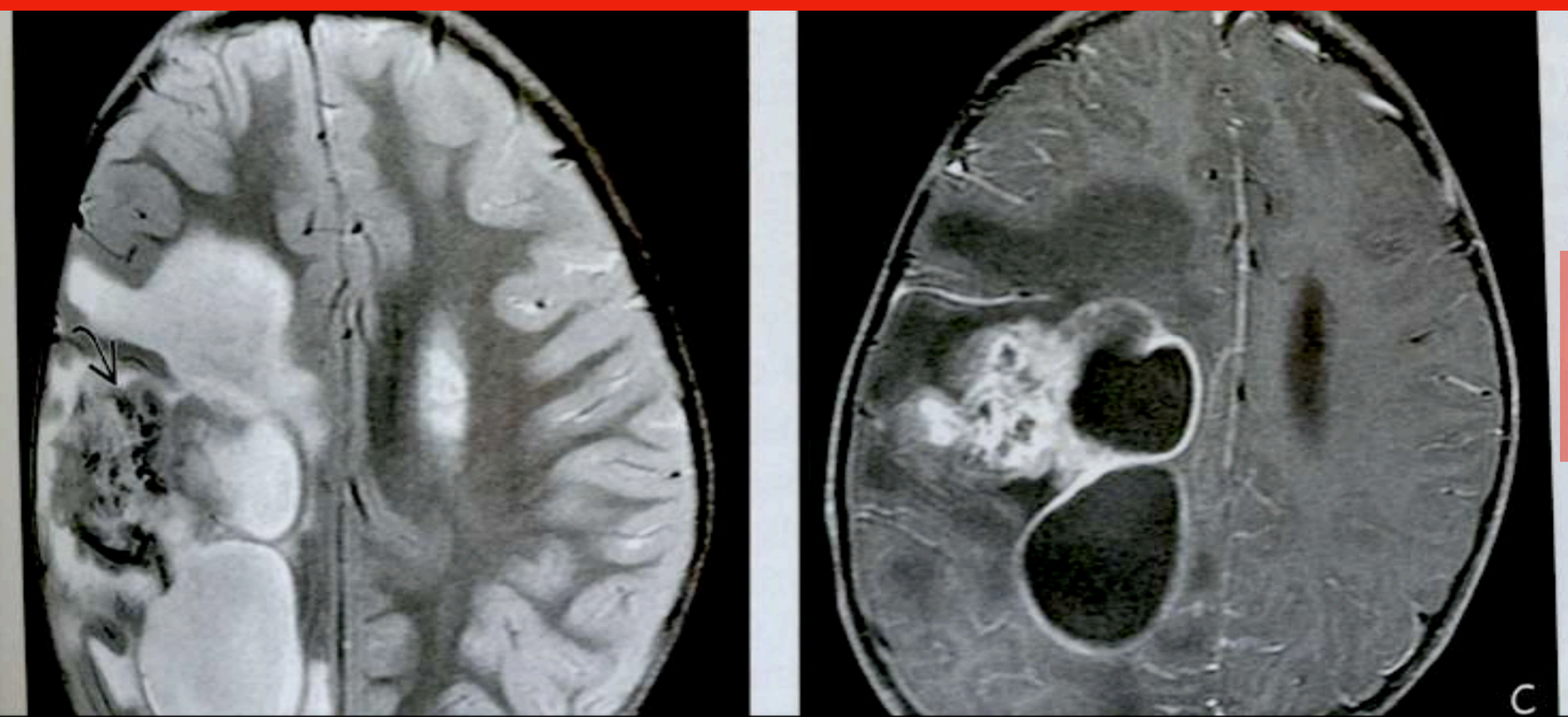

marked heterogeneous signal intensity of the solid part of the tumor mass. 18-19C. T1 C+ FS scan shows heterogeneous, solid rim enhancement around the lesion. Most supratentorial ependymomas are in the brain parenchyma, not the ventricles.

MENU

Adultes

Sub épendymome



Généralités:

- OMS grade I
- Adulte 50-60 ans
- Plancher du V4 : 60%
  > ventricule latéral (corne frontale)
- Typiquement petit 1-2 cm
- Pas d'hydrocéphalie
- Masse lobulée solide bien limitée

Profil IRM:

Iso hypo signal T_1
Hyper signal FLAIR T_2
Rehaussement absent ou minime

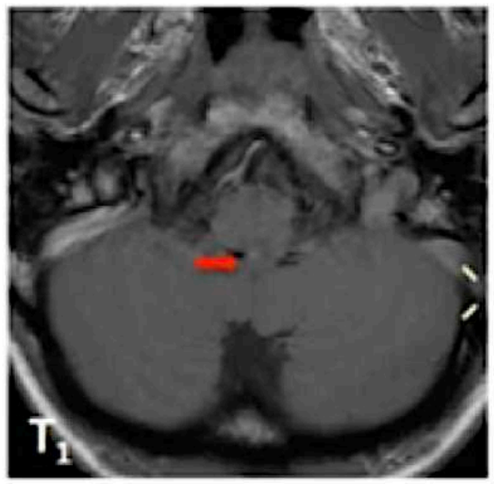

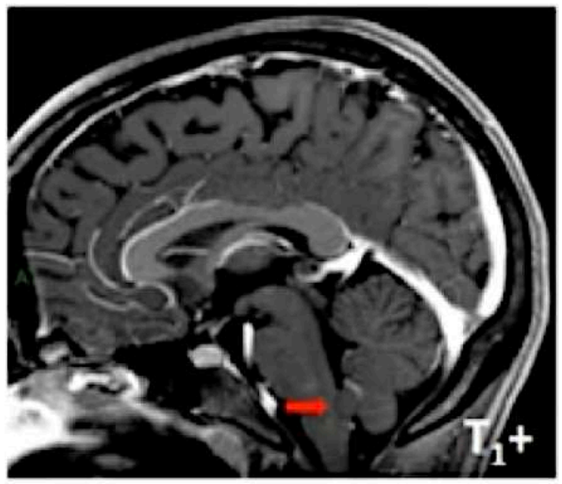

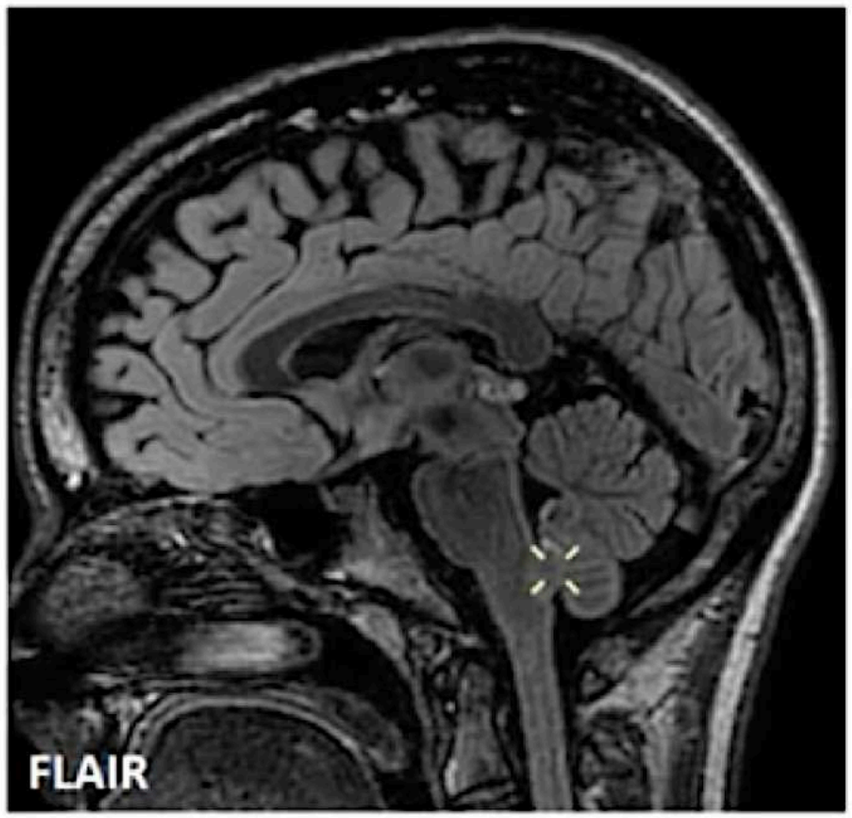

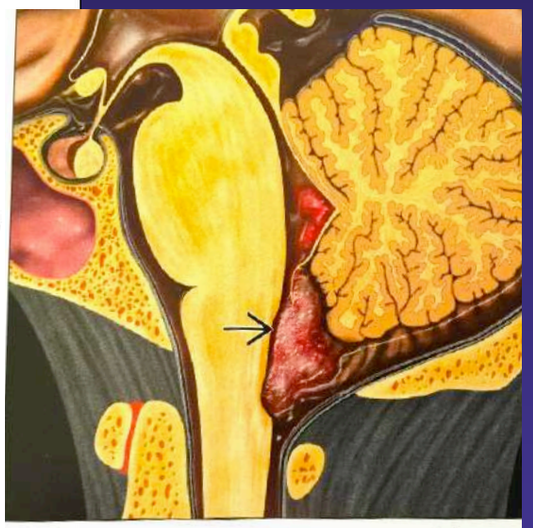

18-20. Graphic depicts subependymoma of the inferior fourth ventricle at the level of the obex.

MENU

Subépendymome



- **Séméiologie :**
  - Localisation : partie inférieure du V4, plus rarement VL, V3 ou moelle
  - Lésion nodulaire bien limitée en hypersignal T2, FLAIR
  - Parfois calcifications
  - Absence d'œdème
  - PDC généralement absente ou modérée

MENU

SUB-EPENDYMOME

- En diffusion, le signal est isointense ou hyperintense par rapport au parenchyme; l'ADC est légèrement supérieur à celui des épendymomes.
- En perfusion, les subépendymomes sont peu vasculaires [3].

Diagnostics différentiels

Cf. Causes des tumeurs ventriculaires.

Traitement - Suivi

Le traitement des formes symptomatiques est chirurgical. L'évolution est très favorable.

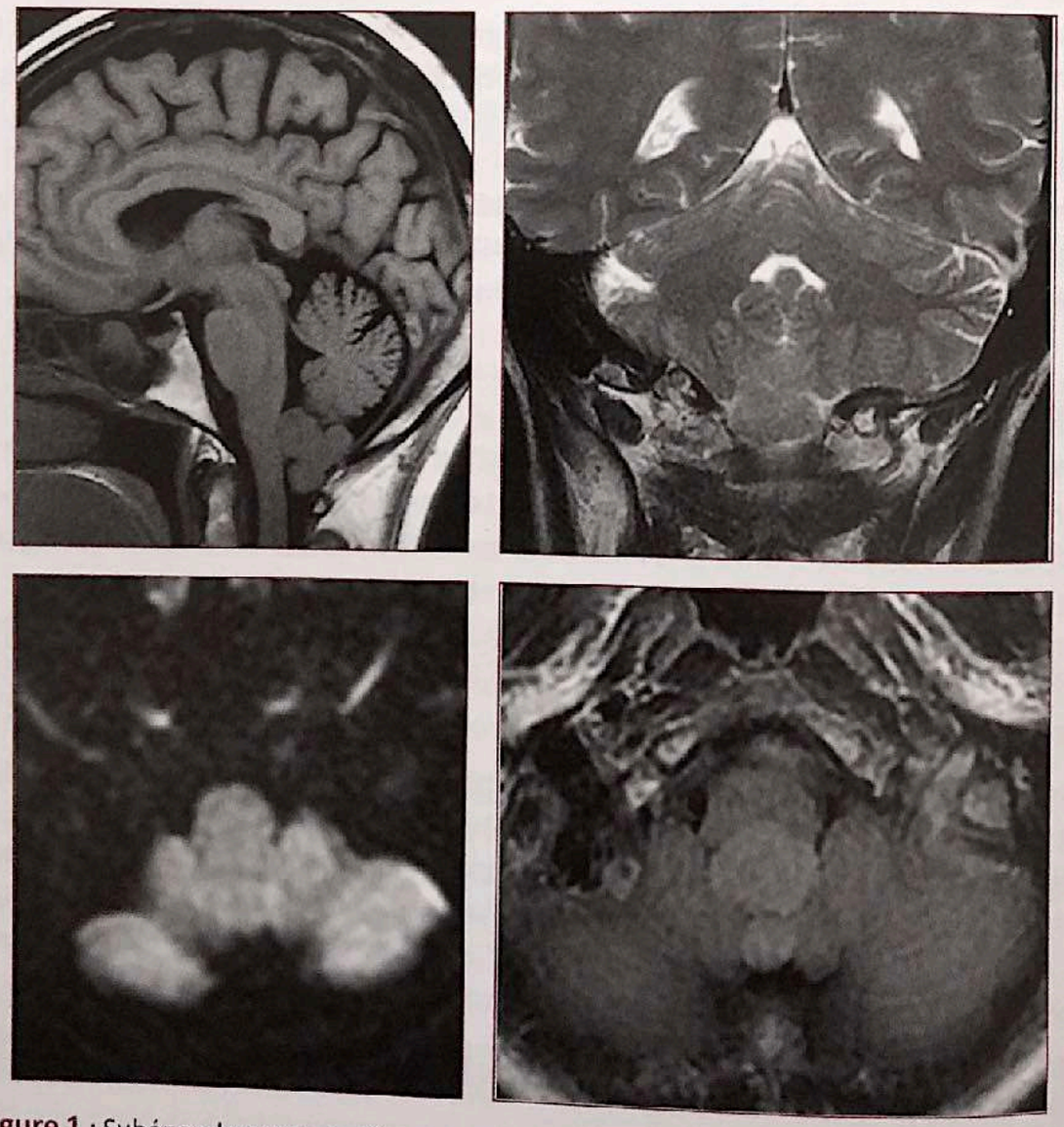

Figure 1 : Subépendymome du 4ème ventricule. Séquences T1 **(a)**, T2 **(b)**, de diffusion **(c)**, FLAIR **(d)**

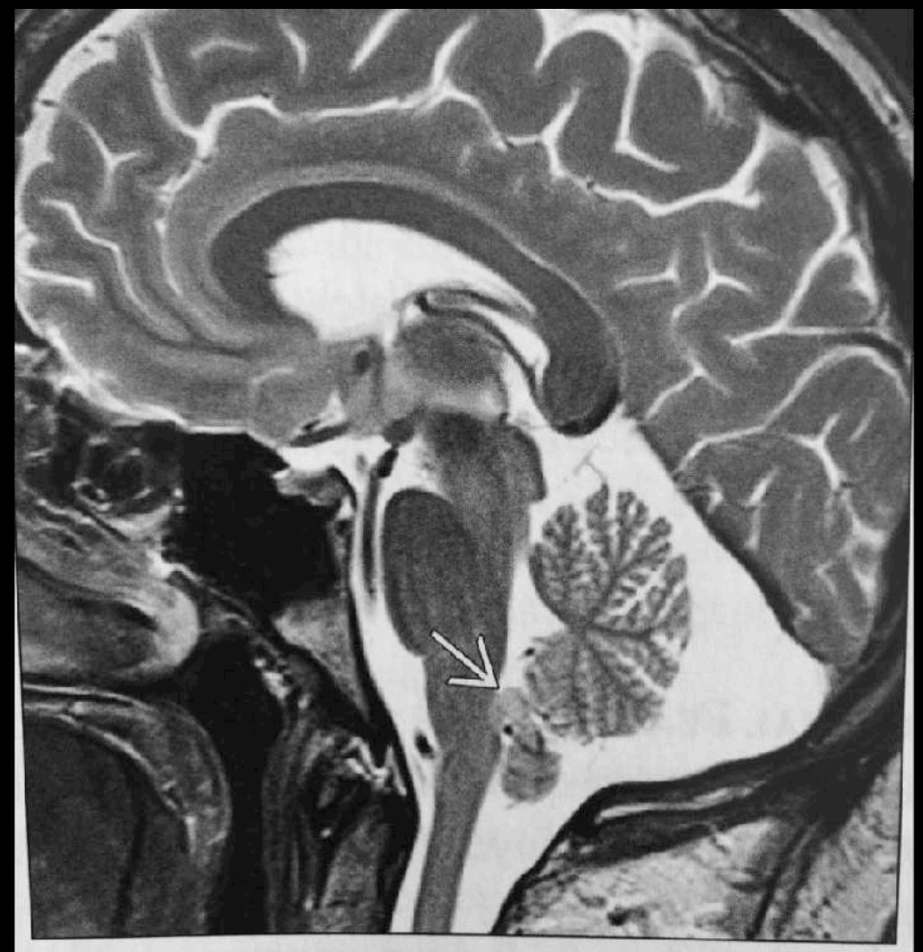

18-22. *Sagittal T2WI shows incidental finding of fourth ventricle subependymoma in the obex* ➔.

MENU

SUB-EPENDYMOME

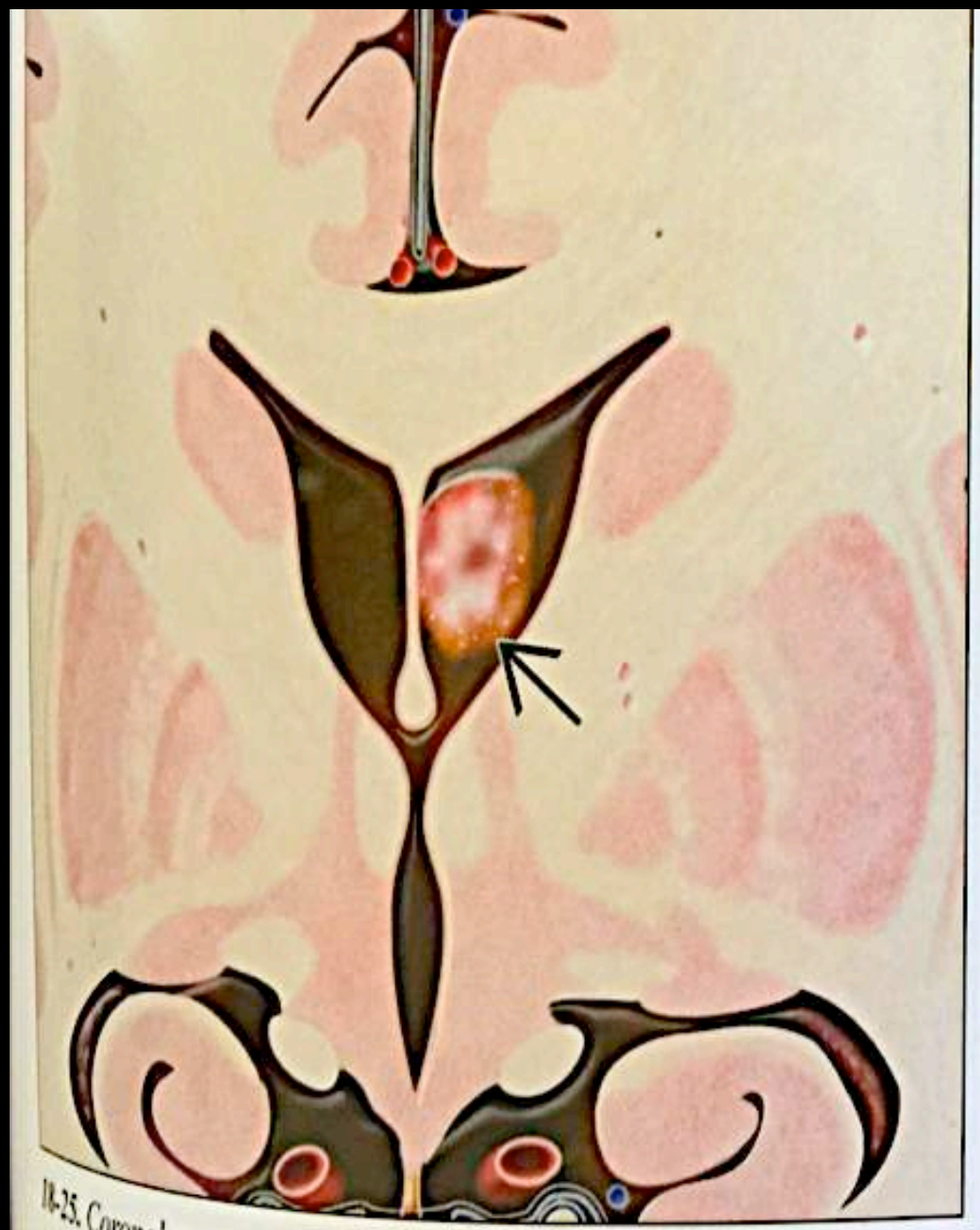

18-25. Coronal graphic depicts subependymoma in the frontal horn of the lateral ventricle ➔, attached to the septi pellucidi.

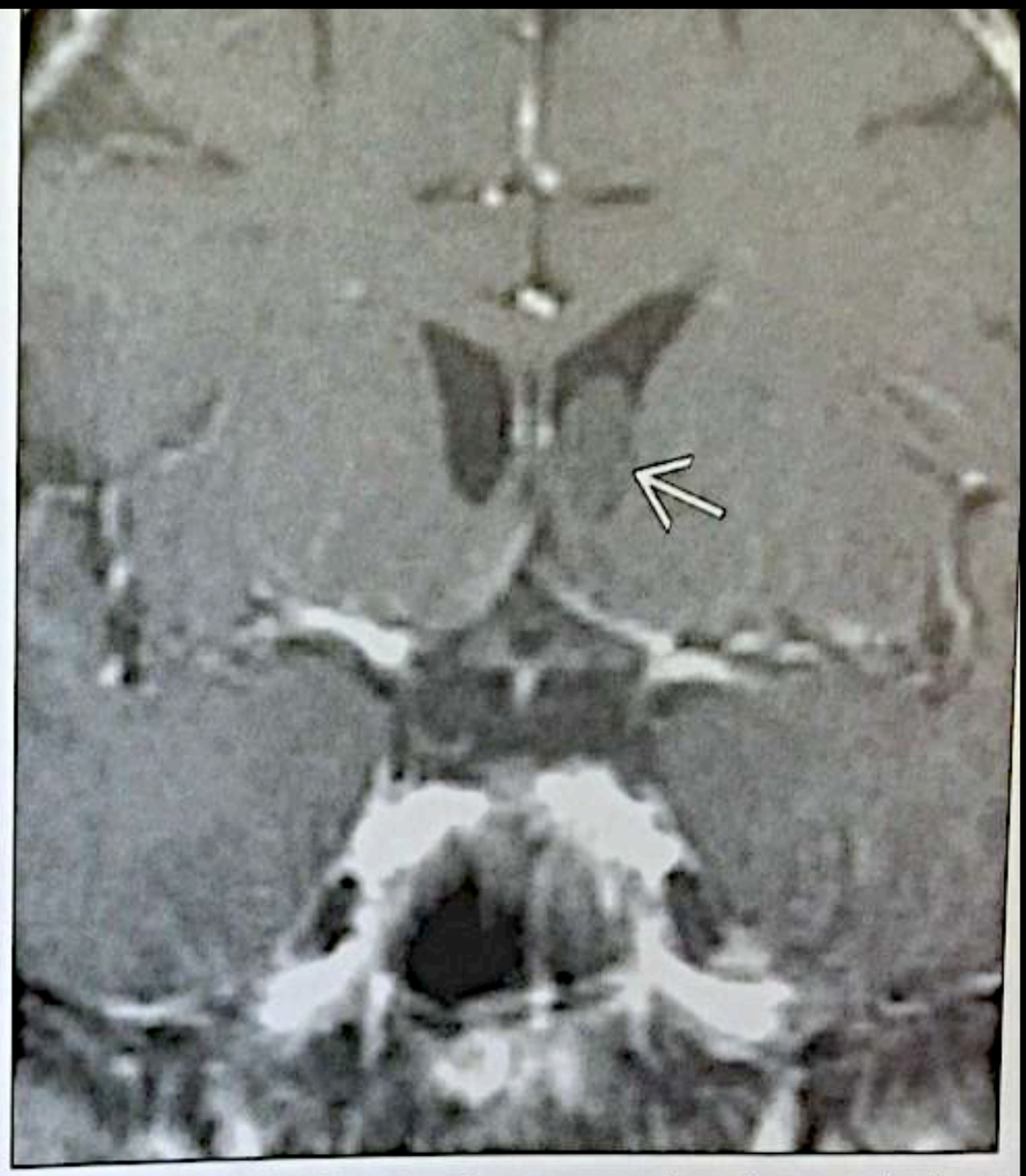

18-26. *Coronal T1 C+ scan shows a nonenhancing mass in the left frontal horn ➔. Presumed subependymoma, an incidental finding in this middle-aged male patient.*

MENU

Enfants adultes

Papillome



Aspect multi-lobulé
en chou fleur
le + évocateur

Généralités:

- *OMS grade I*
- *Centré sur plexus choroïde :*

Adulte : V4 (plancher>>toit)

Enfant : ventricule latéral (carrefour ventriculaire)

- *Hydrocéphalie (obstructive - hyperproduction LCS)*
- *Aspect lobulé « en chou-fleur »*







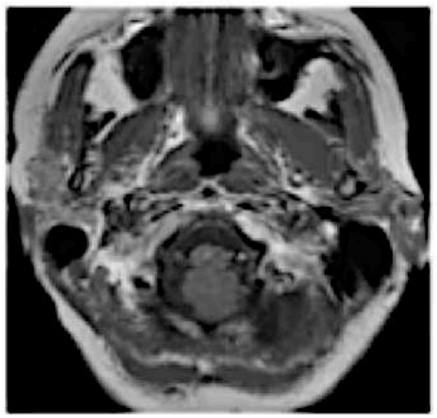

Iso signal T1

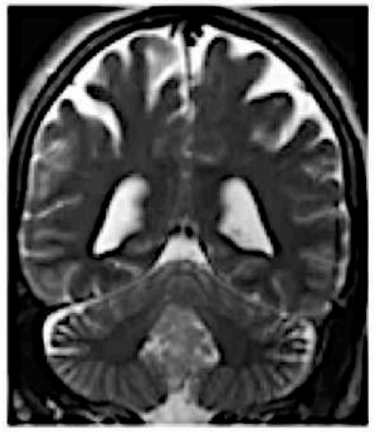

Iso/hyper signal T2





Rehaussement intense et homogène

Flow voids

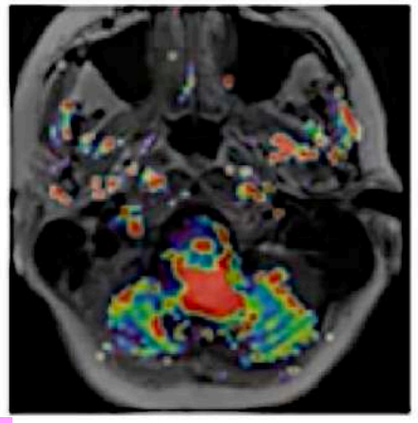

rCBV ↑↑

Papillome des plexus choroïdes

- Enfant et adulte
- VL, V3, V4
- Aspect « en chou-fleur »



MENU

Tumeurs de la fosse postérieure

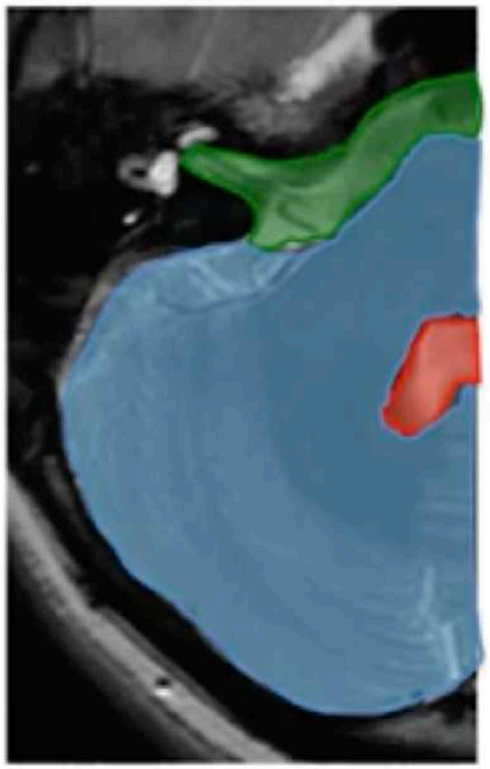

1. **Ependymome:** *Extension dans les foramens*
2. **Sub Ependymome:** *Petit, homogène non rehaussé*
3. **Papillome:** *Rehaussement intense et homogène*

Gliome pontique intrinsèque diffus

De types de Gliome du tronc chez l'enfant:

1. Gliome focal du tronc cérébral: ☺
   - *Focal du bulbe, bien limité*
   - *Grade I Astrocytome pilocytique*
2. Gliome pontique intrinsèque diffus: ☹
   - Pontique, diffus mal limité
   - Haut grade



10-20% Tumeur de l'enfant
2-10 ans
Médiane de survie 9-11 mois

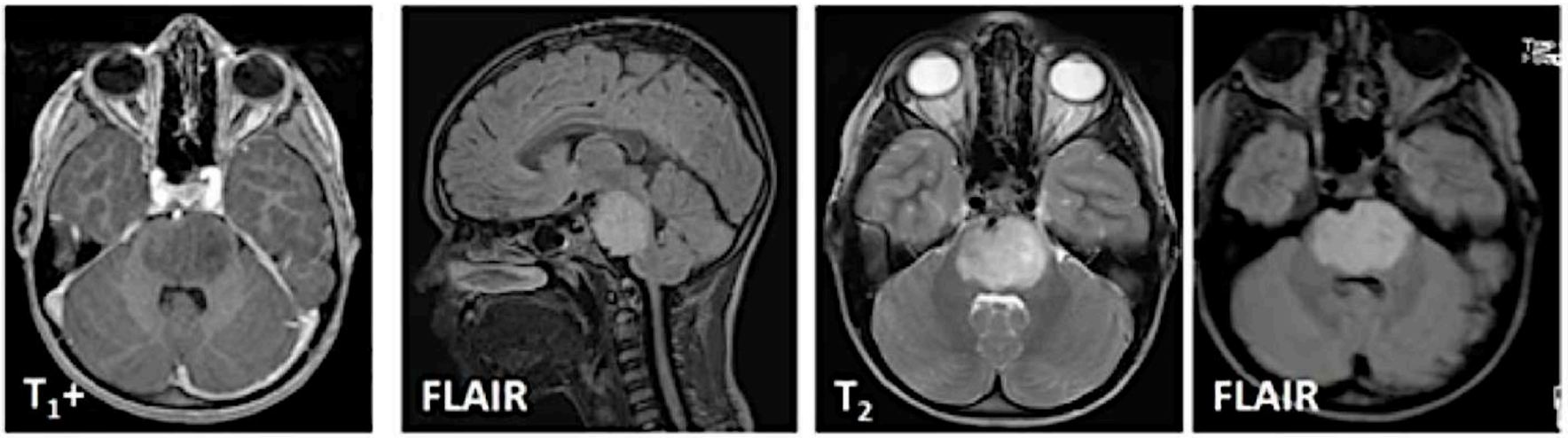

IRM:
hypo signal T_1, hyper signal T_2/FLAIR
Pas rehaussé par le Gadolinium
↘ Pic: pdc, HS B_{1000} ↗ rVSC et ↗ Ch/Naa

Extension:
extension exophytique Ant >>> post
Englobement du tronc basilaire
Hydrocéphalie rare

-16:30

MENU

Gliome du tronc de l'adulte

Tumeur rare
chez l'adulte



IRM:
aspect ≈ à celui de l'enfant
Gadolinium: bas grade –
Haut grade ++

Gliome de bas grade (I, II OMS):
45-55% des cas
20 à 30 ans

Gliome de haut grade (III, IV OMS):
31% des cas
> 40 ans

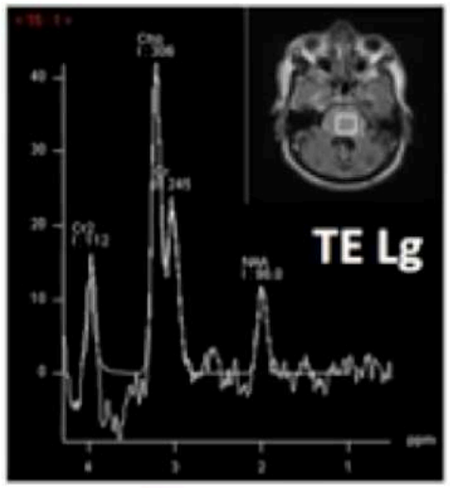

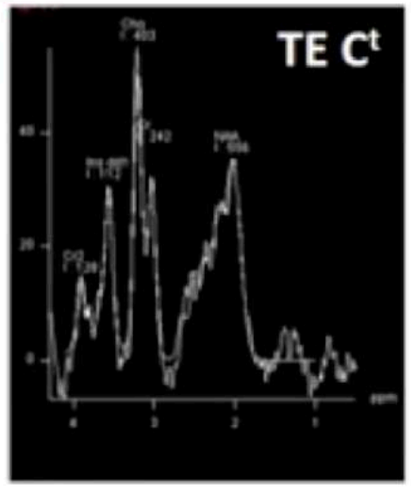

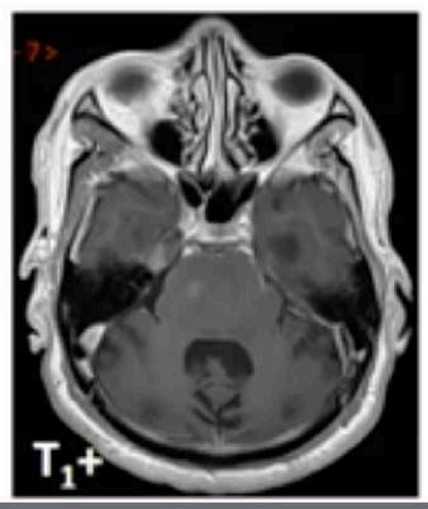

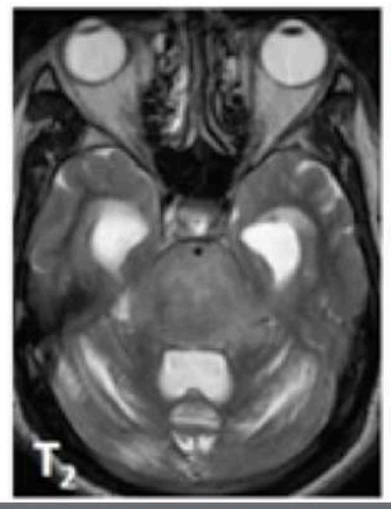

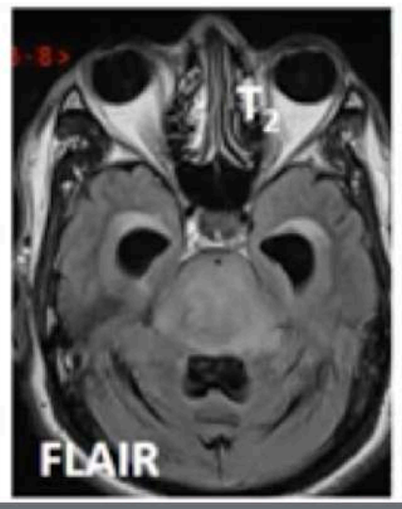



-14:57

MENU

Médulloblastome



(PNET)

- **OMS grade IV**

Age:

- 70% < 10 ans (♂>♀) **= VERMIS MÉDIAN ENFANT**
  (Pic de fréquence 5-8 ans)
  30% Adulte jeune 20 - 35 ans **= DESMOPLASMIQUE DANS HÉMISPHÈRE CEREBELLEUX CHEZ ADULTE**

Localisation

- Autour du V4 :
  Médian ++
  Hémisphère cérébelleux chez l'adulte

Masse ronde compacte bien limitée

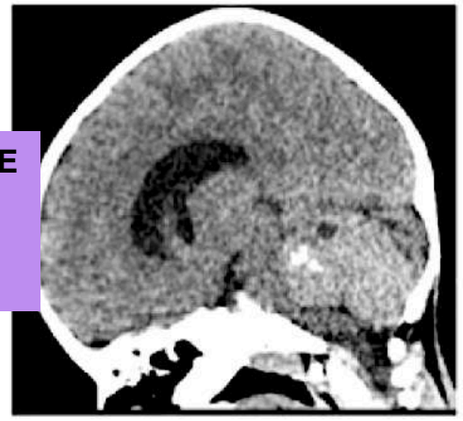

Calcifications
15%



Hémorragies
70%

Hyper cellulaire +++



Hyperdense

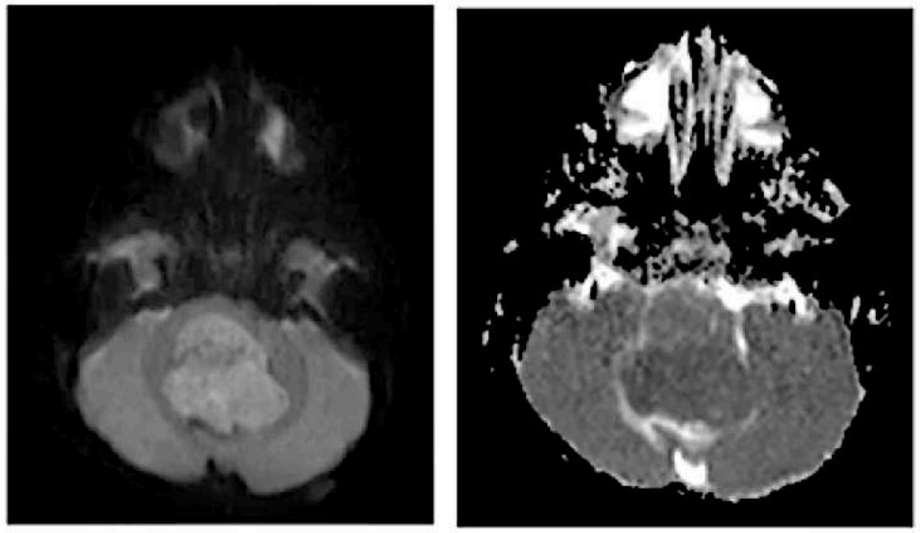

Hyper signal diffusion avec ADC ↓ ↓

Médulloblastome

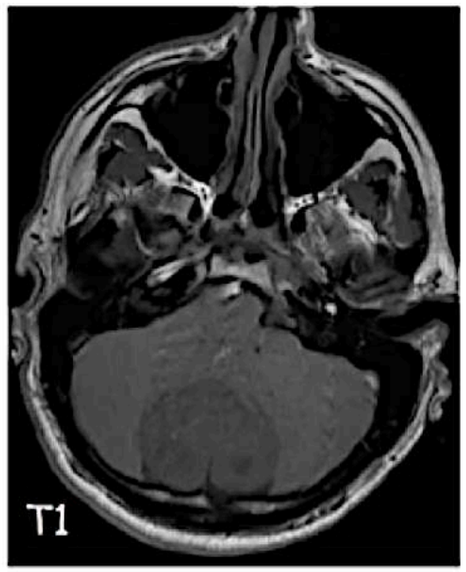



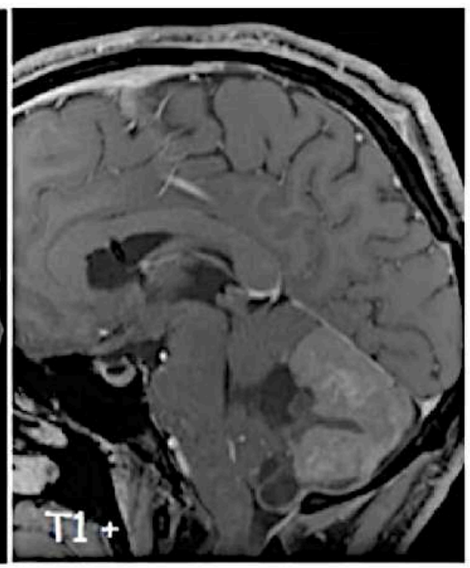

Hypo signal T1

Gado : rehausst modéré avec microkystes



Hyper signal T2
Kystes/nécrose 50%

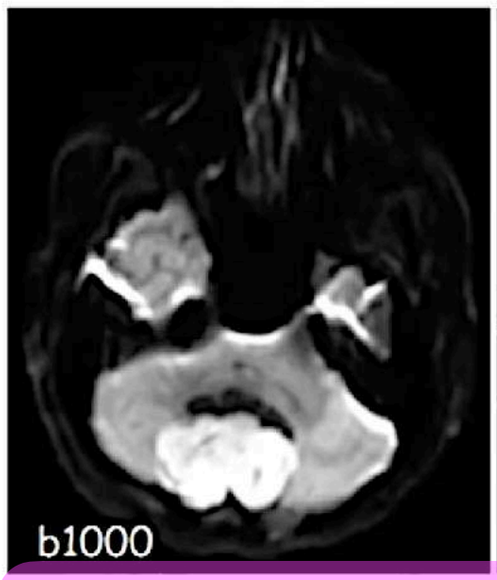

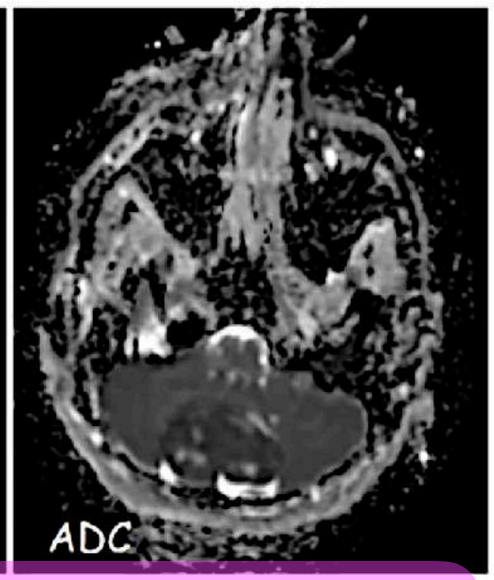

Hyper signal diffusion avec ADC ↓ ↓

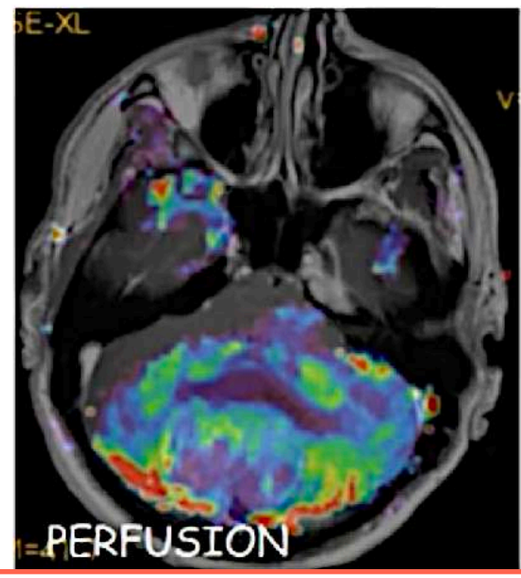

rCBV SOUVENT NORMAL+++
ou ÉLEVÉ : VARIABLE +++

MENU

Lésions rehaussées en T1 Gd avec CBV souvent normal

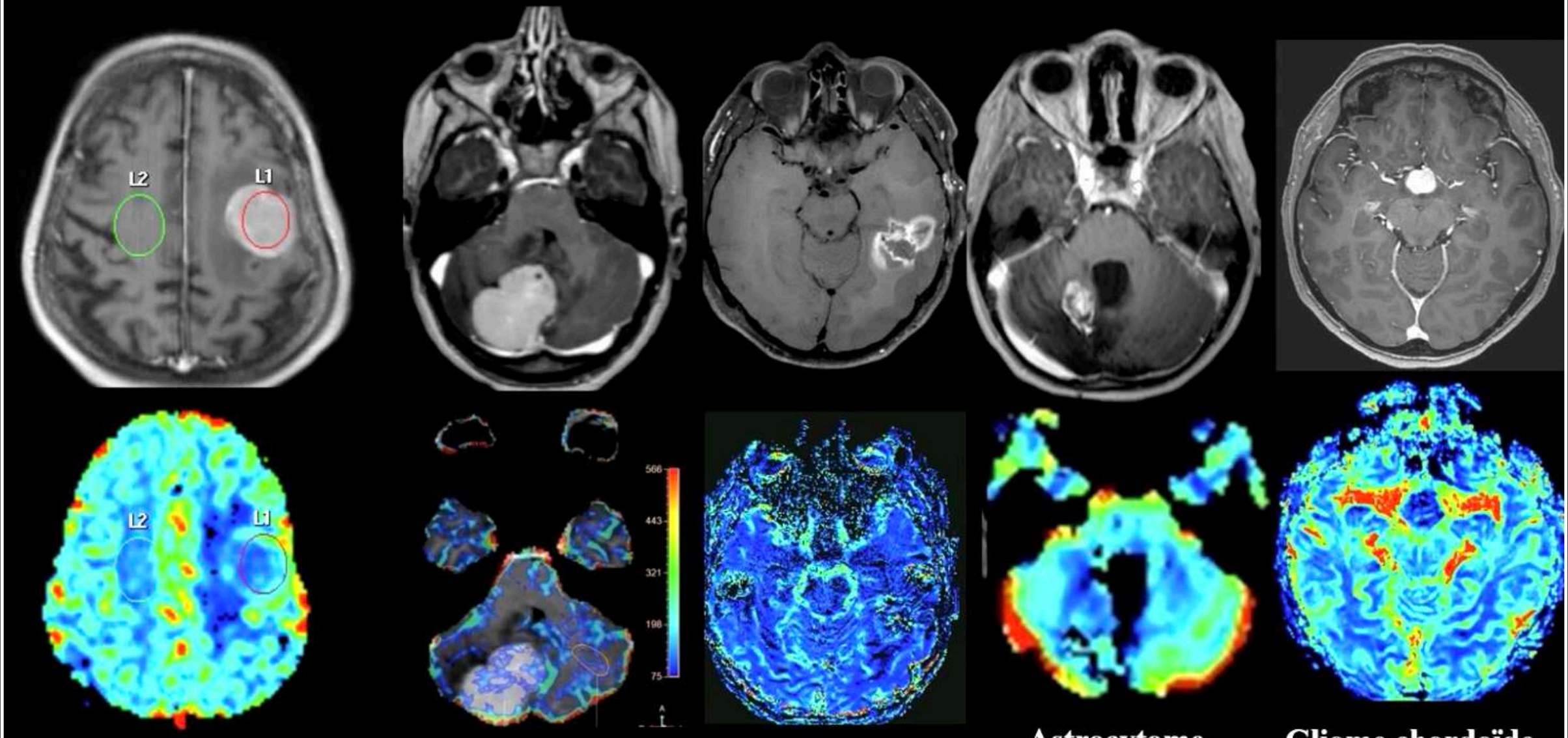

1- Lymphome cérébral

2- Médulloblastome

3- Radionécrose

4- Astrocytome Pilocytique

5- Gliome chordoïde du V3

Médulloblastome



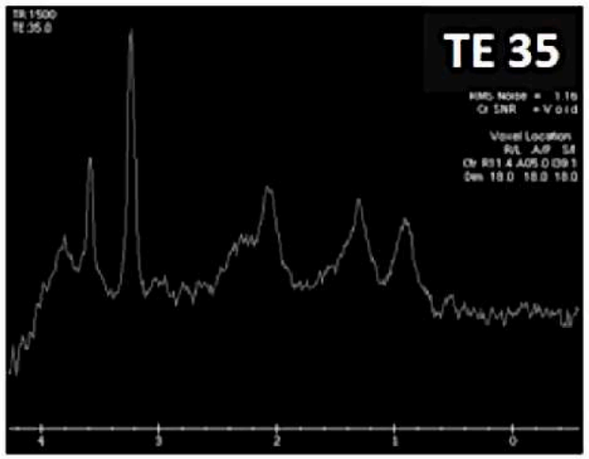

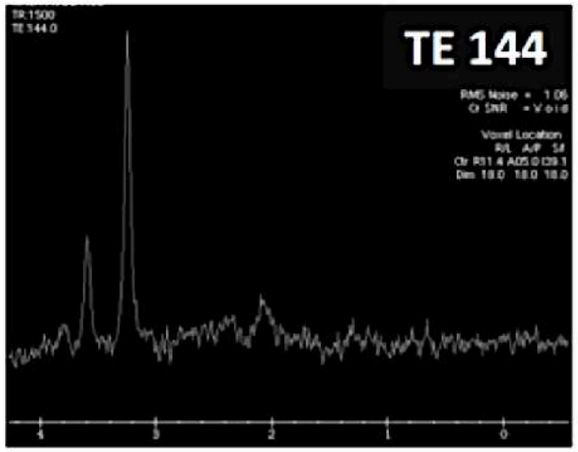

Spectroscopie :

Profil tumoral : Choline ↑↑ - NAA ↓↓

± Taurine (3,4 ppm à TE court)

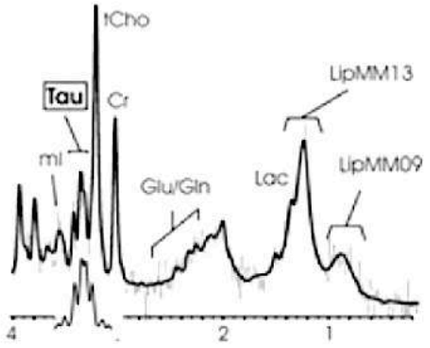



Risque de métastases méningées et ventriculaires:

- *Pas toujours de rehaussement (métastases ventriculaires ++) ni de restriction à la diffusion*
- *Prendre bien le cul de sac dural !*





IRM pan rachidienne

Médulloblastome

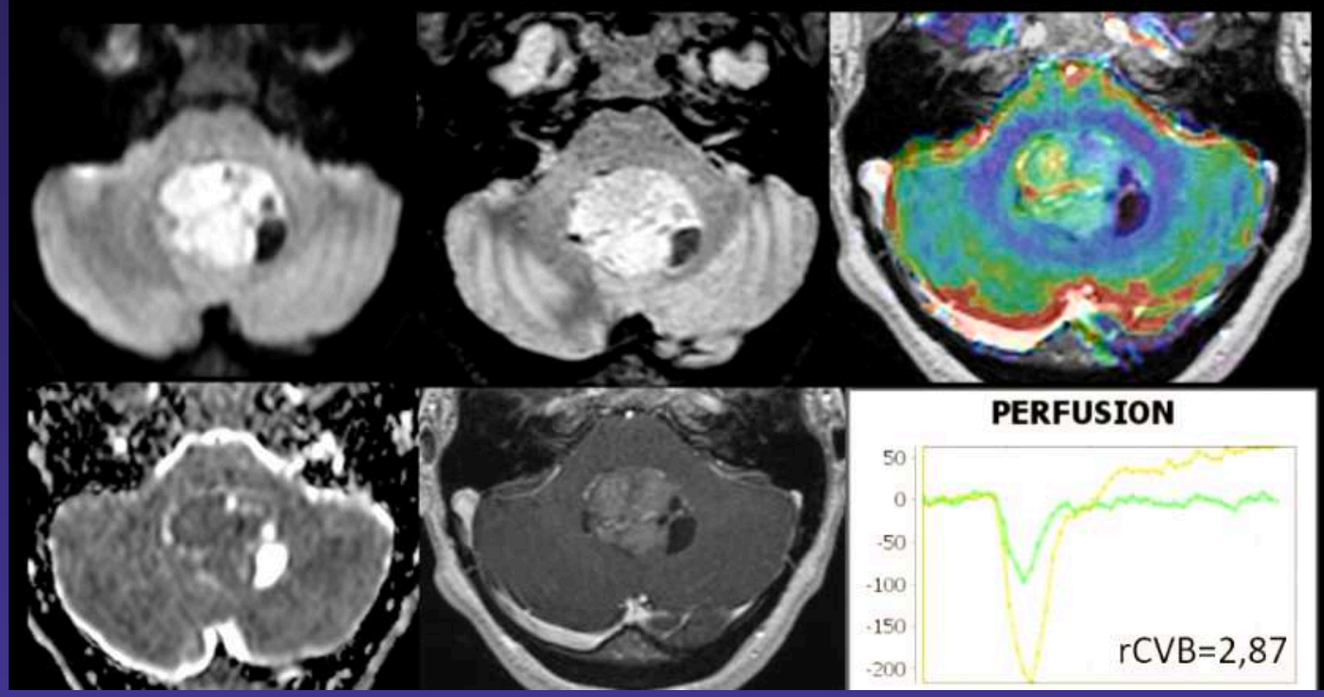

- Hypersignal diffusion
- ADC bas (0,5 – 0,7 10^{-3} mm^2/s)
- Pdc hétérogène
- Pic de Cho augmenté ++
- Pic de Taurine à TE court

- Haute cellularité / rapport nucléocytoplasmique

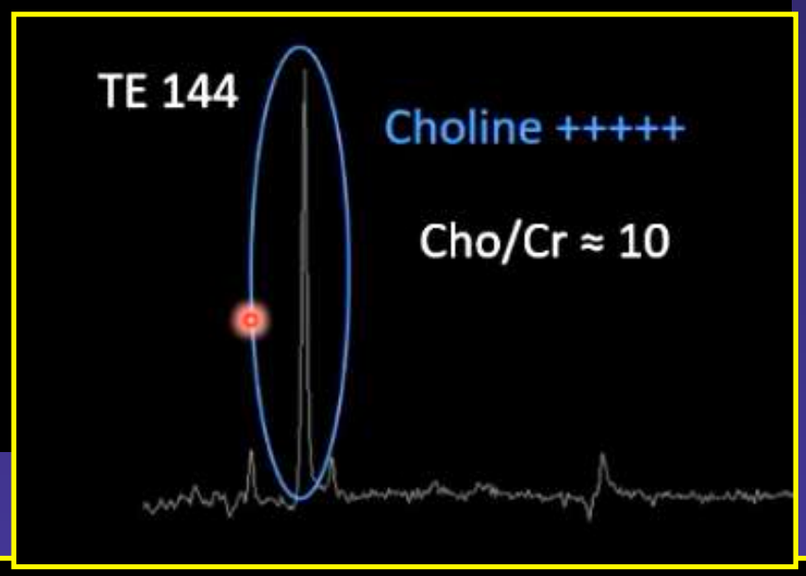

INDISPENSABLE AU DIAG

Évocateur mais pas tjrs présent cf exemple de dessous

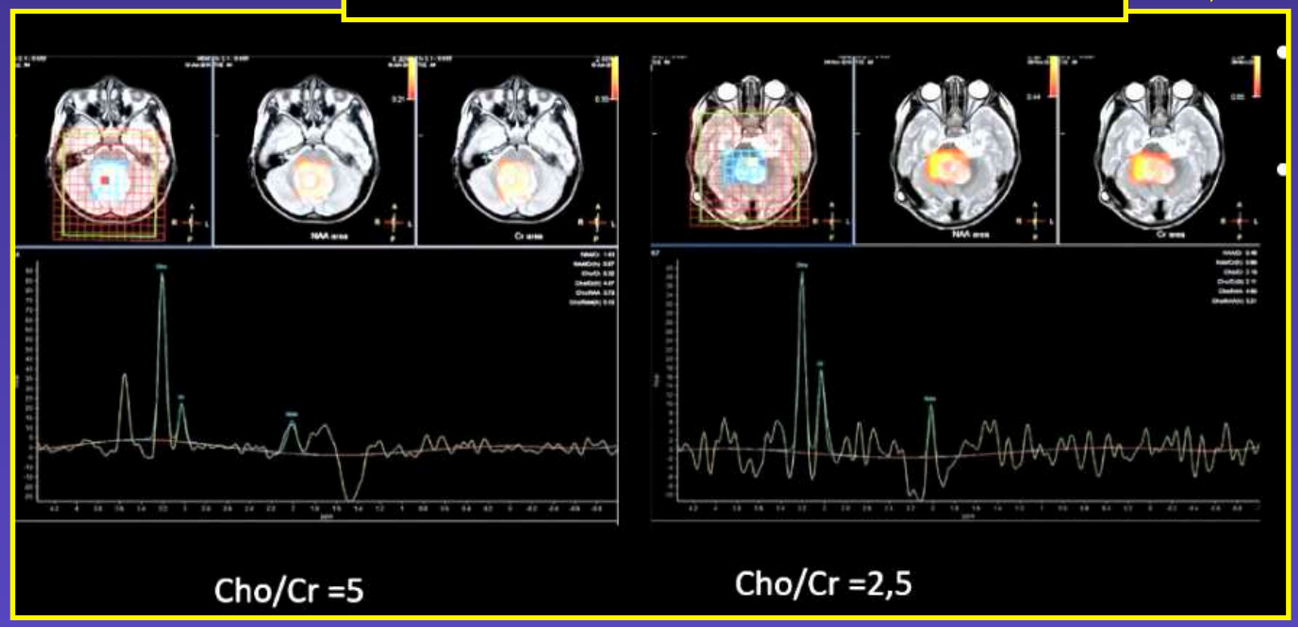

MENU

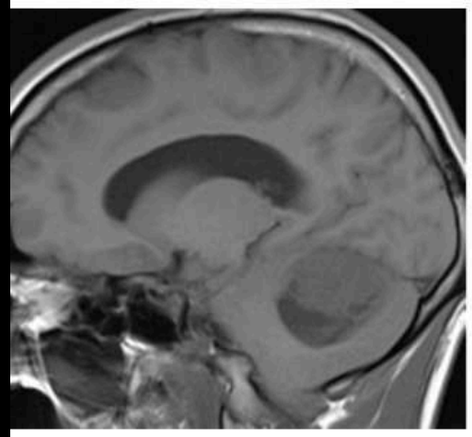


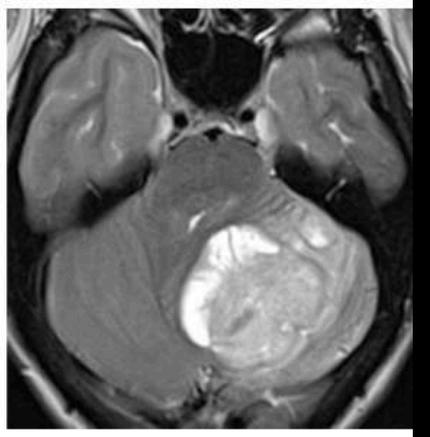
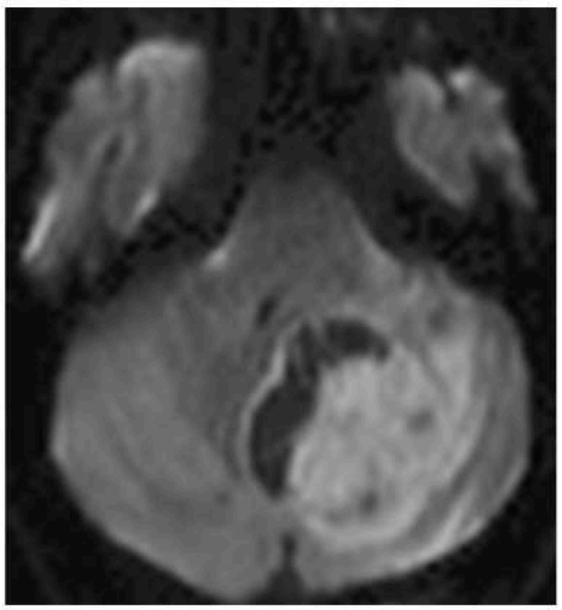
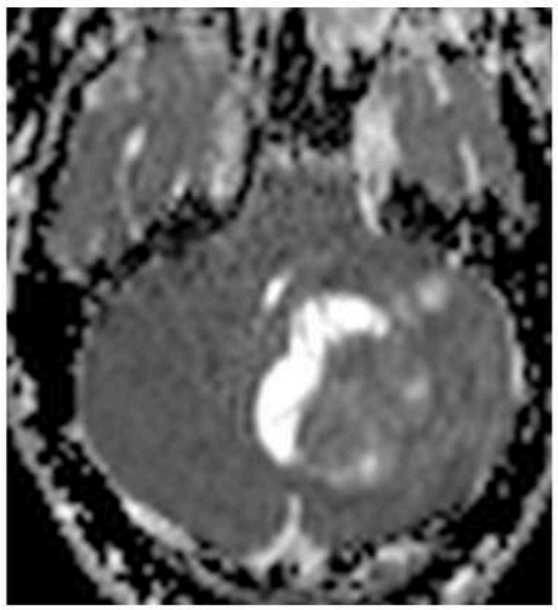
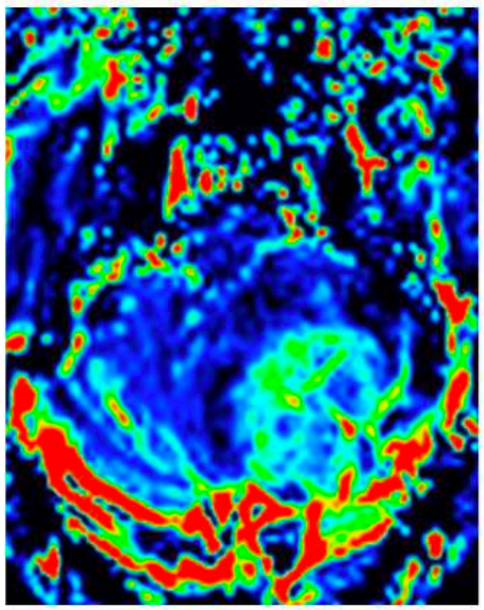

Médulloblastome

- TDM :
  - Tumeur hyperdense, pfs calcifications
- IRM
  - HypoT1, HyperT2/Flair
  - Prenant le contraste de façon variable
  - VSC élevé
  - Limites nettes, œdème périlésionnel
  - ADC bas ++(cellularité)
  - Taurine, Choline
  - Extension leptoméningée
- TTT : chimio radiothérapie pan névraxique

- **Séméiologie :**
  - **Localisation : enfants : V4 à partir du toit, adultes : hémisphères cérébelleux**
  - **Lésion hypercellulaire : TDM hyperdense, Diffusion hypersignal avec chute de l'ADC**
  - **Microkystes intralésionnels**
  - **PDC fréquente, hétérogène**
- **Dissémination leptoméningée : 1/3 des cas -> IRM médullaire +++**

MENU

Classification

- Dérivés probablement de cellules neuro-épithéliales situées dans le toit du 4ème ventricule, les médulloblastomes présentent classiquement deux formes histologiques principales.
  - La forme classique, qui atteint le vermis, a une forte densité cellulaire et contient des cellules peu différenciées à rapport nucléocytoplasmique et activité mitotique élevés.
  - La forme desmoplasique nodulaire, fréquente chez l'adulte, se développe dans un hémisphère cérébelleux ; elle contient des ilots tumoraux avec cellules à différenciation neurocytaire, rapport nucléocytoplasmique moins élevé et activité mitotique plus faible.

Médullobastome desmoplasique

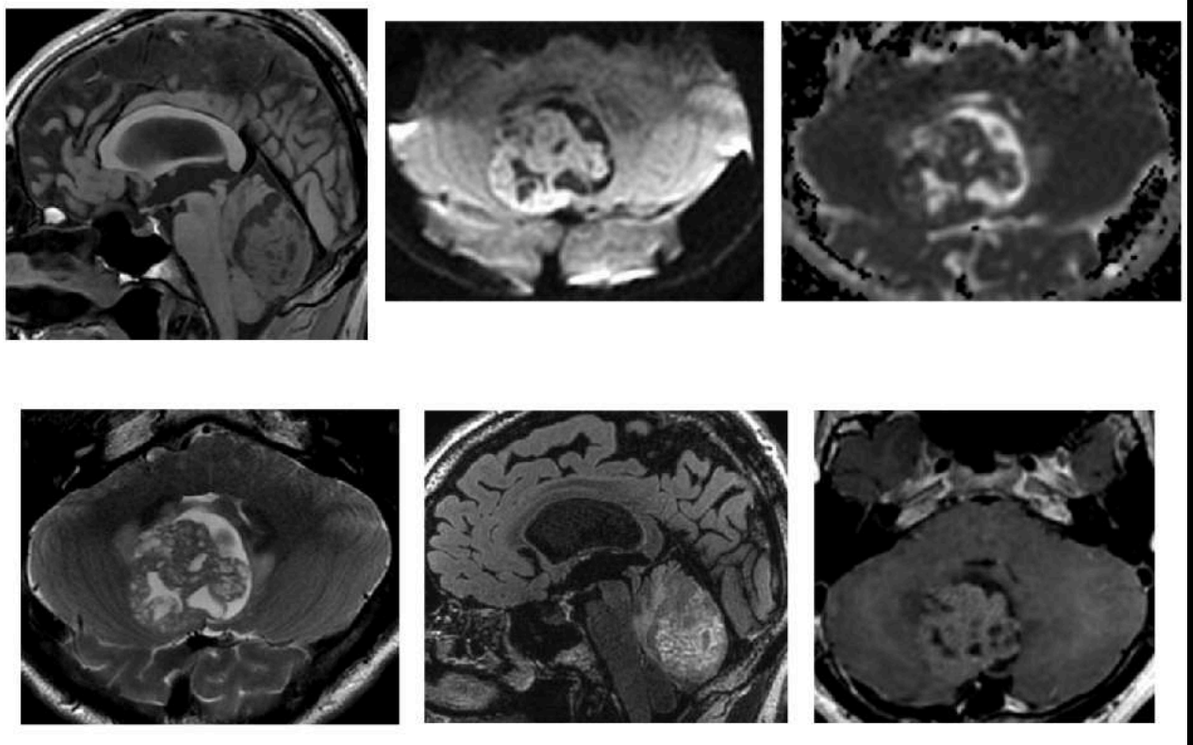

Medulloblastoma desmoplastique WHO 9471/3

F 32 ans,
ataxie
progressive

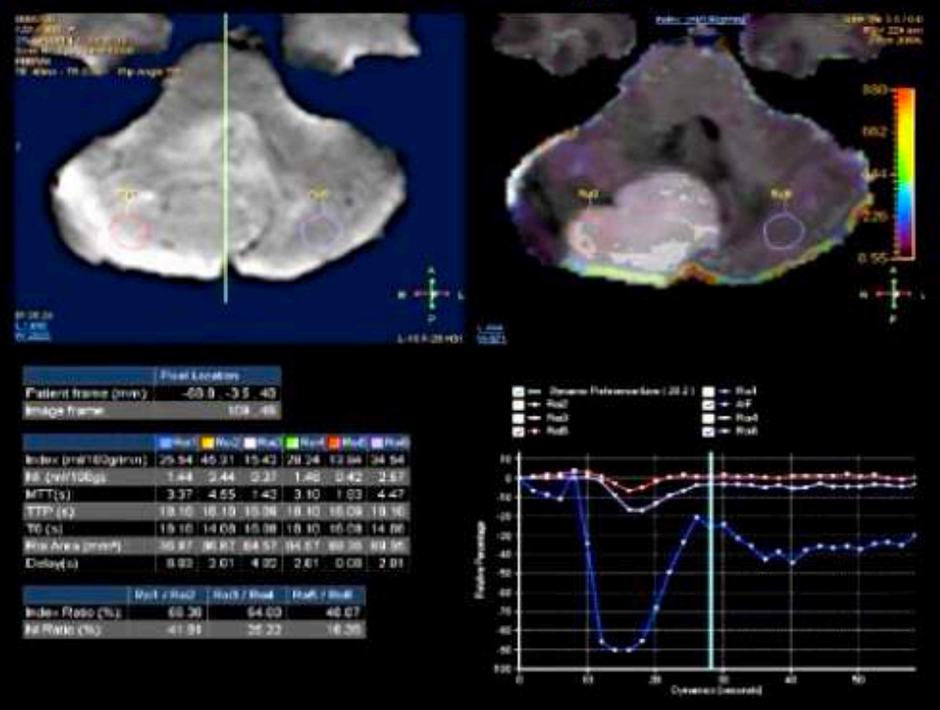

MÉDULLOBLASTOME

Mots-clés Cervelet : vermis (enfant), hémisphère (adulte) - ADC bas - signal hétérogène - Dissémination leptoméningée

Aspects généraux

Définition

Les médulloblastomes sont des tumeurs embryonnaires malignes du cervelet (grade IV de la classification de l'OMS). Les formes sporadiques sont les plus fréquentes (> 90%) mais ces tumeurs peuvent être associées à des syndromes prédisposants : naevomatose basocellulaire (syndrome de Gorlin), syndrome de Turcot, polypose rectocolique familiale (syndrome de Gardner), syndrome de Li-Fraumeni.

Classification

- Dérivés probablement de cellules neuro-épithéliales situées dans le toit du 4ème ventricule, les médulloblastomes présentent classiquement deux formes histologiques principales.
  - La forme classique, qui atteint le vermis, a une forte densité cellulaire et contient des cellules peu différenciées à rapport nucléocytoplasmique et activité mitotique élevés.
  - La forme desmoplasique nodulaire, fréquente chez l'adulte, se développe dans un hémisphère cérébelleux ; elle contient des ilots tumoraux avec cellules à différenciation neurocytaire, rapport nucléocytoplasmique moins élevé et activité mitotique plus faible.
  - D'autres formes sont décrites : à nodularité extensive, anaplasiques, à grandes cellules.
- Une classification basée sur les résultats de recherches génomiques distingue des sous-groupes de médulloblastomes (SHH, WNT et non SHH-WNT) ayant des caractéristiques et génétiques distinctes [1].

Clinique

Les médulloblastomes surviennent principalement chez l'enfant (trois-quarts des cas avant 16 ans, pic de fréquence : 7 ans) ; chez l'adulte, ils s'observent au cours des 3ème et 4ème décennies. Une légère prédominance masculine (65%) est notée.

L'évolutivité des m… explique la courte période prédiagnostique, volontiers inférieure à 3 mois. Le tableau clinique associe des signes d'hypertension intracrânienne, un syndrome cérébelleux, une diplopie par atteinte du VI. Une crise d'épilepsie ou des signes médullaires doivent faire rechercher une dissémination. Un début brutal, parfois une mort subite, est secondaire à une hémorragie tumorale.

Imagerie

Comprendre l'imagerie

- *Topographie*. La topographie principale est le vermis inférieur ; les localisations latérales, hémisphériques, s'observent chez l'adolescent et l'adulte, ce qui s'explique probablement par la migration latérosupérieure des cellules du voile médullaire supérieur. Ainsi chez l'enfant, le médulloblastome sera plutôt médian et inférieur et chez l'adulte, situé sous la tente du cervelet.
- *Extension locale*. Une infiltration du tronc cérébral survient dans un tiers des cas. Une protrusion exophytique, en particulier dans l'angle pontocérébelleux, peut faire discuter un schwannome.
- *Dissémination*. Le potentiel métastatique des médulloblastomes est important, intranévraxique et extranévraxique ; la recherche de métastases leptoméningées spinales et supratentorielles doit être systématique.

Scanner

Les limites lésionnelles sont nettes, principalement dans la forme classique. La densité est identique ou supérieure à celle du parenchyme du fait de la cellularité importante ou d'un rapport nucléocytoplasmique élevé. Le rehausement est d'intensité variable mais quasi-constant. Kystes et zones de nécrose sont fréquents en particulier chez l'adulte ; des calcifications sont observées dans moins d'un quart des cas.

IRM

Les médulloblastomes se présentent sous la forme d'un processus solide, souvent de grande taille et de signal hétérogène, hypointense ou iso-intense en T1 et isointense ou hyperintense en T2. Cet aspect hétérogène s'explique par la présence de kystes, de zones de nécrose, de calcifications et d'hémorragies ; une sidérose superficielle peut être observée. Le rehaussement, d'intensité variable, est hétérogène, linéaire en surface (aspect glacé) ou en grappe. Dans les formes hémisphériques, situées sous la tente du cervelet, une opacification leptoméningée ou un « dural tail » sont possibles [2, 3]. L'œdème périlésionnel est habituellement peu abondant, l'hydrocéphalie fréquente.

Un hypersignal est observé avec un ADC bas du fait de l'hypercellularité ; cet aspect est identique à celui des tumeurs neuro-épithéliales (PNET) d'autres localisations [4].

La séquence de perfusion est d'interprétation délicate en raison d'artefacts liés à la présence de sang et de calcifications. Ses résultats sont variables ; elle peut montrer une hyperperfusion marquée.

En spectroscopie, sont évocateurs : une augmentation du pic de choline, la présence d'un pic de myoinositol et d'un pic de taurine sur les séquences à TE court, la baisse de la créatine et une chute importante du pic de NAA [5].

Bilan d'extension

Des métastases leptoméningées s'observent dans un tiers des cas au moment du diagnostic et sont souvent asymptomatiques. Le bilan d'extension doit être effectué avant l'exérèse chirurgicale de façon à distinguer des lésions secondaires d'une arachnoïdite post-chirurgicale. Les métastases spinales se présentent sous la forme de nodules se rehaussant, d'un comblement du cul de sac ou de racines de la queue de cheval « adhérentes ». Les métastases supratentorielles sont responsables d'un effacement des sillons et des citernes, de rehaussements léptoméningées, épendymaires, tentorielles et d'une hydrocéphalie. Les métastases extranévraxiques atteignent l'os, les ganglions, les poumons, les muscles, le foie.

Diagnostics différentiels

Cf. Masses cérébelleuses tissulaires

Traitement - Suivi

Le traitement classique associe une exérèse à une radiothérapie et une chimiothérapie. Le pronostic est meilleur chez l'adulte, une survie de plus de 80% à 5 ans étant rapportée. Une surveillance en imagerie, par IRM crâniospinale avec injection de gadolinium, s'impose de façon prolongée, des récidives sont observées dans environ un tiers des cas à 5 ans.

Références

1. Ellison DW, Dalton J, Kocak M, Nicholson SL, Fraga C, Neale G et al. Medulloblastoma: clinicopathological correlates of SHH, WNT, and non-SHH/WNT molecular subgroups. Acta Neuropathol 2011 ; 121 : 381-96. **2.** Koeller KK, Rushing EJ. Medulloblastoma : A comprehensive review with radiologic-pathologic correlation. Radiographics 2003 ; 23 : 1613–37. **3.** Malheiros SMF, Carrete Jr H, Stàvale JN, Santos AJ, Borges LRR, Guimarães IF et al. MRI of medulloblastoma in adults. Neuroradiology 2003 ; 45: 463–7. **4.** Rodallec M, Colombat M, Krainik A, Kalamaridès M, Redondo A, Feydy A. Diffusion-weighted MR imaging and pathologic findings in adult cerebellar medulloblastoma. J Neuroradiol 2004 ; 31 : 234-7. **5.** Moreno-Torres A, Martinez-Perez I, Baquero M, Campistol J, Capdevila A, Arus C et al. Taurine detection by proton magnetic resonance spectroscopy in medulloblastoma: contribution to noninvasive differential diagnosis with cerebellar astrocytoma. Neurosurgery 2004 ; 55 : 824-9

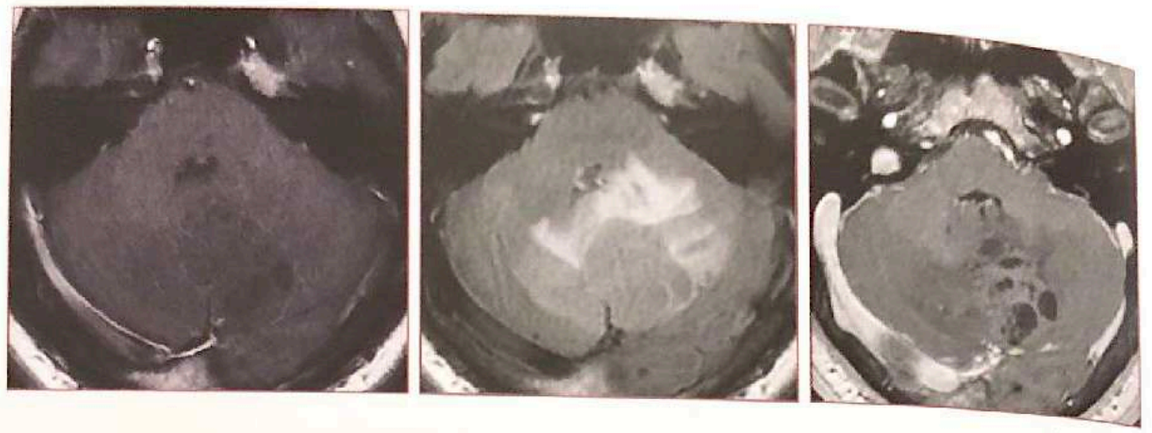

a b c

Figure 1 : Séquences T1 **(a)**, FLAIR **(b)** et T1 après injection de produit de contraste. Lésion tissulaire, vermiohémisphérique gauche, multikystique, comprimant le 4ème ventricule. Réaction œdémateuse.

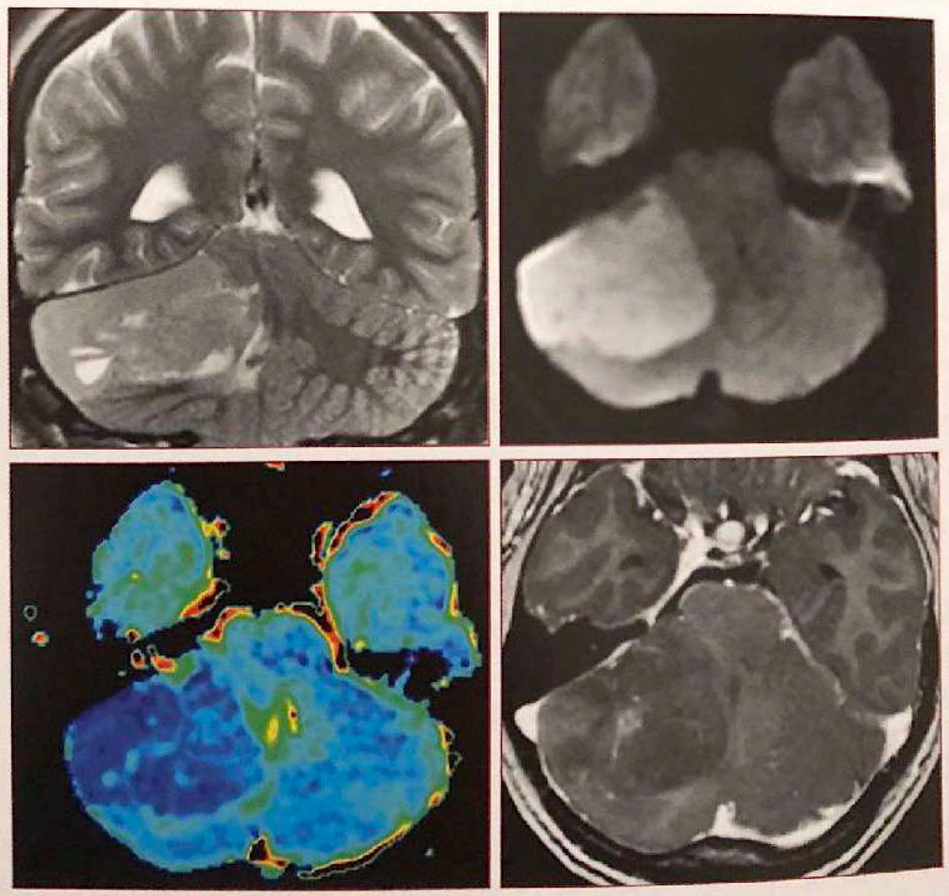

a b
c d

Figure 2 : Séquences T2 **(a)**, de diffusion **(b)** avec cartographie ADC **(c)**, T1 après injection de produit de contraste **(d)**. Tumeur hémisphérique droite, en hypersignal en T2 et diffusion. ADC abaissé. Rehaussement de faible intensité linéaire en surface (aspect glacé).

MENU

Enfants 5-15A Adultes < 20A

Astrocytome pilocytiqu



OMS grade I

Age:
- Enfant 5-15 ans, adulte jeune (75%<20 ans)

Localisation:
- Hémisphère cérébelleux

Tumeurs intra-ventriculaires. A. Bertrand, Pitié Salpêtrière. DIU neuroradiologie

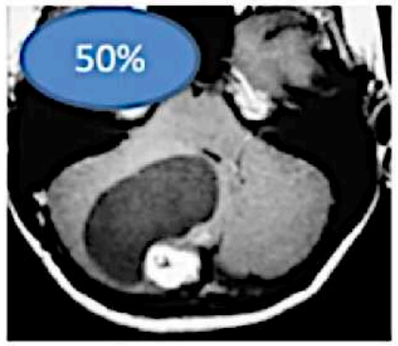

Kyste + nodule tissulaire

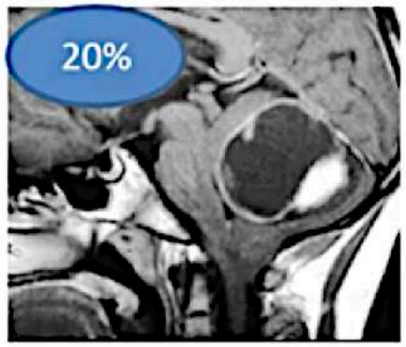

Kyste à paroi rehaussée + nodule tissulaire

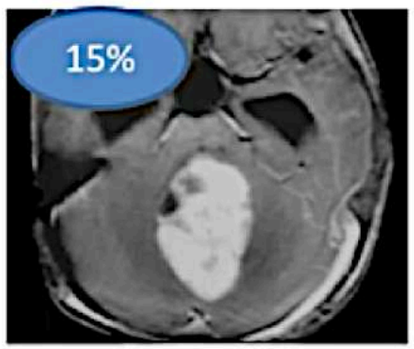

Composante solide prédominante + petit kyste

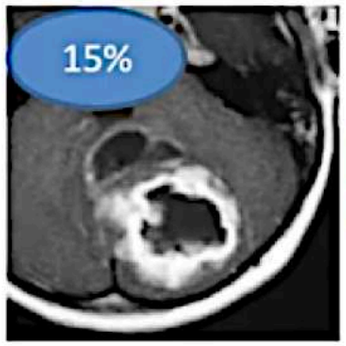

Aspect faussement nécrotique

KYSTE + NODULE MURAL

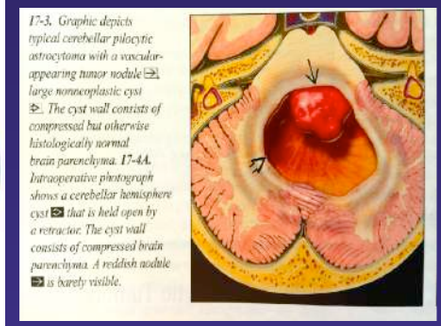

Aspect TRES VARIABLE

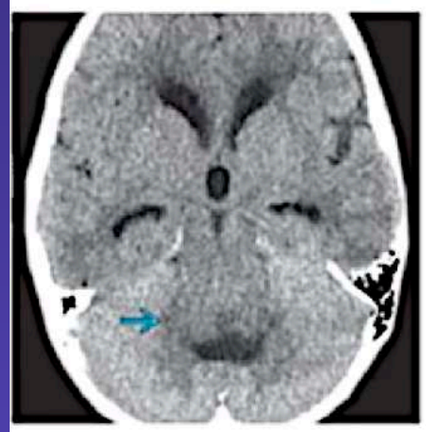

Hypo dense en TDM (≠ médulloblastome)

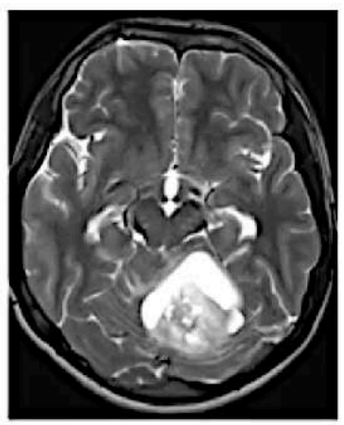

Hyper signal T_2 du kystique

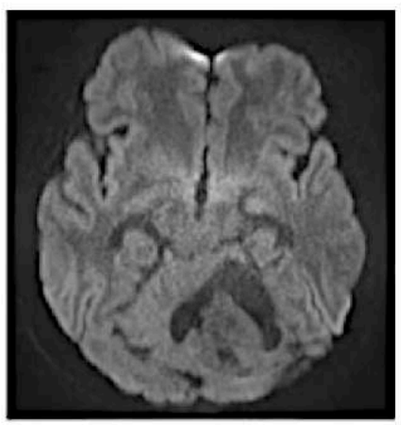

Pas d'hyper signal diffusion

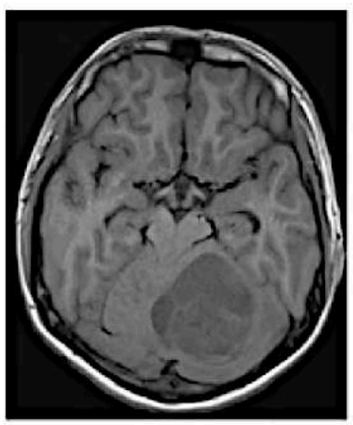



Iso signal T_1 prise de contraste intense du nodule

MENU

Astrocytome pilocytique

Spectroscopie :

Pseudo haut grade ch ↑, NAA ↓et Lac

Perfusion:

rCBV < 1,5 et importante rupture de BEH

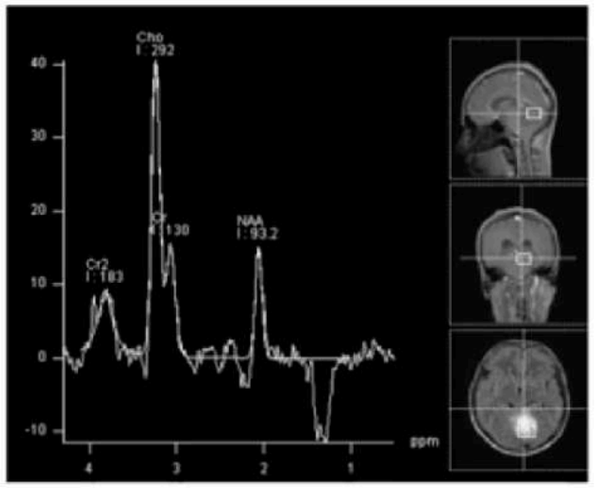

PERFUSION +++

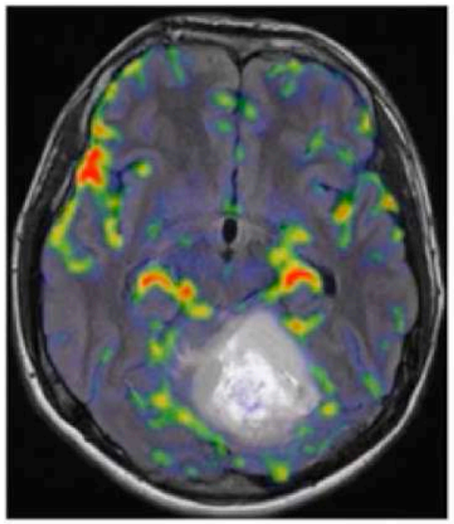

rCBV <1,5

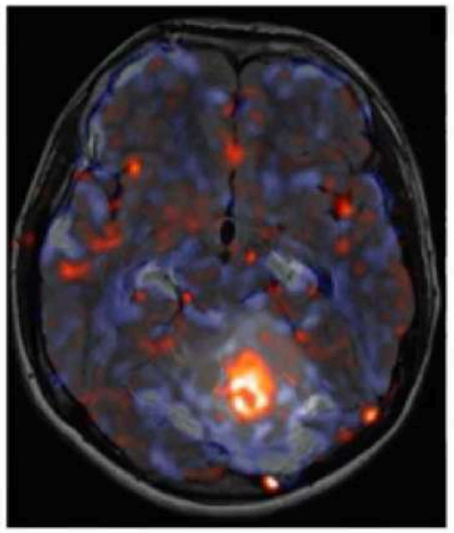

Rupture BHE ++

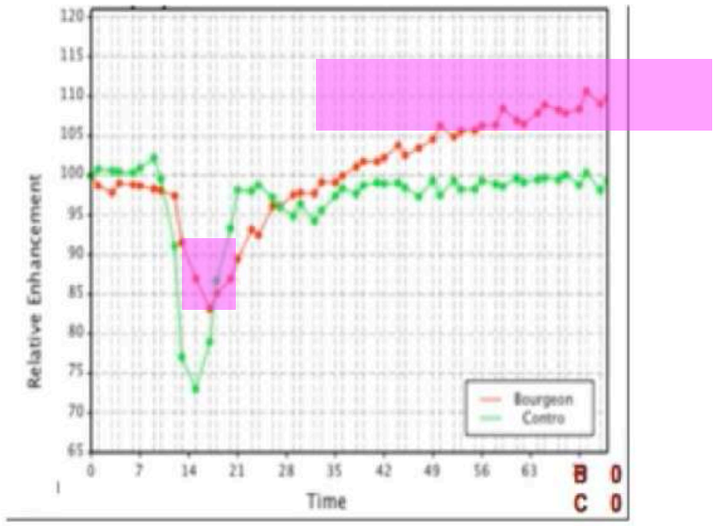

Céphalées, garçon de 6 ans

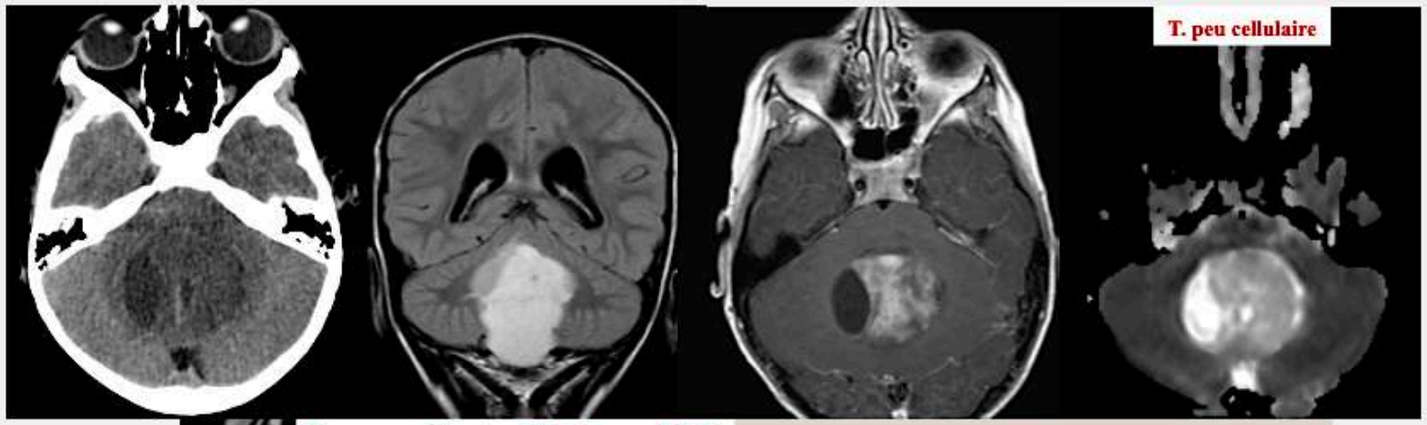

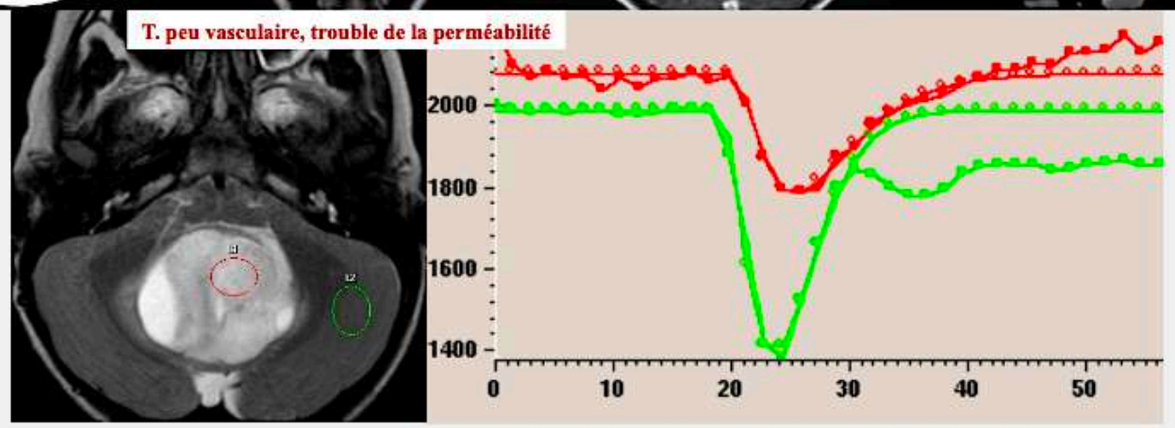

Astrocytome pilocytique

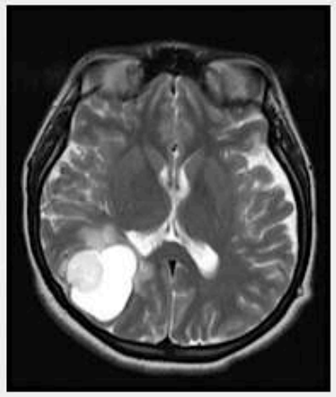

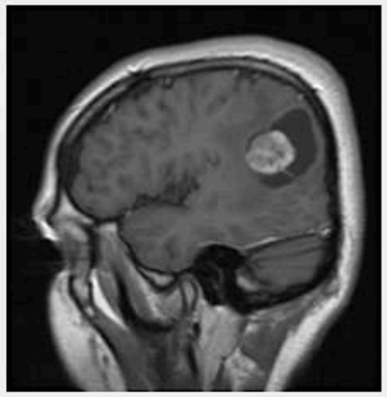

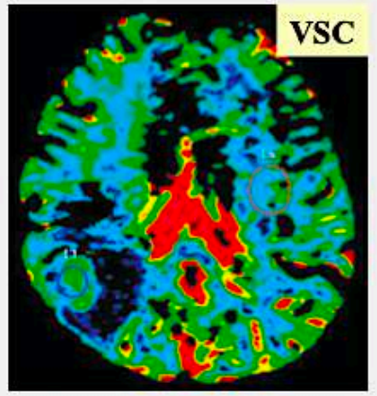

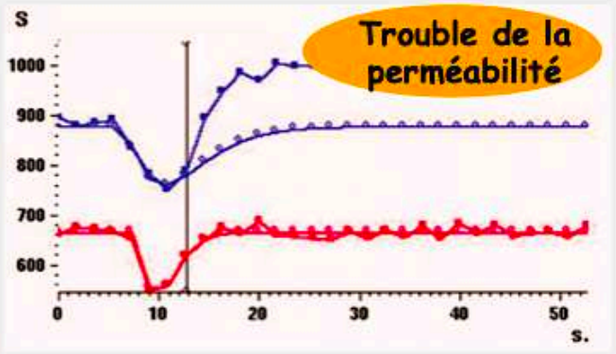

rVSC = 1,1

↗↗ perméabilité

MENU

Lésions rehaussées en T1 Gd avec CBV souvent normal

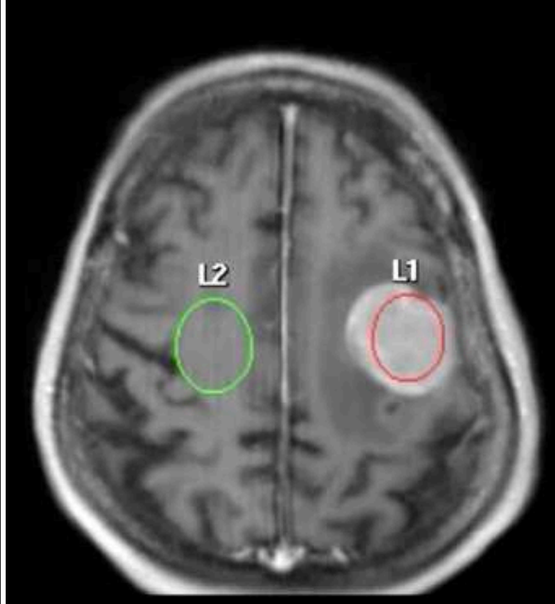

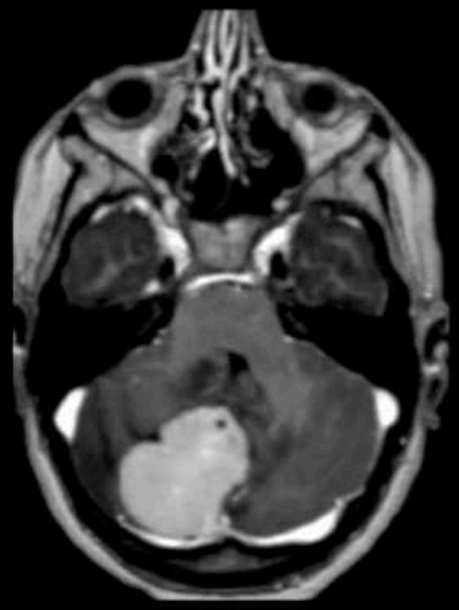

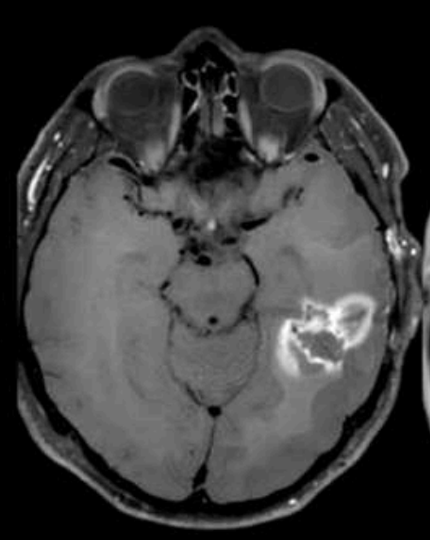

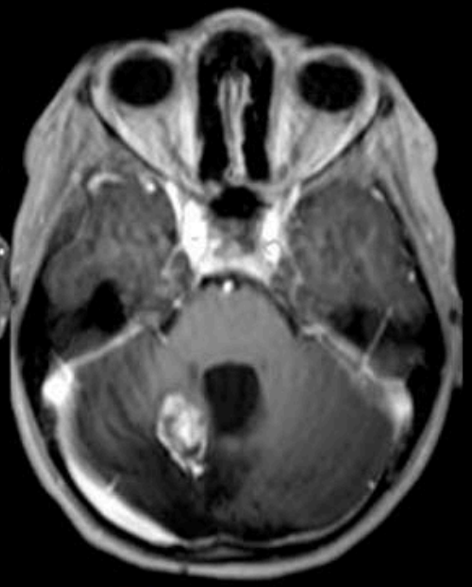

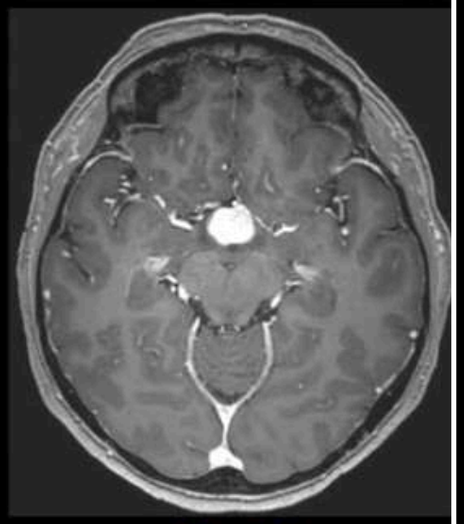

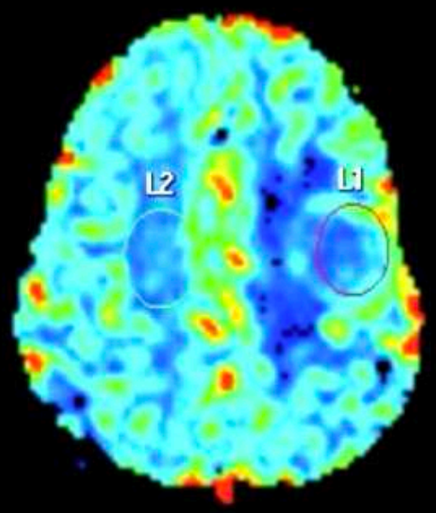

1- Lymphome cérébral

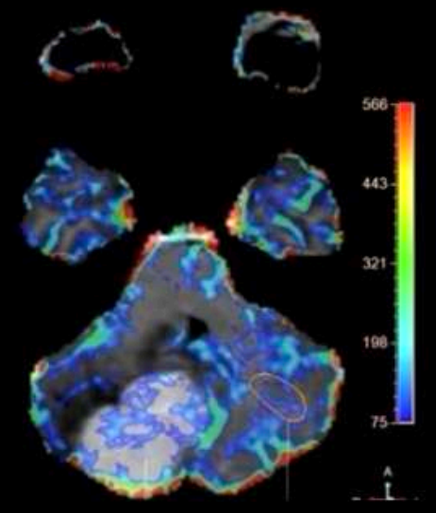

2- Médulloblastome

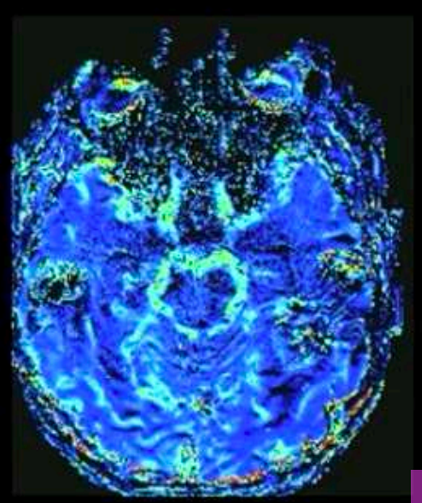

3- Radionécrose

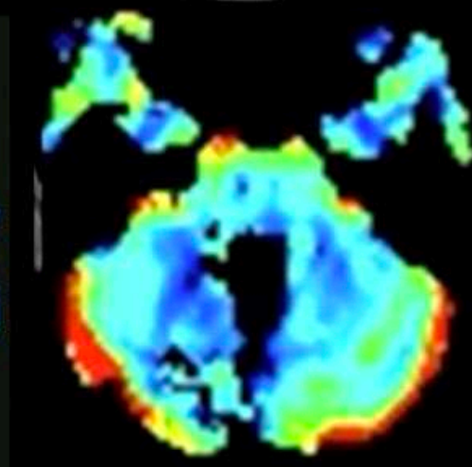

4- Astrocytome Pilocytique

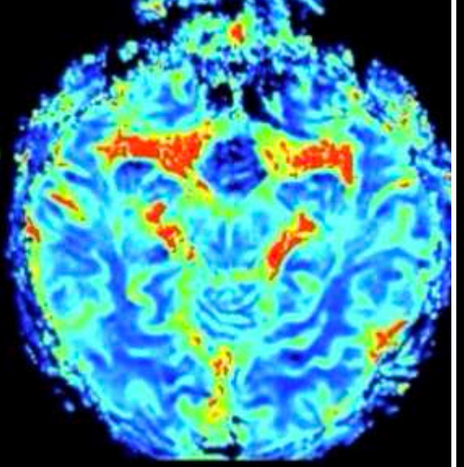

5- Gliome chordoïde du V3

Astrocytome pilocytique : siège

- Ligne médiane (++)
  - Cervelet,
  - Voies optiques / hypothalamus
  - Thalamus - NGC
  - Tronc cérébral
- Rarement
  - Hémisphères cérébraux (adulte)
  - Ventricules
  - Moelle spinale

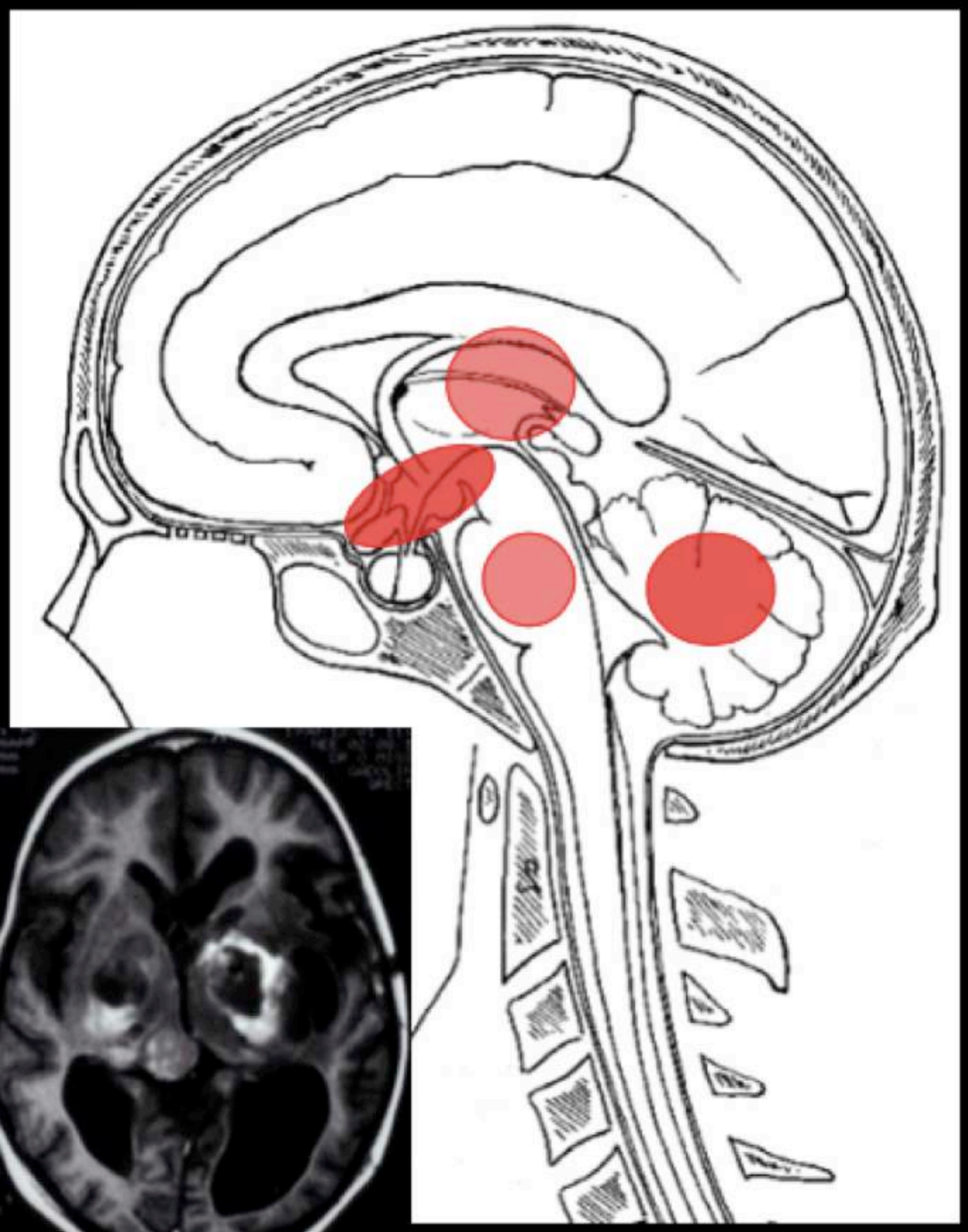

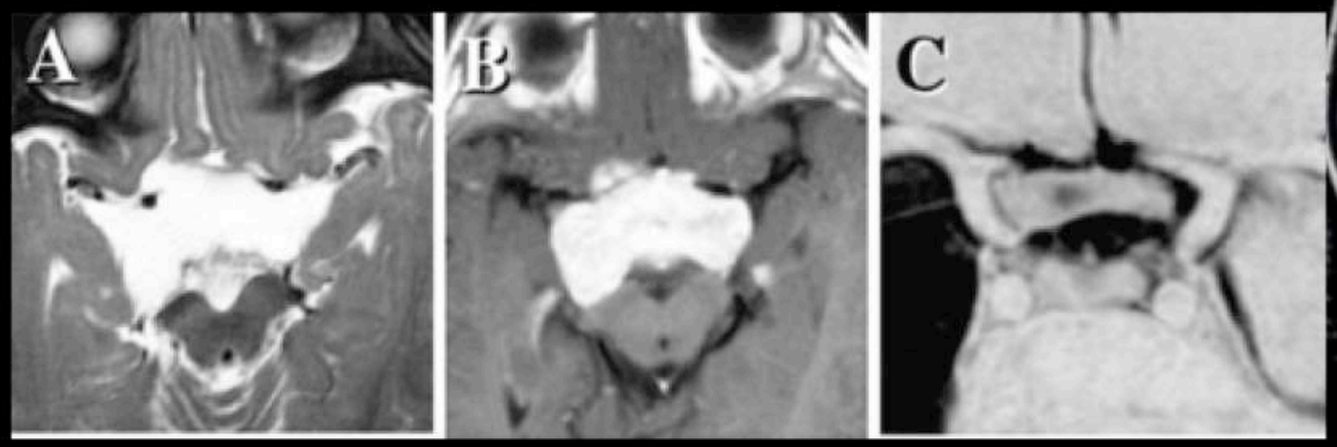

MENU

Astrocytome pilocytique

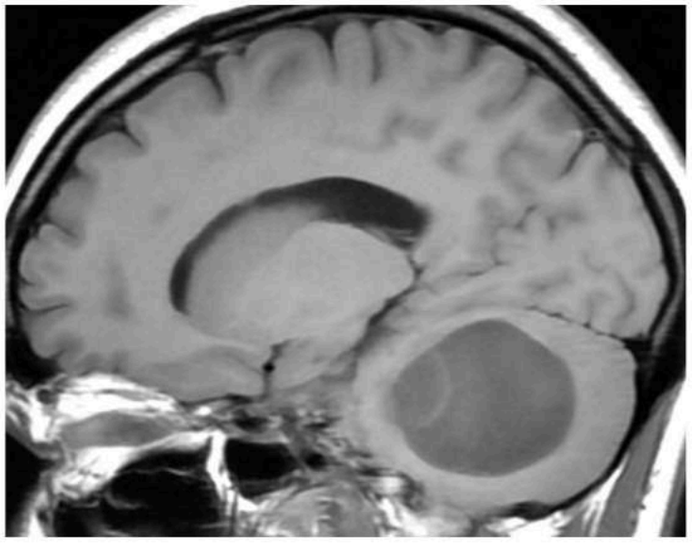

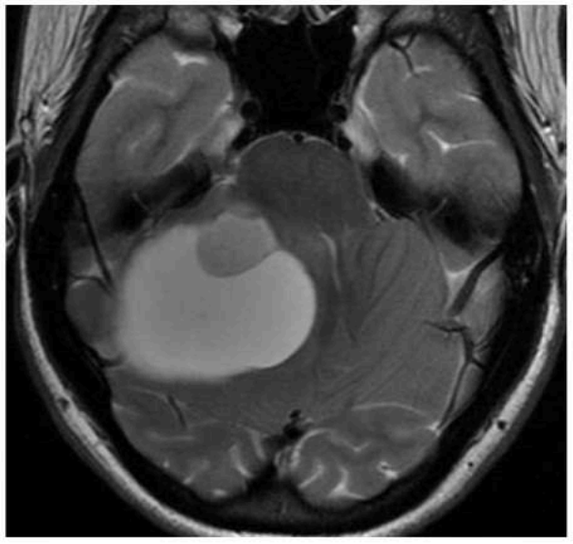

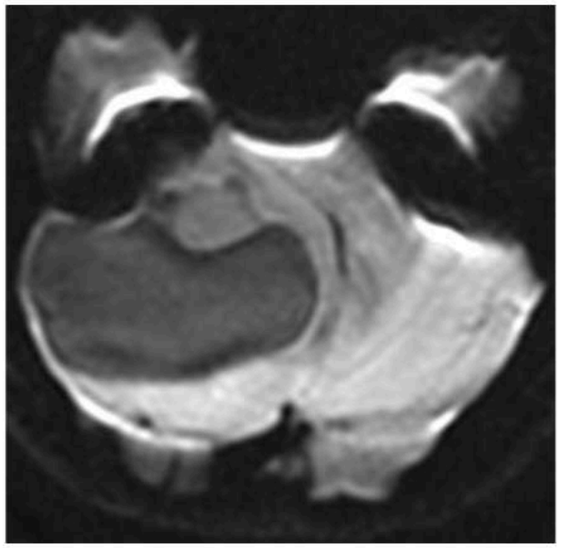

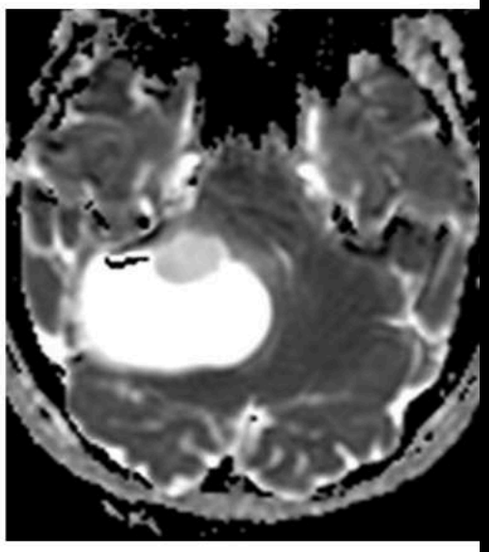

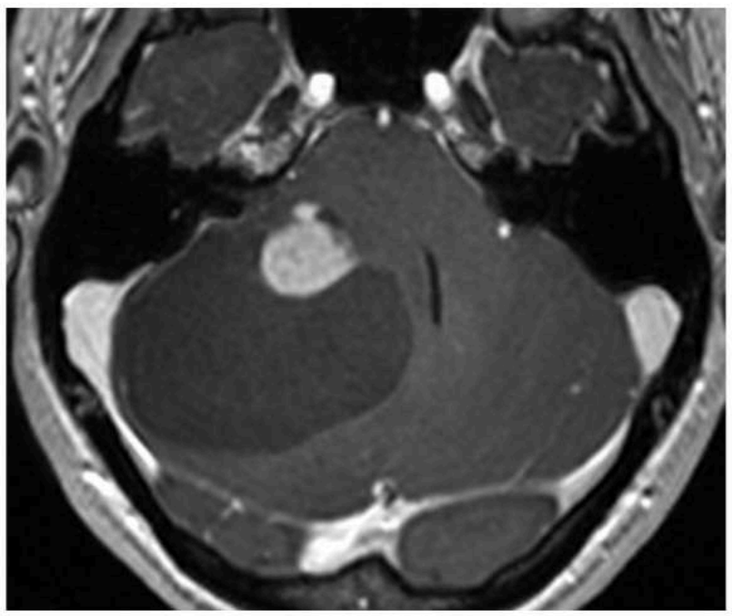

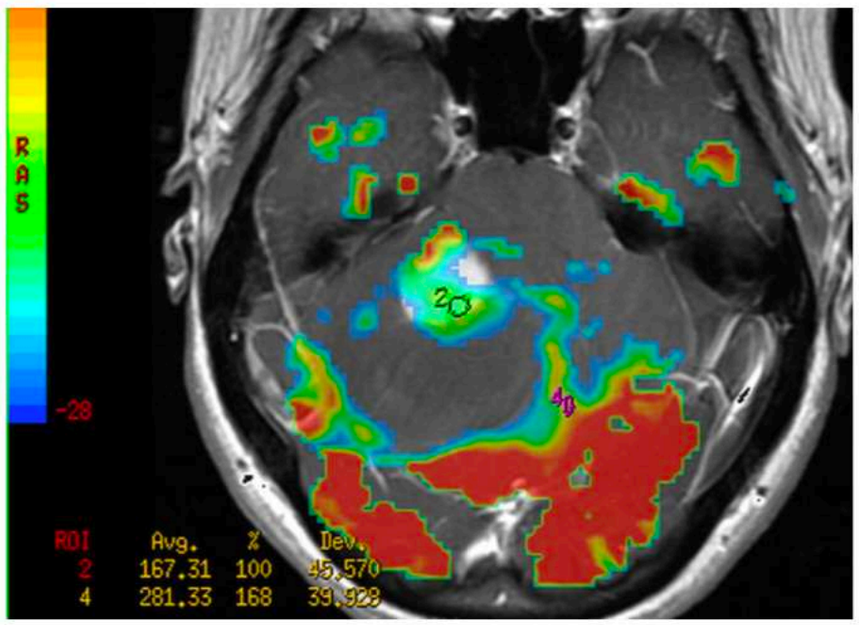

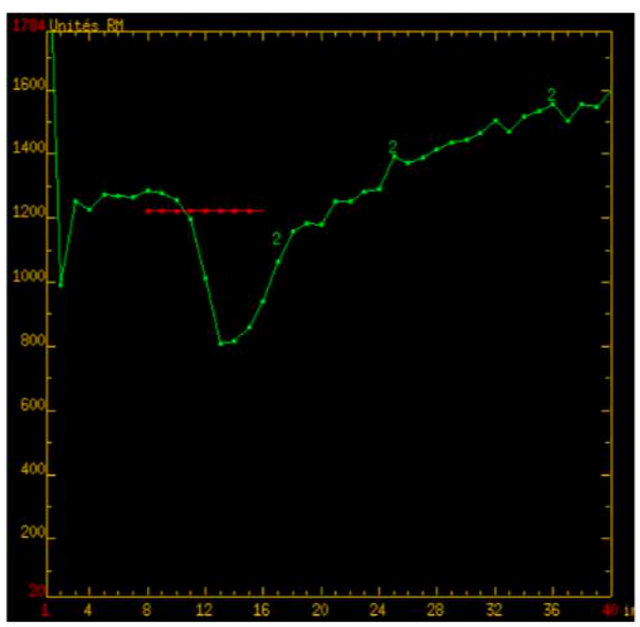

MENU

Astrocytome pilocytique

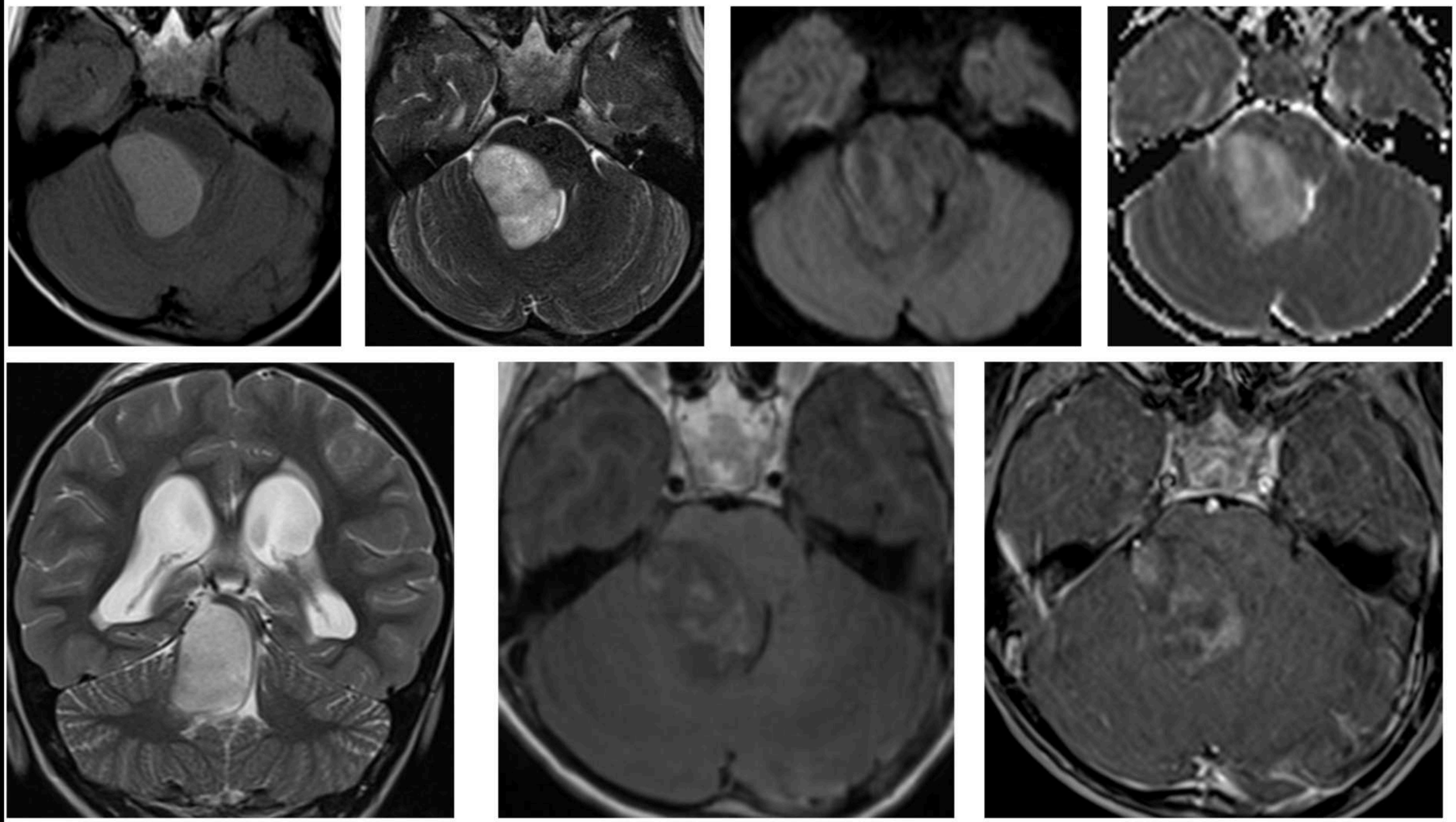

MENU

Astrocytome pilocytique



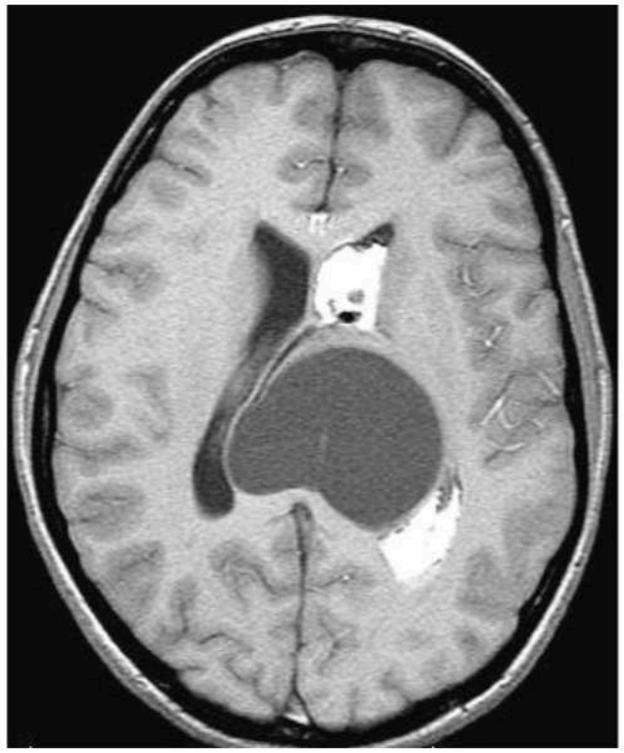

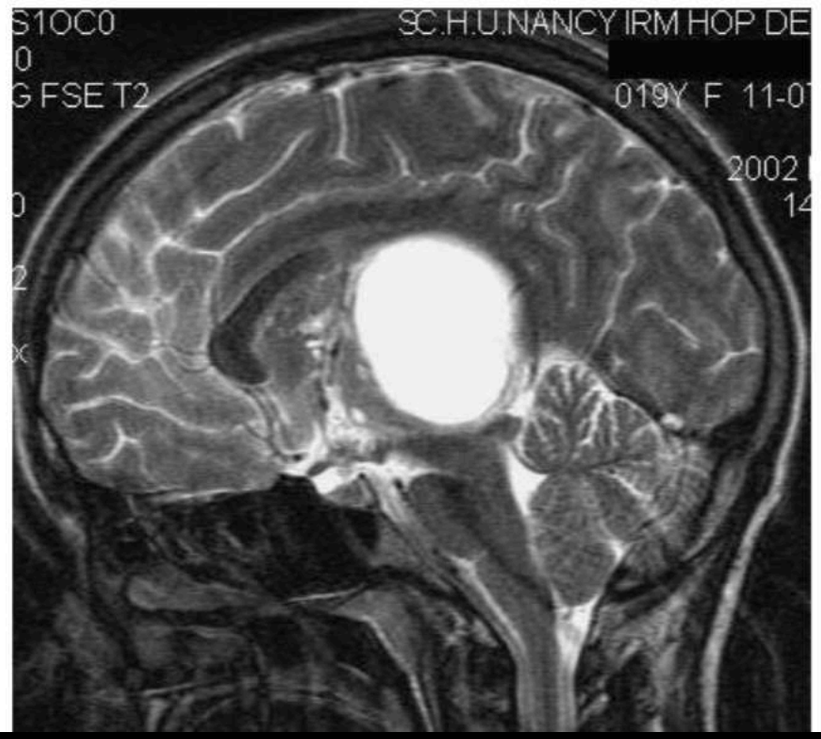



MENU

Femme de 37 ans, crise d'épilepsie

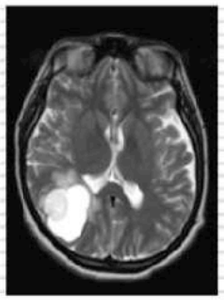

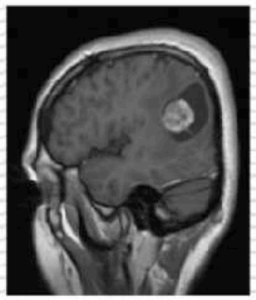

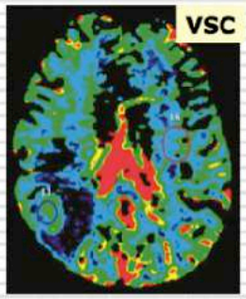

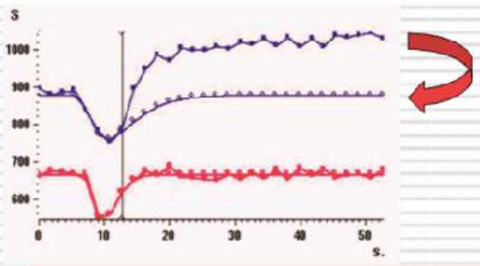

rVSC = 1,1

perméabilité

- la manchon hyalin périvasculaire fragilisant la paroi
- jonctions serrées anormalement lâches
- vaisseaux peu fonctionnels

Astrocytome pilocytique

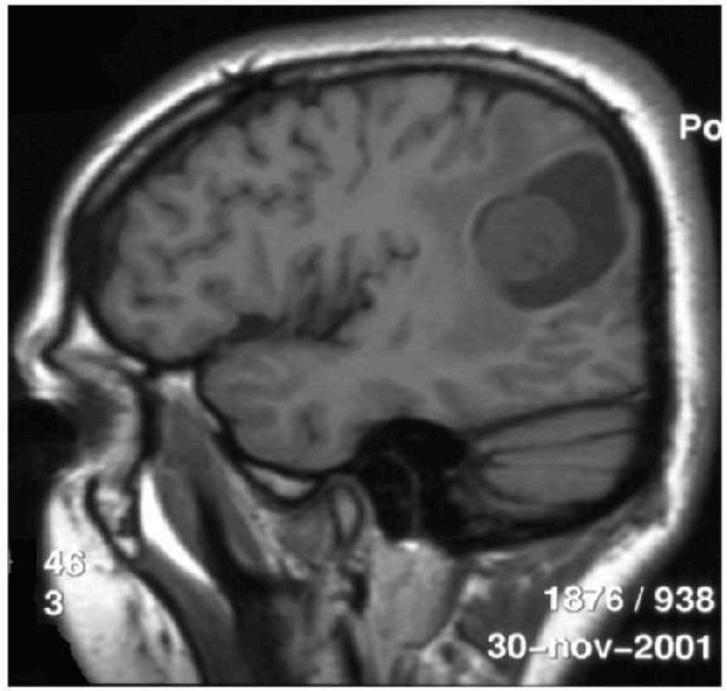

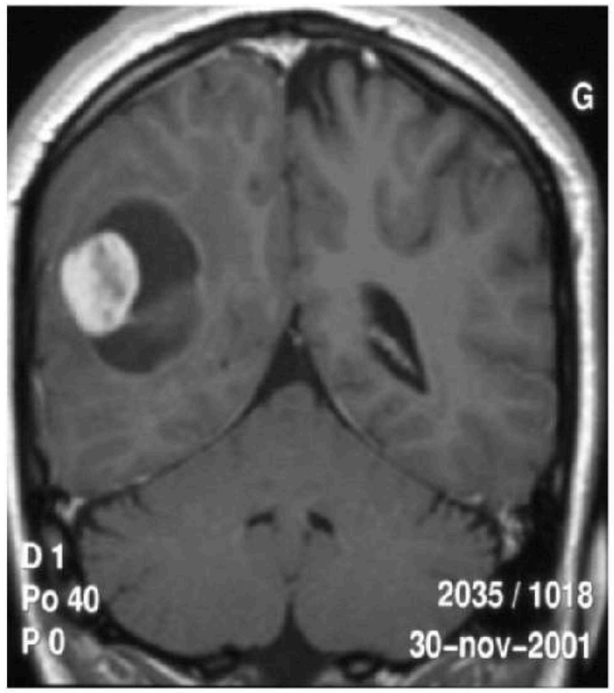

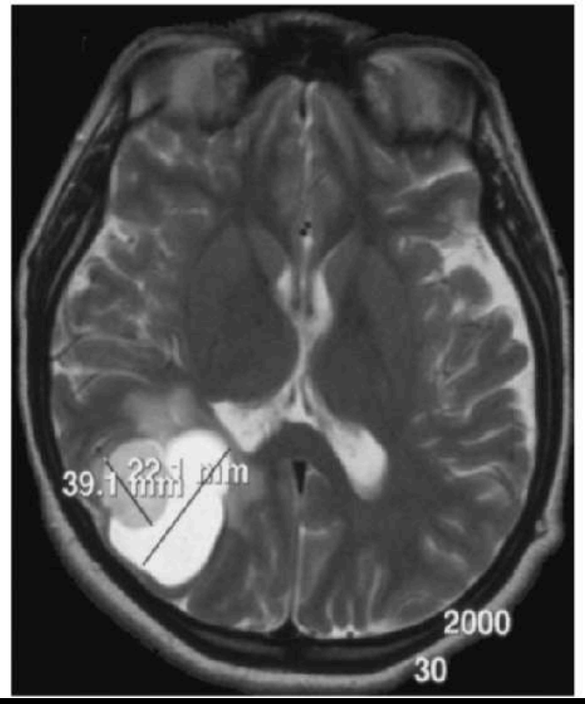

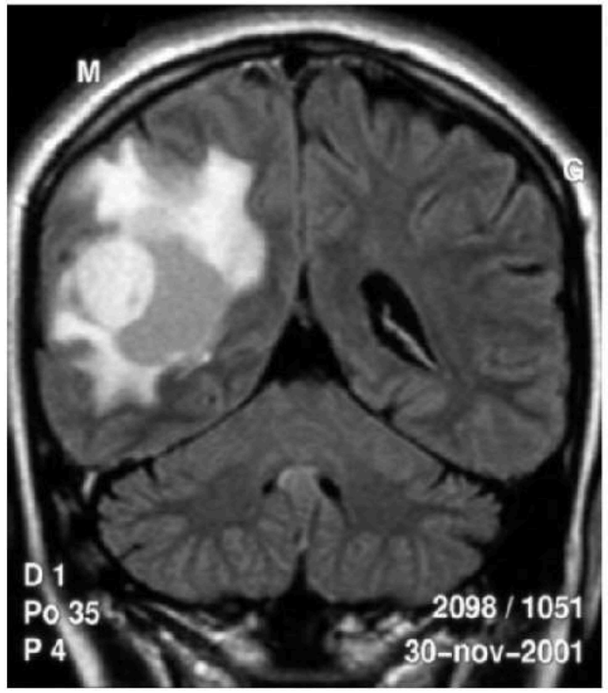

MENU

A. P.

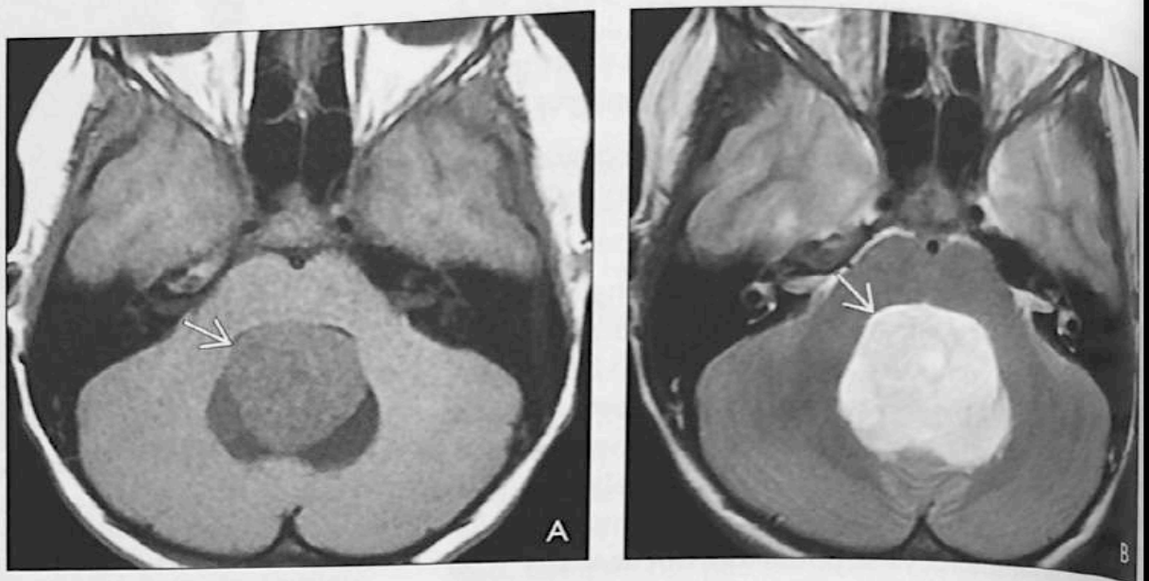

17-9A. *T1WI in a 7-year-old girl with morning headaches and vomiting shows a mostly solid, slightly hypointense mass in the fourth ventricle* ⇒. ***17-9B.*** *The mass is heterogeneously hyperintense on T2WI* ⇒.

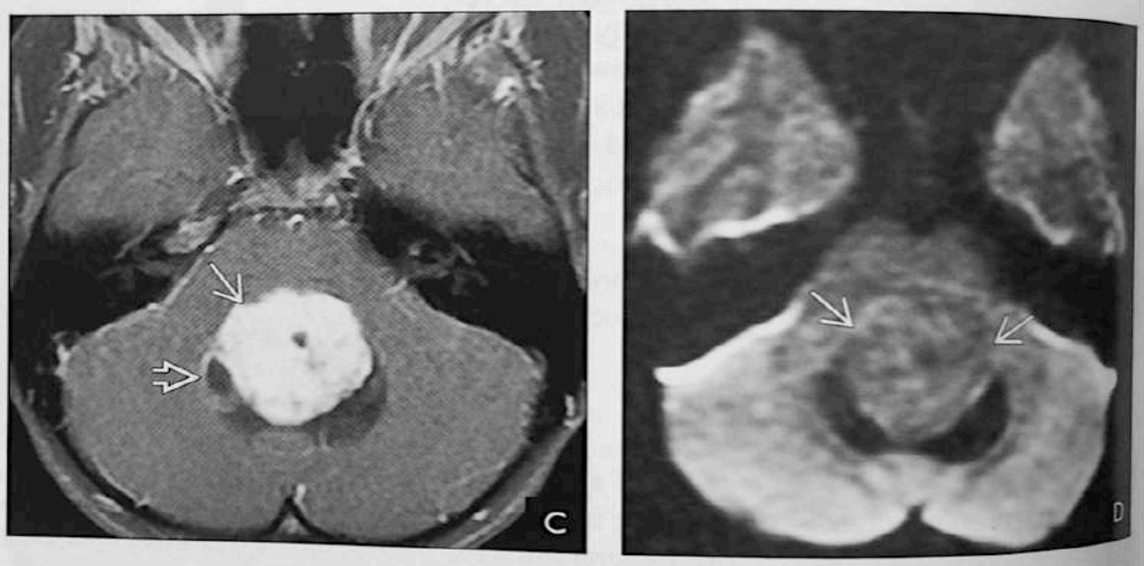

17-9C. *T1 C+ FS scan in the same patient shows strong, slightly heterogeneous enhancement in the solid portion of the mass* ⇒ *with rim enhancement* ⇒ *around a small cyst.* ***17-9D.*** *The mass* ⇒ *shows no evidence of restricted diffusion on DWI.*

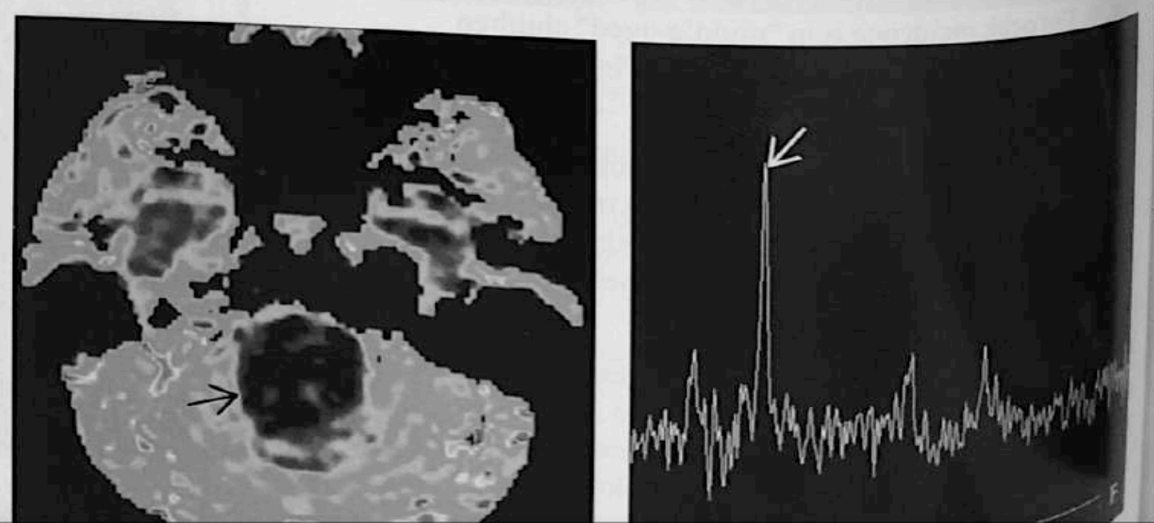

17-9E. *pMR shows that the mass* ⇒ *has a low rCBV.* ***17-9F.*** *MRS in the same case with TE = 288 msec shows a "pseudomalignant" spectrum with an elevated choline peak* ⇒.

MENU

Adultes 30-50A

Hémangioblastome



OMS grade I

Age:
- Adulte 30-50 ans, Rarement enfant

Forme:
- Contours réguliers
- Nodulo-kystique 70%, solide 30%

Localisation:
- 90-95% fosse postérieure
- Hémisphère cérébelleux 80% & vermis 15%



22-39. Graphic depicts typical HGBL with cyst wall composed of compressed cerebellum. Vascular tumor nodule abuts pial surface.

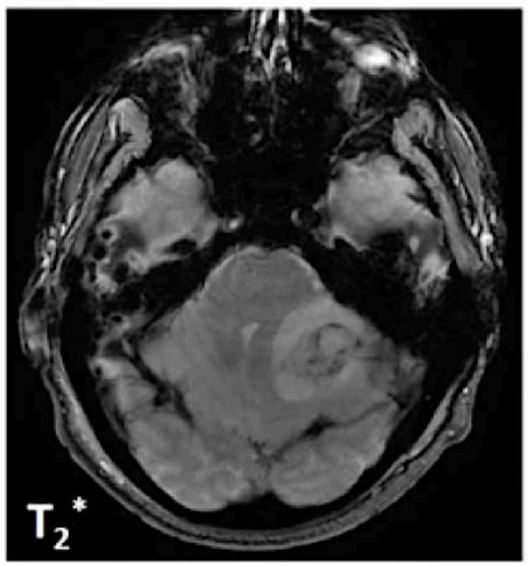

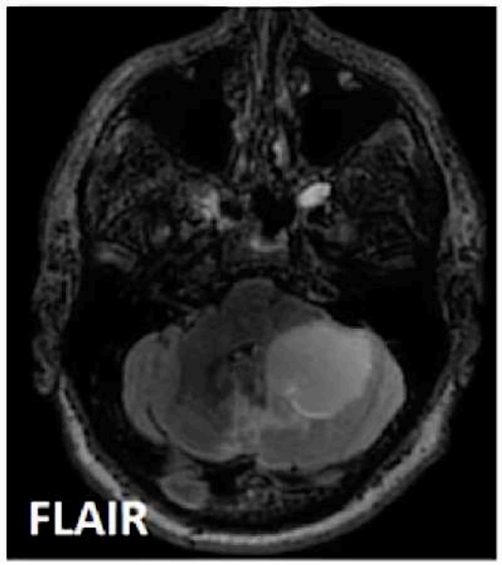

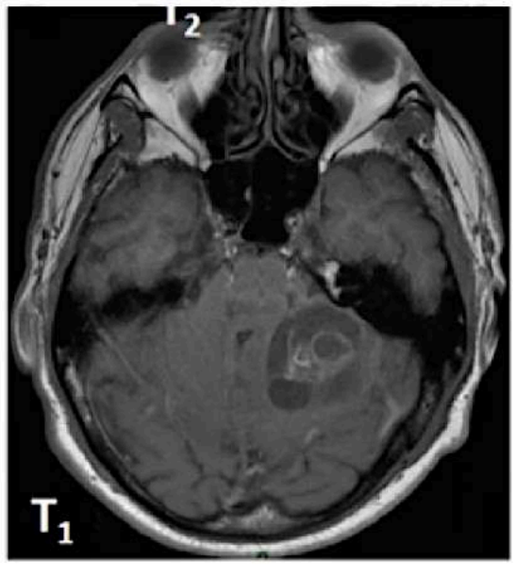

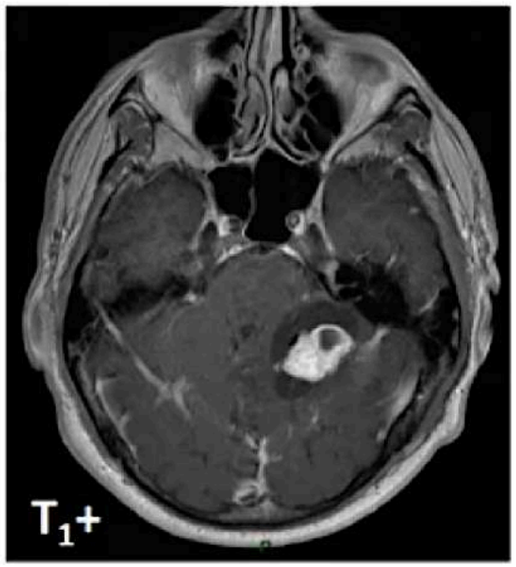

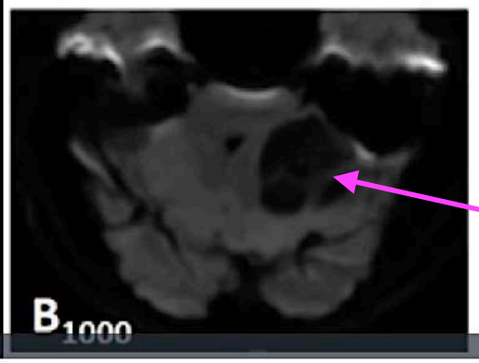

IRM:
- Calcifications, hémorragie & nécrose rares
- T_1 iso/hypo signal, T_2 hyper signal & flow voids (T_2*)
- Rehaussement intense du nodule, rare† de la paroi
- Diffusion: nodule hypo Signal ↗↗ ADC

Pas de prise de contraste des parois du kyste
Peu d' œdème périlésionnel

MENU

HEMANGIOBLASTOME

Aspect TRES VARIABLE

Hémangioblastomes (von Hipple Lindau)

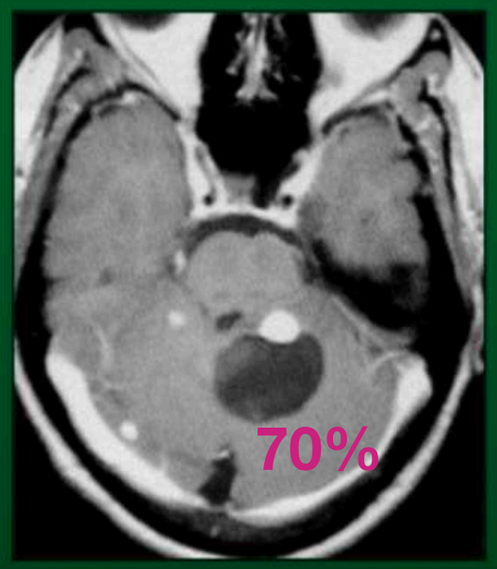

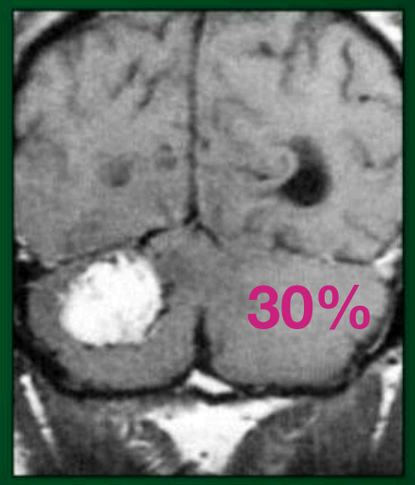



Nodulaire pur

Nodule mural

Pas de prise de contraste des parois du kyste
Peu d'œdème périlésionnel

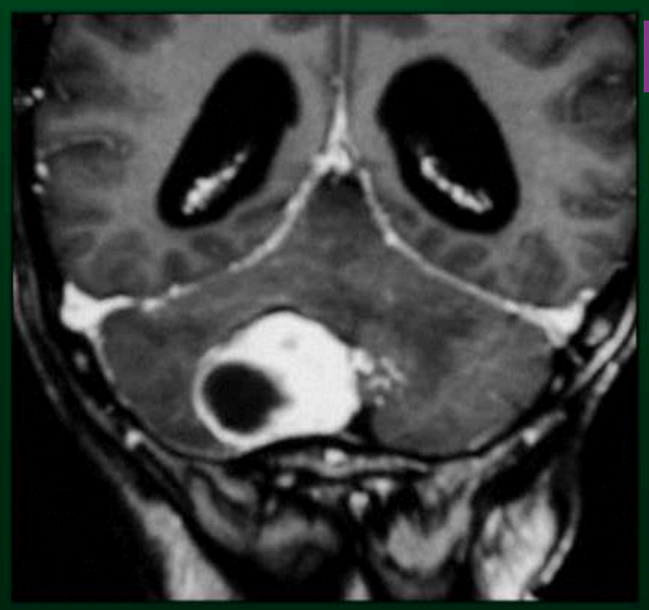

Kyste dans le nodule



MENU

Hémangioblastome

PERFUSION ++++

Hémangioblastome

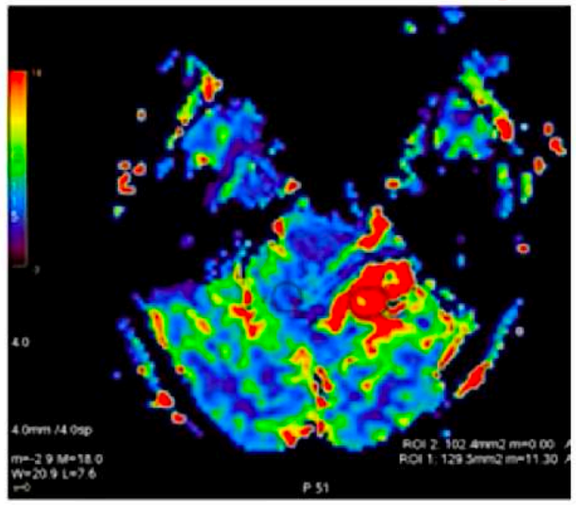

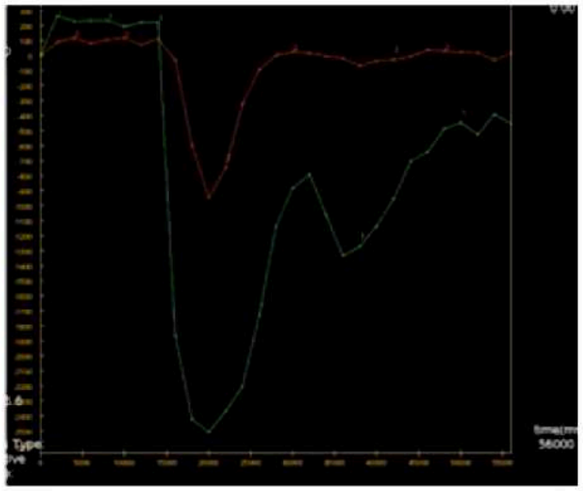

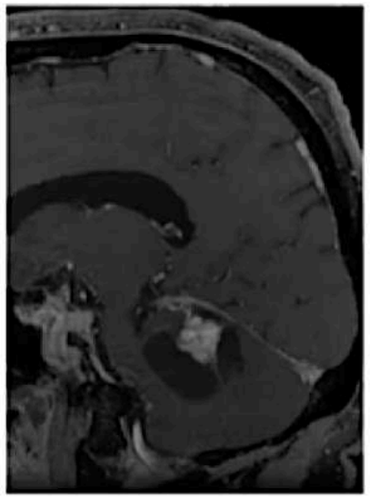



Hémangioblastome

Astro.
Pilocytique

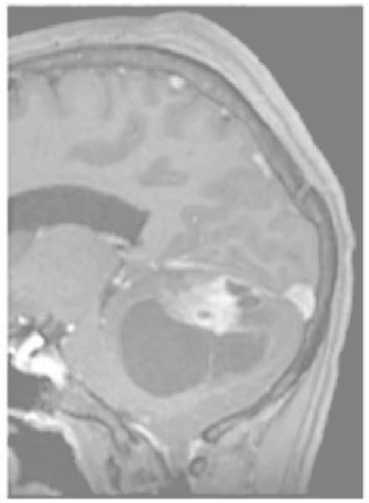

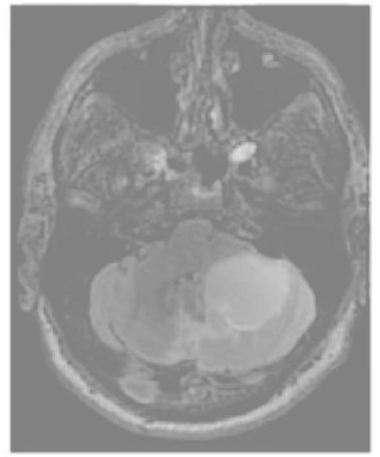

Astrocytome pilocytique

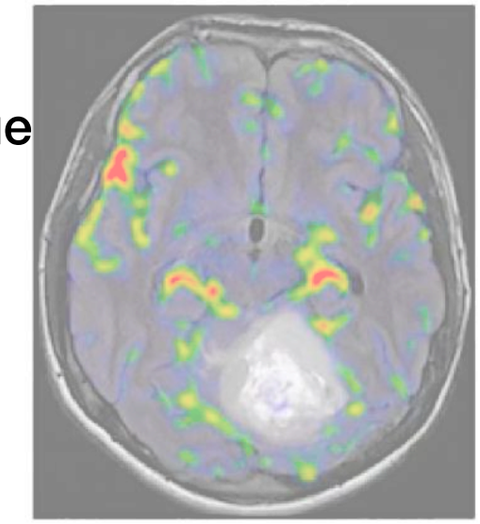

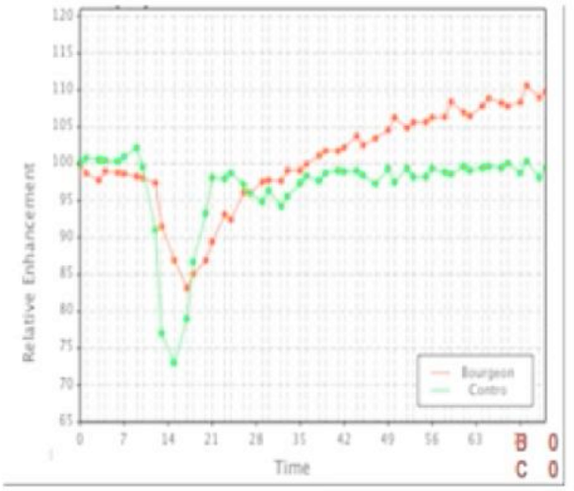

rVSC ↗↗↗ = 11

rVSC < 1,5

ATTENTION RCBV AUGMENTÉ > à 5 +++ pour hémangioblastome

MENU

Hémangioblastome

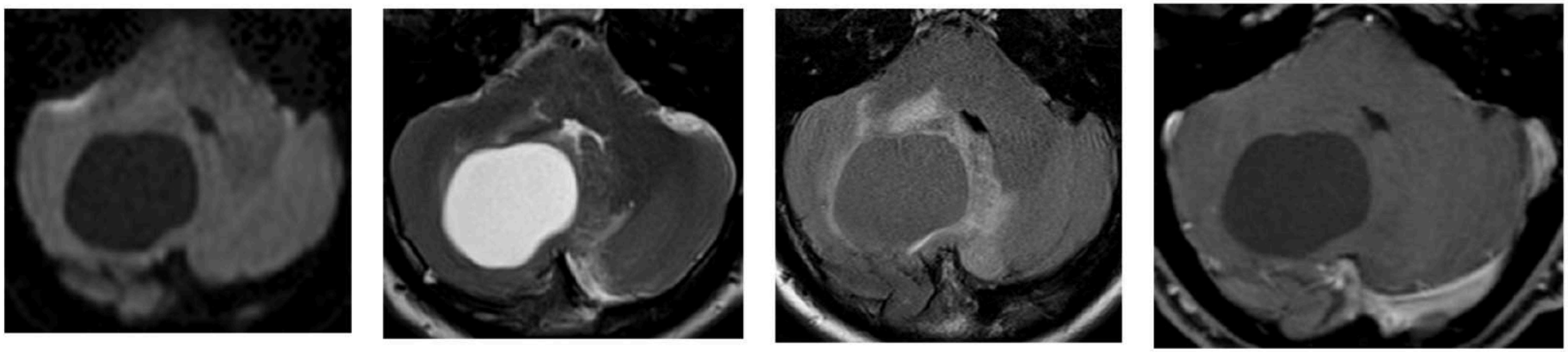

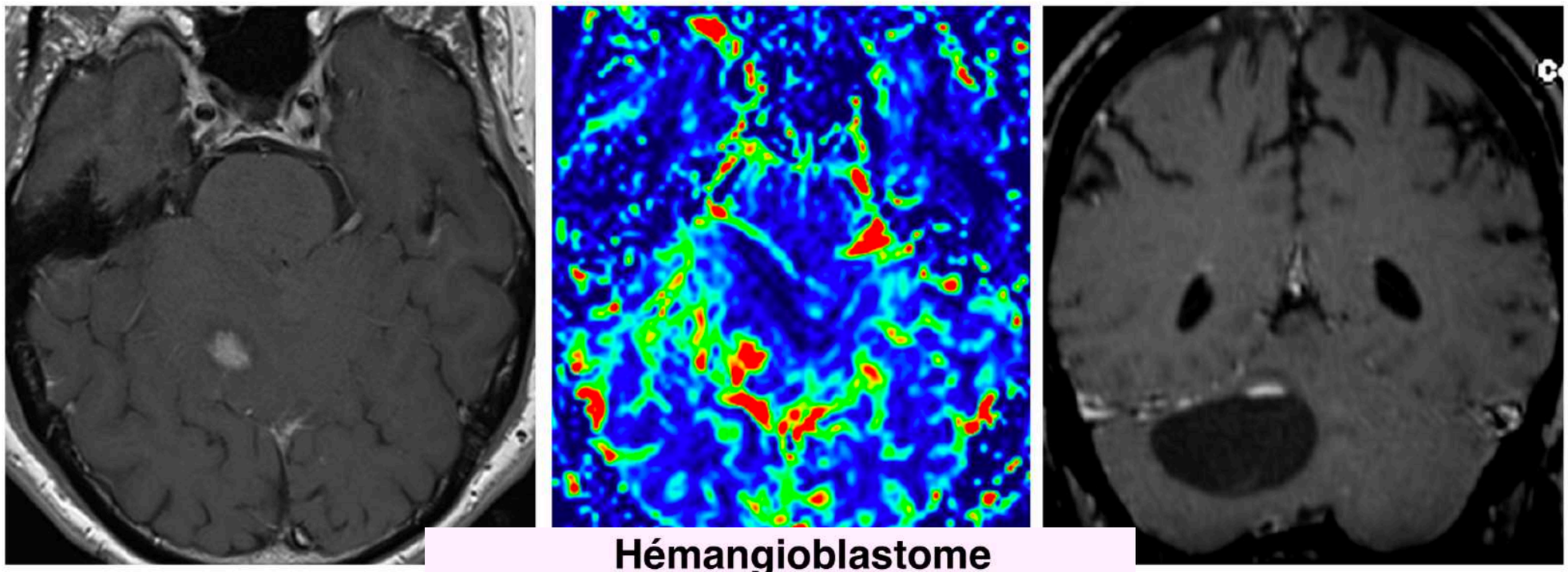

Hémangioblastome

- ❑ Enfant - adulte jeune
- ❑ Maladie de Von Hippel Lindau
- ❑ Séméiologie :
  - ➢ Localisation : FCP +++, plus rarement sus tentorielle ou médullaire
  - ➢ Lésion kystique avec nodule mural prenant le contraste +++
  - ➢ Pas de prise de contraste des parois du kyste
  - ➢ Peu d'œdème périlésionnel
  - ➢ VSC augmenté : hypervascularisation +++

MENU

Hémangioblastome

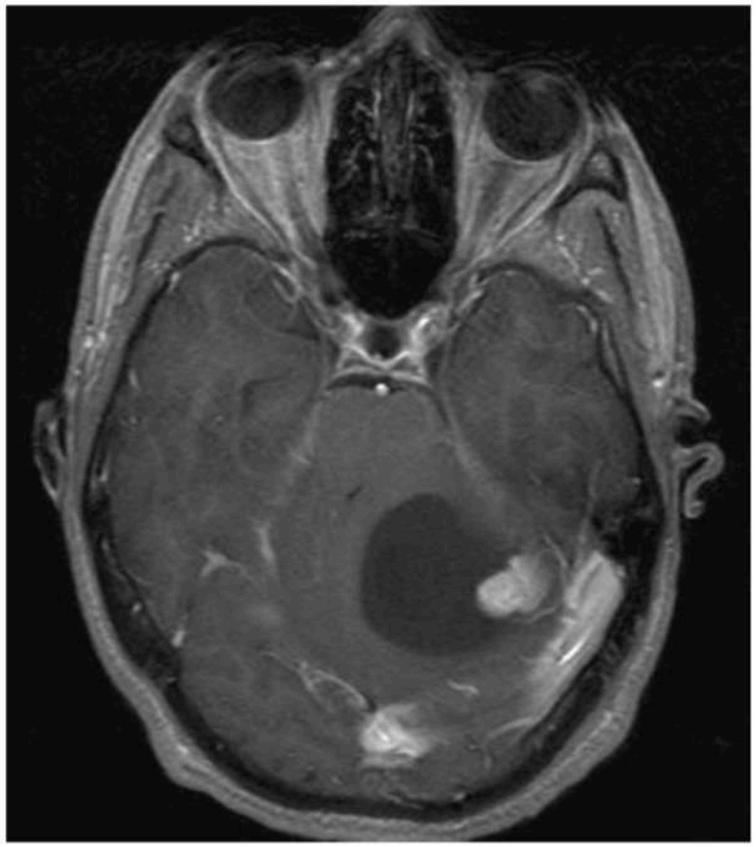

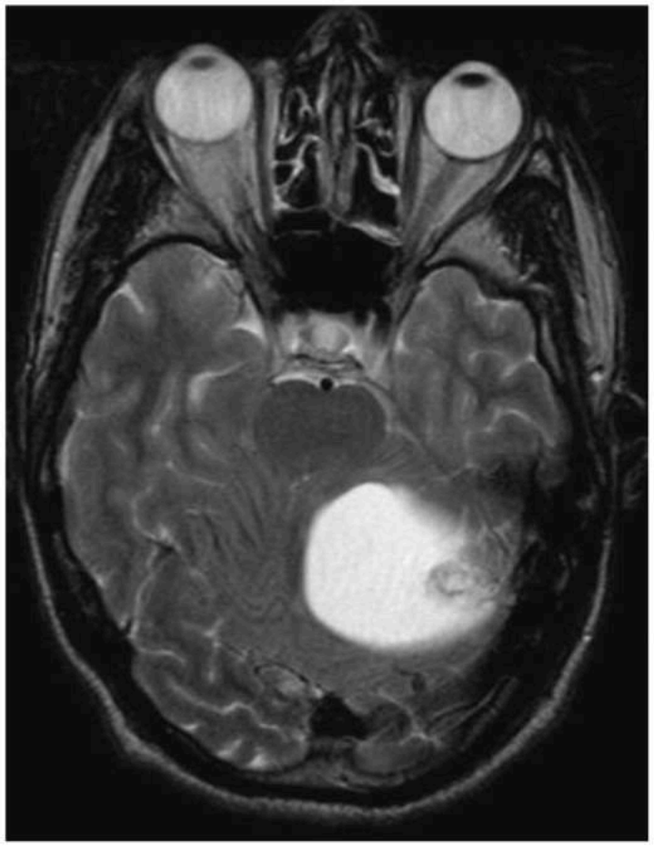

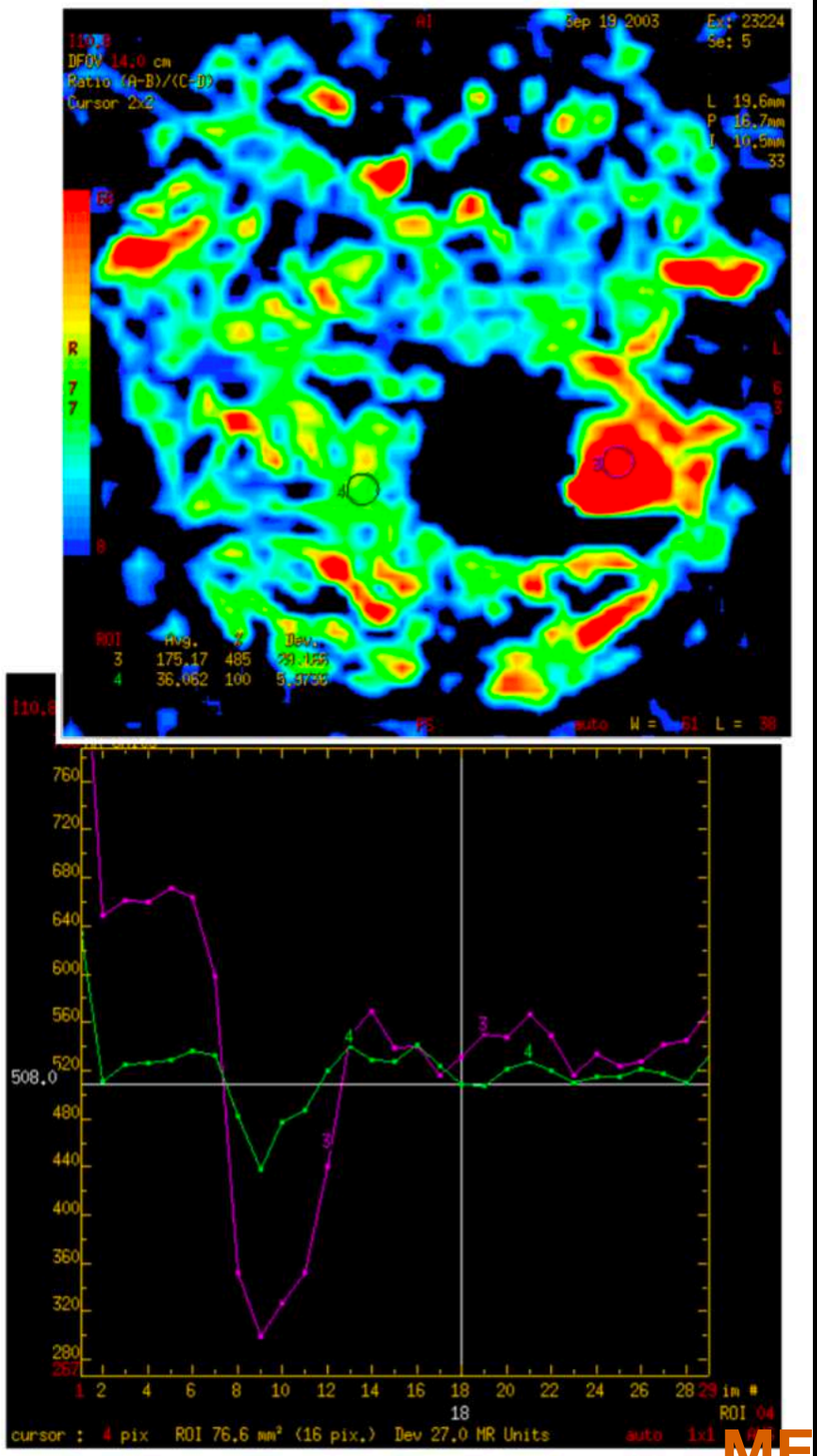

Hémangioblastome

- ❑ Enfant - adulte jeune
- ❑ Maladie de Von Hippel Lindau
- ❑ Séméiologie :
  - ➢ Localisation : FCP +++, plus rarement sus tentorielle ou médullaire
  - ➢ Lésion kystique avec nodule mural prenant le contraste +++
  - ➢ Pas de prise de contraste des parois du kyste
  - ➢ Peu d'œdème périlésionnel
  - ➢ VSC augmenté : hypervascularisation +++

MENU

Hémangioblastome

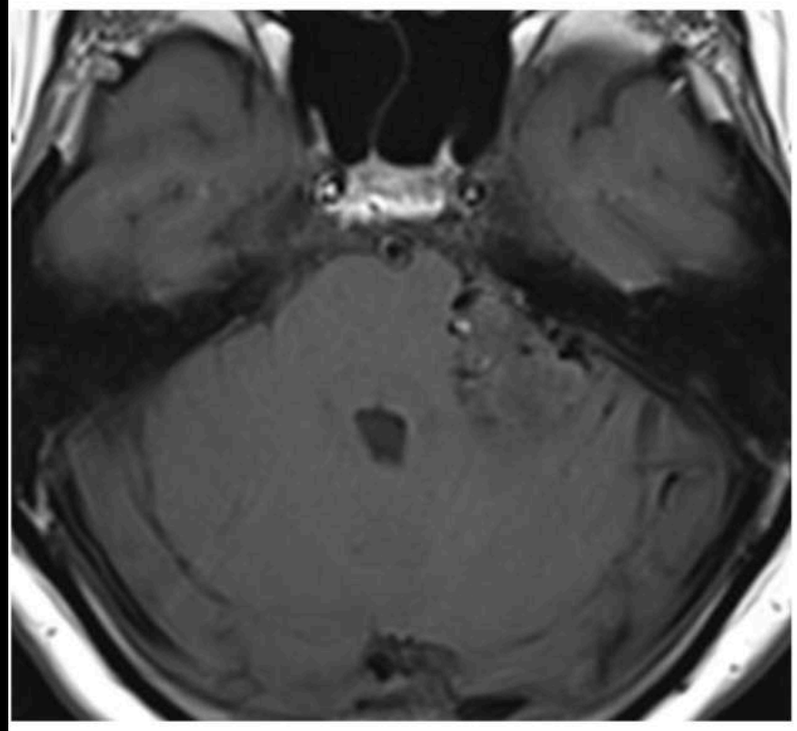
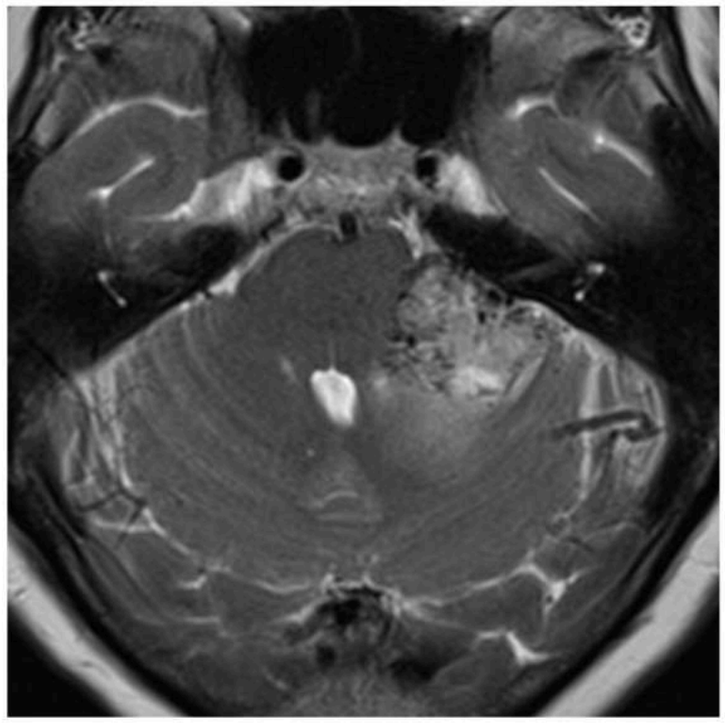
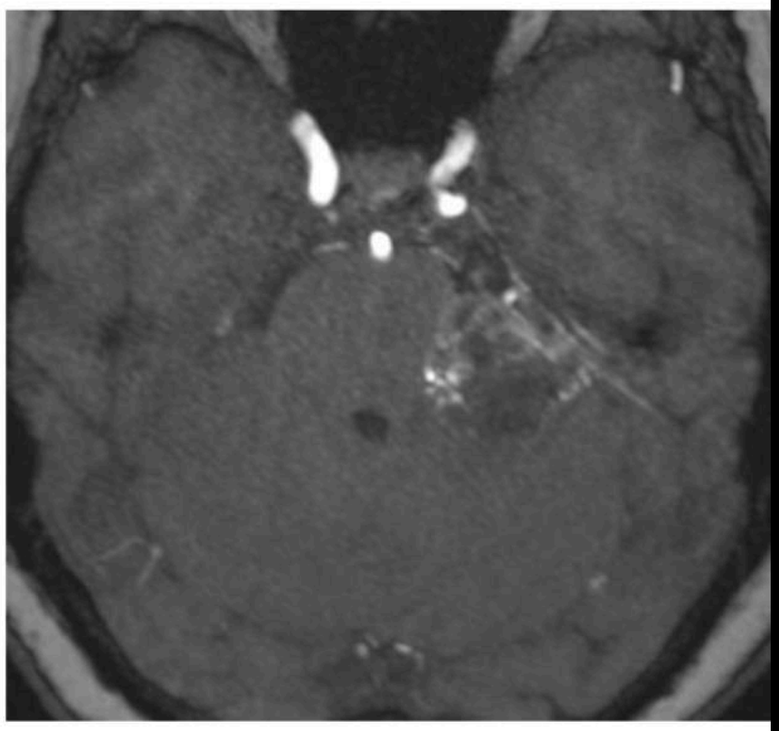
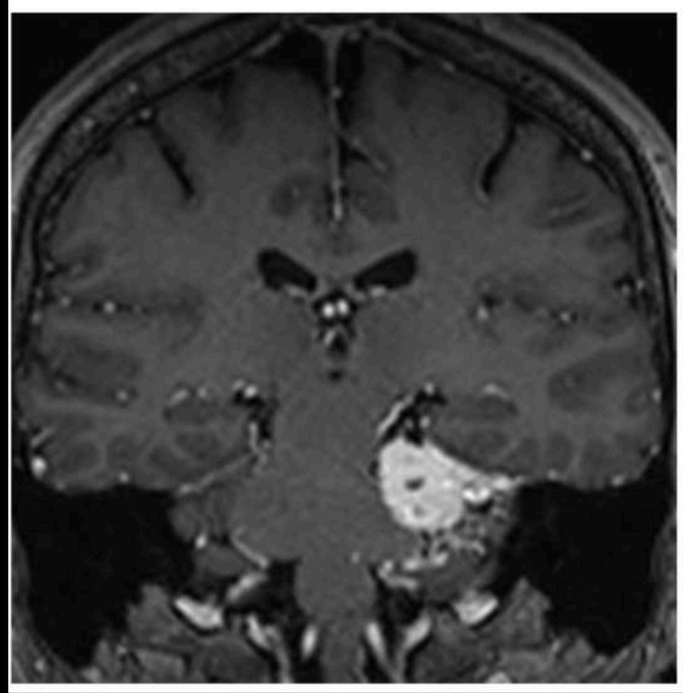
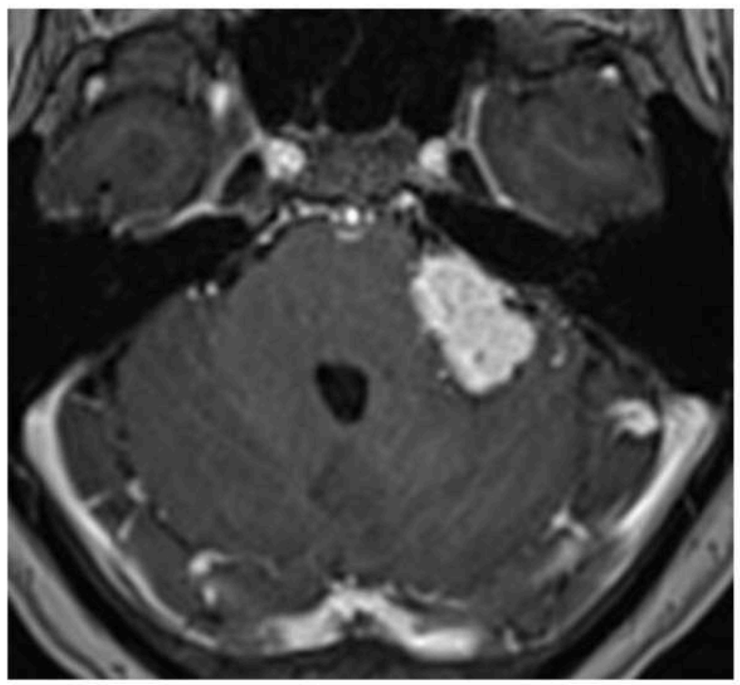
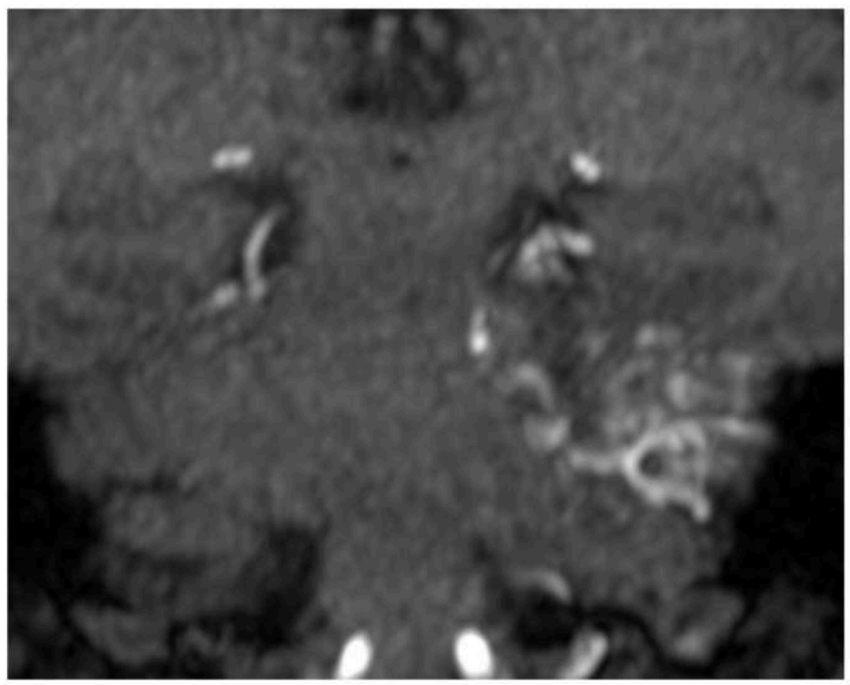

MENU

VHL

1. HEMANGIOBLASTOME DU **SNC + MOELLE**
2. HEMANGIOBLASTOME **RETINIEN**
3. PHEOCHROMOCYTOME **SURRÉNALES**
4. TUMEUR DU SAC ENDOLYMPHATIQUE
5. TUMEUR NEURO ENDOCRINE DU **PANCREAS**
6. CANCER DU **REIN** CELLULE CLAIRE
7. CYSTADENOME DE **L'EPIDIDYME**

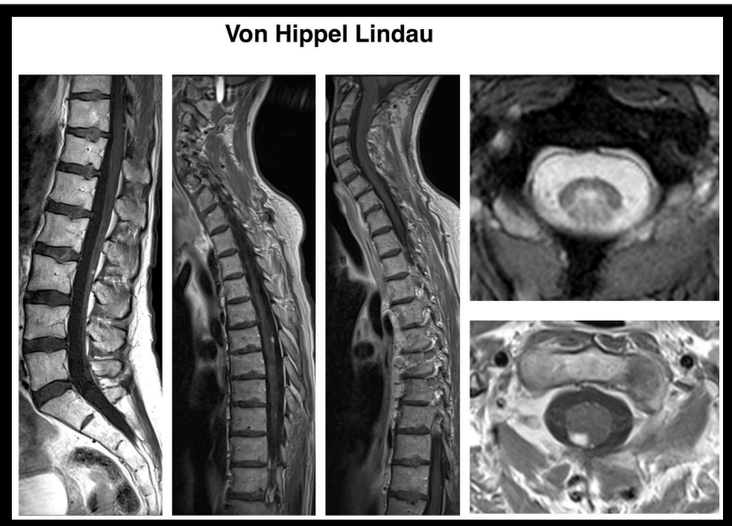

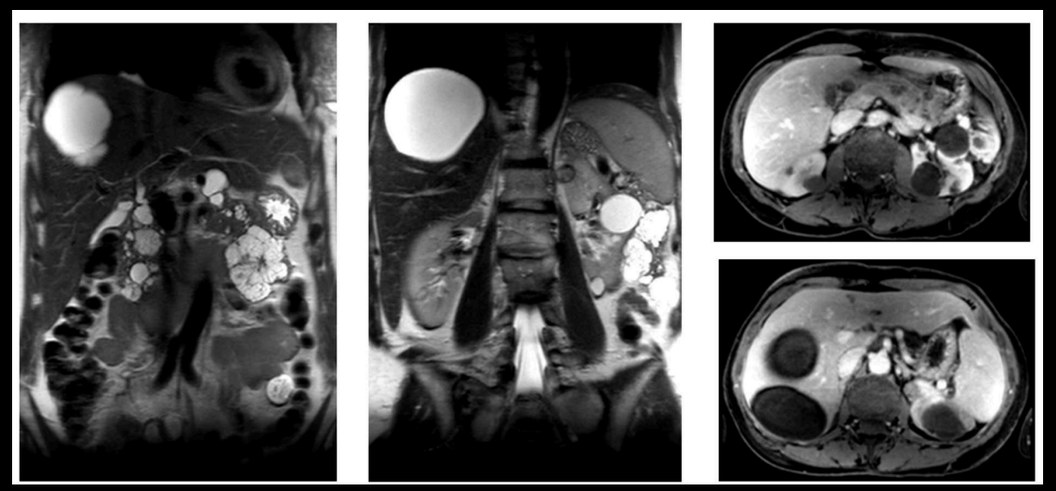

MENU

Cas clinique 53

Présentation du cas

Description du cas clinique

- Céphalées, troubles de l'équilibre et nausées d'aggravation progressive depuis 3 semaines chez une patiente de 26 ans.

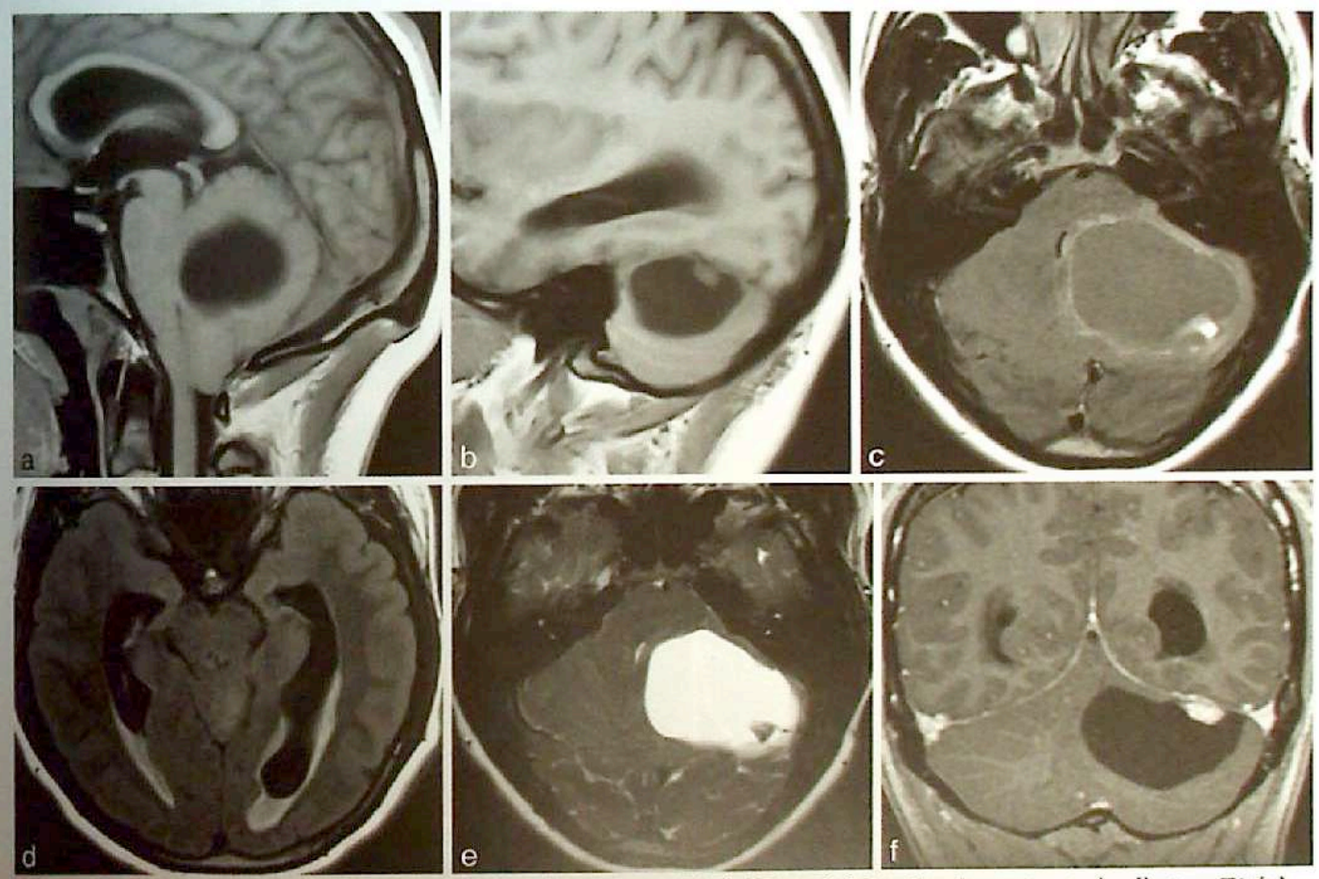

Fig 53.1 a-f IRM en coupes sagittales en T1 (a, b), axiales en T2-FLAIR après injection de contraste (c, d) et en T2 (e) et en coupe coronale en T1 après injection de gadolinium (f).

Question

- Comment analysez-vous les coupes IRM (Fig 53.1)? Quel diagnostic évoquez-vous ?

MENU

Interprétation

- L'IRM note un important effet de masse au niveau de la fosse postérieure avec une compression du tronc cérébral qui apparaît refoulé vers l'avant, mais aussi un engagement cérébelleux vermien supérieur et surtout amygdalien au niveau du trou occipital. Celui-ci est induit par un processus tumoral hémisphérique cérébelleux gauche qui présente, d'une part, une composante kystique dont le signal est proche de celui du LCS en T1 et en T2, mais qui présente un signal légèrement hyperintense en T2-FLAIR, et, d'autre part, un nodule mural rehaussé par l'injection de gadolinium. L'examen note une hydrocéphalie supratentorielle avec dilatation du troisième ventricule et des ventricules latéraux, mais aussi des signes de résorption transépendymaires qui prédominent au niveau des cornes occipitales (Fig 53.2).

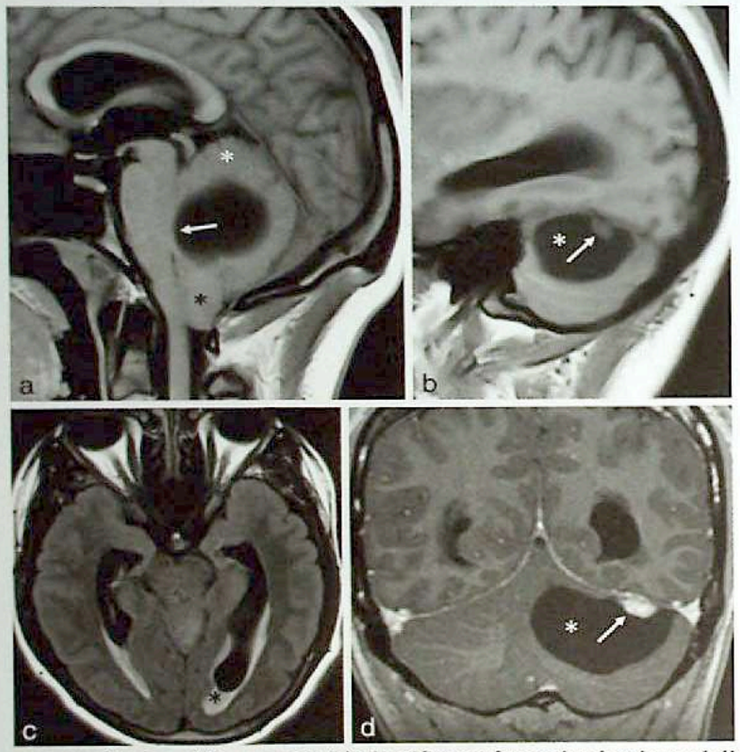

Fig 53.2 a-d L'IRM en coupe sagittale médiane en T1 (a) identifie une formation kystique cérébelleuse responsable d'un important effet de masse au niveau du tronc cérébral (flèche), un engagement vermien supérieur (étoile blanche) et un engagement des amygdales cérébelleuses au niveau du foramen magnum (étoile noire). La coupe sagittale paramédiane gauche note en T1 un signal au niveau de la formation kystique (étoile), proche de celui du LCS, et un petit nodule mural (flèche). Les coupes sagittale en T1 (a) et axiale en T2-FLAIR (c) démontrent une hydrocéphalie sus-tentorielle avec des signes de résorption transépendymaire de LCS autour des cornes occipitales (étoile en c). En T1 après injection de gadolinium (d), une prise de contraste nodulaire est identifiée au niveau de la partie supérieure du kyste (flèche). Ce dernier (étoiles en b et d) présente des limites régulières et un signal homogène.

Diagnostic

- Hémangioblastome kystique hémisphérique cérébelleux gauche.

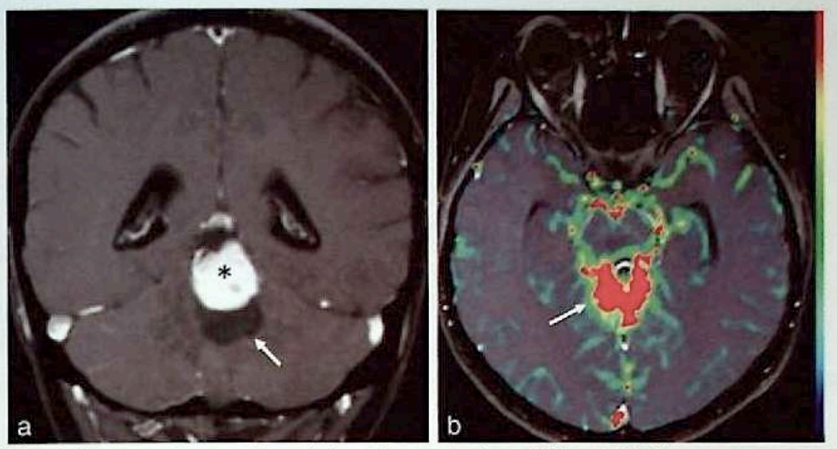

Fig 53.3 a,b Hémangioblastome du vermis supérieur chez un patient différent. L'IRM en coupe coronale en T1 après injection de gadolinium (a) note une prise de contraste nodulaire (étoile) et une composante kystique (flèche). En imagerie de perfusion (b), le CBV apparaît très élevé au niveau de la composante nodulaire (flèche).

Commentaires

- L'identification d'une masse tumorale kystique avec un nodule mural rehaussé par l'injection de contraste chez un adulte jeune peut orienter soit vers un astrocytome pilocytique, soit vers un hémangioblastome. L'âge du patient permet d'orienter le diagnostic : avant l'âge de 20 ans, c'est plutôt un astrocytome, alors qu'après l'âge de 25 ans il s'agit vraisemblablement d'un hémangioblastome. L'imagerie de perfusion est utile pour le diagnostic différentiel ; en effet, l'hémangioblastome est une tumeur vasculaire qui présente un CBV élevé (Fig 53.3). L'identification de vaisseaux afférents dilatés qui apparaissent en T2 avec un vide de signal lié au flux rapide permet d'emblée d'écarter le diagnostic d'astrocytome pilocytique.
- Les hémangioblastomes se présentent sous diverses formes : (1) forme kystique pure sans nodule mural, (2) kyste avec un nodule mural, (3) forme purement nodulaire ou encore (4) forme nodulaire prédominante avec des kystes de petite taille. Des hémorragies intrakystiques sont exceptionnelles.
- Dans le cadre d'une maladie de Von Hippel Lindau, les hémangioblastomes sont souvent multiples tant au niveau du cervelet qu'au niveau de la moelle épinière et de ses racines. Toute découverte d'un hémangioblastome au niveau du cervelet nécessite une exploration complète du névraxe (cerveau, moelle épinière et queue de cheval).

MENU

22-44A. *Sagittal T1WI C+ shows the typical appearance of solid hemangioblastoma*
22-44B. *Coronal T1WI C+ shows the intensely but heterogeneously enhancing HGBL. Compare with the intraoperative photograph shown as Figure 22-42. HGBLs in the medulla tend to be solid whereas those in the cerebellar hemispheres often have the "cyst + nodule" appearance.*

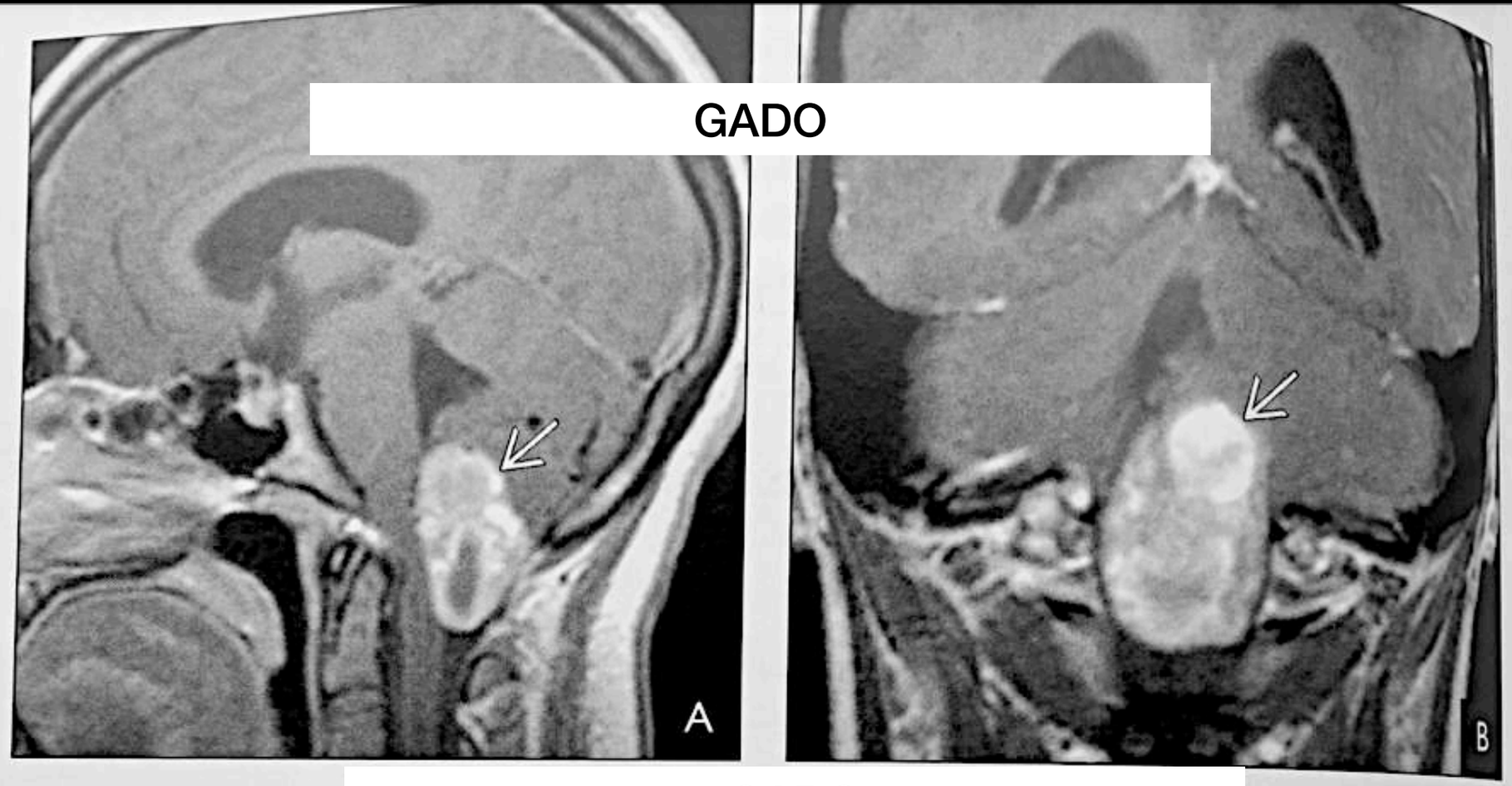

22-45A. *Sagittal T1 C+ FS in a patient with VHL shows multiple hemangioblastomas in the cerebellum, spinal cord*
22-45B. *Coronal T1 C+ scan in the same patient shows at least 4 separate HGBLs.*

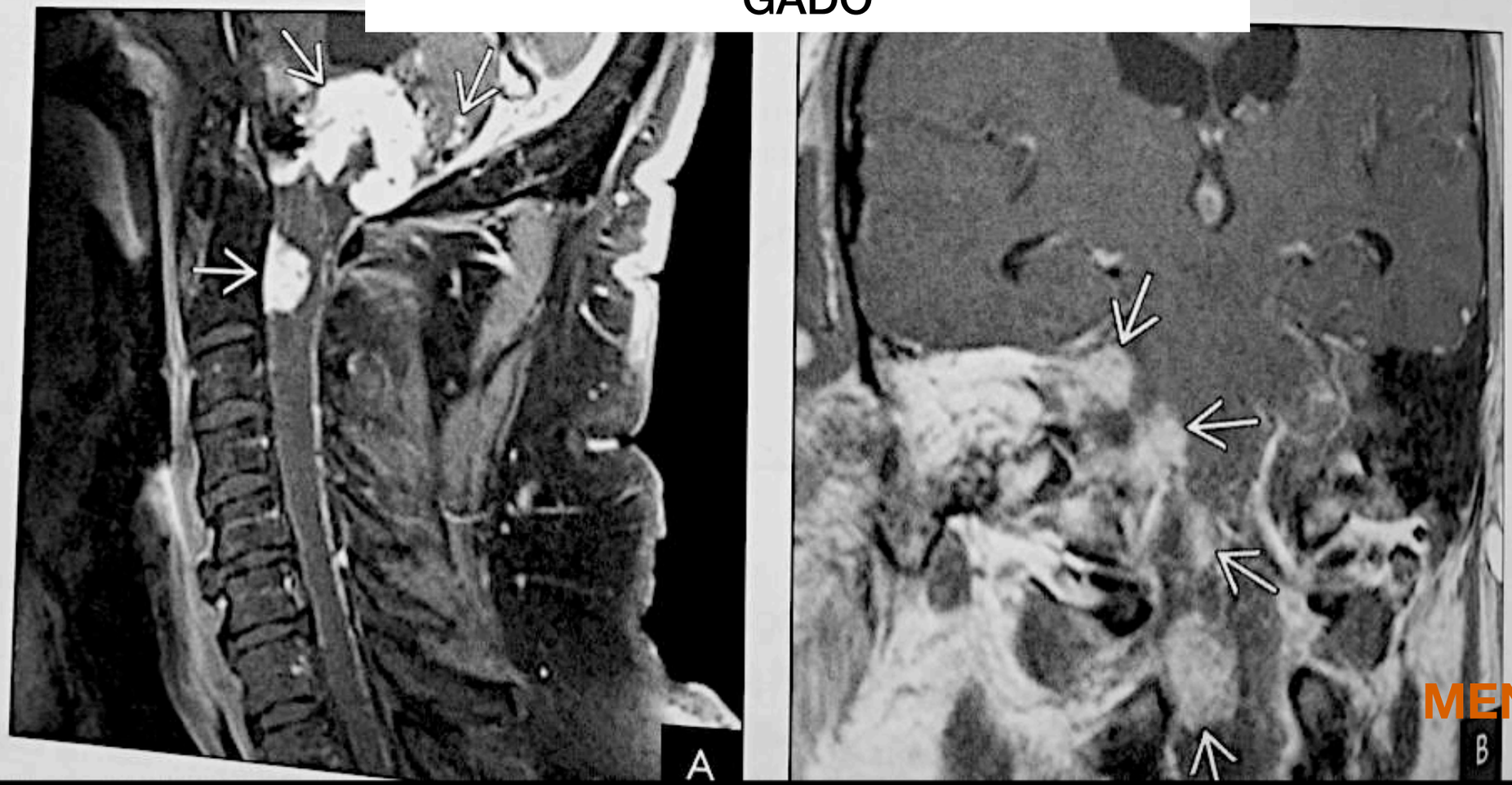

MENU

Tumeurs mésenchymateuses non méningothéliales

Hémangioblastome

Imagerie

Aspect tomodensitométrique

- Siège :
  - Intracrânien : 87-97%
    - Fosse postérieure : 95%
      - Hémisphère cérébelleux : 85%
      - Vermis : 10%
    - Sus-tentoriel : 5%
  - Spinal : 3 -13%



- Masse bien limitée de taille (millimétrique à volumineuse) et d'aspect variables, soit entièrement solide (40%), soit beaucoup plus évocatrice, kystique avec un nodule mural périphérique hypervasculaire (60%), contiguë à la surface piale cérébelleuse



- Nodule mural isodense et se rehaussant de façon intense après injection
- Pas de rehaussement des parois du kyste
- Absence de calcifications

Tumeurs mésenchymateuses non méningothéliales

Hémangioblastome

Imagerie

Aspect IRM

- Composante kystique :
  - hypoT1, HyperT2
  - Pas de rehaussement de la paroi du kyste

- Composante charnue :
  - isoT1, iso ou T2
  - Flow voids (zones de vide de signal liées au flux) fréquentes et évocatrices dans et autour du nodule
  - Diffusion : hyposignal avec augmentation de l'ADC, opposé à la plupart des autres lésions cérébelleuses et probablement expliqué par la richesse des espaces vasculaires
  - Perfusion : hyperperfusion nette : rCBV de 8 à 11 ! Avec courbe dépassant la ligne de base en rapport avec des troubles de la perméabilité capillaire

- Œdème périphérique souvent modéré ou absent

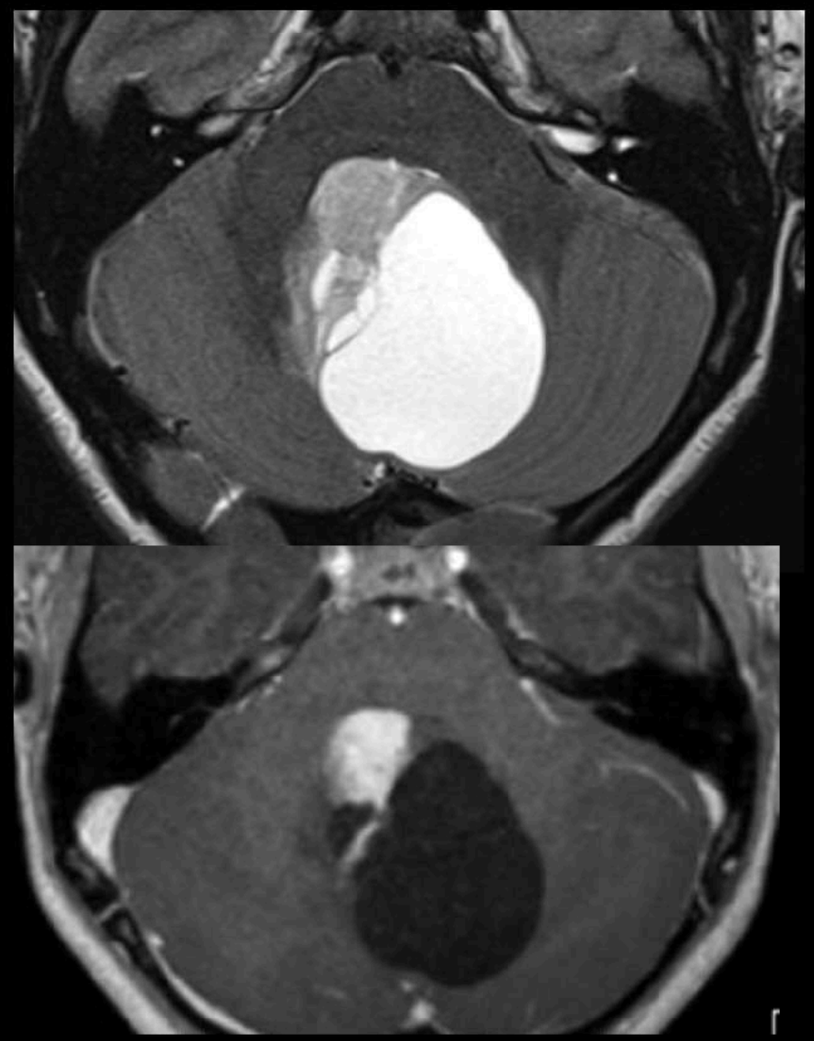

Tumeurs mésenchymateuses non méningothéliales

Hémangioblastome

Imagerie

Exemple

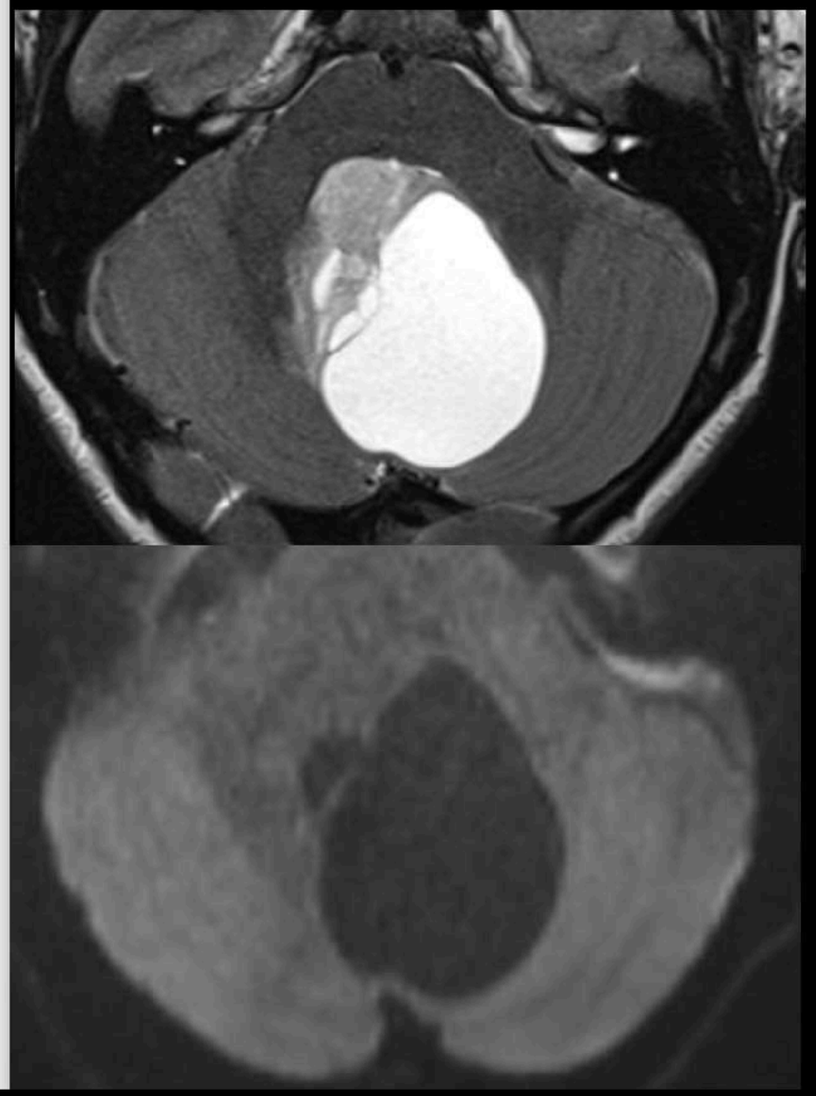





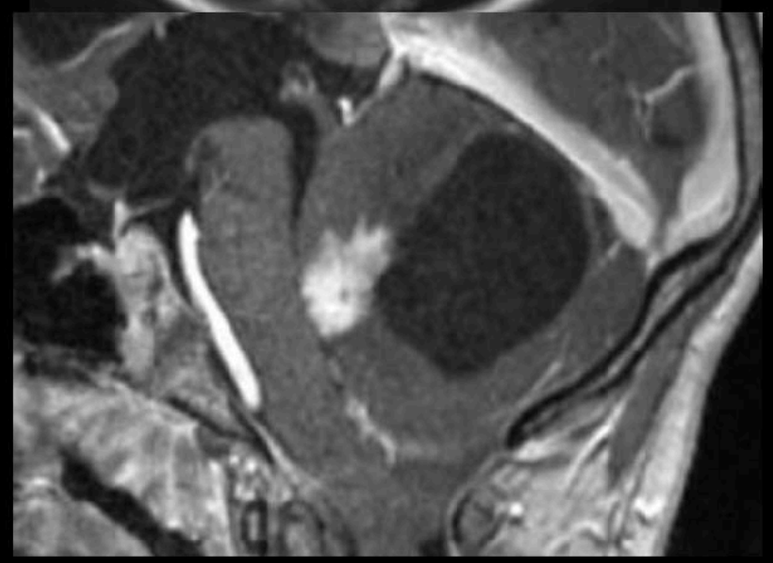



Tumeurs mésenchymateuses non méningothéliales

Hémangioblastome

Imagerie

Exemple

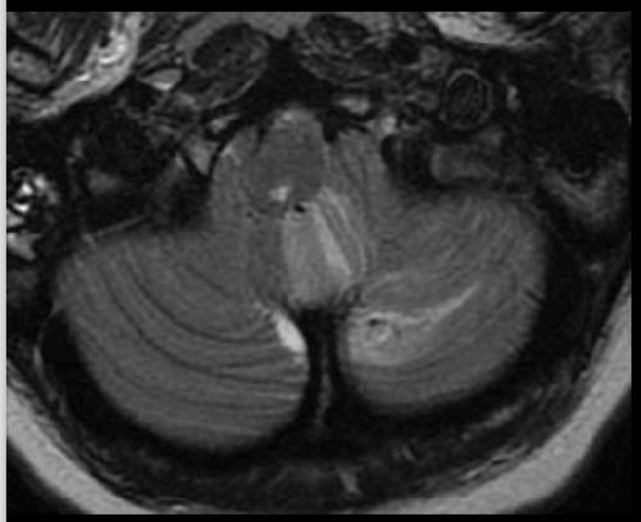

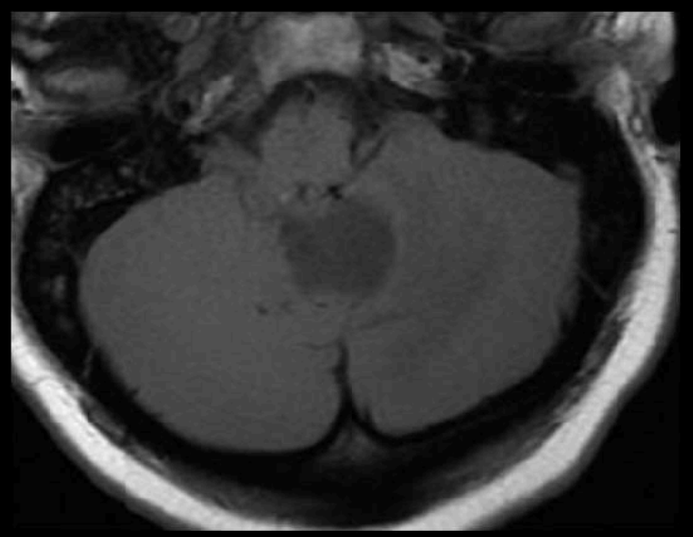

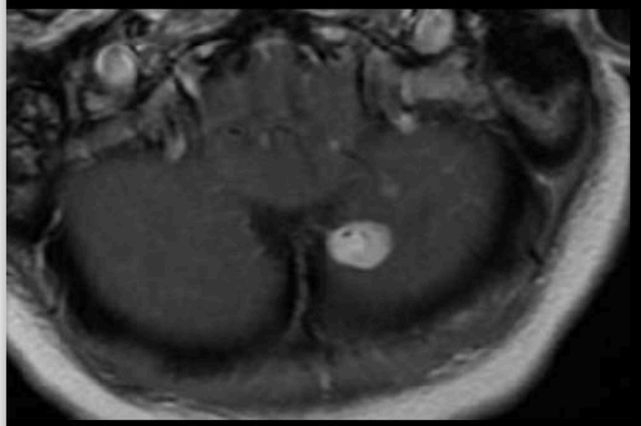
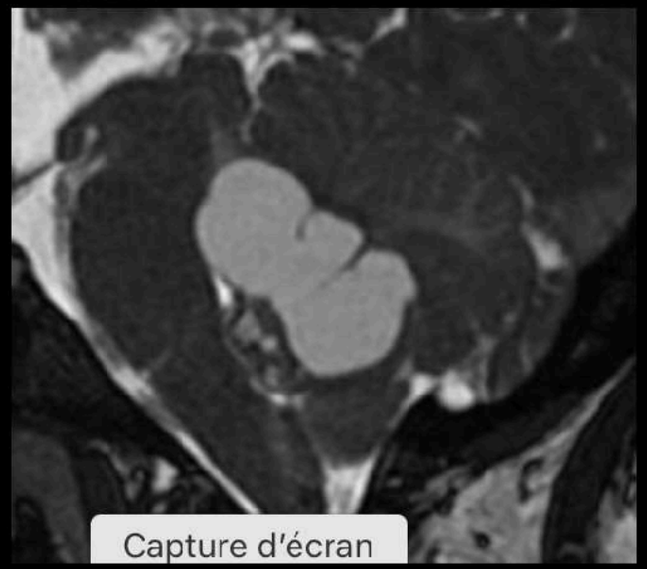
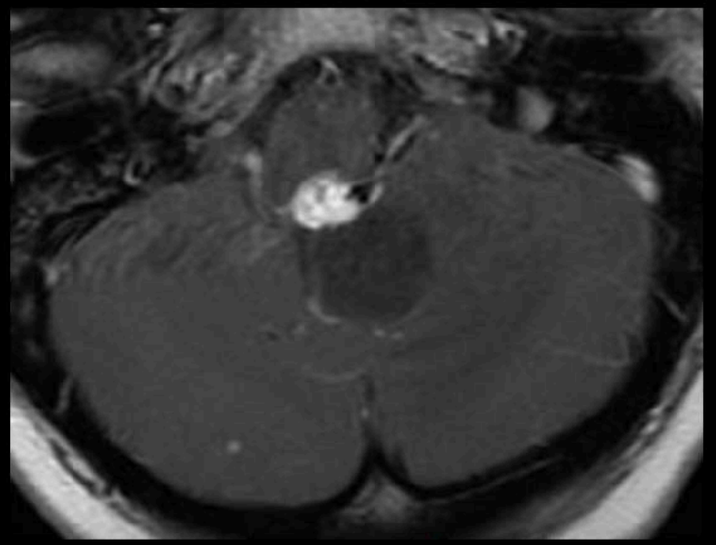

Capture d'écran

Tumeurs mésenchymateuses non méningothéliales

Hémangioblastome

Imagerie

Exemple



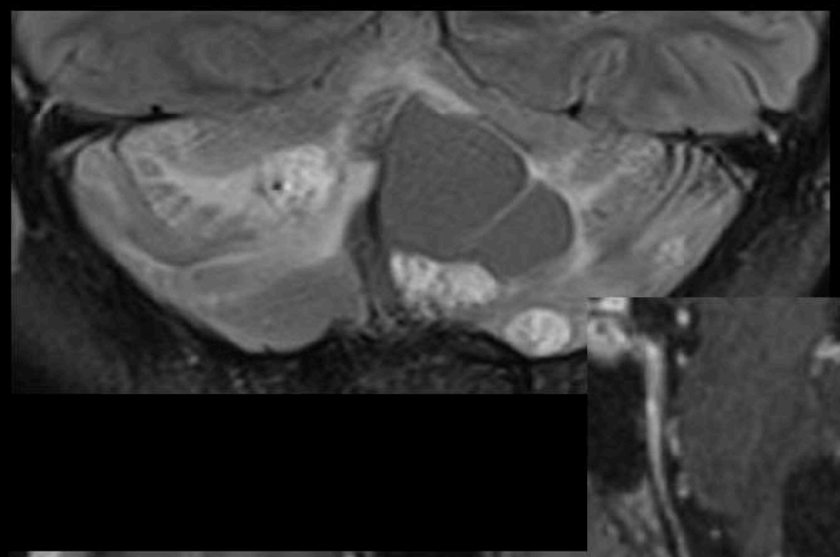

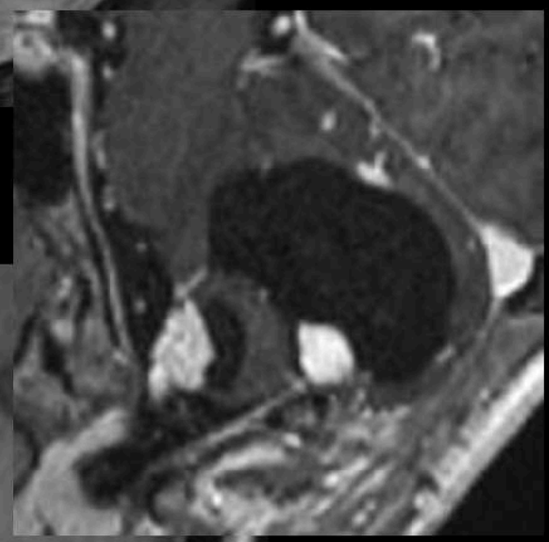

https://radiopaedia.org/cases/haemangioblastoma-multip

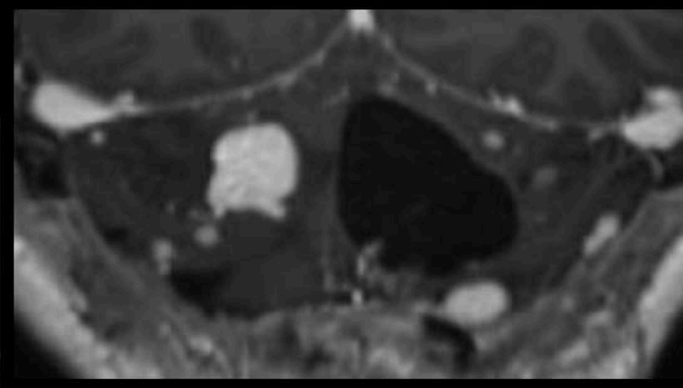

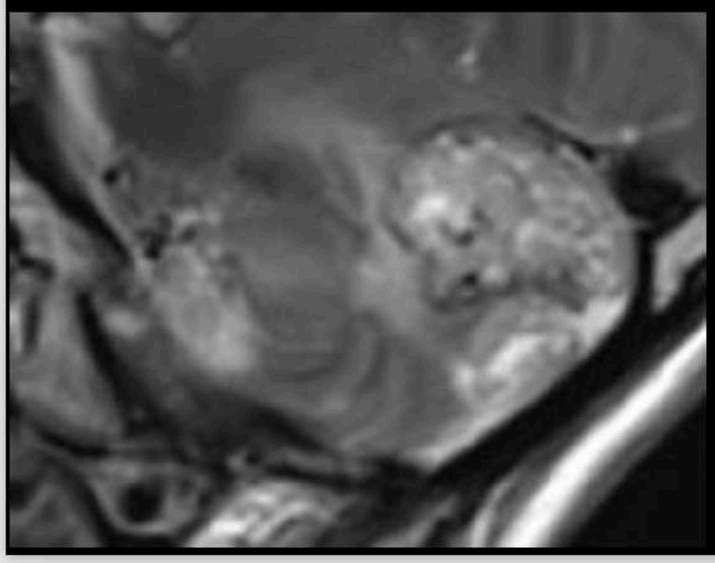



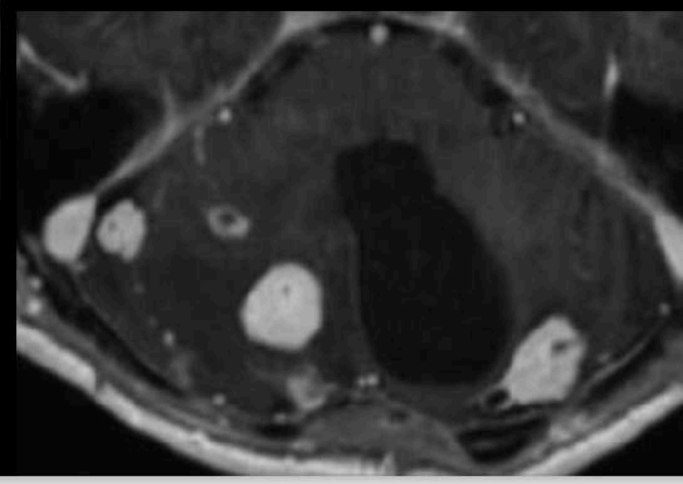

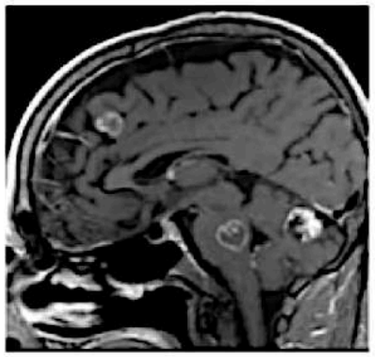

Métastases



50% des tumeurs cérébrales ++

Pic prévalence : 65 ans

- > 80% hémisphères cérébraux
- 15% hémisphères cérébelleux
- <1% tronc cérébral

Localisation: Interface substance blanche/substance grise
Prise de contraste nodulaire/annulaire
Oedème péri-lésionnel disproportionné par rapport à la taille de la lésion
Possible remaniement hémorragique (choriocarcinome, mélanome, rein, thyroïde, sein, poumon)
Spectroscopie : profil tumoral : choline ↑, NAA ↓, lipides ++ ± lactates
Perfusion : rCBV ↑↑ 2-5

Oedeme +++ par rapport à taille métastase

MULTIPLES

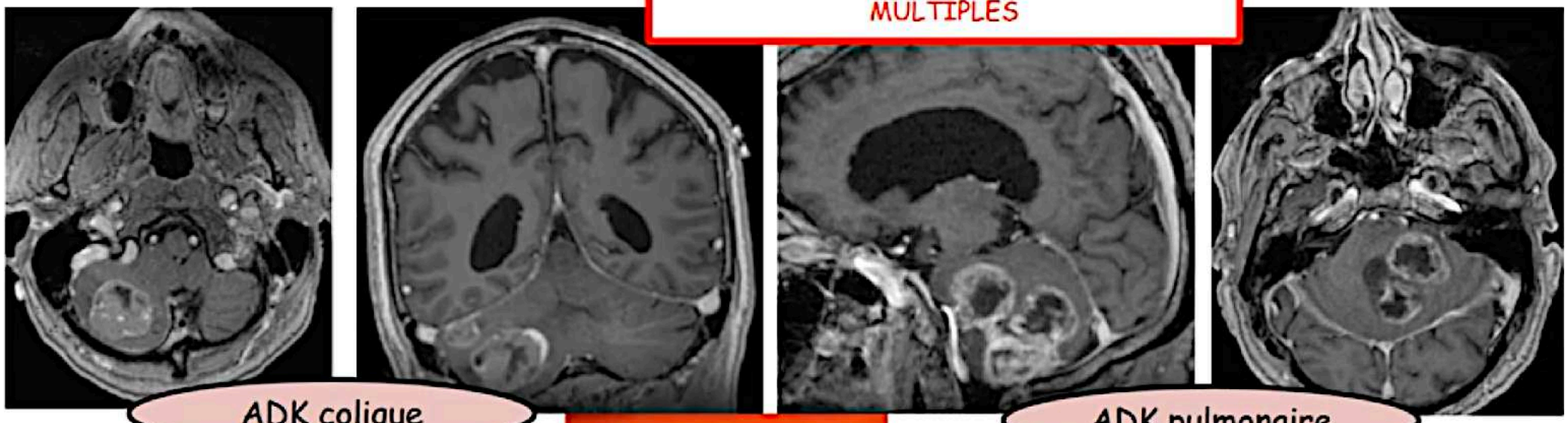

ADK colique

ADK pulmonaire



Mais 30-50% solitaire ...

Tumeurs de la fosse postérieure

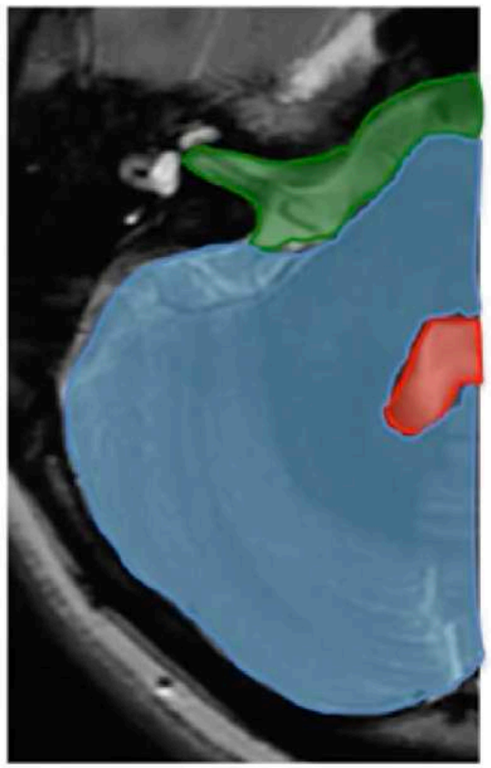

1. **Ependymome:** *Extension dans les foramens*
2. **Sub Ependymome:** *Petit, homogène non rehaussé*
3. **Papillome:** *Rehaussement intense et homogène*

1. **Gliome du tronc:** *surtout pontique*
2. **Médulloblastome:** *Haute cellularité (Diffusion)*
3. **Astrocytome pylocytique:** *nodule et r VSC ≈ 1*
4. **Hémangioblastome:** nodule et ↗↗↗ r VSC
5. **Métastases:** multiples

KYSTE ET NODULE MURAL

Causes	Caractéristiques
Astrocytome pilocytique	Cervelet, voies optiques, Rehaussement de la paroi du kyste ARM gado : pas de rehaussement du nodule
Ganglioglíome	Lobe temporal Amincissement de la voûte Calcifications ADC de la portion tissulaire ↗
Hémangioblastome	Fosse postérieure, Images sans signal (flow voids) ARM gado : rehaussement du nodule
Xanthoastrocytome pléomorphe	Topographie supratentorielle corticale Atteinte leptoméningée Signe de la queue d'aronde
Métastase *	
Tumeur glioneuronale papillaire *	
Neurocysticercose *	
Cavernome *	

-7:53

MENU

Schwannome du VIII

OMS grade I

Généralités:

- 80% des tumeurs de l'APC
- Survenue vers 50 ans (16-85 ans)



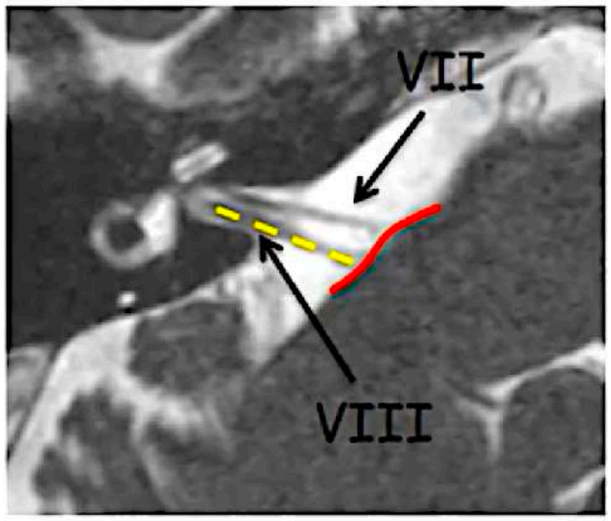

Localisation:

- *N vestibulaire inférieur dans le CAI*
- *Développement ➔ APC en arrière, limité par le VII*
- *Érosion du bord postérieur du porus*

Forme:

Régulier en « cône de glace »
Angle de raccordement face post rocher aigu
Si volumineux, nécrose et kyste Fc.



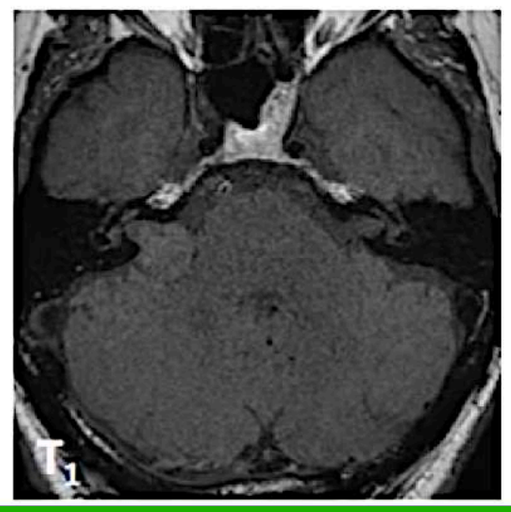

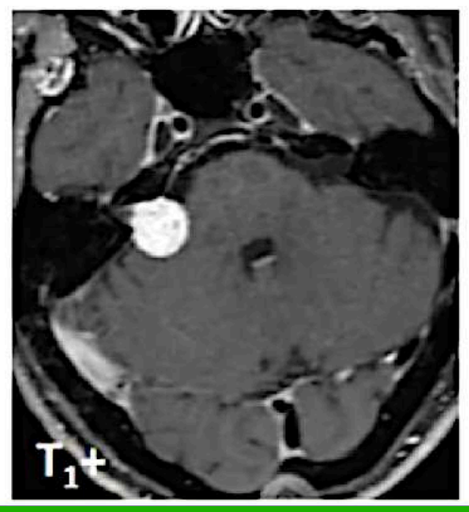



Reflexe schwannome = toujours en chercher un autre ++++ sur 3D gado y compris en médullaire !

MENU

Méningiome de l'APC



Généralités:

- 10-15 % des tumeurs de l'APC
- 10% des méningiomes
- Survenue vers 50 ans
- 4♀ / 1♂



Localisation:

- *Développement souvent à partir du SPS*
- *Dans la citerne de l'APC*
- *Extension osseuse*

Forme: Régulière, angle de raccordement au rocher obtus. Kyste , Ca^{++} possible.
Extension au CAI rare, à la méninge en queue de comète (non spé).

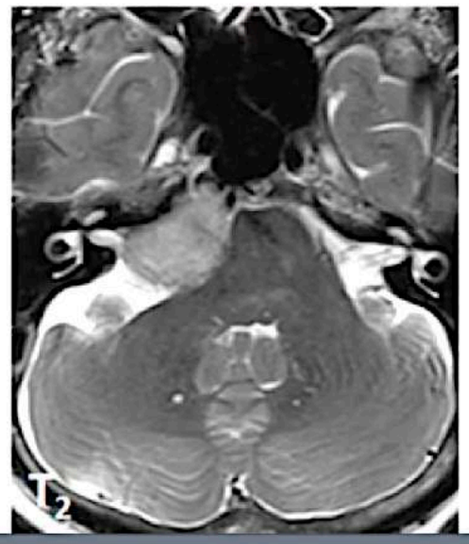

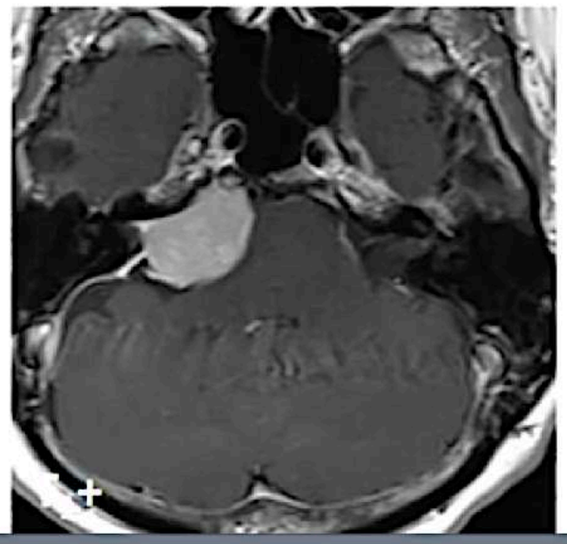



-5:35

MENU

Méningiome vs Schwannome

Morphologie	Angle de raccordet	Extension ant	CAI
Méningiome	Aigu 90-180°	+	-
Schwannome	Obtus 0-90°	-	+++

PERFUSION

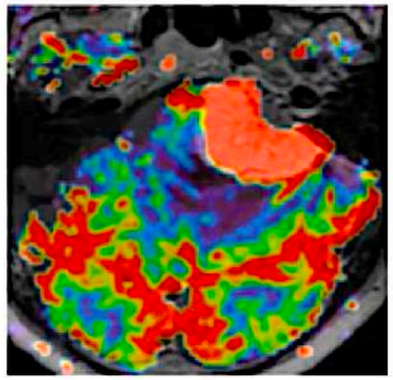

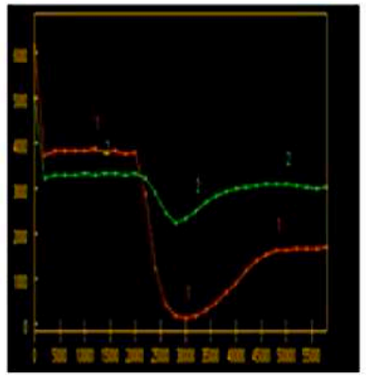

Méningiome rVSC = 8

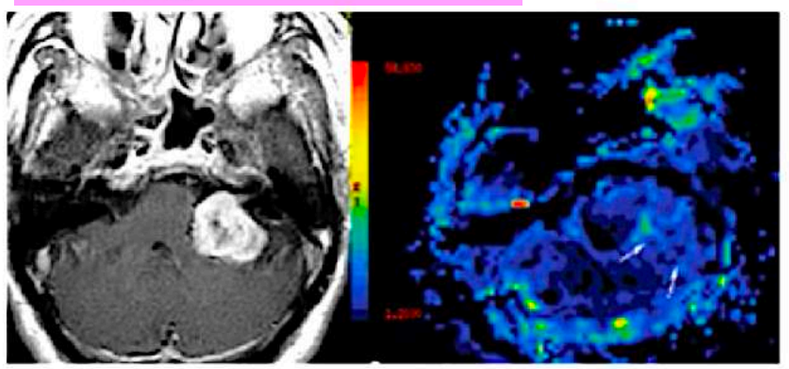

Schwannome rVSC = 3

SPECTROSCOP

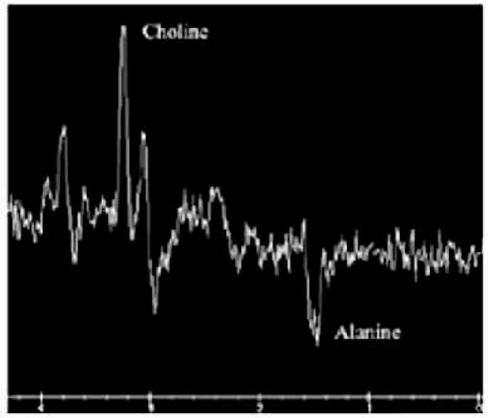

Méningiome:
Alanine 1.55 ppm

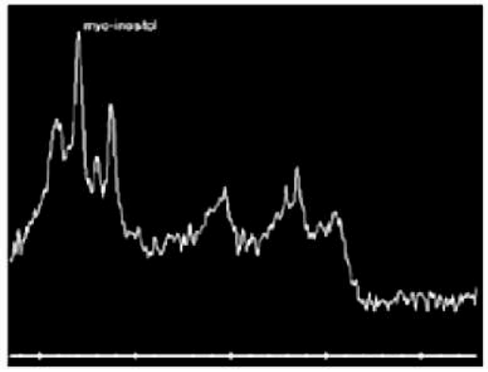

Schwannome:
Myo Ins 3.56 ppm

Réflexe schwannome = toujours en chercher un autre ++++ sur 3D gado y compris en médullaire !

MENU

Kyste épidermoïde



Généralités:

- 5 % des tumeurs de l'APC
- Congénital (inclusions épithéliales)
- Survenue vers 40-50 ans
- Rare[t] enfant (évolution lente)

Localisation: intra durale 90%

- *APC 40-50 %*
- *IV ventricule 17%*
- *Para sellaire 10-15%*

Forme: Contours polylobés, nets irrégulier.

Englobe les nerfs, moule les structures cérébrale.

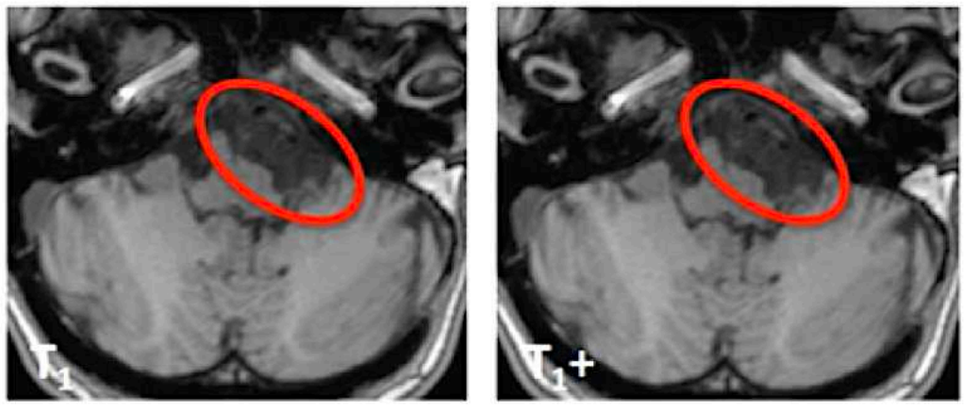

IRM:
T_1 Hyper S / LCR
T_2 iso S / LCR
FLAIR Hyper S / LCR
G[d]: - sauf méninge



Diffusion: **Hyper Signal B_{1000} sans restriction de l'ADC**
Spectroscopie: Pic de Lactate isolé

KYSTE EPIDERMOIDE

- Femme, 50 ans
- Céphalées



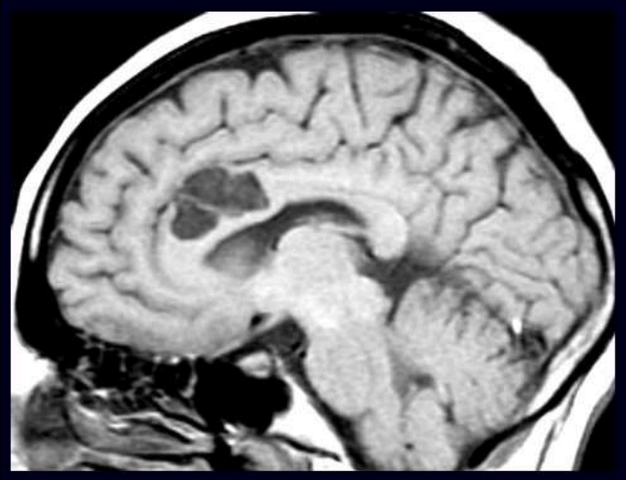

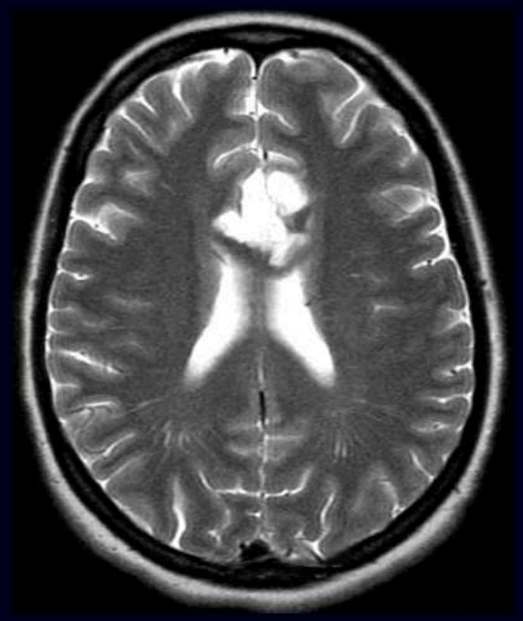

- Céphalées

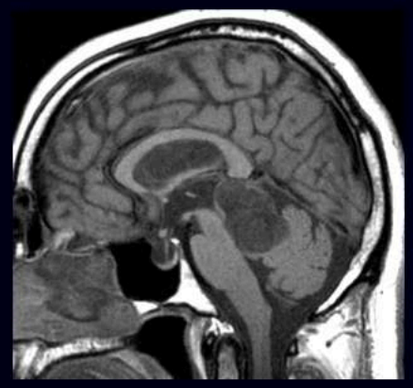

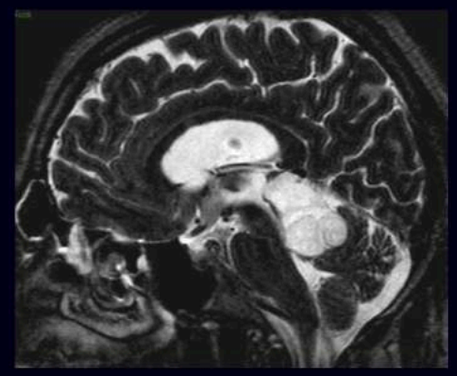

Autres cas

Quel est votre diagnostic

- 1. Anévrysme
- 2. Hématome
- 3. Abcès
- 4. Cholestéatome primitif
- 5. Lymphome



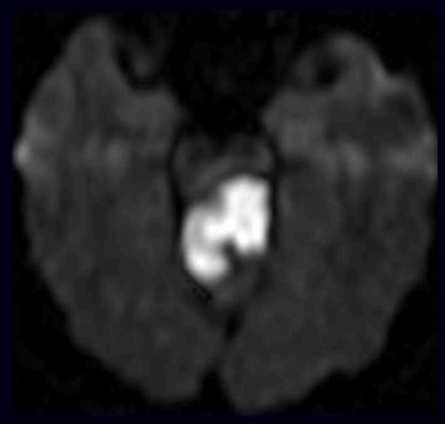

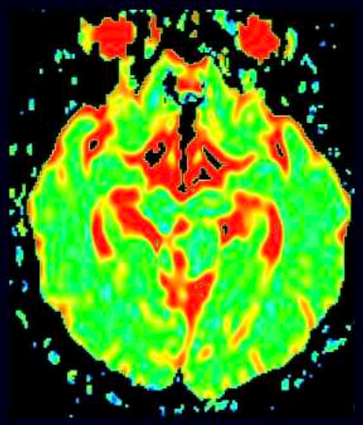

Autres cas

- Céphalées
- Nevralgie du trijumeau G

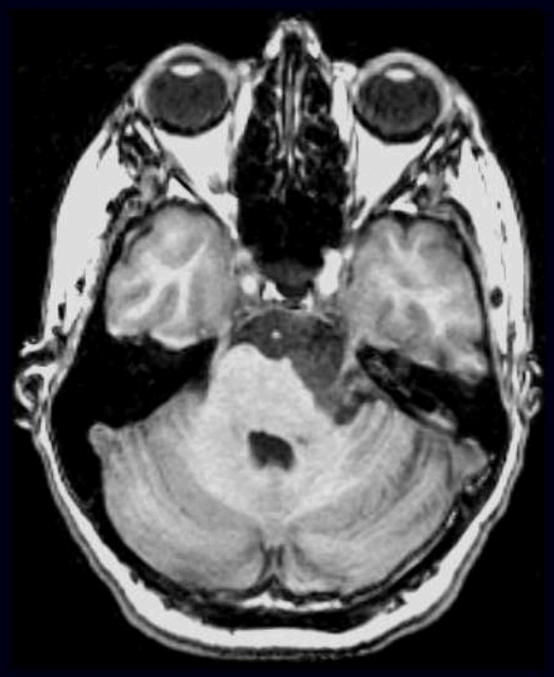

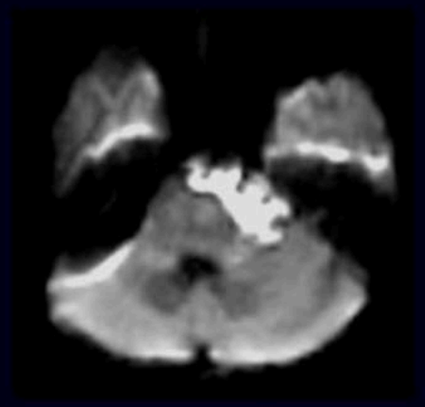

Autres cas

- Névralgie du V G



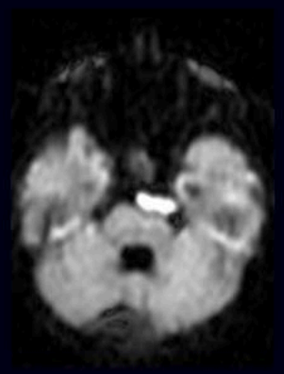

Kyste épidermoïde

Cholestéatome primitif
Tumeur perlée

- Céphalées, irritation V, VII, VIII
- Moins de 1 % des masses intracrâniennes
- Inclusions ectodermiques
- Embryogenèse M3, M5
- APC 50%
- Ligne médiane et surtout V4 30%
- IRM: très caractéristique (pathognomonique)
  - Masse à contours polygonaux (pas « rond »)
  - S'insinue plus que refoule
  - Pas de rehaussement après gado
  - FLAIR: pas d'annulation complète de signal
  - Diffusion: hypersignal
  - ADC < ADC LCS
  - Spectro: lactates

Intérêt de la diffusion en post-op

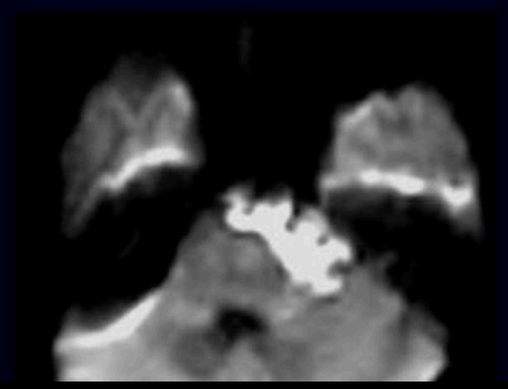

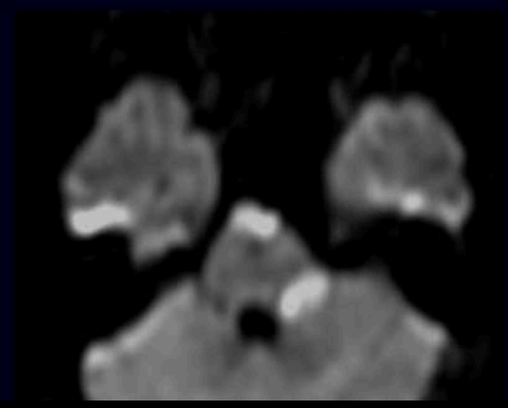

MENU

Kyste épidermoïde

Toujours le même aspect ?

10 % d'aspect inhabituel

Calcifications
Cristaux de Cholestérol

-Rehaussement périphérique
-Hypersignal T1
-Hyposignal T2
-Faible signal en diffusion


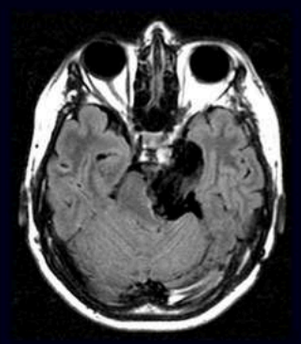
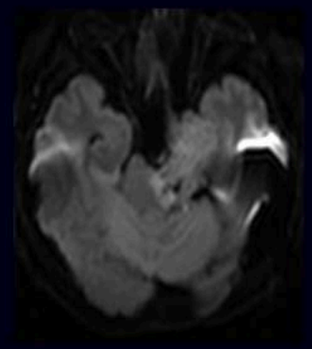

Kyste épidermoïde

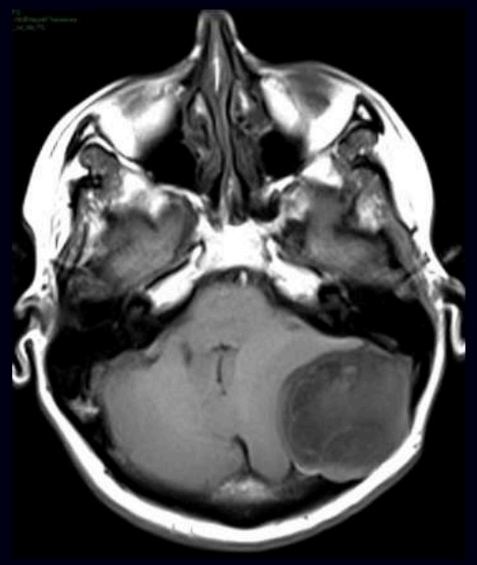
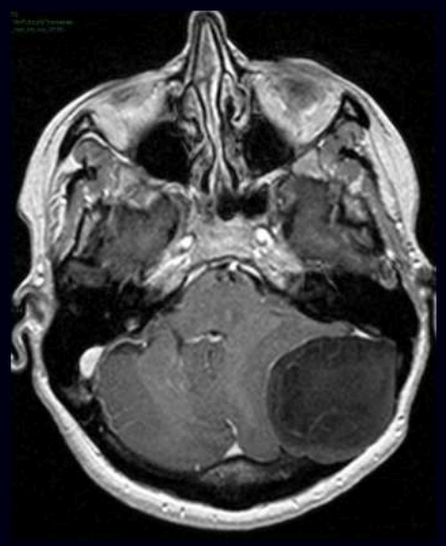

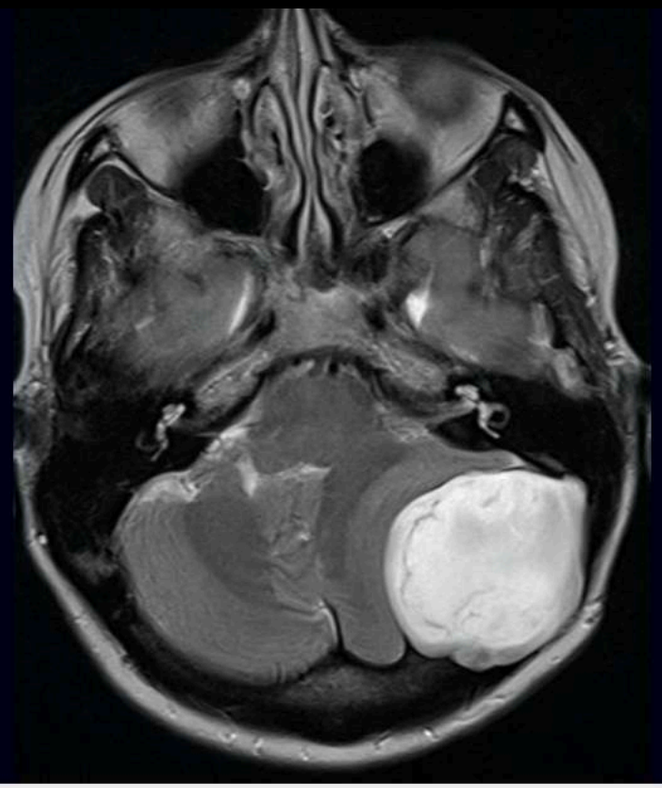

Kyste épidermoïde

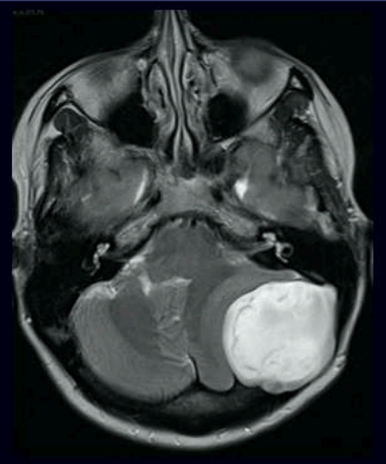
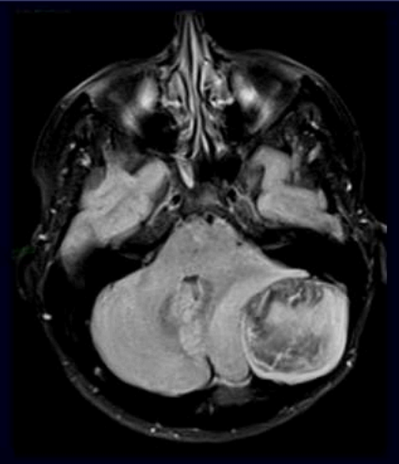

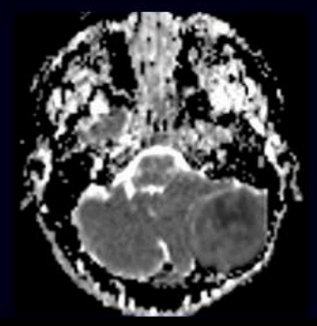

MENU

Tumeurs de la fosse postérieure

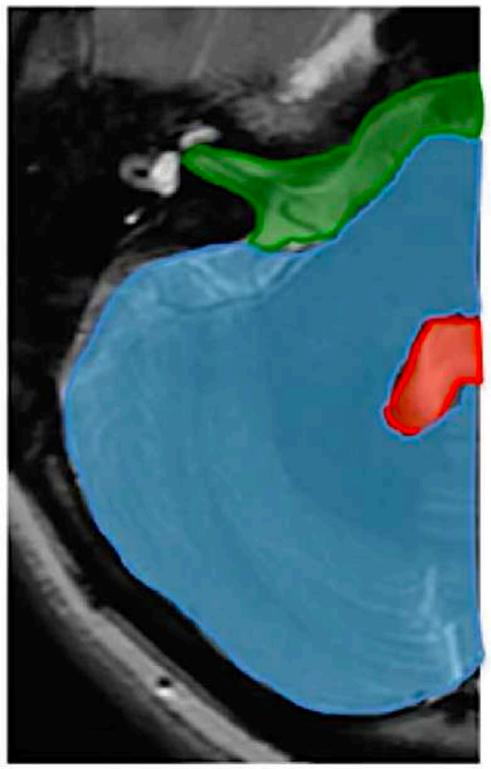

1. **Ependymome:** *Extension dans les foramens*
2. **Sub Ependymome:** *Petit, homogène non rehaussé*
3. **Papillome:** *Rehaussement intense et homogène*

1. **Gliome du tronc:** *surtout pontique*
2. **Médulloblastome:** *Haute cellularité (Diffusion)*
3. **Astrocytome pylocytique:** *nodule et r VSC ≈ 1*
4. **Hémangioblastome:** nodule et ↗↗↗ r VSC
5. **Métastases:** multiples

1. **Schwannome:** *CAI extension postérieure & mI*
2. **Méningiome:** *APC, extension ant et post, Ala*
3. **Kyste épidermoïde:** *HS diffusion, Lac*

Tumeurs de la fosse postérieure chez l'adulte et l'enfant

À regarder ...

Partager

Take home message

Localisation: Tronc cérébral / pont ➔ « Gliome du tronc

Diffusion: Hyper signal B_{1000} ➔ Médulloblastome & kyste épidermoïde

Perfusion: Tumeur kystique ➔ r VSC = 11 Hémangioblastome
du cervelet ➔ r VSC ≤ 1,5 Astrocytome pilocytique

Spectroscopie: Difficile à mettre en œuvre dans la fosse post
APC: **Alanine** = Méningiome
Myo-inositol = Schwannome
Lactate = Kyste épidermoïde

Contexte: Van Hippel Lindau ➔ Hémangioblastome
NF1 ➔ Gliome
NF2 ➔ Schwannome et méningiome

YouTube

-1:18

MENU

GANGLIOCYTOME



19-17. Graphic depicts dysplastic cerebellar gangliocytoma (Lhermitte-Duclos disease).

MENU

Lhermitte Duclos

- Gangliocytome dysplasique cérébelleux

- Anatomopathologie : bénin : WHO grade 1
- IRM :
  - masse cérébelleuse : épaississement du cortex, amincissement de la SB : hypersignal T2 et FLAIR
  - striations : aspect pseudo-gyriforme
  - pas de PDC : trop belle visualisation des leptoméninges
  - diffusion : ADC variable généralement augmenté
  - +/- calcifications, +/- kystes
- Sd de Cowden : hamartomes multiples (risque de cancer sein, endomètre, rein et colo-rectal)

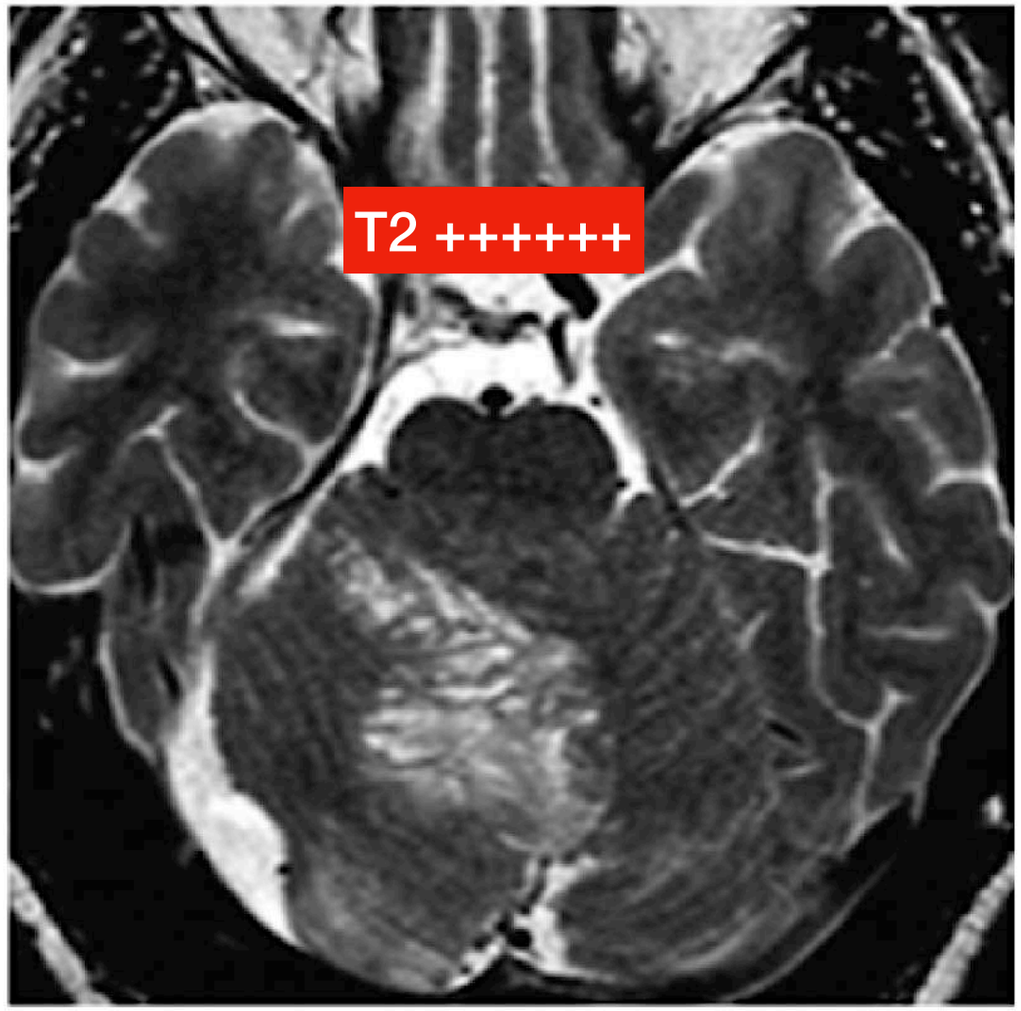

Fig. 3.48
Lhermitte-Duclos.

ATTENTION FLAIR TROMPEUR
avec masse

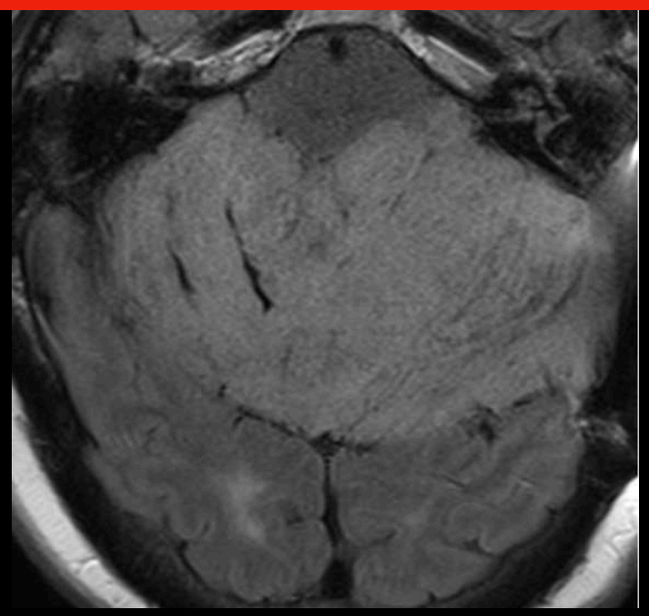

Pas pdc

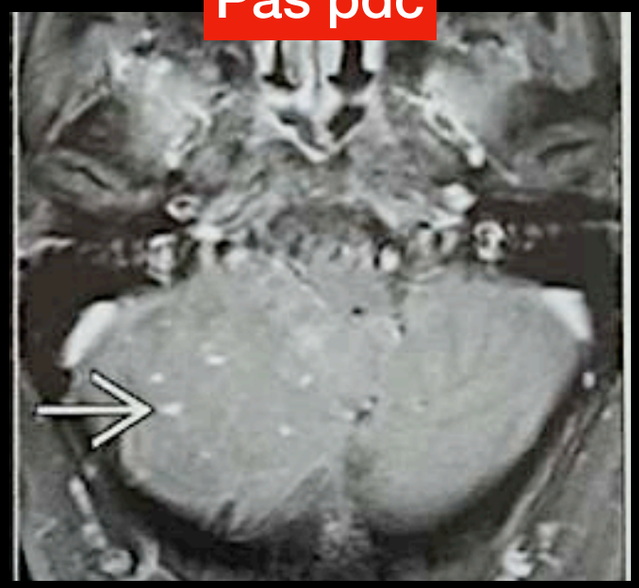

HYPER DIFFUSION

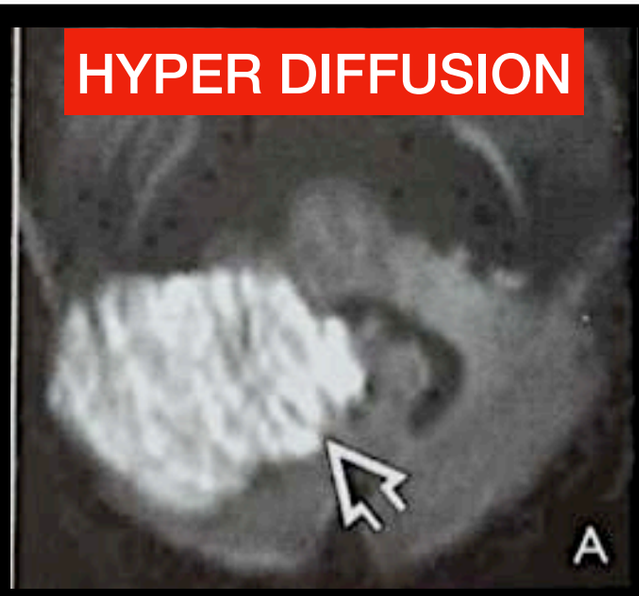

MENU

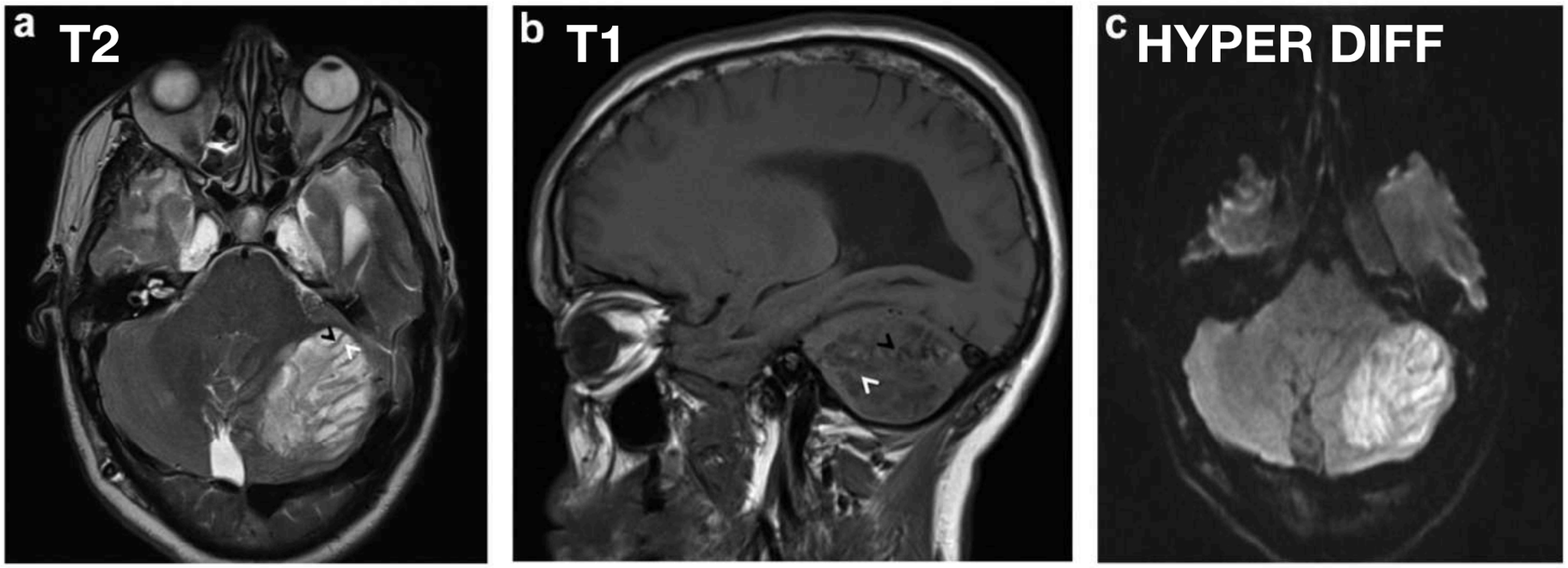

Figure 1. IRM cérébrale en séquences pondérées T2 (a, coupe axiale), T1 (b, coupe sagittale) et diffusion (c), chez un patient de 41 ans présentant un syndrome d'hypertension intracrânienne, montrant un élargissement de l'hémisphère cérébelleux gauche, avec des folias élargis et une alternance distinctive des bandes en iso (tête de flèche noire) et hypersignal T2 (tête de flèche blanche) (a) et en iso (tête de flèche blanche) et hyposignal T1 (>) (b) réalisant un aspect tigré caractéristique. La lésion est en hypersignal diffusion (c).

La maladie de Lhermitte-Duclos (MLD) est une entité clinique correspondant à , un gangliocytome dysplasique du cervelet. Décrite pour la première fois en 1920, par Lhermitte et Duclos [1]la cause reste mystérieuse, soulevant bon nombre de théories : malformation hamartomateuse, anomalie de développement, néoplasie, phacomatose. L'association fréquente (40 % des cas) de la MLD avec le syndrome de Cowden (syndrome des hamartomes multiples) est en faveur de l'origine dysplasique de la maladie [2].

La MLD se voit généralement chez l'adulte jeune et d'âge moyen et se manifeste le plus souvent par des signes d'hypertension intracrânienne et cérébelleux.

L'imagerie joue un rôle fondamental pour le diagnostic. En tomodensitométrie, IMLD M apparaît sous forme d'une masse hypo ou isodense au cervelet, non rehaussée après injection de contraste, pouvant présenter des calcifications. L'Imagerie par résonance magnétique (IRM) reste la modalité de choix; elle montre sur la séquence pondérée T1, des stries en hypo- ou isosignal par rapport à la substance grise cérébelleuse. Sur la séquence pondérée T2, la lésion est bien circonscrite avec une forme striée, faite d'une alternance de bandes en hypersignal et d'autres en isosignal à la substance grise. La bande en hypersignal T2, correspondrait aux couches moléculaires interne et granulaire, alors que la bande en isosignal T2, correspondrait à la couche moléculaire externe et aux leptoméninges dans les sillons effacés (*Fig. 1*) [3]. Après injection, il n'y a peu ou pas de rehaussement lésionnel. L'élargissement des folias est secondaire à la perte du pliage de ces derniers, conférant un caractère asymétrique et élargit à l'hémisphère cérébelleux [3]. L'hypertrophie de l'hémisphère cérébelleux peut comprimer le quatrième ventricule et occasionner une hydrocéphalie d'amont.

La configuration particulière des folias et l'alternance des bandes, de signal différent, sur la séquence T2, réalise un aspect caractéristique en « rayures de tigre » (*Fig. 2*). Cet aspect tigré est si distinctif, que certains auteurs suggèrent d'évoquer systématiquement la MLD devant ce signe spécifique [3].

En imagerie de diffusion, la lésion est en hypersignal (*Fig. 1*c). L'étude spectroscopique de la MLD montre une diminution du pic de NAA, qui pourrait être attribué à une architecture neuronale insuffisante (une caractéristique des hamartomes) et/ou la présence de tissu nerveux embryonnaire, qui ne parvient pas à exprimer le NAA [3,4]. La valeur quasi normale du ratio Cho/Cr du LDD indique l'absence de prolifération tumorale et la nature bénigne, hamartomateuse de la lésion [3,4]. Un pic de lactates peut être observé, dû à un métabolisme anormalement élevé du glucose dans la MLD, plutôt que de refléter une composante kystique ou nécrotique [3].

L'hémangioblastome constitue le principal diagnostic différentiel. Ce dernier entraine un effacement et une destruction des contours corticaux, et comporte une double composante solide et kystique assez évocatrice.

La chirurgie est le seul traitement. Cependant, la résection totale n'est pas toujours possible. Comme la lésion est classée grade I de l'OMS, un traitement conservateur « wait and see » peut être adopté en l'absence d'hypertension intracrânienne, avec surveillance clinico-radiologique. Le pronostic est excellent après résection complète, avec

MENU

GANGLIOCYTOME



Tumeurs neuronales et glioneuronales

Gangliocytome dysplasique du cervelet

Epidémiologie

= Maladie de Lhermitte-Duclos

- Initialement décrit en 1920 par Lhermitte et Duclos le gangliocytome dysplasique du cervelet est une pathologie rare d'étiologie incertaine, décrite successivement comme un hamartome, une anomalie de développement, une phacomatose ou une tumeur de bas grade
- Possiblement associé au syndrome de Cowden dans le cadre d'un syndrome hamartome-néoplasie en cas de mutation du gène PTEN (Chr10)
- OMS grade I
- Fréquence : très rare (1 cas pour 2,500,000)
- Age de survenue : adultes jeunes (3ème- 4ème décennies; moyenne d'âge = 34 ans). Seulement quelques cas rapportés chez l'enfant
- SR = 1

- Clinique :
  - HTIC liée à l'hydrocéphalie
  - Syndrome cérébelleux dans 40% des cas, lentement évolutif
  - Maladie lentement progressive à l'histoire naturelle mal définie et qui présente une très grande variabilité dans la durée des symptômes (3 à 29 ans)
- Evolution :
  - Traitement chirurgical
  - Exérèse complète souvent difficile du fait de la transition progressive et mal définie entre tissus sains et pathologiques
  - Récidives non rares en cas de chirurgie partielle, traitées en fonction de la clinique par une nouvelle exérèse chirurgicale
  - Pronostic en règle favorable



Tumeurs neuronales et glioneuronales

Gangliocytome dysplasique du cervelet

Imagerie

Aspect IRM

- T1/T2 : aspect caractéristique strié, lamellaire, formée par l'alternance de bandes linéaires grossièrement parallèles, en net hyposignal T1 et hypersignal T2 – bandes correspondant aux folia cérébelleux élargis – séparées pas des bandes de signal normal
- T1 Gado :
  - Pas de rehaussement
  - Si présent, généralement superficiel et dû à la prolifération vasculaire
- Diffusion : hypersignal avec ADC variable :
  - Augmenté par effet « T2 shine-through »
  - Diminué en raison de l'hypercellularité liée à la présence des neurones dysplasiques
- Perfusion :
  - Elévation locale du rCBV en rapport avec une prolifération du système de drainage veineux cérébelleux avec veines de drainage dilatées sans signe associée de malignité et sans rupture de la BHE
- Spectro :
  - ↘ modérée de la Cho
  - ↘ du NAA, reflet de la perte de l'architecture neuronale
  - ↗ lactates : augmentation de la glycolyse dans une lésion métaboliquement active
  - Absence de lipides : absence de nécrose tumorale

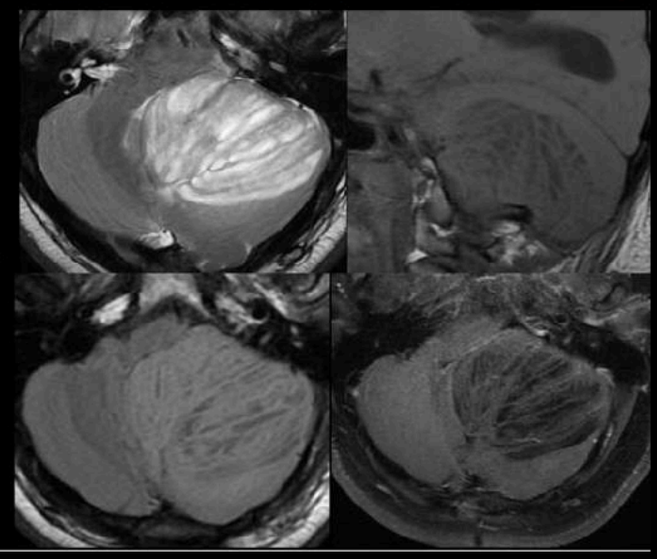

Tumeurs neuronales et glioneuronales

Gangliocytome dysplasique du cervelet

Imagerie

Exemple

https://radiopaedia.org/cases/ihermitte-duclos-disease-11

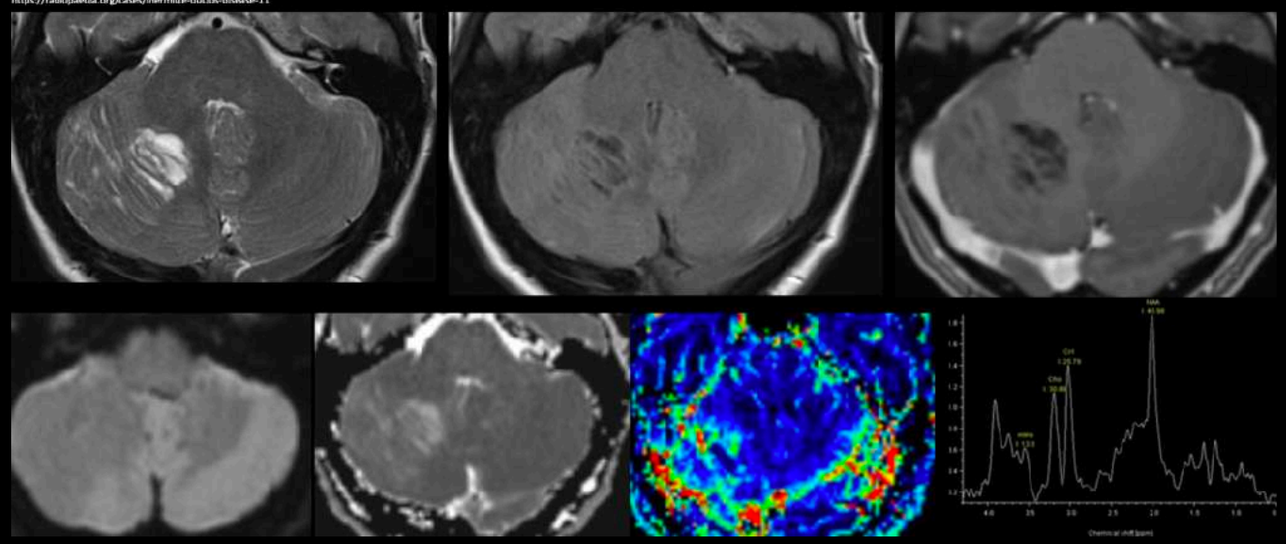

Tumeurs neuronales et glioneuronales

Gangliocytome dysplasique du cervelet

Imagerie

Exemple

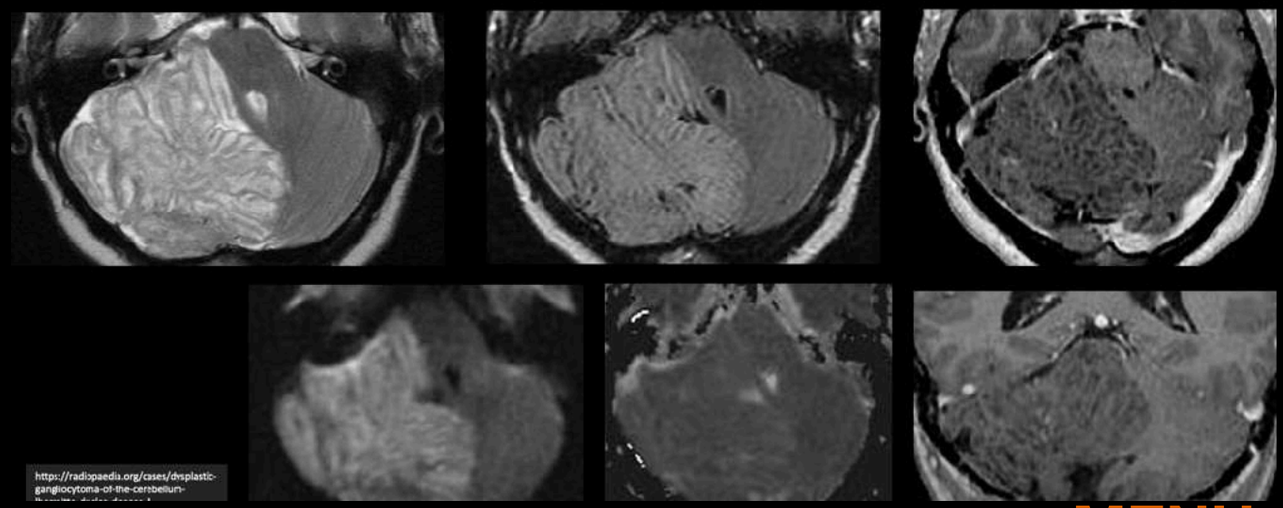

https://radiopaedia.org/cases/dysplastic-gangliocytoma-of-the-cerebellum-

MENU

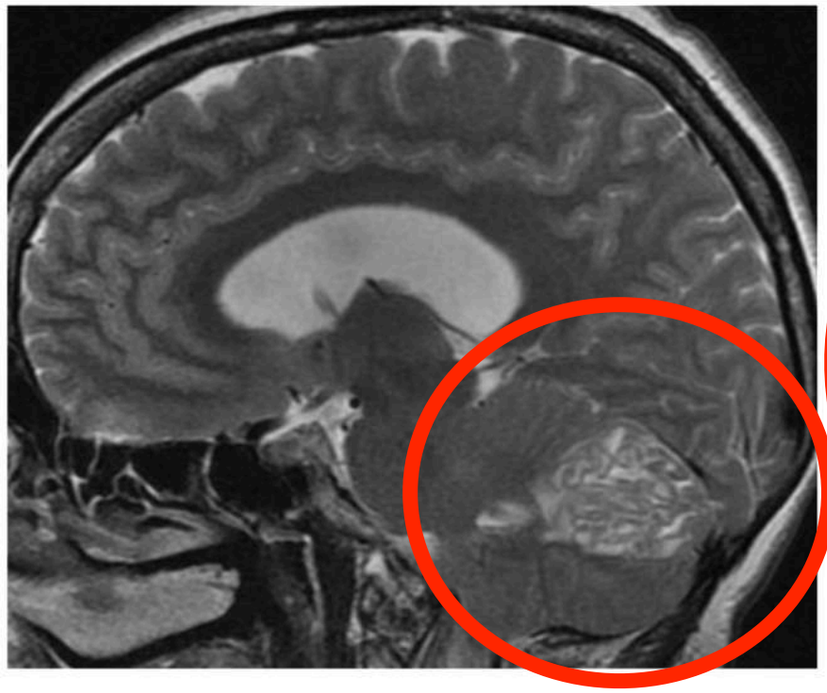
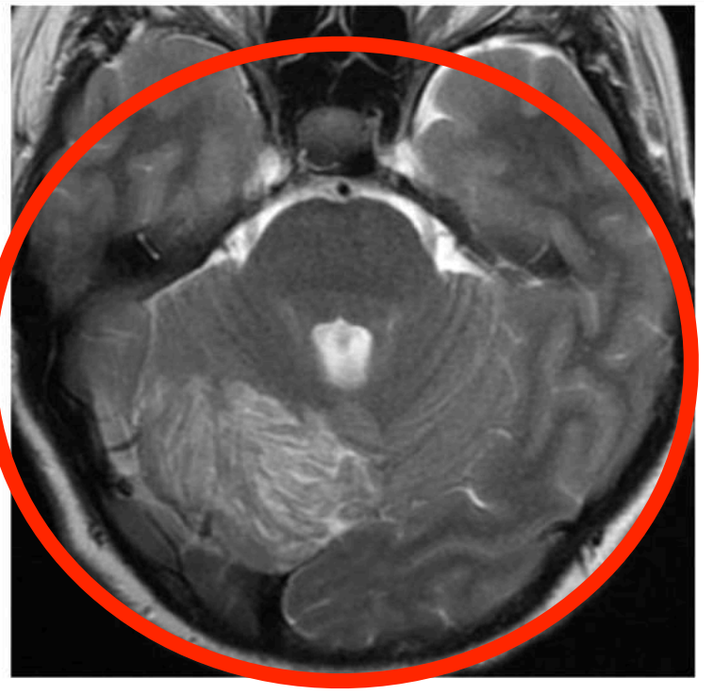
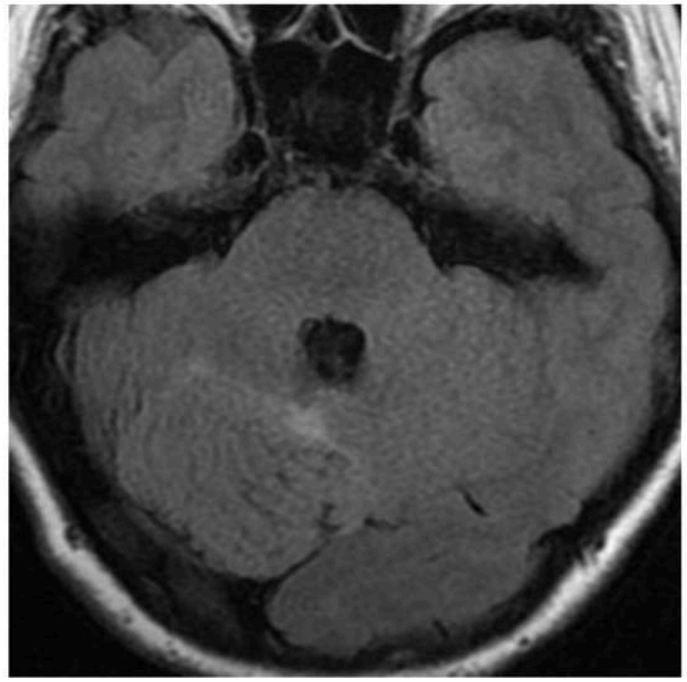
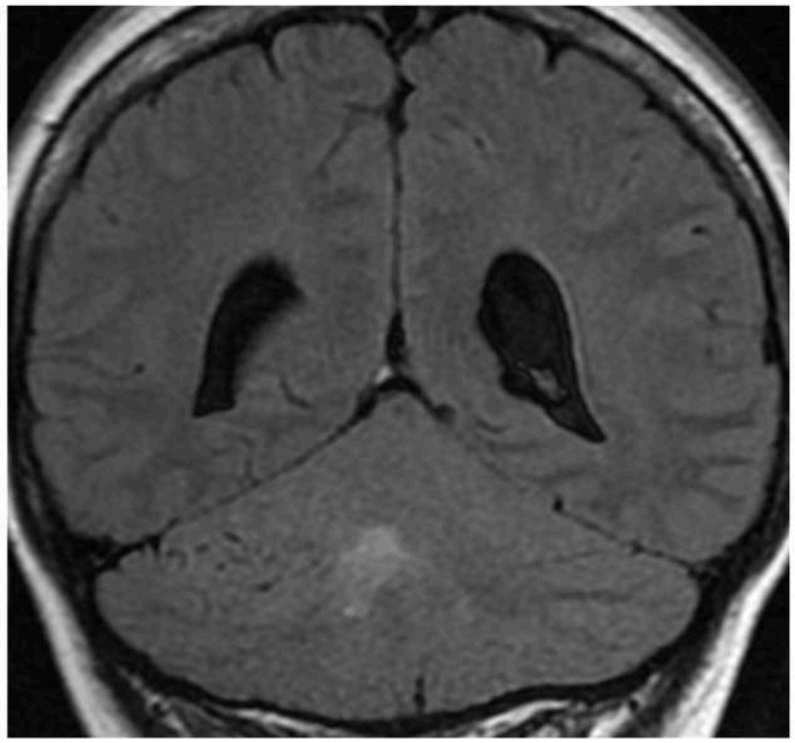
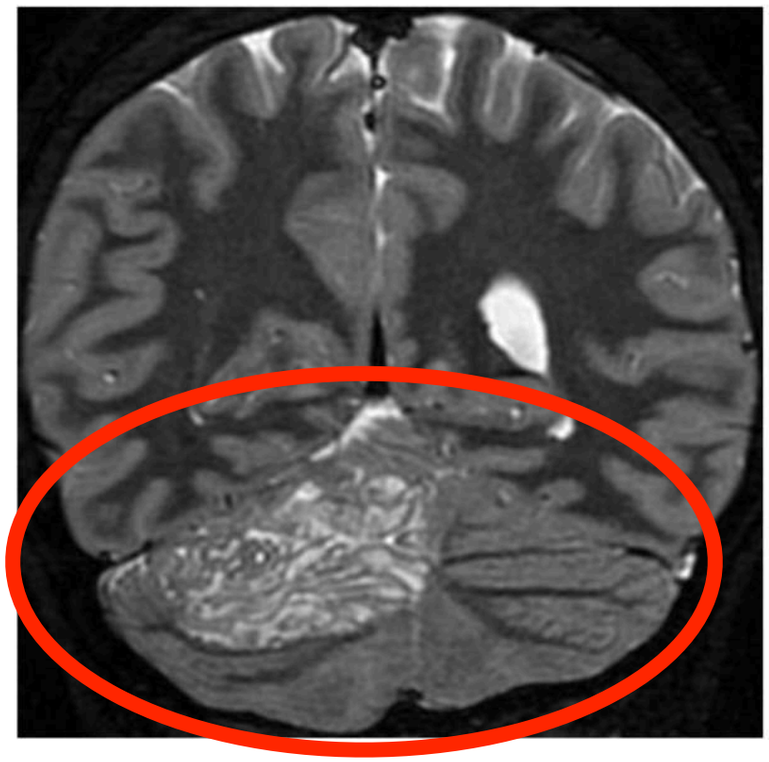
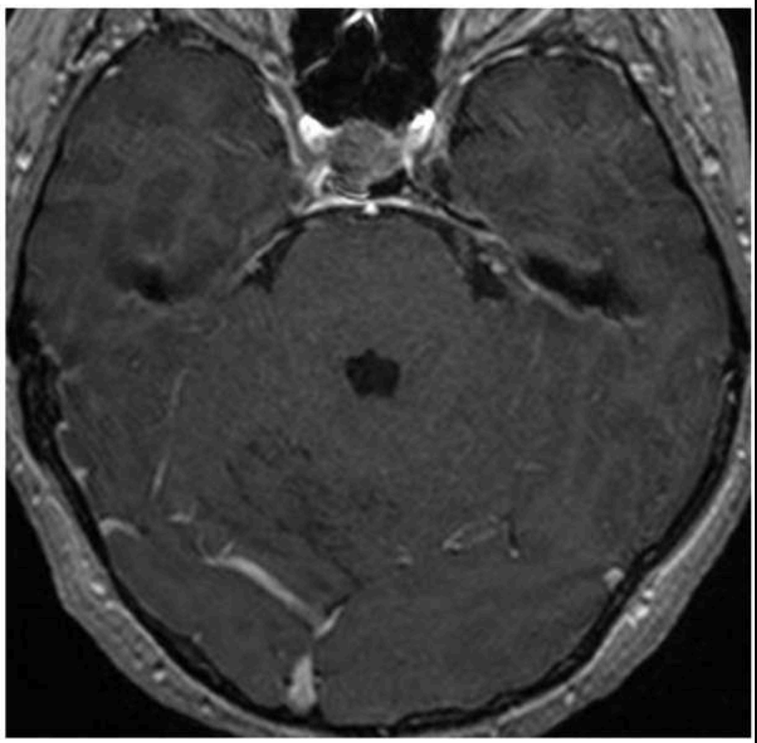

Lhermitte Duclos

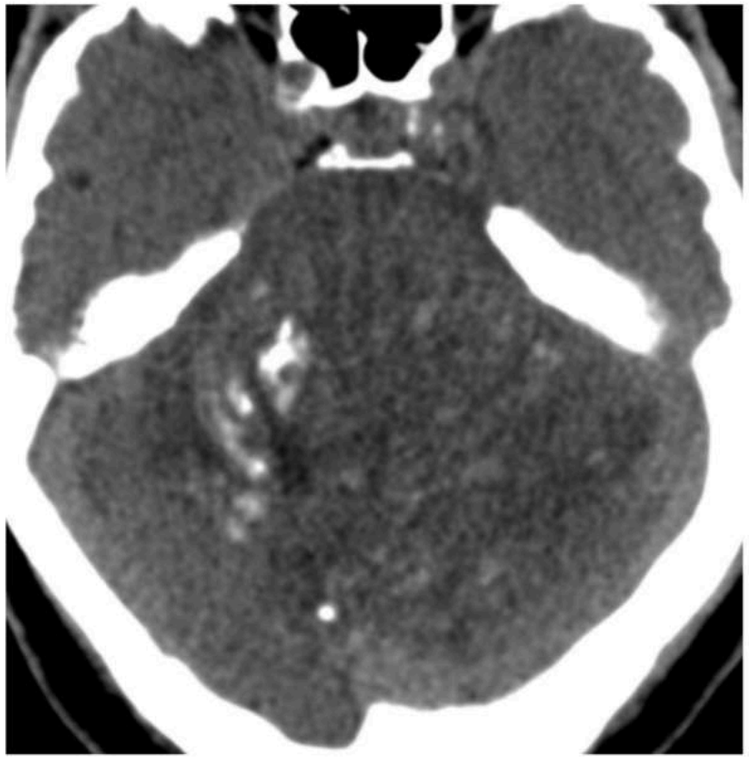
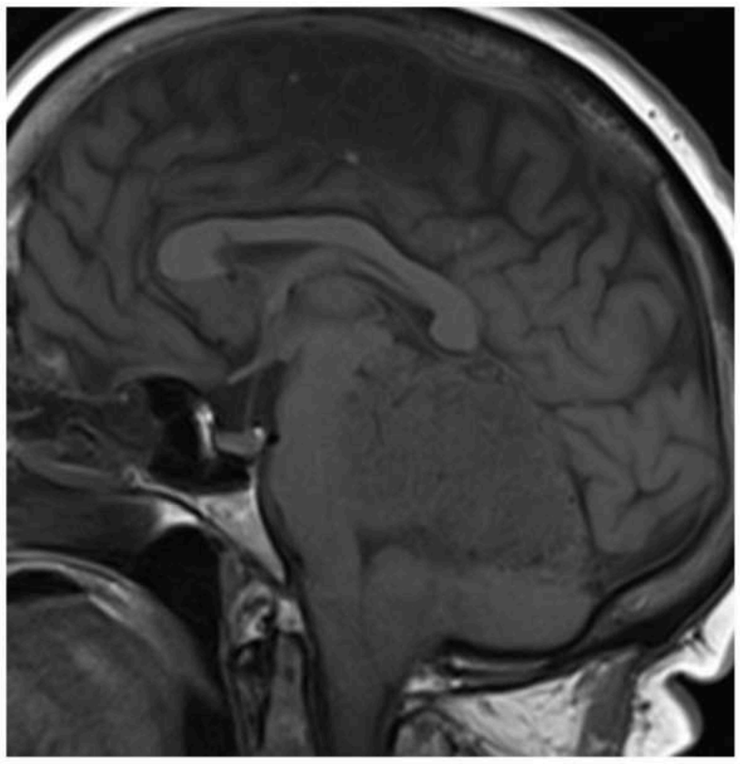
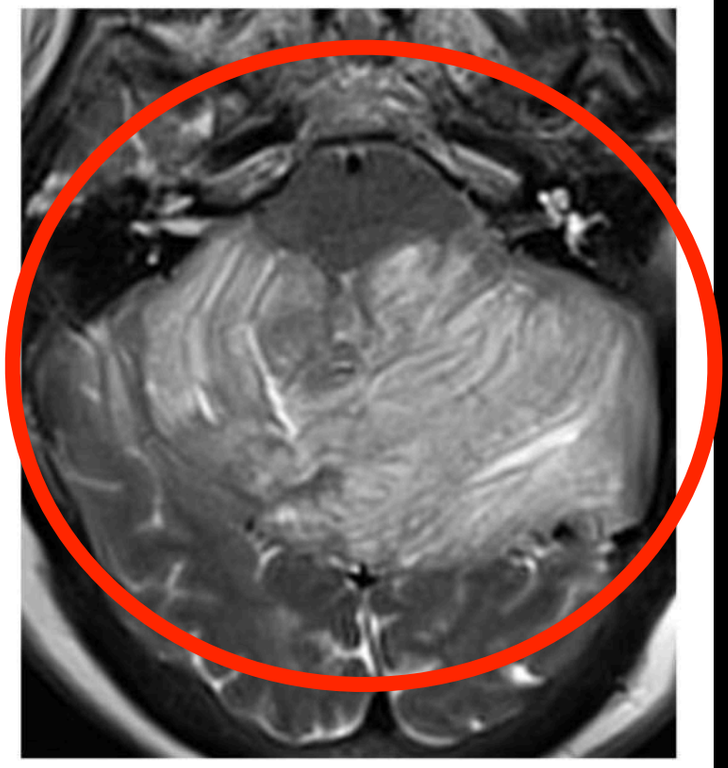
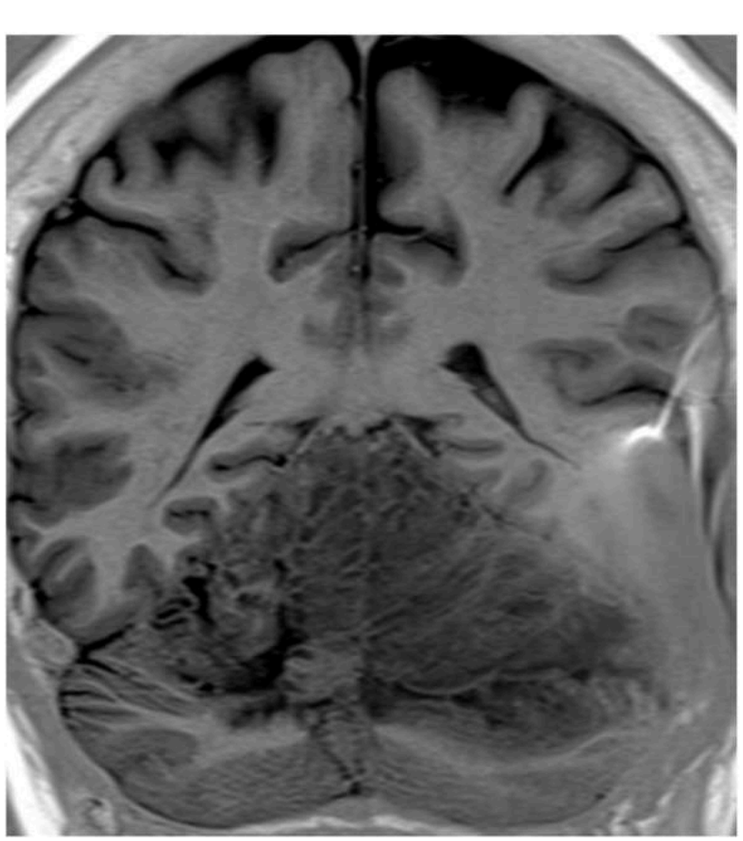
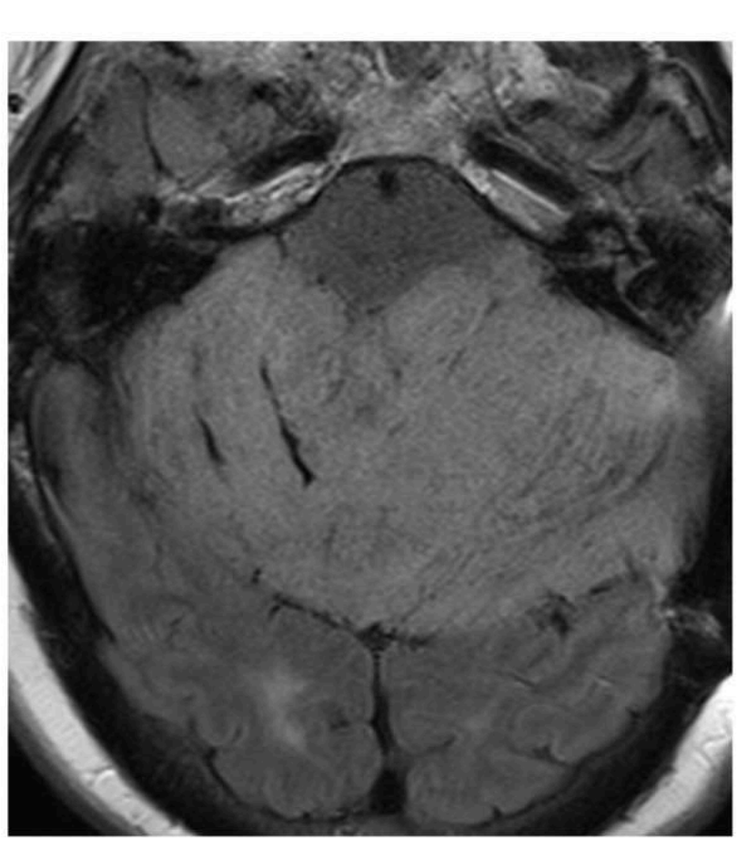
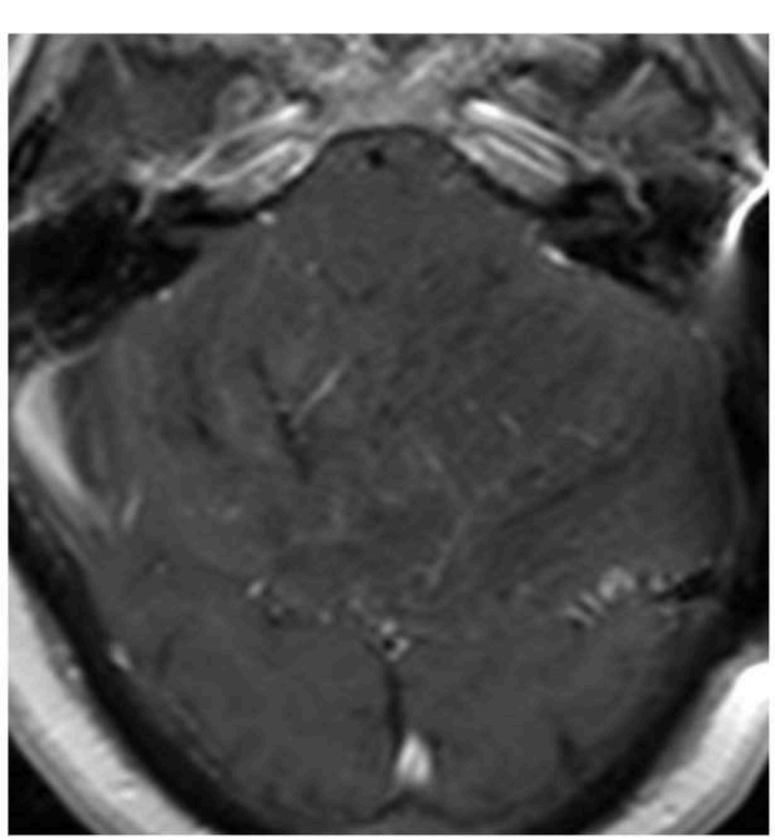

Lhermitte Duclos

LHERMITTE-DUCLOS (Maladie de)

LHERMITTE DUCLOS

Synonyme : gangliocytome dysplasique du cervelet

Mots-clés Maladie de Cowden - Atteinte cérébelleuse unilatérale - Aspect strié

Aspects généraux

Définition

La maladie de Lhermitte-Duclos est une affection cérébelleuse rare dont l'origine est discutée, malformative, hamartomateuse ou tumorale. Elle peut être associée ou serait une manifestation de la maladie de Cowden, affection autosomique dominante prédisposant aux tumeurs malignes au cours de laquelle sont observés des lésions cutanéo-muqueuses et des hamartomes.

Topographie

Elle siège dans un hémisphère cérébelleux, principalement le gauche ; l'atteinte du vermis, du tronc cérébral et les formes bilatérales sont plus rares [1].

Clinique

Découverte chez l'adulte au cours des 3ème et 4ème décennies, elle se révèle par un tableau d'hypertension intracrânienne liée à une hydrocéphalie et un syndrome cérébelleux lentement progressif. D'autres signes peuvent être observés : atteinte de nerfs crâniens, mégalencéphalie, retard mental. Des formes asymptomatiques ont été décrites en IRM notamment chez des patients atteints de maladie de Cowden [2].

Imagerie

Comprendre l'imagerie

Le cortex cérébelleux est composé de trois couches : interne (cellules granulaires), intermédiaire (corps cellulaires des cellules de Purkinje) et externe (moléculaire, contenant principalement les dendrites des cellules de Purkinje et des fibres axonales).

La maladie de Lhermitte-Duclos correspond à une modification de l'architecture laminaire normale du cervelet avec hypertrophie cérébelleuse globale et épaississement des circonvolutions : élargissement de la couche granulaire interne hypertrophie des cellules granulaires avec augmentation de la myélinisation de leur axone, absence de cellules de Purkinje.

LHERMITTE DUCLOS

Scanner

La lésion se traduit par une masse cérébelleuse habituellement hypodense et rarement calcifiée. Un effet de masse est responsable d'une compression du 4ème ventricule, d'un effacement des citernes de l'angle pontocérébelleux, d'une hydrocéphalie, et d'un amincissement de la voûte en regard.

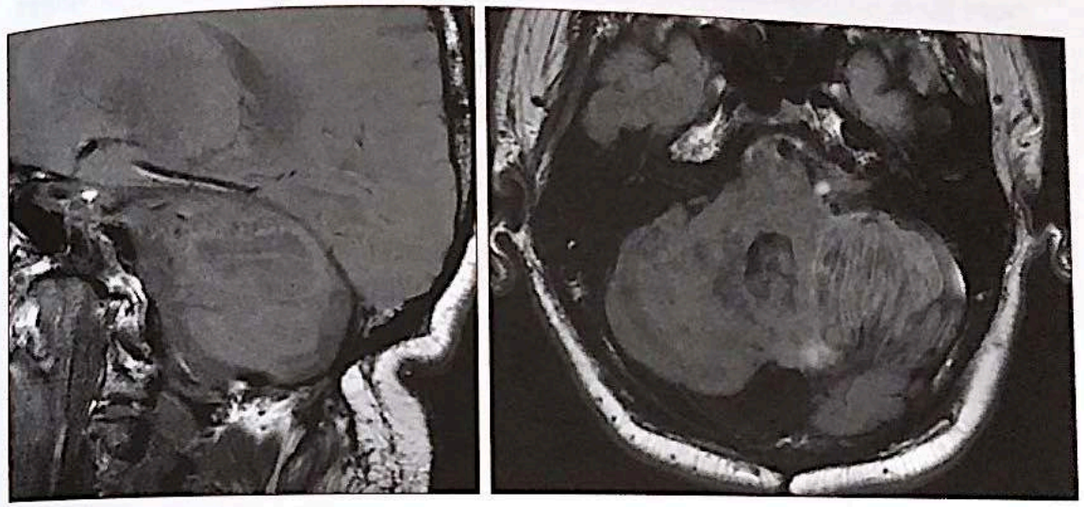

a | b

Figure 1 : Séquences T1 **(a)** et FLAIR **(b).** Elargissement des folia cérébelleux en hypo-signal T1 et hypersignal T2.

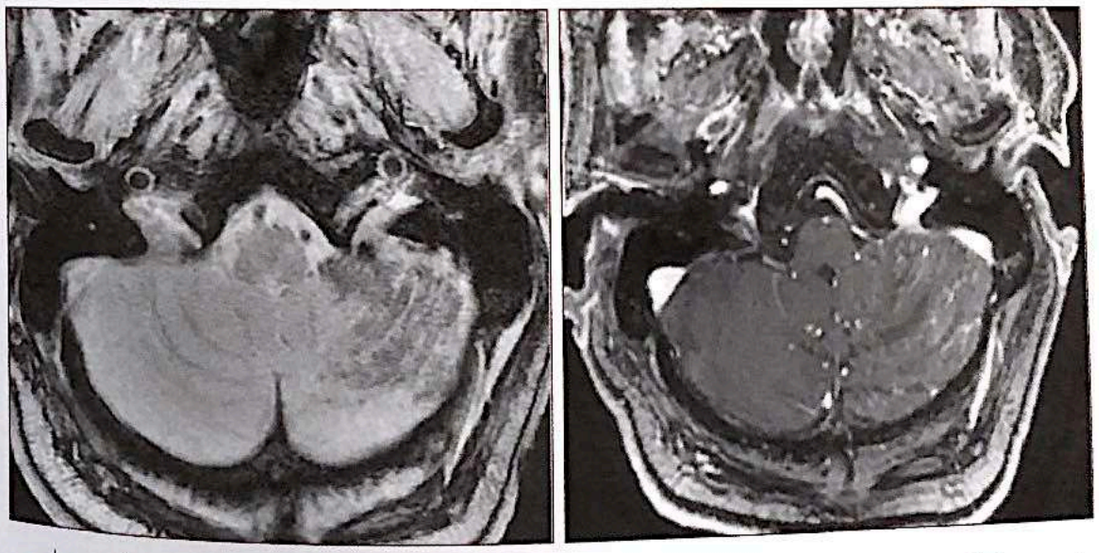

a | b

Figure 2 : Séquences T2* **(a)** et T1 après injection de produit de contraste **(b)** mettant en évidence les veines entre les folia.

MENU

LHERMITTE DUCLOS

IRM

- L'aspect est caractéristique : masse bien limitée, présentant un aspect strié, lamellaire avec alternance de bandes linéaires grossièrement parallèles en hyposignal T1 et hypersignal T2, correspondant aux folia cérébelleux élargis (« aspect tigré »). Sur la séquence en écho de gradient T2, des hyposignaux traduisent la présence de veines entre les folia, mieux visualisées sur la séquence de susceptibilité magnétique [3, 4]. Un rehaussement après injection n'est pas classique mais ces veines sont supposées être la cause de prises de contraste linéaires.
- En diffusion, la lésion est en hypersignal (effet T2 shine-through) et l'ADC est de valeurs variables, parfois diminué en rapport avec une hypercellularité [4].
- En perfusion, une élévation locale du VSCr peut s'observer vraisemblablement liée aux veines dilatées [3, 5].
- La spectroscopie montre une diminution modérée des métabolites (choline, NAA), un pic de lactates parfois augmenté suggérant une augmentation d'une glycolyse. La normalité du rapport Choline/Créatine est en faveur du caractère non néoplasique de la maladie de Lhermitte-Duclos [5].
- Des associations ont été décrites : malformation de Chiari, syringomyélie [6].

Diagnostics différentiels

L'aspect tigré d'un hémisphère cérébelleux est très caractéristique de la maladie de Lhermitte-Duclos.

Cf. Masses cérébelleuses tissulaires

Traitement - Suivi

Une résection est à envisager chez les patients symptomatiques ; il n'y a pas de dégénérescence maligne. Les récidives sont rares mais possibles du fait de la mauvaise définition des marges lésionnelles et un suivi à long terme est recommandé.

MENU

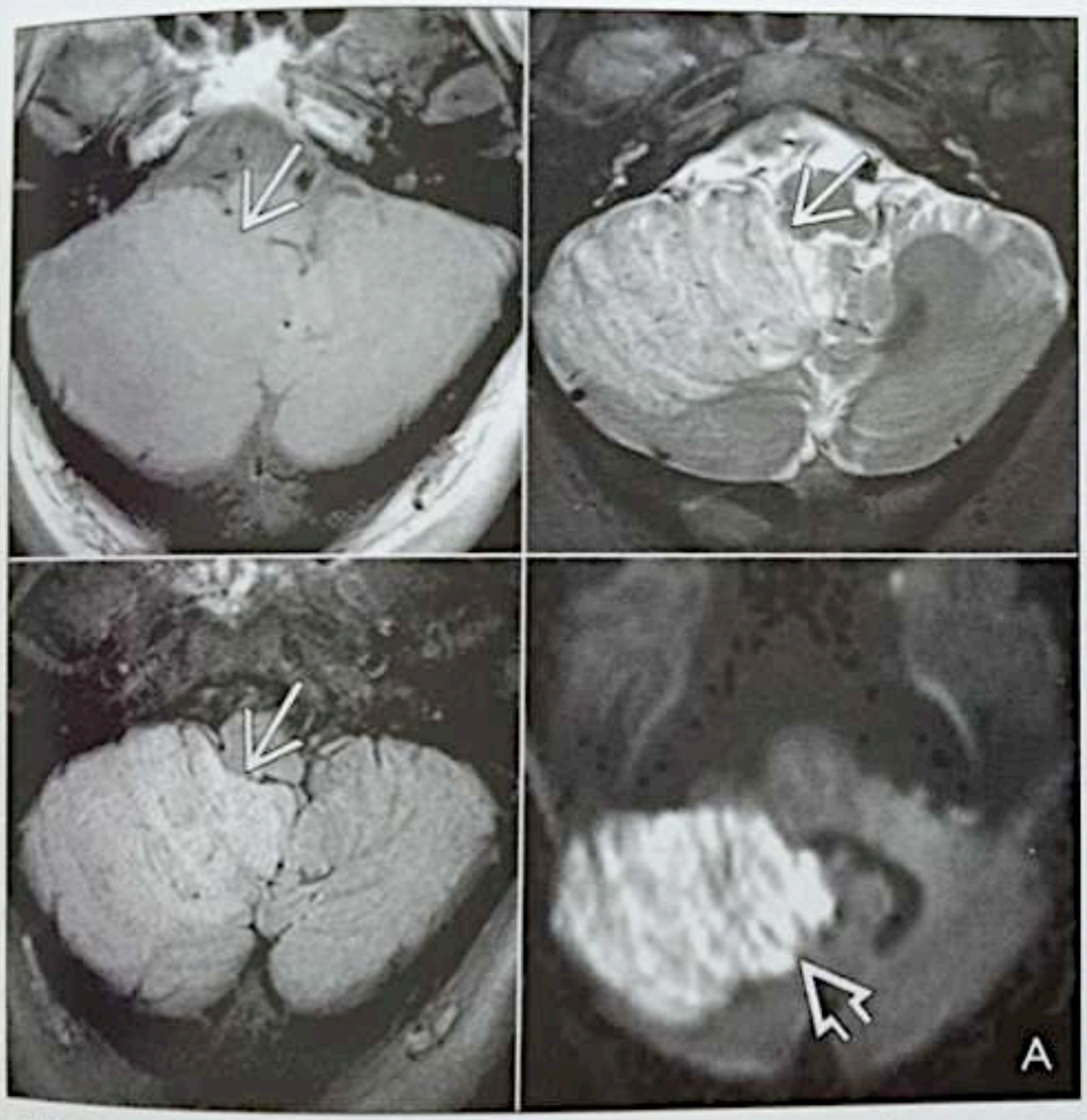

19-19A. Series of MR images in a patient with LDD shows typical findings of thickened cerebellar folia, mass effect. LDD is cellular, may show restricted diffusion.

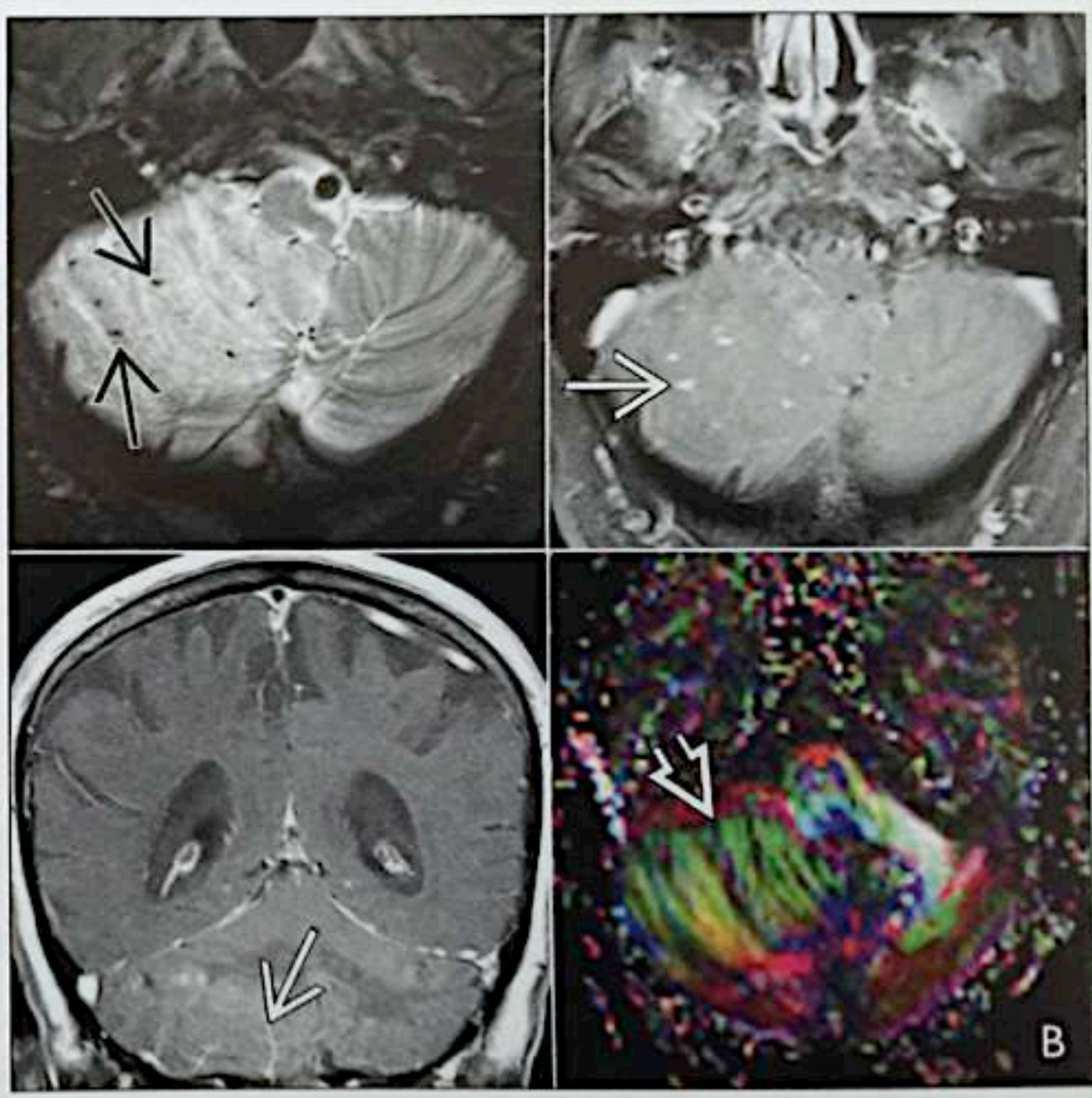

***19-19B.** Additional images show numerous "flow voids" caused by enlarged veins that enhance on T1 C+. DTI shows anterior-posterior orientation of the cerebellar folia.*

MENU

Tumeur neuro-gliale à rosettes, Grade 1, C19MC altéré (WHO 9478/3)

H 29 ans, déficit visuel rapidement progressif

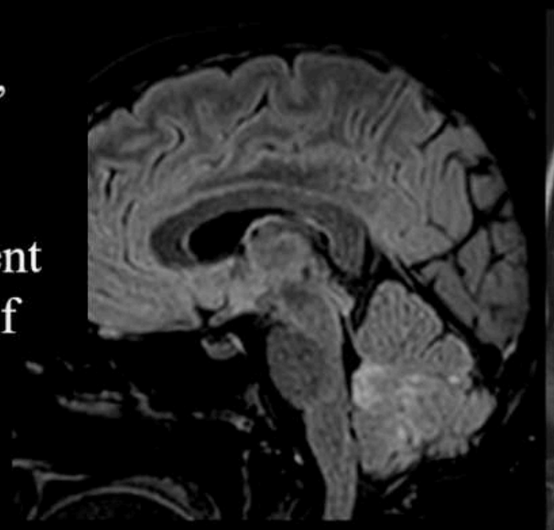

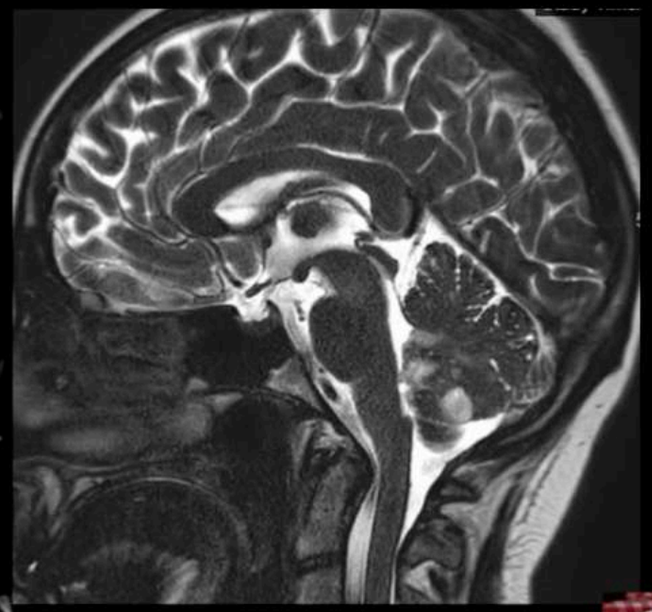

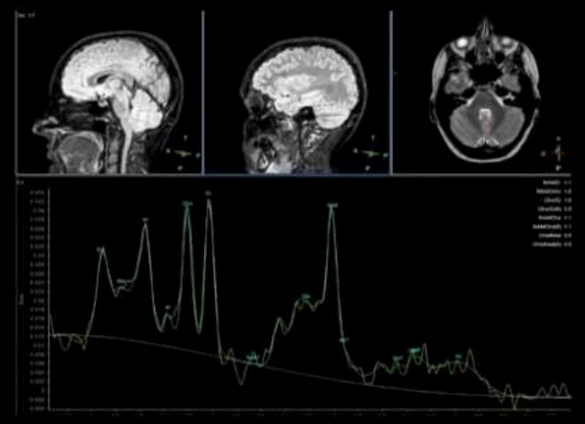

Ratio choline/créatine <1
CBV discrètement augmenté

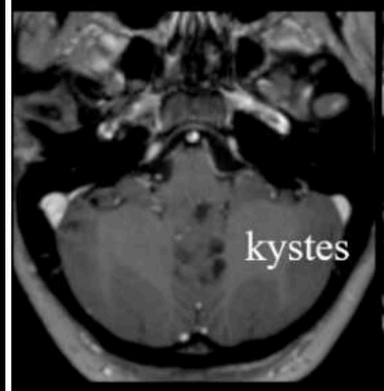

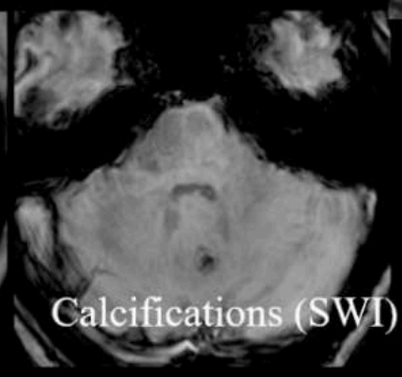

Sujet jeune (30 ans)
Pourtour du V4 +++
Hyposignal T1, Hyper T2
Kyste, calcifications possible
Gd variable
Neurocytes disposés en rosette



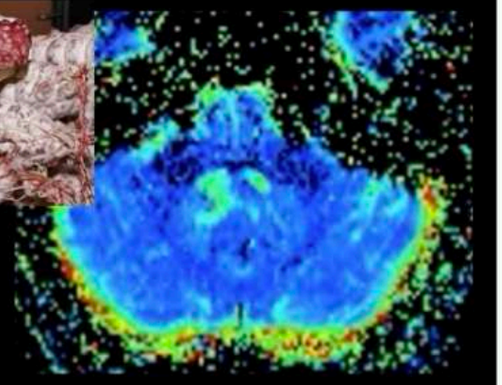



François COTTON
(Lyon - FRANCE)

Pas de PDC classiquement

SI SI !!! PDC EN ANNEAU !!!

KYSTES +++ EN ROSETTE

CALCIFICATIONS +++

HGIE POSSIBLE
PEU D'OEDEME

MENU

Tumeurs neuronales et glioneuronales

Tumeur glioneuronale à rosettes du 4ème ventricule

Epidémiologie

- Lésion à développement lent touchant la région du V4 ou de l'aqueduc, dont la composante neuronale est de type neurocytaire formant des rosettes caractéristiques
- Fréquence : très rare (quelques dizaines de cas)
- Age de survenue : adultes jeunes (moyenne d'âge = 32 ans ; 12-65ans)
- Discrète prédominance féminine
- OMS grade I
- Evolution favorable après exérèse totale ou subtotale; aucun cas de dissémination méningée rapporté
- Symptomatologie :
  - Hydrocéphalie obstructive
  - Syndrome cérébelleux
  - Cervicalgies

MENU

Tumeurs neuronales et glioneuronales

Tumeur glioneuronale à rosettes du 4ème ventricule

Imagerie

Aspect IRM

- Taille variable : 1 à 5cm de diamètre (moyenne : 3,3cm)
- Hyposignal T1
- Hypersignal T2
- Rehaussement de façon focale (nodulaire, annulaire ou linéaire), parfois multifocale
- Remaniements hémorragiques possibles
- Œdème périlésionnel possible, en règle général modéré
- Hydrocéphalie possiblement associée, mais pouvant aussi être absente malgré un processus apparemment obstructif sur le V4 probablement lié au développement lent de la lésion

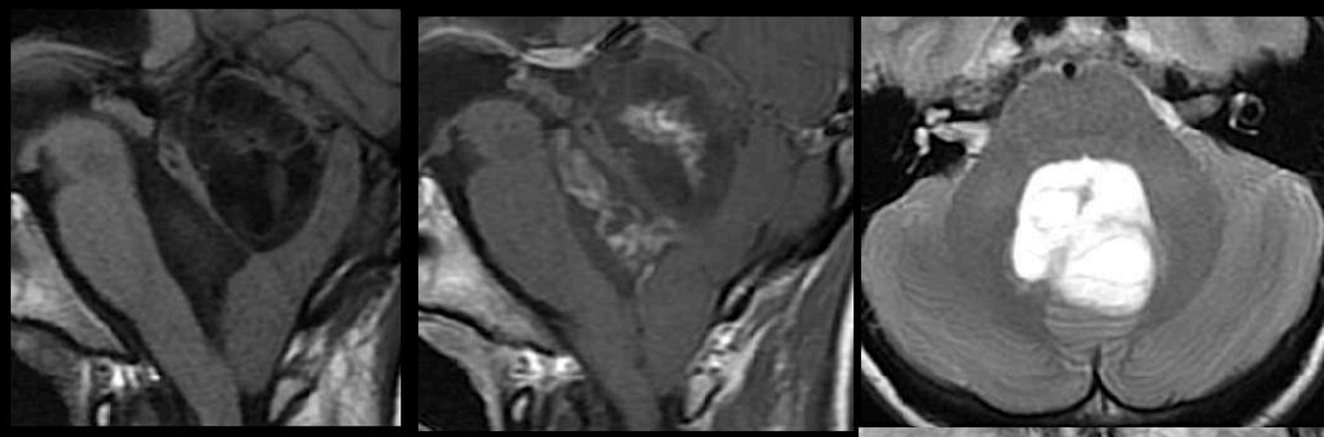

https://radiopaedia.org/cases/rosette-forming-glioneuronal-tumour

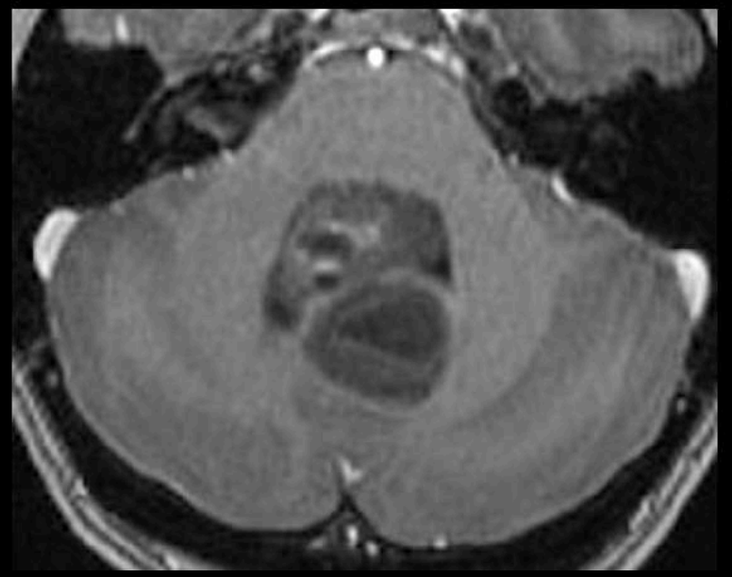



MENU

Tumeurs neuronales et glioneuronales

Tumeur glioneuronale à rosettes du 4ème ventricule

Imagerie

Exemple

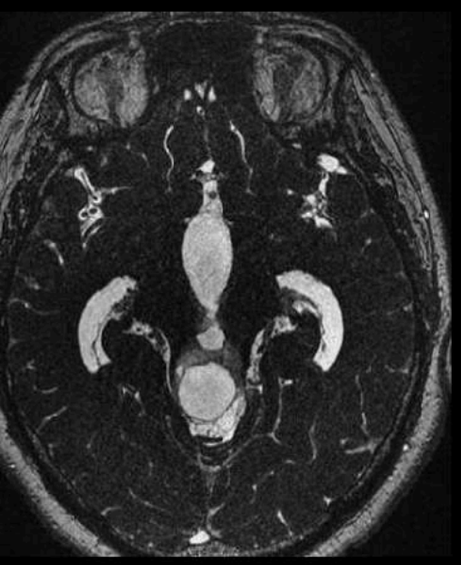

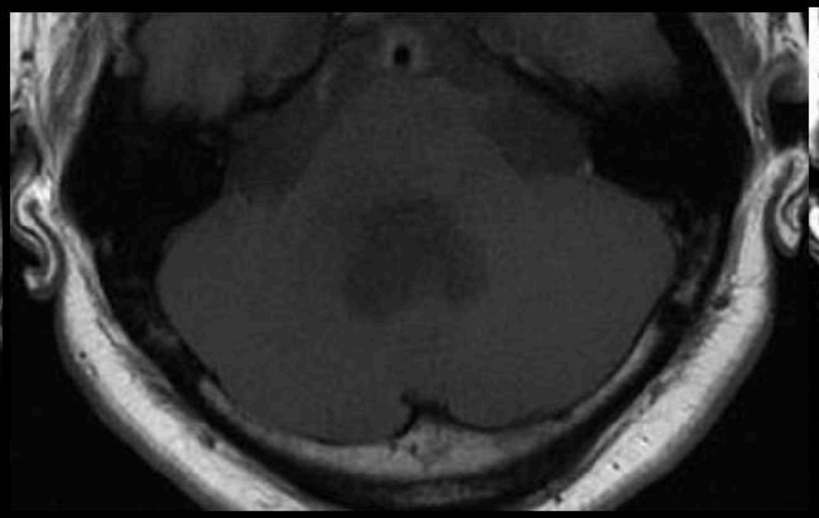
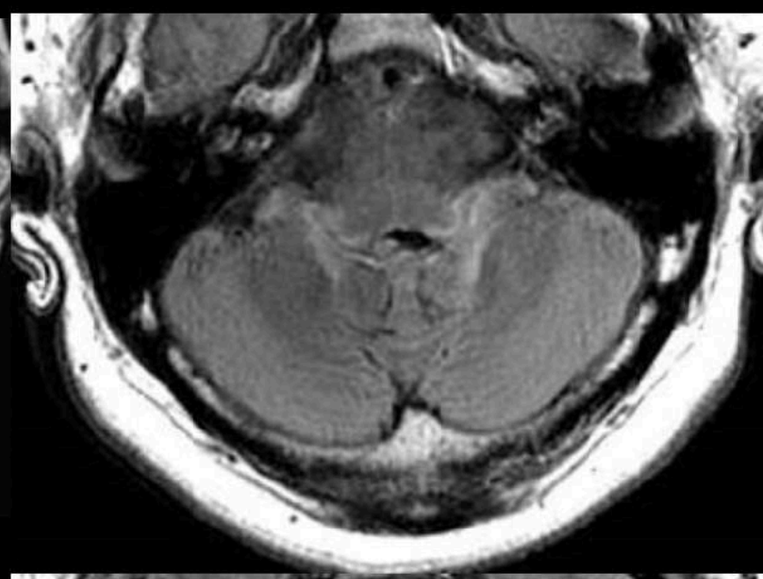


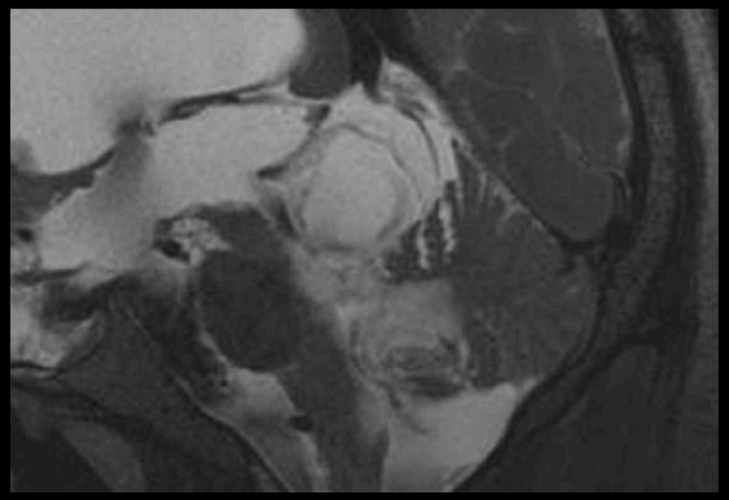
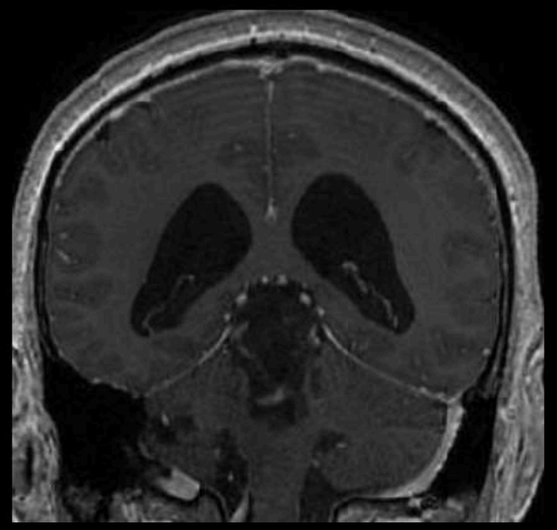
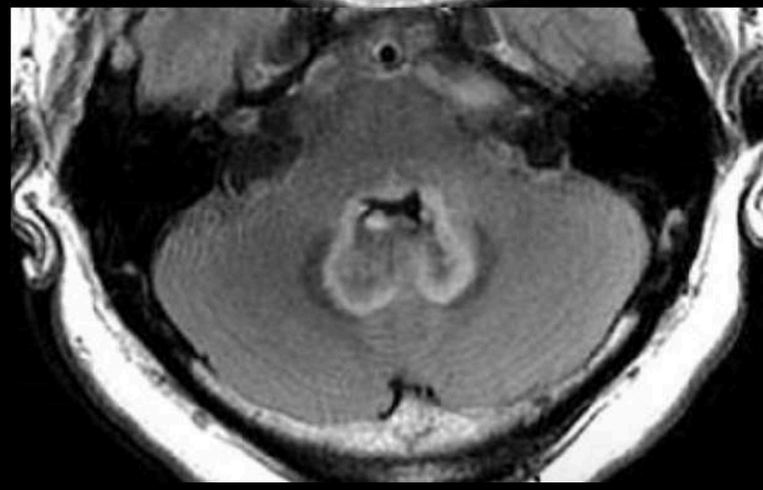

MENU

Tumeurs neuronales et glioneuronales

Tumeur glioneuronale à rosettes du 4ème ventricule

Imagerie

Exemple

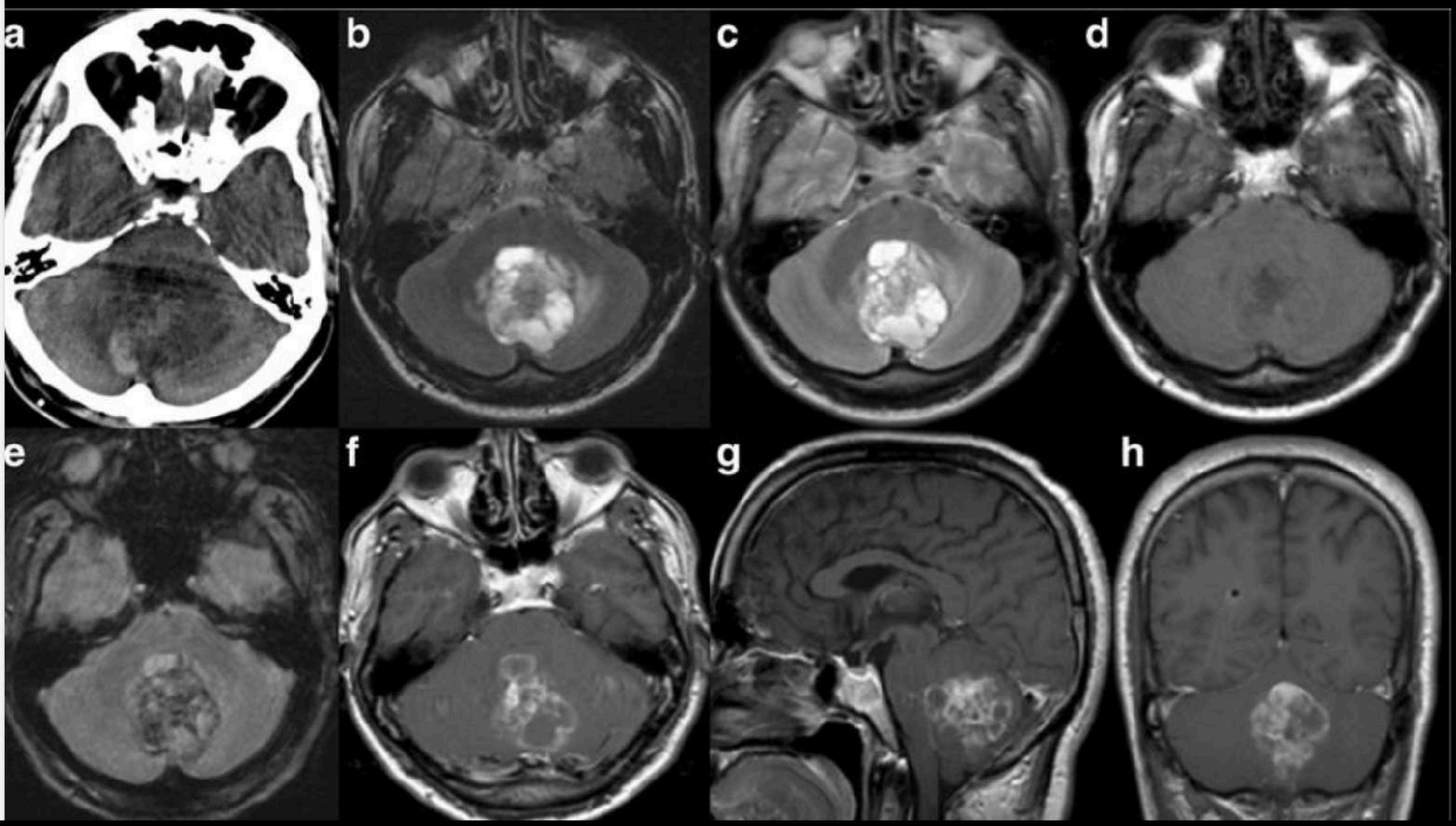

Brain CT (a) showing a hypodense, midline cerebellar mass with haemorrhage. On MRI, FLAIR (b), T2W (c) images showing a solid cystic mass lesion solid components being hypointense on T2W, FLAIR images and cystic components being hyperintense on T2W,

Imaging features of rosette-forming glioneuronal tumours (RGNTs) A Series of seven cases. Gorky Medhi et al. European Radiology 26(1) · May 2015

MENU

Tumeurs neuronales et glioneuronales

Tumeur glioneuronale à rosettes du 4ème ventricule

Imagerie

Exemple

Imaging features of rosette-forming glioneuronal tumours (RGNTs): A Series of seven cases. Gorky Medhi et al. European Radiology 26(1) · May 2015

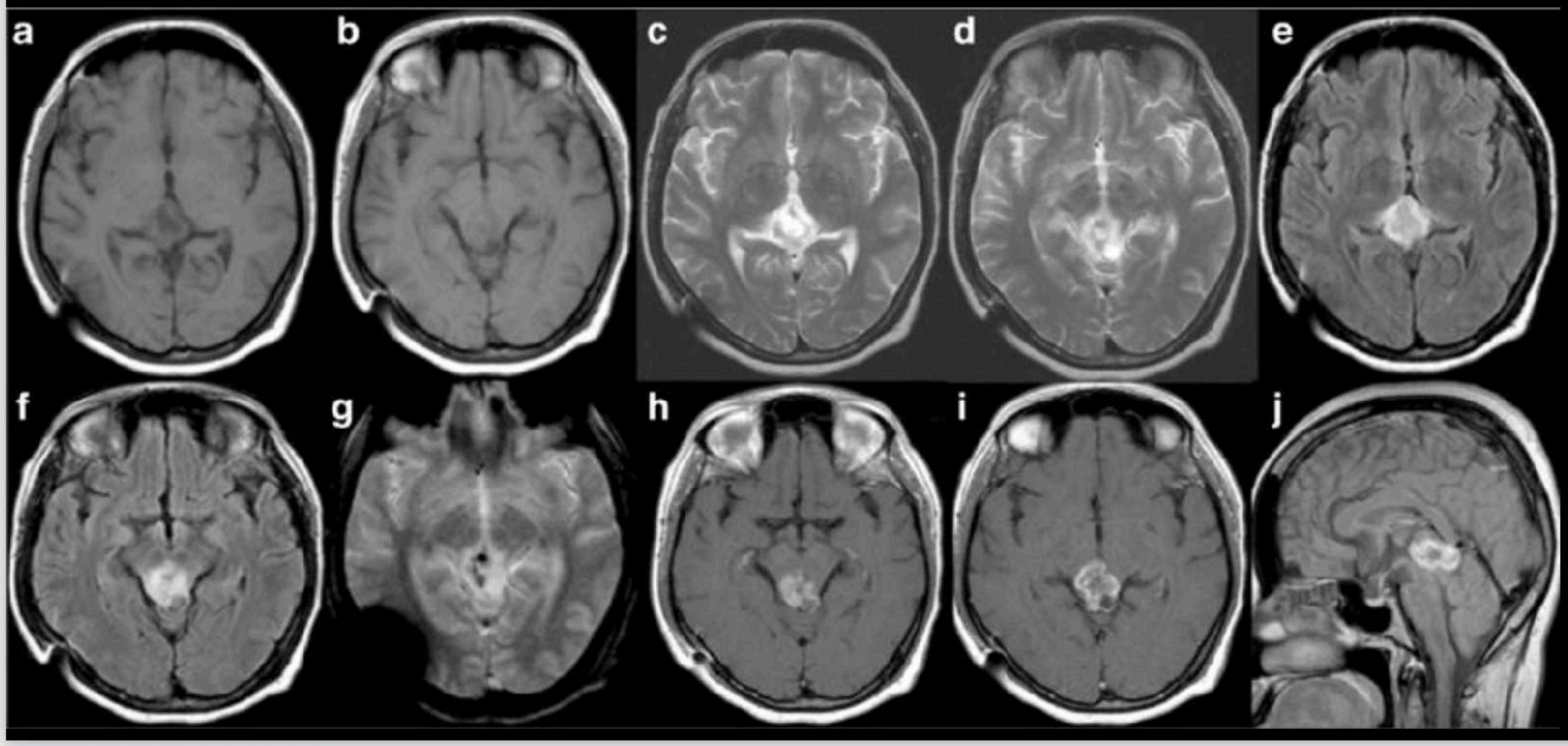

T1W axial images (a, b) showing iso- to hypointense mass lesions in the pineal region, quadrigeminal cister involving tectum. On T2W axial images (c, d) periphera solid component of the mas is hypointense and the central necrotic/cystic component hyperintense. O FLAIR images (e, f) solid component is hyperintense and cystic component depicted partial inversion. GRE image (g) demonstrates foci of blooming. Post contrast T1W axial (h, i) and sagittal (j) images show intense peripheral enhancement

MENU

T2

T. A ROSETTES

GADO

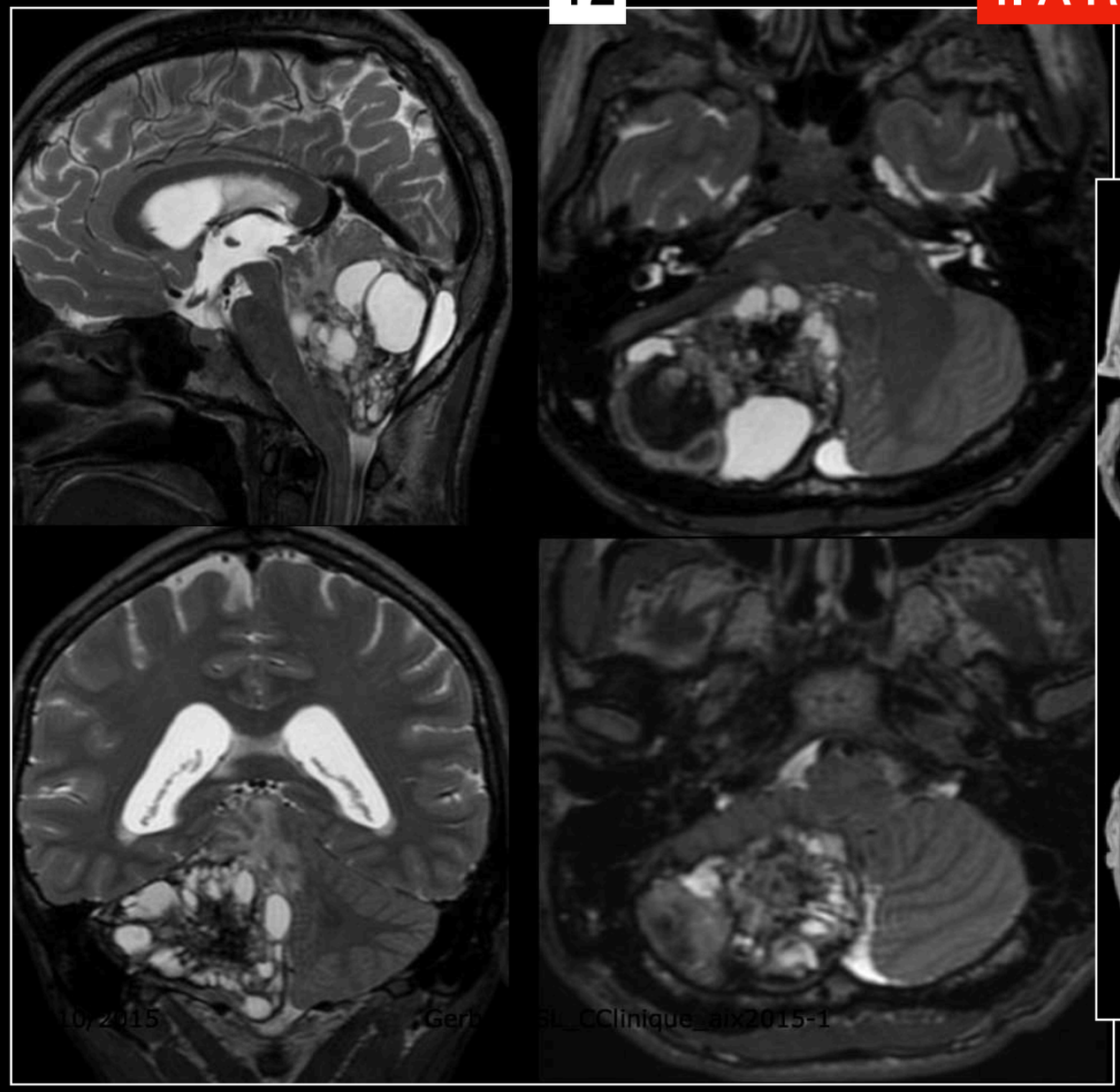

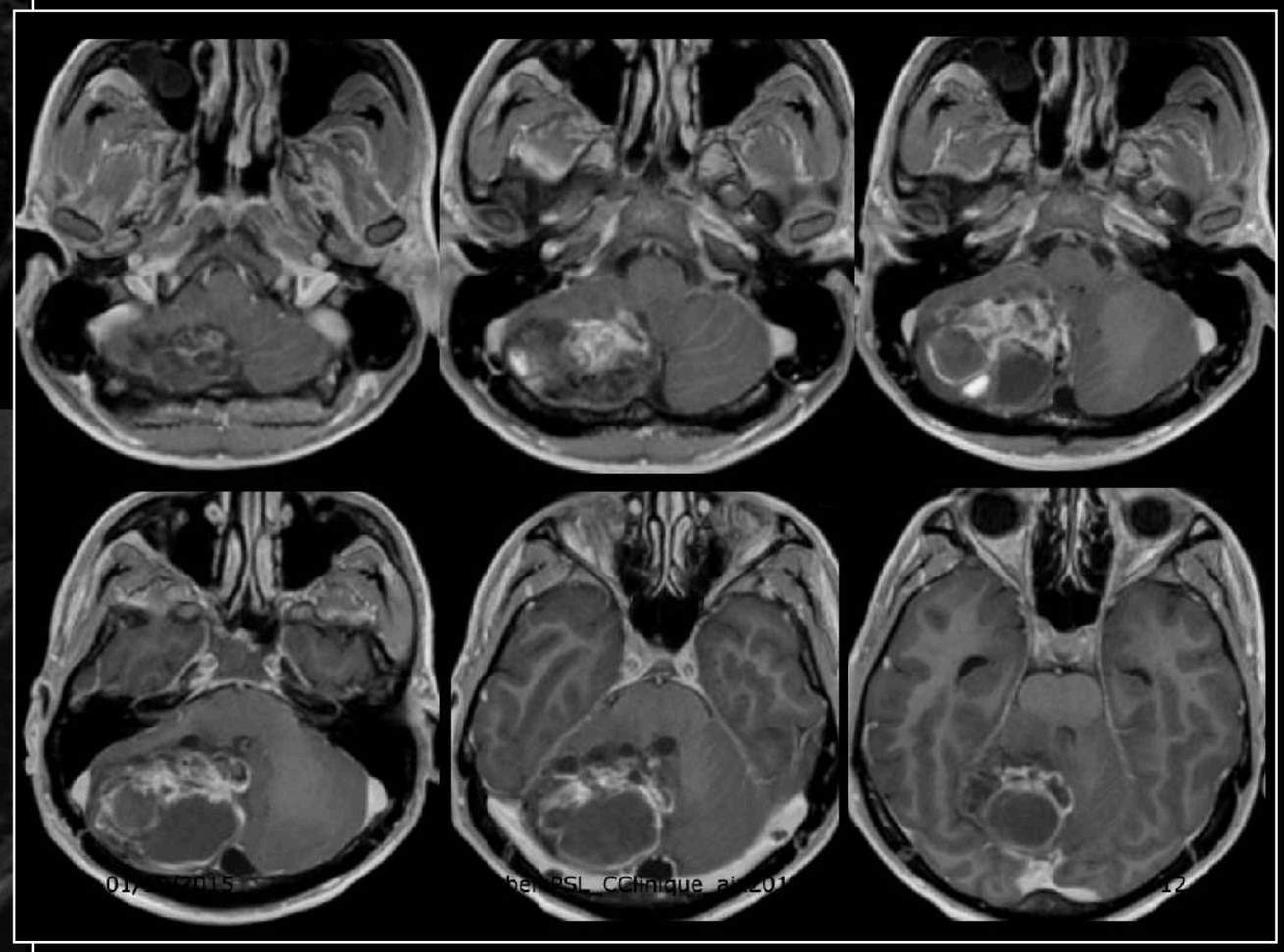

T2* / SWAN

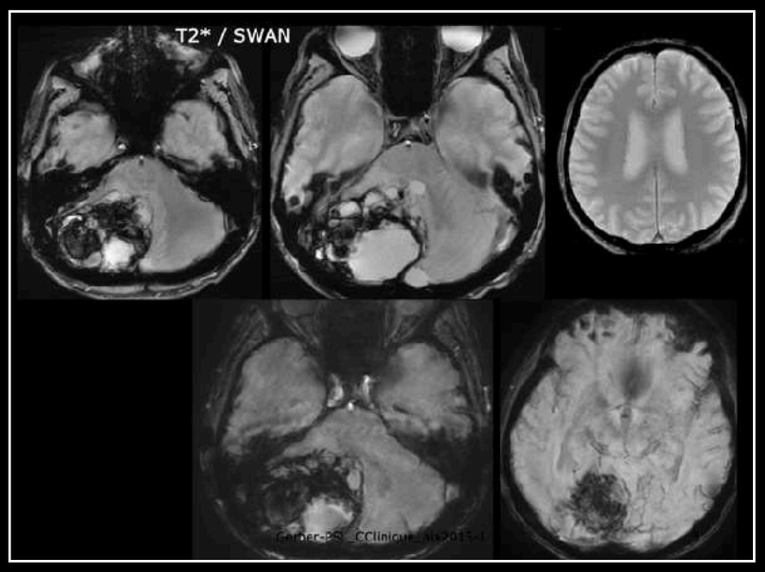

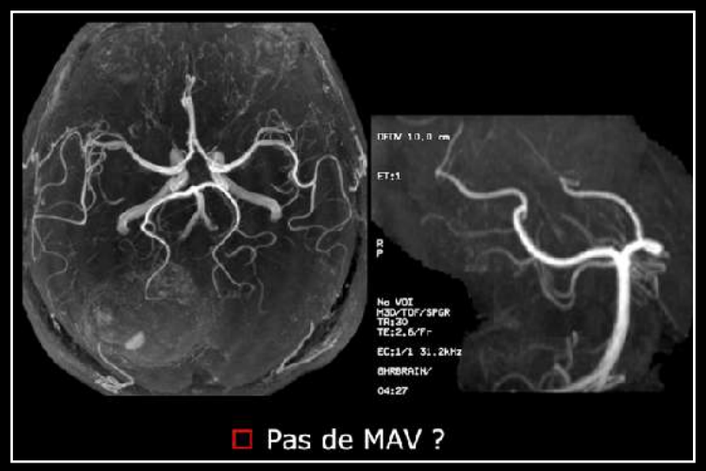

DW

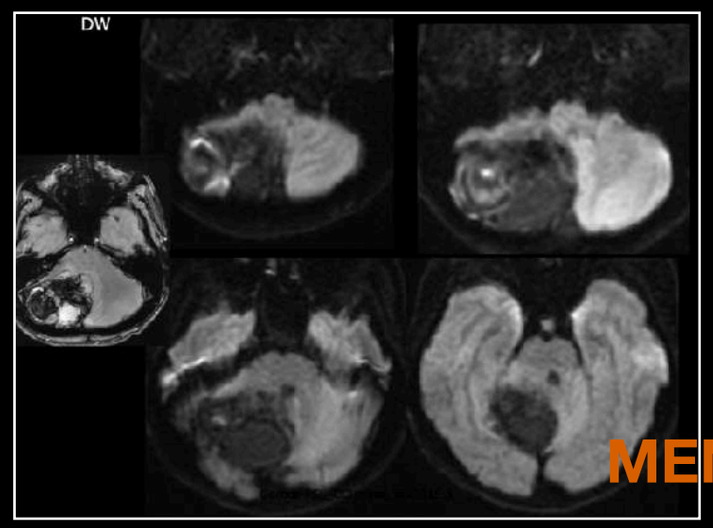

MENU

T. A ROSETTES

- Masse cérébelleuse intra axiale
- Multi kystique
- Hémorragique ? Calcifiée ?
- Peu d'oedème

- Pas d'hyperperfusion
- DW : pas de restriction ADC

- 80 % fosse postérieure
- Association portions kystiques et charnues
- Iso ou hypo T1 ; hyper T2 ; C+

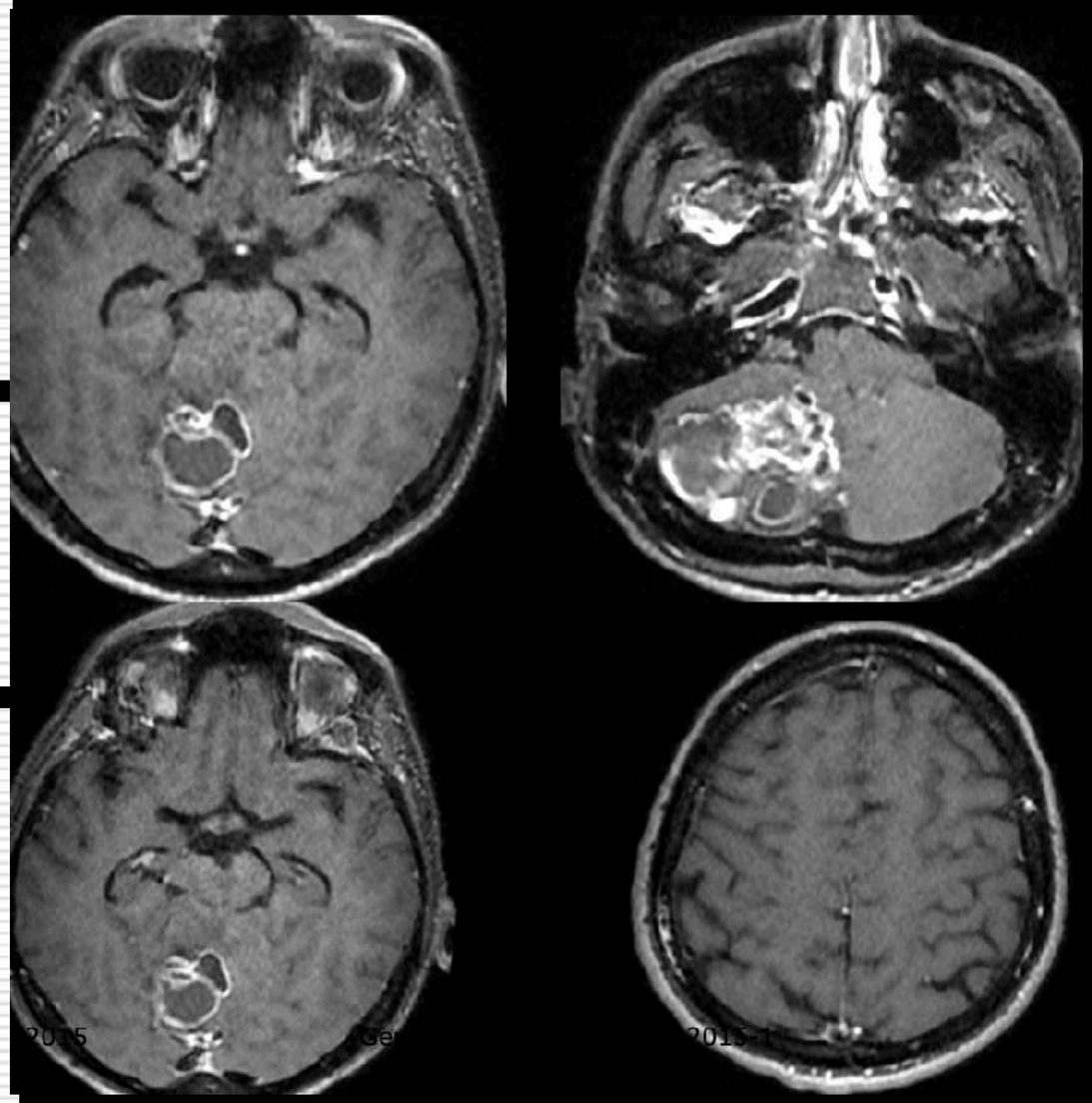

J Neurooncol. 2011 May; 102(3): 477–484.

Rosette-forming glioneuronal tumor: a pineal region case with IDH1 and IDH2 mutation analyses and literature review of 43 cases

Orestes E. Solis,1 Rupal I. Mehta,1 Albert Lai,2 Rashi I. Mehta,1 Lama O. Farchoukh,3 Richard M. Green,4 Jerry C. Cheng,5 Sathima Natarajan,6 Harry V. Vinters,1 Timothy Cloughesy,2 and William H. Yong1

The brain MRIs show most consistently solid-cystic changes (54.5%) that are iso/hypointense on T1-weighted images and hyperintense on T2-weighted images and with high probability of enhancement (whether ring-enhancement or heterogenous pattern, 65.9%; Table 1). Average size was 30.3 ± 16.8 mm in the 29 cases with available information. Eleven patients (25%) showed calcifications while satellite lesions were noted in seven patients. Multiple lesions were extremely rare occurrences.

MENU

T. A ROSETTES

The Journal of International Medical Research
2009; 37: 958 – 966

Rosette-forming Glioneuronal Tumour of the Fourth Ventricle with Previous Intratumoural Haemorrhage: Case Report and Review of the Literature

YM Li[1], WQ Li[2], Y Pan[1], YC Lu[1], NY Long[4], XF Tao[3] and HY Yu[2]

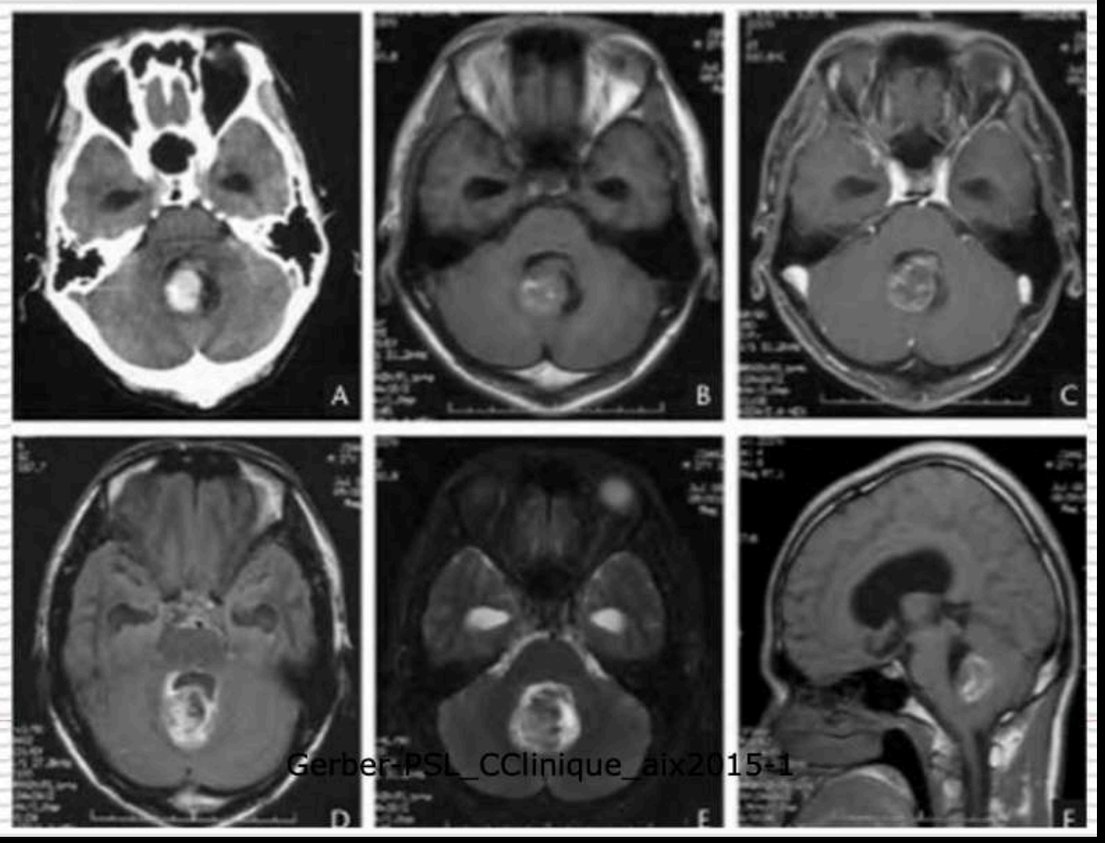

MENU

LES GLIOMES

MENU

GLIOMES

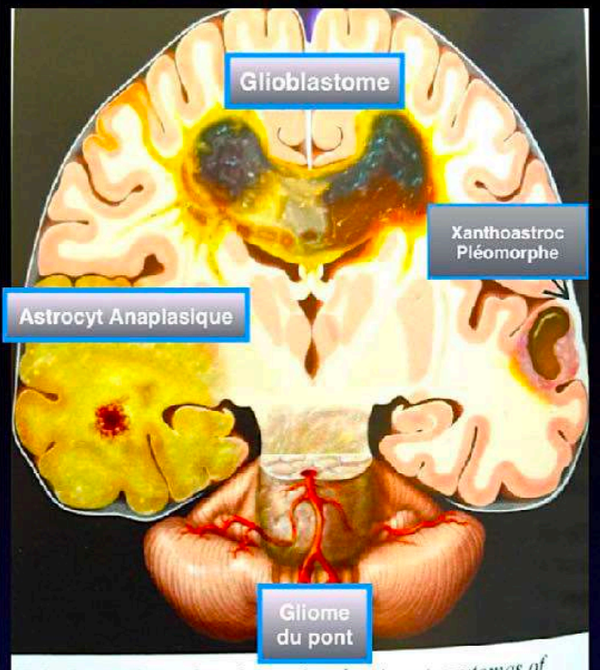

17-2. Coronal graphic shows the classic astrocytomas of adulthood. Low-grade astrocytoma (brainstem), AA (temporal lobe), GBM (corpus callosum), and PXA with cyst, meningeal reaction are shown.



ASTROCYTOME PILOCYTIQUE

NODULE + KYSTE



18-1. Oligodendrogliomas are poorly demarcated, "fleshy" masses that infiltrate cortex, subcortical WM. Remodeling of adjacent bone is common.

OLIGODENDRO GLIOME

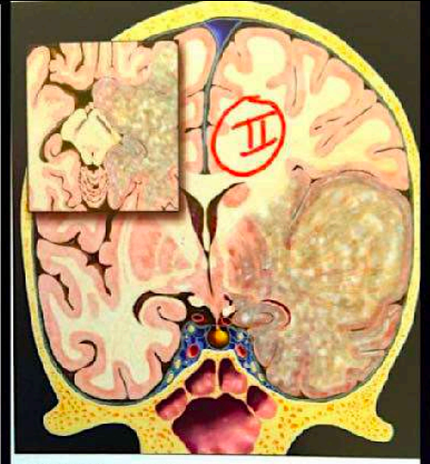

17-24. Diffusely infiltrating astrocytoma (WHO grade II). The tumor expands the temporal lobe, infiltrating cortex/subcortical WM.

ASTROCYTOME DE BAS GRADE



17-32. Anaplastic astrocytoma (WHO grade III) diffusely infiltrates the right frontal lobe. Focal area of degeneration into GBM is depicted

ASTROCYTOME ANAPLASIQUE ET DEGEN EN GBM

GLIO BLAST-OME MULTI FORME

17-42. Graphic shows many potential GBM routes of spread. Preferential tumor spread is along compact WM tracts but can be ependymal, subpial, diffuse CSF ("carcinomatous meningitis"). Dural, skull invasion and extracranial metastases occur but are rare. 17-43. Series of autopsy cases illustrates patterns of GBM dissemination. Axial section through the pons and cerebellum shows multiple discrete foci of parenchymal tumor (Courtesy E. T.

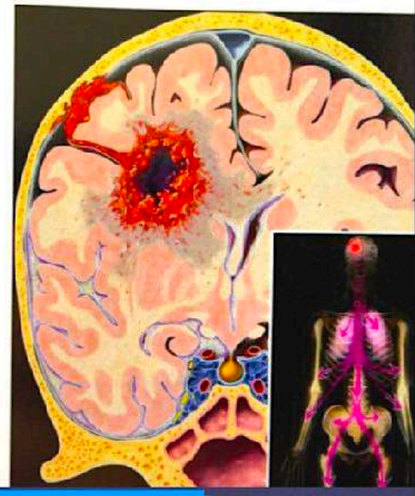

XANTHOASTROCYT. PLEOMORPHE

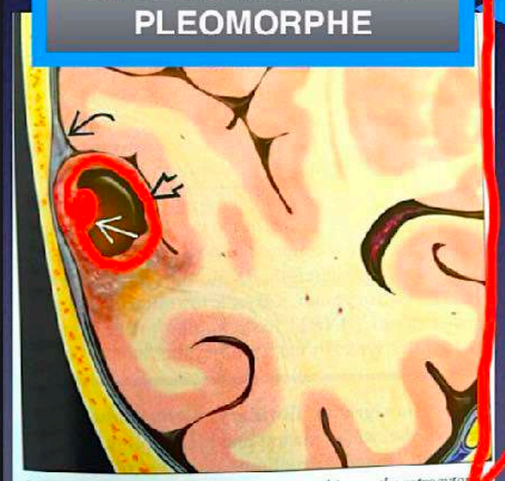

17-21. Coronal graphic depicts pleomorphic xanthoastrocyto with cyst, nodule abutting pial surface, reactive thickening of the adjacent dura-arachnoid.

NODULE + KYSTE

NODULE + KYSTE

GANGLIOGLIOME

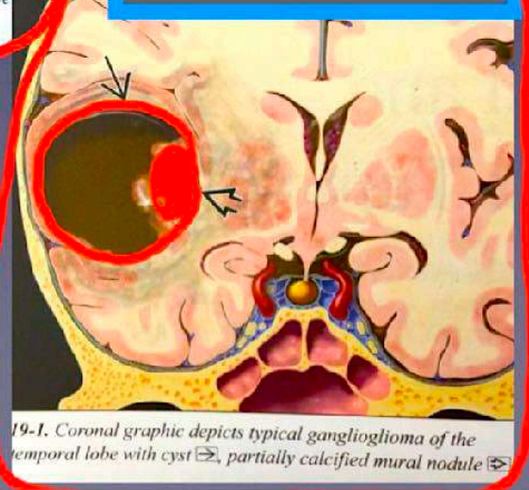

19-1. Coronal graphic depicts typical ganglioglioma of the temporal lobe with cyst, partially calcified mural nodule

GLIOME DU PONT

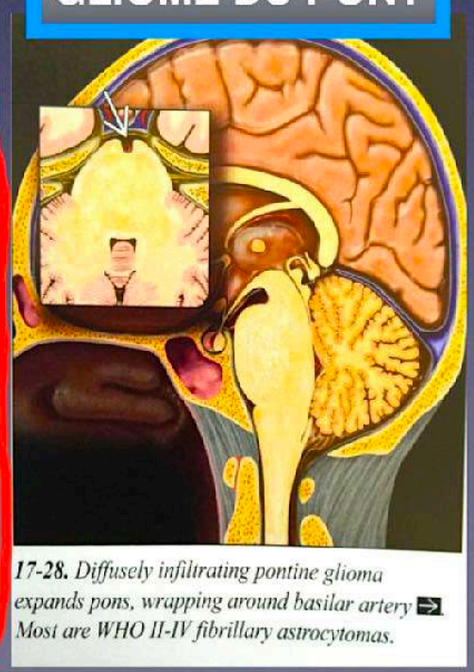

17-28. Diffusely infiltrating pontine glioma expands pons, wrapping around basilar artery. Most are WHO II-IV fibrillary astrocytomas.

ASTROCYT PILOMYXOIDE

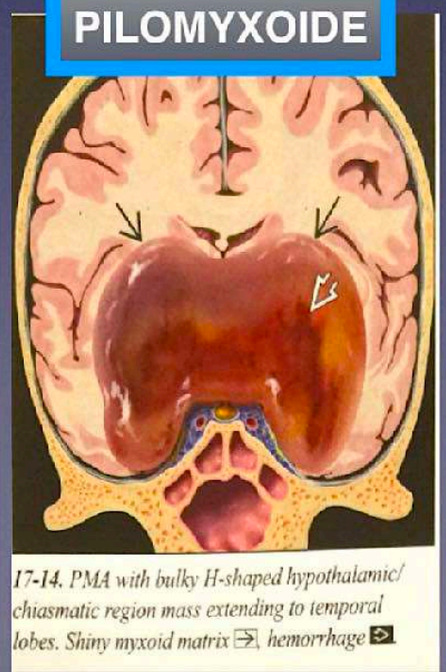

17-14. PMA with bulky H-shaped hypothalamic/chiasmatic region mass extending to temporal lobes. Shiny myxoid matrix, hemorrhage

ASTROCYTOME SUBEPENDYMAIRE A CELLULE GEANTE

BOURNEVILLE



17-18. Coronal graphic shows an SEGA in a patient with tuberous sclerosis. Note subependymal nodules and cortical tubers with "blurring" of the gray-white interface. Prominent radial glial bands are also present in the medullary WM.

MENU

GLIOMES

Les tumeurs primitives du SNC représente 2% de l'ensemble des cancers de l'adulte, les gliomes 30% des tumeurs primitives du cerveau.

OMS	Astrocytome	Oligodendrogliome	Mixte	
Grade I	Astrocytome pilocytique			**> 20 ans**
Grade II	Astrocytome	Oligodendrogliome	Oligoastrocytome	**10-15 ans**
Grade III	Astrocytome anaplasique	Oligodendrogliome anaplasique	Oligoastrocytome anaplasique	**3-4 ans**
Grade IV	Glioblastome			**< 1 an**

Tumeurs gliales

Classification OMS

- **Atypies nucléaires**
- **Mitoses**
- **Prolifération endothéliale**
- **Nécrose**

- Grade I à IV

Classification Ste Anne

- Oligodendrogliomes Grade A
  Prise de contraste : 0
  Prolifération endothéliale : 0

- Oligodendrogliomes Grade B
  Prise de contraste
  et/ou Prolifération endothéliale

MENU

GLIOME DIFFUS (Grades II, III)

Mots-clés Lésion infiltrante - Evolution vers la malignité - IRM multimodale

Aspects généraux

Définition

Les gliomes sont des tumeurs neuro-épithéliales primitives du système nerveux central, constituées de cellules gliales (astrocytes, oligodendrocytes, cellules de type mixte). Il s'agit des tumeurs cérébrales primitives les plus fréquentes. Le terme de gliome diffus exclut l'astrocytome pilocytique, tumeur circonscrite bénigne (grade I OMS). Les glioblastomes (grade IV OMS) sont envisagés séparément.

Classification

La classification de l'OMS (2007), référence pour la dénomination et la prise en charge de ces lésions, repose sur le type cellulaire prédominant (tableau) ; leur évolutivité (grading) est fonction de la présence d'atypies nucléaires, de mitoses, de néovaisseaux (angiogenèse) et de nécrose. Une nouvelle classification, intégrant des données cliniques, d'imagerie et de biologie moléculaire est attendue en 2016. Une autre classification a été proposée (Sainte-Anne) ; elle simplifie la classification histologique (tous les sous-types cellulaires sont considérés oligodendrogliaux) au profit d'une classification uniquement pronostique intégrant des données histologiques et d'imagerie.

Epidémiologie

Le gliome est une pathologie rare, dont l'incidence a augmenté ces 30 dernières années. Les gliomes diffus de bas grade affectent principalement l'adulte jeune (âge moyen < 40 ans), avec une prédominance masculine (M/F : 1,3).

Topographie

Chez l'adulte, ils siègent principalement à l'étage supratentoriel (lobe frontal, lobe temporal). Dans la fosse postérieure, ils se développent dans le tronc cérébral et exceptionnellement dans le cervelet.

Circonstances de découverte

Le mode de révélation le plus fréquent est une crise d'épilepsie, souvent partielle ; un déficit neurologique focal, une hypertension intracrânienne ou une découverte fortuite sont possibles.

Imagerie

Comprendre l'imagerie

Les gliomes de bas grade sont des lésions, infiltrantes, cortico-sous-corticales et spatialement hétérogènes. Ils évoluent irrémédiablement vers une lésion gliale de plus haut grade de malignité ; un des enjeux de l'imagerie est d'ailleurs la mise en évidence de la zone la plus agressive (hypercellularité, angiogenèse, nécrose) au sein de l'hétérogénéité lésionnelle, qui conditionne le pronostic. Les néovaisseaux sont dépourvus de barrière hémato-encéphalique ce qui rend compte des données de l'imagerie de perfusion. La propagation de la tumeur par la migration des cellules tumorales se fait préférentiellement le long des fibres de la substance blanche.

Sur le plan macroscopique, les gliomes sont faits d'un nodule tumoral central et de cellules isolées, infiltrant le parenchyme. Ces cellules sont retrouvées au-delà des limites de l'éventuel rehaussement et même au-delà de la plage considérée comme œdémateuse [1]. Il est donc difficile voire impossible de préciser les limites tumorales sur les données de l'imagerie conventionnelle.

Scanner

Les gliomes de grade II se présentent habituellement sous la forme d'une lésion cortico-sous-corticale arrondie ou ovalaire, hypodense ; kystes et calcifications sont possibles. L'aspect des gliomes de grade III est plus hétérogène : rehaussement, réaction œdémateuse. Un amincissement de la corticale osseuse est possible, témoignant de la lente évolution du processus tumoral jusqu'à sa découverte radiologique.

IRM

- *Séquences conventionnelles.* Les gliomes de grade II ont des limites nettes dans 2/3 des cas et sont en hypersignal homogène en FLAIR/T2, hypo ou isosignal T1, sans rehaussement. Des kystes peuvent être observés. Les gliomes de grade III se traduisent habituellement par une lésion de signal hétérogène, en hypersignal FLAIR/T2 présentant des zones de rehaussement. Le rehaussement est considéré comme un signe d'agressivité cependant, une opacification s'observe en cas de gliome de bas grade tels que les astrocytomes pilocytiques et est absente dans certains gliomes de haut grade. De plus, les régions à plus forte activité mitotique ne sont pas forcément celles où existe un rehaussement. Dans près de 15% des gliomes de grade II, un rehaussement est observé, parfois autour d'une calcification [2]. La présence de nécrose tumorale est par définition propre au glioblastome.
- IRM multimodale [3, 4, 5].
  - La séquence de diffusion permet une approche de la densité cellulaire et donc guide une éventuelle biopsie ; plus la cellularité est élevée, plus l'espace extracellulaire est réduit et donc l'ADC est bas (hypersignal à b1000). Toutefois, l'appréciation des valeurs de l'ADC à partir de régions d'intérêt rend mal compte de l'hétérogénéité des gliomes ; l'utilisation de valeurs minimales d'ADC ou l'analyse des histogrammes de cartographies ADC effectuées à partir d'un volume tumoral entier sont plus utiles [6].

MENU

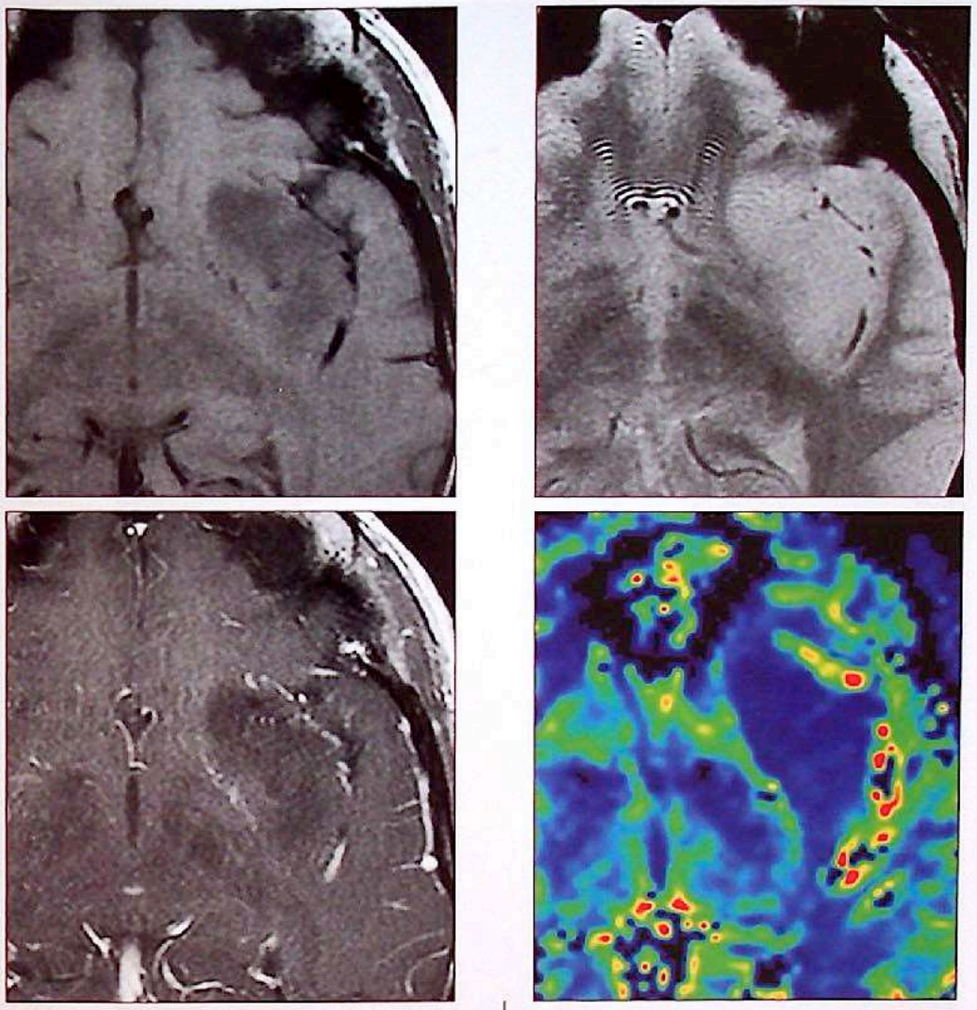

a | b
c | d
e

Figure 1 : Gliome de grade II sous-insulaire gauche. Séquence T1 **(a)**, T2* **(b)**, T1 après gadolinium **(c)** et cartographie de perfusion (VSCr : **d)**. Processus en hyposignal T1 et hypersignal T2, sans signe d'hémorragie ni calcification. Absence de rehaussement et valeurs basses du VSCr. En spectroscopie **(e)**, profil tumoral : augmentation de la choline, diminution du NAA. A noter l'élévation du pic de myo-inositol.

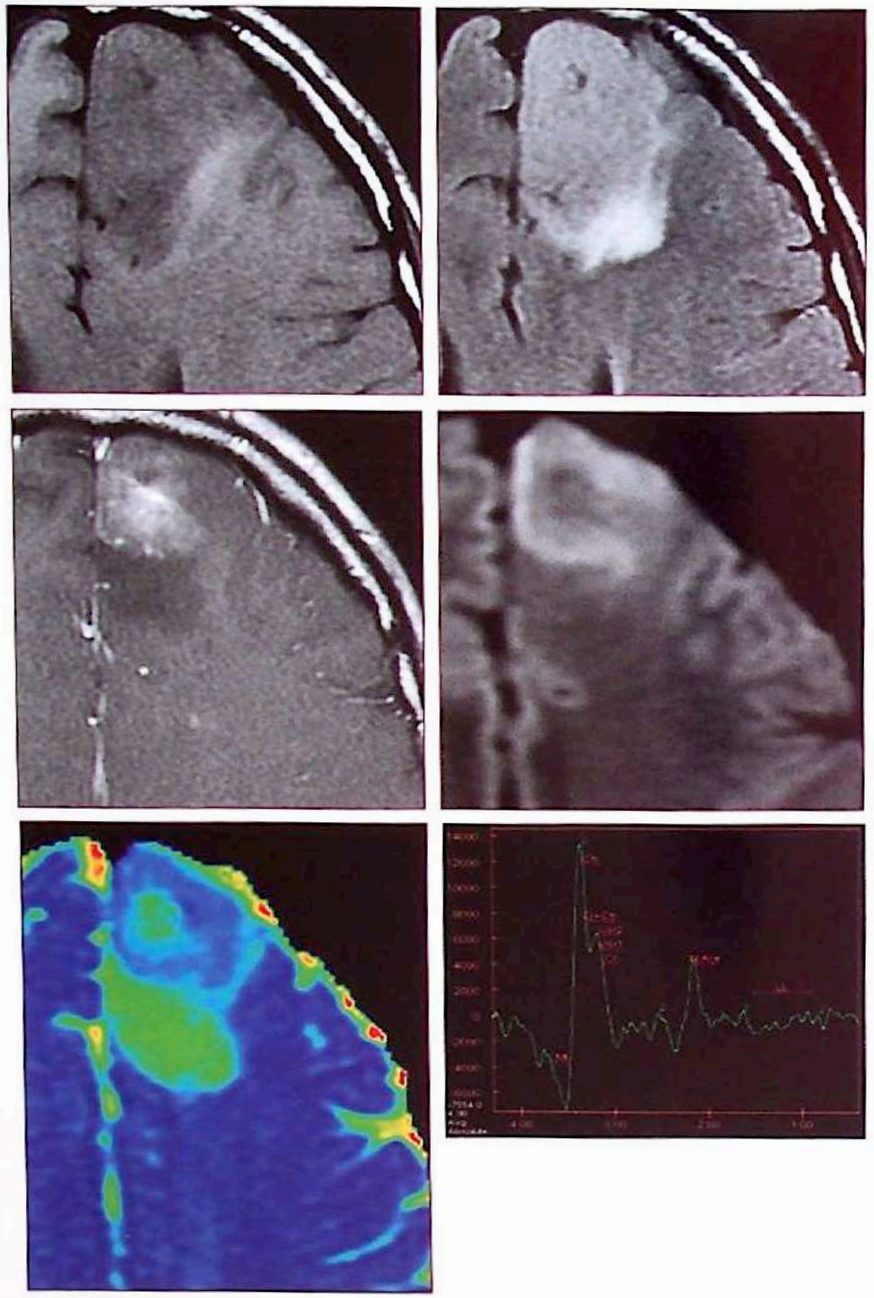

a | b
c | d
e | f

Figure 2 : Gliome de grade III frontal gauche. Séquence T1 **(a)**, FLAIR **(b)**, T1 après gadolinium **(c)**, diffusion **(d)** et cartographie ADC **(e)**. Processus frontal gauche de signal hétérogène, rehaussé à sa partie antérieure. La baisse de l'ADC dans cette portion témoigne d'une cellularité augmentée. En spectroscopie **(f)**, nette augmentation du pic de choline et chute du NAA, absence de pic de myo-inositol.

MENU

- L'appréciation de l'infiltration tumorale, en particulier dans les zones de réaction œdémateuse, bénéficie de *l'imagerie en tenseur de diffusion*. Dans l'hypersignal T2, dit « péritumoral », la fraction d'anisotropie est diminuée du fait de l'œdème, de l'effet de masse et de la présence de cellules tumorales. La diminution de la fraction d'anisotropie est moins marquée au sein et en périphérie des gliomes de bas grade que dans les tumeurs de grade III.
- Deux techniques *d'imagerie de perfusion* sont utilisées : l'IRM de perfusion de premier passage (T2*), d'utilisation plus commune, et l'IRM de perfusion T1, de meilleure résolution spatiale, qui permet une étude de la néo-angiogenèse et la perméabilité de la barrière hémato-encéphalique. Le paramètre le plus utilisé en cas de perfusion de premier passage est le volume sanguin cérébral relatif (VSCr) défini par le rapport entre une ROI sur la zone tumorale présentant la valeur maximale comparé à la substance blanche saine controlatérale. Les gliomes de bas grade ont un VSCr normal ou abaissé (VSCr<1,5). Les gliomes de haut grade présentent une élévation du VSCr, supérieure à 1,75. Ce paramètre a un intérêt pour le diagnostic différentiel ; il est plus élevé dans l'hypersignal FLAIR « périlésionnel » des gliomes de haut grade que dans l'œdème vasogénique entourant les métastases. Le Ktrans, reflet de la perméabilité capillaire (surtout en IRM de perfusion T1) est plus élevé dans les gliomes de haut grade que dans les gliomes de bas grade et peut définir précocement le virage anaplasique d'un gliome de bas grade.
- Le profil *spectroscopique* d'un gliome est généralement le suivant : augmentation de la choline (marqueur du turnover membranaire), diminution du NAA (marqueur neuronal). Plutôt que la valeur absolue des pics sont utilisés des rapports Cho/NAA et Cho/Cr (créatine : marqueur du métabolisme cellulaire) plus élevés en cas de gliomes de haut grade, et normaux dans l'hypersignal FLAIR adjacent aux métastases. Une élévation du pic de myo-inositol et du rapport myo-inositol/Cr est observée en cas de gliomes de bas grade. A l'inverse, des lipides et lactates (marqueurs d'hypoxie et de nécrose) sont liés à une activité mitotique élevée.

Traitement - Suivi

Le pronostic des lésions gliales reste sombre. La survie moyenne est de 8 à 12 ans pour les gliomes de bas grade et 2 à 7 ans pour les gliomes anaplasiques.

Les facteurs de mauvais pronostic sont [5, 6] :

- cliniques : âge (> 60 ans), déficit neurologique,
- morphologiques : taille de la tumeur, taux de croissance tumorale, apparition ou majoration d'une prise de contraste,
- histologiques : prolifération endothéliale, nécrose.

Sur le plan moléculaire, la présence d'une codélétion 1p19q, d'une mutation IDH, d'une méthylation MGMT sont des facteurs de meilleur pronostic.

Il n'existe pas de prise en charge thérapeutique standardisée pour les gliomes de grade II ; du fait de leur évolution inexorable vers l'anaplasie, une exérèse chirurgicale maximale, respectant les zones fonctionnelles, constitue la première option thérapeutique, sans attendre la transformation maligne [7]. En cas de facteurs pronostiques défavorables, une radiothérapie et/ou une chimiothérapie adjuvante sont recommandées. Le traitement des gliomes de grade III associe chirurgie d'exérèse la plus complète possible, radiothérapie ou chimiothérapie ou radio-chimiothérapie.

Le suivi tient compte de données :

- cliniques, toute modification de la symptomatologie (crise convulsive, déficit neurologique) doit faire suspecter une évolutivité ;
- et d'imagerie, une IRM multimodale [8, 9, 10] est effectuée avant traitement, immédiatement après celui-ci (48h) puis tous les 6 mois (grade II) ou tous les 3 mois (grade III).

Sur les séquences conventionnelles, les arguments en faveur d'une transformation maligne d'un gliome de bas grade sont une augmentation du volume FLAIR appréciée après recalage avec les précédentes IRM et l'apparition d'une prise de contraste. En spectroscopie, une transformation maligne doit être suspectée devant la chute du myo-inositol, une majoration de l'élévation de la choline, une poursuite de la chute du NAA responsables d'une augmentation importante du rapport Cho/NAA.

L'apparition d'un pic de lipides/lactates, reflet de la présence de nécrose, est également un marqueur de transformation maligne. En perfusion, l'élévation du VSCr est un indicateur de l'évolution vers l'anaplasie. L'élévation de la perméabilité (Ktrans) peut précéder l'élévation du VSCr.

Une augmentation rapide et significative du rehaussement dans les mois qui suivent l'arrêt du traitement peut correspondre à une pseudoprogression radiologique. Ces modifications s'observent chez environ un quart des patients, surtout après radiothérapie et temozolamide ; elles se stabilisent ou régressent sans modification du traitement. A l'inverse, une diminution significative et rapide du rehaussement doit être interprétée avec prudence, en cas de traitement par anti-angiogéniques, afin de ne pas méconnaître une pseudo-réponse radiologique. Le seul rehaussement manque donc de spécificité et il est nécessaire de la confronter aux modifications en FLAIR et en diffusion et surtout à la perfusion qui permet de différencier la néangiogenèse de la simple rupture de la barrière hémato-encéphalique. En T2* ou séquence de susceptibilité, des microsaignements peuvent s'observer après radiothérapie.

Classification des tumeurs gliales. Terminologie OMS, version 2007

Gliome circonscrit de bas grade	Astrocytome pilocytique (I)
Gliomes diffus de bas grade	Astrocytome diffus (II) Oligodendrogliome (II) Oligoastrocytome (II)
Gliomes de haut grade	Astrocytome anaplasique (III) Oligodendrogliome anaplasique (III) Oligoastrocytome anaplasique (III) Glioblastome (IV)

MENU

GLIOMES : exemple intéressant +++++++

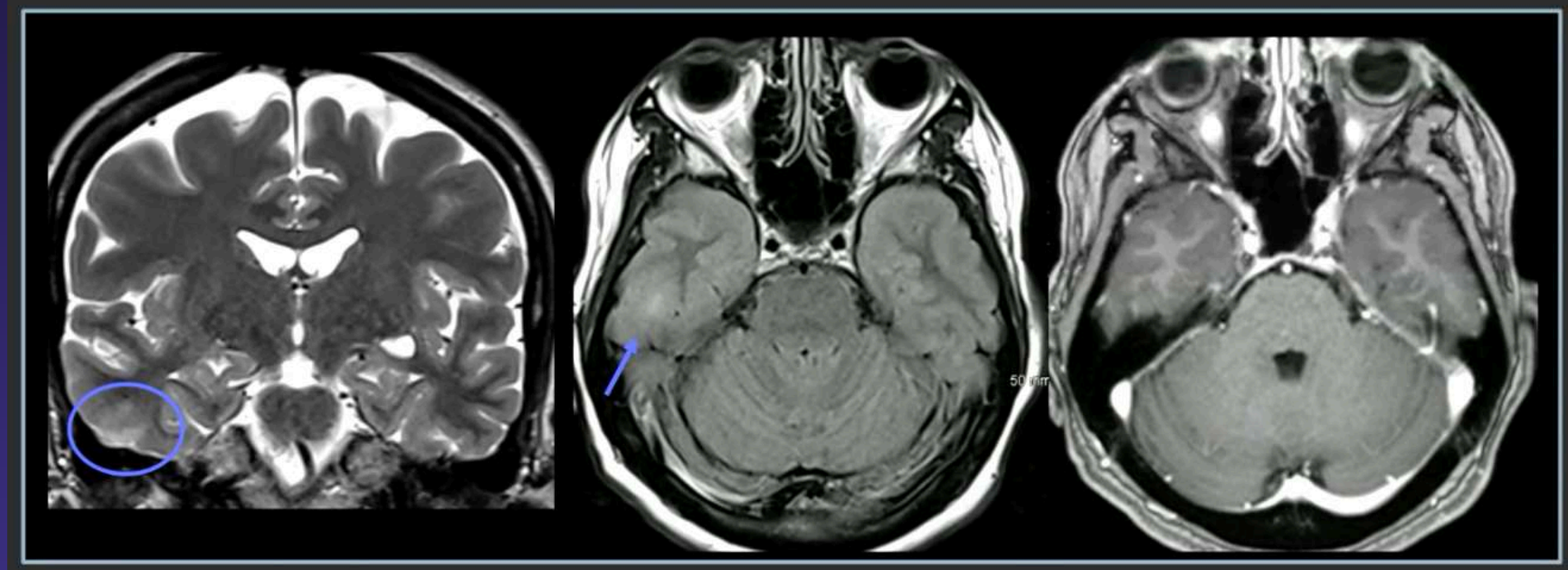

Lésion corticale en hypersignal FLAIR sans prise de contraste

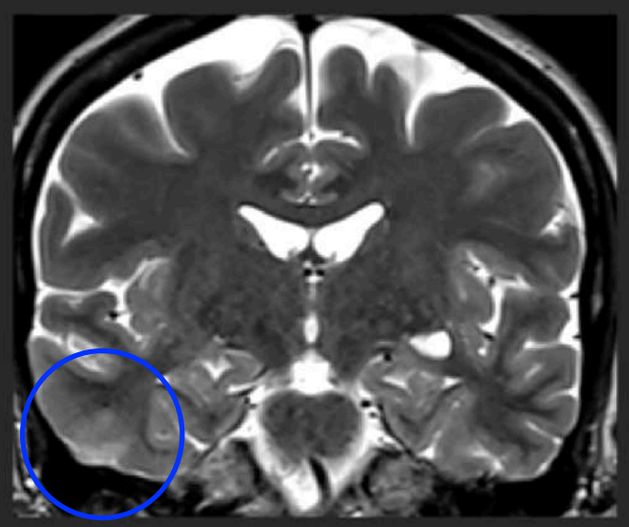

3 mois

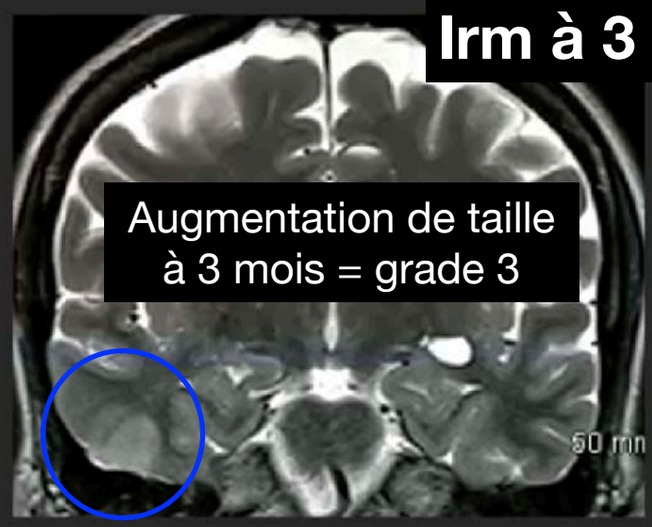

Irm à 3 mois

Augmentation de taille
à 3 mois = grade 3

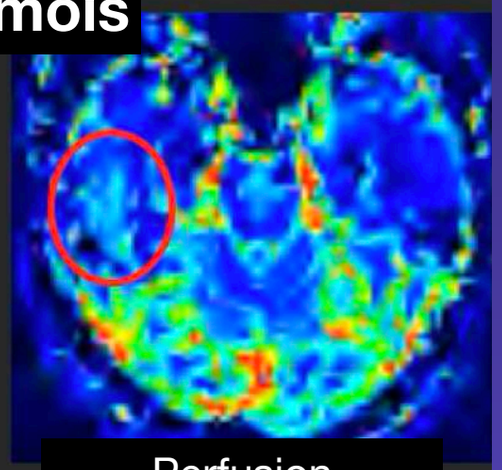

Perfusion
Néoangio = grade 3

Lésion infiltrante croissance rapide + néoangiogenès

→ Gliome diffus IDH-muté, grade 3

MENU

GLIOMES : exemple intéressant +++++++

Gliome diffus IDH-muté: astrocytome et oligodendrogliome

Hypersignal FLAIR infiltratif
vs œdème vasogénique

- Cortex envahi
- Noyaux gris centraux envahi

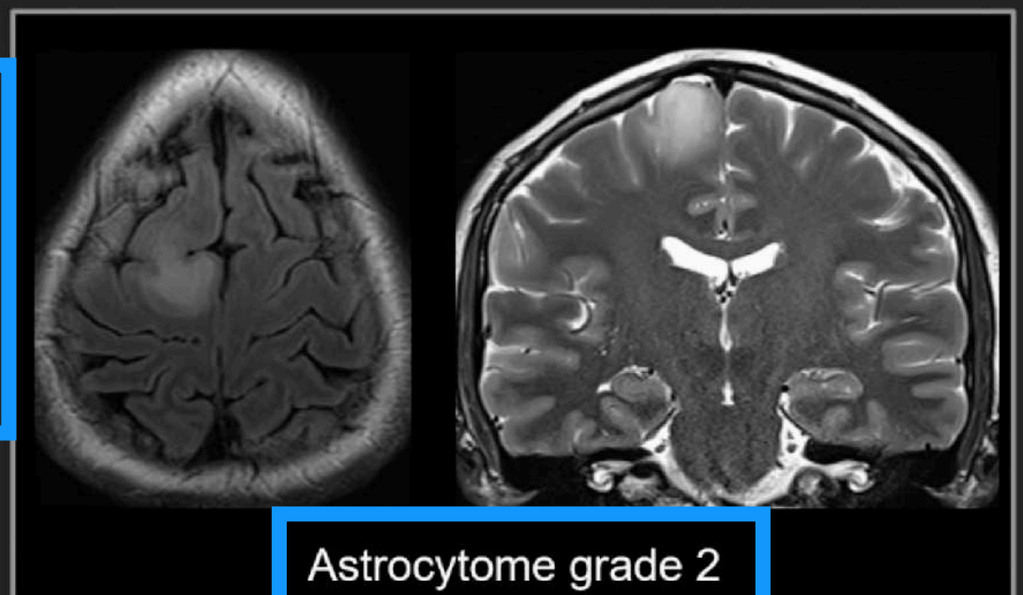

Astrocytome grade 2

Gliome diffus IDH-muté

Anaplasie en imagerie?

- Prise de contraste
- DWI +: Hypercellularité
- PWI +: Néoangiogenèse
- Spectro: Doublet de lactates
- Vitesse de croissance

Augmentation de taille
à 3 mois = grade 3

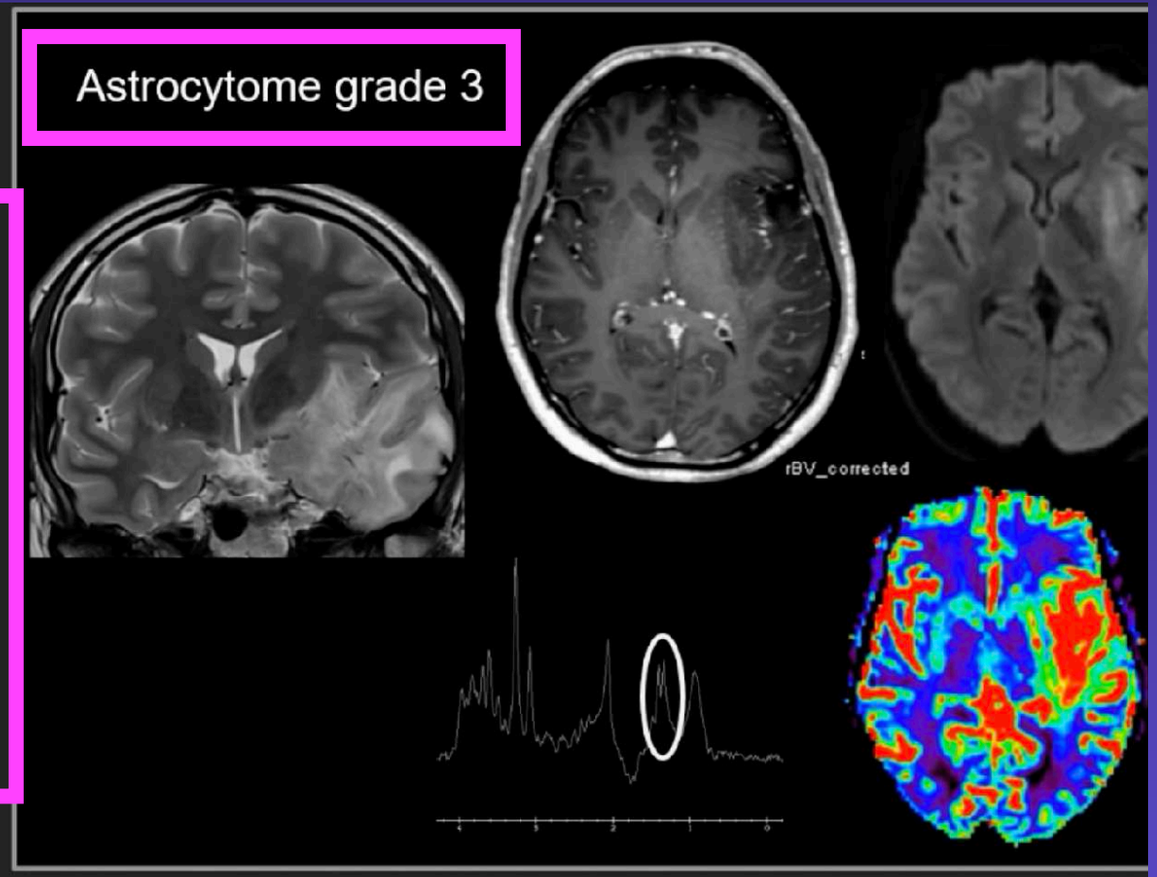

MENU

GLIOMES : exemple intéressant +++++++

Diagnostic intégré et tumeurs cérébrales: quizz et challenge diagnostic

Amphithéât



JOURNÉES FRANCOPHONES DE RADIOLOGIE
DIAGNOSTIQUE & INTERVENTIONNELLE
13-16 OCTOBRE 2023
PARIS | PALAIS DES CONGRÈS
www.jfr.plus
JFR 2023
Le diagnostic intégré
La radiologie au-delà de l'image
#JFR2023

Hôpitaux de Toulous



Gliome diffus IDH-non muté grade 4 = GBM
Lésion nécrotique

Dysplasie corticale focale
Terrain
Hypoperfusion

MENU

GLIOMES : exemple intéressant +++++++

Présentation du cas

Description du cas clinique

- Accident de la voie publique avec traumatisme crânien mineur *a priori* sans perte de connaissance, mais dont l'anamnèse restant vague ne permet pas de conclure sur ce point précis. Aucune investigation neuroradiologique réalisée au décours de l'accident. Un an plus tard, le patient présente une crise d'épilepsie généralisée qui conduit à la réalisation d'un scanner et d'une IRM.

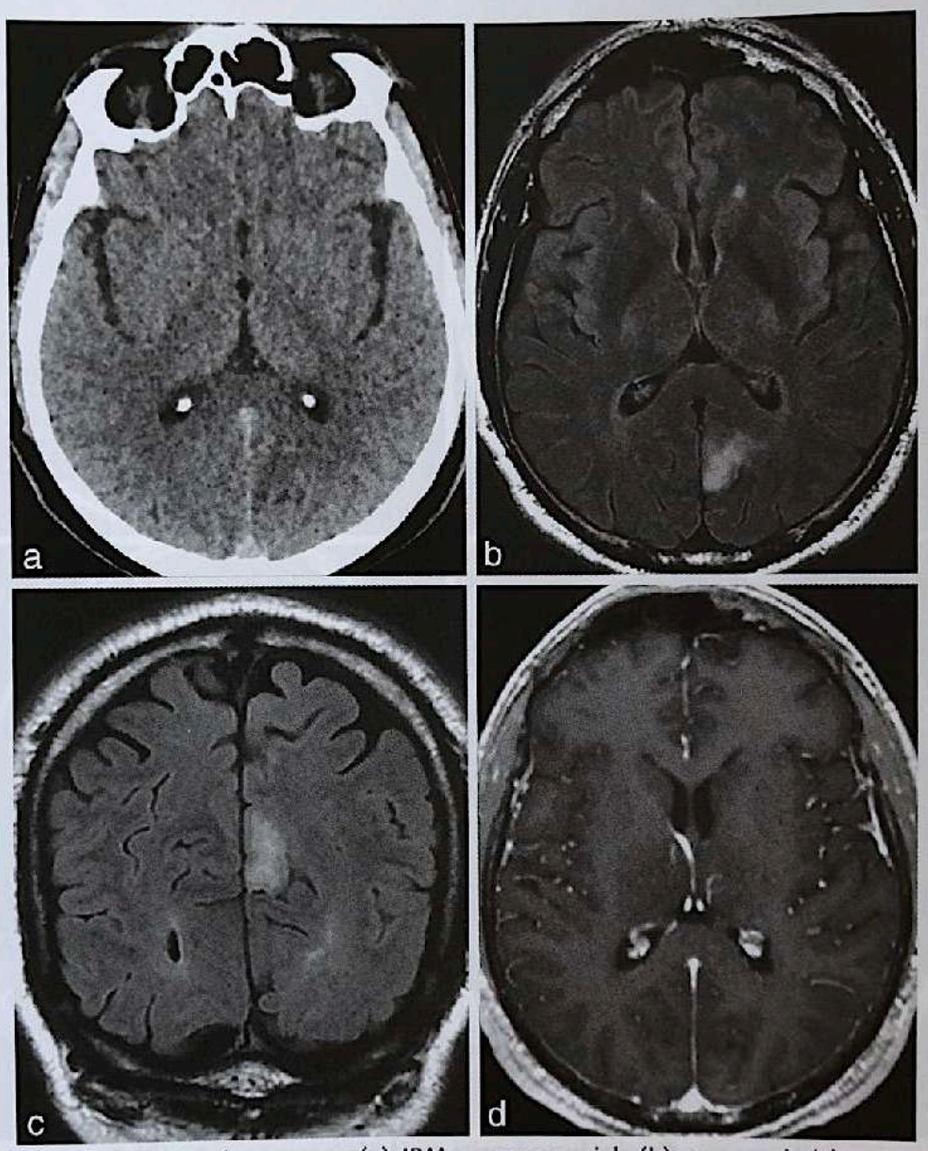

Fig 11.1 a-d Scanner avec injection de contraste (a). IRM en coupes axiale (b) et coronale (c) en T2-FLAIR et coupe axiale en T1 3D après injection de gadolinium (d).

Interprétation

- Le scanner est considéré comme normal. L'IRM note une zone en signal hyperintense au niveau cortical et sous-cortical en pariétal interne gauche, associée à un effacement des sillons corticaux dans cette région (Fig 11.2). Cette région est légèrement hypo-intense en T1 et ne présente aucun rehaussement. Les antécédents traumatiques font initialement évoquer une crise d'épilepsie post-traumatique sur une séquelle de contusion cérébrale ; l'effacement des sillons corticaux au niveau de la zone en signal hyperintense en FLAIR écarte l'hypothèse d'une séquelle de contusion. Les explorations en TEP notent une augmentation de la captation du F18-FDG et de la F18-DOPA confirmant ainsi le processus tumoral (Fig 11.3).

Oligodendrogliome de bas grade
(grade A de Sainte-Anne et grade 2 de OMS)

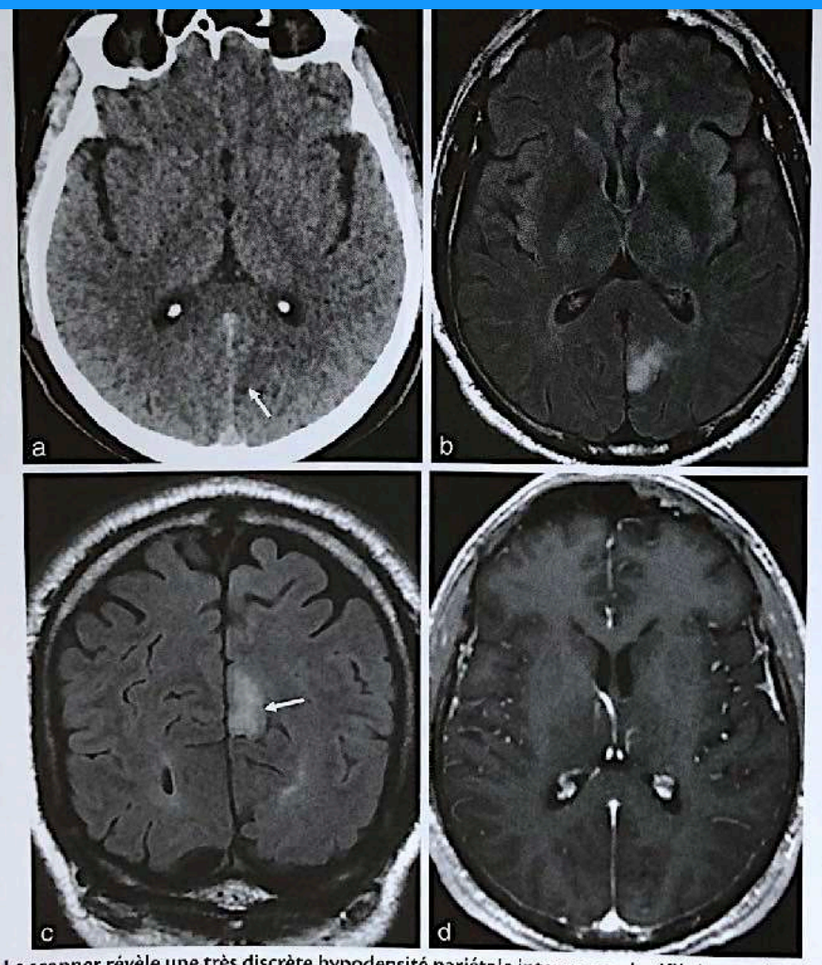

Fig 11.2 a-d Le scanner révèle une très discrète hypodensité pariétale interne gauche (flèche en a). En T2-FLAIR, le signal hyperintense de la lésion est associé à un effacement localisé de sillons corticaux (flèche en c). Absence de prise de contraste au niveau de la lésion.

MENU

GLIOMES
GRADE II OMS ou
A de saint anne
SOUS INSULAIRE

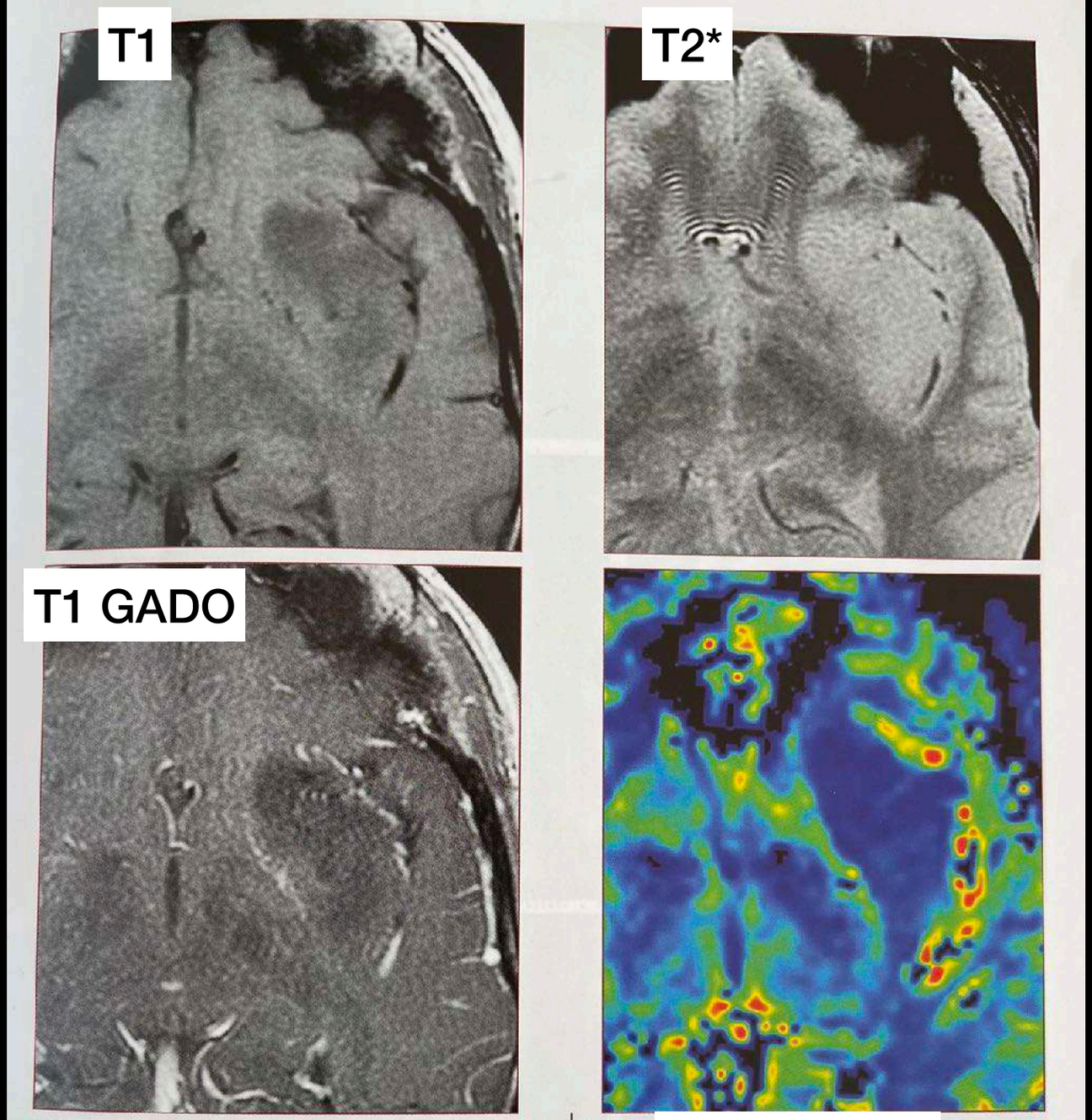

Figure 1 : Gliome de grade II sous-insulaire gauche. Séquence T1 **(a)**, T2* **(b)**, T1 après gadolinium **(c)** et cartographie de perfusion (VSCr : **d**). Processus en hyposignal T1 et hypersignal T2, sans signe d'hémorragie ni calcification. Absence de rehaussement et valeurs basses du VSCr. En spectroscopie **(e)**, profil tumoral : augmentation de la choline, diminution du NAA. A noter l'élévation du pic de myo-inositol.

MENU

GLIOMES
GRADE III OMS ou
B de saint anne
FRONTAL

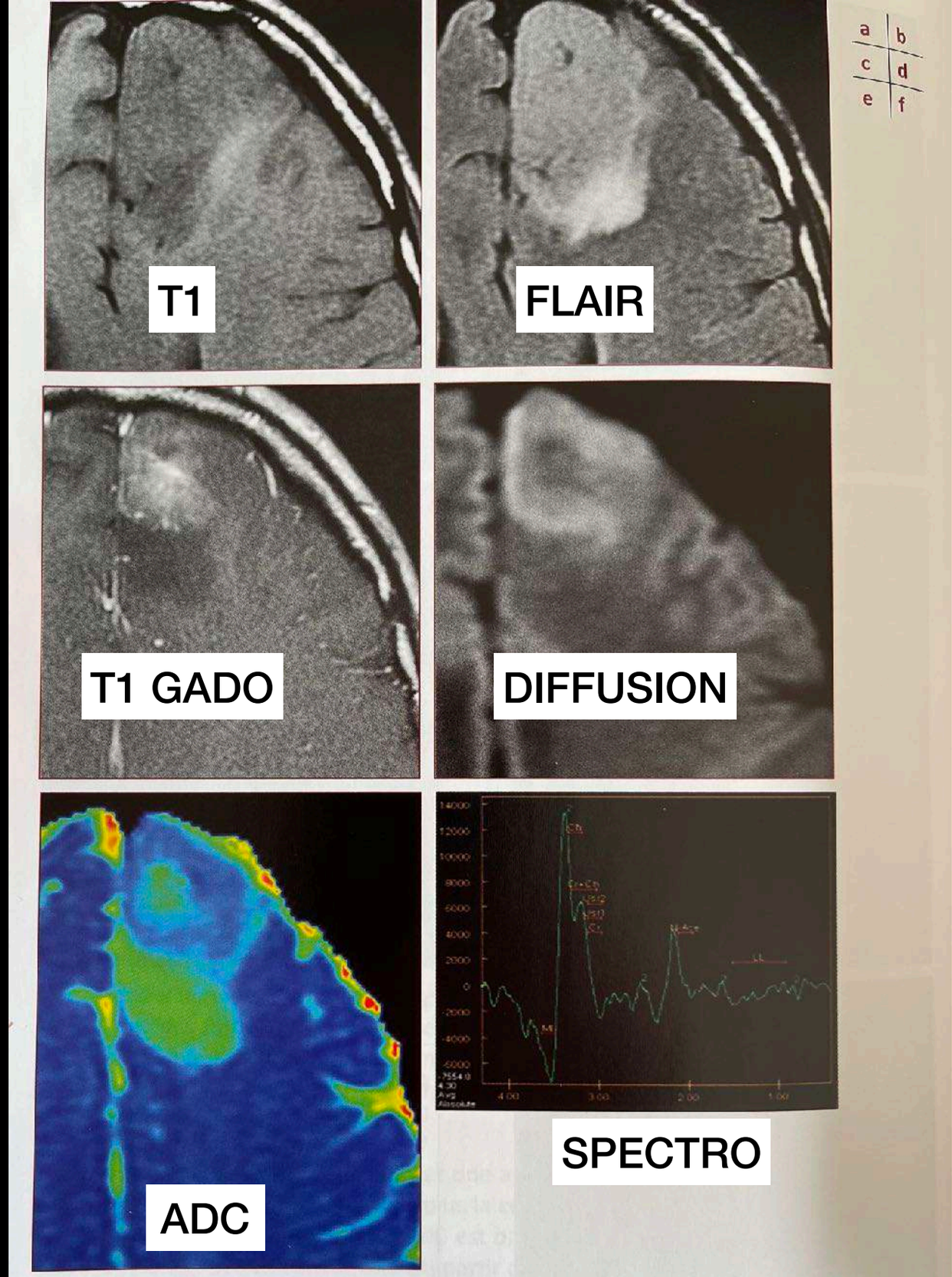

Figure 2 : Gliome de grade III frontal gauche. Séquence T1 **(a)**, FLAIR **(b)**, T1 après gadolinium **(c)**, diffusion **(d)** et cartographie ADC **(e)**. Processus frontal gauche de signal hétérogène, rehaussé à sa partie antérieure. La baisse de l'ADC dans cette portion témoigne d'une cellularité augmentée. En spectroscopie **(f)**, nette augmentation du pic de choline et chute du NAA, absence de pic de myo-inositol.

MENU

GLIOMES : exemple intéressant +++++++ mais ATYPIQUE A CONNAITRE CAR TROMPEUR

Présentation du cas

Description du cas clinique

- Apparition d'une paralysie du nerf moteur oculaire (III) gauche chez une patiente de 45 ans.

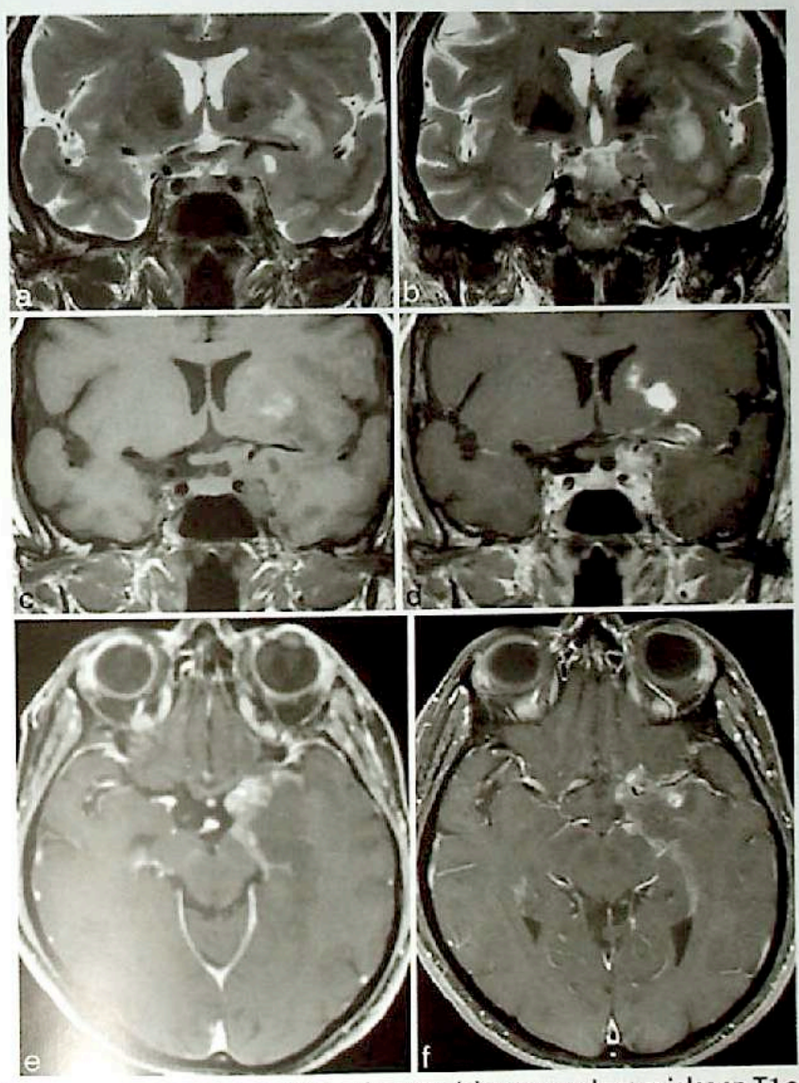

Fig 54.1 a-f IRM en coronales en T2 (a, b), en T1 (c) et coronale et axiales en T1 après injection de gadolinium (d-f).

Question

- Comment analysez-vous l'IRM cérébrale et de la région sellaire (Fig 54.1) ? Quel diagnostic évoquez-vous ?

Interprétation

- L'IRM en coupes coronales en T2 et T1 identifie un effet de masse au niveau du lobe temporal gauche associé à une lésion expansive supracaverneuse gauche qui se développe autour du siphon carotidien et du segment M1 de l'artère cérébrale moyenne gauche, avec une prise de contraste sur la face médiale du lobe temporal gauche, autour du siphon carotidien et du segment M1 gauche, associée à une prise de contraste au sein du parenchyme du lobe temporal. L'IRM démontre également des anomalies de signal au niveau lenticulo-caudé gauche, avec un signal spontanément hyperintense en T1, légèrement hyperintense en T2 et qui présente une prise de contraste marquée (Fig 54.1 et 54.2).

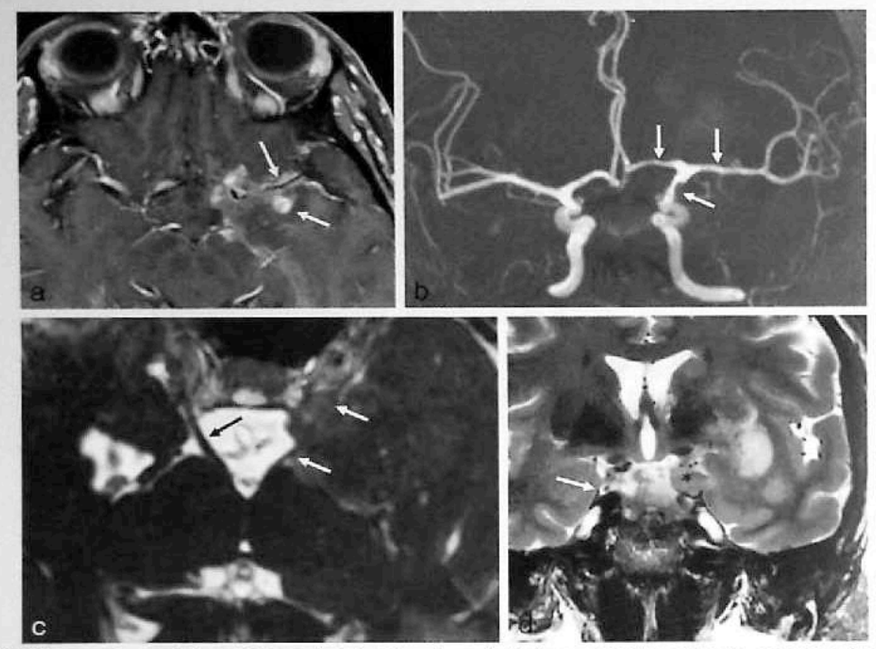

Fig 54.2 a-d L'IRM en coupe axiale en T1 après injection de gadolinium note une prise de contraste leptoméningée au niveau de la face médiale du lobe temporal, de la vallée sylvienne autour du segment M1 de l'artère cérébrale moyenne gauche et du parenchyme temporal (flèches en a). L'ARM en TOF identifie sténoses et irrégularités pariétales au niveau du siphon carotidien et des segments A1 et M1 gauches (flèches en b). La séquence CISS visualise une extension du processus tumoral le long du trajet cisternal et intracaverneux du nerf moteur oculaire (III) gauche (flèches blanches en c) ; le nerf moteur oculaire droit normal étant visualisé dans son trajet cisternal (flèche noire). La coupe coronale en T2 identifie le nerf moteur oculaire droit lors de sa pénétration dans le toit du sinus caverneux (flèche en d), alors que le trajet du III gauche n'est pas visualisé car comprimé par le processus tumoral (étoile).

Diagnostic

- Gliome de grade élevé du lobe temporal gauche avec, d'une part, une extension leptoméningée et intra-caverneuse gauche le long du nerf moteur oculaire, et, d'autre part, une ischémie lenticulo-caudée liée à l'infiltration de la paroi artérielle, notamment du segment M1 de l'artère cérébrale moyenne au niveau de l'origine des artères lenticulostriées par le processus tumoral.

Oligodendrogliome de HAUT grade
(grade B de Sainte-Anne et grade 3 de OMS
AVEC EXTENSION LEPTO-MÉNINGÉE PSEUDO-SARCOIDOSE
ET INTRA-CAVERNEUSE G DANS III G
+ ISCHÉMIE ACM PAR INFILTRATION NÉO

GLIOMES : LES DIFFERENTS TYPES

GLIOME DE BAS GRADE

OLIGODENDROGLIOME

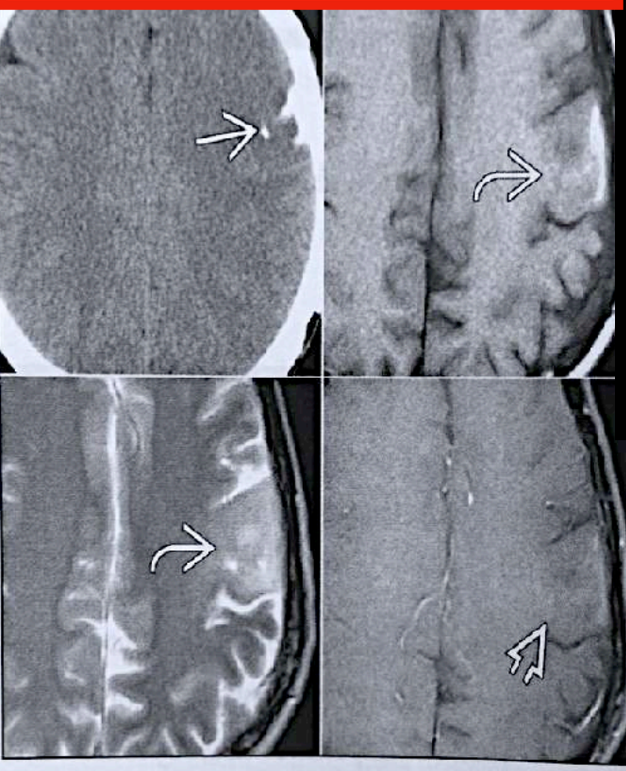

18-3. Hypodense cortical/subcortical mass with Ca++ ➔, heterogeneous signal ➔, and minimal enhancement ➔ on MR. Oligodendroglioma.

OLIGODENDROGLIOMES

1. **FRONTAL**
2. **CORTICAL**
3. **CALCIFIÉ 60% plutôt grade 3**
4. **ERODE L'OS**

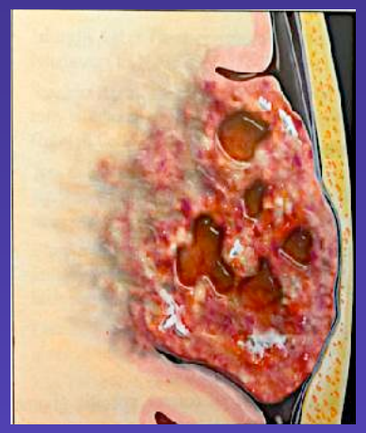

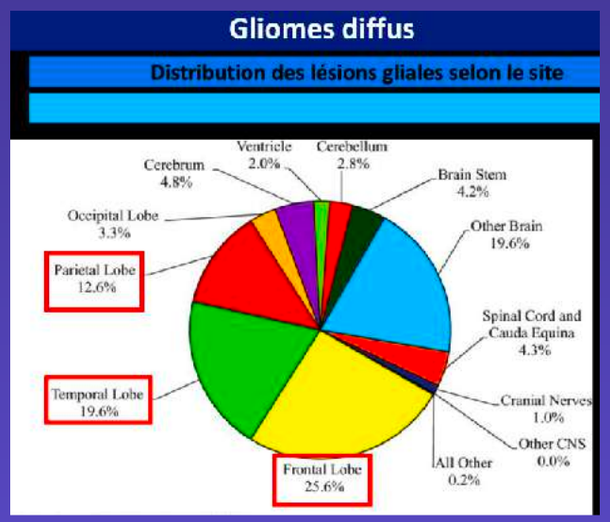

ASTROCYTOMES

Astrocytome =profond+++





17-26B. T2WI in the same patient shows that the mass ➔ is heterogeneously hyperintense.



17-26C. The mass ➔ does not enhance on this T1 C+ scan. Diffusely infiltrating astrocytoma, WHO grade II, was found at surgery.

MENU

OLIGODENDROGLIOMES

1. FRONTAL
2. CORTICAL
3. CALCIFIÉ 60%
4. ERODE L'OS



1. Grade

- 3ème tumeur gliale c-à-d 15% des tumeurs gliales
- Adulte 50-60 ans

- 50 % des gliomes sont de bas grade et 50% de haut grade
- Grade 2 : bas grade
- Grade 3 : haut grade ou anaplasique
- Grade 4 : GBM avec nécrose

2. Gado

- Si PAS DE RÉHAUSSEMENT = grade 2 +++ (80%) mais possible grade 3 aussi (20%)
- Si RÉHAUSSEMENT = grade 3 (80%) mais possible grade 2 (20%)

3. ADC

(voir diapo après)

- ADC +++ prendre ROI ADC là où c'est le plus noir sur cartographie ADC
- Si ADC < 0.925 x 10^{-3} mm^2/s = Grade 3
- Si > 0.925 = Grade 2
- ADC +++ prendre ROI ADC DE TOUTE LA TUMEUR sur cartographie
- Si ADC < 1.23 x 10^{-3} mm^2/s = Grade 3
- Si > 1.23 = Grade 2

MENU

GLIOME ET ADC +++

Si on prend TOUTE la tumeur
Alors cut-off ADC = 1.23
Si > 1.23 = bas grade
Si < 1.23 = haut grade

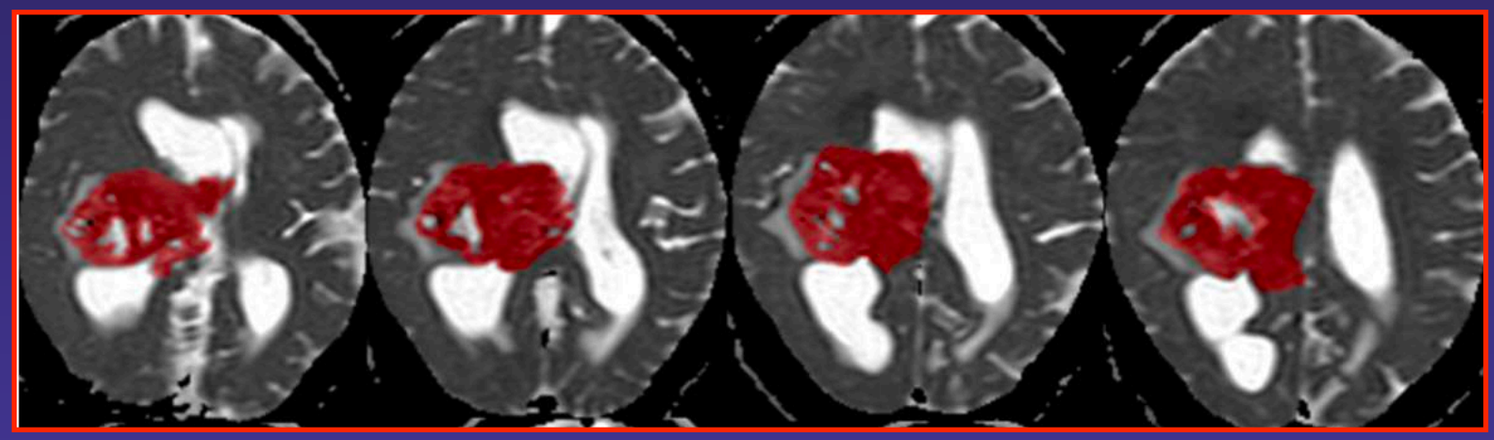

Our analysis revealed that both the whole tumor mean and median ADC values of HGG were significantly lower than those of LGG ($P = 0.010$ and 0.016, respectively) at cut-off values of 1.23×10^{-3} mm^2/s and 1.21×10^{-3} mm^2/s respectively, with 70% sensitivity each, specificities of 80% and 90, and accuracies of 73%

In the present study, there were no significant differences in mean or median peri-tumoral ADC values between LGG and HGG.

Table 3
ADC values and texture analysis parameters of whole tumoral tissue.

Parameters	LGG ($n = 10$)	HGG ($n = 23$)
ADC		
Mean ADC ($\times 10^{-3}$ mm^2/s)	1.33 ± 0.31 [0.09–1.83]	1.06 ± 0.02 [0.06–1.3]
Median ADC ($\times 10^{-3}$ mm^2/s)	1.30 ± 0.29 [0.06–1.60]	1.03 ± 0.19 [0.08–1.61]

MENU

Si on prend QUE ADC LE PLUS BAS de la tumeur
Alors cut-off ADC = 0.925
Si > 0.925 = bas grade
Si < 0.925 = haut grade

OLIGODENDROGLIOMES

ET ADC +++

Grade 2

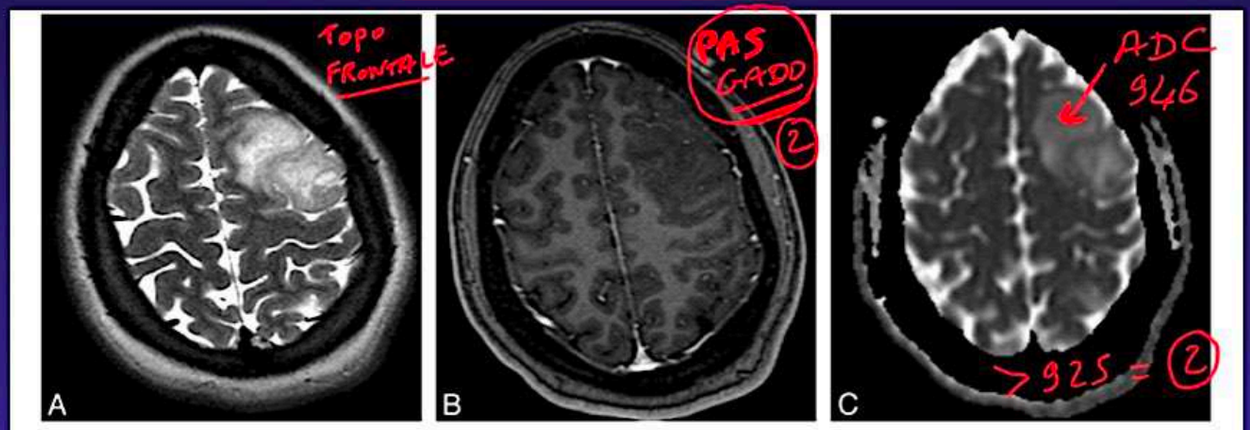

Fig 1. Grade II oligodendroglioma. *A*, Axial T2-weighted fast SE image shows a high-signal-intensity mass in left frontal lobe. *B*, Axial contrast-enhanced T1-weighted image shows no postcontrast enhancement within the left frontal lobe mass. *C*, Axial automated postprocessed ADC map yields a minimal ADC value of 946 × 10^{-6} mm^2/s, above the 925 × 10^{-6} mm^2/s threshold.

Grade 3

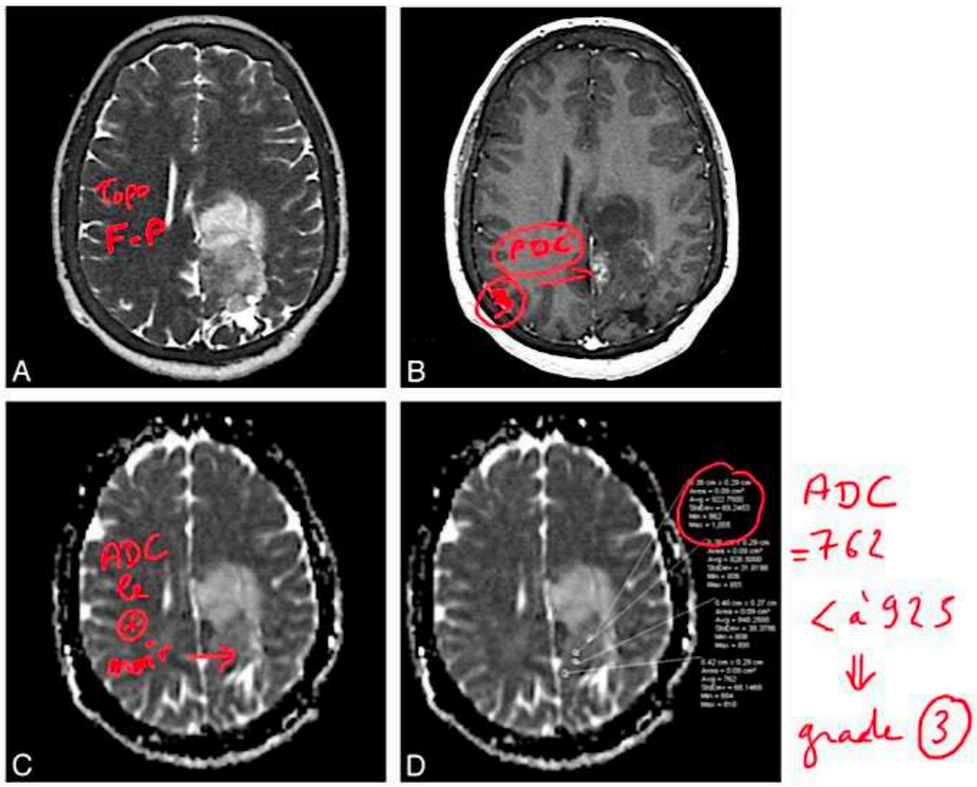

MENU

Procédure IRM

Prise en charge initiale

- Axial T1
- Ax FLAIR
- Coronale T2
- Axial T2 * (calcification/ hémorragie)
- Imagerie de diffusion (lésion kystique, cellularité)
- Imagerie de perfusion
- Spectroscopie
  - Mono ou multivoxel
  - TE 30 et 136 ms
- 3D T1 Gado
- Planning opératoire:
  - Imagerie d'activation
  - Imagerie du tenseur de diffusion

Surveillance

- Axial T1
- Ax FLAIR
- Coronale T2
- Imagerie de perfusion
- Spectroscopie
  - Mono ou multivoxel
  - TE 30 et 136 ms
- 3D T1 Gado

Scopia Desktop - Neuroradiologie - 71025

8 - TUMEUR SWI



Figure 16 Vues axiales T1 gadolinium (A), T2* (B) et *venous blood oxygen level dependant* (VenoBOLD) en mode MinIP (C) acquise à 3 T chez un patient présentant une tumeur gliale de haut grade fronto-pariétale gauche. Des prises de contrastes sont visibles (fléches) sans remaniements hémorragiques en T2*. La séquence venoBOLD montre bien le réseau veineux tumoral reflet de la néoangiogénèse (C, flèches).

ASTROCYTOME DE BAS GRADE
GRADE 2

- Classiquement

  - Lésion de la SB bien limitée
  - Frontal > Temporal ou insulaire > Pariétal mais jamais occipital
  - Souvent étendue au cortex —> perte jonction SB-SG
  - Astrocytome: profond / Oligo : cortex , Ca++ (20%)
  - **Homogène ,**
  - **Non rehaussée**
  - Peu d'œdème

  - *IRM :* hypoT1 **hyperT2**
  - *DIFFUSION :* normal
  - *PERFUSION :* rVSC à 1,75
  - *SPECTRO :* ↗ choline et myo-inositol
    NAA ou Créat normal ou ↘
    Pas de lipide , ni de lactate (GBM)

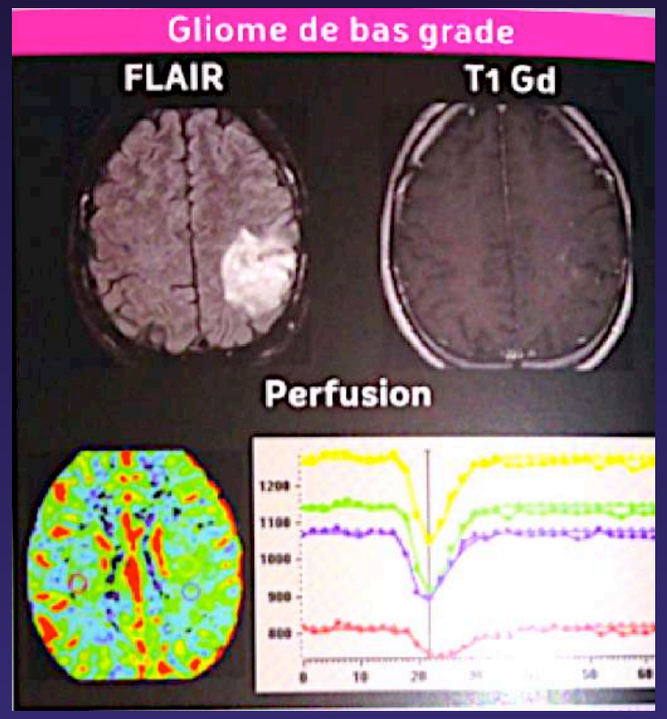

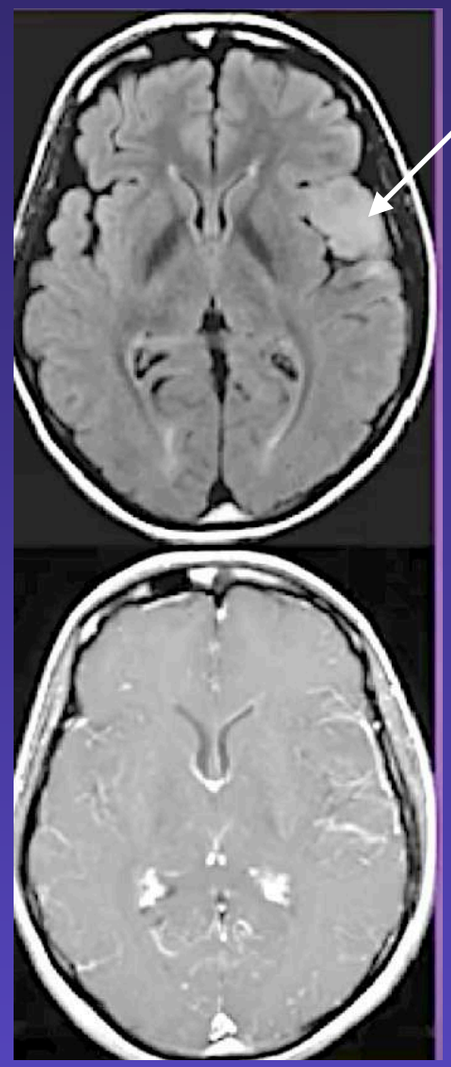

- Parfois
  - Ca++ (20%)
  - Discret rehaussement (10%)=> en voie d'évolution
- Rarement:
  - Kystique / Hémorragique / œdème périlésionnel
- Evolution
  - Formes plus agressives (astrocytomes III et IV)

MENU

Oligodendrogliome de bas grade

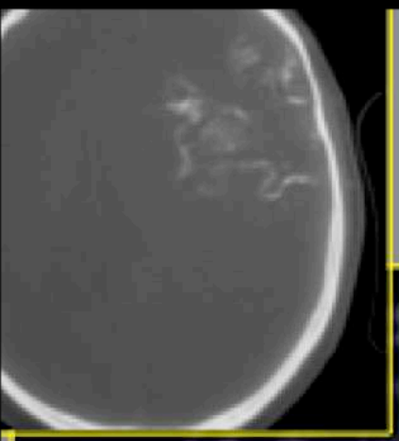

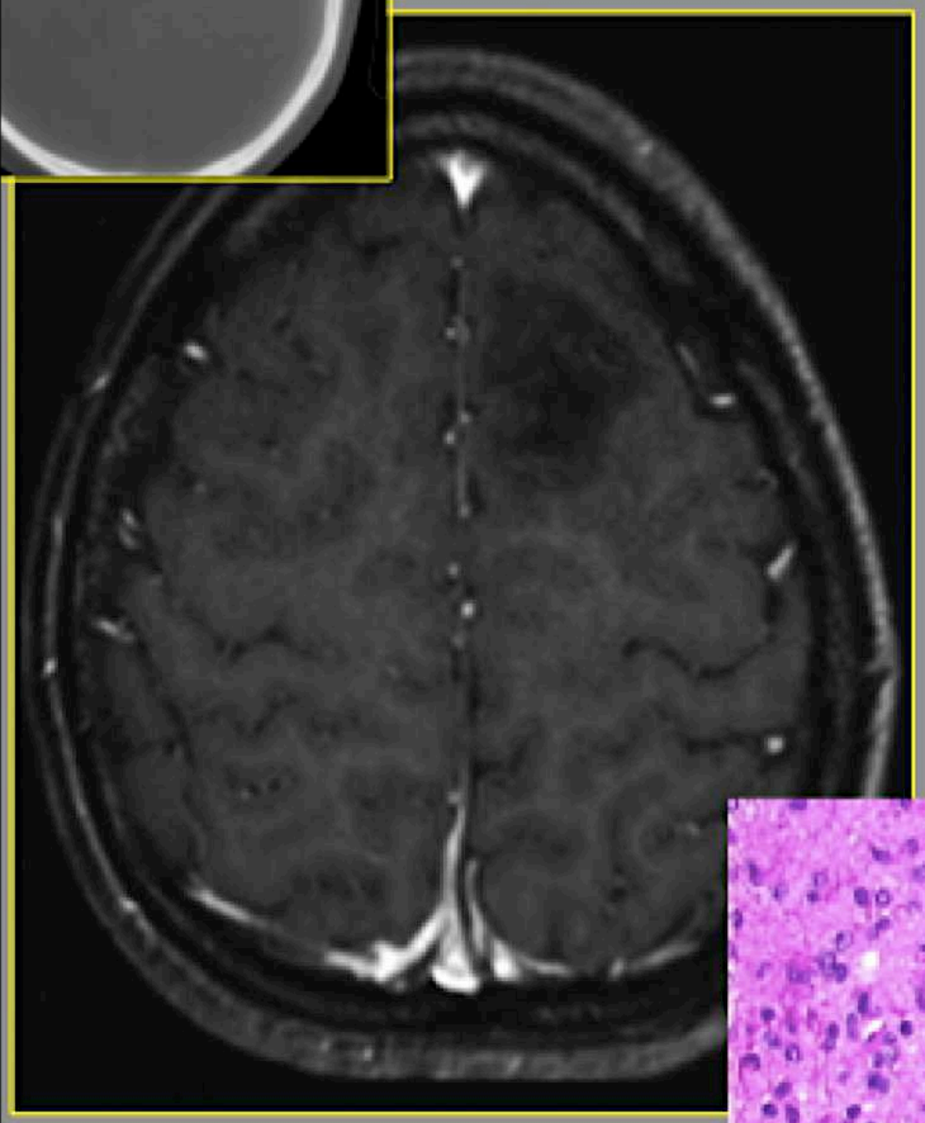

- hypodense
- Calcifications (1/3)
- hypo T1, hyper T2/FLAIR
- absence de PC
- SG et SB

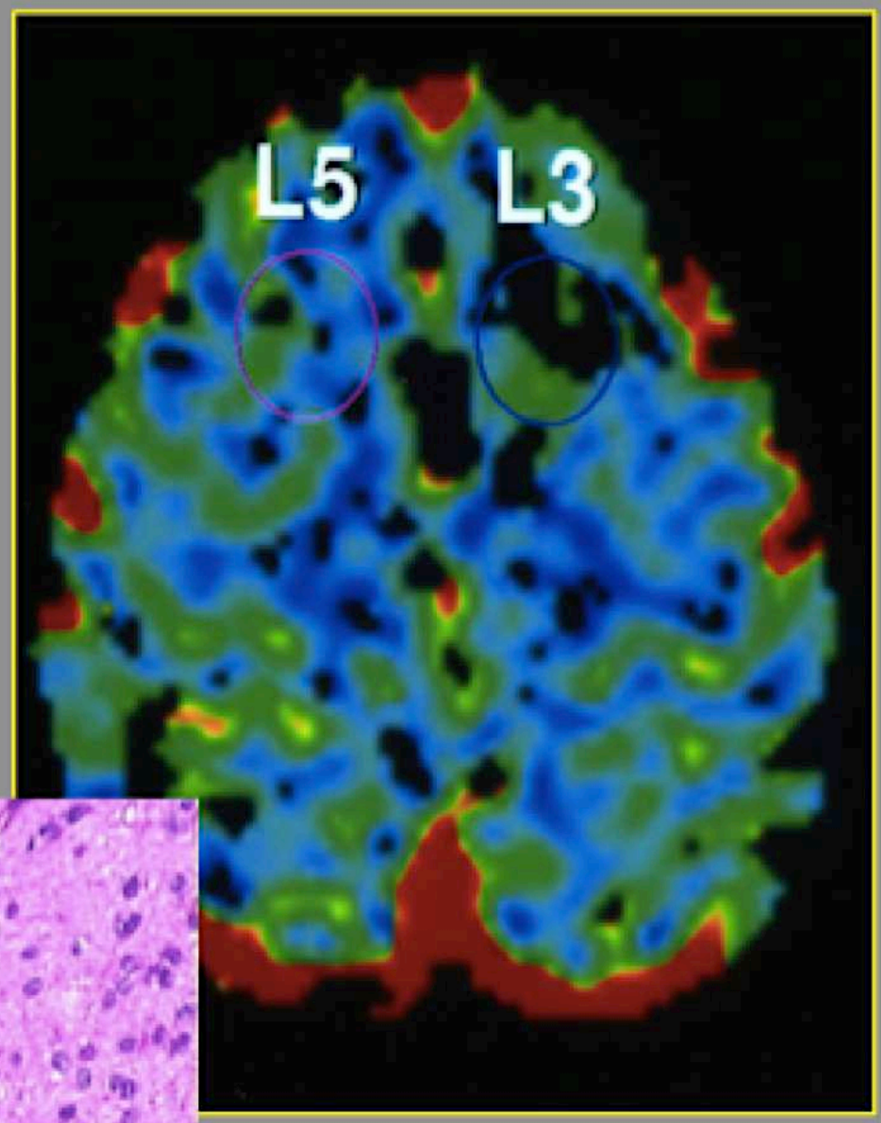

T1 après injection de Gadolinium

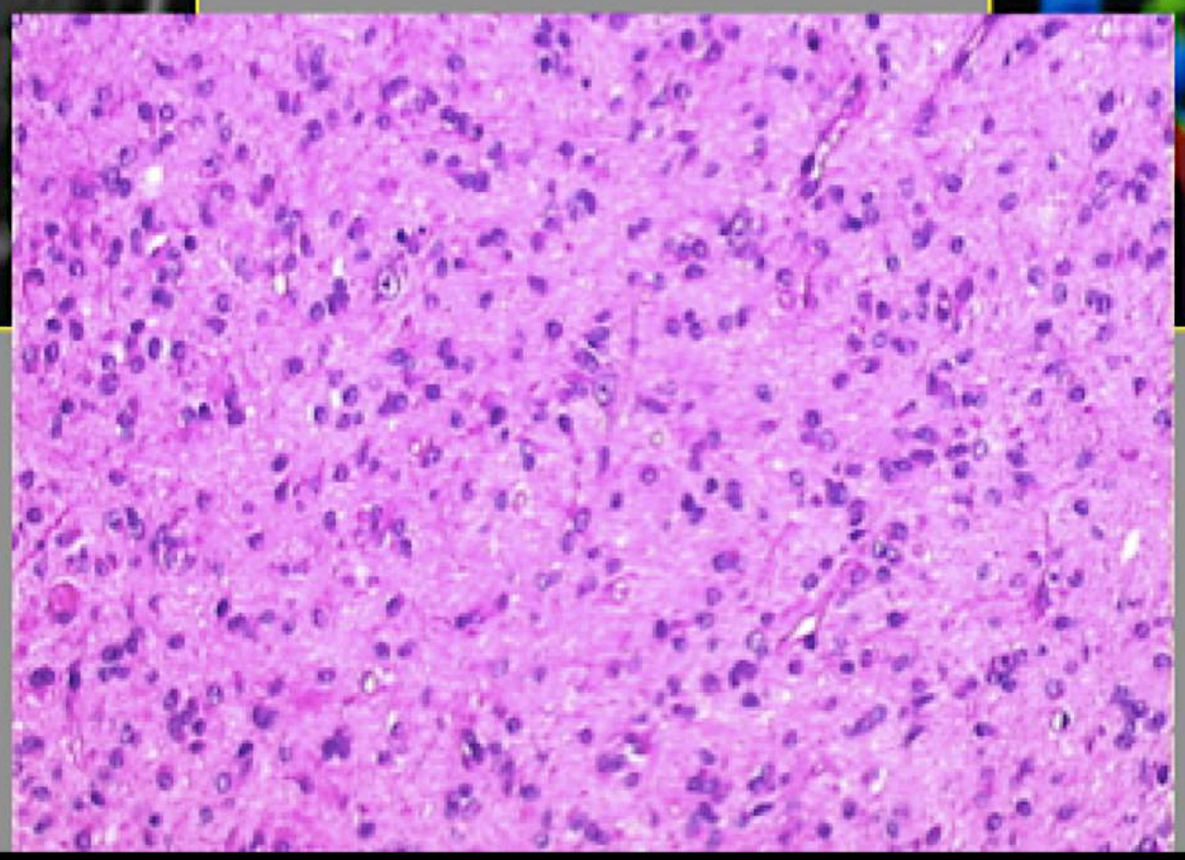

rCVB : 1.45

MENU

Oligodendrogliome grade 2

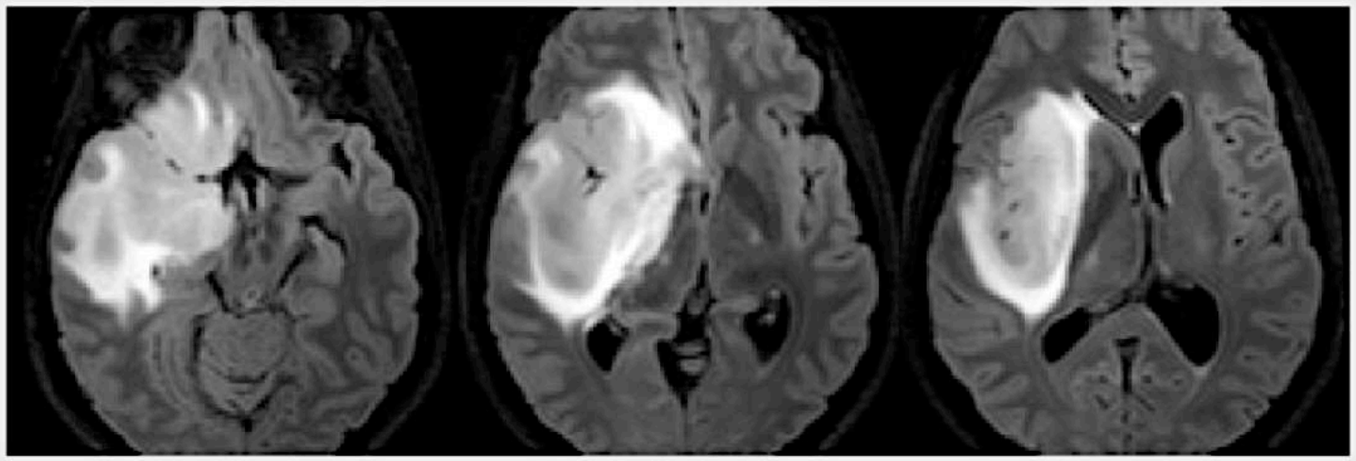

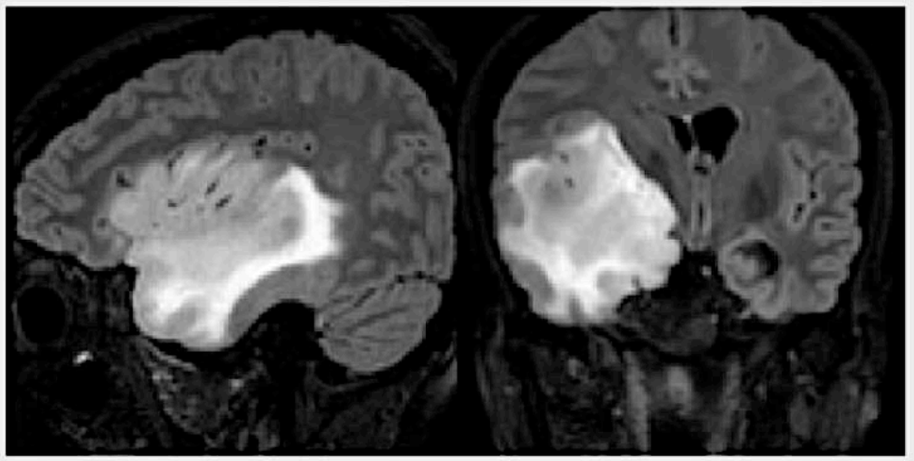

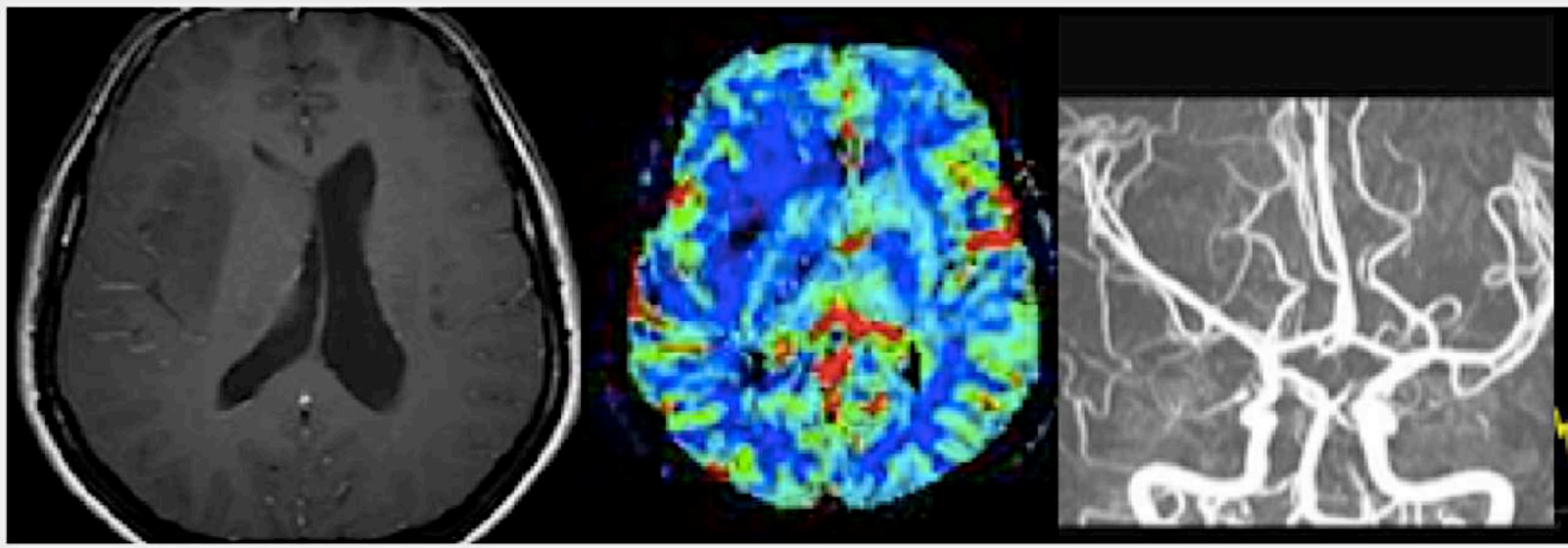

Pas de PDC **Pas de néovx** **Retentissement vasculaire** **Cho aug, NAA abaissé**

MENU

EXEMPLES RESUMÉS GLIOMES

Tumeurs gliales

À regarder...

Partager

Gliome de grade II

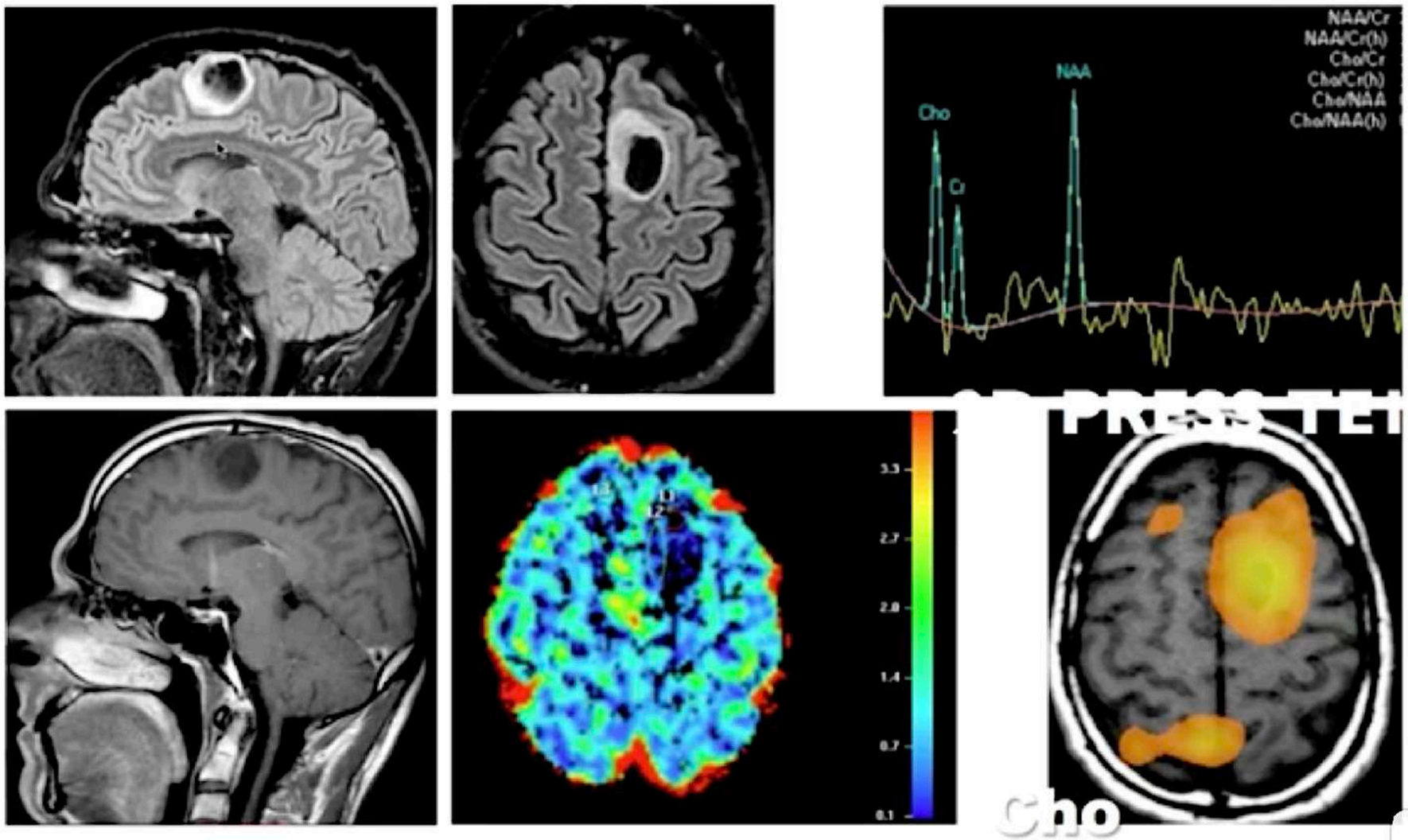

-10:37

MENU

VARIANTES DES GLIOMES DE BAS GRADE

POSSIBLE ZONE EN HYPO FLAIR !!!!!!

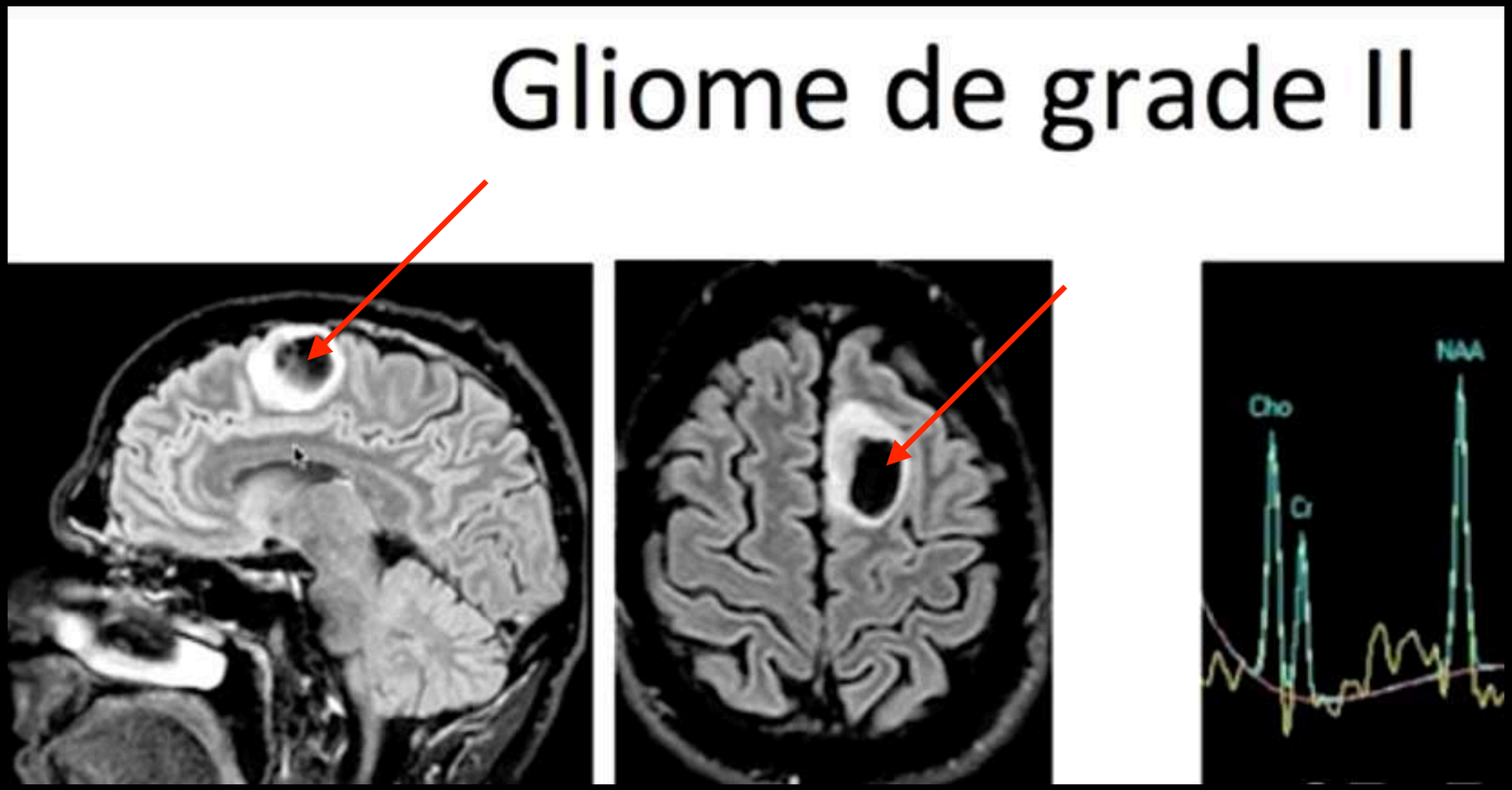

EXEMPLES RESUMÉS GLIOMES

Homme
39 ans
Droitier
Crise convulsive inaugurale
Découverte sur l' IRM d'une lésion intracrânienne

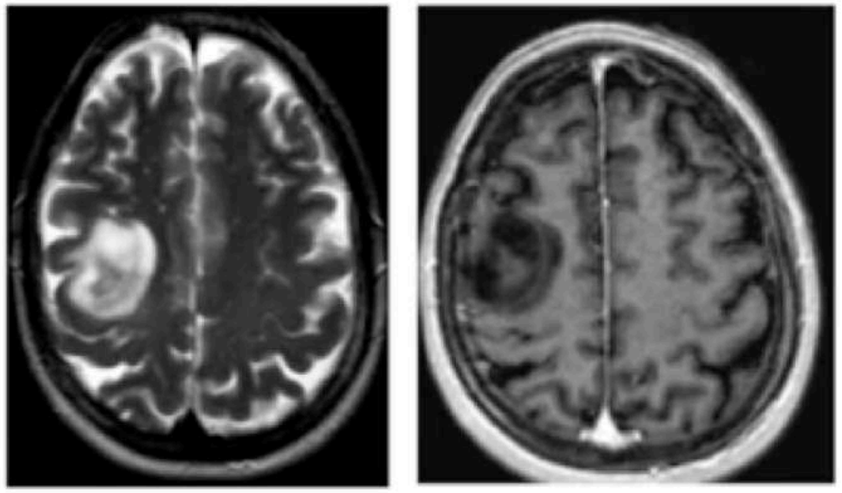

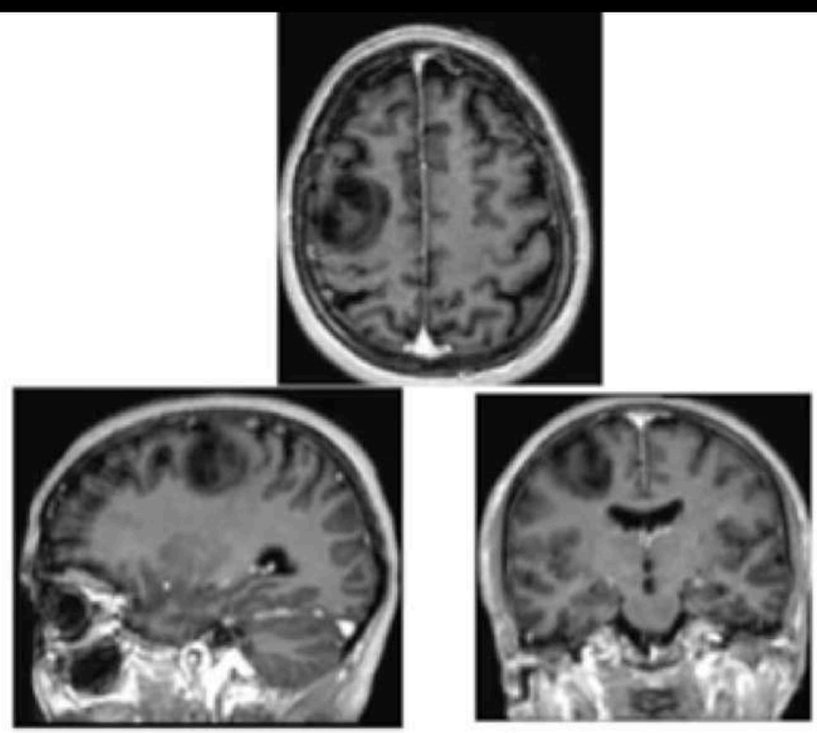

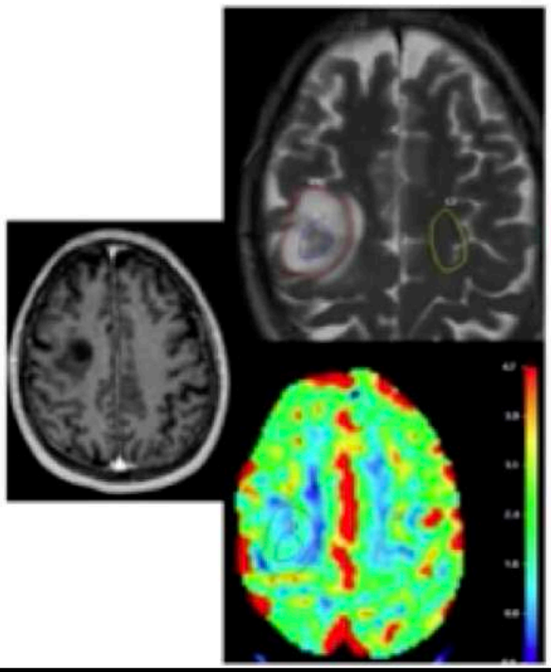

Rapport rVSC= 1.07

Rapport < 1.75

- Pas de néoangiogénèse
- En faveur d'une tumeur gliale de bas grade

-11:10

MENU

I - GADO ET GLIOMES

La prise de contraste est un critère majeur pour différencier gliome de bas grade et gliome de haut grade

gliome de bas grade

- Lésion +/-circonscrite
- Hypointensité T1
- Hyperintensité T2, FLAIR
- Ne prenant pas le contraste

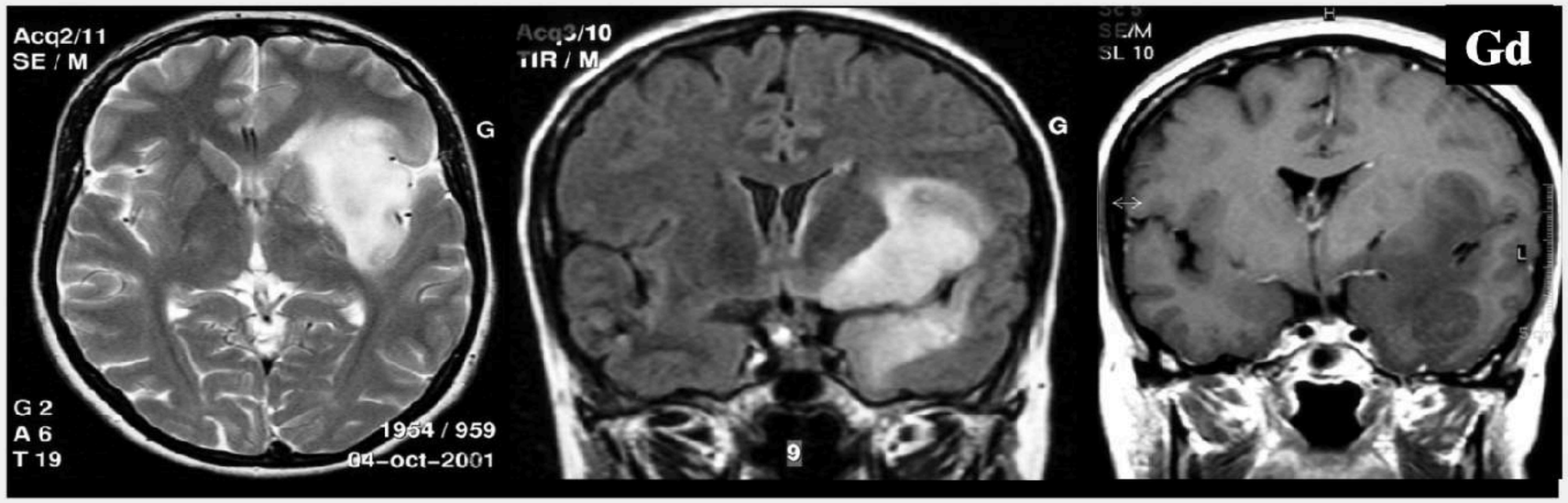

gliome de haut grade

- Lésion nécrotico-kystique
- Hétérogène
- Hypointensité T1
- Rehaussée par le Gd
- HyperintensitéT2
- Œdème péri-lésionnel



MENU

II - TUMEUR AVEC CALCIFICATIONS:

1- Oligodendrogliome

2- Méningiome

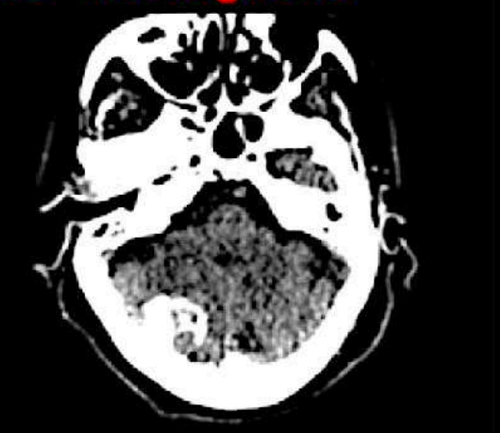

3- Papillome Pl Chor.



4- Neurocytome



5- Gangliogliome



6- Germinome + chorioK

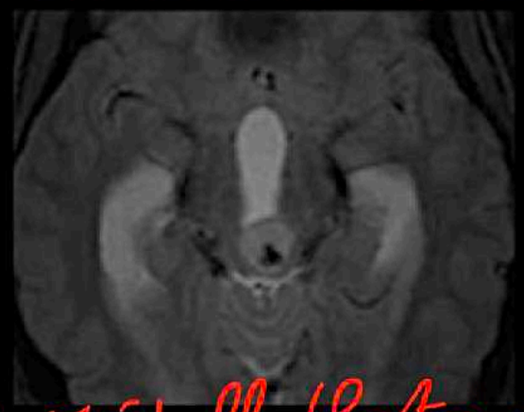

7- Craniopharyngiome



8- Ependymome (5%)

9- Médulloblastome (15%)

10-Cavernome

MENU

III - PERFUSION ET GLIOMES

En résumé :

1. Corrélation entre le grade et le rVSC.

2. Un **rVSC < 1.5** = **exclusion du Dg de tumeur de haut grade**
Valeur prédictive : 100%.

MAIS 3. Un rVSC élevé peut être observé en cas d'oligodendrogliome de bas grade.

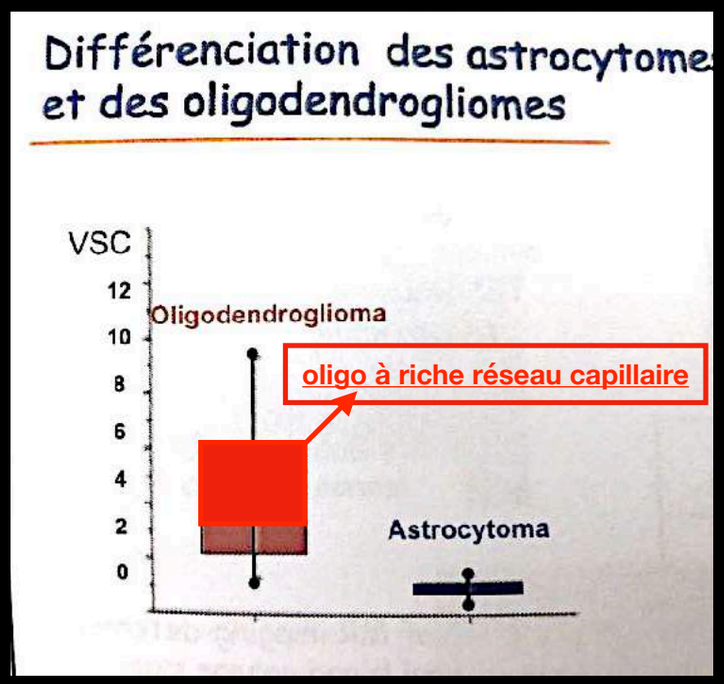

CUT OFF ENTRE 1.5 ET 1.75 selon étude

Problème = certains oligodendrogliome ressemble à grade 3-4 !!!!!!!!

SYLVIE GRAND DÉC 2020:
« Certains grade 2 peuvent être hyperperfusés de façon diffuse = oligo à riche réseau capillaire
Si la perf est nodulaire = grade 3 »

MENU

III - PERFUSION ET GLIOMES

Quelques exemples

Gliome Haut grade	rVSC = 5.07 +/- 2.79
Gliome Bas grade	rVSC 0.92 +/- 0.68

Glioblastome	rVSC = 7.32 +/- 4.
Gliome Anaplasique avec pdc	rVSC = 5.84 +/- 1.
Gliome Anaplasique sans pdc	rVSC = 1.53 +/- 0.
Gliome Bas grade	rVSC = 1.26 +/- 0.

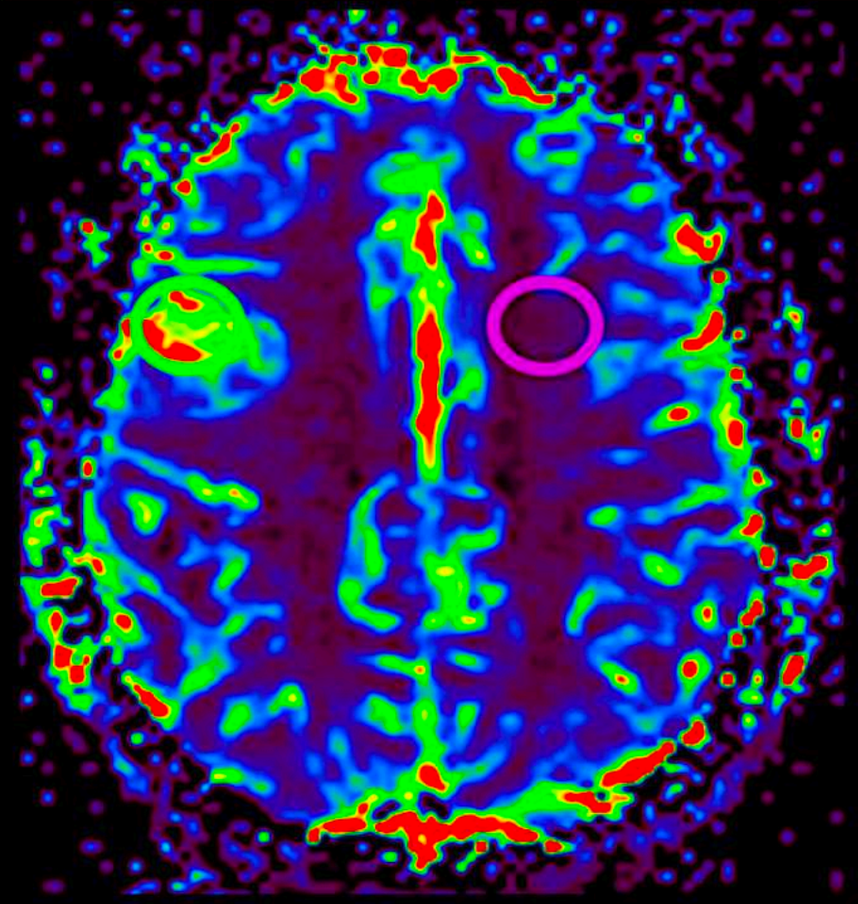

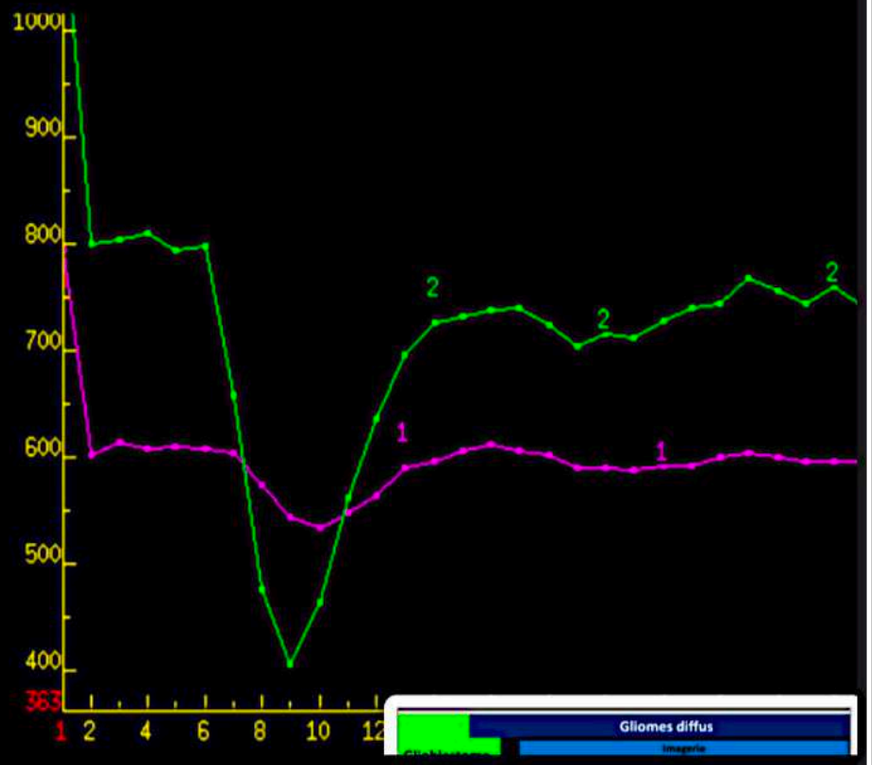

MENU

CUT OFF ENTRE 1.5 ET 1.75 selon étude

Imagerie multimodale des tumeurs gliales

- Pas d'angiogenèse en périphérie de la lésion
  - Recherche de diagnostics différentiels (abcès cérébral)
- rCBV<1.75: tumeurs cérébrales de bas grade (*Law, AJNR 2004*)
- rCBV>1.75: tumeur de haut grade (*Law, AJNR 2004*)

	Gliome de haut grade	Gliome de bas grade
Perfusion	Augmentée (néoangiogenèse)	Normale
Spectroscopie	Augmentation du pic de choline, Pic de lactates, Pic de lipides	Augmentation modérée de la choline

-13:40

MENU

III - PERFUSION ET GLIOMES

Gliome de bas grade : absence de néo-angiogénèse

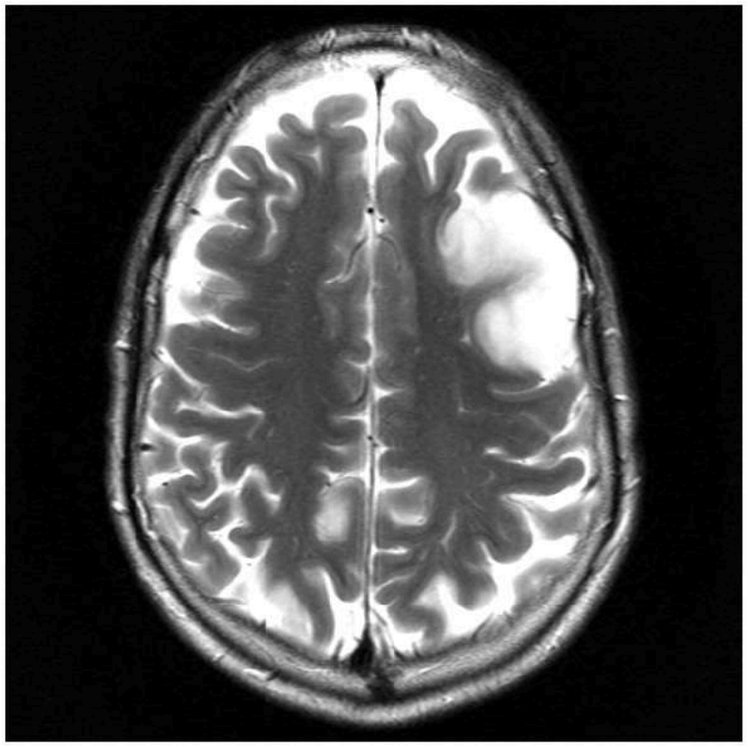

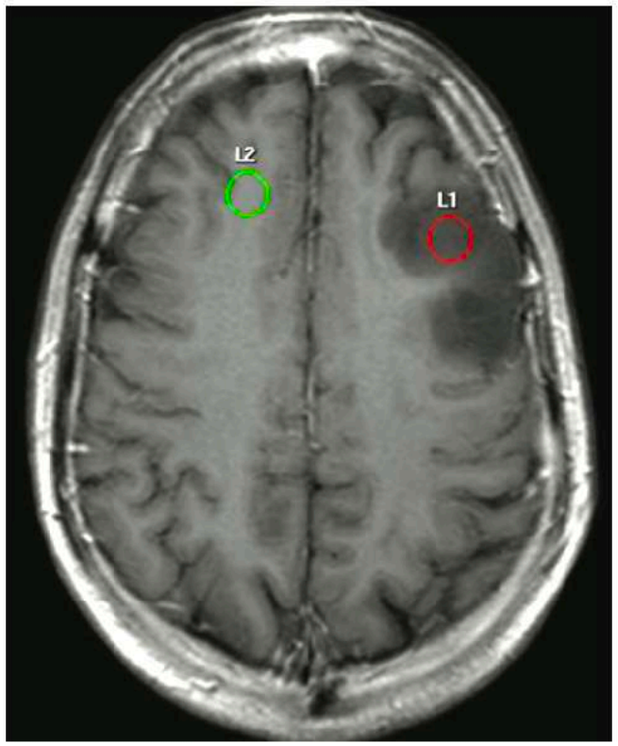

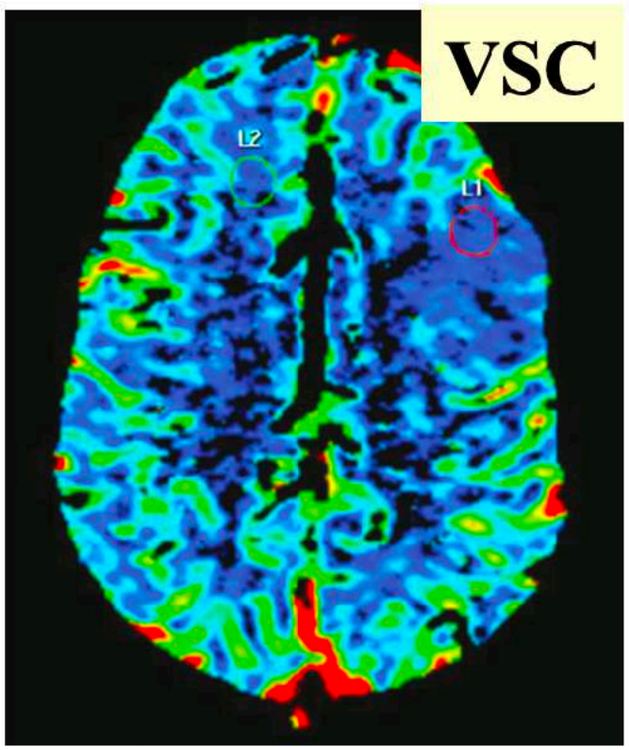

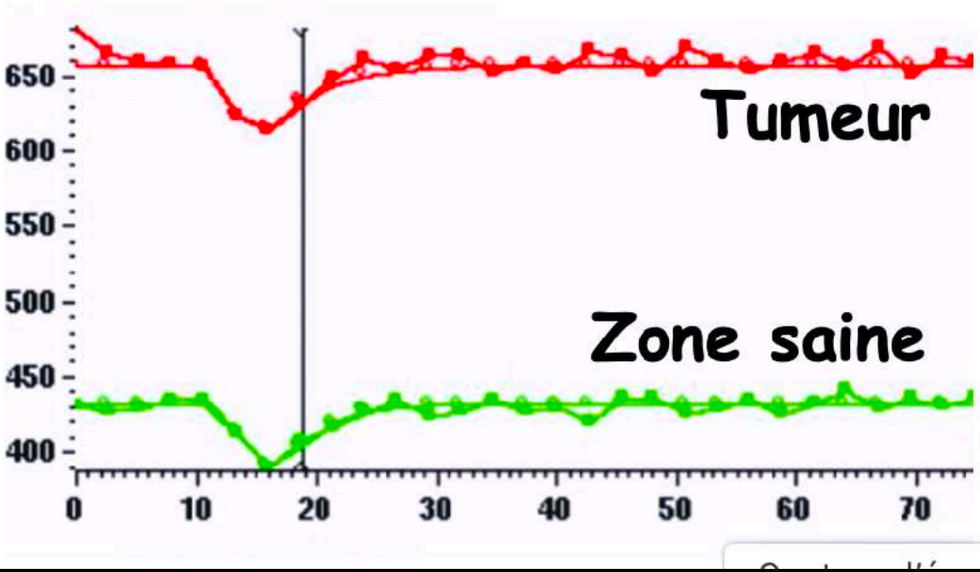

rVSC = 1

Une exception : oligodendrogliomes à riche réseau capillaire

MENU

III - PERFUSION ET GLIOMES

L'exception !!

Oligodendrogliome (grade 2)

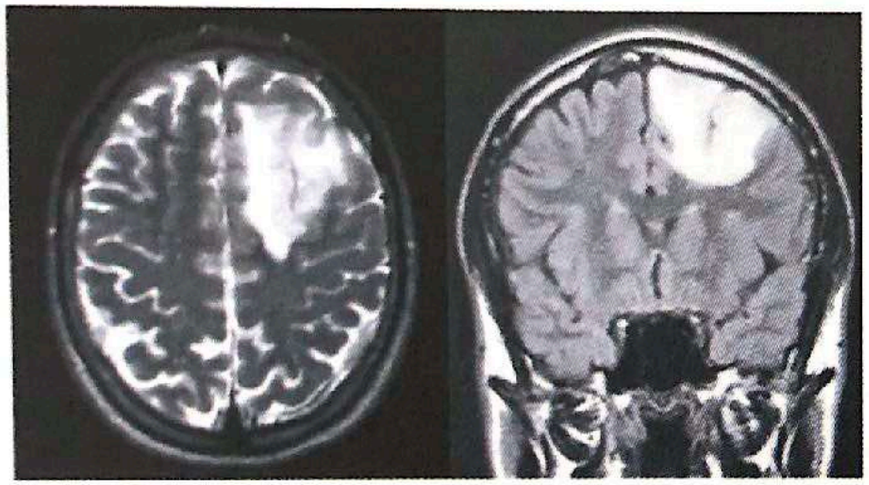

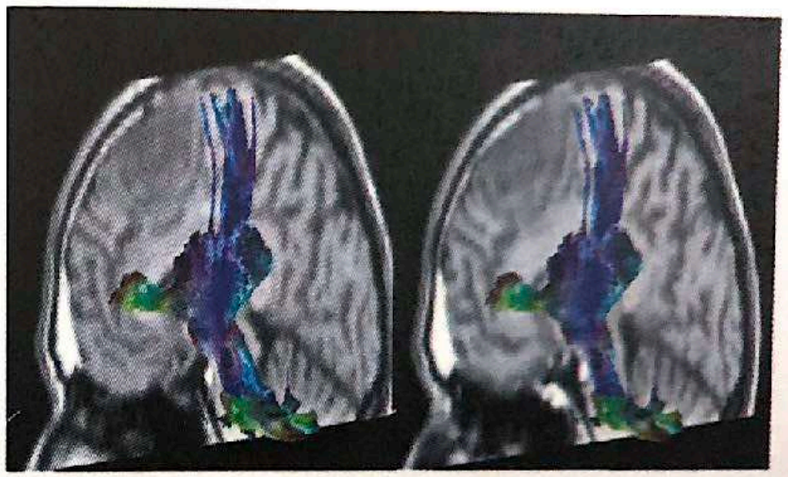

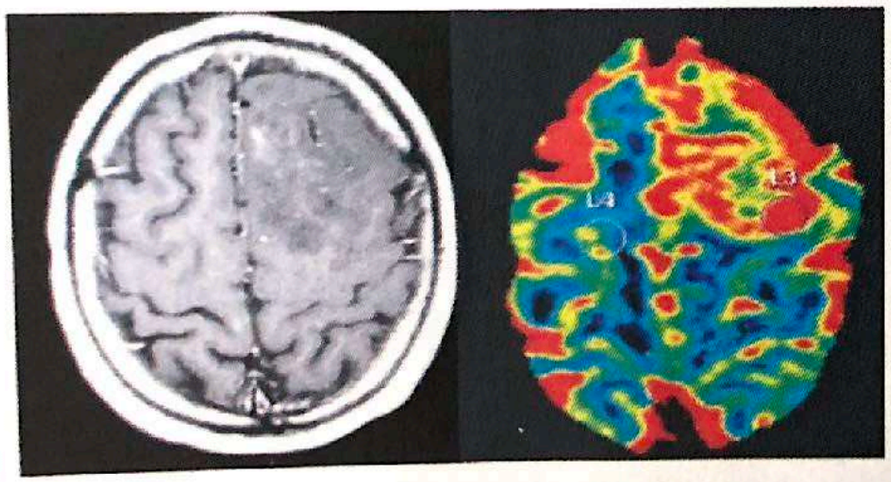

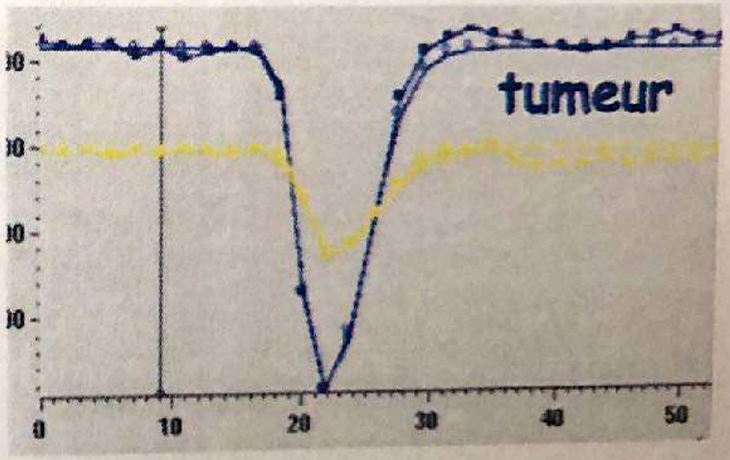

La vascularisation est riche, de nature capillaire avec parfois un réseau de type "branchu" sans véritablement de noyaux endothéliaux jointifs ou d'hyperplasie endothéliale significative.



MENU

III - PERFUSION ET GLIOMES

L'exception !!

Oligodendrogliome II en 2000

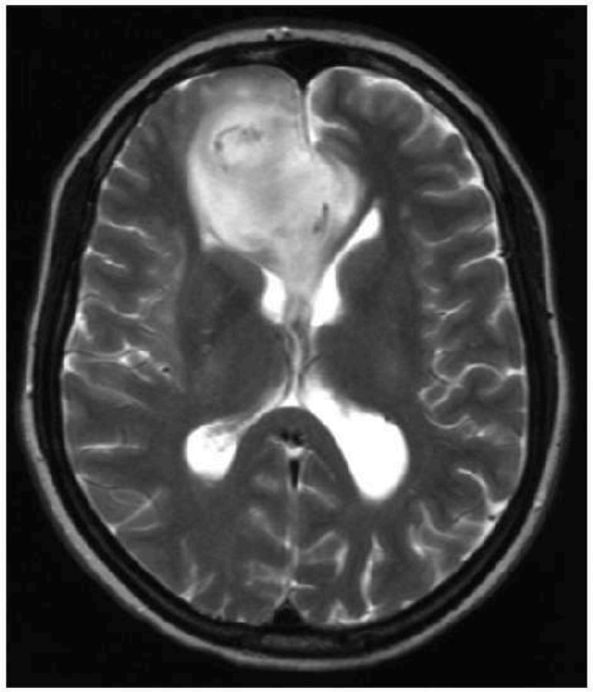

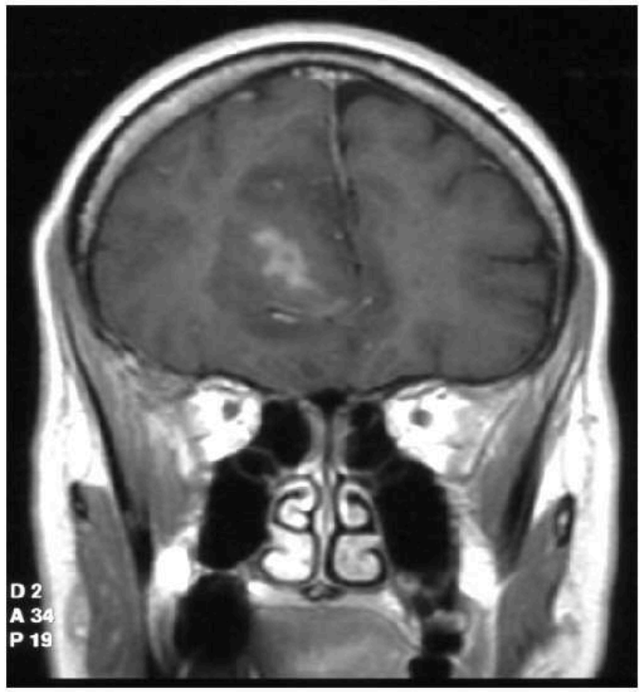

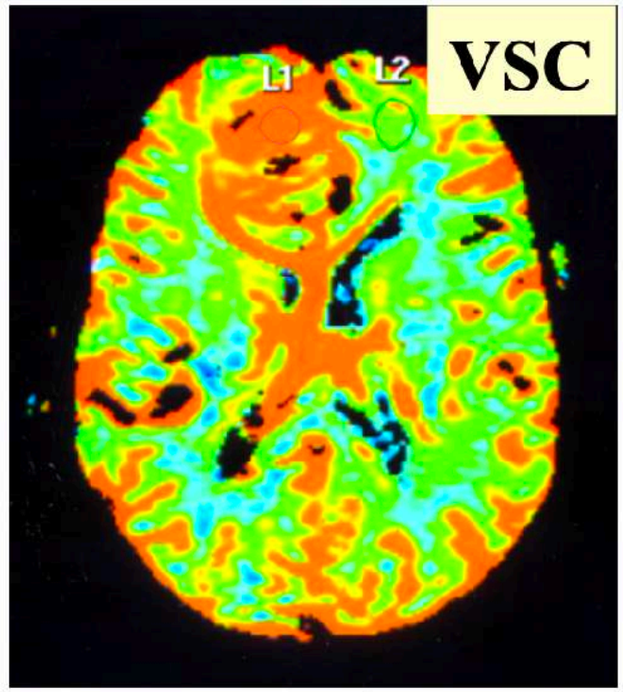

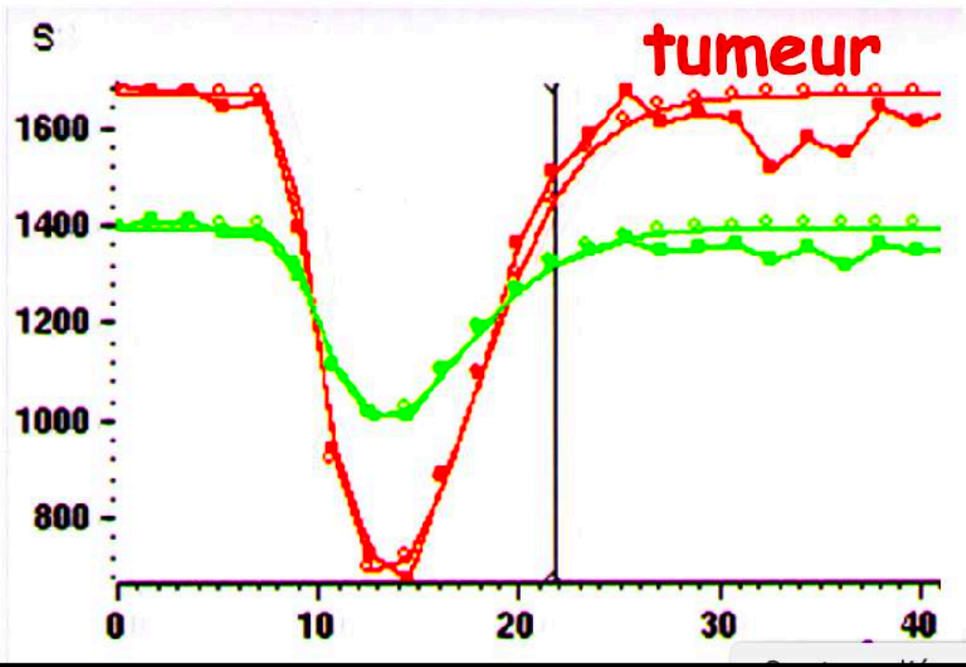

Néo vascularisation capillaire des OD avec atteinte corticale substance grise hypervascularisée

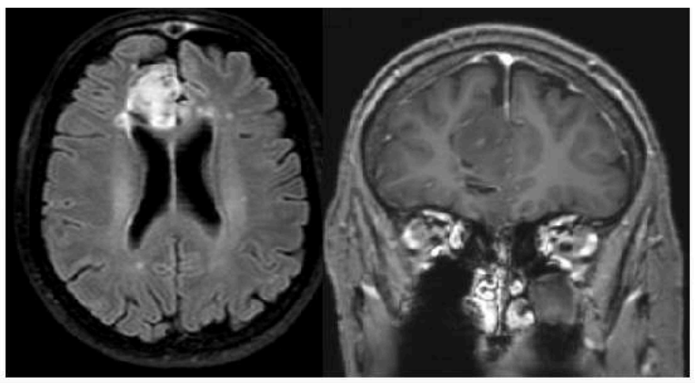

Contrôle 2011
Chimiothérapie

MENU

III - PERFUSION ET GLIOMES

Gliome de haut grade : présence d'une néo-angiogénèse

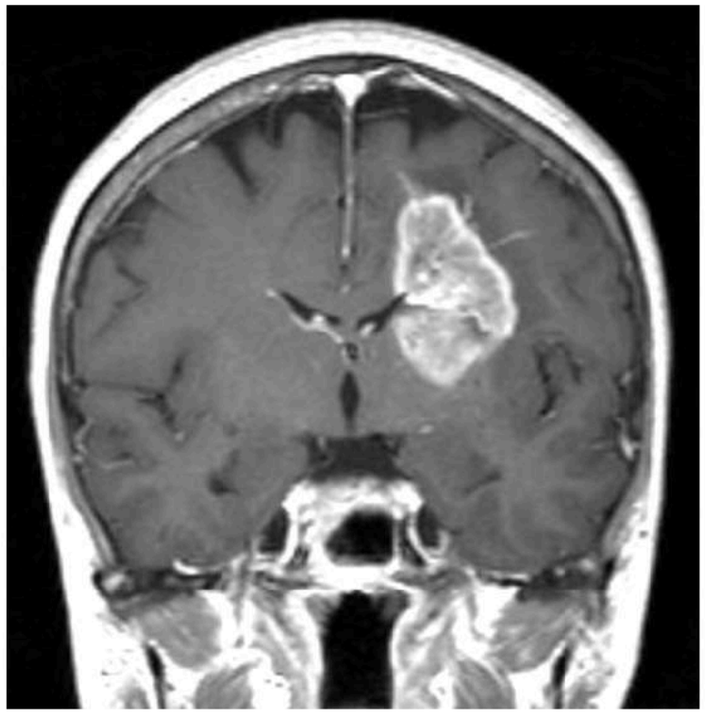

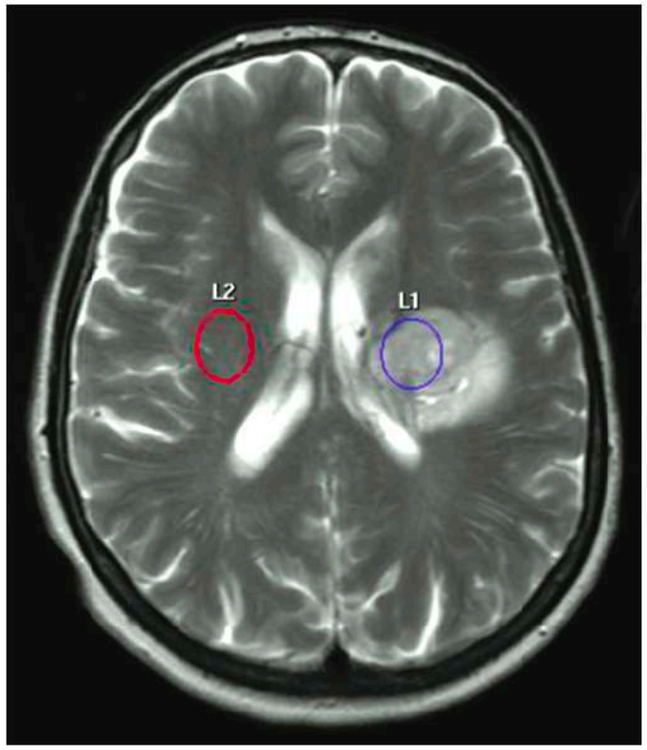

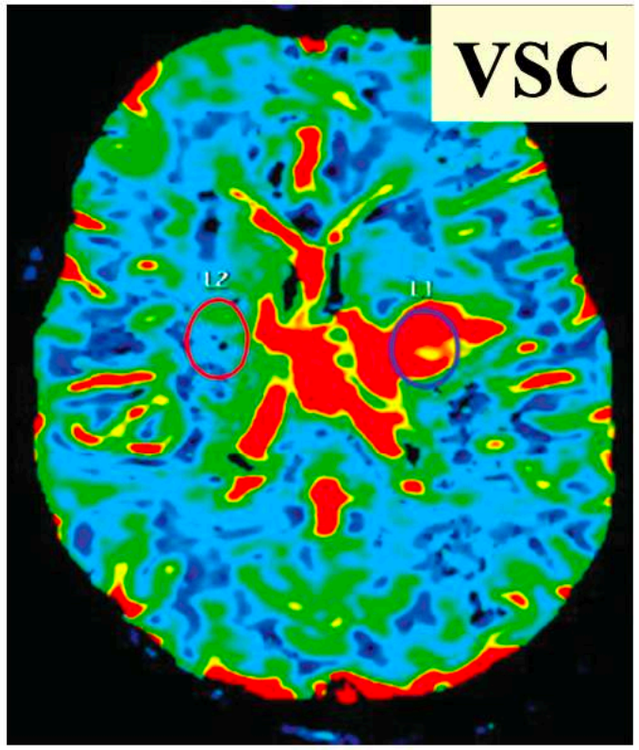

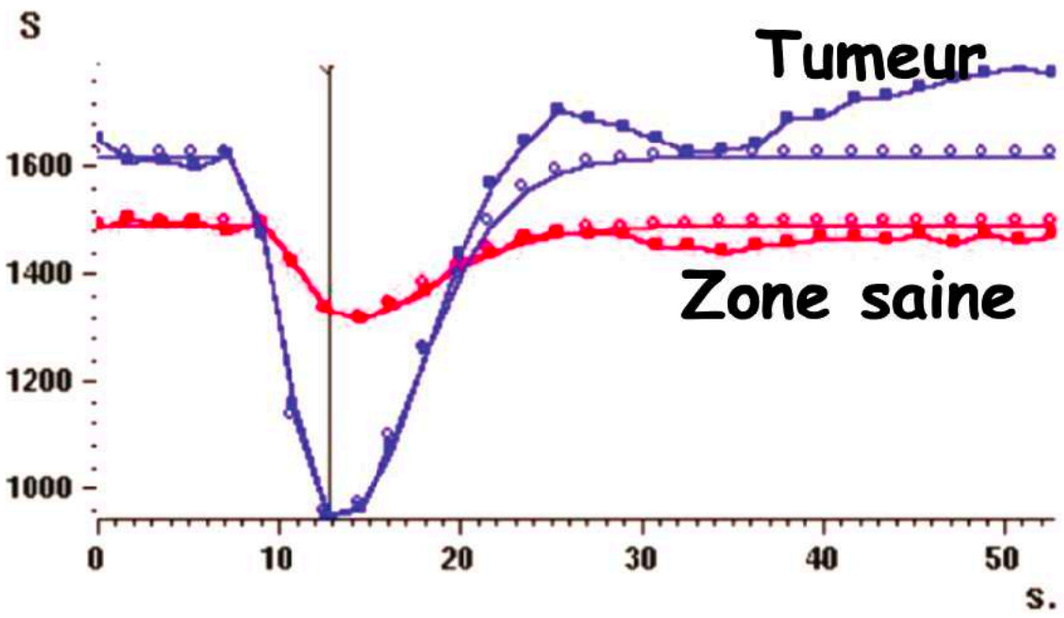

rVSC = 3,5

↗ perméabilité

MENU

Capture d'écran

IV - SPECTRO ET GLIOMES DE BAS GRADE

Imagerie multimodale des tumeurs gliales

- Pas d'angiogenèse en périphérie de la lésion
  - Recherche de diagnostics différentiels (abcès cérébral)
- rCBV<1.75: tumeurs cérébrales de bas grade (*Law, AJNR 2004*)
- rCBV>1.75: tumeur de haut grade (*Law, AJNR 2004*)

	Gliome de haut grade	Gliome de bas grade
Perfusion	Augmentée (néoangiogenèse)	Normale
Spectroscopie	Augmentation du pic de choline, Pic de lactates, Pic de lipides	Augmentation modérée de la choline

-13:40

MENU

IV - SPECTRO ET GLIOMES DE BAS GRADE

- Diminution du NAA
  - Diminution de la quantité de neurones :
- Augmentation de la choline
  - Quelques références sur la chute de choline sous CT, en rapport avec la réponse tumorale
- Diminution de la créatine car métabolisme ralenti
  - Créatine d'autant plus basse que le grade tumoral est élevé
- Pas de lipides
  - diagnostic différentiel: gliome haut grade, lymphome
- Pas de lactates
  - diagnostic différentiel: SEP, AVC

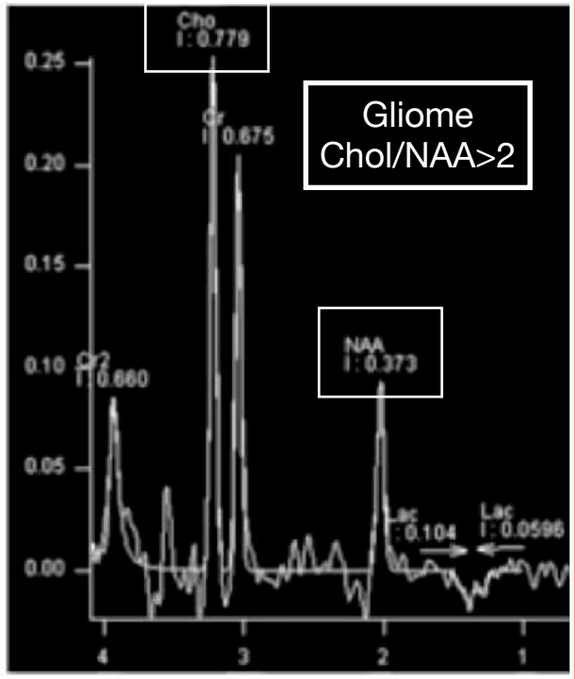

1- faire un TE intermédiaire

TE= 136 msec

-> Quantification relative du rapport CHOL /NAA

NAA = nbre de neurone
Choline = membrane cellul.
Créatine = métabolisme cell.

Normal :
pic NAA = 2 x pic CHOLINE

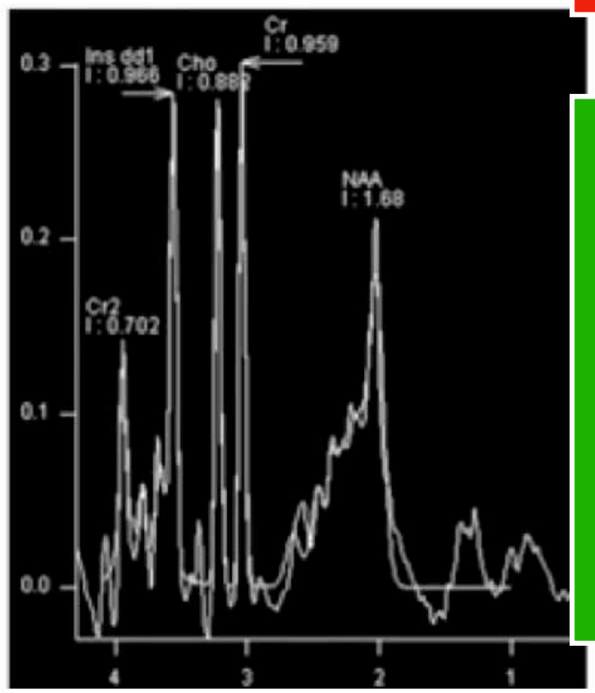

2- faire un TE court

TE= 30-35 msec

-> identification plus précise des métabolites

Pic de inositol et myo-ionositol
= glie cellule
=> GLIOME DE BAS GRADE

NORMAL +++
Pic NAA = 2 x pic CHOLINE
Donc CHOL/NAA < 0.5

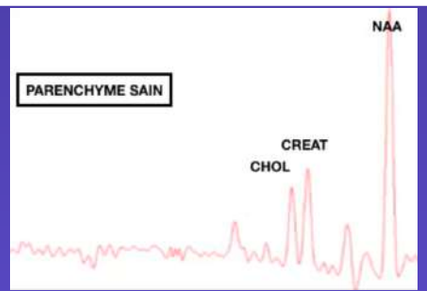

PATHO +++
↘ **NAA** (neurone) **et CREAT** (métabolisme)
↗ **CHOLINE** (membrane)
rapport CHOLINE/NAA > 2

MENU

Pic de inositol et myo-ionositol= GLIOME DE BAS GRADE

IV - SPECTRO ET GLIOME

++++++++++

▸ Le profil *spectroscopique* d'un gliome est généralement le suivant : augmentation de la choline (marqueur du turnover membranaire), diminution du NAA (marqueur neuronal). Plutôt que la valeur absolue des pics sont utilisés des rapports Cho/NAA et Cho/Cr (créatine : marqueur du métabolisme cellulaire) plus élevés en cas de gliomes de haut grade, et normaux dans l'hypersignal FLAIR adjacent aux métastases. Une élévation du pic de myo-inositol et du rapport myo-inositol/Cr est observée en cas de gliomes de bas grade. A l'inverse, des lipides et lactates (marqueurs d'hypoxie et de nécrose) sont liés à une activité mitotique élevée.

Grade 2

- Augmentation choline (membrane) modérée
- Diminution NAA (neurone)

-> utilisation des rapports cho/NAA et cho/créat (créat = métabolisme) **CHOL=NAA**

- Pic MYO-INOSITOL ———>

Inositol élevé
- dans gliome de bas grade (grade 1 et 2)
- Gliomatose
- médulloblastome, PNET
- hémangiopéricytome, tumeurs fibreuses solitaires
- schwannome

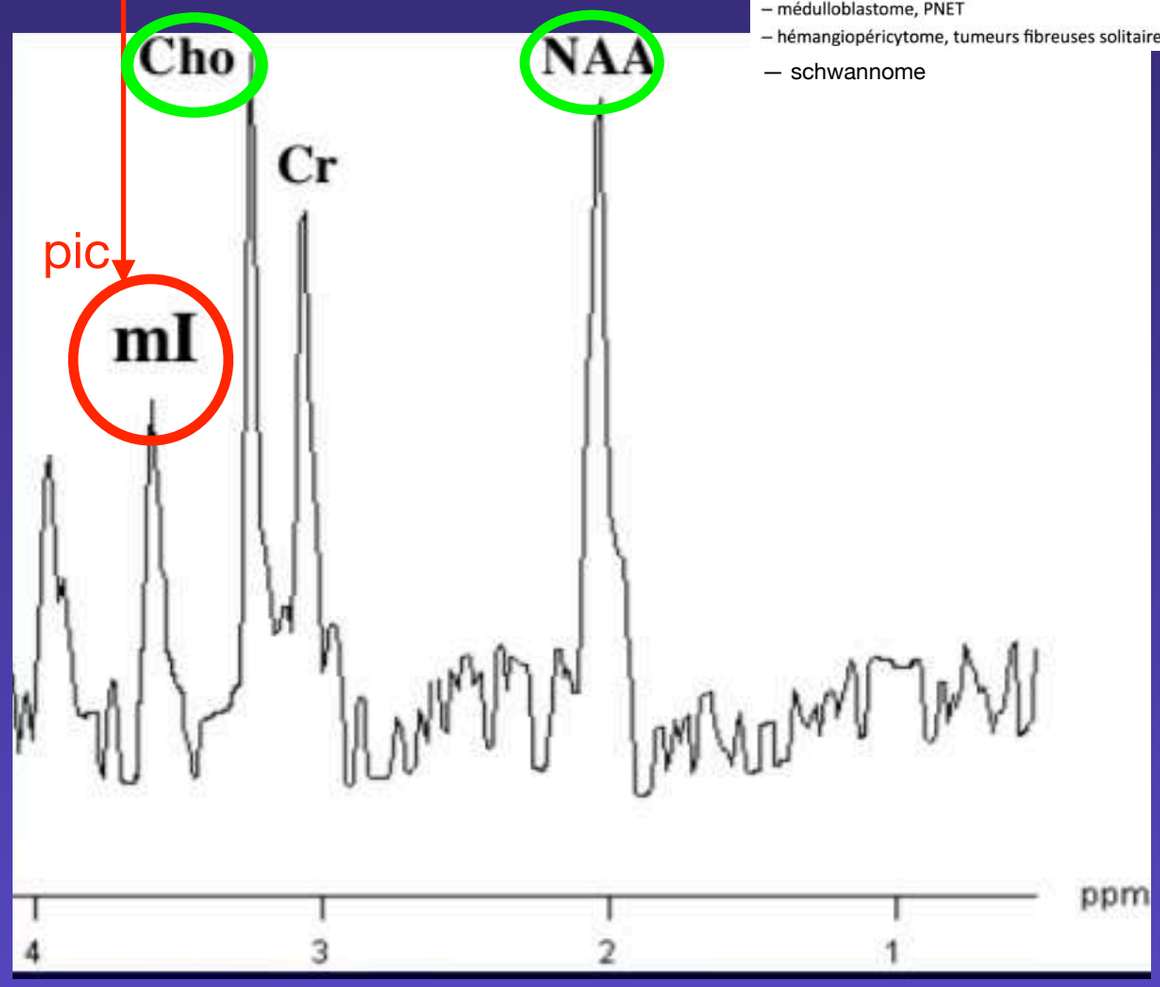

Grade 3

- Augmentation choline (membrane) +++
- Diminution NAA (neurone)

-> utilisation des rapports cho/NAA et cho/créat (créat = métabolisme) PLUS ÉLEVÉ QUAND HAUT GRADE

Patho **CHOL/NAA> 2**

- **Pic LACTATE ET LIPIDE**

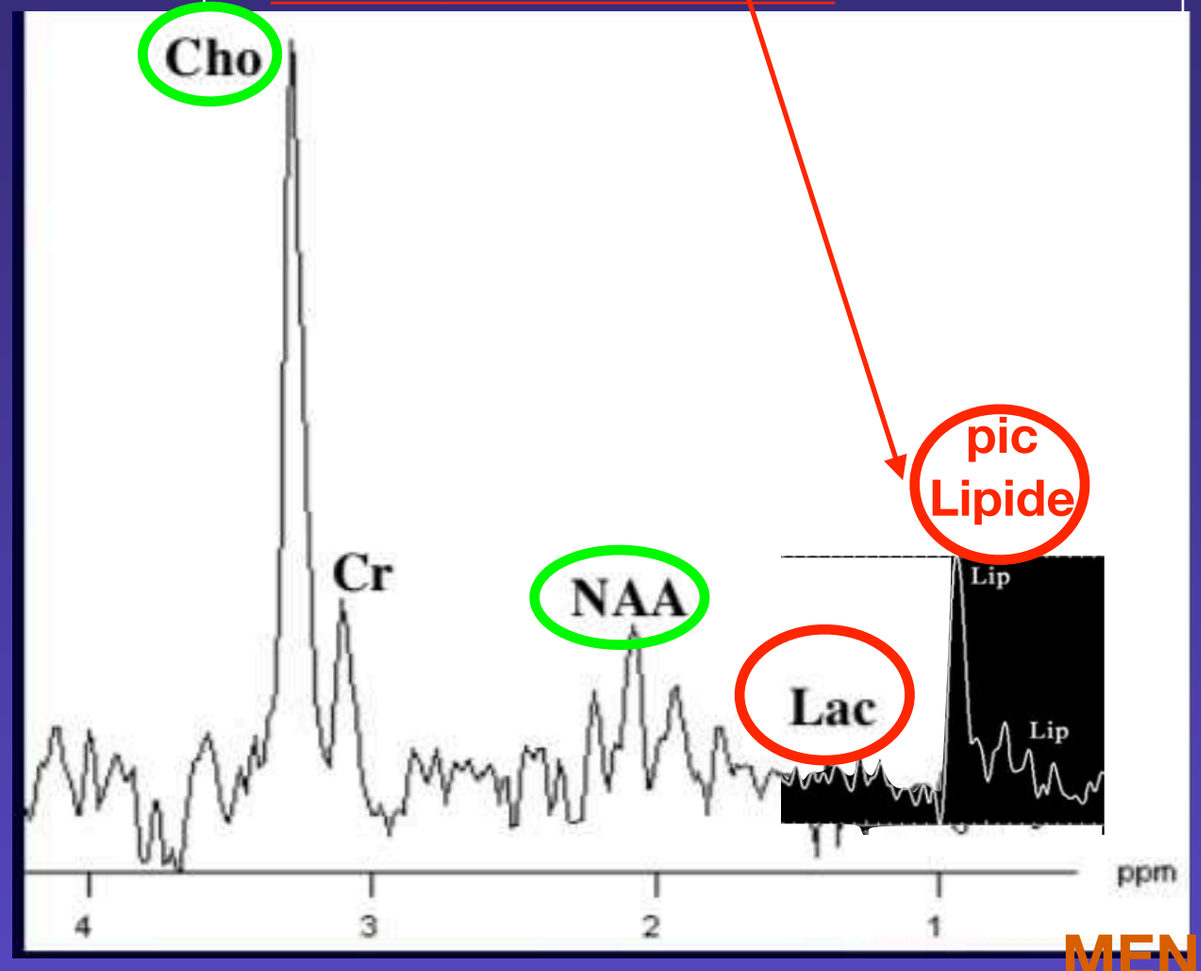

MENU

Gliome de bas grade

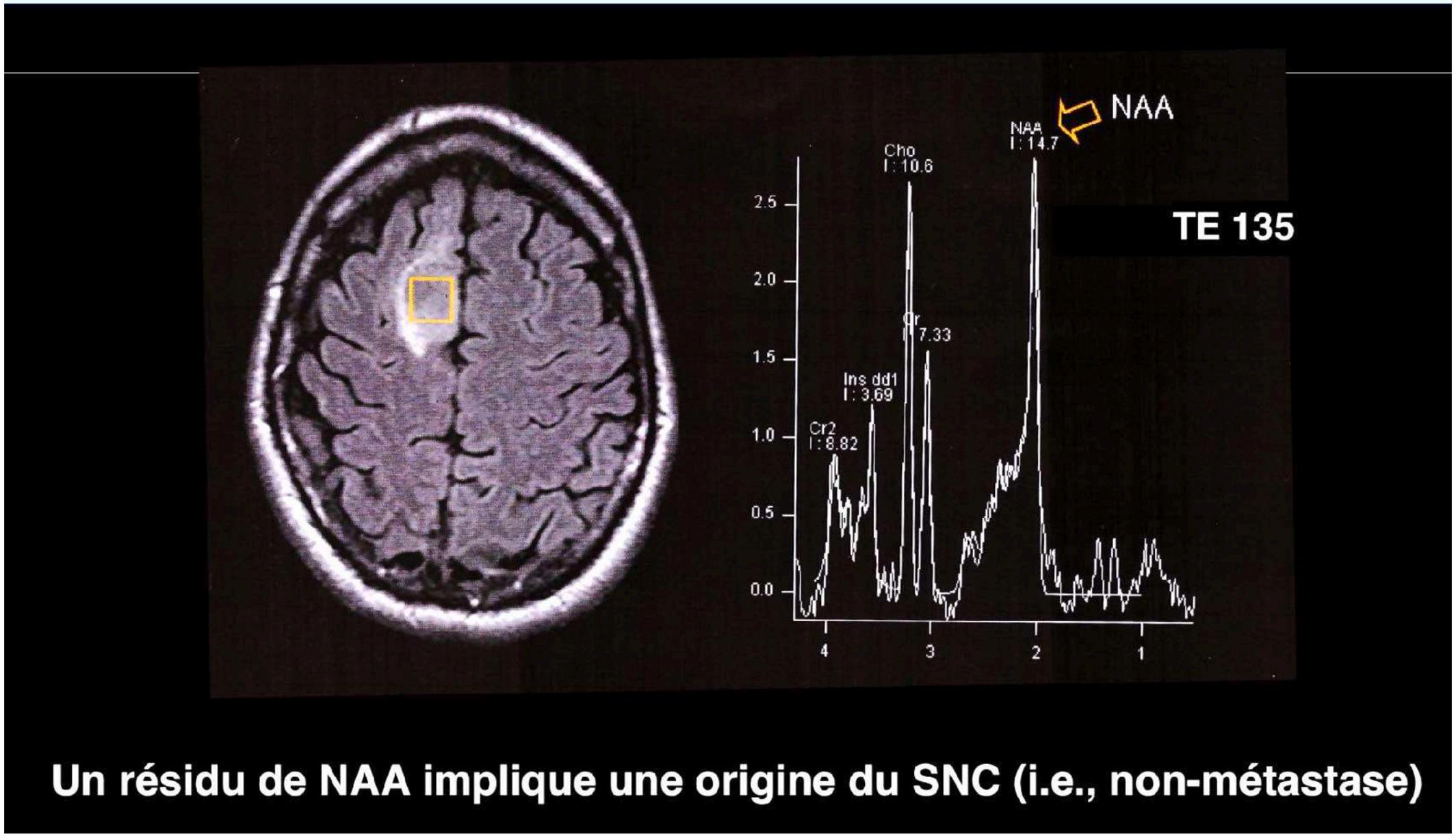

Un résidu de NAA implique une origine du SNC (i.e., non-métastase)

MENU

Oligoastrocytome, grade II

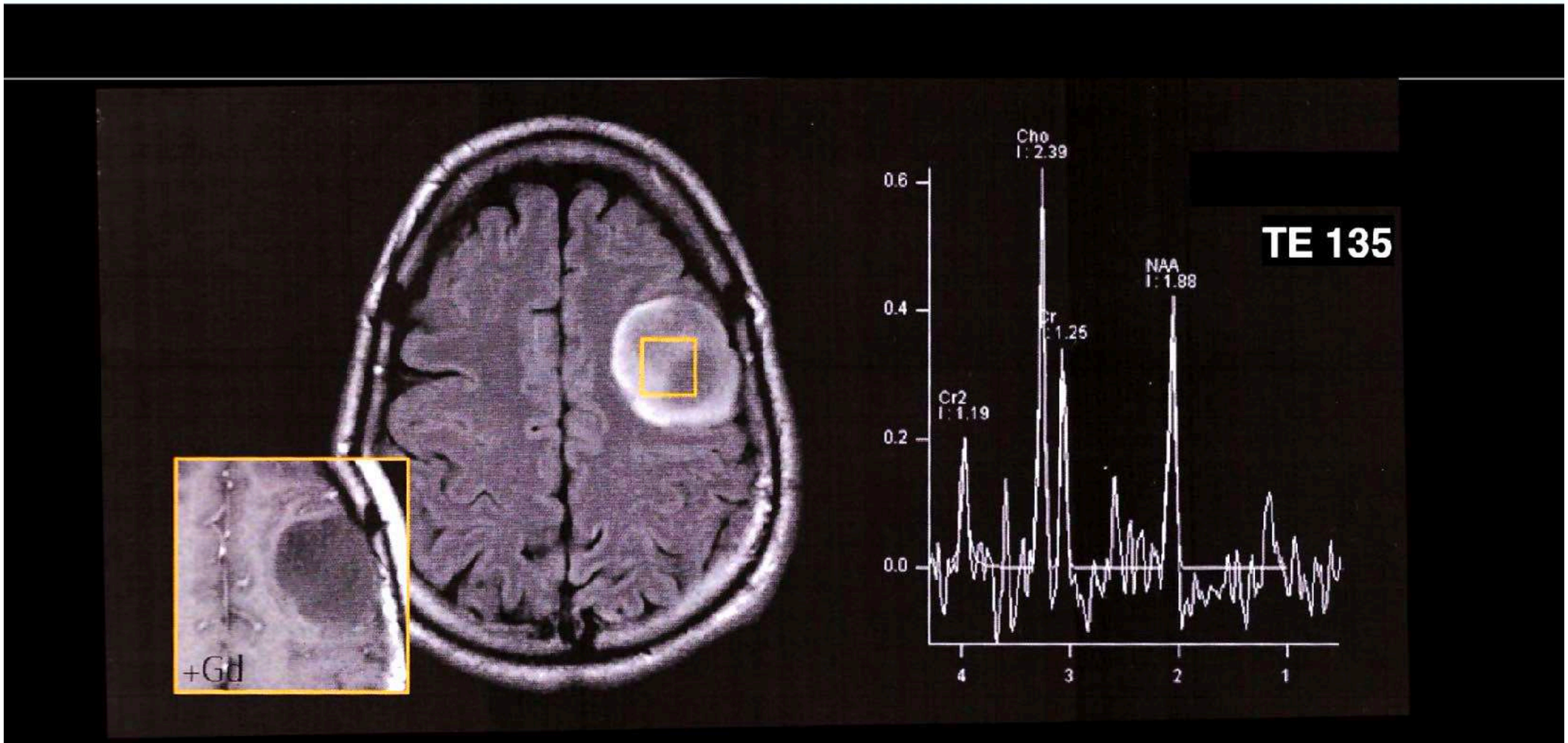

- Cho / NAA & Cho / Cr augmentent avec la densité cellulaire et l'index mitotique
- ↗ Ins souvent visible à TE = 30 ms

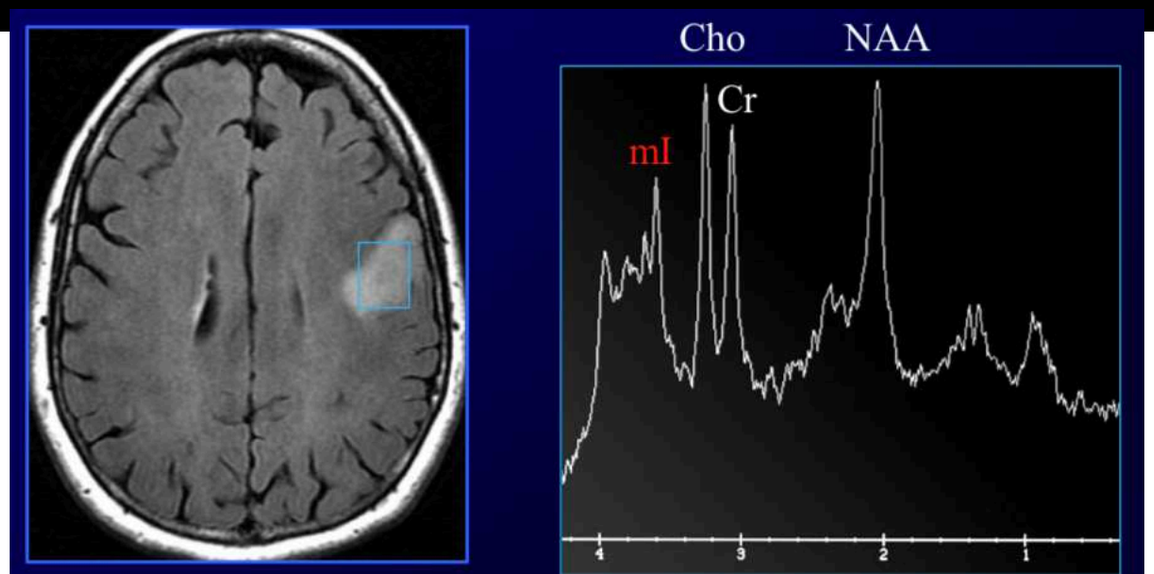

MENU

Glioblastome multiforme, grade IV

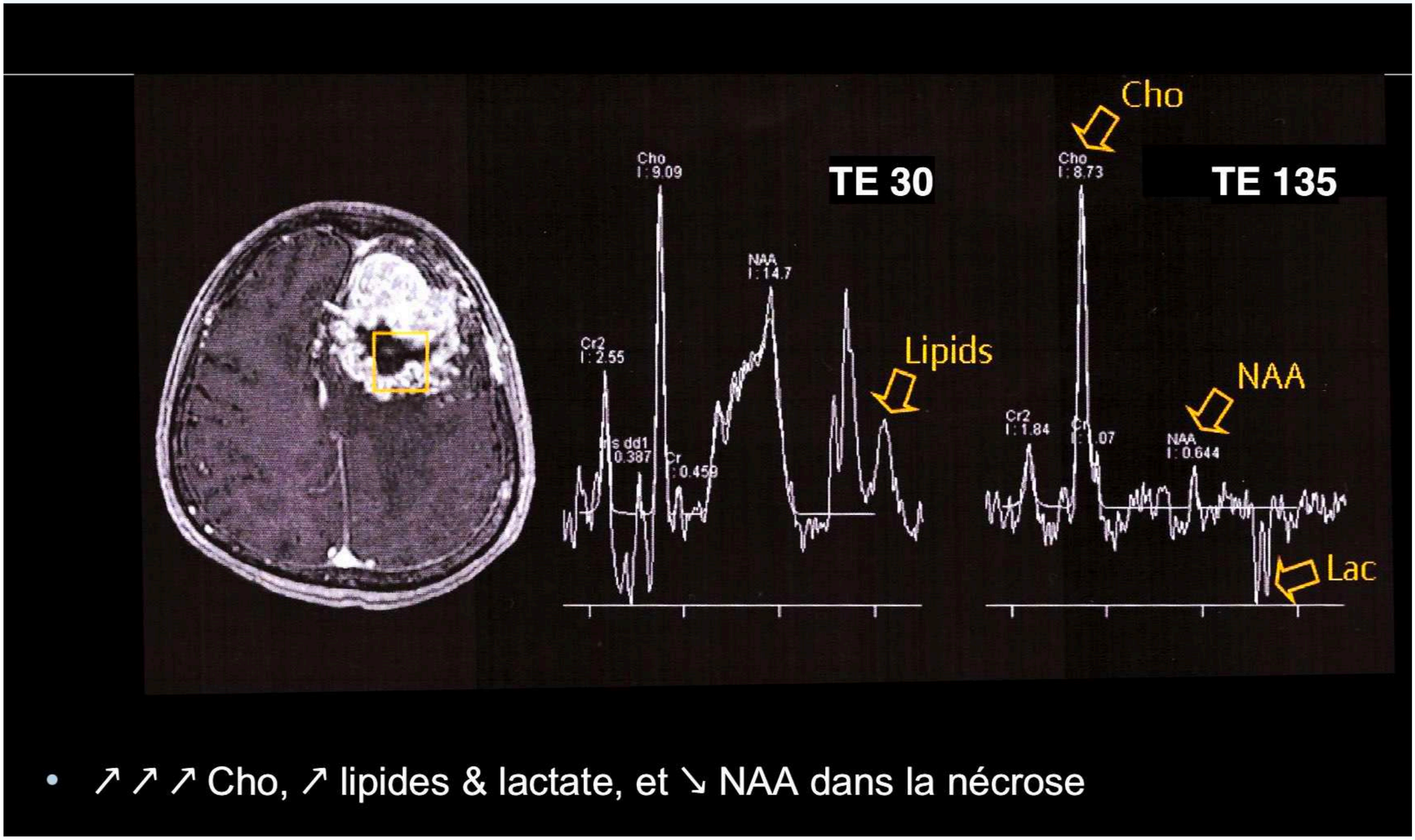

- ↗ ↗ ↗ Cho, ↗ lipides & lactate, et ↘ NAA dans la nécrose

MENU

Glioblastome multiforme, grade IV

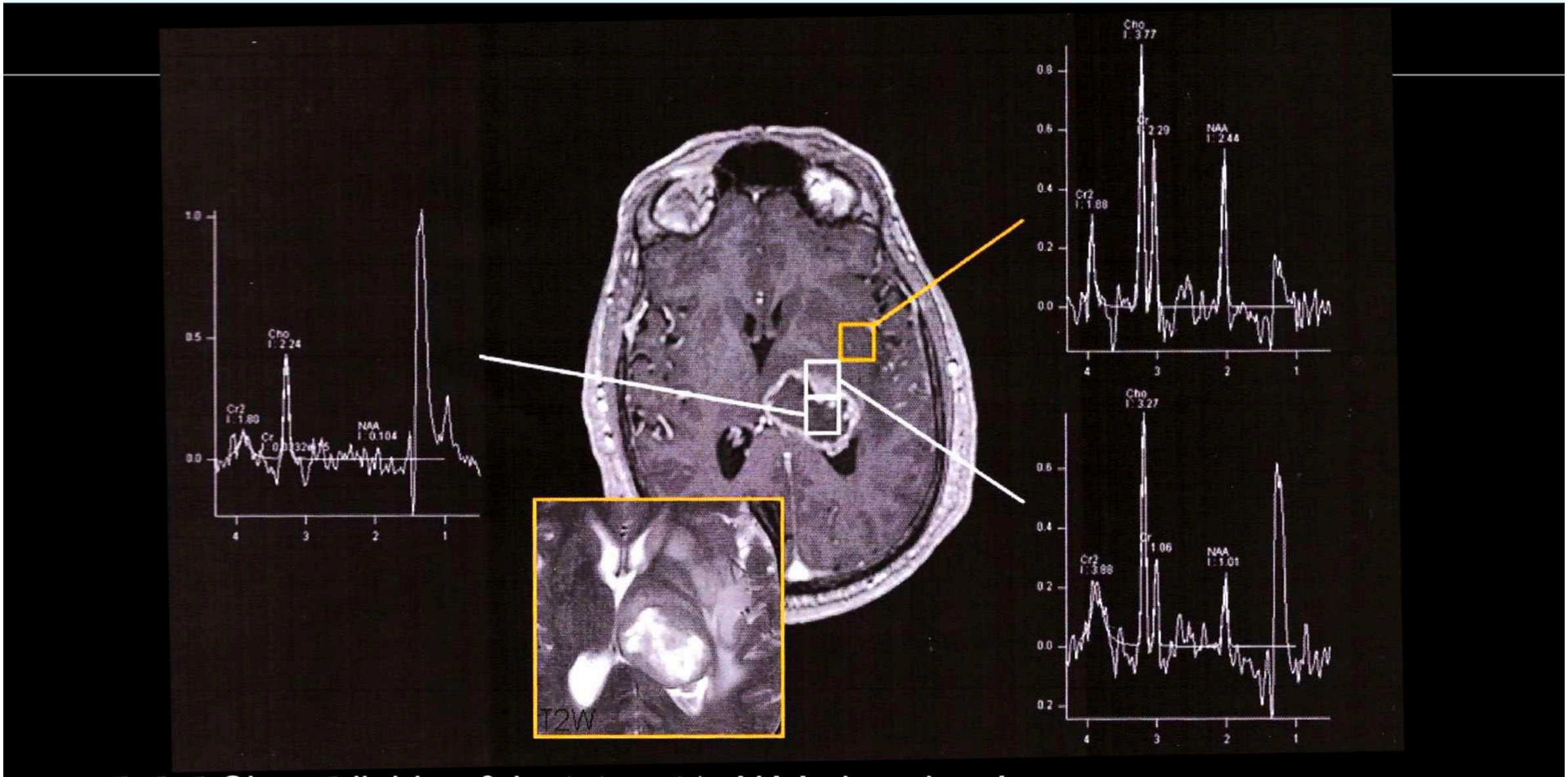

- ↗ ↗ ↗ Cho, ↗ lipides & lactate, et ↘ NAA dans la nécrose
- ↗ Cho à l'extérieur de la lésion indique une expansion de l'œdème et de la tumeur

MENU

IV - SPECTRO ET GLIOMES DE BAS GRADE

- A Ki-67 < 4% correlated with the absence of free lipids or lactate resonance.
- A 4% ≤ Ki-67 < 8% correlated with a resonance of lactates and absence of resonance of free lipids.
- A 8% ≤ Ki-67 correlated with increased CNI and a resonance of free lipids and a lower Naa/Cr (than in the two other groups).

Table 3 Correlations between cellular atypia and groups of Ki-67

	Group 1: Ki-67 < 4%	Group 2: 4% ≤ Ki-67 < 8%	Group 3: Ki-67 ≤ 8%	Total
	$P = 0.003$	$P = 0.238$	$P < 0.001$	
Atypia (presence)	2 (2/35 = 5.0%)	12 (12/35 = 35.0%)	21 (21/35 = 60.0%)	35
Atypia (absence)	21 (21/47 = 44.5%)	26 (26/47 = 55.5%)	0 (0.0%)	47
Total	23	38	21	82

Proliferative activity of the tumors was assessed by Ki-67 immunochemistry (Mb-1) on paraffin embedded tumor sections. Spectroscopic data was compared with Ki-67 index and histological subtype, cellular atypia, cellular density

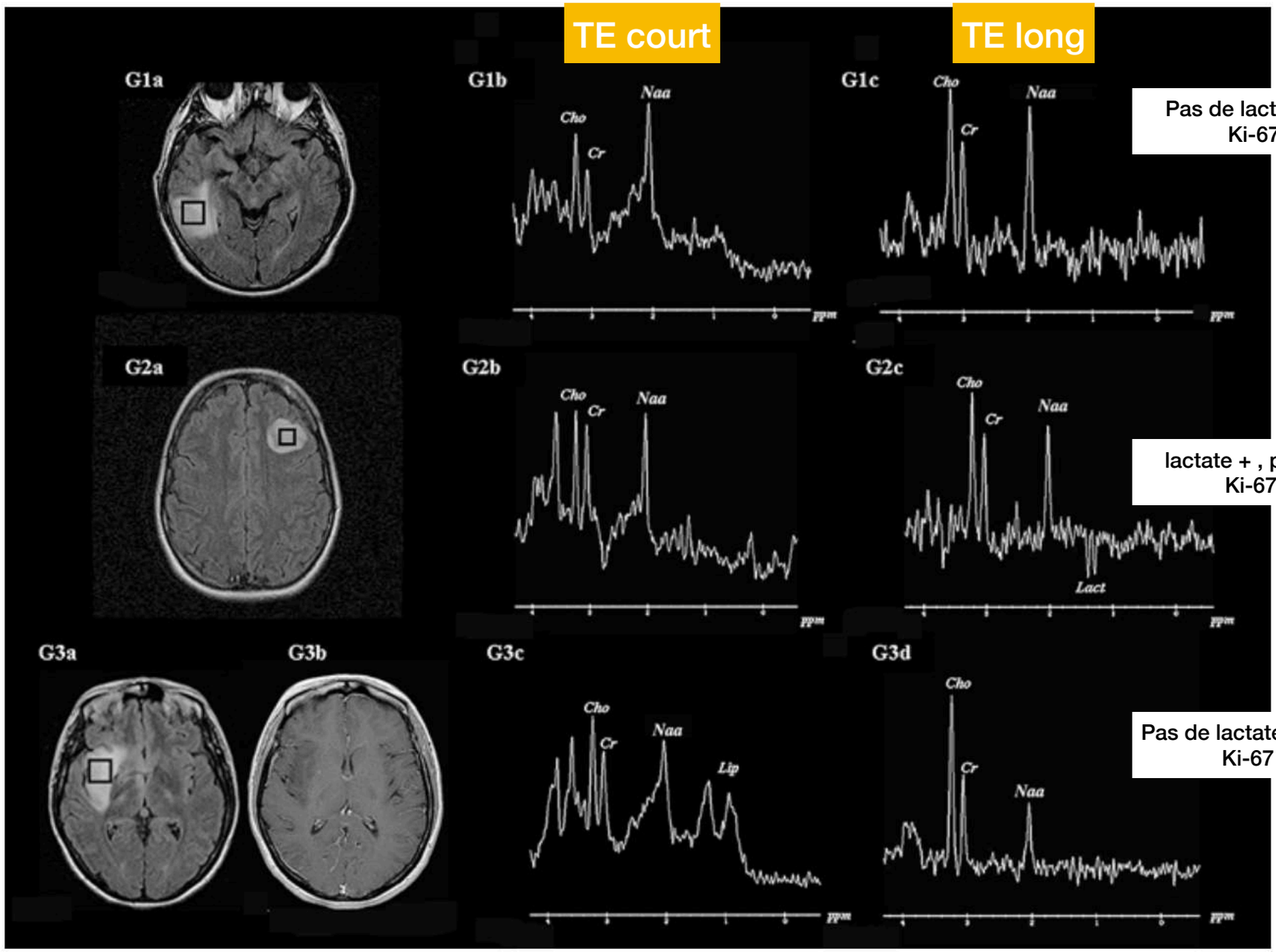

Pas de lactates ni lipides
Ki-67 de 3%

lactate + , pas de lipides
Ki-67 de 5 %

Pas de lactates mais lipides +
Ki-67 de 8%?

Fig. 1 Right temporal lesion (*G1a*). MRS: slight increased CNI at 1.1, without significant resonance of free lipids or lactates (*G1b;c*). Ki-67 value is 3. Left frontoparietal mass (*G2a*). MRS: increased CNI at 2.0, marked resonance of lactates (*G2c*), without associated free lipids resonance (*G2b*). Ki-67 value is 5%. Right insular WHO2 glioma (*G3a*), without post-contrast enhancement on T1-weighted images (*G3b*). Increased CNI at 2.5, with deeply decreased Naa/Cr (*G3d*) and clear resonance of free lipids (*G3c*). No evidence of lactates (*G3d*)

IV - SPECTRO ET GLIOMES DE BAS GRADE

PATHO +++

↘ **NAA** (neurone) **et CREAT** (métabolisme)

↗ **CHOLINE** (membrane)

rapport CHOLINE/NAA > 2

Première crise d'épilepsie chez un patient de 29 ans.
Hypothèse(s) diagnostique(s) ?

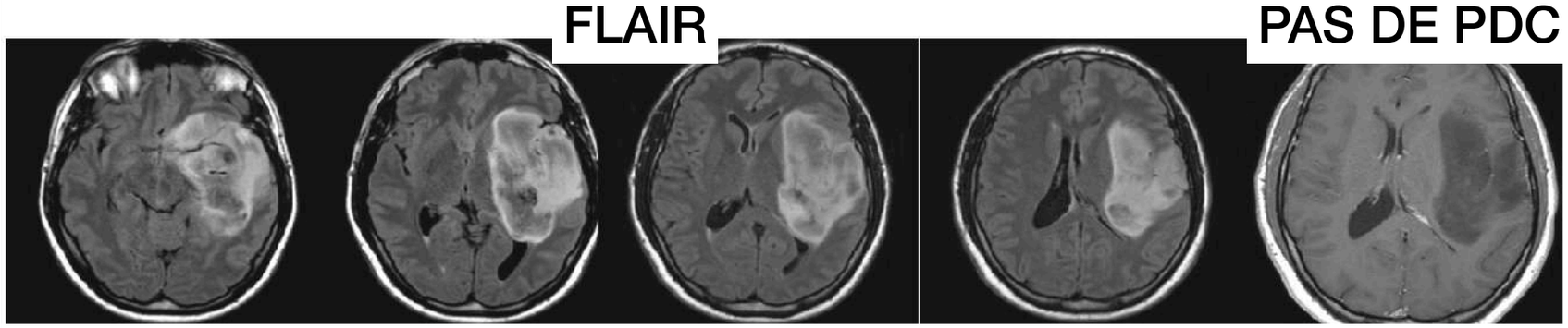

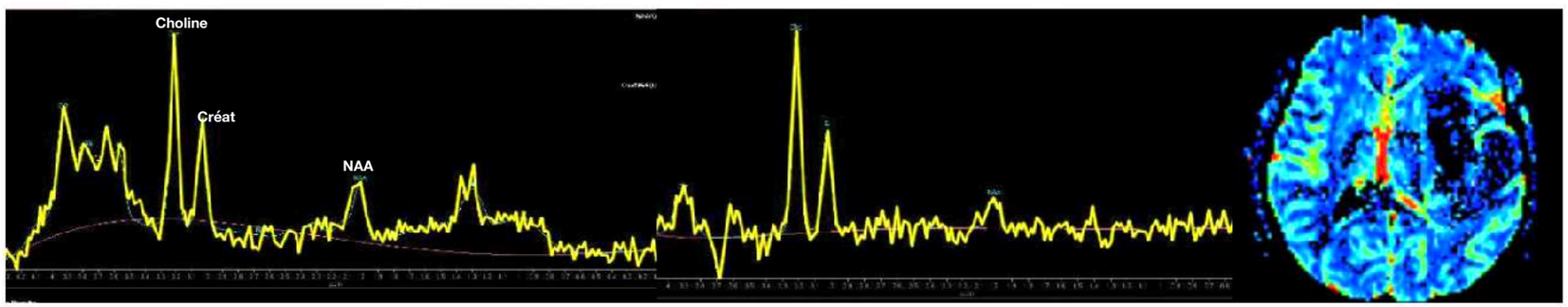

La zone la plus « active » est celle où la résonance de la Choline est la plus importante.

Biopsie : oligodendrogliome de grade II OMS

La nette augmentation de la résonance de la choline traduit la dégradation et la synthèse des phospholipides membranaires et la prolifération cellulaire. La résonance de la choline est corrélée à l'activité tumorale.

MENU

NORMAL +++

Pic NAA = 2 x pic CHOLINE
Donc CHOL/NAA < 2

Pas de lipide , ni lactate



PATHO +++

↘ **NAA** (neurone) **et CREAT** (métabolisme)
↗ **CHOLINE** (membrane)
rapport CHOLINE/NAA > 2

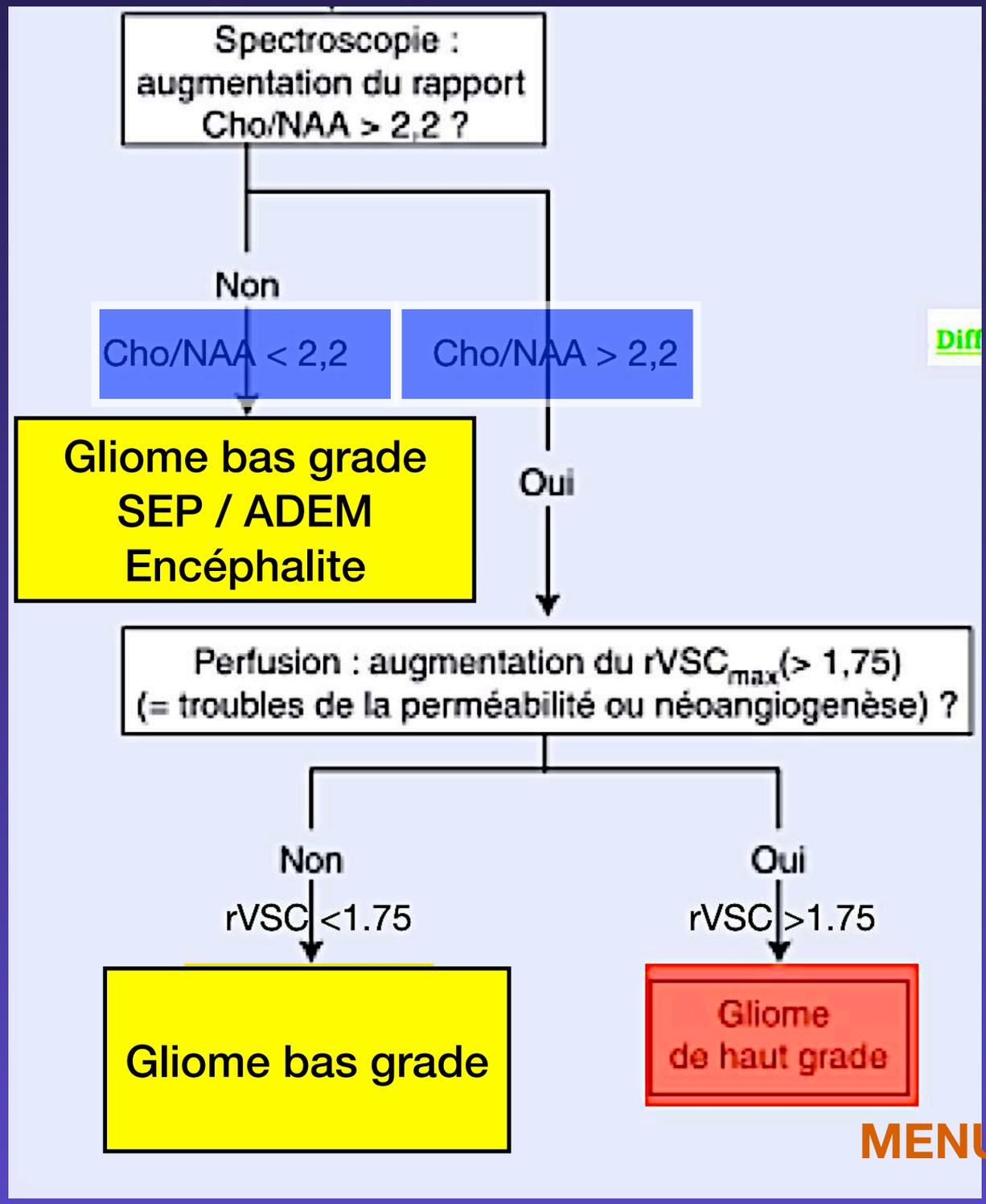

MENU

IV - SPECTRO ET GLIOMES

Gammes diagnostiques

- Inositol élevé
  - dans gliome de bas grade (grade 1 et 2)
  - Gliomatose
  - médulloblastome, PNET
  - hémangiopéricytome, tumeurs fibreuses solitaires
  - schwannome

MENU

IV - SPECTRO ET GLIOMES

Imagerie spectroscopique TE =136ms

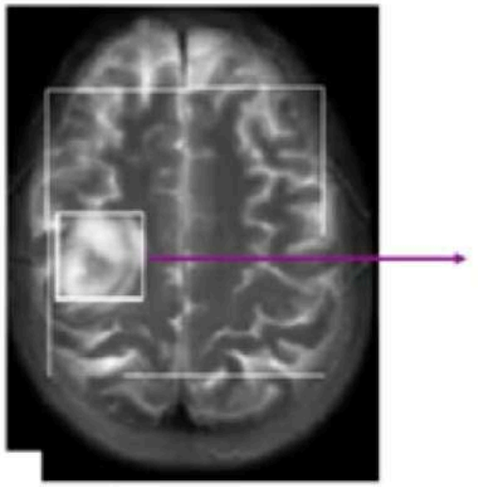

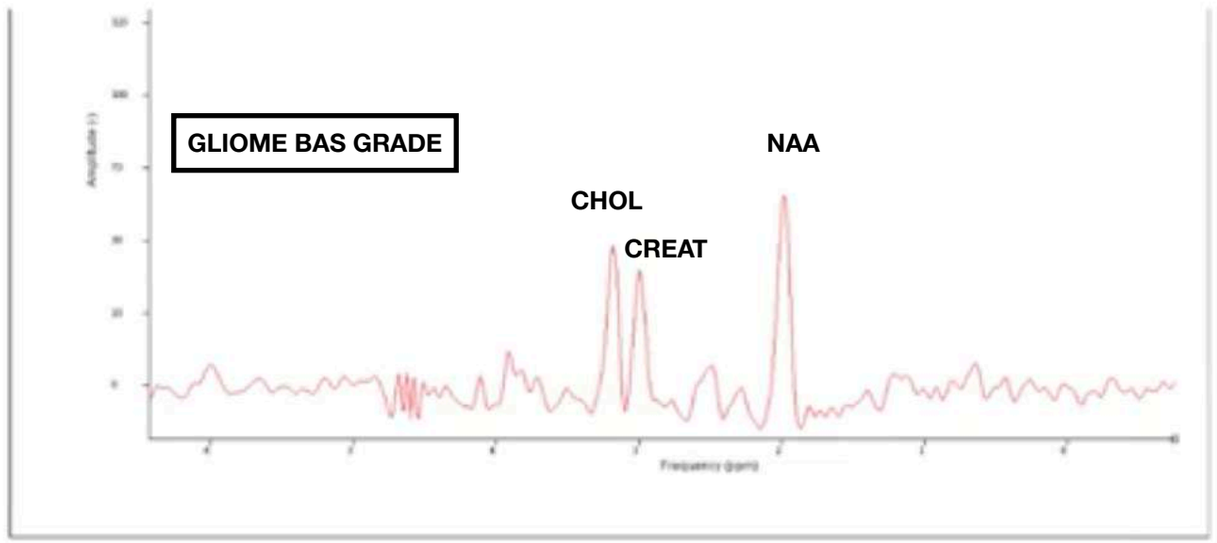

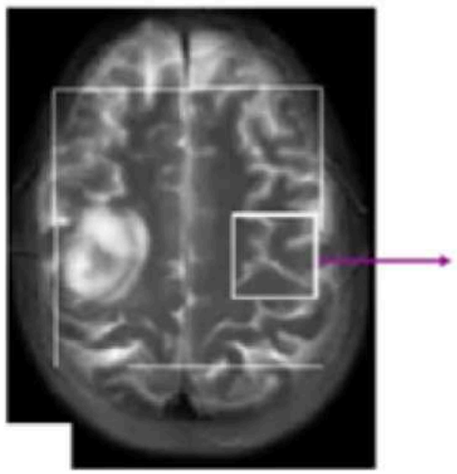

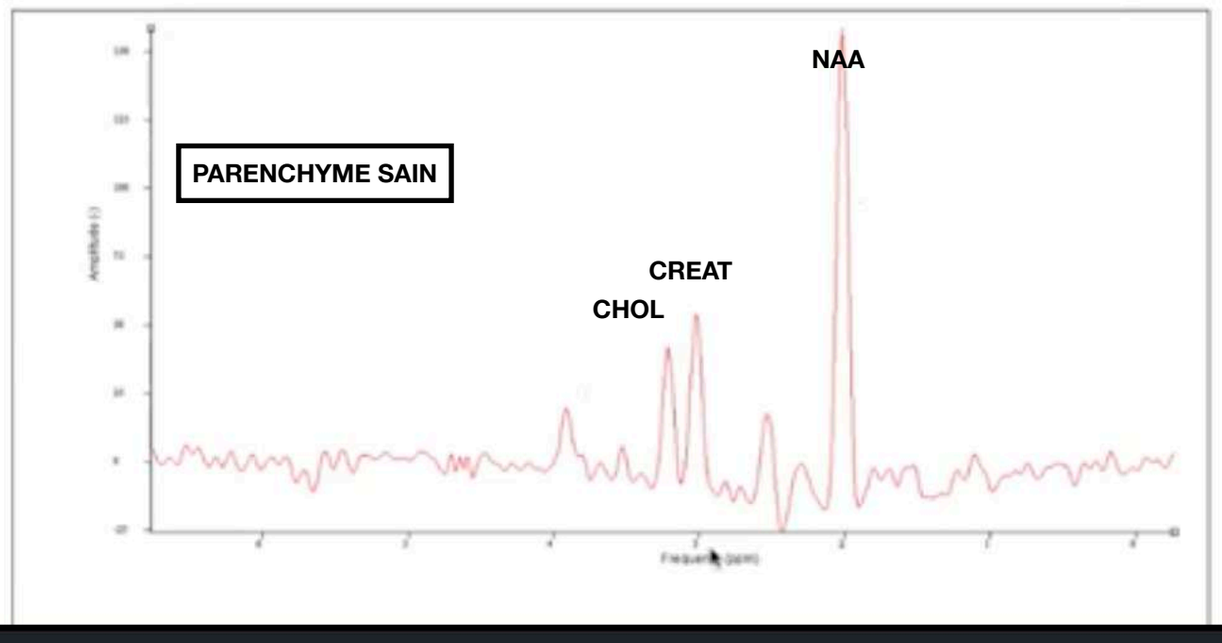

MENU

	Gliome de haut grade	Gliome de bas grade
Perfusion	Augmentée (néoangiogenèse)	Normale
Spectroscopie	Augmentation du pic de choline, Pic de lactates, Pic de lipides	Augmentation modérée de la choline

Spectroscopie : aide au diagnostic

Spectre d'un gliome de haut grade

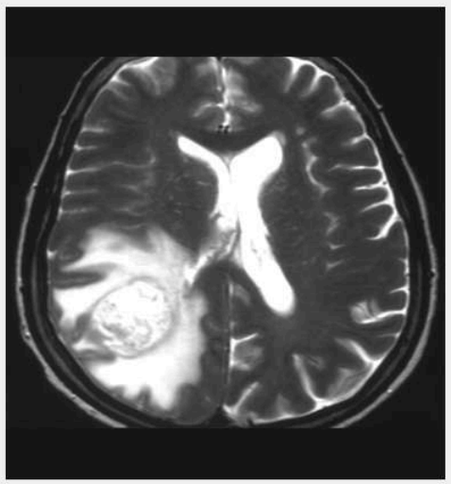



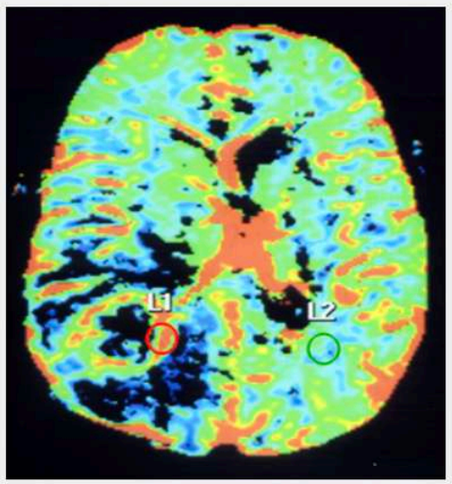



Lipides = critère de malignité

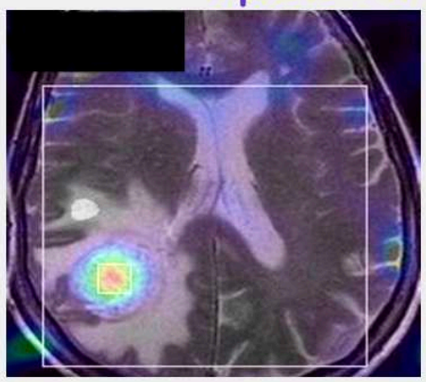

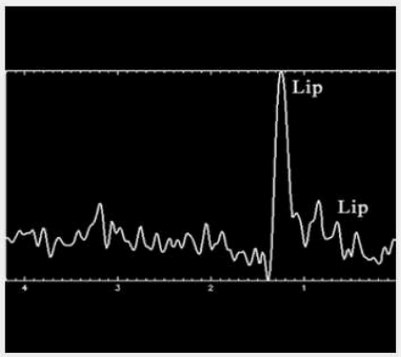

MENU

	Gliome de haut grade	Gliome de bas grade
Perfusion	Augmentée (néoangiogenèse)	Normale
Spectroscopie	Augmentation du pic de choline, Pic de lactates, Pic de lipides	Augmentation modérée de la choline

Spectroscopie : en cas de biopsie à risque

Patiente de 31 ans, présentant depuis 4 mois des manifestations douloureuse du Mi G; gêne respiratoire ancienne.

Juillet 2009

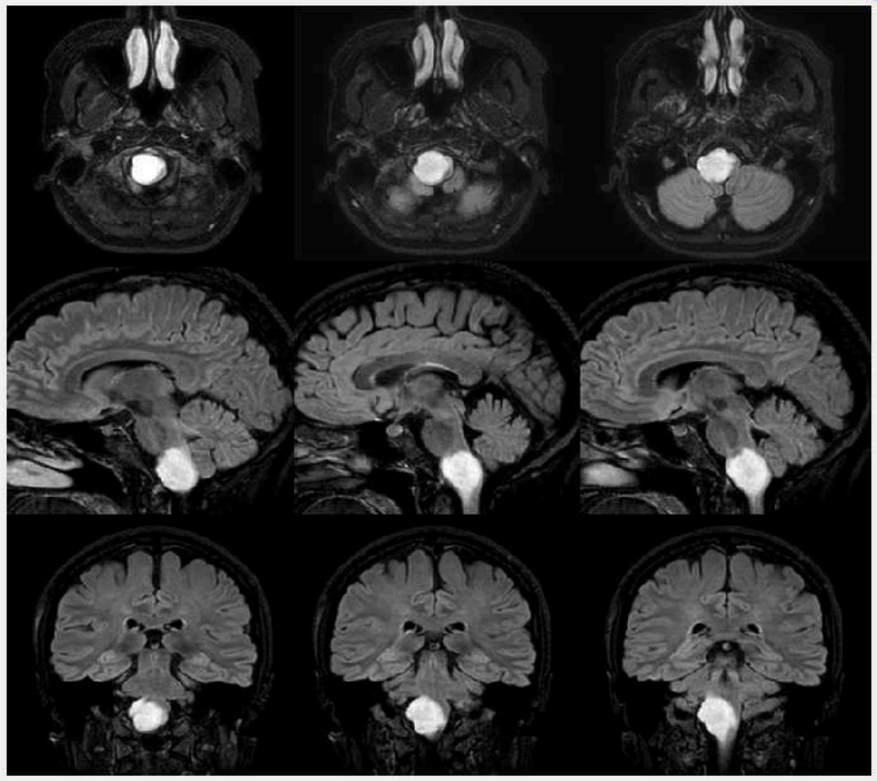

Chimio radiothérapie sans biopsie

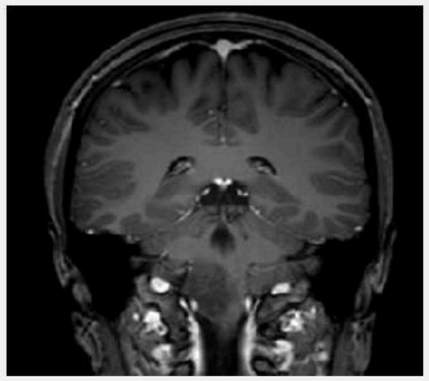

Cho/Naa= 5; mIns/Naa =2

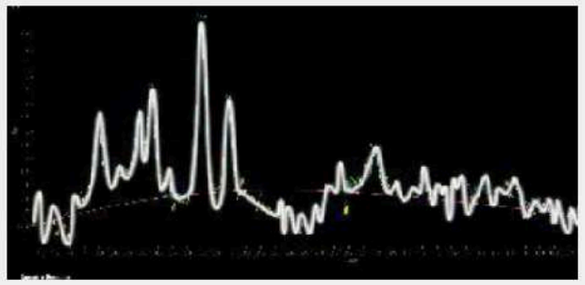

MENU

IV - SPECTRO CSI ET GLIOMES

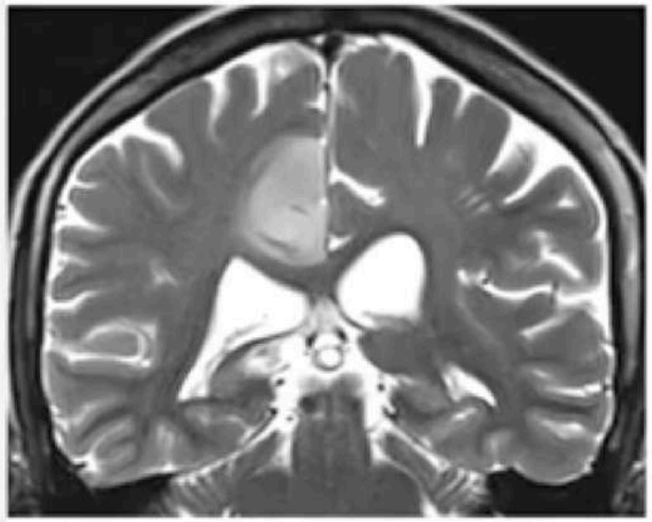

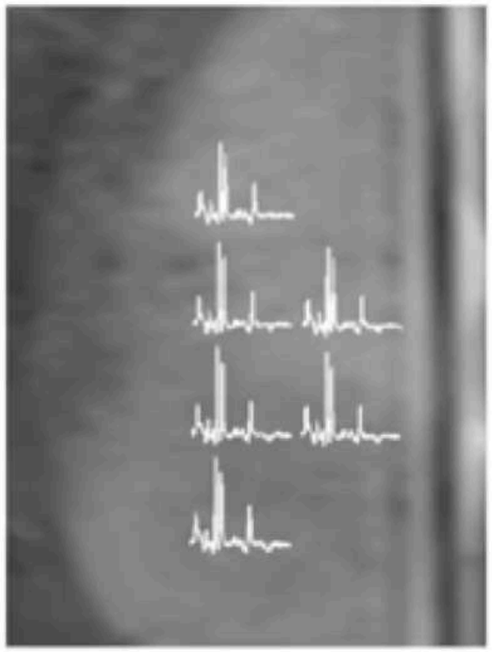

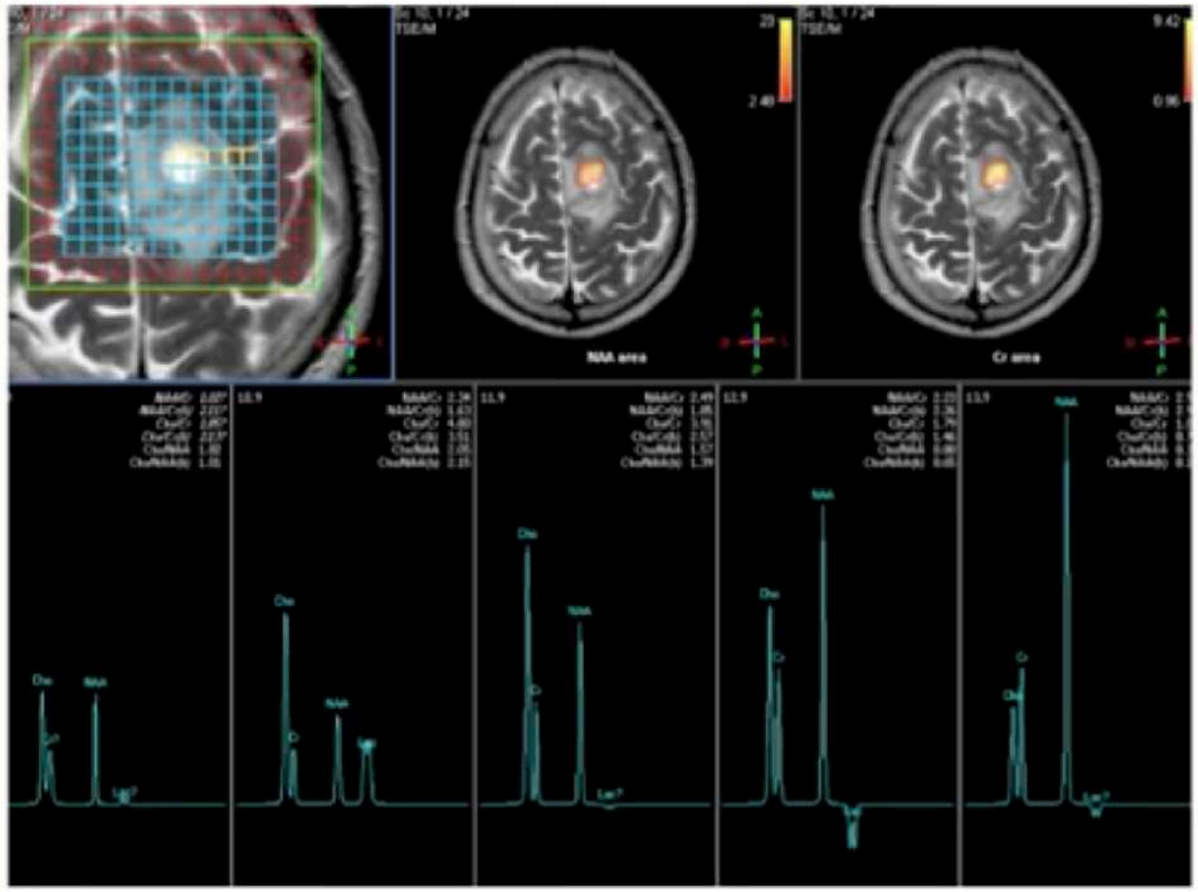

TOPO ONCLE PAUL 2018

Gliomes diffus

Généralités

Classification OMS 2016

Ajout des données moléculaires

- IDH1 : mutation = bon pronostic
- Codélétion 1p/19q : marqueur de chimiosensibilité
- 3 groupes:
  - IDH muté
  - Wild type (pas de mutation)
  - NOS (pas de bio mol)
- Oligodendrogliome ssi IDH1+ et codél 1p/19q

Trois grandes voies de gliomagenèse

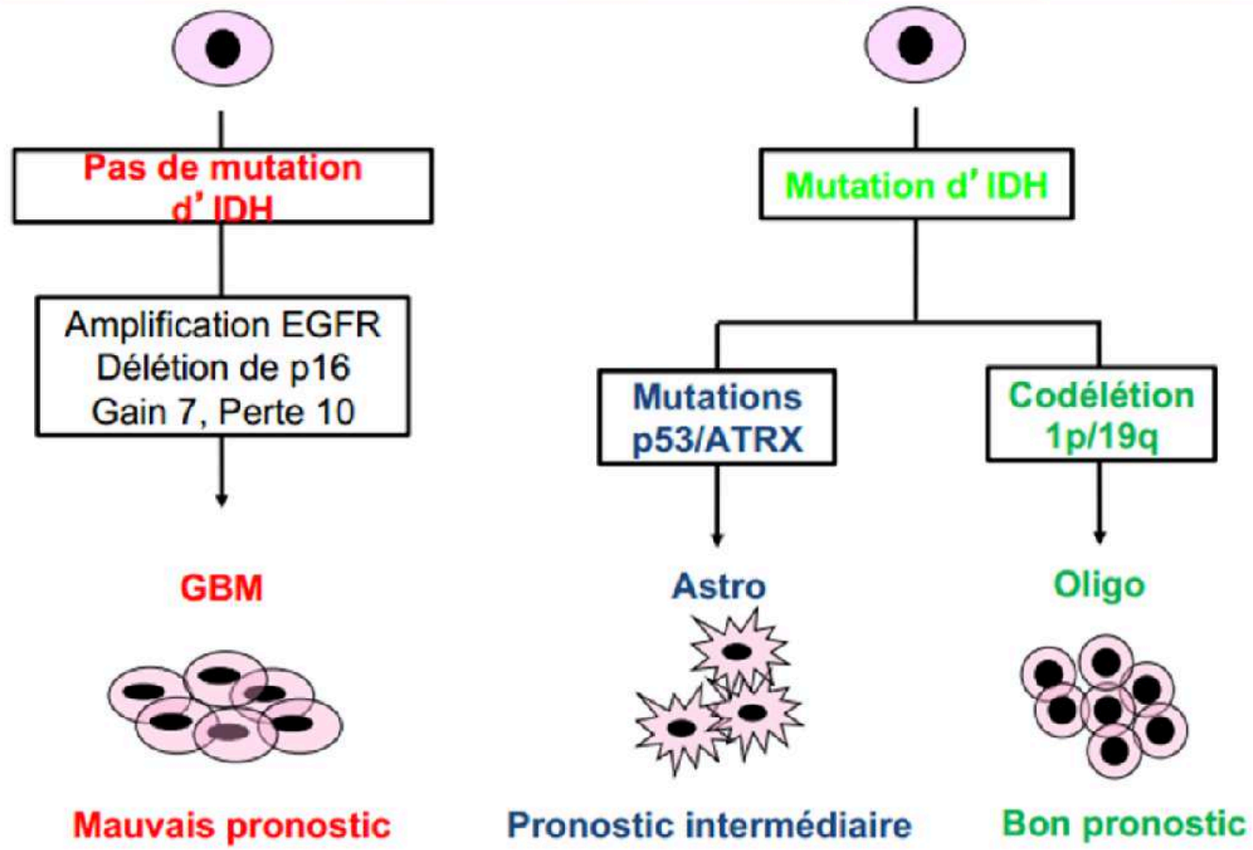

MENU

Gliomes diffus

Généralités

Classification OMS 2016

Ajout des données moléculaires

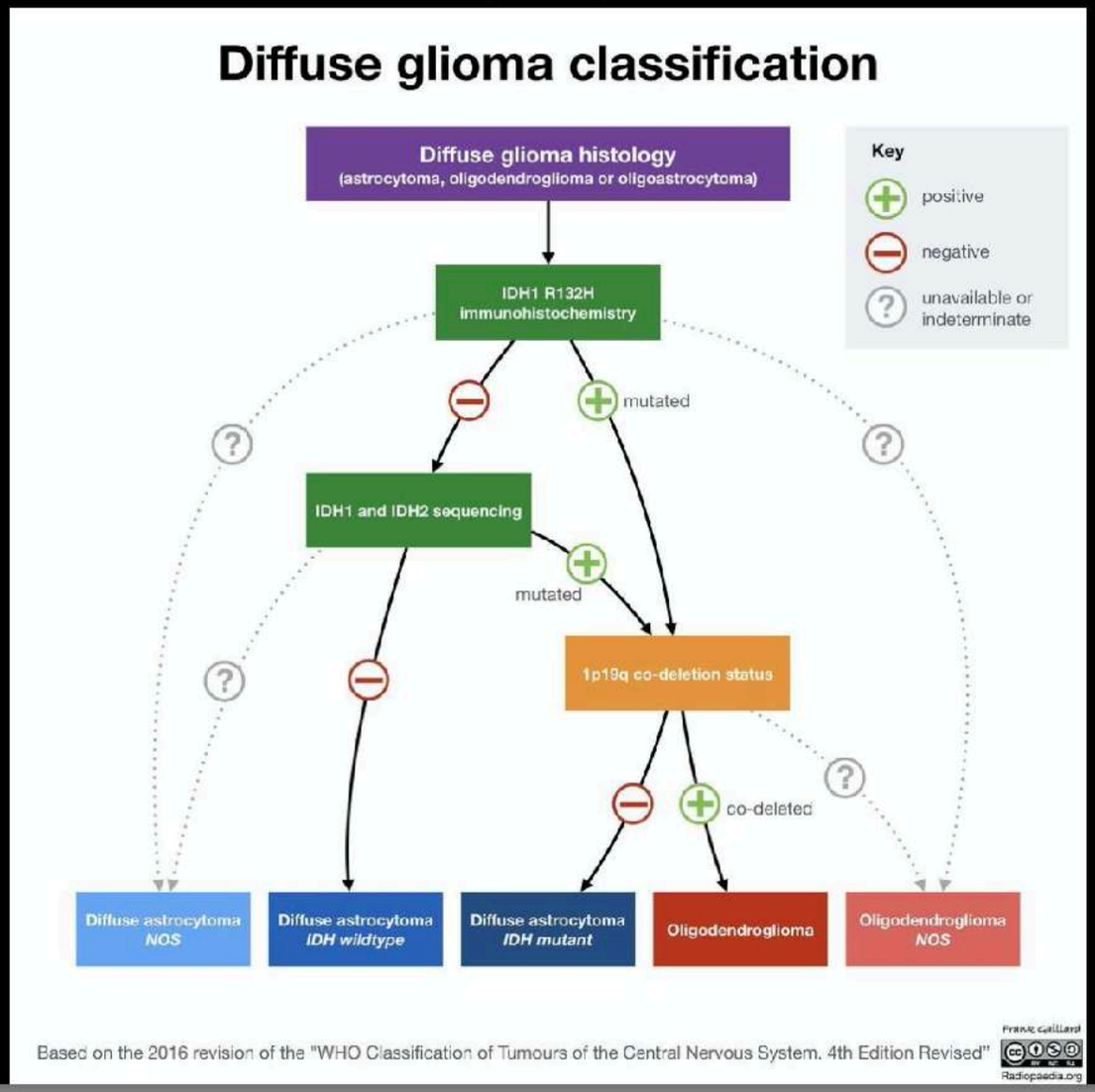

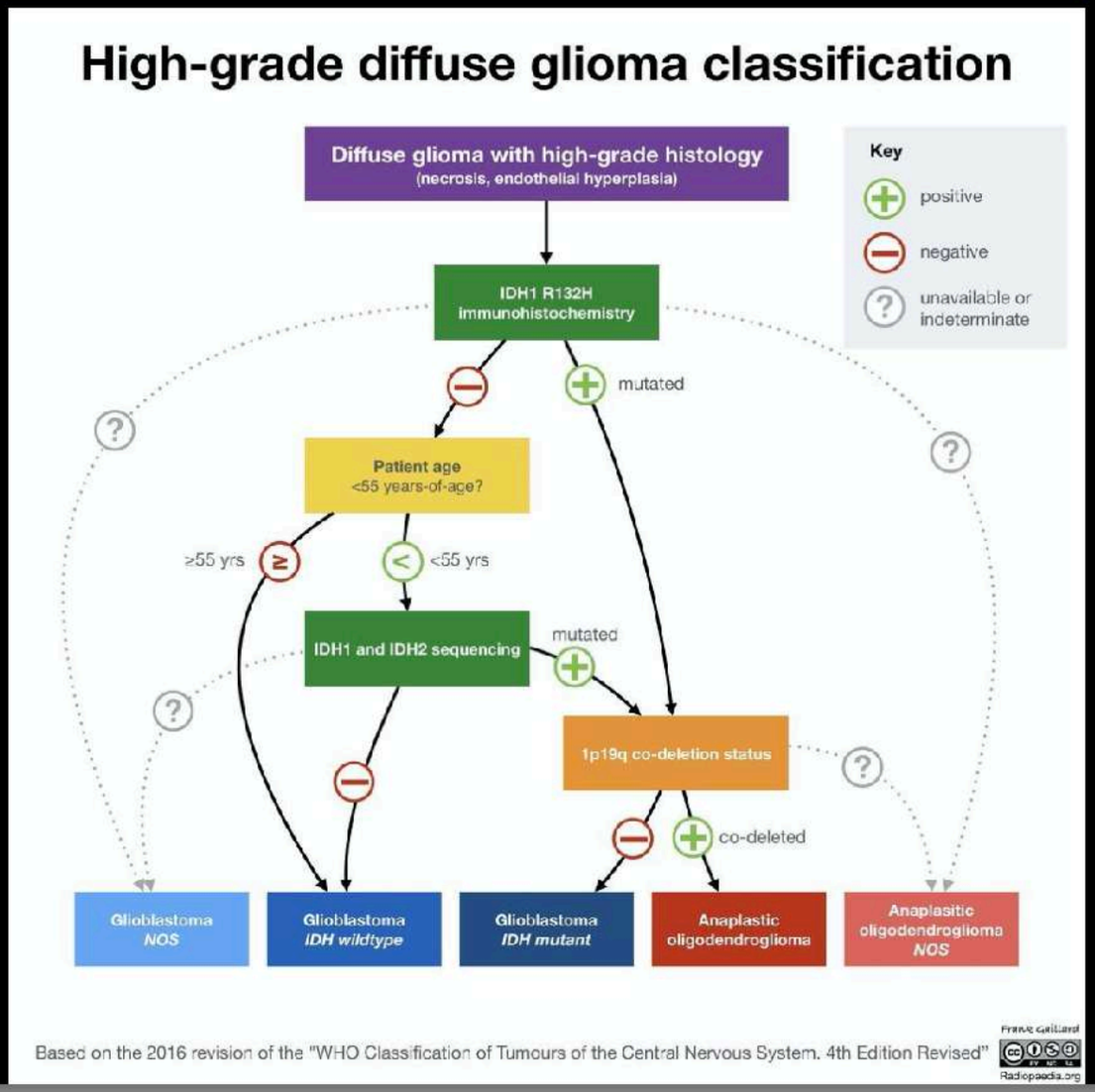

MENU

Gliomes diffus

Généralités

Classification OMS 2016

Ajout des données moléculaires

La codéletion 1p/19q

Définition



La codélétion 1p/19q

Définition



Trois grands groupes de gliomes

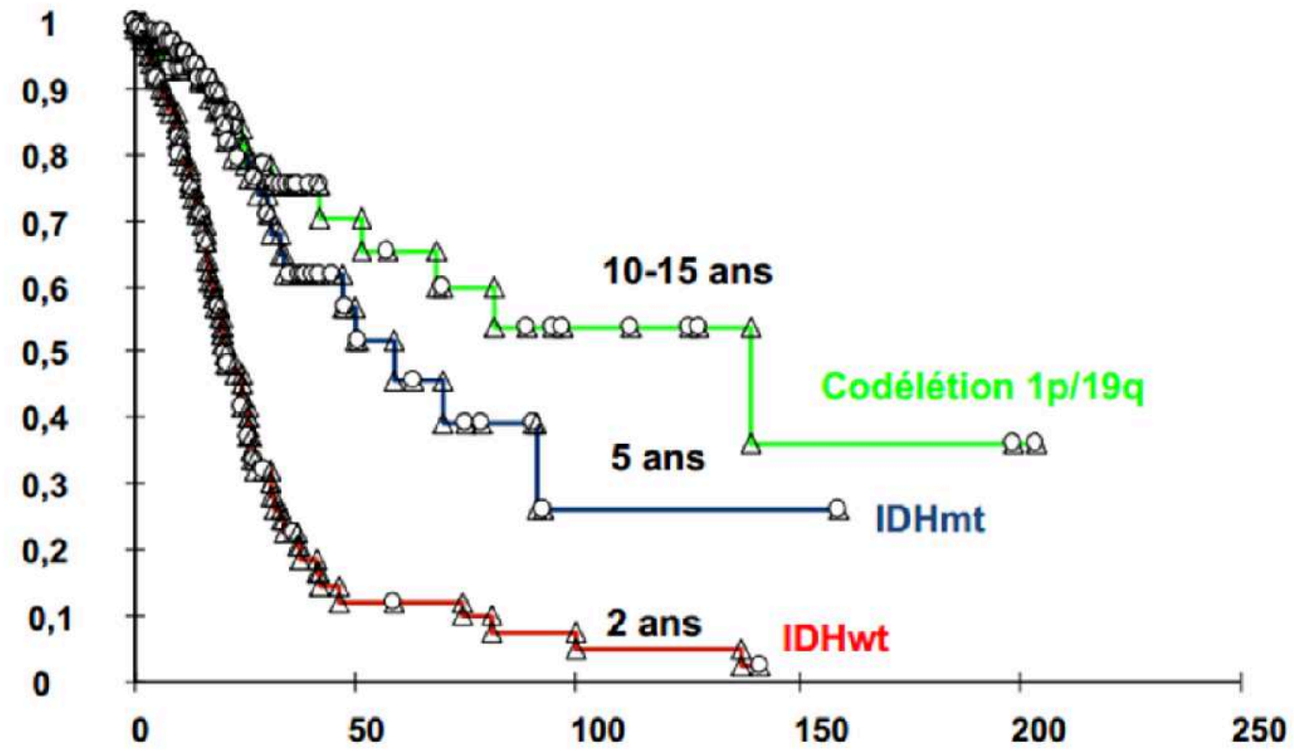

MENU

Gliomes diffus

Généralités

Distribution des lésions gliales selon le site

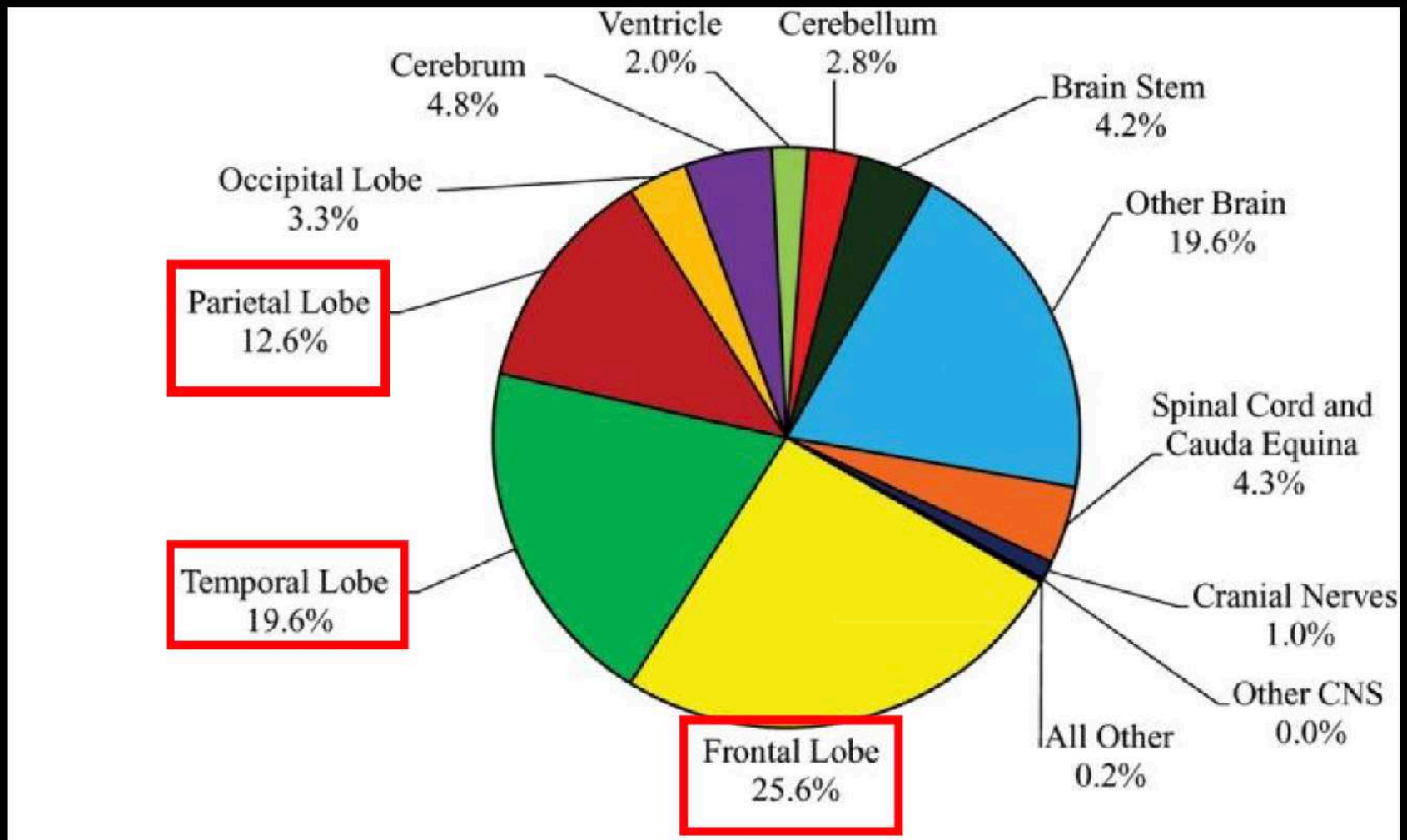

† ICD-O-3 codes = 9380-9384,9391-9460,9480

CBTRUS Statistical Report: Primary Brain and Central Nervous System Tumors Diagnosed in the United States in 2005–2009. Therese A. Dolecek et al. Neuro-Oncology14:v1– v49, 2012.

MENU

Gliomes diffus

Astrocytome diffus

Anatomopathologie

Données moléculaires

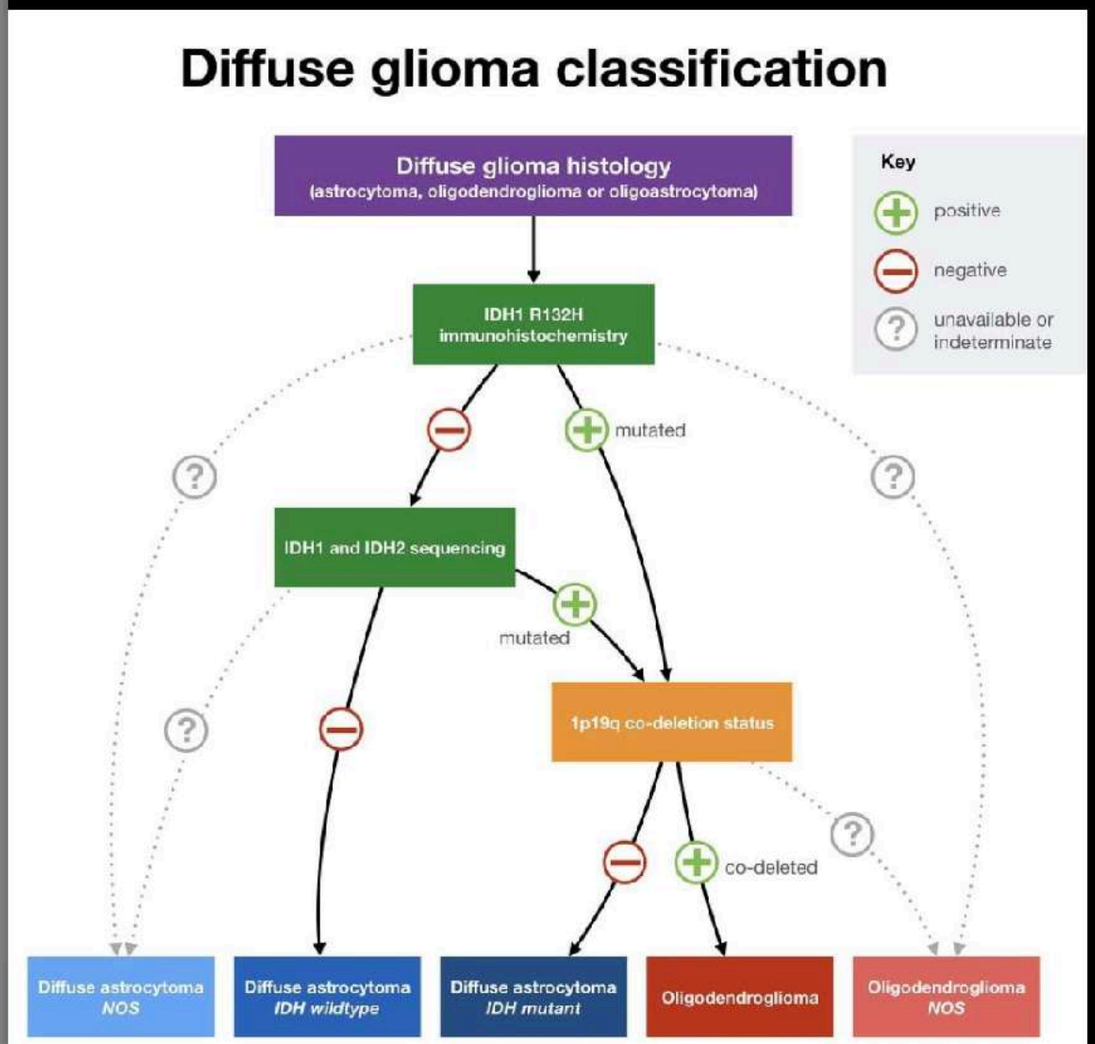

- Statut IDH non connu : *Astrocytome diffus NOS*
- Statut IDH1/2 négatif = *IDH wild type* : mauvais pronostic (similaire au GBM)
- Statut IDH1/2 muté – pas de codélétion 1p19q = *IDH mutant* : Meilleur pronostic

MENU

Gliomes diffus

Astrocytome diffus

Imagerie

Aspect IRM

- Lésion cortico-sous-corticale en hypersignal T2 et FLAIR (qui sous-estime l'extension microscopique de la lésion du fait de son caractère infiltrant +++), hyposignal T1 et homogène dans 60% des cas
- Limites nettes dans 2/3 des cas
- Sous-cortical à l'origine, il infiltre la substance blanche en se développant en profondeur jusqu'aux ventricules, puis le cortex, avec élargissement des structures anatomiques atteinte

- Au stade de bas grade proprement dit, l'augmentation de taille de la lésion est continue et linéaire avec une augmentation spontanée du diamètre tumoral moyen d'environ 4mm/an
- L'extension se fait préférentiellement suivant les faisceau de connexion de substance blanche (fibres en U inter-gyri, fibres d'association longues intra-hémisphériques inter-lobaires, fibres commissurales vers l'hémisphère controlatéral) ou suivant les voies longues comme le faisceau pyramidal, se traduisant par une asymétrie de la progression tumorale en FLAIR

- Du fait du caractère infiltrant qui laisse persister du tissu fonctionnel au sein de la tumeur et de la lenteur d'évolution, l'effet de masse, malgré un volume souvent déjà notable reste longtemps très modéré
- De même, un œdème péri-tumoral, non spécifique, est rare et en règle limité

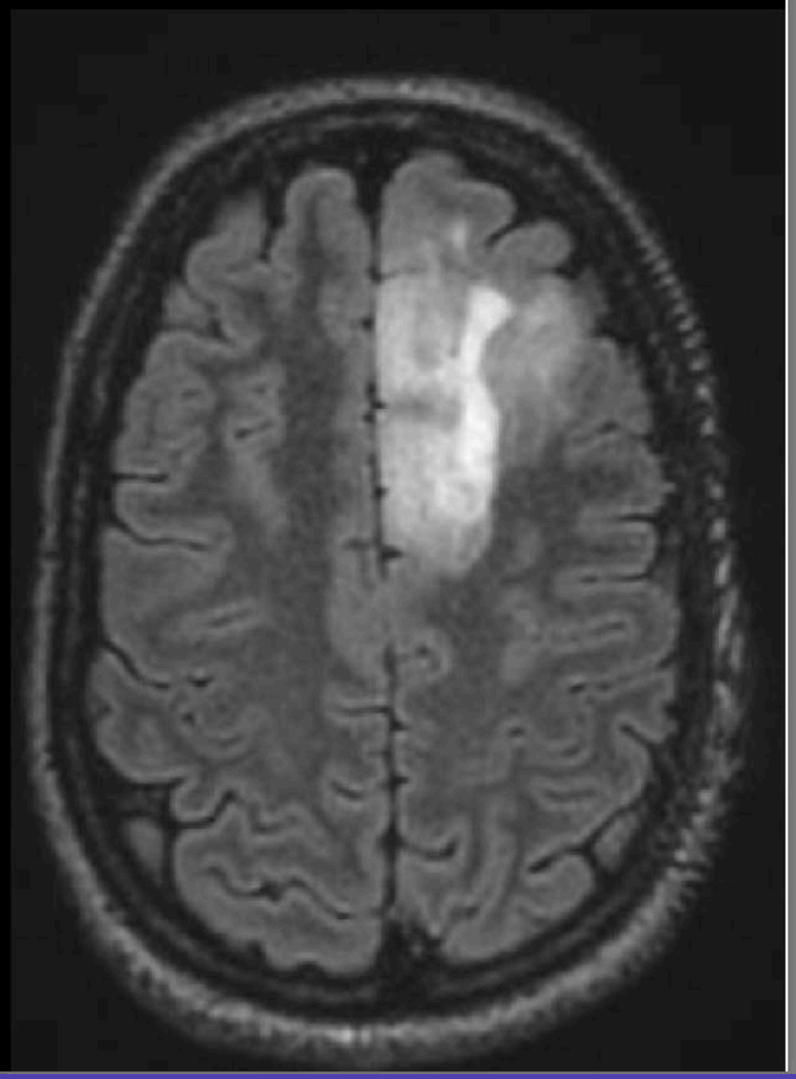

MENU

Gliomes diffus

Astrocytome diffus

Imagerie

Aspect IRM

- Diffusion : peu de modification de l'ADC (normal ou augmenté)

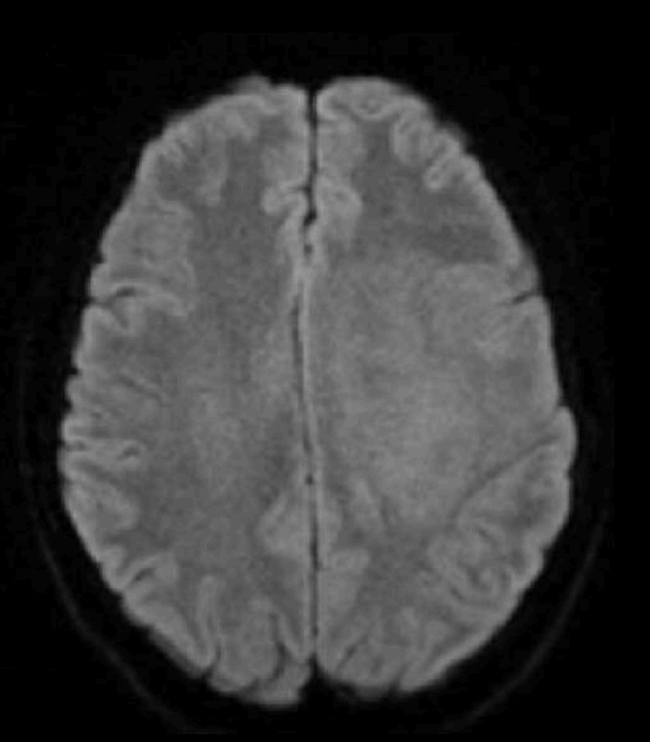

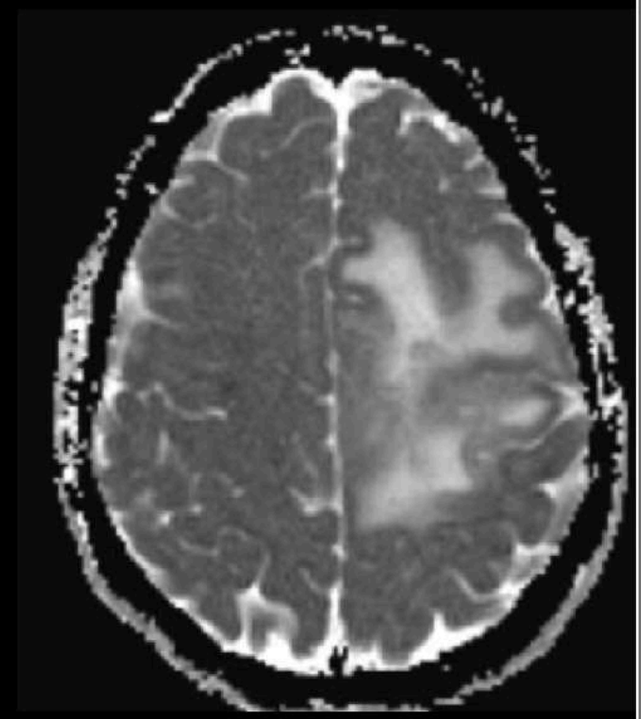

- Perfusion : pas d'augmentation du rCBV

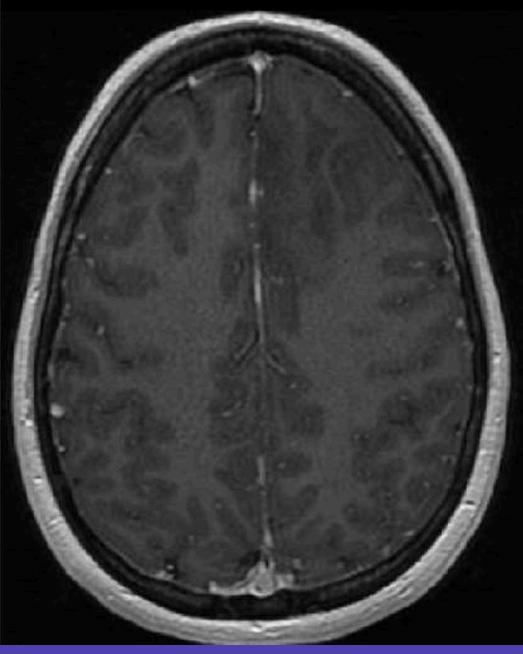

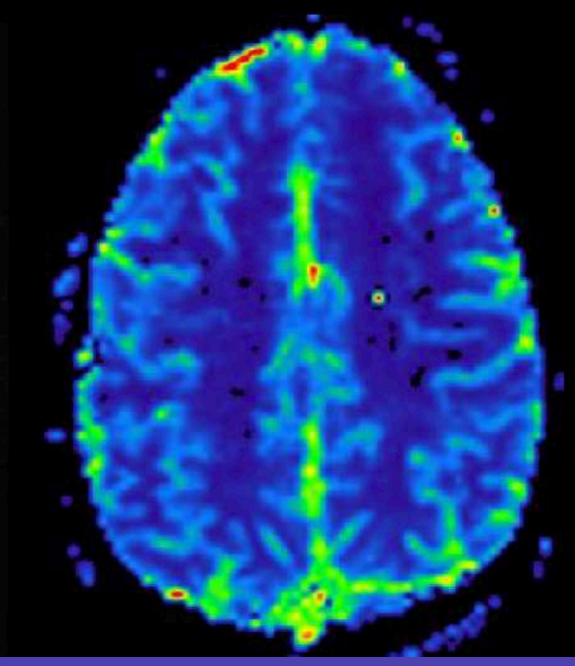

Blood Volume (Relative)		
Surface :	647.5	mm2
Moy. :	97.11	
Rapport miroir :	108.1	%

MENU

Gliomes diffus

Astrocytome diffus

Imagerie

Aspect IRM

- SRM :
  - Élévation modérée du pic de Choline (3,21ppm – turn over membranaire et densité cellulaire
  - Aspect variable (diminué ou augmenté) de la créatinine (3,01ppm – métabolisme énergétique)
  - Baisse du pic de NAA (2,01ppm – viabilité neuronale)
  - Absence de pic de lactate ou de lipides (métabolisme anaérobie et nécrose)

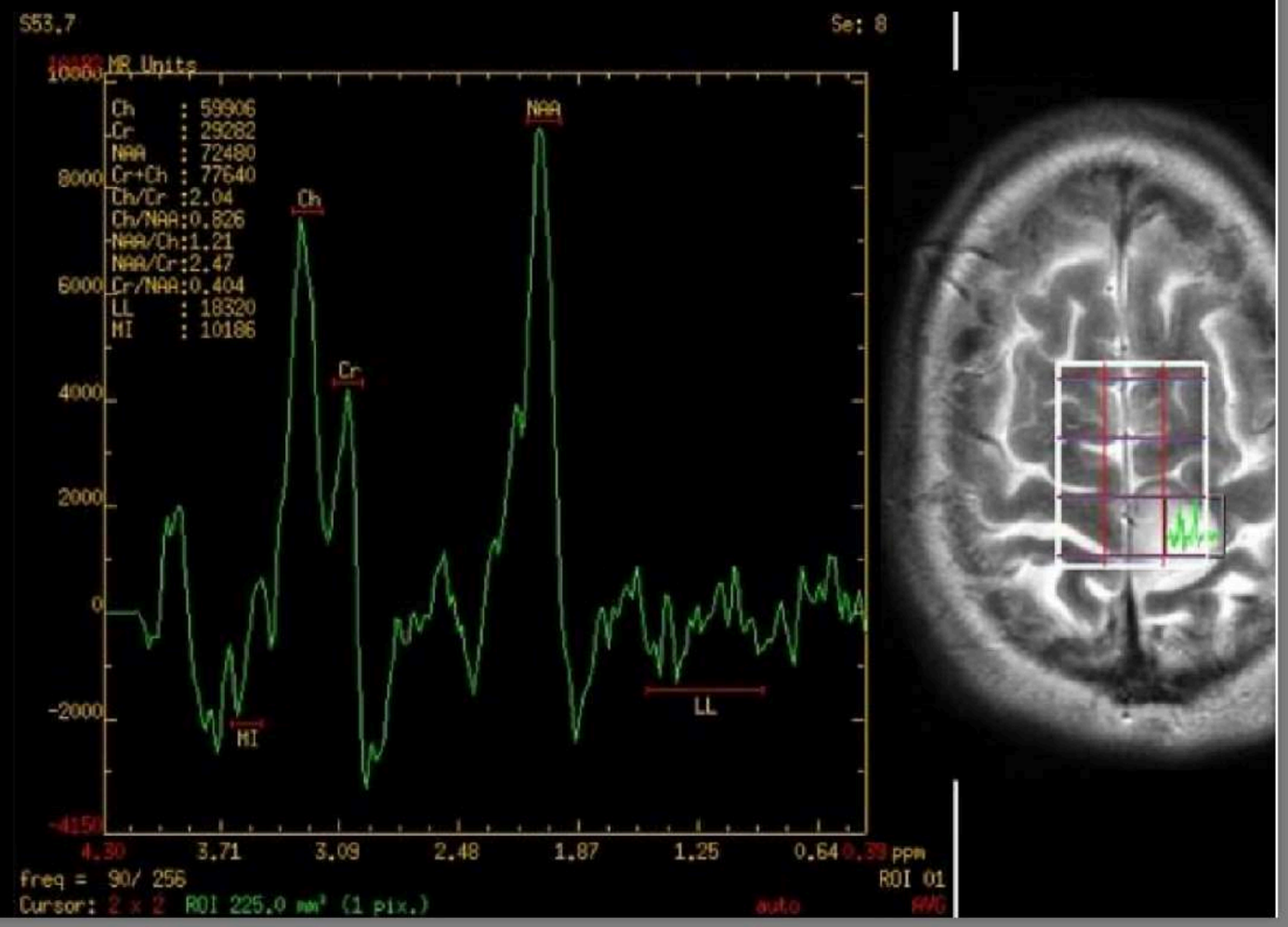

MENU

But de la multimodalité = détecter l'évolution plus précocement, sans attendre l'apparition des PdC

↗ rCBV (>1,5 ou 1,75)

- Ki 67 < 4%
  - ↗Cho, ↘NAA, ↗Cho/NAA
  - Pas de lipide ou de lactate
- Ki 67 entre 4 et 8%
  - ↗Cho, ↘NAA, ↗Cho/NAA
  - Apparition d'un pic de lactate, témoin du métabolisme anaérobie des cellules tumorales proliférantes (anabolisme tumoral)
- Ki 67 > 8%
  - ↗Cho, ↘NAA, ↗Cho/NAA
  - Apparition d'un pic de lipides libres avec disparition du pic de lactates, liée à l' élévation du flux sanguin tumoral

MENU

- Ki 67 > 5%

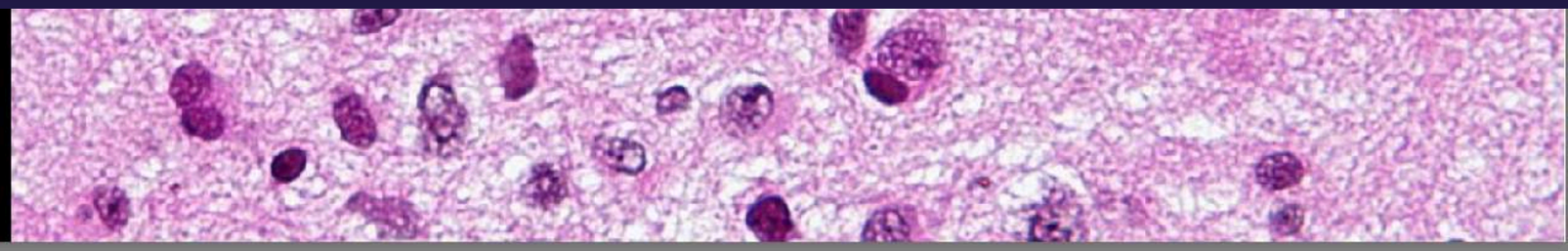

Gliomes diffus

Astrocytome anaplasique

Imagerie

Aspect tomodensitométrique

- Siège : prédominance sus-tentorielle
- Masse hypodense infiltrante, de taille variable, prédominant dans la substance blanche hémisphérique, bien ou mal limitée
- Calcifications et hémorragies rares
- Prise de contraste variable, parfois absente, ailleurs souvent focale, grossière, hétérogène. Une prise de contraste annulaire traduit souvent l'évolution vers un glioblastome

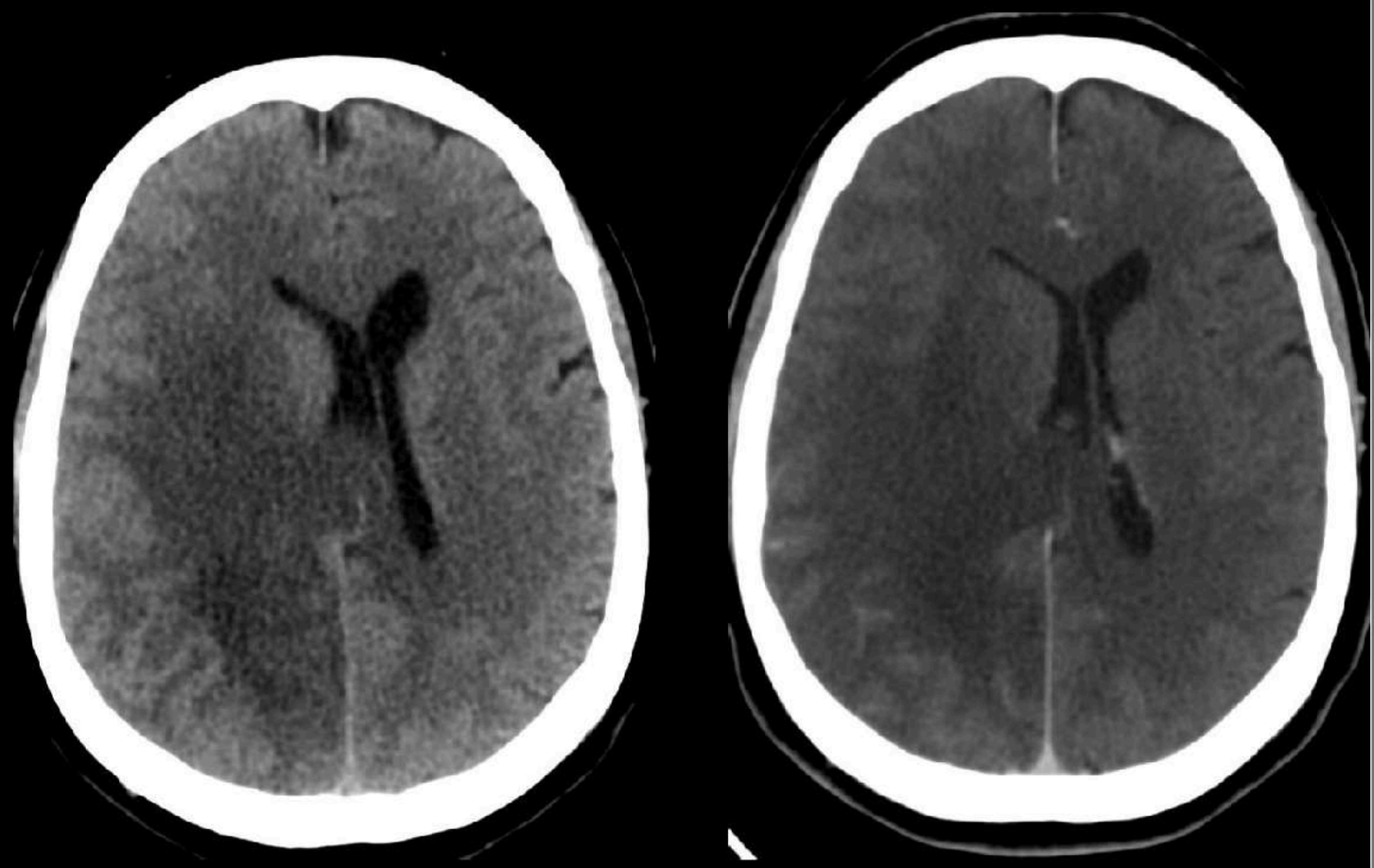

MENU

Gliomes diffus

Astrocytome anaplasique

Imagerie

Aspect IRM

- Masse infiltrant et élargissant le cortex sus-jacent et s'étendant dans la substance blanche profonde vers les ventricules, volontiers hétérogène, iso- ou hypoT1, hyperT2 et FLAIR
- L'infiltration cellulaire microscopique dépasse les limites des anomalies IRM visibles
- Hémorragies et formes kystiques rares
- Prise de contraste variable, souvent absente, ailleurs focale, nodulaire, ou grossière, irrégulière

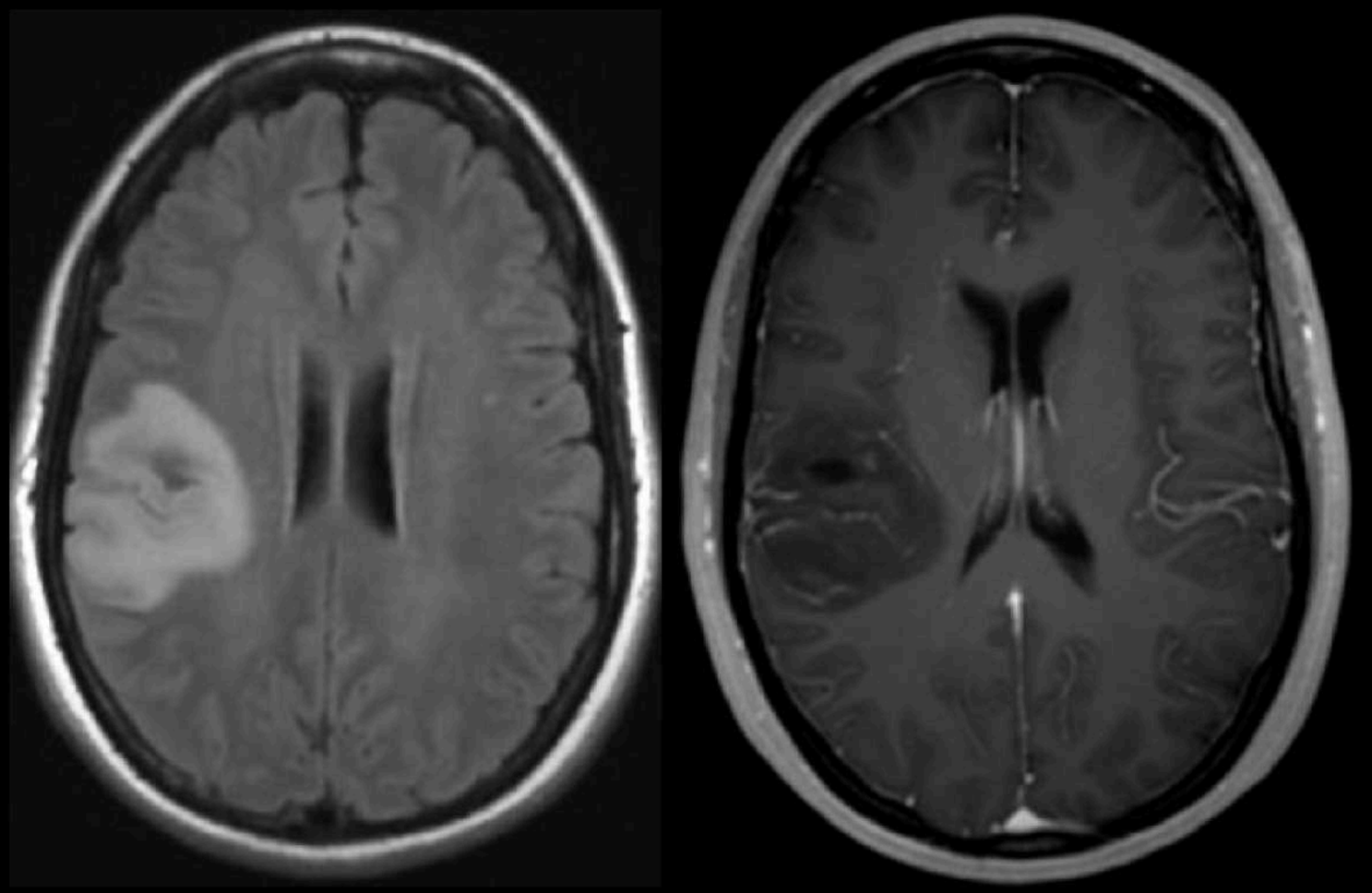

MENU

Gliomes diffus

Astrocytome anaplasique

Imagerie

Aspect IRM

- Diffusion :
  - L'élévation de la cellularité lésionnelle tend à réduire l'ADC avec apparition d'un hypersignal qui demeure volontiers hétérogène

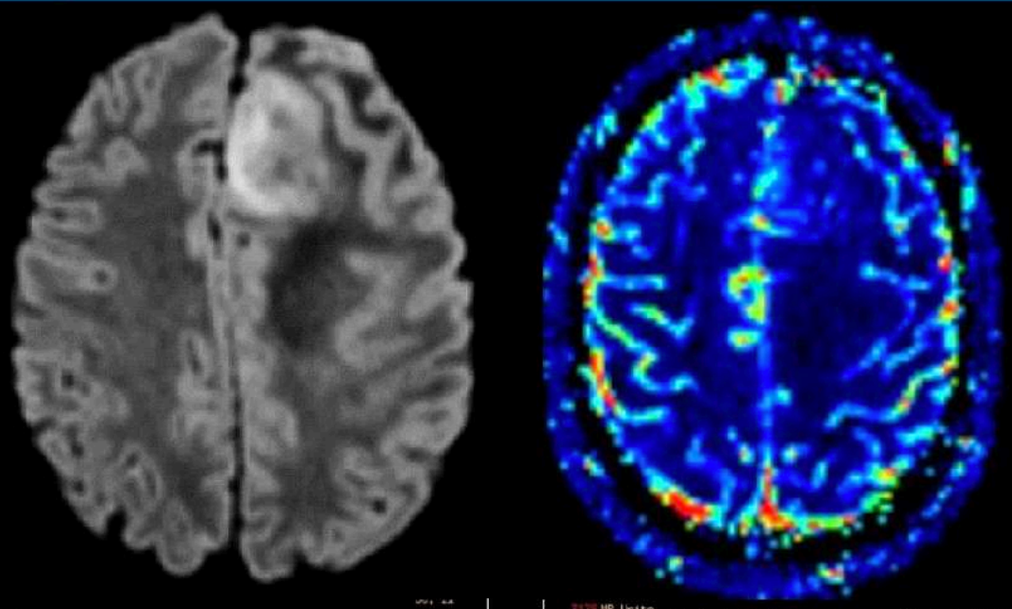

- Perfusion : élévation du rCBV > 1,75

- SRM :
  - ↗Cho, ↘NAA, ↗Cho/NAA et ↗Cho/Cr
  - Apparition d'un pic de lipides et/ou lactates
  - ↘Myo

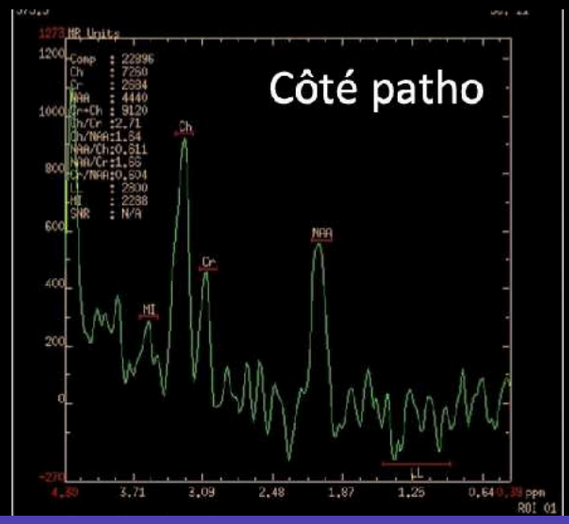

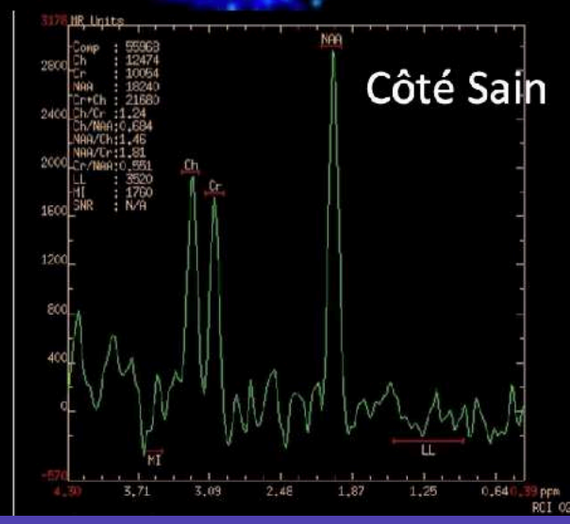

MENU

Gliomes diffus

Oligodendrogliome diffus

Anatomopathologie

Biologie moléculaire

- Pour parler d'oligodendrogliome, il faut impérativement une mutation IDH et une co-délétion 1p19q !
- La codélétion 1p19q est clairement associée à un meilleur pronostic et à une plus grande chimiosensibilité

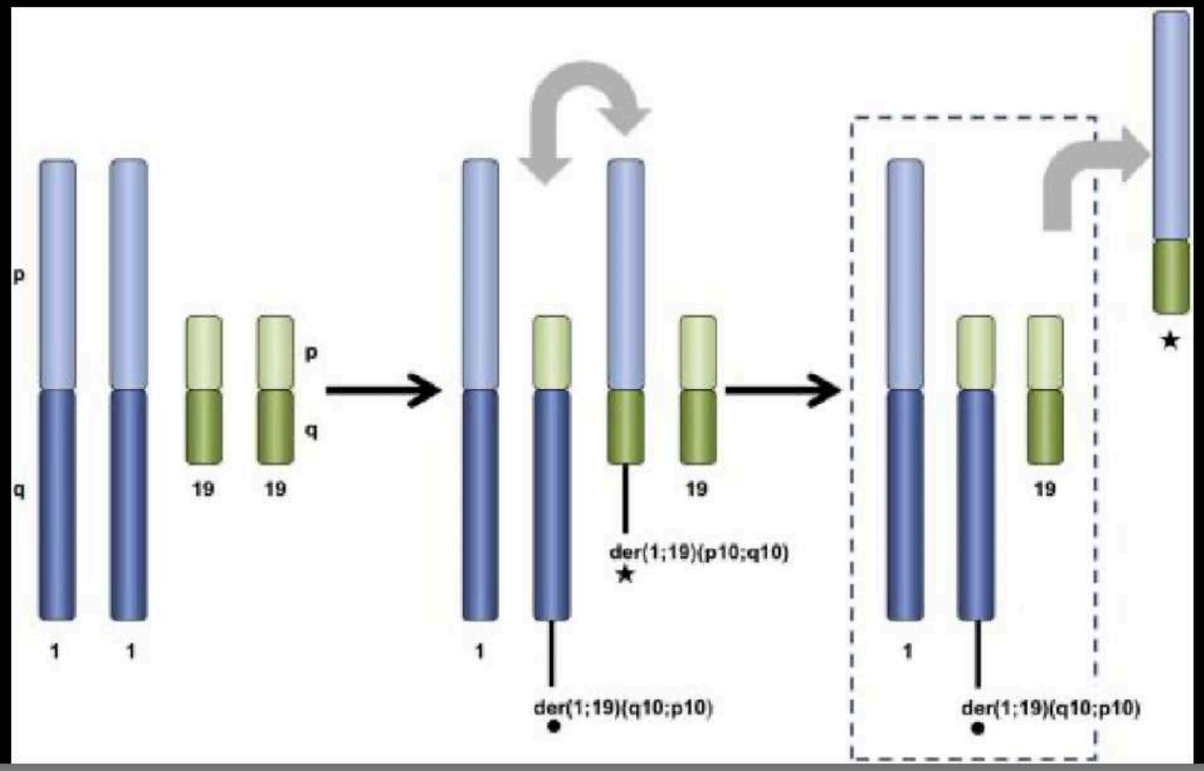

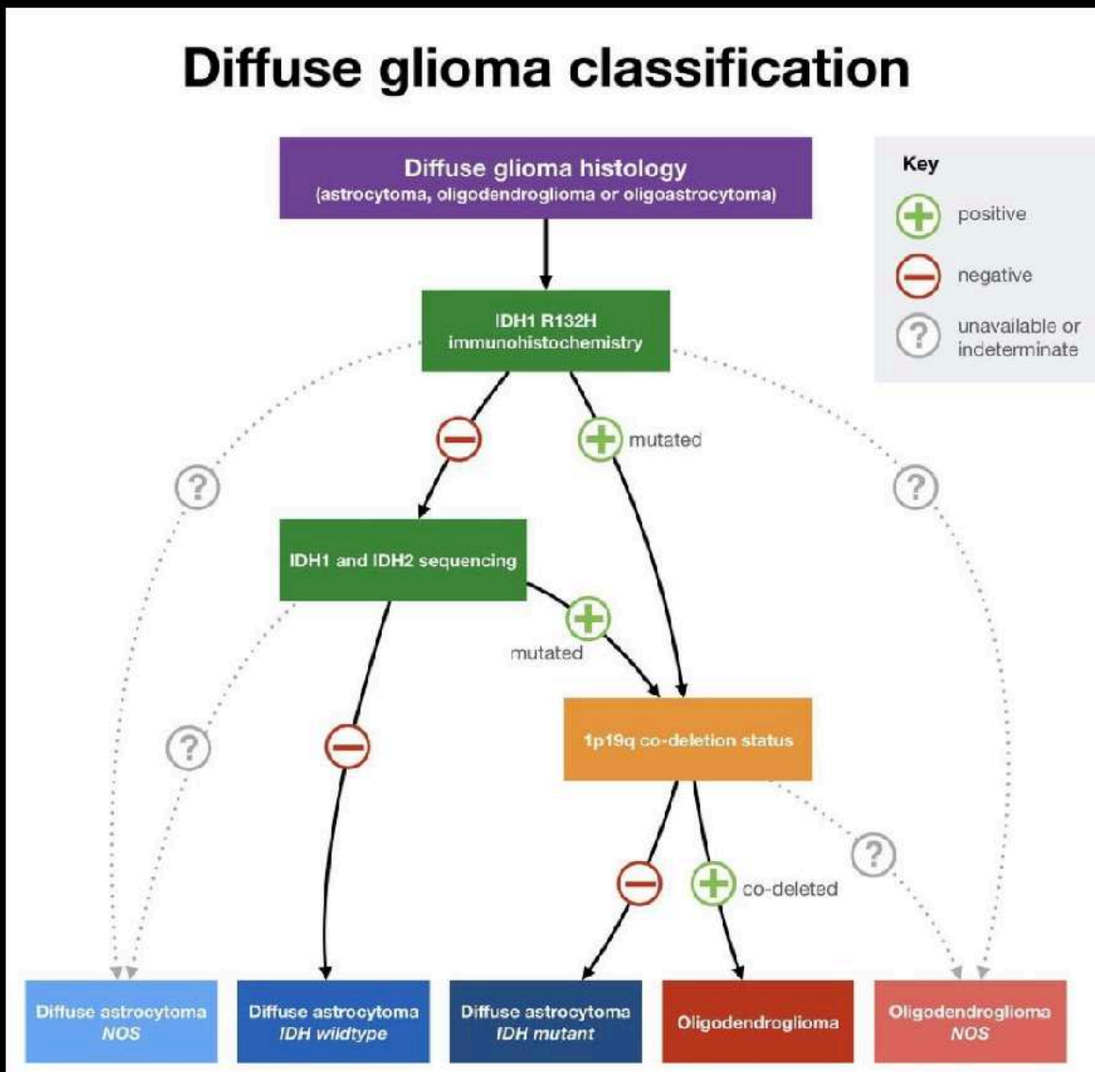

MENU

Gliomes diffus

Oligodendrogliome diffus

Imagerie

Aspect IRM

- Masse infiltrante arrondie ou ovalaire bien limitée, ailleurs à limites plus floues avec le parenchyme sain, touchant le cortex et/ou la substance blanche
- Hyposignal T1, hypersignal T2 et FLAIR (sous-estimant l'extension réelle de la lésion)
- Hétérogénéité non rare, en rapport avec des remaniements kystiques ou hémorragiques intra-tumoraux
- Calcifications en hypersignal T1 et hyposignal T2*
- L'œdème périlésionnel, s'il est présent, reste limité

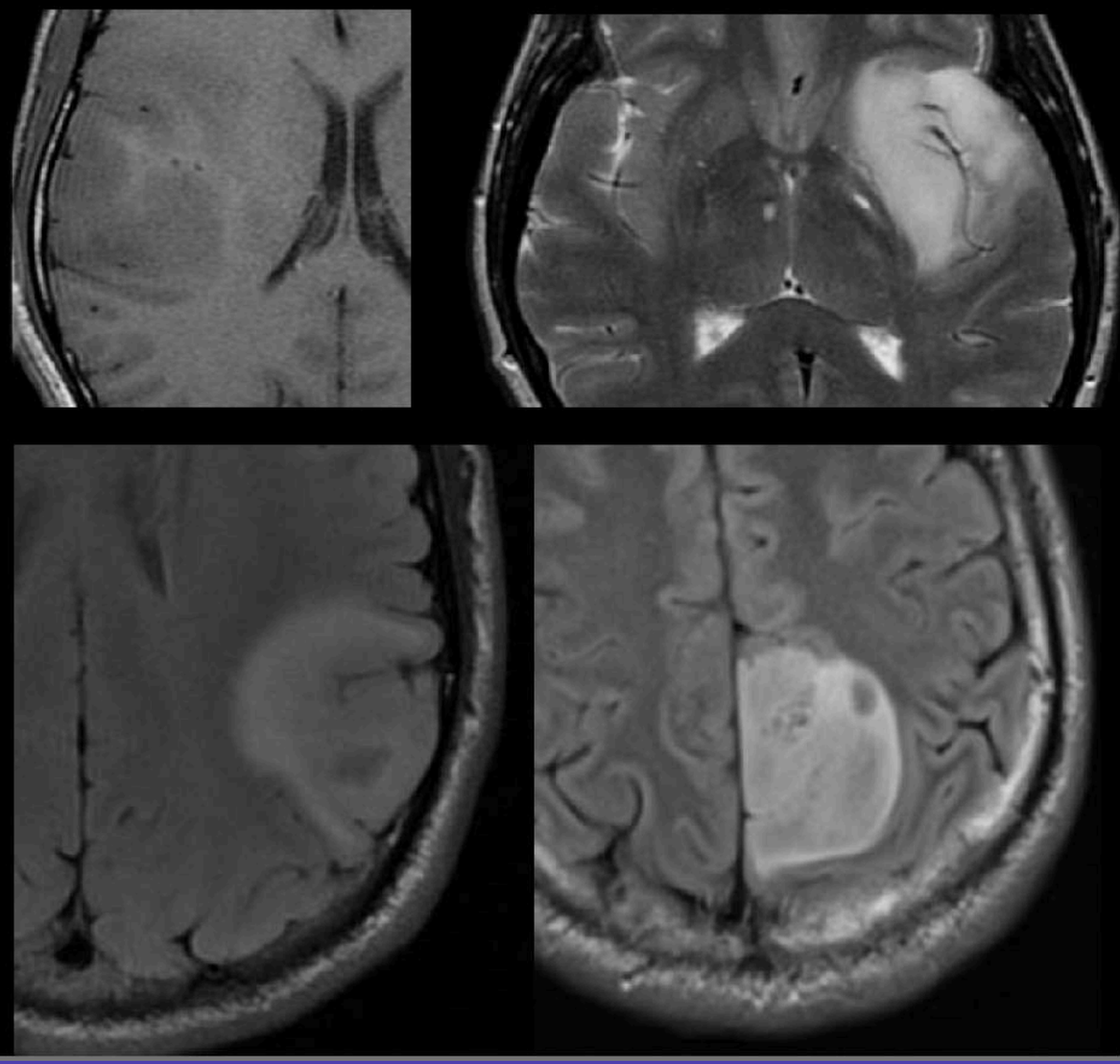

MENU

Gliomes diffus

Oligodendrogliome diffus

Imagerie

Aspect IRM

- T1 Gado :
  - Prise de contraste très variable

  - PdC ‘en dentelle’ voire nodulaire non rare dans ces gliomes de grade II (jusqu’à 50% des cas), tandis que de nombreuses lésions ne présentent aucun rehaussement

- L’analyse histologique de ces prises de contraste dans les oligodendrogliomes de bas grade ne montre pas de corrélation histologique avec une néoangiogénèse; elles semblent être en rapport avec une rupture locale de la BHE (peut être induite par les calcifications) sans pouvoir exclure qu’elles puissent être un indice précoce de transformation anaplasique

- Inversement, l’absence de PdC ne traduit pas forcément une lésion de bas grade

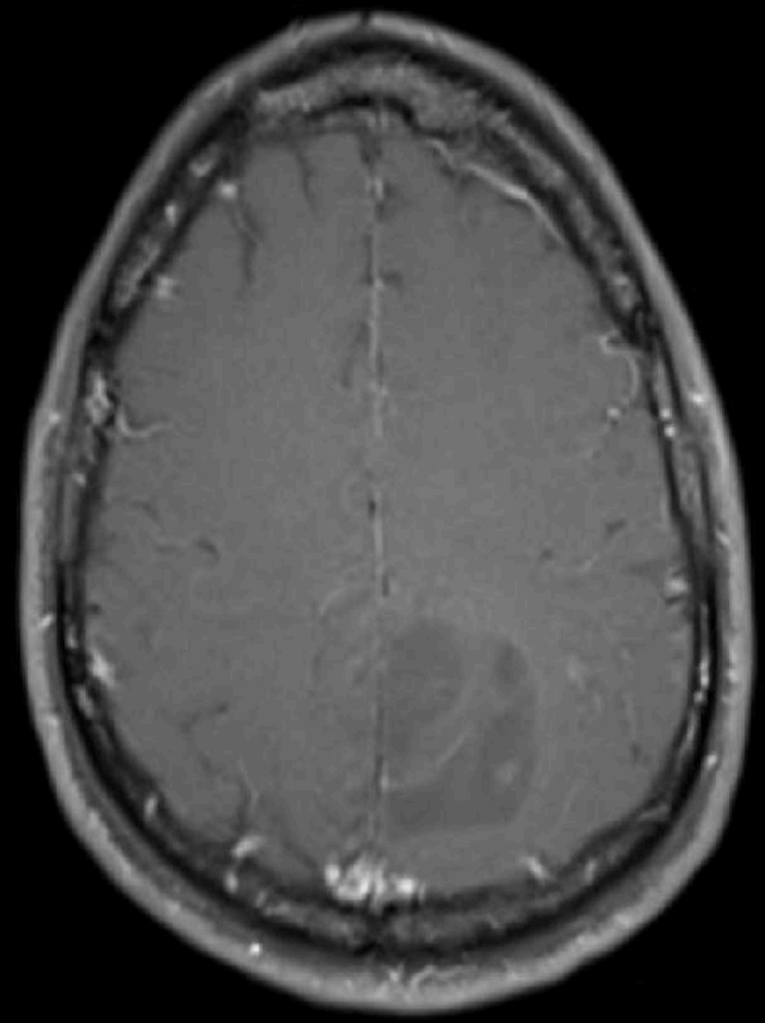

MENU

Gliomes diffus

Oligodendrogliome diffus

Imagerie

Aspect IRM

- Diffusion :
  - Peu de modification de l'ADC
  - Cependant, l'oligodendrogliome présente un ADC inférieur à celui de l'astrocytome de bas grade

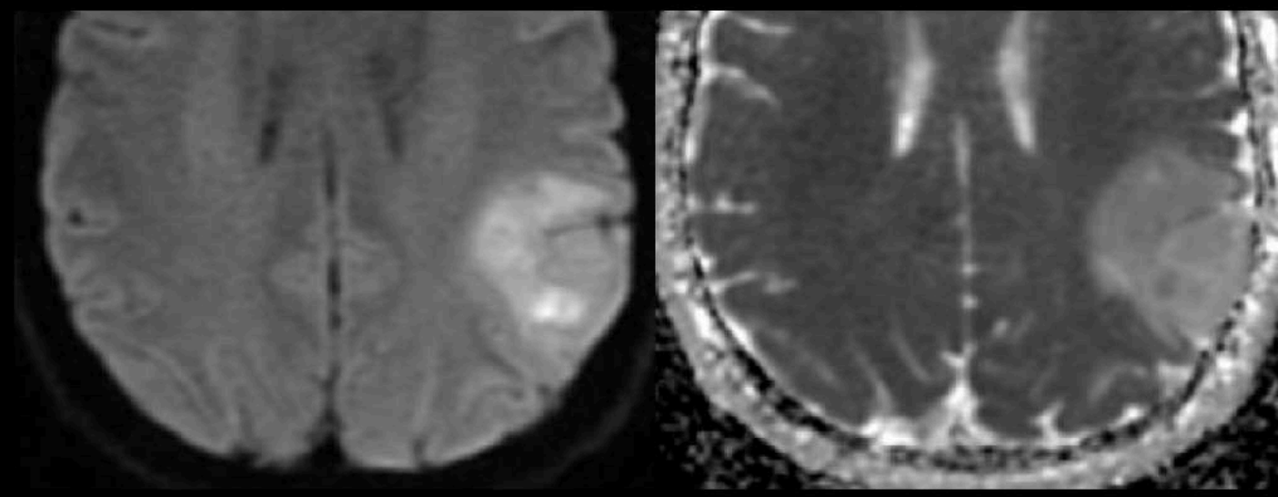

- Perfusion :
  - rCBV possiblement augmenté : hyperperfusion probablement liée à la vascularisation particulière des oligodendrogliomes sous forme d'un réseau dense de capillaires branchés ainsi qu'à l'expression du VEGF par ces tumeurs

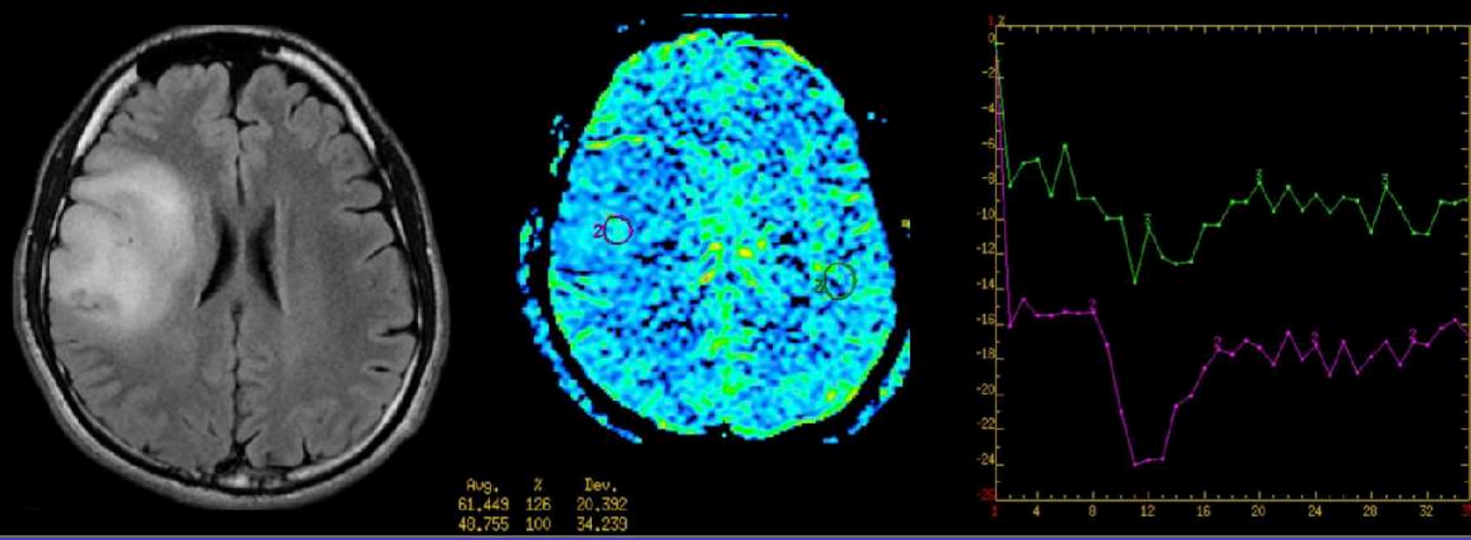

MENU

Gliomes diffus

Oligodendrogliome diffus

Imagerie

Exemple

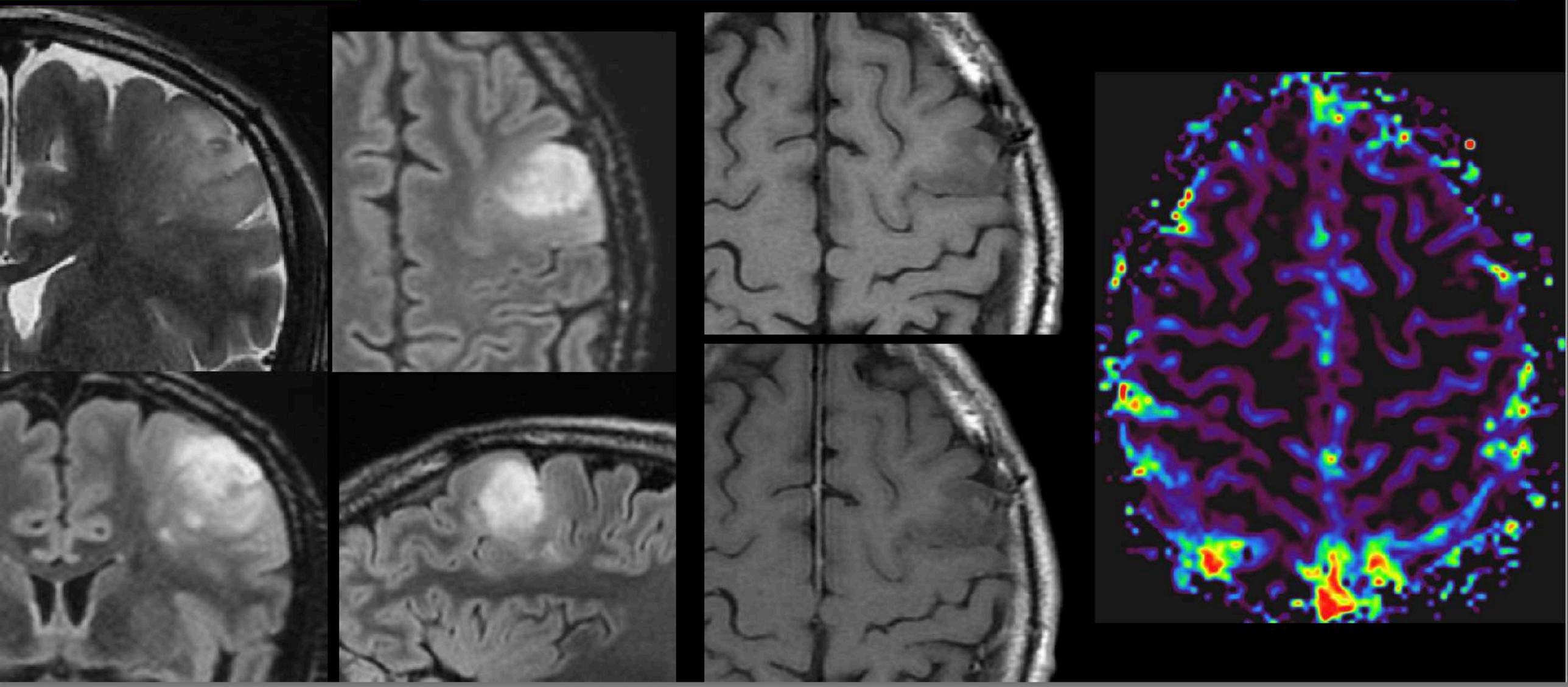

MENU

Gliomes diffus

Oligodendrogliome anaplasique

Epidémiologie

- Peut survenir comme mode évolutif d'un oligodendrogliome de grade II ou de novo

- Fréquence : rare (10% des gliomes – 20 à 50% des tumeurs oligodendrogliales)

- Age de survenue : un peu plus tardif que les oligodendrogliomes (pic de fréquence 4ème- 6ème décades)

- Clinique : tableau clinique d'évolution plus courte que l'oligodendrogliome

- Evolution :
  - Pronostic moins bon que les oligodendrogliomes de grade II mais meilleur que les astrocytomes anaplasiques
  - Reprise évolutive fréquente après traitement
  - Métastases par dissémination leptoméningée voire localisations médullaires possibles

MENU

Oligoastrocytome grade III

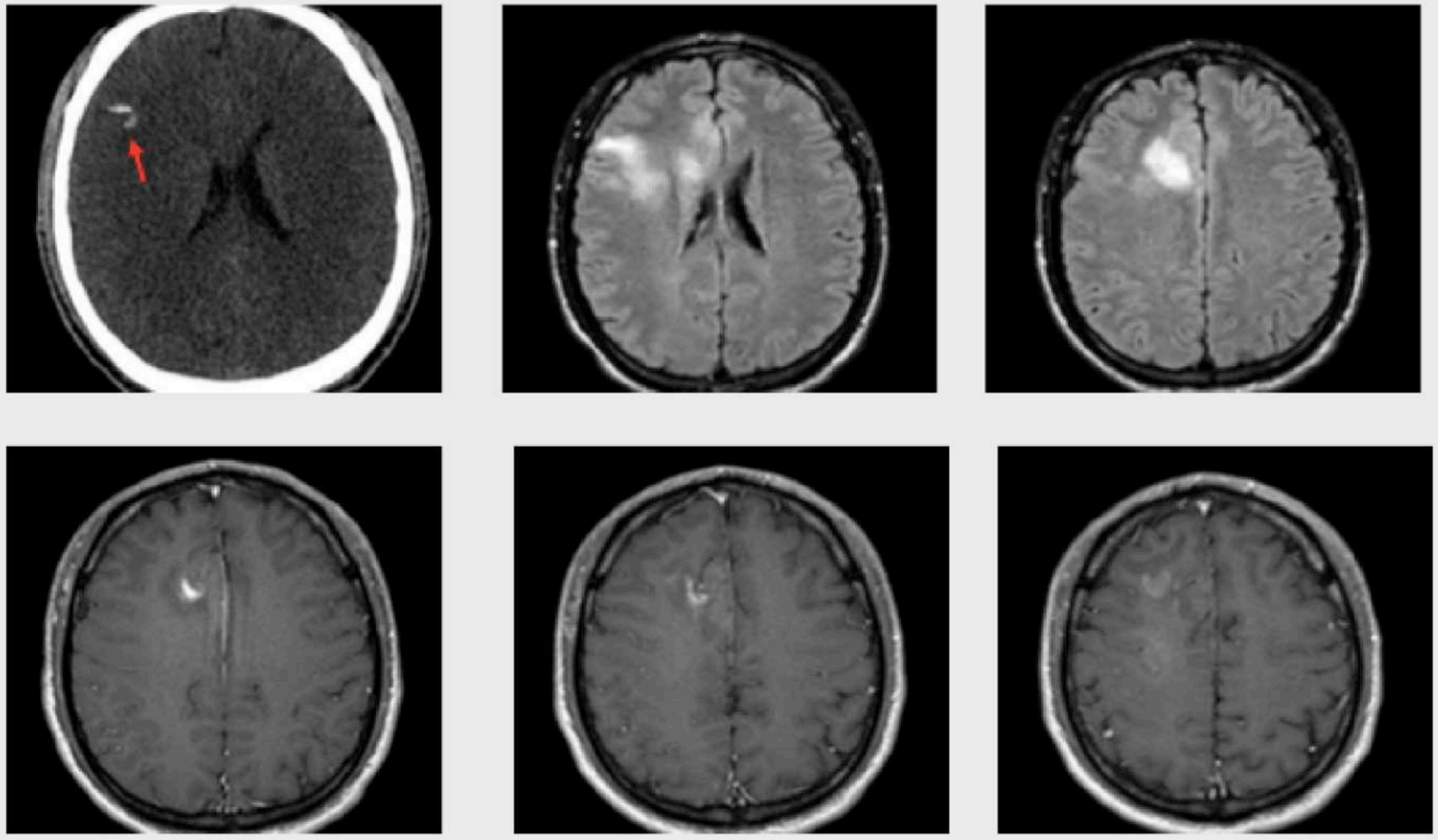

Oligodendrogliome anaplasique

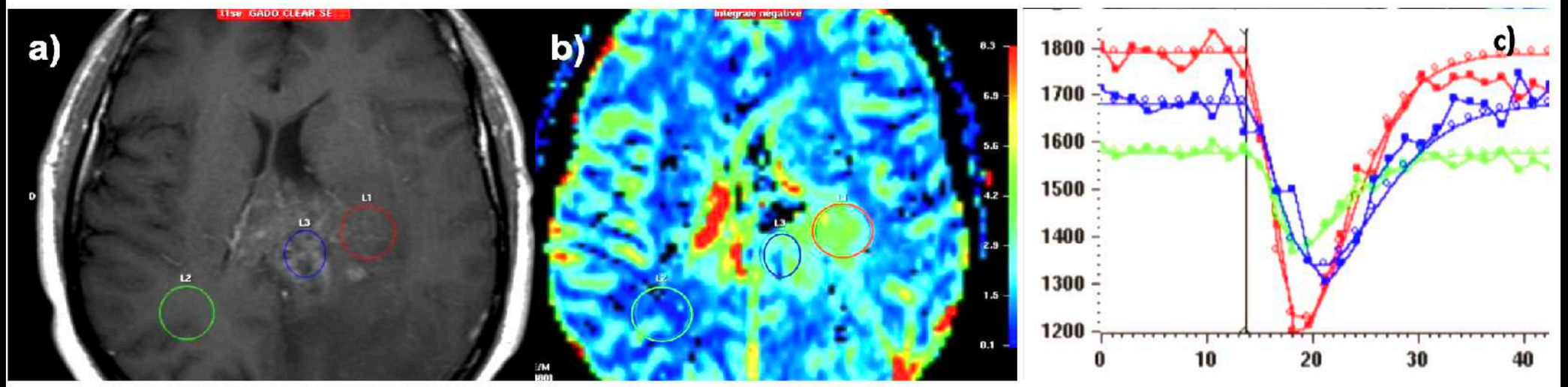

AVANT TRAITEMENT

rVSC = 3,4

MENU

Oligodendrogliome anaplasique

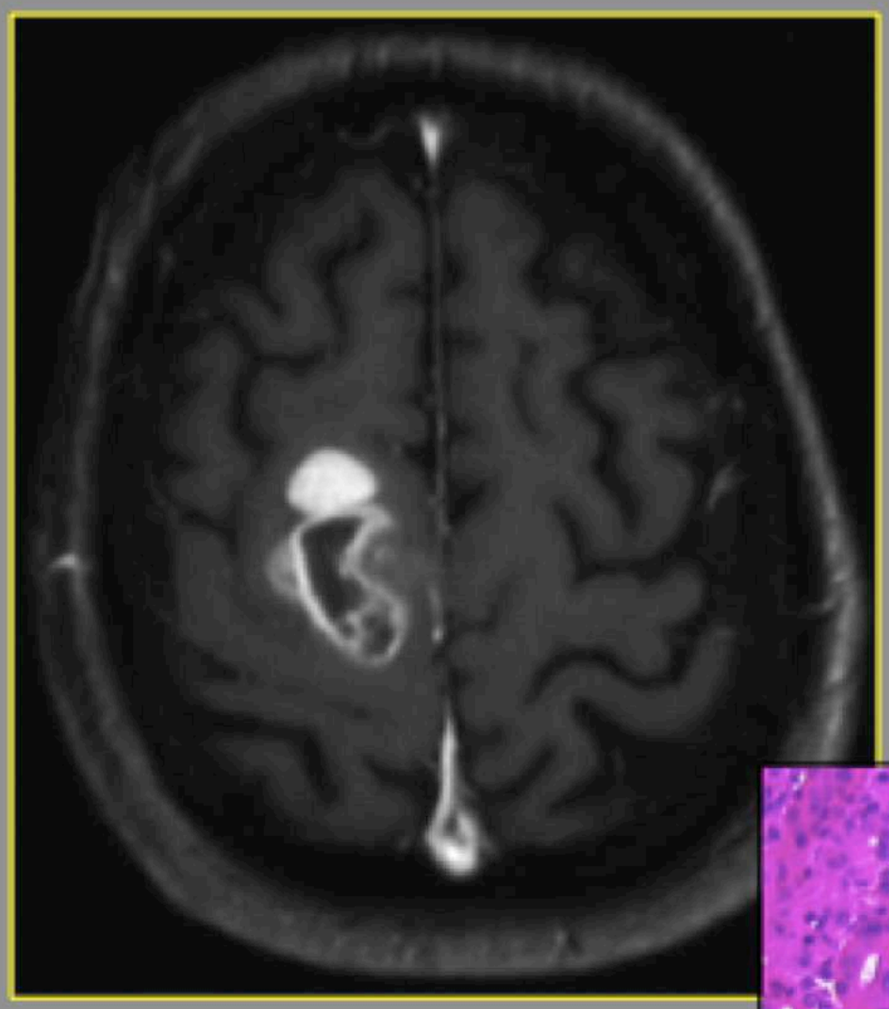

Séquence T1 après injection

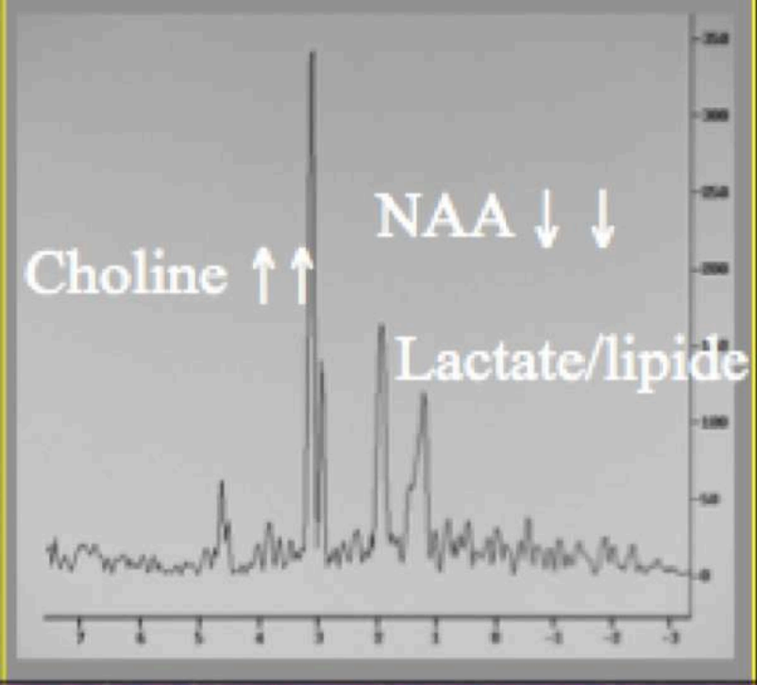

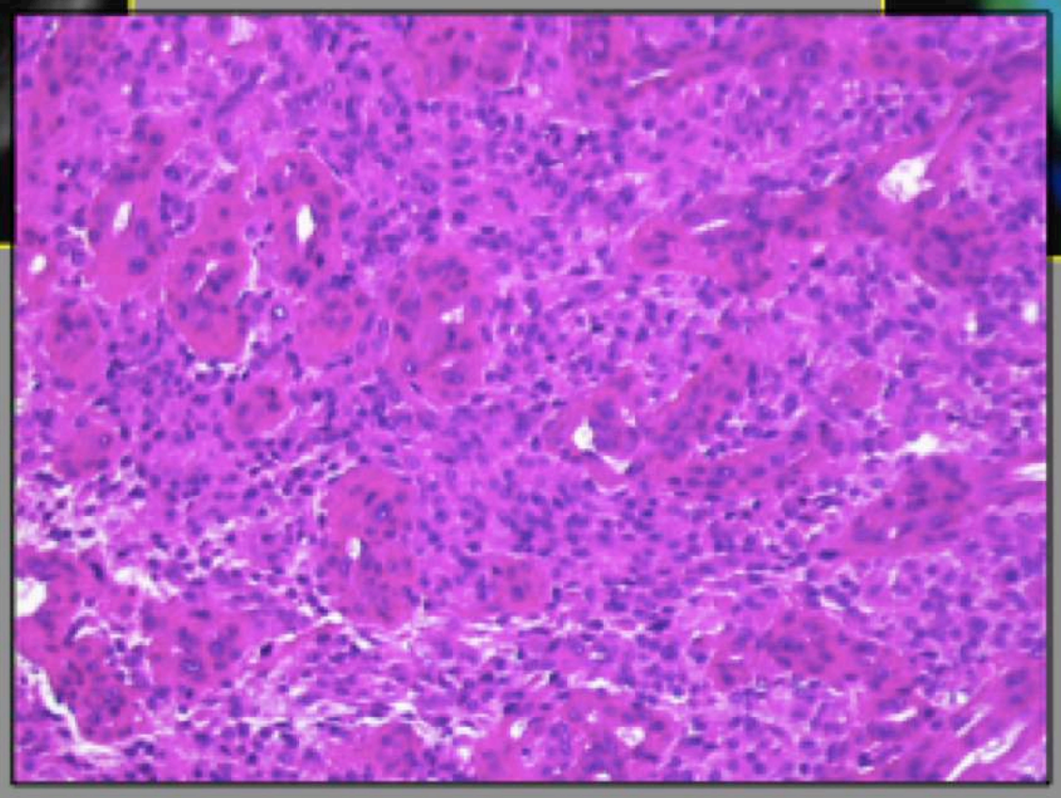

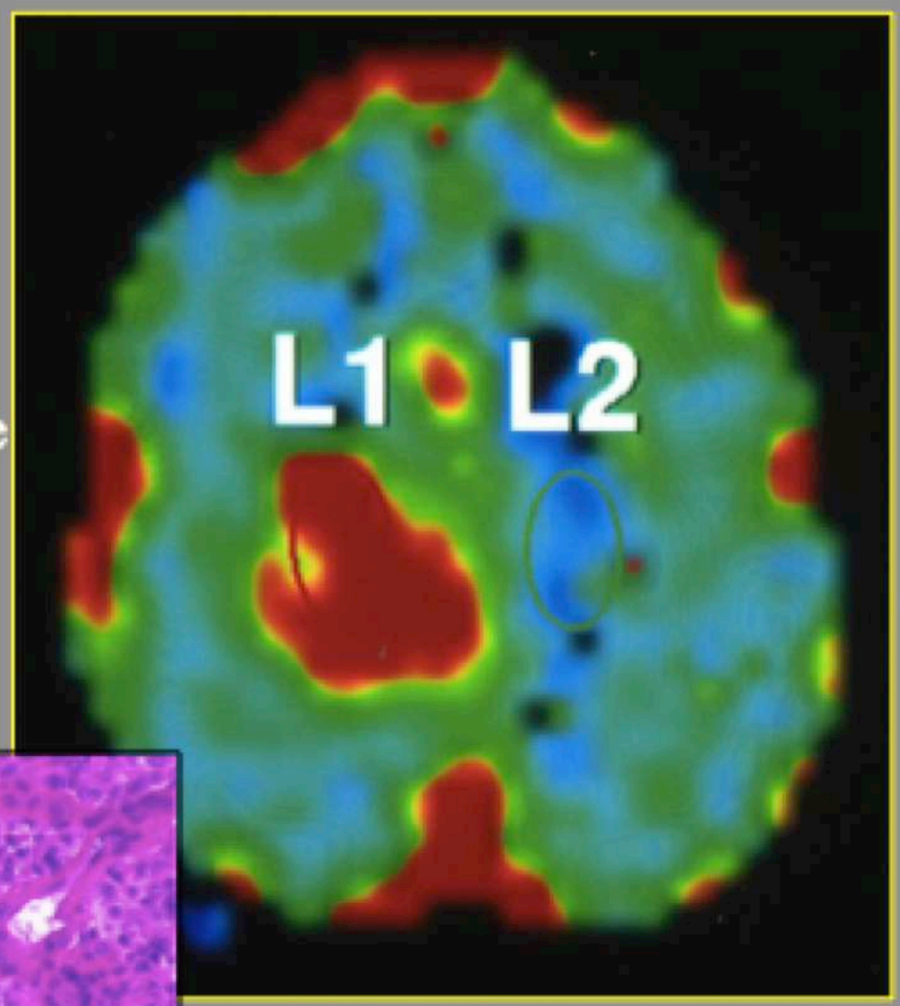

Cartographie de rCBV
- rCBV : 7.78
- Plus de 8 fois le côté controlatérale

MENU

Gliomes diffus

Oligodendrogliome anaplasique

Imagerie

- Aspect globalement similaire aux oligodendrogliomes de grade II
- Prise de contraste également variable
- Élévation marquée du rCBV, reflet de la néoangiogénèse tumorale

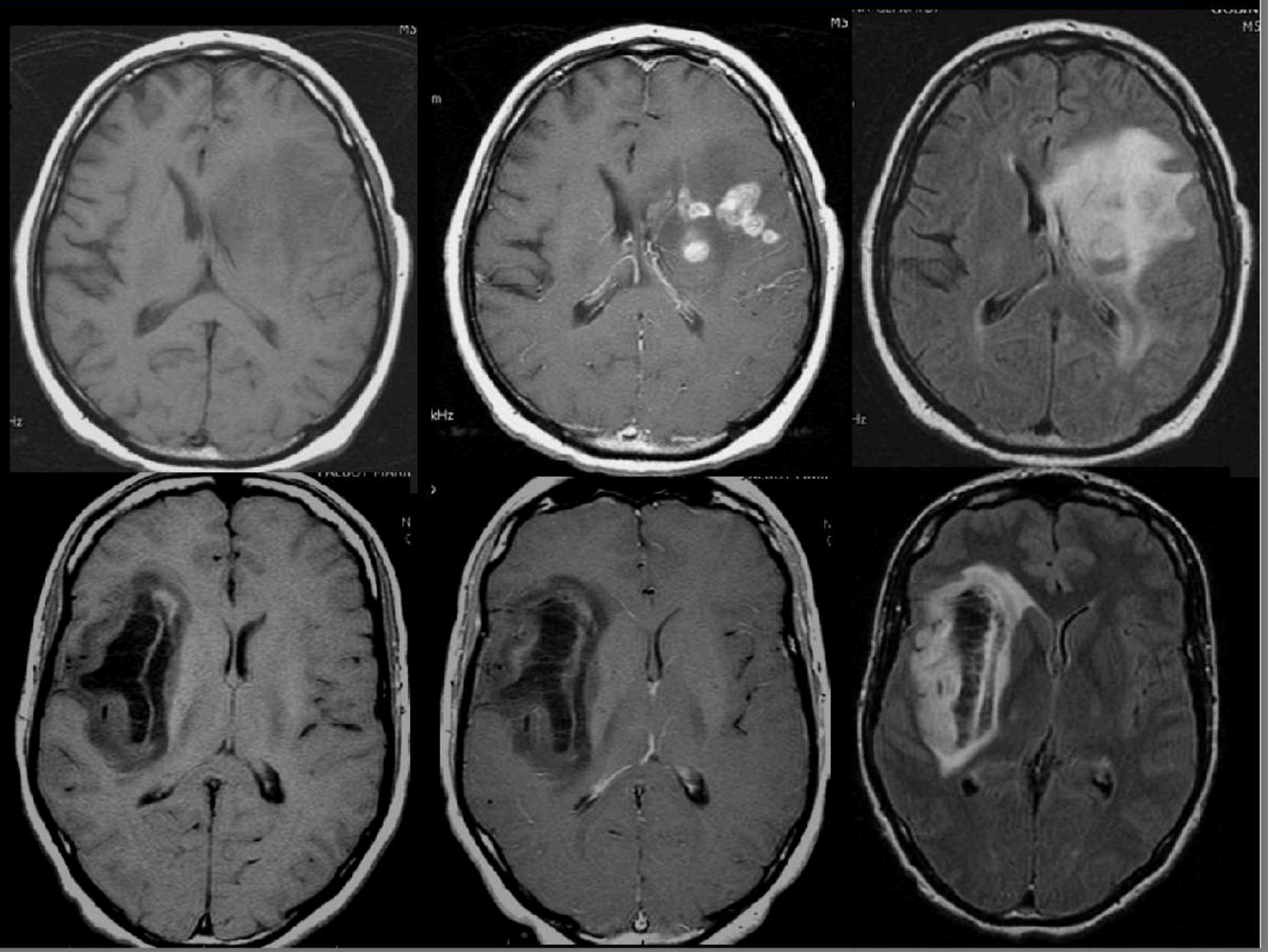

Gliomes diffus

Gliomatose

Imagerie

Aspect IRM

- 2 types :
  - Type 1 : absence de masse tumorale individualisable (en général IDH Wild-type)
  - Type 2 : masse tumorale individualisable (en général IDH muté)

- Lésions mal limitées en T1, en iso- ou hyposignal
- Beaucoup plus nettes en FLAIR/T2, sous forme de larges zones en hypersignal (mieux individualisées en FLAIR qu'en T2 car mieux dissociées des structures ventriculaires et méningées), pas toujours continues, mais qui sous-estiment cependant l'extension tumorale réelle
- Pas de restriction de diffusion
- Prise de contraste parenchymateuse rare (16%), en règle modérée et de petite taille
- En perfusion, les lésions ne montrent pas d'hyperperfusion, reflet de l'absence de néoangiogénèse histologique
- SRM :
  - ↗Cho, ↘NAA, ↗Cho/NAA
  - Lipides et lactates possibles, reflet de lésions plus agressives

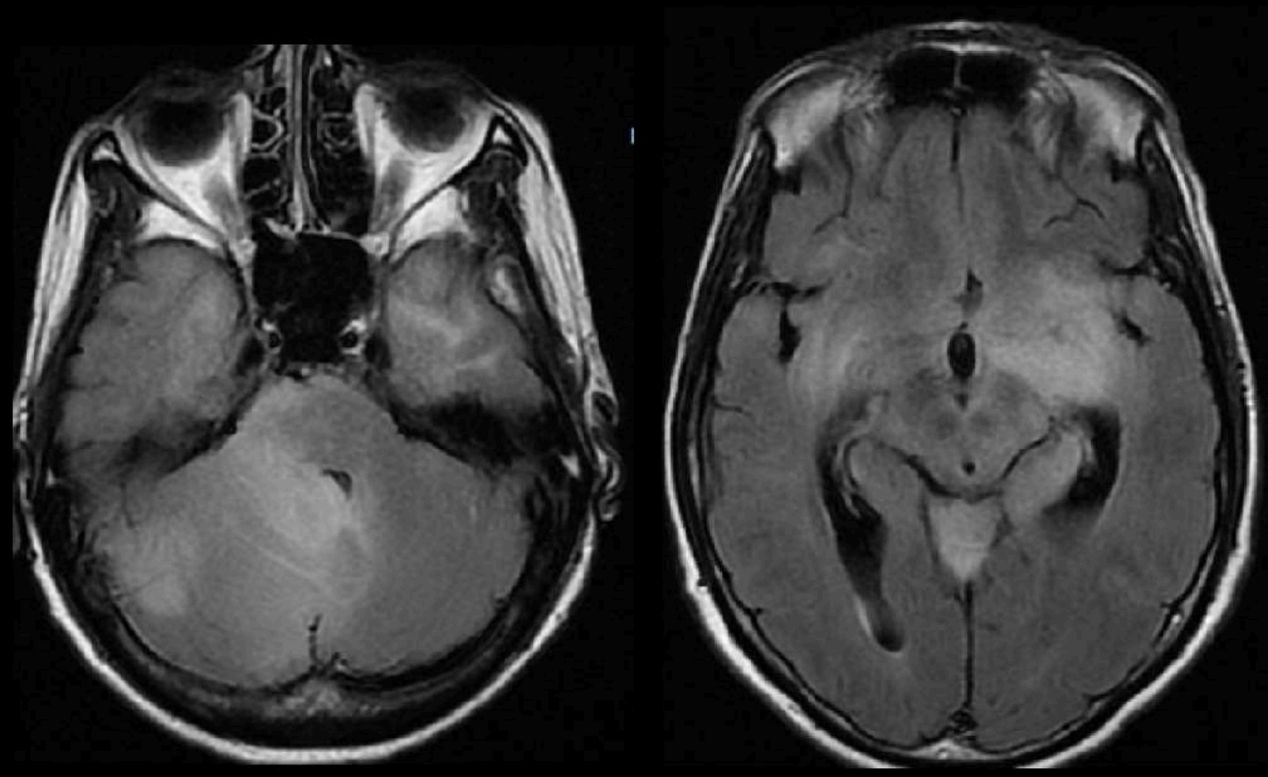

MENU

Gliomes diffus

Gliomatose

Imagerie

Exemple

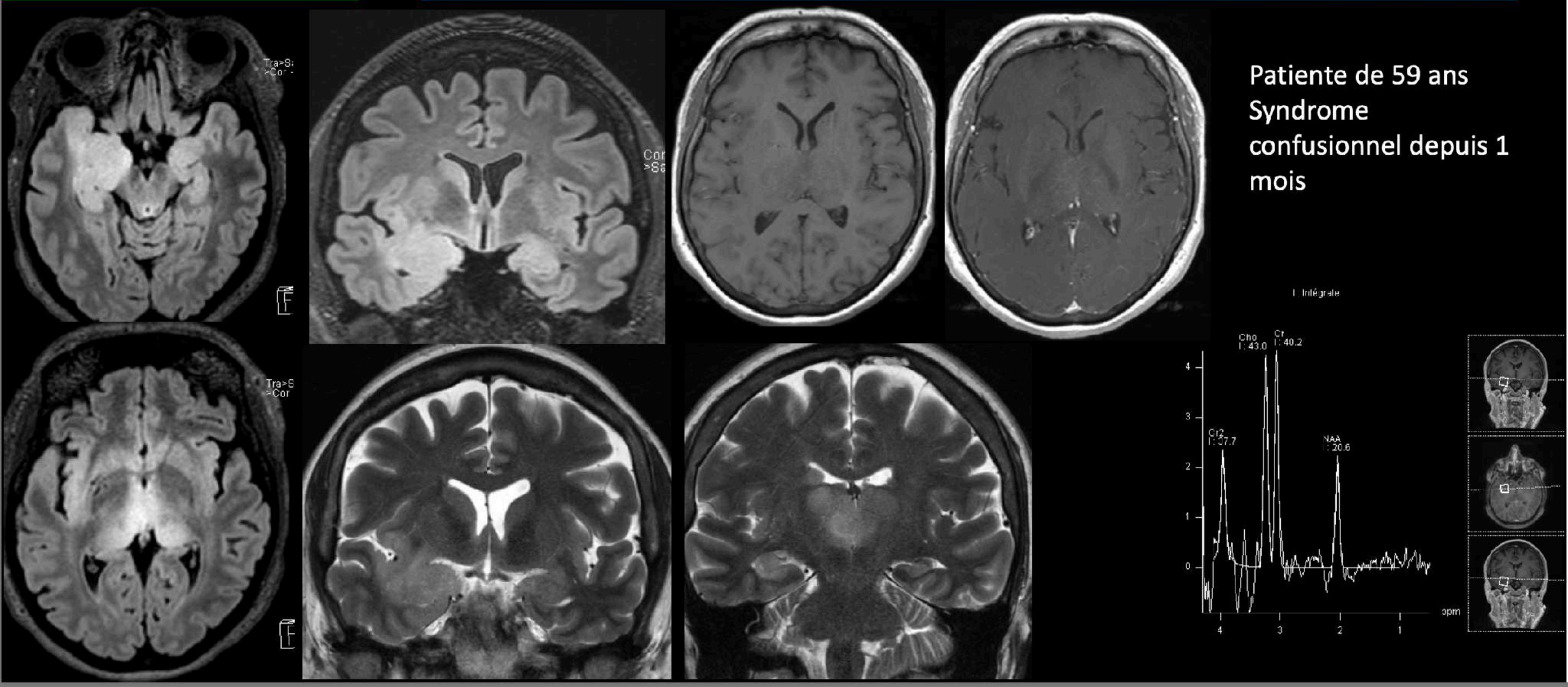

MENU

V- TRANSFORMATION ANAPLASIQUE D'UN BAS GRADE

JFR 2023

Gliome diffus
IDH-muté

Anaplasie en imagerie?

- Prise de contraste
- DWI +: Hypercellularité
- PWI +: Néoangiogenèse
- Spectro: Doublet de lactates
- Vitesse de croissance

SUSPECT si > 4 mm / AN

Donc contrôle obligatoire à 3 mois +++

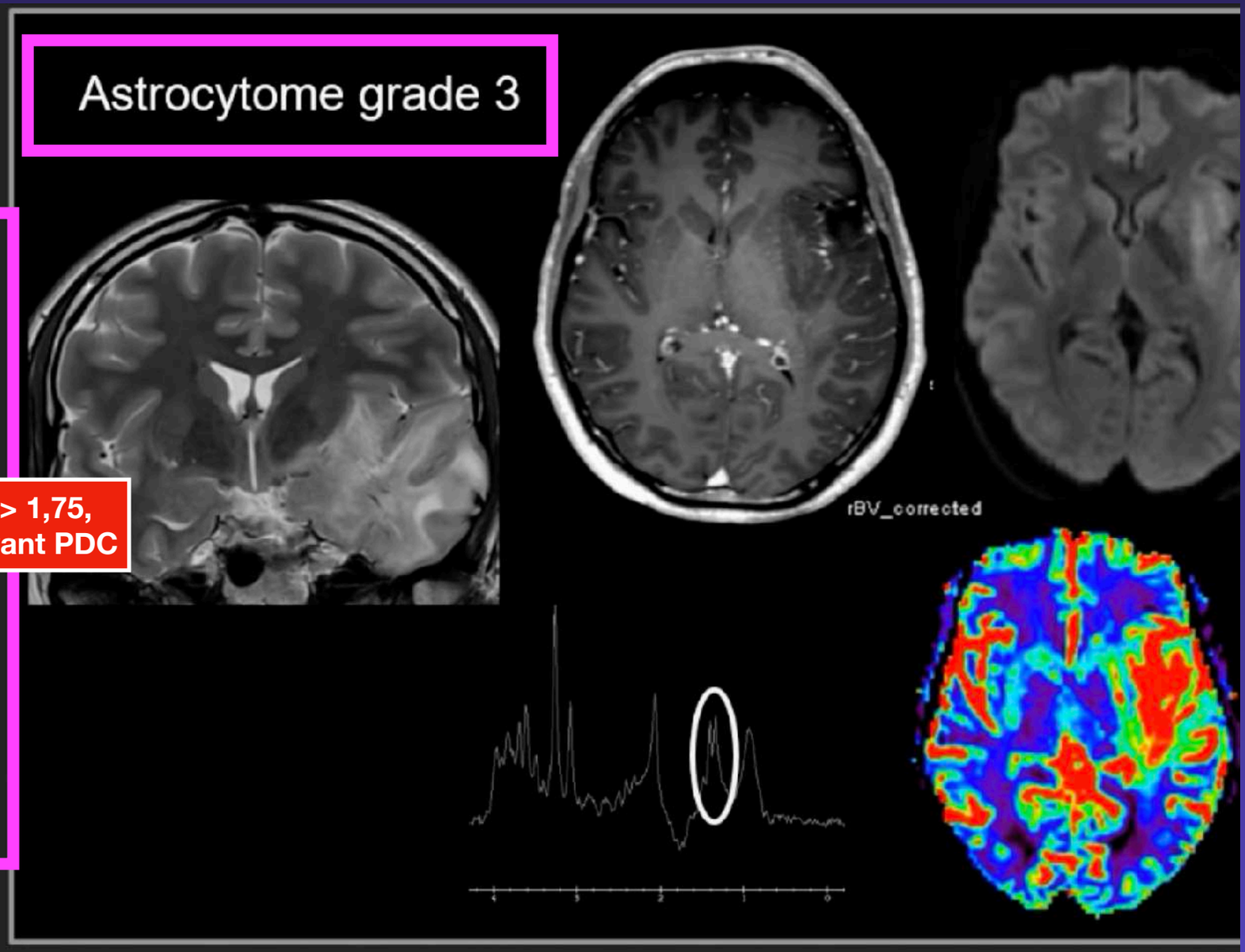

MENU

V- TRANSFORMATION ANAPLASIQUE D'UN BAS GRADE

À évoquer devant l'apparition

1 - • d'une prise de contraste

2 - • d' un foyer d'hypervascularisation = rCBV > 1,75

3 - • d'une résonance de lactate (avant les néo-vx)

JMRM 2012 Mar;35(3):543-50. Proton MR spectroscopy in predicting the increase of perfusion MR imaging for WHO grade gliomas.Guillevin R

4 - • d'une augmentation de la choline CHOL/CREAT > 2

5 - ° GLIOME EN TRANSFORMATION ANAPLASIQUE : SUSPECT si > 4 mm / AN

MENU

V- TRANSFORMATION ANAPLASIQUE D'UN BAS GRADE

Tumeurs gliales

À regarder... Partager

Caractérisation de l'agressivité tumorale

Equation: **> 1,75**

- Augmentation rCBV = néoangiogénèse = tumeur agressive = haut grade (III/IV OMS)

La néoangiogénése rVSC précède la prise de contraste de presque 1 AN !!



"I think you should be more explicit here in step two."

-15:43

MENU

Tumeurs intra-axiales : spectro + perfusion

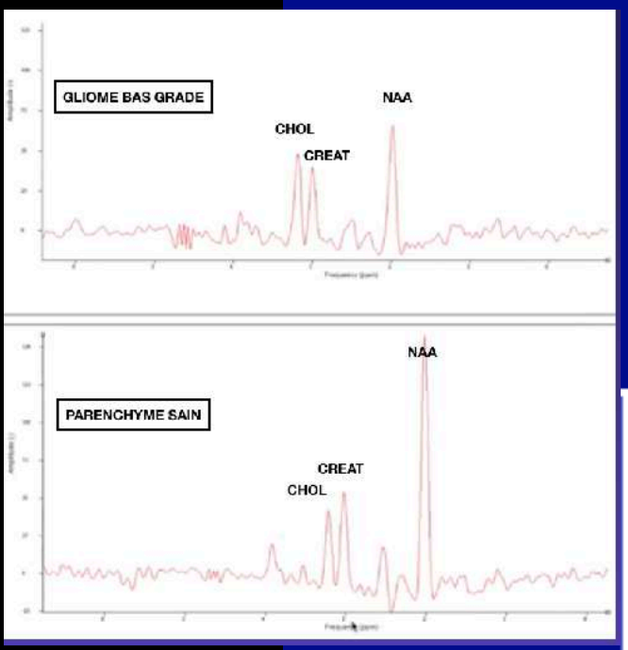

Tumeur infiltrante
Peu rehaussée

SPECTRO

↑ /= mINOSITOL
= Cr
↑↑ Cho

↑↑ mINOSITOL
↑ Cr → Gliomatose
↑ /= Cho

IRM de perfusion

rCBV =
(< 1.5x contro)

rCBV ↑
(> 1.5x contro)

"bas grade"
WHO II

"anaplasique"
WHO III

D'après S. Grand *et al.* Rev Neurol 2006

MENU

V- TRANSFORMATION ANAPLASIQUE D'UN BAS GRADE

Imagerie multimodale des GDBG

- Hétérogénéité
  - Paramètres perfusionnels (Bian et al. Transl Oncol. 2009)
  - Paramètres spectroscopiques (Bian et al. Transl Oncol. 2009)
  - Paramètres de diffusion (Khayal et al Neuro-Oncology 2011) (Tozer et al. 2007 NMR Biomed)
- rCBV OD > OA et AC
- Cho-to-NAA index (CNI) identique

Table 1. Average of Median ADC and the 75th Percentile rCBV in NEL for Each Grade 2 Glioma Subtype (Data Are Presented as Mean ± SD) and *P* Values from a Wilcoxon Rank Sum Test.

Parameter	OD	OA	AC	*P*: OD *vs* AC	*P*: OD *vs* OA	*P*: AC *vs* OA
Median ADC*,†	1.21 ± 0.15	1.41 ± 0.15	1.52 ± 0.20	**<.00001**	**<.001**	.106
75th percentile rCBV‡	2.16 ± 0.50	1.49 ± 0.44	1.38 ± 0.41	**<.0001**	**<.001**	.582

P values in bold face font indicate statistical significance.
AC indicates astrocytoma; *OA*, oligoastrocytoma; *OD*, oligodendroglioma (similar to Tables 2–4).
*MR diffusion cases: OD (n = 24), OA (n = 14), and AC (n = 18).
†Units of ADC are 10^{-3} mm^2/sec.
‡MR perfusion cases: OD (n = 22), OA (n = 14), and AC (n = 18).

Table 4. Summary of Parameters from MRSI in NEL for Each Grade 2 Glioma Subtype and *P* Values from a Wilcoxon Rank Sum Test.

Parameter	OD, n = 20	OA, n = 12	AC, n = 15	*P*: OD *vs* AC	*P*: OD *vs* OA	*P*: AC *vs* OA
Median Cho*	1.48 ± 0.57	1.14 ± 0.19	1.19 ± 0.26	.178	.155	.757
Median Cre	0.95 ± 0.21	0.86 ± 0.11	0.83 ± 0.20	.093	.124	.757
Median NAA	0.48 ± 0.15	0.42 ± 0.12	0.40 ± 0.14	.066	.227	.857
No. of voxels with CNI > 2†	24 5-160	27.5 10-46	20 4-53	.652	.922	.751
No. of voxels with CNI > 3	8.5 0-129	12 0-25	9 1-57	.987	.984	.807
Median CNI for CNI > 2 voxels	3.02 2.23-6.1	2.89 2.18-3.94	3.03 2.17-3.69	.665	.586	.643
Max CNI	5.91 2.47-16.78	5.48 2.87-7.66	5.11 3.04-8.22	.217	.425	.510

Bian et al. Transl Oncol. 2009

Scopia Desktop - Neuroradiologie - 71025

MENU

V- TRANSFORMATION ANAPLASIQUE D'UN BAS GRADE

Tumeurs gliales

À regarder... Partager

Hétérogénéité perfusionnelle GDBG

- rCBV OD > AC
- rCBVmax
  - 0.92 +/- 0.27 astrocytomas
  - 3.68 +/- 2.39 oligodendrogliomas



FIG 6. Box plot of $rCBV_{max}$ for each tumor shows a significant difference in mean $rCBV_{max}$ values (small squares) between low-grade oligodendroglioma and low-grade astrocytoma, with a larger SD for low-grade oligodendroglioma. Horizontal line in box indicates median.

Cha et al. AJNR 2005

-11:52

MENU

GLIOME EN TRANSFORMATION ANAPLASIQUE : seuil = augmentation de 8 mm / AN

GLIOME DE BAS GRADE : seuil = augmentation de 4 mm/ AN

Evaluation de la croissance tumorale

- Volume ou diamètre?
- Diamètre
  - Diamètre moyen (Mandonnet et al. Ann Neurol 2003)
  - Evolution linéaire
  - Mesure simple, reproductible
  - Mais limites (approximation ellipsoïde)
  - GDBG: 4 mm/an
- Volumétrie
  - Evolution non linéaire
  - Calcul du diamètre moyen
  - Manque de logiciel dédié

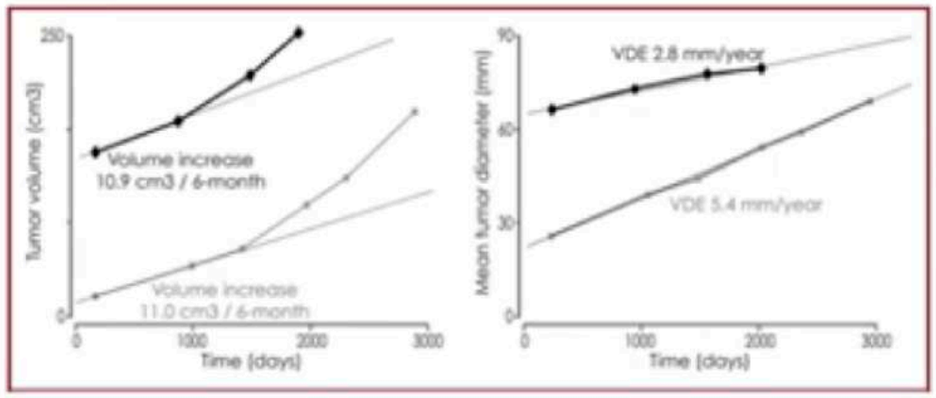

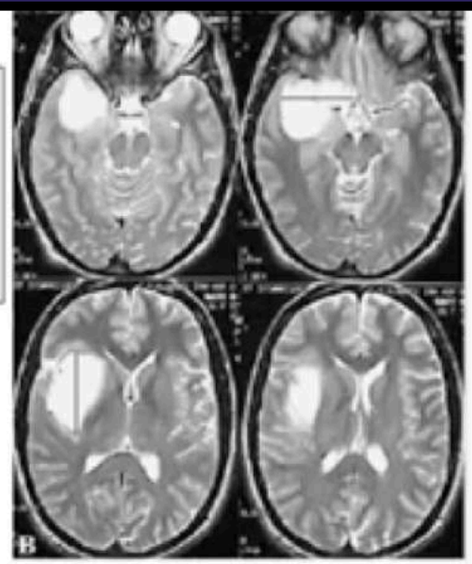

Mandonnet et al. Ann Neurol 2003

	Diamètre moyen (mm)	FLAIR (volume en cm3)	% vol FLAIR initial	différence de diamètre moyen par rapport à l'IRM initiale
3 août 2006	62,5	128	100,0	0,0
15 août 2006	51,5	71,70	56,0	-11,0
6 avr. 2009	48,2	58,48	45,7	-14,4
18 juin 2009	48,3	52	40,6	-14,2
24 sept. 2009	49,1	62	48,4	-13,4
10 mars 2011	55,2	88	68,8	-7,3
13 avr. 2012	55,2	88	68,8	-7,3

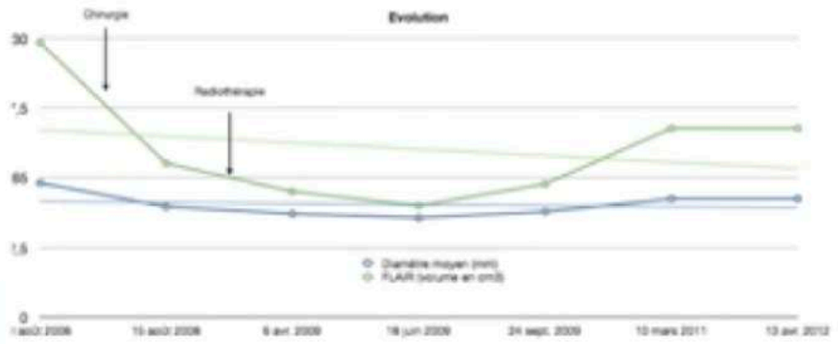

Pallud et al. Neurosurgery. 2012

MENU

V- TRANSFORMATION ANAPLASIQUE D'UN BAS GRADE

Facteurs influençant la croissance tumorale

- Cinétique de croissance
- Vitesse de croissance (velocity of diametric expansion, VDE)
- Associé à certains facteurs
  - Intrinsèques:
    - Codélétion 1p-19q
    - Surexpression p53
  - Extrinsèques:
    - Grossesse

SURVEILLANCE +++
Si femme ENCEINTE
À 6 mois
Puis 1/an pdt 5 ans

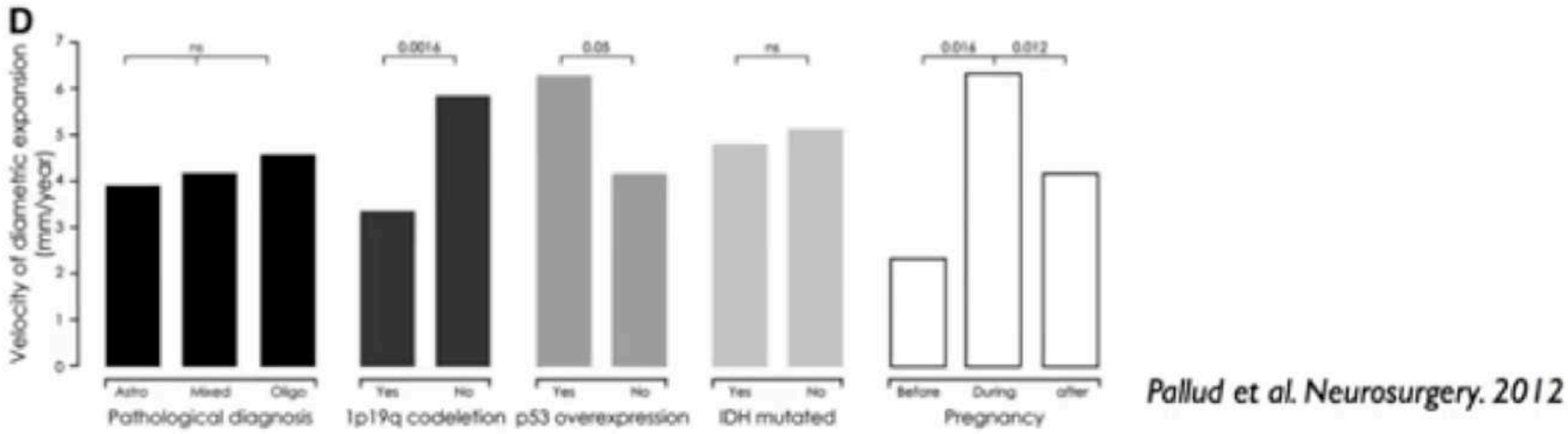

Pallud et al. Neurosurgery. 2012

-6:44
MENU

V- TRANSFORMATION ANAPLASIQUE D'UN BAS GRADE

Suivi évolutif d'une anomalie de signal de la SB

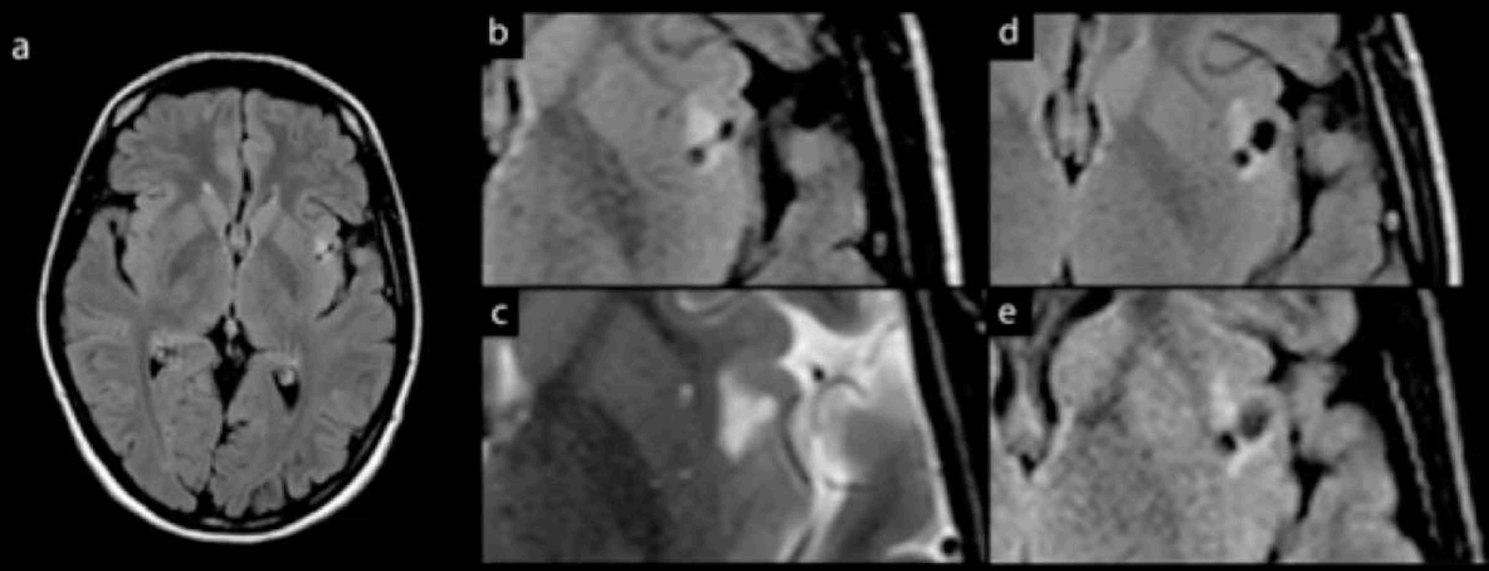

- CAR PAU, F20A
- Bilan de migraine
- Suivi évolutif à
  - 12 mois (Figure d)
  - 24 mois (Figure e)
- Chirurgie éveillée

Examen anatomopathologique: gliome diffus de bas grade.

MENU

V- TRANSFORMATION ANAPLASIQUE D'UN BAS GRADE

rs gliales

À regarder.

Risque de transformation anaplasique en imagerie multimodale

- Augmentation de la résonance de Choline
  - Rapport Cho/Cr > 2
- Augmentation des paramètres perfusionnels
  - rCBV > 2
- Echantillonnage de la lésion: hétérogénéité lésionnelle

MENU

V- TRANSFORMATION ANAPLASIQUE D'UN BAS GRADE

Take-home messages



1. Attention à la transformation anaplasique si
   a. rCBV > 2
   b. Ratio Cho/Cr > 2
2. Surveillance rapprochée (< 6mois)
   a. En période diagnostique
   b. Si apparition de signes de transformation anaplasique

SURVEILLANCE
À 6 mois
Puis 1/an pdt 5 ans

MENU

VI- GLIOMES DE HAUT GRADE III - IV

- Tumeur nécrotico kystique : grades III (anaplasique) ou IV (GBM)
- GBM primaire (+++) ou secondaire (dégénérescence d'un BG)
- 40 à 70 ans, sexe ratio : 1
- Topographie hémisphériques, sous corticale, substance blanche
- Temporal > Pariétal>Frontal> Occipitale
- Multifocaux +++
- Hyper T2/FLAIR, HypoT1
- Avec de prise de contraste
- Présence de foyers de néo vaisseaux
- Choline élevée, NAA diminué, présence de lactates et de lipides
- Survie : 2 à 5 ans si grade III, Survie < 18 mois si grade IV
- Traitement : exérèse

Gliomes de grade 3 :

- *Co délétion 1p19q : Témodal + radioTTT*
- *Pas de codélétion : PCV + radioTTT*

Glioblastome

- *Schéma STUPP: radio chimiothérapie concomitante (Témodal)*

MENU

Glioblastome

Lésion mal limitée
Densité/signal hétérogènes
Prise de contraste hétérogène
« Œdème » périlésionnel +++
Effet de masse souvent +++

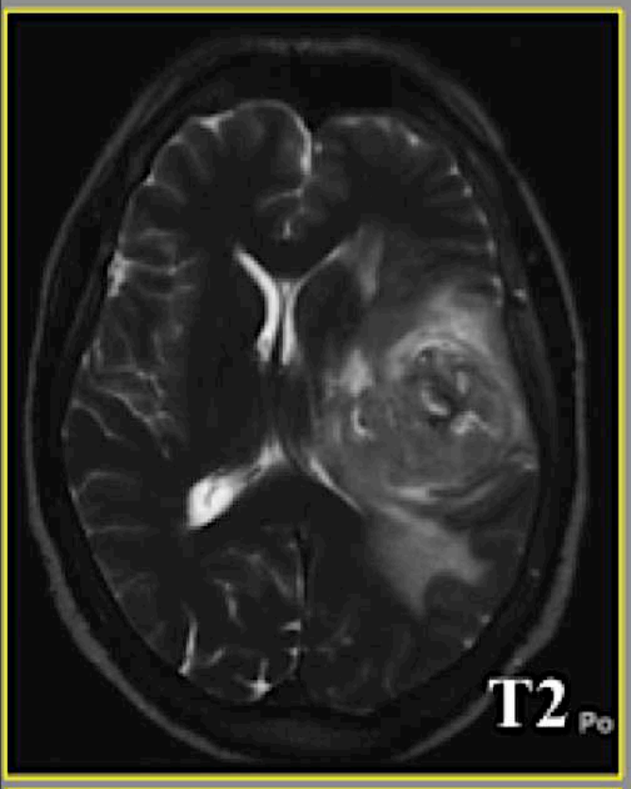

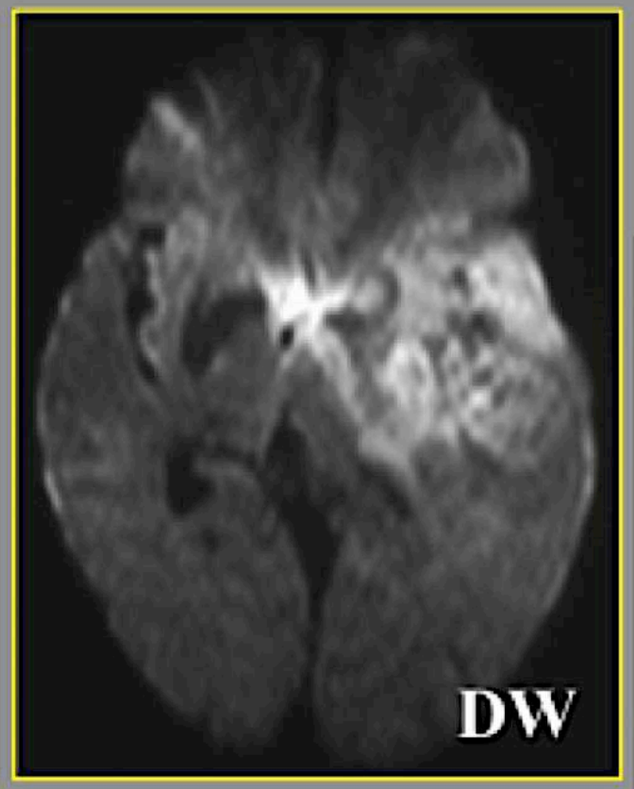



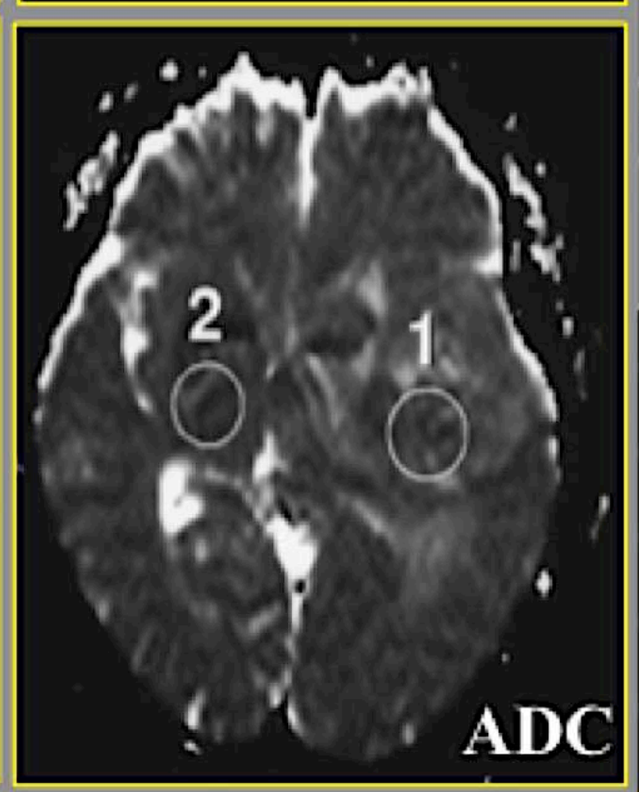

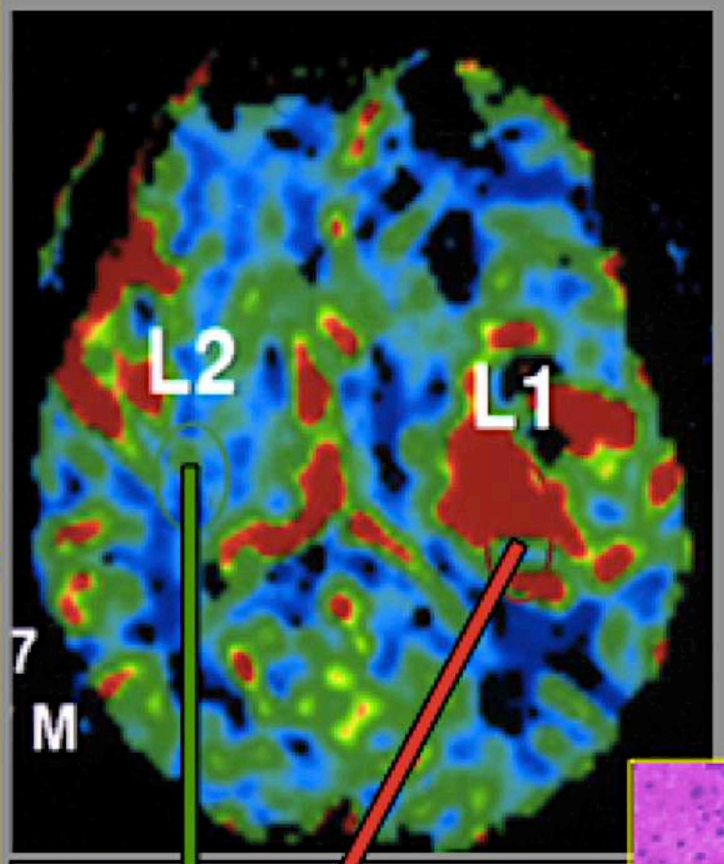

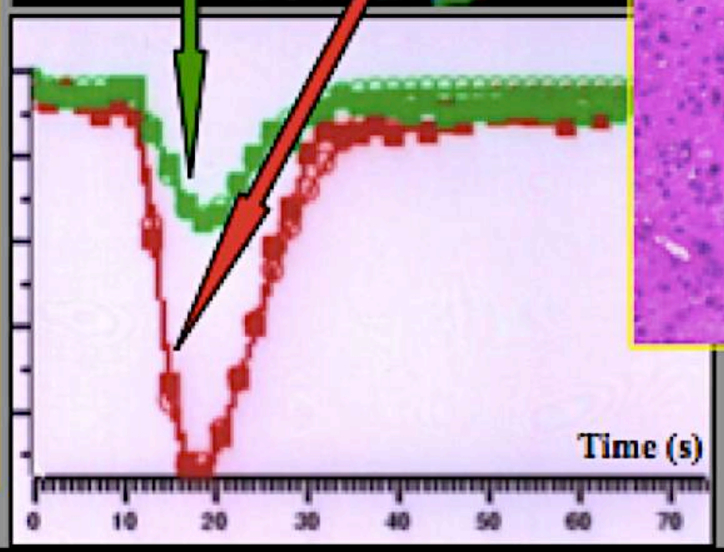

HPS * 200

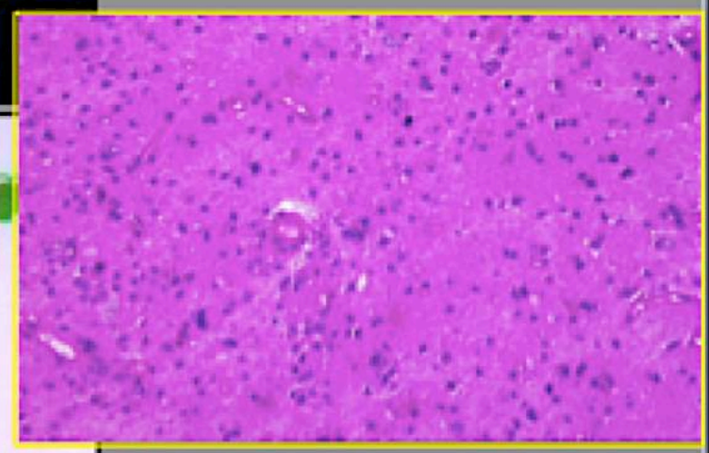

MENU

Gliomes diffus

Glioblastome

Epidémiologie

- Anciennement appelé « Glioblastome multiforme » en rapport à son hétérogénéité

- Fréquence : 40% des tumeurs cérébrales primitives et 78% des tumeurs cérébrales malignes

- Age de survenue : peut survenir à tous âges mais préférentiellement chez l'adulte après 40ans – pic de fréquence : 65-75ans
- Discrète prédominance masculine : SR = 2/3
- Caucasiens plus atteints que les autres ethnies : Europe et Amérique du Nord : 3-4/100,000; Asie : 0,59/100,000

- La plupart surviennent de façon sporadique
- Plus rarement, ils peuvent être radio-induit ou survenir dans des tableaux de prédisposition génétique (mutation de P53, NF1, Li-Fraumeni, Turcot, Ollier, Maffucci…)

- Clinique :
  - Histoire clinique en règle courte (<3 mois dans la moitié des cas), sauf en cas d'évolution secondaire d'un gliome préexistant
  - Crises d'épilepsie, HTIC …

- Evolution :
  - Pronostic globalement sombre (médiane de survie < 2ans)
  - Extension essentiellement locale le long des tractus de substance blanche
  - Dissémination leptoméningée ou épendymaire possibles
  - Métastases par voie hématogène exceptionnelles

MENU

Glioblastome

Gliomes diffus

Epidémiologie

Formes

Forme primaire

- De novo, sans lésion gliale de grade inférieur préexistante
- 90% des GBM
- Plus agressive que les fores secondaires
- Surviennent chez des patients plus âgés
- IDH Wild-type

Forme secondaire

- Font suite à la transformation d'une lésion gliale de grade inférieur
- 10% des GBM
- Moins agressive que les formes primaires
- Surviennent chez des patients plus jeunes
- IDH muté

MENU

Gliomes diffus

Glioblastome

Anatomopathologie

Biologie moléculaire

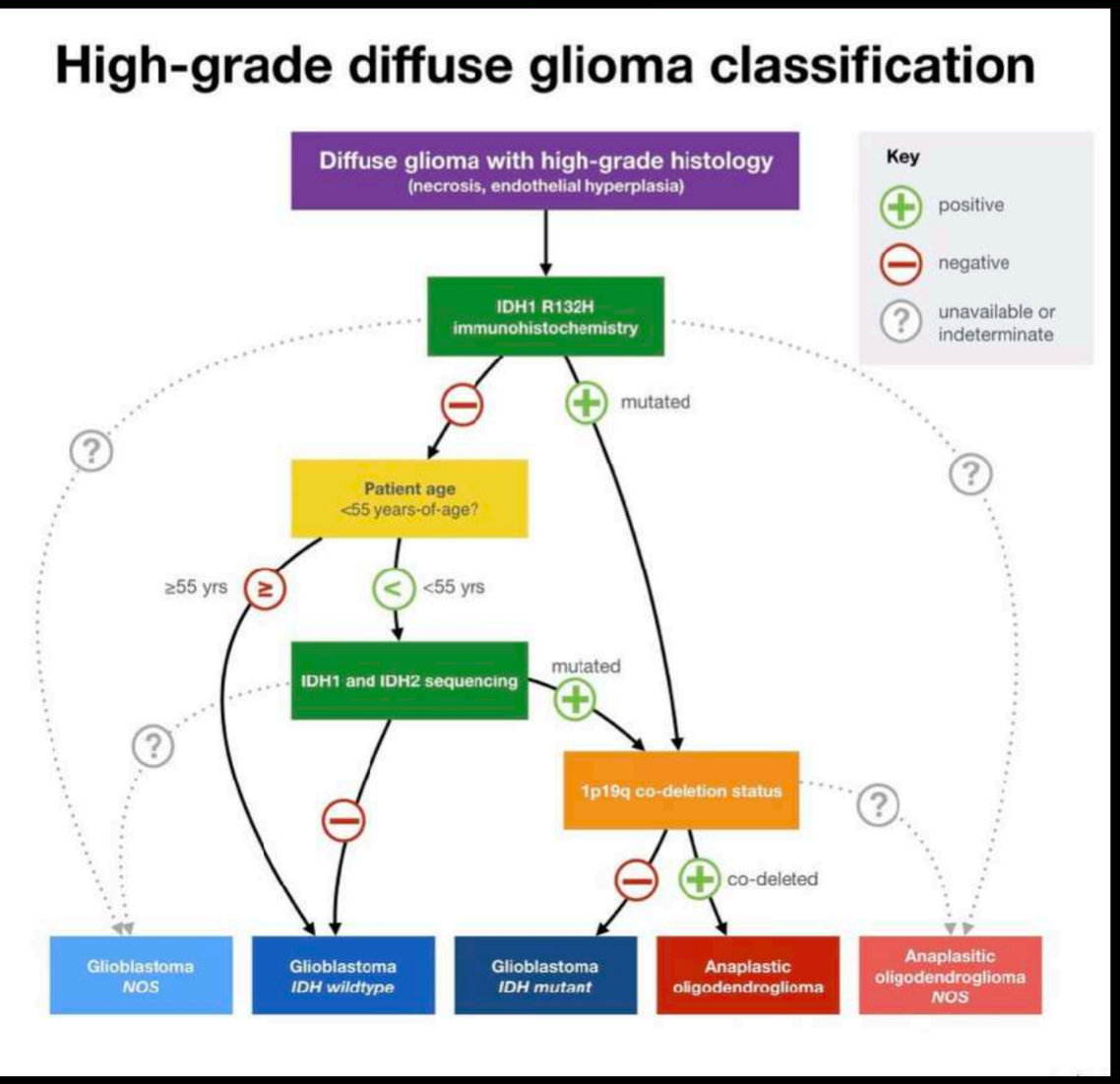

- Statut IDH non connu : *GBM NOS*
- Statut IDH1/2 négatif = *IDH wild type* : mauvais pronostic
- Statut IDH1/2 muté – pas de codélétion 1p19q = *IDH mutant* : Meilleur pronostic

MENU

Gliomes diffus

Glioblastome

Imagerie

Aspect tomodensitométrique

- Siège :
  - Nette prédominance sus-tentorielle, touchant par ordre de fréquence décroissante les lobes temporaux, pariétaux, frontaux et occipitaux
  - Atteinte des noyaux gris centraux non rare
  - Atteinte rare mais possible du tronc cérébral et du cervelet
- Evolution lésionnelle en règle rapide
- Large masse tissulaire touchant préférentiellement la substance blanche iso- ou discrètement hyperdense avec centre nécrotique hypodense et berges périphériques épaisses se rehaussant intensément
- Remaniements hémorragiques possibles
- Calcifications rares
- Effet de masse en général marqué

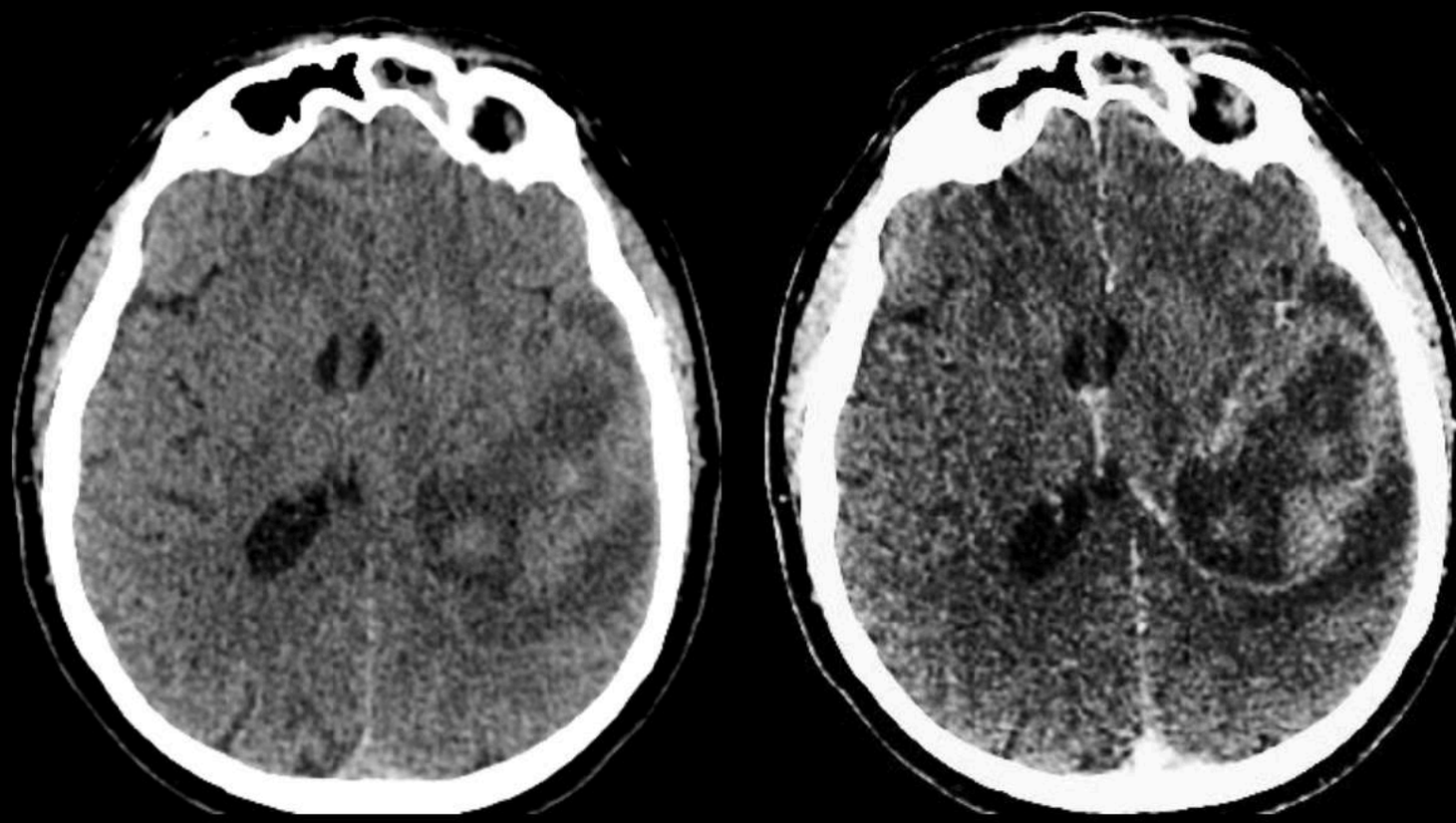

MENU

Gliomes diffus

Glioblastome

Imagerie

Aspect IRM

- Parois tissulaires d'épaisseur variable, irrégulières, hypo- à iso-T1, hyperT2, se rehaussant de façon intense après injection

- Centre nécrotique en hypoT1, hyperT2, hypodiff

- Hypersignal FLAIR alentours en rapport avec de l'infiltration tumorale +++ et de l'œdème vasogénique

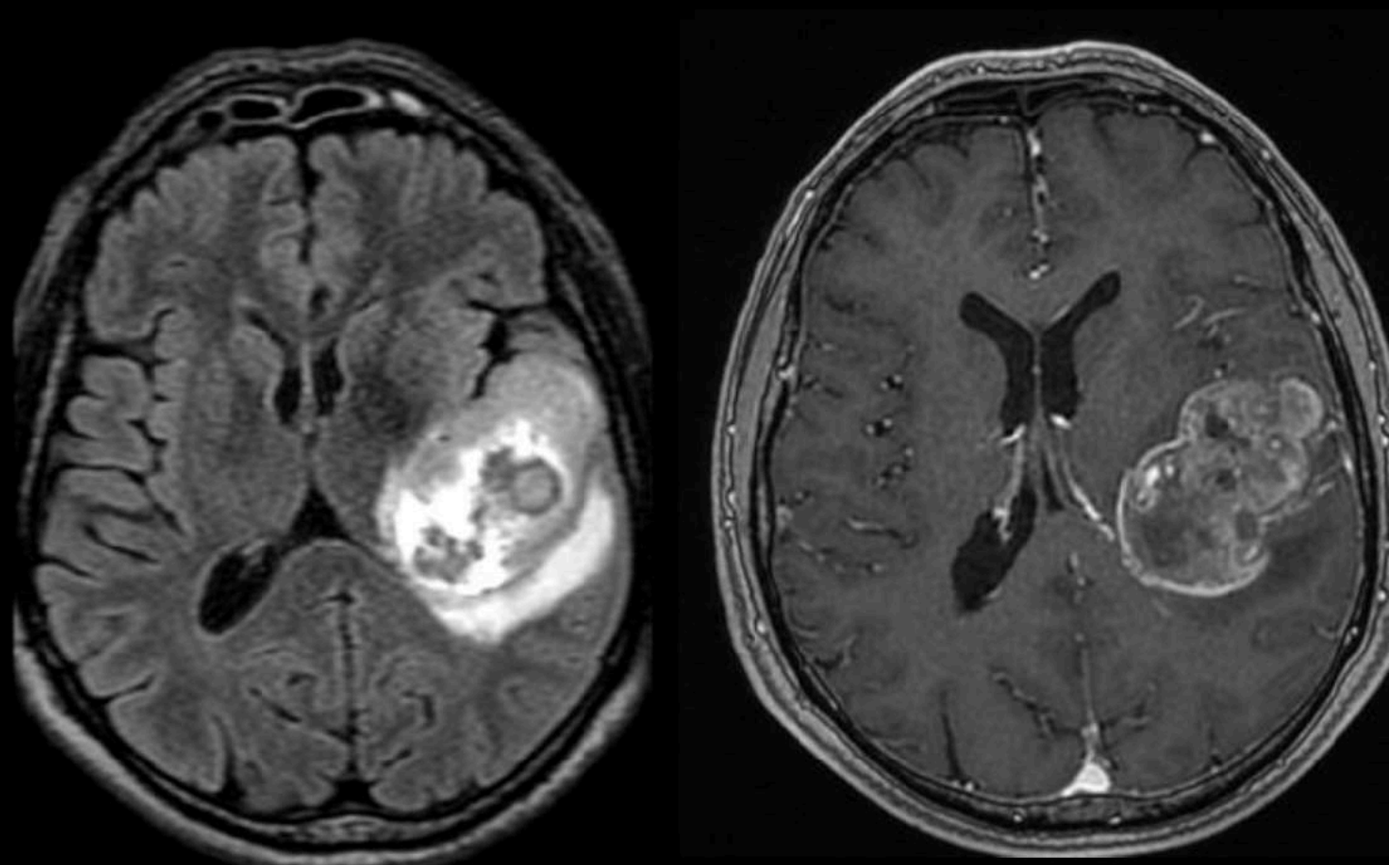

MENU

Gliomes diffus

Glioblastome

Variantes en imagerie

Glioblastome multicentrique

- Glioblastome présentant plusieurs zones de prise de contraste non reliées entres elles par des zones en hypersignal FLAIR

- = Lésions synchrones

- En fait, probable infiltration tumorale non visible en FLAIR reliant les différentes zones de prises de contraste

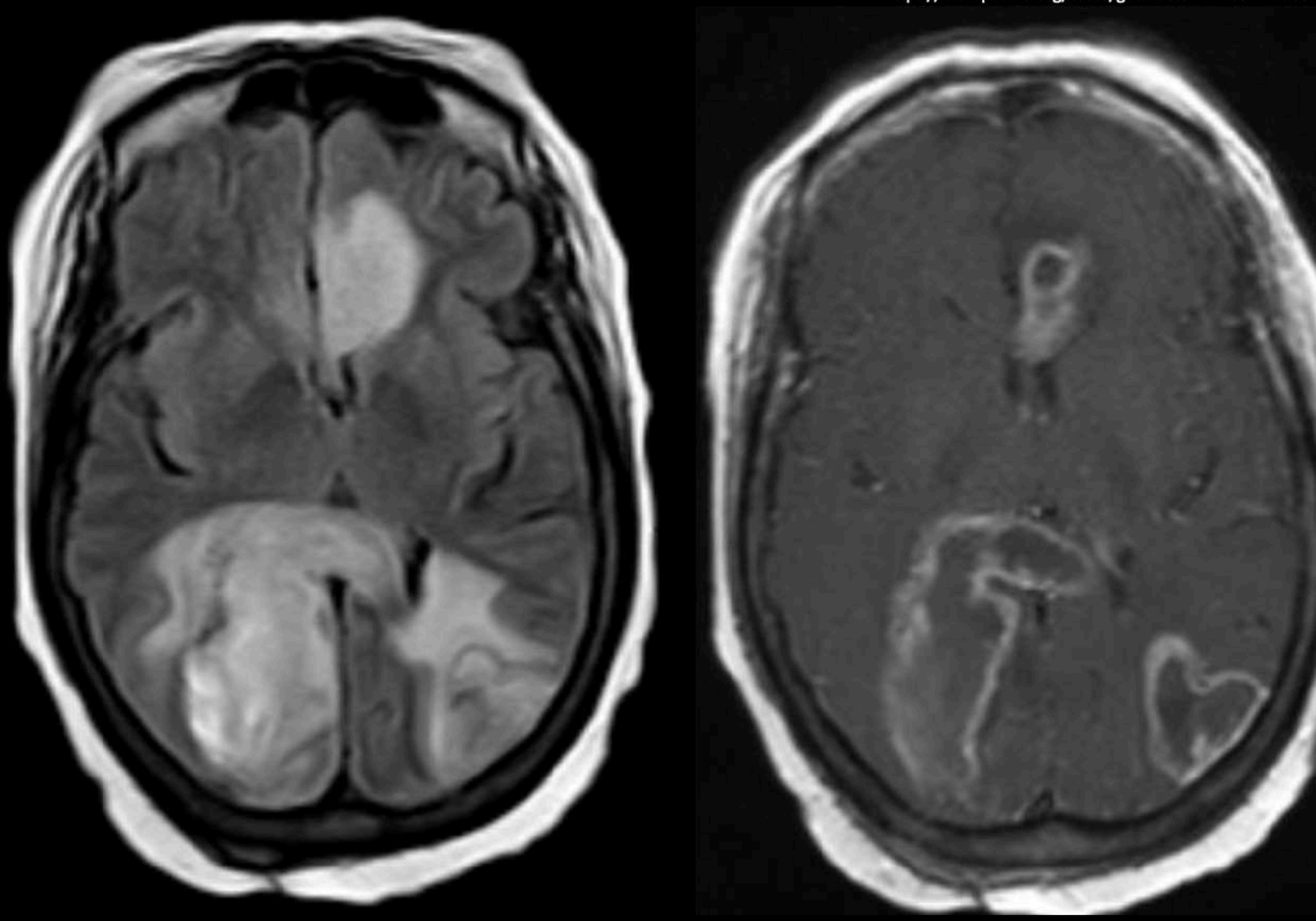

MENU

Gliomes diffus

Glioblastome

Variantes en imagerie

Glioblastome multifocal

- Glioblastome présentant de multiples zones de prises de contraste reliées entre elles par des zones en hypersignal FLAIR
- = 1 seule lésion
- Pronostic péjoratif

https://radiopaedia.org/articles/multifocal-glioblastom

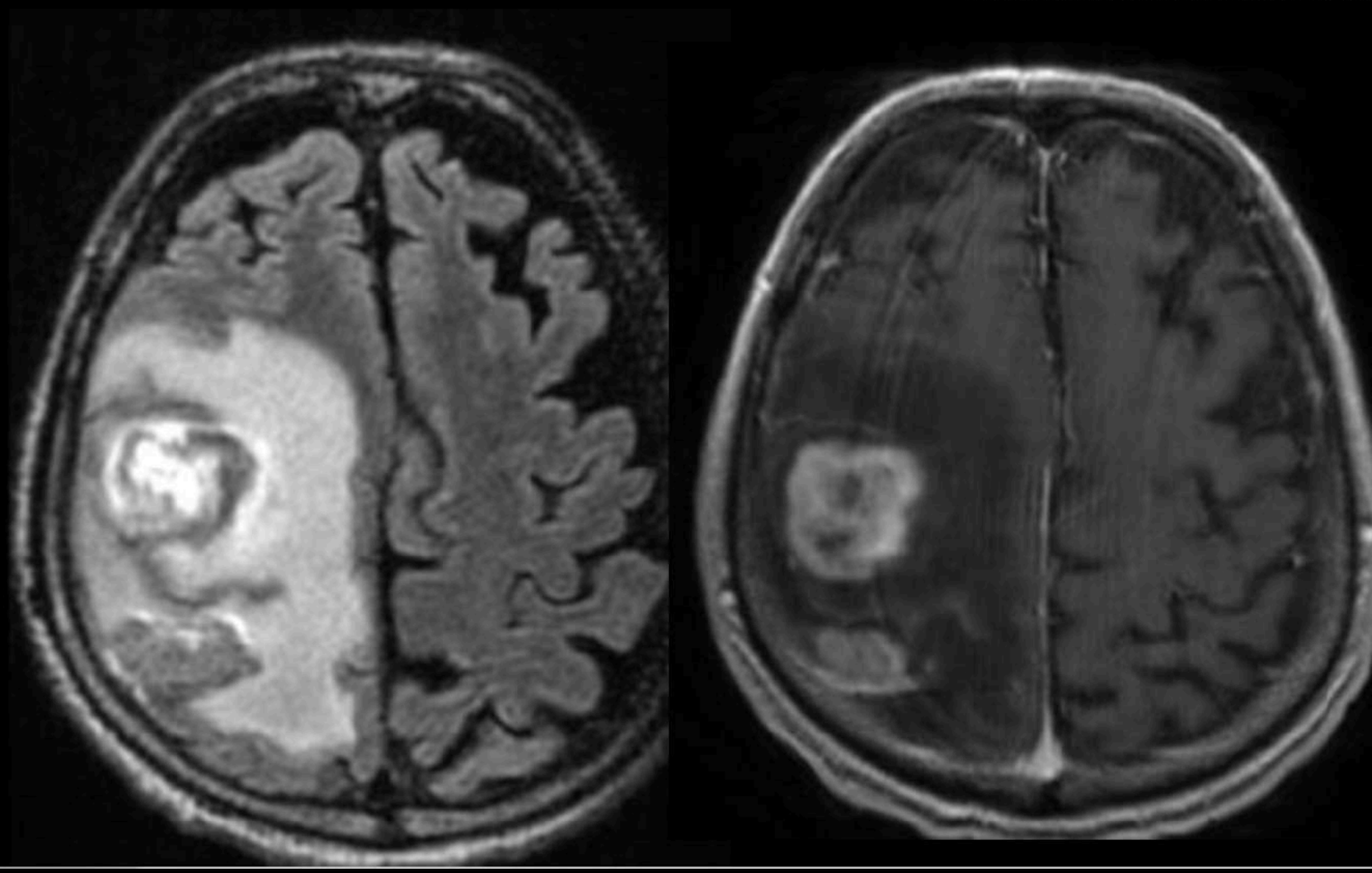

Gliomes diffus

Glioblastome

Imagerie

Aspect IRM

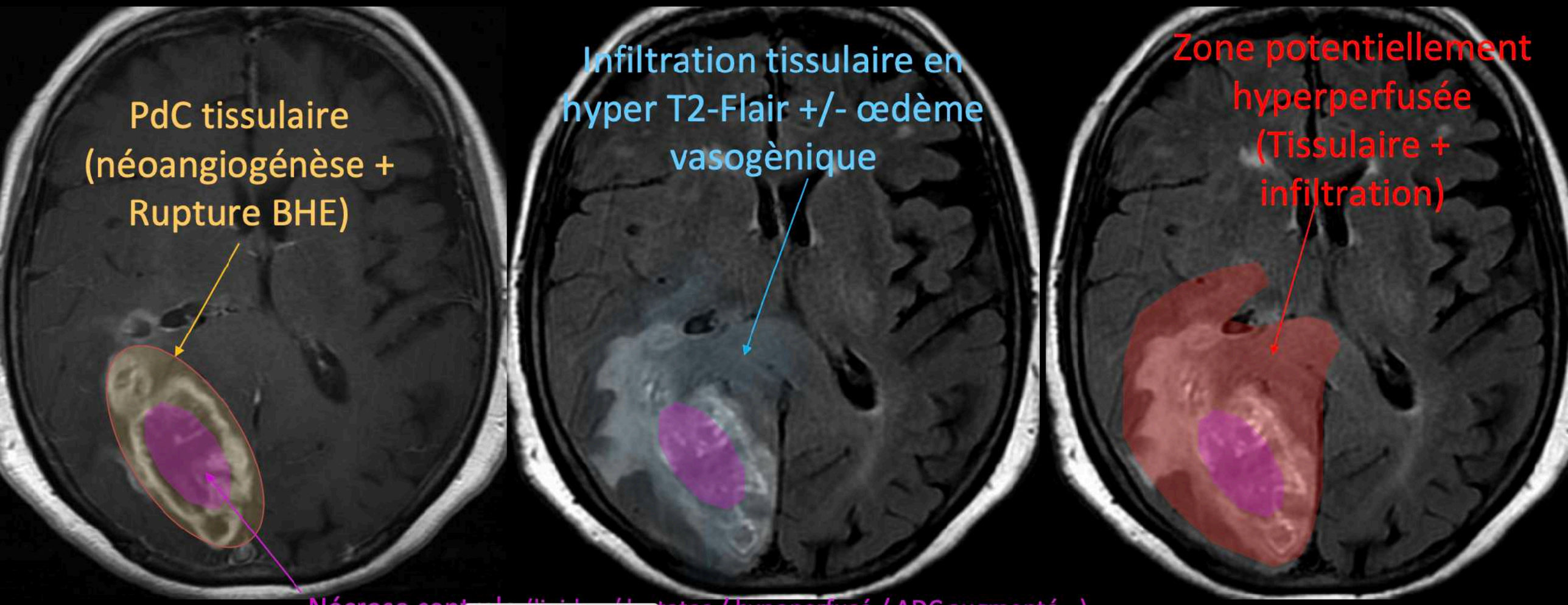

MENU

Gliomes diffus

Glioblastome

Variantes en imagerie

Atteinte du corps calleux

- « Butterfly Glioblastoma »
- Glioblastome traversant la ligne médiane via le corps calleux, généralement au niveau du genou

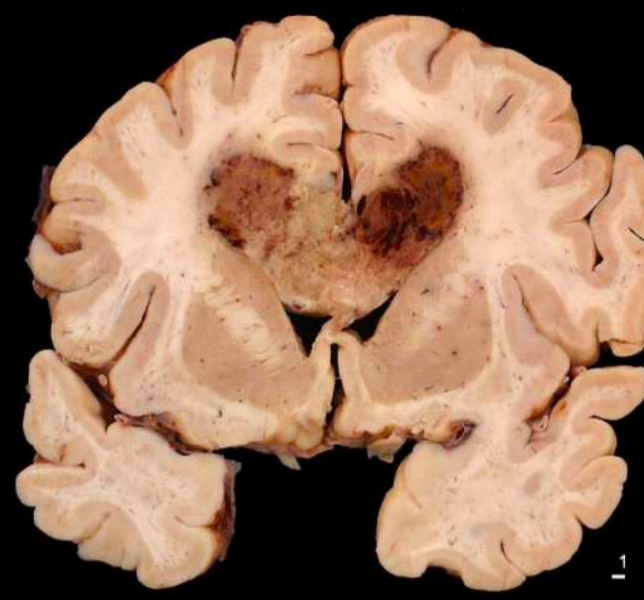



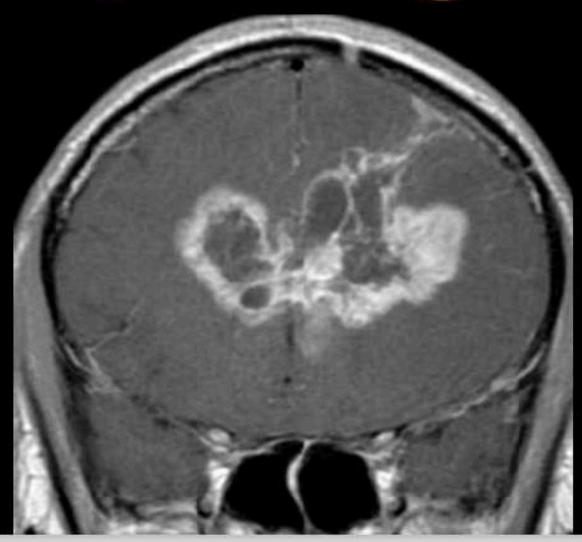

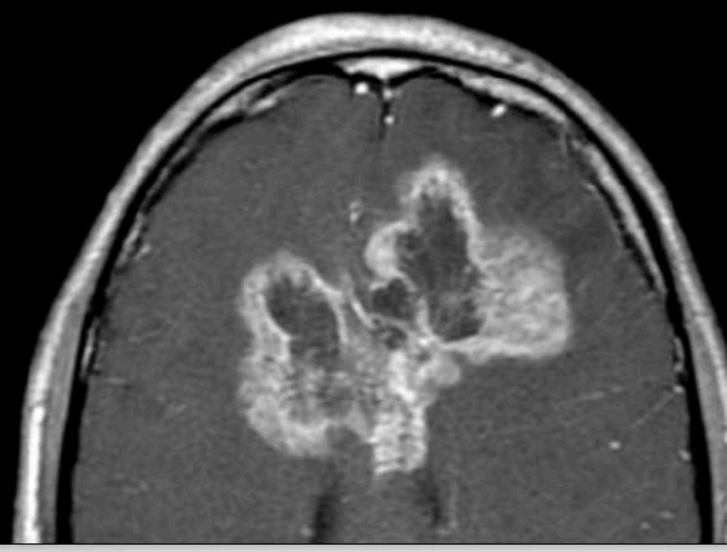

Capture d'écran

MENU

Gliomes diffus

Glioblastome

Imagerie

Aspect IRM

- Diffusion :
  - La cellularité très importante du GBM au niveau de sa portion solide se traduit par une valeur basse de l'ADC (mais supérieure à celle observée dans les lymphomes)

- Par contre, la zone centrale nécrotique présente un hyposignal avec un ADC augmenté

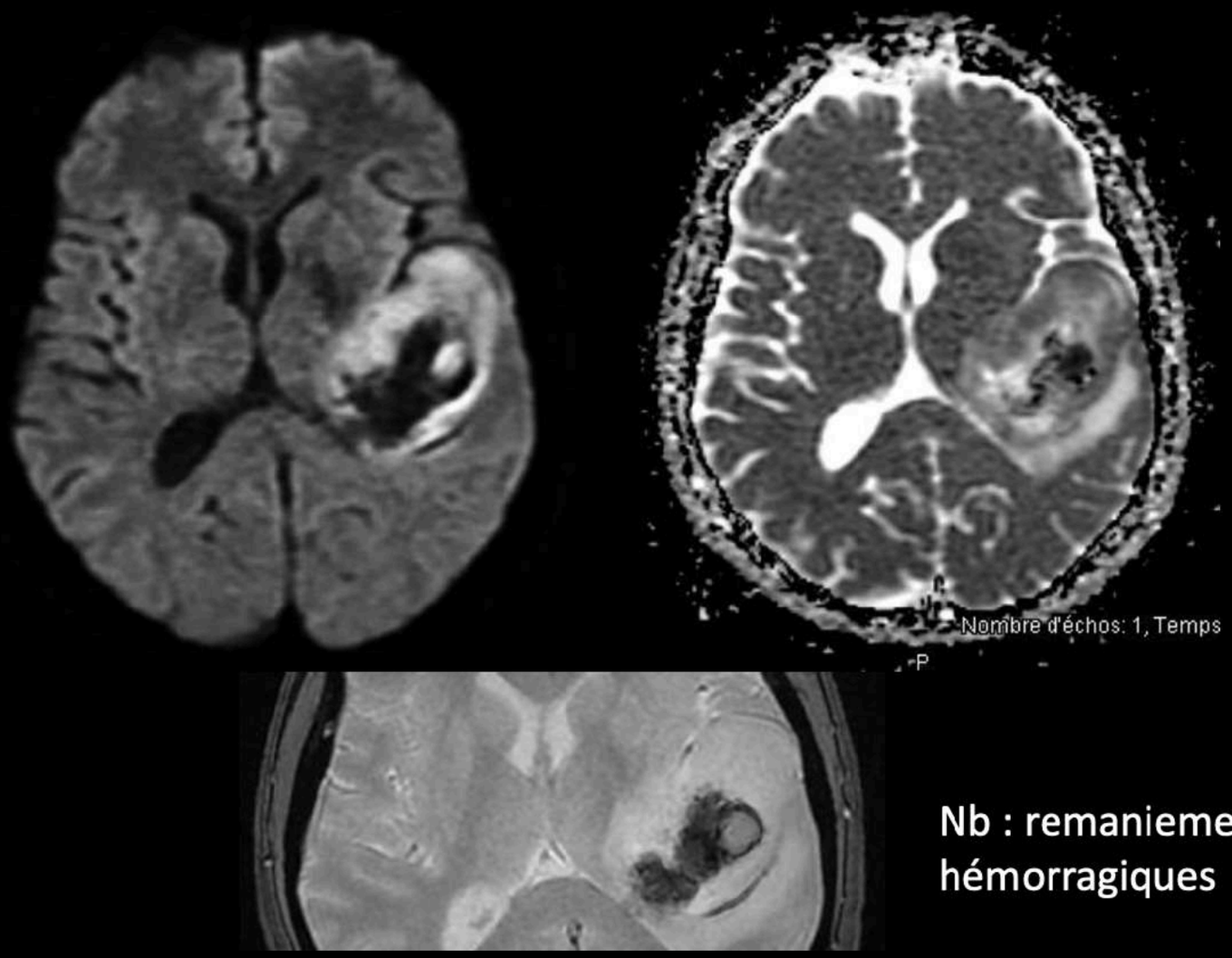

Nb : remaniements hémorragiques

MENU

Gliomes diffus

Glioblastome

Imagerie

Aspect IRM

- Perfusion :
  - Nette hyperperfusion au niveau de la portion solide, avec élévation très importante du rCBV (reflet de l'expression du VEGF dans les GBM, 50 X supérieure à celle du tissu cérébral normal), reflet de la néoangiogénèse tumorale

- Reflet de l'infiltration cellulaire et de la néoangiogénèse au-delà des limites tumorales apparentes et de la prise de contraste en particulier, les valeurs du rCBV restent élevées en périphérie de la tumeur, tandis qu'elles s'effondrent dans la partie nécrotique

Gliome Haut grade	rVSC = 5.07 +/- 2.79
Gliome Bas grade	rVSC 0.92 +/- 0.68

Glioblastome	rVSC = 7.32 +/- 4.
Gliome Anaplasique avec pdc	rVSC = 5.84 +/- 1.
Gliome Anaplasique sans pdc	rVSC = 1.53 +/- 0.
Gliome Bas grade	rVSC = 1.26 +/- 0.

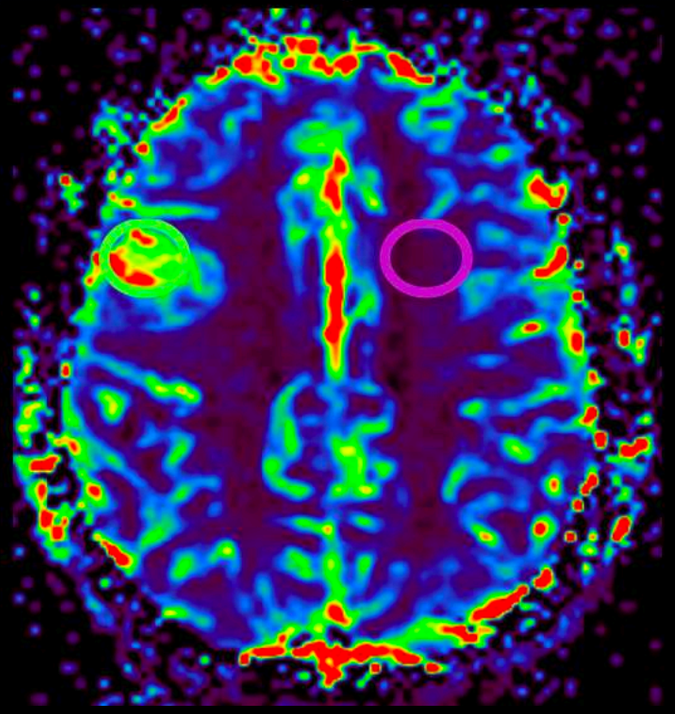

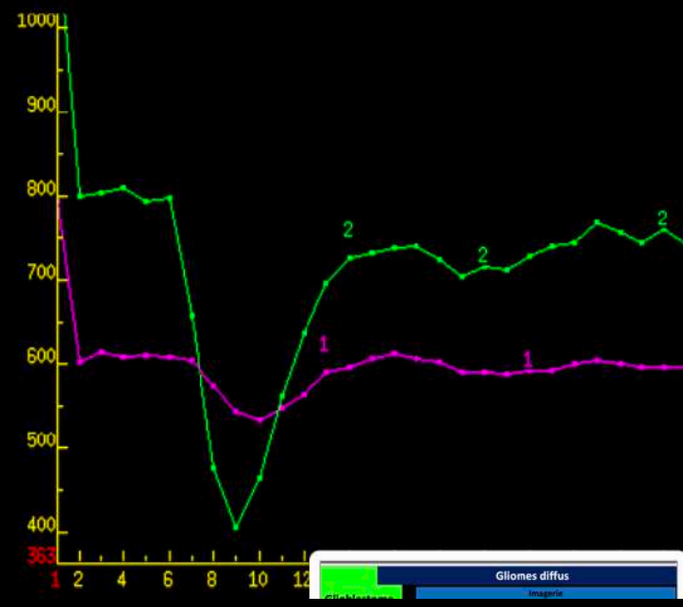

Capture d'écran

MENU

Gliomes diffus

Glioblastome

Imagerie

Aspect IRM

- SRM :
  - Augmentation du métabolisme et de la prolifération cellulaire
  - Très nette élévation de la Choline, marqueur du turn over membranaire, corrélée de façon linéaire à l'index de prolifération histologique Ki67
  - Effondrement du pic de NAA
  - Augmentation des ratios Cho/Cr et Cho/NAA
  - Apparition d'une résonnance de lactates puis de lactates/lipides, témoins respectifs de l'anabolisme tumoral et de la nécrose

- Cette élévation des métabolites se retrouve en périphérie de la zone rehaussée, avec une diminution progressive de ceux-ci au fur et à mesure que l'infiltration diminue

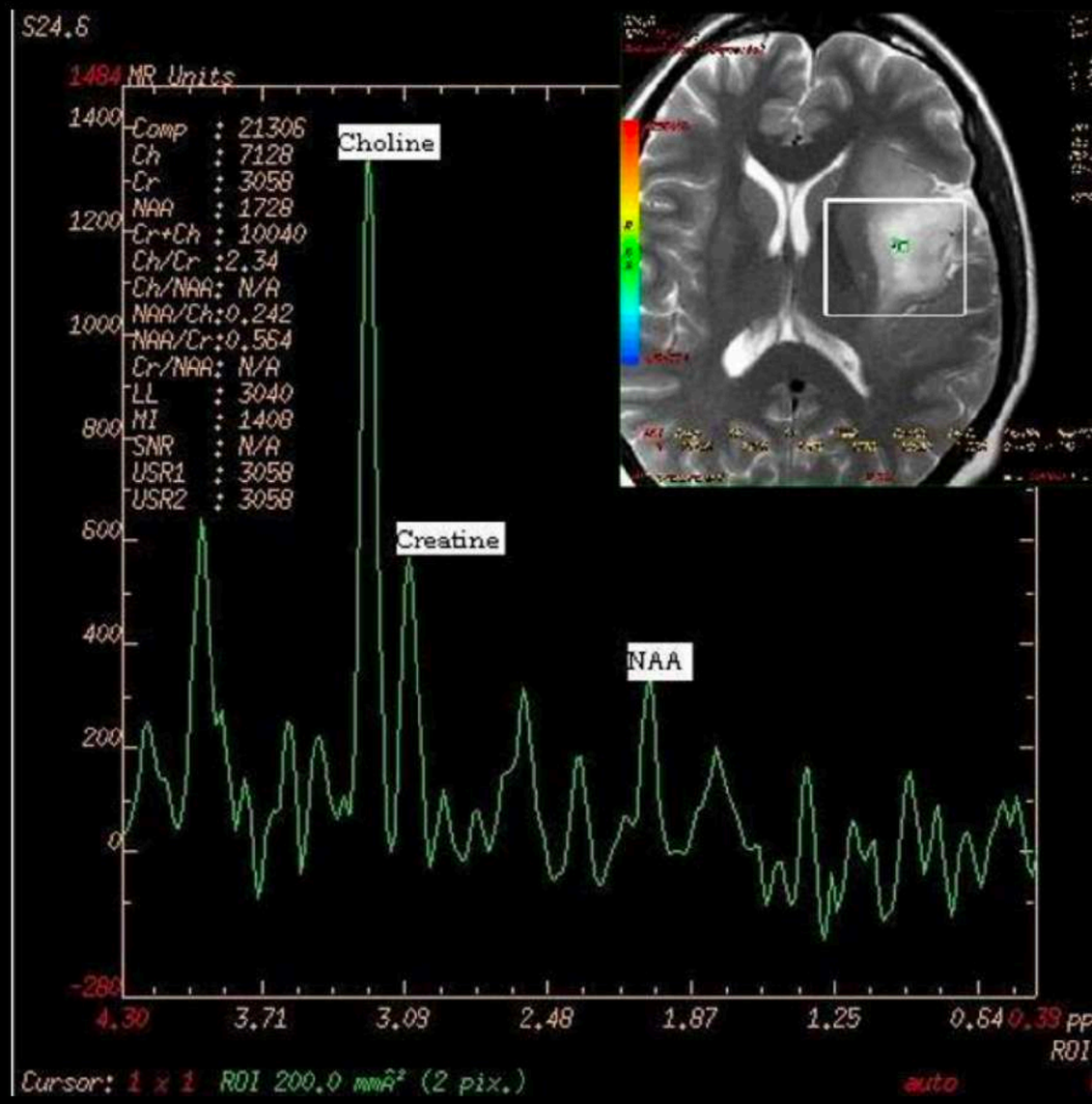

Capture d'écran

MENU

Gliomes diffus

Glioblastome

Variantes histologiques

Glioblastome épithélioide

- Nouvelle entité de la classification OMS 2016
- Plus fréquent chez les enfants et adultes jeunes
- Anatomopathologie : lésion hétérogène avec larges cellules épithélioides avec abondant cytoplasme éosinophile, chromatine vésiculaire et nucléole proéminant
- Imagerie : indistinguable des glioblastomes classiques
- Evolution :
  - Lésion agressive au pronostic encore plus mauvais que les formes classiques (survie médiane = 169j)
  - Possibilité de métastases systémiques

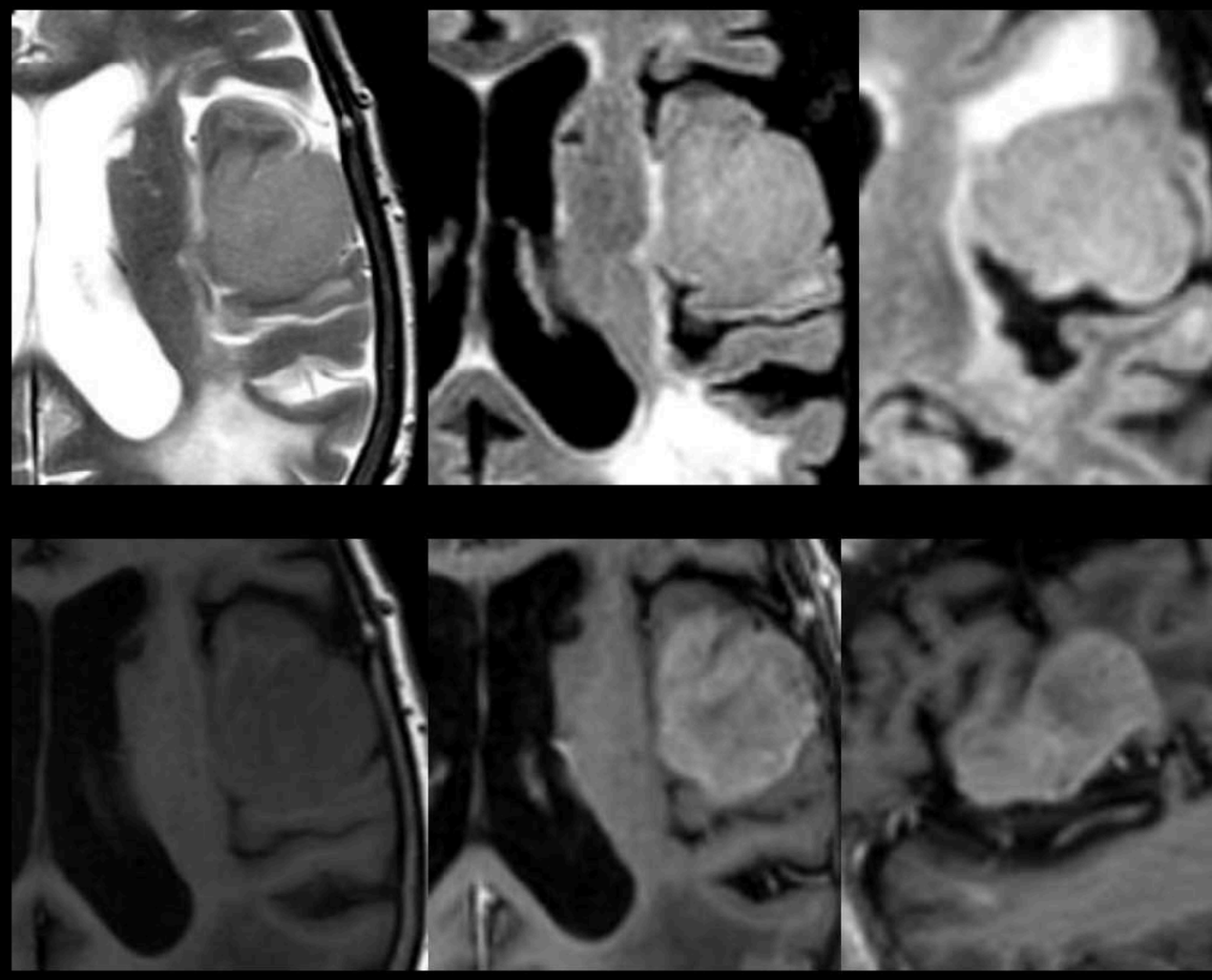

MENU

EXEMPLES RESUMÉS GLIOMES HAUT GRADE

Femme, 19 ans,
Asthénie, céphalées

Absence de prise de contraste
Gliome grade III

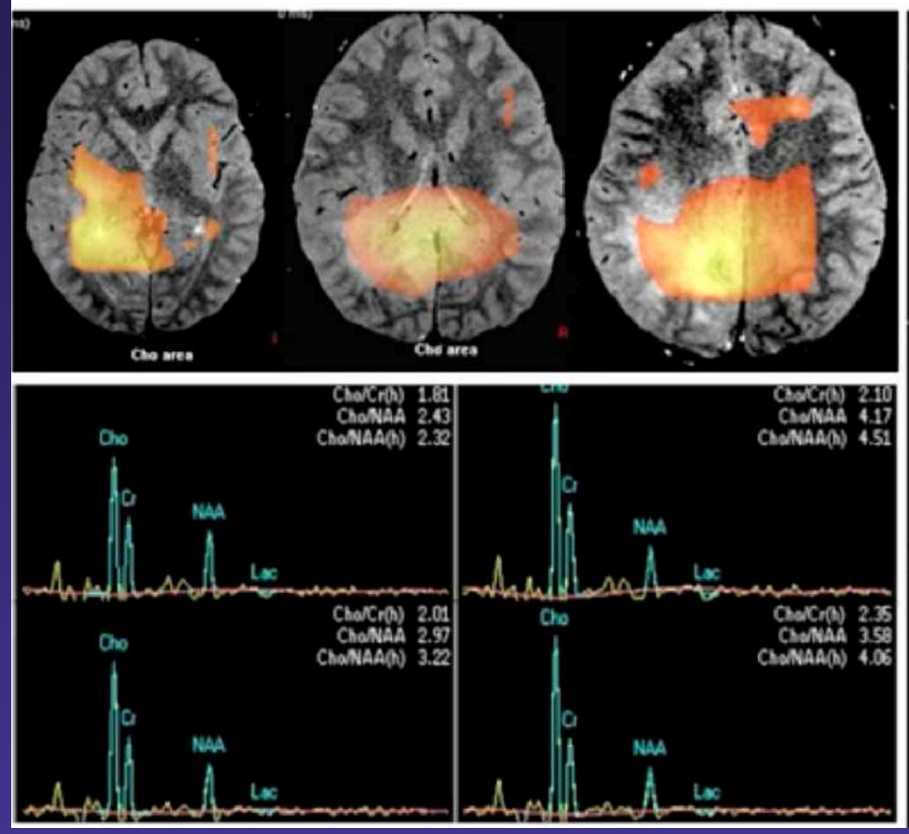

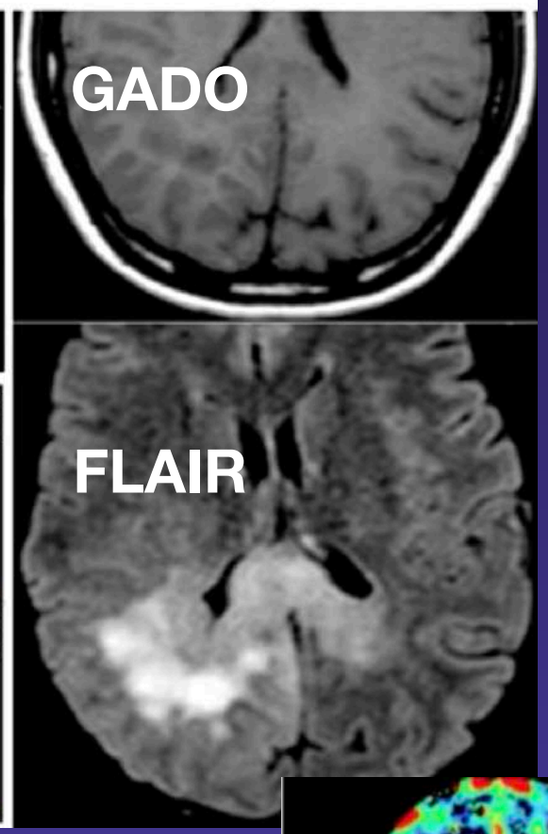

MENU

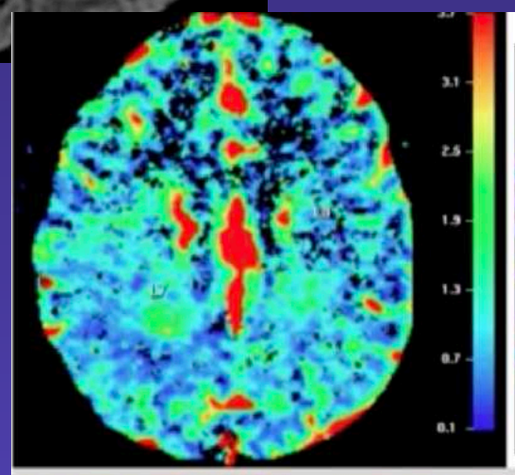

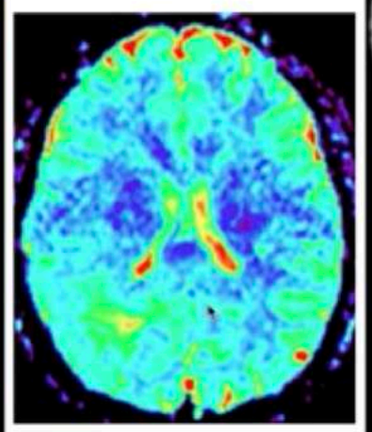

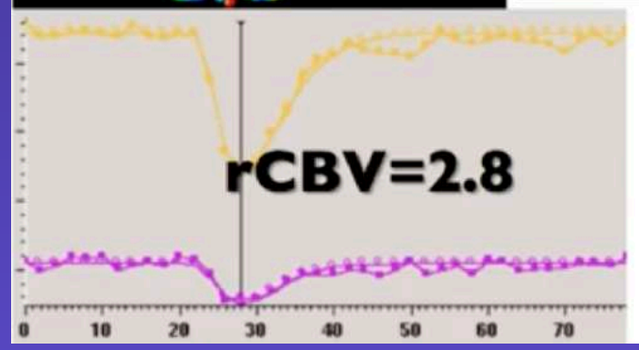

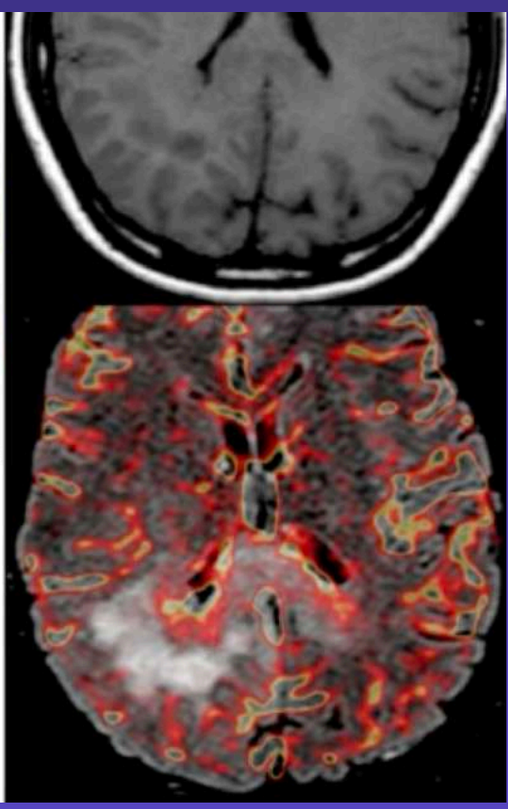

NeuroRadiologie CHU Nantes

Cas clinique 1

Crise convulsive chez une jeune femme de 29 ans.

Tabagisme actif 20PA.

Antécédent de cancer colorectal chez sa mère à 32 ans.

- Syndrome de masse tumoral, iso et hypointense en T1, hyperintense T2/Flair avec des zones hétèrogènes
- Nécrose
- Remaniements hémorragiques en SWI
- Néoangiogénèse limitée
- Œdème vasogénique
- Infiltrat splénium
- Absence de calcifications
- Nodules satellites

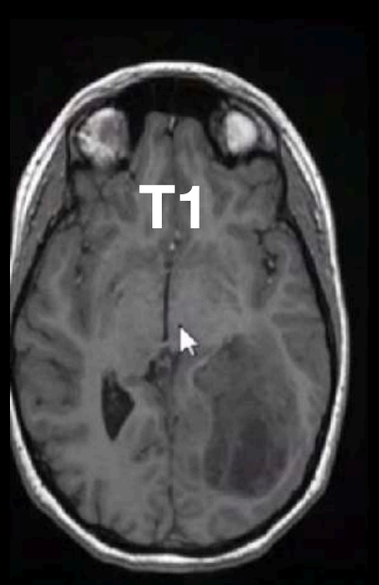

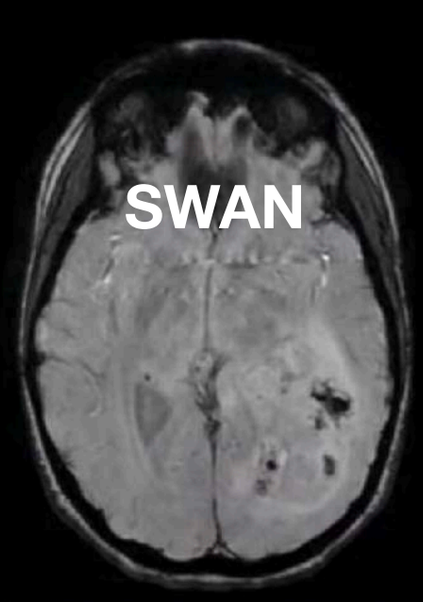





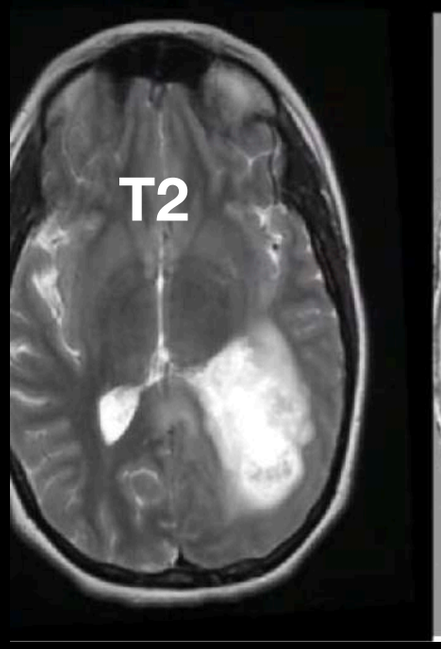

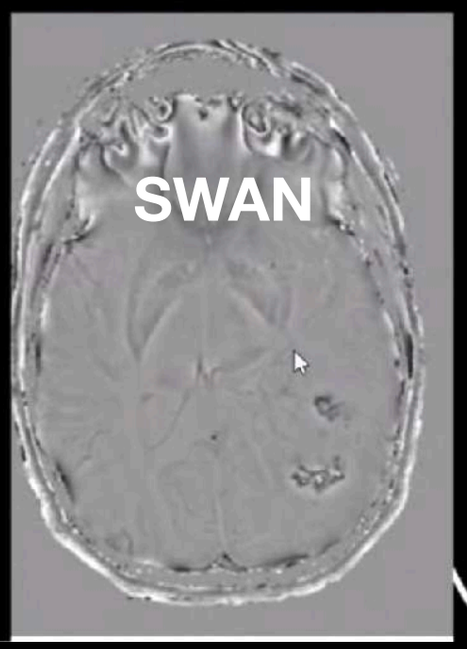

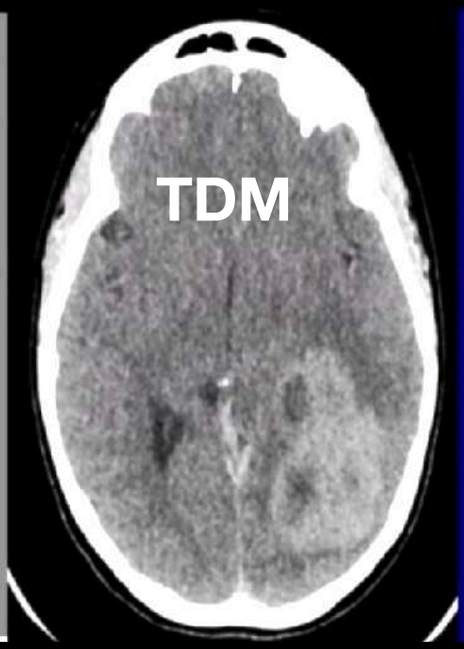

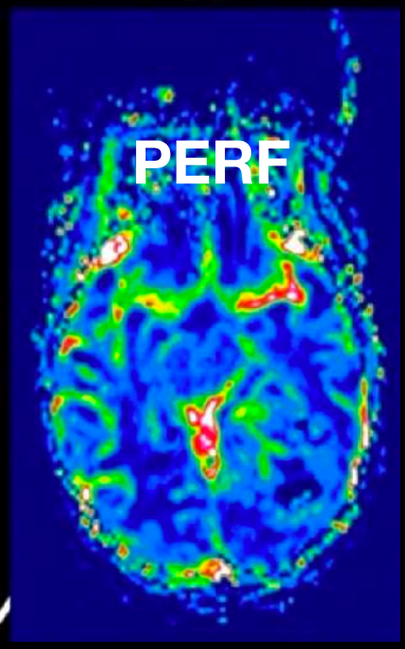

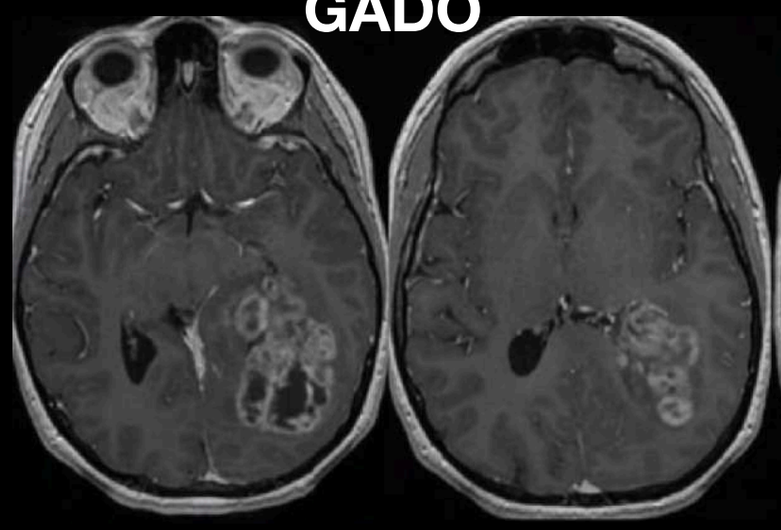

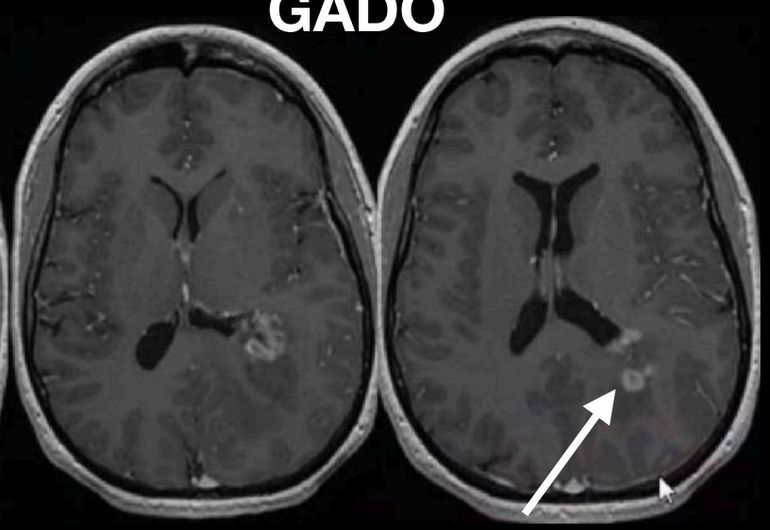

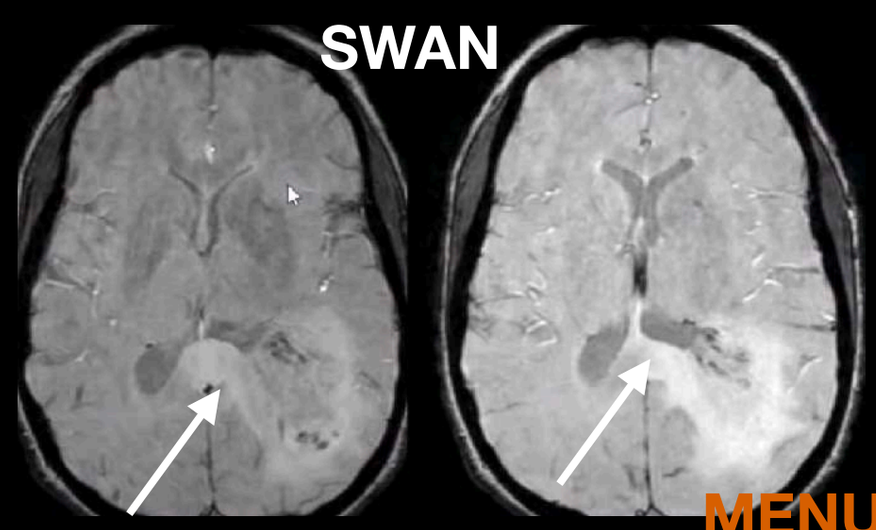

MENU

VI- GLIOMES DE HAUT GRADE III - IV

NeuroRadiologie
CHU Nantes

Hypothèses diagnostiques

CENTRE HOSPITALIER UNIVERSITAIRE DE NANTES

Glioblastome

Processus expansif, zone de nécrose, hémorragie, infiltration CC
Mais âge jeune

Tumeur épendymaire

Siège plutôt infratentoriel mais les épendymomes supratentoriels sont intraparenchymateux
Age compatible
Remaniements hémorragiques, hétérogènes
Mais
Absence de kystes
Absence de calcifications

Tumeur des plexus choroïdes

Carrefour ventriculaire (50%)
Masse chou fleur
Vascularisée
Mais pas de flow voids, pas de calcifications

Lymphome

Lésion proche du ventricule
Pas de franche néoangiogenèse en perfusion
Mais
Hémorragique chez une patiente immunocompétante
Hétérogène

Autres?

Méningiome?
Gangliogliome?
Gangliocytome?

Glioblastome

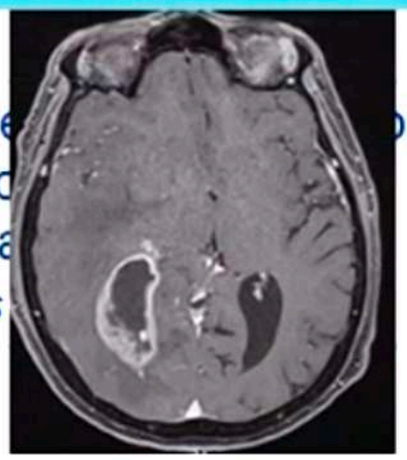

Tumeur épendymaire

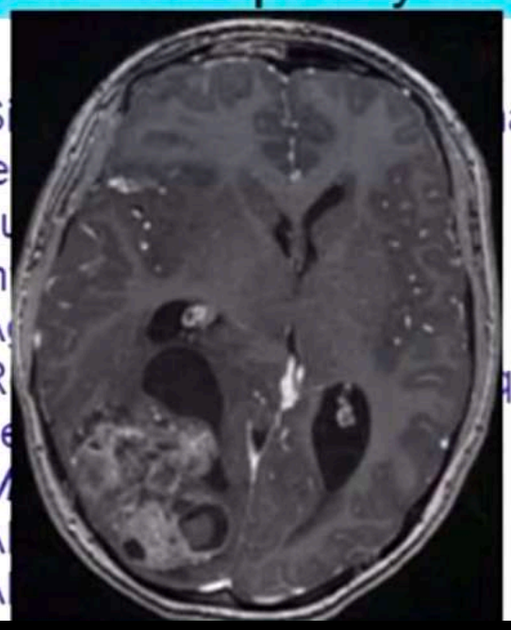

MENU

VI- GLIOMES DE HAUT GRADE III - IV

euroRadiologie
CHU Nantes

Diagnostic probable: glioblastome

- Grade IV de l'OMS
- Clinique: crises convulsives, HTIC, déficit…
- Observés préférentiellement vers la 5-7e décade
- SB supratentorielle
- Processus expansif hétérogène, zone de nécrose
- Zone tissulaire hypervascularisée
- Œdème vasogénique important
- Infiltration tumorale au-delà de l'œdème via le CC
- Calcifications exceptionnelles

et le CCR…

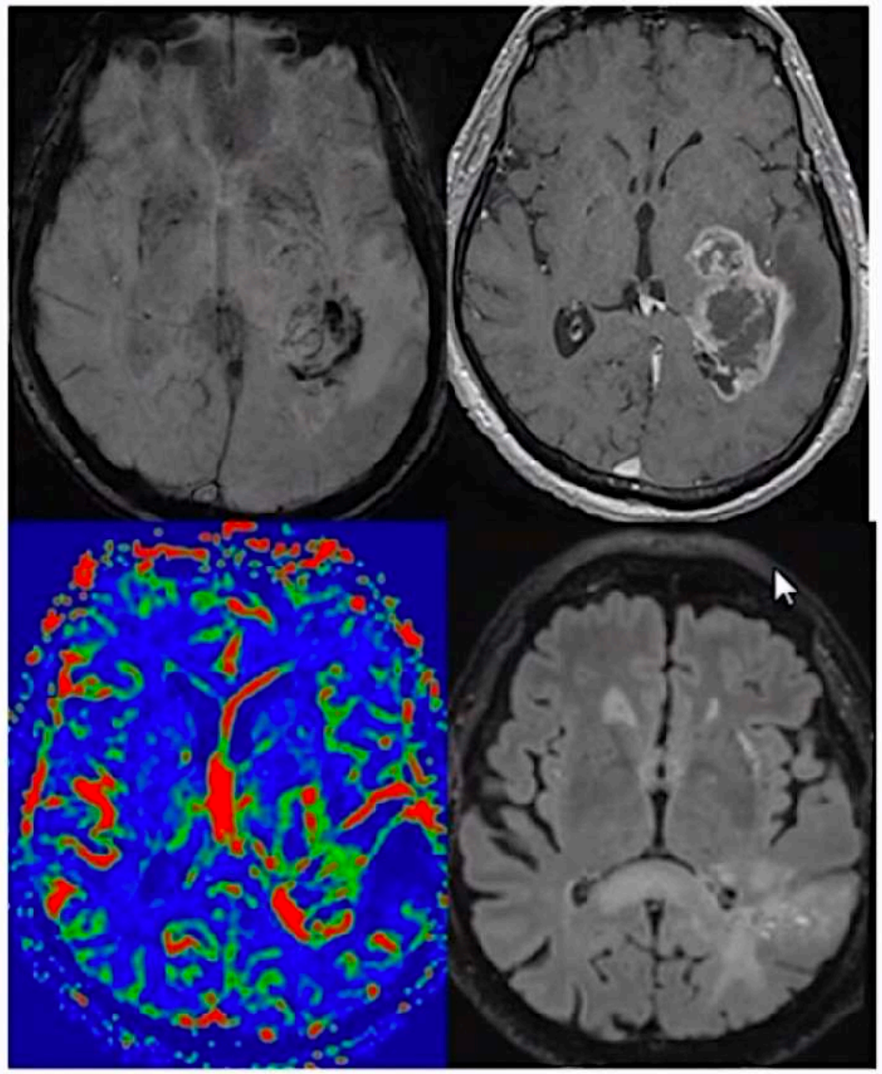

MENU

VI- GLIOMES DE HAUT GRADE III - IV

NeuroRadiologie
CHU Nantes

Syndrome de Lynch

- Mutation constitutionnelle d'un des gènes du système MMR
- MLH1, MSH2, MSH6, PMS2,
- Critères d'Amsterdam II et de Bethesda
- Syndrome de Turcot: CCR et tumeurs cérébrales (GBM et médulloblastome)

Tableau 1 Âge médian au diagnostic des tumeurs du spectre HNPCC.

Type de tumeur	Âge médian au diagnostic
Cancer colorectal	43 ans [6]
Cancer de l'endomètre	50 ans [7]
Voies excrétrices urinaires	62 ans [8]
Cancer de l'intestin grêle	45 ans [9]
Cancer de l'ovaire	50 ans [7]
Glioblastome	41,5 ans [10]
Tumeurs cutanées	53 ans [11]
Tumeurs des voies biliaires	57 ans [12]
Tumeurs de l'estomac	47 ans [13]

MISE AU POINT

Syndrome de Lynch. Quelle prise en charge en 2019 ?

Lynch Syndrome: Current Management In 2019

B. Menahem[a,b], A. Alves[a,b], J.M. Regimbeau[c]
C. Sabbagh[c,d,*]

MENU

3 - GANGLIOGLIOME

- **ENFANT ET HOMME JEUNE**

- **CORTICO-SOUS CORTICAL**
- **TEMPORAL**

- **SOIT KYSTIQUE AVEC NODULE MURAL**
- **SOIT NODULAIRE AVEC PETIT KYSTE**

- **CALCIF FINES ET PÉRIPH. 50%**

- **RÉHAUSST FAIBLE ET NON HOMOGÈNE**

- **PAS OU PEU D'EFFET DE MASSE**
- **PAS OU PEU D'OEDÉME**

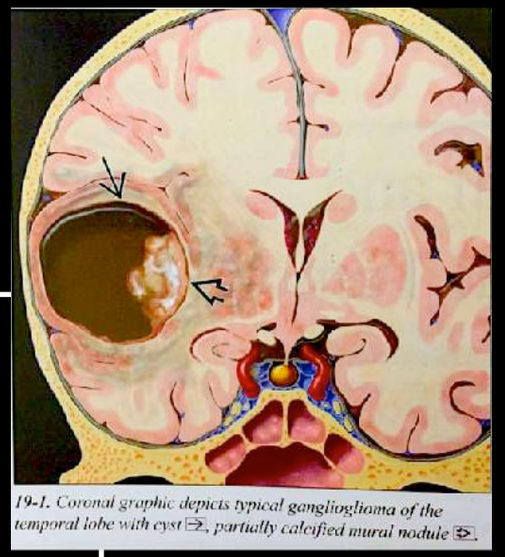

19-1. Coronal graphic depicts typical ganglioglioma of the temporal lobe with cyst ⇨, partially calcified mural nodule ⇨.

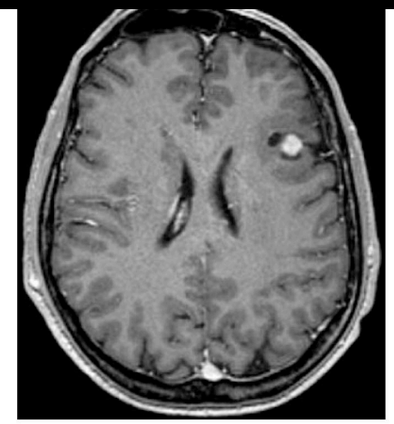

Figure 2. Gangliogliome. Homme de 48 ans, première crise d'épilepsie partielle. IRM, coupe axiale, séquence T1 injectée. Lésion kystique frontale gauche en hypersignal T2, hypo<fsignal T1 et rehaussé après injection. La présentation clinique de ce gangliogliome est atypique puisque cette lésion touche davantage le sujet jeune et concerne le lobe temporal.

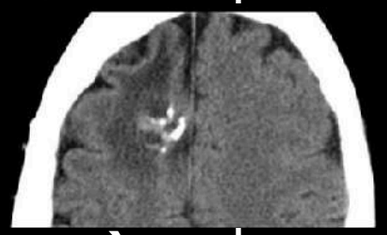

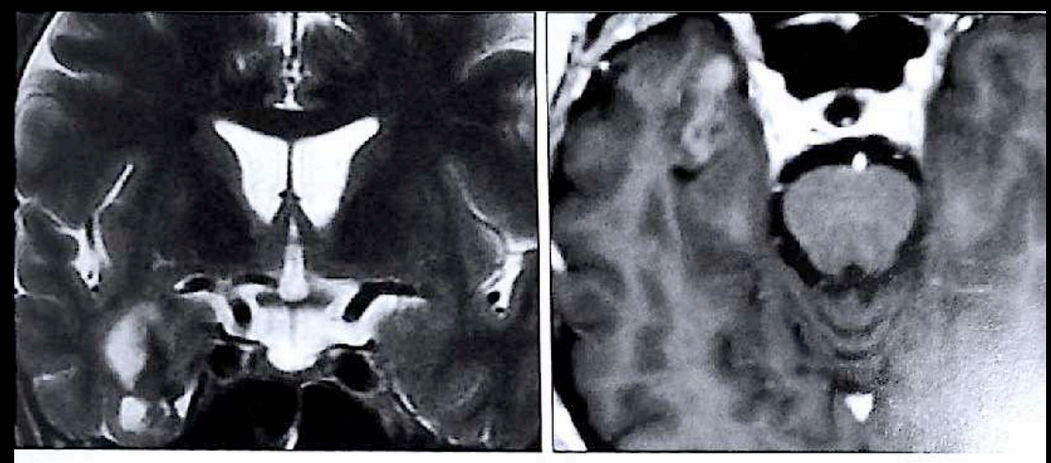

Figure 1 : Séquences T2 **(a)** et T1 avec injection de gadolinium **(b)**. Processus expansif cortical temporal interne droit avec petit kyste inférieur. Rehaussement hétérogène modéré après injection.

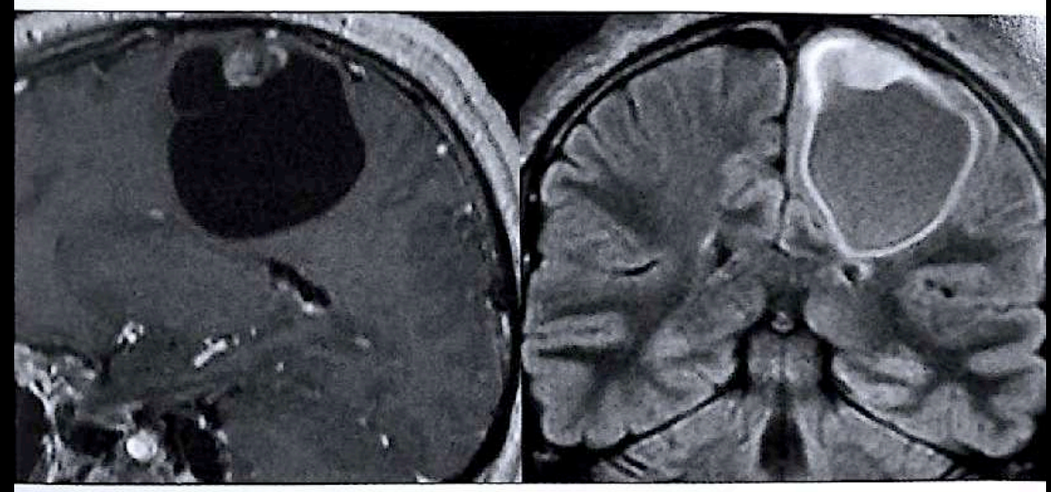

Figure 2 : Séquence T1 avec injection **(a)** et FLAIR **(b)**. Processus frontal para-médian gauche kystique avec nodule mural se rehaussant de manière homogène. Peu d'effet de masse sur les structures médianes, ni d'œdème périlésionnel.

a | b

En diffusion, l'ADC de la portion tissulaire est élevé, témoin d'une faible cellularité, contrairement aux gliomes [3]. Les séquences de perfusion montrent une augmentation faible du VSCr sans modification de la perméabilité [4]. En spectroscopie, des anomalies peu discriminantes sont retrouvées : faible chute de NAA, taux variable de la choline, élévation du myoinositol [2]. La présence de lactates peut être liée à une crise épileptique récente.

MENU

3 - GANGLIOGLIOME

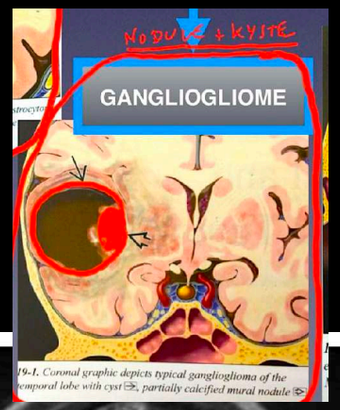

Journal de radiologie 2021

Gangliogliome

Le gangliogliome est une tumeur épileptogène gliale et ganglionnaire à croissance lente. Elle est le plus souvent de grade 1 de la classification OMS, mais peut aussi devenir de grade 3, agressive (gangliogliome anaplasique). En imagerie, il s'agit d'une tumeur corticale, dans le lobe temporal dans 75 % des cas. Elle peut se présenter sous la forme d'un kyste avec nodule mural rehaussé après injection ou sous forme solide. L'œdème au contact est possible. Des calcifications sont présentes dans 40 % des cas. Dans le cas des tumeurs de grade 1, le débit sanguin cérébral en ASL est inférieur à 50 mL/min/100 g, un débit supérieur devant faire suspecter un grade 3 (*Fig.* 2a, b).

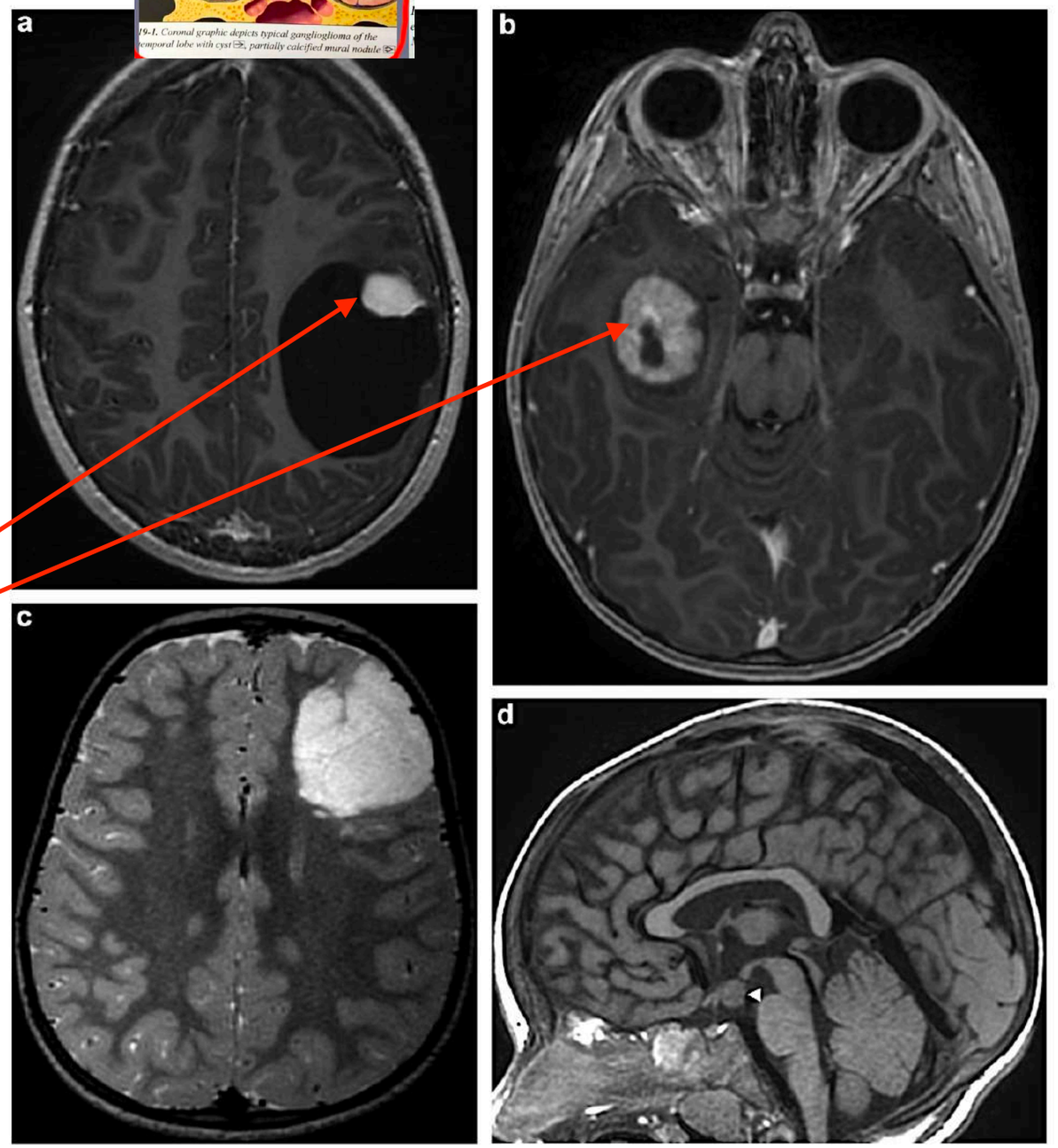

Figure 2. Tumeurs épileptogènes. Gangliogliome frontal gauche chez un garçon de 10 ans, dans sa forme avec kyste et nodule rehaussé en T1 après injection (a) et gangliogliome temporal droit chez un fille de 15 ans dans sa forme solide avec nodule cortical prenant le contraste (b). Tumeur neuro-épithéliale dysembryoplasique (DNET) frontale gauche en coupe axiale T2 chez une fille de 6 ans, sous la forme d'une lésion corticale en franc hypersignal T2 sans effet de masse (c). Hamartome hypothalamique en coupe sagittale T1 sans injection chez une fille de 9 ans, avec nodule de signal identique au cortex entre les corps mamillaires et l'infundibulum de la tige pituitaire (d).

MENU

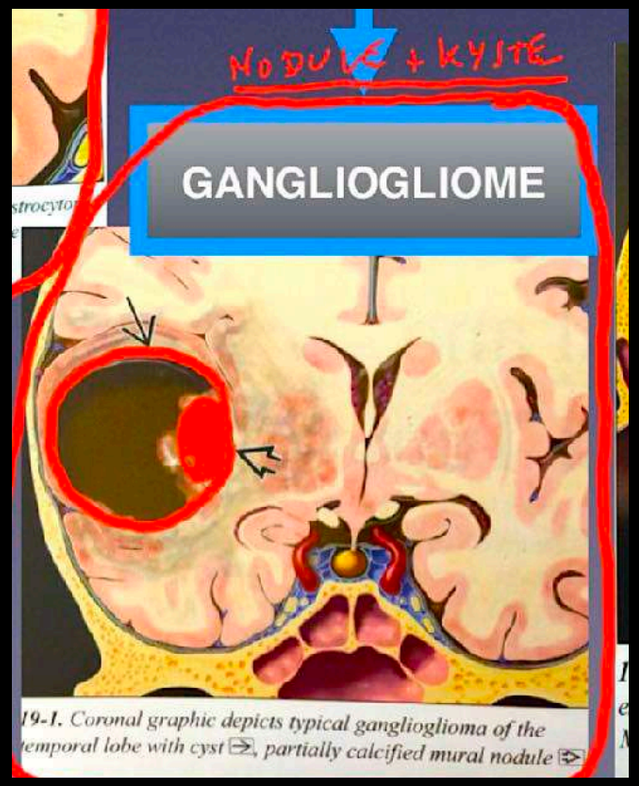

19-1. Coronal graphic depicts typical ganglioglioma of the temporal lobe with cyst, partially calcified mural nodule

Tumeurs neuronales et glioneuronales

Gangliocytome / Ganglioglome

Epidémiologie

- Gangliocytome et ganglioglome représentent les extrémités opposées du spectre des tumeurs à cellules ganglionnaires (ou neuronales) différenciées
- Le terme gangliocytome reflète ces tumeurs rares dans lesquelles les cellules de la lignée neuronale sont les seuls constituants néoplasiques et où s'associe au sein de cette population neuronale un réseau très variable de cellules gliales non néoplasiques
- Il s'oppose au ganglioglome qui contient des cellules gliales néoplasiques
- La différenciation est cependant difficile entre ces 2 entités et le terme de tumeurs à cellules ganglionnaires reste un compromis utile lorsque la nature néoplasique de la composante gliale reste douteuse

Tumeurs neuronales et glioneuronales

Gangliocytome / Ganglioglome

Imagerie

Aspect tomodensitométrie

- Gangliocytome et ganglioglome indistinguable en imagerie
- Lésions cortico-sous-corticale se présentant sous forme solide (43%), mixte solido-kystique (52%), beaucoup plus rarement kystique pure (5%)
- Sans injection, la portion solide présente uen grande variabilité : hypodense ou mixte (70%), isodense (15%) voire hyperdense (15%)
- Calcifications présentes dans 30% des cas, plus rares dans les formes solides
- Dans les sièges superficiels, une empreinte osseuse avec amincissement de la table interne peut se voir en regard de la lésion, témoin de sa lente évolution

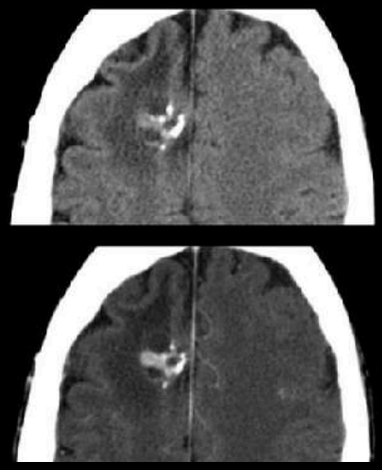

https://radiopaedia.org/cases/ganglioglioma-1

Tumeurs neuronales et glioneuronales

Gangliocytome / Ganglioglome

Imagerie

Aspect IRM

- Taille variable (1 à 7cm, habituellement de 2 à 3cm)
- Masse kystique cortico-sous-cortical bien limitée avec un nodule mural
- Lésion d'aspect tissulaire solide en hypo/iso-signal T1 et hyperT2 et FLAIR; la prise de contraste est très variable allant de la lésion non rehaussée à des prises de contraste annulaires ou homogènes très intenses
- Contenu kystique homogène en hypoT1/hyperT2 et hypoFLAIR, mais les formes d'aspect kystique en imagerie ne correspondent par forcément à des kystes vrais à l'intervention, mais au contraire à des formes solides non drainables; la prise de contraste pariétale est variable
- Diffusion : ADC élevé, supérieur aux gliomes de bas grade, reflet de la basse cellularité tumorale
- Perfusion : élévation du rCBV sans modification de la perméabilité vasculaire

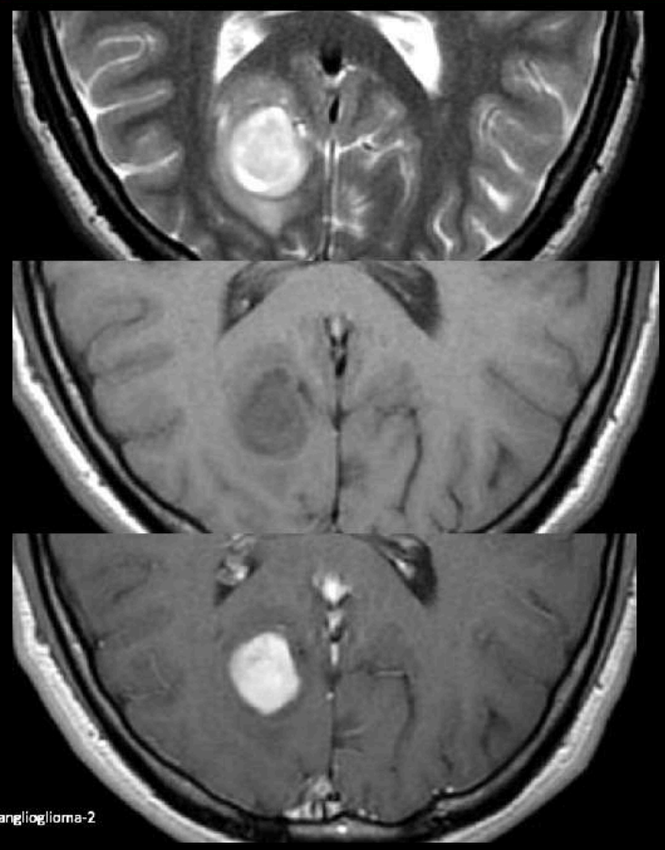

https://radiopaedia.org/cases/ganglioglioma-2

MENU

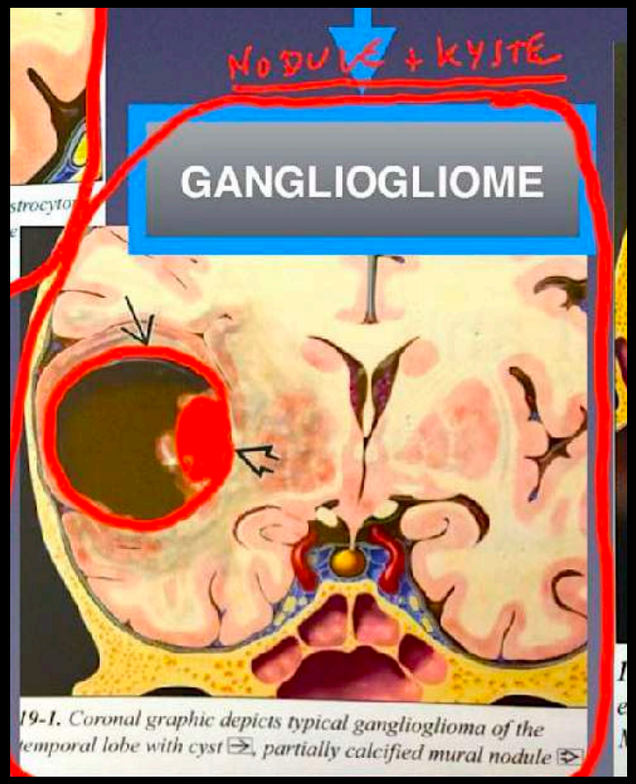

Tumeurs neuronales et glioneuronales

Gangliocytome / Ganglioglome

Imagerie

Aspect IRM

- Taille variable (1 à 7cm, habituellement de 2 à 3cm)
- Masse kystique cortico-sous-cortical bien limitée avec un nodule mural
- Lésion d'aspect tissulaire solide en hypo/iso-signal T1 et hyperT2 et FLAIR; la prise de contraste est très variable allant de la lésion non rehaussée à des prises de contraste annulaires ou homogènes très intenses
- Contenu kystique homogène en hypoT1/hyperT2 et hypoFLAIR, mais les formes d'aspect kystique en imagerie ne correspondent par forcément à des kystes vrais à l'intervention, mais au contraire à des formes solides non drainables; la prise de contraste pariétale est variable
- Diffusion : ADC élevé, supérieur aux gliomes de bas grade, reflet de la basse cellularité tumorale
- Perfusion : élévation du rCBV sans modification de la perméabilité vasculaire

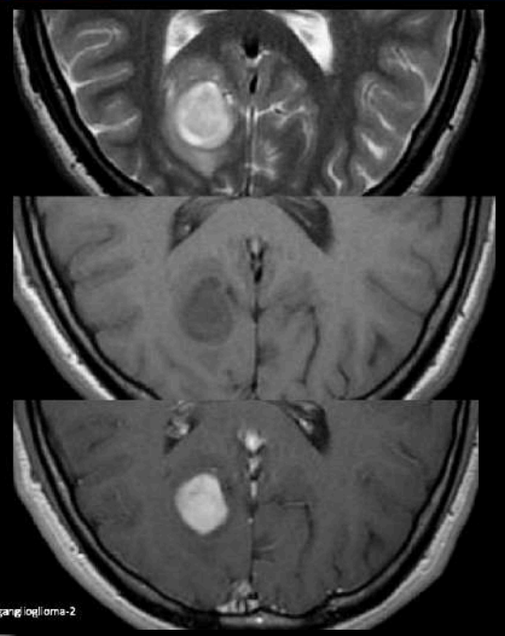

https://radiopaedia.org/cases/ganglioglioma-2

Tumeurs neuronales et glioneuronales

Gangliocytome / Ganglioglome

Imagerie

Exemple



https://radiopaedia.org/cases/ganglioglioma-7

MENU

GANGLIOGLIOME

Synonyme : tumeurs à cellules ganglionnaires

Mots-clés Epilepsie partielle pharmacorésistante - Début avant l'âge de 20 ans - Topographie corticale, surtout temporale - Nodule rehaussé - Kyste intratumoral Fines calcifications périph

Aspects généraux

Définition

Les gangliogliomes sont des tumeurs glioneuronales différenciées ; elles sont bénignes dans la plupart des cas (grade I selon l'OMS) mais des formes atypiques (grade II) et anaplasiques existent. Ils correspondent à une prolifération de cellules gliales associée à des cellules ganglionnaires matures.

Epidémiologie

Il s'agit de tumeurs rares survenant dans la grande majorité des cas chez l'enfant et l'adulte jeune.

Topographie

Essentiellement supratentoriels, les gangliogliomes sont de siège cortico-sous-cortical et, bien qu'ils puissent être retrouvés dans tous les lobes, ont une prédominance temporale. Il existe de très rares atteintes du tronc cérébral, du cervelet, des nerfs optiques, de la glande pinéale, de la moelle spinale et des formes intraventriculaires [1].

Clinique

Les gangliogliomes sont responsables d'une épilepsie partielle réfractaire, de céphalées et de déficits neurologiques focaux. Une atteinte des nerfs crâniens et/ou un syndrome cérébelleux s'observent en cas de forme infratentorielle.

Imagerie

Comprendre l'imagerie

Il s'agit de tumeurs à croissance lente ce qui explique l'amincissement de la voûte en cas de topographie superficielle, le caractère limité de l'œdème périlésionnel et de l'effet de masse. Elles ont le plus souvent une double composante, tissulaire et kystique. Des calcifications sont fréquentes, typiquement fines et périphériques, en revanche, les remaniements hémorragiques sont inhabituels.

Scanner

La portion solide est de densité et de rehaussement variables. L'amincissement de la table interne est bien mis en évidence en cas de gangliogliomes superficiels.

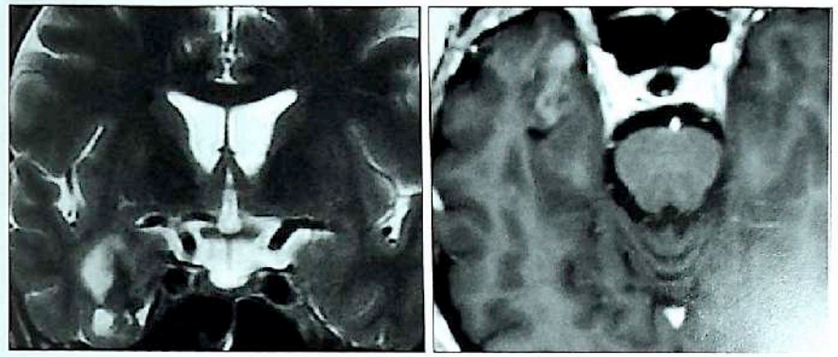

Figure 1 : Séquences T2 **(a)** et T1 avec injection de gadolinium (b). Processus expansif cortical temporal interne droit avec petit kyste inférieur. Rehaussement hétérogène modéré après injection.

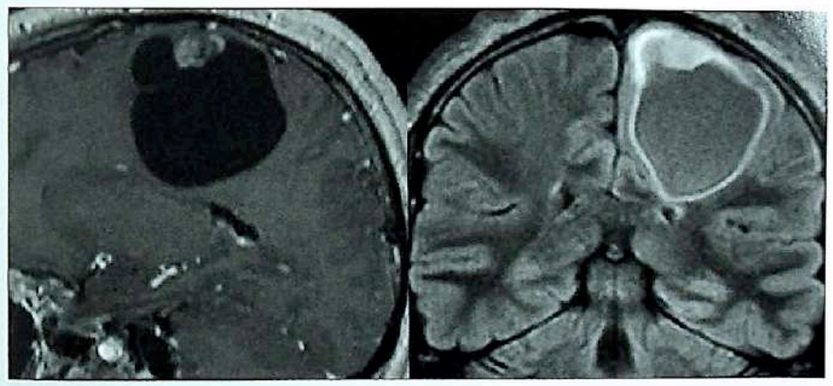

Figure 2 : Séquence T1 avec injection **(a)** et FLAIR **(b)**. Processus frontal paramédian gauche kystique avec nodule mural se rehaussant de manière homogène. Peu d'effet de masse sur les structures médianes, ni d'œdème périlésionnel.

a | b

IRM

L'aspect classique est celui d'une masse corticale ou cortico-sous-corticale soit kystique avec nodule mural soit nodulaire avec kyste intralésionnel. La portion tissulaire, parfois siège de fines calcifications, présente un hypersignal modéré en T2 et FLAIR et un iso-hyposignal T1 ; elle se rehausse le plus souvent faiblement et de manière peu homogène [2]. La portion kystique est de signal homogène. Il y a peu ou pas d'œdème périlésionnel ni d'effet de masse.

En diffusion, l'ADC de la portion tissulaire est élevé, témoin d'une faible cellularité, contrairement aux gliomes [3]. Les séquences de perfusion montrent une augmentation faible du VSCr sans modification de la perméabilité [4]. En spectroscopie, des anomalies peu discriminantes sont retrouvées : faible chute de NAA, taux variable de la choline, élévation du myoinositol [2]. La présence de lactates peut être liée à une crise épileptique récente.

MENU

GANGLIOGLIOME

- Lésion bien limitée, cortico-sous-corticale
- Iso T1, hypersignal modéré en T2
- Partiellement kystique, parfois calcifiée
- Avec nodule mural
- Absence d'effet de masse/d'oedème péri-lésionnel
- Prise de contraste modérée (50%)

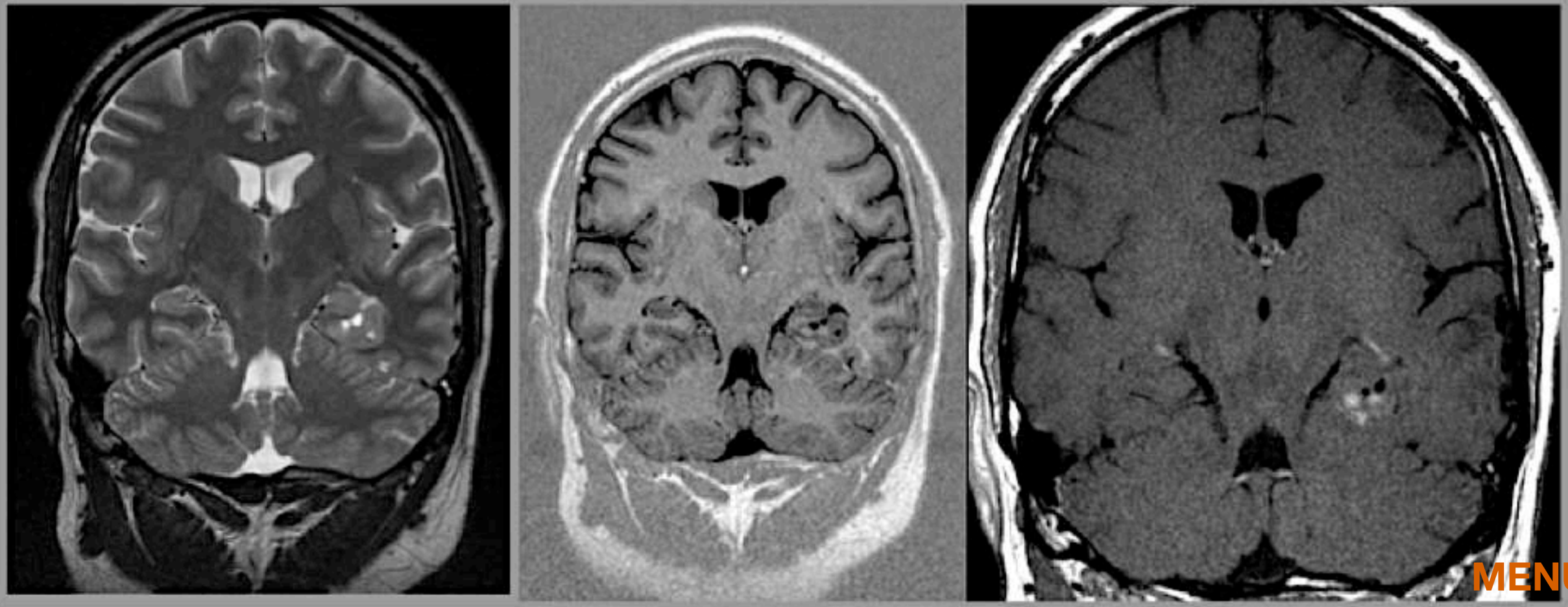

MENU

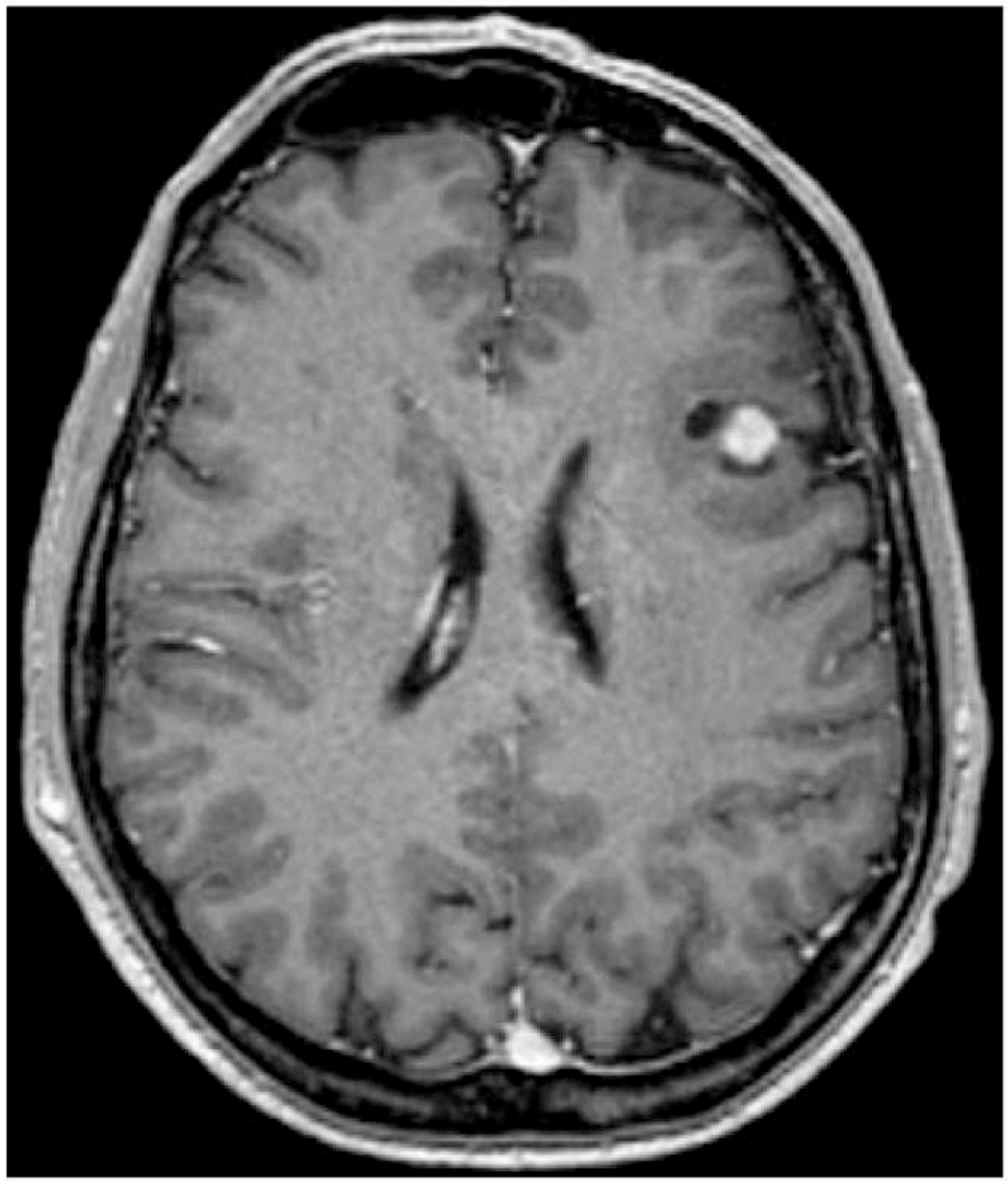

Figure 2. Gangliogliome. Homme de 48 ans, première crise d'épilepsie partielle. IRM, coupe axiale, séquence T1 injectée. Lésion kystique frontale gauche en hypersignal T2, hypo<fsignal T1 et rehaussé après injection. La présentation clinique de ce gangliogliome est atypique puisque cette lésion touche davantage le sujet jeune et concerne le lobe temporal.

MENU

KYSTE ET NODULE MURAL

Causes	Caractéristiques
Astrocytome pilocytique	Cervelet, voies optiques, Rehaussement de la paroi du kyste ARM gado : pas de rehaussement du nodule
Gangliogliome	Lobe temporal Amincissement de la voûte Calcifications ADC de la portion tissulaire ↗
Hémangioblastome	Fosse postérieure, Images sans signal (flow voids) ARM gado : rehaussement du nodule
Xanthoastrocytome pléomorphe	Topographie supratentorielle corticale Atteinte leptoméningée Signe de la queue d'aronde
Métastase *	
Tumeur glioneuronale papillaire *	
Neurocysticercose *	
Cavernome *	

* : causes exceptionnelles

MENU

Gangliogliome

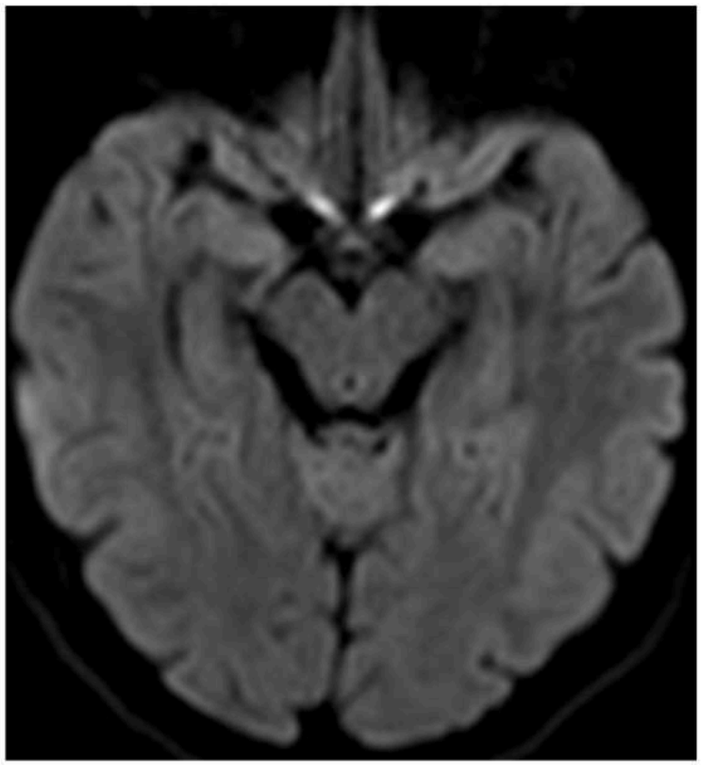

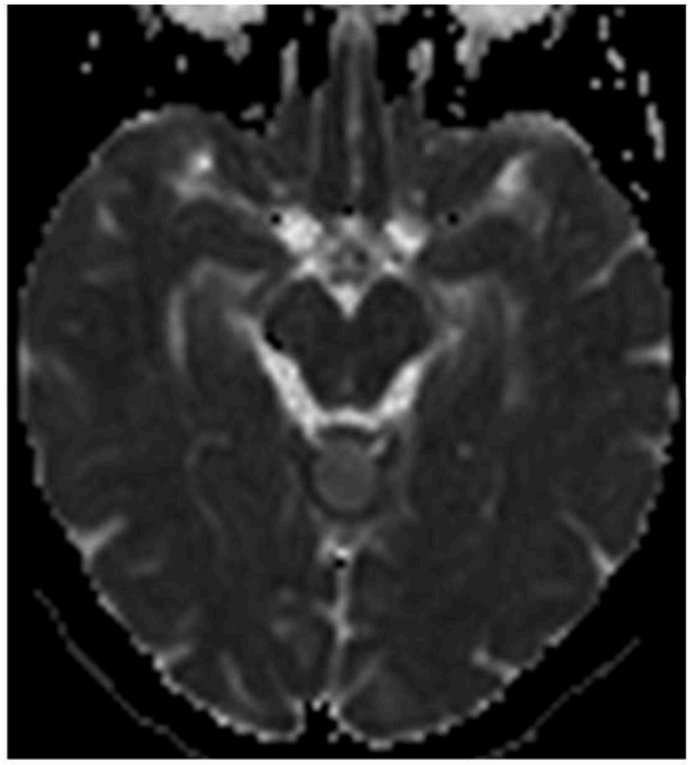

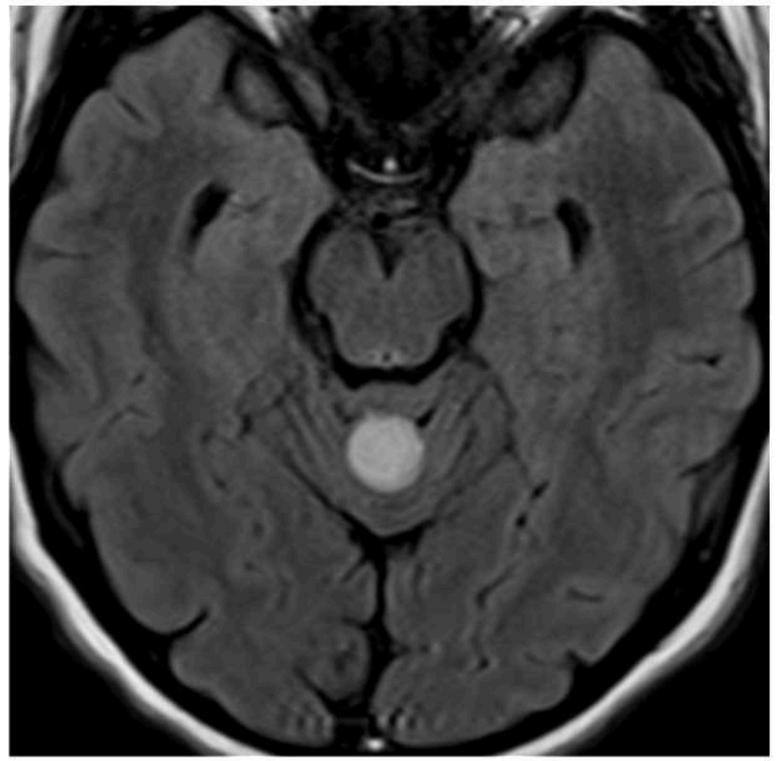

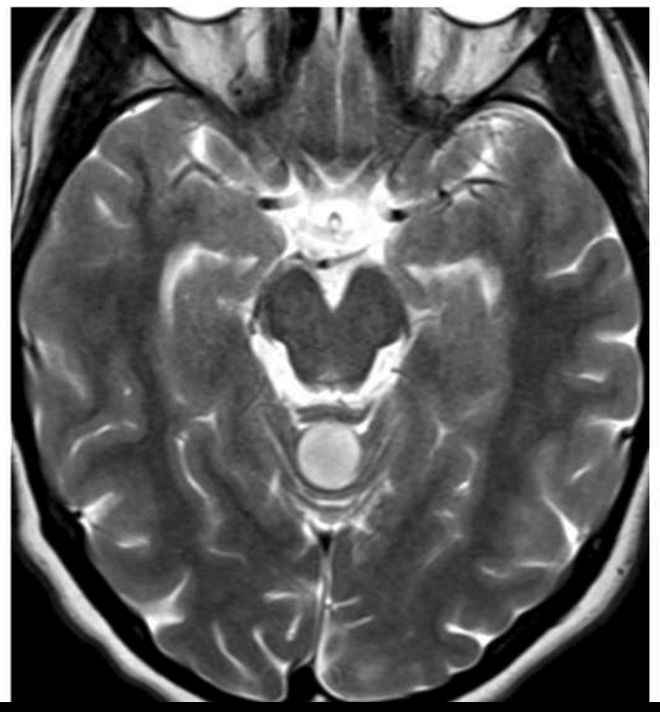

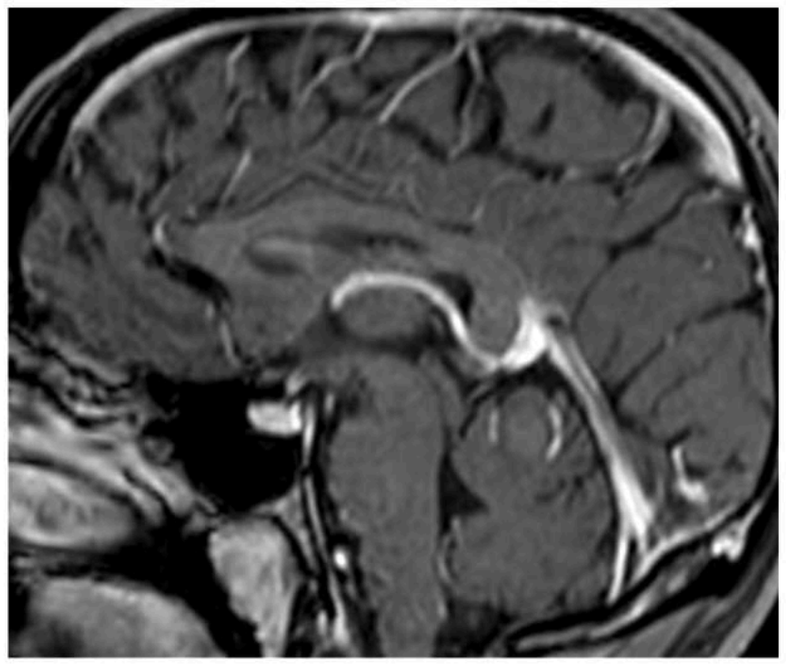

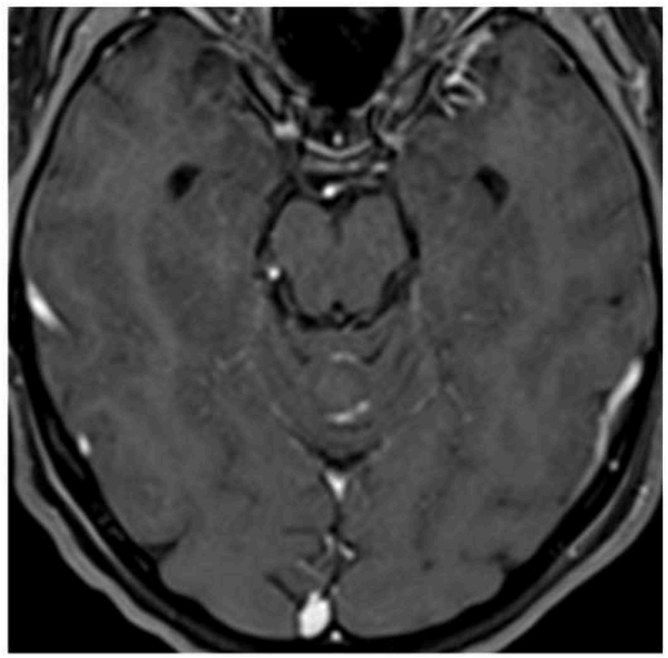

MENU

Gangliogliome

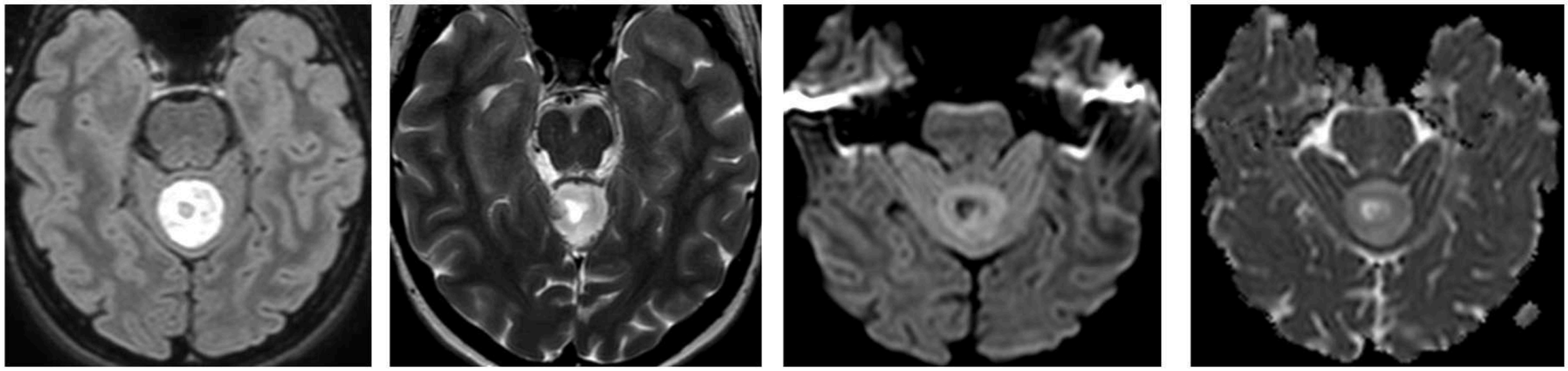

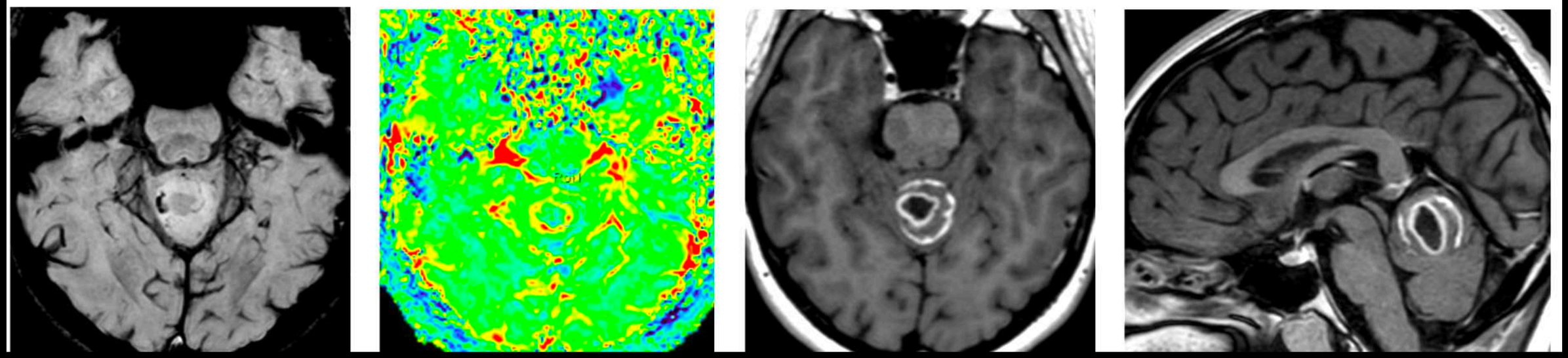

MENU

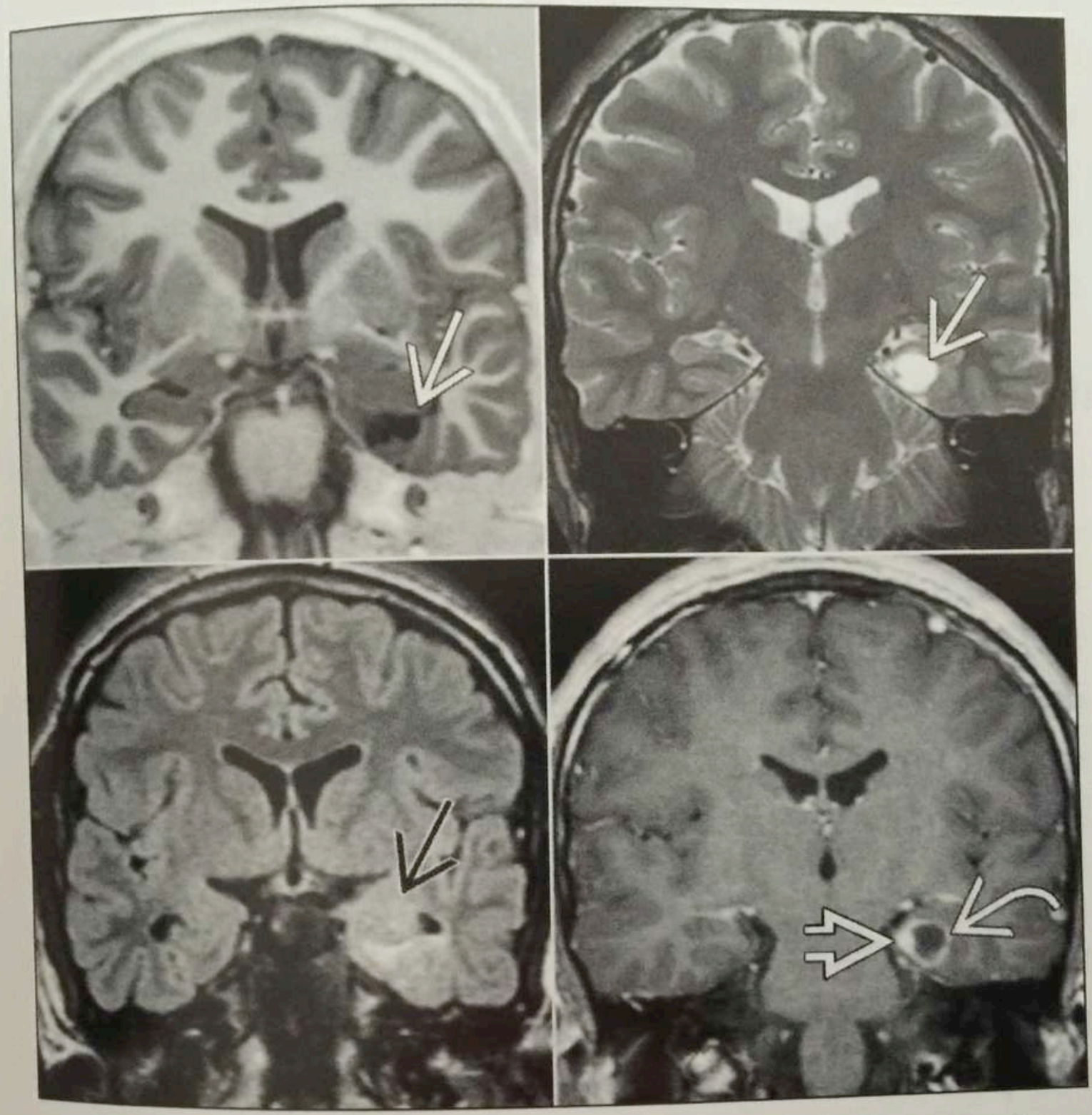

19-3. Coronal MR scans in a 16-year-old boy with longstanding seizures shows a partially cystic, partially solid left temporal lobe mass ➔ with FLAIR hyperintensity ➔, nodule ➔, ring enhancement around cyst ➔. (Courtesy P. Rodriguez, MD.)

MENU

17-23A. Coronal inversion recovery scan in a 19-year-old man with longstanding temporal lobe epilepsy shows a partially cystic right temporal lobe mass ➡ that remodels the adjacent calvaria ➡. 17-23B. Coronal T2WI shows that the lesion ➡ is predominantly hyperintense. The smooth remodeling of the adjacent calvaria ➡ can be especially well appreciated on this image.

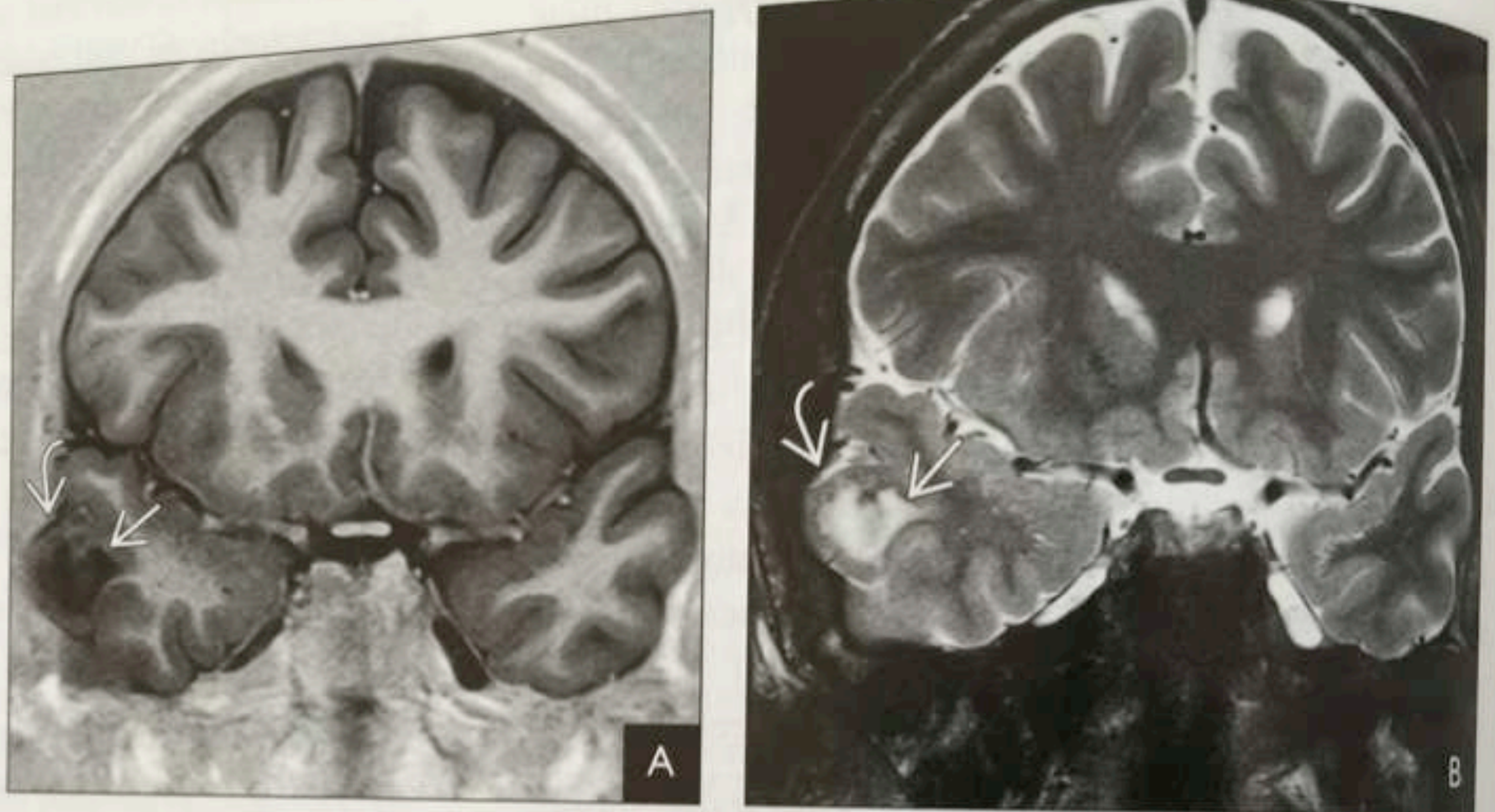

17-23C. Coronal FLAIR scan shows that the lesion is heterogeneously hyperintense ➡ 17-23D. Coronal T1 C+ scan demonstrates an enhancing nodule ➡ that abuts the dura, causing minimal thickening and enhancement ➡ WHO grade II pleomorphic xanthoastrocytoma was removed at surgery.

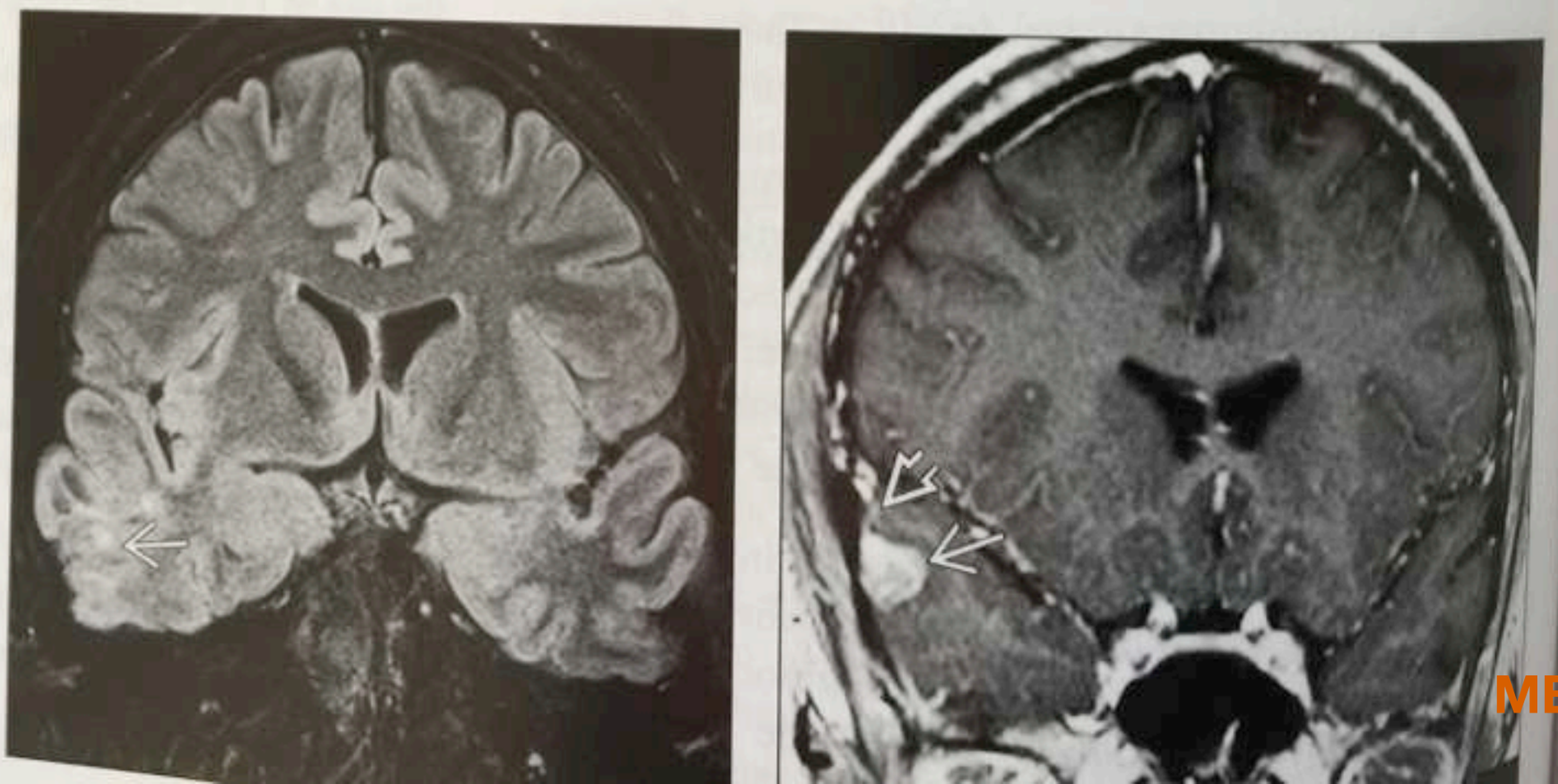

MENU

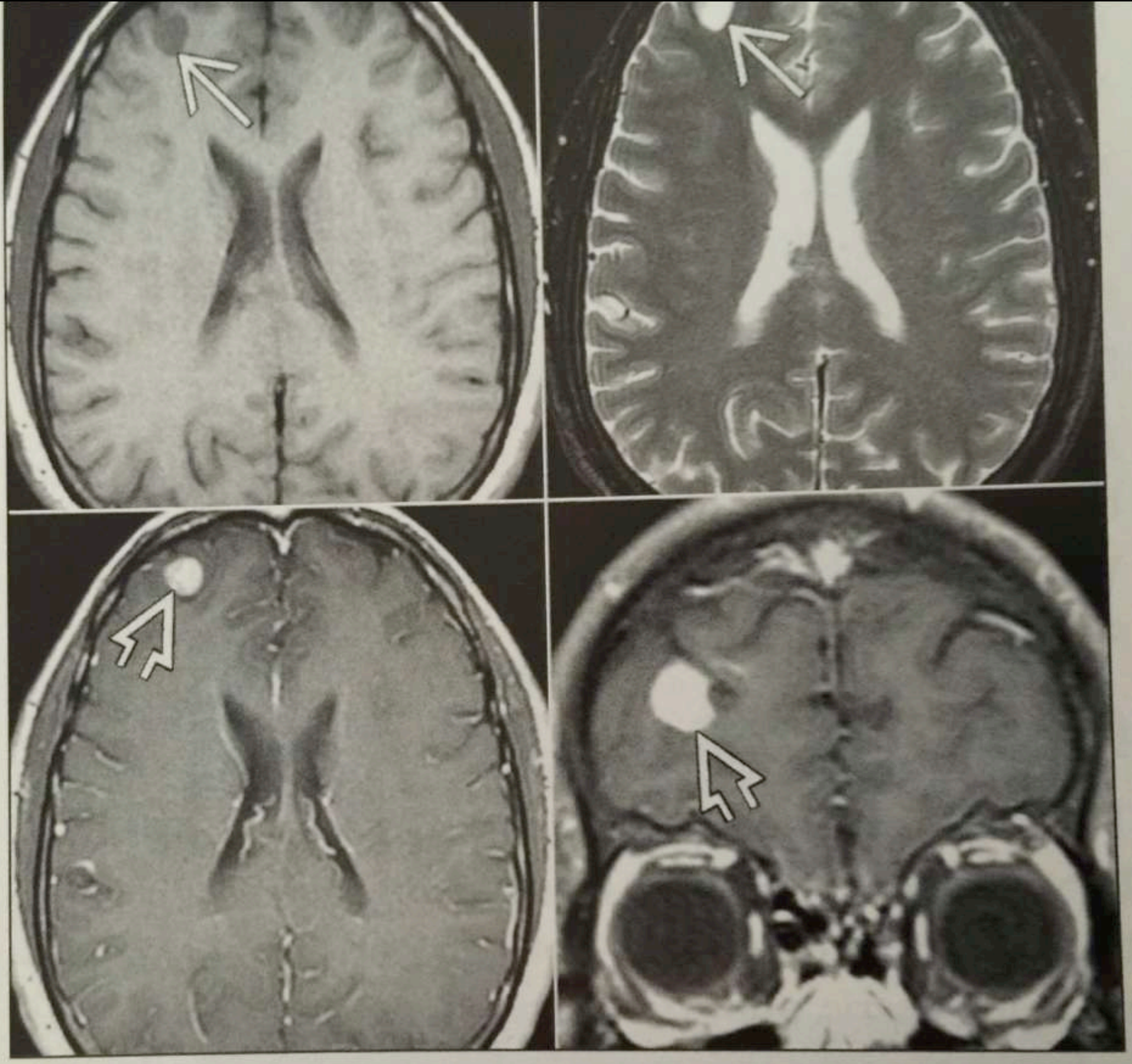

19-4. *Mostly solid T1 hypointense, T2 hyperintense frontal cortical/subcortical mass ➔ shows intense enhancement ➪. Ganglioglioma.*

MENU

GANGLIOCYTOME
Voir diapo TUMEURS FCP



Tumeurs neuronales et glioneuronales

Gangliocytome dysplasique du cervelet

Epidémiologie

= Maladie de Lhermitte-Duclos

- Initialement décrit en 1920 par Lhermitte et Duclos le gangliocytome dysplasique du cervelet est une pathologie rare d'étiologie incertaine, décrite successivement comme un hamartome, une anomalie de développement, une phacomatose ou une tumeur de bas grade
- Possiblement associé au syndrome de Cowden dans le cadre d'un syndrome hamartome-néoplasie en cas de mutation du gène PTEN (Chr10)
- OMS grade I
- Fréquence : très rare (1 cas pour 2,500,000)
- Age de survenue : adultes jeunes (3ème- 4ème décennies; moyenne d'âge = 34 ans). Seulement quelques cas rapportés chez l'enfant
- SR = 1

- Clinique :
  - HTIC liée à l'hydrocéphalie
  - Syndrome cérébelleux dans 40% des cas, lentement évolutif
  - Maladie lentement progressive à l'histoire naturelle mal définie et qui présente une très grande variabilité dans la durée des symptômes (3 à 29 ans)
- Evolution :
  - Traitement chirurgical
  - Exérèse complète souvent difficile du fait de la transition progressive et mal définie entre tissus sains et pathologiques
  - Récidives non rares en cas de chirurgie partielle, traitées en fonction de la clinique par une nouvelle exérèse chirurgicale
  - Pronostic en règle favorable



Tumeurs neuronales et glioneuronales

Gangliocytome dysplasique du cervelet

Imagerie

Aspect IRM

- T1/T2 : aspect caractéristique strié, lamellaire, formée par l'alternance de bandes linéaires grossièrement parallèles, en net hyposignal T1 et hypersignal T2 – bandes correspondant aux folia cérébelleux élargis – séparées pas des bandes de signal normal
- T1 Gado :
  - Pas de rehaussement
  - Si présent, généralement superficiel et dû à la prolifération vasculaire
- Diffusion : hypersignal avec ADC variable :
  - Augmenté par effet « T2 shine-through »
  - Diminué en raison de l'hypercellularité liée à la présence des neurones dysplasiques
- Perfusion :
  - Elévation locale du rCBV en rapport avec une prolifération du système de drainage veineux cérébelleux avec veines de drainage dilatées sans signe associée de malignité et sans rupture de la BHE
- Spectro :
  - ↘ modérée de la Cho
  - ↘ du NAA, reflet de la perte de l'architecture neuronale
  - ↗ lactates : augmentation de la glycolyse dans une lésion métaboliquement active
  - Absence de lipides : absence de nécrose tumorale

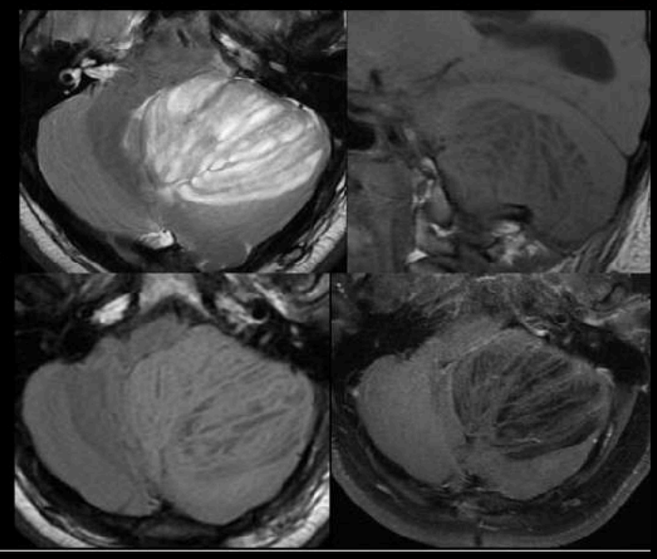

Tumeurs neuronales et glioneuronales

Gangliocytome dysplasique du cervelet

Imagerie

Exemple

https://radiopaedia.org/cases/lhermitte-duclos-disease-11

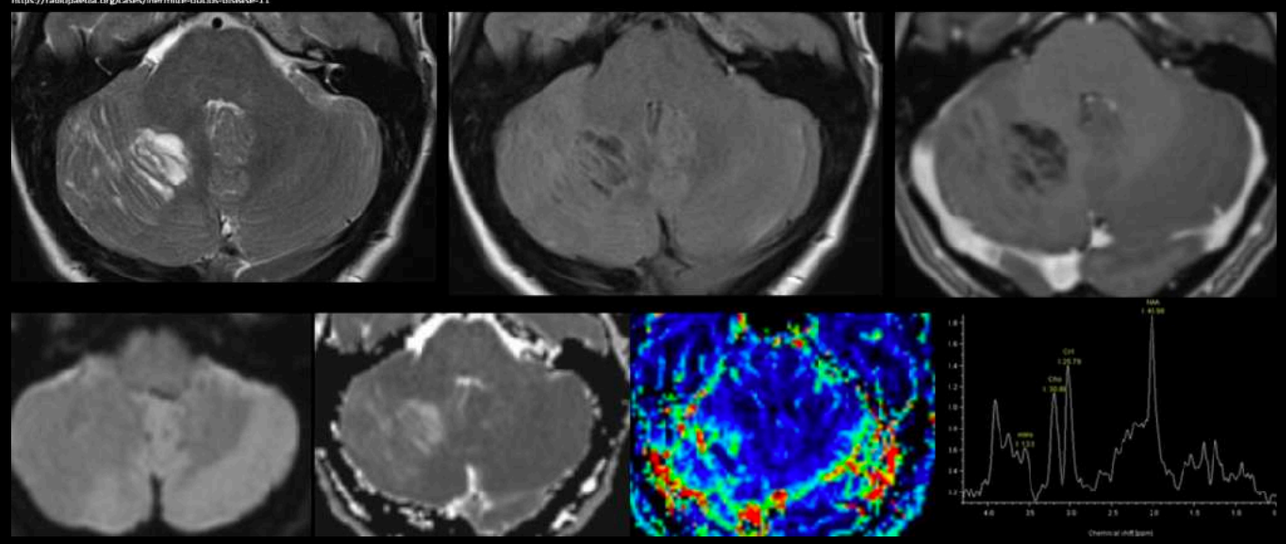

Tumeurs neuronales et glioneuronales

Gangliocytome dysplasique du cervelet

Imagerie

Exemple

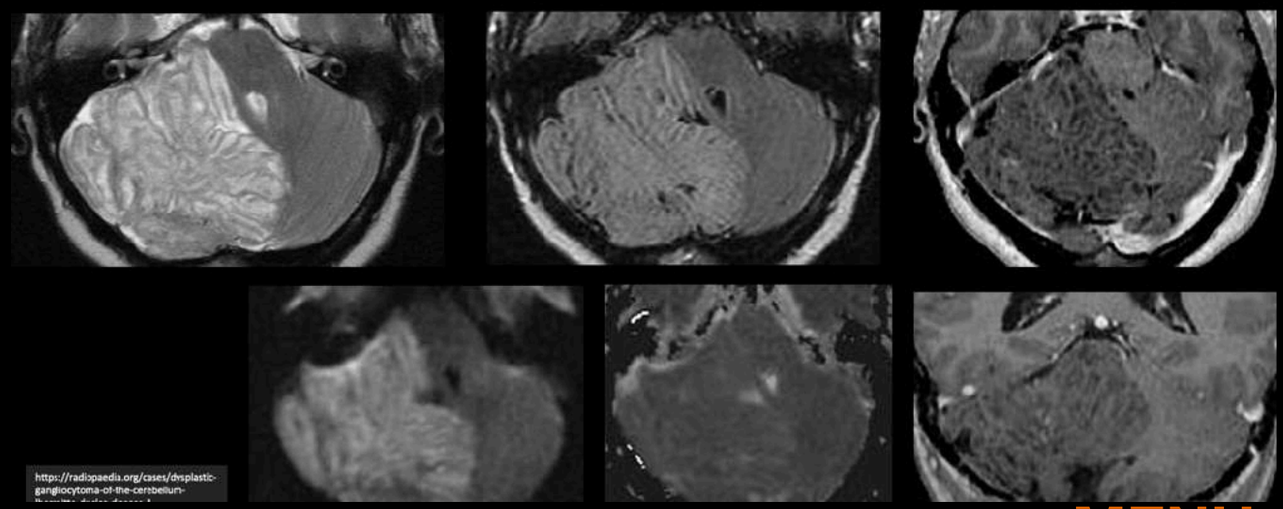

https://radiopaedia.org/cases/dysplastic-gangliocytoma-of-the-cerebellum-lhermitte-duclos-disease-1

MENU

Autres gliomes

Gliome chordoïde du 3ème ventricule

Epidémiologie

- Tumeur rare de l'adulte affectant de façon exclusive la région du 3ème ventricule (cellules épendymaires de la lamina terminalis)
- OMS grade II
- Age de survenue : adulte, la majorité des cas survenant entre 35 et 60 ans (moyenne d'âge : 46 ans)
- Nette prédominance féminine : SR = 2/1
- Evolution :
  - Évolution lente
  - Bien qu'il soit de bas grade histologique, son pronostic reste relativement mauvais car son siège intraventriculaire avec adhérences aux structures hypothalamiques et supra-sellaires sous-jacentes limite les possibilités d'exérèse complète
- Clinique :
  - Hydrocéphalie obstructive
  - Troubles endocriniens, visuels (par compression chiasmatique) ou encore troubles de mémoire par compression temporale médiane

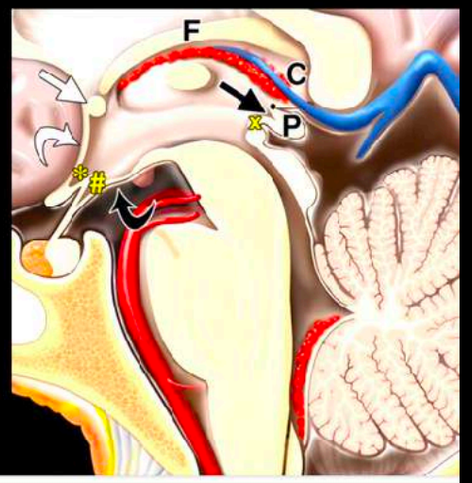

Autres gliomes

Gliome chordoïde du 3ème ventricule

Imagerie

Aspect IRM

- Masse ovoïde, parfois polylobée si volumineuse, de 2 à 4cm, développée suivant un grand axe vertical
- Lésion séparée de l'hypophyse
- Refoulement postérieur de l'infundibulum (vs antérieur pour l'hamartome du tuber cinereum et du kyste de la poche de Rathke
- Isosignal T1, iso ou discret hypersignal T2, avec parfois un aspect hétérogène avec de multiples petites zones en hypersignal
- Rehaussement intense, d'aspect variable uniforme ou un peu hétérogène
- Certaines lésions présentent une zone centrale ou périphérique non rehaussée d'aspect kystique (25%)
- Hydrocéphalie variable

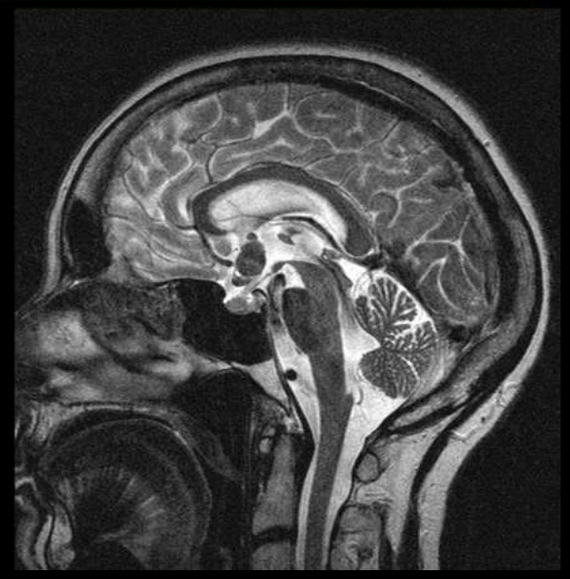

Autres gliomes

Gliome chordoïde du 3ème ventricule

Imagerie

Aspect tomodensitométrique

- Siège : partie antérieure du V3, avec extension postéro-supérieure dans les lésions volumineuses
- Masse solide développée simultanément dans la région hypothalamique et la partie antérieure du V3, bien limitée, spontanément hyperdense, intensément rehaussée par le contraste
- Calcifications possibles

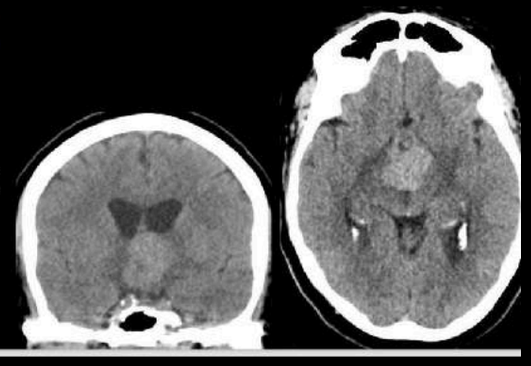

Autres gliomes

Gliome chordoïde du 3ème ventricule

Imagerie

Exemple

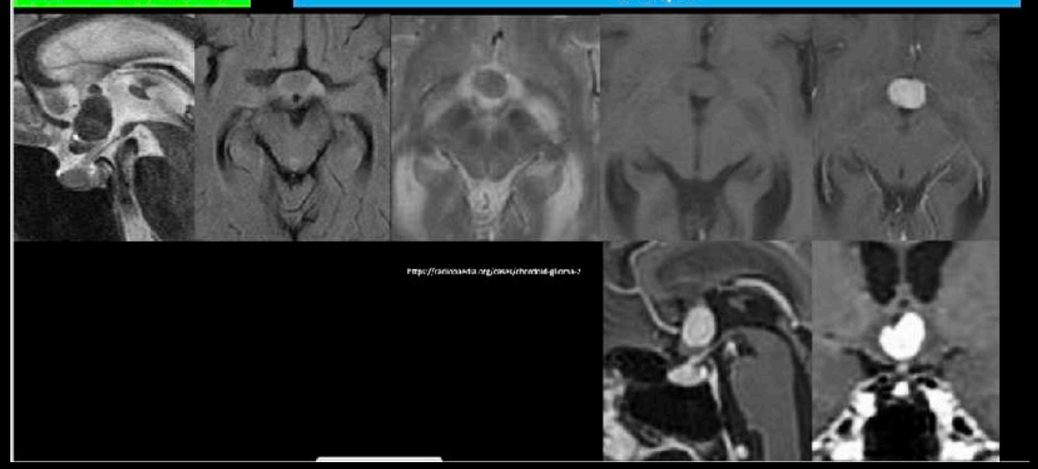

Autres gliomes

Gliome chordoïde du 3ème ventricule

Imagerie

Exemple

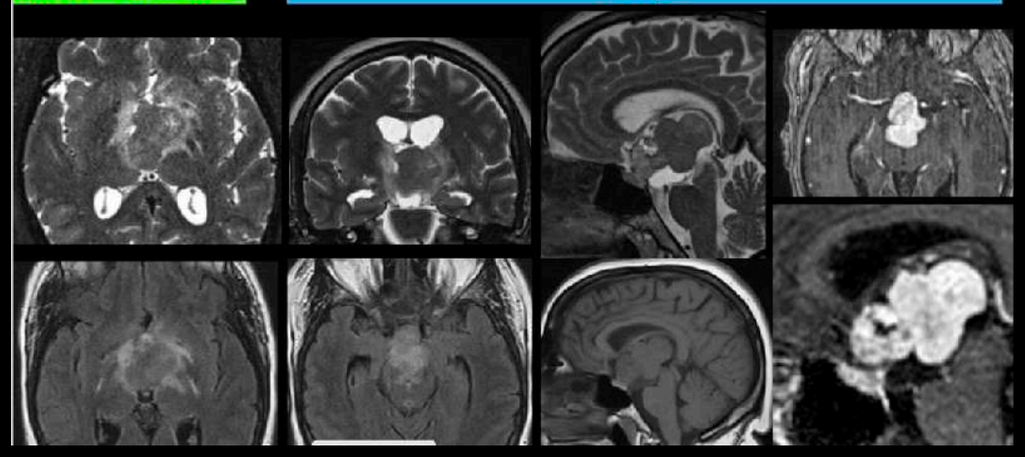

MENU

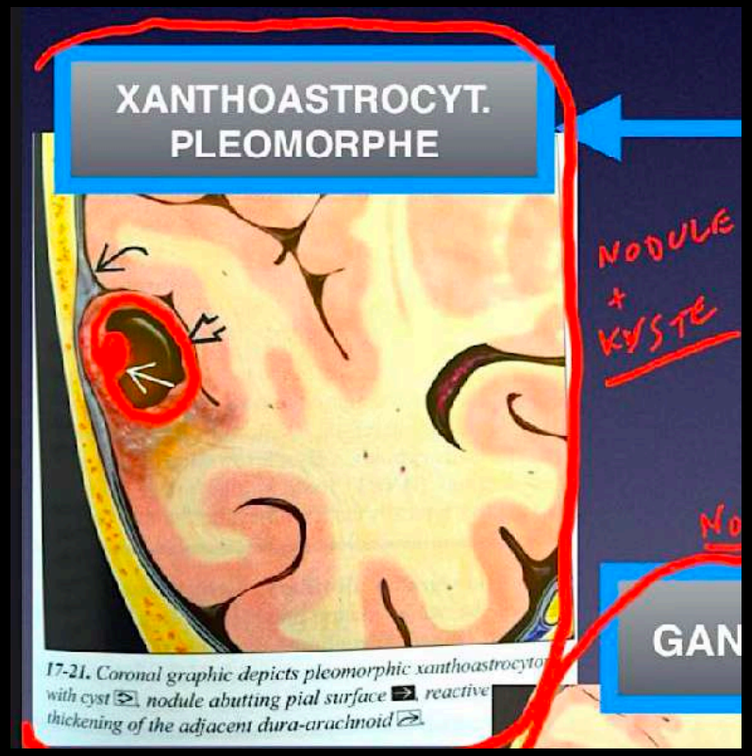

Autres tumeurs astrocytaires

Xanthoastrocytome plémomorphe

Imagerie

Aspect IRM

- Masse de taille variable en hypo- iso-signal T1, iso- hypersignal T2 et FLAIR
- Contenu kystique le plus souvent homogène, un peu plus hyperintense en T1 et FLAIR et plus hypoT2 que le LCS
- Après contraste, la portion solide se rehausse de façon intense et le plus souvent hétérogène, avec une prise de contraste périkystique estimée à 27% des cas
- L'atteinte leptoméningée (70%) est très évocatrice, bien que non spécifique, avec possible dural tail associé
- Œdème périlésionnel rare et modéré
- Exceptionnelles hémorragie lésionnelles

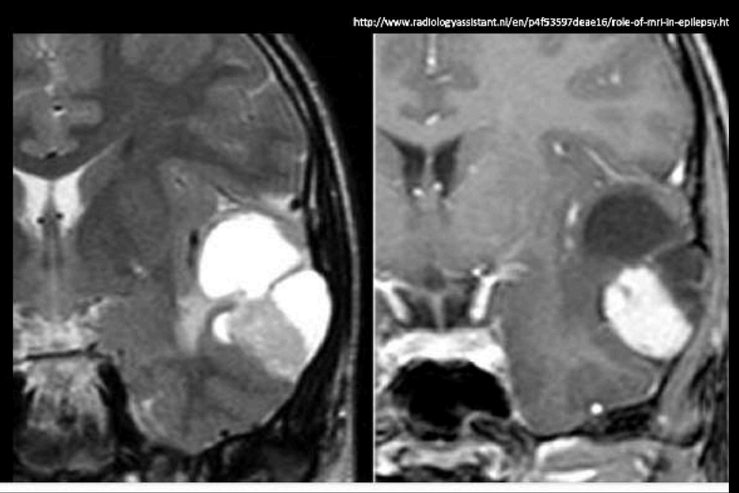

Autres tumeurs astrocytaires

Xanthoastrocytome plémomorphe

Imagerie

Exemple

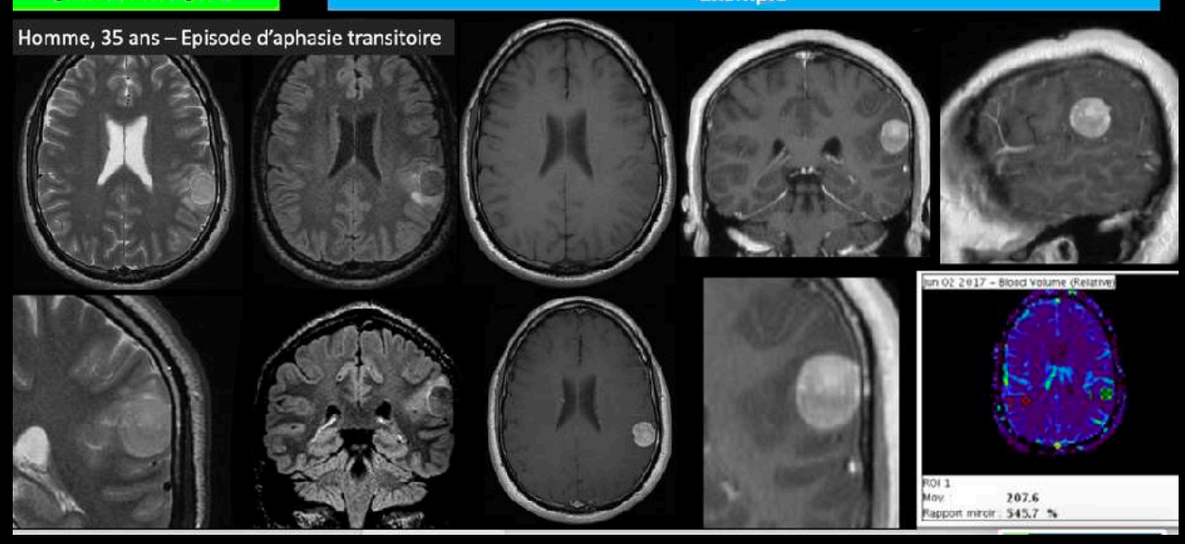

MENU

TUMEUR

EXTRA-AXIALE

MENU

TUMEURS EXTRA-AXIALES RÉHAUSSÉES

1-

Méningiome			
Lésion de signal tissulaire, avec parfois des composantes calcifiées, kystiques ou graisseuses PDC importante de la portion charnue et souvent de la méninge adjacente (*dural tail*) +/– ostéocondensation de voisinage	B1000 Nl ou ↗ (++ si agressif) et ADC ↗ le plus souvent	↗↗ en général rCBV > 6	↗ Alanine (1,4 ppm) ↗Glutamate-Glutamine ↗Cho +/– ↗Lactates

Méningiome

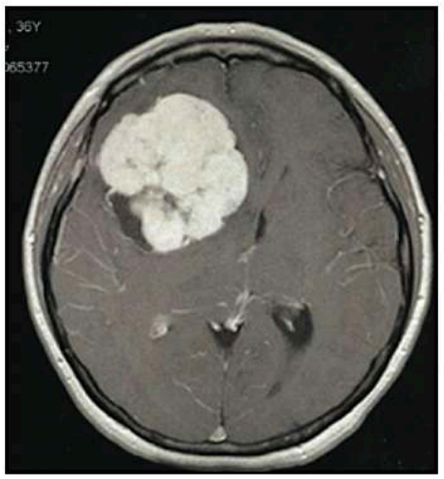

T1 Gd

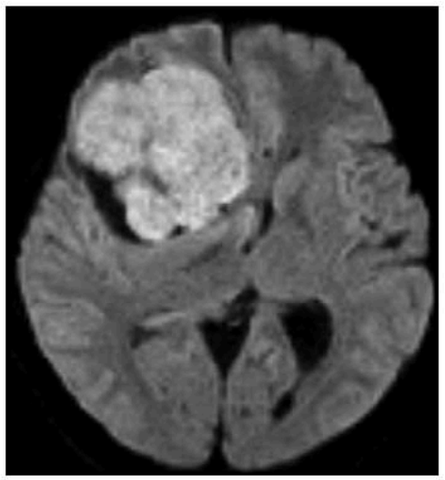

B1000

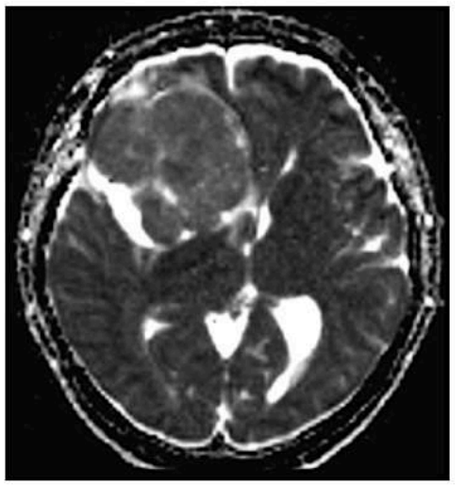

ADC

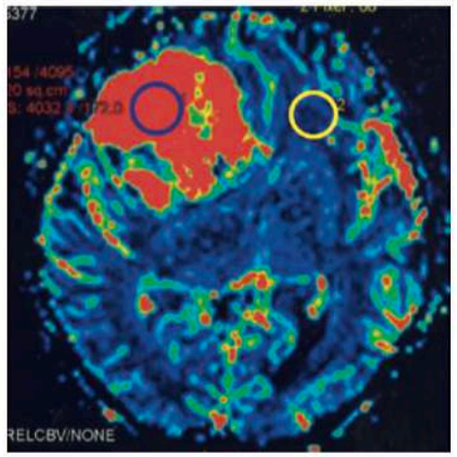

Cartographie rCBV avec ROI

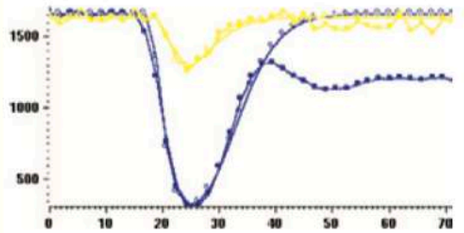

Courbe de perfusion

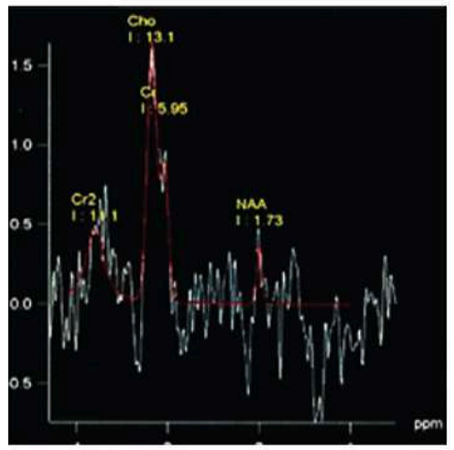

Spectro-RM (écho long)

MENU

2-

Métastase durale			
Lésion tissulaire oblongue avec parfois atteinte osseuse de contiguité Contexte (K primitif souvent connu)	B1000 et ADC variables	NI ou un peu ↗	↗↗ Lipides ↗ Cho

Métastase durale



T1 Gd

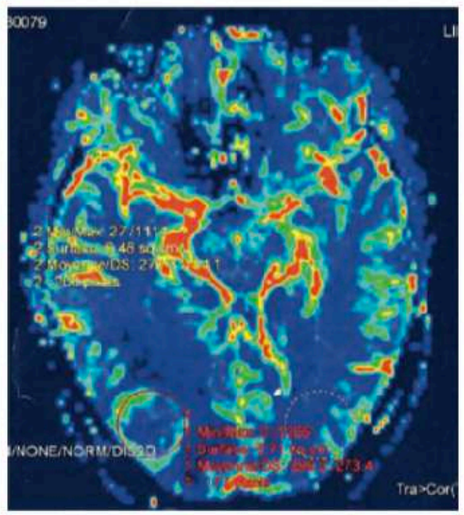

Cartographie rCBV avec ROI de perfusion

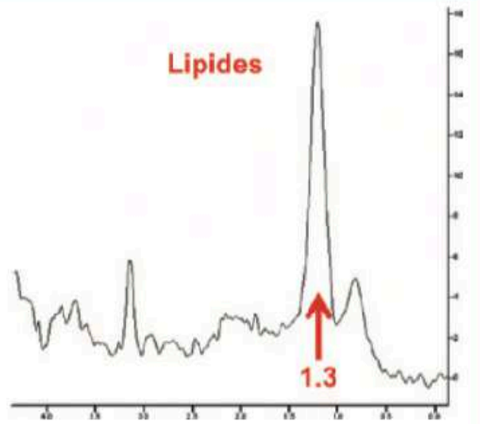

Spectro-RM

MENU

3-

Schwannome			
Lésion tissulaire suivant le trajet d'un nerf, volontiers kystique si volumineuse, PDC importante	B1000 Nl et ADC ↗	↗	↗ Myo-inositol

MENU

TUMEURS EXTRA-AXIALES NON RÉHAUSSÉES

Kyste épidermoïde			
Lésion infiltrant les ESA en hyposignal T1 et hétérogène en FLAIR, sans PDC	B1000 ↗↗ et ADC ↘	↘↘	↗ Lactates Métabolites normaux absents

Kyste épidermoïde

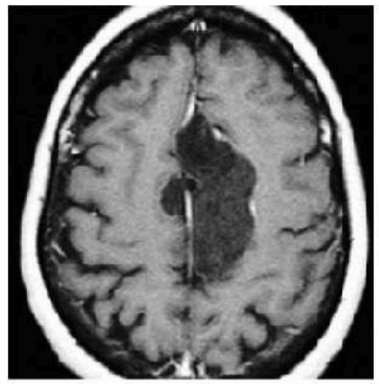

T1 Gd

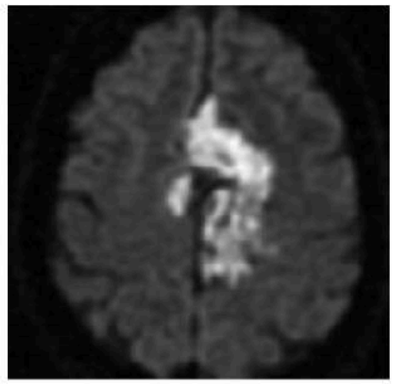

B1000

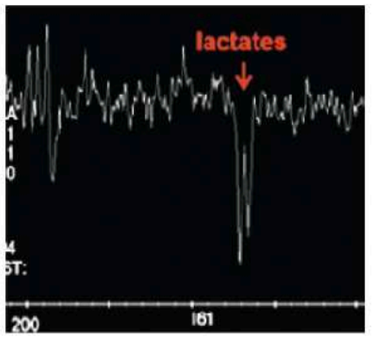

Spectro-RM (écho long)

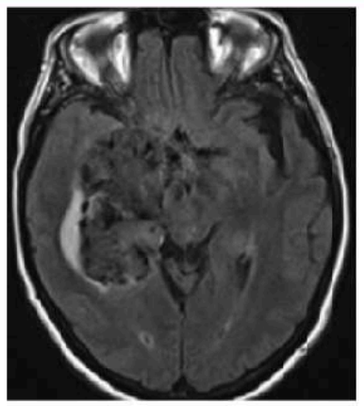

FLAIR

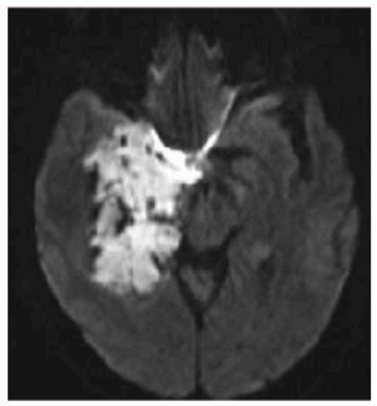

B1000

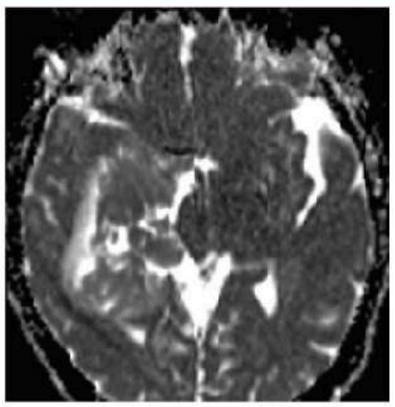

ADC

Kyste arachnoïdien			
Lésion de signal liquidien pur (hyposignal FLAIR) Limites nettes, effet de masse souvent faible, pas d'œdème ni de PDC	B1000 ↘↘ et ADC ↗↗	↘↘	+/– ↗ Lactates Métabolites normaux absents

Kyste arachnoïdien

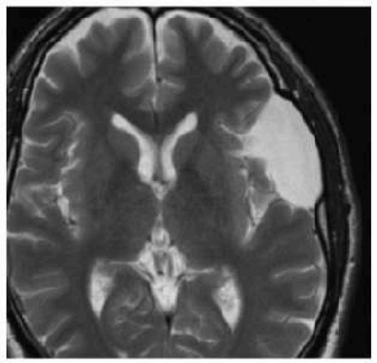

T2

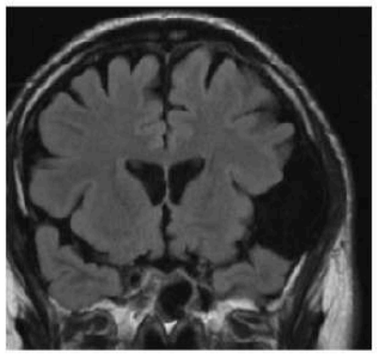

FLAIR

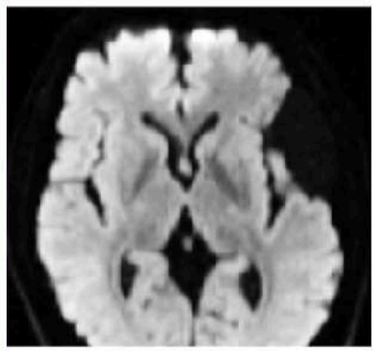

B1000

MENU

Tableau : Tumeurs supratentorielles superficielles

Tumeurs	Age	Kyste	Rehaussement	Ca++	Dural tail	Voûte
Xantho-astrocytome	<30	++	Hétérogène	-	+	Amincissement
Gangliogliome	<30	++	Variable	+	-	Amincissement
DNET	<20	+ (multiples)	Variable	+	-	Amincissement
Oligo-dendrogliome	40-50	+ (multiples)	Variable (évolutivité ?)	+	-	(Amincissement rare)
Méningiome	60-70	Rares	++	+	+	Hyperostose

MENU

Tumeurs extra-axiales sus-tentorielles

- Tumeurs « charnues » :

1 – Méningiome

2 – Hémangiopéricytome

3 – Tumeur fibreuse solitaire

4 – Lymphome

5 – Métastases

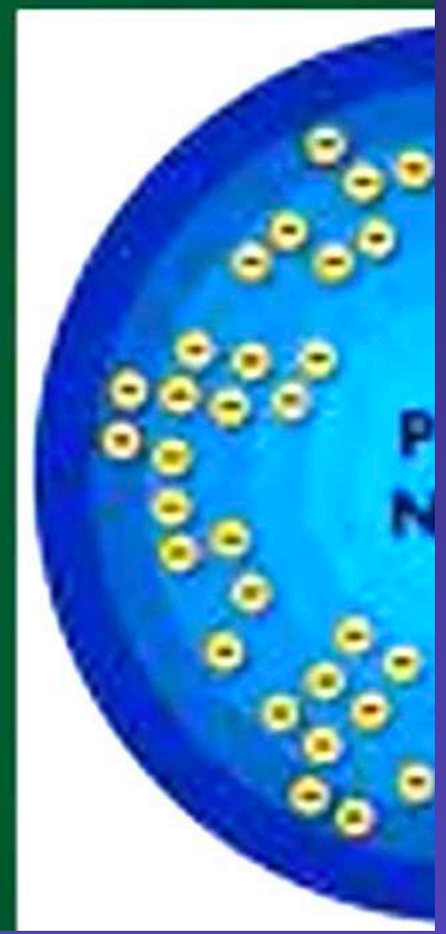

MENU

Méningiomes

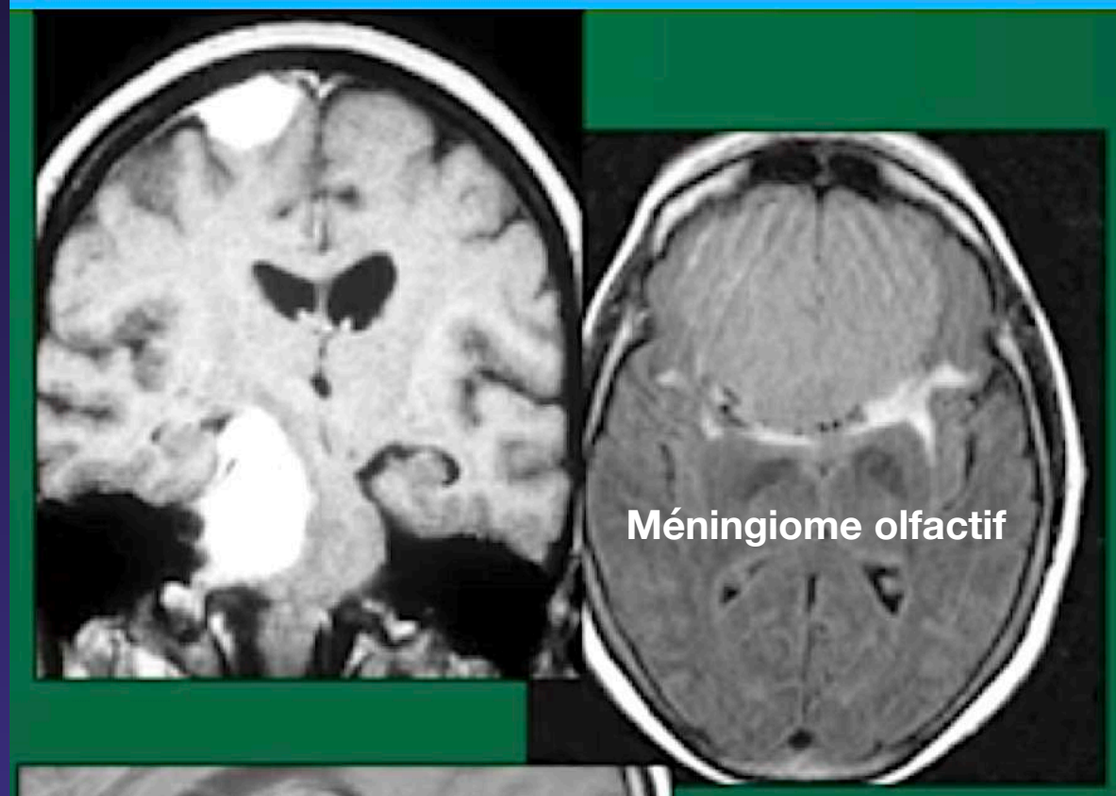

- 15% des tumeurs cérébrales
- Tr extra-axiale la plus fréquente
- F>H ; 2:1
- Siège
  - Convexité
  - Faux du cerveau
  - Tente du cervelet
  - Angle ponto-cérébelleux
  - Base du crâne
  - Étage antérieur
  - Région sellaire
  - Gaine du nerf optique
  - Foramen magnum
  - Intra-ventriculaire

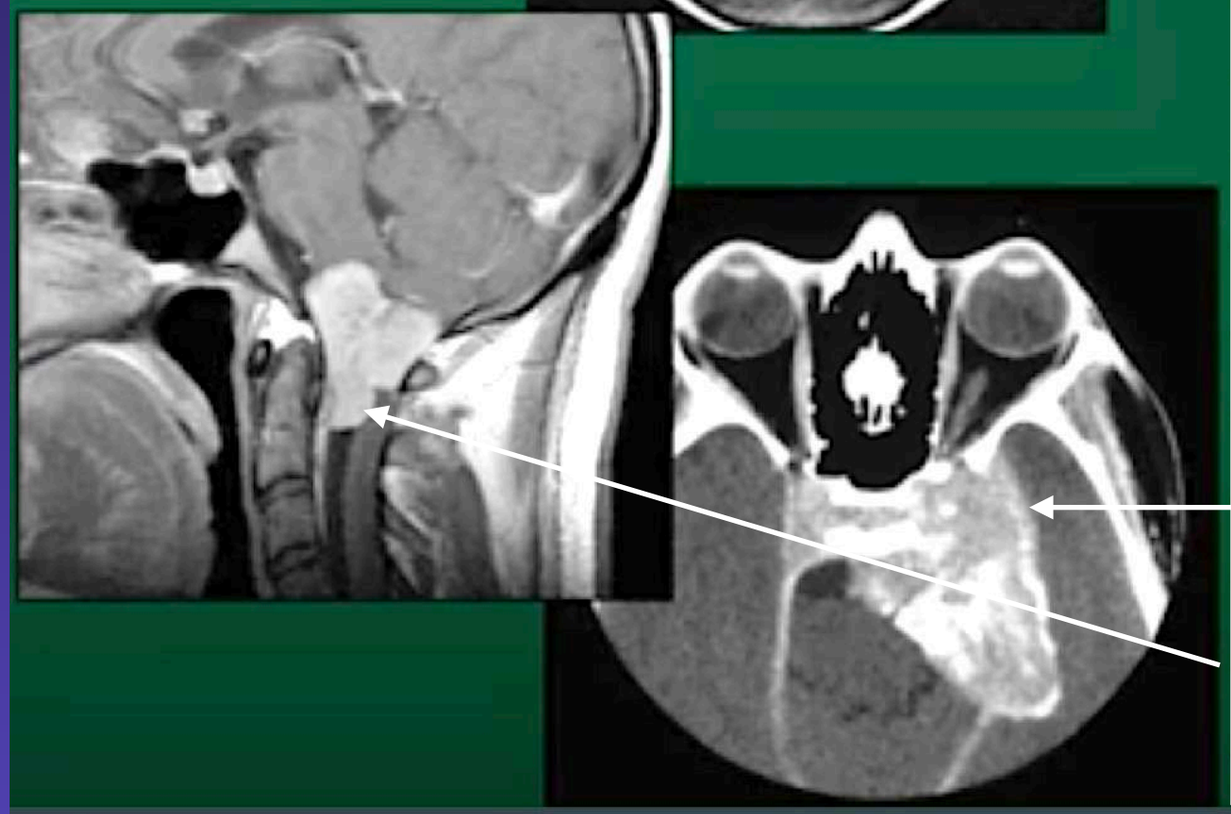

Méningiome olfactif

Connaitre ses topo caractéristiques +++

MENU

Méningiomes

- Hémisphère
- Isosignal **isoT1 T2 FLAIR et DIFFUSION +++**
- Homogène
- Rehaussement intense: 95%
- « Dural tail » : 80%
- Œdème: 50%

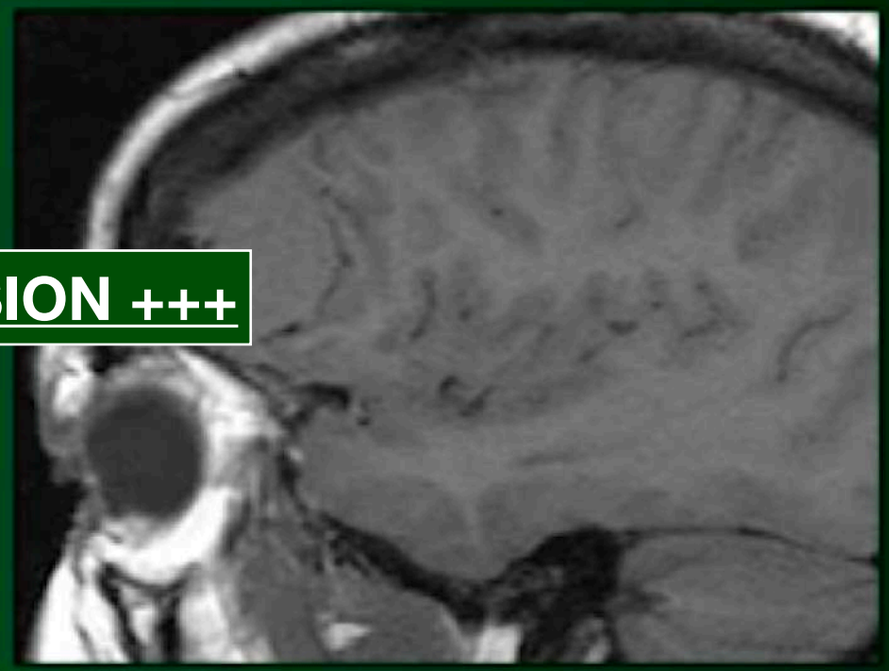

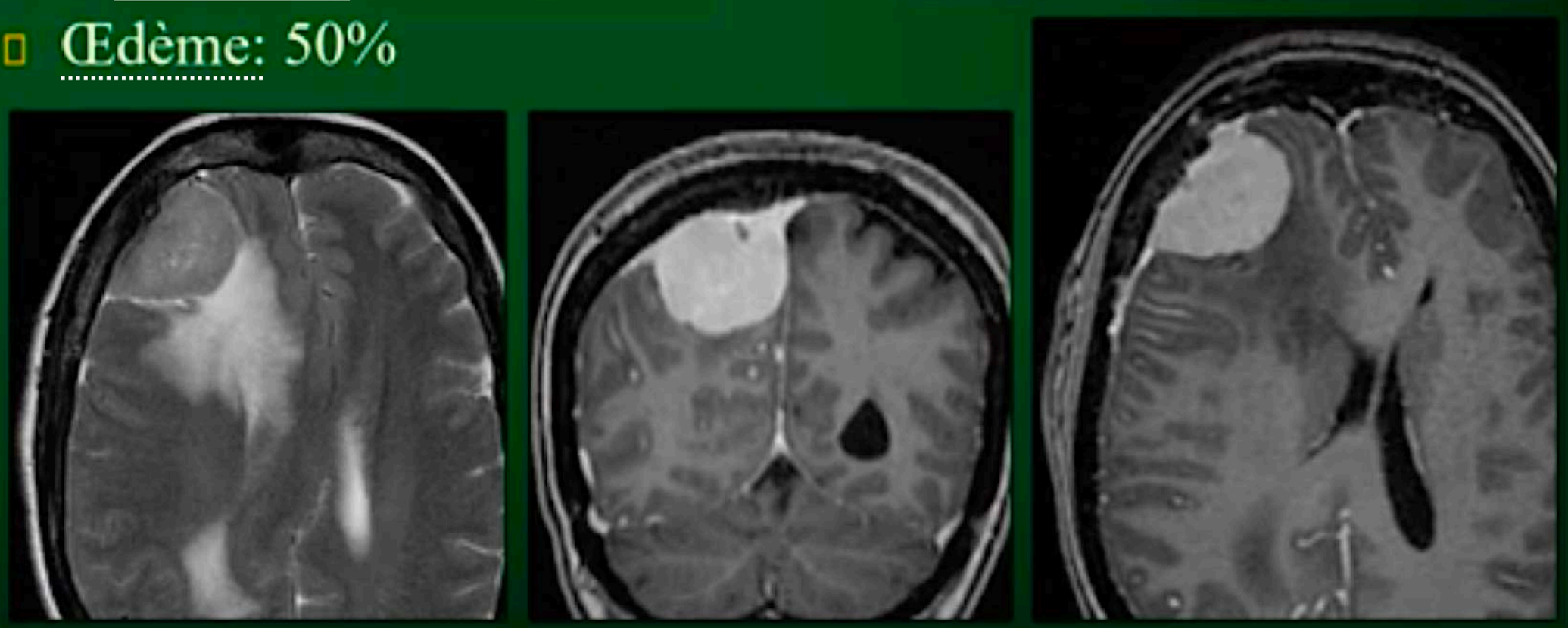

isoT1 T2 FLAIR et DIFFUSION +++

Mais dépend du type histologique

MENINGIOME
rCBV ÉLEVÉ ++++ VERS 7-8

Le méningiome

·Tumeur hypervasculaire bénigne : rVSc élevé, très variable

15 sous types histologiques : images T2

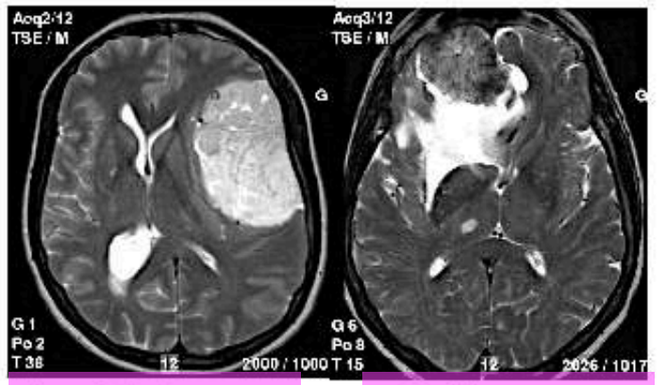

M. méningiomateux

M. fibromateux

M méningothélial

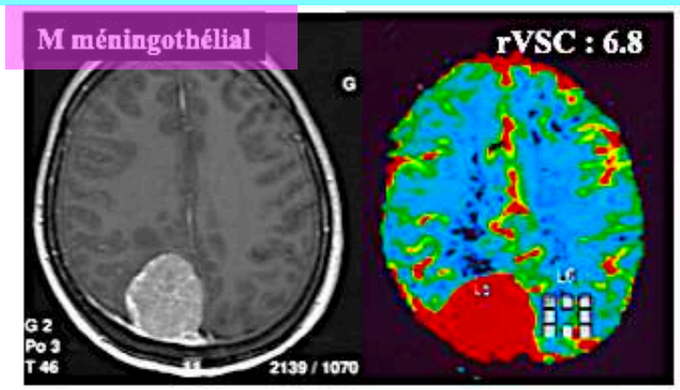

M transitionnel

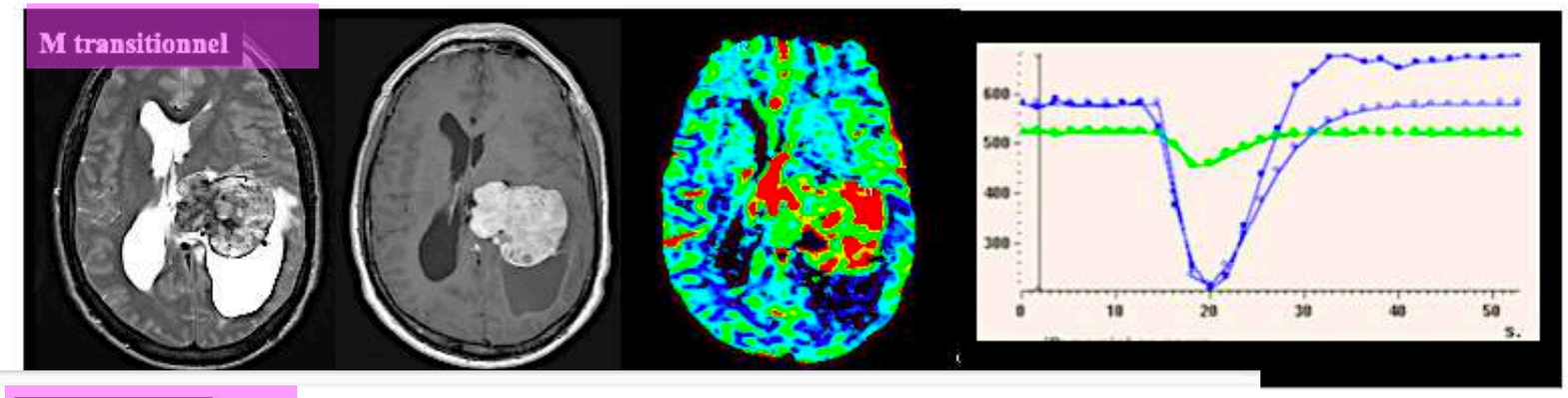

M microkystiquec

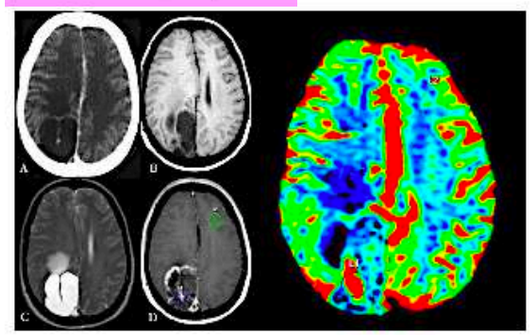

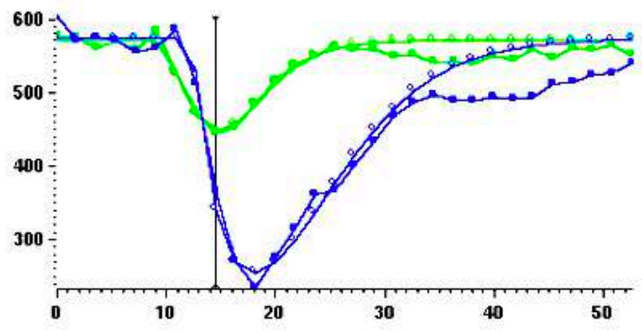

M lipomateux

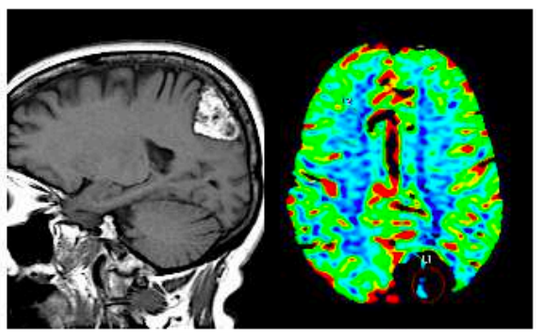

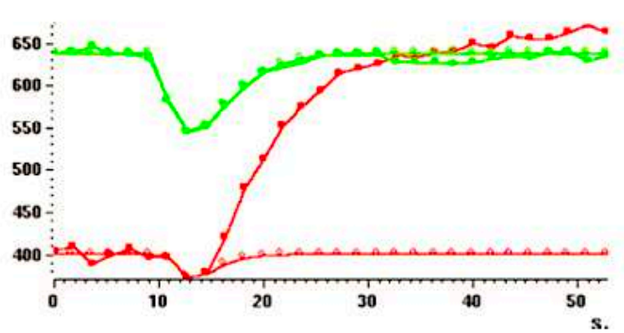

MENU

REGARDER L'OS A COTÉ +++
car le méningiome à son « ostéome » d'implantation épais et nourricier !!!!

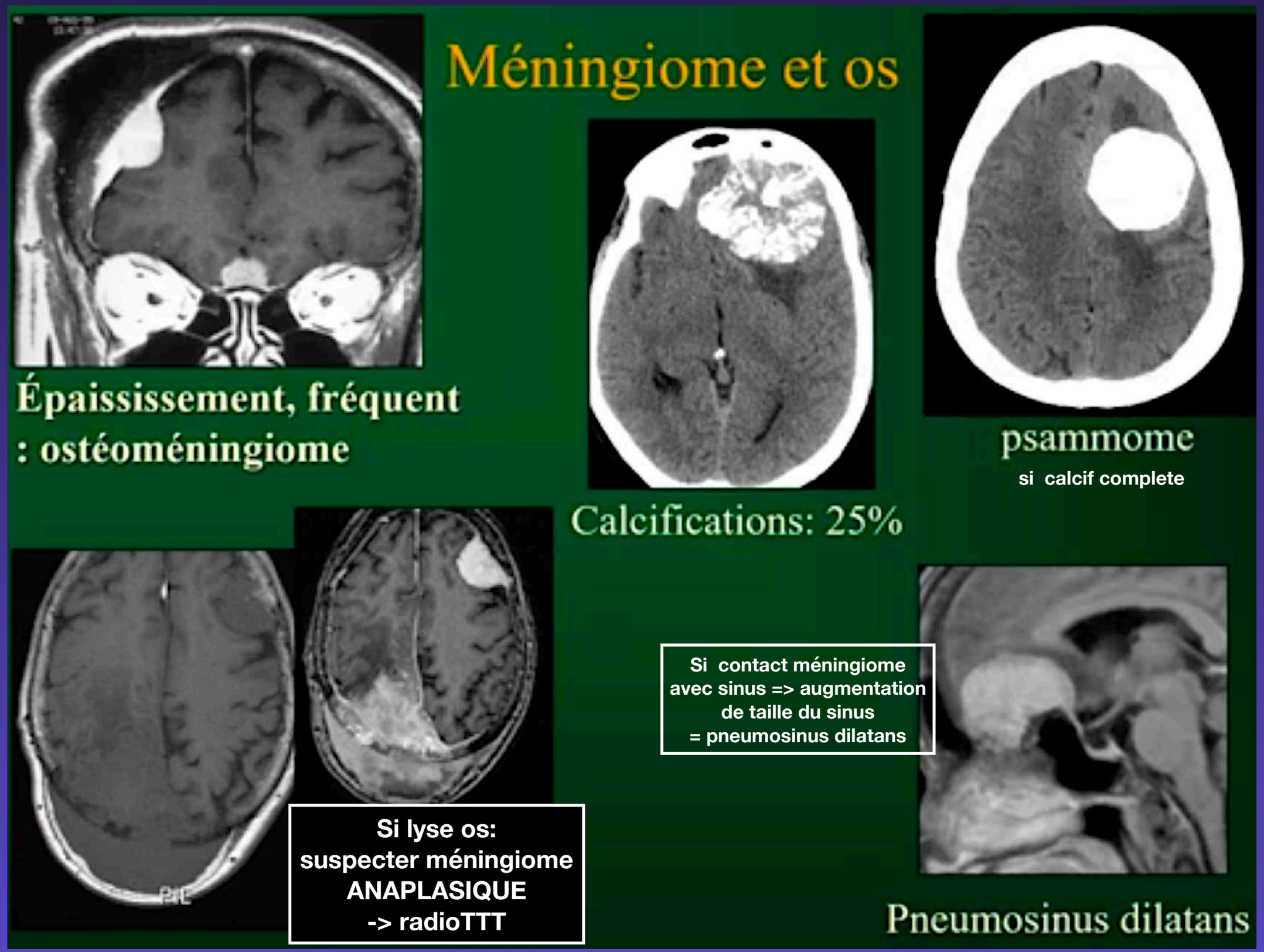

MENU

Dural Tail:
Queue de comète



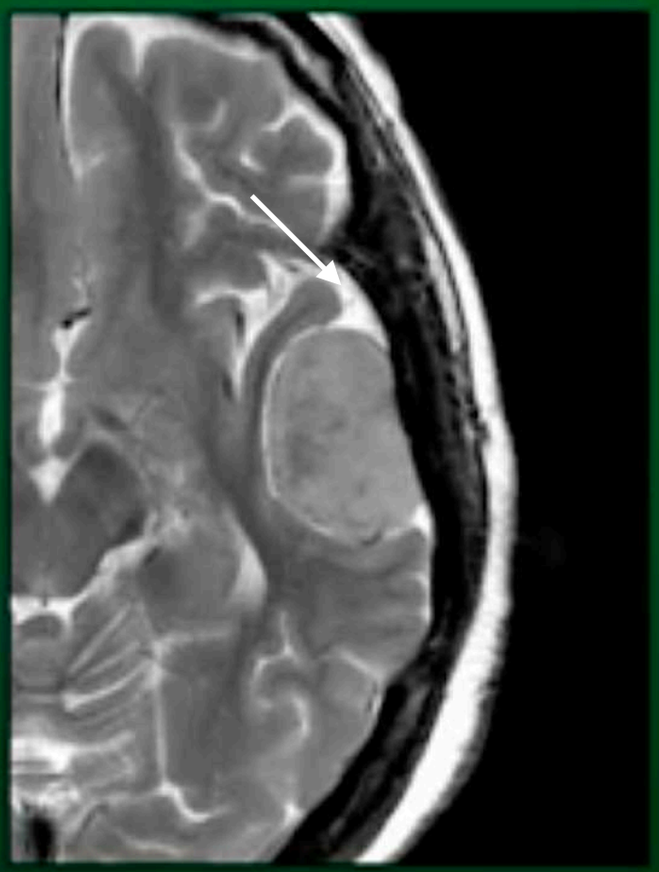

T2

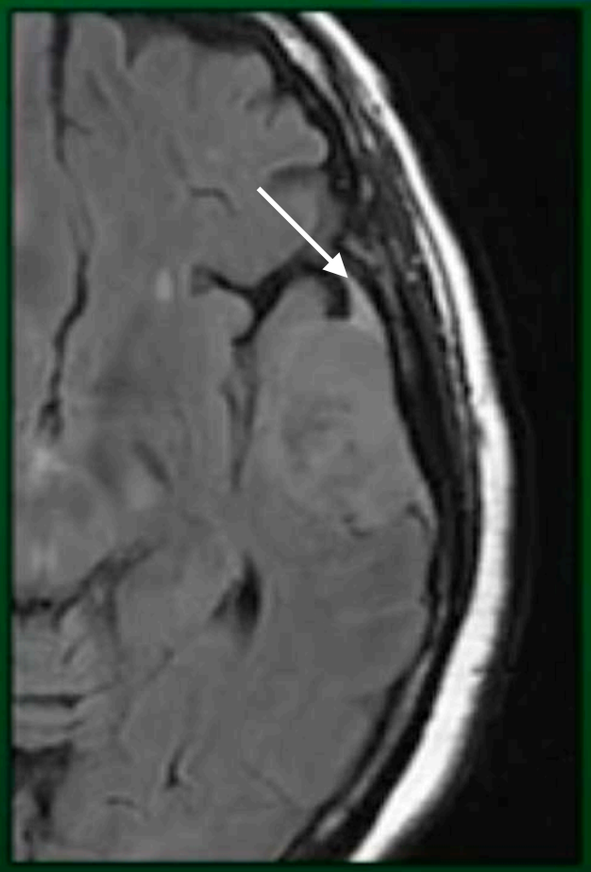

FLAIR



T1 Gado

Dural tail visible en hyperT2 et hyperFLAIR
« pseudo-liquidien »
(pas LCS mais feutrage arachnoïdien caractéristique)

PDC + intense de la dural tail que méningiome
ET doit être + épais contre méningiome puis s'amincit

MENU

Méningiome clinoïde





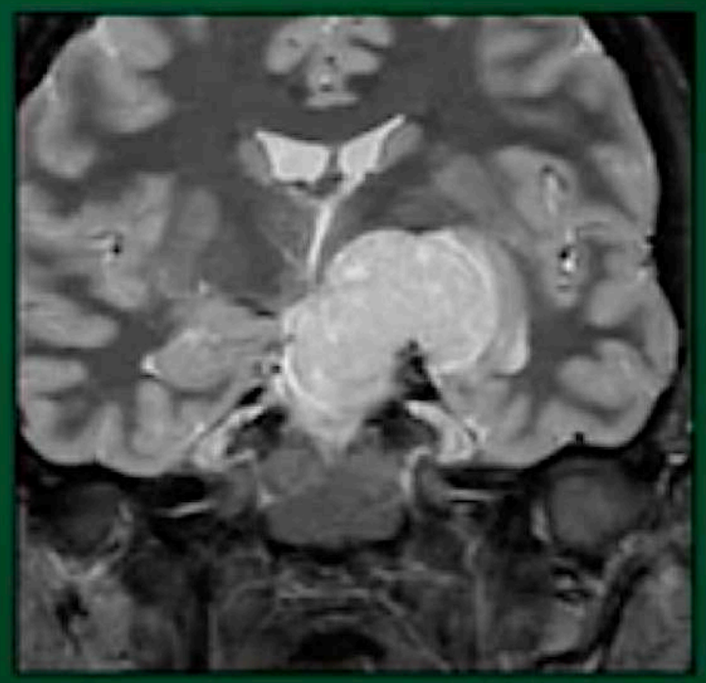

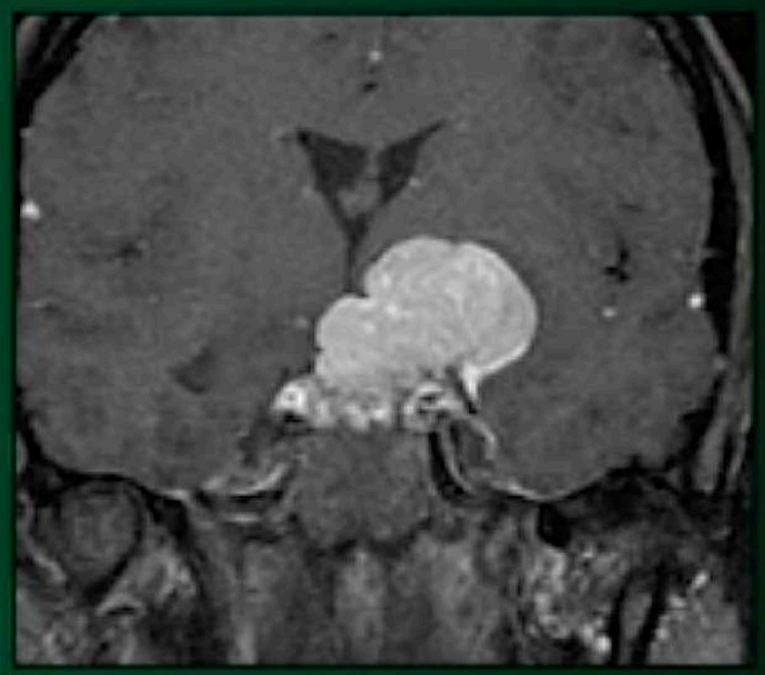

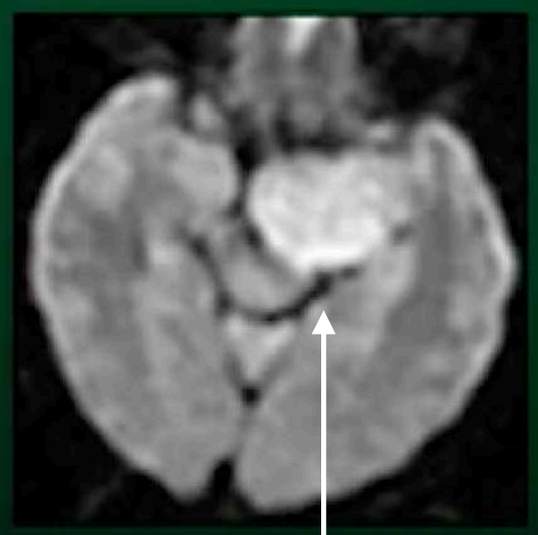

MENINGIOME
= isoT1 T2 FLAIR et DIFFUSION +++

mais ici hyperDIFFUSION +++
par effet T2

MENU

« ostéome » d'implantation épais et nourricier !!!!

mais ici hyperDIFFUSION +++
par effet T2

= M. atypique

Diffusion :
Plutôt iso/hypointense
mais variable

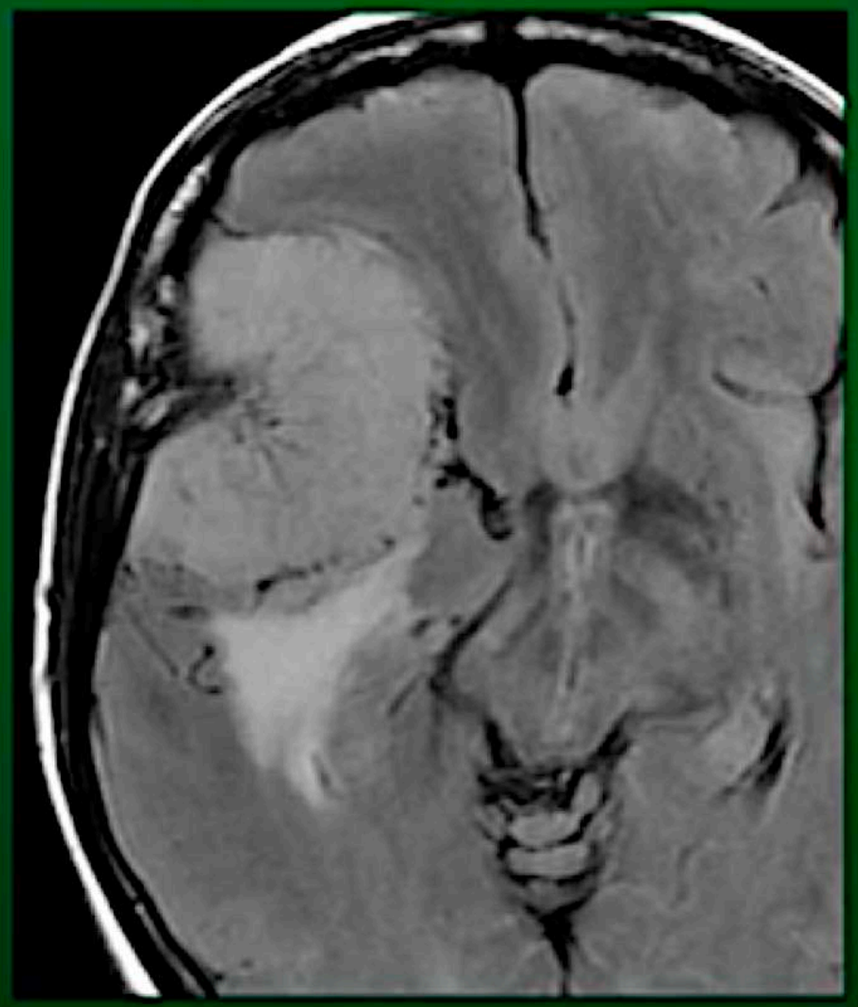

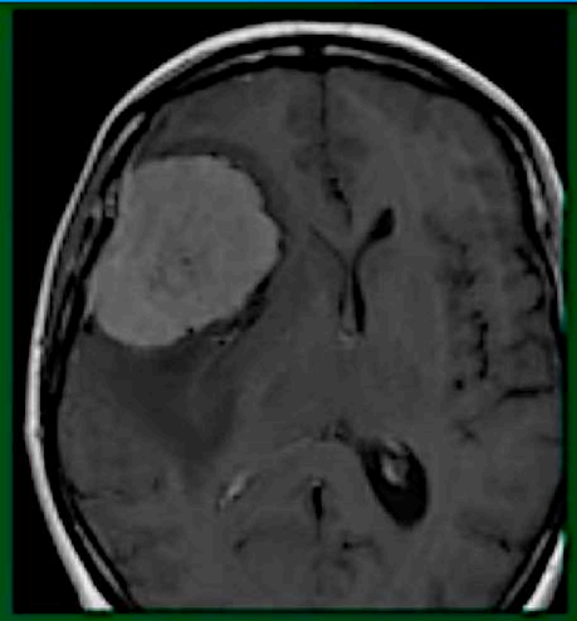

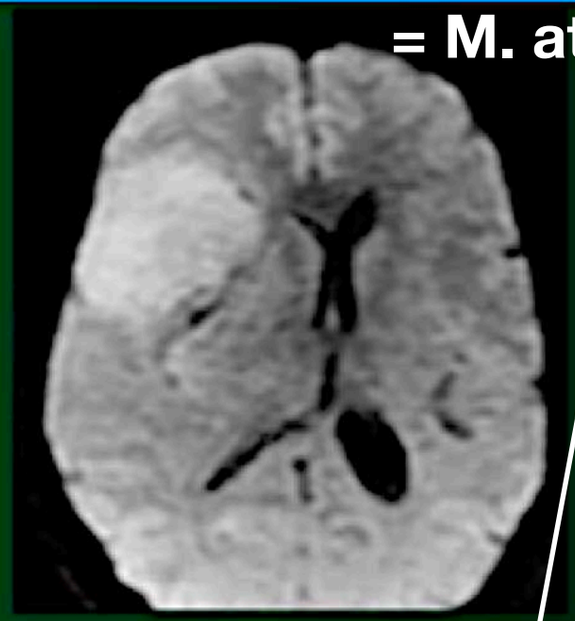

Intérêt de l'imagerie de perfusion

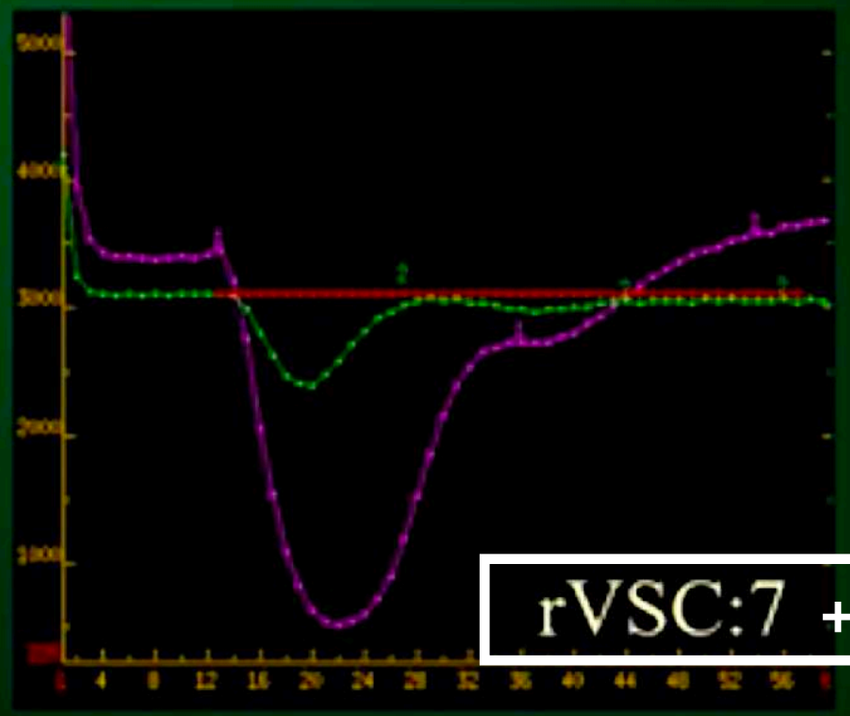

rVSC:7 +++++

-10:01

MENU

MENINGIOME

Association classique à un kyste

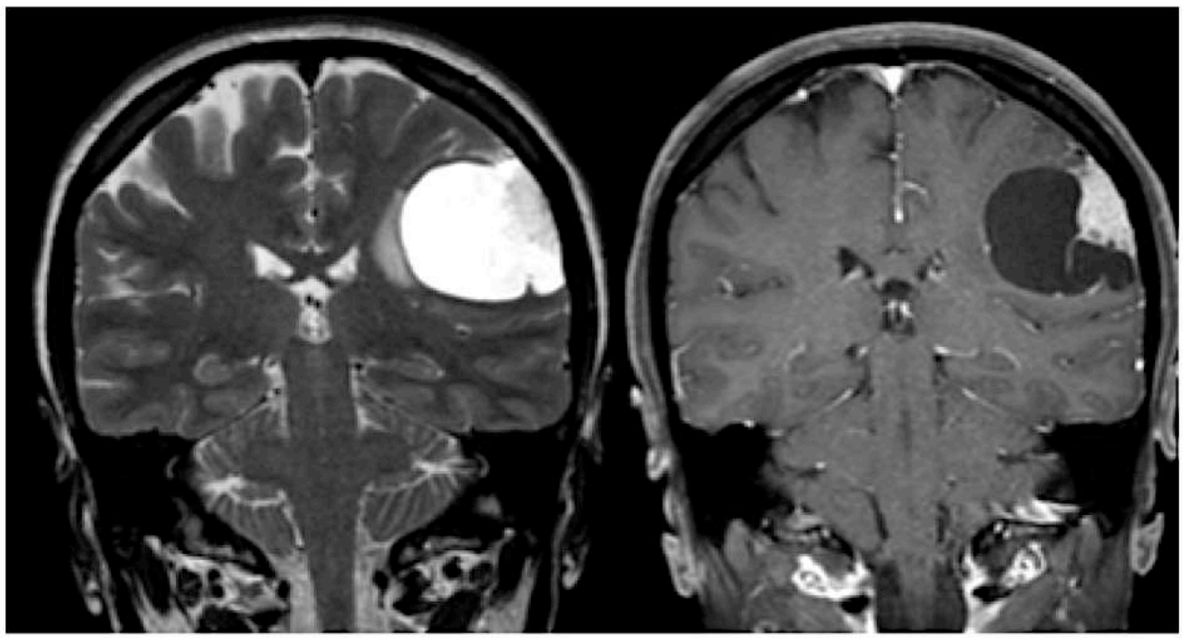

Diminution du calibre du siphon carotidien

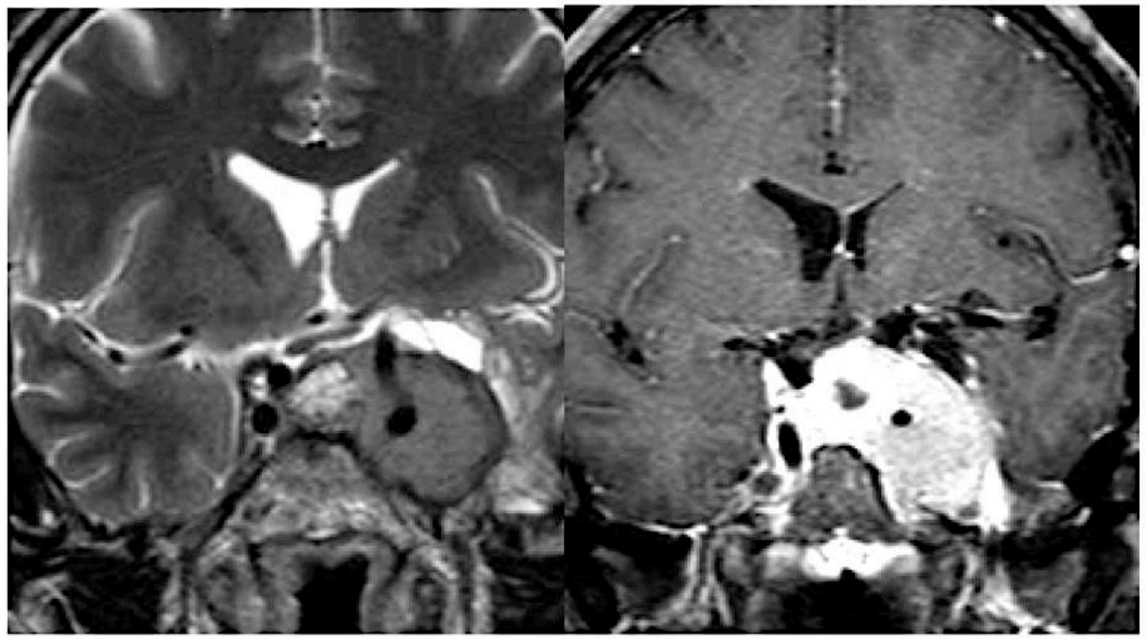

MENU

CAT devant une lésion extra-axiale

1- ostéome d'implantation nourricier ?

→ Non = atypique -> perf et spectro

Oui = compatible méningiome

2- PDC homogène ?

Oui = compatible méningiome → Non = atypique -> perf et spectro

3- DURAL TAIL ?

Oui = compatible méningiome → Non = atypique -> perf et spectro

4- Contour régulier et lisse? → Non = atypique -> perf et spectro

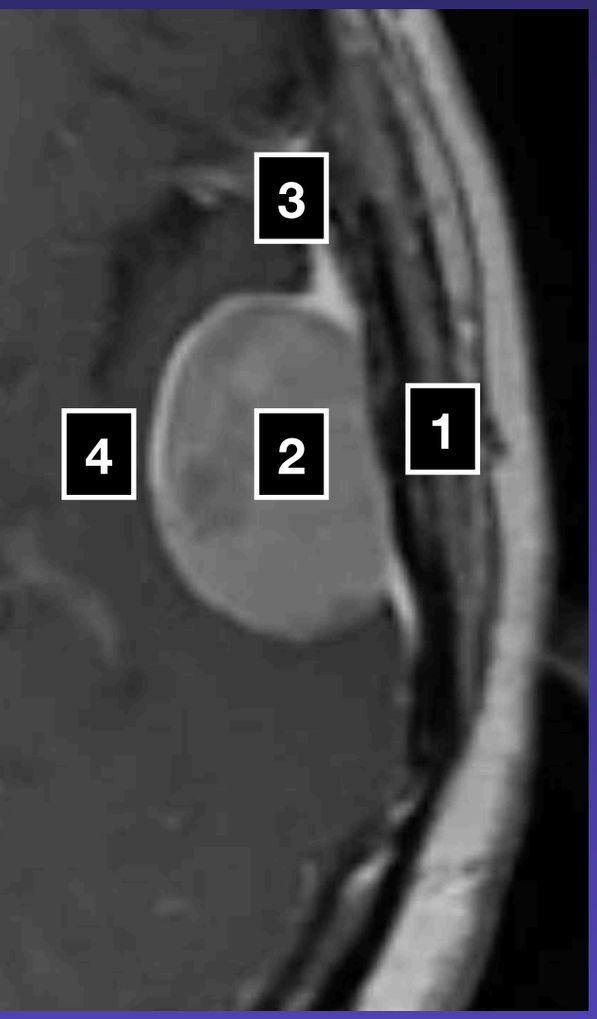

MENU

Diag. différentiel = LYMPHOME grâce à la PERFUSION

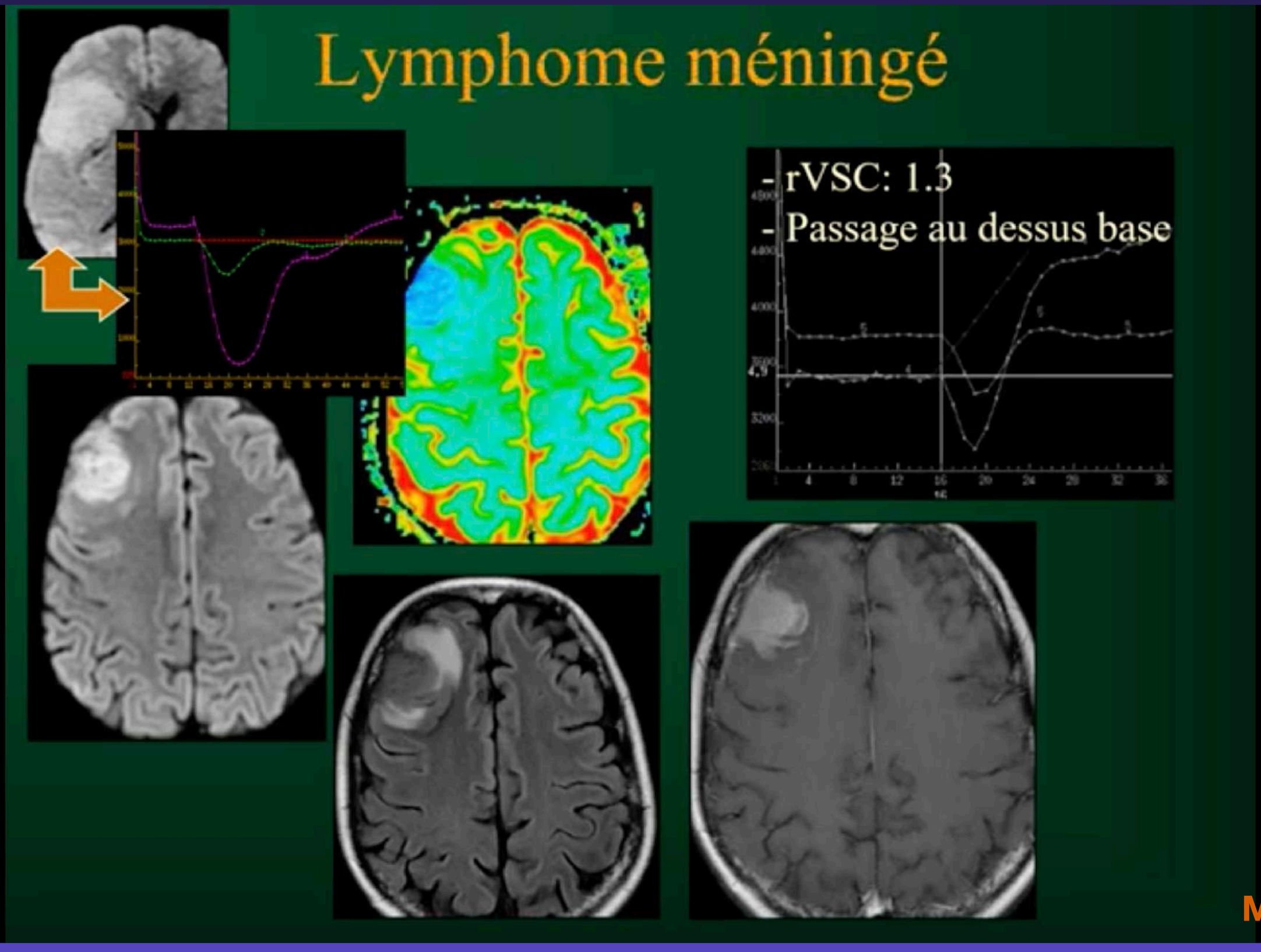

MENU

Meningiome de la faux se développe souvent de chaque coté de la faux !
Par contre , ici , peu de réhausst
-> méningiome atypique à cellule clair ? Autre ? -> spectro

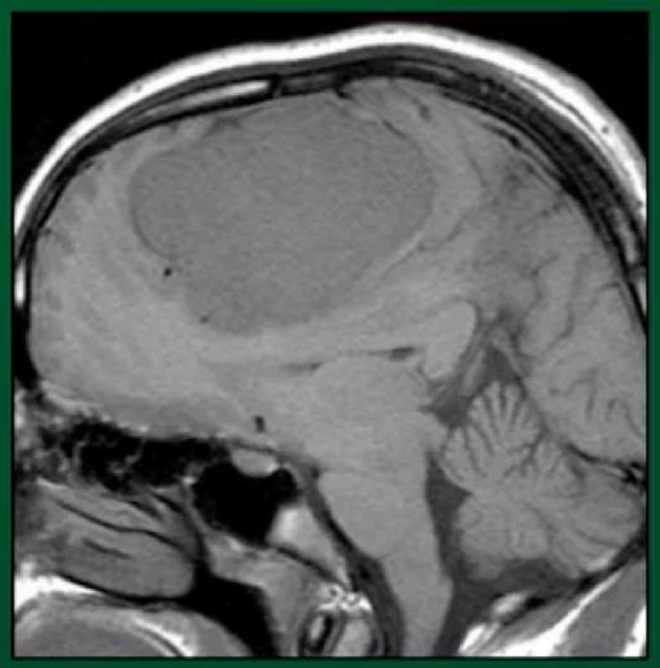

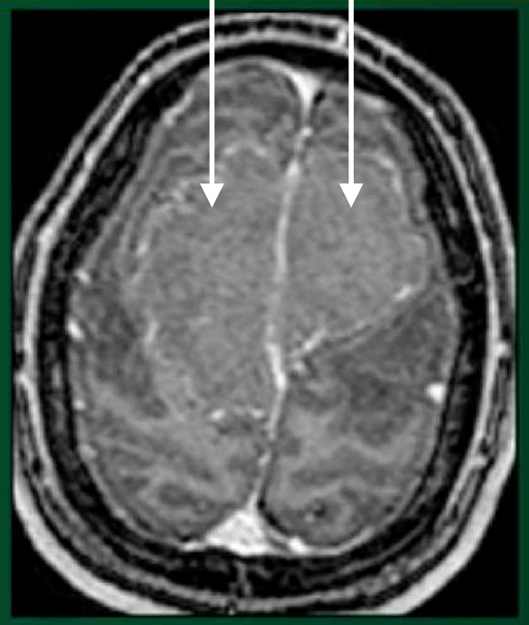

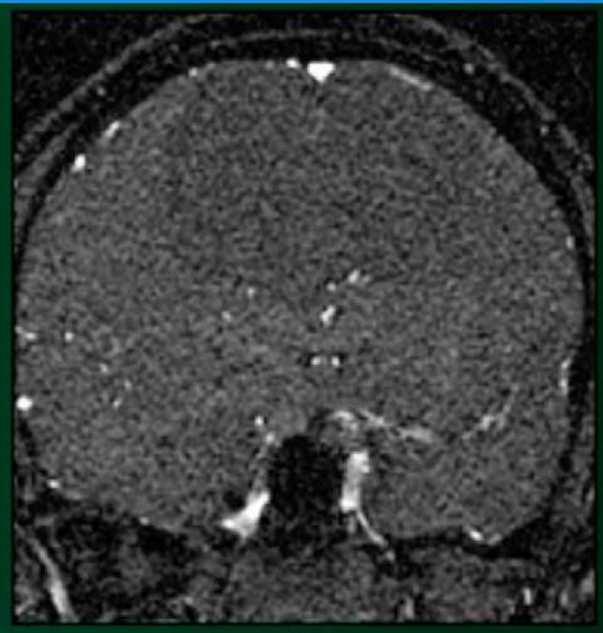

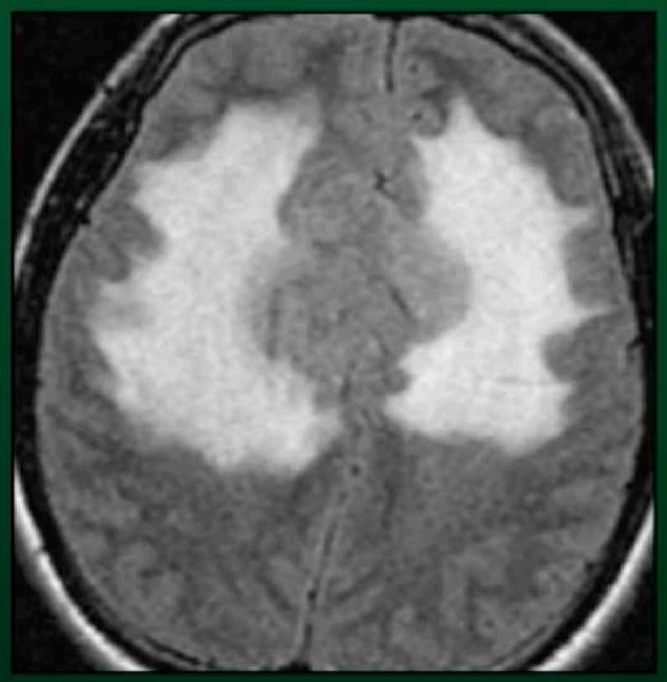

Méningiome

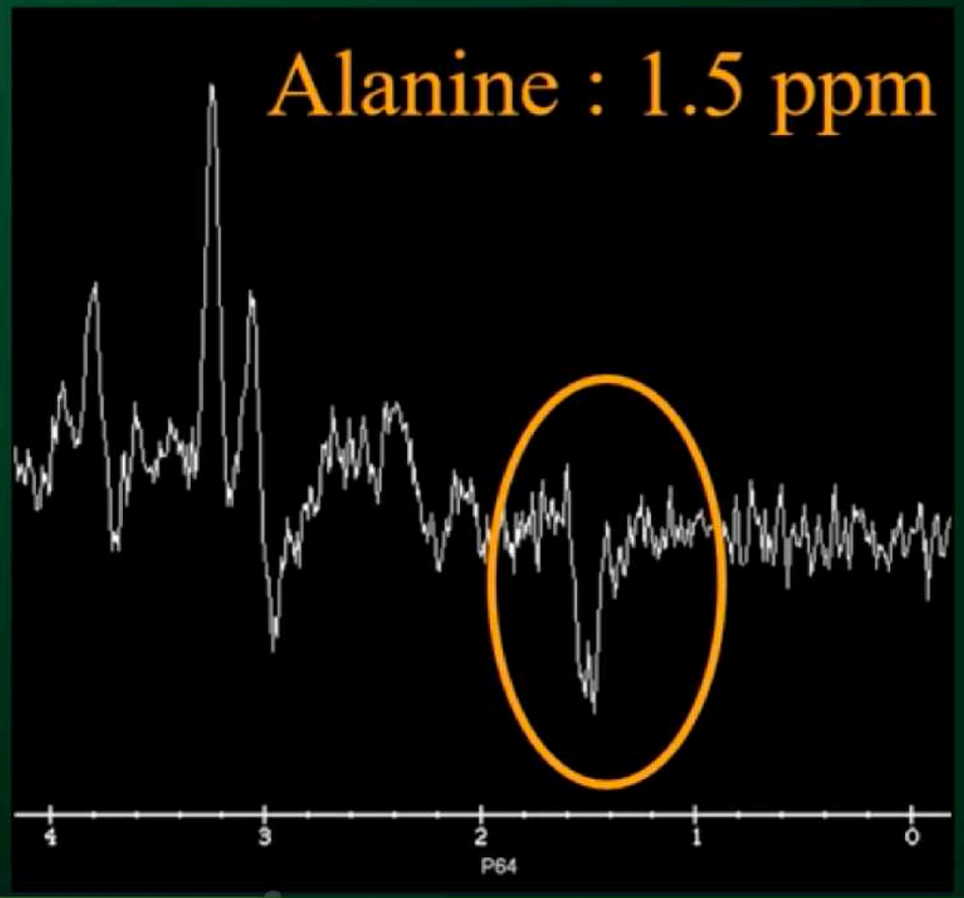

MENINGIOME

Imagerie multimodale :

- Diffusion : dépend de la cellularité
- Perfusion : **augmentation du VSC** (6-10)
- Spectroscopie : Pic de choline, absence de pic de NAA, **pic d'alanine**, inconstant mais évocateur

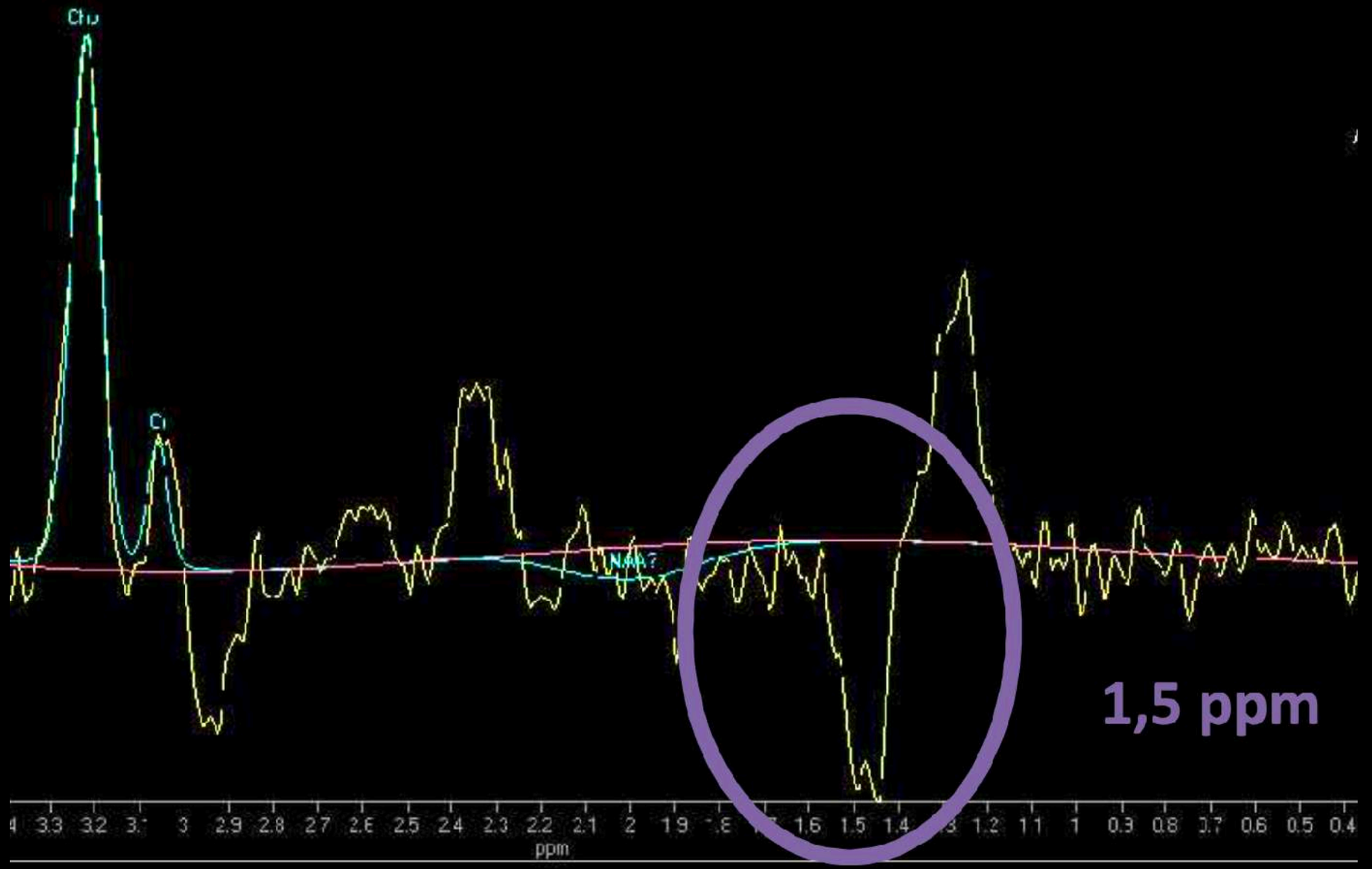

Diag. différentiel = MÉTA grâce à la SPECTRO

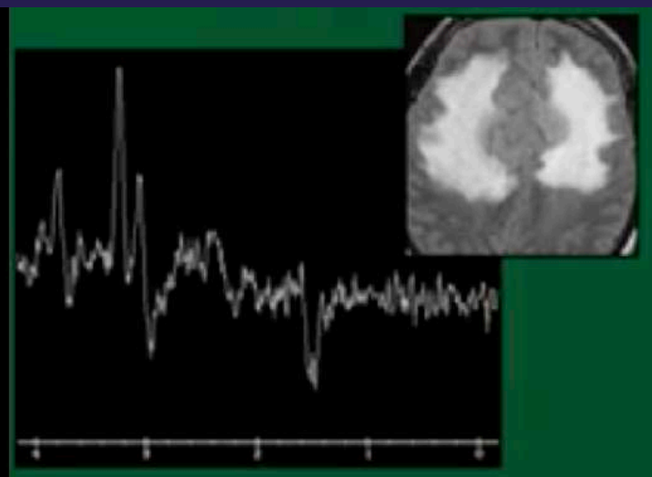

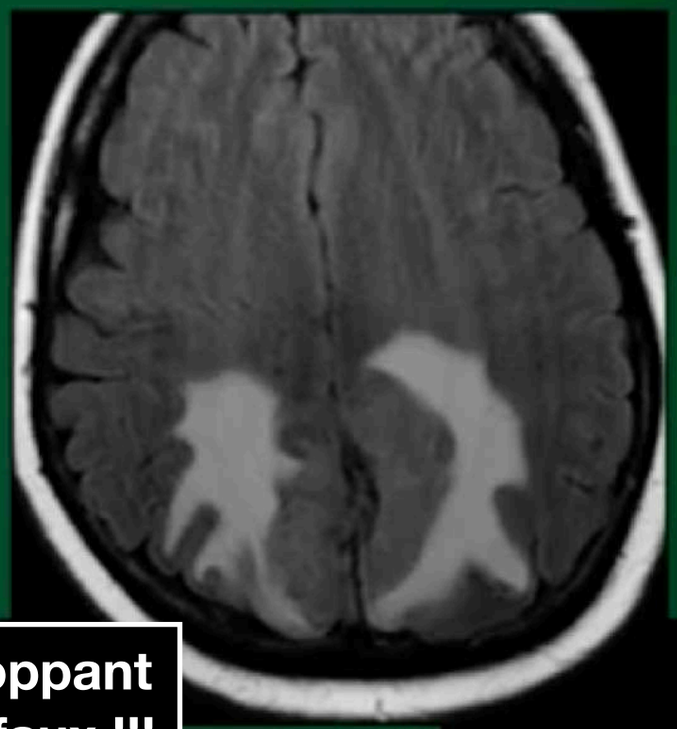

Méta sein

Autre lésion se développant de chaque coté de la faux !!! -> méningiome ? Autre ?

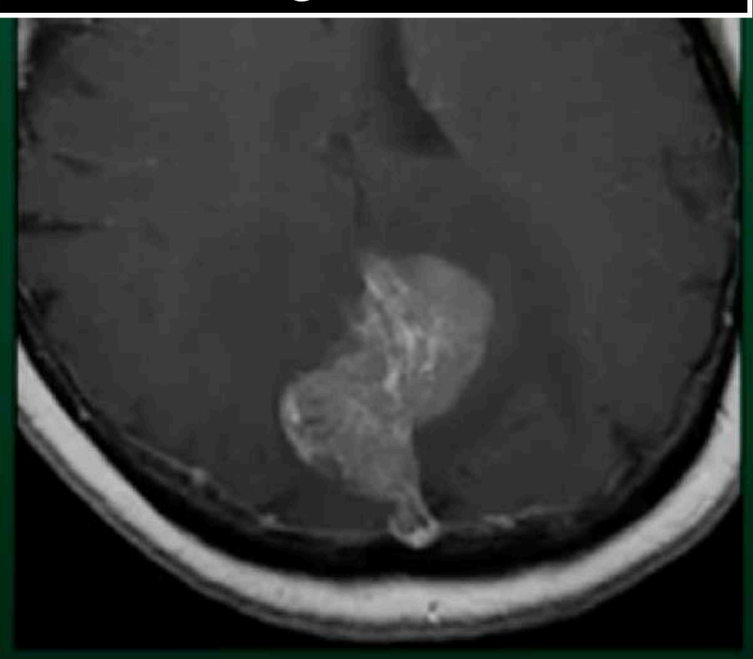

-—> spectro à TE court

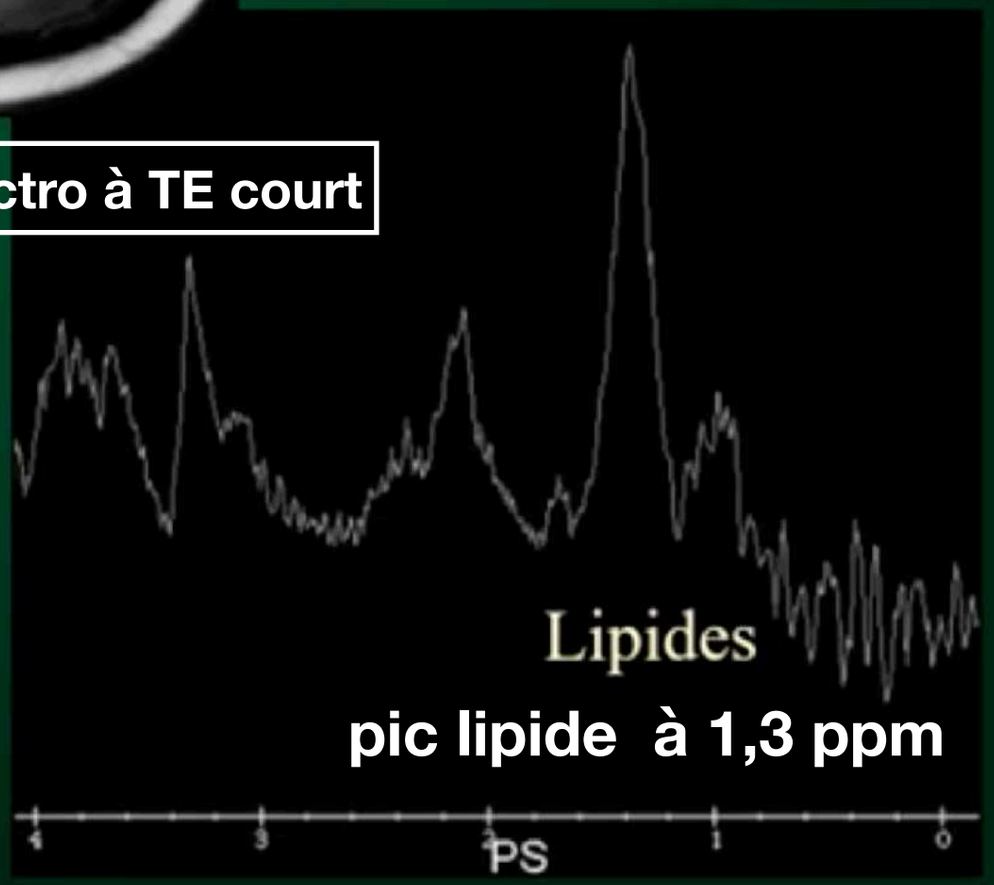

pic lipide à 1,3 ppm

MENU

CAT si pic LIPIDE à la spectro

spectro à TE court -> pic lipide à 1,3 ppm

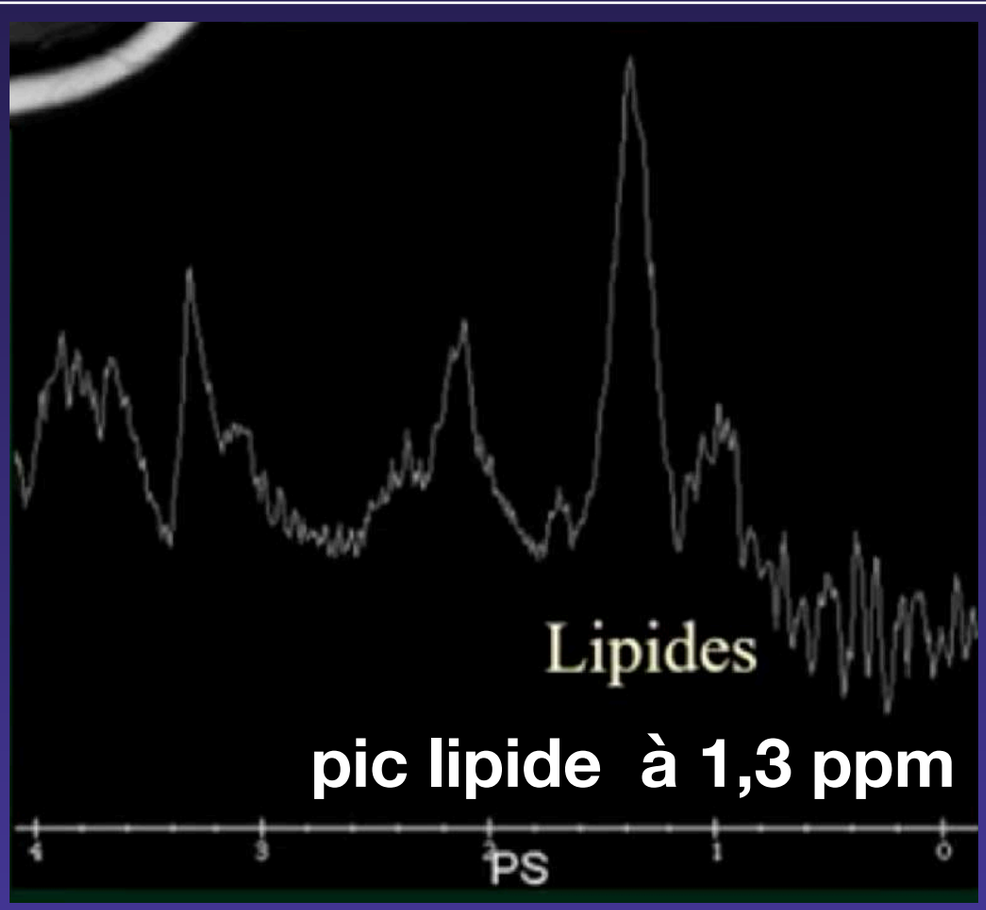

pic lipide à 1,3 ppm

1 - GBM
ssi lipide + nécrose sur T1 Gado

2 - MÉTA
si lipide sans nécrose sur T1 Gado

MENU

12 - MENINGIOME

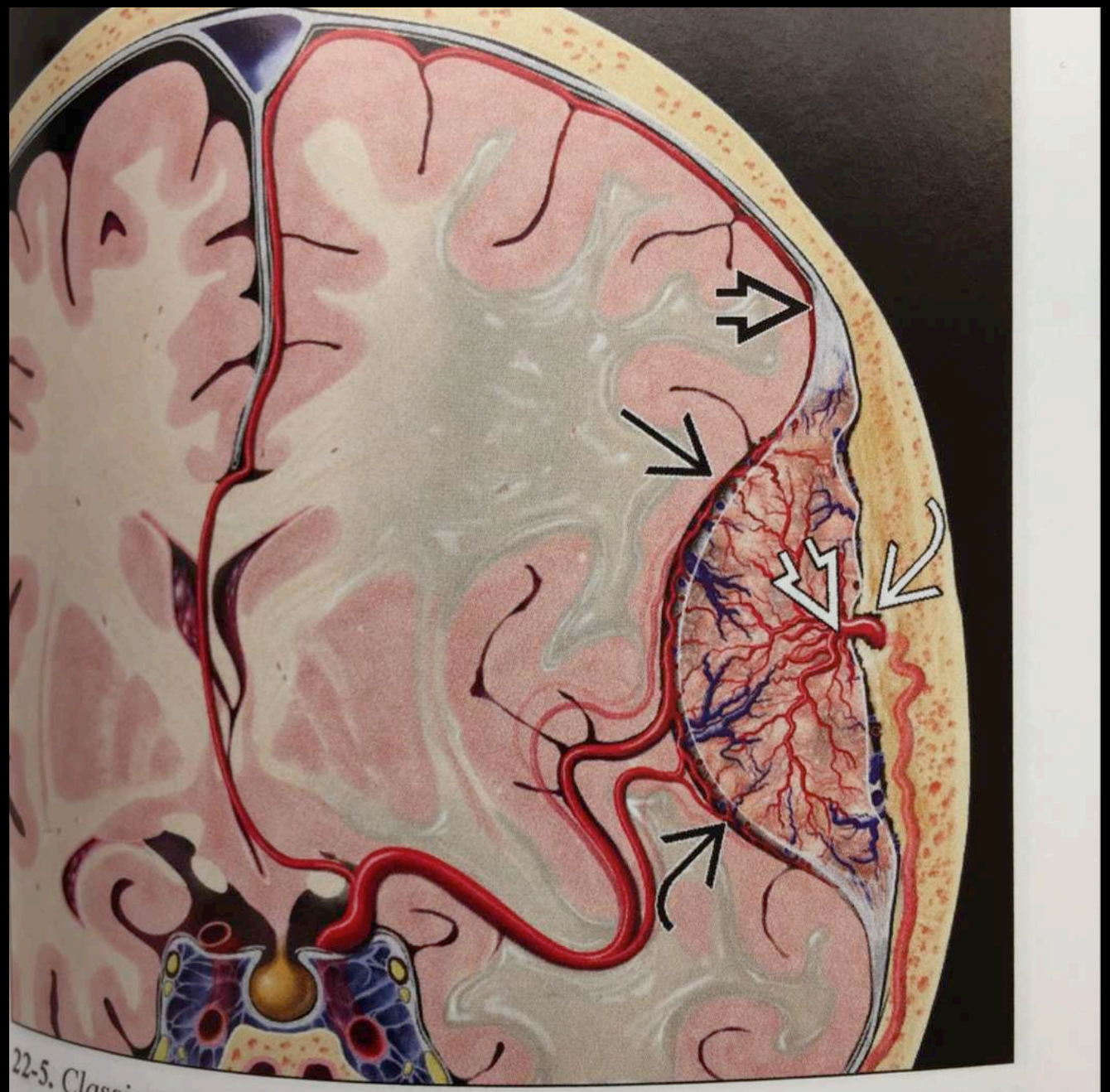

22-5. *Classic meningioma has a broad base toward dura, reactive dural thickening (dural "tail") ⇨, enostotic "spur" ⇨, CSF-vascular "cleft" ⇨. MMA supplies tumor core in "sunburst" pattern ⇨; pial vessels supply periphery ⇨.*

MENU

QUEUE D'ARONDE [dural tail] (Signe de la)

Le « dural tail » correspond à l'épaississement et au rehaussement de la dure-mère de part et d'autre d'un processus lésionnel. Cet épaississement peut être fin et régulier ou nodulaire. Un épaississement nodulaire fait suspecter une extension tumorale [1].

Initialement décrit comme spécifique des méningiomes, ce signe s'observe dans un grand nombre de processus intra- et extra-axiaux [2, 3].

Tumeurs extra-axiales

- Méningiome (++)
- Hémangiopéricytome
- Tumeur fibreuse solitaire
- Lymphome (B) / Maladie de Hodgkin
- Schwannome
- Métastase
- Plasmocytome / myélome
- Chordome
- Hémangiome de la voûte

Tumeurs intra-axiales

- Glioblastome
- Médulloblastome
- Sarcome myléoïde
- Xanthoastrocytome pléomorphe
- Métastase

Processus inflammatoires

- Sarcoïdose
- Maladie de Wegener
- Granulome éosinophile
- Maladie d'Erdheim-Chester

Pathologie hypophysaire

- Adénome
- Hypophysite lymphocytaire
- Apoplexie pituitaire

Autres

- Aspergillose
- Anévrisme

MENU

Le méningiome

•Tumeur hypervasculaire bénigne :

15 sous types histologiques : images T2

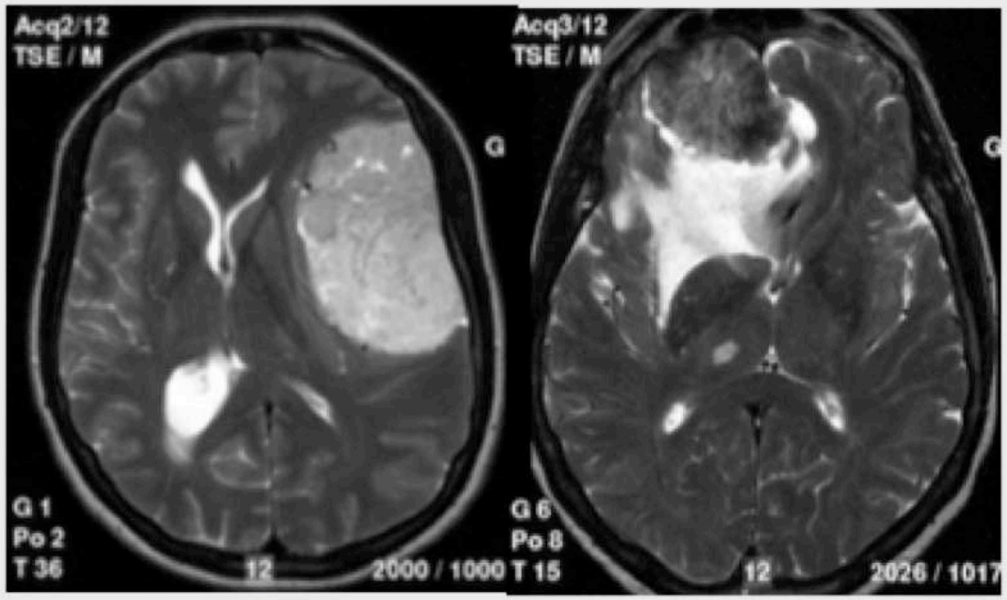

M. méningiomateux M. fibromateux

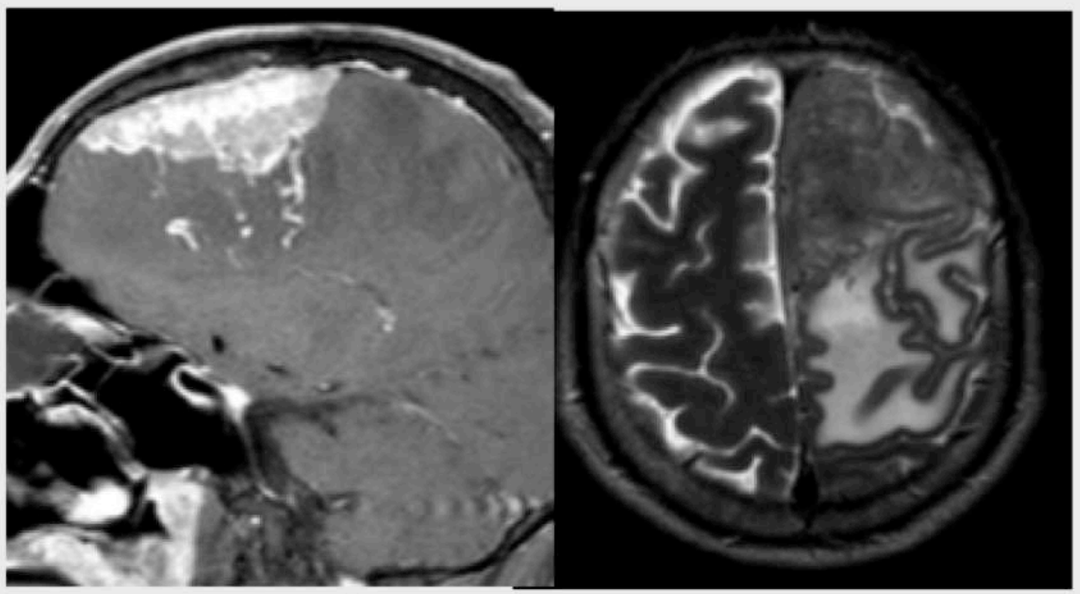

M. angioblastique

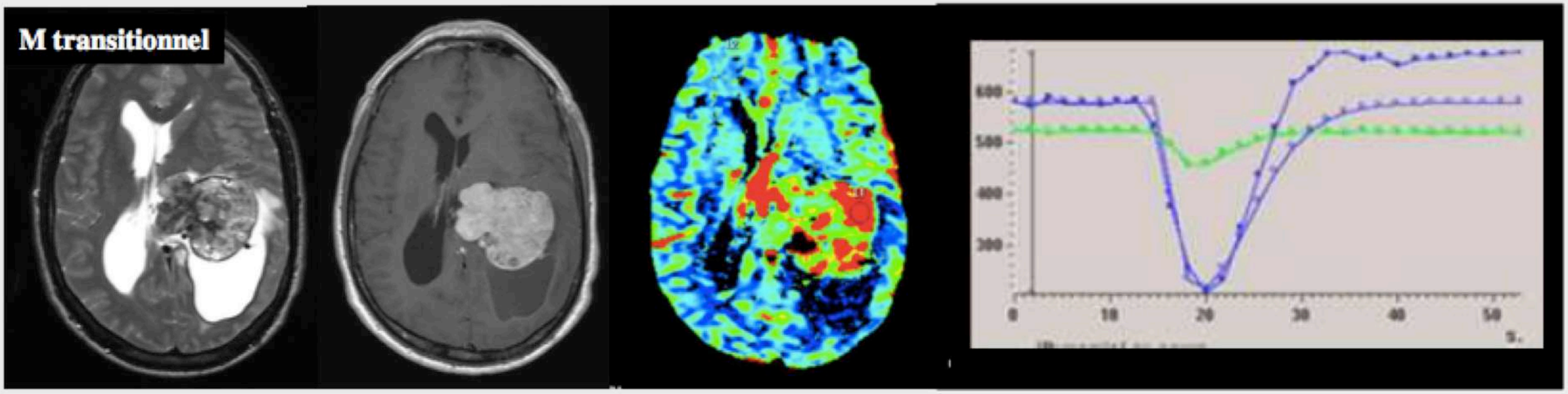

MENU

Envahissement osseux : pas toujours corrélé à la malignité

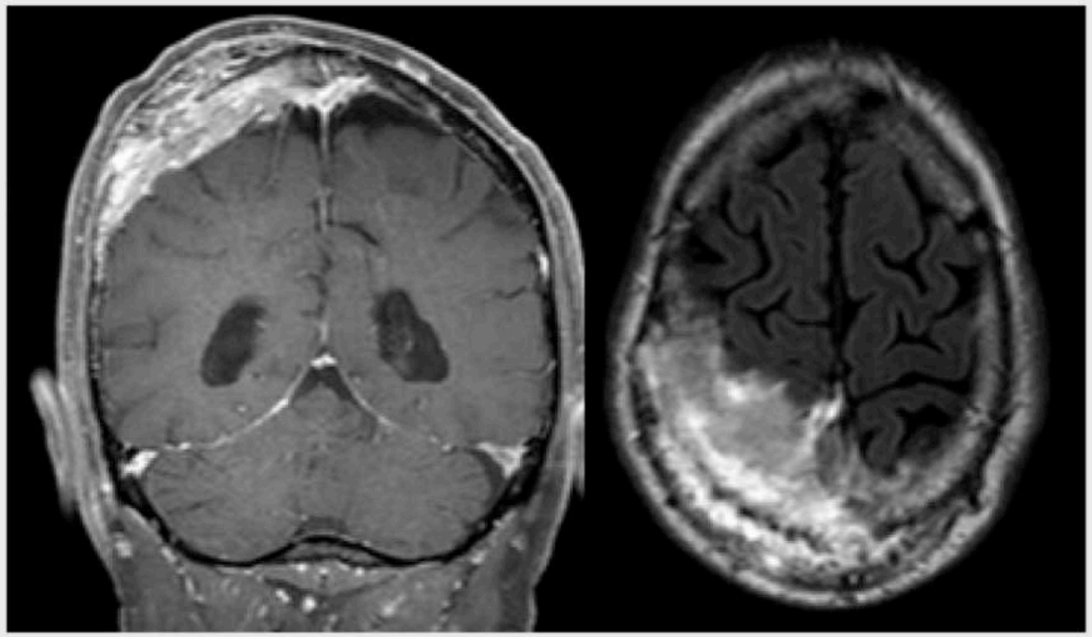

Pic alanine à 1,4 ppm

Choline only

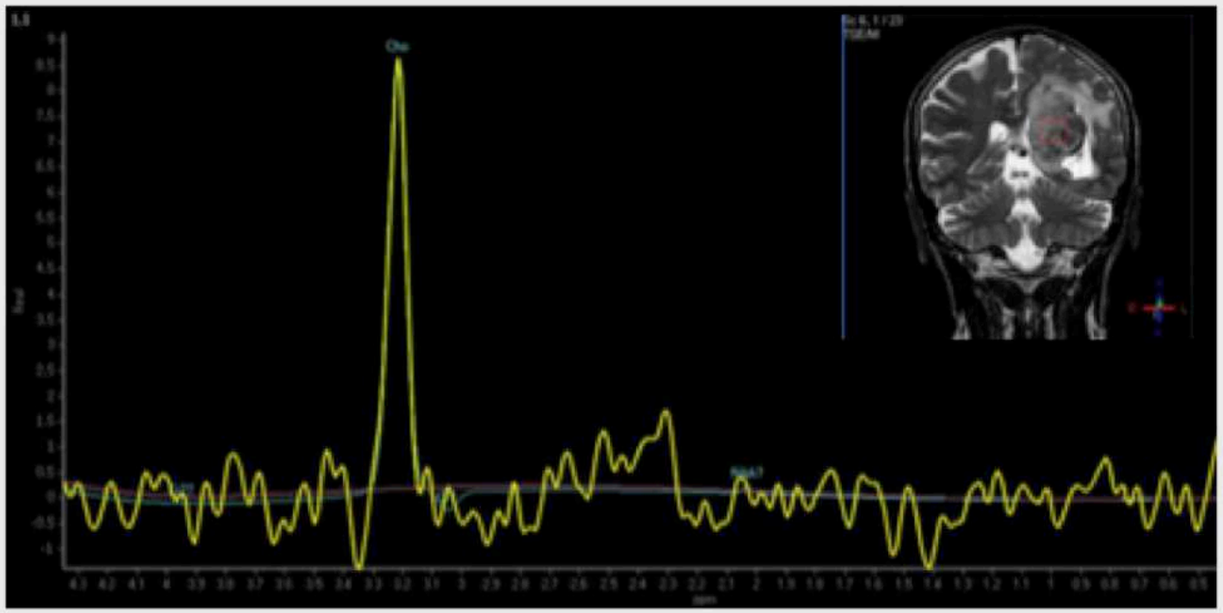

Association classique à un kyste

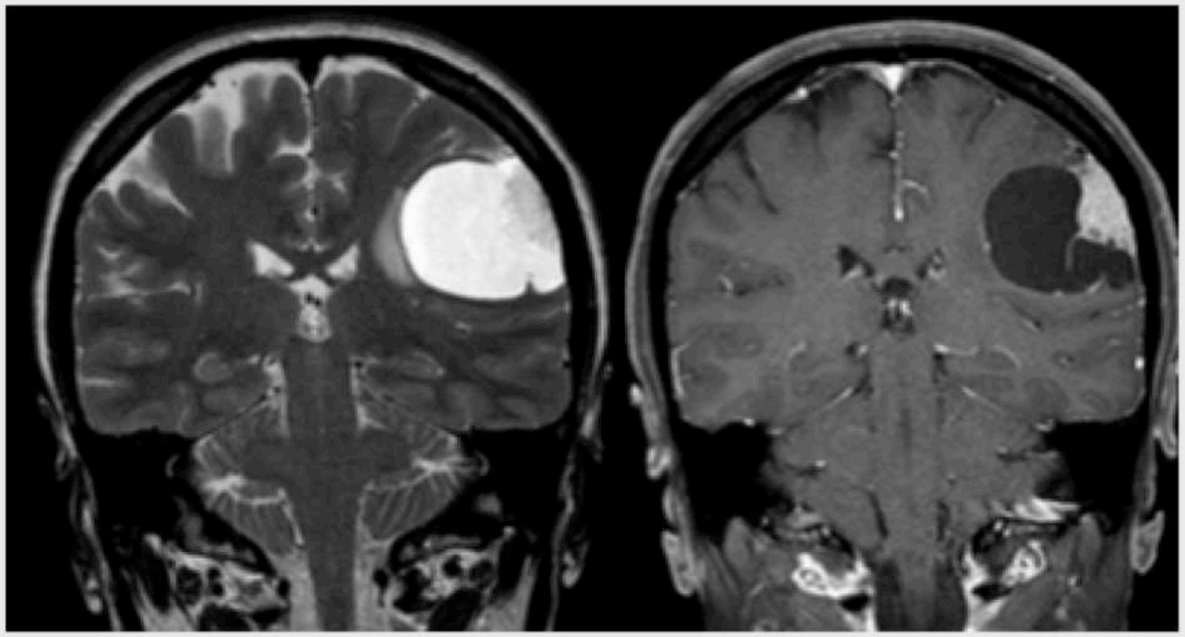

Diminution du calibre du siphon carotidien

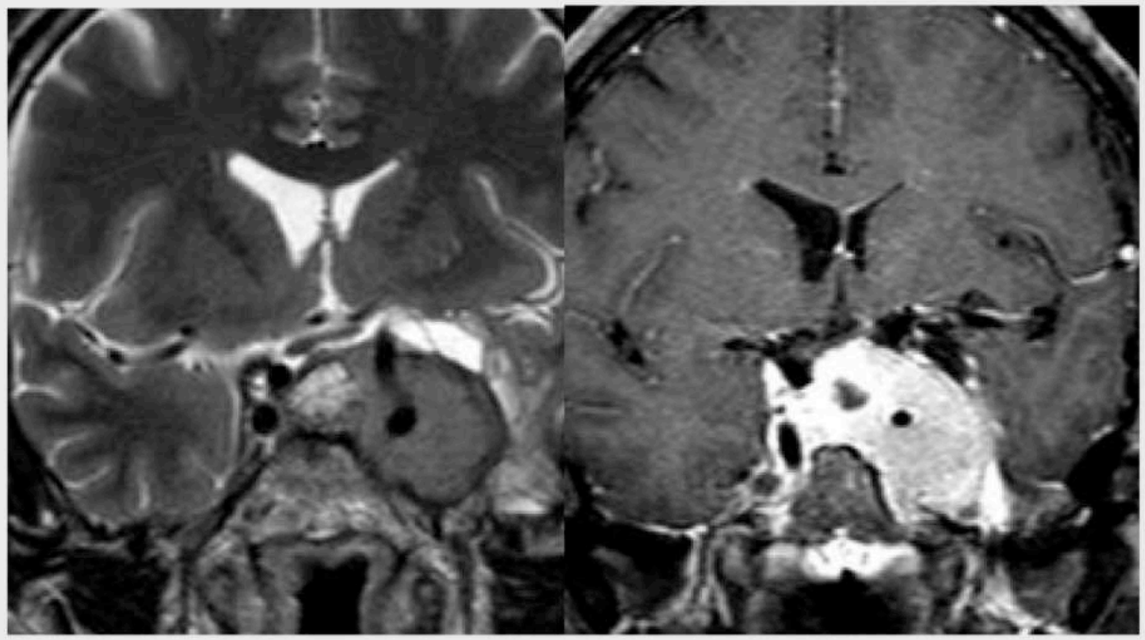

MENU

M microkystique

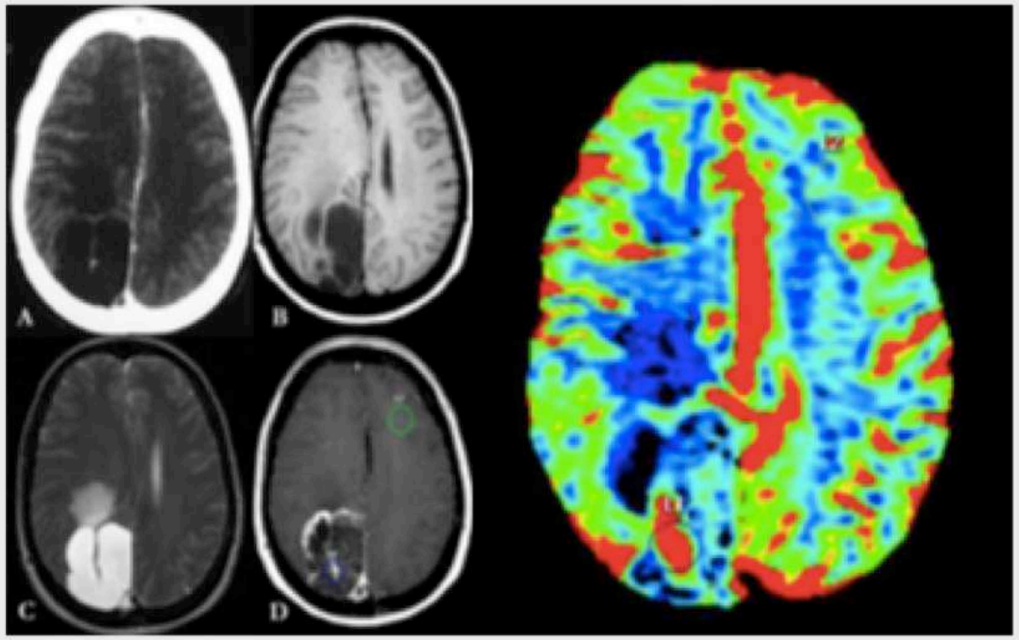

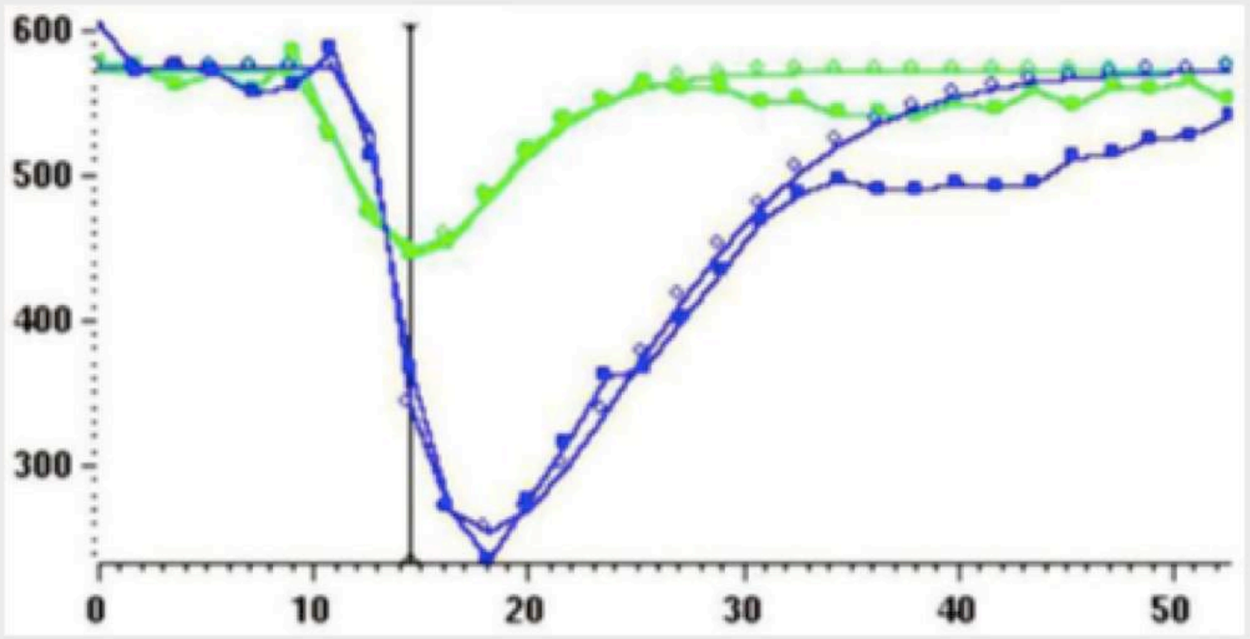

M lipomateux

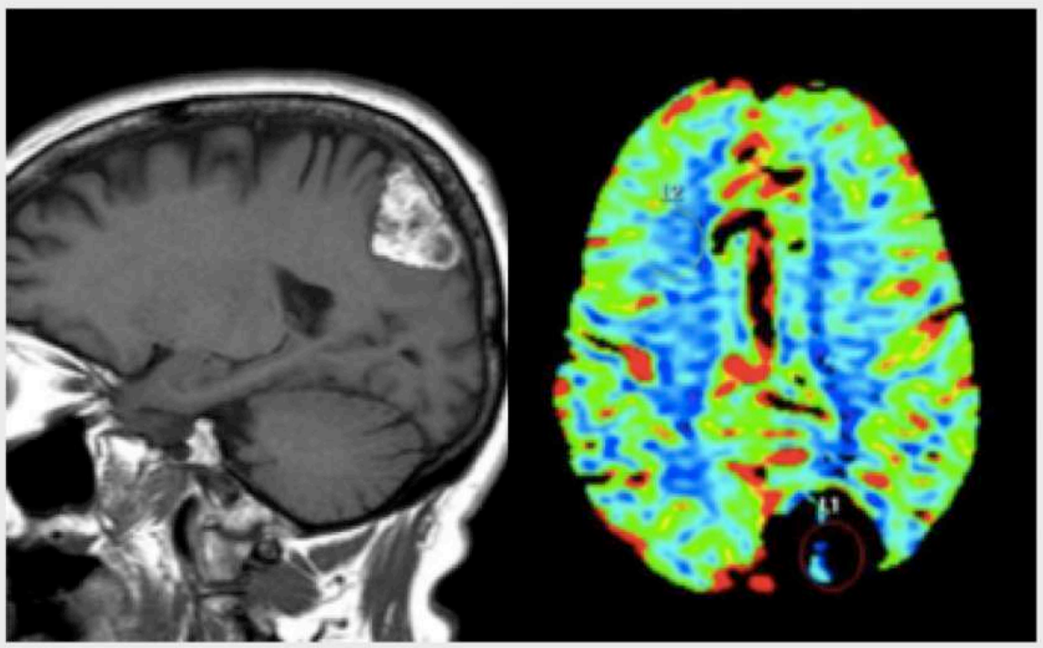

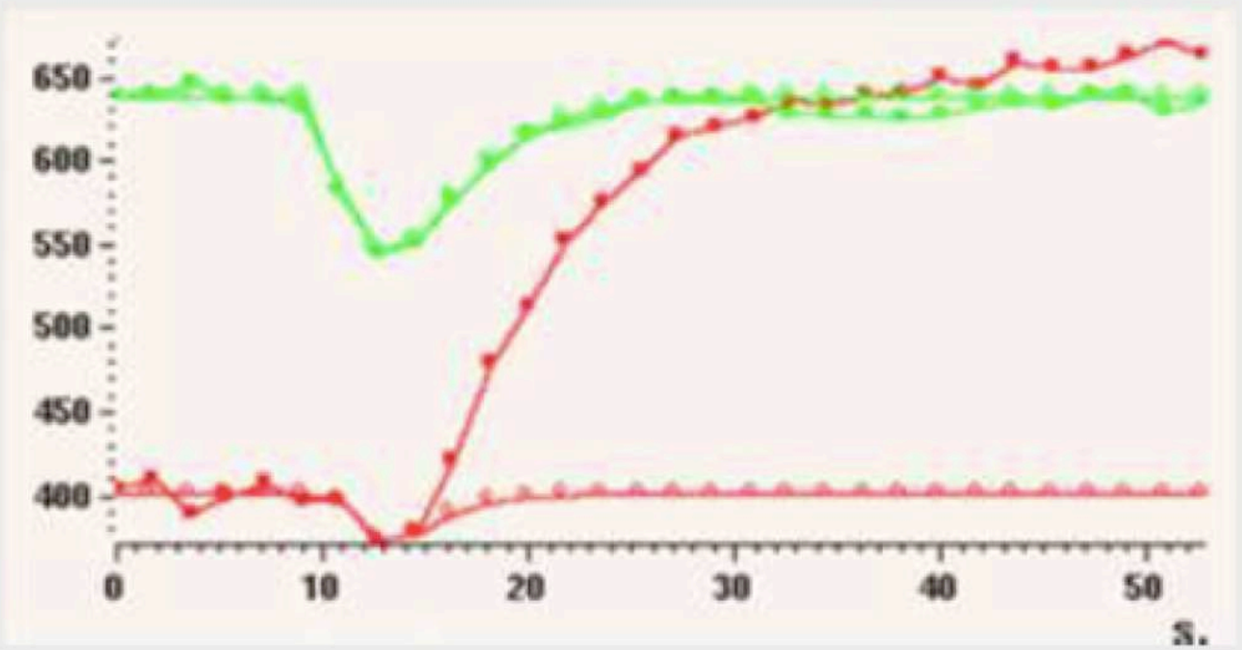

MENU

Volumineuse tumeur extra parenchymateuse hétérogène

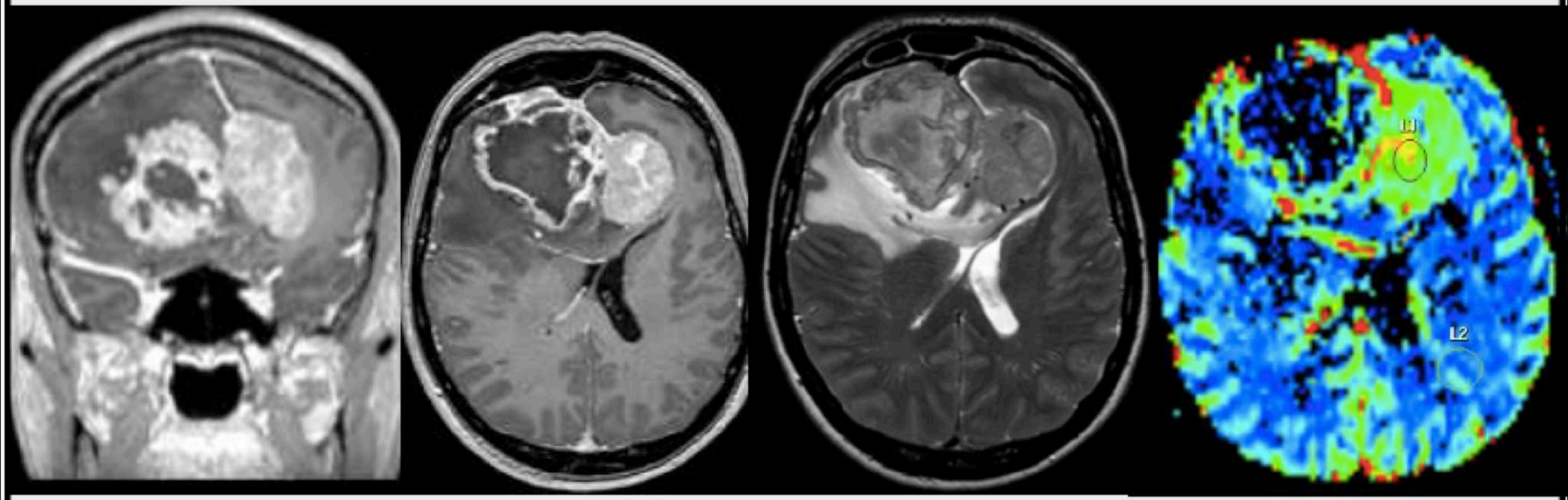

Méningiome anaplasique (grade III OMS)
index de prolifération : 15 à 20 %.

MENU

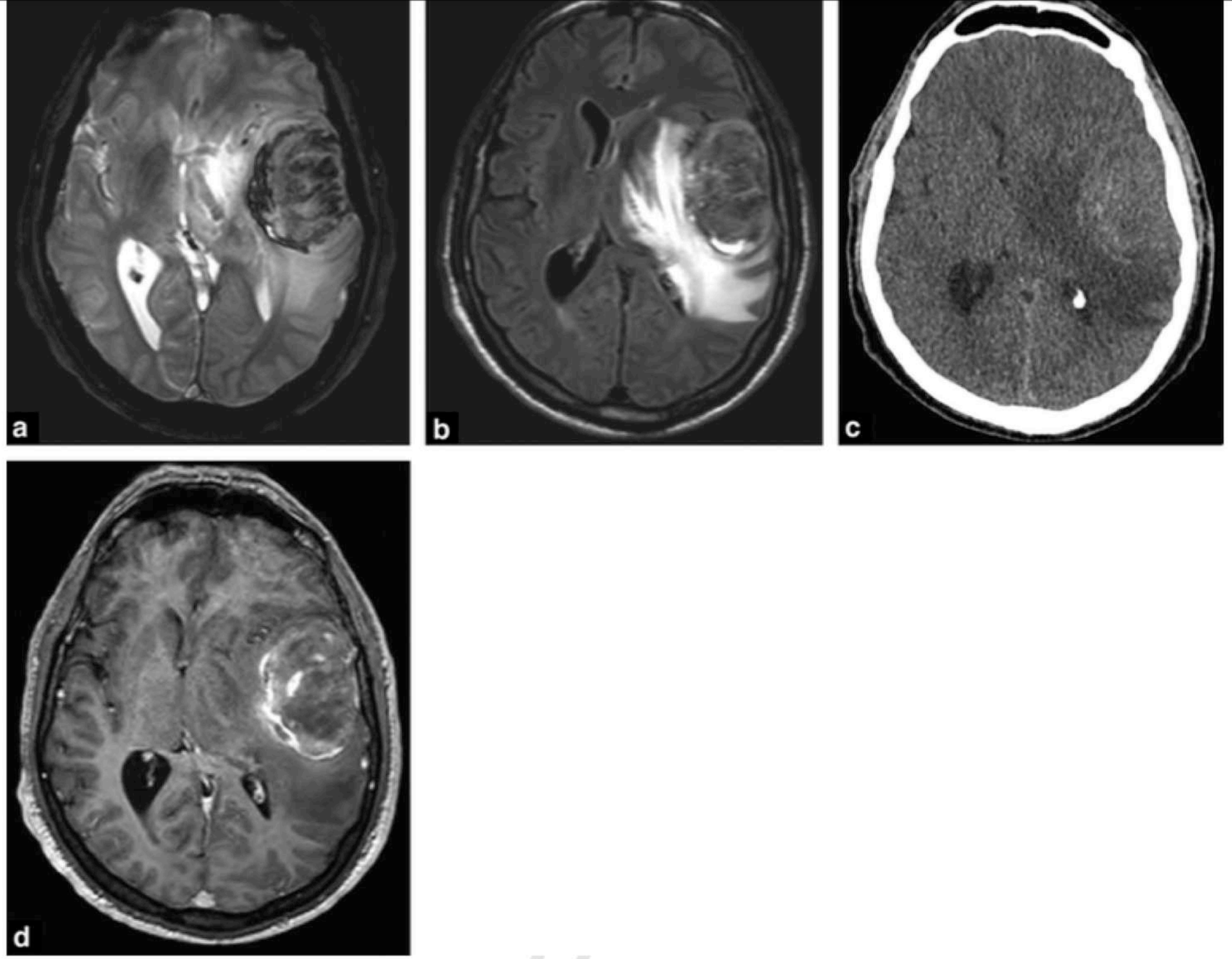

Figure 6. Déficit brutal survenant chez un homme de 65 ans, sans antécédent. Il est suspecté cliniquement un accident vasculaire et le patient est exploré dans le but d'une thrombolyse. Le bilan met en évidence un hématome en écho de gradient T2 (a) entouré de beaucoup d'œdème en FLAIR (b). Le contrôle tomodensitométrique, réalisé à H 24 (c) retrouve une lésion discrètement hyperdense remettant en cause le diagnostic d'hématome de l'hypertendu. Sur la coupe axiale 3D T1 injectée en écho de gradient (d), réalisée juste après l'étude tomodensitométrique, la lésion prend le contraste en périphérie. Il s'agit de la métastase unique d'un adénocarcinome pulmonaire révélé par une hémorragie intra-tumorale.

MENU

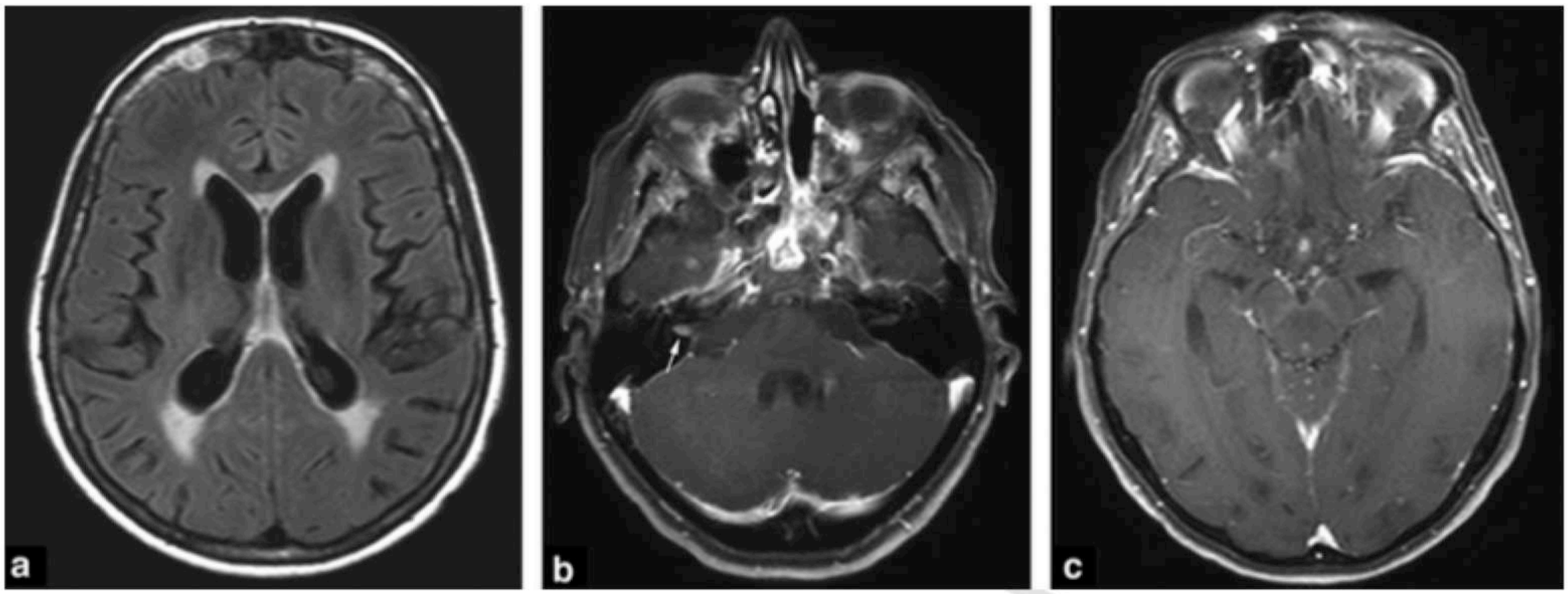

Figure 8. Patiente suivie pour un cancer du sein, métastatique au niveau pulmonaire et hépatique, présentant des céphalées. La coupe FLAIR (a) met en évidence une dilatation ventriculaire avec signe de résorption transépendymaire ; les coupes axiales T1 avec suppression de la graisse, après injection de Gadolinium (b et c) retrouvent une leptoméningite carcinomateuse de la base du crâne avec un rehaussement discret du vermis supérieur et les deux paquets acoustico-faciaux.

MENU

Tableau : Eléments permettant la distinction entre tumeurs intra- et extra-axiales

	Tumeur intra-axiale	Méningiome
Cortex	Comprimé, envahi	Refoulé en dedans
Raccordement méningé	Ø	+
Espaces sous-arachnoïdiens	Comprimés	LCS piégé
Anomalies méningées	Rares	Constantes (cf. dural tail
Anomalies osseuses	Rares	Hyperostose Endostose Lyse (rare) Pneumosinus dilatans
Envahissement d'un sinus veineux	Ø	+
Rehaussement	Variable	Constant

Tableau : Caractéristiques cliniques et radiologiques des méningiomes et des hémangiopéricytomes *(d'après Sitbain [1])*

	Méningiome	Hémangiopéricytome
Age	6ème décennie	4ème – 5ème décennies
Sex-ratio	F>H	Légère prédominance masculine
Evolution	Lente	Rapide
Limites	Régulières	Lobulées
Attache durale	Large	Large/pédiculée
Flow voids	Rares	Fréquents
Rehaussement	Homogène	Hétérogène
Calcifications	Fréquentes (>25%)	Absentes
Œdème	Variable, parfois important	Modéré/absent
Os adjacent	Hyperostose	Lyse

PIC ALANINE 1.4 **PIC MYO-INOSITOL**

MENU

Meningiome atypique ou malin

ATYPIQUE =
volumineux
absence epaississt dure mere
pas de PDC

Malignant Meningioma

Terminology

Anaplastic or malignant meningioma (MMen) corresponds histologically to WHO grade III.

Etiology

Chromosomal mutations are increased compared to AMs. HOXA methylation levels are significantly higher in WHO II/III meningiomas compared to grade I neoplasms.

Pathology

Most MMens invade the brain and exhibit histologic features of frank malignancy **(22-18)**. These include increased cellular atypia with bizarre nuclei and markedly elevated mitotic index (> 20). MMen subtypes include papillary and rhabdoid meningiomas.

EPIDEMIOLOGY. Frankly malignant meningiomas a rare, representing only 1-3% of all meningiomas. MMe have a striking male predominance.

NATURAL HISTORY. Prognosis is poor. Recurrence rat following MMen resection range from 50-95%. Surviv times are short with median reported survival in so series under two years. A parasagittal-falcine location also a significant predictor of decreased recurrence-f survival.

Imaging

GENERAL FEATURES. The imaging triad of extracra mass, osteolysis, and "mushrooming" intracranial tu is present in most—but not all—cases of MMen **(22- (22-20)**.

Differential Diagnosis

The main differential diagnosis of MMen is **meta sis. Atypical meningioma** and **sarcomas** can be in tinguishable from MMen.





22-18. *Graphic depicts malignant meningioma invading brain ⇨ with no clear-cut CSF-vascular "cleft." The tumor also penetrates the dura, invades calvaria, and has a significa extracranial component ⇨ Note "mushroom" configuration ⇨, which ma be more characteristic of aggressive versus benign meningiomas.* ***22-19A.*** *Sag T1WI shows aggressive transcalvarial mass with bo intra- ⇨ and extracranial ⇨ tumor.*





22-19B. *Coronal T1 C+ sc in the same patient shows the transdural, transcranial invasive tumor ⇨ No bord between neoplasm and brai is discernible. WHO grade III (malignant) meningioma was the histopathologic diagnosis.* ***22-20.*** *T2WI in another patient with anapl (malignant) meningioma sh "mushroom" configuration*

MENU

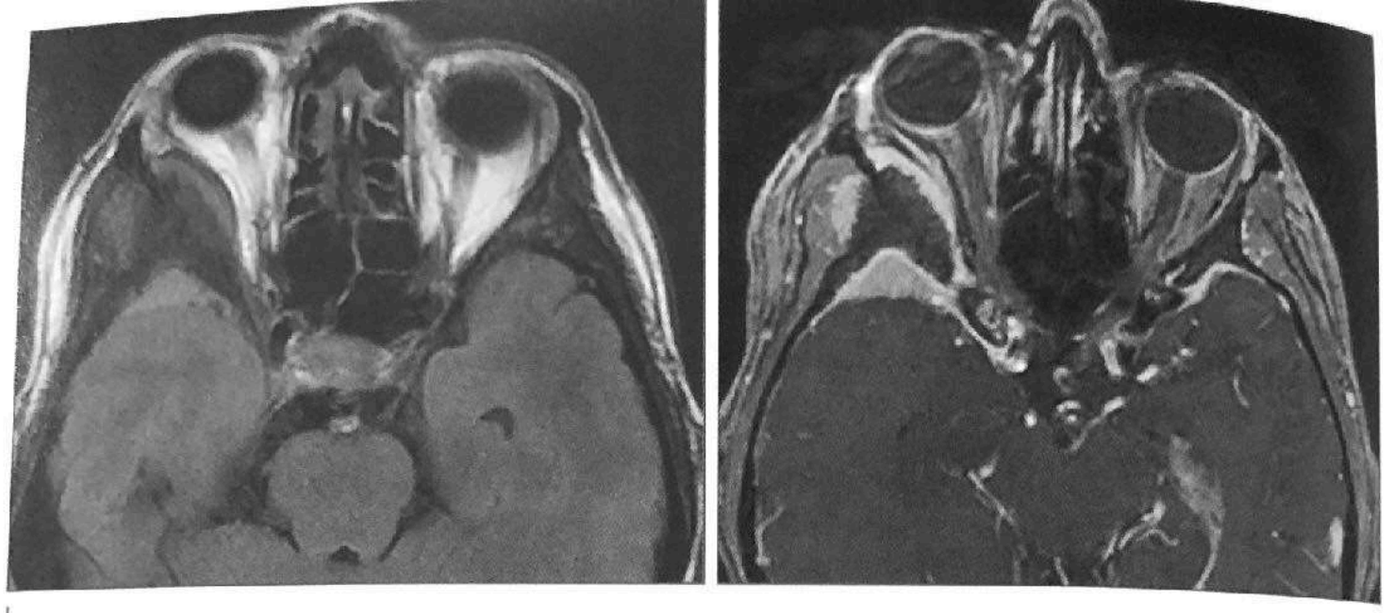

Figure 1 : Ostéoméningiome. Séquences Flair **(a)** et T1 après gadolinium **(b)**. Hyperostose sphéno-orbitaire droite. Atteinte osseuse importante contrastant avec la faible épaisseur de la plaque méningée.

a | b

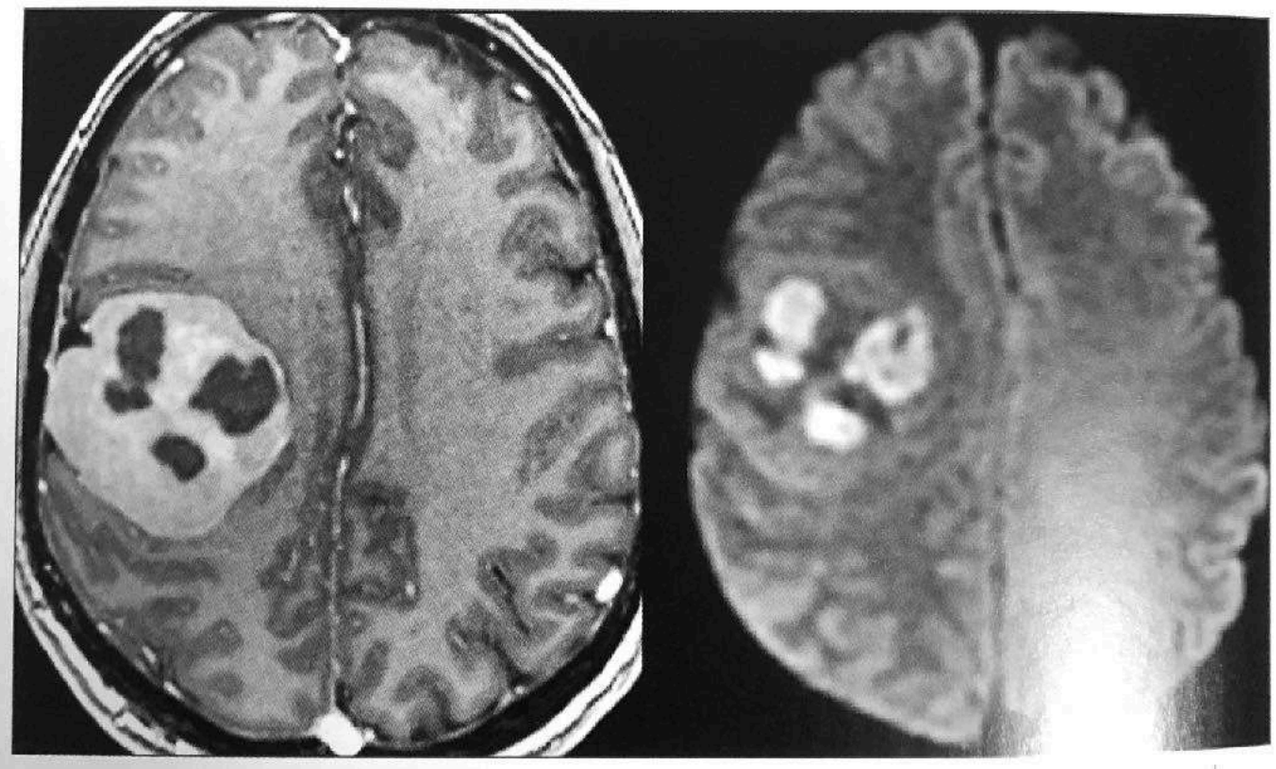

Figure 2 : Méningiome kystique. Séquences T1 après injection de gadolinium (a [illegible] fusion **(b)**.

a | b

Les limites entre la lésion et le cortex sont mal précisées dans les formes agressives mais ni l'hypervascularisation ni l'œdème cérébral ne sont prédictifs de malignité.

MENU

Volumineuse lésion extra-axiale Homme jeune : typique +++

1- ostéome d'implantation nourricier ? → Non : lyse

Oui = compatible méningiome

2- PDC homogène ?

Oui = compatible méningiome → Non : hétéro

3- DURAL TAIL ?

Oui = compatible méningiome → Non

4- Contour régulier et lisse? → Non : polylobé

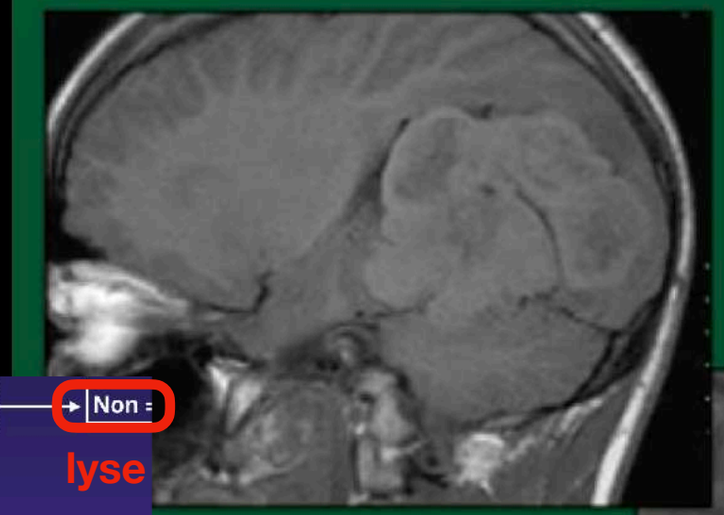

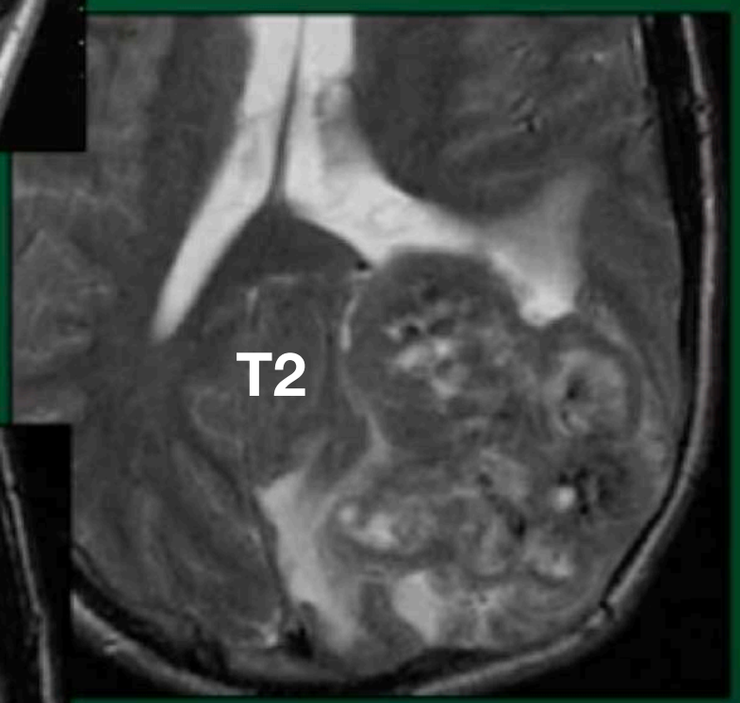

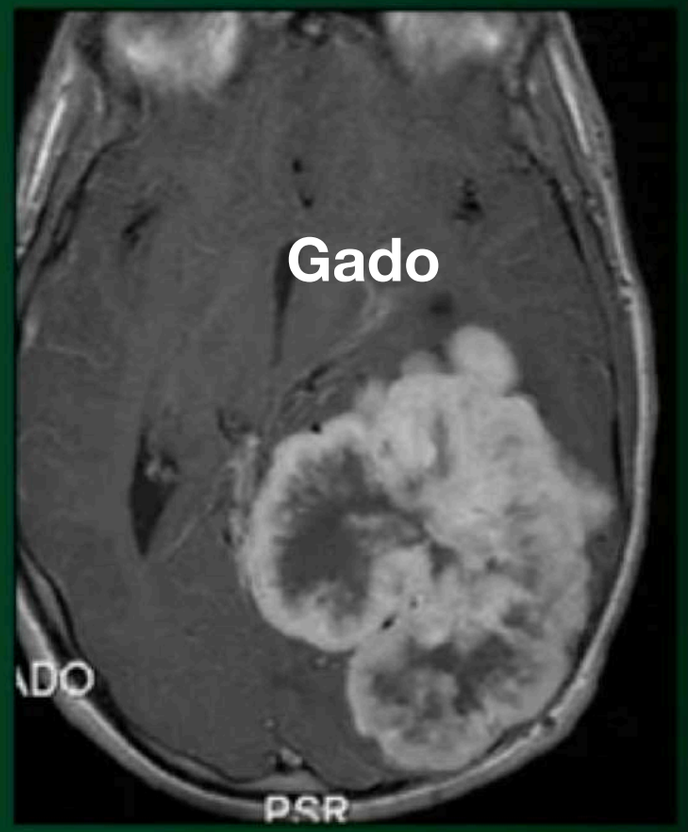

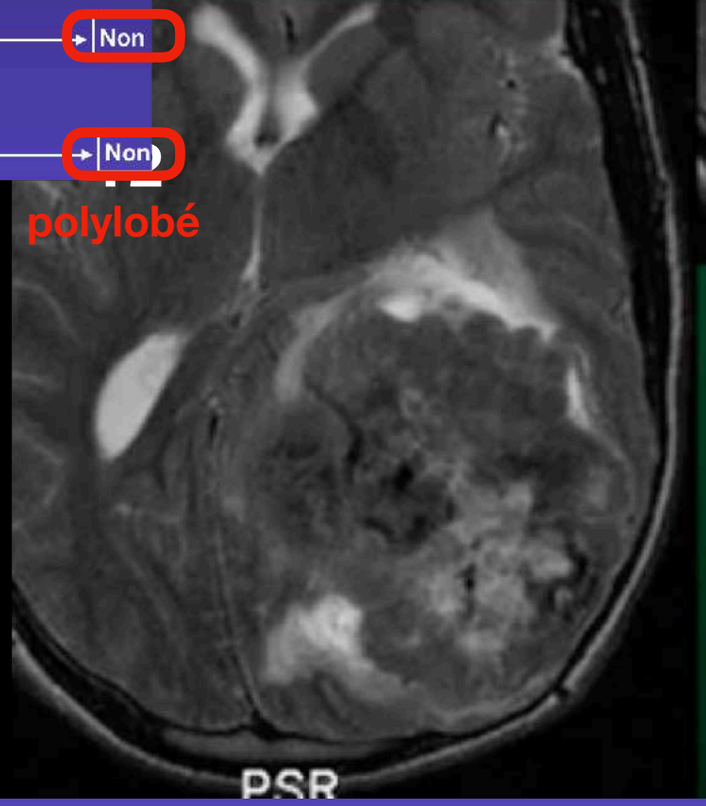



MENU

Diag. différentiel = HEMANGIOPERICYTOME

- Volumineuse lésion > 4cm
- Homme jeune
- Peu de symptômes
- « Méningiome atypique »:
  - Hétérogène/ **hypo T2**
  - **Polylobé**
  - Détruit l'os
  - **Pas de dural tail**
  - Hypervasculaire
  - Pas de calcification
  - Myo-Inositol **+++**

Hémangiopéricytome

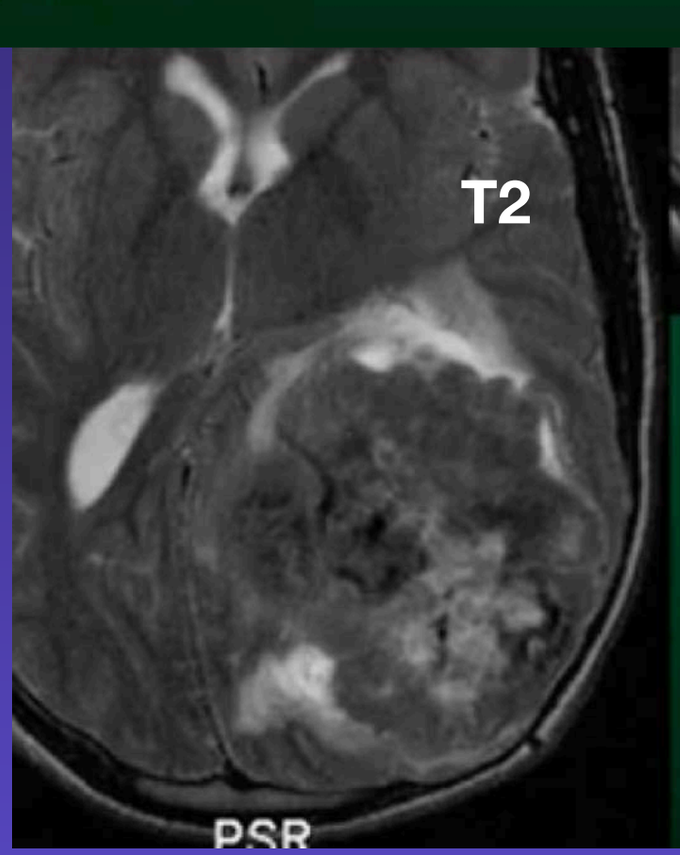

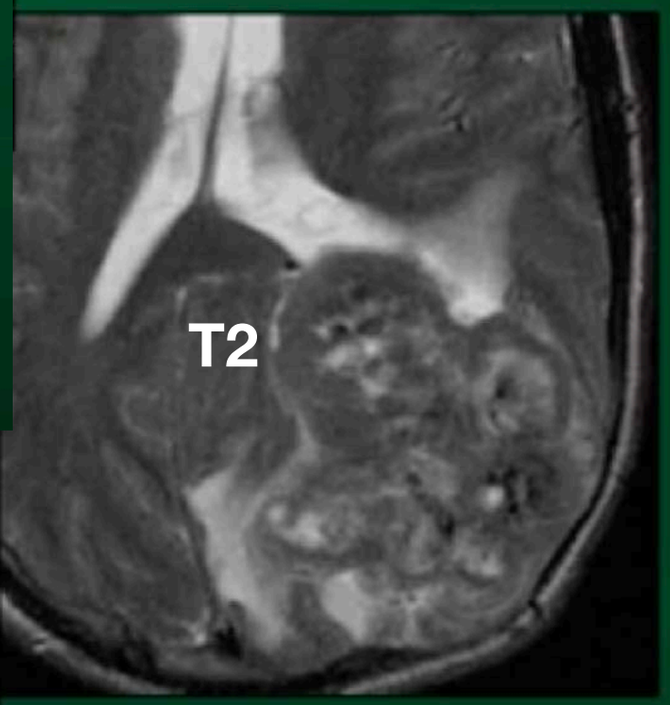

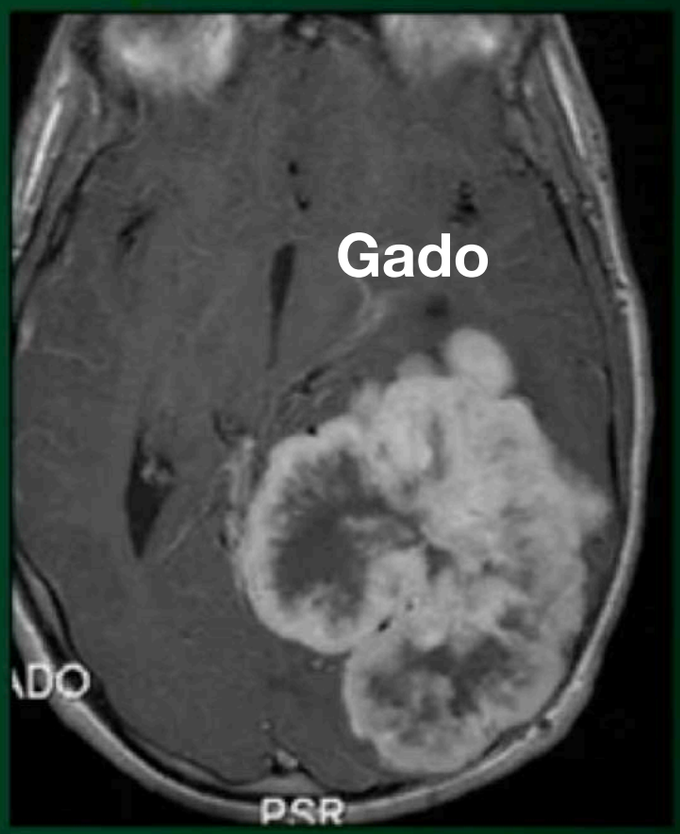

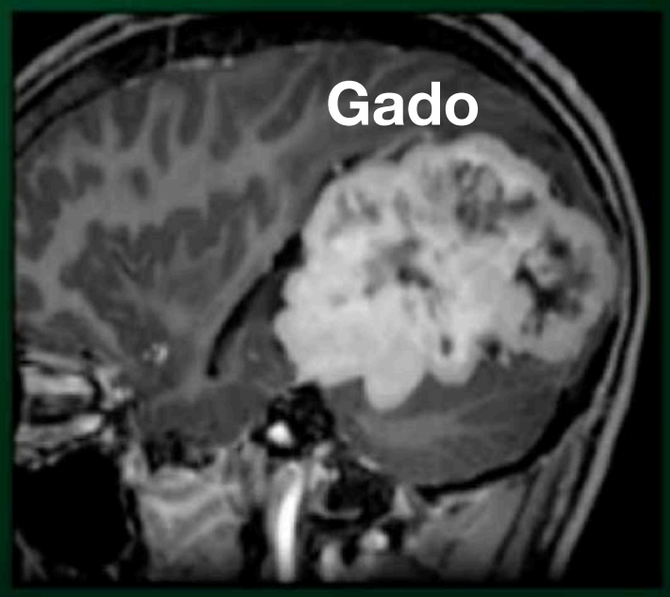

MENU

Nouvelle classification WHO 2016 : « hémangiopéricytome et TFS = identique »

Tumeur fibreuse solitaire

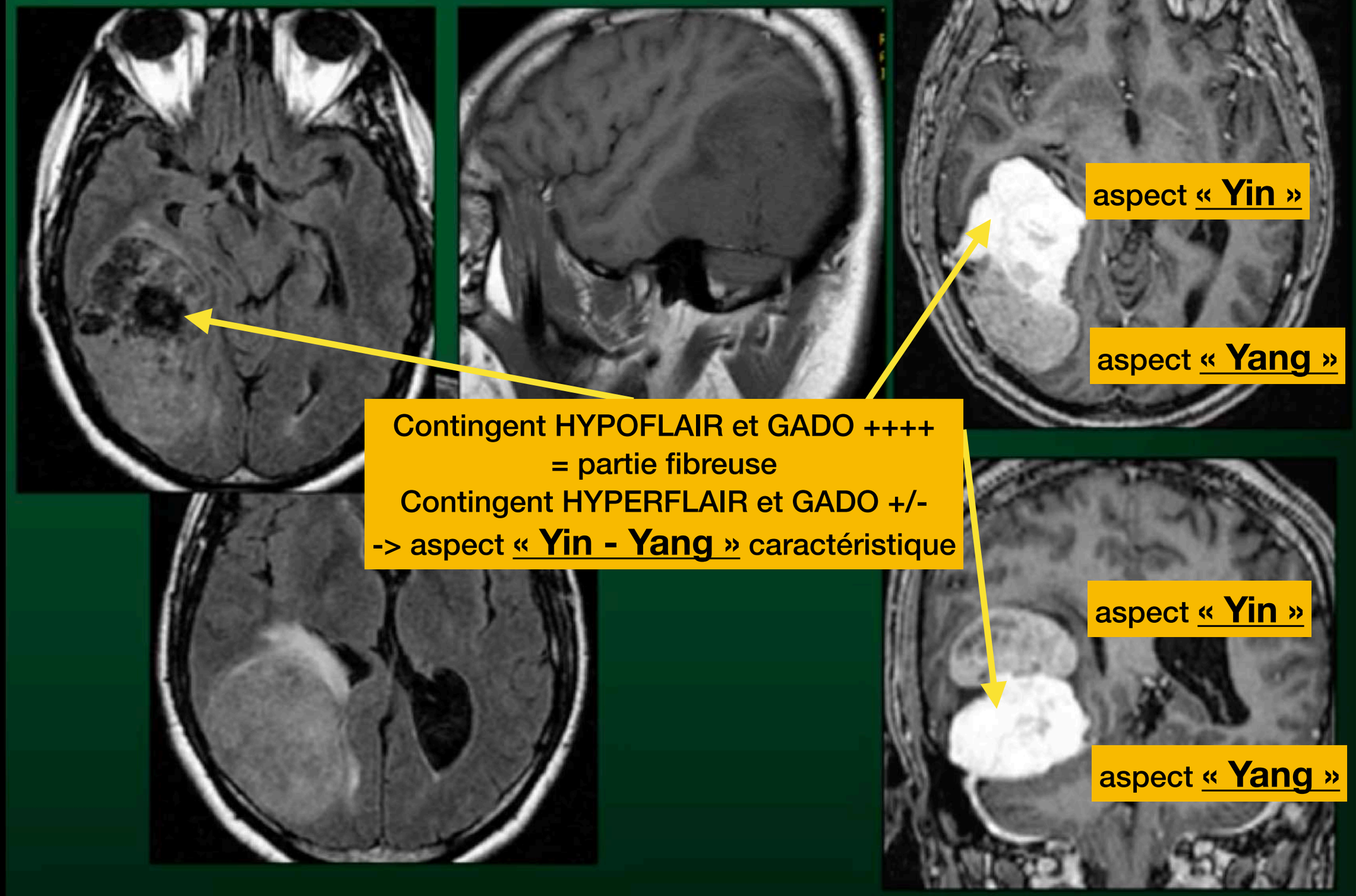

aspect « Yin »

aspect « Yang »

Contingent HYPOFLAIR et GADO ++++
= partie fibreuse
Contingent HYPERFLAIR et GADO +/-
-> aspect « Yin - Yang » caractéristique

aspect « Yin »

aspect « Yang »

MENU

11 - HEMANGIOPERICYTOME = tumeur fibreuse solitaire selon classif WHO 2016

Hémangiopéricytome

- **Tumeur extra axiale, mésenchymateuse à différentiation péricytaire (péricytes = cellules contractiles entourant les capillaires)**
- **Attachée à la dure mère, richement vascularisée**
- **Très cellulaire avec des cellules monomorphes, réseau de fibres de réticuline**
- **Grade II ou III, index de prolifération souvent élevé**
- **0.4 % des tumeurs du SNC**
- **Sex ratio : H/F = 1.4**
- **Age moyen : 43 ans**
- **Région occipitale**
- **Absence d'hyperostose +++, lyse osseuse parfois**
- **Absence de calcification**
- **Tumeur à contours réguliers, hétérogène, rehaussée fortement par l'injection**
- **Myo Inositol +++**
- **Potentiel malin, récidive possible et métastases à distance**
- **Exérèse, radiothérapie ?**

High myoinositol concentrations and discrimination from meningiomas J neurosug C. ARUS



MENU

Tableau : Caractéristiques cliniques et radiologiques des méningiomes et des hémangiopéricytomes *(d'après Sitbain [1])*

	Méningiome	Hémangiopéricytome
Age	6ème décennie	4ème – 5ème décennies
Sex-ratio	F>H	Légère prédominance masculine
Evolution	Lente	Rapide
Limites	Régulières	Lobulées
Attache durale	Large	Large/pédiculée
Flow voids	Rares	Fréquents
Rehaussement	Homogène	Hétérogène
Calcifications	Fréquentes (>25%)	Absentes
Œdème	Variable, parfois important	Modéré/absent
Os adjacent	Hyperostose	Lyse

PIC ALANINE

PIC MYO-INOSITOL

Région occipitale

MENU

FIBREUSE SOLITAIRE (Tumeur)

Mots-clés Méninge - T2 - Double composante - « Yin-yang »

Aspects généraux

Définition

Les tumeurs fibreuses solitaires sont des tumeurs d'origine mésenchymateuse atteignant principalement la plèvre viscérale ; les formes intracrâniennes sont de description plus récente [1]. Il s'agit de lésions rares mais certaines tumeurs fibreuses solitaires ont été considérées comme des méningiomes ou des hémangiopéricytomes.

Topographie

Les tumeurs fibreuses solitaires sont de siège méningé, supra- ou infratentoriel ; les localisations intraparenchymateuses ou intraventriculaires sont plus rares [2].

Clinique

Elles sont découvertes au cours des 5ème et 6ème décennies devant des céphalées et des signes cliniques, progressifs, fonction de la localisation de la lésion.

Imagerie

Comprendre l'imagerie

Les tumeurs fibreuses solitaires sont bien circonscrites, de forme multilobulaire, habituellement en contact avec les méninges. Elles comportent des zones hypocellulaires ou acellulaires, fibreuses, alternant avec des zones à forte cellularité ce qui explique l'aspect en imagerie [3]. Il n'y a en général ni nécrose ni hémorragie, éléments observés dans les formes agressives.

Scanner

La tumeur est de densité mixte et le rehaussement hétérogène ; des calcifications, une érosion osseuse ou une hyperostose peuvent être retrouvées [4].

IRM

En T2, la double composante histologique se traduit par une alternance de zones en hypersignal et en hyposignal relativement caractéristique, donnant un aspect décrit en « yin –yang » ou « black-and-white » [5]. Un rehaussement intense et hétérogène de la tumeur et de la dure-mère de part et d'autre de la lésion (dural tail) est habituel. Des zones de restriction de la diffusion sont observées [6].

En ARM, l'aspect est proche de celui des méningiomes : blush au temps capillaire, se prolongeant sur les temps tardifs sans drainage veineux précoce. En perfusion, une élévation du VSCr est notée.

La spectroscopie met en évidence des pics de choline, lactates et myo-inositol mais pas de pic d'alanine [6].

Diagnostics différentiels

Les principaux diagnostics à évoquer sont les méningiomes et les hémangiopéricytomes.

Cf. *Rehaussements pachyméningés nodulaires*
Signe de la queue d'aronde



Figure 1 : Séquence FLAIR. Tumeur fibreuse solitaire temporo-occipitale droite. Aspect de double composante, hypo- et hypersignal.

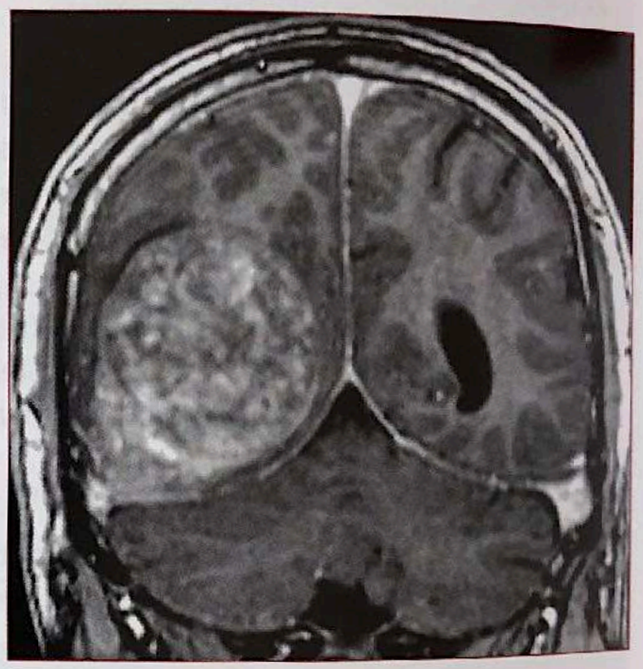

Figure 2 : Séquence T1 après gadolinium. Rehaussement hétérogène de la lésion, au contact de la tente du cervelet.

Traitement - Suivi

Le traitement comporte une exérèse chirurgicale suivie éventuellement d'une radiothérapie. Des contrôles en IRM s'imposent pour rechercher d'éventuelles récidives. Une transformation maligne et une dissémination systémique sont possibles [7, 8].

MENU

Cas clinique 58

Présentation du cas

Description du cas clinique

- Céphalées, nausées, syndrome confusionnel et hémiparésie gauche d'aggravation progressive chez une patiente de 50 ans.

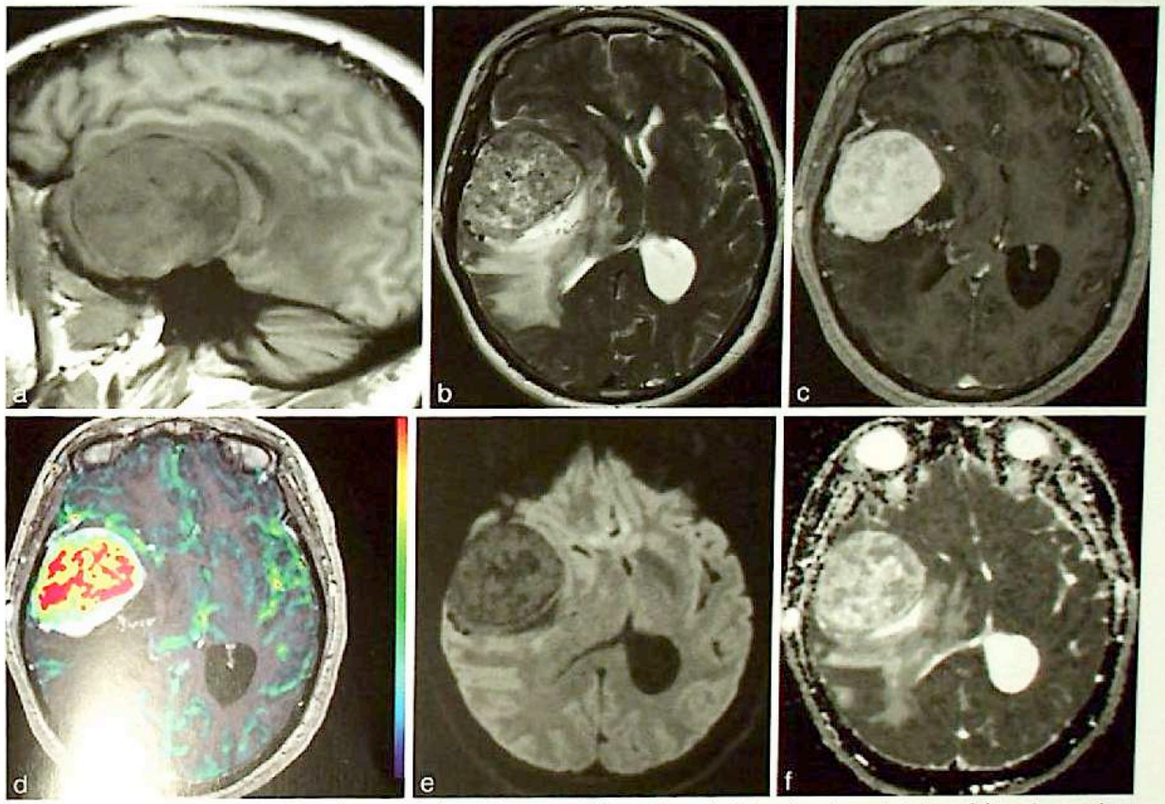

Fig [illegible] en coupes sagittale en T1 (a), axiales en T2 (b), en T1 après injection de gadolinium (c), en imagerie de p[illegible]V) (d), en diffusion (b=1000) (e) et cartographie ADC (f).

Qu[illegible]on

- Comment analysez-vous les données de l'IRM (Fig 58.1) ? Quel diagnostic évoquez-vous ?

Interprétation

- L'IRM visualise un processus tumoral temporal antérieur droit d'allure extra-axial (un liseré hypo-intense en T1 et hyperintense en T2 sépare la tumeur du parenchyme cérébral normal) responsable d'un important effet de masse. La tumeur présente un signal hétérogène principalement hypo-intense en T1 et hyperintense en T2, avec une prise de contraste marquée, un CBV élevé et un ADC augmenté. Un œdème important est noté au niveau de la substance blanche adjacente (Fig 58.1 et Fig 58.2).

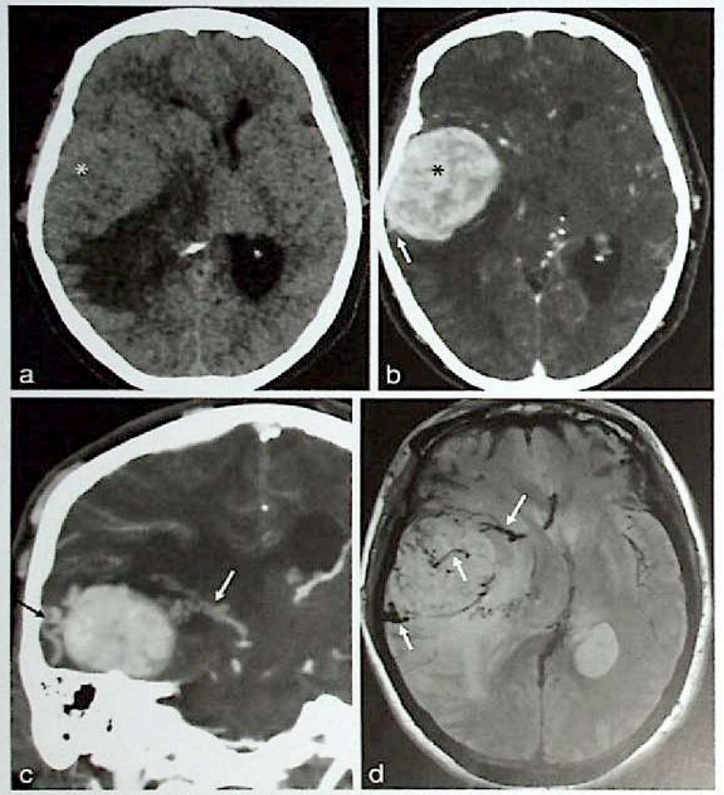

Fig 58.2 a-d Le scanner sans injection (a) note un effet de masse marqué au niveau des ventricules latéraux en rapport avec un processus tumoral isodense au cortex cérébral sans calcification (étoile). L'injection (b) démontre une prise de contraste intense légèrement hétérogène (étoile), avec une base d'implantation durale plus étroite que celle d'un méningiome et un angle de raccordement aigu (flèche). Le scanner après injection (c) en [illegible] IRM en densité protonique (d) en mini-MIP visualisent des structures vasculaires dilatées en intra [illegible]es).

Diagnostic

- Hémangiopéricytome temporal droit.

Commentaires

- Le processus tumoral identifié sur cet examen évoque un méningiome tant au niveau de la topographie que des modifications de signal. L'absence d'épaississement et de rehaussement de la dure-mère adjacente (« *dural tail sign* »), l'absence de calcifications en scanographie et la présence de structures vasculaires dilatées adjacentes à la tumeur permettent d'orienter le diagnostic vers une tumeur méningée de nature différente. Initialement décrit sous le terme de méningiome

MENU

Tableau 58.1

Caractéristiques IRM des hémangiopéricytomes

- Localisation préférentielle en occipital et temporal
- Limites nettes mais lobulées
- Base d'implantation durale étroite
- Absence d'épaississement et de rehaussement de la dure-mère adjacente (« *dural tail sign* »)
- Prise de contraste hétérogène
- Vaisseaux intra et péritumoraux dilatés
- Absence d'hyperostose
- Possibilité de lyse osseuse (grade III)
- Absence de calcifications (à confirmer en scanner)

angioblastique, l'hémangiopéricytome est en fait une tumeur développée à partir des péricytes de la paroi des capillaires des méninges et présentant des caractéristiques évolutives particulières : agressivité, récidive locale fréquente et métastases à distance. La classification de l'OMS distingue deux types d'hémangiopéricytome selon le grade de malignité : le grade II et le grade III (hémangiopéricytome anaplasique).

- En imagerie, l'hémangiopéricytome ressemble à un méningiome et en anatomo-pathologie à une tumeur fibreuse solitaire. Les données de l'imagerie permettent souvent d'orienter le diagnostic plutôt vers un hémangiopéricytome que vers un méningiome (Tableau 58.1). L'imagerie de diffusion démontre une augmentation de l'ADC dans les grades II et une diminution dans les grades III ; l'ADC est plus élevé dans les hémangiopéricytomes que dans les méningiomes. La spectroscopie note une augmentation de la choline, une absence de NAA, la présence de lipides et de lactates et un pic de myo-inositol, alors que l'alanine est le marqueur du méningiome. L'imagerie de perfusion note une augmentation marquée du CBV.

MENU

Tumeur fibreuse solitaire/ hemangiopericytome (WHO 8815)
(inversions 12q13, fusion des genes NAB2 et STAT6)

H 26 ans,
déficit
progressif
des membres
inférieurs

?

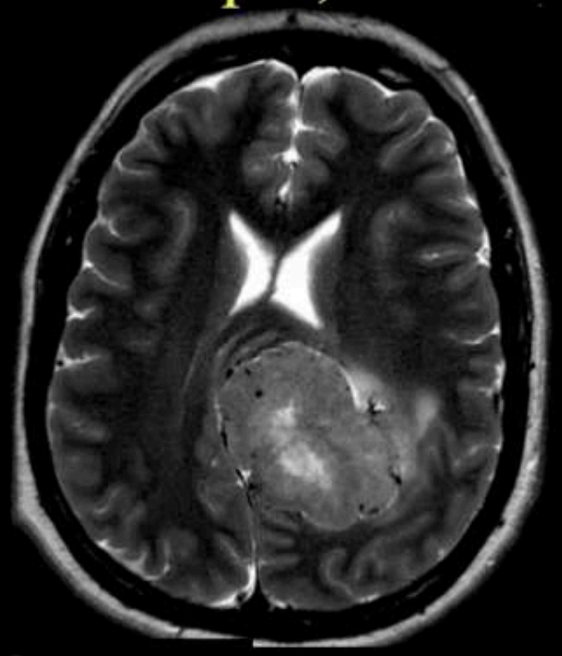

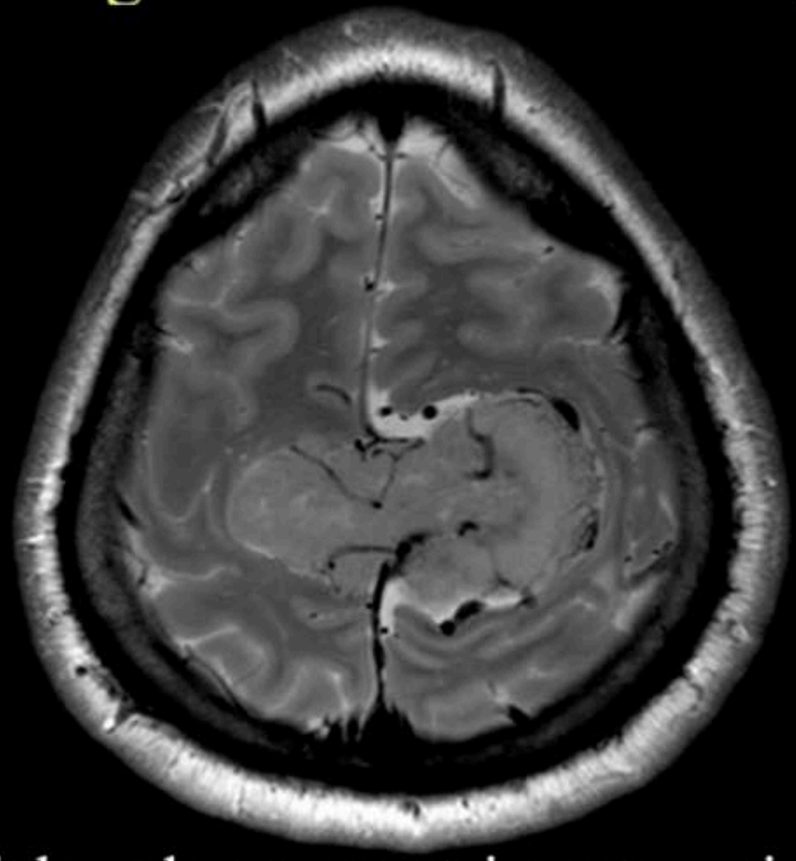



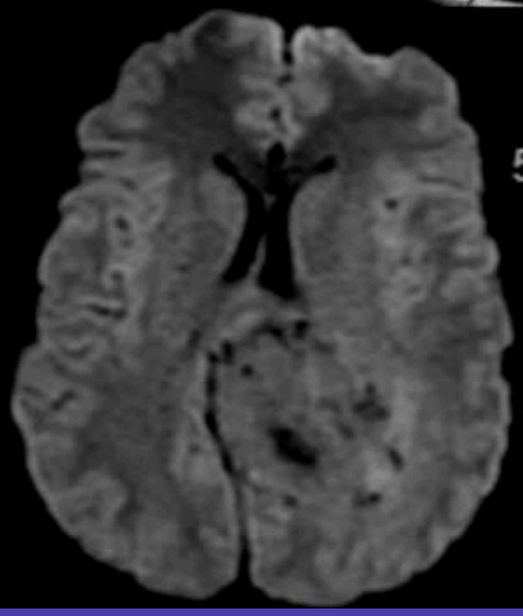

5

IRM

Extra-axiale, rehaussement intense mais
- Souvent nécrose et kystes
- Œdème modérée par rapport à la taille
- Absence de dural tail
- Nombreux vaisseaux serpigineux

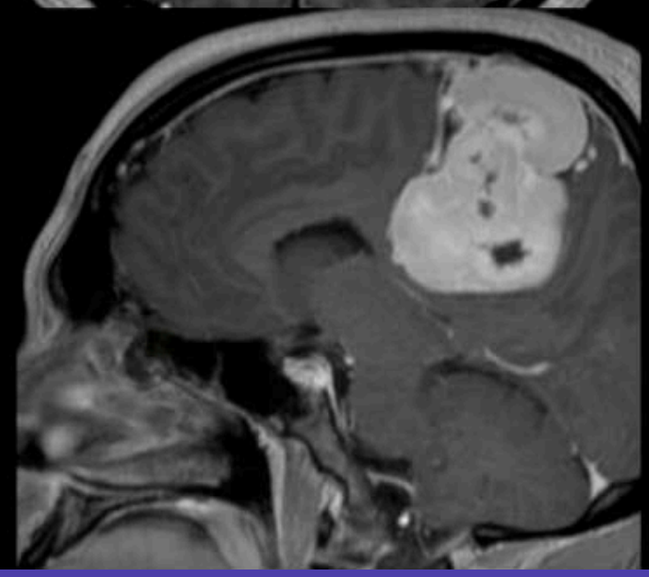

Tuberculomes

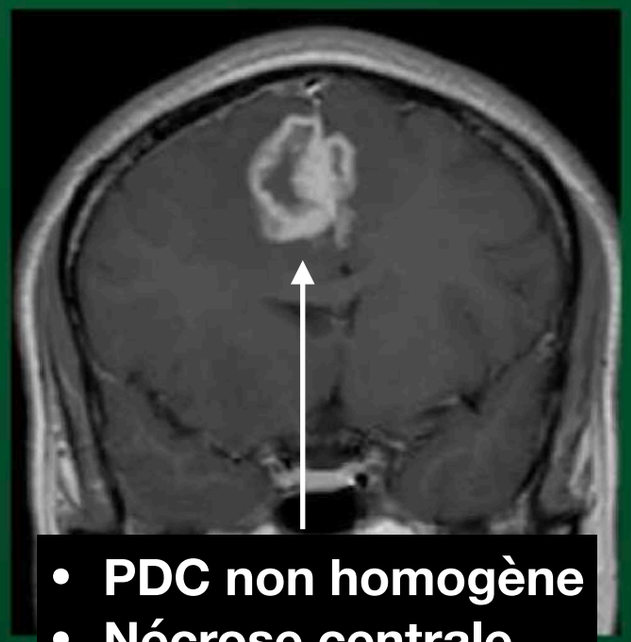

- PDC non homogène
- Nécrose centrale
- Multiples

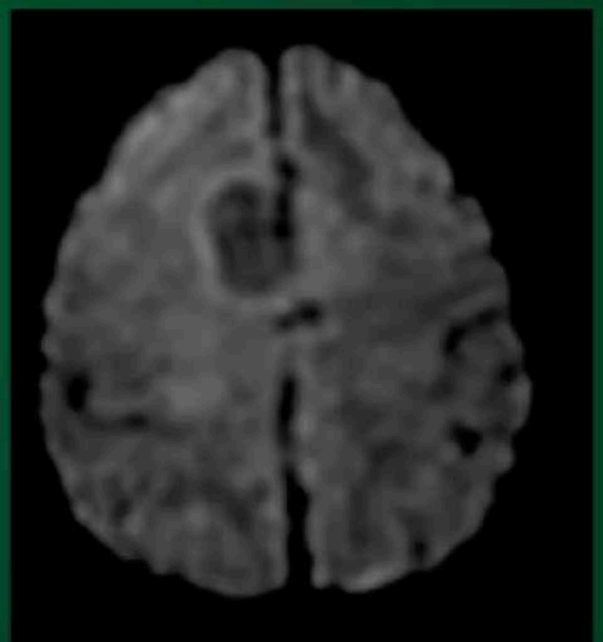

- Diffusion devrait être blanc en diffusion ??? mais non car BK -> et en +, pas noir en ADC

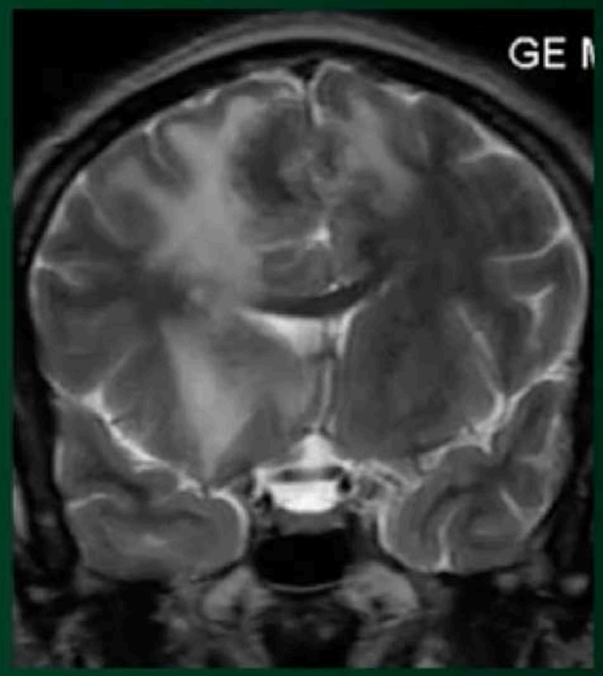

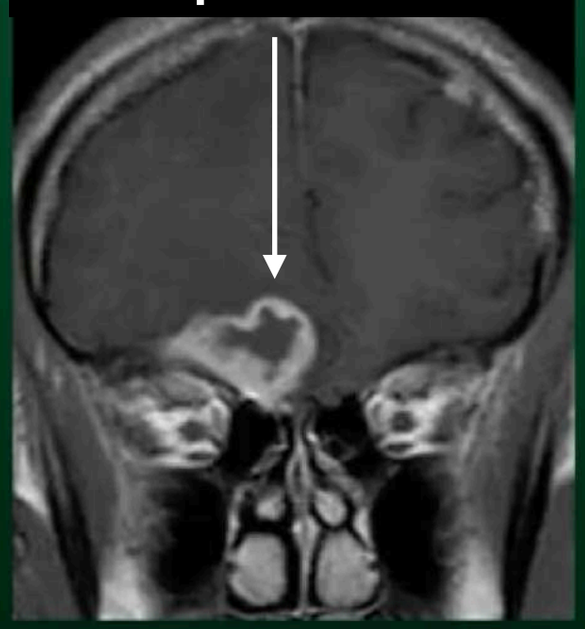

Tableau 1 : Caractéristiques des tuberculomes et des abcès tuberculeux

	T1	T2	Gd+	Diffusion	Spectro
Tuberculome non caséeux	hyposignal	hyposignal	homogène		pic de lipides ++
Tuberculome caséeux solide	hypo/isosignal	centre : hypo/ isosignal périph : franc hypo-signal	annulaire	normale	
Tuberculome caséeux liquide	hyposignal	centre : hypersignal périph : hyposignal	annulaire	ADC ↓	
Abcès tuberculeux	hyposignal	hypersignal	annulaire	ADC ↓	pic de lipides sans pic d'acides aminés

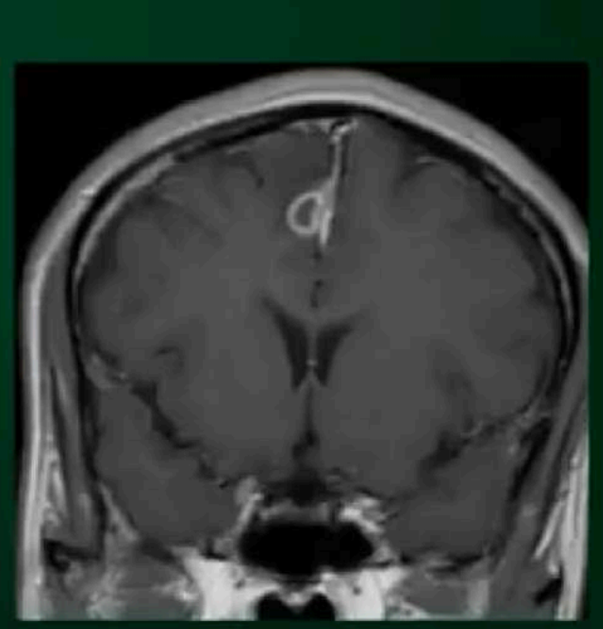

Penser aussi Granulomatose = Sarcoidose , Wegener , Erdheim

MENU

Métastases extra-axiales

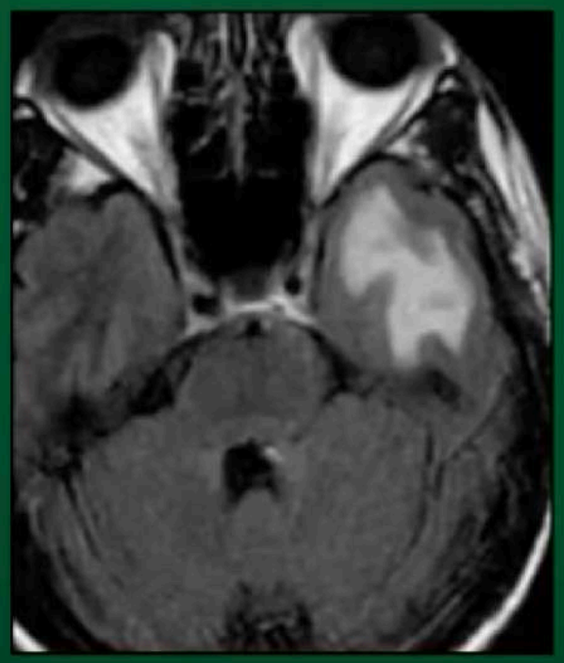

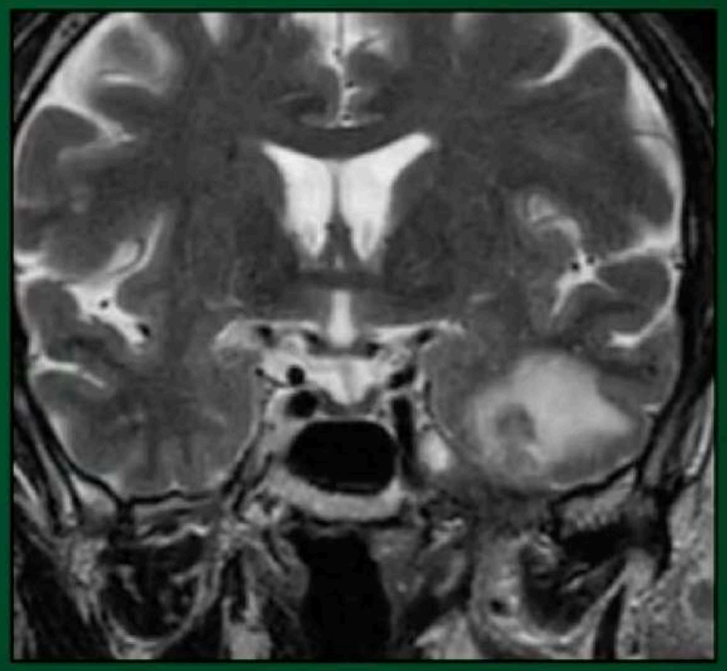

Durale

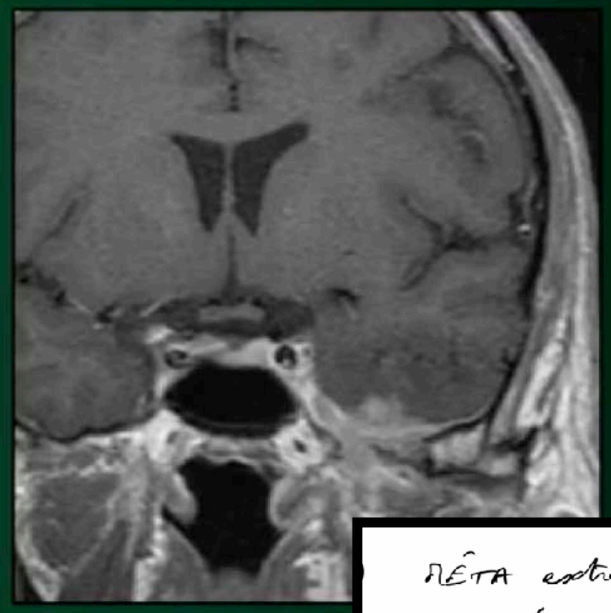

MÉTA extra-axiale

DURALE → atteinte OS

L-M → ici oui car PDC des sillons

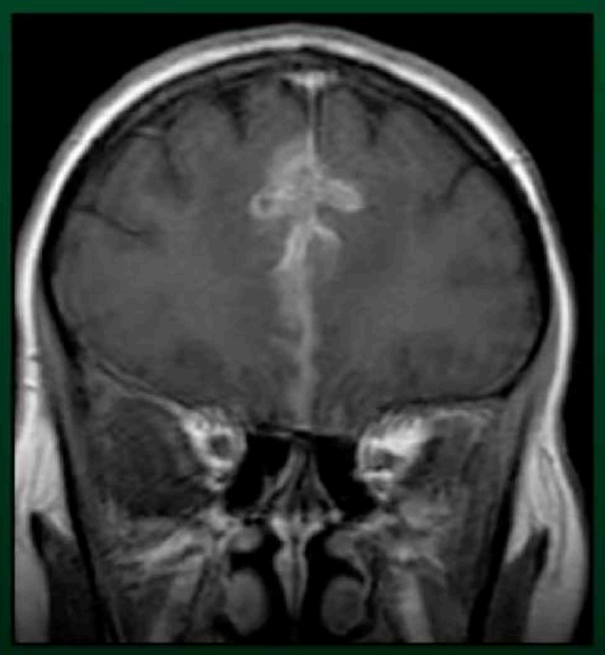

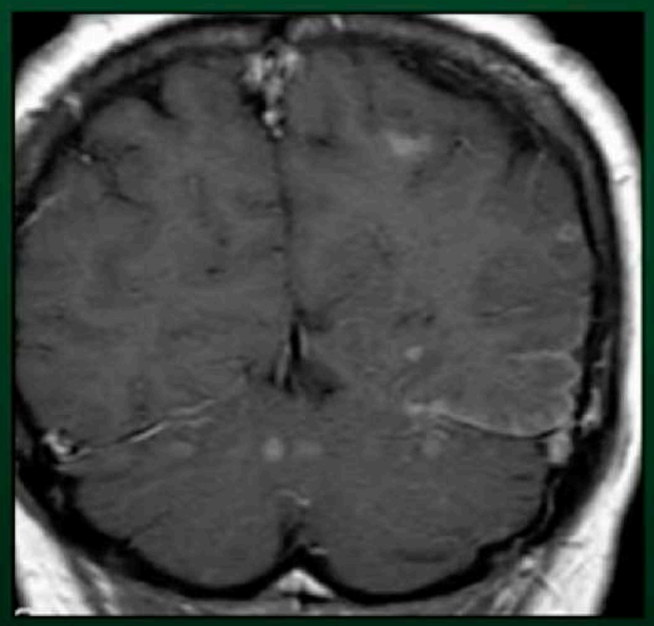

Lepto-méningées

MENINGITE CARCINOMATEUSE
Le FLAIR Gado est > au T1 Gado !!

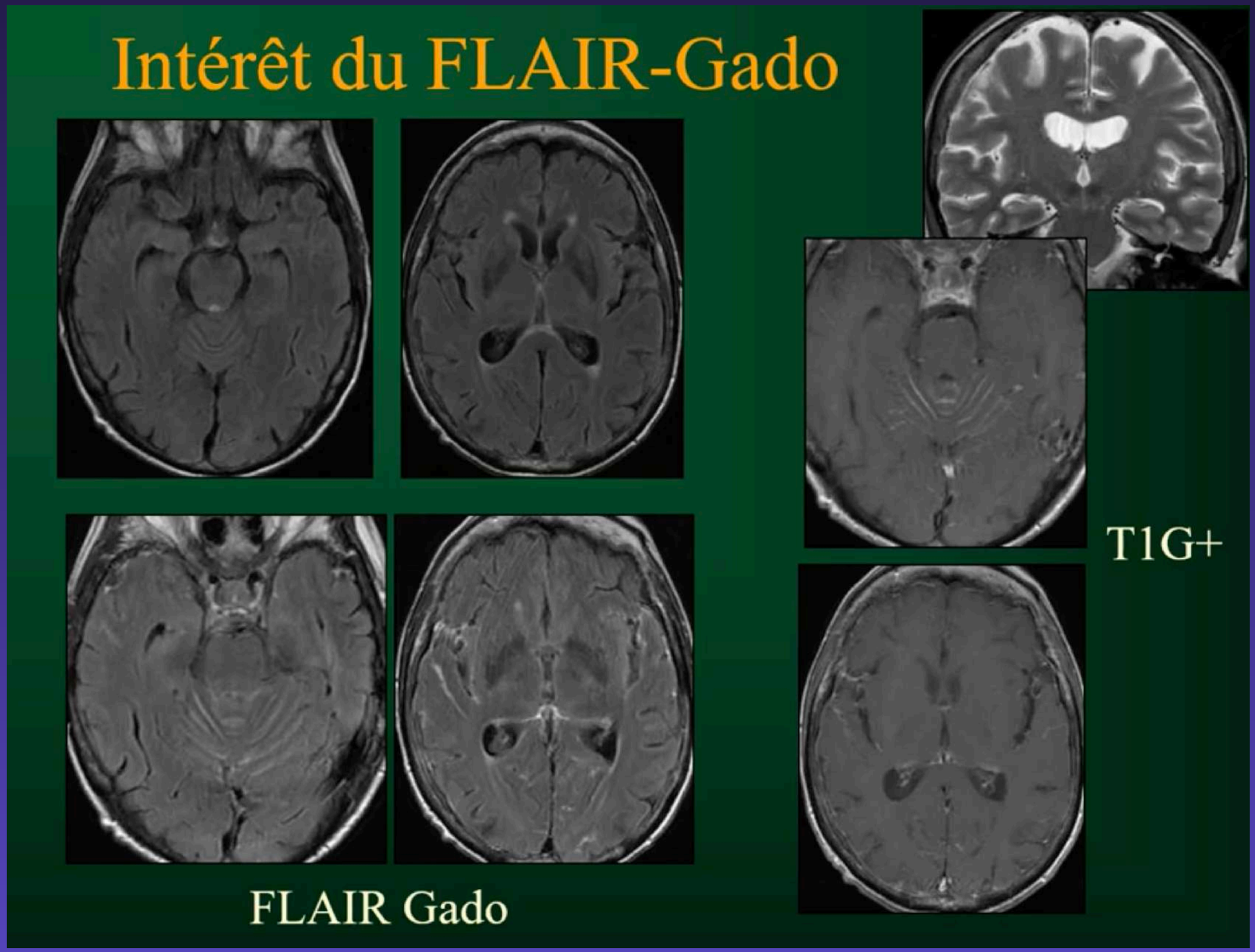

MENU

Grand et al. Revue Neurol 2006

Extra-axial

Processus expansif

Intra-axial

Perfusion MR

VSC ≈ 1

VSC ↗

VSC ↗↗↗

Spectroscopie MR

Métastase
SMR : lipides

Spectroscopie MR

Cho ≈ Nal

Cho ↗

Alanine

Myo-inositol

Non tumoral

Lymphome

Meningiome

HémangioP/TFS



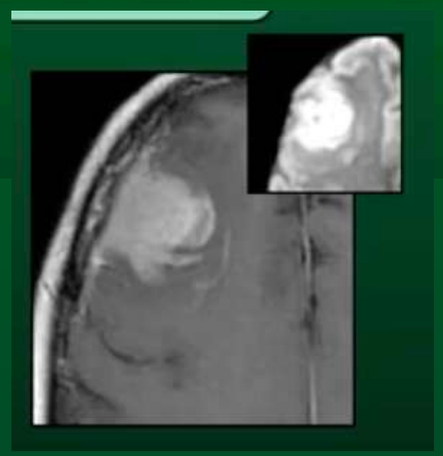



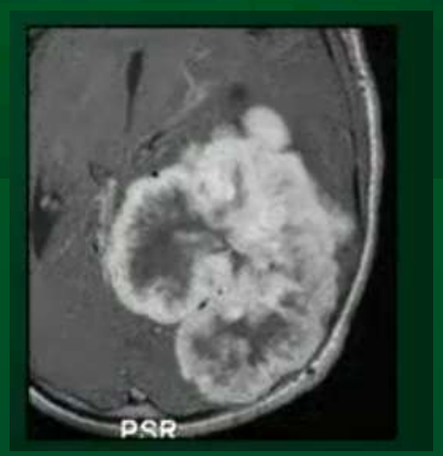

TUMEURS
LIGNE MEDIANE
(PINÉALES …)

Voir aussi NEURO TOPO

MENU



20-21. Graphic depicts pineal teratoma with the typical heterogeneous tissue components (cysts, solid tumor, calcifications, fat, etc.).

CONTENU GRAISSEUX = TERATOME

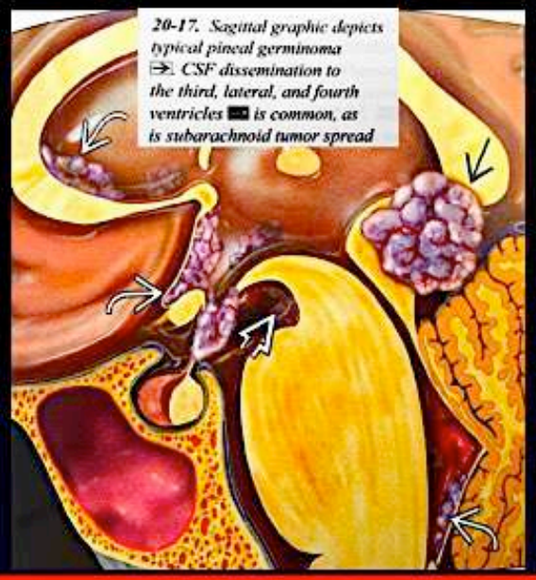

20-17. Sagittal graphic depicts typical pineal germinoma. CSF dissemination to the third, lateral, and fourth ventricles is common, as is subarachnoid tumor spread

Contours nets
Rehausst intense ++
Envahisst

HYPER CELLULAIRE
HYPERDIFF
ADC NOIR

enfant . adulte < 20A
ADC +++

GERMINOME = 1500 d'ADC

PB = 500 d'ADC

CALCIFICATION au centre = GERMINOME

HGIE = CHORIOCARCINOME

T. PINEALE

HOMOGENE A BORD REGULIER < 3 cm = PINEALOCYTOME

40-60 ans

PDC intense ++ (+ kyste)

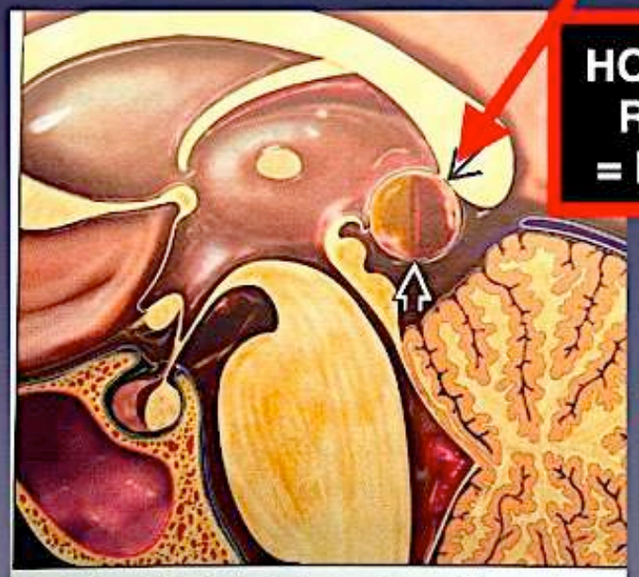

20-5. Graphic depicts pineocytoma. The cystic center is lined by a rim of solid, partially calcified tumor. Hemorrhage is not uncommon.

HETEROGENE A BORD IRREGULIER > 3 cm = PINEALOBLASTOME

OU T PAPILLAIRE A DIFFERENTIATION INTERMEDIAIRE



20-11. Sagittal graphic depicts pineoblastoma with CSF dissemination into ventricles, subarachnoid spaces.

MENU

T. PINEALE suite

Tableau 1 : Tumeurs pinéales

Tumeurs	Pinéalocytome	Pinéaloblastome	Germinome
Sex ratio	1	1	H>F
Age	Adulte jeune	Enfant, <20 ans	Enfant – adulte jeune
Calcifications	Périphériques*	Rares (périphériques*)	Pas de calcification tumorale Calcifications physiologiques de la glande au sein de la tumeur
Taille	<3 cm	>3cm	
Signal	hypoT1 / hyperT2	Hétérogène	Proche de celui de la substance grise
Contours	Nets	Mal délimités	Nets
Rehaussement	Intense	Modéré	Intense
Croissance	Lente	T agressive : envahissement du parenchyme adjacent	Envahissement du parenchyme adjacent Tumeur multifocale
Dissémination par LCS	Ø	++	++
Remaniements hémorragiques	Ø	++	+
Nécrose	Ø	++	
α-fœto-protéine et ßHCG	-	-	++

NB. Le diagnostic différentiel entre germinomes et tumeurs pinéales peut être difficile ; peu de paramètres seraient discriminants. Les valeurs de l'ADC sont supérieures en cas de germinomes [4].

** : « exploded pineal pattern » caractéristique*

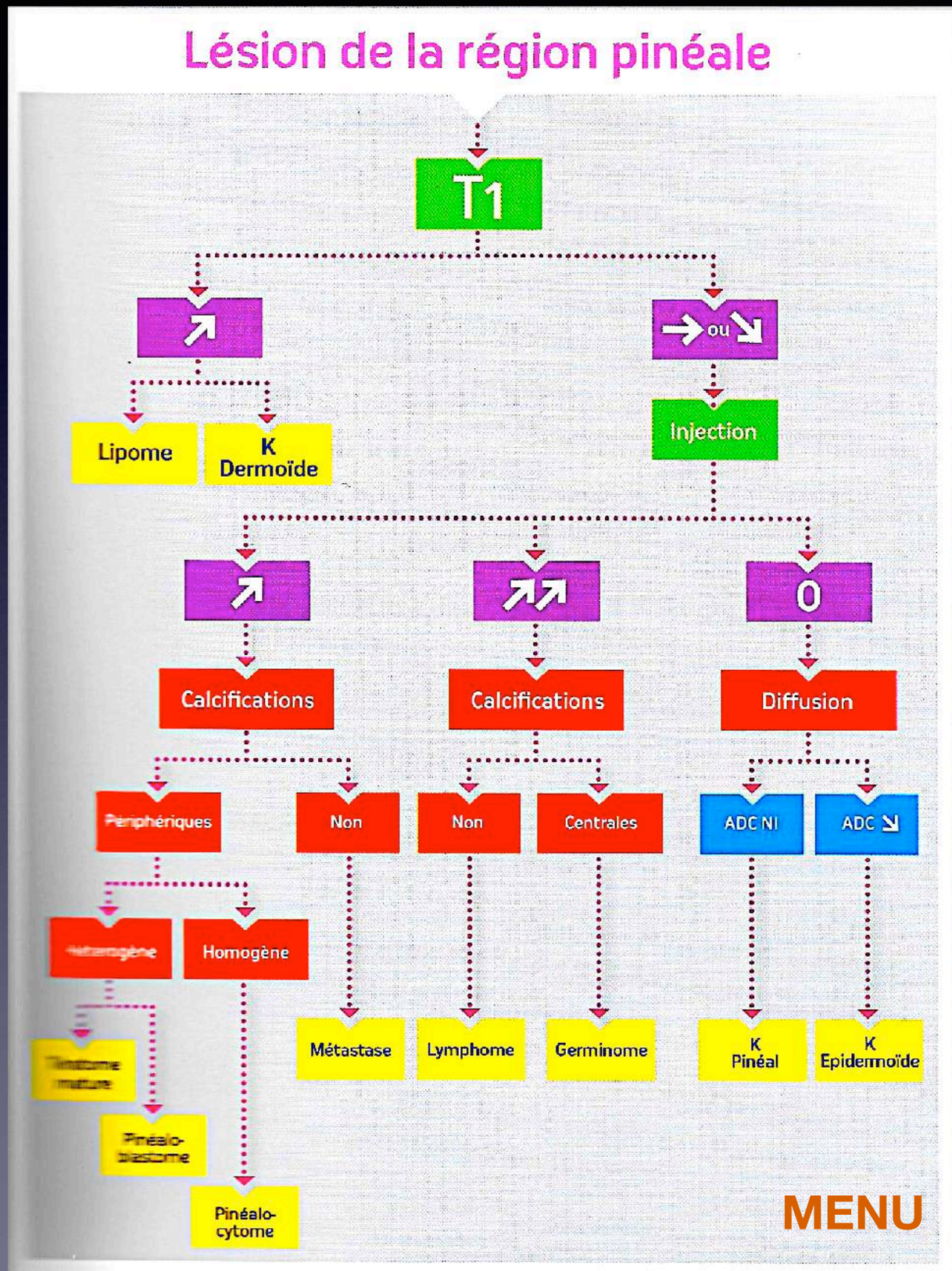

ENFANTS : LIGNE MEDIANE

A - GLIOME (ASTROCYTOME PILOCYTIQUE) DES VOIES OPTIQUES

- EXTENSION AUX VOIES OPTIQUES
- NF1 30%

===> RECHERCHE OBNI en HYPERFLAIR NON REHAUSSÉ

B - CRANIOPHARYNGIOME

- 8-13 ans

- KYSTE 90 %
  =====>. EN HYPERT1 protidique et cholestérol
- + CHARNU 90%
- + CALCIF 90 %

C - GERMINOME

- 10-12 ans
- <u>70% axe HH</u>
  ===> diabéte insipide ou puberté précoce
- <u>30% épiphyse</u>
  ===> compression acq sylvius avec hydrocéphalie ou sd Parinaud paralysie verticalité du regard
- <u>pfs les 2 = BIPOLAIRE</u>

- TDM hyperdense
- TISSULAIRE HOMOGENE avec PDC ++
- Hyper diffusion
- PERTE HYPERT1 POST HYPOPHYSE++
- MÉTASTASES +++

A - GLIOME (ASTROCYTOME PILOCYTIQUE) DES VOIES OPTIQUES
B - CRANIOPHARYNGIOME
C - GERMINOME

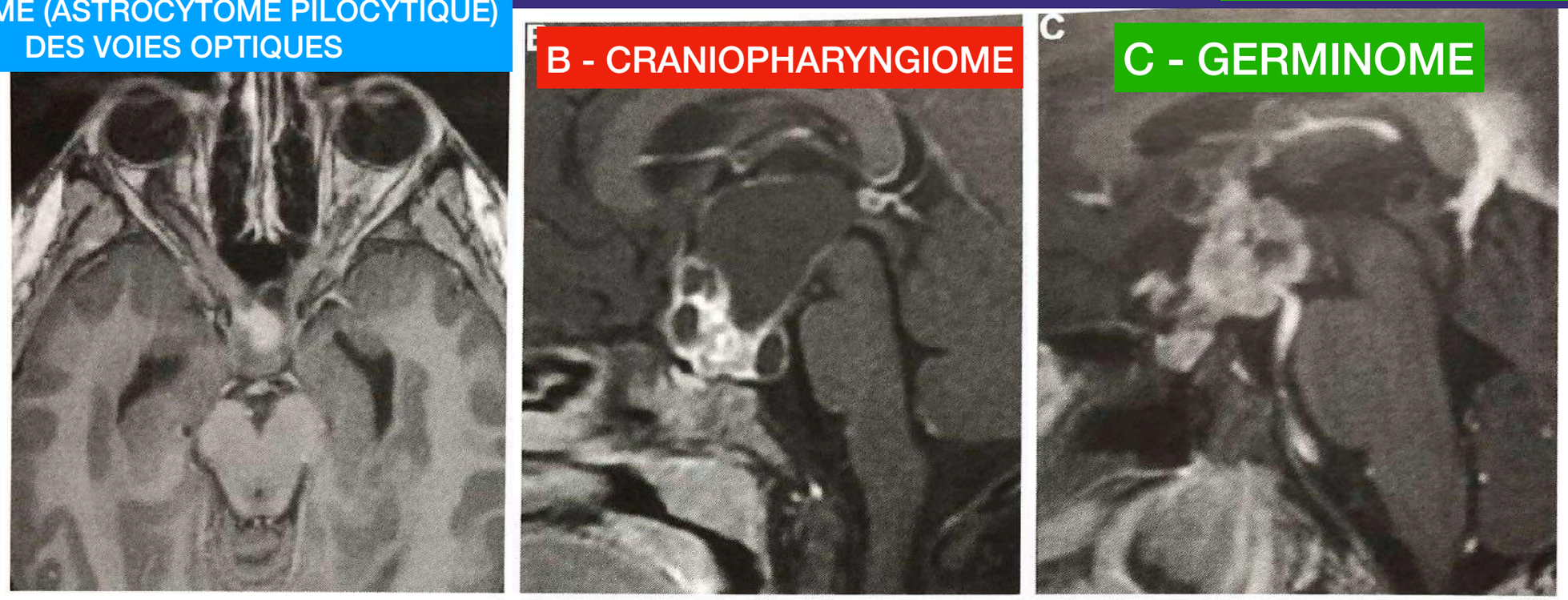

Figure 2. Tumeurs de la ligne médiane. A. Coupe axiale T1 après injection de gadolinium, trouvant une masse prenant le contraste du chiasma optique associée à un épaississement des nerfs optiques: astrocytome pilocytique des voies optiques. B. Coupe sagittale T1 après injection de gadolinium, trouvant une masse multikystique et charnue développée au contact de l'hypothalamus. Le scanner montrait des calcifications tumorales: craniopharyngiome. C. Coupe sagittale T1 après injection de gadolinium, trouvant une masse tissulaire du plancher du 3e ventricule (pas de calcification au scanner): germinome hypothalamique.

MENU

Anatomic Structures Identifiable on Midsagittal Images of the Brain

Category	Anatomic Structures
Corpus callosum	1 = rostrum, 2 = genu, 3 = body, 4 = isthmus, 5 = splenium
Suprasellar	6 = lamina rostralis, 7 = lamina terminalis, 8 = optic chiasm
Third ventricle	9 = chiasmatic recess of third ventricle, 10 = infundibular recess of third ventricle, 11 = pineal recess of third ventricle, 12 = suprapineal recess of third ventricle, 13 = floor of third ventricle/tuber cinereum
Pituitary	14 = pituitary infundibulum, 15 = adenohypophysis, 16 = neurohypophysis
Anterior skull base	17 = crista galli, 18 = planum sphenoidale, 19 = cribriform plate, 20 = chiasmatic groove, 21 = tuberculum sellae, 22 = dorsum sellae, 23 = basisphenoid, 24 = spheno-occipital synchondrosis, 25 = basiocciput, 26 = basion
Other bones	27 = opisthion, 28 = frontal bone, 29 = sagittal suture, 30 = occipital squama, 31 = internal occipital protuberance, 32 = external occipital protuberance
Veins	33 = superior sagittal sinus, 34 = inferior sagittal sinus, 35 = torcula, 36 = internal cerebral veins, 37 = vein of Galen, 38 = straight sinus
Arteries	39 = basilar artery, 40 = anterior cerebral arteries, 41 = pericallosal arteries, 42 = callosomarginal arteries
Miscellaneous	43 = pineal gland, 44 = posterior commissure, 45 = massa intermedia, 46 = anterior commissure, 47 = forniceal body, 48 = forniceal column
Midbrain/brainstem	49 = mamillary body, 50 = mesencephalon, 51 = quadrigeminal plate, 52 = superior colliculi, 53 = inferior colliculi, 54 = pons, 55 = medulla, 56 = obex, 57 = floor of the fourth ventricle, 58 = aqueduct of Sylvius, 59 = pontomedullary sulcus
CSF spaces	60 = interpeduncular fossa, 61 = suprasellar cistern, 62 = prepontine cistern, 63 = quadrigeminal cistern, 64 = fourth ventricle, 65 = cisterna magna
Cerebrum	66 = cingulate gyrus, 67 = marginal sulcus, 68 = parieto-occipital sulcus, 69 = calcarine fissure, 70 = cuneus, 71 = precuneus, 72 = lingual gyrus, 73 = paracentral lobule
Sinonasal	74 = sphenoid sinuses, 75 = ethmoid sinuses, 76 = frontal sinuses
Dura/ligaments	77 = tentorium cerebelli, 78 = tectorial membrane, 79 = nuchal ligament, 80 = posterior atlanto-occipital ligament
Cerebellum	81 = cerebellar vermis, 82 = superior medullary velum, 83 = inferior medullary velum, 84 = fastigium, 85 = primary fissure of the vermis, 86 = secondary fissure of the vermis, 87 = tonsil

MENU

Anatomic Structures Identifiable on Midsagittal Images of the Brain

Category	Anatomic Structures
Corpus callosum	1 = rostrum, 2 = genu, 3 = body, 4 = isthmus, 5 = splenium
Suprasellar	6 = lamina rostralis, 7 = lamina terminalis, 8 = optic chiasm
Third ventricle	9 = chiasmatic recess of third ventricle, 10 = infundibular recess of third ventricle, 11 = pineal recess of third ventricle, 12 = suprapineal recess of third ventricle, 13 = floor of third ventricle/tuber cinereum
Pituitary	14 = pituitary infundibulum, 15 = adenohypophysis, 16 = neurohypophysis
Anterior skull base	17 = crista galli, 18 = planum sphenoidale, 19 = cribriform plate, 20 = chiasmatic groove, 21 = tuberculum sellae, 22 = dorsum sellae, 23 = basisphenoid, 24 = spheno-occipital synchondrosis, 25 = basiocciput, 26 = basion
Other bones	27 = opisthion, 28 = frontal bone, 29 = sagittal suture, 30 = occipital squama, 31 = internal occipital protuberance, 32 = external occipital protuberance
Veins	33 = superior sagittal sinus, 34 = inferior sagittal sinus, 35 = torcula, 36 = internal cerebral veins, 37 = vein of Galen, 38 = straight sinus
Arteries	39 = basilar artery, 40 = anterior cerebral arteries, 41 = pericallosal arteries, 42 = callosomarginal arteries
Miscellaneous	43 = pineal gland, 44 = posterior commissure, 45 = massa intermedia, 46 = anterior commissure, 47 = forniceal body, 48 = forniceal column
Midbrain/brainstem	49 = mamillary body, 50 = mesencephalon, 51 = quadrigeminal plate, 52 = superior colliculi, 53 = inferior colliculi, 54 = pons, 55 = medulla, 56 = obex, 57 = floor of the fourth ventricle, 58 = aqueduct of Sylvius, 59 = pontomedullary sulcus
CSF spaces	60 = interpeduncular fossa, 61 = suprasellar cistern, 62 = prepontine cistern, 63 = quadrigeminal cistern, 64 = fourth ventricle, 65 = cisterna magna
Cerebrum	66 = cingulate gyrus, 67 = marginal sulcus, 68 = parieto-occipital sulcus, 69 = calcarine fissure, 70 = cuneus, 71 = precuneus, 72 = lingual gyrus, 73 = paracentral lobule
Sinonasal	74 = sphenoid sinuses, 75 = ethmoid sinuses, 76 = frontal sinuses
Dura/ligaments	77 = tentorium cerebelli, 78 = tectorial membrane, 79 = nuchal ligament, 80 = posterior atlanto-occipital ligament
Cerebellum	81 = cerebellar vermis, 82 = superior medullary velum, 83 = inferior medullary velum, 84 = fastigium, 85 = primary fissure of the vermis, 86 = secondary fissure of the vermis, 87 = tonsil

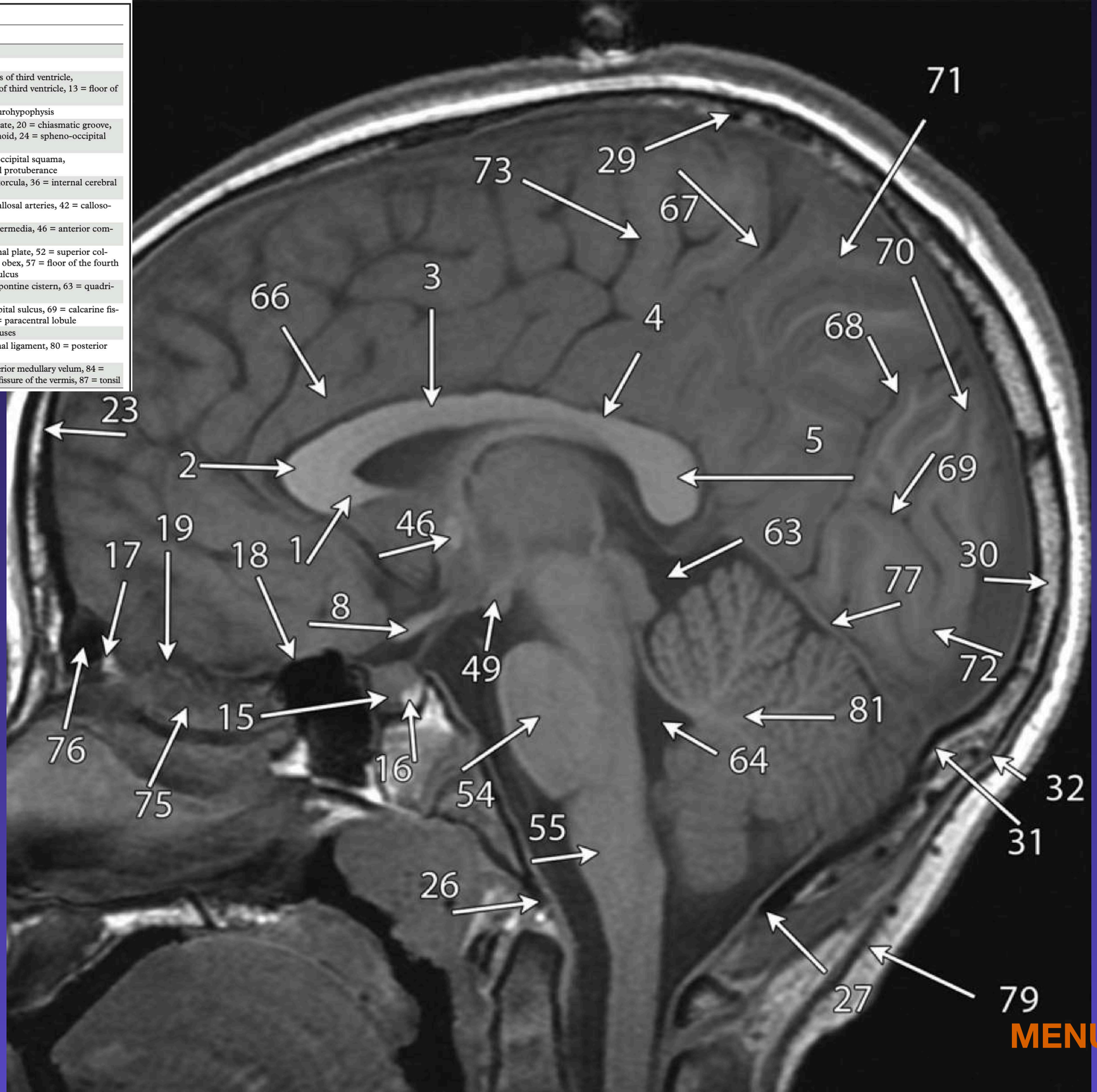

MENU

Anatomic Structures Identifiable on Midsagittal Images of the Brain

Category	Anatomic Structures
Corpus callosum	1 = rostrum, 2 = genu, 3 = body, 4 = isthmus, 5 = splenium
Suprasellar	6 = lamina rostralis, 7 = lamina terminalis, 8 = optic chiasm
Third ventricle	9 = chiasmatic recess of third ventricle, 10 = infundibular recess of third ventricle, 11 = pineal recess of third ventricle, 12 = suprapineal recess of third ventricle, 13 = floor of third ventricle/tuber cinereum
Pituitary	14 = pituitary infundibulum, 15 = adenohypophysis, 16 = neurohypophysis
Anterior skull base	17 = crista galli, 18 = planum sphenoidale, 19 = cribriform plate, 20 = chiasmatic groove, 21 = tuberculum sellae, 22 = dorsum sellae, 23 = basisphenoid, 24 = spheno-occipital synchondrosis, 25 = basiocciput, 26 = basion
Other bones	27 = opisthion, 28 = frontal bone, 29 = sagittal suture, 30 = occipital squama, 31 = internal occipital protuberance, 32 = external occipital protuberance
Veins	33 = superior sagittal sinus, 34 = inferior sagittal sinus, 35 = torcula, 36 = internal cerebral veins, 37 = vein of Galen, 38 = straight sinus
Arteries	39 = basilar artery, 40 = anterior cerebral arteries, 41 = pericallosal arteries, 42 = callosomarginal arteries
Miscellaneous	43 = pineal gland, 44 = posterior commissure, 45 = massa intermedia, 46 = anterior commissure, 47 = forniceal body, 48 = forniceal column
Midbrain/brainstem	49 = mamillary body, 50 = mesencephalon, 51 = quadrigeminal plate, 52 = superior colliculi, 53 = inferior colliculi, 54 = pons, 55 = medulla, 56 = obex, 57 = floor of the fourth ventricle, 58 = aqueduct of Sylvius, 59 = pontomedullary sulcus
CSF spaces	60 = interpeduncular fossa, 61 = suprasellar cistern, 62 = prepontine cistern, 63 = quadrigeminal cistern, 64 = fourth ventricle, 65 = cisterna magna
Cerebrum	66 = cingulate gyrus, 67 = marginal sulcus, 68 = parieto-occipital sulcus, 69 = calcarine fissure, 70 = cuneus, 71 = precuneus, 72 = lingual gyrus, 73 = paracentral lobule
Sinonasal	74 = sphenoid sinuses, 75 = ethmoid sinuses, 76 = frontal sinuses
Dura/ligaments	77 = tentorium cerebelli, 78 = tectorial membrane, 79 = nuchal ligament, 80 = posterior atlanto-occipital ligament
Cerebellum	81 = cerebellar vermis, 82 = superior medullary velum, 83 = inferior medullary velum, 84 = fastigium, 85 = primary fissure of the vermis, 86 = secondary fissure of the vermis, 87 = tonsil



MENU

Anatomic Structures Identifiable on Midsagittal Images of the Brain

Category	Anatomic Structures
Corpus callosum	1 = rostrum, 2 = genu, 3 = body, 4 = isthmus, 5 = splenium
Suprasellar	6 = lamina rostralis, 7 = lamina terminalis, 8 = optic chiasm
Third ventricle	9 = chiasmatic recess of third ventricle, 10 = infundibular recess of third ventricle, 11 = pineal recess of third ventricle, 12 = suprapineal recess of third ventricle, 13 = floor of third ventricle/tuber cinereum
Pituitary	14 = pituitary infundibulum, 15 = adenohypophysis, 16 = neurohypophysis
Anterior skull base	17 = crista galli, 18 = planum sphenoidale, 19 = cribriform plate, 20 = chiasmatic groove, 21 = tuberculum sellae, 22 = dorsum sellae, 23 = basisphenoid, 24 = spheno-occipital synchondrosis, 25 = basiocciput, 26 = basion
Other bones	27 = opisthion, 28 = frontal bone, 29 = sagittal suture, 30 = occipital squama, 31 = internal occipital protuberance, 32 = external occipital protuberance
Veins	33 = superior sagittal sinus, 34 = inferior sagittal sinus, 35 = torcula, 36 = internal cerebral veins, 37 = vein of Galen, 38 = straight sinus
Arteries	39 = basilar artery, 40 = anterior cerebral arteries, 41 = pericallosal arteries, 42 = callosomarginal arteries
Miscellaneous	43 = pineal gland, 44 = posterior commissure, 45 = massa intermedia, 46 = anterior commissure, 47 = forniceal body, 48 = forniceal column
Midbrain/brainstem	49 = mamillary body, 50 = mesencephalon, 51 = quadrigeminal plate, 52 = superior colliculi, 53 = inferior colliculi, 54 = pons, 55 = medulla, 56 = obex, 57 = floor of the fourth ventricle, 58 = aqueduct of Sylvius, 59 = pontomedullary sulcus
CSF spaces	60 = interpeduncular fossa, 61 = suprasellar cistern, 62 = prepontine cistern, 63 = quadrigeminal cistern, 64 = fourth ventricle, 65 = cisterna magna
Cerebrum	66 = cingulate gyrus, 67 = marginal sulcus, 68 = parieto-occipital sulcus, 69 = calcarine fissure, 70 = cuneus, 71 = precuneus, 72 = lingual gyrus, 73 = paracentral lobule
Sinonasal	74 = sphenoid sinuses, 75 = ethmoid sinuses, 76 = frontal sinuses
Dura/ligaments	77 = tentorium cerebelli, 78 = tectorial membrane, 79 = nuchal ligament, 80 = posterior atlanto-occipital ligament
Cerebellum	81 = cerebellar vermis, 82 = superior medullary velum, 83 = inferior medullary velum, 84 = fastigium, 85 = primary fissure of the vermis, 86 = secondary fissure of the vermis, 87 = tonsil

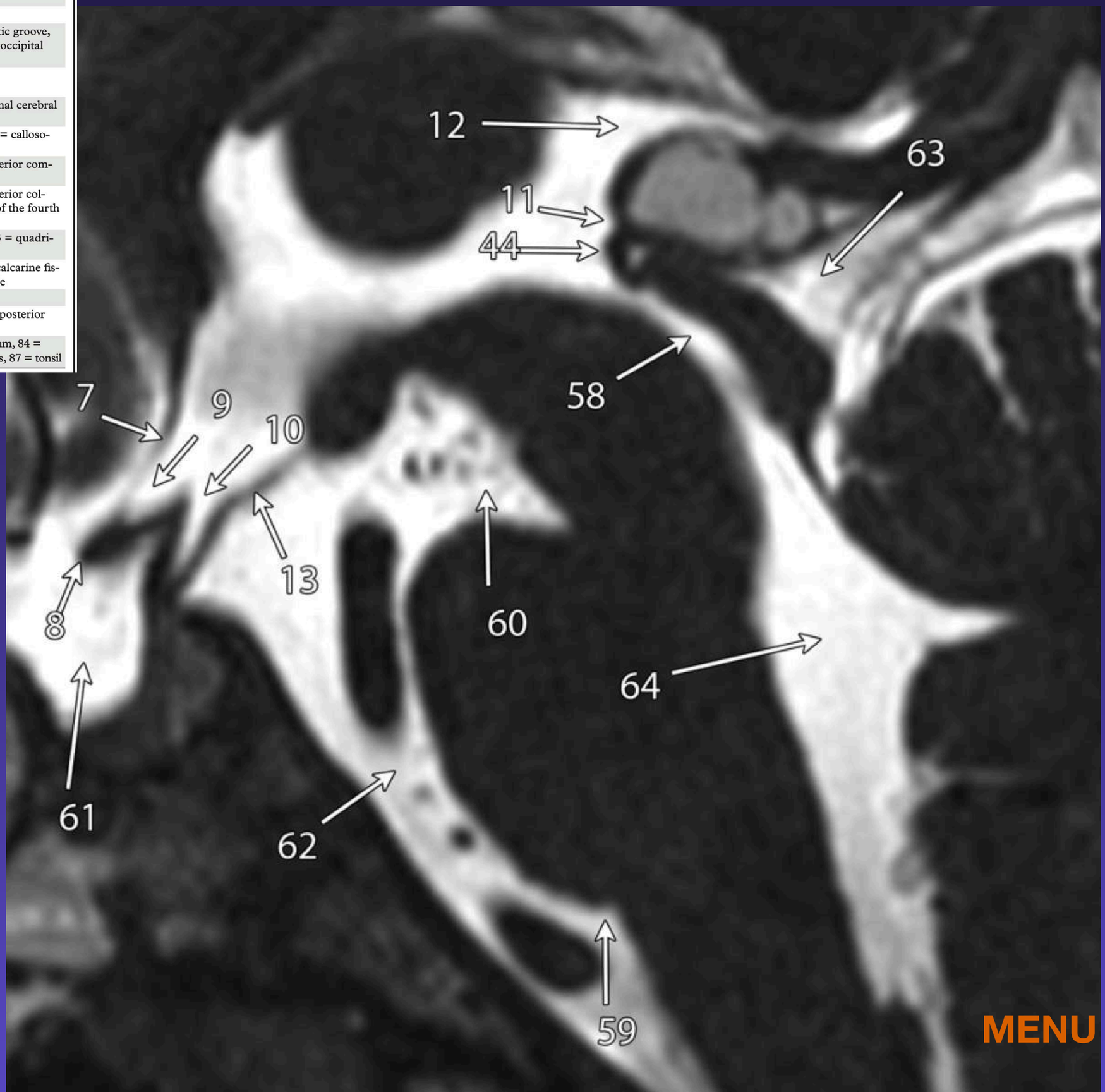

MENU

Anatomic Structures Identifiable on Midsagittal Images of the Brain

Category	Anatomic Structures
Corpus callosum	1 = rostrum, 2 = genu, 3 = body, 4 = isthmus, 5 = splenium
Suprasellar	6 = lamina rostralis, 7 = lamina terminalis, 8 = optic chiasm
Third ventricle	9 = chiasmatic recess of third ventricle, 10 = infundibular recess of third ventricle, 11 = pineal recess of third ventricle, 12 = suprapineal recess of third ventricle, 13 = floor of third ventricle/tuber cinereum
Pituitary	14 = pituitary infundibulum, 15 = adenohypophysis, 16 = neurohypophysis
Anterior skull base	17 = crista galli, 18 = planum sphenoidale, 19 = cribriform plate, 20 = chiasmatic groove, 21 = tuberculum sellae, 22 = dorsum sellae, 23 = basisphenoid, 24 = spheno-occipital synchondrosis, 25 = basiocciput, 26 = basion
Other bones	27 = opisthion, 28 = frontal bone, 29 = sagittal suture, 30 = occipital squama, 31 = internal occipital protuberance, 32 = external occipital protuberance
Veins	33 = superior sagittal sinus, 34 = inferior sagittal sinus, 35 = torcula, 36 = internal cerebral veins, 37 = vein of Galen, 38 = straight sinus
Arteries	39 = basilar artery, 40 = anterior cerebral arteries, 41 = pericallosal arteries, 42 = callosomarginal arteries
Miscellaneous	43 = pineal gland, 44 = posterior commissure, 45 = massa intermedia, 46 = anterior commissure, 47 = forniceal body, 48 = forniceal column
Midbrain/brainstem	49 = mamillary body, 50 = mesencephalon, 51 = quadrigeminal plate, 52 = superior colliculi, 53 = inferior colliculi, 54 = pons, 55 = medulla, 56 = obex, 57 = floor of the fourth ventricle, 58 = aqueduct of Sylvius, 59 = pontomedullary sulcus
CSF spaces	60 = interpeduncular fossa, 61 = suprasellar cistern, 62 = prepontine cistern, 63 = quadrigeminal cistern, 64 = fourth ventricle, 65 = cisterna magna
Cerebrum	66 = cingulate gyrus, 67 = marginal sulcus, 68 = parieto-occipital sulcus, 69 = calcarine fissure, 70 = cuneus, 71 = precuneus, 72 = lingual gyrus, 73 = paracentral lobule
Sinonasal	74 = sphenoid sinuses, 75 = ethmoid sinuses, 76 = frontal sinuses
Dura/ligaments	77 = tentorium cerebelli, 78 = tectorial membrane, 79 = nuchal ligament, 80 = posterior atlanto-occipital ligament
Cerebellum	81 = cerebellar vermis, 82 = superior medullary velum, 83 = inferior medullary velum, 84 = fastigium, 85 = primary fissure of the vermis, 86 = secondary fissure of the vermis, 87 = tonsil

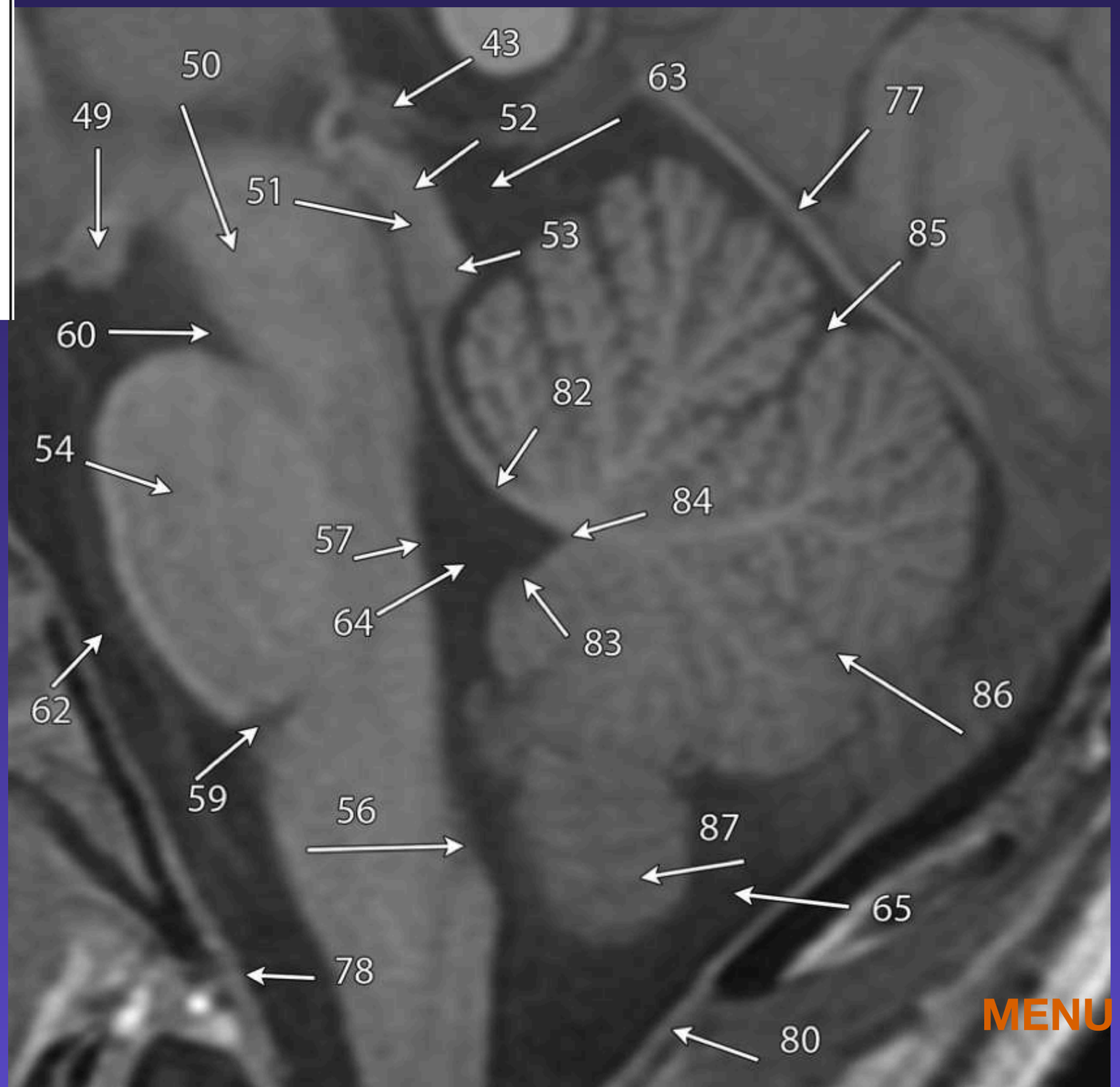

MENU

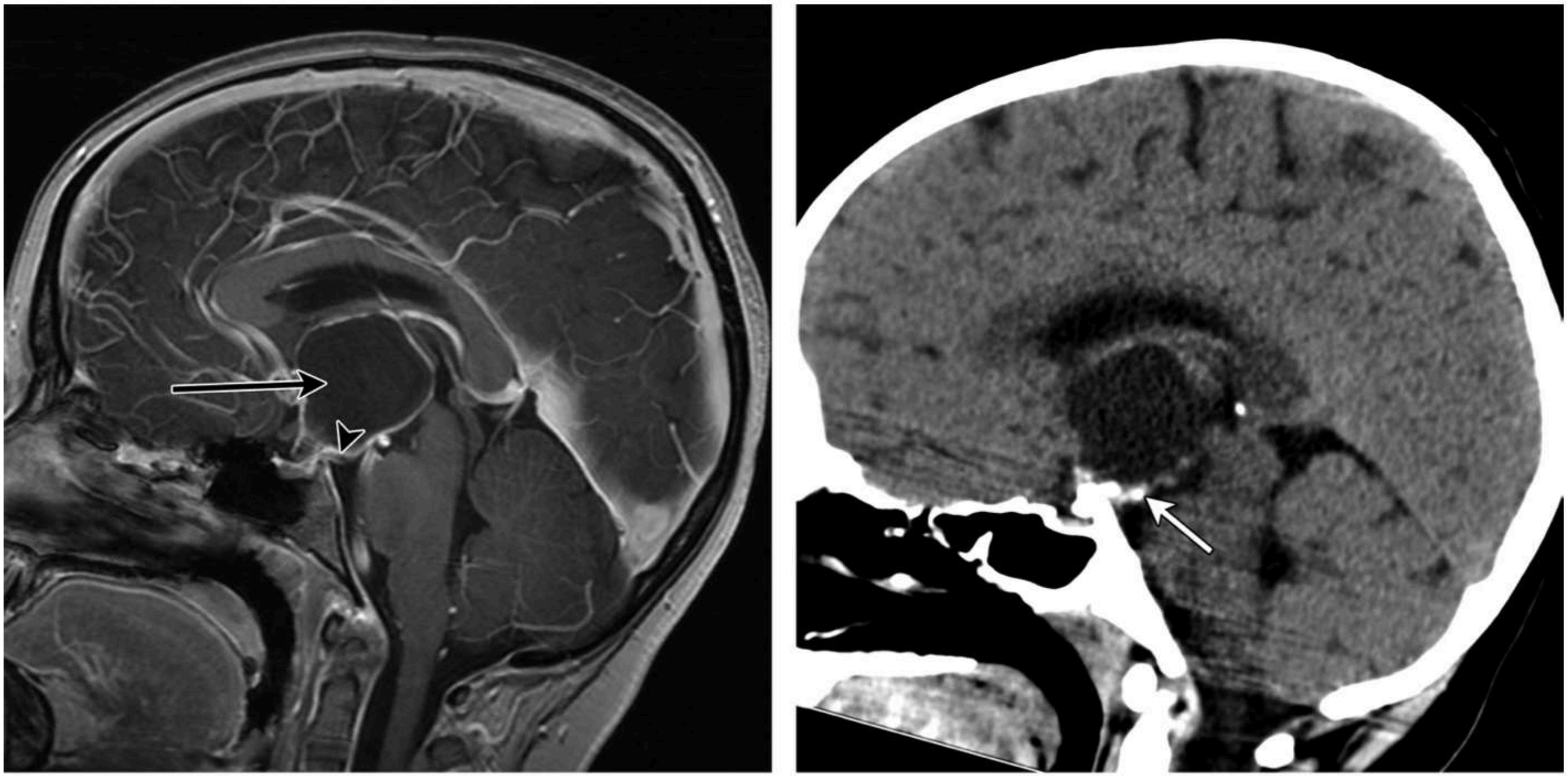

a. b.

Figure 7. Craniopharyngioma in an 8-year-old boy with visual disturbances. **(a)** Sagittal contrast-enhanced T1-weighted image shows a cystic suprasellar mass (arrow), with a thin peripheral rim of enhancement (arrowhead). The enhancement is slightly thicker along the inferior margin of the cyst wall. **(b)** Sagittal CT image shows areas of calcification (arrow) along the wall, in particular along the inferior aspect of the cyst wall. A cystic suprasellar mass with areas of calcification is pathognomonic for craniopharyngioma.



Figure 8. Pars intermedia cyst in a 3-year-old child with seizure. Sagittal T1-weighted MR image demonstrates a hypointense area in the pituitary gland (white arrow), between the neurohypophysis (arrowhead) and the adenohypophysis (black arrow). This represents a normal variant of a pars intermedia cyst.

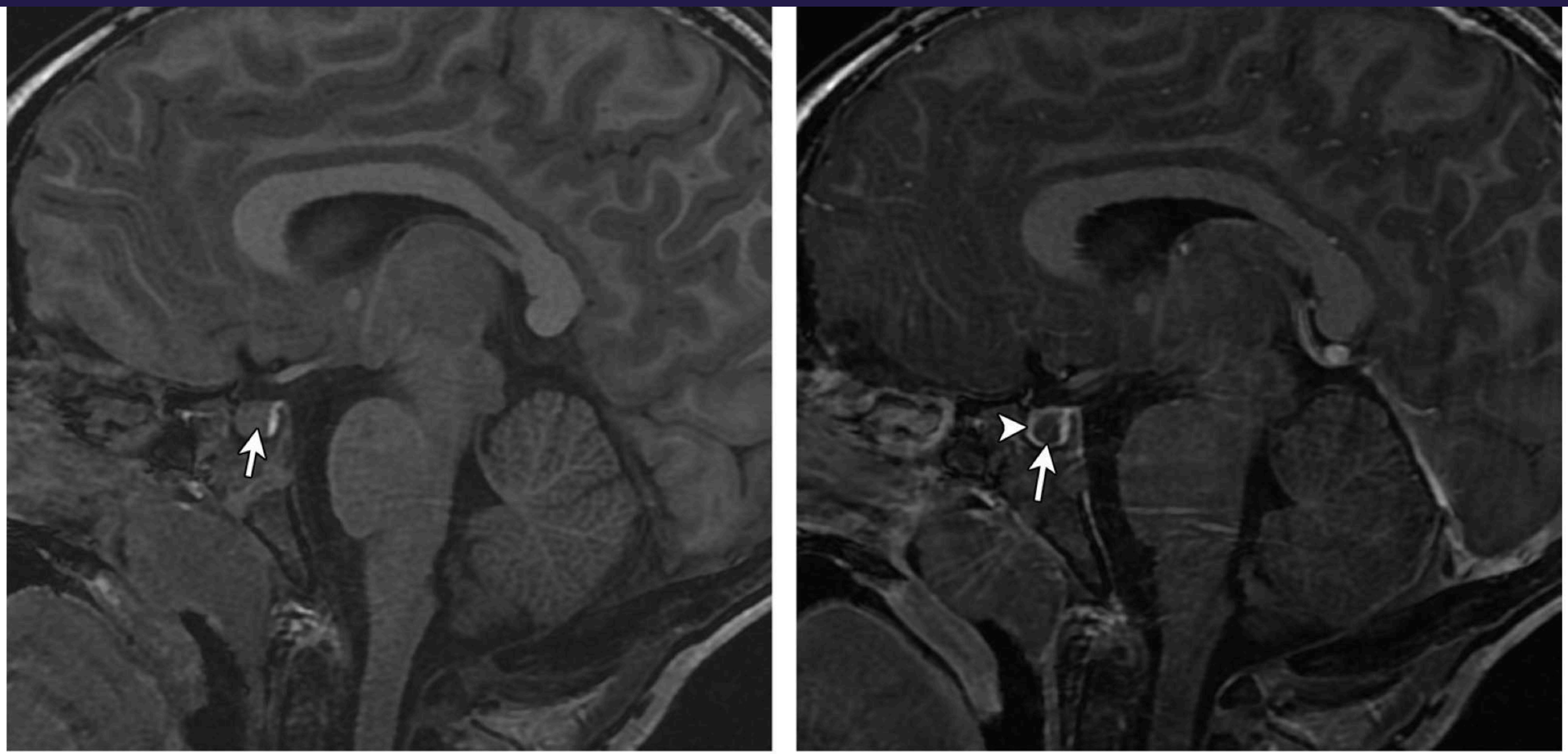

a. b.

Figure 9. Rathke cleft cyst. **(a)** Sagittal T1-weighted MR image shows a cyst-like lesion (arrow) in the pituitary gland anterior to the neurohypophysis. The lesion is slightly hyperintense to the anteriorly displaced adenohypophysis. **(b)** Sagittal contrast-enhanced T1-weighted MR image shows nonenhancement of the cystic contents (arrow). The cyst displaces the adenohypophysis anteriorly (arrowhead) and represents a Rathke cleft cyst.

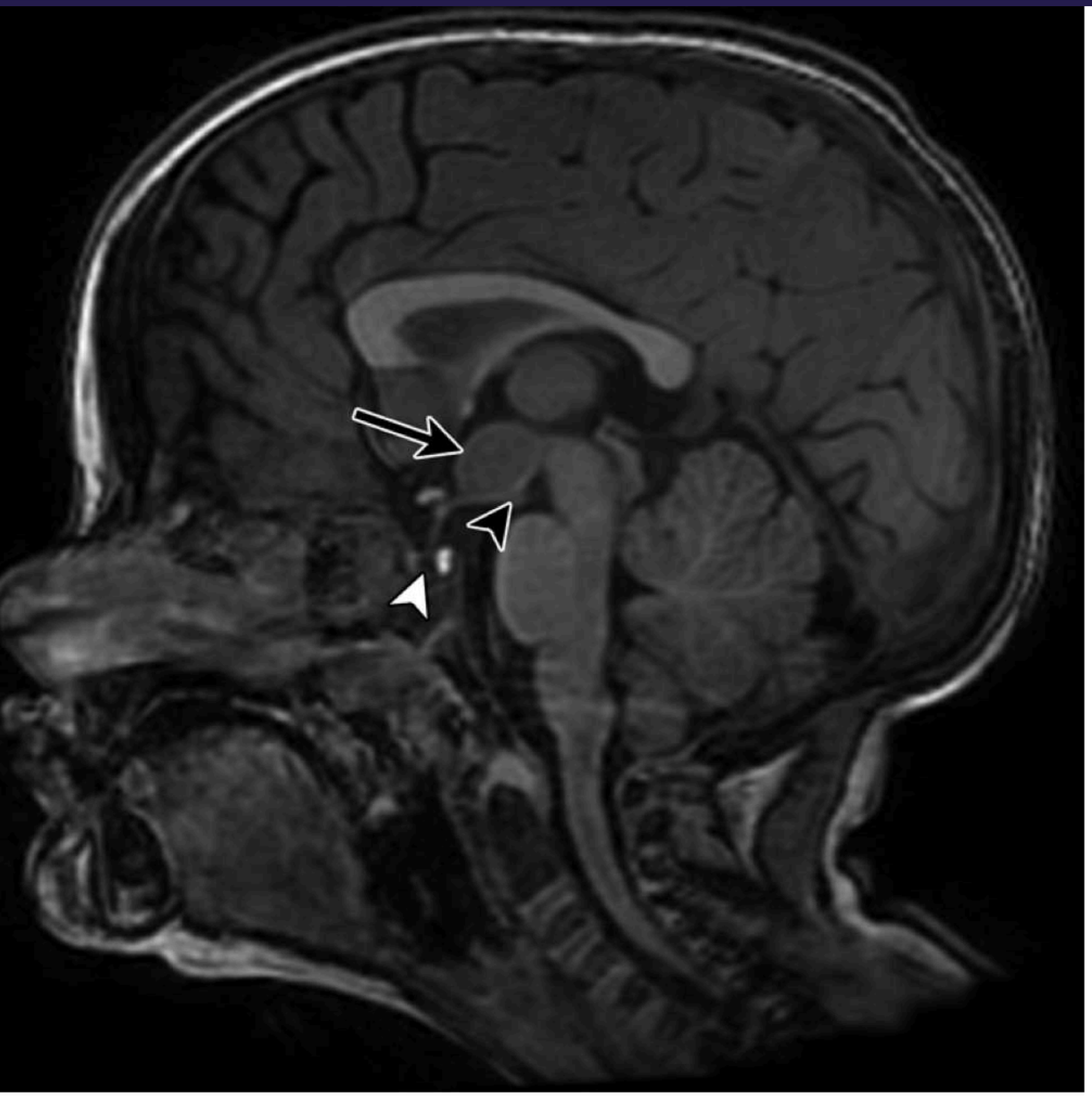

Figure 10. Hypothalamic hamartoma in a 3-year-old girl. Sagittal T1-weighted MR image shows a mass (arrow) along the superior margin of the floor of the third ventricle, resulting in posterior and inferior displacement of the mammillary bodies (black arrowhead). This represents a hypothalamic hamartoma. Note the incidental pars intermedia cyst (white arrowhead).



Figure 12. Chiari I malformation in a 14-year-old girl with headache and vertigo. Sagittal T1-weighted image shows cerebellar tonsils (black arrow), which are elongated. The tonsils extend approximately 22 mm below the plane of the foramen magnum (dotted line), the anterior border of which is the basion, and the posterior border is the opisthion. Note that the inferior margin to the cerebellar vermis is normal (arrowhead). There is a hypoplastic basiocciput (white arrow).

MENU



Figure 14. Mega cisterna magna in a 12-year-old boy with headache. Sagittal T1-weighted MR image shows prominence of the infravermian CSF space (arrow). However, there is a normally developed cerebellar vermis (arrowhead). This is a normal variant, referred to as mega cisterna magna.



Figure 15. Retrovermian arachnoid cyst in a 6-year-old boy with seizure. Sagittal T1-weighted MR image shows an enlarged retrovermian CSF space (*). This results in uplifting of the posterior aspect of the straight sinus and torcula (arrow). The cerebellar vermis (arrowhead) is normally developed. This represents a retrovermian arachnoid cyst and is considered to be a normal variant.

Pineal Cyst

Pineal cysts are physiologic findings, commonly seen in as many as 50% of children when evaluated with thin-section imaging. The characteristic features of a physiologic pineal cyst are a smooth peripheral wall without mural nodularity or a soft-tissue mass (Fig 19). Thin internal septa, and even fluid levels, can occasionally be seen in physiologic pineal cysts.

Owing to their proteinaceous contents, physiologic pineal cysts may show incomplete suppression at FLAIR imaging. Features such as mural nodularity, asymmetry, and mass effect on adjacent structures raise the possibility of a pineal neoplasm and will likely require further evaluation. In the absence of mural nodularity or mass effect on adjacent structures, these are typically incidental findings and, if asymptomatic, do not necessarily require follow-up, even when larger than 10 mm (31,32).

MENU

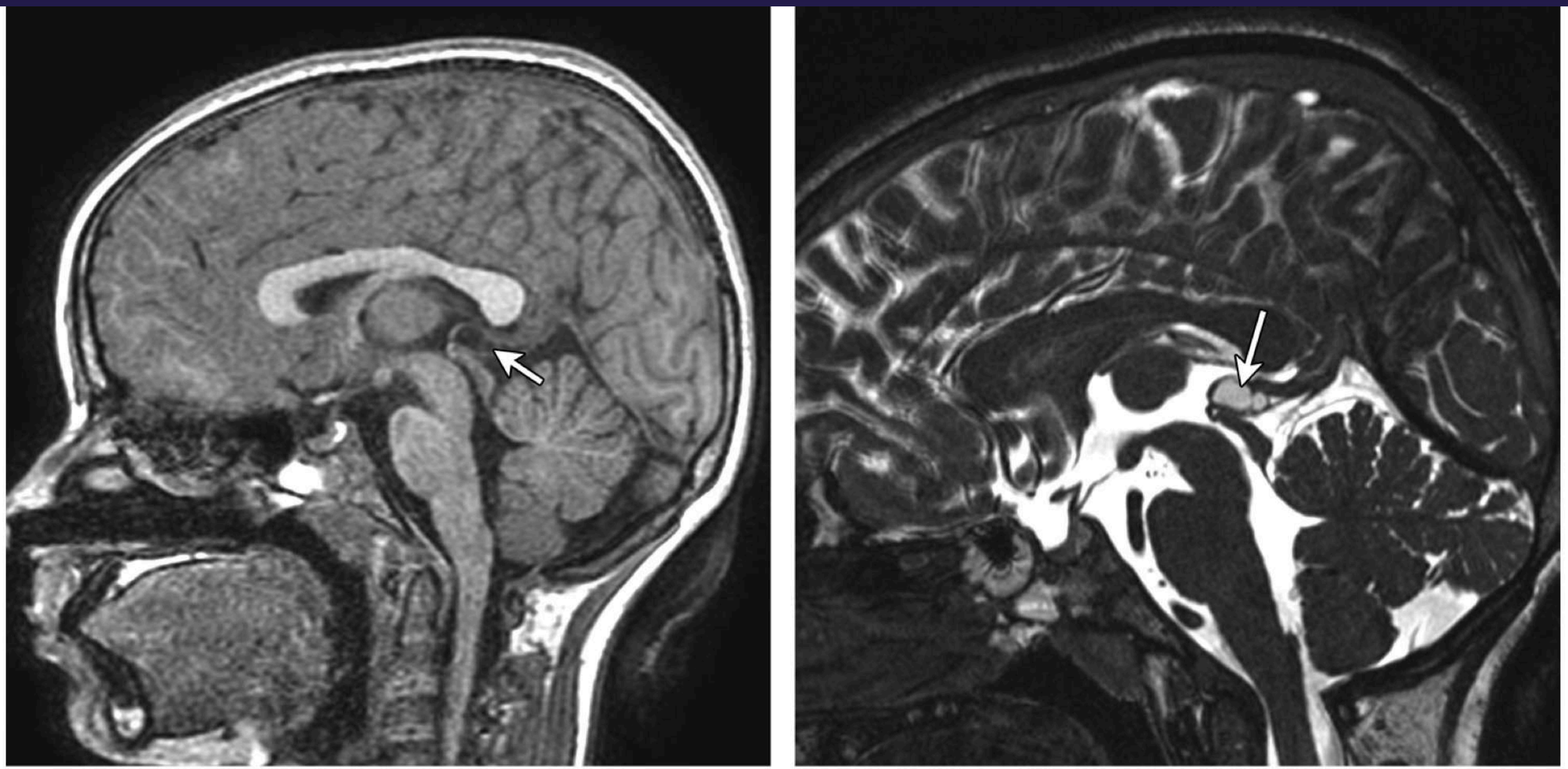

a. b.

Figure 19. Pineal cyst in a 10-year-old boy with headache. **(a)** Sagittal T1-weighted MR image shows the pineal gland (arrow) with central hypointensity. **(b)** Sagittal CISS MR image shows a bilobed pineal cyst (arrow), without mural nodularity or a soft-tissue mass.

Figure 20. Pineoblastoma in a 3-year-old girl with nausea and vomiting. **(a)** Sagittal CT image shows a high-attenuation mass (arrow) in the pineal region, with an internal fluid level (arrowhead), suggestive of hemorrhagic necrosis. **(b)** Sagittal contrast-enhanced T1-weighted MR image shows the layering hematocrit level (black arrow) within the large heterogeneously enhancing lesion. The lesion results in obstructive hydrocephalus, with splaying of the chiasmatic (arrowhead) and infundibular (white arrow) recesses of the third ventricle. **(c)** Sagittal apparent diffusion coefficient (ADC) map shows restricted diffusion in the solid nonhemorrhagic portions of the lesion (arrow). This helped to confirm a pineoblastoma.



a.

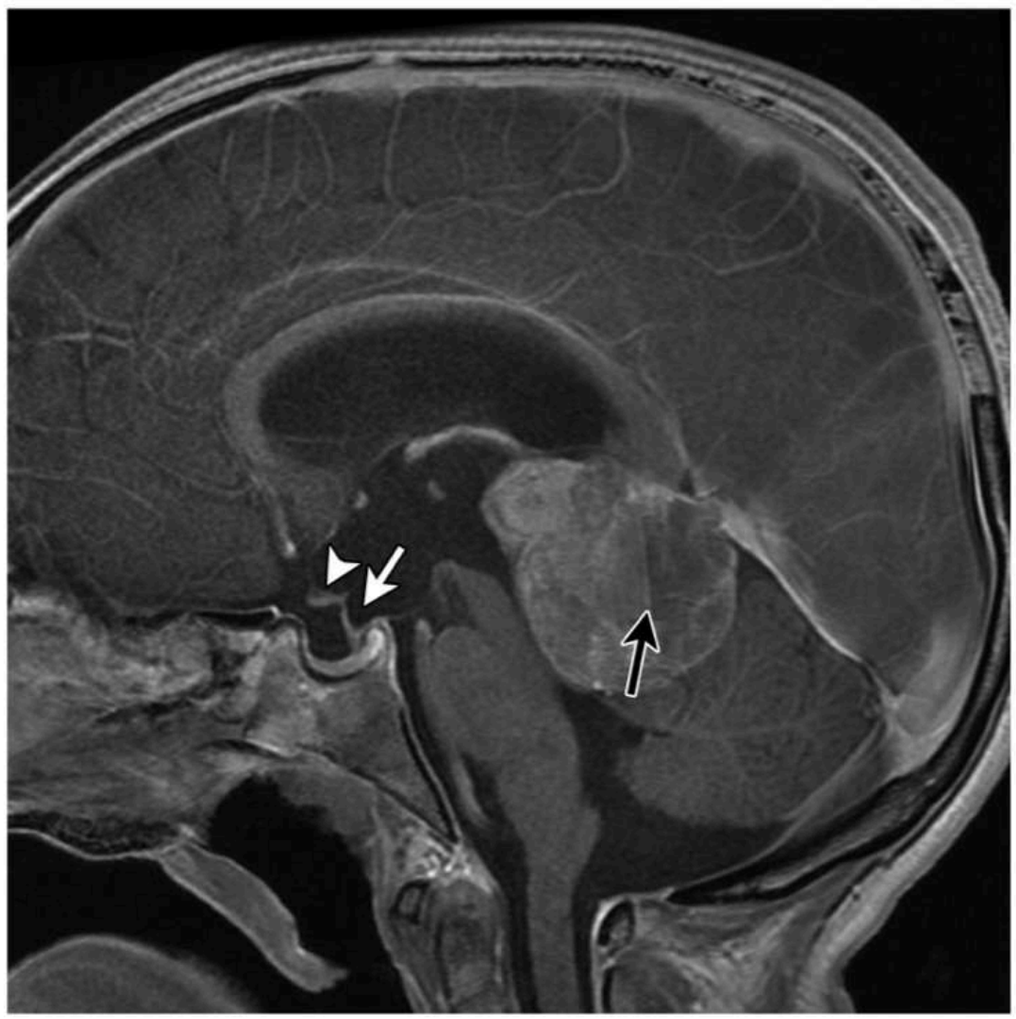

b.

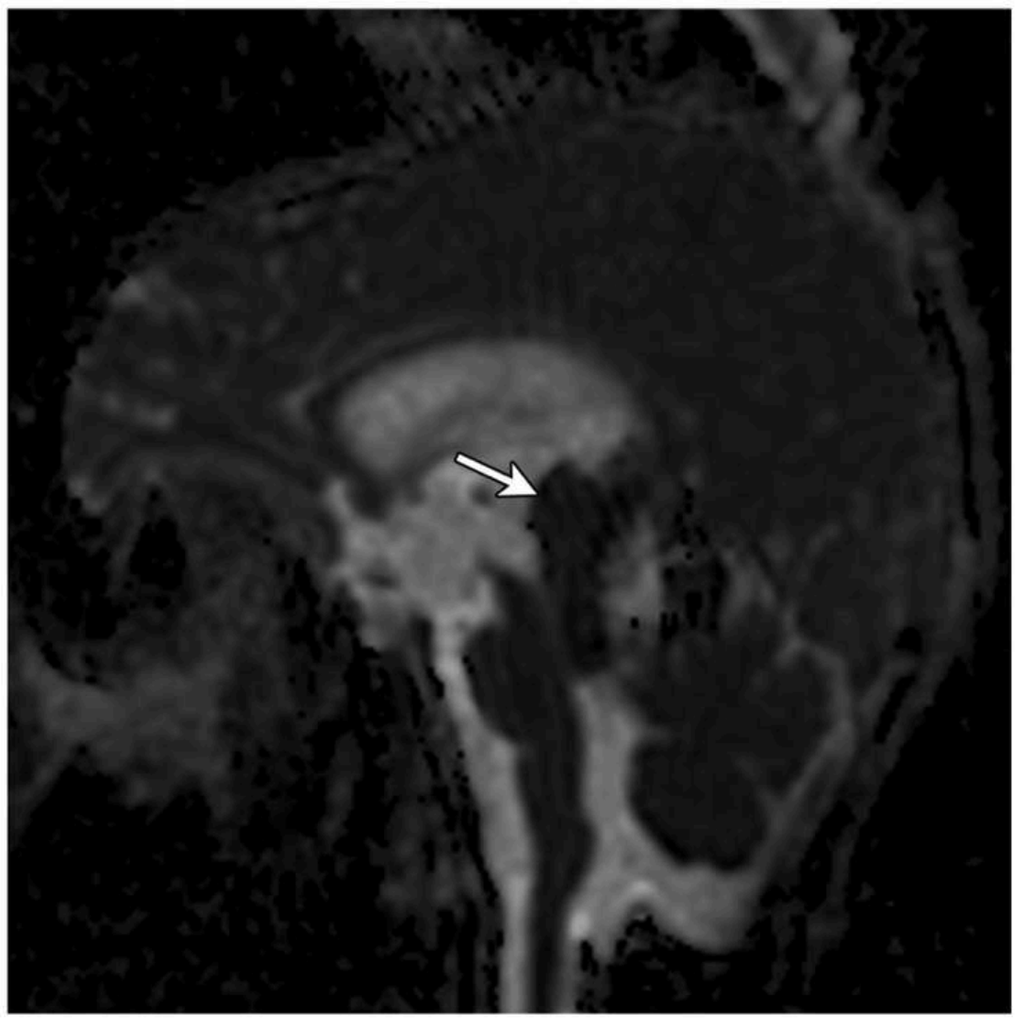

c.

MENU



a.

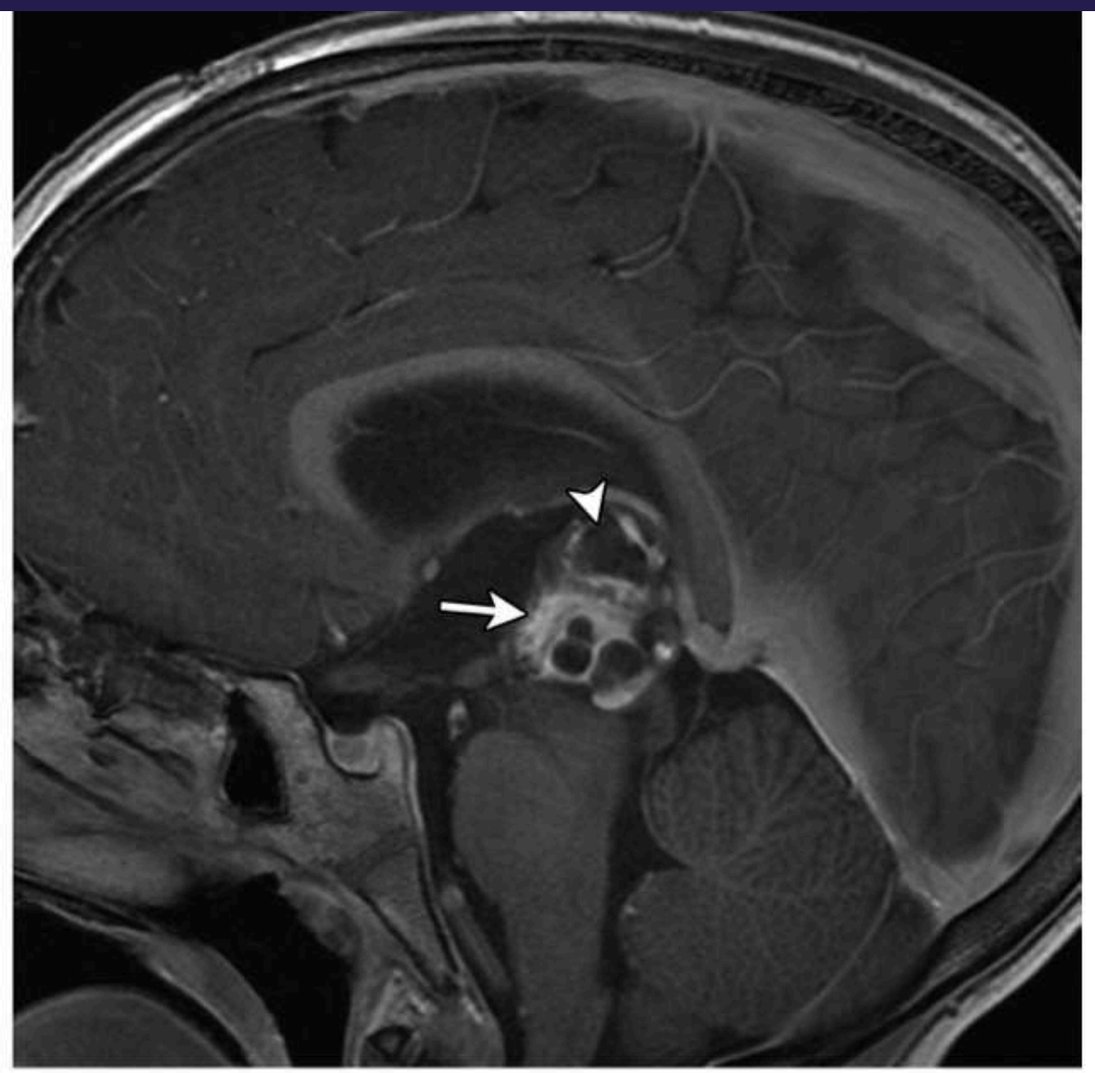

b.

Figure 21. Pineal teratoma in a 4-year-old boy with headache. **(a)** Sagittal CT image of the head shows a heterogeneous mass in the pineal region with areas of internal fat (arrows) and calcification (arrowheads). **(b)** Sagittal contrast-enhanced T1-weighted contrast-enhanced MR image shows heterogeneous solid areas of enhancement (arrow) and internal cystic areas (arrowhead). This helped confirm a pineal teratoma.

MENU

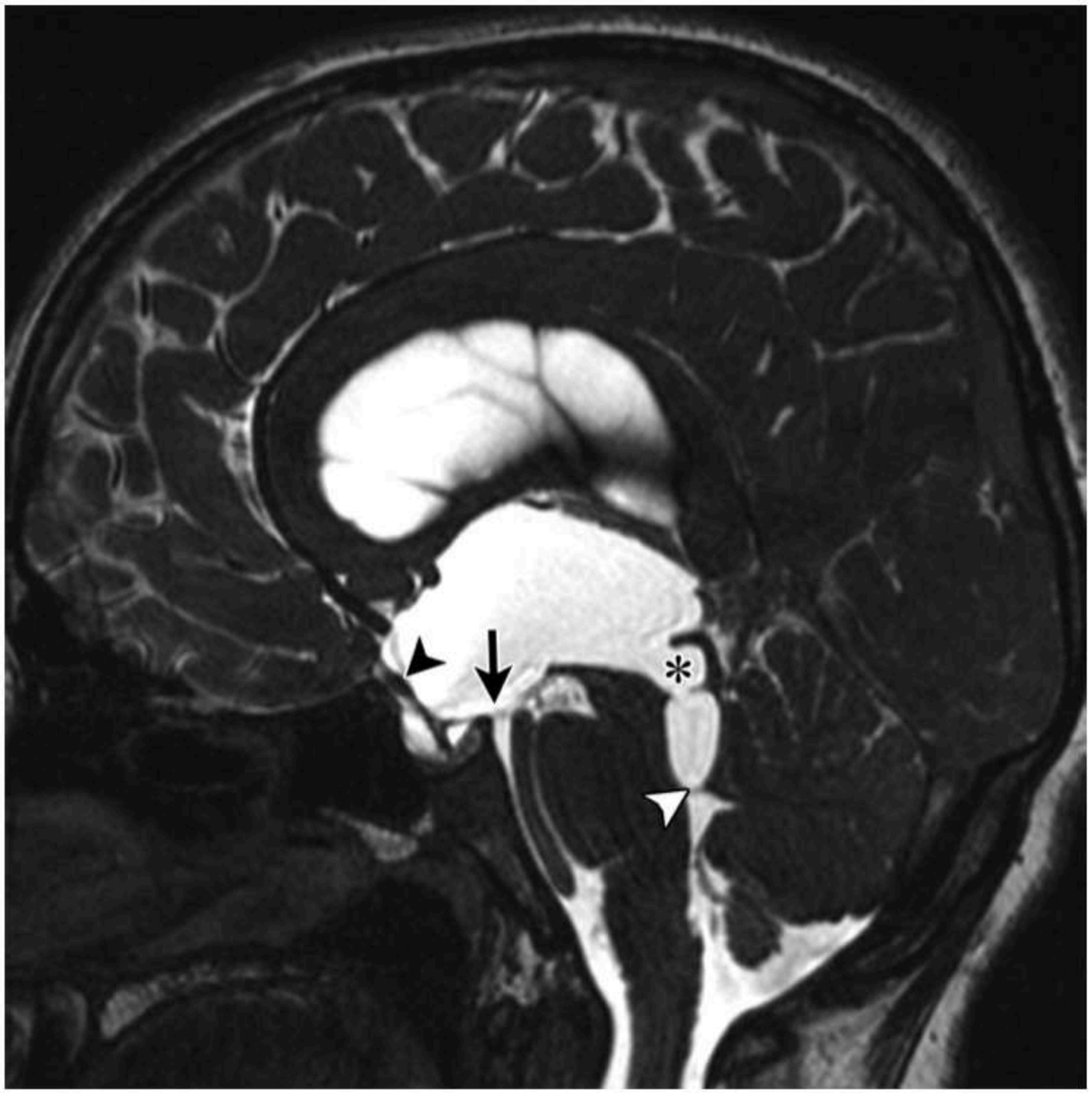

Figure 22. Aqueductal stenosis in a 12-year-old boy with ventriculomegaly. Sagittal CISS MR image shows a web (white arrowhead) at the inferior aspect of the aqueduct of Sylvius, with dilatation (*) of the aqueduct, resulting in profound splaying of the third ventricular recesses, anterior displacement of the optic chiasm (black arrowhead), and inferior bowing of the floor of the third ventricle (arrow). These findings are consistent with hydrocephalus related to aqueductal stenosis.

MENU



Figure 23. Tectal glioma in an 11-year-old boy with new-onset ventriculomegaly. Sagittal T1-weighted MR image shows enlargement of the tectum (arrow), resulting in effacement of the inferior aspect of the aqueduct of Sylvius (arrowhead). This is hydrocephalus secondary to aqueductal obstruction from a tectal glioma.

MENU

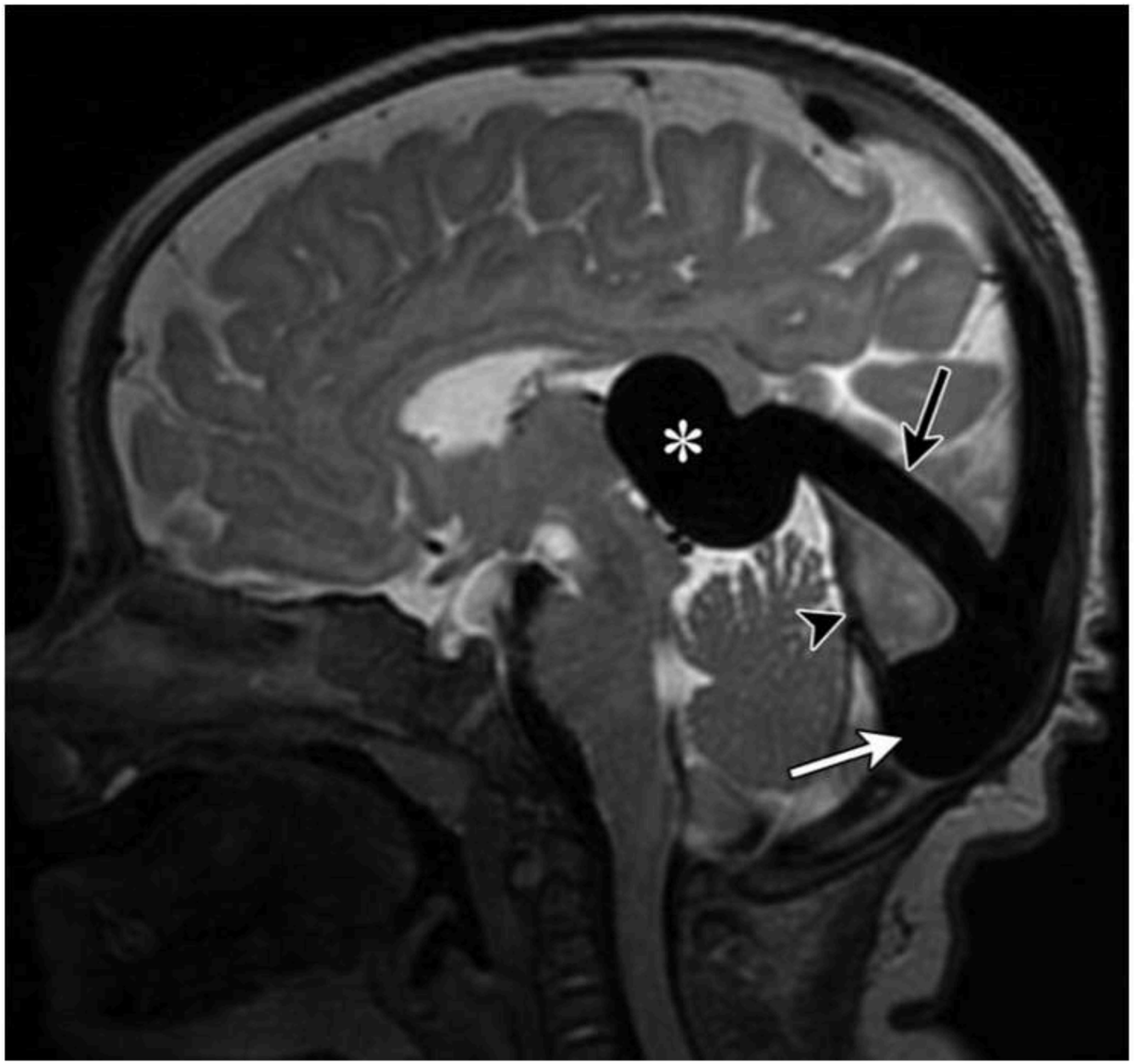

Figure 24. Vein of Galen aneurysmal malformation in a 3-month-old infant with high-output cardiac failure. Sagittal T2-weighted MR image shows a dilated venous pouch (*) in the quadrigeminal cistern, representing an aneurysmally dilated vein of Galen. The straight sinus (arrowhead) is atretic, and the outflow is through a dilated persistent falcine sinus (black arrow). The torcula is also dilated (white arrow).

MENU

TUMEURS

VENTRICULES

Voir aussi NEURO TOPO

MENU

VENTRICULE : TUMEURS

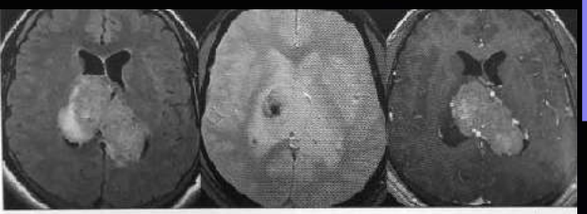

Figure 3 : Méningiome intraventriculaire. Séquences FLAIR (a), T2* (b) et T1 après gadolinium (c). Hypervascularisation tumorale : images vides de flux (FLAIR) rehaussées de façon intense (c). Hyposignaux en T2* intralésionnels traduisant l'existence probable d'hémorragies.

MENINGIOME 1er ++

PAPILLOME 50%

Ventricules latéraux	
▶ Méningiome **PIC DE ALANINE**	Carrefour Rehaussement Calcifications Kystes
▶ Papillome des plexus choroïdes	Carrefour Hydrocéphalie Aspect en « chou-fleur » Calcifications Rehaussement

Tissu Trés vascularisé+++
ou en chou fleur
Flow void
Calcif
Hydrocéphalie





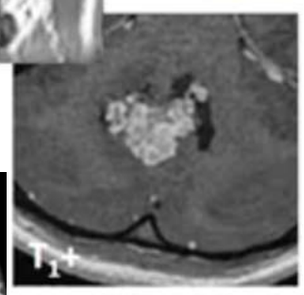

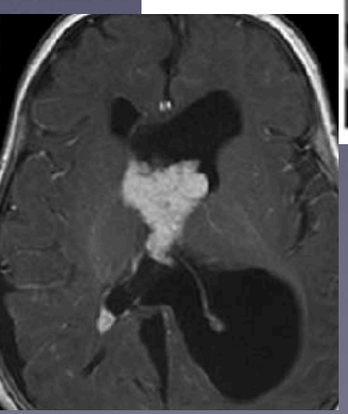

NEUROCYTOME 50%

▶ Neurocytome central	Partie antérieure d'un ventricule Au contact du septum Limites nettes Zones solides + kystiques Calcifications Hémorragies Rehaussement hétérogène Pic de glycine



HyperDIFFUSION
Peu rCBV
Glycine



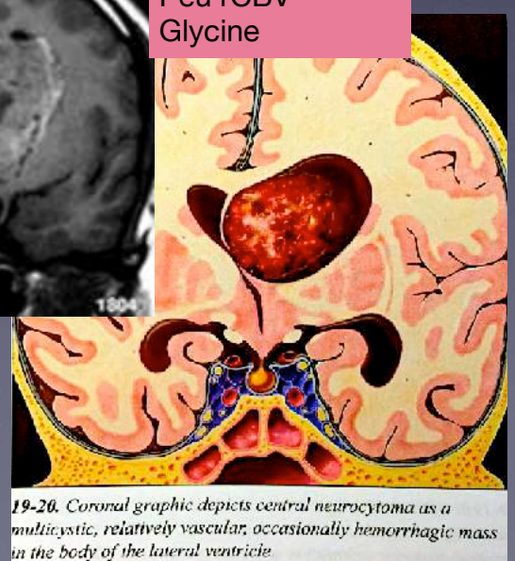

19-20. Coronal graphic depicts central neurocytoma as a multicystic, relatively vascular, occasionally hemorrhagic mass in the body of the lateral ventricle.

et divers

Astrocytome sous ependymaire à cellule géante
= BOURNEVILLE

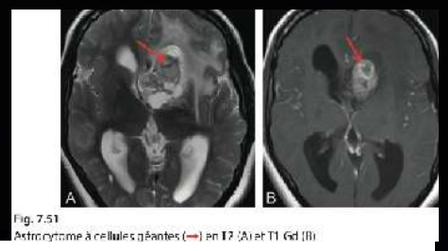

Fig. 7.51
Astrocytome à cellules géantes (→) en T2 (A) et T1 Gd (B)

Carcinome

▶ Carcinome des plexus choroïdes **PIC DE CHOLINE**	Identique à papillome mais ▸ extension extraventriculaire ▸ signal plus hétérogène ▸ œdème vasogénique ▸ plus forte tendance à la dissé
▶ Ependymome	Adulte jeune

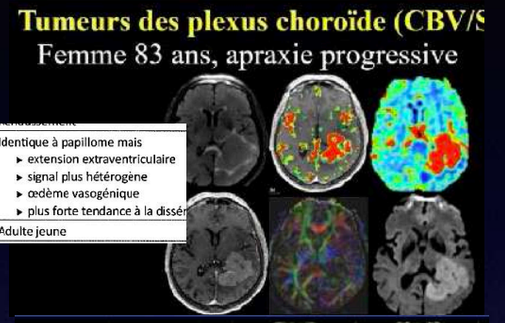

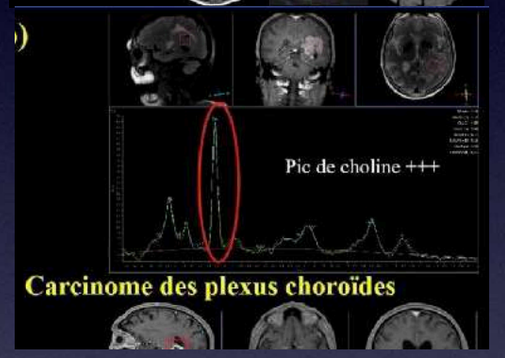

SUB EPENDYMOME

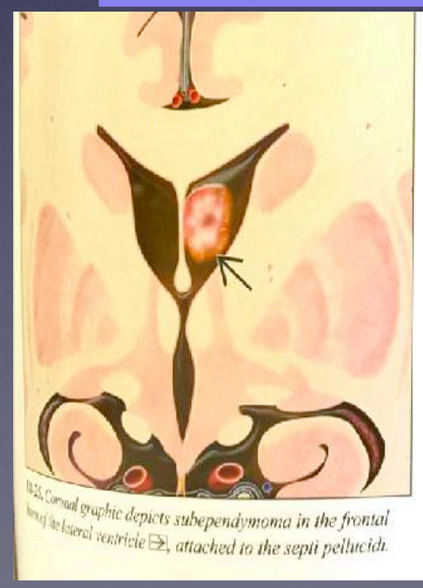

18-25. Coronal graphic depicts subependymoma in the frontal horn of the lateral ventricle, attached to the septi pellucidi.



18-26. Coronal T1 C+ scan shows a nonenhancing mass in the left frontal horn. Presumed subependymoma, an incidental finding in this middle-aged male patient.

MENU

II - TUMEUR AVEC CALCIFICATIONS:

1- Oligodendrogliome

2- Méningiome



3- Papillome Pl Chor.



4- Neurocytome



5- Gangliogliome



6- Germinome + chorioK

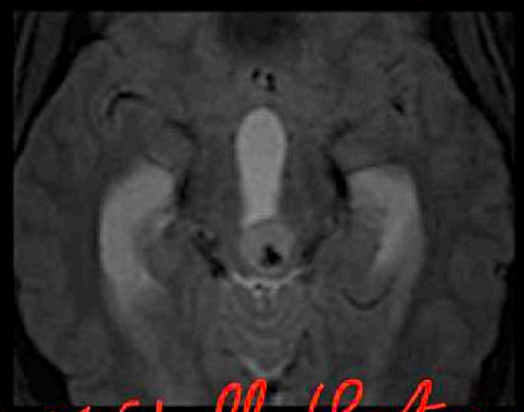

7- Craniopharyngiome



8- Ependymome (5%)

9- Médulloblastome (15%)

MENU

NEUROCYTOME

MENU

Tumeurs neuronales et glioneuronales

Neurocytome Central

Epidémiologie

- 1ère description en 1982 par Hassoun et al.
- Tumeur neuro-épithéliale bénigne dans la majorité des cas (OMS grade 2)
- 0,25 à 0,5% des tumeurs intracrâniennes
- 10% des tumeurs intra-ventriculaires
- Moyenne d'âge = 29ans (20-40ans)
- SR = 1
- Le plus souvent découvert devant une symptomatologie d'HTIC

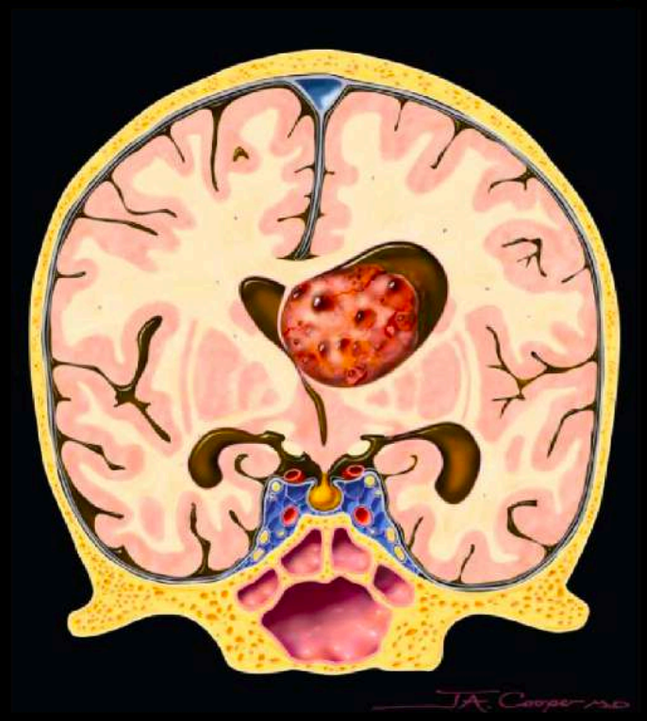

Tumeurs neuronales et glioneuronales

Neurocytome Central

Imagerie

Localisation

- Intraventriculaire +++
  - Développé au sein d'un ventricule latéral (70%)(atteinte bilatérale dans 13% des cas), avec ou sans extension au V3 (25%)
  - Atteinte uniquement du V3 dans 3% des cas; atteinte du V4 rare
  - Point de départ au niveau du septum pellucidum +++ ou de la paroi ventriculaire
- Extraventriculaire
  - Développement intraparenchymateux possible au niveau cérébral, cérébelleux et médullaire



MENU

Tumeurs neuronales et glioneuronales

Neurocytome Central

Imagerie

Aspect tomodensitométrique

- Lésion lobulée bien circonscrite avec fréquentes portions kystiques
- Lésion iso ou spontanément hyperdense avec prise de contraste modérée et hétérogène
- Portions kystiques non rehaussées
- Calcifications nodulaires et parsemées présentes dans 50% des cas

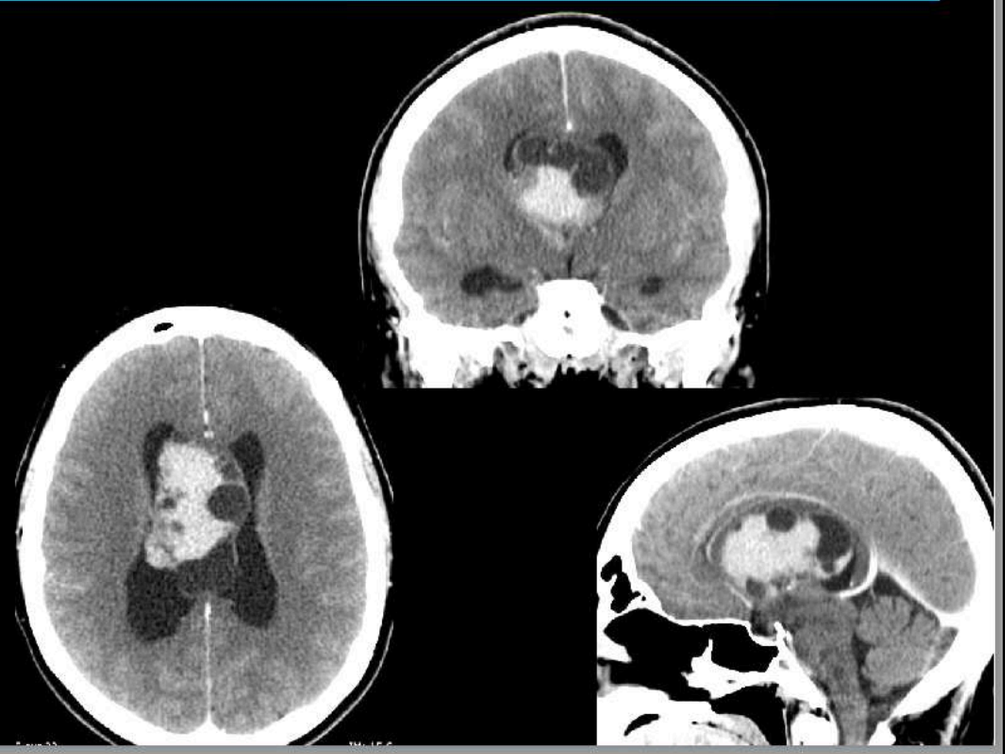

Tumeurs neuronales et glioneuronales

Neurocytome Central

Imagerie

Aspect IRM

- T1 : isosignal hétérogène à la SG
- T1 Gado : rehaussement modéré, hétérogène
- T2/FLAIR :
  - iso à hypersignal
  - Multiples kystes (aspect 'bubbly') dont le signal de certains s'annule complètement en FLAIR
- EG :
  - Calcifications punctiformes fréquentes
  - Remaniements hémorragiques fréquents, particulièrement dans les lésions de grand taille
- SRM :
  - Pic de Choline
  - Pic de Glycine (3,55ppm)



Capture d'écran

MENU

Tumeurs neuronales et glioneuronales

Neurocytome Central

Imagerie

Aspect IRM

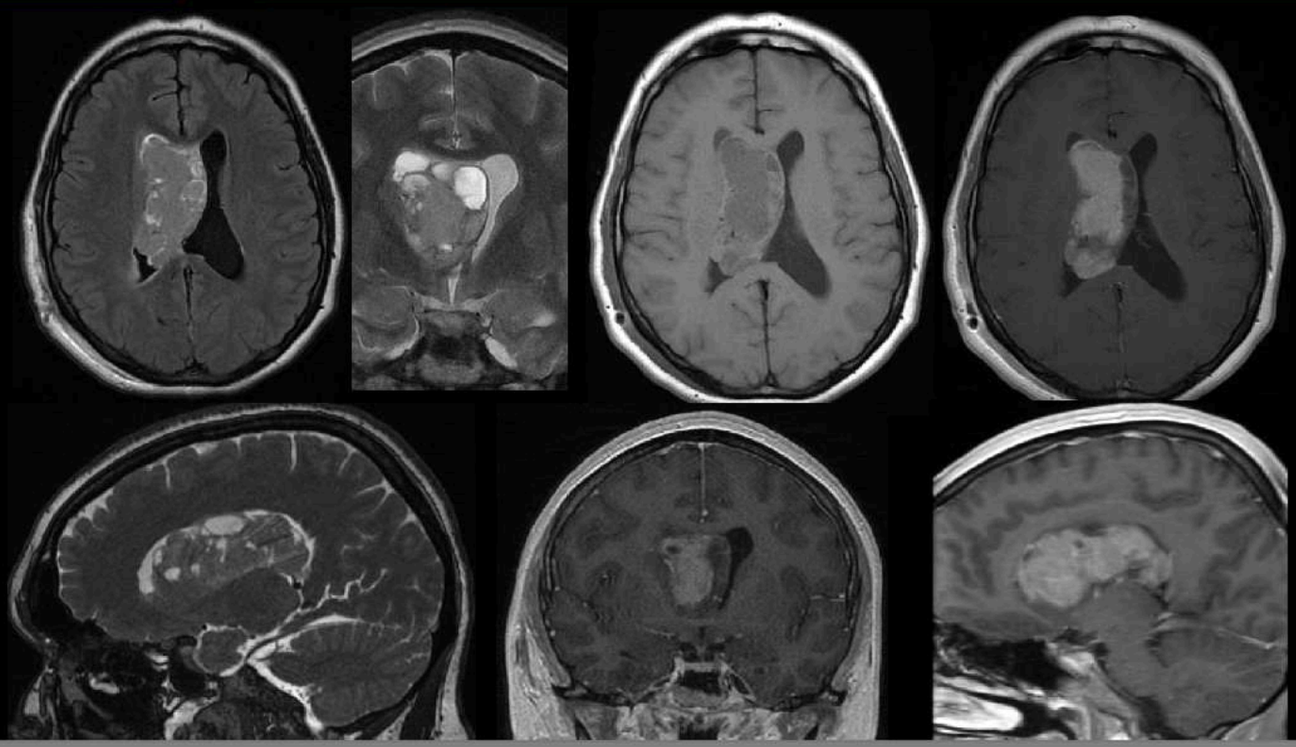

Tumeurs neuronales et glioneuronales

Neurocytome Central

Imagerie

Exemple

Céphalées brutales chez une patiente migraineuse connue de 52ans



Capture d'écran

MENU

Tumeurs neuronales et glioneuronales

Neurocytome Central

Imagerie

Exemple

Homme de 21ans
Tableau d'HTIC sub-aiguë

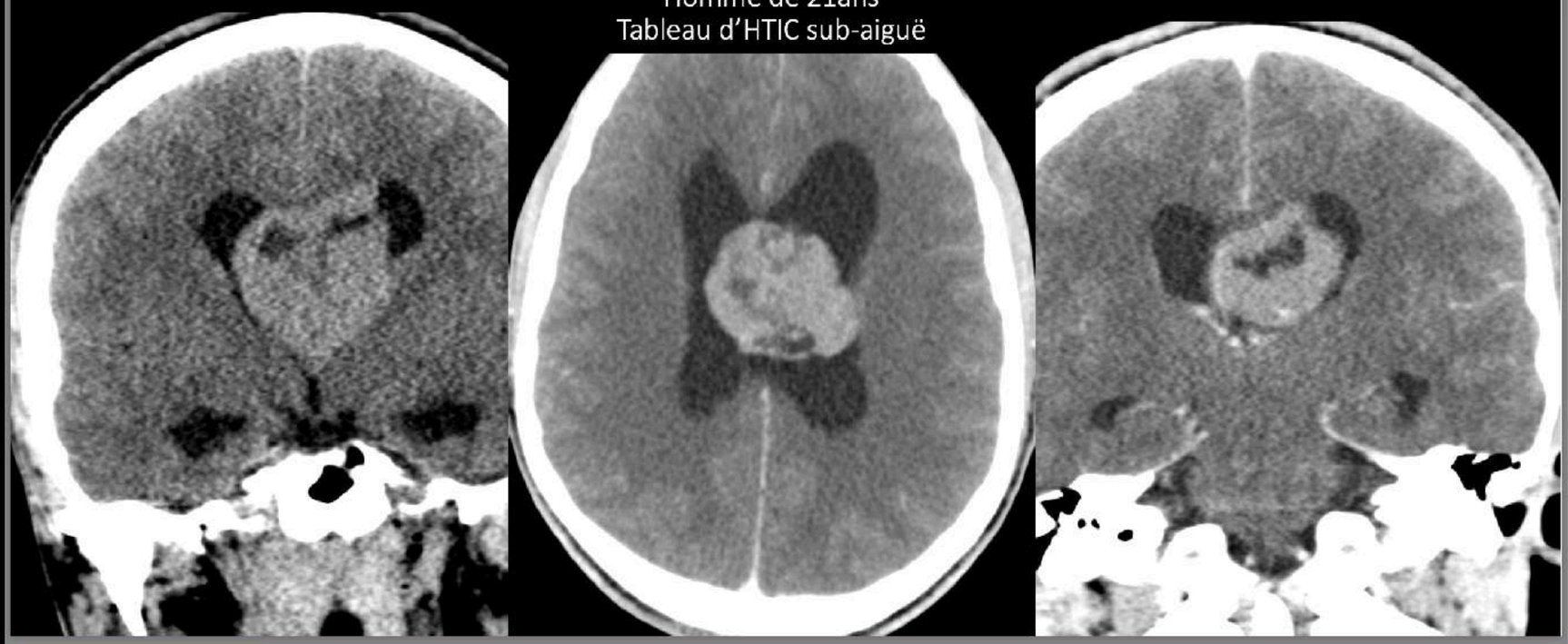

Tumeurs neuronales et glioneuronales

Neurocytome Central

Imagerie

Exemple

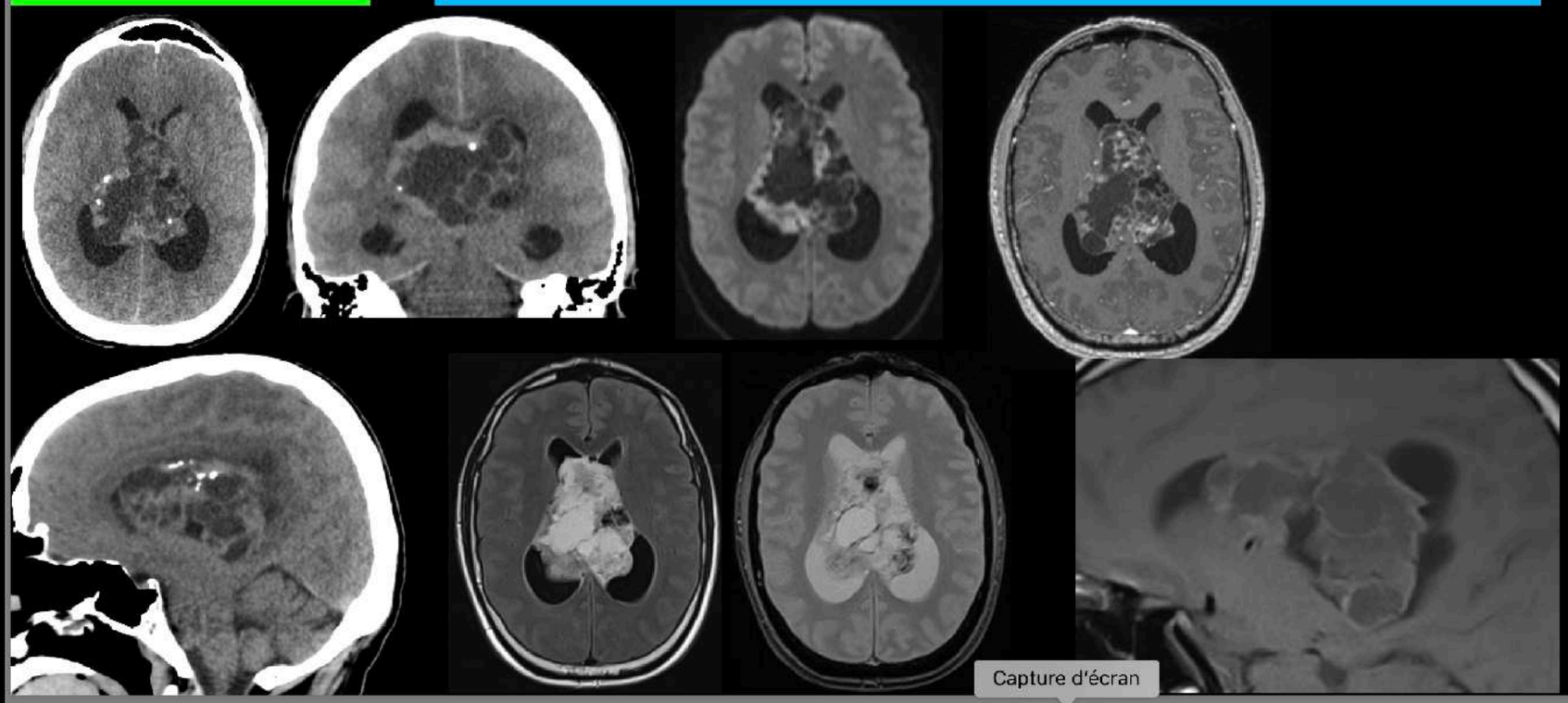

MENU

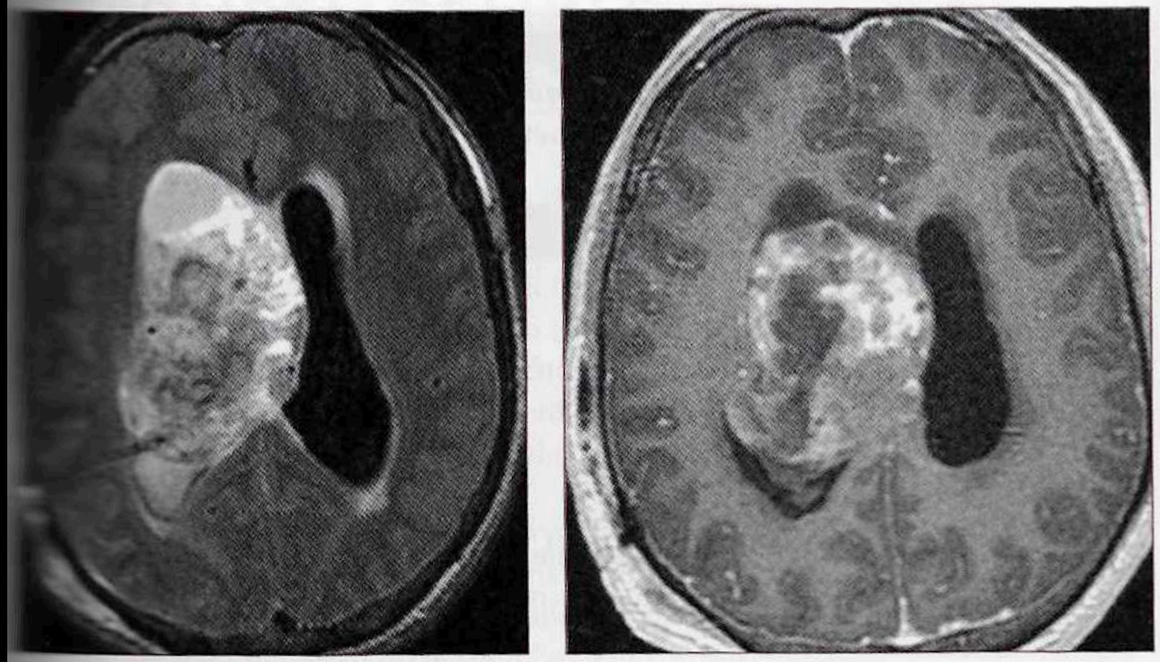

Figure 1 : **(a)**. Séquence FLAIR, coupe axiale. Processus intraventriculaire de signal hétérogène. Hydrocéphalie. Noter l'hypersignal du LCS du ventricule latéral droit *(cf. élévation de la concentration protéique du fait de l'obstacle à l'écoulement du LCS)*. **(b)**. Séquence T1 après injection de produit de contraste. Rehaussement modéré et hétérogène de la tumeur.

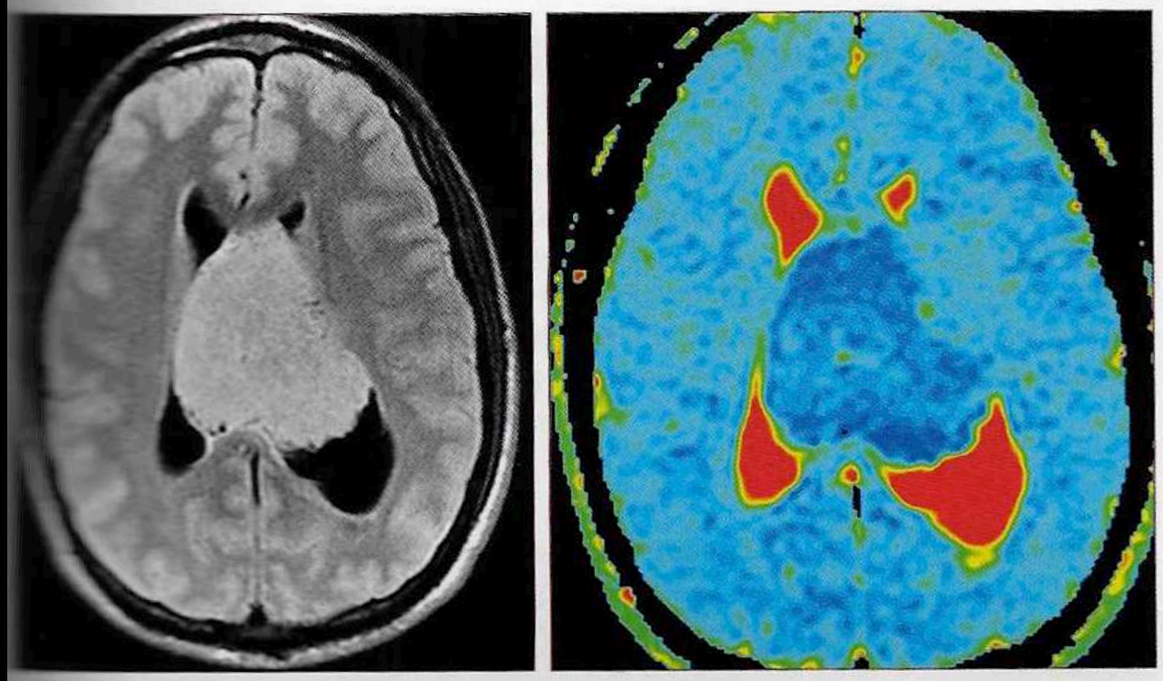

Figure 2 : Séquence FLAIR **(a)** et cartographie d'ADC **(b)**. Extension biventriculaire de la tumeur. Valeurs basses de l'ADC.



19-21. Coronal T2WI shows the classic appearance of a central neurocytoma with multiple hyperintense cysts causing a "soap bubble" appearance.

MENU

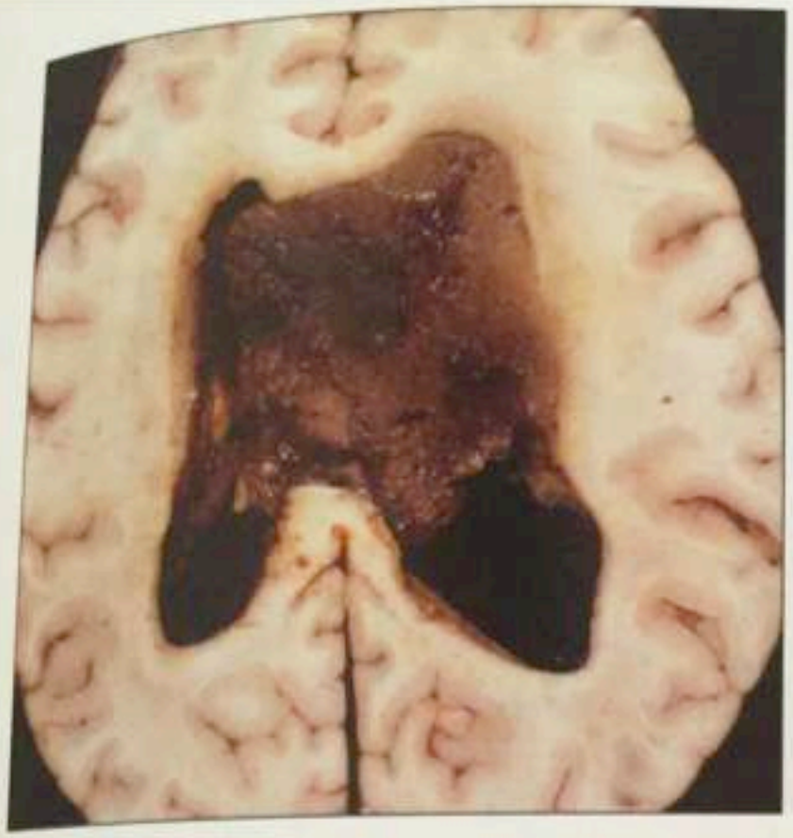



19-22. *Autopsy case shows a large hemorrhagic neoplasm confined to the lateral ventricles. Central neurocytoma. (Courtesy R. Hewlett, MD.)* ***19-23A.*** *Axial T2WI shows a biventricular mixed signal intensity mass ⇒ causing moderate obstructive hydrocephalus. Note subependymal fluid accumulation in the left frontal lobe ⇒. There is no periventricular "halo" around the remainder of the lateral ventricles.*





19-23B. *T1 C+ scan shows that the mass ⇒ enhances strongly but heterogeneously. The large "cyst" seen on the T2WI is an entrapped frontal horn of the left lateral ventricle that contains proteinaceous fluid ⇒.* ***19-23C.*** *Coronal T1 C+ scan shows that the mass crosses from the body of the left lateral ventricle ⇒, passes through the foramen of Monro ⇒, and balloons into the right lateral ventricle ⇒. Central neurocytoma.*

MENU

TUMEURS
ENFANTS

MENU

ENFANTS : SUS TENTORIEL

DNET

- epilepsie vers 13 ans plutot garcon
- corticale temporale 2/3 ou frontale
- environ 3 cm
- pas oedeme ni effet de masse
- hypoT1 HyperT2 FLAIR
- svt presque kystique car matrice MUCOIDE !
- ou pleins de petite logettes
- triangulaire
- PAS DE PDC CHEZ ENFANTS
- pfs septa interne fins
- deformation de la convexité
- associé à dysplasie corticale
- rehausst 1/3 des cas , svt nodulaire
- ADC TRES ELEVE blanc et DIFF noire

GANGLIOGLIOME

- épilepsie jeune
- temporal ++ 70 %
- corticale mais possible partout
- associé à dysplasie
- PDC du nodule / diffusion normale
- kystique en périph 50%
- calcif 50%
- oedéme variable

En général , pas d'oedeme sauf si anaplasique

GLIOBLASTOME

Masse hétérogène
Nécrose
Effet de masse ++

EPENDYMOME

Masse hétérogène
Nécrose
Effet de masse ++

Pas ventriculaire
Mais intra parenchyme !!

Tableau : Tumeurs supratentorielles superficielles

Tumeurs	Age	Kyste	Rehaussement	Ca++	Dural tail	Voûte
Xantho-astrocytome	<30	++	Hétérogène	-	+	Amincissement
Ganglioglíome	<30	++	Variable	+	-	Amincissement
DNET	<20	+ (multiples)	Variable	+	-	Amincissement
Oligo-dendroglíome	40-50	+ (multiples)	Variable (évolutivité ?)	+	-	(Amincissement rare)
Méningiome	60-70	Rares	++	+	+	Hyperostose



DNET

19-7. Graphic depicts DNET with multicystic, multinodular components.

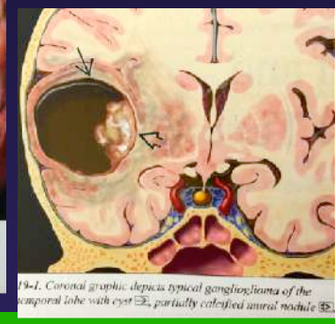

19-1. Coronal graphic depicts typical ganglioglioma of the temporal lobe with cyst ⊟, partially calcified mural nodule ⊡.

GANGLIOGLIOME

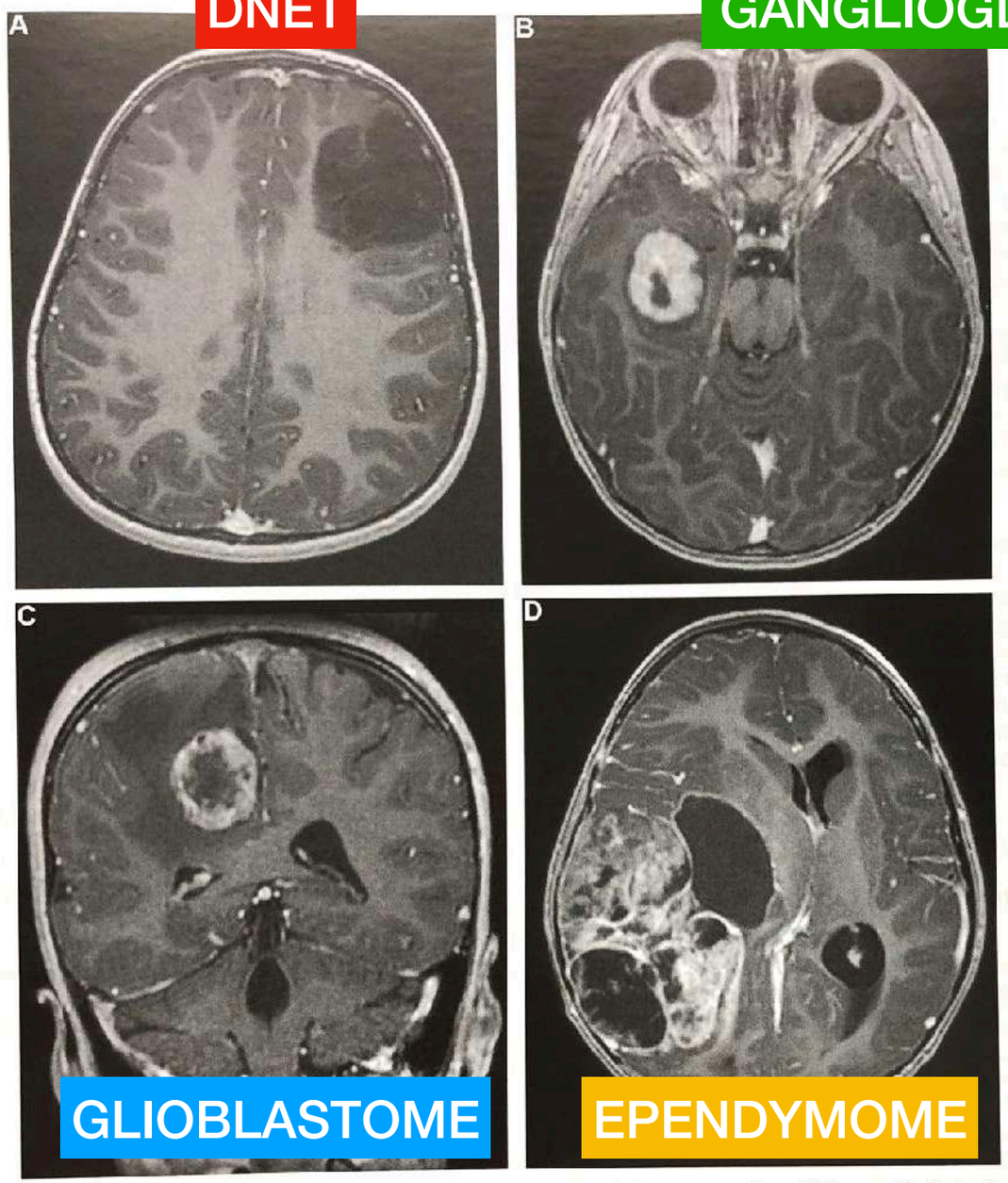

Figure 3. Tumeurs supratentorielles. A. Coupe axiale T1 après injection de gadolinium, trouvant une lésion corticale en hyposignal T1 marqué, non rehaussée, sans effet de masse: tumeur neuro-épithéliale dysembryoplasique (DNET). B. Coupe axiale T1 après injection de gadolinium, trouvant une masse corticale tissulaire rehaussée, sans œdème au contact: ganglioglíome grade 1. C. Coupe coronale T1 après injection de gadolinium, trouvant une masse intra-parenchymateuse tissulaire rehaussée à centre nécrotique, avec œdème péri-lésionnel et effet de masse sur le ventricule latéral: glioblastome. D. Coupe axiale T1 après injection de gadolinium, trouvant une masse intra-parenchymateuse hétérogène multikystique et tissulaire: épendymome.

MENU

ENFANTS : FCP

A -ASTROCYTOME PILOCYTIQUE

- 5-13 ans
- Latéralisé à hémisphère cérébelleux
- Ou médian post exophytique au bulbe
- KYSTE + CHARNU
- Mais peut être seult kystique à paroi rehaussée ou seult tissulaire
- Perfusion normale
- Hypo diffusion

B -MEDULLOBLASTOME

- 3-8 ans
- Médian dans V4
- Bien limité
- PDC pfs faible
- calcif 15%
- Perfusion +++
- Hyper diffusion
- Spectre : pic taurine +++

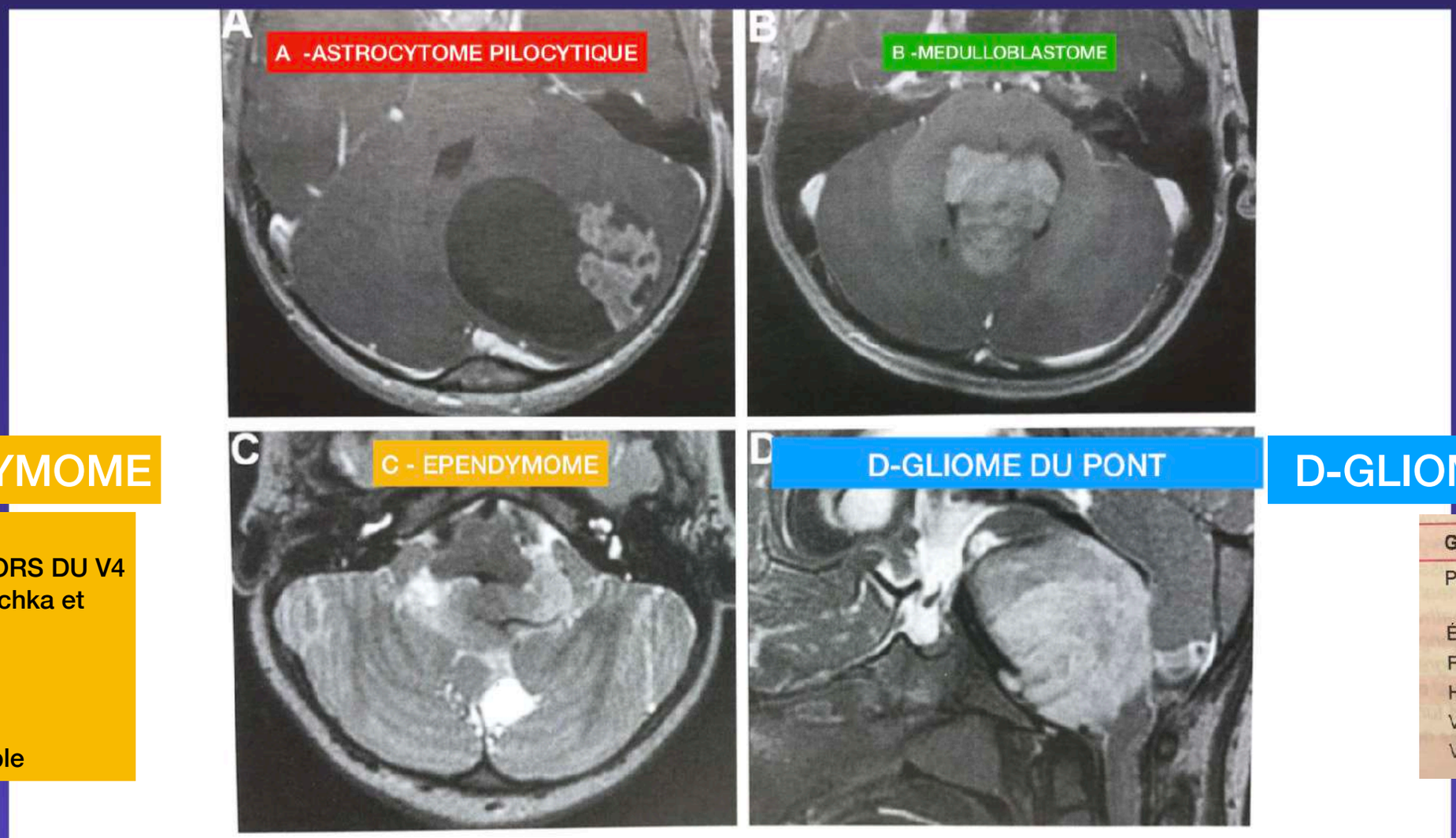

C - EPENDYMOME

- 3-5 ans
- EXTENSION HORS DU V4 par foraine Luschka et Magendie
- calcif 50 %
- Kyste 20%
- Perfusion +++
- Diffusion variable

D-GLIOME DU PONT

Gliome du pont	
Pont	
Élargissement du pont	
Faible	**PDC**
Hypodense	**TDM**
Variable	**ADC**
Variable	**PERFUSION**

Figure 1. Tumeurs de fosse postérieure. A. Coupe axiale T1 après injection de gadolinium, trouvant une masse kystique avec nodule charnu rehaussé dans l'hémisphère cérébelleux gauche: astrocytome pilocytique. B. Coupe axiale T1 après injection de gadolinium, trouvant une masse se développant dans le 4e ventricule, bine limitée, rehaussée après injection: médulloblastome. C. Coupe axiale T2, trouvant une masse du 4e ventricule en hypersignal T2 s'étendant dans le foramen de Luschka gauche: épendymome. D. Coupe sagittale T2, trouvant une masse infiltrante du pont avec augmentation de volume du pont et persistance de faisceaux axonaux en son sein: gliome infiltrant du pont

MENU

LYMPHOME

MENU

13 - LYMPHOME

Mots-clés Infiltration - Rehaussement homogène (immunocompétent) - Rehaussement annulaire (immunodéprimé) - Épendymite tumorale - ADC abaissé - VSCr faible - Perfusion : passage au-dessus de la ligne de base

À retenir

Quelques caractéristiques des lymphomes cérébraux :

- Localisation périventriculaire fréquente, noyaux gris et corps calleux.
- Hyperdensité en scanner sans injection.
- Peu de nécrose, sauf en cas d'immunodépression.
- ADC diminué en IRM de diffusion.
- CBV plutôt bas en IRM de perfusion.

Une tumeur « radiologique »

HYPO T2 / ISO T2 même partiel

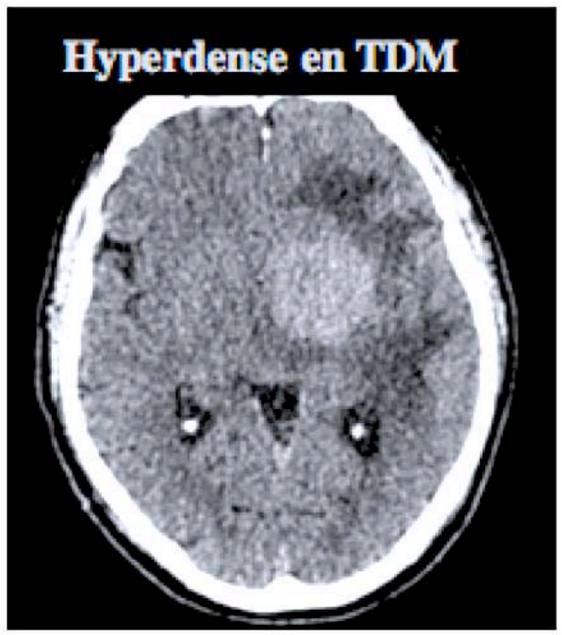

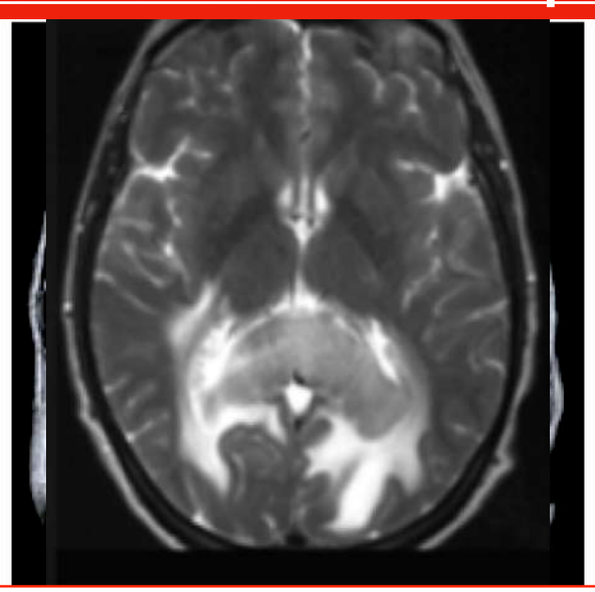

ADC BAS

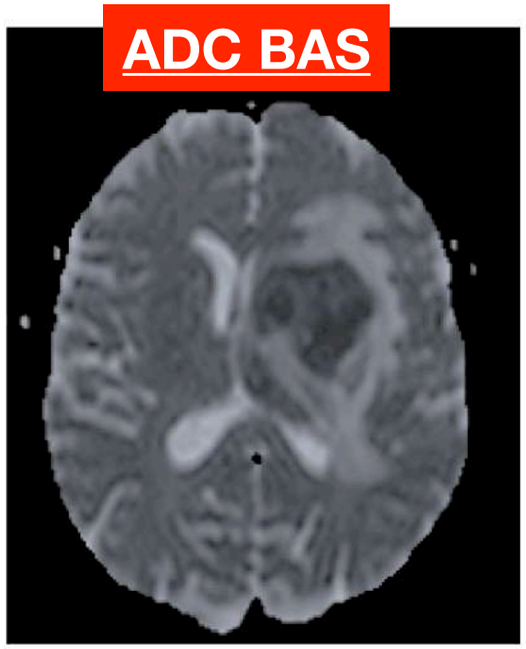

*Si masse en **hypoT2/FLAIR partiel comme lymphome** mais sans hyperdiffusion et sans ADC bas*
= sarcoidose ou BK

PDC homogène
(SAUF CHEZ ID = ANNULAIRE)

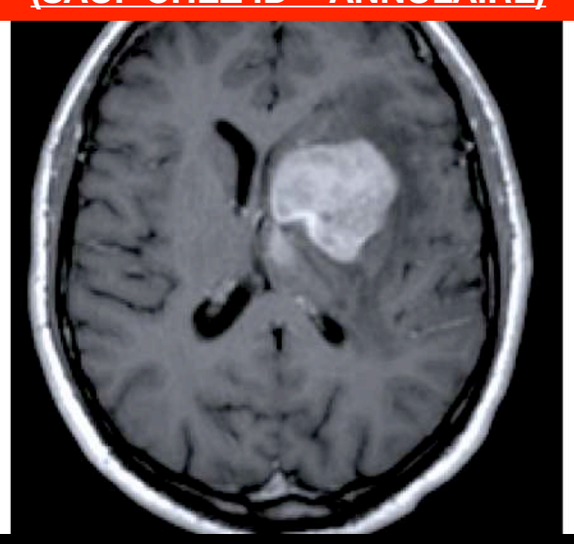

VX perméables +++

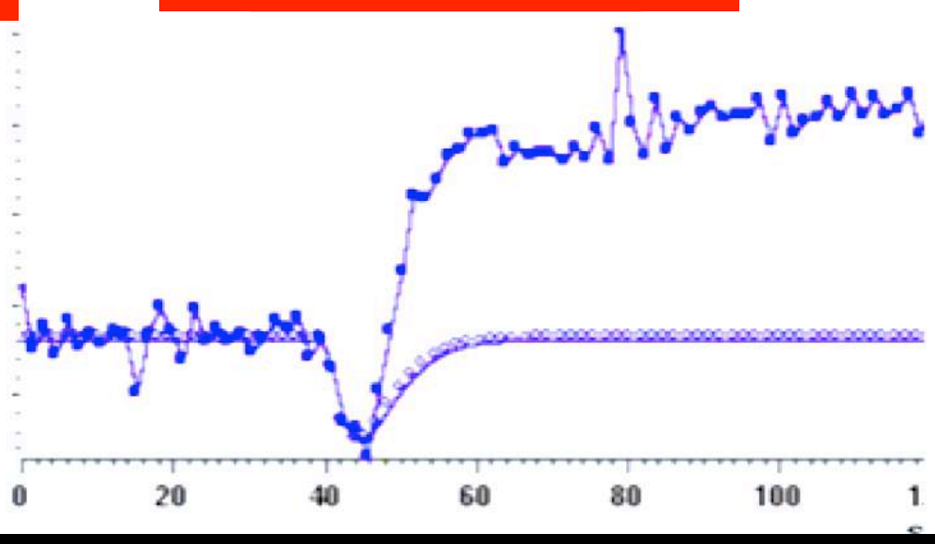

LIPIDES à 1.3 et 0.9 ppm +++

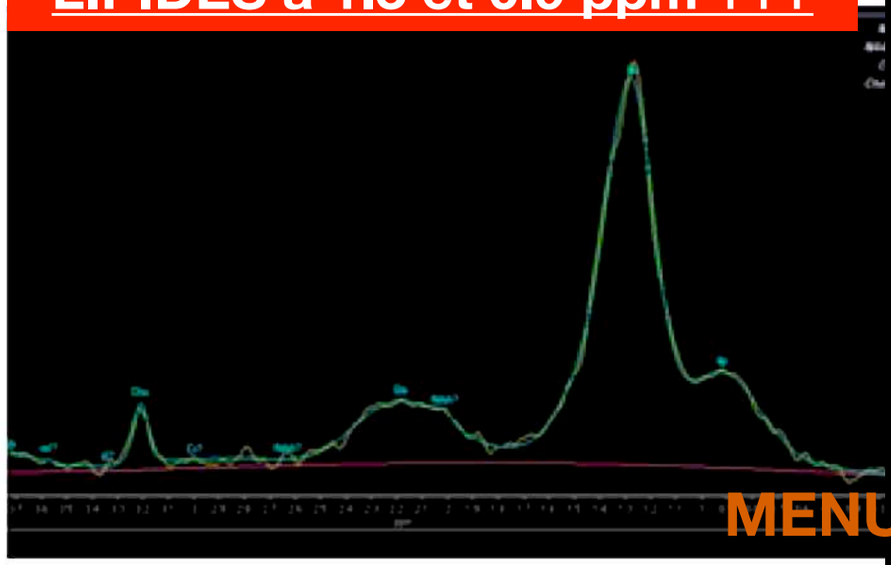

MENU

DIFFUSION



Figure 1a : Scanner sans injection. Hyperdensité spontanée tumorale et hypodensité de l'œdème périlésionnel.

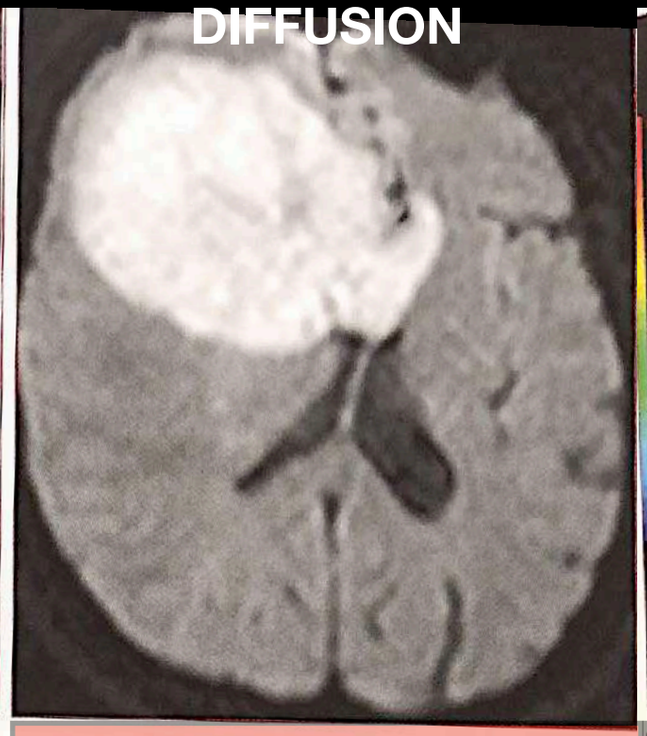

Figure 1b : Séquence de diffusion. Hypersignal de la tumeur.

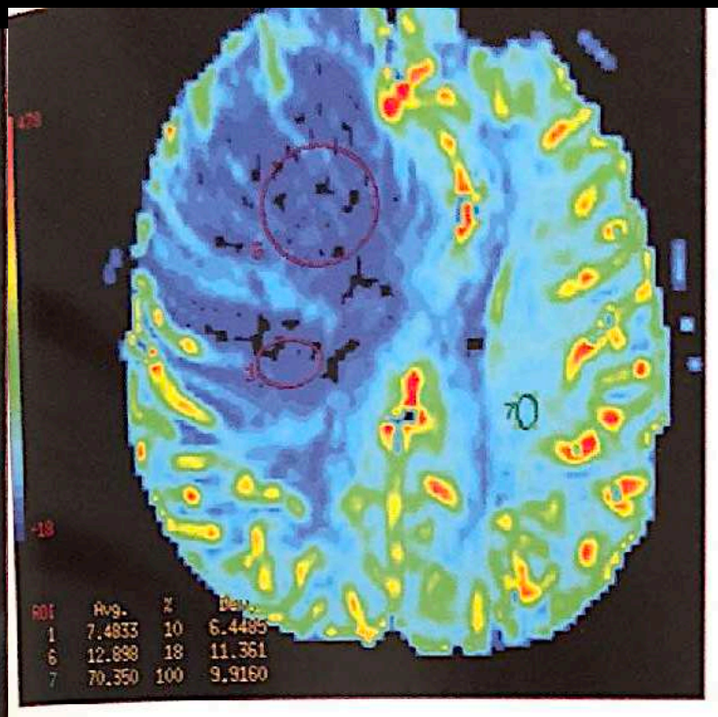

Figure 1e : Même coupe en cartographie de perfusion : le VSCr est très abaissé.

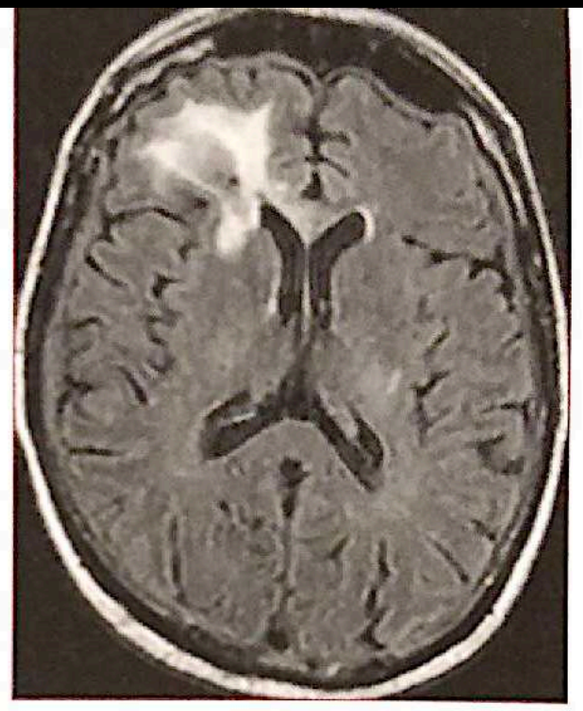

Figure 1f : Séquence FLAIR, contrôle après traitement : très importante régression de la lésion.

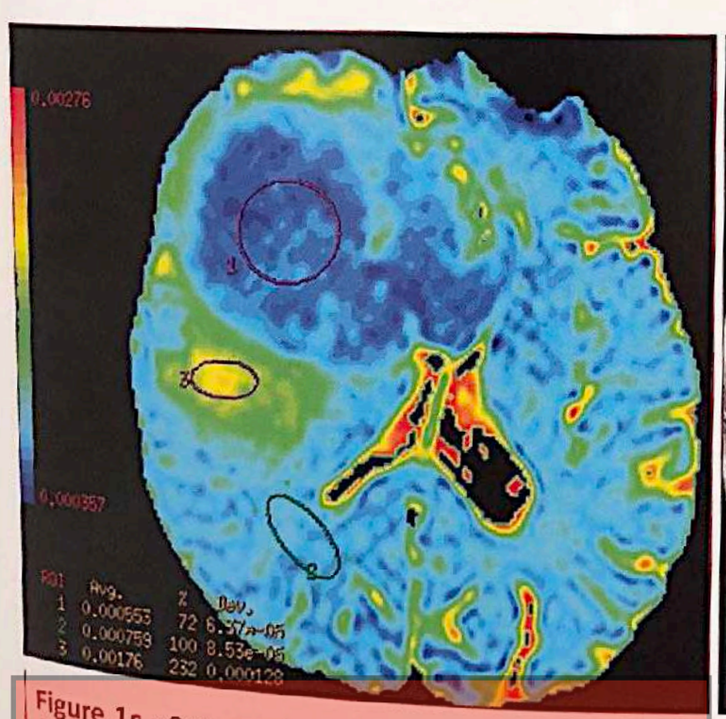

Figure 1c : Cartographe ADC. Valeurs très basses du coefficient de diffusion.

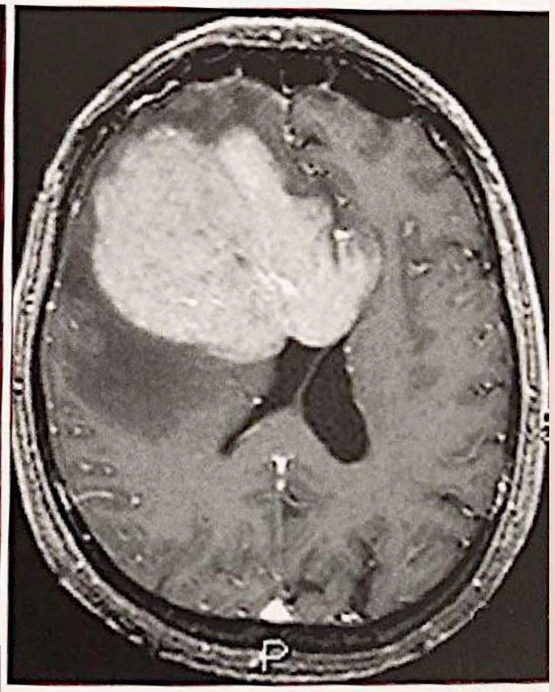

Figure 1d : Même coupe en pondération T1 après injection de gadolinium : rehaussement homogène de la tumeur qui était hypointense avant injection.

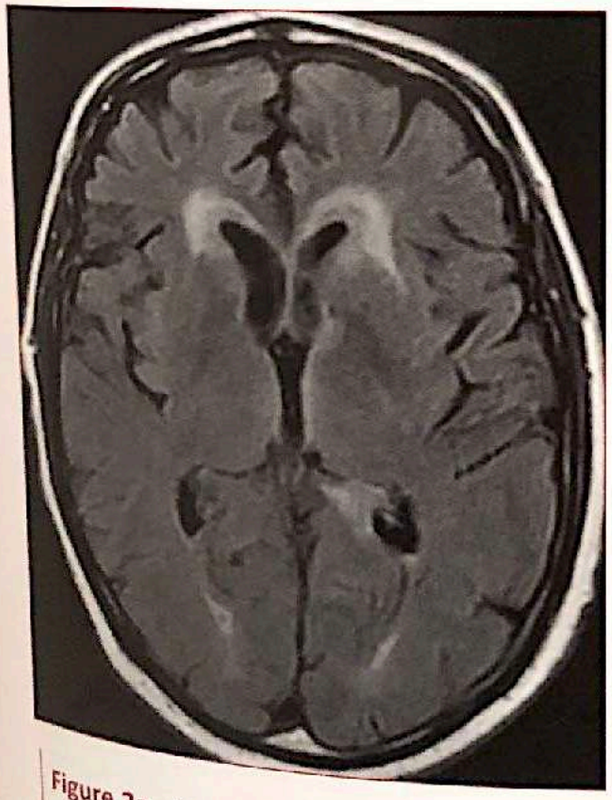

Figure 2a : Séquence FLAIR. Hypersignal périventriculaire.

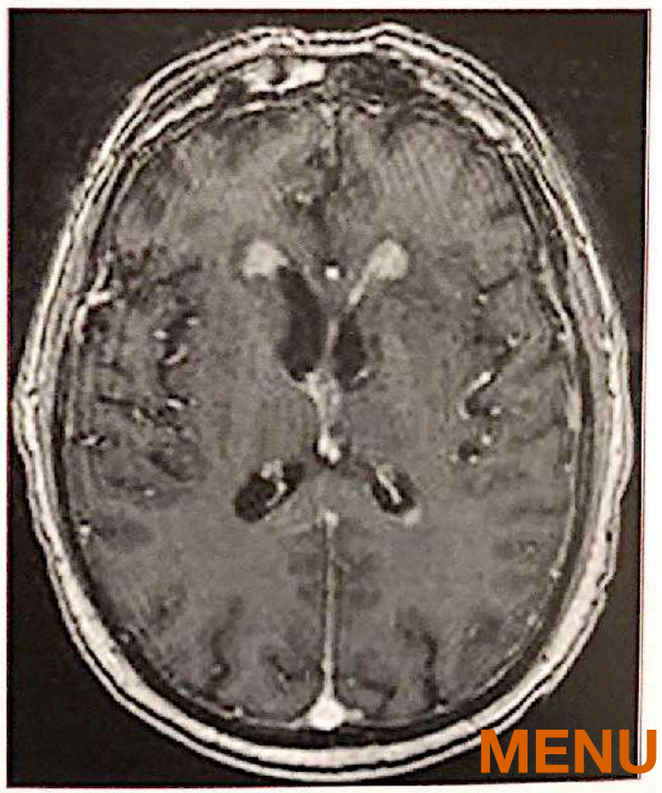

Figure 2b : Séquence T1 après injection de gadolinium. Rehaussement périventriculaire.

MENU

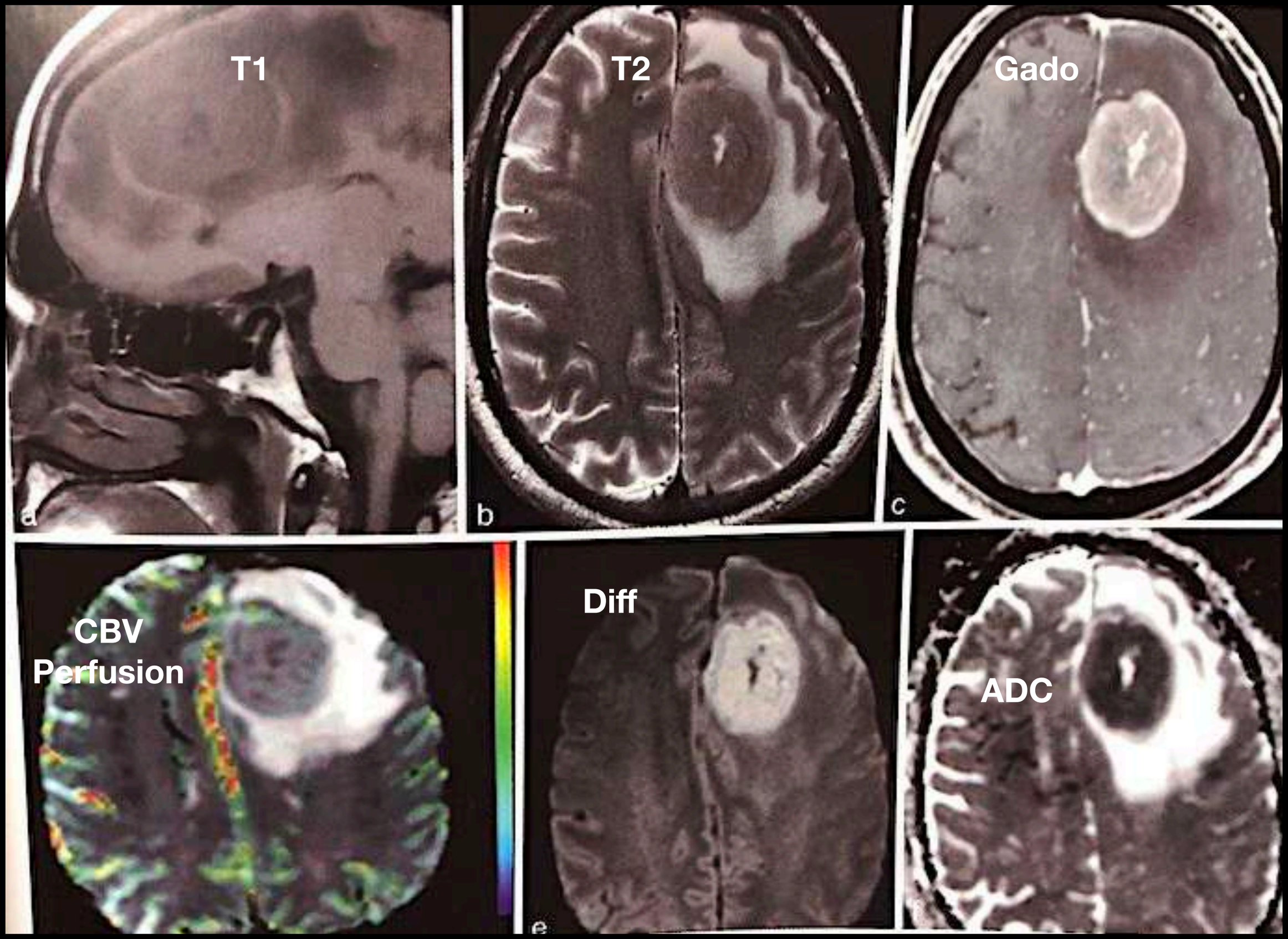

MENU

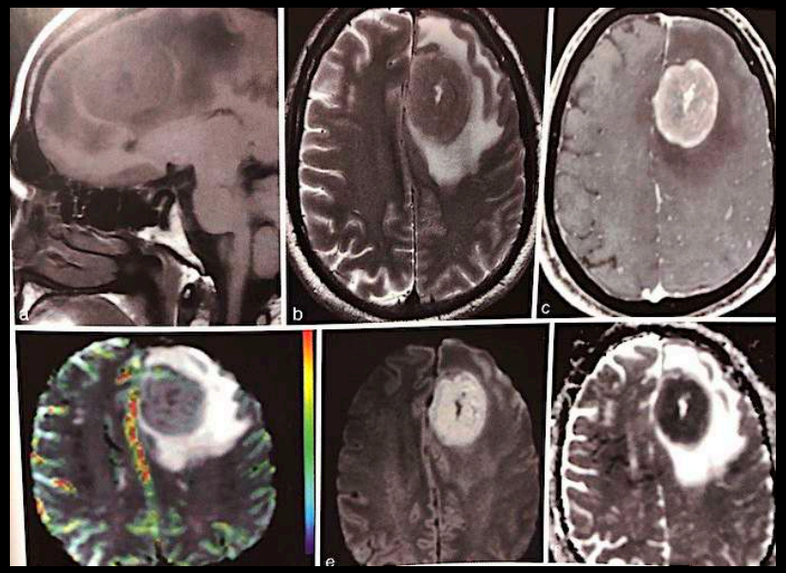

Interprétation

- L'IRM démontre une lésion expansive intra-axiale frontale gauche entourée d'une large plage d'œdème responsable d'un effet de masse. La lésion est régulièrement arrondie de signal relativement homogène, légèrement hypo-intense en T1 et hyperintense en T2, avec une prise de contraste intense. En imagerie de perfusion, il n'y a pas d'augmentation du CBV et l'imagerie de diffusion note une forte réduction de l'ADC. La forte réduction de l'ADC au sein d'une lésion sans nécrose tumorale significative et l'absence d'augmentation du CBV plaident contre une tumeur gliale de grade élevé ou une métastase et orientent vers un lymphome.

Diagnostic

- Lymphome cérébral frontal gauche.

Commentaires

- La prévalence du lymphome cérébral primitif est en augmentation constante chez les sujets de plus de 60 ans ces dernières années et apparaît favorisée par l'immunodépression. Histologiquement, le lymphome cérébral primitif est de type B et se présente plutôt sous la forme d'une masse solitaire chez le sujet immunocompétent et sous une forme multifocale chez l'immunodéprimé. Histologiquement toujours, le lymphome infiltre le parenchyme cérébral et l'imagerie sous-estime habituellement l'extension de la tumeur. Les cellules du lymphome s'accumulent autour des vaisseaux de petit calibre, ce qui altère la barrière hémato-encéphalique (BHE) et explique la prise de contraste et l'œdème noté en imagerie, mais également la diffusion le long des espaces périvasculaires de Virchow-Robin. La nécrose et l'hémorragie tumorale s'observent surtout chez les patients immunodéprimés.
- Les lymphomes cérébraux primitifs se localisent principalement en intra-axial, au niveau des hémisphères cérébraux en cortico-sous-cortical, au niveau des noyaux gris, de la paroi ventriculaire et de la substance blanche périventriculaire en supra et en infratentoriel, ainsi qu'au niveau du corps calleux. Les lésions solitaires (deux tiers des cas) sont souvent relativement volumineuses; les lésions multifocales sont de plus petite taille et l'une des localisations touche en général les noyaux gris. Les localisations extra-axiales touchent, d'une part, l'espace sous-arachnoïdien (citernes suprasellaires, citernes pontocérébelleuses, citernes de la convexité), et, d'autre part, la dure-mère, revêtant ainsi une sémiologie IRM proche respectivement de la carcinomatose méningée et des méningiomes.
- En scanner, le lymphome cérébral primitif non nécrosé est légèrement hyperdense (du fait de l'hypercellularité tumorale), ce qui permet d'emblée un certain nombre de diagnostics différentiels, notamment en cas de localisation au sein de la substance blanche périventriculaire et du corps calleux, comme par exemple des plages de démyélinisations inflammatoires ou un glioblastome. L'injection de contraste détermine une prise de contraste intense homogène chez le patient immunocompétent et plutôt annulaire chez l'immunodéprimé.
- En IRM, le lymphome cérébral est iso ou légèrement hypo-intense en T1, plutôt hypo-intense (40 % des cas) ou iso ou légèrement hyperintense en T2 et présente un rehaussement de type nodulaire ou annulaire; des prises de contraste diffuses au niveau de la paroi ventriculaire sont possibles en cas de localisations profondes. Un œdème péri-lésionnel est noté dans 95 % des cas. Des calcifications sont exceptionnelles, alors que des foyers hémorragiques sont possibles chez l'immunodéprimé; de telles modifications peuvent être notées en post-thérapeutique.
- L'IRM de diffusion note souvent une diminution de l'ADC en rapport avec l'hypercellularité au sein soit d'un nodule tumoral, soit d'une zone annulaire périphérique.
- L'IRM de perfusion note un CBV plutôt bas et classiquement inférieur à celui d'un glioblastome ou d'une métastase; l'analyse de la courbe d'évolution du signal note tardivement une augmen-

MENU

Topographies classiques

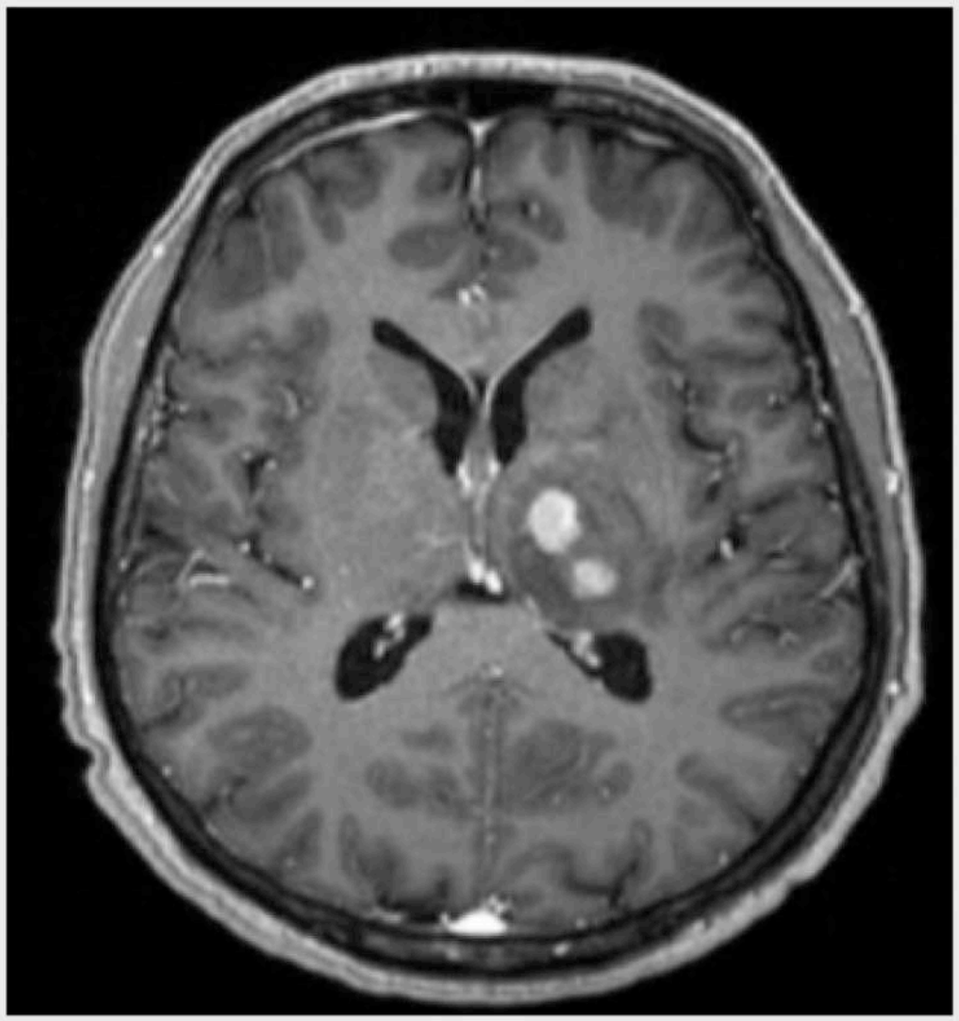

thalamus

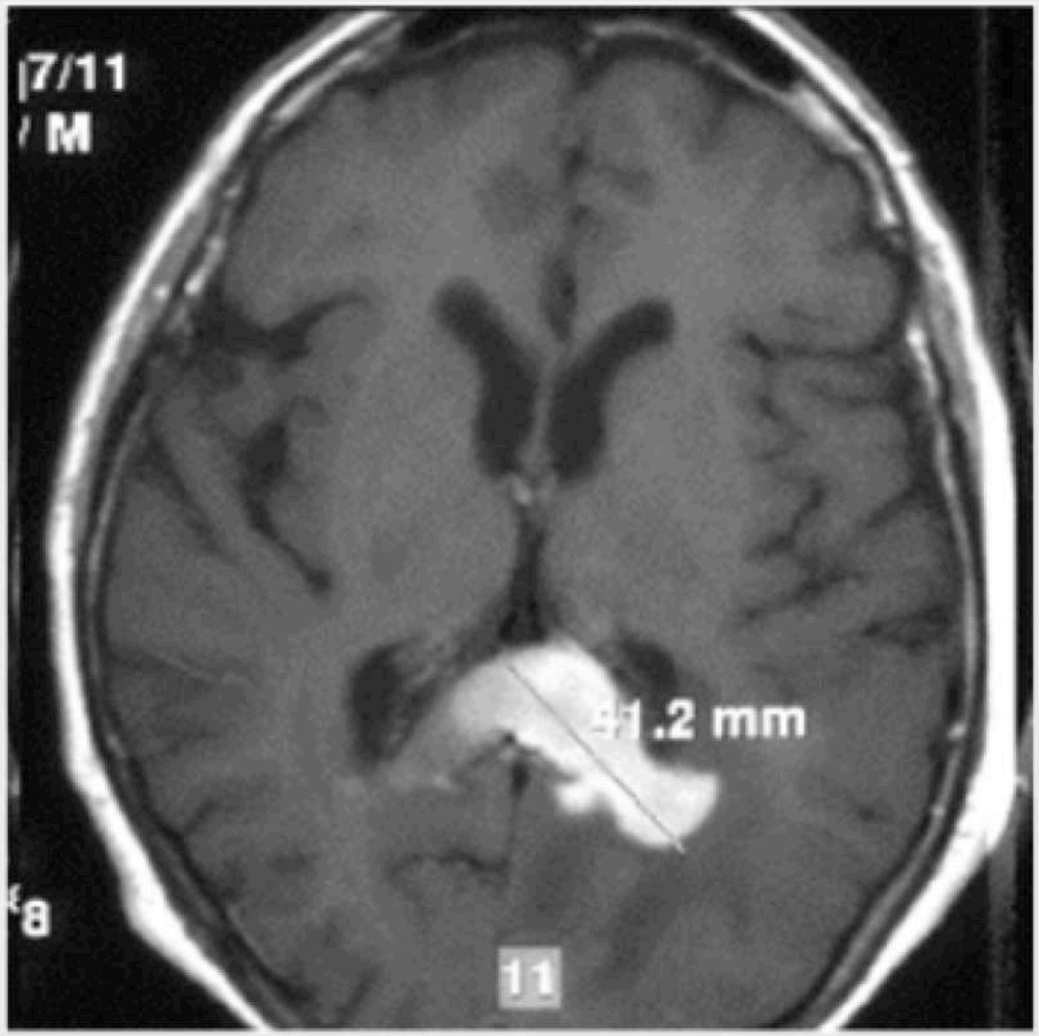

corps calleux

MENU

IRM

- Chez le patient immunocompétent, le LCP est le plus souvent monofocal et se traduit par une plage de signal iso- ou hypointense en T1 et iso- ou hypointense en T2, parfois hyperintense [1, 2, 3]. La réaction œdémateuse est peu marquée. Le rehaussement est nodulaire homogène, et peut présenter une encoche (« notch sign » [4]). Plus rares sont les rehaussements en anneau épais, en anneau ouvert ou l'absence de rehaussement (LCP d'allure leucopathique). Un contact avec la surface ventriculaire est fréquent. L'extension du rehaussement à l'épendyme est très évocatrice ; un aspect en « ailes de papillon » périventriculaire est possible mais non spécifique *(cf. glioblastomes)*. Une évolution rapide des images lors de contrôles rapprochés et la disparition immédiate du rehaussement après cortico-thérapie sont caractéristiques.

- Chez l'immunodéprimé, les lésions sont fréquemment multiples et nécrosées, rehaussées de façon annulaire. Des formes non rehaussées, hémorragiques ou une atteinte diffuse de la substance blanche sont décrites.

Caractéristiques sémiologiques du LCP en IRM	
T1/T2	Contact avec le LCS Pas d'effet de masse Rehaussement homogène en T1-Gd
Diffusion	Hyperintense homogène ADC diminué
Perfusion	VSCr normal ou diminué Perméabilité augmentée (passage au-dessus de la ligne de base)
Spectroscopie	↗ Lipides (zones tissulaires non nécrosées) Rapport Cho/Cr élevé
SWI	Absence d'hyposignaux intratumoraux

En diffusion, le LCP est en hypersignal ; l'ADC est bas du fait de l'hypercellularité de la tumeur.

L'imagerie de perfusion montre un VSCr très peu élevé (diagnostic différentiel des tumeurs gliales de haut grade) et un retour horizontal caractéristique au-dessus de la ligne de base, traduisant la rupture de BHE. Cet aspect peut ne pas être observé en IRM 3T (cf. effet T2* plus important). Le VSCr est normal ou, de façon encore plus caractéristique, discrètement abaissé dans la région péritumorale [1, 5].

MENU

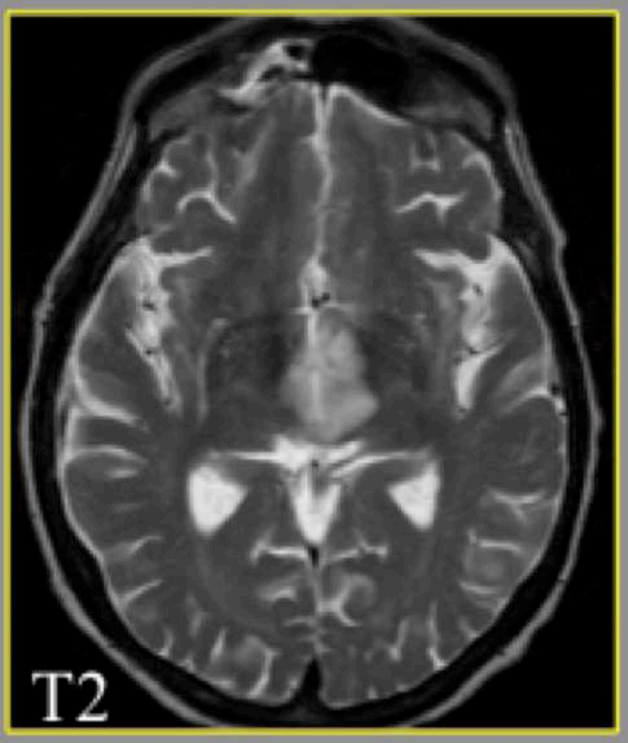

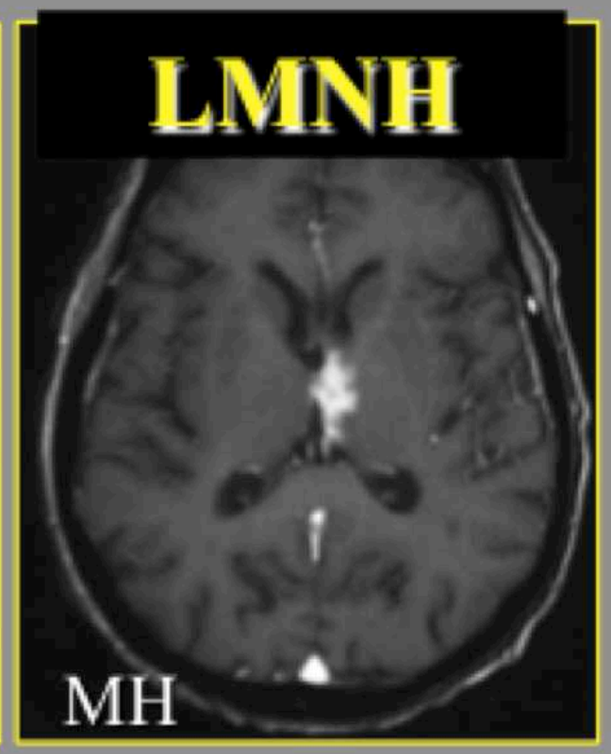

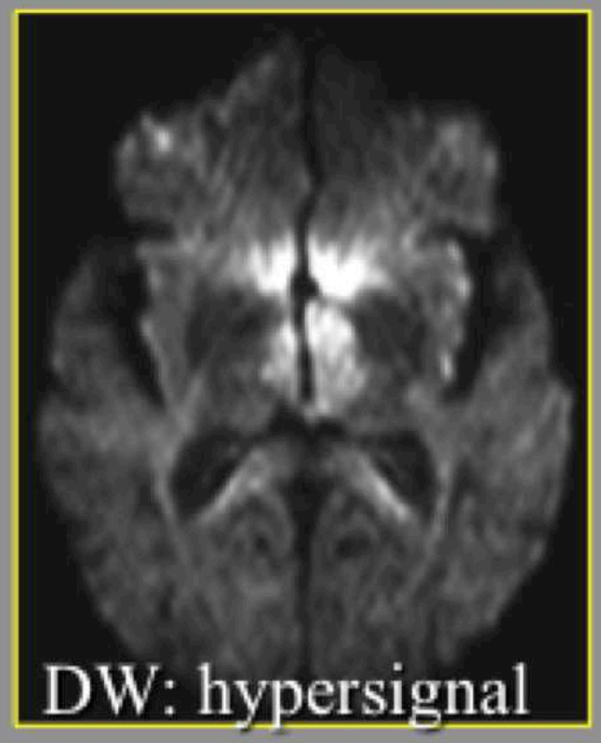

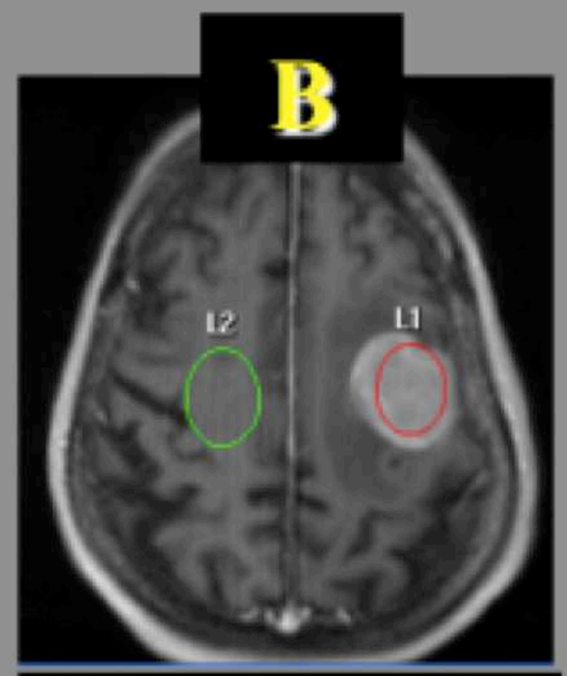

1 rCBV bas (1,43 ± 0,64) malgré la rupture de la BHE

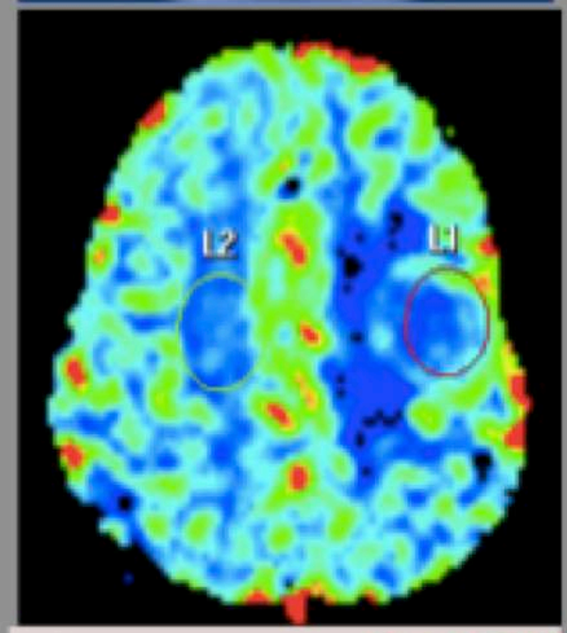

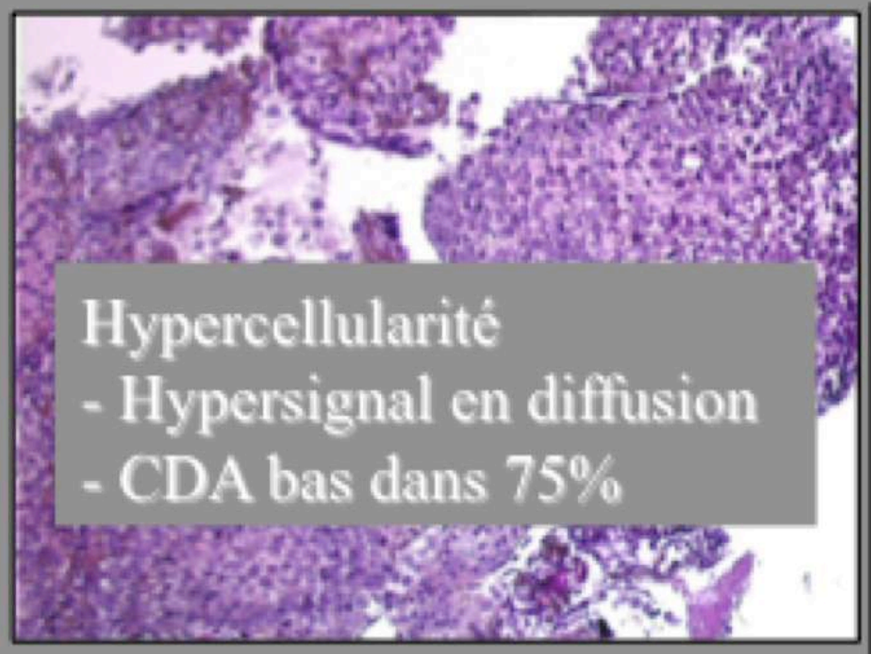

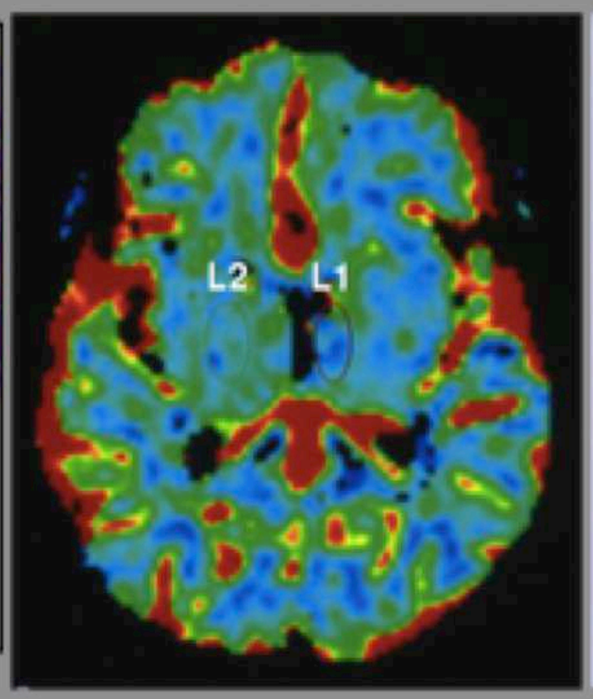

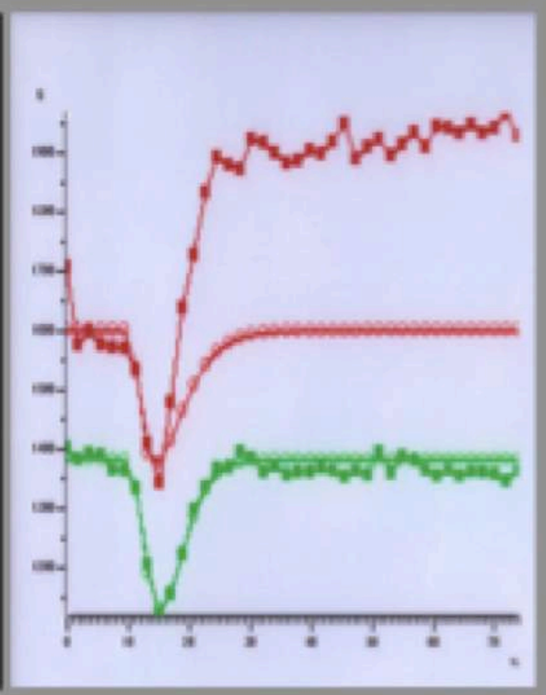

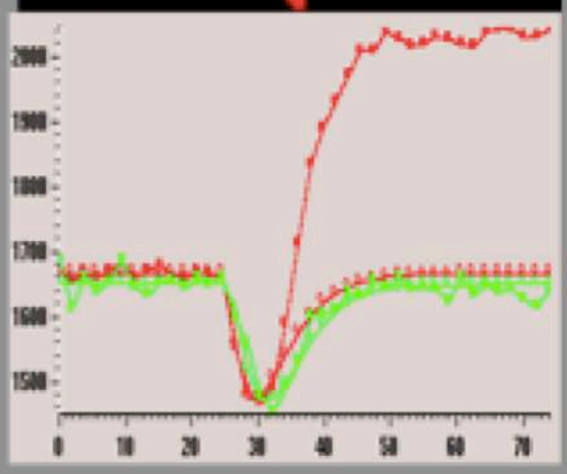

2 Courbe:
remontée au-dessus de la ligne de base > 30% de l'intensité du signal avant un plateau (10 s)

MENU

Lymphome cérébral multifocal à grande cellules B (WHO 9680/3)

H 57 ans devant être opéré d'un schwannome de l'acoustique. Céphalées et vertiges le jour avant l'intervention ?

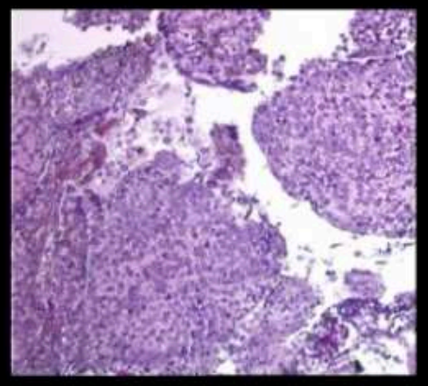

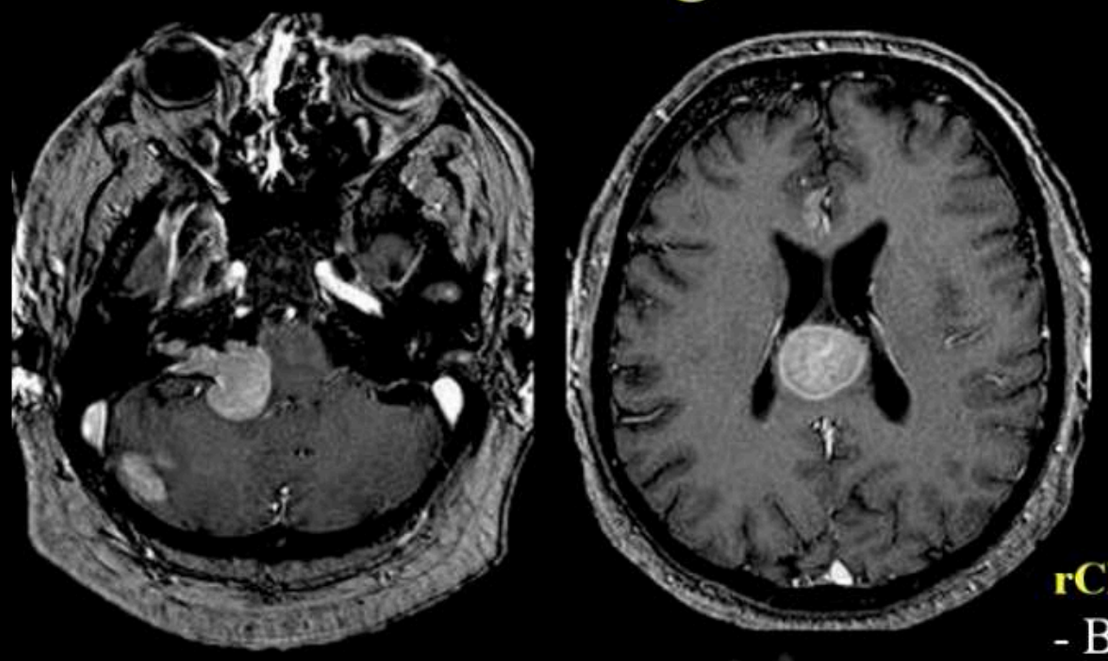

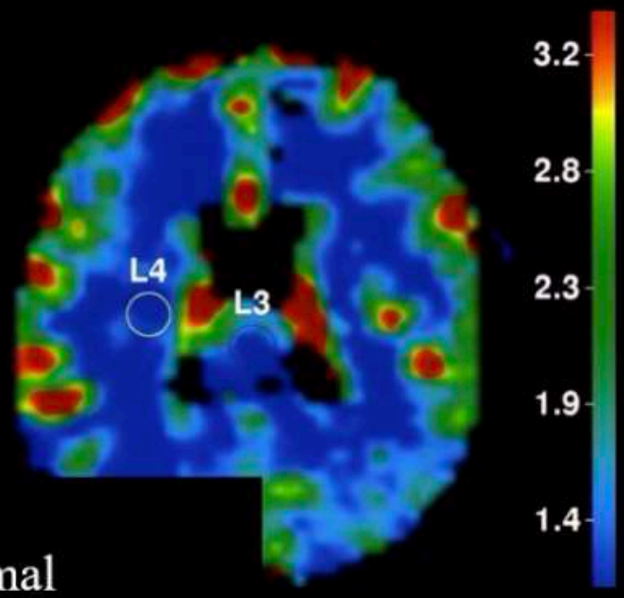

rCBV :
- Bas/normal
- Pente élevée en 2ème partie de courbe

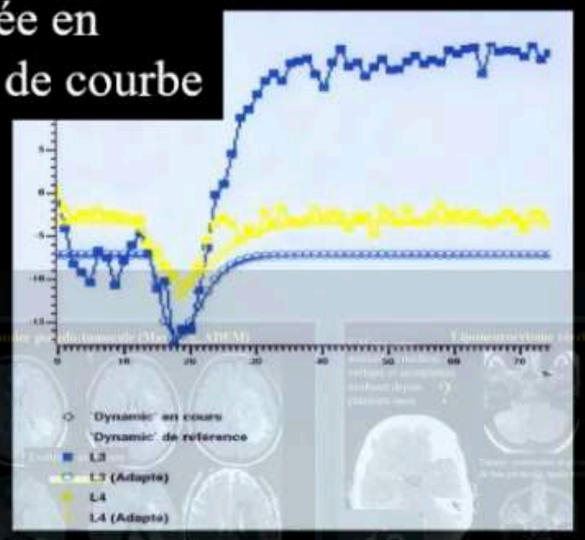

Diffusion
Hypersignal avec restriction

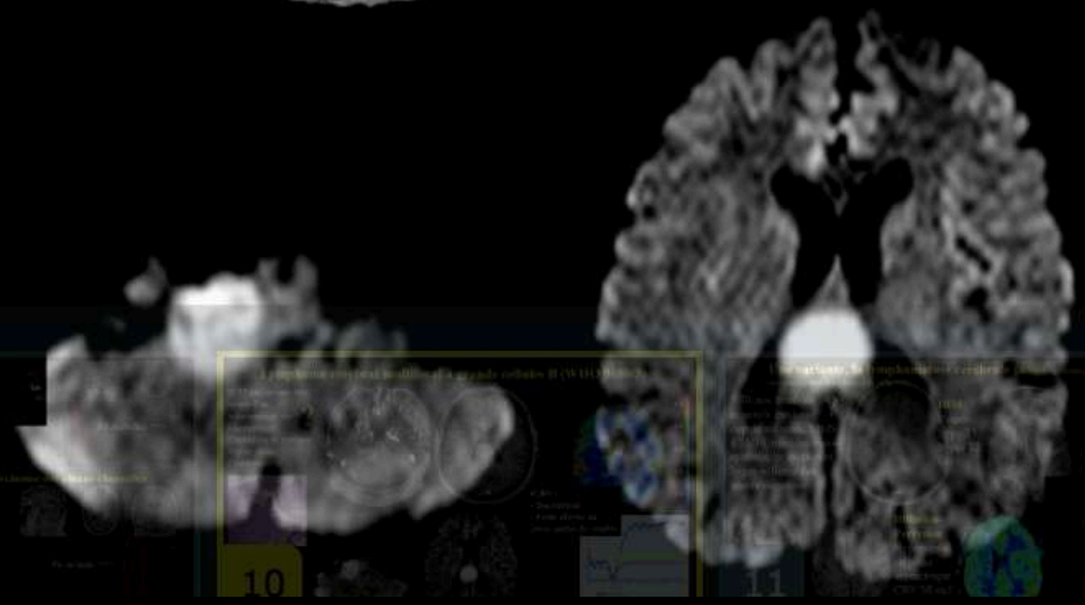

MENU

Lésions rehaussées en T1 Gd avec CBV souvent normal

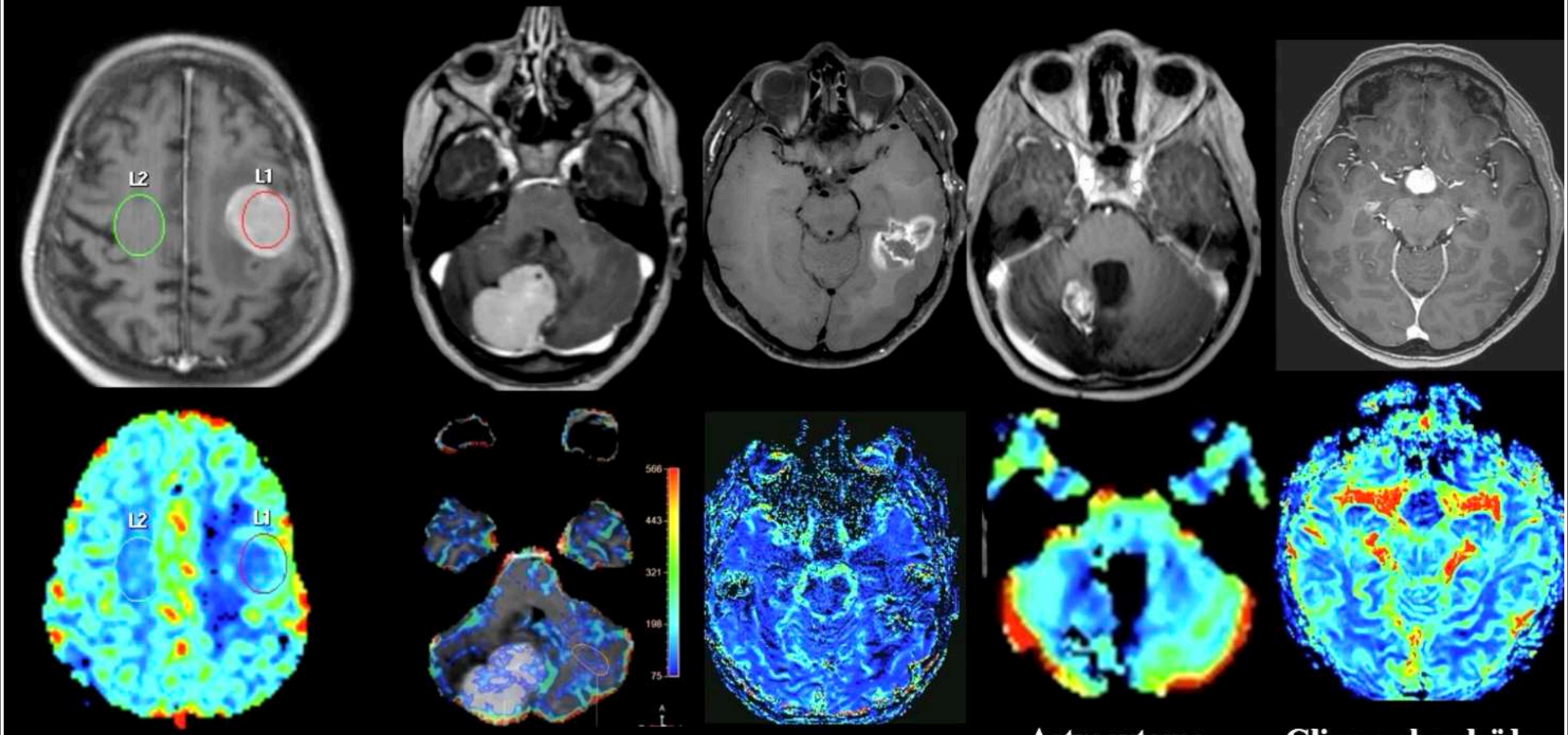

1- Lymphome cérébral

2- Médulloblastome

3- Radionécrose

4- Astrocytome Pilocytique

5- Gliome chordoïde du V3

MENU

Diffusion une aide au dg : lymphome très cellulaire

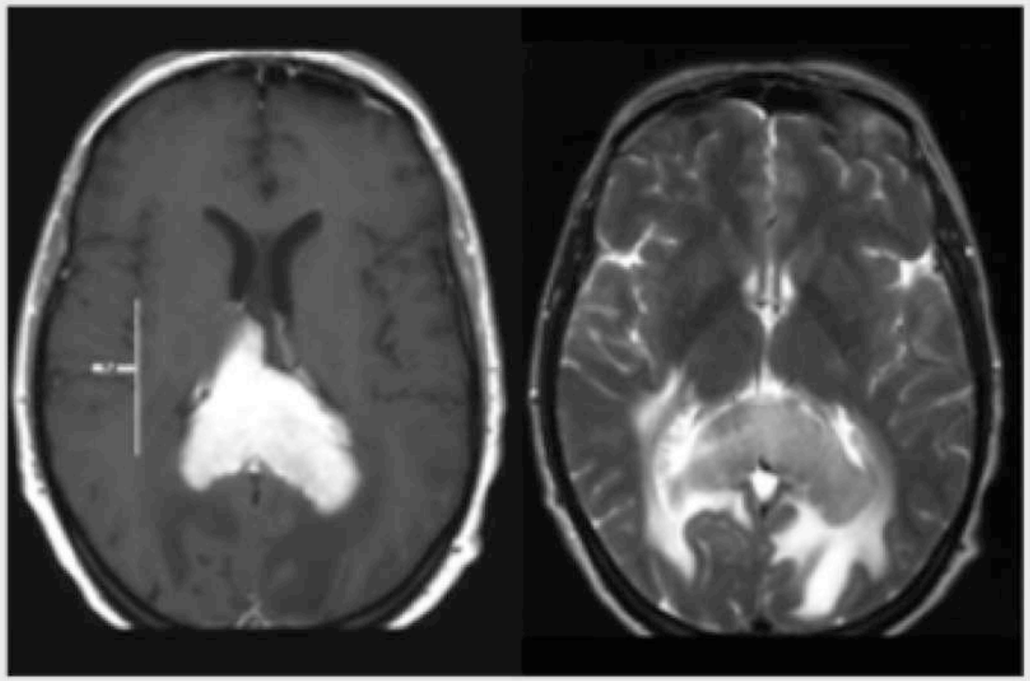

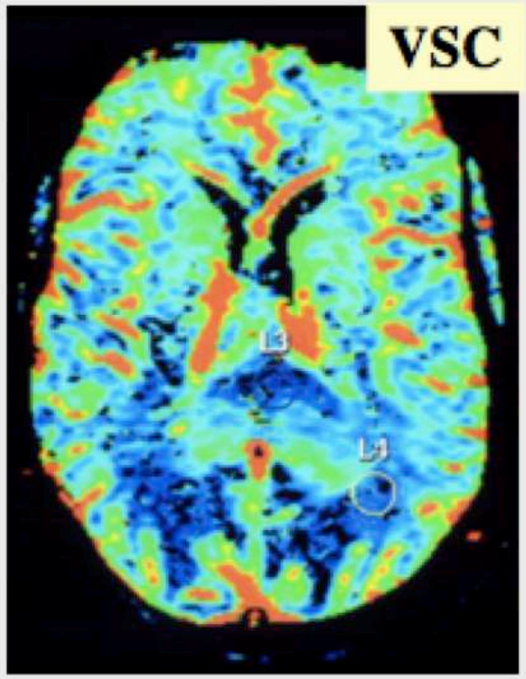

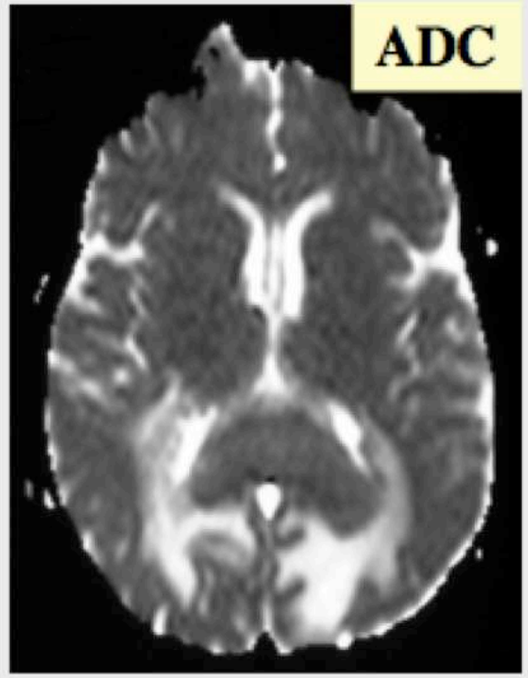

Diffusion and perfusion MR imagingin cerebral lymphomas]
F Cotton J Neuroradiol. 2006 Oct;33(4):

Valeur pronostique péjorative : ADC bas et VSC bas
Cha S. AJNR Am J Neuroradiol 2013

Proliferation lymphoide monoclonale de type B à grandes cellules prédominant en région périvasculaire infiltrant le tissu nerveux.

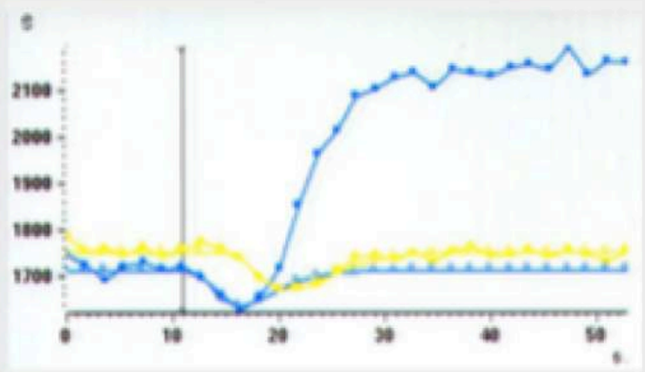

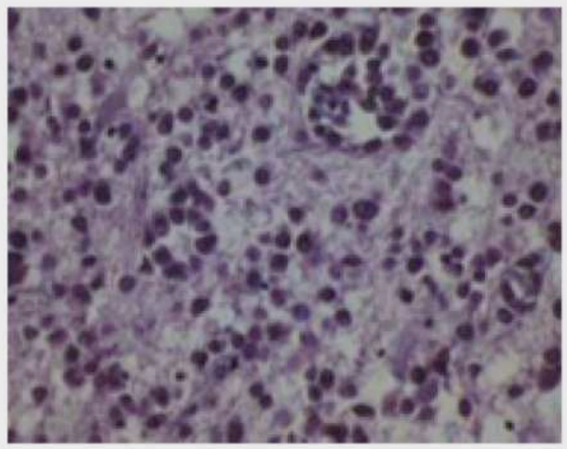

MENU

Perfusion une aide au dg : Localisations multiples

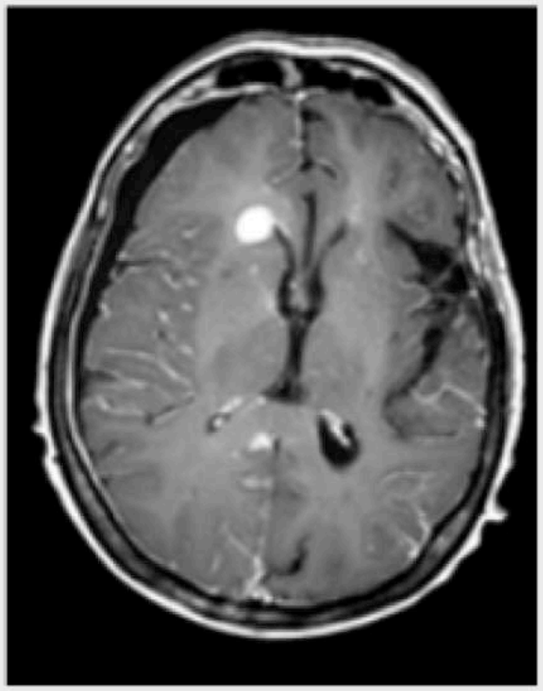

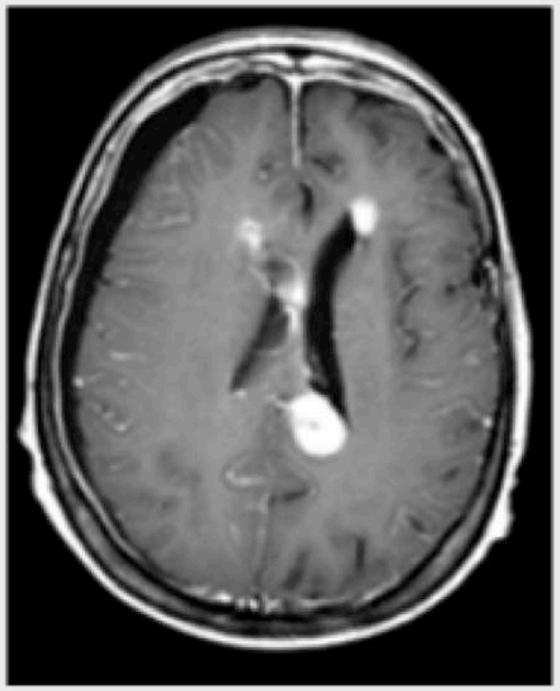

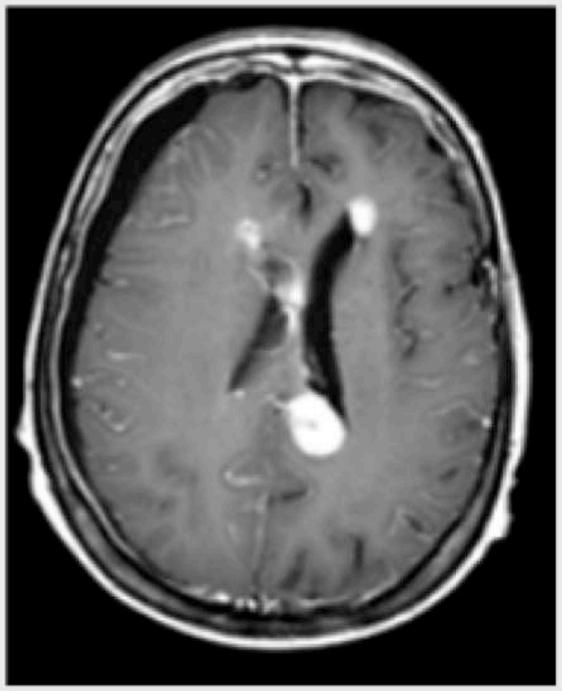

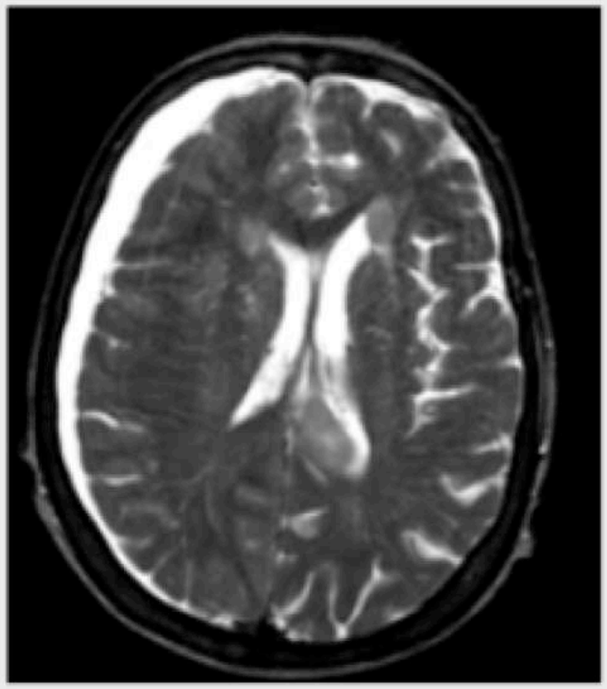

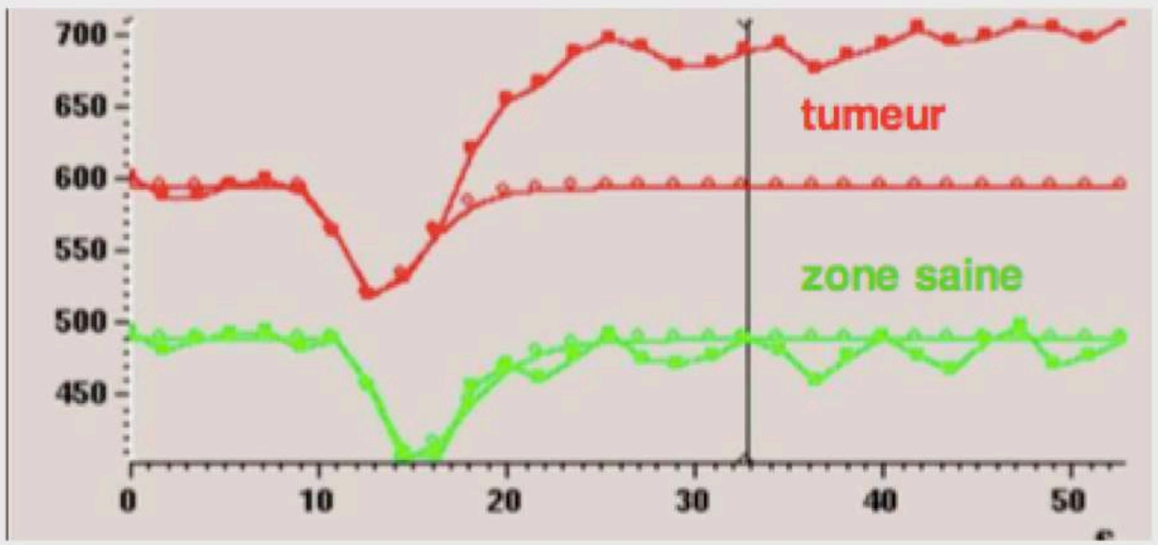

rVSC = 1,09

↗↗ perméabilité

Perfusion-sensitive MRI of cerebral lymphomas: a preliminary report. J Comput Assist Tomogr. 1999 Mar-Apr;23(2):232-7.

Distinguishing of primary cerebral lymphoma from high-grade glioma with perfusion-weighted magnetic resonance imaging. Neurosci Lett. 2003 Feb 27;338(2):119-22.

MENU

Infiltrats péri-vasculaires

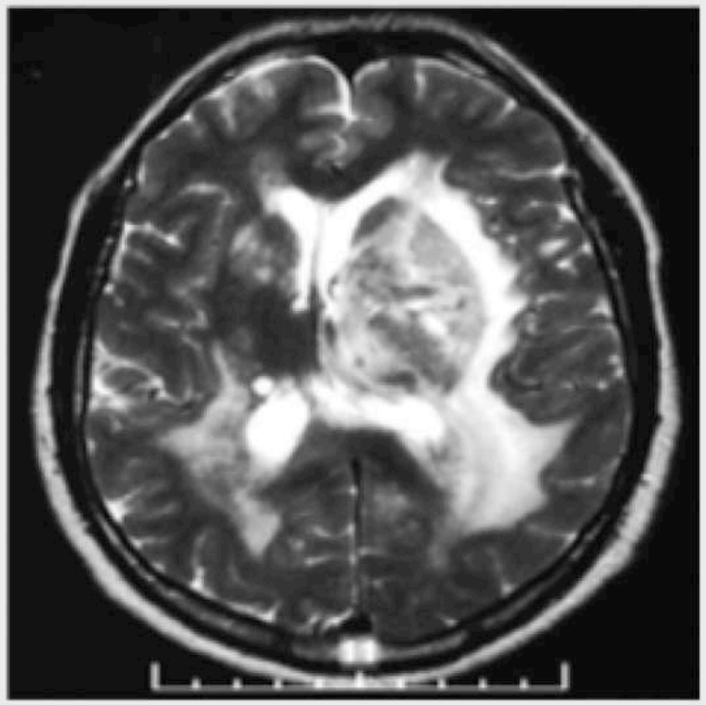

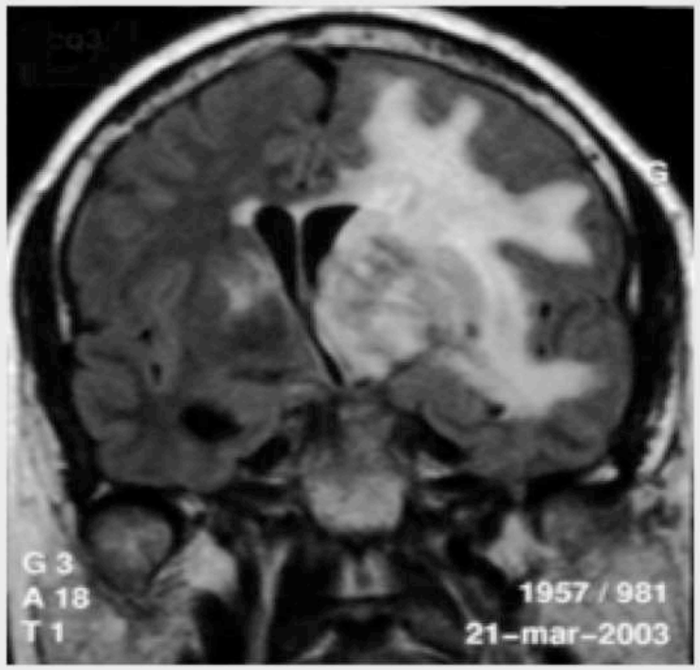

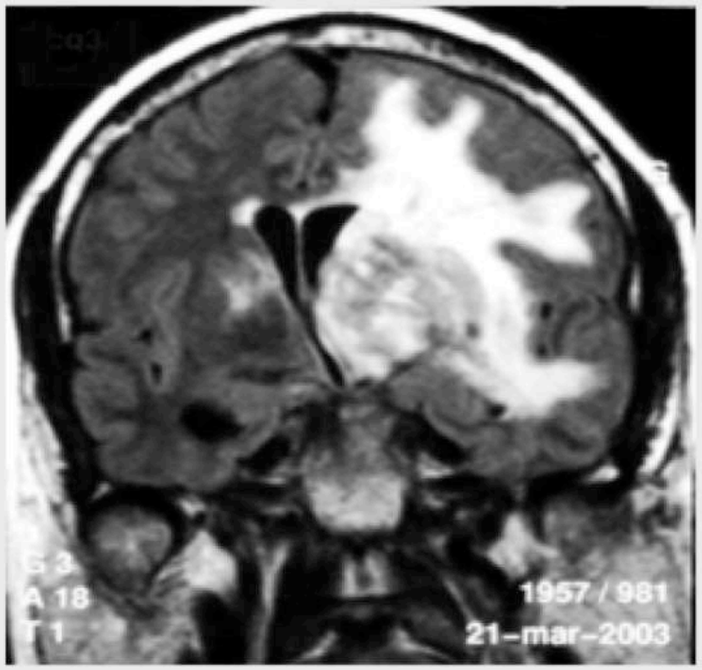

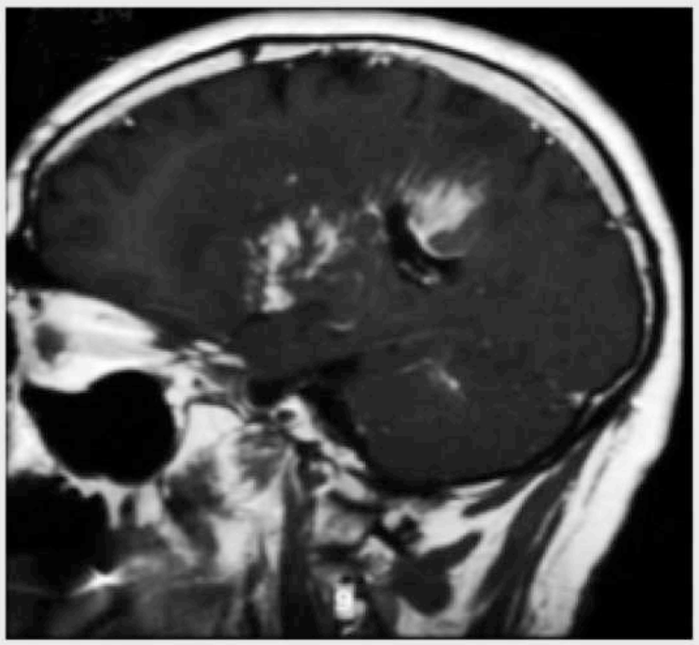

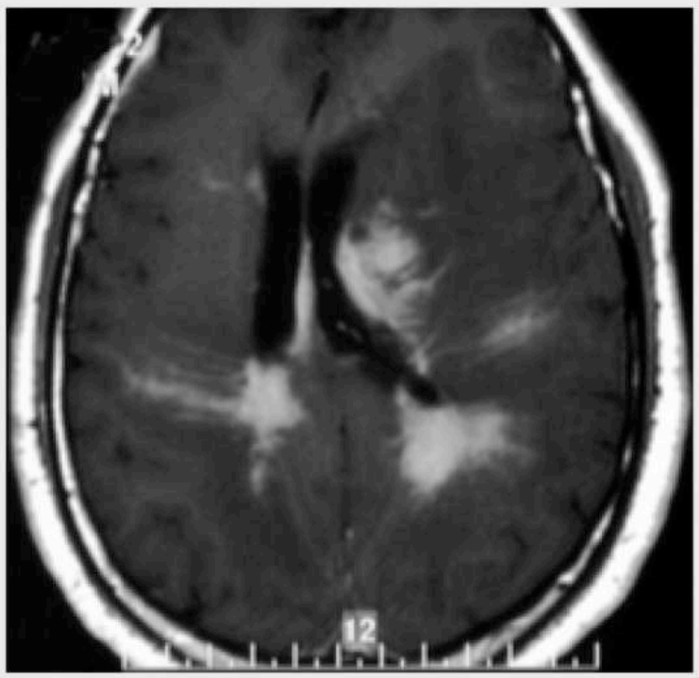

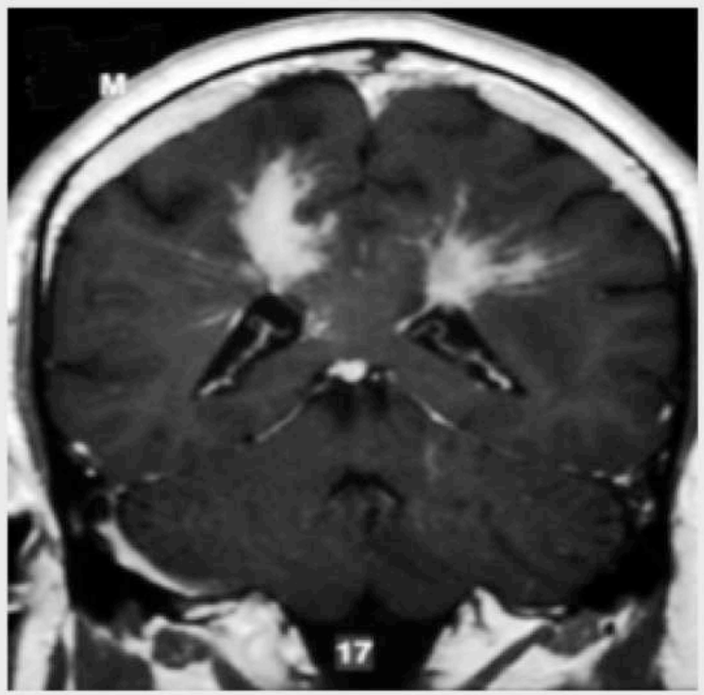

MENU

Aspects variables selon l'Immunité

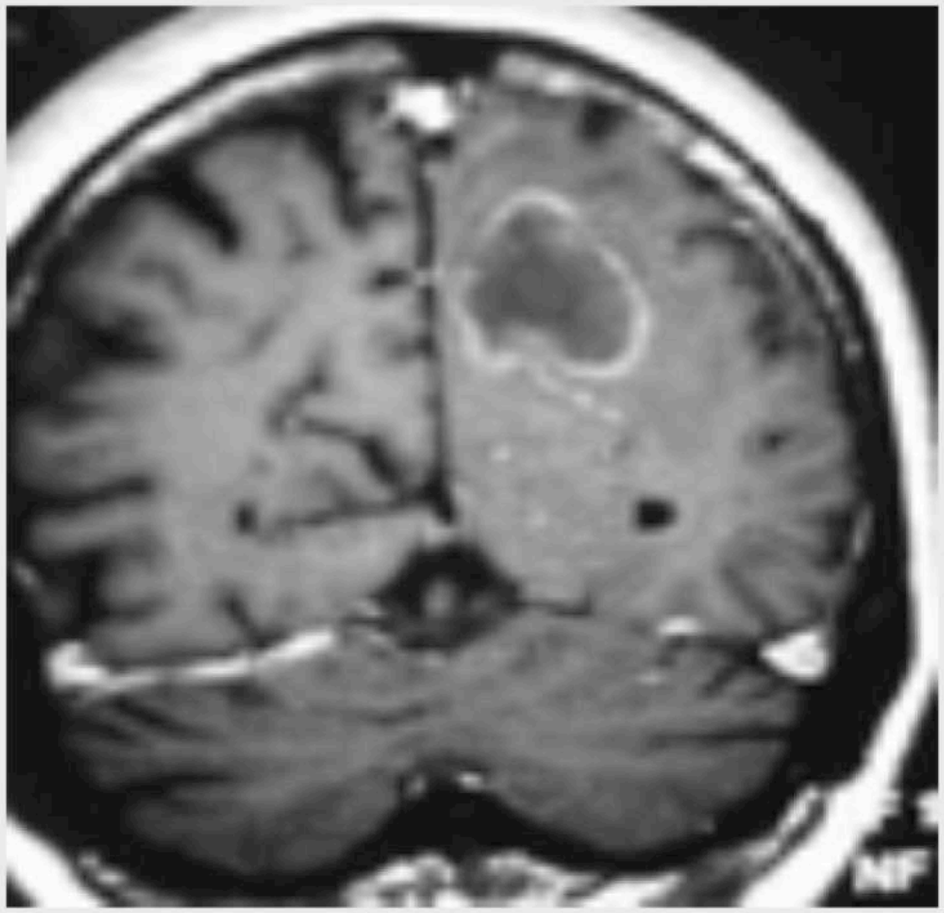

Prise de contraste hétérogène
chez l'immuno déficient

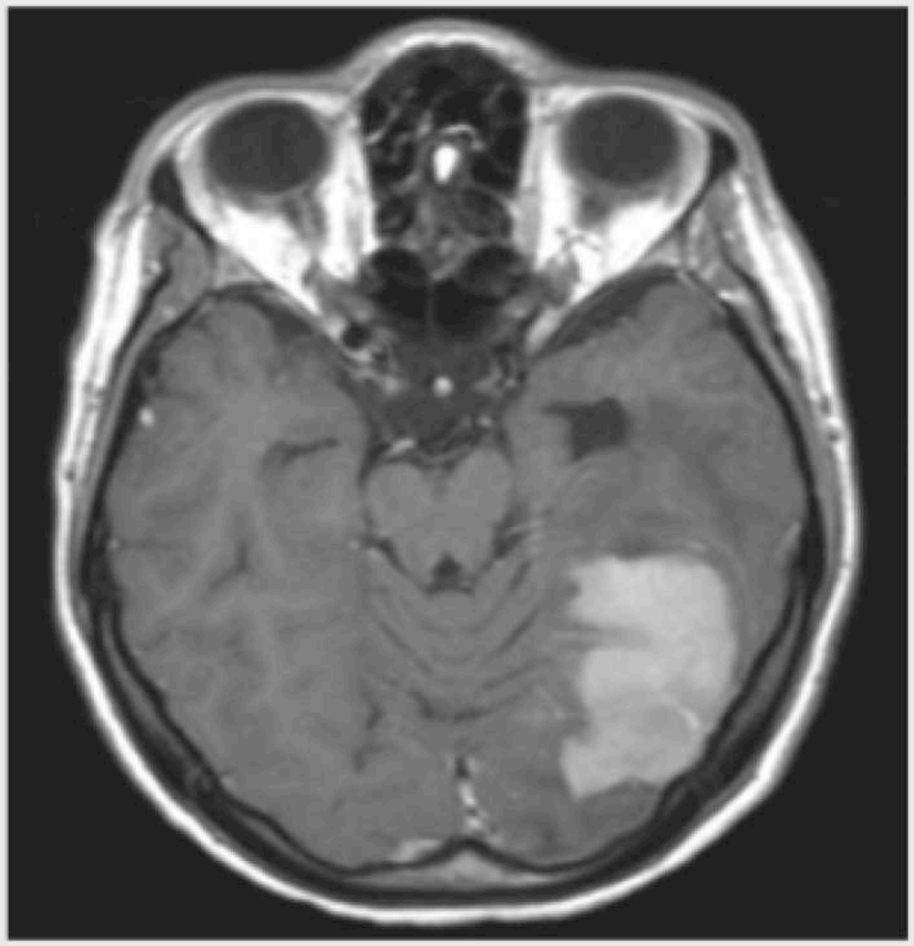

Prise de contraste homogène
chez l'immuno compétent

Jeune femme de 30 ans présentant des céphalées depuis 4 mois.

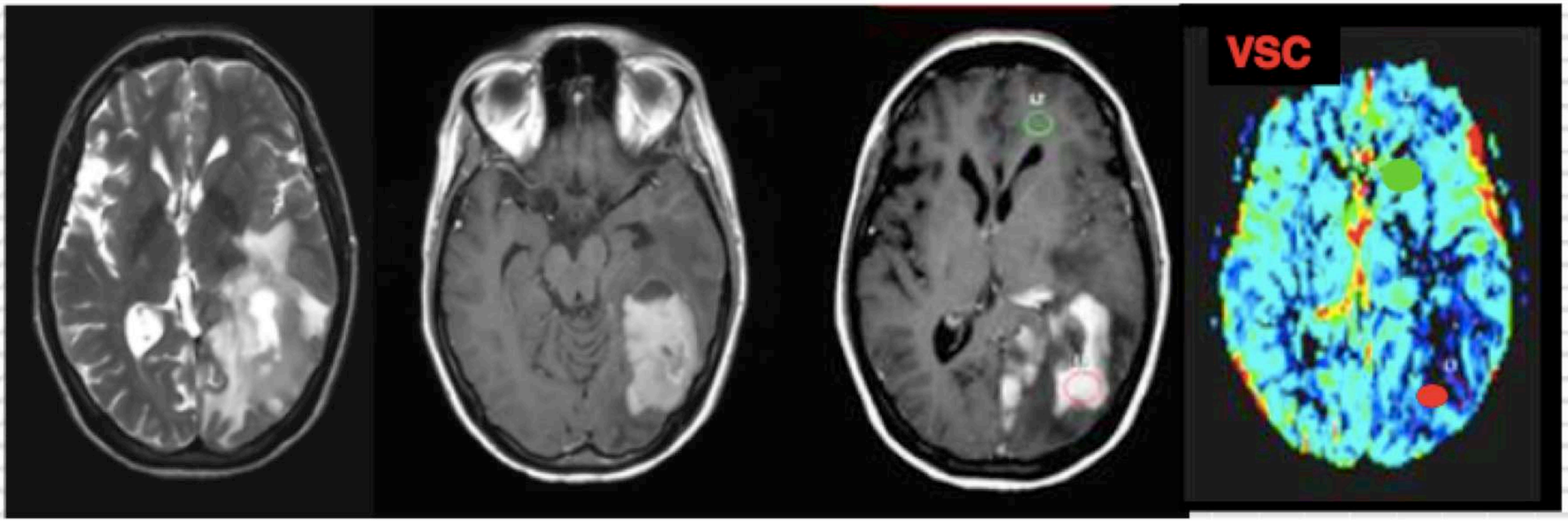

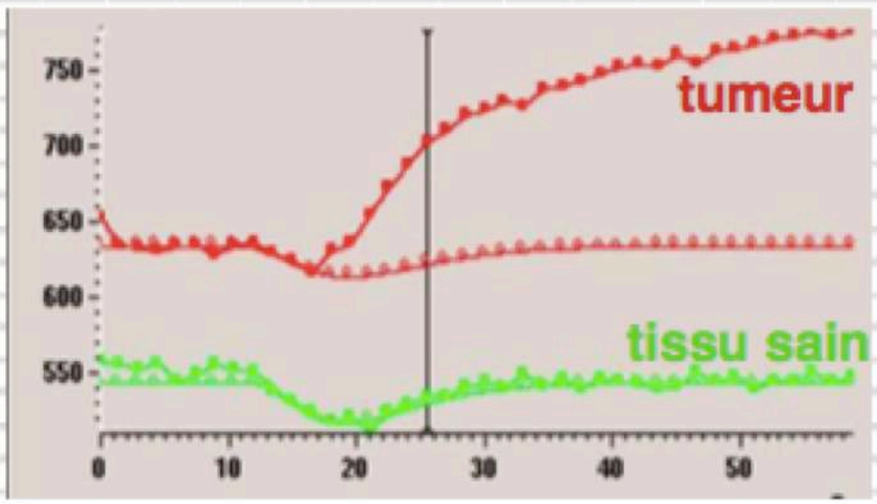

rVSC = 1,2

↗↗ perméabilité

Vaisseaux peu fonctionnels
Manchons de c. lymphoïdes péri-vasculaires
Fenêtres en ME

Diffusion and perfusion MR imagingin cerebral lymphomas
F Cotton J Neuroradiol. 2006 Oct;33(4):

MENU

Tumeurs hématopoïétiques

Lymphomes cérébraux primitifs

Lymphome diffus à grandes cellules B

Imagerie – Aspect IRM

- T1 : hyposignal
- T2 : iso- ou hyposignal
  +++ la lésion est moulée par l'œdème qui l'entoure
- T1 Gado : rehaussement intense et homogène

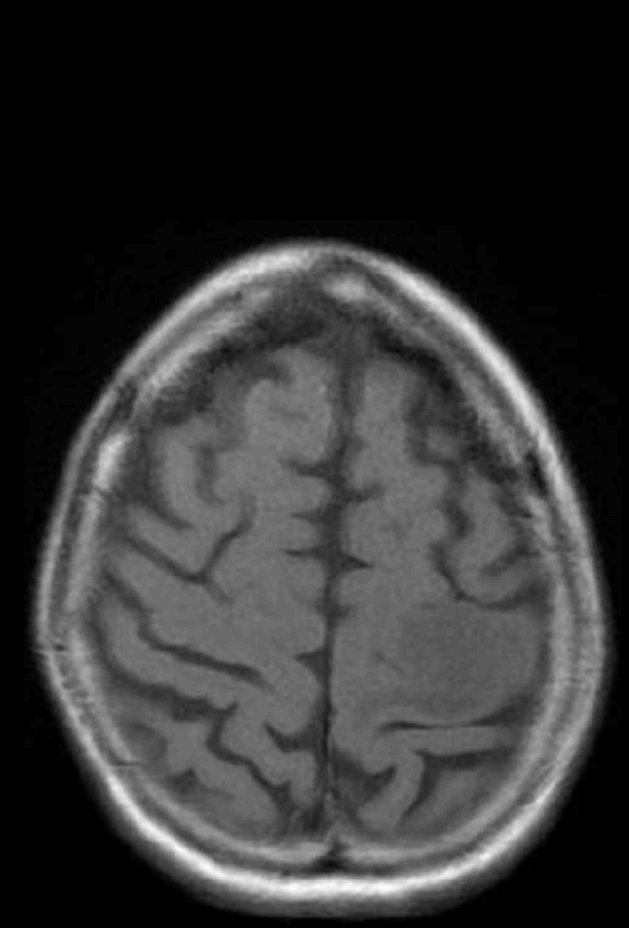

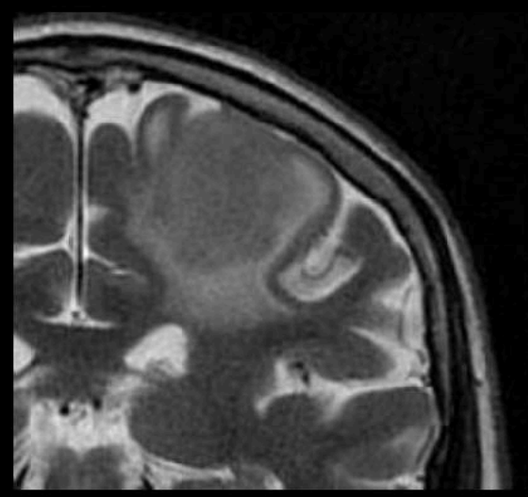



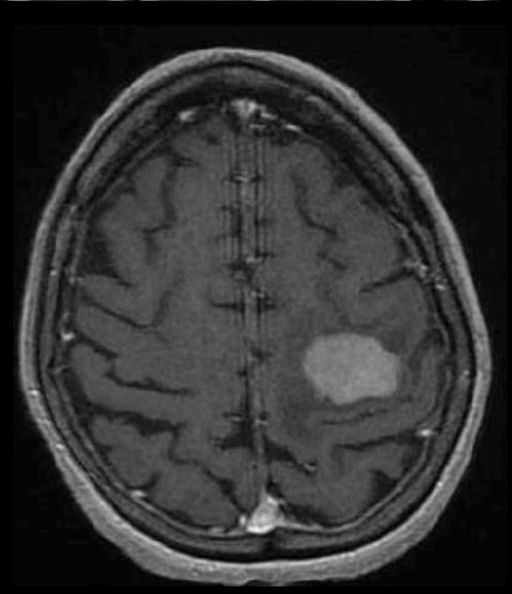

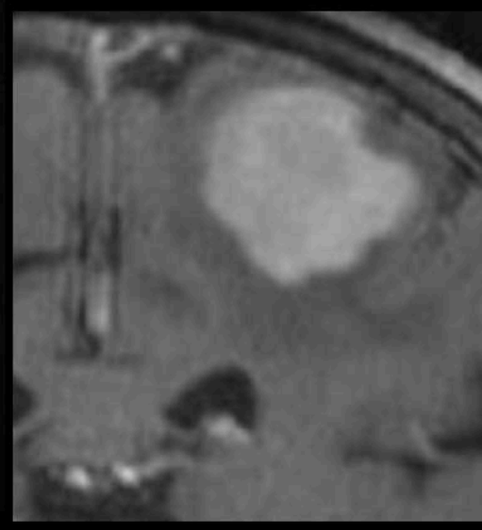

MENU

Tumeurs hématopoïétiques

Lymphomes cérébraux primitifs

Lymphome diffus à grandes cellules B

Imagerie – Aspect IRM

- Diffusion :
  - Lésion hyperintense avec restriction de l'ADC, témoin de son hypercellularité et de son rapport nucléo-cytoplasmique élevé qui limitent la mobilité des molécules d'eau

- Valeurs d'ADC plus basses que dans les lésions gliales de haut grade ou les métastases

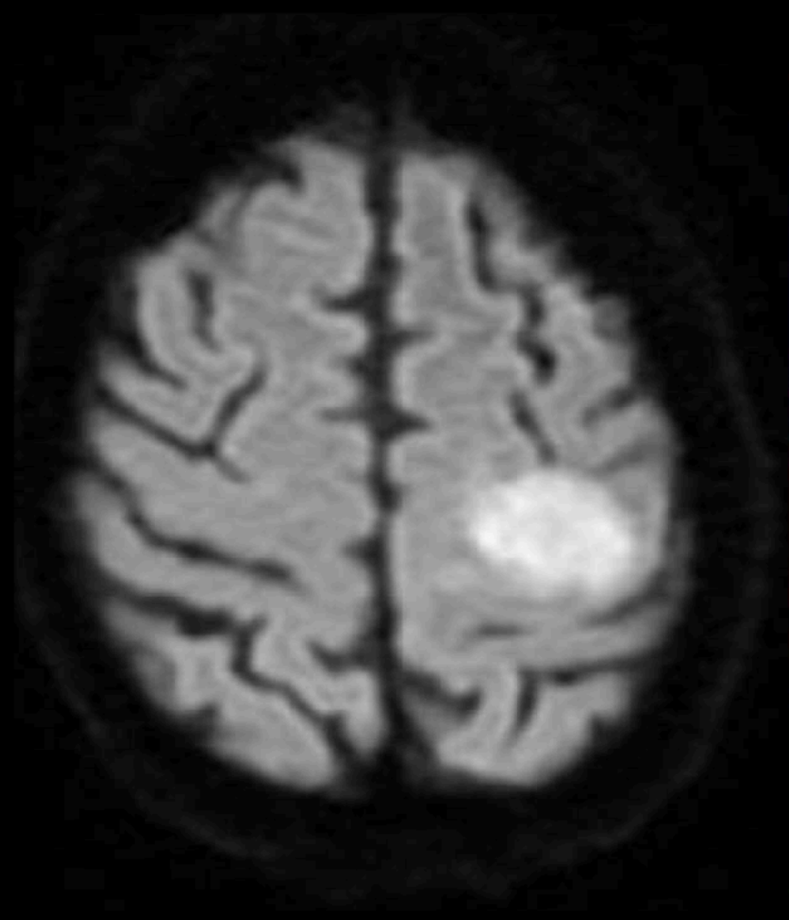

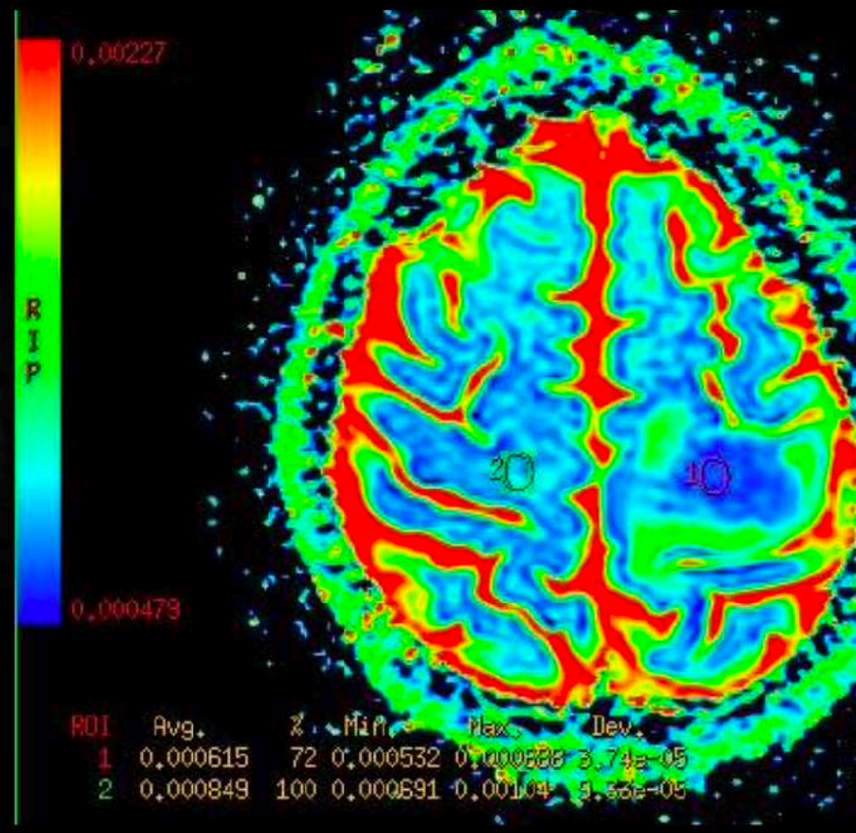

Capture d'écran

MENU

Tumeurs hématopoïétiques

Lymphomes cérébraux primitifs

Lymphome diffus à grandes cellules B

Imagerie – Aspect IRM

- Perfusion :
  - Du fait de son tropisme périvasculaire, le LCP ne présente qu'une élévation très modérée du rCBV (absence de néoangiogénèse) avec même parfois en cas d'hypercellularité très marquée une baisse de celui-ci (par rapport au côté controlatéral sain)

  - La courbe présente un aspect très évocateur dans le temps avec un retour au dessus de la line de base volontiers horizontal traduisant la rupture de la BHE et la fuite du PdC dans l'espace interstitiel

  - Pas d'anomalie dans l'espace péritumoral (≠ lésions gliales)

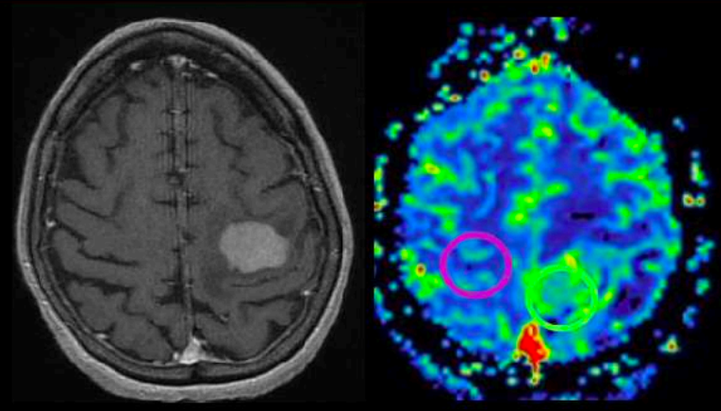

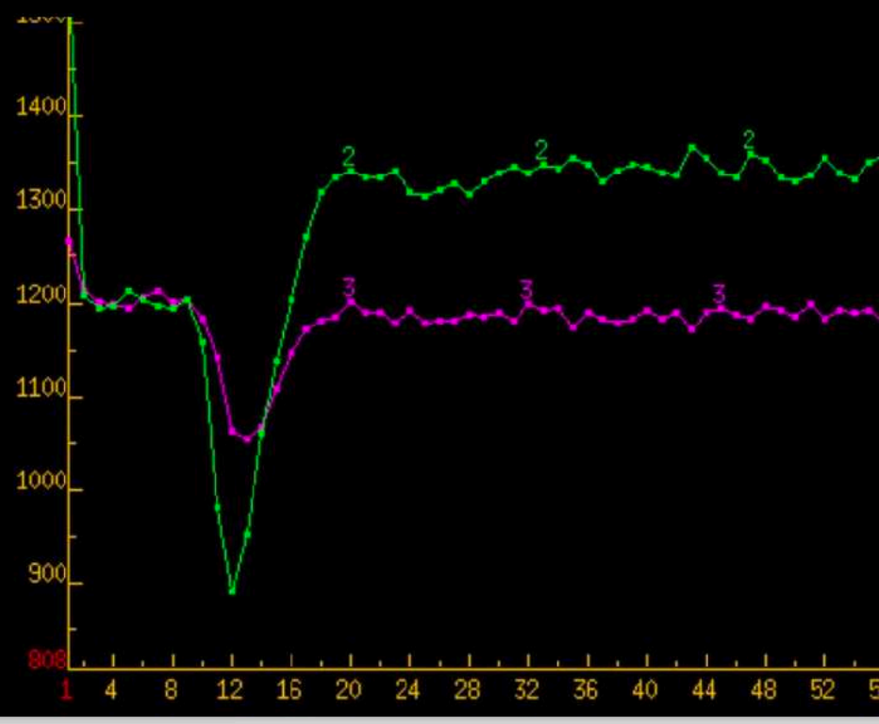

Capture d'écran

MENU

Tumeurs hématopoïétiques

Lymphomes cérébraux primitifs

Lymphome diffus à grandes cellules B

Imagerie – Aspect IRM

- Spectroscopie :
  - Courbes aspécifiques
  - Élévation marquée de la Cho : reflet de l'hypercellularité
  - Baisse des pics de NAA et de Cr
  - Augmentation correspondantes des ratios Cho/NAA et Cho/Cr qui traduisent une agressivité tumorale
  - Présence d'une résonnance souvent très nette de lactates et surtout de lipides libres qui sont d'autant plus évocateurs lorsqu'ils surviennent au niveau d'une portion solide en imagerie sans nécrose visible

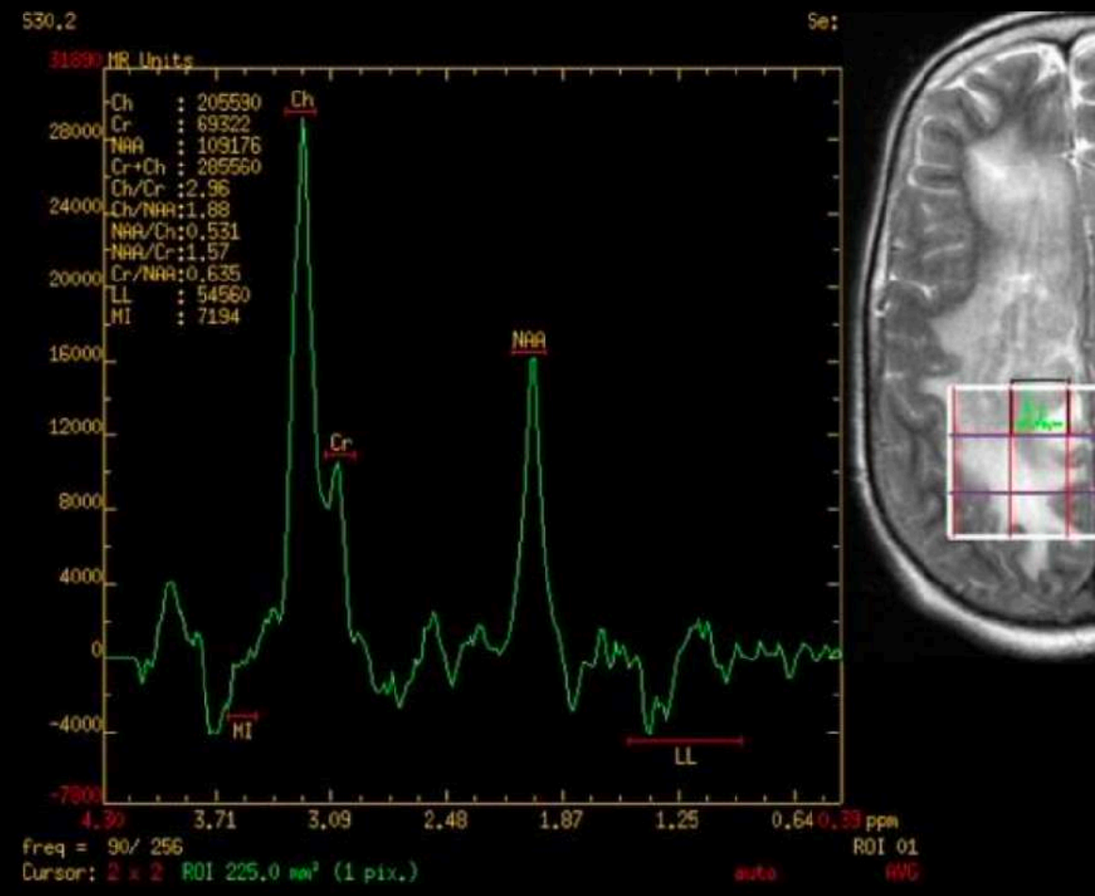

Capture d'écran

MENU

Tumeurs hématopoïétiques

Lymphomes cérébraux primitifs

Lymphome diffus à grandes cellules B

Lymphome et corticoïdes

- Les corticoïdes peuvent en quelques heures effacer tout ou partie des lésions en imagerie, et négativer les prélèvements biopsiques

- En cas d'administration de bolus de corticoïdes, dans les heures ayant précédées la biopsie, des lésions de détersion macrophagique se surajoutent, à type de manchons périvasculaires de macrophages renfermant des débris cellulaires CD20+

- Si les corticoïdes peuvent entraîner une régression tumorale avec amélioration clinique, leur efficacité est transitoire

- A éviter dans le cadre d'une suspicion de LCP !



Pas de corticoïdes avant biopsie en cas de suspicion de LCP !!!

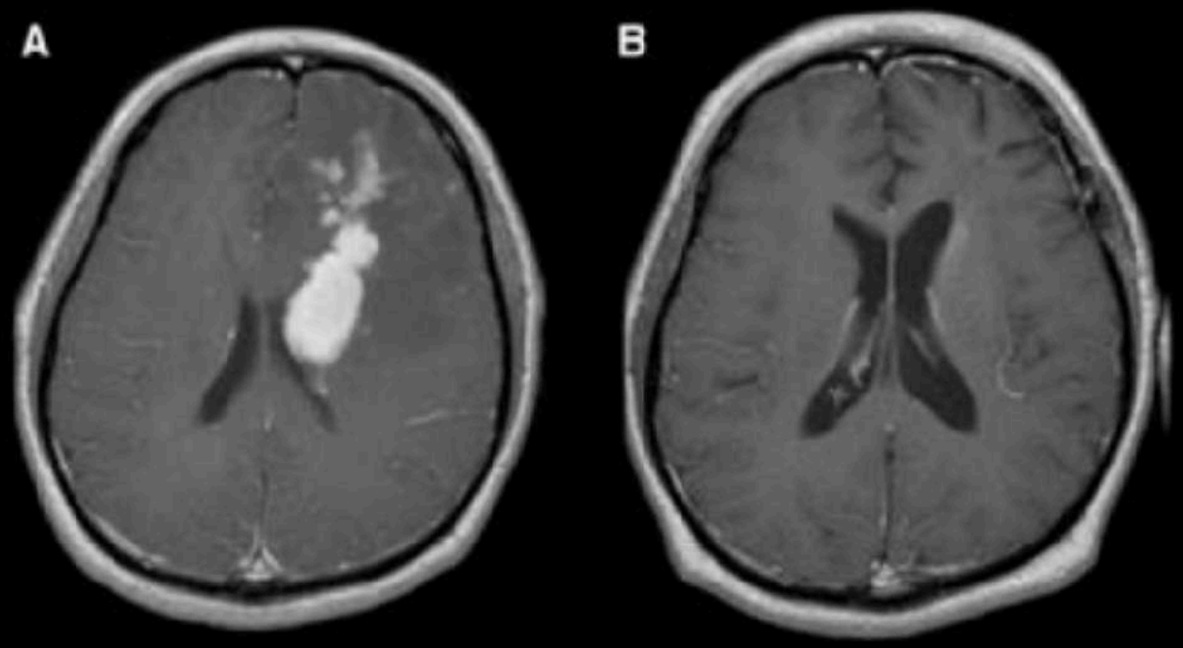

Capture d'écran

MENU

Tumeurs hématopoïétiques

Lymphomes cérébraux primitifs

Lymphome diffus à grandes cellules B

Exemple

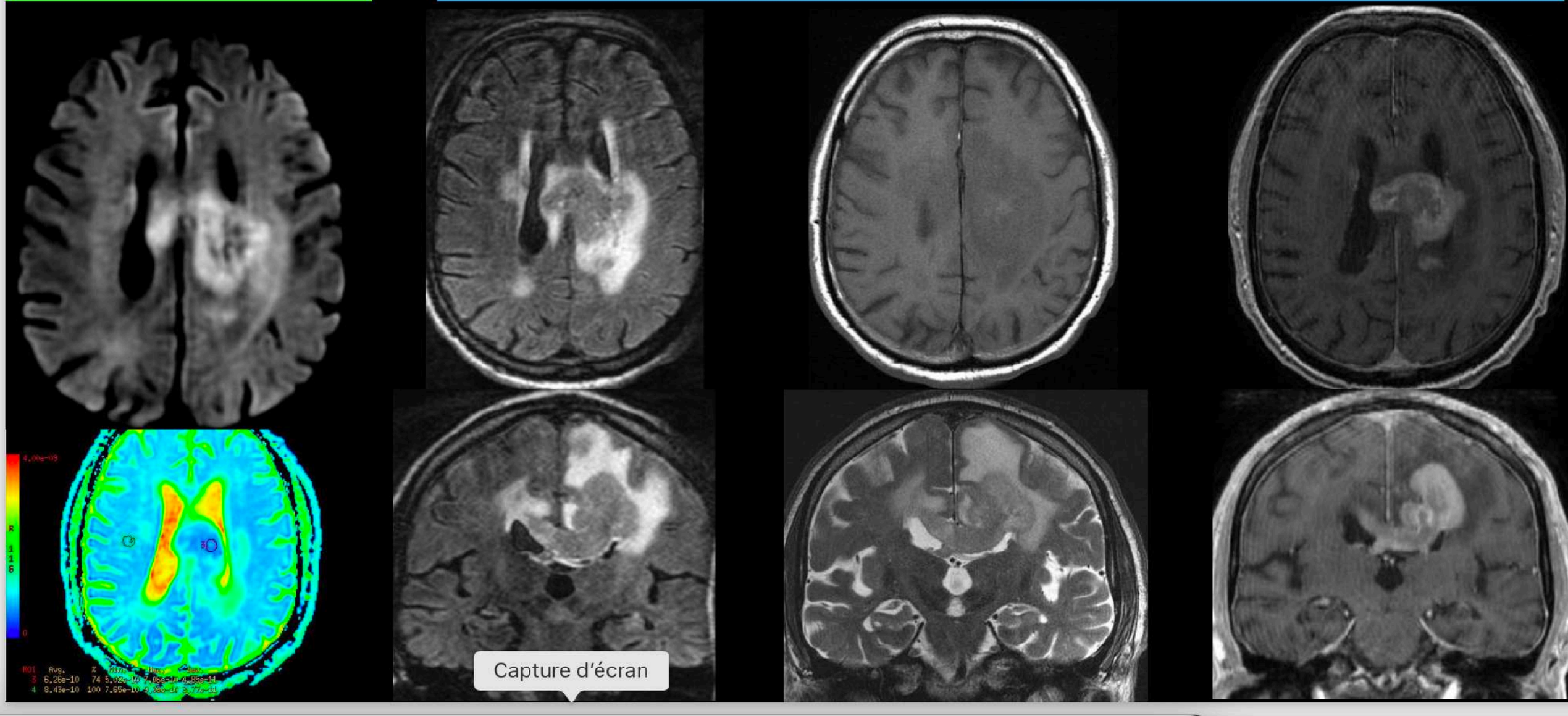

MENU

Tumeurs hématopoïétiques

Lymphomes cérébraux primitifs

Formes histologique plus rares

Lymphome à cellules B de bas grade

- Représenté principalement par le lymphome plasmocytaire
- Se compose de cellules plasmocytaires, de lymphocytes de petite taille et de lymphocytes plasmocytoides exprimant la même chaine d'immunoglobuline IgM ou plus rarement IgG ou Ig A

Lymphome à cellules T

- Beaucoup plus rare au niveau du SNC que le lymphome à cellules B
- Beaucoup plus fréquents en Asie (8-15%) qu'en Europe (2-5%), sans étiopathogénie reconnue
- Prédomine chez l'immunocompétent
- Le plus souvent, aspect en imageri proche du lymphome classique avec cependant une prédilection possiblement plus marquée pour les sièges sous-tentoriels et/ou des masses présentant des prises de contraste parfois hétérogènes, annulaires, avec hémorragie et nécrose

Lymphome anaplasique à grandes cellules

- Forme à localisation exceptionnele intracranienne, prédominante chez l'enfant, mais aussi décrite chez l'adulte immunocompétent
- Des localisations intra-parenchymateuses pseudo-gliales hétérogènes comme des prises de contraste leptoméningées ont été rapportées
- Les cellules tumorales sont de grande taille et d'aspect polymorphe et ont un noyau réniforme plus ou moins nucléolé
- Elles sont de phénotype T ou nul
- Pronostic assez sombre

Lymphome à cellules T extraganglionnaire 'Natural Killer' (NK)

- Associé à l'EBV touche habituellement la cavité nasale, avec possible extension secondaire intracranienne
- Exceptionnellement, masses primitives uni ou multifocales parenchymateuses cérébrales à participation nécrotique rehaussé

Tumeurs hématopoïétiques

Lymphomes cérébraux primitifs

Lymphome endovasculaire

Epidémiologie

- Forme très rare de lymphome à grandes cellules B (et exceptionnellement T) touchant les lumières vasculaires cérébrales de moyen et petit calibre, se traduisant de façon très trompeuse par des aspects simulant des vascularites avec lésions ischémiques aigues ou subaiguës

- Tableau clinique particulier comportant une démence rapidement progressive avec épisodes fluctuants, des céphalées et des déficits neurologiques multifocaux

- Touche l'adulte âgé vers 60-70 ans

- Prédominance féminine : SR = 2/1

- Pronostic sombre; survie moyenne = 5 mois

MENU

Tumeurs hématopoïétiques

Lymphomes cérébraux primitifs

Lymphome endovasculaire

Imagerie

- TDM : normale ou subnormale
- IRM :
  - Lésions volontiers multiples, cortico-sous-corticales ou périventriculaires, bilatérales et asymétriques, hyperT2, présentant une restriction de diffusion et rehaussées de façon variable par le contraste
  - Remaniements hémorragiques possibles
  - Rehaussement diffus méningé (pachyméningite diffuse) possiblement associé
  - Caractère fluctuants des lésions +++

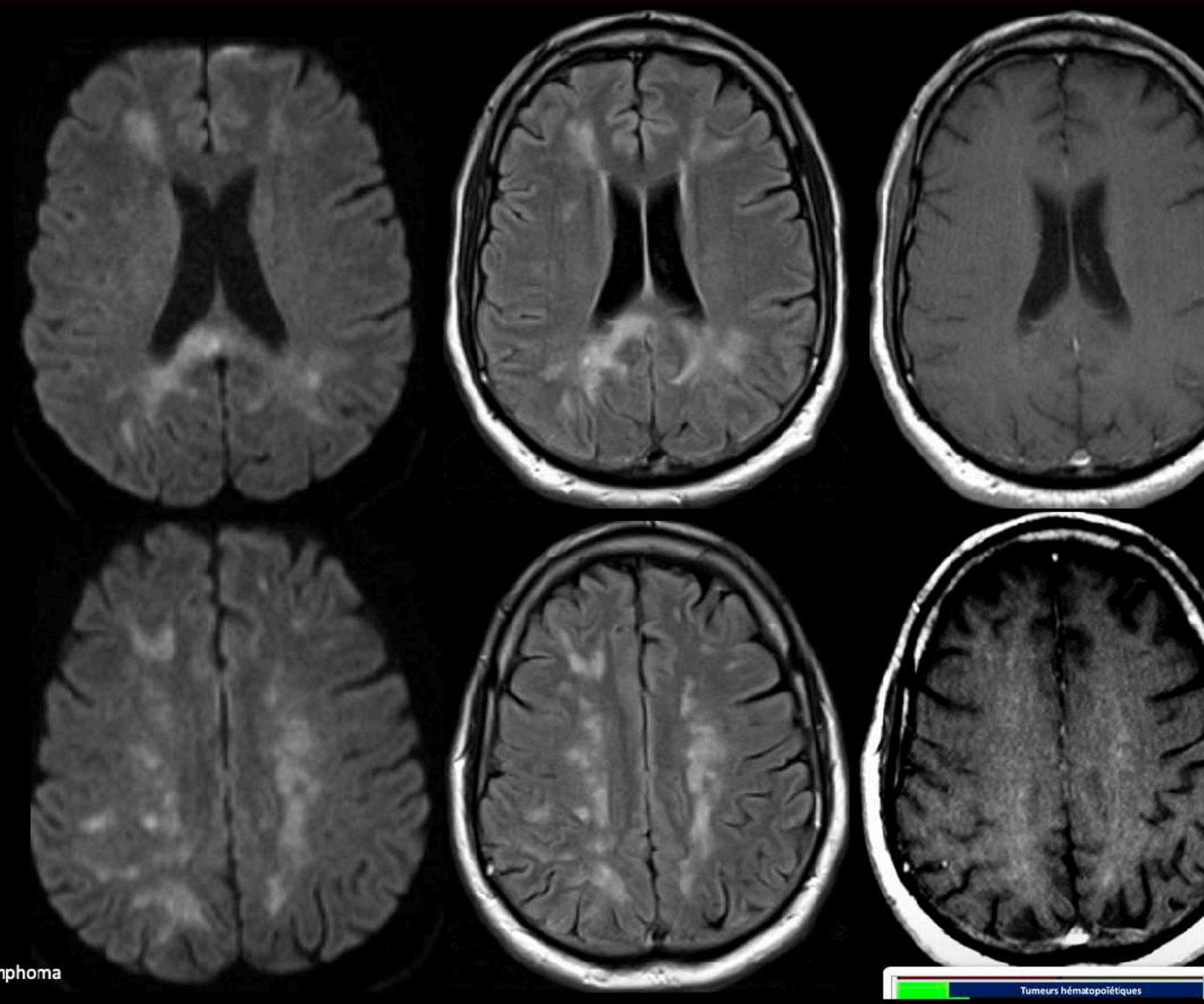

https://radiopaedia.org/cases/intravascular-cns-lymphoma

Tumeurs hématopoïétiques

Lymphomes cérébraux primitifs

Lymphomes de l'immunodéprimé

- S'associe à une co-infection EBV

- Facteurs prédisposants (tous facteurs d'immunosuppression :
  - Iatrogène :
    - Azathioprine
    - Methotrexate
    - Mycophenolate
  - Immunodéficiences congénitales :
    - Déficit en IgA
    - Sd de Wiskott-Aldrich
  - Immunodéficience acquise : VIH
  - Maladies auto-immues :
    - Sd de Sjogren
    - LES

Tumeurs hématopoïétiques

Lymphomes cérébraux primitifs

Lymphomes de l'immunodéprimé

Particularités

- Epidémiologie :
  - Survient chez des patients plus jeunes
  - Près de 50% des lymphomes post-transplantation surviennent dans l'année suivant la transplantation (moyenne = 32 mois)
  - Pronostic plus sombre

- Imagerie :
  - Atteintes multiples plus fréquentes (60-85%)
  - Prise de contraste hétérogène dans 50% des cas, souvent périphérique annulaire à composante nécrotique/kystique, avec un œdème péritumoral volontiers modéré par rapport à la taille de la tumeur

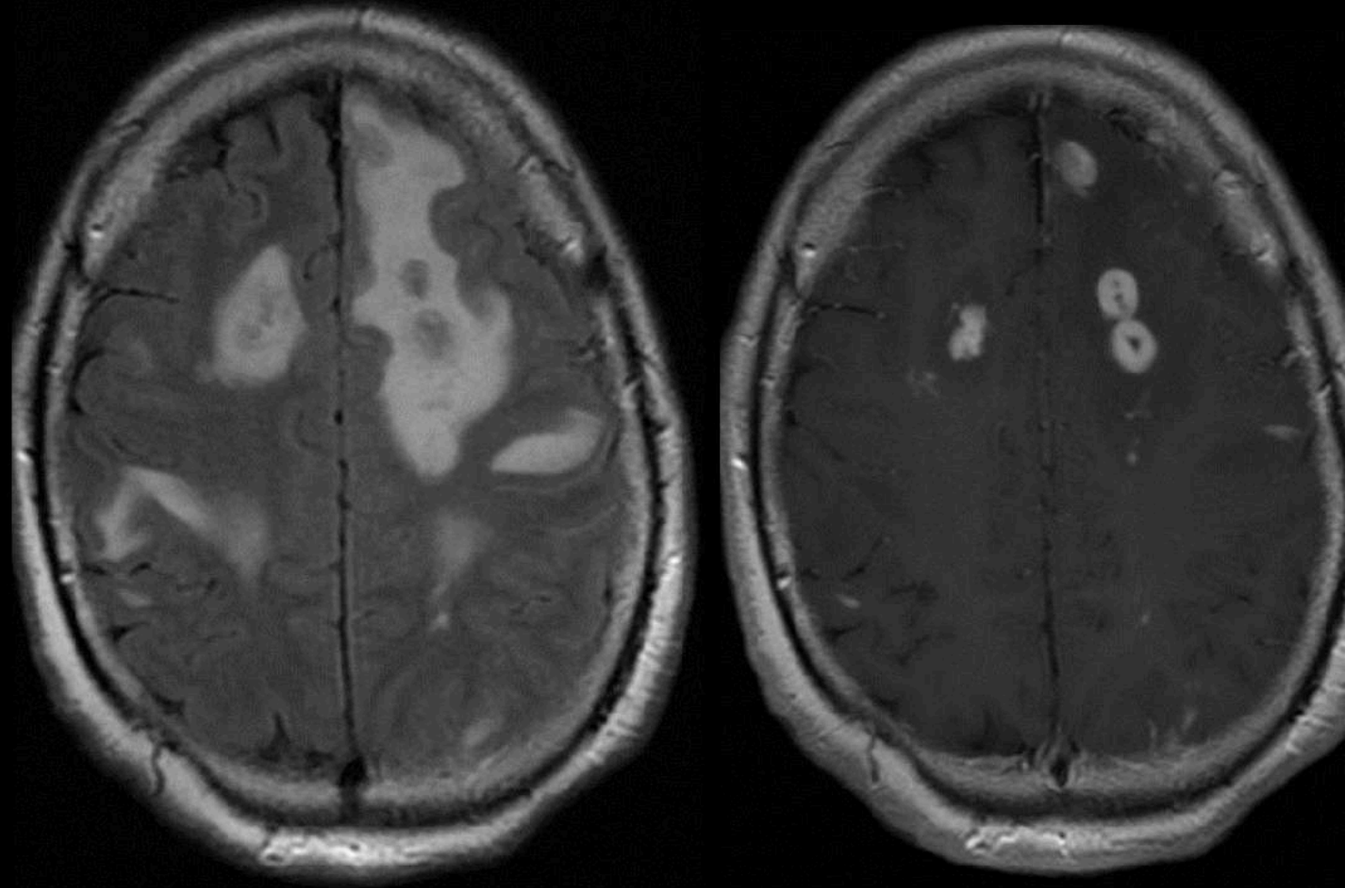

Tumeurs hématopoïétiques

Lymphomes cérébraux primitifs

Lymphomes de l'immunodéprimé

Particularités

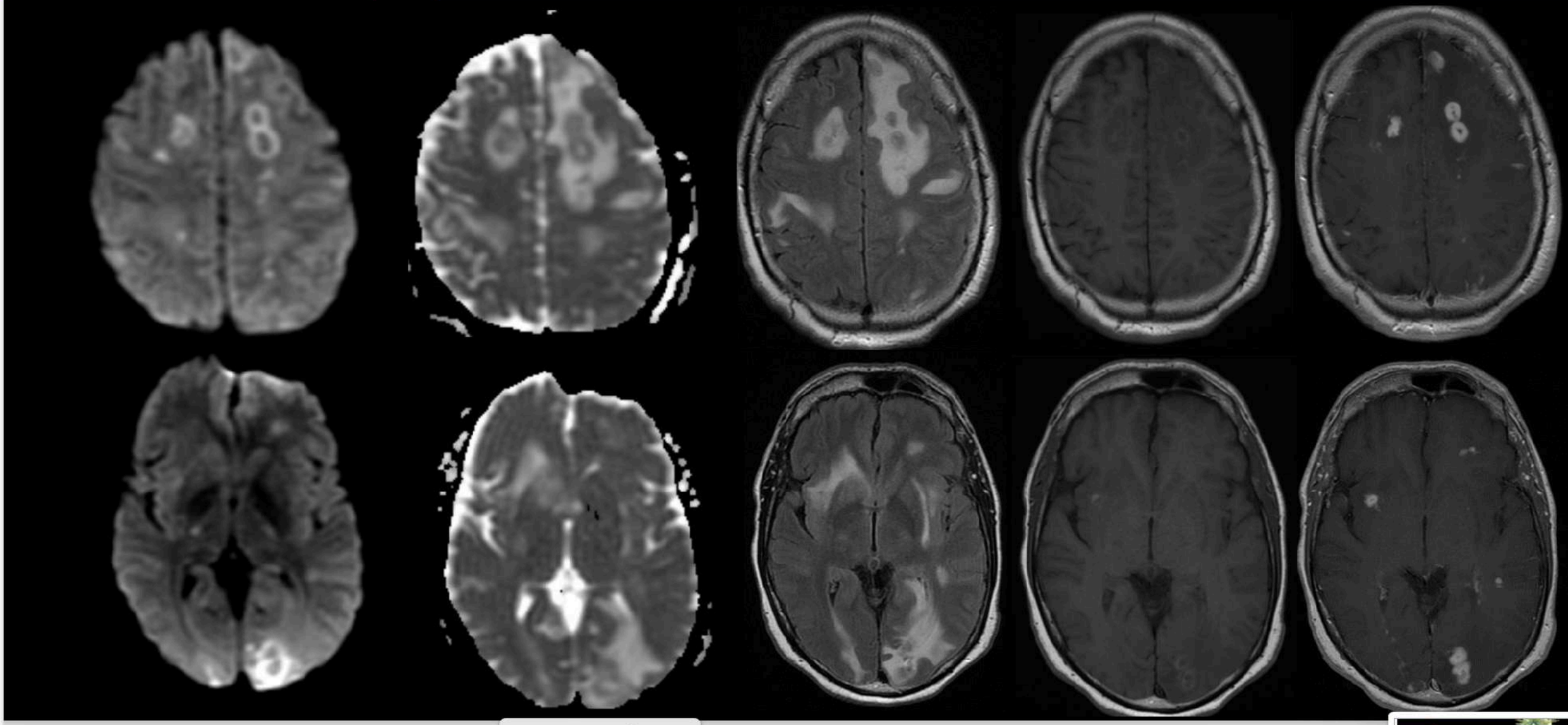

Tumeurs hématopoïétiques

Lymphomes cérébraux secondaires

Imagerie

- Atteinte leptoméningée :
  - Rehaussement leptoméningé, dure-mérien, sous-épendymaire ou des paires crâniennes
  - Hydrocéphalie communicante possible

- Atteinte parenchymateuse :
  - Aspect similaire au lymphome primitif, mais plus souvent accompagné d'une atteinte leptoméningée ou sous-épendymaire

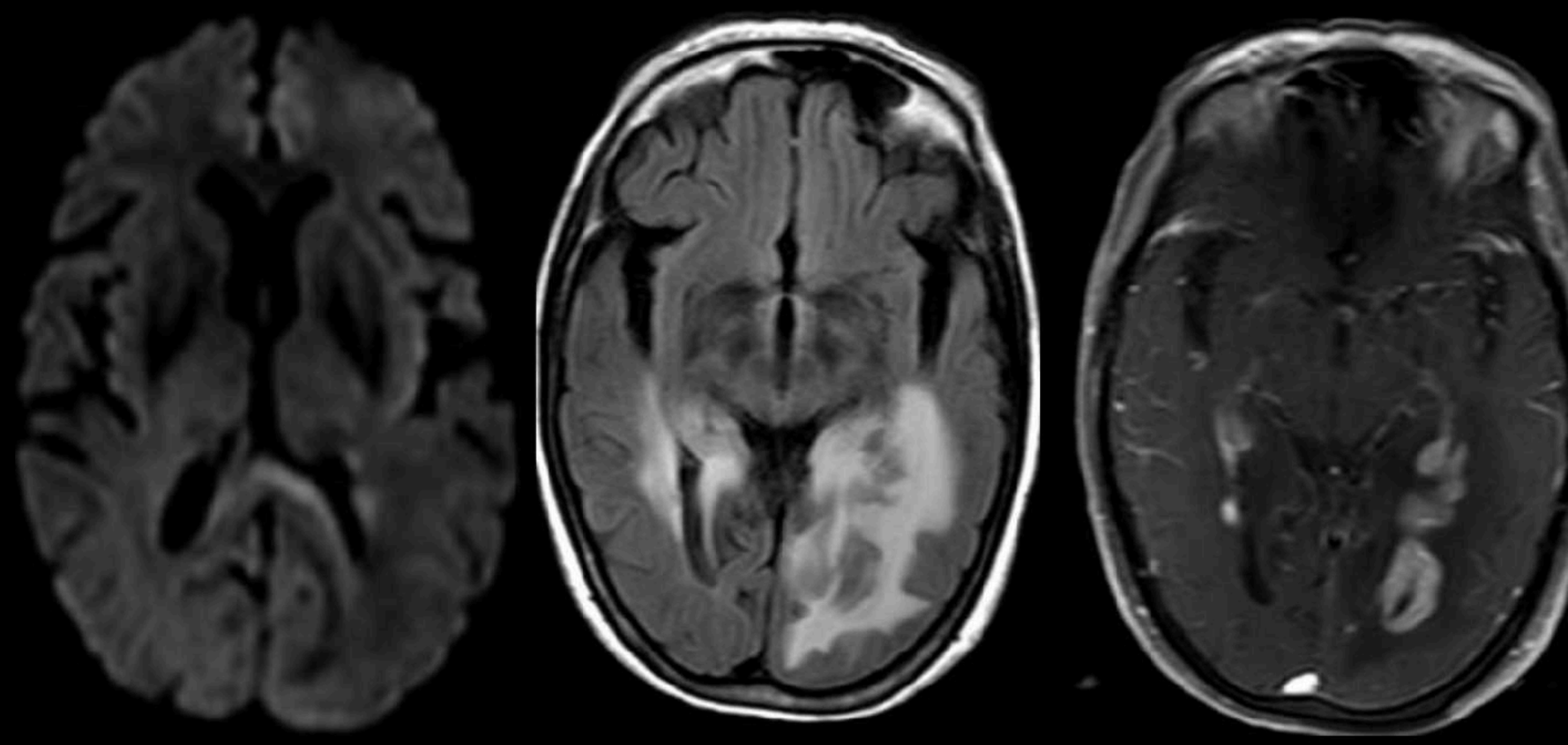

MENU

METASTASES

MENU

2/3 des métastases liées à 3 cancers

- 40 à 50% dues aux cancers bronchiques
- 15 à 20% dues aux cancers du sein
- 15 à 20% dues aux mélanomes

1/3 dues aux cancers du rein, colorectaux



Cancer bronchique

Cancer Bronchique non à petites cellules (CBNPC) : Incidence très variable selon les études de 9% à 39%. Si mutation EGFR 35% à 45%

Cancer bronchique à petites cellules (CBPC) : de 18 à 50%

3 à 10% méta cérébral synchrone du dc CBPC

Facteurs prédictifs de survenue de métastases

- Stade de la maladie : Incidence cumulée
  - CBPC : Stade 1 9,7%, Stade 2 18,5%, Stade III 35,4%
  - CBNPC : Stade 4 31%
- Absence de contrôle de kc primitif
- Age>63 ans
- Mauvais général

Survie sans traitement 4 à 11 semaines

Variable CBPC 3 à 6 mois, CBNPC 4 à 18 mois



Cancer du sein

Incidence globale : 11%

HER2-positives/HR négatives : 14,3%, HER2-positives/HR positives 8

Triple négatif

- Métastases plus précoces dans l'évolution de la maladie 15mois versus 19 mois HER2-positif, 42 mois HER2-négatif
- 1er site métastatique

0,41% méta cérébrale présente lors du diagnostic initial

Facteurs prédictifs négatifs:

- Méta dans d'autres sites
- Cancer < 40ans

Survie 3 à 25 mois



Mélanome

Incidence entre 10 et 18%

0,65% de méta au moment du diagnostic

SI méta dans d'autres sites : incidence 28%

Facteurs prédictifs pronostic défavorable

- Métastases cérébrales multiples
- Âge > 65ans
- Symptômes neurologiques

Survie 4 à 9 mois

CENTRE D'IMAGERIE
American Hospital of Paris

MENU



« Hétérogénéité » des métastases encéphaliques

Intra axial
Voie hématogène

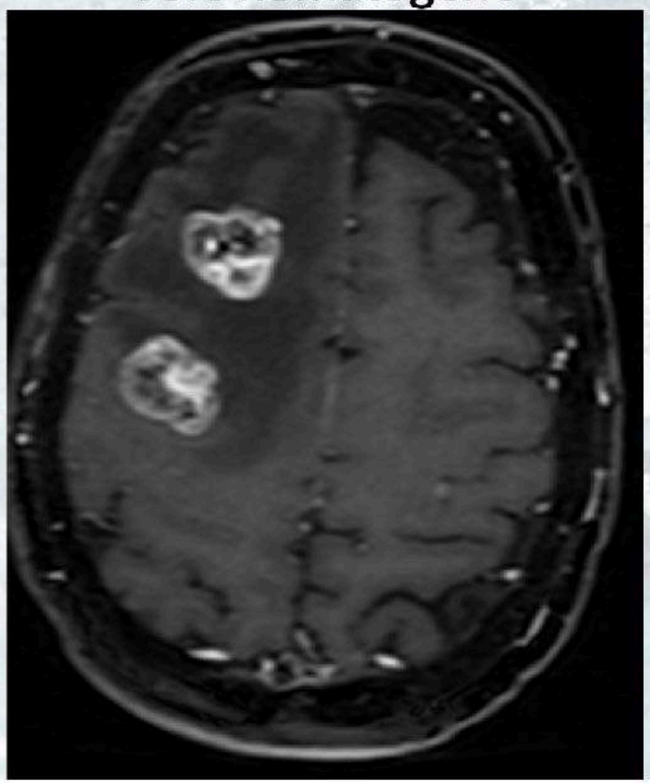

Leptoméninge





Dure-mère

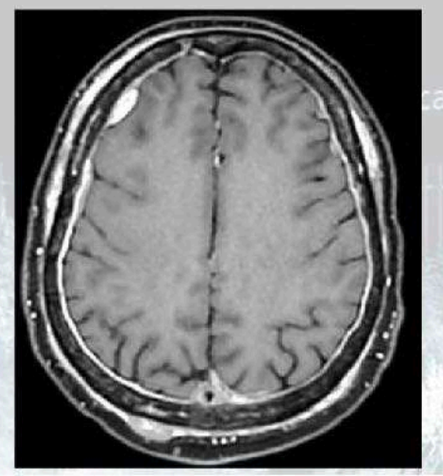

Osseuse



CENTRE
D'IMAGERIE

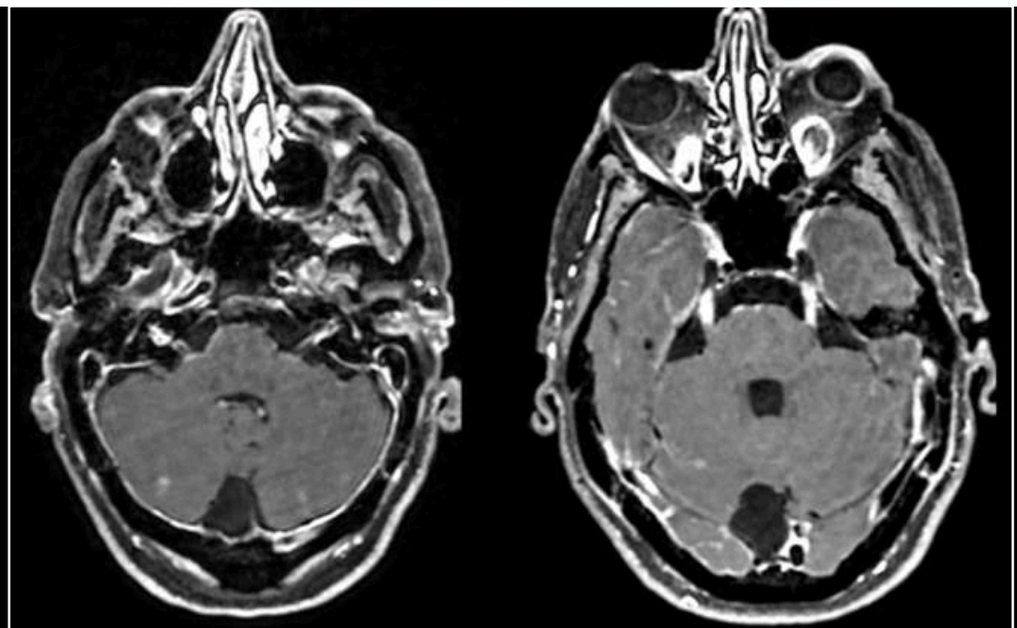

Leptomninges

MENU

Protocoles

1 ere Exploration

- Sagittal T1

Injection

- Diffusion
- Imagerie de susceptibilité
- 3D Flair
- 3D Echo de spin
- +/- perfusion, spectroscopie

Suivi

Injection

- 3D Echo de spin
- 3D Flair
- +/- imagerie de susceptibilité

CENTRE D'IMAGERIE
American Hospital of Paris

MENU

Les T1

2D / 3D ?
Saturation de la graisse
Dixon

3D écho de Gradient : FFE -SPGR - GRE 3D
3D écho de Gradient avec IR : TFE - BRAVO - MPRAGE
3D écho de spin : DRIVE - CUBE - SPACE
3D écho de spin Black Blood

CENTRE

3D ES T1 :
CUBE, SPACE, BRAIN VIEW

Plus grande sensibilité de l'écho de spin par rapport à EG

Vaisseaux
Hyper/écho de gradient
Hypo/écho de spin

« MIPer »

MENU

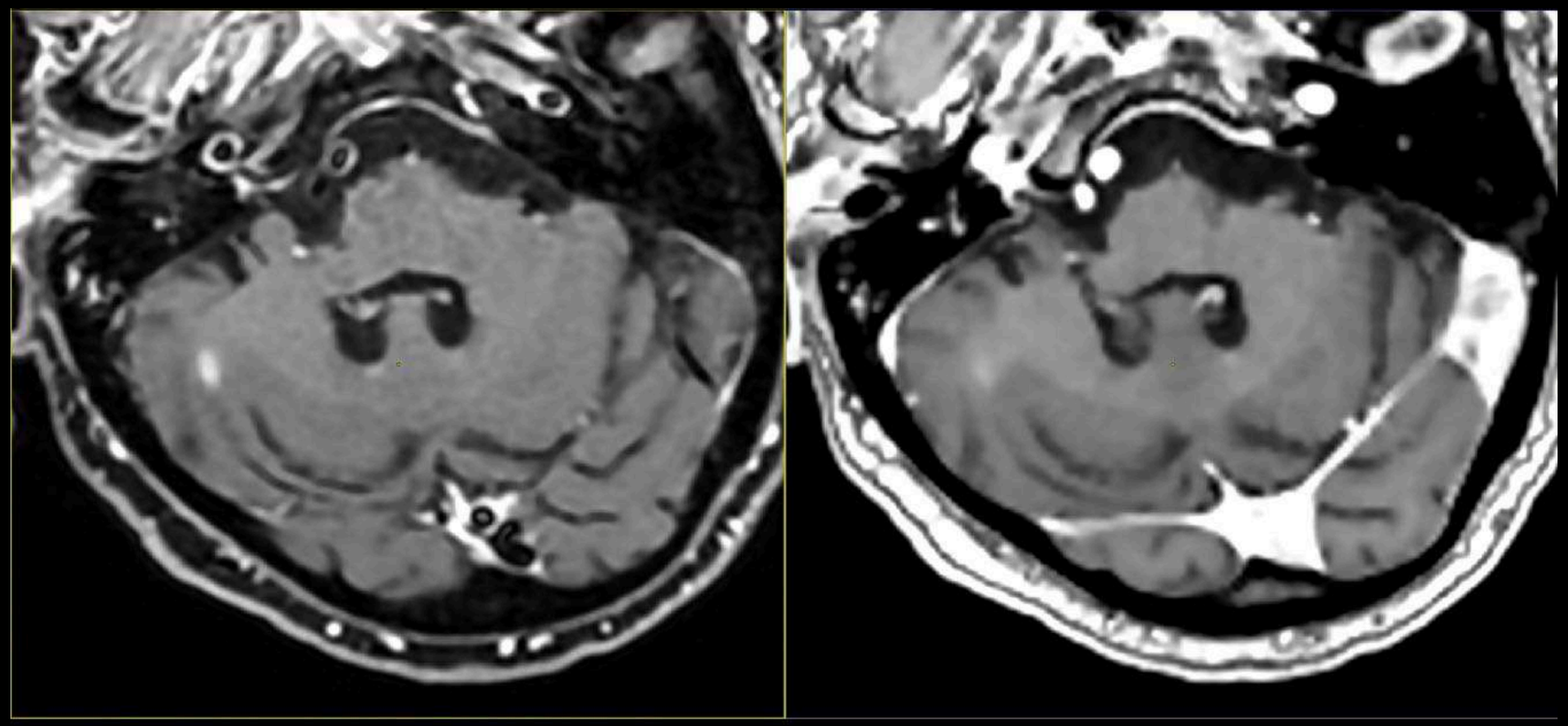

3D T1 ECHO DE SPIN

3D T1 ECHO DE GRADIENT

Vaisseaux
Hyper/écho de gradient
Hypo/écho de spin



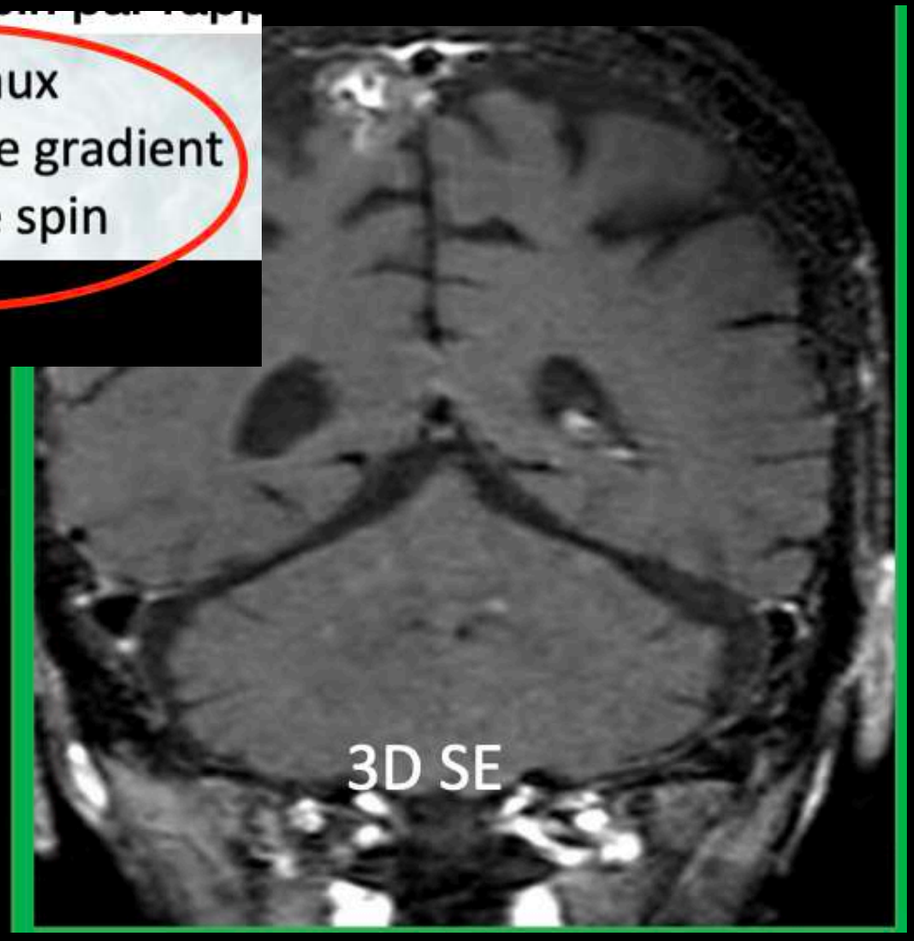

MENU

3D T1 black blood

3D ES T1 avec pulse de préparation
Suppression des flux lents

Meilleure détection des metastases

Recherche de vascularite (maladie de Horton)

Explorations des nerfs crâniens

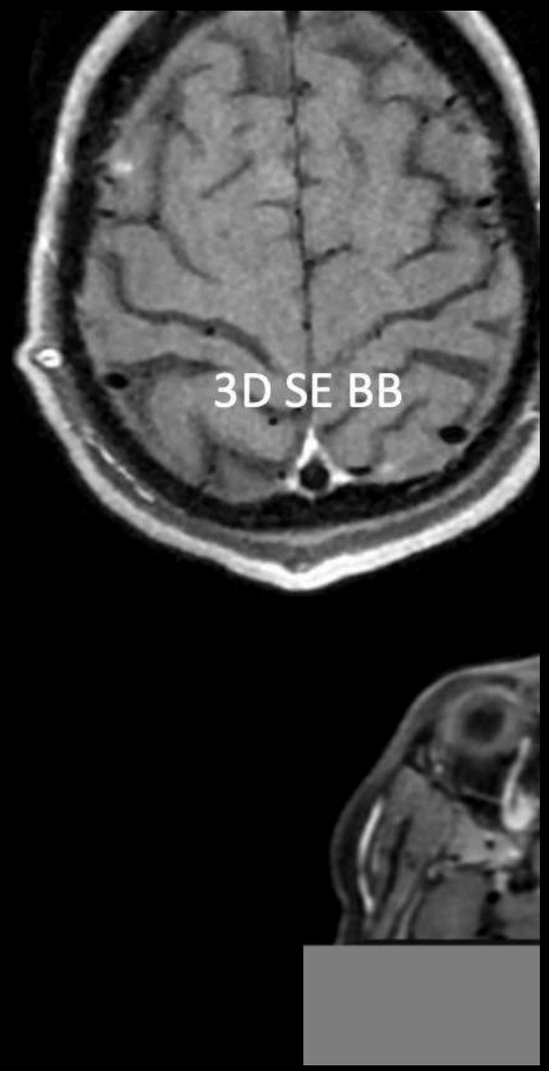

MENU

3D T1 ECHO DE SPIN

3D T1 ECHO DE SPIN
Black Blood BB

SWI
Imagerie de susceptibilité

MENU

FLAIR avec injection

ACCURACY OF DELAYED POST-CONTRAST FLAIR MR IMAGING FOR THE DIAGNOSIS OF LEPTOMENINGEAL INFECTIOUS OR TUMORAL DISEASES

S. KREMER [1], M. ABU EID [1], G. BIERRY [1], A. BOGORIN [1], M. KOOB [1], J.L. DIETEMANN [1], S. FRUEHLICH [2]



3D T1 ECHO DE SPIN Black Blood

3D FLAIR INJECTÉE

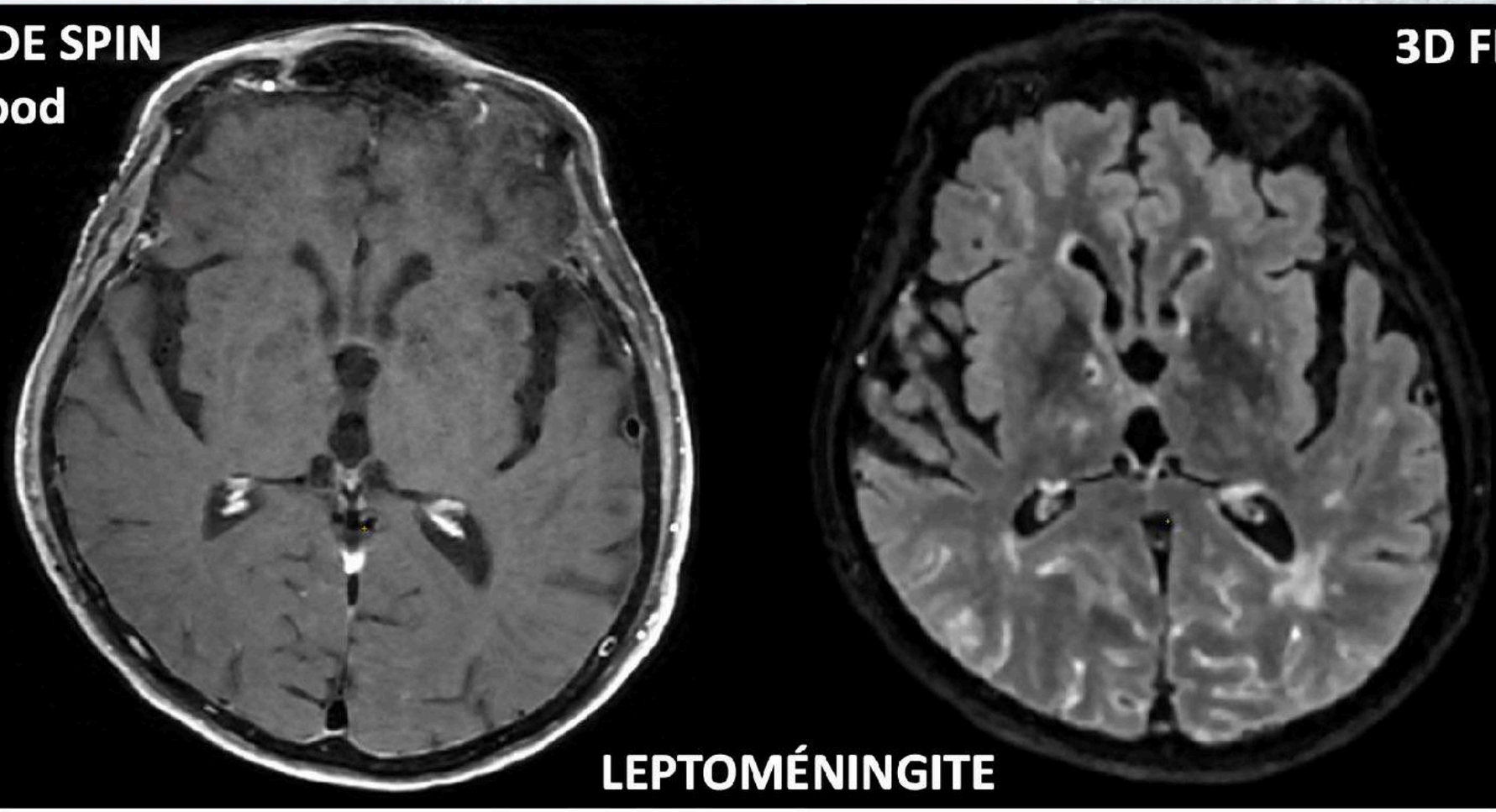

LEPTOMÉNINGITE

MENU

Femme de 60 ans
Cancer du sein il y a 3 ans
Troubles de la déglutition
IRM : métastase
Bilan avant radiothérapie

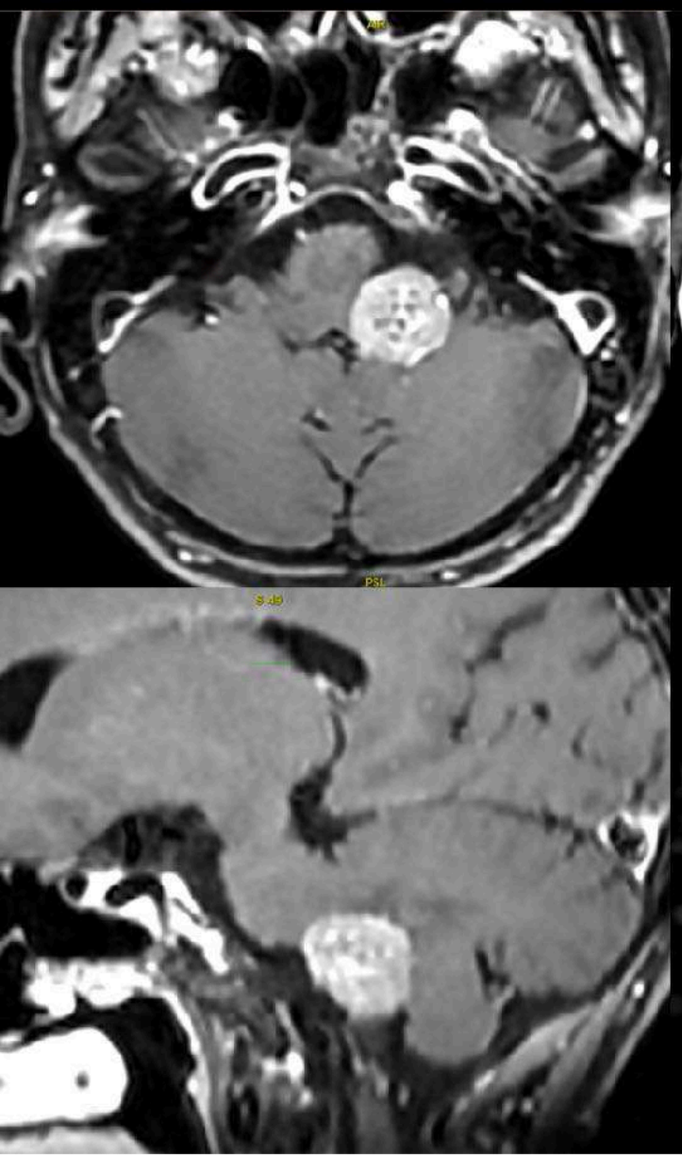



3D Flair injecté

Usefulness of a Rim-Enhancing Pattern on the Contrast-Enhanced 3D-FLAIR Sequence and MRI Characteristics for Distinguishing Meningioma and Malignant Dural-Based Tumor

AJNR Am J Neuroradiol 44:247–53 Mar 2023 www.ajnr.org

T. Panyaping, M. Punpichet, P. Tunlayadechanont, and O. Tritanon

Sensibilité 89,2%
Spécificité 93,5%
Précision 90,2%

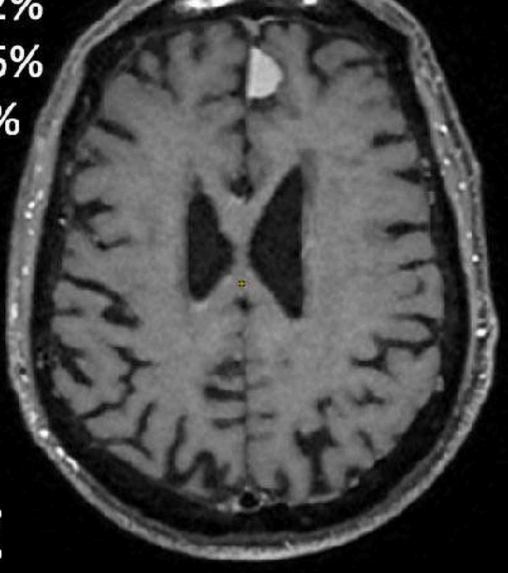

META/MÉNINGIOME

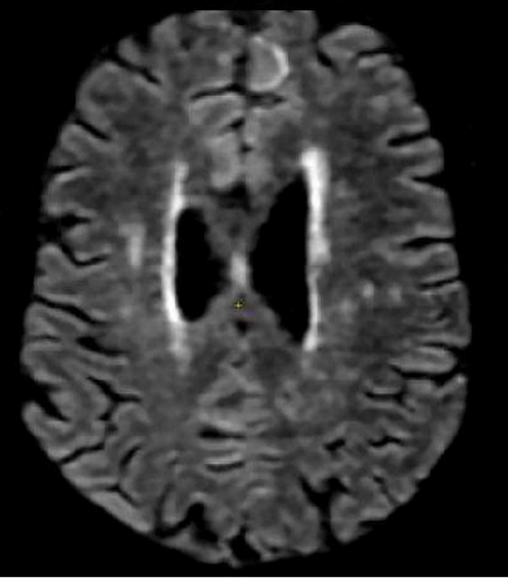

MENU

1ere Exploration : lésion unique

Méta/Abcès : diffusion

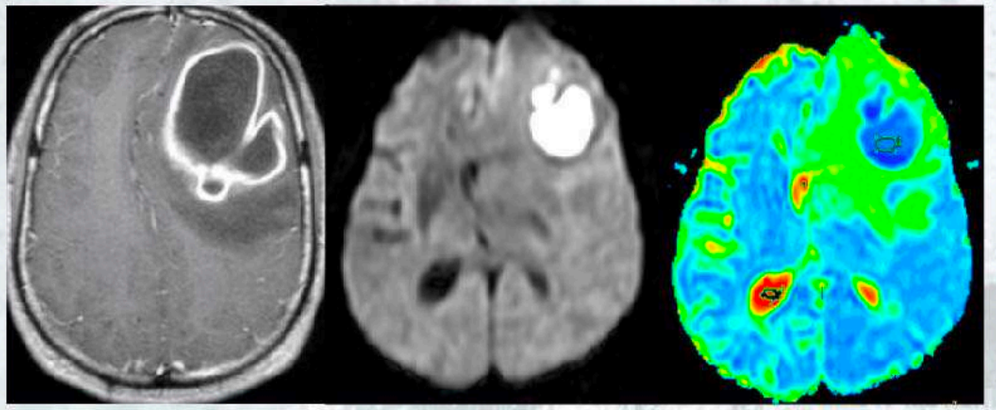

Méta/Gliome : perfusion, spectroscopie

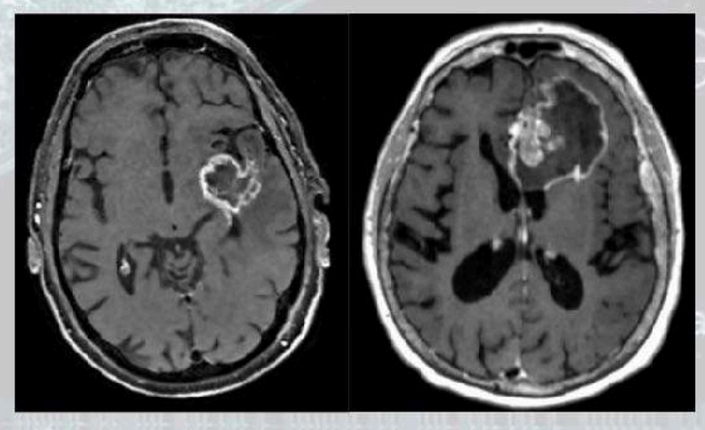

MENU

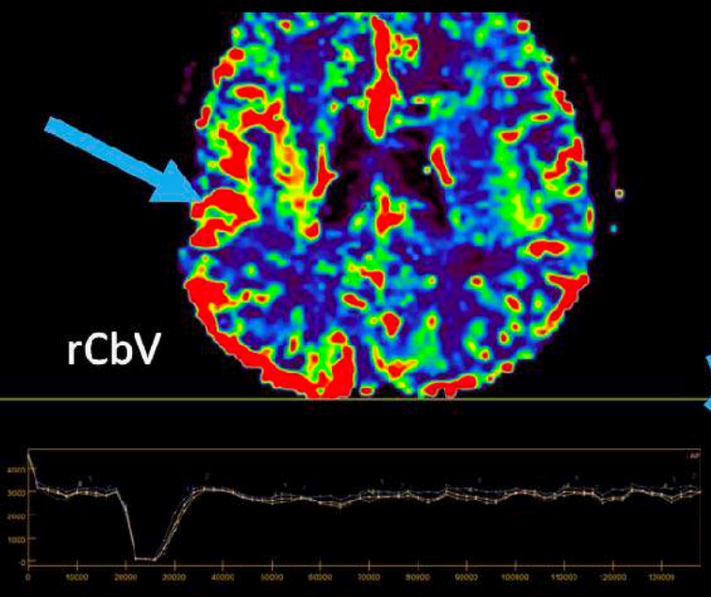

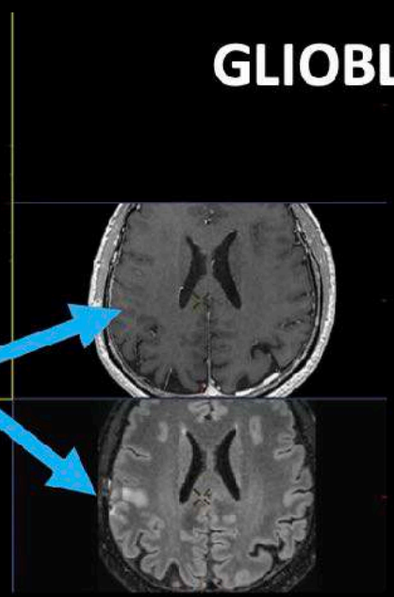

GLIOBLASTOME



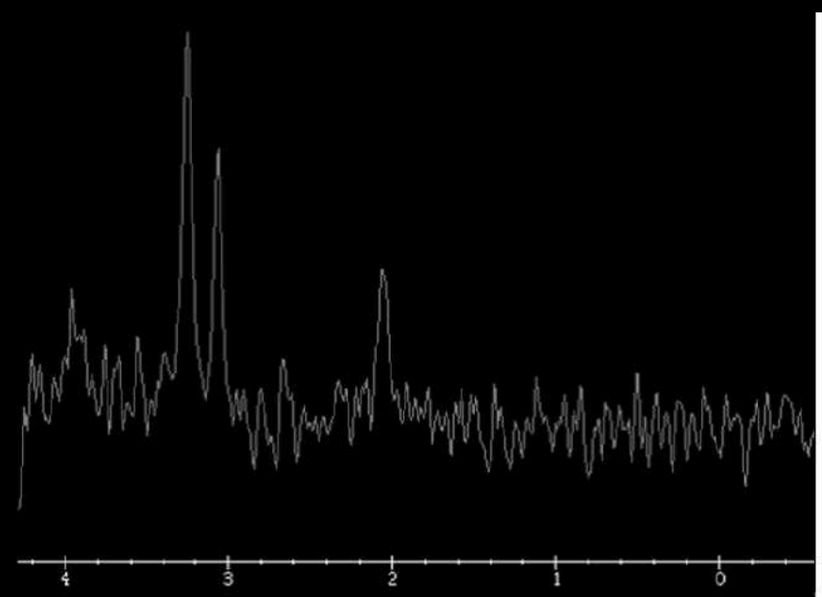

Tumeur Gliale vs Métastase = perfusion/spectroscopie

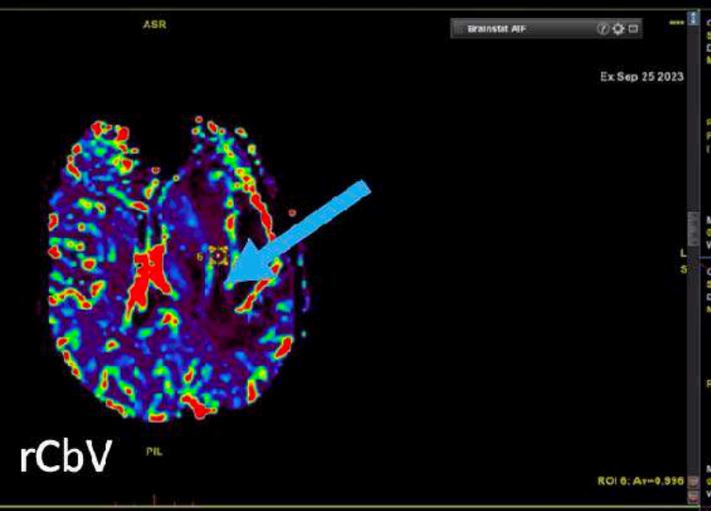

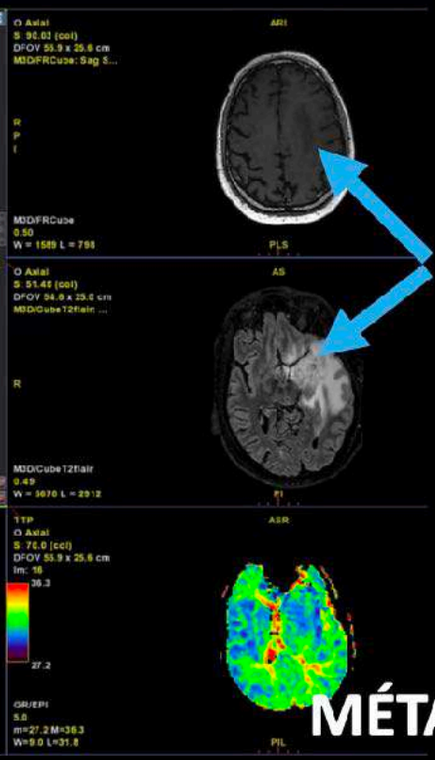

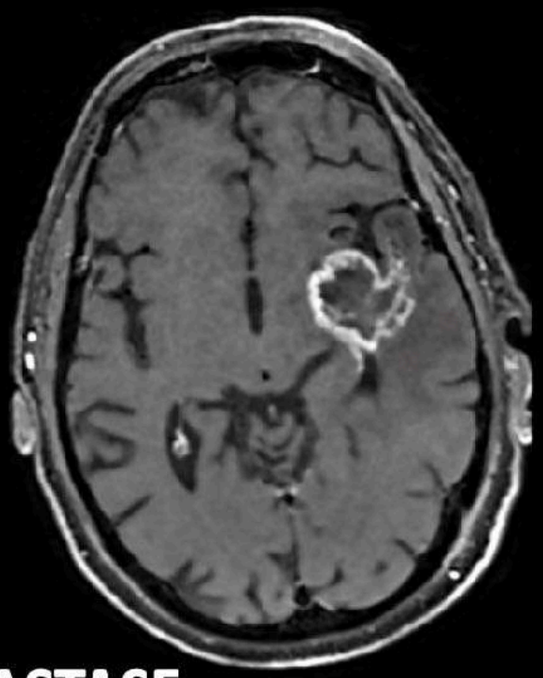

MÉTASTASE

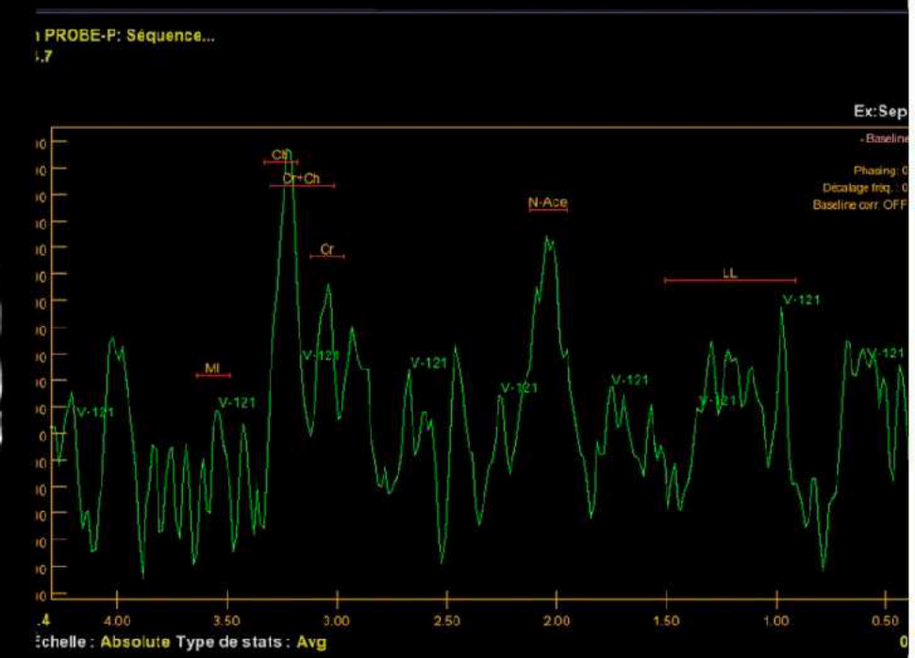

MENU

Métastase

20% poumon

7% melanome

6,5% rein

5% sein

1,8% colon

80% hemisphere cerebraux

jonction SB SG

15% cervelet

3% TC

Essaimage LCR à rechercher pour :

médulloblastome / ependymome/ gliome haut grade

rehausst periventric et feutrage espace sous arch

META INTRA PARENCHYM

nodulaire

hypoT1

hyperT2 FLAIR

PDC annulare ou nodulaire

oedeme en doigt de gant +++ svt disproportionné

DIFFUSION tres variable / elimine abces

Les séries de diffusion permettent d'approcher la cellularité tumorale et d'éliminer la possibilité d'abcès à pyogènes (Fig. 4), les atteintes intra-parenchymateuses pouvant prendre divers aspects selon qu'elles sont nodulaires ou plus ou moins nécrotico-kystiques.

PERFUSION tres variable rVSC augmenté , entre 2 et 11

si rVSC à 8-11 oriente vers mélanome, adenoK rénal

SPECTRO elevation choline

diminution NAA

important lipides et lactates

En spectroscopie ^{1}H (Fig. 3), une métastase présente une élévation de la résonance de la choline, une diminution de celle du N-acétylaspartate (NAA) alors que sont présents, de façon importante, des lipides (résonances centrées à 0,9 et 1,3 ppm) et des lactates (doublet centré à 1,3 ppm) notamment s'il existe une nécrose.

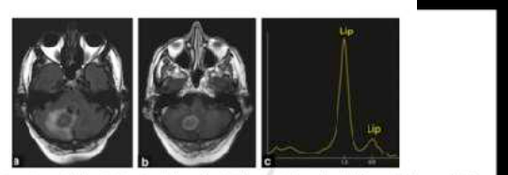

Figure 3. Métastase unique cérébelleuse droite, entourée d'un œdème (a et b) contenant de nombreux lipides caractérisés sur une étude spectroscopique à TE long par une résonance positive centrée à 1,3ppm et par une autre résonance centrée à 0,9 ppm.

Différencier métastase et gliome
= hyper FLAIR infiltrant le cortex
= GLIOME

Regarder alors dans l ' hyper FLAIR AUTOUR DE LA LESION

L'oedeme de la MÉTA est FROID sans augmentation rVSC

1. si rVSC > 1,75 ou si Chol/NAA > 1 vers 2,28
   = **T gliale III IV**

2. si rVSC vers 0,39 < 1,75 ou si Chol/NAA < 1
   = **Méta avec oedème vasogénique**

MENU

Des particularités

hyperintenses en T1 :

- mélanome

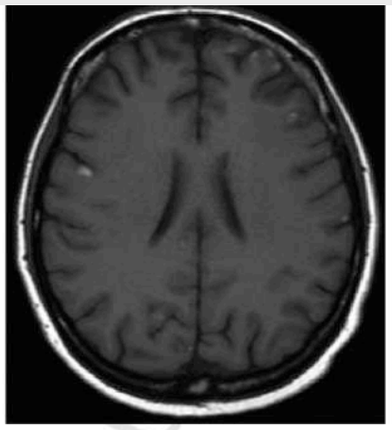

Figure 5. Les métastases de mélanome peuvent apparaître spontanément hyperintenses en T1 : « pluie » de micro-métastases d'allure nodulaire.

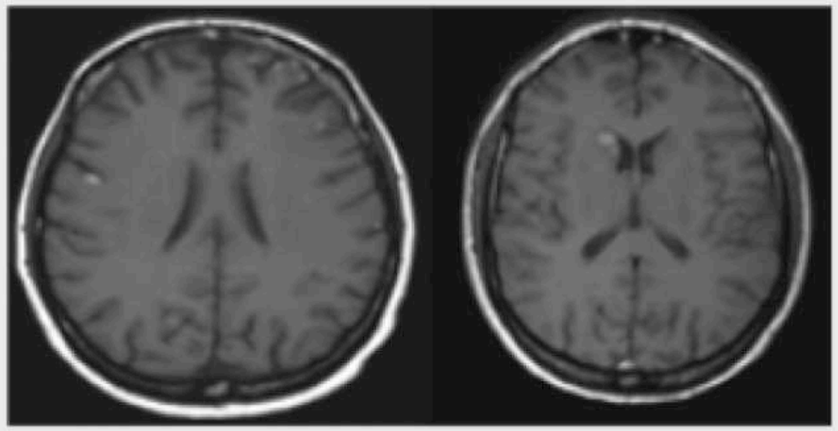

aspect hémorragique :

- Kc du rein,
- choriocarcinome,
- mélanome

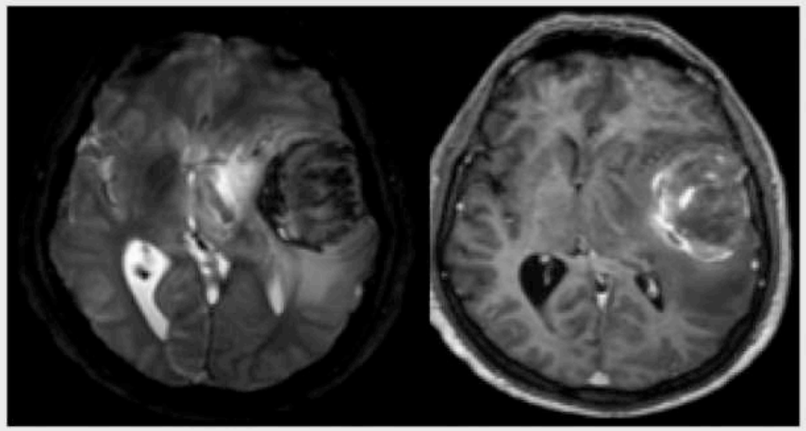

aspect kystique

- adénocarcinome

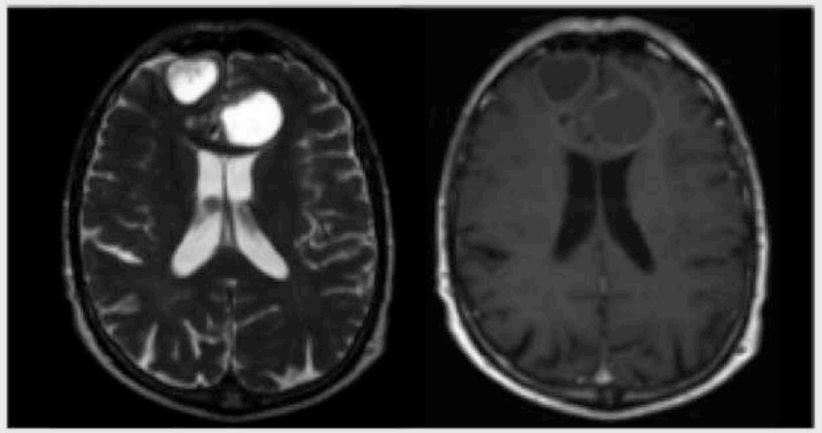

META LEPTO MENINGEE

leucemie lymphome

rehaussement gyriforme

aspect feuilleté meninge

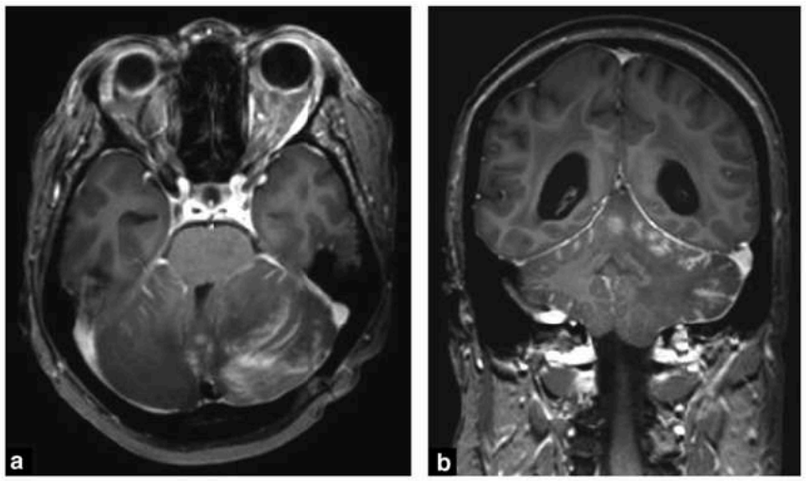

Figure 7. Atteinte leptoméningée du cervelet compliquant un cancer du sein bien visible sur ces 2 coupes pondérées en T1 après injection (a et b).

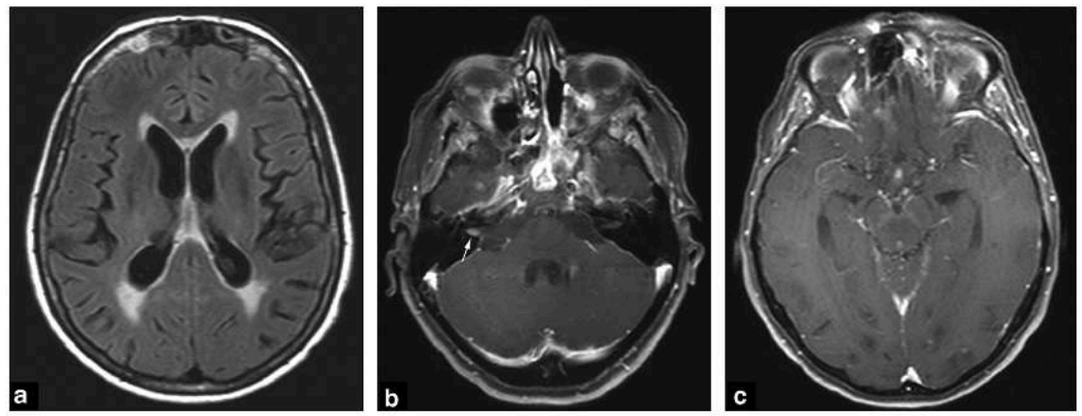

Figure 8. Patiente suivie pour un cancer du sein, métastatique au niveau pulmonaire et hépatique, présentant des céphalées. La coupe FLAIR (a) met en évidence une dilatation ventriculaire avec signe de résorption transépendymaire ; les coupes axiales T1 avec suppression de la graisse, après injection de Gadolinium (b et c) retrouvent une leptoméningite carcinomateuse de la base du crâne avec un rehaussement discret du vermis supérieur et les deux paquets acoustico-faciaux.

META DURALES

atteinte osseuses associées

si que dure mére : diag erroné de meningiome +++

si meningiome : pic choline

si méta : pic lipide

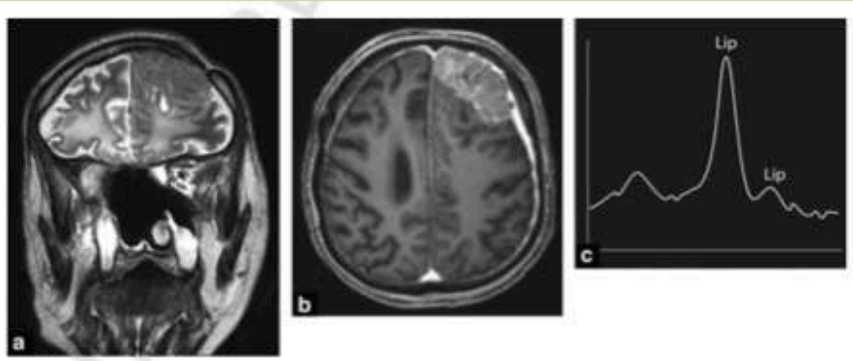

Figure 10. Crise d'épilepsie chez un patient aux antécédents de carcinome de l'ethmoïde. Volumineuse masse frontale antérieure gauche, extra parenchymateuse, refoulant le parenchyme cérébral sur la coupe coronale T2, associée à une atteinte bilatérale de la substance blanche post-thérapeutique (a), prenant massivement le contraste sur la coupe axiale T1 injectée (b) avec un rehaussement à distance de la dure-mère. L'étude spectroscopique retrouve les résonances des lipides centrées à 1,3 et 0,9 ppm permettant d'éliminer le diagnostic de méningiome et d'assoir celui de métastase.

MENU

Lésions secondaires

Métastases

Epidémiologie

- Les métastases du SNC correspondent à une dissémination de tumeurs situées en dehors de celui-ci et qui s'étendent secondairement par voie hématogène

- Fréquence :
  - Tumeurs les plus fréquentes du SNC : 15 à 25% des tumeurs intracrâniennes de l'adulte selon les séries
  - 15% des patients porteurs de cancers systémiques développent des métastases du SNC
  - L'incidence des métastases 5 ans après le diagnostic initial du cancer primitif est de 18% pour le poumon, 10% pour le rein, 7% pour le mélanome, 5% pour le sein et 1% pour le colon

- Age de survenue : pic de fréquence : 40-60ans

- Les cancers responsables de métastases du SNC chez l'adulte sont par ordre de fréquence décroissante le K du poumon (adénocarcinome surtout), le K du sein, le mélanome, le K du rein et celui du colon

- 10% des patients n'ont pas de tumeur primitive retrouvée lors de l'examen initial et 15% précédent la découverte du primitif

- La connaissance d'un 1er cancer chez un patient donné n'exclut cependant pas la survenue de métastases révélatrices d'un 2nd cancer méconnu



Lésions secondaires

Métastases

Imagerie

- Siège :
  - Hémisphères cérébraux : 80%; cervelet : 15%; les autres sont leptoméningées ou durales
  - Très rarement des métastases peuvent toucher les parois ventriculaires, l'hypophyse, les plexus choroïdes (0,9 à 4,6% des métas cérébrales), la glande pinéale ou encore une tueur pré-existante comme un méningiome
  - La fosse postérieure est plus souvent touchée par les cancers colorectal, rénal et des organes pelviens (possible propagation par les plexus veineux spinaux)
  - La majorité des métastases cérébrales par dissémination hématogène sont hémisphériques et prédominent à la limite des territoires artériels et à la jonction substance blanche-substance grise, siège d'une réduction brutale du calibre des capillaires

- Nombre :
  - Près de 50% sont uniques (seule métastase cérébrale), 20% sont doubles et 30% sont triples ou plus
  - Quelques unes sont solitaires (seule métastases retrouvée dans l'ensemble du corps, surtout de mélanome, poumon et sein)

Lésions secondaires

Métastases

Imagerie

Aspect tomodensitométrique

- Le plus souvent hypodenses, mais peuvent apparaitre isodenses, voire hyperdenses en cas de transformation hémorragique ou de présence de calcifications et/ou de substance colloïdes

- Une prise de contraste nodulaire ou annulaire est la règle

- L'œdème périlésionnel est hypodense

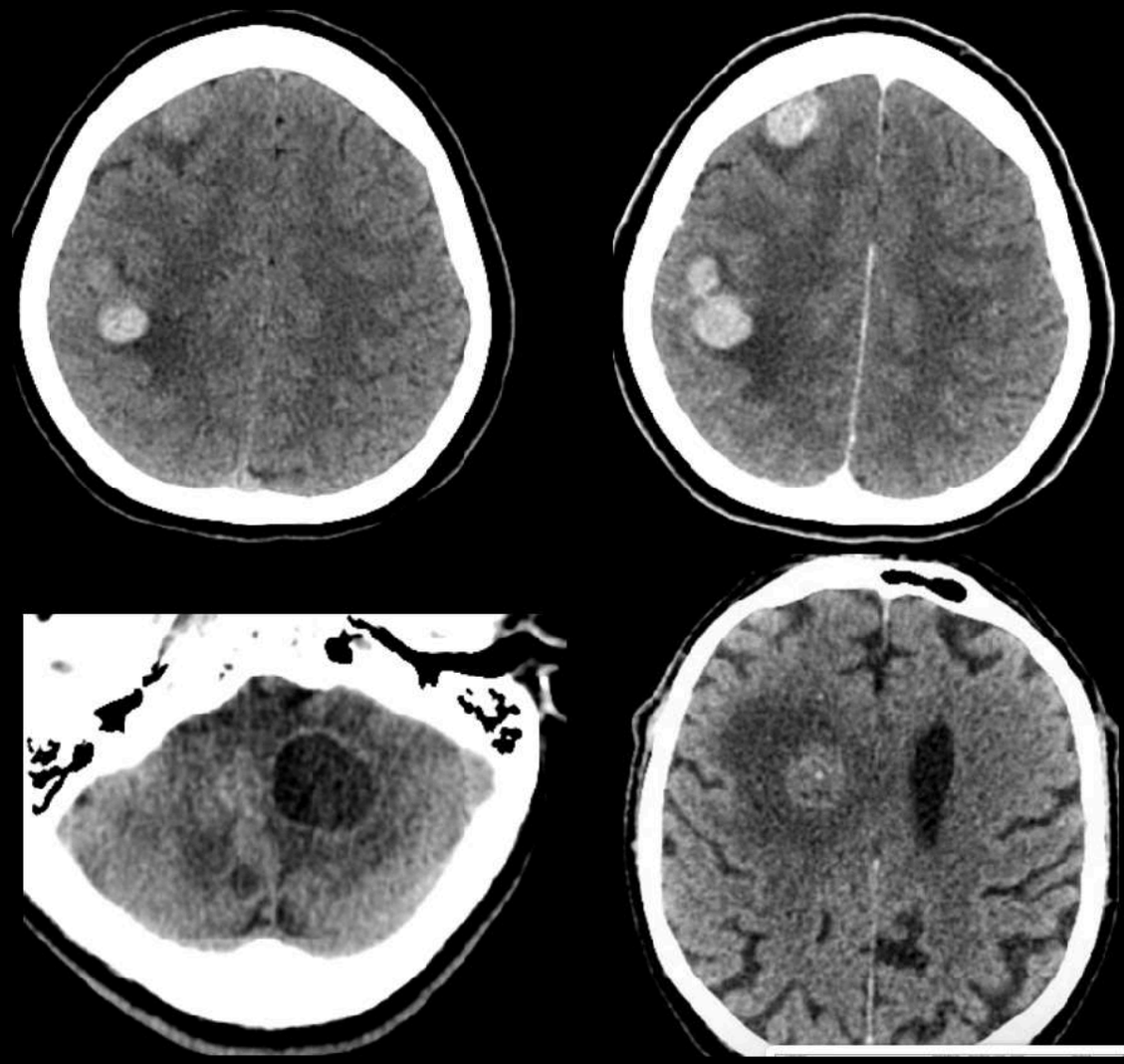

MENU

Lésions secondaires

Métastases

Imagerie

Aspect IRM

- Les métastases sont le plus souvent hypoT1, hyperT2
- Les petites lésions corticales sont mieux détectées en FLAIR qui les dissocient du LCS avoisinant
- La nécrose centrale est fortement hyperT2 mais apparait souvent hypointense en FLAIR
- Certaines métastases contenant de la mucine (cancer colorectal, cancer de l'utérus) peuvent présenter un centre hyper intense en T1 et hypointense en T2
- La prise de contraste est la règle, nodulaire ou annulaire, traduisant pour cette dernière la nécrose tumorale qui survient classiquement quand la lésion a un diamètre supérieur à 1cm
- Un œdème périlésionnel hypoT1 et hyper T2 et FLAIR est associé à la plupart des métastases

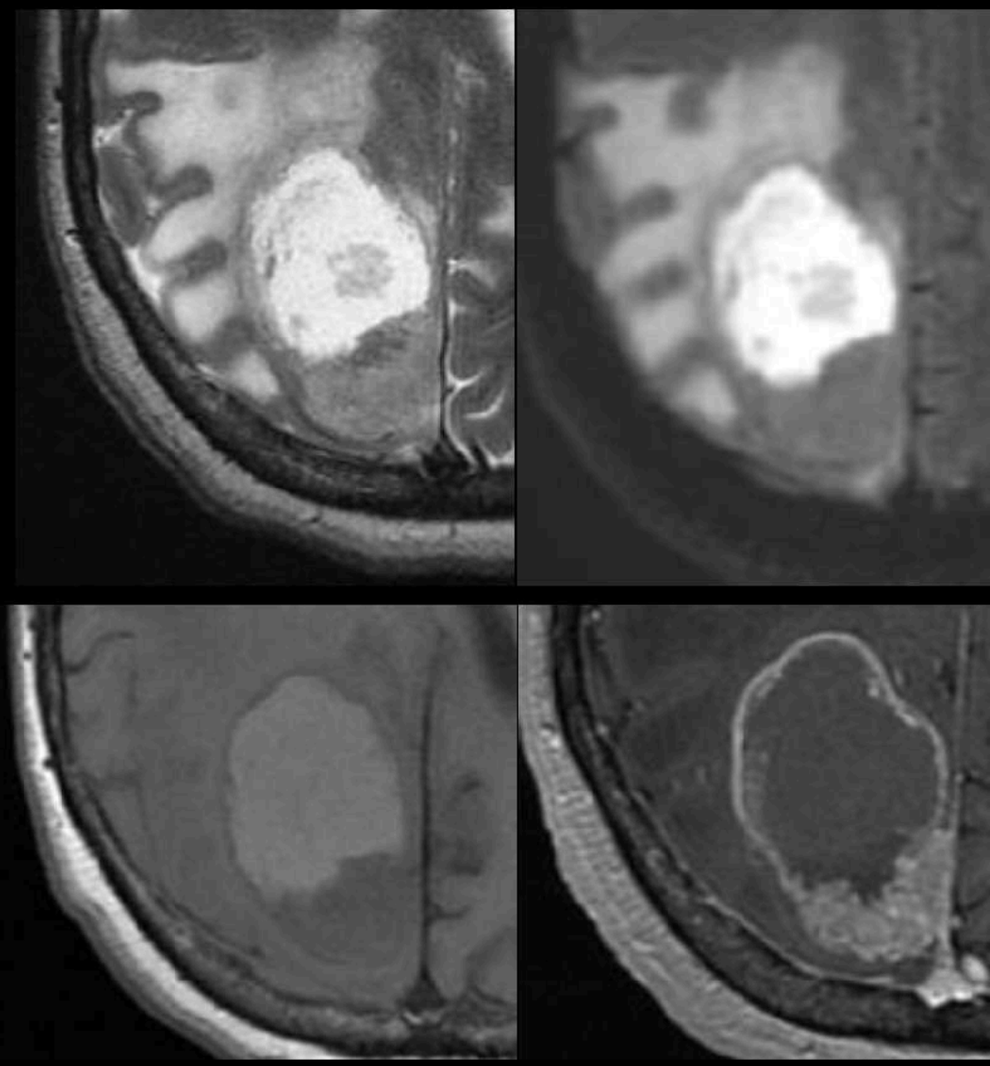

Lésions secondaires

Métastases

Imagerie

Aspect IRM

- Diffusion :
  - l'ADC, reflet de la cellularité tumorale, est diminué au niveau de la portion charnue; il apparait plus élevé dans les métastases d'adénocarcinome bien différenciés que dans les peu différenciés et celles de tumeurs autres que les ADK (carcinomes à petites cellules et neuroendocrines à grandes cellules)

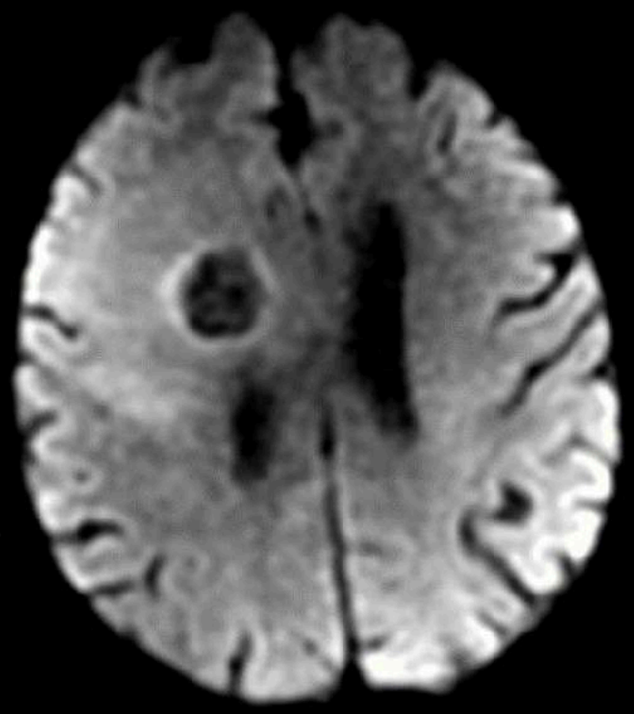

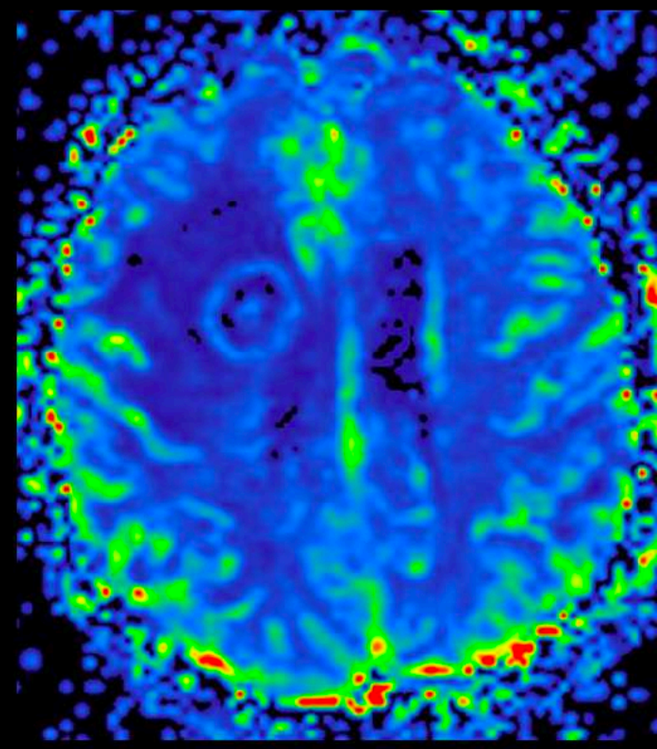

- La nécrose centrale présente un hyposignal avec une augmentation de l'ADC

Lésions secondaires

Métastases

Imagerie

Aspect IRM

- Perfusion :
  - Au niveau de la lésion : élévation notable du rCBV, qui peut avoisiner celui observé dans les gliomes de haut grade
  - Au niveau de la région péritumorale : chute brutale du rCBV, inférieur à celui de la substance blanche et liée à l'œdème vasogénique

- Spectroscopie :
  - Élévation de la Choline associée à une baisse du pic de NAA
  - Résonnance de lipides/lactates habituelles dans les tumeurs nécrotiques
  - Effondrement des métabolites dans l'atmosphère péritumorale, traduction de l'absence d'infiltration cellulaire à distance et de l'œdème périlésionnel

Lésions secondaires

Métastases

Imagerie

Métastases hémorragiques

- Les métastases hémorragiques ne sont pas rares, hyperdense en TDM et hyperT1 en IRM, essentiellement dues au mélanome, ainsi qu'aux cancers thyroïdien, rénal, du sein, du poumon et du rare choriocarcinome

- Elles se distinguent des lésions bénignes hémorragiques par la lenteur d'évolution du cycle de l'hémoglobine et des couronnes d'hémosidérine incomplètes

- L'hypersignal T1 des métas de mélanome peut correspondre à une hémorragie intra-tumorale et/ou être secondaire aux propriétés paramagnétiques de la mélanine, lié avec un hyposignal T2 à la concentration cellulaire en mélanine

- Les métas de mélanomes peuvent cependant être isoT1, HyperT2

- Caractéristiques également évocatrices, elles sont souvent de petite taille (les rendant de détection difficile – intérêt des séquences en T2*), avec une augmentation de taille parfois très rapide ou encore un aspect de dissémination miliaire



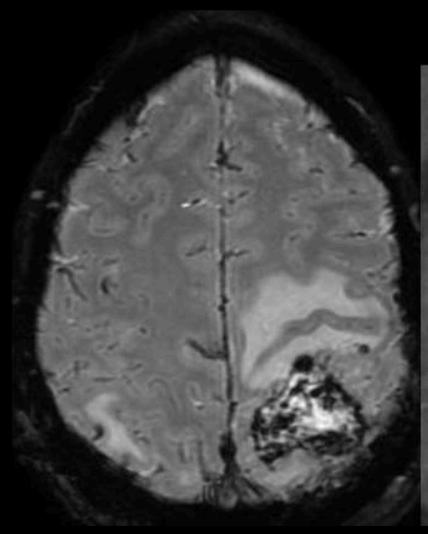

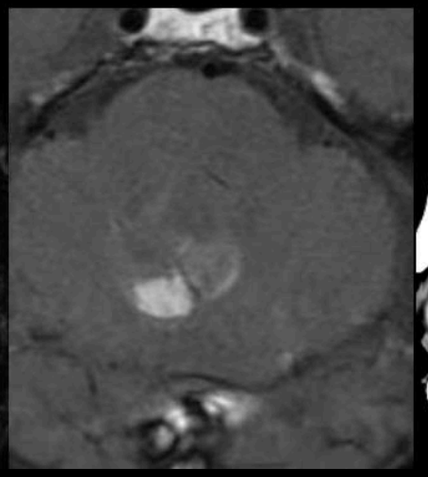

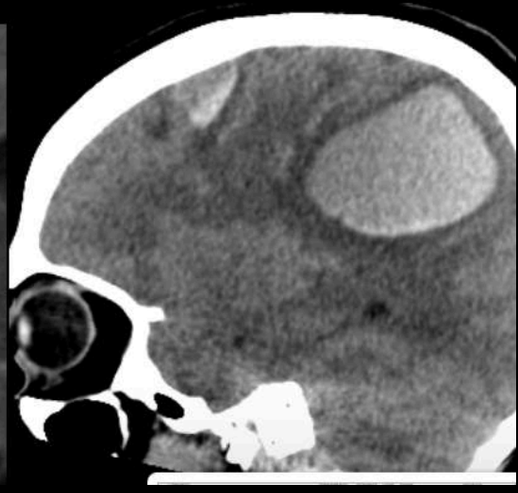

MENU

Lésions secondaires

Métastases

Imagerie

Dissémination miliaire

- Les aspects de dissémination miliaire sont rares, touchant principalement le cortex, les NGC, le tronc cérébral et le cervelet plus souvent que la substance blanche et semblent plus fréquemment observés dans les métas d'adénocarcinome

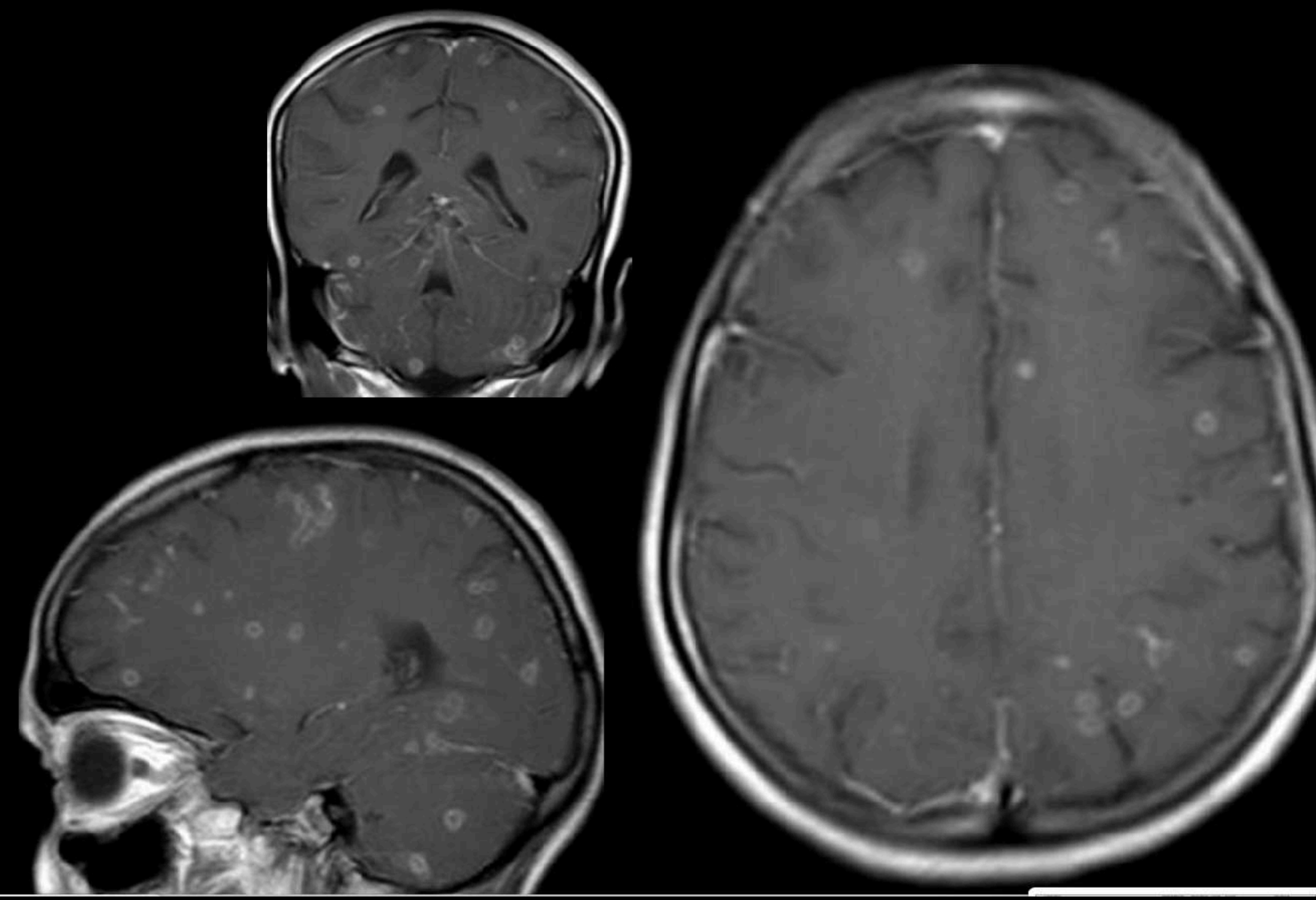

Métastase intra medullaire

- Le signe de la flamme et le signe de l'anneau aident à différencier métastase intra-médullaire et néoplasie primitive.

fréquentes.

Le diagnostic différentiel est essentiellement celui d'une tumeur primitive du SNC. Rykken [31] décrit deux signes séméiologiques orientant vers l'origine métastatique (hors néoplasie primitive du SNC) : le « signe de l'anneau » (présence d'un rehaussement annulaire complet ou incomplet en dehors de la prise de contraste centrale) et le « signe de la flamme » (présence d'un rehaussement mal défini au pôle supérieur ou au pôle inférieur de la lésion, avec l'aspect d'une flammèche) (Fig. 16).

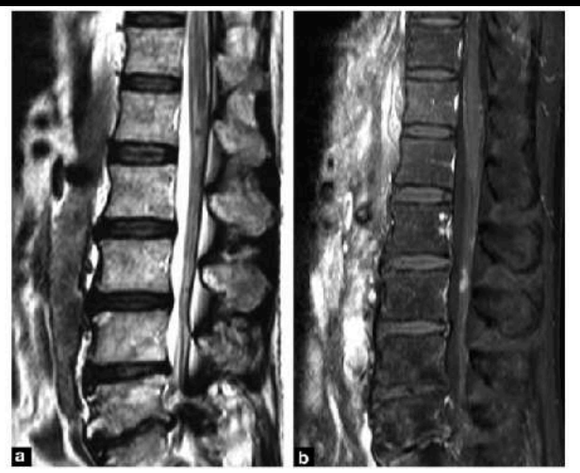

Figure 18. Images en « grelots » visible en T2 (a), dessinées par l'hypersignal T2 du liquide céphalo-rachidien, prenant le contraste sur la série injectée pondérée en T1 avec suppression de la graisse (b) traduisant des métastases leptoméningées d'un cancer du sein.

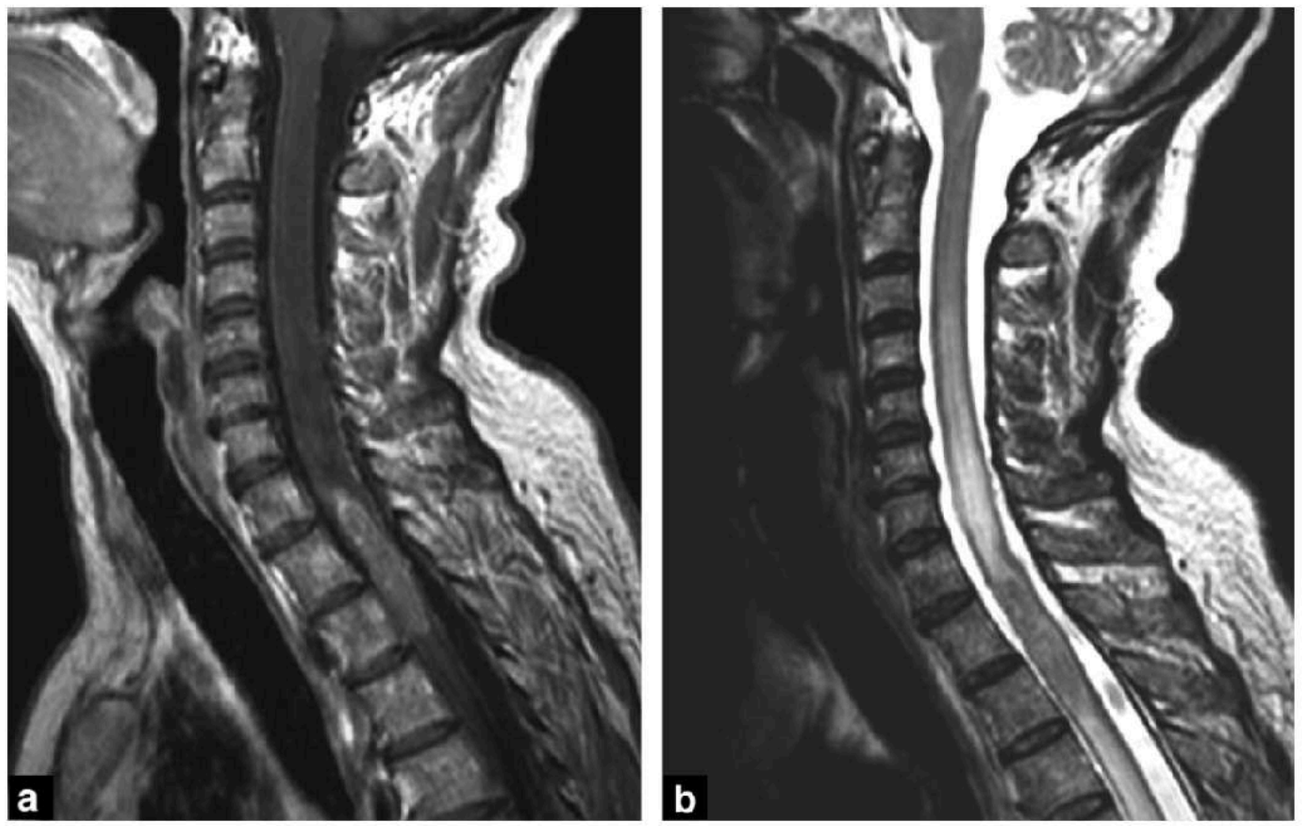

Figure 16. Métastase intra-médullaire d'un cancer du sein. Notez l'aspect en flamme de la prise de contraste du pôle supérieur de la lésion (a) et l'important de l'œdème périlésionnel en T2 (b).

MENU

DIAG DIFFERENTIEL S.GRAND

META VERSUS GLIOME MALIN

Morphologie proche :

PDC annulaire ou nodulaire

oedeme abondant

perfusion augmentée

spectro augmentation choline , presence lactate et /ou lipide

Tumeur gliale si :

hyperFLAIR infiltrant le cortex +++

extension au corps calleux ou voies optiques

ANALYSE PERI TUMORALE

ZONES HYPERPERFUSEES AU DELA DES PDC EN FAVEUR GLIOME PLUTOT QUE META

sur cartographie de VSC obtenu sur perfusion de 1er passage

ratio rVSC plus eleve autour gliome

ratio CHO/Cr plus eleve autour gliome

1. si rVSC > 1,75 ou si Chol/NAA > 1 vers 2,28
   = **T gliale III IV**

2. si rVSC vers 0,39 < 1,75 ou si Chol/NAA < 1
   = **Méta avec oedème vasogénique**

Regarder alors dans l ' hyper FLAIR AUTOUR DE LA LESION

L'oedeme de la MÉTA est FROID sans augmentation rVSC

MENU

Cas clinique

Patiente de 77 ans, hospitalisée pour une première crise d'épilepsie. L'examen clinique note une masse mammaire droite (Fig. 20).

Questions

Que pensez-vous de cette IRM ? Quel diagnostic est à évoquer à partir de l'analyse des données morphologiques FLAIR et T1 injectées et des données de la perfusion et de la diffusion ?

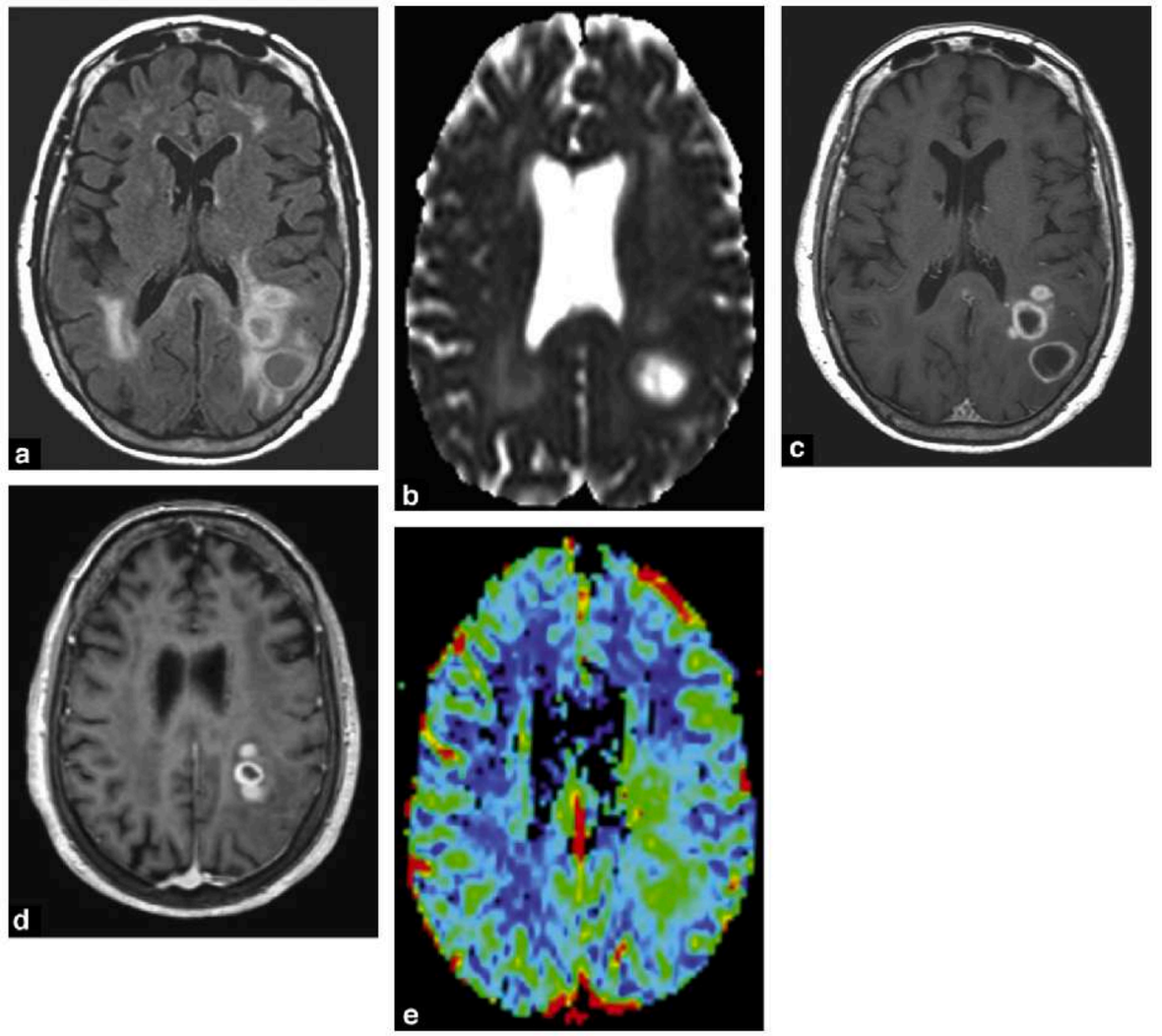

Figure 20. Coupe axiale FLAIR (a), cartographie de l'ADC (b), coupes axiales T1 injectées (c et d), cartographie du VSC (e).

Réponse

Glioblastome multifocal.

Il existe plusieurs lésions pariétales gauches regroupées en amas, hétérogènes, avec un centre nécrotique présentant une augmentation du coefficient de diffusion, ce qui permet d'éliminer le diagnostic d'abcès cérébral. Les lésions sont hypervasculaires et surtout les anomalies de la perfusion débordent, notamment vers l'avant, de la prise de contraste T1.

Cette caractéristique fait évoquer en premier lieu une tumeur gliale maligne, plutôt qu'une atteinte secondaire malgré la masse mammaire.

MENU

META VERSUS ABCES

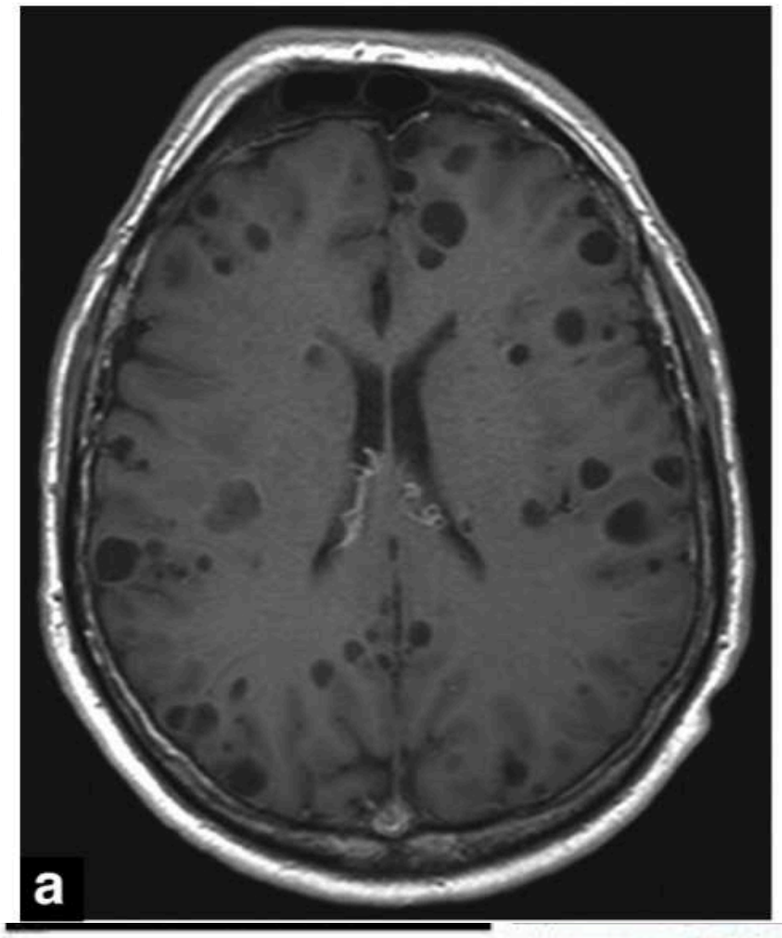

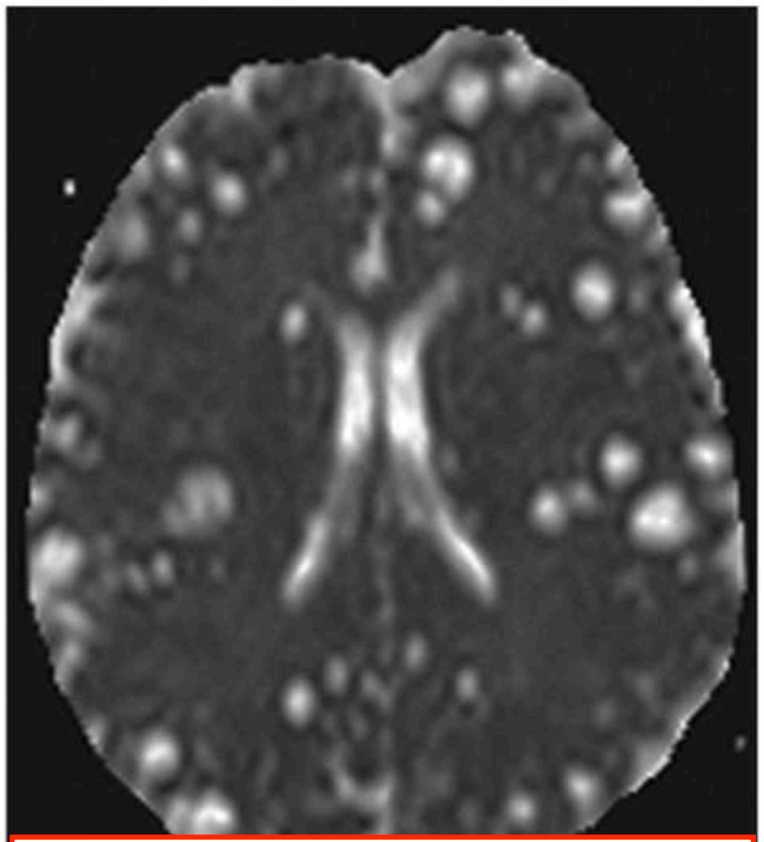

Cartographie ADC blanc
= MÉTASTASES

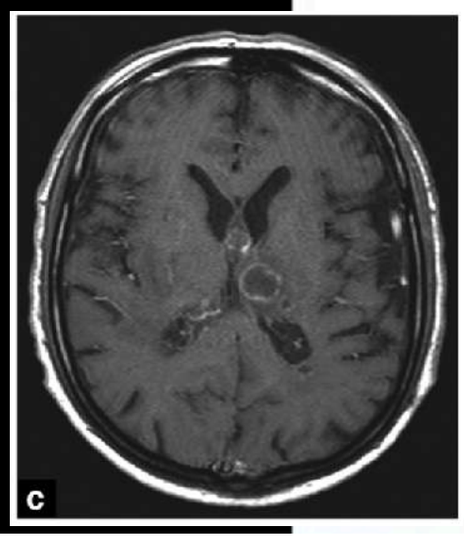



Cartographie ADC NOIR =
ABCÈS

Figure 14. La composante liquidienne des métastases kystiques (a) présentent une augmentation du coefficient de diffusion sur la cartographie correspondante (b). *A contrario*, celle des abcès à pyogène multiples (c) présente une restriction de l'ADC sur la cartographie (d). La série de diffusion est donc fondamentale pour différencier métastases multiples et abcès.

MENU

META VERSUS LYMPHOME

coef de diffusion bas (tres cellulaire)

avec vaisseaux tumoraaux

perméables, fenestrés, le rVSC est peu élevé, proche de 1 avec un passage haut dessus de la ligne de base de la courbe de premier passage sur les examens réalisés à 1,5 Tesla (Fig. 15) [24]. À 3 T le passage au-dessus de la ligne de base est moins souvent observé [25].

Le spectre typique est celui d'un pic de choline associé à des résonances de lipides centrées à 1,3 et 0,9 ppm, en dehors des zones de nécrose [26,27]. Ces résonances

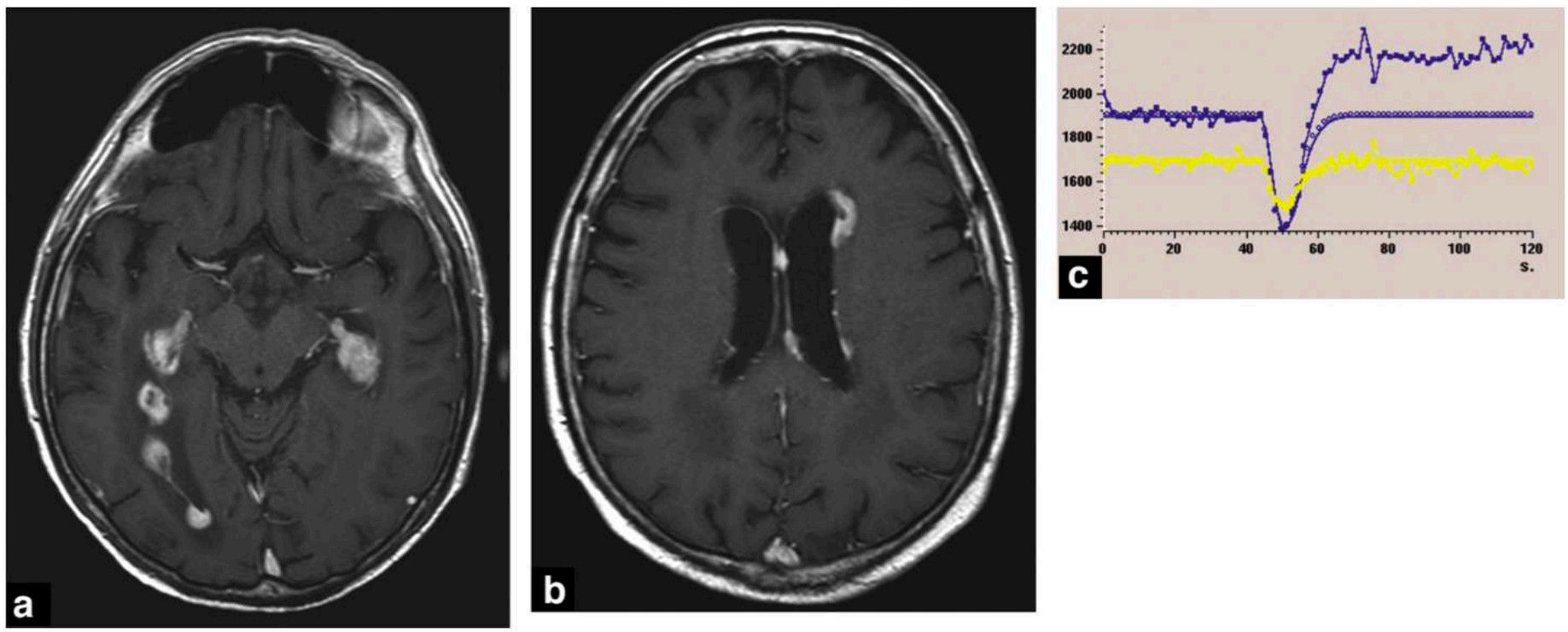

Figure 15. Lésions multiples périventriculaires prenant massivement le contraste (a et b), avec, sur la courbe de perfusion (c), un ratio de volume sanguin cérébral égal à 1,5 et surtout des troubles de la perméabilité importants se traduisant par un passage de ligne de base au-dessus de la courbe de premier passage (ROI de référence : courbe jaune, ROI du lymphome : courbe bleue). Il s'agit d'un lymphome primitif du système nerveux central.

MENU

CAS CLINIQUE 2022

MÉTA HEMORRAGIQUE

MENU



Madame C, 28 ans

- **Pas d'antécédent**
- **Mai 2019 :**

Evoluant depuis 1 semaine de

- fourmillements de la main et de l'hémiface inférieure gauche
- agueusie
- vertiges et flou visuel

MENU

é magnétique (SWI) +++

- Apparition de prises de contrastes punctiformes sans traduction T2
- **Certaines en hyposignal SWI**

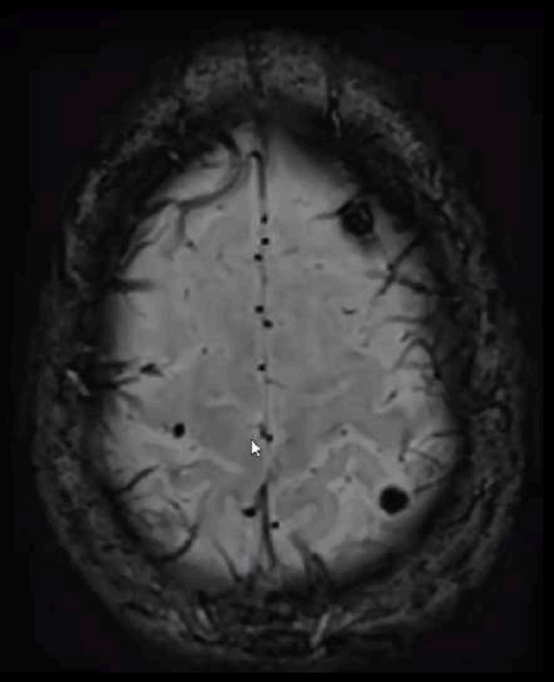

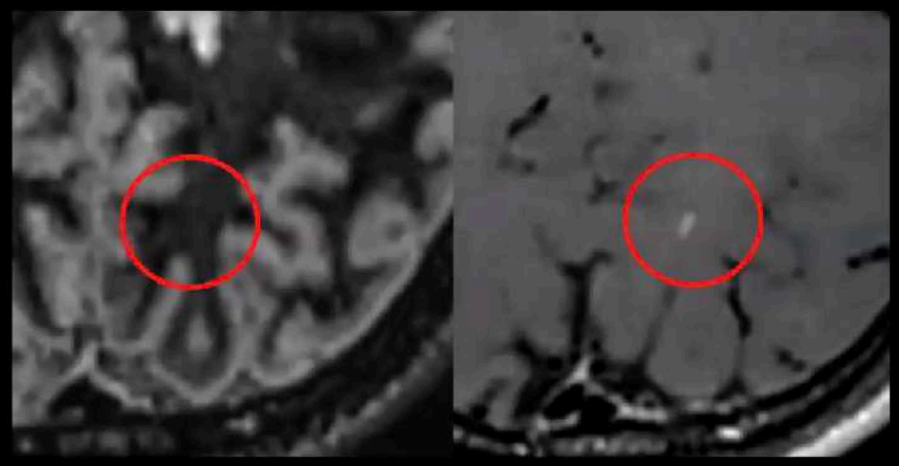

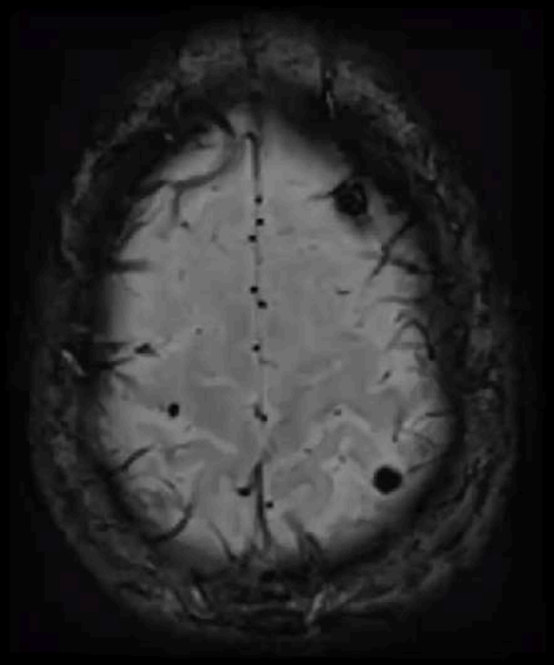

SWI

3D T1 SE G+

3D DIR

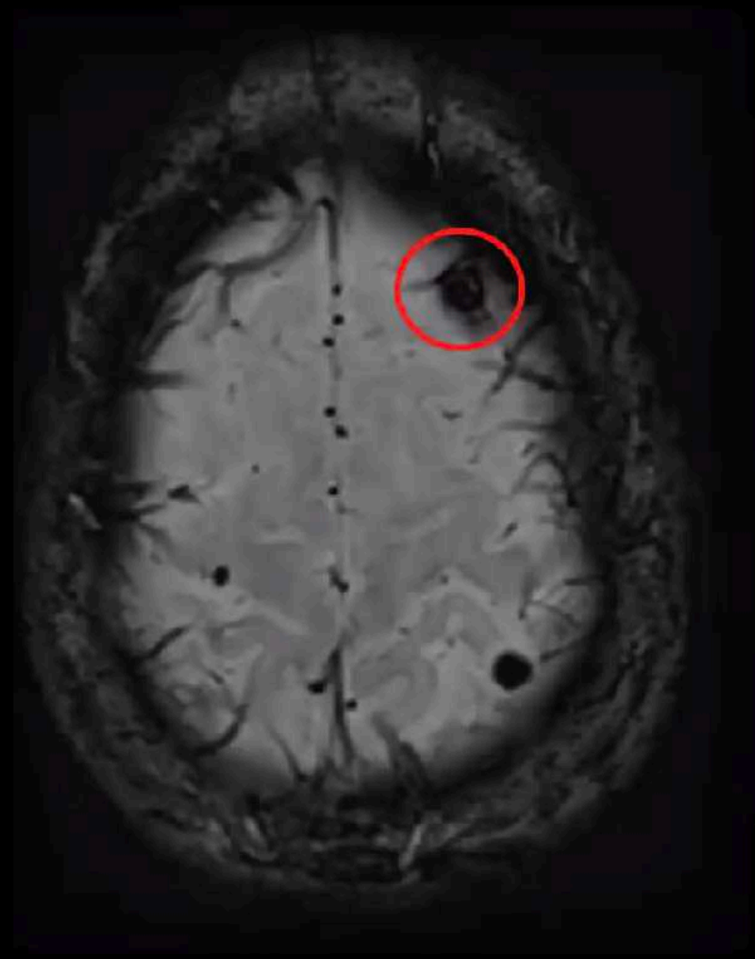

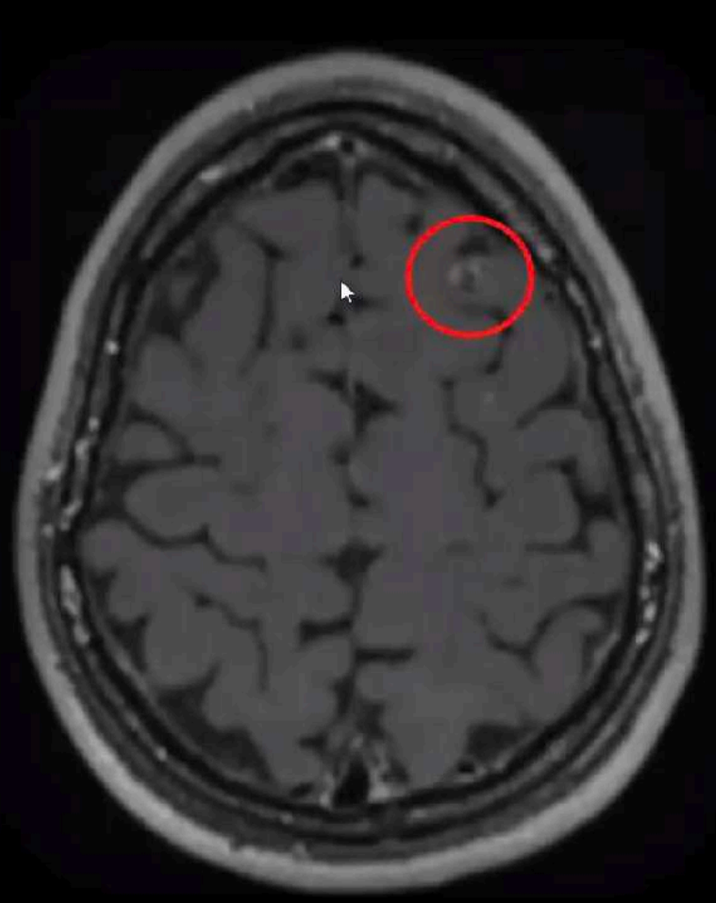

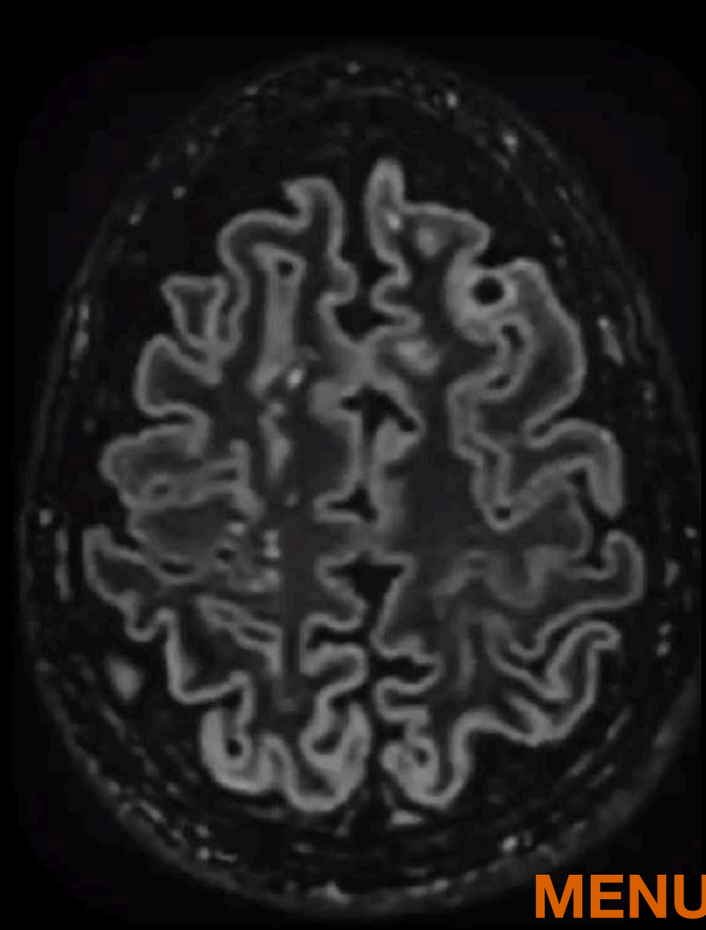

MENU

Tumoral

Métastases hémorragiques

***S**ein*
***P**oumon*
***M**élanome*
***T**hyroïde*
*carcinome à cell **R**énale*
***C**horiocarcinome*
*C**H**C, **H**épatoblastome*
...

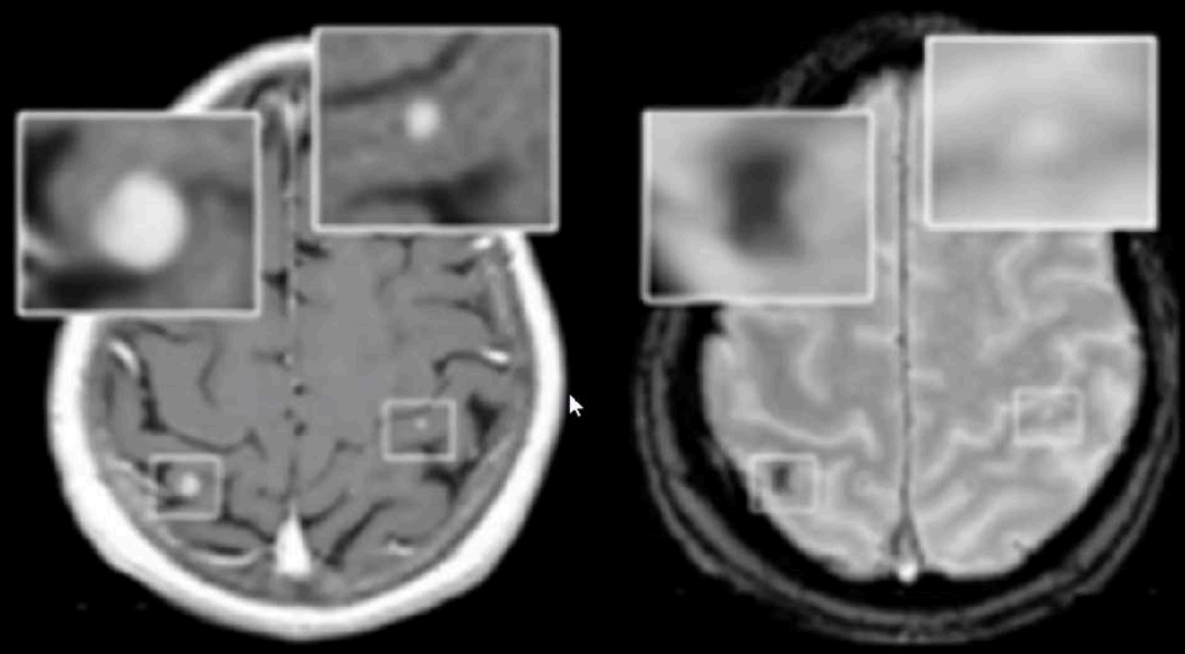

Deike-Hofmann, Sensitivity of different MRI sequences in the early detection of melanoma brain metastases, PloS one, 2018

MENU

Diagnostic final

- **métastases cérébrales multiples**
- **d'un carcinome pulmonaire neuroendocrine à grandes cellules**
- **diagnostiqué au décours d'un traitement immunosuppresseur pour SEP- RR**

MENU

LES AUTRES DIAG ?????

Rehaussement miliaire

Tuberculose





Khatri. Pol J Radiol 2018

Sarcoïdose

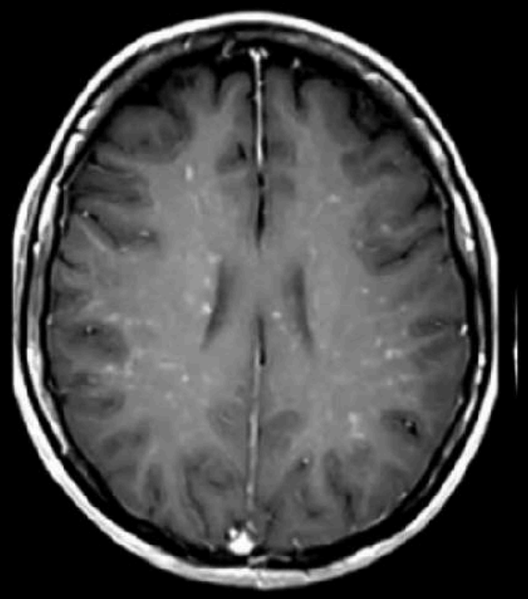

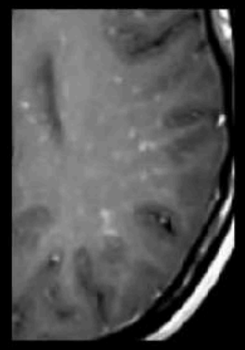

Bot, Neuroradiology, 2020

Remaniements hémorragiques

Toxoplasmose

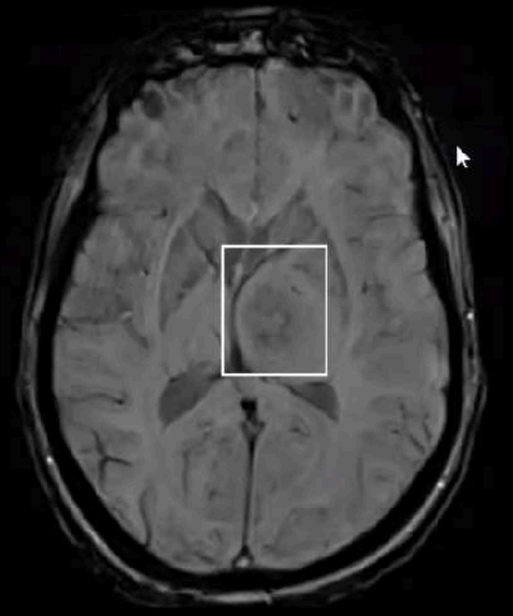



Service de Neuroradiologie, CHU Henri Mondor

Actinomycose *(BG+)*

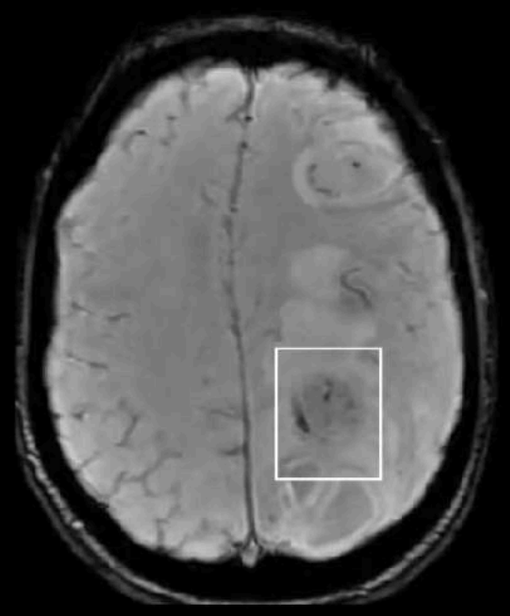



Service de Neuroradiologie, CHU Henri Mondor

MENU

SPECTRO
ET PERFUSION
CAT

MENU

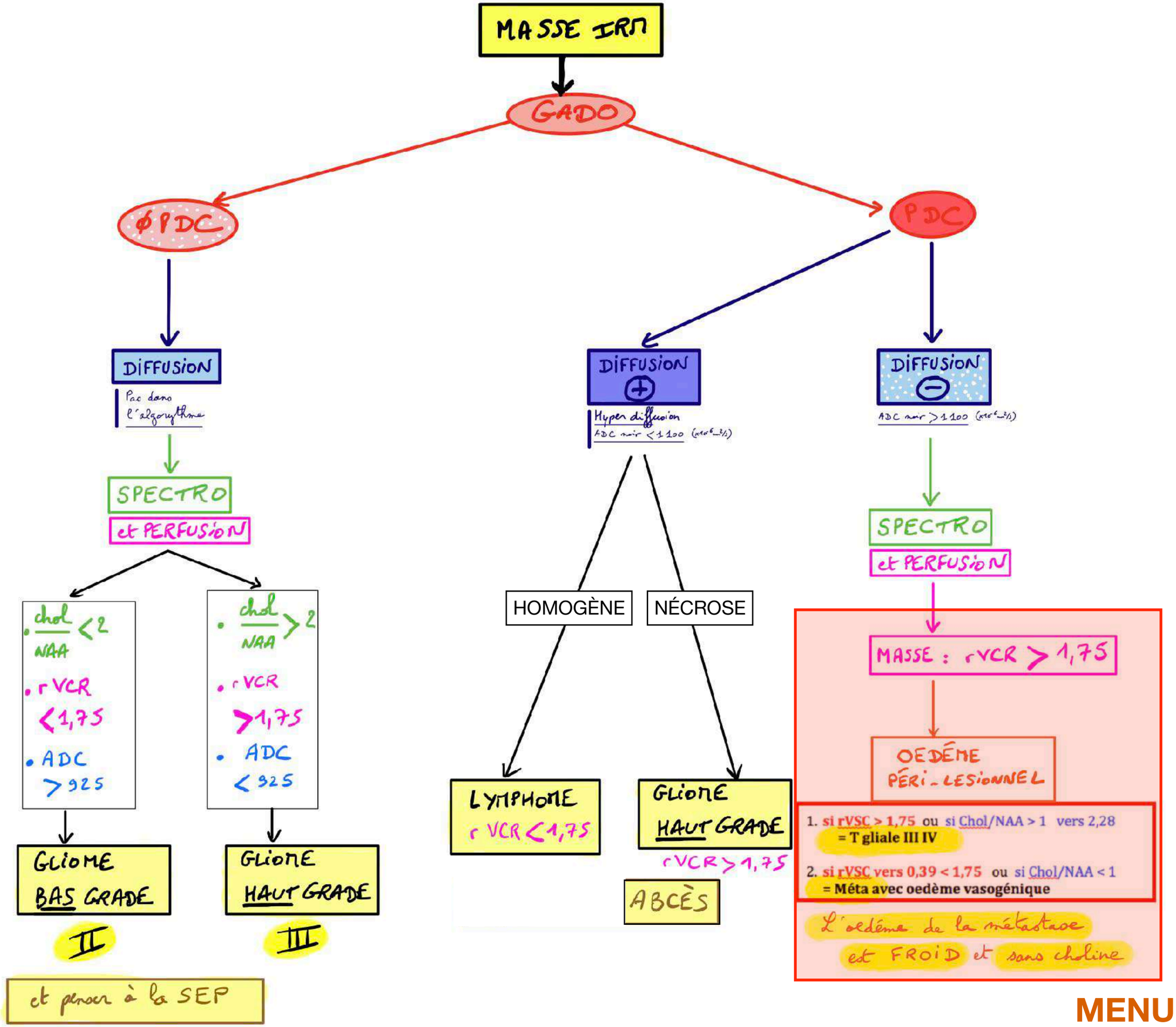
MASSE IRM
GADO
ØPDC
PDC
DIFFUSION
Pas dans l'algorythme
SPECTRO
et PERFUSION
• chol/NAA < 2
• rVCR < 1,75
• ADC > 925
• chol/NAA > 2
• rVCR > 1,75
• ADC < 925
GLIOME BAS GRADE
II
GLIOME HAUT GRADE
III
et penser à la SEP
DIFFUSION ⊕
Hyper diffusion
ADC noir < 1100
HOMOGÈNE
NÉCROSE
LYMPHOME
rVCR < 1,75
GLIOME HAUT GRADE
rVCR > 1,75
ABCÈS
DIFFUSION ⊖
ADC noir > 1100
SPECTRO
et PERFUSION
MASSE : rVCR > 1,75
OEDÉME PÉRI-LESIONNEL
1. si rVSC > 1,75 ou si Chol/NAA > 1 vers 2,28
= T gliale III IV
2. si rVSC vers 0,39 < 1,75 ou si Chol/NAA < 1
= Méta avec oedème vasogénique
L'oedème de la métastase est FROID et sans choline

MENU

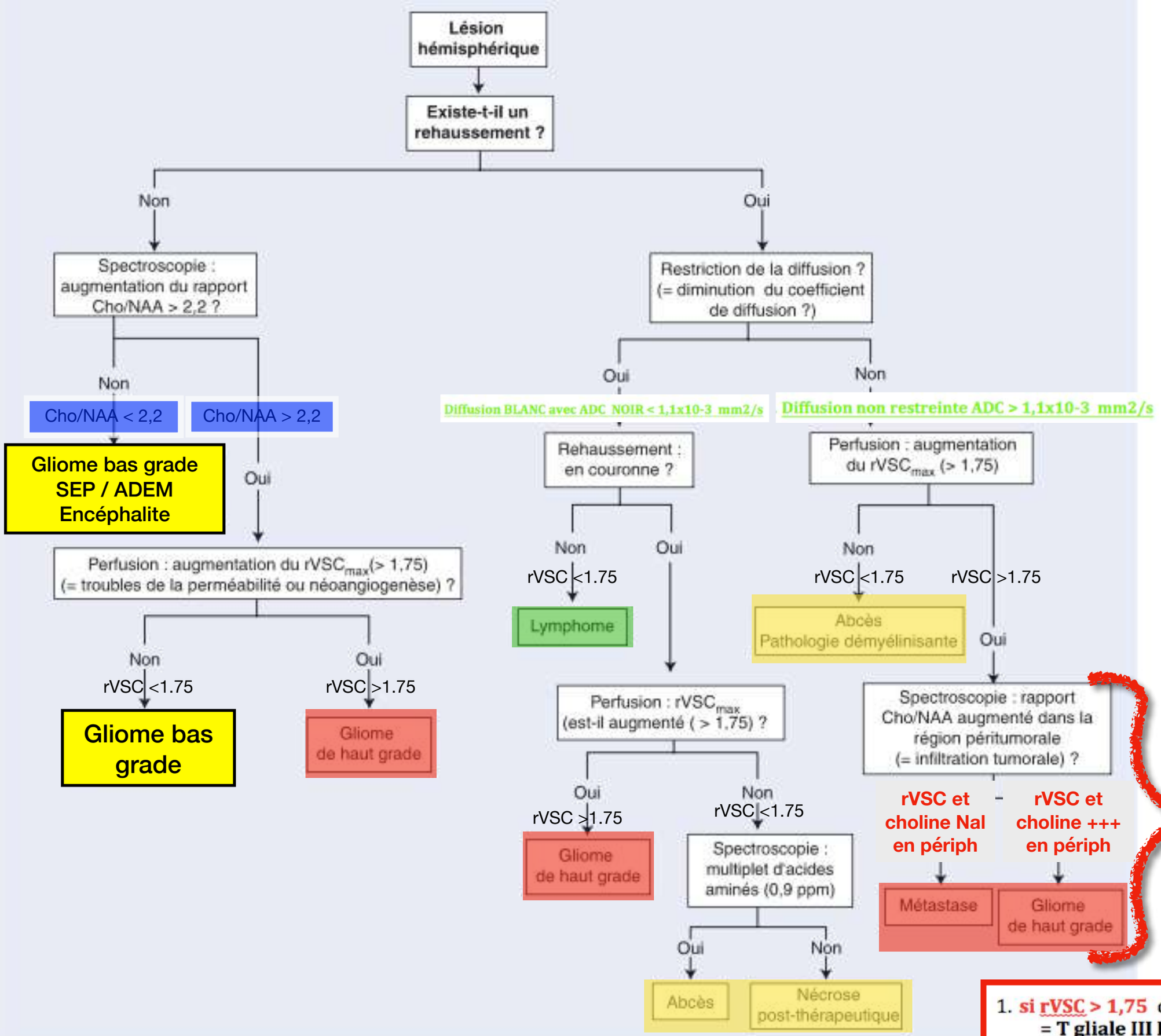

igure 2. Arbre décisionnel. Diagnostic anatomopathologique d'une lésion hémisphérique et élimination des diagnostics différenti
roposé par Al-Okaili [59] et est présenté ici avec quelques modifications. $rVSC_{max}$: rapport maximal du volume sanguin cérébral (VSC)
e la substance blanche présumée saine de l'hémisphère controlatéral. NAA : N-acétyl-aspartate ; Cho : choline.

MENU

LESION

Rehausst OUI

ADC NORMALE

rVSC > 1.75

Regarder alors dans l ' hyper FLAIR

AUTOUR DE LA LESION

L'oedeme de la MÉTA est FROID sans augmentation rVSC

1. si rVSC > 1,75 ou si Chol/NAA > 1 vers 2,28
   = T gliale III IV
2. si rVSC vers 0,39 < 1,75 ou si Chol/NAA < 1
   = Méta avec oedème vasogénique

Lésions rehaussées en T1 Gd avec CBV souvent normal

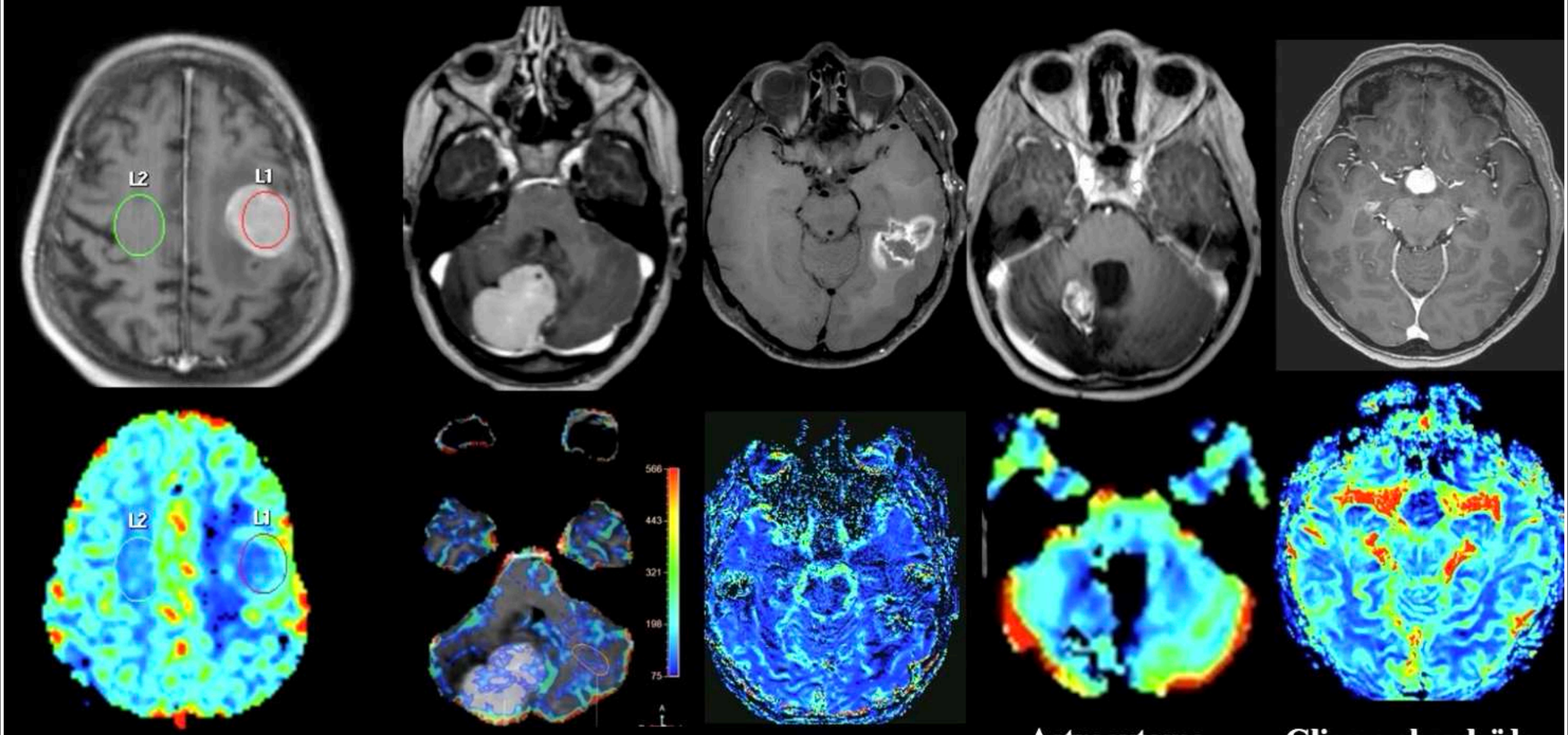

1- Lymphome cérébral

2- Médulloblastome

3- Radionécrose

4- Astrocytome Pilocytique

5- Gliome chordoïde du V3

DIAGNOSTIQUES DIFFÉRENTIELS DES GLIOMES

ET FICHE RÉSUMÉ

ABREGE MASSON

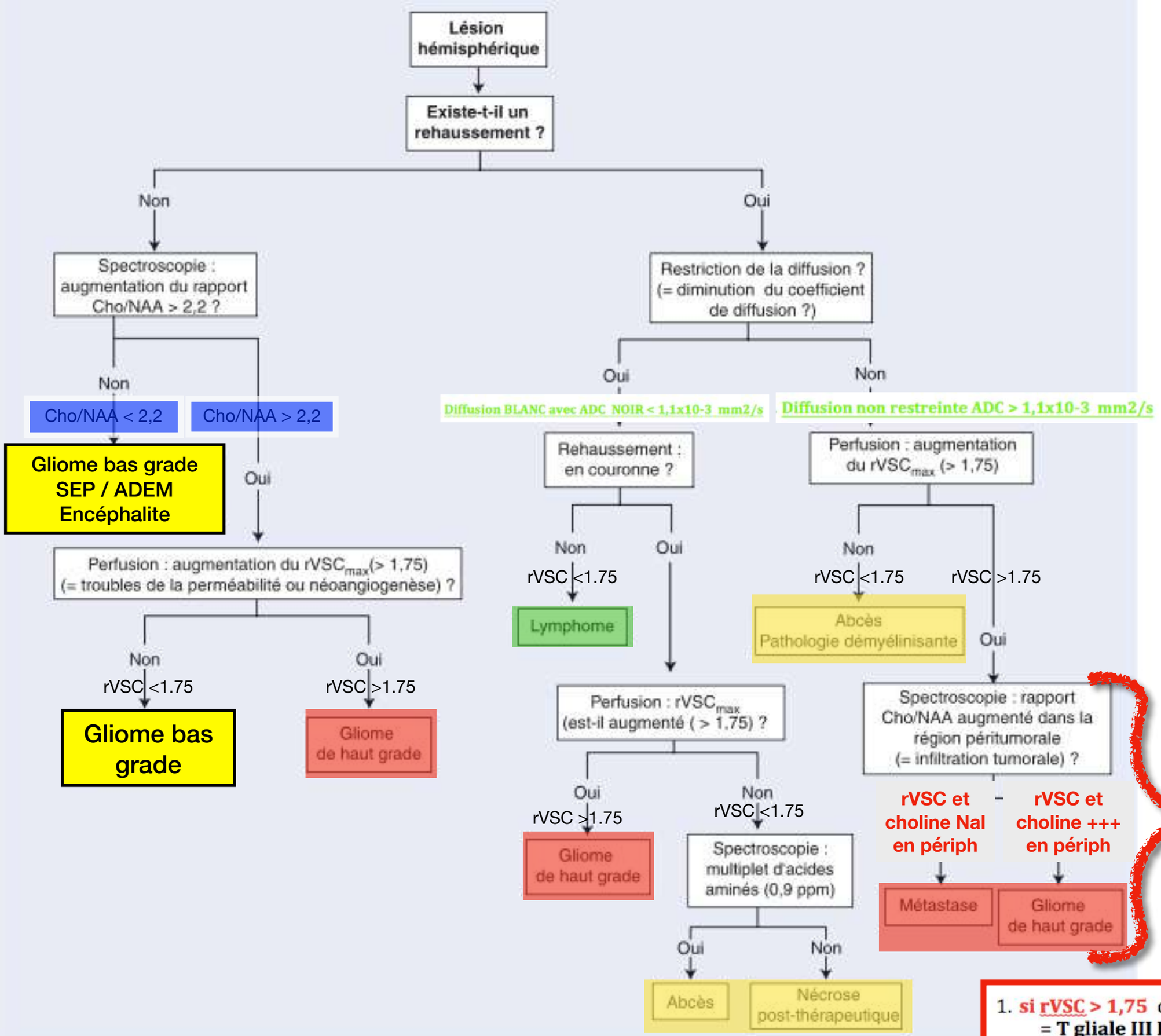

igure 2. Arbre décisionnel. Diagnostic anatomopathologique d'une lésion hémisphérique et élimination des diagnostics différenti
roposé par Al-Okaili [59] et est présenté ici avec quelques modifications. $rVSC_{max}$: rapport maximal du volume sanguin cérébral (VSC)
e la substance blanche présumée saine de l'hémisphère controlatéral. NAA : N-acétyl-aspartate ; Cho : choline.

MENU

LESION

Rehausst OUI

ADC NORMALE

rVSC > 1.75

Regarder alors dans l ' hyper FLAIR

AUTOUR DE LA LESION

L'oedeme de la MÉTA est FROID sans augmentation rVSC

1. si rVSC > 1,75 ou si Chol/NAA > 1 vers 2,28
   = T gliale III IV
2. si rVSC vers 0,39 < 1,75 ou si Chol/NAA < 1
   = Méta avec oedème vasogénique

TUMEURS NON -RÉHAUSSÉES

1-

Gliome infiltrant de bas grade (II)			
Lésion infiltrante par-fois kystique avec effet de masse modéré Pas d'œdème ni de PDC	B1000 ↘ et ADC ↗ dans une éven-tuelle portion kystique	Normal mais parfois ↘ rCBV	↗Cho modérée ↗Myo-inositol +/– ↗Lactates

Gliome infiltrant de bas grade (II)

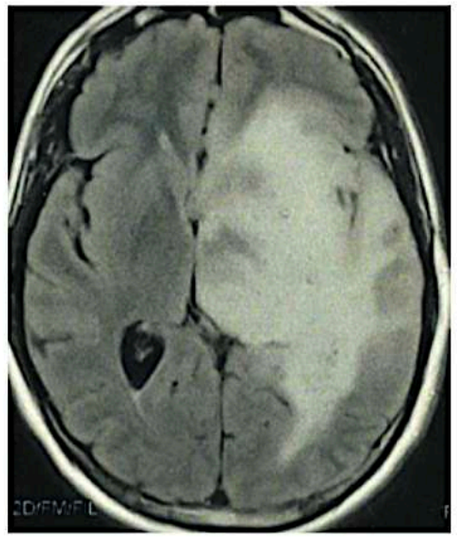

FLAIR



T1 Gd

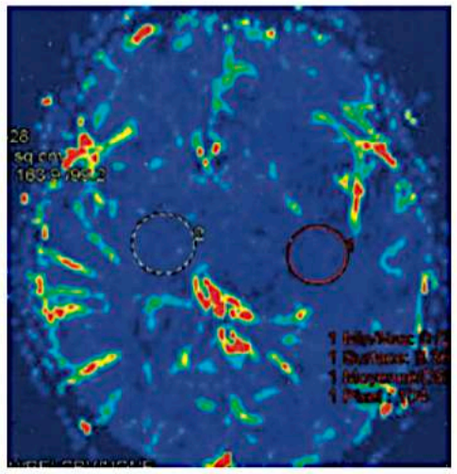

Cartographie rCBV avec ROI de perfusion

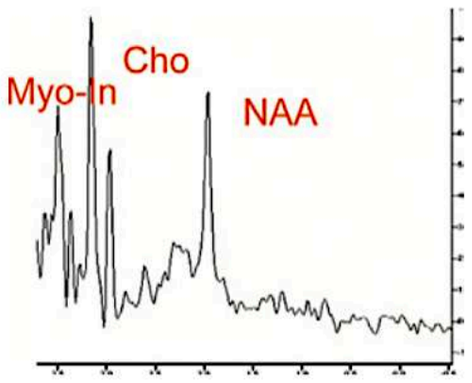

Spectro-RM (écho court)

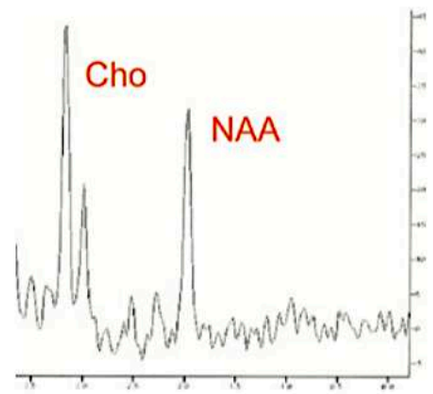

Spectro-RM (écho long)

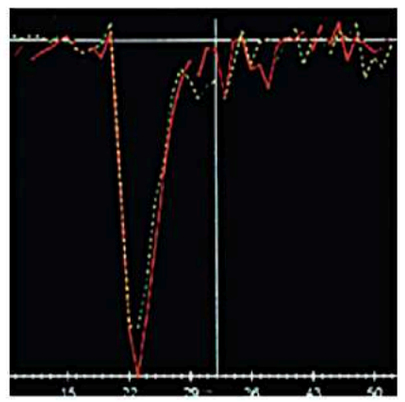

Courbe de perfusion

MENU

DIAG DIFF. DES GLIOMES

Astrocytome bas grade
Grade I-II

- Différentiel
  - AA (Hétérogène/Mal limitée/ rVSC ++/SRM/Biopsie)
  - Encéphalite (Cortex/R+ gyriforme/ œdème/ Restriction)
  - Ischémie (Cortico-Souscortical/systématisée/ R+ gyriforme/Restriction)

Scopia Desktop - Neuroradiologie - 71025

-21:14

2-

Gliomatose			
Lésions infiltrantes intéressant au moins 3 lobes différents	Variable	Souvent normal	↗↗Myo-inositol ↗Créatine +/– ↗ Cho modérée

Gliomatose

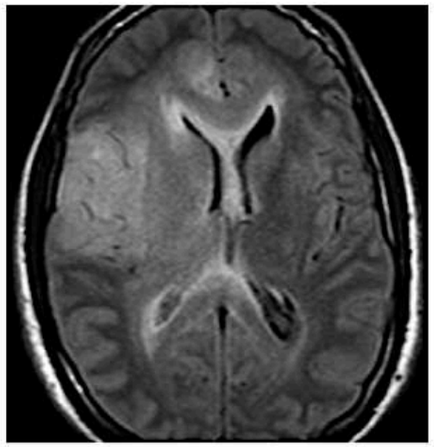

FLAIR

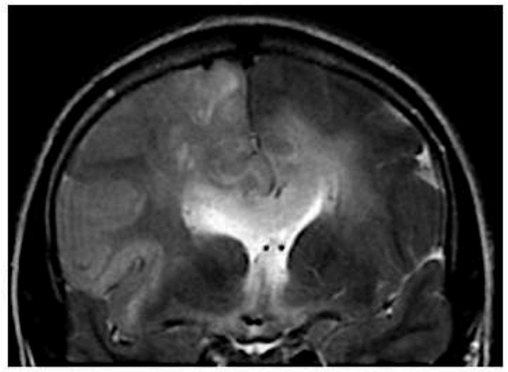

FLAIR

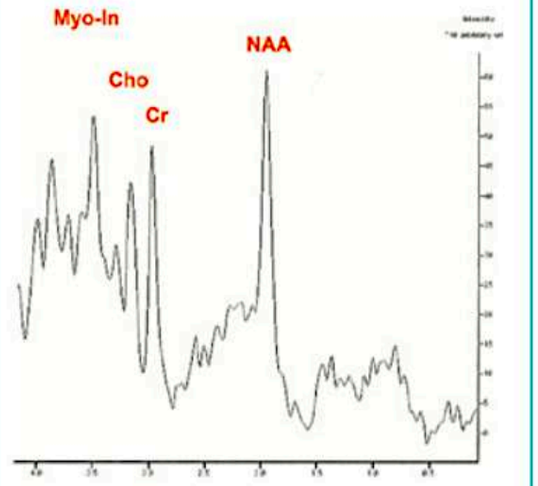

Spectro-RM (écho court)

MENU

3-

Kyste hydatique			
Lésion de signal liquidien, sphérique, sans œdème ni PDC Contexte (pays d'endémie)	B1000 ↘↘ et ADC ↗↗	↘↘	Métabolites normaux absents Pic de lactates Pic de pyruvate ou de succinate (2,4 ppm) inconstant mais assez spécifique +/– Pic d'acétate (1,9 ppm)

Kyste hydatique

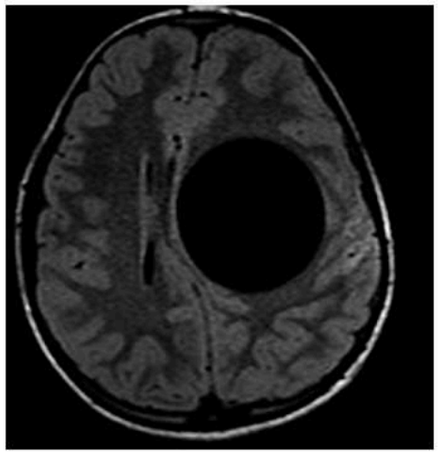

FLAIR

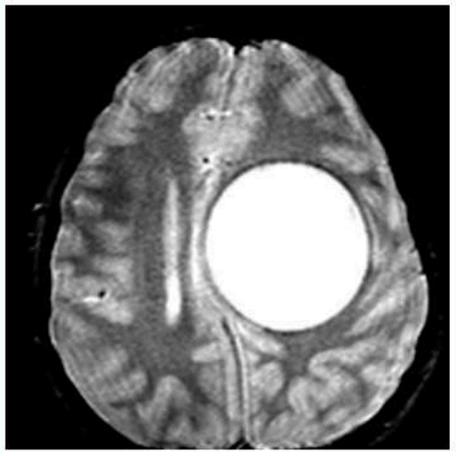

T2 EG

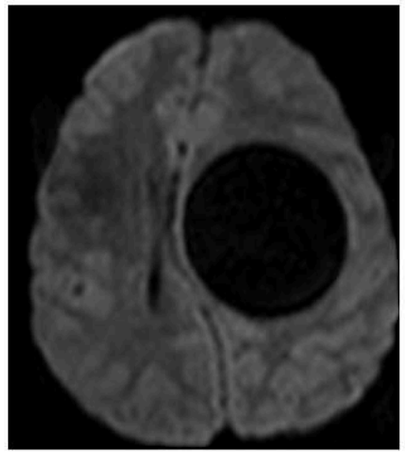

B1000

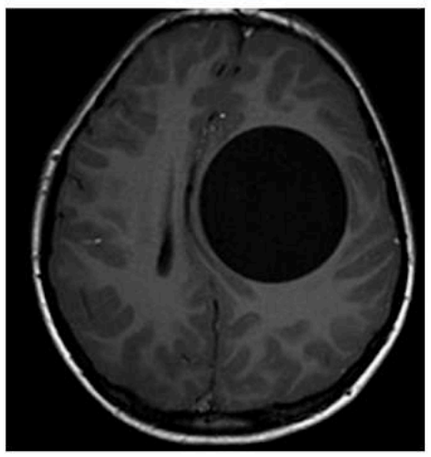

T1 Gd

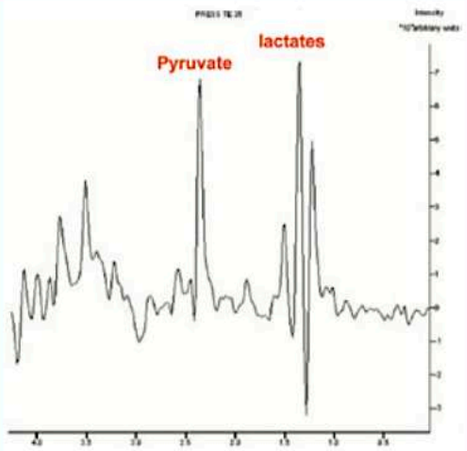

Spectro-RM (écho court)

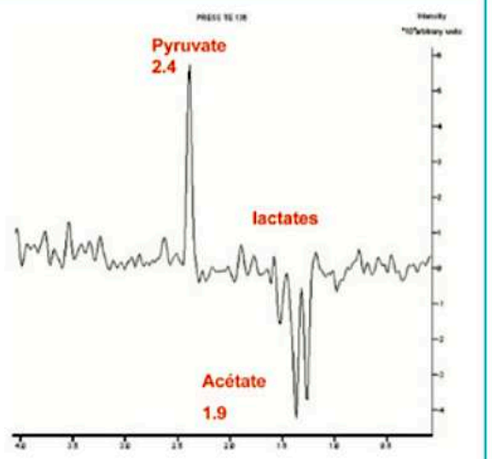

Spectro-RM (écho long)

MENU

TUMEURS RÉHAUSSÉES

1-

Gliome de haut grade (III ou IV)			
Lésion unique infiltrante souvent mal limitée mais parfois multiloculée (glioblastome) ou multifocale Important œdème difficile à séparer de l'infiltration PDC hétérogène avec parfois zones nécrotiques	B1000 ↘ et ADC ↗ dans les zones kystiques	↗ rCBV > 2 Souvent élevé à distance de la lésion	↗ Cho dans la lésion et souvent autour, ↗ lactates, lipides

Gliome de haut grade (III ou IV)

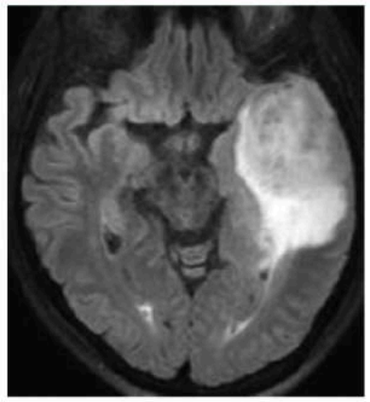

FLAIR

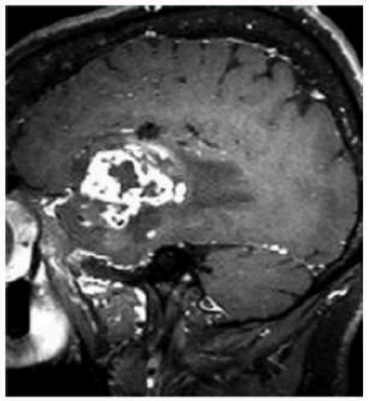

T1 Gd

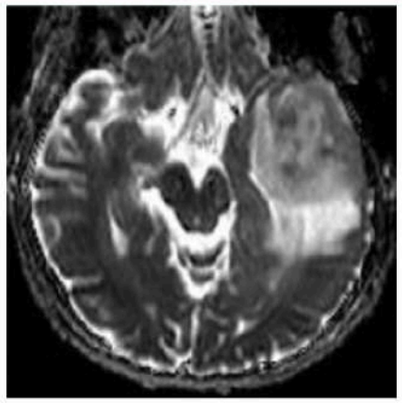

ADC

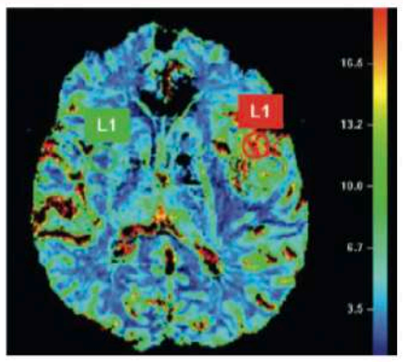

Perfusion Cartographie rCBV

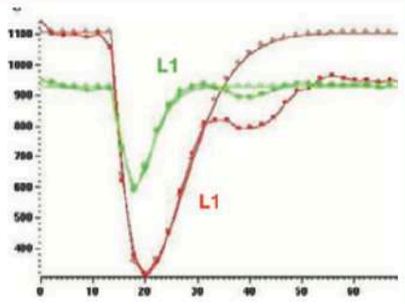

Courbe de perfusion

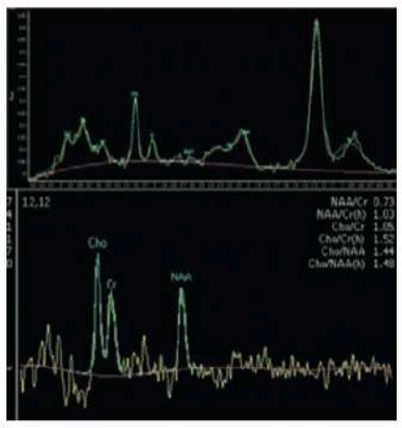

Spectro-RM (échos court et long)

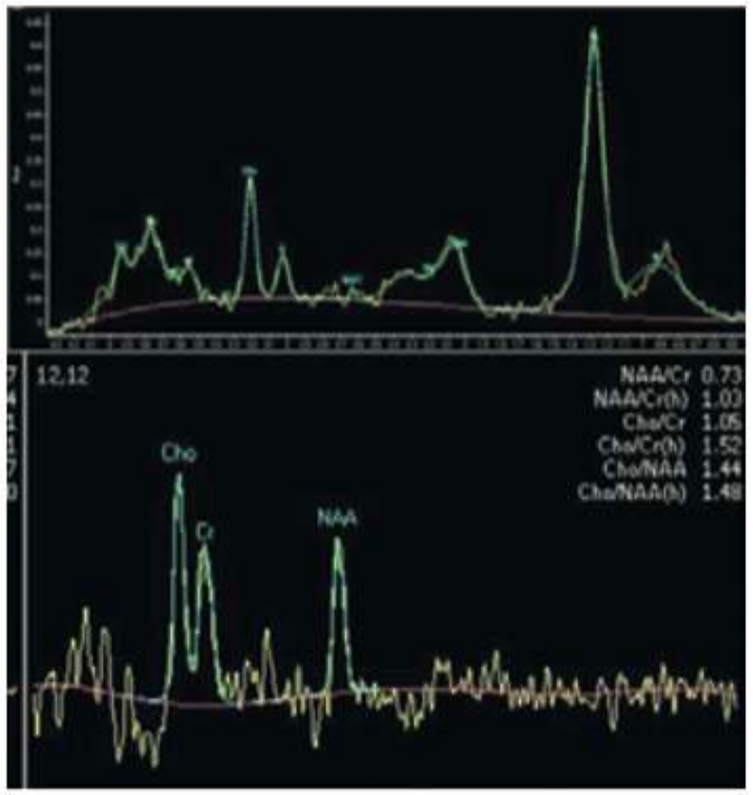

Spectro-RM (échos court et long)

MENU

V - OEDÉME PÉRI-LÉSIONNEL

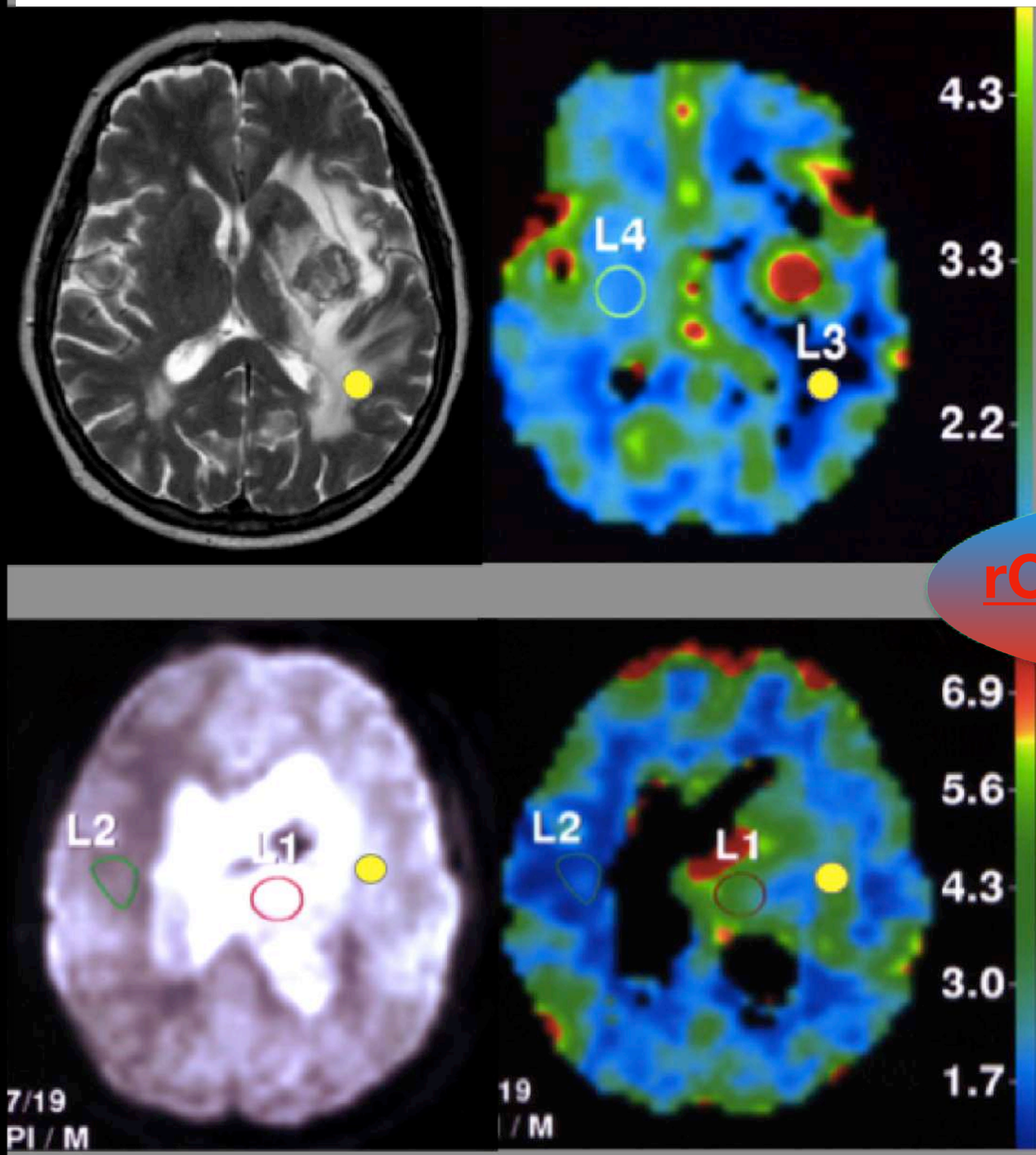

Métastase pulmonaire

- rCBV = 0,41

FROID = MÉTA

rCBV dans l'oedème

Glioblastome

CHAUD = GBM

- rCBV = 2,8

MENU

Rester simple = rôle du FLAIR

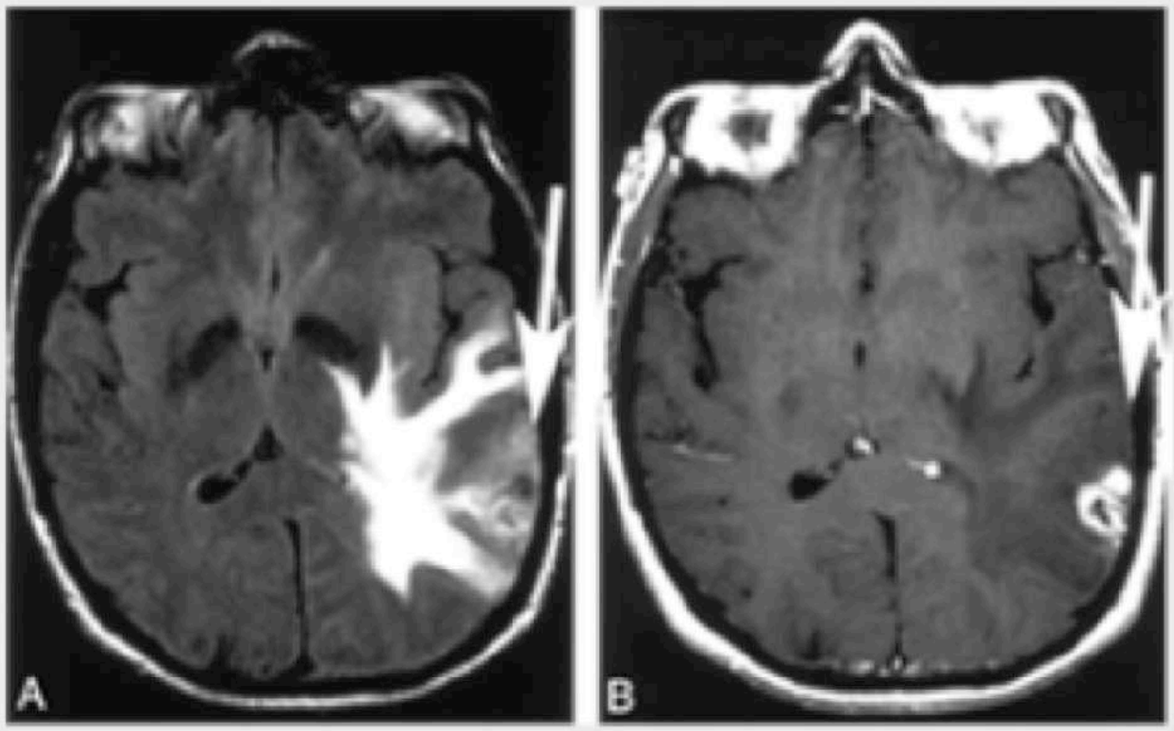

GBM : hypersignal FLAIR autour de la PDC

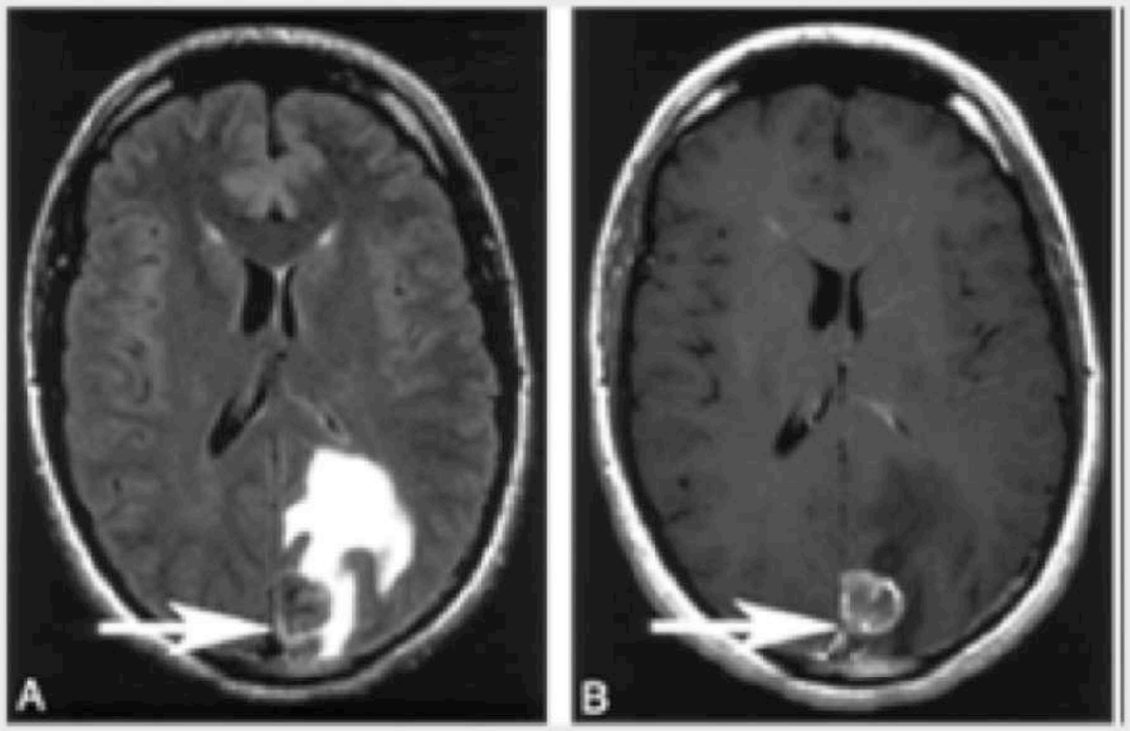

Métastase : absence d' hypersignal FLAIR autour de la PDC

MENU

2-

Métastase

Lésions multiples mais peut être unique (40 %) contours nets, forme ronde dans tous les plans Œdème : important, épargne le gris	B1000 ↘ et ADC ↗ dans les zones kystiques	↗ rCBV > 2 parfois très élevé (rein, mélanome) mais normal à distance	↗ Cho, ↗ ↗ Lipides++ mais dans la lésion seulement Autres métabolites ↘ ou absents

Métastase (cancer du côlon)

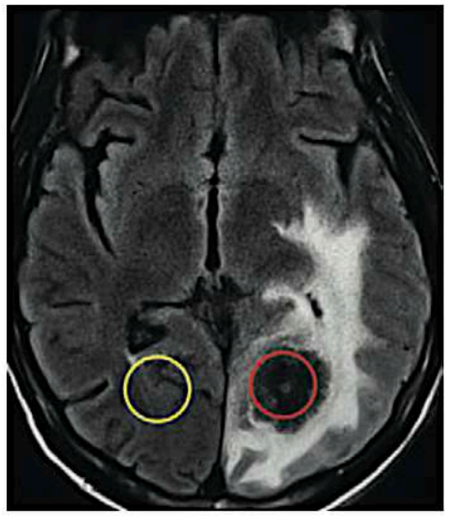

FLAIR Positionnement ROI perfusion



T1 Gd

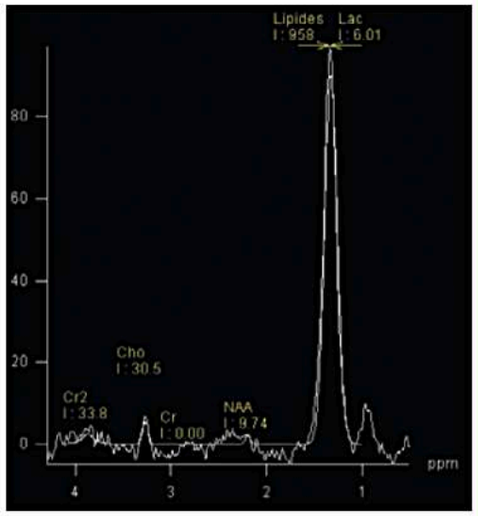

Spectro-RM (écho court)

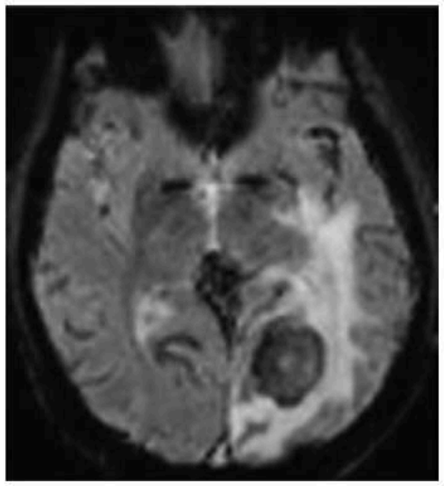

Coupe native de perfusion

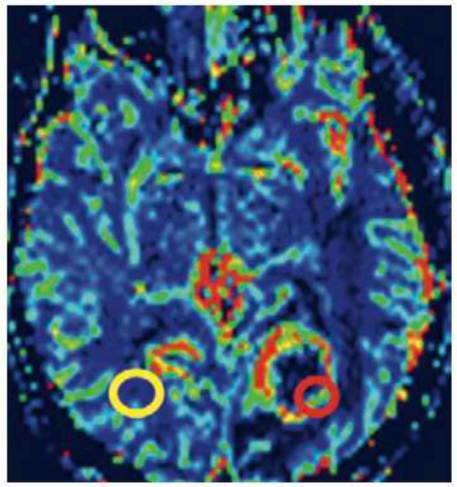

Cartographie rCBV avec ROI de perfusion

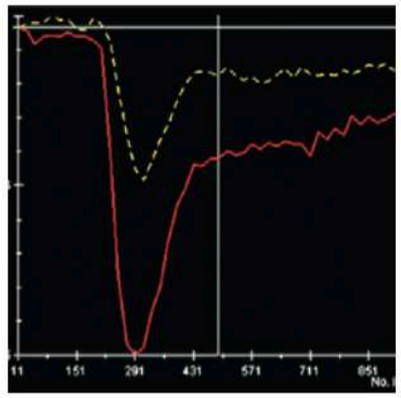

Courbe de perfusion

MENU

Lymphome

Lésion volontiers centrale, adjacente aux ventricules, parfois multifocale (20 %) Hypointense en T2 œdéme adjacent souvent modéré PDC importante et homogène (pas de nécrose centrale) sauf chez VIH+ Possibles prises de contraste des espaces périvasculaires ou de l'épendyme	B1000 ↗ ADC variable souvent ↘	rCBV normal à 1.5T mais augmenté à 3T Remontée de la courbe au dessus de la ligne de base (rupture de la BHE)	↗ Cho, ↗ ↗ Lipides +/– Pic de Taurine

Lymphome

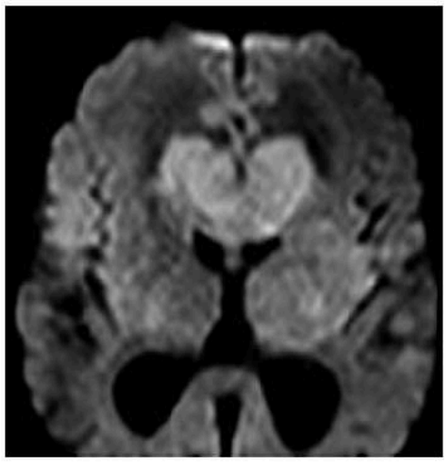

B1000

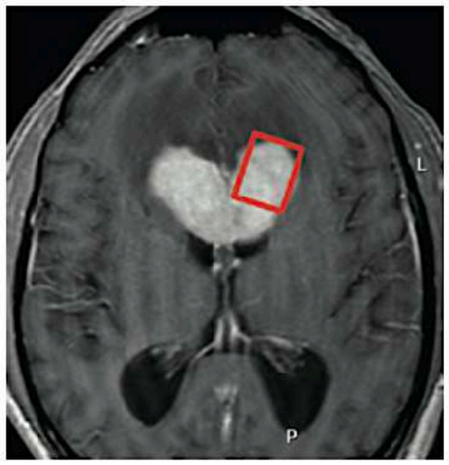

T1 Gd avec voxel de spectro-RM

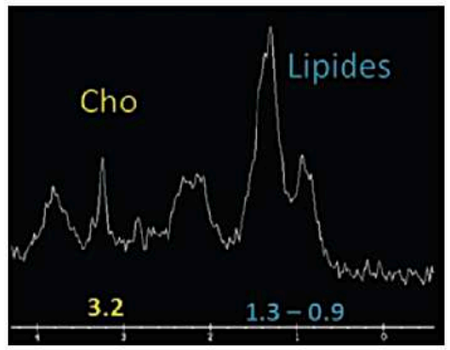

Spectro—RM (écho court)

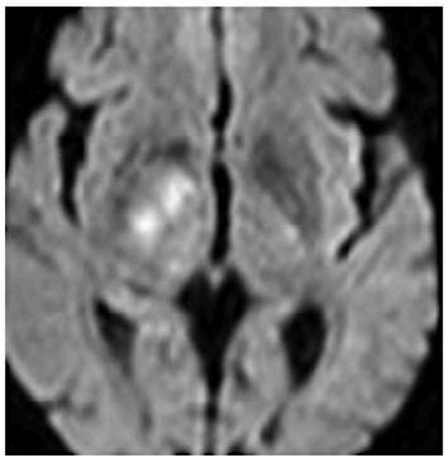

B1000

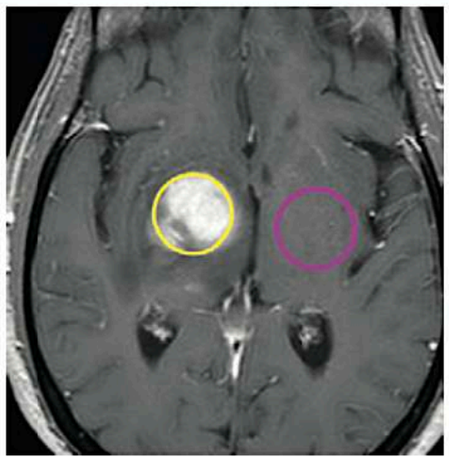

T1 Gd avec ROI de perfusion

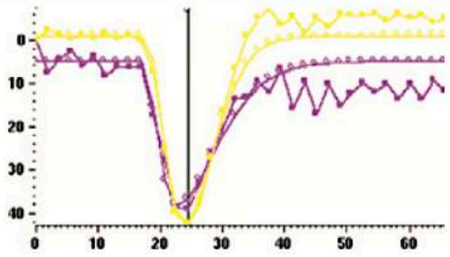

Courbe de perfusion

MENU

4-

SEP pseudotumorale			
Effet de masse paradoxalement peu important par rapport à la taille PDC en anneau incomplet Autres lésions d'aspect inflammatoire plus typiques associées (inconstant)	B1000 ↗ et ADC +/− ↘ en périphérie	Nl ou ↘ notamment dans la PDC en périphérie	↗ Cho et lactates seulement à la phase aigue

- **Pas ou peu d'œdème par rapport à taille tumeur**
- **PDC en ANNEAU incomplet**

1. **Perfusion CBV plus faible QUE dans la SB controlatérale et** QUE les gliome de haut grade et lymphomas
2. **SPECTRO : elevation of glutamate/glutamine peaks (2.1 - 2.5 ppm) à TE court**
   - **> PAS PRESENT DANS LES NÉO**
3. **réponse favorable à la corticothérapie**

SEP Pseudo tumorale

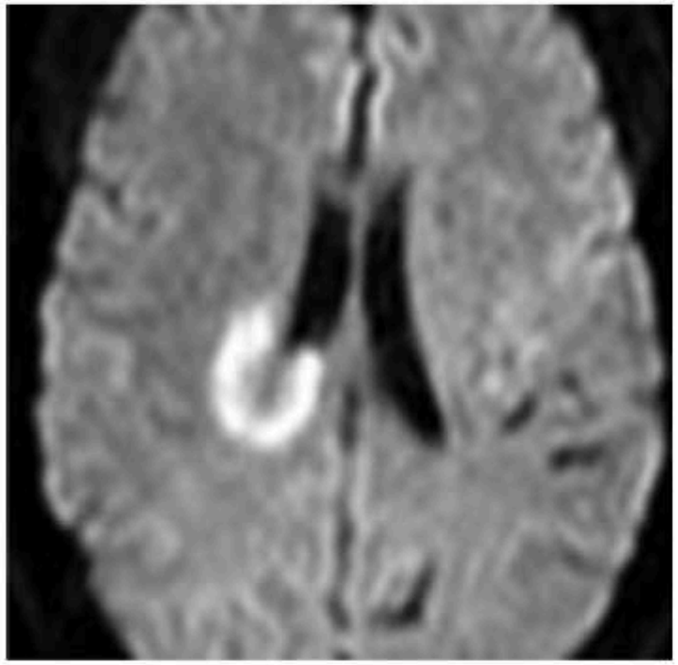

B1000

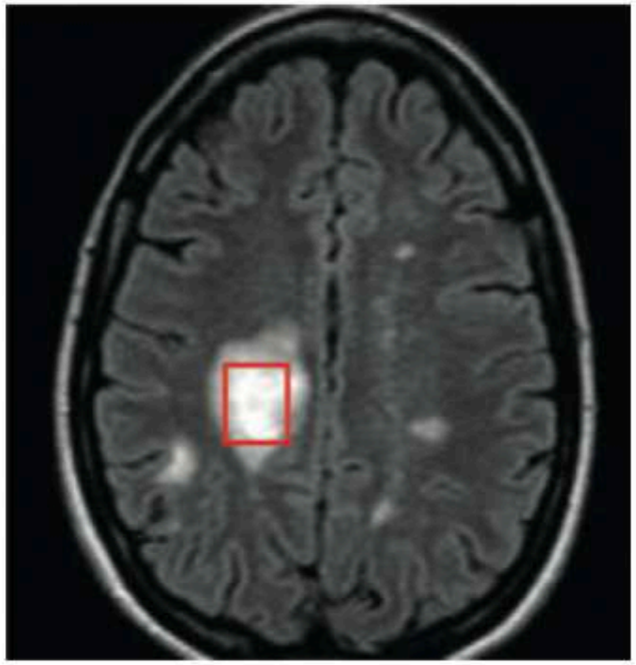

FLAIR avec ROI de spectro-RM

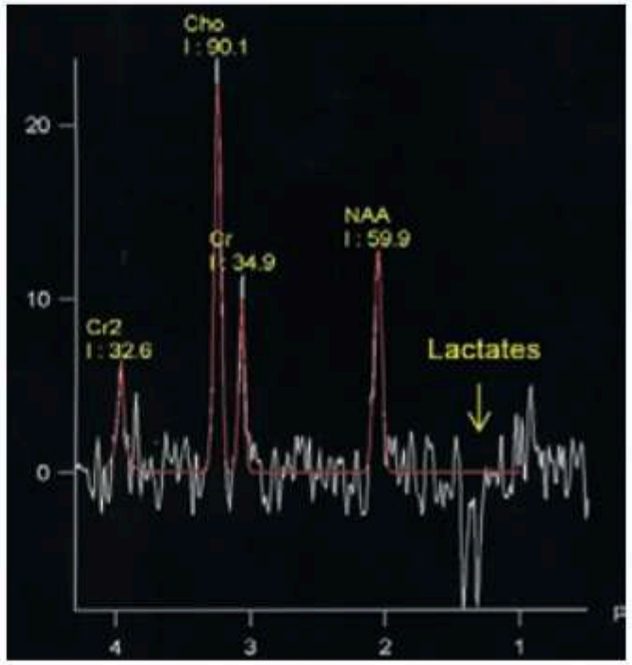

Spectro-RM (écho long)

MENU

FICHE LESIONS

1. TOPOGRAPHIE

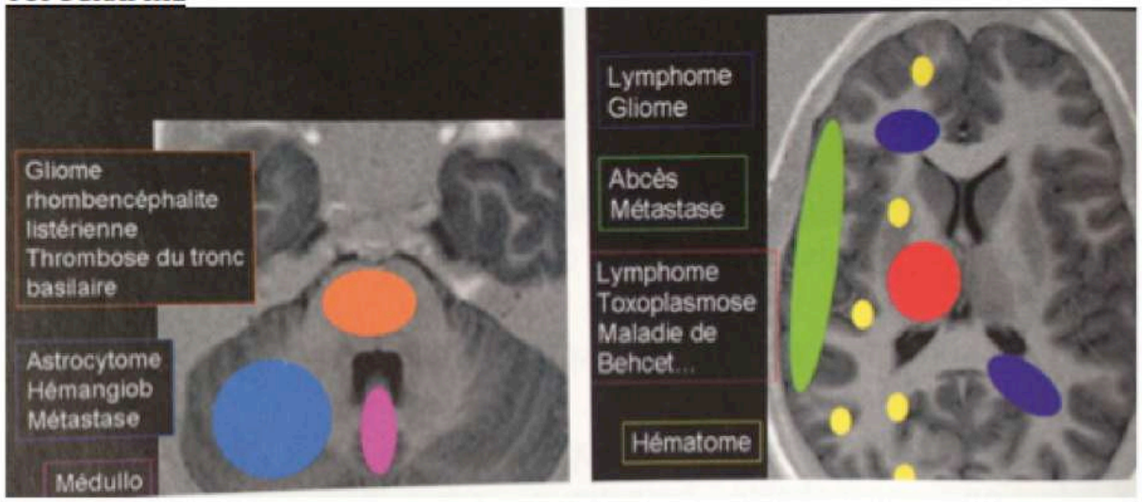

- Périphérique (cortico-sous-cortical) :
  - dissémination hématogène : métastase, abcès ;
  - hématome (angiopathie amyloïde).
- Substance blanche et corps calleux :
  - gliome ;
  - lymphome ;
  - SEP pseudotumorale.
- Noyaux gris centraux :
  - tumeur, surtout lymphome (50 % des cas), mais aussi métastases ;
  - toxoplasmose ;
  - maladie de Behçet (thalamopédonculaire) ;
  - hématome (compliquant une HTA).
- Tronc cérébral :
  - gliome (hypertrophie globale, prise de contraste variable) ;
  - encéphalite (rhombencéphalite listérienne, etc.) ;
  - thrombose du tronc basilaire (gros tronc cérébral, en hypersignal T2).
- Cervelet :
  - tumeurs : métastase, médulloblastome, hémangioblastome, astrocytome kystique chez l'enfant (pilocytique).

2. IMPORTANCE OEDEME

Tableau 4-2
Importance de l'effet de masse selon l'étiologie

Étiologie	Importance de l'effet de masse
Métastase	+++
Abcès	+++
Gliome	++
Lymphome, PNET	+
DNET	+

I. METASTASES

a. Poumon 30-40%, sein 15-20%, rein 10%, TD 5%, mélanome 10% et testicule

b. **T2-FLAIR** : hyper avec OEDEME +++ pfs disproportionné par rapport à taille de la méta (oedème vasogénique)
Mais si envahit cortex -> évoquer plutôt gliome

c. **Gado** : homogène nodulaire ou kystique / paroi

d. **Diffusion** : composante kystique en hypoB1000 et blanc ADC sauf si hgie : hyperB1000

e. **Perfusion** : ↗ rCBV. Mais en péri-lésionnel = rCBV normal (oedème vasogénique)

f. **Spectro** : ↗choline et rapport chol/creat = gliomes Mais pas en péri-lésionnel ≠
↗ lipide +lipide/lactates = lymphomes
↘ NAA

II. LYMPHOMES

a. Péri-ventriculaire. Atteinte CC
b. **T2-FLAIR** : variable mais SANS OEDEME ---
c. **Gado** : homogène nodulaire intense sans nécrose

d. **Diffusion** : hyperB1000 +++ par hypercellularité et noir ADC

e. **Perfusion** : rCBV normal. Mais passage au dessus ligne de base par rupture BHE

f. **Spectro** : ↗choline et rapport chol/creat
↗ lipide
↘ NAA

MENU

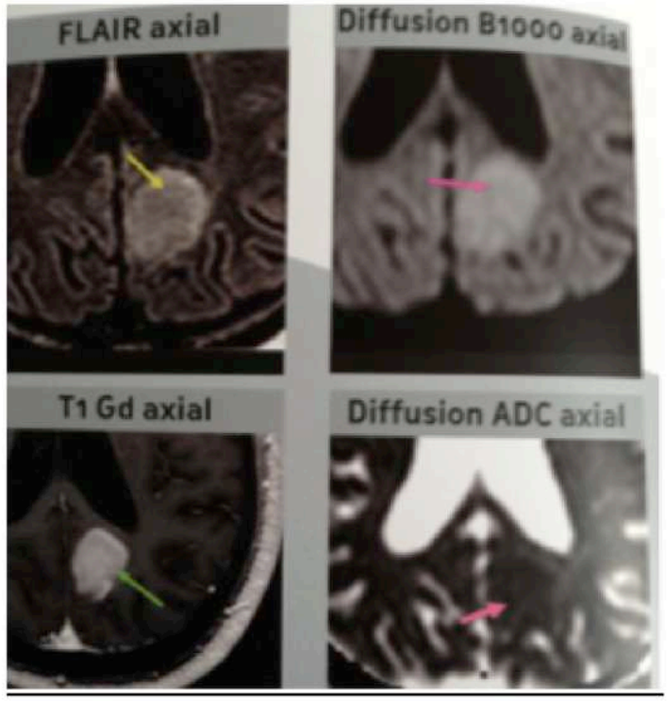

III. MENINGIOMES

a. Bénin 95%. Atypique 5%

b. **T2-FLAIR** : variable
c. **Gado** : homogène nodulaire intense sans nécrose

d. **Diffusion** : hyperB1000 mais si méningiome atypique = iso-hypo
et noir ADC mais si méningiome atypique = blanc

e. **Perfusion** : ↗rCBV vers 6-8x

f. **Spectro** : ↗choline et rapport chol/creat
↗ glutamine
pic alanine pathognomonique

IV. GLIOMES règles générales :

1. **Diffusion** : **ADC normal ++++!!!!!!** mais ADC plus bas quand gliomes de plus haut grade

2. **Perfusion** : **en péri-lésionnel : rCBV ↗++++** vers 1,31(inverse des métastases à 0,39)

V. GLIOMES BAS GRADE II

1. **Diffusion** : ADC normal

2. **Perfusion** : CBV normal

3. **Spectro** :
↗choline
↗ myoinositol
créatinine normal ou basse
↘ NAA

VI. ASTROCYTOME ANAPLASIQUE GRADE III

1. **Diffusion** : ADC bas par endroit

2. **PDC +**

3. **Perfusion** : CBV plus élevé

4. **Spectro** :
↗choline
↗ myoinositol
créatinine basse
↘ NAA

VII. GLIOBLASTOME GRADE IV

1. **Diffusion** : en théorie ADC normale mais ADC bas par endroit

2. **PDC** massive, irrégulière ou en anneau

3. **Perfusion** : CBV plus élevé

4. **Spectro** :
↗choline
↗ lactates
↗ lipide
↘ NAA

VIII. GLIOMATOSE

a. Infiltration touchant 2 lobes habituellement bilatérale
b. Mal limités infiltrant la substance blanche souvent CC et cortex
c. Pas PDC
d. rCBV bas

MENU

TUMEURS

PAR TUMEURS

MENU

1- BOURNEVILLE

Nodule calcifié sous ependymaire

<1,3 cm = hamartome

>1,3 cm = astrocytome sous epend à cellule geante

Tubers sous corticaux en hyperT2 en plage pseudonodul

bilatéraux nombreux

ligne hyperT2 SB

degenerescence pseudo kystique SB

- Siège : parois des ventricules latéraux, le plus souvent proche du foramen de Monro, beaucoup plus rarement au niveau des carrefours, voir au niveau de la corne temporale
- Masse bien limitée intra-ventriculaire, d'évolution lente, de taille variable, iso ou hypodense
- Calcifications fréquences
- Remaniements hémorragiques non rares
- Après contraste, le rehaussement est intense



TUBERS CORTICAUX =
comme dysplasie corticale mais multiples

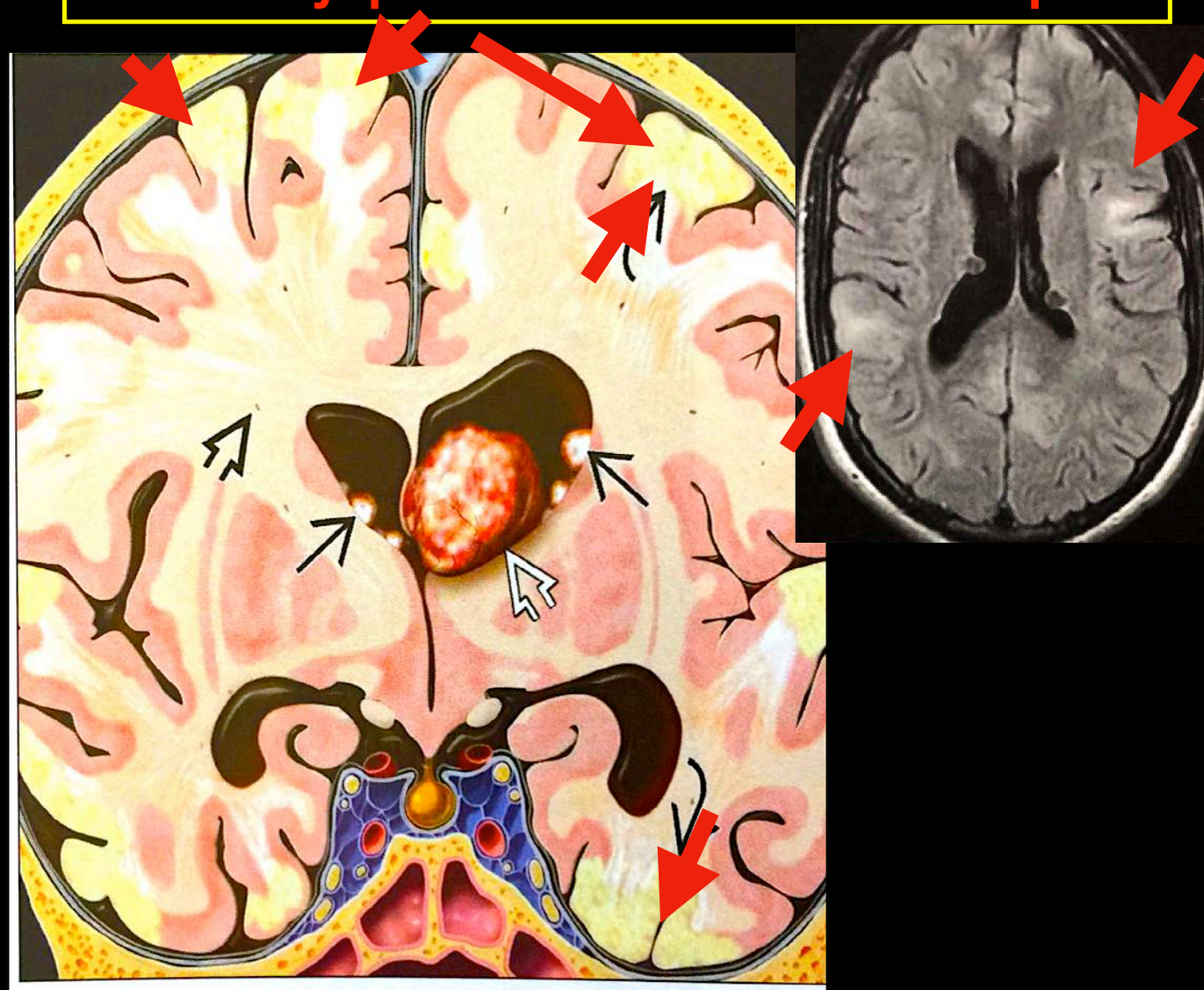

17-18. Coronal graphic shows an SEGA in a patient with tuberous sclerosis. Note subependymal nodules and cortical tubers with "blurring" of the gray-white interface. Prominent radial glial bands are also present in the medullary WM.

MENU

Hamartome hépatique

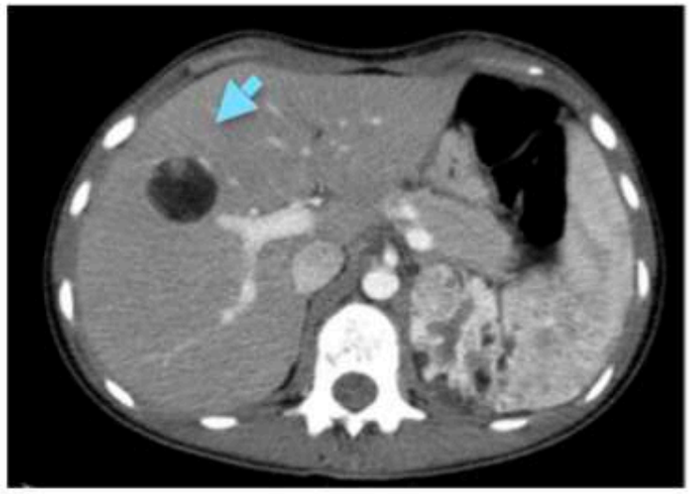

Angiomyolipomes rénaux

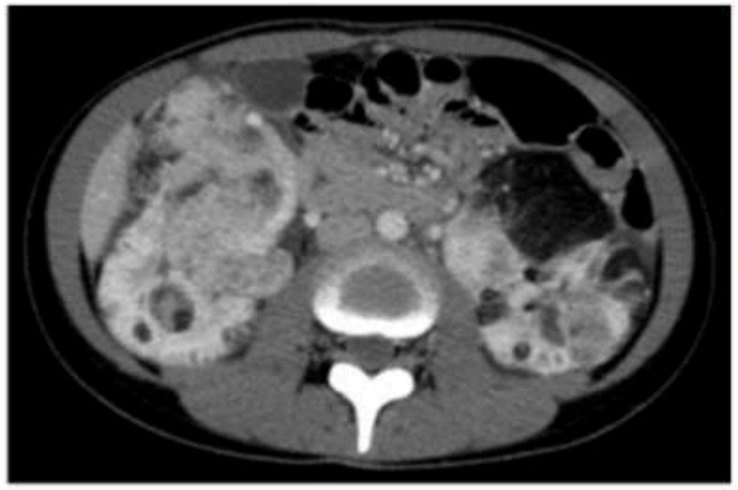



LAM/ Sclérose tubéreuse de Bourneville

Lymphangioléïomyomatose (kystes aux contours réguliers, diffusément répartis) compliqué d'un pneumothorax bilatéral

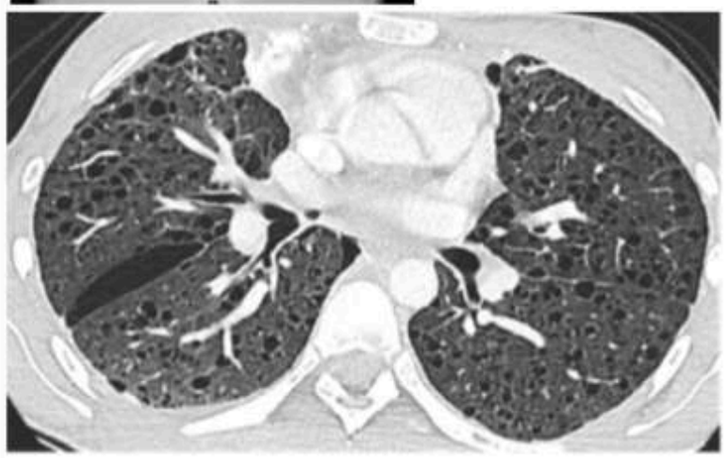

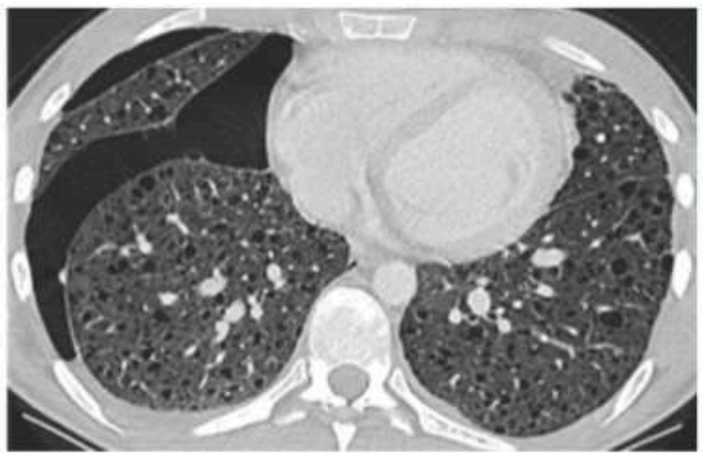

Sclérose tubéreuse de Bourneville

- Héréditaire autosomique dominante à pénétrance et expression phénotypique variable. Phacomatose.
- 50 à 70 % de mutations spontanées
- 1/6000 à 10 000 naissances

<u>Localisations hamartomateuses ubiquitaires</u>

- **Cerveau** (retard mental, épilepsie)
  - **Nodules sous épendymaires**
  - **Hamartome (tubers) corticaux**
  - Astrocytome à cellules géantes
- Oculaire
- Cutané
- Rénal
  - **Angiomyolipomes rénaux**
- **Pulmonaire**
  - **LAM (1%)**
  - Plus rarement hyperplasie pneumocytaire multifocale nodulaire (**MMPH**): micronodules en verre dépoli, bilatéraux, 1-10mm
- Hépatique
  - Hamartomes ou adénomes
- Cardiaque
  - Rhabdomyomes
- Osseux
  - Ostéopoécilie

Ostéopoécilie

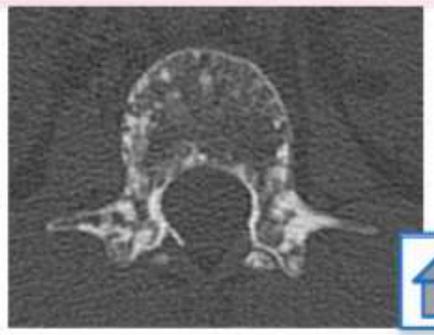

MENU

Autres tumeurs astrocytaires

Astrocytome sous-épendymaire à cellules géantes

Imagerie

Aspect tomodensitométrique

- Siège : parois des ventricules latéraux, le plus souvent proche du foramen de Monro, beaucoup plus rarement au niveau des carrefours, voir au niveau de la corne temporale
- Masse bien limitée intra-ventriculaire, d'évolution lente, de taille variable, iso ou hypodense
- Calcifications fréquences
- Remaniements hémorragiques non rares
- Après contraste, le rehaussement est intense

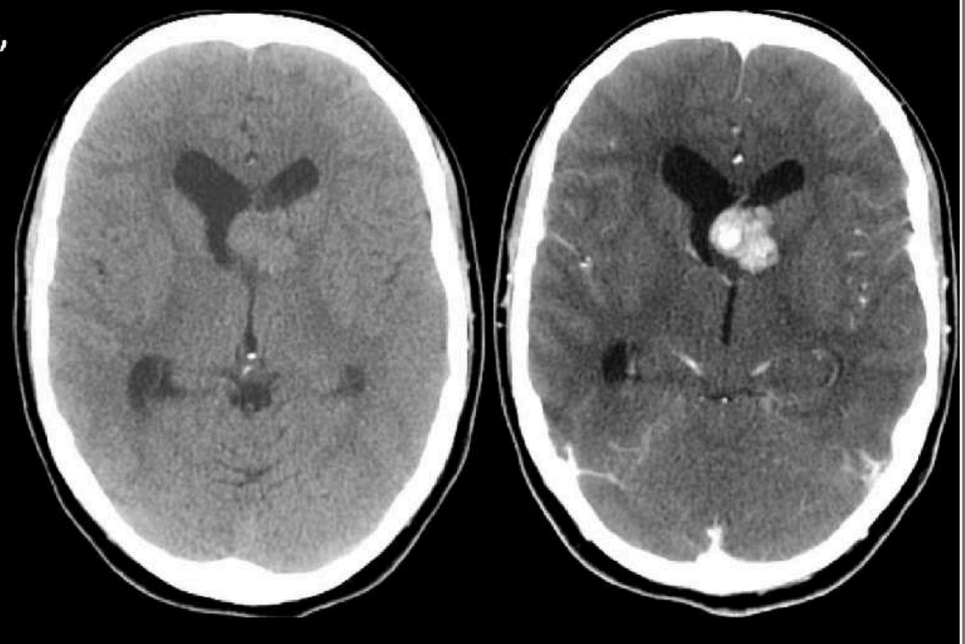

https://radiopaedia.org/cases/tuberous-sclerosis-8

Autres tumeurs astrocytaires

Astrocytome sous-épendymaire à cellules géantes

Imagerie

Aspect IRM

- Masse > 12mm, isoT1, iso- hyperT2, hétérogènes, sans œdème associé
- Des zones en hyposignal T2* correspondent le plus souvent aux calcifications
- Rehaussement intense possible
- Diffusion : pas de modification significatives de l'ADC
- Perfusion : rCBV = 1 avec

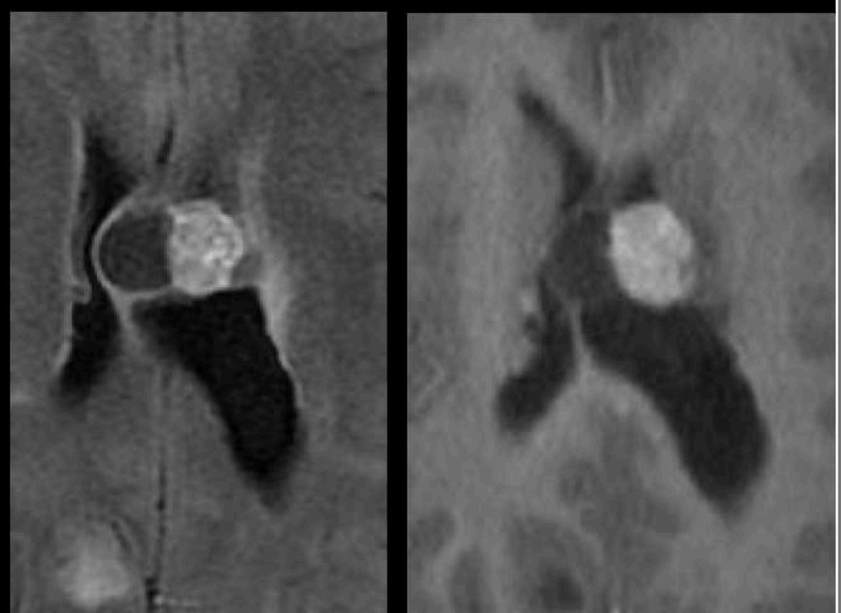

Autres tumeurs astrocytaires

Astrocytome sous-épendymaire à cellules géantes

Imagerie

Exemple

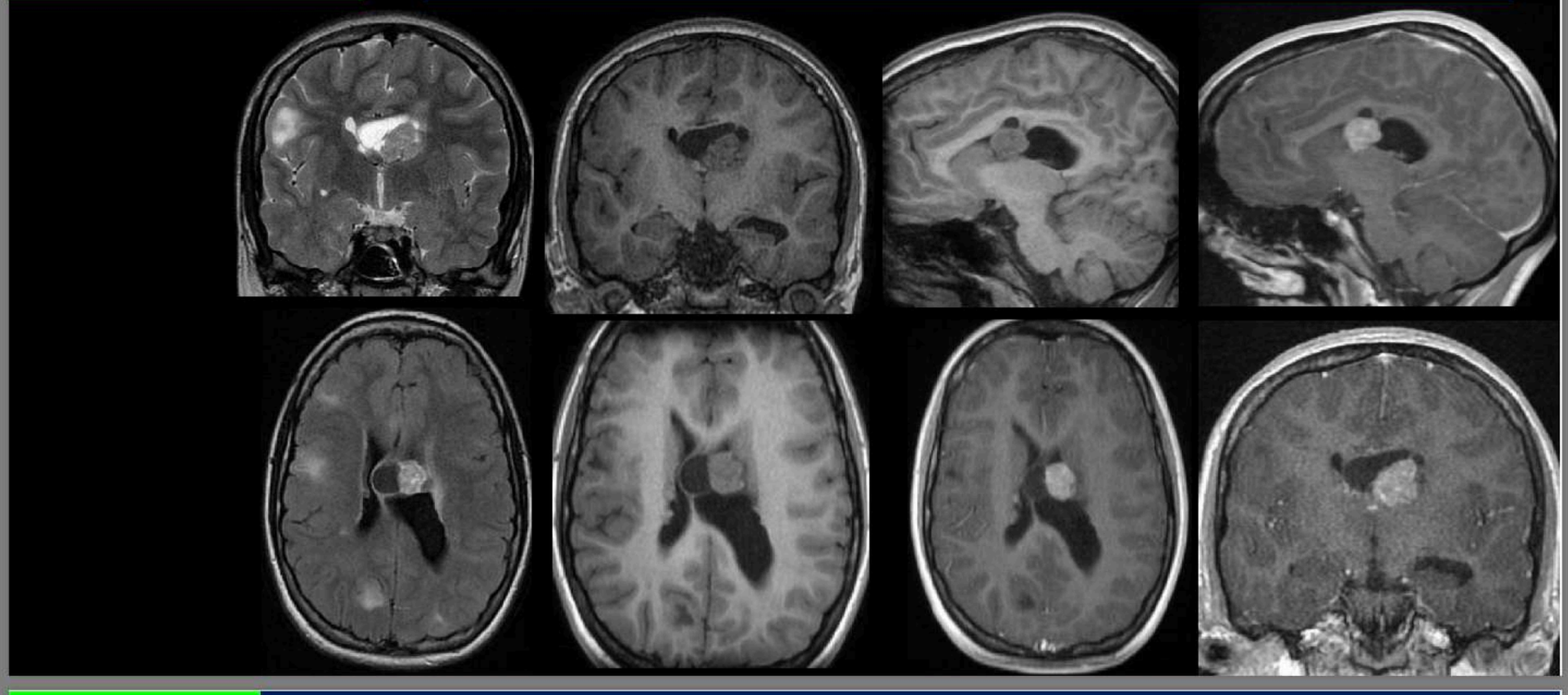

Autres tumeurs astrocytaires

Astrocytome sous-épendymaire à cellules géantes

Imagerie

Exemple

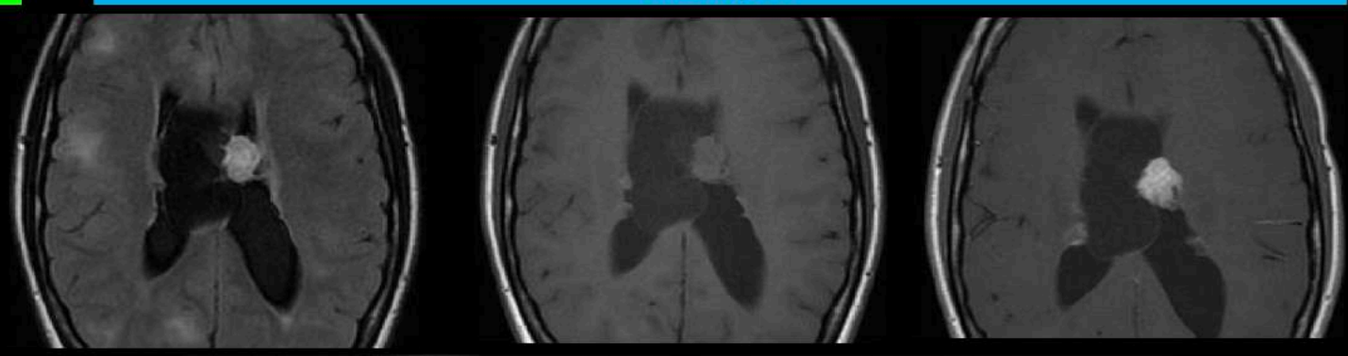

- Contrôle à 2 ans

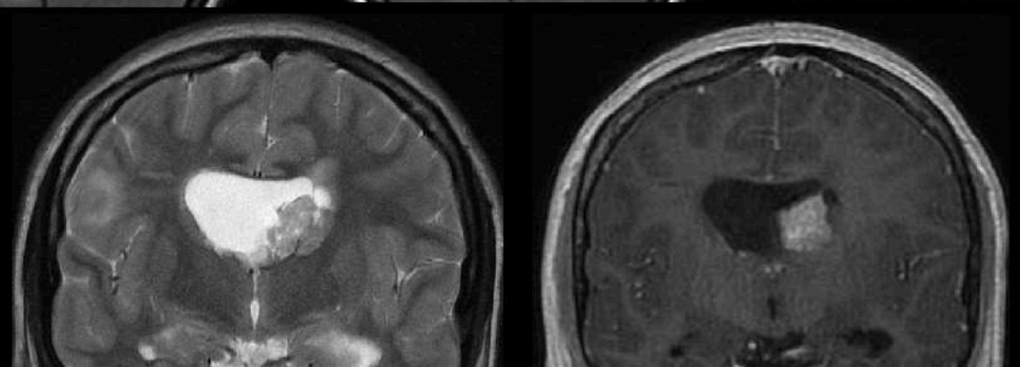



Fig. 14 : Multiples nodules condensant dans le cadre d'une sclérose tubéreuse de Bourneville. (**d** et **e**) association à des angiomyolipomes rénaux.

MENU

BOURNEVILLE

SCLÉROSE TUBÉREUSE DE BOURNEVILLE

Mots-clés Epilepsie - Trouble de la migration - Nodules sous-épendymaires - Astrocytomes sous-épendymaires à cellules géantes - Tubers corticaux

Aspects généraux

Définition

Classée parmi les phacomatoses, la sclérose tubéreuse de Bourneville (STB) est une affection génétique, multisystémique, touchant le système nerveux, la rétine (hamartomes), la peau (taches achromiques, angiofibromes faciaux, plaques « peau de chagrin », tumeurs péri-unguéales de Koënen), le cœur (rhabdomyomes), le poumon (lymphangioleïomyomatose), et les reins (angiomyolipomes, cancers).

Epidémiologie

L'incidence est estimée entre 1/6000 et 1/25000. La transmission est autosomique dominante à pénétrance variable ; ainsi dans 75 % des cas la maladie se présente comme une forme sporadique et la sévérité des atteintes est très diverse.

Clinique

L'épilepsie est présente dans plus de 90 % des cas et débute dans la première décennie *(cf. syndrome de West : spasmes infantiles)*. Un retard mental est observé dans 50 % à 80 % des cas et des troubles du comportement de type autistique sont classiques.

Diagnostic

Le diagnostic de STB est certain si deux critères majeurs ou un majeur et deux mineurs sont réunis ; il est probable si un critère majeur et un critère mineur sont présents **(Tableau 1)**.

Imagerie

Comprendre l'imagerie

La STB est caractérisée par un trouble de la formation, de la migration et de l'organisation neuronale et gliale. Les lésions sont localisées des régions ventriculaires jusqu'au cortex en suivant les voies normales de migration cellulaire [1].

- *Les nodules sous-épendymaires et les astrocytomes à cellules géantes* résultent de la non migration de cellules pluripotentes anormales de la matrice germinale. Ils siègent dans la paroi des ventricules latéraux.

Tableau : Critères diagnostiques de la STB

Critères majeurs	**SNC**	Tubers corticaux Nodules gliaux sous-épendymaires Astrocytome à cellules géantes Hamartomes rétiniens
	Peau	Fibrokératomes unguéaux et péri-unguéaux (tumeurs de Koënen) Taches achromiques (≥3) Plaque « peau de chagrin » (région dorsale ou lombaire) Angiofibromes faciaux (adénomes sébacés)
	Autres	Angiomyolipome rénal Rhabdomyome cardiaque Lymphangioleïomyomatose (poumons)
Critères mineurs	**SNC**	Lésion de migration radiaire dans la substance blanche Tache rétinienne achromique
	Peau	Lésions hypopigmentées
	Autres	Fibromes gingivaux Polypes rectaux hamartomateux Hamartome non rénal Géodes multiples de l'émail dentaire Kystes rénaux

MENU



Figure 1 : Séquence FLAIR. Nodules sous-épendymaires infracentimétriques, saillant dans les ventricules. Tubers corticaux en hypersignal FLAIR.

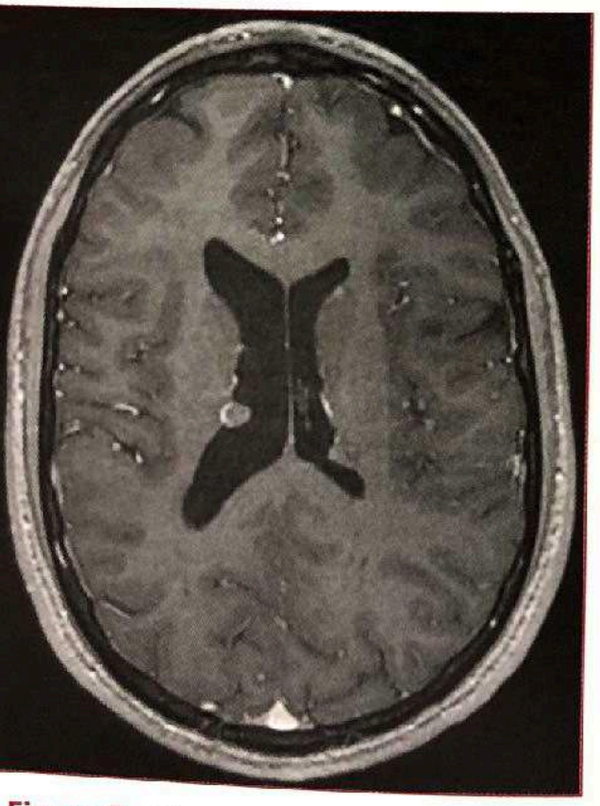

Figure 2 : Séquence T1 après injection de gadolinium. Nodules sous-épendymaires en isosignal, faiblement réhaussés.



Figure 3 : Séquence T2*. Calcification des nodules sous-épendymaires

- La migration incomplète des cellules anormales se traduit par des *anomalies de signal de la substance blanche* étendues de la paroi ventriculaire au cortex, normal ou anormal.

- Les *tubers corticaux*, ou hamartomes, résultent de la migration et de l'organisation anormale de neurones et cellules gliales ; ils associent une perte de la lamination corticale à des neurones géants anormaux et des cellules ballonisées. Leurs caractéristiques histologiques et radiologiques sont proches de celles des dysplasies corticales focales. Ils siègent surtout dans les hémisphères cérébraux et principalement dans le lobe frontal.

Scanner

Le scanner peut être utile pour la détection de calcifications des lésions sous-épendymaires et corticales.

IRM

- *Nodules sous-épendymaires.* Ce sont de petites formations arrondies infracentimétriques situées à la surface des ventricules latéraux et pouvant faire saillie dans le ventricule. Ils ont un signal variable selon le degré de calcification et sont mieux décelés en T2* et en 3DT1 ; leur rehaussement est inconstant.

- *Les astrocytomes à cellules géantes (cf. fiche)* peuvent être responsables d'hypertension intracrânienne et d'hydrocéphalie [2].

- *Des anomalies linéaires*, dites *lignes de migration radiaire* sont en hyposignal T1 et hypersignal T2. D'autres lésions de la substance blanche sont observées : gliose sous-corticale, anomalies kystiques radiaires.

- *Tubers.* Ils ont des caractéristiques identiques en IRM à celles des dysplasies corticales focales, mais ont la particularité d'être multiples. L'IRM permet de distinguer trois formes de tubers selon le signal de la substance blanche sous-jacente : iso-intense en T1 et légèrement hyperintense en SE T2 et FLAIR ; hypo-intense en T1 et hyperintense en SE T2 et FLAIR, de façon homogène; hypo-intense en T1 et hétérogène en FLAIR (région centrale en hyposignal entourée d'un anneau hyperintense). Ce dernier aspect serait associé à un nombre élevé d'anomalies en IRM et à une symptomatologie clinique plus lourde [3]. Un rehaussement est très rarement noté. Les tubers cérébelleux peuvent avoir un aspect différent de celui des tubers cérébraux : forme pyramidale à base externe, rehaussement zébré [4].

  L'imagerie en tenseur de diffusion montre une réduction de la fraction d'anisotropie dans la substance blanche en apparence saine. Ces anomalies sont d'autant plus marquées que le volume des tubers est élevé [5].

  En spectroscopie, une chute du NAA et une augmentation du myoinositol sont observées en regard des tubers corticaux, sans modification significative de la choline. Un pic de lactate est détecté dans les tubers épileptogènes [6].

MENU





17-20A. *NECT scan in a child with TSC shows slightly hyperdense calcified masses in the frontal horns of both lateral ventricles* ➔. ***17-20B.*** *CECT scan in the same patient shows that the noncalcified portions of the masses enhance strongly* ➔. *Note the hypodense cortical tuber* ➔.



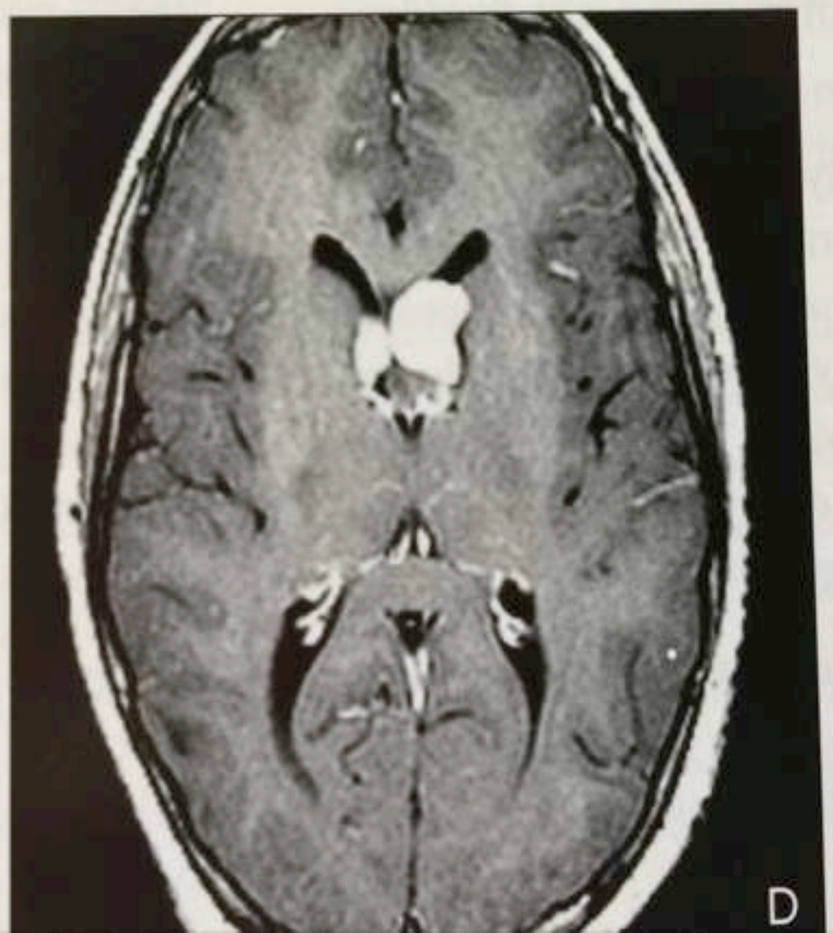

17-20C. *FLAIR scan in the same patient shows that the masses* ➔ *are heterogeneously hyperintense. Again note the cortical tubers* ➔. ***17-20D.*** *T1 C+ shows the intense enhancement of the masses. Subependymal giant cell astrocytomas in a tuberous sclerosis complex patient.*

MENU


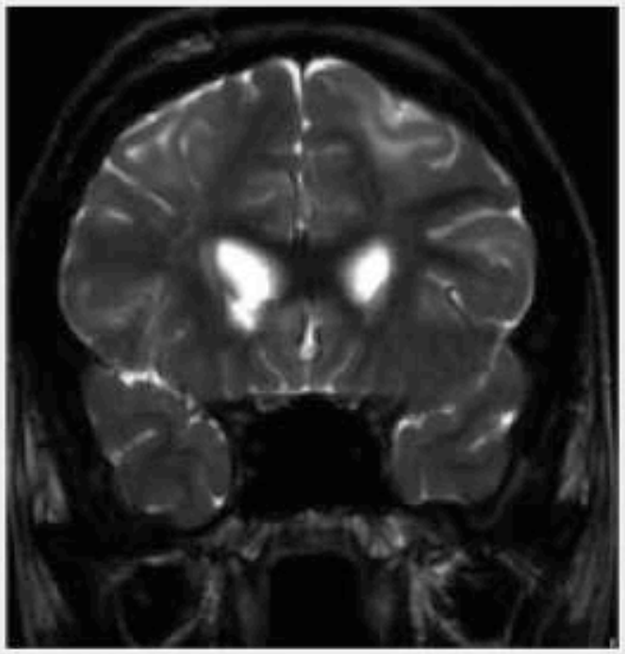
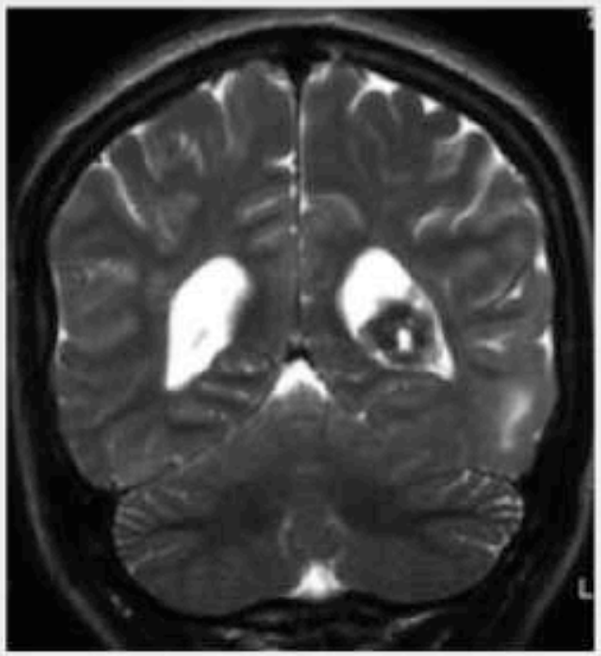
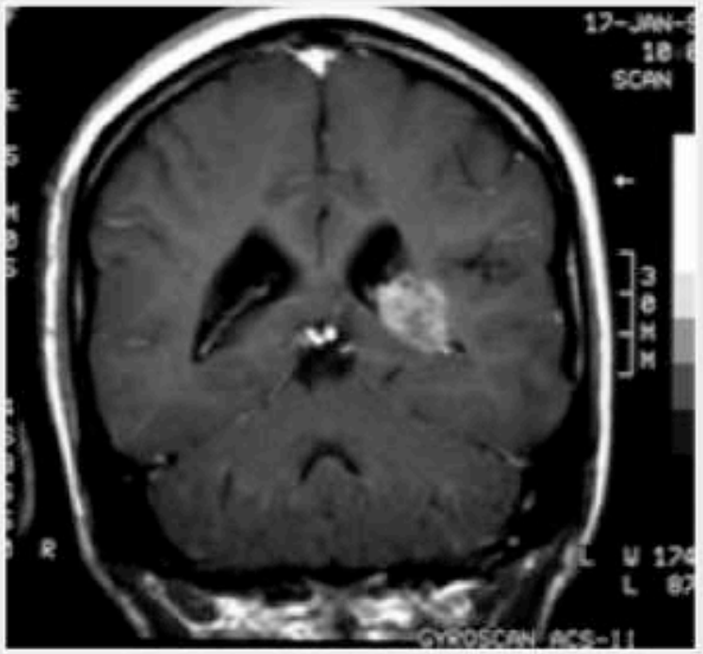

Retard mental, Épilepsie, Lésions cutanées

Astrocytome sous épendymaire à cellules géantes de la Sclérose de Bourneville

- *Calcifications profondes*
- *Tubers corticaux*
- *Anomalies de la substance blanche*
- *Nodules sous épendymaires*

MENU

2 - DNET

DNET
epilepsie vers 13 ans plutot garcon
corticale temporale 2/3 ou frontale
environ 3 cm
TDM hypodense possible calcif
pas oedeme ni effet de masse
hypoT1 HyperT2 FLAIR
TRES HYPERT2 en bulle de savon mucoide
ou pleins de petite logettes
triangulaire
pfs septa interne fins
deformation de la convexité
associé à dysplasie corticale
PAS DE PDC CHEZ ENFANTS / ADULTE PDC 20-50%
rehausst 1/3 des cas , svt nodulaire
ADC TRES ELEVE blanc et DIFF noire



19-7. Graphic depicts DNET with multicystic, multinodular components.

La DNET est caractérisée par sa topographie corticale, l'absence d'œdème périlésionnel et d'effet de masse : ces caractéristiques sont déterminantes pour la distinguer d'une tumeur gliale. La DNET touche le cortex, mais l'anomalie de signal (hyposignal ou isosignal T1 et hypersignal T2) peut s'étendre dans la substance blanche sous-corticale (Fig. 4).

La lésion donne un aspect de macrogyrus, avec toutefois une composante kystique ajoutée. Le scanner est intéressant pour rechercher une déformation de la voûte juste en regard de la DNET et permet de visualiser des calcifications parfois volumineuses. Environ un tiers des DNET se rehaussent après injection, avec souvent une prise de contraste en couronne.

La spectroscopie, la diffusion et la perfusion permettent de conforter l'hypothèse diagnostique déjà avancée sur les séquences T1 et T2, en montrant une augmentation du rapport myo-inositol/créatiné (mI/Cr), un coefficient apparent de diffusion (ADC) augmenté et un rVSC diminué en comparaison avec le parenchyme sain [8] (Fig. 5).

MENU

2 - DNET

Journal de radiologie 2021

Tumeur neuroépithéliale dysembryoplasique (DNET)
Il s'agit d'une tumeur glioneuronale bénigne épileptogène, le plus souvent non évolutive. En imagerie, c'est une masse corticale bien limitée, sans effet de masse même quand elle est de grande taille. Hypodense au scanner, elle est en franc hyposignal T1 et franc hypersignal T2 et FLAIR, parfois multi-kystique. Le rehaussement est classiquement absent, mais il peut être parfois présent, faible et périphérique. Il n'y a pas de restriction de la diffusion. Une dysplasie corticale peut parfois y être associée. Certaines DNET peuvent avoir une évolution atypique et grandir ou récidiver après chirurgie ; cela justifie leur suivi en IRM (*Fig. 2*c).

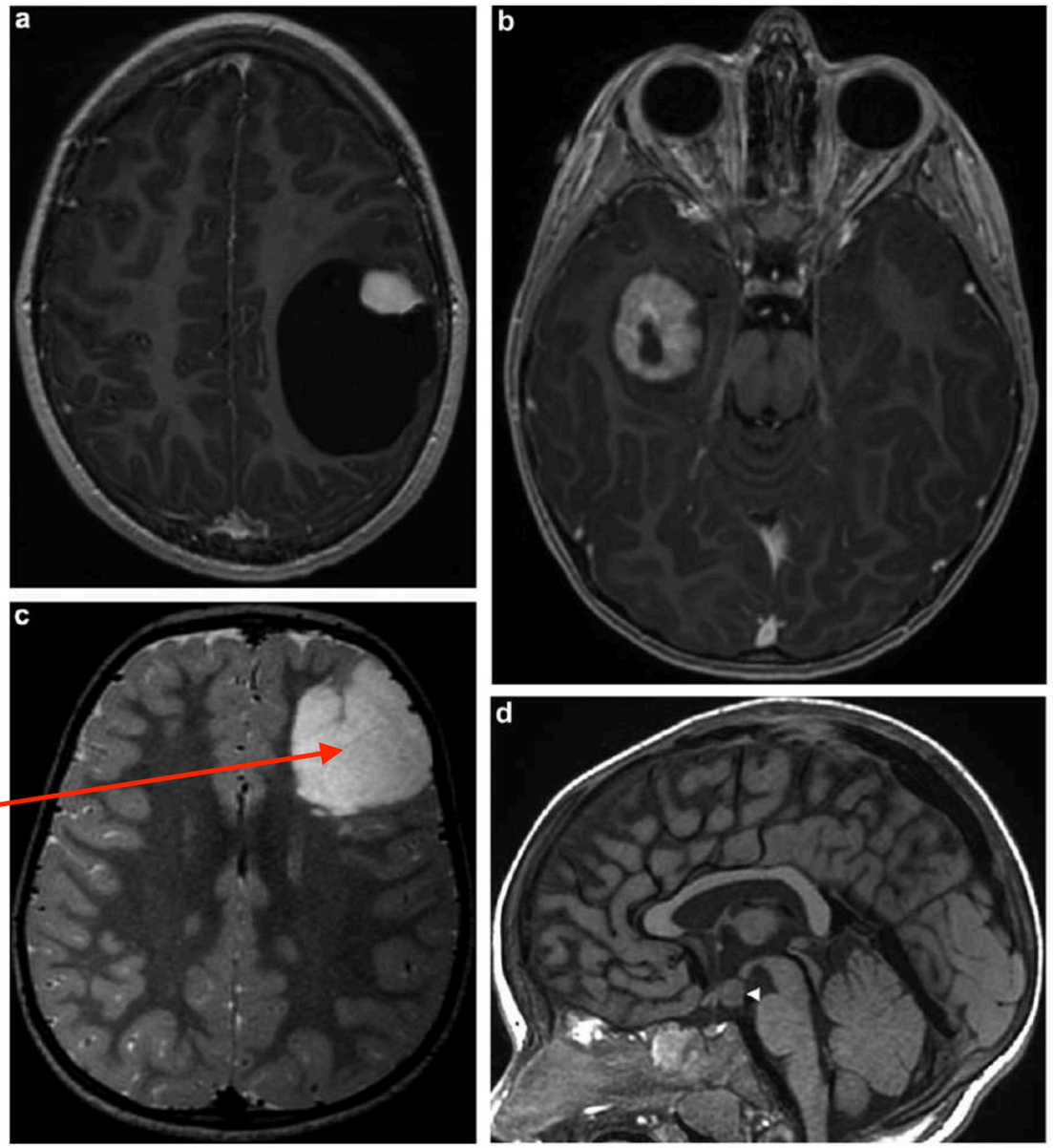

Figure 2. Tumeurs épileptogènes. Gangliogliome frontal gauche chez un garçon de 10 ans, dans sa forme avec kyste et nodule rehaussé en T1 après injection (a) et gangliogliome temporal droit chez un fille de 15 ans dans sa forme solide avec nodule cortical prenant le contraste (b). Tumeur neuro-épithéliale dysembryoplasique (DNET) frontale gauche en coupe axiale T2 chez une fille de 6 ans, sous la forme d'une lésion corticale en franc hypersignal T2 sans effet de masse (c). Hamartome hypothalamique en coupe sagittale T1 sans injection chez une fille de 9 ans, avec nodule de signal identique au cortex entre les corps mamillaires et l'infundibulum de la tige pituitaire (d).

MENU

2 - DNET

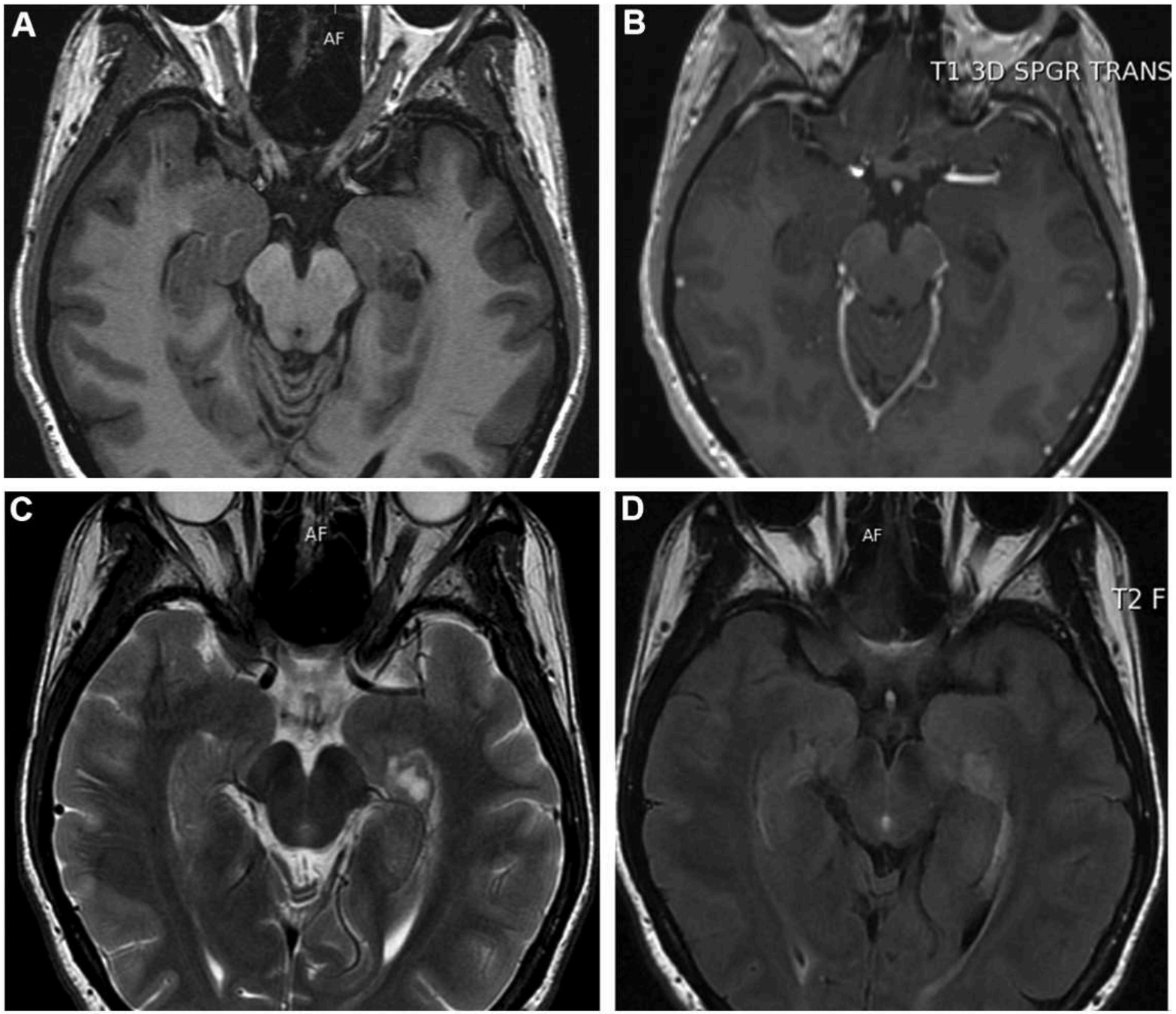

Figure 1. Tumeur neuroépithéliale dysembryoplasique hippocampique gauche en séquence : a : T1 inversion-récupération ; b : T1 injectée ; c : T2 ; d : FLAIR. La lésion apparaît bien limitée, pseudo-polykystique, en hyposignal T1, hypersignal T2, sans annulation du signal en FLAIR, sans prise de contraste.

MENU

2 - DNET

- Localisation :
  - Corticale (avec parfois un petit développement exophytique), dépassant habituellement l'épaisseur du cortex normal (aspect de macrogyrus), avec lorsqu'elle est volumineuse, une extension dans la substance blanche sous-corticale

- Morphologie :
  - Lésion bien limitée, de taille très variable (qq mmm à plusieurs centimètres)
  - Hypersignal T2 – aspect pseudopolykystique en 'bulles de savon'
  - Hyposignal T1
  - Signal FLAIR variable – Liseré d'hypersignal périlésionnel évocateur
  - Absence d'effet de masse ou d'œdème périlésionnel
  - Prises de contraste dans 20% à 50% des cas, nodulaires, annulaires ou hétérogènes

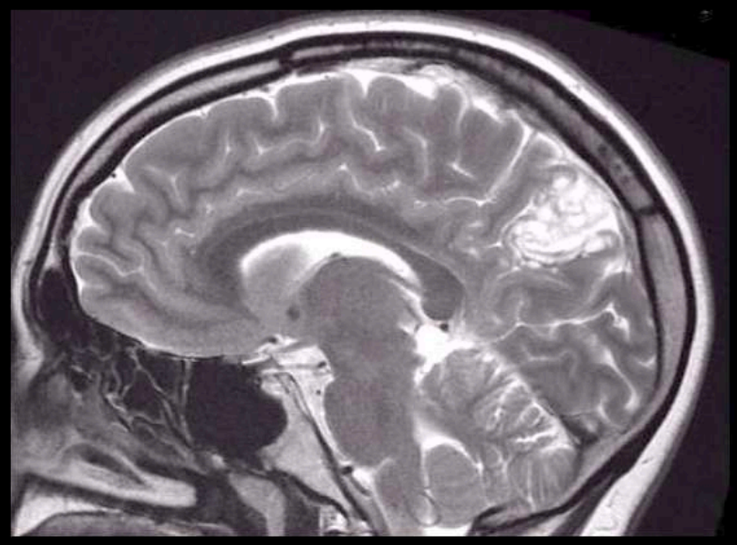

Sagittale T2

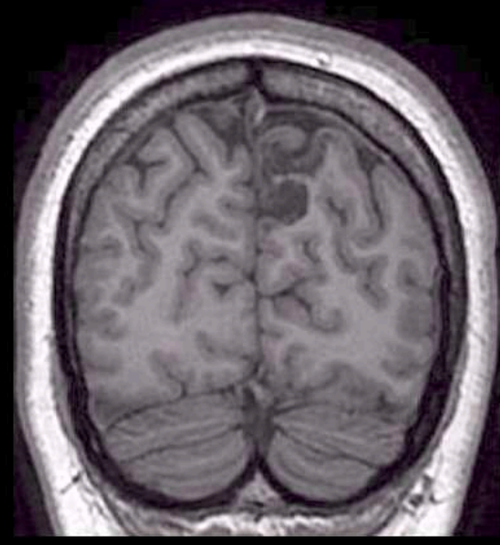

Frontale 3D BRAVO

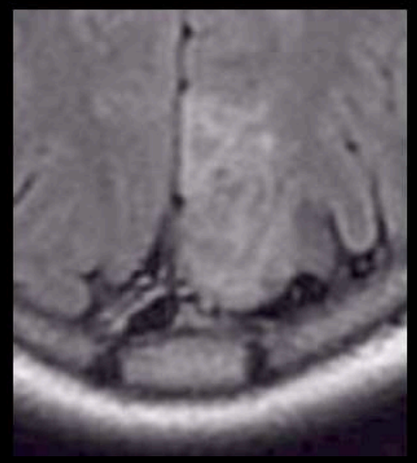

Axiale FLAIR

Chassoux et al. (2012)

Type 1 : kystique/polykystiq

Type 2 : Nodulaire

Type 3 : Megagyri-like

MENU

2 - DNET

Epilepsie chronique pharmaco résistante survenue à l'âge de 11 ans.

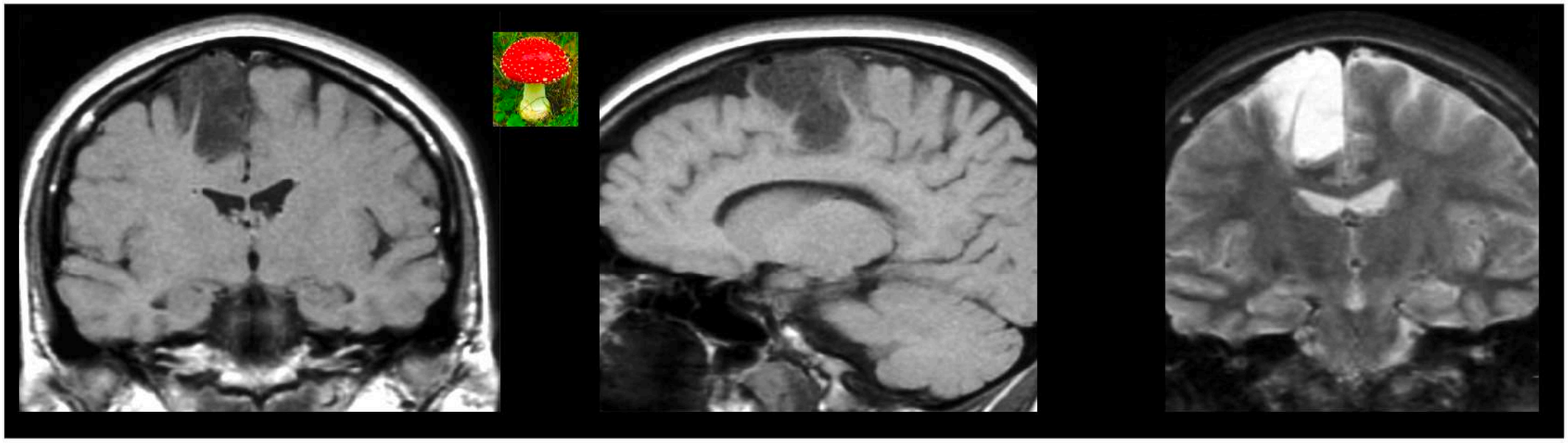

- **Lésion corticale,**
- **Déformation de la convexité**
- **Absence d'œdème et d'effet de masse**
- **Hypointensité T1,**
- **Hyperintensité T2/FLAIR**
- **Aspect pseudo-kystique**
- **Triangulaire, Septa**
- **Contours nets**

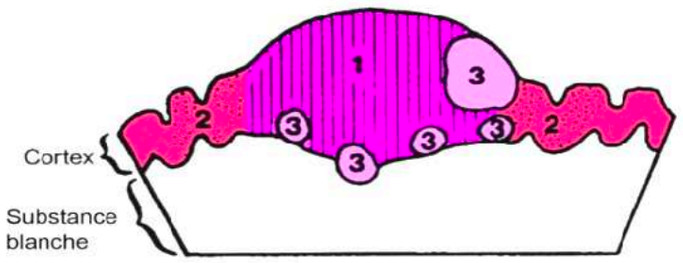

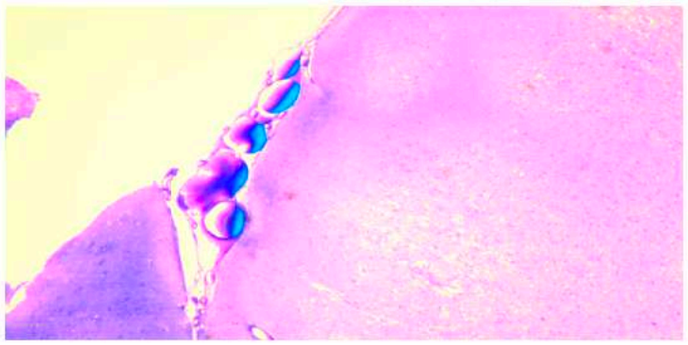

Elément glioneuronal (1)

Dysplasie corticale (2)

Nodules gliaux (3)

Tumeur neuro-épithéliale dysembryoplasique

Tumeurs neuronales et glioneuronales

DNET

Anatomopathologie

Microscopie

Forme simple	Forme complexe	Forme aspécifique
Eléments glio-neuronaux spécifiques : - Faisceaux d'axones entourés d'oligodendrocytes réalisant des structures en colonnes perpendiculaires à la surface corticale - Neurones 'flottants' au sein d'un tissu interstitiel lâche	**Eléments glioneuronaux spécifiques** + **Nodules gliaux**, multiples et de nature variée : Ilots de cellules oligodendrogliales en nid d'abeilles, foyers astrocytaires ou oligo-astrocytaires + **Foyers de dysplasie corticale** dans le tissu cérébral adjacent (40%)	**Nodules gliaux** seuls aux caractéristiques similaires à ceux du complexe DNET

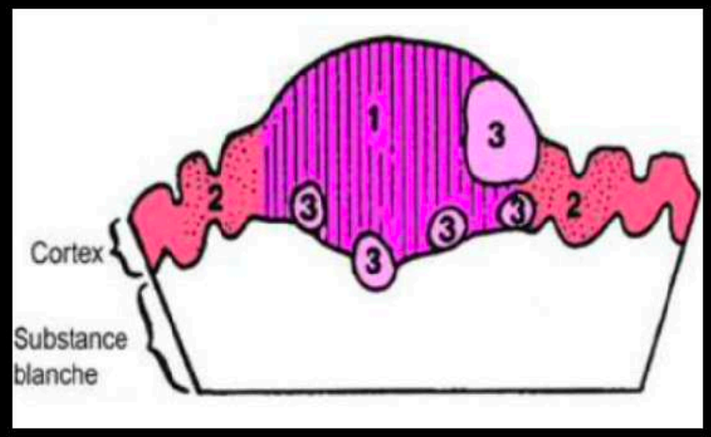

1- Elément glioneuronal spécifique
2- Dysplasie corticale
3- Nodules gliaux

MENU

Tumeurs neuronales et glioneuronales

DNET

Imagerie

Aspect tomodensitométrique

- Localisation :
  - Temporale prédominante (62% des cas)
  - Frontale (31%)
- Morphologie :
  - Aspect triangulaire, en coin, ou arrondi
  - Hypodense
  - Calcifications dans 23% à 36% des cas, punctiformes ou nodulaires
  - Empreinte sur la table osseuse adjacente dans 50% des cas

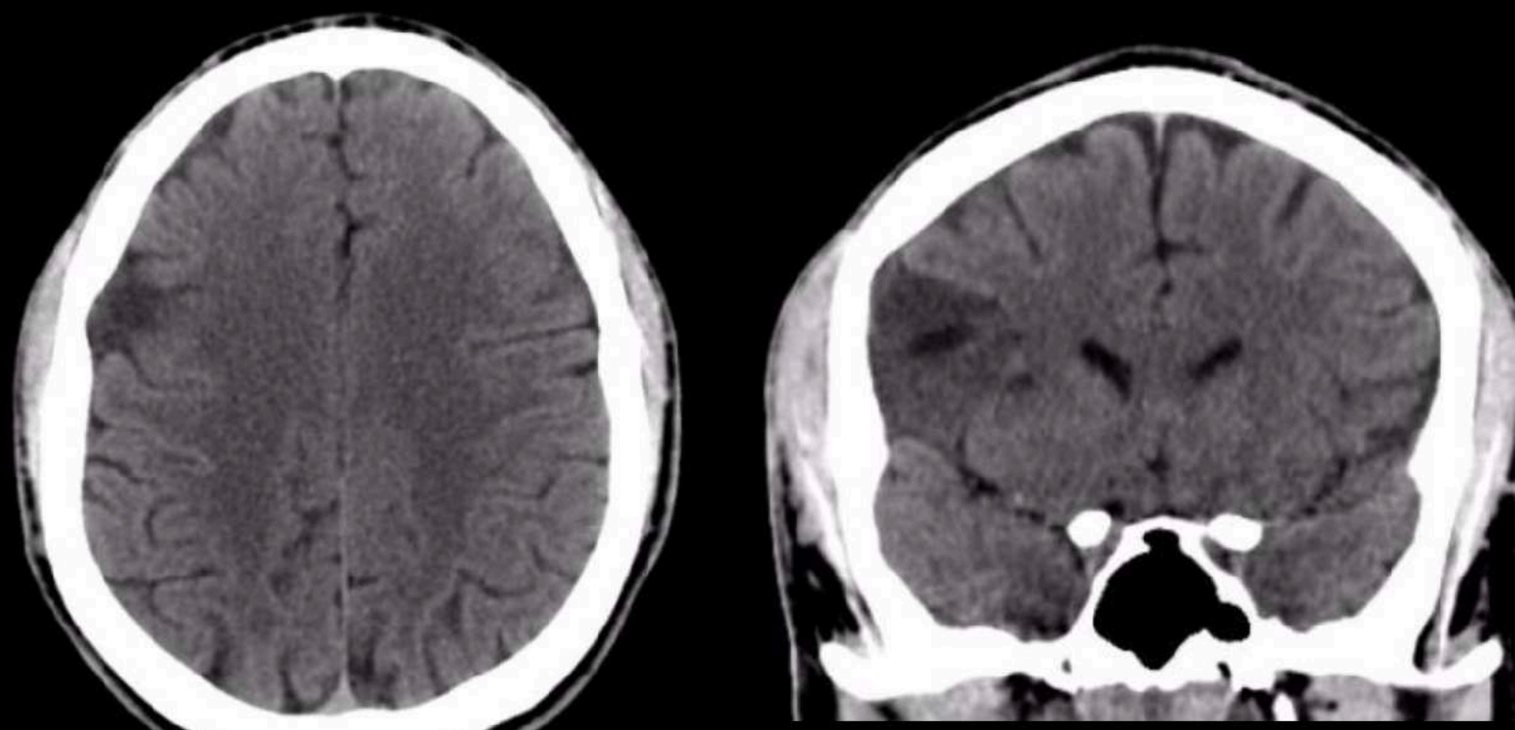

MENU

Tumeurs neuronales et glioneuronales

DNET

Imagerie

Aspect IRM

- Localisation :
  - Corticale (avec parfois un petit développement exophytique), dépassant habituellement l'épaisseur du cortex normal (aspect de macrogyrus), avec lorsqu'elle est volumineuse, une extension dans la substance blanche sous-corticale

- Morphologie :
  - Lésion bien limitée, de taille très variable (qq mmm à plusieurs centimètres)
  - Hypersignal T2 – aspect pseudopolykystique en 'bulles de savon'
  - Hyposignal T1
  - Signal FLAIR variable – Liseré d'hypersignal périlésionnel évocateur
  - Absence d'effet de masse ou d'œdème périlésionnel
  - Prises de contraste dans 20% à 50% des cas, nodulaires, annulaires ou hétérogènes

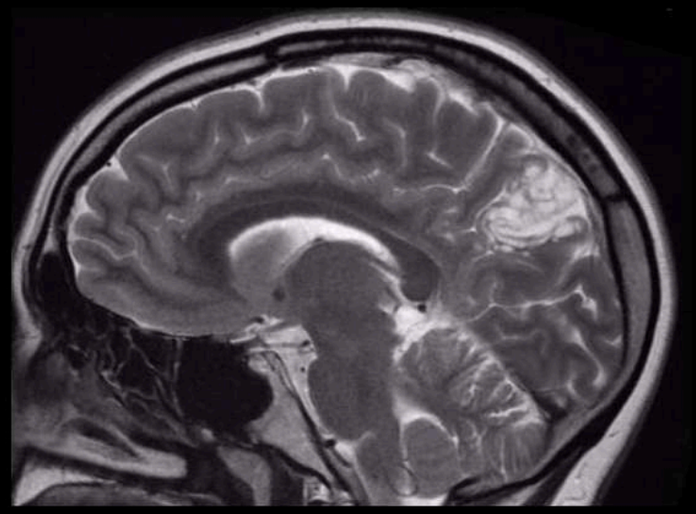

Sagittale T2

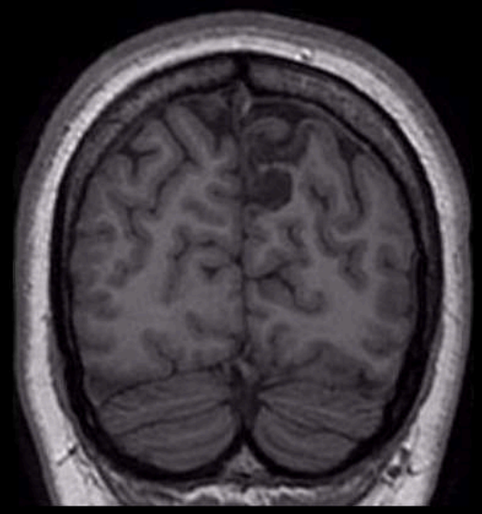

Frontale 3D BRAVO

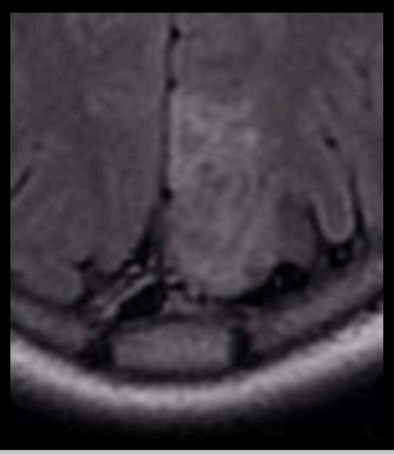

Axiale FLAIR

Chassoux et al. (2012)
Type 1 : kystique/polykystique
Type 2 : Nodulaire
Type 3 : Megagyri-like

MENU

Tumeurs neuronales et glioneuronales

DNET

Imagerie

Aspect IRM

- Chassoux et al. ont séparé 3 types de lésions en imagerie en les corrélant avec les données histologiques sur une série de 78 patients :

- Le *type 1* correspond à une lésion pseudo-kystique ou pseudo-polykystique, bien limitée et fortement hypo-intense en T1 et hyper-intense en T2 et FLAIR, présent dans 32% des cas (25/78). Ce signal liquidien serait dû à l'important contenu hydrique de la composante glioneuronale spécifique.
- Le *type 2* correspond à une lésion nodulaire ou multinodulaire au signal hétérogène, présent dans 32% des cas (25/78). Histologiquement, les lésions de ce type possèdent une cyto-architecture hétérogène et dense avec un polymorphisme cellulaire important comportant des calcifications et des nodules ou des amas cellulaires isolés.
- Le *type 3* correspond à une forme dysplasique en iso/hyposignal T1, mal limitée avec une interface substance grise/substance blanche floue, présent dans 36% des cas (28/78). Les oligodendrocytes sont isolés ou regroupés en clusters, répartis dans le cortex et associés à une dysplasie corticale. La dédifférenciation de la jonction cortico-sous-corticale est liée à la désorganisation architecturale, l'infiltration tumorale et la présence d'ectopie neuronale au sein de la substance blanche.

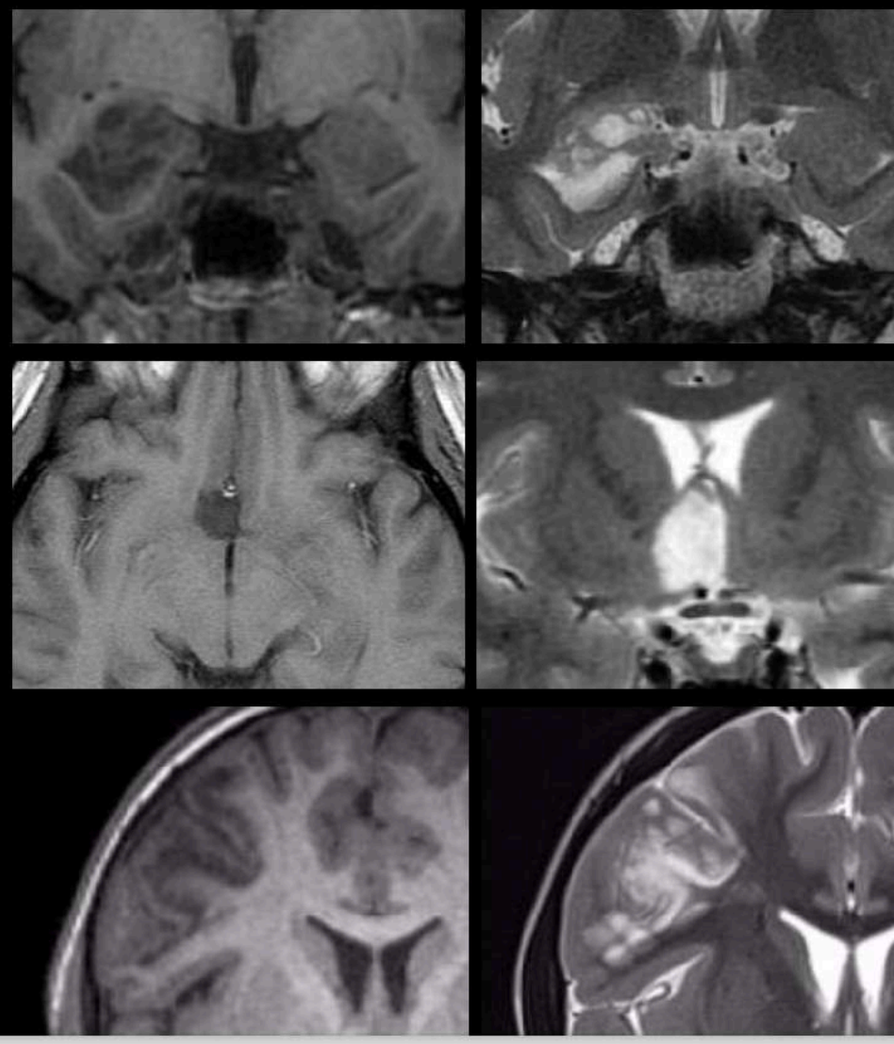

- Le type 1 semble correspondre toujours à des formes 'simples' ou 'complexes' alors que les types 2 et 3 correspondraient à la forme 'non spécifique'.

MENU

Tumeurs neuronales et glioneuronales

DNET

Imagerie

Aspect IRM

- En diffusion, l'ADC est nettement augmenté, en particulier de façon supérieure à celui des gliomes de bas grade ainsi qu'aux autres tumeurs glioneuronales (en moyenne, 2.54 ×10-3 mm2/sec ± 0.13 DS)
- Cet aspect pourrait être lié aux larges espaces extra-cellulaires et à la cellularité nettement inférieure à celle des autres tumeurs cérébrales

- La lésion étant avasculaire, la séquence de perfusion montre un VSCr inférieur au côté controlatéral sain

- En spectroscopie, le pic de choline apparait variable, en augmentation modérée avec un taux de NAA quasi normal ou sans modification du pic de choline avec un NAA abaissé, mais de façon moindre que dans les gliomes de bas grade

- Sur le plan évolutif, les DNET sont des lésions stables, mais des accidents secondaires à des phénomènes hémorragiques ou ischémiques intra-lésionnels sont parfois enregistrés. Ces remaniements peuvent être à l'origine d'une augmentation du volume lésionnel ou de modification de l'aspect en imagerie (en particulier l'apparition secondaire d'une prise de contraste)

MENU

Tumeurs neuronales et glioneuronales

DNET

Imagerie

Exemple

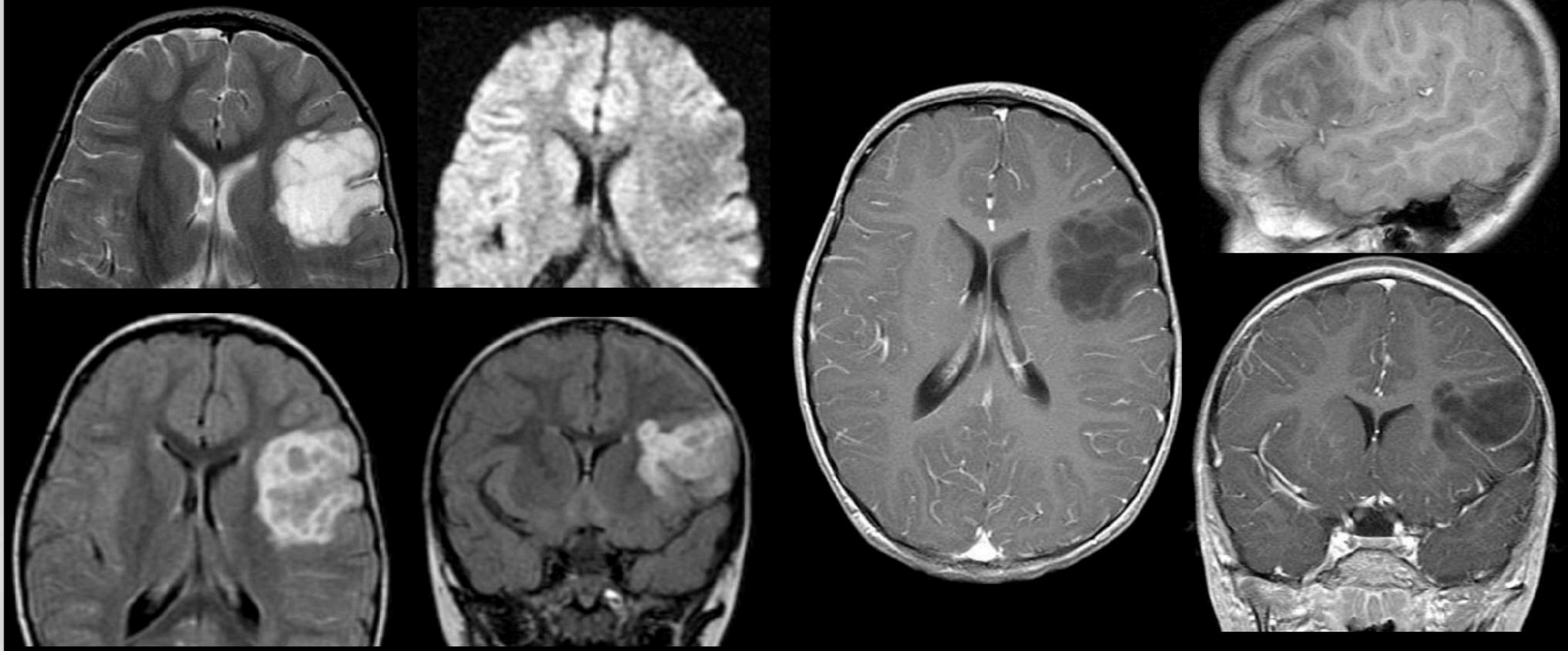

MENU

DNET

Epilepsie du sujet jeune, souvent temporale et pharmaco-résistante

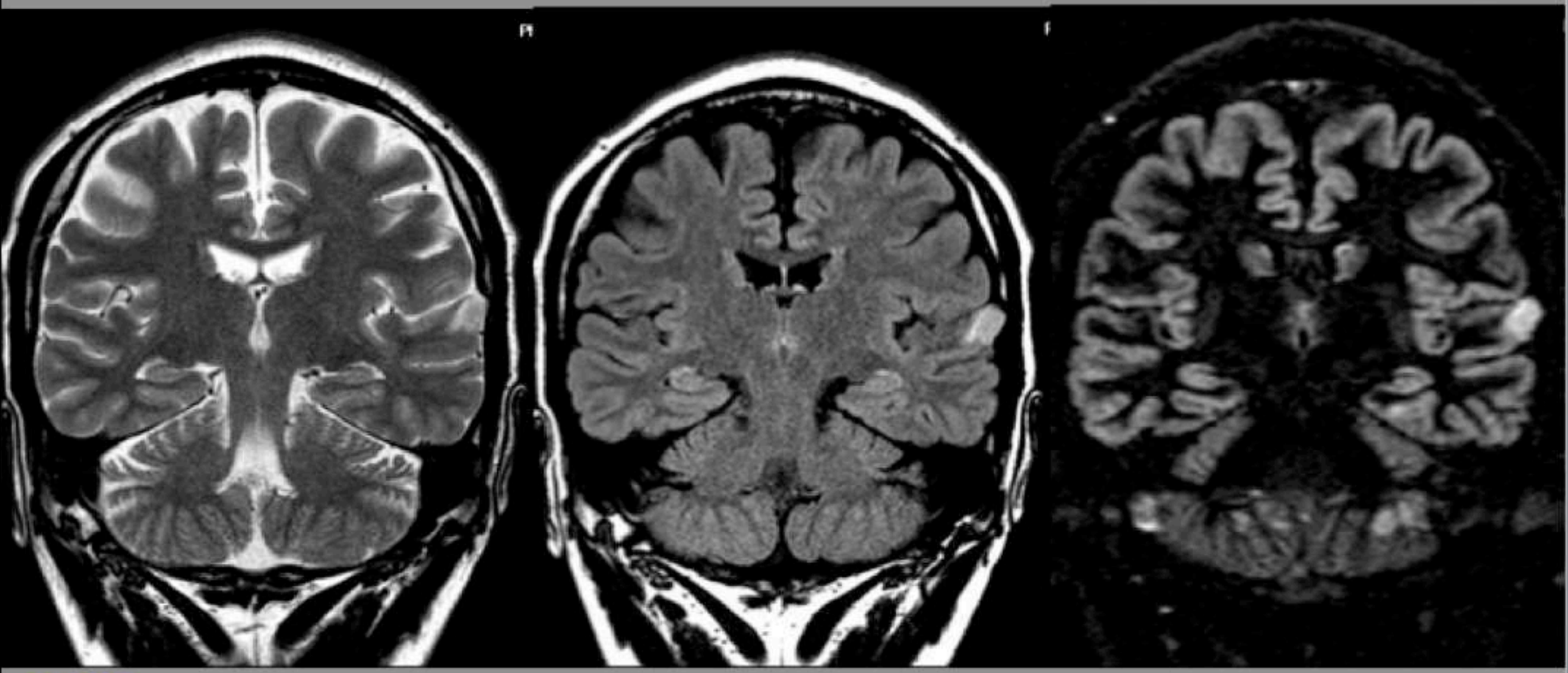

IRM * Lésion corticale multikystique, hyper T2/FLAIR-hypoT1

* absence de rehaussement après injection, absence d'oedeme.
* Déformation de la voûte
* Foyer de dysplasie corticale associé



MENU

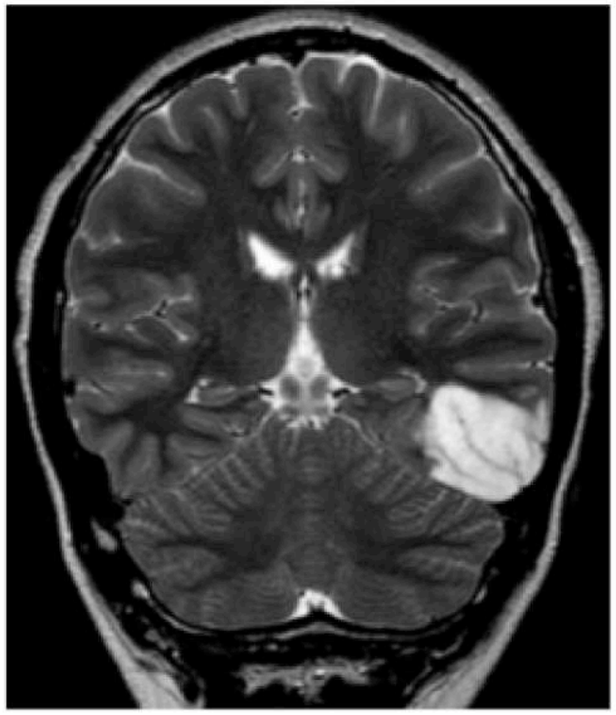

Figure 4. Tumeur dysembryoplasique neuroépithéliale (DNET). Homme de 22 ans, crise d'épilepsie partielle. IRM, T2 SE coronale. Lésion kystique temporale gauche.

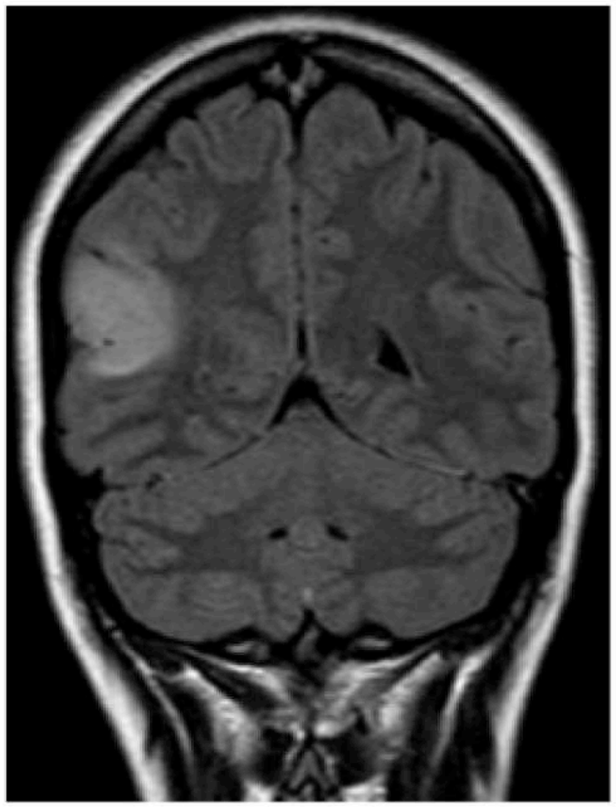

Figure 5. Tumeur dysembryoplasique neuroépithéliale (DNET). Femme de 25 ans, antécédents de malaises évoluant depuis l'enfance. IRM, *fluid attenuated inversion recovery* (FLAIR) coronale. Lésion en hypersignal FLAIR, de localisation corticale pariétale droite.



19-8A. *Sagittal T2WI shows a "bubbly" temporal lobe mass* ➔.



19-8B. *Coronal T2WI in the same patient shows a cortically based, "bubbly" mass with the typical appearance of a DNET* ➔.

MENU





19-9. *Resected surgical specimen shows the typical nodular, somewhat "mucinous" cysts of DNET. (Courtesy R. Hewlett, MD.)* ***19-10A.*** *Axial T2WI shows expanded cortex with very hyperintense cysts* ➔



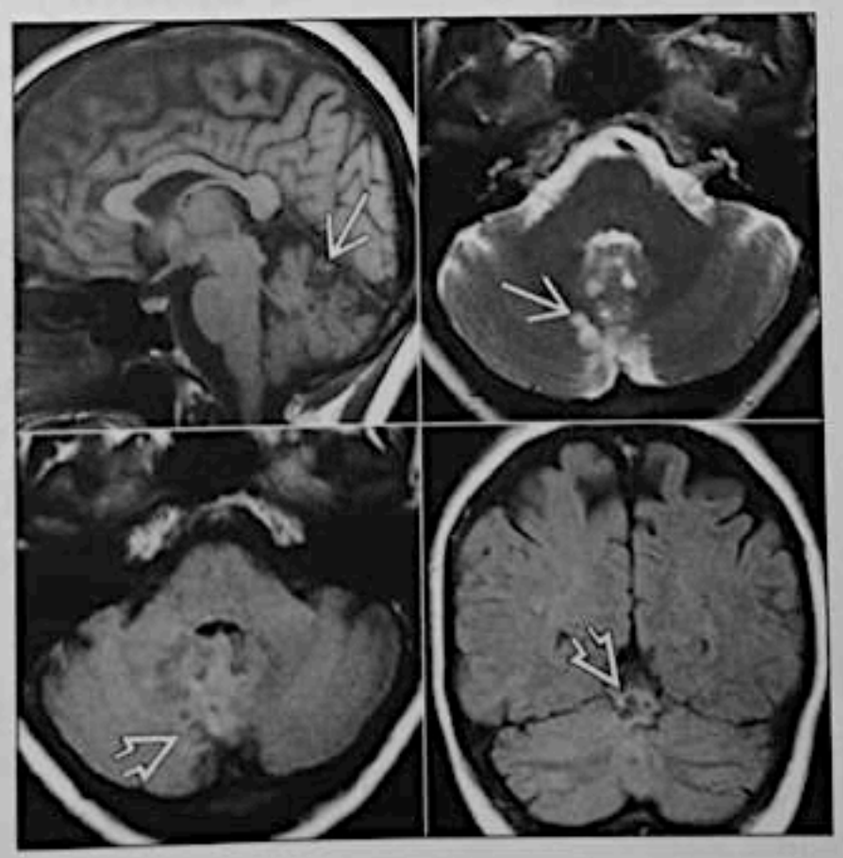

19-10B. *FLAIR shows that the well-demarcated mass involves both cortex, subcortical white matter. Hyperintense rim* ➔ *is characteristic. (Courtesy L. Loevner, MD.)* ***19-11.*** *Variant case of DNET shows diffuse vermian mass with multiple scattered cysts* ➔ *The FLAIR hyperintense rims around the cysts* ➔ *are highly suggestive of the diagnosis.*

MENU

3 - GANGLIOGLIOME
VOIR TUMEURS GLIALES

- **ENFANT ET HOMME JEUNE**

- **CORTICO-SOUS CORTICAL**
- **TEMPORAL**

- **SOIT KYSTIQUE AVEC NODULE MURAL**
- **SOIT NODULAIRE AVEC PETIT KYSTE**

- **CALCIF FINES ET PÉRIPH. 50%**

- **RÉHAUSST FAIBLE ET NON HOMOGÈNE**

- **PAS OU PEU D'EFFET DE MASSE**
- **PAS OU PEU D'OEDÉME**

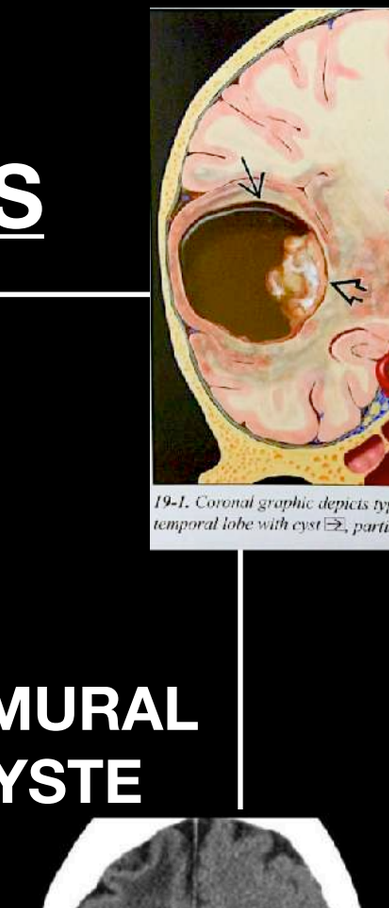

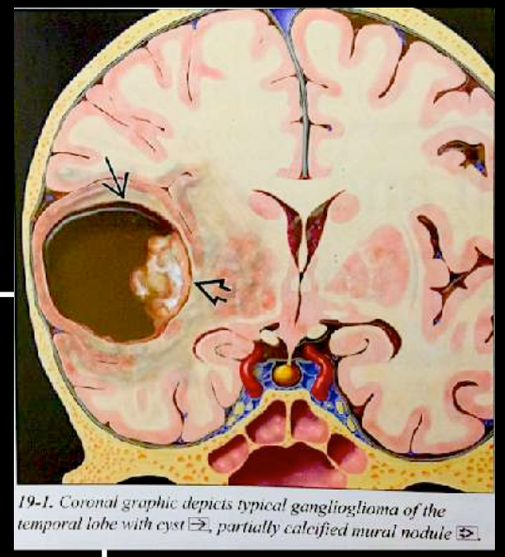

19-1. Coronal graphic depicts typical ganglioglioma of the temporal lobe with cyst ⇨, partially calcified mural nodule ⇨.

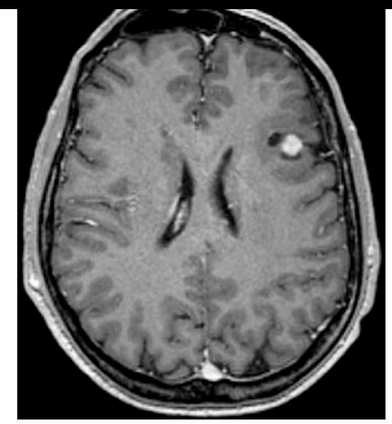

Figure 2. Gangliogliome. Homme de 48 ans, première crise d'épilepsie partielle. IRM, coupe axiale, séquence T1 injectée. Lésion kystique frontale gauche en hypersignal T2, hypo<fsignal T1 et rehaussé après injection. La présentation clinique de ce gangliogliome est atypique puisque cette lésion touche davantage le sujet jeune et concerne le lobe temporal.

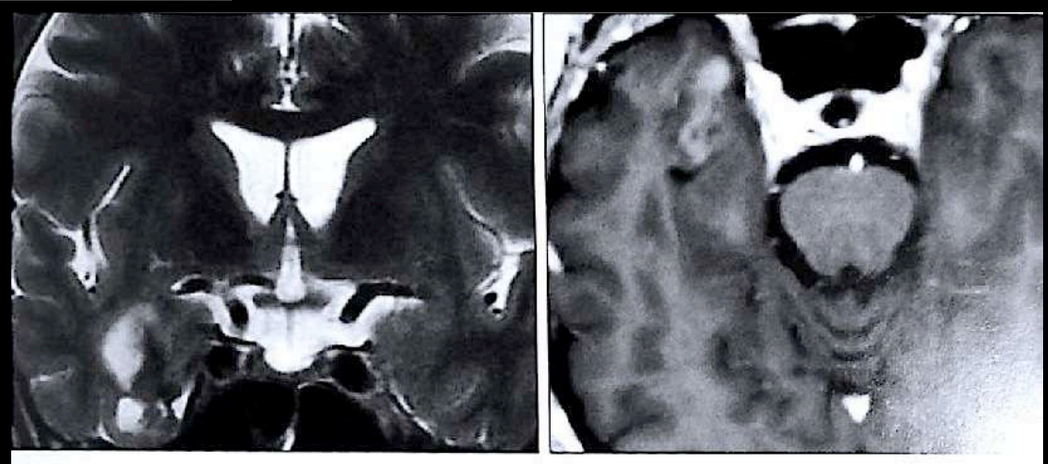

Figure 1 : Séquences T2 **(a)** et T1 avec injection de gadolinium **(b)**. Processus expansif cortical temporal interne droit avec petit kyste inférieur. Rehaussement hétérogène modéré après injection.

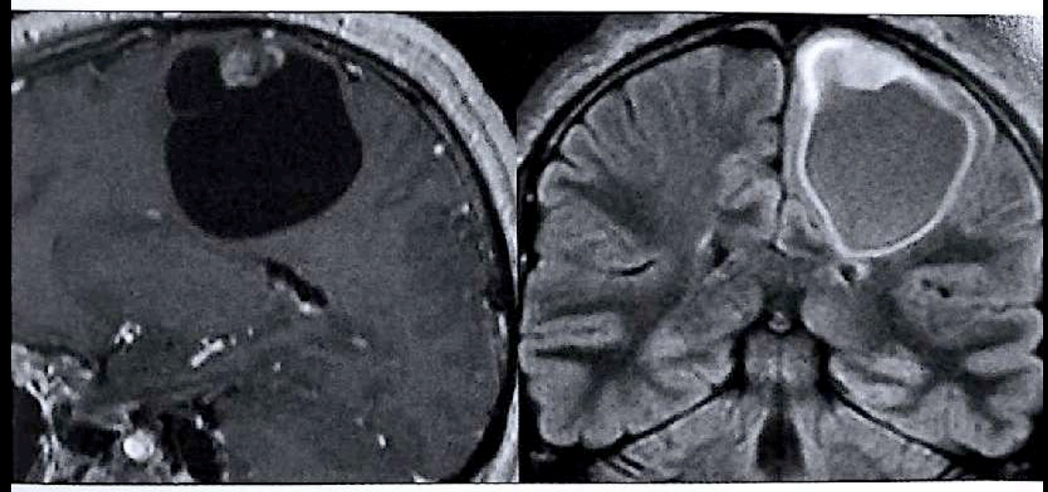

Figure 2 : Séquence T1 avec injection **(a)** et FLAIR **(b)**. Processus frontal para-médian gauche kystique avec nodule mural se rehaussant de manière homogène. Peu d'effet de masse sur les structures médianes, ni d'œdème périlésionnel.

a | b

En diffusion, l'ADC de la portion tissulaire est élevé, témoin d'une faible cellularité, contrairement aux gliomes [3]. Les séquences de perfusion montrent une augmentation faible du VSCr sans modification de la perméabilité [4]. En spectroscopie, des anomalies peu discriminantes sont retrouvées : faible chute de NAA, taux variable de la choline, élévation du myoinositol [2]. La présence de lactates peut être liée à une crise épileptique récente.

MENU

4- MVNT Multinodular Vacuolating Neuronal Tumor

Nouveau 2019

La MVNT, c'est une entité récemment décrite (nouvelle classification de l'OMS en 2016) où on retrouve en IRM des images très évocatrices de petits nodules confluents en grappe en hypersignal FLAIR, isosignal T1 et pas ou peu de prise de contraste (cf image ci dessous).

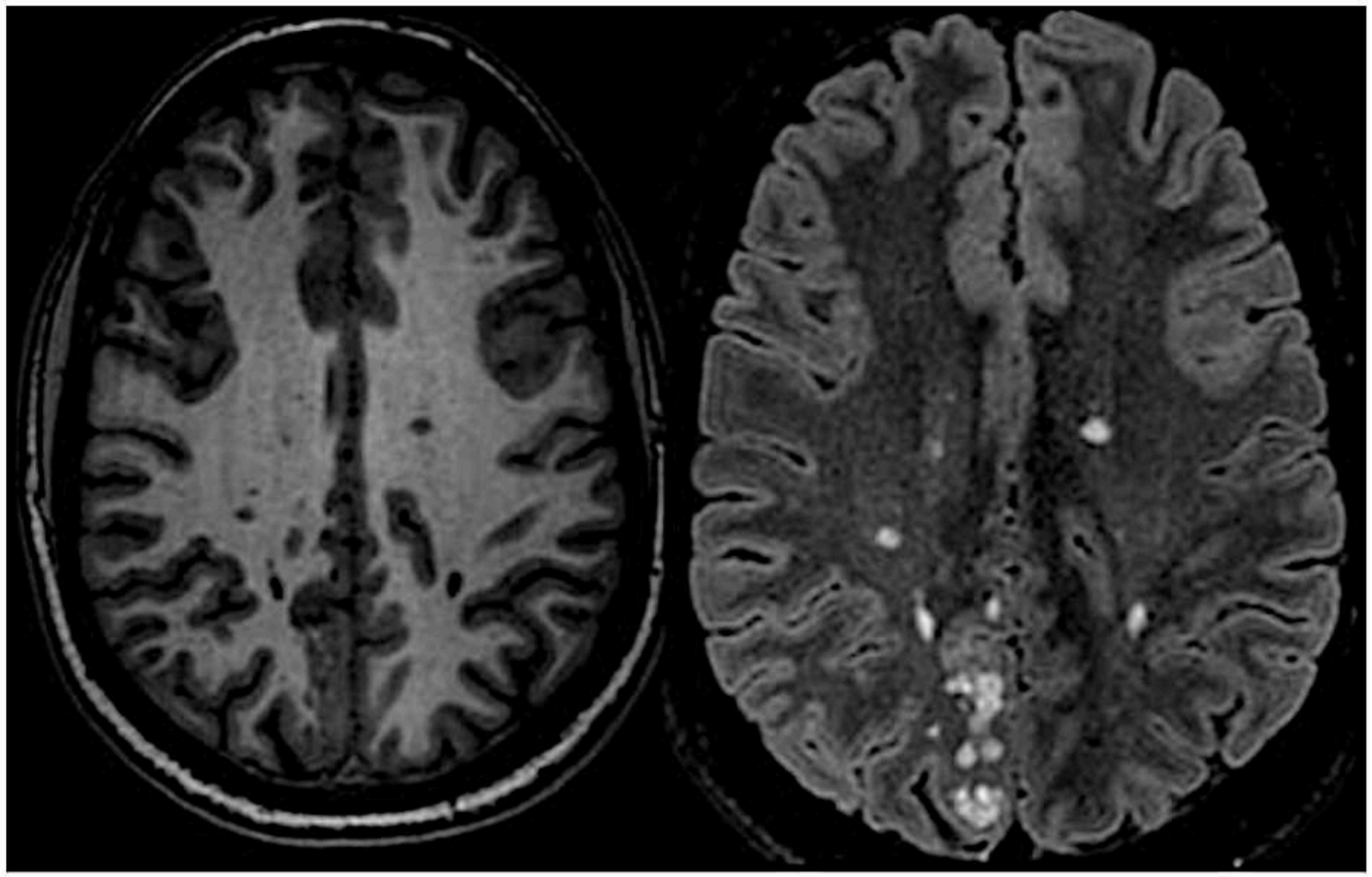

ressemble +/- à DNET mais sous - cortical
Et pas vrai kyste en T2 ???

MENU

3 bis - MVNT

Nouveau 2019

ressemble +/- à DNET mais sous - cortical
Et pas vrai kyste en T2 ???

Recherche d'AVC

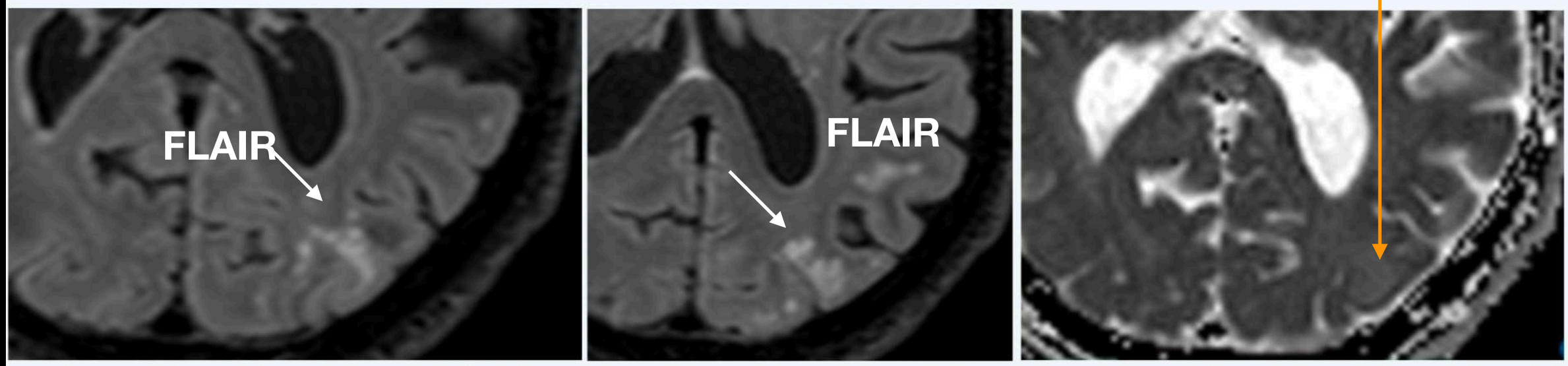

Quelle est cette atteinte du carrefour gauche?

MENU

3 bis - MVNT

ressemble +/- à DNET mais sous - cortical
Et pas vrai kyste en T2 ??? SI SI
AUSSI POSSIBLE !!

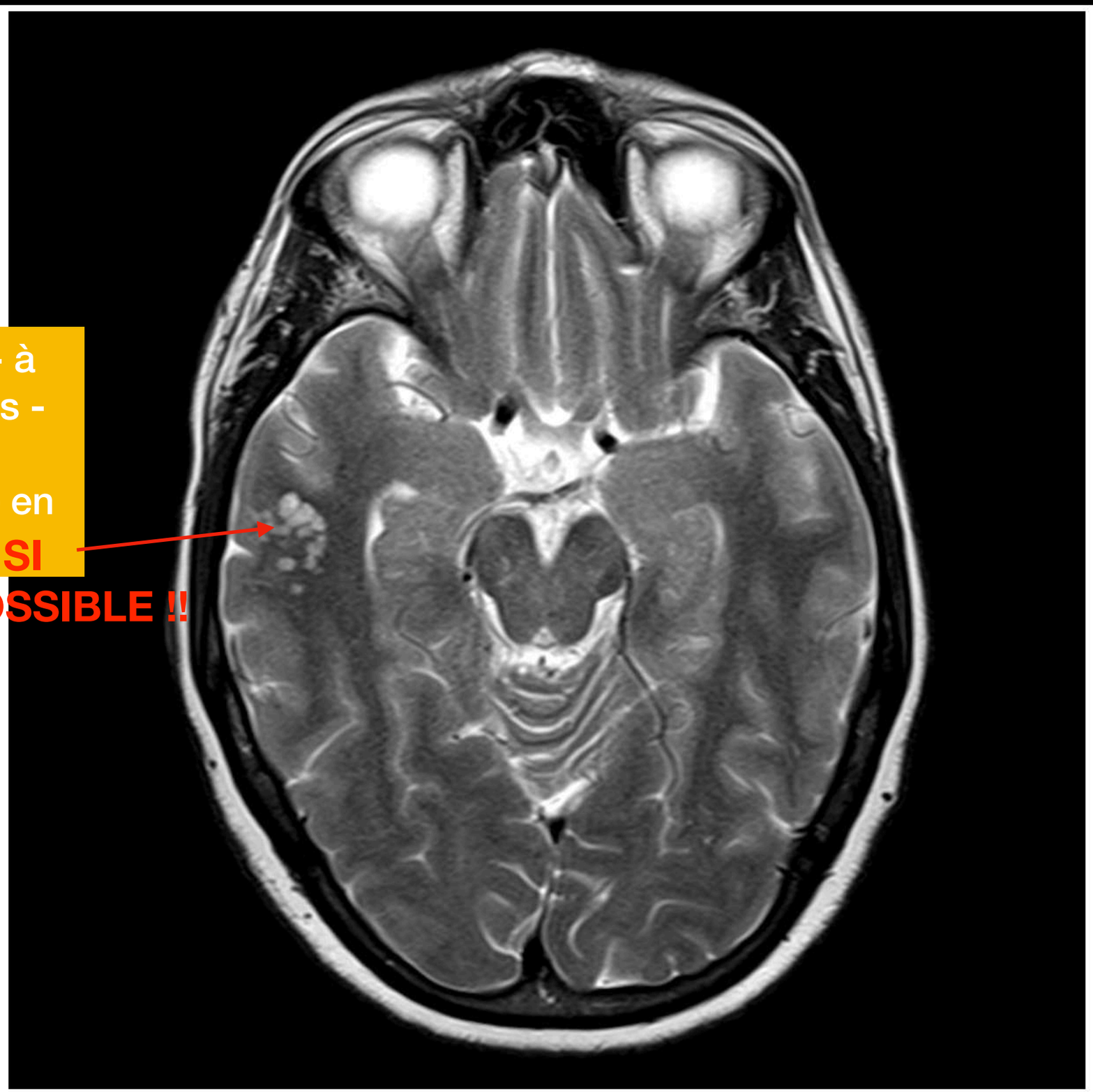

MVNT – Multinodular vacuolating Neuronal tumor- Case courtesy of Dr Y. Amy

MENU

09:27 Neuro-oncologie, un diagnostic un seul

3 bis - MVNT

Nouveau 2019

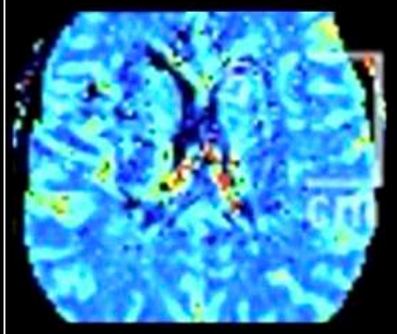

Multinodular and Vacuolating Tumors

WHO 2016 NEW

Découverte fortuite ou crise d'épilepsie

IRM

Lésions nodulaires bien limitées hypersignal T2, en grappe, "bubbly" localisation sous-corticale ou corticale
Pas d'effet de masse

Gado –
CBV, spectroscopie normal

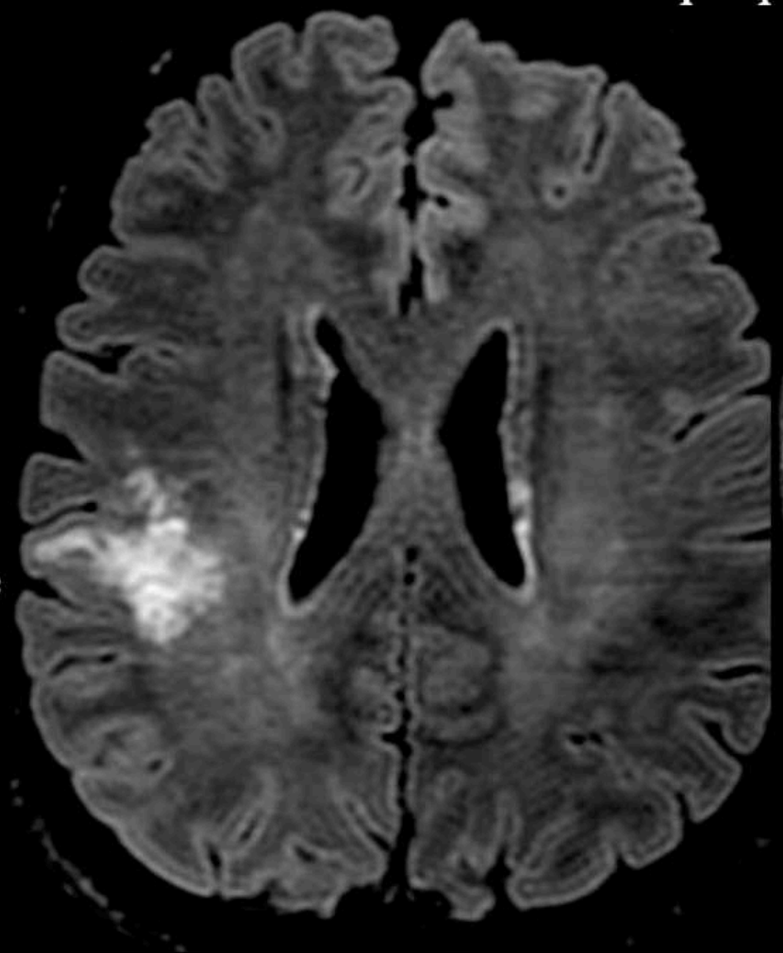

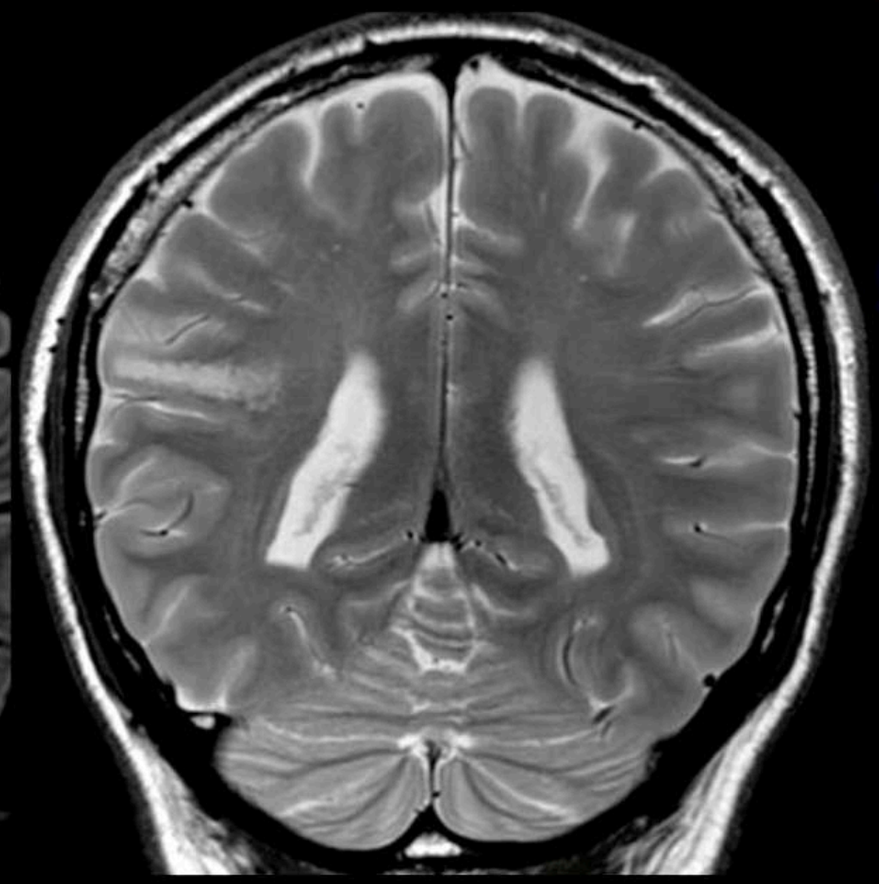

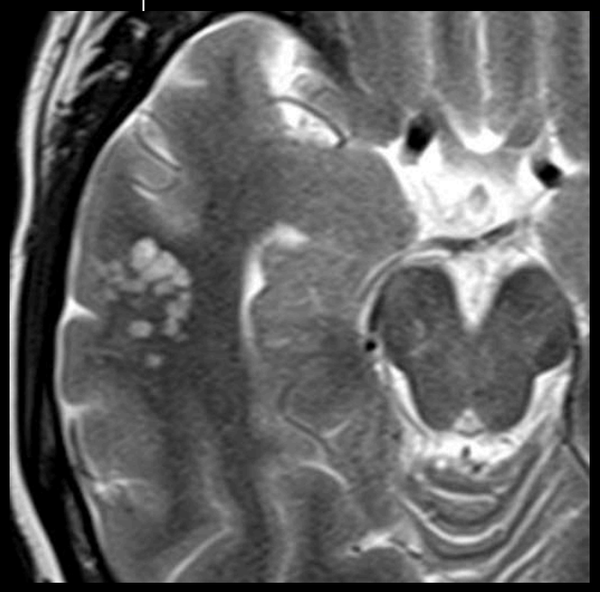

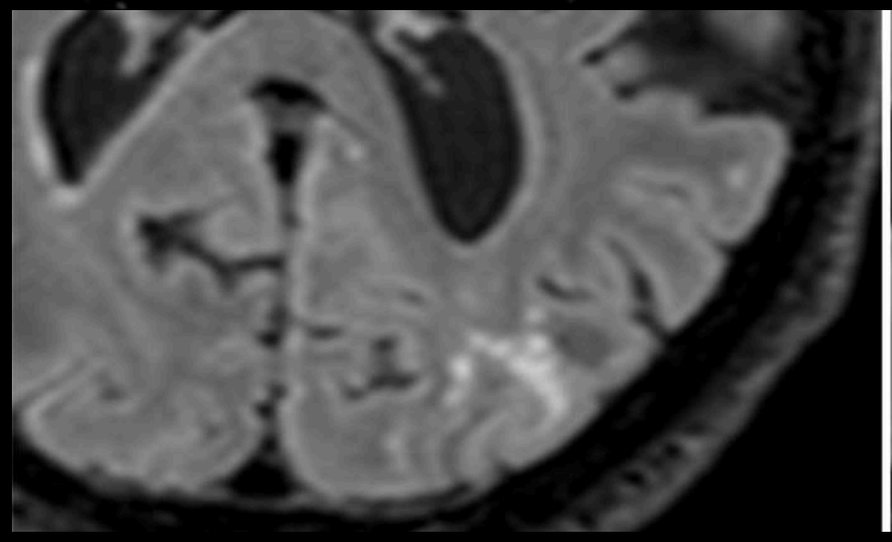

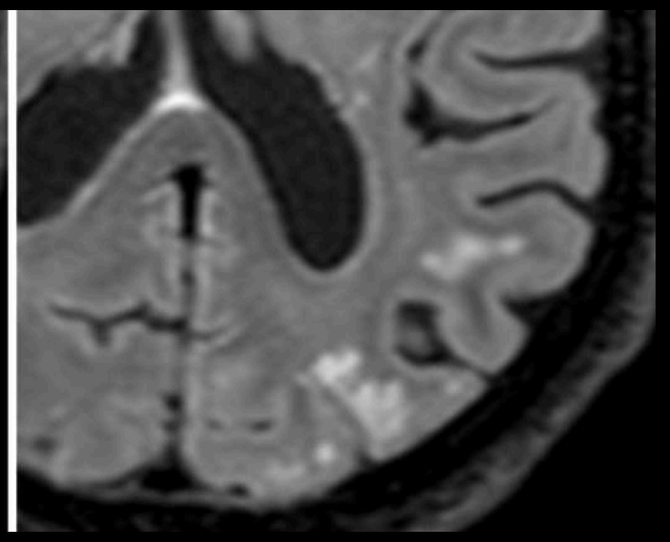

MENU

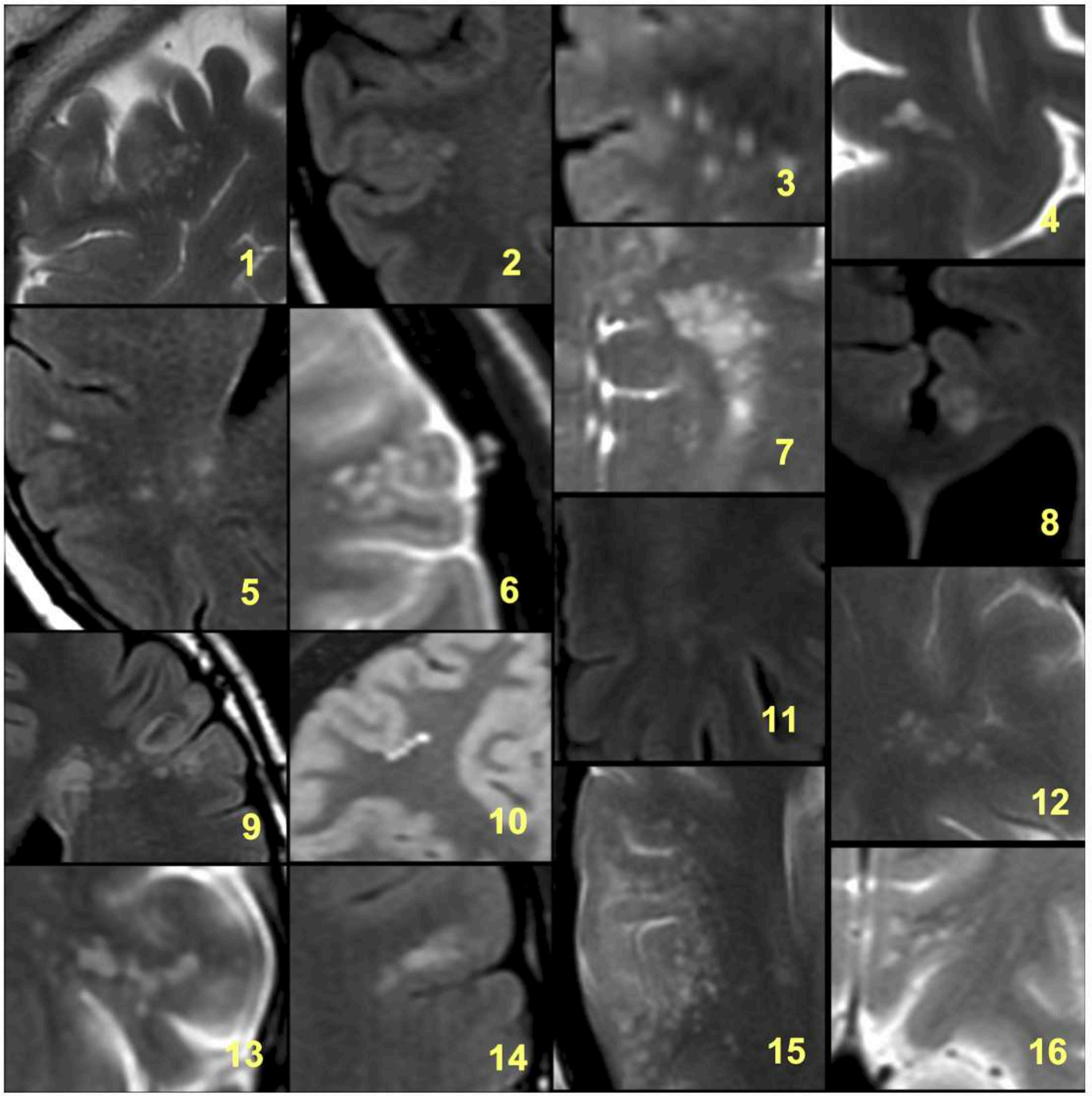

Fig. 1. FLAIR and T2-WI showing all 16 cases of MVNT-compatible lesions from our series. All lesions have the classical radiographic pattern with multiple nodules clustered on subcortical white matter, with an otherwise normal-appearing parenchyma.

MENU

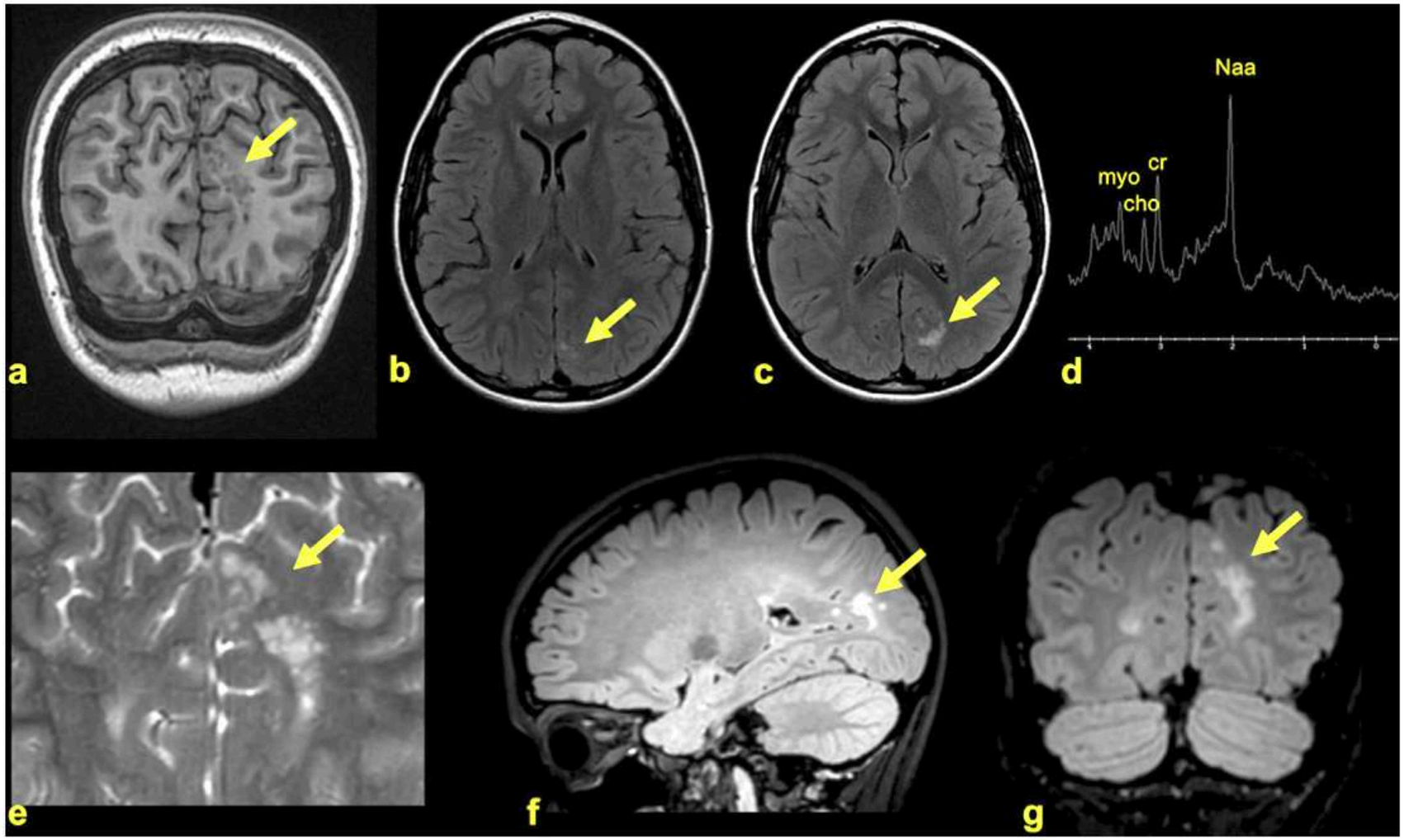

Fig. 2. Case 7: 16-year-old female patient with new-onset generalized tonic-clonic seizure. MRI shows a solid multinodular subcortical occipital lesion without mass effect on T1-WI (a), FLAIR (b, c, f and g) and T2-WI (e). MR spectroscopy (d) showed a slightly increased myo-inositol/creatine ratio. myo: myo-inositol, cho: choline, cr: creatine, Naa: N-acetylaspartate.

MENU

5 - DYSPLASIE CORTICALE

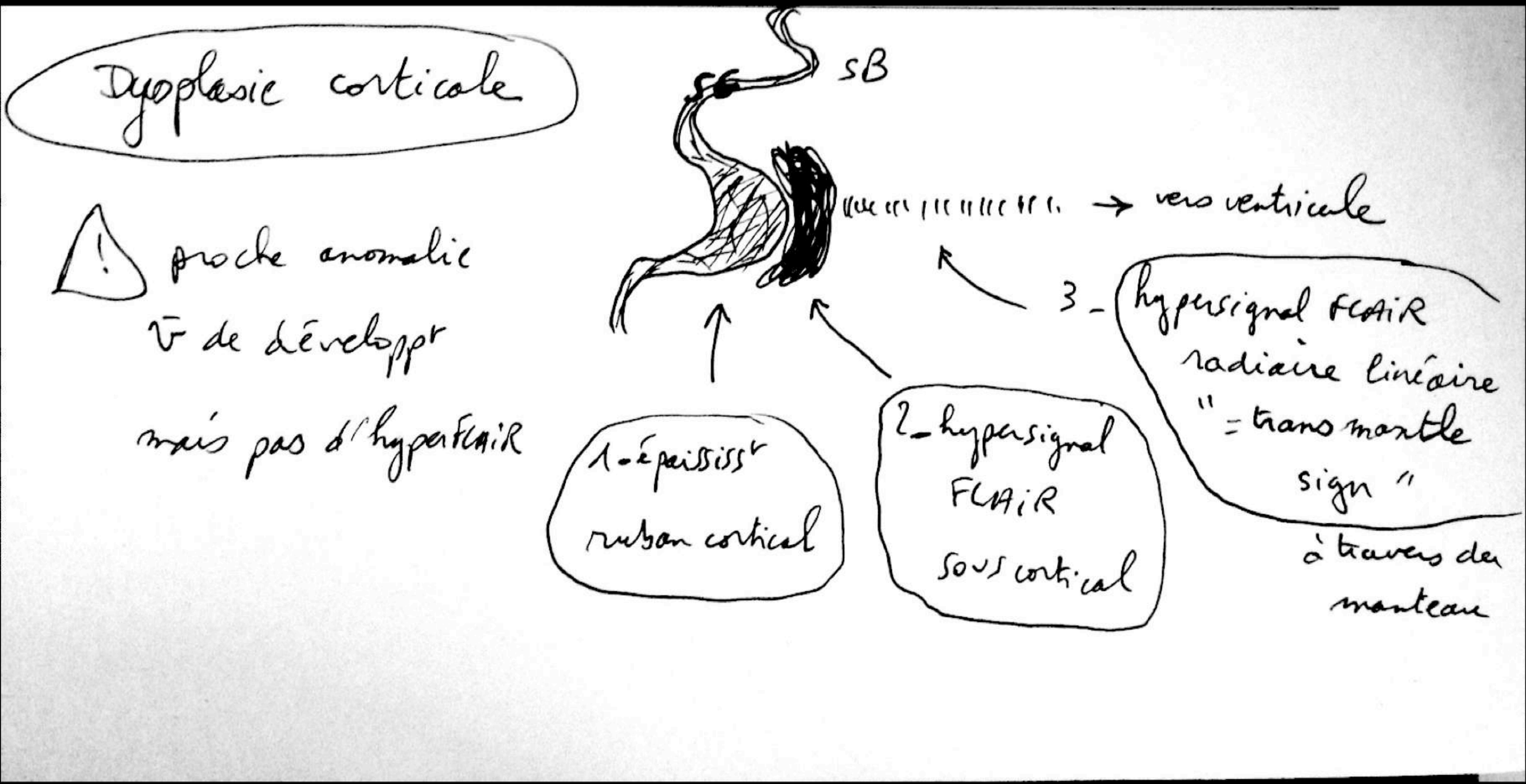

! proche anomalie

↓ de développt

mais pas d'hyperFLAIR

6 - HEMANGIOME de la VOUTE

Hemangioma

Terminology

Hemangiomas are benign nonmeningothelial mesenchymal tumors. They are common vascular neoplasms that closely resemble normal vessels and are found in all organs of the body **(22-24)**. Hemangiomas are completely different from—and should not be confused

SIZE AND NUMBER. Hemangiomas vary in size microscopic to massive. Transspatial extension different anatomic compartments (e.g., scalp and soft tissues and orbit and cavernous sinus) is co Multicentric lesions are uncommon in the CNS.

GROSS PATHOLOGY. Hemangiomas are nonen lated, vascular-appearing, reddish-brown lesions. they involve the calvaria, radiating spicules of la bone are interspersed with vascular channels of v

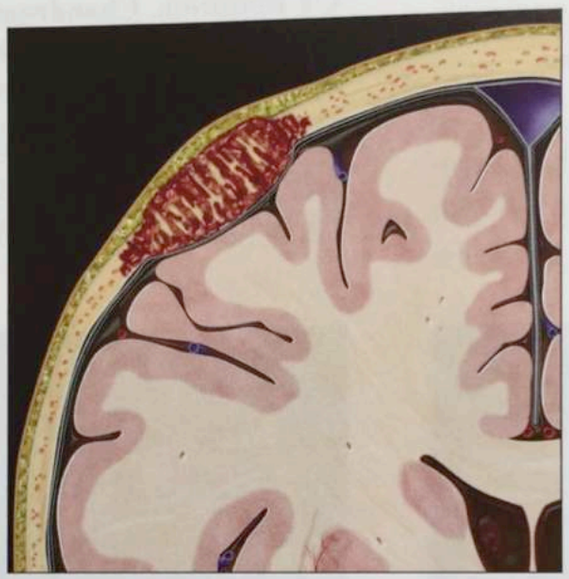



22-24. *Coronal graphic depicts typical hemangioma of the calvaria as spicules of lamellar bone interspersed with vascular channels.*
22-25. *Photograph of resected calvarial hemangioma shows an unencapsulated, very vascular-appearing mass ➔ with radiating spicules of bone ➔.*





22-26A. *Coronal T1 C+ FS scan shows a typical calvarial hemangioma ➔ that slightly expands the diploic space. The vascular channels enhance intensely, while the "dots" of bone spicules within the lesion ➔ do not.* ***22-26B.*** *Axial T2WI of another calvarial hemangioma shows that the mass ➔ is mostly very hyperintense. The hypointense "dots" of radiating bone spicules give the lesion a striped appearance.*

MENU

7 - RADIO NECROSE

3 – Radionécrose: imagerie

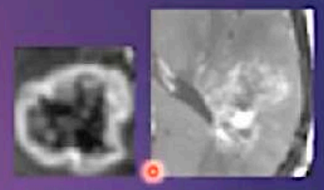

- IRM conventionnelle: augmentation des prises de contrastes en « bulles de savon » ou « gruyère »
- Diffusion: ADC radionécrose > ADC progression tumorale mais valeurs ADC variables
- Perfusion: CBV → < 2 : radionécrose; > 2 : progression tumorale *Larsen et al. 2013*
- Spectroscopie: Pic de lactate, Chol/Creat ↓ *(<1,1 Plotkin et al., 2004)*

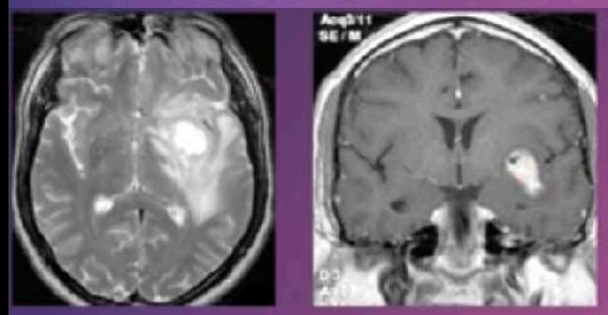

Le Bas et al., 2006

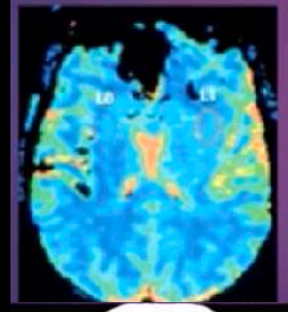

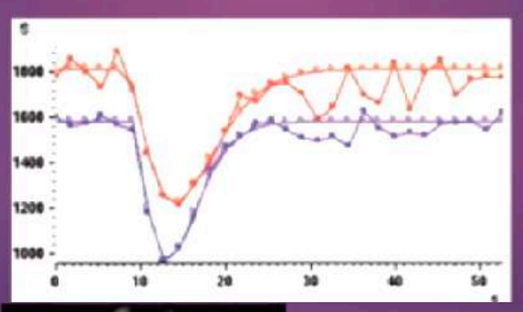

Prise de contraste sans néo-angiogenèse (rCBV =1)

→ **Radionécrose**



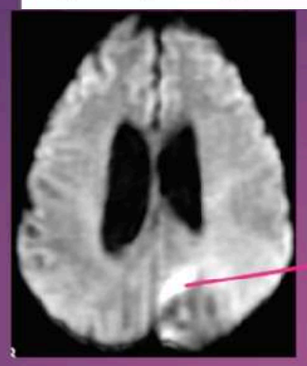

Zone de restriction sur la cartographie d'ADC

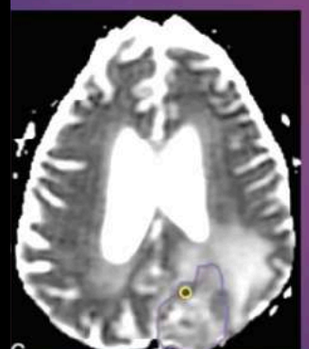

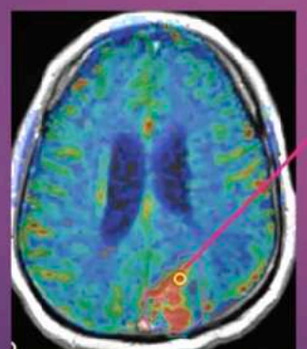

rCBV=2,9

PROGRESSION TUMORALE

MENU

7 - RADIO NECROSE

B- Une radionécrose ?

- Délai de survenue variable , dans les 2 ans ++

- Masse rehaussée avec nécrose centrale
- Rehaussement curviligne, ou en anneau
- Aspect en poivron coupé / carte de géographie

- Œdème et effet de masse puis atrophie

- Perfusion : Augmentation de la perméabilité capillaire

- SMR : aug°Cho/Cr lip, lact

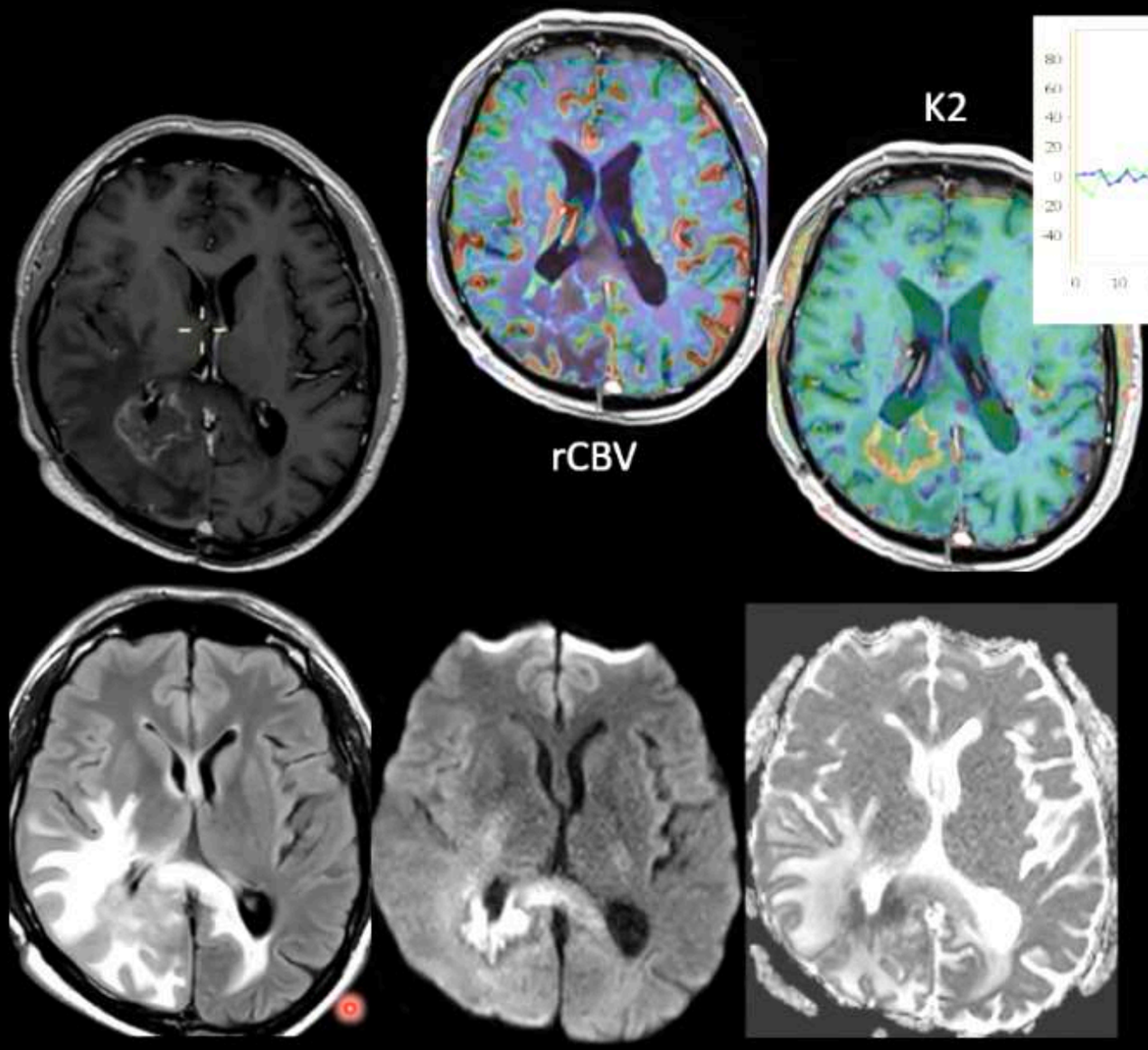

Katsura, RadioGraphics,2021

MENU

KYSTES CEREBRAUX et TUMEURS KYSTIQUES

- KYSTE COLLOIDE DU V3 +++

- VIRCHOW ROBIN
- ÉTAT CRIBLÉ
- KYSTE FISSURE CHOROIDIENNE

- ARTICLE RADIOLOGY +++

MENU

Les causes de céphalées en coup de tonnerre sans HSA

- **<u>Enfin l'hydrocéphalie aiguë sur kyste colloïde du 3e ventricule</u>**

classiquement spontanément dense en scanner et hyper-intense sur la séquence T1 en IRM.

Femme de 25 ans, céphalées au réveil depuis 3 jours, croissantes

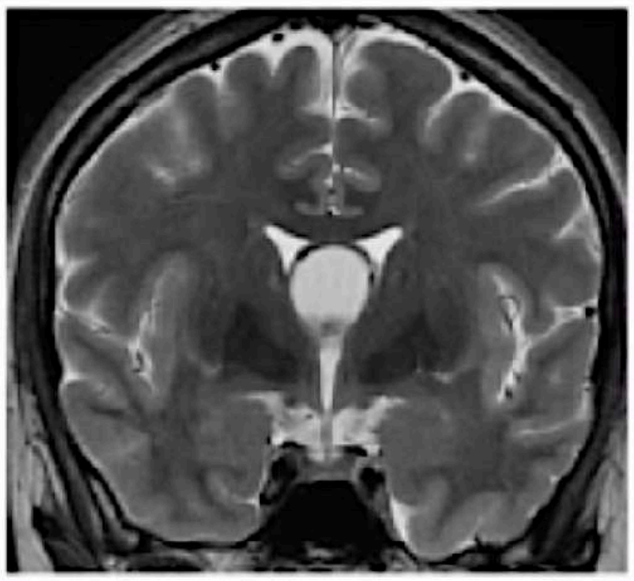

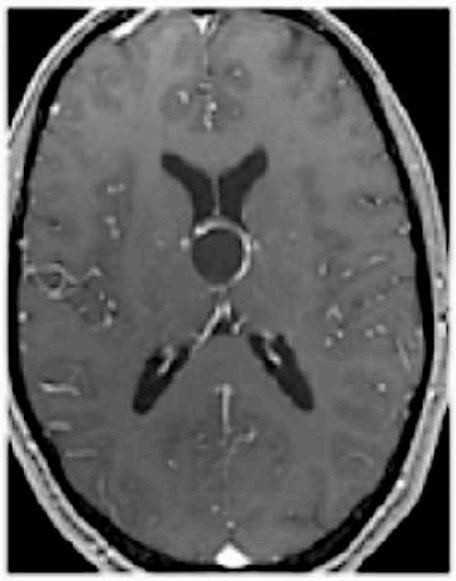





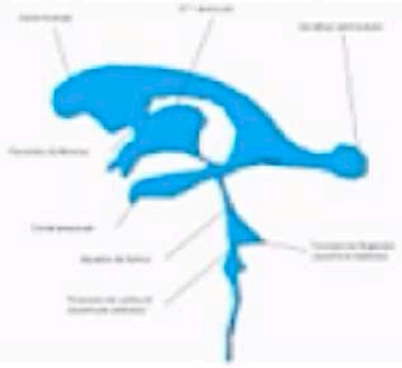

Kyste Colloïde du V3:

Bénin mucineux:
Entre les piliers antérieurs du fornix, en regard des foramen de Monroe.

Plus souvent iso ou hyperT1, parfois fine PDC de la périphérie

Risque: hydrocéphalie aiguë – mort subite

MENU

KYSTES UNIQUES DES HÉMISPHÈRES CÉRÉBRAUX

Sont exclus de cette gamme : les kystes extra-axiaux, les kystes avec nodule mural, les lésions cavitaires à rehaussement périphérique épais.

Causes	Caractéristiques
Kystes	
Espace périvasculaire (Virchow – Robin) (habituellement n'est pas une lésion)	Rarement unique NGC < 5 mm Parfois plusieurs cm (mésencéphale) Signal ≈ LCS
Kyste neuroglial	SB du lobe frontal Taille variable : mm, cm Contours réguliers Signal ≈ LCS Calcification, rehaussement : ∅
Kyste hydatique	Etage supratentoriel Topographie : territoire de l'ACM Fine paroi (périkyste) en hypoS T2 Parfois HS T1 (sable hydatique) Calcification, rehaussement : ∅ Pics de lactate, alanine et pyruvate
Cysticercose	Rarement unique Jonction SB-SG Stade vésiculaire : kystes de signal ≈ LCS + scolex Stade vésiculaire colloïde: rehaussement annulaire et œdème périlésionnel
Kyste post-radique	Antécédents (ex : MAV irradiée) Signal variable
Kyste porencéphalique	Cavité congénitale ou acquise contenant du LCS Communication avec ESA ou ventricule Élargissement du système ventriculaire et des sillons en regard Parfois HS T2 périphérique (gliose)
Encéphalomalacie	Séquelles d'infarctus
Kystes arachnoïdien et épidermoïde	Topographie intracérébrale exceptionnelle

MENU

Tumeurs kystiques	
Tumeur dysembryoplasique neuroépthéliale	
Gangliogliome	
Oligodendrogliome	
Astrocytome pilocytique	
Tumeur papillaire glioneuronale	
Métastase	
Lésions inflammatoires	
Sclérose en plaques	Rarement kystique

KYSTES MULTIPLES PARENCHYMATEUX

Dilatation des espaces périvasculaires
Lacunes ischémiques
Cryptococcose
Kystes hydatiques
Cysticercose
Lésions démyélinisantes
Oligodendrogliome
Tumeur neuroépithéliale dysembryoplasique
Hémangioblastomes (von Hippel Lindau)
Métastases kystiques
Kystes du sillon hippocampique *(pas de valeur pathologique)*
Kystes périventriculaires *(cause ?)*

MENU

Kystes et pseudo-kystes intracrânien

Kystes de Virchow-Robin

Espace péri-vasculaire:

- ✓ Pestalozzi, Virchow, Robin
- ✓ Gaines remplies de LCS accompagnant les vaisseaux perforants
- ✓ Souvent visibles…
  - ✓ NGC
  - ✓ Mésencéphale
  - ✓ CSO





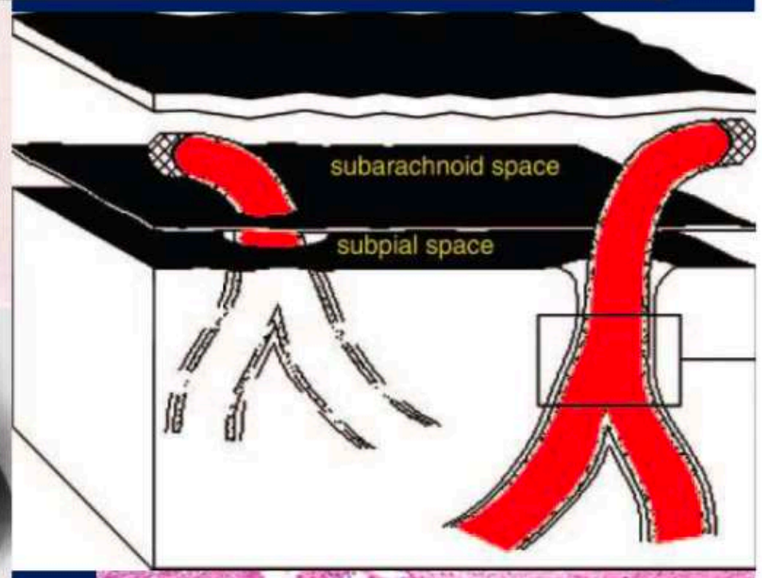

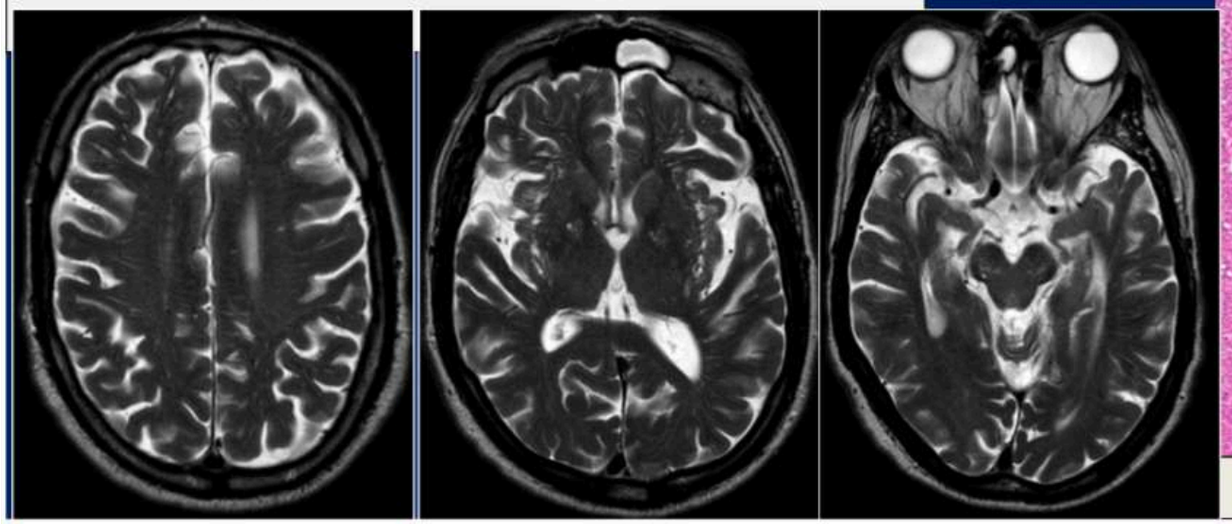



Kwee R M et al. Radiographics ,2007

Dû aux battements des artères artériosclérose qui élargissent les ESA autour

DIAG = RECHERCHER L'ARTERE AU CENTRE DES KYSTES +++++

MENU

Dilatation pseudo tumorale des espaces de Virchov Robin

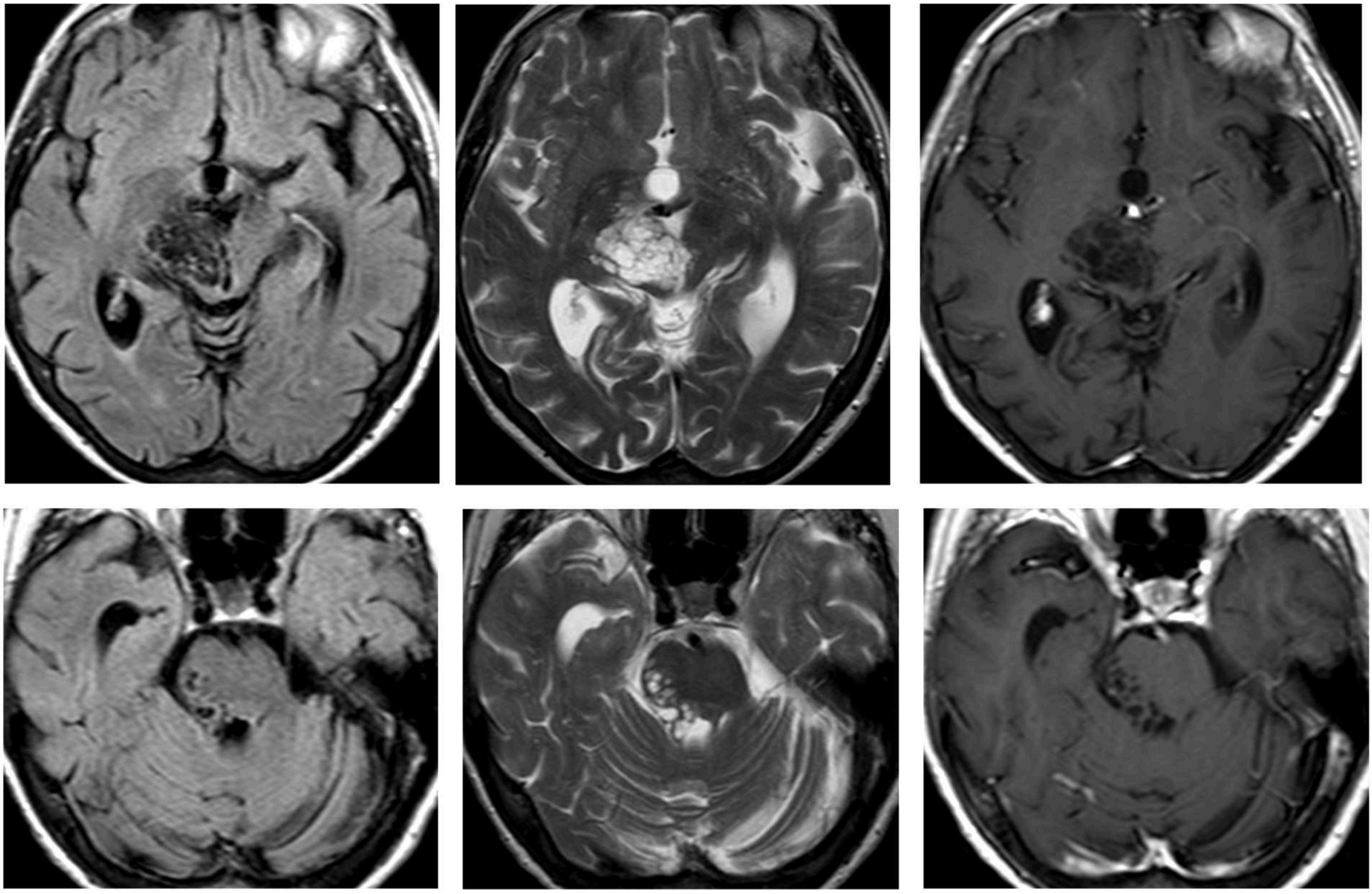

MENU

Dilatation pseudotumorale des espaces de Virchow-Robin

- Dilatation des gaines piales périvasculaires
- Localisation : Nx gris autour commissure blanche antérieure, diencéphale, TC, SB
- 2 extrémités de la vie : enfant, sujet âgé
- IRM : signal liquidien
  - hypo T1, hyper T2
  - hypo diff
  - s'efface en FLAIR
  - 25 % liseré en HS



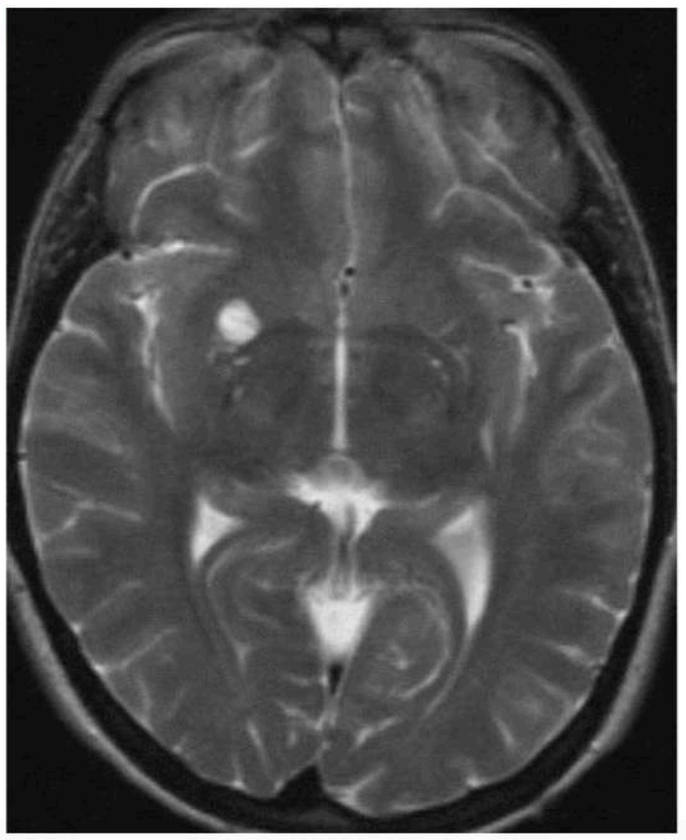

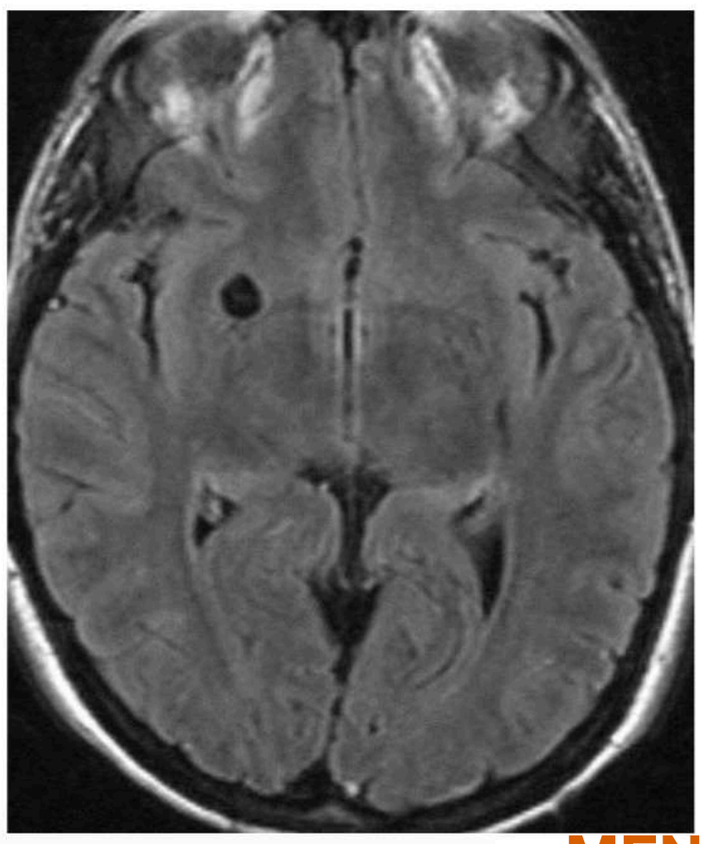

MENU

Noyaux gris centraux

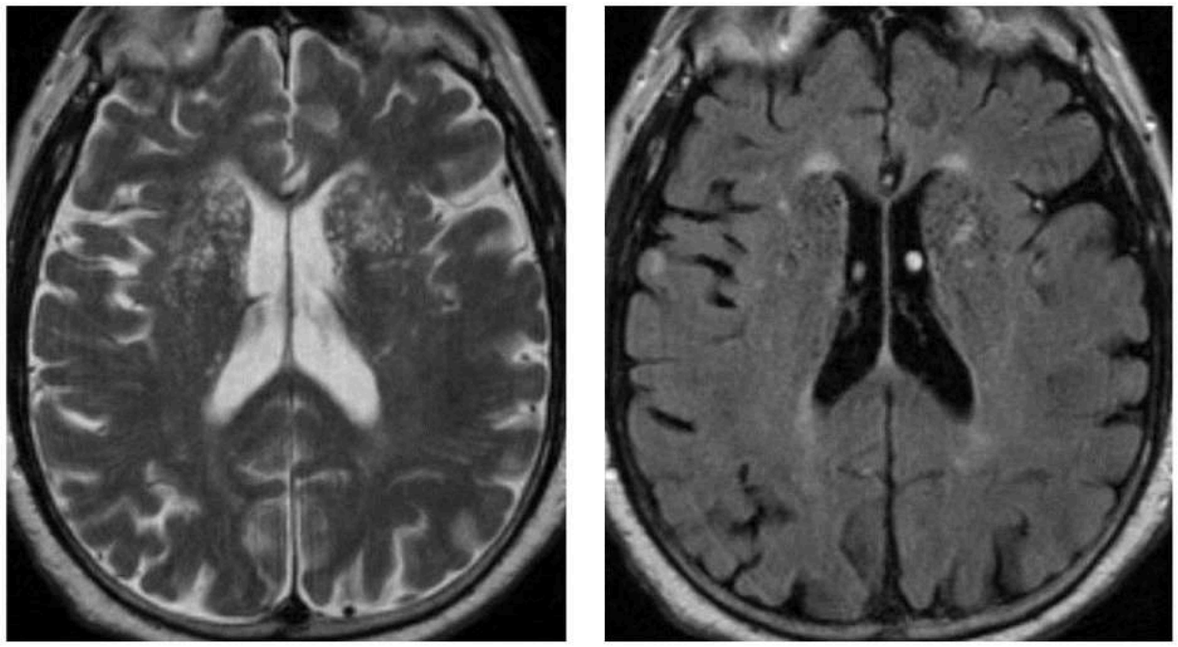

Tronc cérébral

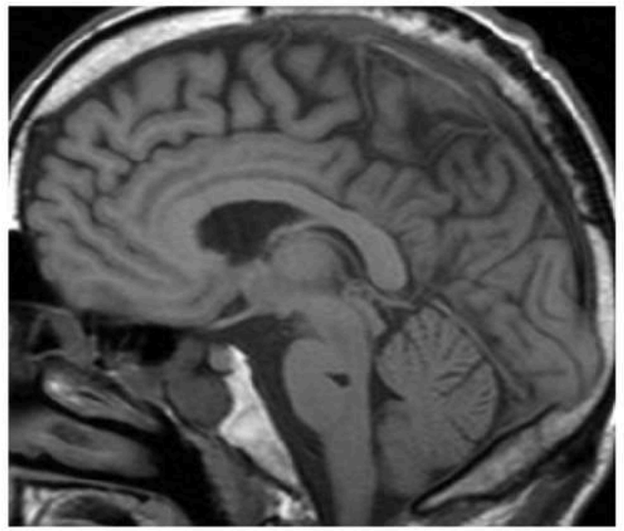

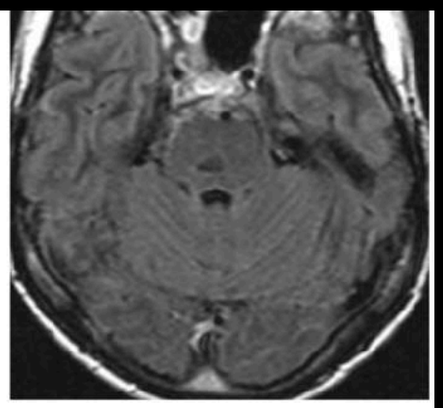

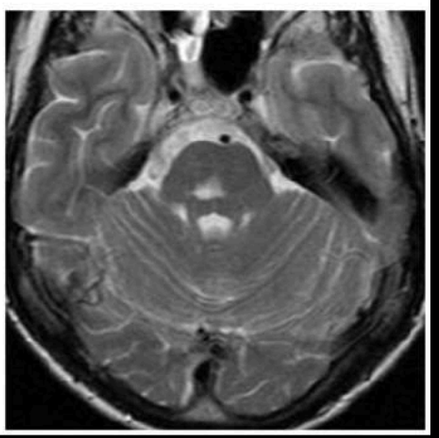

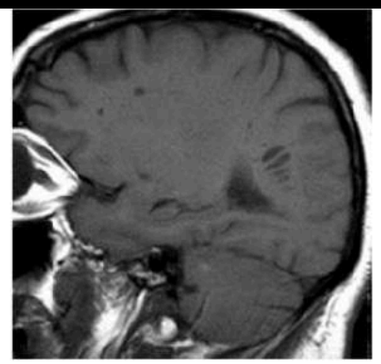

SB sous-corticale

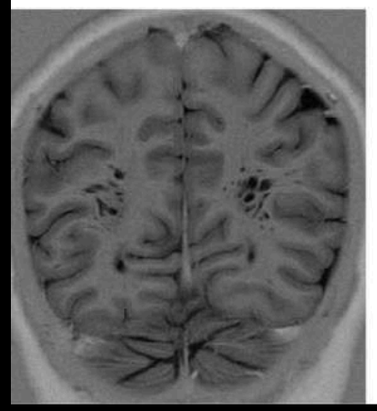

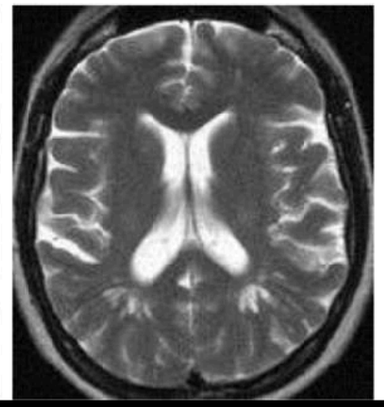

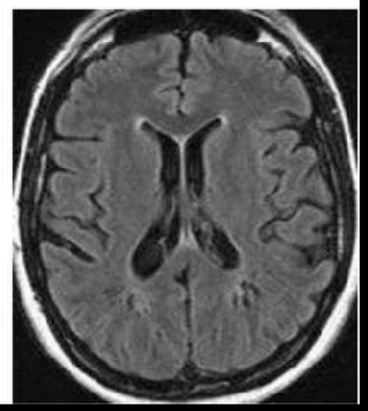

Commissure blanche antérieure

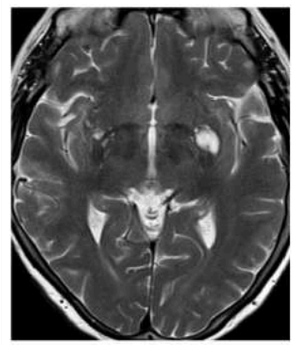

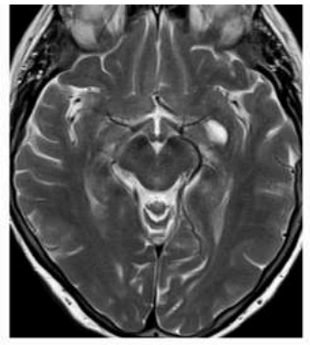

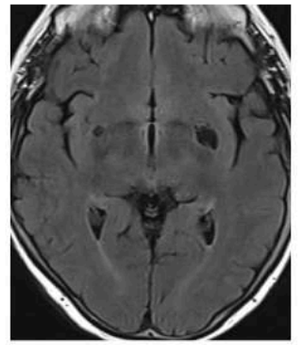

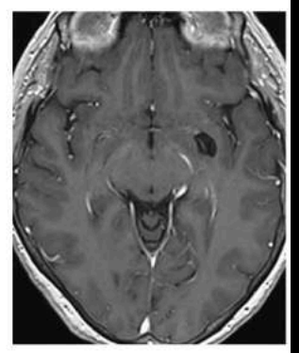

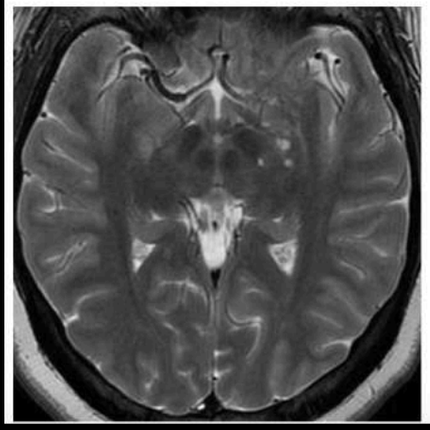

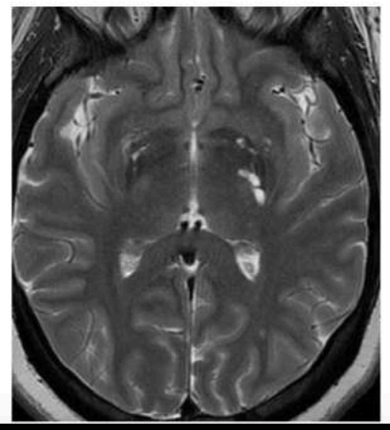

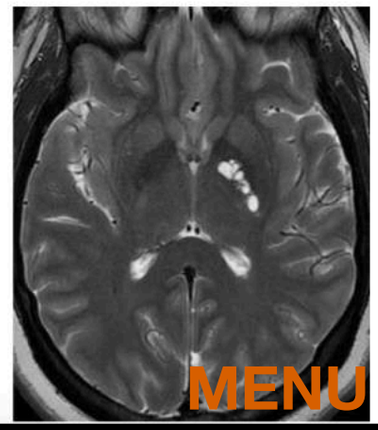

MENU

Kystes et pseudo-kystes intracrânien

Kyste de la fissure choroidienne

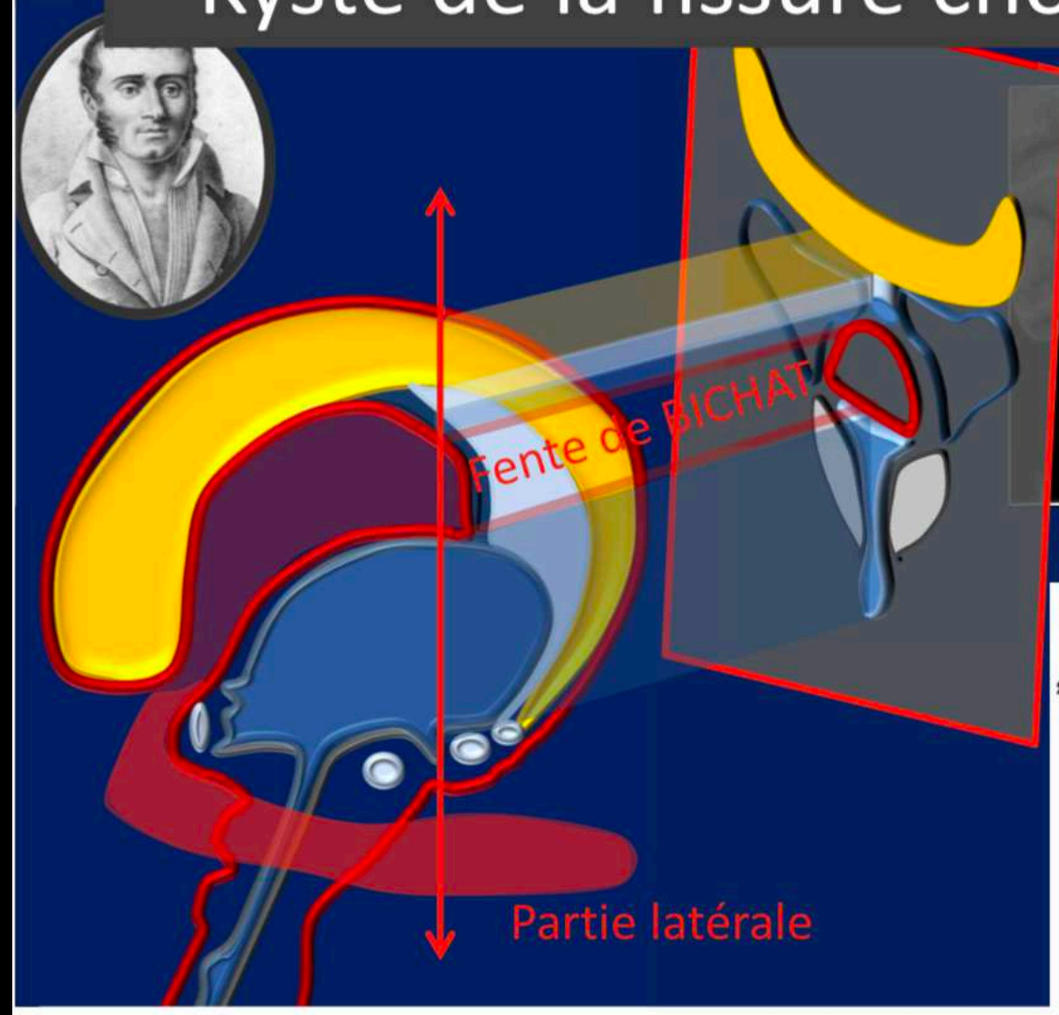



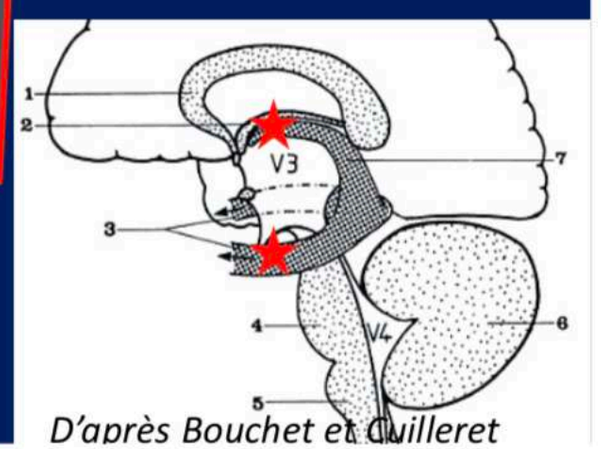

D'après Bouchet et Cuilleret

MENU

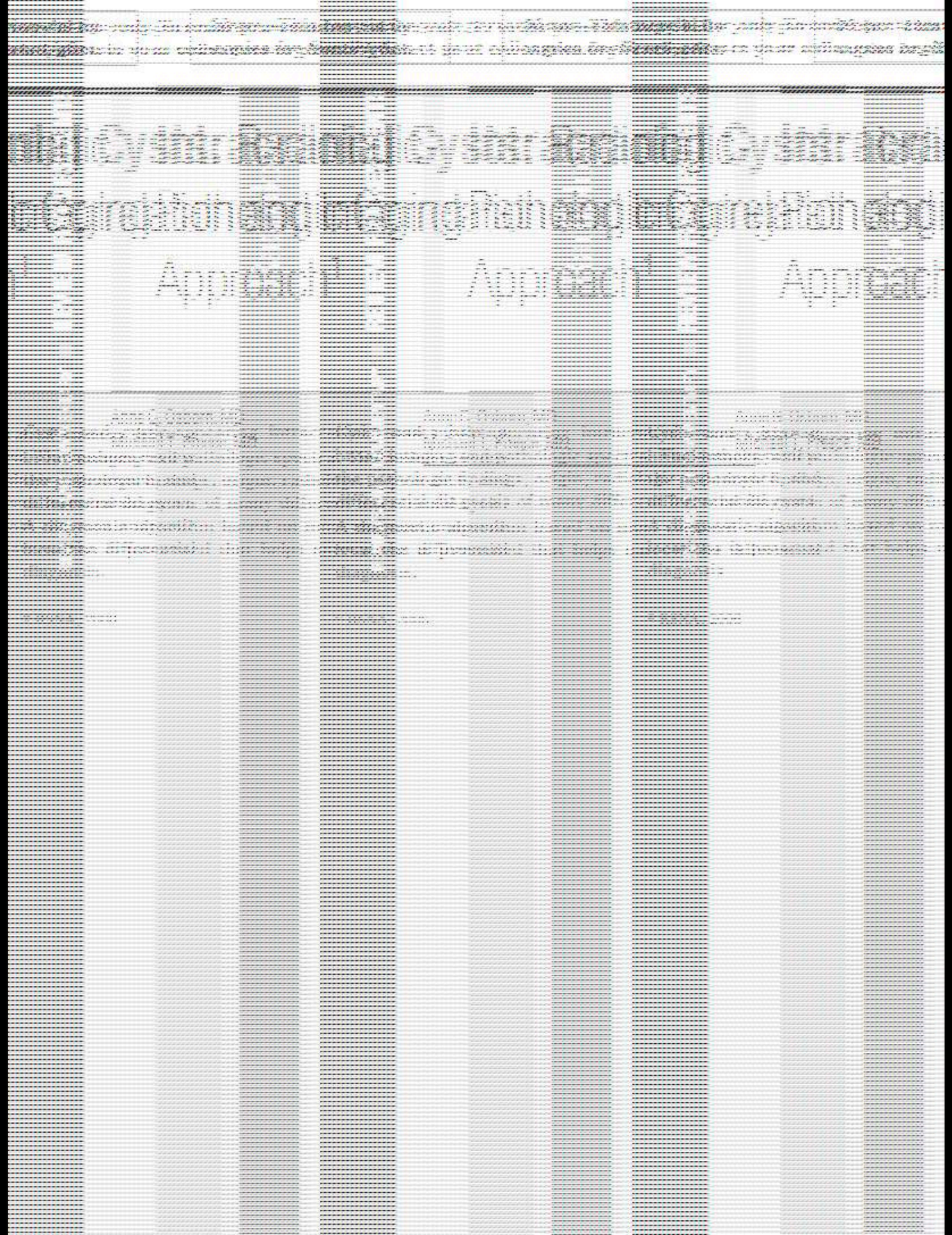

MENU

Radiology

Cysts are common findings at magnetic resonance (MR) and computed tomographic (CT) brain imaging. Their histopathologic spectrum is broad, and differentiation of these cysts on the basis of imaging findings alone can be problematic. In this article, we will first review the pathologic and imaging spectra of nonneoplastic and tumor-associated nonneoplastic cysts (Table 1). We will discuss the major differential diagnoses for each cyst. We will then present an algorithmic location-based diagnostic approach for these cysts. Cystic and necrotic neoplasms, as well as brain abscesses, are excluded from the discussion.

Choroid Plexus Cysts

Pathologic Findings

Choroid plexus cysts (CPCs) are nonneoplastic epithelial-lined cysts of the choroid plexus (1,2) (Fig 1). They are the most common of all intracranial neuroepithelial cysts, occurring in up to 50% of autopsy cases. Most are bilateral and located in the lateral ventricular atria. The third ventricle is a rare but reported location (1). Most CPCs are asymptomatic and are found incidentally, typically in neonates and older adults. Symptomatic lesions are rare since the atria typically enlarge to accommodate the cyst (2,3).

CPCs occur when lipid accumulates in the choroid plexus from degenerating and/or desquamating choroid epithelium (1). CPCs can be almost entirely cystic, nodular, or partially cystic. They appear as nodular, yellowish gray masses within the glomus of the choroid plexus. Most are small, measuring 2–8 mm in diameter. Cysts greater than 2 cm are rare.

Microscopic analysis of CPCs reveals neuroepithelial microcysts containing nests of foamy lipid-laden histiocytes. Chronic inflammatory lymphocytic and plasma cell infiltrates, cholesterol clefts, hemosiderin, and peripheral psammomatous calcium are part of the CPC spectrum (1).

Imaging

CPCs are iso- to slightly hyperattenuated on nonenhanced CT scans compared with CSF. Peripheral calcification is common. The cysts show enhancement that varies from none to striking. Signal intensity on MR images is variable. Most are iso- or hyperintense on precontrast T1-weighted MR images compared with CSF and show rim or nodular contrast enhancement. CPCs are usually hyperintense to CSF on T2-weighted images, especially with long repetition/short echo time sequences. The majority do not become completely hypointense (suppress) on fluid-attenuated inversion-recovery (FLAIR) images and remain slightly or moderately hyperintense to CSF. Two-thirds show restriction (high signal intensity) on diffusion-weighted images (1,2,4). Real-time prenatal ultrasonographic (US) findings demonstrate a cyst greater than 2 mm surrounded by echogenic choroid.

Differential Diagnosis

The major differential diagnosis is ependymal cyst and villous hyperplasia of the choroid plexus. Ependymal cysts do not enhance. Villous hyperplasia is very rare and, when present, enhances strongly and relatively uniformly. Disturbed CSF flow and pseudolesions can also be seen on US images but are most striking around the foramen of Monro (interventricul
the ventricular
loid cysts sho
CPCs since th
the foramen o

Enlarged Pe

Pathologic Find

Enlarged PVSs
Robin spaces,
fluid-filled str
penetrating ar
They do not c
the subarachn
common, inci
lesions that sh
more ominous
quently appear
glia, clusterin
commissure ar
ulostriate arte
course through
substance. Otl
clude the midl
and subinsular
found in the re
tate nuclei, co
late gyrus (5,6

Microscop
single or doubl
They are typica
ent as they pas
larging in the
They are typica
osis in the surr

Imaging

Prominent PV
mal variant. N
demarcated fl
less than 5 m
occur in cluste
midbrain. The

Essentials

- Cysts are common findings at MR and CT brain imaging.
- Enlarged perivascular spaces are common incidental "leave me alone" lesions that should not be mistaken for more ominous disease.
- Tumor-associated nonneoplastic cysts with trapped CSF or interstitial fluid occur, usually with benign neoplasms.
- Diffusion-weighted and FLAIR MR sequences are helpful in narrowing the differential diagnosis of cystic brain lesions.
- A location-based approach to intracranial cysts is helpful in establishing an appropriate differential diagnosis.

Published online
10.1148/radiol.23930

Radiology 2006; 239

Abbreviations:
CPC = choroid plexu
CSF = cerebrospinal
FLAIR = fluid-attenu
PVS = perivascular s

MENU

all sequences, including FLAIR. Most show normal signal intensity in the adjacent brain; 25% may have a small rim of slightly increased signal intensity. They do not enhance, cause focal mass effect, or restrict on diffusion-weighted images. In older patients, basal ganglia PVSs sometimes become prominent and sievelike, a condition known as *état criblé*, or cribriform state.

Occasionally PVSs may become very large and appear bizarre. They are probably caused by the accumulation of interstitial fluid between the penetrating vessels and the pia. If interstitial fluid egress is blocked, fluid accumulates and the PVSs dilate (5). These lesions cause focal mass effect and occasionally even hydrocephalus. Rarely, so-called giant or tumefactive PVSs may be mistaken for more ominous disease (7).

Differential Diagnosis

Enlarged PVSs are often mistaken for multiple lacunar infarcts, cystic neoplasms, and infectious cysts. Lacunar infarcts can usually be distinguished from PVSs since many exhibit adjacent

Table 1

Classification of Intracranial Cysts according to Origin or Pathogenesis

Origin or Pathogenesis	Cyst
Normal and/or variant	Choroid plexus (xanthogranuloma), enlarged perivascular spaces (PVSs), ependymal, neuroglial, pineal
Congenital	Arachnoid, colloid, epidermoid, dermoid, neurenteric, Rathke cleft
Traumatic and/or vascular infectious	Porencephalic, neurocysticercosis, hydatid, other parasitic cysts
Tumor-associated nonneoplastic	Meningioma (with trapped cerebrospinal fluid [CSF]), schwannoma (with arachnoid cyst), pituitary adenoma (with enlarged PVSs), craniopharyngioma (with enlarged PVSs)

Figure 1

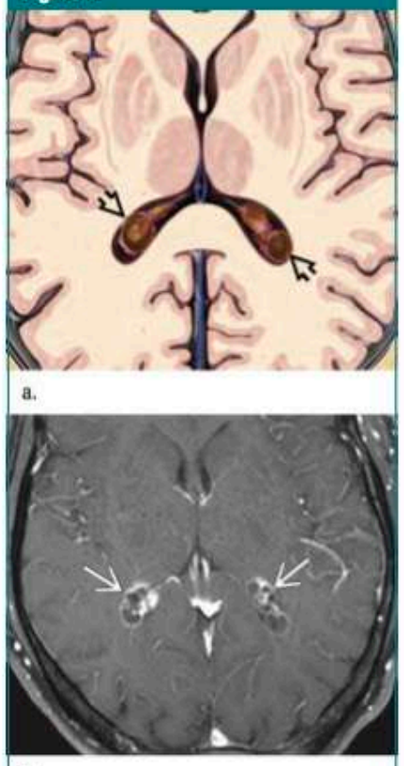

a.

b.

Figure 1: **(a)** Transverse graphic representation shows multiple cystic masses in the choroid plexus glomi (arrows). Most CPCs are actually degenerative xanthogranulomas. (Image courtesy of Amirsys, Salt Lake City, Utah.) **(b)** Transverse contrast-enhanced T1-weighted MR image in a healthy 52-year-old man shows bilateral CPCs with peripheral and nodular enhancement (arrows).

Figure 2

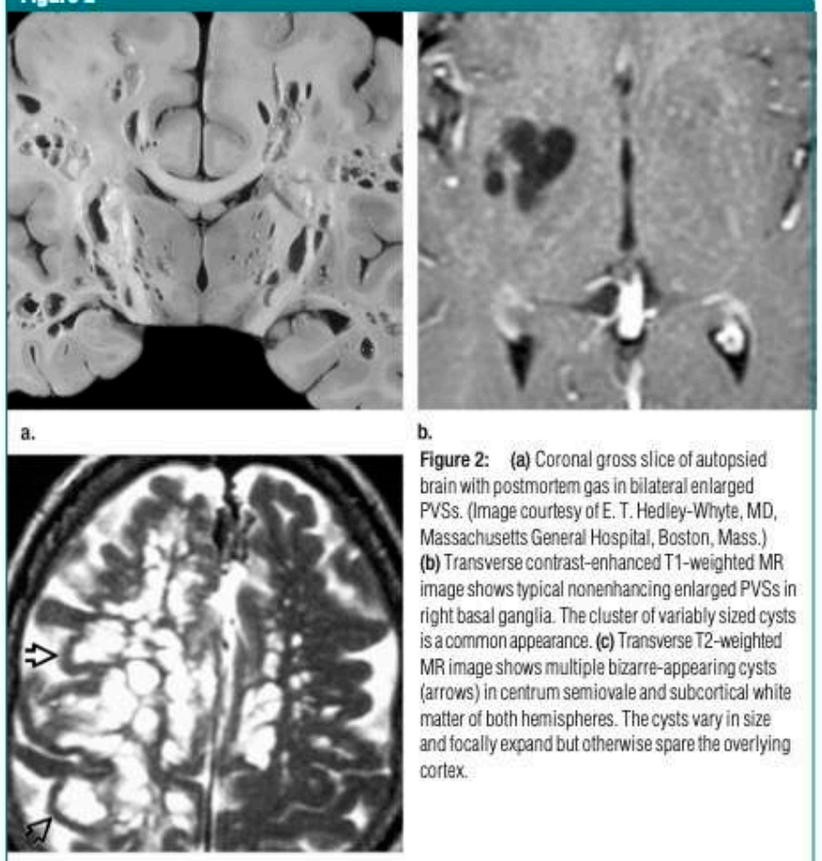

a. b.

c.

Figure 2: **(a)** Coronal gross slice of autopsied brain with postmortem gas in bilateral enlarged PVSs. (Image courtesy of E. T. Hedley-Whyte, MD, Massachusetts General Hospital, Boston, Mass.) **(b)** Transverse contrast-enhanced T1-weighted MR image shows typical nonenhancing enlarged PVSs in right basal ganglia. The cluster of variably sized cysts is a common appearance. **(c)** Transverse T2-weighted MR image shows multiple bizarre-appearing cysts (arrows) in centrum semiovale and subcortical white matter of both hemispheres. The cysts vary in size and focally expand but otherwise spare the overlying cortex.

MENU

parenchymal hyperintensity (so-called état lacunaire). Cystic neoplasms rarely exhibit signal intensity exactly like the CSF. Neurocysticercosis cysts may have a scolex (parasite head), and the cyst walls often enhance. Neurocysticercosis cysts may be multiple but do not typically occur in clusters within the brain parenchyma.

Ependymal Cysts

Pathologic Findings

Ependymal cysts are rare, benign, ependymal-lined cysts of the lateral ventricle or juxtaventricular region of the temporoparietal region and frontal lobe (Fig 3). They have been infrequently identified in the subarachnoid spaces, brainstem, and cerebellum (3,8,9). Most are incidental, but symptomatic cysts may manifest with headache, seizure, and/or obstructive hydrocephalus. Fewer than 25 symptomatic cysts have been reported in the literature (8).

Ependymal cysts are thought to arise from sequestration of developing neuroectoderm during embryogenesis. They are thin walled and filled with clear serous fluid secreted from ependymal cells. Columnar cells, with or without cilia, line ependymal cysts. They have vesicular nuclei and eosinophilic cytoplasm (10).

Imaging

The best diagnostic clue is a nonenhancing thin-walled CSF-containing cyst of the lateral ventricle (8).

Differential Diagnosis

The differential diagnosis for an ependymal cyst includes CPC, arachnoid cyst, neurocysticercosis, and asymmetric ventricles (8,10). Part or all of a ventricle (most often the temporal horn, atria of lateral ventricles, or fourth ventricle) may also enlarge if it is "trapped" by neoplasm or infection. CPCs are usually not identical to CSF at all imaging sequences, are typically bilateral, and often enhance. Arachnoid cysts occur in the subarachnoid spaces. Intraventricular neurocysticercosis cysts have a hyperintense rim and scolex on FLAIR images. Large CSF-appearing cysts may occur along the choroid fissure and can be either ependymal or lined with arachnoid (Fig 4b).

Figure 3

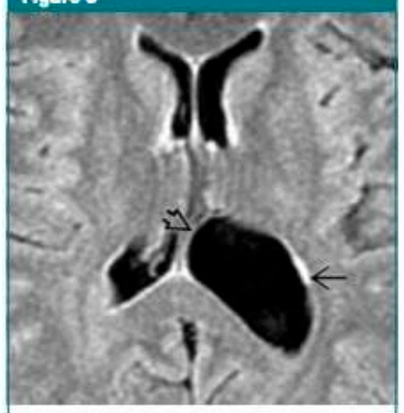

Figure 3: Transverse FLAIR MR image shows ependymal cyst within enlarged atrium of the left lateral ventricle (open arrow). Signal intensity was isointense to CSF at all pulse sequences. Note lateral displacement of choroid plexus (solid arrow).

Figure 4



a.

b.

Figure 4: **(a)** Transverse FLAIR MR image shows typical neuroglial cyst (straight arrow) adjacent to left temporal horn. The cyst appears well demarcated without surrounding gliosis and has the same appearance as CSF at all sequences. This cyst does not communicate with the ventricle (curved arrow). **(b)** Transverse FLAIR MR image demonstrates neuroglial cyst in the choroid fissure (arrow).

Neuroglial Cysts

Pathologic Findings

Neuroglial (also called glioependymal) cysts are benign epithelial-lined lesions that occur anywhere in the neuraxis (Fig 4). They are uncommon, representing fewer than 1% of intracranial cysts (11). While they may occur in myriad locations, the frontal lobe is the most typical location (11). Also, intraparenchymal neuroglial cysts are more common than extraparenchymal cysts.

Intraparenchymal neuroglial cysts are congenital lesions, arising from embryonic neural tube elements that become sequestered within the developing white matter. They are rounded, smooth, and unilocular and contain clear fluid that resembles CSF. They are lined by ependymal (columnar epithelium) or choroid plexus cells (low cuboidal epithelium) (11).

Imaging

The best diagnostic clue to a neuroglial cyst is a nonenhancing CSF-like parenchymal cyst with minimal to no surrounding signal intensity abnormality. The cysts are benign-appearing lesions with smooth, rounded borders (11). Size is variable.

Differential Diagnosis

Other lesions that may be mistaken for a neuroglial cyst include an enlarged PVS, infectious cyst, porencephalic cyst, and arachnoid cyst. Enlarged PVSs are typically multiple and

MENU

cluster around the basal ganglia. Infectious cysts, such as neurocysticercosis, are typically smaller than 1 cm and can partially enhance. Porencephalic cysts communicate with the lateral ventricle and show surrounding gliosis. Arachnoid cysts are typically extraaxial (11).

Pineal Cysts

Pathologic Findings

Pineal cysts and cystic degeneration of the pineal gland with some residual pineal parenchyma are common; they are seen in up to 10% of cases at routine imaging and in 20%–40% of cases at autopsy (12–14) (Fig 5). Microscopically, benign pineal cysts exhibit three distinct layers. The outer layer consists of a delicate layer of fibrous connective tissue. The middle layer is composed of pineal parenchyma with or without calcium. The inner layer is composed of finely fibrillar glial tissue that often contains hemosiderin deposits (12,15,16).

Theories regarding the origin of pineal cysts and/or cystic degeneration of the pineal gland include ischemic glial degeneration with or without hemorrhagic expansion, preexisting cysts that enlarge under hormonal influence, and enlargement of the embryonic pineal cavity (2,12). At surgery, they are smooth unilocular cysts with a soft tan to yellow wall. Contents vary from clear to yellow (most common) to hemorrhagic. Eighty percent are smaller than 1 cm in diameter (12). Cysts larger than 1.5 cm may result in hydrocephalus by causing compression of the tectum and aqueduct (14,15).

Imaging

The best diagnostic clue is unilocular fluid-filled mass within the pineal gland. Attenuation or signal intensity varies with cyst content. One-fourth have rim or nodular calcium in the cyst wall on nonenhanced CT scans. Rim or nodular enhancement is also common. On T1-weighted MR images, 55%–60% are slightly hyperintense to CSF. Most do not appear hypointense on FLAIR images, and 60% enhance with use of contrast material (12).

Differential Diagnosis

Pineal cysts are most often mistaken for—and may be indistinguishable from—a benign pineal parenchymal neoplasm called a pineocytoma. Pineocytomas are more likely to have solid components, but it may be impossible to distinguish the two with imaging studies alone. Both benign nonneoplastic pineal cysts and the typical pineocytoma grow extremely slowly, so follow-up scans are often not helpful. CT- or MR-guided stereotactic biopsy may be needed for the evaluation and management of symptomatic cases. Other cysts in the quadrigeminal cistern that mimic pineal cysts include arachnoid cysts (no calcium) and, rarely, epidermoid cysts (2,12).

Arachnoid Cysts

Pathologic Findings

Arachnoid cysts are benign, congenital, intraarachnoidal space-occupying lesions that are filled with clear CSF (Fig 6). They do not communicate with the ventricular system (17,18). The cysts tend to be unilocular, smoothly marginated expansile lesions that are molded by the surrounding structures. They are common, representing 1% of all intracranial masses. The incidence is somewhat higher in men (15).

Most arachnoid cysts are supratentorial. Fifty to 60% are found in the middle cranial fossa, anterior to the temporal lobes. Other locations include the suprasellar cistern and posterior fossa (10%), where they occur most commonly in the cerebellopontine angle cistern. Less common locations are within the interhemispheric fissure; over the cerebral convexity; or in the choroidal fissure, cisterna magna, quadrigeminal cistern, and the vermian fissures (15–18).

The precise mechanism for the formation of arachnoid cysts is not known (15,18). It is possible that they are secondary to "splitting" or a diverticulum of the developing arachnoid. A newer concept for the middle fossa arachnoid cyst is the failure of temporal embryonic meninges to merge as the sylvian fissure forms. These two layers remain separate, forming duplicate arachnoid. Other mechanisms might include active fluid secretion by the cyst wall, slow distention by CSF pulsations, or one-way ball-valve flow of CSF (17). The cause has also been attributed to trauma, mastoiditis, meningitis, and subarachnoid hemorrhage (19). Arachnoid cysts are generally stable over time, although cases of sudden or progressive enlargement, as well as spontaneous resolution, have been reported (20,21).

Arachnoid cysts collapse on incision. Therefore, surgical specimens are usually limited to a portion of the outer wall. The transparent cyst wall is separate from the inner dural layer and the underlying pia-arachnoid. Most are filled with clear colorless fluid. The size varies, from small and incidental to a large space-

Figure 5



a.

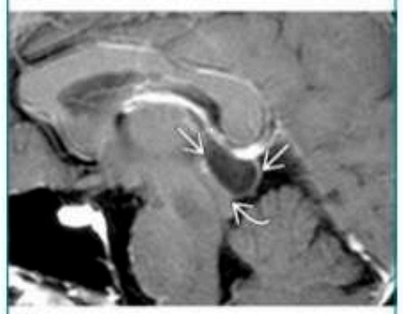

b.

Figure 5: **(a)** Sagittal gross postmortem slice demonstrates cystic pineal gland (arrow) with thin cyst wall. (Image courtesy of E. Tessa Hedley-Whyte, MD, Massachusetts General Hospital, Boston, Mass.) **(b)** Sagittal contrast-enhanced T1-weighted MR image shows classic benign pineal cyst (straight arrows) with rim enhancement and mild mass effect (note slight compression, displacement of tectal plate [curved arrow]). (Image courtesy of L. Rudolf, MD, Barrett Memorial Hospital, Dillon, Mont.)

MENU

occupying lesion with extensive compression of the underlying brain (15,17,18).

Microscopically, the cyst wall is made of a vascular collagenous membrane lined by flattened arachnoid cells (3,18). Arachnoid cysts lack a glial-limiting membrane or an epithelial lining (2).

Imaging

The best diagnostic clue is a sharply demarcated extraaxial cyst that can displace or deform adjacent brain. Scalloping of the adjacent calvarium is often seen. The classic arachnoid cyst has no identifiable internal architecture and does not enhance. The cyst typically has the same signal intensity as CSF at all sequences. Occasionally, however, hemorrhage, high protein content, or lack of flow within the cyst may complicate the MR appearance (15,17,18). Arachnoid cysts have an increased prevalence of coexisting subdural hematomas, especially when they occur in the middle cranial fossa.

Differential Diagnosis

The most difficult lesion to distinguish from the arachnoid cyst is an epidermoid cyst. Epidermoid cysts can appear nearly identical to CSF on CT scans. On MR images, epidermoid cysts appear isointense to CSF, although close inspection often shows they are not precisely identical in signal intensity to CSF. Arachnoid cysts typically suppress completely on FLAIR images and do not restrict on diffusion-weighted images. Occasionally an arachnoid cyst can be slightly hyperintense on images obtained with a long repetition time and a short echo time. Arachnoid cysts displace adjacent arteries and cranial nerves rather than engulf them, as epidermoid cysts often do (17–19).

Chronic subdural hematoma and porencephalic cyst can also be confused for an arachnoid cyst. Chronic subdural hematomas do not typically show CSF signal intensity on MR images and often have an enhancing membrane. Porencephalic cysts often follow a history of trauma or stroke. The cysts are normally surrounded by gliotic brain (17).

Colloid Cysts

Pathologic Findings

Approximately three people per million per year receive a diagnosis of a colloid cyst (22) (Fig 7). Colloid cysts are benign mucin-containing cysts and account for 0.5%–1% of primary brain tumors and 15%–20% of intraventricular masses (16,22,23). More than 99% are found wedged in the foramen of Monro. The cysts are typically attached to the anterosuperior portion of the third ventricular roof. The pillars of the fornix straddle the cyst. The posterior aspect of the frontal horns is often splayed laterally. Rarely, cysts are found at other sites, including the lateral ventricles, cerebellar parenchyma, and various extraaxial locations (22,23). Even relatively small colloid cysts may produce sudden acute hydrocephalus. Occasionally brain herniation with rapid clinical deterioration and even death ensue (22,23).

Like neurenteric and Rathke cleft cysts, colloid cysts are derived from embryonic endoderm (not neuroectoderm) (15). Colloid cysts originate when ectopic endodermal elements migrate into the velum interpositum during embryogenesis (23,24). Contents slowly accumulate from epithelial secretory and breakdown products (23). The cysts are smooth and spherical, varying in size from 0.3 cm to more than 4 cm in diameter (16,22). The mean size is 1.5 cm. The cysts are filled with viscous gelatinous material that consists of mucin, blood degradation products,

Figure 6

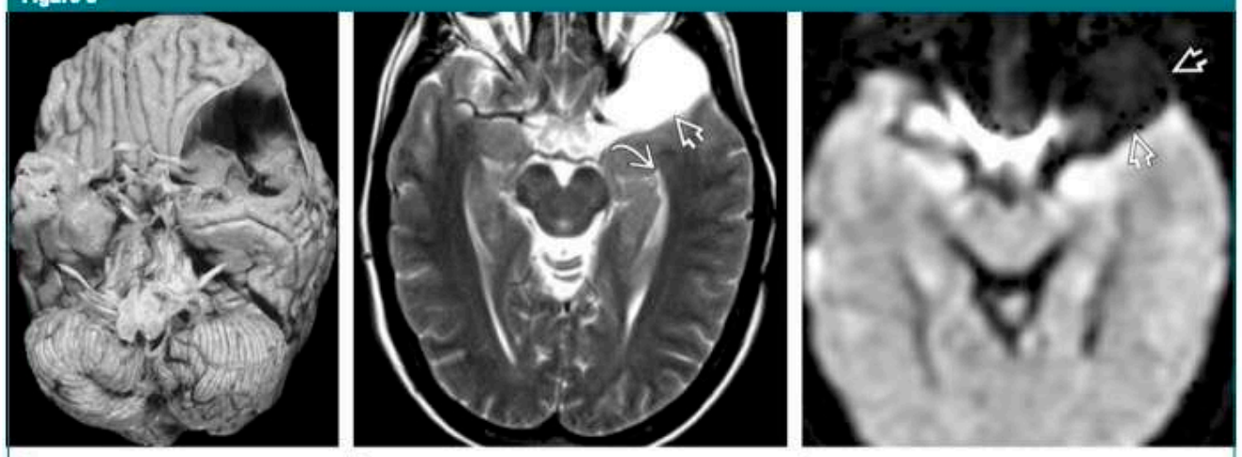

Figure 6: **(a)** Submentovertex view of autopsied brain with large middle fossa arachnoid cyst, which is contained within split layers of arachnoid. (Image courtesy of J. Townsend, MD, University of Utah School of Medicine.) **(b)** Transverse T2-weighted MR image shows extraaxial CSF-like arachnoid cyst in anterior middle cranial fossa (straight arrow). The temporal lobe is hypoplastic with posteriorly displaced temporal horn (curved arrow). **(c)** Transverse diffusion-weighted MR image shows no restriction (an epidermoid cyst would not suppress completely on FLAIR image and would restrict on diffusion-weighted image) and a classic arachnoid cyst (arrows).

MENU

Figure 7

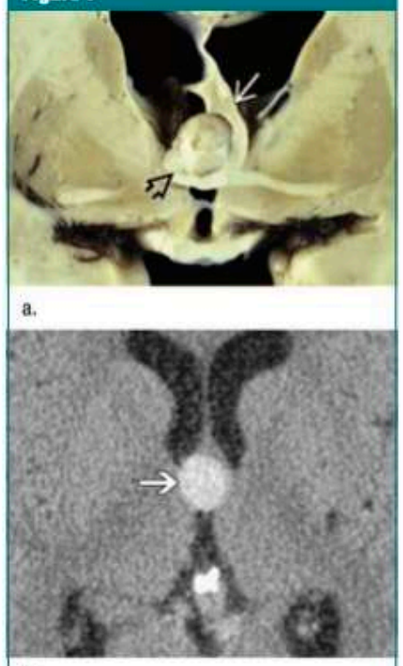

a.

b.

Figure 7: **(a)** Coronal gross specimen shows colloid cyst at the foramen of Monro. Note displacement of septum pellucidum and fornices (white arrow) around the cyst (black arrow). Moderate hydrocephalus is present. (Image courtesy of J. Townsend, MD, University of Utah School of Medicine.) **(b)** Transverse nonenhanced CT scan shows classic hyperattenuated colloid cyst at foramen of Monro (arrow).

Figure 8

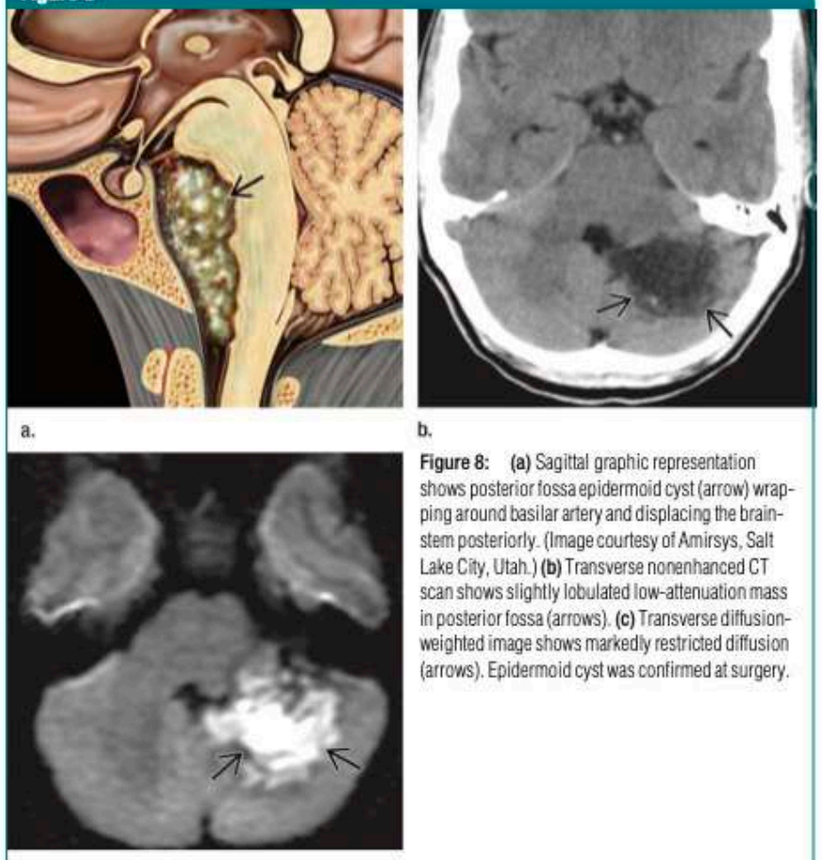

a.

b.

c.

Figure 8: **(a)** Sagittal graphic representation shows posterior fossa epidermoid cyst (arrow) wrapping around basilar artery and displacing the brainstem posteriorly. (Image courtesy of Amirsys, Salt Lake City, Utah.) **(b)** Transverse nonenhanced CT scan shows slightly lobulated low-attenuation mass in posterior fossa (arrows). **(c)** Transverse diffusion-weighted image shows markedly restricted diffusion (arrows). Epidermoid cyst was confirmed at surgery.

foamy cells, and cholesterol crystals (18,23).

Colloid cysts are characterized by a simple to pseudostratified epithelial lining with interspersed mucous goblet cells and occasional scattered cilia (22). The epithelial layer rests on a delicate layer of collagen and fibroblasts (18).

Imaging

The best diagnostic clue to a colloid cyst is its location at the foramen of Monro. The classic colloid cyst appears as a well-delineated hyperattenuated mass on nonenhanced CT scans. Attenuation correlates inversely with hydration state. On T1-weighted MR images, two-thirds of colloid cysts are hyperintense. The majority are isointense to brain on T2-weighted images. Some demonstrate peripheral rim enhancement (22,23). Occasionally, colloid cysts expand rapidly. These colloid cysts typically have a higher water content, which reflects ongoing cyst expansion. Thus, it is hypothesized that potentially the most "dangerous" lesions are hypointense on T1- and hyperintense on T2-weighted images (24).

Differential Diagnosis

The imaging appearance of a colloid cyst is almost pathognomonic. The most common "lesion" mistaken for a colloid cyst is CSF flow artifact (MR pseudocyst) caused by pulsatile turbulent CSF flow around the foramen of Monro. Occasionally, a neurocysticus cyst may occur at the foramen of Monro. Neoplasms such as subependymoma or choroid plexus papilloma that may occur at the foramen of Monro are much less common and typically enhance (23).

Epidermoid Cysts

Pathologic Findings

Intracranial epidermoid cysts are congenital inclusion cysts (Fig 8). Epidermoid cysts comprise 0.2%–1.8% of primary intracranial tumors and are four to nine times as common as dermoid cysts (18,25). The most common location for epidermoid cysts is the cerebellopontine angle cistern (40%–50%), where they are the third most common overall cerebellopontine angle cistern–internal auditory canal mass (after acoustic schwannoma and meningioma). Epidermoid cysts also occur in

MENU

the fourth ventricle (17%) and the sellar and/or parasellar regions (10%–15%). Less common locations include the cerebral hemispheres or brainstem. Ten percent of epidermoid cysts are extradural, located in the skull or spine. All are located off the midline (25,26). Most are asymptomatic but may occasionally result in mass effect, cranial neuropathy, or seizure (26). Occasionally, epidermoid cysts rupture and may excite a granulomatous meningitis (16,27).

Epidermoid cysts arise from ectodermal inclusion during neural tube closure in the 3rd–5th week of embryogenesis. Epithelial cell rests may be transplanted to regions such as the cerebellopontine angle by the laterally migrating otic capsule or developing neurovasculature (19). Acquired epidermoid cysts may develop as a result of trauma but are uncommon in the brain (25).

To the surgeon or pathologist, the irregular lobulated surface of the epidermoid glistens with the sheen of mother-of-pearl. This so-called "beautiful tumor" has an irregular cauliflower-like outer surface that grows to encase vessels and nerves (15,18,25). The cyst interior is filled with "unpleasant" soft, waxy, or flaky keratohyalin material that results from the progressive desquamation of the cyst wall (18).

The microscopic cyst lining consists of stratified squamous epithelium supported by an outer layer of collagenous connective tissue. Cystic contents usually include debris, keratin, water, and cholesterol laid down in a lamellar fashion. Epidermoid cysts do not contain dermal appendages.

Imaging

The best diagnostic clue is a CSF-like mass that insinuates within cisterns, encasing adjacent nerves and vessels (25). On CT scans, most epidermoid cysts are well-defined hypoattenuated masses that resemble CSF and do not enhance. Calcification is present in 10%–25% of cases. Most epidermoid cysts are isointense or slightly hyperintense to CSF on both T1- and T2-weighted MR images. They do not suppress completely on FLAIR images and restrict (show high signal intensity) on diffusion-weighted images. Most epidermoid cysts do not enhance, although some minimal rim enhancement occurs in approximately 25% of cases.

Rare "white epidermoids" have high protein content and may appear hyperattenuated on CT scans. Compared with the classic epidermoid cyst, these "dense" or white epidermoids show reversed signal intensity on MR images, with high signal intensity on T1- and low signal intensity on T2-weighted images (25).

Figure 9



Figure 9: Sagittal T1-weighted MR image shows mixed-signal-intensity lesion in the pineal region (straight arrow) with multiple hyperintense droplets scattered through the subarachnoid space (curved arrows). Moderate hydrocephalus is present. Ruptured dermoid cyst was confirmed at surgery.

Differential Diagnosis

The major differential consideration for the epidermoid cyst is an arachnoid cyst. Arachnoid cysts are isointense to CSF at all sequences, including FLAIR. They displace rather than invade structures such as the epidermoid. Finally, arachnoid cysts do not restrict on diffusion-weighted images (18).

Other epidermoid cyst mimics include dermoid cyst, neurocysticercosis, and cystic neoplasm (25). Dermoid cysts are typically located along the midline and resemble fat, not CSF. Cystic neoplasms often enhance and do not resemble CSF. Neurocysticercosis cysts often enhance and demonstrate surrounding edema or gliosis.

Dermoid Cysts

Pathologic Findings

Like epidermoid cysts, dermoid cysts are congenital ectodermal inclusion cysts (28) (Fig 9). They are extremely rare, constituting fewer than 0.5% of primary intracranial tumors and are four to nine times less common than epidermoid cysts (18,25). They tend to occur in the midline sellar, parasellar, or frontonasal regions (18,28). Other dermoid cysts are midline in the posterior fossa, where they occur either as vermian lesions or within the fourth ventricle (15,18,28). These cysts increase in size by means of glandular secretion and epithelial desquamation. Growth can lead to rupture of the cyst contents, causing a chemical meningitis that may lead to vasospasm, infarction, and even death (29). Malignant transformation into squamous cell carcinoma has also been described (28).

A common misconception is that dermoid cysts arise from both ectodermal and mesodermal elements. They do not: Their origin is strictly ectodermal (18). Dermoid cysts arise from the inclusion of ectodermally committed cells at the time of neural tube closure (3rd–5th week of embryogenesis [16,28,29]). The capsule of dermoid cysts consists of simple epithelium supported by collagen. In thicker parts, the lining is supplemented with dermis containing hair follicles, sebaceous glands, and apocrine glands (16,28). The active production of hair and oils by the dermal appendages has been implicated in the earlier rupture when compared with keratin-producing epidermoid cysts (16).

The dermoid cyst is a well-defined, lobulated, "pearly" mass of variable size. The capsule is thicker than that of the epidermoid cyst and often contains plaques of calcification. Characteristically, the cyst contains thick, disagreeable, foul-smelling, yellow material due to the secretion of sebaceous glands and desquamated epithelium. The cysts may also contain hair and/or teeth (15,16, 18,28).

MENU

Imaging

Imaging findings vary, depending on whether the cyst has ruptured. Unruptured cysts have the same imaging characteristics as fat because they contain liquid cholesterol (26). All are hyperintense on T1-weighted images and do not enhance. The masses have heterogeneous signal intensity on T2-weighted MR images and vary from hypo- to hyperintense (28,29). The best diagnostic clue of a ruptured dermoid cyst is fatlike droplets in the subarachnoid cisterns, sulci, and ventricles (28). Extensive pial enhancement can be seen from chemical meningitis caused by ruptured cysts (28).

Differential Diagnosis

Dermoid cysts may be confused with an epidermoid, craniopharyngioma, teratoma, or lipoma. Epidermoid cysts typically resemble CSF (not fat), lack dermal appendages, and are usually located off midline. Like dermoid cysts, craniopharyngiomas are suprasellar, with a midline location, and demonstrate nodular calcification. However, most craniopharyngiomas are strikingly hyperintense on T2-weighted images and enhance strongly. Teratomas may also have a similar location but usually occur in the pineal region. Lipomas demonstrate homogeneous fat attenuation and/or signal intensity and show a chemical shift artifact, which typically does not occur with dermoid cysts.

Neurenteric Cysts

Pathologic Findings

Neurenteric cysts are congenital, benign, malformative endodermal lesions in the central nervous system (Fig 10). They are approximately three times as common in the spine, compared with the brain (30). Most intracranial neurenteric cysts are found in the posterior fossa. They are typically in the midline, anterior to the brainstem. They can also be found in the cerebellopontine angle or clivus. Supratentorial cysts have rarely been reported (30).

While the precise origin is unknown, neurenteric cysts probably arise at the time of notochordal development during the transitory existence of the neurenteric canal. The notochord and foregut fail to separate, causing primitive endodermal cells to be incorporated into the notochord. These displaced alimentary cells ultimately become the cyst (18,30,31).

The size of the cysts is variable, usually measuring less than 2 cm. Gross cysts are smooth, thin-walled, and transparent structures. The contents vary from clear to mucoid or xanthochromic (30).

Microscopic examination of the cyst wall demonstrates endothelium-lined structures of cuboidal to columnar cells (partially ciliated). The epithelium may be pseudostratified in places and typically has ciliated and goblet cells (31,32). The cysts contain only endodermal elements and closely resemble gastrointestinal tract mucosa (31).

Imaging

The best diagnostic clue for a neurenteric cyst is a round and/or lobulated, nonenhancing, slightly hyperintense mass in front of the medulla. The signal intensity characteristics vary depending on the protein content of the cysts. Most are proteinaceous with a T1-weighted imaging appearance that is iso- to slightly hyperintense compared with the CSF and a T2-weighted imaging appearance that is very hyperintense (30,33–35). Neurenteric cysts are hyperintense on FLAIR images and may show mild restriction on diffusion-weighted images. They very rarely show rim enhancement.

Differential Diagnosis

The differential diagnosis of a neurenteric cyst includes epidermoid cyst, arachnoid cyst, and other endodermal cysts (Rathke and colloid) (30). The rare white epidermoid is most like the neurenteric cyst because it is hyperintense on T1-weighted images and can be difficult to distinguish if located along the midline (30). Epidermoid cysts usually restrict on diffusion-weighted images (34). Arachnoid cysts have the same appearance as CSF at all sequences. Other endodermal-derived cysts such as Rathke and colloid can be differentiated from neurenteric cysts on the basis of location.

Figure 10



Figure 10: Sagittal T1-weighted MR image shows small well-delineated ovoid mass in front of pontomedullary junction (arrow). Mass is hyperintense compared to CSF. Location and configuration are typical for a neurenteric cyst, confirmed at surgery.

Rathke Cleft Cysts

Pathologic Findings

Rathke cleft cysts are congenital nonneoplastic cysts arising from remnants of the embryonic Rathke cleft (36) (Fig 11). They are common incidental intra- and/or suprasellar lesions and are found in 13%–33% of routine autopsy series (36,37). Forty percent are completely intrasellar, while 60% have some suprasellar extension (36). Completely suprasellar cysts are rare (18). Symptoms occur from compression of the optic chiasm, hypothalamus, or pituitary gland (15).

Rathke cleft cysts probably arise from the failure of obliteration of the Rathke pouch, which develops as a rostral outpouching of the primitive oral cavity during the 3rd or 4th week of embryogenesis (37). This rostral elongation of the pouch forms the craniopharyngeal duct. The proximal portion of the duct closes early during development, but a remnant may persist between the pars distalis and pars nervosa. Occasionally, this remnant gives rise to the macroscopic Rathke cleft cyst (18).

Rathke cleft cysts are smoothly marginated cysts that vary in size from a few millimeters to 1–2 cm. The contents vary

MENU

from clear CSF-like fluid to thick mucoid material (36). Microscopically they are similar to other endodermal cysts (neurenteric and colloid). They are lined by pseudostratified or single-layered columnar or cuboidal epithelium. Cilia and scattered mucin-secreting goblet cells are common. Many cysts have squamous differentiation, and cornified squamous pearls are occasionally identified (18). The intracystic nodule consists of mucinous material at histologic examination. Biochemical analysis of this material is consistent with cholesterol and protein (37).

Imaging

The best imaging clue is a nonenhancing noncalcified intra- and/or suprasellar cyst with an intracystic nodule (36,37). While this is the typical picture, the imaging characteristics vary widely. Approximately half are hyperintense on T1-weighted images, while half are hypointense. On T2-weighted images, 70% are hyperintense and 30% are iso- or hypointense (36). A small nonenhancing intracystic nodule is considered a virtually pathognomonic sign of a Rathke cleft cyst. These nodules show high signal intensity on T1-weighted images and low signal intensity on T2-weighted images, and they do not enhance (37). Rathke cleft cysts do not enhance after contrast material administration, although an enhancing rim of displaced compressed pituitary gland is present in approximately half of the cases (18).

Differential Diagnosis

The differential diagnosis for Rathke cleft cysts includes craniopharyngioma, cystic pituitary adenoma, or other nonneoplastic cysts (36). Unlike Rathke cleft cysts, craniopharyngiomas typically demonstrate calcification and approximately 90% have nodular, globular, or rim enhancement. The presence of solid enhancing nodules in the cyst wall also favors the diagnosis of craniopharyngioma (37,38). The rare noncalcified cystic nonenhancing craniopharyngioma, a finding more common in adults than in children, may be impossible to distinguish from Rathke cleft cyst with imaging findings alone.

Porencephalic Cysts

Pathologic Findings

Porencephalic cysts are congenital or acquired cavities within the cerebral hemisphere that usually—although not invariably—communicate directly with the ventricular system (1). They can be cortical or subcortical, unilateral or bilateral (39). The location often corresponds to territories supplied by the cerebral arteries.

Congenital porencephalic cysts originate from a fetal or perinatal encephaloclastic process that results from intrauterine vascular or infectious injury. Acquired cysts are secondary to injury later in life and are usually secondary to trauma, surgery, ischemia, or infection (Fig 12a).

Porencephalic cysts vary greatly in size. They are typically CSF-filled cavities with a smooth wall and are lined with gliotic or spongiotic white matter. The adjacent skull may demonstrate remodeling due to chronic CSF pulsations (39).

Imaging

The typical porencephalic cyst is a cystic space in the brain parenchyma that communicates with an enlarged adjacent ventricle. The cysts have the same appearance as CSF at all MR sequences (39). Adjacent white matter typically shows hyperintensity on T2-weighted and FLAIR images.

Figure 11



Figure 11: Sagittal postcontrast T1-weighted MR image shows rounded mass (solid arrow) separate from and just above the pituitary gland (open arrow). This cyst has moderately high protein content and is isointense with brain, not CSF. Location is typical for a Rathke cleft cyst, confirmed at surgery. (Image courtesy of J. Rees, MD, MedTell International, McLean, Va.)

Figure 12

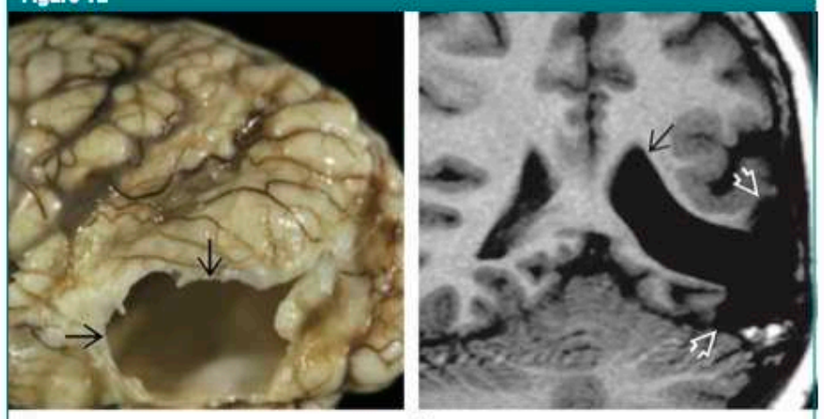

a. b.

Figure 12: **(a)** Close-up of autopsy brain specimen shows large acquired porencephalic cyst in the temporal lobe that communicates with temporal horn of the lateral ventricle (arrows). (Image courtesy of E. Ross, MD, Loyola University School of Medicine, Chicago, Ill.) **(b)** Coronal T1-weighted MR image in another case shows enlarged left temporal horn (black arrow) that communicates with peripherally located porencephalic cyst (white arrows). Cyst extends to the brain surface.

MENU

Differential Diagnosis

The differential diagnosis for the porencephalic cyst includes arachnoid cyst, schizencephaly, ependymal cyst, encephalomalacia, and hydranencephaly. Arachnoid cysts are extraaxial and displace the brain cortex away from the adjacent skull. Schizencephaly is a CSF-filled cavity that is lined with heterotopic gray matter and extends all the way from the ventricle to the brain surface. Ependymal cysts are typically intraventricular with normal surrounding brain tissue (39).

Neurocysticercosis

Pathologic Findings

Cysticercosis is the most common, most widely disseminated parasitic infection in the world (40,41) (Fig 13). Neurocysticercosis occurs in 60%–90% of all cases of systemic cysticercosis. Most neurocysticercosis cysts are found in the subarachnoid spaces, typically the basal cisterns and deep within the sulci. Inflammatory reaction provoked by the cyst may cause adhesion of the adjacent gyral surfaces, giving the mistaken impression that the cyst is intraparenchymal. Other common locations include the hemispheric parenchyma at the gray matter–white matter interface and in the ventricles (fourth ventricle is most common) (40). Rarely, cysts are found in the sella, orbit, or spinal cord (41). Seizures are the common manifestation of neurocysticercosis (40,42).

Imaging

Imaging findings in neurocysticercosis vary with the stage of cyst development. The early vesicular stage is typified by a smooth thin-walled cyst that is CSF-like on CT and MR images. Edema and contrast enhancement are rare. A mural nodule is often present that represents the viable larval scolex, the "cyst with a dot" appearance (40,41). When cyst degeneration begins (colloidal-vesicular stage) and host inflammatory response ensues, pericystic edema and cyst wall enhancement are present. Cyst fluid is hyperintense to CSF on MR images during this stage (41).

Figure 13

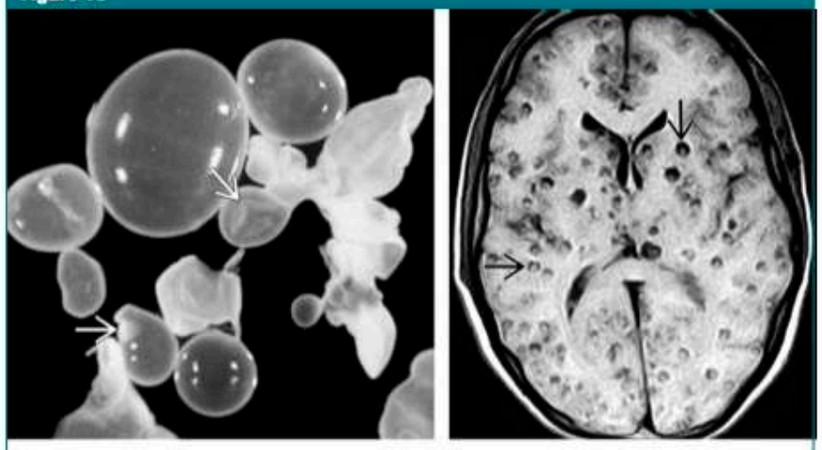

a. b.

Figure 13: **(a)** Multiple neurocysticercosis cysts of various sizes. Some contain visible scolices (arrows). (Image courtesy of E. Ross, MD, Loyola University School of Medicine, Chicago, Ill.) **(b)** Transverse T1-weighted MR image shows innumerable tiny low-signal-intensity neurocyticercosis cysts in brain parenchyma and subarachnoid spaces. Most contain small "dot" that represents the scolex (arrows).

In the healing, or granular nodular, stage, nonenhanced CT scans show an isoattenuated cyst with a hyperattenuated calcified scolex. Surrounding edema is still present, and enhancement following contrast material administration persists. The residual cyst is isointense to the brain on T1-weighted images and it is iso- to hypointense on T2-weighted images. Nodular or micro-ring enhancement is common at this stage, suggesting granuloma. Occasionally, a "target" or "bull's eye" appearance is seen with the calcified scolex in the center of the mass (41).

In the quiescent or residual stage, small calcified nodules without mass effect and usually without enhancement are seen (40,41). Multifocal lesions and lesions in different stages of development are common.

Differential Diagnosis

The differential diagnosis for neurocysticercosis includes abscess, tuberculosis, neoplasm (primary or metastatic), enlarged PVSs, and other parasitic infections. Abscesses have a T2-hypointense rim, whereas neurocysticercosis cysts are typically isointense except when they are in the ventricles where the rim is hyperintense on FLAIR images. Tuberculomas often occur with meningitis, are rarely cystic, and are often profoundly hypointense on T2-weighted images. Enlarged PVSs have the same appearance as CSF at all MR sequences and do not enhance. None of these cystic lesions has the characteristic "cyst with dot" appearance (40).

Figure 14



Figure 14: Hydatid cyst. Transverse contrast-enhanced CT scan in a 5-year-old child shows a very large nonenhancing cystic mass without surrounding edema (arrows). (Image courtesy of R. Ramakantan, MD, King Edward Memorial Hospital, Bombay, India.)

MENU

Hydatid Cysts

Pathologic Findings

Intracranial hydatid cysts are parasitic infections caused by the larval stage of *Echinococcus granulosus* (41) (Fig 14). The cysts preferentially affect the liver but may also involve the lungs, bone, and brain. Cerebral hydatid cysts are rare, seen in only 2% of cases (41,43). The most common location for intracranial hydatid cysts is the hemispheric parenchyma, particularly in the perfusion territory of the middle cerebral artery (41,44). The subarachnoid spaces are another common site of involvement.

Hydatid cysts are usually spherical, solitary, and unilocular. They grow slowly and are typically large, averaging 4–10 cm in diameter (45). The cysts contain translucent fluid and may also contain daughter cysts with an appearance resembling small white grapes. Protoscolices within cysts form a granular deposit known as hydatid sand (44).

Figure 15

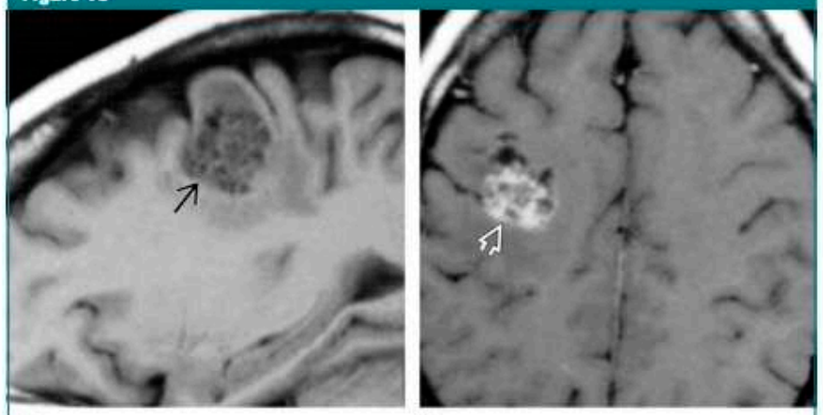

a. b.

Figure 15: **(a)** Sagittal precontrast T1-weighted MR image in a patient presenting to the emergency room with seizure shows partially cystic mixed-signal-intensity subcortical mass (arrow). **(b)** Transverse postcontrast T1-weighted MR image demonstrates some enhancement around complex cystic mass (arrow). Surgery disclosed multiloculated amebic abscess. (Image courtesy of R. Hewlett, MD, Stellenbosch University School of Medicine, Cape Town, South Africa.)

Imaging

The best diagnostic clue of a hydatid cyst is a single, large, thin-walled, spherical, nonenhancing CSF-attenuation cyst in the parietal region of the brain. Perilesional edema is usually absent. The two visible imaging components are the cyst and the pericyst. The pericyst is a peripheral capsule of the cyst. While MR imaging is more sensitive in demonstrating the pericyst, CT is more sensitive in depicting cyst calcification (43). Multilocular or multiple lesions occur but are rare (43).

Differential Diagnosis

The differential diagnosis for hydatid cysts includes arachnoid cyst, epidermoid cyst, and neurocysticercosis (41).

Figure 16

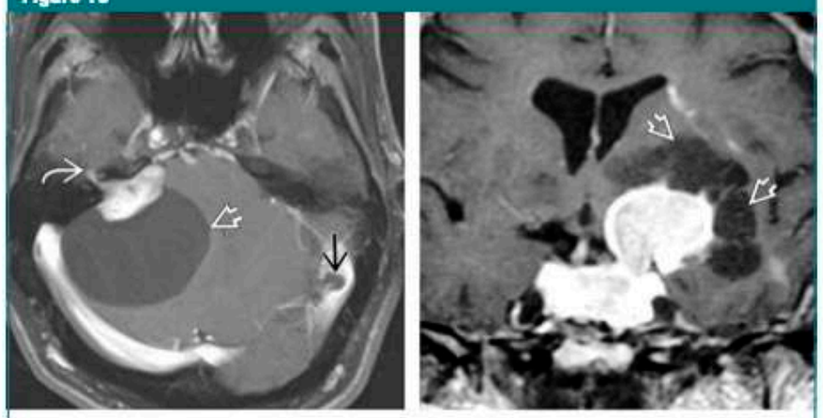

a. b.

Figure 16: **(a)** Transverse postcontrast T1-weighted MR image shows facial schwannoma associated with large arachnoid cyst (open arrow). Note enhancing cerebellopontine angle cistern–internal auditory canal portion of the mass as it extends into labyrinthine segment of facial nerve canal (curved arrow). Incidentally noted is a filling defect in the left transverse sinus, which was a large arachnoid granulation (black arrow). **(b)** Coronal postcontrast T1-weighted MR image in another case shows large pituitary macroadenoma with multiple cysts (arrows) surrounding the suprasellar component. Cysts appear slightly hyperintense to CSF. Fluid in enlarged trapped PVSs was confirmed at surgery.

Other Parasitic Cysts

Pathologic Findings

A number of parasites may occasionally infect the central nervous system and appear at least partially cystic (Fig 15a). Amebiasis, paragonimiasis, schistosomiasis, and sparganosis can cause both unilocular and complex intraparenchymal cysts with or without accompanying meningoencephalitis. Perilesional edema and petechial hemorrhage are common.

Imaging

Complex conglomerate cysts with thick enhancing rims and striking adjacent edema are common.

MENU

Figure 17

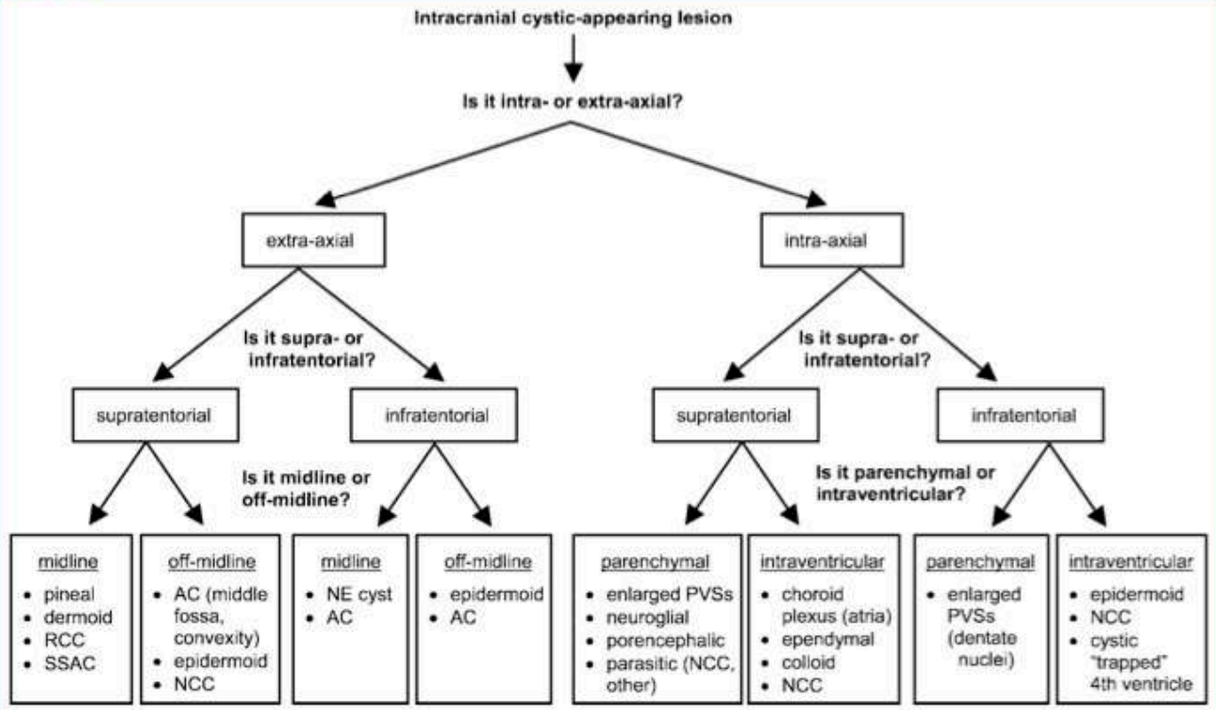

Figure 17: Diagnostic algorithm for intracranial cyst with common location: Rathke cleft cyst *(RCC)*, suprasellar arachnoid cyst *(SSAC)*, arachnoid cyst *(AC)*, neurocysticercosis *(NCC)*, neurenteric cyst *(NE)*, and enlarged PVSs.

Differential Diagnosis

Complex conglomerated parasitic cysts of any origin may mimic primary or metastatic brain tumor. The patient's personal and travel history, as well as serologic findings, are key to the diagnosis.

Neoplasm-associated Benign Cysts

Pathologc Findings

Extraaxial tumors such as meningioma, schwannoma, craniopharyngioma, and pituitary macroadenoma may be associated with large nonneoplastic cysts (Fig 16). These peritumoral cysts appear to contain CSF. Some, such as cysts that occur adjacent to vestibular schwannoma, are true arachnoid cysts. Others, such as meningioma, trap CSF within the cleft between the expanding tumor and the adjacent brain. Craniopharyngiomas and pituitary macroadenomas with suprasellar extension may obstruct

Table 2

Classification of Intracranial Cysts according to Most Common Location

Cyst	Location
Arachnoid	Middle cranial fossa
Choroid plexus	Lateral ventricle (atria)
Colloid	Third ventricle (foramen of Monro)
Craniopharyngioma (with enlarged PVSs)	Suprasellar
Dermoid	Sellar, parasellar, frontonasal (midline)
Enlarged PVS	Basal ganglia/midbrain
Epidermoid	Cerebellopontine angle cistern
Ependymal	Lateral ventricle
Hydatid	Parietal lobe
Meningioma (with trapped CSF)	Convexity or planum sphenoidale
Neurenteric	Prepontine
Neurocysticercosis	Convexity or basal subarachnoid spaces
Neuroglial	Frontal lobe
Pineal	Pineal gland
Pituitary adenoma (with enlarged PVSs)	Parasellar
Porencephalic	Cerebral hemispheres
Rathke cleft	Sellar or suprasellar
Schwannoma (with arachnoid cyst)	Cerebellopontine angle cistern

MENU

GAMMES DIAGNOSTIQUES TUMEURS

MENU

REHAUSST EN ANNEAU
= MAGICAL DR

Lésions à rehaussement annulaire : MAGICAL DR !

- M : Métastases
- A : Abcès
- G : Glioblastome
- I : Infarct = AVCi phase subaigue
- C : Contusion
- A : AIDS associated disease
- L : Lymphome chez l'immunodéprimé

- D : Lésion Démyélinisante
- R : Radionécrose et Résorption d'hématome



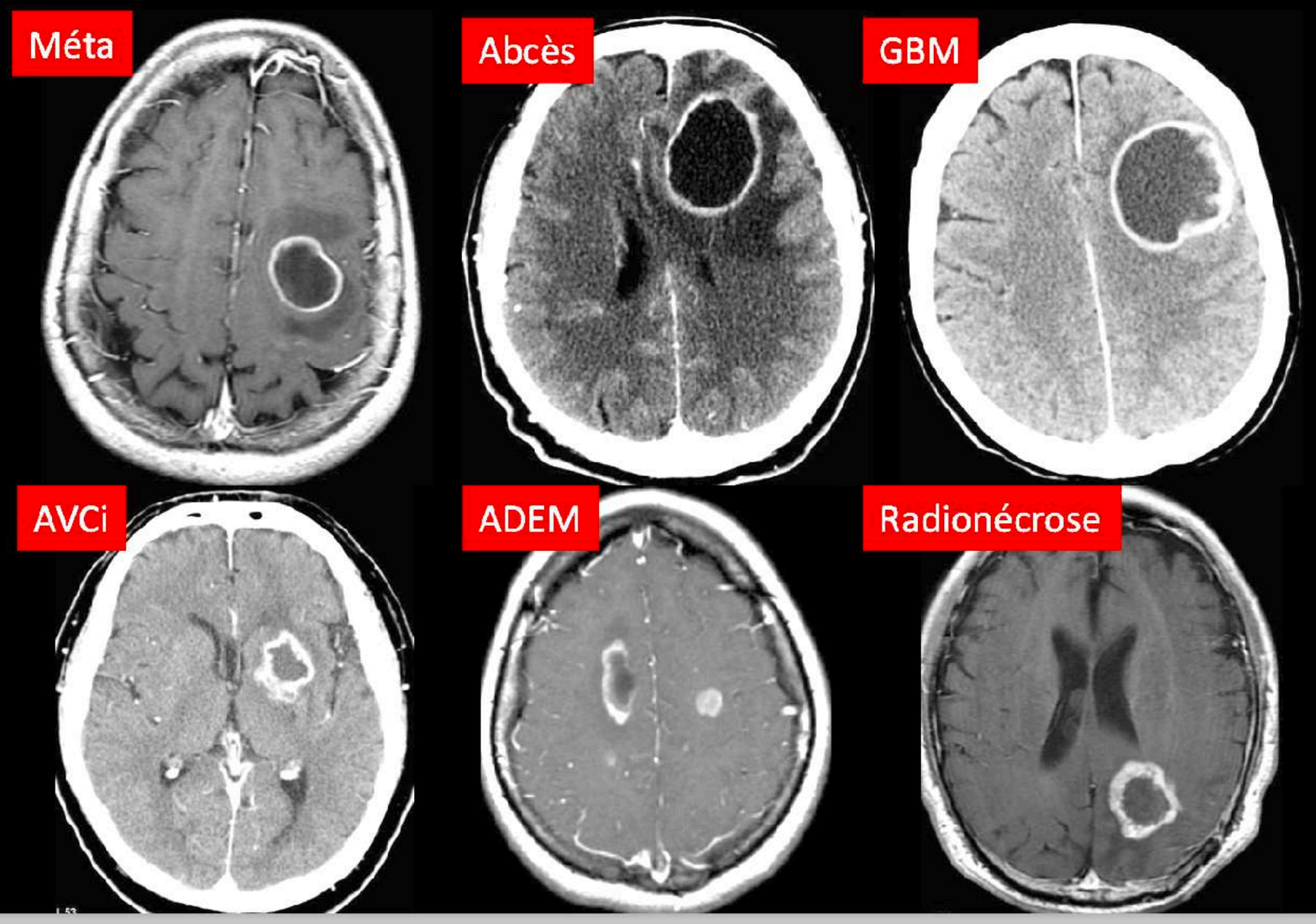

MENU

REHAUSST EN ANNEAU
= MAGICAL DR

Lésions à rehaussement annulaire : quelques trucs pour s'orienter ...

- Caractéristiques des parois :
  - Épais et nodulaire : tumeur
  - Fin et régulier : abcès
  - Anneau incomplet, ouvert vers le cortex : lésion démyélinisante
  - Iso ou hypo T2 : abcès
  - Restriction de la diffusion : GBM ou lésion démyélinisante
  - Hyperperfusion : tumeur

- Contenu de la lésion :
  - Restriction de la diffusion : abcès
  - Absence de restriction : nécrose (méta, GBM, radionécrose...)

- Nombre de lésions :
  - Multiples lésions de même taille à la jonction SG/SB : métas ou abcès
  - Lésion irrégulière accolée à une seconde lésion dans une même région d'hypersignal FLAIR : GBM



Toujours s'aider du contexte clinique !!!



MENU

TUMEUR KYSTE + NODULE

KYSTE ET NODULE MURAL

Causes	Caractéristiques
Astrocytome pilocytique	Cervelet, voies optiques, Rehaussement de la paroi du kyste ARM gado : pas de rehaussement du nodule
Gangliogliome	Lobe temporal Amincissement de la voûte Calcifications ADC de la portion tissulaire ↗
Hémangioblastome	Fosse postérieure, Images sans signal (flow voids) ARM gado : rehaussement du nodule
Xanthoastrocytome pléomorphe	Topographie supratentorielle corticale Atteinte leptoméningée Signe de la queue d'aronde
Métastase *	
Tumeur glioneuronale papillaire *	
Neurocysticercose *	
Cavernome *	

* : causes exceptionnelles

MENU

II - TUMEUR AVEC CALCIFICATIONS:

1- Oligodendrogliome

2- Méningiome



3- Papillome Pl Chor.



4- Neurocytome



5- Gangliogliome



6- Germinome + chorioK

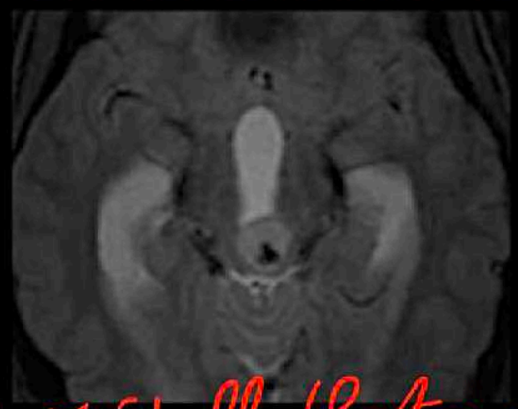

7- Craniopharyngiome



8- Ependymome (5%)

9- Médulloblastome (15%)

10-Cavernome

MENU

CALCIF PARENCHYME
Malformations vasc
cysticercose
CMV
ependymome
adenoK mucineux
oligodendrogliome
sarcome ostéogénique
Sturge Weber
Toxo
tuberculome
tubers sous corticaux Bourneville

E. Gyriform calcification
   1. Cortical tubers
   2. Infarction with laminar necrosis
   3. Meningoencephalitis
   4. Radiation therapy/chemotherapy
   5. Sturge-Weber syndrome

CALCIF supra sellaire
anevrysme
chondrosarcome
chordome
lipome congenital
craniopharyngiome
teratome germinome
meningiome
MAV

CALCIF pinéales
carcinome à cellule embryonnaire
germinome
glande pineale
teratome
pincocytome ou pincoblastome

MENU

CALCIF intra ventriculaires
astrocytome
papillome
ependymome
meningiome
neuroytome
oligodendrogliome
xanthogranulome

A. Calcified lesions
   1. Basal ganglia calcification
      a. Addison disease
      b. AIDS
      c. Carbon monoxide poisoning
      d. Cockayne syndrome
      e. Cysticerosis
      f. Fahr disease
      g. Hallervorden-Spatz disease
      h. Hyperparathyroidism
      i. Hypothyroidism
      j. Hypoparathyroidism
      k. Hypoxia
      l. Idiopathic causes
      m. Lead toxicity
      n. Leigh disease
      o. Methotrexate or radiation therapy
      p. Neurofibromatosis
      q. Normal (senescent)
      r. Pseudohypoparathyroidism
      s. Pseudopseudohypoparathyroidism
      t. Sturge-Weber syndrome
      u. TORCH infections
      v. Tuberous sclerosis
      w. Vitamin D intoxication

MENU

LESIONS EN HYPER T1

Hypersignal T1

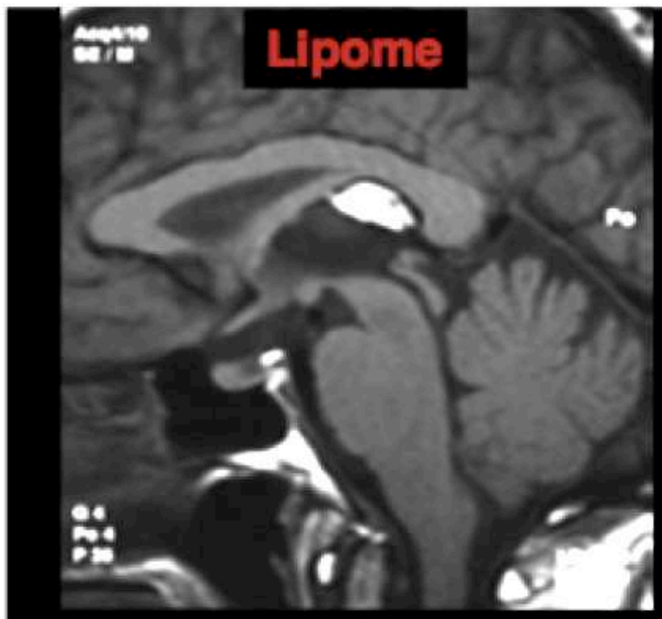

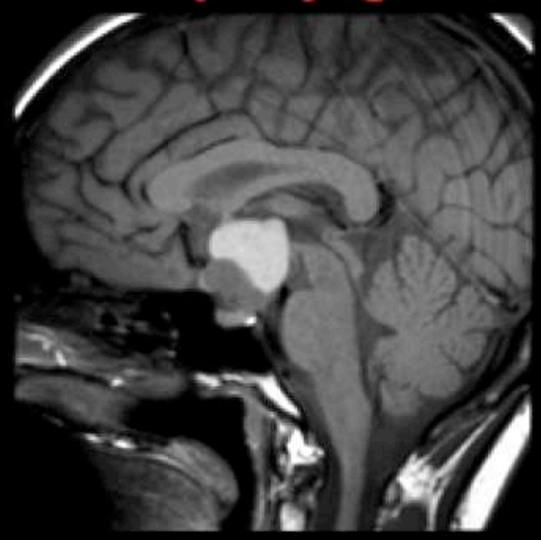

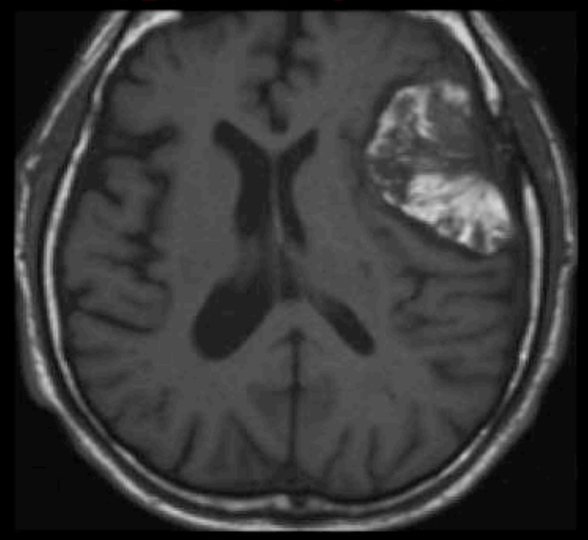

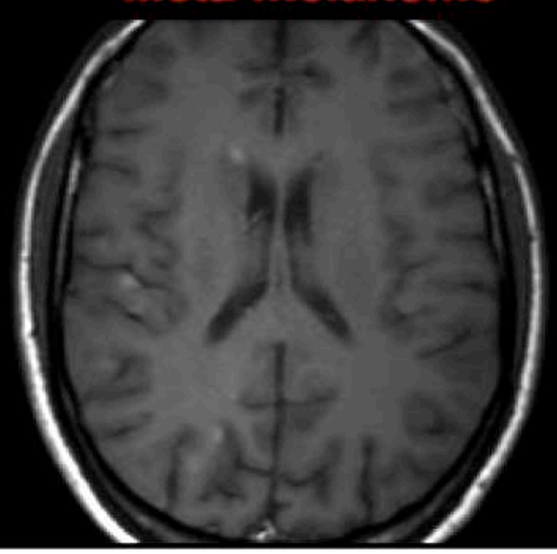

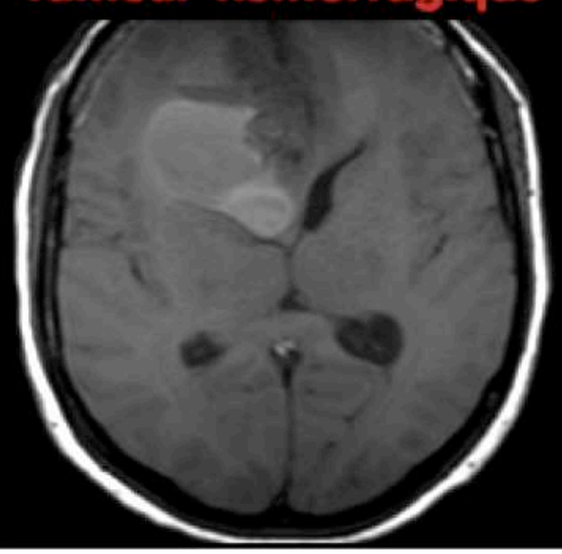

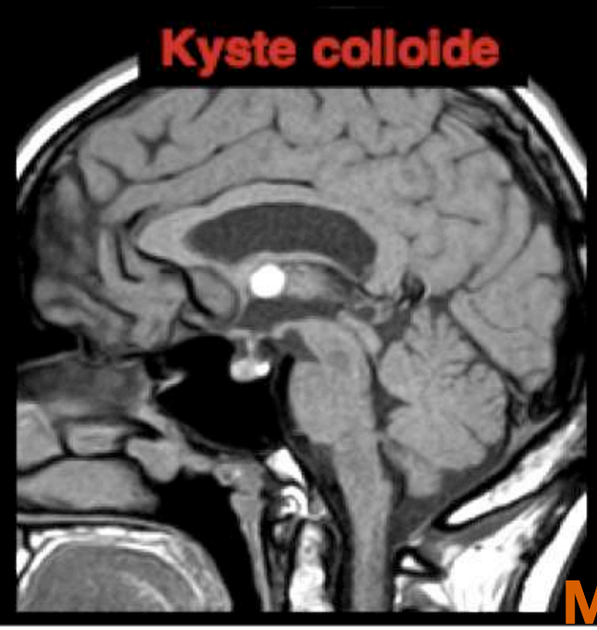

MENU

Lésions rehaussées en T1 Gd avec CBV souvent normal

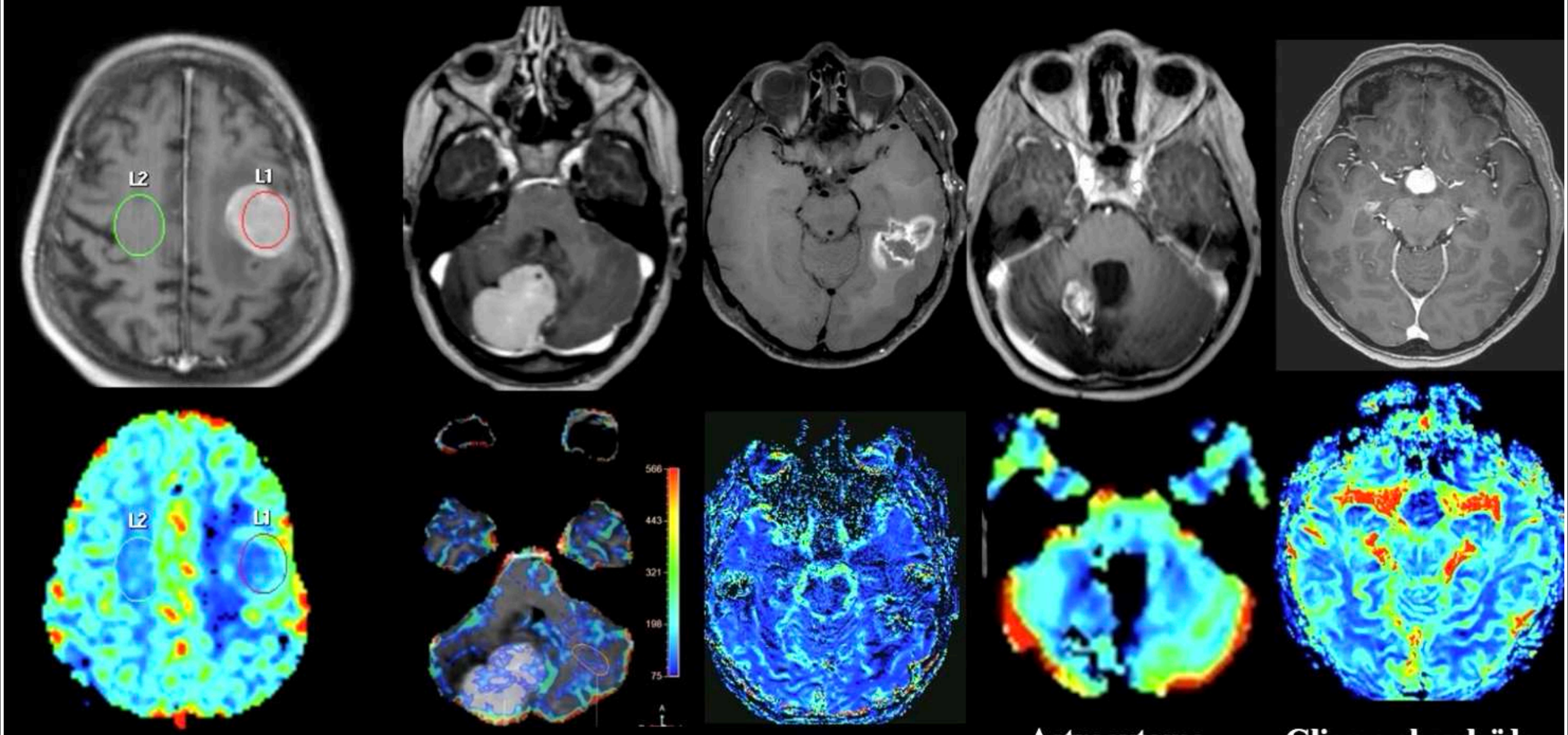

1- Lymphome cérébral

2- Médulloblastome

3- Radionécrose

4- Astrocytome Pilocytique

5- Gliome chordoïde du V3

MENU

14 - CLAUDE

BERNARD HORNER

MENU

CLAUDE BERNARD-HORNER (Syndrome de)

Rappel anatomique

Le système sympathique cervical est composé de trois neurones.

- Le premier neurone (central) est situé dans la partie postéro-latérale de l'hypothalamus et descend dans le tronc cérébral puis la moelle spinale jusqu'à hauteur de la charnière cervico-thoracique.
- Le deuxième neurone (préganglionnaire) est situé dans la corne antérieure de la moelle aux étages C8 - T2. Il a des rapports étroits avec l'apex pulmonaire puis gagne la chaîne sympathique cervicale et se termine dans le ganglion cervical supérieur.
- Le troisième neurone (postganglionnaire) chemine dans les parois de l'artère carotide interne, aux étages cervical, pétreux, et caverneux. Il rejoint le V1 et gagne l'orbite pour se terminer dans le globe oculaire (muscle dilatateur de l'iris). Un rameau innerve les muscles rétracteurs des paupières.

NB. La taille de la pupille dépend de l'action antagoniste sympathique et parasympathique. En cas de dénervation sympathique, la constriction du muscle de l'iris ne s'oppose à aucune action antagoniste ; il en résulte un myosis.

Définition

Le syndrome de Claude Bernard-Horner résulte d'une atteinte des fibres du système nerveux sympathique cervical à un quelconque endroit de leur trajet : central, préganglionnaire, post-ganglionnaire. Il associe les signes suivants : myosis et anisocorie, rétrécissement de la fente palpébrale, énophtalmie et vasodilatation localisée sans sudation (anhydrose).

Que rechercher en imagerie ?

Atteinte centrale

NEURONE CENTRAL

La lésion siège dans l'hypothalamus, le tronc cérébral ou la moelle spinale ; des signes neurologiques sont donc habituellement associés (cf. syndrome de Wallenberg en cas de lésion de la moelle allongée).

Toute cause d'atteinte de l'encéphale peut être retrouvée : lésion vasculaire (infarctus, hémorragie, cavernome), tumeur, pathologie inflammatoire (SEP, ...), syringomyélie, syringobulbie.

MENU

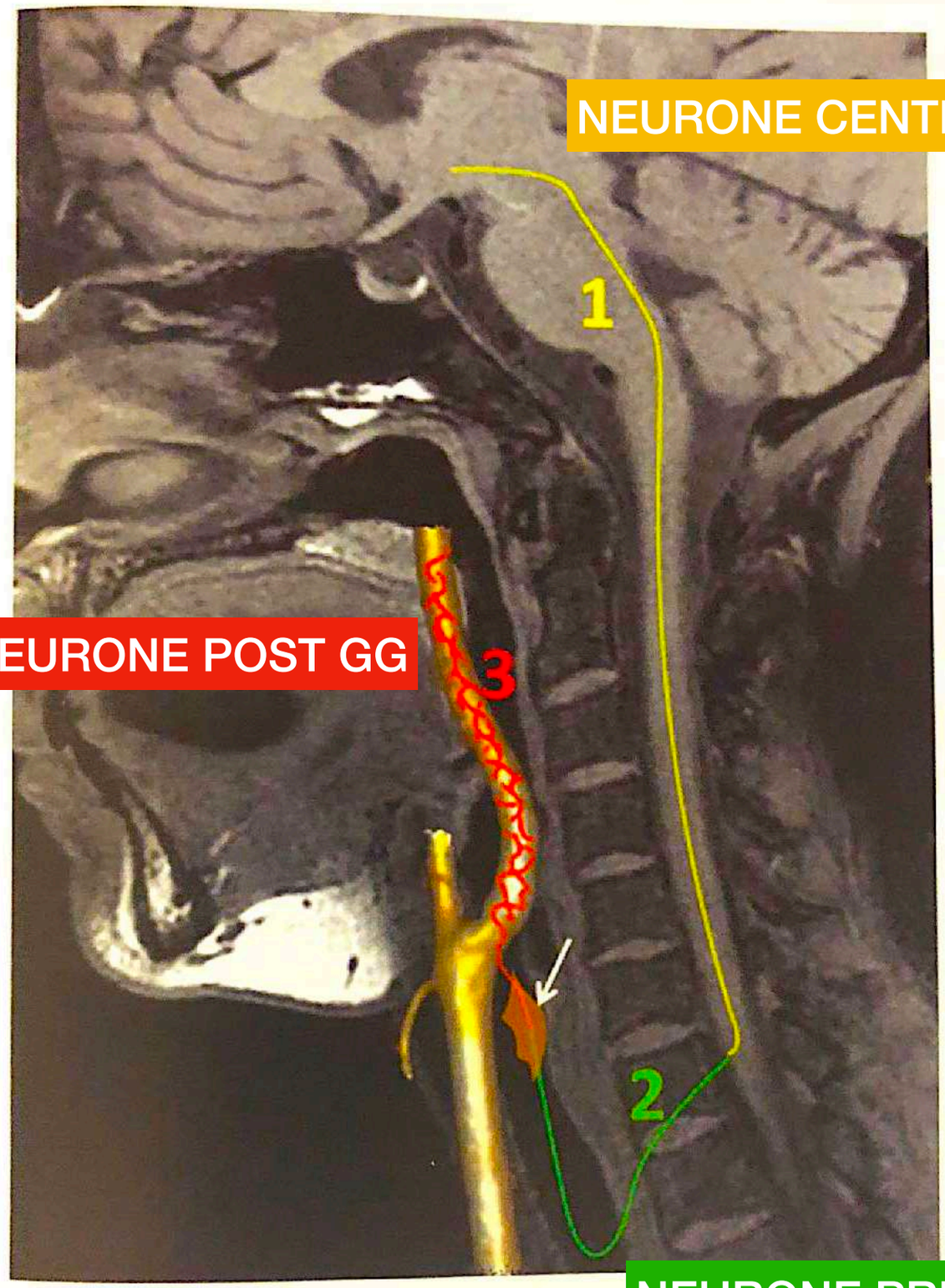

Figure : Neurones de la voie sympathique cervicale
1 : Neurone central
2 : Neurone préganglionnaire
3 : Neurone postganglionnaire
Flèche : ganglion cervical supérieur

Atteinte préganglionnaire — NEURONE PRÉ GG

Traumatisme	▸ Traumatisme vertébral ▸ Traumatisme direct de la moelle et/ou du plexus brachial, en particulier iatrogène ▸ Traumatisme à la naissance ▸ Anesthésie épidurale ▸ Traumatisme chirurgical ▸ Hernie discale
Tumeur	▸ Tumeur pulmonaire (syndrome de Pancoast-Tobias) ▸ Tumeur médiastinale ▸ Tumeur thyroïdienne ▸ Tumeur d'origine neurale : schwannome, neuroblastome (enfant)
Fibromatose de l'apex pulmonaire	

Atteinte post-ganglionnaire — NEURONE POST GG

Topographie	Causes
Région cervicale	▸ Pathologie vasculaire · Dissection de l'ACI (*) · Anévrisme de l'ACI · Dysplasie fibromusculaire · Iatrogène (post-opératoire) ▸ Adénopathie
Rocher	▸ Tumeur
Loge caverneuse (**), apex orbitaire	▸ Anévrisme de l'ACI ▸ Fistule carotidocaverneuse ▸ Fistule durale ▸ Infection ▸ Tumeur ▸ Sarcoïdose ▸ Syndrome de Tolosa-Hunt

ACI : artère carotide interne
(*) Syndrome de Claude Bernard-Horner douloureux
(**) Souvent associé à une atteinte du VI

MENU

15 - GADOLINIUM

MENU

15 - GADOLINIUM FICHE CIRTACI 2020

Produits de contraste gadolinés	Non spécifiques			Hépato-spécifique
	Macrocycliques			Linéaire
	Ac. gadotérique	Gadobutrol	Gadotéridol	Acide gadobénique

Tableau 1 : *Produits de contrastes gadolinés actuellement utilisés en France.*

Substance active	Ac. gadotérique	Gadobutrol	Gadotéridol	Ac. gadobénique
Nom commercial	Dotarem/Clariscan	Gadovist	Prohance	Multihance
Concentration	0,5 mmol/ml	1 mmol/ml	0,5 mmol/ml	0,5 mmol/ml
Dose clinique	0,1 mmol/kg	0,1 mmol/kg	0,1 mmol/kg	0,05 mmol/kg
Flacons	5/10/15/20 ml	2 ml	5/10/15/20 ml	10/15 ml
Seringues	5/10/15/20 ml	7,5/10/15 ml	10/15/17 ml	10/15 ml

Tableau 2 : *Caractéristiques des produits de contraste autorisés par l'Agence Nationale de Sécurité des Médicaments (ANSM) par voie IV.*

MENU

15 - GADOLINIUM FICHE CIRTACI 2020

	Dose (mmol/kg)	Concentration (mmol/ml)		
		Ac. gadotérique	Gadotéridol	Gadobutrol
	0,1	0,5 mmol/ml		1 mmol/ml
Poids (kg)	Quantité (mmol)	Volume à injecter (ml)		Volume à injecter (ml)
50	5	10		5
55	5,5	11		5,5
60	6	12		6
65	6,5	13		6,5
70	7	14		7
75	7,5	15		7,5
80	8	16		8
85	8,5	17		8,5
90	9	18		9
95	9,5	19		9,5
100	10	20		10

Tableau 3 : *Volume (ml) de produit de contraste* ***macrocyclique*** *(dose clinique 0,1 mmol/kg) à injecter en fonction du poids du patient et de la concentration de 0,5 ou 1 mmol/ml.*

Une **demi dose** peut être injectée dans certaines indications cliniques :

- exploration de tumeur extra axiale de grande taille (méningiome, neurinome),
- recherche et exploration de tumeur hypophysaire.

Une **deuxième dose (0,1 mmol/kg)** est rarement nécessaire dans certaines indications cliniques :

- angiographie par résonance magnétique et IRM cardiaque,
- prise en charge d'un patient suspect d'AVC dans l'objectif d'une thrombolyse et/ou thrombectomie, où une perfusion de premier passage peut être suivie d'une angio IRM des TSA. Mais dans la mesure du possible une des deux techniques sera remplacée par une séquence ne nécessitant pas d'injection (ASL, 3D TOF).

Attendre au moins 7 jours entre deux injections de chélates de gadolinium chez le nouveau-né, le nourrisson de moins de 1 an et le patient en insuffisance rénale sévère (DFG < 30 ml/kg/1,73m^2).

	Dose (mmol/kg)	Concentration (mmol/ml)
		Acide gadobénique
	0,05	0,5
Poids (kg)	Quantité (mmol)	Volume à injecter (ml)
50	2,5	5
55	2,75	5,5
60	3	6
65	3,25	6,5
70	3,5	7
75	3,75	7,5
80	4	8
85	4,25	8,5
90	4,5	9
95	4,75	9,5
100	5	10

Tableau 4 : *Volume (ml) de produit de contraste* ***hépatospécifique*** *(dose clinique 0.05 mmol/kg) à injecter en fonction du poids du patient et de la concentration de 0,5 mmol/ml. Une solution pratique peut consister à donner une ordonnance unique avec une prescription de contraste en fonction du poids laissant le pharmacien délivrer le bon conditionnement.*

2. Hépato-spécifique (acide gadobénique)

La dose clinique est de **0,05 mmol/kg.**

L'acquisition des images est dynamique après injection du produit de contraste, comme les macrocycliques : temps artériel, portal, tardif (5-7 minutes). La phase hépatocytaire, caractérisée par une captation par les hépatocytes normaux et une excrétion biliaire du produit de contraste gadoliné est obtenue entre 40 et 120 minutes.

MENU

15 - GADOLINIUM FICHE CIRTACI 2020

- **Fibrose systémique néphrogénique (FSN) :** chez l'insuffisant rénal sévère ou le dialysé, avec l'utilisation de produit de contraste gadoliné de structure linéaire. Ce risque a quasiment disparu avec l'utilisation des macrocycliques (cf. infra). [1]
- **Rétention intra cérébrale :** Des hypersignaux au niveau des noyaux dentelés et du globus pallidus ont été décrits après de multiples injections de chélates de gadolinium essentiellement de structure linéaire, traduisant la persistance de molécules gadolinées dans ces structures cérébrales. Il n'existe aucune preuve, à ce jour, que ces dépôts puissent être associés à des anomalies cliniques.

A la suite des décisions de l'Agence Européenne du Médicament (EMA) en 2017, l'utilisation des chélates de gadolinium linéaires est suspendue sauf pour l'exploration hépatique, l'acide gadobénique étant l'un des deux seuls chélates à avoir une excrétion biliaire partielle et le seul disponible en France. Trois chélates de gadolinium macrocycliques sont autorisés (tableau 2).

VI. Grossesse

Il existe peu de données cliniques sur l'utilisation des produits de contraste gadolinés pendant la grossesse. Les éléments dont on dispose actuellement sont les suivants :

- Seule une très faible quantité de gadolinium passe la barrière foeto-placentaire (<0,001% chez le macaque). [2]
- Les produits de contraste à base de gadolinium n'ont pas d'effet tératogène ou mutagène. [3]
- La cinétique de décroissance du gadolinium dans le liquide amniotique dans les modèles animaux est relativement rapide.

Cependant, la prudence reste de mise pour les raisons suivantes :

- On ne dispose d'aucune donnée sur la cinétique de décroissance du gadolinium dans les tissus du fœtus humain, en particulier dans les reins, le foie et la peau, ni de données sur l'éventuel dépôt de gadolinium dans les tissus cérébraux.
- On ne dispose pas de données sur la déchélation éventuelle des chélates de gadolinium, y compris les plus stables, dans le liquide amniotique.

Par mesure de précaution, les produits de contraste à base de gadolinium ne doivent être injectés pendant la grossesse qu'en cas de stricte nécessité, uniquement les plus stables et à la plus petite dose nécessaire pour le diagnostic.
Aucun test néonatal n'est requis actuellement après cette injection. Cependant, en cas d'injection de produit de contraste à base de gadolinium notamment au cours du 1er trimestre de la grossesse [4], une déclaration au CRAT (Centre de Référence pour les agents tératogènes) est souhaitable : www.lecrat.fr [5]

VII. Allaitement

Une étude chez l'homme a montré que le passage du gadopentetate diméglumine était <0,04% dans le lait maternel. [6,7] Par ailleurs, l'absorption digestive des sels de gadolinium est très faible.
Sur ces données, l'allaitement après administration d'un produit de contraste peut donc être poursuivi sans précaution particulière. [8]

VIII. Nouveau-né, nourrisson de moins de 1 an et enfants

Le cerveau en développement des fœtus, nourrissons et enfants est plus vulnérable aux toxiques.
Les enfants sont susceptibles de recevoir des injections de chélates de gadolinium à plusieurs reprises au cours de leur vie et donc d'avoir des temps de rétention plus longs de dépôt de gadolinium intra cérébral.
Le recours aux chélates de gadolinium doit donc être parfaitement justifié et n'être utilisé que si les séquences disponibles ne permettent pas d'obtenir les informations utiles souhaitées.
L'adaptation de la dose à injecter au poids est ici particulièrement importante avec délai d'au moins 7 jours entre deux injections de chélates de gadolinium.
En cas d'utilisation d'acide gadotérique, la substitution par le générique disponible en France ne peut se faire qu'après 6 mois (pas d'autorisation de mise sur le marché du générique avant cet âge).

IX. Insuffisance rénale

Néphrotoxicité
La néphrotoxicité des produits gadolinés est exceptionnelle aux doses recommandées, même en cas d'insuffisance rénale. Ils peuvent être utilisés en recours en cas de risque aux PCI mais sans dépasser la dose clinique recommandée en fonction du produit utilisé.
Aucune précaution n'est à envisager en cas de prise de metformine ou d'autre anti-diabétique oral chez un patient diabétique.

Fibrose systémique néphrogénique (FSN)
Les facteurs de risque de FSN sont l'insuffisance rénale sévère (DFG < 30 ml/min/1,73m²) et la dialyse. Cependant, ce risque a quasiment disparu depuis l'arrêt de l'utilisation des chélates linéaires en 2018 en Europe. Par ailleurs, les produits autorisés sur le marché (acide gadotérique, gadobutrol, gadotéridol, acide gadobénique) appartiennent au groupe II de la classification de l'American College of Radiology [9], qui est le groupe recommandé chez les patients à risque de FSN, quel que soit leur fonction rénale.

Evaluation de la fonction rénale
Compte-tenu de l'absence de néphrotoxicité de ces produits, et du risque actuel devenu quasiment nul de FSN, la recherche d'une insuffisance rénale par dosage de la créatininémie avec estimation du DFG n'est pas systématique.
Toutefois, elle est recommandée en cas de facteur de risque rénal, lorsque des injections répétées s'avèrent nécessaires, car :

- Si DFG < 30 ml/min/1,73m² : se limiter à une dose tous les 7 jours,
- Si DFG > 30 ml/min/1,73m² : absence de restriction.

Dans ce cas, les facteurs de risque rénal doivent être recherchés par un questionnaire, comme pour les PDC iodés : pathologie rénale connue (dialyse, chirurgie rénale, cancer, greffe, rein unique), HTA traitée, diabète.

Dialyse
Chez le patient dialysé pour qui une injection est indiquée, après évaluation d'un rapport bénéfice / risque positif, une séance de dialyse pourra être prévue après l'IRM injectée, même si l'intérêt d'une telle synchronisation n'est pas démontré.

X. Substitution

Les règles concernant la substitution d'un médicament par son générique ont été profondément modifiées à partir du 1 er janvier 2020 dans le cadre de la Loi de Financement de la Sécurité Sociale 2019 (art. 66) pour encourager l'utilisation des génériques.
La substitution ne concerne pour l'instant que l'acide gadotérique en intraveineux. Les trois autres molécules ne sont pas substituables, n'ayant pas de générique. Il en est de même pour la forme intra-articulaire de l'acide gadotérique.
Le pharmacien délivre le générique, quelle que soit la prescription (dénomination commune acide gadotérique, ou nom commercial du princeps Dotarem ou du générique Clariscan). Le patient ne fait pas l'avance de frais et n'a pas de restant dû.
Si la prescription est faite en Dotarem avec le seul motif médical de substitution accepté aux termes de l'arrêté (enfant de moins de 6 mois), le pharmacien délivre le Dotarem. Le tiers payant est possible, le patient ne fait pas l'avance de frais et n'a pas de restant dû, le remboursement se faisant sur la base du médicament princeps. Le caractère manuscrit de la non-substitution n'est plus obligatoire.

La présence d'un dispositif médical associé avec le médicament ne change rien aux principes de substitution uniquement fondés sur la molécule.

Si ce motif médical de substitution n'existe pas et que le patient désire la spécialité, le pharmacien délivre le Dotarem. Le patient doit avancer les frais, reçoit une feuille de soins papier qu'il devra envoyer et ne sera remboursé que sur la base du générique.

MENU

Dépôts Gadolinium

- Injection répétées, Gd linéaire non ionique
- Nx dentelés, +/- nx lenticulaire
- Même si pas d'insuffisance rénale
- Intensité parallèle dose
- Non réversible
- Pas de symptômes décrits

MENU