Le Petit Craighero Illustré

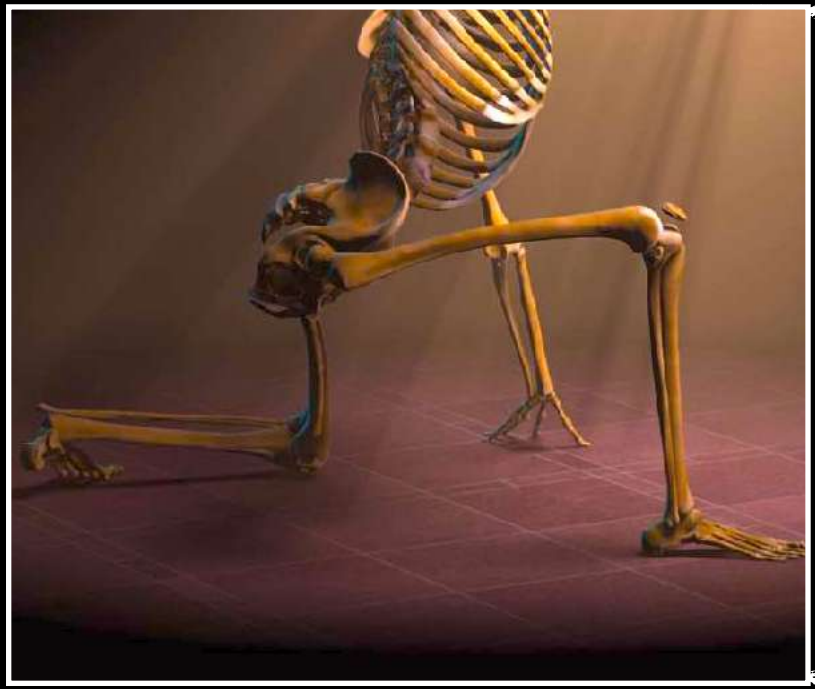

5. *BASSIN - HANCHE*
6. *PUBALGIES*
7. *GENOU*
8. *JAMBE*
9. *CHEVILLE - PIED*
10. *NERFS DU BASSIN ET DU MEMBRE INFERIEUR*

Ce recueil d'enseignements est la propriété du Dr Craighero et des radiologues CIMDULAC - Annecy.
Il est à usage privé.

Il s'agit essentiellement d'extraits des livres et journées de la SIMS, des JFR et SFR, des cours et livres du Pr Laredo, Pr Cotten , Dr Brasseur , Dr Guillin, etc, etc …

Contact: stephane.craighero@cimdulac.fr

Le Petit Craighero Illustré

5. HANCHE - BASSIN

1. RISSER
2. ANATOMIE-Profils de hanche-Version pelvienne
3. PROTOCOLE IRM
4. BILAN DE COXARTHROSE - ANGLE
5. CONFLIT CFA
6. LABRUM : LESIONS
7. ONA - FRACTURE DE CONTRAINTE - OSTÉONECROSE MÉCANIQUE SPONTANÉE - OEDEME REGIONAL TRANSITOIRE
8. RHUME HANCHE - LPC OCH - EPIPHYSIOLYSE - LCH - VAN NECK ODELBERG et MAC MASTER
9. PROTHESE DE HANCHE - DHS - CLOU GAMMA

CLASSIFICATION LESIONS MUSCULAIRE
DÉLAI CICATRISATION

10. PSOAS
11. Échographie de la fesse - Brasseur 2023
12. MUSCLE FESSIERS ET TFL
13. MUSCLE ISCHIO-JAMBIER
14. MUSCLE DROIT FÉMORAL ANT et 4ceps
15. MUSCLE ADDUCTEURS
16. MUSCLE PIRIFORME OE OI CARRÉ FEM / CONFLIT ISCHIO-TROCHANTERIEN
17. MYOSITE: DM PM ANTISYNTHETASE PPR CIPD
18. MYOSITE INFECTIEUSE FAB SIMS 2021

6. PUBALGIE

7. GENOU : 5 pièges

1. SYNDROME PATELLAIRE - DYSPLASIE - PATELLA ALTA - TAGT
2. PATHO ROTULE : DEFECT , OSTEOCHONDRITE , PATELLA BIPARTITE , JUMPER'S KNEE / FABELLA
3. CONFLIT GRAISSE ROTULE- HOFFA-PLICAE
4. MENISQUES
5. LCA - LIGAMENTOPASTIE LCA - LCP
6. LLI - Écho creux poplité douloureux -TENDON SEMI-MEMBRANEUX
7. LLE - TENDON POPLITÉ - LIGT ANTEROLATERAL TRACTUS ILIOTIB - BICEPS FEMORAL
8. ARTICULATION TIBIO-FIBULAIRE SUP et sa patho: Kyste intra/extra-neuraux tibio-fib.
9. GONARTHROSE et lésions cartilagineuses
10. PROTHESE PTG et CLUNK SYNDROME
11. PATHO EPIPHYSE = FOPE / SDRC I / FK DE CONTRAINTE / OSTÉONÉCROSE / OCMR
12. OSTÉOCHONDRITE classif / MALADIE DE BLOUNT DESMOIDE PÉRIOSTÉ
13. TUMEURS DU GENOU : SVN / SARCOME..
14. 11 CAS CLINIQUES DIFFICILES JFR 2020
15. FRACTURE GENOU

Le Petit Craighero Illustré

8. JAMBE

1. Anatomie des muscles de la jambe
2. Syndrome des loges de jambe
3. SD TIBIAL MÉDIAL D'EFFORT (PERIOSTITE)
4. FRACTURE DE FATIGUE
5. TENNIS LEG / PLANTAIRE GRELE et son conflit

9. CHEVILLE - PIED

1. MESURES / PIED PLAT VALGUS Clichés de MEARY
2. PROTOCOLE IRM ET PIEGE EN IRM : VARIANTES A CONNAITRE
3. OS SURNUMERAIRE / âge nx ossification pied
4. EPANCHEMENT DE CHEVILLE : ce qui est physiologique
5. LLE
6. LLI : anatomie , échographie , IRM
7. ENTORSE CHEVILLE : RADIO -ECHO -IRM -TTT
8. INSTABILITÉ CHRONIQUE
9. LIGAMENTOPLASTIE LLE BLANCHET / GUILLO
10. SYNDESMOSE TIBIO-FIBULAIRE DISTALE - LTFAI
11. SPRING LIGAMENT
12. SINUS DU TARSE ET SYNDROME DU SINUS DU TARSE
13. LES RETINACULUMS
14. ENTORSE DU CHOPART / ENTORSE DU LISFRANC
15. CONFLITS DE CHEVILLE / FALAT impaction post-lat valgus
16. FRACTURE DE CHEVILLE : WEBER / SALTER HARRIS
17. COALITION DU TARSE (SYNOSTOSE)
18. LODA : classification
19. ALGO / OSTÉOPÉNIE D'IMMOBILISAT / CAPSULITE / OEDEME OS CHEZ L'ENFANT : ÉTIOLOGIE
20. PR, SPA, PSO, CCA DU PIED / PIED DE CHARCOT

22. ARTHRO SCANNER CHEVILLE

23. ANATOMIE TENDONS CHEVILLE PIED
24. PIEGE TENDON CHEVILLE = ANGLE MAGIQUE - TENDONS ACCESSOIRES : péronéus quartus et tertius, etc...
25. TENDONS FIBULAIRES - POPS
26. TENDONS TIBIAL POST ET FLECH LFH LFO - SD OS NAVICULAIRE - NOEUD DE HENRY
27. TENDONS TIBIAL ANTERIEUR ET EXTENSEURS

28. TENDON ACHILLE. Conflit post HAGLUND ...
29. APONEVROSE PLANTAIRE
30. ETIOLOGIE DES TALALGIES ET DES PLANTALGIES
31. LES BOURSES DU PIED

32. ANATOMIE MUSCLES du pied

33. MAESTRO
34. HALLUX VALGUS - RIGIDUS - LIMITUS
35. TURF TOE - SAND TOE
36. PATHO DES SESAMOIDES
37. PIEDS PLATS : LES STADES + lésions associées

38. SYNDROME 2EME RAYON - PLAQUE PLANTAIRE
39. NEVROME DE MORTON
40. GAMMES DIAG DES TUMEURS DE L'AVANT PIED
41. OSTÉOCHONDROSE : FREIBERG - KOHLER - MULLER WEISS - SEVER - ISELIN / FK JONES M5

CONSOLIDATION DES FRACTURES OPÉRÉES = RUS TUS

Anatomie

NERFS BASSIN et MI

ANATOMIE DES NERFS DU BASSIN EN COUPES IRM

IRM DU PLEXUS LOMBO-SACRÉ JFR 2023

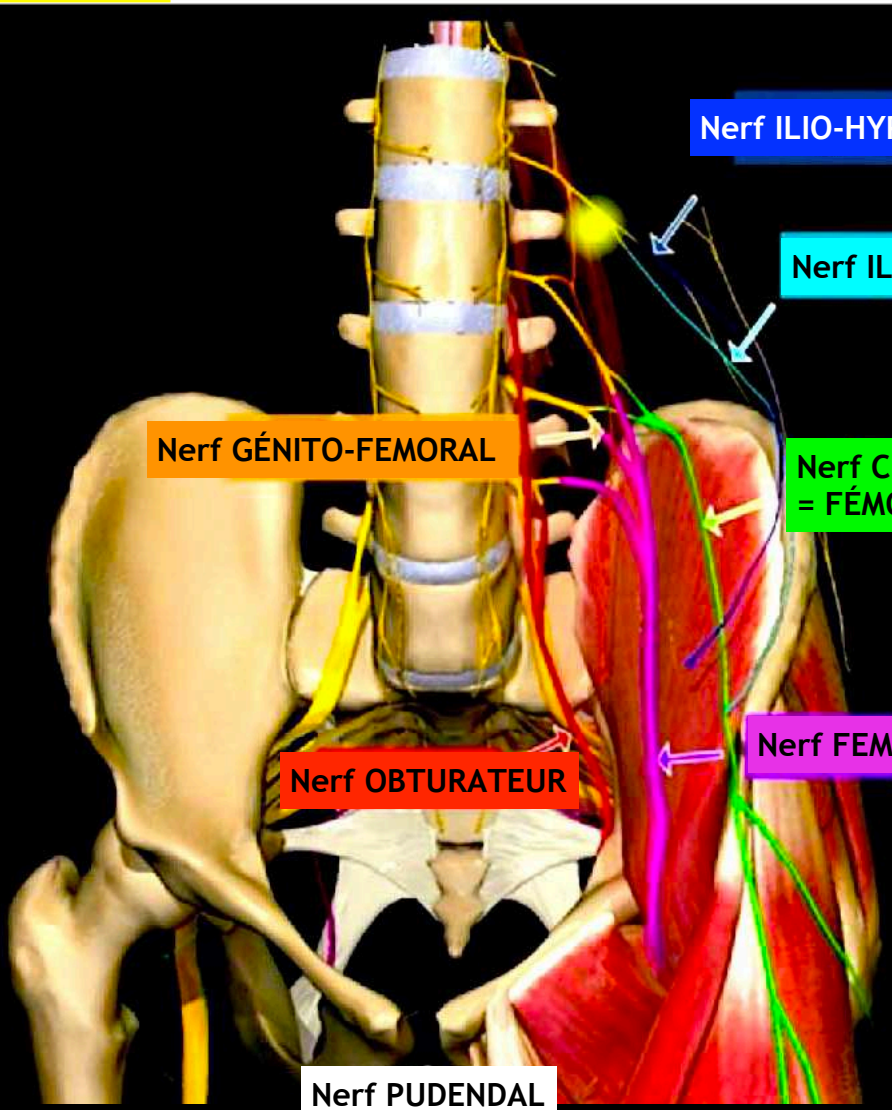

RETOUR MENU

Le Petit Craighero Illustré

NERFS DU MI

1. *RÉSUMÉ NERF MI - CHEVILLE ET PIED*
2. *DERMATOME DU MI ET DU PIED -* *PS: ANATOMIE NERVEUSE DES MUSCLE DU PIED*
3. *NERF SCIATIQUE*
4. *NERF FIBULAIRE COMMUN SUPERF PROFOND - KYSTES MUCOIDES INTRA NEURAUX*
5. *NERF TIBIAL = TUNNEL TARSIEN / JOGGER'S FOOT*
6. *NEUROPATHIE DE BAXTER = nerf calcanéen inferieur - INFILTRATION DU NERF CALCANÉEN INFERIEUR*
7. *NERF SAPHENE (mémo intERNE)*
8. *NERF SURAL (mémo latéRAL)*
9. *MORTON*

PS :Il s'agit toujours cliniquement de douleurs neuropathies typiques avec :

1- BRULURE

2- PARESTHESIE

3- ALLODYNIE (dlr cutanée)

4- ENGOURDISSEMENT

TTT par LYRICA

BASSIN - HANCHES

RETOUR MENU

HANCHE : RISSER

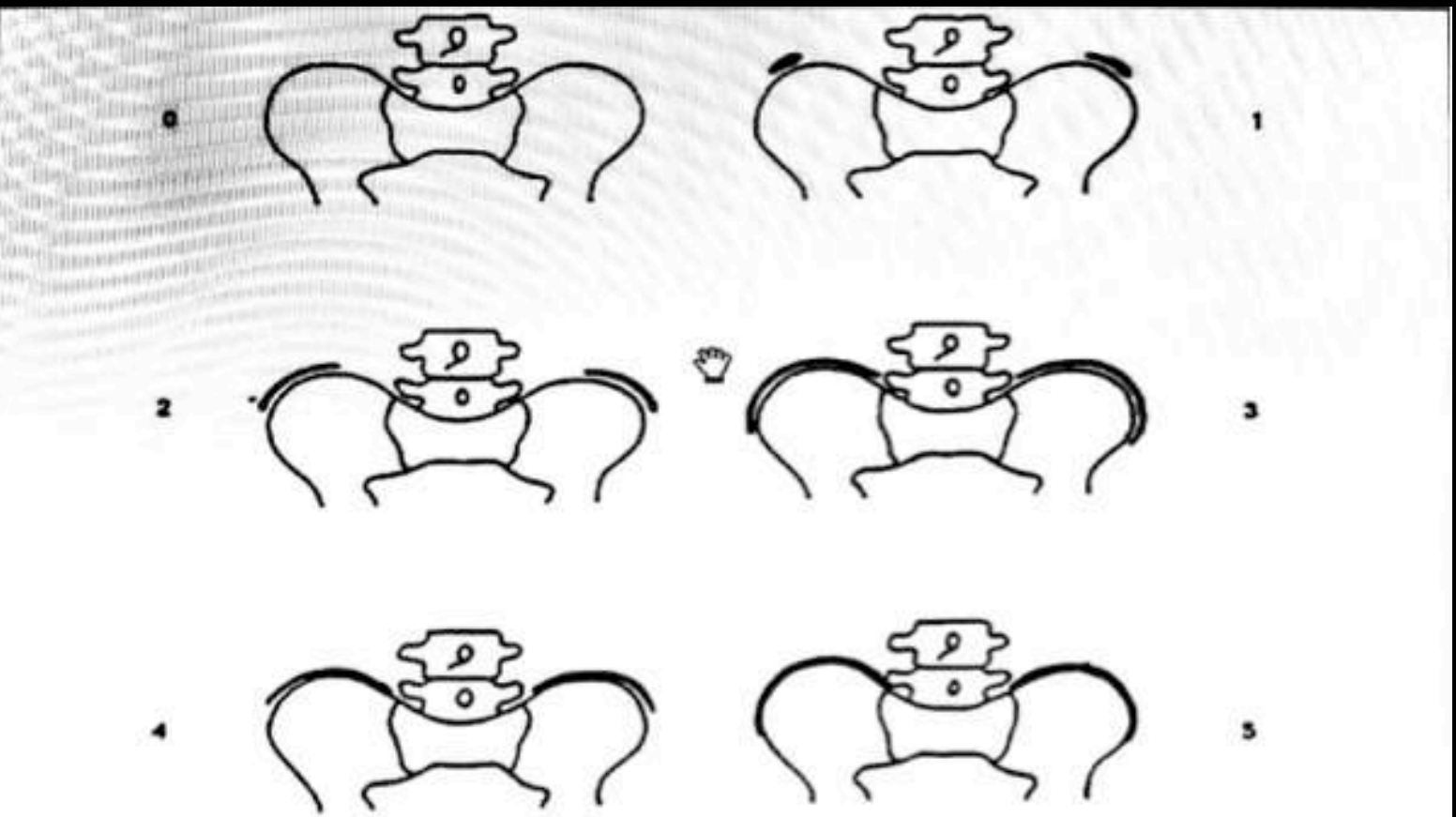

Cotations de 0 à 5 selon le développement du noyau d'ossification des crêtes iliaques

Le test de Risser apparaît vers 13 ans et 6 mois d'âge osseux chez la fille, et 15 ans et 3-4 mois d'âge osseux chez le garçon. Il se déroule sur une période de 2 à 3 ans.

FILLE =
13 ANS ET DEMI

GARCON =
15 ANS ET 3M

DUREE 2-3 ANS

RETOUR MENU

BASSIN - HANCHES

STATIQUE PELVIENNE

RETOUR MENU

VERSION PELVIENNE +++

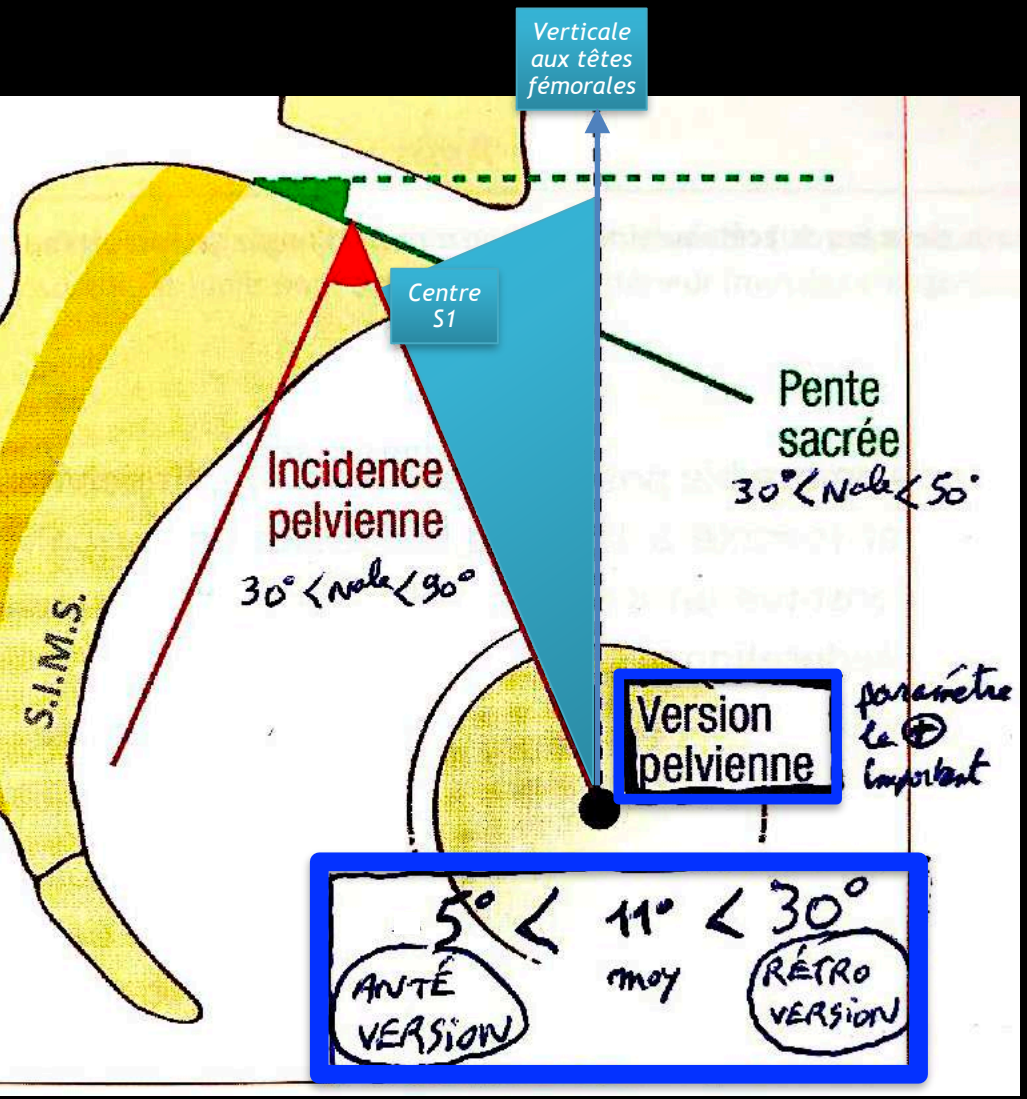

Horizontalisation du sacrum

RETOUR MENU

RÉTROVERSION PELVIENNE +++ > 30 °

ANT

ANTÉVERSION PELVIENNE +++ < 5 °

Tableau 2 : Paramètres sagittaux utiles en pratique courante, obtenus à partir des clichés EOS par l'analyse de la posture globale [4, 5].

Paramètres	Calcul ou obtention	Normales	Commentaire
Incidence pelvienne (IP)	Angle entre la perpendiculaire passant par le milieu du plateau sacré et le milieu du segment joignant le centre des têtes fémorales	55° ± 22°	Anatomique, acquis et fixé à la fin de la croissance. Indépendant de la posture. Plus l'incidence est élevée, plus les courbures sont importantes. IP = PS + VP
Pente sacrée (PS)	Angle entre la droite tangente au plateau sacré et l'horizontale	42° ± 16°	Positionnel (dépend de la posture). La lordose lombaire est proportionnelle à la PS.
Version pelvienne (VP)	Angle entre la verticale abaissée sur le milieu du segment joignant le centre des têtes fémorales et la droite passant par ce milieu et le milieu du plateau sacré	13° ± 12°	Positionnel Il indique la position du bassin. Rétroversion : VP augmente Antéversion : VP diminue

RETOUR MENU

Il existe un lien direct entre la pente sacrée (et donc l'IP) et la lordose lombaire

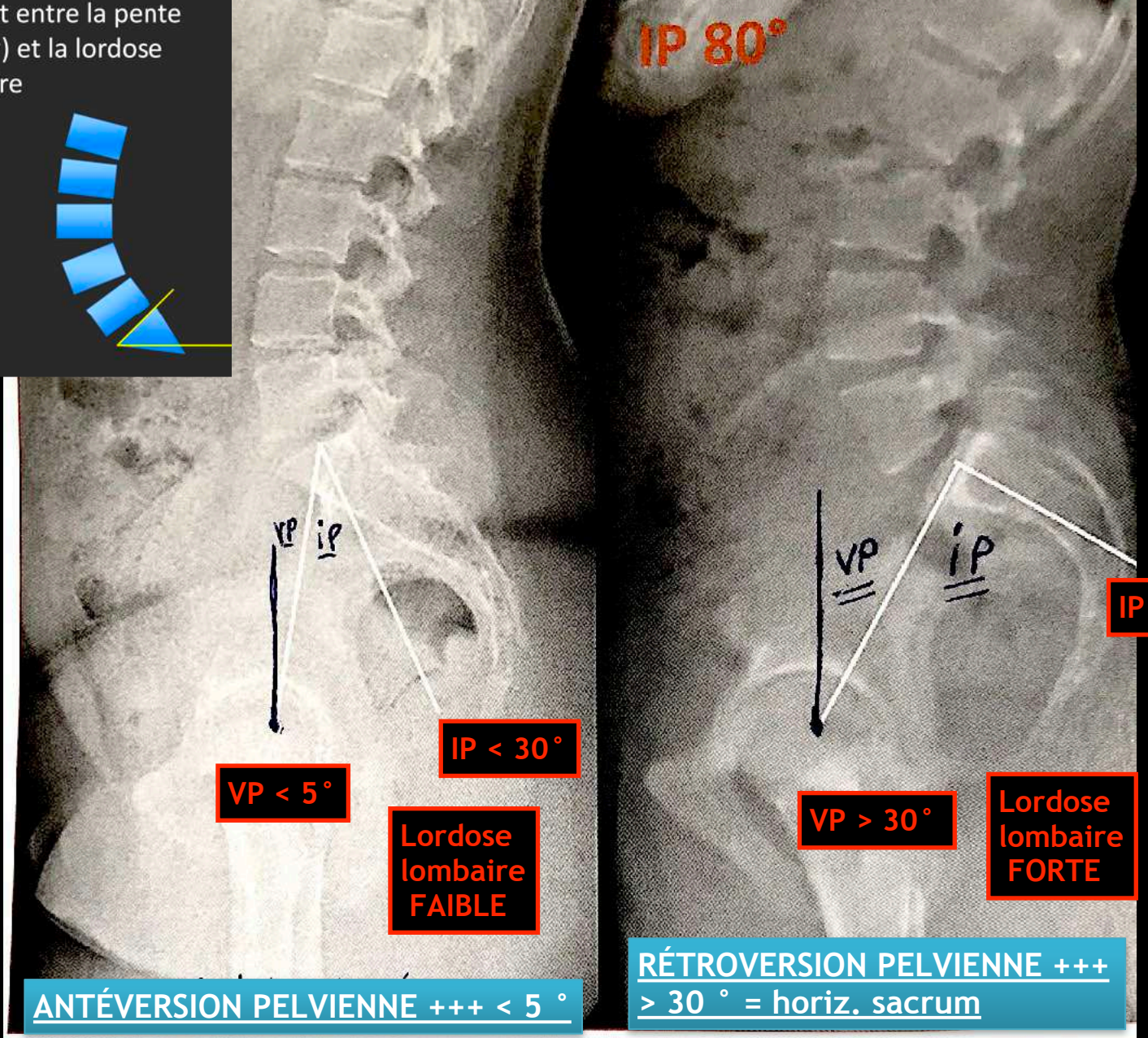

Fig. 1 : Clichés EOS de profil de deux patients porteurs d'incidences pelviennes extrêmes : 40 et 8
IP faible, bassin plat, petite lordose, sacrum au-dessus des têtes fémorales, charnière lombosacrée haut
IP forte, bassin épais, grande lordose, sacrum en arrière des têtes fémorales, charnière très encastrée.

RETOUR MENU

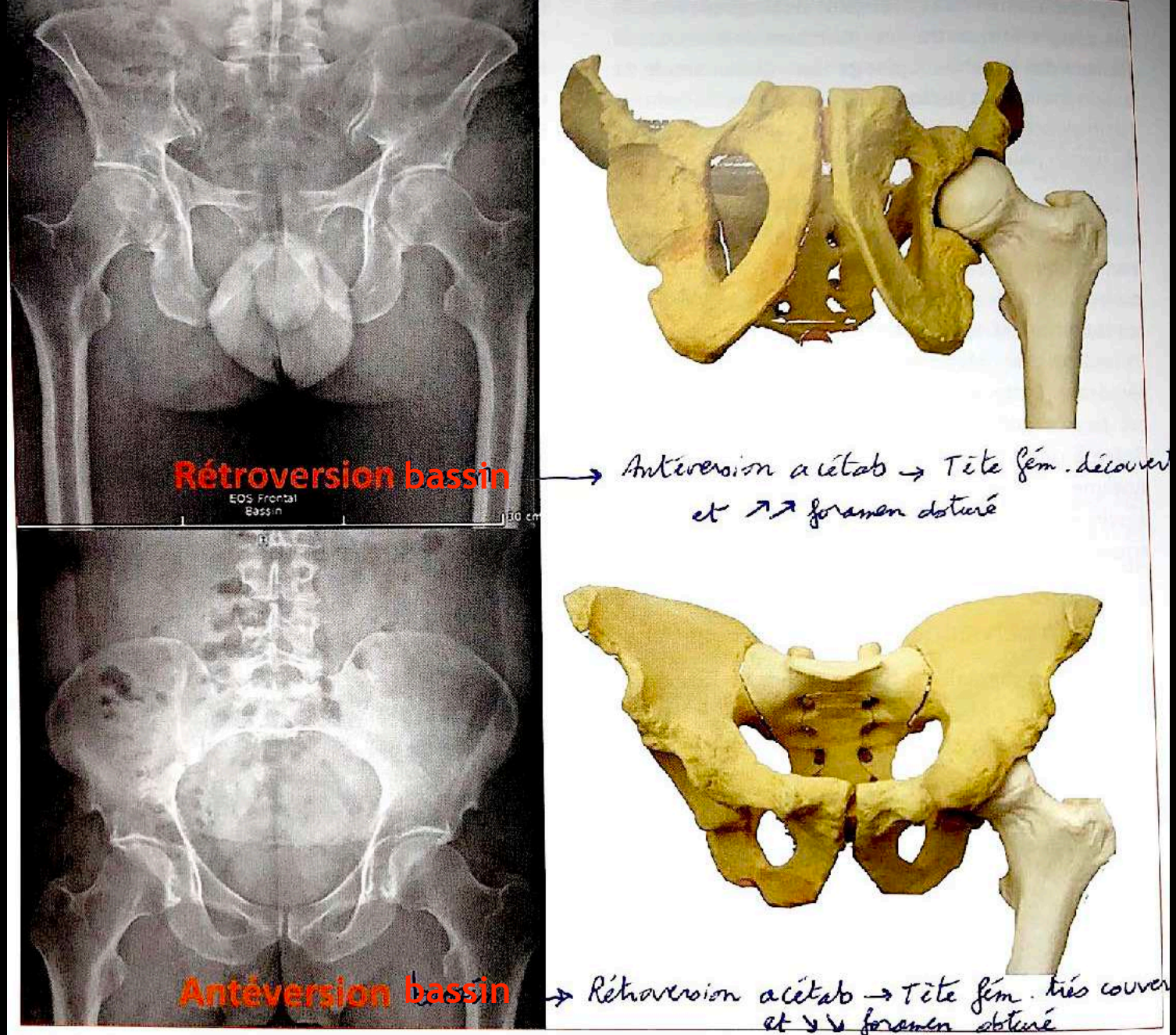

Fig. 3 : *Bassin rétroversé* : foramens obturés étalés, vue "outlet" du bassin, têtes fémorales découvertes. *Bassin antéversé* : foramens obturés effacés, vue "inlet" du bassin, têtes fémorales très couvertes par les acétabulums.

RETOUR MENU

LIEN FORT ENTRE LORDOSE LOMB LL ET PENTE SACRÉE IP

IP = VP + PS

FORMULE DE LE HUEC
LL = IP/2 + 27°

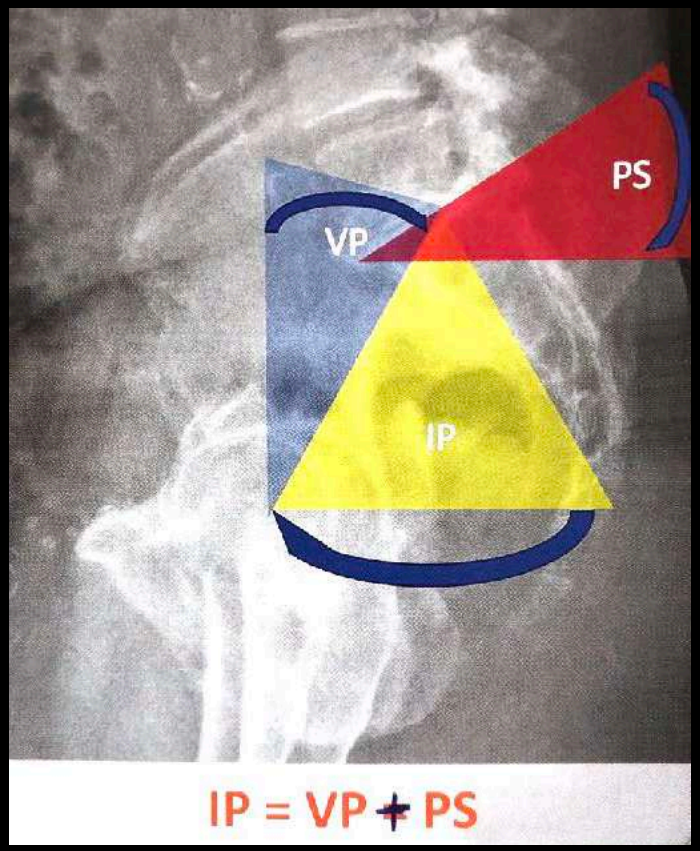

RETOUR MENU

Version pelvienne = paramètre positionnel

Version pelvienne

Bassin peu rétroversé

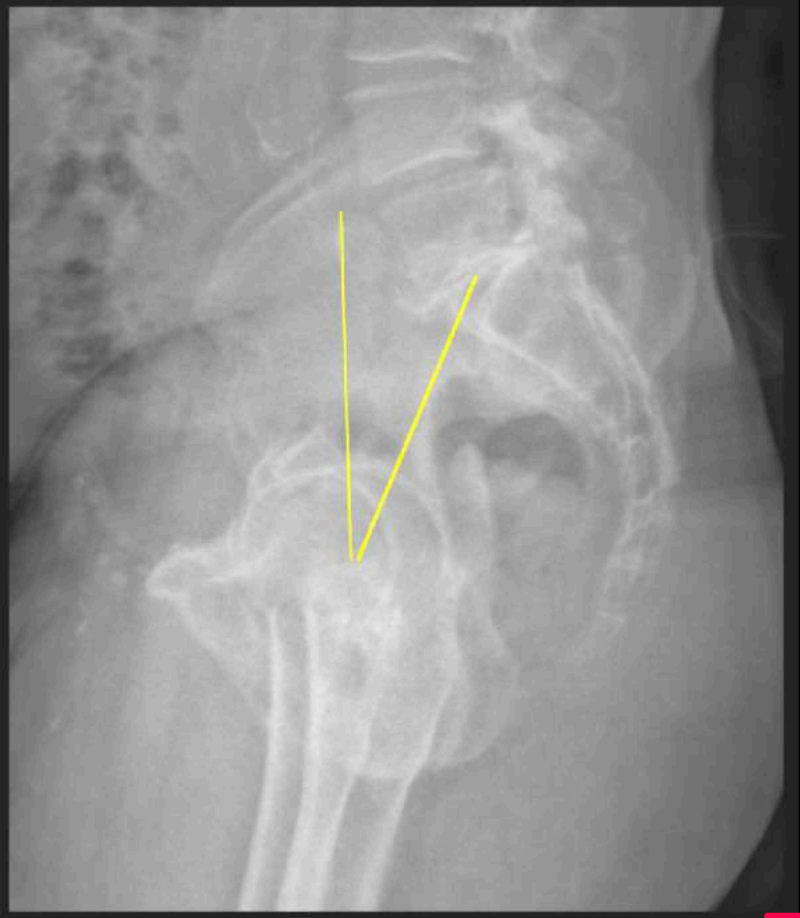

Bassin très rétroversé

RETOUR MENU

Incidence pelvienne = paramètre anatomique = épaisseur du bassin

Incidence pelvienne forte

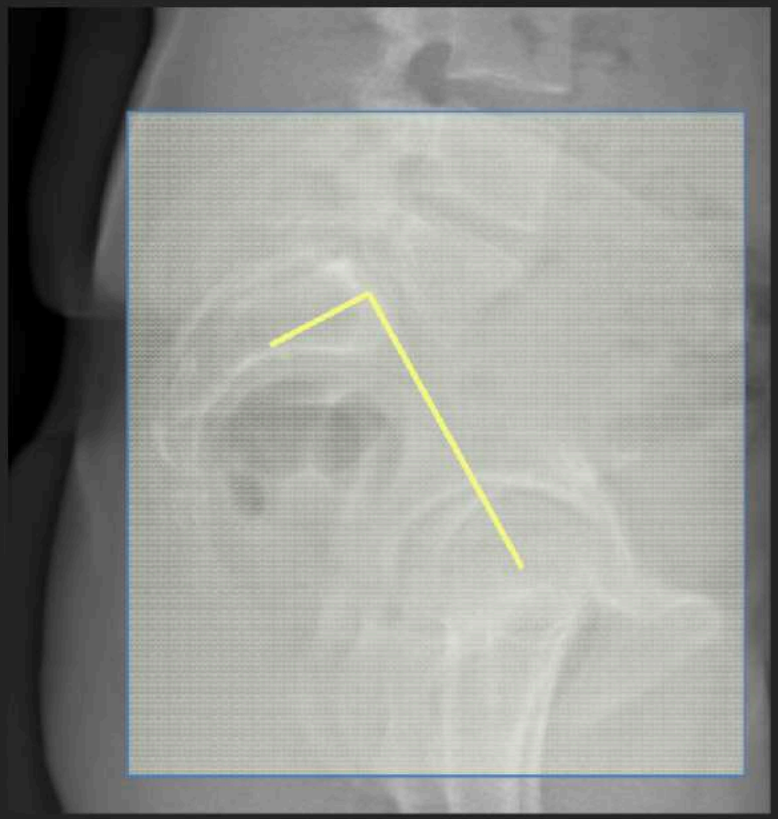

Épaisseur importante du bassin

Incidence pelvienne faible

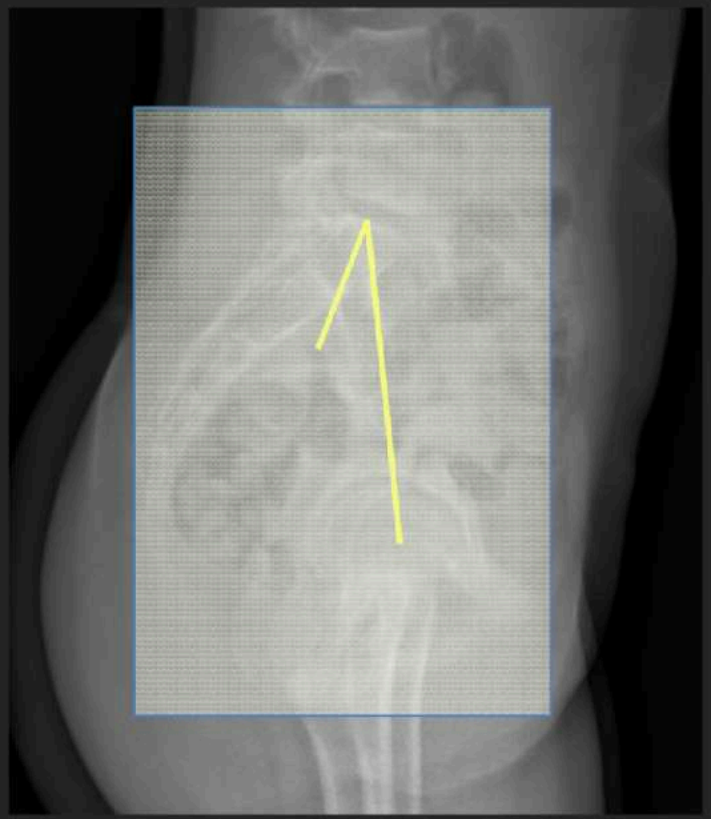

Épaisseur faible du bassin

RETOUR MENU

Conclusion

Il y a une interrelation permanente
du rachis lombaire et du bassin
(Le Huec, Roussouly, eur spine j 2011

La pathologie de perte de lordose lombaire
Entraine le +souvent une retroversion du bassin
Avec re-orientation du cotyle :
risque instabilité et conflit acétabulaire en cas de PTH

La raideur de hanche
entraine une diminution de compensation du rachis
Avec aggravation canal étroit

si pathologie d arthrose de hanche et de raideur ou perte de lordose lombaire existent
Il faut faire des clichés de profil EOS debout et assis

Le traitement de la pathologie de hanche est souvent la premiere à réaliser
Pour permettre de retablir la reserve d extension de hanche
Sauf si la perte de lordose lombaire est majeure et raide

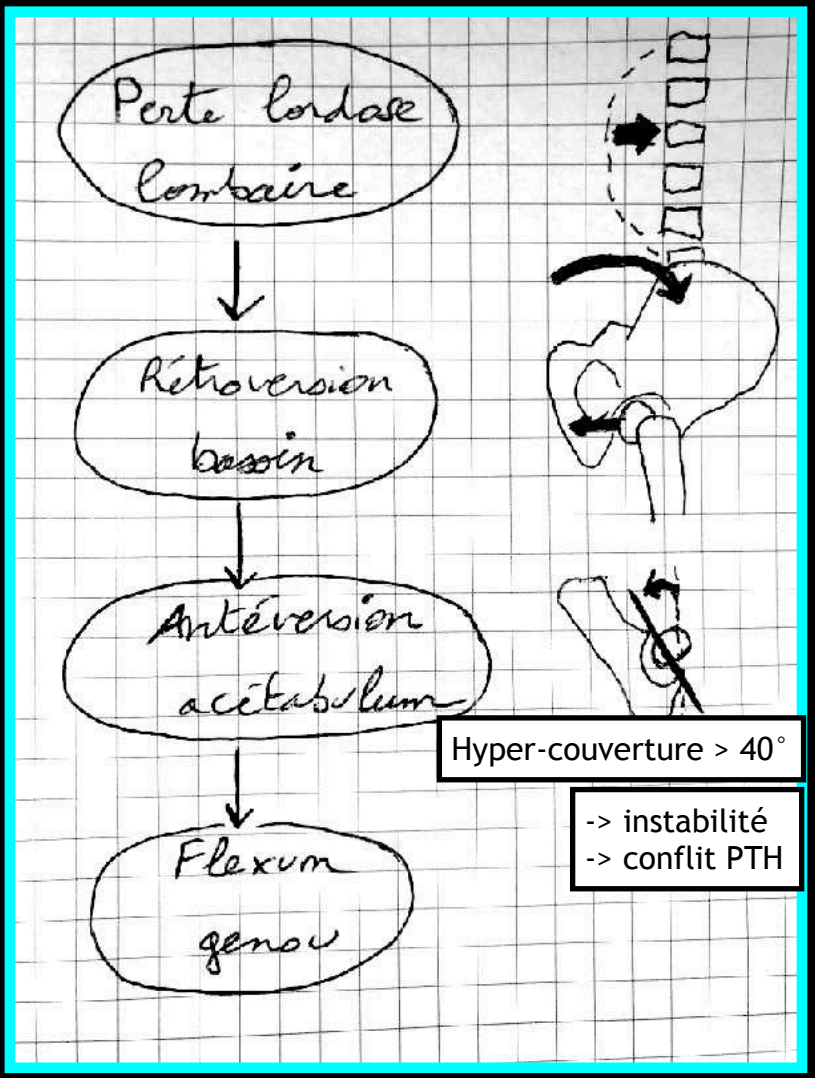

RETOUR MENU

Les types de dos de Roussouly

→ Basés sur l'IP, PS et LL

RETOUR MENU

Courtoisie du Pr Hauger

Roussouly P et al, Spine 2005

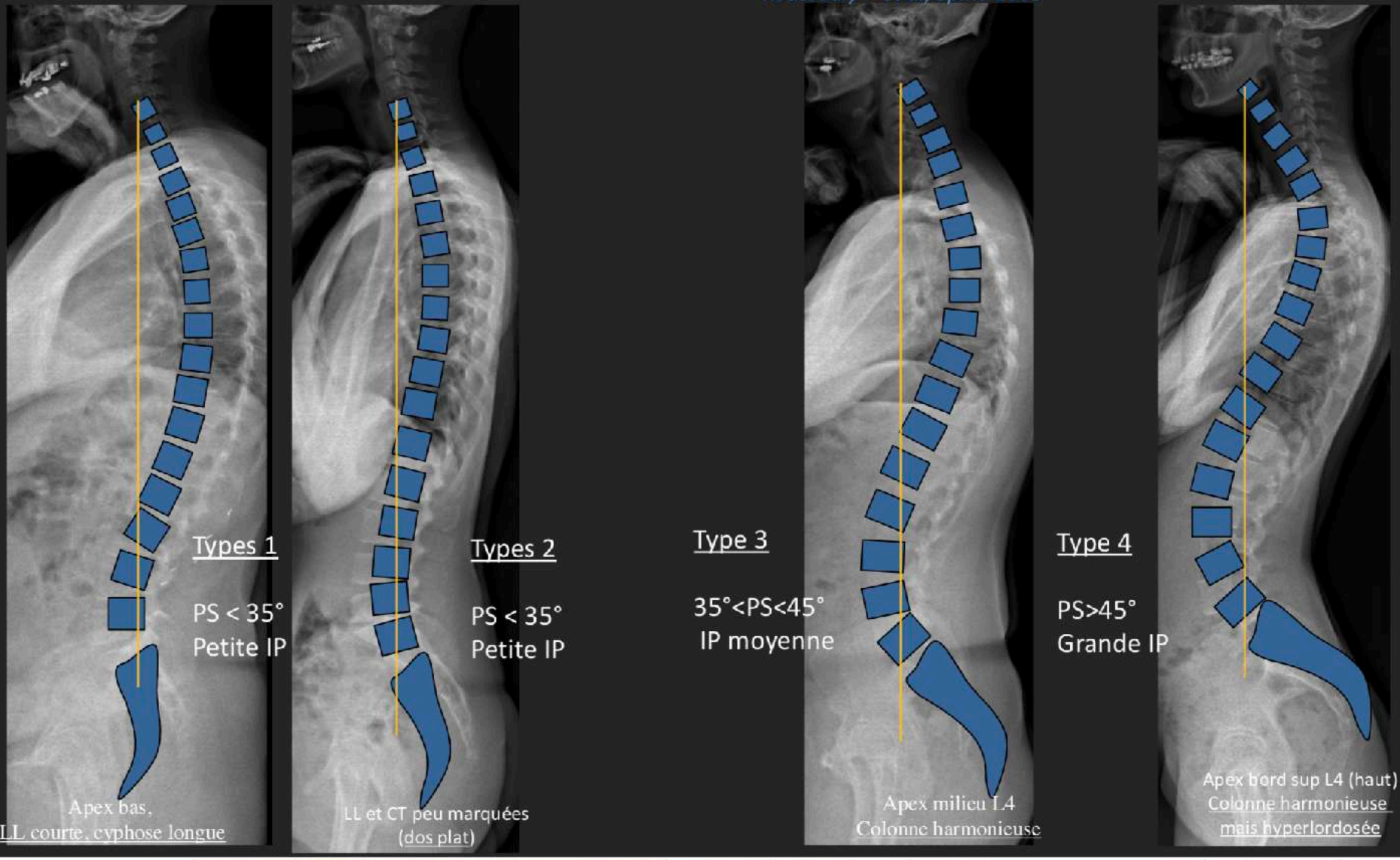

BASSIN - HANCHES

SEMIO RADIO

RETOUR MENU

HANCHE :
Anatomie radiologique

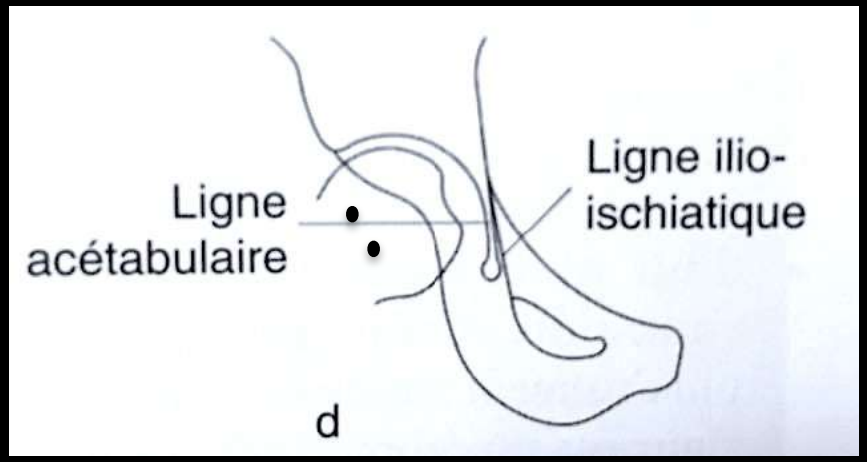

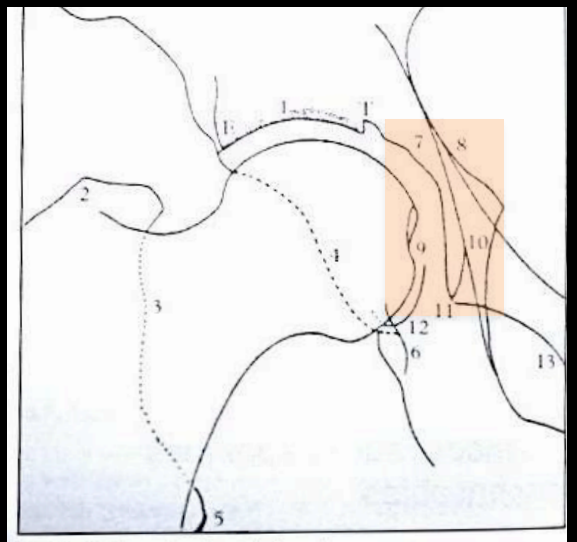

Fig. 1 : Radio-anatomie de la hanche normale

1. Toit de l'acétabulum
2. Bord supérieur du grand trochanter
3. Bord postérieur du grand trochanter
4. Bord postérieur de l'acétabulum (trait discontinu)
5. Petit trochanter
6. Empreinte de la tubérosité ischiatique
7. Ligne de l'arrière-fond de l'acétabulum
8. Détroit supérieur
9. Fovéa ou fossette du ligamentum teres
10. Ligne ilio-ischiatique
11. U radiologique : branche interne
12. Bord antérieur de la corne postérieure de l'acétabulum
13. Arcade interne du cintre cervico-obturateur (bord inférieur de la branche ilio-pubienne)

RETOUR MENU

Les indications les plus communes des incidences radiographiques du profil de la hanche

	Profil médical de Lauenstein	Faux profil de Lequesne	Profil de Dunn	Profil chirurgical d'Arcelin
Arthrose Dysplasie				
Ostéonécrose Fracture sous-chondrale				
Conflit fémoro-acétabulaire				
Fracture du col fémoral				
Fracture fémorale poximale Matériel orthopédique				

RETOUR MENU

Bassin de face- repères anatomiques (4)🔍

Acétabulum:

- Rebord antérieur (étoiles noires)
- Rebord postérieur (têtes de flèches noires)
- Toit (flèches noires)
- Arrière-fond (tête de flèche blanche)

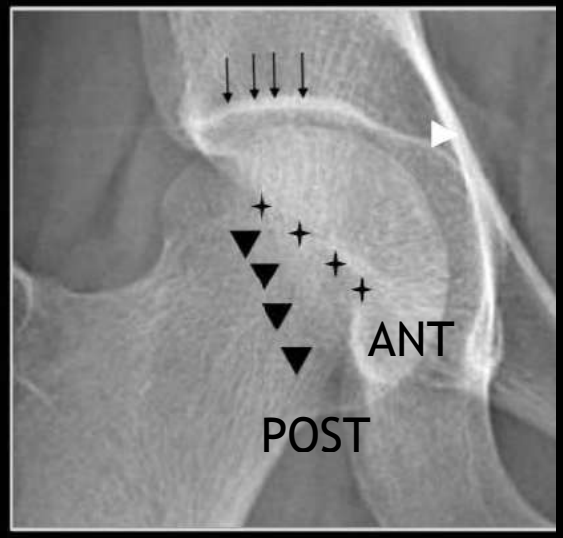

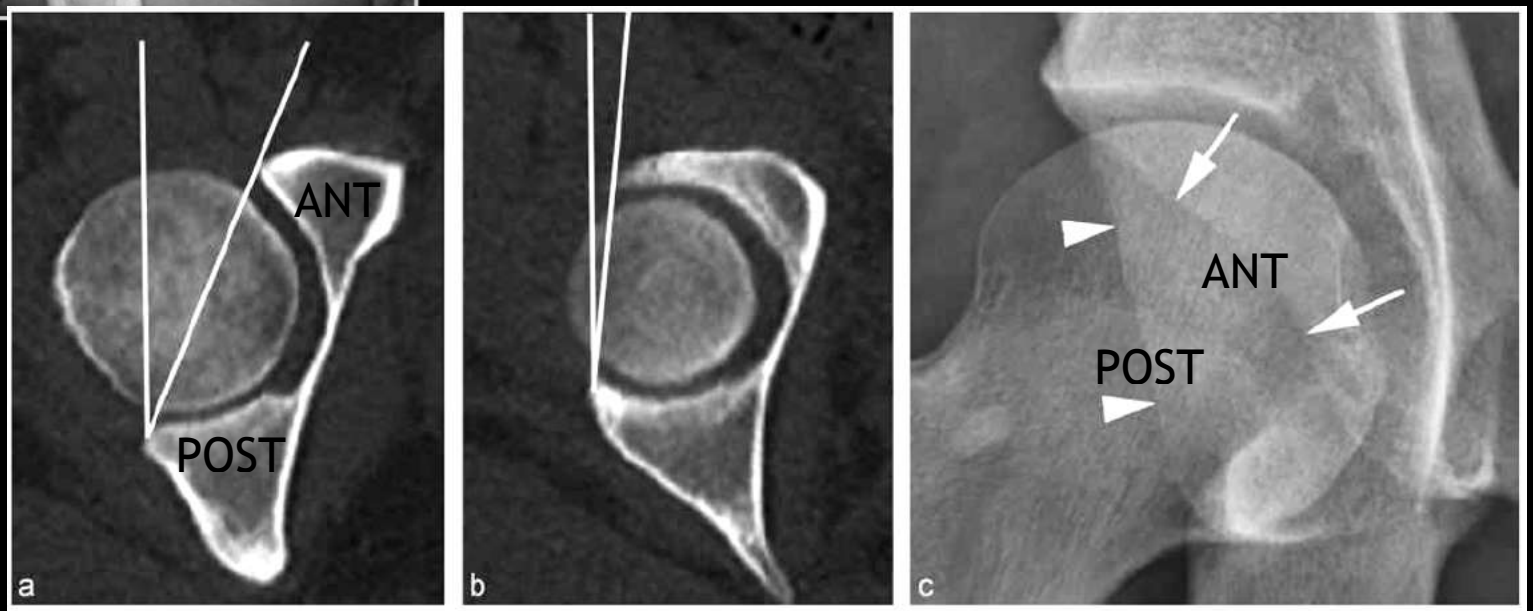

Fig. 19.26 **À l'état normal, l'acétabulum présente une antéversion de 15–20° à l'équateur (a), qui diminue progressivement lorsque l'on se rapproche du toit acétabulaire (0 à 5°) (b).** Ceci explique la projection latérale normale de la paroi postérieure (têtes de flèches) par rapport à la paroi antérieure (flèches) sur le cliché de bassin (c).

RETOUR MENU

	Profil de Dunn
Arthrose Dysplasie	
Ostéonécrose Fracture sous-chondrale	
Conflit fémoro-acétabulaire	
Fracture du col fémoral	
Fracture fémorale poximale Matériel orthopédique	

Profil de Dunn- critères de qualité

- Profil de la tête fémorale
- Col étalé visualisé de profil
- Superposition des trochanters et de la diaphyse fémorale proximale

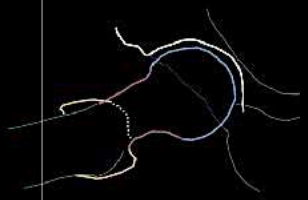

Profil de Dunn- repères anatomiques (1)

Visualisation du:
- Toit acétabulaire (flèches blanches)
- Cortex antérieur de la tête fémorale (têtes de flèches bleues)

Profil de Dunn- repères anatomiques (2)

- Interligne articulaire: vue AP suboptimale
- Jonction tête-col: bonne évaluation
- Col fémoral: vu de profil

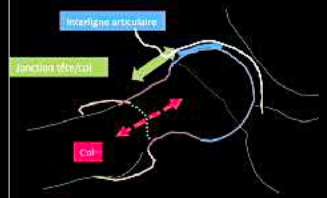

RETOUR MENU

	Profil médical de Lauenstein
Arthrose Dysplasie	
Ostéonécrose Fracture sous-chondrale	
Conflit fémoro-acétabulaire	
Fracture du col fémoral	
Fracture fémorale poximale Matériel orthopédique	

Profil médical- critères de qualité

- Tête fémorale vue de profil (arrondie)
- Superposition du col fémoral et du grand trochanter.

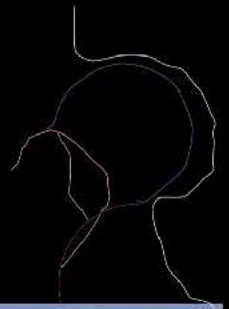

Le rayon principal est tangent à la partie antérieure de la tête

Profil médical- repères anatomiques (1)

Visualisation du:
- Toit acétabulaire (flèches blanches)
- Cortex antérieur de la tête fémorale (flèches bleues)

Profil médical- repères anatomiques (2)

- Interligne articulaire: vue AP
- Jonction tête-col: évaluation suboptimale
- Col fémoral: superpositions osseuses.

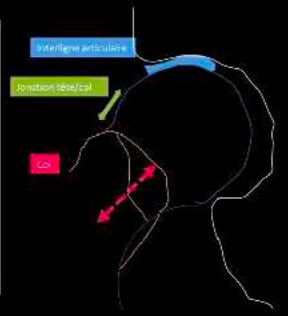

RETOUR MENU

	Profil chirurgical d'Arcelin
Arthrose Dysplasie	
Ostéonécrose Fracture sous-chondrale	
Conflit fémoro-acétabulaire	
Fracture du col fémoral	
Fracture fémorale poximale Matériel orthopédique	

Profil chirurgical- critères de réussite

- Ou Profil d'Arcelin/ cross table
- Col visualisé de profil
- Grand trochanter projeté au niveau et en-dessous du col

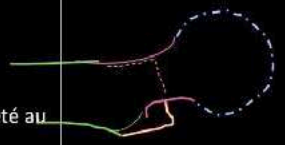

Profil chirurgical- repères anatomiques (1)

Visualisation du:
- Col fémoral



Profil chirurgical- repères anatomiques (2)

- Interligne articulaire: vue suboptimale
- Jonction tête-col: évaluation limitée
- Col fémoral: vue de profil

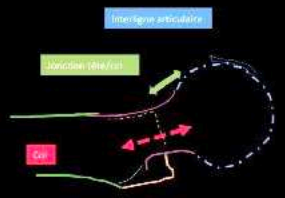

RETOUR MENU

Variante Anatomique = Encoche acétabulaire sup / Fossette supra-acétabulaire

Encoche acétabulaire sup

Fossette supra-acétabulaire

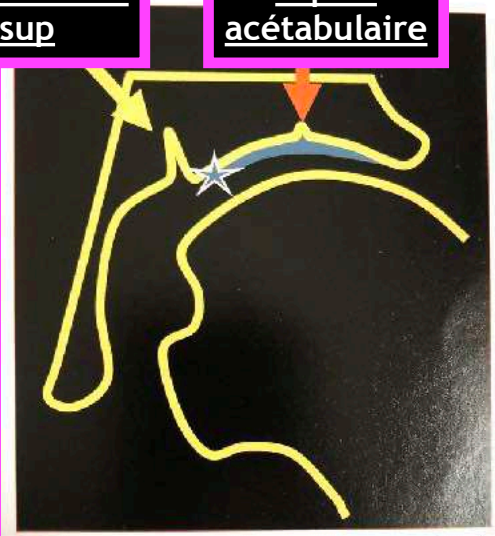

Fig. 3 : Schéma montrant la topographie des variantes anatomiques du toit acétabulaire : l'encoche acétabulaire supérieure (*flèche jaune*) est une encoche au bord interne de la couverture cartilagineuse ; la fossette supra-acétabulaire (*flèche orange*) est un défect osseux au zénith de l'acétabulum ; le pli stellaire (*croix bleue*) est une variante du revêtement chondral sous forme d'une zone dépourvue du cartilage, à la marge interne du cartilage acétabulaire (la visibilité du pli stellaire en imagerie est incertaine).

Fossette supra-acétabulaire

Encoche acétabulaire sup

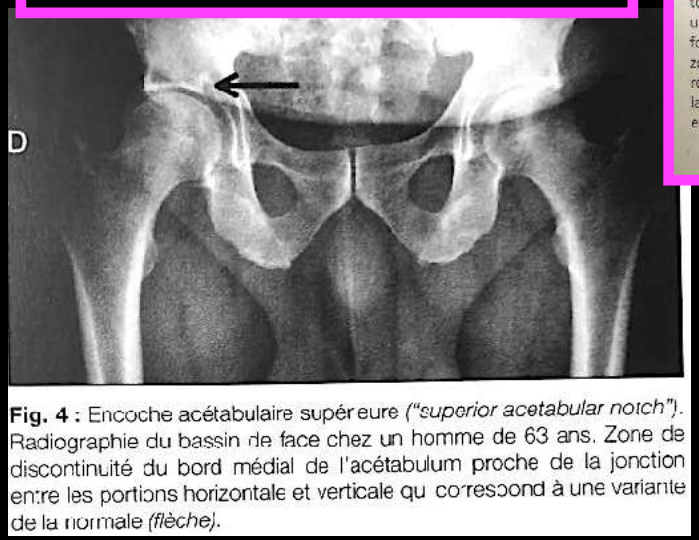

Fossette supra-acétabulaire

Fig. 4 : Encoche acétabulaire supérieure (*"superior acetabular notch"*). Radiographie du bassin de face chez un homme de 63 ans. Zone de discontinuité du bord médial de l'acétabulum proche de la jonction entre les portions horizontale et verticale qui correspond à une variante de la normale (*flèche*).

RETOUR MENU

PROTRUSION ACETABULAIRE

COXA PROFUNDA

RETOUR MENU

Encadré 19.6 **Protrusion acétabulaire signes radiographiques à rechercher**

- Fosse acétabulaire en dedans de la ligne II :
  H > 3 mm, F > 6 mm
- Couverture excessive de la tête fémorale :
  VCE > 40°, HTE souvent < 0°

- ***Protrusion acétabulaire :*** l'arrière-fond de l'acétabulum déborde en dedans la ligne ilio-ischiatique de plus de 3 mm chez l'homme et de plus de 6 mm chez la femme.
- ***Coxa profunda :*** situation intermédiaire : la ligne de l'arrière-fond acétabulaire déborde la ligne ilio-ischiatique de plus de 1 mm et de moins de 3 mm chez l'homme, ou moins de 6 mm chez la femme.

COXARTHROSE POSTERO-INF

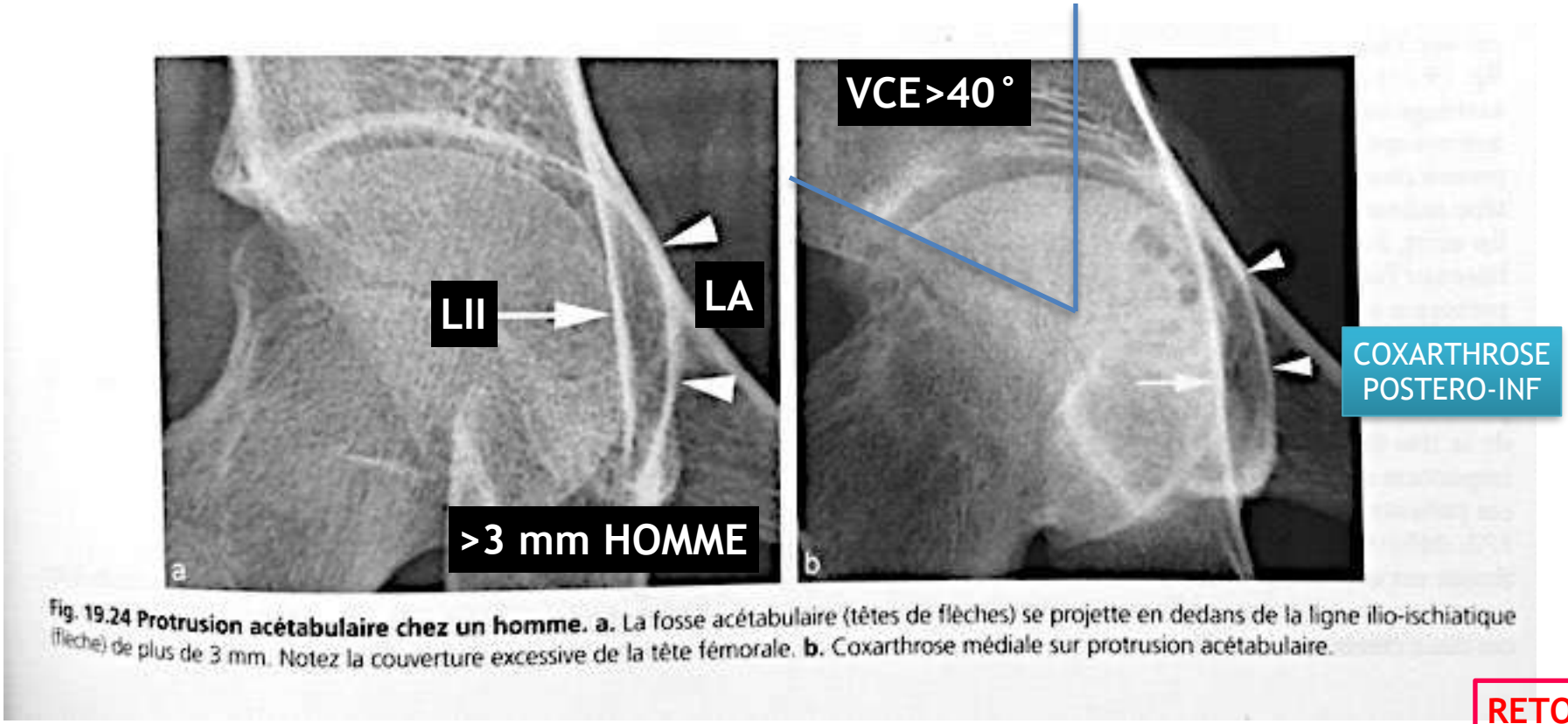

Fig. 19.24 Protrusion acétabulaire chez un homme. a. La fosse acétabulaire (têtes de flèches) se projette en dedans de la ligne ilio-ischiatique (flèche) de plus de 3 mm. Notez la couverture excessive de la tête fémorale. **b.** Coxarthrose médiale sur protrusion acétabulaire.

RETOUR MENU

- ***Protrusion acétabulaire :*** l'arrière-fond de l'acétabulum déborde en dedans la ligne ilio-ischiatique de plus de 3 mm chez l'homme et de plus de 6 mm chez la femme.
- ***Coxa profunda :*** situation intermédiaire : la ligne de l'arrière-fond acétabulaire déborde la ligne ilio-ischiatique de plus de 1 mm et de moins de 3 mm chez l'homme, ou moins de 6 mm chez la femme.

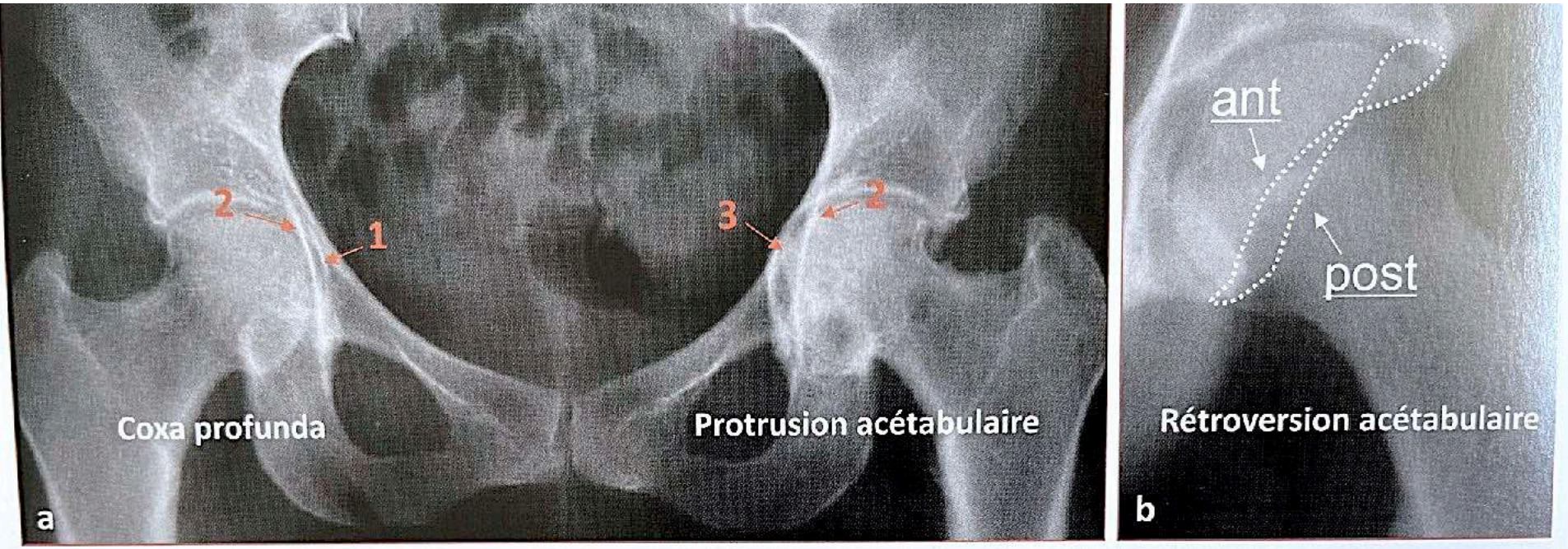

Fig. 6 : Hypercouverture de l'acétabulum. Les différents types d'anomalie. Coxa profunda (**a**, *hanche droite*) : la ligne de fond de l'acétabulum (1) se projette en dedans de la ligne ilio-ischiatique (2). Protrusion acétabulaire (**a**, *hanche gauche*) : la tête fémorale (3) se projette en dedans de la ligne ilio-ischiatique (2). Rétroversion de l'acétabulum (**b**). Les lignes de bord antérieur et postérieur de l'acétabulum se croisent au tiers supérieur de l'articulation, réalisant le signe du 8.

RETOUR MENU

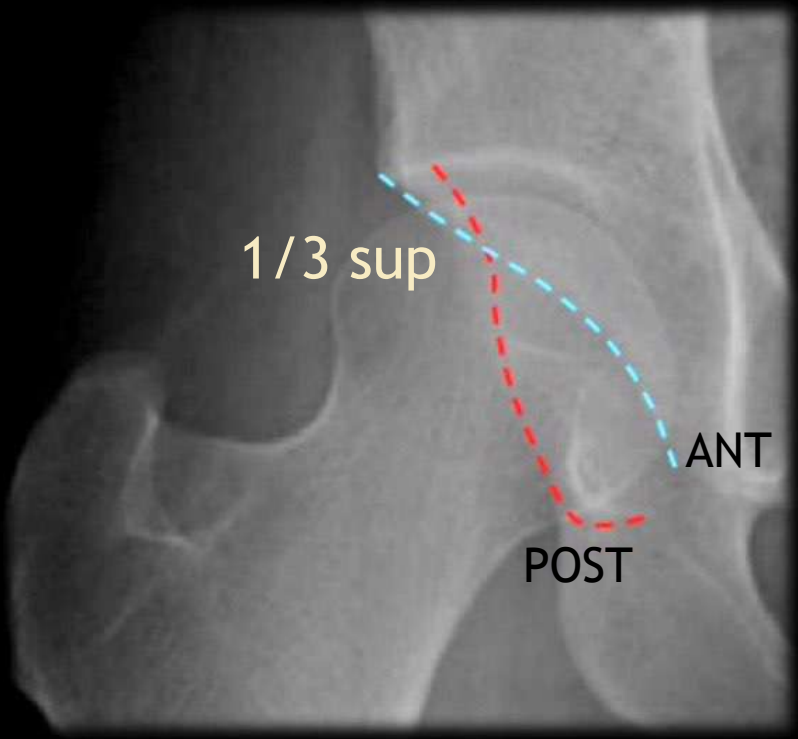

SIGNE DU CROISEMENT

= Rétroversion acétabulaire

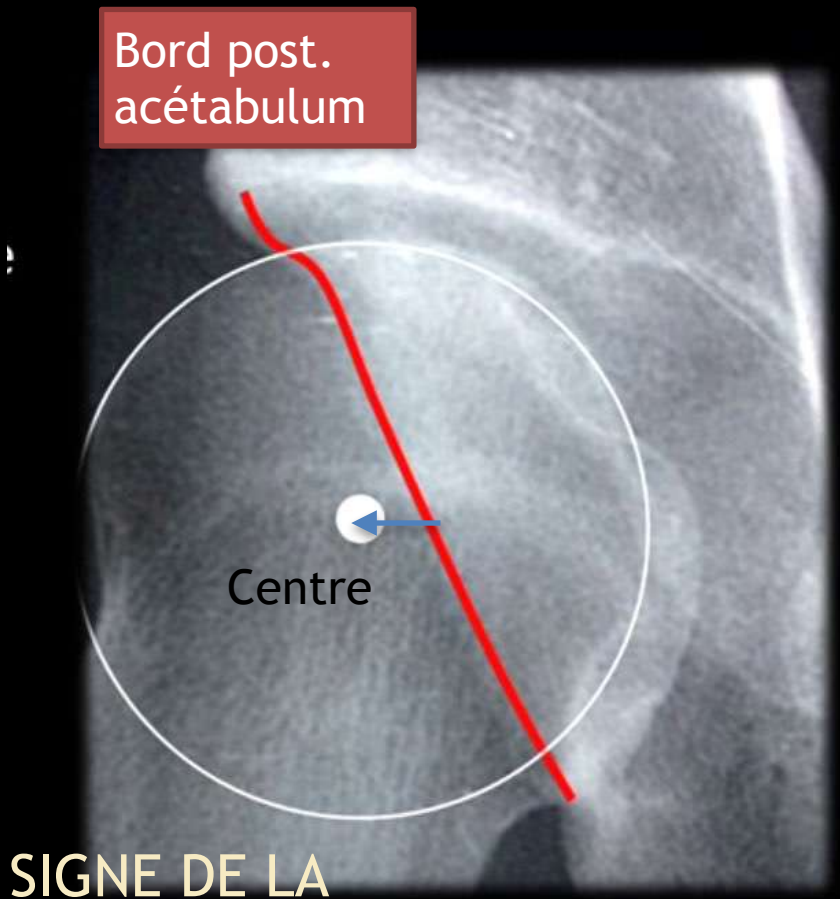

SIGNE DE LA
PAROI POSTERIEURE

= Rétroversion acétabulaire

-> CFA PINCE

RETOUR
MENU

MESURE PROTRUSION ACETABULAIRE SCANNER IRM

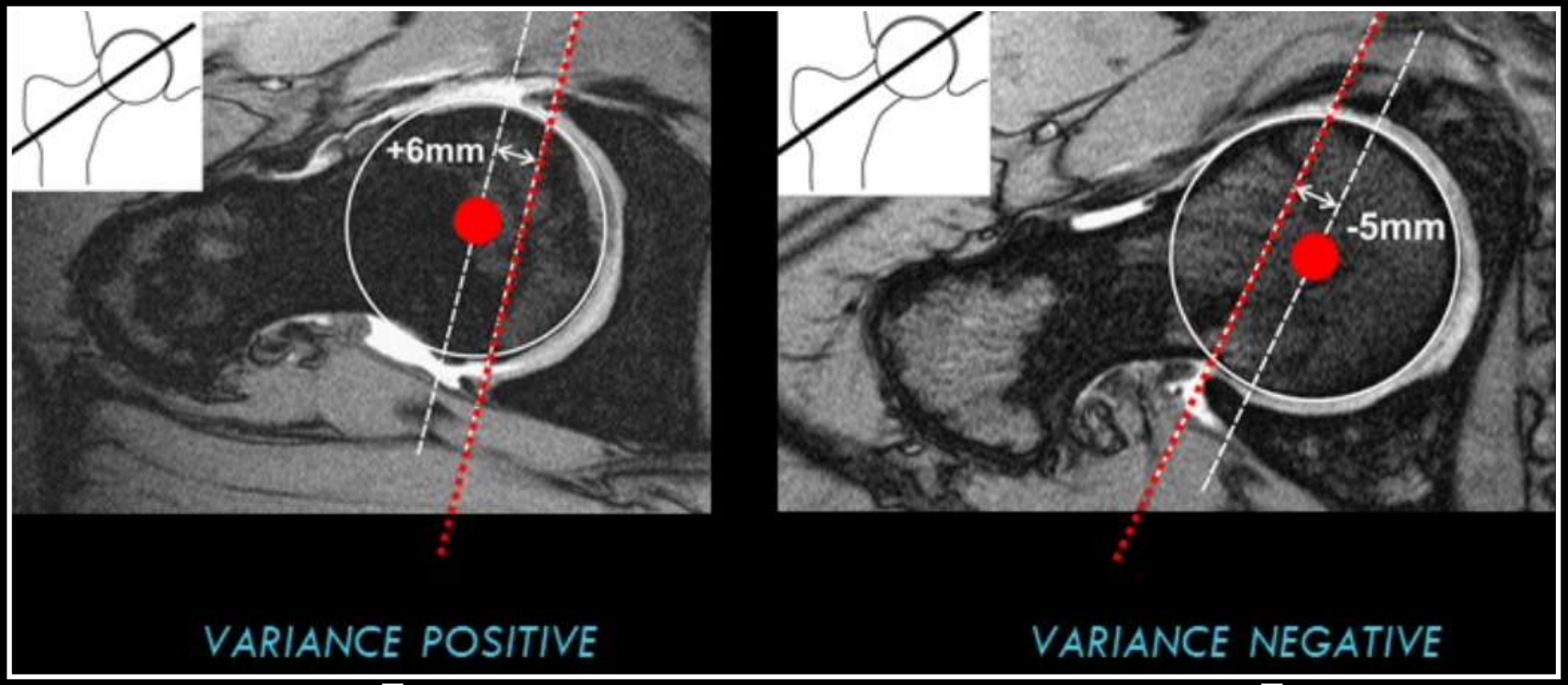

-> CFA CAME

-> CFA PINCE

RETOUR MENU

BASSIN - HANCHES

IRM - JIDI 2022

RETOUR MENU

IRM HANCHE - JIDI 2022

RETOUR MENU

GRAND CHAMP SUR BASSIN ET 2 HANCHES
= T1 FSE ou TSE axial
= STIR coro

PETIT CHAMP SUR 1 HANCHE FOV de 14-18 cm
= 3D T1 FSE ou TSE
= 3D DP FS en SE ou en GRE gradient recalled echo (car EG voit mal le cartilage)
= ou 2D DP FS en FSE ou TSE -> labrum en franc hyposignal / cartilage en signal intermédiaire

Si conflit CFA = arthro-IRM et 3D T1 FS
Si rhumatisme = T1 FS gado grand champ pour voir toutes les PDC
Si ONA = sag T2 SANS FAT SAT +++ POUR FK DE CONTRAINTE ET AVEC FS POUR ONA petit champ

Arthro-IRM

En pratique clinique, l'arthro-IRM améliore les performances diagnostiques pour la détection des lésions labrales (sensibilité [Se] 66 % et spécificité [Sp] 79 % pour l'IRM versus 87 et 64 % pour l'arthro-IRM [4,5]), mais cette amélioration n'est pas évidente pour la détection des lésions chondrales (Se 59 % et Sp 94 % pour l'IRM versus 62 et 86 % pour l'arthro-IRM [4,5]). L'injection intra-articulaire de gadolinium améliore le rapport signal/bruit ; de plus, elle distend l'articulation et permet le passage de produit de contraste au sein des fissurations labrales. Cependant, cette méthode est invasive et le bénéfice apporté ne justifie pas une réalisation systématique de cette opacification intra-articulaire. L'arthro-IRM reste donc un examen de 2e intention, à proposer dans des indications précises, où la détection des lésions labrales a un impact direct sur la prise en charge thérapeutique.

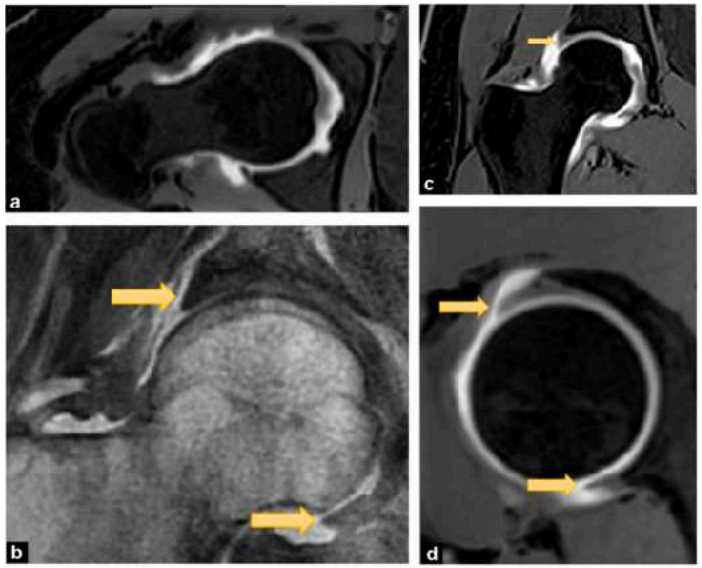

Figure 2. a, c et d : séquence 3D T1 *spin* écho avec saturation du signal de la graisse, après opacification intra-articulaire par 10 mL d'acide gadotérique ; b : séquence 3D T1 *spin* écho après opacification intra-articulaire par 10 mL d'acide gadotérique. Les reconstructions dans les différents plans de l'espace permettent une analyse optimale des différentes portions du labrum (flèches). Toutefois, l'opacification articulaire n'augmente pas les performances de l'IRM pour l'analyse du cartilage articulaire.

IRM HANCHE - JIDI 2022

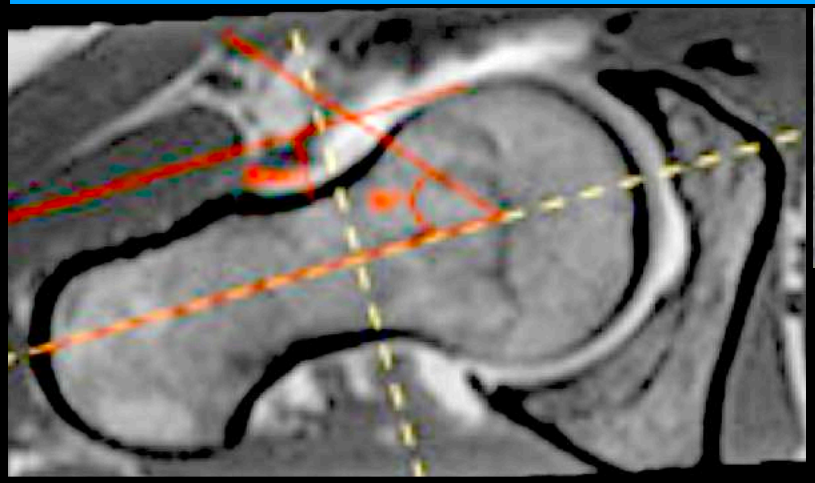

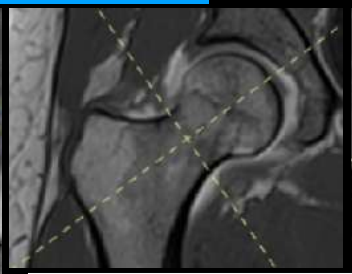

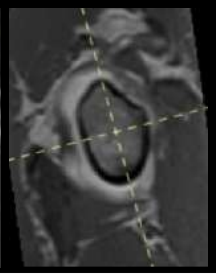

séquences ne sont pas disponibles, une séquence axiale-oblique, dans le plan du col fémoral, doit être ajoutée au protocole de base. Celle-ci permet de calculer l'offset et l'angle de Notzli (*Fig. 1*, qui sont nécessaires au diagnostic positif de CFA.

Les séquences axiales T1 grand champ sont également utiles, permettant de calculer la version acétabulaire par rapport à la ligne bi-ischiatique.

L'ARTHRO-IRM HANCHE doit être préférée à l'IRM pour bilan de CFA- JIDI 2022

CFA :

- **Si CFA CAME : chondropathie antéro-sup. de l'acétabulum**
- **Si CFA TENAILLE : labrum antérieur ou antéro-sup**

TTT :

- **Si CFA asymptomatique : abstention**
- **Si CFA discret à modéré : Plastie du col fémoral ou ostéotomie péri-acétabulaire quand lésion labral avec chondropathie discrete**
- **Puis arthroplastie quand remaniements dégénératifs marqués**

RETOUR MENU

BASSIN - HANCHES

COXARTHROSE

Causes de la coxarthrose chez l'adulte de moins de 50 ans :

- dysplasie de hanche : 1/3,
- conflit fémoro-acétabulaire : 2/3.

RETOUR MENU

RÉSUMÉ : Les facteurs de risque de coxarthrose

COXARTHROSE

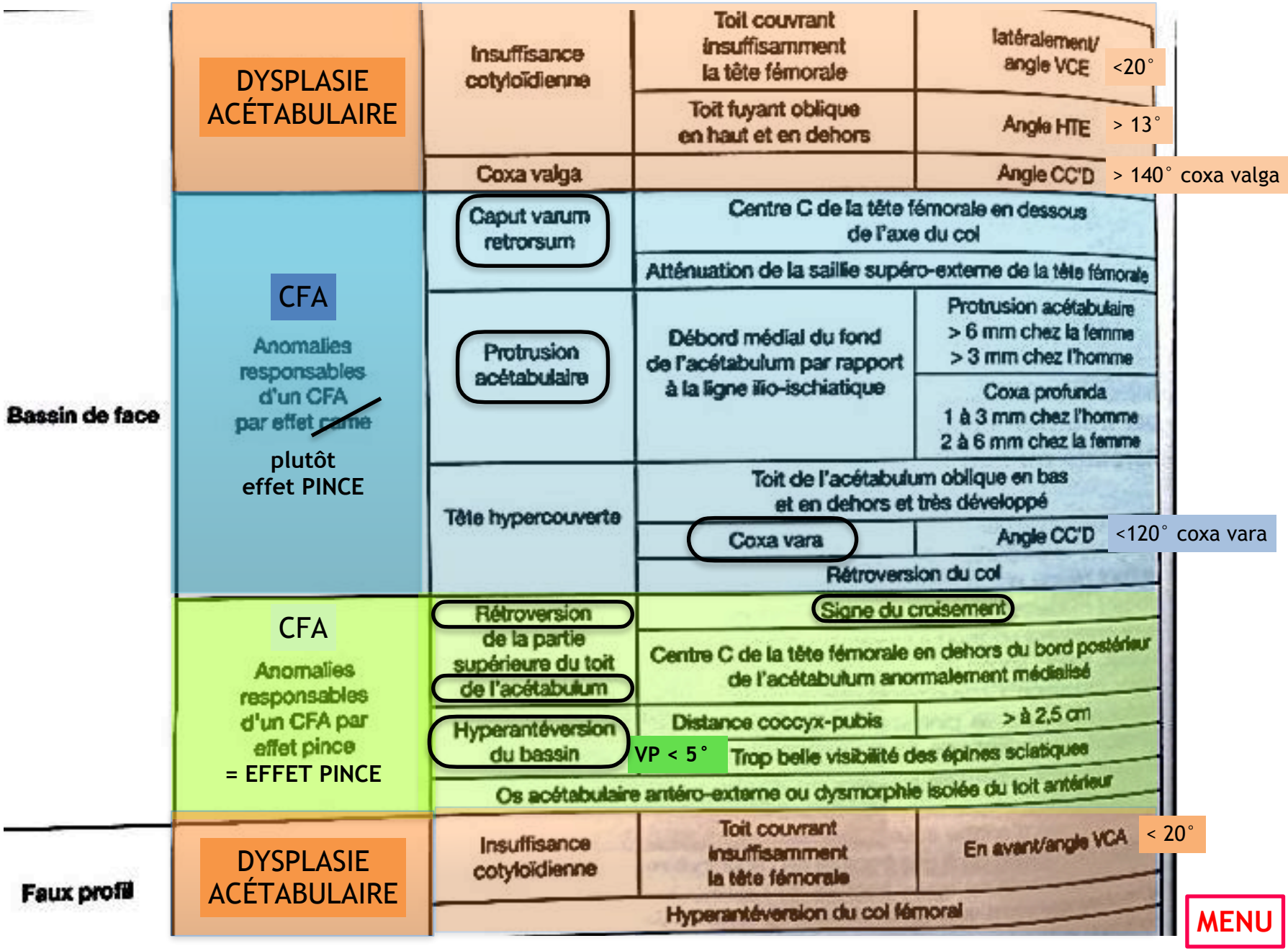

MENU

COXARTHROSE

Facteurs favorisants

- Dysplasie de hanche
  VCE < 22°, VCA < 20°, HTE > 14°
- Protrusion acétabulaire
  Fosse acétabulaire en dedans de la ligne II (H > 3 mm, F > 6 mm)
- Conflit fémoro-acétabulaire
  - Pince : protrusion/rétroversion acétabulaire
  - Came : *bump* cervicocéphalique antérosupérieur
  - Rétroversion col fémoral, hyperantéversion bassin
- Coxa valga (> 142°) /coxa vara (< 120°)

COXARTHROSE

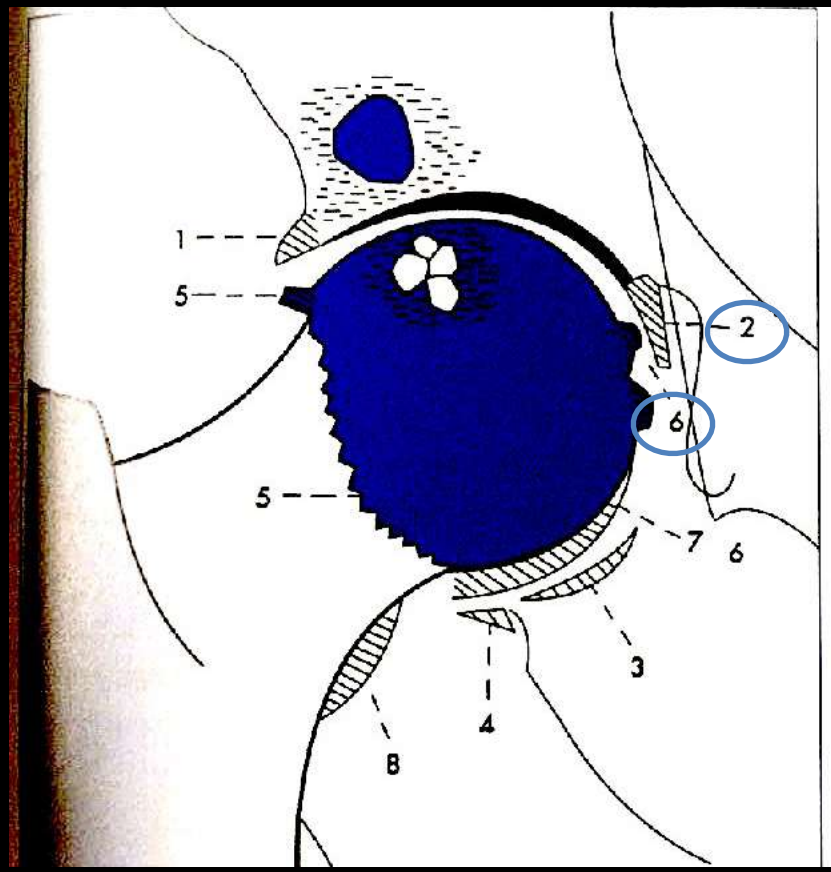

Figure 8 : Les quatre signes caractéristiques de la coxarthrose:

- pincement de l'interligne (ici supérolatéral) et trois signes de souffrance osseuse liée à l'hyperpression : ostéophytose, condensation de l'os sous-chondral et géodes.
- rarement tous réunis
- ostéophytose, souvent première en date, détermine des images stéréotypées

A : sur l'acétabulum :

1 : Auvent
2 : Ebauche de double fond
3 : Corne bordante
4 : Seuil

B : sur la tête et le col du fémur :

5 : Marginale céphalique et **5'** collerette péricapitale
6 : Ostéophytose périfovéale
7 : Ostéophytose inféromédiale de la tête
8 : Hamac

PINCEMENT INTERLIGNE si < 3 mm

RECHERCHER les 1ER OSTÉOPHYTES en 2 et 6 = PÉRI FOVEAL ET DOUBLE FOND

RETOUR MENU

FAUX PROFIL DE LEQUESNE

COXARTHROSE

Normal = gradient sup-inf

Coxarthrose antéro-supérieure
= perte gradient sup-inf avec interligne iso-épais

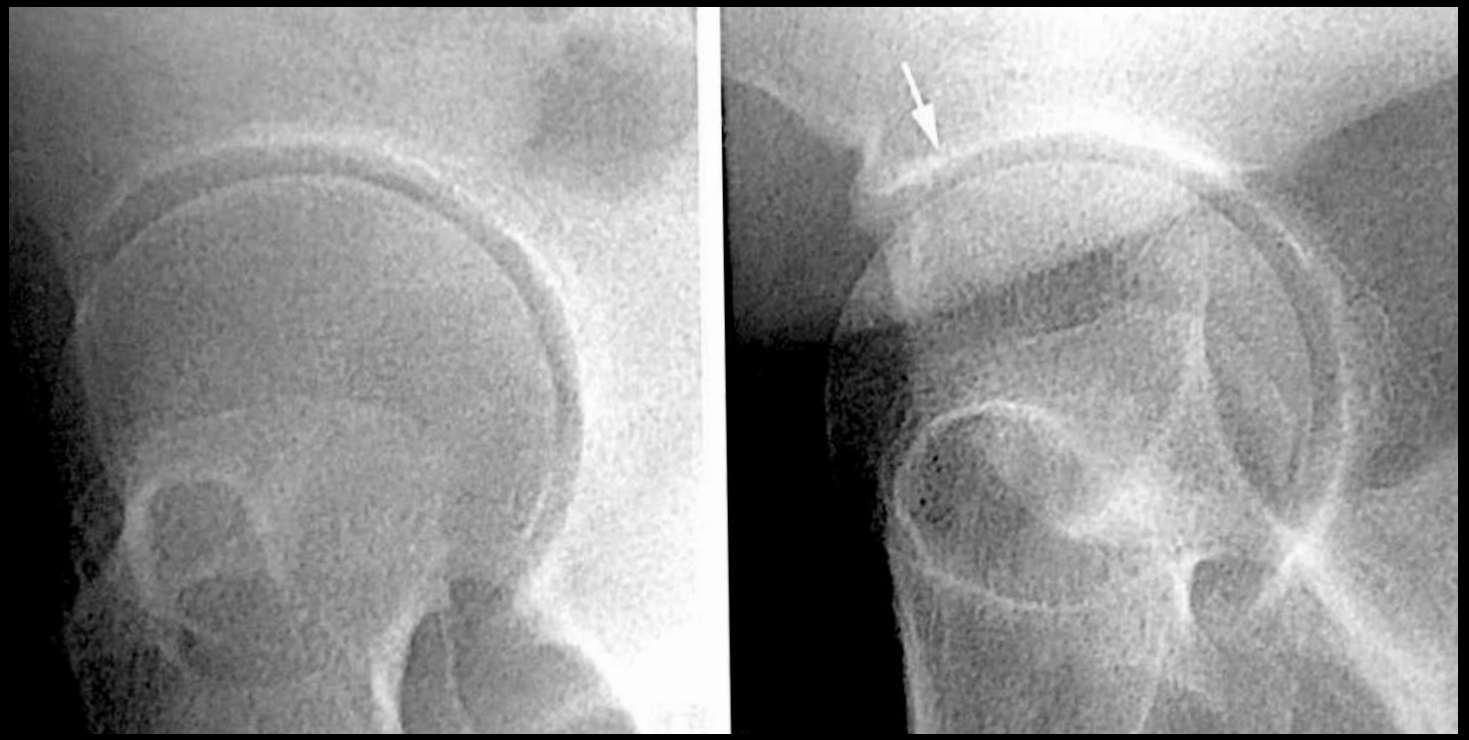

RETOUR MENU

FAUX PROFIL DE LEQUESNE

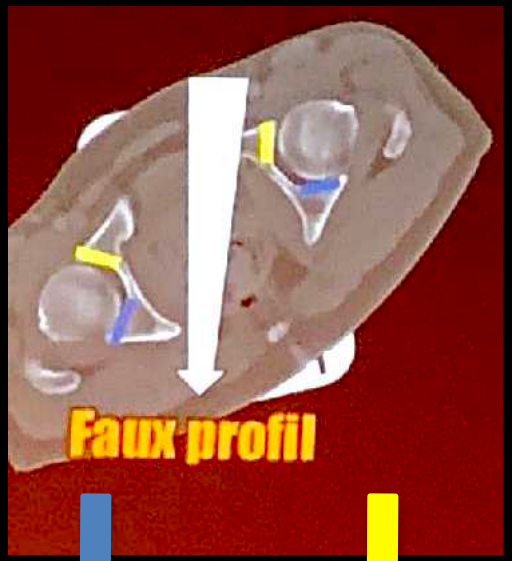

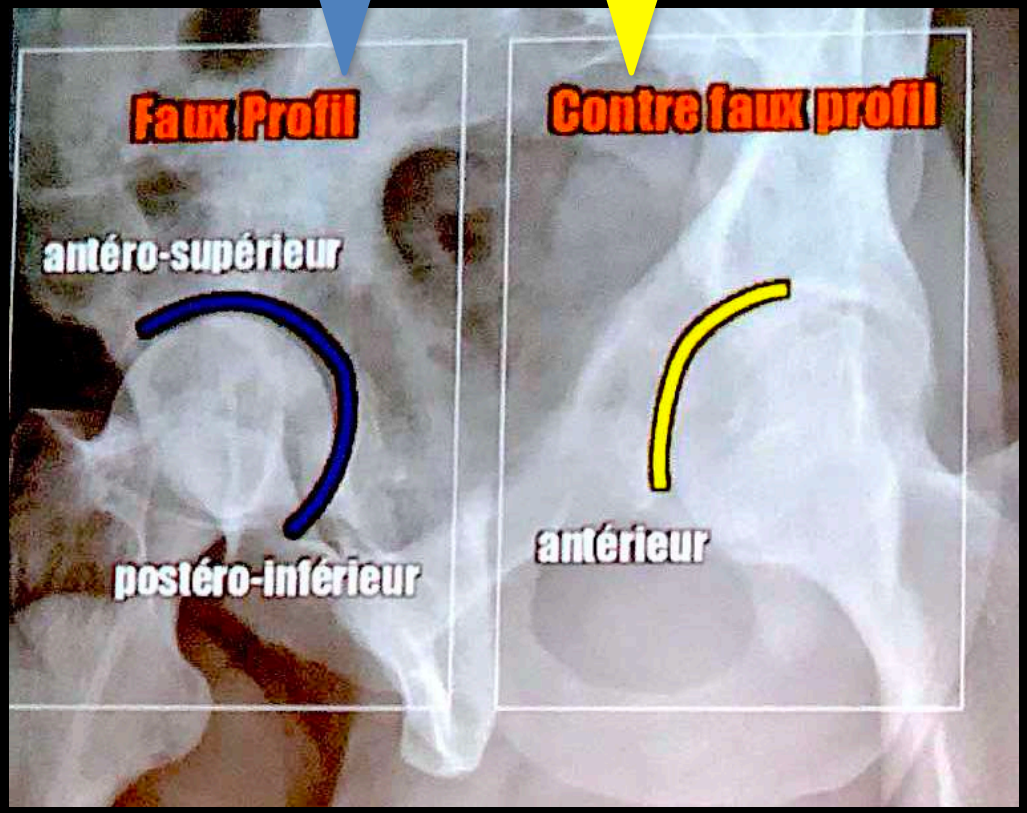

RETOUR MENU

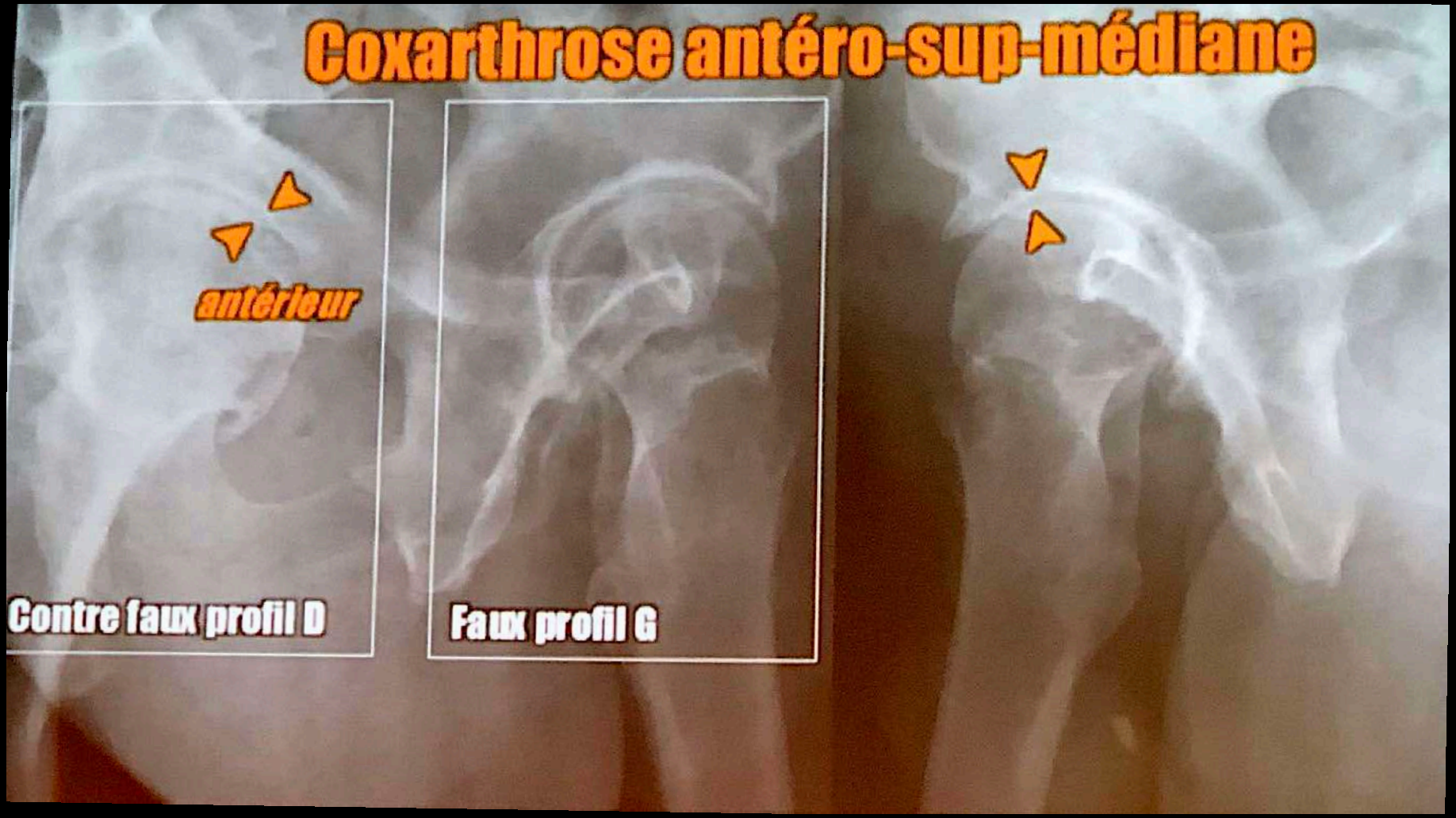
Coxarthrose antéro-sup-médiane
antérieur
Contre faux profil D
Faux profil G

RETOUR MENU

COXARTHROSE

Causes de la coxarthrose chez l'adulte de moins de 50 ans :

- dysplasie de hanche : 1/3,
- conflit fémoro-acétabulaire : 2/3.

La **dysplasie acétabulaire supéro-latérale** représentait 20 % des coxarthroses secondaires. Elle tend à se raréfier du fait du dépistage systématique de la dysplasie de hanche chez le nouveau-né et le nourrisson. Lorsque la coxarthrose sur dysplasie acétabulaire est reconnue avant 45 ans et que les lésions dégénératives sont peu importantes (pincement < 50 %), la dysplasie peut être corrigée chirurgicalement par une butée ou par une ostéotomie acétabulaire.

Le pronostic d'une butée ou d'une ostéotomie est bon sous certaines conditions :

1) patient de moins de 40 ans ;
2) arthrose peu évoluée ;
3) Défaut anatomique corrigible. Il est moins bon mais encore valable si une seule condition manque : ici l'âge.

RETOUR MENU

DYSPLASIE

VCE < 20°

HTE > 13°

COXA VALGA
CC'D > 140°

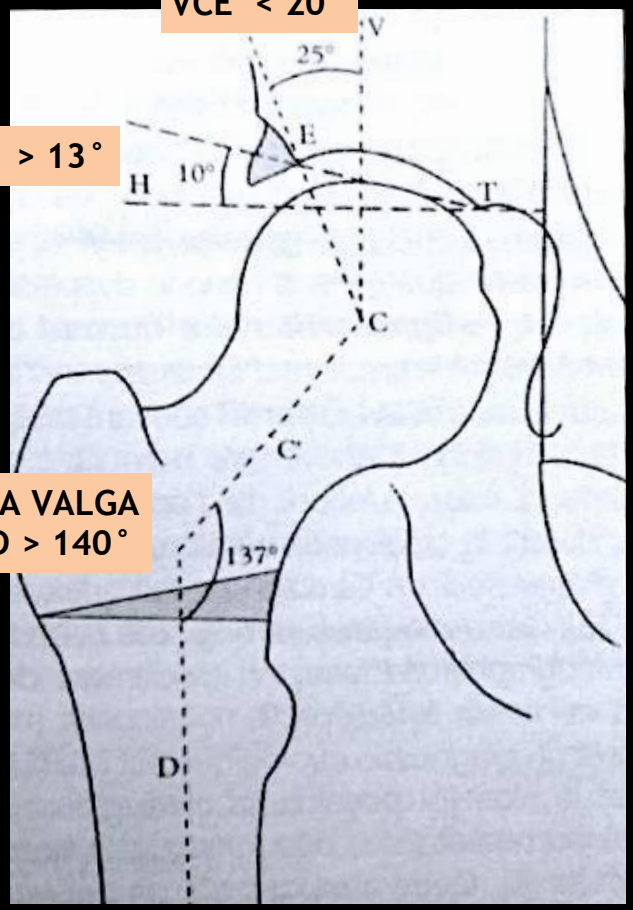

FAUX PROFIL

VCA < 20°

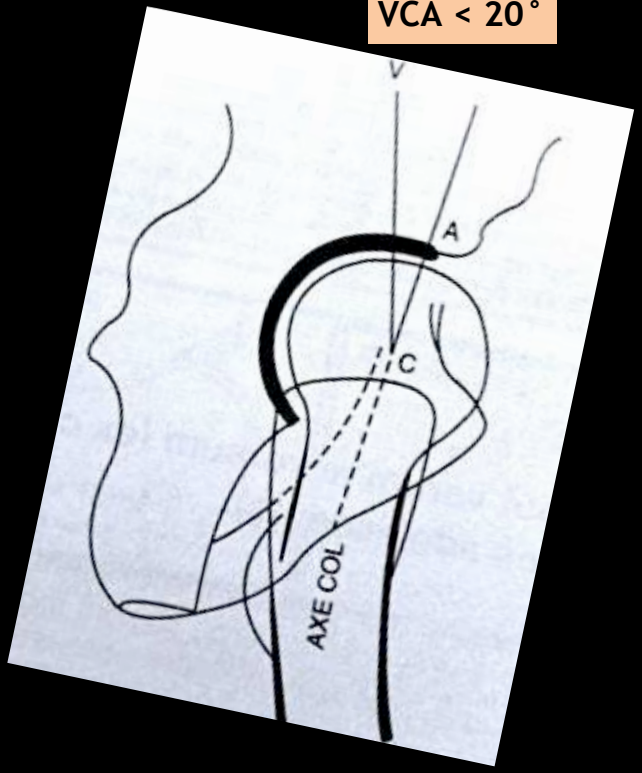

RETOUR MENU

COXARTHROSE

Face	Repères de coxométrie de face : • C : centre de la tête fémorale • C' : milieu du col • V : verticale passant le centre de la tête fémorale C • E : extrémité latérale de la ligne dense sous chondrale du toit de l'acétabulum • T : extrémité médiale de la ligne dense sous chondrale du toit de l'acétabulum • H: horizontale passant par l'extrémité médiale de la ligne dense sous chondrale du toit de l'acétabulum	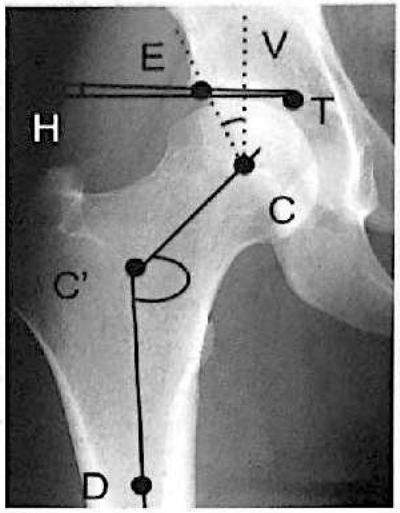 **Coxométrie de face normale** Angle de couverture externe VCE : 20-40° Angle d'obliquité du toit HTE : <13° Angle cervico-diaphysaire CC'D : 120-137° (<120° : coxa vara, >140° : coxa valga)
Faux profil de Lequesne	Repères de coxométrie sur le faux profil : • V : verticale passant par le centre de la tête fémorale (C) • C : centre de la tête fémorale • A : extrémité antérieure de la ligne dense sous chondrale du toit de l'acétabulum	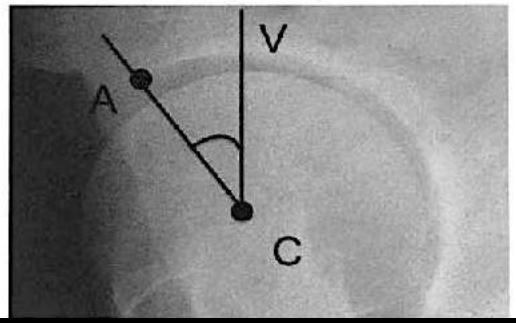 **Coxométrie de profil normale** Angle de couverture antérieure VCA>20°

RETOUR MENU

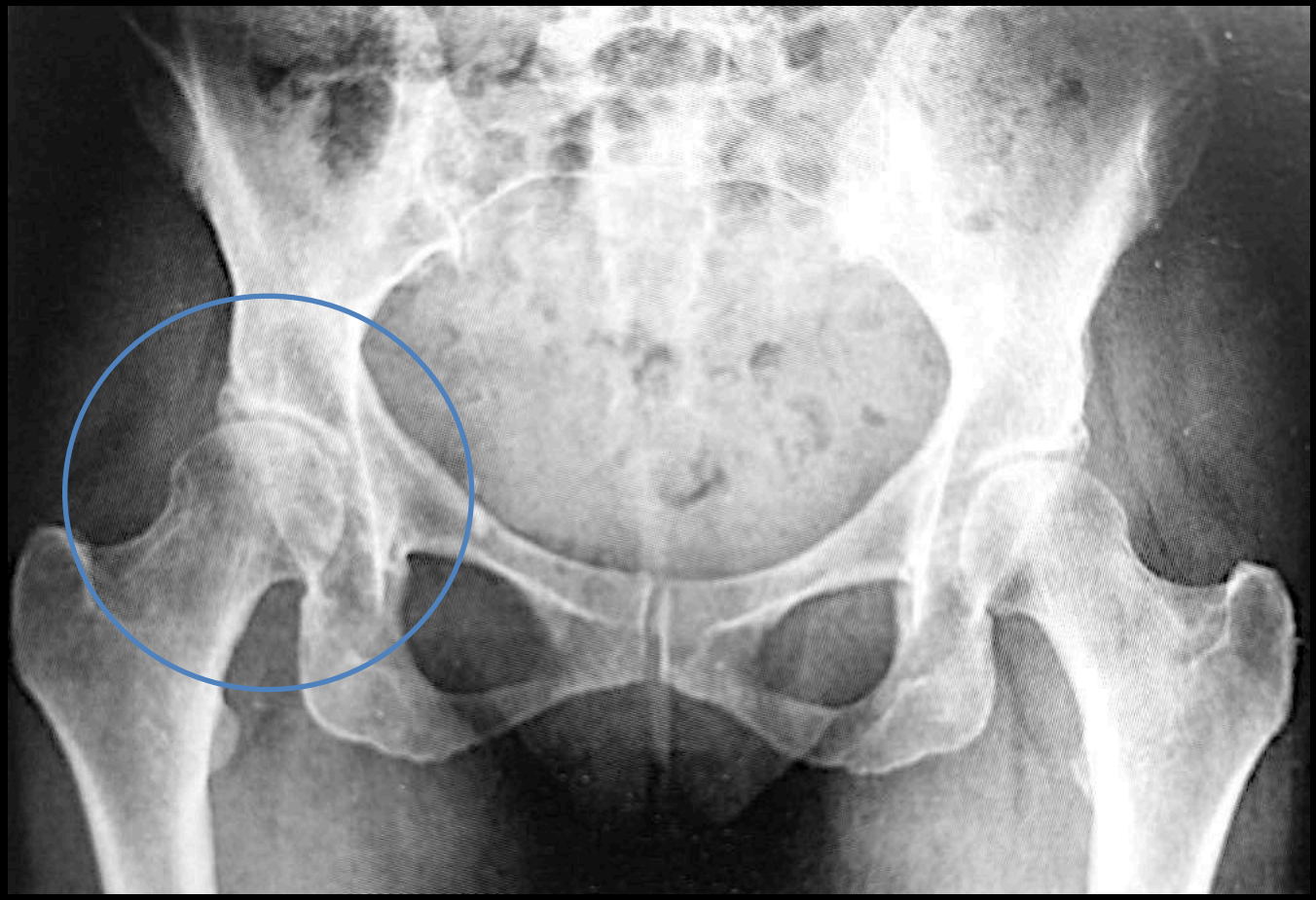

Cette coxarthrose s'est développée sur une dysplasie de l'acetabulum :

- La tête du fémur est insuffisamment couverte par le toit de l'acétabulum comme l'objective la **coxométrie** qui montre des angles VCE (bassin de face) et VCA (faux-profil) de 15° et 12° (normale > 25°).
- Il s'y associe une obliquité exagérée du toit avec un angle HTE de 24° (normale < 12°).
- Il n'y a pas de coxa valga : l'angle cervicodiaphysaire est de 128° (120° > normale < 135°).

RETOUR MENU

COXARTHROSE

sur caput varum retrorsum

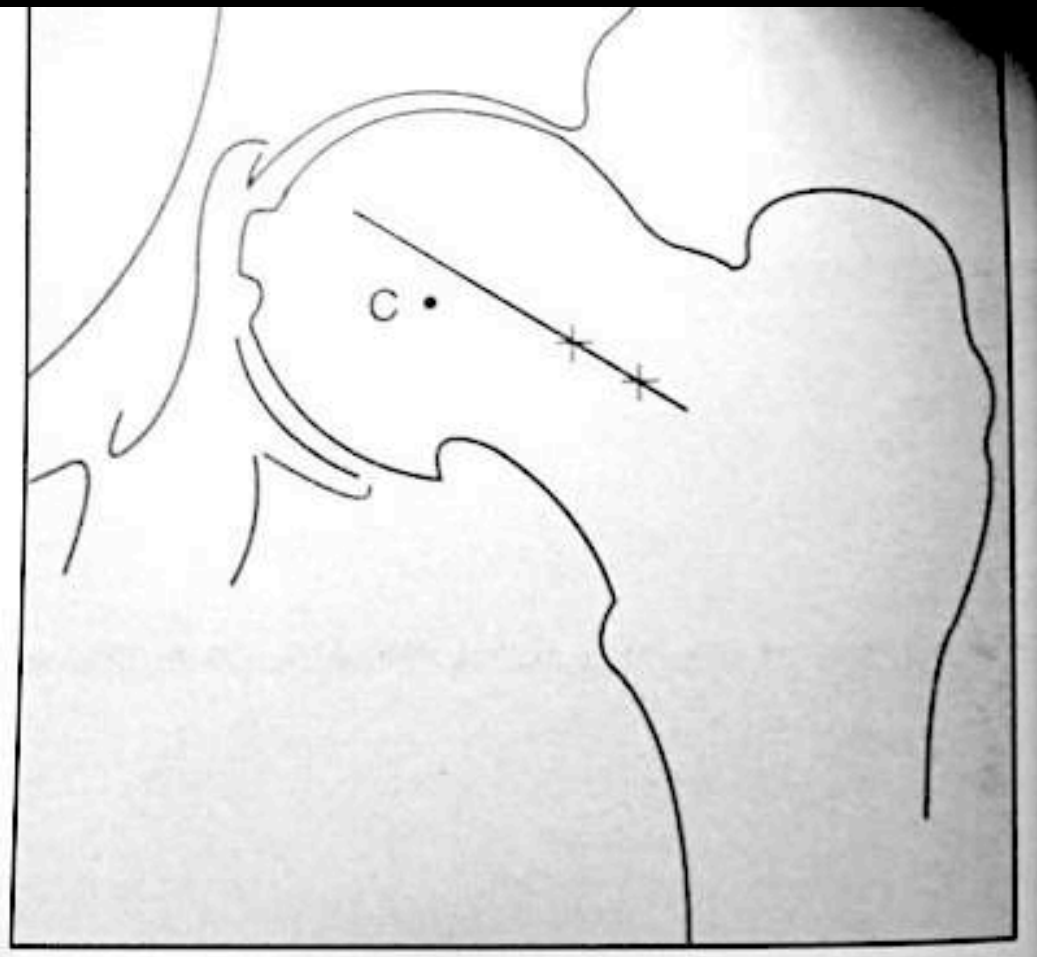

Fig. 7 : Coxarthrose sur coxa retrorsa (schéma) ou caput varum, séquelle d'un glissement épiphysaire fémoral modeste, indolore, de l'adolescence.
La forme fruste de glissement épiphysaire est de beaucoup la plus fréquente. Elle n'est reconnue que si on la scrute : perte de la saillie supéro-latérale normale de la tête, accentuation de sa saillie inféro-médiale. Le centre de la tête est au-dessous de l'axe du col.

RETOUR MENU

BASSIN - HANCHES

CFA

RETOUR MENU

CFA

DIAG =

1. ANGLE ALPHA
2. OFFSET
3. CROISEMENT

ANGLE ALPHA , DE NOTZLI patho si > 60°

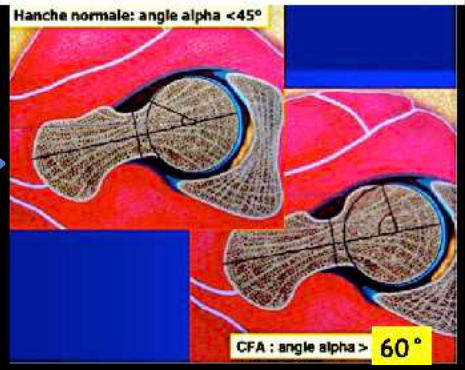

DIMINUTION OFFSET CERVICO-CEPHALIQUE < 7 mm

RECHERCHER ÉTIOLOGIE =

1. PROTRUSION ACETAB.
2. COXA PROFUNDA
3. CAPUT VARUM RETRORSUM
4. COXA VARA / rétroversion col

RECHERCHER CONSEQUENCE =

1. CARTILAGE
2. LABRUM : OSSIFICATION
3. GÉODE SOUS CHONDRALE
4. HERNIE DE PITT

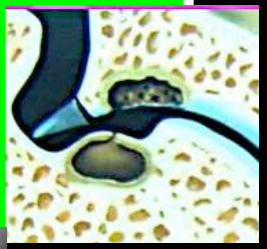



RETOUR MENU

Fig. 2—Normal configuration of hip with sufficient joint clearance allows unrestricted range of motion (*top*). In pincer impingement, excessive acetabular overcoverage leads to early linear contact between femoral head–neck junction and acetabular rim, resulting in labrum degeneration and significant cartilage damage. Posteroinferior portion of joint is damaged (contrecoup) due to subtle subluxations (*center*). In cam impingement, aspherical portion of femoral head–neck junction is jammed into acetabulum (*bottom*).

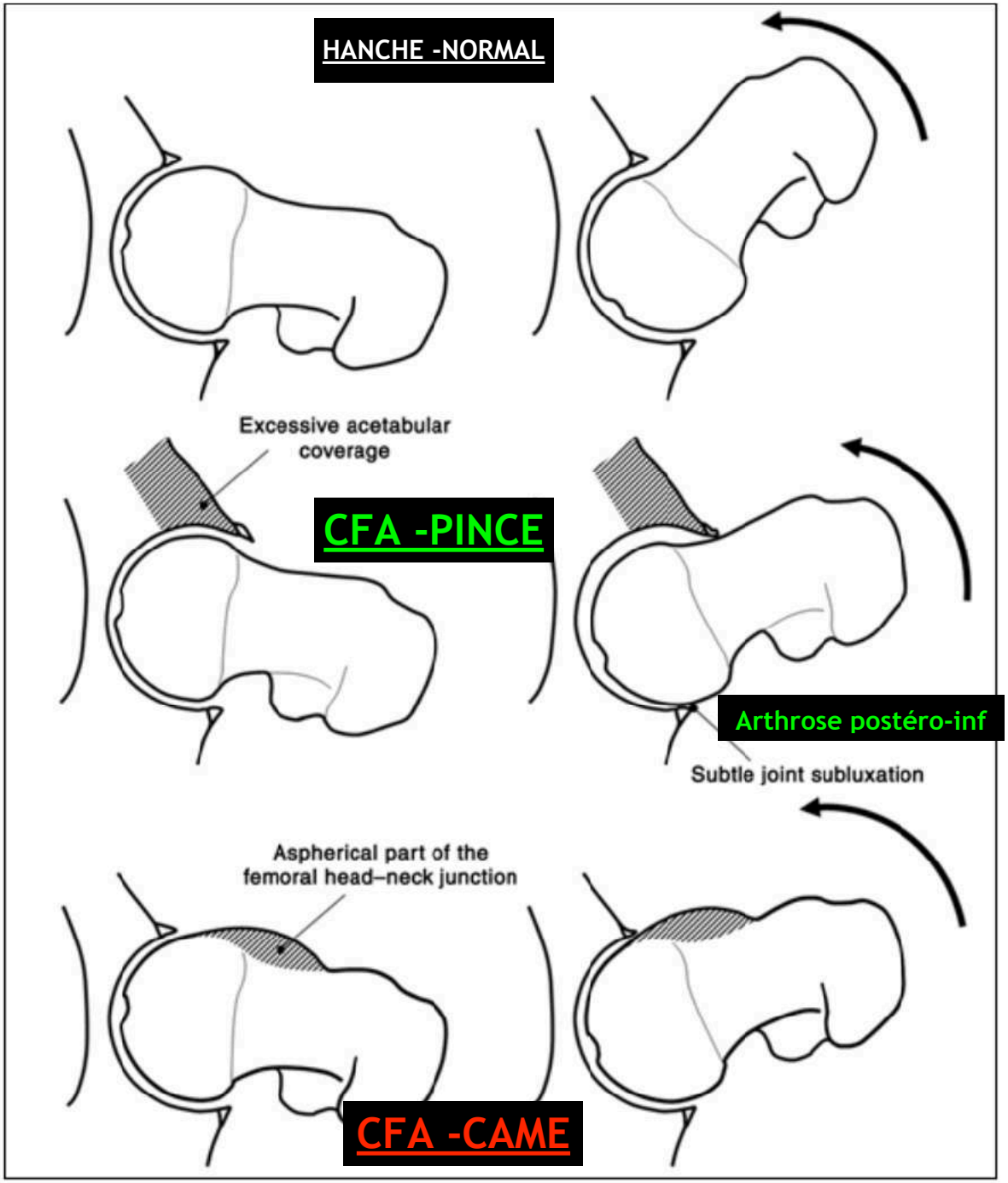

MENU

TABLE 1: Characteristics of the Two Types of Femoroacetabular Impingement

Criteria	CFA -PINCE	CFA -CAME
Cause	Focal or general overcoverage	Aspherical head
Mechanism	Linear contact between overcovering rim and head–neck junction	Jamming of aspherical head portion into acetabulum
Sex distribution (M:F)	1:3 Plutôt femme	14:1 Homme +++
Average age (range) (y)	40 (40–57)	32 (21–51)
Typical location of cartilage damage	Circumferential with contrecoup Postéro-inf	11- to 3-o'clock position 11h -> 15h +++
Average depth of cartilage damage (mm)	4	11 Géodes profondes 11 mm

etabular overcoverage (Fig. 2). In contrast to cam impingement, cartilage damage of the acetabular cartilage is restricted in pincer hips to a small thin strip near the labrum that is more circumferentially located [7].

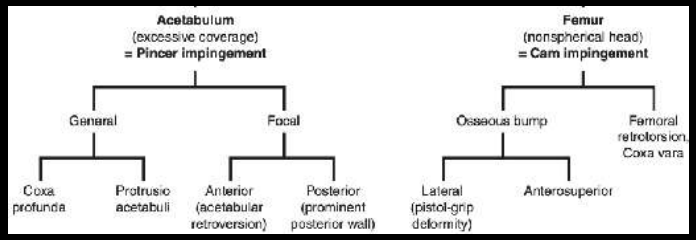

	CFA -PINCE	CFA -CAME
Radiographic signs on anteroposterior radiographs	Coxa profunda Protrusio acetabuli Focal acetabular retroversion (figure-8 configuration) Lateral center edge angle > 39° Reduced extrusion index Acetabular index ≤ 0° Posterior wall sign	Pistol-grip deformity CCD angle < 125° Horizontal growth plate sign
Radiographic signs on cross-table radiographs	Linear indentation sign	Alpha angle > 60° Femoral head–neck offset < 8 mm Offset ratio < 0.18 Femoral retrotorsion
Secondary changes	Herniation pits Ossification of labrum Appositional bone sign Os acetabuli Posterior inferior joint space loss (on faux profile in pincer hips) Late: classic signs of osteoarthritis	

Note—CCD = centrum collum diaphyseal angle.

MENU

I - PHYSIOPATH CFA -CAME

Fig. 19.31 Conflit par effet came. Il résulte d'une perte de la concavité de la jonction cervicocéphalique antérosupérieure du fémur. Lors des mouvements de flexion-rotation médiale, le *bump* glisse difficilement sous le rebord acétabulaire antérolatéral, ce qui génère des lésions cartilagineuses, puis des fissures du labrum acétabulaire adjacent.

FISSURE DU LABRUM ANT-SUP
LESION CARTILAGE COTYLE ANT SUP
LESIONFEMUR = PITT

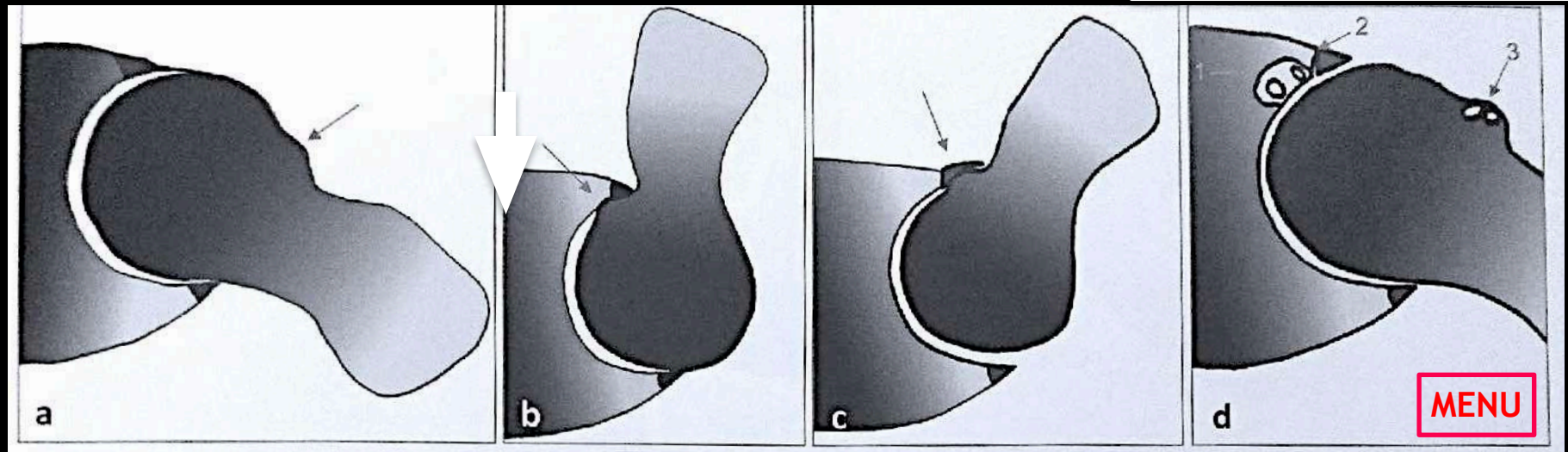

Fig. 1 : Conflit fémoro-acétabulaire de type came. Représentation schématique. a) Hypertrophie focale de la jonction tête-col fémoral. b) Pénétration de cette zone focale hypertrophique dans l'acétabulum lors des mouvements en abduction-rotation médiale exerçant une force de cisaillement sur le cartilage. c) Conflit avec le labrum au contact. d) Triade lésionnelle classique, centrée sur le quadrant antéro-supérieur de l'articulation : 1. Lésion du cartilage ; 2. Fissuration du labrum au contact ; 3. Remaniement dystrophique (microgéodique) de la zone hypertrophique.

CFA CAME RESUME

DIMINUTION OFFSET CERVICO-CEPHALIQUE < 7 mm

ANGLE ALPHA , DE NOTZLI patho si > 60°

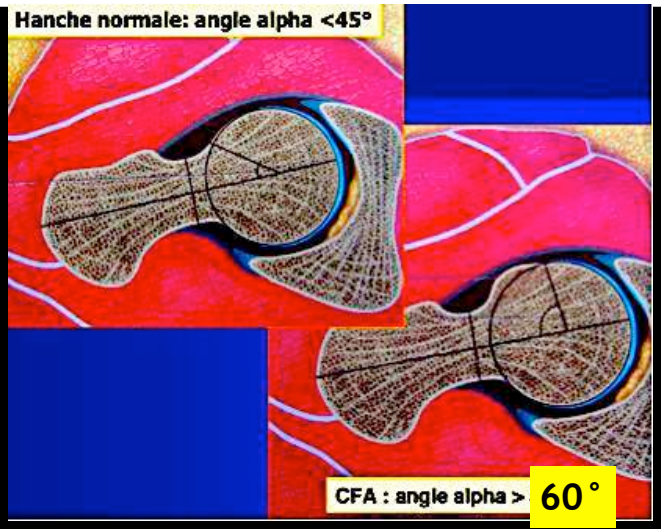

Conflit fémoro-acétabulaire

- **Effet came**
  - Diminution de l'offset cervico-céphalique (faible débord antérieur de la tête fémorale par rapport au col)

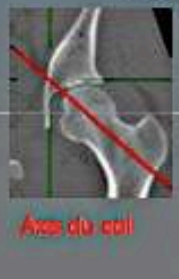

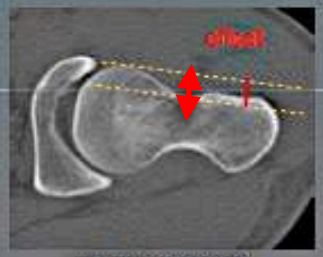

Hanche normale

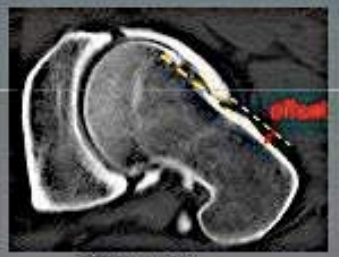

Effet came

CHU Bicêtre

Conflit fémoro-acétabulaire

- **Effet came**
  - augmentation de l'angle de Notzli
    - jonction tête-col et centre de la tête fémorale
    - Axe du col

  - Angle de Notzli
    - < 50° : normal
    - **> 60°** : effet came *Notzli 2002*

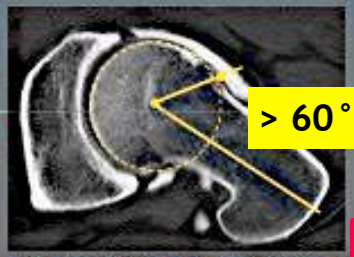

Angle de Notzli 55° : effet came

CHU Bicêtre

RETOUR MENU

ANGLE ALPHA , DE NOTZLI patho si > 60°

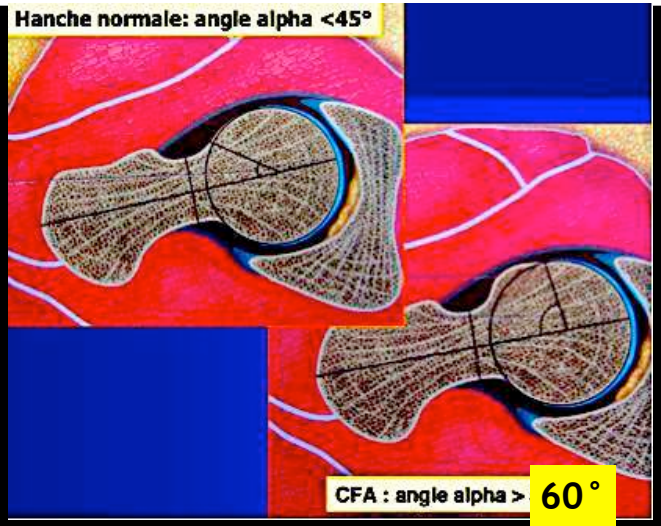

alpha-angle threshold value from 55° to 60° reduces false-positive results while maintaining a reasonable sensitivity.

Home > Radiology > VOL. 264, NO. 2

Original Research

How Useful Is the Alpha Angle for Discriminating between Symptomatic Patients with Cam-type Femoroacetabular Impingement and Asymptomatic Volunteers?

Reto Sutter ✉, Tobias J. Dietrich, Patrick O. Zingg, Christian W.A. Pfirrmann

RETOUR MENU

CFA CAME

COMMENT CALCULER OFFSET CERVICO-CEPHALIQUE ?

Table 1). These osseous bumps lead to a decreased femoral head–neck offset, which is defined by the distance between the widest diameter of the femoral head and the most prominent part of the femoral neck (Fig. 15). The recur-

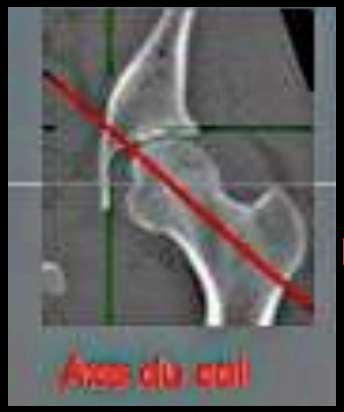

DIMINUTION OFFSET CERVICO-CEPHALIQUE
< 7 mm

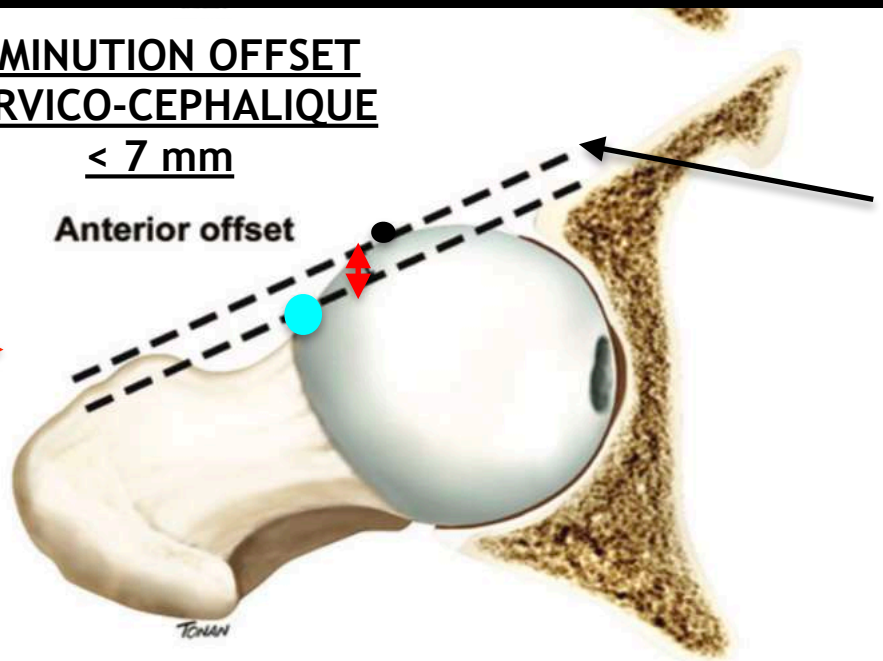

1 - TRACER AXE DU COL FEMORAL

2 - DEPLACER AXE DU COL FEMORAL JUSQU'EN TANGENTIEL DU BORD ANT DE LA TETE FEMORALE

3 - DEPLACER AXE JUSQU'AU COL FEMORAL

RETOUR MENU

CFA CAME

COMMENT CALCULER OFFSET CERVICO-CEPHALIQUE ?

NORMAL

CFA CAME

Fig. 19.33 **Conflit par effet came.** Par rapport à une hanche normale (a), diminution considérable de l'offset cervicocéphalique (b) et augmentation de l'angle α de Notzli (69°) (c).

RETOUR MENU

1 - RADIO : CFA- CAME

hyperT tête/col **supérieur** sur la face

hyperT tête/col **antérieure** sur le DUNN

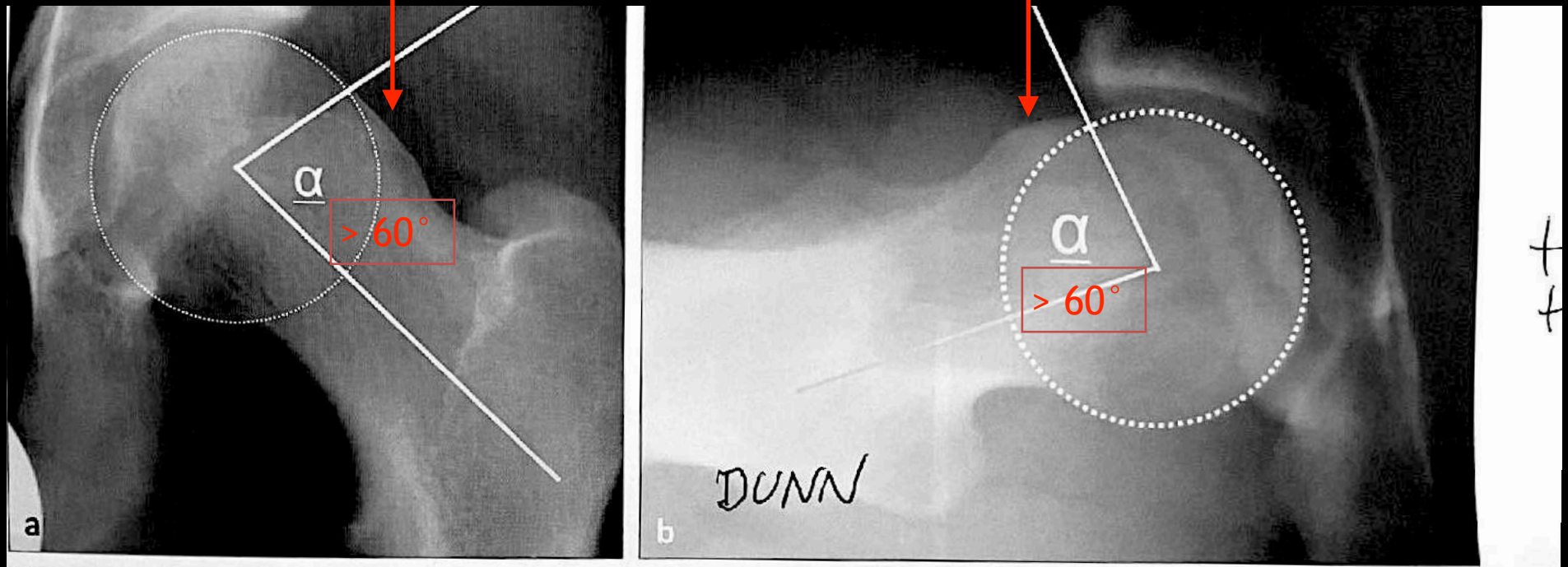

Fig. 3 : Hypertrophie de la jonction tête-col de topographie supérieure mise en évidence sur un cliché de face (a), et de topographie antérieure sur un profil de Dunn à 45° (b). L'angle α (pathologique car > 60°) est représenté sur les deux incidences.

RETOUR MENU

1 - RADIO : CFA- CAME

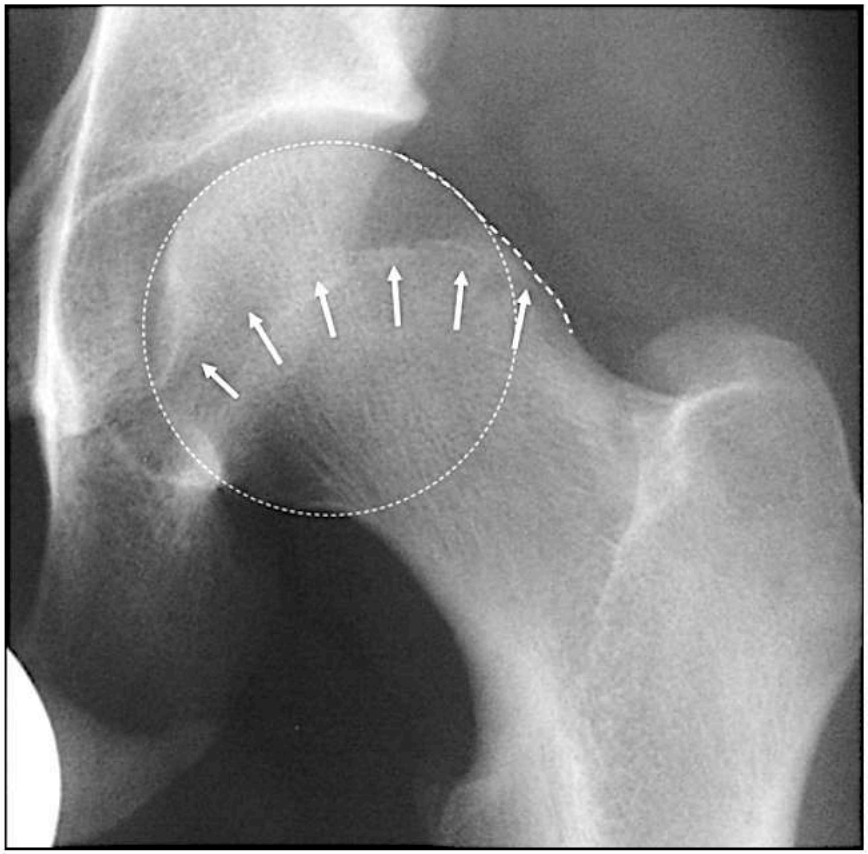

A

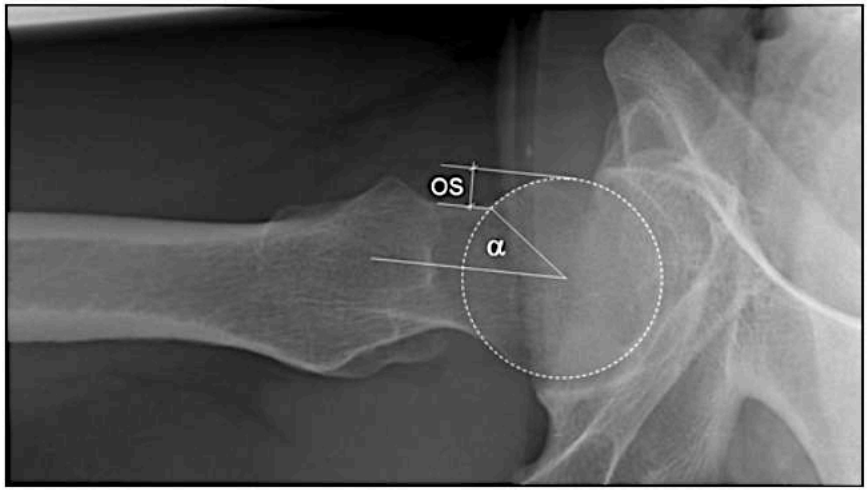

B

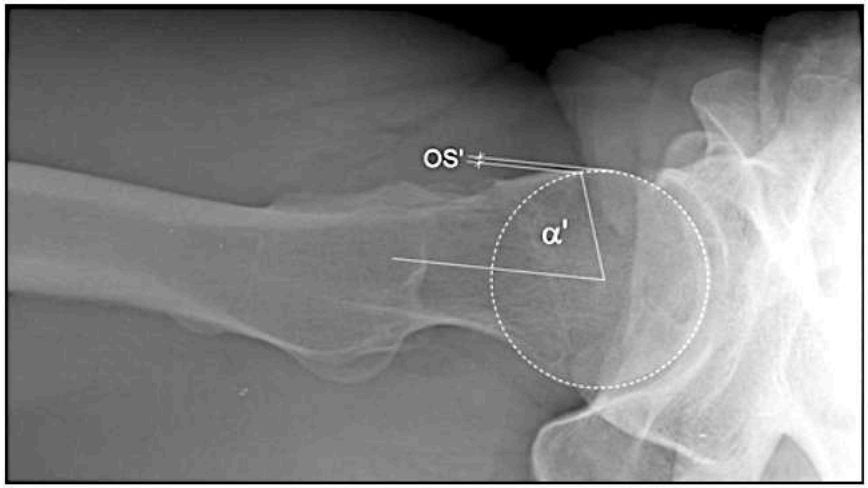

C

Fig. 15—Cam impingements.
A, Pistol-grip deformity with abnormal extension of epiphyseal scar (*arrows*) in 19-year-old man.
B, Axial view of normal hip with normal offset (OS) and normal alpha angle ($\alpha < 50°$) in 32-year-old man.
C, Decreased femoral head–neck offset (OS') with consecutive increased alpha angle (α') in 26-year-old man.

RETOUR MENU

1 - RADIO : CFA- CAME

Figure 1. Bassin de face. Hypertrophie bilatérale de la jonction tête–col (flèches larges). Noter la présence d'un os acétabulum bilatéral qui pourrait être le témoin d'une fracture de fatigue secondaire au conflit fémoro-acétabulaire (CFA) (flèches fines).

RETOUR MENU

1 - RADIO : CFA- CAME

effet came

- ✓ Aspect en crosse de pistolet
- ✓ Petit offset fémoral antéri
- ✓ Lésion cartilagineuse

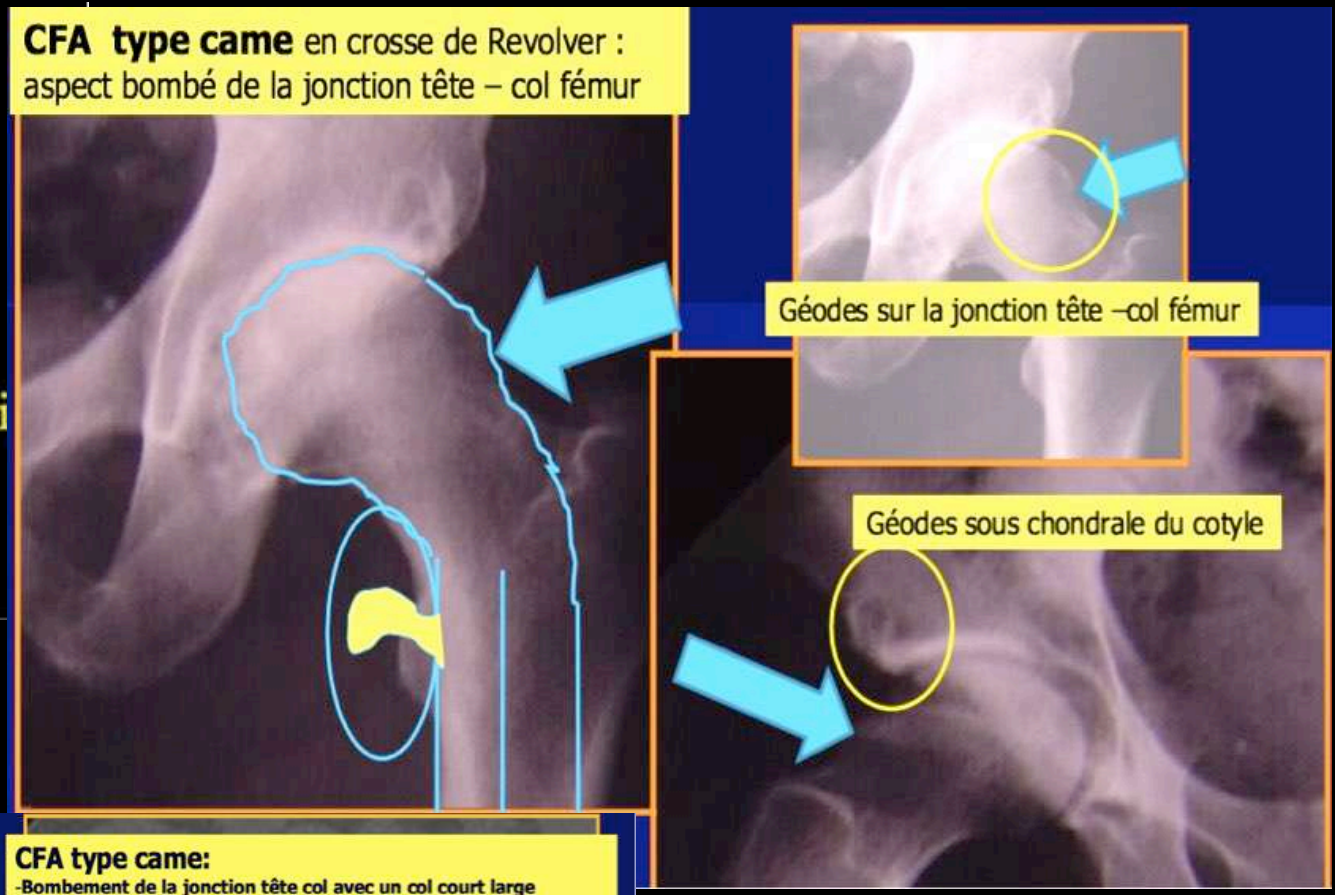

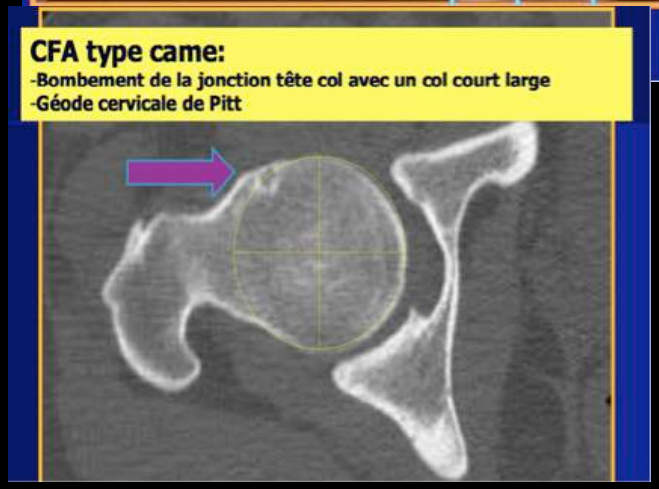

RETOUR MENU

2 - TDM: CFA- CAME

FISSURE DU LABRUM ANT-SUP
LESION CARTILAGE COTYLE ANT SUP
LESIONFEMUR = PITT

RETOUR MENU

2 - TDM: CFA- CAME

Arthroscanner et arthro-IRM

- Lésions du labrum: émoussé, kystique, fissuré ou rompu, désinséré.
- Cartilage antéro-supérieur: aminci ou ulcéré, voire clivé et décollé.
- Le rebord acétabulaire et/ou le col, objets de microtraumatismes répétés en flexion, peuvent être densifiés et/ou géodiques (hernie de Pitt)
- IRM: souffrance osseuse due au CAFA plus précoce: en T2, l'hypersignal signant l'œdème osseux acétabulaire ou cervical.

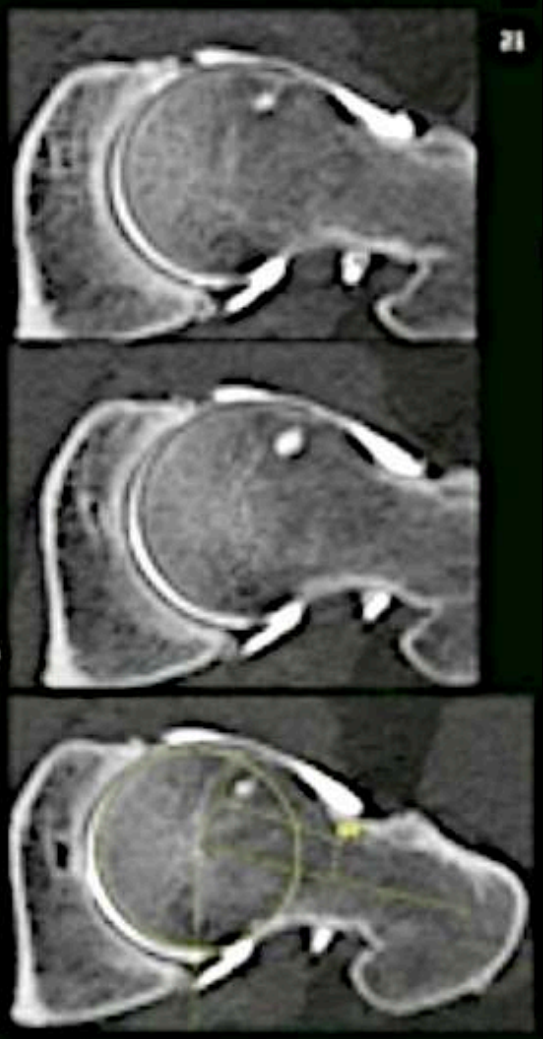

RETOUR MENU

3 - IRM: CFA- CAME

L'offset tête-col

Il s'agit de la distance entre la tangente antérieure au col fémoral et la tangente au bord antérieur de la tête fémorale (fig. 5). Les distances normales admises dans la littérature varient entre 6,6 et 8 mm [6, 7]. Une valeur inférieure à 6,6 mm est évocatrice d'hypertrophie de la jonction tête-col. Cette mesure présente les mêmes limites que l'angle alpha en termes de reproductibilité interobservateur et de chevauchement entre population normale et pathologique.

La distance fémorale

Il s'agit de la distance entre la tangente antérieure au col fémoral et le point le plus antérieur de la déformation osseuse de la jonction tête-col (fig. 5). Les seuils pathologiques varient dans la littérature entre 2,2 et 3,6 mm avec une performance diagnostique qui augmente avec la distance mesurée et le seuil choisi [6, 7]. D'où notre préférence pour une valeur seuil élevée de 3,6 mm. Rappelons que, comme pour les deux mesures précédemment citées, elle présente d'importantes limites en termes de reproductibilité interobservateur et de chevauchement entre population normale et pathologique. Par ailleurs, la zone la plus susceptible d'être le siège d'anomalies est le versant antéro-supérieur de la jonction tête-col, uniquement explorée sur les reconstructions radiales.

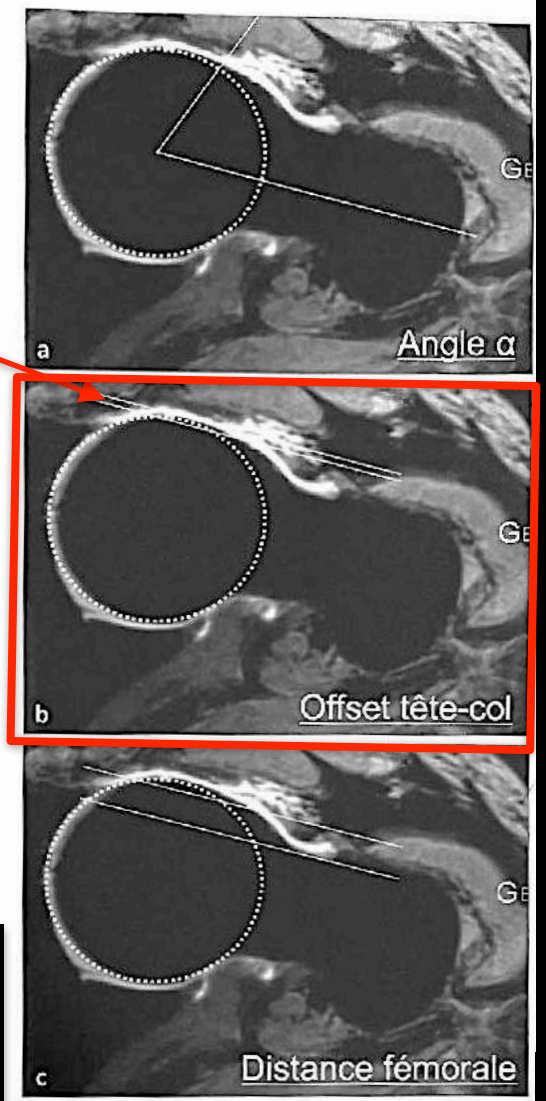

Fig. 5 : Les différentes mesures permettant d'estimer l'hypertrophie de la jonction tête-col fémoral en cas de suspicion d'effet came. Angle α (a), offset tête-col (b) et distance fémorale (c) établis sur des coupes ou reconstructions radiales passant par le grand axe du col fémoral.

RETOUR MENU

3 - IRM: CFA- CAME

FISSURE DU LABRUM ANT-SUP
LESION CARTILAGE COTYLE ANT SUP
LESIONFEMUR = PITT

on an axial-oblique T2-weighted fat-saturated MR image confirm the bone prominence (arrowhead) and include a partial-thickness tear of the anterior and superior labra, with a mild chondrolabral separation (arrow).

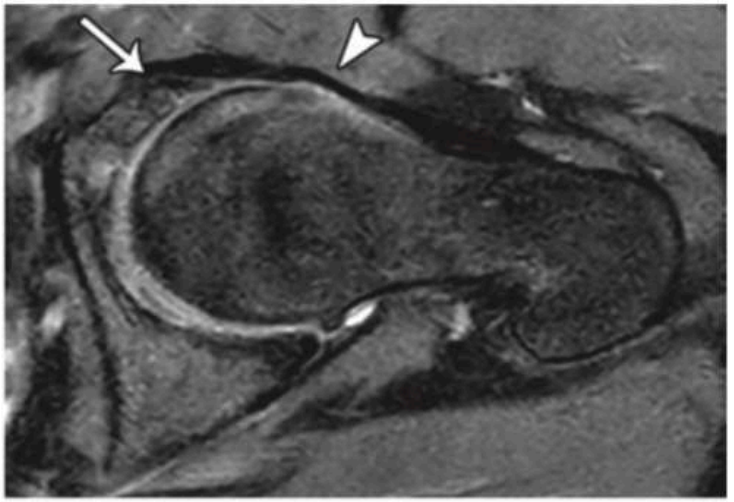

b.

RETOUR MENU

MESURE PROTRUSION ACETABULAIRE

CFA DE TYPE CAME

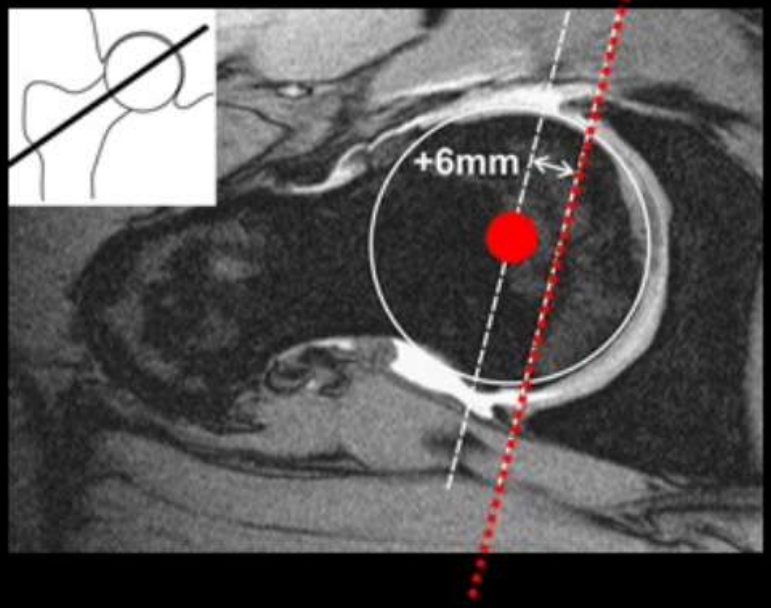

VARIANCE POSITIVE

CFA DE TYPE TENAILLE

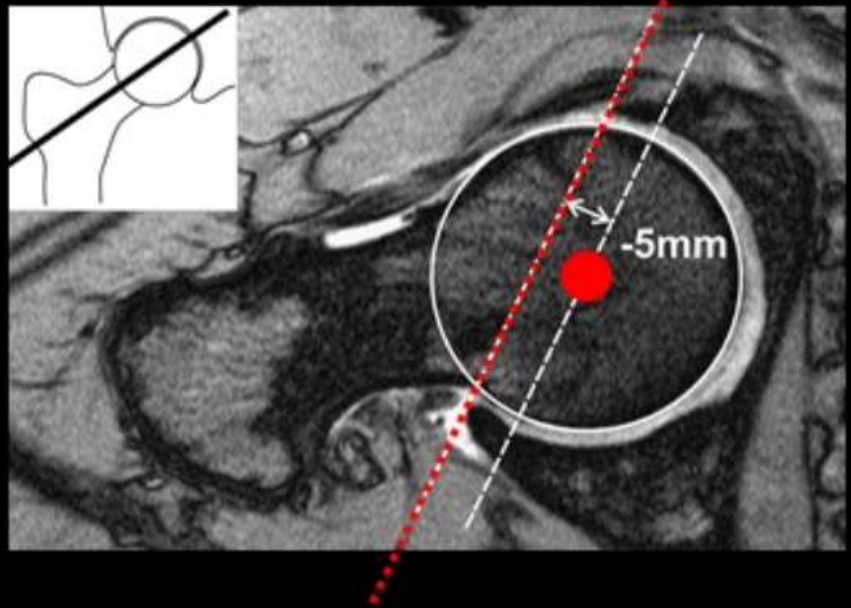

VARIANCE NEGATIVE

RETOUR MENU

II - PHYSIOPATH CFA - PINCE ou TENAILLE

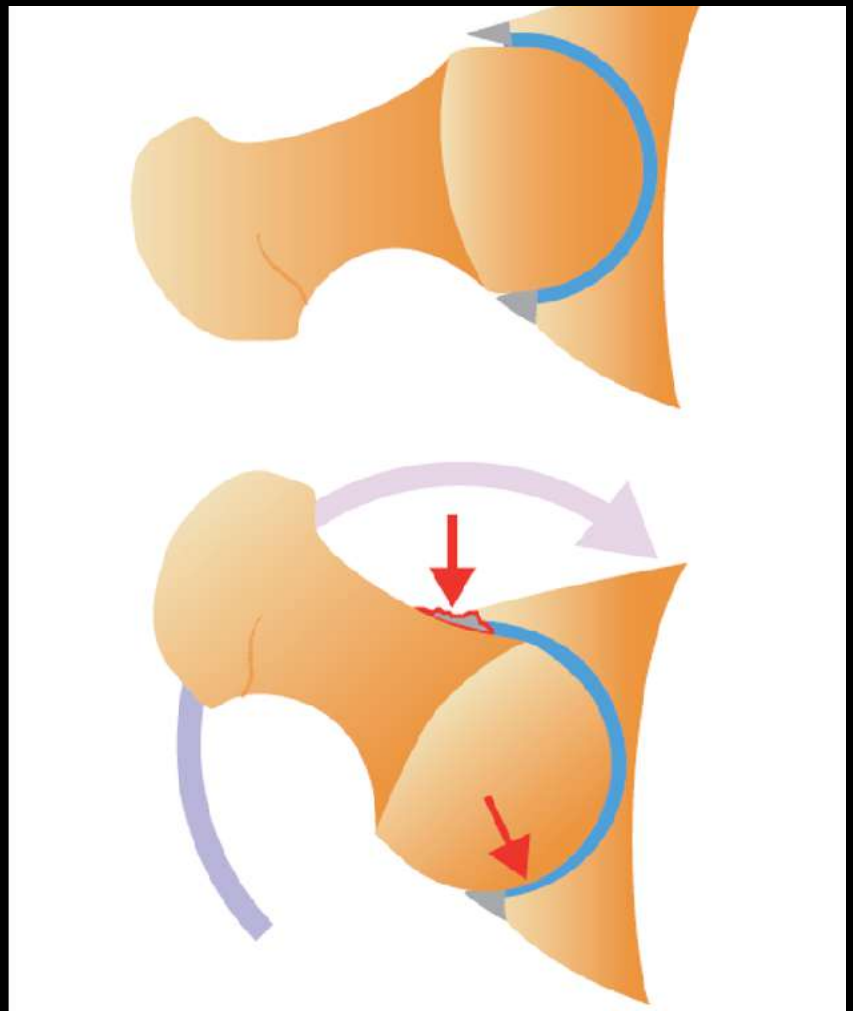

Fig. 19.25 **Conflit fémoro-acétabulaire par effet tenaille (couverture acétabulaire excessive antérieure).** En flexion, rotation médiale et adduction, le labrum acétabulaire, refoulé vers l'avant, est la première structure lésée. Les lésions s'étendent ensuite vers le cartilage adjacent. Tardivement, des lésions par contrecoup de la partie postéro-inférieure de l'acétabulum se développent (conflit postéro-inférieur par effet de levier).

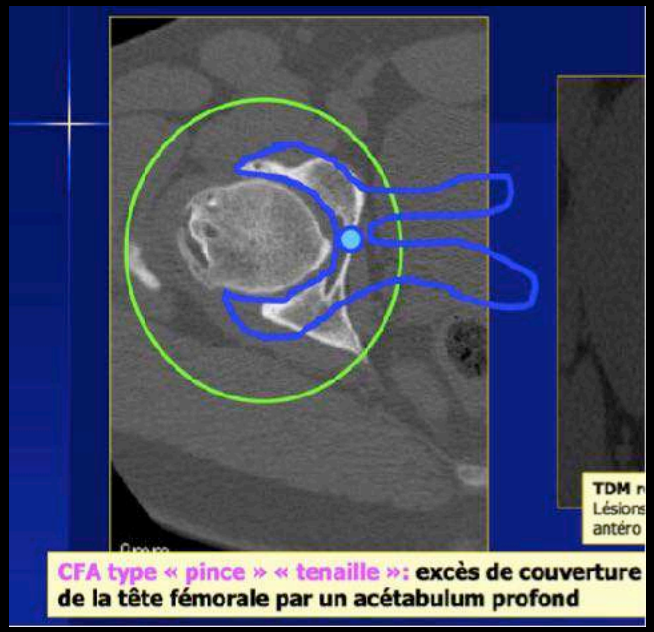

RETOUR MENU

II - PHYSIOPATH CFA - PINCE ou TENAILLE

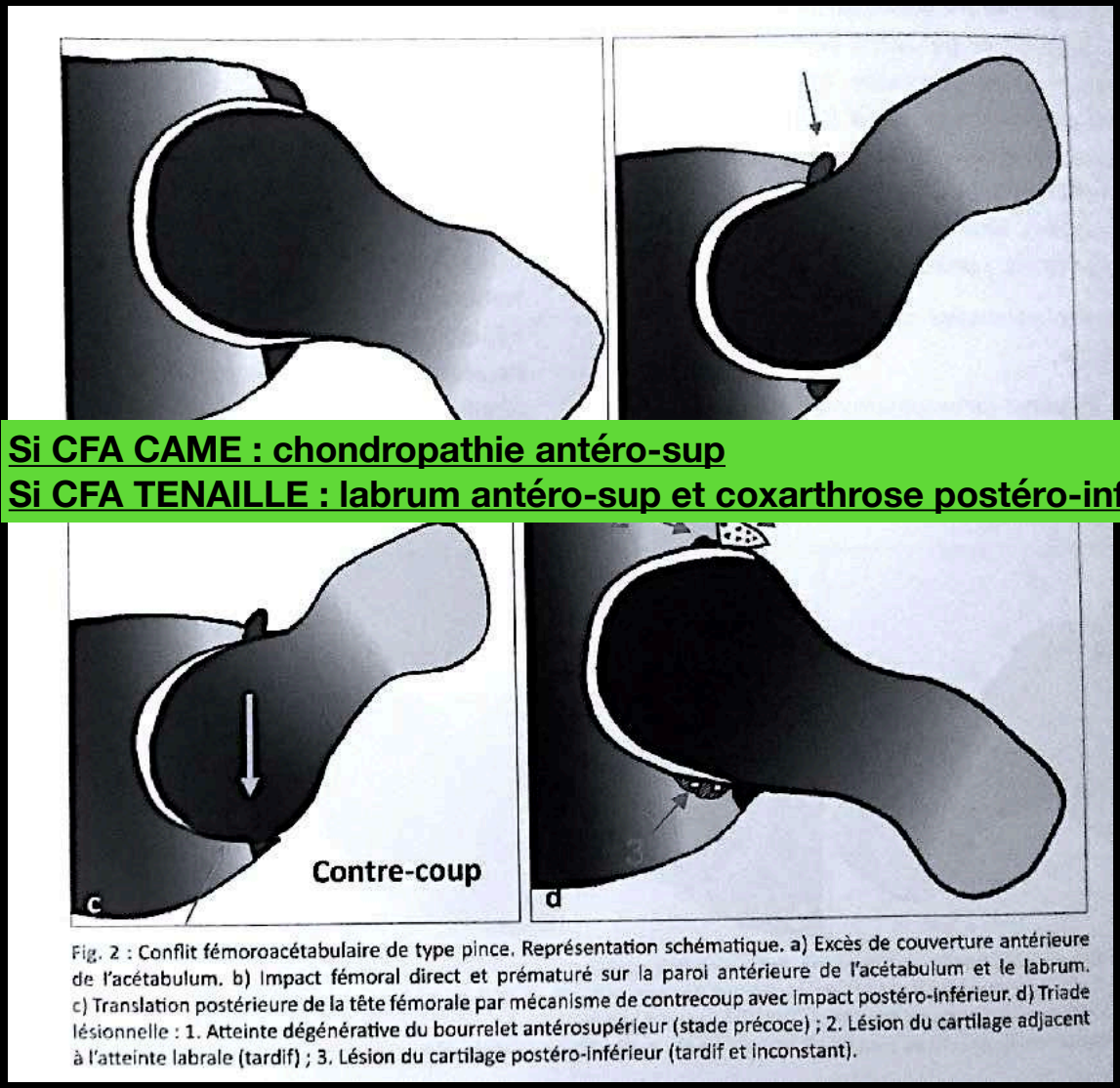

Fig. 2 : Conflit fémoroacétabulaire de type pince. Représentation schématique. a) Excès de couverture antérieure de l'acétabulum. b) Impact fémoral direct et prématuré sur la paroi antérieure de l'acétabulum et le labrum. c) Translation postérieure de la tête fémorale par mécanisme de contrecoup avec impact postéro-inférieur. d) Triade lésionnelle : 1. Atteinte dégénérative du bourrelet antérosupérieur (stade précoce) ; 2. Lésion du cartilage adjacent à l'atteinte labrale (tardif) ; 3. Lésion du cartilage postéro-inférieur (tardif et inconstant).

Si CFA CAME : chondropathie antéro-sup

Si CFA TENAILLE : labrum antéro-sup et coxarthrose postéro-inf par contre coup

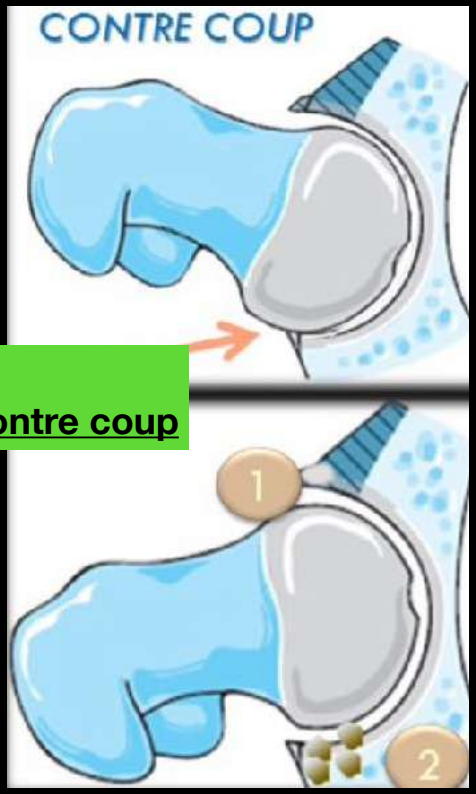

RETOUR MENU

CFA - PINCE ou TENAILLE

Encadré 19.7 Conflit fémoro-acétabulaire par effet tenaille

- Signe du croisement (rétroversion de l'acétabulum)
- Signe de la paroi postérieure (mur postérieur insuffisamment couvrant)
- Signe de l'épine ischiatique (excès d'antéversion de l'hémi-bassin)
- Protrusion acétabulaire
- Remaniements fibrokystiques de la partie antérieure du col
- Lésions du labrum antérosupérieur +++
- Lésions du cartilage antérosupérieur/postéro-inférieur/ coxarthrose
- Condensation/fragmentation du bord latéral de l'acétabulum
- Os acétabulaire
- Rétroversion fémorale/excès d'antéversion du bassin (à rechercher en préopératoire)

RETOUR MENU

LESIONS LABRUM + ACETABULUM ANTERO-SUPERIEUR CAR TROP SAILLANT-> COXARTHROSE MAIS EN PLUS , LESION PAR CONTRE COUP , COXARTHROSE POSTERO-INFERIEURE

CFA - PINCE ou TENAILLE

NORMAL

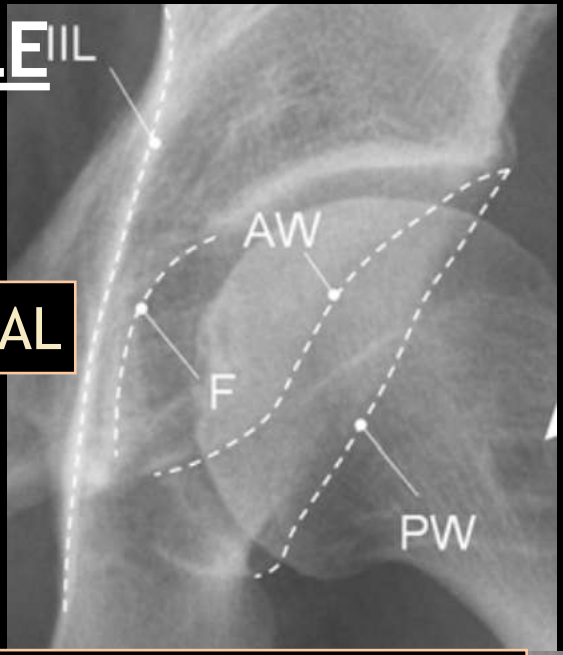

Rétroversion acétabulaire = SIGNE DU CROISEMENT

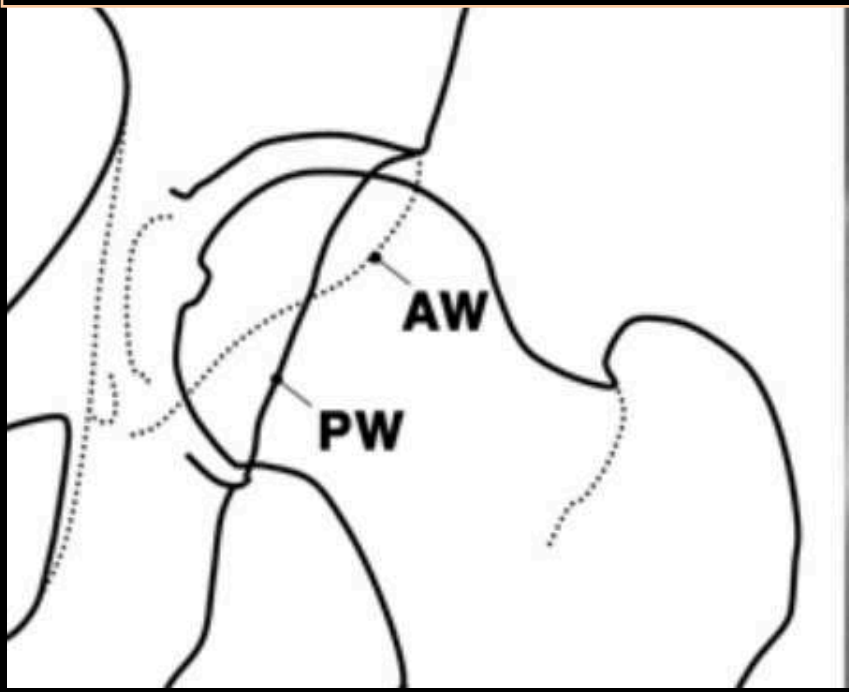

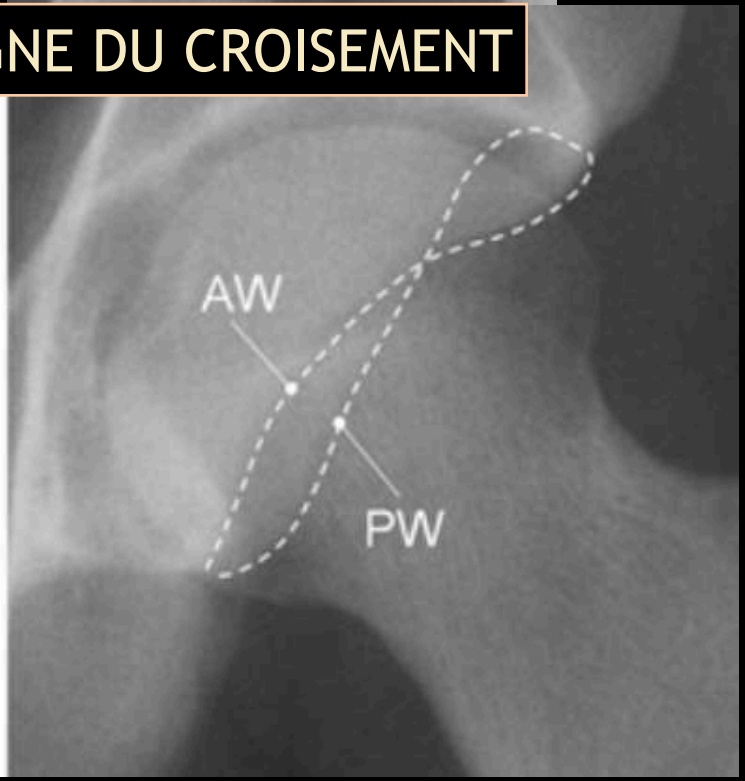

RETOUR MENU

CFA DE TYPE TENAILLE : Bilan Diagnostique

- CLICHE DE FACE

  Recherche étiologique

  – rétroversion

  – protrusion acétabulaire

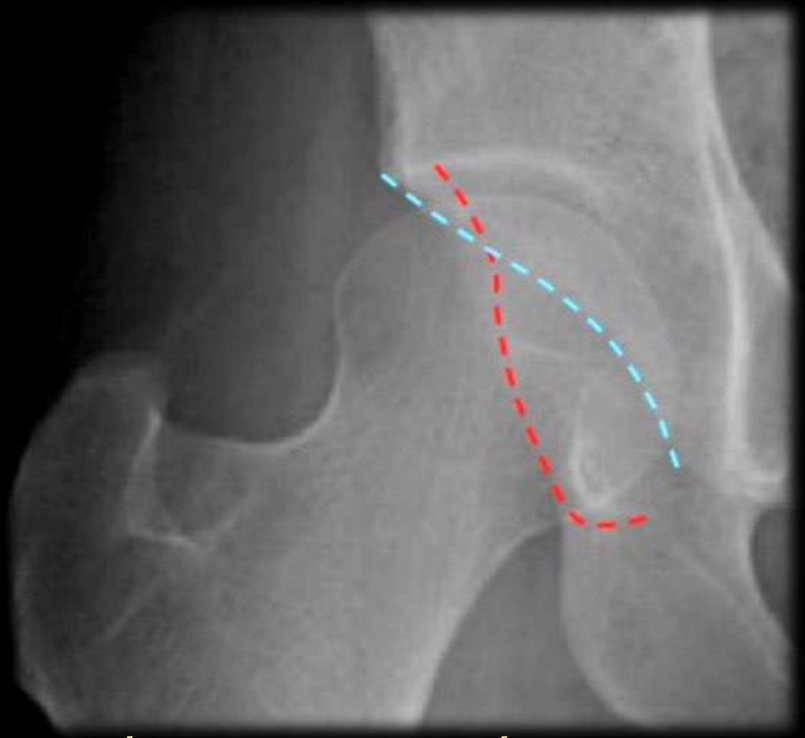

Rétroversion acétabulaire =

SIGNE DU CROISEMENT

RETOUR MENU

Rétroversion acétabulaire = SIGNE DU CROISEMENT

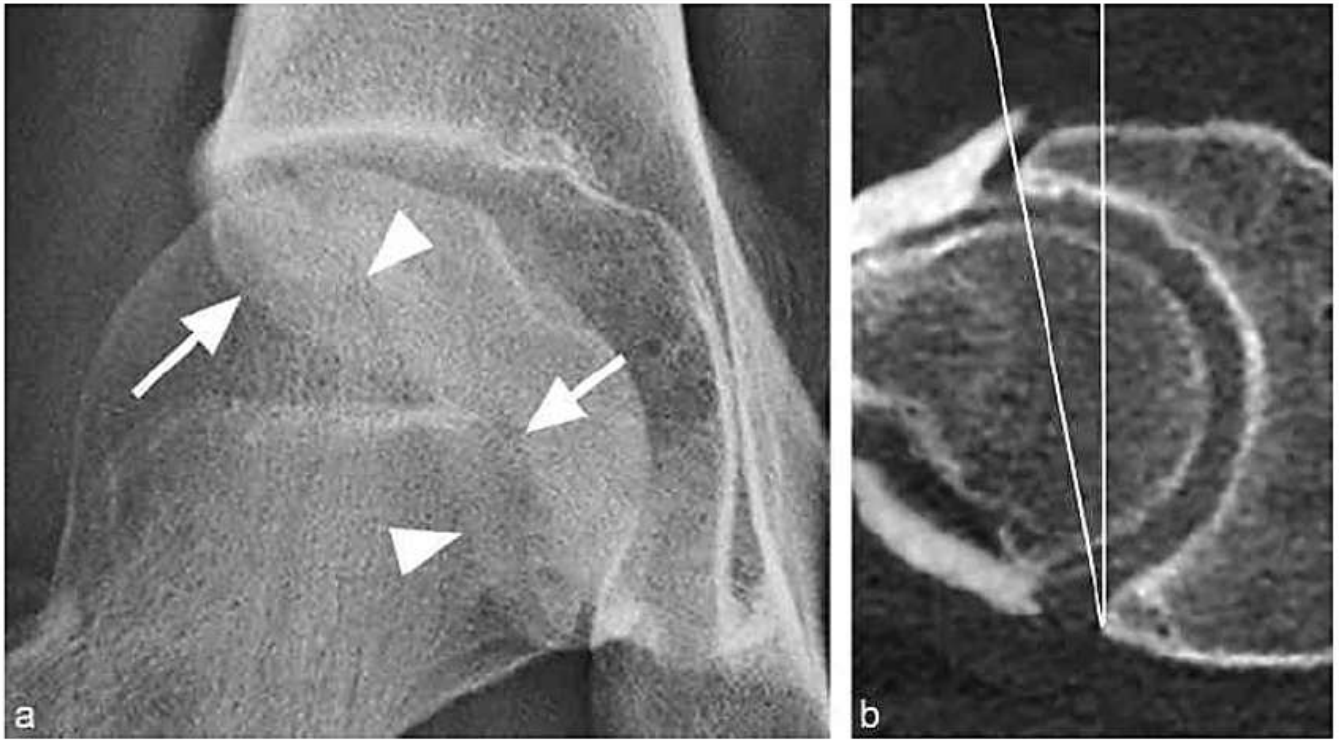

Fig. 19.27 **Signe du croisement.** a. Le mur postérieur (têtes de flèches) croise le mur antérieur (flèches) de l'acétabulum, réalisant un « 8 ». Cette rétroversion intéresse quasiment 50 % de la hauteur du mur acétabulaire. b. Rétroversion de l'acétabulum en scanner.

RETOUR MENU

CFA DE TYPE TENAILLE : Rétroversion acétabulaire

projection du mur postérieur de l'acetabulum en dedans du centre de la tête

couverture postérieure insuffisante

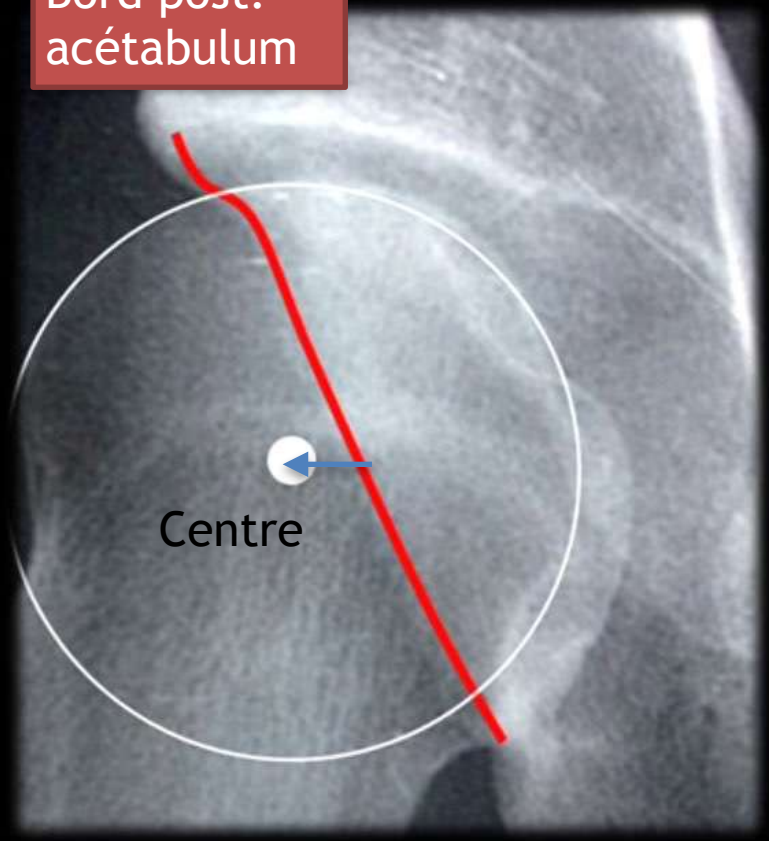

SIGNE DE LA PAROI POSTERIEURE

RETOUR MENU

MESURE PROTRUSION ACETABULAIRE

CFA DE TYPE CAME

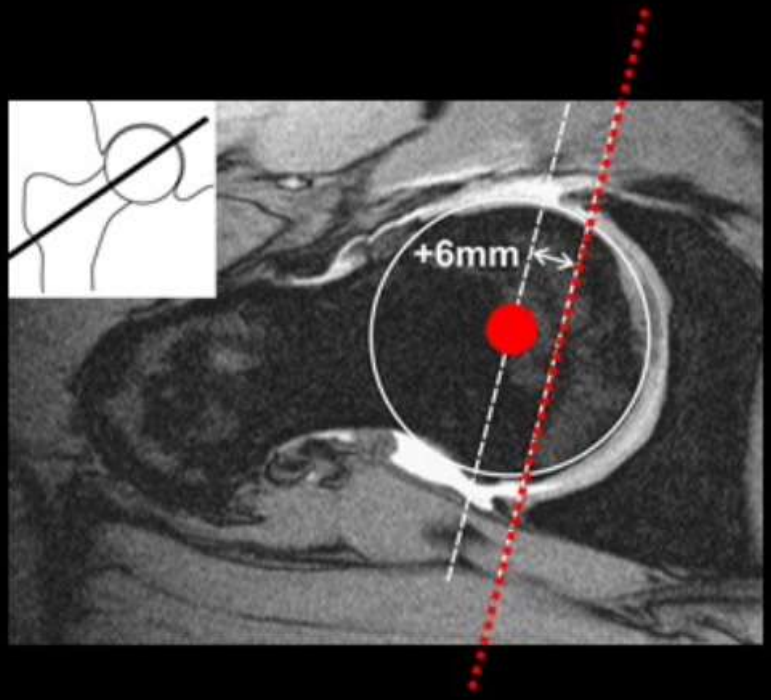

VARIANCE POSITIVE

CFA DE TYPE TENAILLE

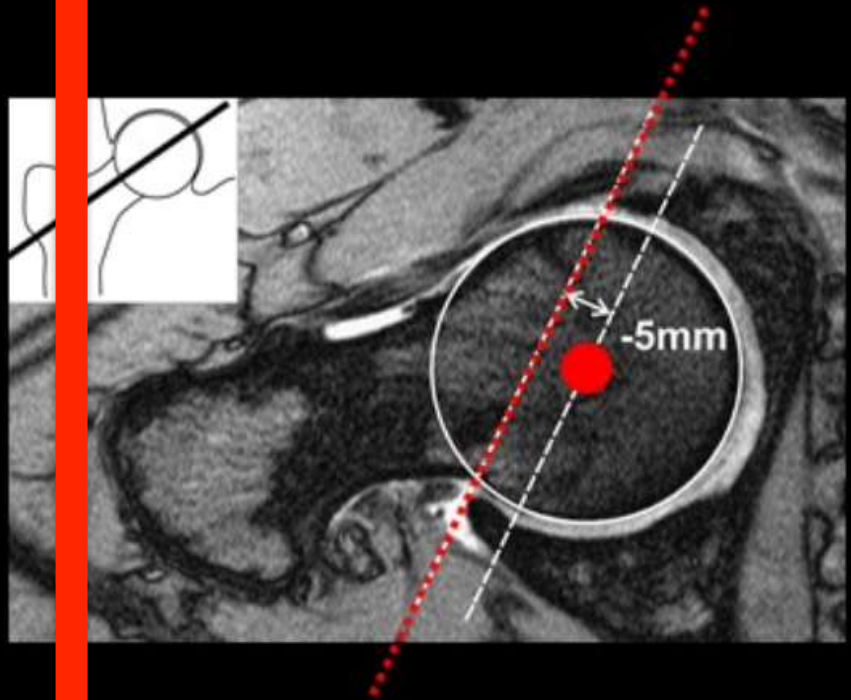

VARIANCE NEGATIVE

RETOUR MENU

CFA DE TYPE TENAILLE : Rétroversion acétabulaire

Effet Tenaille = Hyper-couverture acétabulaire antéro-supérieure

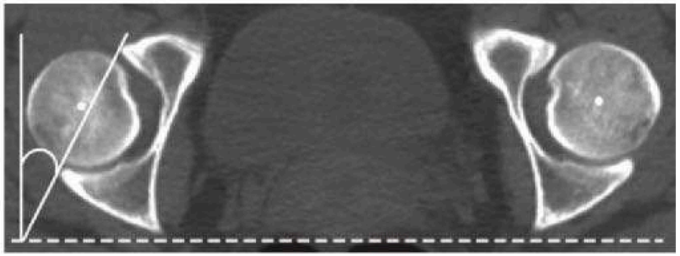

Figure 12. Anda method of measuring acetabular anteversion. Axial CT image shows acetabular version measured at the level of the femoral head center. Acetabular anteversion refers to the angulation of the line between the anterior and posterior acetabular margins and a line perpendicular to either the intercapital line or a horizontal line between the posterior pelvic margins at the sciatic notch level (dashed line).

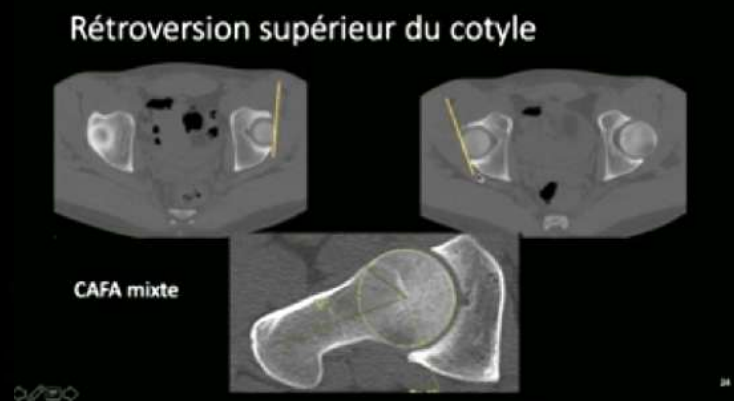

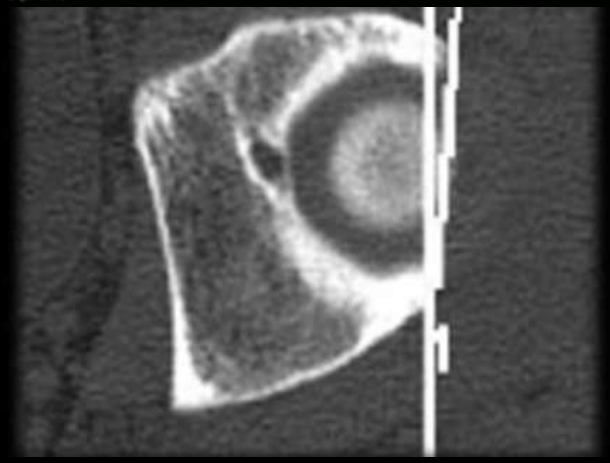

- A réaliser sur les coupes axiales les plus proximales !!!

Hyper-couverture > 40°
Normal entre 20-30°

RETOUR MENU

III - CSQ

TYPE TENAILLE : bilan lésionnel

Si CFA CAME : chondropathie antéro-sup
Si CFA TENAILLE : labrum antéro-sup et coxarthrose postéro-inf par contre coup

Anomalie morphologique proéminence du mur antérieur de l'acetabulum

1. LABRUM

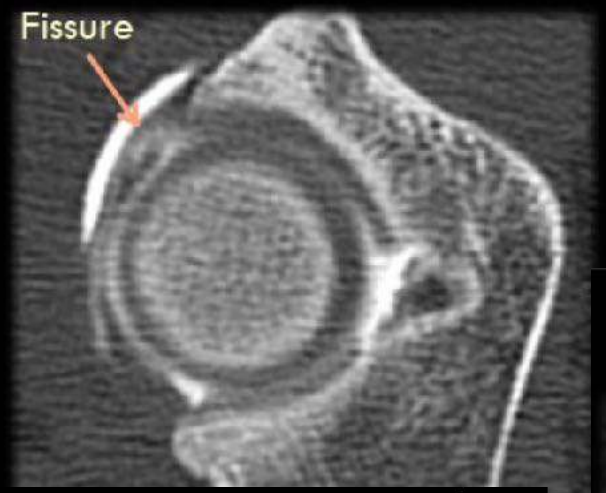

RECHERCHER CONSEQUENCE =

1. CARTILAGE
2. LABRUM : OSSIFICATION
3. GÉODE SOUS CHONDRALE
4. HERNIE DE PITT

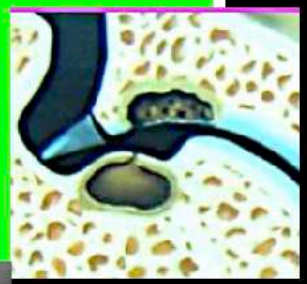

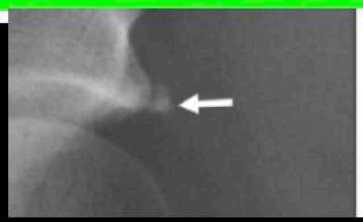

Ossification du Labrum

RETOUR MENU

CFA DE TYPE TENAILLE : bilan lésionnel

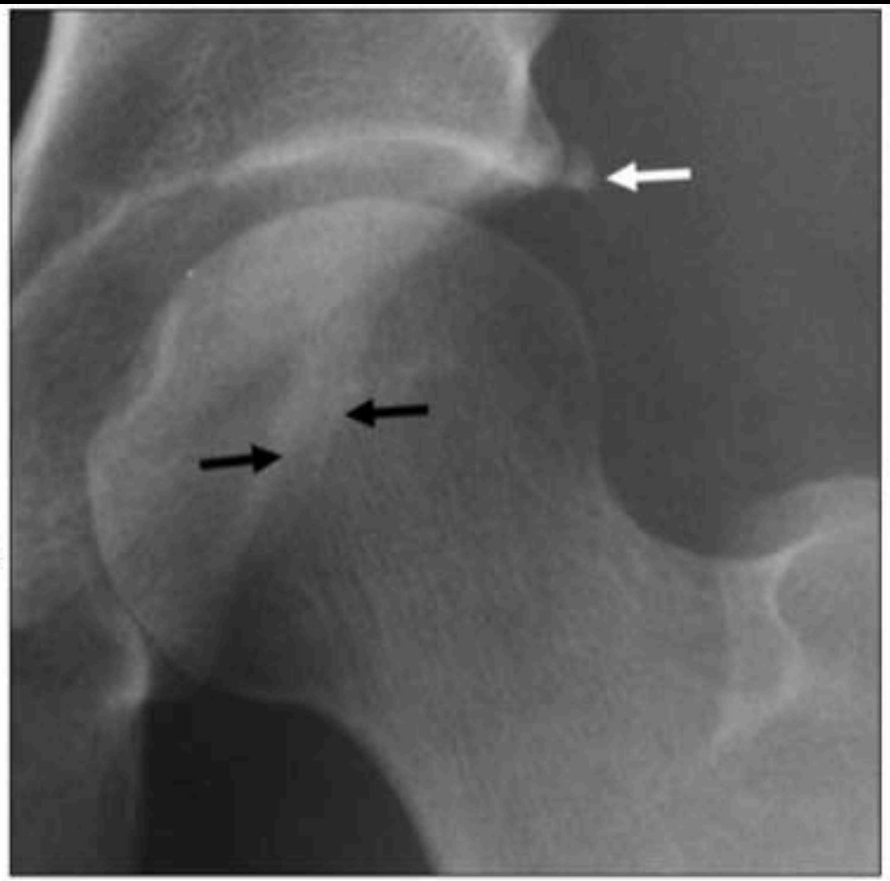

A

B

Fig. 16—Secondary radiographic signs of femoroacetabular impingement.
A, Recurrent impingement can lead to ossification of labral basis (*white arrow*) and to osseous apposition of acetabular rim, which is visible as double contour (*black arrows*) in 45-year-old woman.
B, Because of abnormal stress in impinging hips, prominent acetabular bone fragment can even be separated from adjacent bone margin (os acetabuli, *arrow*) in 36-year-old man with pistol-grip deformity.

RETOUR MENU

CFA DE TYPE TENAILLE : bilan lésionnel

Fig. 12—Faux profile of 25-year-old man with pincer impingement shows posteroinferior joint space narrowing (*arrow*) as result of recurrent subluxations, which is unfavorable prognostic sign.

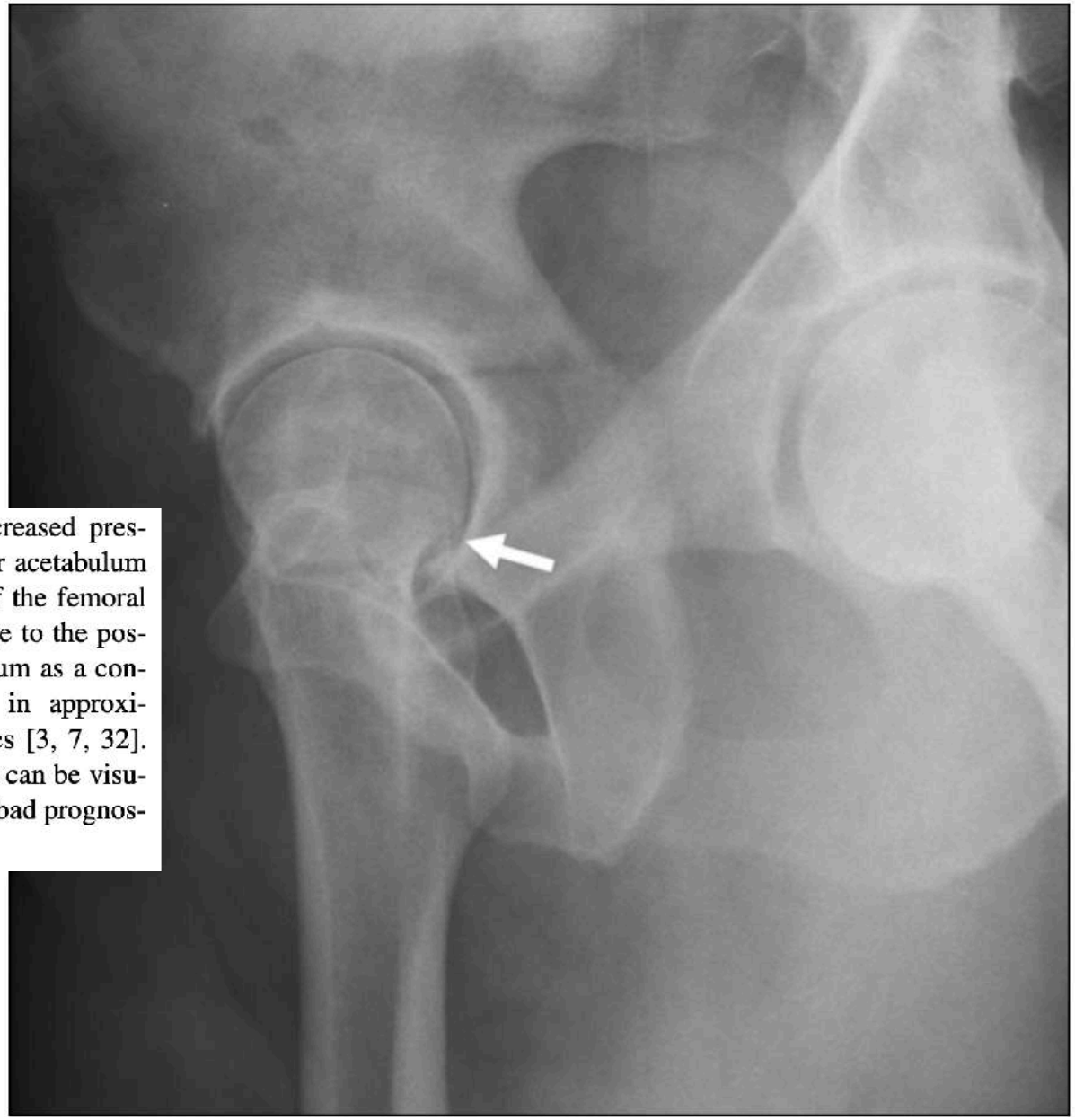

ation posteroinferiorly. The increased pressure between the posteroinferior acetabulum and the posteromedial aspect of the femoral head can cause chondral damage to the posteroinferior part of the acetabulum as a contrecoup lesion, which occurs in approximately one third of pincer cases [3, 7, 32]. The resulting loss of joint space can be visualized on a faux profile and is a bad prognostic sign (Fig. 12).

RETOUR MENU

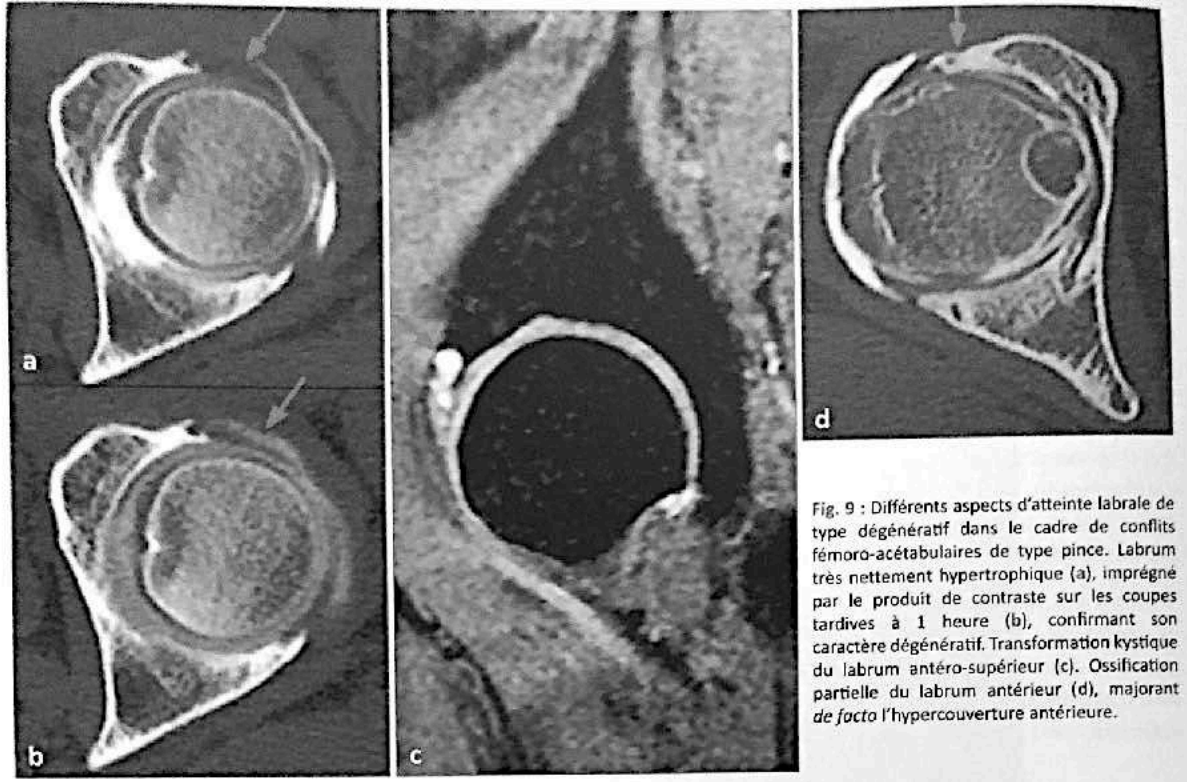

Fig. 9 : Différents aspects d'atteinte labrale de type dégénératif dans le cadre de conflits fémoro-acétabulaires de type pince. Labrum très nettement hypertrophique (a), imprégné par le produit de contraste sur les coupes tardives à 1 heure (b), confirmant son caractère dégénératif. Transformation kystique du labrum antéro-supérieur (c). Ossification partielle du labrum antérieur (d), majorant *de facto* l'hypercouverture antérieure.

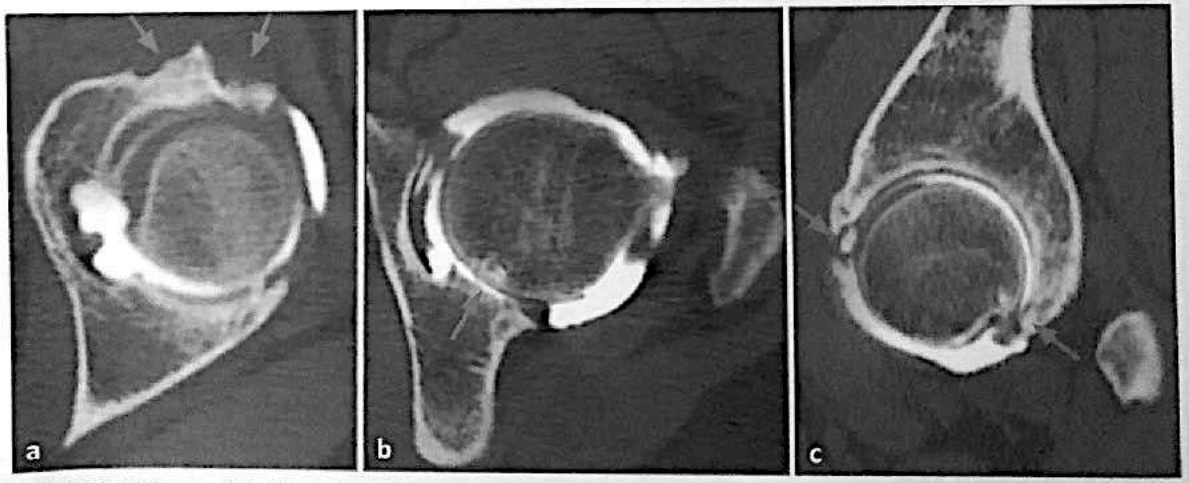

Fig. 10 : Conflit fémoro-acétabulaire de type pince en arthro-TDM. Ossification labrale antérieure (a) majorant l'excès de couverture en antéro-supérieur. Arthropathie dégénérative postéro-inférieure (b) par possible phénomène de contrecoup. Les anomalies antéro-supérieure (labrum) et postéro-inférieure (arthropathie) sont mises en évidence sur le même plan sagittal (c).

RETOUR MENU

THERAPEUTIQUE DES CFA

1. INTERLIGNE > 2 MM
2. TONNIS 0 - 1
3. Echec kiné>6 mois

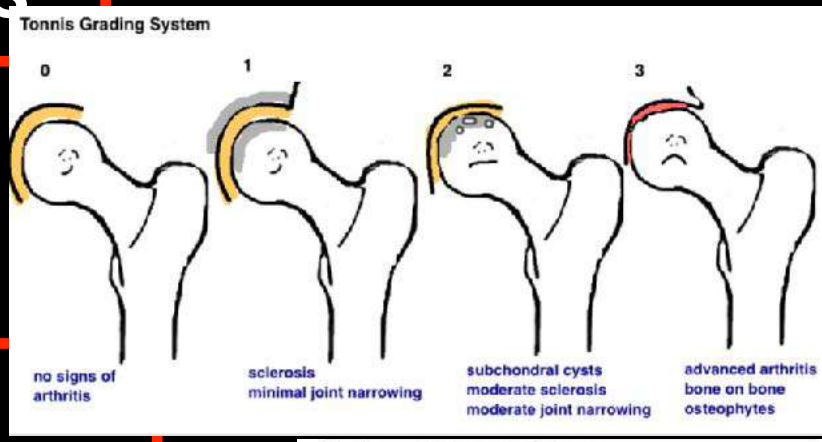

Grade	Radiographic features
0	- No signs of osteoarthritis
1	- Slight narrowing of joint space - Slight lipping at joint margin - Slight sclerosis of the femoral head or acetabulum
2	- Small cysts in the femoral head or acetabulum - Increasing narrowing of joint space - Moderate loss of sphericity of the femoral head
3	- Large cysts - Severe narrowing or obliteration of joint space - Severe deformity of the femoral head - Avascular necrosis

TTT CHIR CONSERVATEUR PAR ARTHROSCOPIE

SINON PTH

RETOUR MENU

BASSIN - HANCHES

LABRUM

RETOUR MENU

ANATOMIE LABRUM

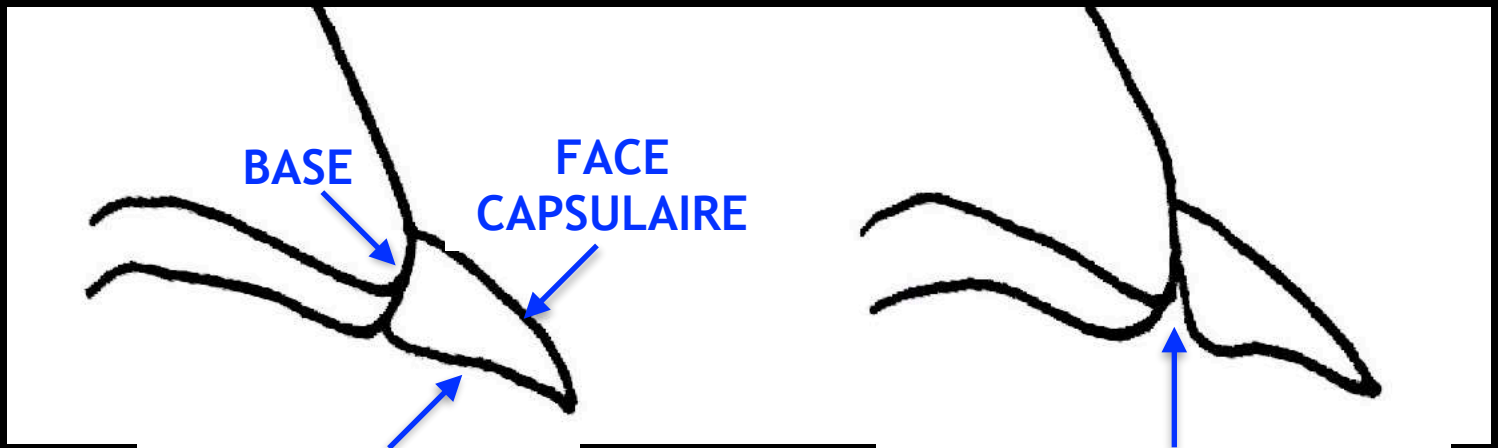

A savoir : le tendon psoas-iliaque présente des rapports très étroits avec le labrum antérieur

DILEMNE !!!!
3H ? 9H ?

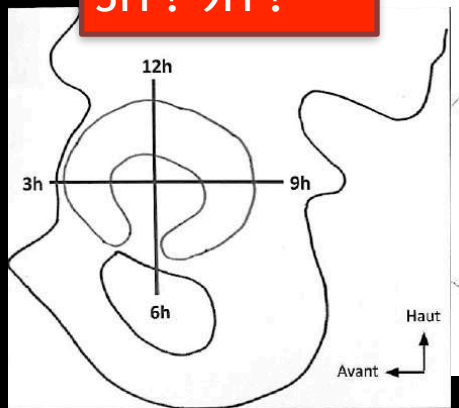

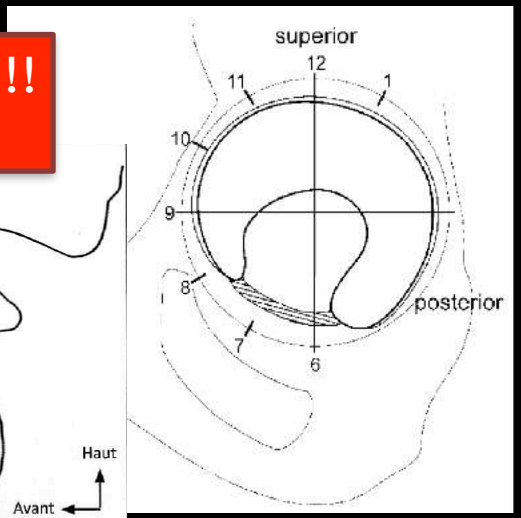

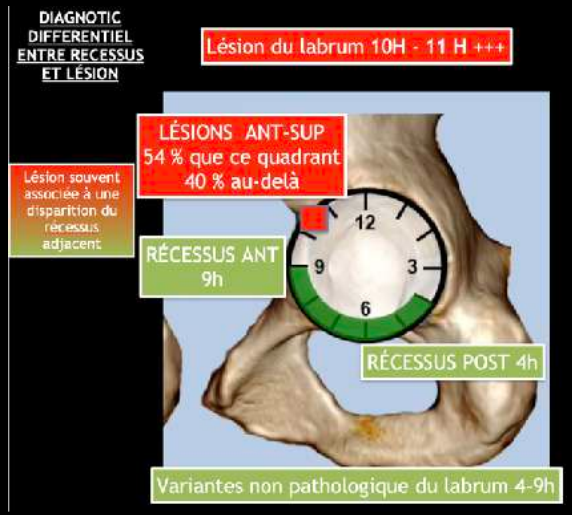

RETOUR MENU

VARIANTE EN IRM = CARTILAGE ENTRE LABRUM ET OS 30%

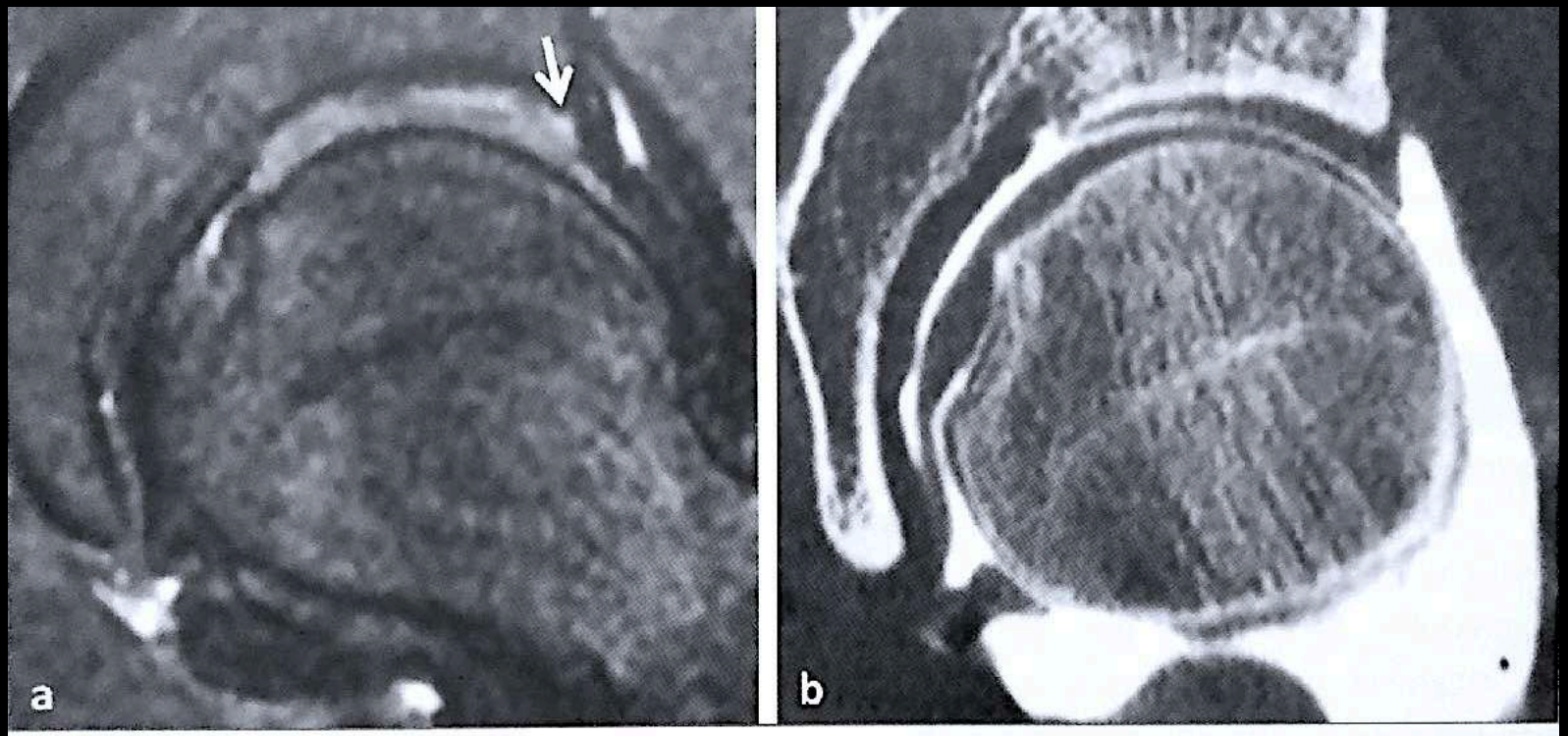

Fig. 19 : Variante à type d'interposition de cartilage à la jonction ostéolabrale. a) IRM 1,5 Tesla en séquence coronale DP FS. Signal intermédiaire à la jonction ostéolabrale (*flèche*). b) Corrélation avec l'arthroscanner en reconstruction coronale ne montrant pas de lésion labrale ou cartilagineuse.

RETOUR MENU

Variante Anatomique = Encoche acétabulaire sup / Fossette supra-acétabulaire

Encoche acétabulaire sup

Fossette supra-acétabulaire

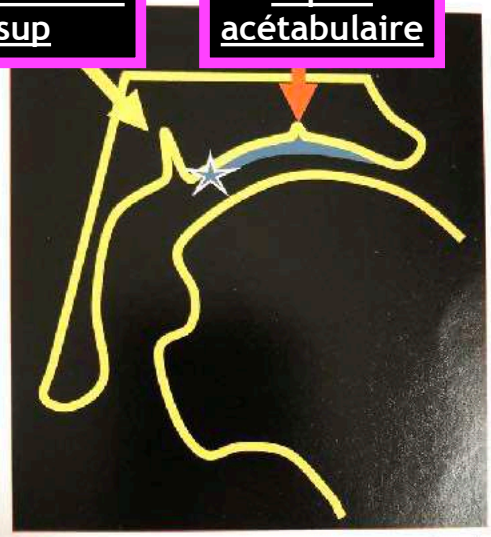

Fig. 3 : Schéma montrant la topographie des variantes anatomiques du toit acétabulaire : l'encoche acétabulaire supérieure (*flèche jaune*) est une encoche au bord interne de la couverture cartilagineuse ; la fossette supra-acétabulaire (*flèche orange*) est un défect osseux au zénith de l'acétabulum ; le pli stellaire (*croix bleue*) est une variante du revêtement chondral sous forme d'une zone dépourvue du cartilage, à la marge interne du cartilage acétabulaire (la visibilité du pli stellaire en imagerie est incertaine).

Fossette supra-acétabulaire

Encoche acétabulaire sup

Fig. 4 : Encoche acétabulaire supérieure (*"superior acetabular notch"*). Radiographie du bassin de face chez un homme de 63 ans. Zone de discontinuité du bord médial de l'acétabulum proche de la jonction entre les portions horizontale et verticale qui correspond à une variante de la normale (*flèche*).

Fossette supra-acétabulaire

RETOUR MENU

LIGAMENT TRANSVERSE DE HANCHE

Fig. 7 : Arthroscanner, coupes sagittales et schéma correspondant : sillon normal à la jonction entre le labrum et l'insertion du ligament transverse avec un fin passage de produit de contraste entre le labrum, le rebord acétabulaire et le ligament transverse (*flèche*).

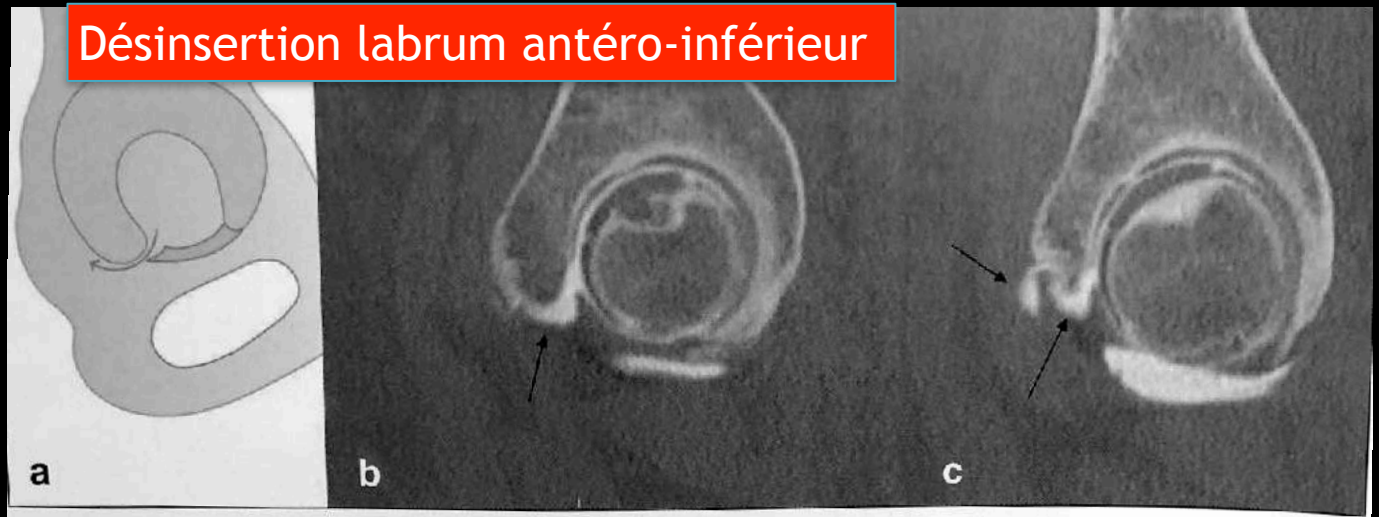

Fig. 14 : Arthroscanner, coupes et schéma correspondant : désinsertion du labrum antéro-inférieur en regard du ligament transverse. Passage anormal du produit de contraste en avant du bord antérieur du cotyle.

RETOUR MENU

LES PLANS D'ANALYSE D'UNE ARTHRO DE HANCHE +++

Plan le plus important = AXIAL OBLIQUE parallèle à l'axe du col fémoral

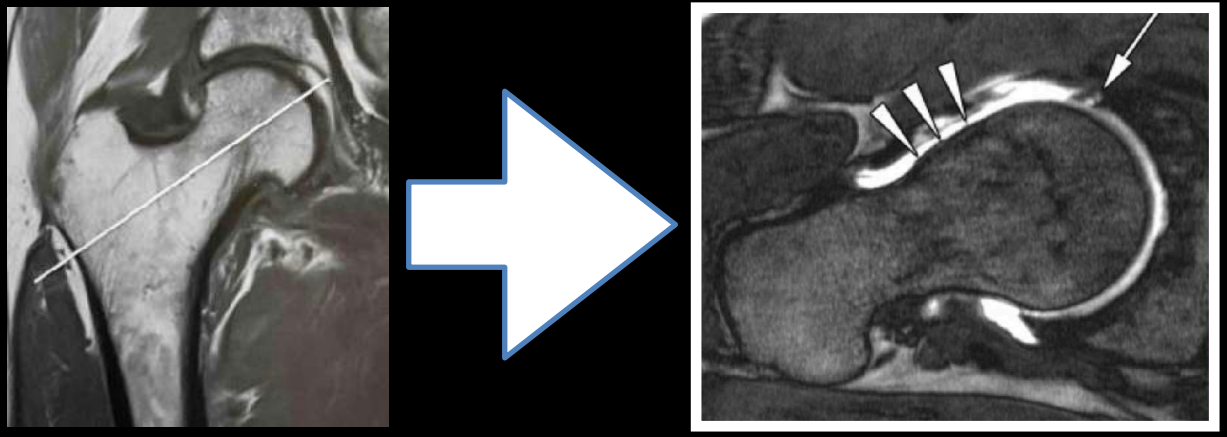

Autre plan important = SAGITTAL OBLIQUE perpendiculaire à l'axe du col fémoral

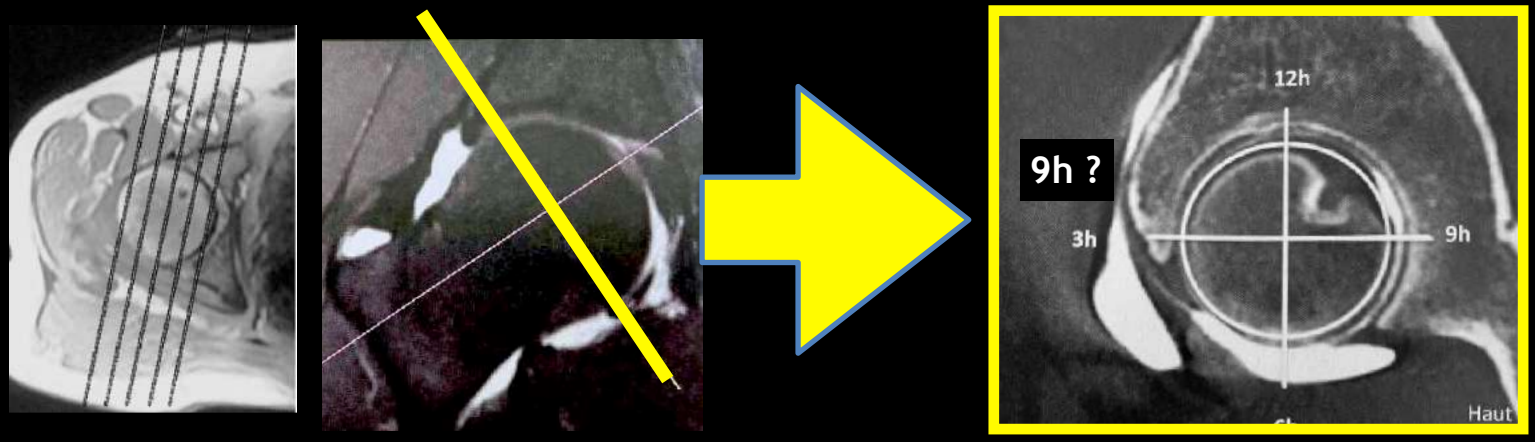

RETOUR MENU

DIAGNOTIC DIFFERENTIEL ENTRE RECESSUS ET LÉSION

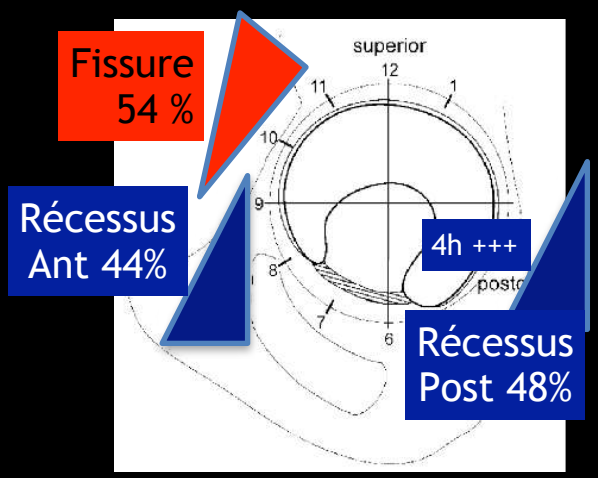

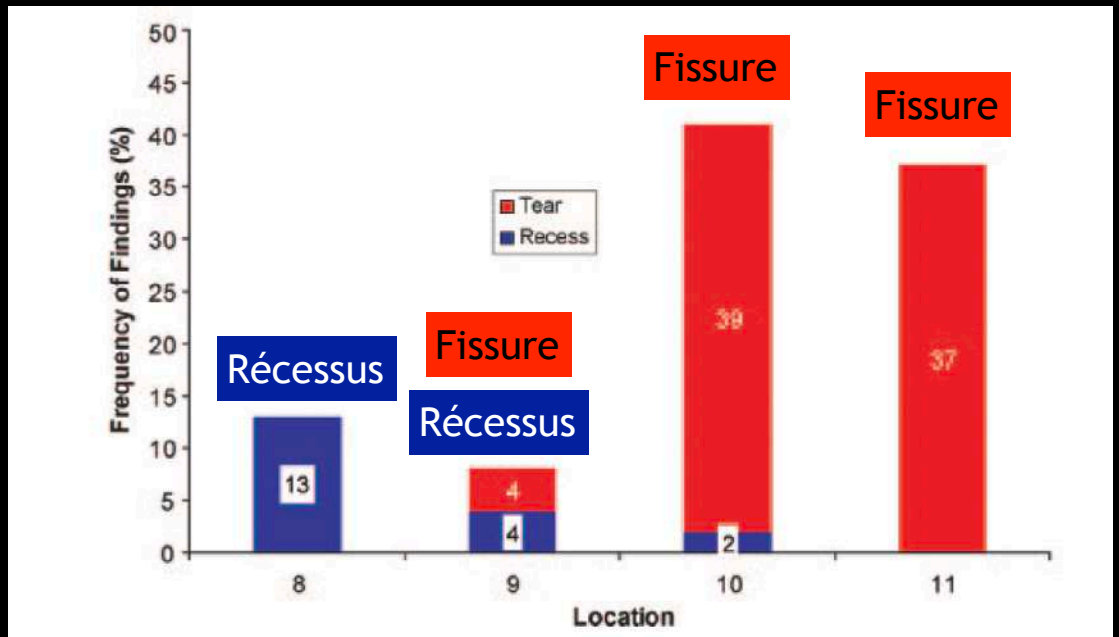

Figure 5: Bar chart shows frequency of recesses and tears at surgery according to location (clock position). Recesses were most commonly located anteroinferiorly in 8-o'clock position. Torn labra were most frequently found at anterosuperior location in 10- and 11-o'clock positions.

MR Imaging Features of Surgically Confirmed Recesses and Tears and In Analysis

Imaging Feature	Recess (n – 6)	Tear (n – 43)
Depth (%)*		
Less than one-half labral thickness	67 (4)	9 (4)
Less than entire thickness	33 (2)	42 (18)
Full thickness	0	49 (21)
Shape (%)*		
Linear	83 (5)	49 (21)
Gaping	17 (1)	16 (7)
Complex	0	35 (15)
Extension of contrast material into labral substance (%)*	0	51 (22)
Abnormal labral signal intensity (%)*	0	74 (32)
Cartilage damage (%)*	0	53 (23)
Osseous abnormalities (%)*	0	26 (11)
Perilabral cysts (%)*	0	19 (8)
Quantitative analysis		
Mean depth (mm)‡	3.2	4.9
Mean longitudinal extent (mm)	15.2	14.7

RETOUR MENU

DIAGNOTIC DIFFERENTIEL ENTRE RECESSUS ET LÉSION

Lésion du labrum 10H - 11 H +++

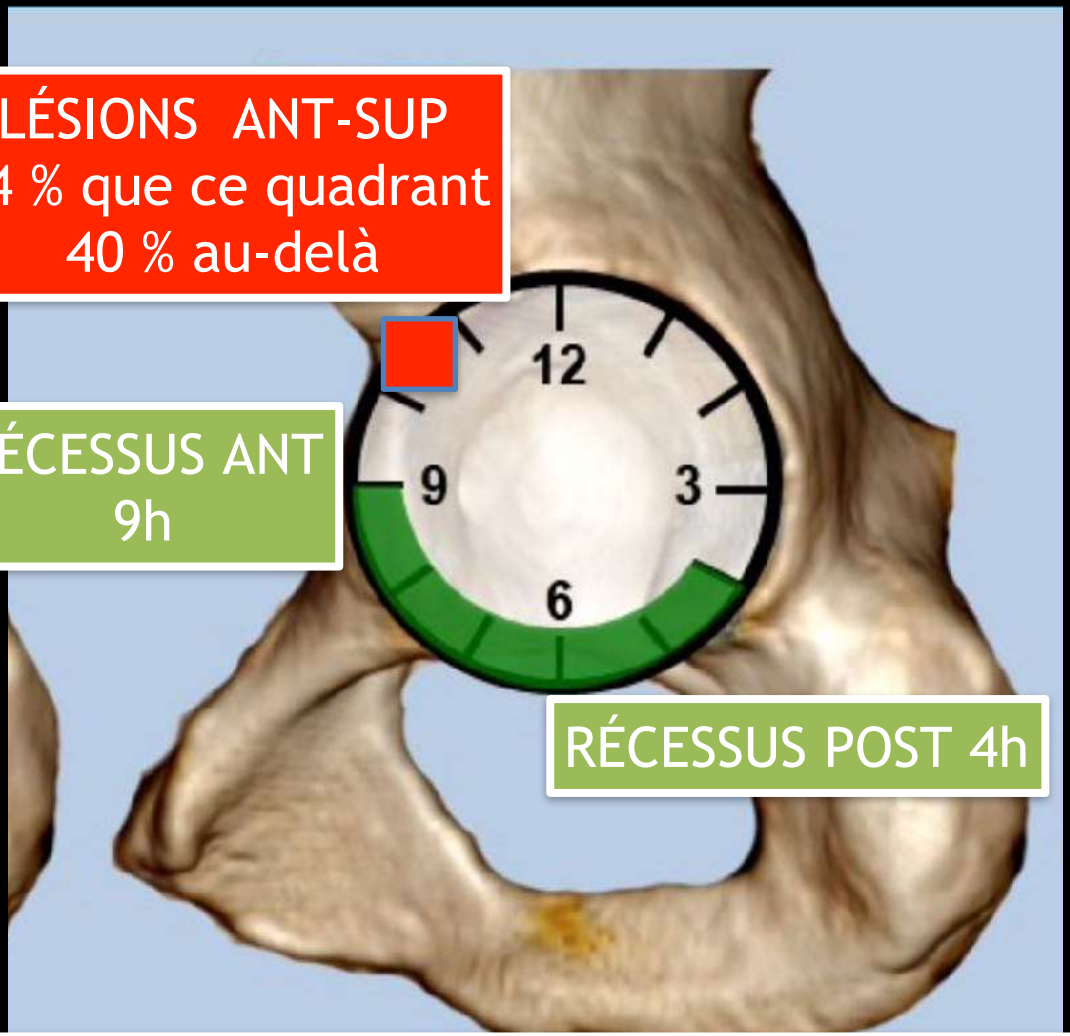

LÉSIONS ANT-SUP
54 % que ce quadrant
40 % au-delà

Lésion souvent associée à une disparition du récessus adjacent

RÉCESSUS ANT 9h

RÉCESSUS POST 4h

Variantes non pathologique du labrum 4-9h

RETOUR MENU

1- RECESSUS LABRAL



- large et **linéaire** ;
- **peu profond** (moins de la moitié de l'épaisseur du labrum) (fig. 22) ;
- **aux contours réguliers** ;
- **sans anomalies de signal intralabrales associées** ;
- **sans anomalies périlabrales** (kystique ou ostéo-cartilagineuse).

Son extension longitudinale n'est pas statistiquement différente d'une fissure [59].

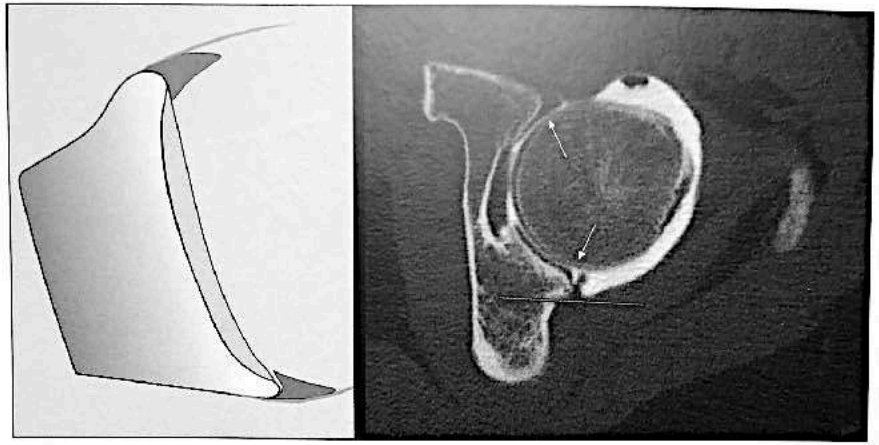

Fig. 4 : Récessus labral : Il est toujours perpendiculaire à la surface cartilagineuse et situé dans la zone transitionnelle, entre cartilage et labrum. Il est fin et régulier.

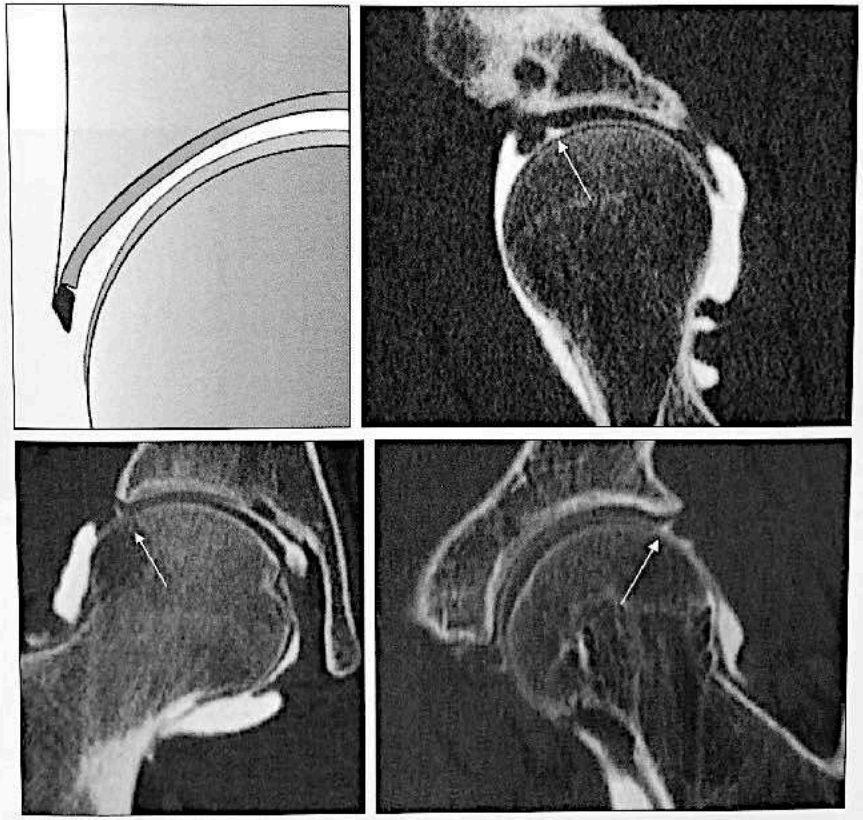

Fig. 5 : Arthroscanner de hanche, coupe coronale : exemples de récessus labral acétabulaire antéro-supérieur normal : il est situé dans la zone transitionnelle, fin (moins de 2 mm d'épaisseur), ses bords sont réguliers ; il n'intéresse pas toute l'épaisseur du labrum et ne dépasse pas le rebord supérieur du cotyle.

RETOUR MENU

DIAGNOTIC DIFFERENTIEL ENTRE RECESSUS ET LÉSION

In summary, we identified several imaging criteria that may be useful for the differentiation of normal labral variants from tears. On the basis of our results, sublabral contrast material interpositions that involve the upper one-half of the anterior labrum should be considered as tears. Recesses are characterized by their anteroinferior location, linear shape, partial separation of the labrum, and absence of perilabral abnormalities.

Surgical procedures revealed that 10 (18%) of 57 patients had recesses and 44 (77%) of 57 had tears. Locations of recesses and tears, respectively, were as follows: seven and none, in the 8-o'clock position; two of each, in the 9-o'clock position; one and 22, in the 10-o'clock position; and none and 20, in the 11-o'clock position. None of the recesses extended into the substance of the labrum or through the full thickness of the labral base; 51% (22 of 43) of tears extended into the substance and 49% (21 of 43) of tears extended along the entire labral base. Shape of sublabral contrast material interposition was linear in five (83%) of six recesses and 21 (49%) of 43 tears. Recesses were not associated with abnormal signal intensity of the labrum, cartilage lesions, osseous abnormalities, or perilabral cysts. Of 43 tears, 32 (74%) were associated with abnormal signal of the labrum; 23 (53%), with cartilage damage; 11 (26%), with osseous abnormalities; and eight (19%), with perilabral cysts.

Recesses occur as normal variants in the anteroinferior part of the acetabulum. Location in the 8-o'clock position, linear shape of contrast material interposition, partial separation of the labrum, and absence of perilabral abnormalities are characteristics of a recess.

RETOUR MENU

Le récessus périlabral

La capsule articulaire proximale s'attache directement sur la berge osseuse de l'acétabulum. Un récessus normal existe entre la face médiale de la capsule articulaire et le labrum. En antérieur et postérieur, la capsule s'insère directement sur la base du labrum. Au niveau supérieur, la capsule s'attache quelques millimètres au-dessus du labrum. Ainsi le récessus périlabral est **plus large en supérieur** qu'en antérieur ou postérieur [2, 57]. Ce récessus est un espace virtuel, qui n'est pas toujours visible sur les examens non arthrographiques. Parfois, un peu de liquide articulaire est incarcéré dans ce récessus et peut mimer un kyste paralabral. Lors des examens arthrographiques, la distension de la cavité articulaire permet de mieux visualiser ce récessus et de le différencier d'un kyste paralabral (**fig. 21**) [2, 6, 8, 15, 17].

Le récessus sous-labral

C'est le piège classique en IRM ou en arthroscanner. Un récessus sous-labral serait présent chez environ 25 % des personnes [8, 56]. Cependant, son existence et sa topographie restent débattues [40]. La localisation la plus fréquente semblerait située en **postéro-inférieur**. Les fissures labrales postérieures sont peu communes dans cette localisation, ce qui aide à différencier les deux entités. Une étude a retrouvé une prédominance de récessus sous-labral postéro-inférieur (48 %) et antéro-supérieur (44 %), et moins fréquemment antéro-inférieur (4 %) et postéro-supérieur (4 %) [44]. Certaines études n'ont pas retrouvé de récessus sous-labral au niveau antéro-supérieur [56]. La limite de ces études est que le gold standard utilisé (l'arthroscopie) est imparfait, car aucun consensus sur la définition d'un labrum d'apparence normale n'est défini [2]. Une étude chez des patients de moins de 17 ans n'a retrouvé aucun récessus sous-labral en arthro-IRM, ce qui conforterait l'hypothèse selon laquelle le récessus correspondrait en réalité à une fissure labrale partielle ou en voie de cicatrisation [58].

Une étude a évalué les caractéristiques en imagerie des récessus et des fissures labrales prouvées chirurgicalement et situées en antérieur. Un récessus sous-labral antérieur se caractérise par :

- un décollement **liquidien** entre le labrum l'acétabulum ;

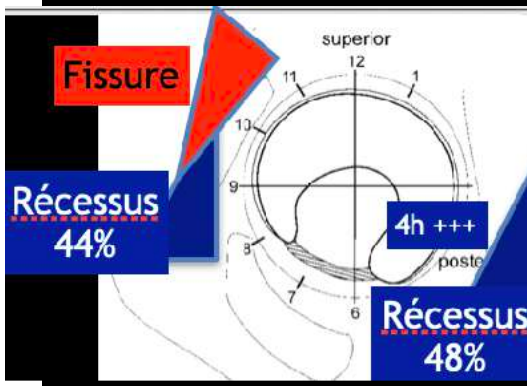

RETOUR
MENU

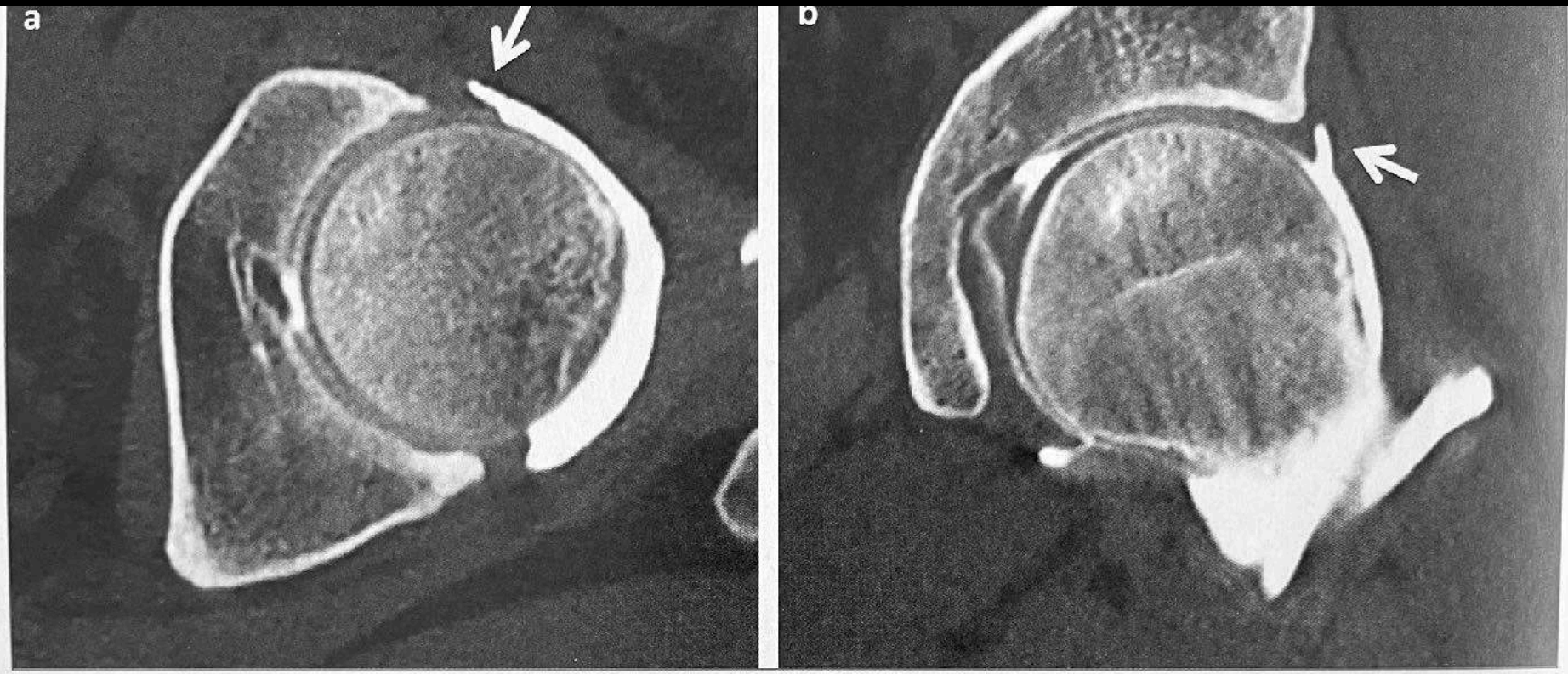

Fig. 21 : Récessus périlabral. Insinuation régulière de produit de contraste entre le versant latéral du labrum et la capsule articulaire (plus large au niveau supérieur qu'au niveau antérieur ou postérieur).

a) Arthroscanner en reconstruction axiale oblique. Récessus antérieur (*flèche*).

b) Arthroscanner en reconstruction coronale. Récessus supérieur (*flèche*).

RETOUR MENU

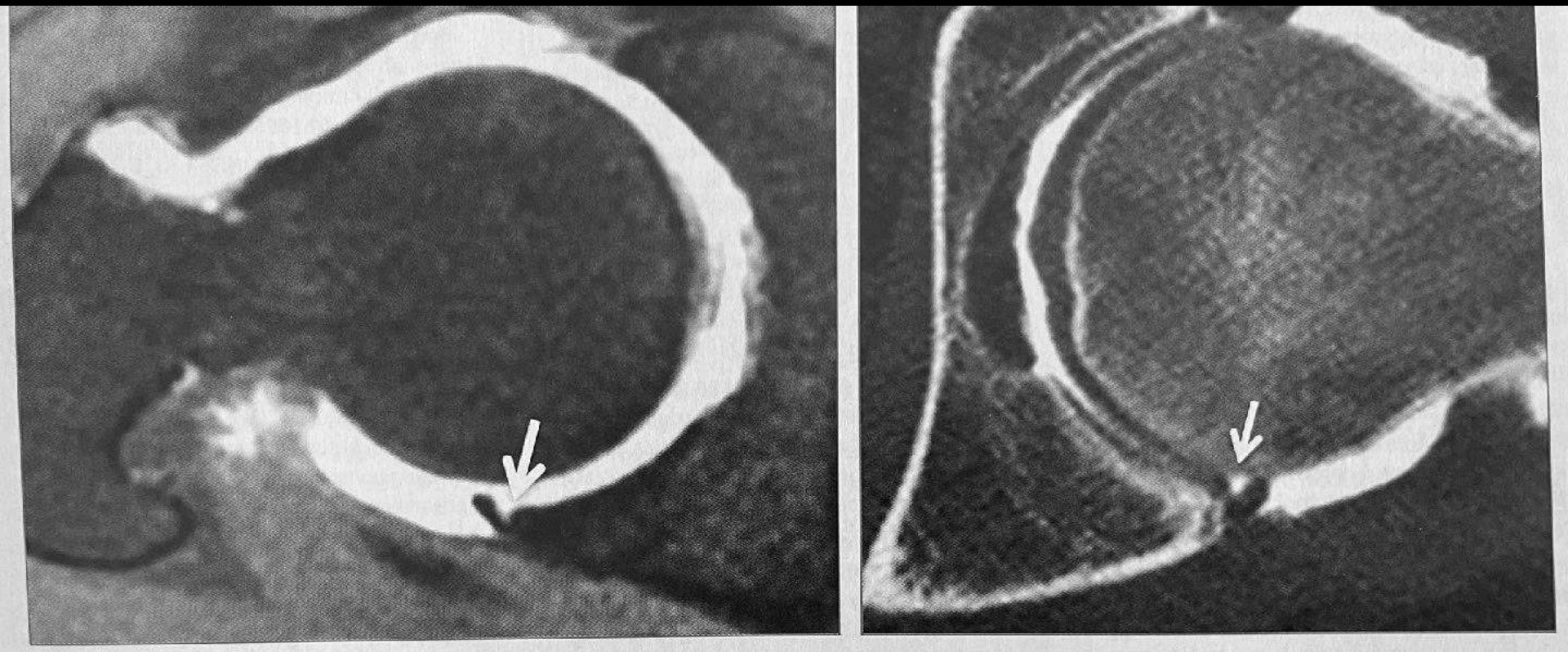

Fig. 22 : Récessus sous labral postéro-inférieur chez deux patients différents.

a) Arthro-IRM en séquence axiale T1 FS. Insinuation de produit de contraste linéaire, peu profonde aux contours réguliers à la jonction ostéo-labrale (*flèche*) sans anomalie associée.

b) Arthroscanner en reconstruction axiale oblique. Insinuation de produit de contraste linéaire, peu profonde aux contours réguliers à la jonction ostéolabrale (*flèche*) sans anomalie associée.

RETOUR MENU

1- RECESSUS LABRAL

2- LESION LABRAL

Figure 2

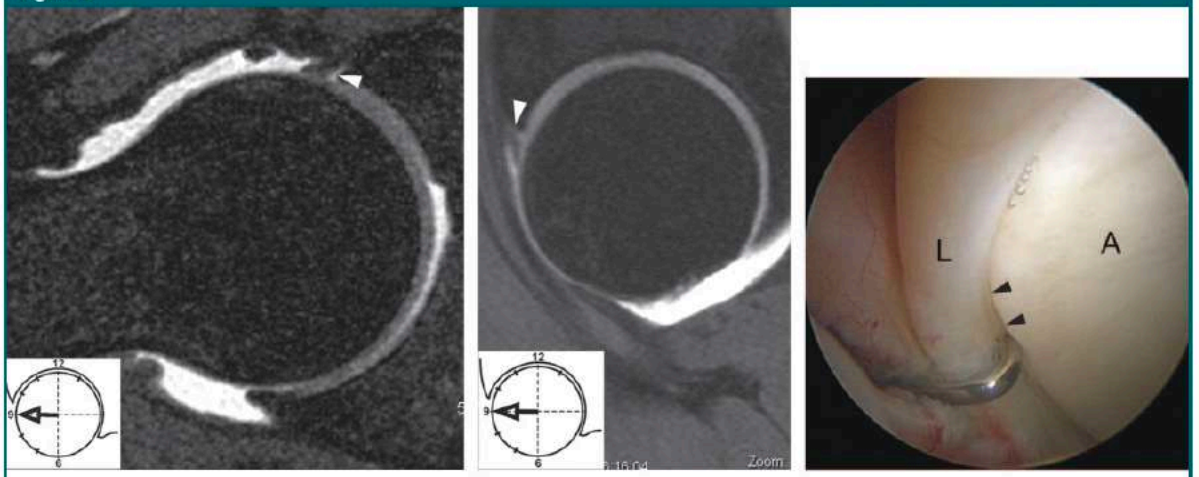

a. b. c.

Figure 2: Sublabral recess in 9-o'clock position at arthroscopy of right hip in 35-year-old woman. Partial separation of labrum from adjacent acetabulum (arrowhead) is seen on **(a)** transverse oblique and **(b)** sagittal water-excitation true fast imaging with steady-state precession MR arthrograms (9/3). Contrast material interposition corresponding to recess has a linear form with regular margins. Adjacent labrum shows normal shape and signal intensity. **(c)** Corresponding arthroscopic image shows sublabral recess (arrowheads) at base of normal labrum *(L)*. Labrum was stable at probing. Normal acetabular cartilage *(A)* was present.

Figure 3

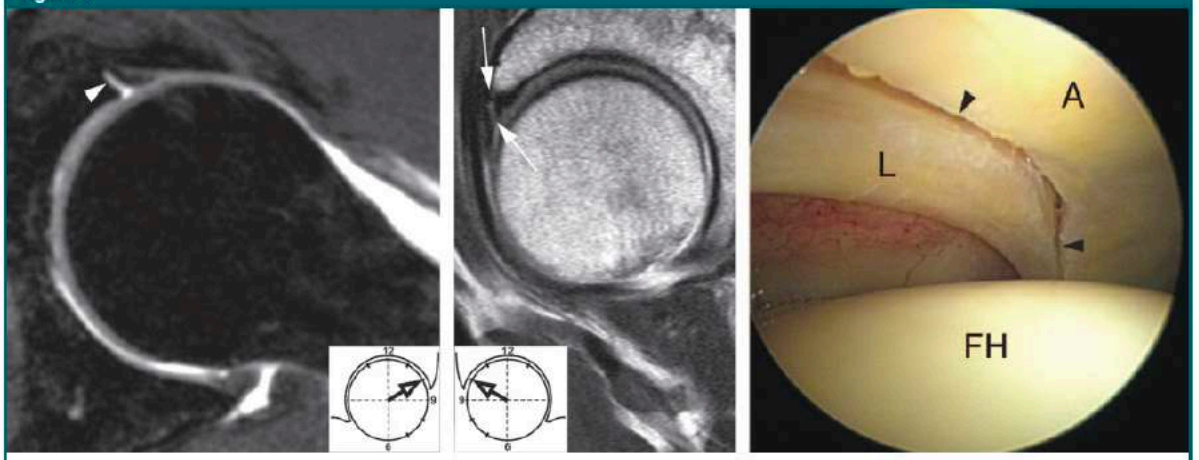

a. b. c.

Figure 3: Labral tear at arthroscopy of left hip in 68-year-old woman. **(a)** Transverse oblique water-excitation true fast imaging with steady-state precession MR image (9/3) demonstrates anterosuperior interposition of contrast material at 11-o'clock position (arrowhead). **(b)** Sagittal T1-weighted MR arthrogram (550/13) shows partially separated labrum from acetabulum (arrows). **(c)** Corresponding arthroscopic image reveals extensive sublabral cleft (arrowheads) at base of mildly degenerated labrum *(L)*. Labrum was unstable at probing. Acetabular cartilage *(A)* damage was not present. *FH* = femoral head.

RETOUR MENU

1- RECESSUS LABRAL

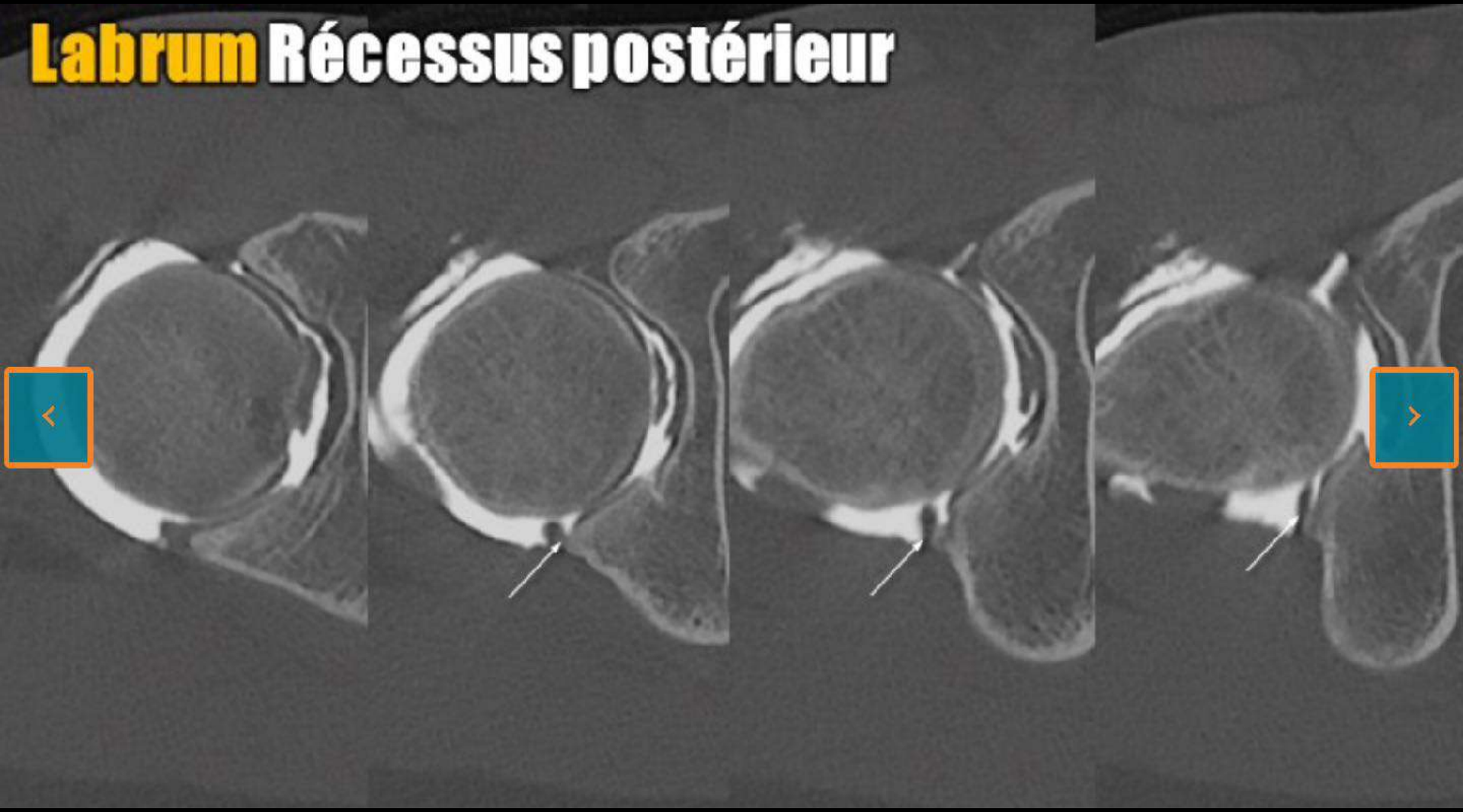

RETOUR MENU

2 - LESION LABRUM

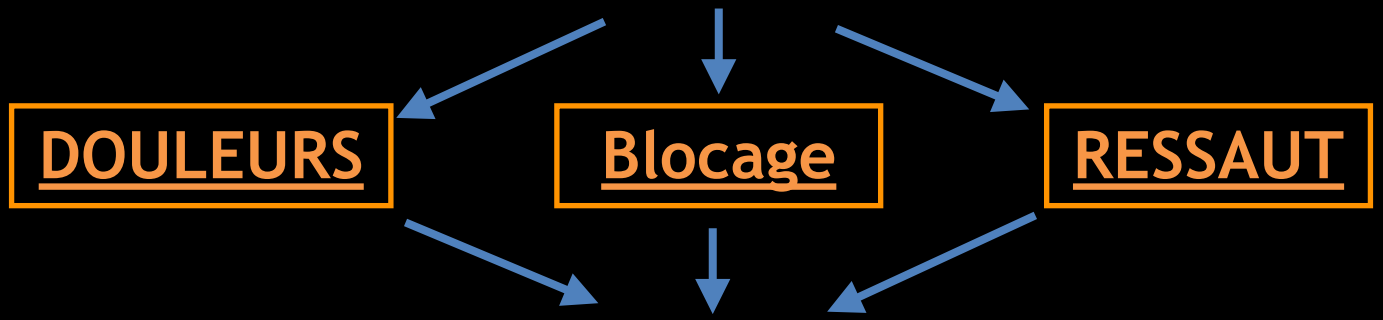

LESION LABRUM EN ANTÉRO-SUPÉRIEUR ENTRE 9-12H

+ LÉSION CHONDRALE

+ KYSTE PARA-LABRAL

RETOUR MENU

2 - LESION LABRUM

- ETIOLOGIE :
  1. TRAUMATIQUE
  2. DEGENERATIF = ARTHROSE associé à chondropathie
  3. DYSPLASIE par défaut couverture et labrum hypertrophique
  4. **CFA**
  5. Conflit avec tendon psoas-iliaque dans sa partie ant contre tendon lui même patho
  6. Sports
  7. +/- hyperlaxité

OS ACETABULAIRE = NON PATHO

RETOUR MENU

Lésion du labrum 10H - 11 H +++

LÉSIONS ANT-SUP
54 % que ce quadrant
40 % au-delà

Lésion souvent associée à une disparition du récessus adjacent

RÉCESSUS ANT
9h

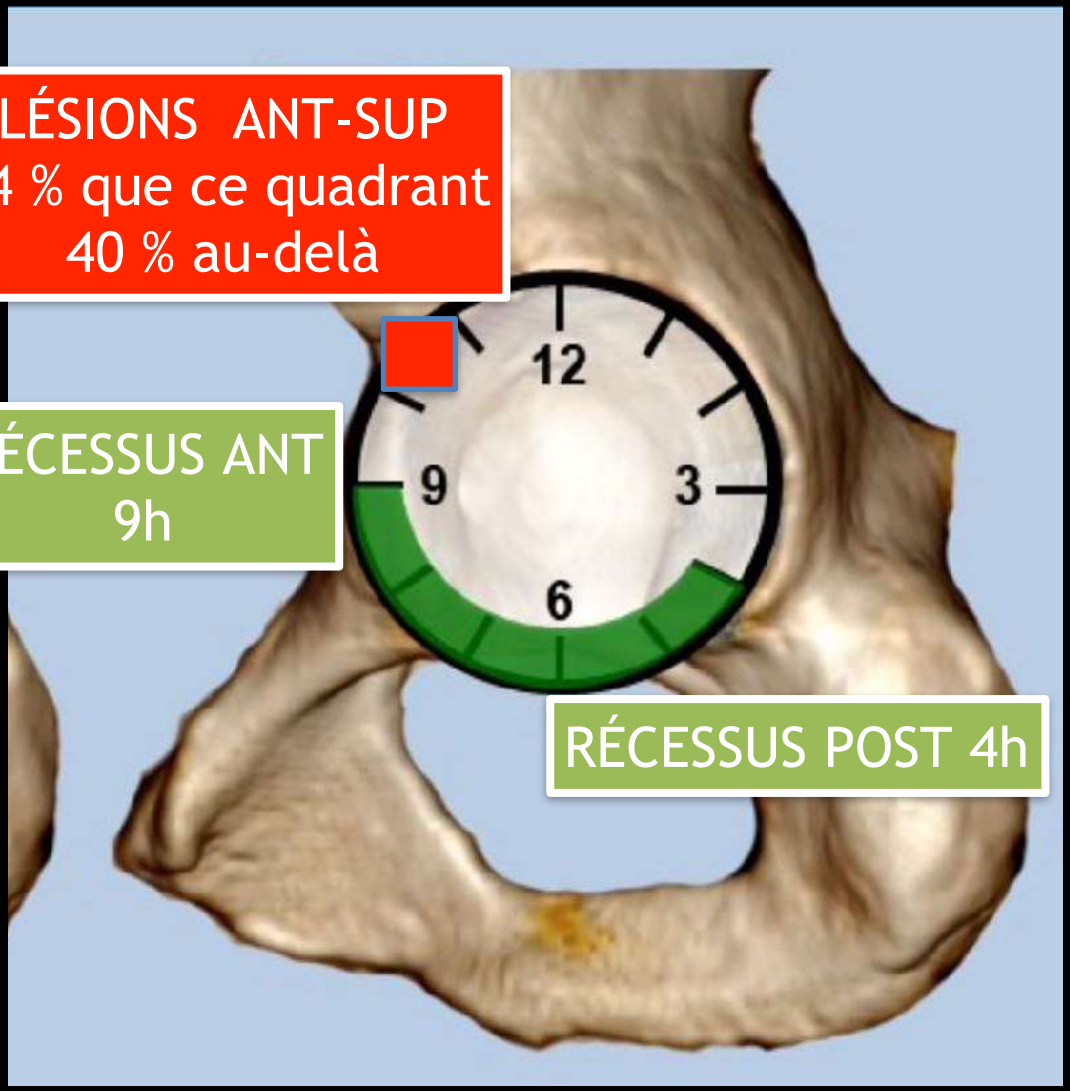

RÉCESSUS POST 4h

RETOUR MENU

But du CR =

Une classification de type descriptive simple (labrum irrégulier, fissure partielle, fissure complète, et fissure complexe), ainsi qu'une localisation horaire semblerait plus utile à l'arthroscopiste.

+++

FISSURE COMPLETE DESINSERTION 90%



+

FISSURE PARTIELLLE

Fig. 12 : Arthroscanner, coupes coronales et schéma correspondant : fissure labrale antéro-supérieure chez un homme de 27 ans. Les arguments en faveur d'une fissure sont la présence d'un clivage horizontal (délamination), à contours irréguliers avec un kyste labral à développement intra-labral visible sur la coupe axiale (**e**).





Fig 13 : Arthroscanner, coupes et schéma correspondant : fissure et désinsertion du labrum sur coxarthrose. Le passage anormal de produit de contraste en avant du cotyle est en faveur d'une désinsertion du labrum.

Lésions labrales

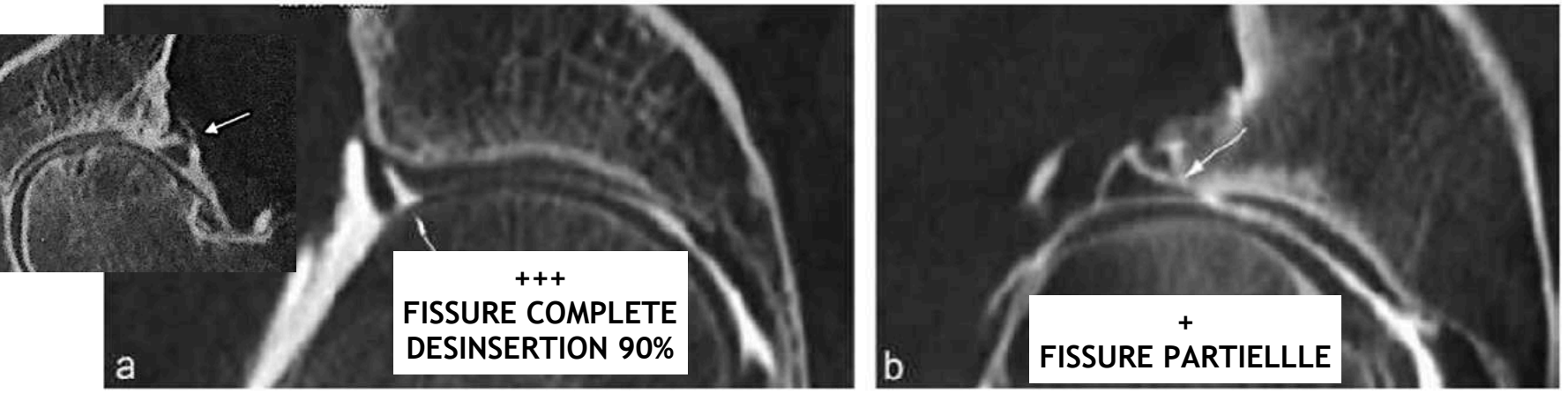

Désinsertion labrale complète (a) et incomplète (b)

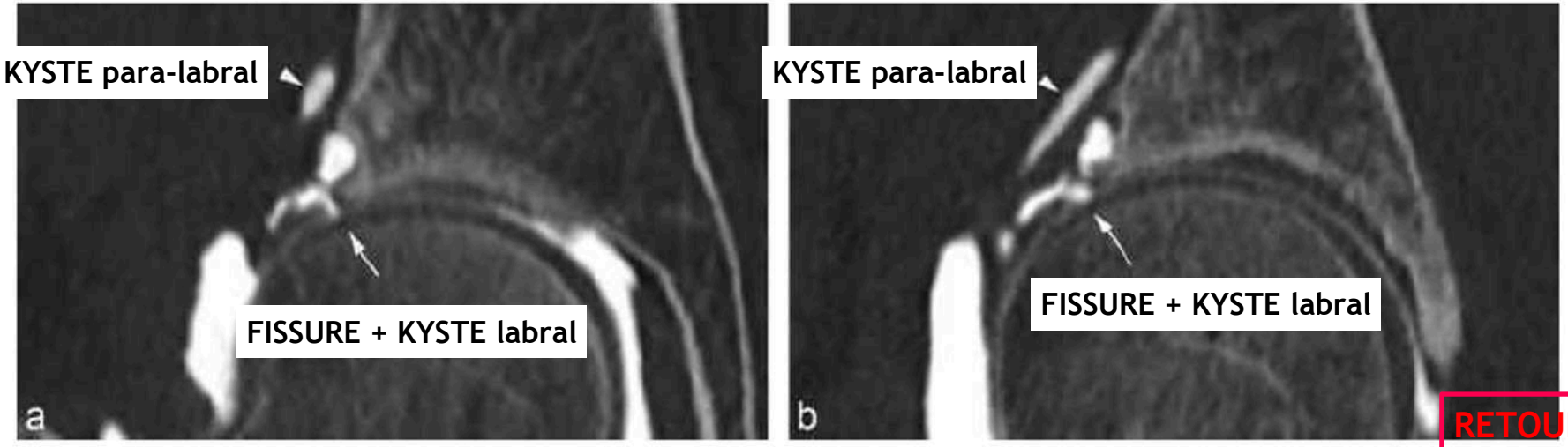

Fissure avec kyste labral (flèche) et paralabral (tête de flèche) : coupes frontale (a) et sagittale (b).

RETOUR MENU

+++ CRITERES ARTHRO SCANNER IRM DE FISSURE DU LABRUM +++

En imagerie en coupe, les fissures se caractérisent par :

- une **insinuation de produit de contraste** ou un **hypersignal** souvent liquidien, linéaire ou curviligne, au sein du labrum et **atteignant sa surface articulaire**, ou à la jonction ostéolabrale (**fig. 11, 12**) ;
- un caractère **profond** et des contours souvent **irréguliers**, contrairement au récessus sous-labral (*cf chapitre 8*) (**fig. 11**) [44] ;
- des anomalies de forme du labrum souvent associées, avec un labrum qui apparaît hypertrophié ou hypotrophié, émoussé ou déformé (**fig. 12**) [2, 21, 22, 46] ;
- **une anomalie ou une disparition du récessus périlabral** (**fig. 13**) [2, 14, 15].

Parmi les arguments en faveur d'une vraie fissure, on retiendra :

- **localisation antéro-supérieure,**
- **clivage horizontal (délamination),**
- **contours irréguliers,**
- **fissure profonde allant jusqu'à l'os sous-chondral,**
- **décollement du labrum avec passage de produit de contraste au-dessus du toit du cotyle, à la face antérieure du limbus,**
- **présence d'un kyste labral à développement intra-labral, ou étendu aux tissus mous musculotendineux voisins, parfois intra-osseux,**
- **chondropathie fémoro-acétabulaire présente dans 73 % des cas,**
- **dysmorphie en faveur d'un CFA par effet came (perte de la concavité antérieure du col, tête fémorale asphérique) ou pince (protrusion acétabulaire, rétroversion du cotyle).**

RETOUR MENU

2 - LESION LABRUM

La localisation la plus fréquente des lésions labrales est antérieure, et notamment **antéro-supérieure**. Une extension de ces lésions labrales à d'autres segments du labrum est possible, notamment dans le cas de labrum dégénératif ou dans le cadre des hanches

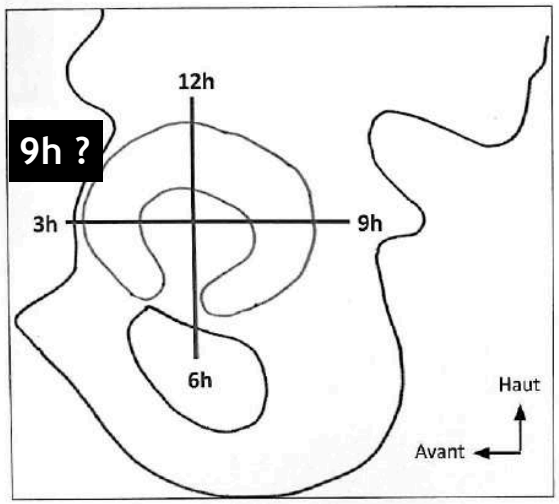

Fig. 9 : Reproduction du rayon horaire utilisé sur l'acétabulum en coupe sagittale.

dysplasiques [1]. Environ 54 % des fissures siègent dans le quadrant antéro-supérieur, et 40 % siègent également dans ce quadrant, mais s'étendent à d'autres quadrants [6, 44].

Les fissures postérieures ont été décrites chez de jeunes patients sportifs, en association avec un traumatisme passé inaperçu, par exemple, un impact en charge, à l'origine d'un déplacement postérieur de la tête fémorale, ou après une luxation postérieure. Elles ont également été rapportées dans certains pays asiatiques, comme le Japon, en rapport probable avec les habitudes posturales (position accroupie sur le sol) [1, 3, 6].

Il est souvent difficile de classer le type de fissure labrale en imagerie. Il existe plusieurs classifications utilisées dans la littérature, mais peu utilisées en pratique quotidienne ; en voici deux exemples fréquemment rencontrés (**Tableaux 1 et 2**).

Les fissures labrales sont représentées par les types 2 (A et B) et 3 (A et B).

Une classification de type descriptive simple (labrum irrégulier, fissure partielle, fissure complète, et fissure complexe), ainsi qu'une localisation horaire semblerait plus utile à l'arthroscopiste.

En imagerie en coupe, les fissures se caractérisent par :

- une **insinuation de produit de contraste** ou un **hypersignal** souvent liquidien, linéaire ou curviligne, au sein du labrum et **atteignant sa surface articulaire**, ou à la jonction ostéolabrale (**fig. 11, 12**) ;
- un caractère **profond** et des contours souvent **irréguliers**, contrairement au récessus sous-labral (*cf chapitre 8*) (fig. 11) [44] ;
- des anomalies de forme du labrum souvent associées, avec un labrum qui apparaît hypertrophié ou hypotrophié, émoussé ou déformé (**fig. 12**) [2, 21, 22, 46] ;
- **une anomalie ou une disparition du récessus périlabral** (**fig. 13**) [2, 14, 15].

L'intensité de l'hypersignal de la fissure ne doit pas forcément être aussi élevée que le gadolinium ou que le liquide, pour attester d'une réelle fissure, car celle-ci peut être remplie d'un tissu de granulation [12, 14].

En échographie, une fissure labrale apparaît hypoéchogène ou anéchogène [47, 48] (**fig. 14, 15**).

RETOUR MENU

2 - LÉSION LABRALE

CAS CLINIQUE 2

Jeune femme 35 ans adressée pour douleur de la hanche gauche. Sur l'IRM : doute sur une fissure labrale. Un arthroscanner est donc réalisé en complément.

Fig. 8 : Coupe IRM sagittale en pondération T2 avec saturation de la graisse.

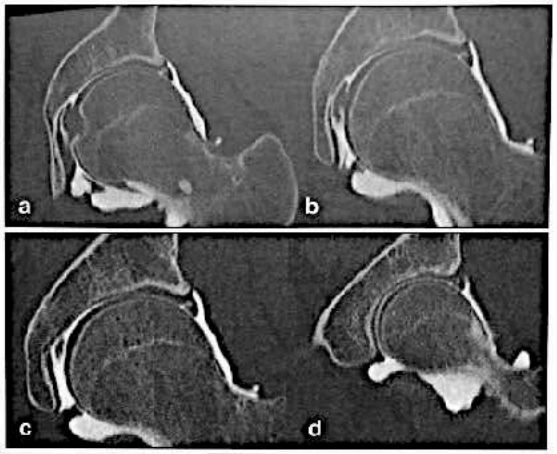

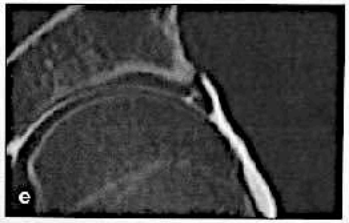

Fig. 9 : Arthroscanner, coupes coronales d'arrière en avant.

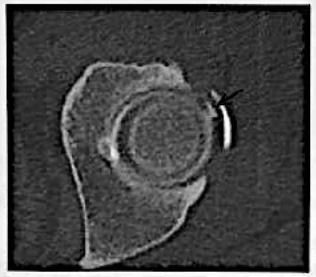

Fig. 10 : Arthroscanner, coupe axiale passant par la partie haute de la tête fémorale.

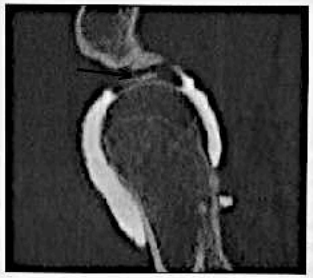

Fig. 11 : Arthroscanner, coupe sagittale.

RÉPONSE CAS CLINIQUE 2

Fissure labrale de la partie antéro-supérieure du labrum.

Commentaire

Les arguments en faveur d'une vraie fissure sont la présence d'une image de produit de contraste linéaire horizontale, à contours irréguliers, focale et large de plus de 2 mm.

Dans ces cas, il faut rechercher :

- Une dysmorphie en faveur d'un conflit fémoro-acétabulaire (CFA) par effet came (perte de la concavité de la jonction cervico-céphalique antéro-supérieure, tête fémorale asphérique) ou un CFA par effet pince (protrusion acétabulaire, rétroversion du cotyle) pour incriminer ces lésions focales du labrum ou d'une rétroversion de la cotyle diagnostiquée sur les coupes axiales passant par la partie supérieure du cotyle entre 11H et 2H.
- Une chondropathie qui est pour certains auteurs toujours associée à la fissure labrale et est à l'origine des douleurs.
- Ces anomalies ne sont pas présentes chez cette patiente.

Fissures labrales acétabulaires

La présence d'une fissure labrale est très fréquente dans les hanches douloureuses. Elle est retrouvée dans 25 % des cas (fig. 12 à 14).

Chez un patient jeune et sportif, il faut rechercher un CFA entre la jonction cervico-céphalique antéro-supérieure du fémur et le rebord antéro-supérieur du labrum et de l'acétabulum au cours des flexions répétées ou longtemps maintenues de la cuisse sur le bassin.

Le CFA par effet came est dû à un défaut de dénivelé (offset) cervico-céphalique : la partie antéro-supérieure du col présente une concavité insuffisante ou nulle, voire une bosse ou une voussure ou encore la tête fémorale est ovoïde, débordant sur le col.

Le CFA par effet pince est un peu moins fréquent (environ un quart des cas). L'élément dysmorphie vulnérant est cette fois l'acétabulum, qui est soit trop couvrant (coxa profunda et protrusion acétabulaire), soit rétroversé, soit crochu. Son bord antéro-supérieur, trop saillant, fait butoir et s'oppose trop tôt au col au cours de la flexion.

L'arthroscanner ou l'arthro-IRM montrent le passage de produit de contraste dans la fissure.

Parmi les arguments en faveur d'une vraie fissure, on retiendra :

- localisation antéro-supérieure,
- clivage horizontal (délamination),
- contours irréguliers,
- fissure profonde allant jusqu'à l'os sous-chondral,
- décollement du labrum avec passage de produit de contraste au-dessus du toit du cotyle, à la face antérieure du limbus,
- présence d'un kyste labral à développement intra-labral, ou étendu aux tissus mous musculotendineux voisins, parfois intra-osseux,
- chondropathie fémoro-acétabulaire présente dans 73 % des cas,
- dysmorphie en faveur d'un CFA par effet came (perte de la concavité antérieure du col, tête fémorale asphérique) ou pince (protrusion acétabulaire, rétroversion du cotyle).

RETOUR MENU

2 - LESION LABRUM

Tableau 1 : Classification arthroscopique de Lage [45].

Fissure de type 1	flap radiaire : fissure perpendiculaire à l'axe du labrum, étendue partiellement ou complètement au sein du labrum et créant un flap
Fissure de type 2	fibrillation radiaire : irrégularités du contour labial, mais sans fissure intralabrale
Fissure de type 3	longitudinale périphérique : contraste dans l'axe du labrum au sein de la base du labrum à proximité ou à la jonction ostéolabrale
Fissure de type 4	instable : labrum épaissi, déformé

Tableau 2 : Classification IRM de Czerny [40].

0	normal
1A	hypersignal centrolabral sans atteinte des surfaces avec un labrum de forme triangulaire et la présence d'un récessus périlabral
1B	idem, mais avec un labrum épaissi sans récessus périlabral
2A	hypersignal atteignant la surface labrale sans détachement, avec un labrum de forme triangulaire et la présence d'un récessus périlabral
2B	idem, mais avec un labrum épaissi sans récessus périlabral
3A	détachement du labrum, qui est de forme triangulaire
3B	idem avec labrum épaissi

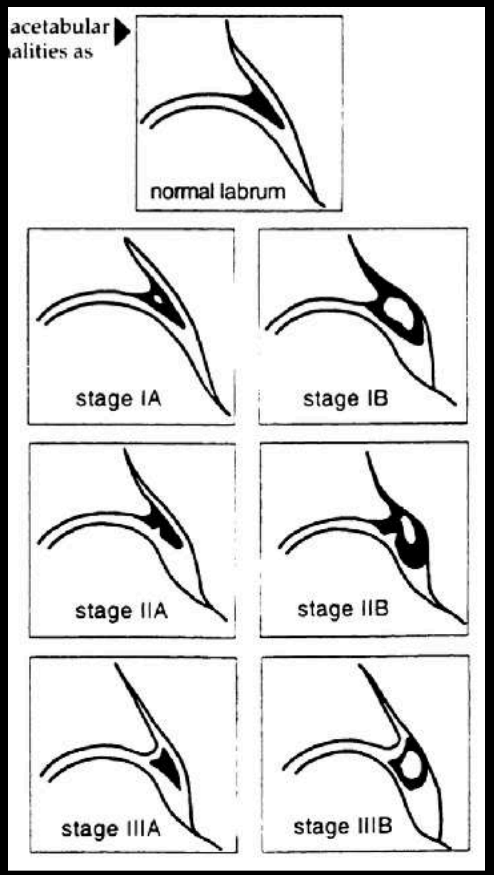

RETOUR MENU

2 - FISSURE LABRALE

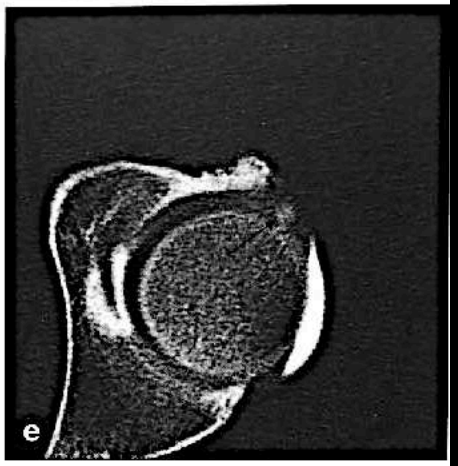

Fig. 12 : Arthroscanner, coupes coronales et schéma correspondant : fissure labrale antéro-supérieure chez un homme de 27 ans. Les arguments en faveur d'une fissure sont la présence d'un clivage horizontal (délamination), à contours irréguliers avec un kyste labral à développement intra-labral visible sur la coupe axiale (e).

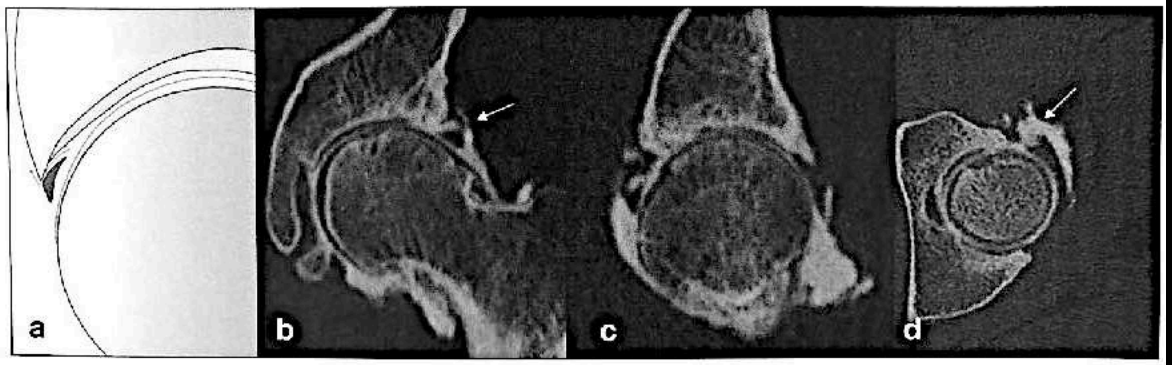

Fig 13 : Arthroscanner, coupes et schéma correspondant : fissure et désinsertion du labrum sur coxarthrose. Le passage anormal de produit de contraste en avant du cotyle est en faveur d'une désinsertion du labrum.

RETOUR MENU

2 - FISSURE LABRALE

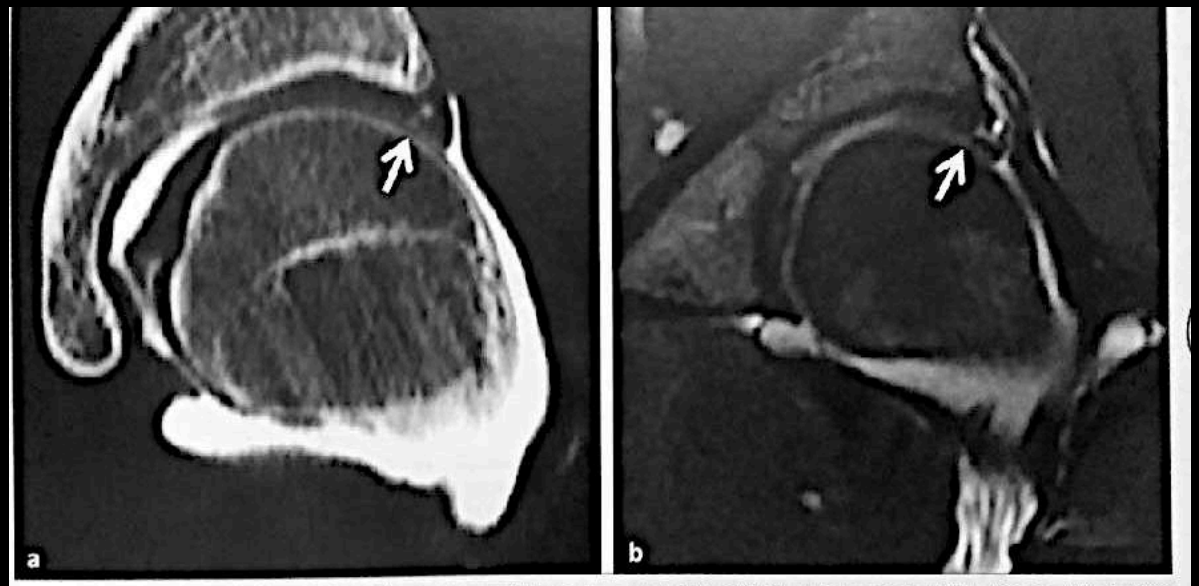

Fig. 11 : Désinsertion ostéolabrale partielle du labrum antérosupérieur sur le rayon de 1 heure (*flèches*) : insinuation irrégulière de contraste irrégulière à la jonction ostéolabrale mieux visible en IRM.

a) Arthroscanner en reconstruction coronale.

b) Arthro-IRM en séquence coronale T1 FS.

Fig. 13 : Arthroscanner en reconstruction coronale. Désinsertion ostéolabrale (*flèche*) avec disparition du récessus périlabral (*flèche pointillée*).

RETOUR MENU

2 - FISSURE LABRALE

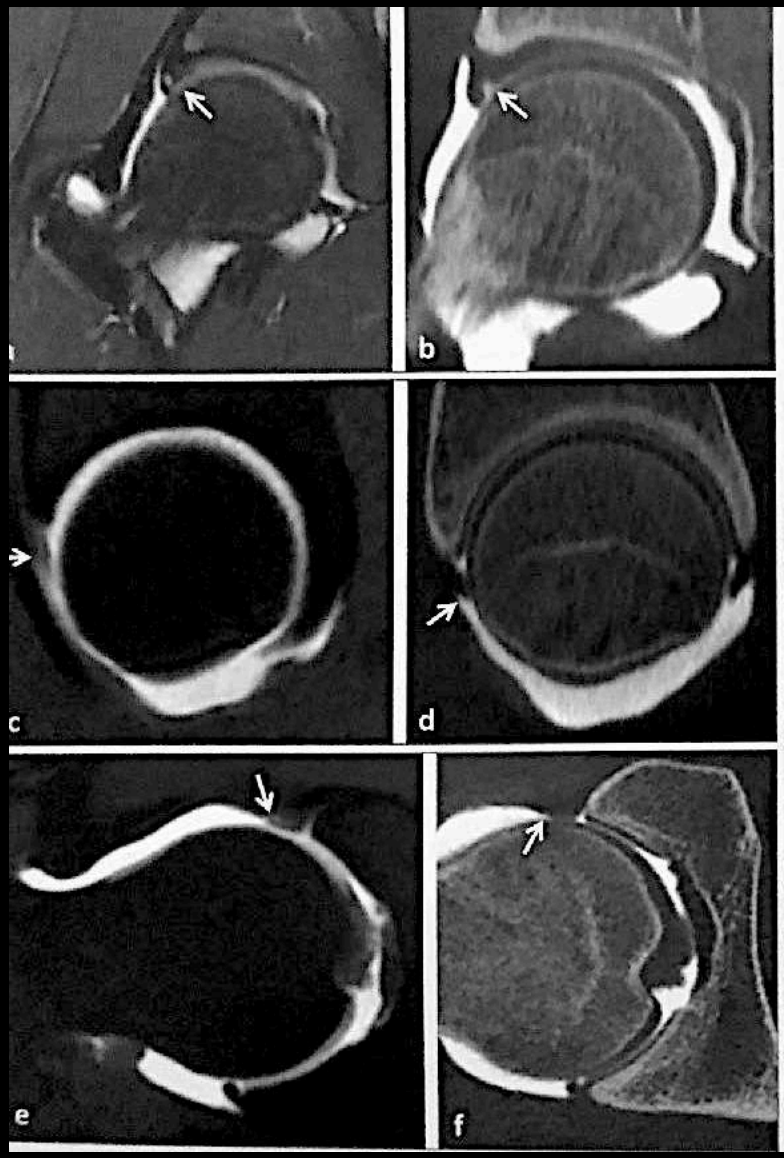

++

Fig. 12 : Fissure labrale plurifocale antéro-supérieure (rayons de 1 et de 3 heures) : corrélation arthro-IRM et arthroscanner.

a) Artho-IRM en séquence coronale T1 FS.

b) Arthroscanner en reconstructions coronale. Fissure radiaire antéro-supérieure sur le rayon de 1 heure (*flèches*).

c) Arthro-IRM en séquence sagittale T1 FS.

d) Arthroscanner en reconstruction sagittale. Fissure intralabrale longitudinale antérosupérieure sur le rayon de 3 heures nettement mieux visible en arthro-IRM et avec un aspect discrètement émoussé de la pointe labrale en IRM (*flèches*).

e) Arthro-IRM en séquence axiale oblique T1 FS.

f) Arthroscanner en reconstruction axiale oblique. Fissure intralabrale antéro-supérieure longitudinale sur le rayon de 3 heures mieux visible en arthro-IRM (*flèches*).

RETOUR MENU

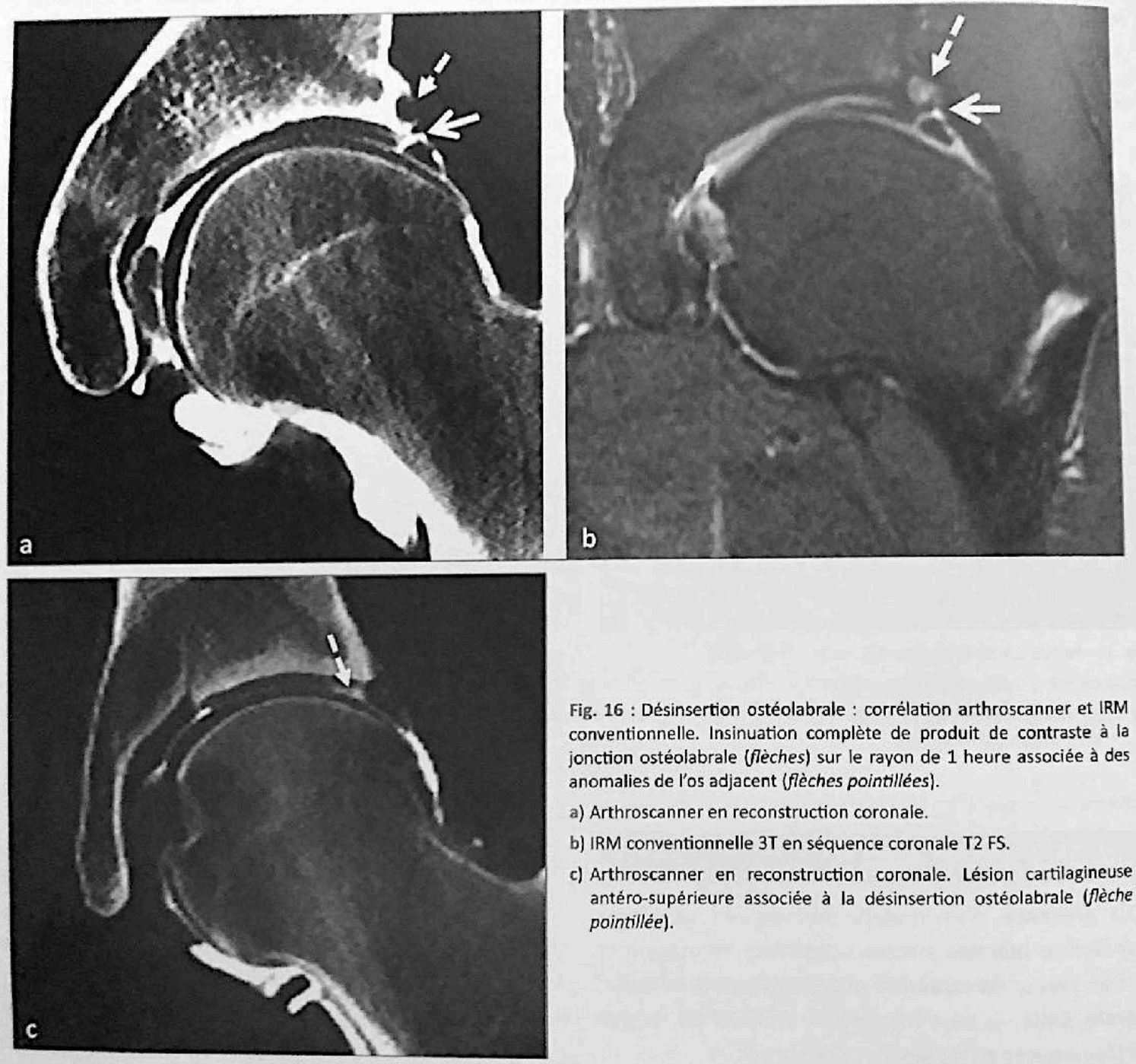

Fig. 16 : Désinsertion ostéolabrale : corrélation arthroscanner et IRM conventionnelle. Insinuation complète de produit de contraste à la jonction ostéolabrale (*flèches*) sur le rayon de 1 heure associée à des anomalies de l'os adjacent (*flèches pointillées*).

a) Arthroscanner en reconstruction coronale.

b) IRM conventionnelle 3T en séquence coronale T2 FS.

c) Arthroscanner en reconstruction coronale. Lésion cartilagineuse antéro-supérieure associée à la désinsertion ostéolabrale (*flèche pointillée*).

RETOUR MENU

Fig. 17 : Désinsertion ostéolabrale antéro-supérieure (rayon de 2 heures) avec kyste paralabral : corrélation artho-IRM et arthroscanner. Insinuation complète de produit de contraste à la jonction ostéolabrale (*flèches*) et kyste paralabral (*flèches pointillées*).

a) Arthro-IRM en séquence sagittale T1 FS.

b) Arthroscanner en reconstruction sagittale

Visualisation du kyste paralabral (*flèches pointillées*).

c) Arthro-IRM en séquence axiale T1 FS.

d) Arthroscanner en reconstruction axiale.

RETOUR MENU

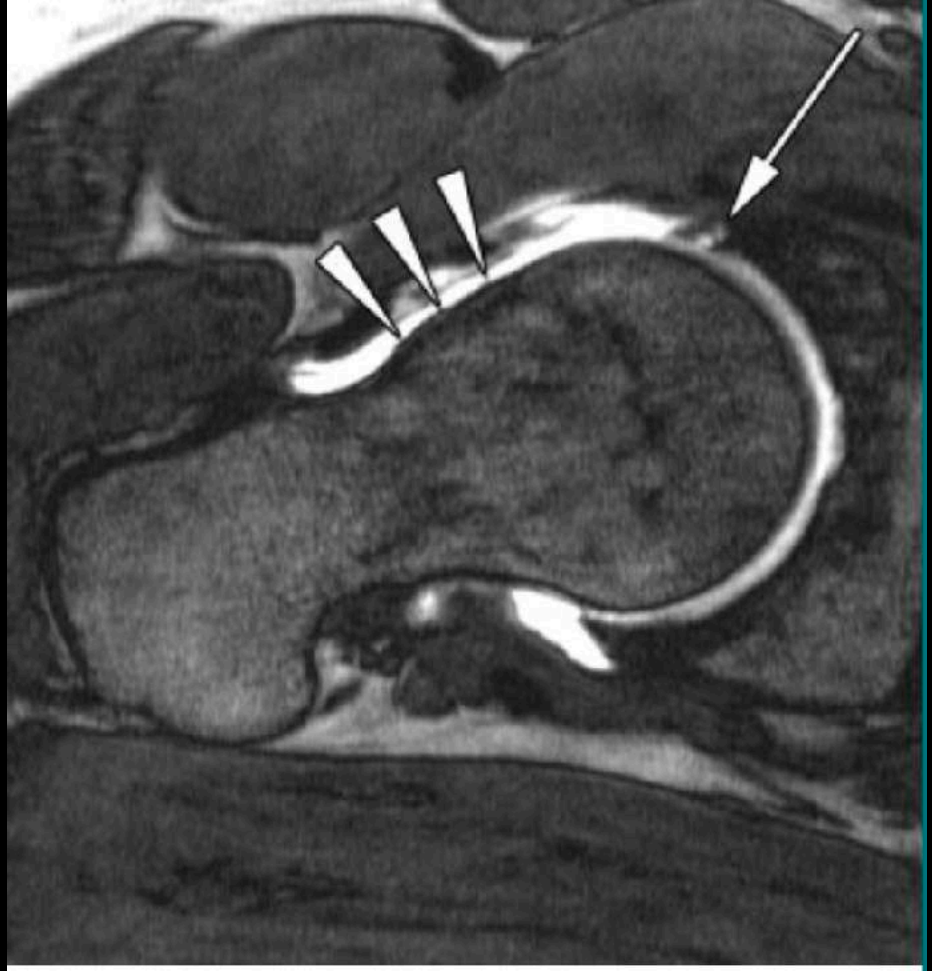

Figure 6: Labral tear (arrow) in a patient with cam FAI (transverse oblique section, water excitation three-dimensional double-echo steady-state MR sequence, 24.0/11.8, 25° flip angle) obtained through the center of the femoral neck. Note the osseous bump (arrowheads) at the anterior aspect of the femoral head.

RETOUR MENU

Figure 2

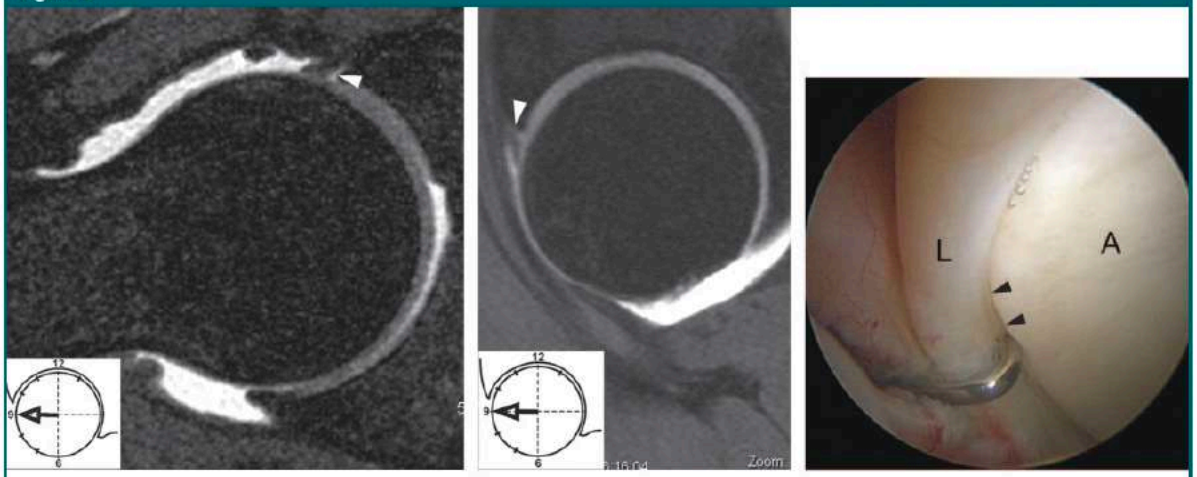

a. b. c.

Figure 2: Sublabral recess in 9-o'clock position at arthroscopy of right hip in 35-year-old woman. Partial separation of labrum from adjacent acetabulum (arrowhead) is seen on **(a)** transverse oblique and **(b)** sagittal water-excitation true fast imaging with steady-state precession MR arthrograms (9/3). Contrast material interposition corresponding to recess has a linear form with regular margins. Adjacent labrum shows normal shape and signal intensity. **(c)** Corresponding arthroscopic image shows sublabral recess (arrowheads) at base of normal labrum *(L)*. Labrum was stable at probing. Normal acetabular cartilage *(A)* was present.

Figure 3

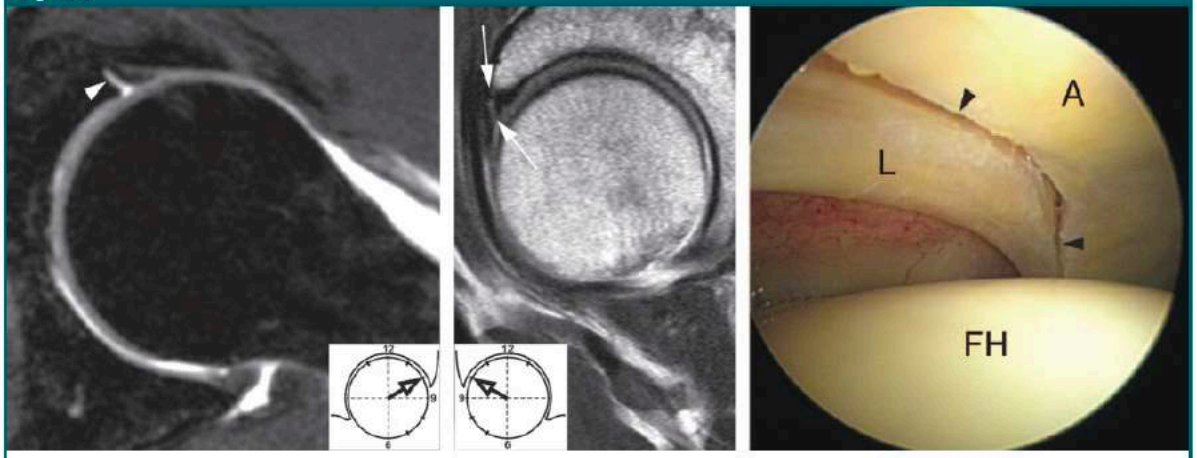

a. b. c.

Figure 3: Labral tear at arthroscopy of left hip in 68-year-old woman. **(a)** Transverse oblique water-excitation true fast imaging with steady-state precession MR image (9/3) demonstrates anterosuperior interposition of contrast material at 11-o'clock position (arrowhead). **(b)** Sagittal T1-weighted MR arthrogram (550/13) shows partially separated labrum from acetabulum (arrows). **(c)** Corresponding arthroscopic image reveals extensive sublabral cleft (arrowheads) at base of mildly degenerated labrum *(L)*. Labrum was unstable at probing. Acetabular cartilage *(A)* damage was not present. *FH* = femoral head.

RETOUR MENU

Figure 4

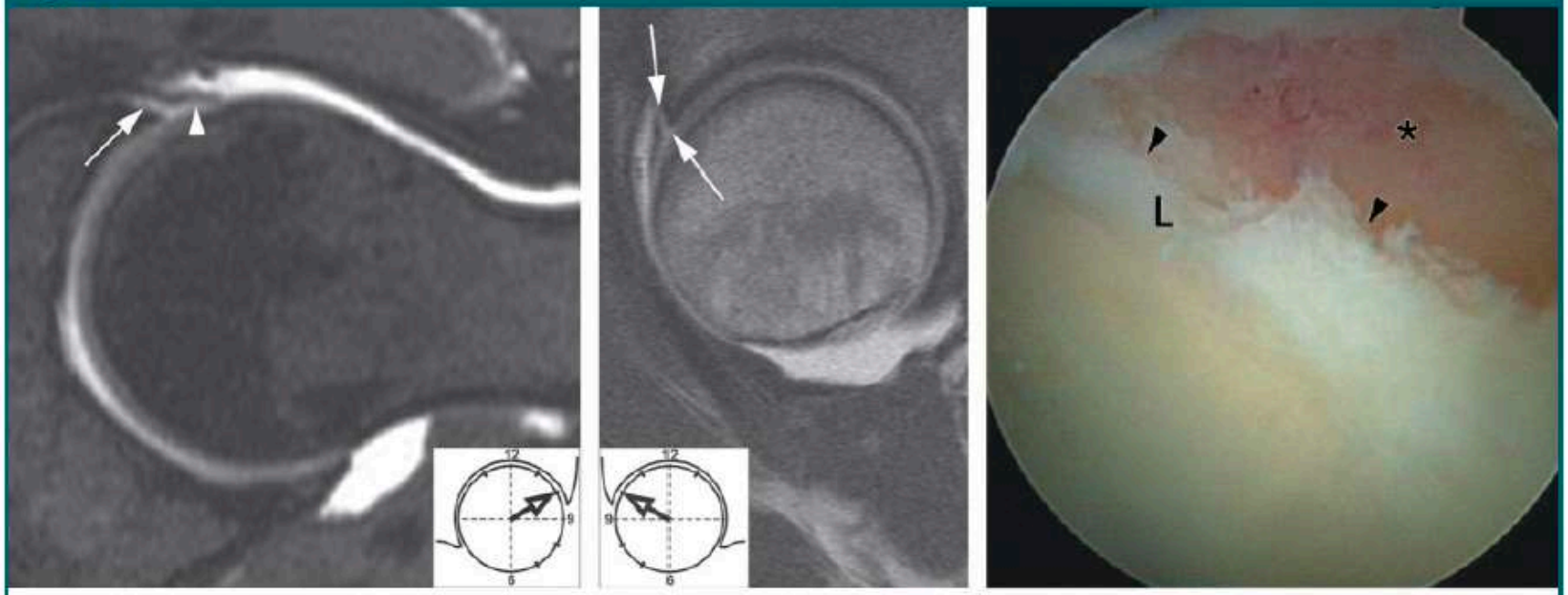

a. b. c.

Figure 4: Labral tear at arthroscopy of left hip in 41-year-old woman. **(a)** Transverse oblique water-excitation true fast imaging with steady-state precession MR image (9/3) shows extension of contrast material into tip of labrum (arrowhead) and complete labral separation (arrow). **(b)** Sagittal T1-weighted MR arthrogram (550/13) shows complete separation of labrum from underlying acetabulum (arrows). **(c)** Corresponding arthroscopic image reveals labral fraying (arrowheads). Torn labrum *(L)* was unstable at probing. Acetabular cartilage damage (*) was observed.

RETOUR MENU

3 - LESIONS ASSOCIÉES

LÉSIONS ASSOCIÉES

La **présence d'anomalies périlabrales associées aux lésions labrales semble constituer un argument fort en faveur du caractère pathologique de la lésion labrale**. Celles-ci sont fréquentes, incluant les lésions cartilagineuses et les kystes paralabraux.

1 - Les **lésions cartilagineuses** sont très fréquemment associées aux lésions labrales (entre 73 et 85 % selon les études) [49, 50]. Ces lésions cartilagineuses peuvent se présenter sous la forme d'ulcérations plus ou moins profondes, mais également sous la forme de flaps cartilagineux ; ce flap est la résultante d'une délamination du cartilage, elle-même souvent secondaire à une lésion de la jonction ostéolabrale [5]. Elles sont souvent situées dans la même région acétabulaire que la lésion labrale (90 %) (**fig. 16**) [49, 50].

Dans la littérature, il n'y a pas de cas précis qui conduirait à la présence de lésions labrales isolées sans lésions cartilagineuses. On peut cependant évoquer le cas de la hanche dysplasique de développement du sujet jeune caractérisée par une incongruence entre la tête fémorale et un acétabulum vertical et peu profond. Dans ce cas, le labrum, soumis à un excès de contraintes mécaniques, est hypertrophié. Il peut être le siège d'une dégénérescence mucoïde.

Des kystes paralabraux sont fréquemment associés lorsque le labrum est lésé [5, 51, 52]. Ces lésions labrales précèdent les lésions cartilagineuses, même si celles-ci sont souvent présentes lorsque les sujets deviennent symptomatiques et que les imageries ou les prises en charge thérapeutiques sont réalisées [51].

2 - **Le kyste paralabral** est une lésion sentinelle pouvant être associée à une lésion labrale [53]. Il s'agit d'un kyste de nature mucoïde ou synovial en histologie [53, 54]. Sa prévalence serait d'environ 2,5 % [36]. Sa formation serait secondaire à une augmentation de la pression articulaire causée par une perte de la

RETOUR MENU

2 - KYSTES:

- **KYSTE LABRAL** = dégénérescence myxoide du labrum, en cas dysplasie +++
- **KYSTE PARA-LABRAL** : associé à une fissure+++

Possible compression d'une branche du **nerf obturateur** par kyste ant-inf

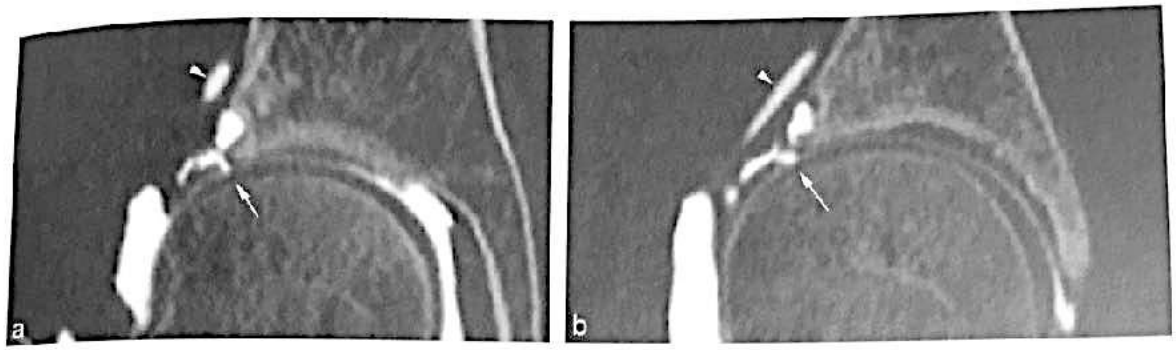

Fig. 19.41 Fissure avec kyste labral (flèche) et paralabral (tête de flèche) : coupes frontale (a) et sagittale (b).

Les **KYSTE PARA-LABRAL.** sont constamment associés à une fissure du fibrocartilage, à l'instar des kystes méniscaux associés aux fissures méniscales.

La fissure du labrum peut être d'origine traumatique ou dégénérative.

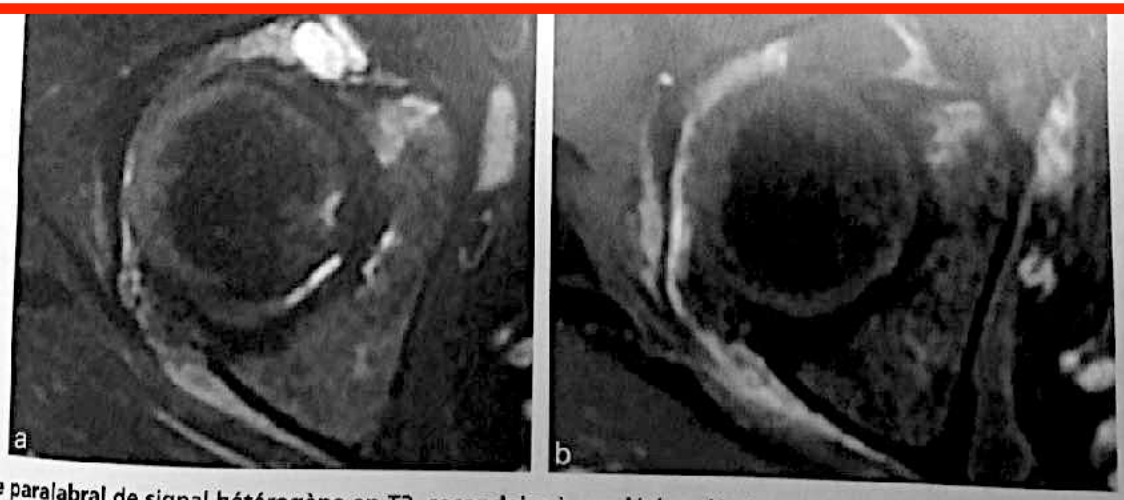

Fig. 19.42 Kyste paralabral de signal hétérogène en T2, secondaire à une lésion dégénérative du labrum : coupes axiales pondérées en T2 (a) et T1 après injection de gadolinium (b).

RETOUR MENU

2 - **Le kyste paralabral** est une lésion sentinelle pouvant être associée à une lésion labrale [53]. Il s'agit d'un kyste de nature mucoïde ou synovial en histologie [53, 54]. Sa prévalence serait d'environ 2,5 % [36]. Sa formation serait secondaire à une augmentation de la pression articulaire causée par une perte de la

congruence de l'articulation, elle-même liée à la présence d'une lésion labrale [54, 55]. Ce kyste communique avec la cavité articulaire par le biais d'une fissure labrale souvent située au niveau de la jonction ostéolabrale (**fig. 17**) [36] ; il n'est pas toujours opacifié par le produit de contraste en raison de son contenu gélatineux plus ou moins épais. Son signal est de type liquidien en IRM [36] et il est anéchogène en échographie (**fig. 18**) [47, 48]. Un hyposignal T2 peut rarement être observé en cas de contenu fortement gélatineux ou protéique, ou de la présence de débris [54]. Il est le plus fréquemment pluriloculé et de localisation antéro-supérieure [36, 55]. Il présente souvent une extension extra-capsulaire soit entre le petit glutéal et l'os iliaque, soit entre l'iliopsoas et l'os iliaque, cet os iliaque pouvant présenter des remaniements osseux en regard [36]. S'il est antérieur, le kyste paralabral serait plus souvent en position latérale par rapport au tendon de l'iliopsoas [54]. Il peut également être en position inférieur et être de différenciation difficile avec le récessus articulaire ; dans cette position inférieure, une lésion labrale n'est pas toujours associée ou peut être de topographie différente [55].

-> nerf obturateur

RETOUR MENU

Le kyste labral

Il témoigne probablement d'une dégénérescence myxoïde du labrum (fig. 8a et 8b).

A Symptomatique

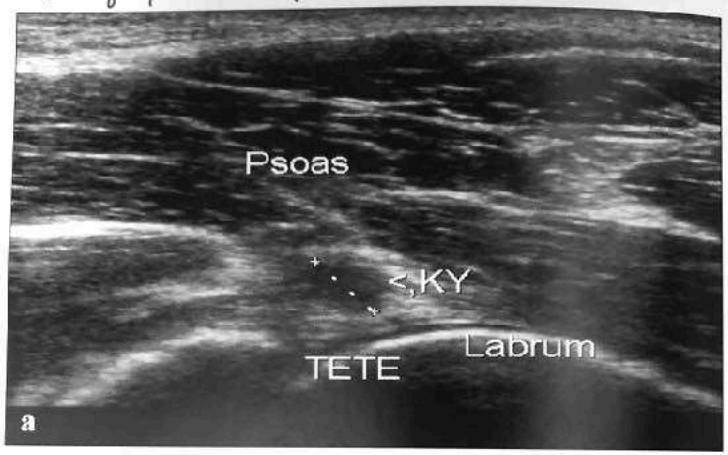

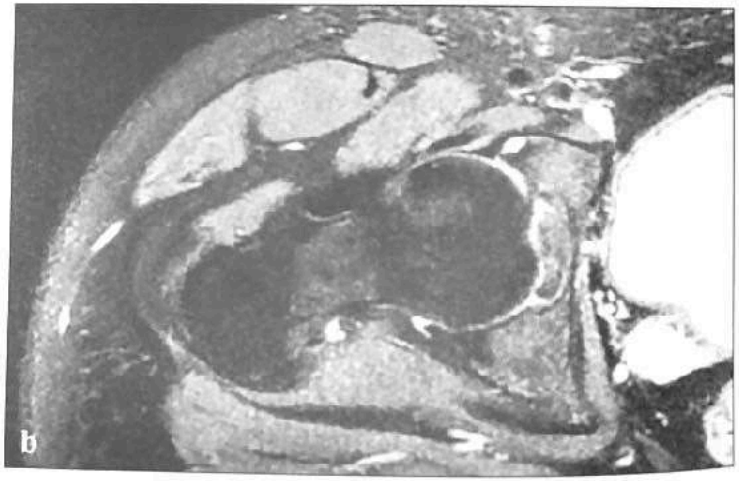

Fig. 8 :

a) *Kyste labral visible sous la forme d'une image ovalaire anéchogène située dans le labrum.*

b) *Kyste labral en IRM.*

Le kyste paralabral

La présence d'un kyste paralabral traduit la présence d'une fissure labrale, qu'elle soit visible ou non en imagerie (lésion sentinelle).

Le kyste apparaît comme une image anéchogène uni- ou polylobulée avec ou sans septas (fig. 9).

Il peut être de taille variable et parfois être le motif de la consultation lorsqu'il est volumineux.

Il se situe le plus souvent à la face antérieure du labrum sous le psoas, mais peut se trouver également à distance ; il faudra dans ce cas s'efforcer de chercher le pertuis de communication avec le labrum.

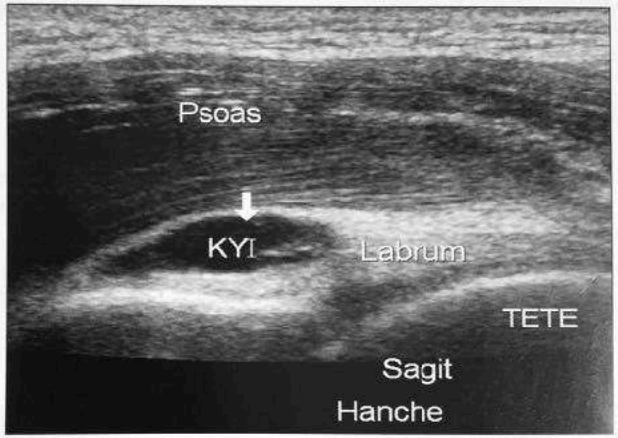

Fig. 9a : *Kyste paralabral visible sous la forme d'une image anéchogène en regard du labrum (coupe sagittale oblique).*

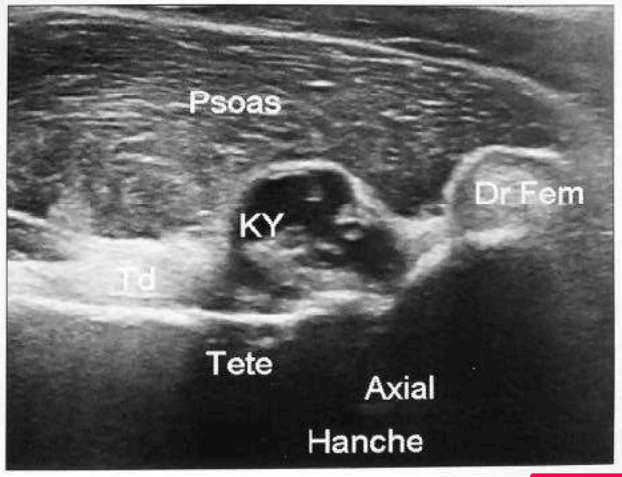

Fig. 9b : *Le kyste se prolonge vers le haut, sous le muscle du psoas (coupe axiale).*

RETOUR MENU

BASSIN - HANCHES

ONA

RETOUR MENU

IRM HANCHE - JIDI 2022

Pour les suspicions de fractures de contraintes ou d'œdème régional transitoire, l'IRM a une place centrale dans le diagnostic et doit être réalisée systématiquement. Dans ces indications, un protocole classique doit être effectué, auquel s'ajoutent des séquences en pondération T2 sans saturation du signal de la graisse, idéalement dans le plan sagittal.

Dans les cas de fractures de contraintes, les séquences sagittales T2 sont utiles pour l'analyse de la lame osseuse sous-chondrale, et permettent de mieux visualiser le trait de fracture sous-chondral (*Fig. 3*). Celui-ci reste parallèle à l'os sous-chondral, sans signe de la double ligne.

Dans les cas d'œdème régional transitoire, l'œdème de la tête fémorale est généralement isolé, sauf si une fracture de contrainte complique ce processus.

Pour les ostéonécroses systémiques, ces séquences permettent de visualiser le liseré de démarcation os sain/os nécrotique, qui va de corticale à corticale (*Fig. 4*), et présente généralement une double composante : signe de la double ligne en hypersignal et hyposignal T2 (*Fig. 5*)

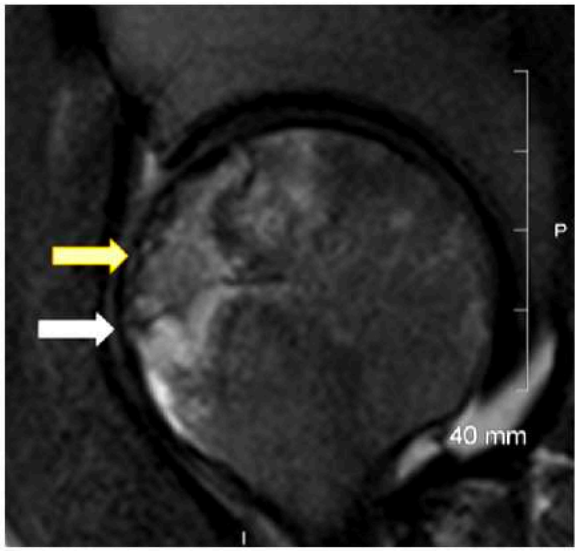

Figure 4. Séquence sagittale densité de protons avec saturation du signal de la graisse. Ostéonécrose systémique de la tête fémorale avec liseré de nécrose géographique allant de corticale à corticale (flèche blanche), compliquée d'une fracture sous-chondrale (flèche jaune).

Figure 3. Séquence sagittale T2. Fracture de contrainte de la tête fémorale avec le trait de fracture sous-chondrale parallèle à l'os sous-chondral, sans signe de la double ligne (flèche noire).

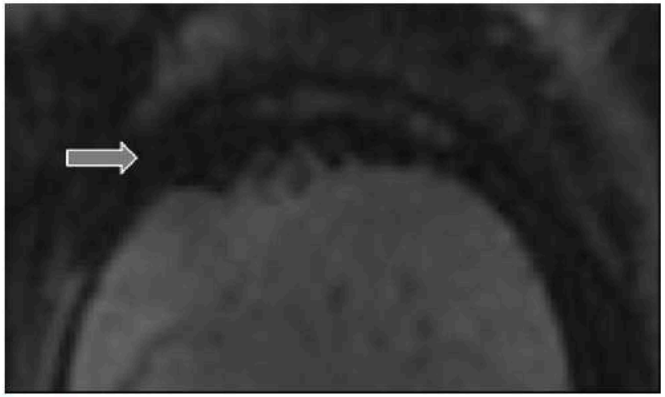

Figure 5. Séquence sagittale T2. Ostéonécrose mécanique de la tête fémorale avec large plage en hyposignal venant au contact de la plaque osseuse sous-chondrale (flèche grise).

RETOUR MENU

ONA

Classification de l'ARCO.

Stade	0	1	2	3 précoce	3 tardif	4
Radiographies	Normales		Anomalies radiographiques sans dissection sous-chondrale	Dissection sous-chondrale sans collapsus	Effondrement de la tête fémorale	Coxarthrose secondaire
TDM	Normale		Positive			Inutile
Scintigraphie	Normale	Positive	Positive			
IRM	Normale	Positive	Positive			
Quantification de la nécrose	Non	IRM	IRM et radiographies			
Méthode de quantification	Non					Non
Subdivision	Non					Non

Étendue de la nécrose :
A < 15 % (minime)
B = 15–30 % (modérée)
C > 30 % (importante)

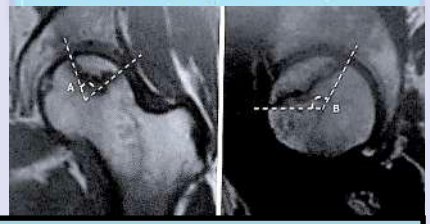

Calcul % nécrose
Koo et Kim
A/180 x B/180 x100

Si < 30 % nécrose -> faible risque éffondrt
Si > 40 % nécrose -> fort risque éffondrt

Taille de la dissection :
A < 15 %
B = 15–30 %
C > 30 %
Pourcentage et profondeur de l'effondrement :

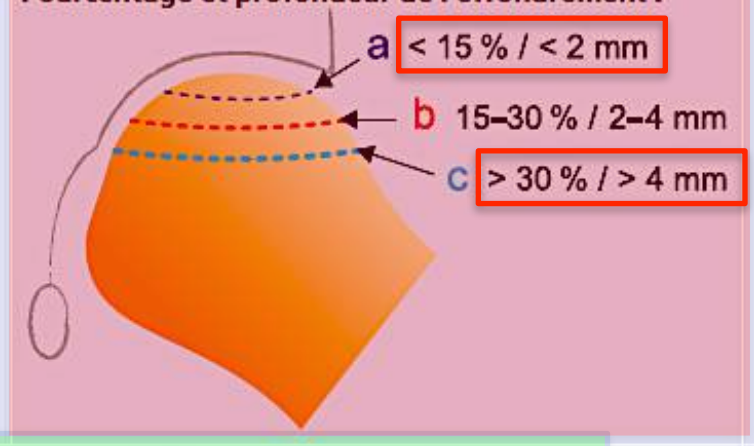

MENU

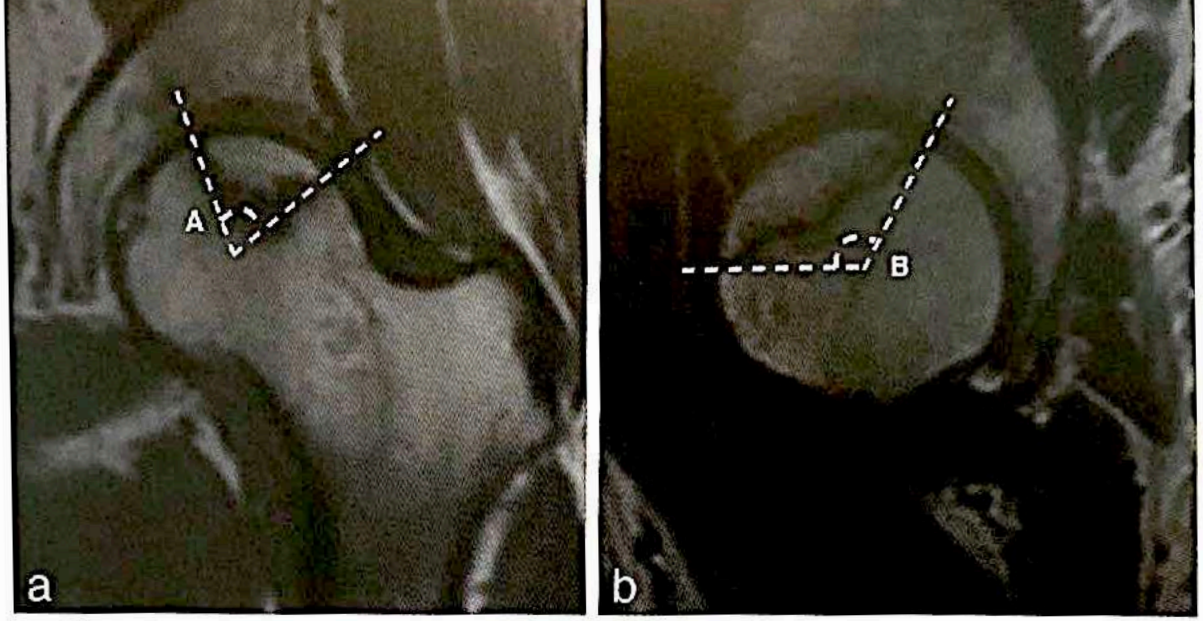

Fig. 2.3 Angle maximal de l'arc de nécrose passant par le centre de la tête fémorale mesuré à 70° sur une coupe coronale en pondération T1 (a) et à 120° sur une coupe sagittale en pondération T2 (b), soit un indice d'extension de la nécrose estimé à 26 % selon la méthode de Koo et Kim.

Méthode de quantification de la zone de nécrose proposée par Koo et Kim (fig. 2.3)

- Angle maximal de l'arc de la zone de nécrose mesuré sur la coupe frontale (A) et sagittale (B) passant par le centre de la tête fémorale.
- Indice d'extension de la nécrose = (A/180) × (B/180) × 100.
- Risque d'enfoncement faible si extension de la nécrose <30 %, modéré entre 30 et 40 % et élevé si >40 %.

RETOUR MENU

ONA : DIAG DIFFERENTIEL

DIAG DIFF ENTRE ONA / ON MECANIQUE

Tableau 2 : Signes spécifiques pour le diagnostic de l'ostéonécrose

	Nécrose de type systémique et post-traumatique	Nécrose spontanée de type mécanique
Signe IRM spécifique T1	Liseré de signal faible	Néant
Signe IRM spécifique T2	Signe de la double ligne	Néant
Signe IRM spécifique DP- FS	Néant	Néant
Signe Rx spécifique	Signe de la coquille d'oeuf	Néant
Signe TDM spécifique	Liseré sclérosé de démarcation	Néant

rejoint l'os /s chond

Le signal de la moelle osseuse au sein du territoire nécrosé peut être variable :

- homogène graisseux au stade initial (nécrose dite "momifiée" en raison de l'aspect normal de la moelle au sein de la nécrose) ;
- hétérogène, associant des plages en hyposignal T1 et T2 (nécrose "saponifiée"), des plages graisseuses et des plages en hyposignal T1 et hypersignal T2 correspondant à du tissu de granulation.

→ Mauvais pronostic

RETOUR MENU

ONA systémique

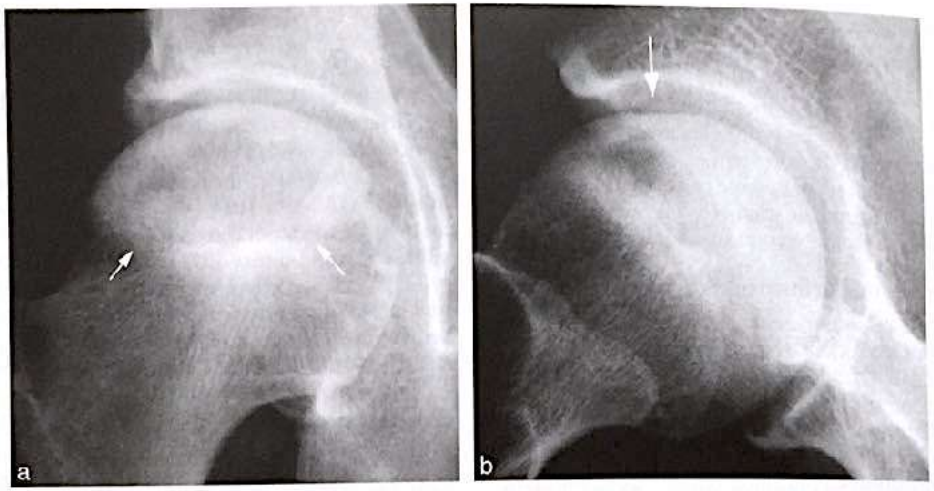

Fig. 18.1 Ostéonécrose systémique de la tête fémorale. a. Présence d'une bande ostéocondensée arciforme cerclant la nécrose de face (flèches). Il n'y a pas de perte de sphéricité de la tête fémorale (stade II de Arlet et Ficat). En revanche, le profil (**b**) révèle une impaction focale de l'ostéonécrose (flèche). Il s'agit donc d'un stade III.

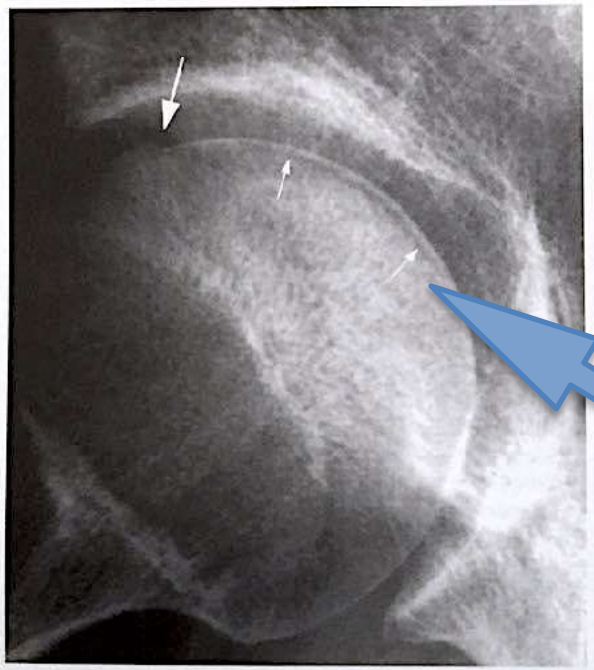

Fig. 18.2 Ostéonécrose systémique de la tête fémorale : fine dissection de l'os sous-chondral (flèches) avec décroché du contour épiphysaire à la périphérie de la nécrose (grande flèche) (stade III de Ficat).

Tableau 18.1 **Classification de Ficat et Arlet [66].**

Stade 0	Hanche asymptomatique Radiographies normales ONTF controlatérale
Stade I	Hanche symptomatique Radiographies normales
Stade II	Anomalies de la transparence de la trame osseuse de la tête fémorale sans perte de sa sphéricité : – raréfaction osseuse localisée – ostéocondensation en bande, arciforme ou en plage à la périphérie de la zone nécrosée – mélange de raréfaction et de condensation osseuse
Stade III	Perte de la sphéricité de la tête fémorale par enfoncement du foyer nécrotique, avec ou sans décroché de la lame osseuse sous-chondrale Signe de la coquille d'œuf (dissection sous-chondrale) avec ou sans enfoncement de la tête fémorale
Stade IV	Stade III + coxarthrose secondaire

RETOUR MENU

ONA : IRM

Tableau 18.2 **Éléments clés du compte rendu IRM.**

Éléments sémiologiques	Liseré de démarcation EN T1 Signe du « double contour » EN T2 Zone nécrotique de signal variable
Éléments pronostiques	Topographie de la nécrose Quantification de la nécrose Nécrose de signal hétérogène ou kystique Dissection et fractures sous-chondrales Perte de la sphéricité de la tête fémorale Œdème périlésionnel Épanchement intra-articulaire abondant Coxarthrose secondaire/ anomalies acétabulaires
Bilatéralité de l'ONTF	

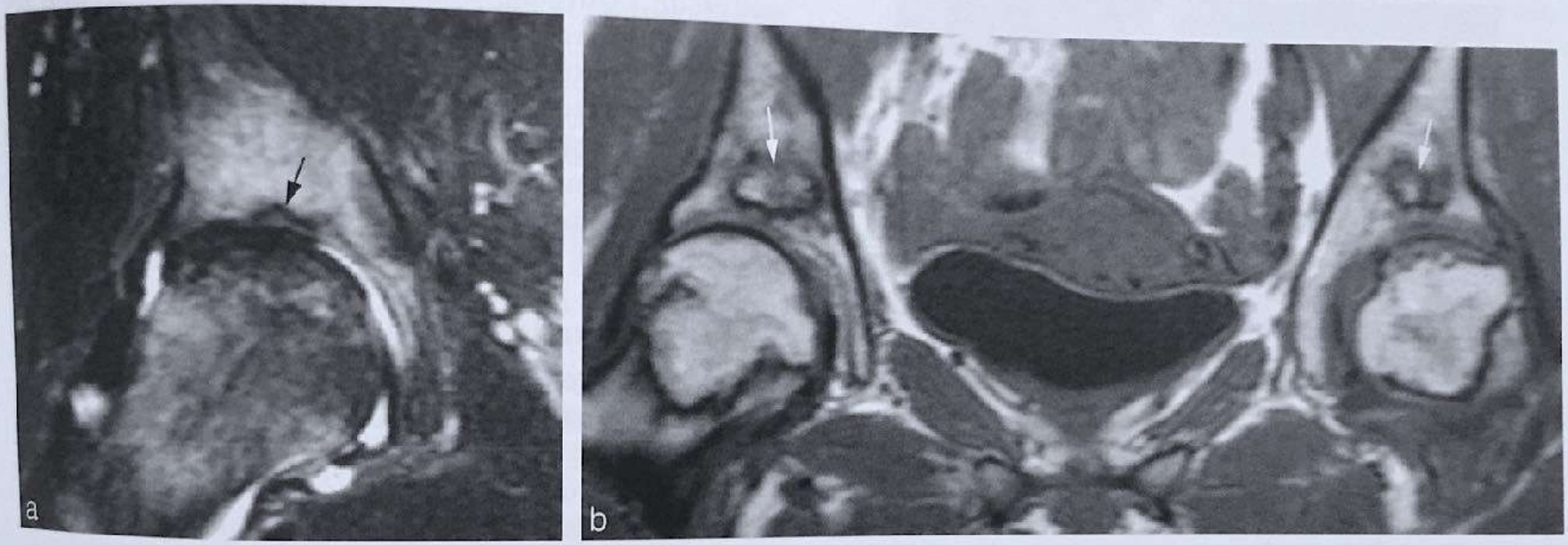

Fig. 18.12 Ostéonécrose systémique de la tête fémorale, associée à une fracture sous-chondrale de l'acétabulum (a), à ne pas confondre avec une nécrose systémique associée de l'acétabulum (rare) (b).

RETOUR MENU

ONA : IRM

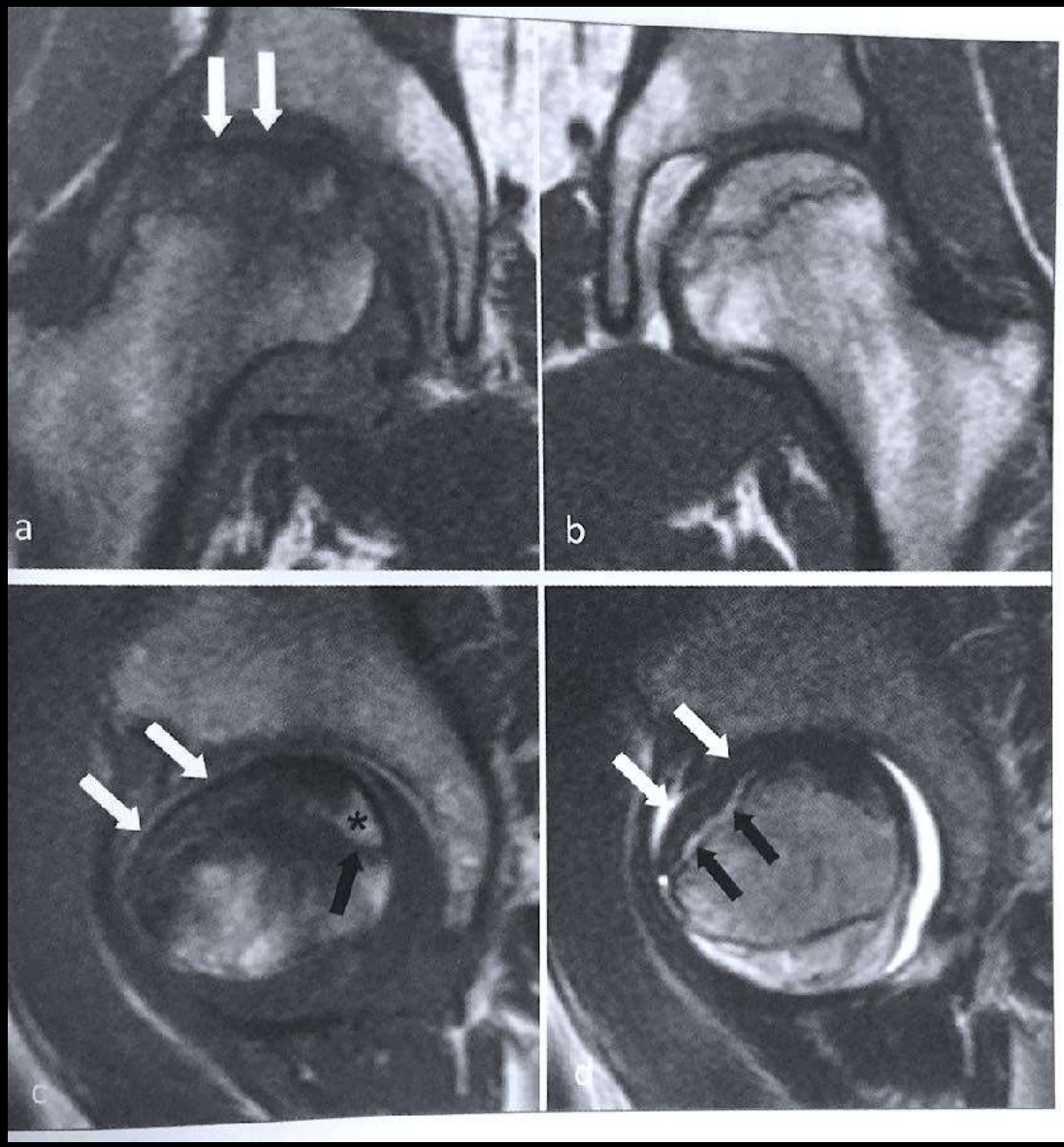

Figure 7 : Nécroses de type systémique compliquée d'un effondrement épiphysaire droit. En T1 (a), lésion droite mal délimitée en hyposignal hétérogène et enfoncement de la tête (flèche blanches); lésion gauche **(b)** en hypersignal délimité par liseré de démarcation; sphéricité céphalique préservée. Au stade avancé (hanche droite), la lésion peut ne présenter aucun signe IRM spécifique de nécrose systémique et peut mimer une nécrose de type spontanée, sans liseré de démarcation visible. La présence de lésions de type systémique dans d'autres épiphyses (la hanche gauche dans le cas présent) témoigne de la nature systémique de l'affection. En T1 **(c)**, zone graisseuse (astérique) et interface (flèche noire) limité au secteur postérieur; déformation (flèches blanches). En T2 (d), lésion en hyposignal (moelle saponifiée) et probable fracture épiphysaire en hypersignal (flèches noires); déformation céphalique (flèches blanches).

RETOUR MENU

HANCHE :
PATHOLOGIE EPIPHYSAIRE

HANCHE : PATHOLOGIE EPIPHYSAIRE

CONTINUUM ENTRE :

1. OEDEME REGIONAL TRANSITOIRE

   ou OSTÉOPOROSE TRANSITOIRE

   = *forme de SDRC 1*

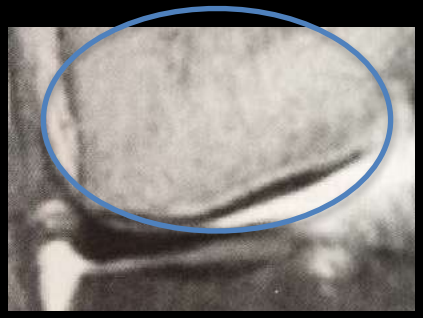

2. FK DE CONTRAINTE SOUS CHONDRALE

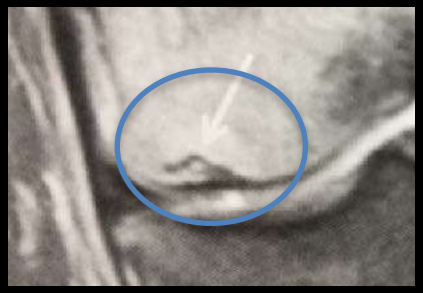

3. OSTEONECROSE FOCALE MECANIQUE

> 4 MM

> 4 MM

DIAG DIFF OSTEONECROSE SYSTEMIQUE

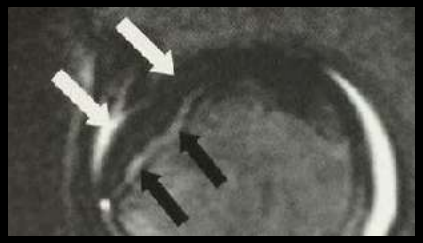

RETOUR MENU

HANCHE : PATHOLOGIE EPIPHYSAIRE

- Au total, **devant un œdème intraspongieux épiphysaire focal**, existe-t-il une anomalie linéaire sous-jacente en hyposignal T1/T2 ? LINEAIRE
  - oui :
    - avec une zone bien délimitée par un liseré condensé qui circonscrit une zone en carte de géographie et qui s'étend d'une corticale à l'autre : ostéonécrose systémique,
    - avec une plage sous-chondrale de plus de 4 mm d'épaisseur : ostéonécrose mécanique,
    - ni l'un ni l'autre : ostéoporose transitoire avec fracture du spongieux ou fracture de contrainte ;
  - non : existe-t-il alors une chondrolyse ?

EN PLAGE

oui = arthrose (avec géodes et ostéophytose marginale) ou arthrose destructrice rapide (sans ostéophytose),

non = ostéoporose transitoire suspectée.

CDR
Pincement complet
Sans ostéophyte

Attention !

- Un contrôle en IRM à 3 mois est important en cas d'œdème médullaire de la tête fémorale pour apprécier son évolution.

RETOUR MENU

Encadré 18.2 **Principales étiologies d'œdème de la tête et du col fémoral**

- Chondropathie (arthrose, coxarthrose destructrice rapide, etc.)
- Syndrome douloureux régional complexe de type I (algodystrophie) = oedeme régional transitoire
- Fracture de contrainte sous-chondrale, du col fémoral
- Nécrose mécanique (spontanée)
- Ostéonécrose systémique de la tête fémorale
- Arthrite septique ou rhumatismale
- Tumeurs (ostéome ostéoïde notamment)
- Contusion osseuse post-traumatique

RETOUR MENU

FRACTURE DE CONTRAINTE

et

FRACTURE ATYPIQUE DU FÉMUR

si TTT ostéoporose
BP , dénosumab

RETOUR MENU

Les fractures atypiques du fémur sous bisphosphonate, dénosumab ou intoxication au fluor

Les bisphosphonates inhibent la fonction des ostéoclastes. Parmi leurs effets indésirables touchant l'os, outre les ostéonécroses de la mâchoire, on trouve les fractures spontanées du fémur souvent après une prise longue de bisphosphonate (six ans en moyenne). Leur incidence de 0,02/1000 par an chez les patients non traités s'élèverait à 1/1000 par an chez les patients traités.

Leur origine est suspectée devant une fissure (fracture) survenue spontanément ou lors d'un traumatisme mineur, située sur la diaphyse fémorale entre la zone sous-trochantérienne et son tiers distal, de configuration transverse ou oblique courte, non comminutive [28, 29] (**fig. 15.16**).

Figure 15.16 : Patiente de 76 ans sous bisphosphonate depuis 9 ans présentant des douleurs de cuisse. La radiographie du fémur de face montre une fissure perpendiculaire à la corticale latérale de la diaphyse fémorale (flèche).

Les fractures complètes intéressent les deux corticales alors que les fractures incomplètes concernent uniquement la corticale latérale (**fig. 15.17**). Elles peuvent être bilatérales et présentent un retard de consolidation. En dehors des fractures, les signes d'adynamie de l'os sont souvent bilatéraux, les corticales fémorales présentant volontiers un épaississement, en particulier au niveau latéral, ou encore des réactions périostées.

Figure 15.17 : Patiente de 82 ans sous bisphosphonate depuis 11 ans présentant une douleur brutale de la cuisse droite. La radiographie du bassin de face montre la fracture transversale en pleine diaphyse fémorale dont les corticales sont bien denses. Noter une petite fissure de la corticale latérale de la diaphyse fémorale gauche.

Le dénosumab ou l'intoxication prolongée par le fluor entraînent également une adynamie de l'os qui peut provoquer des fissures comparables à celles observées sous bisphosphonates.

La fluorose est secondaire à une intoxication prolongée par le fluor. Elle s'exprime soit par une ostéocondensation généralisée, soit par une déminéralisation diffuse. Dans les formes condensantes, les travées osseuses sont épaissies et floues et les ligaments peuvent être ossifiés. Des fissures sont observées [30].

Les perfusions de fer sont à l'origine d'une hypophosphatémie et donc d'un tableau d'ostéomalacie à l'origine de fractures, mais sans les caractéristiques radiologiques autres, notamment sans déformation osseuse.

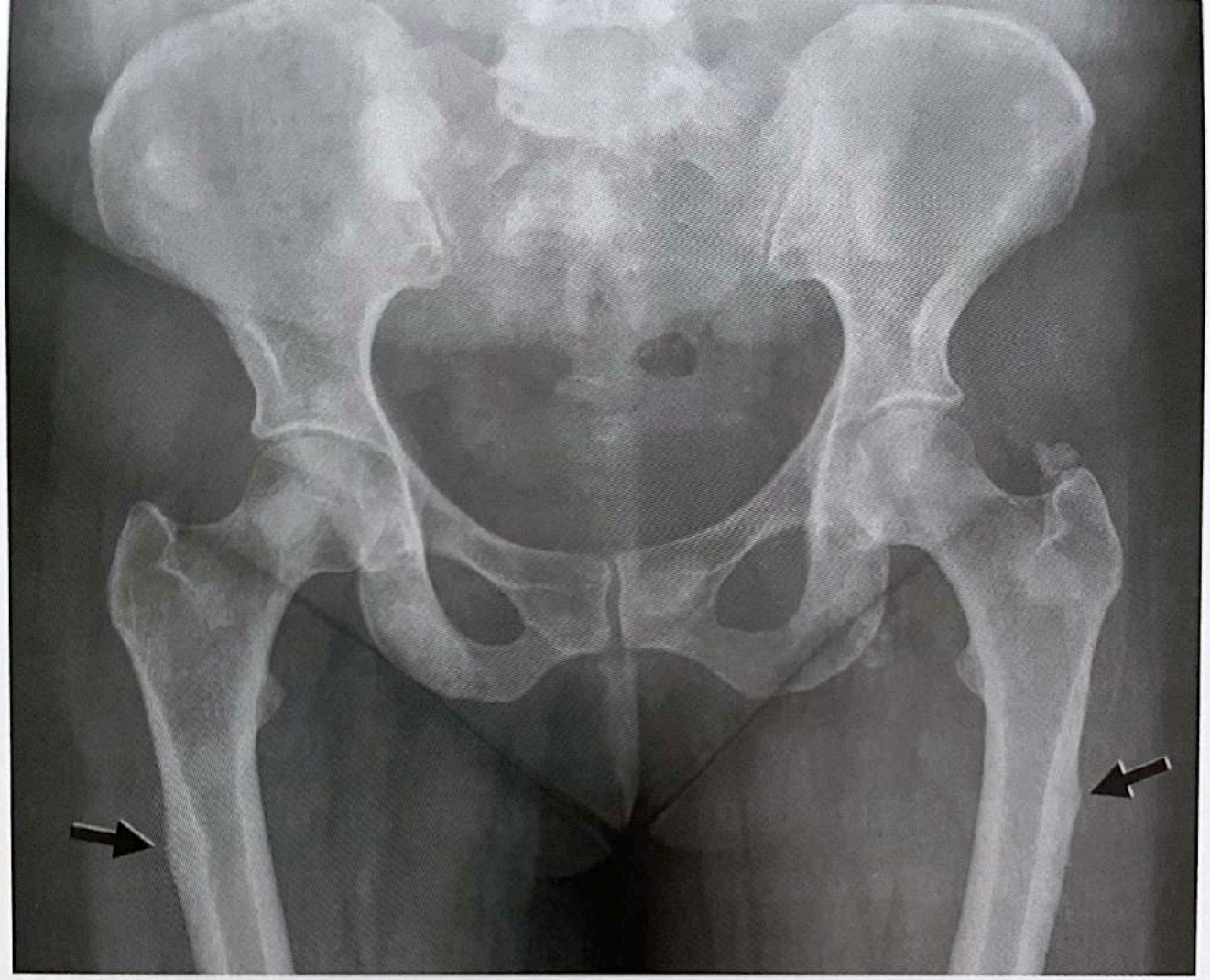

Figure 10.11 : Patiente de 50 ans traitée par bisphosphonates pour néoplasie mammaire métastatique. La radiographie du bassin montre de multiples métastases ostéoblastiques, mais aussi des fractures fémorales atypiques bilatérales incomplètes (flèches) qu'il est tout aussi important d'identifier.

RETOUR MENU

FRACTURES FÉMORALES ATYPIQUES

Les fractures fémorales atypiques sont un type particulier de fracture de contrainte, de description plus récente. Elles représentent environ 1 % de toutes les fractures fémorales. Les critères pour le diagnostic de ces fractures ont été proposés par l'American Society for Bone and Mineral Research en 2009 et révisés en 2013 (tableau 10.1) [15, 16].

La fracture doit être ***localisée à la diaphyse fémorale*** (en dessous du petit trochanter et au-dessus de l'évasement supracondylien). Ceci exclut les fractures du fémur proximal, notamment les fractures trochantéro-diaphysaires, ainsi que les fractures périprothétiques et les fractures pathologiques.

De plus, ***au moins 4 des 5 critères majeurs*** doivent être présents.

Les critères ***mineurs sont facultatifs***, mais souvent associés à ces fractures.

CRITÈRES MAJEURS

1. La fracture est survenue en l'absence de traumatisme ou lors d'un traumatisme à faible énergie (chute de sa hauteur).
2. La fracture débute dans la corticale latérale et s'étend médialement selon une orientation transverse ou oblique courte.
3. Les fractures complètes intéressent les corticales latérales et médiales et peuvent comporter une pointe osseuse ; les fractures incomplètes sont limitées à la corticale latérale.
4. La fracture est non ou peu comminutive.
5. Un épaississement périosté ou endosté focal du cortex latéral est présent au site de fracture.

RETOUR MENU

Figure 10.11 : Patiente de 50 ans traitée par bisphosphonates pour néoplasie mammaire metastatique. La radiographie du bassin montre de multiples métastases ostéoblastiques, mais aussi des fractures fémorales atypiques bilatérales incomplètes (flèches) qu'il est tout aussi important d'identifier.

Caractéristiques morphologiques

La présentation des fractures fémorales atypiques est caricaturale avec une atteinte qui débute toujours à la corticale latérale du fémur où les contraintes en tension (distraction) sont maximales. Cette caractéristique les distingue des fractures par insuffisance osseuse (auxquelles elles sont pourtant assimilées, mais qui résultent presque exclusivement d'un mécanisme par compression) et les rapproche plutôt des fractures de fatigue. Une publication par Koch datant de 1917 montrait déjà que les contraintes sur la corticale latérale prédominent au tiers supérieur et au tiers moyen de la diaphyse fémorale [19]. Ceci correspond parfaitement à la distribution des fractures fémorales atypiques [20].

Plusieurs études ont mis en évidence des particularités géométriques associées aux fractures fémorales atypiques, notamment un angle cervicodiaphysaire plus faible (coxa vara) et une augmentation de la courbure latérale du fémur. Ces caractéristiques sont plus fréquentes dans les populations asiatiques qui présentent volontiers des fractures fémorales atypiques non liées aux bisphosphonates. On distingue classiquement les fractures sous-trochantériennes (diaphysaire proximale) associées à un angle cervicodiaphysaire plus faible (coxa vara) et les fractures mi-diaphysaires qui s'observent chez des patients plus âgés, avec une densité minérale osseuse plus faible et davantage de courbures fémorales latérale et antérieure (**fig. 10.12, 10.13**) [21-24].

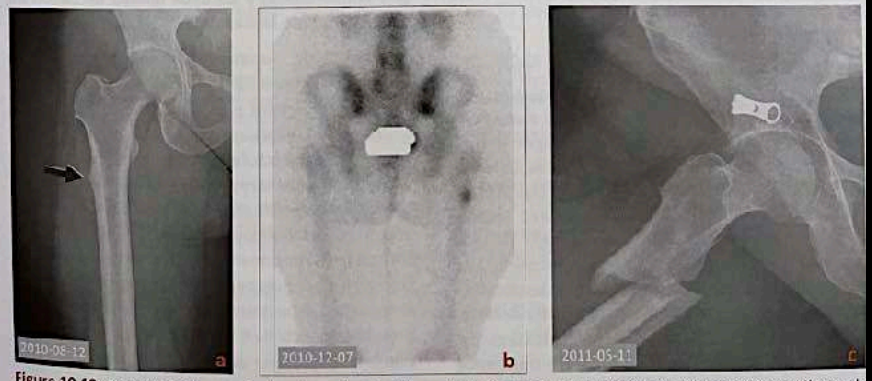

Figure 10.12 : Patiente de 63 ans qui présente une fracture fémorale atypique sous-trochantérienne. Initialement incomplète sur la radiographie (**a**) et la scintigraphie en vue postéro-antérieure (**b**), la fracture n'a malheureusement pas été traitée et s'est complétée quelques mois plus tard (**c**).

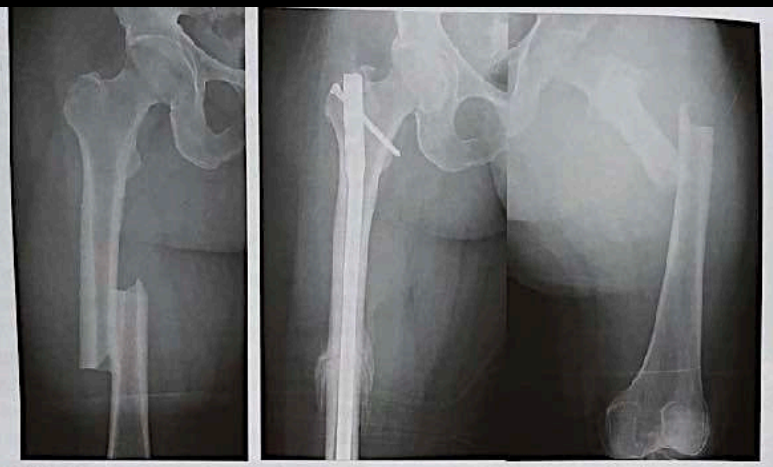

Figure 10.13 : Patiente de 74 ans qui a présenté une fracture atypique du fémur droit de topographie diaphysaire. Deux mois plus tard, cette fracture a été enclouée, mais une fracture controlatérale est survenue. Ce dossier illustre l'importance d'obtenir systématiquement une radiographie du fémur controlatéral.

Les fractures fémorales atypiques sont très souvent bilatérales et métachrones. Dans l'étude de Probyn *et coll.*, une fracture controlatérale survenait dans 77 % des cas à 1 an et 88 % à 3 ans, avec une localisation des fractures sur le fémur très similaire soulignant l'importance des facteurs géométriques [25].

Prise en charge

La prise en charge des fractures fémorales atypiques dépend de leur caractère complet ou non et des symptômes associés. La présence d'une fracture controlatérale conditionne également le traitement et doit être systématiquement recherchée par des radiographies du fémur opposé (**fig. 10.13**). Les fractures complètes et les fractures incomplètes symptomatiques sont typiquement traitées par ostéosynthèse. L'enclouage centromédullaire est privilégié, car la consolidation par ossification endochondrale est plus efficace dans ce contexte. Cependant, la consolidation de ces fractures est beaucoup plus lente que les autres. Un traitement conservateur par mise en décharge peut être envisagé pour les fractures incomplètes asymptomatiques. L'interruption du traitement par bisphosphonates permet de réduire le risque de fracture controlatérale. Une supplémentation en calcium et en vitamine D3 est nécessaire. Un traitement par tériparatide peut être utilisé pour stimuler la consolidation osseuse. La surveillance radiographique doit toujours inclure les deux fémurs en raison du risque d'atteinte bilatérale [26, 27].

Malgré tout, le rapport bénéfice-risque des bisphosphonates pour la prévention des fractures demeure largement positif puisque le nombre de fractures fémorales atypiques est minoritaire par rapport aux fractures ostéoporotiques évitées. Wang et Bhattacharyya estiment que le risque de fractures fémorales atypiques est d'environ un pour 100 fractures typiques évitées [28]. La meilleure compréhension des mécanismes de survenue ces fractures atypiques permet également de réévaluer le bénéfice d'un traitement par bisphosphonates prolongé au-delà de 5 ans, en fonction de la densité minérale osseuse et des marqueurs du remodelage osseux, et de proposer une vacance thérapeutique ou un relais avec une autre classe médicamenteuse [29].

RETOUR MENU

FRACTURE DE CONTRAINTE

Fractures de contrainte

On différencie classiquement les fractures de fatigue, qui résultent de contraintes anormalement intenses ou répétées sur un os constitutionnellement normal, des fractures par insuffisance osseuse secondaires à des contraintes normales sur un os anormalement fragile (ostéoporose, ostéomalacie, SDRC 1 sévère, patients transplantés rénaux ou cardiaques, hyperthyroïdie, hyperparathyroïdie, radiothérapie, etc.)

En IRM, le diagnostic peut être réalisé plus précocement (fig. 18.14). L'aspect typique est celui d'une image linéaire sous-chondrale, hypo-intense en T1, irrégulière, serpigineuse, discontinue, convexe et parallèle à la surface articulaire, correspondant au trait de fracture visible sur le plan anatomopathologique [111, 305]. Cette fracture est typiquement entourée d'un œdème périphérique (et donc d'une hyperhémie) en hypersignal T2, ce qui la différencie des nécroses systémiques et mécaniques [305, 306]. L'injection de gadolinium, habituellement non nécessaire pour le diagnostic, montrerait un rehaussement de cet œdème, notamment dans l'os sous-chondral situé entre la fracture et le cartilage.

RETOUR MENU

FRACTURE DE CONTRAINTE

En IRM, deux modifications morphologiques élémentaires, au sein de l'infiltration oedémateuse, sont suggestives de fractures :

- Déformation subtile de la lame osseuse sous-chondrale **(Fig 18)**
- Bande en hyposignal T1 et T2 en territoire sous-chondrale **(Fig 17)**.

L'**impaction de l'os trabéculaire prend l'aspect d'une fine bande en hyposignal** perpendiculaire au réseau trabéculaire (et parallèle à la lame osseuse sous-chondrale), localisée à quelques millimètres de celle-ci **(Fig 18)**. Elle ne doit pas être confondue avec le liseré de démarcation qui entoure une nécrose osseuse **(Tableau 8)** :

- La bande d'impaction est parallèle à l'os sous-chondral. Elle est localisée à proximité de la surface épiphysaire.
- Elle ne délimite pas de large territoire médullaire et n'est pas séparé de la lame osseuse par de la graisse résiduelle.

Tableau 5 : Eléments morphologiques différentiels entre liseré de démarcation et fracture

	Liseré de démarcation	Fracture
Forme	Triangulaire ou en U	Linéaire parallèle à la lame sous chondrale
Forme	Délimite un territoire épiphysaire	Pas de délimitation complète d'un territoire épiphysaire
SE T2	Signe de la double ligne (65% des cas)	Signe de la double ligne rare
Suivi (3 mois)	Déplacement très lent	Estompement sans déplacement

RETOUR MENU

FRACTURE DE CONTRAINTE

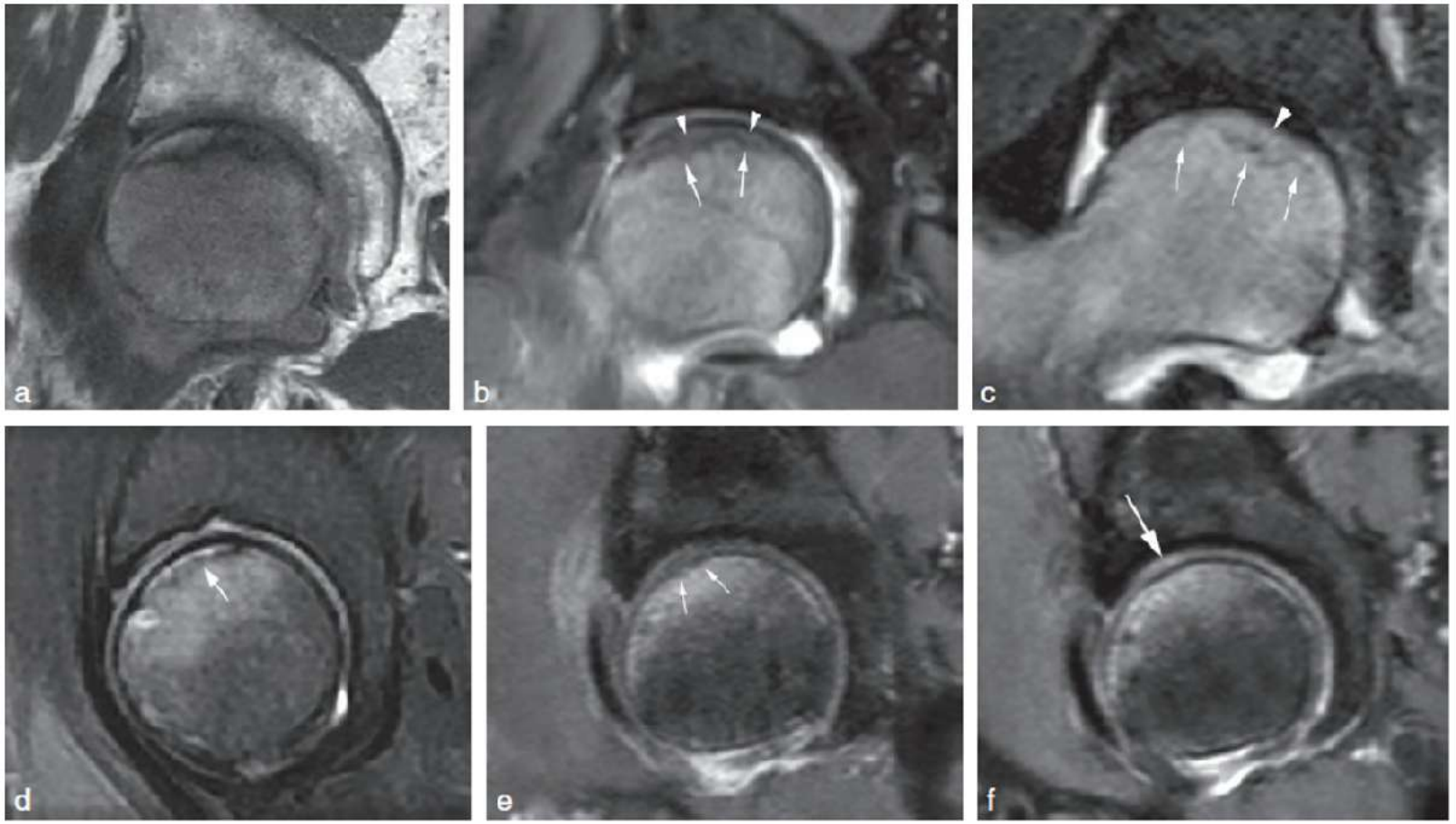

Fig. 18.14 Fractures sous-chondrales par insuffisance osseuse de la tête fémorale (patients différents). a, b. Coupes frontales : œdème de la tête fémorale hypo-intense en T1 (a) et hyperintense en T2 (b). La pondération T2 confirme un œdème sous-chondral (têtes de flèches) entre la fracture (flèches) et le cartilage. c. Coupe frontale chez un autre patient, notez également la fracture (flèches) et l'œdème de l'os sous-chondral (tête de flèche). d–f. Coupes sagittales : fracture sous-chondrale bien visible dans le plan sagittal (d, flèche), fines stries de détection difficile (e, flèches) avec discret méplat (f, flèche) sur une coupe contiguë.

RETOUR MENU

FRACTURE DE CONTRAINTE

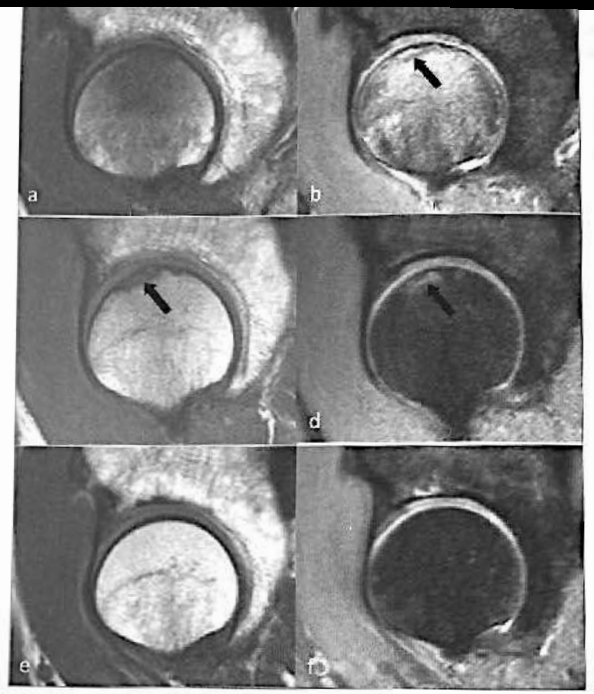

Figure 17 : Impaction épiphysaire. Sur les coupes sagittales T1 et densité protonique sans graisse **(a, b)**, syndrome d'œdème de la tête fémorale avec bande d'impaction épiphysaire (flèche) sans déformation franche de la lame sous-chondrale. Suivi IRM à 6 mois (c, d), régression partielle avec modification résiduelles sous-chondrale (flèches) sans anomalie en hyposignal T2 suggestive de nécrose. Suivi IRM à 3 ans (e, f), normalisation complète du signal épiphysaire.

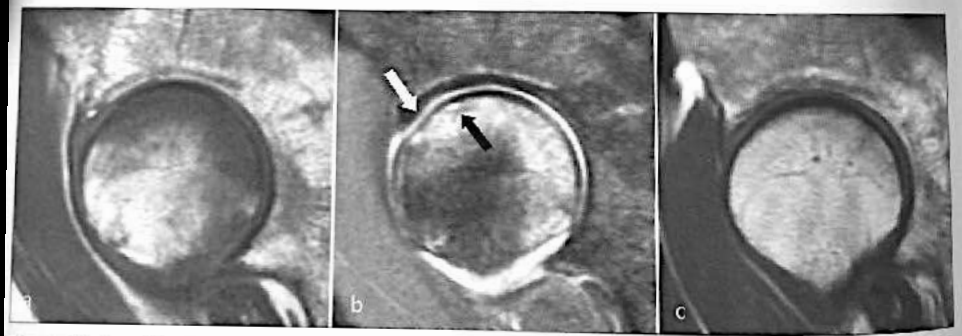

Figure 18 : Impaction épiphysaire. Sur les coupes sagittales T1 **(a)** et densité protonique après saturation de la graisse **(b)**, syndrome d'œdème de la tête fémorale avec déformation subtile du contour de la lame sous-chondrale (flèche blanche) et petite bande d'impaction épiphysaire (flèche noire). Suivi IRM à 7 mois **(c)**, normalisation complète du signal épiphysaire.

RETOUR MENU

FRACTURE DE CONTRAINTE

Fig. 18.15 Fracture de fatigue de la partie basse du col fémoral (flèche) : radiographie (a) et coupes frontales pondérées en T1 (b) et T2 (c). La fracture n'est pas visible en radiographie (a). Tout au plus note-t-on une raréfaction focale de la corticale inférieure du col fémoral (flèche). En IRM : œdème centré sur un fin trait hypo-intense ; notez les appositions périostées associées (tête de flèche).

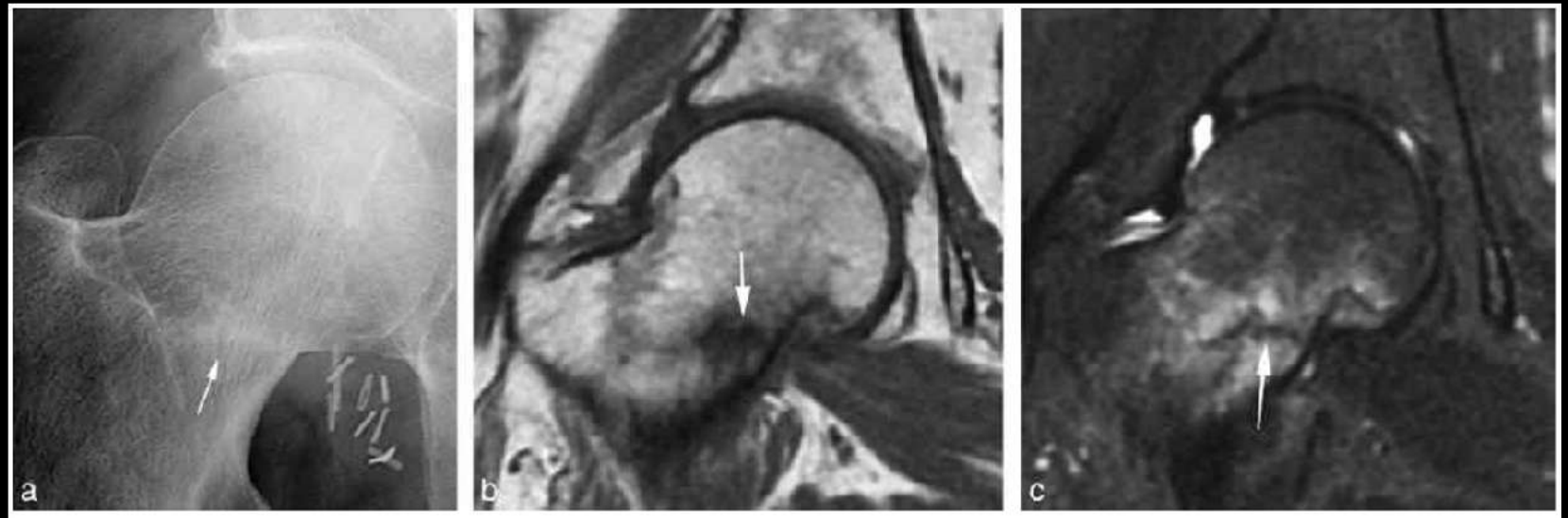

Fig. 18.16 Fracture de fatigue visible en radiographie (a) sous la forme d'une bande sclérotique (flèche). La fracture est bien visible en IRM : coupes frontales pondérées en T1 (b) et T2 (c).

RETOUR MENU

OSTEONECROSE MECANIQUE SPONTANÉE

= lésion focale isolée dans le cadre d'un désordre articulaire mécanique, sans trauma

Diagnostic de la nécrose « spontanée » de type mécanique

- L'ostéonécrose spontanée de type mécanique ne présente aucune caractéristique IRM ou radio-tomodensitométrique spécifique **(Fig 4 et 9)**

- Cette forme d'ostéonécrose est nettement plus rare que l'ostéonécrose de type systémique (environ 10 % des cas).

Tableau 2 : **Signes spécifiques pour le diagnostic de l'ostéonécrose**

	Nécrose de type systémique et post-traumatique	Nécrose spontanée de type mécanique
Signe IRM spécifique T1	Liseré de signal faible	Néant
Signe IRM spécifique T2	Signe de la double ligne	Néant
Signe IRM spécifique DP- FS	Néant	Néant
Signe Rx spécifique	Signe de la coquille d'oeuf	Néant
Signe TDM spécifique	Liseré sclérosé de démarcation	Néant

En revanche, l'IRM représente l'imagerie de choix, permettant un diagnostic plus précoce qu'en radiographie. On recherche une bande sous-chondrale hypo-intense quelle que soit la pondération, bordée d'une réaction œdémateuse (fig. 18.20) [185, 288, 293]. Une épaisseur supérieure à 4 mm est en faveur du diagnostic (Sp : 92 %) [291]. Une dissection sous-chondrale de la nécrose s'observe rarement. Des stries hypo-intenses de l'os sous-chondral au contact ou à distance de l'ostéonécrose mécanique, traduisant la présence de fines fractures de l'os trabéculaire, peuvent parfois être associées.

Le risque d'évolution de cette nécrose vers l'effondrement est d'autant plus important qu'elle est épaisse (4 mm) et étendue (> 12,5 mm de longueur) [185, 293].

Pas de rehaussement Gd

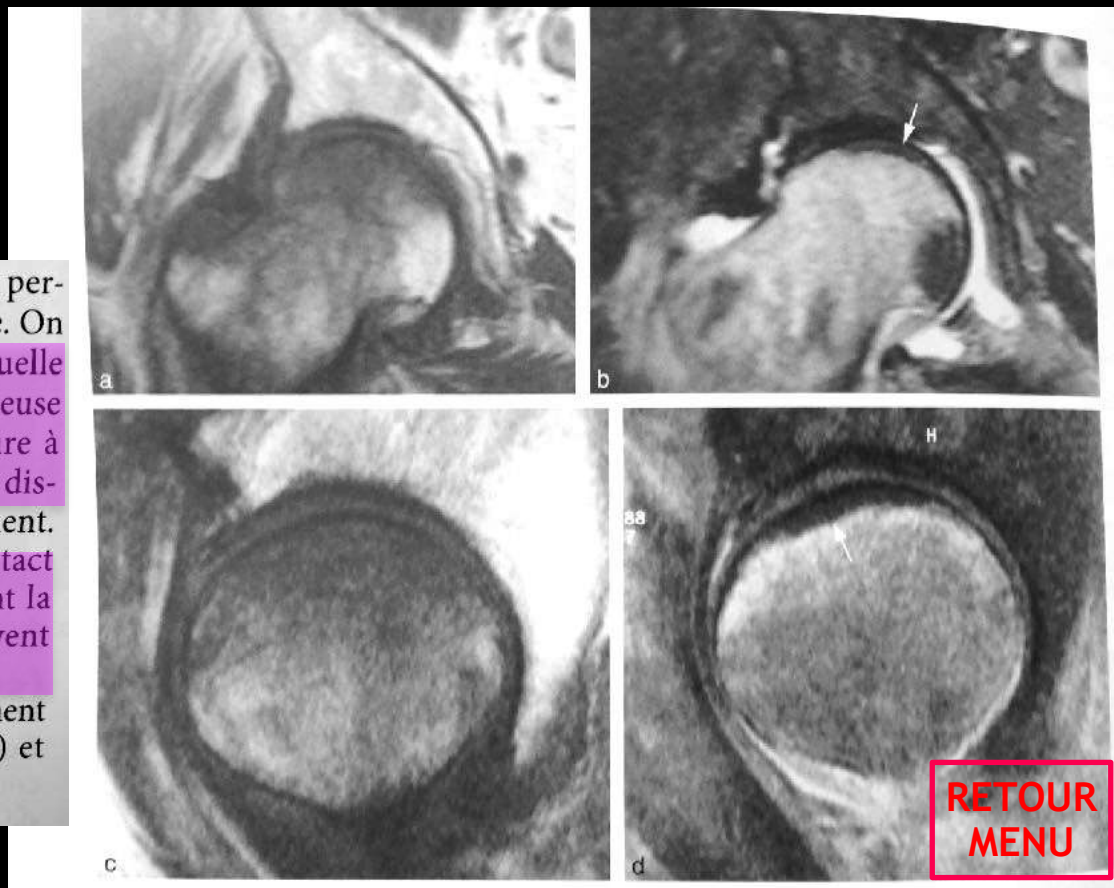

Fig. 18.20 **Nécrose mécanique de la tête fémorale : coupes frontales pondérées en T1 (a) et T2 (b), coupes sagittales pondérées et T1 après injection de gadolinium (d).** La présence d'une bande sous-chondrale hypo-intense en T2 et non rehaussée par le co

RETOUR MENU

OSTEONECROSE MECANIQUE SPONTANÉE

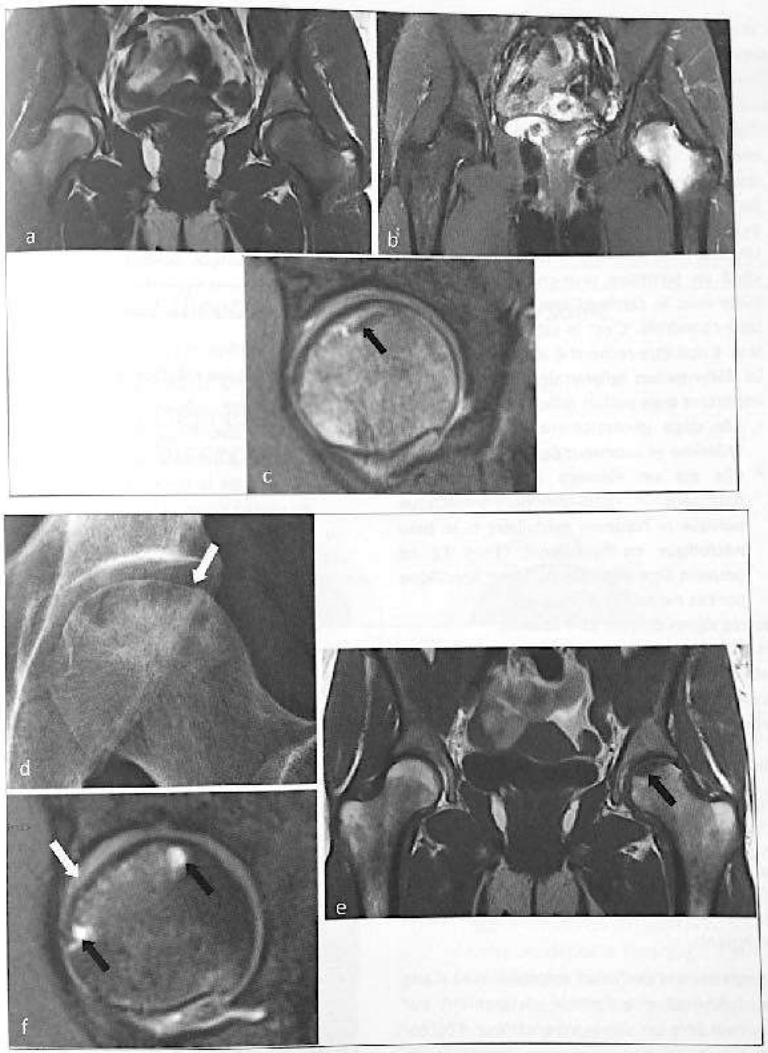

Figure 9 : Nécrose spontanée de type mécanique. En T1 **(a)** et en densité protonique avec saturation de la graisse **(b)**, infiltration de type œdémateux de la hanche gauche sans liseré de démarcation; hanche droite normale. En densité protonique avec saturation de la graisse **(c)**, bande en hyposignal (flèche) suggestive d'une impaction. La radiographie réalisée 5 mois plus tard **(d)** (radiographie initiale normale) démontre un enfoncement de la partie latérale de la tête (flèche) et des modifications segmentaires de la structure osseuse trabéculaire. En T1 à 5 mois **(e)**, modifications résiduelles focalisées en territoire sous-chondral (flèche). En densité protonique avec saturation de la graisse **(f)** , modification de type géode (flèches noires) et dépression de la tête (flèche blanche) suggestifs de phénomènes de micromobilité attestant la nécrose spontanée.

RETOUR MENU

OSTEONECROSE MECANIQUE SPONTANÉE

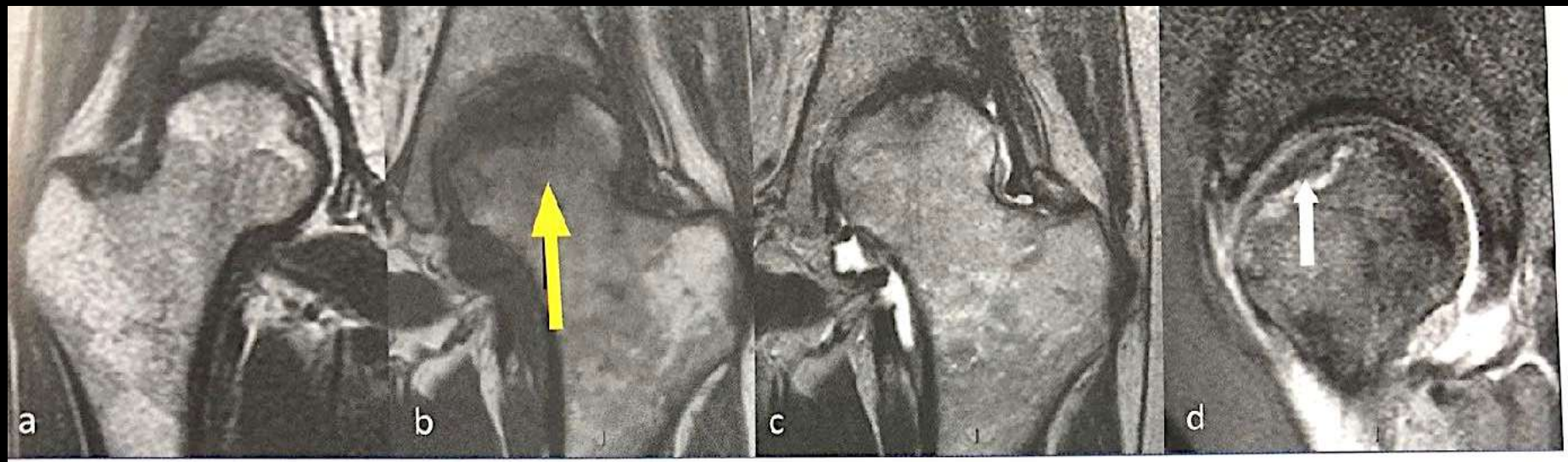

igure 4 : Nécrose spontanée de type mécanique de la hanche gauche. La hanche droite **(a)** est normale. La lésion (flèche jaune) de a hanche gauche est isolée: zone mal délimitée de signal faible en T1 **(b)** et intermédiaire en T2 **(c)** avec modification en hyposignal ranc (flèche blanche) bien visible en densité protonique avec saturation de la graisse **(d)**.

RETOUR MENU

OED. REGIONAL TRANSIT.

On recherche (fig. 18.22 et 18.23) :
un œdème intra-osseux en hyposignal T1 et hypersignal T2, se rehaussant après injection de gadolinium, dont les caractéristiques sont [291] :
- une *topographie incluant la région sous-chondrale*, débutant fréquemment à la partie antérosupérieure de la tête fémorale (zone de contrainte mécanique maximale), et pouvant s'étendre jusqu'au col,
- des *contours mal limités*,
- un *signal globalement homogène*, sans plage graisseuse intralésionnelle ou pouvant faire suspecter une ostéonécrose de la tête fémorale,
- un *éventuel caractère migratoire* sur les différentes imageries de contrôle (signe le plus spécifique lorsqu'il est présent) : migration au sein de l'épiphyse ou à une autre articulation ;

- **de rares signes d'impaction trabéculaire ou microfractures** : fines stries de l'os sous-chondral en hyposignal sur toutes les séquences, perpendiculaires à l'axe des travées portantes. Ces stries, masquées en pondération T1 par l'hyposignal diffus de l'œdème médullaire, sont mieux visibles en pondération T2 ou T1 après injection de gadolinium. Elles sont au mieux analysées sur les coupes sagittales car elles peuvent parfois mimer une petite ostéonécrose sur les coupes frontales en raison de leur situation habituellement antérosupérieure [293].

À cette sémiologie peuvent s'associer :
- **un œdème acétabulaire**, inconstant et d'intensité modérée [96] ;
- **un hypersignal T2 (non liquidien) sous-chondral linéaire**, non spécifique, dont la présence suggérerait des lésions structurales à ce niveau [83] ;
- **une hyperperfusion sous-chondrale** lors des acquisitions dynamiques après injection de gadolinium [76] ;
- **un œdème des tissus mous adjacents**, bien moins fréquent qu'aux extrémités ;
- **un épanchement articulaire réactionnel** ;
- **une synovite**.

En fait, l'intérêt principal de l'IRM est de différencier les lésions épiphysaires transitoires réversibles (SDRC 1, fractures de contrainte) des lésions épiphysaires irréversibles, en particulier l'ONTF dont le pronostic et le traitement sont différents [12, 88].

Syndrome douloureux régional complexe de type 1 (algodystrophie)

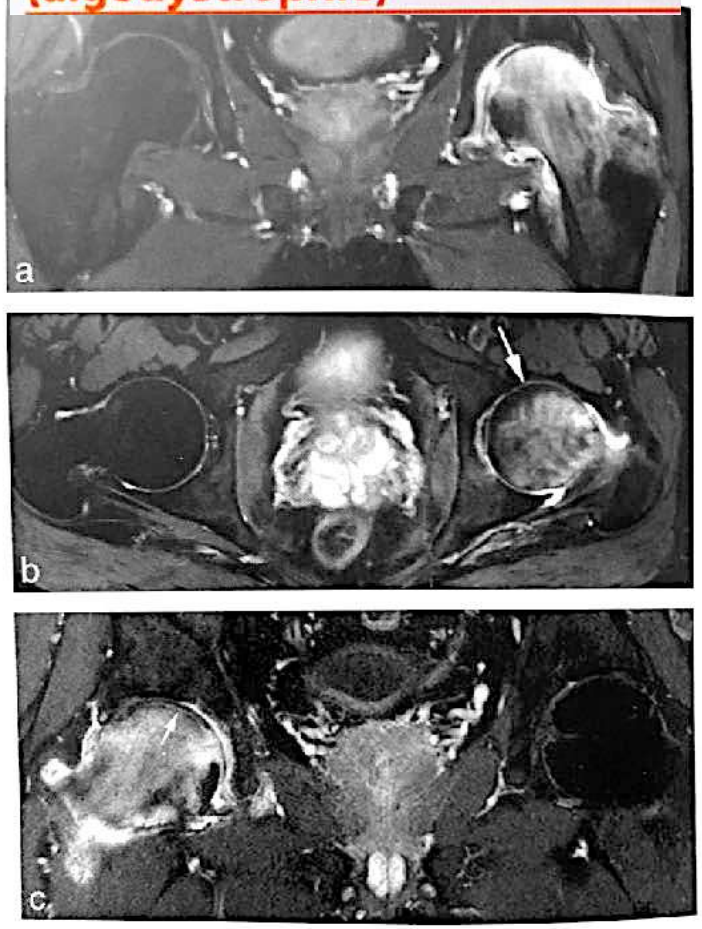

Fig. 18.22 Syndrome douloureux régional complexe de type 1 : Important œdème de la tête et du col fémoral gauches : coupes frontale (a) et axiale (b) pondérées en T2. Notez que la partie antérieure de la tête n'est pas (ou plus) affectée par l'œdème (flèche). Il s'y associe un épanchement intra-articulaire et un discret œdème des tissus mous adjacents. Dix mois plus tard, c'est le côté droit qui est affecté (c). Notez la fracture sous-chondrale associée (flèche).

RETOUR MENU

OED. REGIONAL TRANSITOIRE

Syndrome douloureux régional complexe de type 1 (algodystrophie)

Il existe, associé à l'œdème, une anomalie de signal de l'os sous-chondral à type de fine bande arciforme en hyposignal T1 et hypersignal T2 correspondant à une impaction trabéculaire accompagnant l'algodystrophie et responsable d'un méplat de la tête en regard. L'hypersignal en T2 de cette bande, qui peut faire songer à un aspect en coquille d'œuf, est non liquidien et atteste de la vitalité de l'os.

Il n'y a pas d'anomalie du cartilage et du cotyle.

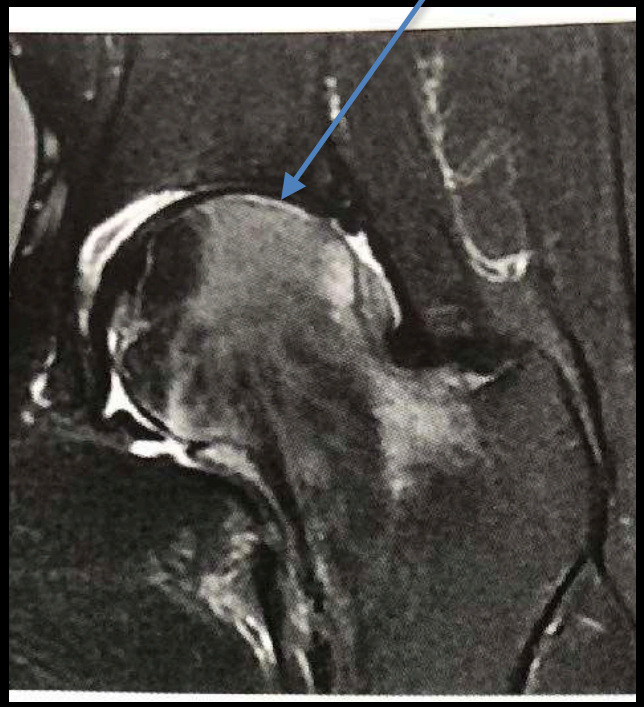

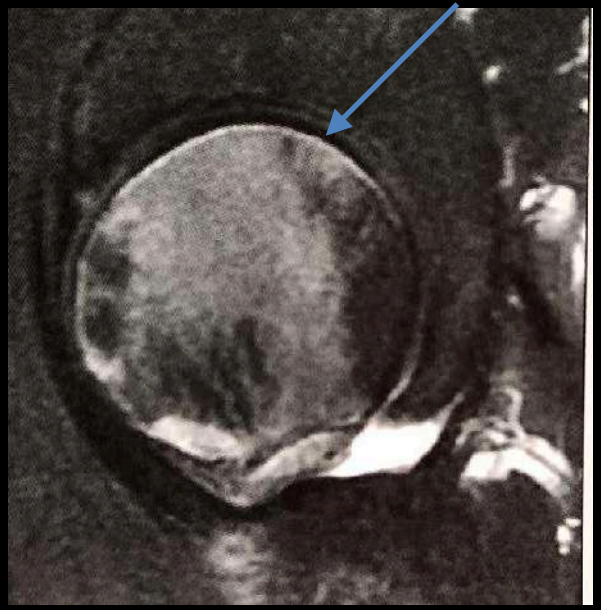

RETOUR MENU

BASSIN - HANCHES

ENFANT

RETOUR MENU

BOITERIE ENFANT

1. RX LAUENSTEIN (GRENOUILLE)
2. puis ECHO
3. puis IRM

RETOUR MENU

Boiterie : Orientation par âge

Tumeur toujours possible

< 3ans

- Infections (arthrite, ostéomyélites)
- Fractures
- Dysplasie

3 ans à 8 ans

- Rhume de hanche (SAT)
- Ostéochondrite (Legg Perthes Calve)
- Infections
- Fractures
- Arthrite Juvénile Idiopathique (AJI)

> 8ans

- Epiphysiolyse
- Traumatismes
- Avulsions apophysaires
- Ostéochondroses
- AJI
- Infection

RETOUR MENU

RHUME DE HANCHE

- 2-10 ANS
- BRUTAL LE MATIN AU REVEIL
- TTT= REPOS
- SI EPANCHT PERSISTANT À 7 JOURS
- -> NOUVEAU BILAN RX ECHO

RETOUR MENU

LEGG-PERTHES-CALVÉ

= ostéochondrite primitive de hanche

= ostéonécrose avasc.

RETOUR MENU

Maladie de Legg Perthes Calvé

La physiopathologie exacte de la maladie de Legg-Perthes-Calvé est incomplètement comprise [108, 231]. Le facteur initiateur semblerait être l'interruption de la vascularisation du noyau épiphysaire, reproduite dans des modèles expéri-

La maladie de Legg-Perthes-Calvé survient préférentiellement chez des patients âgés de 4 à 8 ans, avec un pic de fréquence à 5 ans et des extrêmes rapportés à 17 mois et 14 ans [77, 231]. Le *sex-ratio* est de 5/1 avec une nette prédominance masculine [232]. Cette pathologie est rare dans la population

Maladie de Legg-Perthes-Calvé : ostéocondensation du noyau d'ossification fémoral droit qui est de petite taille.

RETOUR MENU

LEGG-PERTHES-CALVÉ

4-8 ANS , MASCULIN , BILAT 15%

Fig. 18.26 Maladie de Legg-Perthes-Calvé avec dissection sous-chondrale antérolatérale de la tête fémorale (flèches), bien visualisée de profil.

IMPORTANCE DU PROFIL +++

Encadré 18.3 Facteurs pronostiques de la maladie de Legg-Perthes-Calvé

Facteurs cliniques

- Âge ≥ 9 ans
- Raideur et limitation de la mobilité articulaire
- Obésité
- Sexe Garçon (5:1)

Signes radiographiques (« tête à risque » de Catterall)

- Raréfaction osseuse en V de la partie latérale de l'épiphyse ou de la métaphyse
- Calcifications mouchetées situées à la partie latérale de l'épiphyse
- Subluxation latérale du noyau épiphysaire (> 4 mm)
- Horizontalisation de la physe

Signes IRM

- Nécrose étendue (> 2/3 de l'épiphyse)
- Dissection sous-chondrale étendue
- Atteinte du pilier latéral (diminution de la hauteur par nécrose)
- Revascularisation transphysaire
- Anomalies physaires (épiphysiodèse, kystes, horizontalisation)
- Anomalies métaphysaires (kystes, œdème)

RETOUR MENU

LEGG-PERTHES-CALVÉ

Fig. 18.28 **Maladie de Legg-Perthes-Calvé : évolution naturelle.** Après le stade initial (a), responsable d'une ostéocondensation du noyau d'ossification, de petite taille, des phénomènes de fragmentation surviennent (b) avant de permettre à l'épiphyse de se reconstruire (c) en se remodelant (d).

RETOUR MENU

LEGG-PERTHES-CALVÉ

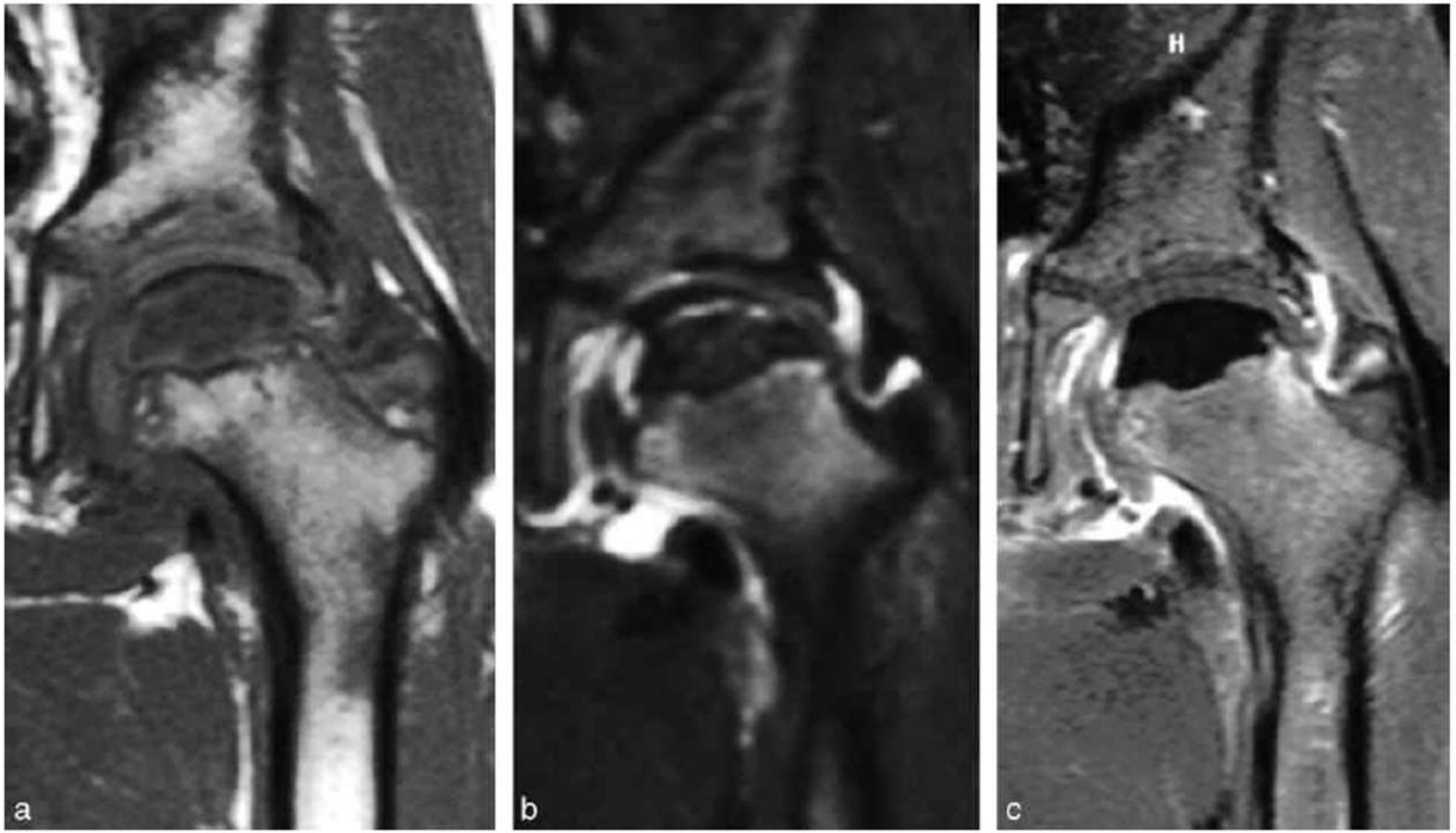

Fig. 18.30 **Maladie de Legg-Perthes-Calvé en IRM.** Nécrose de l'épiphyse fémorale, en hyposignal T1 (a), T2 (b) et sans rehaussement après injection de gadolinium (c).

RETOUR MENU

LEGG-PERTHES-CALVÉ

Diagnostics différentiels

Synovite aiguë transitoire (rhume de hanche)

C'est le principal diagnostic différentiel au début de l'affection. Cette synovite s'observe chez des enfants de 3 à 8 ans et se traduit par une douleur brutale de la hanche, une impotence fonctionnelle du membre inférieur et/ou une boiterie, c'est-à-dire les mêmes signes cliniques que la maladie de Legg-Perthes-Calvé. Une rhinopharyngite est parfois associée. Le bilan biologique et radiographique est normal. L'échographie montre théoriquement un épanchement articulaire sans épaississement synovial, mais ces éléments ne suffisent pas à les distinguer. La scintigraphie et l'IRM ne sont indiquées que dans les formes atypiques pour progresser dans le raisonnement diagnostique [16, 228, 244]. L'évolution est typiquement fugace, les signes cliniques s'estompant spontanément en quelques jours. Une radiographie de bassin un mois plus tard est cependant utile en cas

RETOUR MENU

CAS CLINIQUE 2 : une vieille histoire

Un jeune homme de 14 ans vous est amené par sa mère pour douleurs inguinales droites. Celle-ci vous relate un "problème de hanche droite, opéré dans une autre région", dans l'enfance. Vous avez accès à son dernier cliché radiologique, ainsi qu'à des clichés réalisés à l'âge de 8 ans.

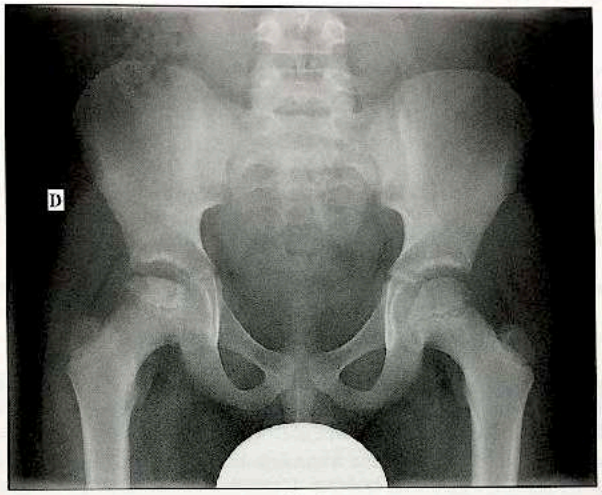

Fig. 3

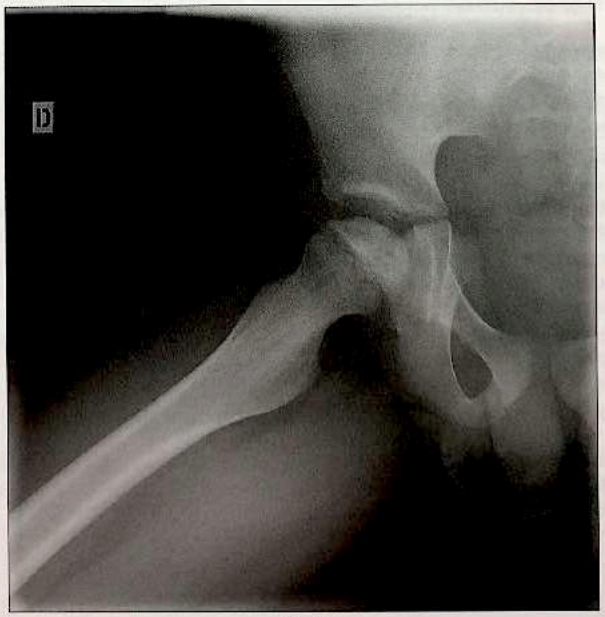

Fig. 4

RETOUR MENU

RÉPONSE CAS CLINIQUE 2

Séquelles de maladie de Legg-Perthes-Calvé (MLPC) (ostéochondrite primitive de hanche).

Commentaire

L'ostéochondrite primitive de hanche est due à une nécrose ischémique idiopathique de l'épiphyse fémorale proximale en croissance.

Elle atteint plus souvent les garçons que les filles (sex-ratio : 5/1), l'âge moyen de survenue est de 7 ans.

L'évolution se fait en trois stades : nécrose et fragmentation de la tête fémorale, revascularisation avec prolifération de tissu conjonctif richement vascularisé et résorption osseuse, puis remodelage osseux avec d'éventuelles séquelles.

Les anomalies radiographiques observées dépendent du stade d'évolution de la maladie.

Les radiographies peuvent être normales pendant environ 2-3 semaines.

- Au stade de nécrose apparaît une fissuration sous-chondrale de la tête fémorale (antérolatérale et supérieure, mieux visible sur l'incidence de Lauenstein). Le noyau épiphysaire devient petit et condensé, témoignant de l'arrêt de l'ossification endochondrale.
- Au stade de revascularisation, on observe une fragmentation de la tête fémorale, avec excentration postéro-latérale et aplatissement de sa partie latérale. L'aplatissement épiphysaire prédomine en regard de la fracture sous-chondrale.
- Au stade de reconstruction, la tête fémorale se remodèle, le modelage osseux se normalisant en quelques années.
- En fin de croissance, les séquelles de MLPC associent à des degrés divers coxa plana, coxa magna, coxa vara (col court et large), excentration fémorale.
- La principale complication est la coxarthrose précoce, secondaire à l'incongruence articulaire, et à un possible conflit fémoro-acétabulaire.

L'IRM permet de :

- Faire le diagnostic à un stade précoce et d'apprécier la gravité de l'atteinte. Le pronostic dépend classiquement de la persistance ou non de piliers latéraux de tissus osseux sains, mieux visualisés en IRM.
- De plus, les séquences avec injection de Gadolinium permettent l'étude de la perfusion épiphysaire et des voies de suppléances. En effet, la revascularisation du noyau épiphysaire peut se faire selon deux modes de pronostic très différents :
  - Reperméabilisation de vaisseaux préexistants. C'est la partie latérale de la tête qui est reperfusée la première (3-6 mois), puis la partie médiale et enfin le reste du noyau épiphysaire. Cette forme est de bon pronostic.
  - Néovascularisation transphysaire, aboutissant à une épiphysiodèse, de mauvais pronostic.

Le traitement vise à conserver une forme sphérique de la tête fémorale. Les formes bénignes sont traitées par traction et par orthèses. Les formes graves sont traitées chirurgicalement, par ostéotomie de varisation fémorale ou ostéotomie du bassin.

EPIPHYSIOLYSE

C’EST UNE URGENCE ++++

= CHEZ ADO OBESE

RX SI NEGATIF -> IRM

RETOUR MENU

EPIPHYSIOLYSE

8-15 ANS

Encadré 18.4 Épiphysiolyse fémorale : évaluation radiographique

Principaux signes radiographiques

- Aspect flou, irrégulier du bord métaphysaire du cartilage de croissance
- Élargissement du cartilage de croissance
- Bascule postérieure et médiale de l'épiphyse
- Diminution de la hauteur de l'épiphyse fémorale
- Augmentation de la flèche basicapitale
- *Metaphyseal blanch sign* (cliché de face)
- Perte de la concavité antérieure du col fémoral (cliché de profil)
- Absence d'intersection entre la ligne de Klein et l'épiphyse fémorale (sauf épiphysiolyse débutante ou latérale)

Éléments pronostiques

- Degré de fermeture du cartilage triradié et indice de Risser
- Remodelage métaphysaire (en faveur d'une chronicité)
- Importance de la bascule (angles de Southwick et d'inclinaison postérieure)
- Importance du glissement

RETOUR MENU

EPIPHYSIOLYSE

8-15 ANS

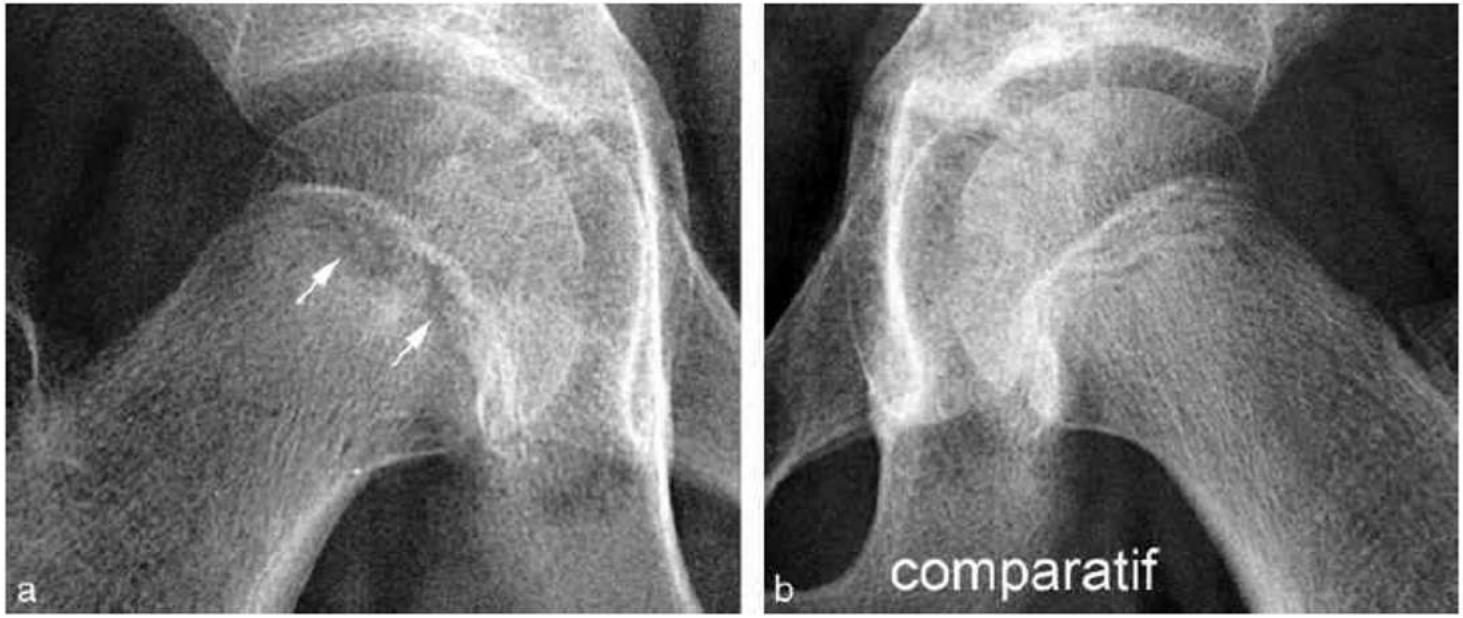

Fig. 18.33 Épiphysiolyse fémorale droite. Aspect élargi du cartilage de croissance fémoral droit avec caractère mal limité de son versant métaphysaire (a, flèches), comparativement au côté opposé (b). Notez que la ligne de Klein coupe le bord latéral de l'épiphyse (a). La normalité de cette construction ne permet donc pas d'exclure une épiphysiolyse. Il existe par ailleurs une raréfaction osseuse de la hanche droite, non spécifique.

RETOUR MENU

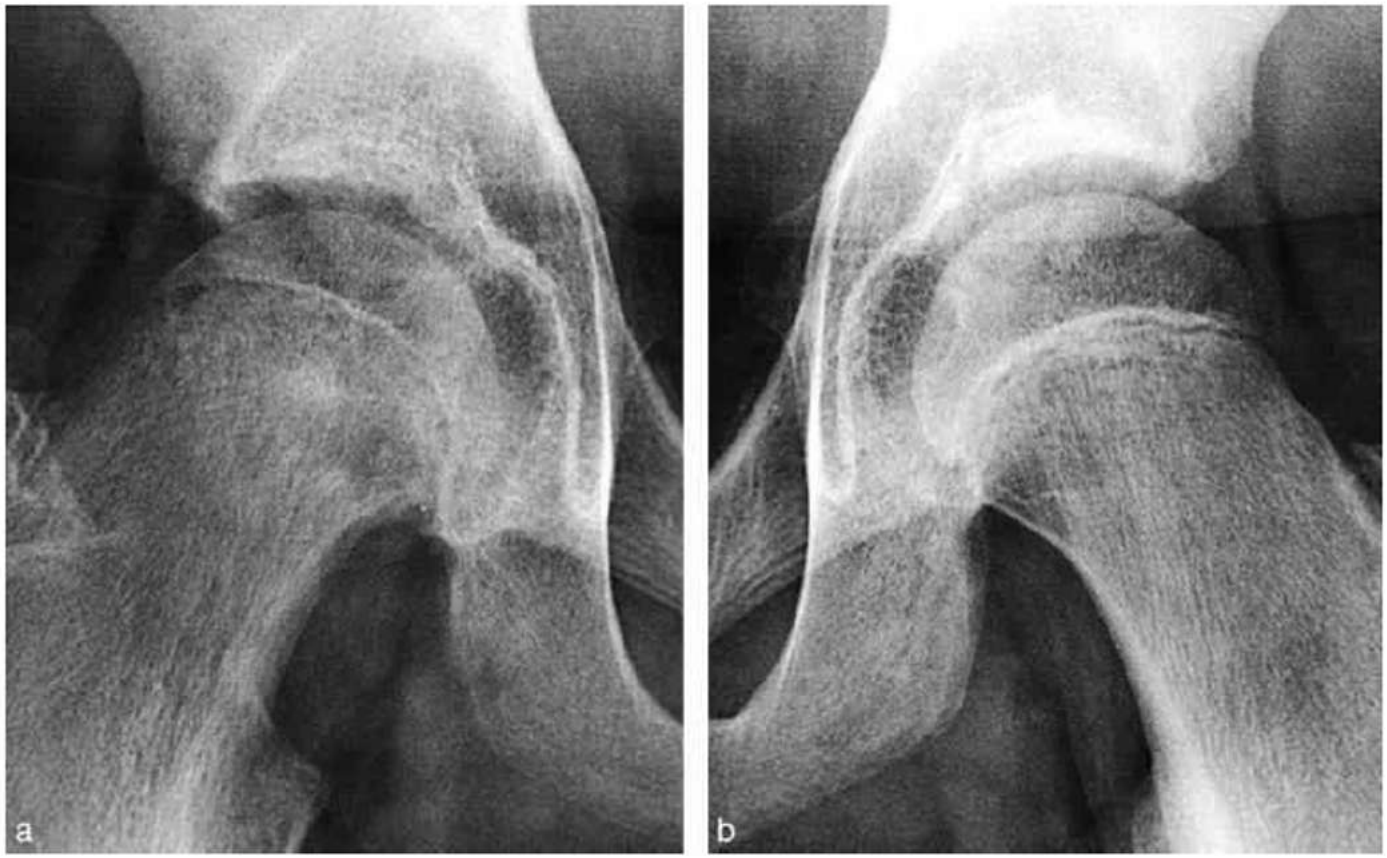

Fig. 18.34 Épiphysiolyse fémorale droite. Aspect flou du versant métaphysaire du cartilage de croissance, diminution de la hauteur de l'épiphyse, ligne de Klein qui ne coupe quasiment plus l'épiphyse (a), comparativement au côté gauche (b).

Pour plus de livres médicaux visiter

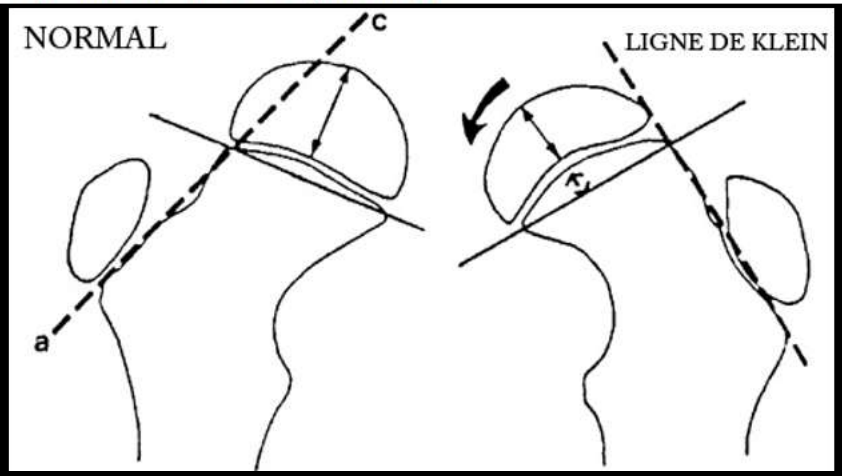

RETOUR MENU

EPIPHYSIOLYSE

8-15 ANS

3 SIGNES CARDINAUX :

1. ↘ HAUTEUR TÊTE
2. ASPECT FEUILLETÉ ET ELARGI DU CART DE CROISSANCE AVEC « BLANCH SIGN »
3. LIGNE DE KLEIN

Fig. 18.35 **Épiphysiolyse fémorale droite.** Aspect flou du versant métaphysaire du cartilage de croissance, diminution de la hauteur de l'épiphyse, ligne de Klein qui ne coupe quasiment plus l'épiphyse. Notez l'opacité métaphysaire (flèches), qui correspond au *metaphyseal blanch sign* et est secondaire à la superposition de la métaphyse avec la partie postérieure, basculée, de l'épiphyse.

RETOUR MENU

quement le plus faible. Cette fragilité transitoire peut être à l'origine d'une **épiphysiolyse (glissement épiphysaire)**, fracture de contrainte lente du C.C. qui touche particulièrement l'enfant en surpoids et aboutit au glissement de la tête par rapport au col fémoral (fig. 8). L'orientation des contraintes mécaniques entraîne la tête en bascule médiale et postérieure (fig. 8).

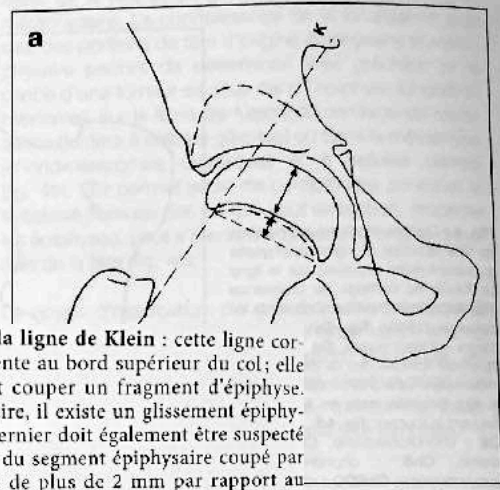

une anomalie de la ligne de Klein : cette ligne correspond à la tangente au bord supérieur du col ; elle doit normalement couper un fragment d'épiphyse. Dans le cas contraire, il existe un glissement épiphysaire médial. Ce dernier doit également être suspecté lorsque la largeur du segment épiphysaire coupé par cette ligne diffère de plus de 2 mm par rapport au côté opposé [85]. Il ne s'agit cependant pas d'un signe précoce car le glissement est d'abord postérieur avant

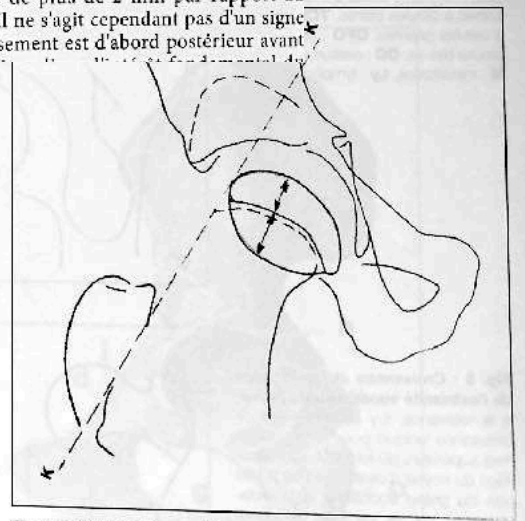

Fig. 8 : Schéma d'une extrémité supérieure du fémur normale avec tracé de la ligne de Klein qui normalement coupe au moins 5 mm de tête fémorale (K) et des repères de position de la tête par rapport au col (**fig. 8a**) et dans le cas d'une épiphysiolyse (**fig. 8b**) où la tête bascule en dedans (la ligne de Klein ne passe plus dans la tête) et en arrière comme le montrent l'agrandissement de la flèche de projection de la base de la tête et la diminution de l'épaisseur de la tête sur la figure 8b par comparaison avec 8a.

RETOUR MENU

Glissement épiphysaire fémoral supérieur

Urgence diagnostique et thérapeutique

Toujours faire le profil devant une hanche douloureuse

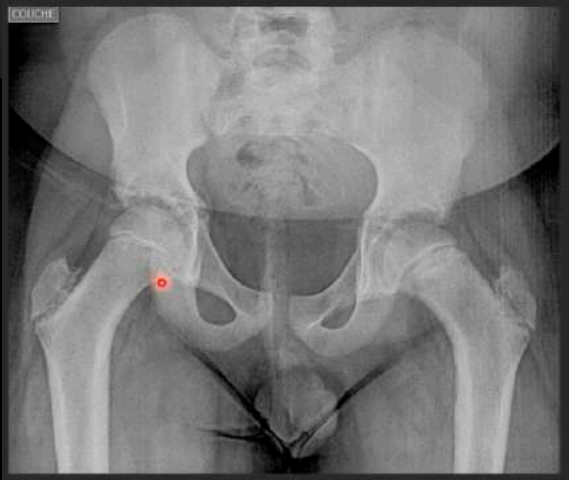

Sur l'incidence de face

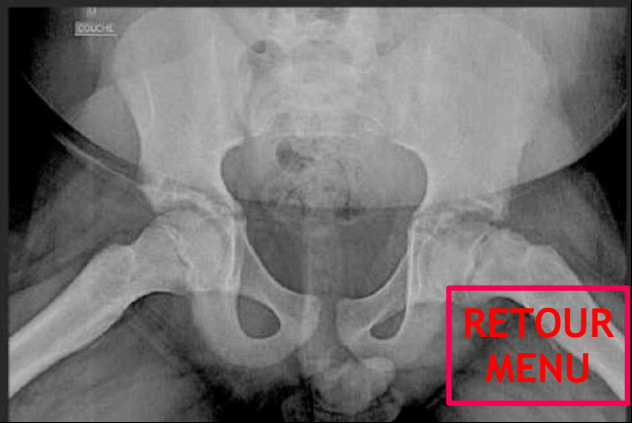

RETOUR MENU

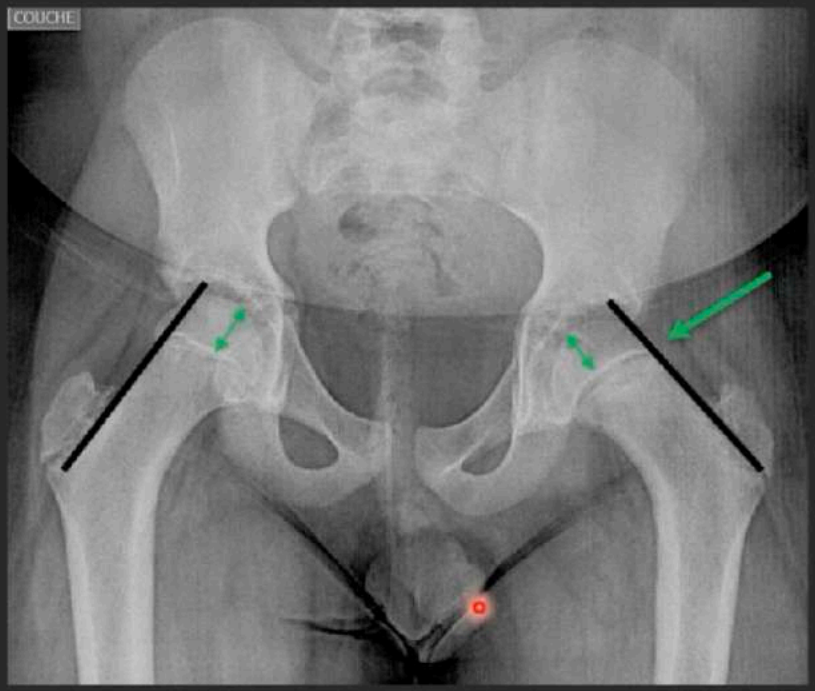

Sur l'incidence de face

Elargissement de la physe

Diminution de hauteur de l'épiphyse

Ligne de Klein

Importance du profil +++

- physe
- Angle de Southwick

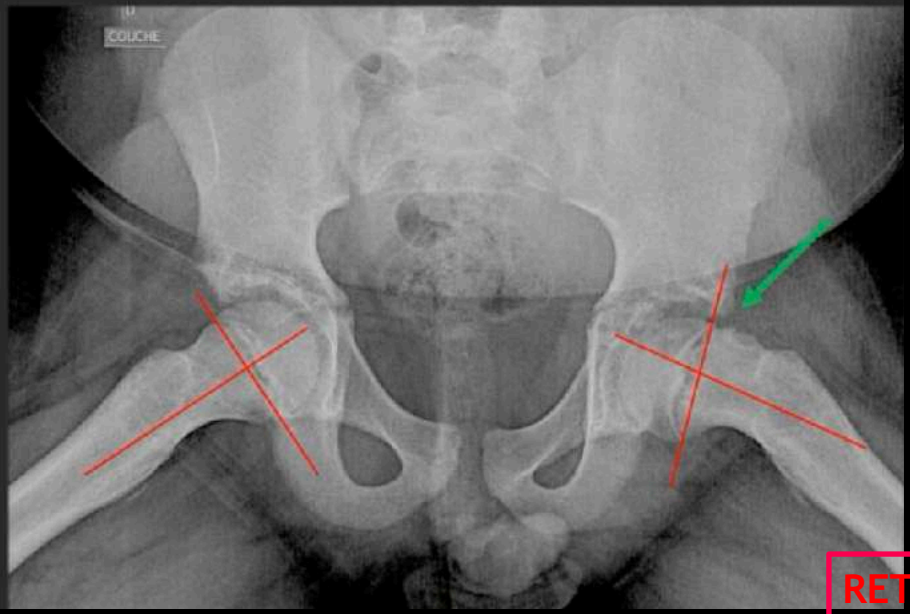

RETOUR MENU

EPIPHYSIOLYSE

8-15 ANS

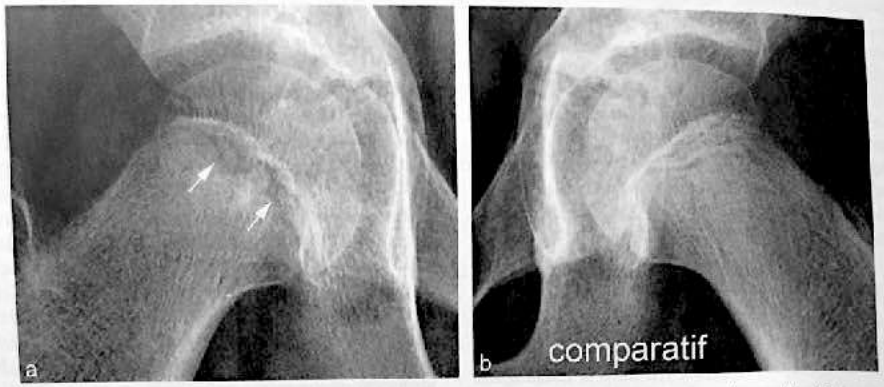

Fig. 18.33 Épiphysiolyse fémorale droite. Aspect élargi du cartilage de croissance fémoral droit avec caractère mal limité de son versant métaphysaire (a, flèches), comparativement au côté opposé (b). Notez que la ligne de Klein coupe le bord latéral de l'épiphyse (a). La normalité de cette construction ne permet donc pas d'exclure une épiphysiolyse. Il existe par ailleurs une raréfaction osseuse de la hanche droite, non spécifique.

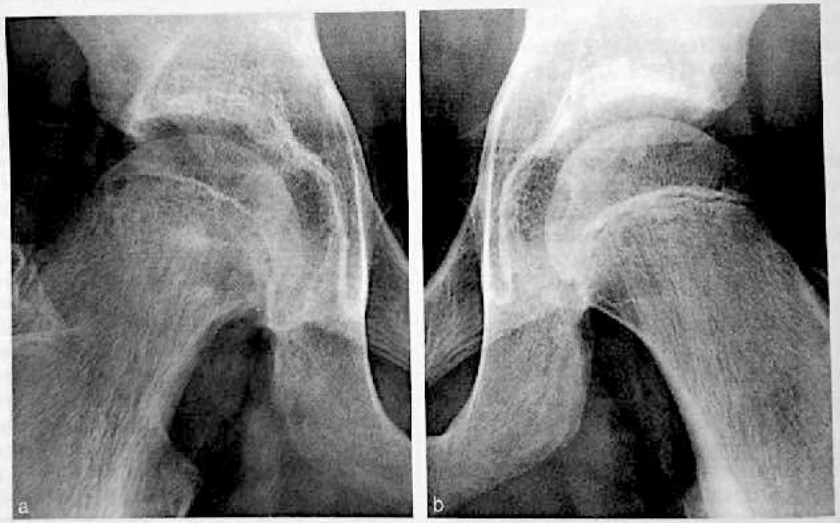

Fig. 18.34 Épiphysiolyse fémorale droite. Aspect flou du versant métaphysaire du cartilage de croissance, diminution de la hauteur de l'épiphyse, ligne de Klein qui ne coupe quasiment plus l'épiphyse (a), comparativement au côté gauche (b).

Encadré 18.4 Épiphysiolyse fémorale : évaluation radiographique

Principaux signes radiographiques

- Aspect flou, irrégulier du bord métaphysaire du cartilage de croissance
- Élargissement du cartilage de croissance
- Bascule postérieure et médiale de l'épiphyse
- Diminution de la hauteur de l'épiphyse fémorale
- Augmentation de la flèche basicapitale
- *Metaphyseal blanch sign* (cliché de face)
- Perte de la concavité antérieure du col fémoral (cliché de profil)
- Absence d'intersection entre la ligne de Klein et l'épiphyse fémorale (sauf épiphysiolyse débutante ou latérale)

Éléments pronostiques

- Degré de fermeture du cartilage triradié et indice de Risser
- Remodelage métaphysaire (en faveur d'une chronicité)
- Importance de la bascule (angles de Southwick et d'inclinaison postérieure)
- Importance du glissement

RETOUR MENU

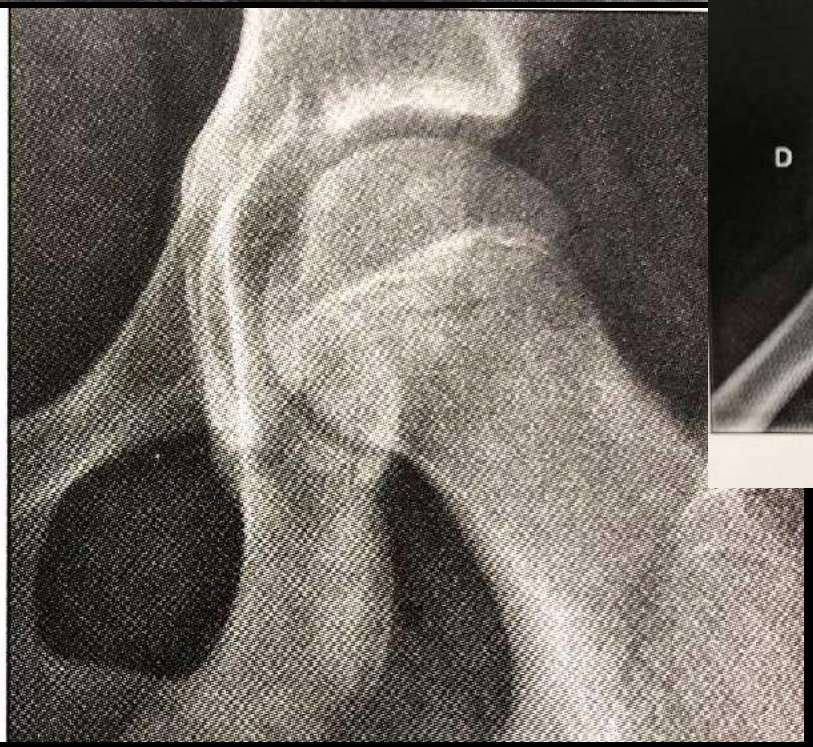

Fig. 2

RETOUR MENU

RÉPONSE CAS CLINIQUE 1

Epiphysiolyse de hanche droite

Commentaire

Il s'agit d'un glissement postéro-inférieur et médial de la tête fémorale par rapport au col, au travers de la plaque de croissance.

L'épiphysiolyse de hanche prédomine en période pubertaire (croissance rapide rendant la plaque de croissance plus fragile, facteurs hormonaux), chez les adolescents en surpoids (facteur mécanique).

La clinique est initialement peu spécifique (douleurs inguinales, gonalgies par irritation d'une branche du nerf obturateur), puis apparaît une limitation de la rotation interne et de l'abduction de hanche.

Plus rarement, le glissement se fait brutalement ; il est alors responsable d'un tableau clinique aigu avec impotence fonctionnelle totale, raccourcissement, rotation externe et adduction du membre inférieur.

La radiographie de face (fig. 1a-c) montre :

- un élargissement de la physe,
- une diminution de la hauteur de la tête fémorale,
- le bord postérieur de la tête fémorale est anormalement visible en arrière du col,
- la diminution du débord de la tête fémorale par rapport à la ligne de Klein, signe radiographique d'épiphysiolyse le plus connu, qui est aussi le signe le plus tardif, et son absence n'éliminant pas le diagnostic.

La radiographie de profil (fig. 2) :

- Visualise mieux le glissement de la tête fémorale (car celui-ci prédomine en postérieur).
- Elle permet de mesurer l'angle de glissement : il correspond à l'angle (tête-col) – 90° (Stade 1 : 0 à 30°, stade 2 : 30 à 50°, stade 3 : >50°). L'angle tête/col est mesuré entre une ligne parallèle au col fémoral et une ligne passant par les bords supérieur et inférieur du versant capital de la physe.
- Elle permet d'apprécier l'importance de la découverture de la métaphyse (<1/3, =1/3, >1/3).

L'IRM est l'examen le plus sensible au stade précoce, avant l'apparition du glissement de la tête fémorale. Elle retrouve à ce stade :

- un élargissement de la physe,
- un œdème médullaire osseux du col,
- un épanchement articulaire.

Le traitement de l'épiphysiolyse modérée (stade 1 ± 2) est un vissage in situ de la tête dans l'axe du col. Le traitement d'un glissement >50 % (stade 3) nécessite une réduction chirurgicale de la tête fémorale sur le col à ciel ouvert. Enfin, le traitement d'un glissement aigu associe une traction préalable suivie d'un vissage *in situ*.

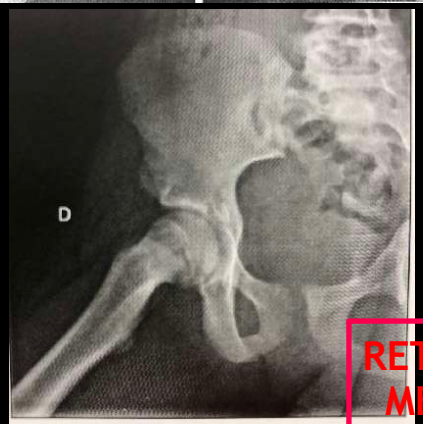

Fig. 2

RETOUR MENU

Dysplasie
polyépiphysaire

normal

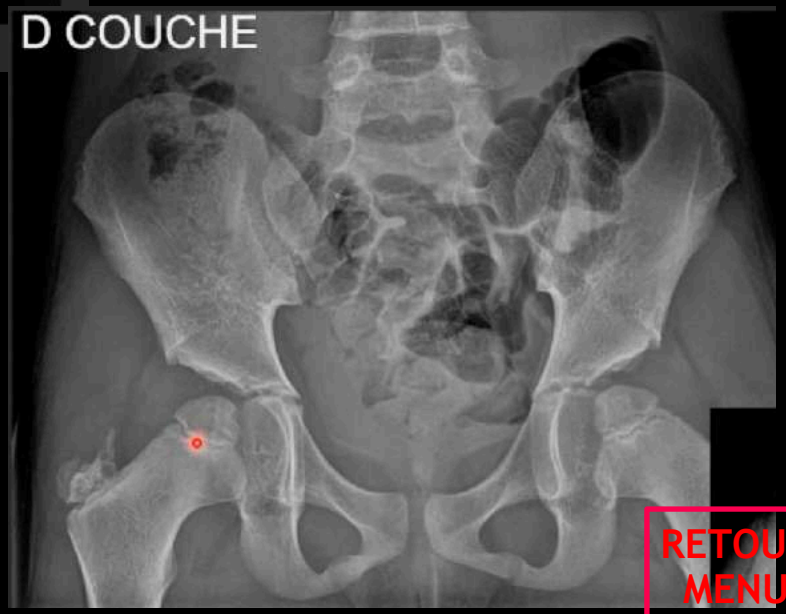

RETOUR
MENU

LCH

RETOUR MENU

LCH

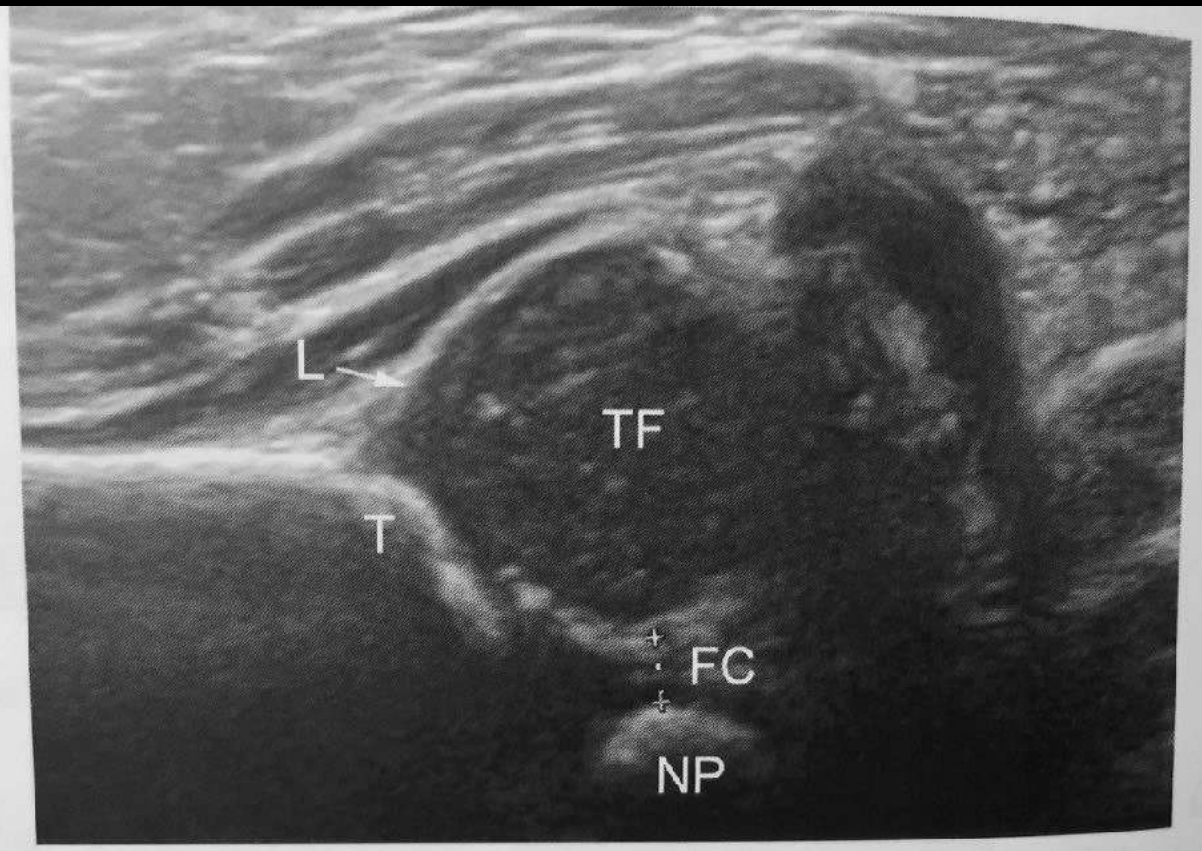

Fig. 19.3 Coupe frontale en position luxante (flexion-adduction) répondant aux critères de normalité selon Couture-Tréguier. La distance de fond de cotyle (FC) sépare le bord médial de l'épiphyse fémorale proximale du noyau pubien. L : limbus ; T : talus ; TF : tête fémorale ; NP : noyau pubien.

RETOUR MENU

LCH

ANGLE ACETABULAIRE NORMAL = 25 ° VERS 3-4 MOIS

Encadré 19.3 Résultats de l'échographie à un mois de vie

Hanches normales (têtes fémorales centrées)

- **FC < 6 mm sans asymétrie droite/gauche (Δ < 1,5 mm)**
- Couverture osseuse de la tête fémorale > 50 %
- Limbus recouvrant, pointe orientée vers le bas et le dehors (45°/plan vertical)
- Toit acétabulaire bien creusé, rebord osseux latéral angulaire

→ *À surveiller cliniquement jusqu'à l'âge de la marche*

Doute

- FC limite des deux côtés (p. ex, 5,9 mm ; 6,2 mm)

→ *Recontrôle à 6 semaines (car souvent la FC diminue)*

Cartilage pubien épais

- **Hypertrophie du cartilage pubien**
- FC pouvant être > 6 mm (<8 mm)
- Tête bien centrée sans expansion du pulvinar, pas d'élément morphologique anormal

→ *Contrôle échographique systématique à 6 semaines (même si l'on retrouve le même résultat)*

Bassin asymétrique congénital (BAC)

- **FC souvent > 6 mm, asymétrique (Δ > 1,5 mm ; ≈ 1,8 mm)**
- **Couverture osseuse > 50 %**
- **Pas d'élément morphologique anormal**
- Pas d'hypertrophie du cartilage pubien
- Autre situation : FC < 6 mm avec Δ > 1,5 mm

→ *Traitement postural expliqué aux parents, contrôle échographique à 6 semaines pour éliminer une évolution vers la LCH*

Luxation congénitale de hanche

- **FC > 6 mm (≈8,6 ± 1,7 mm) avec Δ > 1,6 mm (sauf formes bilatérales)**
- Expansion de la graisse du pulvinar +++
- Couverture osseuse < 50 % (souvent 20 % ou moins)
- Acétabulum peu creusé, avec parfois néoacétabulum sus-jacent
- Limbus horizontalisé, moins recouvrant

→ *Avis orthopédique spécialisé rapide*

Hanche luxée irréductible

- LCH avec inversion du limbus (voire incarcération antérieure du tendon du muscle iliopsoas)

→ *Avis orthopédique spécialisé rapide +++*

Dysplasie acétabulaire primitive

- FC normale mais talus émoussé
- Acétabulum plat/peu profond
- Couverture osseuse d'environ 30 %
- Limbus normal
- Hanche stable et centrée

→ *Avis orthopédique spécialisé*

RETOUR MENU

LCH

ANGLE ACETABULAIRE NORMAL = 25 ° VERS 3-4 MOIS

h = h' soit 9,5 mm +/- 0,7

Source KEYDIAG

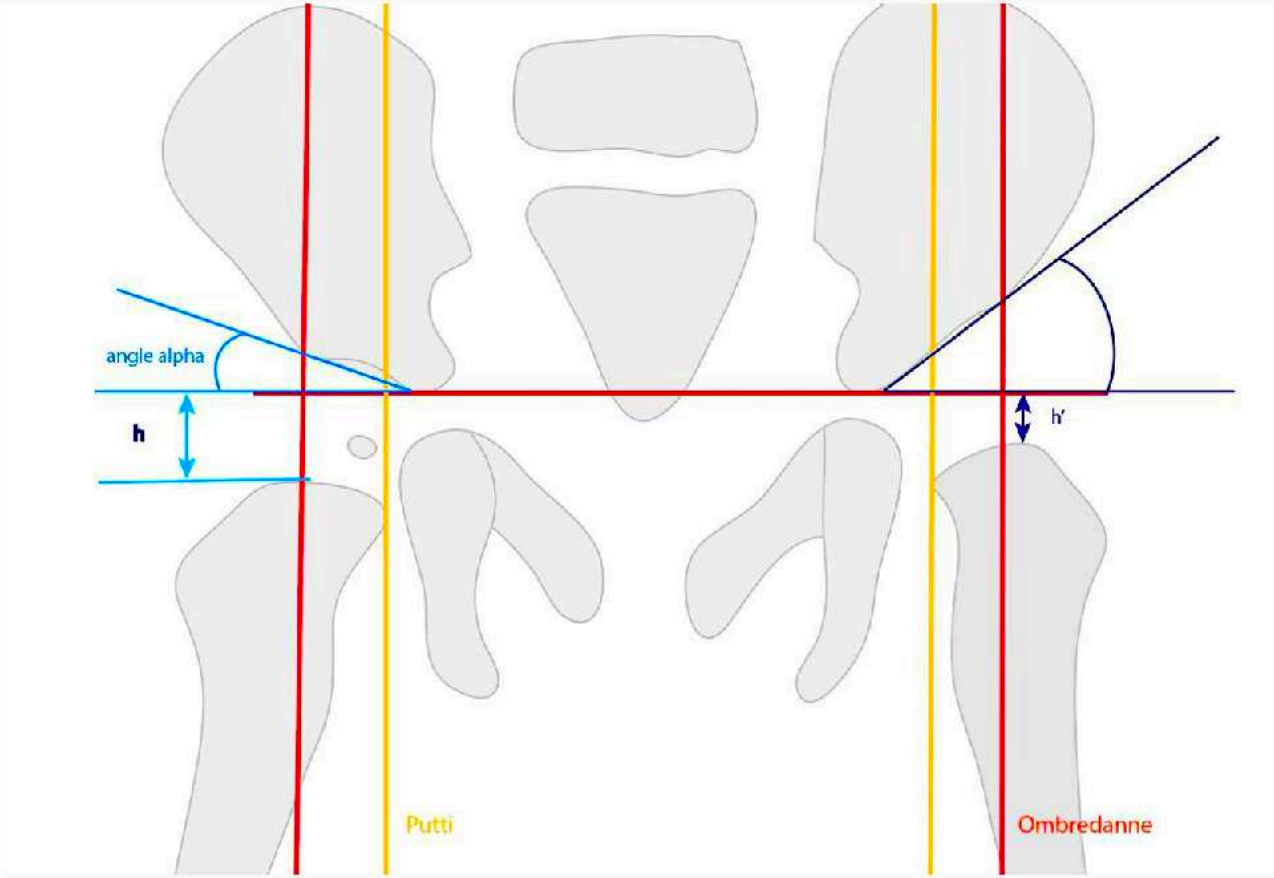

RETOUR MENU

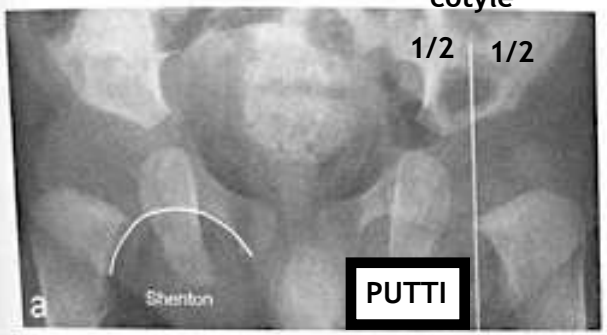

AA = Nal 35° - 2°/mois

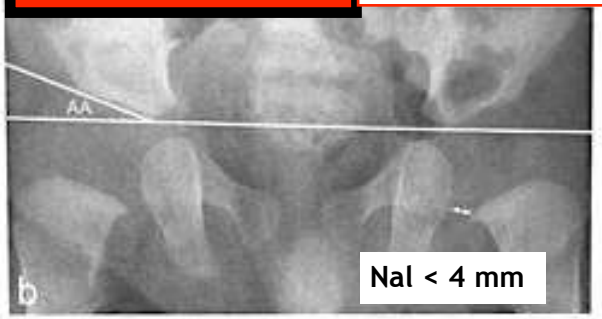

The reference acetabular index is 25° when the infant is aged 3–4 months, 20° at age 5–24 months, 18° at age 2–3 years, 15° at age 3–7 years, and 10° at age older than 7 years.

Fig. 19.8 Repères normaux en radiographie de face. a. Lignes de Shenton et de Putti. **b.** Angle acétabulaire (AA) (intérêt limité en pratique quotidienne), distance entre le bord le plus latéral de l'ischion et la partie la plus médiale de la métaphyse fémorale proximale. **c.** Construction d'Ombredanne.

Mesure de l'angle acétabulaire

C'est l'angle mesuré entre la ligne des cartilages en Y et celle joignant les extrémités médiale et latérale du toit de l'acétabulum (fig. 19.8). Il mesure normalement 35° à la naissance, diminuant de 2°/mois jusqu'à 6 mois. Sa mesure est souvent imprécise et peut souffrir de variabilités intra et interobser-

The reference acetabular index is 25° when the infant is aged 3–4 months, 20° at age 5–24 months, 18° at age 2–3 years, 15° at age 3–7 years, and 10° at age older than 7 years.

LCH

Analyse du centrage de la tête

Là encore, le cliché de face doit être parfait. Lorsque les noyaux épiphysaires fémoraux proximaux ne sont pas ossifiés, plusieurs constructions géométriques permettent d'apprécier le centrage de la tête. On citera (*cf.* fig. 19.8) :

- **la ligne de Shenton** : elle correspond au cintre cervico-obturateur, et est tracée le long du bord inférieur du rameau pubien et le versant inféromédial du col. Elle doit être continue et convexe vers le haut ;
- **la ligne de Putti** : la tangente au bec métaphysaire, perpendiculaire à la ligne des cartilages en Y, doit passer par le milieu du toit de l'acétabulum ;
- **la mesure de la distance entre le bord le plus latéral de l'ischion et la partie la plus médiale de la métaphyse fémorale proximale**. Elle doit être < 4 mm ;
- **les repères d'Hilgenreiner** [267].

À partir de 4 mois, les noyaux épiphysaires fémoraux proximaux, normalement ossifiés, doivent se projeter en dessous de la ligne des Y et en dedans de la verticale

RETOUR MENU

suite diapo suivante

LCH < 4 ANS

The reference acetabular index is 25° when the infant is aged 3–4 months, 20° at age 5–24 months, 18° at age 2–3 years, 15° at age 3–7 years, and 10° at age older than 7 years.

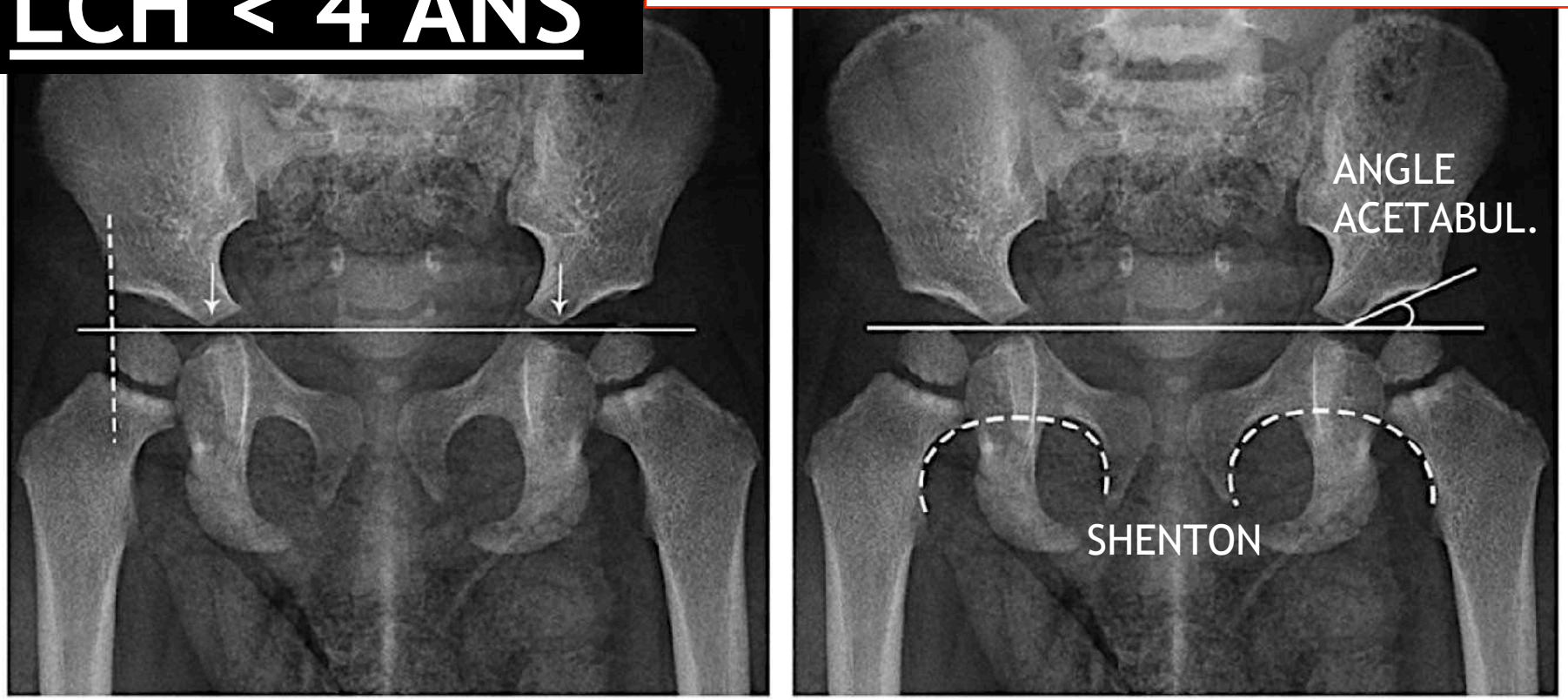

a. **b.**

Figure 2. Radiographic measurement parameters used for DDH evaluation in patients younger than 4 years. **(a)** Anteroposterior radiograph shows the Hilgenreiner, or Y, line, which is a tangent line drawn across the lowest point of both iliac wings (arrows). It creates a baseline for various parameters of DDH evaluation. The Perkins line (dashed line) is perpendicular to the Y line. In normal hips, this line passes through the most lateral part of the acetabular rim and intersects the central part of the femoral metaphysis. **(b)** Anteroposterior radiograph shows the Shenton line (dashed arcs), which is a smooth continuous arc drawn at both sides along the medial aspect of the femoral neck and superior border of the obturator foramen. The acetabular index, a measure of the lateral acetabular angulation, is an angle formed by the Y line and an oblique line connecting the inferior edge of the ilium and the lateral acetabular rim. The reference acetabular index is 25° when the infant is aged 3–4 months, 20° at age 5–24 months, 18° at age 2–3 years, 15° at age 3–7 years, and 10° at age older than 7 years.

MENU

LCH suite

abaissée à partir du talus radiographique, c'est-à-dire dans le quadrant inféromédial de cette construction, appelée **construction d'Ombredanne** (*cf.* fig. 19.8). Une asymétrie d'ossification peut s'observer de façon physiologique.

Résultats pathologiques

On recherche (fig. 19.9) :

- **une luxation de la tête fémorale** : défaut de centrage de la tête qui est ascensionnée et latéralisée hors du quadrant inféromédial de la construction d'Ombredanne, avec une rupture du cintre cervico-obturateur. Ce noyau luxé peut être hypoplasique ou présenter un retard d'ossification par rapport au côté controlatéral. Lorsque le noyau n'est pas ossifié, les différentes constructions géométriques vues ci-dessus permettent de mettre en évidence l'excentration de la tête fémorale [122, 156] ;
- **une dysplasie acétabulaire**. Le fond acétabulaire est court, non creusé, trop oblique, avec une densification latérale de l'acétabulum, voire une absence de densification par inégalité des pressions exercées par la tête fémorale. Le talus peut être émoussé, voire effacé. Il peut exister une encoche supra-acétabulaire correspondant à la création d'un néoacétabulum sus-talien. Rarement, la dysplasie acétabulaire est primitive sans anomalie de centrage des noyaux épiphysaires proximaux.

Fig. 19.9 Luxation congénitale de hanche droite. a. À 4 mois, à droite : augmentation de la distance entre le bord le plus latéral de l'ischion et la partie la plus médiale de la métaphyse fémorale proximale, ascension déjà visible avec rupture de la ligne de Shenton, angle acétabulaire > 35°. **b.** À 6 mois, à droite : ascension fémorale et retard d'ossification du noyau épiphysaire fémoral. **c.** À 8 mois, à droite : excentration du noyau épiphysaire proximal droit hors du cadran inféromédial de la construction d'Ombredanne, avec rupture de la ligne de Shenton. L'acétabulum droit est plat, sans densification du fond de l'acétabulum. Ébauche de néoacétabulum.

RETOUR MENU

LCH > 4 ANS

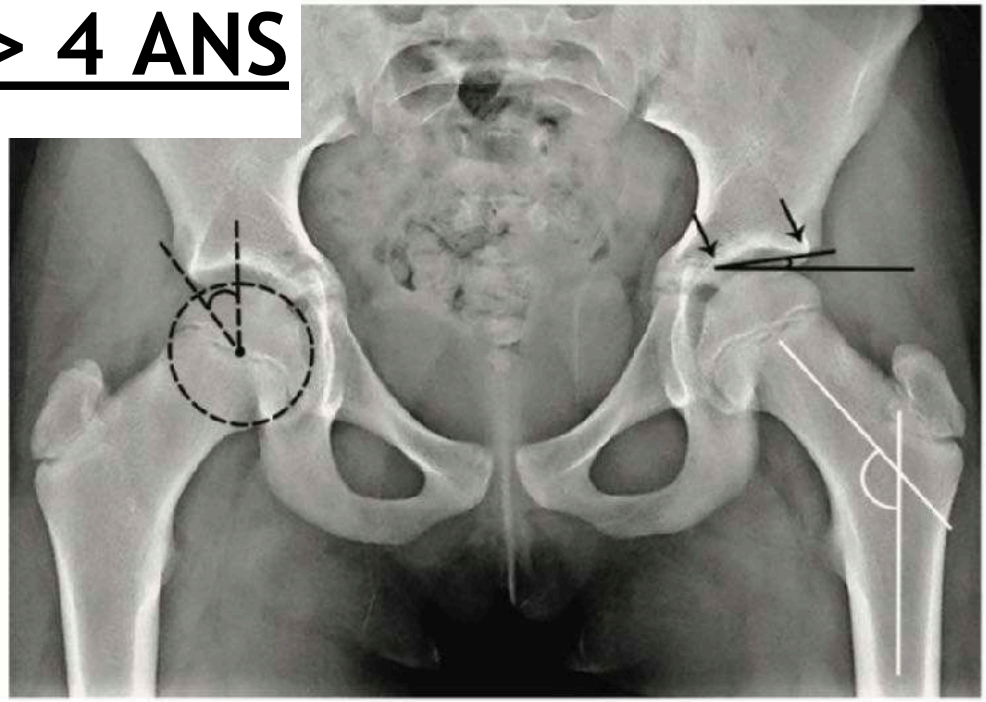

a.

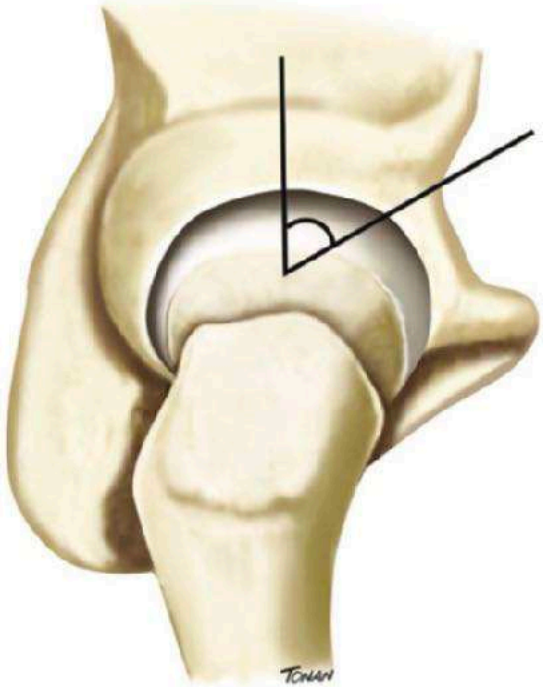

b.

Figure 6. Radiographic parameters used for DDH evaluation in children after age 4 years. **(a)** Anteroposterior radiograph shows three angles used to evaluate DDH: The lateral center edge angle (dashed lines and circle) is used to evaluate lateral coverage of the femoral head and is formed by a vertical line through the femoral head center and a line connecting the femoral head center and acetabular rim. Reference lateral center edge angles are 25° for children aged 0 (neonates) to 8 years and 32° for persons older than 8 years to aged 18 years. The Tönnis angle (solid black lines) is used to measure the acetabular surface and is formed by a horizontal line and a tangential line extending from the medial to lateral sclerotic edges of the acetabular roof (arrows). A Tönnis angle greater than 13° is abnormal. The femoral head-neck-shaft angle (white lines) is formed by the intersection of the femoral neck axis and femoral long axis. Normal femoral head-neck-shaft angles are 120°–135°. **(b)** Drawing illustrates the vertical center anterior angle in the false profile view (Lequesne profile). This angle is used to evaluate anterior coverage of the femoral head and is formed by a vertical line through the femoral head center and a line connecting the femoral head center and anterior edge of the acetabular roof. For reference, an angle of 20°–25° indicates borderline dysplasia, and an angle of less than 20° indicates dysplasia.

RETOUR MENU

AVULSIONS APOPHYSAIRES DE l'ADO

RETOUR MENU

OSTEOCHONDROSE DE LA SYNCHONDROSE ISCHIO-PUBIENNE
MALADIE DE VAN NECK ODELBERG

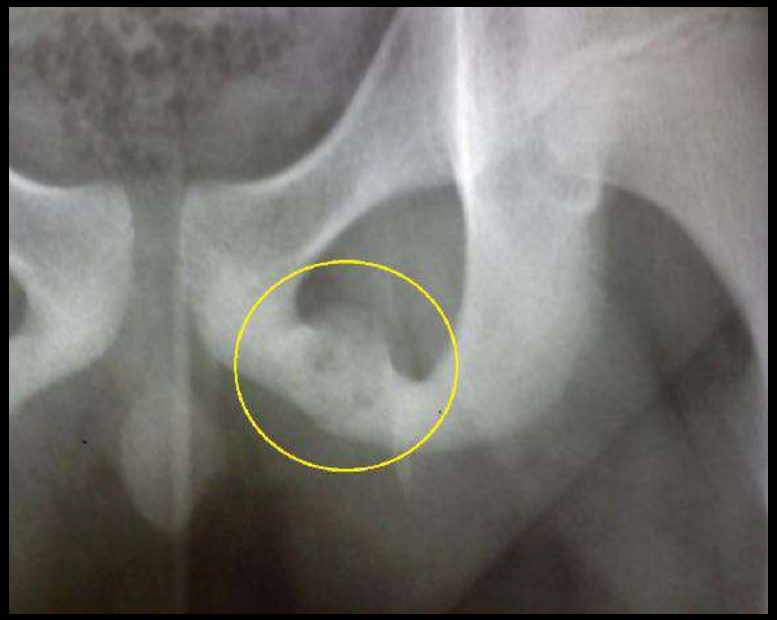

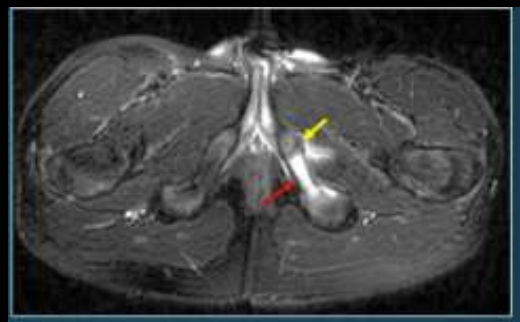

L'extension de l'œdème aux parties molles
- Doit rester « raisonnable » (cf diagnostics différentiels)
- Semble fréquente sur les séries publiées
- Peut s'accompagner d'une micro lame liquidienne

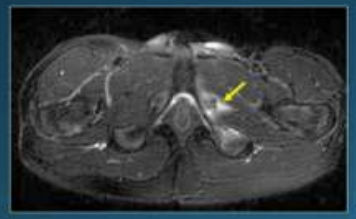

ATTENTION

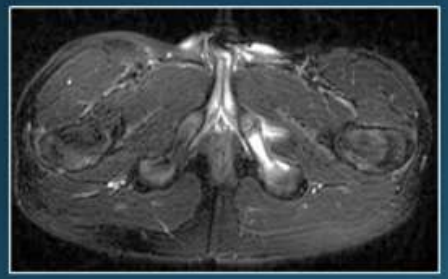

Oedème modéré des parties molles
Micro lame liquidienne

VAN NECK ODELBERG

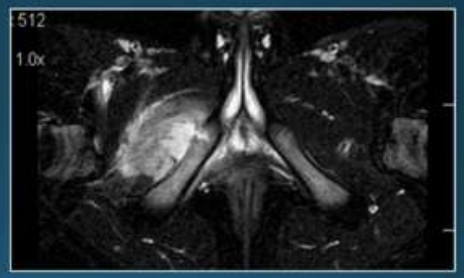

Collection
Myosite importante

OSTEOMYELITE AIGUE

Autres pathologies de traction … Syndrome de Mac Master

- Arrachement de l'apophyse de la tubérosité ischiatique
- Enfant plus âgé (SIP fermée…)

RETOUR MENU

SYNCHONDROSE ISCHIO-PUBIENNE
ATTENTION PIEGE ENTRE VARIANTE DE LA NORMALE ET MALADIE DE VAN NECK ODELBERG

VARIANTE DE LA NORMALE CAR PAS D'ANOMALIE DES PARTIES MOLLES

DONC PAS OSTÉOCHONDROSE

Synchondrose

La synchondrose ischiopubienne se ferme souvent de façon asymétrique et peut apparaître élargie d'un côté avec un aspect irrégulier et fragmenté. Cet aspect est fréquent et physiologique chez le jeune enfant et ne doit pas faire porter à tort le diagnostic de fracture, d'infection ou de tumeur. Parfois, cette asymétrie s'accompagne de symptômes, et pourra être en rapport avec ostéochondrose (maladie de Van Neck-Odelberg) [7] (fig. 3.16).

Figure 3.16 : Synchondrose ischiopubienne asymétrique chez une fillette de 6 ans consultant pour boiterie. Amélioration spontanée sans traitement. Radiographie du bassin (a) montrant l'élargissement et l'irrégularité de la synchondrose ischiopubienne droite. L'IRM axiale (b) et coronale (c) STIR confirme l'élargissement de la synchondrose qui apparaît en discret hypersignal.

Syndrome de Mac Master .Avulsion ischiatique chez un jeune de 15 ans

TUBÉROSITÉ ISCHIATIQUE

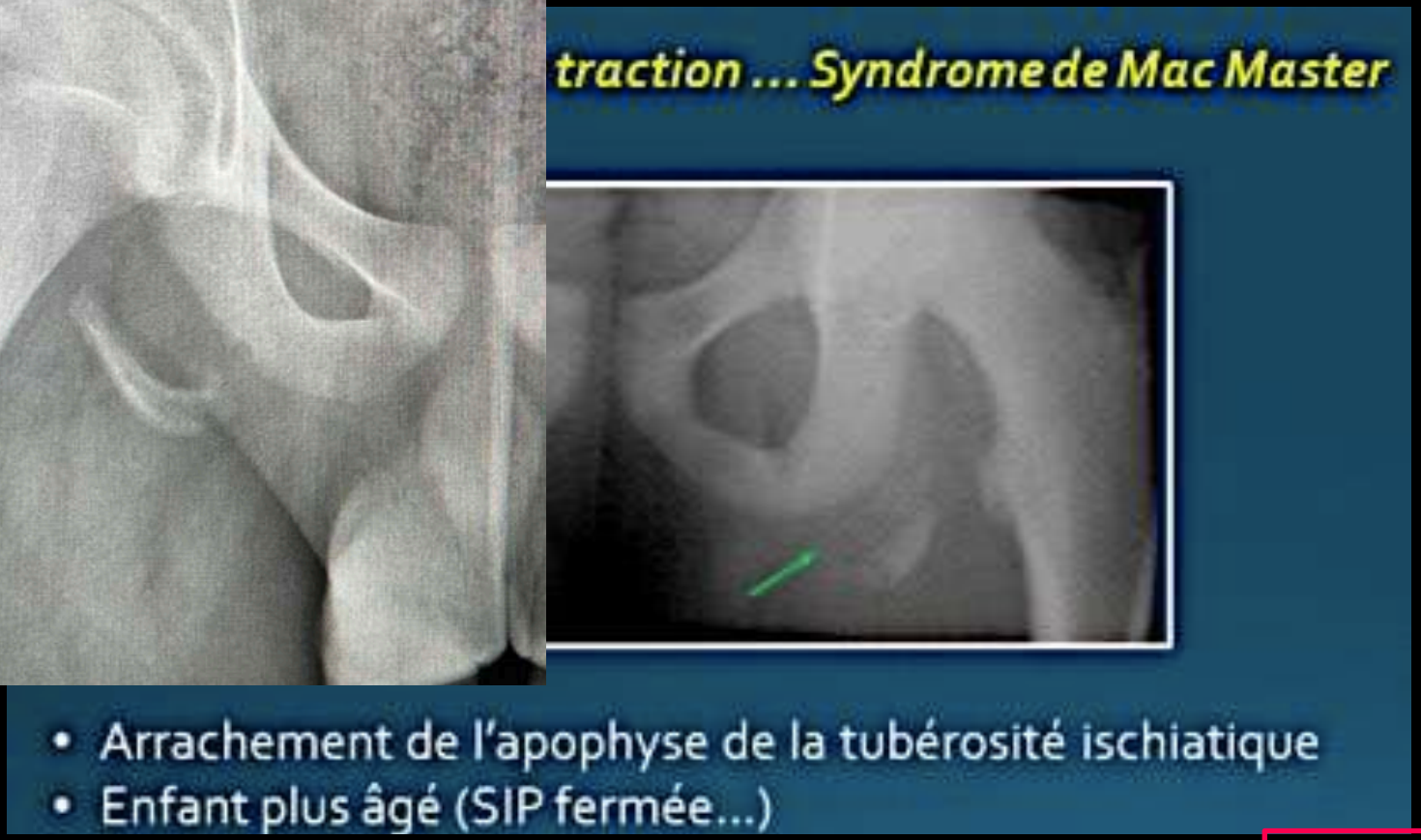

RETOUR MENU

AVULSION TUBÉROSITÉ PUBIENNE DROITE

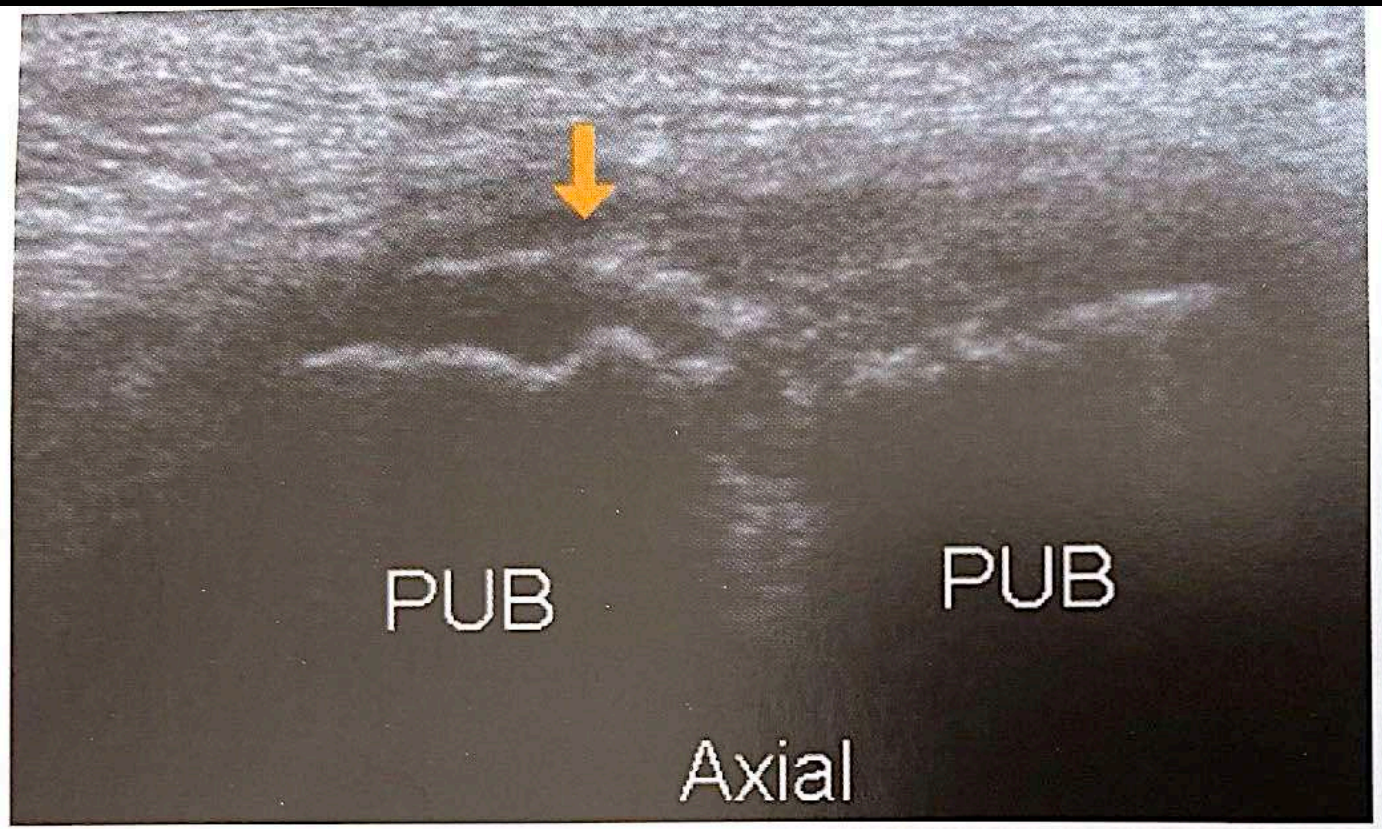

Fig. 4.5 : Échographie en coupe axiale montrant la présence d'une avulsion antérieure (flèche orange) en superficie du rameau pubien droit.

RETOUR MENU

PTH

PTH JEUNE douloureuse

Infection
Tendons
Position
ostéointégration

1 Radio
2 IRM
2 écho
3 TDM

VIEILLE PTH qui devient douloureuse

Usure
Descellement aseptique

1 Radio
2 TDM

RETOUR MENU

PTH

GRUEN

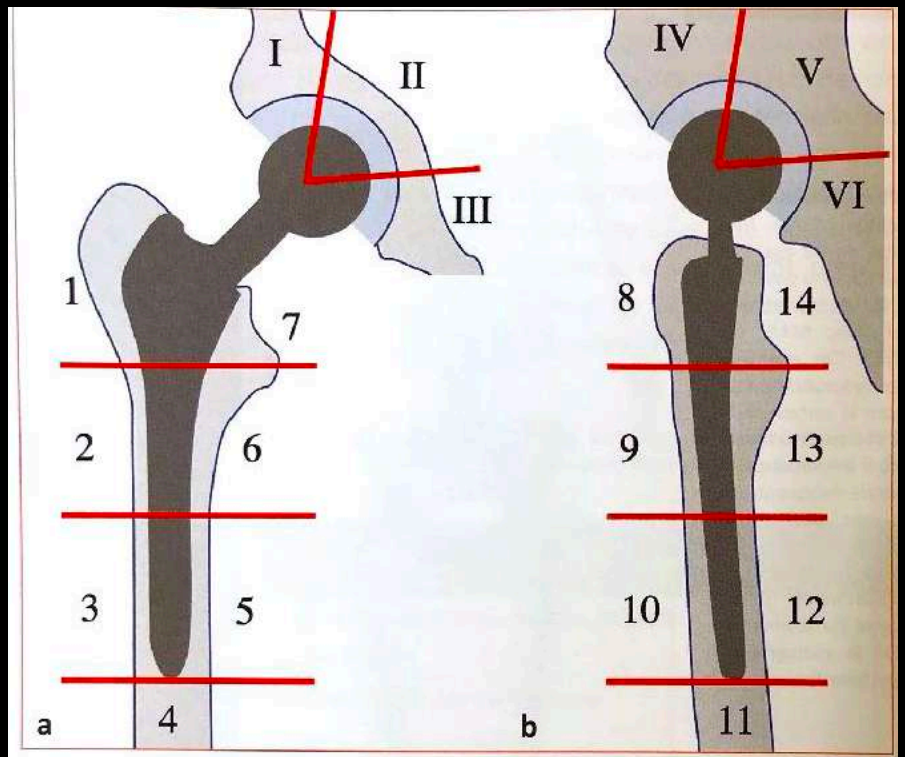

Fig. 3 : Représentation schématique d'une prothèse de hanche droite de face (a) et de profil (b) avec les zones de Gruen et de deLee et Charnley [35, 37].

Ostéosynthèse par DHS
= vis + plaque

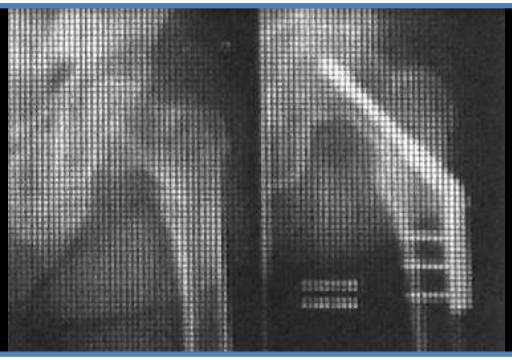

Ostéosynthèse par clou trochantérien (ou gamma) = vis cervicale et clou diaphysaire

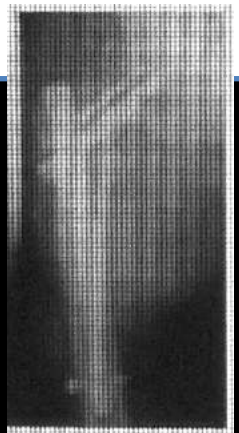

RETOUR MENU

PTH

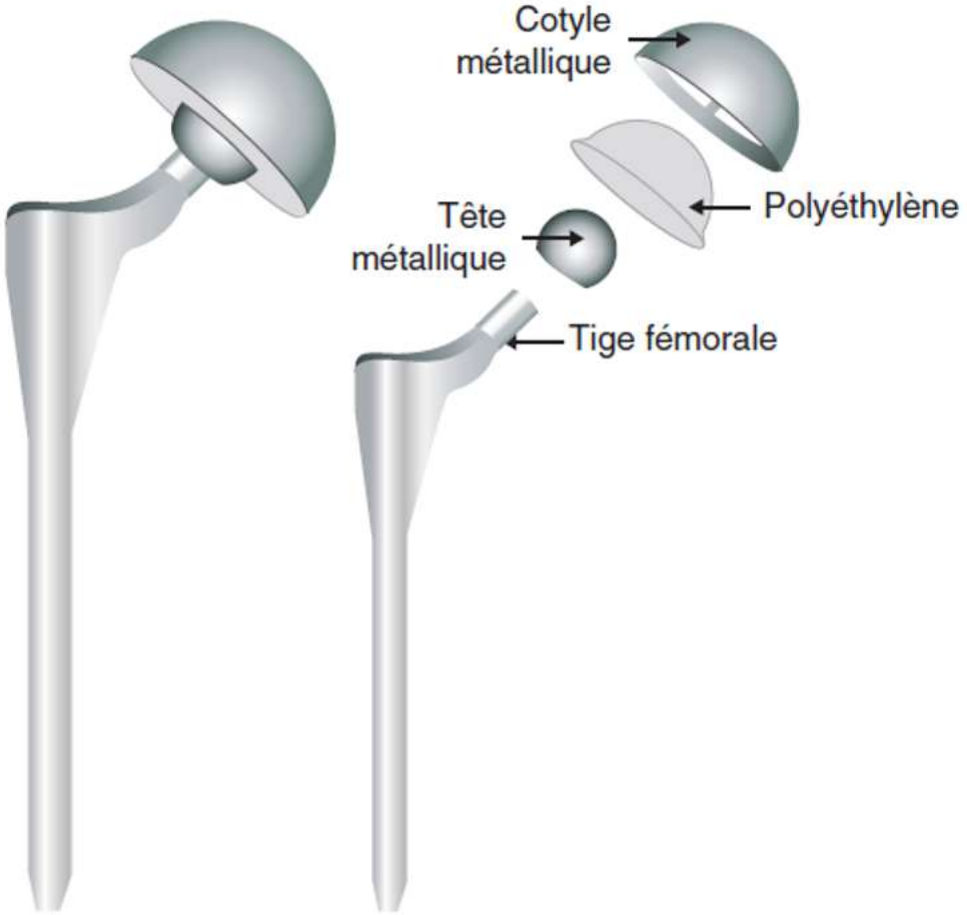

Fig. 19.43 Schéma d'une prothèse de hanche modulaire : deux éléments sur l'acétabulum (cupule et insert) et deux sur le versant fémoral (pivot et tête modulaire).

un implant acétabulaire

un implant fémoral

RETOUR MENU

PTH TOTALE

un implant acétabulaire

un implant fémoral

Couple de frottement :
- 41 % métal - PE
- 30 % céramique - céramique
- 25 % céramique - PE

PE polyéthylène

41 % métal - PE

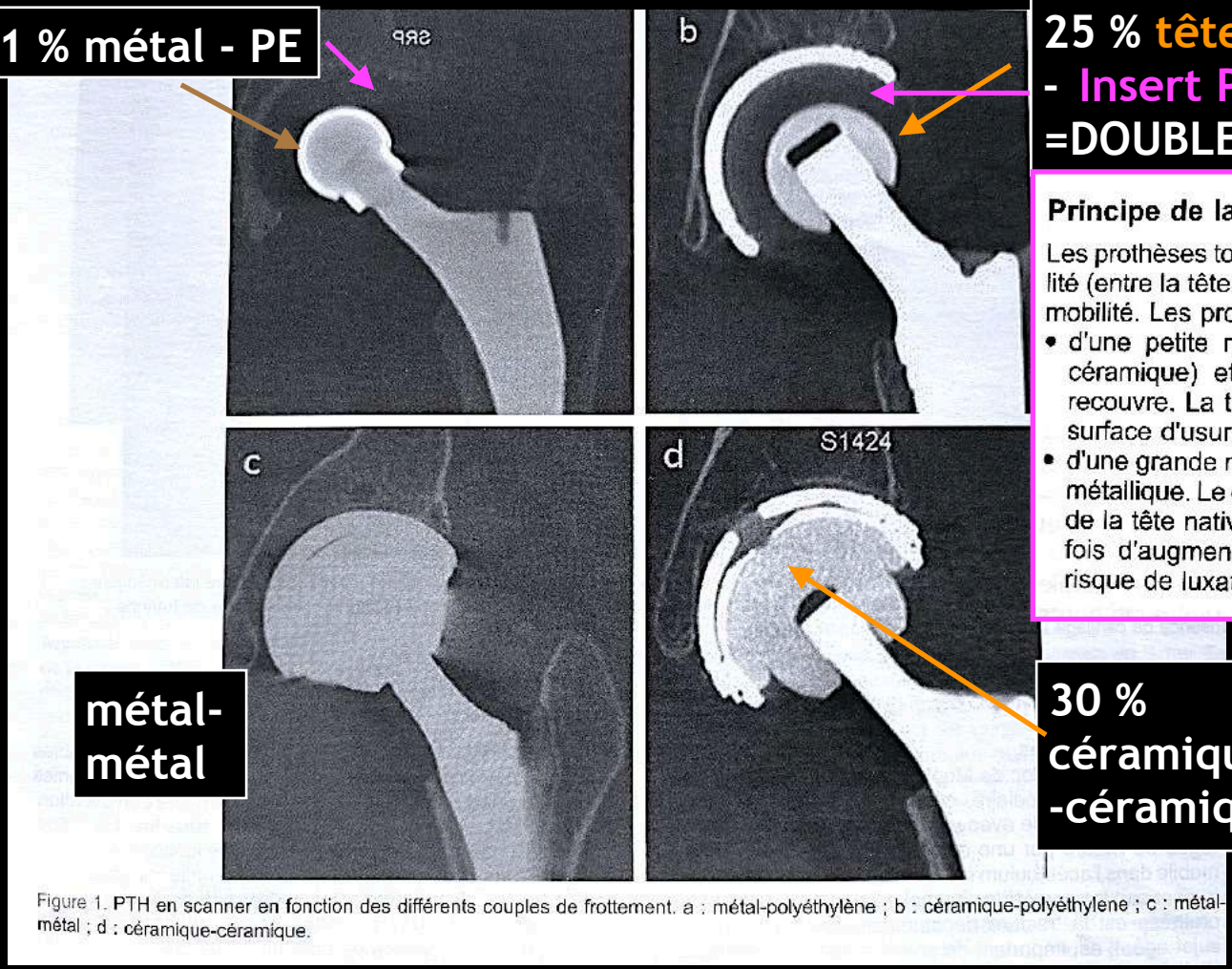

métal-métal

30 % céramique -céramique

Figure 1. PTH en scanner en fonction des différents couples de frottement. a : métal-polyéthylène ; b : céramique-polyéthylene ; c : métal-métal ; d : céramique-céramique.

25 % tête céramique - Insert PE - Cupule acétab. métal =DOUBLE MOBILITÉ ?

Principe de la cupule à double mobilité

Les prothèses totales de hanches peuvent être à simple mobilité (entre la tête fémorale et l'insert acétabulaire) ou à double mobilité. Les prothèses à double mobilité sont constituées :
- d'une petite mobilité entre la tête prothétique (métal ou céramique) et l'insert de polyéthylène sphérique qui la recouvre. La tête est de petit diamètre afin de diminuer la surface d'usure ;
- d'une grande mobilité entre l'insert et la cupule acétabulaire métallique. Le diamètre tête + insert correspond au diamètre de la tête native. Cette tête de grand diamètre permet à la fois d'augmenter l'amplitude articulaire et de diminuer le risque de luxation.

RETOUR MENU

PTH TOTALE

Couple de frottement :

- 41 % métal - PE
- 30 % céramique - céramique
- 25 % céramique - PE

Tableau 19.1 Complication principale en fonction du type de couple de frottement.

Couple de frottement	C/C	M/M	M/PE
Fracture des pièces de friction	+++	–	–
Descellement aseptique	±	++ (métallose)	+++ (granulome)

C : céramique, M : métal, PE : polyéthylène.

RETOUR MENU

PTH

PROTHESE PARTIELLE —> mise en place si FK col déplacé du sujet âgé
= PROTHESE INTERMEDIAIRE CERVICO-CÉPHALIQUE
Seul est remplacé le versant fémoral , contrairement à la PTH

Elle se reconnaît en radiographie par la persistance de la visibilité de la ligne acétabulaire (à ne pas confondre avec un liseré de descellement).



RETOUR MENU

Il en existe deux types :
- la prothèse monobloc de Moore, peu utilisée de nos jours ;
- la prothèse intermédiaire, comportant un implant fémoral dont la tête s'articule avec une cupule de polyéthylène protégée de l'usure par une calotte métallique. La cupule est mobile dans l'acétabulum natif, celui-ci conservant son revêtement cartilagineux (*Fig.* 2b et c). L'indication de ce type de prothèse est la fracture déplacée du col fémoral chez le sujet âgé. Il est important de savoir reconnaître ce type de prothèse, car la cupule n'étant pas fixée à l'acétabulum, il ne faudra pas décrire à tort de malposition d'un implant acétabulaire.

Pour la différencier de la PTH conventionnelle, il faudra analyser :
- le cartilage acétabulaire qui est visualisé dans les prothèses cervico-céphaliques, sauf si la tête prothétique a usé le cartilage et vient au contact de l'os sous-chondral (complication des prothèses cervico-céphaliques appelée « cotyloïdite ») ;
- la cupule mobile qui présente une surface plus large et plus régulière que la pièce acétabulaire des PTH, dont la surface prothétique est anfractueuse et crénelée, parfois parsemée de trous de vis.

PTH

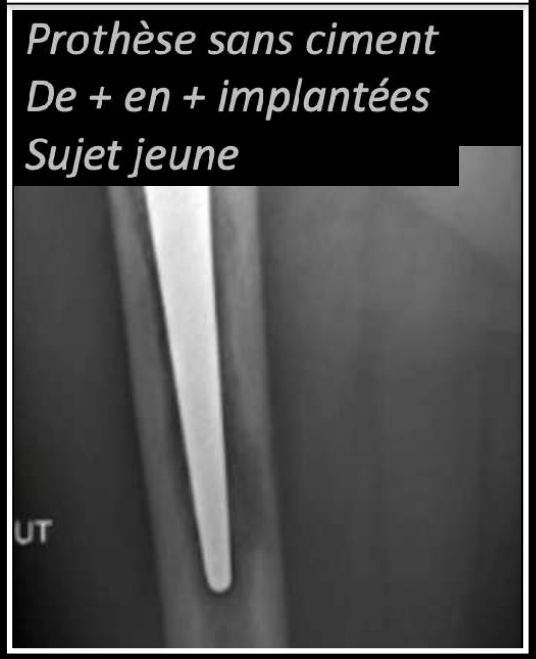

2 mode de fixation :

- 70 % PTH = SANS CIMENT parfois VIS
  —-> ostéo-intégration en 4-6 Semaines

- 20 % hybride (1 seul des 2 implants cimenté)
- 10 % cimenté

RETOUR MENU

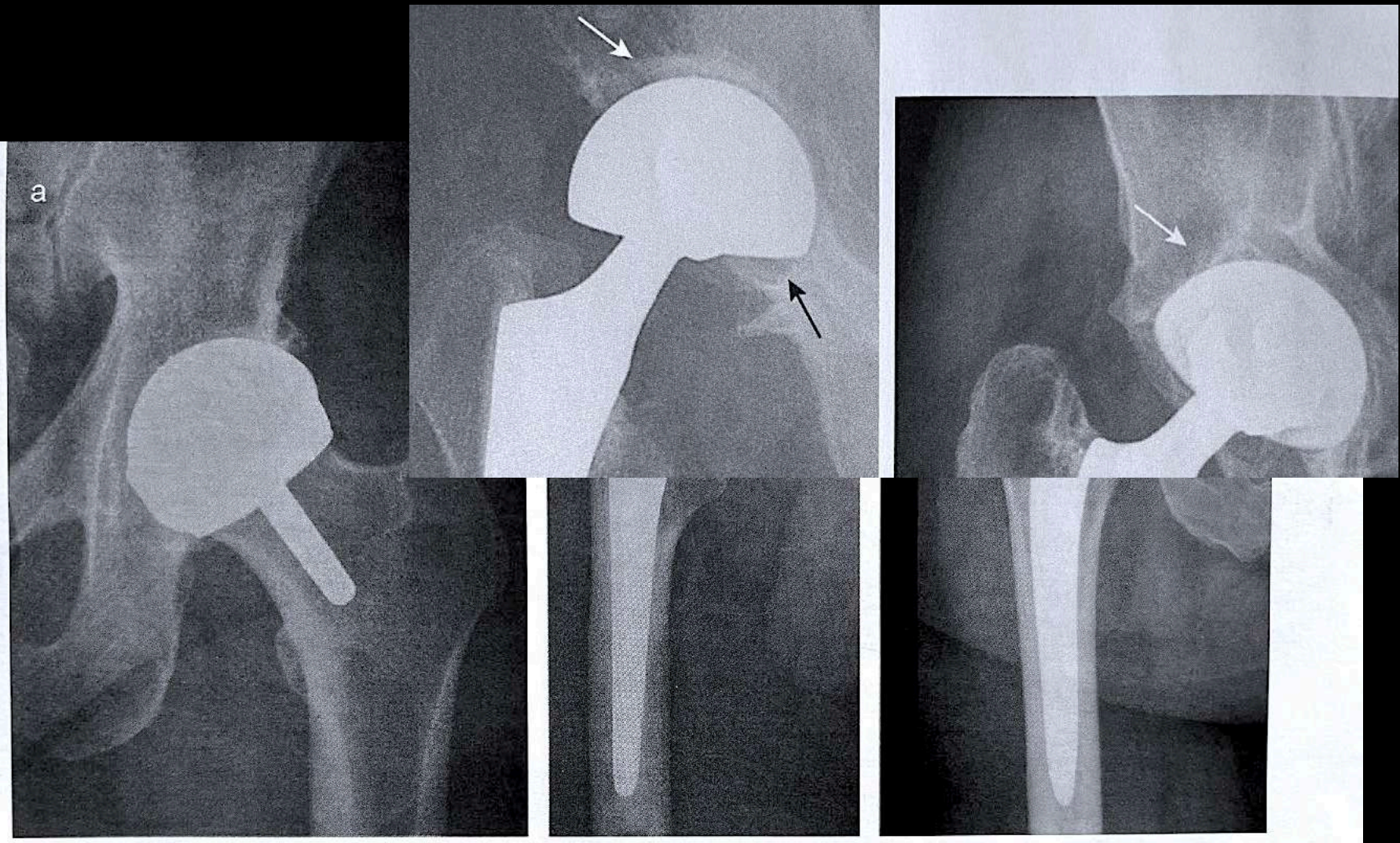

Figure 2. Radiographies des différents types de prothèse. a : prothèse de resurfaçage ; b : prothèse cervico-céphalique intermédiaire ; préservation du cartilage acétabulaire (flèche blanche) et grande cupule acétabulaire (flèche noire) ; c : prothèse totale de hanche ; absence de cartilage acétabulaire (flèche blanche).

RETOUR MENU

PTH

3. Un implant peut être fixé à l'os de deux manières, chacune ayant ses avantages et ses inconvénients

Il peut être cimenté (fixé à l'os par du ciment acrylique) ou non. Le ciment acrylique est un matériau d'ajustage fragile et cassant qui transmet à l'os les contraintes reçues par l'implant. Il supporte bien celles en pression, mal celles en traction, en flexion ou en cisaillement. Le ciment garantit une fixation immédiate, quel que soit l'état de l'os porteur. Quoique la supériorité indiscutable de l'un de ces modes de fixation sur l'autre n'ait jamais pu être établie, le ciment est en pratique de moins en moins utilisé, surtout chez les patients jeunes, en raison des risques d'échec à terme du fait de microfractures du ciment et du spongieux [9].

La stabilité immédiate (dite « primaire ») d'un implant sans ciment s'obtient en le vissant dans l'os (c'est le cas de différents types de vis, des implants dentaires, autrefois de certains cotyles...) ou en l'impactant à force dans une cavité creusée dont la taille est légèrement inférieure à celle de l'implant (« press-fit »). La friction entre la surface du matériel implanté (en général rugueuse) et l'os génère des forces de cisaillement qui s'opposent à la mobilisation de l'implant, du moins pendant un certain temps. L'ancrage biologique définitif est assuré par les traitements de surface du métal secondairement colonisés par l'os (fixation « secondaire ») [10].

Pour visser un implant, l'orthopédiste lui applique une force de torsion. Si celle-ci est trop importante, elle dépasse la limite de résistance de l'os qui est « strippé » par le filetage. Ceci diminue de plus de 80 % la résistance à l'arrachement d'une vis [11, 12], ce qui serait le cas de plus d'une vis sur quatre [11] en général à l'insu du chirurgien.

RETOUR MENU

PTH : MESURES RX

LEWINNEK

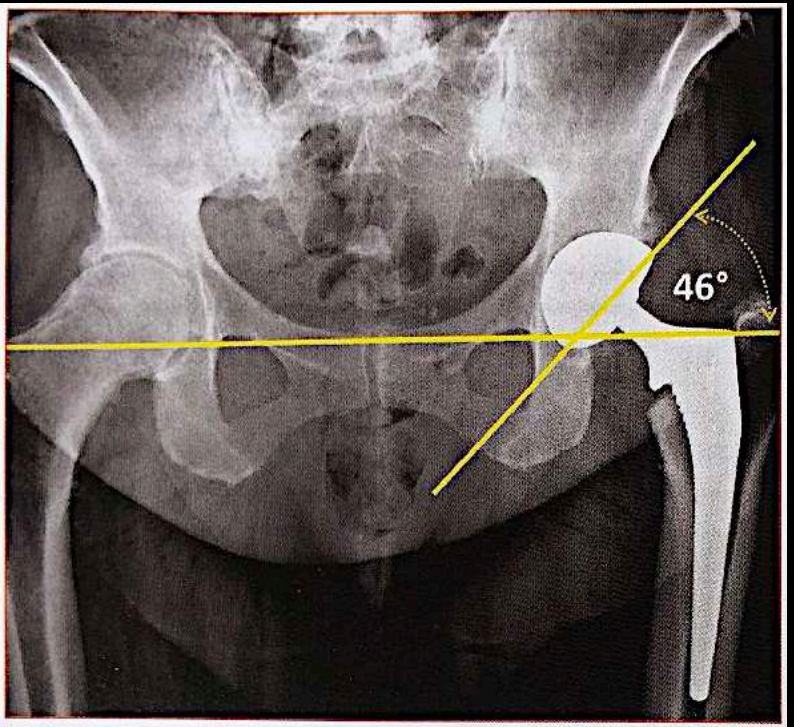

Fig. 2 : Inclinaison de la cupule. Radiographie du bassin de face en charge. Angle formé par la ligne passant par le plan équatorial de la cupule et celle joignant les fonds des acétabulums (U radiologiques).

40° < NORMAL < 50°

Limitation abduction

Instabilité
Usure prématurée

L'**offset fémoral** correspond à la distance entre le centre de la tête et l'axe du fût fémoral (C-FA). Il doit mesurer entre 41 et 44 mm. Le bilan radiographique

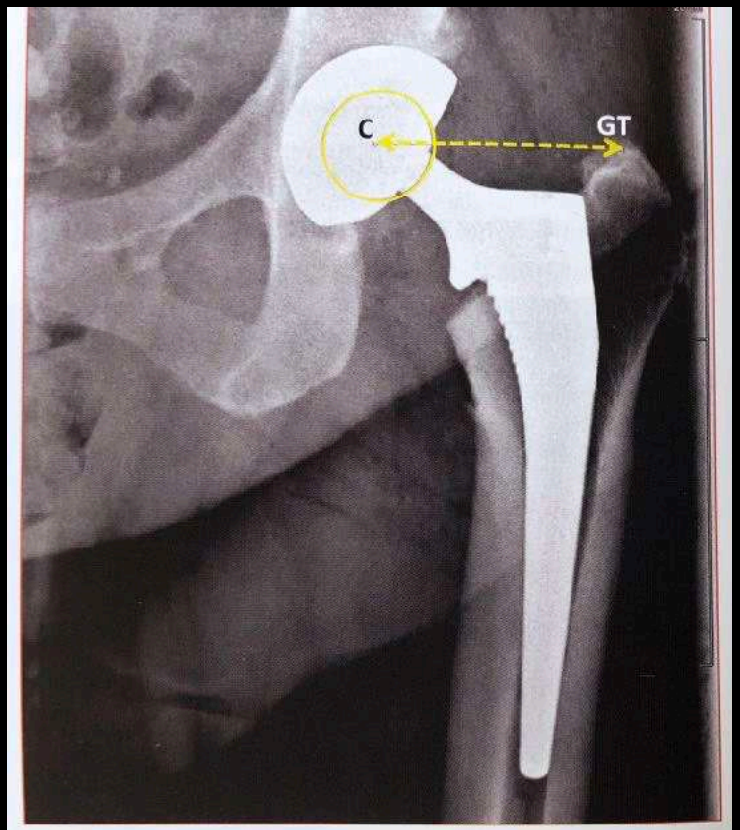

Fig. 5 : Offset fémoral. Radiographie de la hanche de face en charge. Distance entre le centre de la tête prothétique (C) et le sommet du grand trochanter (GT).

RETOUR MENU

POINT 2 — La radiographie

Position

LEWINNEK

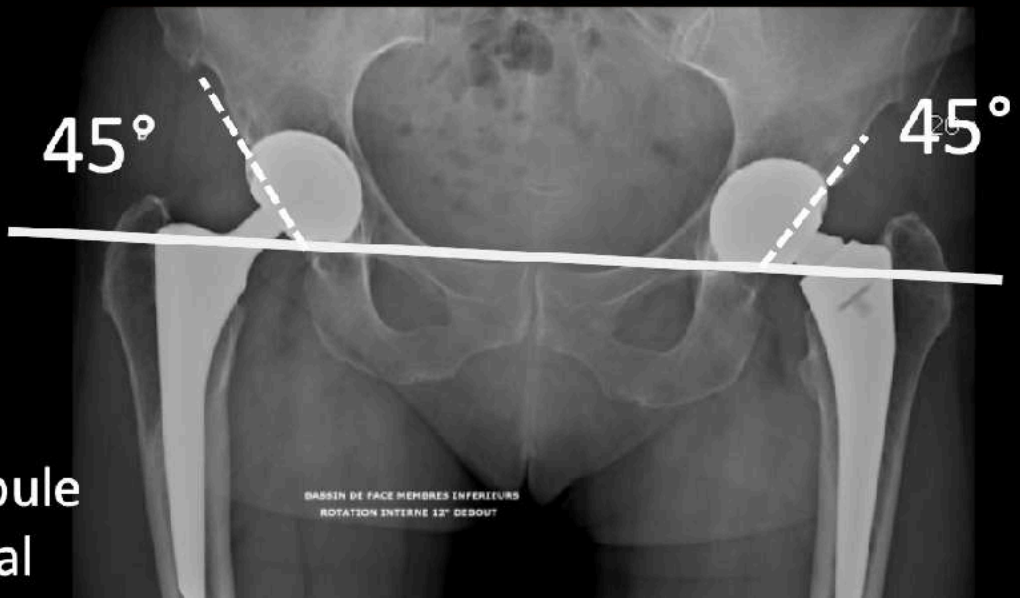

Inclinaison de la cupule dans le plan frontal

Position

Bascule cupule

Horizontalisée

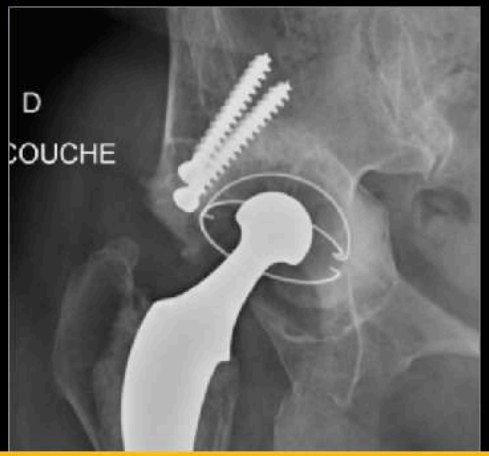

Verticalisée

La mobilisation de l'implant signe le descellement

RETOUR MENU

POINT 4 — Le scanner

Position

Antéversion
de la
cupule prothétique

15° à 30°

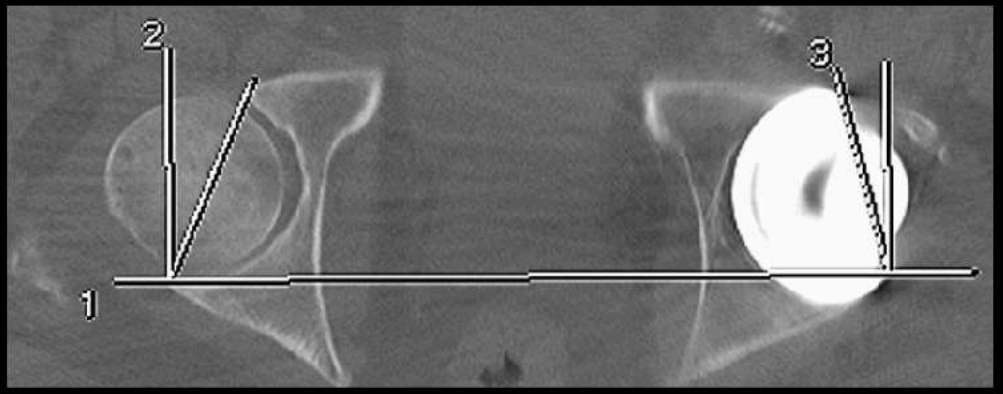

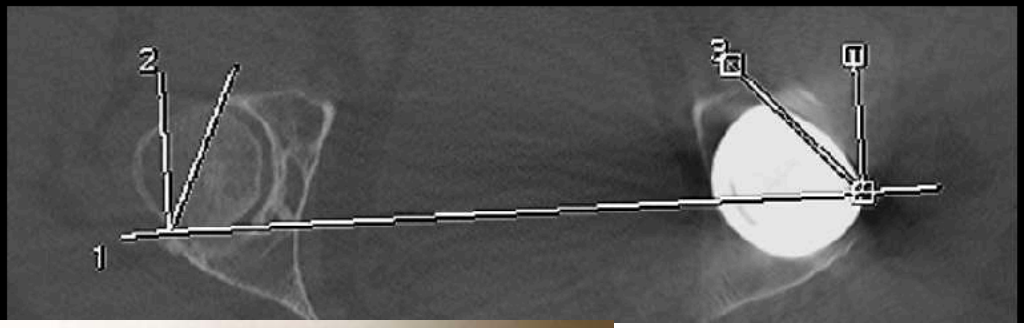

L'antéversion de la cupule (AVC) dans le plan axial doit, pour être satisfaisante, mesurer 15° ± 10° selon Lewinnek et être comprise entre 15 et 30° pour Reina

RETOUR MENU

PTH : MESURES

CSI Combined Sagittal Index
CSI = AI + PFA
150° < NORMAL < 243°

Risque INSTABILITÉ POSTERIEURE DE LA PTH

Risque INSTABILITÉ ANTERIEURE DE LA PTH

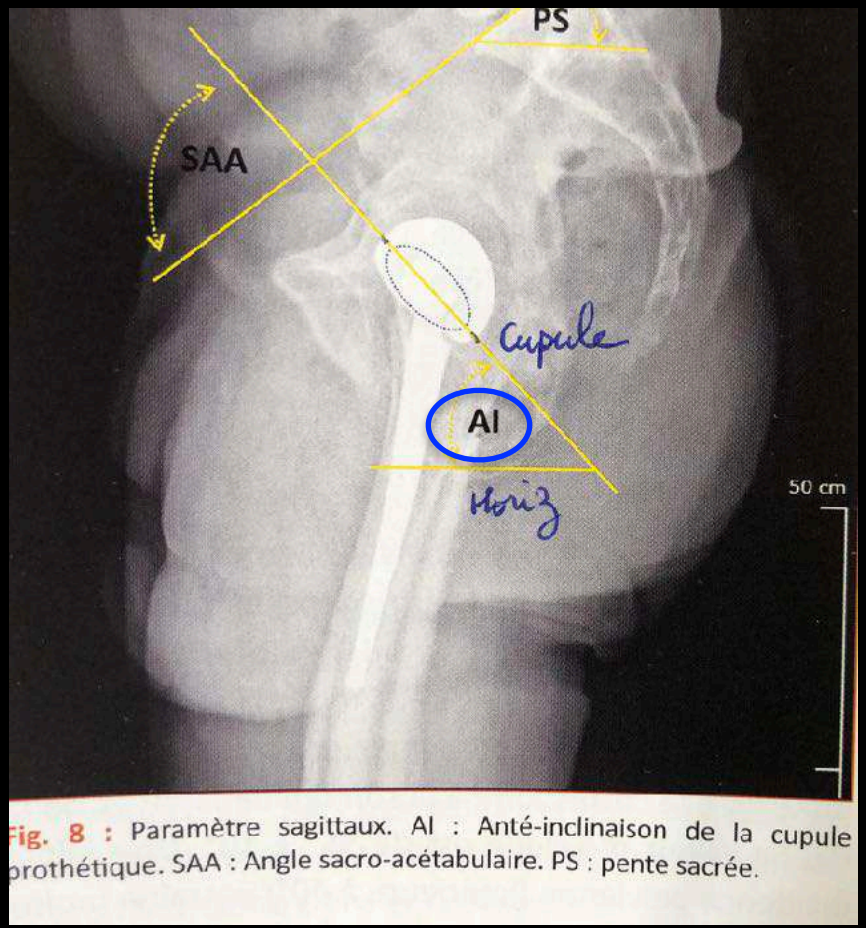

Fig. 8 : Paramètre sagittaux. AI : Anté-inclinaison de la cupule prothétique. SAA : Angle sacro-acétabulaire. PS : pente sacrée.

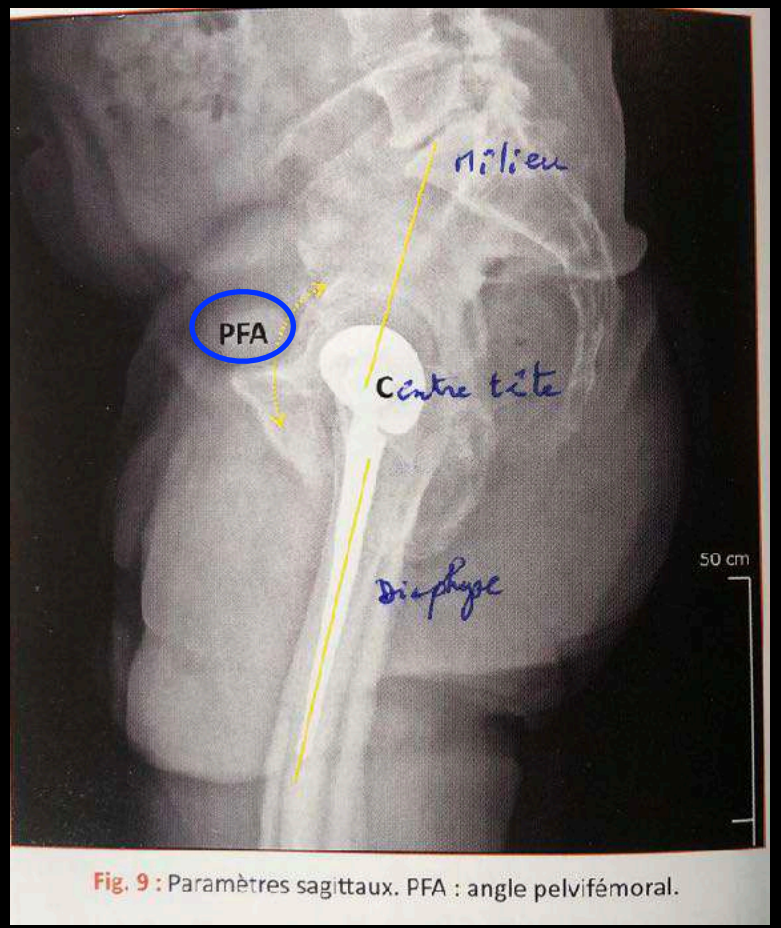

Fig. 9 : Paramètres sagittaux. PFA : angle pelvifémoral.

RETOUR MENU

PTH : MESURES

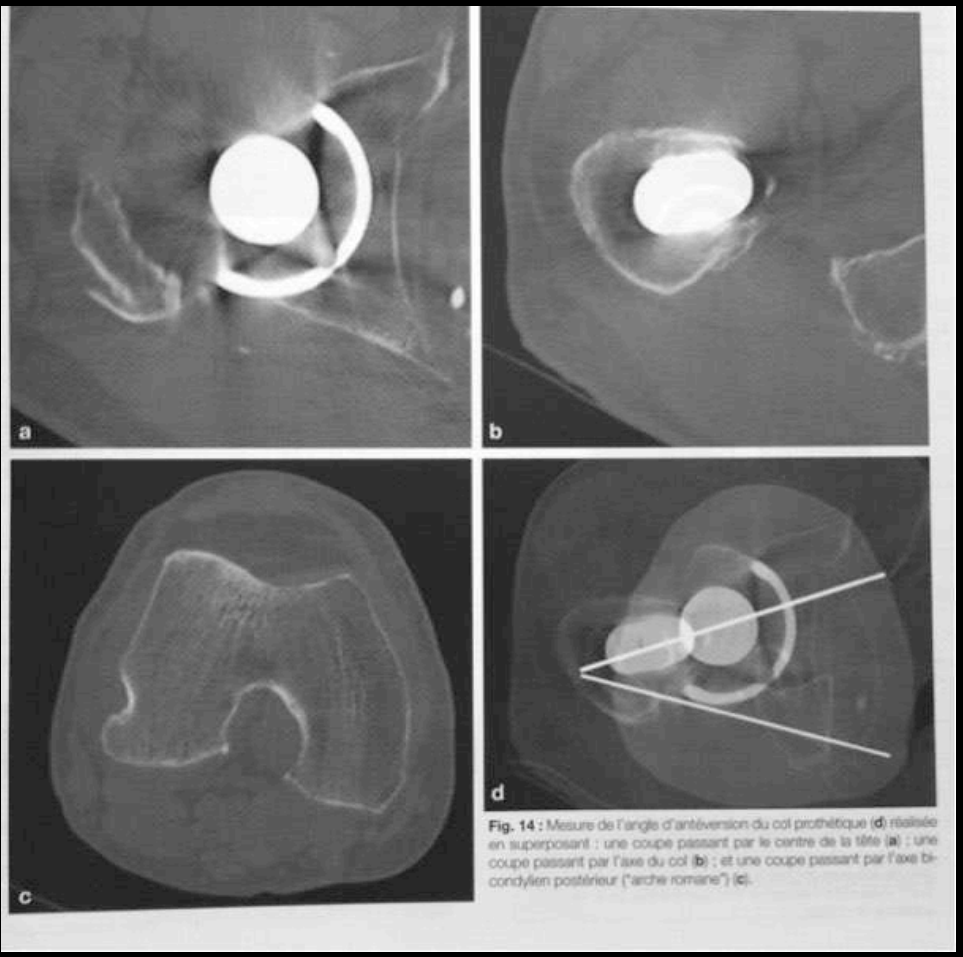

Fig. 14 : Mesure de l'angle d'antéversion du col prothétique (**d**) réalisée en superposant : une coupe passant par le centre de la tête (**a**) ; une coupe passant par l'axe du col (**b**) ; et une coupe passant par l'axe bicondylien postérieur ("arche romane") (**c**).

Fig. 13 : Mesures de la position de la prothèse sur une radiographie du bassin en position debout. (**a**) Le bord inférieur et médial de l'acétabulum prothétique est aligné avec le fond du U radiologique ; le parallélisme de la ligne joignant les petits trochanters et celle joignant les U radiologiques, témoin d'une égalité respectée de longueur de membres. (**b**) le déport fémoral ou "offset" correspond au segment allant du centre de la tête fémorale au point de croisement perpendiculaire à l'axe médian de la diaphyse fémorale (normalement entre 41 et 44 mm).

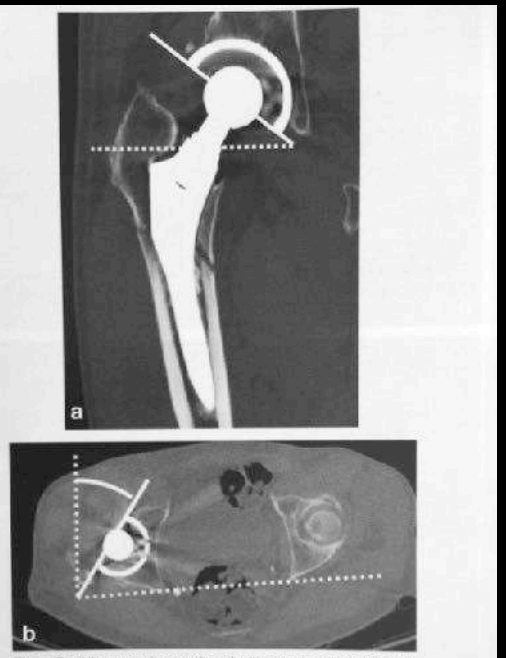

Fig. 15 : Mesures des angles de l'implant acétabulaire en TDM chez un patient exploré pour fracture de la diaphyse fémorale sur prothèse (stade b). (**a**) Inclinaison frontale de l'implant acétabulaire, idéalement à 42°. (**b**) Antéversion dans le plan axial sur coupe de référence oblique passant par le milieu du plateau supérieur de S1 et le milieu des têtes fémorales ; le plan de référence doit être la ligne bi-ischiatique, ici supérieure à 20° mais cette mesure ne tient pas compte de la version pelvienne en charge.

Tableau 3 : Les mesures des angles des prothèses totales de hanche

Angle d'antéversion du col prothétique avec le plan bicondylien	10° à 20°
Angle d'inclinaison frontale de la cupule acétabulaire	40° à 45°
Antéversion de la cupule acétabulaire	10° à 30°

RETOUR MENU

Encadré 19.13 **Critères biométriques de bonne position des implants prothétiques en scanner**

- Antéversion de la cupule acétabulaire : 15 ± 10°
- Inclinaison latérale de la cupule acétabulaire : 40 à 50°
- Antéversion de la pièce fémorale : 10 à 20°
- Translation latérale de l'implant fémoral ou « offset fémoral » : 41 ± 6 mm
- Débord antérieur de la cupule acétabulaire : < 8 mm

RETOUR MENU

PTH en IRM : TECHNIQUE

POINT 5 — L'IRM

GE — Séquences MAVRIC (SEMAC) — GE

Cube T1 Mavric

Coro T2 Mavric

Axial T2 Mavric

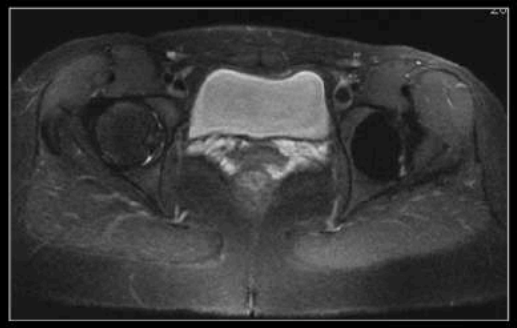

SagT2 Mavric

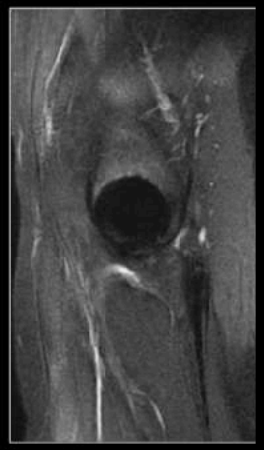

RETOUR MENU

PTH en IRM : TECHNIQUE

1er =

- Privilégier les techniques de saturation de graisse **non spectrales : STIR** et **DIXON.**

Protocoles :

- 2 ou 3 plans axial et coronal séquence dédiée pond. T2 avec saturation de graisse (STIR SEMAC sur Siemens)
- 1 plan axial séquence T1 sans saturation de graisse (T1 SEMAC)
- Si gado :
  - Même plan séquence T1 **sans saturation de graisse** puis soustraction
  - Optionnel et complémentaire : T1 DIXON

Puis en 2ème , rajouter =

- Siemens: WARP, VAT, SEMAC

- GE : MAVRIC-SL (acquisition 3D avec reconstruction non isotopique utilisant une technique basée sur la de fréquence de résonnance des protons adjacents au métal)
- Philips : O-MAR = système VAT (View Angle Tilting), O-MAR XD (méthode hybride dans et à travers la coupe), etc.

17 mars 2023 à 16:39

REMARQUE DE LAREDO

SEQUENCE DEDIE CONSTRUCTEUR

SIEMENS = WARP VAT SEMAC
GE = MAVRIC
PHILIPS = OMAR

SINON UTILISER PLUTOT STIR OU DIXON MAIS STIR A MEILLEURE RESOLUTION SPATIALE SURTOUT POUR LES EXTREMITES

RETOUR MENU

PTH en IRM : TECHNIQUE

L'essentiel

Technique de réalisation

La réduction d'artefacts dus aux *implants orthopédiques doit combiner deux stratégies :*

- **Une première stratégie de réduction d'artéfacts** *accessibles sur l'ensemble des séquences, même non dédiées à la réduction d'artefact,* est de réaliser l'examen sur une IRM 1,5T, d'utiliser des séquences Spin Echo, d'élargir la bande passante de réception et d'augmenter la résolution spatiale aussi bien dans le plan (réduction du rapport FOV/matrice= taille de pixel) que dans la coupe (réduction de l'épaisseur de coupe). Les techniques de saturation de graisse à privilégier sont les techniques STIR ou DIXON.
- **La seconde stratégie** est d'utiliser les séquences dédiées à la réduction des artéfacts proposés par tous les constructeurs IRM, par exemple :
  - WARP, VAT et SEMAC pour Siemens
  - MAVERIC pour General Electric
  - OMAR pour Philips

Indications

L'IRM avec séquences de réduction d'artefacts métalliques est un examen de secondaire intention qui permet notamment :

- La recherche de signes d'infection.
- D'évaluer les tissus mous péri-prothétiques à la recherche d'anomalies tendineuses et musculaires ainsi que pour la caractérisation de masses péri-prothétiques, en complément du scanner, pour différencier des granulomes ou pseudo-tumeurs de bursites, collections et hématomes et préciser leur topographie.

En revanche,

- Le scanner avec protocole de réduction d'artefacts (SEMAR notamment ou acquisition double-énergie) obtient des performances meilleures que l'IRM dans la recherche de liseré et d'une ostéo-lyse péri-prothétique granulomateuse à la jonction os-prothèse et os-ciment.
- Hormis le cas des PTH, l'échographie est l'examen de première intention pour l'étude des tissus mous périprothétiques pour les autres prothèses.

RETOUR MENU

PTH en IRM : TECHNIQUE

Spécifiques constructeurs:

- Siemens: WARP, VAT, SEMAC

WARP: Augmentation de la bande passante de **transmission**.

VAT (View Angle Tilting): Correction artéfacts métalliques dans le plan.

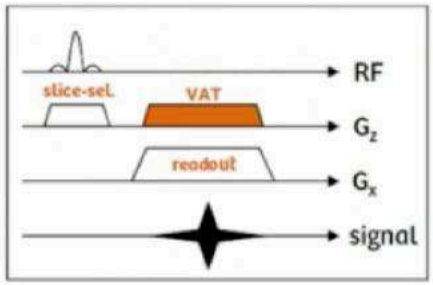

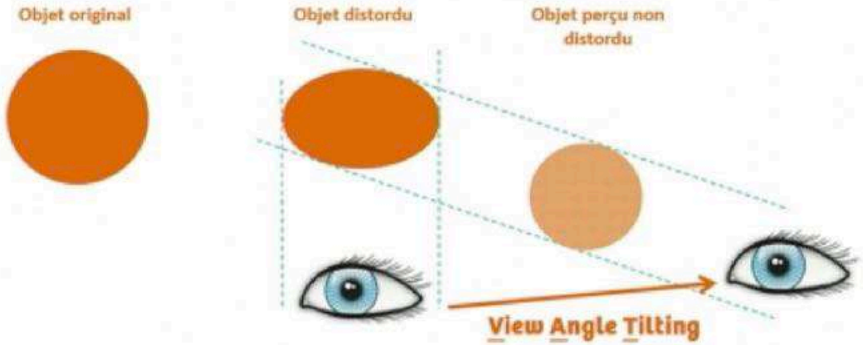

SEMAC (Slice Encoding for Metal Artifact Correction): Correction artéfacts métalli

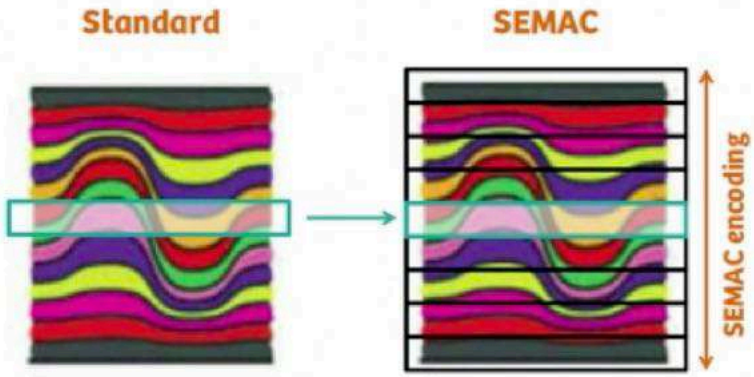

RETOUR MENU

PTH en IRM : TECHNIQUE

Concrètement à la console IRM

Utiliser les séquences dédiées présentes dans l'arborescence constructeur.

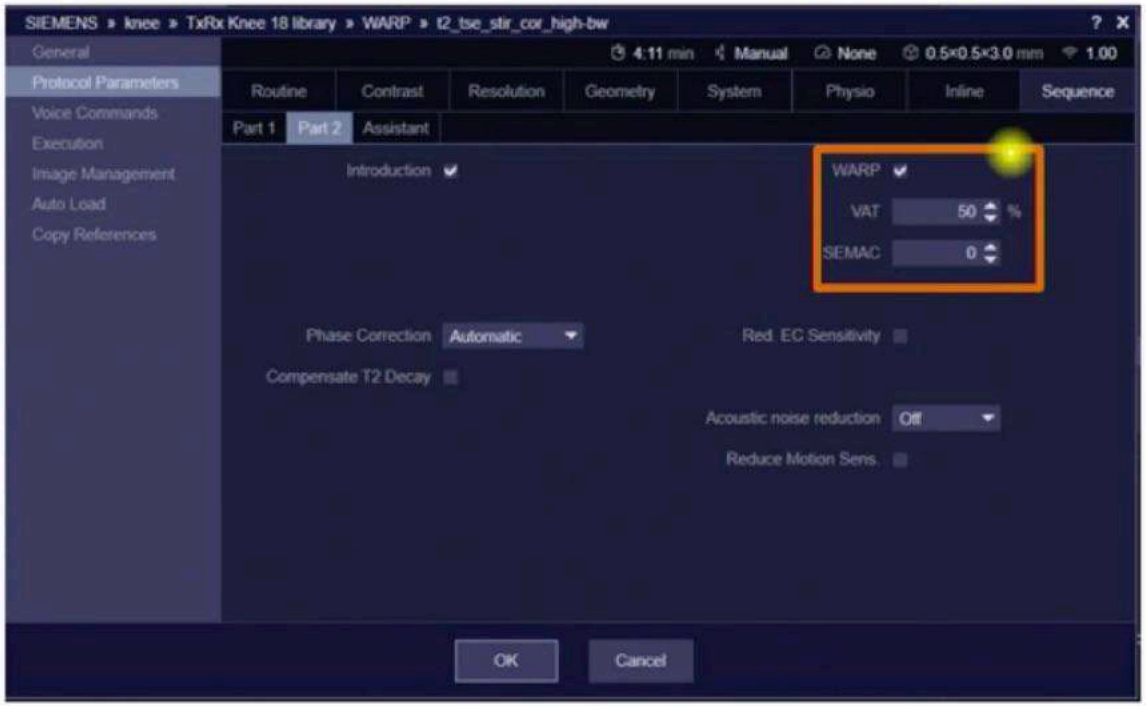

- WARP + augmentation de la largeur de la bande passante de **réception**.
- Si WARP non suffisant, ajouter un facteur VAT (risque de flou si pourcentage trop important).
- SEMAC nécessite 100% de VAT.

RETOUR MENU

PTH en IRM : TECHNIQUE

Technique WARP en TSE + VAT
-Correction dans le plan-

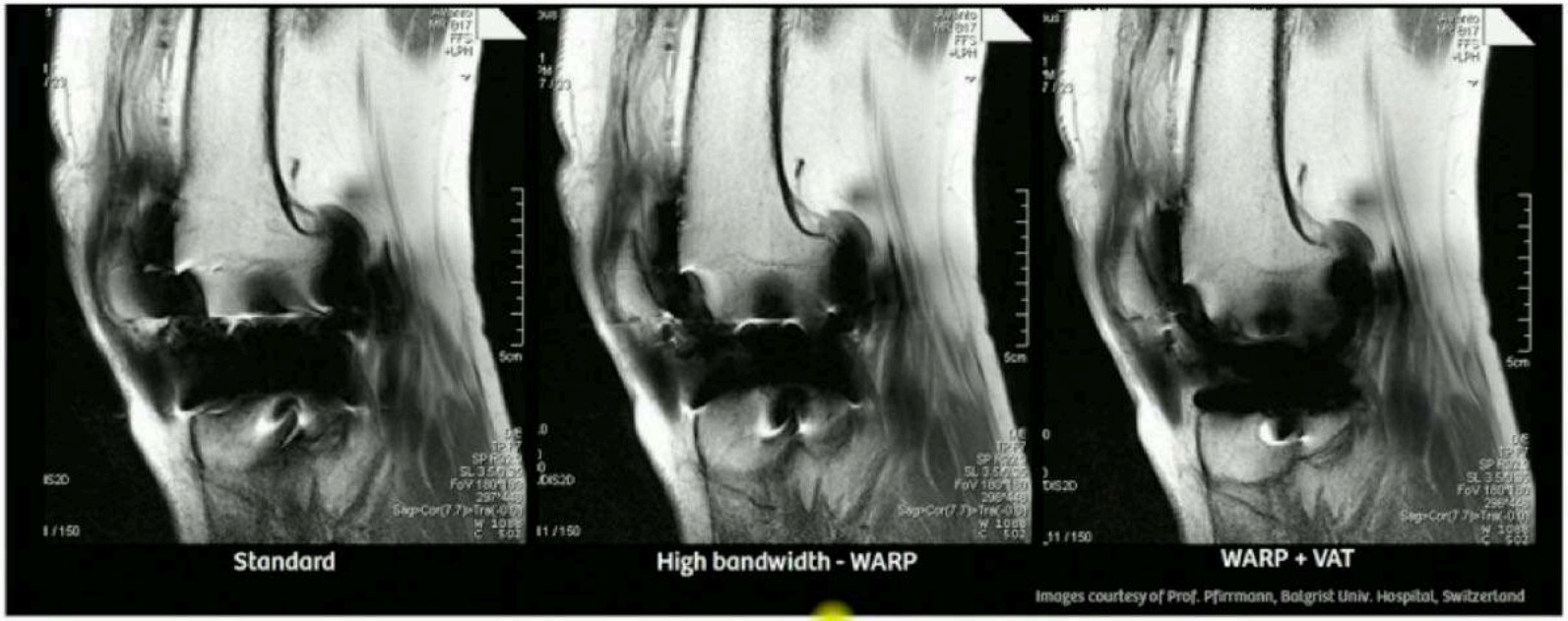

RETOUR MENU

PTH : COMPLICATIONS

- 45 % DESCELLEMENT ASEPTIQUE
- 12 % LUXATION
- 10 % FK péri-prothétique
- 9 % USURE
- 6 % DESCELLEMENT SEPTIQUE
- 4 % Douleurs
- 3 % FK implant

RETOUR MENU

PTH 1 - usure

POINT 2 | La radiographie

Usée

Tête prothétique excentrée

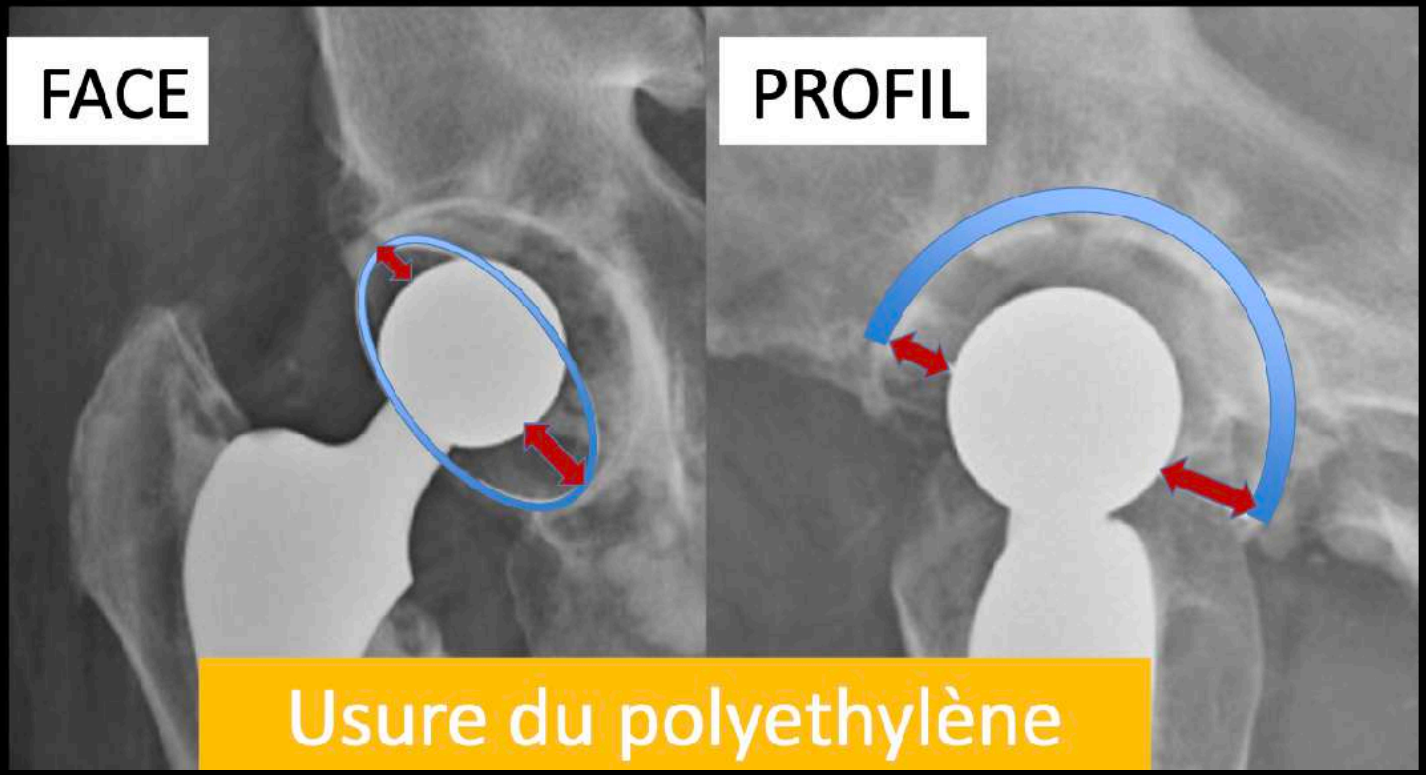

RETOUR MENU

PTH posée il y a 1 mois
Luxation à 3 semaines
Contrôle après réduction

POINT 2 La radiographie

Piège !

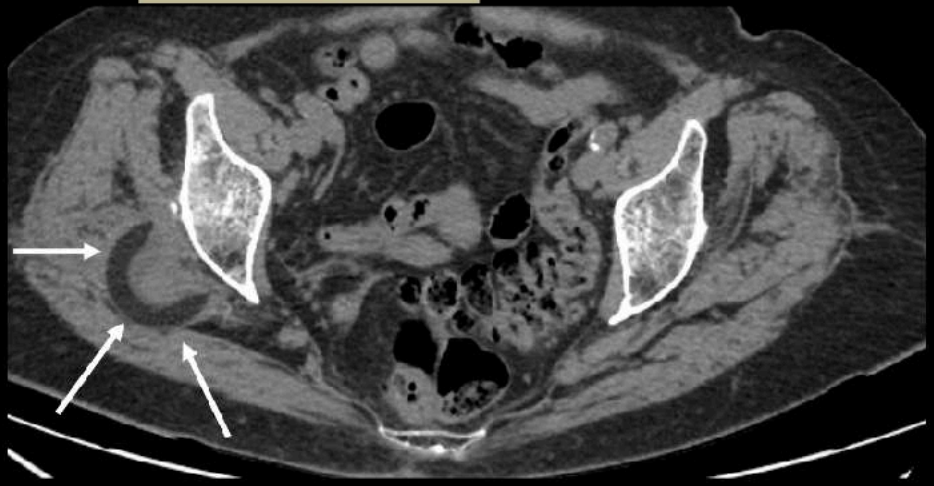

Luxation de l'insert en polyéthylène

RETOUR MENU

PTH 2

= DÉFAUT D'OSTÉO-INTEGRATION pour prothèse non cimentée

= DESCELLEMENT pour prothèse cimentée

Fixation

Ostéointégration progressive des prothèses sans ciment

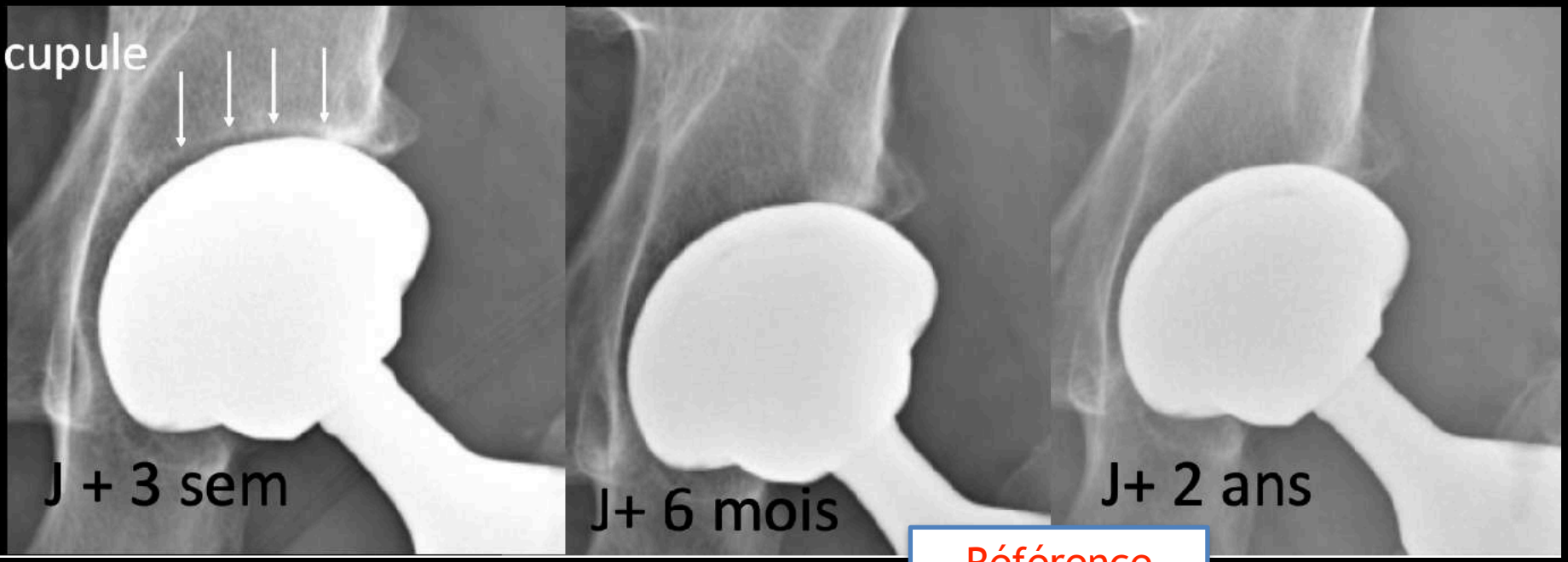

Référence
++++ 1 an ++++

RETOUR MENU

Prothèse sans ciment
De + en + implantées
Sujet jeune

La fixation

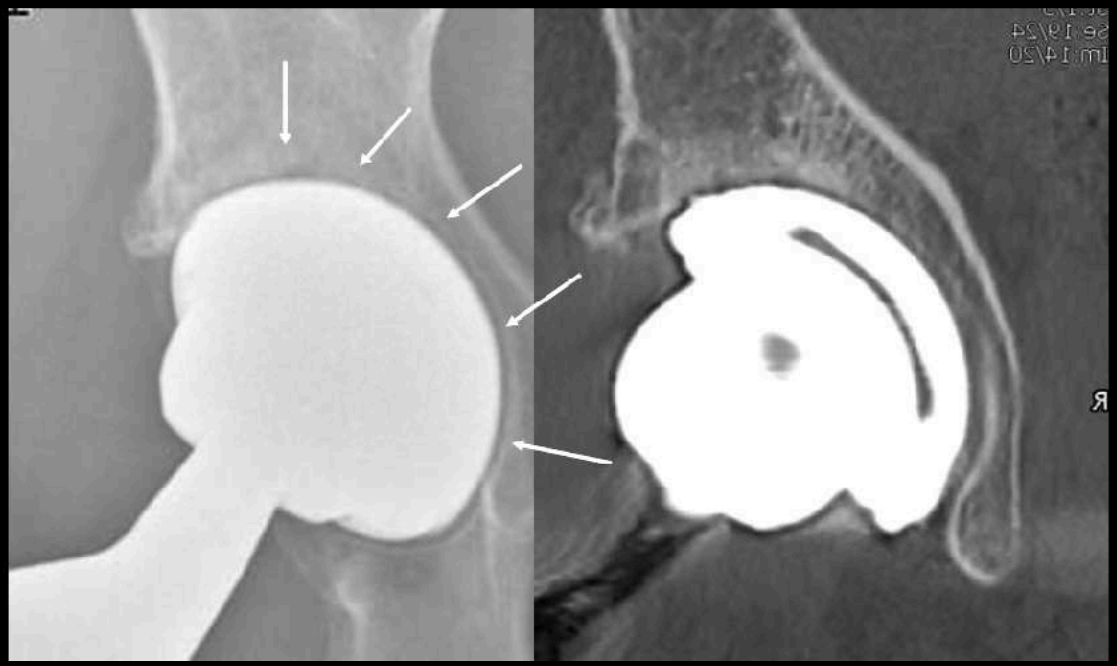



Rétraction des travées
Apparition d'un liseré

À 3 SEMAINES

La fixation

L'ostéo-intégration d'un implant non cimenté se traduit par la présence de travées osseuses régulières arrivant au contact immédiat de l'implant sur une grande partie de la surface de celui-ci (fig. 39.5, 39.6, 39.15, 39.16) et par un spongieux péri-implantaire régulier et homogène (fig. 39.16). Cet aspect, qui ne doit pas se modifier au cours du temps, peut mettre, en fonction de l'état osseux préopératoire, quelques mois à se constituer.

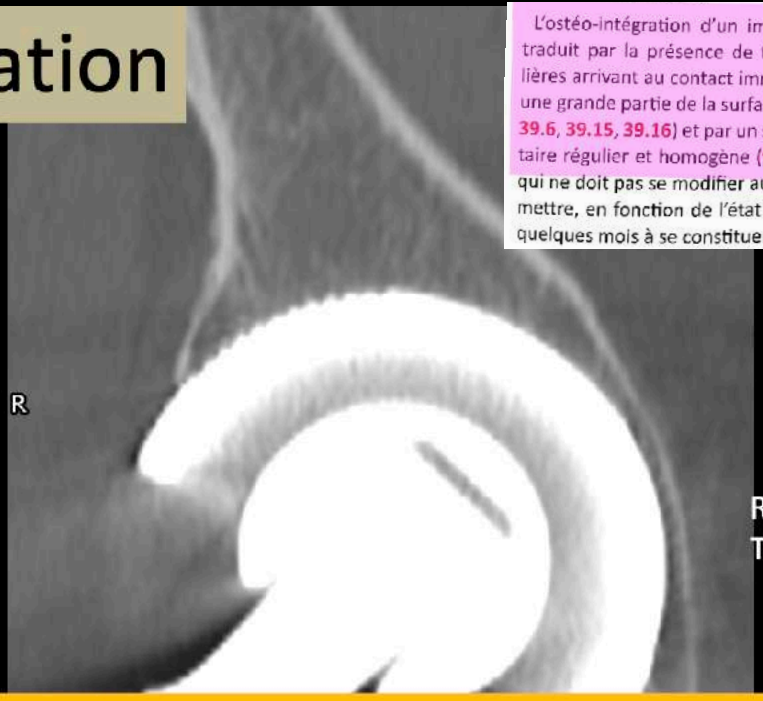

Recolonisation de la prothèse
Travées osseuse au contact

en 1 an

cupule

<u>À 1 AN</u> Ostéointégration de la prothèse

La fixation

Cupule

Persistence du liseré
Ostéocondensation des travées

Si > 1 an ++++

Défaut d'ostéointégration

PTH 2 : DESCELLEMENT

= LISERÉ CLAIR > 2 MM

OU ÉVOLUTIF

ATTEIGNANT PLUSIEURS ZONES

GRUEN

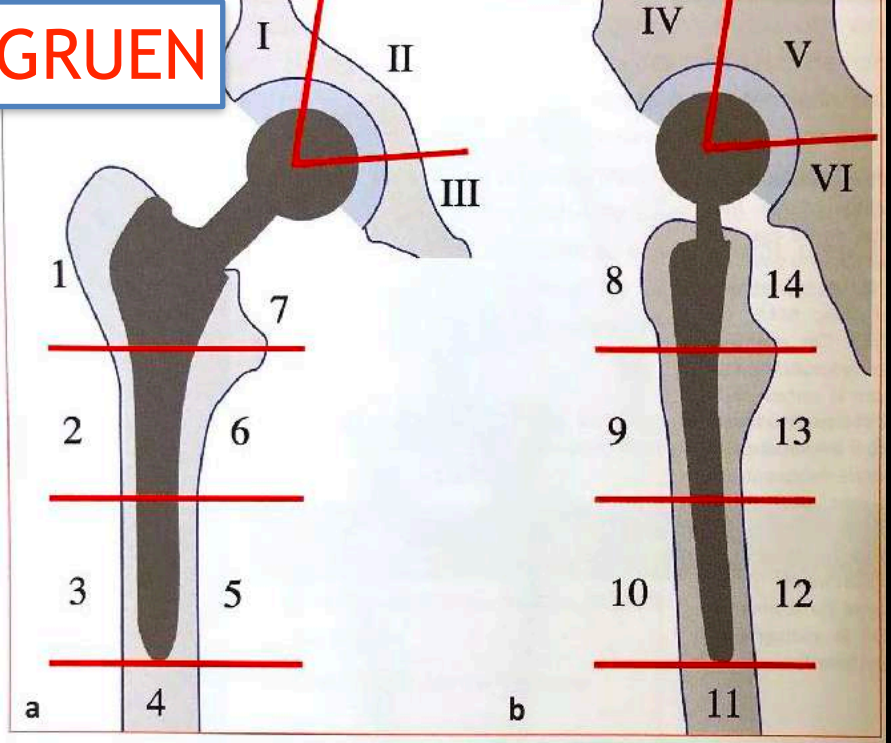

Fig. 3 : Représentation schématique d'une prothèse de hanche droite de face (a) et de profil (b) avec les zones de Gruen et de deLee et Charnley [35, 37].

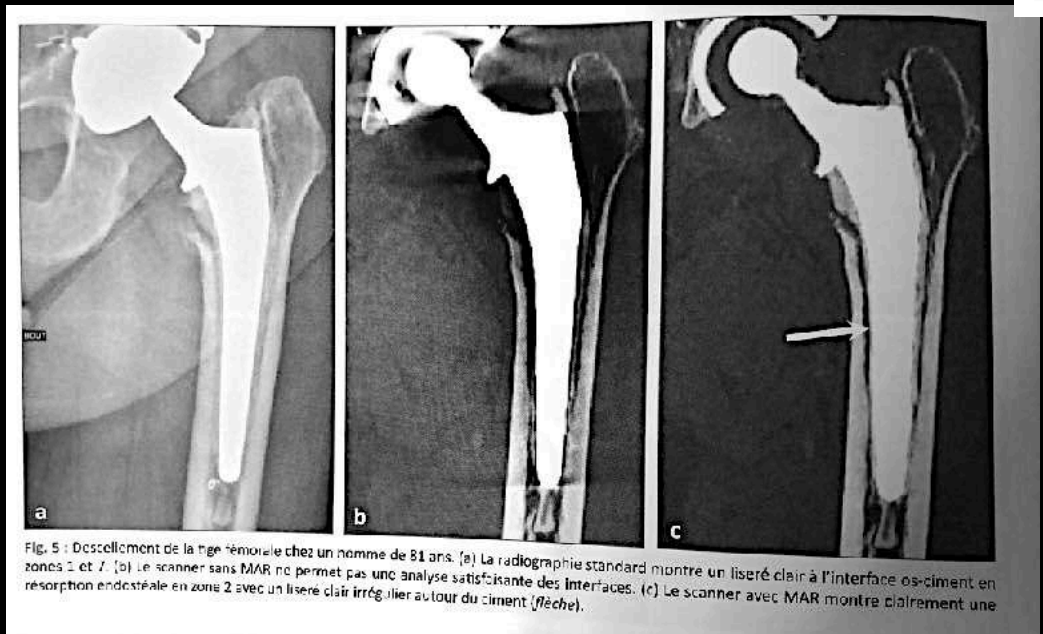

Fig. 5 : Descellement de la tige fémorale chez un homme de 81 ans. (a) La radiographie standard montre un liseré clair à l'interface os-ciment en zones 1 et 7. (b) Le scanner sans MAR ne permet pas une analyse satisfaisante des interfaces. (c) Le scanner avec MAR montre clairement une résorption endostéale en zone 2 avec un liseré clair irrégulier autour du ciment (*flèche*).

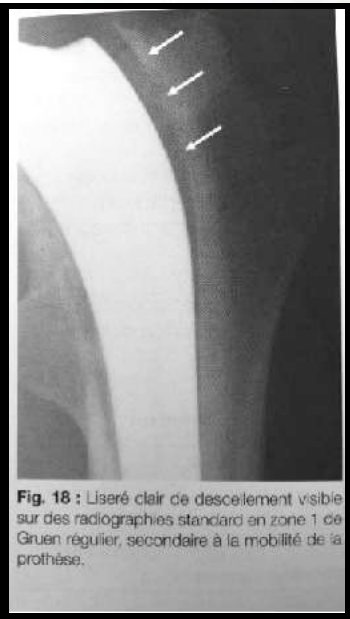

Fig. 18 : Liseré clair de descellement visible sur des radiographies standard en zone 1 de Gruen régulier, secondaire à la mobilité de la prothèse.

RETOUR MENU

PTH 2 : DESCELLEMENT

LES COMPLICATIONS COMMUNES À L'ENSEMBLE DES PTH

Le descellement aseptique

Le descellement aseptique est la complication la plus fréquente des prothèses totales de hanche, responsable de douleurs et de gêne fonctionnelle. Il correspond à la perte de fixation d'une prothèse cimentée ou bien à l'absence ou la perte secondaire de l'ostéo-intégration d'une prothèse non cimentée. Il est dû au développement d'une membrane « synoviale » ou « fibreuse », secondaire à la migration des synoviocytes le long des interfaces os-implant et/ou os-ciment. Les synoviocytes libèrent des cytokines stimulant les ostéoclastes et provoquent alors une résorption osseuse adjacente.

Le descellement aseptique peut être :

- mécanique : par mauvaise fixation primaire de la prothèse, choc violent, défaut de conception ;
- biologique (plus fréquent) : par le développement d'une ostéolyse péri-prothétique induite par les débris d'usure. La quantité de débris d'usure et leur conséquence sur l'os péri-prothétique dépend du couple de frottement [11].

Il est fondamental d'effectuer une étude comparative avec les clichés antérieurs. Les signes radiographiques affirmant le descellement d'une prothèse sont (*Fig. 6*) :

- une mobilisation de la prothèse (migration crâniale et verticalisation de la pièce acétabulaire, migration caudale de la pièce fémorale) ;
- un liseré radiographique qui apparaît secondairement ou se majore sur les clichés successifs. Il siège à l'interface prothèse-ciment ou ciment-os pour les prothèses cimentées et à l'interface prothèse-os pour les prothèses non cimentées.

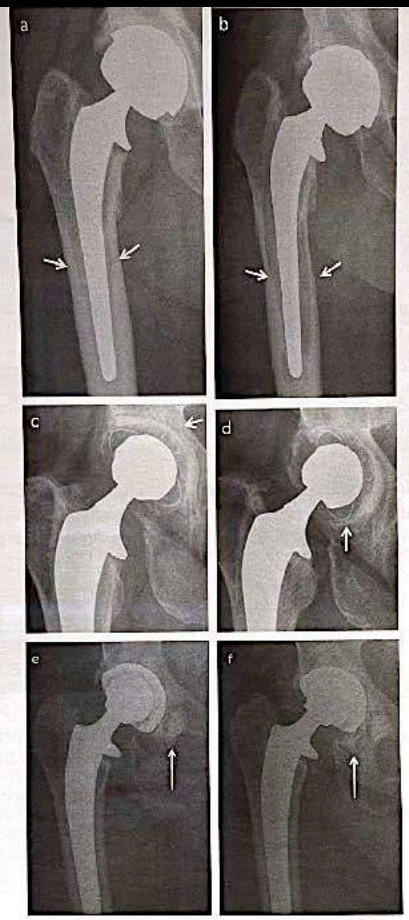

Figure 6. Les trois signes radiographiques de descellement. a : 1er patient : PTH métal-métal non cimentée. Liseré de 2 mm le long de la tige fémorale (flèches blanches). Absence d'imageries antérieures ; b : 1er patient : radiographie de contrôle à 1 an. Majoration du liseré avec géodes de résorption endostée le long de la tige fémorale (flèches blanches), en rapport avec un descellement ; c : 2e patient : PTH métal-polyéthylène, hybride, cimentée sur le versant acétabulaire. Liseré péri-prothétique de 2 mm (flèche blanche) ; d : 2e patient. Radiographie de contrôle à 1 an. Verticalisation de la cupule acétabulaire en rapport avec un descellement (flèche blanche) ; e : 3e patient : PTH métal-polyéthylène, hybride, cimentée sur le versant acétabulaire ; f : 3e patient : radiographie de contrôle à 1 an. Apparition d'une fracture du ciment en rapport avec un descellement (flèche blanche).

On le considère comme pathologique si son épaisseur est supérieure à 2 mm. Cependant, un liseré non évolutif de plus de 2 mm d'épaisseur n'est pas pathologique et un liseré inférieur à 2 mm peut l'être s'il progresse ;

- une fracture du ciment [12].

Pour les prothèses non cimentées, le « descellement » peut être une absence d'ostéo-intégration de la prothèse, se traduisant cliniquement par des douleurs dans les 2 premières années suivant l'implantation de la prothèse. Des scores de

RETOUR MENU

PTH 2 : DESCELLEMENT

fixation radiographique pour les pièces fémorale et acétabulaire ont été établis, qui prennent en compte différents paramètres. La fixation est considérée comme acquise ou non en fonction du score obtenu [7,13]. Elle est de plus en plus fréquemment obtenue avec les revêtements de surface modernes et notamment l'hydroxyapatite. Les signes indiscutables de non-ostéo-intégration sont :

- un liseré péri-prothétique évolutif comme pour les prothèses cimentées ;
- la migration de l'implant : caudale ou en varus pour l'implant fémoral, et verticalisation pour l'implant acétabulaire.

D'autres signes ont une valeur diagnostique moindre, car ils peuvent refléter une simple adaptation osseuse au matériel prothétique :

- une hétérogénéité et une résorption de l'os spongieux adjacent au matériel ;
- une hypertrophie des corticales de la diaphyse fémorale à la partie distale de l'implant fémoral, difficiles à distinguer d'un phénomène de « stress shielding » ;
- un remodelage du calcar (résorption ou au contraire hypertrophie).

Les descellements sont sous-estimés en radiographie et le recours au scanner s'avère alors nécessaire. C'est l'examen de choix. Il permet :

- d'analyser plus précisément la périphérie des implants dans les différents plans, à la recherche des signes décrits plus haut ;
- de mieux détecter et caractériser les ostéolyses péri-prothétiques et de les différencier des déminéralisations observées lors des mécanismes de « stress shielding » ;
- d'étudier le capital osseux avant reprise chirurgicale.

D'autres examens peuvent être utiles dans cette indication :

- l'IRM met en évidence un liseré irrégulier hyperintense en T2 péri-prothétique de plus de 2 mm d'épaisseur (correspondant à la membrane fibreuse et à la résorption osseuse), entouré d'une fine ligne en hyposignal T2, sans œdème médullaire ou des parties molles [14]. Elle participe au bilan étiologique du descellement, en recherchant une ostéolyse granulomateuse ou des arguments pour un sepsis :
- la scintigraphie osseuse est surtout intéressante pour sa valeur prédictive négative [9]. Elle permet en effet, en l'absence d'hyperfixation tissulaire et osseuse, de stopper les investigations.

RETOUR MENU

PTH RX TDM

Suspect de descellement os/implant si :
1 - apparition d'un liseré ciment/métal > 2 mm
2- aspect irrégulier inhomogene et géodique du ciment

Au fil du temps, un implant cimenté reste identique à ce qu'il était en postopératoire précoce. Un petit liséré régulier d'un ou deux millimètres d'épaisseur, partiel et non évolutif entre l'os et le ciment, n'est pas pathologique (fig. 39.16). Il n'en existe normalement pas à la jonction ciment/métal. Un aspect flou de la frontière os/ciment signe la pénétration de ce dernier dans le spongieux et est de bon augure.

En IRM T2, ces anomalies prennent l'aspect d'une plage hyperperintense péri-implantaire T2, accompagnées en général d'un épanchement dans la néo-articulation prothétique, le cas échéant.

En IRM T2, un halo péri-implantaire en hypersignal à l'interface os-implant est en faveur d'un descellement. Il peut s'y associer un petit œdème des parties molles voisines, sans hypersignal cortical associé, sauf en cas de fissure (**fig. 39.24**). C'est le diagnostic différentiel avec un sepsis (**fig. 39.14**) habituellement bifocal.

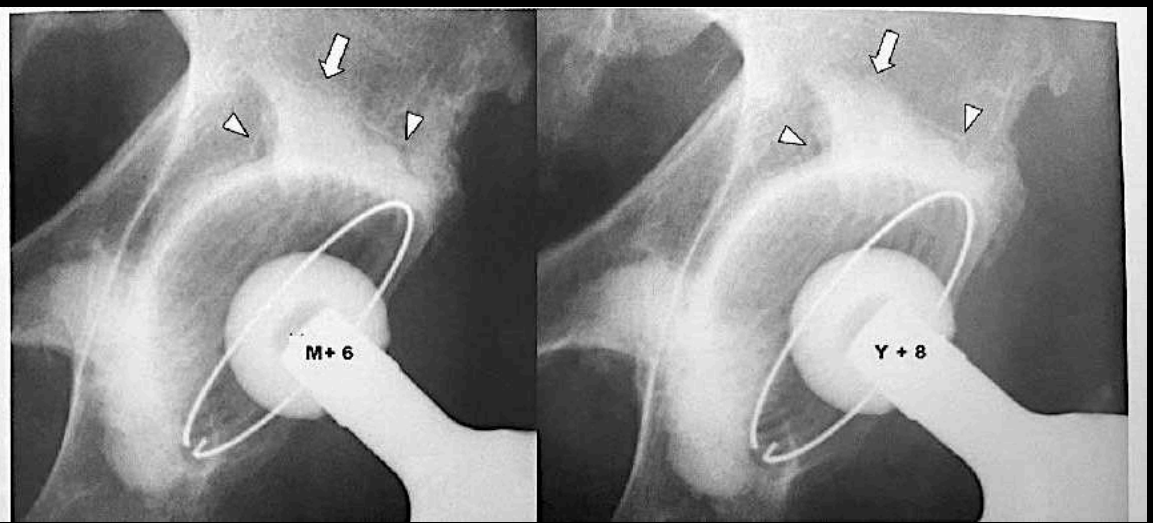

Figure 39.16 : PTH cimentée normale à six mois et sept ans postopératoires. Petit liséré normal, fin et non évolutif (têtes de flèches). Aspect flou de l'interface os/ciment (flèches).

RETOUR MENU

PTH RX TDM

7. Imagerie des rapports pathologiques os-implant

Le mot de « descellement » ne devrait s'appliquer qu'aux implants cimentés, les termes de « non ostéo-intégration » et de « perte d'ostéo-intégration » étant réservés aux implants sans ciment. Les Anglo-Saxons regroupent les trois sous le terme de « loosening » [31]. Les deux grandes causes d'échec

Quelques mois après l'opération, l'aspect de l'os spongieux voisin reflète l'état de l'interface os-matériel : un spongieux homogène à travées fines et régulièrement disposées qui viennent au contact intime du métal est en faveur d'une ostéo-intégration. À l'inverse, un os spongieux condensé, géodique et inhomogène fait redouter une non ostéo-intégration (**fig. 39.5**).

Ostéo-intégration **Non - Ostéo-intégration**

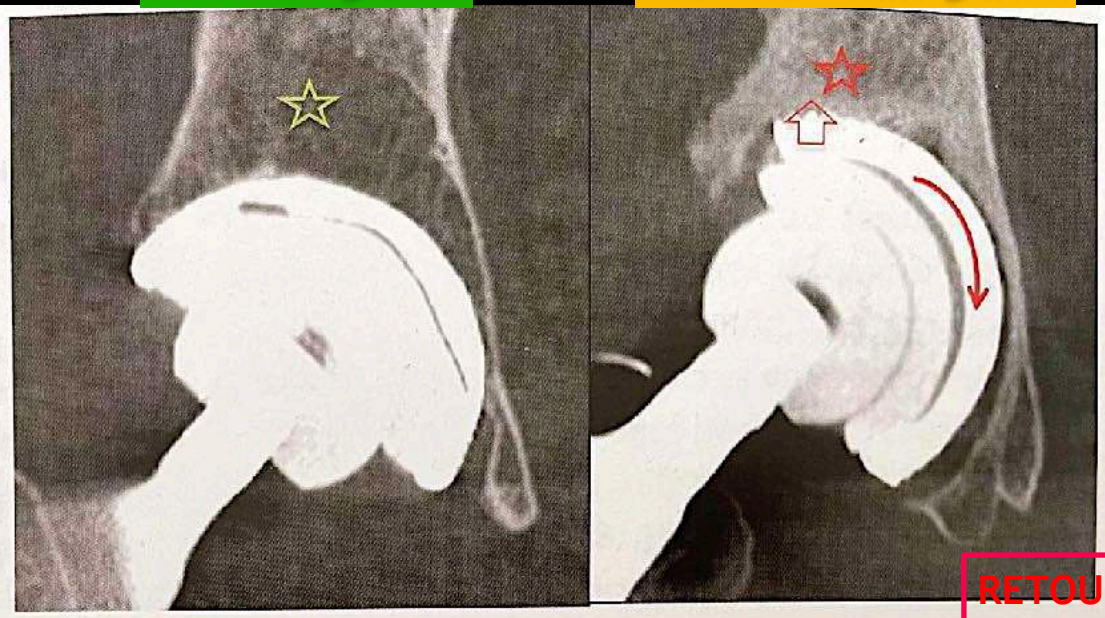

Figure 39.5 : Deux cotyles sans ciment à trois ans postopératoires. Scanner. À gauche, ostéo-intégration : le spongieux acétabulaire est homogène (étoile verte). Ses travées arrivent au contact du métal. À droite, non ostéo-intégration : le spongieux est condensé, fait de travées épaissies, floues, inhomogènes et désorganisées (étoile rouge). Notez par ailleurs la bascule et la migration crâniale de l'acétabulum prothétique (flèches rouges).

RETOUR MENU

PTH RX TDM

L'ostéo-intégration d'un implant non cimenté se traduit par la présence de travées osseuses régulières arrivant au contact immédiat de l'implant sur une grande partie de la surface de celui-ci (**fig. 39.5, 39.6, 39.15, 39.16**) et par un spongieux péri-implantaire régulier et homogène (**fig. 39.16**). Cet aspect, qui ne doit pas se modifier au cours du temps, peut mettre, en fonction de l'état osseux préopératoire, quelques mois à se constituer.

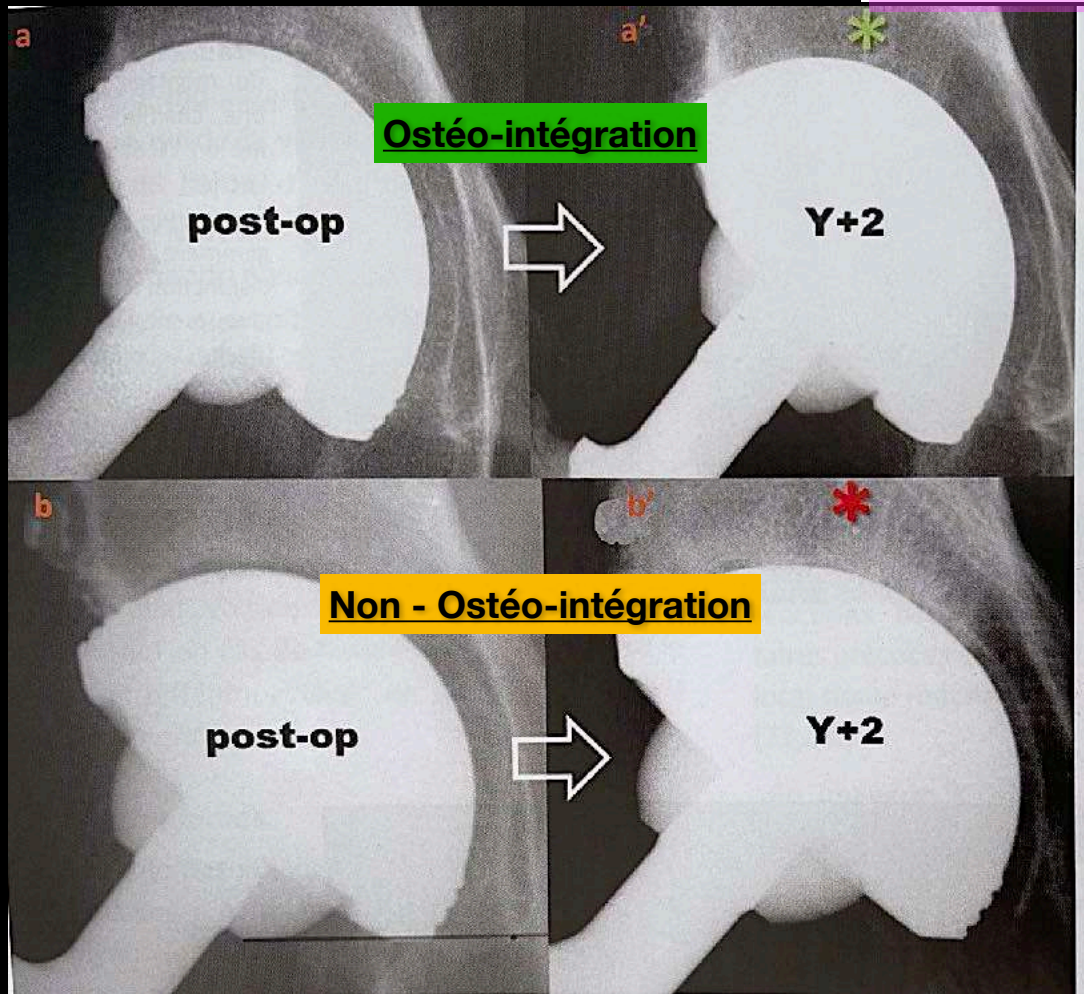

Figure 39.21 : Evolution de deux cotyles sans ciment à deux ans. **a.** Ostéo-intégration. **b.** Non ostéo-intégration (voir le texte). Le point le plus évident est la morphologie du spongieux autour de l'implant, régulier dans le premier cas, inhomogène dans le second.

RETOUR MENU

PTH RX TDM

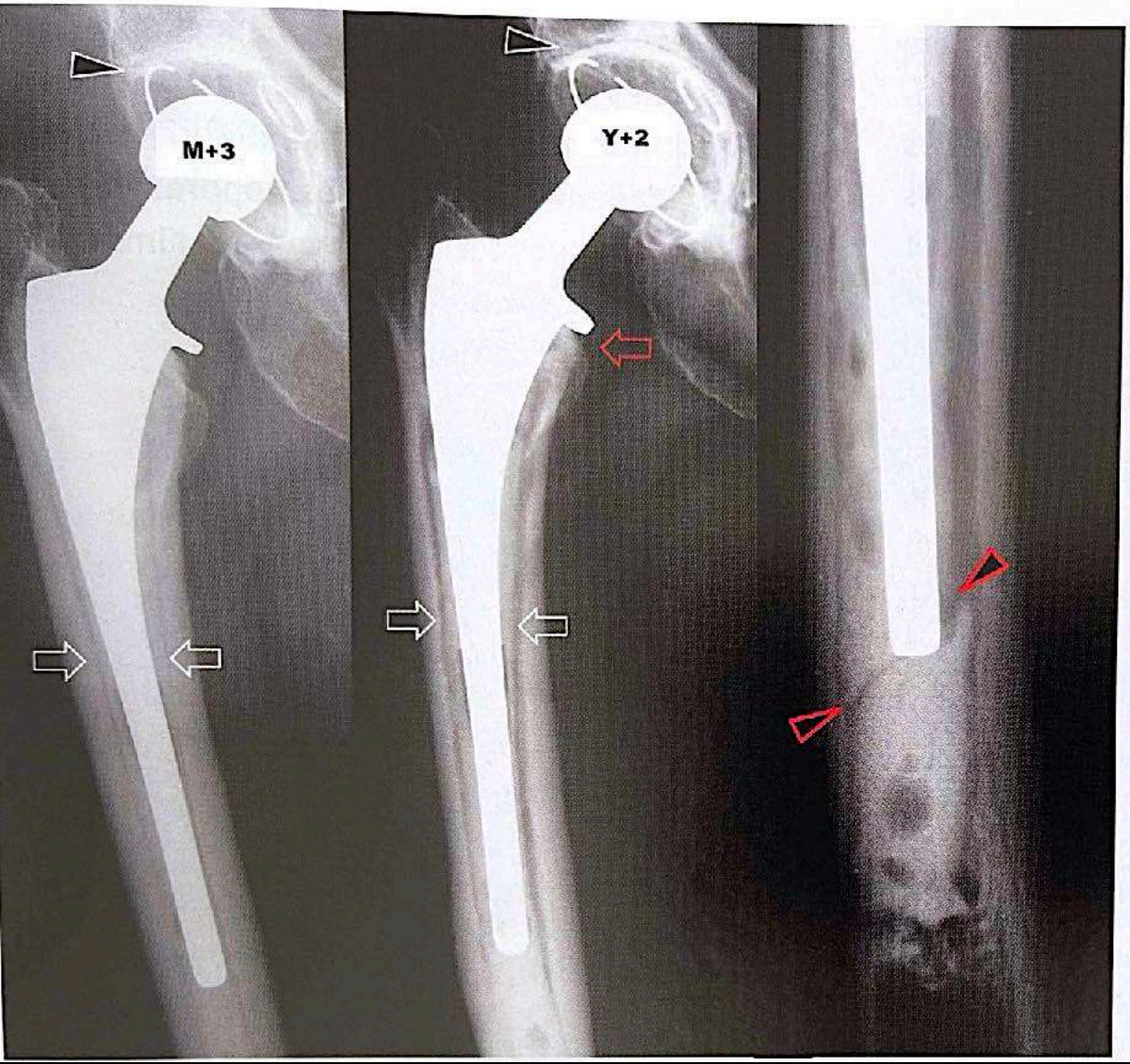

Figure 39.19 : PTH cimentée. À trois mois postopératoires, très fin liséré métal-ciment fémoral (flèches blanches). Pas de liséré périacétabulaire. À deux ans : large liséré fémoral et périacétabulaire, migration de la tige (flèche rouge) entraînant une fracture du ciment (tête de flèche rouge) : descellement certain. Sepsis.

RETOUR MENU

PTH RX TDM

Normalement au fil des mois postopératoires, l'ostéo-intégration se traduit par une homogénéisation du spongieux péri-implantaire dont les travées se raccordent harmonieusement avec la surface du métal. Si elle échoue, on observe le phénomène inverse : l'os devient de plus en plus hétérogène. Un liséré os/implant apparaît, d'abord irrégulier, puis entouré (en fonction des sites) d'une fine coque dense (**fig. 39.22**). L'implant, incapable de résister aux forces qui s'y appliquent [33] finit par migrer, se rompre ou se désolidariser du reste du montage. Les clichés dynamiques constituent souvent un moyen simple de prouver avec certitude une absence d'ostéo-intégration (**fig. 39.11**, **39.23**) ;

- une mobilisation de l'implant. La sensibilité d'un enfoncement précoce de la tige d'une PTH de 1,5 mm/an au cours des deux premières années atteindrait 100 % pour le diagnostic de

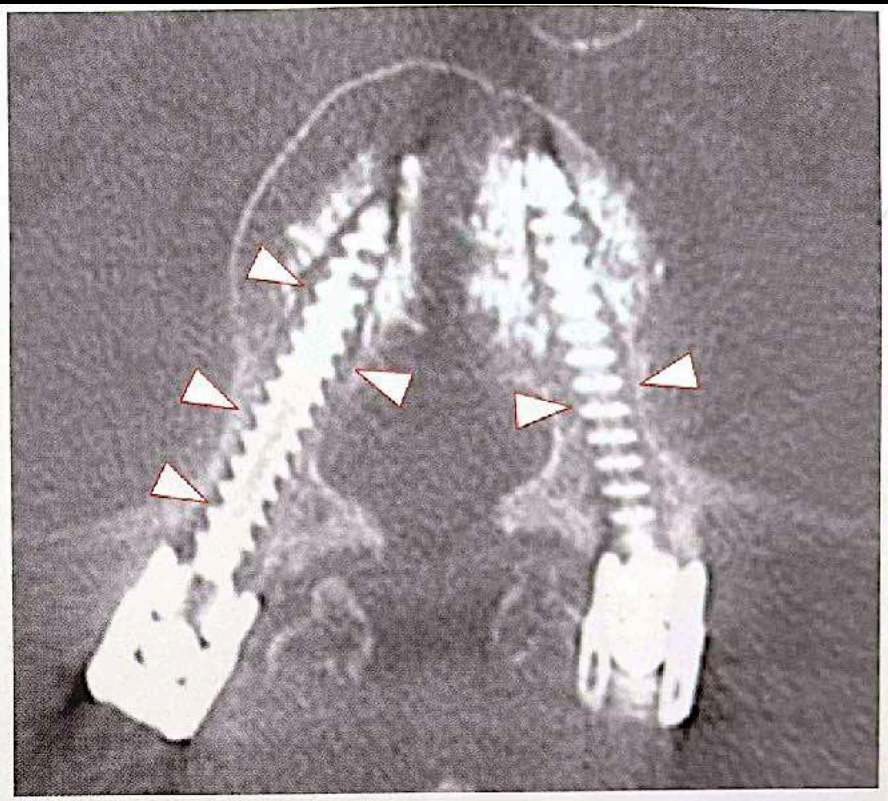

Figure 39.22 : Non ostéo-intégration de deux vis pédiculaires, malgré leur cimentage distal, chez une patiente ostéoporotique. Liséré péri-implantaire (têtes de flèches) finement cerclé d'une coque condensée : « chambre de mobilité ».

RETOUR MENU

PTH 2 : DESCELLEMENT

Descellement

En IRM, les liserés de descellement apparaissent sous la forme d'**images linéaires en franc hypersignal T2 pouvant se rehausser après injection** en raison de la nature tissulaire du tissu d'interposition entre la prothèse ou le ciment et l'os.

Cependant, de « faux liserés » d'origine artéfactuelle peuvent faussement orienter vers un descellement notamment en cas d'utilisation de séquences non dédiées.

Le scanner avec algorithme de réduction d'artefact présente de meilleures performances que l'IRM pour l'analyse des liserés péri-prothétique (fig 6 et fig 7).

Des anomalies de signal de la médullaire osseuse péri-prothétique peuvent précéder l'apparition de liseré mais sont peu spécifiques et doivent être interpréter avec précaution [3,4].

La recherche d'un liseré doit être complété par la recherche d'autres signes de descellement (migration de prothèse, ostéolyse granulomateuse, fracture de ciment, etc.).

RETOUR MENU

PTH 2 : DESCELLEMENT

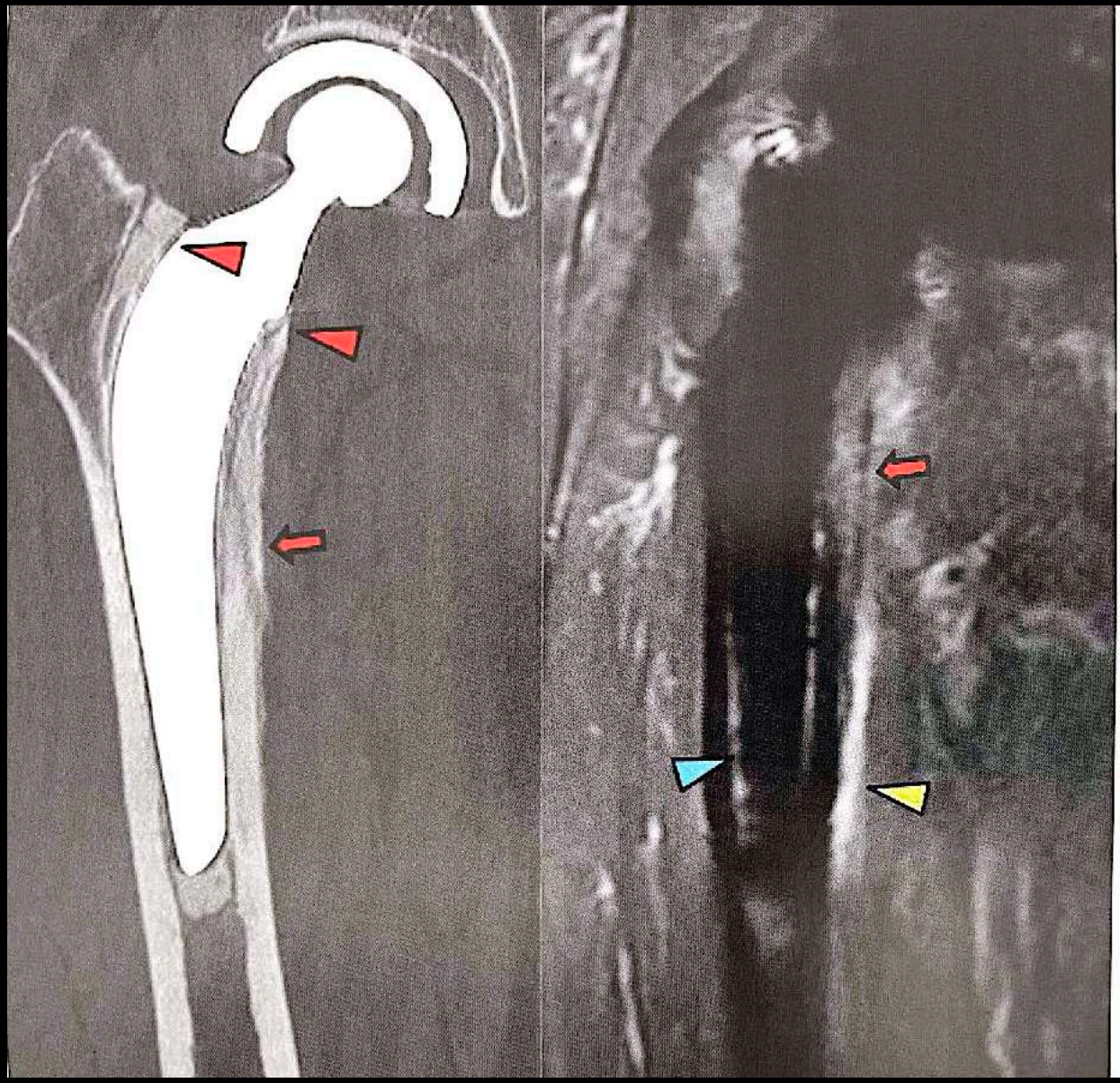

Figure 39.24 : Prothèse intermédiaire cimentée. Scanner : fissure corticale médiale (flèche rouge). Descellement (têtes de flèches rouges). IRM STIR MAVRIC : discret hypersignal de la moelle (tête de flèche bleue), des parties molles médiales (tête de flèche verte) et de la corticale médiale au niveau de la fissure. À ne pas confondre avec un sepsis

RETOUR MENU

PTH 3 : GRANULOME

La fixation

Cupule

Extension du liséré
Condensation +++

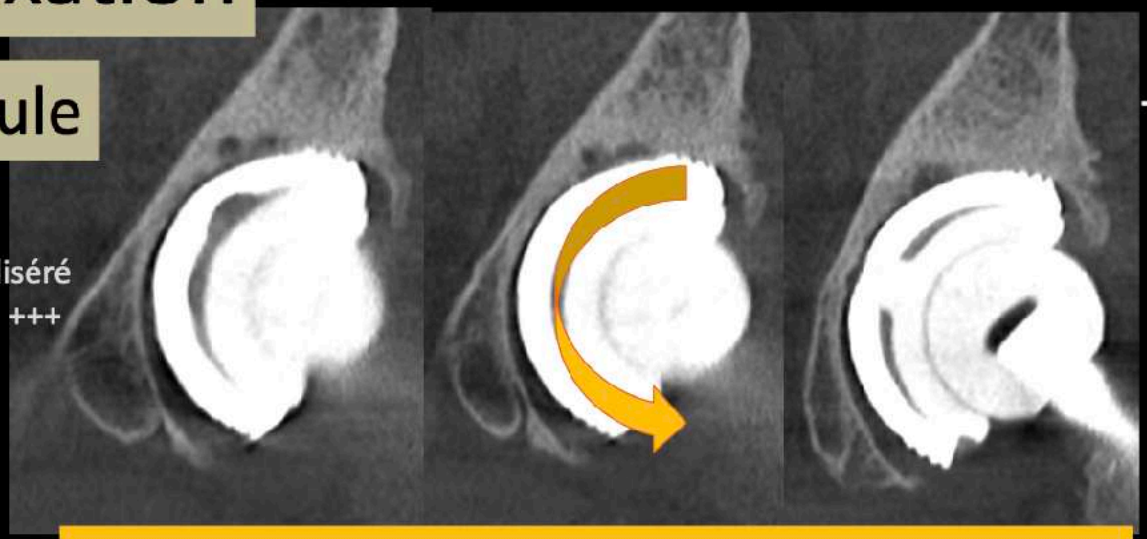

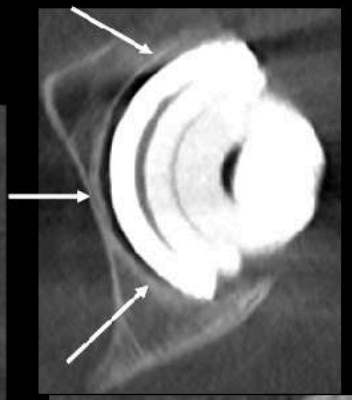

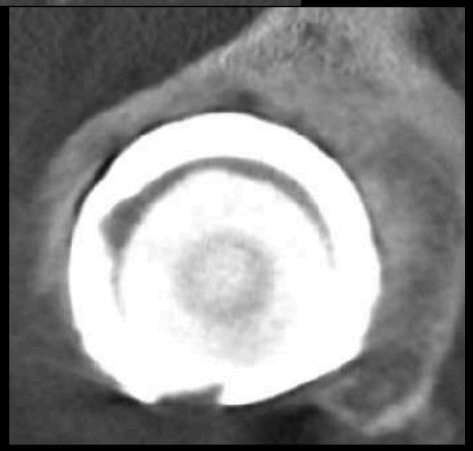

Perte de l'ostéointégration
Mobilité de la prothèse

PTH 3 : GRANULOME

La fixation

Cupule

Perte des travées osseuses
Ostéotéolyse

= le granulome

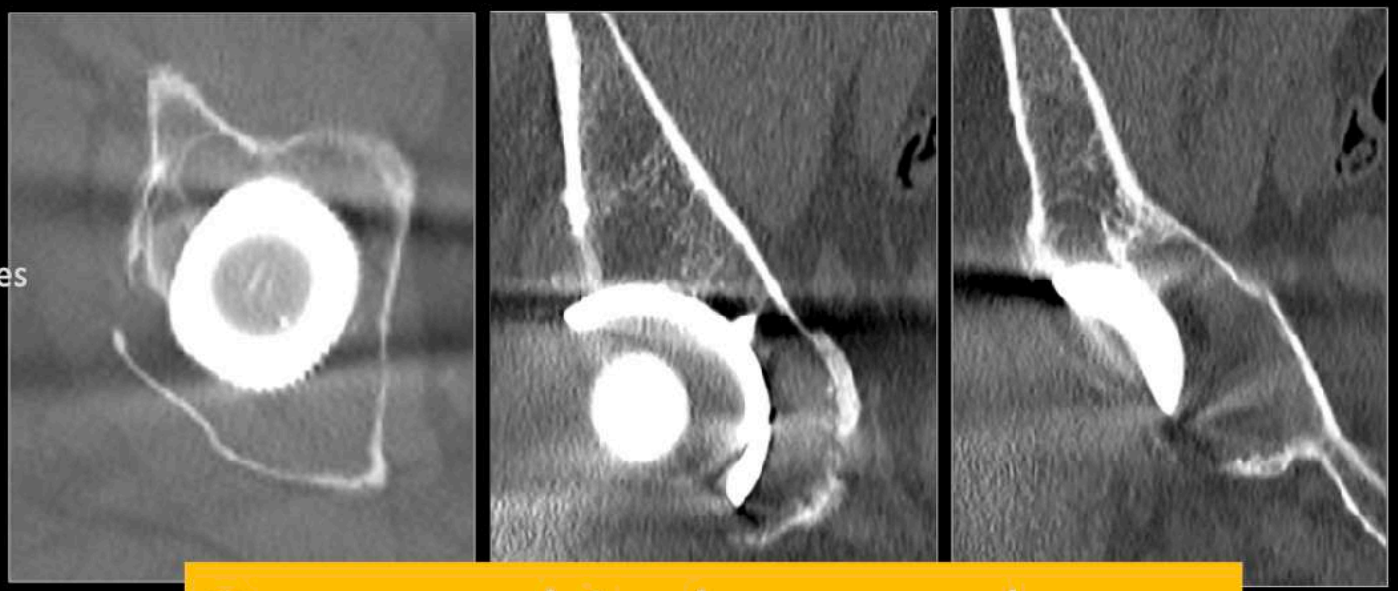

Cartographie des granulomes

RETOUR MENU

PTH 3 : GRANULOME

Granulomes et métallose

Quel que soit le type de couple de frottement, l'apparition de débris d'usures peut conduire à des granulomes par activation macrophagique et ostéoclastique responsable de tumeurs des tissus mous et d'ostéolyse. La métallose intègre l'ensemble des complications liées aux dépôts de débris métalliques dans les tissus péri-prothétiques, principalement observés pour les prothèses avec couple métal-métal. Parmi-elles, les tumeurs d'origine immuno-allergique secondaires aux débris métalliques (ALVAL) correspondent à des masses inflammatoires dont la distinction avec les pseudo-tumeurs granulomateuses n'est pas consensuelle.

Comme pour les liserés, **l'extension osseuse des granulomes (sous forme d'ostéolyse) est mieux évaluée par scanner. En IRM, ils apparaissent**, dans leur forme typique, **comme des images en franc hypersignal T2 à bords bien limités**, à faible prise de contraste, sans ou avec discret œdème osseux ou des tissus mous adjacents.

Dans les tissus mous, les masses granulomateuses apparaissent, dans leur forme typique, **en relatif hyposignal T2 et signal T1 hétérogène avec régulièrement des portions kystiques associées avec un rehaussement périphérique.**

L'œdème des tissus mous adjacents est atypiques pour un granulome et doit faire suspecter une infection. En cas de métallose, l'aspect est similaire hormis la mise en évidence possible de débris métalliques en franc hyposignal T1 et T2 au sein du granulome.

L'IRM est plus performante que le scanner pour différencier des granulomes de collections, bursites ou hématomes et évaluer l'extension aux tissus mous. Cependant, le scanner permet une meilleure analyse de l'ostéolyse et la recherche de débris métalliques en cas de métallose [8-11] (fig 8).

RETOUR MENU

PTH : GRANULOME

= signal tissulaire mais en hyperT2 LIQUIDIEN !
avec bas signal périphérique

uniquement dans l'os

JMS dans les parties molles

- toutes les lacunes granulomateuses étaient bien limitées par un liseré périphérique de bas signal en STIR (fig. 11) ;
- six fois sur sept, leur contenu était en hypersignal franc en STIR, égal, voire supérieur à celui de la vessie, avec parfois quelques zones, largement minoritaires, de bas signal. En T1, le signal était intermédiaire, mais jamais liquidien par rapport à celui de la vessie ;

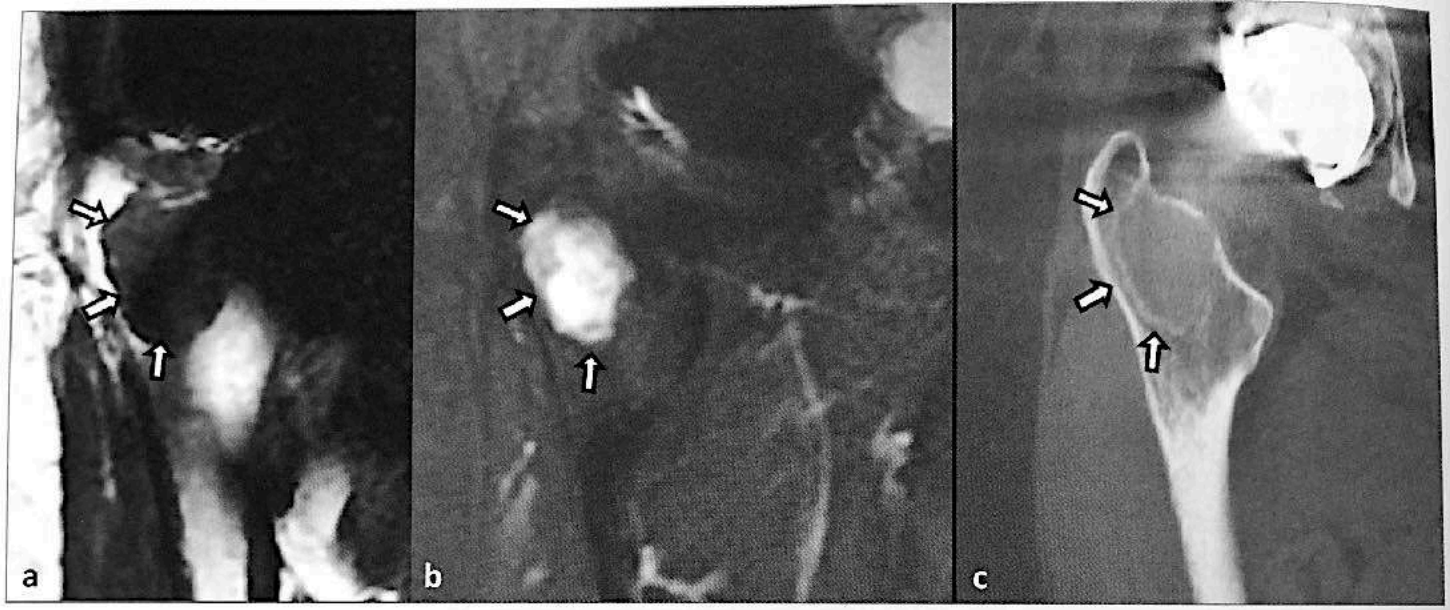

Fig. 11 : Granulome de la région pertrochantérienne.

a) IRM coronale T1 : zone d'ostéolyse bien limitée de signal intermédiaire cerclée d'un liseré en bas signal.

b) Même coupe STIR MAVRIC : zone d'ostéolyse bien limitée en hypersignal intense contenant des plages d'hyposignal. La zone est cerclée d'un liseré en bas signal.

c) Même coupe TDM : plage d'ostéolyse bien limitée cerclée d'un liséré dense, typique d'un granulome.

RETOUR MENU

Les granulomes

Les granulomes inflammatoires histiocytaires sont des réactions à corps étrangers, surtout aux débris de polyéthylène, de métal (métallose ou « adverse reaction to metal debris » — ARMD — des Anglo-Saxons), de ciment, voire de céramique nettement plus résistante à l'usure, qui migrent à l'interface ciment-os ou le long du métal en cas de prothèse sans ciment (maladie des particules) et entraînent une synovite [21, 30].

En imagerie X, elles se présentent comme des zones radiotransparentes, bien limitées, amincissant et soufflant la corticale (**fig. 39.20**, **39.25**) souvent difficiles, voire impossibles à déceler sur les radiographies simples (surtout en cas d'hypertransparence osseuse). Il peut en être de même en scanner [37, 38].

En IRM, sur les séquences pondérées T2 avec suppression des artéfacts métalliques (**fig. 39.26**) les plages d'ostéolyse sont très visibles, en hypersignal, contenant des zones hypo-intenses qui correspondent aux débris d'usure (**fig. 39.25**) [38].

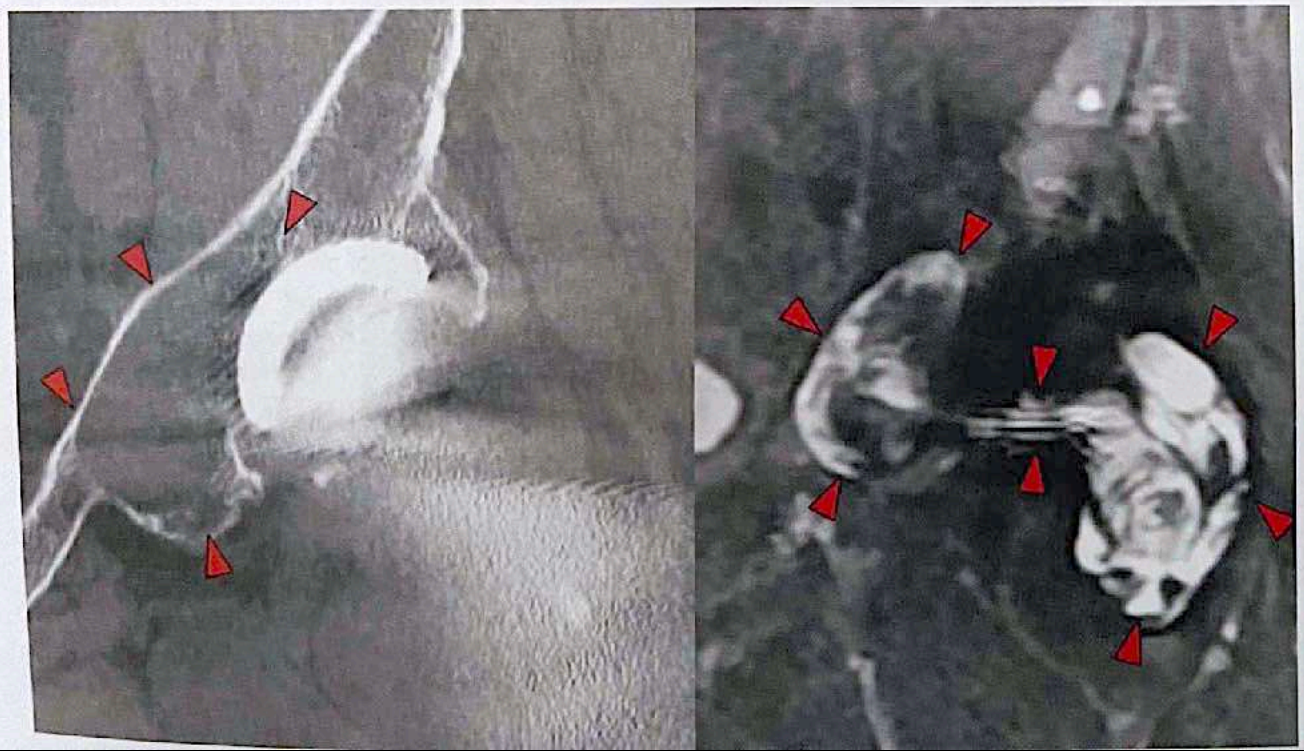

Figure 39.25 : PTH sans ciment à insert polyéthylène. Granulome à débris de polyéthylène. Radiographies et échographie normales. Scanner : lacune iliaque soufflante bien limitée (têtes de flèches) ; IRM STIR MAVRIC : la lacune contient un tissu de granulation en hypersignal contenant des plages hypo-intenses, relié par un chenal à une synovite périprothétique.

RETOUR MENU

PTH RX TDM

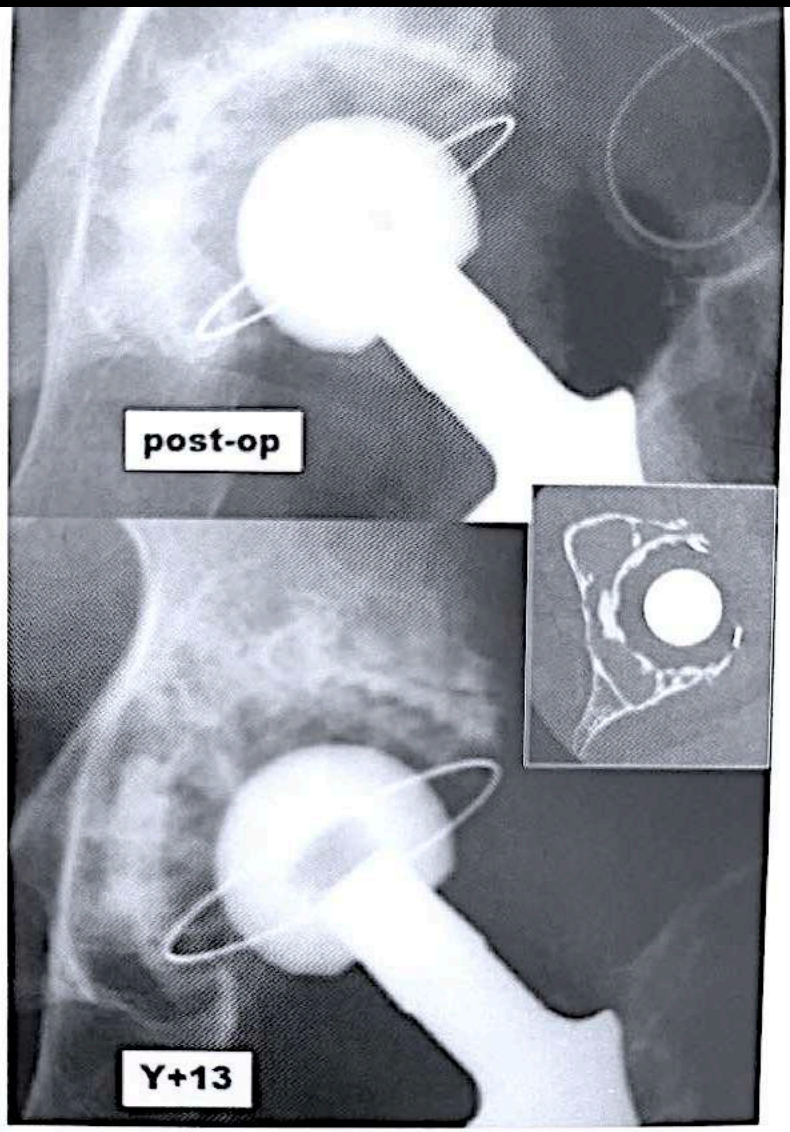

Figure 39.20 : Acétabulum cimenté en postopératoire immédiat et à treize ans. Vagues douleurs. Les radiographies sont différentes, mais à leur lecture, il est difficile d'imaginer l'énorme granulome évidant le cotyle que met en évidence le scanner : les radiographies sous-estiment grandement les atteintes cotyloïdiennes.

RETOUR MENU

PTH 3 : GRANULOME

CONNAITRE L' ALVAL

= gros granulome sur CE

sous forme d'une grosse,grosse masse tissulaire ou liquidienne

détruisant tous les muscles et tendons adjacent

RETOUR MENU

PTH 4 : MÉTALLOSE

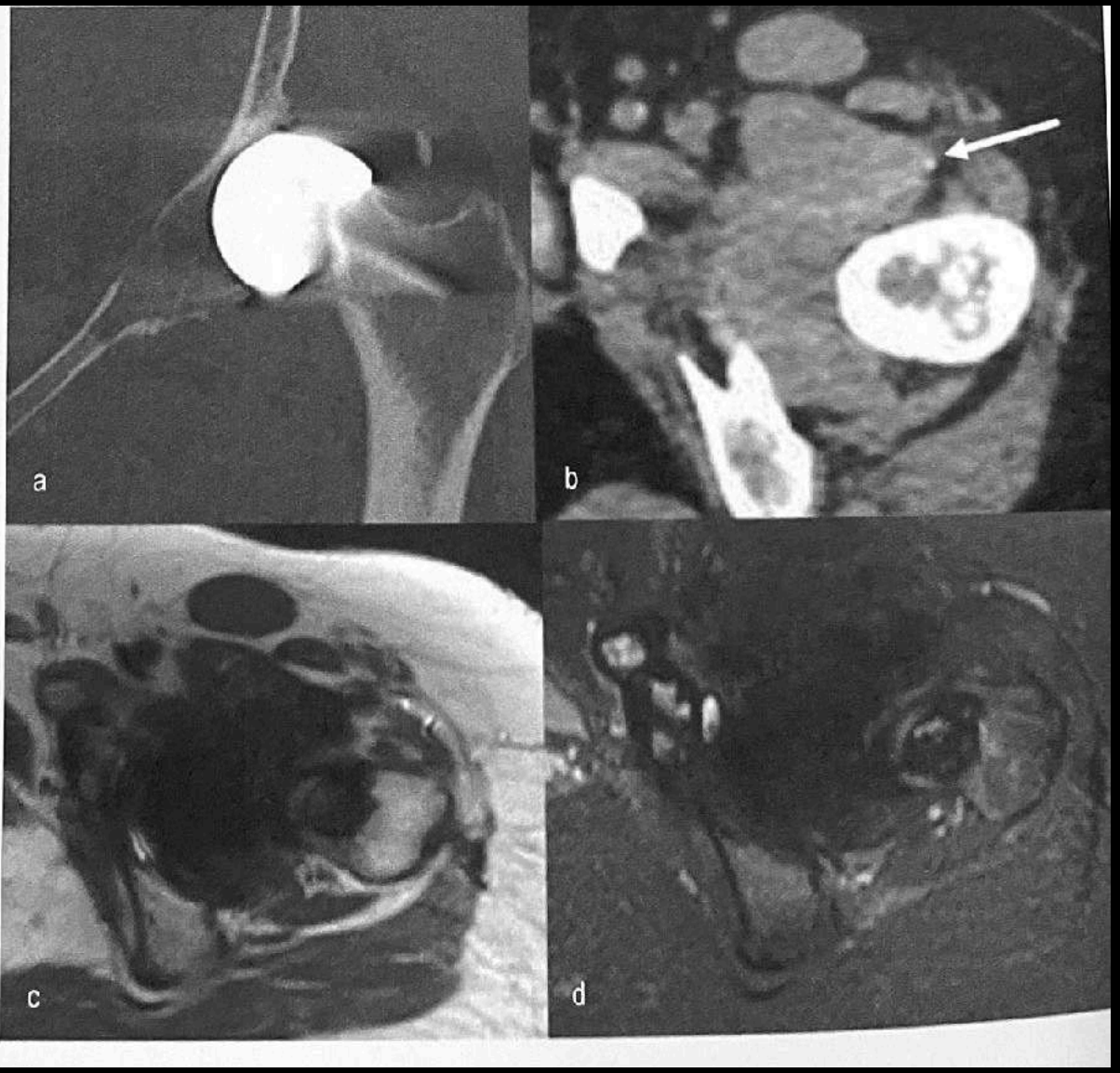

Figure 8 : Prothèse de resurfaçage de hanche gauche douloureuse posée il y a 14 ans chez une patiente de 35 ans. Masse responsable d'une ostéolyse de la partie antérieure de l'acétabulum et de la branche ilio-pubienne visible en scanner avec algorithme de reconstruction SEMAR en fenêtre osseuse (a). Extension aux tissus mous péri-articulaires avec quelques dépôts hyperdenses sur le scanner en fenêtre «tissus mous » correspondant à des débris métalliques (flèches) (b). Les séquences axiales T1 SEMAC et T2 STIR SEMAC objective une masse de signal hétérogène avec présence de multiples zones d'asignal correspondant à des débris métalliques. L'ensemble correspond à une metallose (c et d).

RETOUR MENU

PTH 4 : MÉTALLOSE

En cas de métallose, la synovite due aux ions a un aspect voisin de celle décrite ci-dessus, tandis que celle due aux débris métalliques s'acccmpagne d'un artéfact de susceptibilité magnétique des parois ; cet artéfact, idéalement visible en écho de gradient, séquence souvent illisible du fait des artéfacts métalliques, est également décelable en MAVRIC ou en SEMAC (fig. 39.26). Ces métalloses s'accompagnent souvent de profonde altération des parties molles voisines [39].

POINTS À RETENIR

- Les clichés simples, malgré leurs limites, conservent en pratique quotidienne un grand intérêt dans l'étude des rapports os/implants de par leur exploitation de deux dimensions originales : le temps (comparaison de radiographies itératives de bonne qualité technique) et le mouvement (clichés dynamiques).
- Le scanner est devenu l'outil morphologique de base de l'imagerie calcique tandis que les nouvelles séquences IRM ont entraîné un changement complet de paradigme, faisant de l'IRM l'instrument incontournable de l'étude de la partie non calcique des rapports os/implants.
- L'interface immédiate os/implant, particulièrement complexe à étudier, donc à explorer, demeure encore à ce jour largement inconnue.

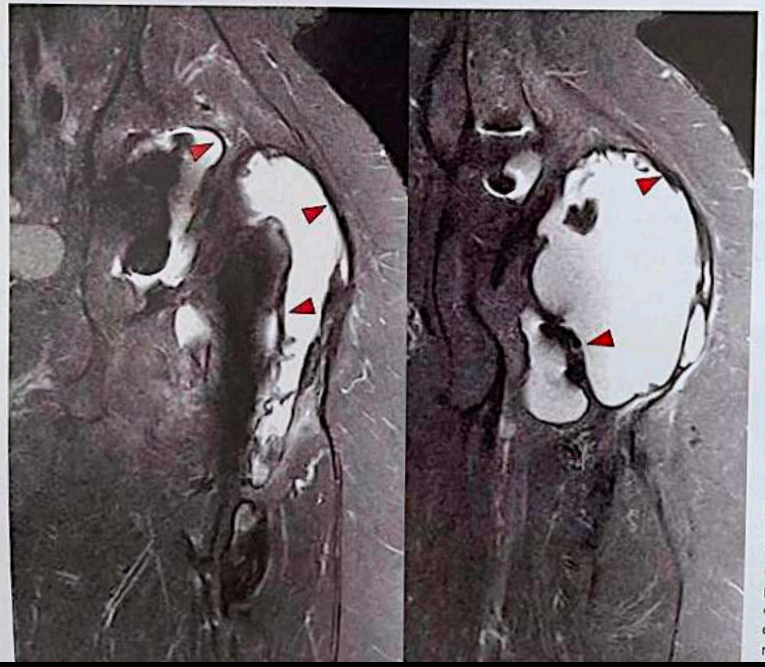

Figure 39.26 : IRM STIR MAVRIC. Métallose sur PTH métal/métal. Observer l'hyposignal franc de susceptibilité magnétique des parois et le contenu liquidien (têtes de

RETOUR MENU

PTH 5 : CONFLIT PSOAS - PROTHESE

POINT 3 | L'échographie

Conflit avec les fils de cerclage péritrochantériens

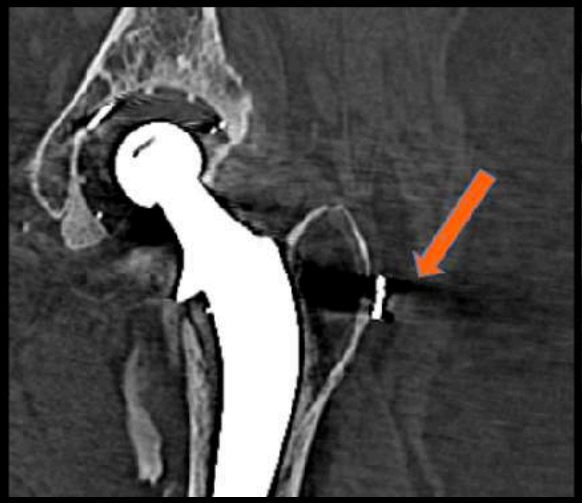

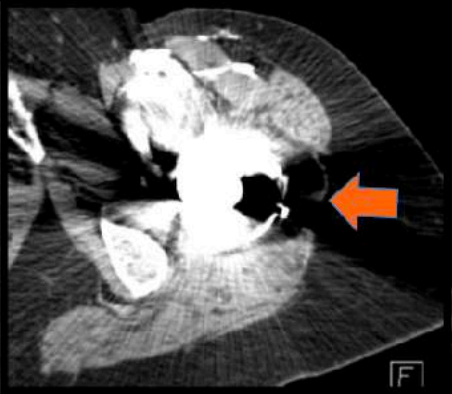

RETOUR MENU

PTH : CONFLIT PSOAS-PROTHESE
TDM

POINT 4 — Le scanner

1- DÉBORD

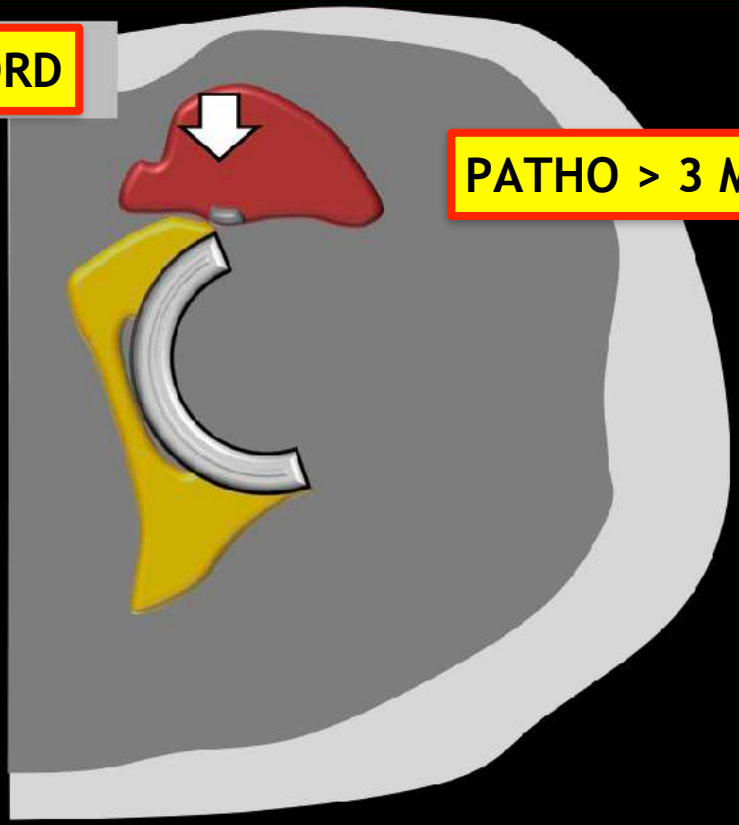

PATHO > 3 MM

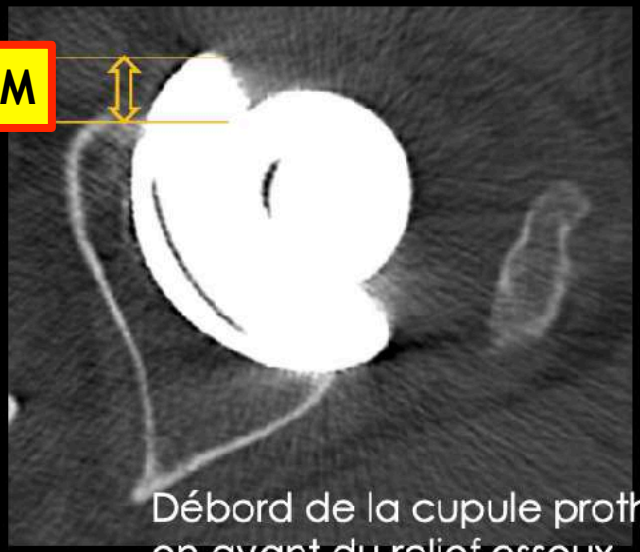

Débord de la cupule prothétique en avant du relief osseux

Conflit Psoas Prothèse

RETOUR MENU

PTH : CONFLIT PSOAS-PROTHESE
ÉCHO

du tendon : dans le plan sagittal, avec un débord antérieur ≥ 3mm de la cupule par rapport au rebord osseux acétabulaire [16].

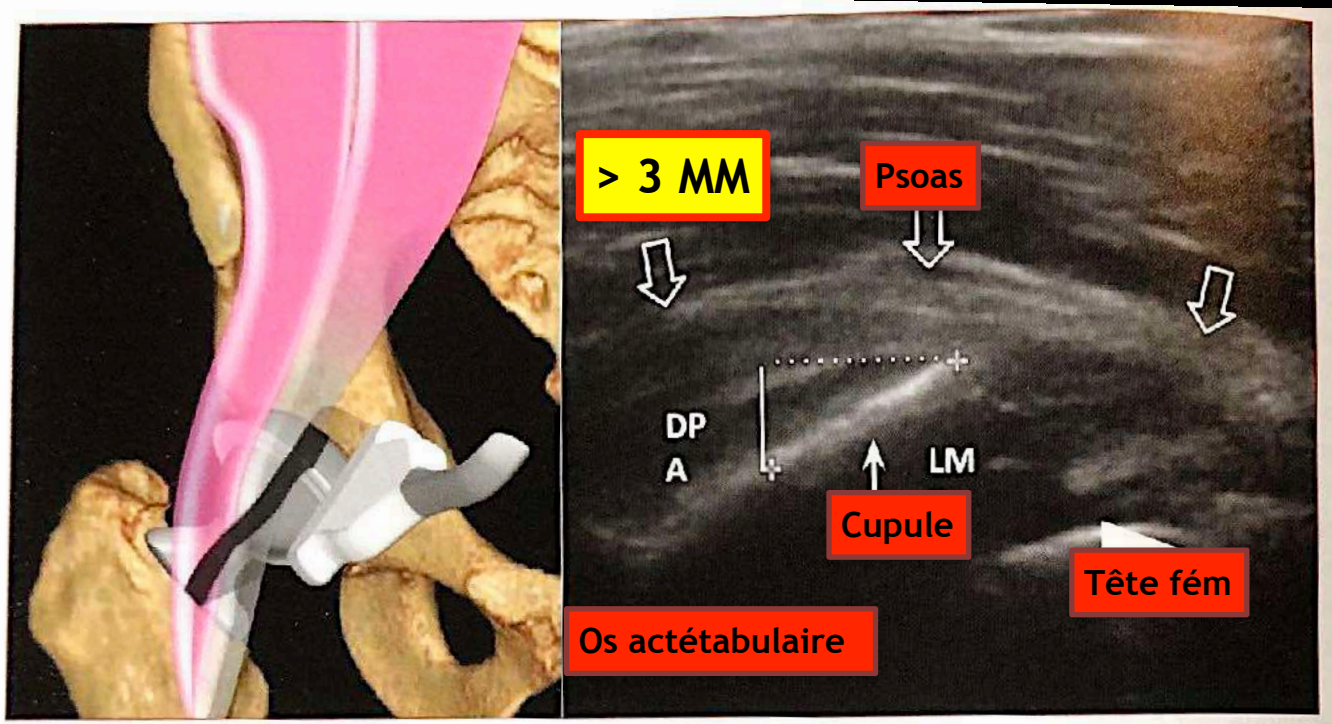

Fig. 6 : Vue sagittale du même patient que la figure 5, montrant le contact entre le tendon du psoas (*flèche creuse*) et la cupule (*flèche*). La tête fémorale est vue plus distalement et en profondeur (*tête de flèche*). Le débord antérieur de cupule peut être mesuré par la saillie maximale dans le plan sagittal, située entre les deux croix (LSM) et le débord postéro-antérieur (DPA).

RETOUR MENU

PTH : CONFLIT PSOAS-PROTHESE
TDM

POINT 4 — Le scanner

2- DÉCOUVERTURE



PATHO > 12 MM

plan AXIAL ++++

découverture > 12 mm

- 100% Sensibilité et spécificité
- une découverture < 8 mm jamais symptomatique
- coupe passant par centre tête prothétique

par le centre de la tête fémorale prothétique. La découverture antérieure correspond à la portion de la cupule non recouverte par l'os acétabulaire natif.

RETOUR MENU

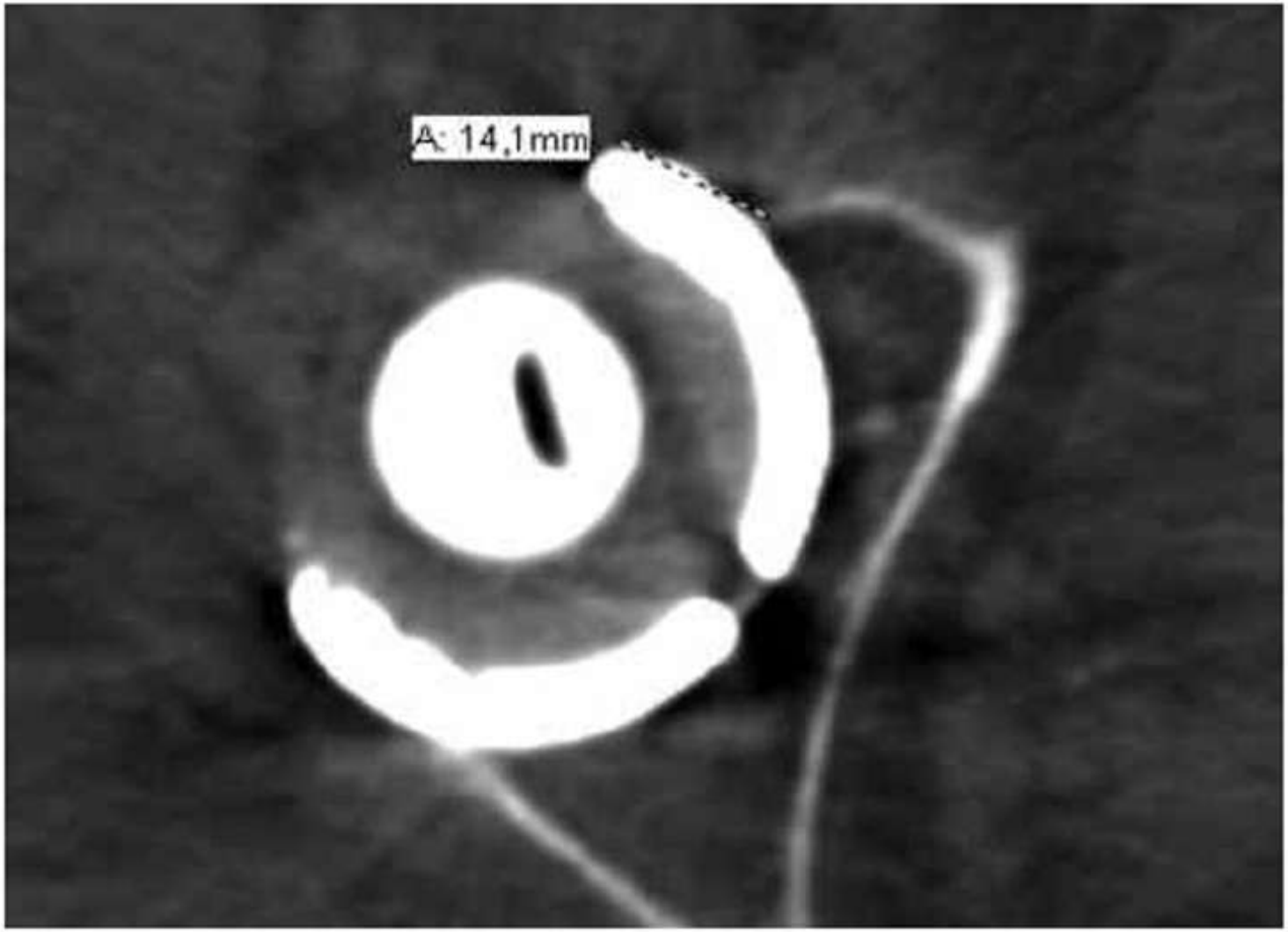

Fig. 19.62 Conflit avec le tendon du muscle iliopsoas due à un débord antérieur de la cupule (14,1 mm).

PTH : CONFLIT PSOAS-PROTHESE

Douleur inguinale
Surtout en flexion et toux
Jamais à la marche sur terrain plat
Délai d'apparition à distance de la PTH

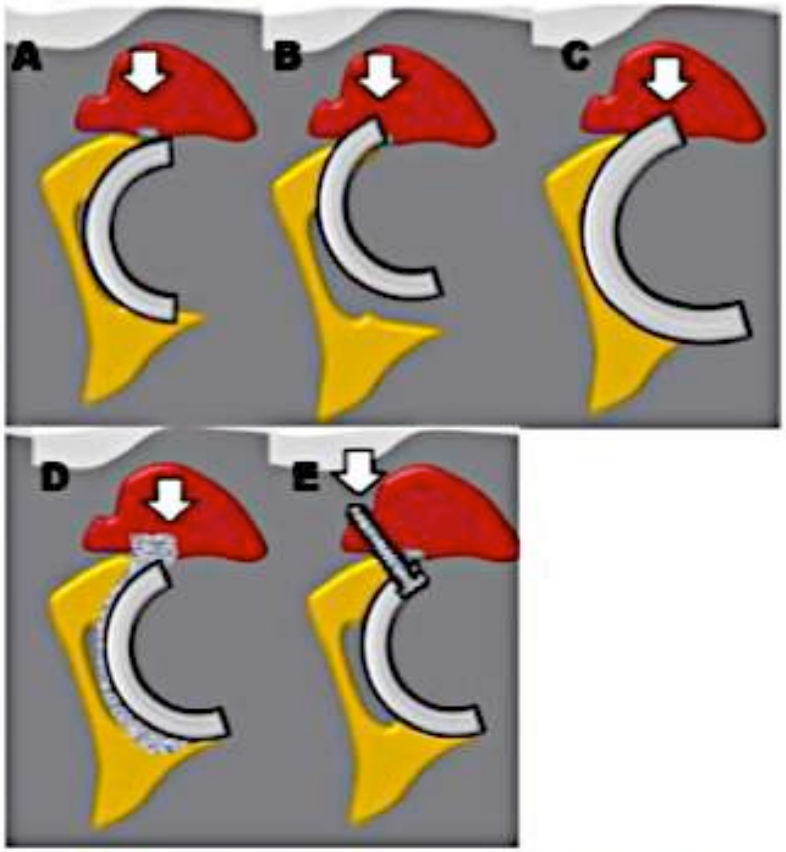

Figure 7 : les différents types de conflits PTH-iliopsoas.. A : cotyle trop sagittal. B : cotyle trop antérieur. C : cotyle trop grand. D : débord de ciment. E : vis intrapsoïque

RETOUR MENU

PTH : CONFLIT PSOAS-PROTHESE

POINT 5 — Conflit psoas-PTH

1 Test diagnostique

Faire la preuve du conflit par injection d'anesthésique au contact du tendon

2 Thérapeutique

Injection d'un dérivé cortisoné

SI ET SEULEMENT SI niveau de preuve suffisant + Absence de complication

- clinique compatible
- radiographie normale
- échographie en faveur .... Tendinopathie, bursite, découverture, débord
- TDM en faveur et /ou élimine une autre complication

RETOUR MENU

La voie d'abord

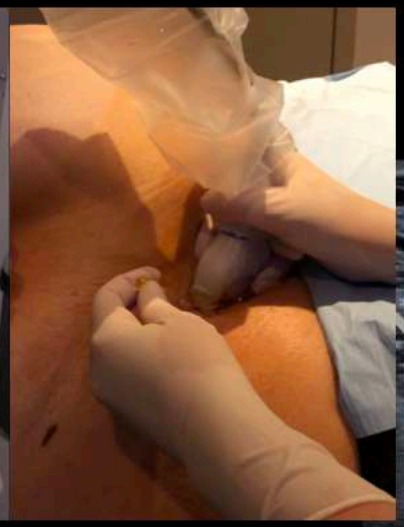

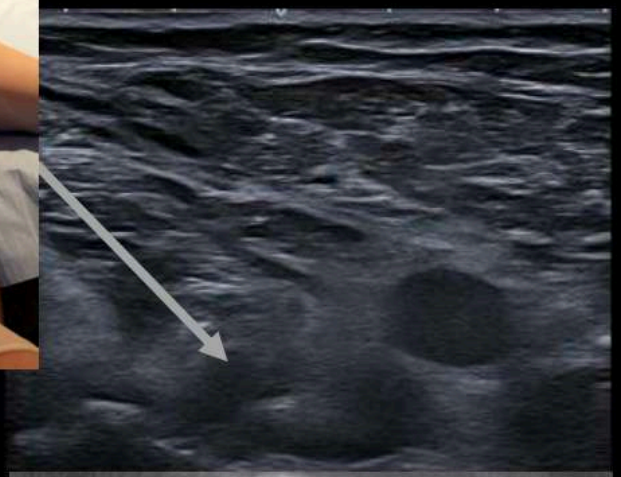

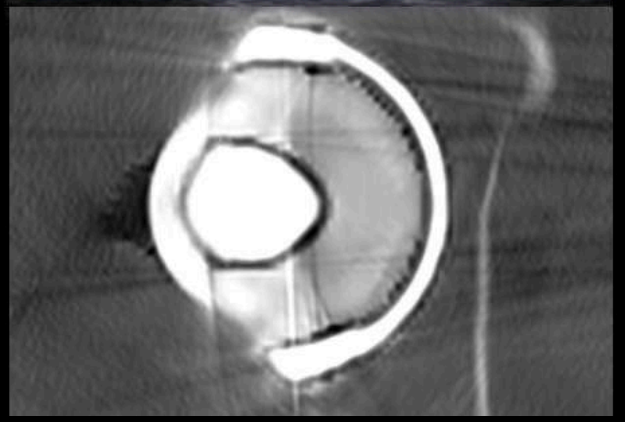

Aiguille PL jaune
Patient décubitus dorsal

Voie axiale de dehors en dedans

Coupe axiale
à hauteur de la cupule
Vaisseaux en dedans
Repérage du tendon + halo hypoéchogène

RETOUR MENU

PTH 6 : STRESS SHIELDING

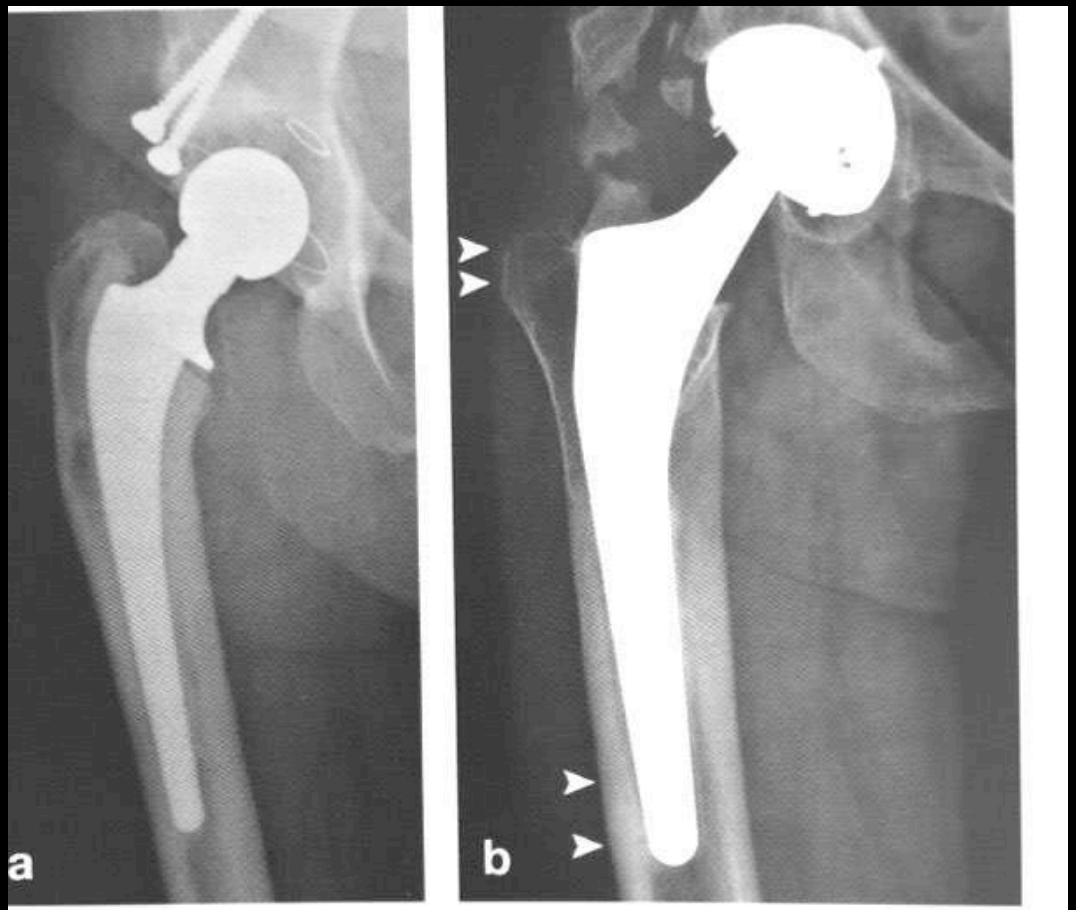

Fig. 12 : Radiographie PTH droite face et profil. (**a**) PTH non cimentée, queue de prothèse excentrée dans le fût diaphysaire contre la corticale latérale (**b**) PTH non cimentée, queue de prothèse également varisée avec épaississement cortical en regard de l'extrémité distale de l'implant fémoral et raréfaction osseuse à son extrémité proximale correspondant au phénomène de stress shielding (têtes de flèche).

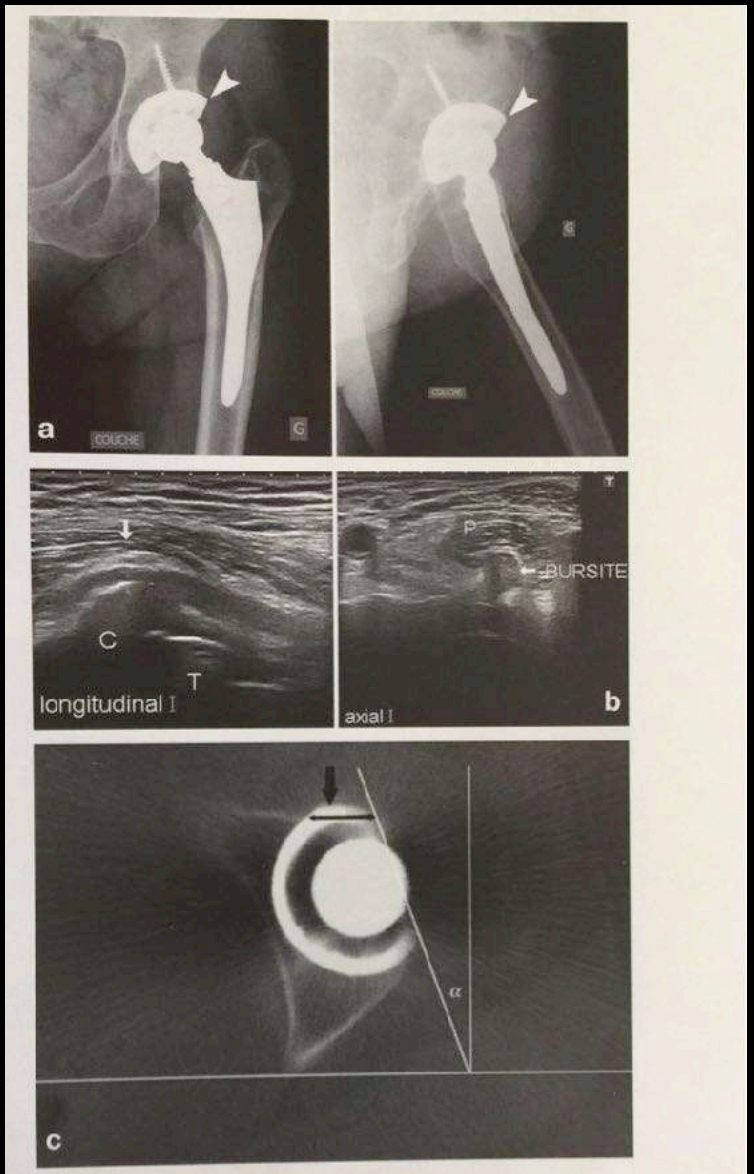

Fig. 23 : Conflit antérieur entre la cupule acétabulaire et le psoas (**a**) Radiographie de face et de profil montrant une antéversion excessive avec débord de la cupule acétabulaire (têtes de flèche) entraînant un conflit antérieur avec le psoas. (**b**) Echographie coupe sagittale et axiale mettant directement en évidence le débord antérieur de la cupule et le conflit matérialisé par une bursite (flèches) (**c**) TDM en coupe axiale montrant la découverture osseuse de la cupule (supérieure à 1 cm) où la surface rugueuse est en contact direct avec la face profonde du psoas.

RETOUR MENU

PTH 7 : INFECTIONS

IRM +++

PROTOCOLE = MAVRIC STIR axiale et coronale (2 x 5 min)
Et MAVRIC T1 3D (5 min)

ASPECT NORMAL DE LA PTH EN IRM =

1. *Fin épanchement autour PTH 66%*
2. *Oedeme autour tige fémoral normal < 6 mois post-op*
3. *Et autour queue tige fémorale*

MAIS

3. *JAMAIS ANOMALIE DE SIGNAL DES PARTIES MOLLES*
4. *NI PERIOSTE*
5. *NI OEDEME OSSEUX > 6 MOIS POST OP*

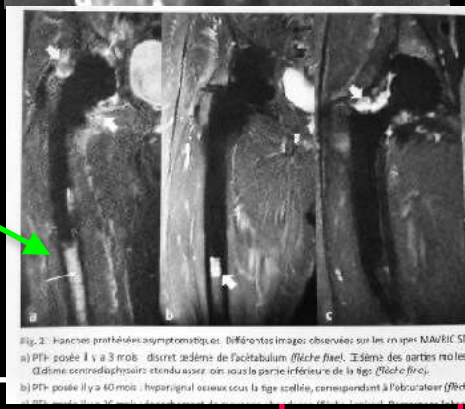

RETOUR MENU

PTH : INFECTIONS

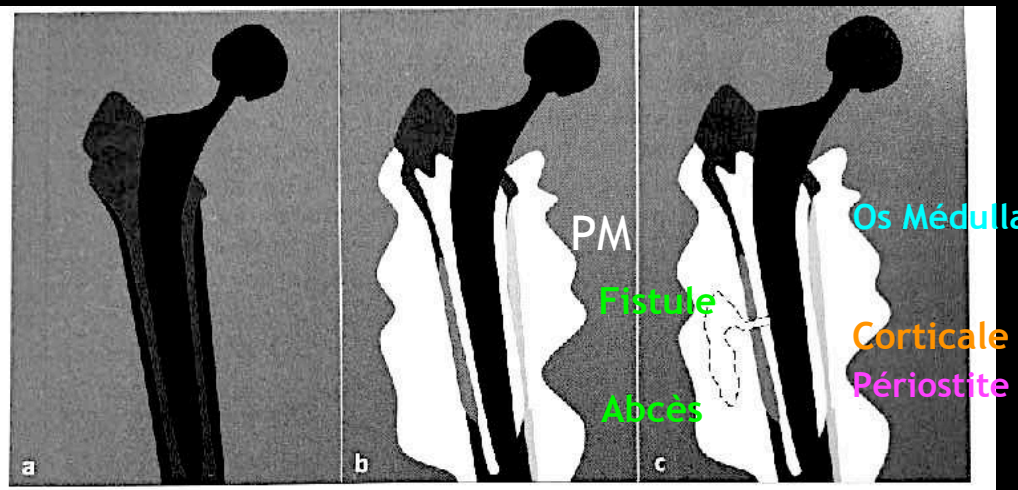

Fig. 8 : Schéma d'une coupe coronale STIR avec diminution des artéfacts dans le cadre d'une prothèse normale (a), d'une prothèse avec des signes d'infection sans abcès (b) et avec abcès (c). La triple association hypersignal spongieux, l'augmentation du signal de corticale et l'œdème étendu des parties molles adjacentes en STIR est très évocatrice d'une atteinte septique (b). La périostite est souvent associée à l'hypersignal cortical. La présence d'une fistule et d'une collection signe quasiment à coup sûr le sepsis et pourra être directement ponctionnée sous échographie.

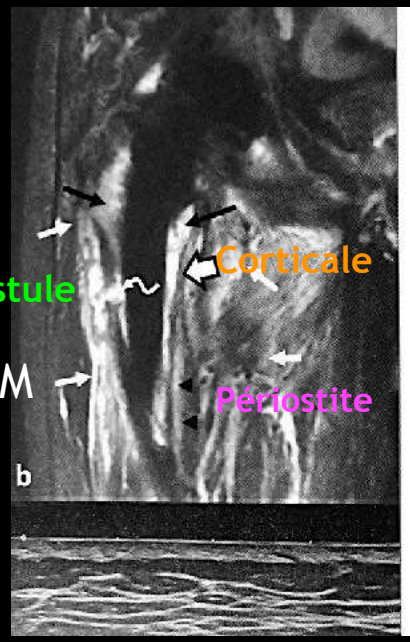

Fig. 9 : Infection sur PTH avec collection, ponctionnée sous échographie après IRM.

a) Coupe TDM coronale : appositions périostées caractéristiques d'une infection prothétique (*têtes de flèches blanches*).

b) Coupe coronale STIR MAVRIC : association d'un œdème des parties molles (*flèches simples blanches*), d'une périostite (*têtes de flèches*), d'un œdème osseux (*flèches noires*), d'une augmentation du signal de la corticale (*flèche creuse*). On aperçoit également la fistule (*flèche blanche courbe*).

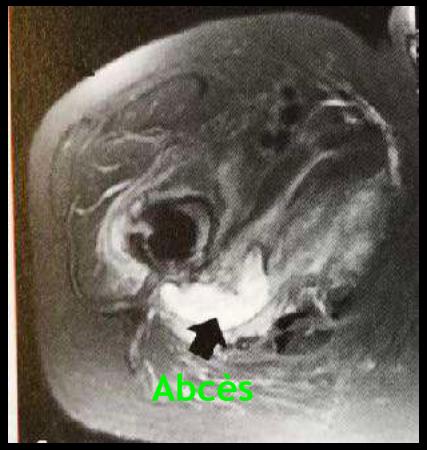

RETOUR MENU

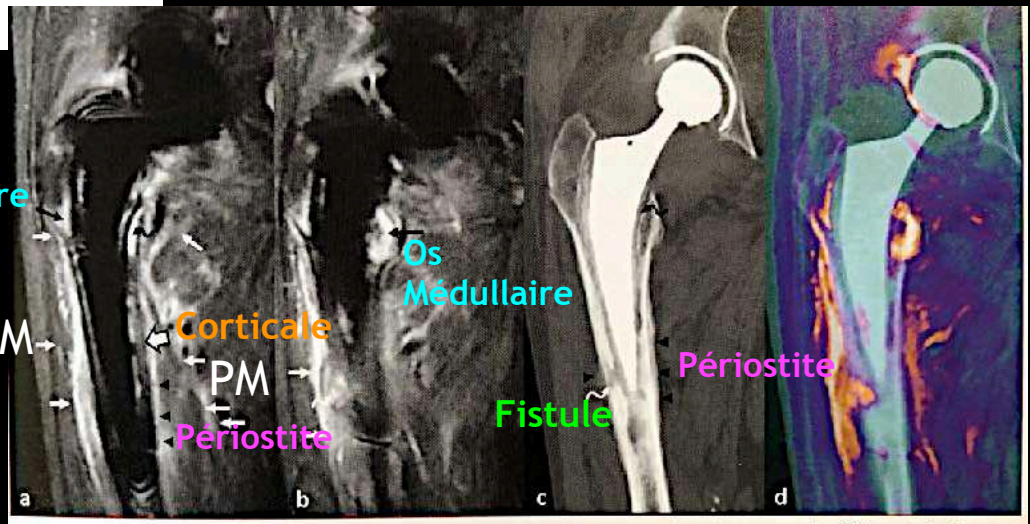

Fig. 7 : Infection sur PTH sans collection (*staphylocoque epidermidis méti-R*). Association d'un œdème des parties molles (*flèches simples blanches*), d'une périostite (*têtes de flèches*), d'un œdème osseux (*flèche noire*), d'une augmentation du signal de la corticale (*flèche creuse*) qui sont dans notre série des signes cardinaux de l'atteinte infectieuse. On remarque également une image linéaire liquidienne à l'interface métal/os (*flèche noire courbe*) correspondant au descellement. On aperçoit difficilement la fistule corticale, mieux visible au scanner (*flèche blanche courbe*).

a et b) IRM coronale MAVRIC STIR.

c) Scanner : le scanner montre parfaitement les appositions périostées (*têtes de flèches noires*) et le début de fistule corticale (*flèche courbe blanche*).

d) Fusion scanner/IRM : l'intérêt de cette fusion est d'associer l'image scanner qui montre la corticale osseuse et l'interface avec la prothèse et l'image inflammatoire de l'IRM pour une cartographie unique des lésions.

POINT 7 L'IRM

SEPSIS
À bas bruit

HYPER SIGNAL

1 Intraosseux autour tige
2 Corticale
3 Périoste
4 Parties molles

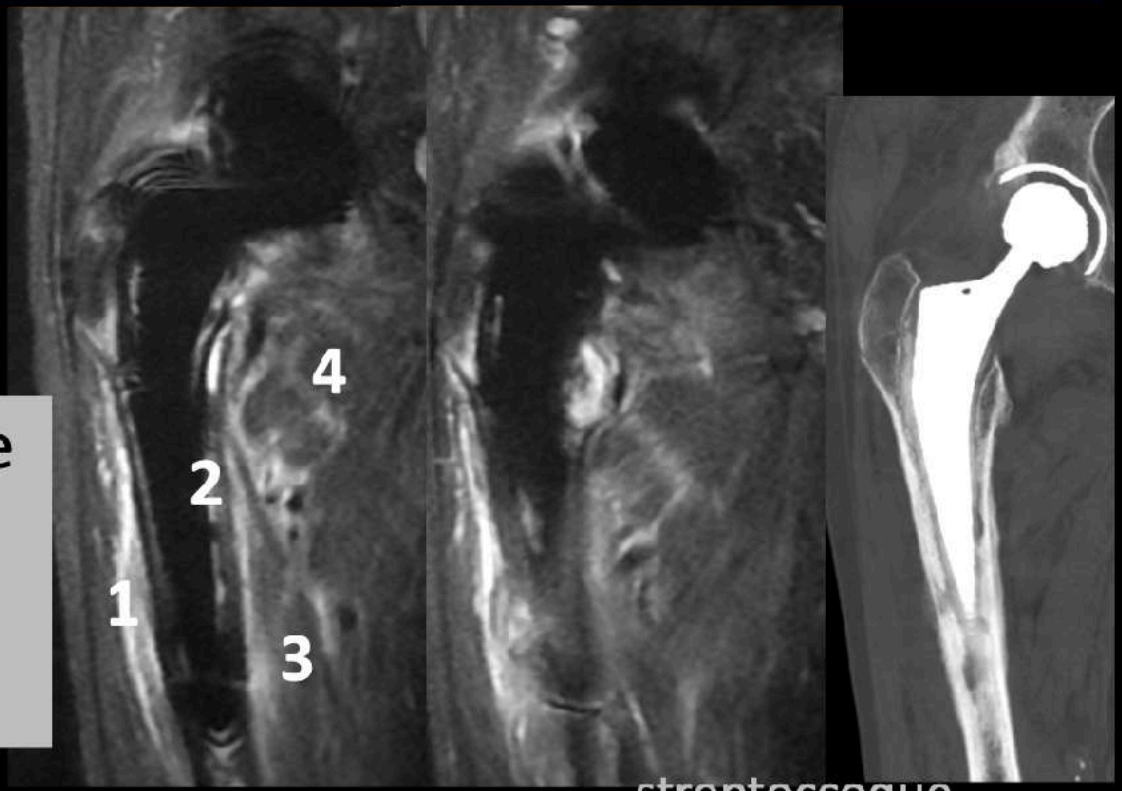

streptoccoque

* Étude Guerini /Morvan

RETOUR MENU

POINT 7 L'IRM

A contrario … si en IRM

1. Os spongieux de signal normal
2. Corticale en hyposignal
3. Absence d'hypersignal périosté
4. Pas d'œdème des parties molles autour de la diaphyse fémorale

Et même si …

Epanchement liquidien autour du col prothétique (2/3 des cas)

La prothèse est rassurante

* Étude Guerini / Morvan

RETOUR MENU

PTH : INFECTIONS :

Infection

La ponction articulaire reste l'examen de référence pour la recherche d'une infection mais ce geste est lui-même à risque septique.

En plus des critères évocateurs en scanner (lyse corticale, réactions périostées, etc.), les signes IRM évocateurs d'une infection sont la présence d'une synovite, d'un œdème important des tissus mous, de collections des tissus mous (à différencier de bursites ou d'hématomes), de fistules et l'œdème de la médullaire osseuse péri-prothétique hors zone de contrainte mécanique (fig 9). Dans une étude sur l'aspect IRM de patients ayant une PTH infectée, **l'association d'un hypersignal médullaire, cortical, périosté et des tissus mous adjacents à la tige fémorale était constante en cas d'infection** ; en revanche, un épanchement articulaire n'est pas spécifique de descellement [11,14].

Un descellement septique est possible même en l'absence d'épanchement articulaire et doit faire rechercher la présence d'une collection qui sera une meilleure cible de ponction que la ponction articulaire.

Atteinte péri-articulaire

L'analyse des structures tendineuses, musculaires et nerveuses est la même que sur une hanche native mais nécessite d'intégrer la voie d'abord chirurgicale à la recherche de lésions traumatiques.

RETOUR MENU

PTH : INFECTIONS :

Infection de prothèse en IRM

- La ponction reste l'examen de référence
- Signes spécifiques à l'IRM :
  - Recherche de collection et de fistule
  - Œdème médullaire + cortical + des tissus mous adjacents : très spécifique d'une infection (sauf fracture) (H. Guerini / SIMS 2019)
- **L'épanchement articulaire isolé et l'œdème médullaire isolé ne sont pas spécifiques**

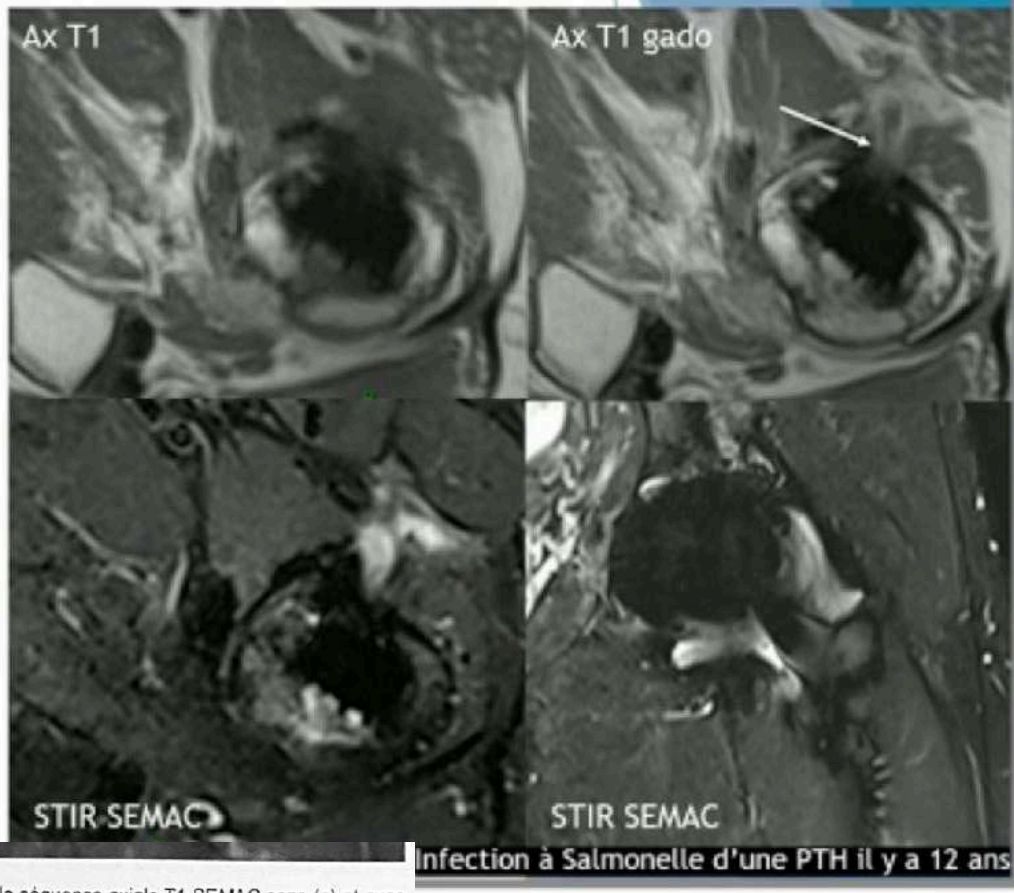

Infection à Salmonelle d'une PTH il y a 12 ans

Figure 9 : Infection à Salmonelle d'une PTH il y a 12 ans chez un patient de 64 ans. La comparaison entre la séquence axiale T1 SEMAC sans (a) et avec gadolinium (b) montre la présence d'une fistule avec collection des tissus mous (flèches). Cette fistule est en communication avec la cavité articulaire comme visible sur les séquences axiales et coronales T2 STIR SEMAC (c et d).

RETOUR MENU

POINT 7

La ponction de prothèse

Bacterio

Tube sec
Aérobie
Anaérobie

RETOUR MENU

PTH 8 : HÉMATOME

ATTENTION

UN HÉMATOME EN AVANT D'UNE PROTHESE

= RUPTURE TENDON PSOAS ILIAQUE

OU

= RUPTURE TENDON DROIT ANT

RETOUR MENU

BASSIN - HANCHES

TENDONS

MUSCLES

RETOUR MENU

CLASSIFICATION LESIONS MUSCULAIRES
DÉLAI REPOS SPORTIF

GRADE	MUSCLE (M)	CONJONCTIF (C)
1	Hyperéchogène	Epaississement flou
	1 à 2 s	
2	Désorganisation Pas de collection	Disparition d'une cloison conjonctive Lésion conjonctive distale, partielle ou périphérique Décollement interaponévrotique
	3 s	4 s
3	Désorganisation Collection hématique	Rupture proximale sans rétraction Désinsertion distale partielle sans rétraction avec collection
	6 s	8 s
4		Rupture & rétraction
		9 à 12 s

RETOUR MENU

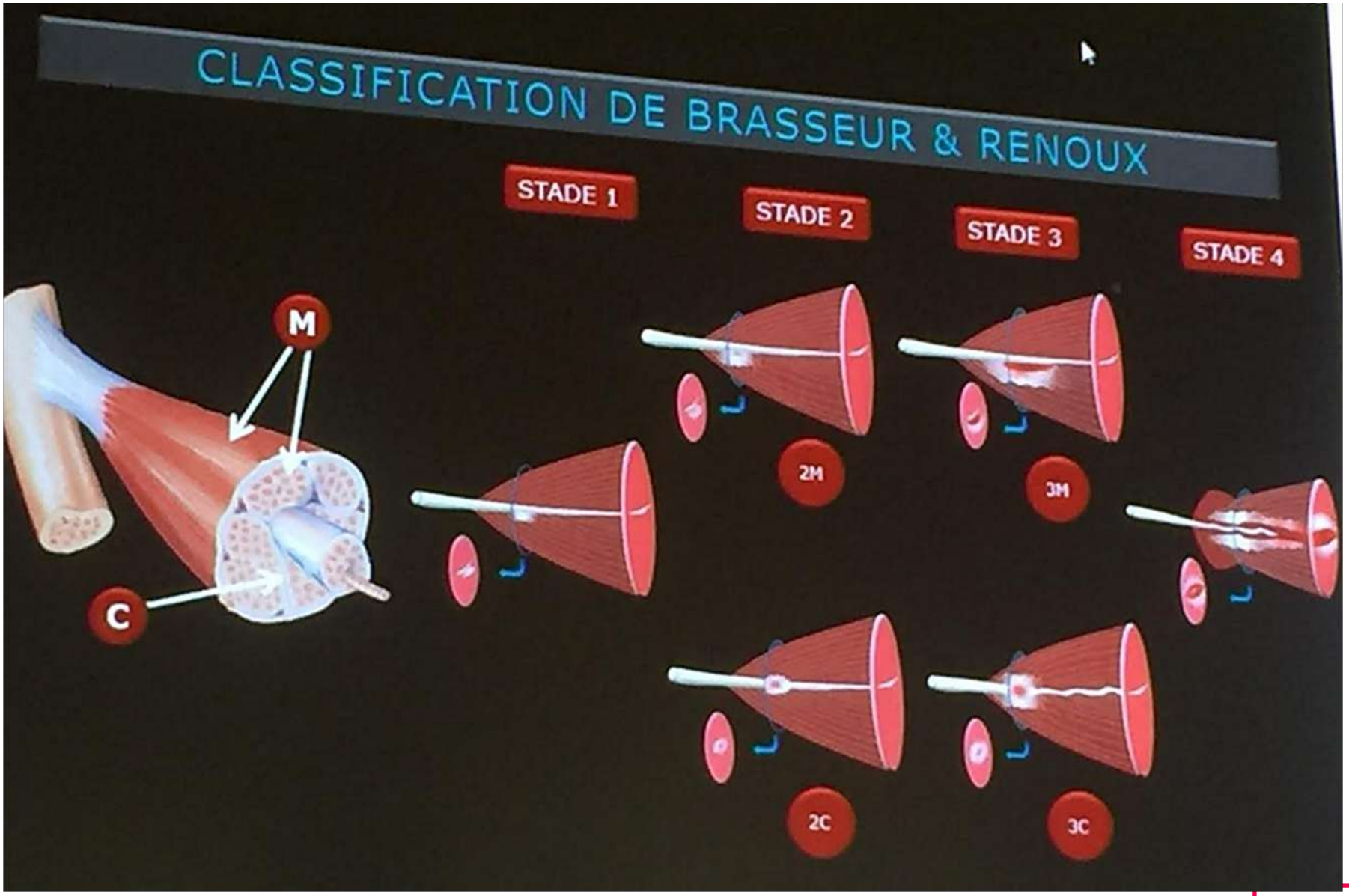
CLASSIFICATION DE BRASSEUR & RENOUX
STADE 1
STADE 2
STADE 3
STADE 4
M
C
2M
3M
2C
3C

RETOUR MENU

Lésions musculaires : stades

Classification histopathologique de Rodineau et Durey.

Stade	Lésions histologiques	Terminologie clinique	Indication de l'échographie
0	Fibres musculaires : atteinte réversible Tissu conjonctif : normal	« Crampe »	Non indiquée – Normale
1	Fibres musculaires : atteinte irréversible de quelques fibres Tissu conjonctif : normal	« Contracture »	Non indiquée – Normale
2	Fibres musculaires : atteinte irréversible de quelques fibres Tissu conjonctif : lésé	« Élongation »	Indiquée – Contributive
3	Fibres musculaires : atteinte irréversible de nombreuses fibres Tissu conjonctif : lésé avec présence d'un hématome	« Claquage »	Indiquée – Contributive
4	Fibres musculaires : rupture partielle ou totale du muscle Tissu conjonctif : rupture partielle ou totale du muscle	« Rupture »	Indiquée – Contributive

RETOUR MENU

LES FASCIAS

TYPES DE FASCIAS

- Fascia périphérique superficiel = couche de tissu conjonctif située sous le derme

- Fascia périphérique profond = couche de tissu conjonctif située entre l'hypoderme et l'épimysium

- Fascia intermusculaire profond = sépare les différentes loges musculaires d'un membre

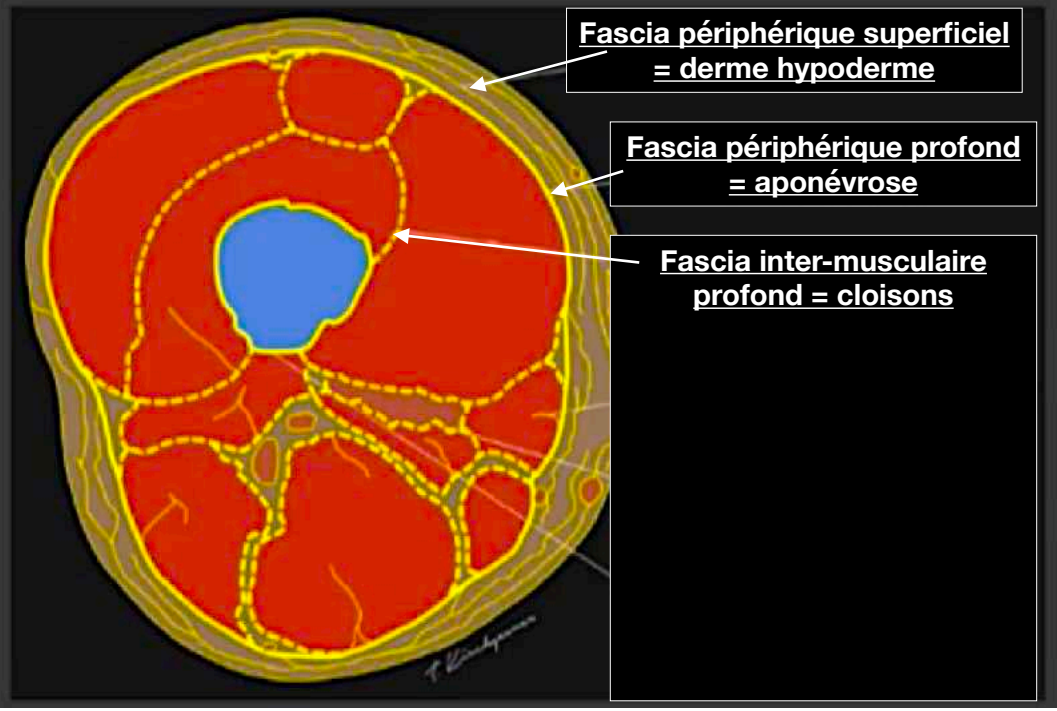

RETOUR MENU

LES FASCIAS

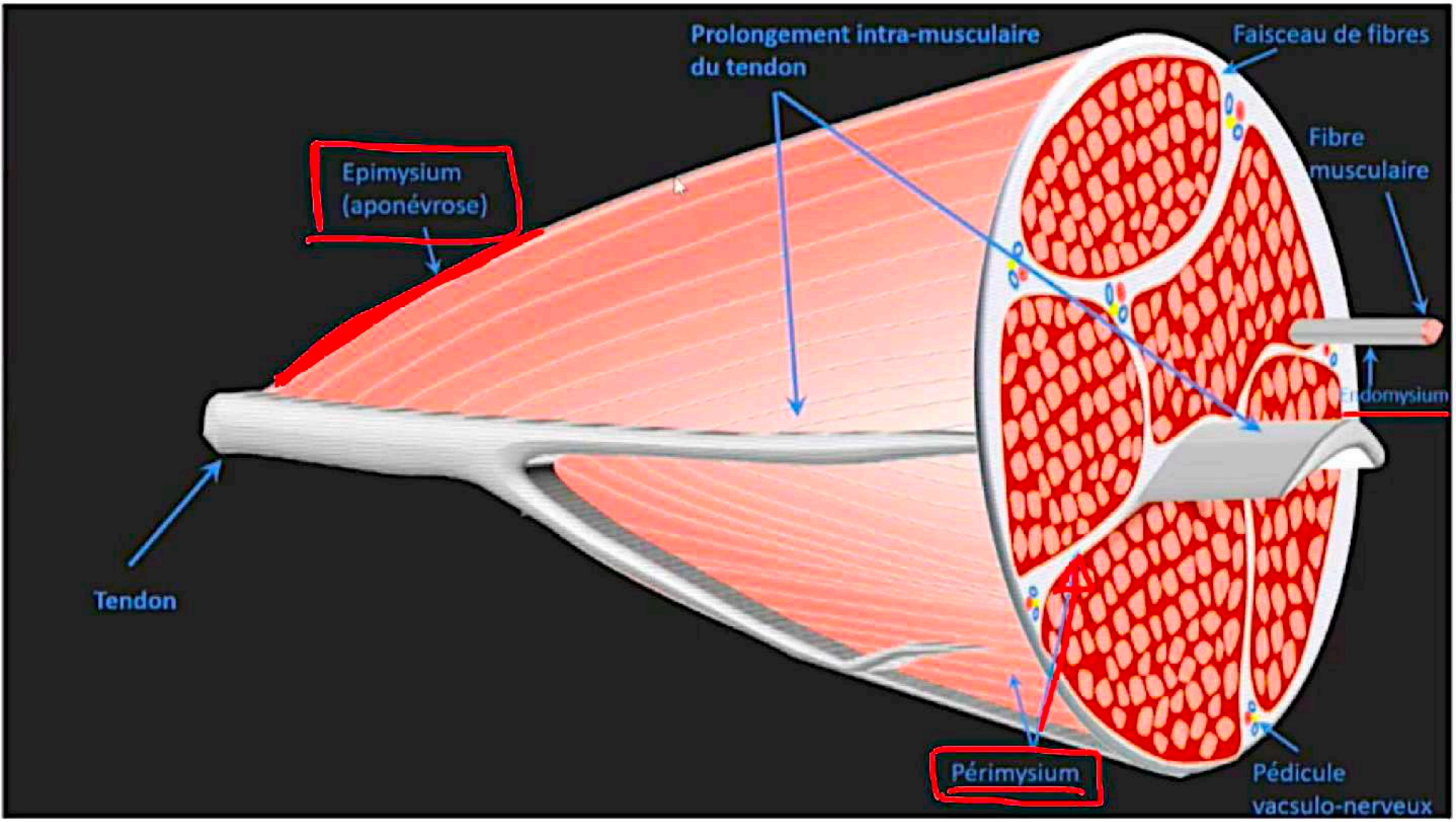

RETOUR MENU

1- LÉSIONS MUSCULAIRES

RETOUR MENU

Classification topographique – *échelle régionale*

- Il faut ensuite localiser la lésion au sein du muscle :
  - Dans le plan transversal : pour les **lésions type M**

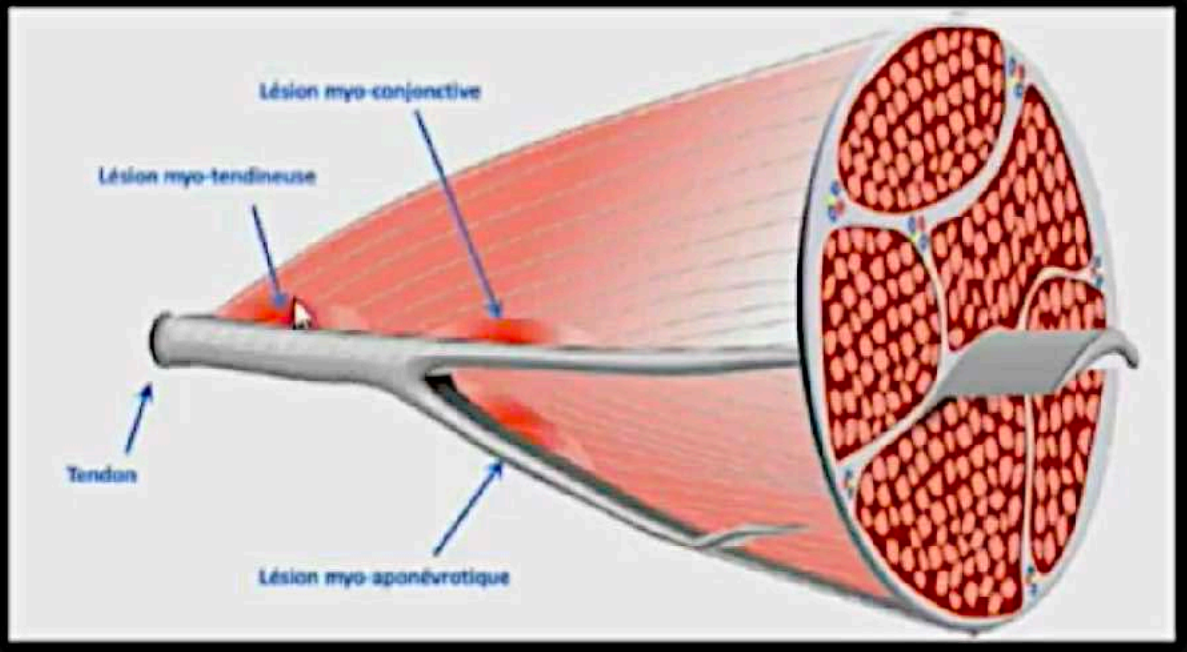

RETOUR MENU

Grade 1 M

Classification de terrain de l'INSEP :

Lésions de type M

- Grade 1M : Plage hyperéchogène ou en hypersignal T2, limitée, avec **respect de la structure** musculaire (1)

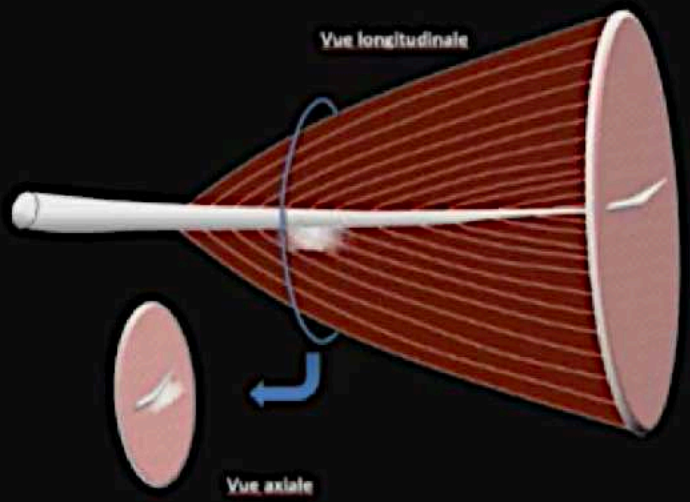

Bonne visibilité des fibres dans plages hyper

(1) Peetrons P. Ultrasound of muscles. *Eur Radiol.* janv 2002;12(1):35-43

RETOUR MENU

Grade 1 M

GRADE 1M

- PLAGE HYPERÉCHOGÈNE MUSCULO-APONÉVROTIQUE PÉRIPHÉRIQUE LIMITÉE
- BORDS FLOUS
- ABSENCE DE DÉSORGANISATION ARCHITECTURALE
- CONTRACTION PHYSIOLOGIQUE

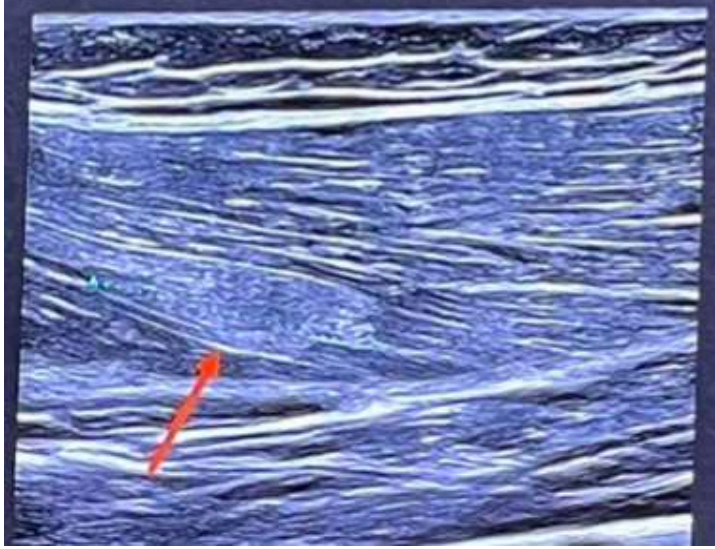

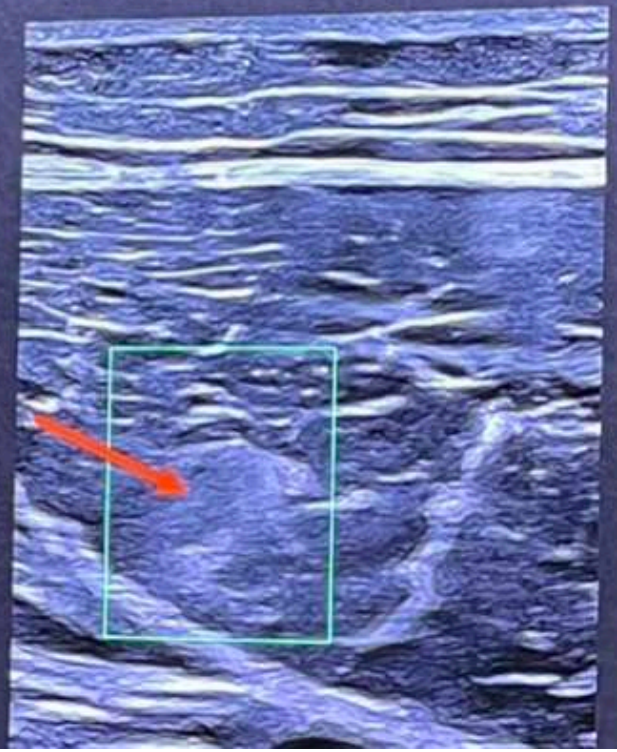

RETOUR MENU

Grade 1 M

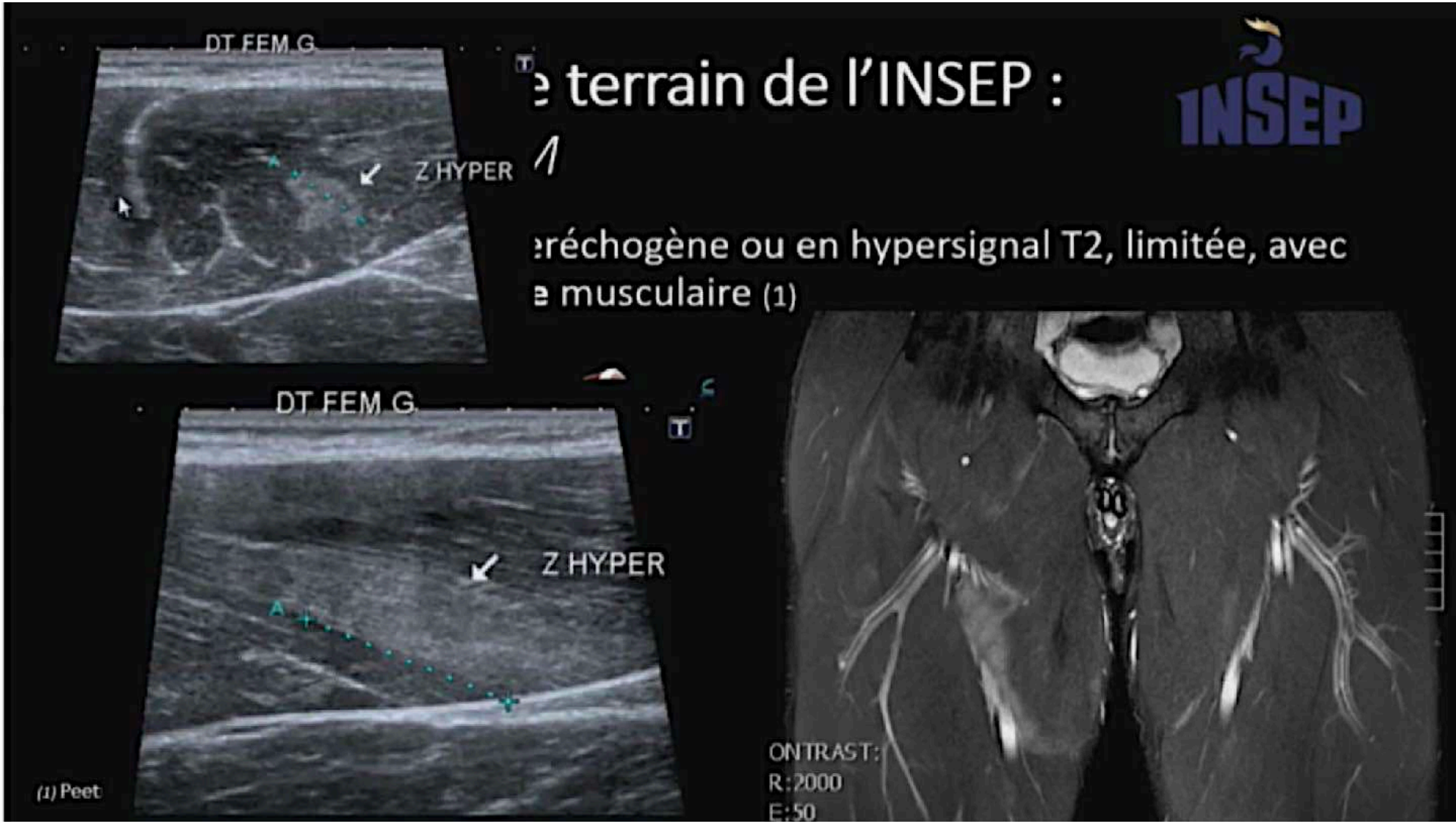

RETOUR MENU

Grade 2 M

Classification de terrain de l'INSEP :
Lésions de type M

- Grade 2M : Plage hyperéchogène ou en hypersignal T2 **avec désorganisation limitée** de la structure musculaire (1)

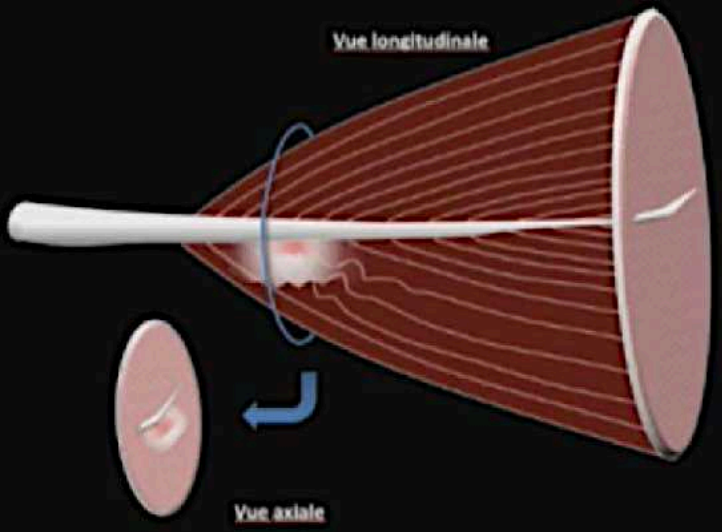

Perte focal visibilité de l'insertion myo aponévrotique dans plages hyper

(1) Guillodo, Yannick et al. "Value of sonography combined with clinical assessment to evaluate muscle injury severity in athletes." *Journal of athletic training* vol. 46,5 (2011): 500-4. doi:10.4085/1062-6050-46.5.500

Astuces

- Il est important d'évaluer le muscle dans le plan longitudinal

RETOUR MENU

Grade 2 M

GRADE 2M

- LÉSION MUSCULO-APONÉVROTIQUE D'UN SEUL CÔTÉ DE LA CLOISON
- DÉSORGANISATION ARCHITECTURALE AVEC COLLECTION MILLIMÉTRIQUE
- INTÉGRITÉ DE LA CLOISON
- CONTRACTION PHYSIOLOGIQUE

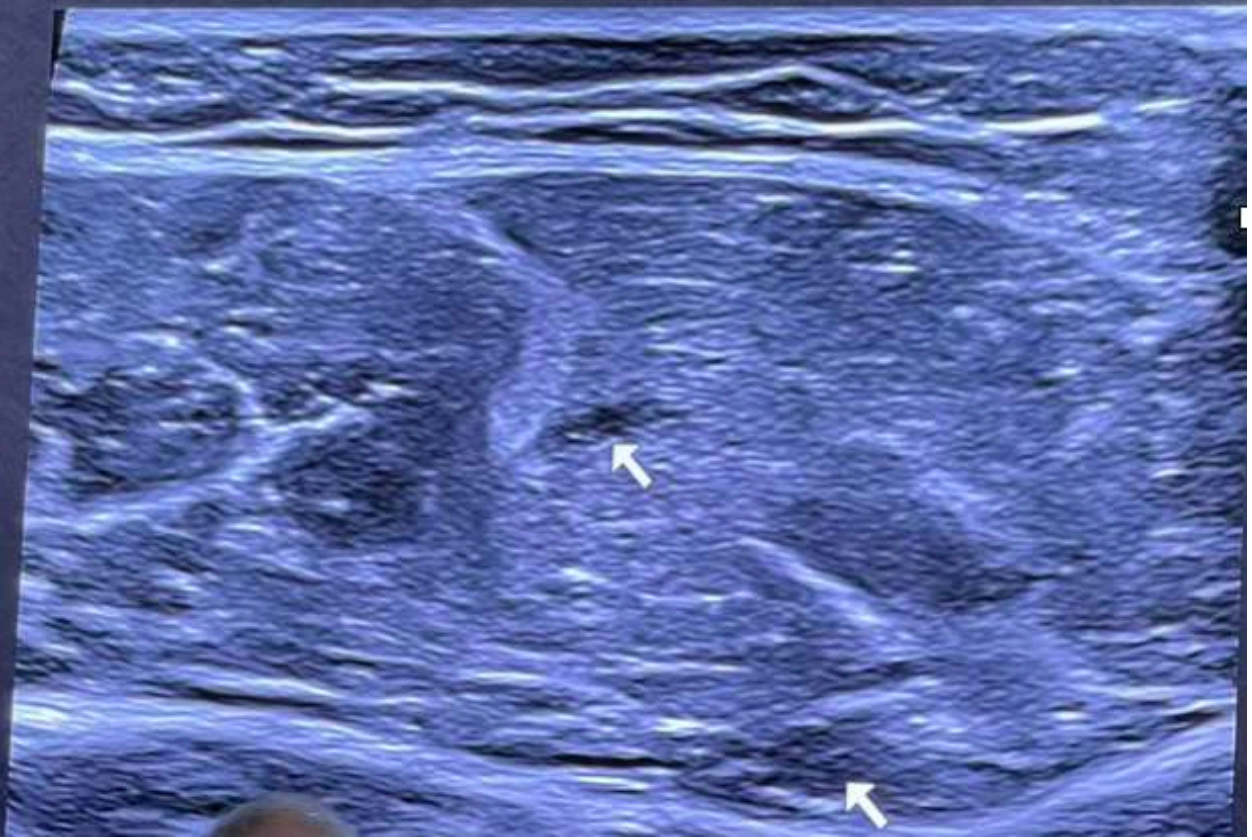

RETOUR MENU

Grade 3 M

Classification c

Lésions de type

- Grade 3M :
  - Collection > 3mm
  - Désorganisation > 1/3 surface
  - Désorganisation > 50% de la longueur de la JMT (jonction

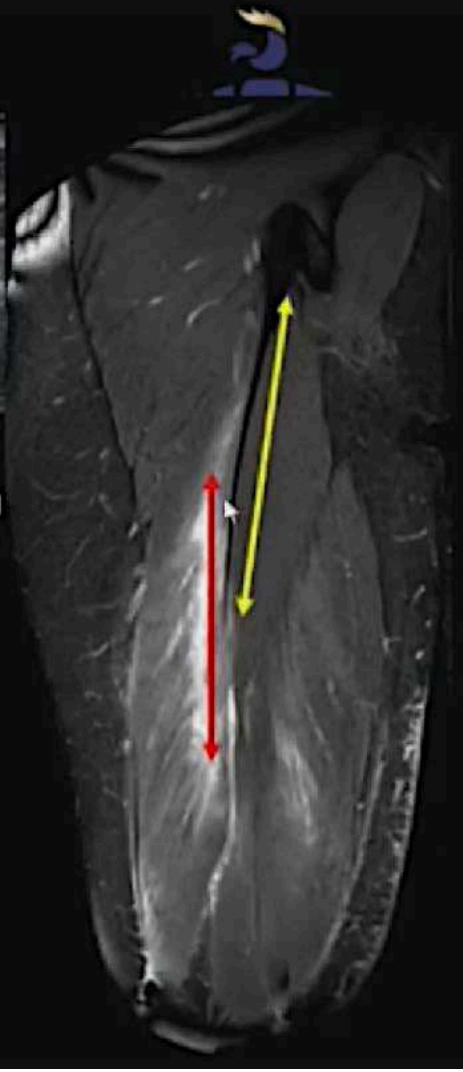

A/B>33%

RETOUR MENU

Grade 4 M

Classification de terrain de l'INSEP :

Lésions de type M

- Grade 4M : rupture myoconjonctive

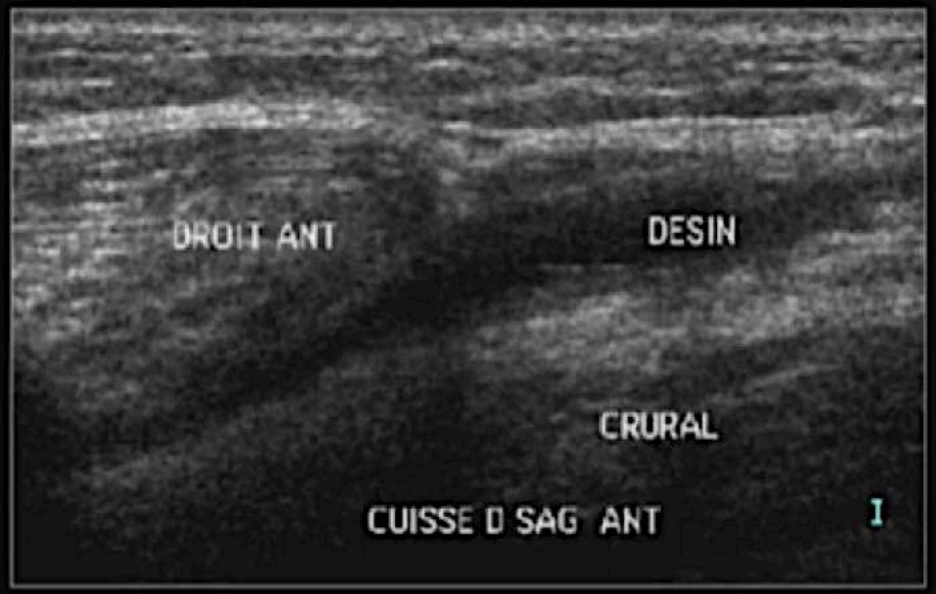

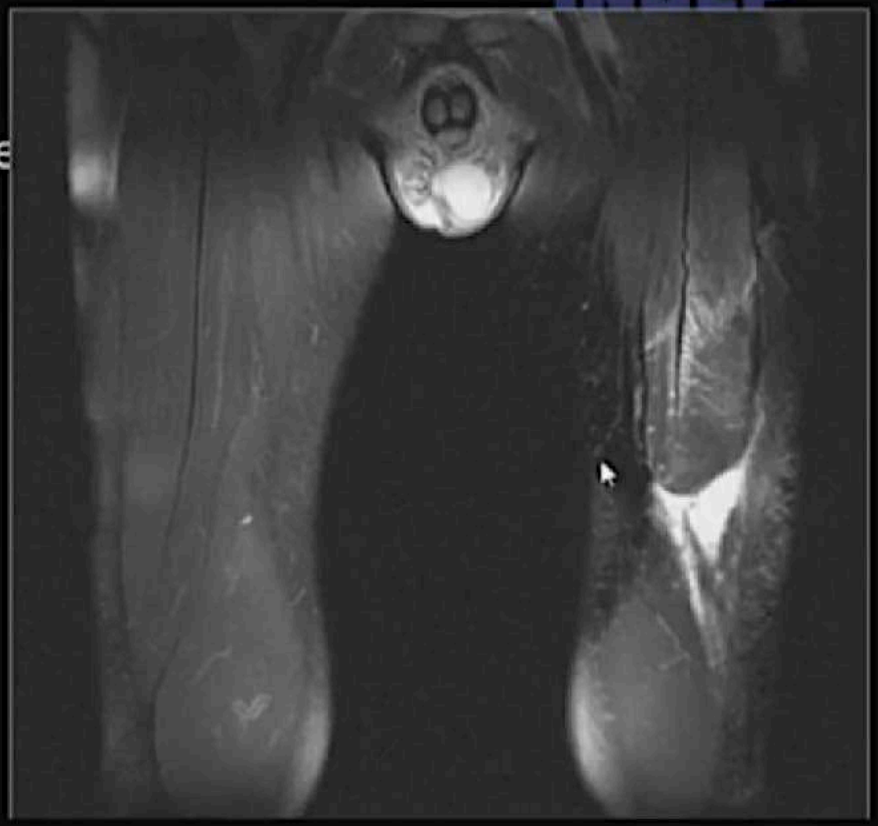

RETOUR MENU

2- LÉSIONS CONJONCTIVES

RETOUR MENU

STADE DE TENNIS LEG = à connaitre +++



RETOUR MENU

Grade 1 C

Classification de terrain de l'INSEP :

Lésions de type C

- Grade 1C : épaississement à contours flous d'un élément conjonctif sans rupture

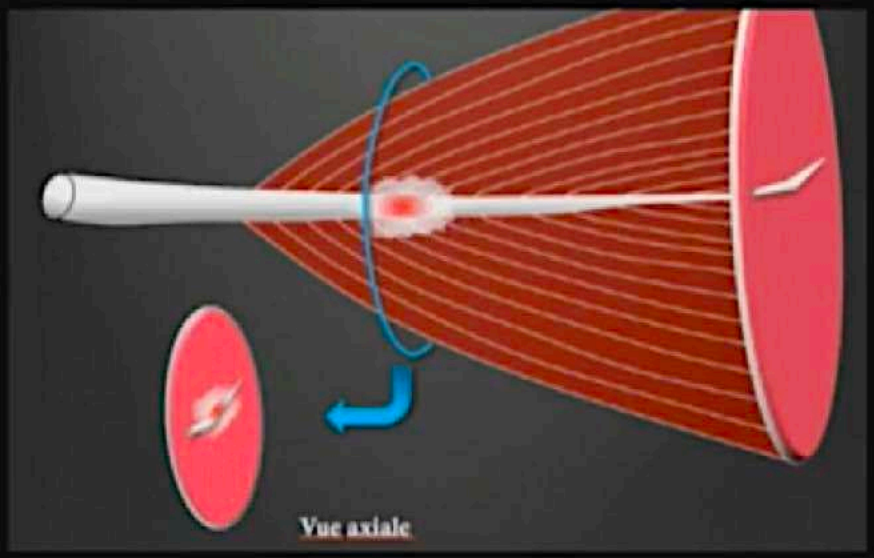

RETOUR MENU

Grade 1 C

Classification de terrain de l'INSEP :

Lésions de type C

- Grade 1C : épaississement à contours flous d'un élément conjonctif sans rupture

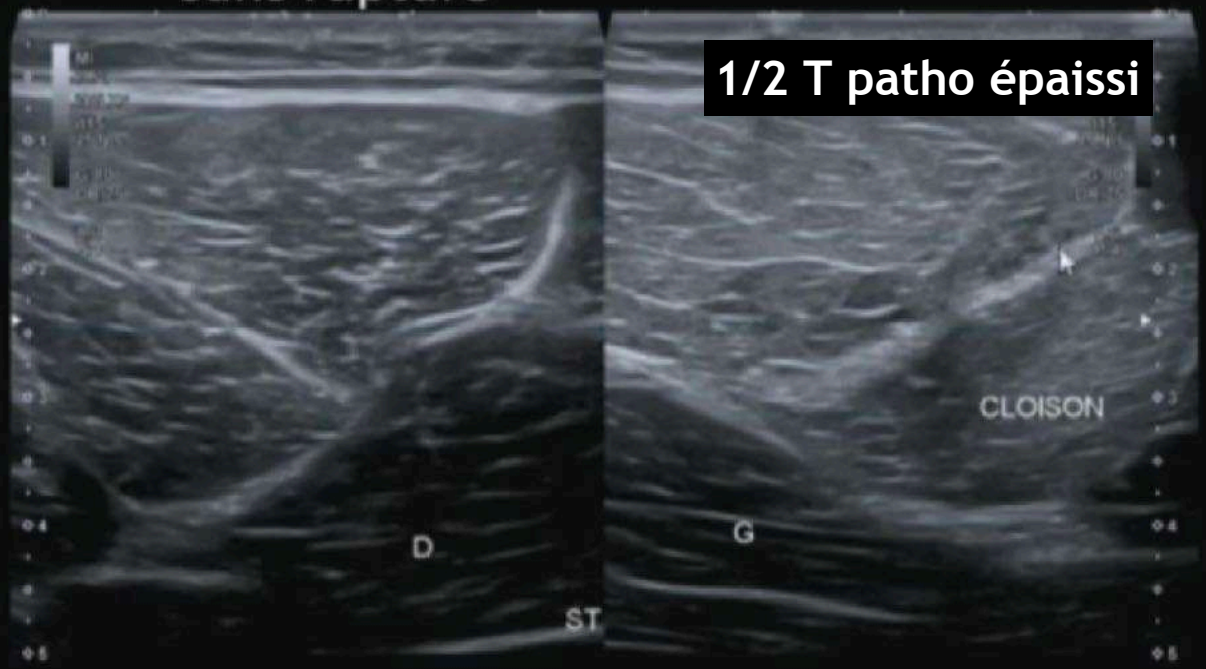

RETOUR MENU

Grade 1 C

Classification de terrain de l'INSEP :

Lésions de type C

- Grade 1C : épaississement à contours flous d'un élément conjonctif sans rupture

Tendon conjoint ischio patho épaissi gauche

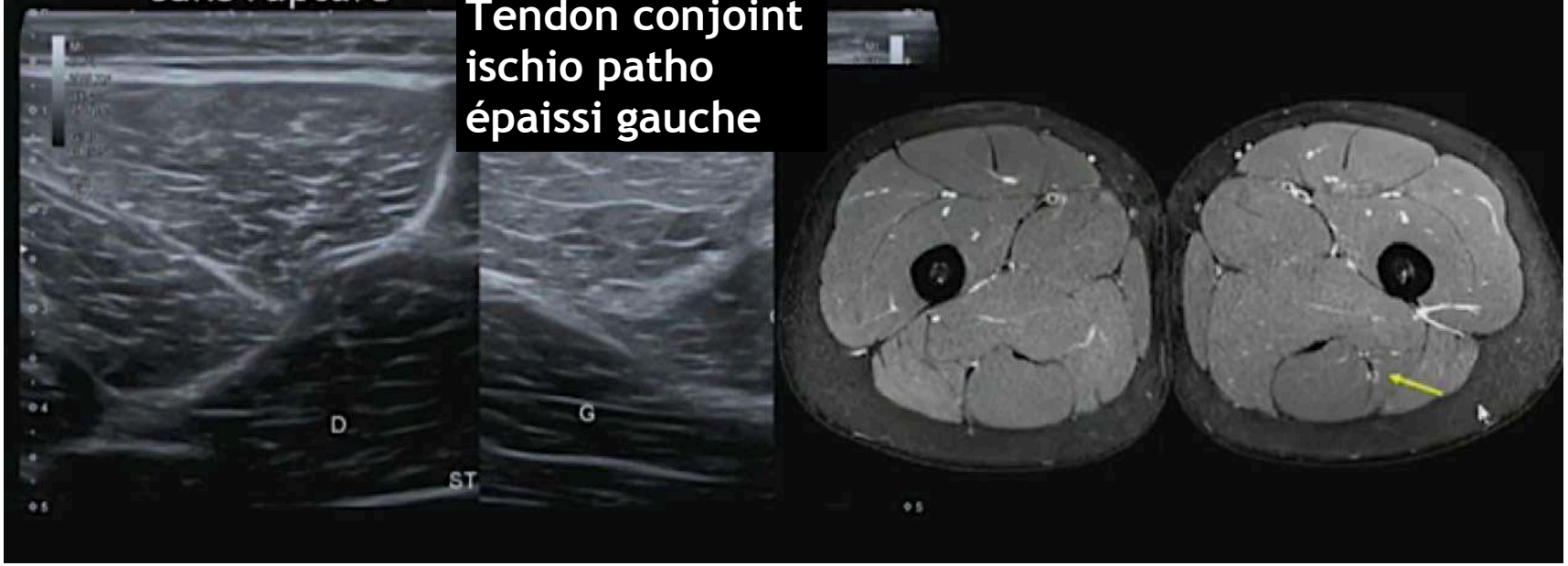

Astuces

- Les coupes controlatérales comparatives sont indispensables
- L'œdème est situé de part et d'autre de la structure conjonctive (≠ Lésion M)

RETOUR MENU

Grade 1C

Tendon conjoint ischio patho épaissi gauche et hyperT2

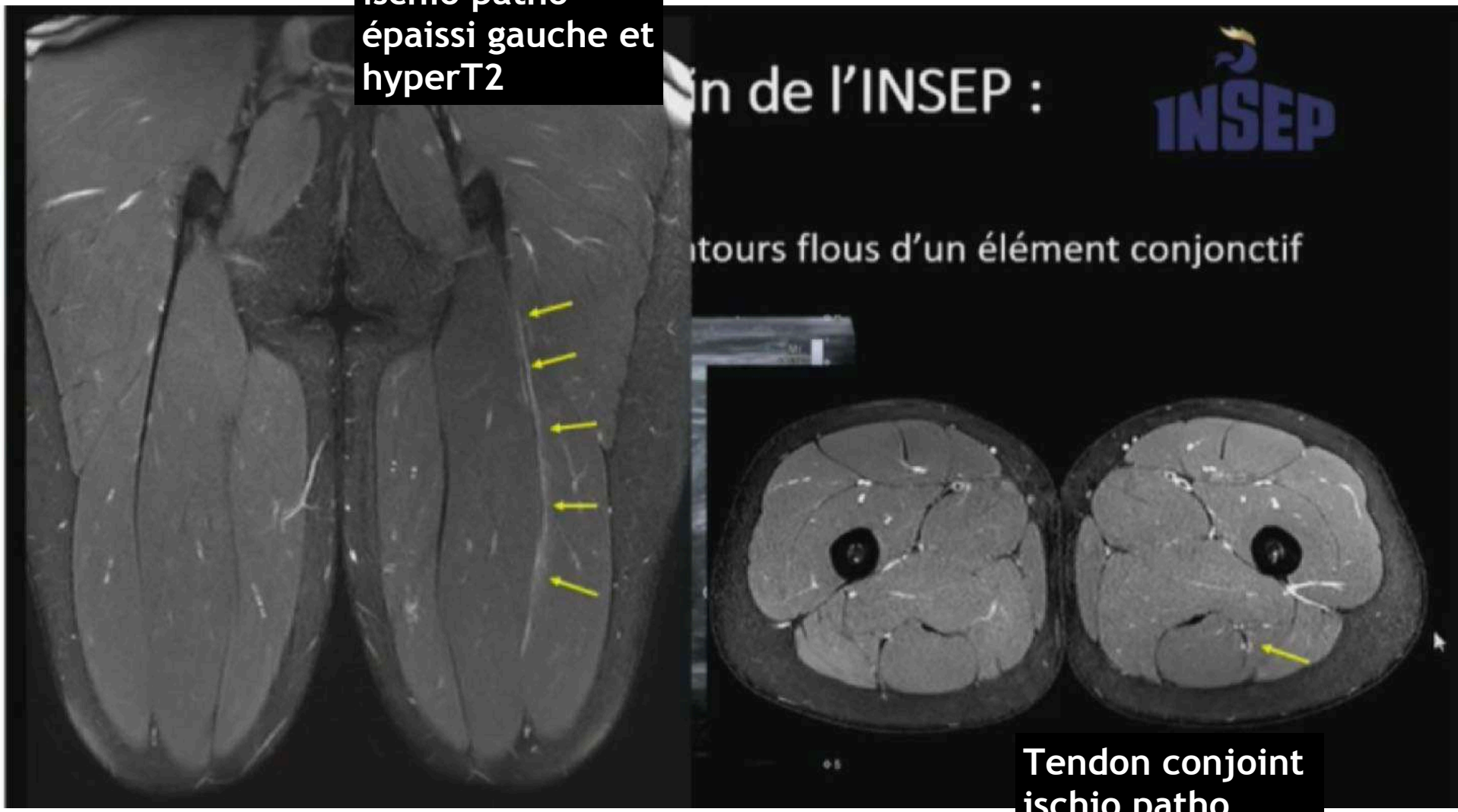

Tendon conjoint ischio patho épaissi gauche et hyperT2

RETOUR MENU

Grade 2 C

Classification de terrain de l'INSEP :

Lésions de type C

- Grade 2C :
  - Rupture **partielle** d'un élément conjonctif **majeur** sans perte de tension
  - Rupture complète d'un élément conjonctif **mineur**

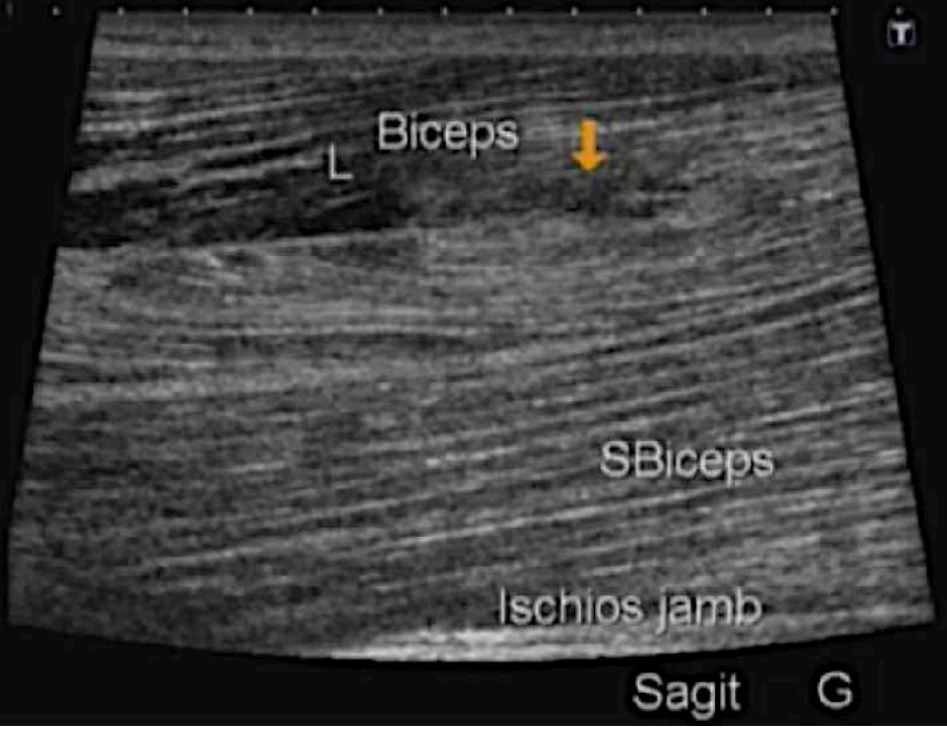



RETOUR MENU

Grade 2 C

GRADE 2C

- ÉPAISSISSEMENT HYPERÉCHOGÈNE DISCONTINUE DE LA CLOISON APONÉVROTIQUE CENTRALE
- COLLECTION HÉMATIQUE MILLIMÉTRIQUE
- CONTRACTION PHYSIOLOGIQUE

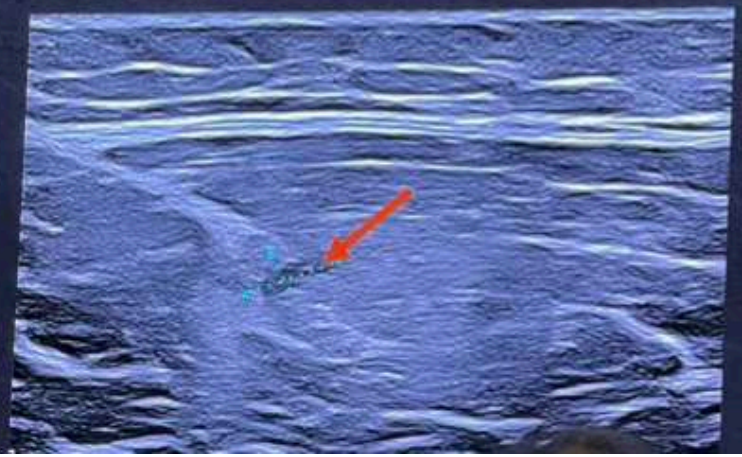

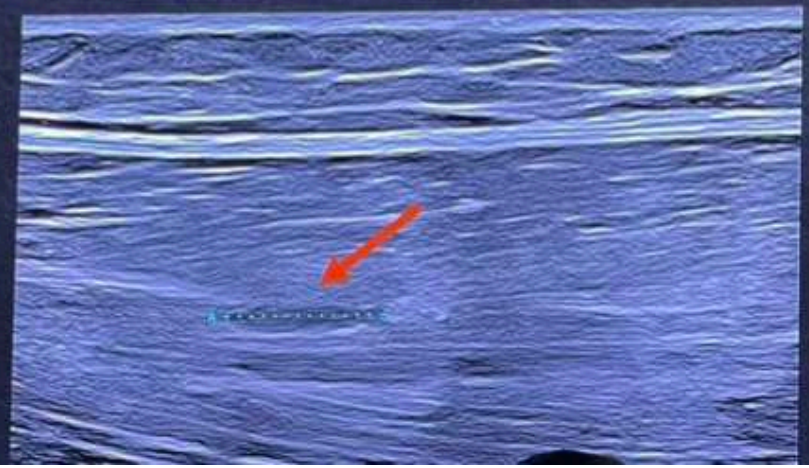

RETOUR MENU

Grade 3 C

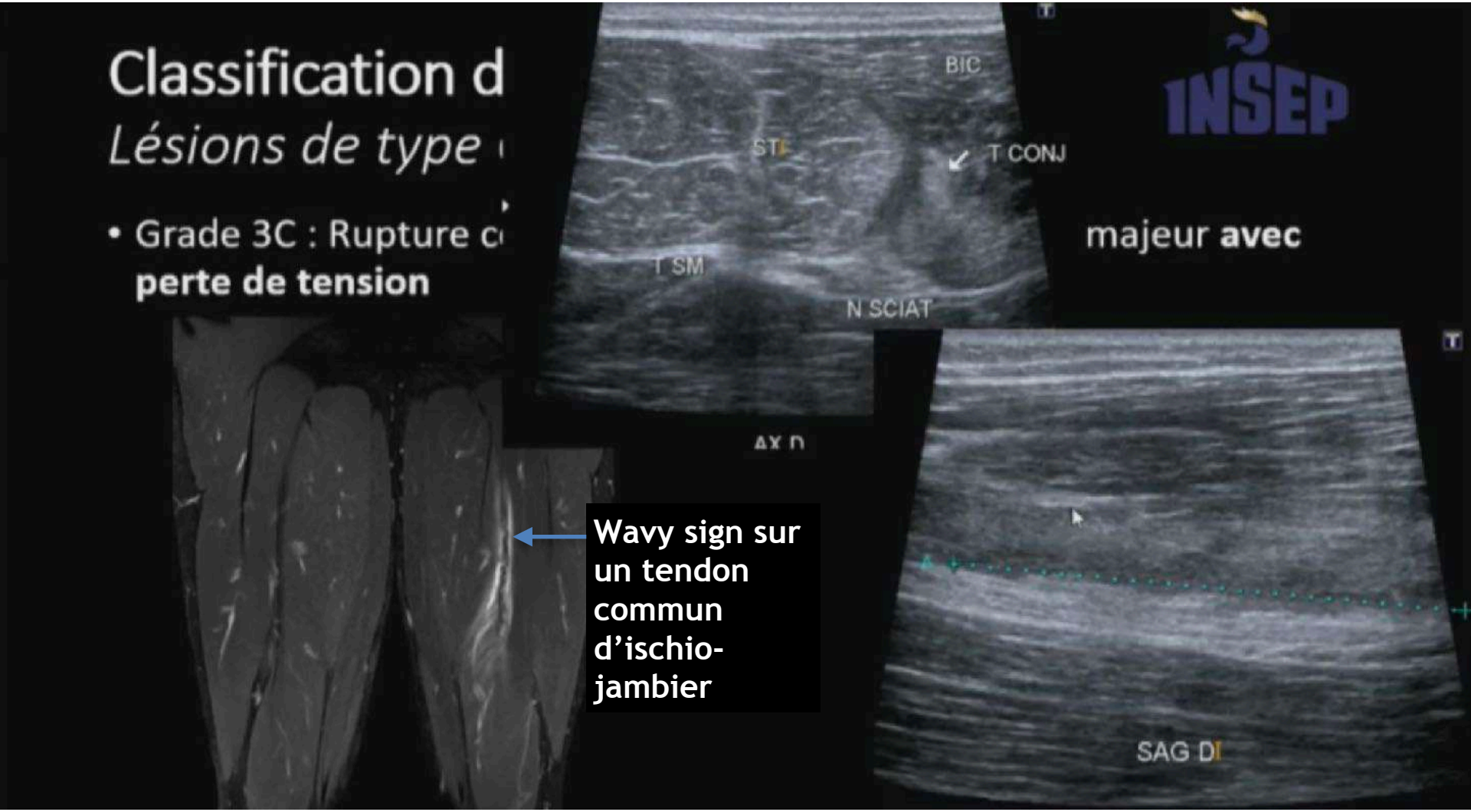

RETOUR MENU

Grade 4 C

RETOUR MENU

PSOAS

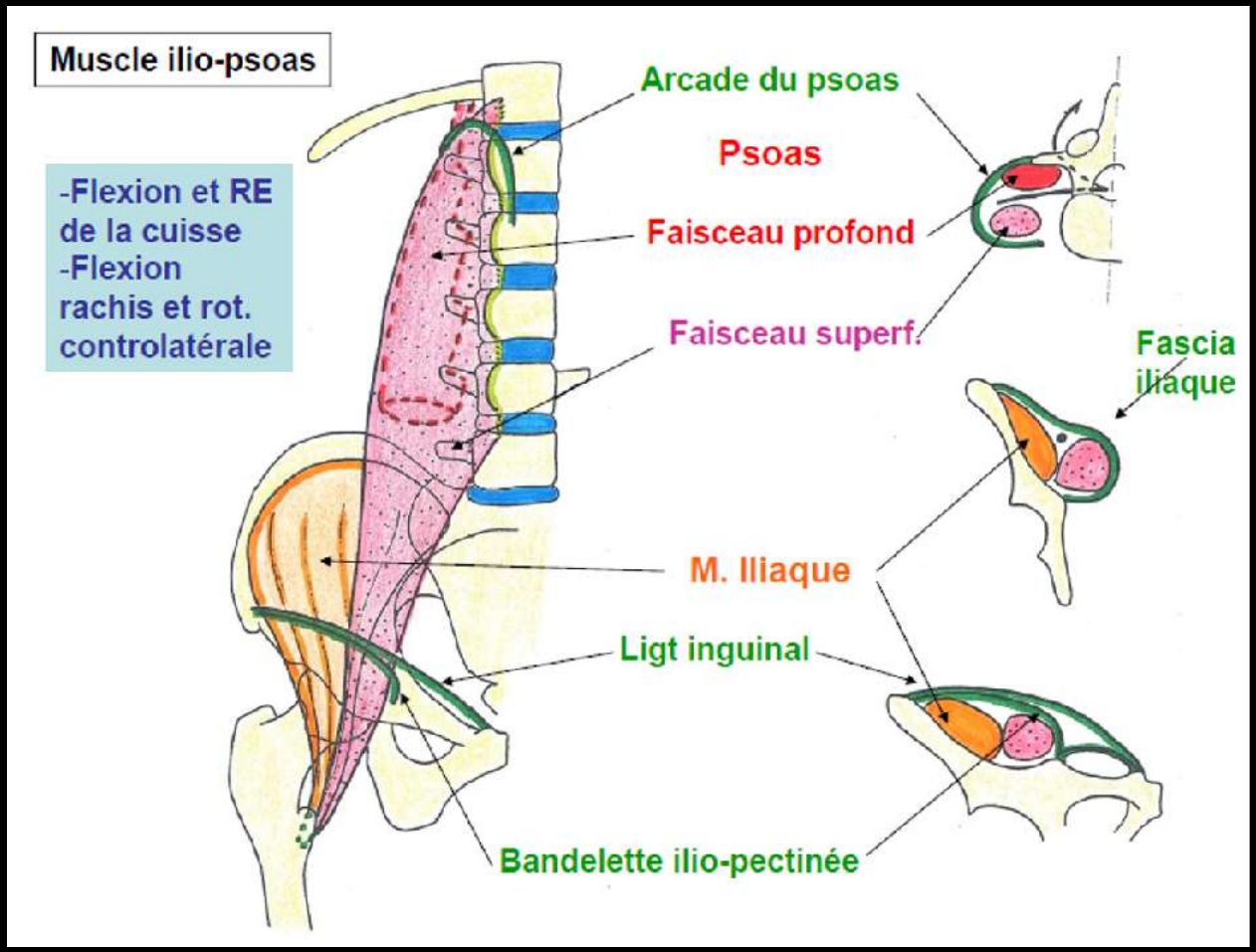

RETOUR MENU

PSOAS : TENDON DISTAL

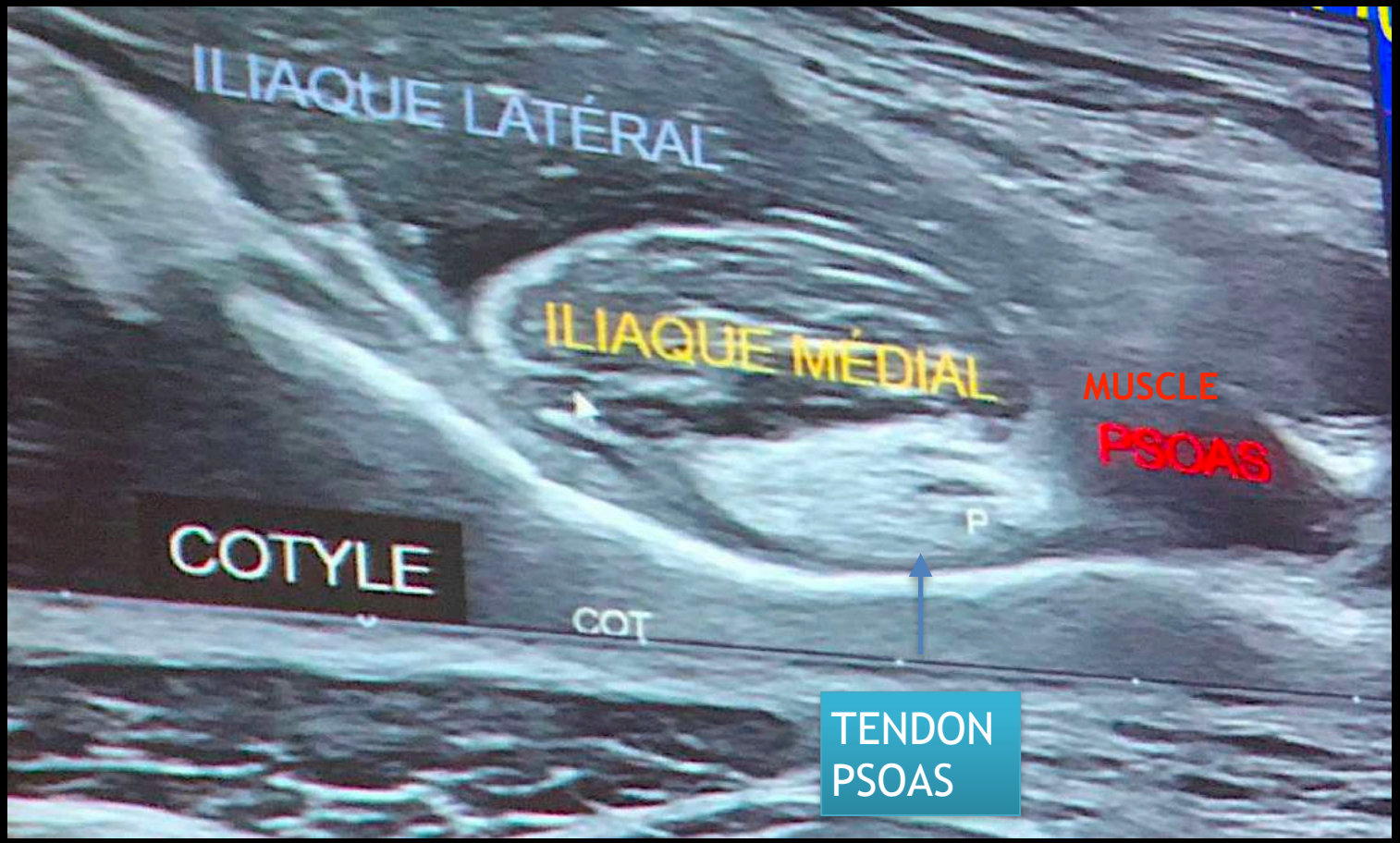

RETOUR
MENU

PSOAS : TENDON DISTAL

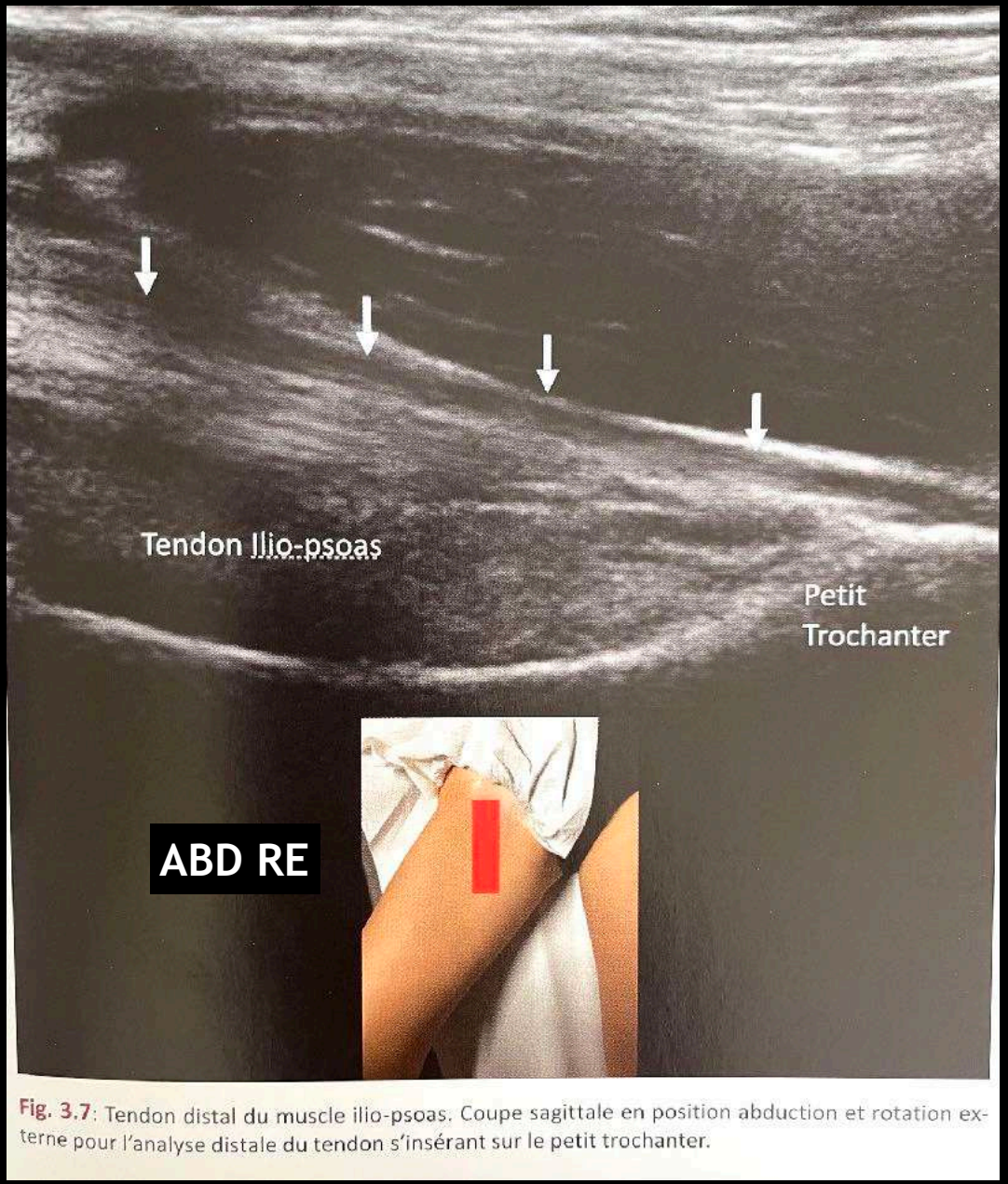

Fig. 3.7: Tendon distal du muscle ilio-psoas. Coupe sagittale en position abduction et rotation externe pour l'analyse distale du tendon s'insérant sur le petit trochanter.

RETOUR MENU

PSOAS : TENDON DISTAL

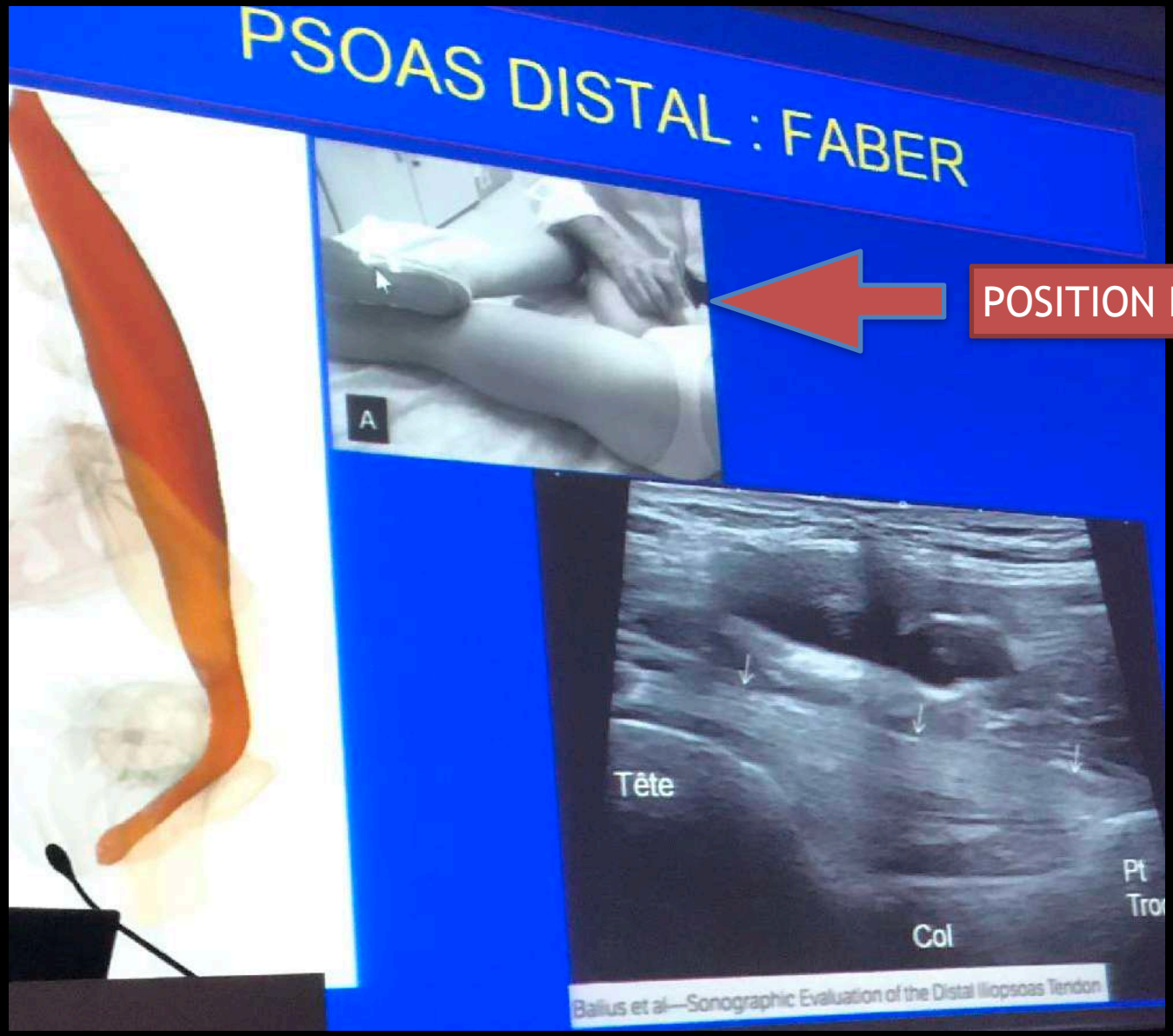

RETOUR MENU

PSOAS : TENDON DISTAL

Figure 17. Iliopsoas anatomy. Illustration **(A)** and transverse oblique US image **(B)** above the level of the anterior inferior iliac spine (dotted line in **A**) show the normal iliopsoas anatomy. The lateral iliacus has a predominantly muscular insertion (curved arrows) and inserts directly onto the anterior femoral cortex. The medial iliacus (straight arrows) ends in a tendon that merges with the psoas tendon to form the iliopsoas tendon (arrowheads) that inserts at the lesser tuberosity. *A* = common femoral artery, *V* = common femoral vein.

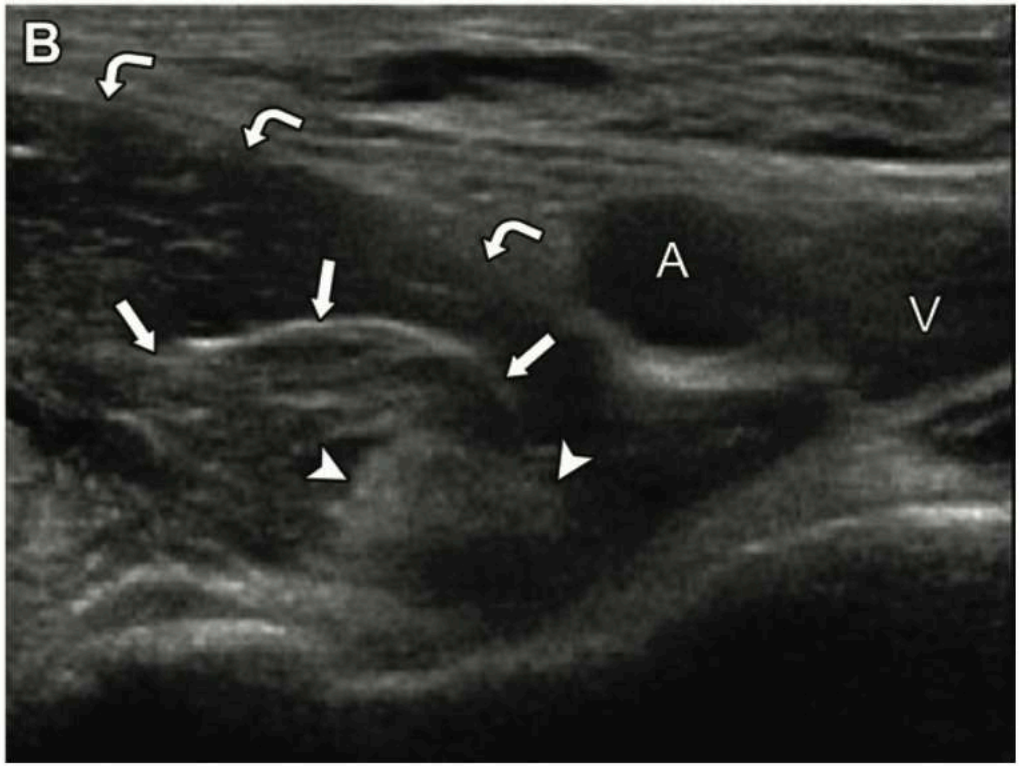

RETOUR MENU

PSOAS : RESSAUT

Ressaut du tendon du grand psoas

Encadré 20.4 Ressaut du tendon du muscle grand psoas : étiologies

- **Tendon du muscle grand psoas autour des fibres médiales du muscle iliaque**
- Bifidité tendineuse (tendon médial autour du tendon latéral)
- Tendon du muscle grand psoas autour d'un kyste paralabral

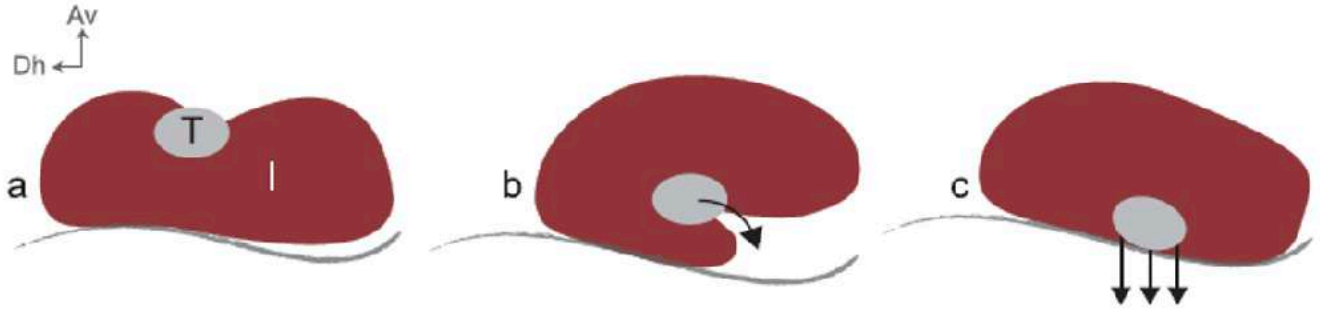

Fig. 20.25 Schéma du ressaut du tendon du muscle grand psoas. Lors de la position en flexion, rotation latérale et abduction de la cuisse (a), le tendon du muscle grand psoas (T) est situé en avant et un peu en dehors des fibres médiales du muscle iliaque (I). Lorsque la hanche revient en position neutre (b), une partie des fibres médiales du muscle iliaque sont coincées entre le tendon du muscle grand psoas et la branche supérieure du pubis, jusqu'à ce qu'elles soient libérées, permettant au tendon de se plaquer brutalement contre la branche supérieure du pubis (c). *D'après [87].*

RETOUR MENU

PSOAS : RESSAUT

RETOUR MENU

PSOAS : RESSAUT

Ressauts

Le ressaut de hanche est défini comme un ressaut audible et palpable, parfois douloureux [5]. Il est le plus souvent asymptomatique mais peut survenir chez le sportif sollicitant la hanche avec des amplitudes élevées (arts martiaux, danse,...).

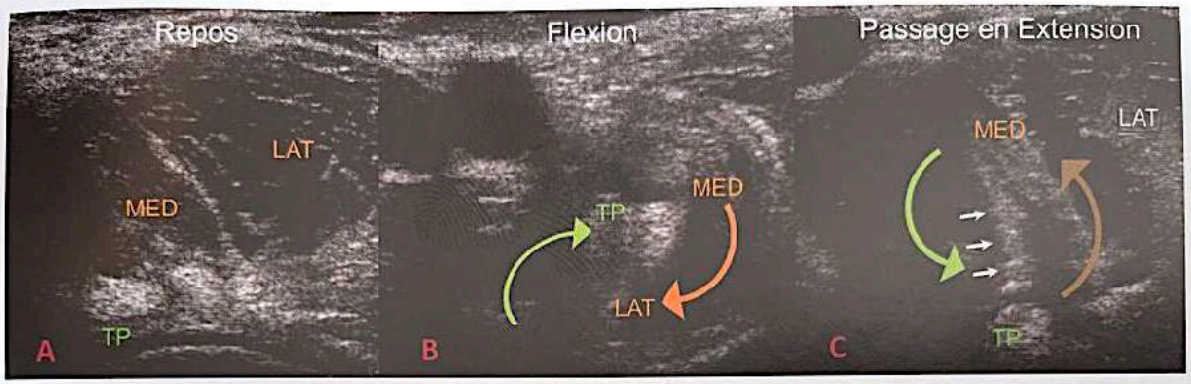

Fig. 5.6 : Coupes axiales échographiques à hauteur de l'éminence iliopectinée au repos **(A)**, en flexion et rotation externe **(B)** et lors du passage en extension **(C)**. Le tendon du psoas (TP) devient plus superficiel au sein du muscle iliaque lors de la flexion en s'enroulant autour du chef médial puis reprend sa position initiale en claquant sur le relief osseux lors du passage en extension.

Le but de l'échographie est de confirmer le diagnostic de ressaut en précisant sa topographie interne (concernant le muscle iliopsoas) ou externe (concernant le muscle grand glutéal) et son caractère primitif (c'est-à-dire sans cause) ou secondaire. Le ressaut interne extra-articulaire du tendon du psoas met en jeu, à l'étage inguinal, le tendon propre du psoas et le corps musculaire du chef médial iliaque (puisque le tendon accessoire fusionne plus en aval). L'échographie dynamique permet de visualiser le ressaut du tendon propre du psoas par enroulement sur le chef médial iliaque [6]. La coupe axiale oblique inguinale en position de repos montre le tendon propre du psoas ovalaire, hyperéchogène, reposant sur le relief osseux du rameau pubien supérieur en profondeur du chef médial iliaque qui correspond à la structure musculaire hypoéchogène adjacente. Lors d'une manœuvre de flexion-abduction-rotation-externe, le tendon propre du psoas s'enroule latéralement et antérieurement sur le chef médial iliaque, qui se déplace quant à lui médialement et postérieurement. À partir de cette positon « armée », l'extension de hanche progressive provoque le mouve-

RETOUR MENU

PSOAS : RESSAUT

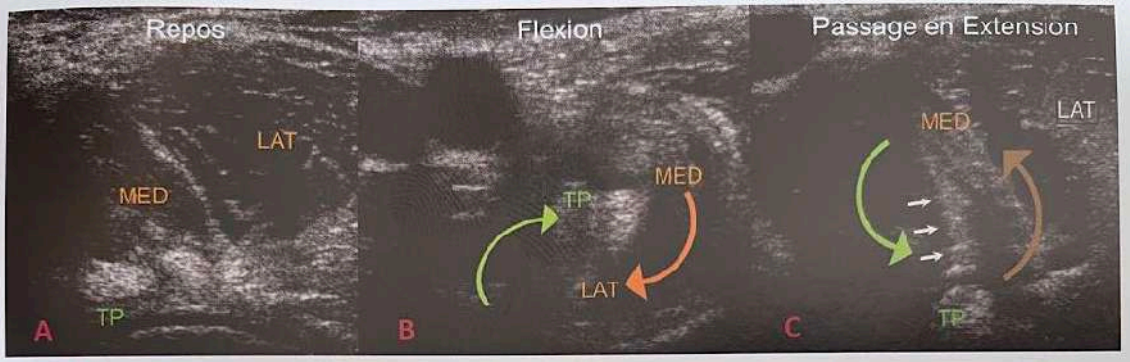

Fig. 5.6 : Coupes axiales échographiques à hauteur de l'éminence iliopectinée au repos **(A)**, en flexion et rotation externe **(B)** et lors du passage en extension **(C)**. Le tendon du psoas (TP) devient plus superficiel au sein du muscle iliaque lors de la flexion en s'enroulant autour du chef médial puis reprend sa position initiale en claquant sur le relief osseux lors du passage en extension.

Fig. 5.7 : Bilan d'un ressaut chez un adolescent de 16 ans. Présence d'un kyste paralabral à proxi du tendon du psoas.

ment inverse du bloc myotendineux, le chef médial iliaque se retrouve alors pincé par le trajet descendant du tendon propre du psoas contre le rameau pubien supérieur, sa course se trouve de fait contrariée, jusqu'à ce qu'une libération soudaine du chef médial iliaque entraîne un retour brutal du tendon propre du psoas contre le rameau pubien supérieur responsable d'un claquement audible, habituellement ressenti par l'échographiste sous la sonde **(Fig. 5.6)**.

Au moment du ressaut, un « *streak artefact* » peut être visualisé en imagerie harmonique sous la forme d'une bande hyperéchogène striée verticale (flèches blanches). Cet artéfact a tendance à ne pas être visible avec les sondes et appareils de dernière génération.

Le tendon propre du psoas peut parfois être impliqué dans un ressaut secondaire, lié à un conflit avec une structure adjacente d'origine articulaire (kyste labral, ostéochondrome) ou osseuse (cal vicieux). En l'absence de cause secondaire, le ressaut est habituellement traité par rééducation **(Fig. 5.7)**.

RETOUR MENU

PSOAS : RESSAUT

Encadré 20.6 Étiologies des ressauts de hanche

Extra-articulaires

- Latéral : tractus iliotibial (grand glutéal)
- Antérieur : tendon du muscle grand psoas
- Postérieur : conflit ischiofémoral

Encadré 19.9 Principales étiologies de ressaut intra-articulaire

- Fissure du labrum acétabulaire
- Corps étrangers intra-articulaires
- Irrégularités de la tête fémorale
- Subluxation transitoire de la tête fémorale
- Rupture du ligament rond
- Conflit avec le repli pectinéo-fovéal d'Amantini

RETOUR MENU

ECHO DE LA FESSE

Brasseur

RETOUR MENU

- Technique échographique :

DETENTE ++++

- Bras le long du corps
- Tête tournée
- Pression progressive

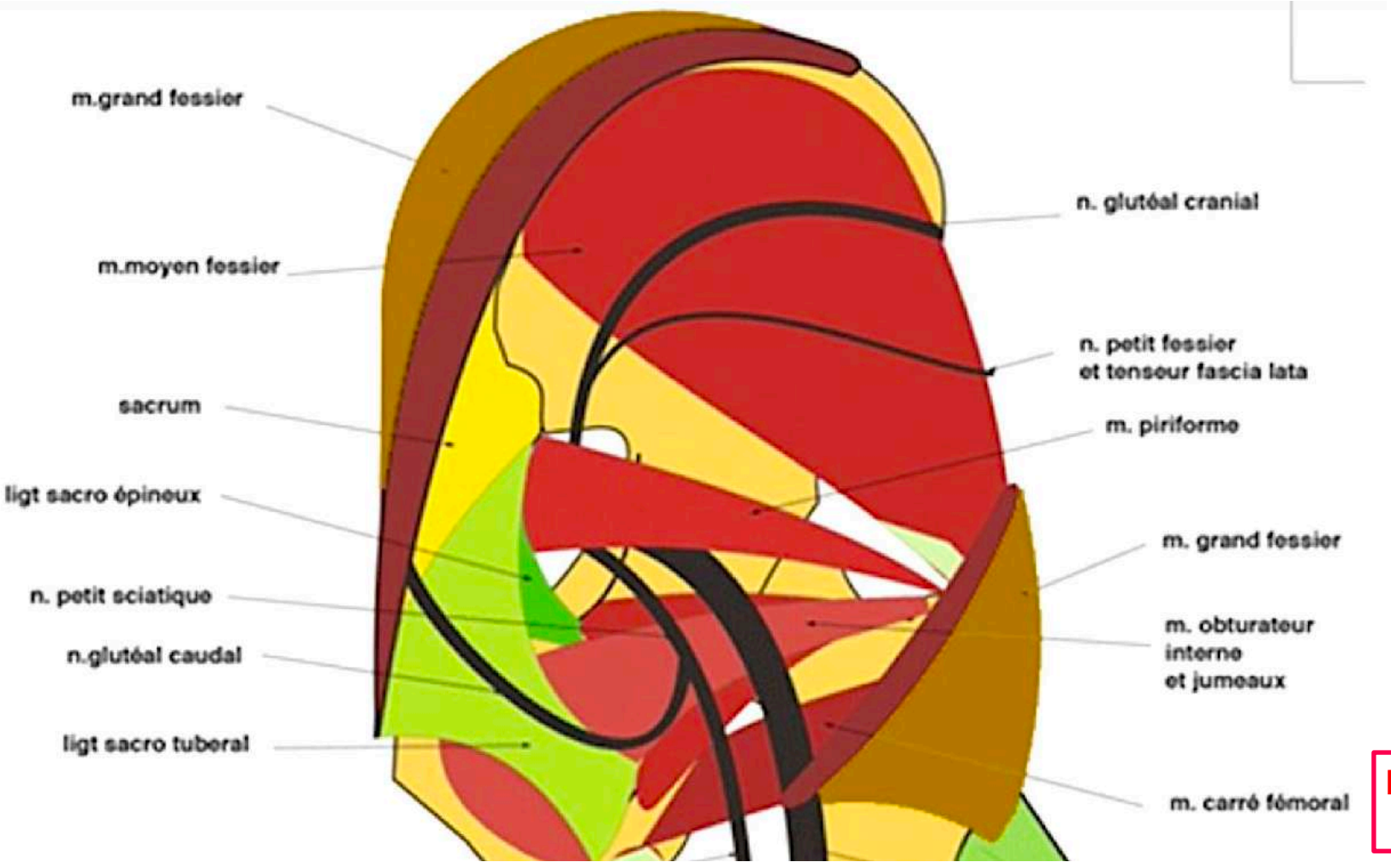

RETOUR MENU

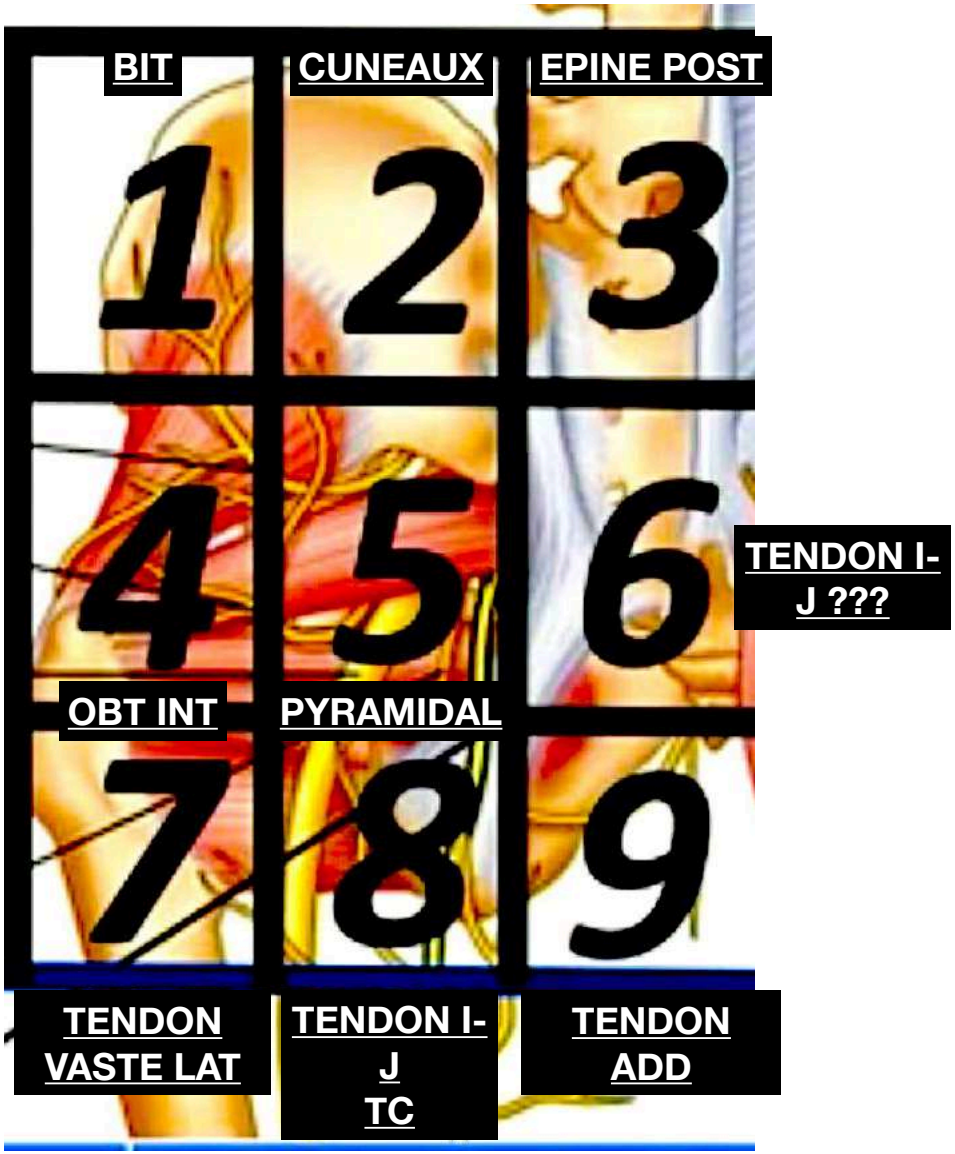
BIT
CUNEAUX
EPINE POST
1
2
3
4
5
6
TENDON I-J ???
OBT INT
PYRAMIDAL
7
8
9
TENDON VASTE LAT
TENDON I-J TC
TENDON ADD

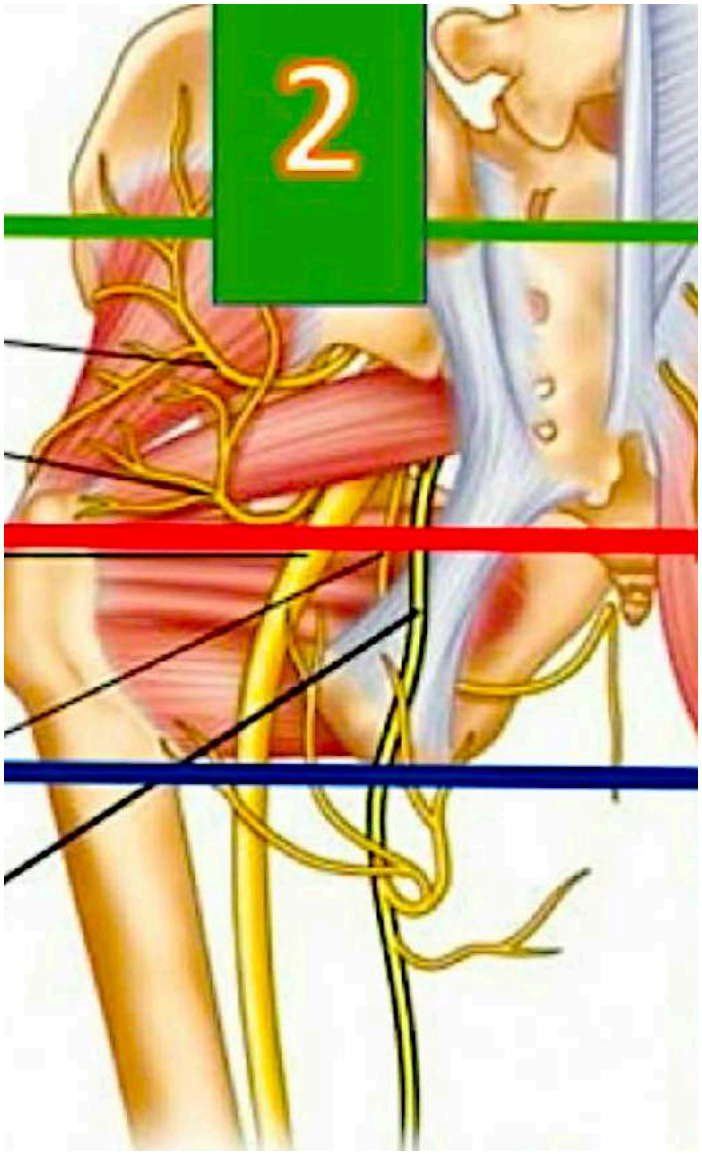
2

RETOUR MENU

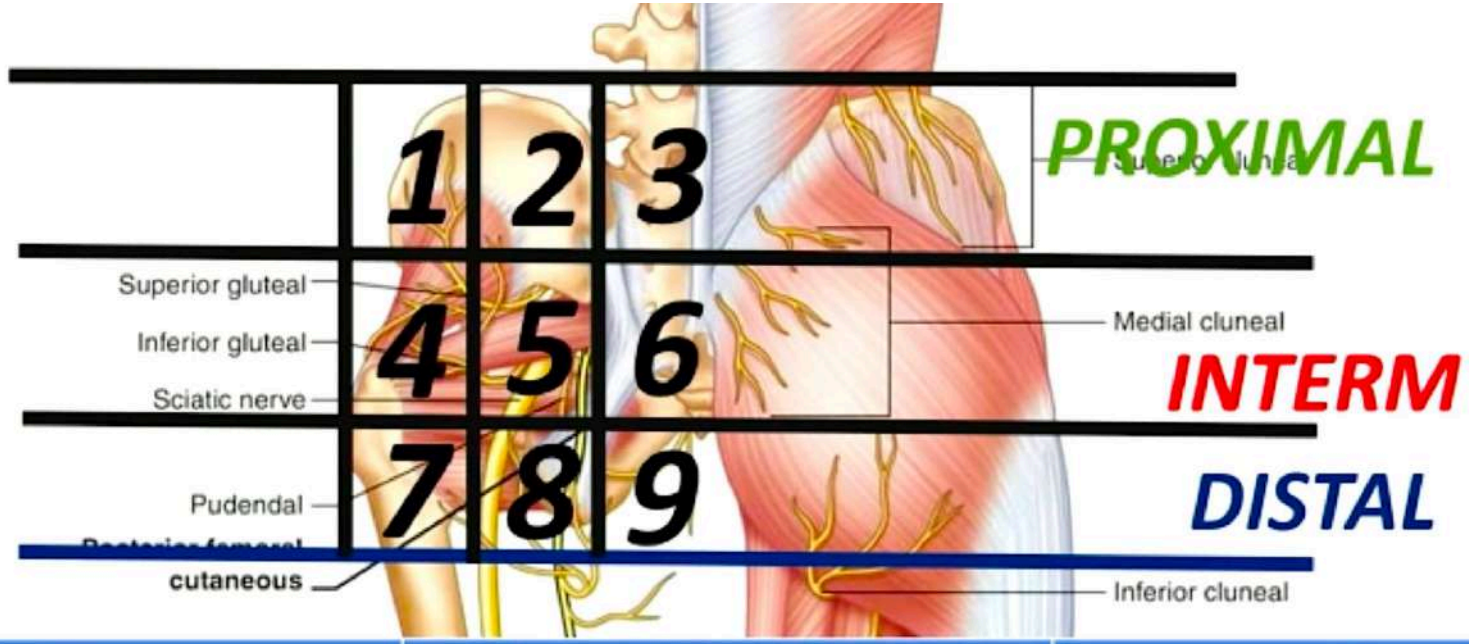

1 Insertion proximale BIT	2 Nerfs clunéaux supérieurs	3 Insertion EIP
4 Insertion sur trochanter Interligne postérieur	5 Nerf Sciatique	6 Insertions ischiojambiers Bursites
7 Insertion proximale vaste latéral Insertion distale du grand glutéal	8 Conflit ischiofémoral T Conjoint	9 Insertion du grand adducteur TSM Fracture (fatigue) ischion

RETOUR MENU

Insertion proximale de la BIT

Enthésopathie +++

Désinsertion, calcification

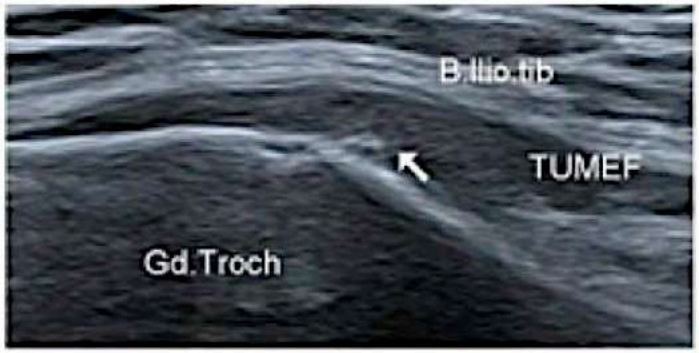

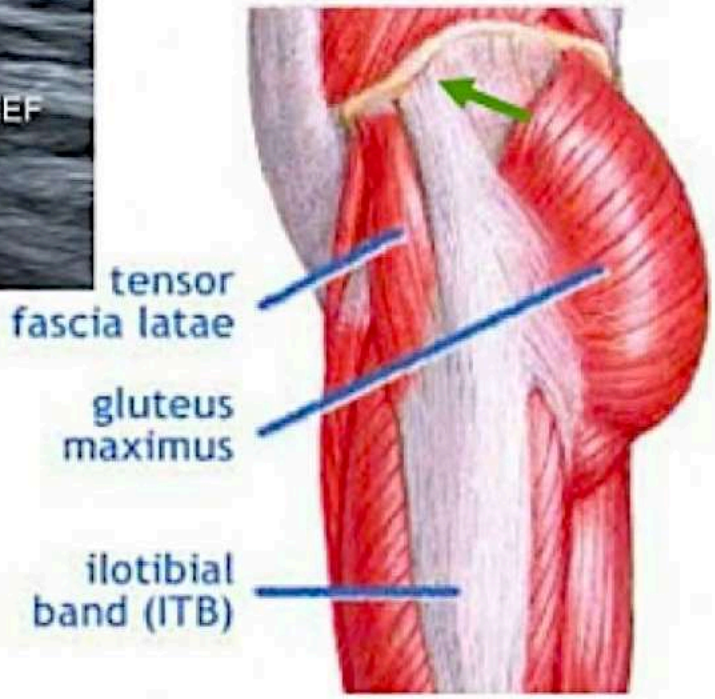

RETOUR
MENU

2 -

Nerfs clunéaux supérieurs

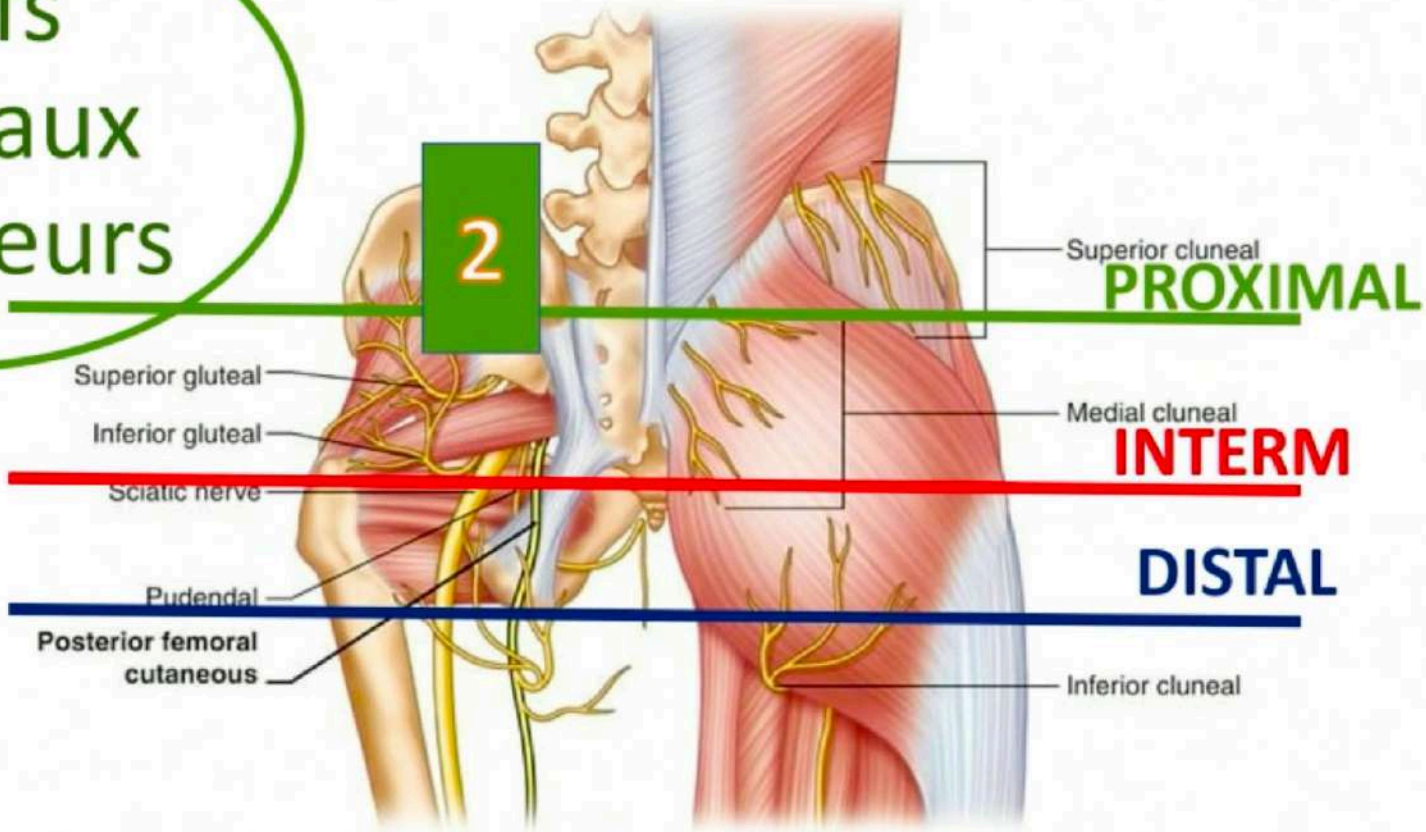

RETOUR MENU

7 cm des épineuses ; traversée du fascina lombaire

Nerfs clunéaux supérieurs

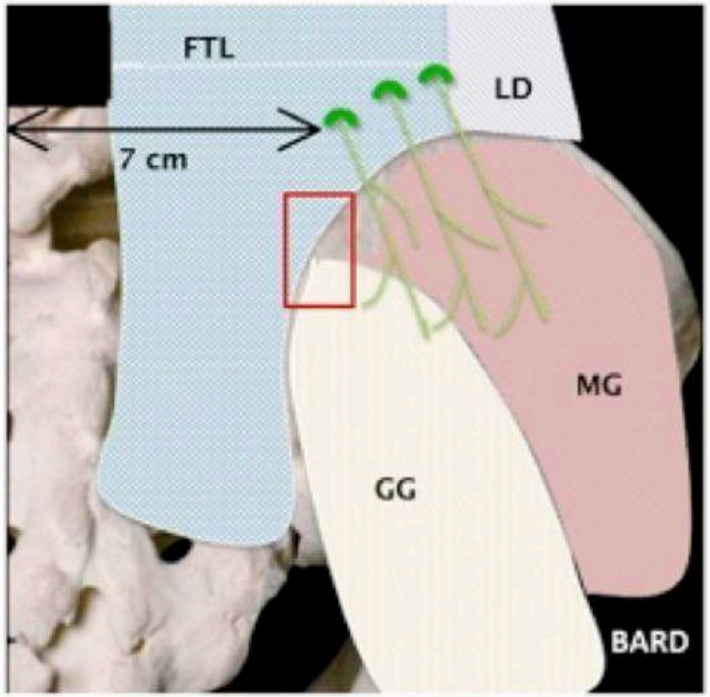

Pathologie????
Sous-estimée?

RETOUR MENU

3 -

3 - insertion EIP = bcp enthésopathie calcifiante fascia ou ligament sacro iliaque post

Insertions

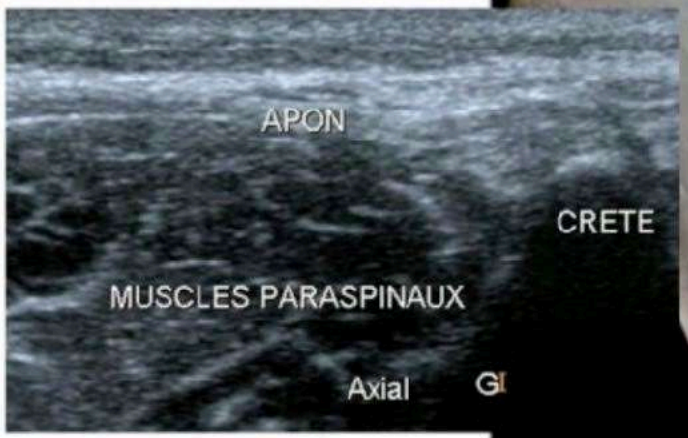

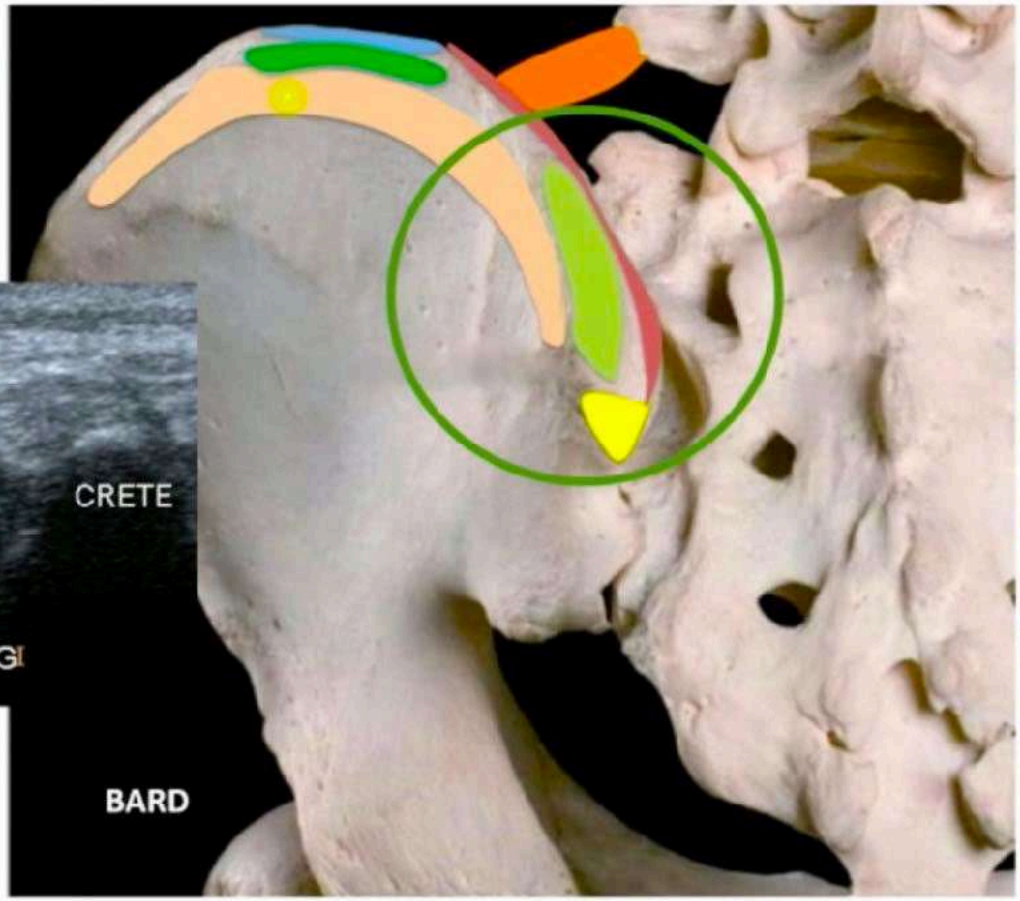

- Grand glutéal
- Moyen glutéal
- Carré lombes
- Grand dorsal
- Ligt iliolombaire
- Fascia thoraco-lombaire
- Ligt Sacroiliaque postérieur

RETOUR MENU

4 -

insertion OBT. INT / JUMEAUX / PYRAMIDAL / CARRÉ

Insertions postérieures sur le grand trochanter

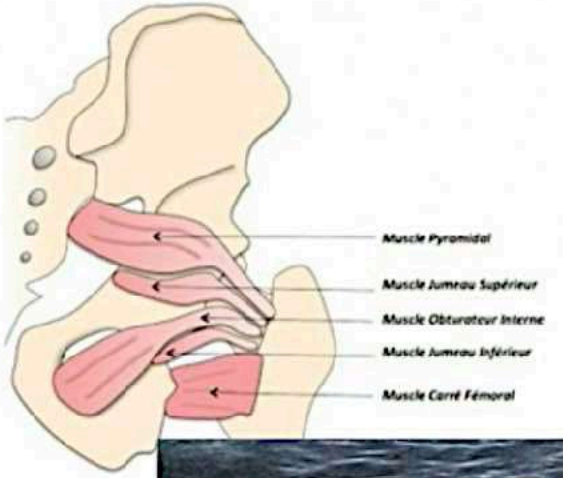

AU DESSUS = JUMEAU SUP
ET ENCORE AU DESSUS = PYRAMIDAL

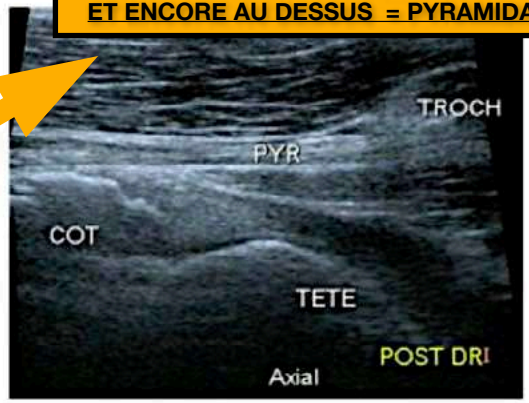

OBTURATEUR INT ++++
FACILE À REPERER

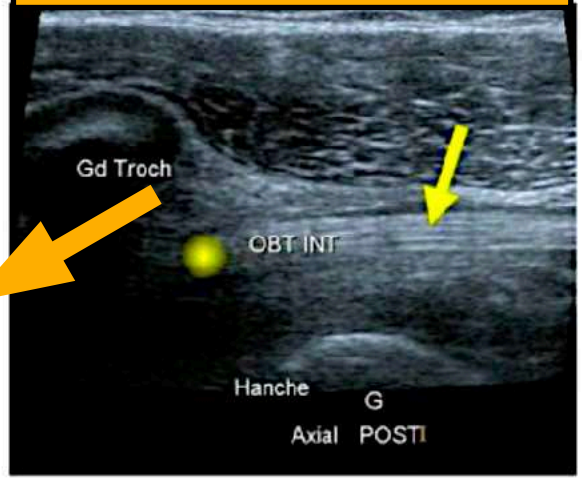

EN DESSOUS = JUMEAU INF
ET ENCORE EN DESSOUS = CARRÉ

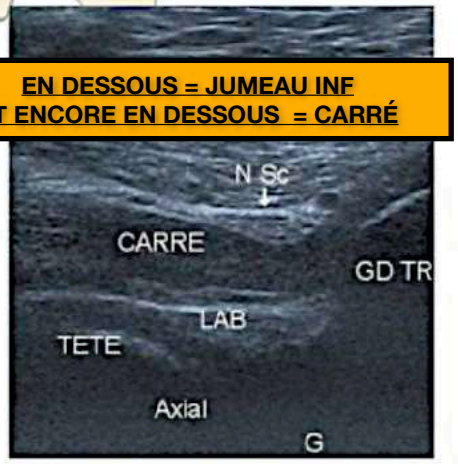

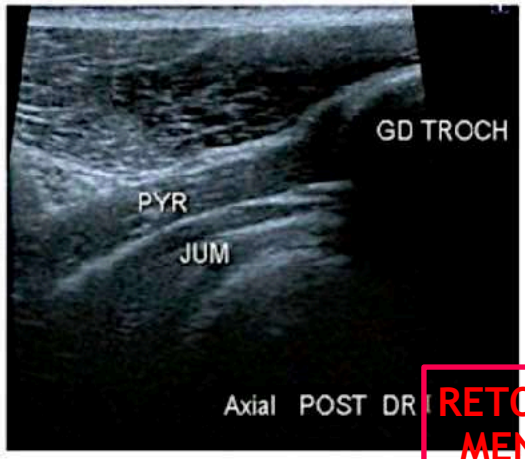

RETOUR MENU

4 - BIS

INTERLIGNE COXO-FÉMORAL POST

16 mars 2023 à 12:30

REMARQUE DE LAREDO

LES COLLECTIONS DES PTH SONT TOUJOURS COXO FEMORAL POSTERIEURS ++++ C EST LA QU IL FAUT ALLER LES CHERCHER +++

RETOUR MENU

5-

NERF SCIATIQUE ET SYNDROME DU PYRAMIDAL = ECHO INUTILE

Syndrome du pyramidal

« *Syndrome du pyramidal* »

Contracture réflexe du pyramidal

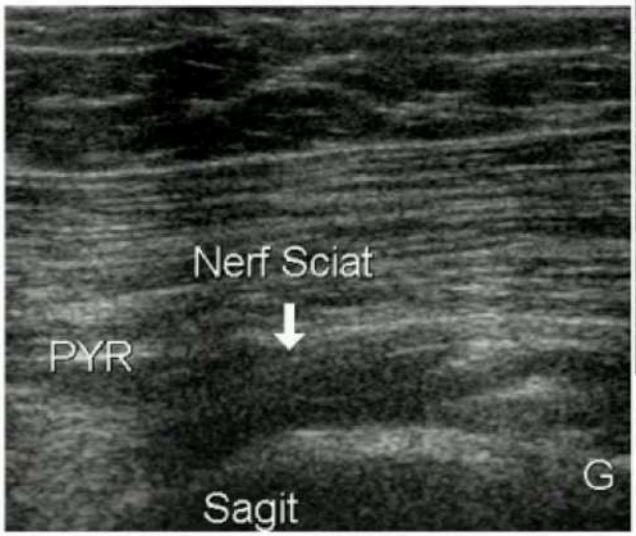

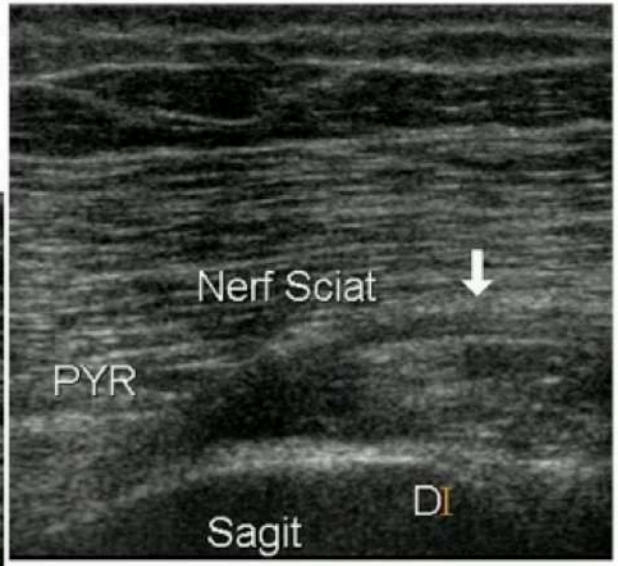

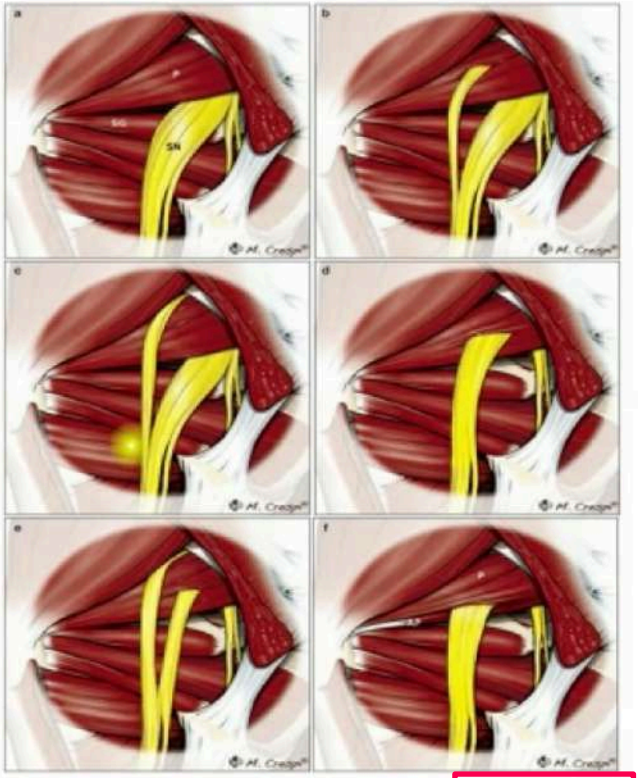

RETOUR MENU

6 -

6 - insertion ischio

REMARQUE DE LAREDO

ENTHESOPATHIE = SURTOUT TENDON SM (PLUS PROFOND)

Insertions
Lésions chroniques

- Enthésopathie (+ calcification)
  - Comparatif ++
  - Palpation +++

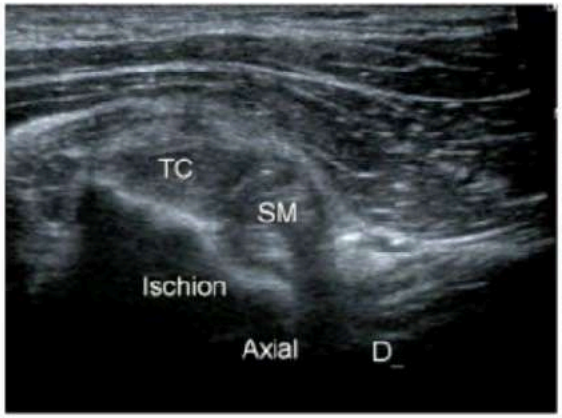

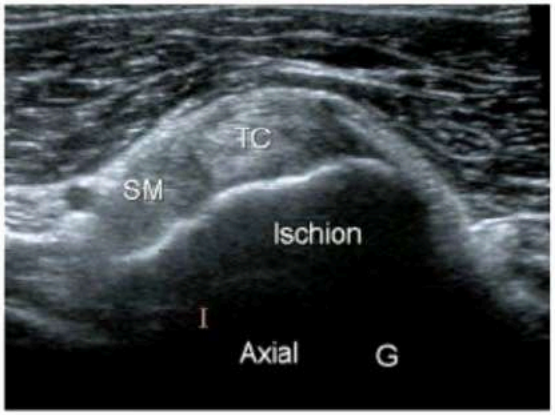

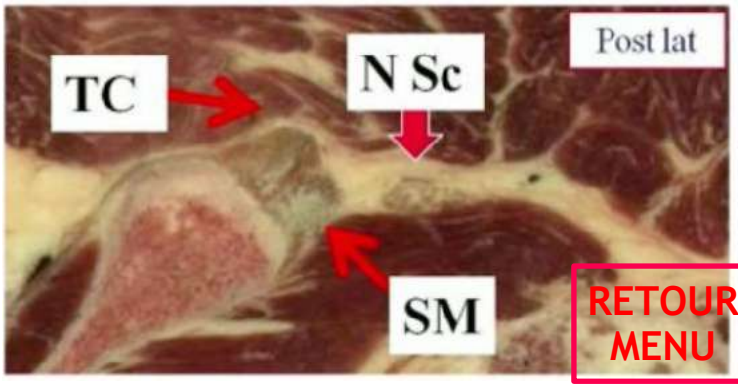

RETOUR MENU

6 -

16 mars 2023 à 12:36

REMARQUE DE LAREDO

ENTHESOPATHIE = SURTOUT TENDON SM (PLUS PROFOND)

Tendinopathie ou rupture du semimembraneux

- Comparatif ++
- Topographie variable de la jonction MT !!

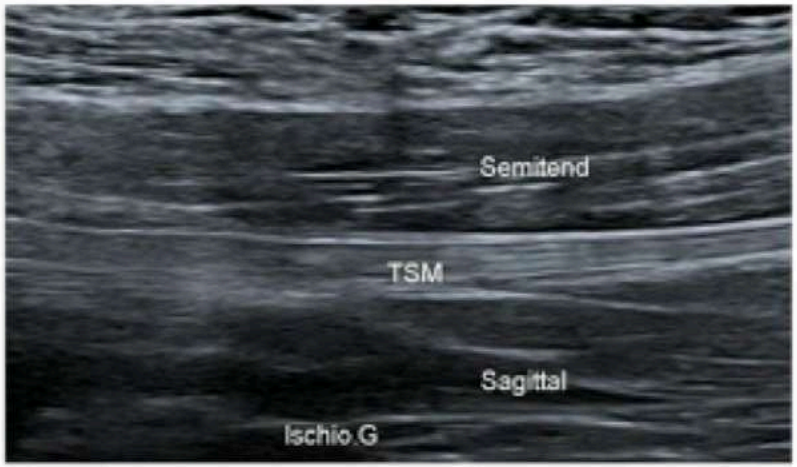

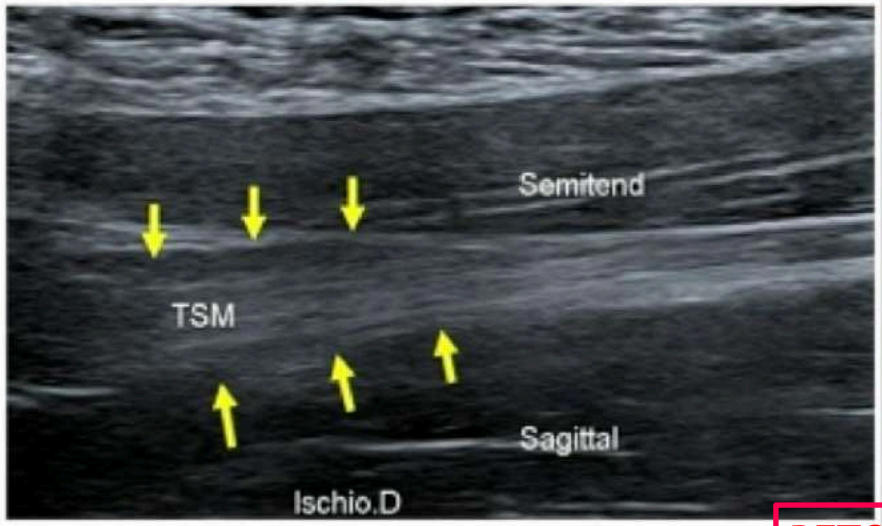

RETOUR MENU

6 -

Insertions
Lésions aiguës

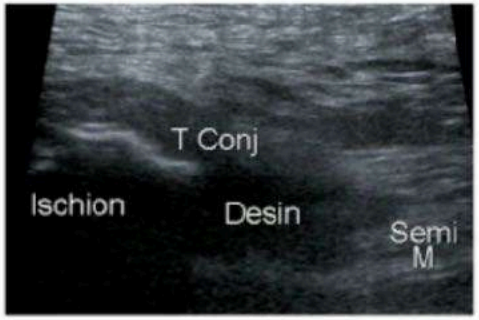

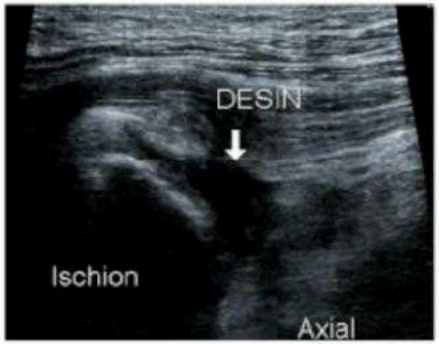

- **Totale** : 1 ou 2 tendons

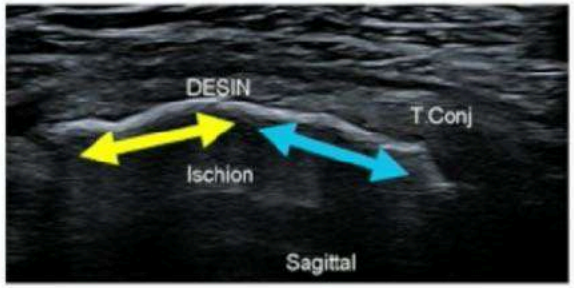

- **Partielle** : TC ou TSM ?

- **Arrachement** apophyse

RETOUR MENU

7 -

Enthèse proximale du vaste latéral

- Enthésopathie (CA ++)
- Désinsertion

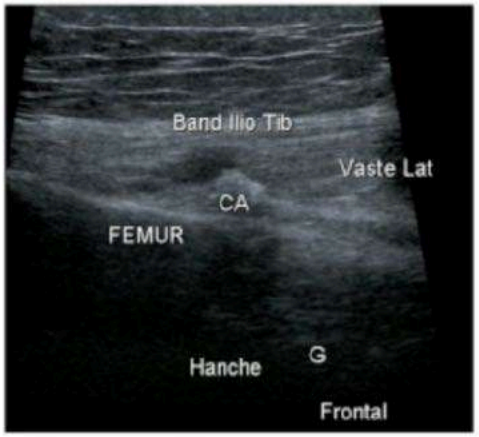

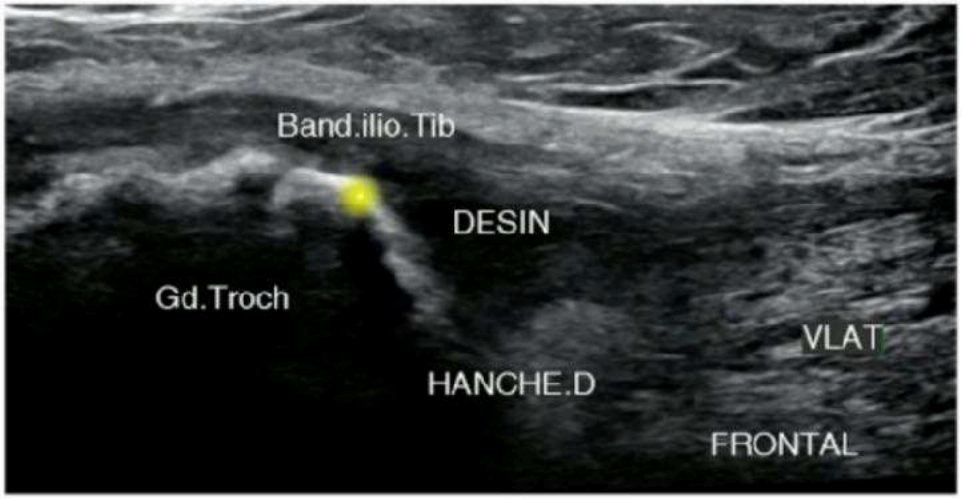

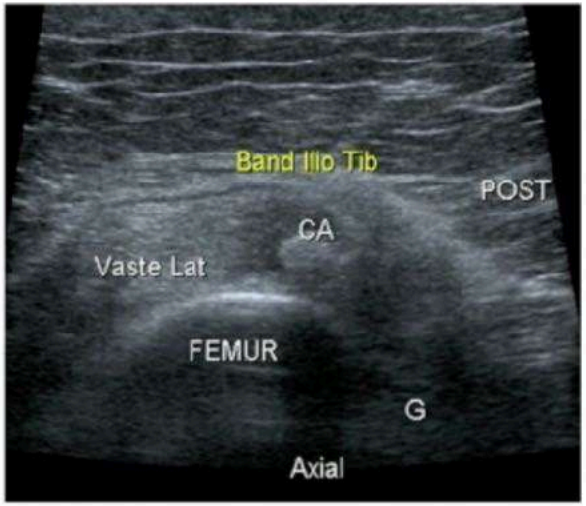

RETOUR MENU

9 -

Insertion Gd Add
TSM
FF Ischion

+ NERFS ??
clunéaux inférieurs
fémorocutané post

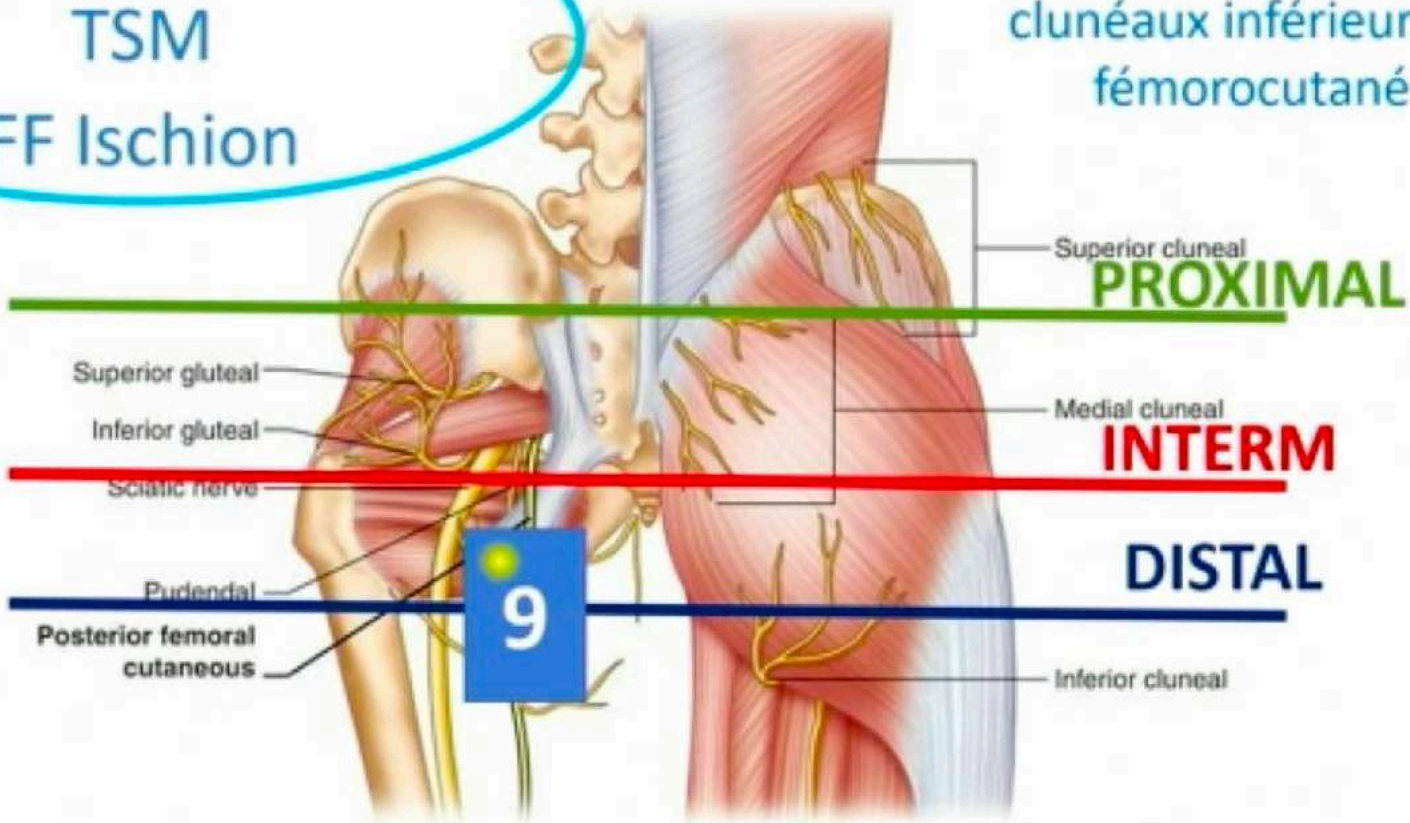

RETOUR MENU

9 -

Insertion du grand adducteur *(tendon + muscle)*

- Enthésopathie (calcif?)
- Désinsertion

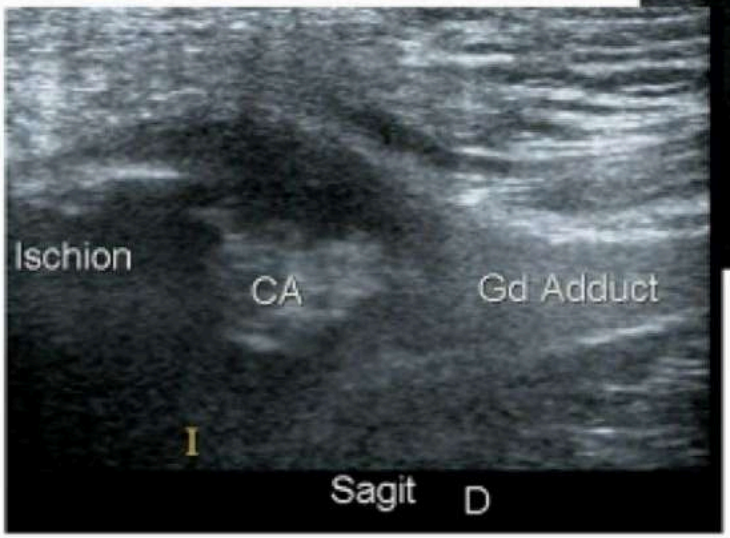

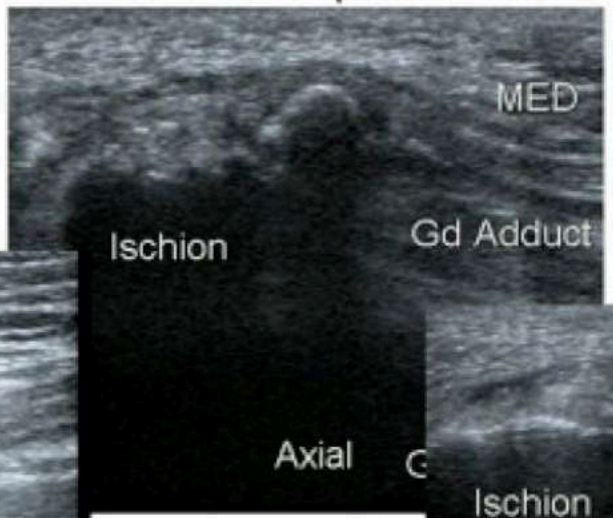

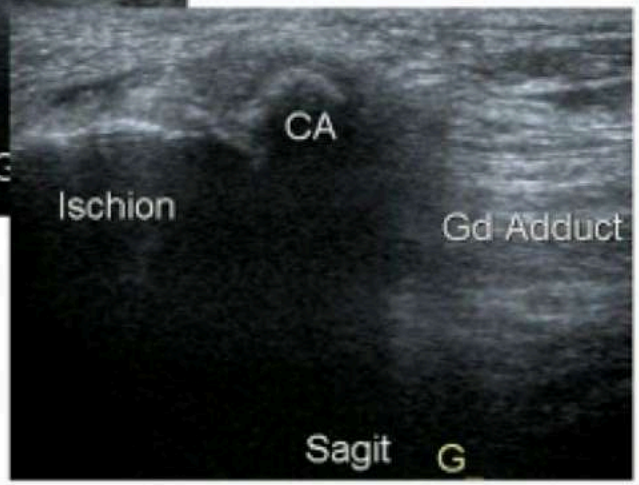

RETOUR MENU

MUSCLES FESSIERS

Douleurs :

1- Montée des ESCALIERS +++
2- Passage station assise à la station debout, disparaissant après qq pas.
3- En décubitus homolatéral prolongé.

TTT Michel Perrier 2022 :
en 1er : DIPROSTENE ET OSTENIL TENDON
Puis en 2eme : PRP

RETOUR MENU

MUSCLE FESSIERS

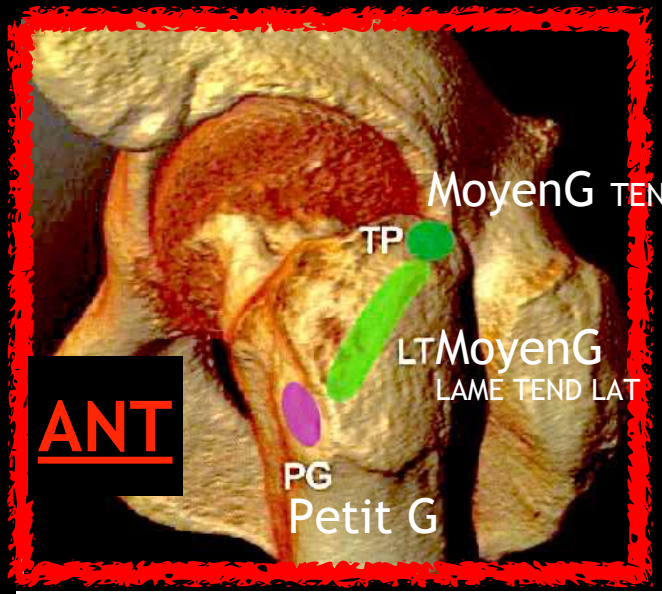

SEULE LA RUPTURE DU TENDON PRINCIPAL POSTERIEURE DU MF EST IMPORTANTE CAR ELLE SEULE EST UNE INDICATION CHIRURGICALE

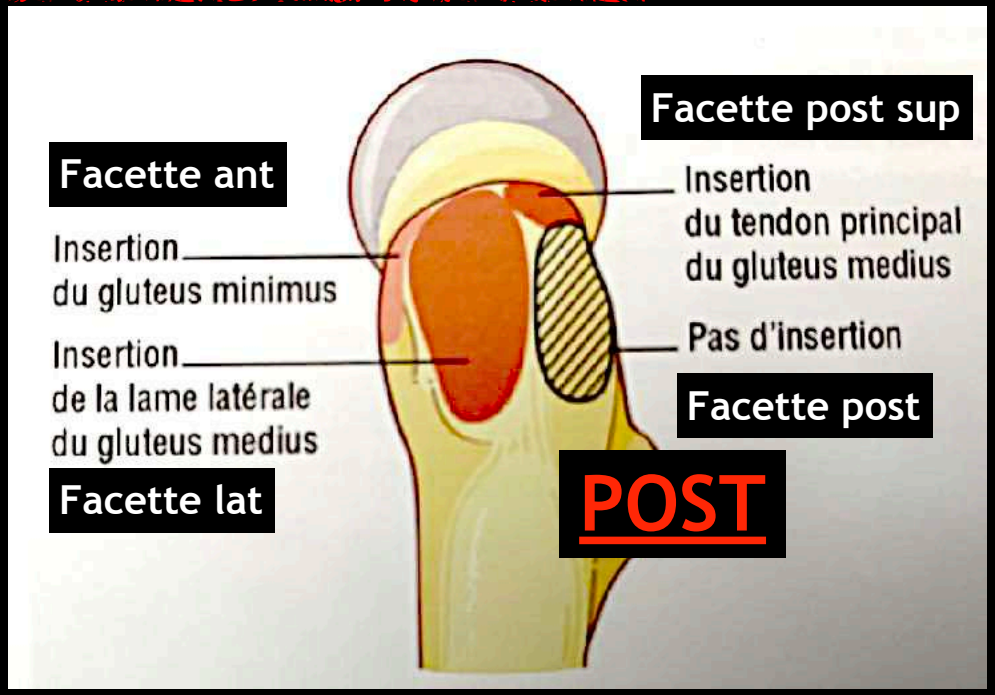

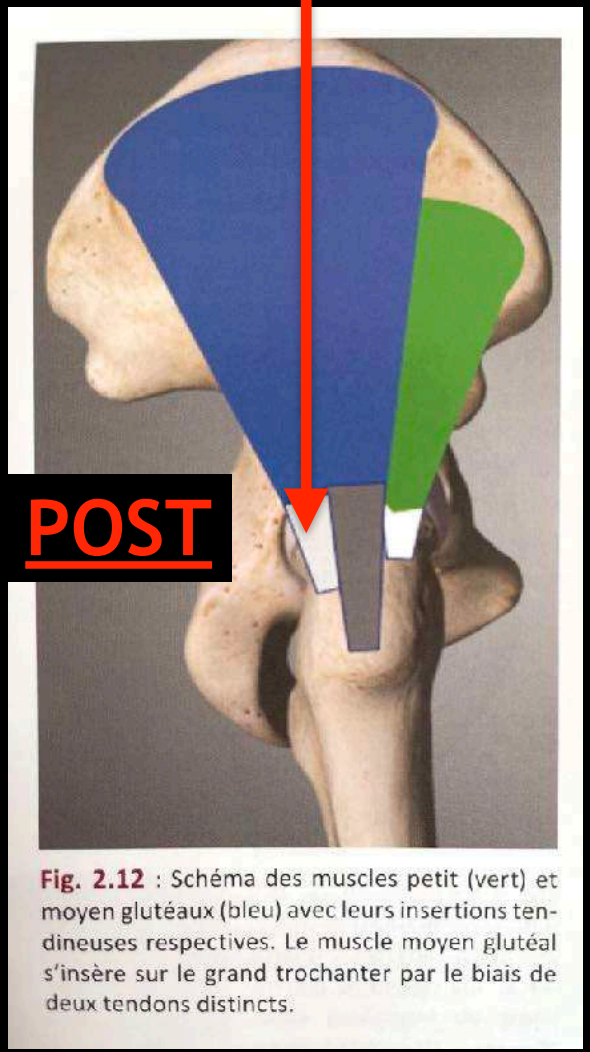

Fig. 2.12 : Schéma des muscles petit (vert) et moyen glutéaux (bleu) avec leurs insertions tendineuses respectives. Le muscle moyen glutéal s'insère sur le grand trochanter par le biais de deux tendons distincts.

RETOUR MENU

Région glutéale
(plan moyen)

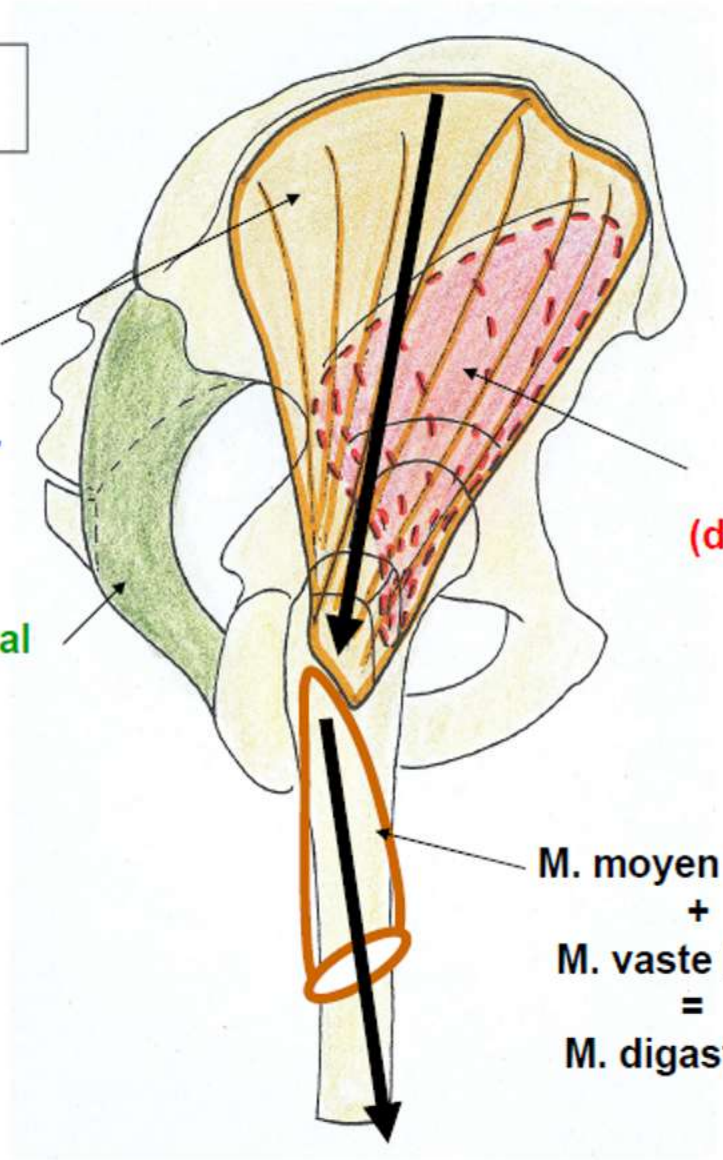

M. moyen glutéal

(RE + ABD + RI)

APPUI MONOPODAL

Ligt sacro-tubéral

M. petit glutéal

(dans le plan profond)

(RI + ABD)

M. moyen glutéal
+
M. vaste latéral
=
M. digastrique

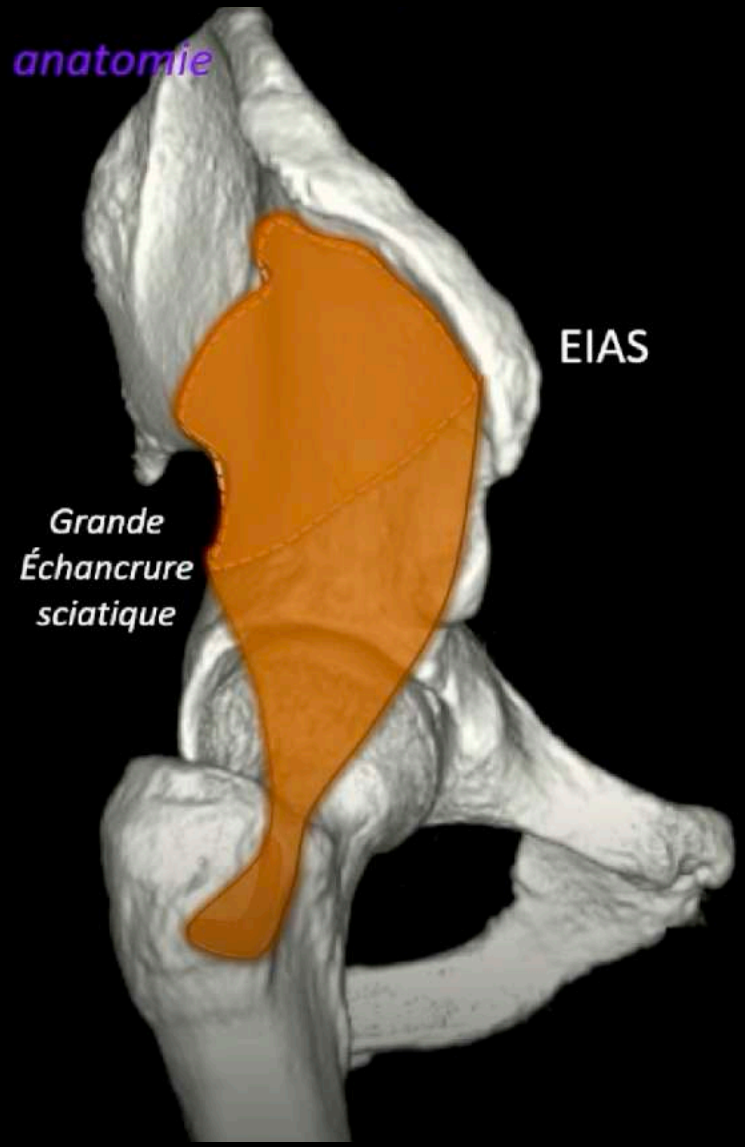

LE MUSCLE

petit glutéal

- Le plus petit,
- le plus profond

  de la fosse iliaque externe

- De l'EIAS à la grande échancrure sciatique
- Facette antérieure du Gd trochanter

RETOUR MENU

anatomie

Le tendon petit glutéal

Tendon principal

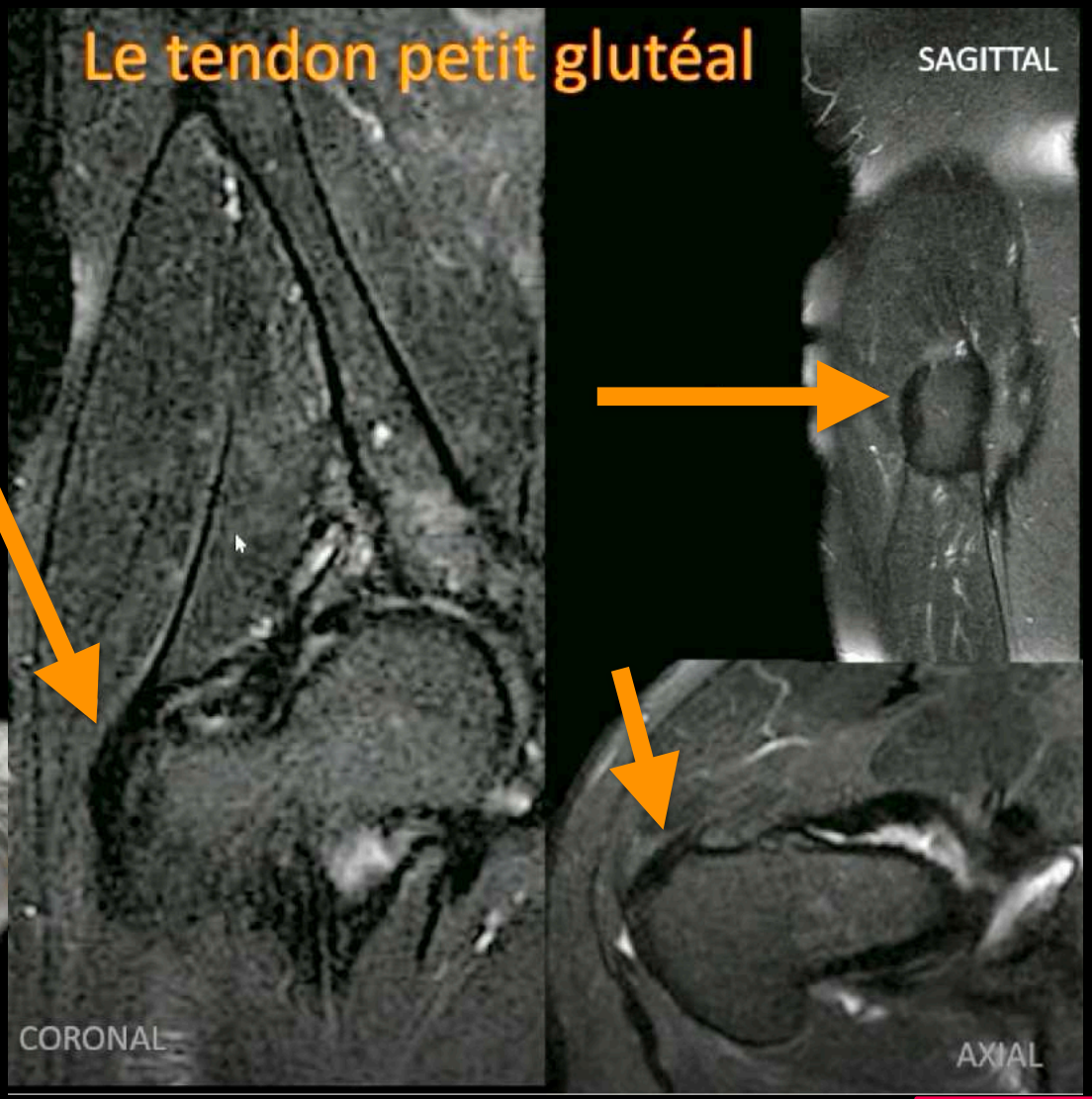

Présence d'un tendon vertical puis insertion horizontale

RETOUR MENU

anatomie

Le tendon petit glutéal

Tendon accessoire

Son tendon accessoire !

Rôle : évite l'incarcération de la capsule articulaire

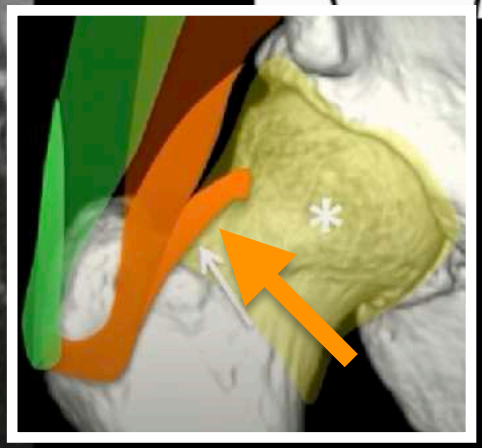

*J.Anat (2001). Gluteus minimus : observations on its insertion. Walters J.

RETOUR MENU

TENDON PETIT FESSIER = ROT EXT / CORO OBLIQUE

COUPES LATÉRALES

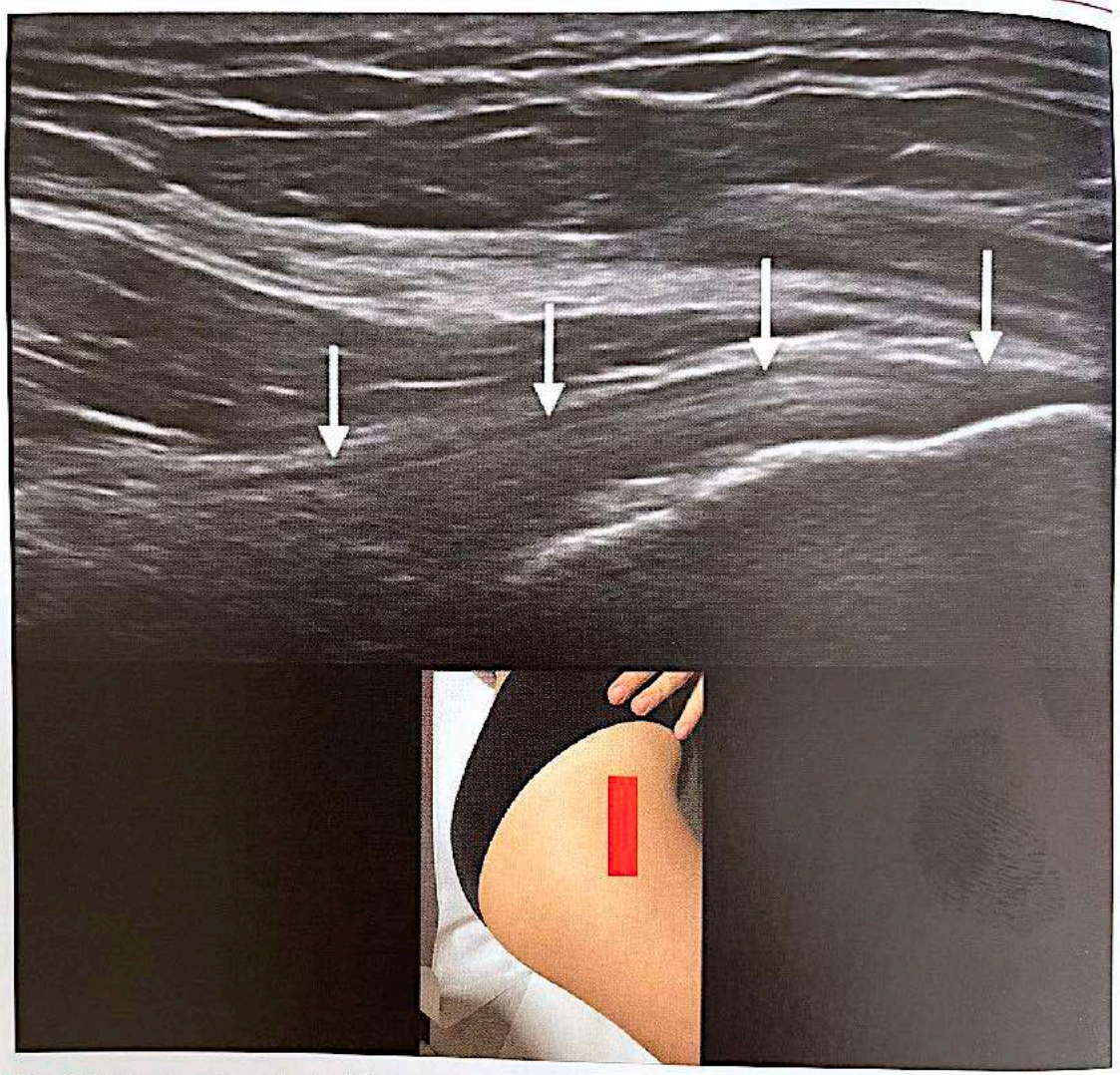

Fig. 3.8: Tendon du petit glutéal. Coupe longitudinale montrant le tendon du petit gultéal (flèches blanches) et son insertion sur la facette antérieure du grand trochanter.

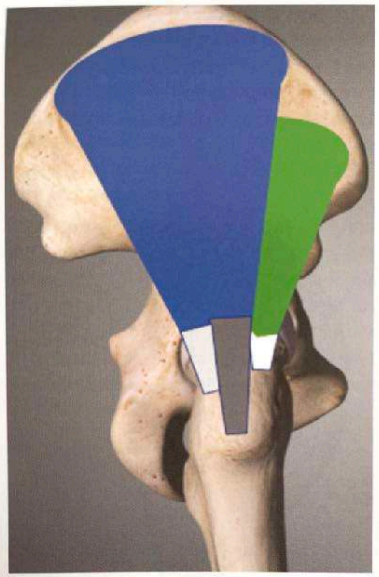

Fig. 2.12 : Schéma des muscles petit (vert) et moyen glutéaux (bleu) avec leurs insertions tendineuses respectives. Le muscle moyen glutéal s'insère sur le grand trochanter par le biais de deux tendons distincts.

RETOUR MENU

pathologie

La tendinopathie « *isolée* » du petit glutéal

Extension de la tendinopathie au tendon accessoire et à la capsule articulaire

RETOUR MENU

pathologie

La tendinopathie « *isolée* » du petit glutéal

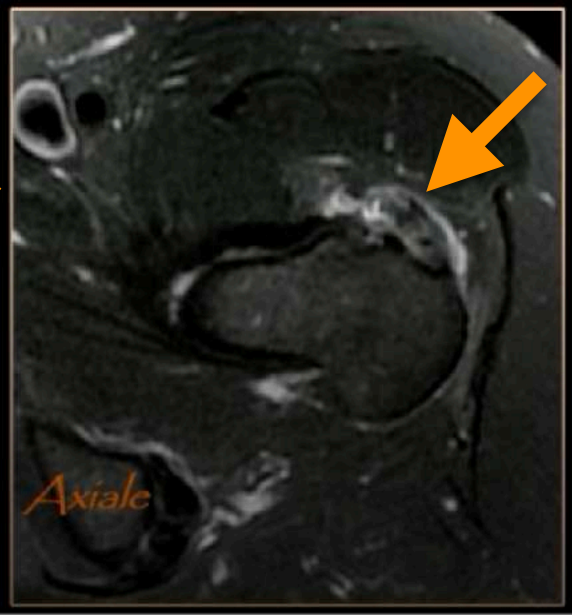

RETOUR MENU

pathologie

Bursite du petit glutéal

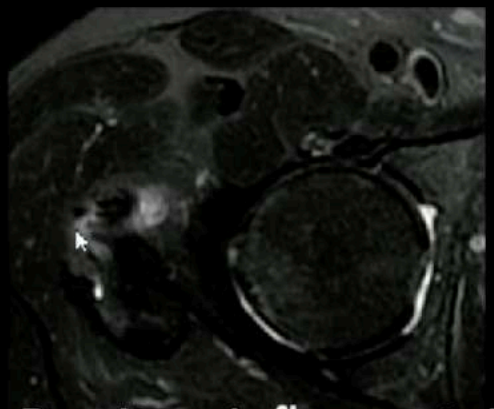

Bursite « inflammatoire »

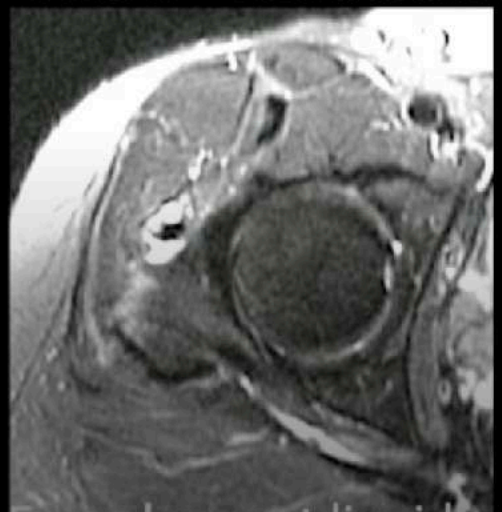

Epanchement liquidien

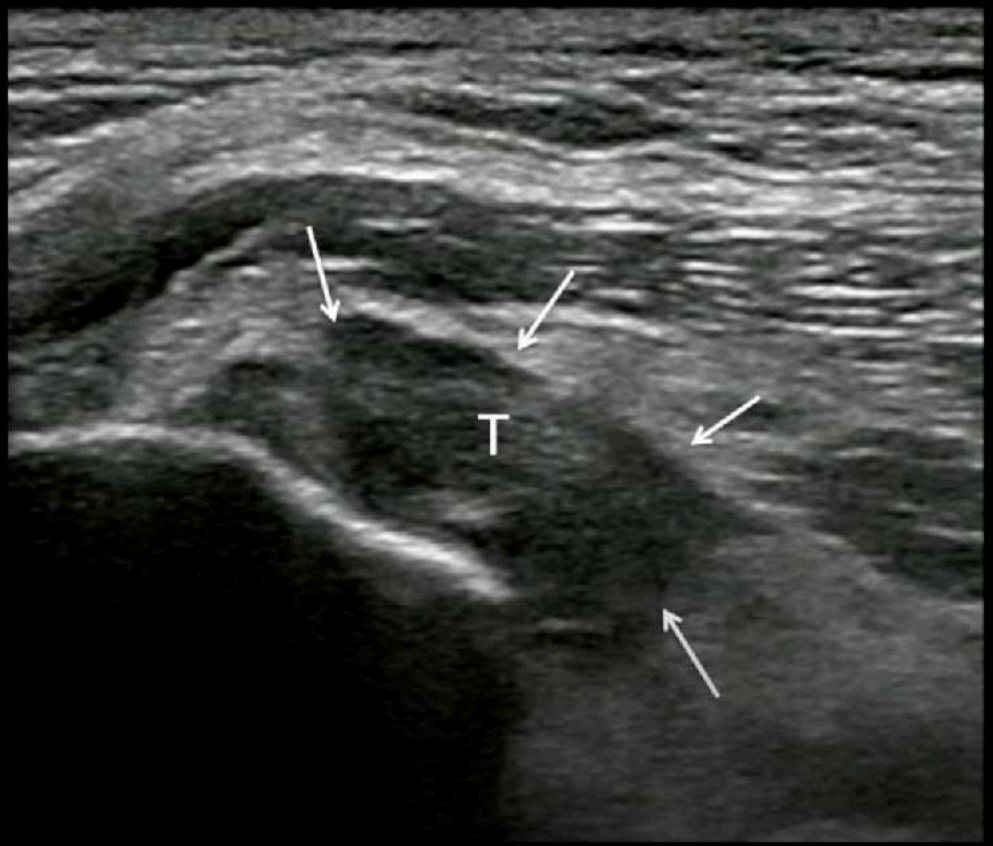

RETOUR MENU

TENDON MOYEN FESSIER - AXIAL

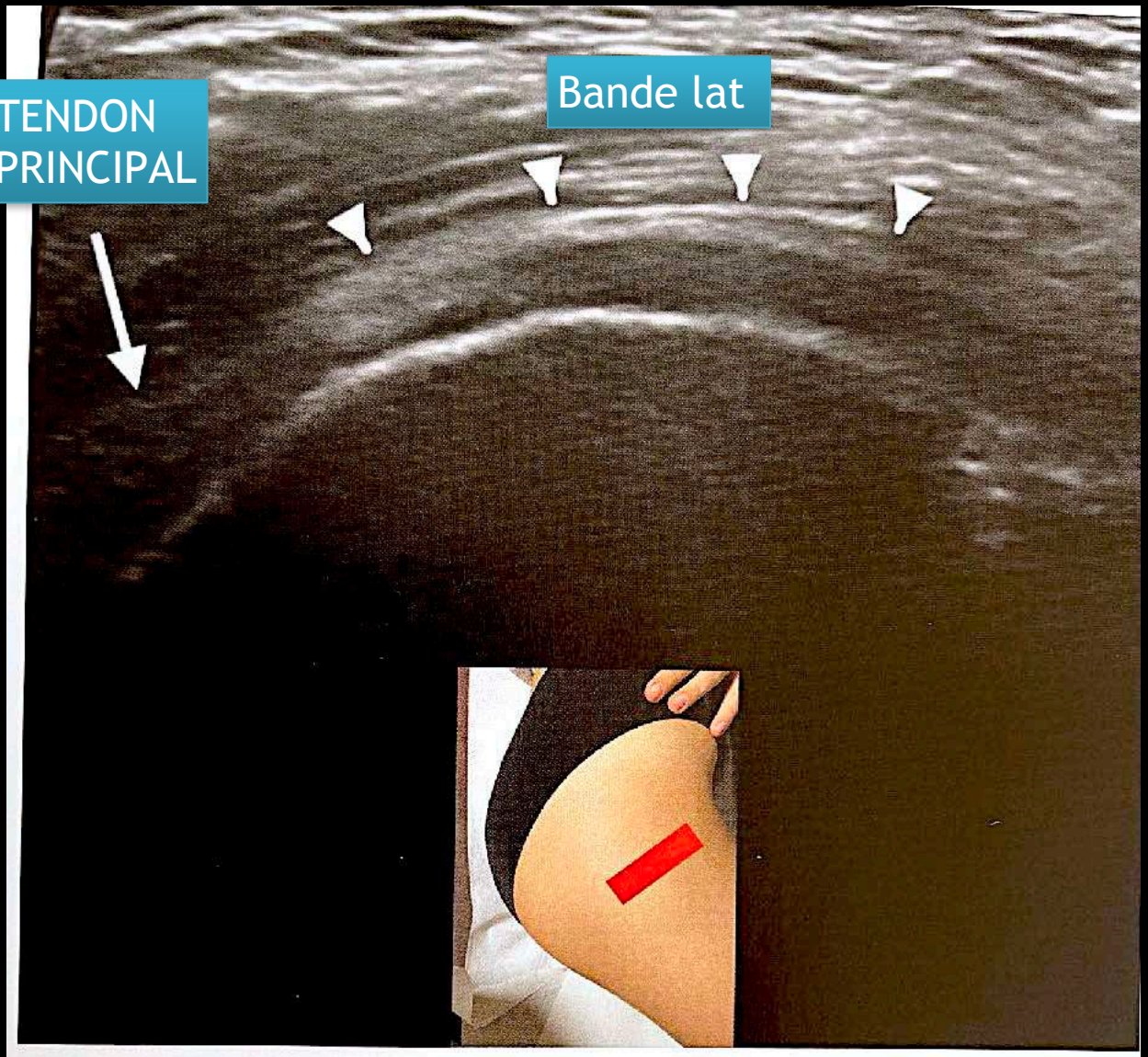

Fig. 3.9 : Tendon du moyen glutéal. Coupe axiale au niveau du grand trochanter montrant le tendon postérieur du moyen glutéal (flèches) qui est hypoéchogène du fait d'un artéfact d'anisotropie ainsi que l'expansion aponévrotique latérale (têtes de flèche)..

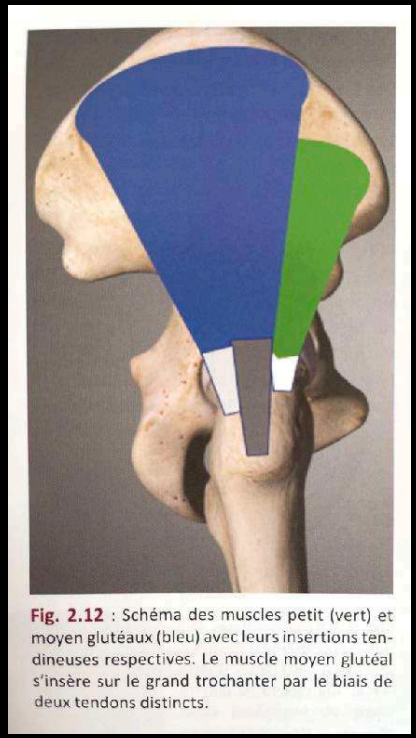

Fig. 2.12 : Schéma des muscles petit (vert) et moyen glutéaux (bleu) avec leurs insertions tendineuses respectives. Le muscle moyen glutéal s'insère sur le grand trochanter par le biais de deux tendons distincts.

RETOUR MENU

Echographie musculosquelettique - Hanche en 10 points

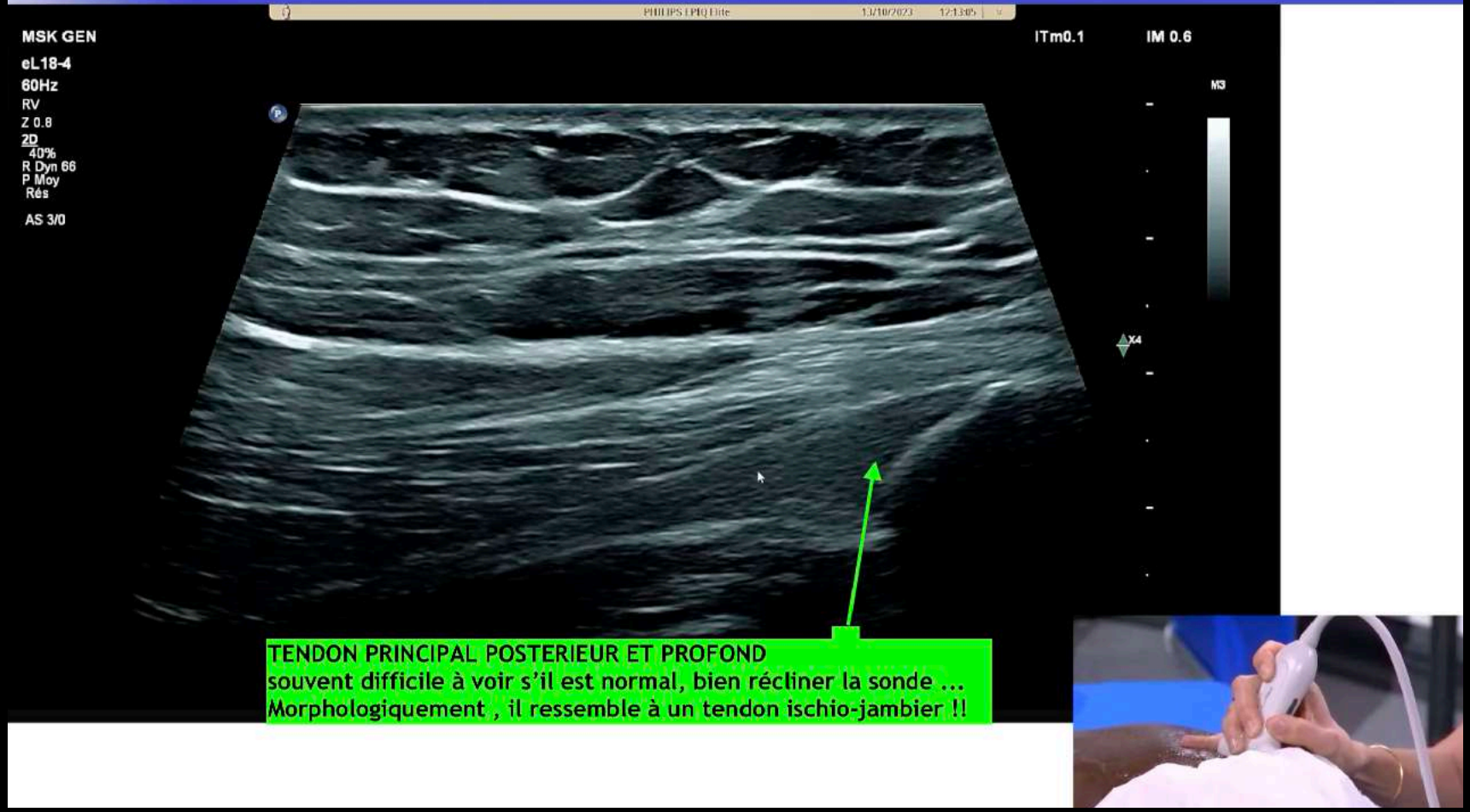

RETOUR MENU

TENDON MOYEN FESSIER - CORO - ROT INT

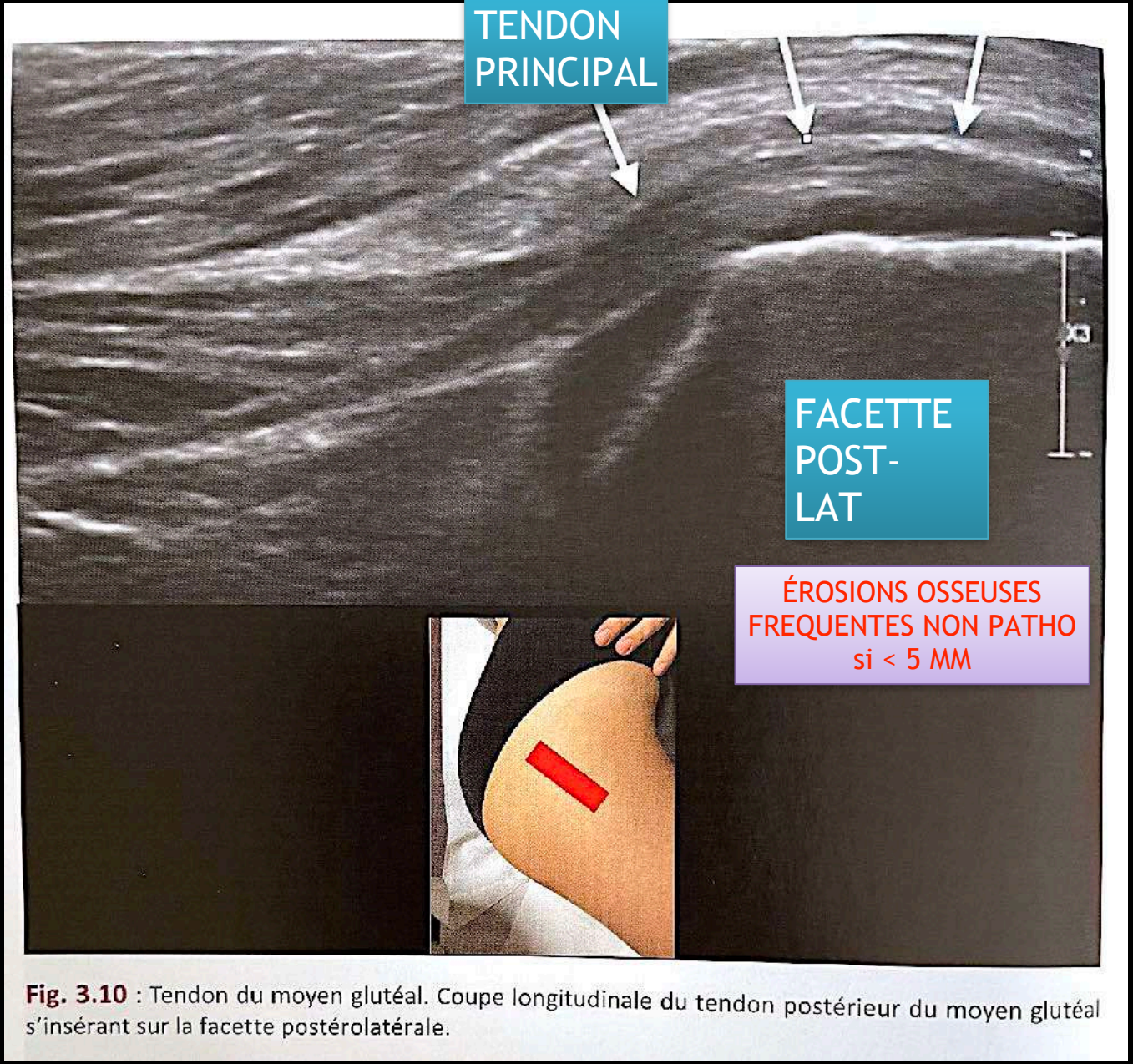

Fig. 3.10 : Tendon du moyen glutéal. Coupe longitudinale du tendon postérieur du moyen glutéal s'insérant sur la facette postérolatérale.

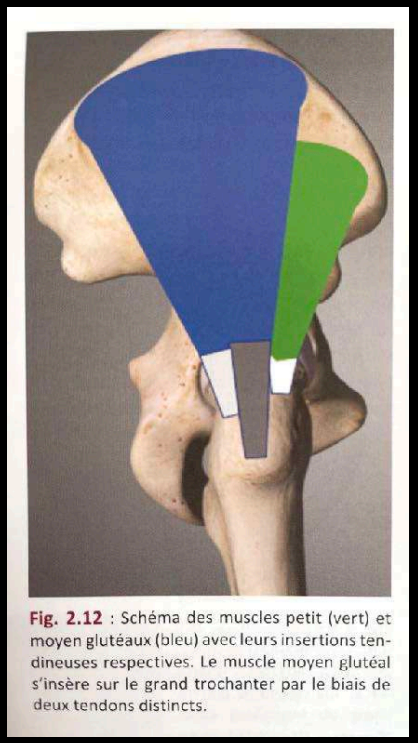

Fig. 2.12 : Schéma des muscles petit (vert) et moyen glutéaux (bleu) avec leurs insertions tendineuses respectives. Le muscle moyen glutéal s'insère sur le grand trochanter par le biais de deux tendons distincts.

RETOUR MENU

Moyen Glutéal en IRM

RETOUR MENU

MUSCLE FESSIERS

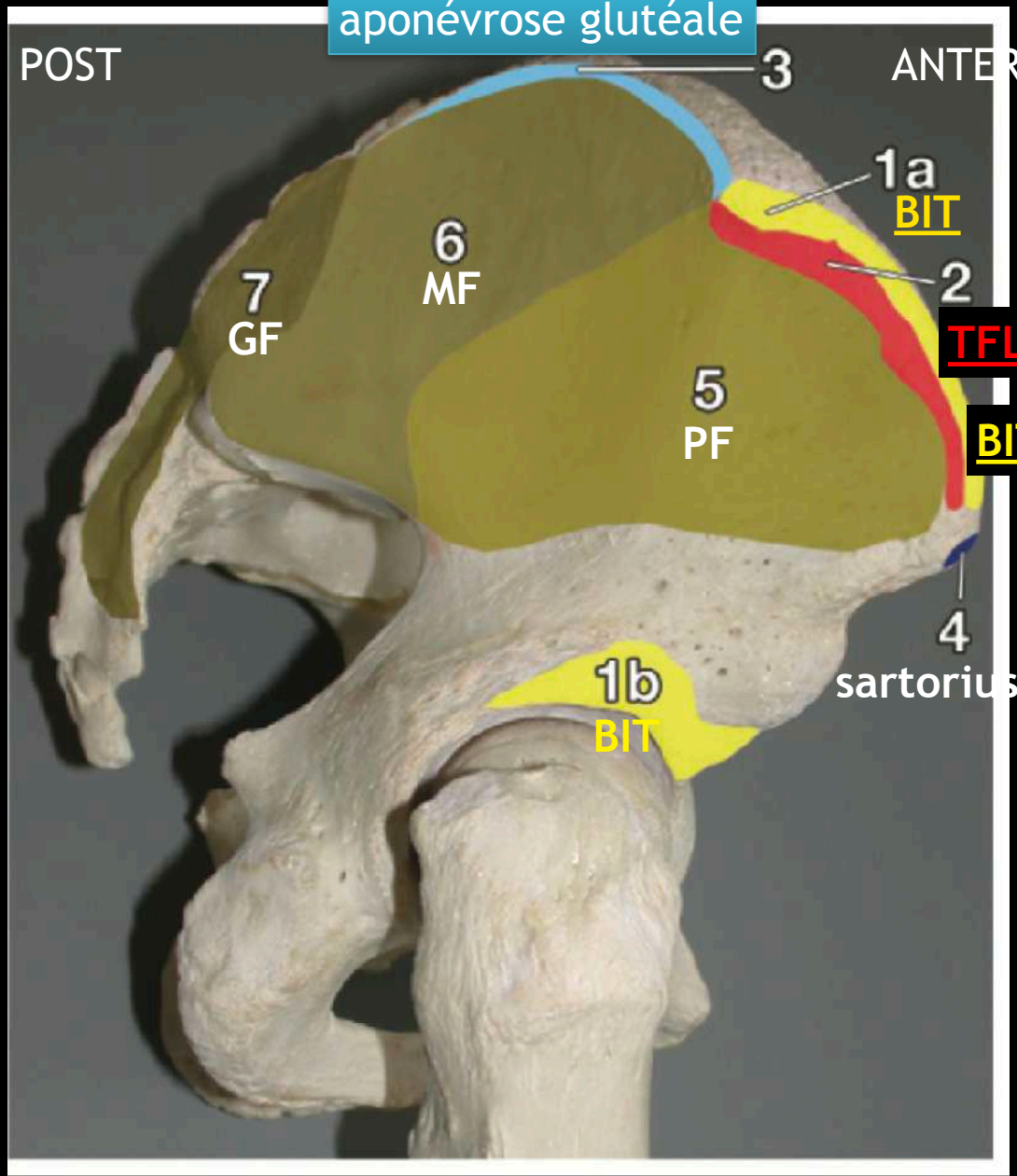

1a : BIT couche superficielle
1b : BIT couche profonde
2 : muscle TFL
3. : attache aponévrose glutéale
4 : muscle sartorius
5 : muscle PF
6 : muscle MF
7 : muscle GF

RETOUR MENU

MUSCLES

Fibres destinées au tendon principal du moyen glutéal

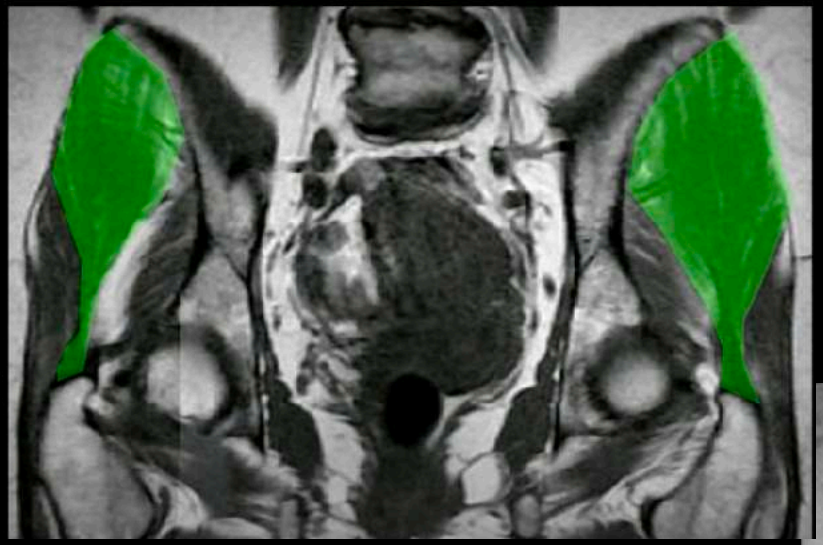

Fibres musculaires du petit glutéal

Fibres destinées à Lame latérale du moyen glutéal

RETOUR MENU

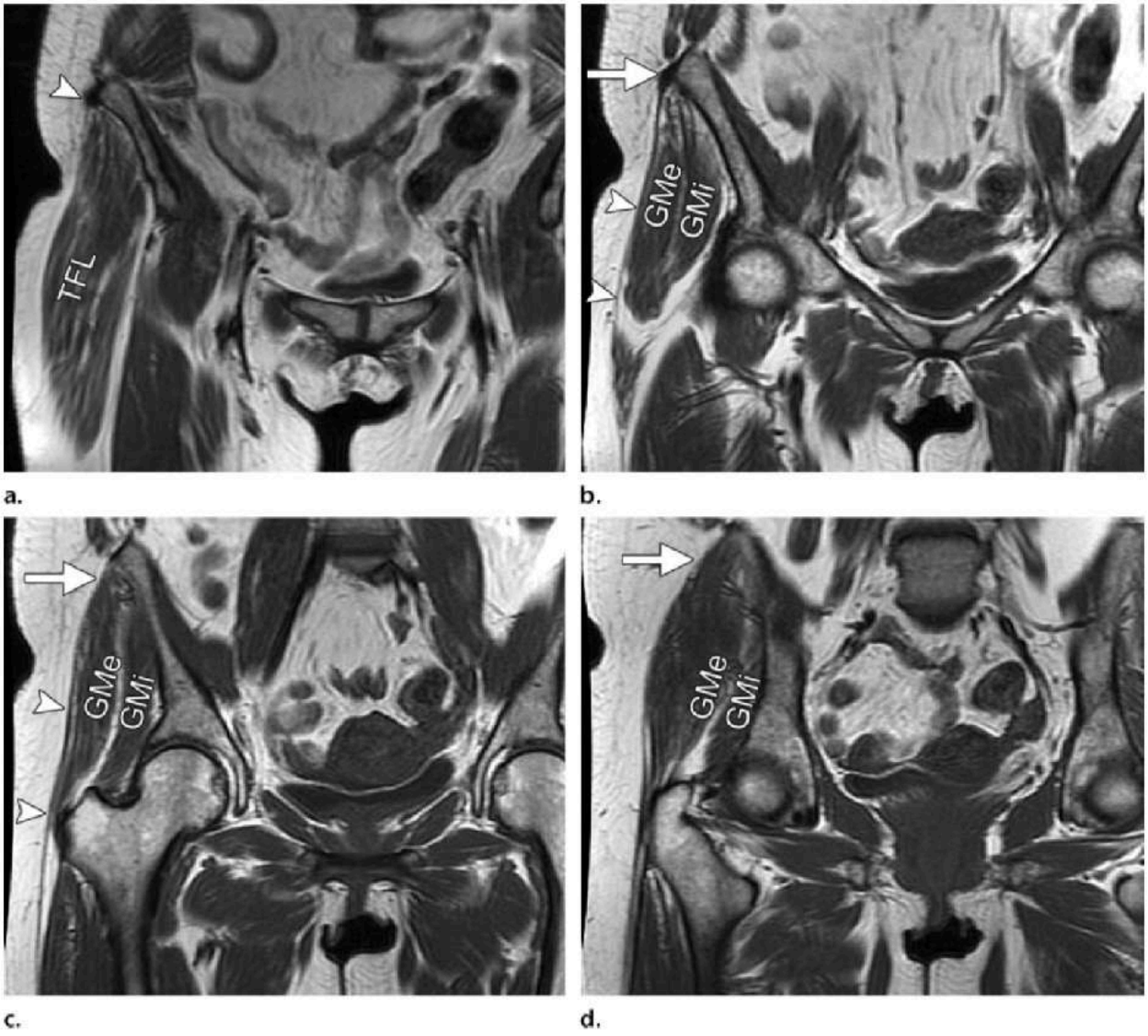

Figure 3. Coronal T1-weighted MR images (repetition time msec/echo time msec = 516/13) of the right hip in an asymptomatic volunteer show the attachment of the FL and its contributions from anterior to posterior. **(a)** The origin of the TFL, seen at the iliac crest, is covered by the ITB at the outer lip (arrowhead) of the iliac crest. **(b)** The more posterior portion of the ITB is well demonstrated at the iliac tubercle (arrow), as is the remainder of the ITB as it descends laterally along the thigh (arrowheads). Deep to the ITB are the gluteus medius *(GMe)* and gluteus minimus *(GMi)*. **(c, d)** At the level of the hip joint, some fat separates the ITB from the gluteal muscles, which helps define the ITB at radiography. Posteriorly, the GA fascia (arrow) covers the upper part of the lateral surface of the gluteus medius—also giving rise to the gluteus maximus at its inferior border—and blends with the posterior fibers of the ITB (arrowheads in **c**).

RETOUR MENU

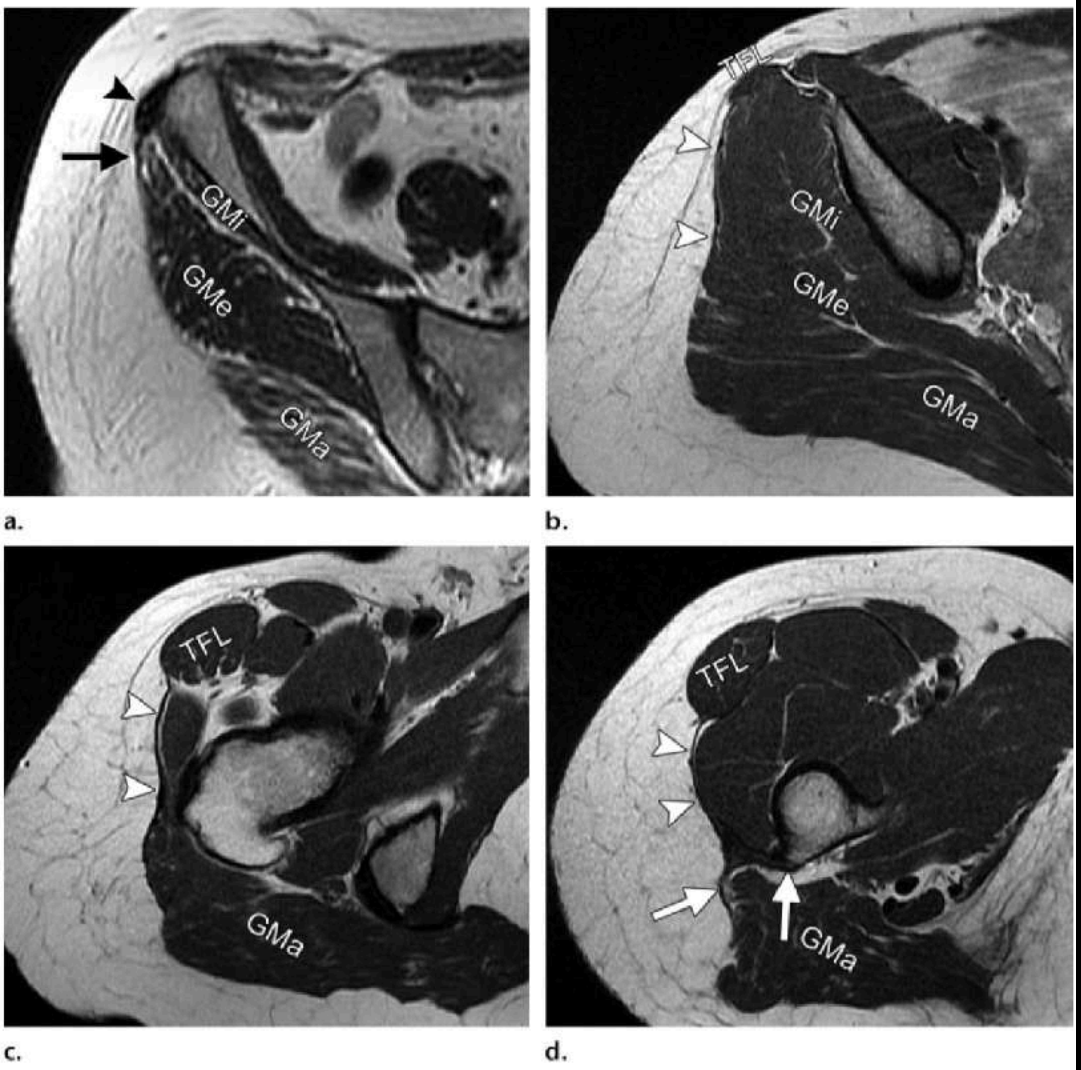

Figure 4. Axial proton-density (PD)–weighted images (2467/34) of the right hip show the relationships of the FL and its contributions from anterior to posterior. **(a)** The proximal attachment of the ITB and the origin of the TFL (muscle belly not shown) appear together at the outer lip of the iliac crest (arrowhead). The GA fascia (arrow) covers the gluteus medius *(GMe)* and is adherent to the posterior fibers of the ITB. The gluteus minimus *(GMi)* and gluteus maximus *(GMa)*, with origins from the ilium, are also seen. **(b)** More inferiorly, the proximal-most portion of the TFL is now identified, with its lateral border covered by the superficial fibers of the ITB (arrowheads). *GMa* = gluteus maximus, *GMe* = gluteus medius, *GMi* = gluteus minimus. **(c)** At the level of the greater trochanter, the ITB (arrowheads) appears as an aponeurotic structure covering the TFL anteriorly and the greater trochanter laterally and receiving insertional tendon fibers from the gluteus maximus *(GMa)*. **(d)** In the subtrochanteric region, the ITB (arrowheads) continues toward the knee, with superficial fibers from the gluteus maximus *(GMa)* tendon inserting

RETOUR MENU

ATTENTION si 40 - 50 ANS
TROP BONNE RÉPONSE AUX AINS

RETOUR MENU

enthésite
coxite
oedème intra-osseux
} penser SPA (++)

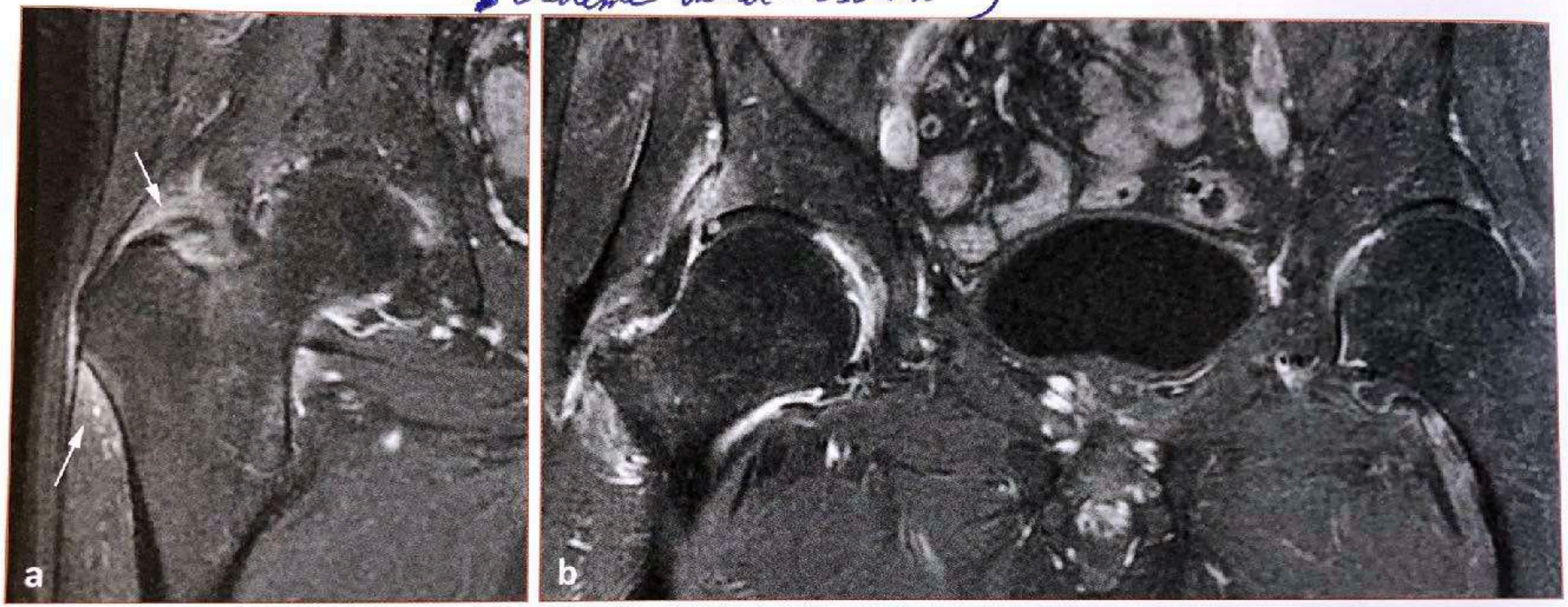

Fig. 5 : Spondyloarthrite psoriasique. Enthésite des muscles vaste latéral et obturateur interne (*flèches*) (a) associée à une coxite (b) (coupes frontales pondérées en T1 après injection de gadolinium). Notez l'atteinte asymétrique.

(++) Quand hyperT2 OS + tendon = 2 diag seulement → SPA
→ calcif HA

Atteinte osseuse !!

Quand tendinopathie MF avec atteinte osseuse :
ça peut etre une résorption de calcif
MAIS PENSER À SPONDYLARTHRITE +++

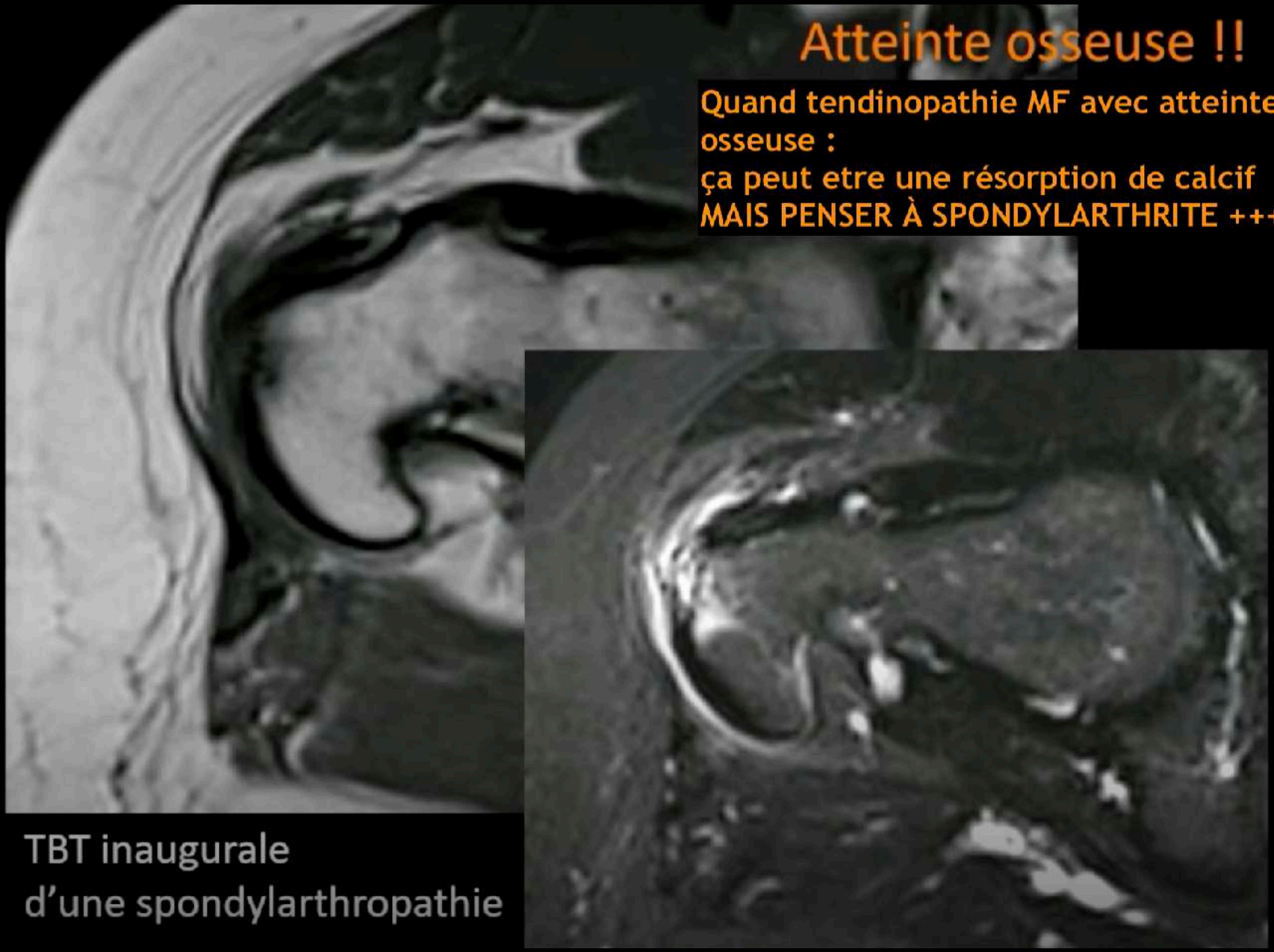

TBT inaugurale
d'une spondylarthropathie

RETOUR MENU

3) F de 66 ans, arthralgies / myalgies prox. / $ infla. bio

RETOUR MENU

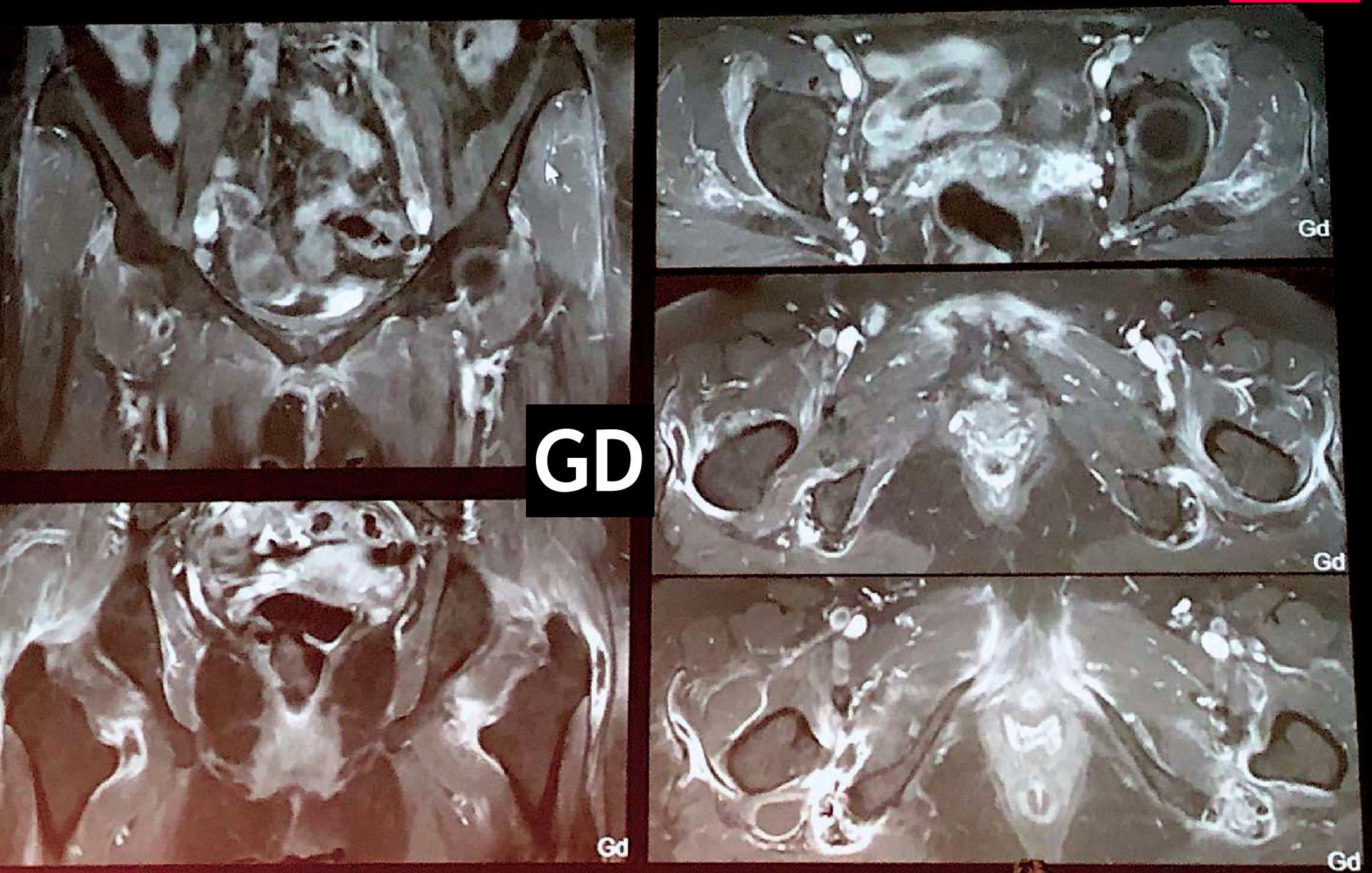

3) Pseudopolyarthrite rhizomélique

- épancht / synovite coxofémoral(e)
- bursites (γ au 2ème plan)
- aN capsulaires / périarticulaires
- enthèses / tendons / fascia / apoN +++
- œdème musculaire
- plurifocal, bilat. et sym. +++

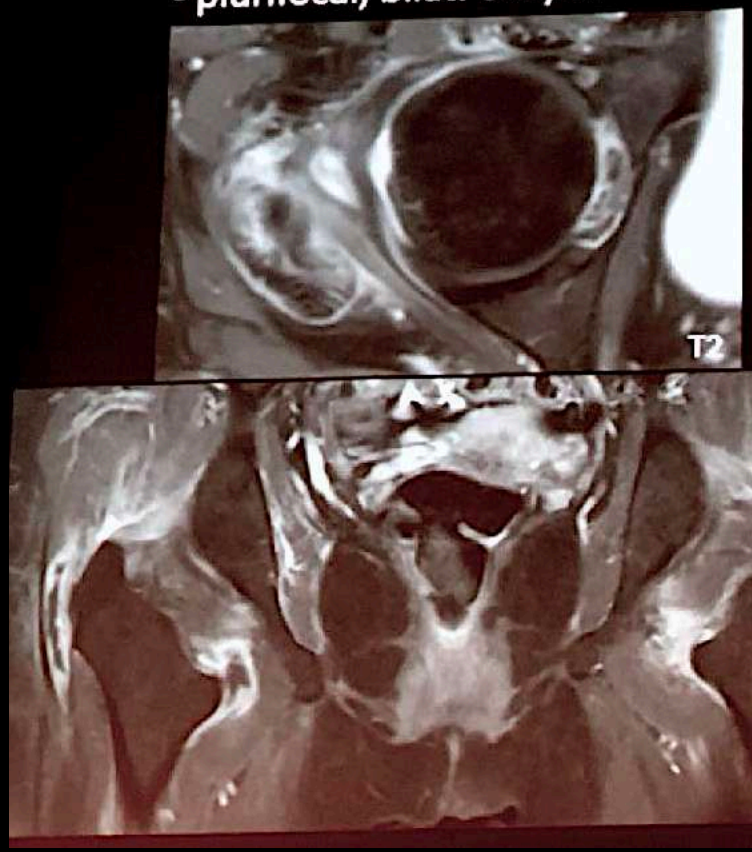

GD

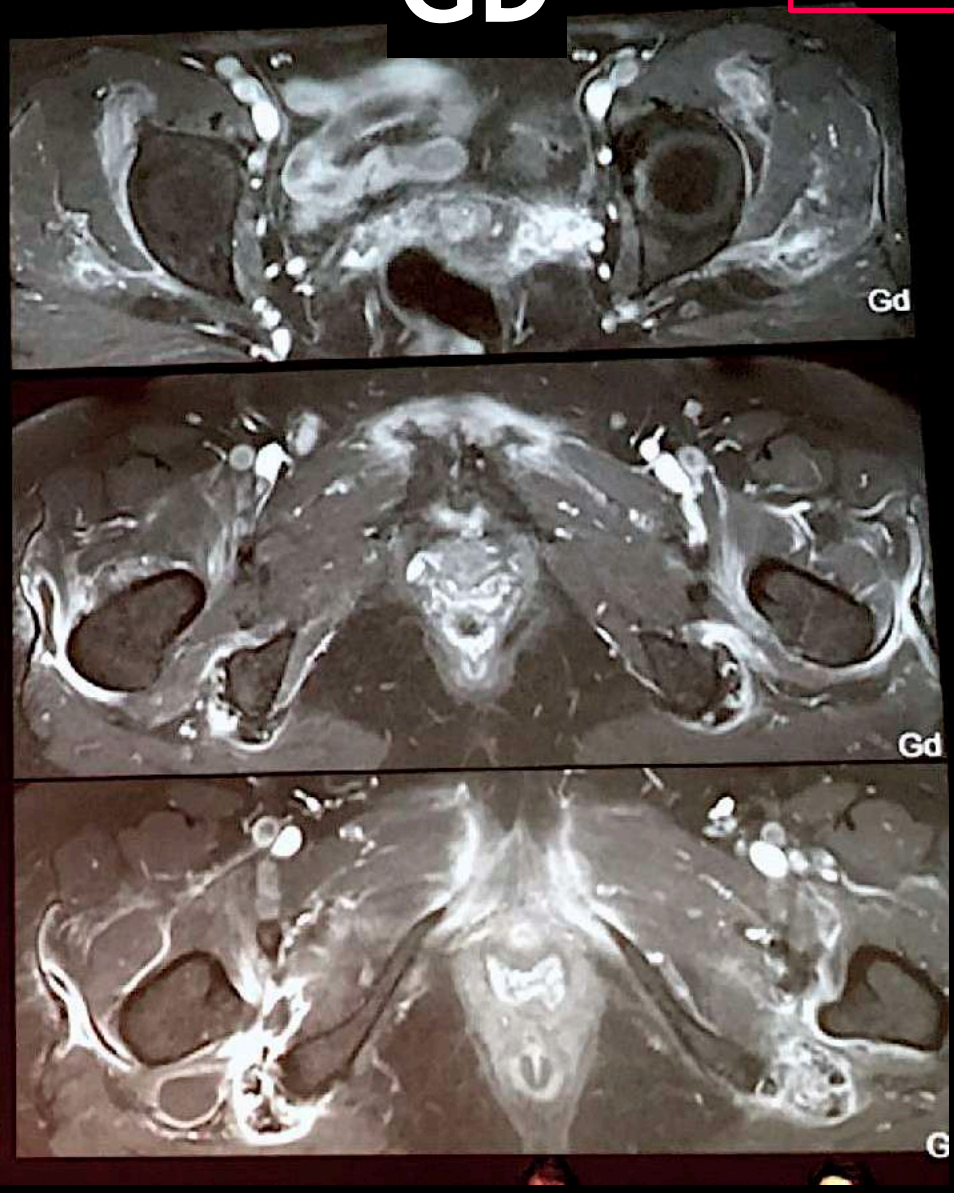

RETOUR MENU

3) Pseudopolyarthrite rhizomélique

RETOUR MENU

- 50 ans, *sex ratio* ≈ 2F/1H
- . enraidissement doul. infla. : épaules, cou, hanches
  + myalgies (*polymyalgia rheumatica*)
  . $ infla. bio marqué

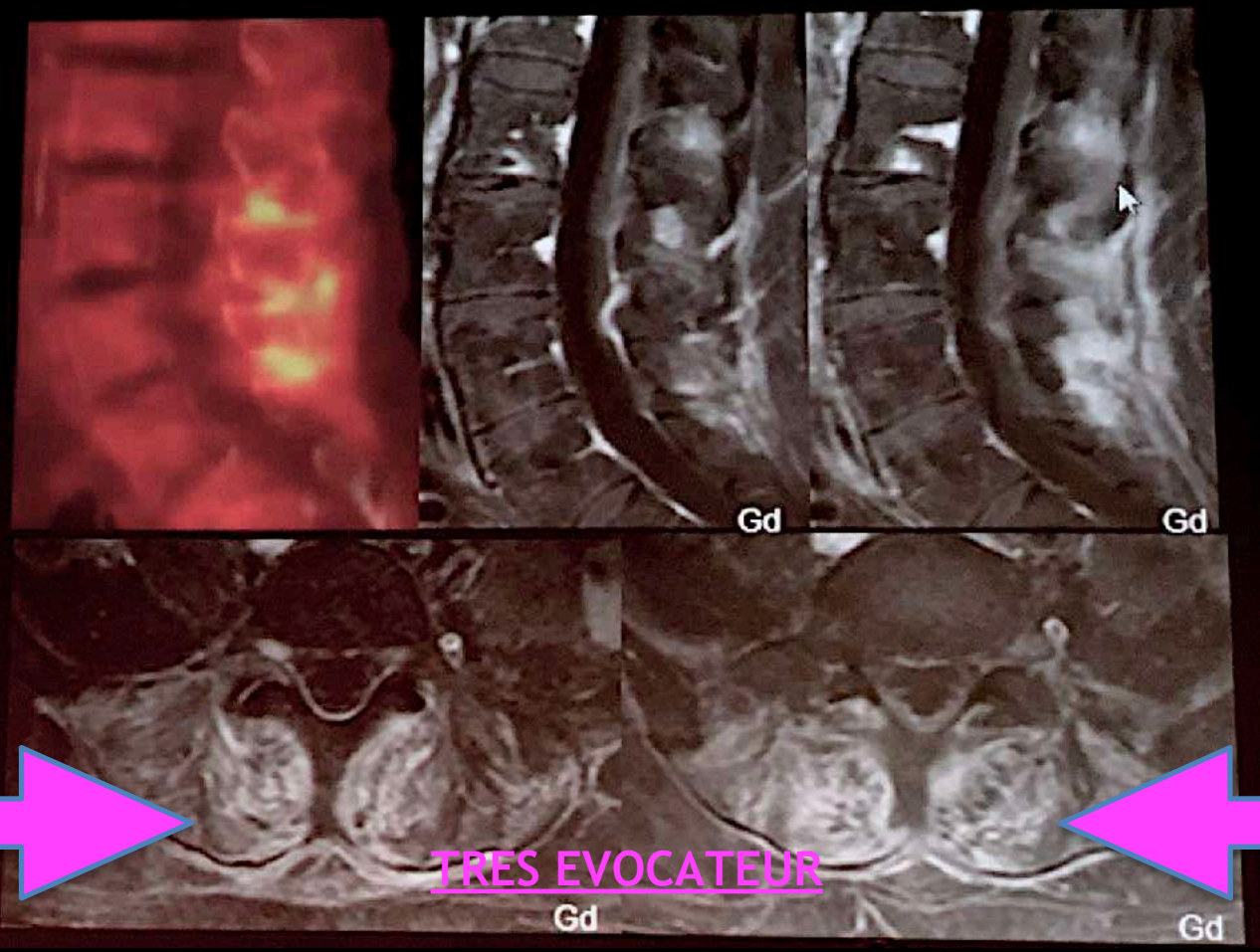

TFL

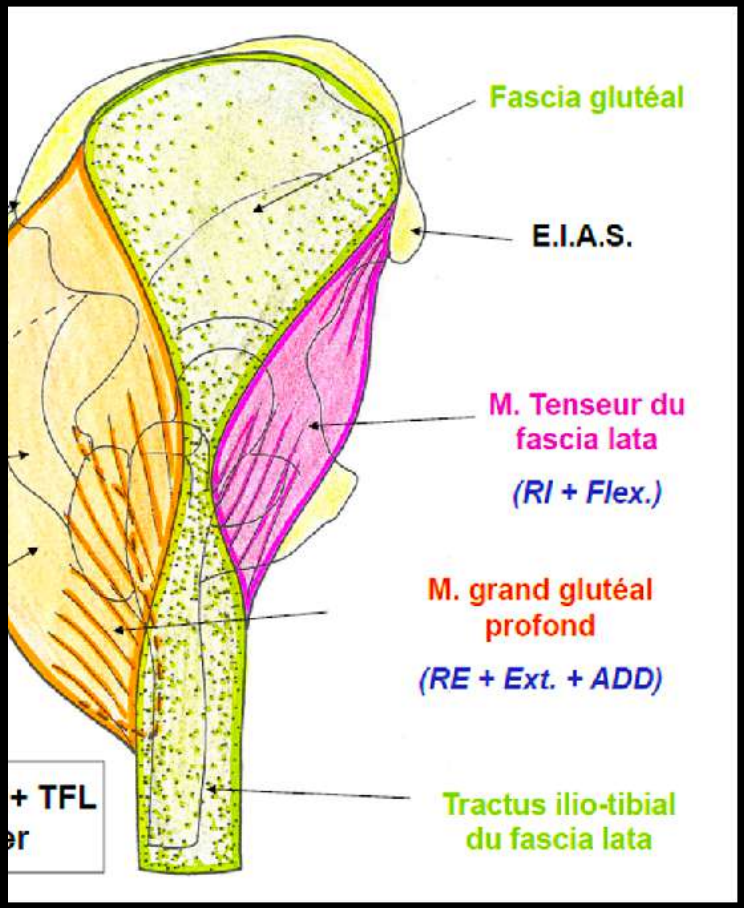
Fascia glutéal
E.I.A.S.
M. Tenseur du fascia lata
(RI + Flex.)
M. grand glutéal profond
(RE + Ext. + ADD)
Tractus ilio-tibial du fascia lata
+ TFL
er

TFL

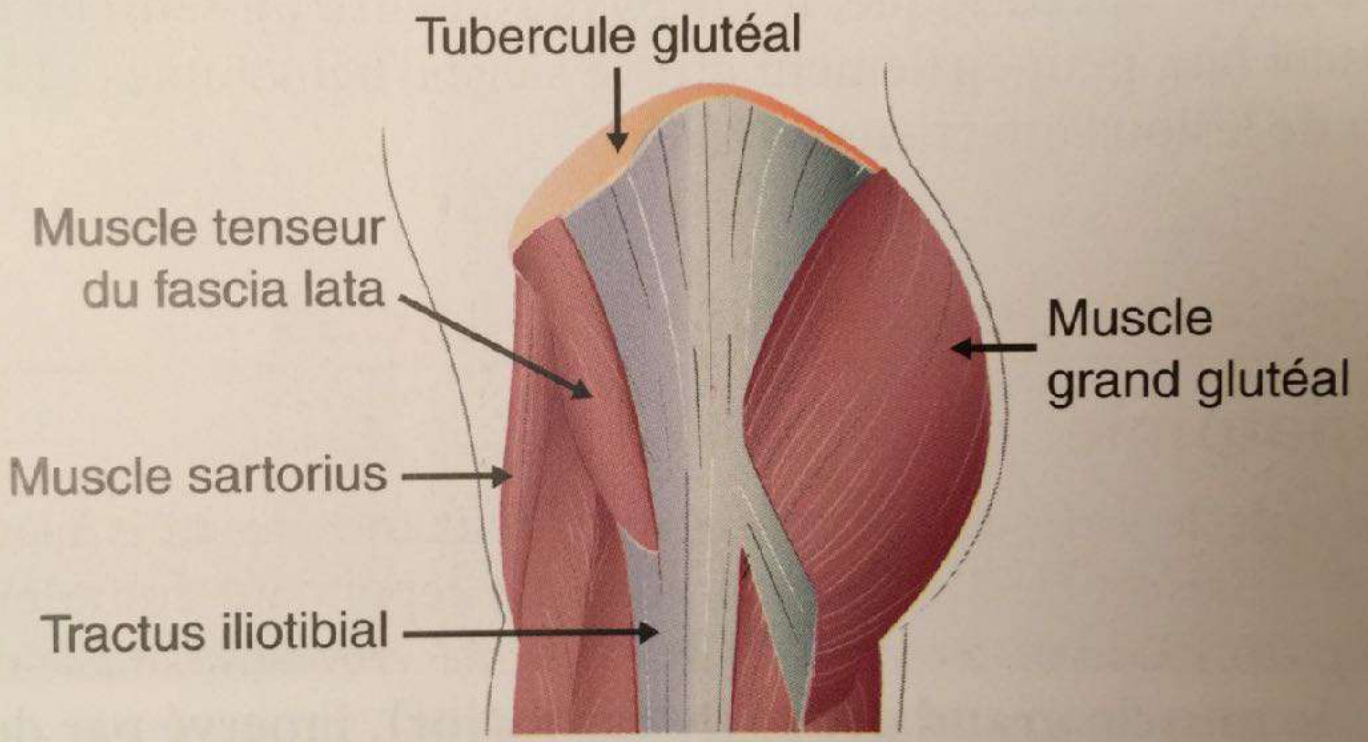

Fig. 20.17 Schéma des muscles sartorius et tenseur du fascia lata.

RETOUR MENU

TFL

Deltoïde fessier de Farabeuf

Muscle grand glutéal + *Tractus iliotibial* + Muscle tenseur du fascia lata

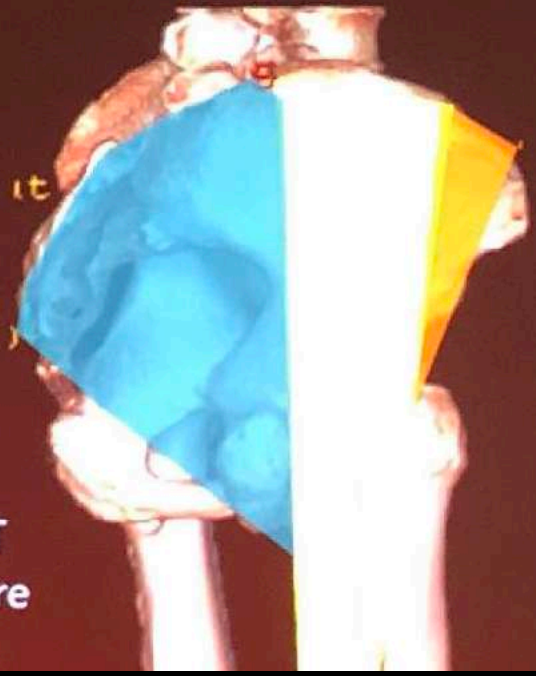

Muscle volumineux
Fibres superficielles .....TIT
Fibres profondes....Ligne âpre

Muscle de petite taille
allongé
aplati
mince

RETOUR MENU

TFL

L'atteinte du tractus iliotibial

dans la région péri articulaire de hanche

Traction
Surutilisation

Surutilisation
Traumatique

Conflit
avec le relief osseux
du grand trochanter

Enthésopathie proximale

Atteinte tendineuse et myotendineuse

Ressauts
Bursites

RETOUR MENU

TFL

Atteinte du tractus iliotibial à l'enthèse proximale

TUBERCULE GLUTÉAL

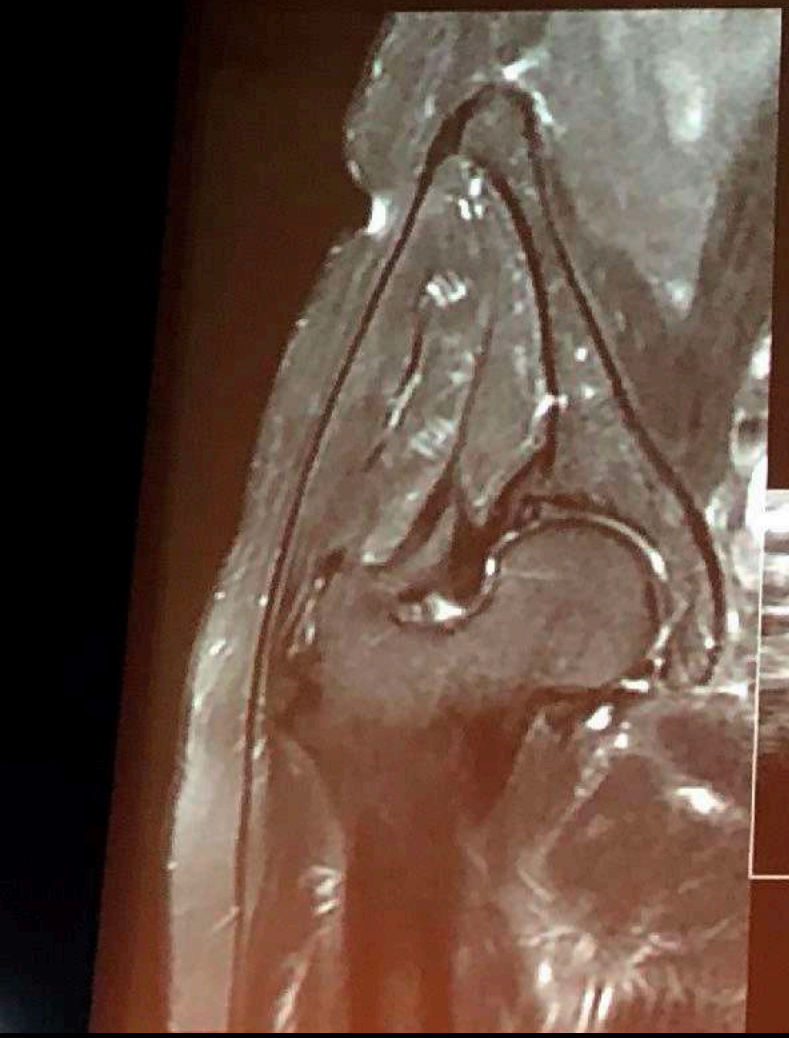

Insertion du TIT sur le tubercule glutéal

- Structure linéaire, hyperéchogène, fibrillaire
- Épaisseur : 2 à 3 mm

RETOUR MENU

TFL

Atteinte du tractus iliotibial à l'enthèse proximale

TUBERCULE GLUTÉAL

Épaissie
Hyper T2
péritendineux

Chez l'adulte

Sportifs, coureurs
Enthésopathie

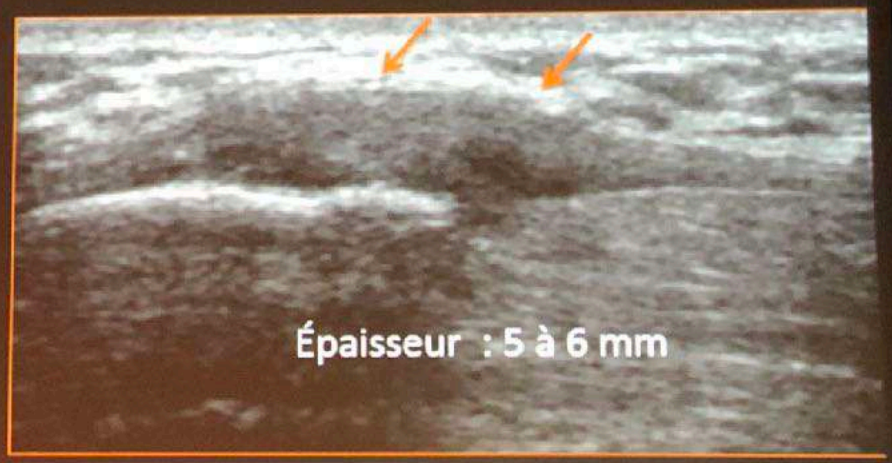

Épaissie
Hypoéchogène
Fusiforme

RETOUR MENU

TFL

APOPHYSITE

Atteinte du tractus iliotibial à l'enthèse proximale

Athètes adolescents (Gymnastes, Coureurs, Danseurs)

Chez l'ado

Avant 15 ans

Modifications oedémateuses intraosseuses
Surutilisation
Contraction répétée et prolongée du tendon sur une apophyse non fusionnée

APOPHYSITE

RETOUR MENU

TFL

2. Dans la région sus trochantérienne

- ✓ Tendinopathie corporéale
- ✓ Déchirure myotendineuse
- ✓ Hypertrophie musculaire compensatrice

RETOUR MENU

TENDINOPATHIE CORPOREALE TFL

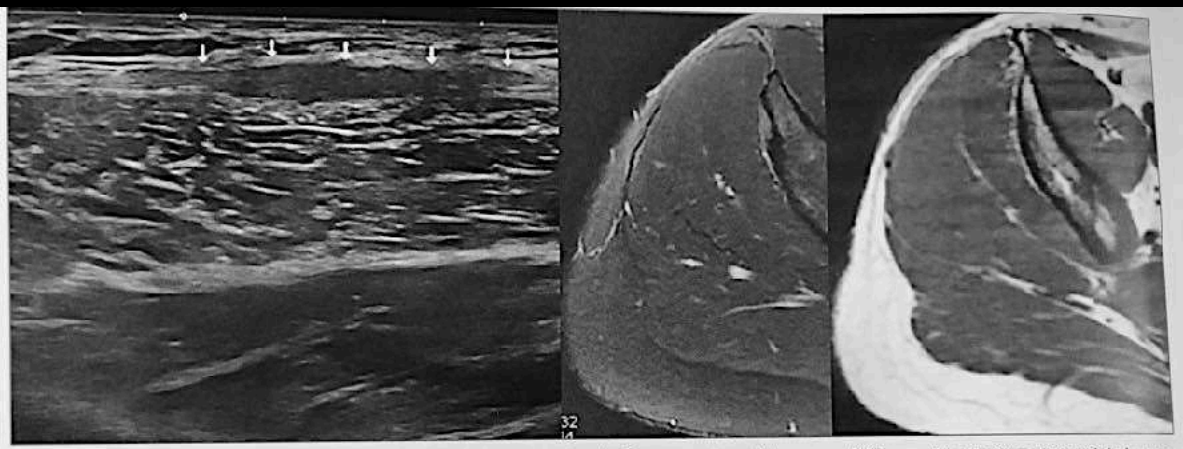

Fig. 15 : Atteinte focale en plein corps du tractus iliotibial chez un patient de 40 ans ayant repris la course. L'échographie dépiste en regard de la zone douloureuse un épaississement fusiforme du tractus, moins évident en IRM, qui montre un simple hypersignal T2 péritendineux.

(++) à rechercher à la face superficielle des MF, SUS trochantérien

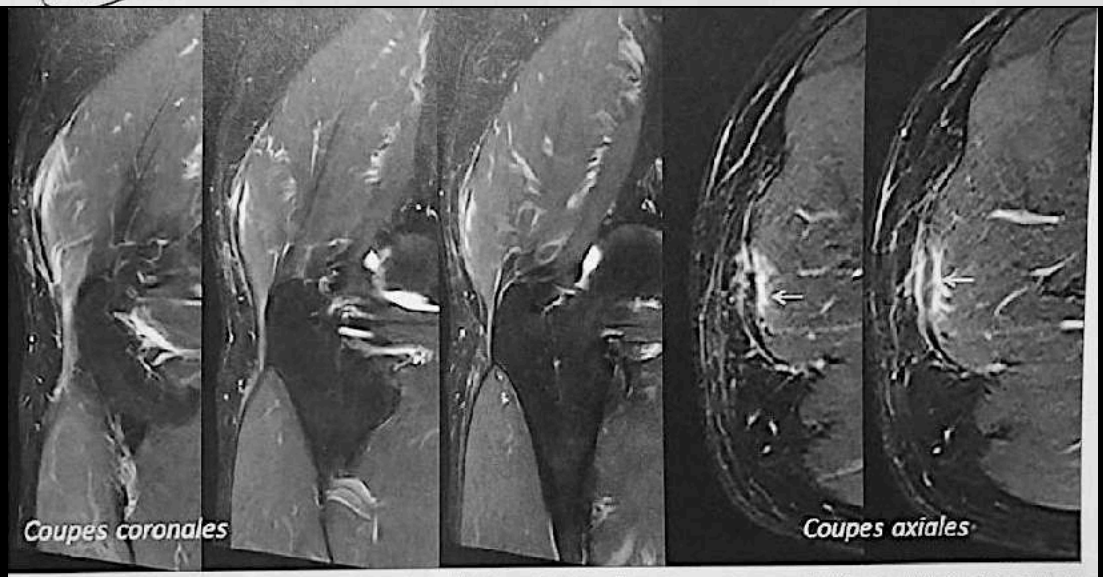

Fig. 17 : IRM en coupes coronales et axiales T2 du patient de la figure 16. Péritendinopathie avec hypersignal T2 de part et d'autre du tractus sans interruption de la lame tendineuse.

RETOUR MENU

RUPTURE TFL

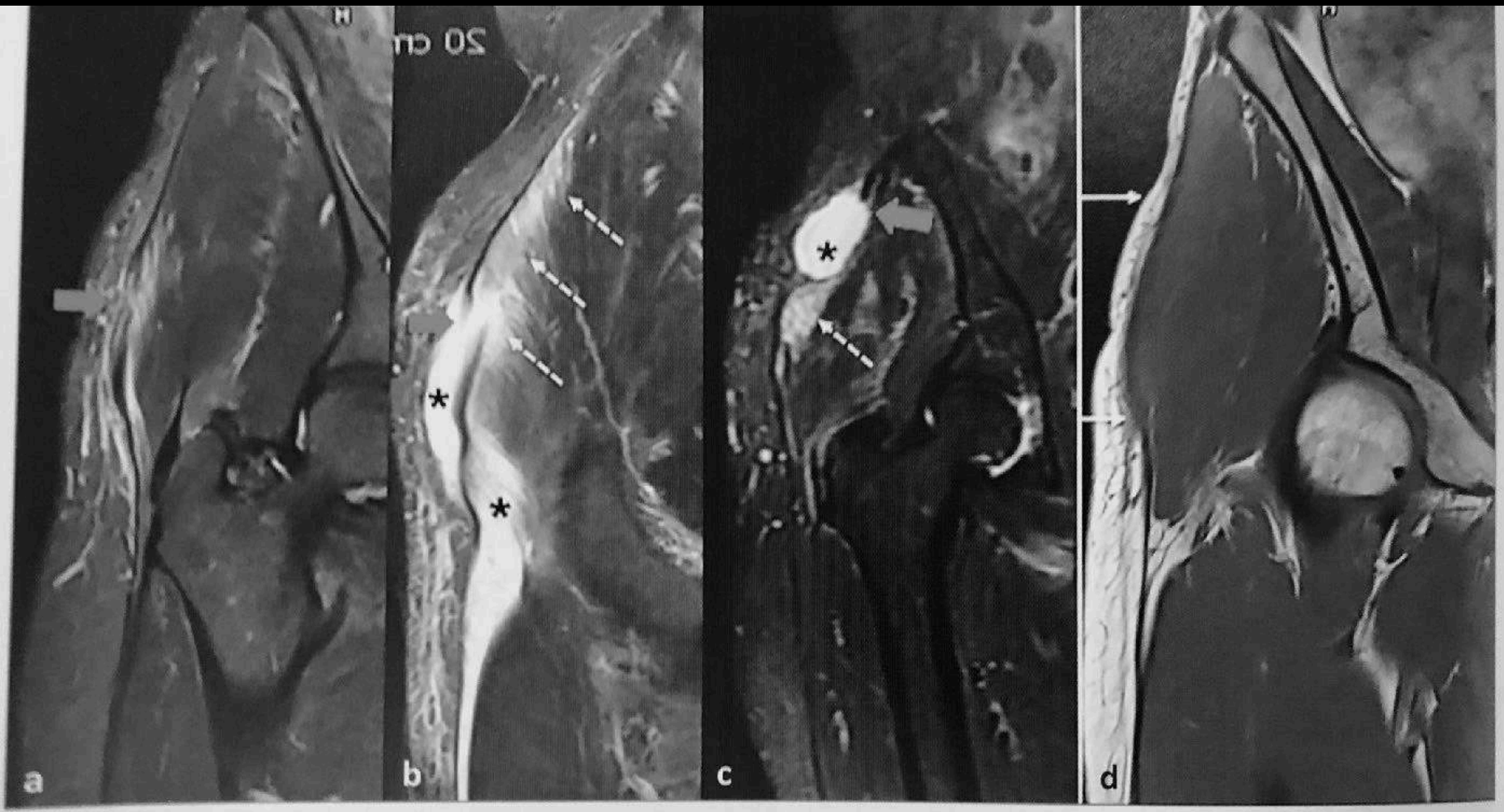

Fig. 18 : Les quatre signes de rupture du tractus iliotibial : 1/interruption de la lame tendineuse (*flèche orange*), 2/décollement myo-aponévrotique (*flèches fines*), 3/collection liquidienne et hématique (*), 4/ bombement du corps musculaire (hernie musculaire) à hauteur de la zone de déhiscence (*flèches image* d).

RETOUR MENU

HYPERTROPHIE COMPENSATRICE TFL SUR RUPTURE DES GLUTEAUX

Fig. 25 : Patiente adressée bilan d'une masse de la racine de cuisse muscle tenseur du fascia lata hypertrophié.

Fig. 26 a et b : IRM séquence coronale T1 confirmant l'hypertrophie du muscle tenseur du fascia lata, par comparaison au côté opposé. L'hypertrophi compense une amyotrophie du muscle moyen glutéal et du petit glutéal.

RETOUR MENU

TFL

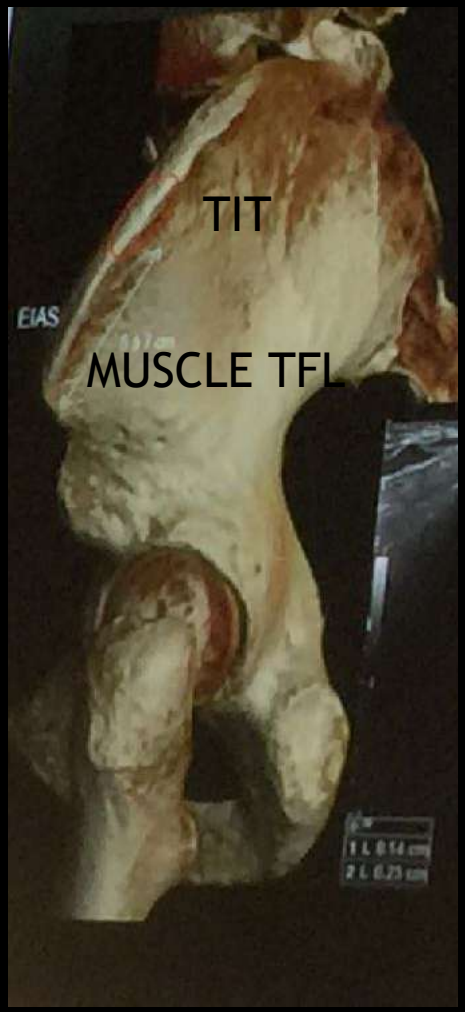

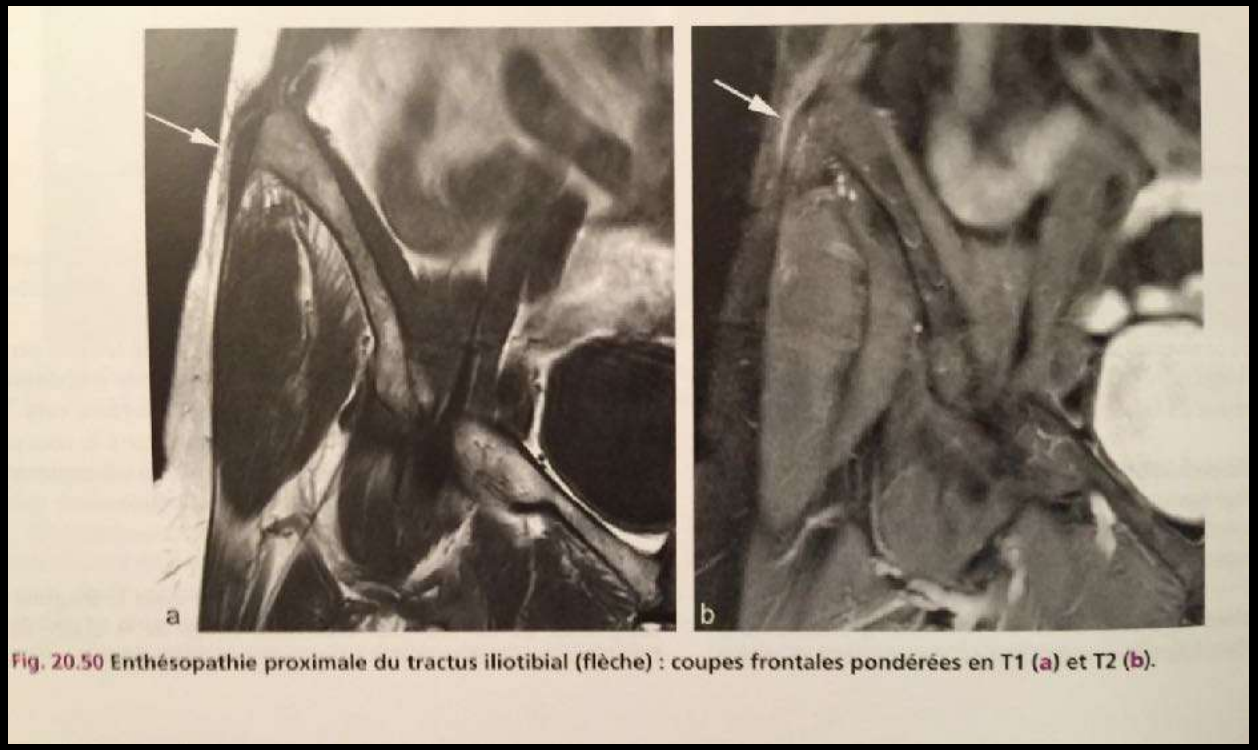

Fig. 20.50 Enthésopathie proximale du tractus iliotibial (flèche) : coupes frontales pondérées en T1 (a) et T2 (b).

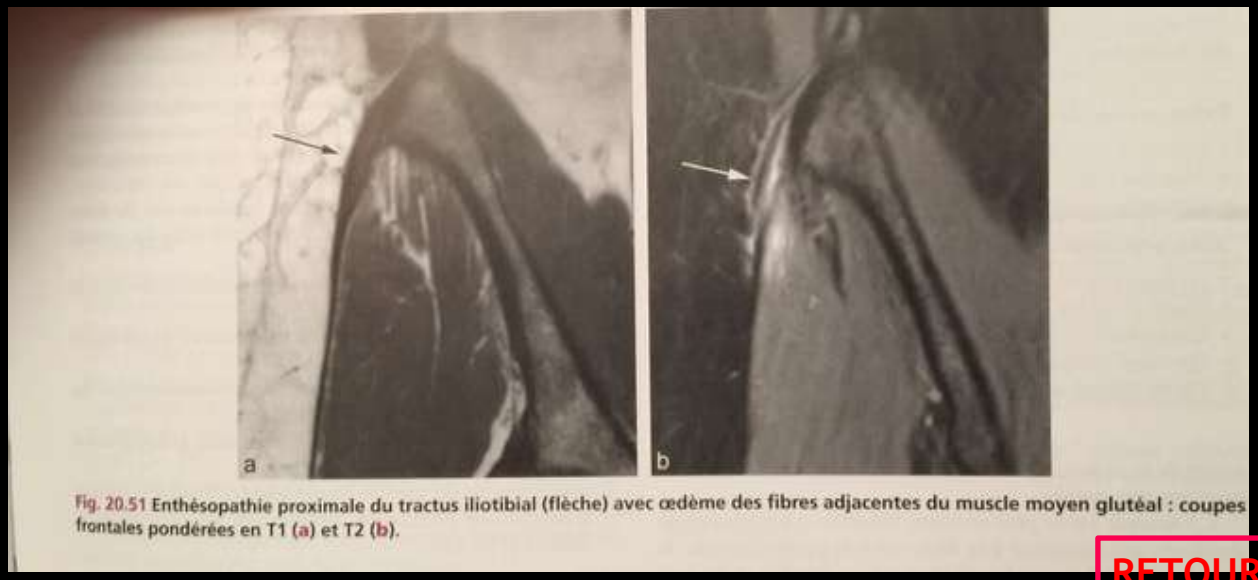

Fig. 20.51 Enthésopathie proximale du tractus iliotibial (flèche) avec œdème des fibres adjacentes du muscle moyen glutéal : coupes frontales pondérées en T1 (a) et T2 (b).

RETOUR MENU

MUSCLE FESSIERS ET TFL

RETOUR MENU

RESSAUT TFL



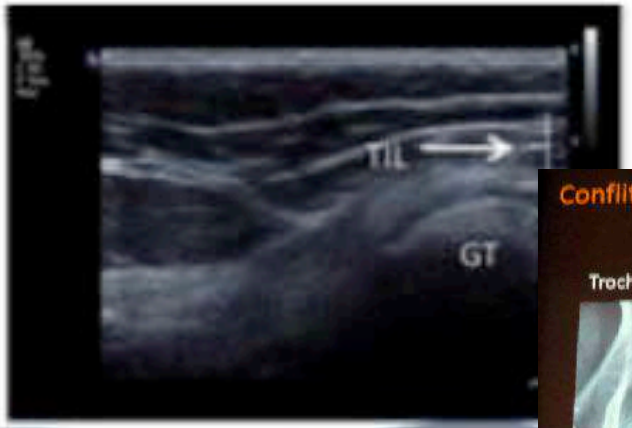

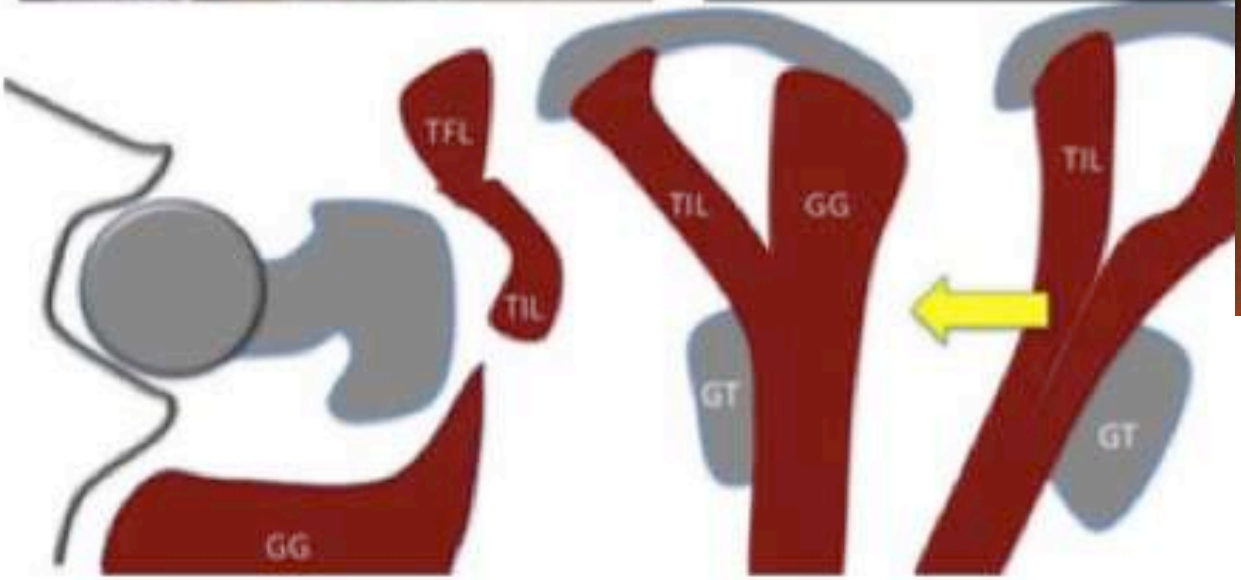

Figure 8 : Ressaut latéral de hanche lié au passage brutal du tractus ilio-tibial (TIL) en avant du grand trochanter (GT) en flexion de hanche.

ETIOLOGIE :

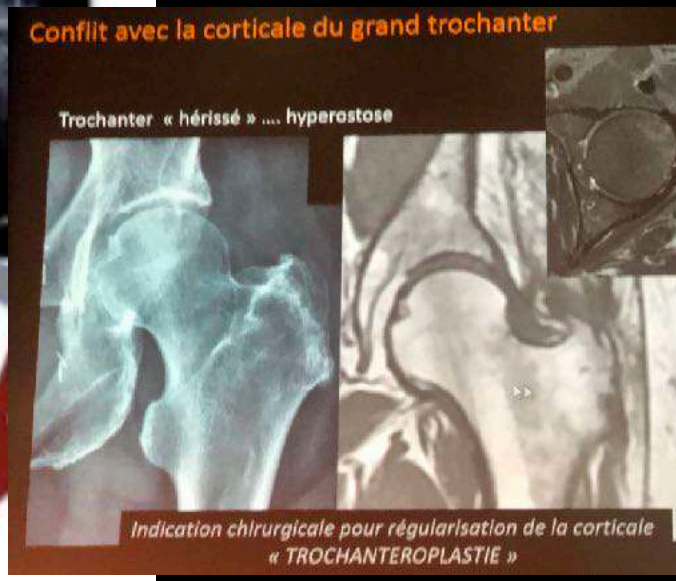

RETOUR MENU

RESSAUT TFL

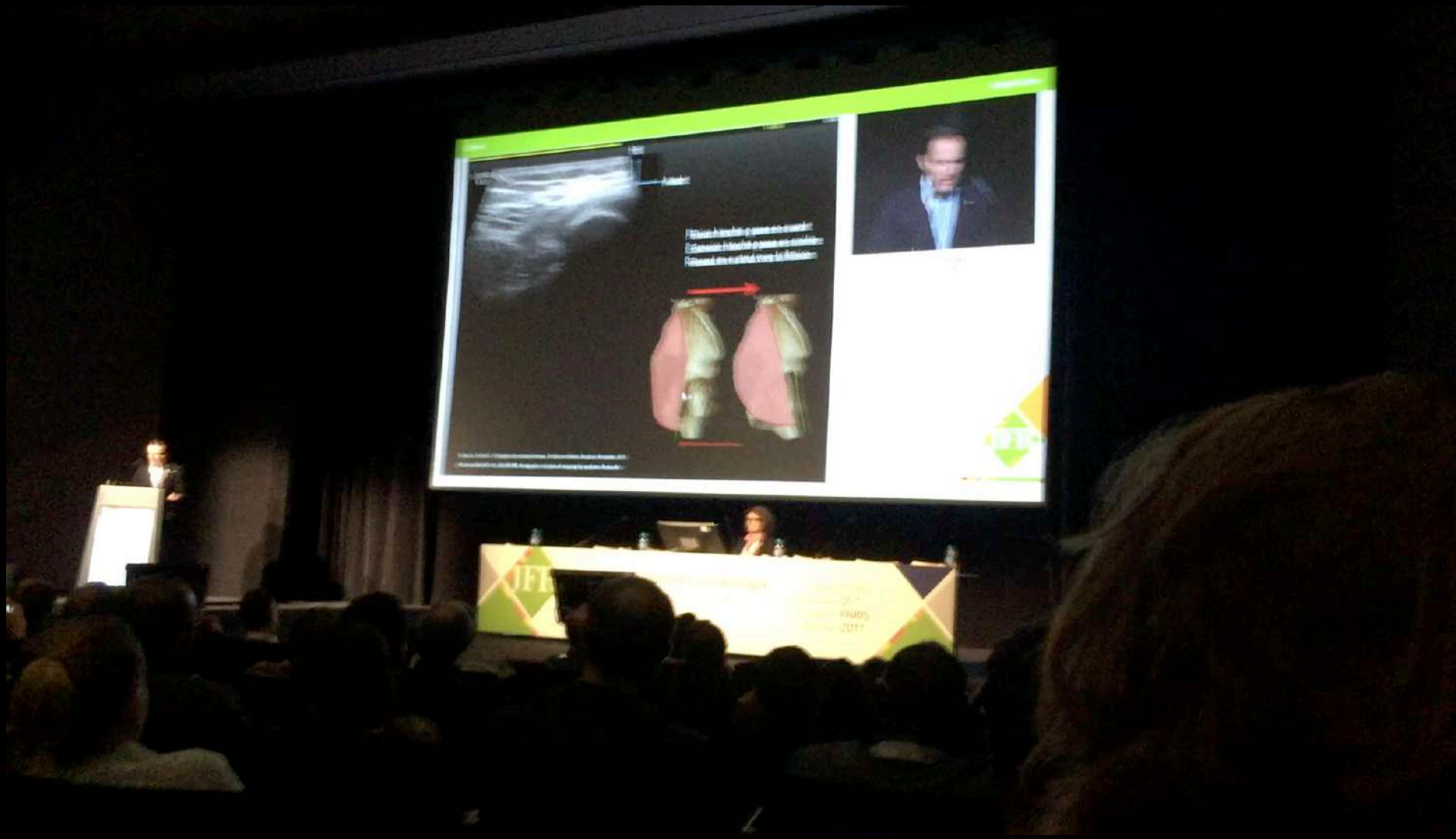

RETOUR MENU

ISCHIO-JAMBIERS

Le + souvent touché = Semi Tendineux +++
Moyen mnémotechnique pour le reconnaitre = le semi tendineux est séparé en 2 par son tendon / cloison intra- musc



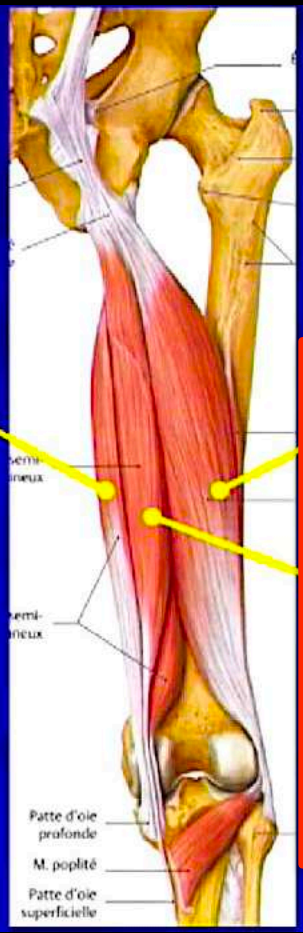

Semi-membraneux

+ haut + lat et +ant

puis virgule

TENDON CONJOINT

Biceps fémoral (chef long)

Semi-tendineux

= les 1ères fibres musculaires

puis cloison sag

puis cerise sur le gâteau

RETOUR MENU

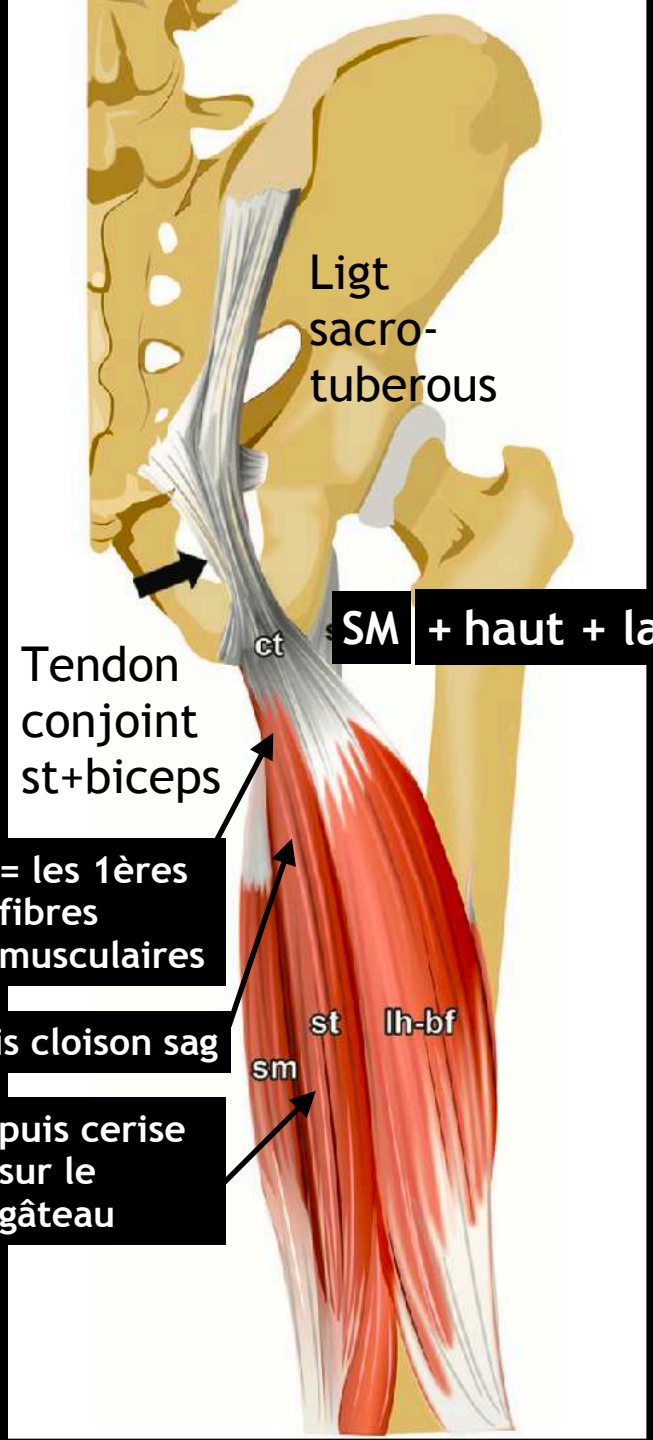

SM | **+ haut + lat et +ant** **SM puis virgule**

Tendon conjoint st+biceps

= les 1ères fibres musculaires

puis cloison sag

puis cerise sur le gâteau

Figure 28. Illustration of the hamstring tendons. The hamstrings include the semimembranosus *(sm)*, semitendinosus *(st)*, and the long head of the biceps femoris *(lh-bf)* that connect to the ischium. The short head of the biceps femoris (not shown) arises more distally from the posterior femoral shaft. The semitendinosus and long head biceps femoris merge just below the ischium to form the conjoint tendon *(ct)*. The semimembranosus tendon *(sm-t)* inserts along the lateral ischium, anterior and superior to the conjoint tendon. The sacrotuberous ligament (arrow), a strong fibrous band that courses inferolaterally from the sacroiliac region, has attachments to the ischial tuberosity and the conjoint tendon but does not attach to the semimembranosus.

RETOUR MENU

MUSCLES ISCHIO JAMBIERS

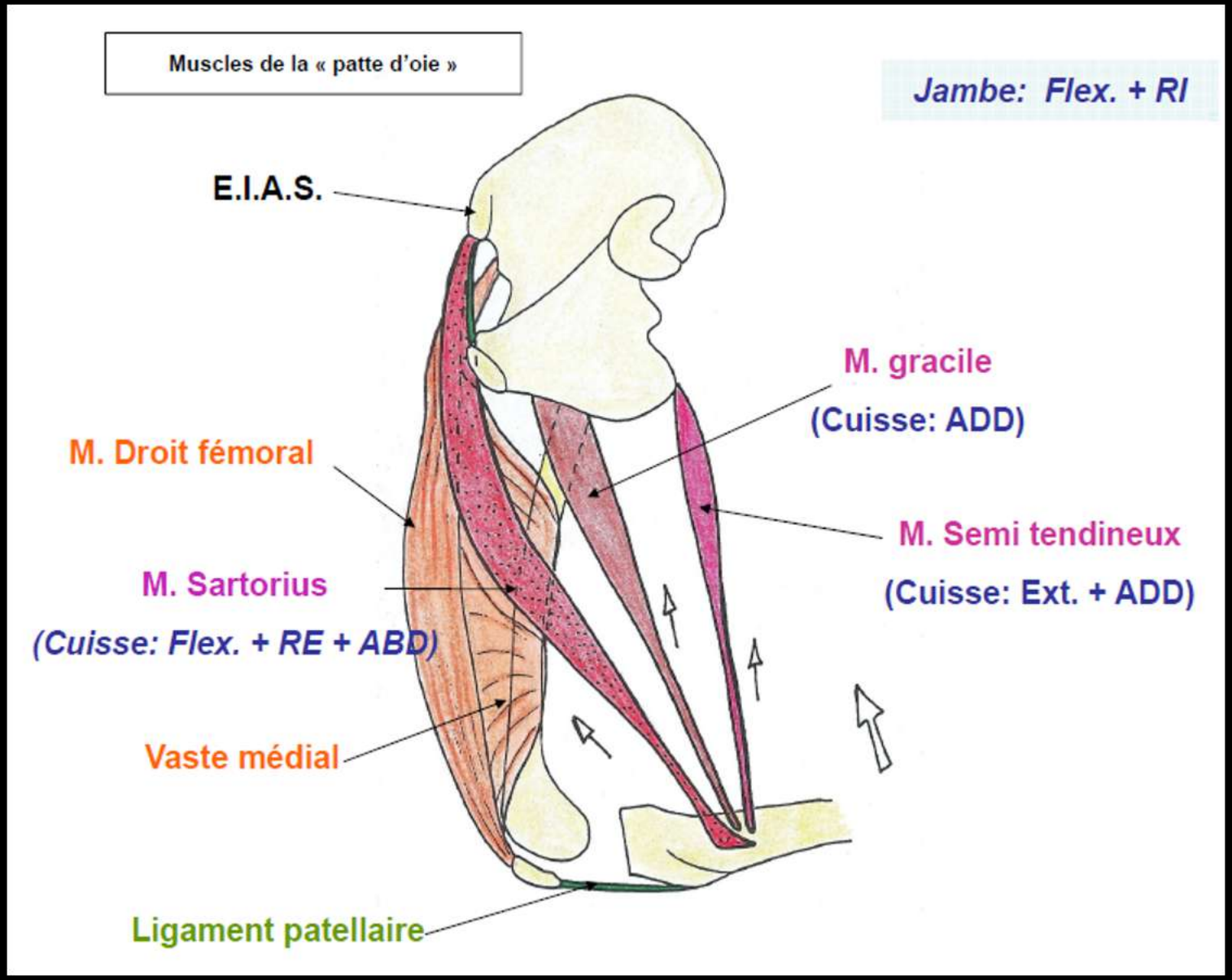

RETOUR MENU

MUSCLES ISCHIO JAMBIERS

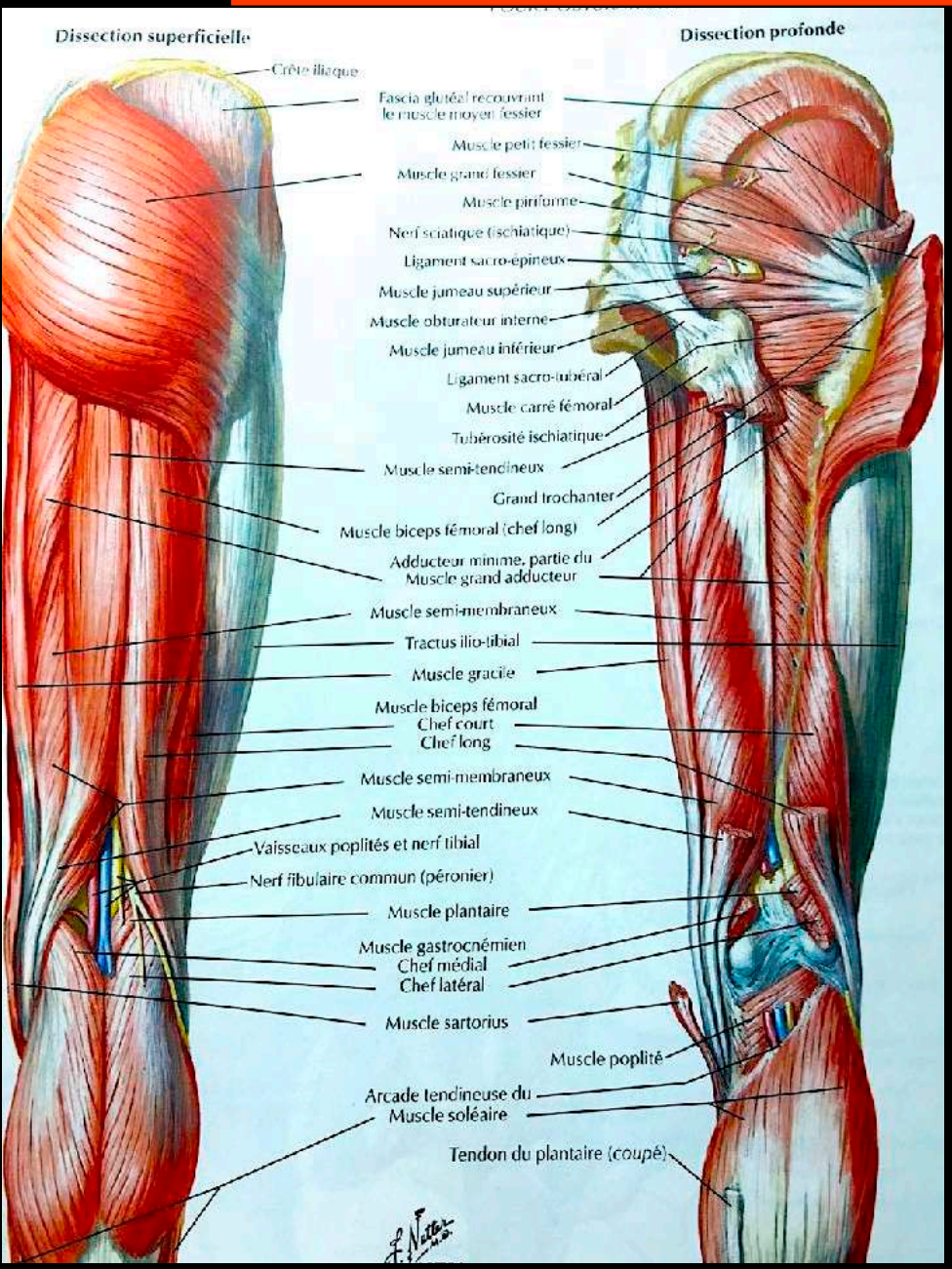

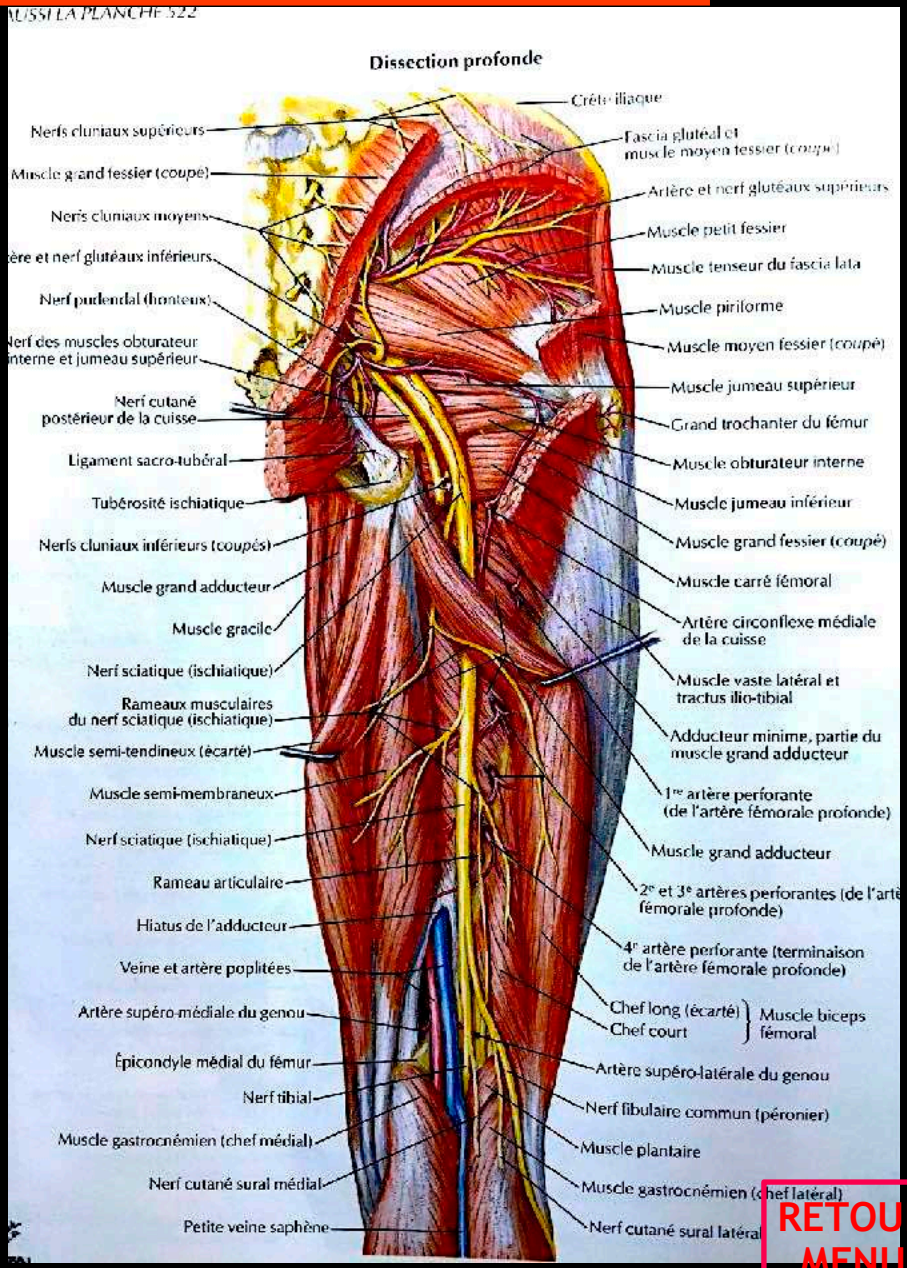

RETOUR MENU

MUSCLES ISCHIO JAMBIERS

ARRIERE+++



AVANT

ARRIERE

AVANT

EXT

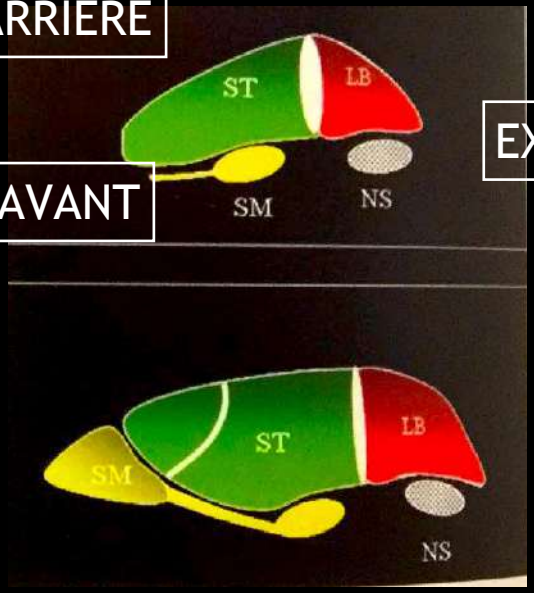

portion postéro-latérale de l'ischion par 2

tendons :

Tendon conjoint = BF + ST

Tendon du semi membraneux

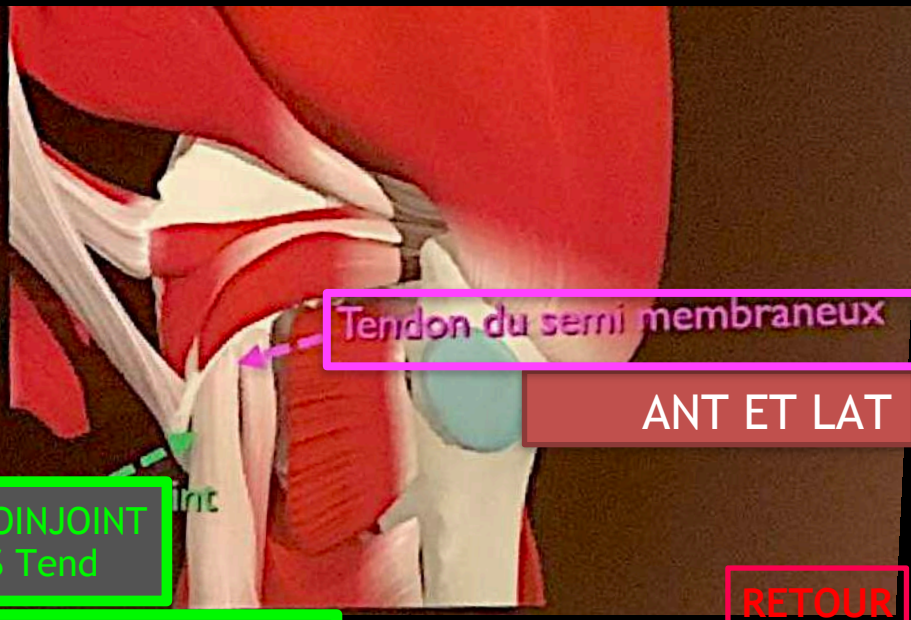

ANT ET LAT

TENDON COINJOINT
=Biceps + S Tend

POSTERIEUR ET INTERNE

RETOUR MENU

COUPES POSTÉRIEURES

INT

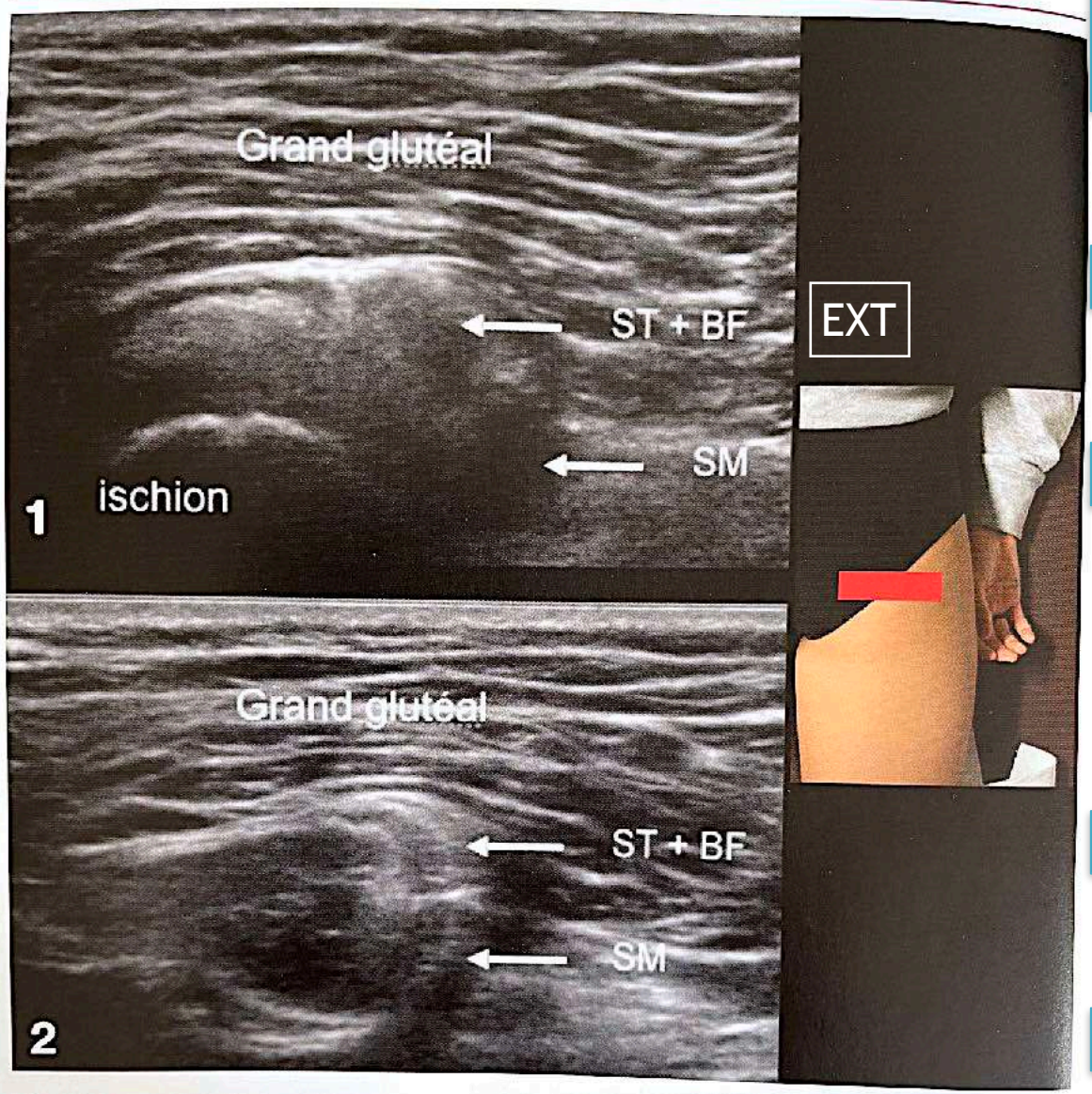

Fig. 3.12 : Tendons des muscles ischion-jambiers et intérêt de l'artéfact d'anisotropie. Sur la coupe axiale 1, le tendon conjoint est hyperéchogène alors que le tendon propre du semimembraneux est hétérogène et hypoéchogène, peu analysable. Sur la coupe axiale 2, en béquillant simplement la sonde vers le haut, sans la bouger, le tendon conjoint est plus hyperéchogène, mieux analysable, ce qui est encore plus le cas pour le tendon propre du semi-membraneux.

ANISOTROPIE
MÊME COUPE AXIALE 1 ET 2
MAIS OBLIQUITÉ DIFFERENTE

ST+BF HYPER

SM HYPO

ST+BF PLUS HYPER

SM ECHOGENE

RETOUR MENU

REPERES du semitendineux

TENDON COINJOINT
=Biceps + S Tend

1. En haut : 1ères fibres musculaires

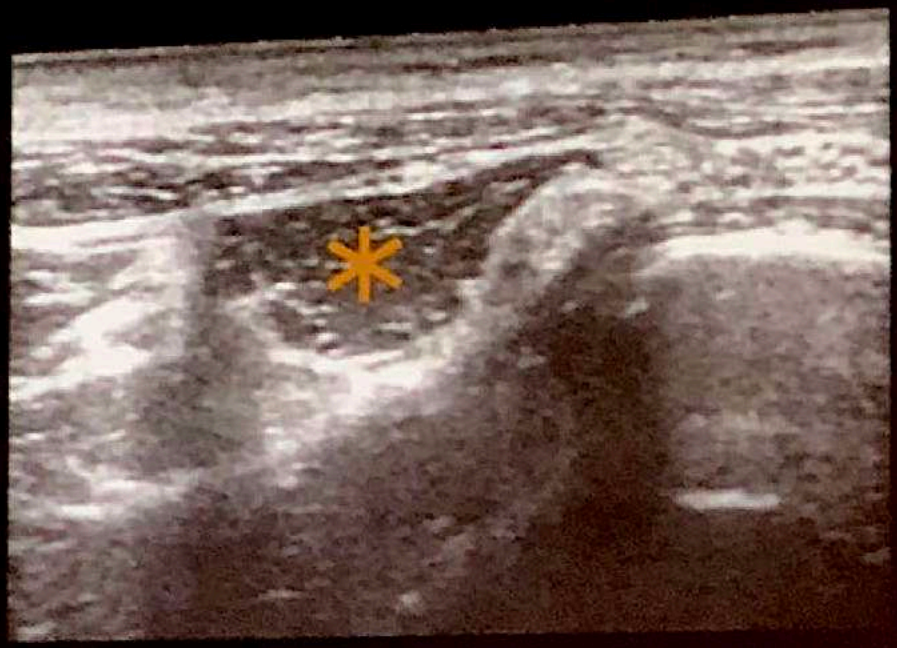

Les 1ere fibres musculaires visibles sont celles du semi-tendineux

RETOUR MENU

REPERES du semitendineux

1. En haut : 1ères fibres musculaires
2. Au milieu : la cloison qui traverse le muscle (balayage) +++

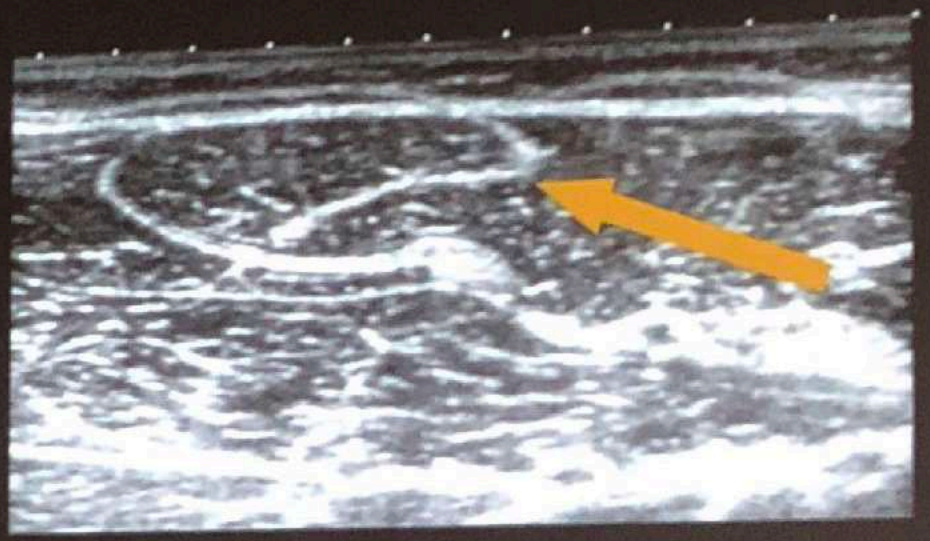

RETOUR MENU

REPERES du semitendineux

1. En haut : 1ères fibres musculaires
2. Au milieu : la cloison
3. En bas : la cerise sur le gâteau

RETOUR MENU

REPERES du semi-membraneux

1. En haut : tendon le plus antérieur

2. Au milieu : la virgule



virgule

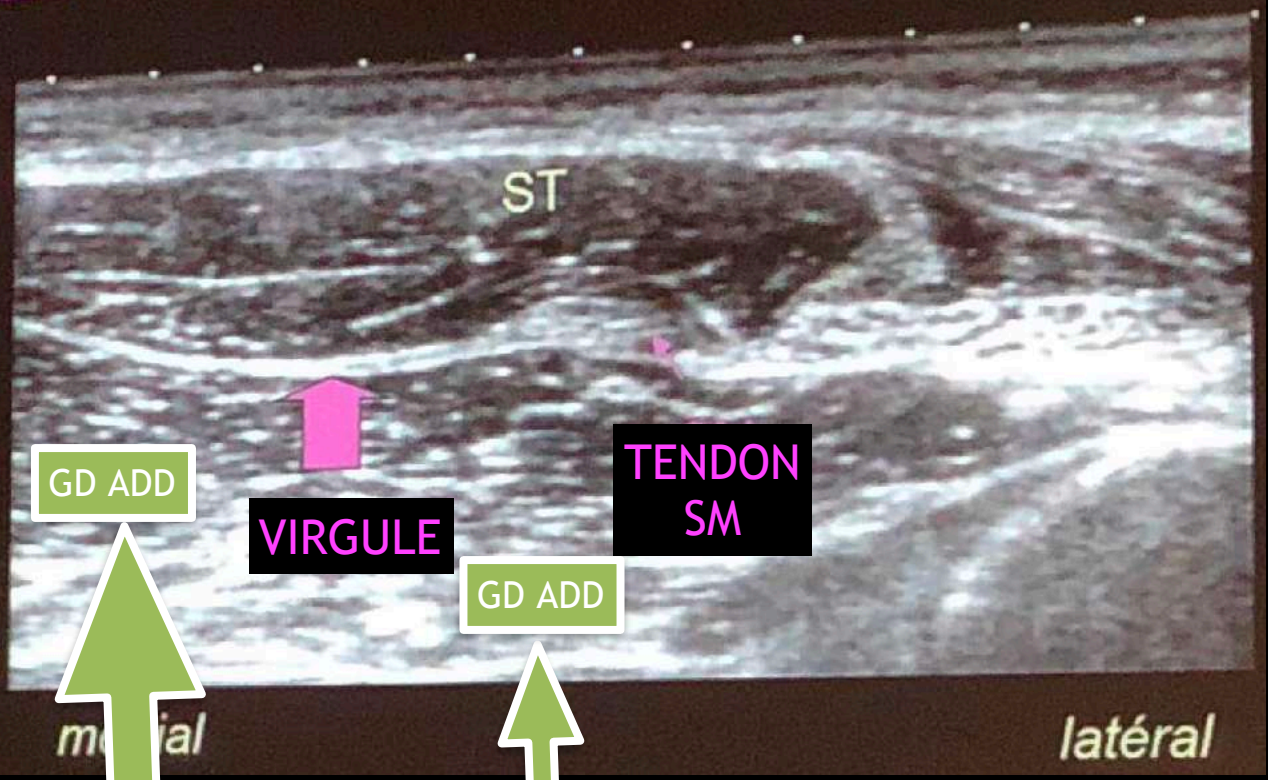

LE MUSCLE EN ARRIERE DE LA VIRGULE = GRAND ADDUCTEUR

RETOUR MENU

REPERES du semi-membraneux

1. En haut : tendon le plus antérieur
2. Au milieu : la virgule
3. En bas : le gâteau sous la cerise

CERISE =S T

GATEAU

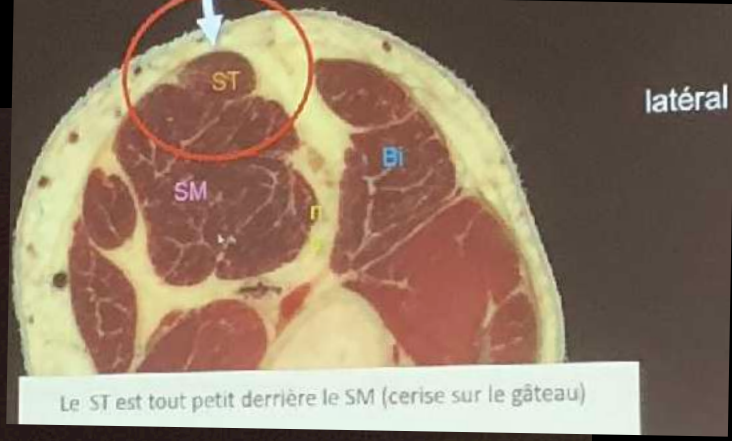

RETOUR MENU

Ischio-jambiers

Biceps

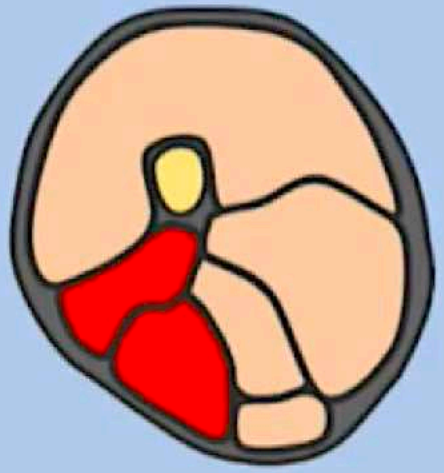

= ZONE DE FAIBLESSE

jonction en T

chef court

chef long

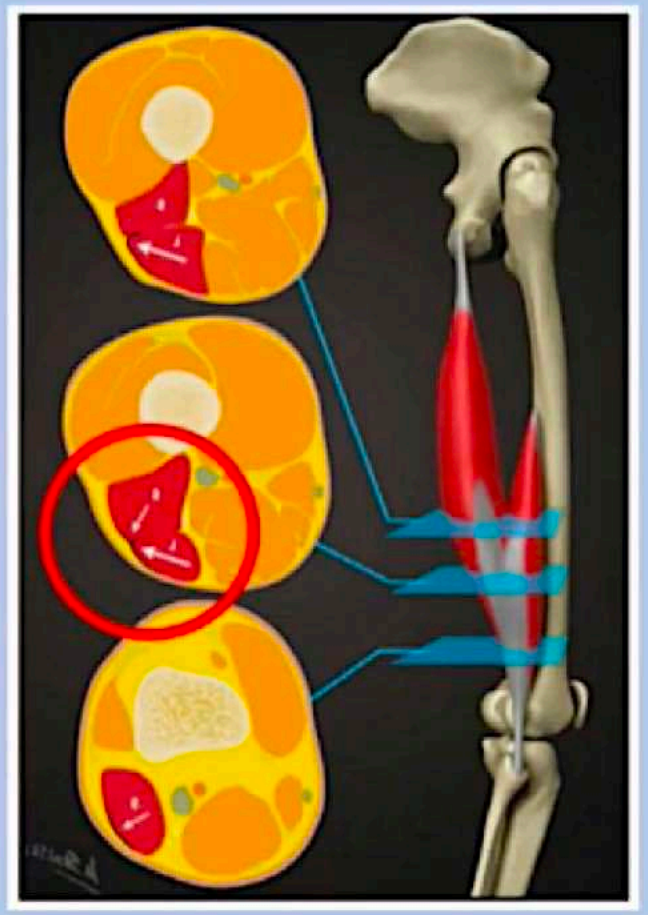

RETOUR MENU

Ischio-jambiers

Biceps

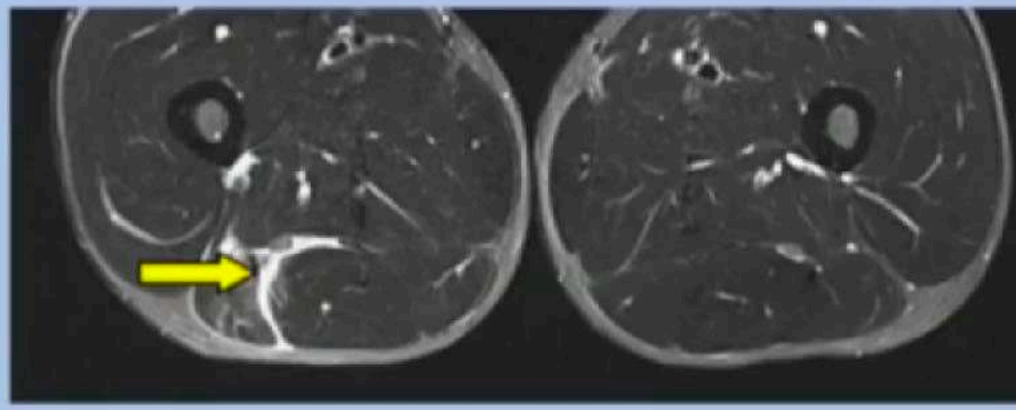

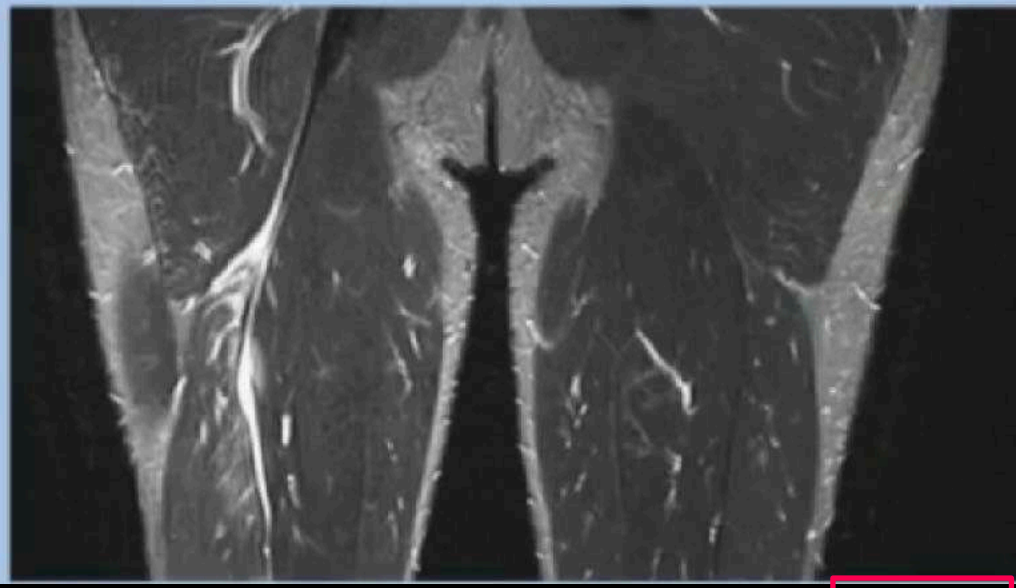

RETOUR MENU

REPERES du biceps

1. En haut : muscle le plus latéral et toujours en ARR du NS

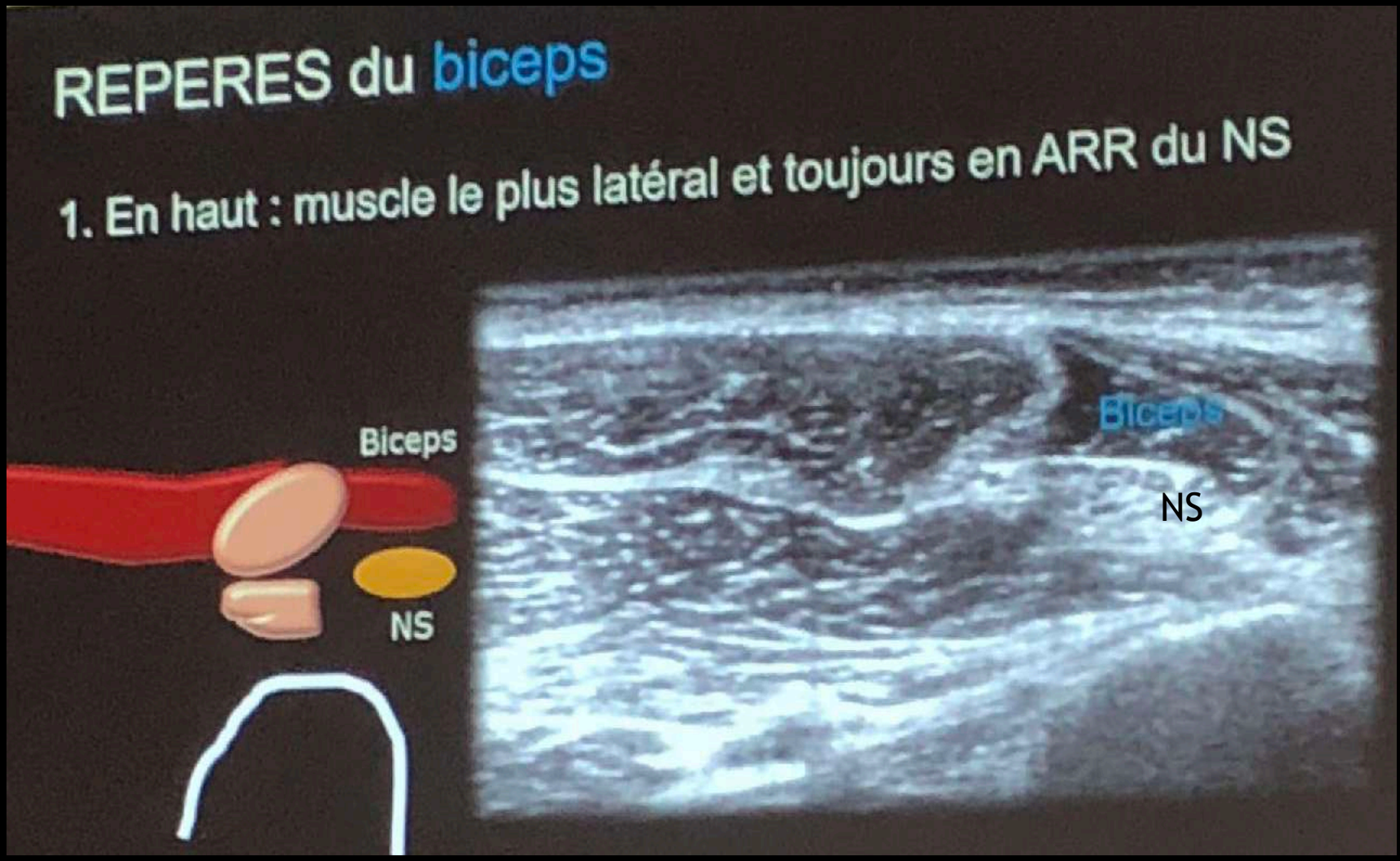

RETOUR MENU

REPERES du biceps

1. En haut : muscle le plus latéral

2. Au 1/3 moyen : muscle derrière la cloison IM latérale = zone de faiblesse



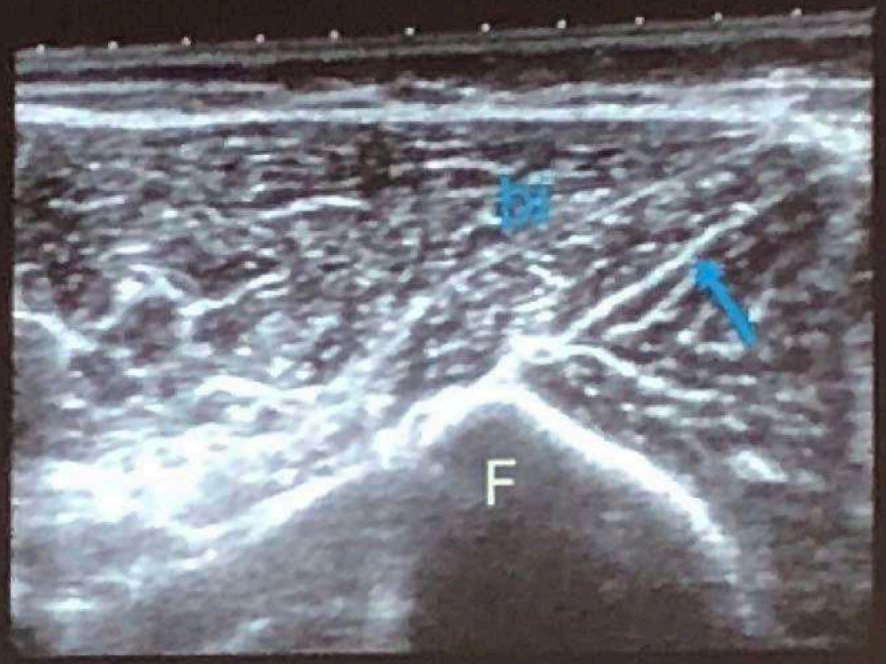

RETOUR MENU

ISCHIO-JAMBIERS Désinsertion myo-aponévrotique distale

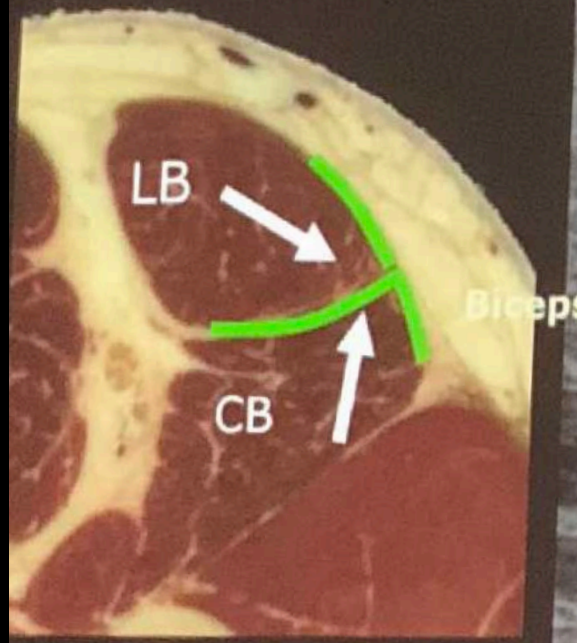

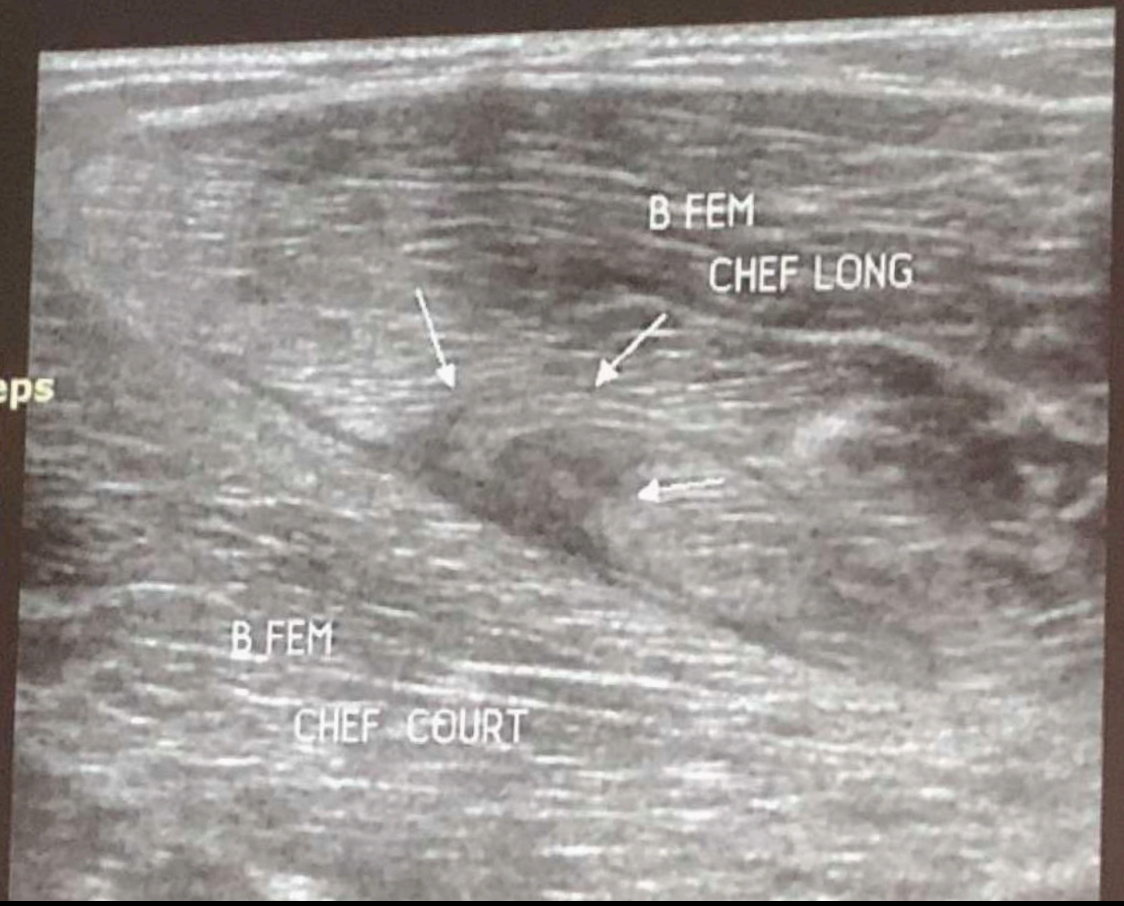

RETOUR MENU

1. En haut : muscle le plus latéral

2. Au 1/3 moyen : muscle derrière la cloison IM latérale

3. En bas : muscle le plus latéral => fibula



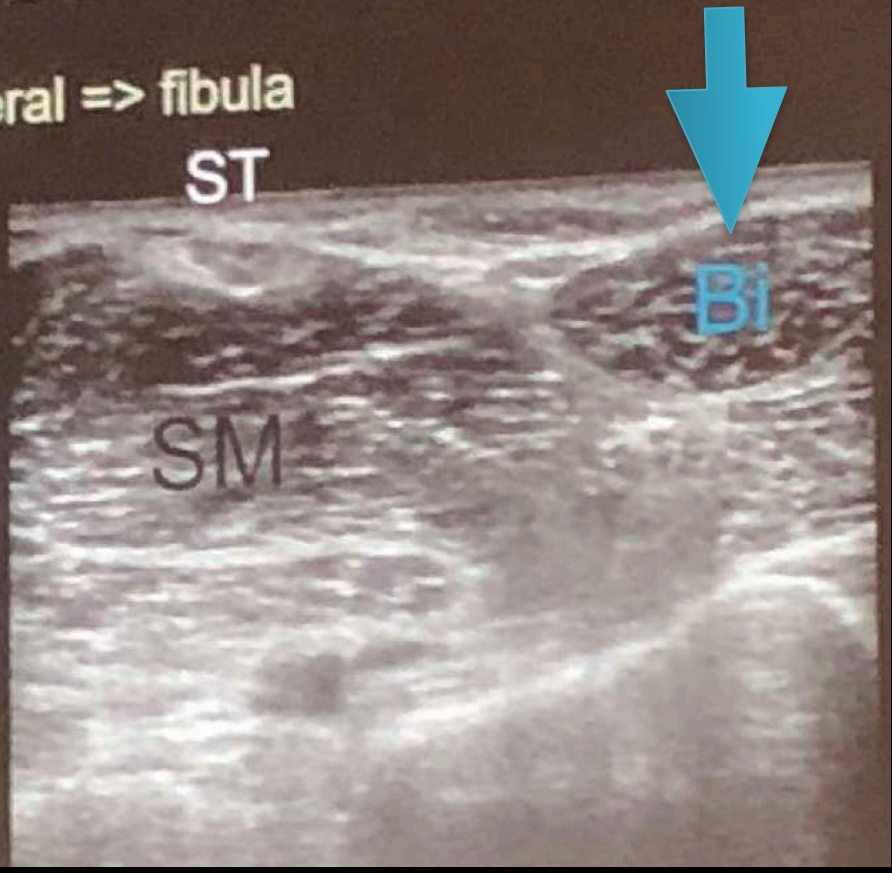

RETOUR MENU

MUSCLES ISCHIO JAMBIERS

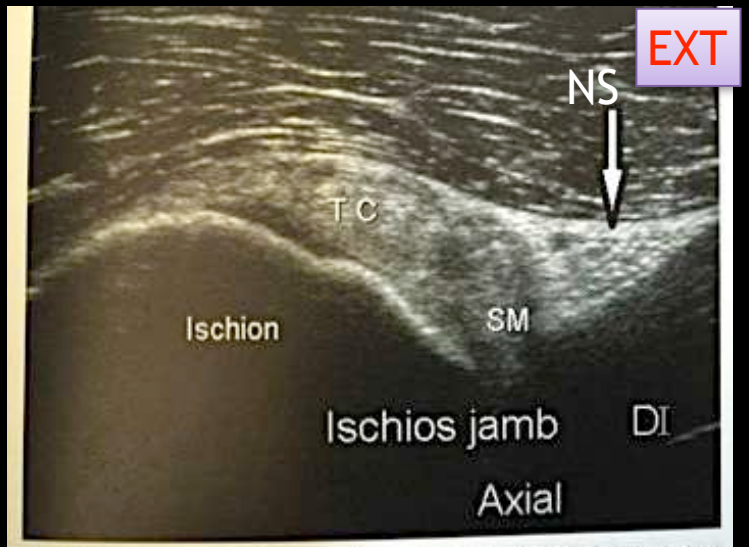

Fig. 6 : Etude de l'enthèse avec le semi-membraneux (SM) en profondeur et le tendon conjoint (TC) en superficie ; le nerf sciatique (flèche) est plus latéral.

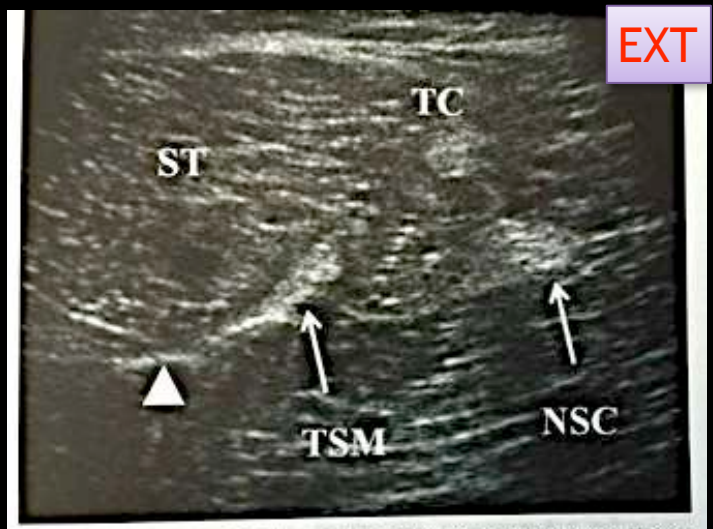

Fig. 7 : Le triangle de Cohen est formé par le tendon conjoint (TC) en superficie, le nerf sciatique en latéral (NSC) et le tendon du semi-membraneux (TSM) prolongé par sa membrane (tête de flèche) en médial.

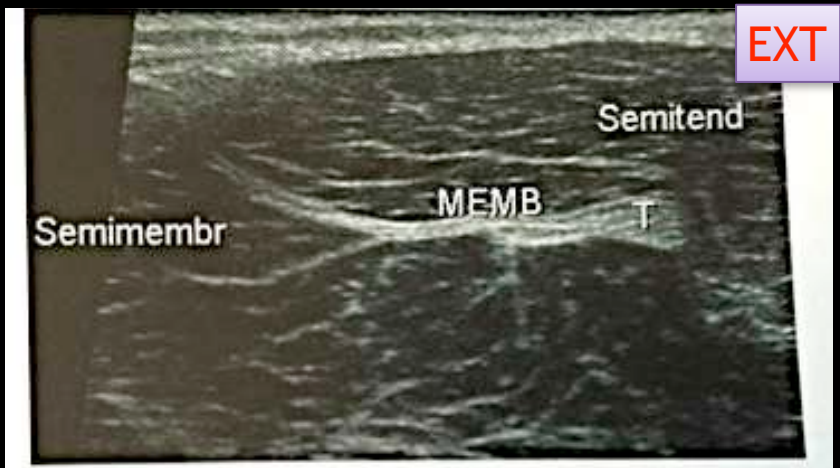

Fig. 8 : Le ménisque de Sans correspond à la vue axiale de la jonction myotendineuse supérieure du semi-membraneux. Le muscle présente un aspect triangulaire dont la pointe s'attache sur le versant médial de la membrane prolongeant le tendon du semi-membraneux (T) entre le muscle semi-tendineux en superficie et le grand adducteur en profondeur.

RETOUR MENU

MUSCLES ISCHIO JAMBIERS

EXT

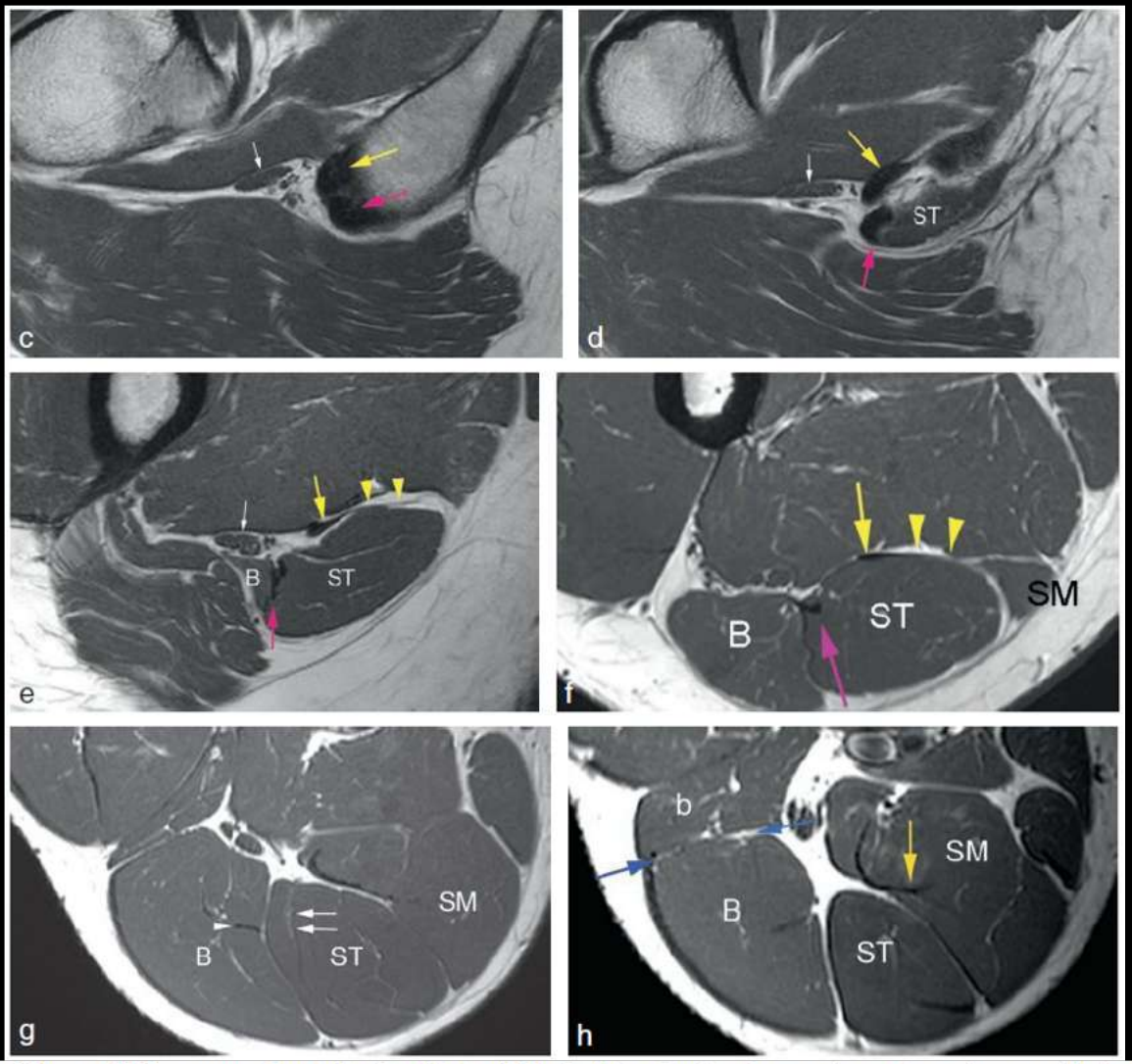

Fig. 20.56 Muscles ischiojambiers en IRM : coupes frontales (a, b) et axiales (c-h). a. Tendon du muscle semi-membraneux (flèches noires), nerf sciatique (flèche blanche). b. Tendon conjoint (flèche blanche). c–h. Tendon (flèche jaune) et lame tendineuse (têtes de flèches jaunes) du muscle semi-membraneux, tendon conjoint (flèche rose), nerf sciatique (flèche blanche), cloison aponévrotique frontale du chef long du muscle biceps fémoral (tête de flèche blanche), cloison aponévrotique sagittale du muscle semi-tendineux (double flèche blanche), cloison aponévrotique frontale du semi-membraneux (h, flèche orange), jonction myoaponévrotique entre chefs long et court du muscle biceps fémoral (flèches bleues). ST : muscle semi-tendineux ; B : chef long du muscle biceps fémoral ; b : chef court du muscle biceps fémoral ; SM : muscle semi-membraneux.

Pour plus de titres médicaux visitez

RETOUR MENU

MUSCLES ISCHIO JAMBIERS

Lésions aiguës

- Avulsion de l'apophyse ischiatique
- Désinsertion de l'enthèse proximale (TC +++, TC + SM, SM)
- Désinsertion myotendineuse proximale du TC (biceps fémoral ± semi-tendineux) ST +++
- Lésion de la membrane du SM et/ou de son tendon
- Lésions des cloisons aponévrotiques conjonctives
  - Cloisons frontales du SM et du chef long du muscle biceps fémoral ++
  - Cloison sagittale ou sigmoïde du semi-tendineux
- Désinsertion de l'attache terminale du chef long sur le court chef du muscle biceps fémoral

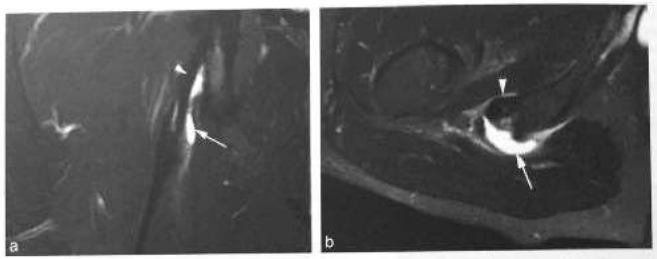

Fig. 20.63 Désinsertion proximale du tendon conjoint (flèche) tandis que le tendon du muscle semi-membraneux n'est pas désinséré (tête de flèche) : coupes frontale (a) et axiale (b).

Fig. 20.64 Enthésopathie mécanique proximale du tendon conjoint (flèche) en discret hypersignal T2 (a) et se rehaussant modérément après injection de gadolinium (b).

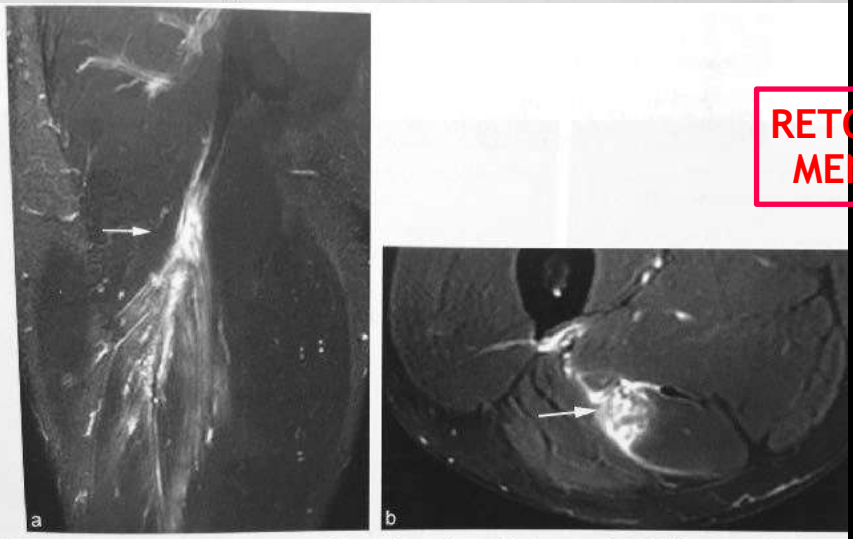

Fig. 20.66 Rupture complète de la jonction myotendineuse du tendon conjoint : coupes frontale (a) et axiale (b).

RETOUR MENU

DROIT ANTERIEUR

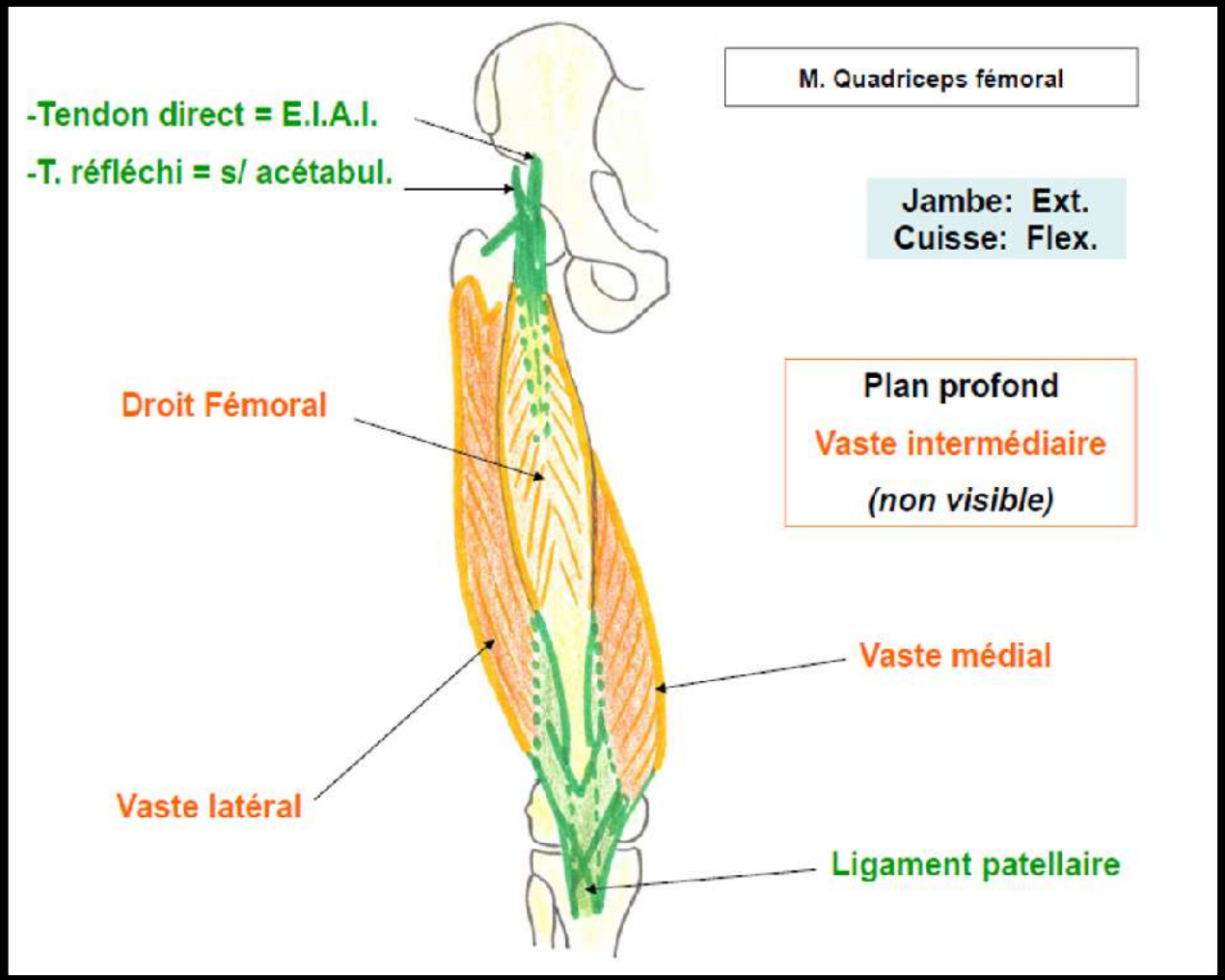

MUSCLE DROIT FÉMORAL ANT

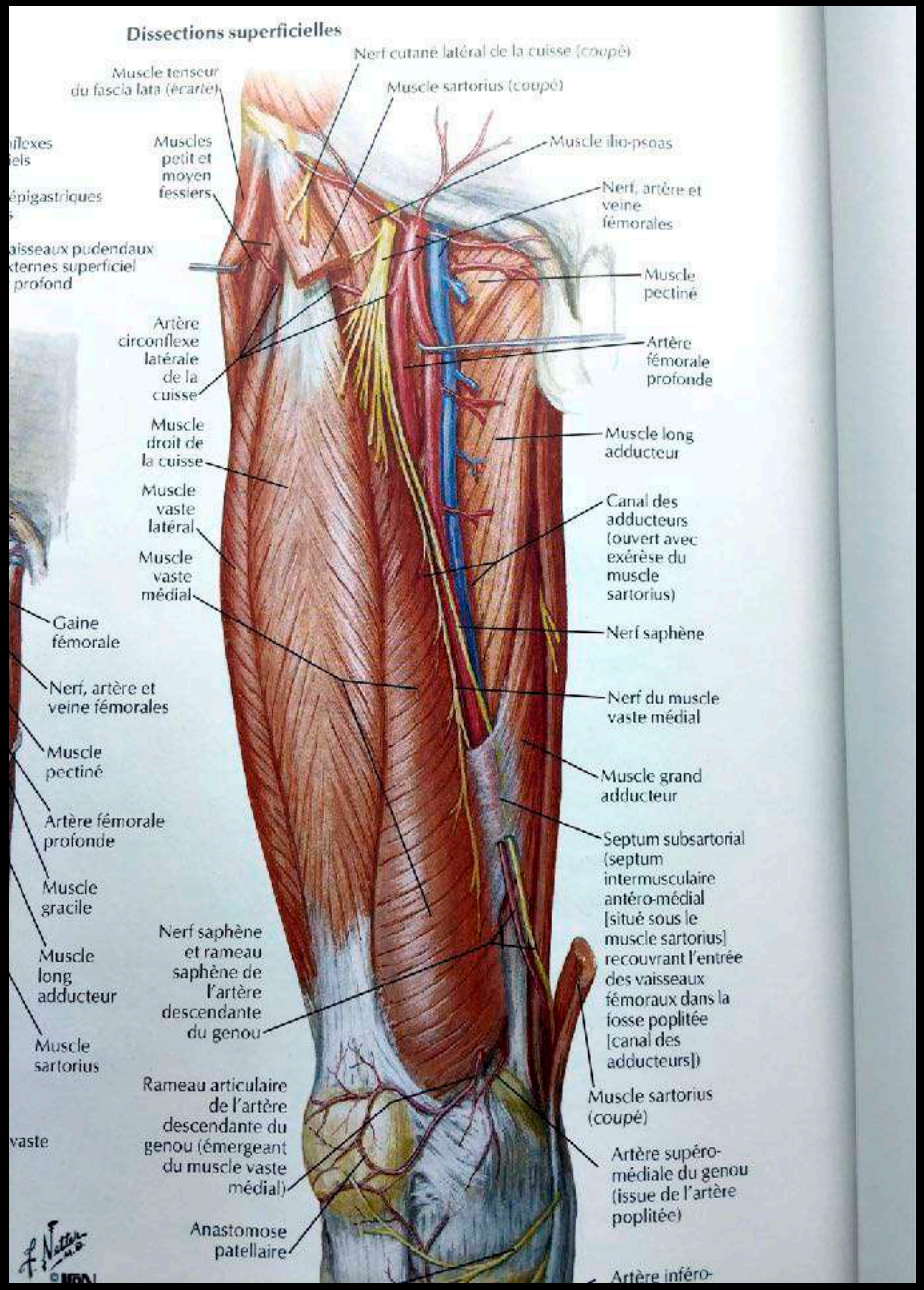

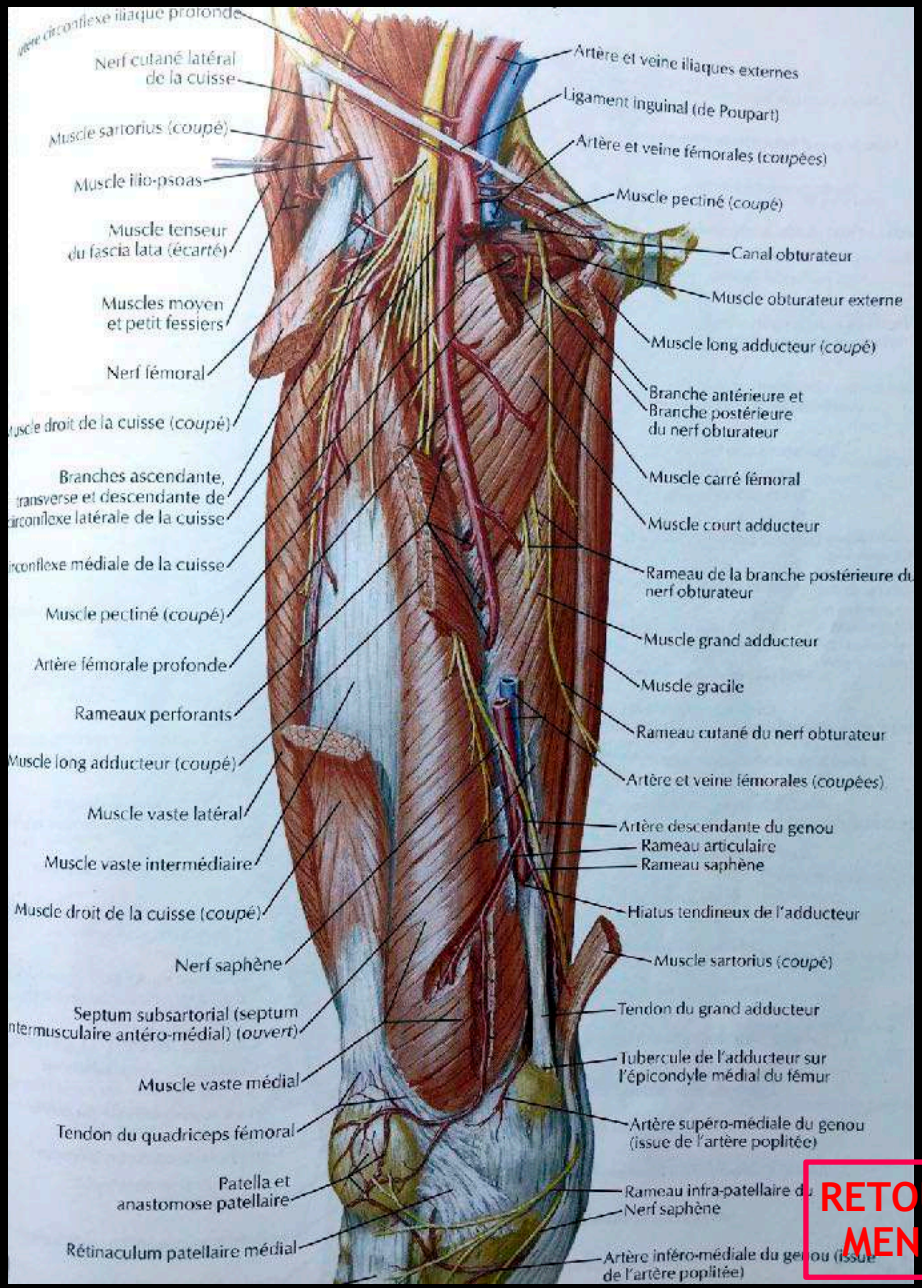

RETOUR MENU

MUSCLE DROIT FÉM ANT

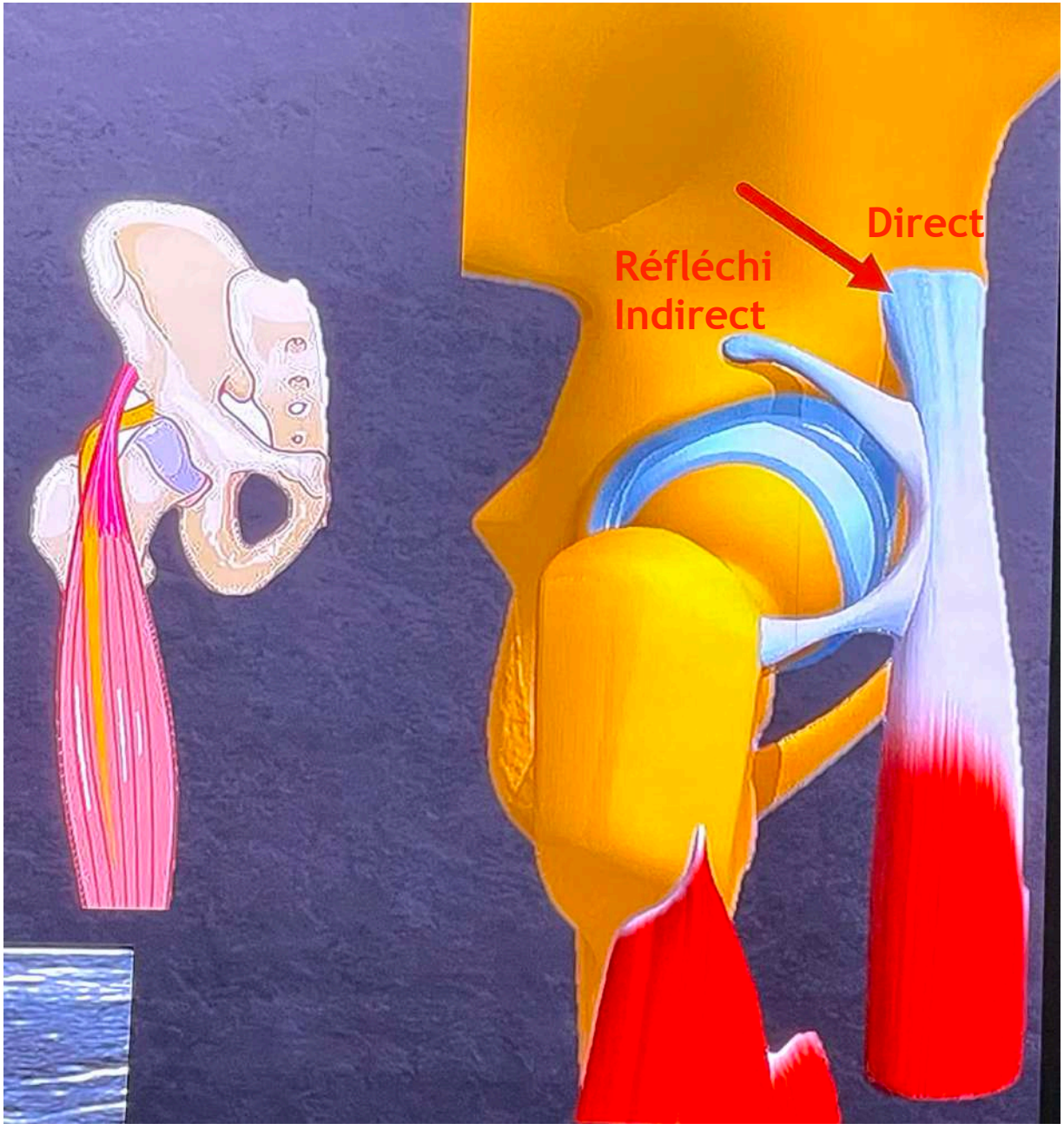

RETOUR
MENU

MUSCLE DROIT FÉM ANT

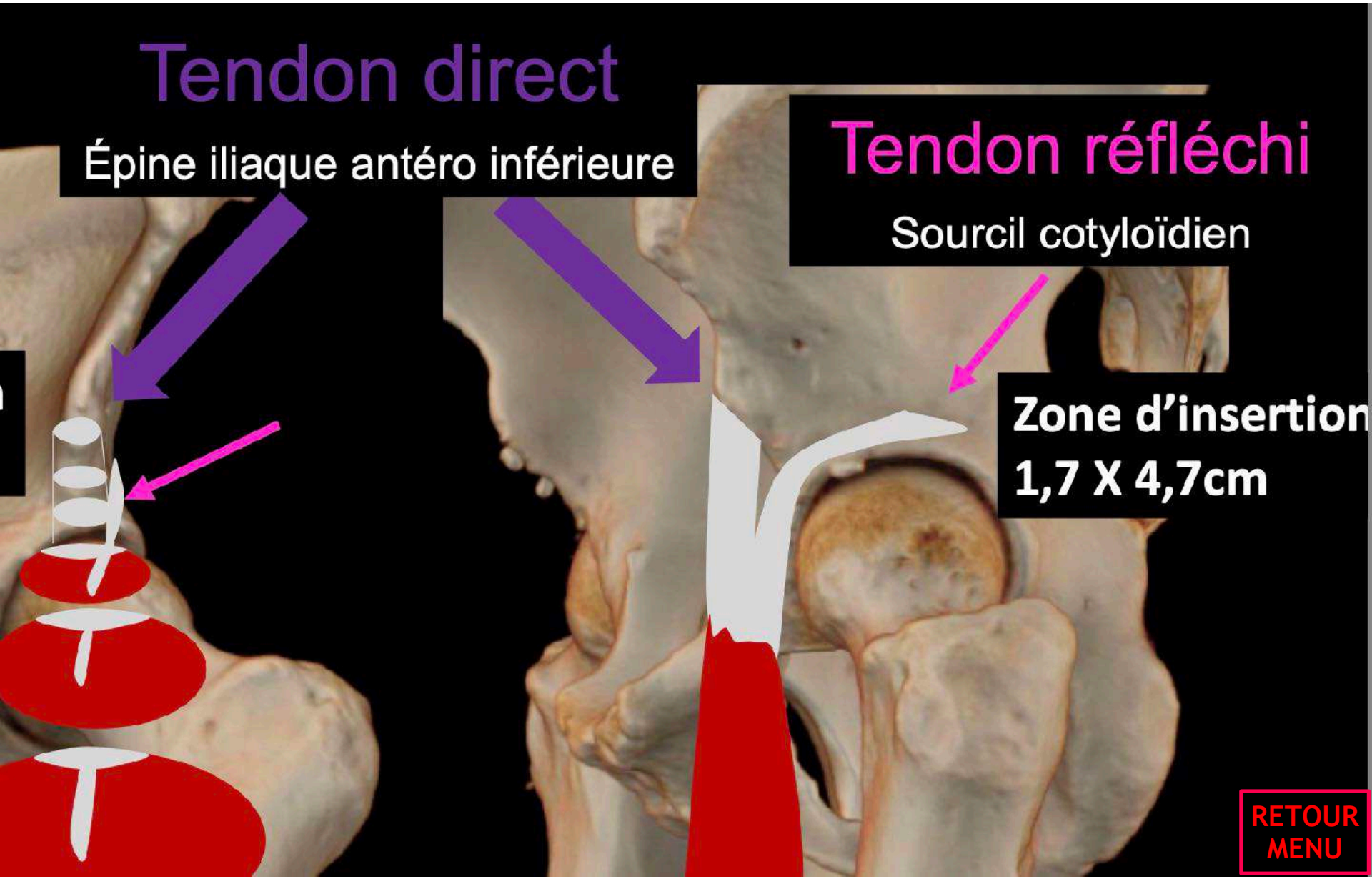

RETOUR MENU

DROIT FÉMORAL PROXIMAL

TENDON INDIRECT (ou réfléchi):

Forme de virgule avec discrète convexité en dehors

Longueur moyenne : 28,5 mm

Epaisseur moyenne de 3,5mm

Axe strict: Artéfact d'anisotropie physiologique

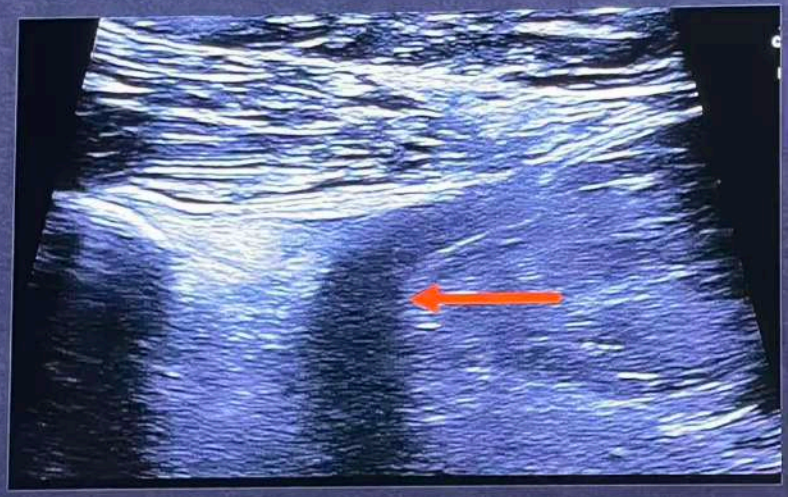

RETOUR MENU

MUSCLE DROIT FÉM ANT

CORO

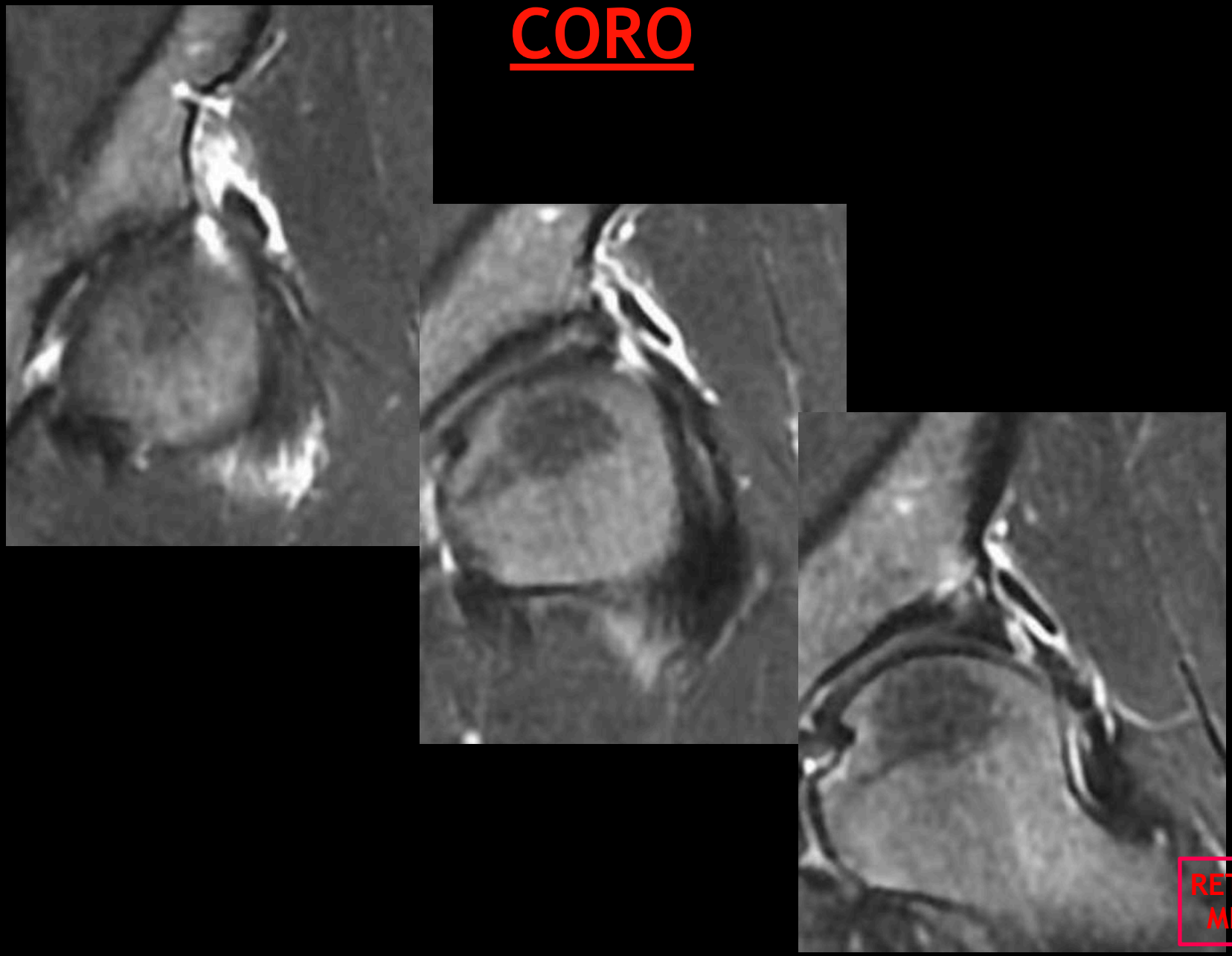

RETOUR MENU

MUSCLE DROIT FÉM ANT AXIAL

RETOUR MENU

Droit Fémoral

Tendinopathie isolée
du tendon réfléchi

42 ans
Douleur inguinale à la reprise de la course

RETOUR
MENU

Relation ETROITE du tendon droit fémoral avec l'articulation sous-jacente

KYSTE
le long du tendon réfléchi

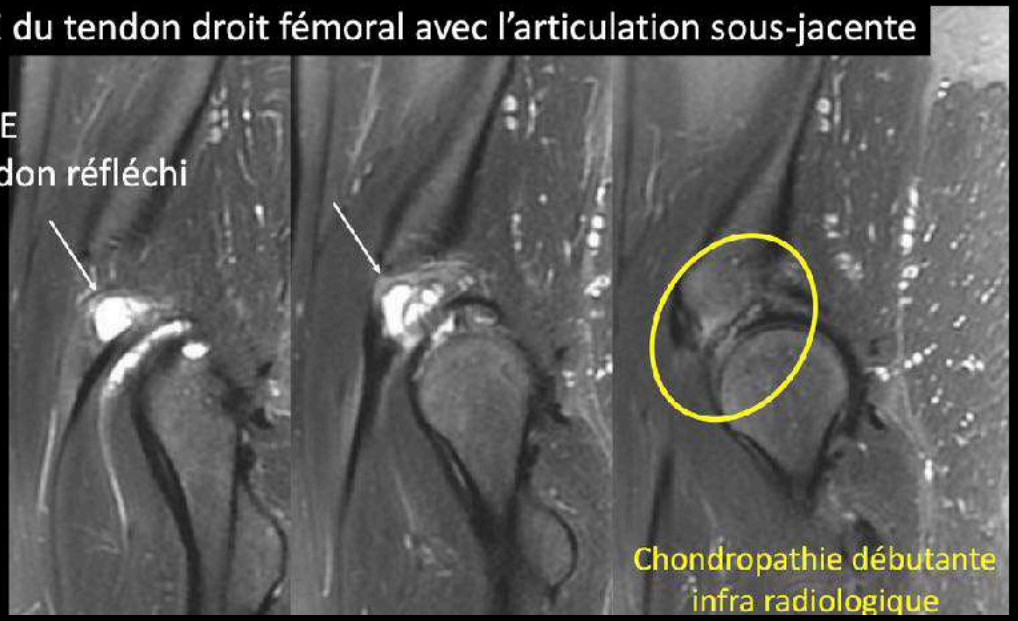

Droit Fémoral

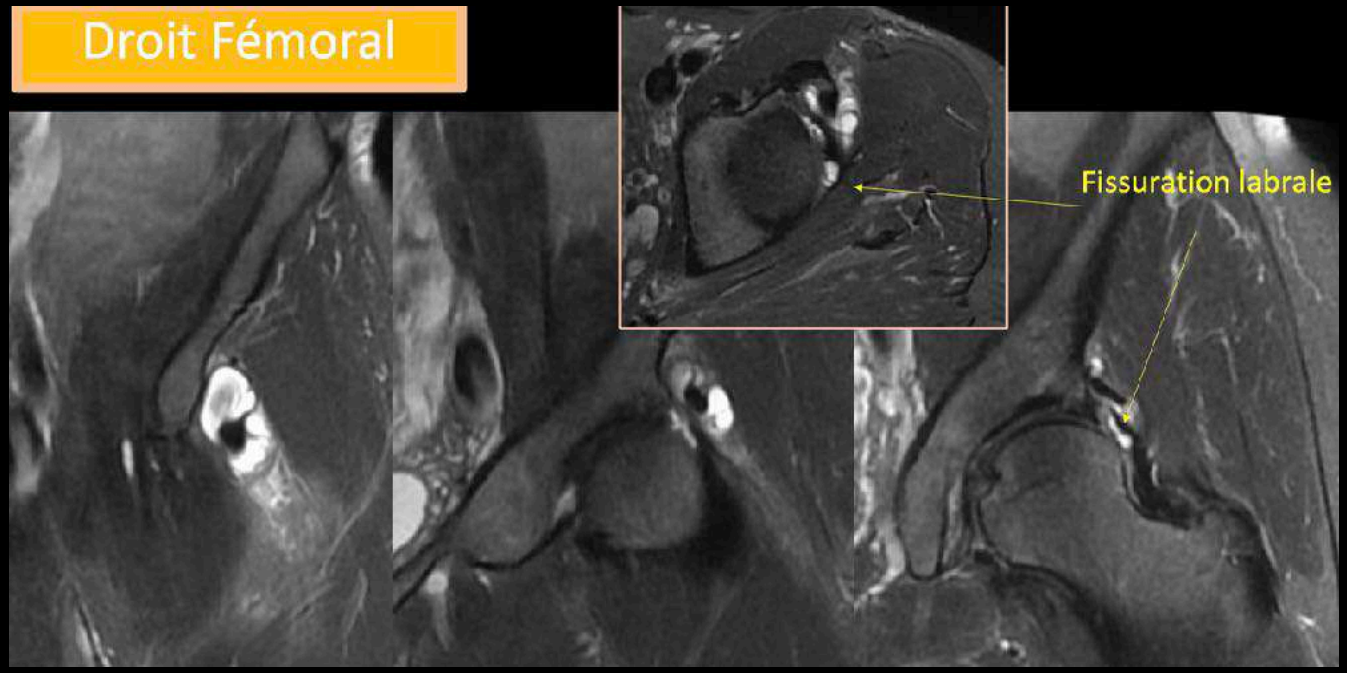

RETOUR MENU

MUSCLE DROIT FÉM ANT

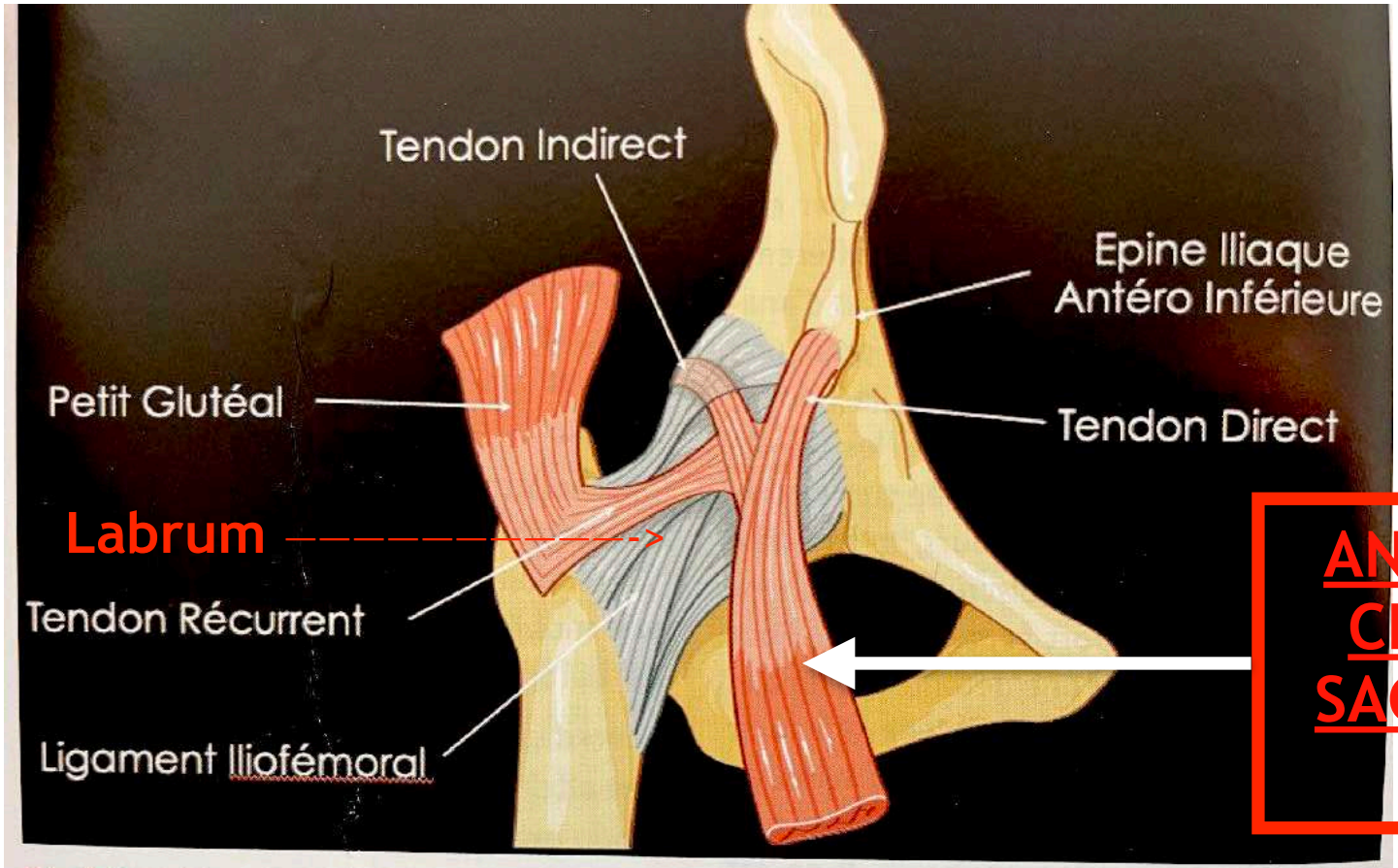

Fig. 2.1 : Schéma anatomique du muscle droit fémoral et de ses insertions tendineuses proximales.

ANALYSER CLOISON SAGITTALE
++++

RETOUR MENU

Fig. 5 : *Vue axiale : le tendon indirect se prolonge par une cloison conjonctive antérieure en forme de virgule (rouge) entourée du muscle "central" (rose) ; le tendon direct se poursuit en épaississant l'aponévrose antérieure du muscle (bleue) et par un muscle "périphérique" (bleu-clair) entourant le premier. Schéma (G. Mercy)*

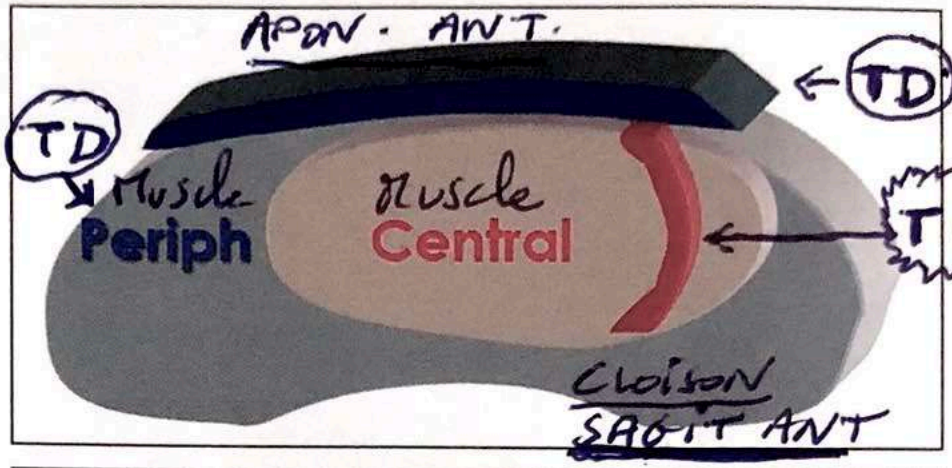

Fig. 6 : *Tiers moyen de la cuisse. Début de l'épaississement de l'aponévrose postérieure (**AP** vert).*

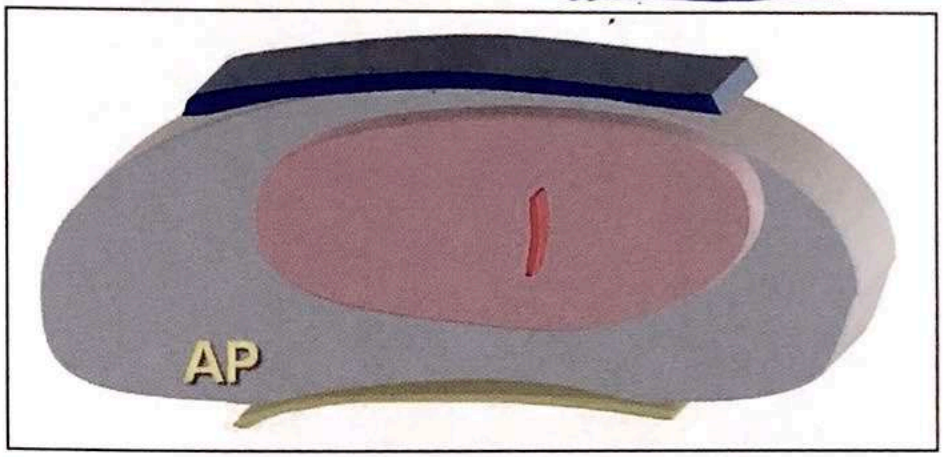

Fig. 7 : *A l'union du tiers moyen et du tiers inférieur de la cuisse, le muscle "central" (rose) diminue de taille et la cloison conjonctive sagittale a disparu.*



RETOUR MENU

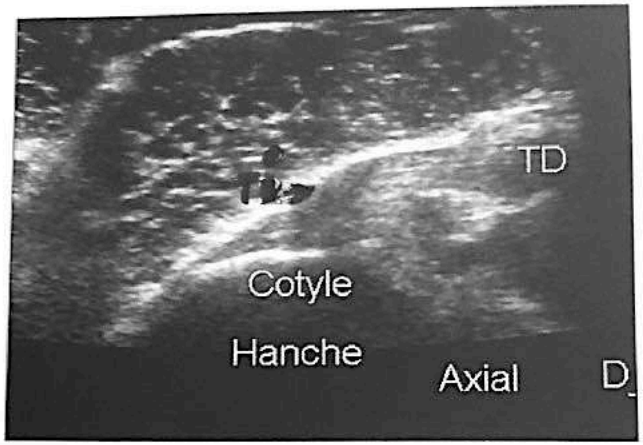

Fig. 10 : *Insertion sur le cotyle du tendon indirect (TR) du droit fémoral dont les fibres proximales fusionnent avec le tendon direct (TD).*

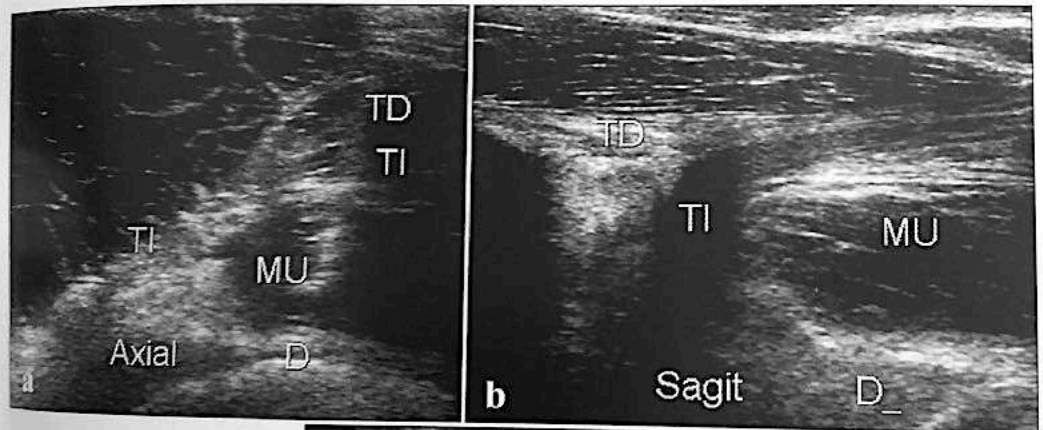

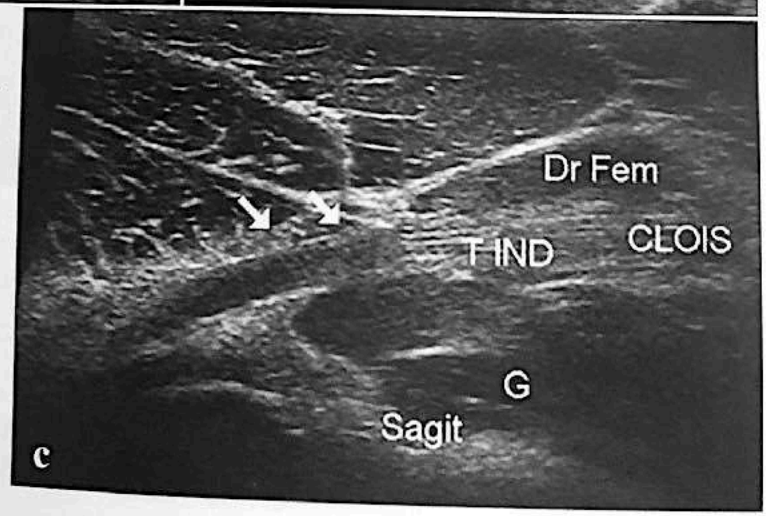

Fig. 11 : *Croisement tendineux. Sur la coupe axiale (a), les deux tendons (hypoéchogènes en raison de l'artéfact d'anisotropie) se superposent à la face proximale de la jonction myo-tendineuse. Sur la coupe sagittale (b), le tendon indirect (hypoéchogène) est visible à la face profonde du tendon direct formant l'origine de la cloison sagittale antérieure. En angulant la sonde, il est possible d'aligner la jonction entre le tendon indirect et la cloison sagittale.*

RETOUR MENU

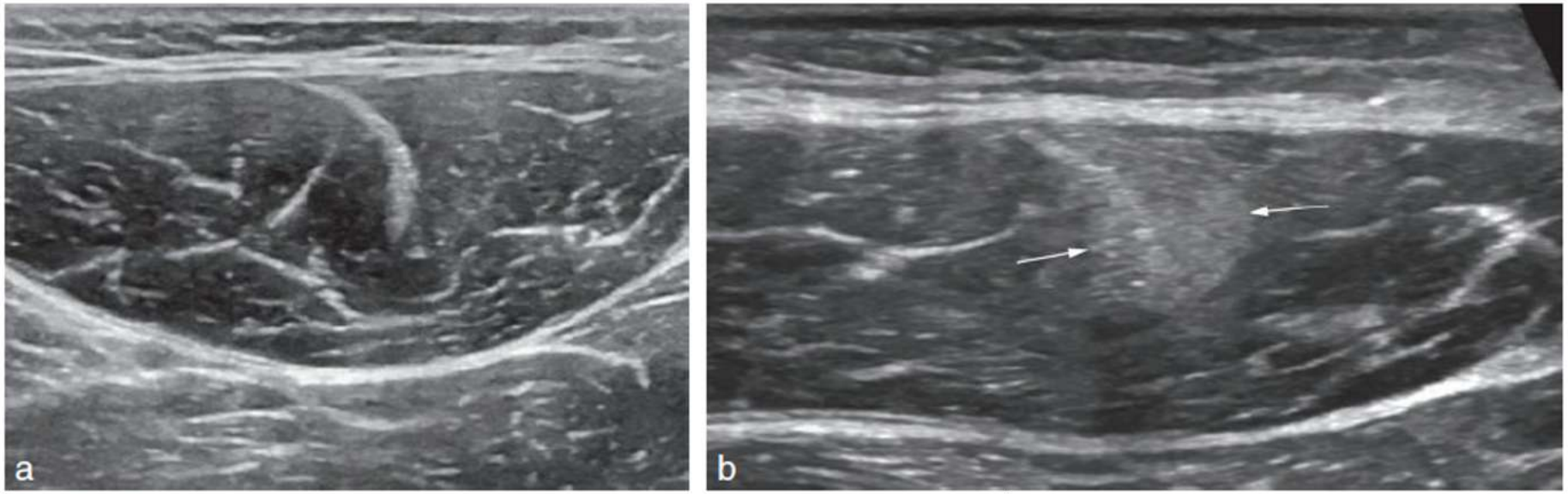

Fig. 20.12 Lésions de la cloison sagittale (patients différents). a. Cloison sagittale centrale normale (bande hyperéchogène curviligne). b. Plage hyperéchogène centrale (flèches) au contact de l'aponévrose sagittale centrale, encore visible.

RETOUR MENU

MUSCLE DROIT ANT

Encadré 20.2 Lésions du muscle droit fémoral selon leur topographie

Tiers proximal

- Avulsion/apophysose de l'épine iliaque antéro-inférieure
- Désinsertion tendineuse (tendon indirect +++)
- Enthésopathie, tendinopathie calcifiante
- Désinsertion myotendineuse/myoaponévrotique proximale

Tiers moyen

- Désinsertion myoaponévrotique centrale
- Lésion intramusculaire en doigt de gant

Tiers distal

- Désinsertion myoaponévrotique périphérique postérieure
- Rupture myotendineuse ou tendineuse distale

Lésion par choc direct

AVULSION APOPHYSE EIAI

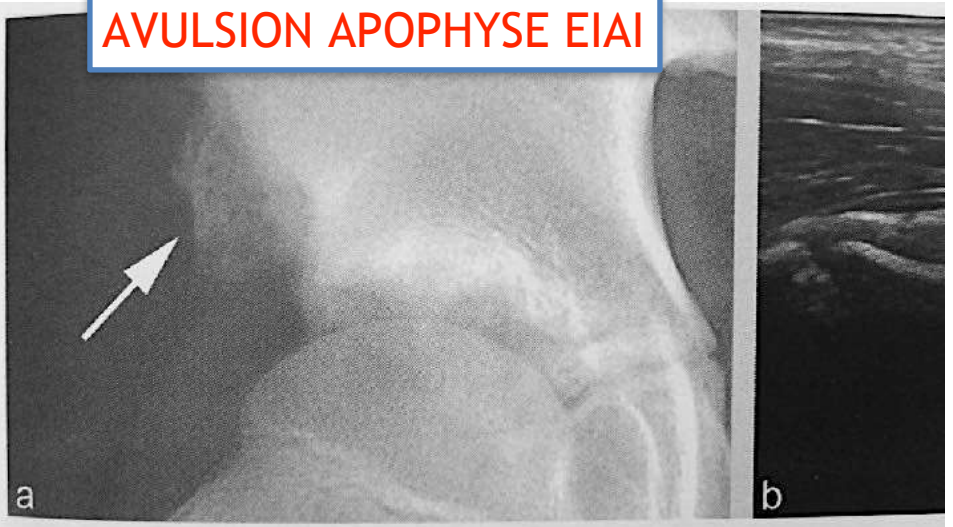

Fig. 20.4 Apophysose de l'épine iliaque antéro-inférieure (EIAI), Aspect fragmenté avec discret décollement en échographie (côté droit direct du droit fémoral.

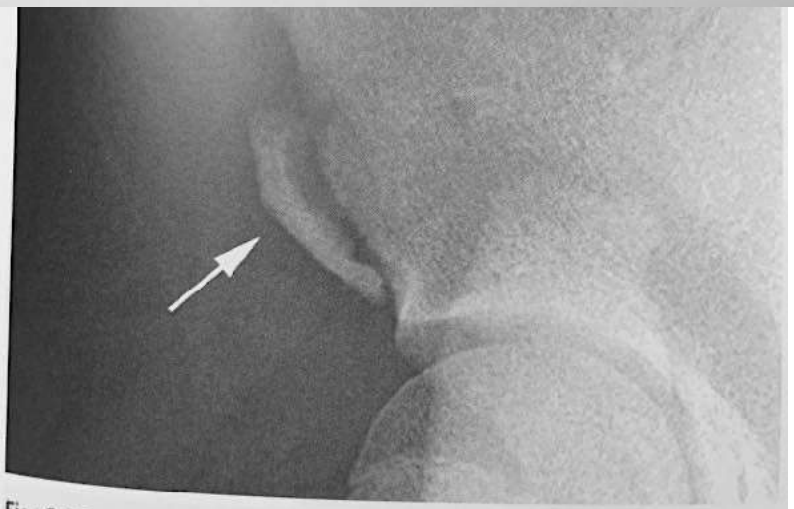

Fig. 20.2 Avulsion de l'épine iliaque antéro-inférieure (flèche) : profil urétral.

RETOUR MENU

MUSCLE DROIT ANT

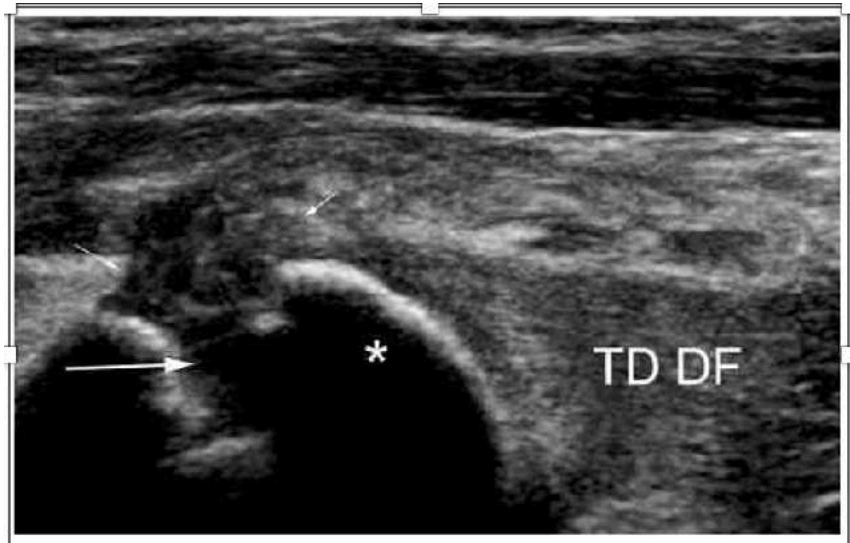

Fig. 20.3 **Avulsion de l'épine iliaque antéro-inférieure en échographie (flèche) avec suffusion hématique en regard (petites flèches) : coupe longitudinale.** L'insertion du tendon direct du droit fémoral (TD DF) est bien visible sur le fragment avulsé (astérisque).

Fig. 20.5 **Muscle droit fémoral : coupe longitudinale.** Désinsertion du tendon direct en échographie.

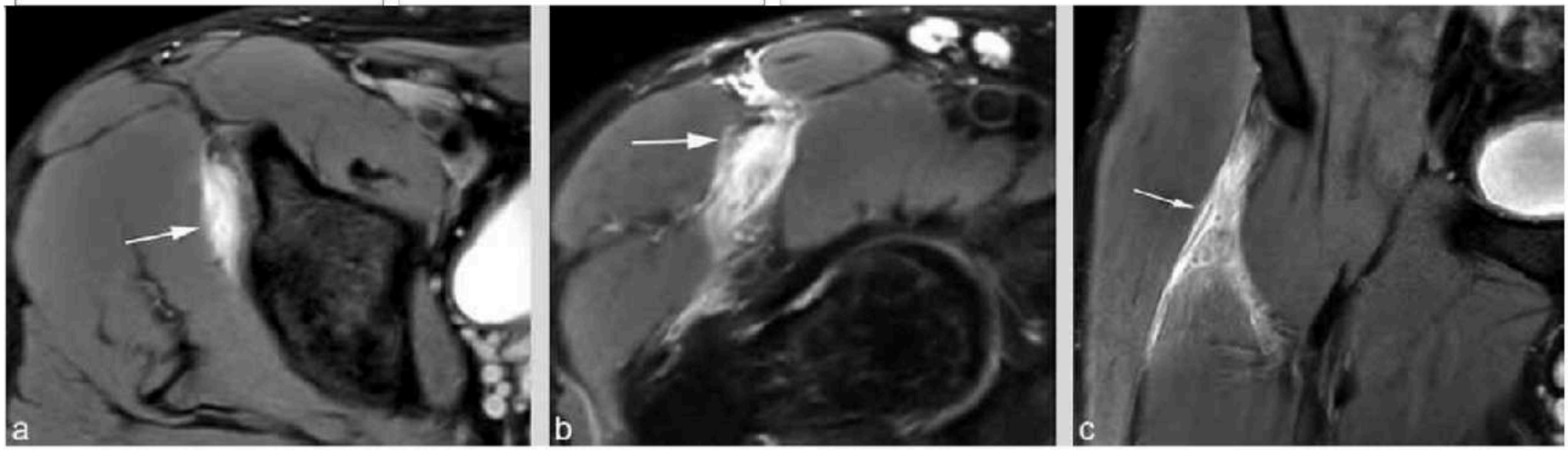

Fig. 20.6 **Muscle droit fémoral : coupes axiales (a, b) et frontale (c) pondérées en T2.** Rupture complète du tendon indirect visible en regard du bord latéral de l'acétabulum (a, flèche), étendue au tendon conjoint (b, c, flèche).

RETOUR MENU

TENDON QUADRICEPS DISTAL SUR ROTULE

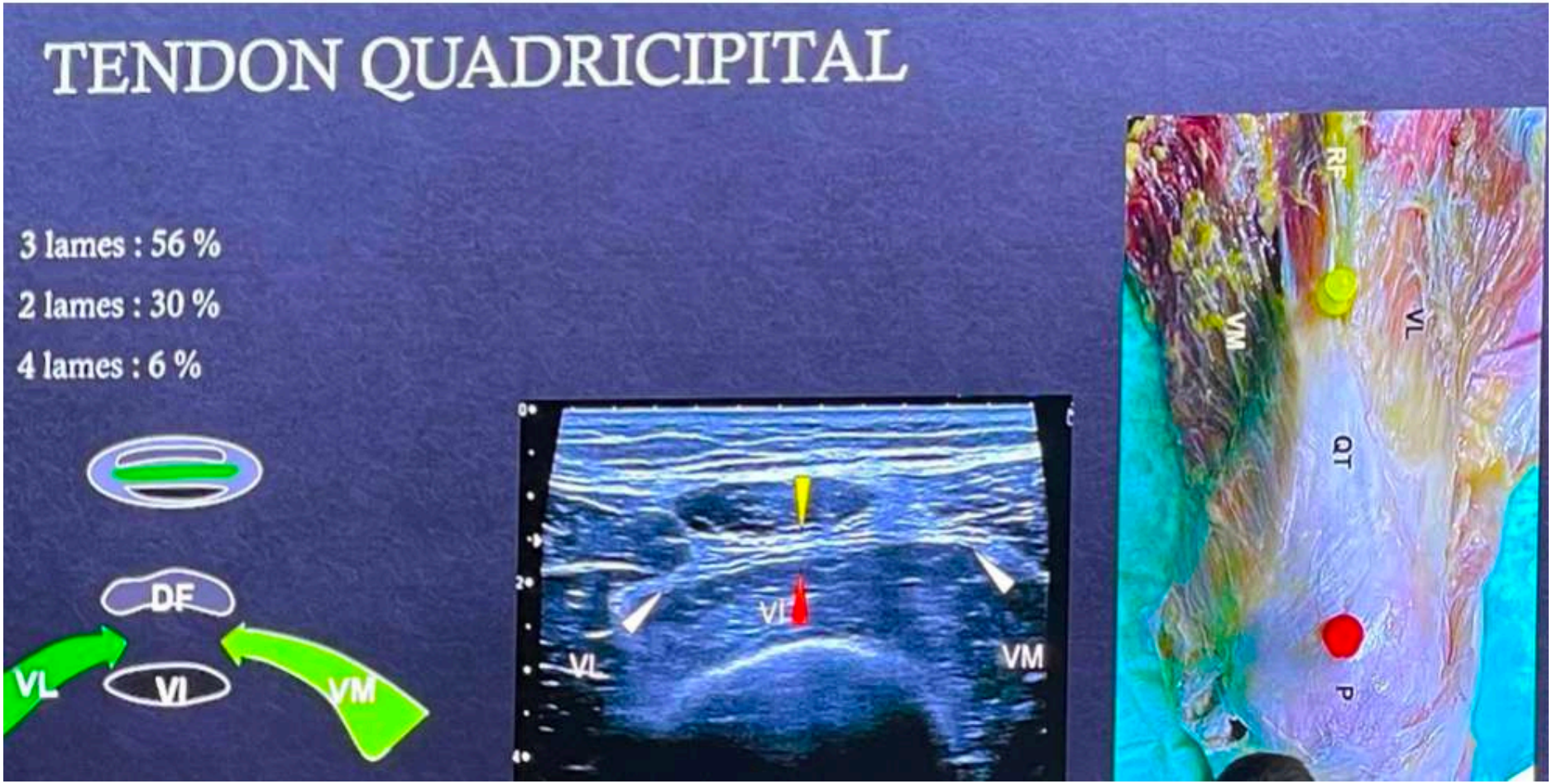

RETOUR MENU

ADDUCTEURS

RETOUR MENU

Muscles adducteurs
(plan superficiel)

ADD + Flex. + RE de hanche

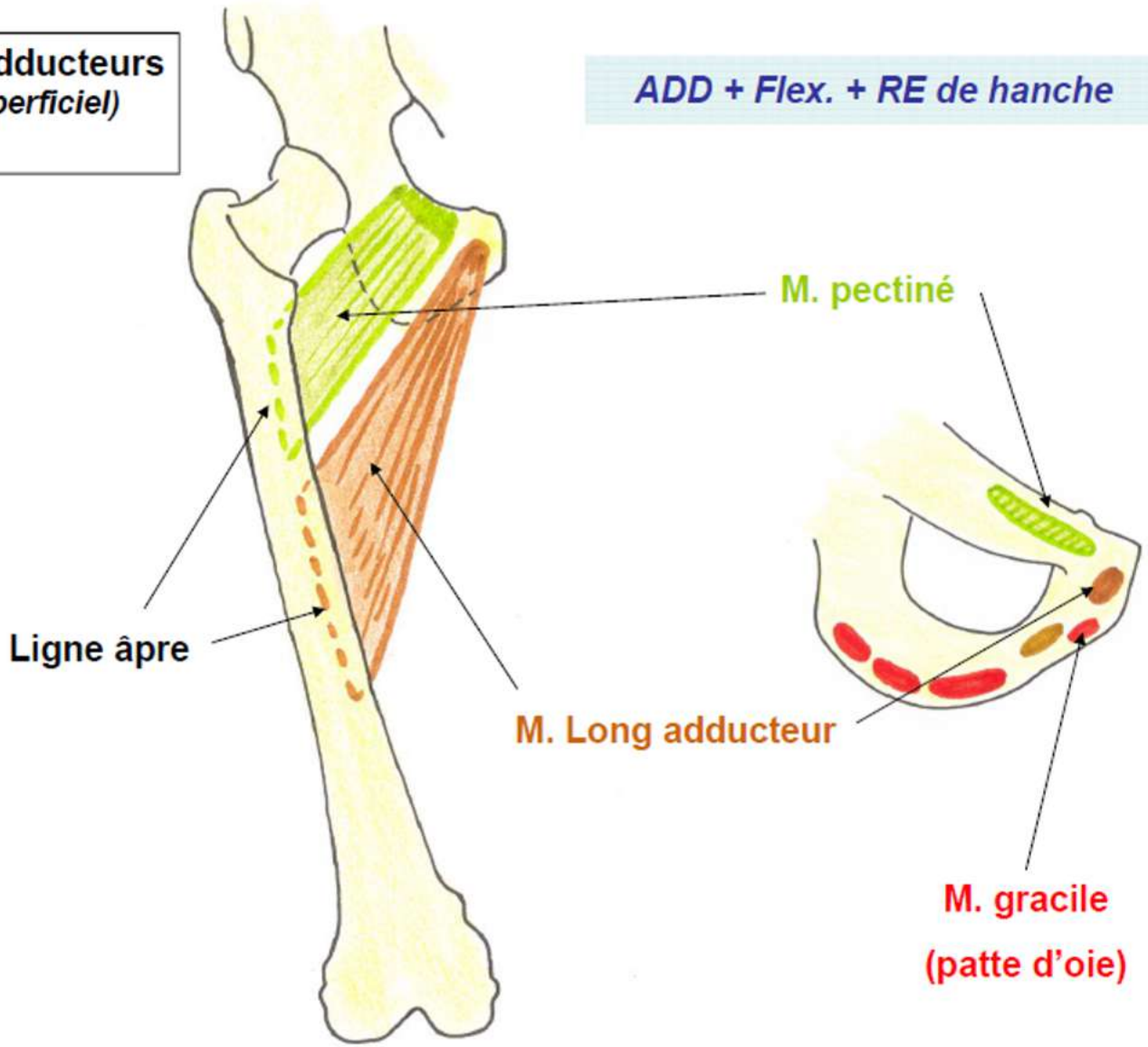

RETOUR MENU

Muscles adducteurs
(plan moyen)

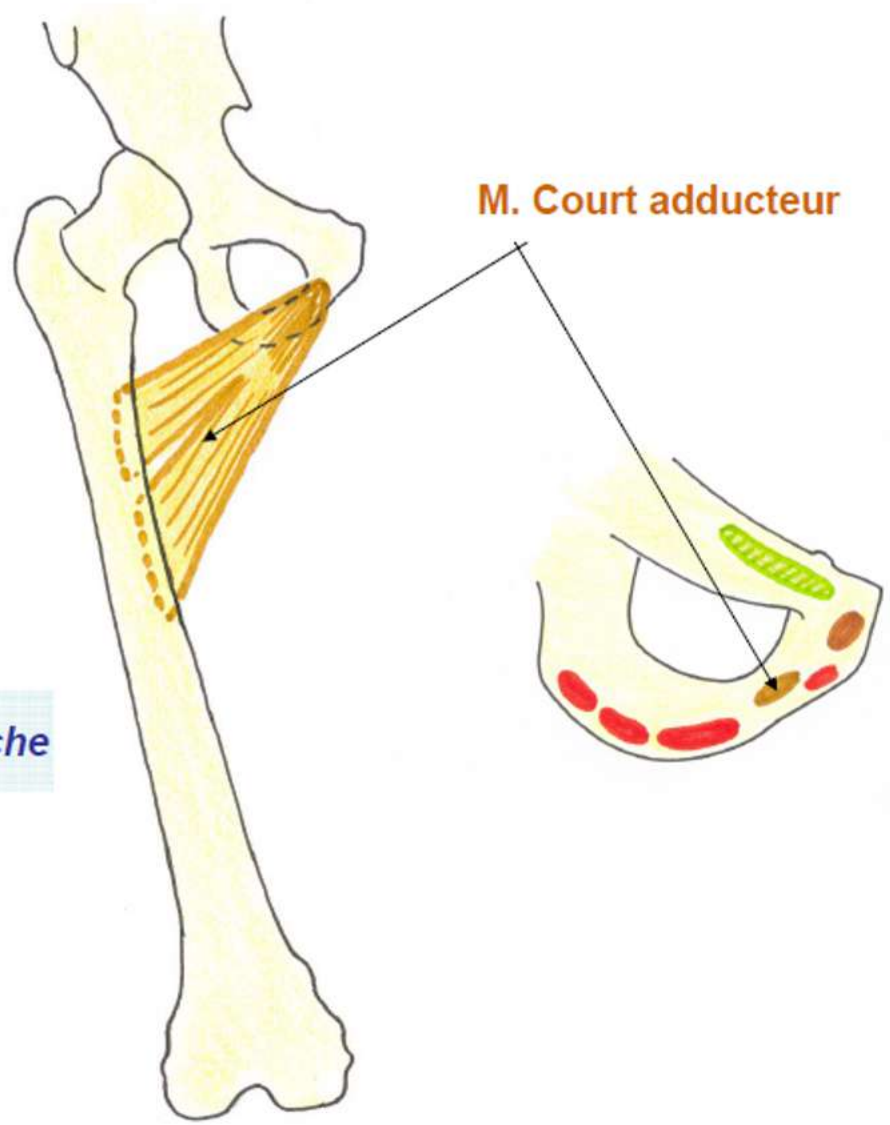

ADD + Flex. + RE de hanche

RETOUR MENU

Muscles adducteurs
(plan profond)

ADD + RE de hanche

+ Ext. de hanche (3)

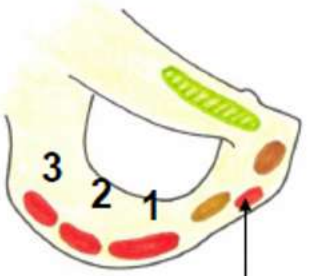

1

2

Ligne âpre

3

Extenseur de hanche

M. Grand adducteur

Arcade & hiatus du grand adduct.

Tubercule du Gd adducteur

M. gracile

(patte d'oie)

RETOUR MENU

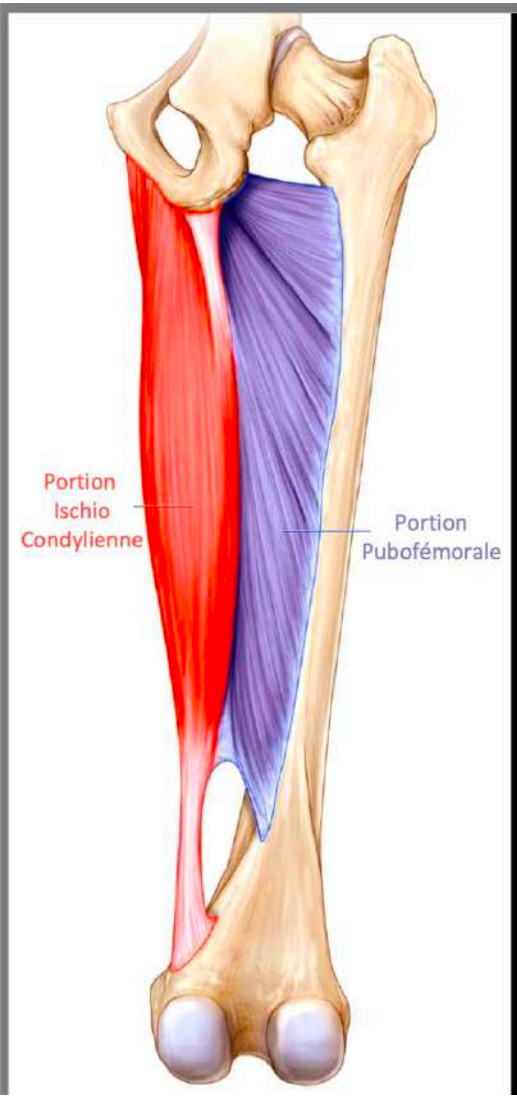

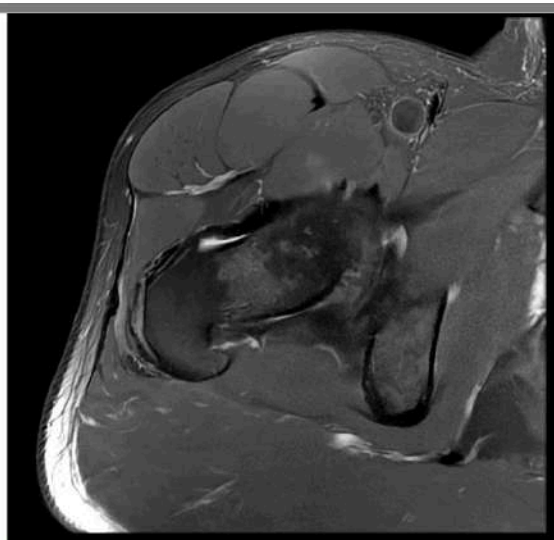

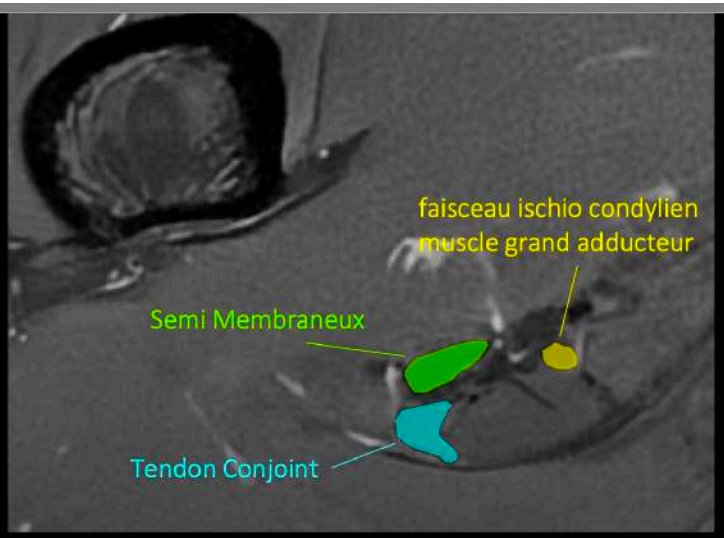

Le grand adducteur à 2 composantes :

- une portion pubo fémorale
- une portion ischio condylaire au voisinage des ischiojambiers
  - → mini hamstring
- Associé dans 6% de désinsertions des ischios

RETOUR MENU

Muscles de la « patte d'oie »

Jambe: Flex. + RI

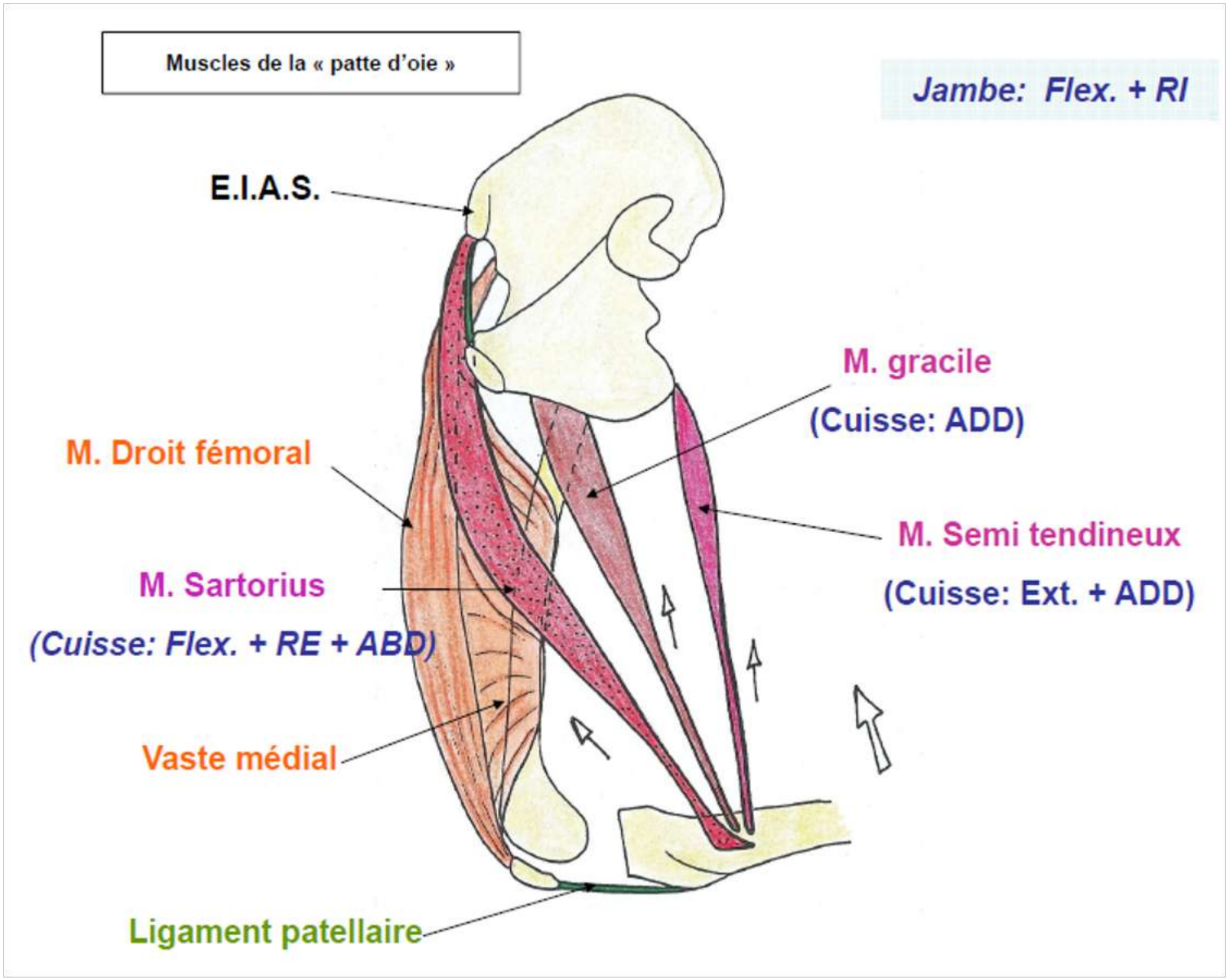

RETOUR MENU

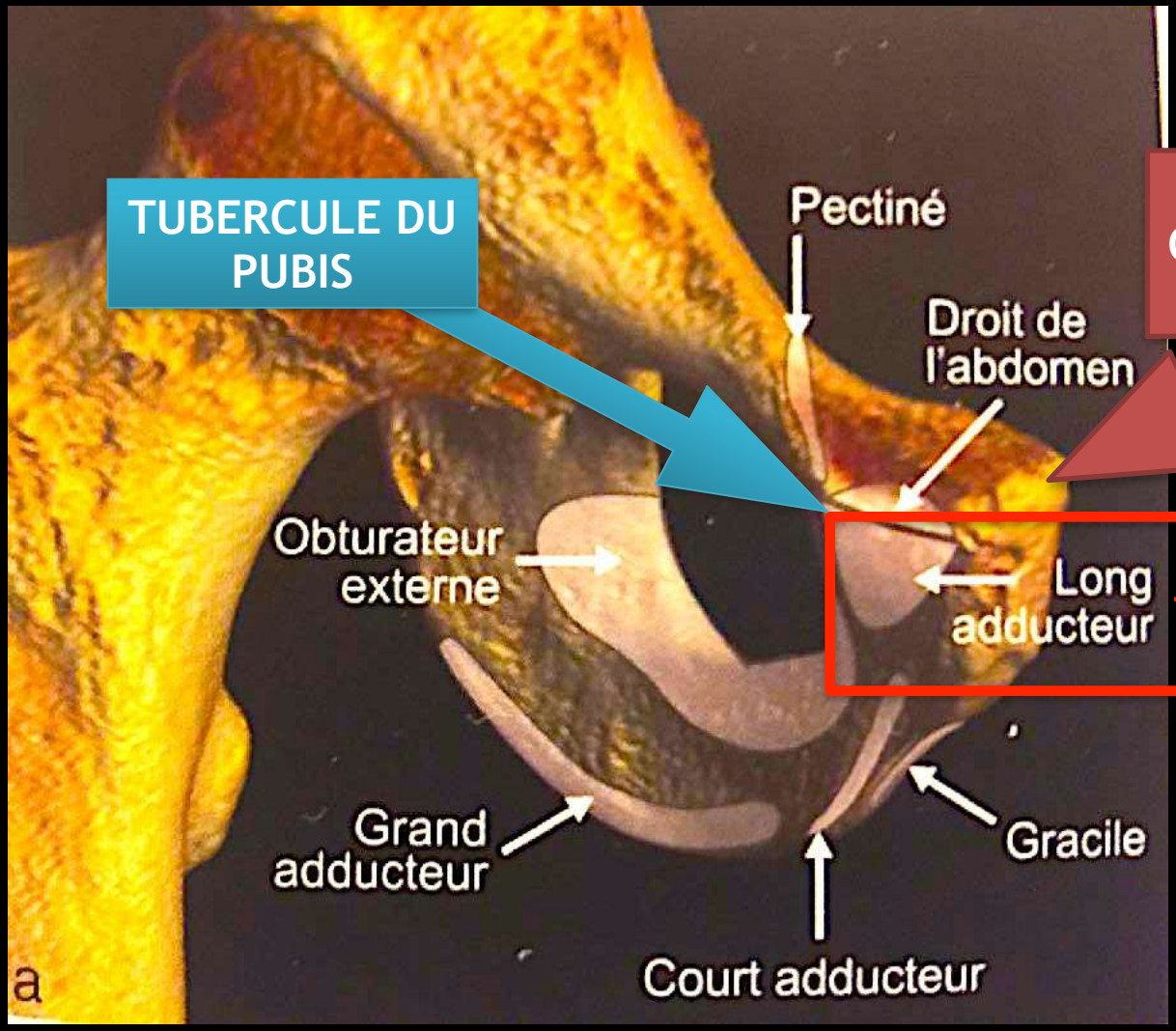
TUBERCULE DU PUBIS
Pectiné
LAME QUADRILATERE DROITE
Droit de l'abdomen
Obturateur externe
Long adducteur
Le plus souvent atteint +++
Grand adducteur
Gracile
Court adducteur
a

RETOUR MENU

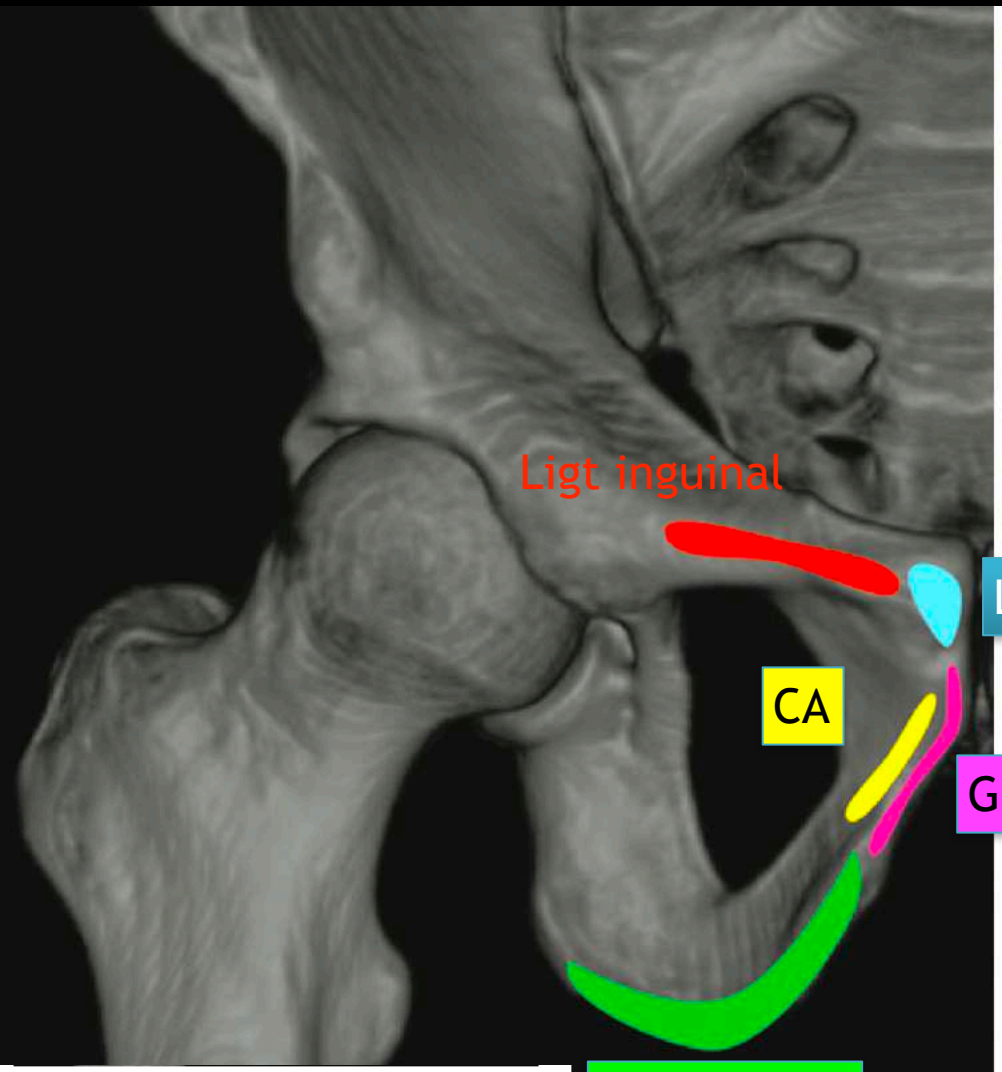

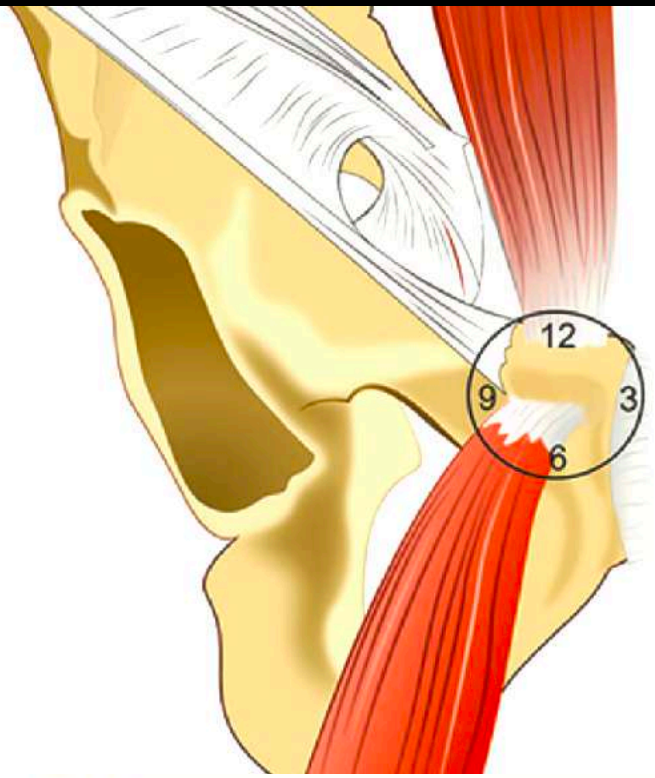

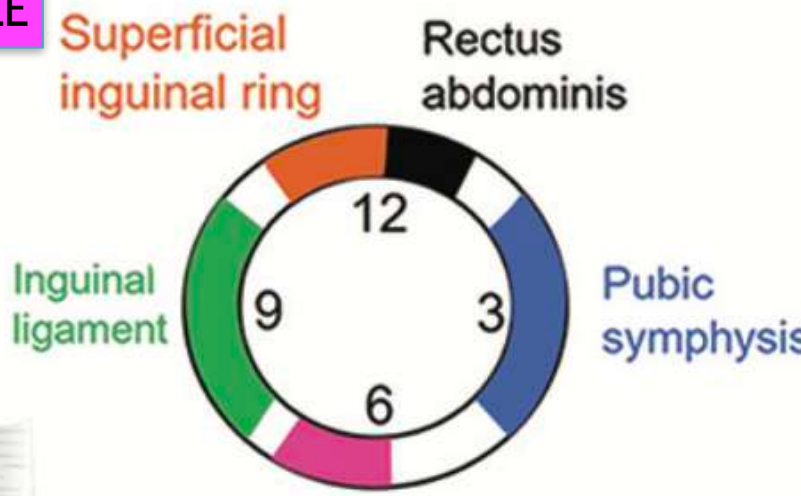

Figure 3. Graphic illustration of the left hip shows the adductor origins around the pubic symphysis. The flat quadrangular pectineus (red) arises from the superior pubis adjacent to the inguinal ligament insertion. The adductor longus (blue), adductor brevis (yellow), and gracilis (pink) origins lie on the narrow portion of the pubic body lateral to the symphysis. The adductor magnus (green) is located laterally and inferiorly, along the margin of the pubic ramus and ischial tuberosity.

RETOUR MENU

4 COUPE DE RÉFÉRENCE 4 : la « classique » des adducteurs

SUPERF

LONG cloison frontale

Pectiné

COURT

Gracile gym++

GRAND

PROFOND

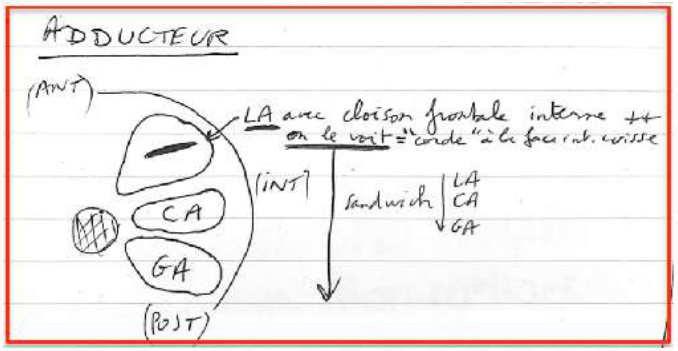

LE COURT NE DEPASSE PAS 1/3 PROX CUISSE

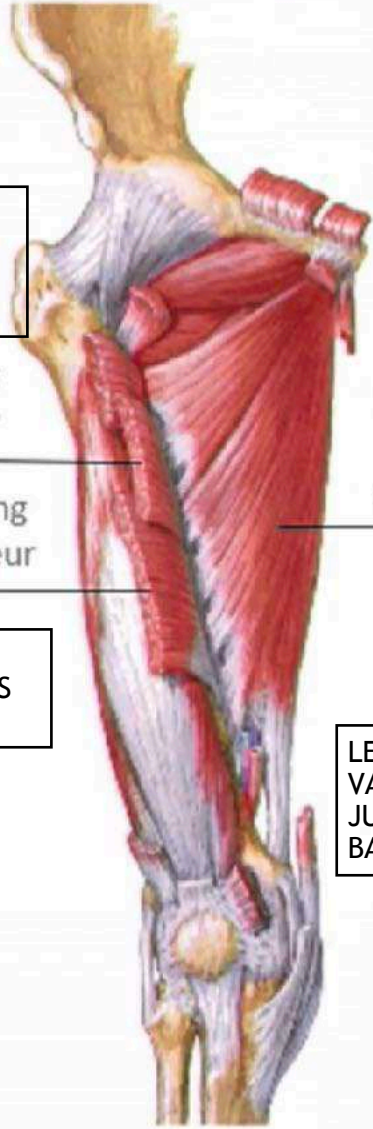

LE LONG NE DEPASSE PAS 1/2 CUISSE

LE GRAND VA JUSQU 'EN BAS

MUSCLES ADDUCTEURS

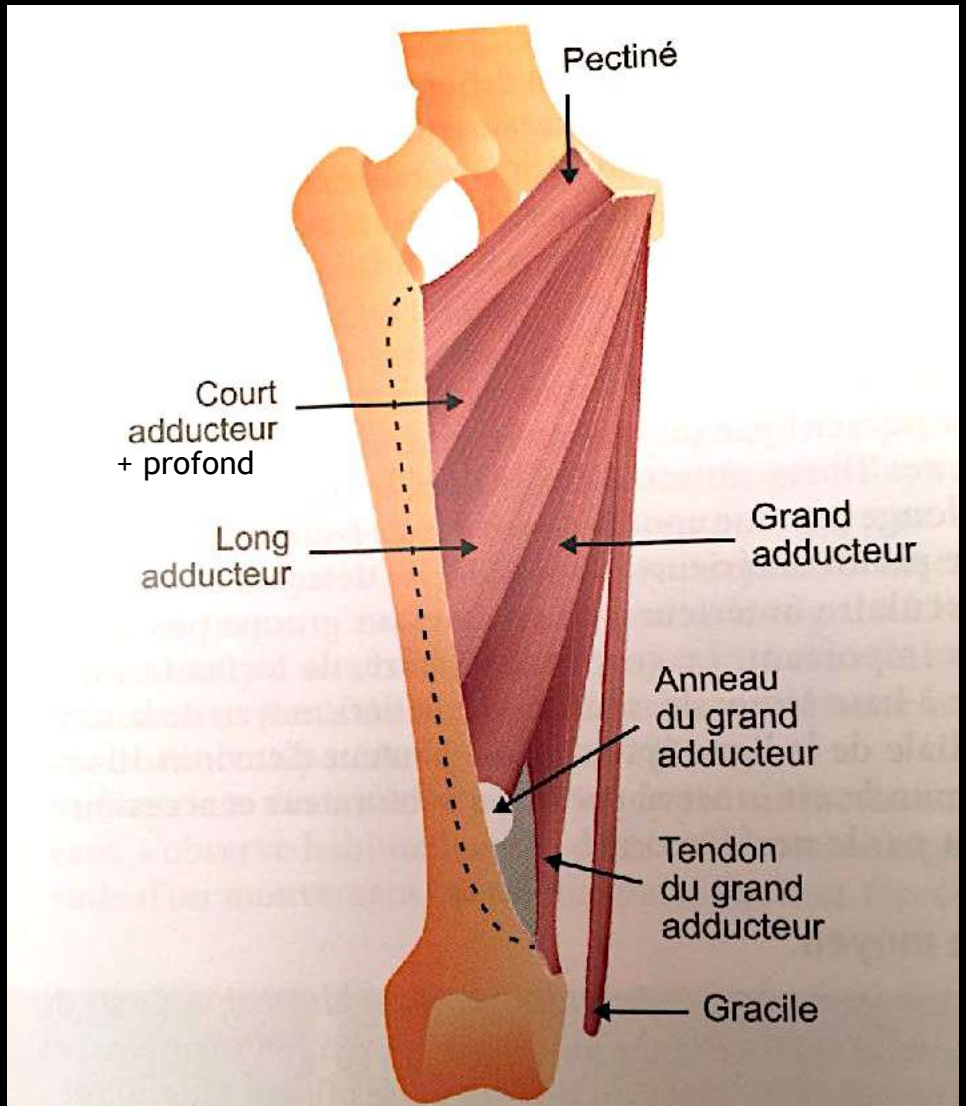

Fig. 20.26 Schéma des muscles adducteurs de face.

RETOUR MENU

3

COUPE DE RÉFÉRENCE 3 : le sartorius, le repère pour certains ner

Nerf cutané latéral de cuisse

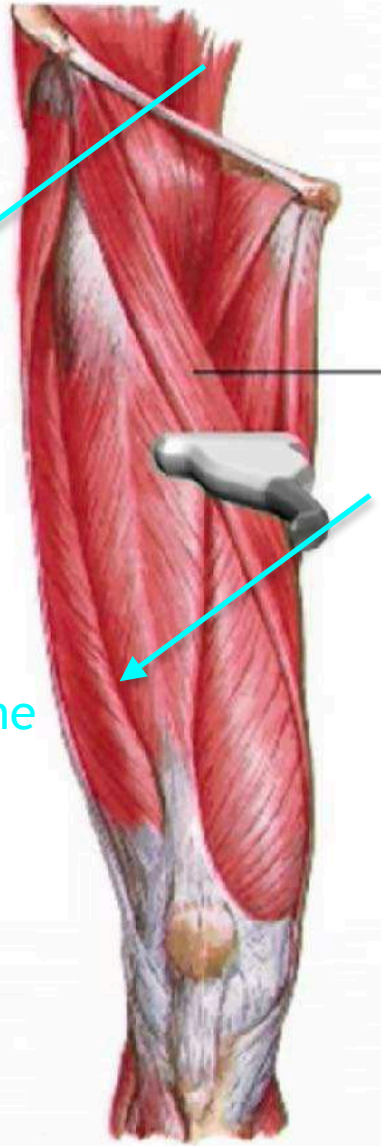

Nerf saphène

RESUME
ADDUCTEURS

ADDUCTEUR

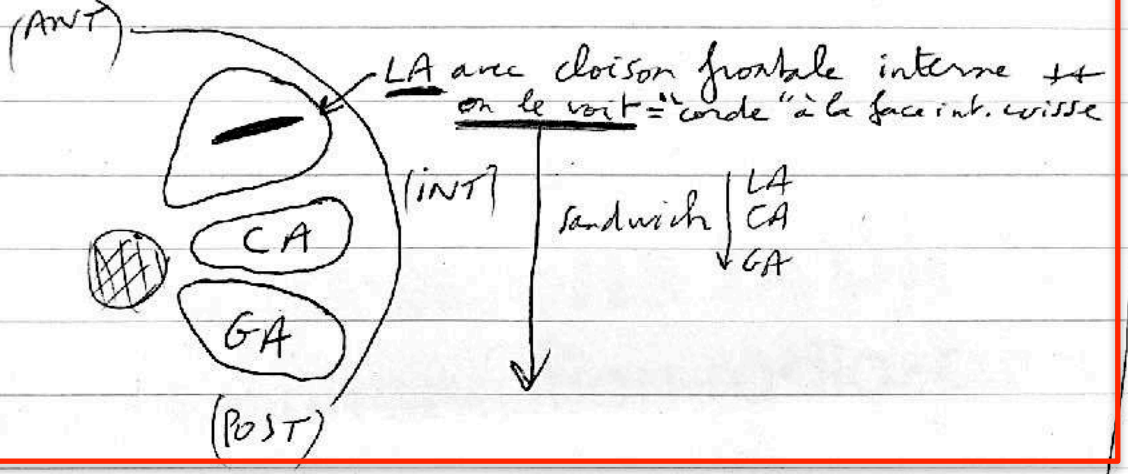

GRACILE



PECTINÉ

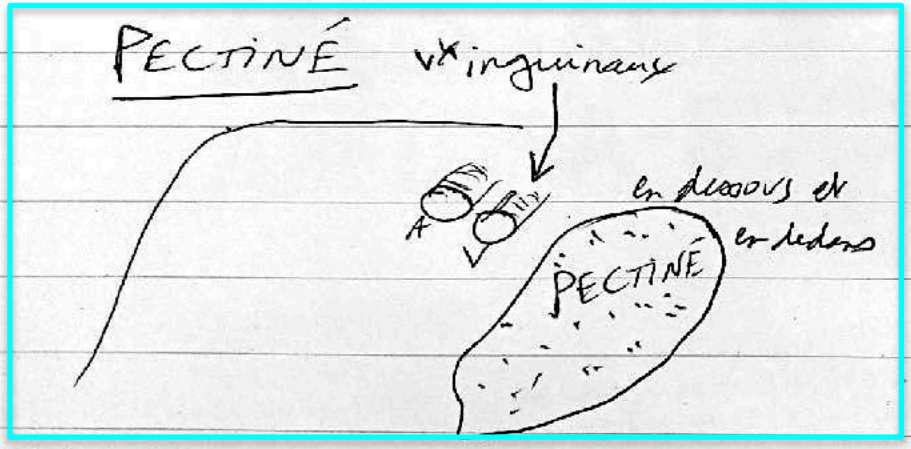

SARTORIUS

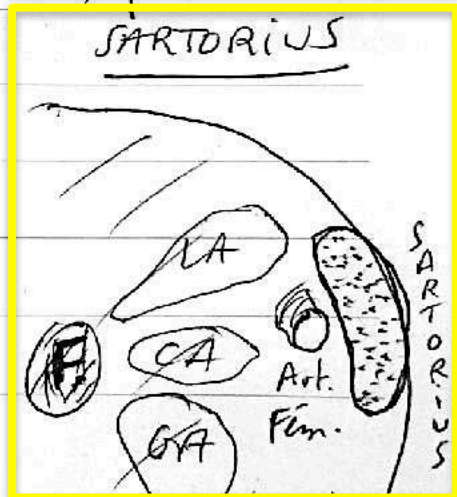

7-9 chemin du Petit-Saconnex - 1209 Genève - Suisse
Tél.+41 (0)22 919 39 39 - Fax + 41 (0)22 919 38 38 - gvaha.info@ihg.com
www.intercontinental.com/geneva - www.geneva-intercontinental.com

RETOUR MENU

MUSCLES PIRIFORME OE OI CARRÉ

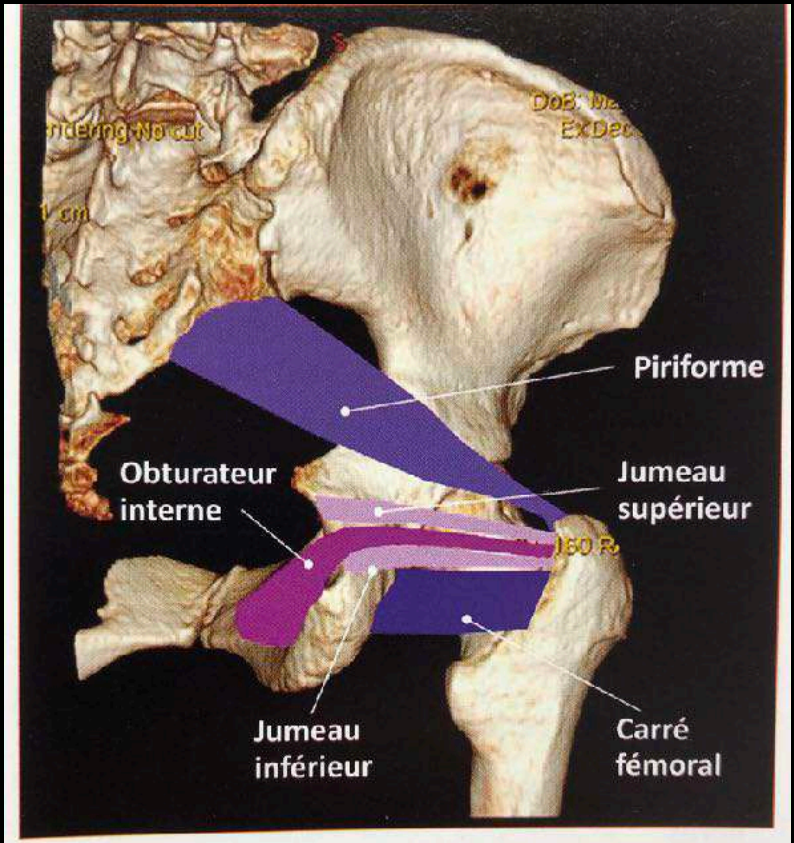

Fig. 1 : Les muscles pelvitrochantériens. Vue postérieure de la hanche (muscle obturateur externe non visualisé).

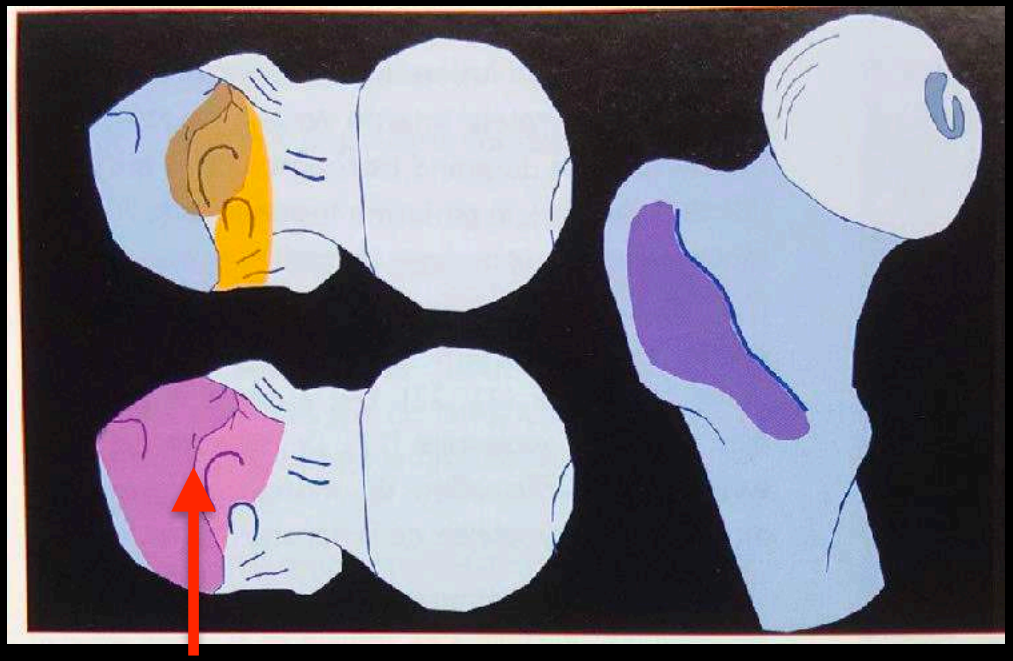

PIRIFORME

RETOUR MENU

MUSCLES OBTURATEUR EXTERNE

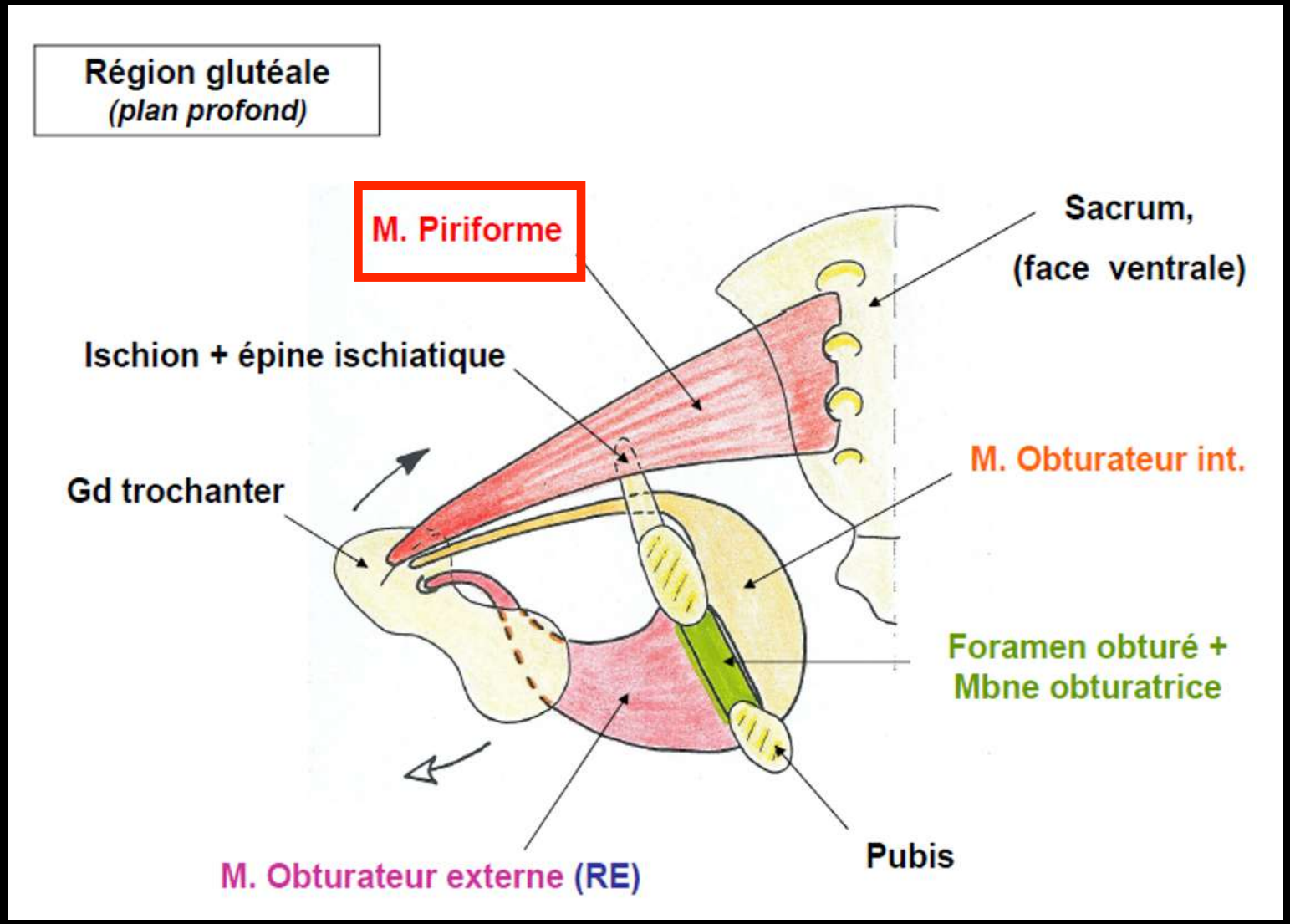

RETOUR MENU

MUSCLES PIRIFORME OE OI CARRÉ

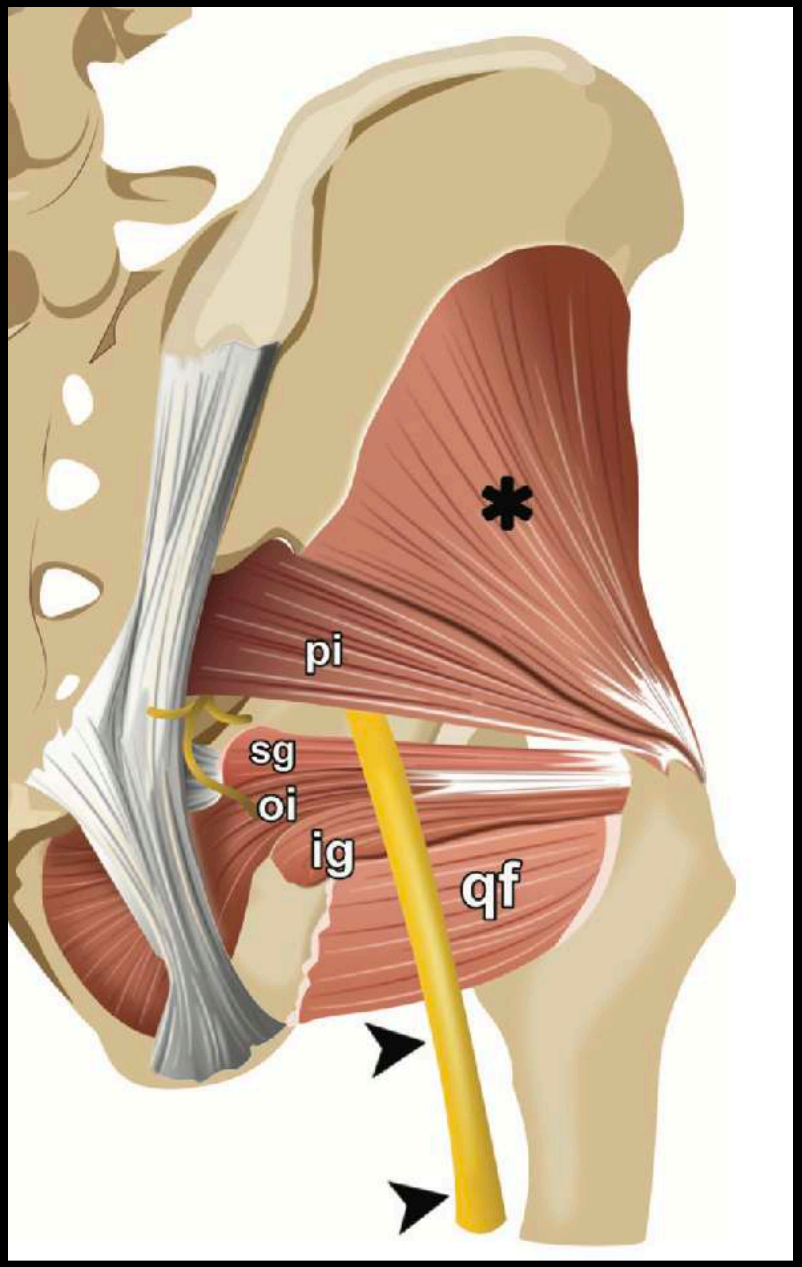

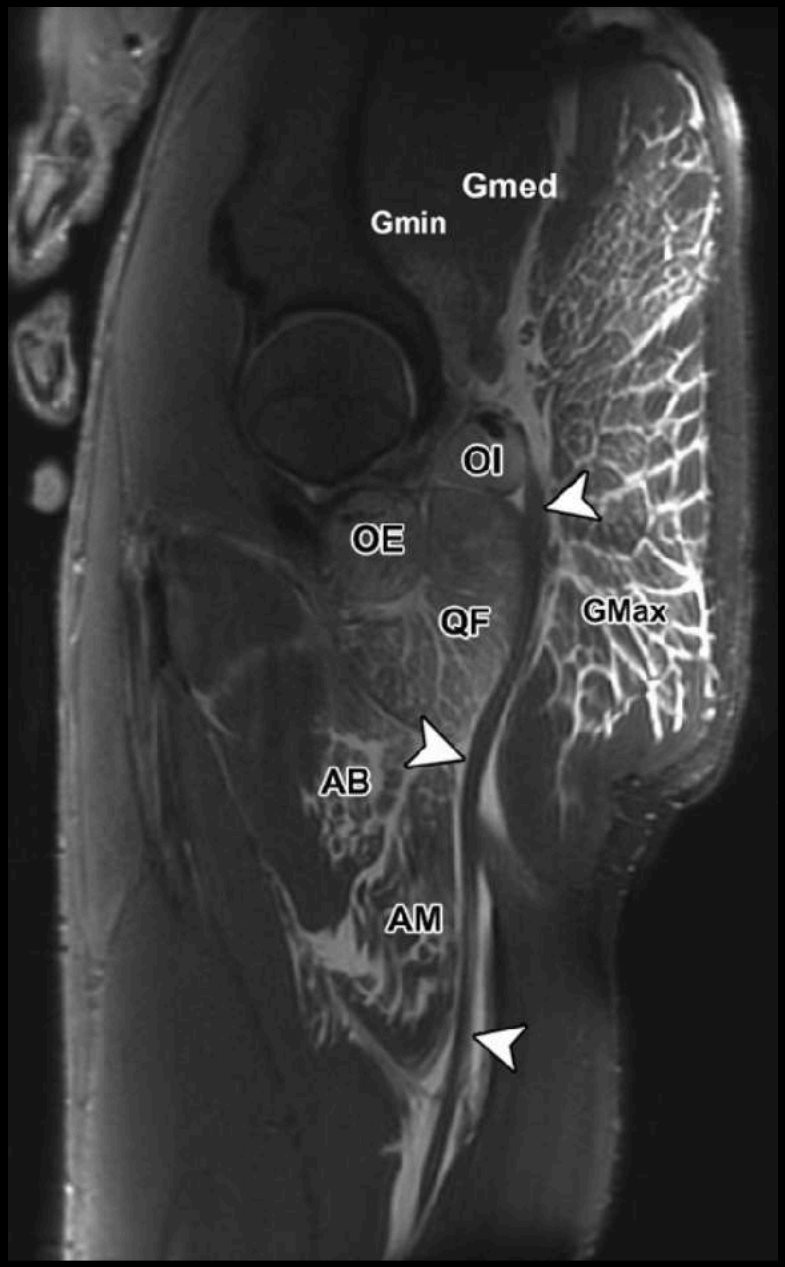

RETOUR MENU

MUSCLES PIRIFORME

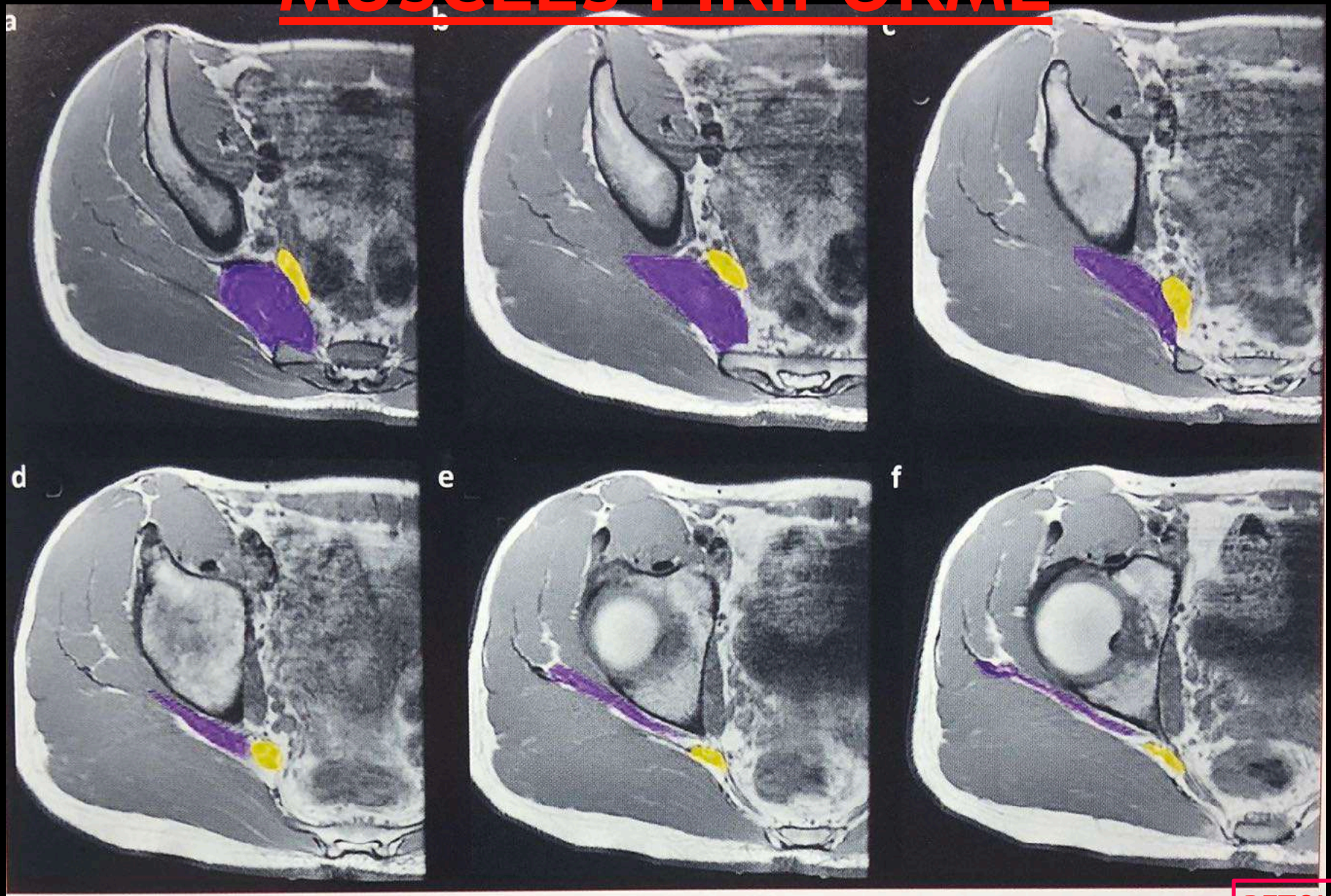

Fig. 6 : Exploration du muscle piriforme (*mauve*) en coupes axiales pondérées T1 de proximal (a) en distal (f). La succession des coupes montre les relations intimes entre le muscle et le nerf sciatique (*jaune*).

RETOUR MENU

MUSCLES PIRIFORME

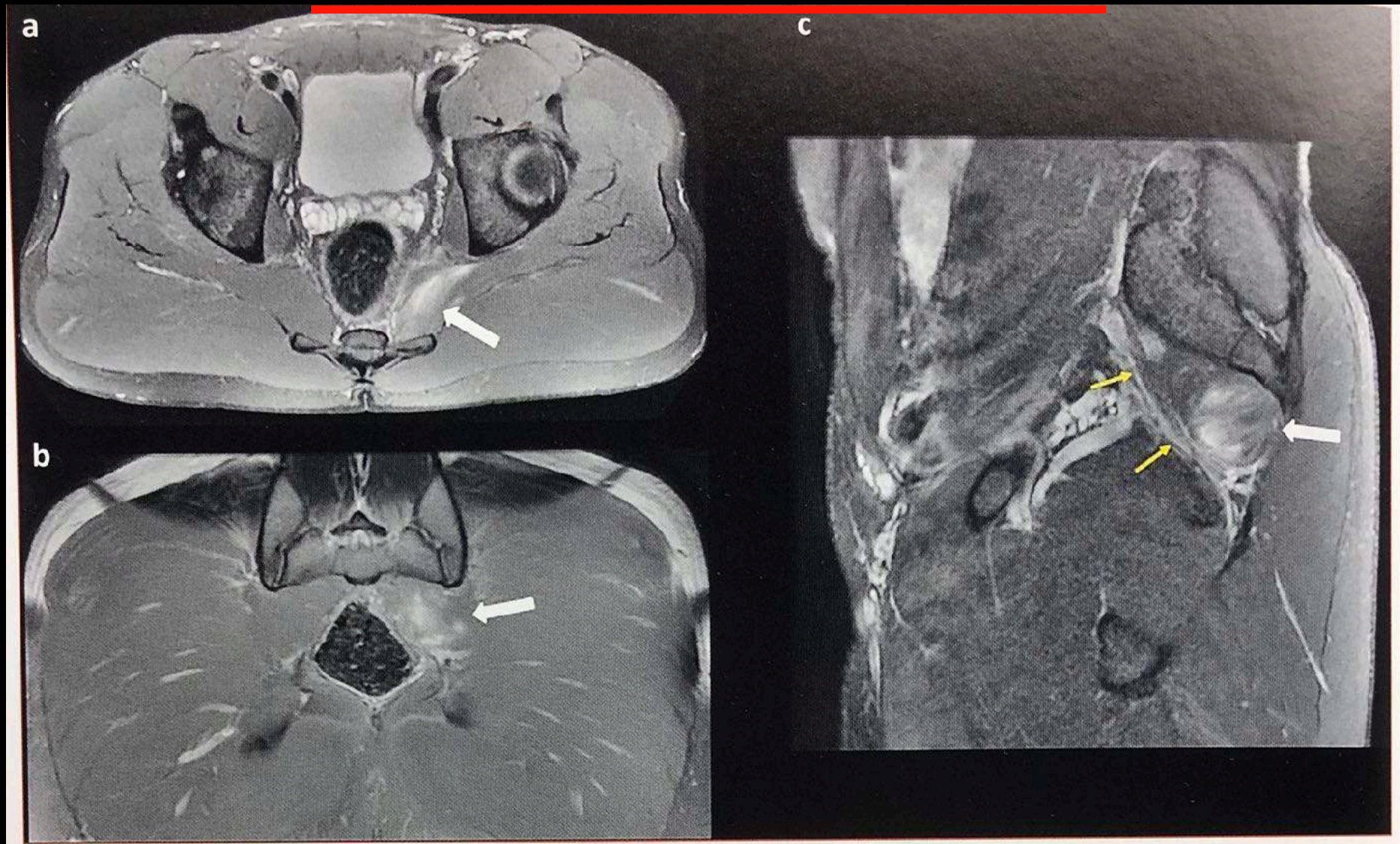

Fig. 19 : Lésion du piriforme chez un rugbyman professionnel demi d'ouverture. Douleur survenue après un cadrage débordement ("thick tchack") monumental. IRM en pondération DP fat sat en coupe axiale (a), coronale (b) et sagittale (c). Suffusion hémorragique avec fine collection hématique et désorganisation architecturale minime du versant proximal et médial du muscle piriforme gauche (*flèches blanches*) au contact du nerf sciatique (*petites flèches jaunes*).

RETOUR MENU

MUSCLES PIRIFORME

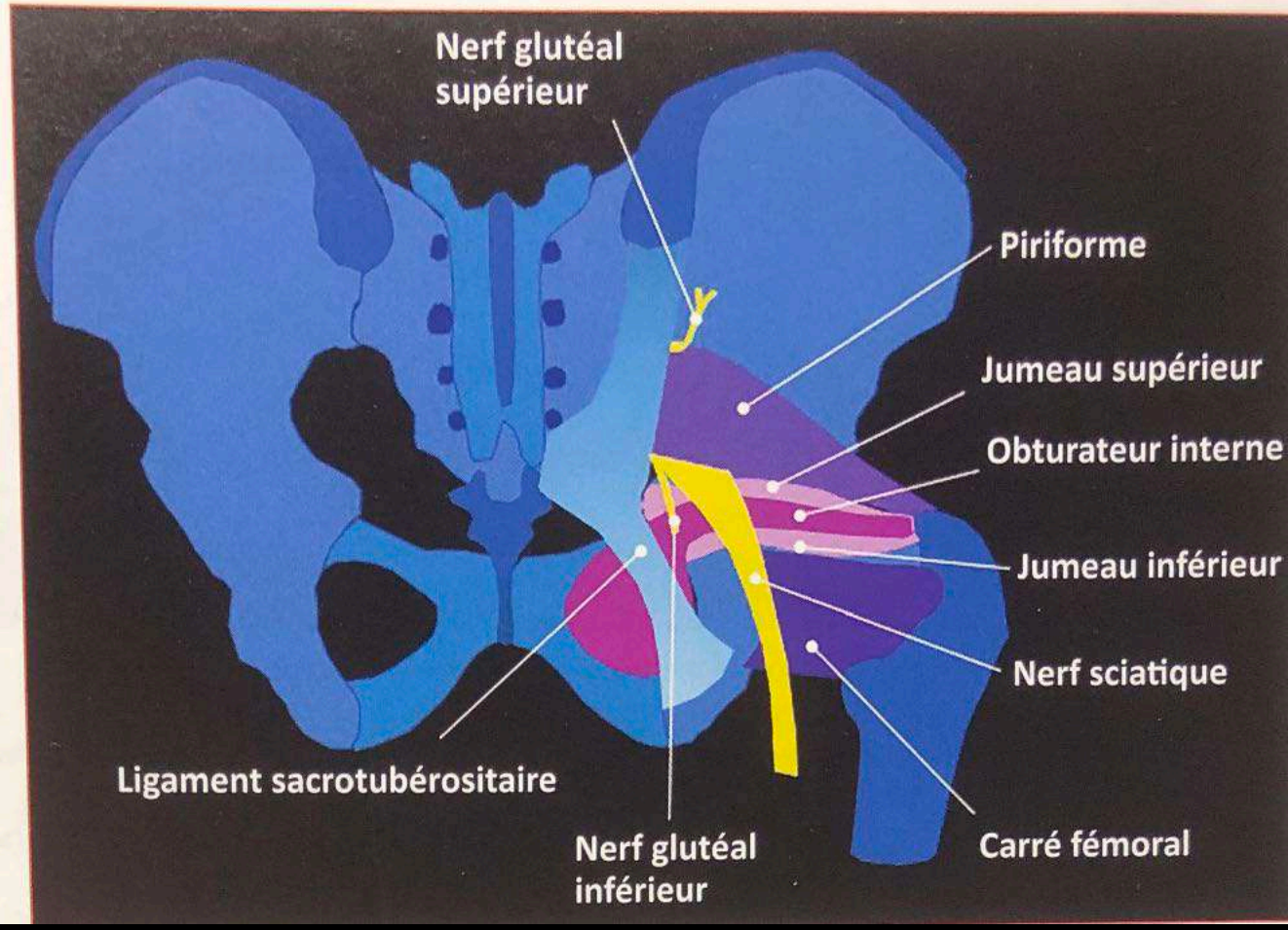

Fig. 3 : Les relations du nerf sciatique avec les muscles pelvitrochantériens. Le nerf sciatique émerge habituellement du foramen infrapiriforme dans la pince formée par le muscle piriforme au-dessus et le complexe gémello-obturateur interne (CGOI) en dessous, puis il vient s'enrouler sur le carré fémoral.

RETOUR MENU

MUSCLES OBTURATEUR EXTERNE

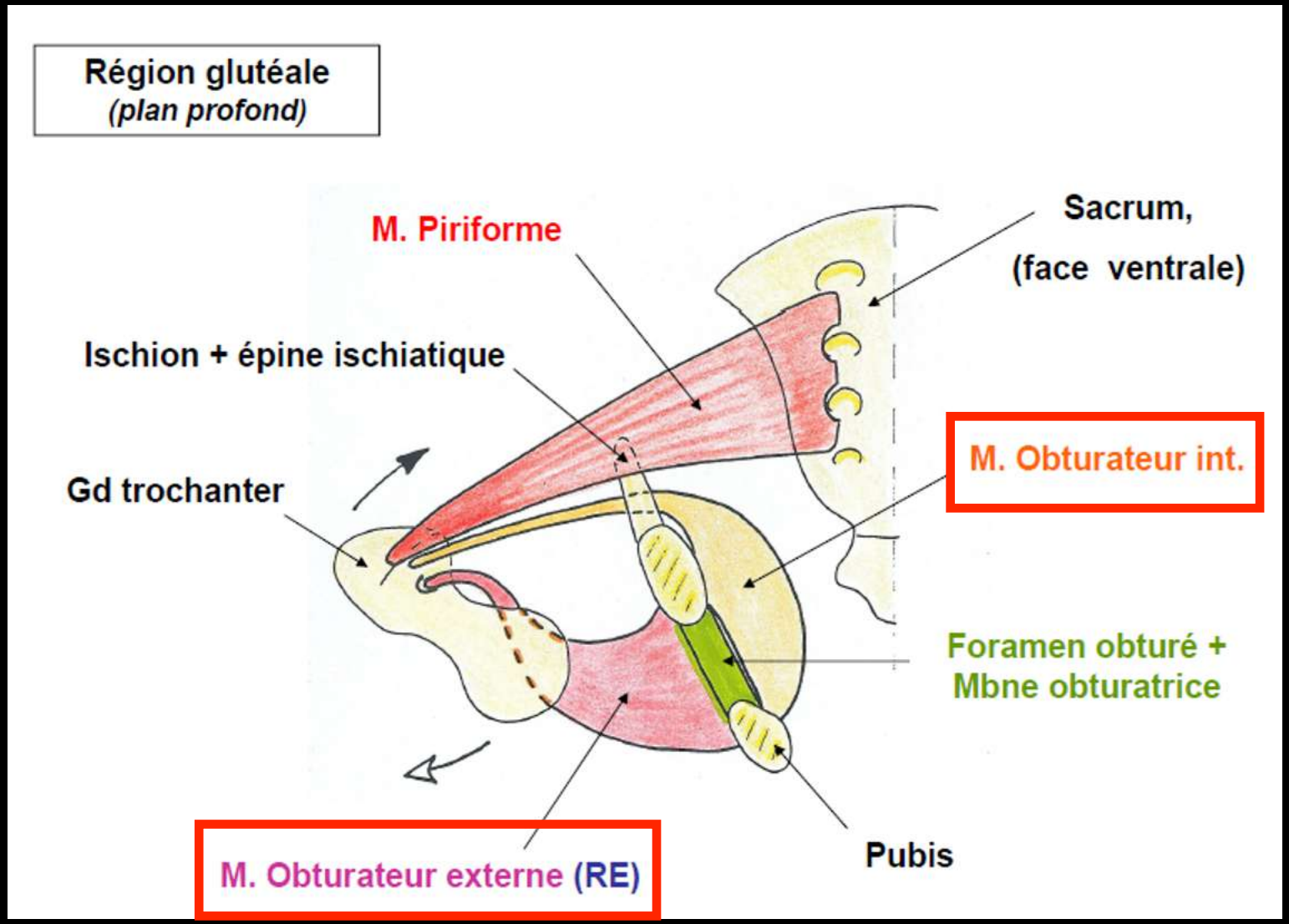

RETOUR MENU

MUSCLES OBTURATEUR EXTERNE

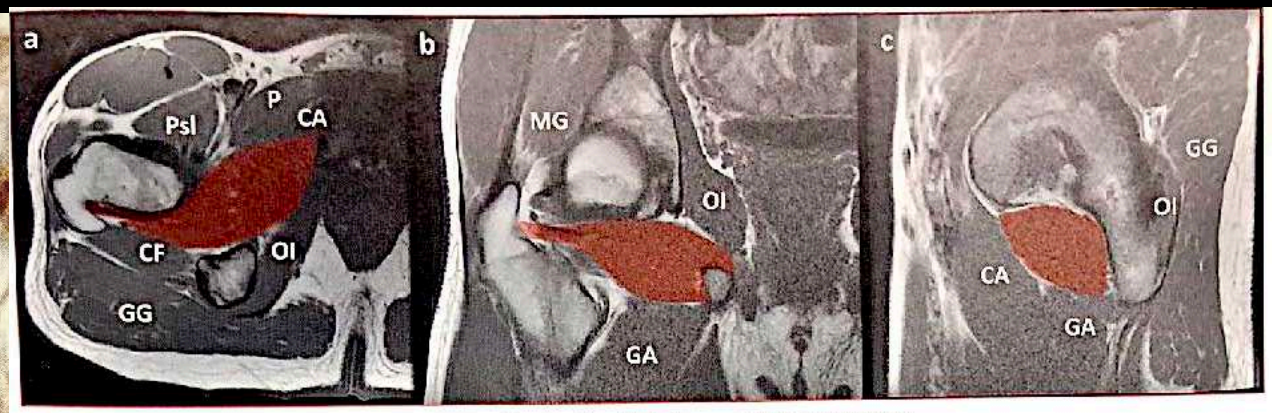

Fig. 15 : Muscle obturateur externe. Coupes IRM en pondération T1 axiale (a), coronale (b) et sagittale (c).

P : pectiné ; CA : court adducteur ; Psl : psoas iliaque ; CF : carré fémoral ; OI : oblique interne ; GG : grand glutéal ; MG : moyen glutéal ; GA : grand adducteur

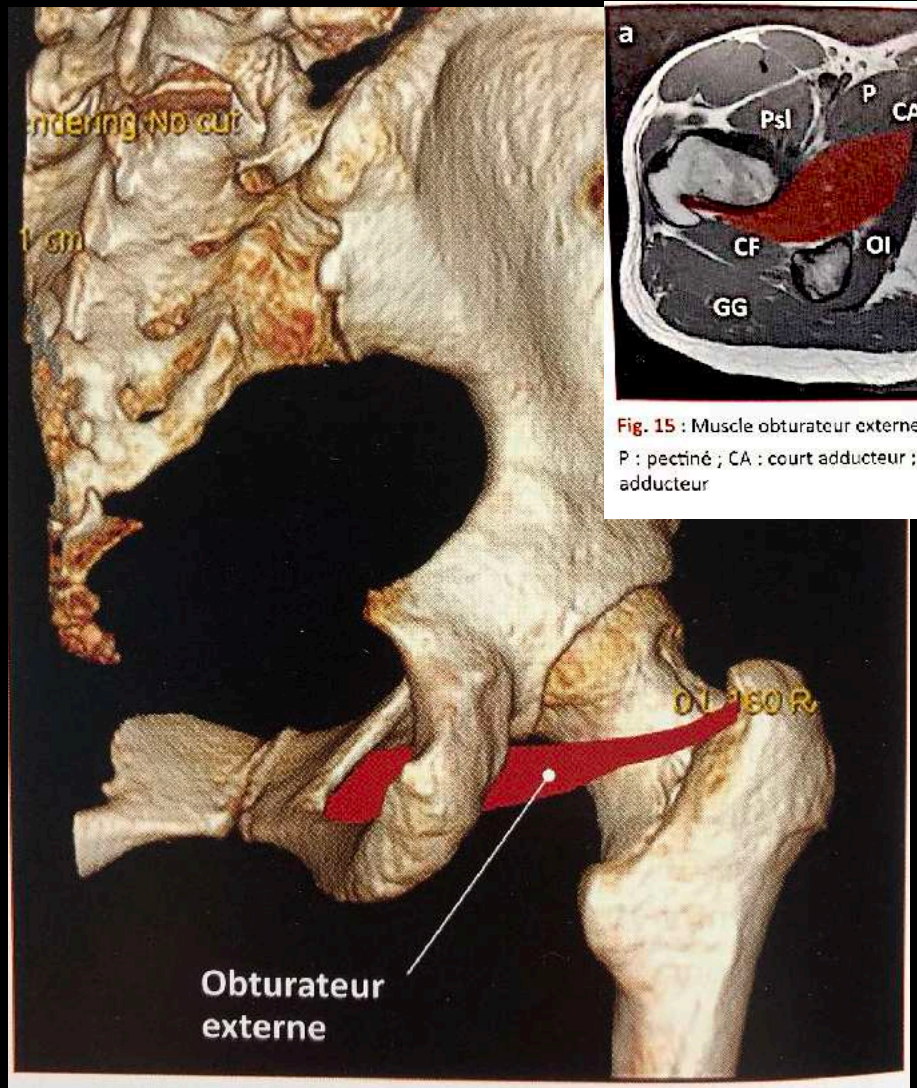

Fig. 2 : Les muscles pelvitrochantériens. Vue postérieure de la hanche, muscle obturateur externe isolé.

OE

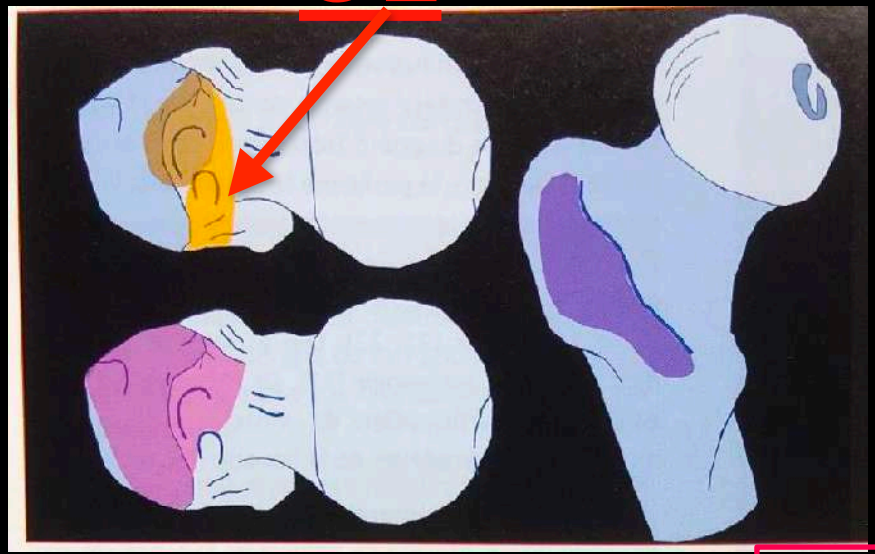

RETOUR MENU

MUSCLES OBTURATEUR EXTERNE

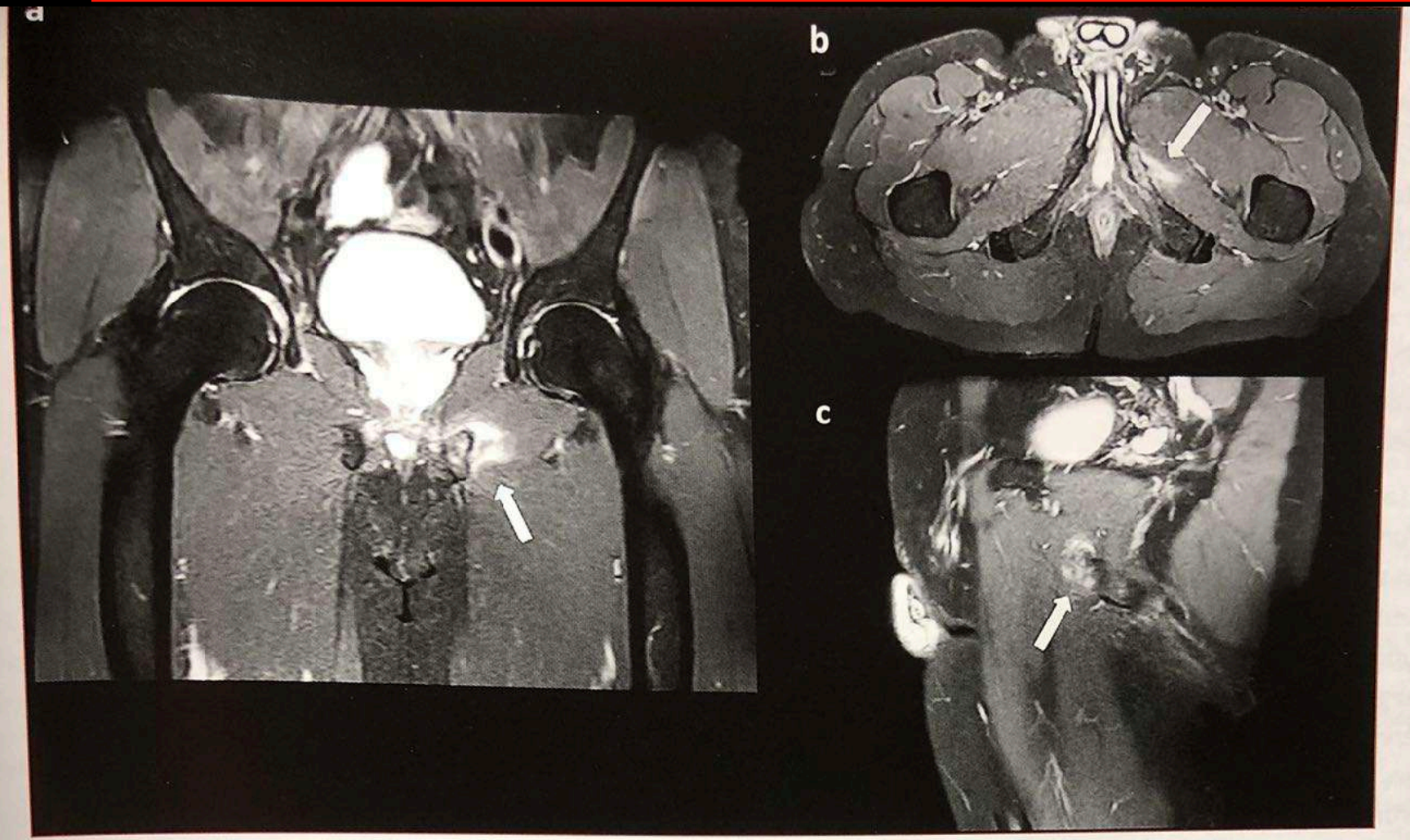

Fig. 22 : Lésion de l'obturateur externe gauche chez un footballeur de 31 ans. Cas du Dr Christophe Courthaliac (Clermont-Ferrand). IRM pondérée DP fat sat en coupe coronale (**a**), axiale (**b**) et coronale (**c**). Le versant ischiatique du muscle obturateur externe gauche est le siège d'un hypersignal témoignant d'une suffusion hémorragique associée à une distorsion architecturale minime (*flèches blanches*).

RETOUR MENU

MUSCLES OBTURATEUR INTERNE ET JX

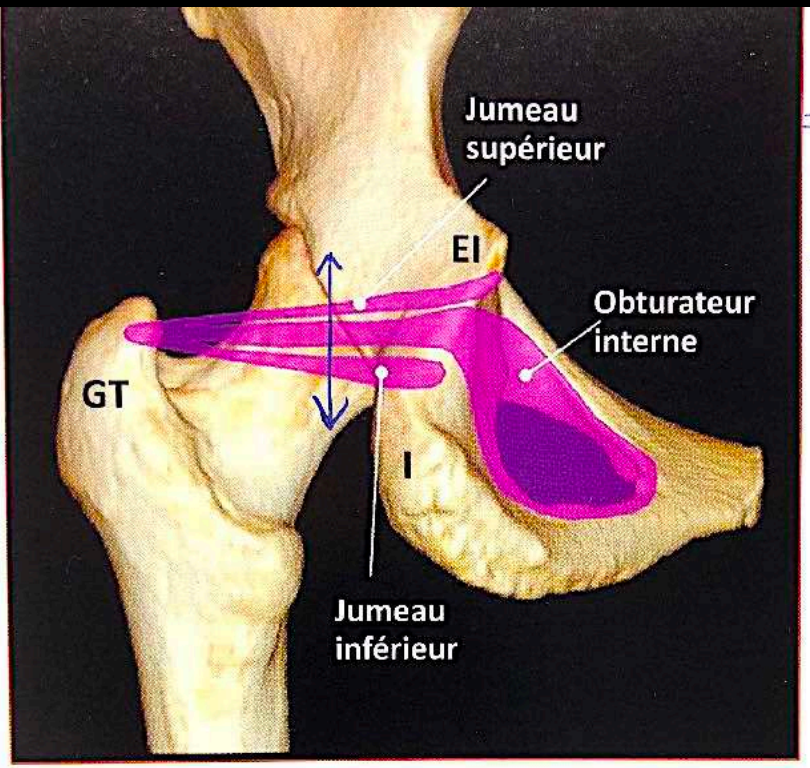

TRICEPS COXAE

Fig. 10 : Les insertions du complexe gémello-obturateur interne (CGOI). Vue postérieure de l'articulation coxofémorale. Présence d'un tendon commun d'insertion sur le grand trochanter.

GT : grand trochanter ; EI : épine ischiatique ; I : ischion

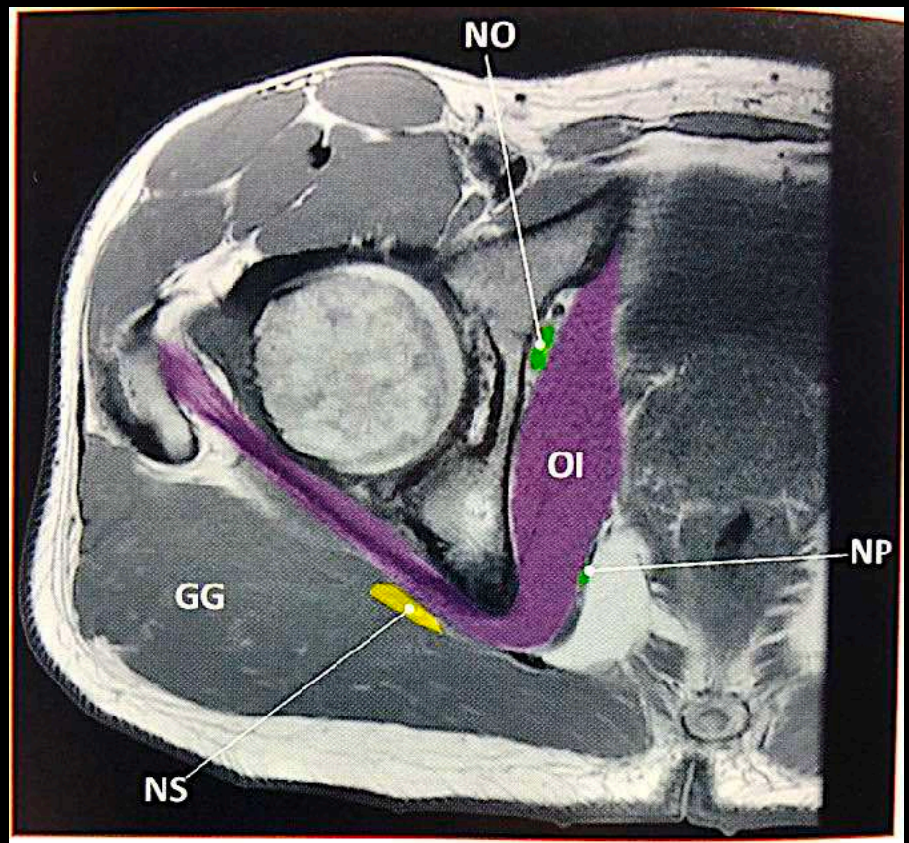

Fig. 12 : Muscle obturateur interne. Coupe IRM axiale pondérée T1. Après son trajet endopelvien, le muscle fait une angulation de 120° en se réfléchissant sur l'ischion dont il est séparé par une bourse, avant de venir s'insérer sur le grand trochanter.

NS : nerf sciatique ; NO : nerf obturateur ; NP : nerf pudendal dans le canal d'Alcock correspondant à un dédoublement du fascia de l'obturateur interne.

OI

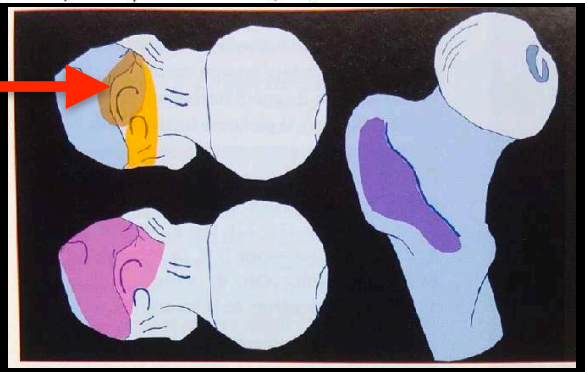

RETOUR MENU

MUSCLES OBTURATEUR INTERNE ET JX

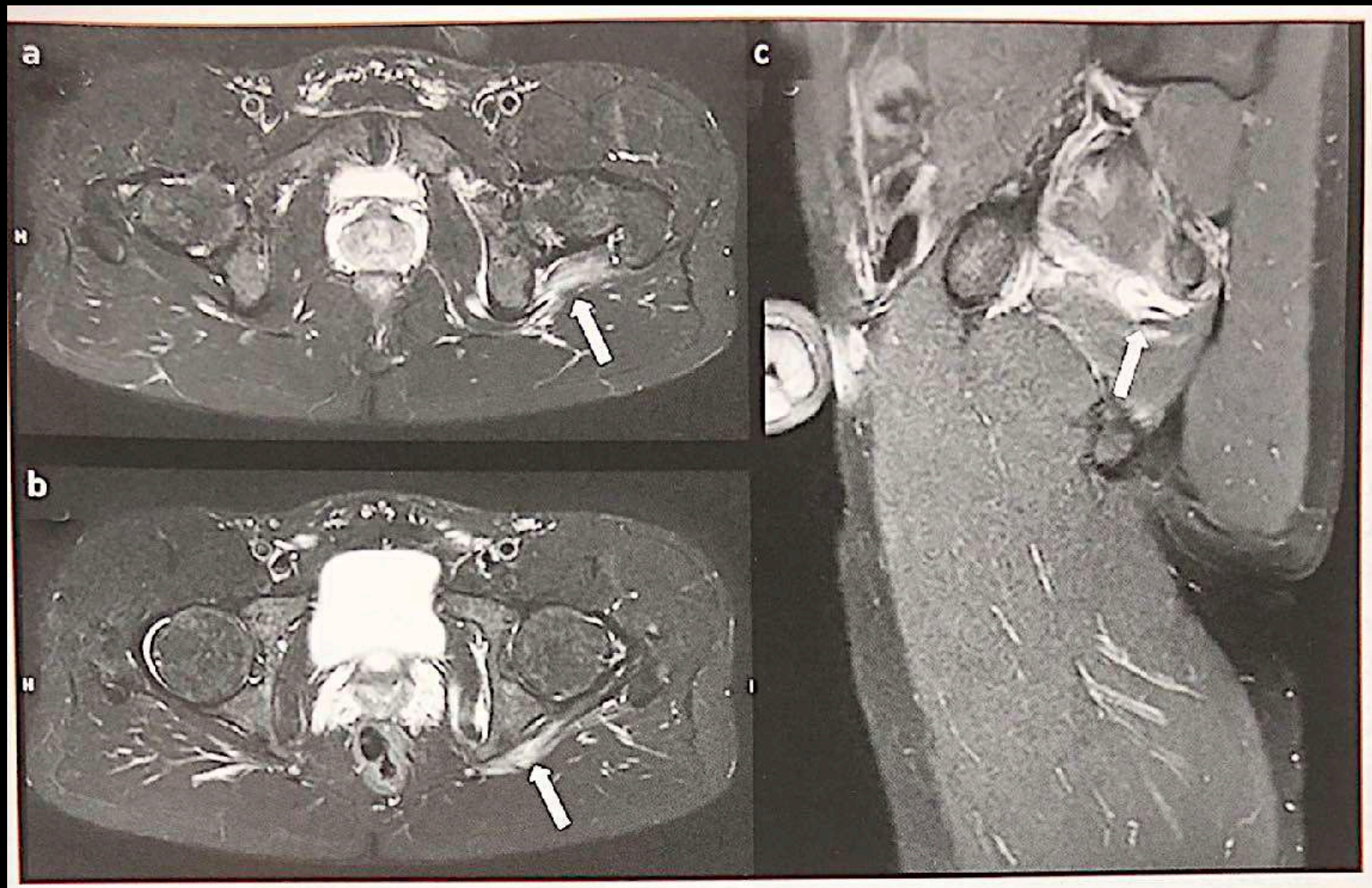

Fig. 23 : Lésion de l'obturateur interne gauche chez un escrimeur de 26 ans. Cas du Pr Thomas Le Corroller (Marseille). IRM pondérée DP fat sat en coupes axiales (a, b) et sagittale (c). Lésion interstitielle de la jonction myotendineuse du versant exopelvien du muscle obturateur interne associée à une collection hématique minime (*flèches blanches*).

RETOUR MENU

MUSCLES CARRÉ FEMORAL

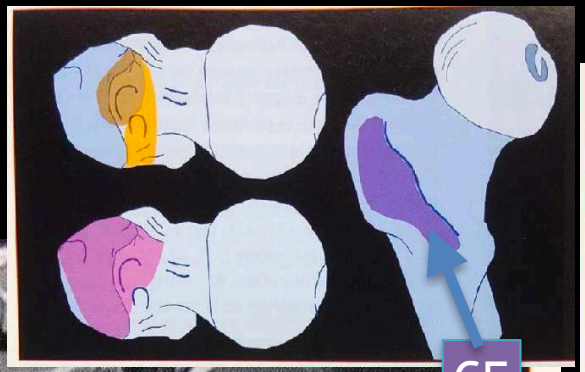

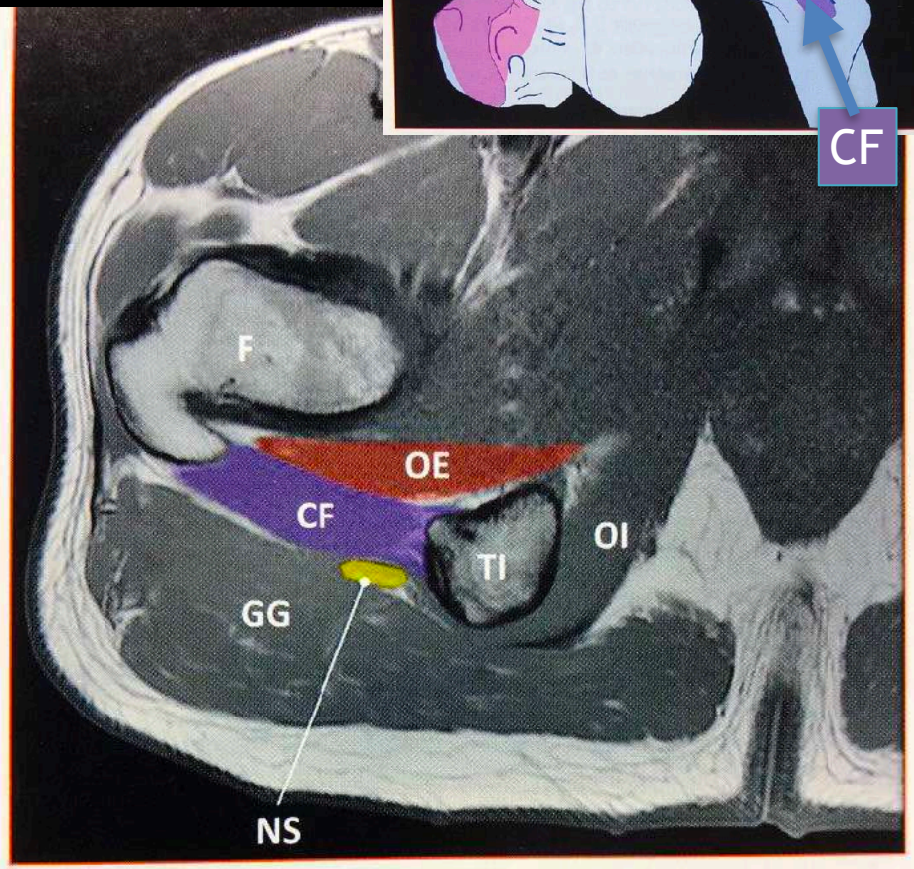

Fig. 17 : Muscle carré fémoral. Coupe IRM axiale en pondération T1.
CF : carré fémoral ; OI : oblique interne ; GG : grand glutéal ; OE : oblique externe ; NS : nerf sciatique ; F : fémur

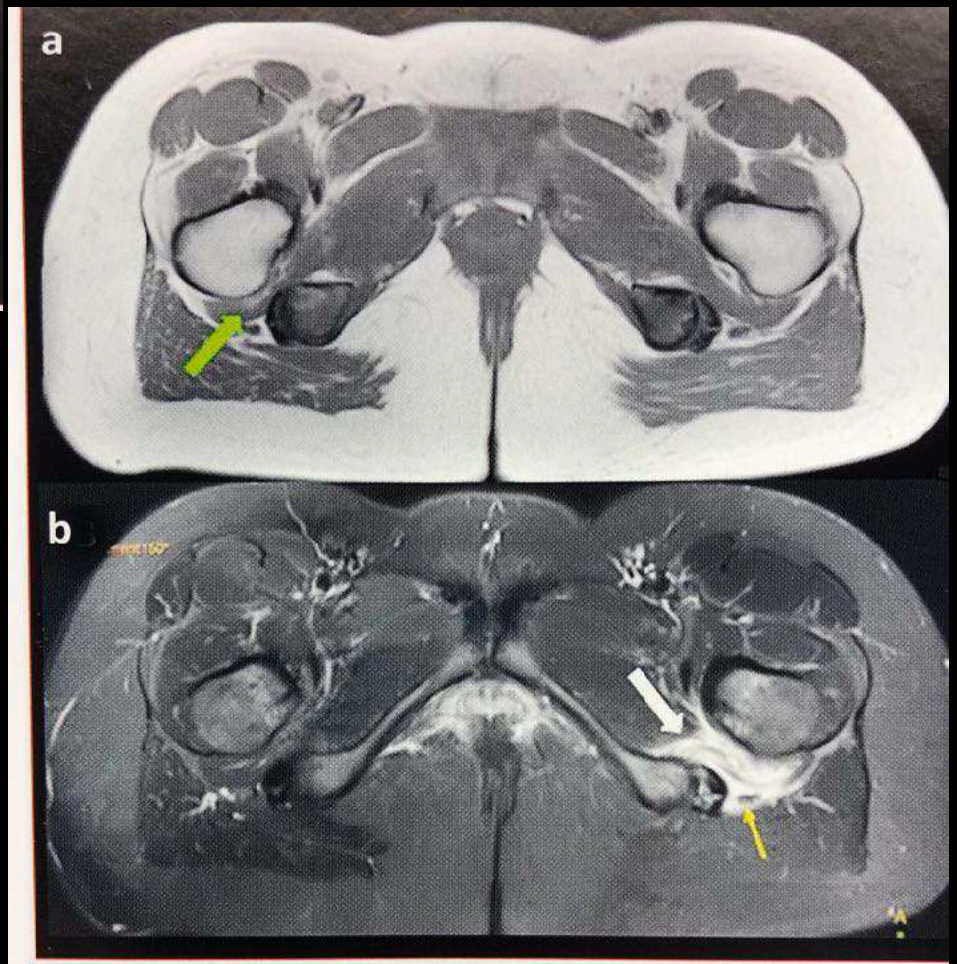

Fig. 21 : Lésion du carré fémoral gauche chez une jeune gymnaste de 14 a
et pondérée DP fat sat en coupe axiale (**b**) et coronale (**c**). La coupe axiale
Le muscle carré fémoral gauche est le siège d'un hypersignal de type œ
blanches) au contact du nerf sciatique (*flèche jaune*).

MENU

CONFLIT ISCHIO TROCHANTERIEN

Fig. 11 : Aspect IRM compatible avec des conflits ischiofémoraux.

a) Forme modérée avec réduction bilatérale de l'espace prédominant à droite associé à des anomalies de signal de type œdémateux intra et périmusculaires du muscle carré fémoral prédominant en zone de rétrecissement maximal (*flèches*).

b) Forme évoluée symptomatique à droite avec atteinte structurale musculaire et réaction liquidienne intra et périmusculaire importantes (*flèches*).

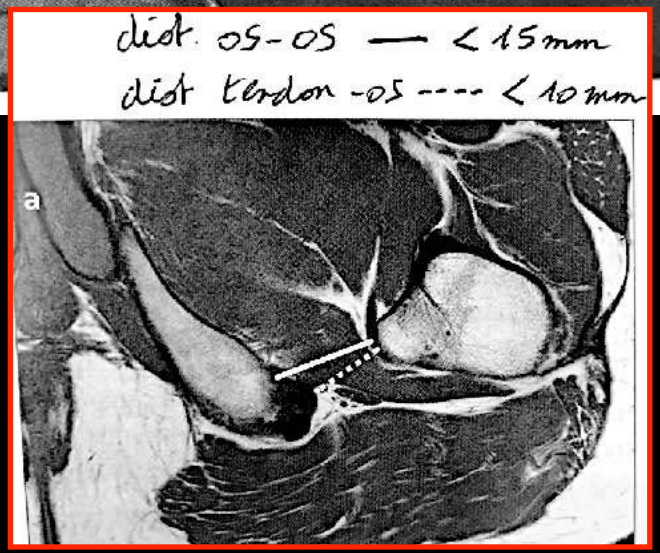

RETOUR MENU

CONFLIT ISCHIO TROCHANTERIEN

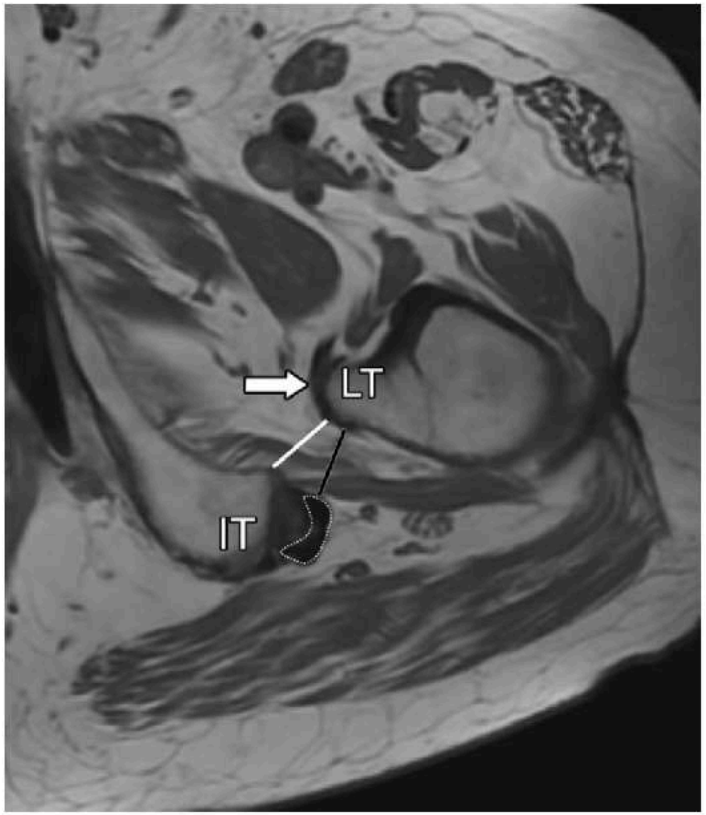

Figure 41. Measurements in ischiofemoral impingement at MRI. Axial T1-weighted MR image of the left hip at the level of the lesser trochanter shows potential sites of narrowing in patients with impingement. The ischiofemoral space (white line) is the smallest distance between the lateral cortex of the ischial tuberosity *(IT)* and the medial cortex of the lesser trochanter *(LT)*. The quadratus femoris space (black line) is the smallest distance between the anterior surface of the hamstring tendons (dashed outline) and the posteromedial surface of the iliopsoas tendon (arrow) or lesser trochanter. Measurements less than 17 mm for the ischiofemoral space and less than 8 mm for the quadratus femoris space have been proposed to identify narrowing.

RETOUR MENU

MYOSITE auto-immune

1. DM
2. PM
3. ANTI SYNTHETASES
4. INCLUSION
5. PPR
6. CIDP

RETOUR MENU

IRM MUSCULAIRE CORPS ENTIER : Protocole

PLAN AXIAL +++
T2 DIXON
SUR LES CEINTURES

- IRM 1.5T ou 3T
- Séquences **axiales (obligatoires)** sur l'ensemble de la musculature du corps (5 à 6 paliers de coupes jointives), 5 mm, FOV 50-55 mm

Séquences "anatomiques" : Pondération T1 : étude de la morphologie, du volume et du degré de remplacement graisseux des muscles (échelle de Mercuri)

Séquences « fonctionnelles" : Pondération T2 avec saturation du signal de la graisse en Fat Sat ou STIR : recherche d'œdème au sein du muscle

Alternative : Méthode Dixon ++

IRM MUSCULAIRE CORPS ENTIER : Protocole

- Optionnel :

Séquence 3DT1 coronale

FSE isotropique cervicale

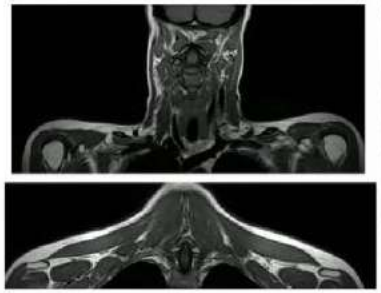

RETOUR MENU

INTERPRETATION

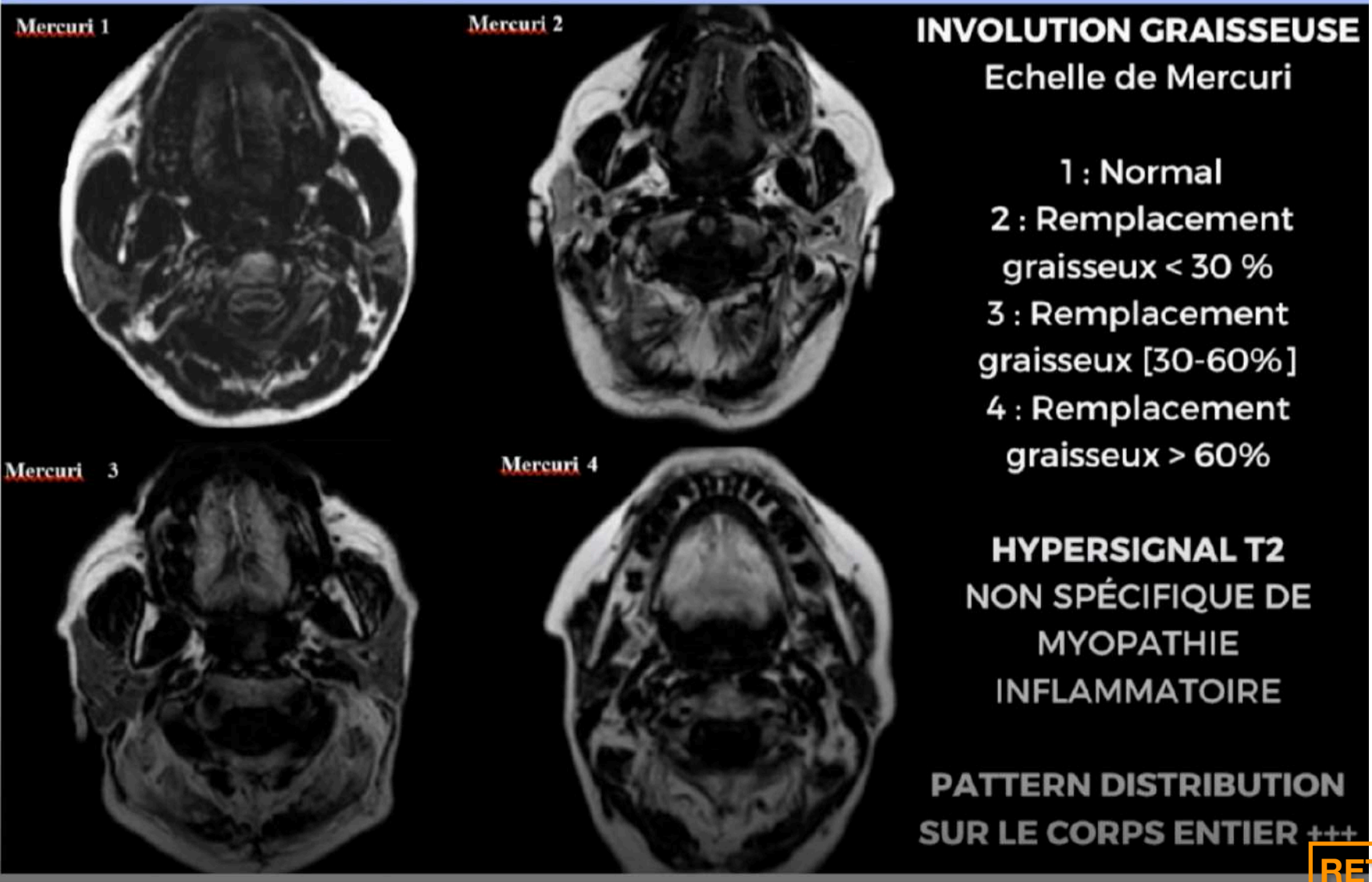

INVOLUTION GRAISSEUSE

Echelle de Mercuri

1 : Normal

2 : Remplacement graisseux < 30 %

3 : Remplacement graisseux [30-60%]

4 : Remplacement graisseux > 60%

HYPERSIGNAL T2

NON SPÉCIFIQUE DE MYOPATHIE INFLAMMATOIRE

PATTERN DISTRIBUTION SUR LE CORPS ENTIER +++

RETOUR MENU

IRM MUSCULAIRE CORPS ENTIER : Interprétation

- Infiltration graisseuse (Mercuri)
  Séquences T1 ou Dixon "Fat"

Stade 1 : Normal : Absence de remplacement graisseux

Stade 2 : Remplacement graisseux < 30 %

Stade 3 : Remplacement graisseux [30-60%]

Stade 4 : Remplacement graisseux > 60%

- Atrophie
  Séquences T1 ou Dixon "Fat"

- Augmentation du volume d'eau intra-musculaire
  Séquences Dixon "Water" ou T2 FS/STIR

- Atteinte extra-musculaire : *atteintes associées (cérébrale, os), retentissement sur le système musculo-squelettique*

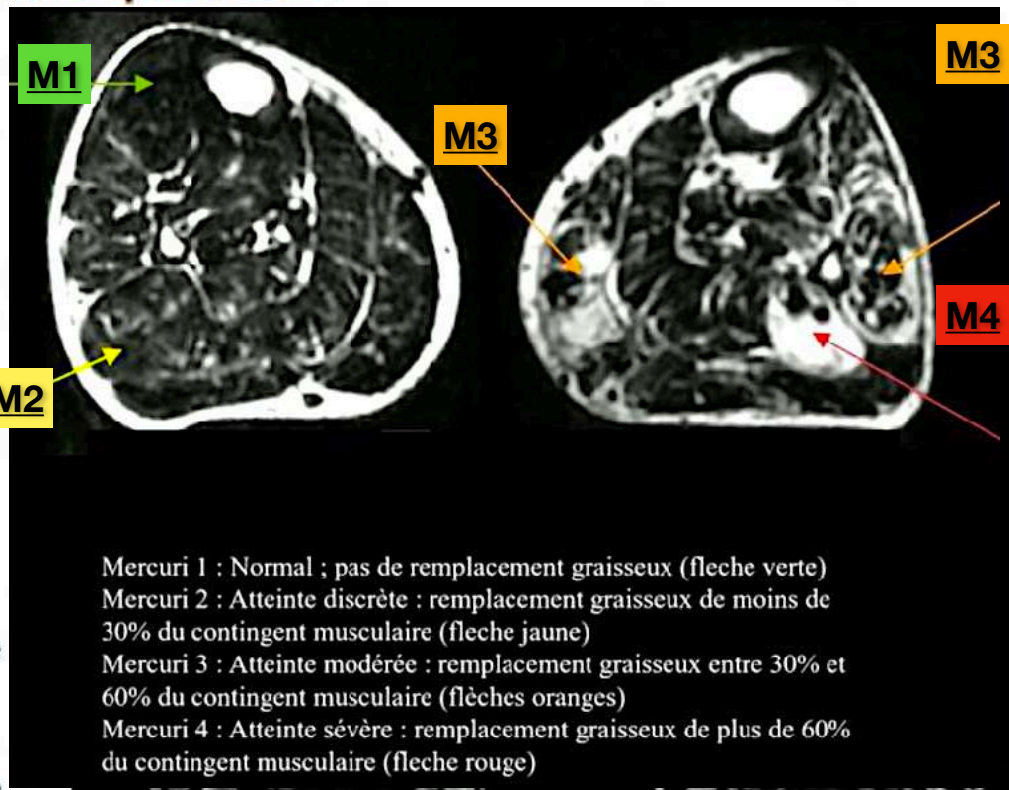

Mercuri 1 : Normal ; pas de remplacement graisseux (fleche verte)
Mercuri 2 : Atteinte discrète : remplacement graisseux de moins de 30% du contingent musculaire (fleche jaune)
Mercuri 3 : Atteinte modérée : remplacement graisseux entre 30% et 60% du contingent musculaire (flèches oranges)
Mercuri 4 : Atteinte sévère : remplacement graisseux de plus de 60% du contingent musculaire (fleche rouge)

RETOUR MENU

CLASSIFICATION

MYOPATHIES HEREDITAIRES

Dystrophies musculaires

- **Dystrophinopathies** — *Duchenne, Becker*
- **Dystrophies myotoniques** — *Types 1 et 2*
- **Dystrophies des ceintures** — *LGMDR1,R2,R9,R12, Sarcoglycanopathies*
- **Dystrophies musculaires congénitales**
- **Laminopathies**
- **Titinopathies**
- **Myopathies myofibrillaires** — *DES, ZASP, Bag3, Filamine C, Myotiline, alpha-cristalline*
- **Dystrophie facio-scapulo-humérale**

Myopathies congénitales

- **Avec cores** — *Cores centraux, multiminicores*
- **Avec inclusions cytoplasmiques** — *Némaline, Myosine*
- **Avec noyaux centraux** — *Centro-nucléaire, myotubulaire*

Myopathies métaboliques

- **Glycogénoses** — *Types 2 (Pompe), 3 et 5*
- **Mitochondriopathies**
- **Lipidoses**

MYOPATHIES ACQUISES

- **Myopathies inflammatoires idiopathiques**
  - **Myosites à inclusion**
  - **Dermato myosites**
  - **Myopathies nécrosantes auto-immunes**
  - **Syndrome des anti-synthétases**
- **Myopathies toxiques**
- **Myopathies infectieuses**
- **Myopathies endocriniennes**

RETOUR MENU

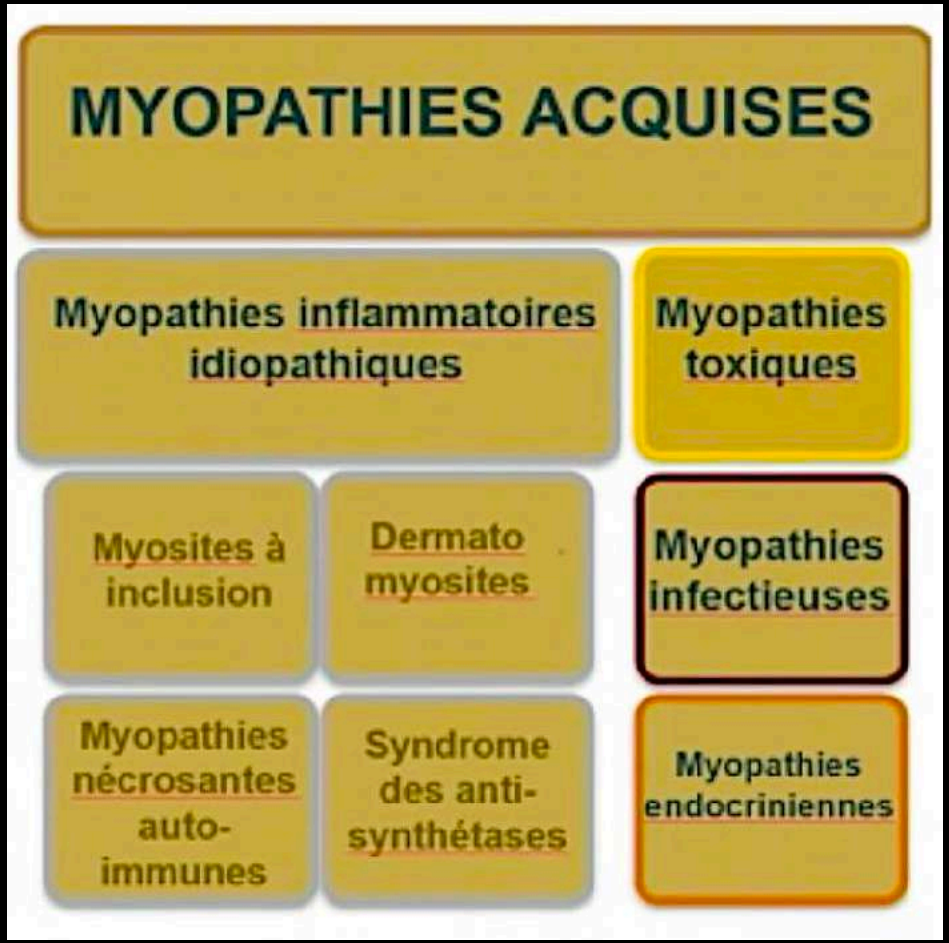
MYOPATHIES ACQUISES
Myopathies inflammatoires idiopathiques
Myopathies toxiques
Myosites à inclusion
Dermato myosites
Myopathies infectieuses
Myopathies nécrosantes auto-immunes
Syndrome des anti-synthétases
Myopathies endocriniennes

RETOUR MENU

MYOPATHIES ACQUISES

MYOPATHIES INFLAMMATOIRES IDIOPATHIQUES

- MYOSITE À INCLUSIONS
- DERMATOMYOSITE
- MYOPATHIES NECROSANTES AUTO-IMMUNES
- SYNDROME DES ANTI-SYNTHETASES
- ~~POLYMYOSITE~~

MYOPATHIES INFECTIEUSES

MYOPATHIES TOXIQUES

MYOPATHIES ENDOCRINOLOGIQUES

- Prédominance proximale:
  - Dermatomyosite
  - Polymyosite
  - Fasciite à éosinophiles
  - Syndrome des anti-synthétases
- Prédominance distale:
  - Myosite à inclusion

RETOUR MENU

GAMME DIAG DES HYPER T2 MUSCLES BILATÉRAL

1 - • Myosites inflammatoires

2 - • Myopathies congénitales et dystrophies musculaires

3 - • DOMS (Delayed Onset Muscle Soreness)

4 - • Pseudopolyarthrite rhizomélique

RETOUR MENU

Les myosites

Grégory Pugnet

Dermatomyosite	Polymyosite	Myosite auto-immune nécrosante	Syndrome des antisynthétases	Myosite à inclusion
Syndrome myogène des ceintures -peau -poumon	Syndrome myogène des ceintures	Syndrome myogène des ceintures -atteintes cardiaque	Syndrome myogène des ceintures -peau -poumon	Syndrome myogène asymétrique proximal et distal

Connectivites de chevauchement: syndrome de Sharp

RETOUR MENU

Les myosites: épidémiologie

Grégory Pugnet

Maladie	Nb. d'études	Prévalence (par 1.000.000)
Maladie de Basedow	1	11.515
Polyarthrite rhumatoïde	21	8.600
▶ Maladie de Behçet	14	3 – 4.200
Sclérose en plaques	64	583
		500
Lupus systémique	16	238
▶ Maladie de Wegener	8	24 – 160
▶ Maladie de Horton	1	87 – 94
▶ Polyangéite microscopique	4	0 – 94
Myasthénie	8	51
Polymyosite/dermatomyosite	2	51
Sclérodermie	6	44
▶ Périartérite noueuse	5	2 – 33
▶ Syndrome de Churg-Strauss	4	2 – 14

RETOUR MENU

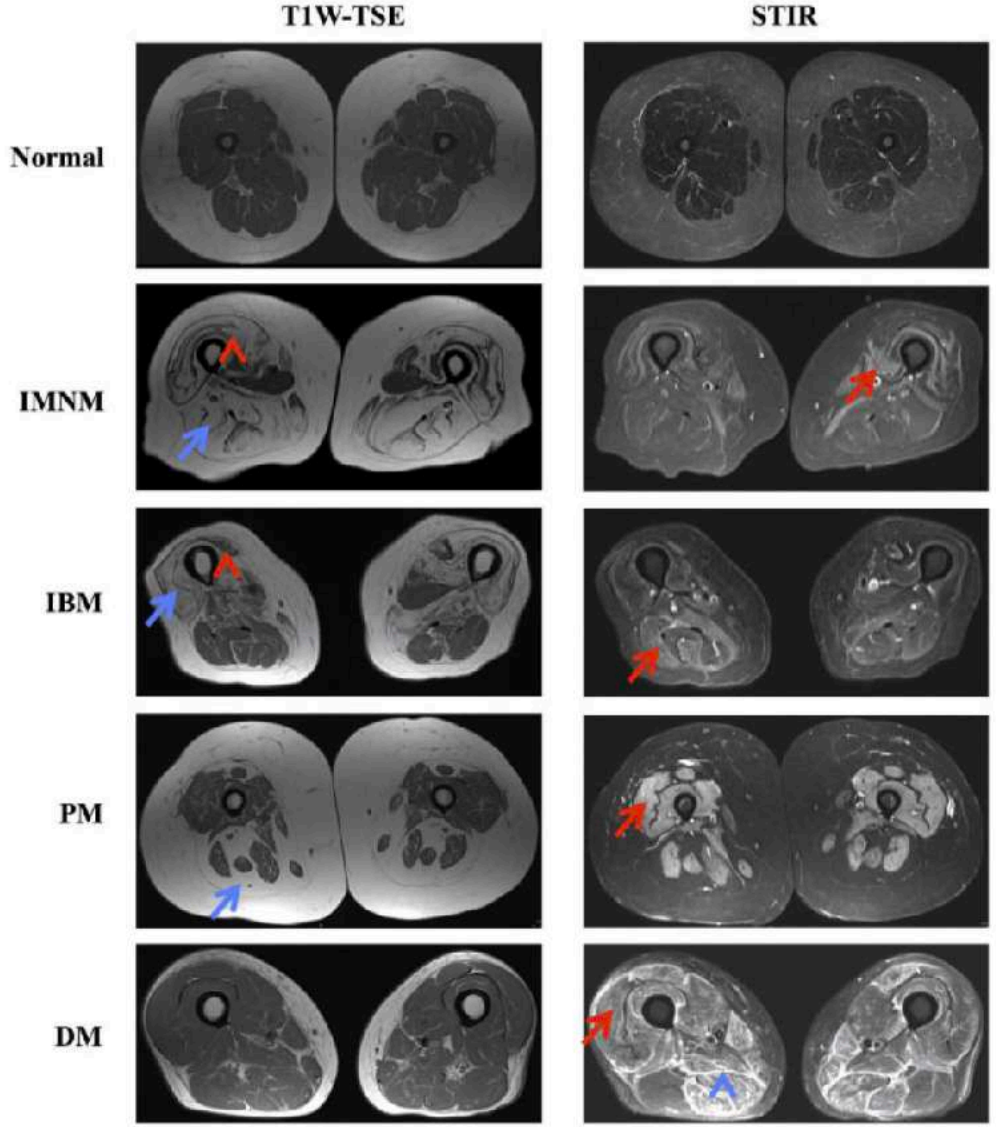

Figure 1.
Examples of T1-weighted (T1W) turbo spin echo (TSE) and short-tau inversion recovery (STIR) sequences showing oedema (red arrows), atrophy (red arrow heads), fatty replacement (blue arrows) and fascial oedema (blue arrow heads) in patients with immune-mediated necrotising myopathy (IMNM), inclusion body myositis (IBM), polymyositis (PM) and dermatomyositis (DM).

Table 1: MRI patterns in myositis subtypes

Specific MRI patterns	Oedema	Atrophy, fatty replacement	Fascial oedema
PM	- Symmetrical - Diffuse, homogeneous oedema - Both anterior and posterior muscle groups (18) (58)	- More prevalent in anterior compartment (58)	- Fascial oedema of rectus femoris uncommon (14)
ASS	- Predominantly anterior compartment (13)	- Predominantly posterior compartment (13)	- Equal in all compartments (13)
Overlap myositis	- Predilection in the gluteal and thigh muscles (59)	- Not known	- Not known
IMNM	- Mostly in the lateral rotators, glutei, medial and posterior compartment; frequent oedema of adductor brevis (14) - Anti-SRP: most affected vastus lateralis with relative sparing of vastus intermedius, rectus femoris, biceps femoris, adductor magnus (60) - Anti-HMGCR: more symmetrical involvement than anti-SRP (14)	- Frequent atrophy of obturator externus (14) - Anti-SRP: predominant affection of adductor magnus, gluteus maximus, biceps femoris long head, semimembranosus and semitendinosus; the least affected m. quadriceps femoris (60)	- Infrequent (14)
DM	- Symmetrical - Focal and patchy oedema - Frequent involvement of quadriceps femoris (6)	- Milder than PM (58)	- More prevalent in the anterior (esp. rectus femoris), medial compartment and surrounding m. semimembranosus (14)
JDM	- Symmetrical - No differences between proximal and distal muscles (19)	- Atrophy of quadriceps, especially vastus medialis (61)	- On WB-MRI fascial oedema limited to the limbs (19)
IBM	- Distal predominance - Anterior group involvement (14), esp. quadriceps muscle (18) and sartorius (25)	- Predominantly forearm and anterior compartment of the thigh - Relative sparing of rectus femoris compared to other quadriceps muscles (22, 23) - Medial gastrocnemius more affected in the lower leg (22-25)	- No oedema, but "undulating fascia" sign – fascia drawing a line between atrophic vastus intermedius and vastus lateralis (18)

PM – polymyositis; ASS – anti-synthetase syndrome; IMNM – Immune-mediated necrotising myopathy; anti-SRP – anti-signal recognition particle; DM – dermatomyositis, anti-HMGCR - anti-hydroxy-3-methylglutaryl-coenzyme A reductase; JDM – juvenile dermatomyositis, WB-MRI – whole-body magnetic resonance imaging; IBM – inclusion body myositis;

Capture d'écran

RETOUR MENU

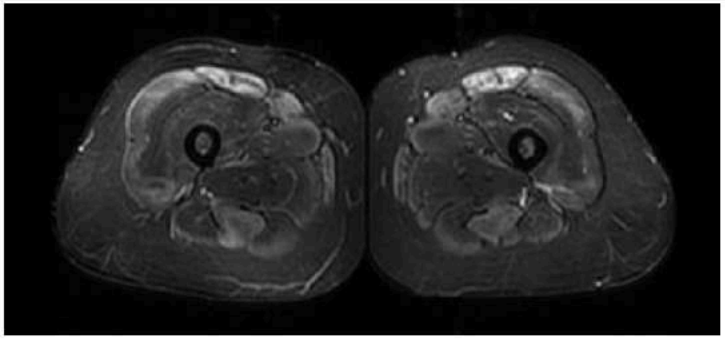

Fig. 1 (Axial STIR seq.): PM – symmetrical involvement of both anterior and posterior compartments

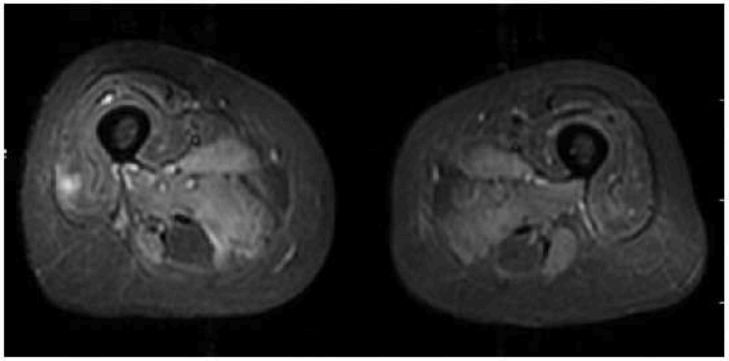

Fig. 2 (Axial STIR seq.): IMNM – symmetrical involvement of adductors

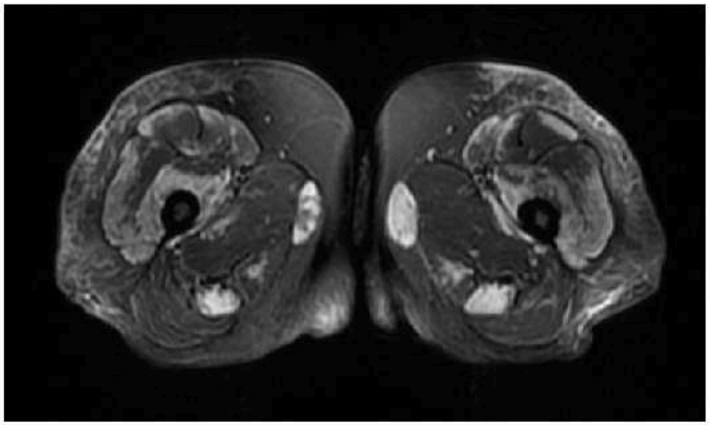

Fig. 3 (Axial STIR seq.): DM – anti Mi2+; patchy symmetrical involvement of quadriceps femoris, subcutaneous soft tissue oedema corresponding with skin involvement

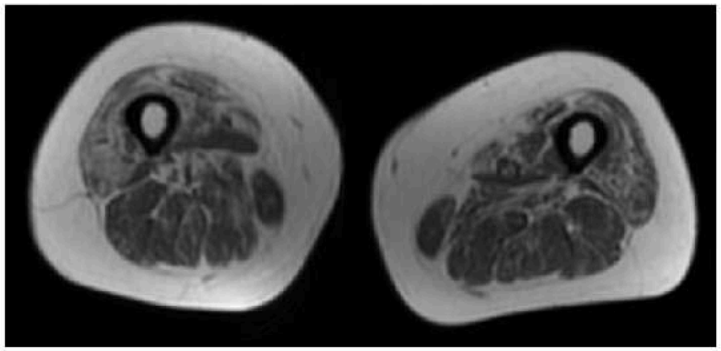

Fig. 4 (Axial T1-weighted seq.): IBM – atrophy and fatty replacement predominantly involving anterior muscle group

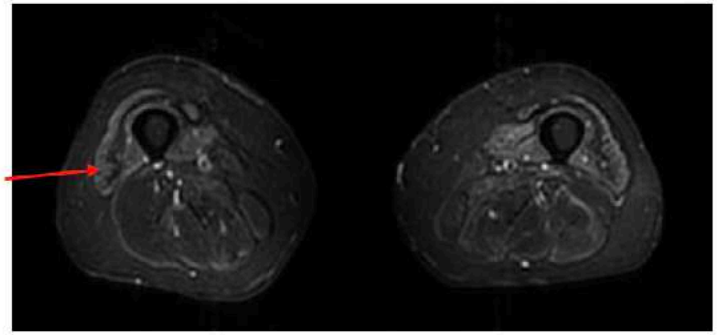

Fig. 5 (Axial STIR seq.): IBM – undulating fascia sign

STIR seq. – short tau inversion recovery sequence; PM – polymyositis, IMNM - Immune-mediated necrotising myopathy; DM – dermatomyositis; IBM – inclusion-body myositis

RETOUR MENU

individual phenotypes (Tab. 1). Some studies demonstrated that polymyositis (PM) involves the thigh muscles in the proximal area either in global, or predominantly the posterior muscle group (18). The muscle oedema seems to be diffuse due to immune reaction in the myofibers. The oedema in dermatomyositis (DM) involves predominantly anterior muscle groups and is more focal and patchy, similar to juvenile dermatomyositis (JDM) (19). This has been attributed to the underlying

In sporadic inclusion body myositis, similar to the clinical presentation, within the forearm there is preferential fatty infiltration within the flexor digitorum profundus (20-23) whilst in the thigh, quadriceps femoris is preferentially affected (18, 22-24) with some authors reporting relative preservation within quadriceps of rectus femoris (22, 23), the sartorius generally involved and gracilis variably involved (25). The distal portion of the quadriceps tends to be more affected than the proximal portion, particularly the vastus medialis and vastus intermedius (with a "melted appearance") and the distal-proximal gradient being better appreciated in coronal sections (25). Within the lower leg, the medial head of gastrocnemius typically shows maximal intramuscular fat accumulation (22-25), a feature not recognized clinically as ankle plantar flexion weakness, as soleus and the lateral gastrocnemius show lesser involvement. Muscle inflammation is commonly seen, but in a smaller number of muscles than affected by fat accumulation (20-22, 25).

In a recent cross-sectional study of patients with immune-mediated necrotising myopathies (IMNM), Pinal-Fernandez et al. (14) showed that had significantly more widespread muscle oedema, atrophy and fatty replacement compared with those with PM and DM, using semi-quantitative scoring systems.

Anti-Signal Recognition Particle (SRP) patients were more severely affected than those with anti-hydroxy-3-methylglutaryl-coenzyme A reductase (HMGCR). IBM patients had more muscle atrophy and fatty replacement that PM, DM and anti-HMGCR patients (but similar to anti-SRP patients) and fascial oedema was more prominent in DM (in line with previous studies). Data discussing individual MRI patterns in context of antibodies are summarized in Table 1; however these results need to be verified in large patient cohorts.

RETOUR MENU

Patients with IMNM comprise a significant fraction of patients with idiopathic inflammatory myopathies. Indeed, 15% of patients from Johns Hopkins Myositis Center Longitudinal Cohort meeting criteria for this study had IMNM. Although a number of prior reports have used muscle MRI to characterise muscle abnormalities in patients with PM, DM, IBM[45717–21] and even anti-SRP,[22] no studies have systematically investigated the MRI findings in patients with IMNM compared with the other clinical groups. Here, we demonstrate that patients with IMNM have significantly more widespread muscle oedema, atrophy and fatty replacement compared with those with PM and DM. Our analysis also reveals that patients with IMNM have a characteristic pattern of muscle involvement. Taken together, these findings reinforce the idea that IMNM represents a unique form of myositis that can be distinguished from PM based on autoantibodies and muscle biopsy findings, and on the extent and pattern of muscle involvement. Moreover, comparing the two most common autoantibody groups in IMNM we have found that patients with anti-SRP show evidence of more severe muscle involvement than those with anti-HMGCR, reinforcing that autoantibodies define distinct groups and serve as important prognostic factors in patients with myositis.

In addition to MRI features that were specific to IMNM, we identified some characteristics that apply to all forms of myositis. For example, we found that fatty replacement occurs relatively early in all forms of myositis and spreads to additional muscle groups most quickly during the early phases of disease. This novel observation is consistent with the importance of early therapeutic intervention with immunosuppressive agents so as to maximise the chances of limiting the spread of disease in patients with PM, DM and IMNM. Unfortunately, to date, no therapies have been shown to affect disease progression in IBM.

Several articles have noted that fascial oedema appears to be a characteristic of DM muscle MRI.[3 4] However, the current study is the first to conclusively demonstrate that fascial oedema is more common and widespread in DM compared with other forms of myositis. This finding is consistent with muscle biopsies from patients with DM, which often show inflammation within the perimysium.

We used forward logistic regression models in an attempt to identify diagnostic patterns of muscle involvement in patients with each myositis subtype. Ultimately, these models yielded patterns that had only modest positive predictive values for identifying the different forms of myositis. Of note, we found that models for PM performed especially poorly, which is consistent with PM including an especially heterogeneous population of patients.

We used forward logistic regression to select individual muscles and tMRI features that were most uniquely associated with IMNM compared with the other clinical subgroups. This analysis revealed that adductor brevis oedema and obturator externus atrophy were especially common in IMNM. In contrast, fascial oedema in the semitendinosus was particularly rare in IMNM compared with the other subgroups.

compared with the rest of the patients. Finally, patients with PM showed no defined pattern of involvement for any of the tMRI features. Within the IMNM subgroups, patients with

RETOUR MENU

Dermatomyosite

Grégory Pugnet

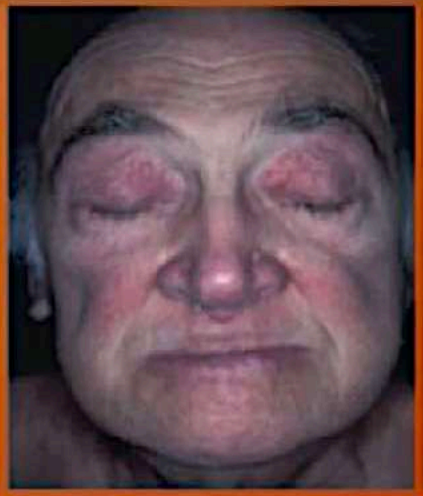

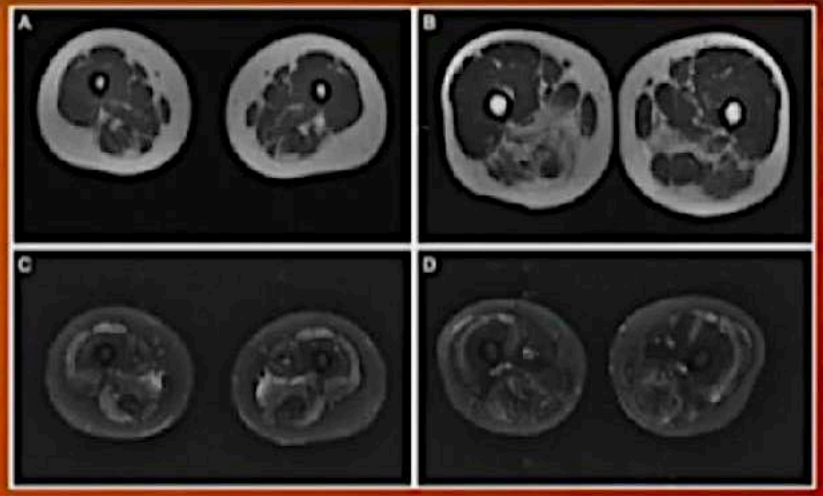

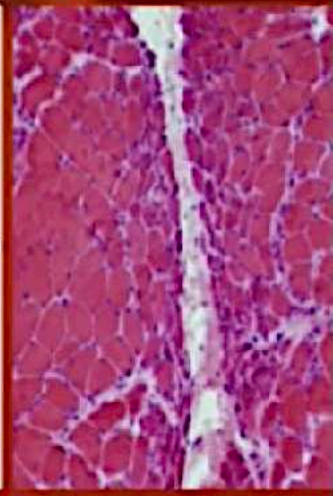

Femme de 50 ans
Syndrome myogène proximal et symétrique
Érytème violacé des paupières
Érythème des mains, papules de Gotron
Fibrose pulmonaire

Infiltrats inflammatoires
Peut guider la biopsie

ACAN
- AntiMi2,
- anti TIF-1,
- Anti-MDA5

Inflammation perivasculaire et périfasciculaire

Specific MRI patterns	Oedema	Atrophy, fatty replacement	Fascial oedema
DM	- Symmetrical - Focal and patchy oedema - Frequent involvement of quadriceps femoris (6)	- Milder than PM (58)	- More prevalent in the anterior (esp. rectus femoris), medial compartment and surrounding m. semimembranosus

ETOUR MENU

5 entités

Dermatomyosite | Polymyosite | Syndrome de chevauchement | Myopathies nécrosantes | Myosites à inclusion

- 3F/H
- 50% formes **infantiles**
- Déficit moteur bilatéral et symétrique de la racine des membres respectant les extrémités et les muscles occulomoteurs
- Manifestations **cutanées**
- **Calcinose** sous cutanée et musculaire

Dermatomyosite

- Atteinte proximale et symétrique des muscles des cuisses
- Adducteurs+++
- Installation progressive d'une infiltration graisseuse

RETOUR MENU

DERMATO MYOSITE

Atteinte cutanée
+++ +/- calcinose

Symétrique
Proximale
Subaiguë

Inflammation péri-fasciculaire, péri-vasculaire, sous-cutanée, et intramusculaire

Peu de remplacement graisseux

Ubiquitaire
Triceps, Deltoïdes
++ Toute la cuisse sans spécificité pour le quadriceps

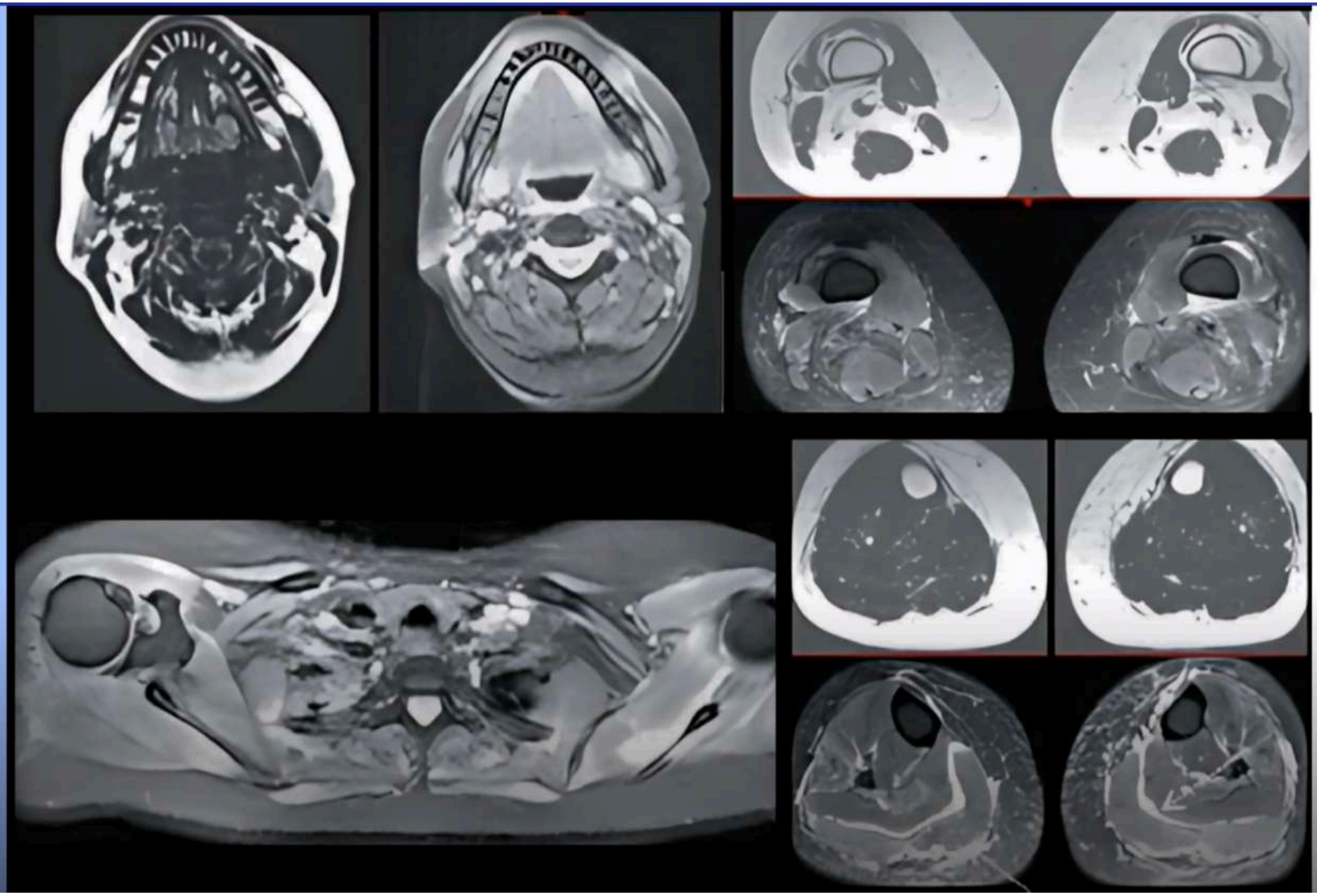

Dermatomyosite

- Enfants et adultes
- F > M
- Infiltration perimysium / périvasculaire
- Faiblesse proximale des membres
- ILD (20%); jusqu'à 40% de risque de cancer
- Atteintes cutanées typiques (papules, rash p. ou h., érythème ou mégacapill. Périunguéal, calcinose sous-cutanée…)

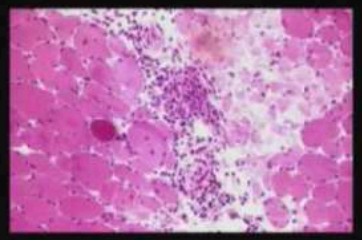

RETOUR MENU

Fleches atteinte muscle
Tete de flèche atteinte derme

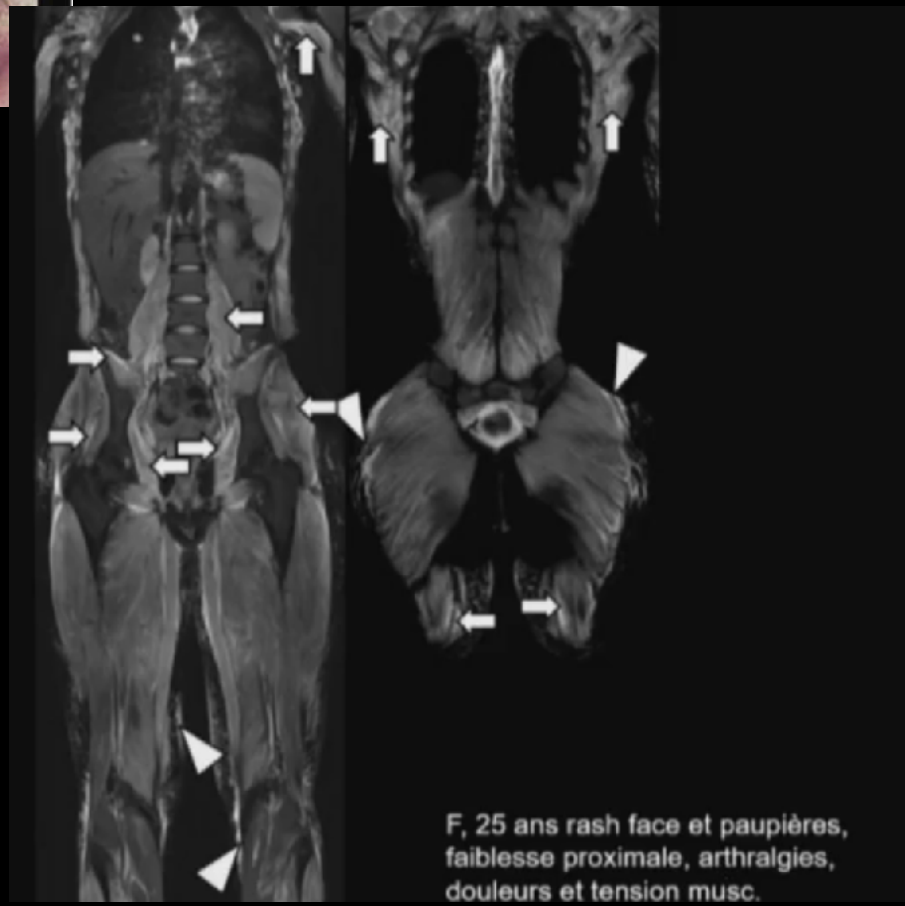

F, 25 ans rash face et paupières, faiblesse proximale, arthralgies, douleurs et tension musc.

KC ++ et PID de la DM

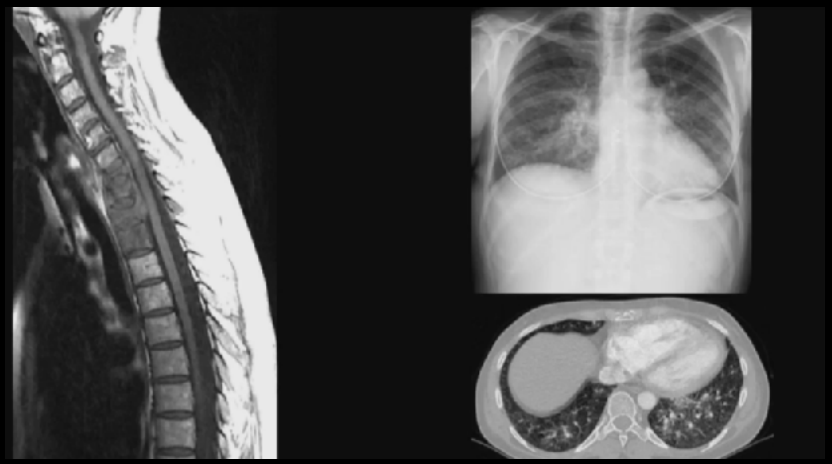

Femme de 39 ans
Faiblesse proximale
Lésions cutanées typiques

Anti TIF1 gamma
Pas de biopsie

→ DM

PET CT inital : négatif

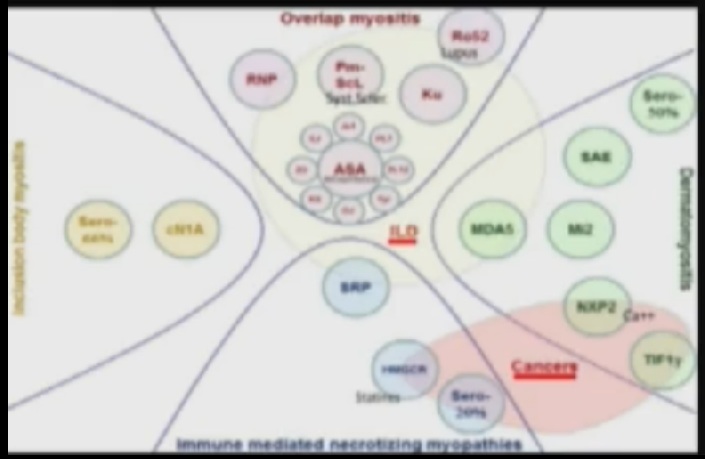

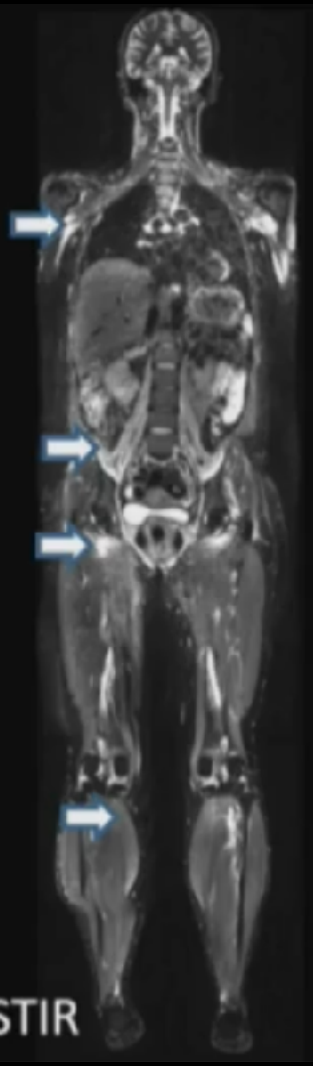

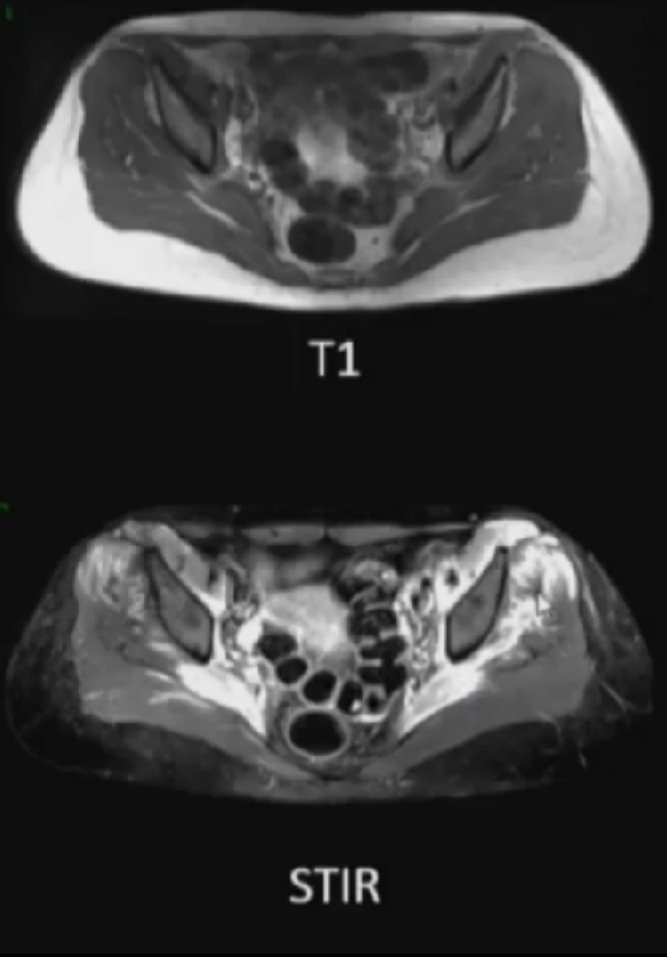

RETOUR MENU

Myopathies inflammatoires diffuses : dermatomyosite, polymyosite et syndromes de chevauchement

MANIFESTATIONS CLINIQUES, HISTOLOGIQUES, BIOLOGIQUES ET RADIOLOGIQUES

Philippe Dieudé

Généralités

- Les myopathies inflammatoires sont caractérisées par l'association d'un syndrome myopathique diffus (myalgies, déficit moteur), d'une élévation des enzymes, anomalies électromyographiques) et d'infiltrats inflammatoires du muscle strié squelettique.
- On distingue :
  - La dermatomyosite
  - La polymyosite
  - Les syndromes de chevauchement (« *overlap myositis* »)
  - Le syndrome des anticorps (ac) anti-synthétases qui est une forme particulière de syndrome de chevauchement
  - La myopathie nécrosante.
- Les myopathies inflammatoires se manifestent par des symptômes peu spécifiques: faiblesse musculaire, myalgies.
- Le diagnostic repose sur les données cliniques, l'élévation des enzymes musculaires (CPK, aldolase, myoglobine) et l'électromyogramme.
- La biopsie musculaire d'un muscle strié est nécessaire pour affirmer le diagnostic. Elle est idéalement dirigée sur les zones inflammatoires préalablement repérées en IRM [1, 2]. L'analyse histologique et immunohistochimique confirme le diagnostic et précise le type de myopathie.
- L'IRM est utile pour suivre la stabilisation ou la régression des lésions.

Dermatomyosite

- La dermatomyosite (DM) touche 3 fois plus souvent la femme que l'homme. La forme infantile représente environ la moitié des cas. Chez l'adulte, elle est diagnostiquée autour de 40 ans.
- Elle associe :
  - Un **déficit moteur bilatéral et symétrique prédominant à la racine des membres** (signe du tabouret pour l'atteinte pelvienne), respectant les extrémités et les muscles oculomoteurs, ce qui la différencie de la myasthénie et des mitochondriopathies.
  - Une atteinte des muscles pharyngés (troubles de déglutition) et des muscles respiratoires (diaphragme, intercostaux, abdominaux) est possible.
  - Les myalgies sont inconstantes et d'intensité variable.
  - L'histologie musculaire trouve une composante vasculaire avec formation de microthrombus, un infarctus musculaire conduisant à un infiltrat inflammatoire endomysial et périvasculaire fait de lymphocytes B, T CD4+ et CD8+.
  - Des **manifestations cutanées** : érythème lilacé des paupières supérieures, érythème douloureux de la sertissure des ongles, érythème en bande siégeant en regard des métacarpophalangiennes (MCP) et des interphalangiennes proximales (IPP) qui peut s'accompagner de lésions érythématopapuleuses (papules de Gottron) et de calcinose sous-cutanée.
- 70 à 90% des patients souffrent d'arthralgies ou d'arthrites [3].
- Une atteinte cardiaque est possible : troubles du rythme et de la conduction, prolapsus de la valve mitrale, vascularite, myopéricardite.

RETOUR MENU

- Les patients n'ont pas de signes neurologiques périphériques ou centraux.
- La DM doit faire rechercher une pathologie néoplasique sous-jacente [4] (voir au dessous).
- Une complication fréquente de la dermatomyosite juvénile est la calcinose sous-cutanée (« calcinose universalis ») et musculaire **(Fig 1)**.

  La calcinose sous-cutanée se présente sous la forme de dépôts linéaires et curvilignes prédominant aux genoux, aux coudes et aux doigts, où ils sont associés à une résorption des houppes phalangiennes. Des niveaux liquidiens (« lait calcique ») peuvent être visibles en scanner ou IRM.

  La calcinose musculaire se manifeste par de petites ou larges plages calcaires dans les fascias intermusculaires, principalement aux muscles proximaux des membres et par des calcifications tendineuses.

  Les calcifications des tissus mous se majorent avec l'évolution de la maladie.

  Occasionnellement, la calcinose peut régresser ou disparaître spontanément, à la puberté.

  Un cas d'ostéosarcome sur ossification des tissus mous au cours d'une dermatomyosite a été rapporté [5, 6].

Polymyosite

- La **polymyosite (PM)** est caractérisée par une **atteinte purement musculaire**, similaire à celle de la DM.

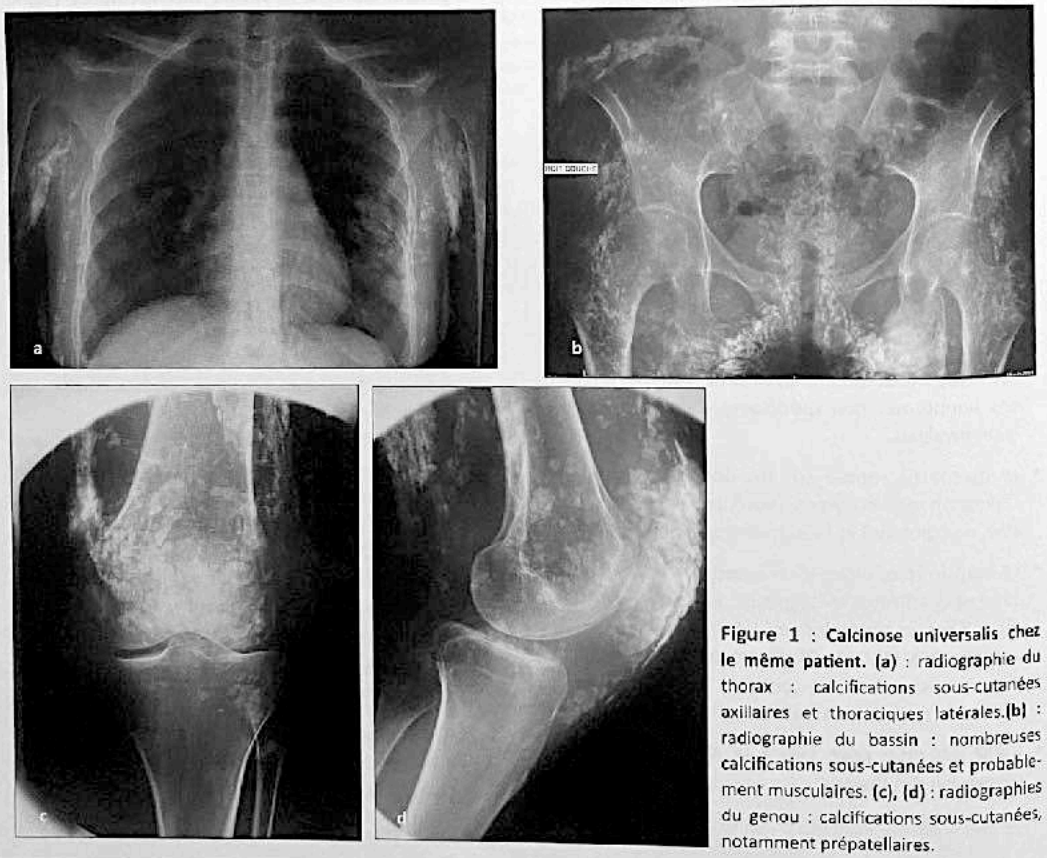

Figure 1 : Calcinose universalis chez le même patient. (a) : radiographie du thorax : calcifications sous-cutanées axillaires et thoraciques latérales.**(b)** : radiographie du bassin : nombreuses calcifications sous-cutanées et probablement musculaires. **(c), (d)** : radiographies du genou : calcifications sous-cutanées, notamment prépatellaires.

RETOUR MENU

- Toutefois, **l'histologie musculaire objective une atteinte spécifique** associant un infiltrat inflammatoire endomysial et périnécrotique fait de lymphocytes T CD8+. On notera l'absence de micro-angiopathie et d'infarctus musculaire qui sont présents dans la DM [7].

Polymyosite et dermatomyosite paranéoplasiques

- L'incidence des affections néoplasiques est augmentée dans la DM (20 à 40%) et, à un moindre degré, dans la PM (8 à 10%). La découverte d'une PM ou d'une DM chez l'adulte doit conduire à la recherche systématique d'une néoplasie [8, 9].
- Les néoplasies les plus fréquemment retrouvées sont d'origine pulmonaire, gastrique, ovarienne, mammaire ou ORL.

Polymyosite focale ou segmentaire

- C'est une forme clinique localisée et rare de PM, touchant plus volontiers le membre inférieur et de façon asymétrique.
- La vitesse de sédimentation est souvent élevée ainsi que les CPK.
- Ces myosites focales peuvent évoluer vers une PM classique ou rester localisées et disparaître rapidement.
- Elles réagissent favorablement à la corticothérapie dans la majorité des cas, mais peuvent récidiver [10].

Syndromes de chevauchement (Overlap Myositis)

- Cette nouvelle entité est caractérisée par l'association d'une myosite et de signes cliniques ou biologiques d'une connectivite autres que ceux de la dermatomyosite ou de la polymyosite **(Tableau 1)** [7] :
- Les femmes sont deux fois plus touchées.
- Les manifestations ostéo-articulaires sont empruntées aux autres connectivites.
- Les atteintes musculaires, à type de DM ou de PM (80 %), et pulmonaires (80%) sont au premier plan.
- Elles sont associées à :
  - Une atteinte articulaire non érosive (50 %)
  - Un phénomène de Raynaud (45%)
  - Une hyperkeratose fissuraire des mains (20 %).

Tableau 1 : Critères diagnostiques du syndrome de chevauchement (Overlap Myositis)

Myosite
Au moins l'un des signes suivants : • Polyarthrite • Syndrome de Raynaud • Sclérodactylie, atteinte sclérodermiforme de la sclérodermie systémique (ScS), calcinose sous-cutanée • Diminution de < 70% de la DLCO, pneumopathie interstitielle • Lupus discoïde, présence d'anti-DNA natif, hypocomplémentémie, au moins 4 des 11 critères de classification du lupus érythémateux systémique • Syndrome des antiphospholipides
Et/ou la présence des anomalies immunologiques suivantes (AC = anticoprs) **:** • AC antiphospholipides • AC anti-tRNA synthéthases • AC anti-SRP • AC spécifiques de la ScS ou des connectivites mixtes

Syndrome des anti-synthétases

- Le **syndrome des anti-synthétases** (SAS) est une variété des syndromes de chevauchement définie par l'association de trois critères **(Tableau 2)**.

Tableau 2 : Critères diagnostiques du syndrome des anti-synthétases [11,12]

• Myosite ou au minimum élévation des CPK • Atteinte interstitielle pulmonaire diffuse • Présence d'AC anti-tRNA synthéthases (anti-Jo1, anti-PL7, anti-PL12, anti-OJ, anti-KS, anti-EJ, anti-Zo, anti-YRS)

- Des manifestations articulaires sont présentes chez 63% des patients anti-Jo1 positifs et 40% de ceux anti-PL7/PL12 positifs [13].
- Une affection néoplasique a été retrouvée chez 13.3% des patients du groupe anti-Jo1 comparé à 5% dans le groupe PL7/PL12 [13].

RETOUR MENU

- On retiendra une manifestation cutanée évocatrice de ce syndrome, bien que ne faisant pas partie des critères diagnostiques : **la main de mécanicien** (« *mechanic's hand* » des anglo-saxons), observée chez un tiers des patients [13]. Cette atteinte correspond à une hyperkératose fissuraire des doigts atteignant le bord non palmaire **[14] (Fig 2)**.

- Les patients peuvent présenter trois types d'atteinte articulaire [15] :

1. Arthralgies isolées

2. Arthropathies subluxantes

   - Elles rappellent la main de Jaccoud.
   - Les sites articulaires les plus souvent touchés sont les articulations de la colonne du pouce, les (interphalangiennes distales) IPD, IPP, MCP, les poignets et les genoux **[15]**.
   - Les radiographies des mains et des poignets de face peuvent montrer une dislocation de l'IPP et de l'IPD du pouce, une dislocation des MCP ou des érosions de l'IPD.
   - L'atteinte du premier rayon a été décrite sous le nom de « *floppy thumb* », littéralement « pouce souple » [13] **(Fig 3)**.
   - Une calcinose péri-articulaire composée d'apatite est fréquemment associée [16, 17] **(Fig 4)**.

3. Une polyarthrite symétrique est fréquente et peut être inaugurale [18-20].

- Le pronostic du syndrome des anti-synthétases serait moins bon [21] que celui des autres myosites avec une mortalité de 20% (contre 7%).

La myopathie nécrosante

- C'est une forme de myopathie à auto-anticorps qui regroupe des myosites caractérisées par une nécrose musculaire marquée, peu ou pas d'inflammation et par la présence d'auto-anticorps anti-SRP *(signal recognition particules)*.

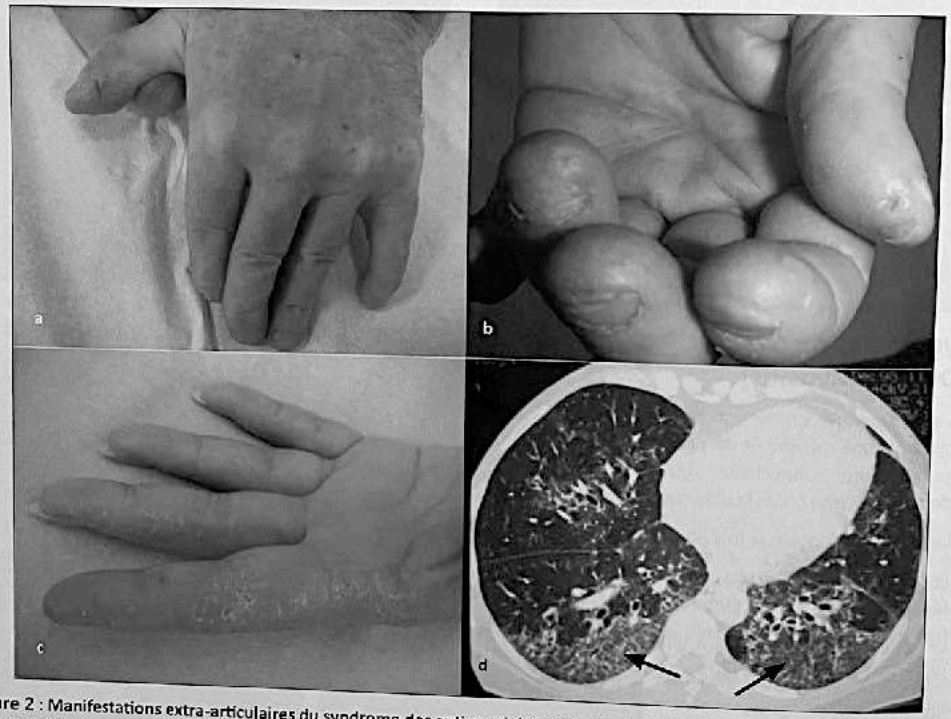

Figure 2 : Manifestations extra-articulaires du syndrome des anti-synthétases. (a, b, c) : main de mécanicien : hyperkératose fissuraire. **(d)** : Fibrose interstitielle pulmonaire.

RETOUR MENU

Figure 3 : Arthropathie subluxante au cours d'un syndrome des anti-synthétases : Subluxation de la MCP et de l'interphalangienne du pouce *(« Floppy Thumb »)*.

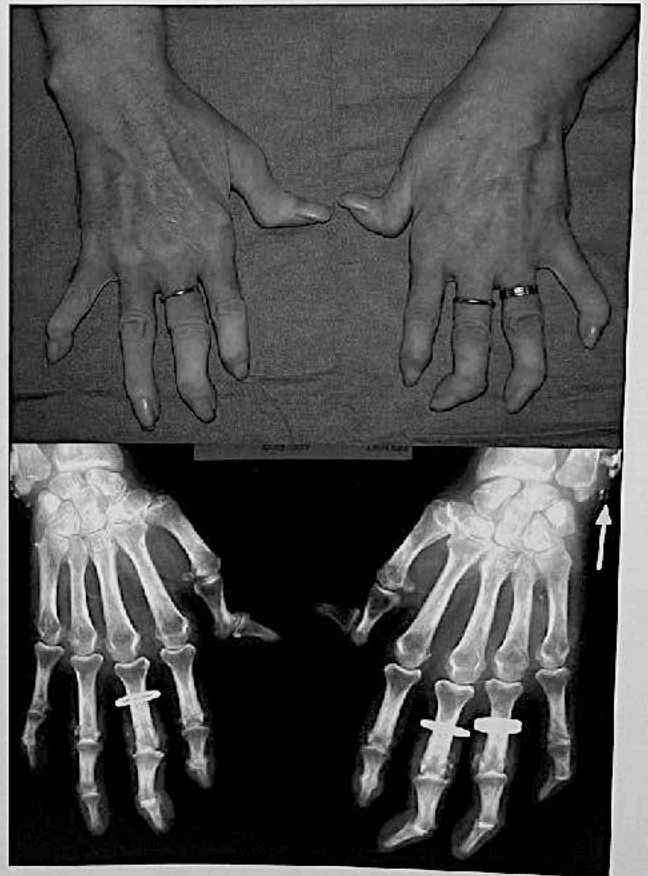

Figure 4 : Arthropathie subluxante au cours d'un syndrome des anti-synthétases : Subluxation des IPD et aspect de « Floppy thumb ». Noter les calcifications péri-articulaires en regard des IPP 2, 3, 4 droites et 3, 4 gauches. Calcinose sous-cutanée en regard des ulna.

RETOUR MENU

ASPECTS IRM ÉLÉMENTAIRES COMMUNS AUX DIFFÉRENTES MYOPATHIES INFLAMMATOIRES

Elisabeth Dion, Guillaume Mercy, Wael Layouss

Tableau 3 : Technique d'acquisition des images IRM dans les myopathies inflammatoires.

- L'IRM des deux cuisses est la plus performante : elle intéresse une masse musculaire importante et les maladies musculaires systémiques s'y expriment dans la grande majorité des cas. On peut y ajouter une acquisition centrée sur les membres supérieurs ou les jambes.
- L'IRM corps entier donne un aperçu global utile pour cibler un examen plus précis. C'est un examen efficace dans le suivi de la maladie [22].
- Les séquences utiles sont : SE T1 et STIR.
  - La séquence STIR est très sensible mais peu spécifique.
  - Une séquence SE T1 après injection de gadolinium et suppression de la graisse permet de préciser l'aspect des anomalies mais ne montre pas plus d'anomalies que sur la séquence STIR.
- Le plan axial est le plus efficace mais le plan coronal peut également s'avérer utile.
- L'aspect normal des muscles de cuisse, jambe et bras en coupes IRM T1 axiales est rappelé dans la **figure 5**.

- Les trois signes IRM essentiels des myopathies inflammatoires sont l'inflammation, l'infiltration graisseuse et l'atrophie musculaire.
- Aucun de ces signes n'est spécifique d'une maladie donnée et c'est la combinaison de l'inflammation, de l'infiltration graisseuse, de l'atrophie, et la répartition de ces lésions au sein d'un muscle ou d'un groupe musculaire qui apportent des éléments diagnostiques [23-26].
- **Inflammation**
  - Elle se manifeste par un hypersignal en séquence STIR et une prise de contraste après injection de gadolinium et suppression de la graisse.
  - Ces zones inflammatoires représentent le cœur évolutif de la maladie **(Fig 5)**.
  - C'est sur ces lésions que devra s'orienter la biopsie musculaire.

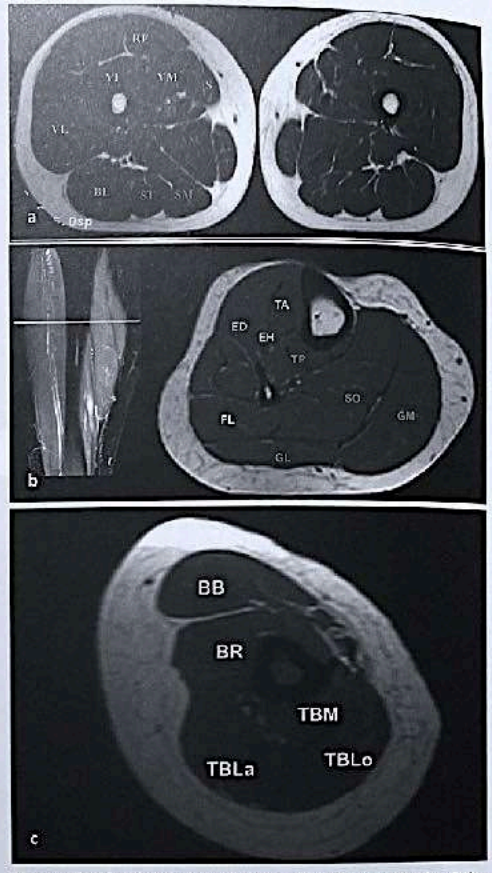

Figure 5 : Anatomie musculaire. IRM Coupes axiales Spin-Echo T1.
(a) au tiers moyen des cuisses :
Loge antérieure : RF : Muscle Rectus Femoris ; VL : Muscle Vastus Lateralis ; VM : Muscle Vastus Medialis ; VI : Muscle Vastus Intermedialis ; S : Muscle Sartorius.
Loge postérieure : BL : Muscle Biceps Longus ; ST : Muscle Semi Tendinosus ; SM : Muscle Semi Membranosus.
Loge des adducteurs : AM : Muscle Adductor Magnus ; AL : Muscle Adductor Longus; G : Muscle Gracilis.
(b) à l'union tiers supérieur tiers moyen de la jambe :
Loge antérieuro-latérale : TA: Tibialis anterior ; EH: Extensor hallucis ; ED: Extensor digitorum
Loge latérale : FL: Fibularis longus
Loge intermédiaire : TP: Tibialis posterior
Loge postérieure : SO: Soleus, GL: Gastrocnemius lateralis, GM: Gastrocnemius medialis
(c) à l'union tiers supérieur tiers moyen du bras
Loge antérieure : BB: Biceps Brachii, BR: Brachialis
Loge postérieure : TBLo:Triceps Brachii – chef long ; TBM:Triceps Brachii – chef intermédiaire ; TBLa:Triceps Brachii – chef latéral

RETOUR MENU

- Plusieurs types d'inflammation peuvent être identifiés au sein d'un même muscle : diffuse, nodulaire, en large plage.
- Au sein d'un muscle donné, l'atteinte peut prédominer ou se situer exclusivement le long des fascias.
- La topographie de l'atteinte (muscle, groupe musculaire, et distribution sur l'ensemble des masses musculaires du corps) est essentielle pour le diagnostic.

- **Infiltration graisseuse**
  - Elle est facile à identifier sur les séquences en pondération T1.
  - L'analyse est semi-quantitative (normale, modérée, sévère, globale) par muscle et groupe musculaire **(Fig 6)**.
  - L'évaluation peut être aussi quantitative avec des mesures d'intensité de signal sur des régions d'intérêt.
  - Les séquences en opposition de phase peuvent permettre une évaluation semi-quantitative du contenu graisseux du muscle [23].

- **Atrophie musculaire**
  - Le volume du muscle est diminué sans être nécessairement infiltré de graisse.

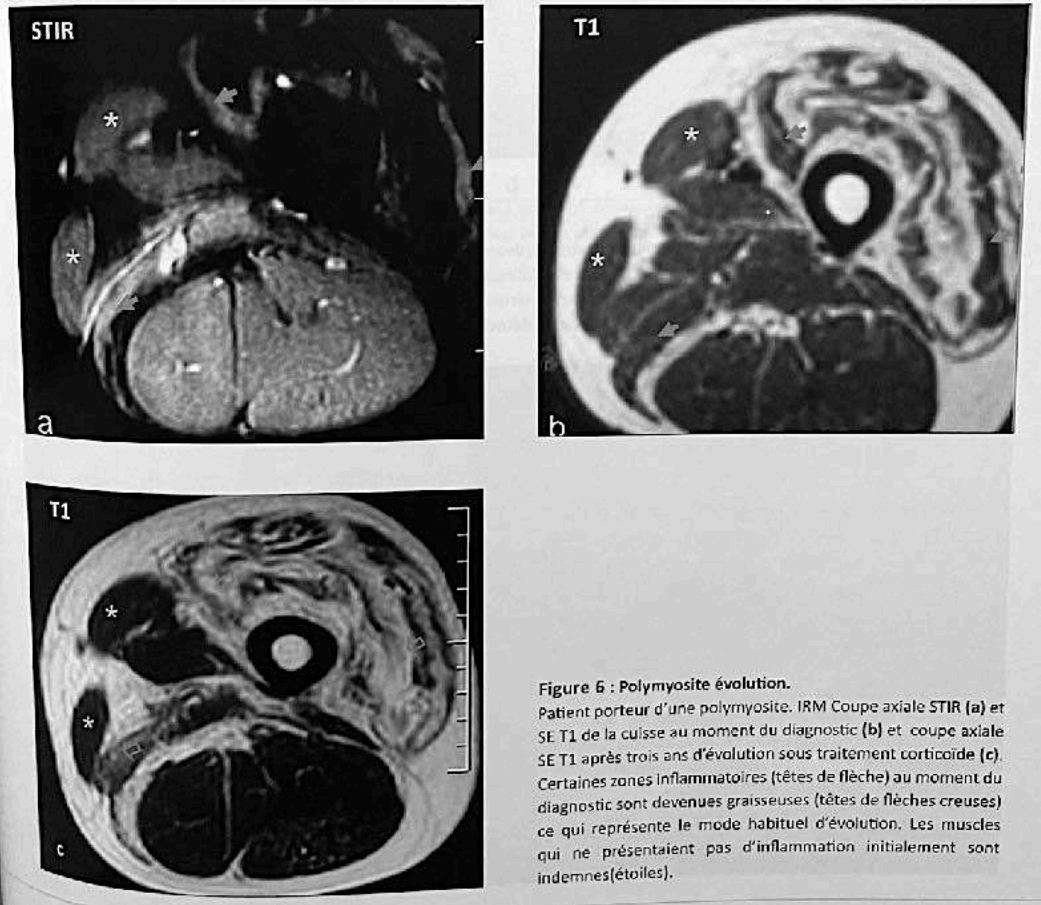

Figure 6 : Polymyosite évolution.
Patient porteur d'une polymyosite. IRM Coupe axiale STIR **(a)** et SE T1 de la cuisse au moment du diagnostic **(b)** et coupe axiale SE T1 après trois ans d'évolution sous traitement corticoïde **(c)**. Certaines zones inflammatoires (têtes de flèche) au moment du diagnostic sont devenues graisseuses (têtes de flèches creuses) ce qui représente le mode habituel d'évolution. Les muscles qui ne présentaient pas d'inflammation initialement sont indemnes(étoiles).

RETOUR MENU

ASPECTS IRM PARTICULIERS SELON LE TYPE DE MYOSITE

Dermatomyosite

- **L'inflammation IRM touche l'ensemble des muscles des deux cuisses avec une prédominance proximale. Les adducteurs sont les muscles les plus fréquemment touchés.**
- On peut observer des lésions focales ou des lésions diffuses.
- L'infiltration graisseuse est rare au début de la maladie et s'installe progressivement [27, 28].

Polymyosite

- L'inflammation **peut prédominer autour des fascias (Fig 7 et 8)**, notamment dans les formes précoces,

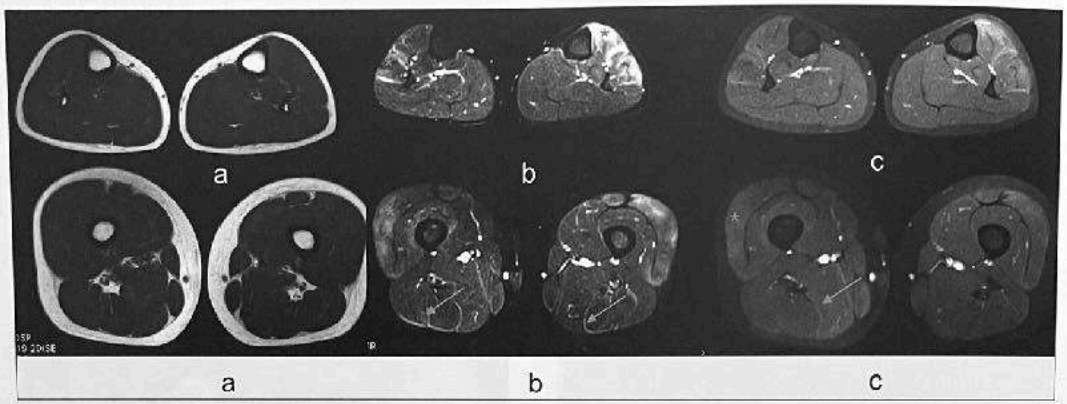

Figure 7 : Polymyosite au stade précoce.
Patient présentant un déficit musculaire des membres inférieurs, des myalgies et une élévation des CPK. IRM des membres inférieurs, coupes axiales SE T1 **(a)**, STIR **(b)** et SE T1 après injection de gadolinium et suppression du signal de la graisse **(c)**. Les anomalies sont visibles sous forme d'infiltration nodulaire pour les groupes antérieurs (étoiles) et le long des fascias pour les groupes postérieurs (flèche). La séquence STIR (a et b) est très sensible et permet la détection des zones inflammatoires.

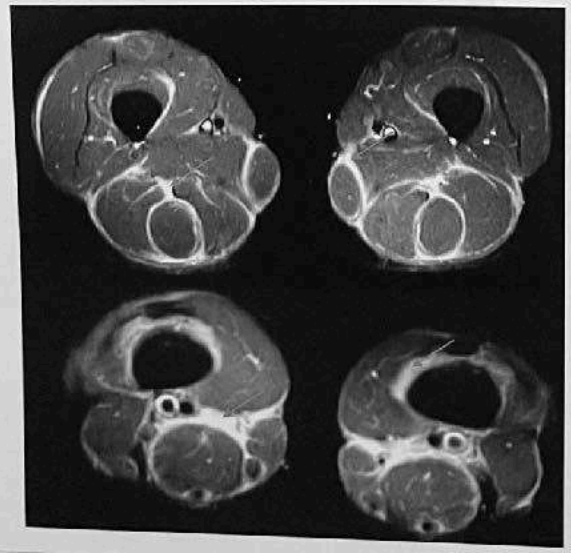

Figure 8 : Polymyosite au stade précoce : fasciite.
Patiente de 42 ans se plaignant d'un déficit des membres inférieurs et de myalgies modérées. Le diagnostic de polymyosite a été fait à la biopsie musculaire profonde montrant une fasciite inflammatoire. IRM coupes axiales STIR des cuisses à deux niveaux. Les fascias sont épaissis et en hypersignal (flèches).

RETOUR MENU

toucher les muscles de façon diffuse ou se distribuer en foyers. Elle est le plus souvent isolée (Fig 7).

- Une infiltration graisseuse s'y associe progressivement (70% des PM). Elle est d'intensité variable mais, le plus souvent, moins intense que dans les myosites à inclusions.
- L'atrophie est modérée et le plus souvent associée à une infiltration graisseuse.
- L'atteinte **prédomine sur les muscles des ceintures et sur les cuisses où elle atteint les vastes de manière symétrique et prédomine à leur partie proximale. L'atteinte homogène de tous les muscles de la loge postérieure de la cuisse est aussi très fréquente (Fig 9)** [29, 30].

Polymyosite et dermatomyosite paranéoplasiques

- Leur aspect en imagerie et en histologie n'est pas différent de celui des myopathies **(Fig 10).**

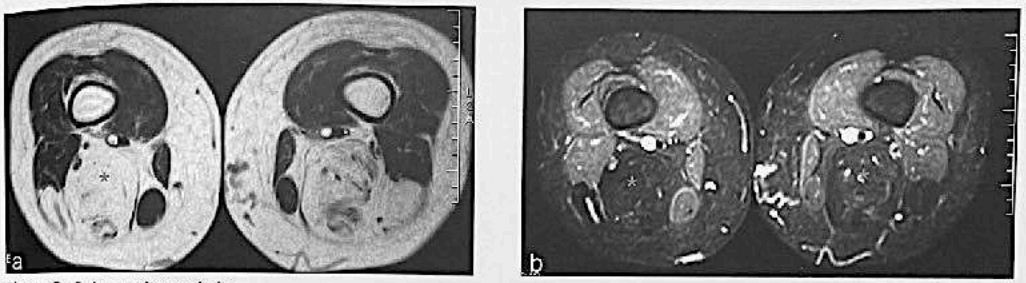

Figure 9 : Polymyosite evoluée.
Patiente de 54 ans, porteuse d'une polymyosite évoluant depuis 7 ans. IRM des membres inferieurs Coupes axiales SE T1 **(a)** et STIR **(b)**. Infiltration graisseuse massive des loges postérieures (étoiles) et très discrète atrophie des quadriceps. Il n'existe plus de lésion inflammatoire.

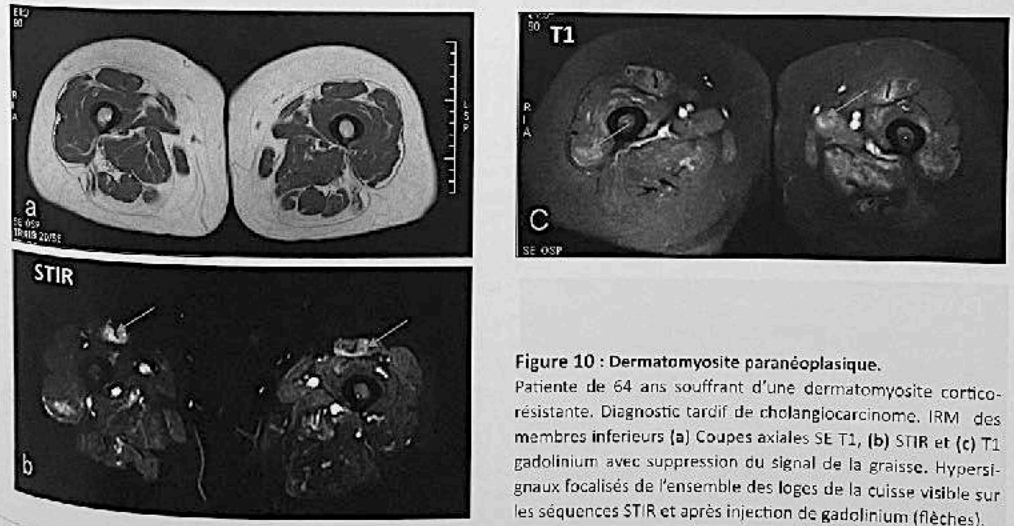

Figure 10 : Dermatomyosite paranéoplasique.
Patiente de 64 ans souffrant d'une dermatomyosite cortico-résistante. Diagnostic tardif de cholangiocarcinome. IRM des membres inferieurs **(a)** Coupes axiales SE T1, **(b)** STIR et **(c)** T1 gadolinium avec suppression du signal de la graisse. Hypersignaux focalisés de l'ensemble des loges de la cuisse visible sur les séquences STIR et après injection de gadolinium (flèches).

RETOUR MENU

Polymyosite focale ou segmentaire

- Elle se rencontre plus volontiers au membre inférieur avec une **distribution asymétrique**.
- Elle se manifeste en IRM par des **lésions focales à contours mal définis,** en hyposignal modéré en T1 par rapport aux muscles normaux, parfois difficilement visibles, et **en hypersignal sur les séquences STIR**. Les lésions prennent modérément le produit de contraste **(Fig 11)**.

Syndromes de chevauchement et Syndrome des anti-synthétases

- L'aspect IRM de la myosite des syndromes de chevauchement et du syndrome des anti-synthétases n'est pas distinct de celui d'une polymyosite **(Fig 12)**.

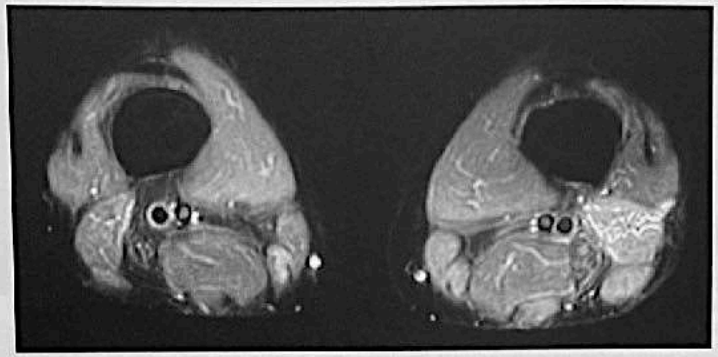

Figure 11 : Myosite focale. Patient sportif, se plaignant d'un déficit de la loge postérieure gauche. IRM coupe axiale SE T1 après injection de gadolinium et suppression de la graisse. Prise de contraste du muscle semi membraneux correspondant à une myosite focale, l'évolution est en général favorable.

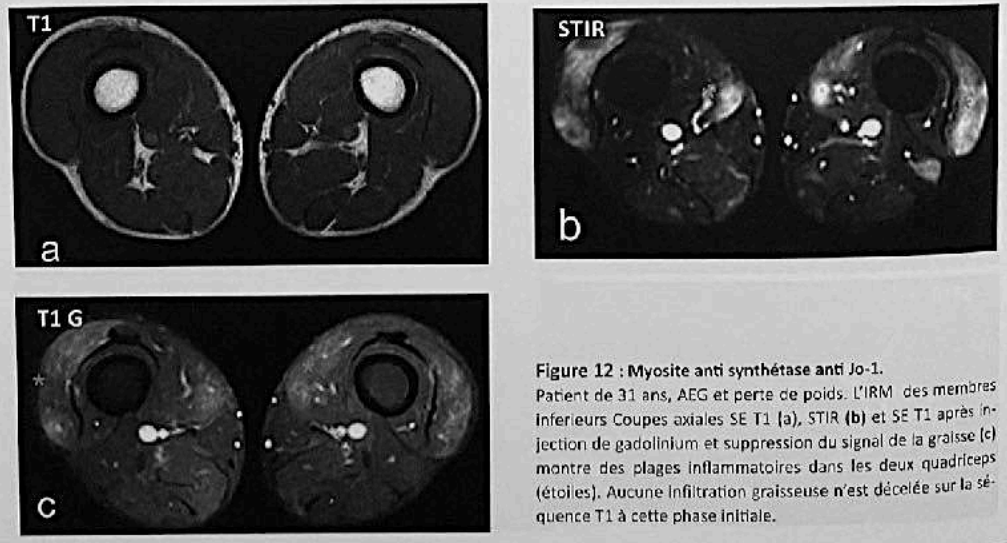

Figure 12 : Myosite anti synthétase anti Jo-1.
Patient de 31 ans, AEG et perte de poids. L'IRM des membres inférieurs Coupes axiales SE T1 **(a)**, STIR **(b)** et SE T1 après injection de gadolinium et suppression du signal de la graisse **(c)** montre des plages inflammatoires dans les deux quadriceps (étoiles). Aucune infiltration graisseuse n'est décelée sur la séquence T1 à cette phase initiale.

RETOUR MENU

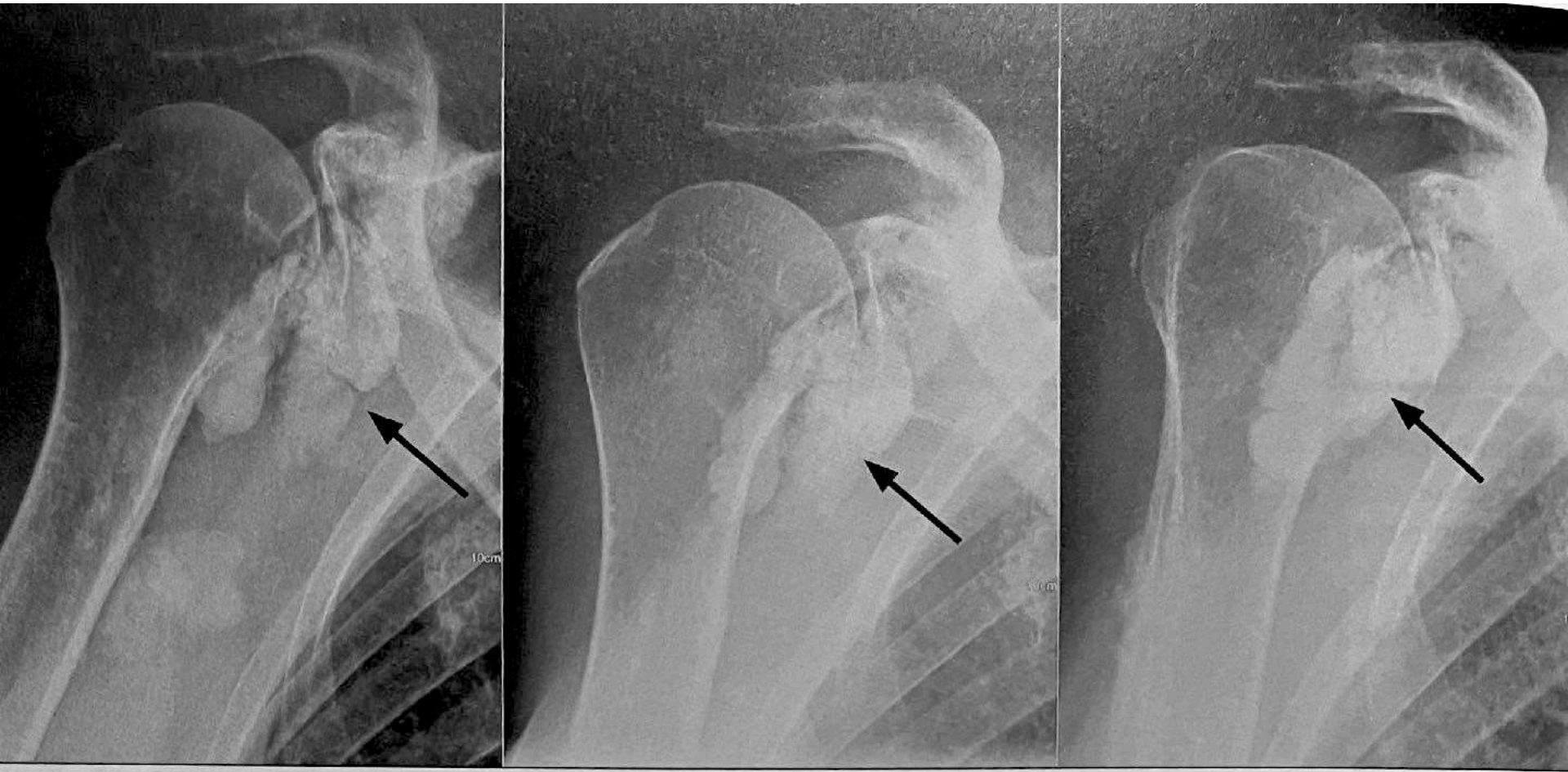

Figure 2 : **Connectivite mixte : calcinose para-articulaire.**

RETOUR MENU

Polymyosite

Grégory Pugnet

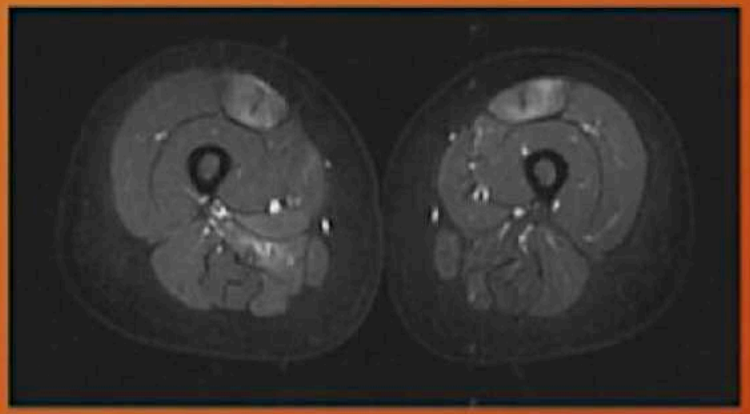

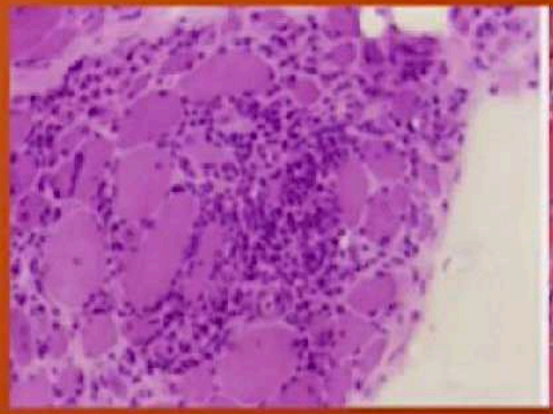

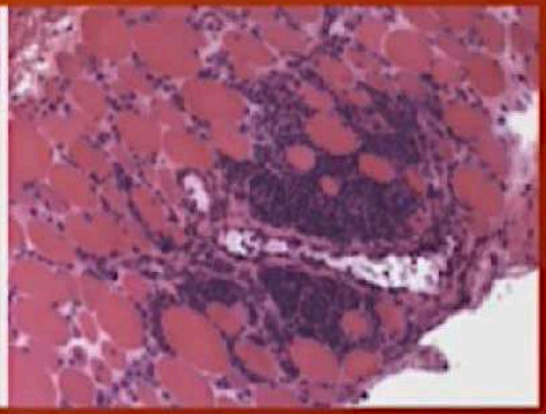

Femme de 50 ans
Syndrome myogène proximal et symétrique

Infiltrats inflammatoires

Aucun anticorps

Inflammation endomysiale (CD8+ et HLA de classe I+)

Non spécifique

Specific MRI patterns	Oedema	Atrophy, fatty replacement	Fascial oedema
PM	- Symmetrical - Diffuse, homogeneous oedema - Both anterior and posterior muscle groups (18) (58)	- More prevalent in anterior compartment (58)	- Fascial oedema of rectus femoris uncommon (14)

RETOUR MENU

Polymyosite

- Muscles des ceintures
- Atteintes des vastes dans leur portion proximale

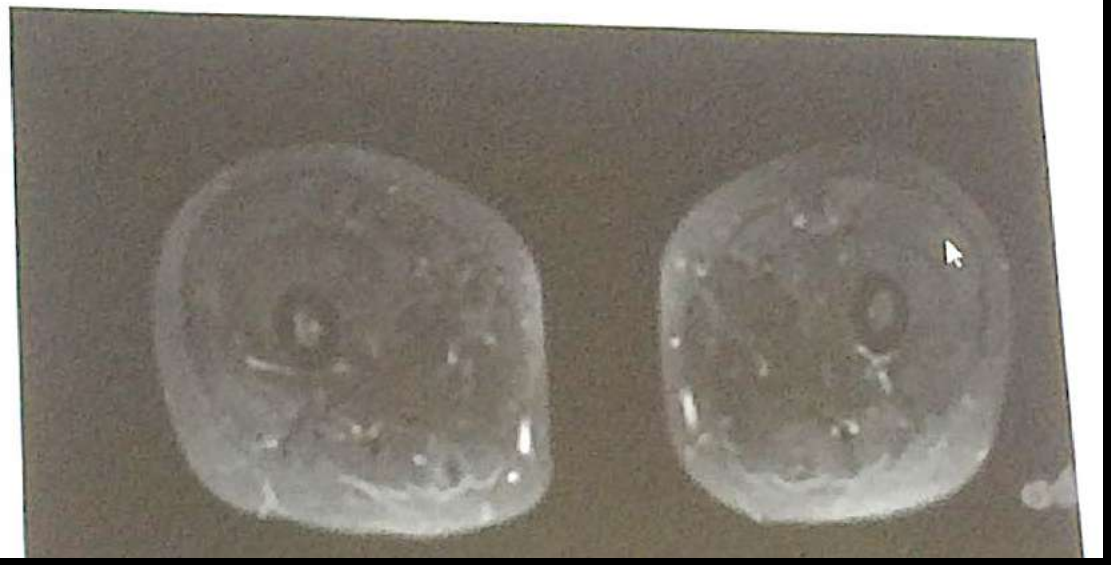

Polymyosite

- Fasciites+++ surtout dans les formes précoces, diffuse ou en foyer

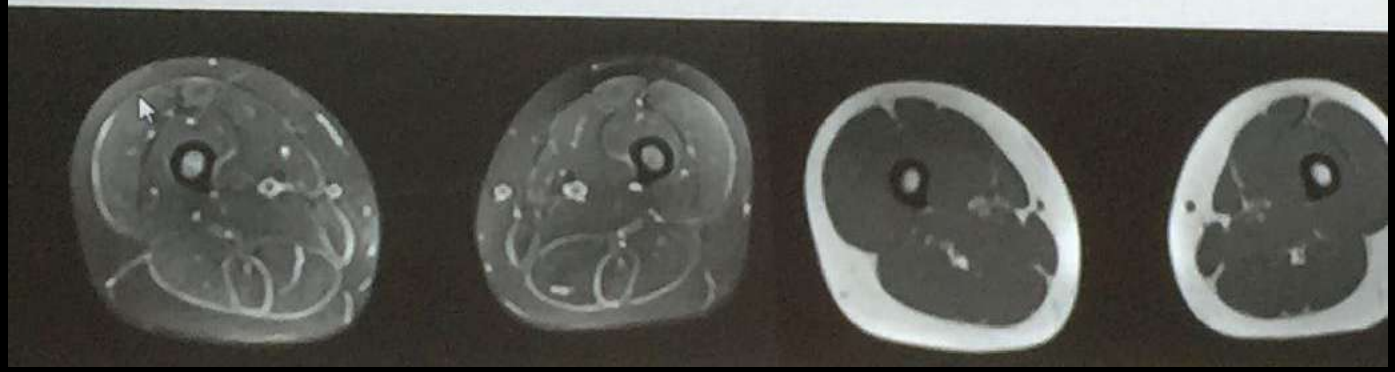

RETOUR
MENU

Syndrome des antisynthétases

Grégory Pugnet

Syndrome myogène proximal et symétrique
Atteinte cutanée type DM
Mechanic hands

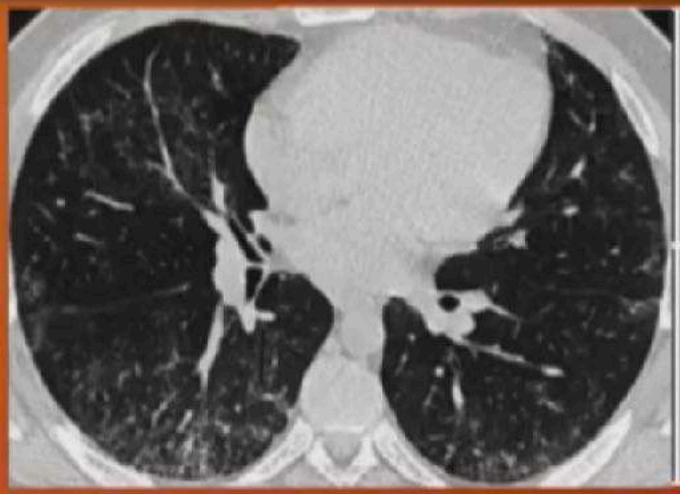

Infiltrats inflammatoires
PID

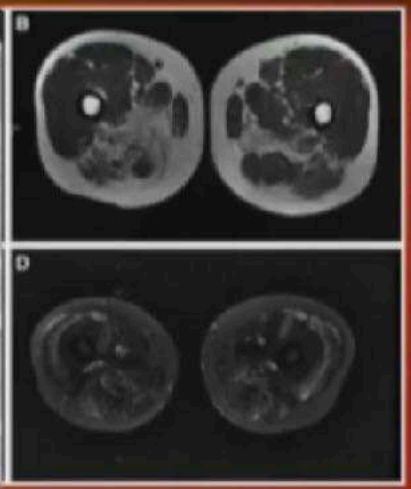

ACAN
- Jo1,
- anti PL7, PL12,
- anti OJ, EJ, KS, ZO, HA

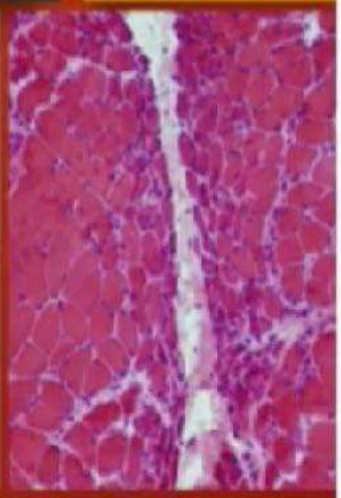

Inflammation perivasculaire et périfasciculaire

RETOUR MENU

Syndromes Antisynthetase (ASS)

- Observations cliniques multiples:
  - Myosite
  - ILD
  - Arthrite inflammatoire
  - Fièvre
  - Raynaud
  - Mains de mécanicien

- Anti-Jo1 (auto-Ac le plus fréquent ASS), risque élevé myosite
- Autres auro-Ac: maladie interstitielle pulmonaire (ILD) prédomine svt

RETOUR MENU

SYNDROME DES ANTI-SYNTHETASES

- Maladie systémique auto-immune
- **Pneumopathie interstitielle diffuse**
- Syndrome myopathique subaigu proximal et symétrique
- Polyarthrite non érosive
- Fièvre
- Phénomène de Raynaud
- Nombreux anticorps anti-synthétases ; anti-Jo1, anti-PL-7, anti-PL-12, anti-OJ, anti-EJ, anti-KS, anti-Zo et anti-Ha

RETOUR MENU

Polymyosite focale ou segmentaire

- Elle se rencontre plus volontiers au membre inférieur avec une **distribution asymétrique**.
- Elle se manifeste en IRM par des **lésions focales à contours mal définis,** en hyposignal modéré en T1 par rapport aux muscles normaux, parfois difficilement visibles, et **en hypersignal sur les séquences STIR**. Les lésions prennent modérément le produit de contraste **(Fig 11)**.

Syndromes de chevauchement et Syndrome des anti-synthétases

- L'aspect IRM de la myosite des syndromes de chevauchement et du syndrome des anti-synthétases n'est pas distinct de celui d'une polymyosite **(Fig 12)**.

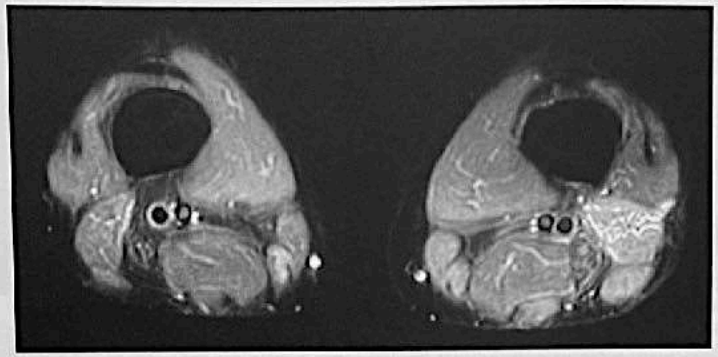

Figure 11 : Myosite focale. Patient sportif, se plaignant d'un déficit de la loge postérieure gauche. IRM coupe axiale SE T1 après injection de gadolinium et suppression de la graisse. Prise de contraste du muscle semi membraneux correspondant à une myosite focale, l'évolution est en général favorable.

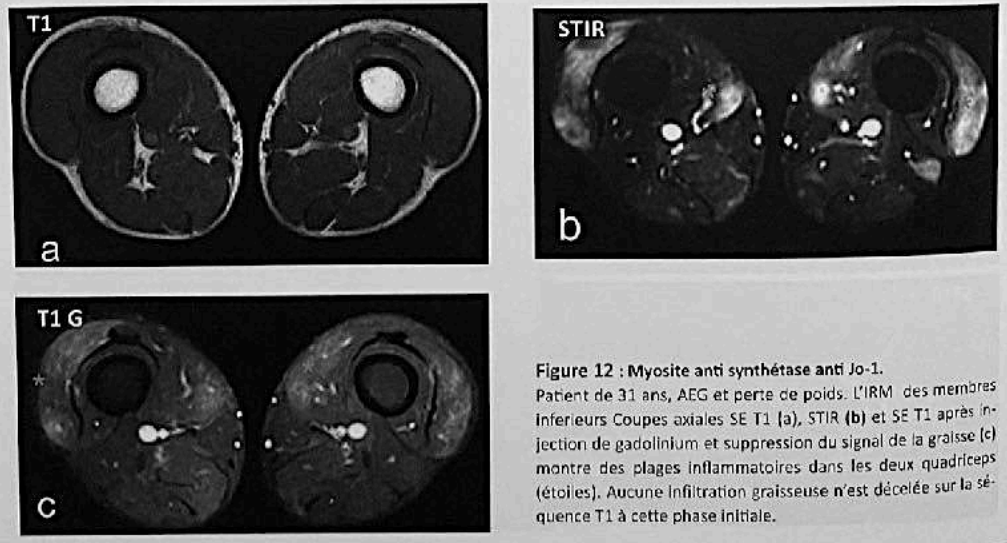

Figure 12 : Myosite anti synthétase anti Jo-1.
Patient de 31 ans, AEG et perte de poids. L'IRM des membres inférieurs Coupes axiales SE T1 **(a)**, STIR **(b)** et SE T1 après injection de gadolinium et suppression du signal de la graisse **(c)** montre des plages inflammatoires dans les deux quadriceps (étoiles). Aucune infiltration graisseuse n'est décelée sur la séquence T1 à cette phase initiale.

RETOUR MENU

Myosite à inclusion

Grégory Pugnet

Femme de 50 ans
Syndrome myogène proximal et distal asymétrique

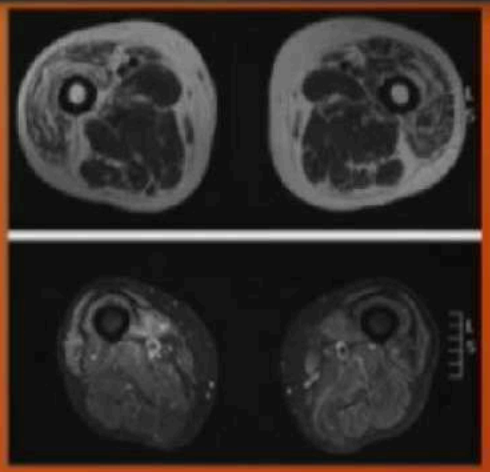

Infiltrats inflammatoires
Involution graisseuse+++

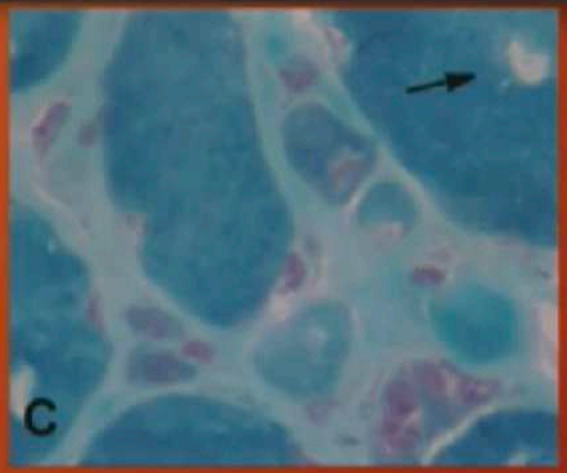

Ac c5N1A

Vacuoles bordées

Specific MRI	Oedema	Atrophy, fatty replacement	Fascial oedema
IBM	- Distal predominance - Anterior group involvement (14), esp. quadriceps muscle (18) and sartorius (25)	- Predominantly forearm and anterior compartment of the thigh - Relative sparing of rectus femoris compared to other quadriceps muscles (22, 23) - Medial gastrocnemius more affected in the lower leg (22-25)	- No oedema, but "undulating fascia" sign – fascia drawing a line between atrophic vastus intermedius and vastus lateralis (18)

RETOUR MENU

MYOSITE A INCLUSIONS

Asymétrique

Quadriceps (sévère et précoce) avec loge postérieure normale

Paraspinaux

Fléchisseurs des doigts et extenseurs du pied

Musculature de la face avec troubles de la déglutition

Hypersignaux T2 musculaires et des fascias

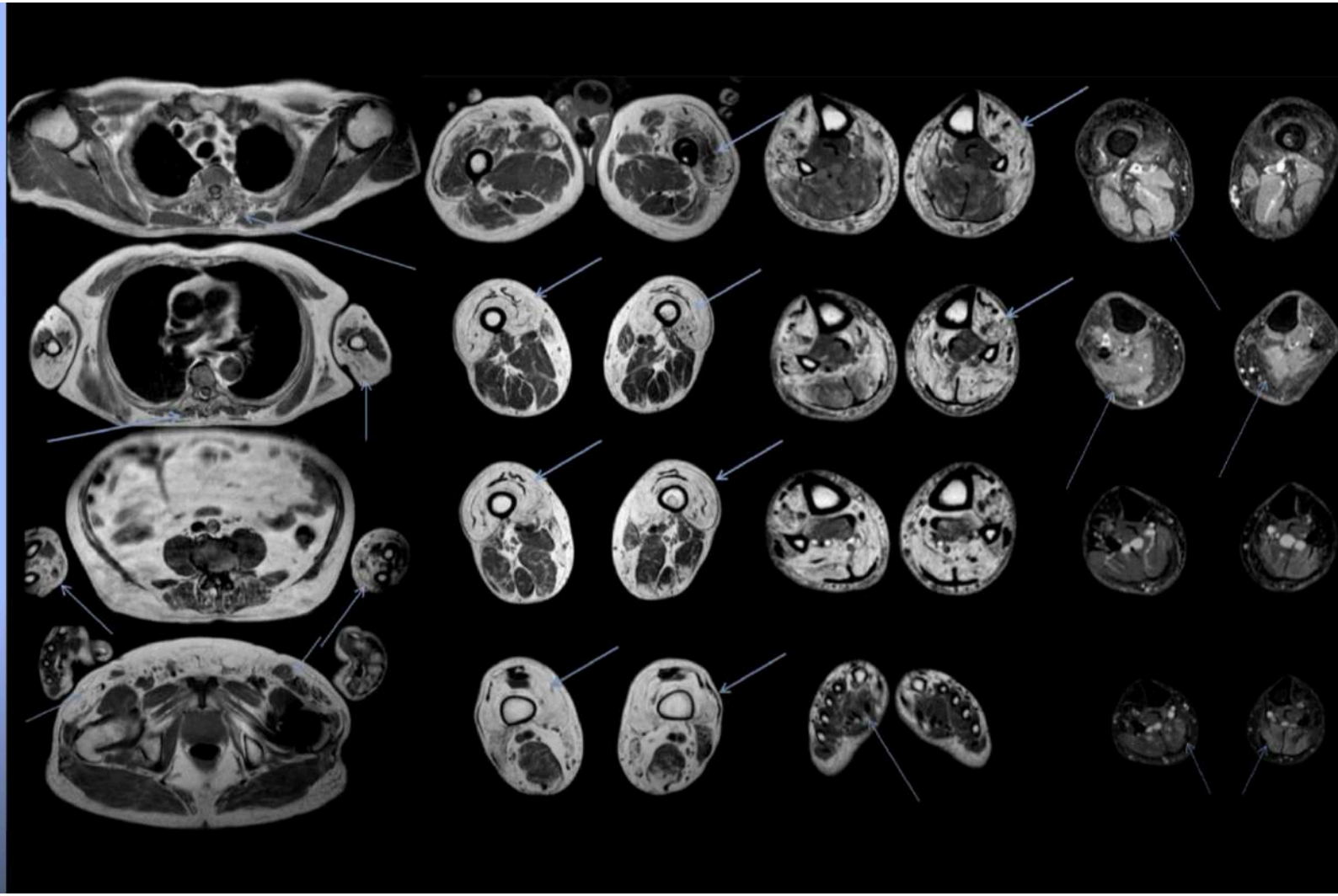

Myosite à inclusions

Atteinte asymétrique

Quadriceps (sévère et fréquent)

Paraspinaux

Avant-bras

Fléchisseurs des doigts et extenseurs du pied

Hypersignaux T2 intra musculaires et des fascias

Myosite à inclusions (IBM)

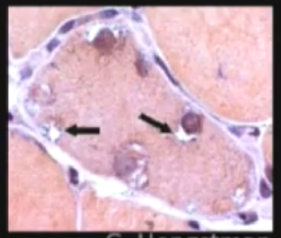
G. Hengstman

- >50 ans
- M > F
- 15-30 % IIM
- Faiblesse proximale et distale progressive
- Atrophie marquée du quadriceps et muscles de l'avant-bras
- Réponse médiocre au traitement et mauvais pronostic
- Pas d'association à maladies pulmonaires, cardiaques ou cancer
- Dysphagie fréquente (30-50%)

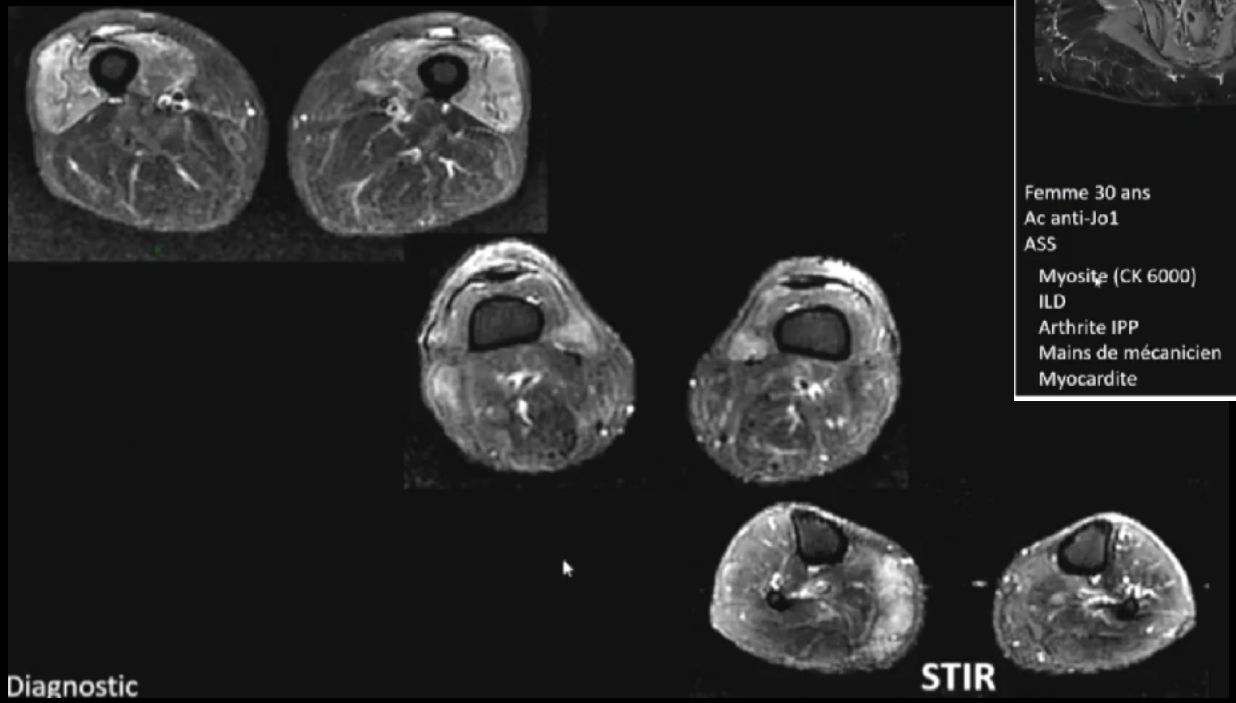

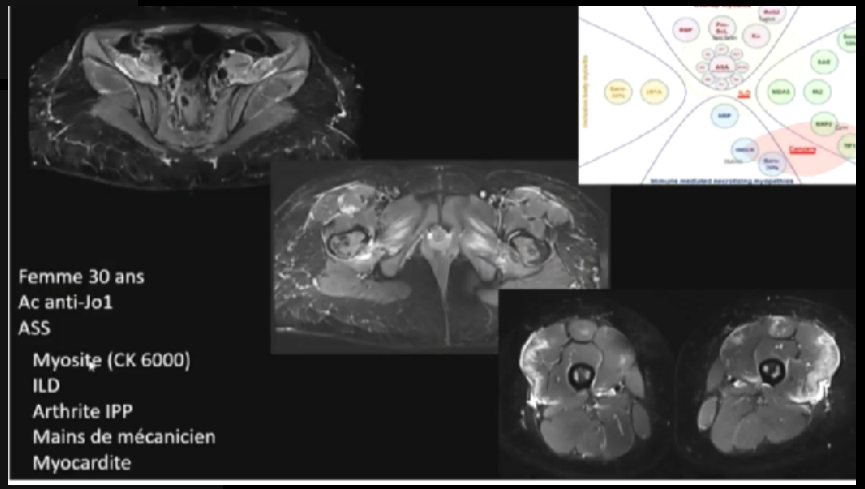

RETOUR MENU

Myosite à inclusions

Elisabeth Dion, Guillaume Mercy, Wael Layouss

- La myosite à inclusions (MI) a une présentation clinique, biologique et électromyographique très proche de celle de la polymyosite (PM).
- L'histologie permet, en règle générale, de les distinguer. Elle montre, dans les MI :
  - La présence d'infiltrats inflammatoires CD8+, de vacuoles cytoplasmiques bordées, de dépôts amyloïdes intracellulaires caractéristiques, et parfois, la présence d'inclusions tubulofilamenteuses en microscopie électronique.
  - Cependant, le diagnostic histologique entre PM et MI peut être très difficile du fait de l'inconstance de ces inclusions très évocatrices.
- Il est pourtant essentiel de différencier PM et MI car la résistance habituelle de la MI aux corticoïdes, et parfois aux immunosuppresseurs, impose un traitement spécifique [1, 2].
- La myosite à inclusions touche plus souvent l'homme après 50 ans.
- L'installation progressive et insidieuse du déficit n'incite pas à consulter précocement.
- Le déficit touche, en règle générale, les quatre membres de façon proximale et distale.
- Il n'existe pas de signe systémique.
- L'aspect IRM de la myosite à inclusions est caractérisé par les signes suivants:
  - L'infiltration graisseuse des muscles est le signe principal. Elle est présente chez 90% des patients et serait liée à la durée d'évolution de la maladie.
  - Les lésions inflammatoires sont au second plan et le plus souvent absentes ou ténues.
  - L'atrophie musculaire est un signe également fréquent.
  - L'atteinte prédomine nettement sur les quadriceps avec une atteinte graisseuse parfois totale des vastes contrastant avec un respect du rectus femoris **(Fig 1 et 2)** [3].
- De nombreuses autres entités sont progressivement identifiées mais leurs caractéristiques radiologiques sont encore mal définies du fait du faible nombre de cas décrits.

Les myosites à inclusions ont une évolution lente, et les images IRM constituent un critère objectif d'évolutivité de la maladie.

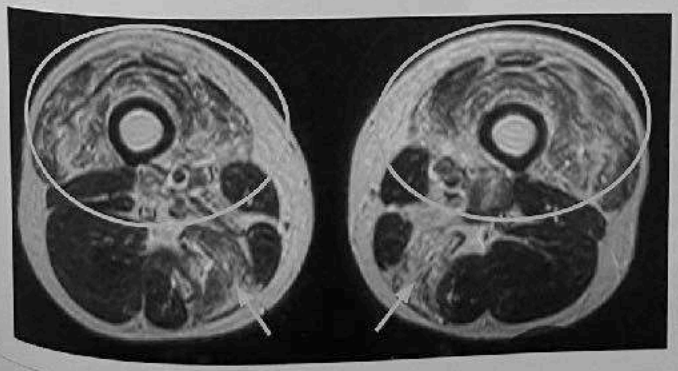

Figure 1 : Myosite à inclusions débutante. Patient de 68 ans. IRM coupe axiale SE T1 des 2 cuisses. Infiltration graisseuse symétrique portant sur les quadriceps, les adducteurs et les semi membraneux.

RETOUR MENU

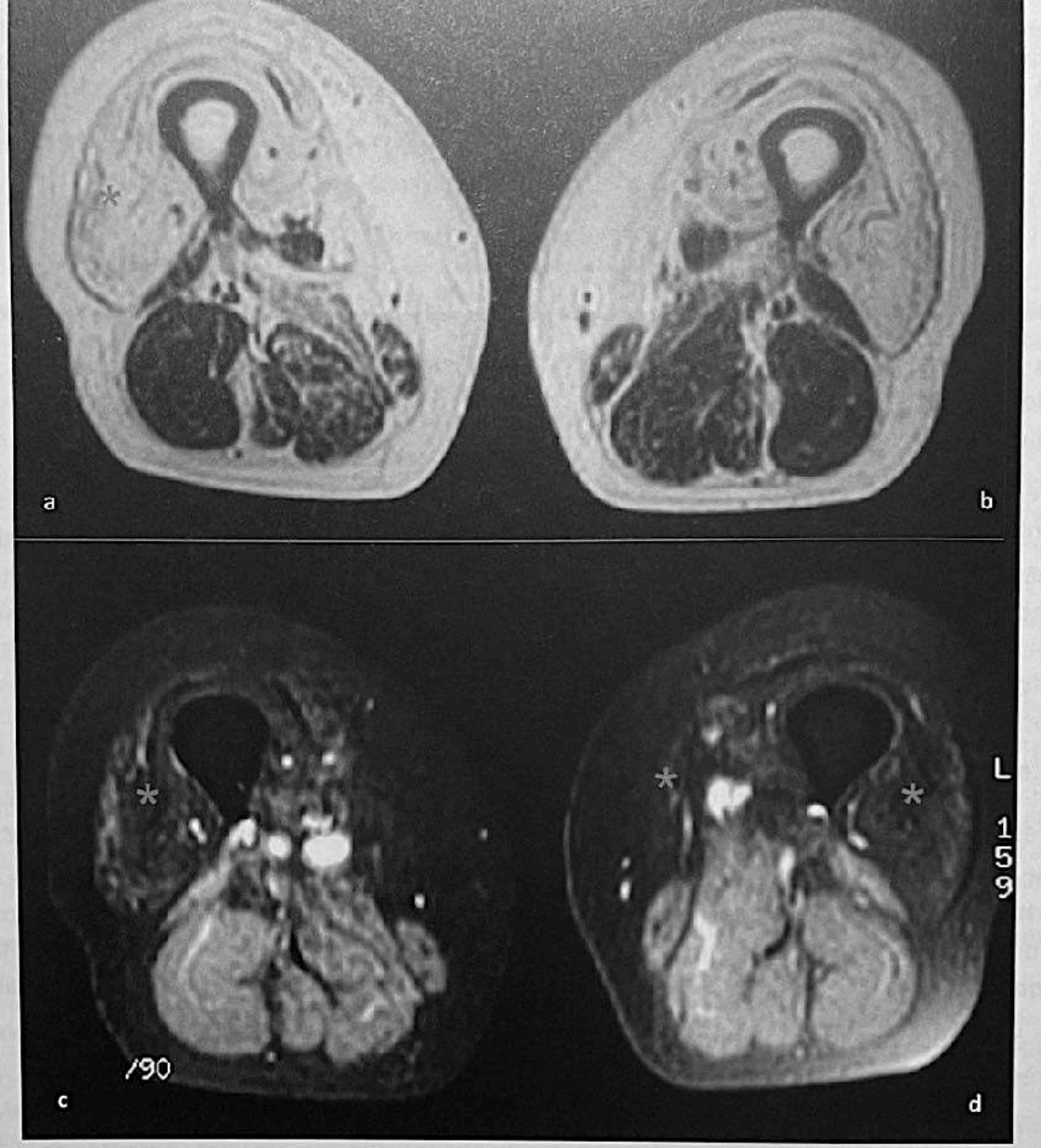

Figure 2 : Myosite à inclusions forme évoluée. Patiente de 58 ans souffrant d'une myosite à inclusions évoluant depuis plusieurs années. IRM coupe axiale des 2 cuisses SE T1 **(a, b)** et SE T1 après injection de gadolinium et suppression du signal de la graisse **(c, d)**. Infiltration graisseuse quadricipitale caractéristique (étoiles). Les adducteurs et les semi membraneux sont également atteints. Dans la myosite à inclusions il n'existe pas ou peu d'inflammation.

RETOUR MENU

Connectivite mixte

Philippe Dieudé, Sébastien Ottaviani, David Petrover

- L'appellation de connectivite mixte (*mixed connective tissue disease* ou MCTD des Anglo-Saxons) est une entité dont la définition n'a cessé d'évoluer au cours du temps.
- Pour Sharp *et al*, la MCTD regroupe en proportion variable des signes de lupus érythémateux systémique (LES), de sclérodermie (ScS), de dermatopolymyosite (DM-PM) et de polyarthrite rhumatoïdale (PR), d'où l'adjectif « mixte » proposé.
- Cet ensemble de manifestations s'associe de façon constante à la présence d'un titre élevé d'auto-anticorps anti-RNP **[1]**.
- Cette association est reconnue en France comme « syndrome de Sharp » sous la forme d'un ensemble bénin de symptômes : syndrome de Raynaud, polyarthralgies ou arthrites avec doigts gonflés **(Fig 1)**, myalgies et éventuellement myosite, mais sans manifestation viscérale grave.

Figure 1 : Connectivite mixte : aspect boudiné des doigts.

- Aujourd'hui, il semble pertinent d'inscrire la MCTD dans une dynamique, partant d'une forme primitive indifférenciée (UCTD ou *undifferentiated connective tissue disease*) qui peut évoluer, de manière non systématique, vers l'une des quatre grandes connectivites majeures que sont le LES, la ScS, le groupe des DM-PM et, plus rarement, la PR.
- L'atteinte ostéo-articulaire est proche de celle observée au cours de la ScS : les crises de Raynaud successives et l'évolution vers une acrosclérose entrainent une résorption des houppes phalangiennes [2].
- Une calcinose [3] **(Fig 2)** ou une arthropathie de Jaccoud peuvent être observées [4].
- Une analyse récente en cluster de 201 patients atteints de MCTD a permis d'identifier un sous-groupe de patients (45 des 201) au sein duquel il était observé des érosions articulaires évocatrices d'une PR et une positivité des anti-CCP [5], illustrant bien le concept de MCTD comme forme frontière pouvant évoluer vers l'une des 4 principales connectivites dont la PR.

TRAITEMENT DES CONNECTIVITES MIXTES

- Il n'existe pas de codification de la prise en charge thérapeutique des MCTD. Par analogie au SLE, les manifestations viscérales s'y apparentant seront traitées à l'identique. De même l'atteinte articulaire, à l'instar de la prise en charge de la PR, peut faire prescrire du methotrexate et une faible corticothérapie générale en deux prises quotidiennes. De même, les complications viscérales communes avec la ScS, telles que l'hypertension artérielle pulmonaire, seront traitées selon les mêmes protocoles.

RETOUR MENU

Myopathie nécrosante auto-immune

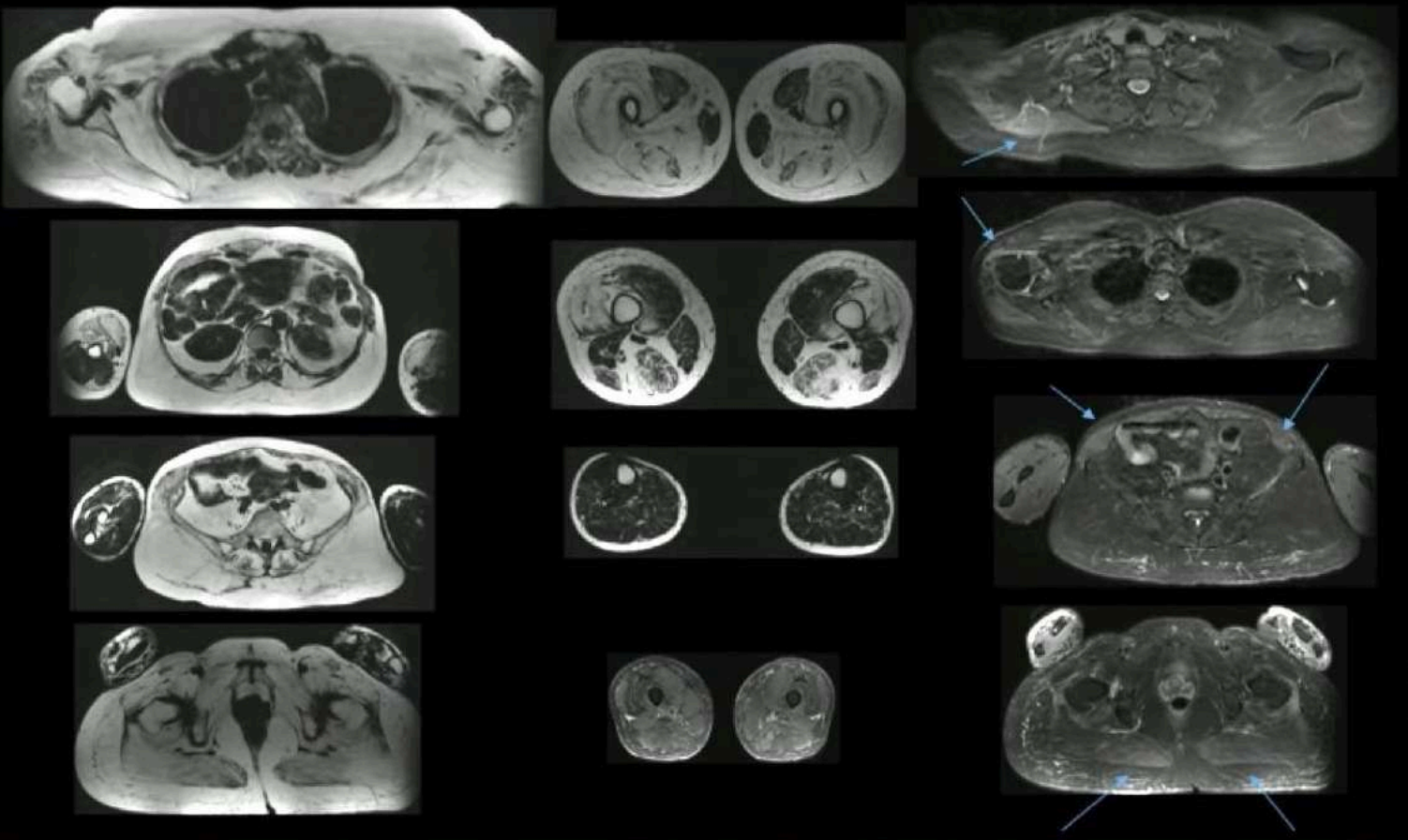

Atteinte symétrique à prédominance proximale

Ceintures scapulaire et pelvienne

Loge antérieure des bras et des cuisses (avec hypertrophie compensatrice des muscles graciles, des chefs courts des biceps fémoraux et des muscles vastes médiaux)

Préservation de la musculature distale des avant-bras et des jambe

Hypersignaux T2 (peu intenses, trapèze droit, insertion distale du muscle grand pectoral droit et du deltoïde droit, loge antérieure du bras droit, sangle abdominale, grands fessiers, vastes latéraux, vastes médiaux

RETOUR MENU

Myopathie nécrosante

- L'évaluation IRM de l'inflammation, de l'infiltration graisseuse et des zones de nécrose musculaire éventuelle contribue au diagnostic et, dans tous les cas, est utile pour le suivi évolutif [11].

DIAGNOSTIC DIFFÉRENTIEL DEVANT DES ANOMALIES DIFFUSES DU SIGNAL IRM DES MUSCLES SQUELETTIQUES : *voir Volume 3*

TRAITEMENT DES MYOPATHIES INFLAMMATOIRES

- La corticothérapie générale à forte dose (prednisone 1mg/kg/j) constitue la pierre angulaire du traitement des myopathies inflammatoires (DM, PM). Elle permet de réduire la morbidité et d'améliorer le déficit musculaire [31].
- Lorsqu'une corticorésistance est observée après 4 à 6 semaines, plusieurs attitudes thérapeutiques sont proposées, sans toutefois, qu'une en particulier n'ait pu faire la démonstration de sa supériorité : utilisation d'immunoglobulines polyvalentes, association de la prednisone et de méthotrexate , d'azathioprine ou de ciclosporine [32].
- Parmi les biothérapies, plusieurs observations font état d'une efficacité des anti-TNF.
  - Toutefois, une étude ouverte incluant 13 patients rapporte une fréquence élevée des poussées de myosite sous infliximab [33]. De plus, une étude contrôlée évaluant l'efficacité de l'infliximab dans la DM et PM a été prématurément arrêtée pour différentes raisons dont l'absence de réponse et l'exacerbation clinique [34].
  - Ainsi, les anti-TNF ne semblent pas constituer un choix pertinent comme alternative thérapeutique dans la DM et PM.
- Plus récemment, l'intérêt du rituximab a été souligné dans la DM [35] avec des résultats qui semblent intéressants tant sur l'atteinte musculaire que sur l'atteinte pulmonaire dans le cadre du syndrome des anti-synthétases [36, 37]. Toutefois, il n'existe pas à ce jour d'étude contrôlée évaluant l'efficacité du rituximab dans les myosites.

RETOUR MENU

MYOPATHIES HEREDITAIRES

Dystrophies musculaires

- **Dystrophinopathies**
  DUCHENNE *Becker*
- **Dystrophies myotoniques**
  Types 1 et 2
- **Dystrophies des ceintures**
  LGMDR1,R2,R9,R12, Sarcoglycanopathies
- **Dystrophies musculaires congénitales**
- **Laminopathies**
- **Titinopathies**
- **Myopathies myofibrillaires**
  DES, ZASP, Bag3, Filamine C, Myotiline, alpha-cristalline
- **Dystrophie facio-scapulo-humérale**

Myopathies congénitales

- **Avec cores**
  Cores centraux, multiminicores
- **Avec inclusions cytoplasmiques**
  Némaline, Myosine
- **Avec noyaux centraux**
  Centro-nucléaire, myotubulaire

Myopathies métaboliques

- **Glycogénoses**
  Types 2 (Pompe), 3 et 5
- **Mitochondriopathies**
- **Lipidoses**

RETOUR MENU

IRM MUSCULAIRE CORPS ENTIER : Interprétation :
Analyse des caractéristiques propres de l'atteinte pour un muscle donné

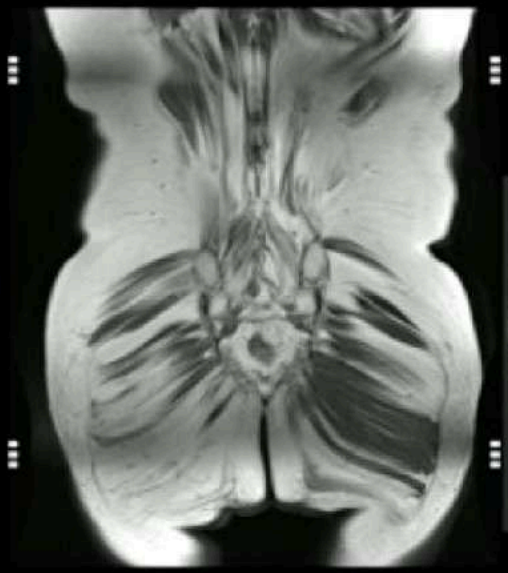

Palmier

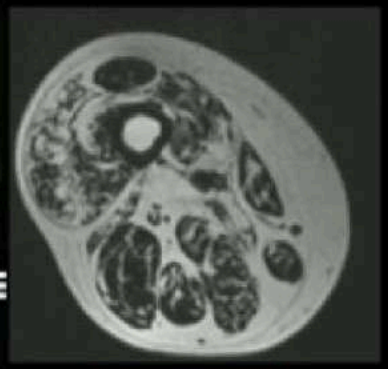

Pop corn

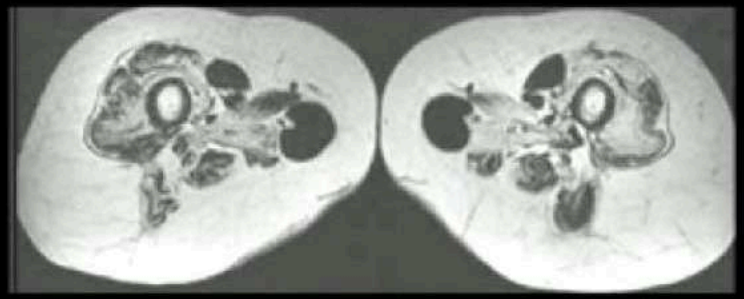

Remplacement graisseux interne : Sarcoglycane

VCP

Signe du collagène : Col6/Calpaïne

RETOUR MENU

IRM MUSCULAIRE CORPS ENTIER : Interprétation : Analyse de la distribution

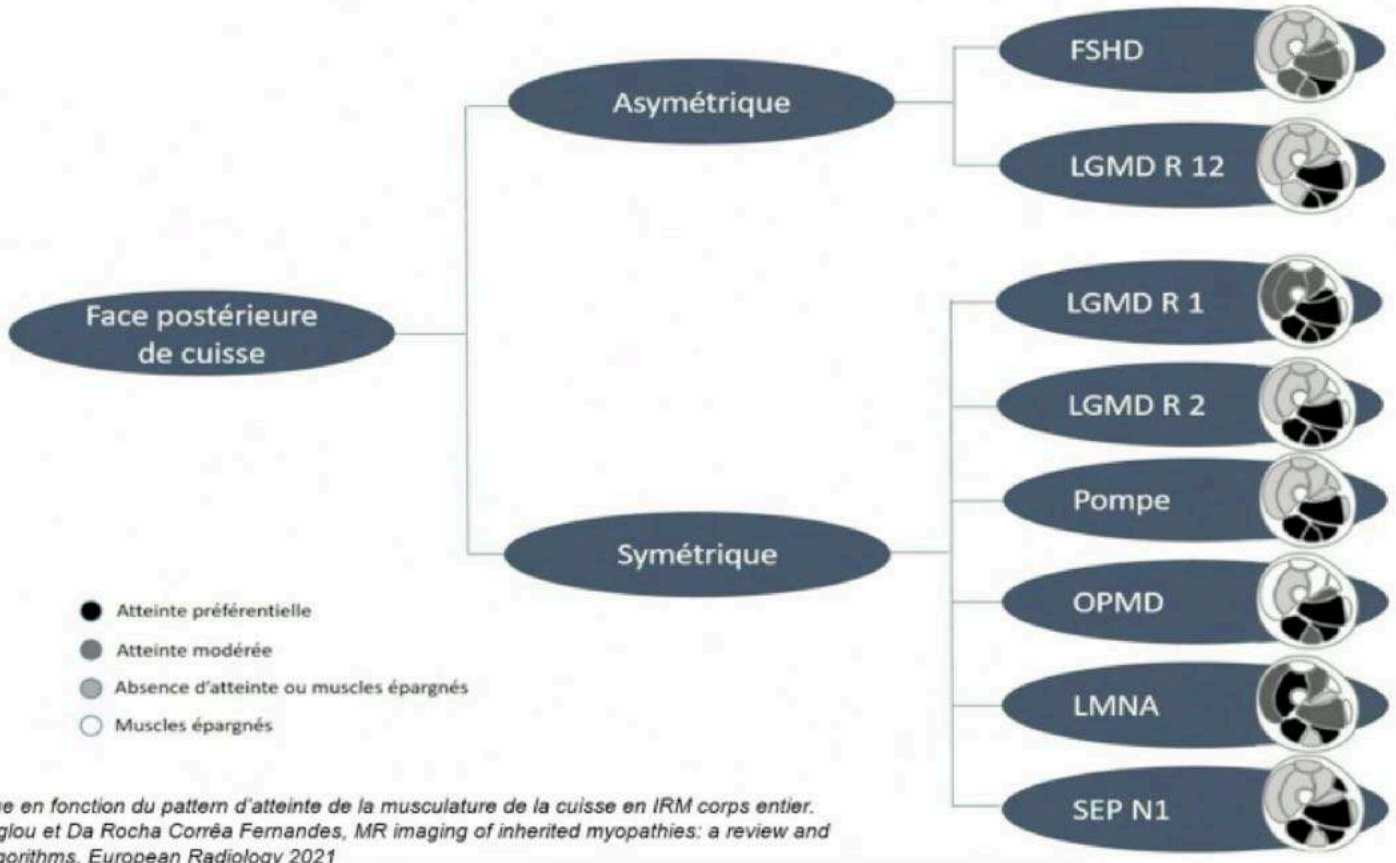

Algorithme diagnostique en fonction du pattern d'atteinte de la musculature de la cuisse en IRM corps entier. D'après Uyeda Aivazoglou et Da Rocha Corrêa Fernandes, MR imaging of inherited myopathies: a review and proposal of imaging algorithms, European Radiology 2021

RETOUR MENU

Dystrophie de Duchenne

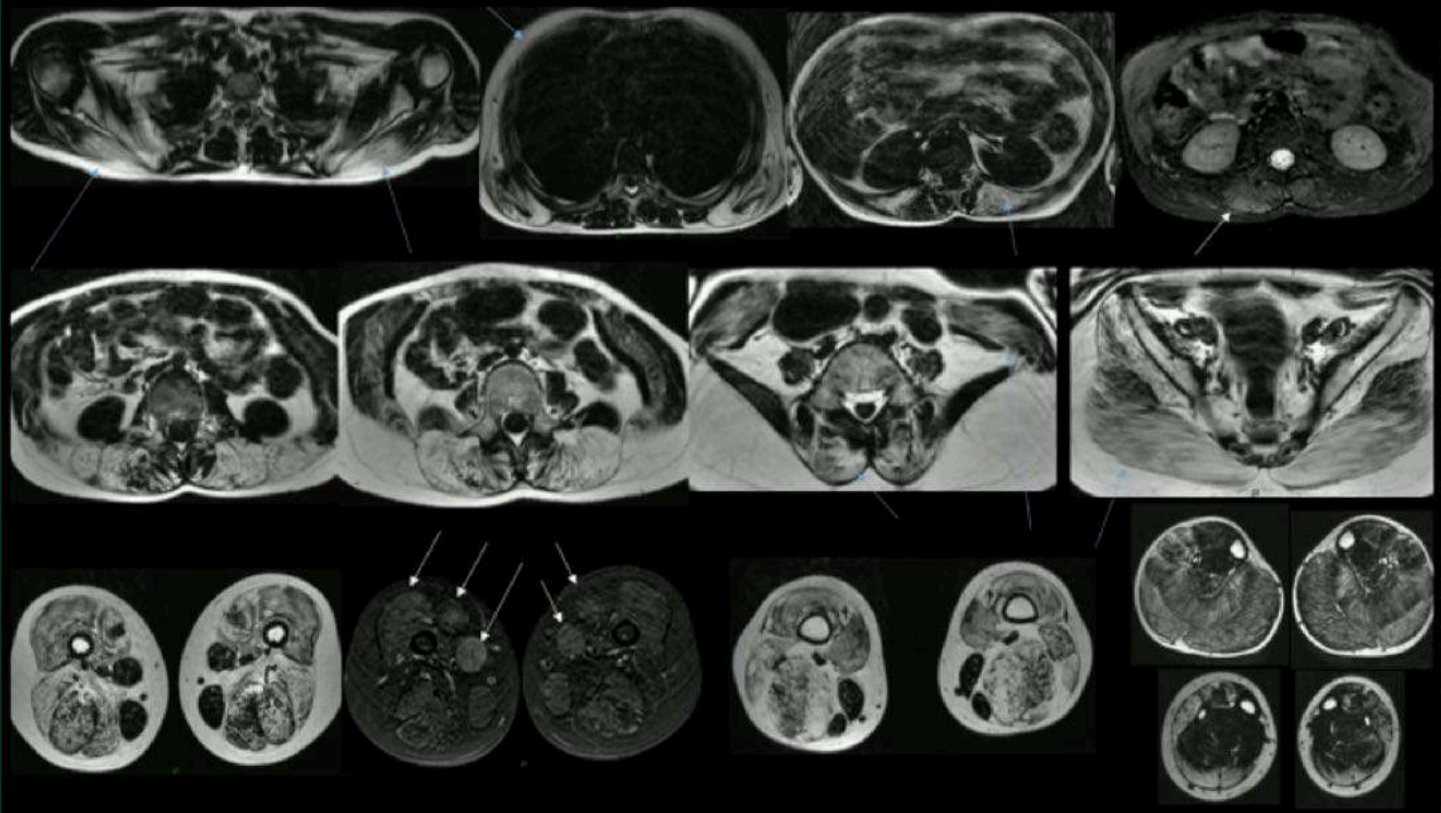

Atteinte symétrique à prédominance proximale

Ceinture scapulaire

Muscles paraspinaux

Ceinture pelvienne (fessiers, psoas, grands adducteurs)

Cuisses : quadriceps, ischio-jambiers (biceps fémoral et semi-tendineux)

Loges postérieures du mollet (soléaire, gastrocnémien latéral et médial, fibulaire) avec « pseudo-hypertrophie »

Préservation des obturateurs internes et externes, longs adducteurs, semi-membraneux, graciles et sartorius

Hypersignal T2 possible en phase active de la maladie

RETOUR MENU

Dystrophies des ceintures (LGMD)

Caractéristiques générales communes en IRM :

Ceinture pelvienne +++

Ceinture abdominale

Ceinture scapulaire

Cuisses : compartiment postérieur ++ ; épargne des graciles

Jambes : Gastrocnémien médial (quasi systématiquement)

RETOUR MENU

LGMDR1 liée à la calpaïne

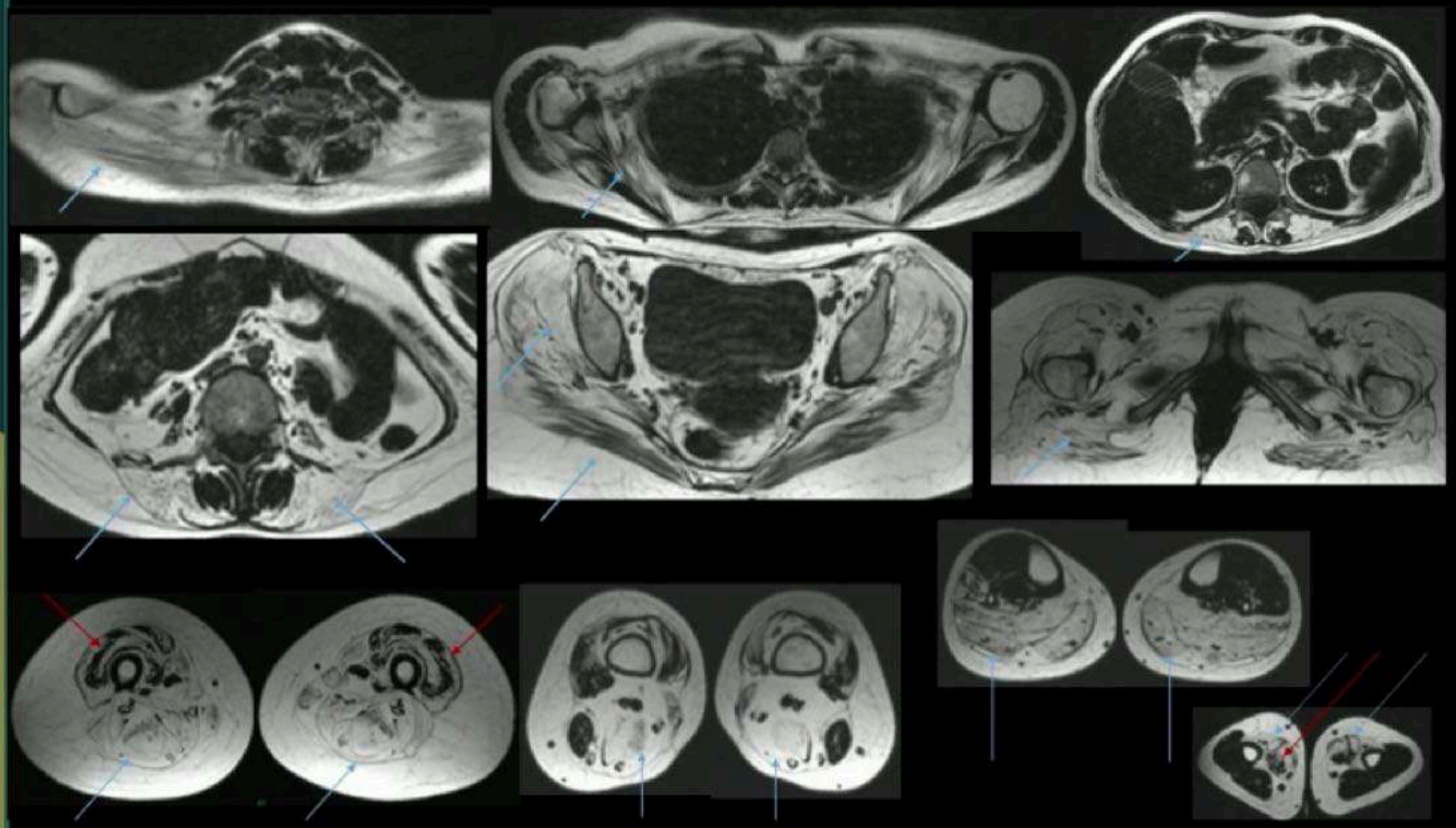

Atteinte symétrique

Ceinture scapulaire (trapèze et sous-scapulaire)

Ceinture pelvienne (fessiers, long et court adducteurs)

Para-rachidiens

Cuisses : compartiment postérieur ++ avec atteinte en avant vers le quadriceps

Jambes : Gastrocnémiens et soléaires ++; épargne du compartiment antérieur

Signe du " pseudo collagène "

RETOUR MENU

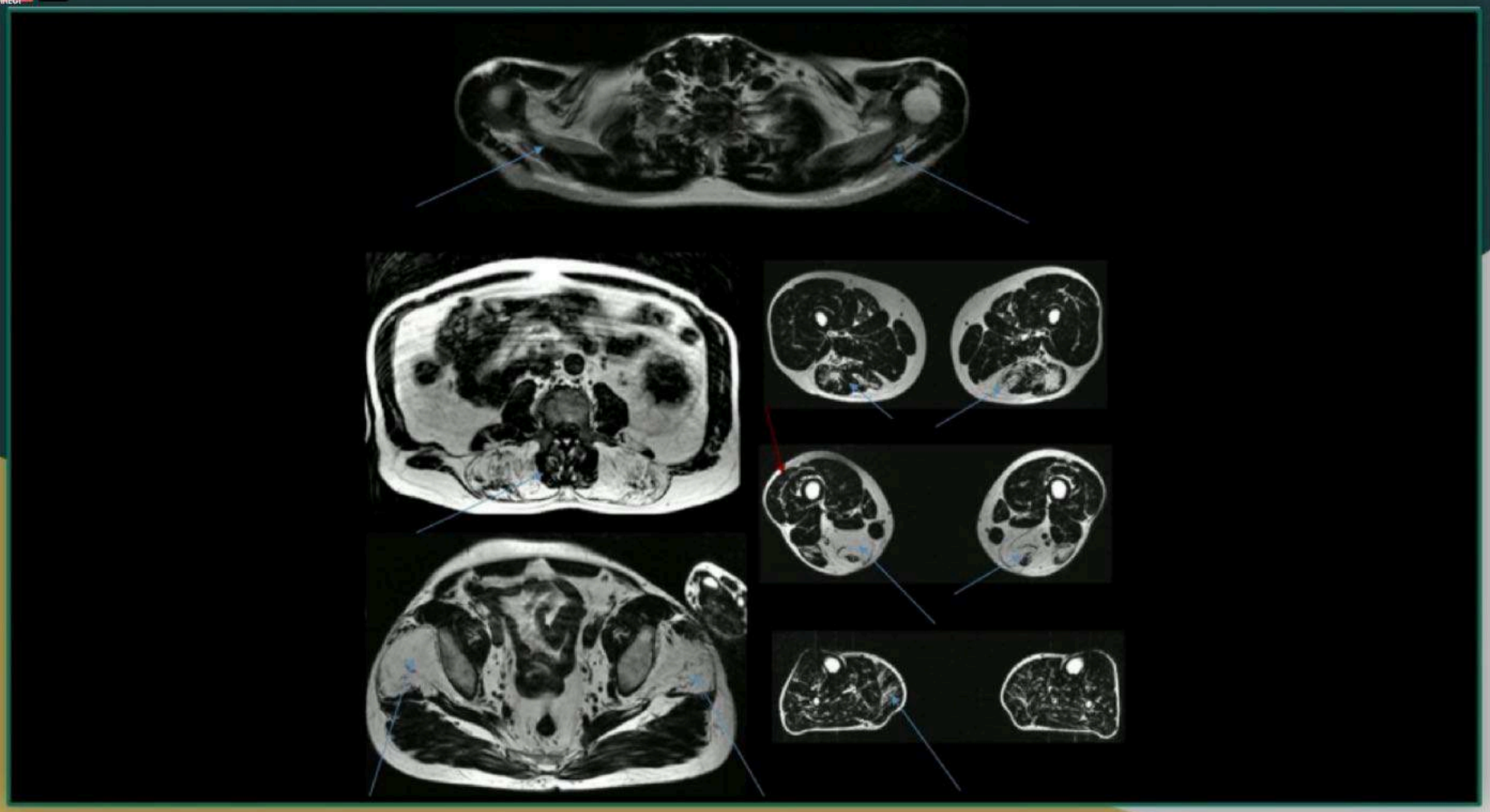

RETOUR MENU

LGMDR3 liée à l'alpha-sarcoglycane

Atteinte symétrique

Ceintures scapulaire et pelvienne

Para-rachidiens

Cuisses : Progression depuis les compartiments antérieurs (vaste intermédiaire ++) vers la loge postérieure avec importante atteinte des adducteurs et des ischio-jambiers sauf le semi-tendineux; épargne (et parfois hypertrophie) des sartorius et graciles

Jambes : principalement le soléaire et, dans une moindre mesure, les muscles fibulaires, avec une épargne du gastrocnémien.

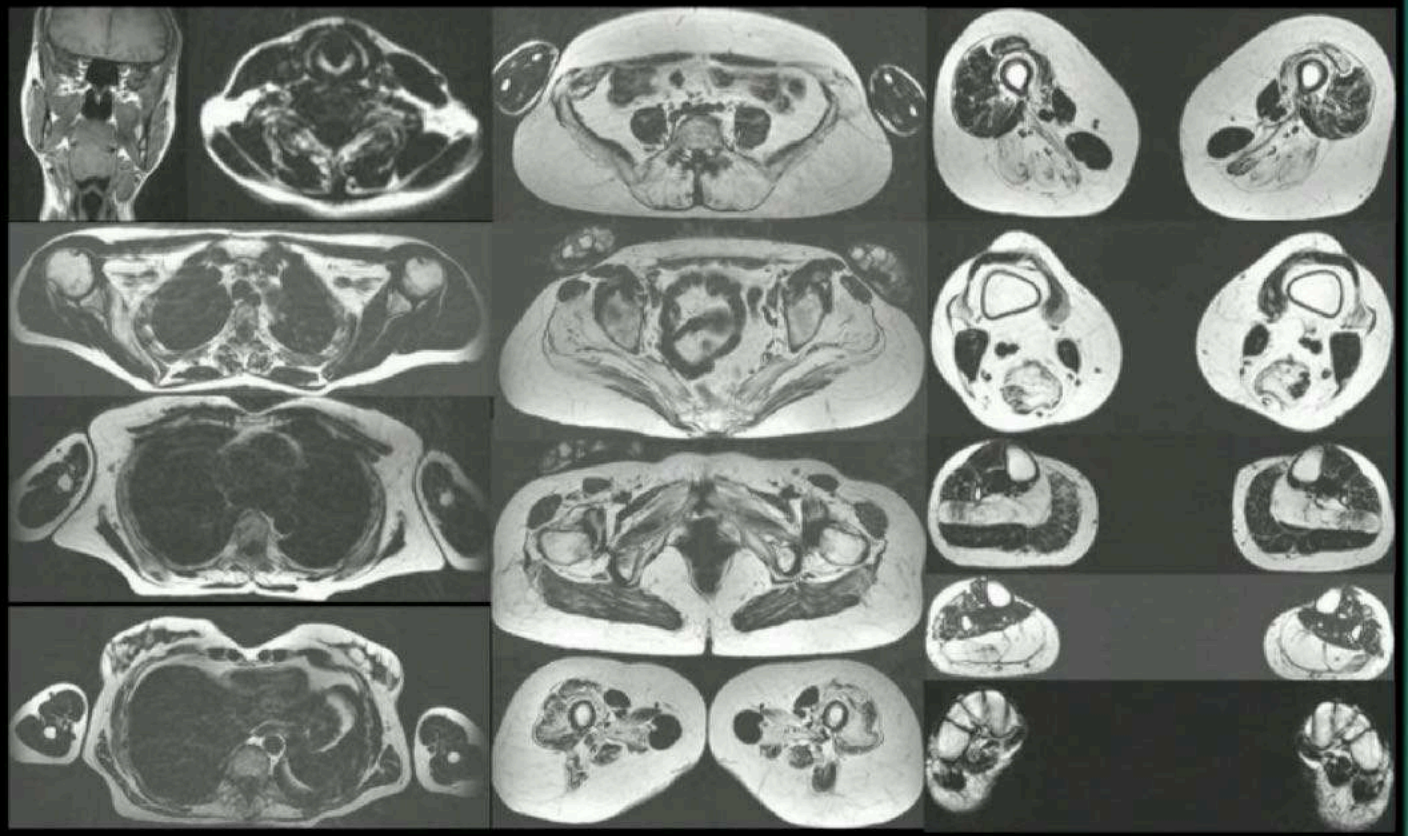

RETOUR MENU

Myopathie à VCP

Atteinte symétrique à prédominance plus souvent distale

Muscles paraspinaux axiaux

Ceinture scapulaire (trapèze, sous-scapulaire)
Fléchisseurs communs profonds des doigts

Cuisses : **quadriceps**

Jambes : gastrocnémien médial, tibial antérieur

Hypersignal T2 possible en phase active de la maladie

Atteinte osseuse avec maladie de Paget de l'ilion droit

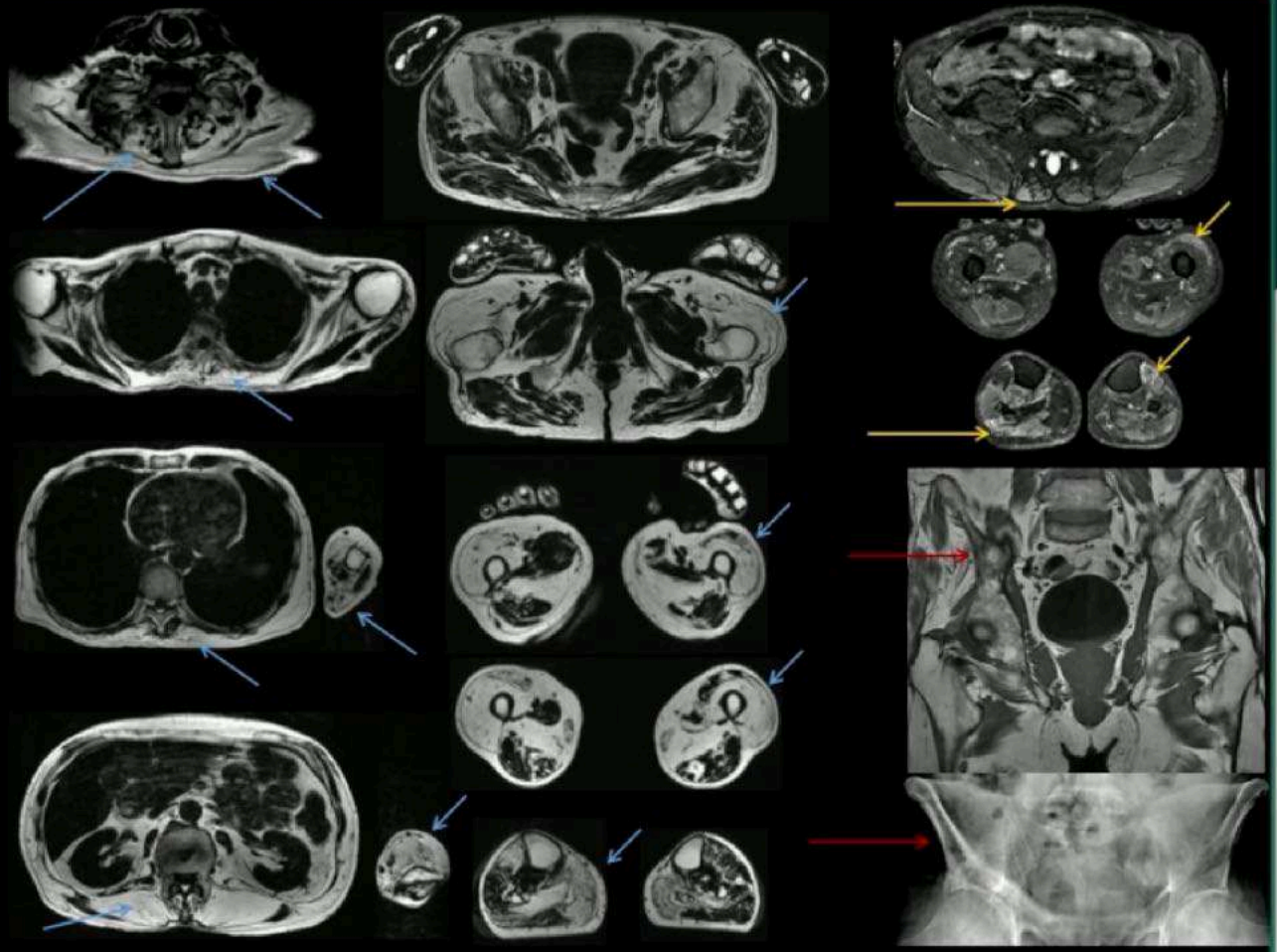

RETOUR MENU

MYOPATHIE PAR MUTATION VCP

Terrain : 50 ans

Symétrique et **distale**

Ceinture scapulaire

Fléchisseurs communs des doigts

Cuisses : **quadriceps**

Jambes : gastrocnémien médial, tibial antérieur

Hypersignal T2 en phase active

Association Paget osseux

Démence

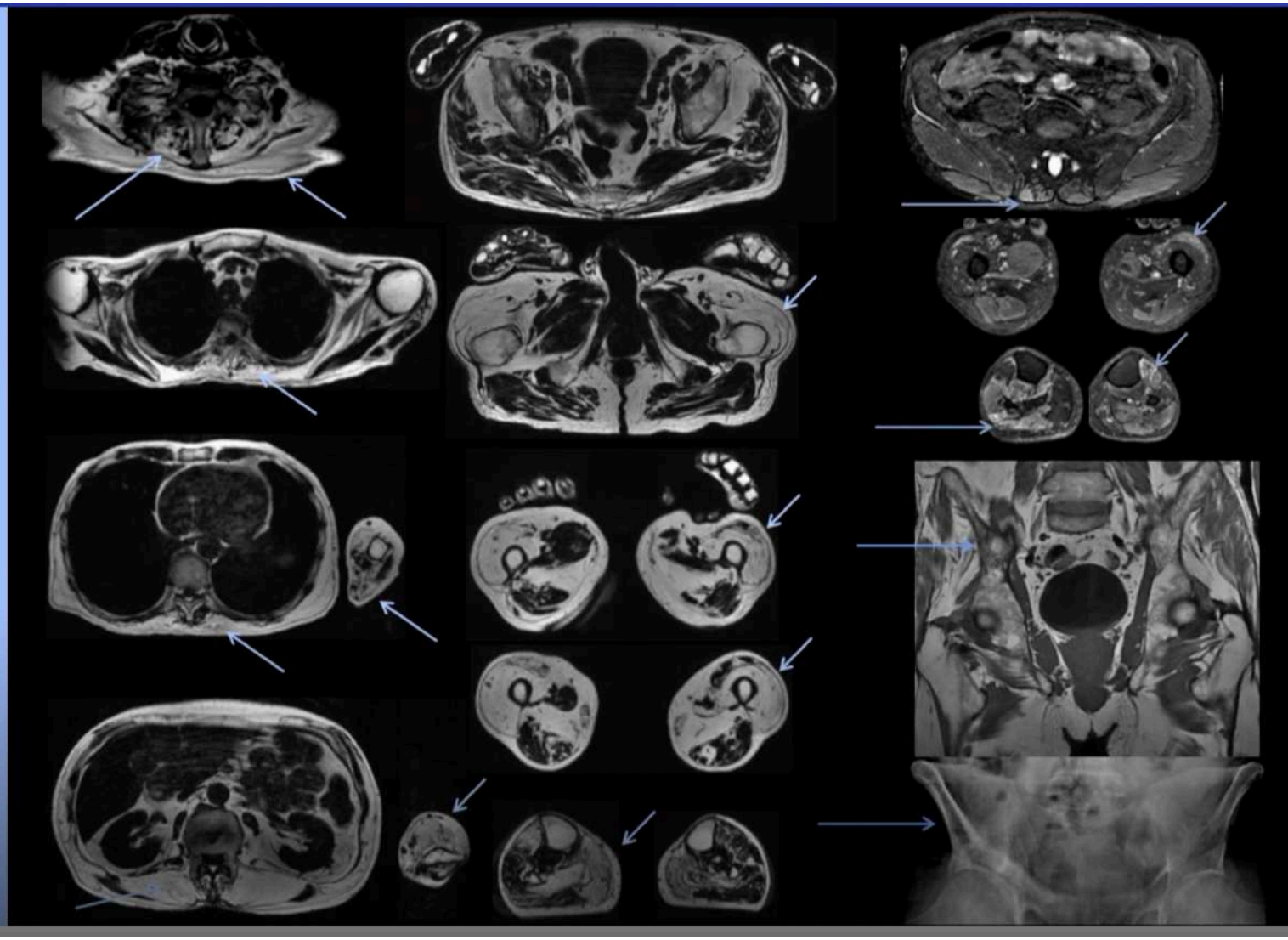

RETOUR MENU

Myopathie à VCP

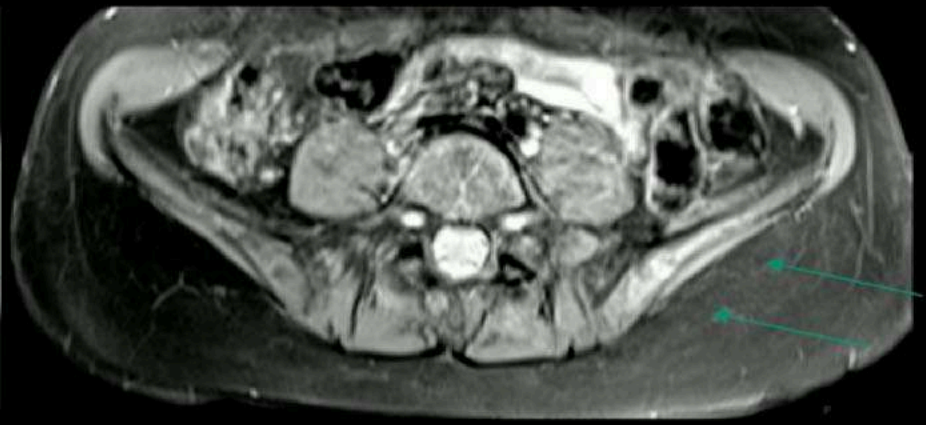

Association Paget osseux

RETOUR MENU

Dystrophie facio-scapulo-humérale

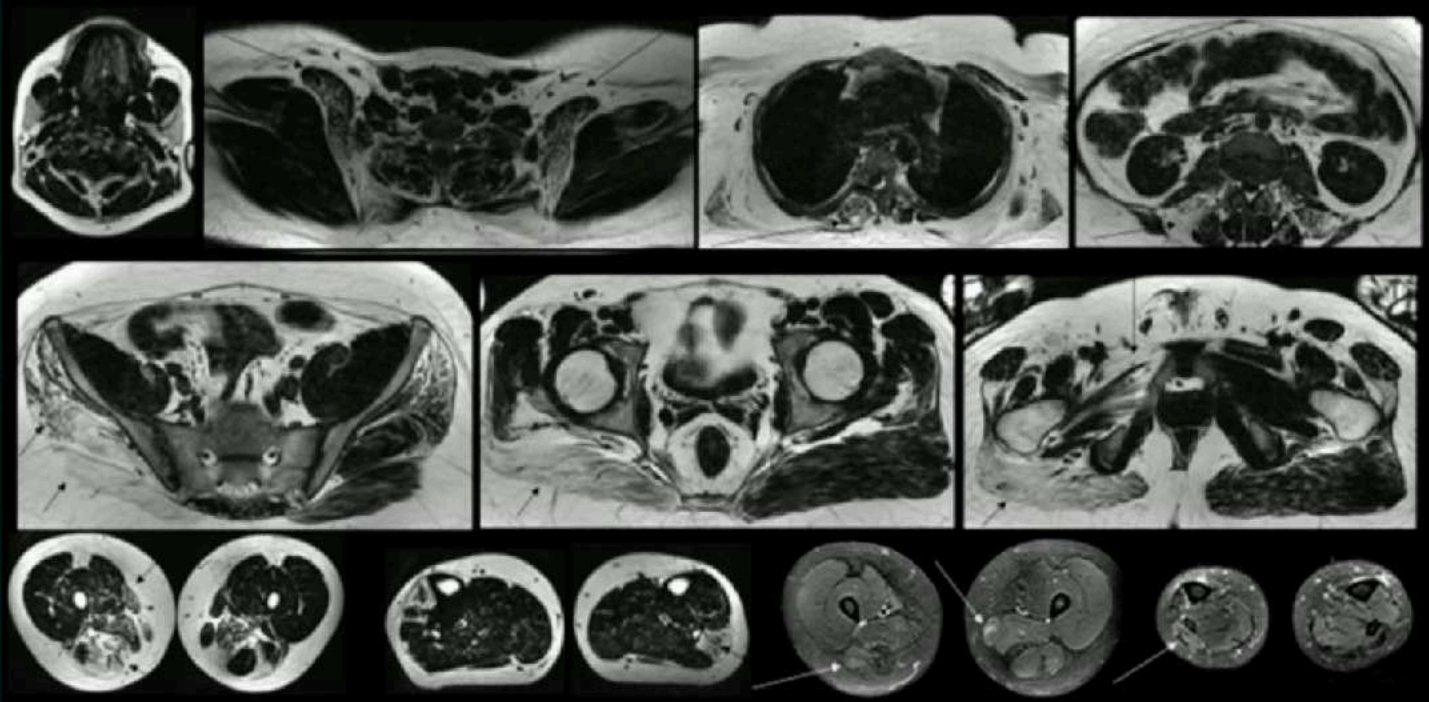

Atteinte asymétrique

Muscles de la face

Ceinture scapulaire (trapèze, grand dentelé, grand pectoral, grand dorsal, épargne de la coiffe des rotateurs et du deltoïde)

Paraspinaux

Ceinture abdominale

Ceinture pelvienne (fessiers)

Cuisses : adducteurs, ischio-jambiers, droit fémoral; épargne du vaste

Jambes : tibial antérieur, fibulaire, gastrocnémien médial; épargne des compartiments postérieurs des jambes

Hypersignaux T2 classiquement retrouvés

RETOUR MENU

DYSTROPHIE FACIO-SCAPULO-HUMERALE

Asymétrique

Muscles de la **face**

Ceintures **scapulaire, abdominale, pelvienne**

Paraspinaux

Cuisses : quadriceps : DF ++ et épargne du vaste

Jambes

Hypersignaux T2

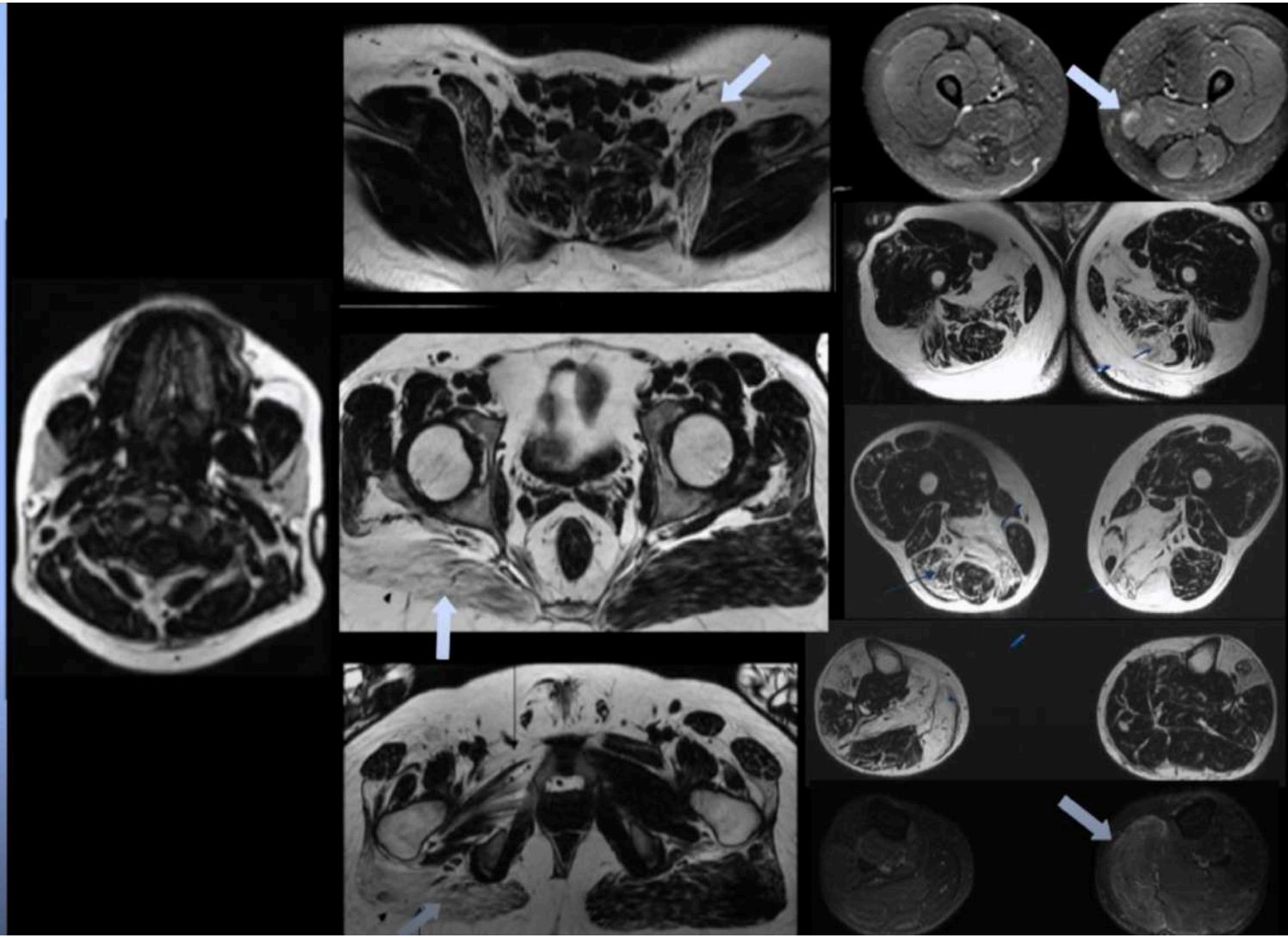

RETOUR MENU

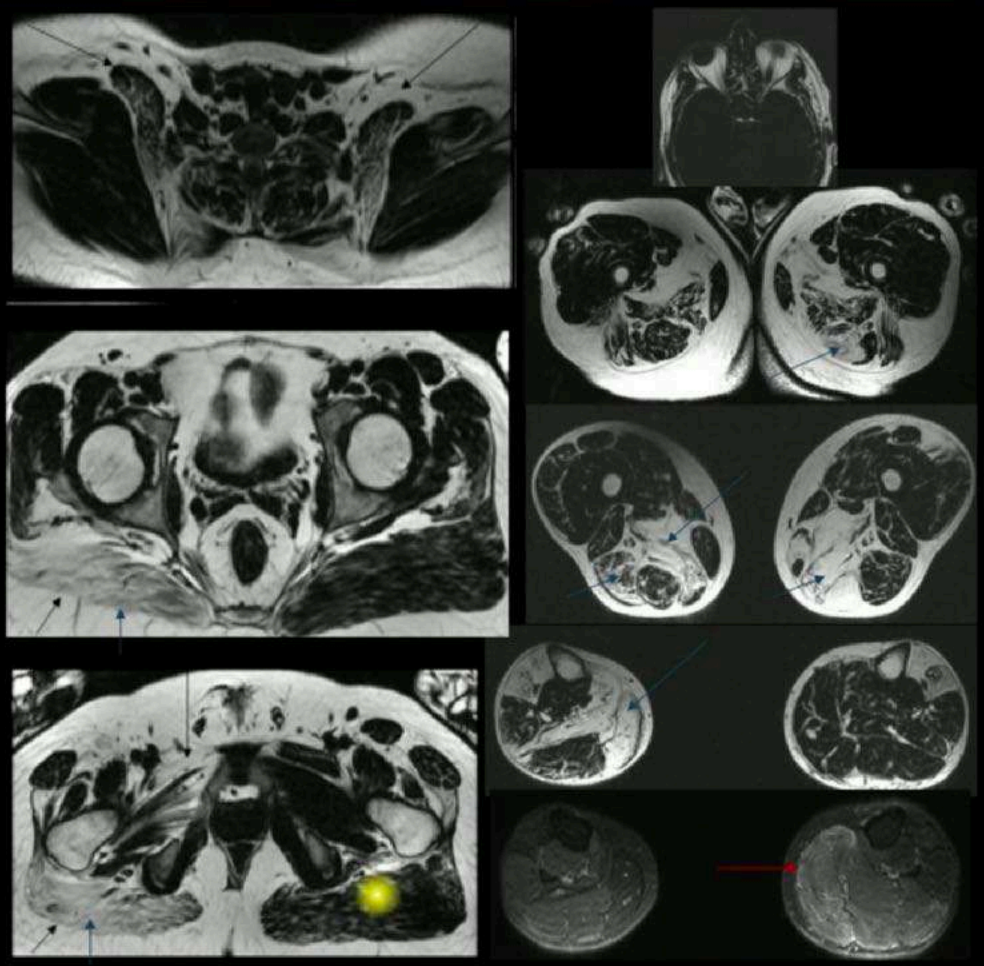

RETOUR MENU

DMC avec déficit primaire en mérosine

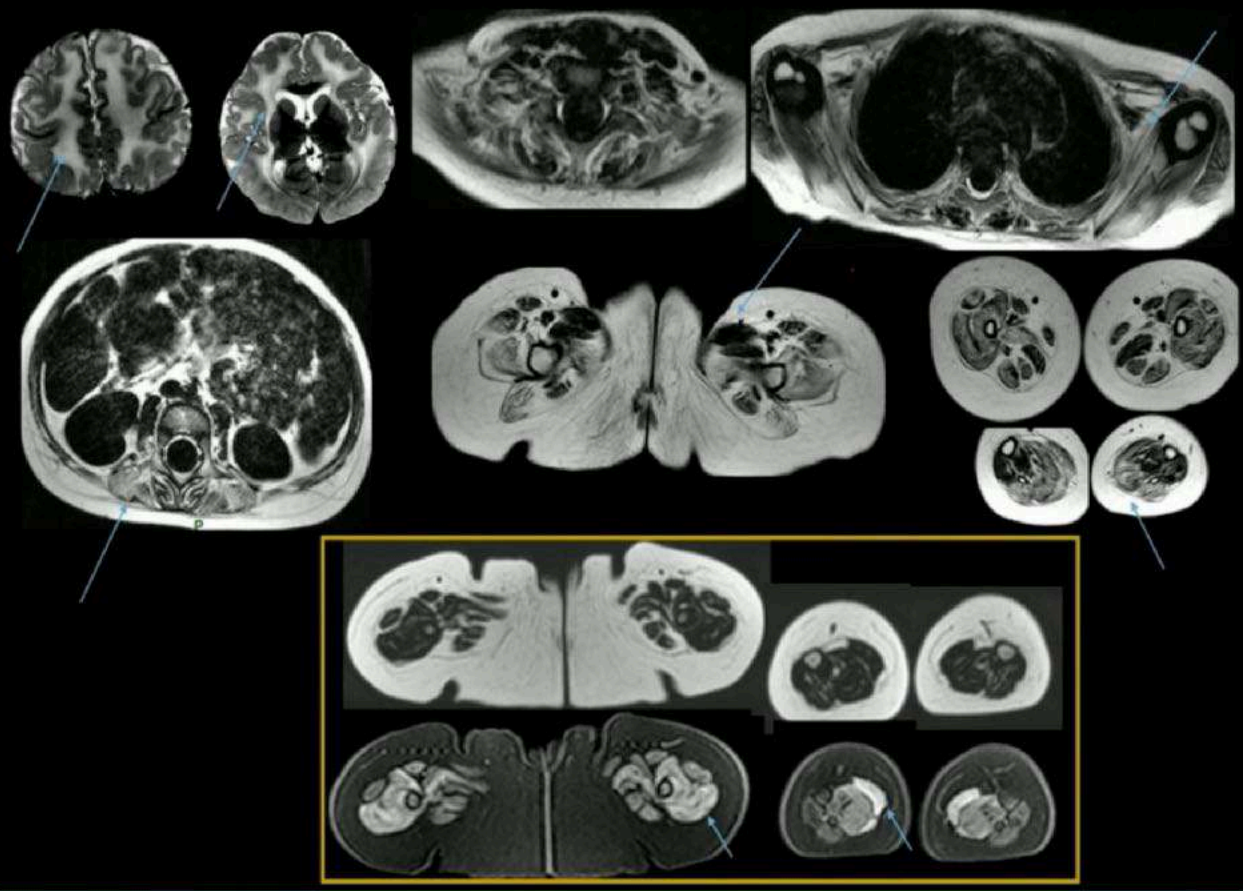

Atteinte symétrique

Subscapulaires

Paraspinaux

Adducteurs

Loges antérieures et postérieures de la cuisse

Loge postérieure de la jambe (soléaire ++)

SCM épargné

Atteinte cérébrale +++
hypersignaux T2 de la substance blanche périventriculaire et sous-corticale >>> DCF, polymicrogyrie

RETOUR MENU

DMC avec atteinte du collagène VI (Ullrich)

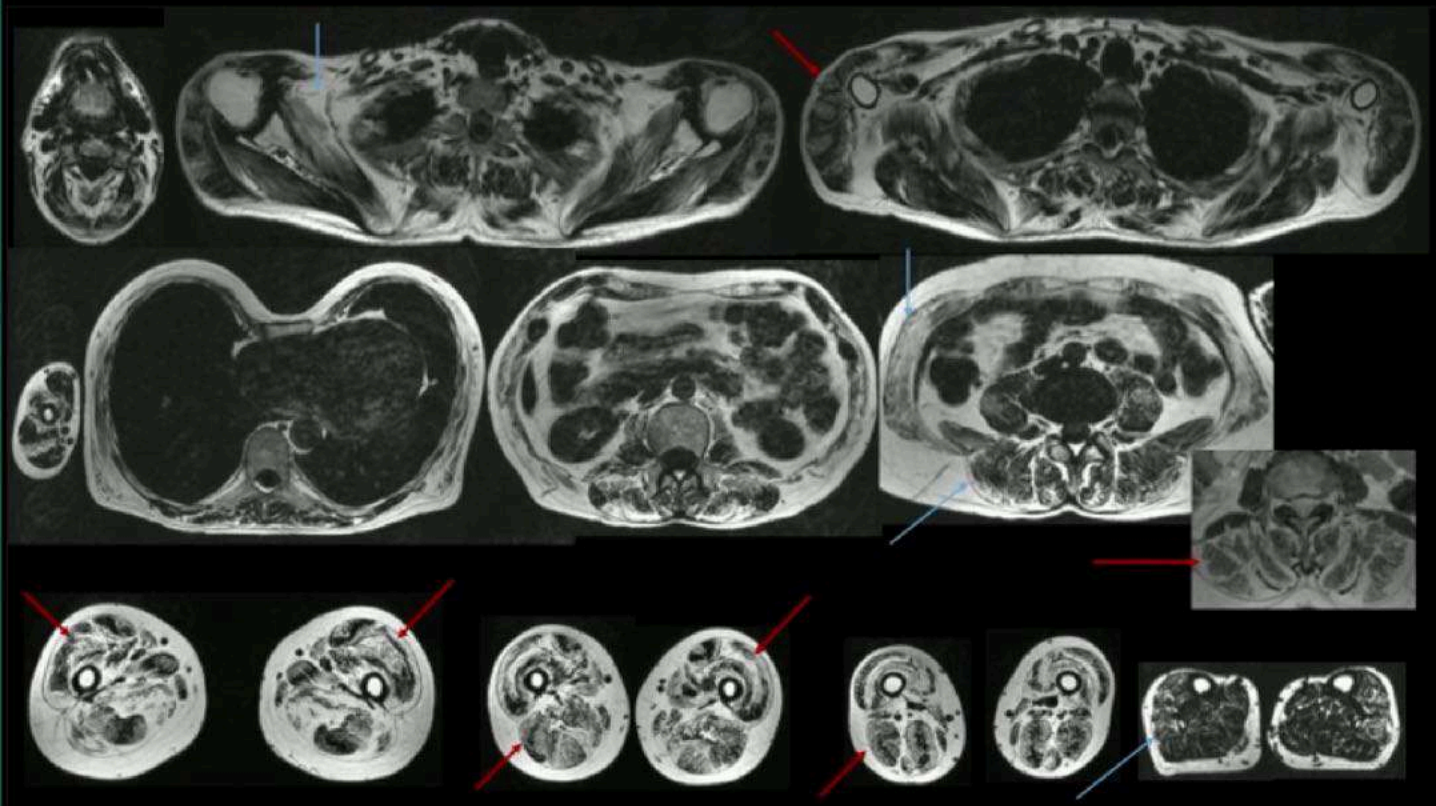

Signe du collagène : distribution " concentrique " de la dégénérescence graisseuse (commençant à la périphérie du muscle et progressant de façon centripète

Atteinte symétrique

Paraspinaux

Sterno-cléido-mastoïdiens

Ceinture scapulaire : Subscapulaires et deltoïdes

Ceinture abdominale

Cuisses ++ avec épargne du gracile, du sartorius et des longs adducteurs

RETOUR MENU

Glycogénose de type 2 (Maladie de Pompe)

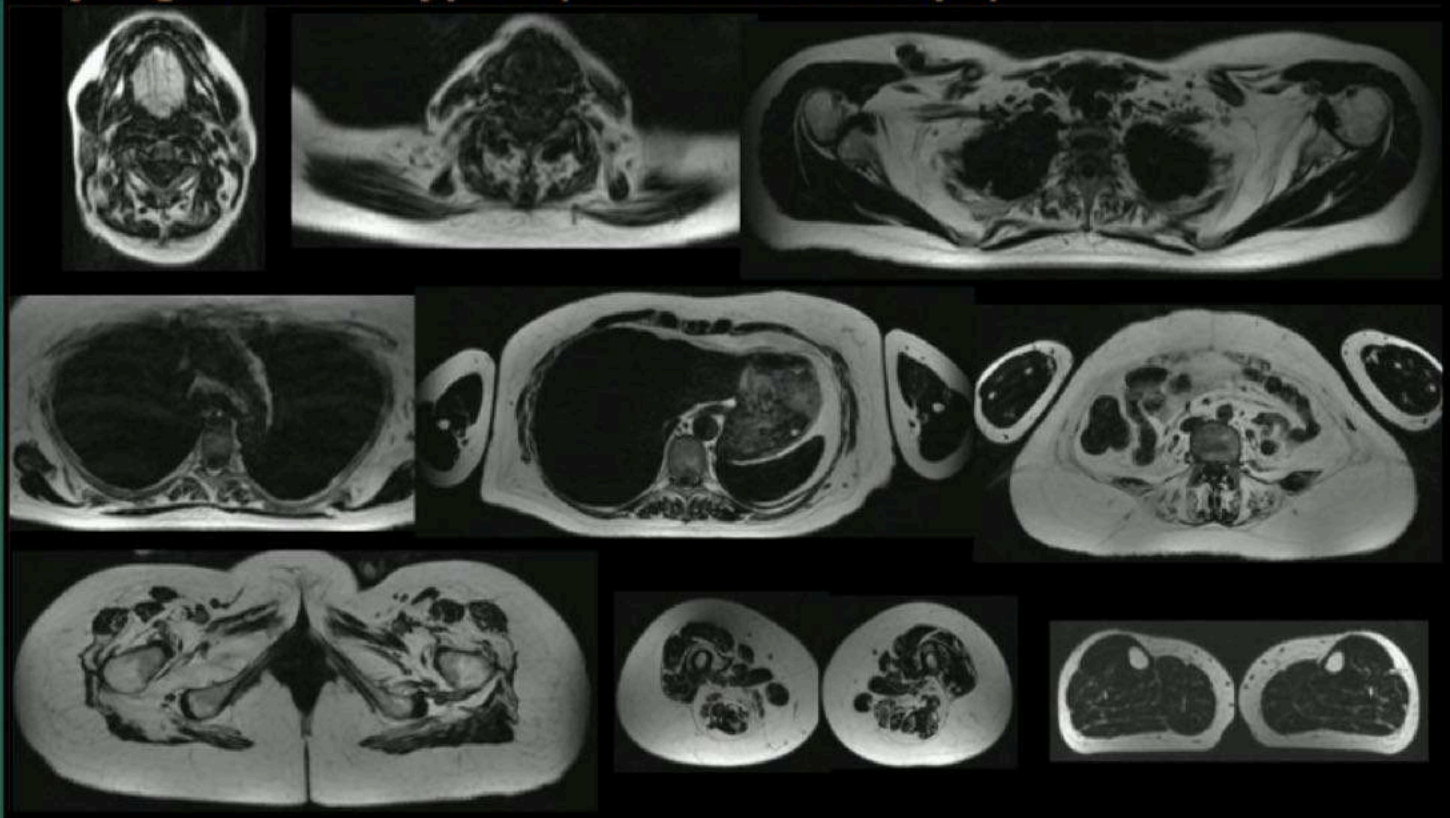

Langue ++ : sévère et caractéristique (stade infra-clinique)

Paraspinaux

Ceinture abdominale

Ceinture scapulaire (subscapulaire et grand dentelé, épargne des rotateurs)

Ceinture pelvienne (grand adducteur et moyen fessier)

Cuisse : compartiment postérieur ++, vaste intermédiaire, vaste latéral et vaste médial

Epargne de la jambe : classique

RETOUR MENU

European Radiology
https://doi.org/10.1007/s00330-021-07931-9

MUSCULOSKELETAL

MR imaging of inherited myopathies: a review and proposal of imaging algorithms

Laís Uyeda Aivazoglou[1,2] · Julio Brandão Guimarães[1,3] · Thomas M. Link[3] · Maria Alice Freitas Costa[1,2] · Fabiano Nassar Cardoso[1] · Bruno de Mattos Lombardi Badia[4] · Igor Braga Farias[4] · Wladimir Bocca Vieira de Rezende Pinto[4] · Paulo Victor Sgobbi de Souza[4] · Acary Souza Bulle Oliveira[4] · Alzira Alves de Siqueira Carvalho[5] · André Yui Aihara[1,2] · Artur da Rocha Corrêa Fernandes[1]

Received: 27 September 2020 / Revised: 5 February 2021 / Accepted: 23 March 2021
© European Society of Radiology 2021

Abstract

Purpose of review The aims of this review are to discuss the imaging modalities used to assess muscle changes in myopathies, to provide an overview of the inherited myopathies focusing on their patterns of muscle involvement in magnetic resonance imaging (MR), and to propose up-to-date imaging-based diagnostic algorithms that can help in the diagnostic workup.

Conclusion Familiarization with the most common and specific patterns of muscular involvement in inherited myopathies is very important for radiologists and neurologists, as imaging plays a significant role in diagnosis and follow-up of these patients.

Key Points

- *Imaging is an increasingly important tool for diagnosis and follow-up in the setting of inherited myopathies.*
- *Knowledge of the most common imaging patterns of muscle involvement in inherited myopathies is valuable for both radiologists and neurologists.*
- *In this review, we present imaging-based algorithms that can help in the diagnostic workup of myopathies.*

Keywords Muscular diseases · Muscular dystrophies · Magnetic resonance imaging · Whole-body imaging · Myopathies

Abbreviations

ANO5	Anoctamin-5 gene
BMD	Becker muscular dystrophy
CMD	Congenital muscular dystrophy
DM1	Myotonic dystrophy type 1
DM2	Myotonic dystrophy type 2
DMD	Duchenne muscular dystrophy
FF	Fat signal fraction in quantitative MRI
FKRP	Fukutin-related protein gene
FSHD	Facioscapulohumeral dystrophy
IOPD	Infantile-onset Pompe disease
LAMA2	Laminin α2
LGMD	Limb-girdle muscular dystrophy Autosomal dominant LGMD

✉ Julio Brandão Guimarães
julio.brandaoguimaraes@ucsf.edu

[1] Department of Radiology and Diagnostic Imaging, Universidade Federal de São Paulo (UNIFESP), Rua Napoleão de Barros, 800, São Paulo, SP 04024-002, Brazil

[2] Laboratório Delboni Auriemo – Grupo DASA, Av Juruá, 434, Barueri, SP 06455-010, Brazil

[3] Musculoskeletal and Quantitative Imaging Research Group (MQIR), Department of Radiology and Biomedical Imaging, University of California, San Francisco, 505 Parnassus Ave, San Francisco, CA 94143, USA

[4] Division of Neuromuscular Diseases, Department of Neurology and Neurosurgery, Universidade Federal de São Paulo (UNIFESP), Rua Embaú, 67, São Paulo, SP 04039-060, Brazil

[5] Laboratório de Doenças Neuromusculares da Faculdade de Medicina do ABC - Departamento de Neurociências, Av. Lauro Gomes, 2000, Santo André, SP 09060-870, Brazil

Published online: 21 April 2021

RETOUR MENU

Overview of inherited myopathies and patterns of muscle involvement

Muscular dystrophies

Dystrophinopathies

Dystrophinopathies include Duchenne muscular dystrophy (DMD), which is the most common inherited muscle disease in childhood [47, 48], and Becker muscular dystrophy (BMD).

MRI reveals muscle edema and fatty infiltration that mainly affect the long head of biceps femoris, vastus lateralis, gluteus maximus, and adductor magnus muscles. The "trefoil with single fruit" sign is specific [49] and corresponds to the selective sparing of the gracilis, sartorius, adductor longus, and semitendinosus muscles (Fig. 1a); sparing of the adductor longus is a useful sign to differentiate dystrophinopathies from other dystrophin-glycoprotein complex-related muscular dystrophies [50]. In the lower leg, the medial gastrocnemius, soleus, and peroneal muscles are the most affected, and can present with an enlarged appearance known as "pseudohypertrophy" [51]. Deltoid, biceps, and triceps brachii are the most affected muscles in the upper limbs [52, 53]. Posterior paraspinal muscles are also affected [54].

Limb-girdle muscular dystrophies

Limb-girdle muscular dystrophies (LGMD) consist of a group of more than 25 genetic diseases with a broad spectrum of clinical involvement which are either autosomal dominant or recessive [55], the latter representing around 90% of the cases [56]. Prevalence estimates range from 1.63 to 10 per 100,000 individuals [3, 57] and it is the fourth most prevalent group of muscular dystrophies.

LGMD2A The specific pattern of muscle involvement consists of symmetric fatty infiltration of the long head of biceps femoris, semimembranosus, semitendinosus, and adductors, with sparing of the rectus femoris, gracilis, and sartorius (Fig. 1b). The vastus muscles are affected in more advanced cases [58]. In the lower leg, the gastrocnemius medialis and the soleus are preferentially involved, with relative sparing of the gastrocnemius lateralis, tibialis posterior, and anterolateral compartment [59, 60].

Serratus anterior, latissimus dorsi, and subscapular muscle are the most commonly involved muscles in the scapular girdle. In the upper limbs, biceps brachii is preferentially affected, and in the trunk, erector spinae muscles are also involved, with relative sparing of the multifidus muscles [58].

LGMD2B The most common pattern of muscle involvement consists of symmetric fatty infiltration of the posterior muscles of the legs (mainly the gastrocnemius medialis and soleus) and thighs (semimembranosus, semitendinosus, adductor magnus, and long head of the biceps femoris) in early stages, and pelvis (gluteus minimus, tensor fascia latae, and obturator externus), paravertebral, and scapular muscles (subscapularis and latissimus dorsi) during the course of the disease. The tongue and cervical paraspinal muscles can also be affected. In the upper limbs, biceps brachii and forearm flexors are the most commonly and severely involved [8, 61, 62].

The sarcoglycan complex (LGMD2C, LGMD2D, LGMD2E, and LGMD2F) On MRI, adductor and gluteus muscles are first affected in the disease course, followed by posterior thigh muscles, and vastus muscles showing a proximodistal gradient, in which the lower portions are less involved than the proximal portions. The iliopsoas muscle is typically spared early in the disease. The relative sparing of the medial margin of the adductor longus and a lateral rim of the vastus lateralis seem to be a characteristic finding, associated with a "concentric" pattern of involvement. The lower leg is not significantly involved until advanced stages of the disease (Fig. 1c), which can help to differentiate from dystrophinopathies and other LGMDs [50, 63].

LGMD2I MRI shows changes predominantly in the posterior compartments of both thighs and lower legs. At the pelvic level, the gluteus maximus is earlier and more severely involved than the gluteus medius. At the thigh level, the most severely affected muscles are the adductors, vastus intermedius, and the long head of biceps femoris, with a concentric pattern of involvement [10, 64], similar to LGMD2C-F. With further disease progression, semitendinosus and vastus medialis muscles are also involved. There is relative sparing of the vastus lateralis, sartorius, and gracilis muscles. In the lower legs, predominant involvement is seen in the gastrocnemii, and the anterolateral compartment tends to be spared until late stages of the disease [4, 50, 65].

LGMD2L Muscle MRI reveals asymmetric fatty infiltration of the posterior compartment of the thighs and legs, mainly the adductor magnus, semimembranosus, semitendinosus, gastrocnemii, and soleus. Involvement of the biceps brachii, triceps, and deltoids in the upper extremities, and spine extensors in the axial musculature, have also been observed [66–69].

Facioscapulohumeral dystrophy

Facioscapulohumeral dystrophy (FSHD) is one of the three most prevalent muscular dystrophies worldwide [3].

Marked asymmetry is very characteristic and fatty infiltration is seen in the trapezius, serratus anterior, latissimus dorsi, pectoralis major, abdominal wall and paravertebral muscles,

hamstrings, adductors, tibialis anterior (Fig. 1d, e), and gastrocnemius medialis [70, 71]. Muscle edema is a common finding. The combined involvement of at least one abdominal wall muscle plus at least one of the hamstrings, with bilateral iliopsoas sparing yields a 67% sensitivity [72]. MRI has shown to be useful as an outcome measure for disease progression and therapeutic trials in the study of FSHD [6].

Oculopharyngeal muscular dystrophy

Fatty replacement in muscle MRI is observed in almost all symptomatic patients, with tongue muscles being the first and most severely affected (Fig. 1f). The pattern of muscle involvement in the rest of the body includes serratus anterior, latissimus dorsi, glutei, adductor magnus, semimembranosus, long head of biceps femoris, and soleus, providing important clues in the differential diagnosis of mitochondrial myopathies and neuromuscular junction diseases [73, 74].

Congenital muscular dystrophies and congenital myopathies

This highly heterogeneous group of disorders has been historically classified based on clinical features and histopathology; however, with the increasing accessibility of genetic diagnosis, these classifications are being challenged by the breadth of phenotypic variability and overlap in clinical and histopathologic

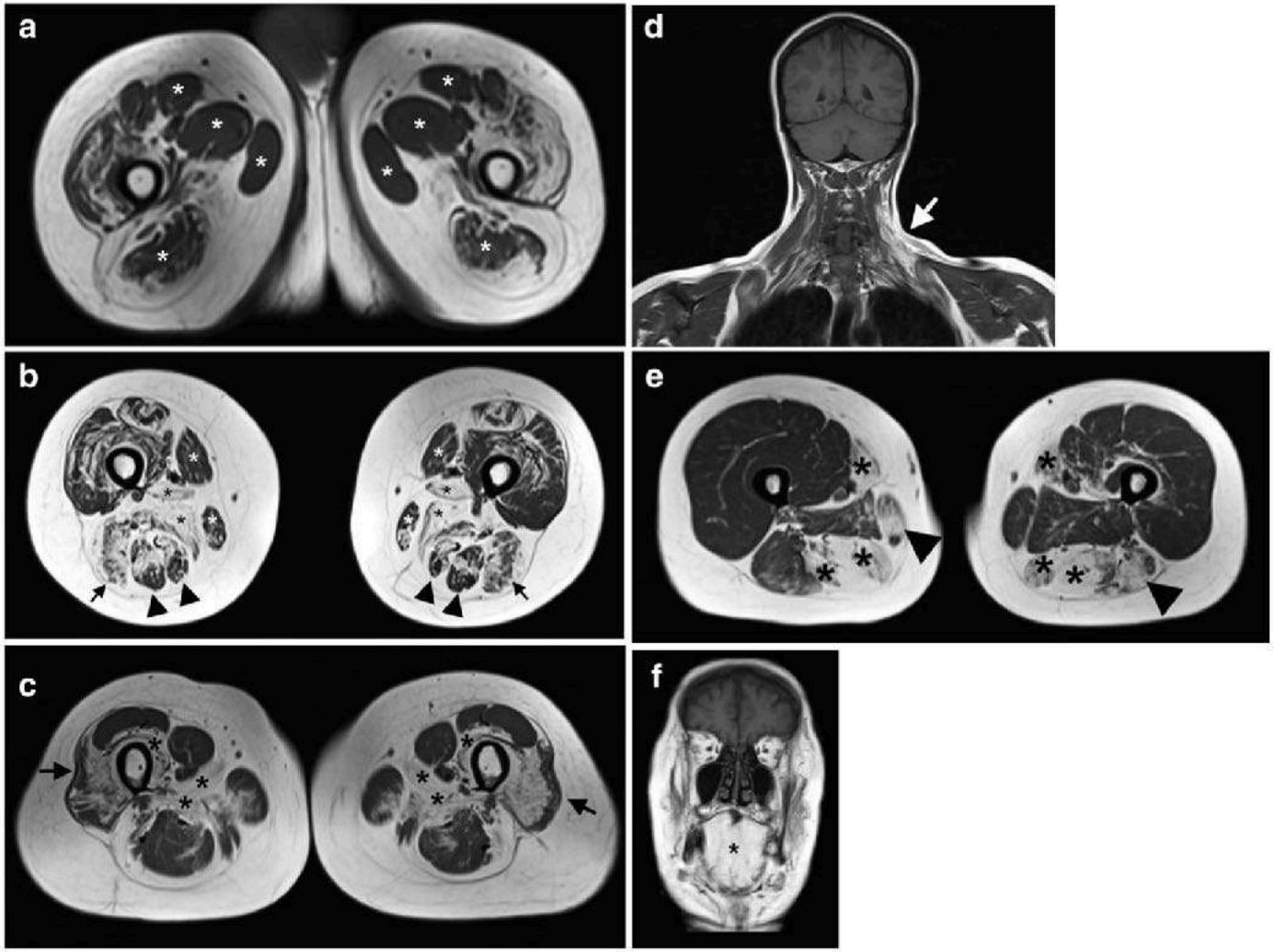

Fig. 1 MR imaging of muscular dystrophies. **a** Forty-one-year-old male with genetically proven Becker muscular dystrophy. Axial T1-weighted image of the thighs depicts the "trefoil with single fruit" sign, with selective sparing of the gracilis, sartorius, adductor longus, and semitendinosus muscles (white asterisks). **b** Fifteen-year-old female with genetically proven LGMD2A. End-stage appearance of the adductor longus and magnus muscles (black asterisks), severe fatty infiltration of the long head of biceps femoris (black arrows), and moderate fatty infiltration of the semimembranosus and semitendinosus (black arrowheads), with relative sparing of the sartorius and gracilis muscles (white asterisks). **c** Forty-three-year-old female patient with genetically proven sarcoglycanopathy. Concentric pattern of involvement of the thighs, with fatty infiltration of the adductors and vastus intermedius (black asterisks) and relative sparing of a lateral rim of the vastus lateralis (black arrows). In spite of the somewhat advanced involvement of the thighs, the lower legs remained unaffected (not shown). **d, e** Twenty-two-year-old female with genetically proven facioscapulohumeral dystrophy (FSHD). Asymmetric atrophy and fatty infiltration of the left trapezius muscle (white arrow in **d**). Asymmetric fatty infiltration of the left long head of biceps femoris and right gracilis (black arrowheads in **e**); bilateral involvement of sartorius, semitendinosus, and semimembranosus (black asterisks in **e**). **f** Seventy-five-year-old male with genetically proven oculopharyngeal muscular dystrophy (OPMD). Coronal T1-weighted image of the head reveals striking fatty infiltration of the tongue (black asterisk).

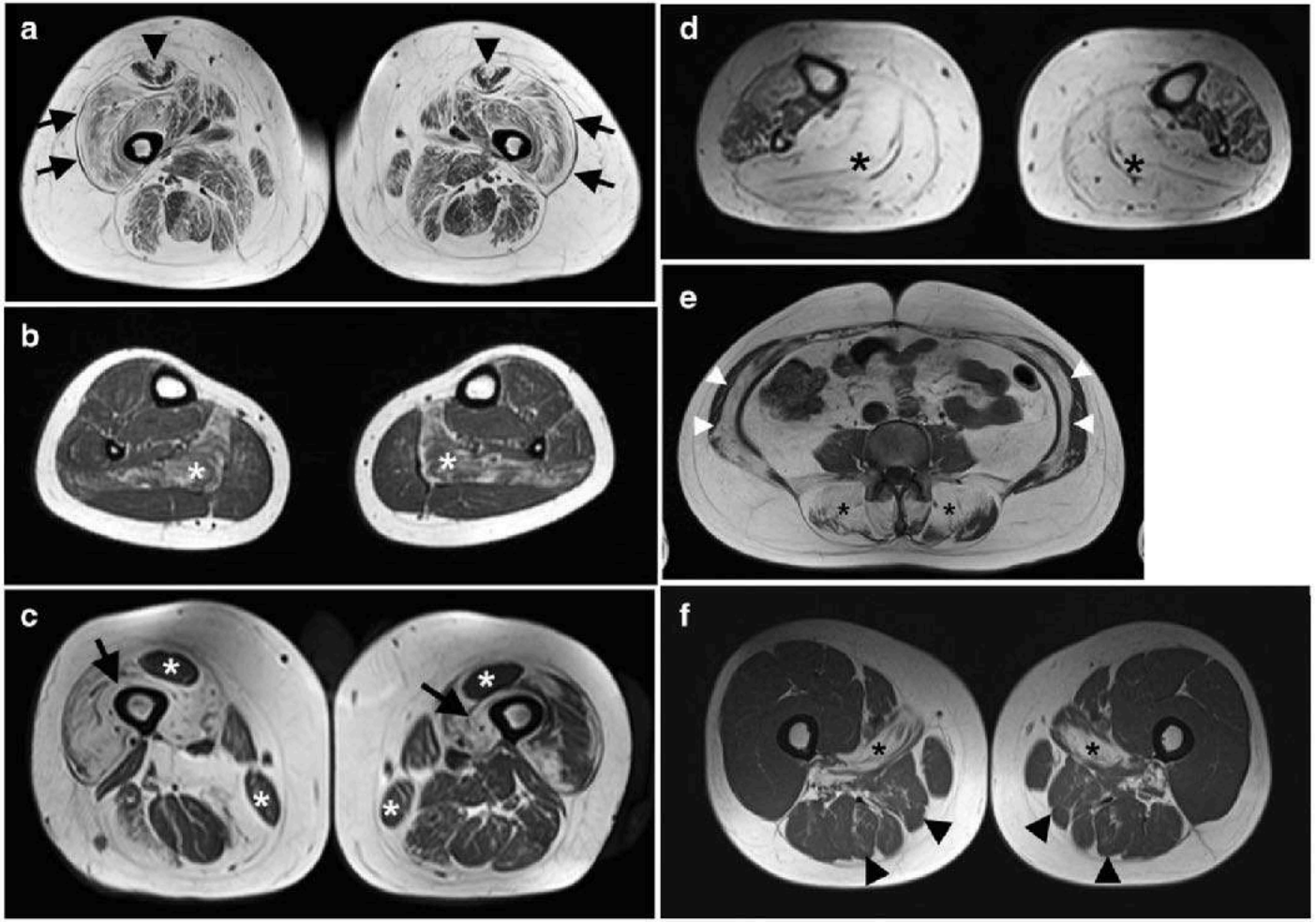

Fig. 2 MR imaging of congenital myopathies, myotonic dystrophy type 1, and Pompe disease. **a** Forty-year-old male with genetically proven Bethlem myopathy. Axial T1-weighted images portrait diffuse involvement of the thighs in **a**, showing the characteristic peripheral fatty infiltration of the vastus lateralis ("sandwich" sign—black arrows) and central fatty infiltration of the rectus femoris ("target" sign—black arrowheads). **b** Eight-year-old male with genetically proven RYR1-related myopathy. Axial T1-weighted image of the legs shows fatty infiltration of the soleus muscles (white asterisks). **c**, **d** Fifty-seven-year-old female with genetically proven Steinert's disease (axial T1-weighted images). In **c**, atrophy and severe fatty infiltration of the vastus intermedius (black arrows) with sparing of the rectus femoris and gracilis (white asterisks). In **d**, severe fatty infiltration of the leg muscles, predominantly in the posterior compartment (black asterisks). **e**, **f** Fifty-two-year-old male with genetically proven Pompe disease (axial T1-weighted images). **e** Fatty infiltration of the posterior paravertebral muscles (black asterisks) and abdominal wall muscles, especially the internal oblique (white arrowheads). **f** Severe fatty infiltration of adductor longus (black asterisks) and mild fatty infiltration of the adductor magnus and semitendinosus (black arrowheads). Leg muscles were spared (not shown)

features between established congenital muscular dystrophy subtypes and congenital myopathy subtypes [75].

In fact, MRI involvement patterns seem to be more recognizable when considering a mutated gene than when considering a clinical or histological phenotype [45].

In spite of the definition of "congenital," an increasing number of cases with onset in adolescence or adulthood are being identified [76].

Laminin-α2-related muscular dystrophy

Mutations in the laminin-α2 (*LAMA2*) gene are the major genetic cause of congenital muscular dystrophy (CMD) in clinical practice. Few imaging data are available, revealing early involvement of the erector spinae, adductor magnus, biceps femoris, and glutei muscles, and variably, the vasti intermedius and lateralis muscles [77, 78].

LMNA-related CMD

Laminopathies comprise a wide and expanding group of disorders, but regardless of the phenotype, muscle MRI studies disclose fatty replacement of the paraspinal muscle groups, gluteus minimus and medius, semimembranosus, long head of biceps femoris, adductor magnus, vastus intermedius, with sparing, or even hypertrophy of the rectus femoris, gracilis, and sartorius. Distal involvement of the legs commonly discloses fatty replacement of the gastrocnemii and soleus [79].

Collagen VI–related disorders

Mutations in the collagen VI genes cause a continuum of muscle disorders represented by the Bethlem myopathy and Ullrich congenital muscular dystrophy (UCMD).

There is significant overlap between MR imaging findings, although some distinctive patterns are observed in both entities (Fig. 2a): a rim of high T1 signal at the periphery of the vasti muscles with relative sparing of the central part ("sandwich sign"), a central area of abnormal signal within the rectus femoris ("target sign" or "central shadow"), sparing of sartorius, gracilis and adductor longus, and, at calf level, a rim of fatty infiltration between the soleus and the gastrocnemii muscles, suggestive of peripheral involvement [80–83].

RYR1-related myopathies

Mutations in the ryanodine receptor 1 (*RYR1*) gene are the most frequent genetic cause of congenital myopathies. Muscle MRI studies show diffuse fatty replacement of the thigh muscles, with sparing of the gracilis, adductor longus, rectus femoris, and semitendinosus. In the legs, the soleus is selectively affected, and in other body segments, there is involvement of the masticator muscles, neck extensors, biceps brachii, lumbar paravertebral muscles, and gluteus maximus [45, 78, 84].

Selenoprotein-1-related myopathies

Muscle MRI shows striking involvement of the semimembranosus muscle, besides fatty replacement of paraspinal, intercostal, abdominal, and gluteal muscles, as well as sartorius, biceps femoris, and adductor magnus. The lower legs are affected only in later stages, preferentially involving the gastrocnemii. Atrophy of the sternocleidomastoid muscles is also frequent. The thigh pattern may resemble the RYR1 pattern, but the axial and lower leg involvement differentiate between them [45, 78, 85–87].

Myotonic dystrophies

Myotonic dystrophy type 1

Myotonic dystrophy type 1 (DM1) is the most common form of adult onset muscular dystrophy [3, 88]. MRI reveals

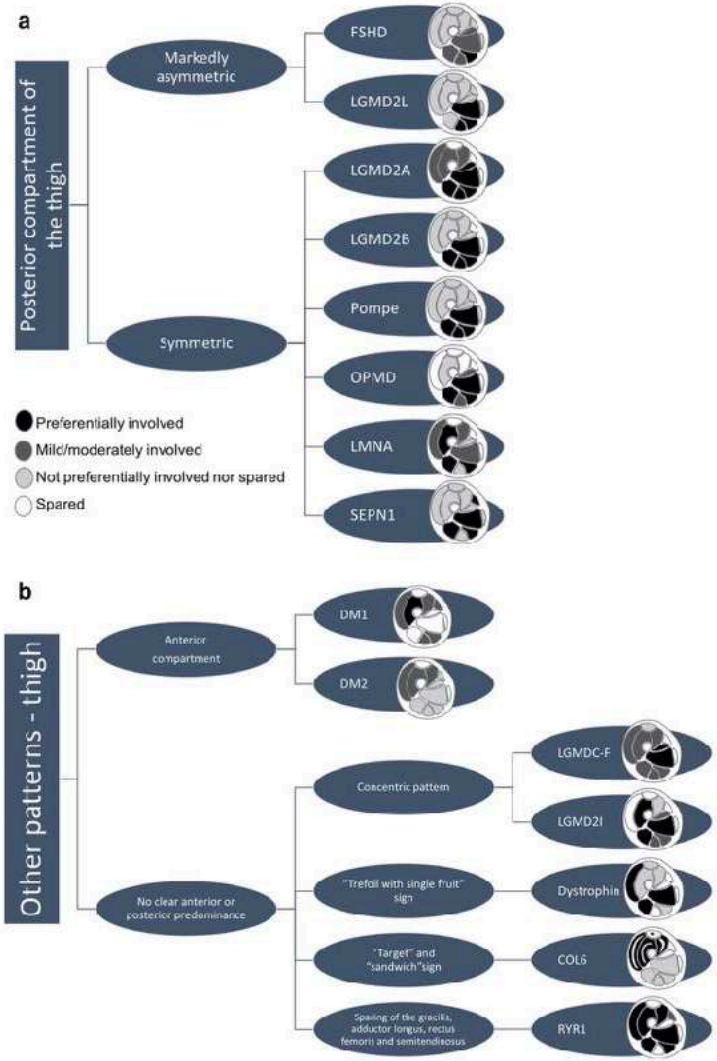

Fig. 3 *MRI algorithm for the thighs*, with predominant fatty infiltration of the posterior compartment (**a**) and other patterns (**b**). Abbreviations: FSHD: facioscapulohumeral dystrophy; LGMD: limb-girdle muscular dystrophy; OPMD: oculopharyngeal muscular dystrophy; LMNA: laminopathies; SEPN1: selenoprotein-related myopathies; DM: myotonic dystrophy; COL6: collagen VI–related disorders; RYR1: ryanodine receptor–related myopathies

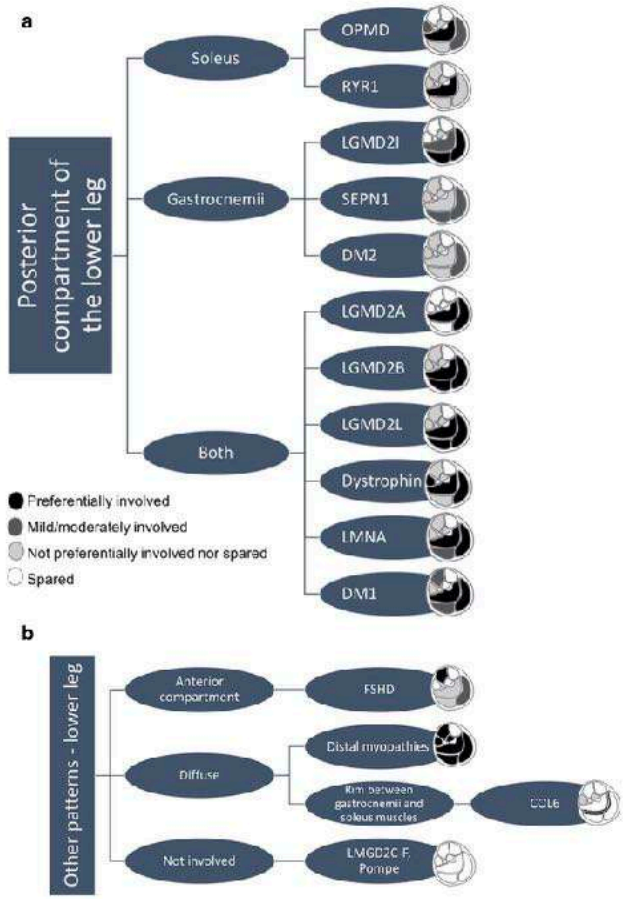

Fig. 4 *MRI algorithm of the lower legs*, with predominant fatty infiltration of the posterior compartment (**a**) and other patterns (**b**). Abbreviations: OPMD: oculopharyngeal muscular dystrophy; RYR1: ryanodine receptor–related myopathies; LGMD: limb-girdle muscular dystrophy; SEPN1: selenoprotein-related myopathies; DM: myotonic dystrophy; LMNA: laminopathies; FSHD: facioscapulohumeral dystrophy; COL6: collagen VI–related disorders

predominant involvement of the vastus muscles, exhibiting a semilunar perifemoral area of fatty infiltration (Fig. 2c, d), with relative preservation of the rectus femoris, gracilis, and adductors muscles [89]. At the lower leg level, findings correlate with disease severity, and can also identify subclinical involvement [90]; the soleus and the gastrocnemius medialis are primarily affected, with the tibialis anterior being usually affected later in the disease course [88].

In the upper limbs, the forearm finger flexors are primarily involved, while extensors are relatively spared. The deltoid, biceps, triceps, and infraspinatus muscles are effected, particularly the lateral head of the triceps muscle [91]. Also, erector spinae and abdominal muscles show MRI abnormalities correlating with motor and respiratory weakness [92].

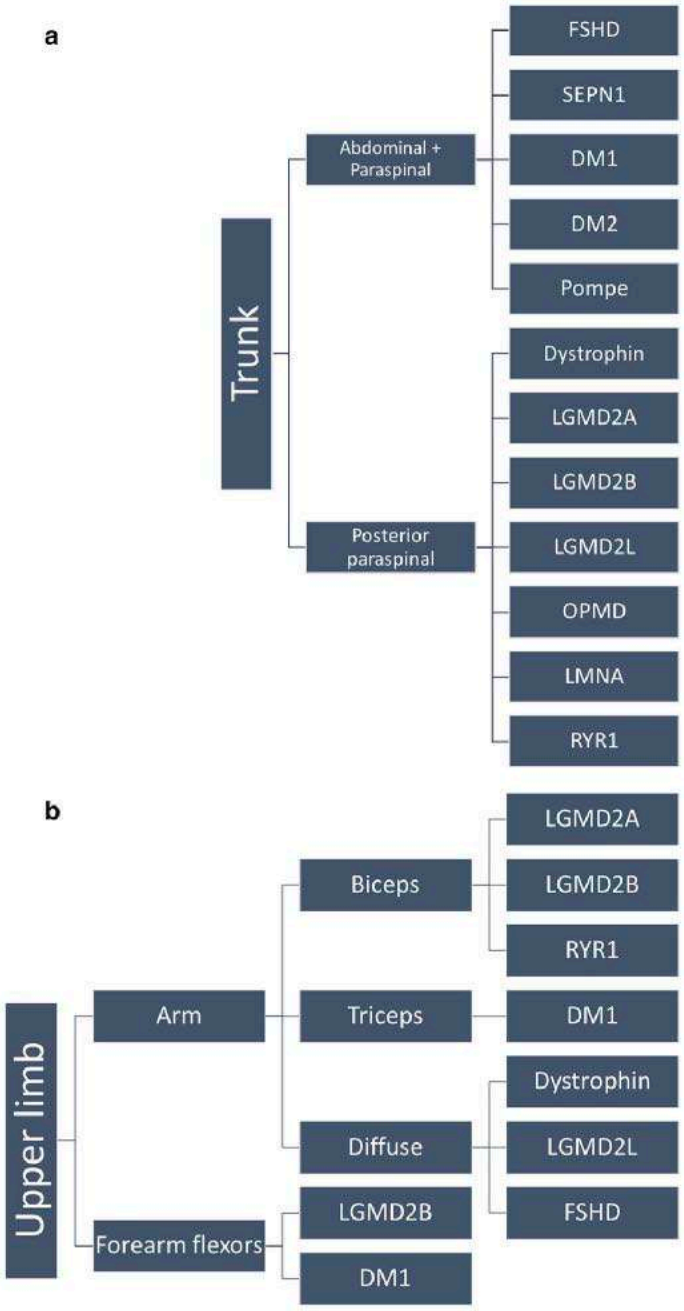

Fig. 5 *MRI algorithm of the trunk* (**a**) and *upper arm* (**b**) regarding fatty infiltration of the different muscle groups. Abbreviations: FSHD: facioscapulohumeral dystrophy; SEPN1: selenoprotein-related myopathies; DM: myotonic dystrophy; LGMD: limb-girdle muscular dystrophy; OPMD: oculopharyngeal muscular dystrophy; LMNA: laminopathies; RYR1: ryanodine receptor–related myopathies

Myotonic dystrophy type 2

Muscle MRI is commonly unremarkable until moderate to severe stages of clinical course, although fatty replacement of the anterior compartment of the thighs (vastus muscle groups), gastrocnemius medialis, gluteus maximus, paravertebral muscles, and rectus abdominus may also be observed [25, 93–95].

Metabolic myopathies

Metabolic myopathies are related to defects in the metabolic pathways involved in producing energy in skeletal muscles, including glycogen-storage diseases, mitochondrial disorders, and lipid storage diseases. In this article, we focused only on the most common glycogen-storage disease.

Pompe disease

MRI reveals fatty infiltration of the subscapularis, abdominal wall and posterior paravertebral muscles [96, 97], adductor magnus, and hamstrings, with relative sparing of the lower leg muscles (Fig. 2e, f). An interesting finding is the striking involvement of the tongue muscles known as the "bright tongue sign" [98]. Muscle MRI findings correlate with muscle function, with quantitative imaging arising as a promising outcome measure to assess therapeutic response [32, 99].

Imaging-based diagnostic algorithms

Based on the most recent imaging studies of inherited myopathies (Table 2), the authors suggest body-segment oriented and imaging-based diagnostic algorithms (Figs. 3, 4, and 5).

Currently, there are more data in literature regarding lower limb MRI and especially the thighs, so these body segments can be more informative for example in the setting of proximal weakness in LGMDs [56], but in the setting of congenital myopathies, a WBMRI will often be more contributory [45]. As WBMRI is increasingly being studied, more key muscles and specific patterns are being identified.

Regarding the rigid spine syndrome (RSS) phenotype, Tordjman et al (2018) successfully proposed an MRI algorithm. Interestingly, when they compared patients that shared the same genetic diagnosis but did not have RSS, they found the MRI pattern followed the genetic diagnosis and not the clinical presentation, thus suggesting their imaging algorithm could be extended independently from clinical presentation [78].

Our message is not that the inherited myopathies diagnosis should be based on MRI, but that MRI can have a significant clinical impact in specific scenarios, for example in prioritizing genetic [85] or enzymatic tests [31], differentiating inherited and acquired myopathies or determining the pathogenicity of variants of unknown significance identified through genetic testing [21].

Conclusion

Neuromuscular imaging is a powerful tool that aids clinicians when making a diagnosis, contributes to choose the best site for biopsy, and in monitoring disease progression and therapeutic response. Therefore, familiarization with the most common and specific patterns of muscular involvement in inherited myopathies is of paramount importance for radiologists and neurologists.

Supplementary Information The online version contains supplementary material available at https://doi.org/10.1007/s00330-021-07931-9.

Funding The authors state that this work has not received any funding.

Declarations

Guarantor Dr. Julio Brandão Guimarães.

Conflict of interest The authors of this manuscript declare no relationships with any companies whose products or services may be related to the subject matter of the article.

Statistics and biometry No complex statistical methods were necessary for this paper.

Informed consent We obtained written informed consent from all subjects in this study

Ethical approval This study was approved by Federal university of Sao Paulo IRB- CEP/UNIFESP: 0739/2017

Methodology
• Review.

References

1. Wattjes MP, Fischer D (2013) Neuromuscular imaging, 1st edn. Springer, New York
2. Sáez A, Acha B, Montero-Sánchez A et al (2013) Neuromuscular disease classification system. J Biomed Opt 18:066017. https://doi.org/10.1117/1.jbo.18.6.066017
3. Mah JK, Korngut L, Fiest KM et al (2016) A systematic review and meta-analysis on the epidemiology of the muscular dystrophies. Can J Neurol Sci / J Can des Sci Neurol 43:163–177. https://doi.org/10.1017/cjn.2015.311
4. Wattjes MP, Kley RA, Fischer D (2010) Neuromuscular imaging in inherited muscle diseases. Eur Radiol 20:2447–2460. https://doi.org/10.1007/s00330-010-1799-2
5. Day J, Patel S, Limaye V (2016) The role of magnetic resonance imaging techniques in evaluation and management of the idiopathic

PSEUDO-POLY-ARTHRITE RHIZOMÉLIQUE
Vers 50-65 ans 2F 1H = TROP AGÉ POUR SPA DE FACTO !!!
Enthésite synovite bursite myosite bilat. sym. diffuse sans œdème osseux

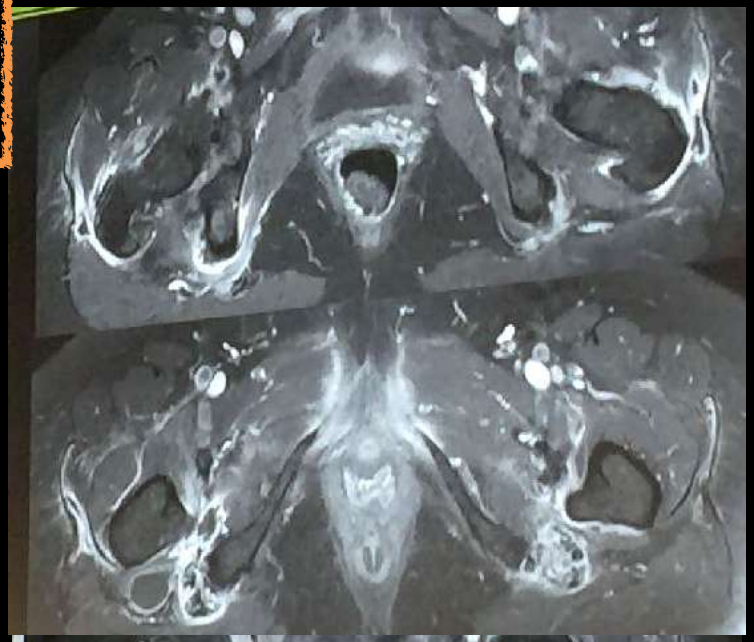

RETOUR MENU

PSEUDO-POLY-ARTHRITE RHIZOMÉLIQUE
Vers 50-65 ans 2F 1H
TROP AGÉ POUR SPA DE FACTO !!!
Enthésite synovite bursite myosite bilat. sym. diffuse sans œdème osseux

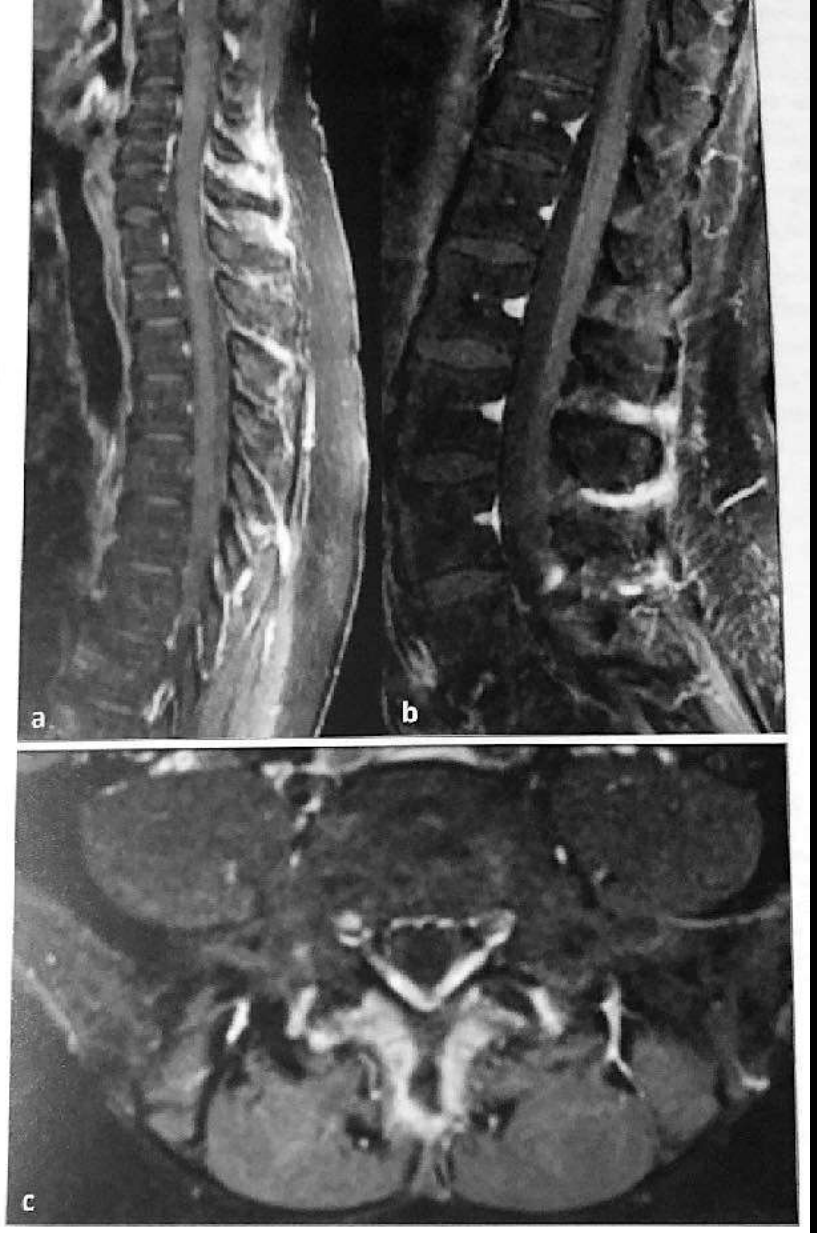

Fig. 4 : IRM de la colonne d'un patient de 67 ans présentant une symptomatologie douloureuse compatible avec une spondyloarthrite axiale. Séquences sagittales T1FSG sur la colonne cervicale (a) et lombaire (b). Complément d'investigation dans le plan axial à l'étage lombaire (c). Atteinte inflammatoire inter- et surépineuse de la charnière cervicothoracique et interépineuse lombaire en rapport avec une pseudopolyarthrite rhizomélique (PPR). L'âge du patient rendait *de facto* le diagnostic de spondyloarthrite axiale très peu probable.

RETOUR MENU

3) F de 66 ans, arthralgies / myalgies prox. / $ infla. bio

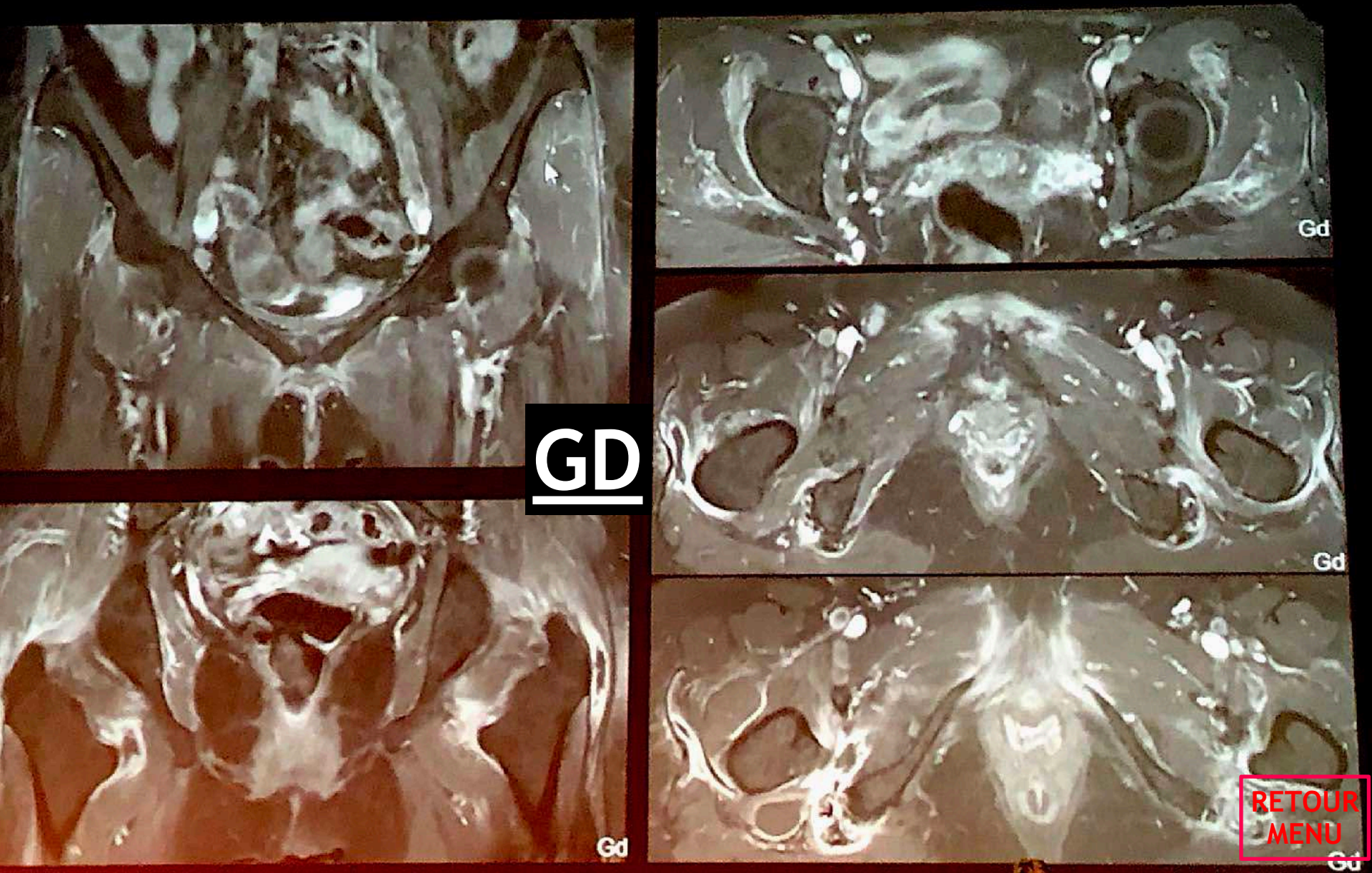

RETOUR MENU

3) Pseudopolyarthrite rhizomélique

- épancht / synovite coxofémoral(e)
- bursites (γ au 2ème plan)
- aN capsulaires / périarticulaires
- enthèses / tendons / fascia / apoN +++
- œdème musculaire
- plurifocal, bilat. et sym. +++

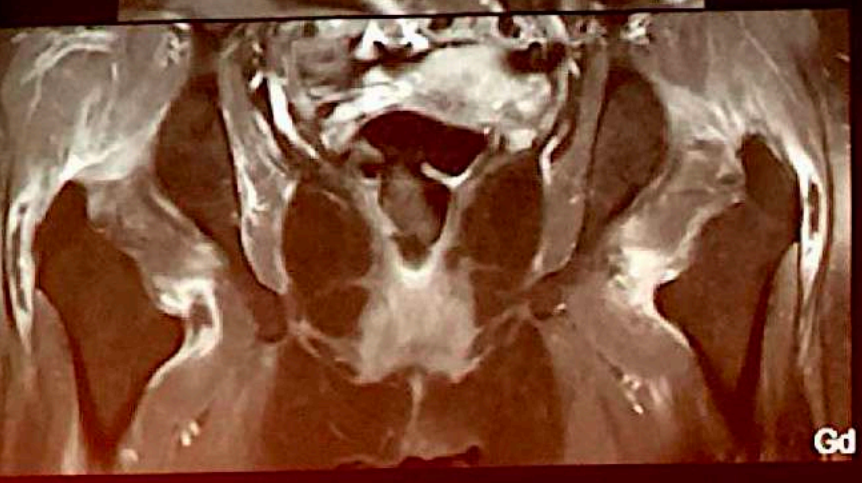

PSEUDO-POLY-ARTHRITE RHIZOMÉLIQUE
Vers 50-65 ans 2F 1H = TROP AGÉ POUR SPA !!
1-Enthésite
2-synovite
3-bursite
4- myosite
5- bilat. sym. diffuse
sans œdème osseux

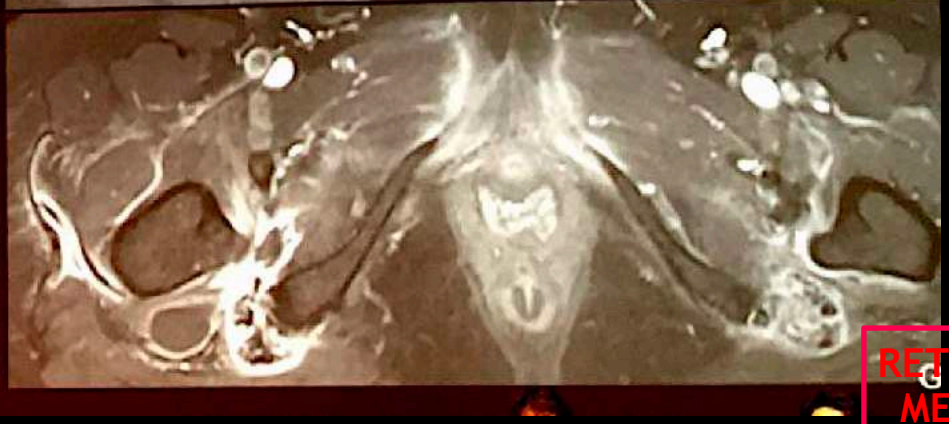

RETOUR MENU

3) Pseudopolyarthrite rhizomélique

- 50 ans, *sex ratio* ≈ 2F/1H
- . enraidissement doul. infla. : épaules, cou, hanches
  + myalgies (*polymyalgia rheumatica*)
  . $ infla. bio marqué

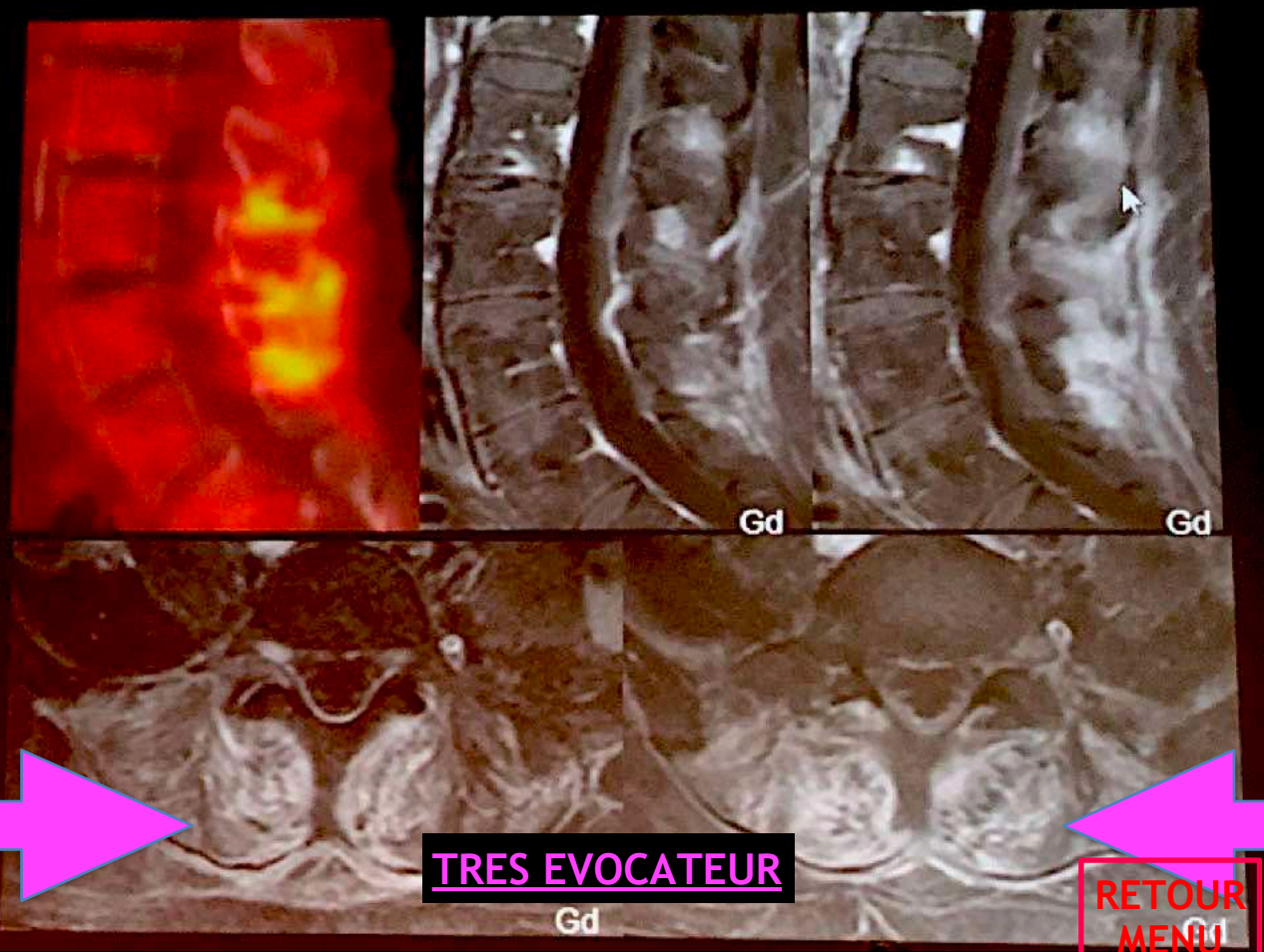

TRES EVOCATEUR

RETOUR MENU

Cas clinique 34

Présentation du cas

Description du cas clinique

- Fatigabilité à la marche associée à des paresthésies et des hypoesthésies des 4 membres chez un homme de 55 ans; aggravation progressive des symptômes depuis plusieurs mois.

Fig 34.1 a-f IRM en coupes axiales en T1 après injection de gadolinium avec saturation du signal de la graisse (a, c, e) et en T2-STIR 2D (b, d, f) au niveau lombosacré.

Question

- Comment analysez-vous les coupes IRM axiales en T1 après injection de gadolinium et en T2-STIR au niveau lombo-sacré (Fig 34.1) ? Quel diagnostic évoquez-vous ?

© 2016, Elsevier Masson SAS. Tous droits réservés

POLY RADICULO NEUROPATHIE CHRONIQUE DÉMYÉLINISANTE INFLAMMATOIRE

CIDP

nterprétation

L'IRM démontre une hypertrophie et une prise de contraste au niveau des racines de la queue de cheval et de l'ensemble des branches constitutives et terminales du plexus lombosacré (Fig 34.2). Les acquisitions en T2-STIR 3D au niveau des plexus lombosacré et cervicobrachial (Fig 34.3) confirment l'hypertrophie de l'ensemble des nerfs de ces deux plexus.

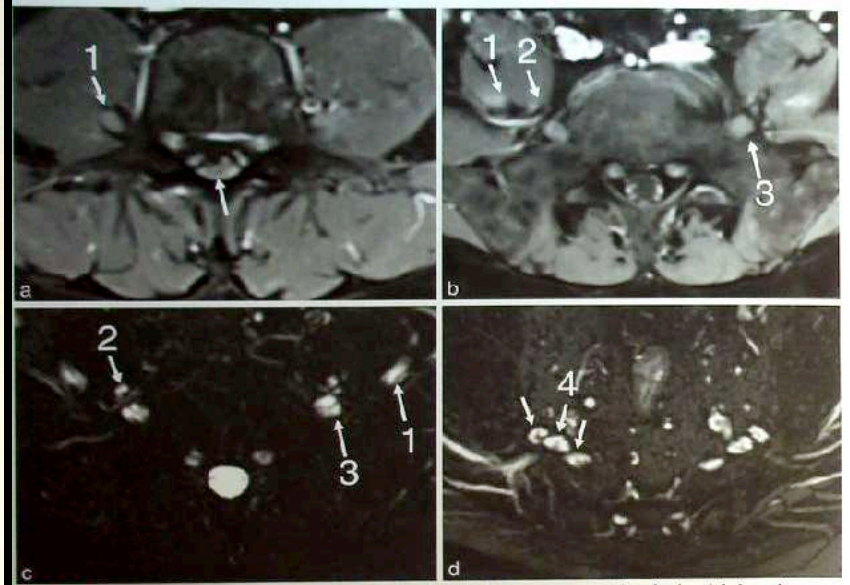

g 34.2 a-d IRM en coupes axiales en T1 après injection de gadolinium avec saturation du signal de la graisse b) et en T2-STIR 2D (c, d). Mise en évidence d'une hypertrophie diffuse au niveau du plexus lombosacré avec nal hyperintense en T2 et prise de contraste au niveau des nerfs. (1) Nerf fémoral, (2) nerf obturateur, (3) tronc mbosacré, (4) branches constitutives du nerf sciatique droit en avant du muscle piriforme.

RETOUR MENU

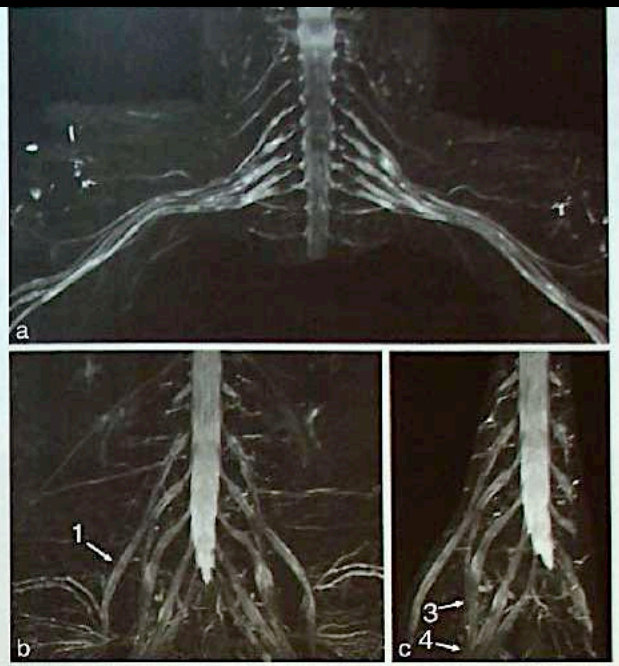

Fig 34.3 a-c IRM en T2-STIR 3D et MIP coronal au niveau du plexus cervicobrachial (a) et lombaire (b, c). (1) Nerf fémoral droit, (3) tronc lombosacré droit, (4) branches constitutives du nerf sciatique droit.

Diagnostic

- Polyradiculoneuropathie chronique démyélinisante inflammatoire (CIDP = *Chronic Inflammatory Demyelinating Polyneuropathy*).

Commentaires

- La CIDP est une affection auto-immune qui touche l'adulte. Dans 30 % des cas, des facteurs favorisants sont identifiés (diabète, infection par le VIH ou le virus de l'hépatite C, gammapathie monoclonale), mais dans 70 % des cas l'affection est considérée comme idiopathique. Le diagnostic repose sur les données cliniques, biologiques (analyse du LCS) et électromyographiques, mais l'IRM apporte une confirmation de la pathologie en démontrant une hypertrophie et un signal hyperintense en T2-STIR et une prise de contraste en T1 après injection de gadolinium au niveau des plexus et des racines de la queue de cheval.
- L'exploration des plexus et des nerfs périphériques repose sur les coupes en T2-STIR 3D (SPACE, VISTA ou CUBE) avec une acquisition dans le plan coronal complétée par des reformations coronales obliques, mais aussi par des MIP 2D et 3D. L'imagerie de diffusion peut montrer un signal hyperintense au niveau des nerfs hypertrophiés. L'injection de gadolinium associée à une saturation du signal de la graisse visualise une prise de contraste peu intense au niveau des nerfs hypertrophiés (Fig. 34.2 et 34.3).

RETOUR MENU

MYOSITE INFECTIEUSE FAB SIMS 2021

RETOUR MENU

Myosites infectieuses

SIMS 2021

Dr Anne Conrad, infectiologue

Dr Fabien Craighero, radiologue

Hospices civils de Lyon

Hospices Civils de Lyon

Définition Myosite

= Inflammation d'un muscle

→ *Douleur, œdème, faiblesse*

Causes ?



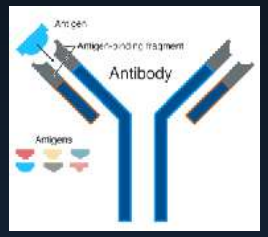

- Infection
- Auto-immun
- Génétique
- Hydro-électrolytique
- Médicamenteux
- Endocrine

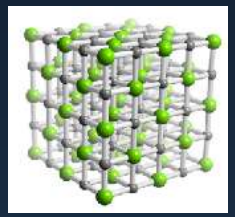

RETOUR MENU

Pyomyosite

Infection musculaire aigue avec ***abcédation***

- ***Staph aureus +++***

Myosites fongiques

Patients ***immunodéprimés***

- ***Candida +++***
- Filamenteux (*Aspergillus, mucorales, Fusarium* …)
- Cryptocoque,
- Etc …

Abcès du psoas

Staph aureus,
G+, G-(aerobie/ anaerobie),
mycobactérie

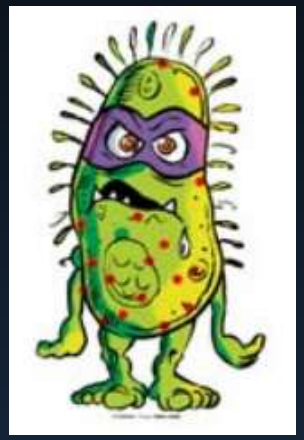

Myosites virales

Myosites diffuses

- **Influenza A et B +++**
- Enterovirus (Coxsackie B et ECHO virus)
- VZV
- HIV, HTLV 1
- Hépatites B et C

Myosite bactérienne

Infection diffuse sans abcès

- ***Strepto +++***
- Myosite à *Staph Aureus*
- Myosite nécrosante à *strepto* groupe A
- Myosite à *strepto* groupe B
- Myosite gangreneuse à *Clostridium*

Myosites non clostridiennes

Myosites parasitaires

Voyages, hyperéosinophilie

- **Trichinose**
- Cysticercose (*Taenia solium*)
- Toxoplasmose
- Etc …

Myosites bactériennes

Par ordre de fréquence …

Pyomyosite

*Infection musculaire aigue avec **abcédation***

***Staph aureus* +++**

Abcès du psoas

- *Staph aureus*
- G+, G-(aérobie/ anaérobie)
- Mycobactéries (tuberculeuse)

Myosites bactériennes

*Infection diffuse du muscle **sans abcès, Strepto +++***

- Myosite à *Staph Aureus*
- **Myosite nécrosante à *strepto* groupe A**
- Myosite à *Strepto* groupe B
- Myosite gangreneuse à *Clostridium*
- Myosites non clostridiennes

Maladie des griffes du chat

RETOUR MENU

Pyomyosite

- **Infection aigue du muscle avec <u>abcès</u>**
  - Ni secondaire à une infection de contiguïté
  - Ni du à un traumatisme pénétrant
- Dissémination **hématogène**
- **Staphylocoque aureus +++**
- **Strepto**
- **Etc …**

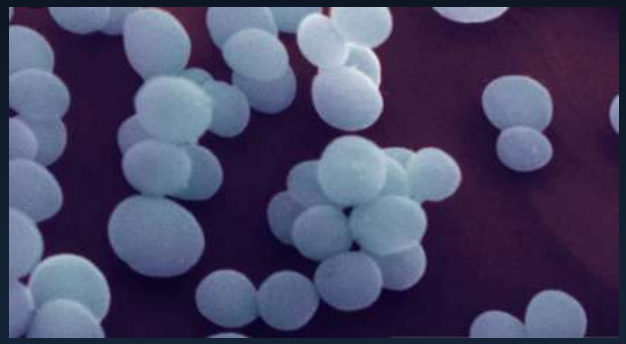

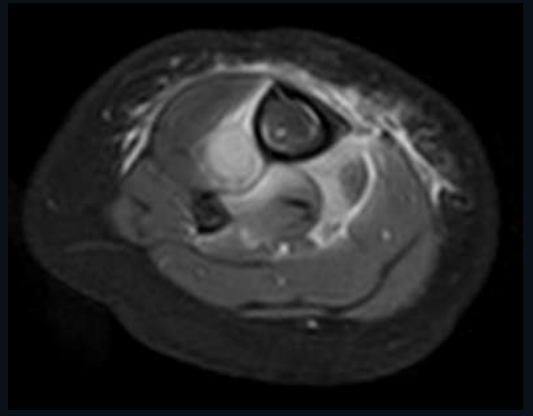

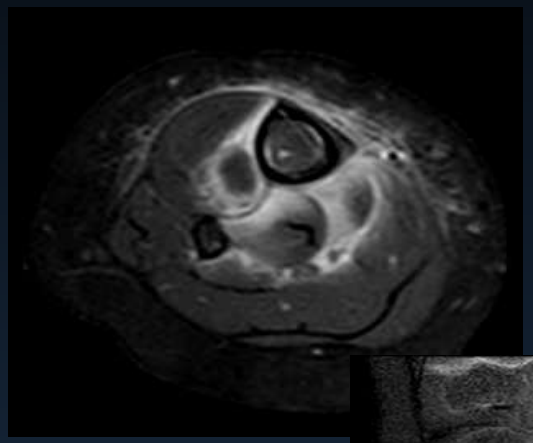

- Favorisée par **immunodépression** (VIH, chimio, IS pour rhumat, diabète, ...)
- <u>2 conditions</u>
  - Bactériémie
  - Lésion musculaire (ex: athlètes)

Enfant de 18 mois
Abcès jambier antérieur

RETOUR MENU

On distingue trois stades :
stade I : oedème ;
stade II : phase suppurative ;
stade III : abcès musculaire.

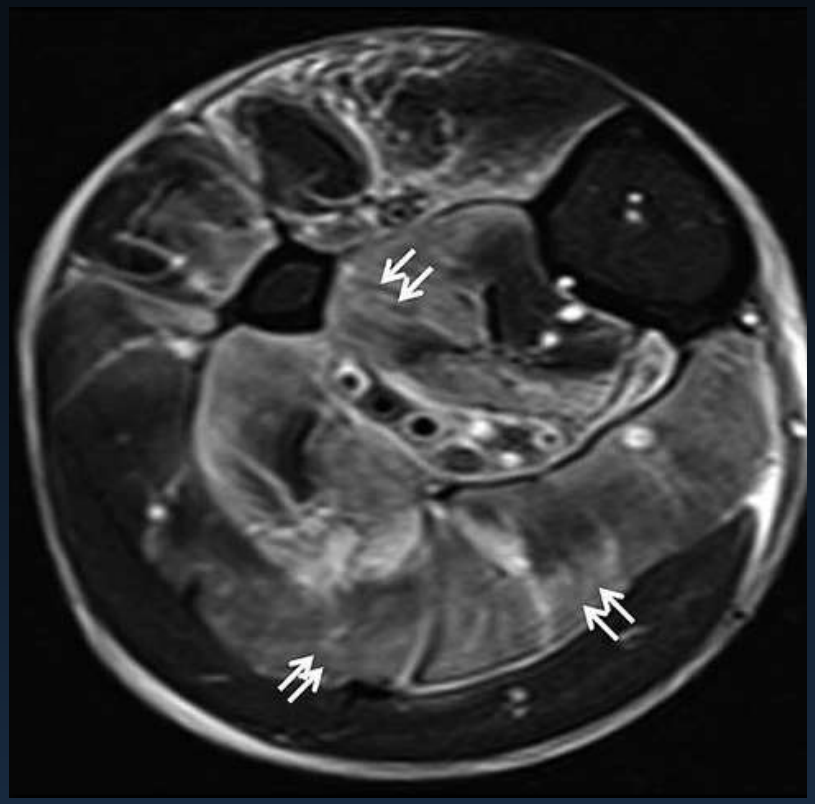

Pyomyosite grade 1 sans abcès

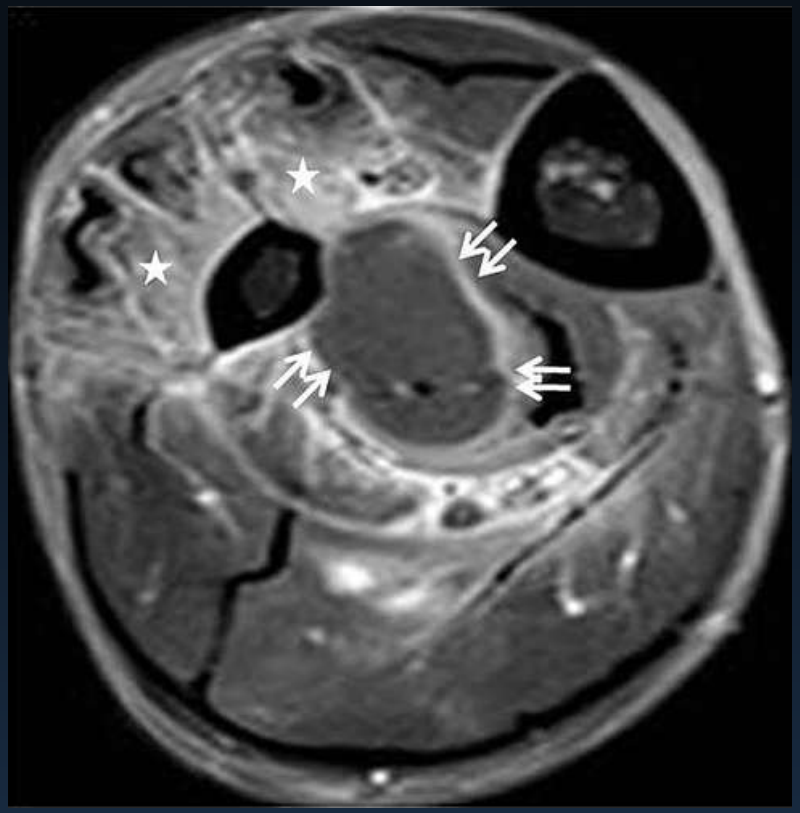

Pyomyosite

RETOUR MENU

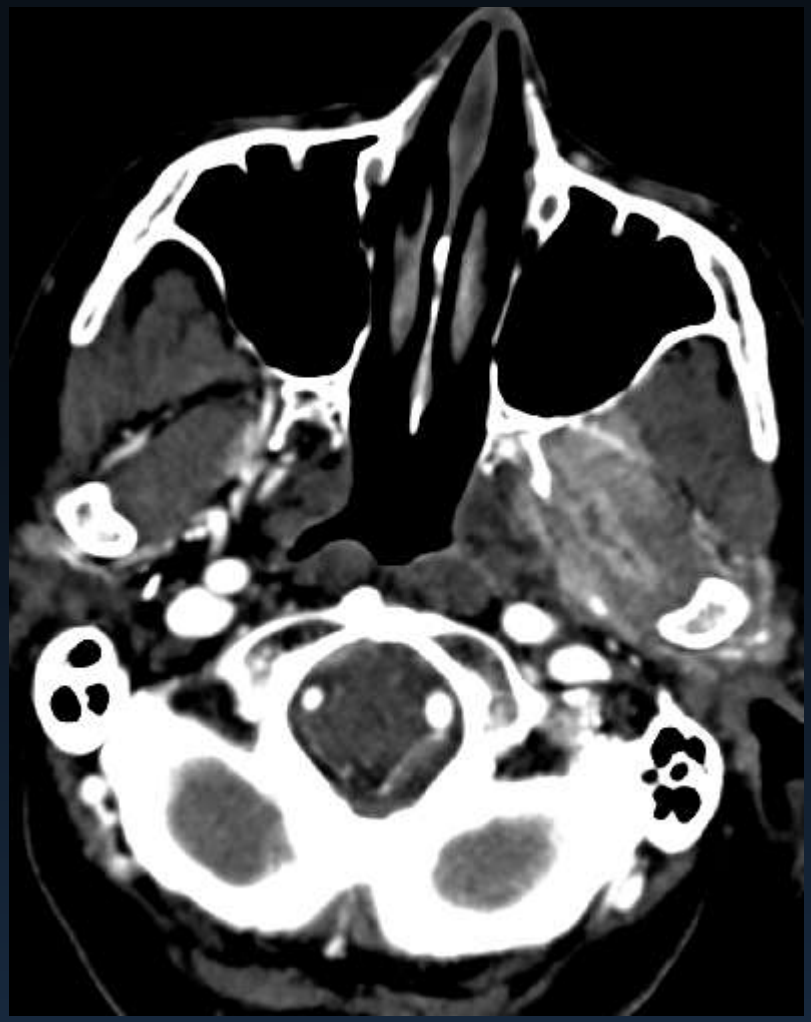

Céphalées hémicrâniennes depuis une semaine, trismus
Myosite du pteroidien latéral et abcès
= **Pyomyosite**

RETOUR MENU

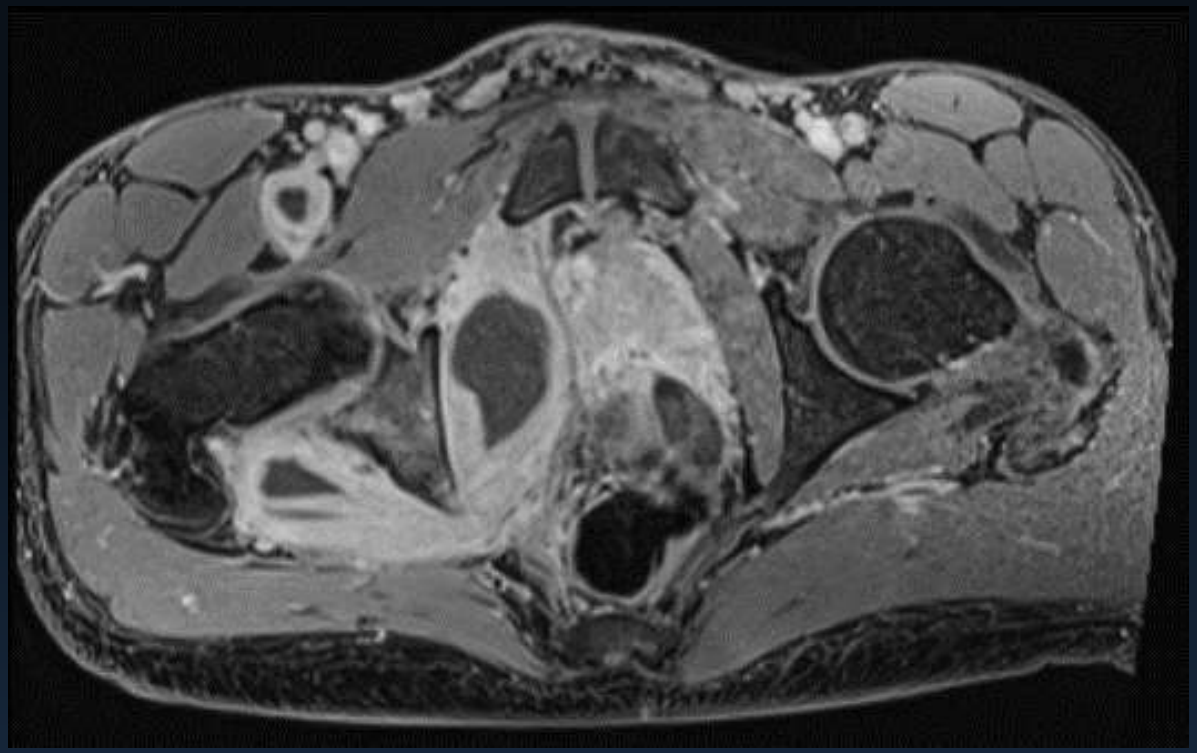

Myosite + abcès des muscles obturateurs
(BK disséminé)

RETOUR MENU

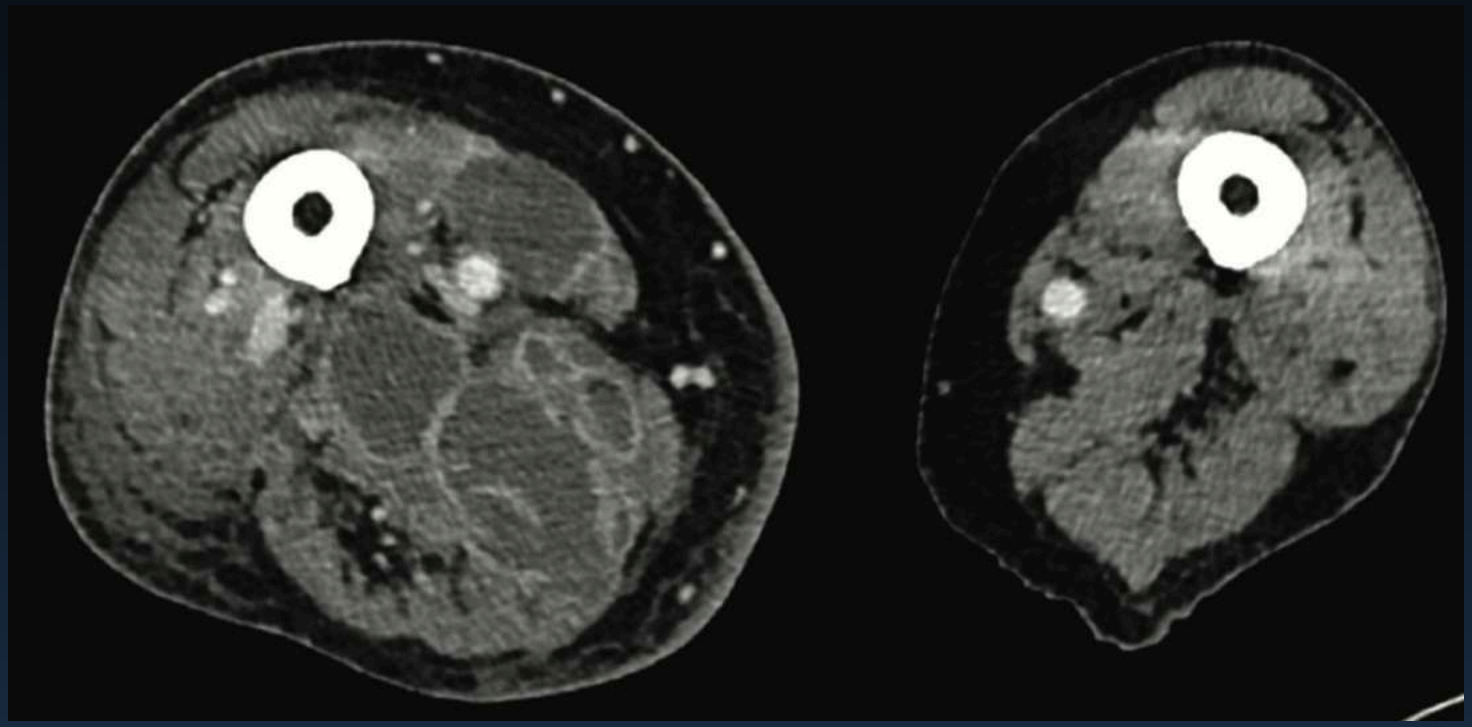

Nocardiose disséminée

RETOUR MENU

Abcès du psoas

- Classée de manière distincte des pyomyosites
- 2 types
  - **Primaire** : adulte jeune
    - Drogues IV, HIV
    - **Bactériémie occulte**
    - ***Staph aureus***, strepto
  - **Secondaire** : patients âgés
    - **Infection par contiguïté**
    - **Origine intra-abdominale** : souvent polymicrobienne (germes digestifs)
    - **Spondylodiscite**
      - Bactérienne (*Staph aureus*)
      - ou mal de Pott

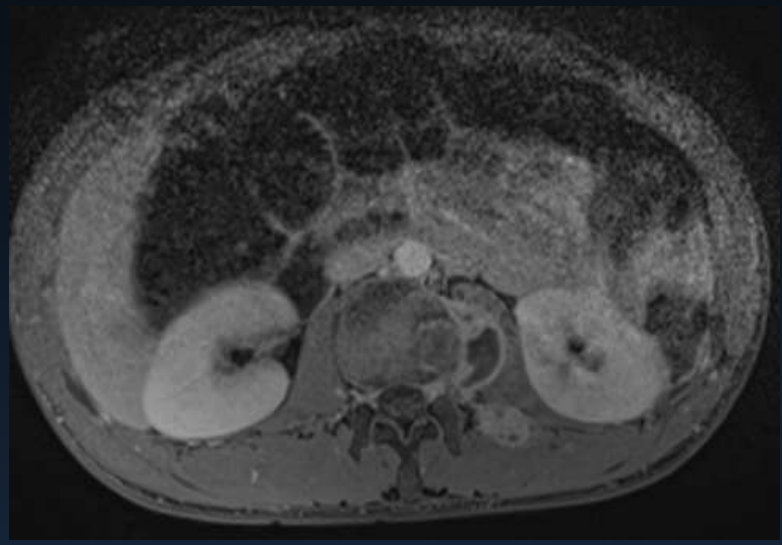

Tuberculose

RETOUR MENU

BK

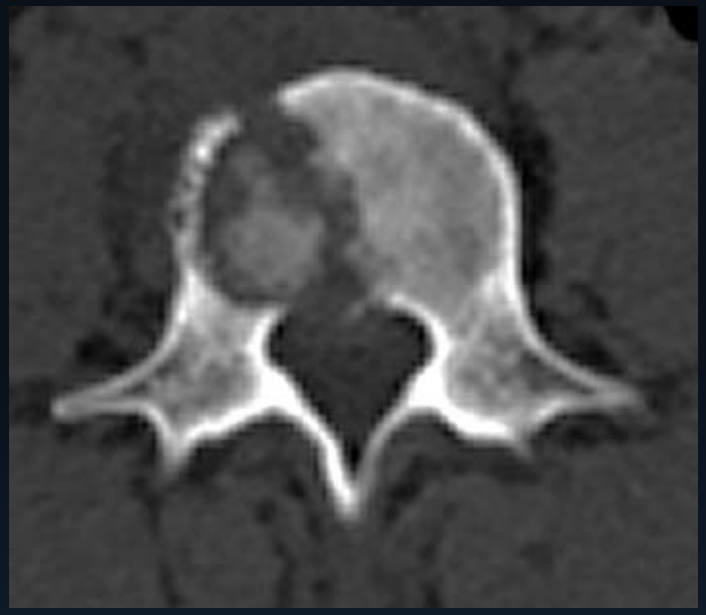

RETOUR MENU

Myosites bactériennes

Infection musculaire diffuse sans abcès intramusculaire

- **Rare**, adultes
- **Streptocoques+++**

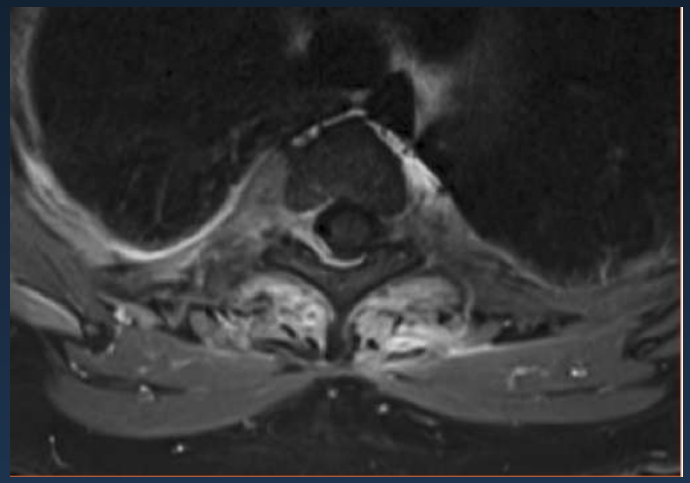

Myosite à Staph aureus

- ✓ **Myosite nécrosante à streptocoques du groupe A +++** (*Strepto pyogenes*)
- ✓ **Myosite à streptocoques du groupe B** (*Strepto agalactiae*)
- ✓ **Myosite à *Staph aureus***
- ✓ **Myosite gangréneuse à *Clostridium***
- ✓ Myosites non clostridiennes:
  - ✓ **Myosites à streptocoque anaérobiques**
  - ✓ Myonécrose synergique non clostridienne
  - ✓ Myonécrose à aeromonas
  - ✓ Gangrène vasculaire

RETOUR MENU

Myosite nécrosante à streptocoques du groupe A (SBHA)

- SBHA → plusieurs type d'atteintes +/- graves
- La plus grave est la **myosite nécr**

  - Jeune adulte
  - **Spontané**, porte d'entrée inconnue (pharyngite ?)
  - **Plusieurs groupes musculaires**
  - Evolution **rapide** (1 à 4 jours)
  - Diagnostic différentiel : fasciite nécrosante
  - Traitement : **débridement chirurgical +++** et ATB

RETOUR MENU

Myosite fongique

- Patients **immunodéprimés +++**
- **Intérêt du PET-Scan**
- **Candida +++**
  - Atteinte **systémique : candidose « hépatosplénique » ou « disséminée chronique »**
  - **Microabcès musculaires diffus**
  - Imagerie utile pour préciser la localisation et pour guider la biopsie
  - Mortalité importante

RETOUR MENU

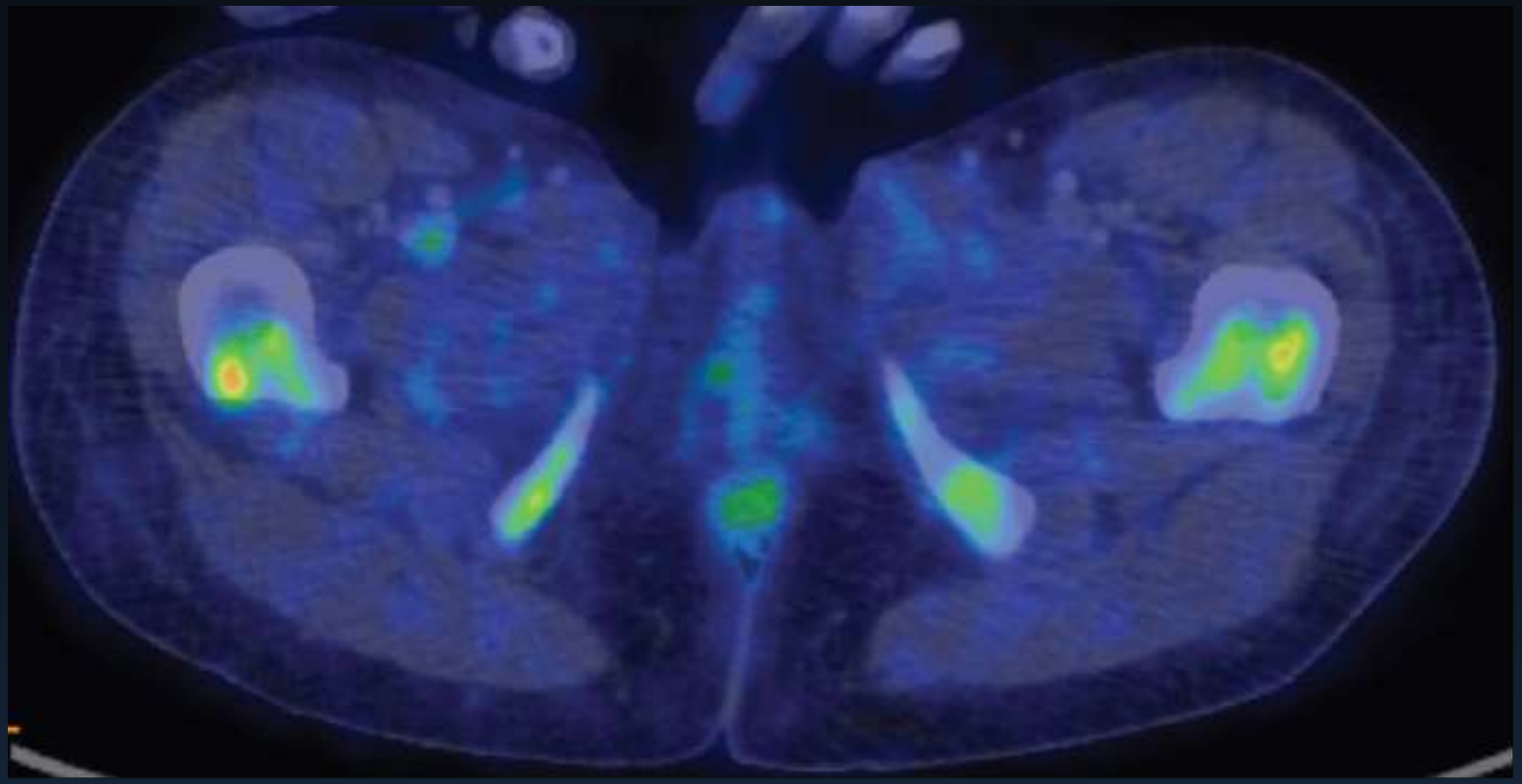

Candidose disséminée avec

- atteinte osseuse
- et musculaire (muscles de la ceinture pelvienne)

RETOUR MENU

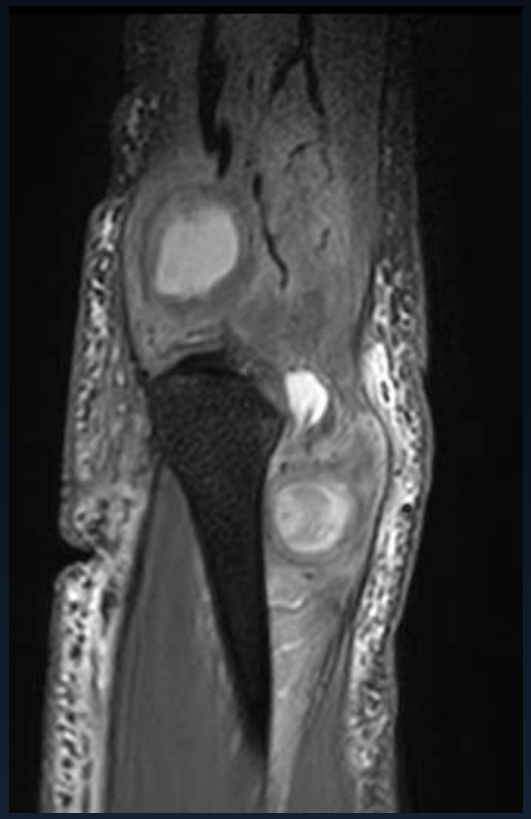

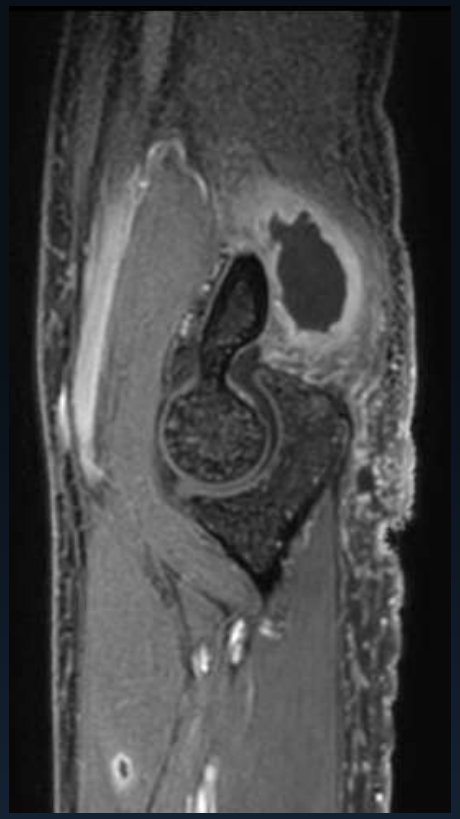

Fusariose disséminée

(Contexte d'allogreffe de CSH)

- Champignon filamenteux
- Germe ubiquitaire (sol)
- Patients
  - sous chimiothérapie
  - transplantés

RETOUR MENU

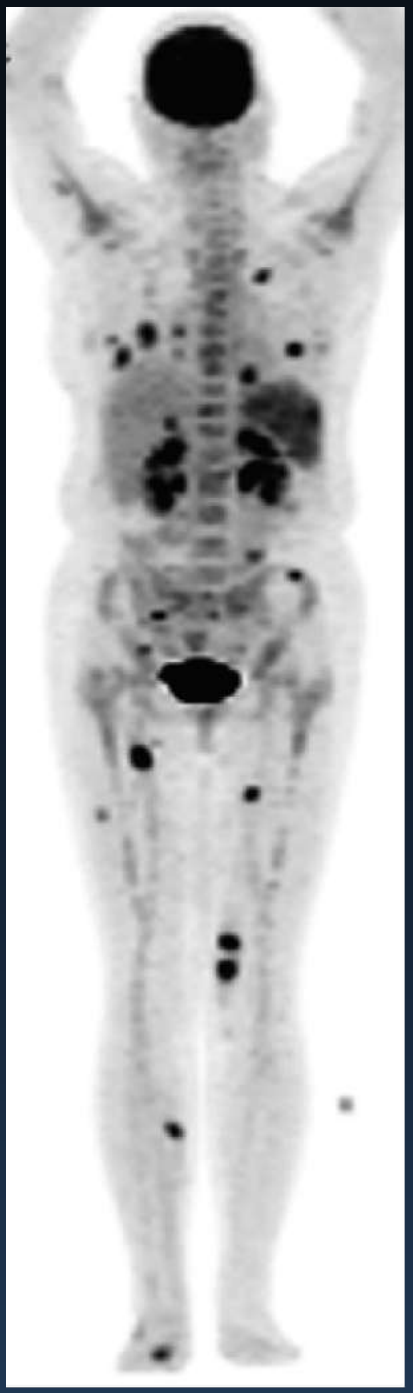

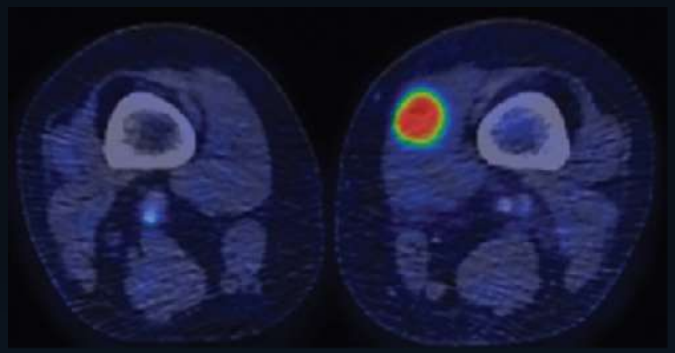

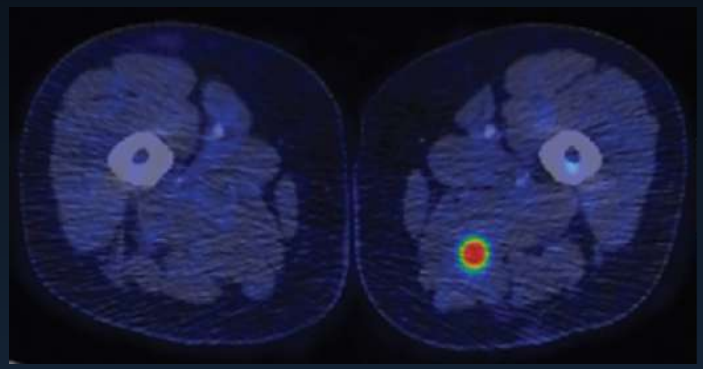

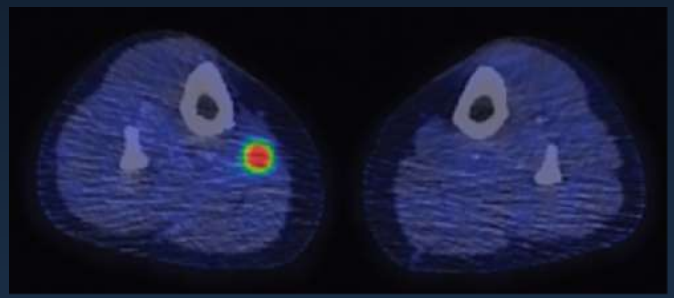

Fusariose disséminée

Localisations musculaires multiples (contexte de chimiothérapie intensive pour une LAL)

RETOUR MENU

Mucormycose disséminée

Localisation dans le mollet gauche

RETOUR MENU

Myosites Virales

- **Influenza A et B** →
  - Syndrome pseudo grippal
  - Myalgies diffuses
  - **Parfois véritable myosite**
    - **Enfants**
    - **Mollets +++** (plus intense et local que les myalgies de la grippe « simple »)
- **Entérovirus**
- **VZV**
- HIV
- HTLV
- Hépatites B et C (polymyosite de mécanisme immun)

RETOUR MENU

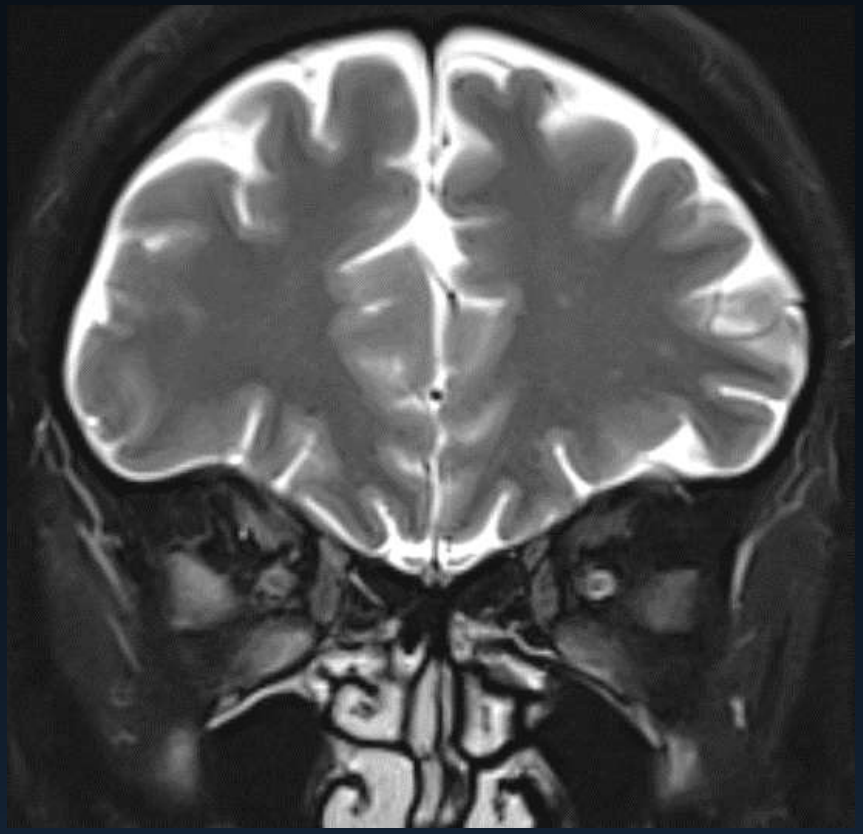

Zona du V1 compliqué de myosite orbitaire

- **Réactivation VZV**
- Pas forcément d'immunodépression

RETOUR MENU

Myosites parasitaires

Voyages
Hyperéosinophilie ++++
Myalgies diffuses ++

- **Trichinose +++** : la plus fréquente (tout en étant désormais rare…) :
  - viande porc pas cuite,, oedème facial + muscles extraocculaires
- **Cysticercose** +++
  - tenia solium, SNC, rétine, muscles (asymptomatique, **calcifications** ++)
- Toxoplasmose, etc …

RETOUR MENU

Complications potentielles des myosites infectieuses

- **Syndrome des loges**
- Extension aux structures adjacentes
  - **Ostéomyélite**
  - **Arthrite septique**
- Passage systémique : **choc septique**

RETOUR MENU

Maladie des griffes du chat

T1 / dossier RCP CLB TUMEURS

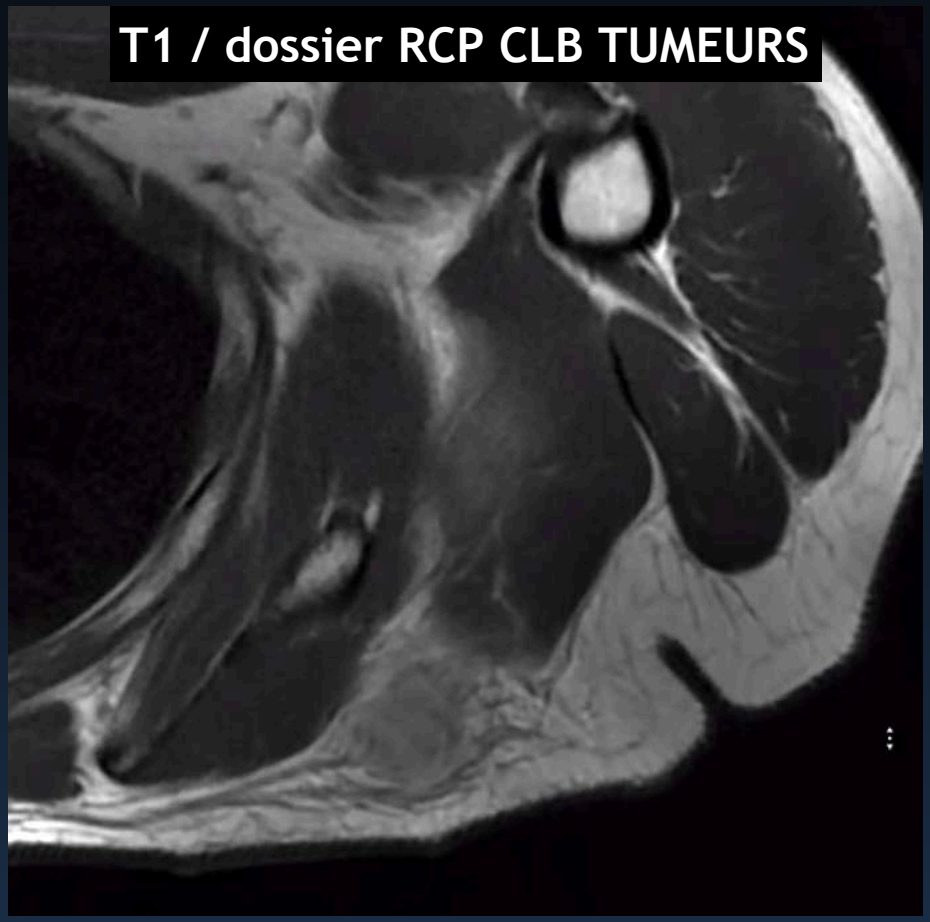

T2 FAT SAT / dossier RCP CLB TUMEURS

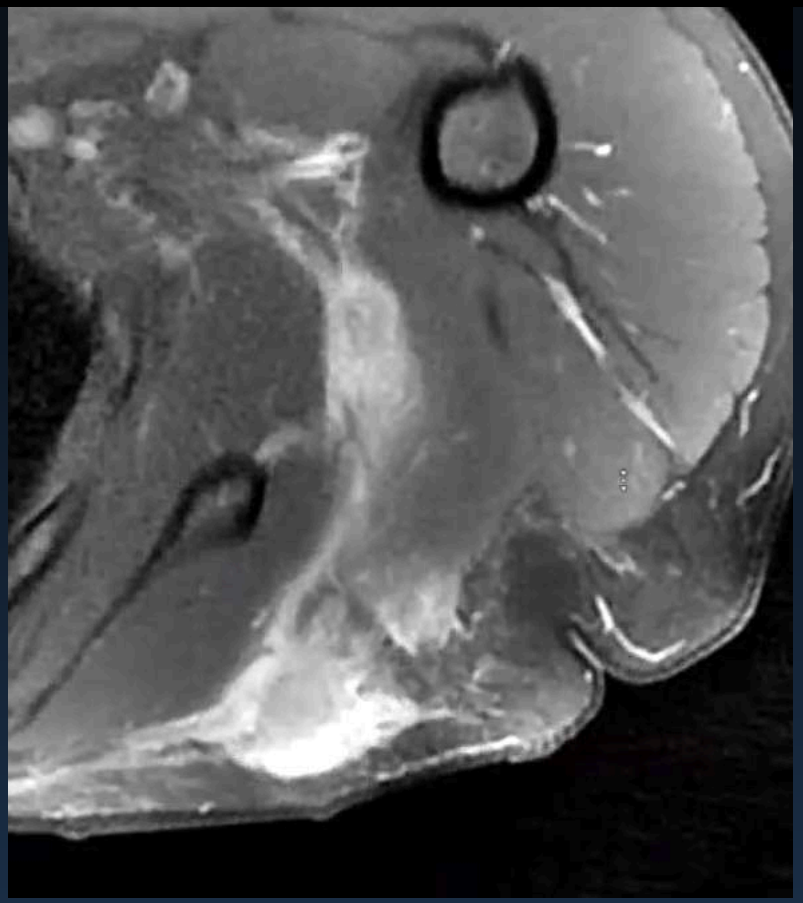

RETOUR MENU

PUBALGIE

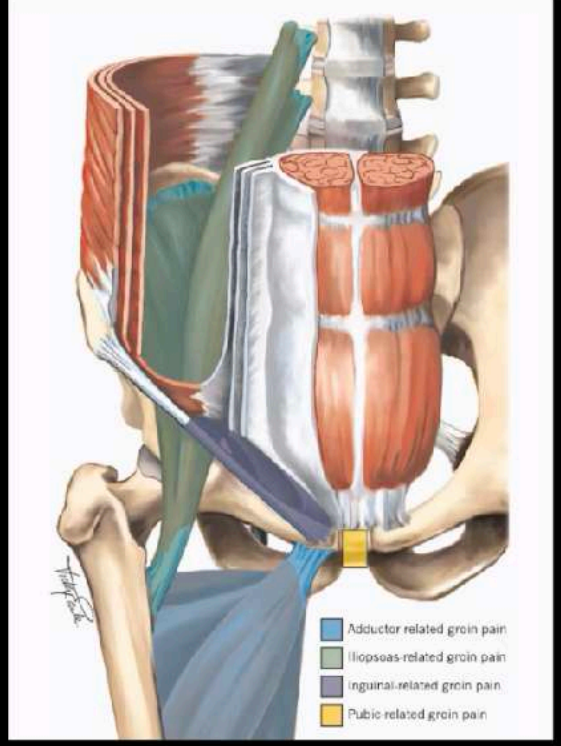

Pubalgies
Entités cliniques

- Symphyse pubienne
- Adducteurs
- Iliopsoas
- Canal Inguinal – Paroi abdominale

Weir et al. Br J Sports Med 2015;49:768-74

1. **OSTÉOARTHROPATHIE PUBIENNE = OAP !!**

2. **PATHO D'INSERTION MUSCLES ADDUCTEURS**
   qui peut se compliquer d'un syndrome canalaire sur le nerf obturateur

3. **PATHO MUSCLES DROITS DE L'ABDOMEN**

4. **DEHISCENCE DU CANAL INGUINAL**
   qui peut se compliquer d'un syndrome canalaire sur le nerf ilio-inguinal

RETOUR MENU

ANATOMIE PUBALGIE

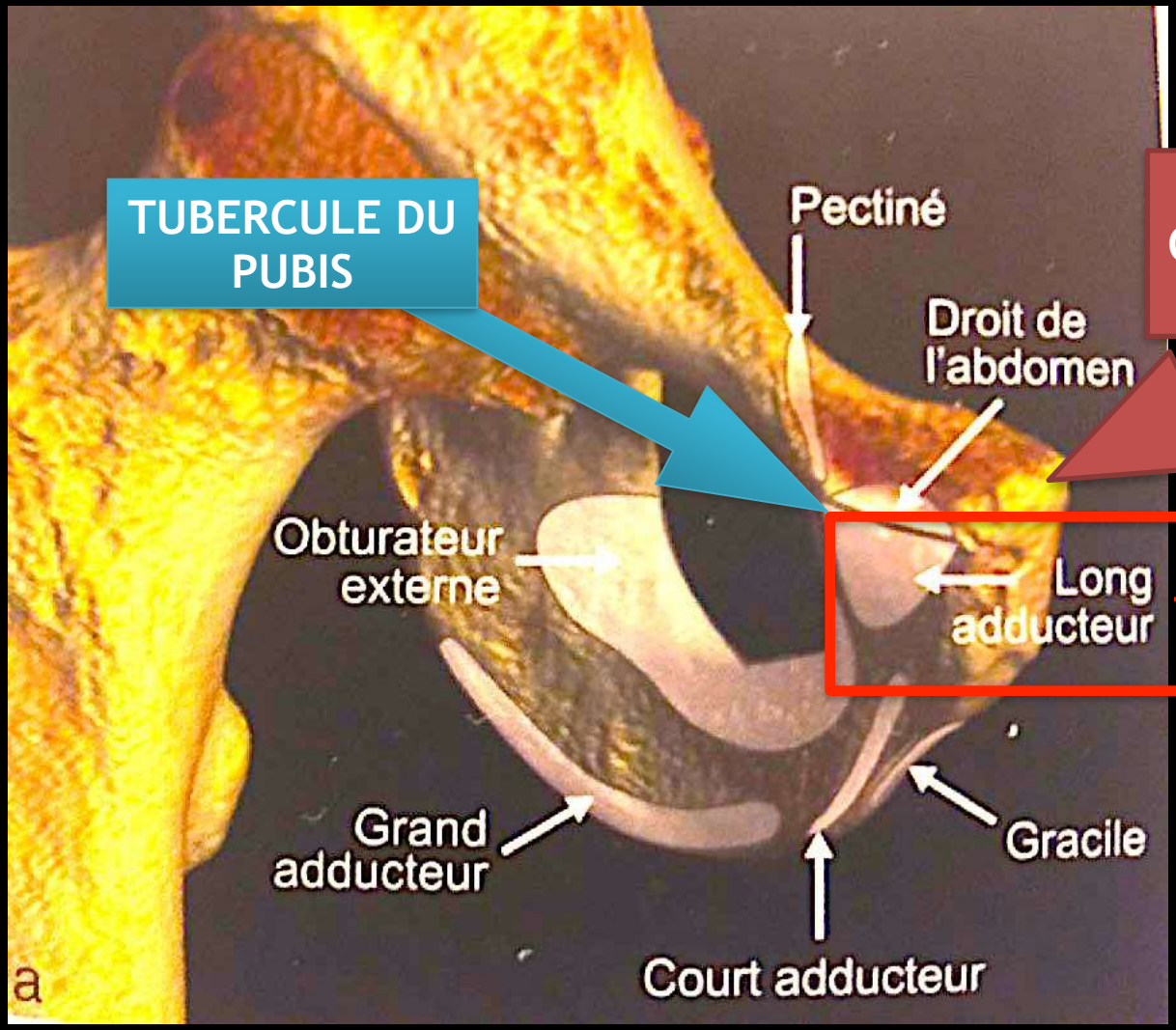

RETOUR MENU

ANATOMIE

Osseuse

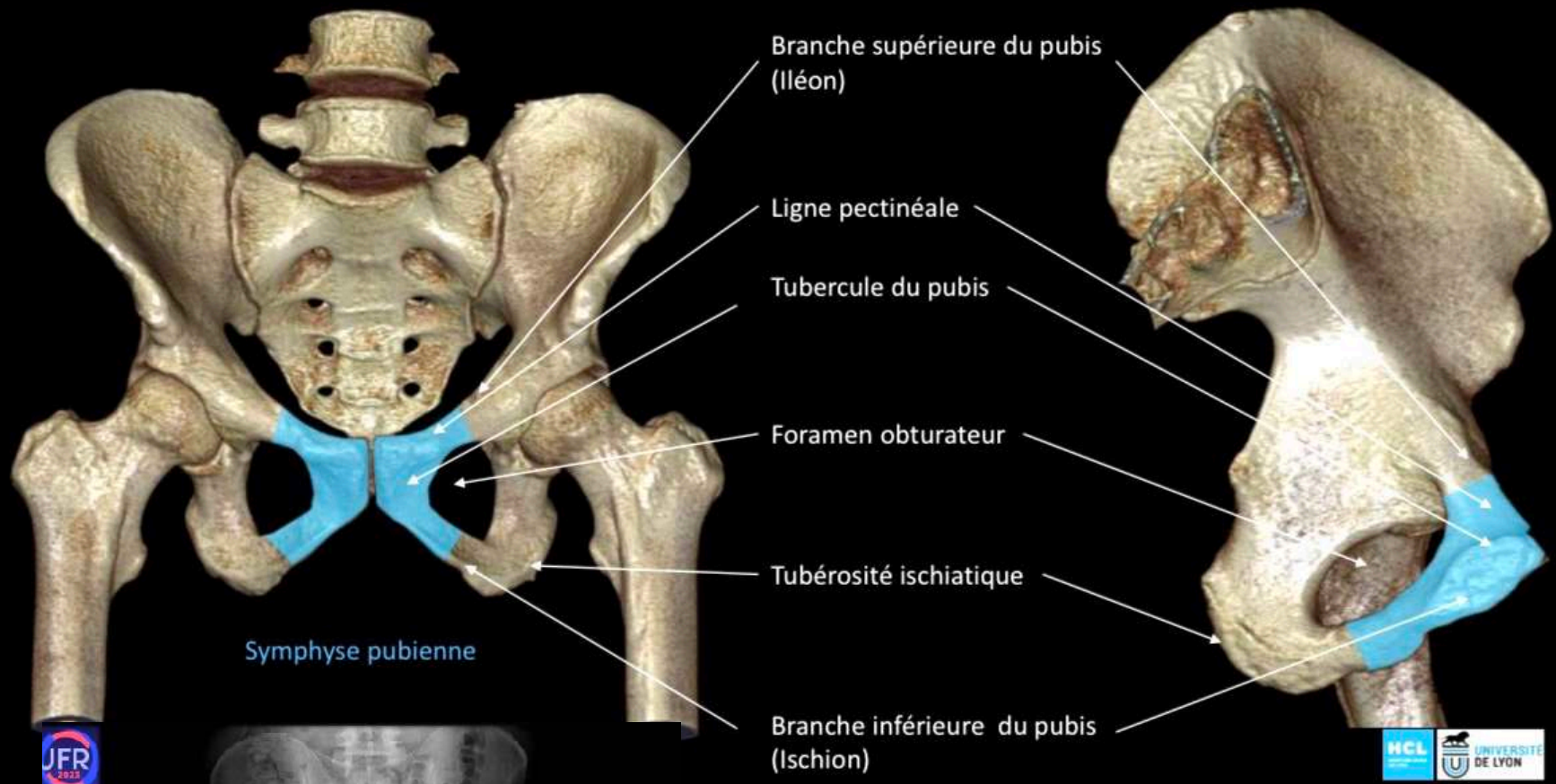

RETOUR MENU

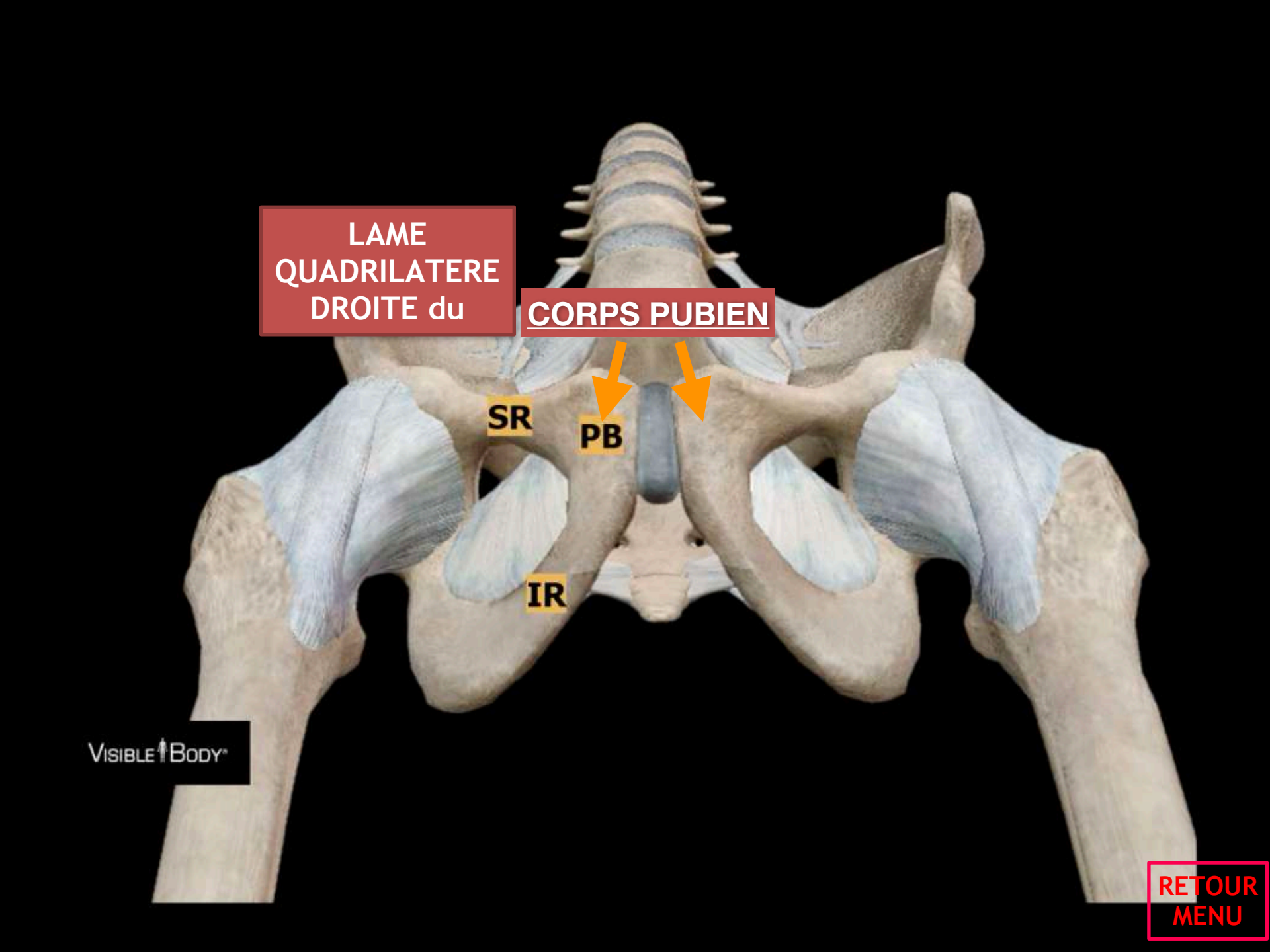
LAME QUADRILATERE DROITE du
CORPS PUBIEN
SR
PB
IR
VISIBLE BODY

RETOUR MENU

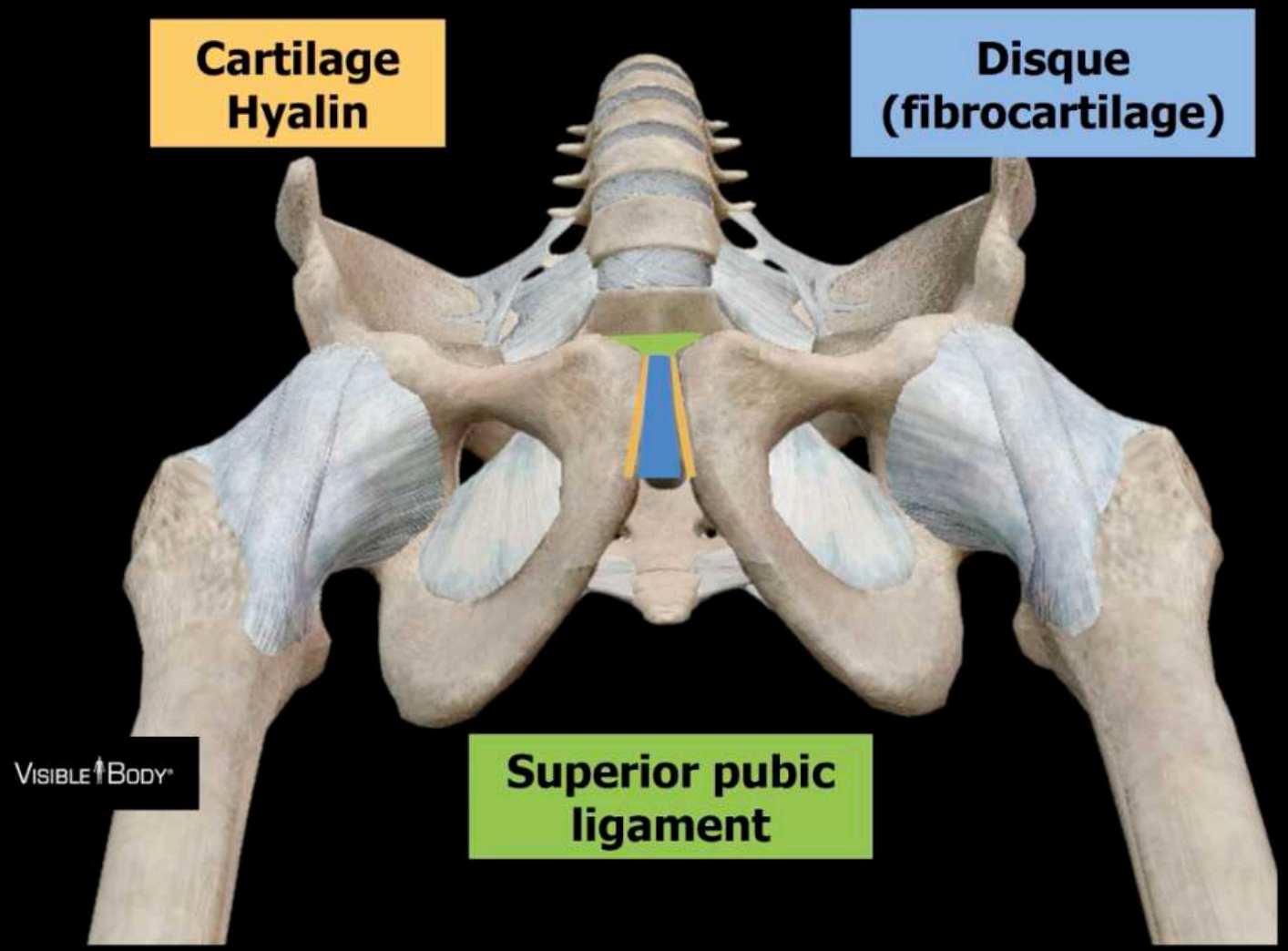
Cartilage Hyalin
Disque (fibrocartilage)
Superior pubic ligament
VISIBLE BODY

RETOUR MENU

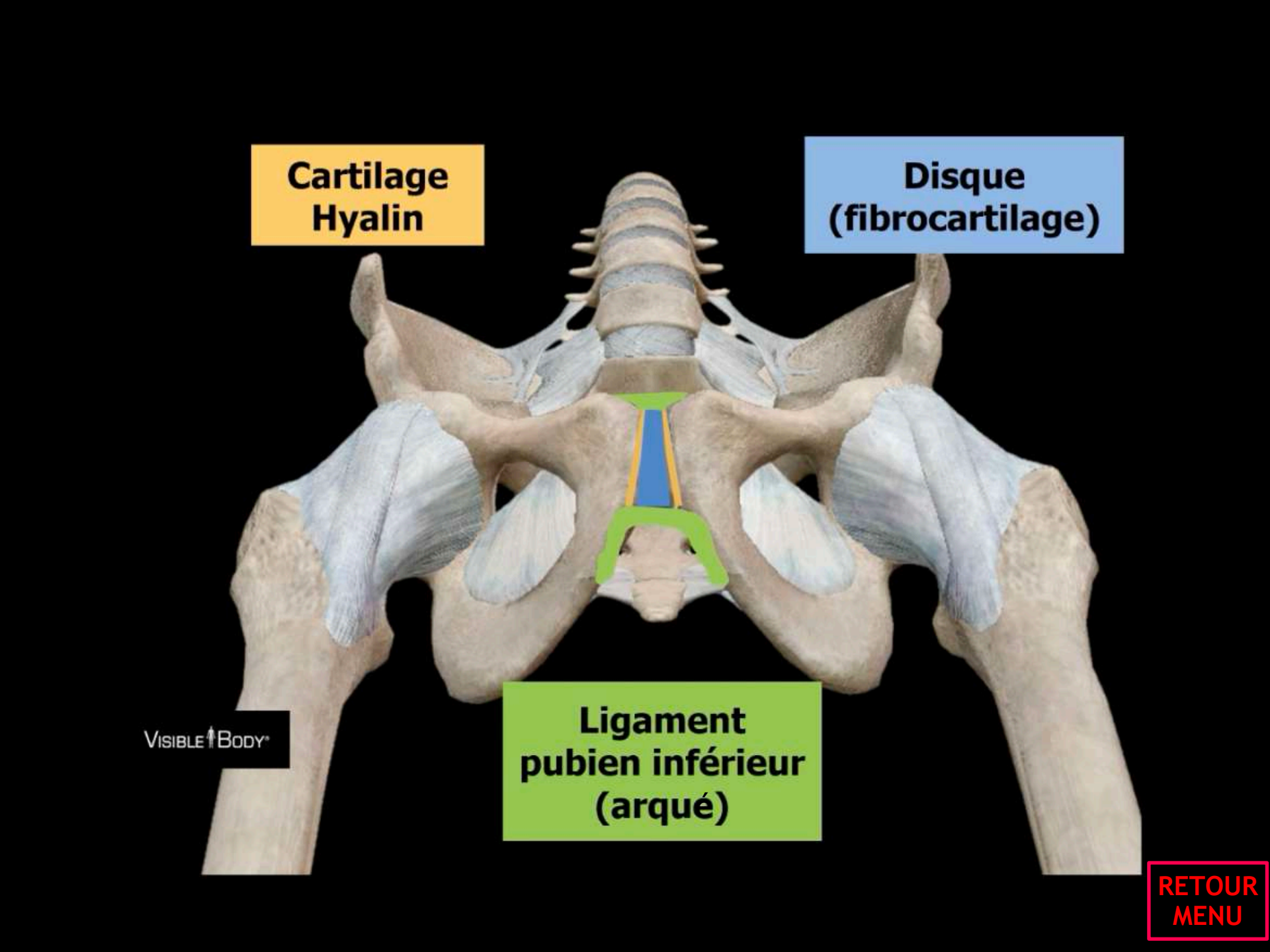
Cartilage Hyalin
Disque (fibrocartilage)
Ligament pubien inférieur (arqué)
VISIBLE BODY

RETOUR MENU

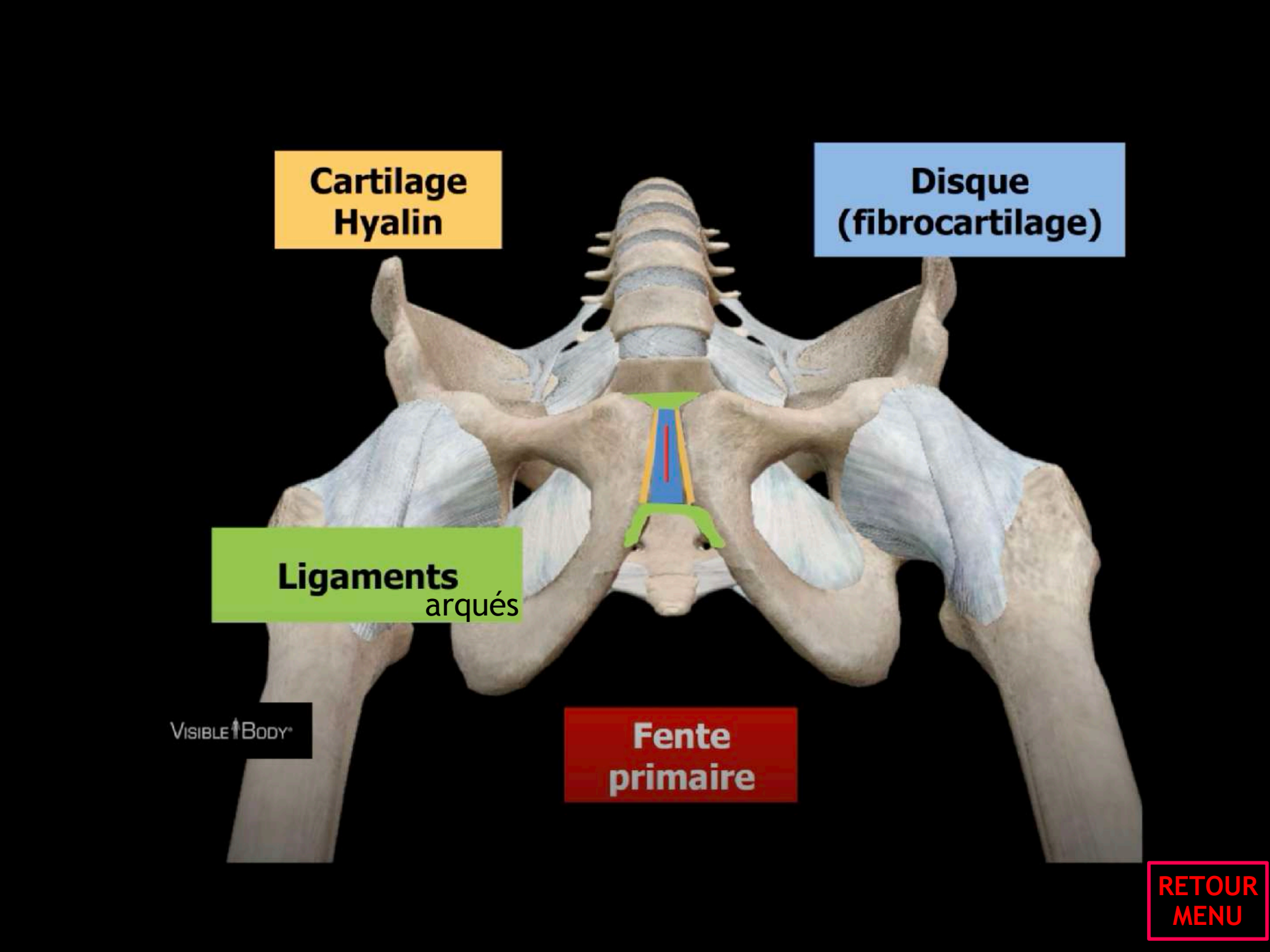
Cartilage Hyalin
Disque (fibrocartilage)
Ligaments arqués
Fente primaire
VISIBLE BODY

RETOUR MENU

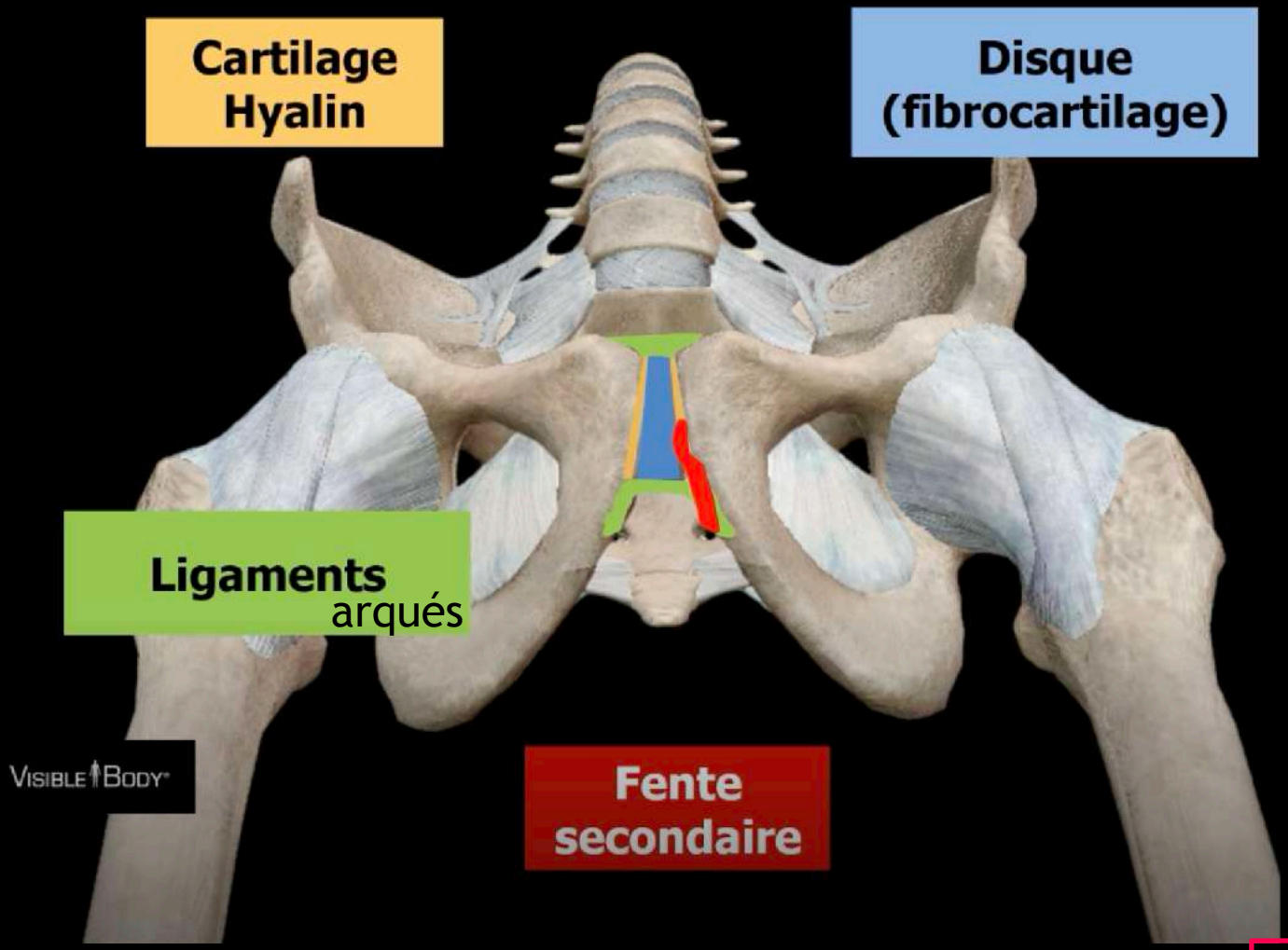
Cartilage Hyalin
Disque (fibrocartilage)
Ligaments arqués
Fente secondaire
VISIBLE BODY

RETOUR MENU

Ligament pubien supérieur

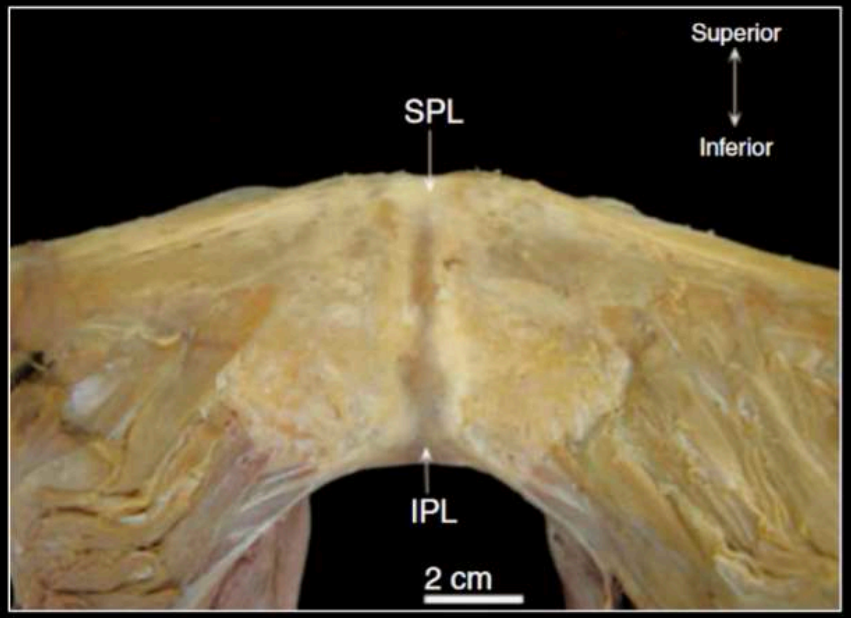

Ligament pubien inférieur

Ligament pubien antérieur

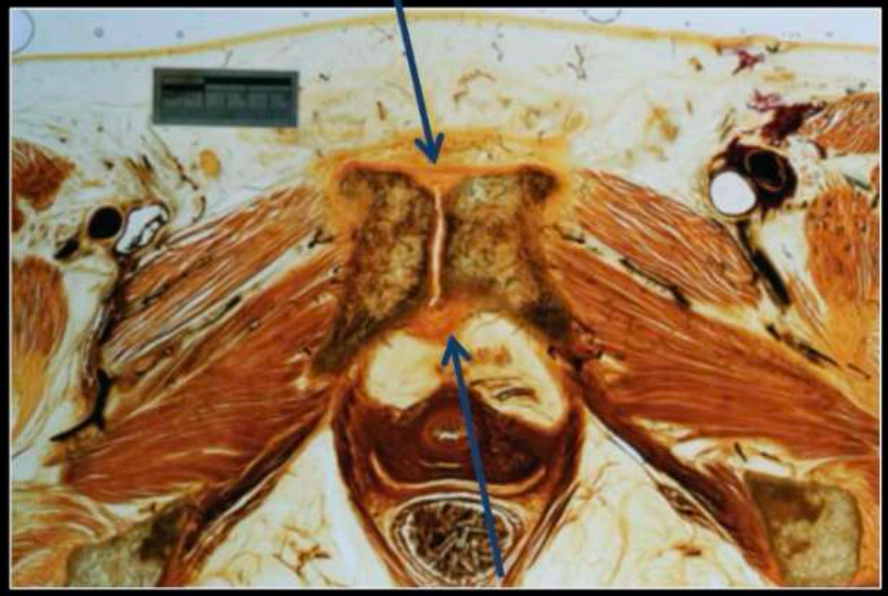

Ligament pubien postérieur

RETOUR MENU

Anatomie musculaire

Rectus abdominis Pyramidalis

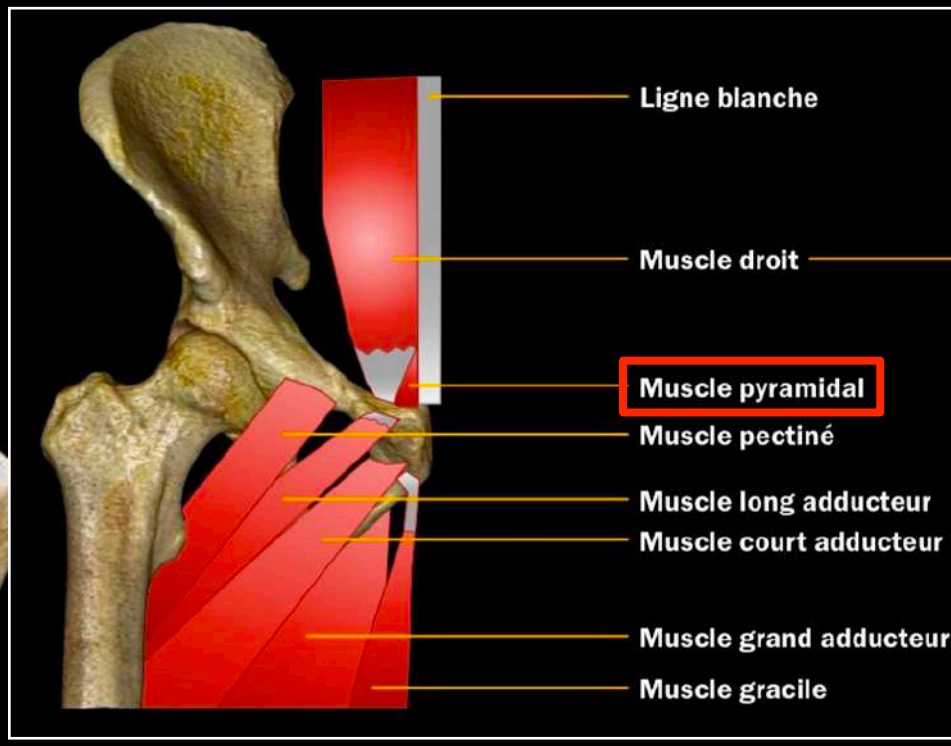

RETOUR MENU

Anatomie musculaire

Rectus abdominis

Long adducteur

VISIBLE BODY

RETOUR MENU

Pyramidalis-Anterior Pubic Ligament-Adductor Longus Complex (PLAC)

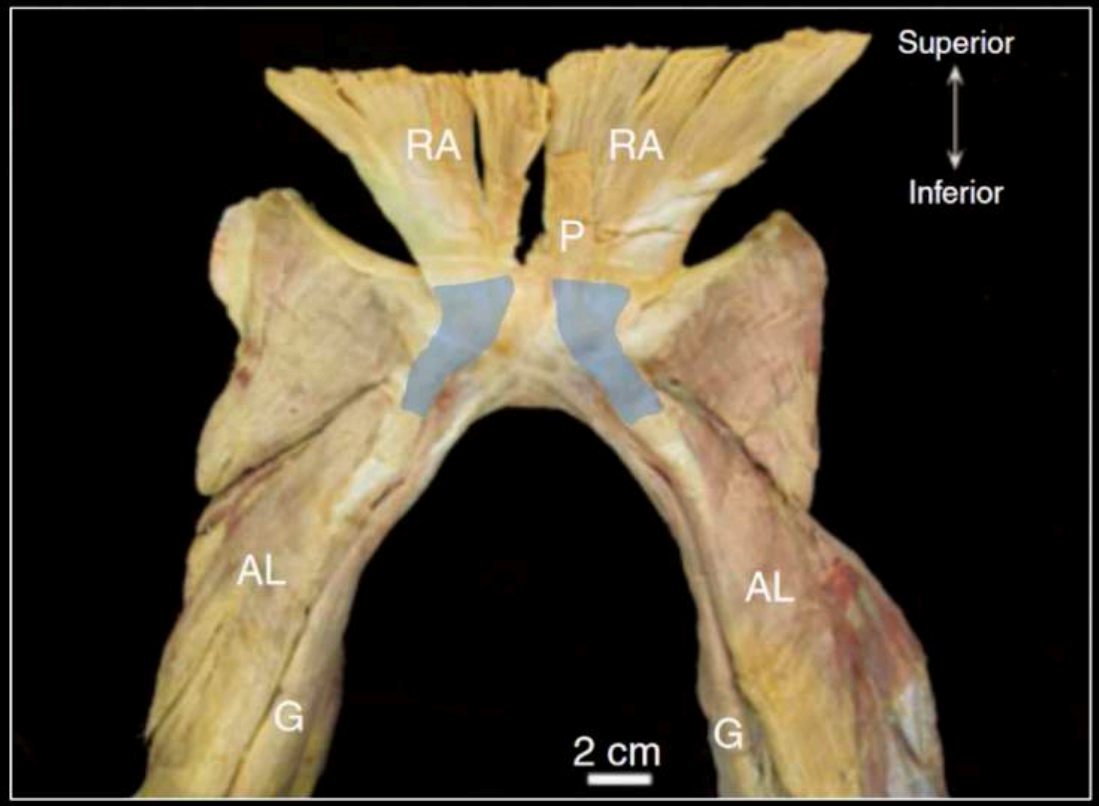

Becker et al. J Anat. 2010;217:475-87

RETOUR MENU

Anatomie plan sagittal – PLAC

LAT

Médian

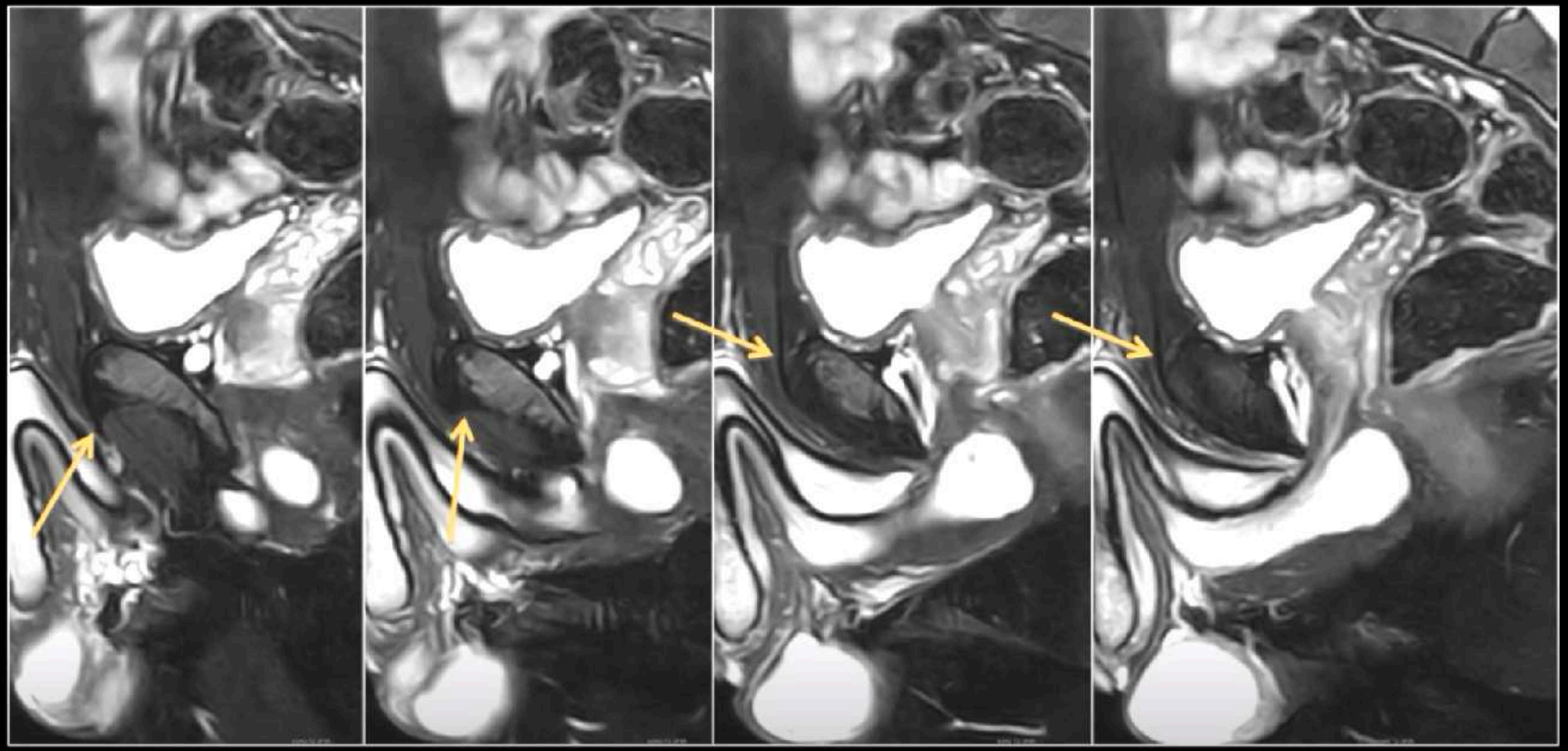

Long adducteur	Long adducteur	Pyramidalis	Pyramidalis

RETOUR MENU

Anatomie plan sagittal – PLAC

LAT

Médian

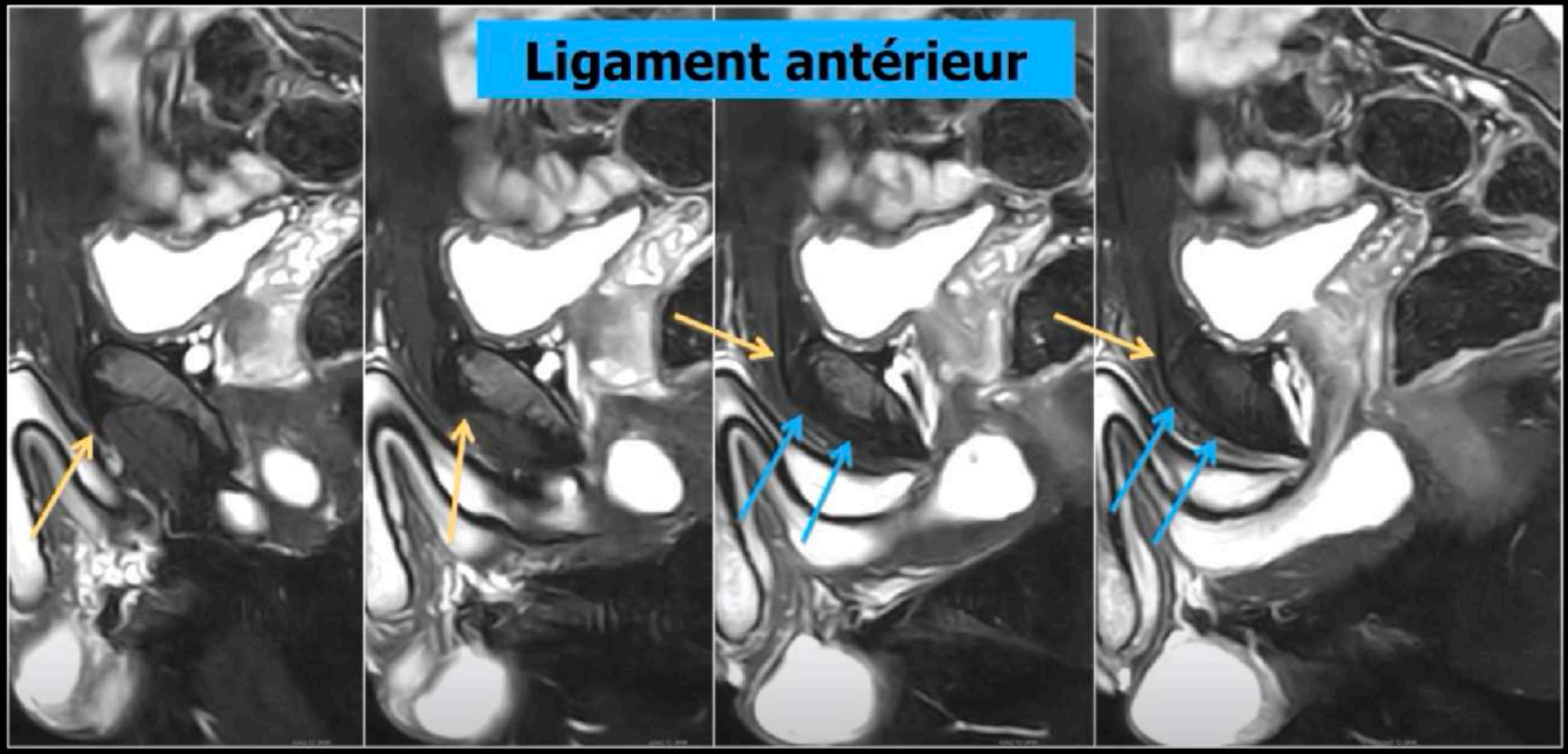

Long adducteur	Long adducteur	Pyramidalis	Pyramidalis

RETOUR MENU

Anatomie plan axial – PLAC

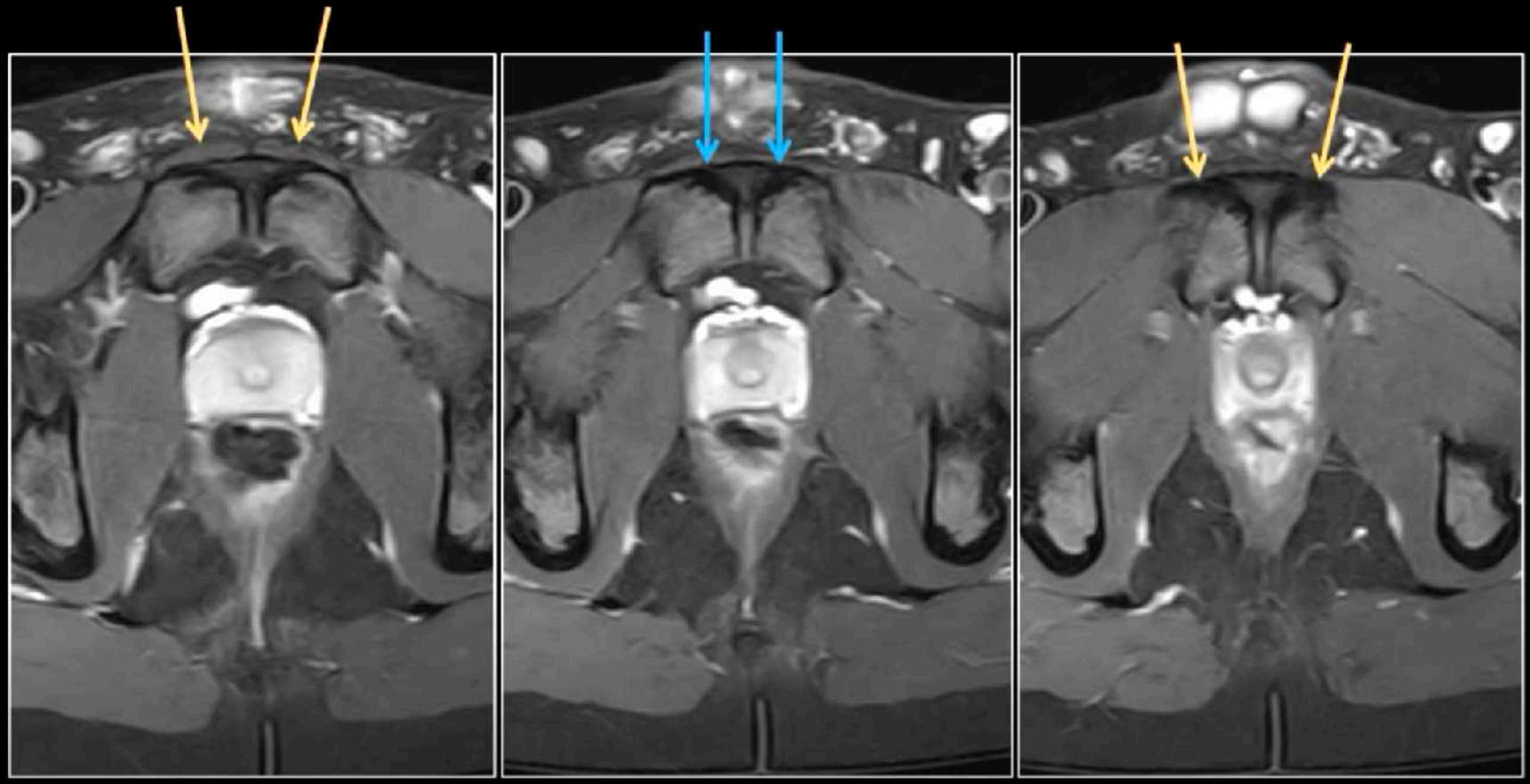

Pyramidalis | Ligament antérieur | Long adducteur

RETOUR MENU

Fente primaire

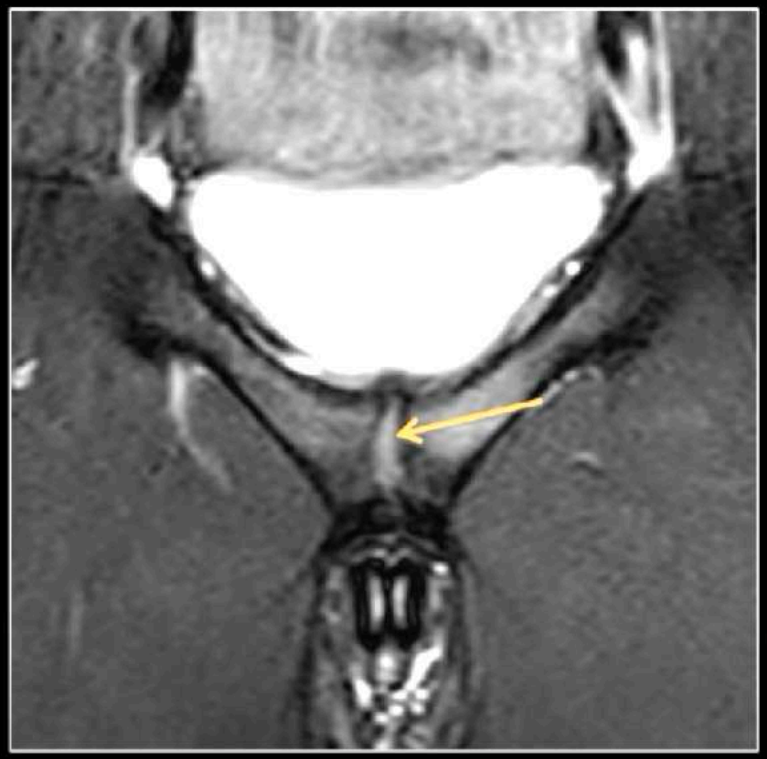

Coronal T2 FS

Axial T2 FS

Fente primaire

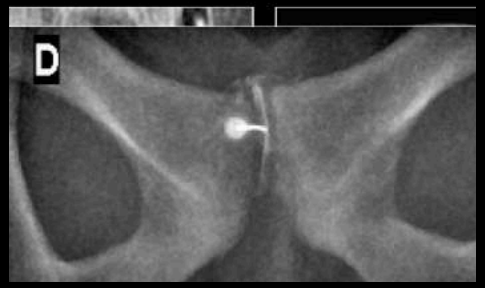

RETOUR MENU

ANATOMIE

Plexus

Nerf obturateur :

- Nerf mixte issu du rameau ventral de L2 , L3 et L4
- Traverse la partie supéro-médiale du foramen obturateur

Innervation :

- Rameau postérieur :
  - Muscle obturateur externe
  - Muscle court adducteur
  - Muscle grand adducteur

- Rameau antérieur :
  - Muscle pectinée
  - Muscle court adducteur
  - Muscle long adducteur
  - Muscle gracile

Sensitive : face médiale de la cuisse

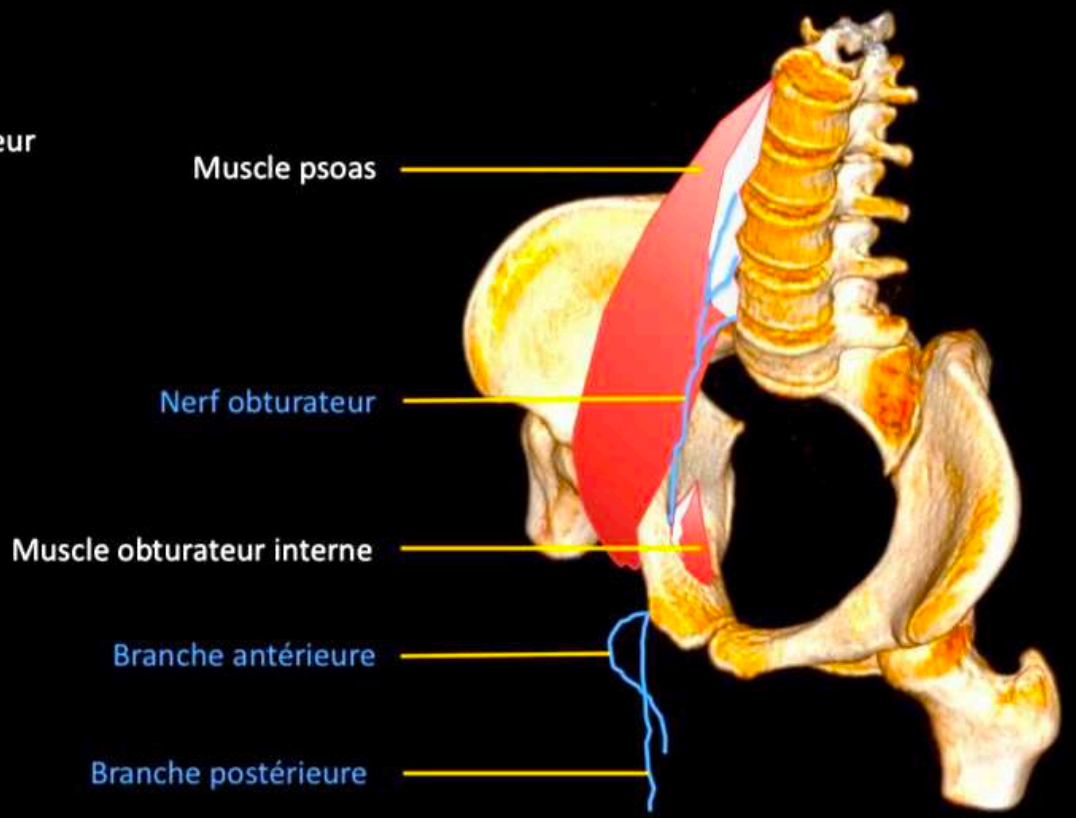

RETOUR MENU

ANATOMIE

Plexus

Nerf ilio-hypogastrique :

- Nerf mixte issu du rameau ventral L1 +/- T12
- Chemine en dehors du muscle transverse et en dedans du muscle oblique interne

Innervation :

- Rameau abdominal :
  - Muscle transverse
  - Muscle oblique interne
  - Muscle droit de l'abdomen
- Rameau génital :
  - Téguments de la région pubienne, du scrotum et des grandes lèvres
- Rameau perforant cutané latéral :
  - Partie supéro latérale de la fesse et de la cuisse

Nerf Ilio-inguinal :

- Nerf sensitif issu du rameau ventral de L1
- Chemine en dessous du nerf ilio-hypogastrique

Innervation :

- Rameau abdominal :
  - Téguments de la région pubienne
- Rameau génital :
  - Face médiale de la cuisse, du scrotum
  - Racine du pénis chez l'homme et des grandes lèvres chez la femme

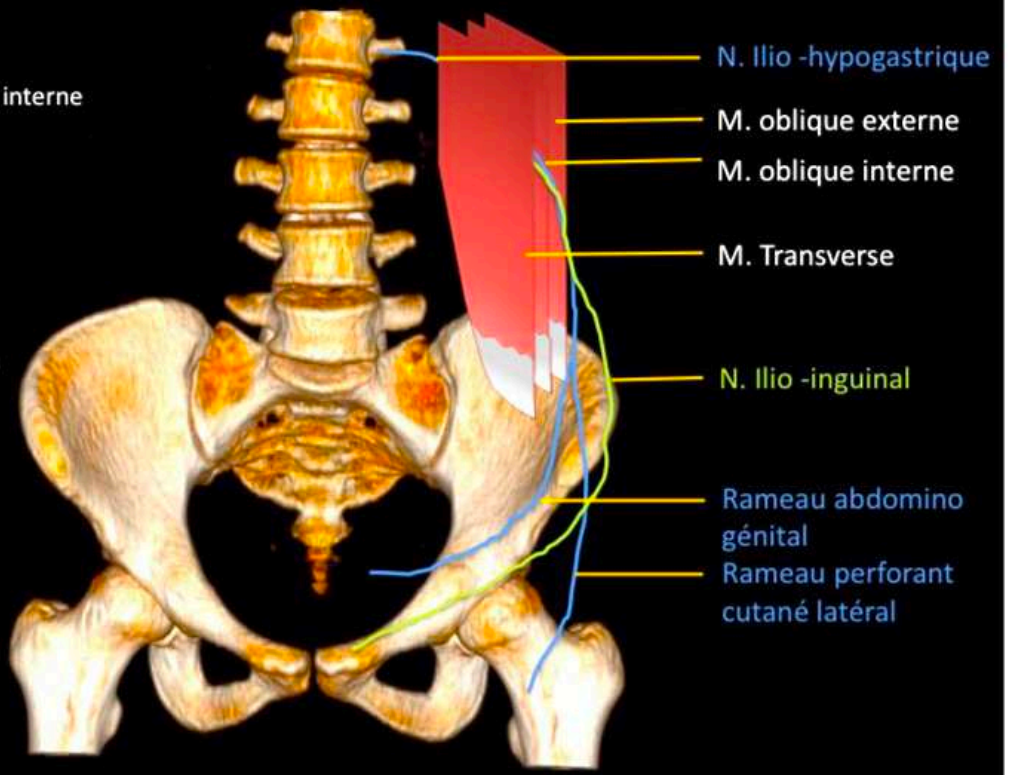

RETOUR MENU

PATHO

RETOUR MENU

1 -

- **un signe de la « seconde fente »**, image d'addition linéaire de type liquidien en T2, qui prolonge la fente centrale verticale symphysaire vers le bas et le dehors (fig. 22.27) [9]. Elle longe l'os ou, plus rarement, siège sous l'apophyse chez le patient jeune [41]. Elle témoigne le plus souvent d'une lésion médiale de l'aponévrose des muscles droit de l'abdomen et du long adducteur (en situation basse, elle peut affecter le gracile, voire le court adducteur) [59]. Il s'agit d'un signe fréquent et très bien corrélé aux douleurs des patients [14, 15]. Il doit être recherché sur les coupes axiales et frontales ;

RETOUR MENU

PATHO

Fente secondaire

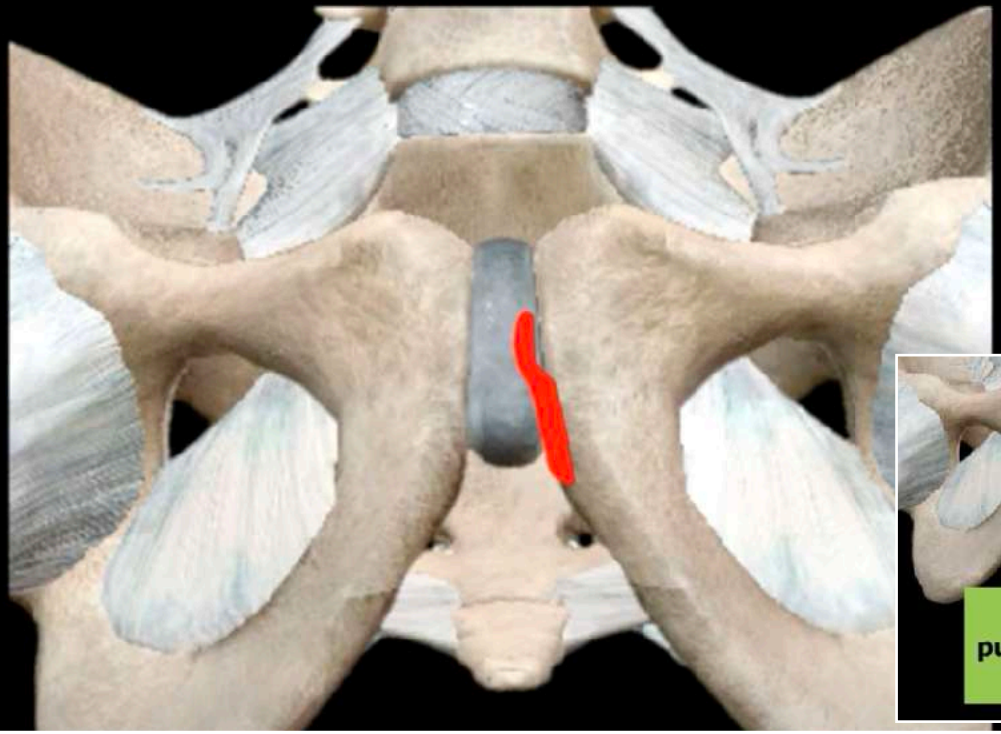

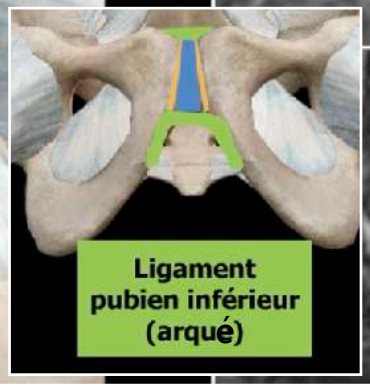

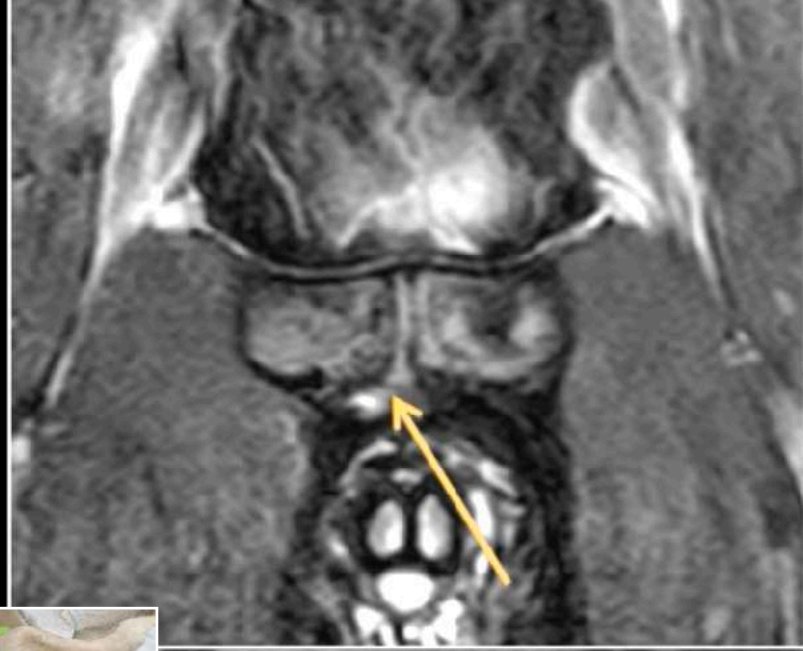

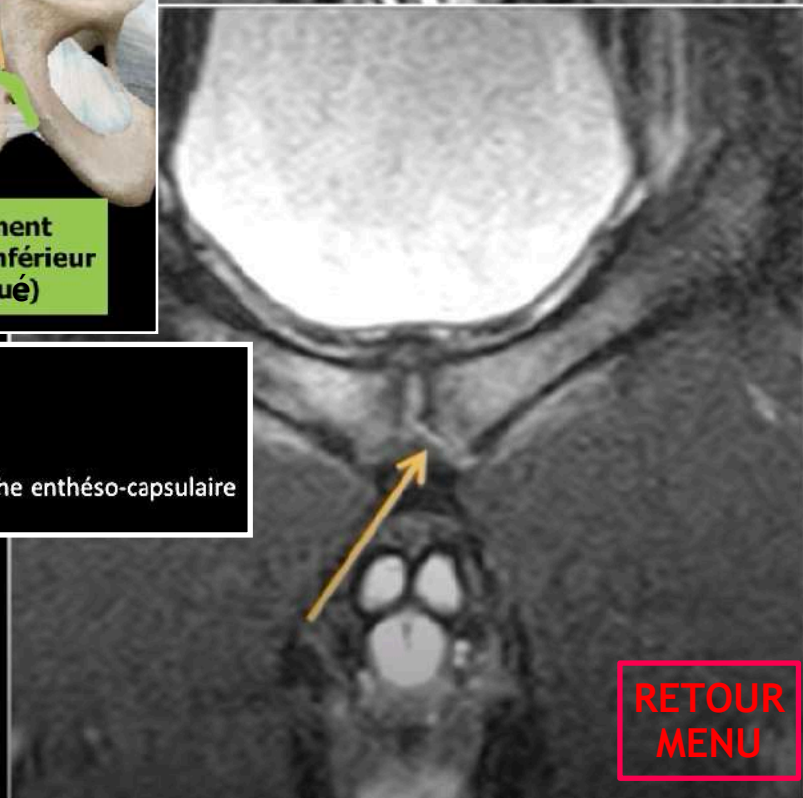

- Signe de la seconde fente :
  - Image d'addition linéaire prenant naissance en regard de la fente primaire
  - S'étend vers le bas au contact du ligament arqué
  - Conséquence de tractions itératives au niveau de l'enthèse pubienne des adducteurs = brèche enthéso-capsulaire

LA

RETOUR MENU

2 - et 3 -

- **une désinsertion du complexe aponévrotique prépubien** (fig. 22.28). Il s'agit d'une lésion centrale s'étendant plus ou moins loin dans les deux aponévroses adjacentes, de façon fréquemment asymétrique [14, 94]. Elle est bien visible dans les trois plans. Il existe souvent un signe de la seconde fente bilatérale, confluente. Le complexe aponévrotique est parfois complètement avulsé ;
- **une atteinte de l'insertion des muscles droit de l'abdomen – long adducteur sur le tubercule du pubis** (fig. 22.29 et 22.30). Elle est isolée ou associée aux lésions précédentes (atteinte étendue). Elle est de sévérité variable (enthésopathie ou petite désinsertion focale à une importante rétraction musculaire avec hématome) (*cf.* chapitre 20) [17, 58, 90]. Un œdème osseux focal, antérieur (tubercule du pubis) peut attirer l'attention [17]. Dans les lésions chroniques, une atrophie musculaire peut être observée. On se méfiera de l'hypertrophie physiologique fréquente du muscle droit fémoral du côté non dominant

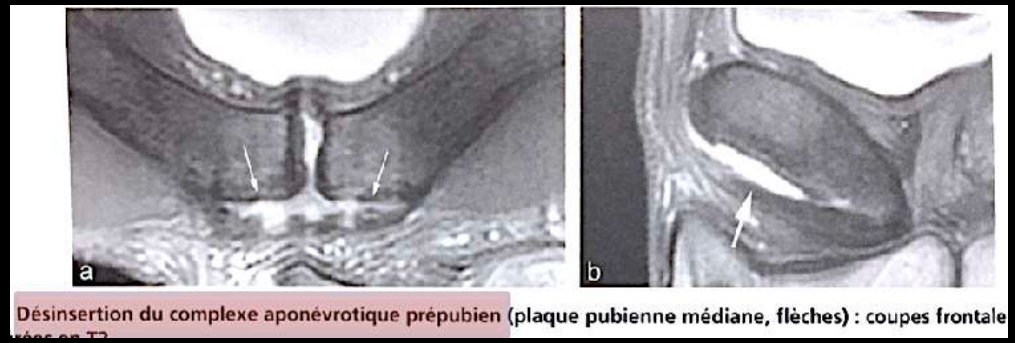

Désinsertion du complexe aponévrotique prépubien (plaque pubienne médiane, flèches) : coupes frontale

2.29 Avulsion du tendon du muscle long adducteur avec extension au muscle droit de l'abdomen en regard du tubercule (P) : coupes frontale (a), axiale (b) et sagittale (c)

RETOUR MENU

CLASSIFICATION NON UTILISÉE en pratique

Lésions du PLAC

Atteinte isolée rare du long adducteur !!!!!!!

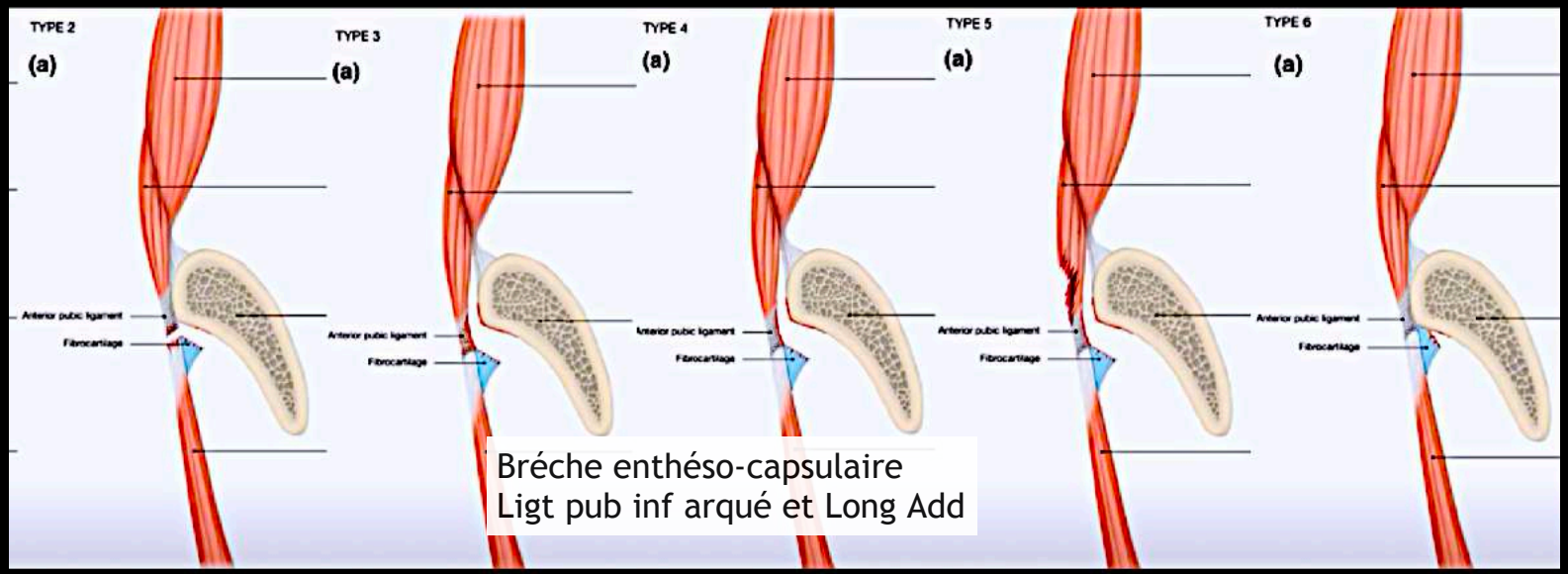

Bréche enthéso-capsulaire
Ligt pub inf arqué et Long Add

Classification: 6 types possibles d'association

Schilders et al. Knee Surg Sports Traumatol Arthroscop 2021;29:2424-36

RETOUR MENU

ATTEINTE PLAC

Douleurs symphyse + adducteurs

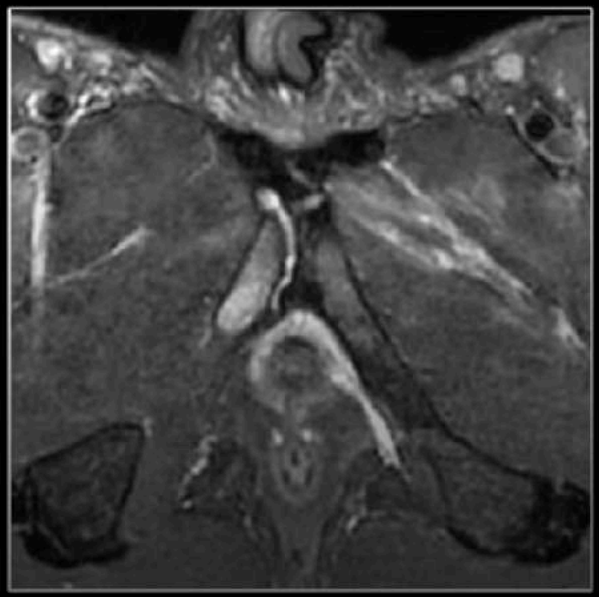

RETOUR MENU

Pyramidalis-anterior pubic ligament-adductor longus complex (PLAC)

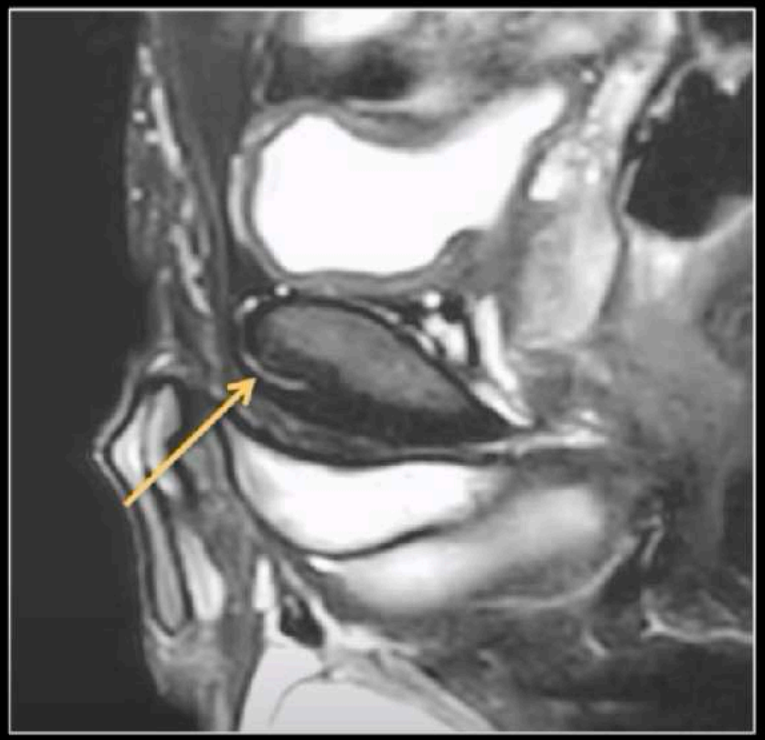

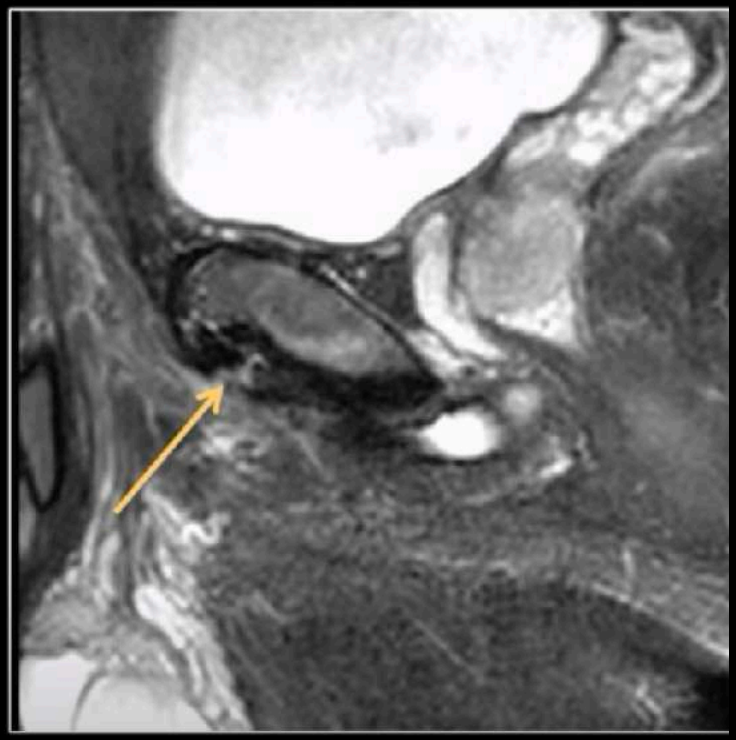

IRM: atteinte du PLAC

RETOUR MENU

1 - MUSCLES DROITS DE L'ABDOMEN

RETOUR MENU

Pubalgies du sportif - Atteinte des grands droits

Physiopathologie :

- Possible atteinte aiguë lors de geste « balistique » :
  - Service au tennis
  - Torsion contraction du tronc
  - Swing de golf

Type d'atteinte :

- Atteinte de l'enthèse distale ou lésion musculaire intrinsèque
- Atteinte chronique avec une enthésopathie d'insertion distale +/-associée à une souffrance des adducteurs

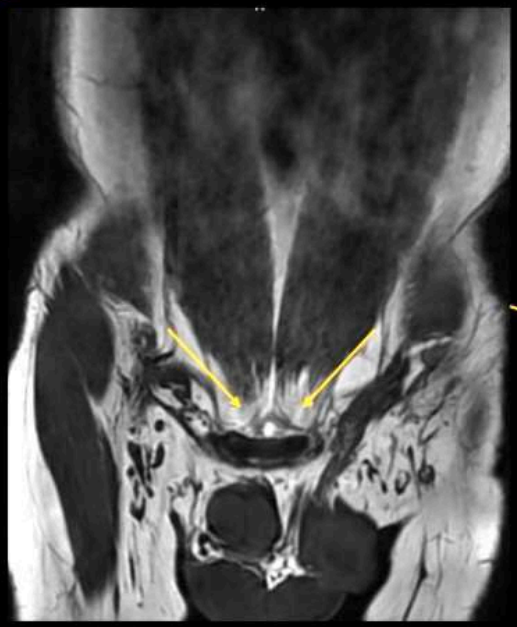

Insertion des grands droits sur le tubercule pubien

Continuité de l'enthèse des grands droits et du long adducteur participant au CAPP

Atkins JM, Taylor JC, Kane SF. Acute and overuse injuries of the abdomen and groin in athletes. Curr Sports Med Rep 2010.

RETOUR MENU

Pubalgies du sportif - Atteinte des grands droits

- Atteinte aiguë

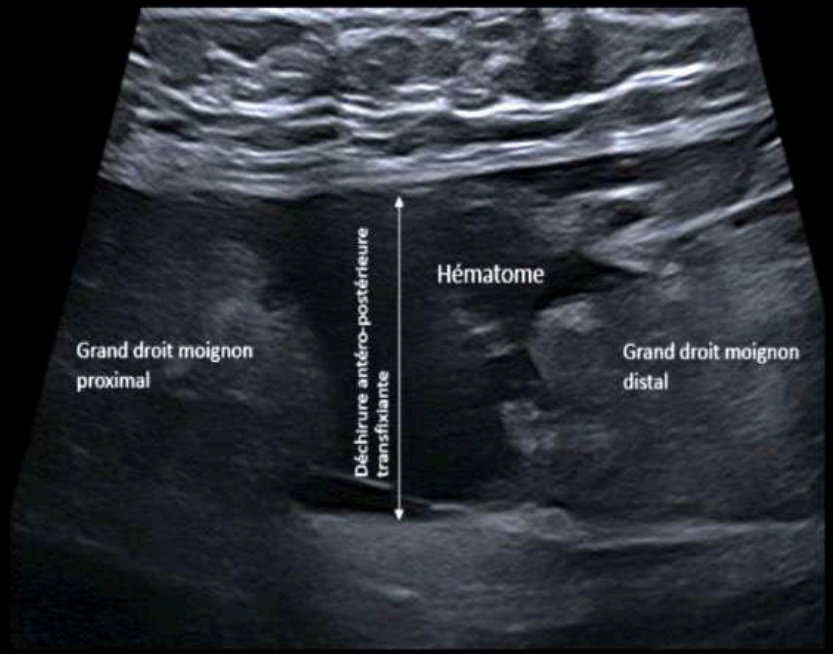

Lésion musculaire intrinsèque du tiers distal du grand droit droit suite à un swing au golf

RETOUR MENU

Pubalgies du sportif - Atteinte des grands droits

- Atteinte chronique

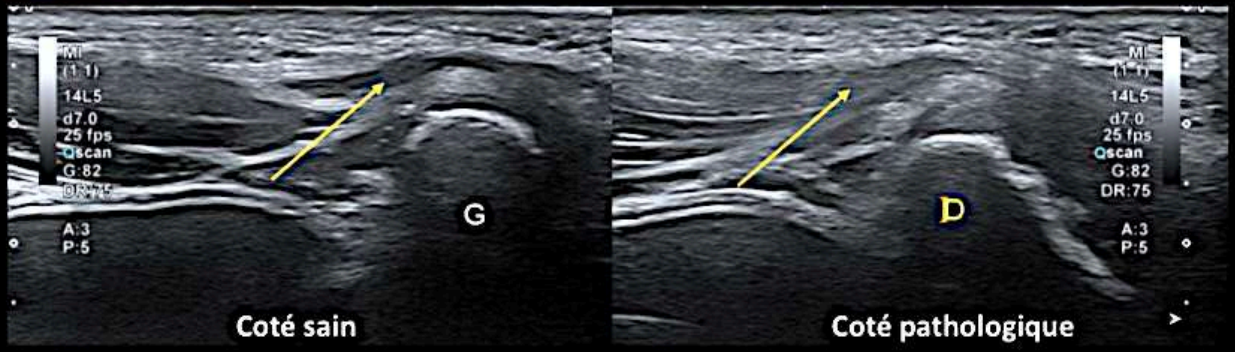

- Enthèse grand droit DROIT
- Epaississement hypoéchogène sans fissure
- Nette asymétrie du côté controlatéral

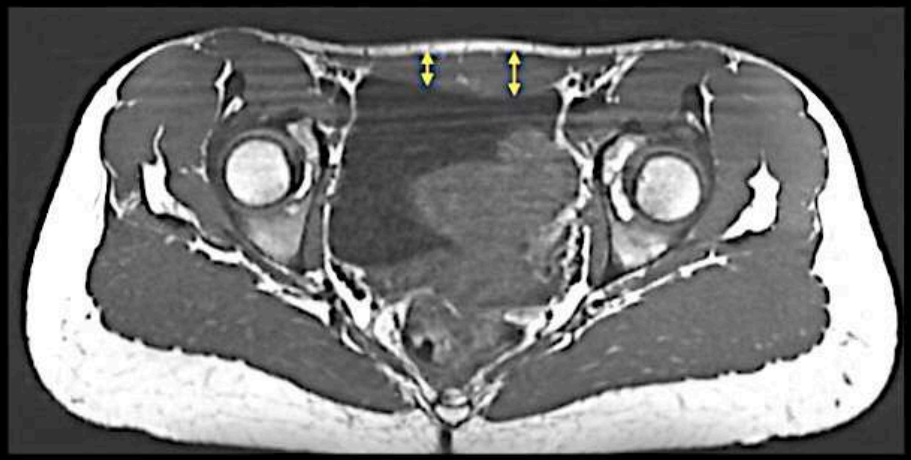

- Patiente pratiquant le tennis
- Douleurs en projection de la loge des adducteurs droite
- Asymétrie de trophicité des grands droits

RETOUR MENU

2 - MUSCLES LONGS ADDUCTEURS

RETOUR MENU

ANATOMIE MECANIQUE

Pubalgies du sportif – Souffrance des enthèses proximales des adducteurs

- Structures tendineuses les plus fréquemment atteintes :
  - Long adducteur
  - Gracile
- Atteinte fréquente chez le jeune sportif

  Anderson K, Strickland SM, Warren R. Hip and groin injuries in athletes. Am J Sports Med 2001
- Mode de révélation
  - Brutale : désinsertions tendineuses ou atteintes myo-osseuses
  - Insidieuse : tractions chroniques enthésopathies fissuraires ou non

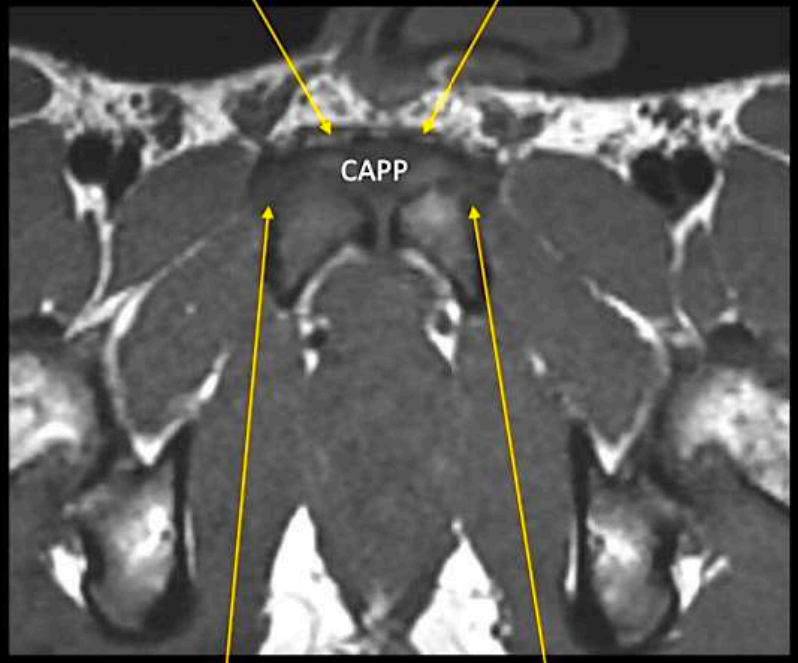

RETOUR MENU

ANATOMIE MECANIQUE

Pubalgies du sportif - Souffrance des enthèses proximales des adducteurs

- Atteinte chronique :
  - Enthésopathie d'insertion mécanique
    - Epaississement hypoéchogène de l'enthèse
    - Fissuration intra-substance
  - Critères discriminants :
    - Caractère unilatéral
    - Hyperhémie doppler
    - Douleur à l'échopalpation

Remodelage adaptatif fréquent de l'enthèse du long adducteur sans caractère pathologique

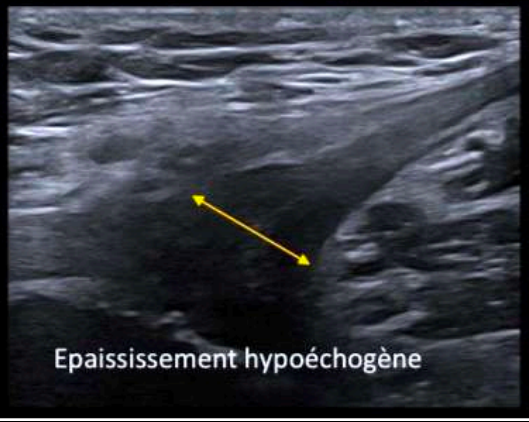

Epaississement hypoéchogène

Clivage fissuraire liquidien non transfixiant

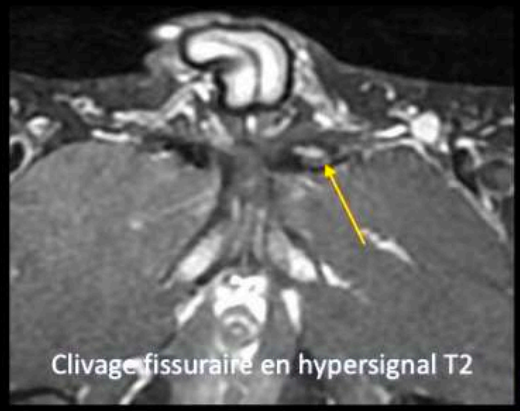

Clivage fissuraire en hypersignal T2

RETOUR MENU

Pubalgies du sportif - Enthèse proximale des adducteurs

- Atteinte aiguë :
  - Désinsertion enthésique proximale
  - Evaluation du caractère complet ou non

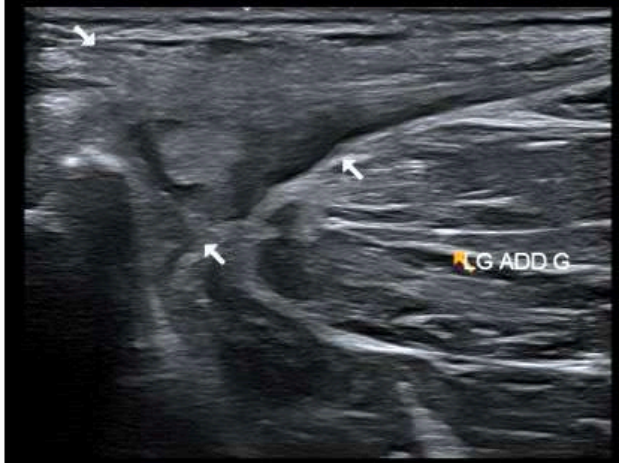

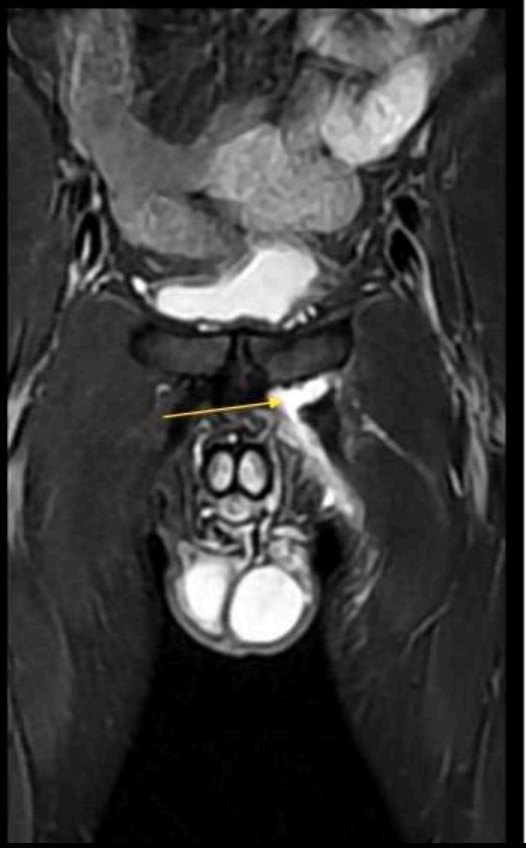

RETOUR MENU

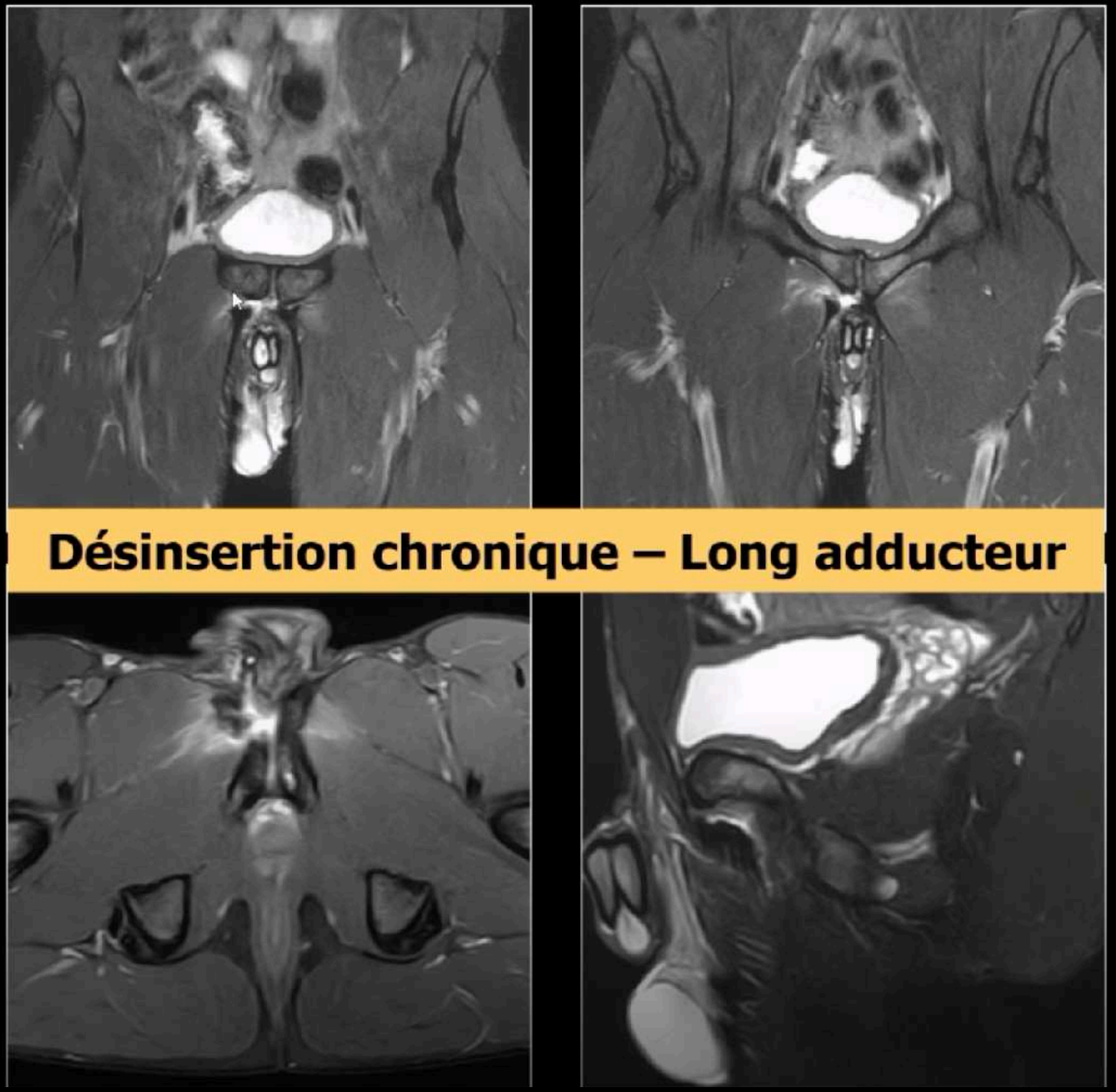

Désinsertion chronique – Long adducteur

RETOUR MENU

3- OSTÉO-ARTHROPATHIES PUBIENNES

RETOUR MENU

Ostéoarthropathie pubienne

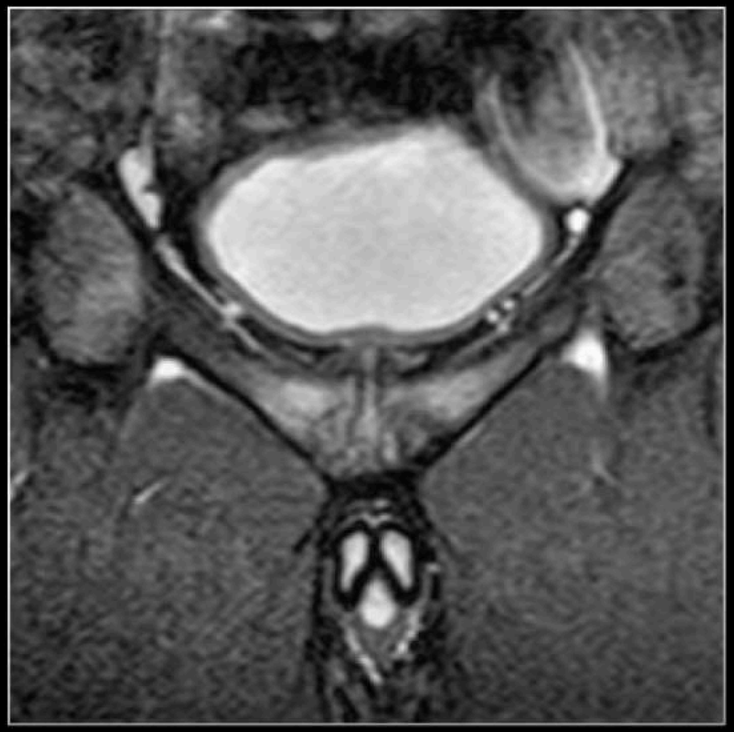

Coronal T2 FS

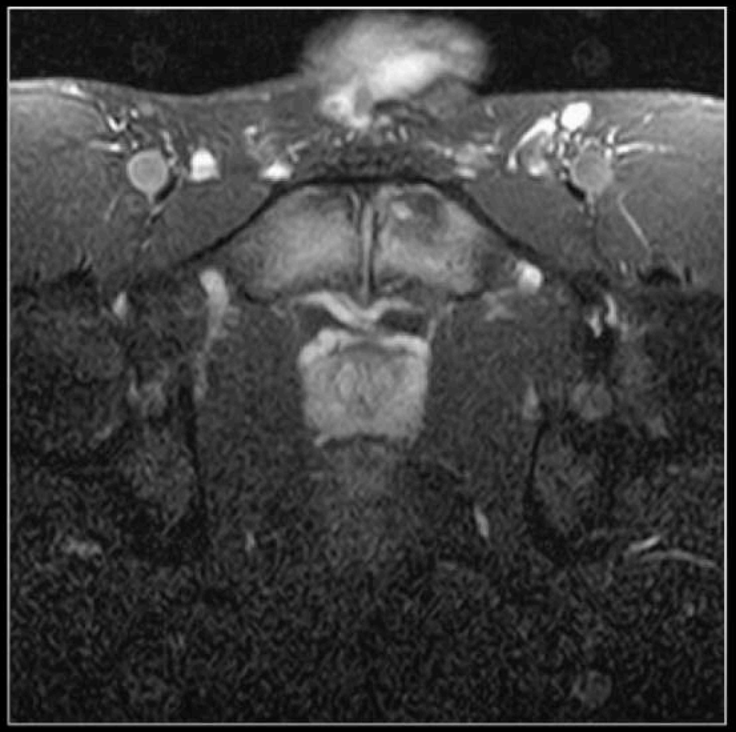

Axial T2 FS

RETOUR MENU

FRACTURE

Œdème de contrainte

Coronal T2 FS

Axial T2 FS

RETOUR MENU

ANATOMIE MECANIQUE

Pubalgies du sportif - Ostéoarthropathie pubienne

Pathologie de l'articulation et des structures ligamentaires/fibrocartilagineuses adjacentes

Physiopathologie :

- Origine micro-traumatique : stress articulaire et enthésique

Epidémiologie :

- Atteinte préférentielle chez le sujet jeune ++ homme

  (*Fricker P.A et al. Osteitis pubis in athletes. Infection, inflammation or injury? Sports Med. 1991.)*
- Formes purement articulaires rares, souvent intriquées aux pathologies musculaires adjacentes

Facteurs de risque :

- Toutes les contraintes articulaires pubiennes
  - Hyperlordose – antéversion du bassin
  - Dysplasie de hanche…

RETOUR MENU

- **une ostéoarthropathie pubienne** (OAP), réactionnelle à l'instabilité de la symphyse :
  - *un œdème de l'os spongieux du corps du pubis* étendu dans le plan sagittal, marqué ou n'intéressant que l'os sous-chondral des berges, volontiers asymétrique (fig. 22.26) [88, 89]. Cet œdème est évocateur de l'OAP. Un œdème modéré peut néanmoins être observé chez des sportifs asymptomatiques [49, 51, 52, 66]. Il peut être recolonisé ultérieurement par de la moelle osseuse graisseuse [5],
  - *des signes de chronicité* : sclérose et irrégularités des berges articulaires, conversion graisseuse des berges (*cf.* fig. 22.26), géodes sous-chondrales, épaississement capsuloligamentaire,

  - *une extrusion supérieure ou postérieure du disque interpubien* [5, 15]. Ce signe peut cependant être présent chez des sujets asymptomatiques et l'on ignore à l'heure actuelle s'il constitue un élément favorisant le développement d'une ostéoarthropathie pubienne [17],
  - *un décalage des berges* ou un diastasis [15, 93],
  - *un épanchement de la symphyse pubienne* [45] ;

RETOUR MENU

Pubalgies du sportif - Ostéoarthropathie pubienne

Imagerie :

- Radiographie :
  - 4 stades décrits : *peu pertinent en pratique*

Stade 1	Micro-érosions / aspect de « pseudo-élargissement » de l'interligne
Stade 2	Irrégularités et condensations des berges symphysaires
Stade 3	Accentuation de l'ostéocondensation sous-chondrale
Stade 4	Hyperostose, ostéophytose et début d'ankylose

Brunet B. La pubalgie : un syndrome « fourre-tout ». Plaidoyer pour une plus grande rigueur diagnostique et thérapeutique. Thèse Med. Université de Lyon; 1983.

- Scanner :
  - Signes identiques à la radiographie
  - Permet de guider une geste infiltratif

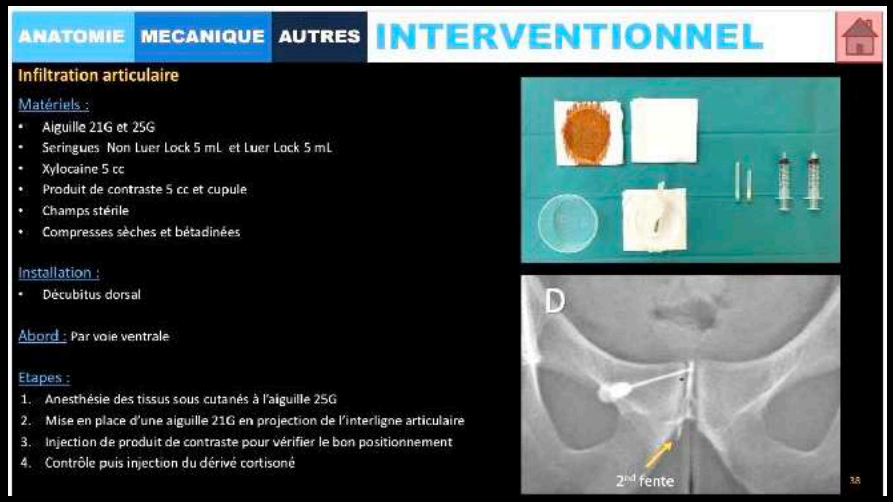

RETOUR MENU

Pubalgies du sportif - Ostéoarthropathie pubienne

- IRM :
  - Anomalie de signal de type œdème sous chondral asymétrique des berges : caractère actif de la lésion
    - En lien avec des micro-fractures du spongieux [1]
    - Attention l'œdème est également retrouvé chez des patients asymptomatiques [2]
  - Signe de la seconde fente :
    - Image d'addition linéaire prenant naissance en regard de la fente primaire
    - S'étend vers le bas au contact du ligament arqué
    - Conséquence de tractions itératives au niveau de l'enthèse pubienne des adducteurs = brèche enthéso-capsulaire
  - Liseré para-symphysaire :
    - Hypersignal T2 liquidien linéaire sous chondral des berges articulaires
  - Remodelage structural :
    - Anomalies sous chondrales de type érosions/géodes
    - Condensation sous chondrale en hyposignal T1
    - Conversion graisseuse sous chondrale en hypersignal T1 (chronicité)
  - Pseudo-élargissement de l'interligne

[1] *Verrall GM et al. Bone biopsy of the parasymphyseal pubic bone region in athletes with chronic groin injury demonstrates new woven bone formation consistent with a diagnosis of pubic bone stress injury. Am J Sports Med 2008*

[2] *Verral GM et al. Incidence of pubic bone marrow oedema in Australian rules football players : relation to groin pain. Br J Sports Med. 2001.*

RETOUR MENU

Pubalgies du sportif - Ostéoarthropathie pubienne

Oedème

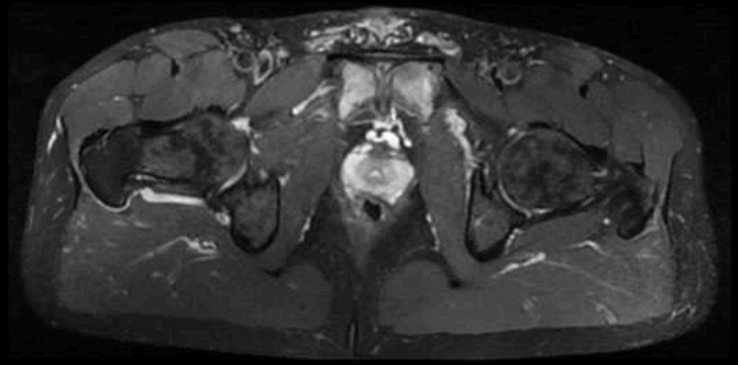

Seconde fente

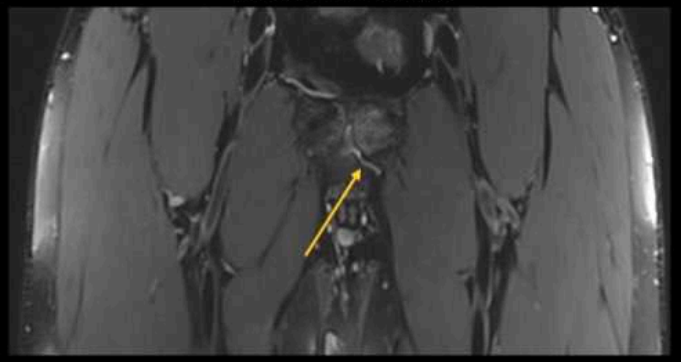

Condensation des berges articulaires

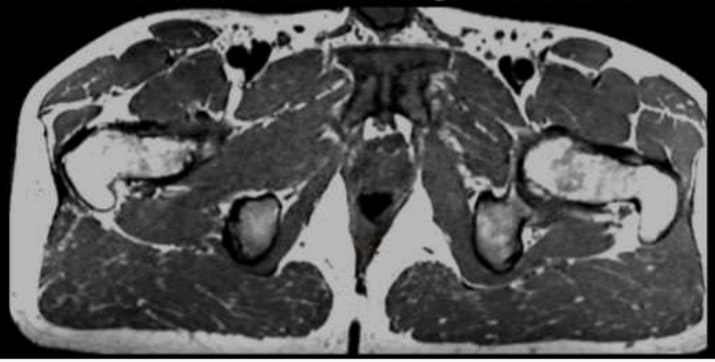

RETOUR MENU

Ostéo-arthrite inflammatoire non septique – Chondrocalcinose

Définition :

- Maladie des dépôts de cristaux de pyrophosphate de calcium (CPP)
- 2 types d'anomalies :
  - Calcifications articulaires (chondrocalcinose) et des tissus mous
  - Arthropathie destructrice
- Fréquent et souvent asymptomatique +++

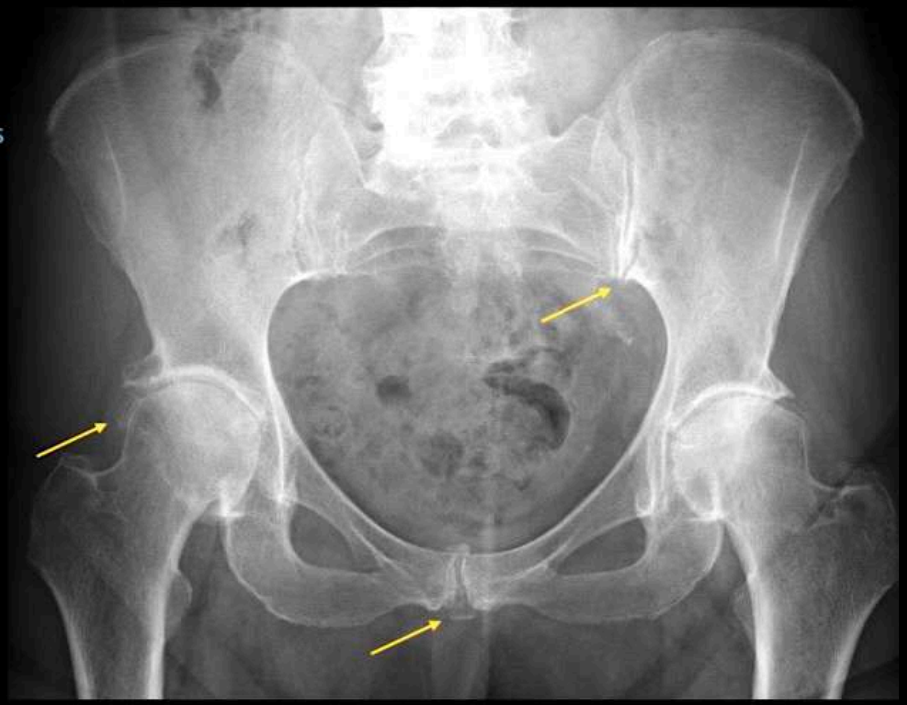

Etiologie :

- Forme sporadique : le + fréquente
- Forme familiale: rare
- Formes secondaires :
  - Hémochromatose
  - Hyperparathyroïdie I et II
  - Hypomagnésémie / Hypophosphatésie
  - Hypercalcémie hypocalciurie familiale
- Formes post traumatiques

Imagerie :

- Calcifications épaisses, granuleuses ou stratifiées
- Remodelage dégénératif

RETOUR MENU

Atteinte systémique – Hyperparathyroïdie

Physiopathologie :

- PTH synthétisée par les parathyroïdes
- Hormone hypercalcémiante et hypophosphatémiante
  - Rein :
    - Augmentation de la réabsorption tubulaire de calcium
    - Diminution de la réabsorption tubulaire de phosphate
  - Os : favorise l'ostéolyse (activation des ostéoclastes)
  - Digestif : augmentation de l'absorption intestinale de Ca/P

Types :

- HTP primaire : dysfonctionnement immunitaire auto immun des parathyroïdes avec sécrétion excessive de PTH (adénome, Hyperplasie, carcinome)
- HTP secondaire : sécrétion excessive de PTH par une hypocalcémie persistante (IRC, médicaments, malabsorption digestive, carence vitamino-calcique)
- HTP tertiaire : autonomisation d'une HTP secondaire prolongée (IRC terminale)

Imagerie :

- Résorption osseuse sous chondrale :
  - Aspect érosif avec plages d'ostéolyse / dépression / fractures sous-chondrales
- Résorption osseuse des enthèses

RETOUR MENU

Ostéo-arthrite inflammatoire non septique - SAPHO

Définition :
- Ostéite non spécifique aseptique
- Acronyme SAPHO
- Diagnostic d'élimination +++

S	Synovite
A	Acné
P	Pustulose
H	Hyperostose
O	Ostéite

Etiologie : inconnue

Clinique :
- Peut survenir à tout âge (plus fréquent chez l'adulte)
- Chez l'enfant plutôt ostéite chronique récurrente multifocale (OCRM)
- Evolution par poussées (variabilité interindividuelle)
- Prédominance féminine

- Atteinte ostéoarticulaire :
  - Douleurs osseuses inflammatoires d'installation progressive
  - Tuméfaction des tissus mous
  - Arthrite axiale (région sternoclaviculaire, bassin, rachis)
  - Arthrite périphérique
  - Enthésite périphérique

- Atteinte cutanée :
  - Pustulose palmoplantaire
  - Acné
  - Psoriasis

- Atteinte digestive :
  - Maladie de Crohn
  - Rectocolite hémorragique

Biologie :
- Syndrome inflammatoire (élévation de la CRP)
- Mais NFS normale

Imagerie : ++ OSTEITE et HYPEROSTOSE (unilatérale/uniberge)

Région sterno-claviculaire	Ostéite Hyperostose Erosions Ankylose Tuméfaction des parties molles
Rachis	Spondylite Ossifications paravertébrales Atteinte spondylodiscale
Bassin	Ostéite Enthésopathie ossifiante Sacro-iliite (unilatérale)

- Scintigraphie : hyperfixation en « cornes de taureau » ++

Diagnostics différentiels :
- Métastases
- Maladie de Paget
- Arthrose sternoclaviculaire
- Spondylarthropathie

RETOUR MENU

ANATOMIE MECANIQUE AUTRES

Ostéo-arthrite inflammatoire non septique - SAPHO

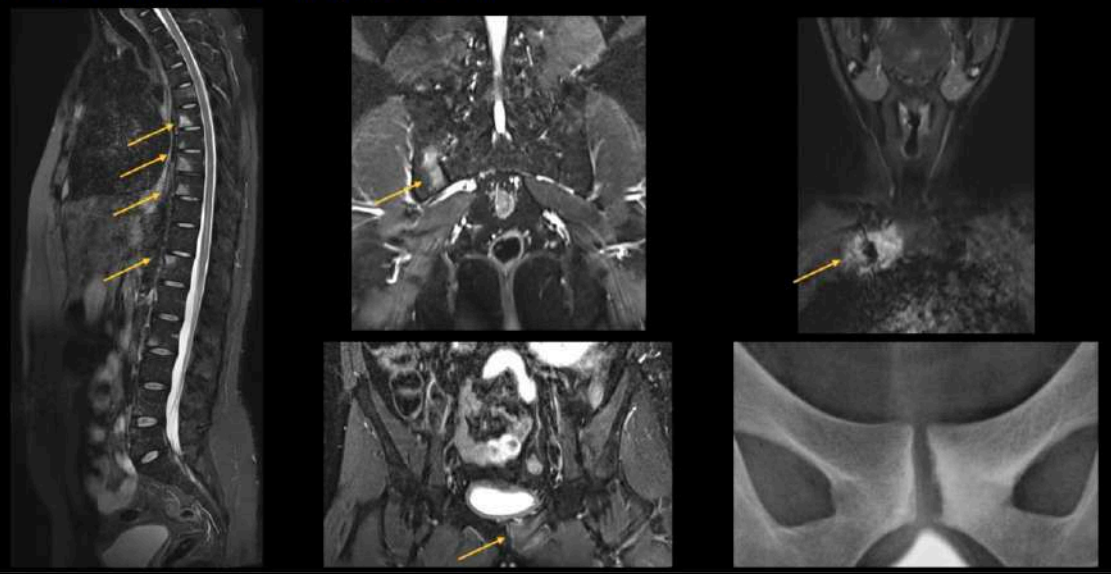

Ostéo-arthrite septique

Clinique :

- Contexte ++ cancer pelvien / radiothérapie pelvienne
- Douleur pubienne fébrile
- FDR : Grossesse / Athlète / Toxicomanie

Imagerie :

- Radiographie simple/ TDM
  - Peut être normale au début de la maladie
  - Tuméfaction articulaire / péri-articulaire
  - Pincement sur chondrolyse
  - Erosions
  - Collections

- IRM
  - Anomalie de signal de type œdème
  - Tuméfaction articulaire / péri-articulaire
  - Synovite
  - Rehaussement péricapsulaire en “anneau” (ou “rim sign”)

RETOUR MENU

Atteinte dégénérative - Ostéose pubienne condensante

- Atteinte arthrosique fréquente
- Sans traduction clinique le plus souvent

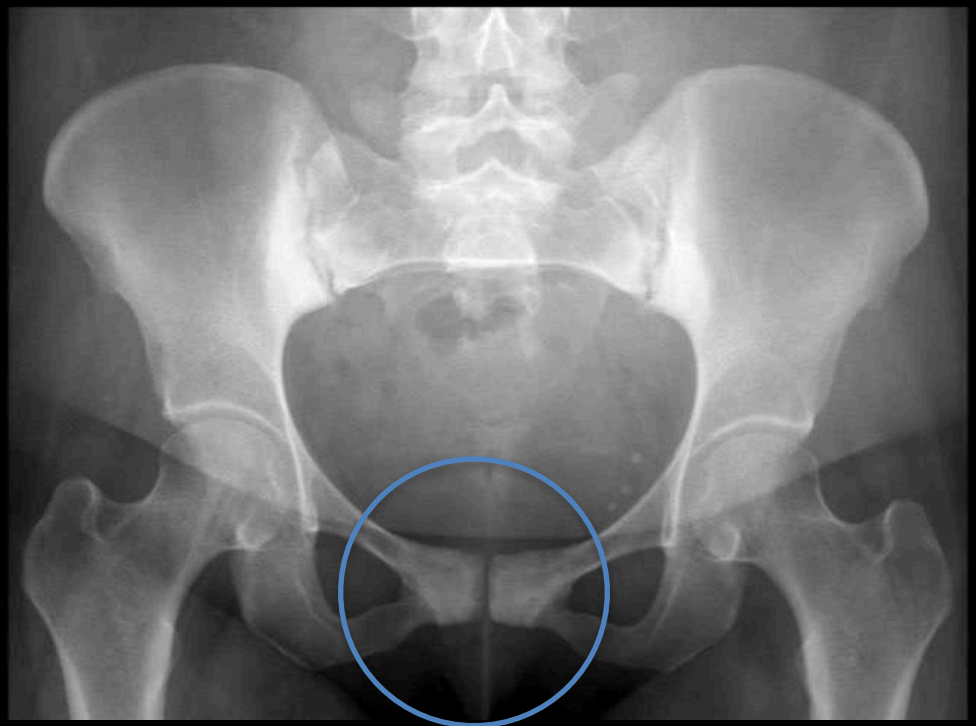

Imagerie : non spécifique

- Remodelage arthrosique :
  - Condensation des berges
  - Pincement articulaire
  - Ostéophystoses
  - Géodes sous chondrales

- Prédominance de l'ostéosclérose
  - Larges plages à limites nettes
  - Souvent unilatérale

- Ostéose iliaque condensante parfois associée

RETOUR MENU

4 -NEUROPATHIES

RETOUR MENU

ANATOMIE

Plexus

Nerf obturateur :

- Nerf mixte issu du rameau ventral de L2 , L3 et L4
- Traverse la partie supéro-médiale du foramen obturateur

Innervation :

- Rameau postérieur :
  - Muscle obturateur externe
  - Muscle court adducteur
  - Muscle grand adducteur
- Rameau antérieur :
  - Muscle pectinée
  - Muscle court adducteur
  - Muscle long adducteur
  - Muscle gracile

Sensitive : face médiale de la cuisse

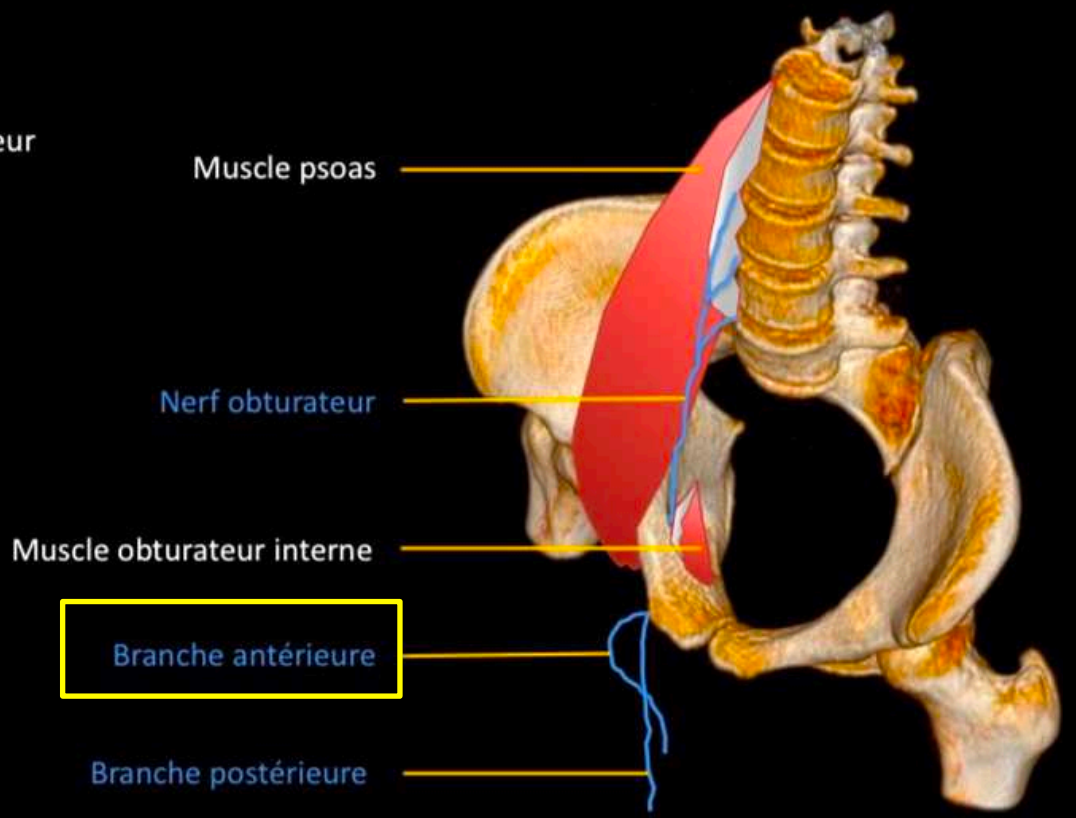

RETOUR MENU

ANATOMIE **MECANIQUE**

Pubalgies du sportif - Neuropathie obturatrice

Trajet :

- Nerf issu des rameaux ventraux L2 - L3 - L4
- Descend verticalement dans le psoas
- Emerge à hauteur de la ligne ilio-pectinée
- Traverse ensuite le canal obturateur se divisant en
  - Une branche antérieure
  - Une branche postérieure

Physiopathologie :

- Conflit par striction du nerf au sein du dédoublement du fascia dans lequel il circule ++ la branche antérieure entre le long et le court adducteur

Traitement :

- Test bloc anesthésique

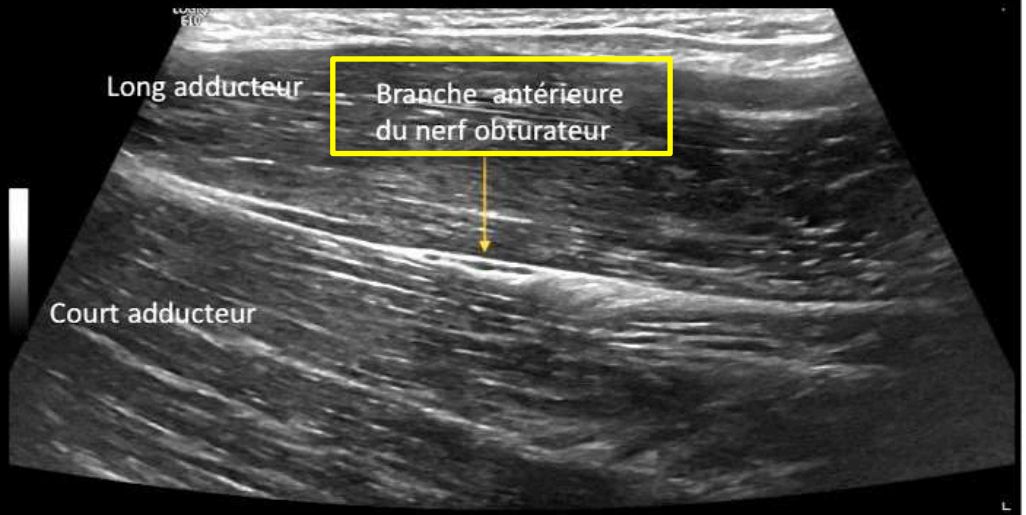

RETOUR MENU

ANATOMIE

Plexus

Nerf ilio-hypogastrique :

- Nerf mixte issu du rameau ventral L1 +/- T12
- Chemine en dehors du muscle transverse et en dedans du muscle oblique interne

Innervation :

- Rameau abdominal :
  - Muscle transverse
  - Muscle oblique interne
  - Muscle droit de l'abdomen
- Rameau génital :
  - Téguments de la région pubienne, du scrotum et des grandes lèvres
- Rameau perforant cutané latéral :
  - Partie supéro latérale de la fesse et de la cuisse

Nerf Ilio-inguinal :

- Nerf sensitif issu du rameau ventral de L1
- Chemine en dessous du nerf ilio-hypogastrique

Innervation :

- Rameau abdominal :
  - Téguments de la région pubienne
- Rameau génital :
  - Face médiale de la cuisse, du scrotum
  - Racine du pénis chez l'homme et des grandes lèvres chez la femme

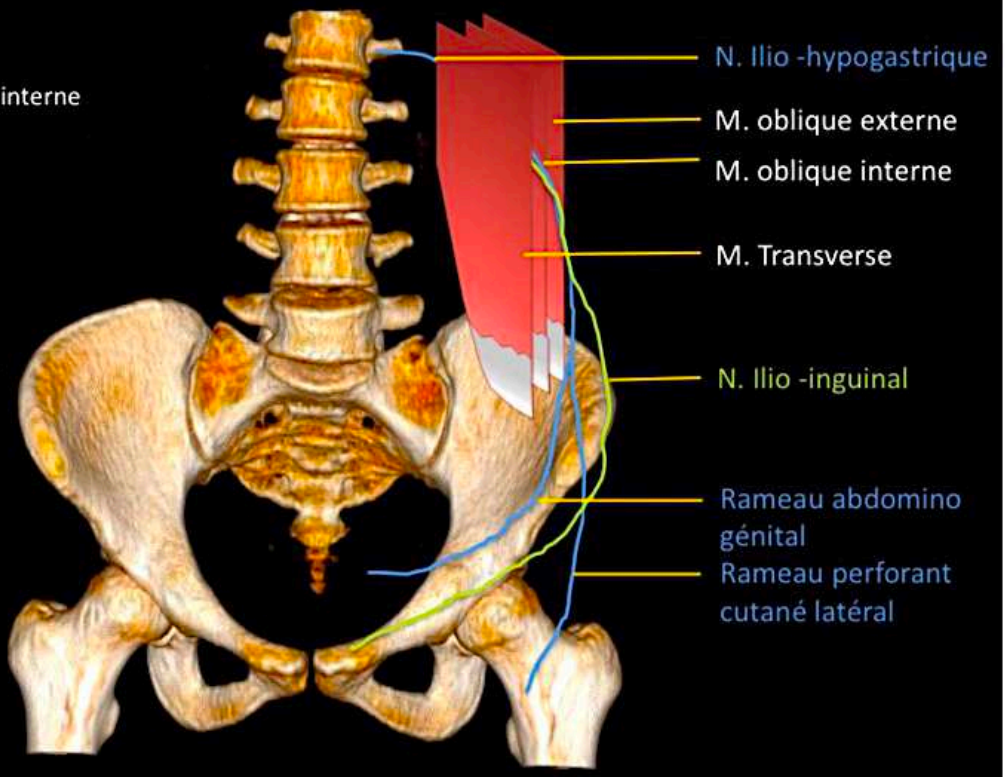

RETOUR MENU

Pubalgies du sportif - Neuropathie pariétale

- Atteinte canalaire des rameaux terminaux des nerfs ilio-inguinaux et ilio-hypogastriques :
  - Douleur inguinale et sensation de brulure dans le territoire d'innervation majorée à la position assise
  - Position antalgique en flessum des hanches et en inclinaison du tronc du coté de la douleur

- Syndrome canalaire du rameau perforant du nerf ilio-hypogastrique :
  - A hauteur de l'aponévrose des muscles obliques qu'il traverse au-dessus de la crête iliaque
  - Douleurs de la région trochantérienne et sus trochantérienne
  - Douleurs reproduit par pression du nerf au dessus de la crête iliaque
  - Possibilité d'un test anesthésique pour confirmer le diagnostic

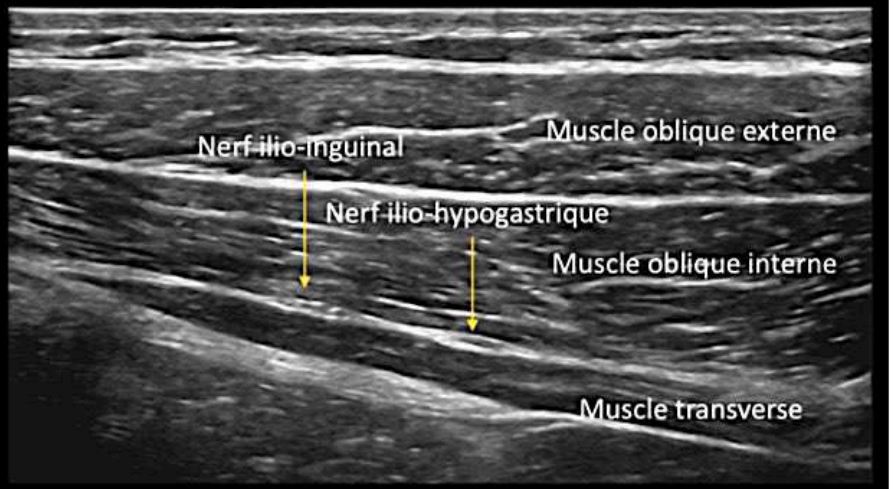

RETOUR MENU

5 -GROSSESSE et symphyse pubienne

RETOUR MENU

Diastasis de la symphyse pubienne - Grossesse

Epidémiologie et facteurs de risque

- Accouchement par voie basse
- FDR : multiparité, accouchement compliqué, dystocie des épaules, dysplasie de la hanche maternelle , traumatisme pelvien antérieur, hyperabduction des cuisses ...

Physiopathologie :

- Traumatisme ligamentaire symphysaire pubien
- Diastasis pathologique : distance entre les berges > 10 mm
- Douleurs à la marche, à la montée des escaliers et au port de charges

Imagerie :

- Diastasis : < 10 mm physiologique
- Diastasis : > 10 mm pathologique
- Instabilité en appui monopodal : écart > 2-3 mm entre les berges

Appui monopodal

ANATOMIE MECANIQUE

Ostéite pubienne- Grossesse

Définition :

- Cause inconnue
- Résorption des berges suivie d'une réossification
- Pubalgie résolutive spontanément

Imagerie :

- Radiographie :
  - Aspect non spécifique (++ contexte)
  - Irrégularité des berges de la symphyse pubienne
  - Réossification et remodelage dégénératif
- IRM :
  - Oedème de part et d'autre de la symphyse
  - Tuméfaction articulaire et péri-articulaire
  - Remodelage (résorption/sclérose /ankylose)

RETOUR MENU

Dysjonction de l'anneau pelvienne

Principe de base de l'anneau pelvien :

- Anneau antérieur : os pubien, acétabulum, ilion jusqu'aux épines ischiatiques
- Anneau postérieur : ilion en arrière des épines ischiatiques + sacrum
- Important complexe ligamentaire
- Symphyse pubienne = fermeture antérieure de l'anneau pelvien

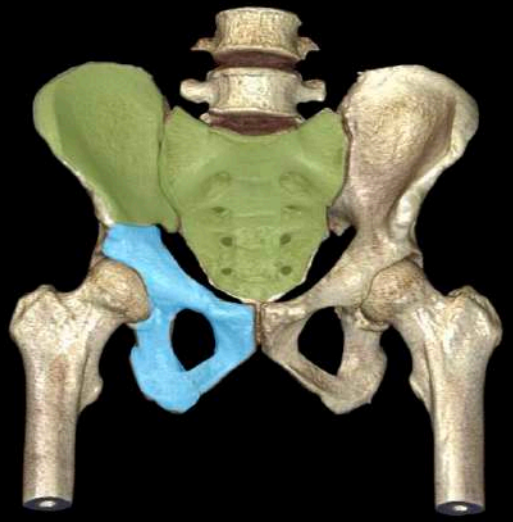

Disjonction de l'anneau pelvienne

Physiopathologie :

3 mécanismes lésionnels (= traumatisme à haute cinétique)

- **Compression antéro-postérieure** : *APC anterior-posterior compression*
  - Lésion postérieure : fracture du sacrum ou de l'ilion postérieur / rupture de l'articulation sacro-iliaque
  - Lésion antérieure : fracture d'une branche pubienne / disjonction de la symphyse pubienne
- **Compression latérale** : *LC lateral compression*
  - Lésion postérieure :
    - LC I : fracture-impaction (« écrasement » ou « anse de seau ») du sacrum
    - LC II : fracture en croissant de l'ilion ou élargissement de l'articulation sacro-iliaque
    - LC III (windswept pelvis) : compression ipsilatérale, lésion APC controlatérale
  - Lésion antérieure : fracture du pubis parfois associée à une fracture acétabulaire
- **Cisaillement verticale** :
  - Lésion postérieure : rupture complète de l'articulation sacro-iliaque ou fracture verticale sacrée/iliaque
  - Lésion antérieure : fracture du pubis / disjonction de la symphyse pubienne

Disjonction de l'anneau pelvienne

Classification de Young-Burgess :

APC : Diastasis symphysaire ou fractures pubienne sagittale

- Type I : diastasis symphysaire < 2,5 cm
- Type II :
  - Diastasis symphysaire > 2,5 cm
  - Diastasis sacro-iliaque antérieure
- Type III :
  - Diastasis symphysaire > 2,5 cm
  - Diastasis sacro-iliaque antérieure + postérieure ou fracture-séparation d'un aileron sacré (instable)

LC : Fractures du cadre obturateur associée à

- Type I : fracture-impaction sacrée du côté de l'impact (stable)
- Type II : Fracture de l'aile iliaque s'étendant à travers l'anneau (fracture en croissant) du côté de l'impact avec disjonction sacro-iliaque (partiellement instable)
- Type III : type I/II avec une lésion APC controlatérale (instable)

VS : diastasis symphysaire ou fracture sagittale pubienne sagitalle avec rupture complète de l'arche postérieure et déplacement vertical de l'hémi-bassin (instable)

Lésion à mécanisme combiné (combined mechanical injury (CMI))

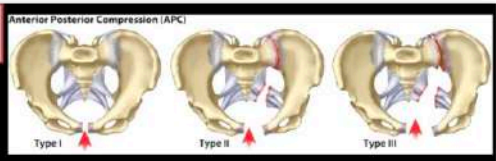

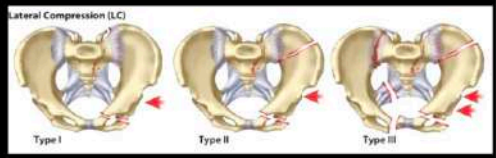



PUBALGIE du SPORTIF

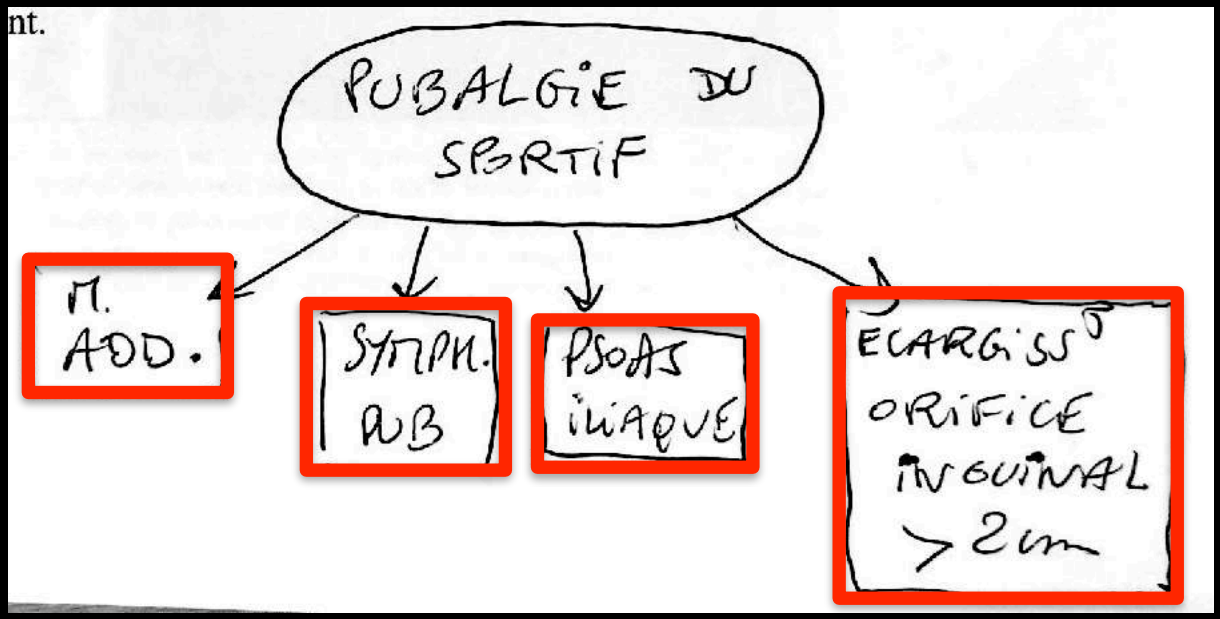

RETOUR MENU

9. Chez le sportif (fig. 11)

Chez le sportif, une faiblesse de la paroi inguinale peut, au moins partiellement, participer à des douleurs mal systématisées de type pubalgie. L'examen échographique dynamique en poussée permet dans certains cas de détecter un élargissement de l'orifice inguinal à plus de 2 cm (mesuré sur la coupe de référence entre l'ostium de l'artère épigastrique inférieure et le droit de l'abdomen) par protrusion de tissu graisseux prépéritonéal . Il convient de rester prudent dans la description de ces anomalies qui peuvent s'observer chez des patients non symptomatiques.

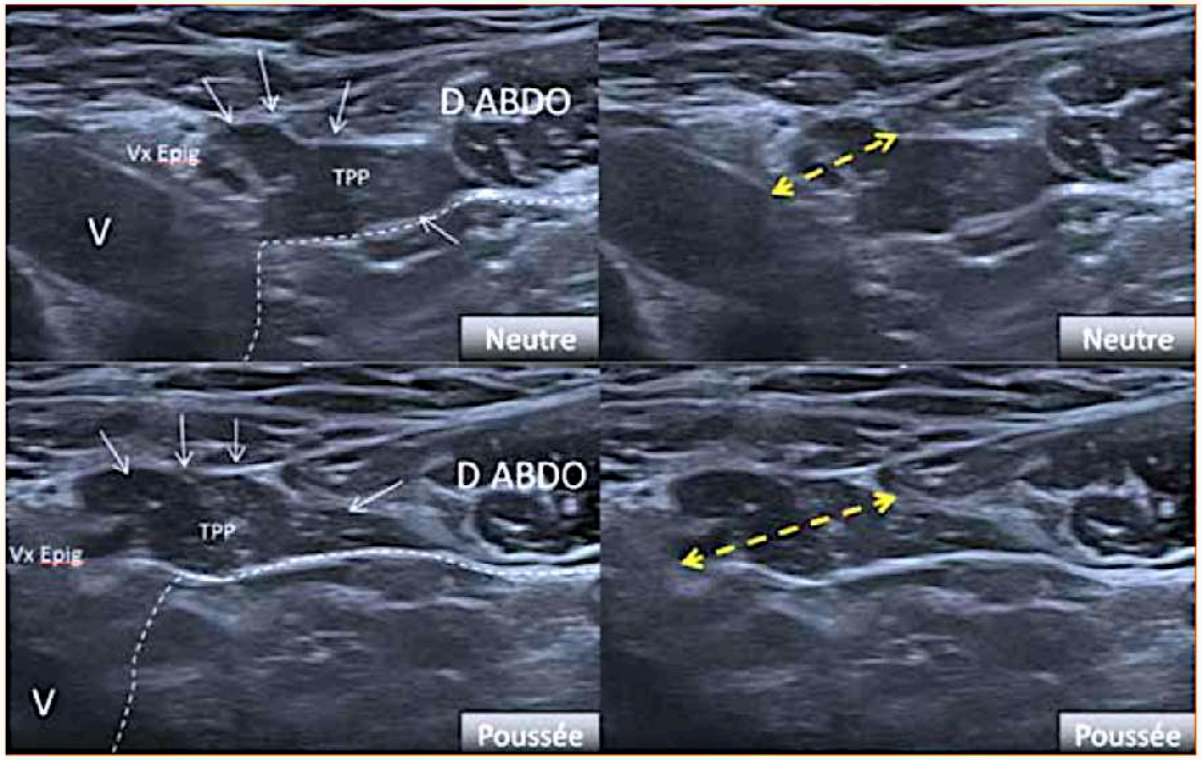

Figure 11 : *Douleur inguinale droite d'origine pariétale chez un patient sportif. Par rapport à la position neutre (en haut), la manoeuvre de Valsalva (en bas) permet de mettre en évidence la protrusion de tissu prépéritonéal (TPP) entre le versant médial des vaisseaux épigastriques inférieurs et le bord latéral du muscle grand droit de l'abdoment sur la coupe de référence étudiant l'orifice inguinal. Le péritoine (représenté en pointillés blancs) reste en arrière de ce tissu prépéritonéal, il ne s'agit donc pas d'une vraie hernie. Les images de droite montrent sur les mêmes coupes l'élargissement en poussée de l'orifice inguinal mesuré entre l'ostium de l'artère épigastrique inférieure et le bord du muscle grand droit de l'abdomen. Dans ce cas, on se contentera de signaler l'élargissement de l'orifice inguinal et d'émettre l'hypothèse d'une origine pariétale inguinale aux douleurs présentées par ce jeune sportif.*

RETOUR MENU

ANATOMIE MECANIQUE

Pubalgies du sportif – Hernie du sportif

- Association :
  - Hyper-extension-abduction de la hanche
  - Hyperpression abdominale

  => Faiblesse du fascia transversalis

- Bombement convexe du fascia transversalis
- Rétraction du droit antérieur
- Elargissement du canal inguinal
- Compression des branches génitales du nerf génito-fémoral

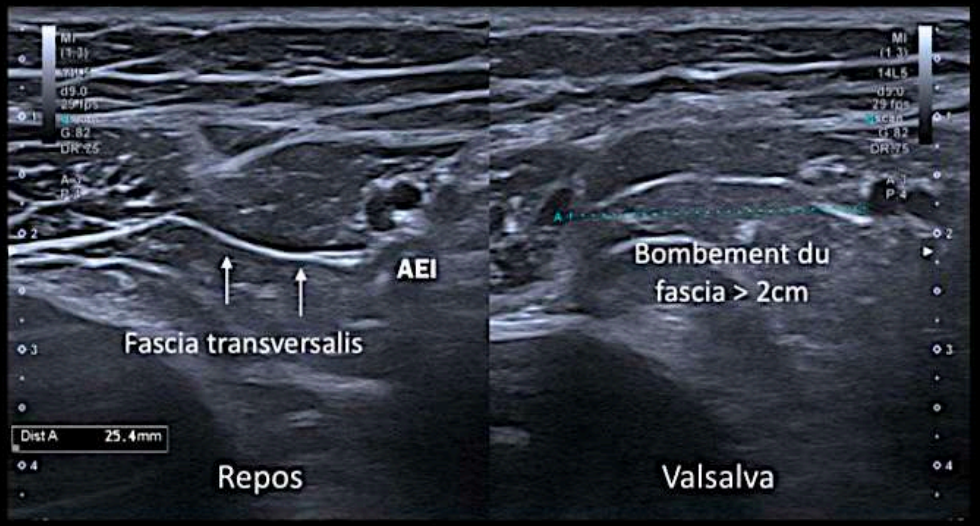

- Bombement du mur postérieur aux manœuvres dynamiques de Vasalva
- Dilatation de l'orifice inguinal profond > 2 cm

RETOUR MENU

VIDEO HERNIE ET PUBALGIE SPORTIF FAIBLESSE PARIETALE > 2 cm

RETOUR MENU

GENOU

RETOUR MENU

GENOU

TOUJOURS PENSER A 5 PIEGES REFLEXES !! A GARDER A L'ESPRIT
+++ **SPA / PR / GOUTTE** +++ et aussi **SVN-SYNOVIALOSARCOME**

1- penser à la SPONDYLARTHROPATHIE quand oedéme intra-osseux en regard d'une enthése tendineuse ou ligamentaire chez patient jeune

2- penser à la PR quand oedéme intra-osseux et érosion marginale surtout du plateau tibial ++ et récessus supra-condylien

3- penser aux micro-cristaux GOUTTE et PCB (hydroxyapatite) quand oedeme osseux

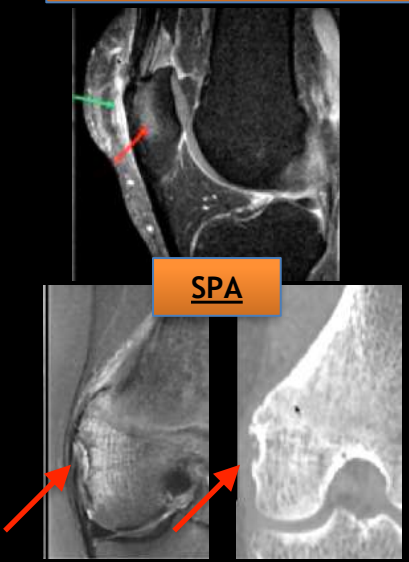

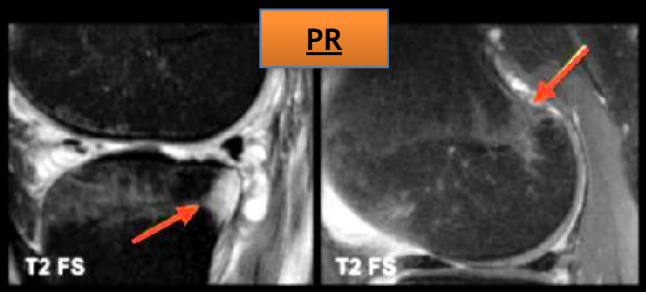

RETOUR MENU

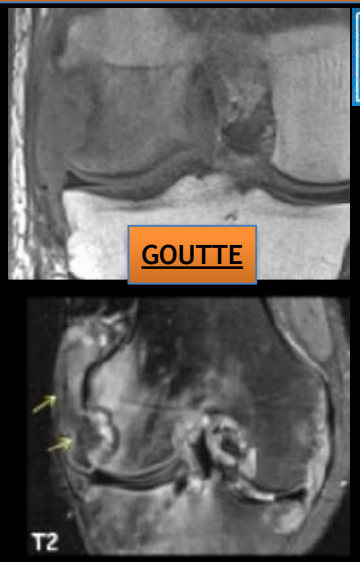

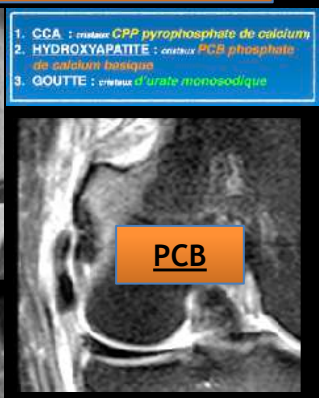

Rhumatisme à PCB = 3 localisations

GENOU

4- attention à un kyste atypique dans creux poplité : SYNOVIALOSARCOME ?

Attention : **Le synovialosarcome peut se manifester par une petite masse (< 5 cm), d'allure kystique, de croissance lente, simulant un kyste mucoïde** (hypersignal T2 homogène) **ou une tumeur myxoïde** (Fig 13). Une séquence IRM avec injection de gadolinium est donc indispensable devant toute image d'allure kystique dont le siège et l'aspect ne sont pas absolument caractéristiques d'un kyste synovial.

SYNOVIALOSARCOME

CE N'EST PAS UNE TUMEUR INTRA-ARTICULAIRE MAIS INTER-MUSCULAIRE JUXTA-ARTICULAIRE < 5 CM

DU CREUX POPLITÉ / CHEVILLE ET PIED (Memb Sup 25%)

DOULOUREUX +++

- **Signal hétérogène** en T2 : « **triple signal** » **en T2 Fat-Sat** : hypersignal (hémorragie ou nécrose), isosignal (tissu tumoral viable) et hyposignal (fibrose ou calcification)

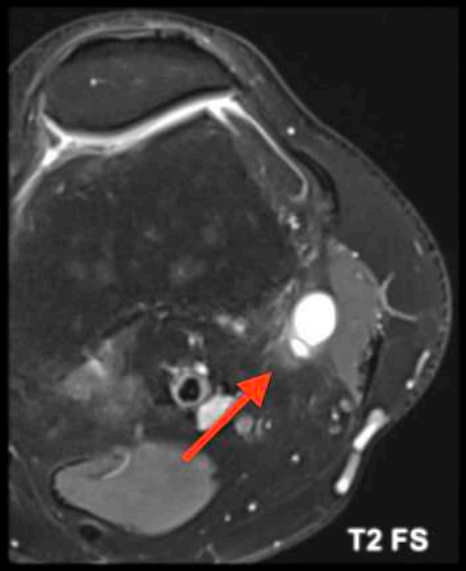

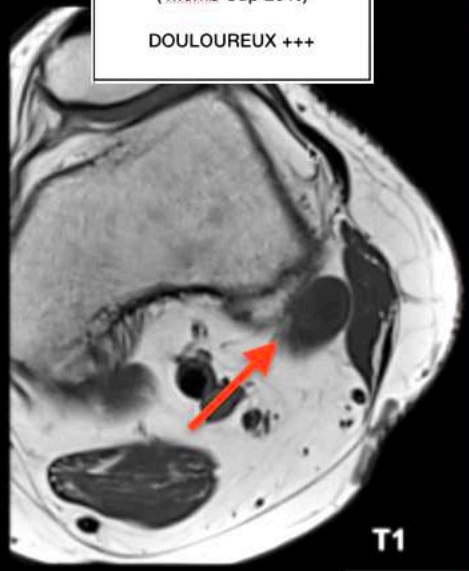

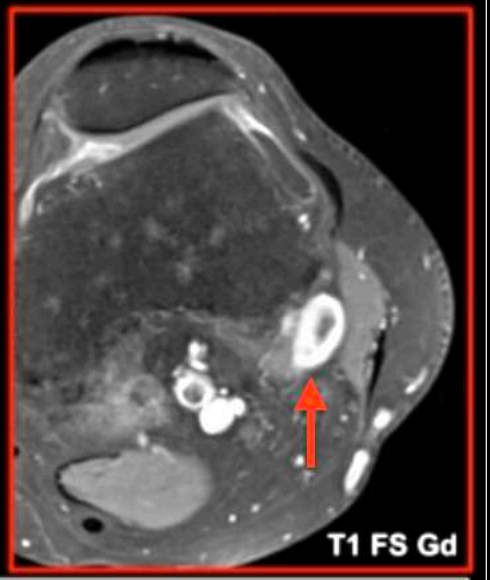

Diagnostic: Synovialosarcome de haut grade

Points clés & pièges
TOPOGRAPHIE
SIGNAL
REHAUSSEMENT

RETOUR MENU

GENOU

5- attention à la SYNOVITE VILLO-NODULAIRE

SVN : peut être unifocale / multifocale / diffuse

Diagnostic: Synovite villo-nodulaire multifocale (≠ diffuse)

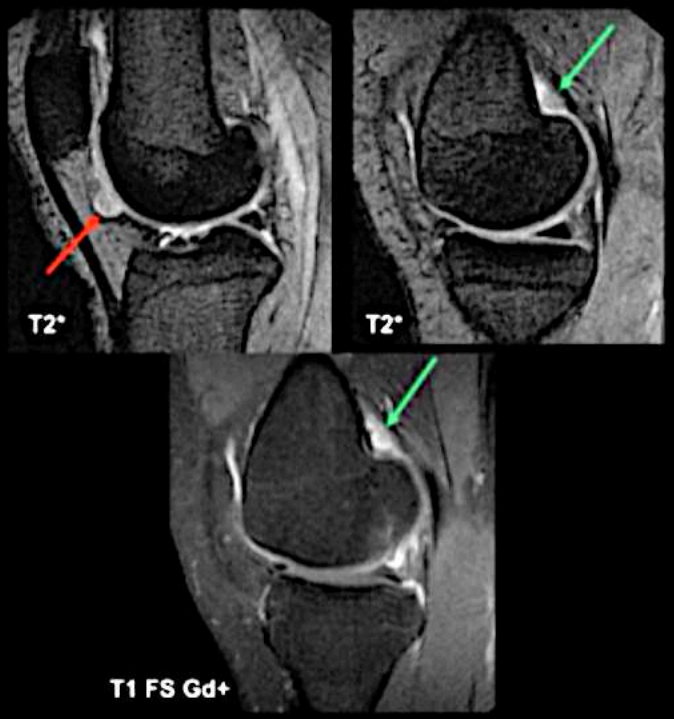

Si SVN multifocale : pas hypoT2*
dans 1 cas sur 4
Et rehausst plus modéré

Points clés & pièges

1) Pas d'hyposignal T2* dans 20 à 25% des cas
2) Rehaussement généralement modéré après Gd+
3) Chercher toutes les localisations (abords chirurgicaux différents ++)
4) Infrapatellaire: 70%; suprapatellaire 20%; postéro-condylienne 10%

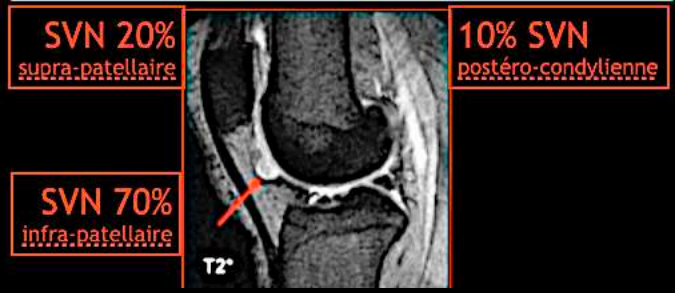

RETOUR MENU

PATELLA

RETOUR MENU

4 anomalies osseuses morphologiques jouent un rôle favorisant dans l'apparition d'une instabilité fémoropatellaire.

1/ Patella alta

2/ La dysplasie de la trochlée

3/ Augmentation du valgus de l'appareil extenseur

4/ Dysplasie patellaire

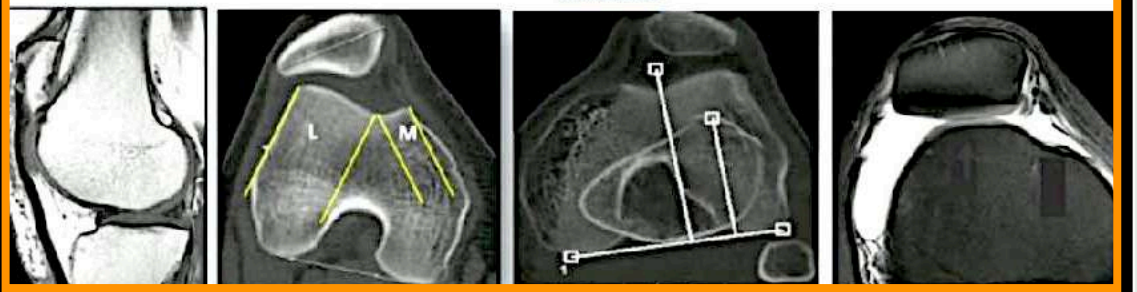

Encadré 23.2 Éléments à rechercher en imagerie dans le cadre d'un bilan d'instabilité

1

Dysplasie de la trochlée

- Radiographies :
  - rapprochement entre les berges et la ligne de fond
  - signe du croisement
  - signe du double contour pathologique
  - éperon osseux sus-trochléen
  - saillie de la trochlée
- TDM ou IRM :
  - morphologie de la trochlée dans le plan axial
  - pente latérale de la trochlée au sommet (> 11°)
  - angle trochléen (> 150°)
  - profondeur de la trochlée (< 3 mm)
  - éperon osseux sus-trochléen
  - saillie de la trochlée (> 3 mm)

2

Patella alta

- Indice de Caton-Deschamps ou d'Insall-Salvati (> 1,2 en radiographie)
- Indice patello-trochléaire en IRM (< 12,5 %)

3

Anomalie de la TA-GT

Pathologique si > 20 mm

4

Bascule de la patella

Dysplasie de rotule

Pathologique si > 20°

Chondropathie fémoropatellaire

Stigmates de luxation aiguë de la patella

- Avulsion du rétinaculum/lésion du LFPM (IRM)
- Lésion ostéochondrale de la crête/facette patellaire médiale
- Lésion ostéochondrale de la partie antéro-inférolatérale du condyle fémoral latéral

LFPM : ligament fémoropatellaire médial.

LFPM (ou MPFL en anglais) = ligt fémoro-patellaire médial

MENU

SD PATELLAIRE : PATELLA ALTA

Patella alta

Index de Caton et Deschamps :

rapport de la distance entre le bord inférieur de la surface articulaire patellaire et le coin antero supérieur du tibia sur la hauteur de la surface articulaire patellaire

A / B

NI 0.8 –1.2

Patella Alta > 1.2

Patella Infera < 0.8

⚠ 2 conditions à l'utilisation de l'index de hauteur rotulienne de Caton et Deschamps en radiographie :

- Genou parfaitement de profil
- Flexion entre 10 et 80°

Index d'Insall-Salvati :

grand axe oblique de la rotule (coin postero supérieur-coin antero inférieur) / longueur du ligament rotulien

A / B

> 1,3 = dysplasie

RETOUR MENU

Presque toutes les mesures de dysplasie sont applicables en IRM d'après Laredo 2023

CATON-DESCHAMPS >1.2

PATELLA ALTA

L'index le plus utilisé pour évaluer la hauteur rotulienne est celui de Caton et Deschamps, car indépendant du degré de flexion du genou (fig 1). Il a été décrit sur la radiographie du genou de profil, mais peut aussi être extrapolé sur les coupes sagittales de scanner ou d'IRM. La rotule est haute quand l'index est ≥ 1,2.

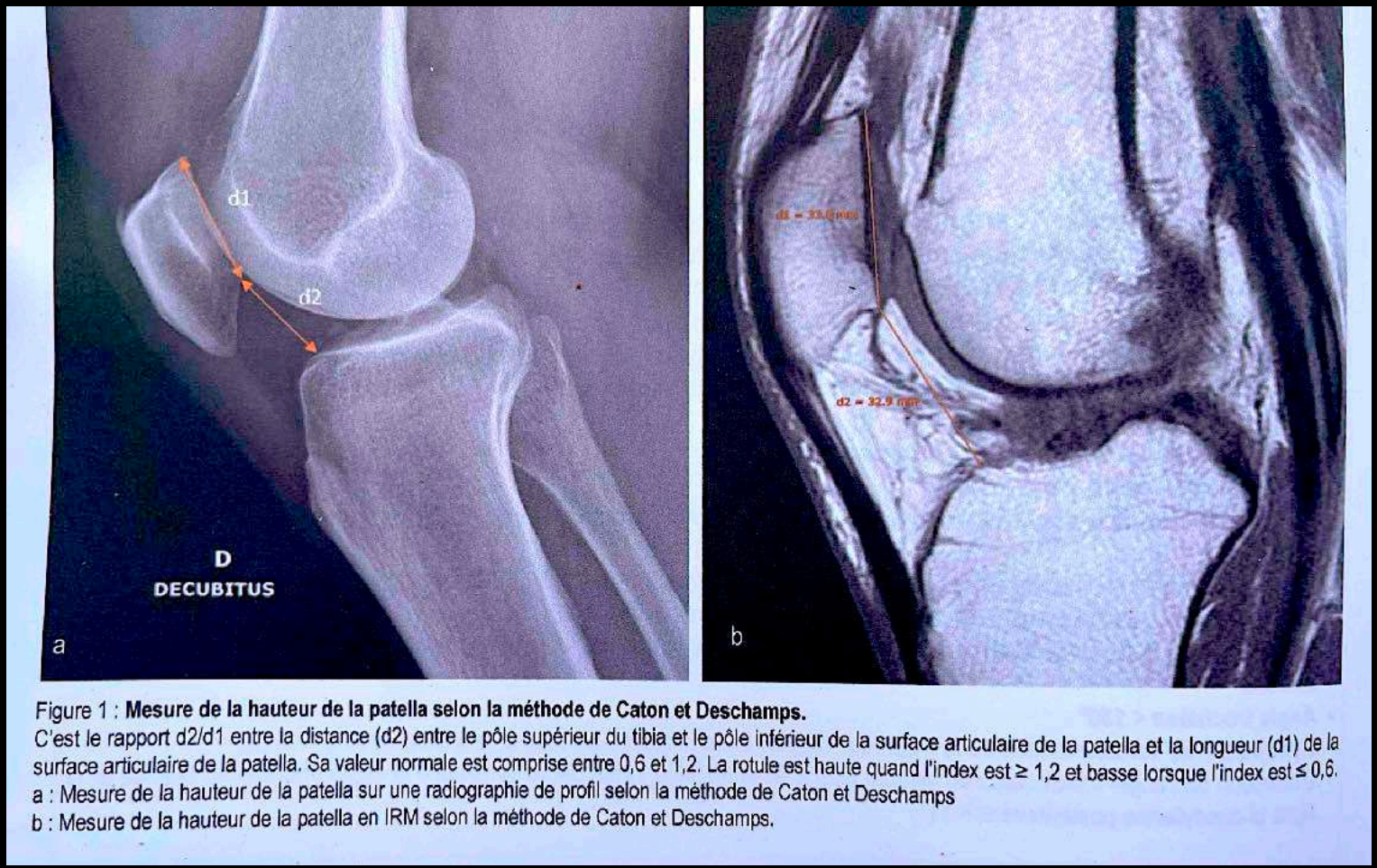

Figure 1 : **Mesure de la hauteur de la patella selon la méthode de Caton et Deschamps.**
C'est le rapport d2/d1 entre la distance (d2) entre le pôle supérieur du tibia et le pôle inférieur de la surface articulaire de la patella et la longueur (d1) de la surface articulaire de la patella. Sa valeur normale est comprise entre 0,6 et 1,2. La rotule est haute quand l'index est ≥ 1,2 et basse lorsque l'index est ≤ 0,6.
a : Mesure de la hauteur de la patella sur une radiographie de profil selon la méthode de Caton et Deschamps
b : Mesure de la hauteur de la patella en IRM selon la méthode de Caton et Deschamps.

SD PATELLAIRE : PATELLA ALTA

INSALL-SALVATI >1.3

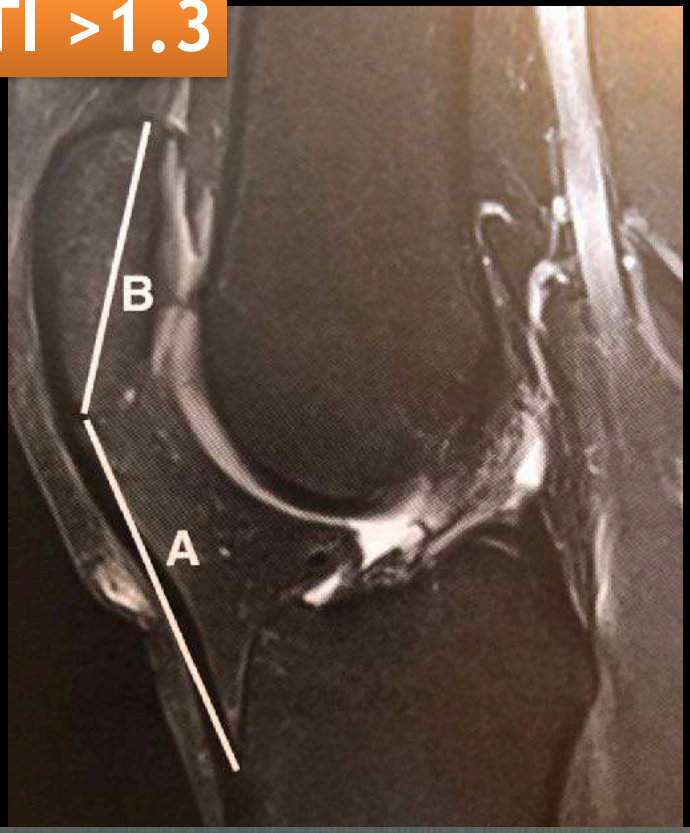

Index d'Insall-Salvati :

grand axe oblique de la rotule (coin postero supérieur-coin antero inférieur) / longueur du ligament rotulien

A / B > *1,3 = dysplasie*

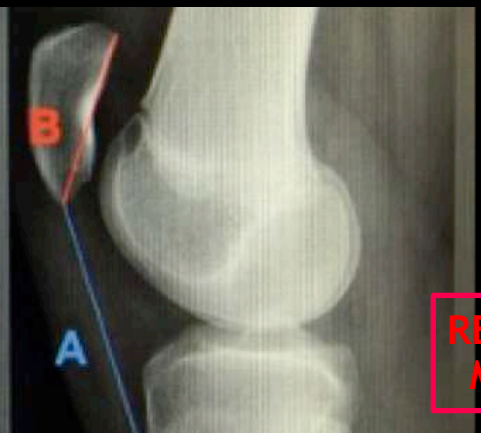

RETOUR MENU

SD PATELLAIRE : PATELLA ALTA

1/ Patella alta

sur PTG

- Index de hauteur rotulienne de Caton et Deschamps

  Normale 0,6 ≤ Index ≤ 1,2

- Il est indépendant du degré de flexion du genou
- Mesurable quelque soi
  - Sur une radiograph
  - Sur une coupe scanner sagittale
  - Sur une coupe IRM sagittale

SUR PTG = LIGNE FIBULA SUP !

- Il peut être utilisé sur PTG

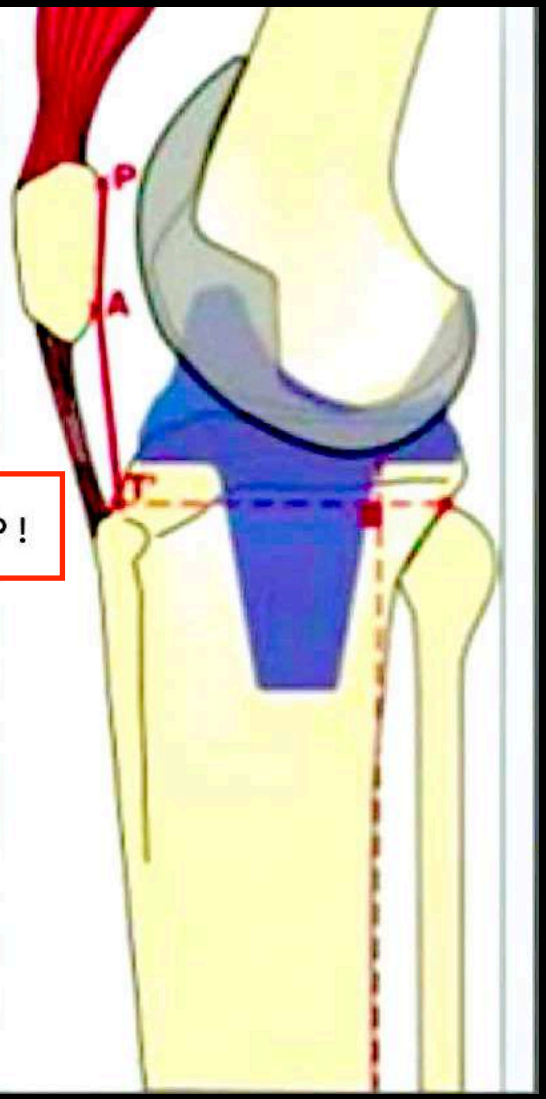

Patellar height assessment in total knee arthroplasty: a new method

Jacques H. Caton[1,2] · Jean Louis Prudhon[3] · Thierry Ardaniam[4] · Régis Verdier[4]

International Orthopaedics (SICOT)
DOI 10.1007/s00264-016-3256-6

RETOUR MENU

SD PATELLAIRE : DYSPLASIE TROCHLÉE

Inclinaison latérale de la trochlée

<11°= dysplasie

Normal 15-30°

Hypoplasie de la berge interne

(3cm au dessus de l'interligne tibio-fémoral)

= (M/L)x100 < 40% = dysplasie

rarement mesurée

Profondeur de trochlée

(3cm au dessus de l'interligne tibio-fémoral)

= (A + C/2) –B < 3mm = dysplasie

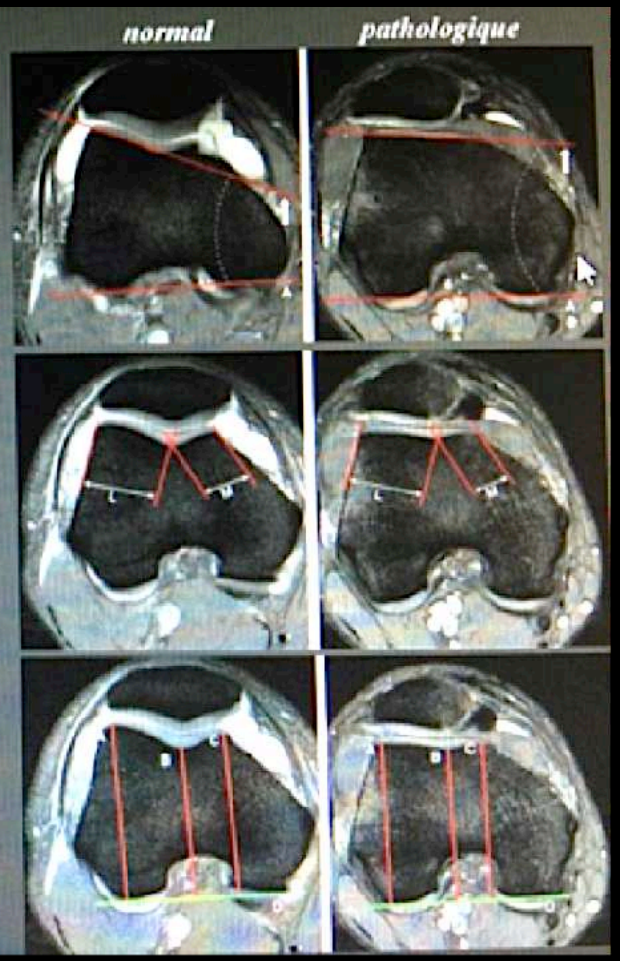

RETOUR MENU

POUR MESURE : 3 CONDITIONS POUR ANGLE TROCHLEEN

1- ARCHE ROMANE DANS ECHANCRURE
2- CARTILAGE SUR LES 2 BERGES TROCHLEE
3- 3 CM AU DESSUS CONDYLE

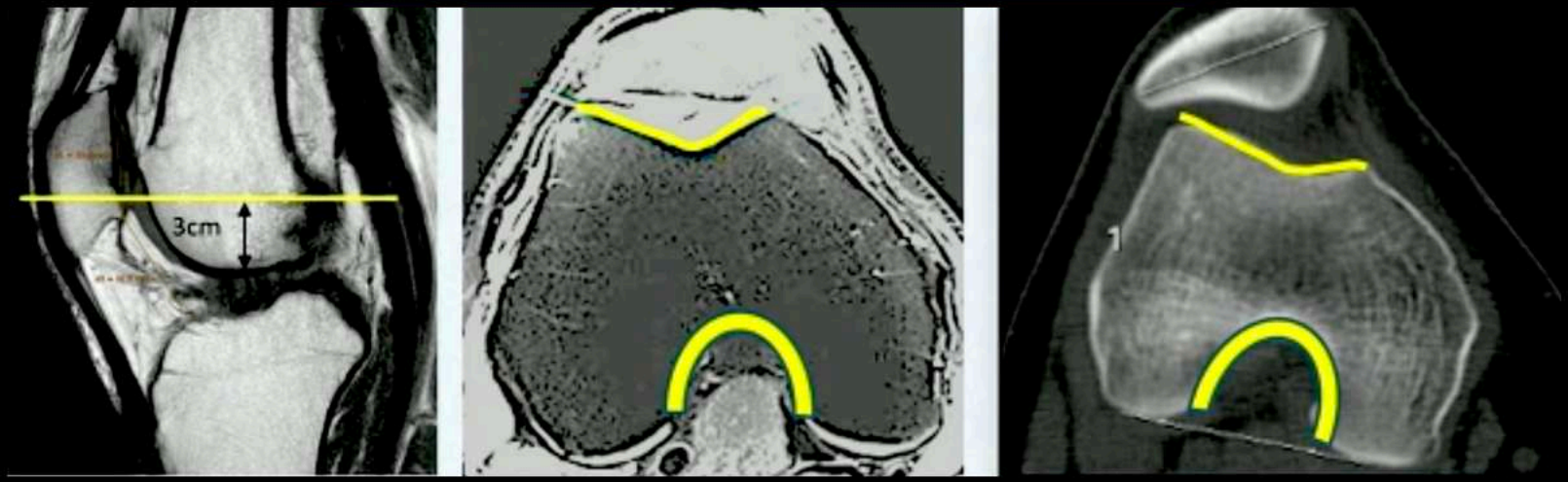

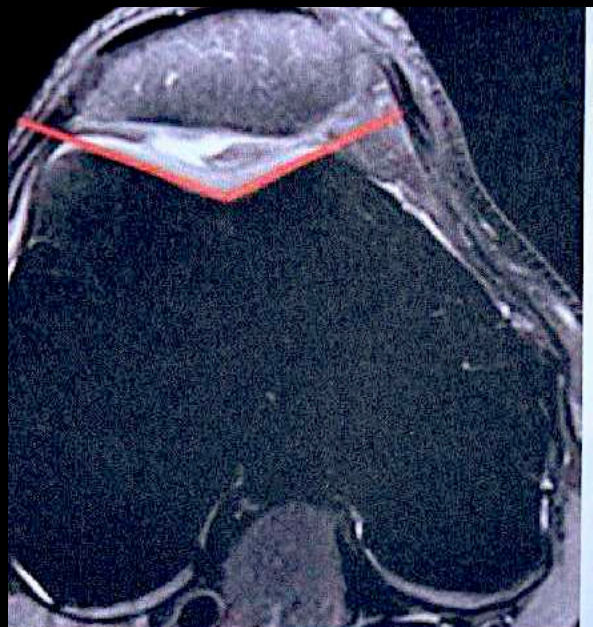

Figure 10 : **Evaluation de l'angle de la trochlée sur une radiographie** axiale à 30° de flexion du genou (a) et sur une coupe axiale d'IRM (b). La valeur normale de cet angle est supérieure à 150°.

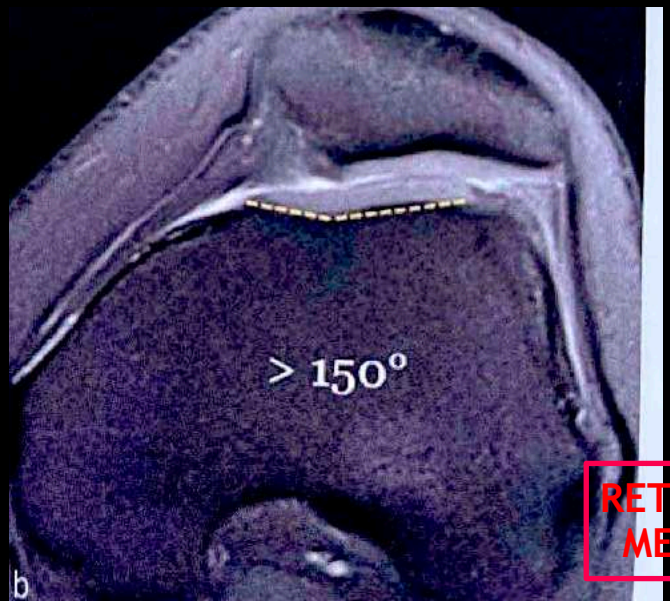

RETOUR MENU

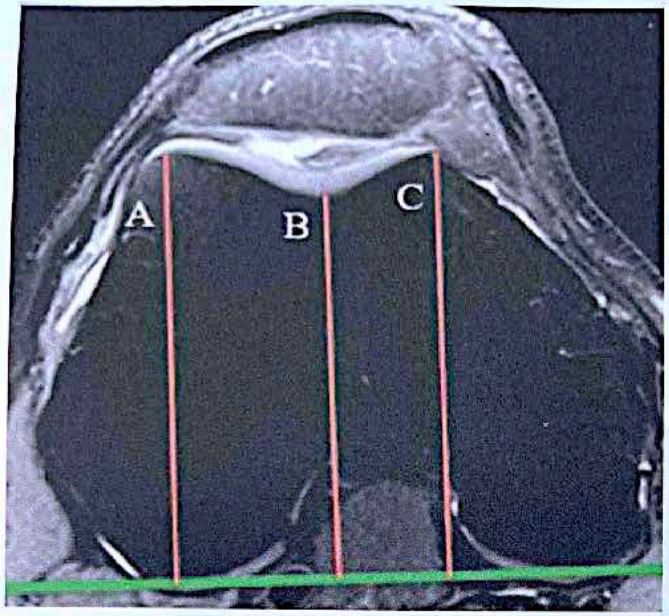

Figure 9 : **Evaluation de la profondeur de la trochlée sur une coupe axiale d'IRM en prenant comme repère le plan bicondylien postérieur.** Profondeur = distance (A+C)/2 -B.

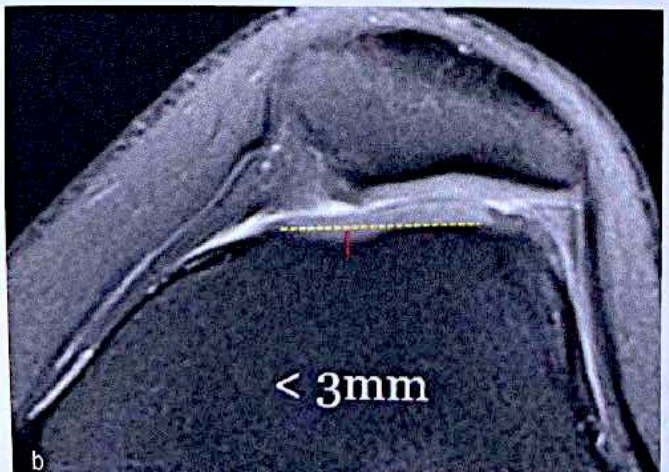

RETOUR MENU

Inclinaison latérale de la trochlée

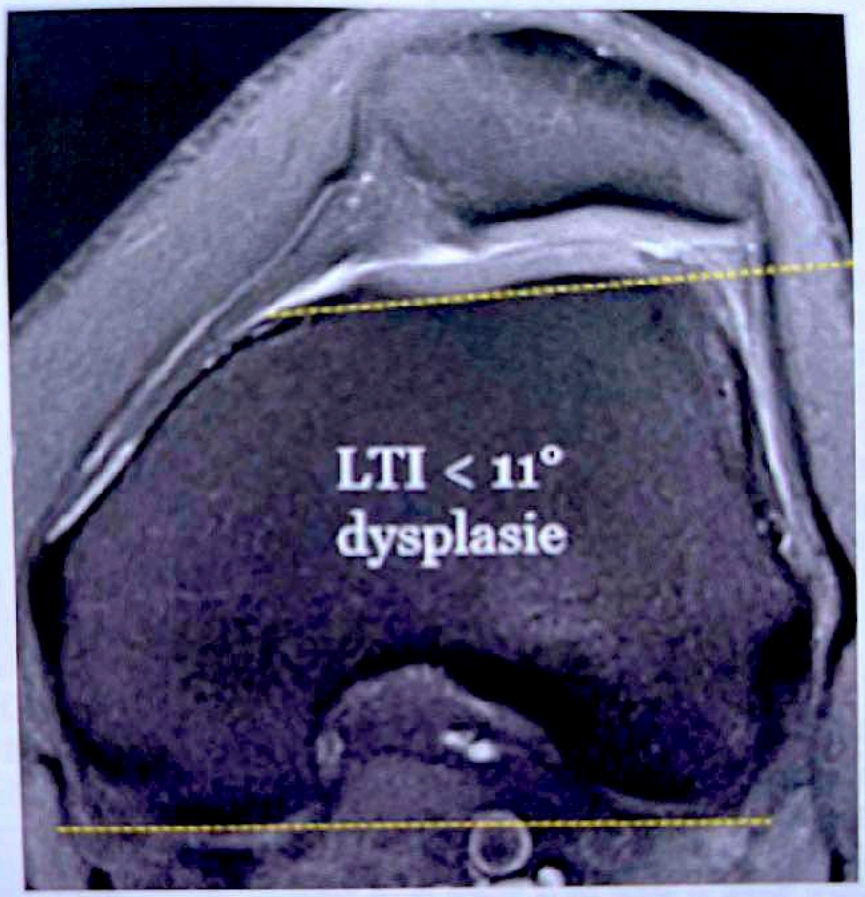

Figure 15 : Angle LTI < 11° sur une trochlée plate.

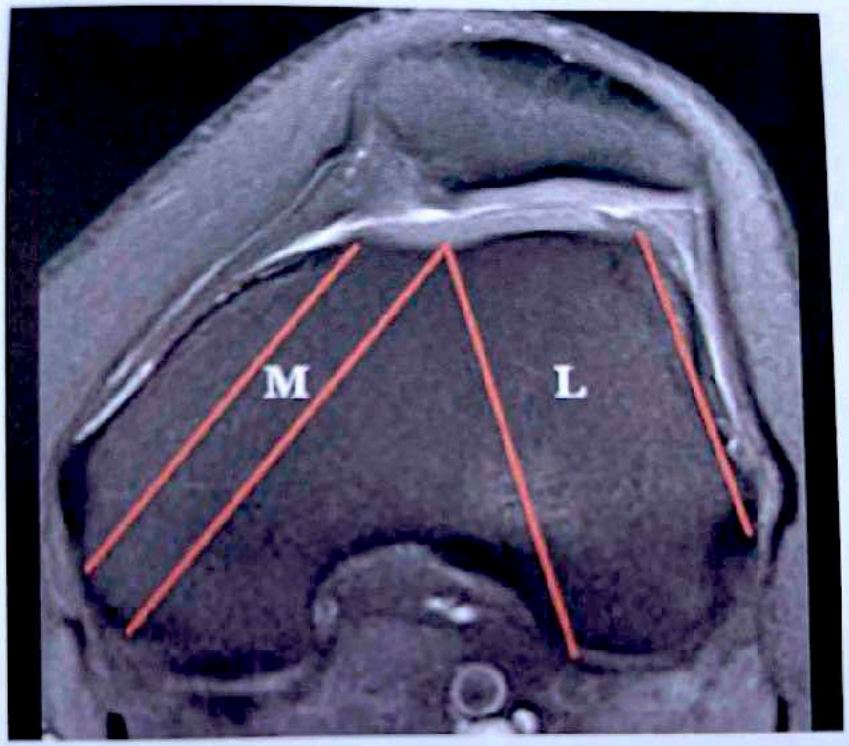

Figure 13 : En cas dysplasie de la trochlée avec une berge médiale hypoplasique et une berge latérale proéminente, ce rapport (M/L x 100) peut être inférieur à 40%.

RETOUR MENU

Classification des dysplasies trochléennes selon Dejour

Dejour distingue 4 types de dysplasie :

- ***Type A*** (54%) : La trochlée est insuffisamment creusée. La radiographie de profil retrouve un signe du croisement.

L'angle trochléen est supérieur à 150°, la profondeur de la trochlée inférieure à 3mm et l'angle d'inclinaison du versant latéral inférieur à 11°. Le versant médial de la trochlée peut être hypoplasique (fig 16a).

- ***Type B*** (17%) : La trochlée est plate, voire convexe, avec une saillie sus-trochléenne médiane. La radiographie de profil retrouve le signe du croisement et montre la présence d'un éperon sus-trochléen (fig 16b).
- ***Type C*** (9%) : Le versant latéral est proéminent et peut être convexe et le versant médial est hypoplasique. La radiographie de profil retrouve les signes du croisement et du double contour (fig 16c).
- ***Type D*** : Le versant latéral est proéminent et convexe et le versant médial est hypoplasique, avec une saillie sus-trochléenne médiane. La radiographie de profil montre l'association d'un signe du croisement, d'un signe du double contour et d'un éperon sus-trochléen. Les coupes sagittales d'IRM montrent une saillie antérieure de la trochlée par rapport à la corticale sus-trochléenne et les coupes axiales montrent le signe de la falaise (fig 16d).

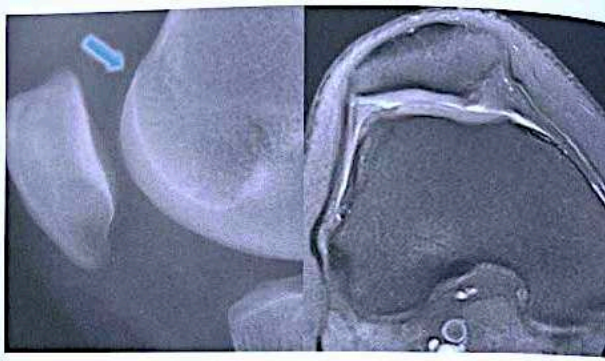

Figure 16a : **Dysplasie type A de DEJOUR.** Même cas que la figure 5a. Signe du croisement de Dejour signant une trochlée trop plate. La coupe correspondante d'IRM chez le même patient montre une insuffisance de creusement de la portion crâniale de la trochlée.

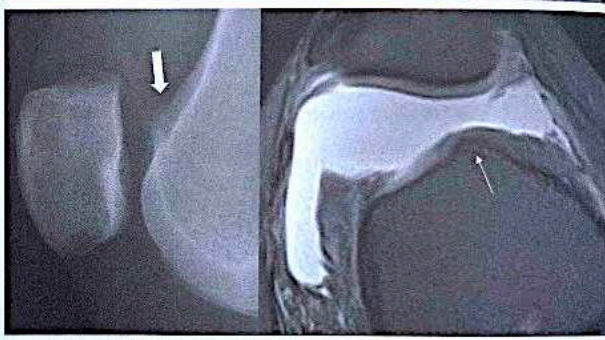

Figure 16b : **Dysplasie type B de DEJOUR.** Même cas que la figure 5b. Eperon sus-trochléen (flèche épaisse) à l'aplomb d'un signe du croisement. L'éperon sus-trochléen est aussi visible sur une coupe IRM axiale du même patient (flèche fine).

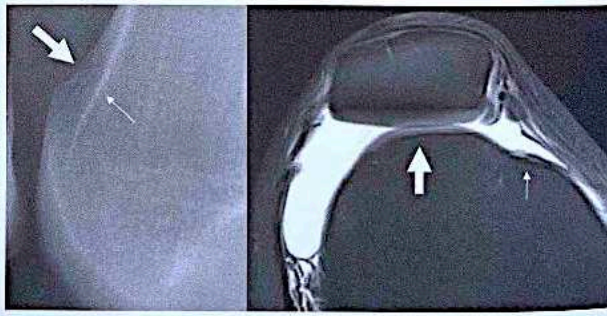

Figure 16c : **Dysplasie type C de DEJOUR.** Même cas que la figure 5c. Signe du double contour cortical à l'aplomb du signe du croisement, signe d'une trochlée dysplasique, avec un versant latéral convexe et proéminent et un versant médial hypoplasique. La coupe d'IRM montre le versant trochléen latéral convexe et proéminent (flèche épaisse) et le versant médial hypoplasique (flèche fine).

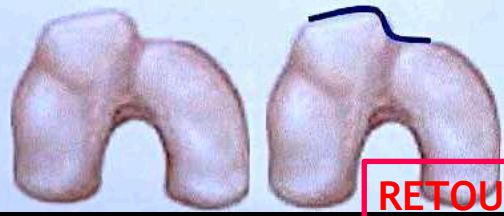

Figure 16d : **Dysplasie type D de DEJOUR.** L'association d'une trochlée plate, d'une berge latérale proéminente et convexe, d'une berge médiale hypoplasique et d'une saillie sus-trochléenne médiane donne le signe de la falaise (ligne bleue épaisse).

RETOUR MENU

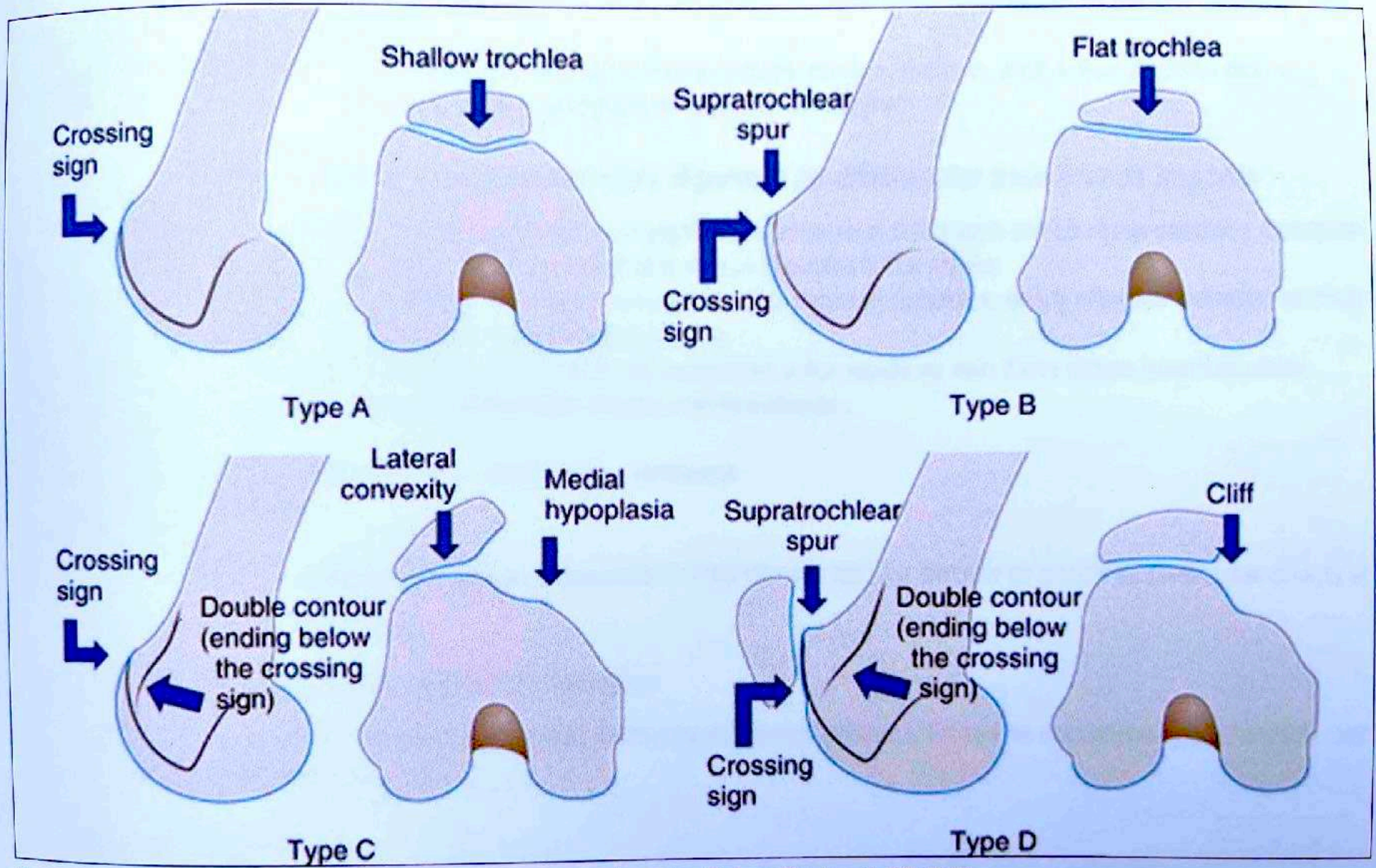

Figure 17 : **La classification des dysplasies trochléennes en 4 stades selon Dejour.** (Schéma H. DEJOUR)

RETOUR MENU

SD PATELLAIRE

DYSPLASIE ROTULE = CLASSIF DE *WIBERG*
facette médiale

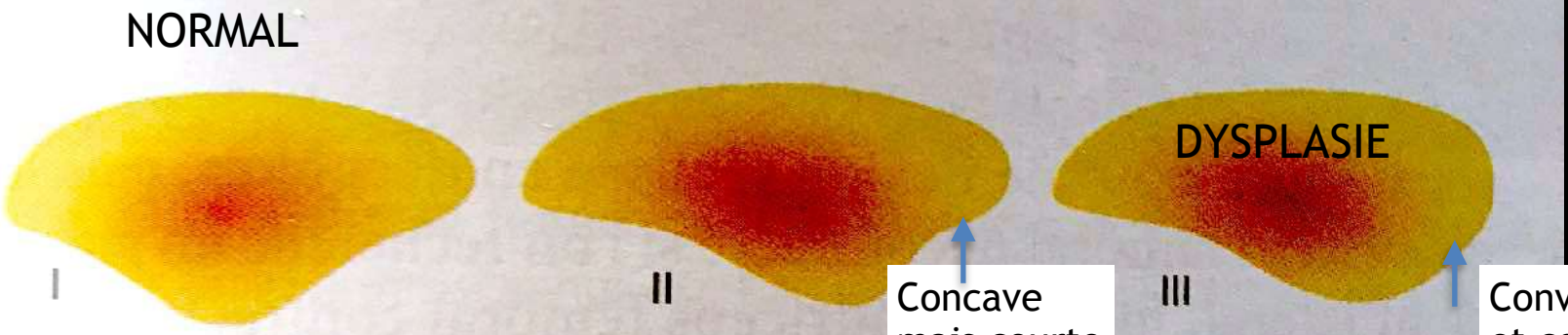

Fig. 23.13 Schéma des trois types de patella. *Type I* : facette patellaire médiale concave en arrière et longue ; *type II* : facette patellaire médiale concave en arrière et courte ; *type III* : facette patellaire médiale convexe en arrière et courte.

RETOUR MENU

SD PATELLAIRE : DYSPLASIE ROTULE

Mesure de l'angle trochléen entre la « partie haute » des deux berges trochléennes

Normale 124°-145°

Dysplasie si >150°

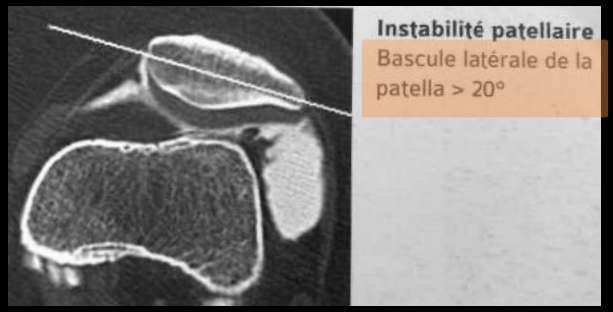

RETOUR MENU

DYSPLASIE ROTULE = CLASSIF DE WIBERG TYPE 3
facette médiale CONVEXE

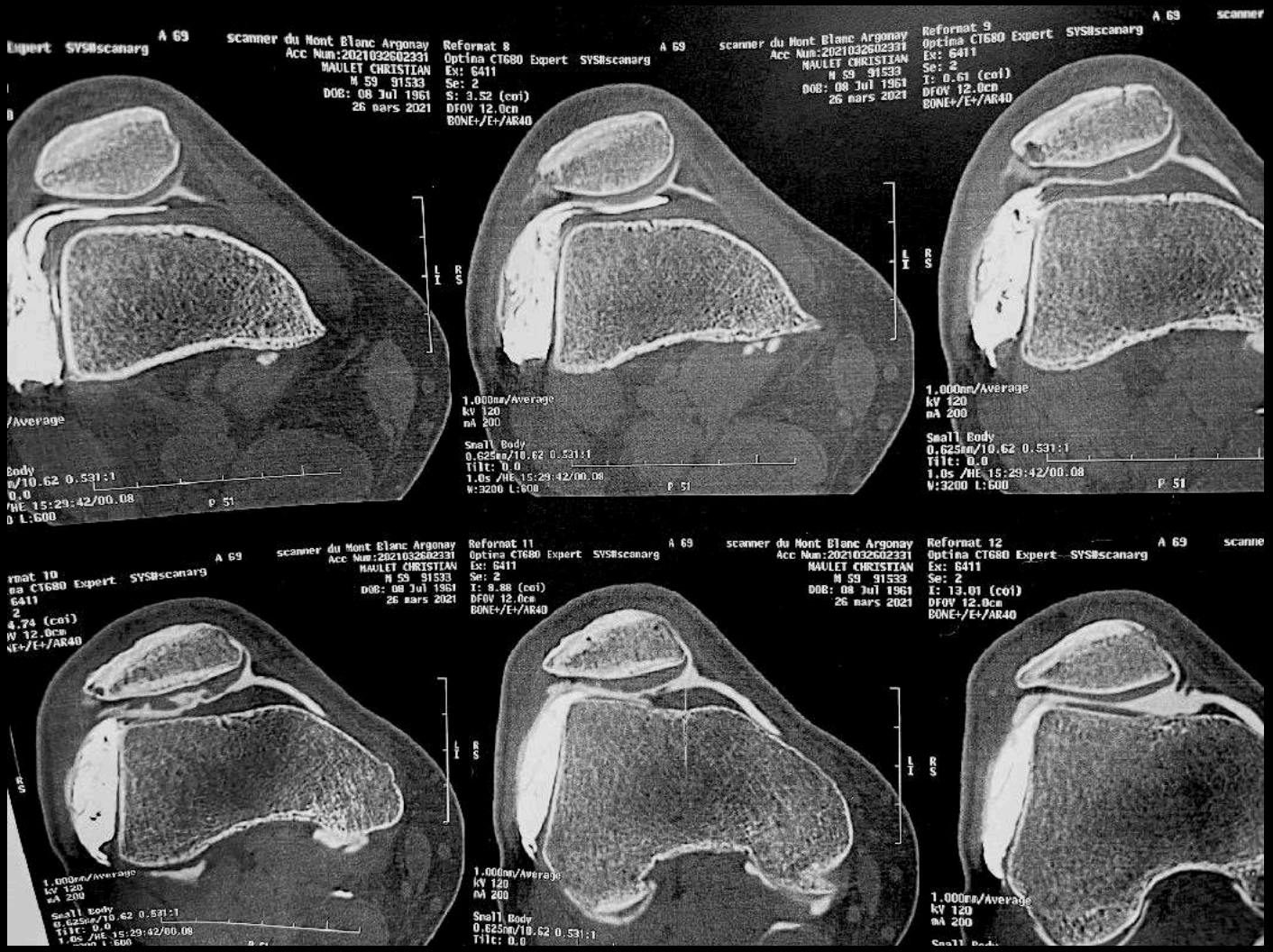

RETOUR MENU

SD PATELLAIRE : Ostéochondrite / Défect dorsal

Forme avortée de patella bi partita = supero lat ++++

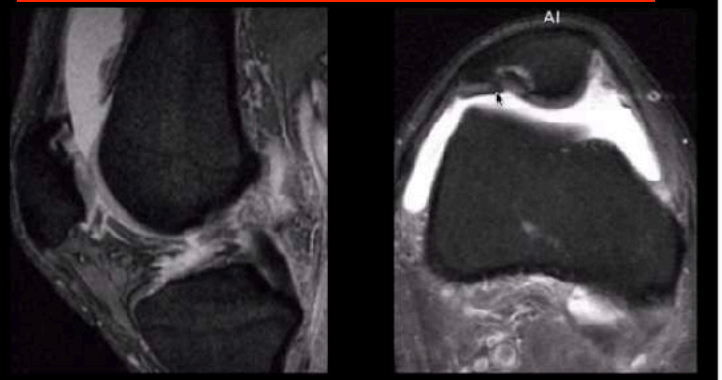

Femme de 34 ans
Douleur postérieure et médiale

GÉNÉRALITÉS
VARIANTES ANATOMIQUES
NON LUXANTES

- Défect dorsal de la patella:
  - défect sous-chondral recouvert de cartilage
  - supérieur et latéral
  - découverte fortuite

DD: ostéochondrite patellaire de l'adolescent (inféro-médiale)

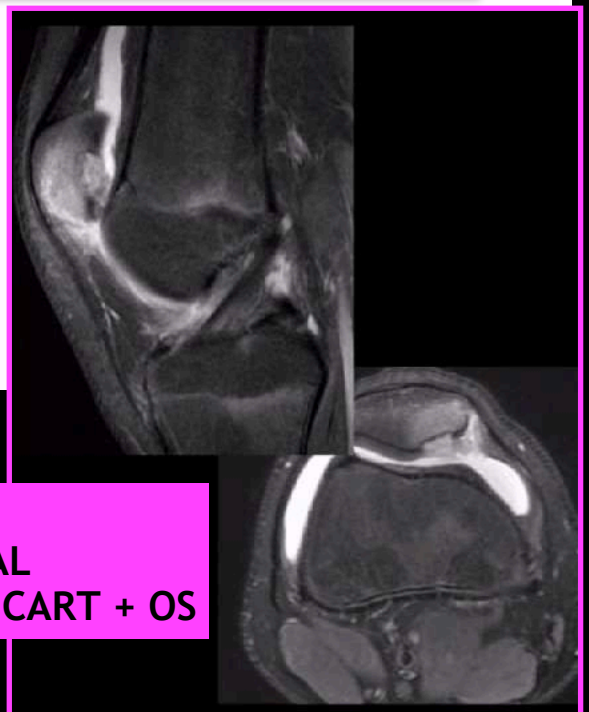

OCD =
- INFÉRO-MÉDIAL
- ATTEINTE DU CART + OS

Gymnaste de 14 ans

RETOUR MENU

SD PATELLAIRE : Ostéochondrite / Défect dorsal

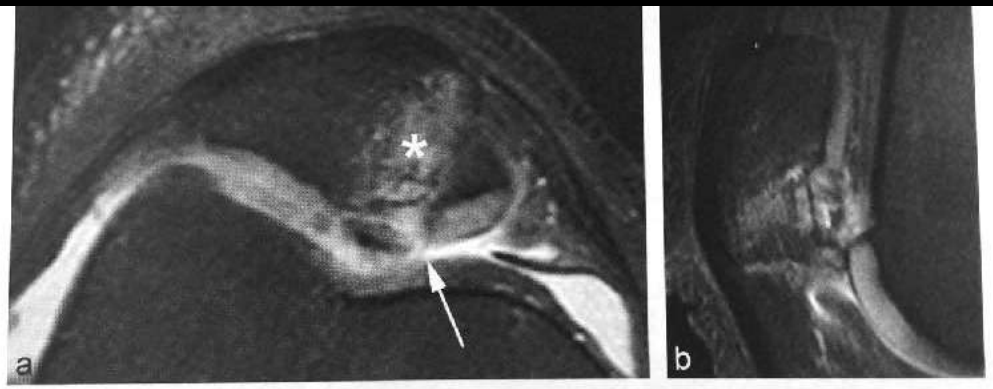

Fig. 23.19 **Ostéochondrite de la facette patellaire médiane : coupes axiale (a) et sagittale (b) pondérées en T2.** oral est instable ; notez la solution de continuité du cartilage (flèche) et l'œdème de la patella adjacente (*).

Fig. 23.20 **Défect dorsal de la patella.** Lacune bien cerclée d'un liseré de sclérose au tiers supérolatéral de la patella en radiographie (**a** : fa b : profil) et en IRM (**c**, coupe sagittale pondérée en T2). Opacification de la fente en arthroscanner (**d**, patient différent).

RETOUR MENU

SD PATELLAIRE

PATHO DE LA ROTULE : PATELLA BIPARTITA

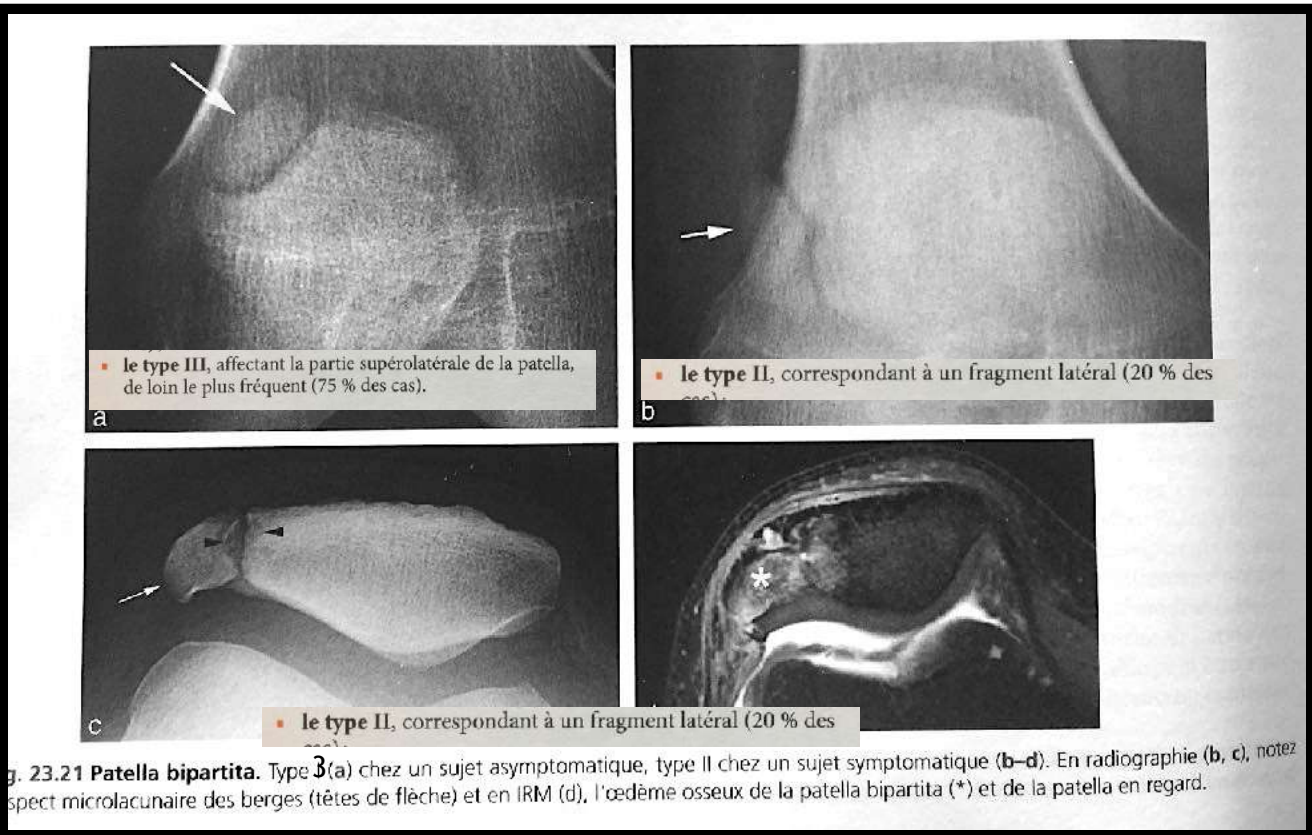

g. 23.21 **Patella bipartita.** Type 3 (a) chez un sujet asymptomatique, type II chez un sujet symptomatique (**b–d**). En radiographie (**b, c**), notez spect microlacunaire des berges (têtes de flèche) et en IRM (d), l'œdème osseux de la patella bipartita (*) et de la patella en regard.

RETOUR MENU

- **le type I**, localisé au pôle distal de la patella (2 % des cas) : le trait est concave vers le bas, à la différence des fractures transversales traumatiques ou de fatigue [150, 167] ;
- **le type II**, correspondant à un fragment latéral (20 % des cas) ;
- **le type III**, affectant la partie supérolatérale de la patella, de loin le plus fréquent (75 % des cas).

Classiquement asymptomatique et considérée comme une variante de l'ossification, la patella bipartita est parfois associée à des douleurs chez l'adolescent et le jeune athlète. Celles-ci témoignent de traumatismes ou de microtraumatismes de la synchondrose fibrocartilagineuse en raison de phénomènes de traction liés à la contraction du muscle vaste latéral et d'une interruption partielle ou complète de la synchondrose, aboutissant alors à une mobilité anormale [79, 168, 211]. En

TA - GT PATHO si > 20 mm en extension
Pas besoin de contraction

mesure au milieu de l'insertion TENDINEUSE ET NON PAS DE LA TUBEROSITÉ TIBIALE

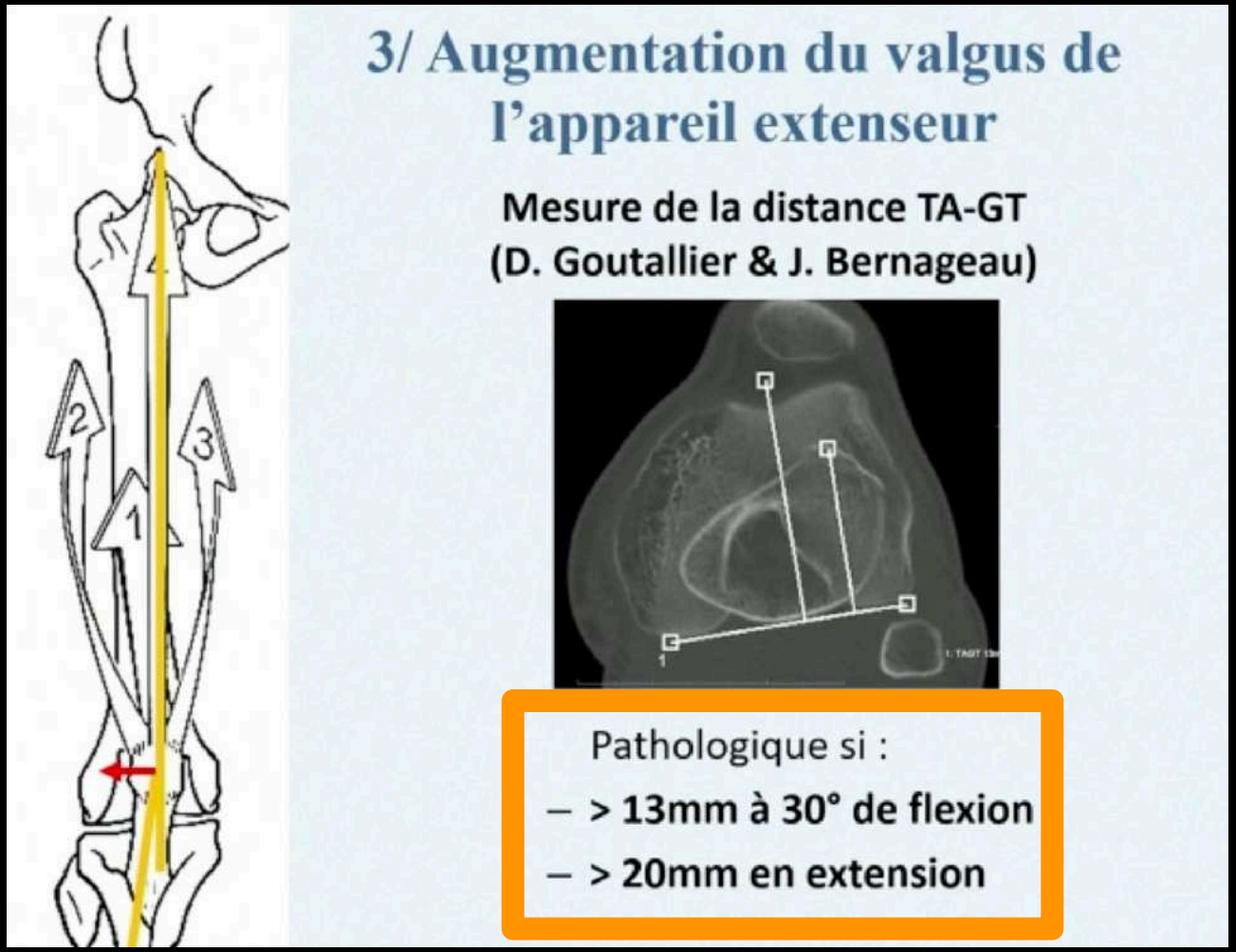

RETOUR MENU

JUMPER'S KNEE

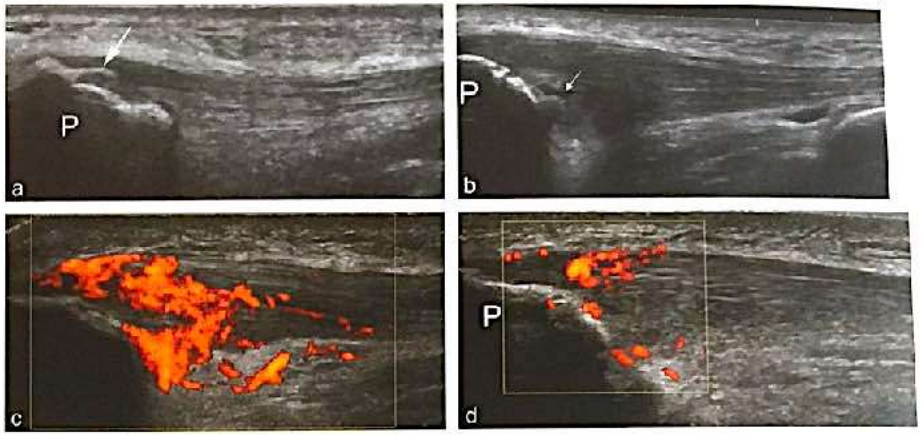

Fig. 23.27 Enthésopathie proximale du tendon patellaire en échographie (coupes sagittales). *Jumper's knee* chez trois patients différ[ents] épaississement hypoéchogène modéré de l'enthèse proximale, perte de l'aspect fibrillaire du tendon et petit enthésophyte (**a**, flèche), fissure tendineuse (**b**, flèche); importante hyperhémie en mode Doppler énergie (**c**); enthésite proximale chez une patiente présentant un rhumatisme psoriasique (**d**). Notez la sémiologie superposable en **c** et **d**. P : patella

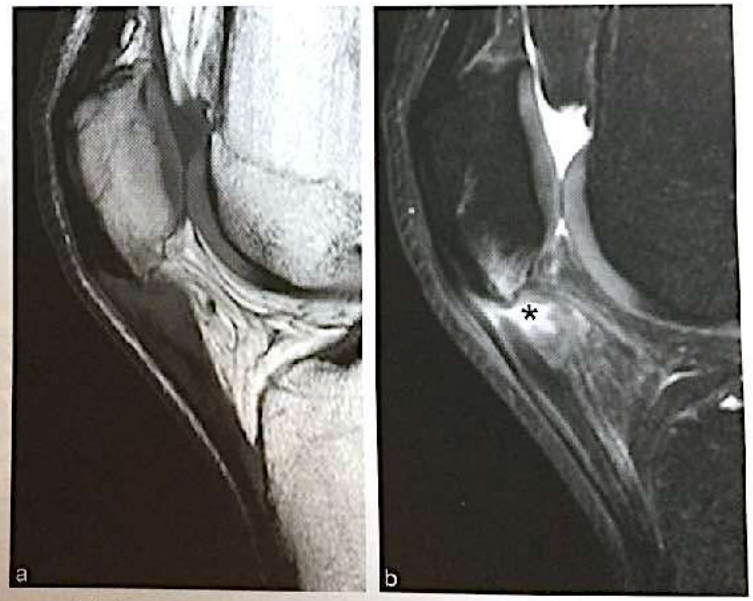

Fig. 23.28 ***Jumper's knee*** **avec épaississement proximal du tendon patellaire, œdème osseux en regard et fissure tendineuse partielle postérieure (*) hypo-intense en T1 (a), fortement hyperintense en T2 (b).**

Enthésopathie proximale (*jumper's knee*)

Elle affecte essentiellement les sportifs sollicitant de façon excessive leur tendon patellaire lors d'extensions répétées ou brutales du genou (course, basket-ball, football, volley-ball, saut), ce qui est à l'origine de microruptures de l'enthèse proximale [78, 111, 113]. Les études histologiques montrent une tendinopathie dégénérative, sans cellule inflammatoire (le terme de « tendinite » est donc impropre) [19, 235]. Un

RETOUR MENU

Fabella

Pathologies de la fabella

Sésamoïde du tendon du muscle gastrocnémien latéral, la fabella est fréquente, bien repérée sur le cliché standard de profil, mais aussi en échographie : elle peut être de grande taille susceptible, comme nous l'avons vu, de venir en conflit avec le NFC (fig. 66). Les pathologies de cette fabella sont des lésions fréquemment méconnues et pourtant relativement fréquentes expliquant la majorité des douleurs localisées à la partie postérolatérale et proximale du creux poplité [1]. C'est la douleur à la palpation de la fabella par le doigt glissé sous la sonde qui est l'élément essentiel du diagnostic. Dans l'immense majorité des cas, une pression excessive de la fabella sur la face postérieure du condyle latéral est à l'origine de la douleur. Elle est favorisée par la grande taille de la fabella et par le recurvatum du membre inférieur.

Au départ, ces pressions répétées de la fabella contre la face postérieure du condyle sont à l'origine d'un conflit entraînant un remaniement hypoéchogène du tendon de voisinage qui s'accompagne parfois d'une hypervascularisation au Doppler (fig. 67).

Ensuite, c'est une fragmentation de cette fabella qui s'observe, à l'origine d'une irrégularité du contour de sa corticale, bien visible par comparaison au côté opposé (fig. 68). C'est une véritable fracture de fatigue qui peut même être visible sur les clichés standard.

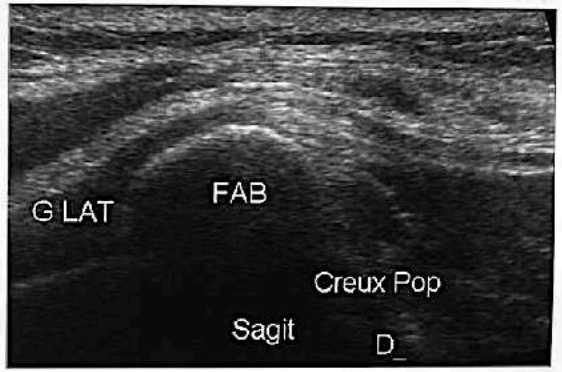

Fig. 66 : Fabella hypertrophique susceptible d'être à l'origine d'un conflit avec le NFC.

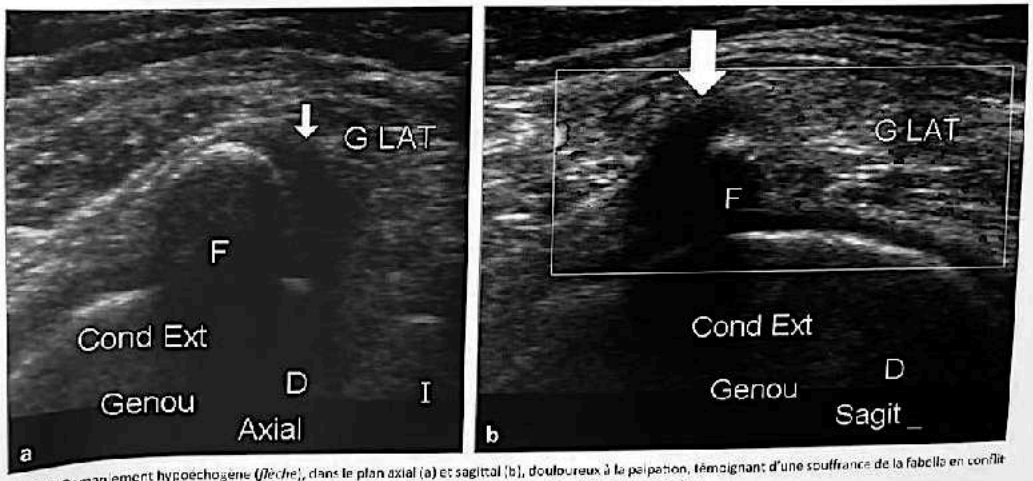

Fig. 67 : Remaniement hypoéchogène (*flèche*), dans le plan axial (a) et sagittal (b), douloureux à la palpation, témoignant d'une souffrance de la fabella en conflit avec la face postérieure du condyle ; à noter une discrète vascularisation du tendon de voisinage au Doppler.

L'infiltration échoguidée est souvent efficace au stade débutant, associée à la correction d'une éventuelle majoration du recurvatum. En cas d'échec, l'ablation de la fabella s'impose.

GENOU : CONFLIT DE LA GRAISSE

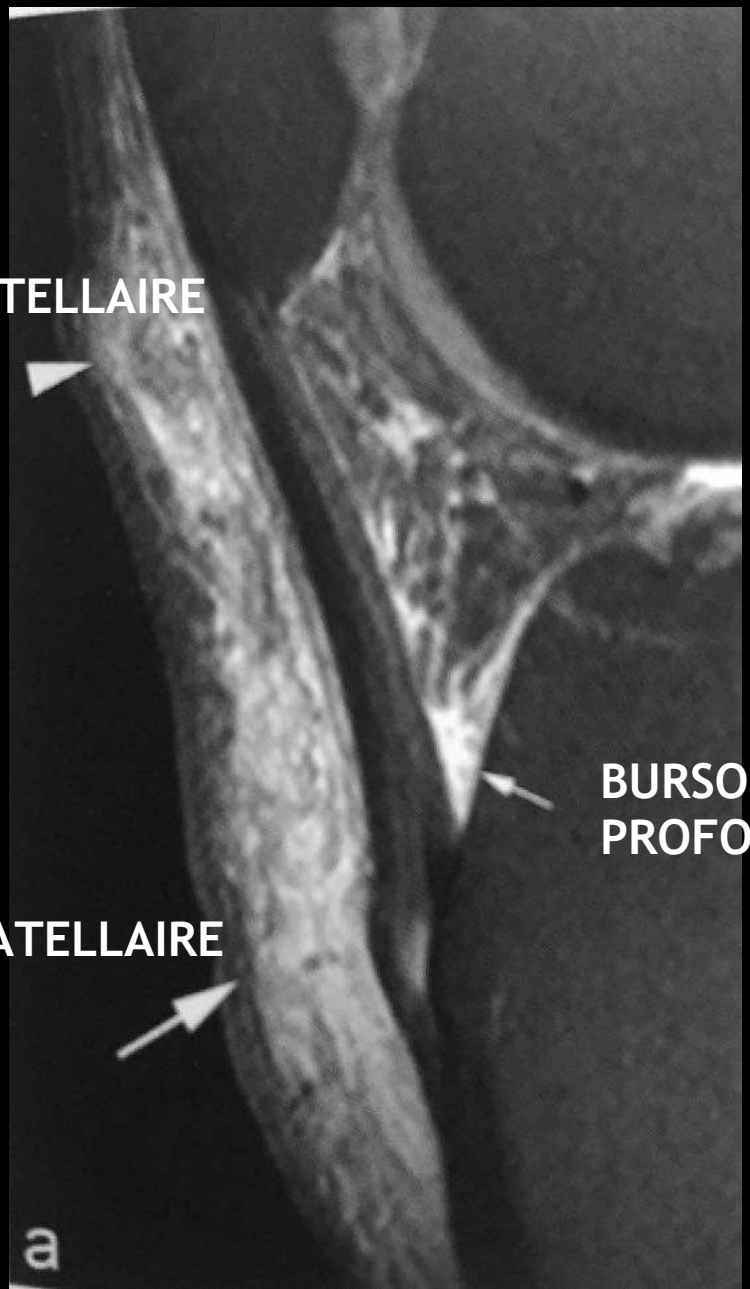

BURSOPATHIE PRÉ PATELLAIRE

BURSOPATHIE INFRA PATELLAIRE PROFONDE

BURSOPATHIE INFRA PATELLAIRE SUPERFICIELLE

RETOUR MENU

GENOU : CONFLIT DE LA GRAISSE
1 - SYNDROME DE FRICTION FEMORO-PATELLAIRE

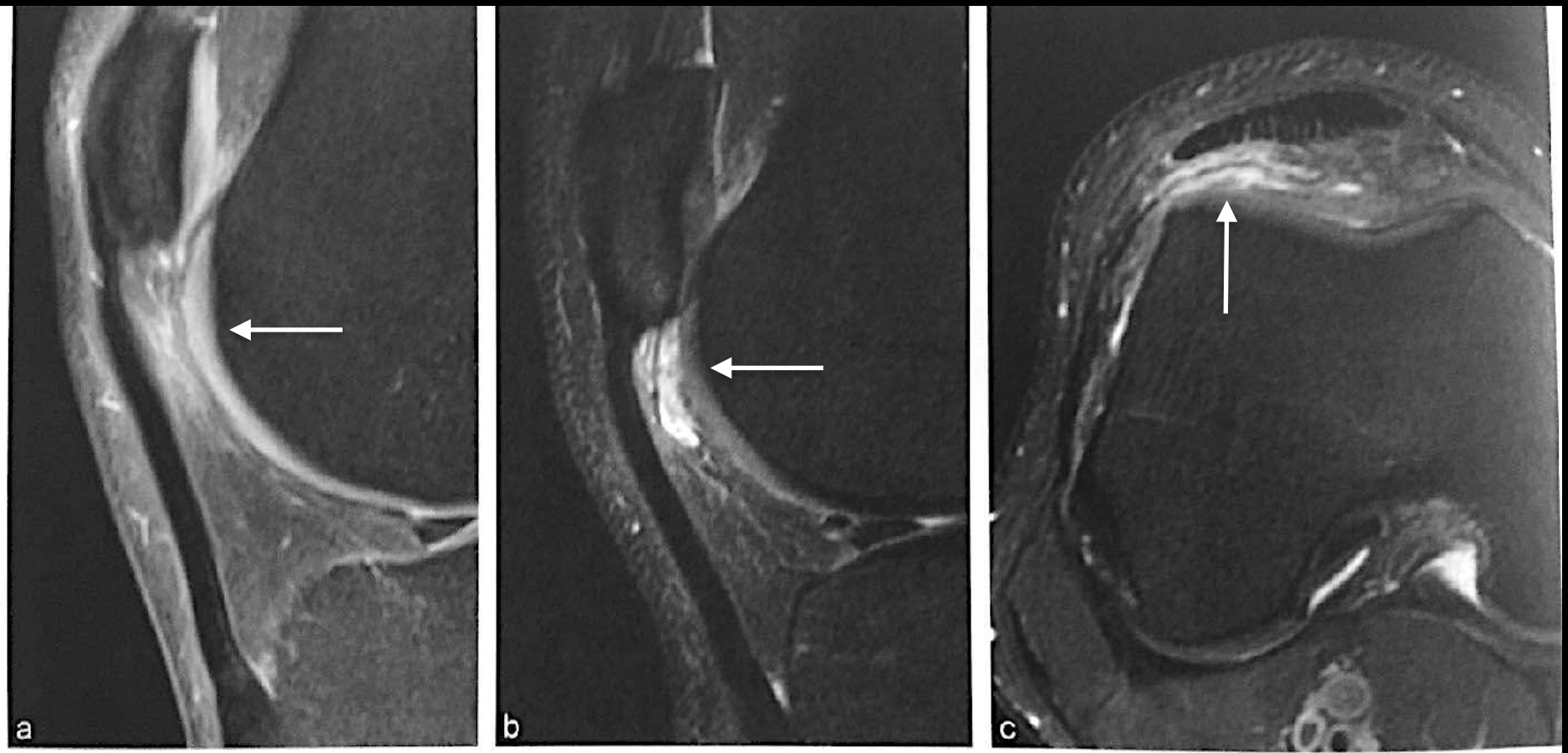

Fig. 23.37 Syndrome de friction fémoropatellaire : coupes sagittales (a, b) et axiale (c) pondérées en densité de protons. Œdème (a) ou remaniements microkystiques (**b, c**) de la graisse supéro-latérale de Hoffa, « coincée » entre le tendon patellaire et le condyle fémoral latéral. Notez la proximité entre le tendon patellaire et la facette latérale de la trochlée, ainsi que la patella alta associée.

PATELLA ALTA ASSOCIÉE ++

RETOUR MENU

GENOU : CONFLIT DE LA GRAISSE
1 BIS - CONFLIT ANTERO-LATERAL
= même chose que friction fémoro-patellaire ?

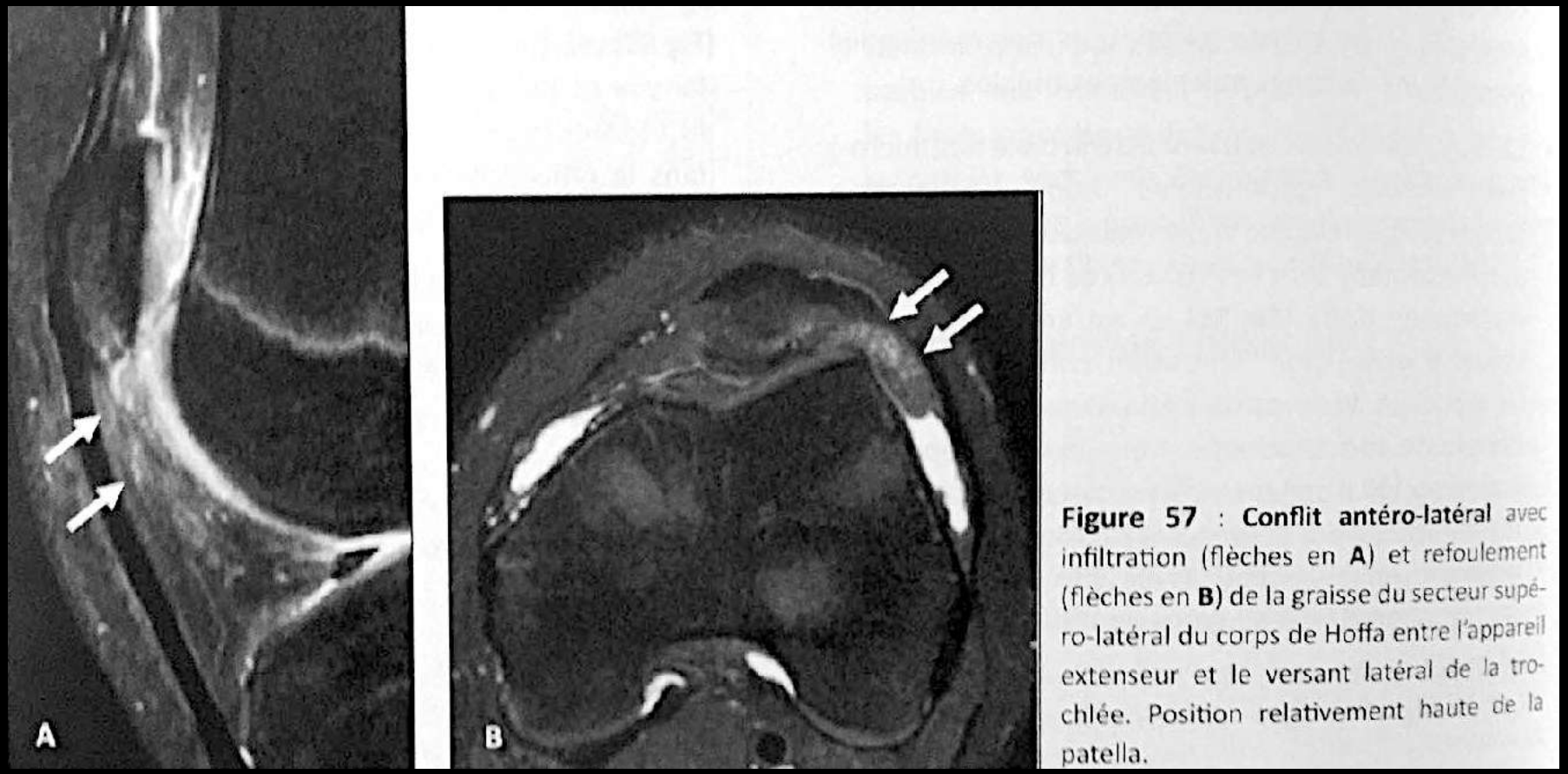

Figure 57 : **Conflit antéro-latéral** avec infiltration (flèches en **A**) et refoulement (flèches en **B**) de la graisse du secteur supéro-latéral du corps de Hoffa entre l'appareil extenseur et le versant latéral de la trochlée. Position relativement haute de la patella.

PATELLA ALTA ASSOCIÉE ++

RETOUR MENU

GENOU : CONFLIT DE LA GRAISSE
2 - CONFLIT DE LA GRAISSE PRÉ-FÉMORALE

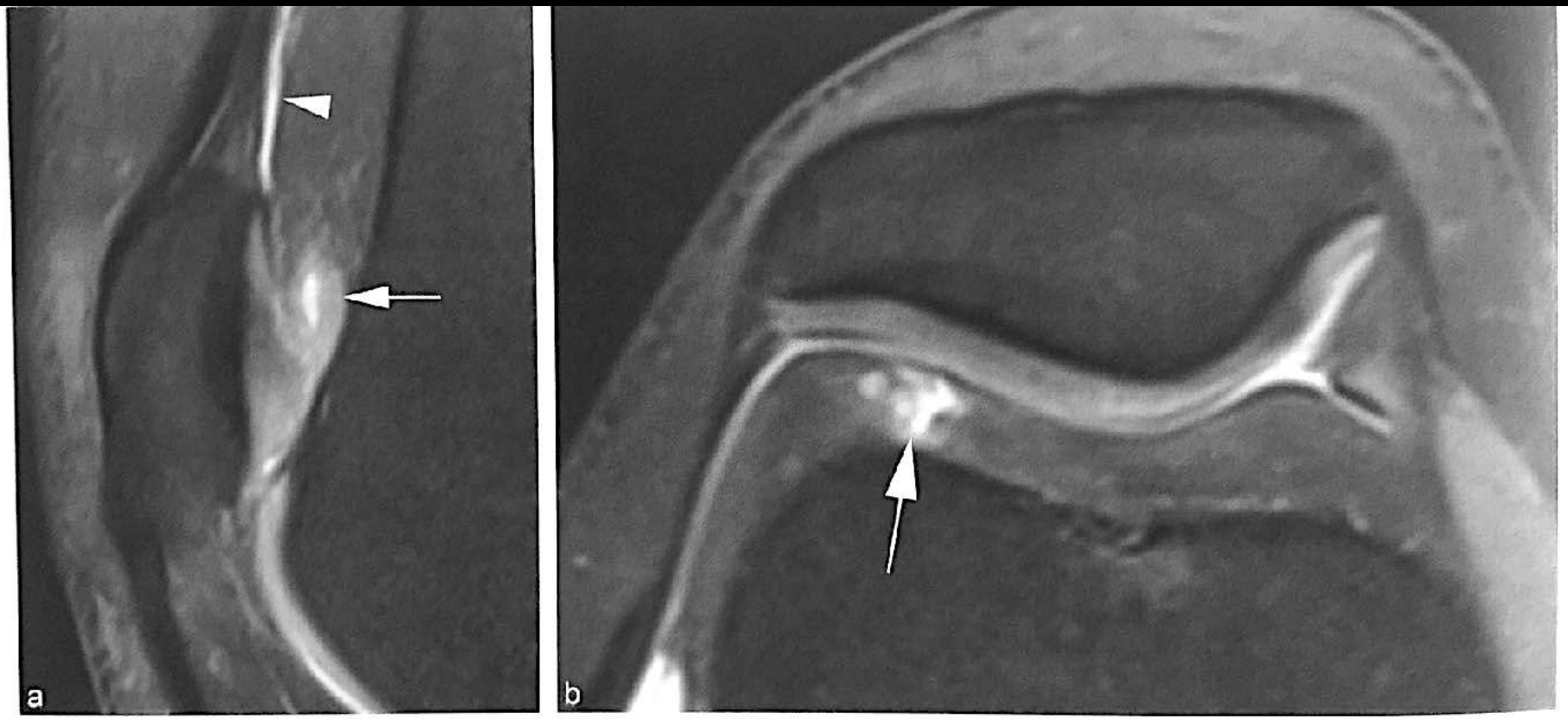

Fig. 23.38 Conflit de la graisse préfémorale : coupes sagittale (a) et axiale pondérée en densité de protons (b). Les remaniements très focaux de la graisse préfémorale (flèche) ne doivent pas être interprétés comme le récessus suprapatellaire plus antérieur (tête de flèche). Notez la patella alta associée.

PATELLA ALTA ASSOCIÉE ++

RETOUR MENU

GENOU : CONFLIT DE LA GRAISSE
3 - CONFLIT DE LA GRAISSE SUPRA -PATELLAIRE

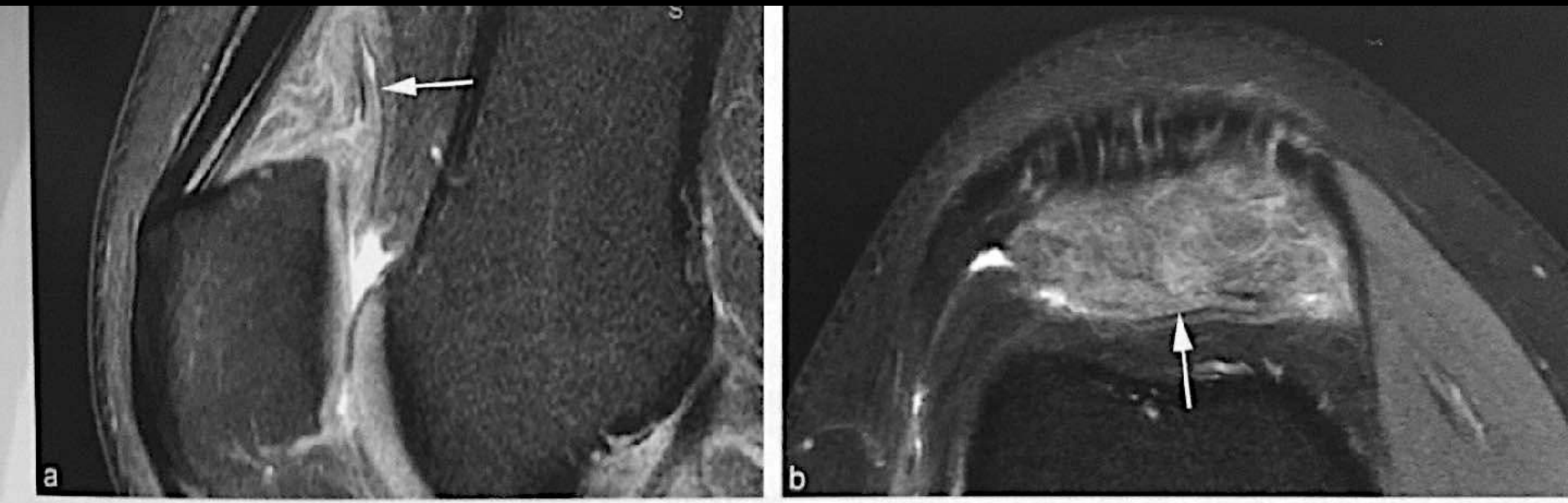

Fig. 23.40 Conflit de la graisse suprapatellaire : coupes sagittale (a) et axiale (b) pondérées en T2. Notez les anomalies de signal de graisse suprapatellaire et l'aspect convexe de sa face postérieure (flèche).

PATELLA ALTA ASSOCIÉE ++

RETOUR MENU

GENOU : CONFLIT DE LA GRAISSE
4 - MALADIE DE HOFFA

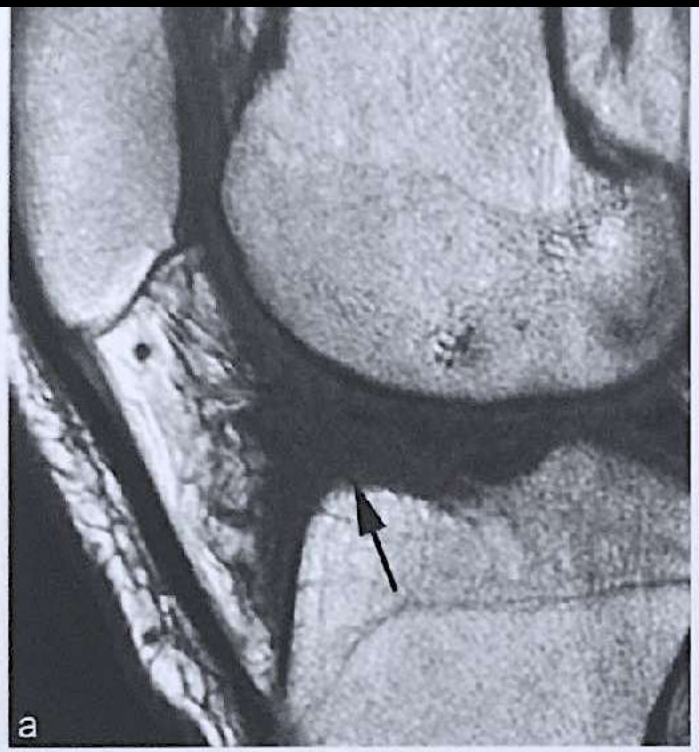

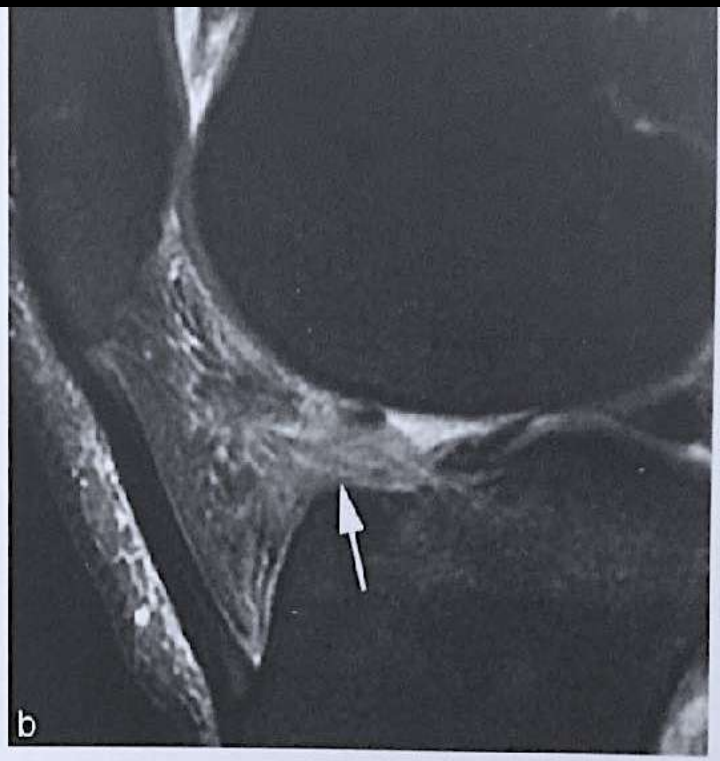

g. 23.42 **Maladie de Hoffa : coupes sagittales pondérées en T1 (a) et T2 (b).** Anomalies de signal mal limitées et hypertrophie de la partie ostérieure du corps adipeux infrapatellaire (flèche).

PATELLA ALTA ASSOCIÉE ++

RETOUR MENU

4 - MALADIE DE HOFFA

Fig. 5 A 58-year-old female with a chronically swollen and painful right knee. **a** Coronal T1W SE, **b** sagittal T2W FSE, and **c** axial SPAIR MR images show a large oval heterogeneous mass in Hoffa's fat pad (arrows), which has heterogeneous signal intensity and is resulting in anterior bowing of the patellar tendon. **d** Lateral radiograph showing multiple areas of ossification within the mass (arrows), the features being consistent with chronic Hoffa's disease. The diagnosis was confirmed on biopsy

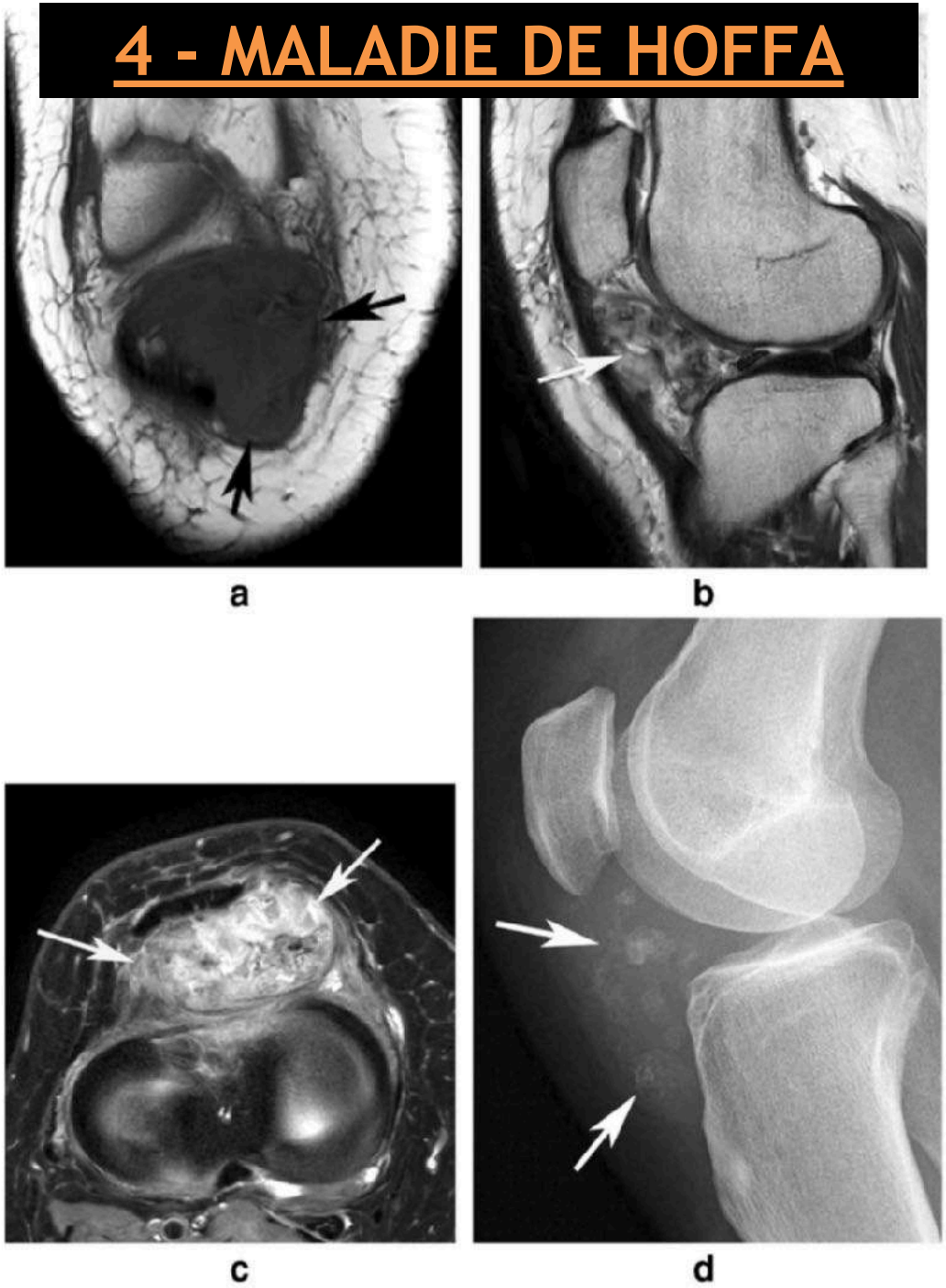

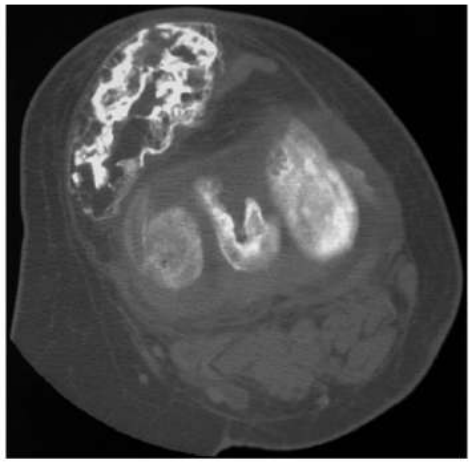

Figure 34. Para-articular osteochondroma in a middle-aged woman. Axial CT image through the left knee shows a large partially ossified mass in the medial infrapatellar fat pad displacing the patellar tendon anteriorly. The underlying bone appears normal. The mass was surgically excised. (Courtesy of Dexter Witte, MD,

4 - MALADIE DE HOFFA avec MÉTAPLASIE ostéo-cartilagineuse

- En revanche, l' « ostéochondrome » intracapsulaire de la **graisse de Hoffa** au genou [5, 6] **(Fig 2)** est dû, en règle générale, à une métaplasie ostéochondrale au stade tardif d'une « inflammation » de la graisse de Hoffa et n'est pas un véritable chondrome des tissus mous [7].

Figure 56 : **Maladie de Hoffa. (A,B)** En radiographie et en scanner, métaplasie ostéo-cartilagineuse au sein de la graisse du corps Hoffa. **(C,D)** En T1 et T2, masse de signal très hétérogène. **(E)** Apres contraste, rehaussement essentiellement pariétal.

Figure 2 : **Pseudo-ostéochondrome de la graisse de Hoffa chez un homme de 65 ans.** Poussées « inflammatoires » de la graisse de Hoffa depuis plusieurs années. a et b : Radiographie et scanner : volumineux corps ossifiés occupant la bourse de Hoffa. c et d : En IRM, la masse est hétérogène. Elle est en hypersignal en **T1 (c)** et en hypersignal T2 (d) mais contient des petits foyers graisseux en hypersignal T1 et ossifiés en hyposignal. e : En T1 après injection de gadolinium et avec saturation du signal de la graisse, la masse prend focalement et faiblement le contraste. Présence d'une synovite associé du cul de sac sous-quadricipital qui est peut être à l'origine de l'ossification de la bourse de Hoffa.

RETOUR MENU

5 - MALADIE DE HOFFA avec CHONDROMATOSE SYNOVIALE

a. b.

Figure 47. Synovial chondromatosis in a 35-year-old man with anterior knee pain. **(a)** Lateral radiograph shows innumerable small calcifications scattered throughout the infrapatellar fat pad and suprapatellar pouch. **(b)** Sagittal T1-weighted fat-suppressed MR image after intravenous contrast material administration shows mottled enhancement of the infrapatellar fat pad and milder synovitis at the suprapatellar pouch. The calcifications are difficult to appreciate on the MR image. Primary synovial chondromatosis was diagnosed, and the patient underwent synovectomy.

Synovial Chondromatosis.—Synovial chondromatosis is a benign neoplastic condition of young adults that affects the knee in more than half of reported cases. The hallmark of this condition is diffuse proliferation of hyaline cartilage nodules in the subsynovial tissue throughout the joint. These nodules undergo mineralization and ossification, leading to a distinctive radiographic appearance of innumerable small rounded intra-articular bodies. Degenerative intra-articular bodies can be distinguished from synovial chondromatosis by the presence of fewer bodies of more variable size and shape that localize to the joint recesses (103).

Calcified nodules and pressure-related bone erosion, found in up to 50% of cases, are well appreciated at radiography and CT (103). The MRI appearance is variable depending on the degree of mineralization; nonossified nodules appear similar to hyaline cartilage, whereas ossified nodules show diminished signal intensity (Fig 47). Malignant transformation occurs in 2%–5% of cases and should be considered if there is rapid increase in disease volume, bone destruction, and extra-articular soft-tissue involvement (132).

RETOUR MENU

GENOU : PLICAE SYNOVIALE

1.PLICAE INFRA-PATELLAIRE (la + fréquente 65%)

Fig. 24 : Plica infrapatellaire tendue de la région de l'échancrure en avant du LCA à la pointe de la patella.

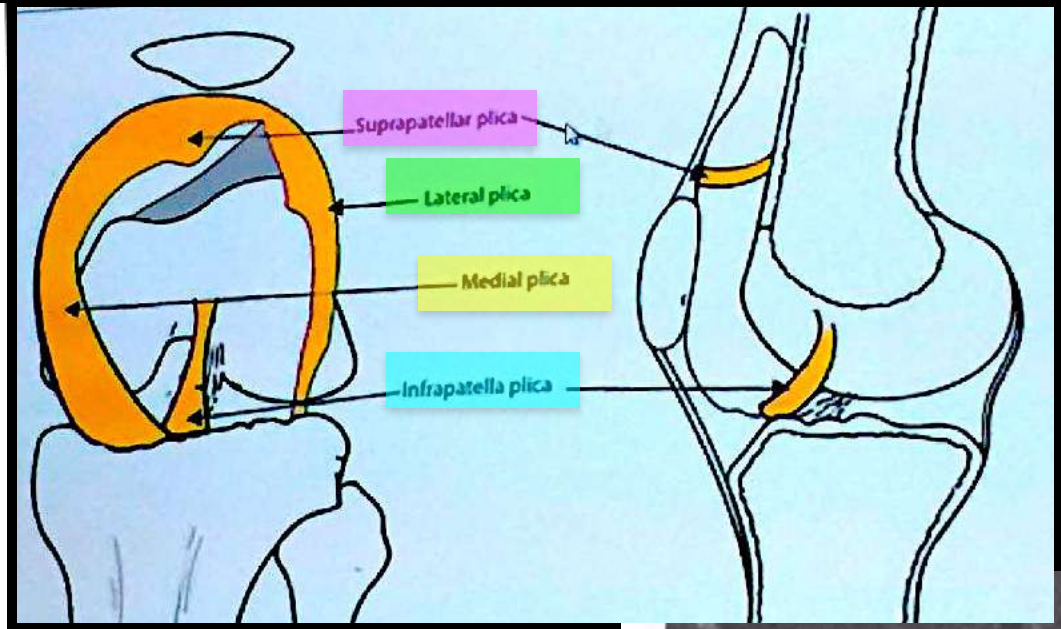

- Insertion dans l'échancrure intercondylienne en avant du LCA, descend vers l'avant et vers le bas à travers la graisse infra-patellaire, et s'attache au pôle inférieur de la patella.

Coupes sagittales ++

Epaisseur variable +++

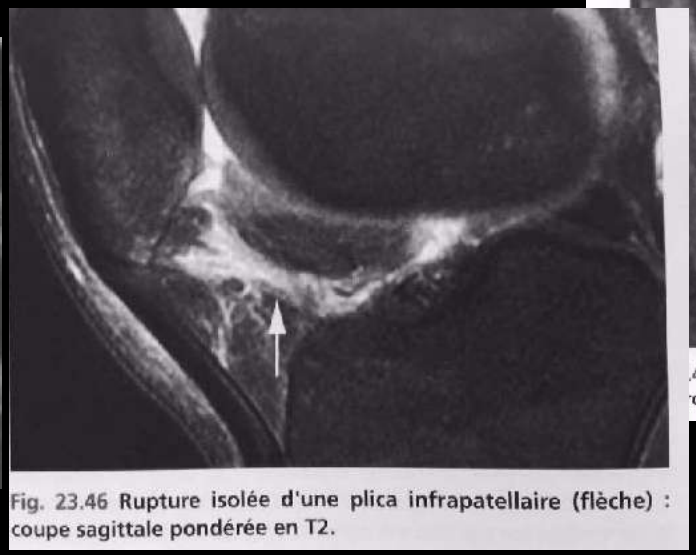

Fig. 23.46 Rupture isolée d'une plica infrapatellaire (flèche) : coupe sagittale pondérée en T2.

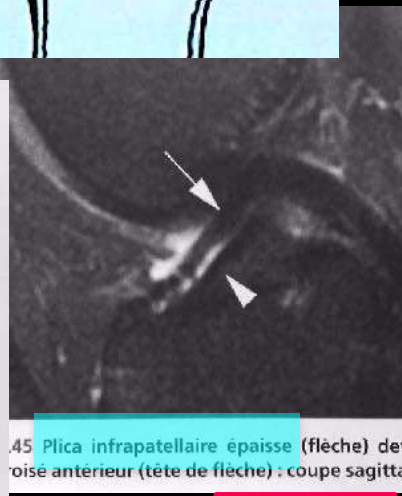

45 Plica infrapatellaire épaisse (flèche) de
oise antérieur (tête de flèche) : coupe sagitta

RETOUR MENU

GENOU : PLICAE SYNOVIALE

1.PLICAE INFRA-PATELLAIRE (la + fréquente 65%)

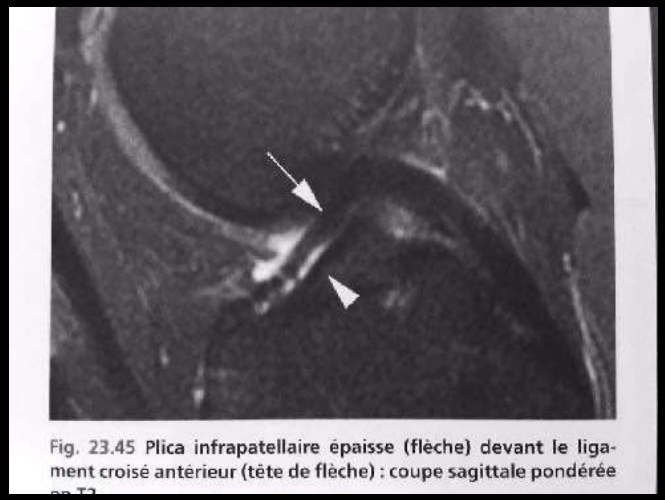

Fig. 23.45 Plica infrapatellaire épaisse (flèche) devant le ligament croisé antérieur (tête de flèche) : coupe sagittale pondérée en T2

1.PLICAE INFRA-PATELLAIRE+LCA

Figure 38. Ligamentum mucosum injury in a 24-year-old man with an ACL tear. Sagittal PD-weighted fat-suppressed MR image obtained after an acute knee injury shows a tear of the ACL and an arcuate band of edema in the infrapatellar fat pad along the course of the ligamentum mucosum (arrowheads). Marrow edema at the lower patella and anterior tibia is noted, which may be related to the ligament injuries or bone contusion. At ACL reconstruction, the infrapatellar plica appeared irregular and hemorrhagic within the intercondylar notch.

RETOUR MENU

GENOU : PLICAE SYNOVIALE

2.PLICAE SUPRA-PATELLAIRE : 55% Complète / Incomplète

COMPLETE => SYNDROME DE **COMPARTIMENTALISATION**
COLLECTION SOUS QUADRICIPITALE de signal variable ++
fibreux, graisseux , hémorragique ou nécrotique

Fig. 23.47 Plica suprapatellaire incomplète en IRM, bien démarquée de part et d'autre par l'épanchement intra-articulaire (flèche) : coupe sagittale pondérée en T2.

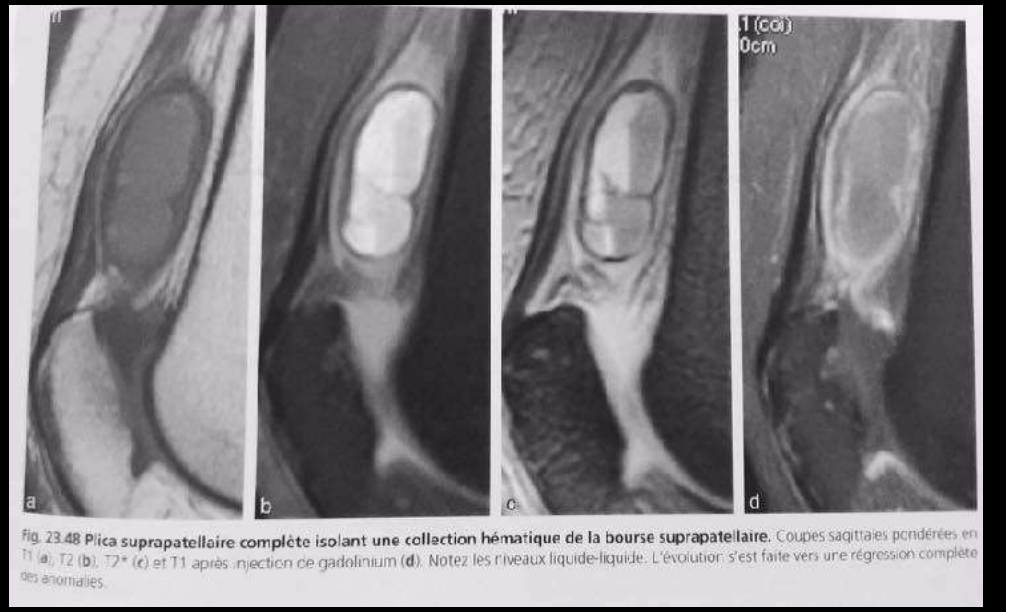

Fig. 23.48 **Plica suprapatellaire complète isolant une collection hématique de la bourse suprapatellaire.** Coupes sagittales pondérées en T1 (**a**), T2 (**b**), T2* (**c**) et T1 après injection de gadolinium (**d**). Notez les niveaux liquide-liquide. L'évolution s'est faite vers une régression complète des anomalies.

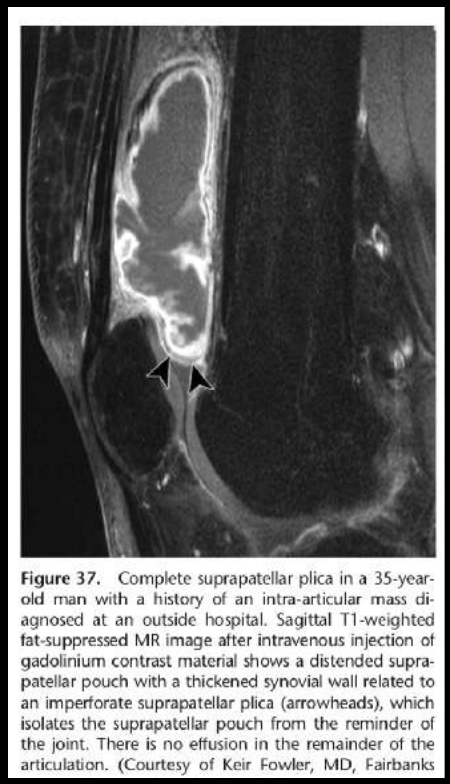

Figure 37. Complete suprapatellar plica in a 35-year-old man with a history of an intra-articular mass diagnosed at an outside hospital. Sagittal T1-weighted fat-suppressed MR image after intravenous injection of gadolinium contrast material shows a distended suprapatellar pouch with a thickened synovial wall related to an imperforate suprapatellar plica (arrowheads), which isolates the suprapatellar pouch from the reminder of the joint. There is no effusion in the remainder of the articulation. (Courtesy of Keir Fowler, MD, Fairbanks

RETOUR MENU

GENOU : PLICAE SYNOVIALE

2. PLICAE SUPRA-PATELLAIRE : 55% Complète / Incomplète

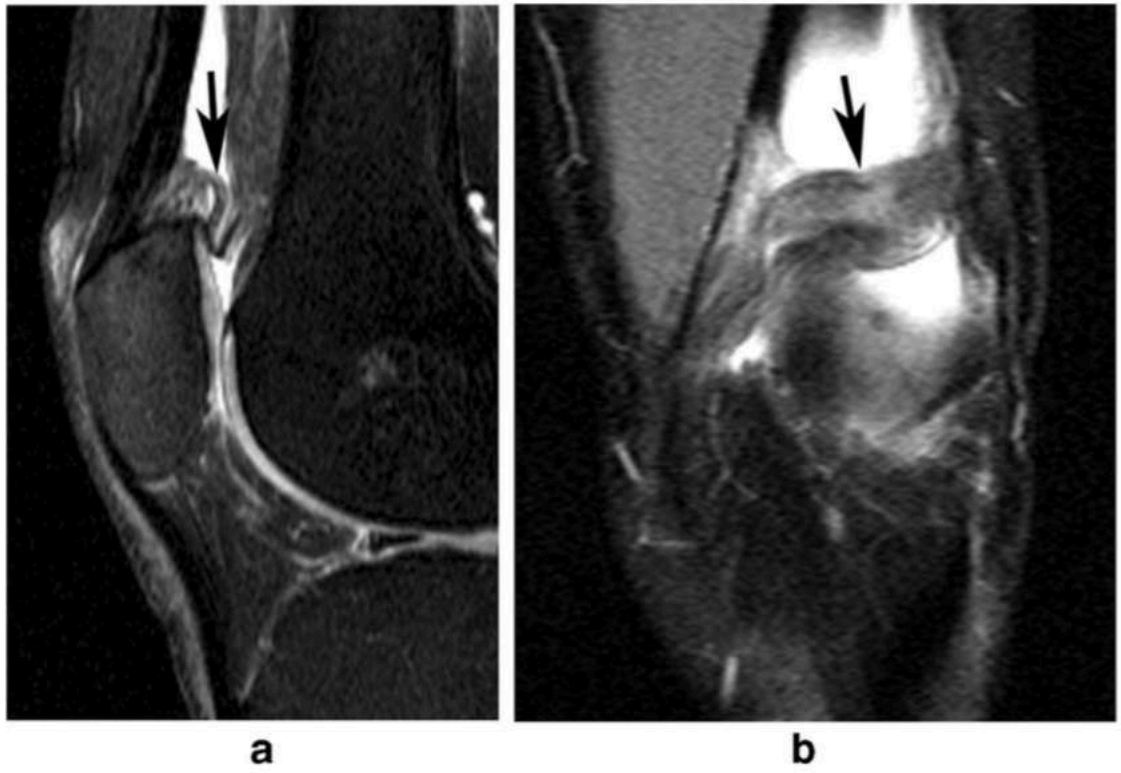

Fig. 9 A 28-year-old male with chronic anterior knee pain. **a** Sagittal STIR and **b** coronal fat-suppressed T2W FSE MR images show oedematous thickening of the supra-patellar plica (arrow in **a**) which extends for the whole transverse width of the supra-patellar pouch (arrow in **b**), the features being consistent with supra-patellar plica syndrome

GENOU : PLICAE SYNOVIALE

3. PLICAE MÉDIO-PATELLAIRE OU ANTÉRO-MÉDIALE (25%)
4. PLICAE PATELLAIRE LATERALE (rare)

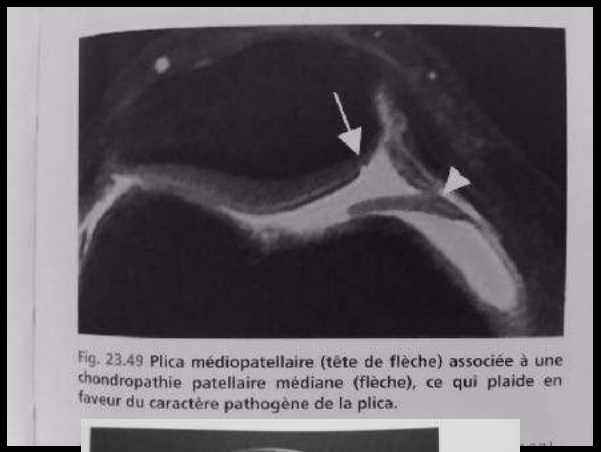

Fig. 23.49 Plica médiopatellaire (tête de flèche) associée à une chondropathie patellaire médiane (flèche), ce qui plaide en faveur du caractère pathogène de la plica.

Fig. 25 : Plica médiopatellaire associée à une chondropathie de la facette parapatellaire médiale.

La plica antéro-médiale

- De la paroi médiale, puis descend en oblique et s'insère sur la synoviale en regard de la graisse de Hoffa
- Possible connexion à la plica supra-patellaire

Si large elle peut s'étendre sur le bord médial de la trochlée ou s'insérer sous la facette médiale de la patella ➔ conflit

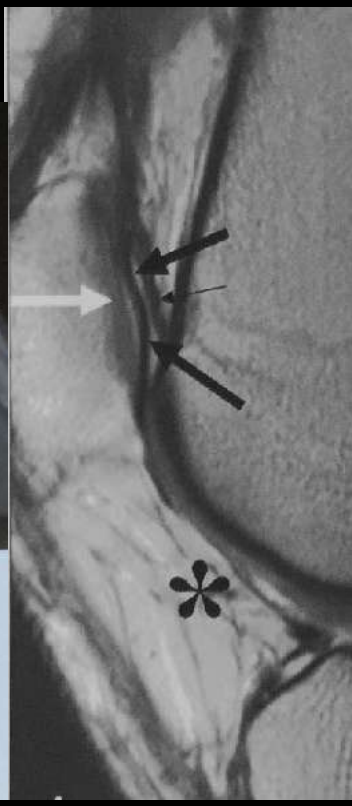

Signes en faveur d'un conflit fémoro-patellaire mécanique :

- plica dans l'interligne fémoro-patellaire
- épaississement et hypersignal DP de la plica
- anomalies cartilagineuses en regard

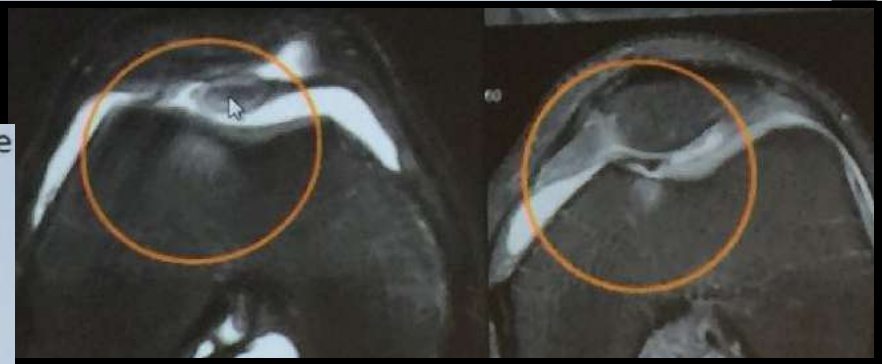

RETOUR MENU

RESSAUT FACE EXTERNE GENOU +++

GENOU : AUTRES CONFLITS

= TENDON BICEPS FÉMORAL

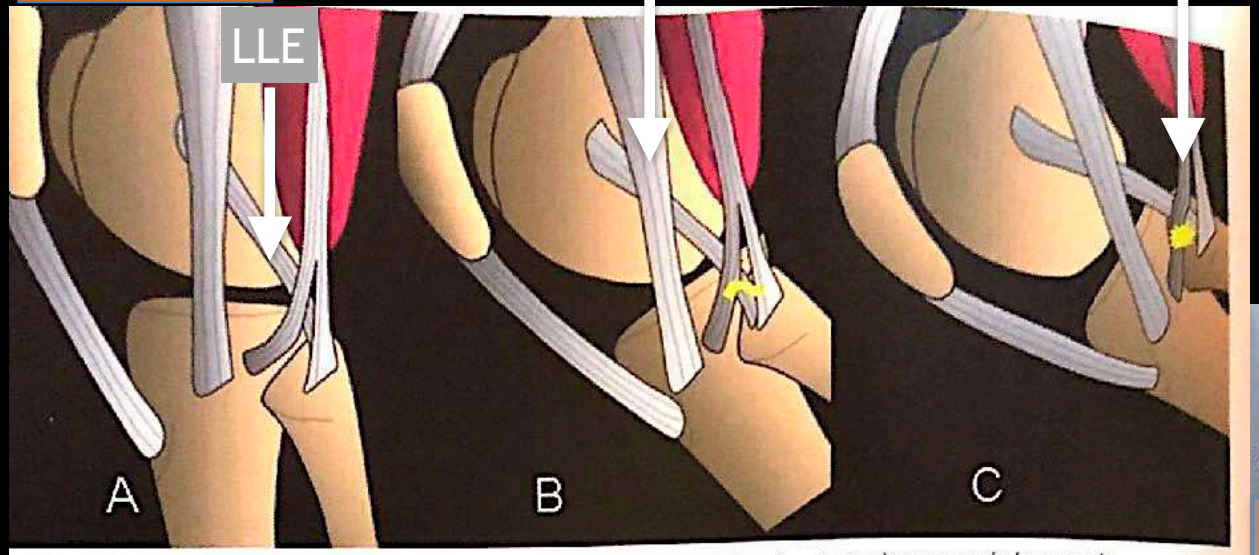

Fig. 3 : Illustration de l'anatomie du biceps fémoral distal (A), montrant le mécanisme de ressaut du bras tendineux antérieur sur la tête fibulaire et l'insertion du ligament collatéral latéral lors du passage du genou en position de flexion (B et C).

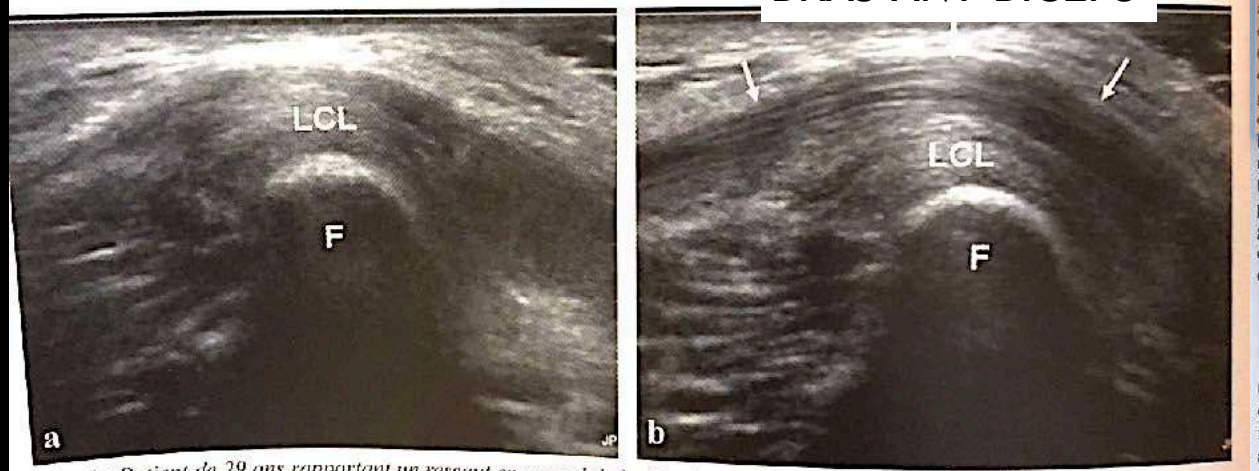

Fig. 4 : Patient de 29 ans rapportant un ressaut en regard de la tête de la fibula gauche lors de la pratique du cyclisme.
a) Coupe axiale échographique montrant l'insertion du ligament collatéral latéral (LCL sur la tête de la fibula (F), sur un genou en extension.
b) Lors du passage en flexion, le bras antérieur du biceps fémoral distal coiffe transversalement ces structures et explique le ressaut.

RESSAUTS EXTRA-ARTICULAIRES

Ressauts latéraux

Si les causes intra-articulaires, fréquentes, doivent être gardées en tête, la possibilité d'une origine extra-articulaire des symptômes doit être connue et envisagée afin d'éviter tout geste arthroscopique inutile.

Ressaut du biceps fémoral

C'est la cause la plus classique de ressaut latéral du genou. Elle intéresse le plus souvent des hommes jeunes et sportifs pratiquant la course, le vélo ou le football. Cliniquement, le ressaut s'exprime en regard de la tête de la fibula lors de mouvements de flexion/extension du genou autour de 90°. Divers mécanismes physiopathologiques ont été rapportés, dont les principaux impliquent le bras tibial du tendon biceps fémoral distal. Celui-ci se détache du tendon principal du biceps fémoral environ 3 à 4 cm en amont de son insertion fibulaire pour cheminer vers l'avant, en surface du bord antérieur de la tête fibulaire, puis s'insérer environ 1 cm en arrière du tubercule de Gerdy [14, 15] (fig. 3, Image A). Ce bras est souvent fin et aponévrotique mais peut être hypertrophique et en forme de corde, favorisant alors un conflit avec la tête fibulaire lors de la flexion du genou par un mouvement d'"essuie-glace" (fig. 3, Images B et C). Ce bras hypertrophique représente parfois la seule insertion distale du biceps fémoral [16]. D'autres particularités anatomiques du tendon ont été incriminées dans la genèse du ressaut du biceps : une bifurcation trop distale des bras tibial et fibulaire [17] ; une hypertrophie de la tête fibulaire [18, 19] ; un étalement en éventail du bras fibulaire [20] ou une hypertrophie post-traumatique de ce dernier [21], favorisant un conflit avec la tête de la fibula. L'échographie dynamique du ressaut permet, dans le même temps, de confirmer l'implication du tendon mais aussi d'en définir le mécanisme précis, tâche utile au chirurgien dans le choix de sa technique opératoire (fig. 4).

Ressaut du tendon poplité

C'est le principal diagnostic différentiel du ressaut du biceps devant un ressaut extra-articulaire latéral du genou. Il résulte de l'extrusion brutale du tendon, entre 0 et 90° de flexion, par-dessus les berges de la gouttière qui le reçoit sur le versant latéral du fémur distal. S'il concerne également l'adulte jeune et sportif, il s'exprime cliniquement au milieu d'une ligne joignant l'épicondyle latéral et l'interligne articulaire latéral [22]

RETOUR MENU

RESSAUT FACE EXTERNE GENOU +++

- ressaut du biceps fémoral distal (fig. 9) : les étiologies sont multiples. Il peut s'agir d'un ressaut du tendon sur une épiphyse fibulaire hypertrophiée, d'un ressaut lié à un tendon réfléchi rejoignant le tractus ilio-tibial, d'une insertion trop antérieure du biceps sur la fibula ou d'un tendon bifurqué avec un chef accessoire s'insérant sur le tibia qui rentre en conflit avec le ligament collatéral latéral. Ces ressauts sont recherchés lors de mouvements de flexion-extension du genou.

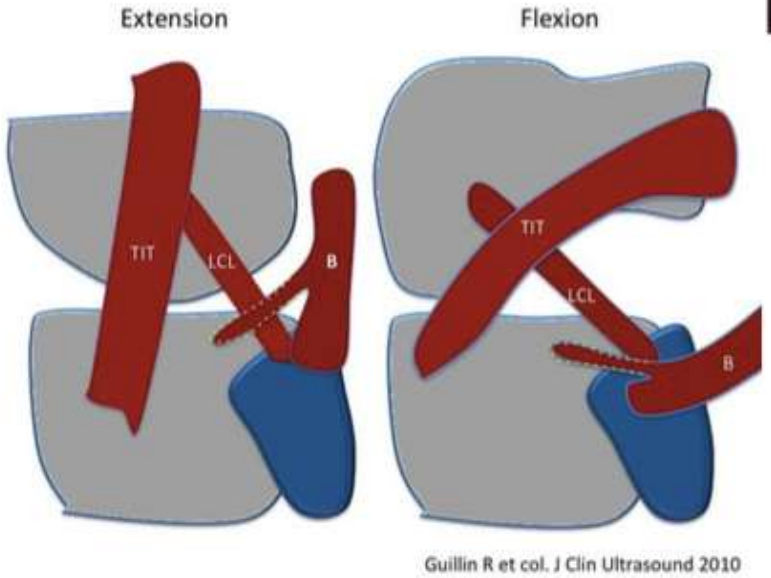

Figure 9 : Ressaut du biceps fémoral au genou lié à la présence d'un chef accessoire tibial.

Échographie

Elle constitue l'examen de choix dans cette pathologie. Elle permet :

- de préciser l'anatomie distale du biceps fémoral et de repérer une bifurcation précoce ou une insertion tibiale antérieure prédominante ;
- de mettre en évidence le ressaut lors des mouvements de flexion-extension du genou : passage brutal du bras antérieur du chef long de part et d'autre de la tête de la fibula lors de la flexion/extension du genou [72, 126].

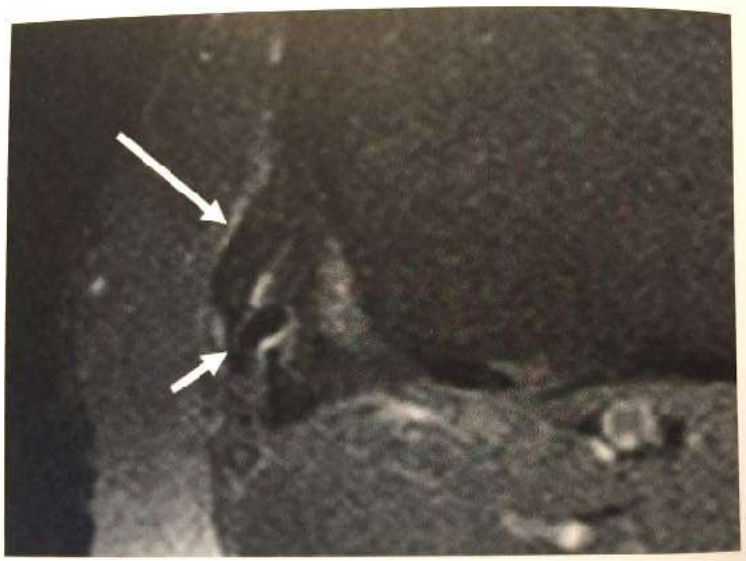

Fig. 26.46 **Conflit entre le bras antérieur du chef long du tendon du muscle biceps fémoral et le LCL : coupe axiale pondérée en DP.** Notez l'œdème adjacent au LCL (petite flèche) et le bras antérieur épais, s'insérant sur le tibia, du chef long du muscle biceps fémoral (grande flèche).

RETOUR MENU

GENOU : AUTRES CONFLITS

1. Syndrome de conflit postéro-médial
2. Syndrome de friction de la crête tibiale
3. Conflit ostéo-méniscal
4. Inflammation graisse péri-croisé
5. Syndrome de friction de la bandelette ilio-tibial
6. Conflit du tendon poplité

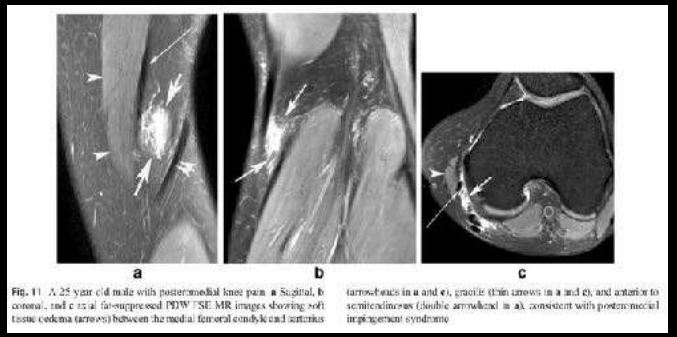

Fig. 11 A 25 year old male with posteromedial knee pain. a Sagittal, b coronal, and c axial fat-suppressed PDW FSE MR images showing soft tissue oedema (arrows) between the medial femoral condyle and tendinous (arrowheads in a and c), gracilis (thin arrows in a and c), and anterior to semitendinosus (double arrowhead in a), consistent with posteromedial impingement syndrome

Table 1 Classification of impingement and friction syndromes around the knee

	Quadrant	Location and pathology/source
I	Anterior	A. Extra-capsular 1. Pre-patellar friction syndrome B. Intra-capsular 1. Fat pad a. Hoffa's fat pad b. Pre-femoral fat pad c. Supra-patellar fat pad 2. Supra-patellar plica
II	Medial	A. Extra-capsular 1. Medial tibial crest friction 2. Posteromedial friction syndrome B. Intra-capsular 1. Medial plica syndrome 2. Meniscal/posteromeniscal impingement syndromes
III	Posterior	A. Intra-capsular 1. Peri-cruciate fat pad inflammation
IV	Lateral	A. Extra-capsular 1. Iliotibial band friction syndrome B. Intra-capsular 1. Popliteus tendon impingement

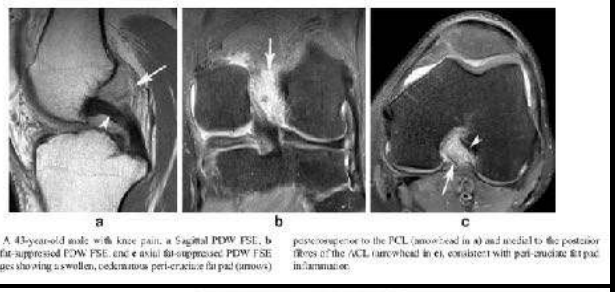

Fig. 14 A 43-year-old male with knee pain. a Sagittal PDW FSE, b coronal fat-suppressed PDW FSE, and c axial fat-suppressed PDW FSE MR images showing a swollen, oedematous peri-cruciate fat pad (arrows) posteroinferior to the PCL (arrowhead in a) and medial to the posterior fibres of the ACL (arrowhead in c), consistent with peri-cruciate fat pad inflammation

Fig. 15 A 39-year-old female who developed lateral knee pain 4 weeks after mountain climbing. a Coronal and b axial fat-suppressed PDW FSE MR images showing oedema of the fat (arrows) between the iliotibial band and the lateral femoral condyle, consistent with iliotibial band friction syndrome

Fig. 10 A 22-year-old female with anteromedial knee pain. a Coronal fat-suppressed PDW FSE MR image showing a prominent tibial crest (arrow) with oedematous overlying soft tissue (arrowhead). b Axial fat-suppressed PDW FSE MR image showing thickening of the tibial collateral ligament (arrow), the features being consistent with medial tibial crest friction syndrome

Fig. 16 A 21 year old female with lateral knee pain. a Coronal and b axial fat-suppressed PDW FSE MR images showing oedema of the fat (arrows) between the iliotibial band and the lateral femoral condyle, with adjacent oedema-like marrow signal (arrowheads)

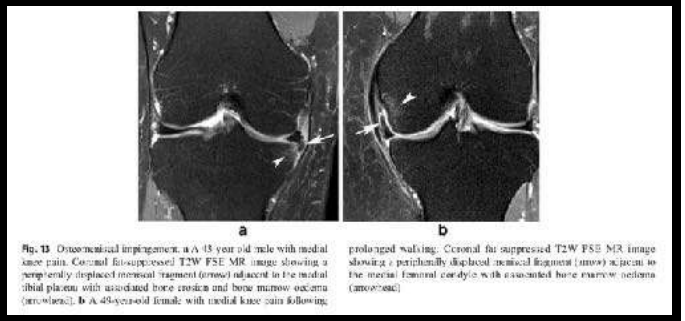

Fig. 13 Osteomeniscal impingement. a A 43 year old male with medial knee pain. Coronal fat-suppressed T2W FSE MR image showing a peripherally displaced meniscal fragment (arrow) adjacent to the medial tibial plateau with associated bone erosion and bone marrow oedema (arrowhead). b A 49-year-old female with medial knee pain following prolonged walking. Coronal fat suppressed T2W FSE MR image showing a peripherally displaced meniscal fragment (arrow) adjacent to the medial femoral condyle with associated bone marrow oedema (arrowhead)

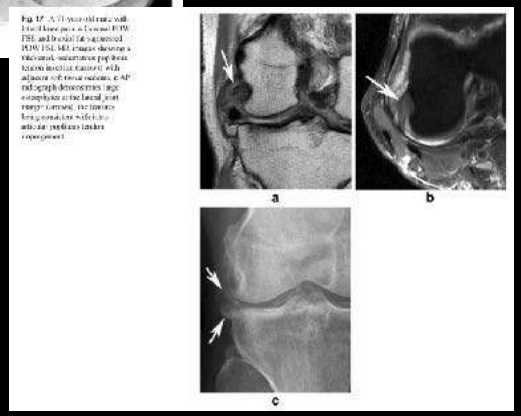

RETOUR MENU

MENISQUE

GENOU : MENISQUE L'ESSENTIEL

RETOUR MENU

GENOU : RAPPEL ANAT

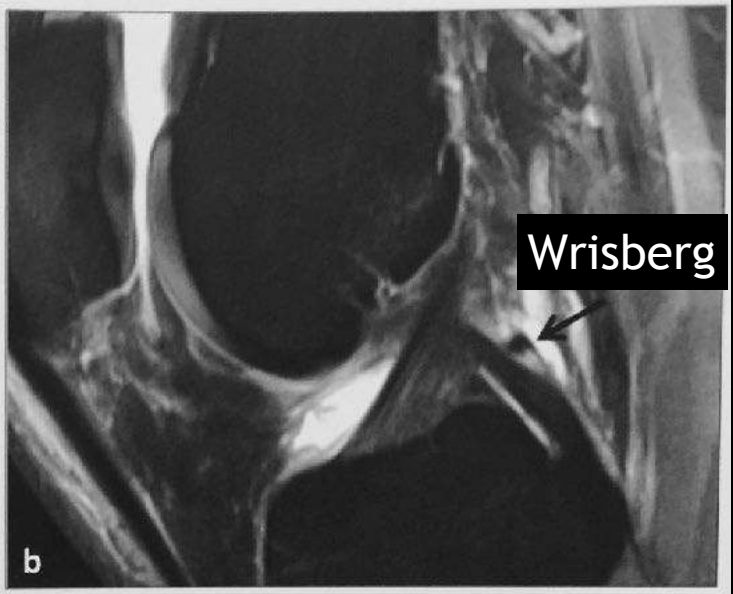

Fig. 35 : Ligament méniscofémoral antérieur de Humphrey (a) et postérieur de Wrisberg (b).

Fig. 36 : Fausse image d'anse de seau créée par un volumineux ligament de Humphrey.

RETOUR MENU

MENISQUE : TERMINOLOGIE

FISSURES

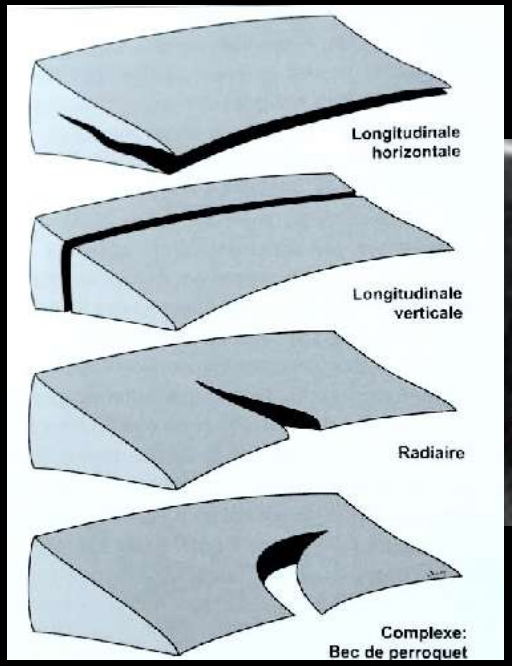

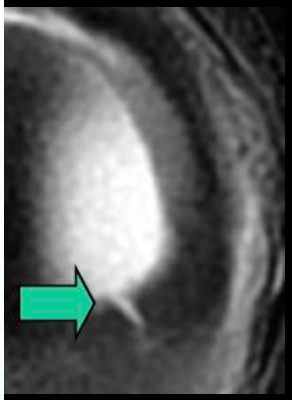

LANGUETTES

LANGUETTES

ANSE DE SEAU



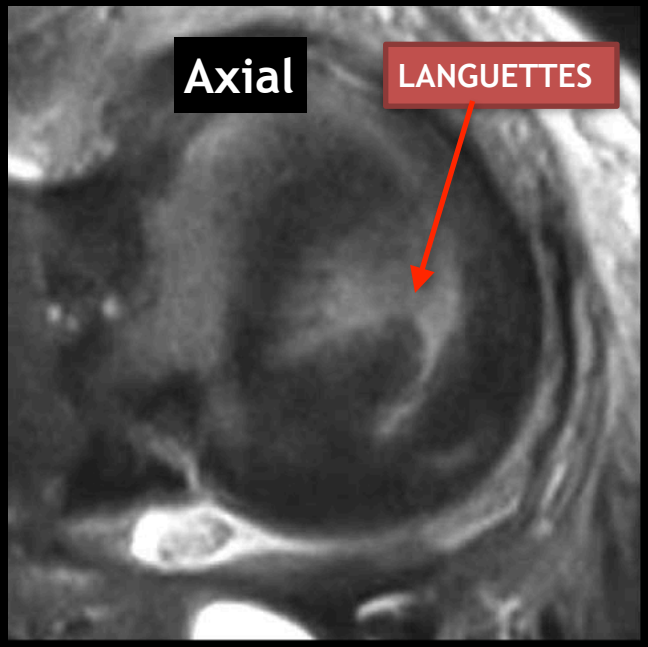

RETOUR MENU

MENISQUE : morphologie -> stabilité ? -> chirurgie ?

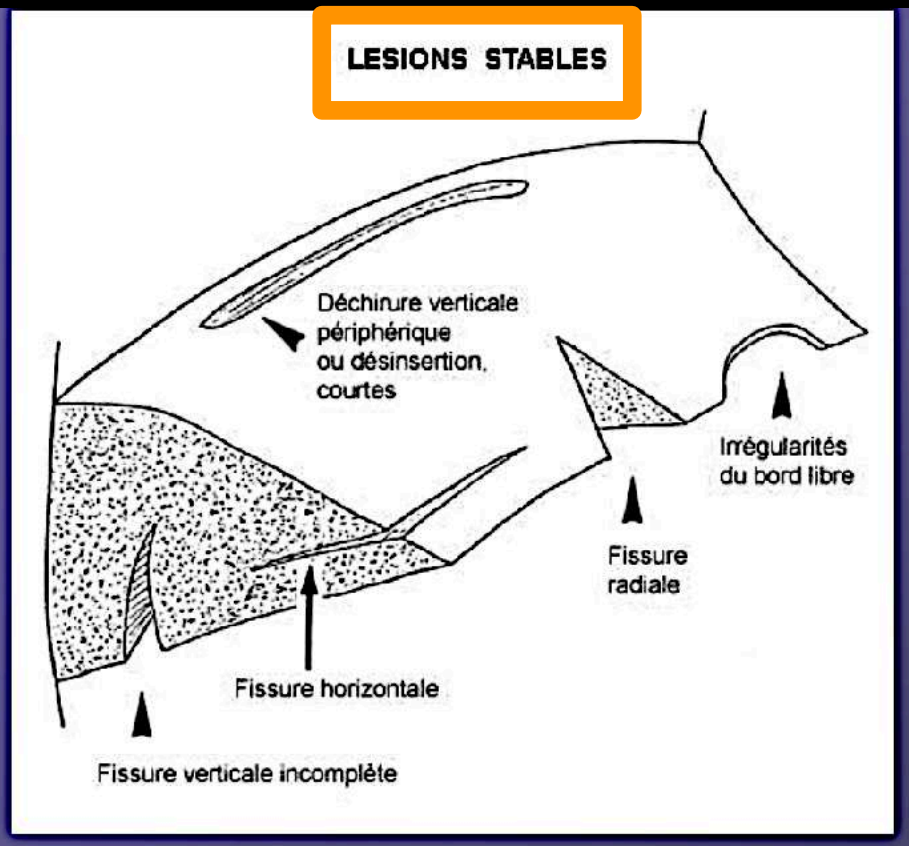

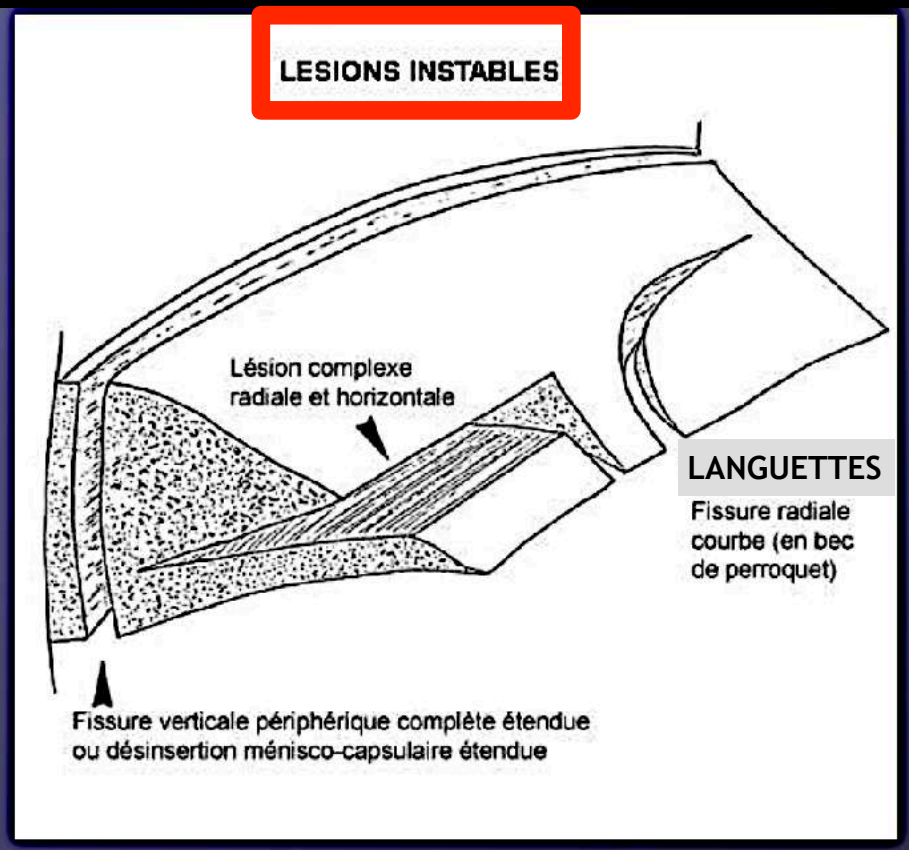

- Incomplète = non transfixiante
- Longueur < 8 mm
- 1 seul plan de clivage

- Complète = transfixiante
- Longueur > 1cm
- Plrs plans de clivage

Vande Berg AJR 2001 Mar;176(3):771-6 Radiology. 2000;216:851-857.

RETOUR
MENU

MENISQUE : TERMINOLOGIE

GRADE 1 ET 2 = NORMAUX

GRADE 3 = PATHOLOGIQUE

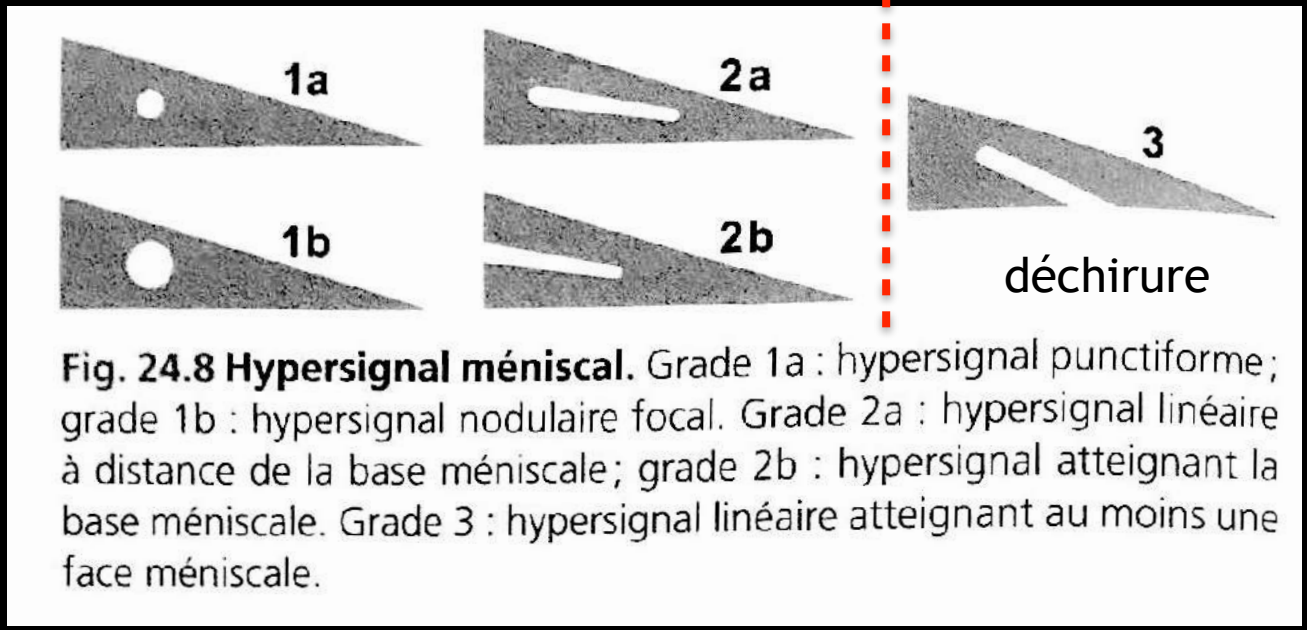

Fig. 24.8 Hypersignal méniscal. Grade 1a : hypersignal punctiforme ; grade 1b : hypersignal nodulaire focal. Grade 2a : hypersignal linéaire à distance de la base méniscale ; grade 2b : hypersignal atteignant la base méniscale. Grade 3 : hypersignal linéaire atteignant au moins une face méniscale.

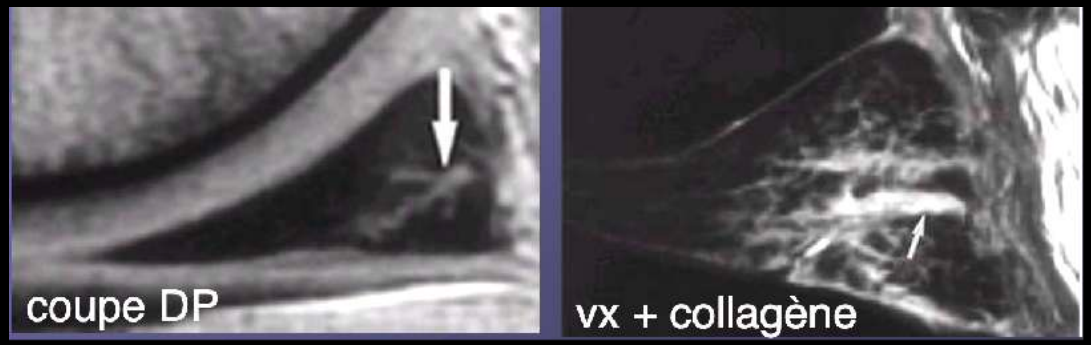

« Two-slice-touch rule »

Sensibilité 95%-> 35-55%

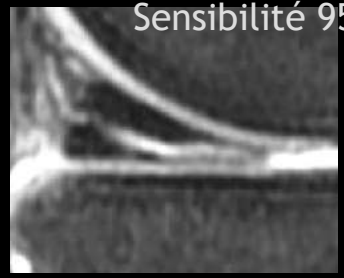

RETOUR MENU

LESIONS FREINS : CLASSIFICATION DE LAPRADE

LÉSION RADIAIRE PARTIELLE

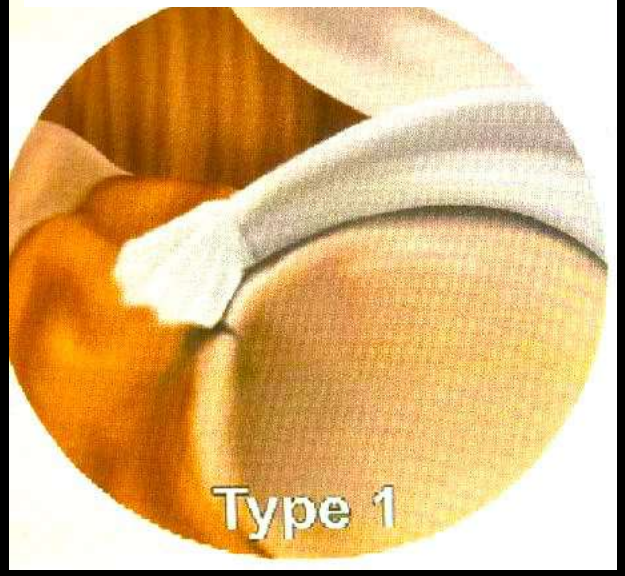

LÉSION RADIAIRE COMPLETE

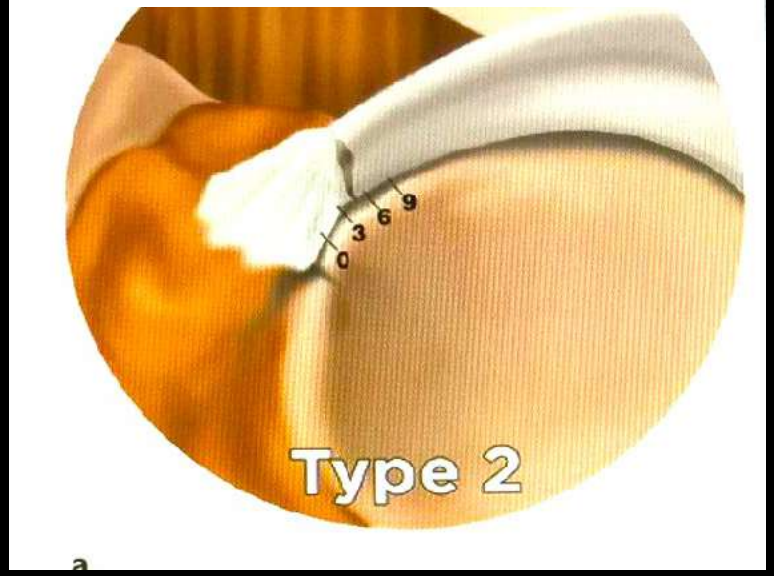

LÉSION RADIAIRE COMPLETE
+ LESION LONGIT VERTICALE DE LA CP MI ou ME

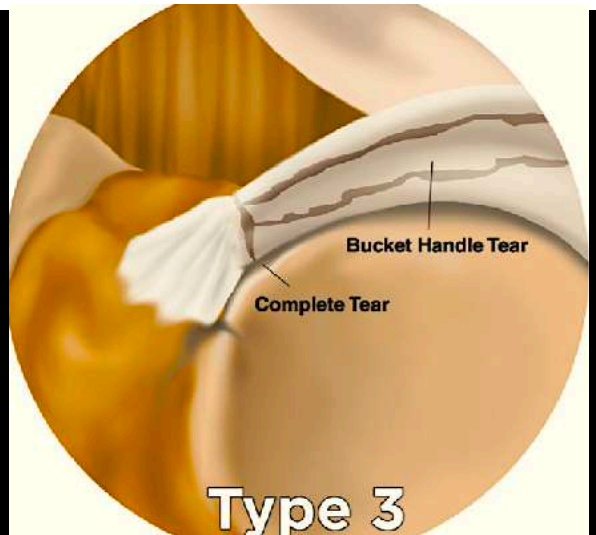

LÉSION OBLIQUE COMPLEXE
Berges flous hétérogéne

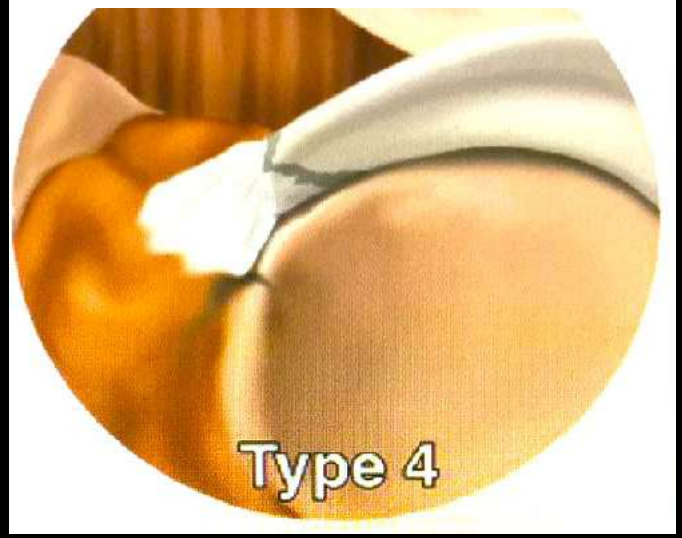

RETOUR MENU

GENOU : MÉNISQUE DISCOIDE

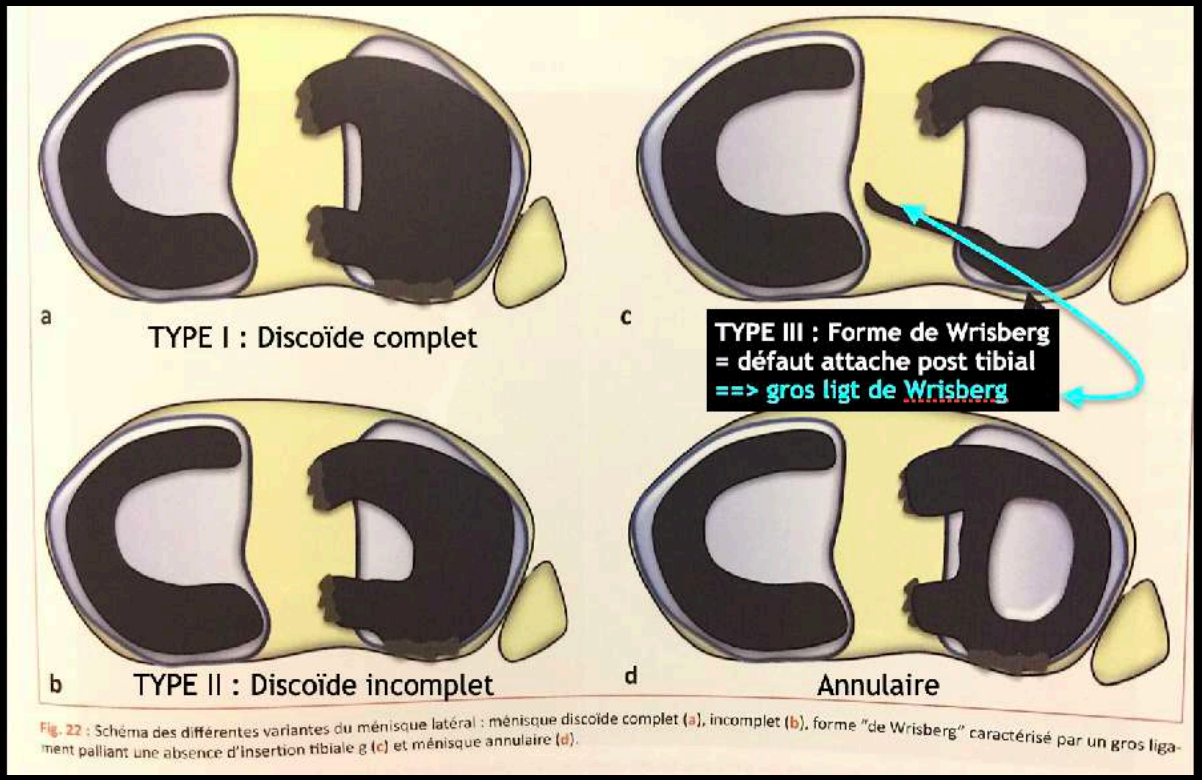

Fig. 22 : Schéma des différentes variantes du ménisque latéral : ménisque discoïde complet (a), incomplet (b), forme "de Wrisberg" caractérisé par un gros ligament palliant une absence d'insertion tibiale g (c) et ménisque annulaire (d).

- **Le type I** est un ménisque discoïde complet qui recouvre totalement le plateau tibial externe (forme la plus fréquente 80 % des cas) ;
- **Le type II** est un ménisque discoïde incomplet dans lequel l'anomalie morphologique laisse apparaître le plateau tibial dans une petite échancrure (10 %) ;
- **Le type III** est appelé "Wrisberg ligament type" et présente une partie postérieure du ménisque détachée du tibia, attaché par le ligament méniscofémoral de Wrisberg. Monlau a décrit une forme purement annulaire.

Il existe une variante de la normale nommée variante de Wrisberg du ménisque latéral qui est souvent assimilée à une variante discoïde, mais qui, en réalité, correspond parfois à un ménisque de forme normale qui ne présente pas de ligament méniscotibial en postérieur. La variante de Wrisberg symptomatique de ce ménisque latéral (ménisque latéral mobile) peut s'accompagner d'un hypersignal périphérique T2 mimant une lésion méniscale verticale périphérique.

RETOUR MENU

QUIZZ 6

Garcon 11 ans . Fils d'un ophtalmo
Sportif tennis et judo
Multiples épisode d'instabilité à repetition du genou avec ressaut

MÉNISQUE DISCOIDE ET ALORS ?

RETOUR MENU

Garcon 11 ans . Fils d'un ophtalmo
Sportif tennis et judo
Episode de blocage à repetition du genou
avec claquements

RETOUR
MENU

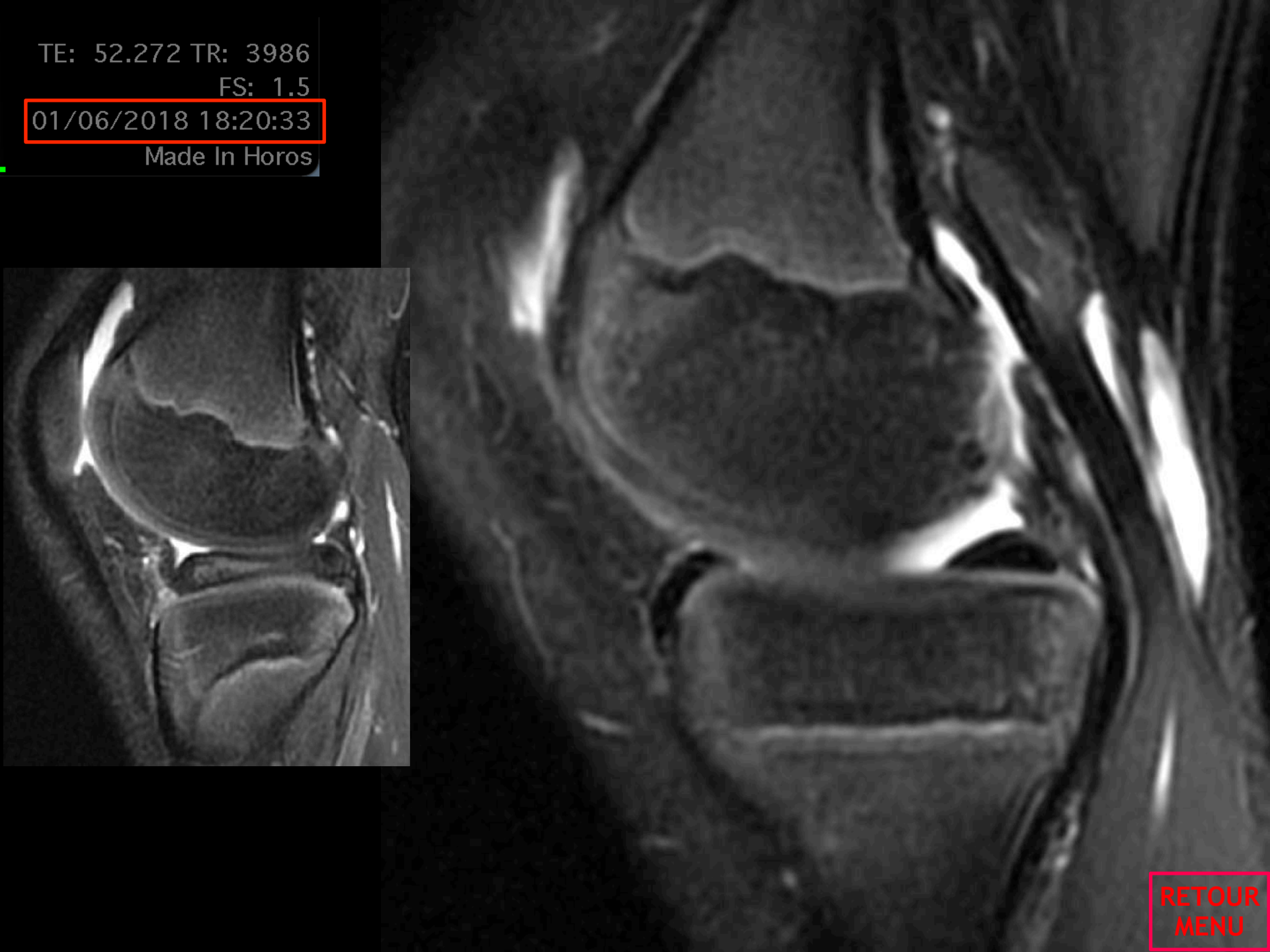
TE: 52.272 TR: 3986
FS: 1.5
01/06/2018 18:20:33
Made In Horos
RETOUR
MENU

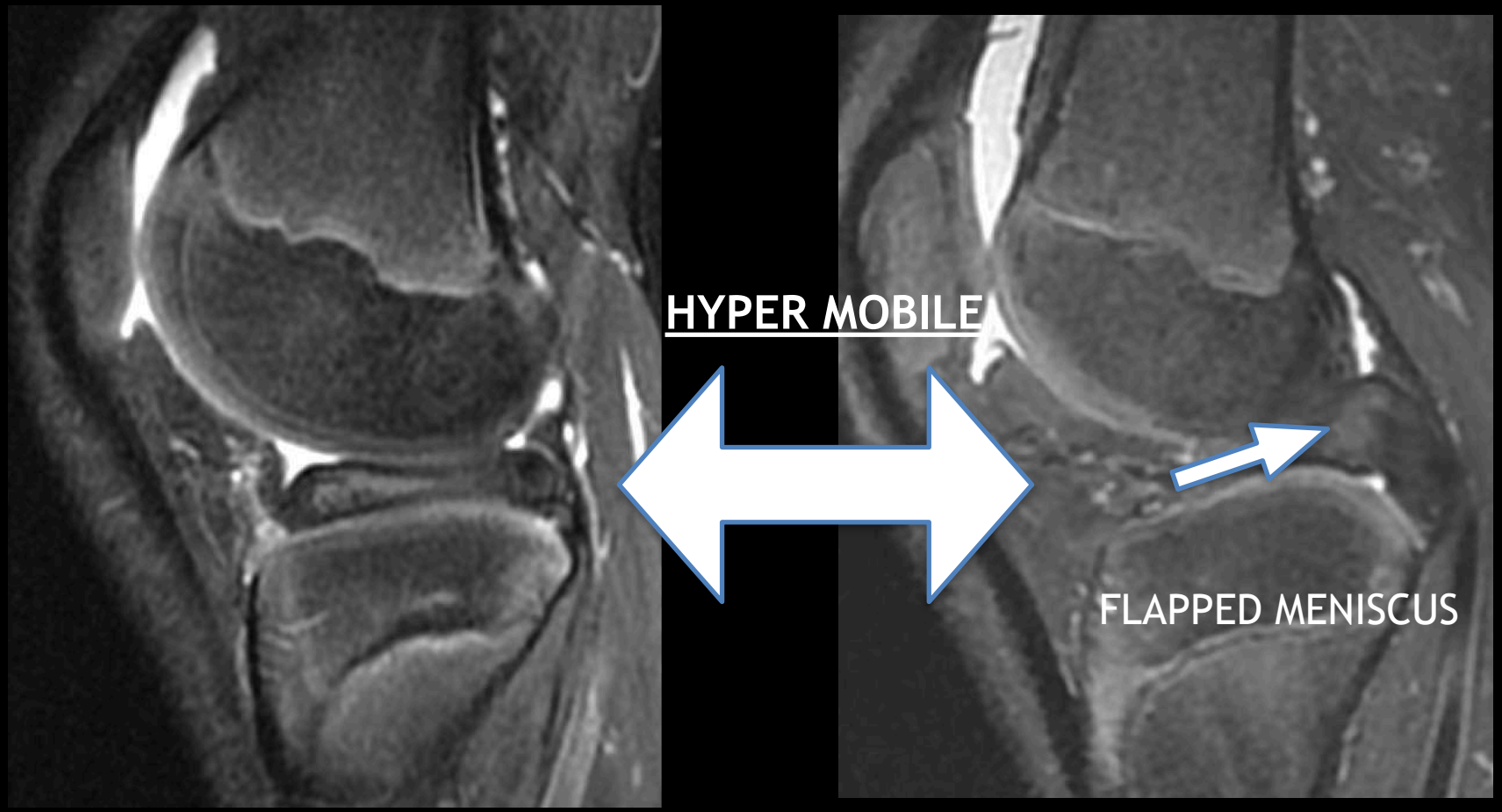

MENISQUE LATERAL DISCOIDE ET HYPER MOBILE

RETOUR MENU

MENISQUE LATERAL HYPERMOBILE

DESINSERTION CAPSULO-MENISCALE SANS TRAUMA NI RUPTURE DU LCA

80%

10%

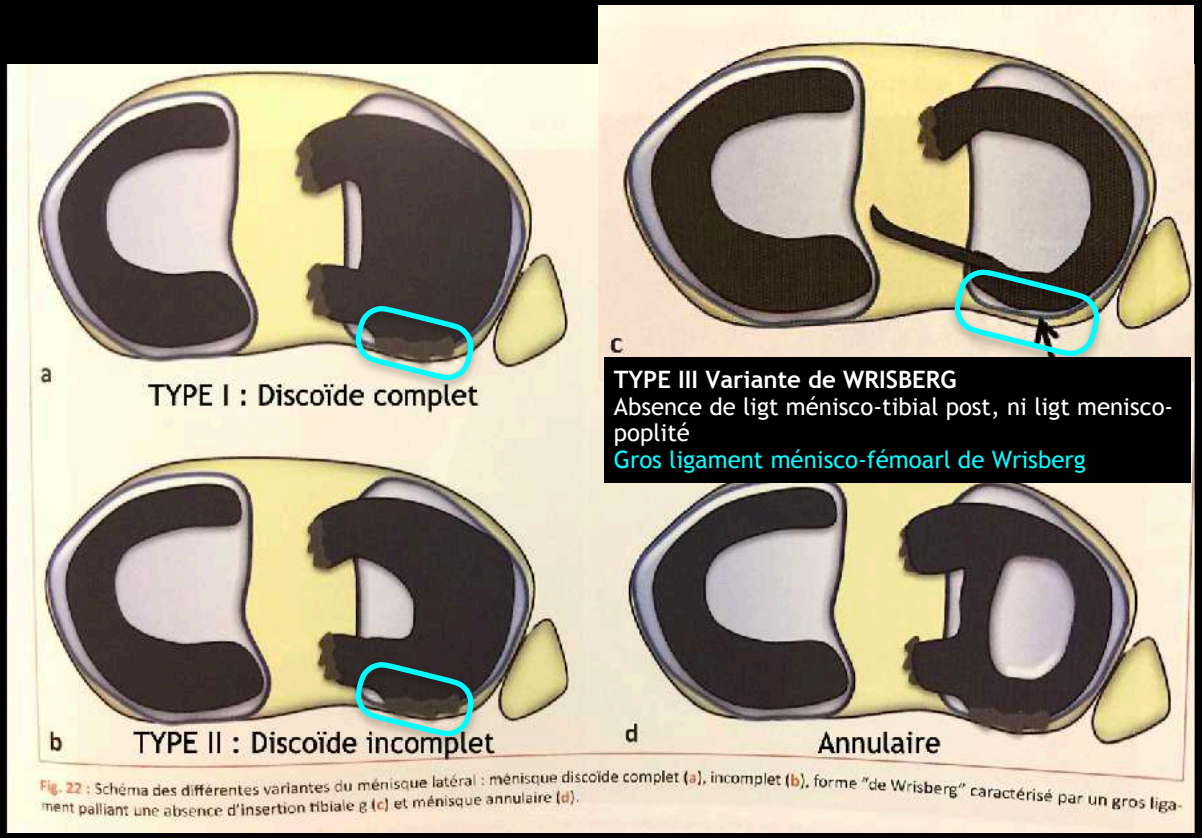

Fig. 22 : Schéma des différentes variantes du ménisque latéral : ménisque discoïde complet (a), incomplet (b), forme "de Wrisberg" caractérisé par un gros ligament palliant une absence d'insertion tibiale g (c) et ménisque annulaire (d).

TYPE III Variante de WRISBERG
Absence de ligt ménisco-tibial post, ni ligt menisco-poplité
Gros ligament ménisco-fémoarl de Wrisberg

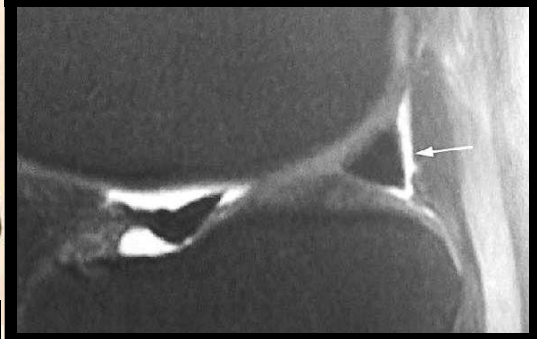

HyperT2 périph de la CPME EN DEDANS DU HIATUS
= Absence de ligt ménisco-tibial post, ni ligt menisco-poplité

Décrit également après meniscetomie partielle de la CPME

↓

HYPER MOBILITÉ

↓

ANSE DE SEAU

RETOUR MENU

MENISQUE : TERMINOLOGIE

FISSURES

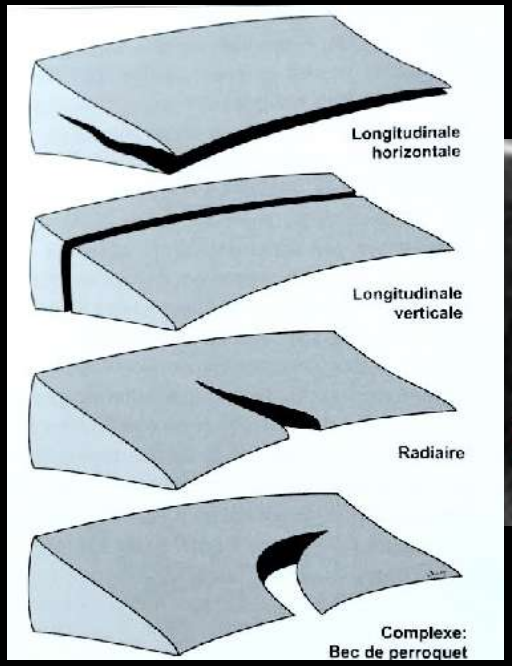

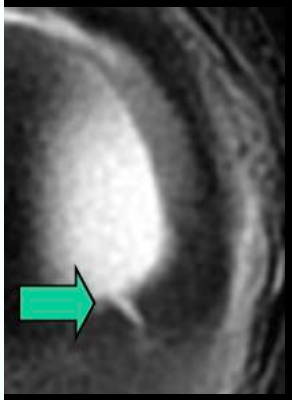

LANGUETTES

LANGUETTES

ANSE DE SEAU



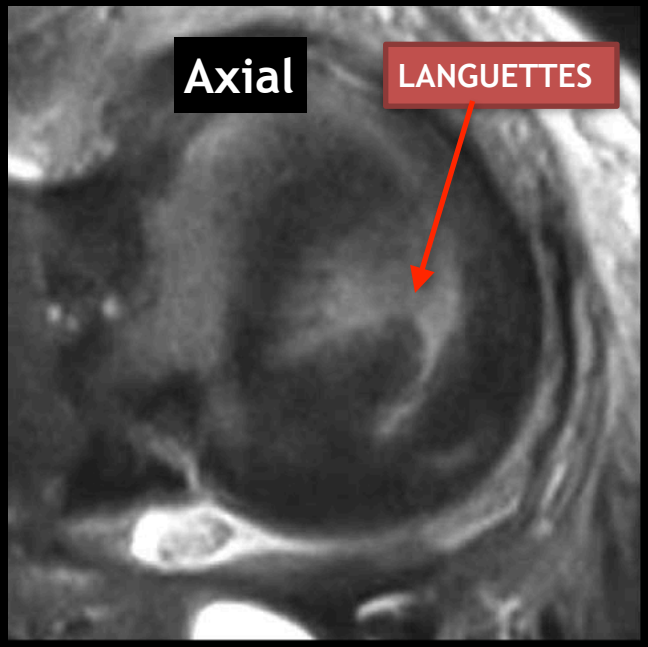

RETOUR MENU

MENISQUE : TERMINOLOGIE

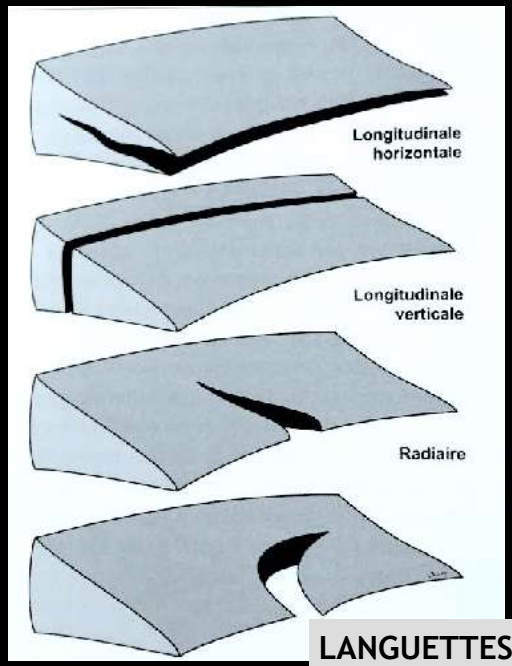

LANGUETTES

ANSE DE SEAU



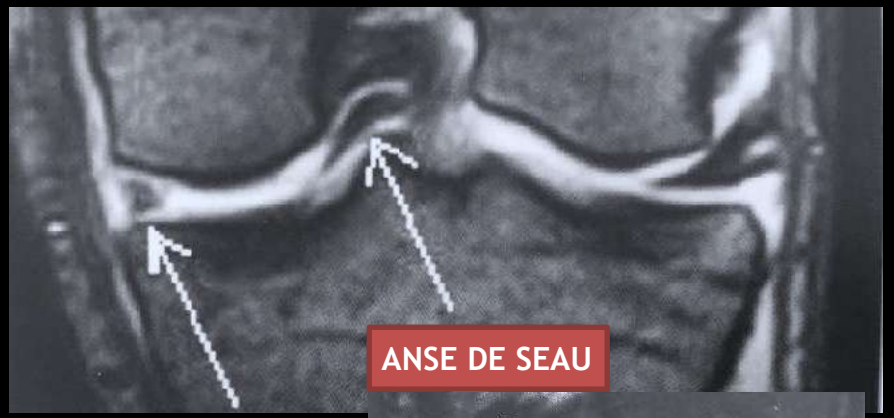

ANSE DE SEAU

MUR MENISCAL

FISSURES COMPLEXES

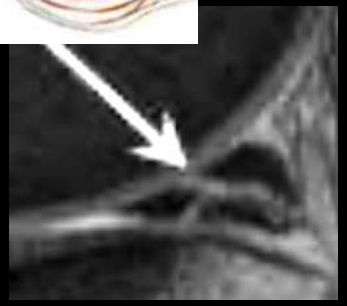

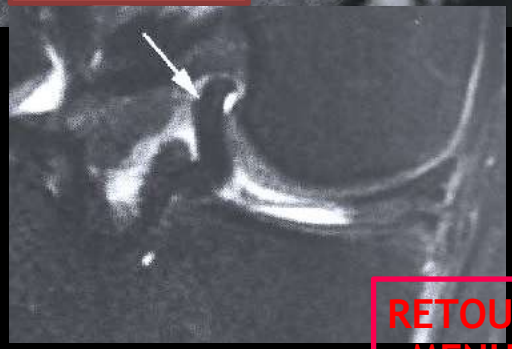

RETOUR MENU

MENISQUE : morphologie -> stabilité ? -> chirurgie ?

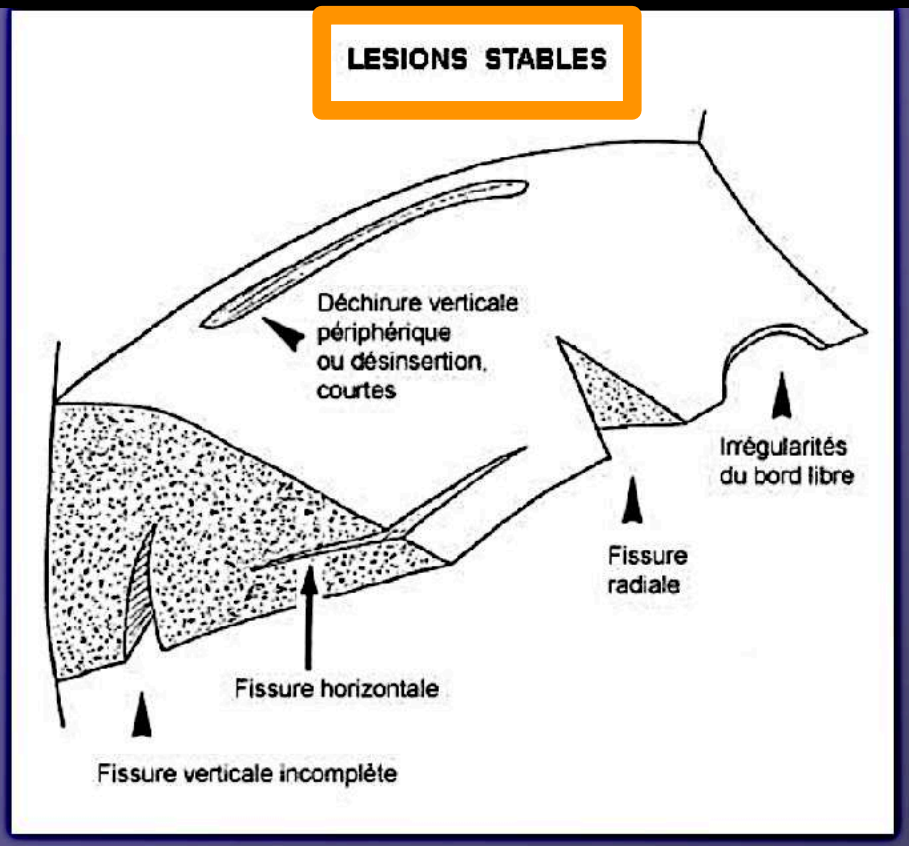

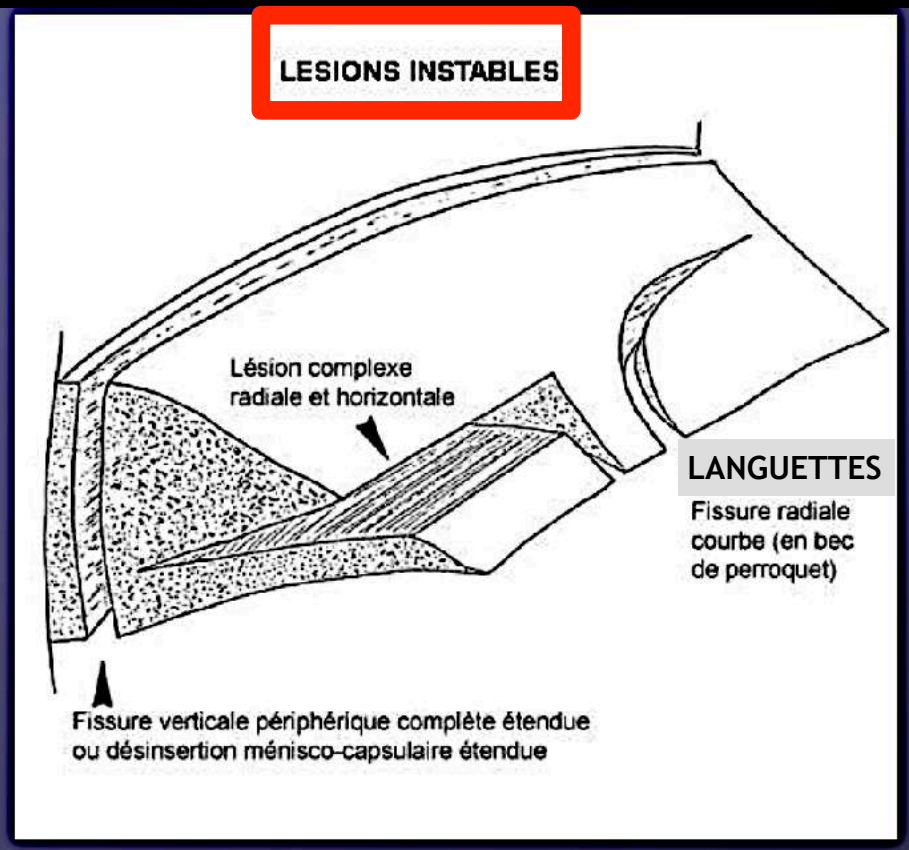

- Incomplète = non transfixiante
- Longueur < 8 mm
- 1 seul plan de clivage

- Complète = transfixiante
- Longueur > 1cm
- Plrs plans de clivage

Vande Berg AJR 2001 Mar;176(3):771-6 Radiology. 2000;216:851-857.

RETOUR
MENU

MENISQUE : LESIONS INSTABLES

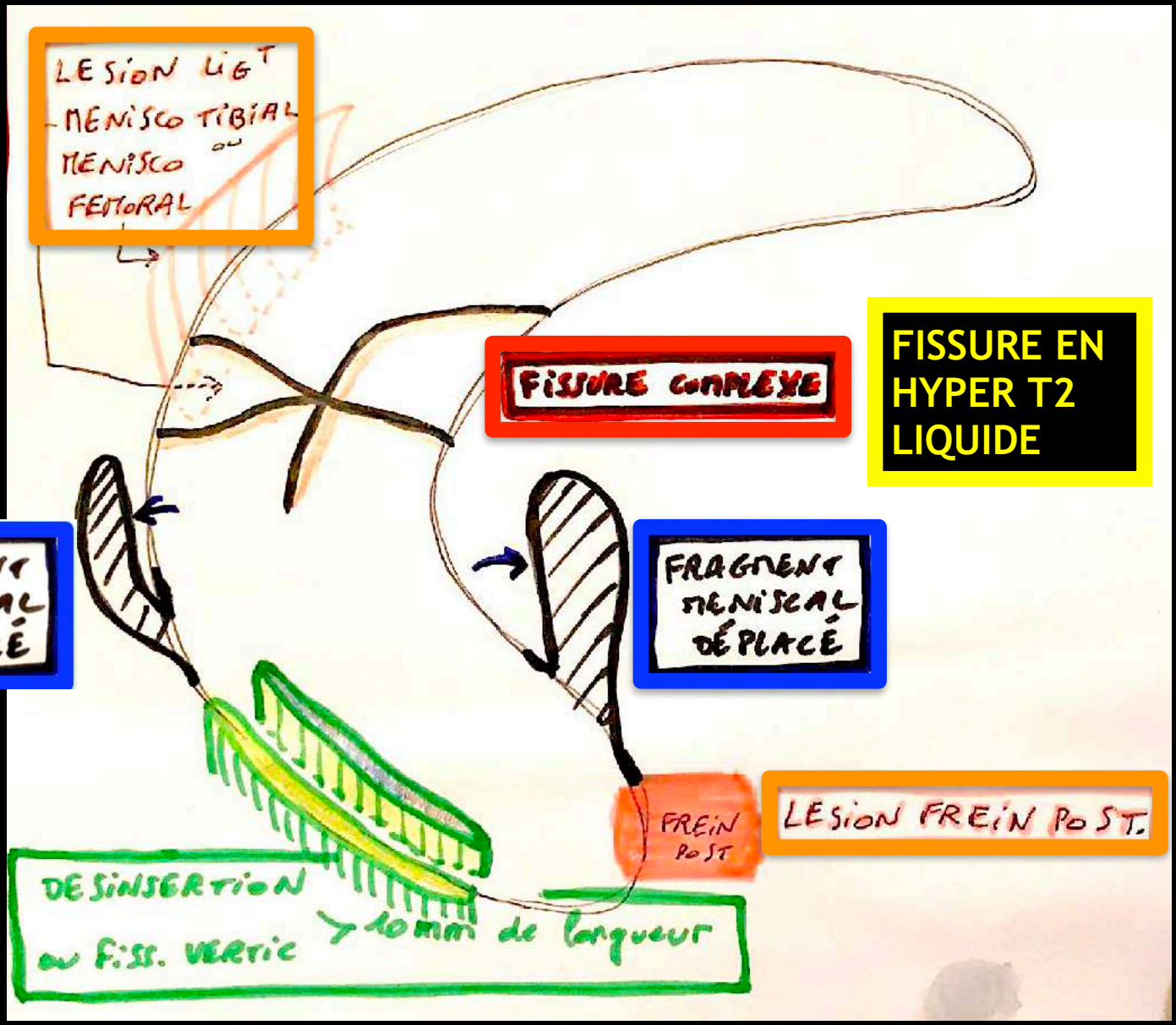

RETOUR MENU

MENISQUE : LESIONS INSTABLES

il est admis qu'une lésion de plus 7 à 8 mm sera instable au crochet, et donc à risque d'anse de seau. Il est donc important de mesurer cette fissure dans le plan axial en IRM. L'analyse d

Lésions méniscales instables

- Fissure verticale complète de plus de 10 mm de longueur
- Désinsertion capsuloméniscale de plus de 10 mm de longueur
- Fissure complexe
- Fissure en hypersignal T2 de type liquidien (passage de liquide témoignant de l'écartement des berges)
- Fissure (quel qu'en soit le type) avec fragment méniscal déplacé
- Lésion d'un frein méniscal postérieur
- Lésion de l'attache méniscotibiale ou méniscofémorale

RETOUR MENU

MENISQUE : TERMINOLOGIE

GRADE 1 ET 2 = NORMAUX

GRADE 3 = PATHOLOGIQUE

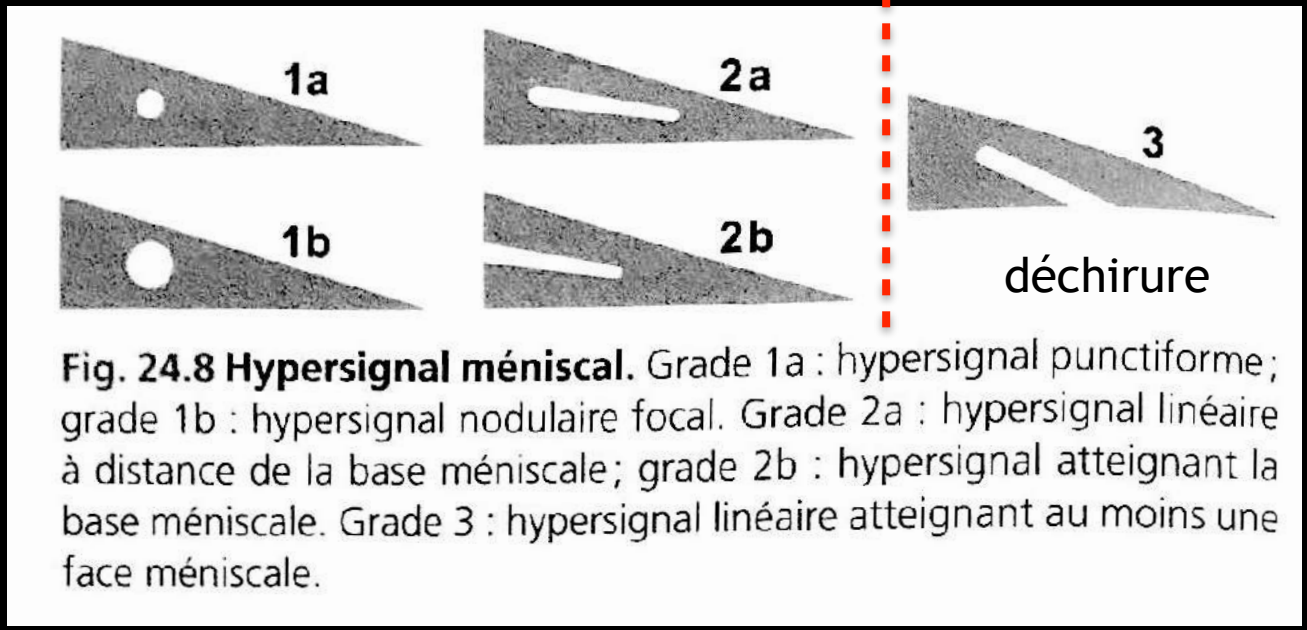

Fig. 24.8 Hypersignal méniscal. Grade 1a : hypersignal punctiforme ; grade 1b : hypersignal nodulaire focal. Grade 2a : hypersignal linéaire à distance de la base méniscale ; grade 2b : hypersignal atteignant la base méniscale. Grade 3 : hypersignal linéaire atteignant au moins une face méniscale.

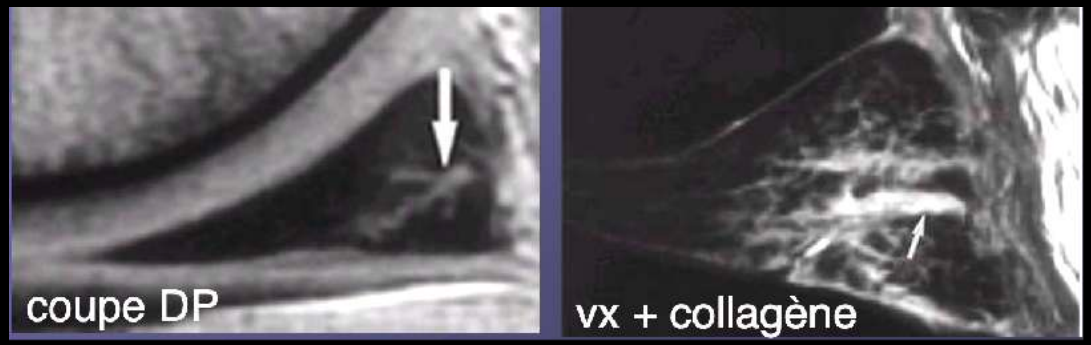

« Two-slice-touch rule »

Sensibilité 95%-> 35-55%

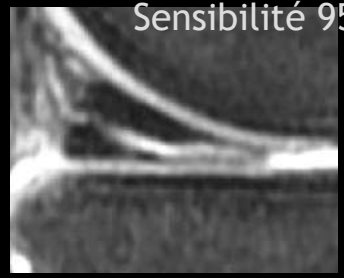

RETOUR MENU

MENISQUE
Les petits signes de lésion méniscale

Hypersignal linéaire
AVEC petit décroché du
contour méniscale
= lésion

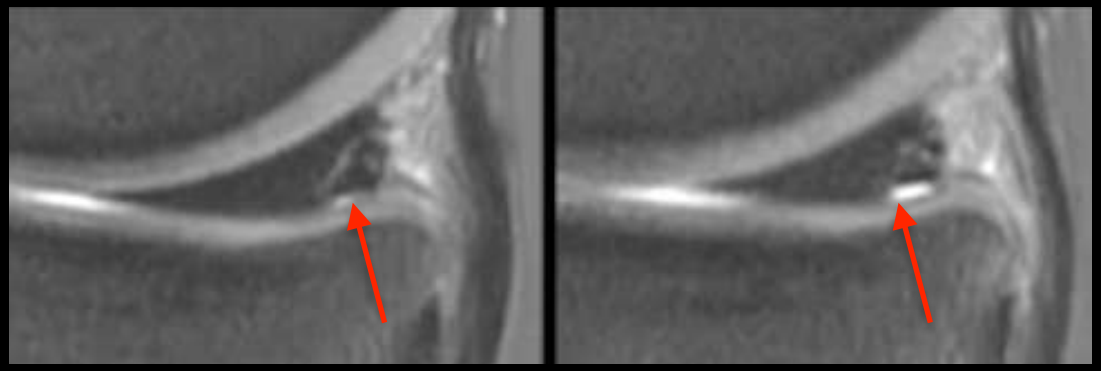

Hypersignal linéaire AVEC
décroché d'un coin du ménisque
= lésion
(confirmée par l'arthro-scanner)

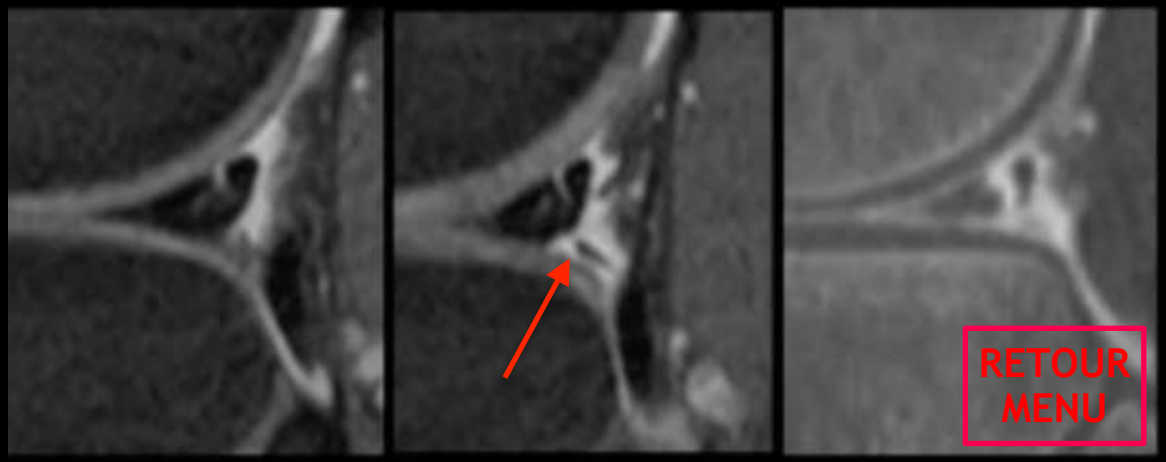

RETOUR
MENU

QUIZZ 4

IRM DU GENOU DROIT

INDICATION

Gonalgies chroniques prédominant en fémoro-tibial interne.
Recherche de pathologie méniscale.

. Extrusion périphérique de la corne moyenne du ménisque médial.

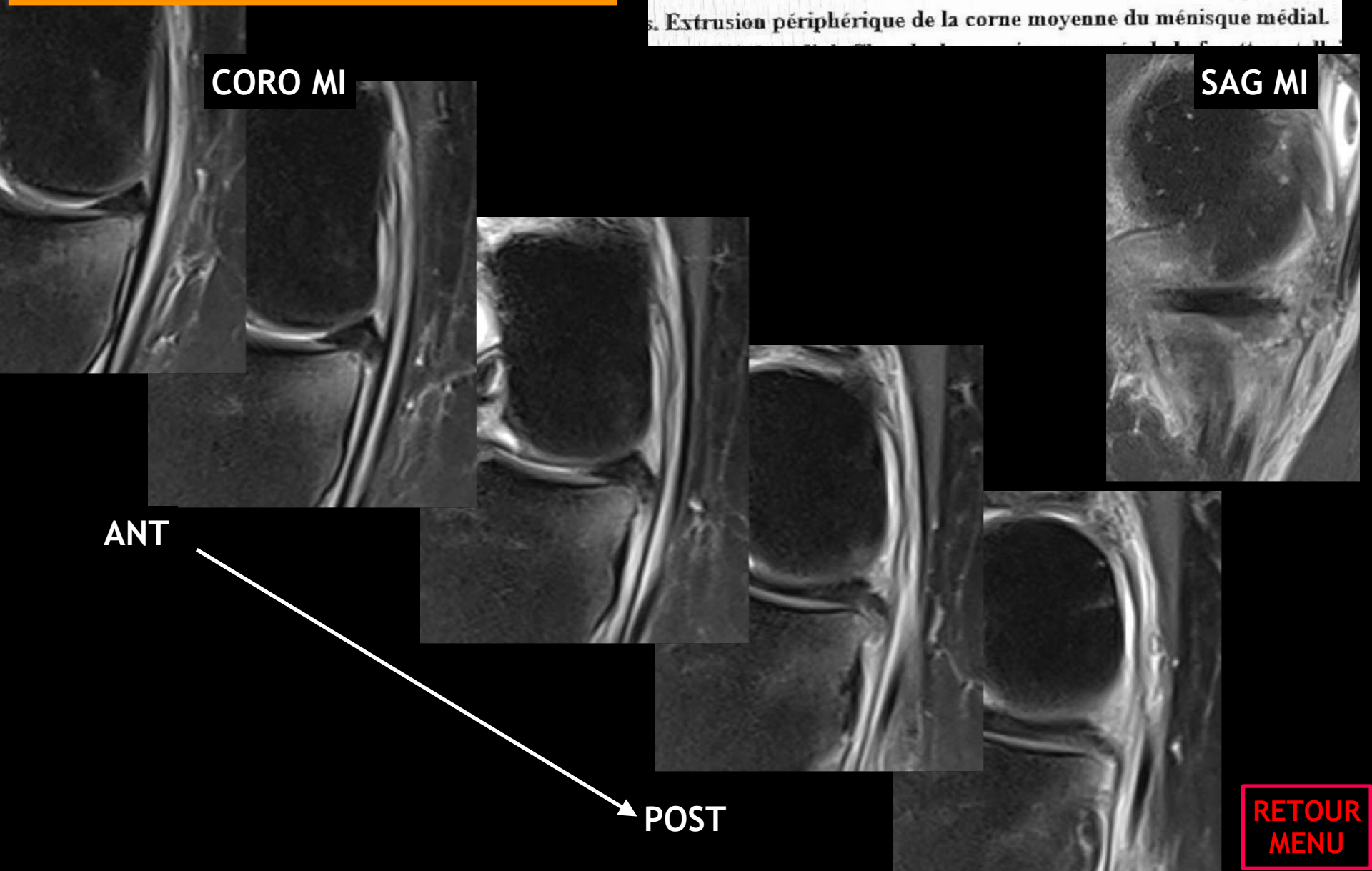

RETOUR MENU

MENISQUE
Les languettes méniscales dans les recessus



Languette méniscal dans recessus ménisco-tibial

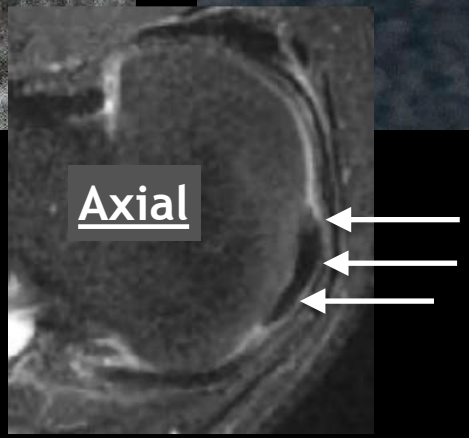

RETOUR MENU

QUIZZ 4

Languette méniscale du segment moyen luxée dans recessus ménisco-tibial
Avec oedeme intra-osseux reactionnel du plateau tibial en regard = souffrance .

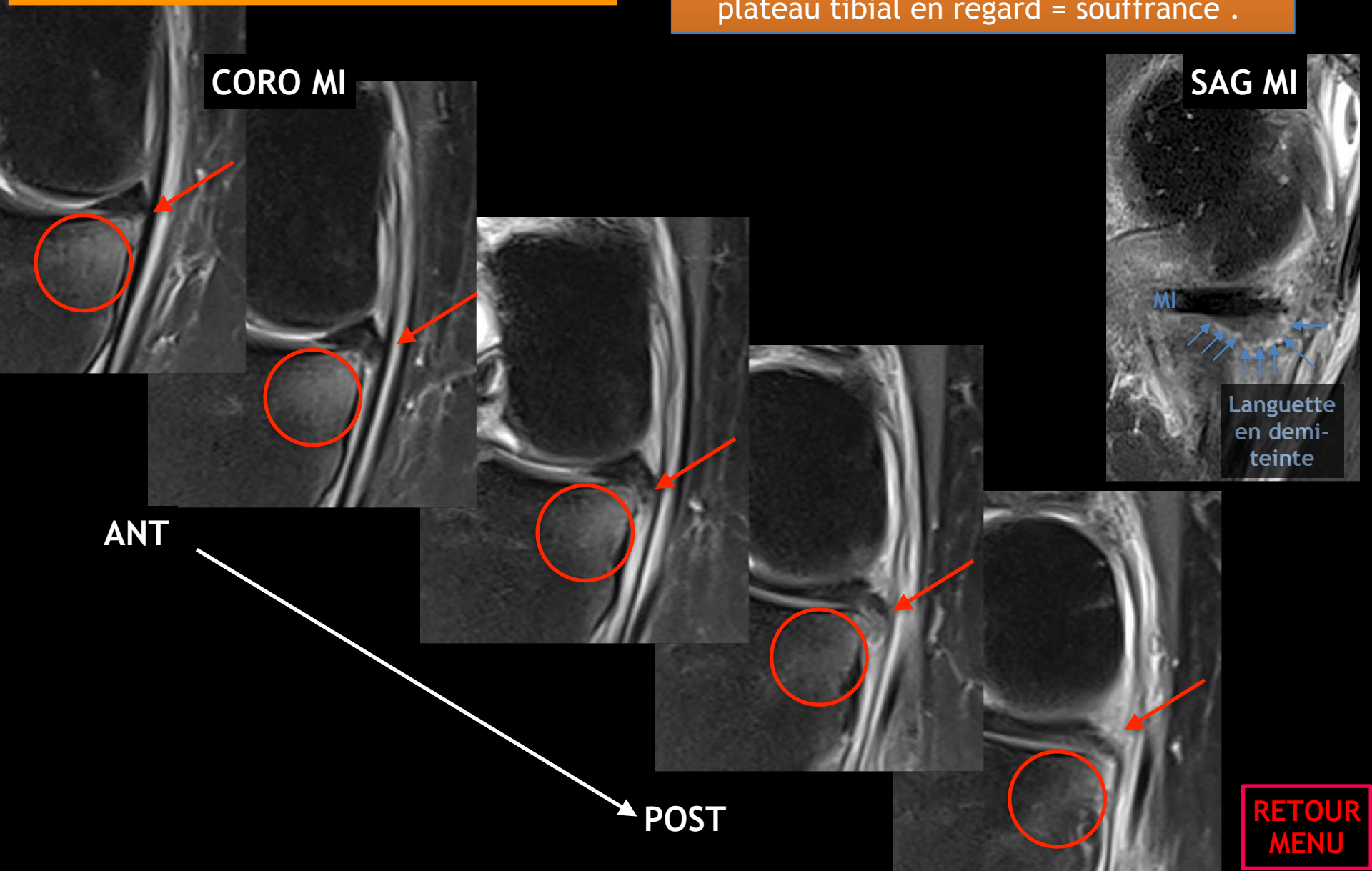

RETOUR MENU

MENISQUE

Languette méniscal dans recessus ménisco-tibial

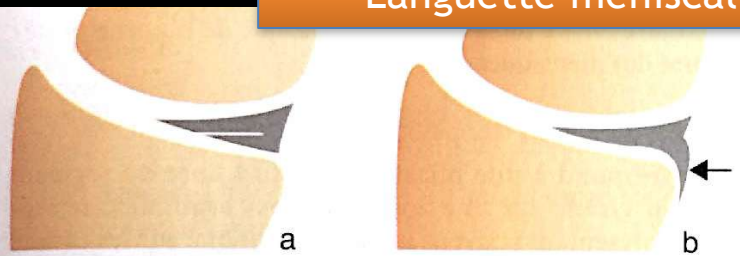

Fig. 24.34 Schéma d'une fissure méniscale (a) à l'origine d'un lambeau méniscal luxé dans le récessus méniscotibial (b) : coupes frontales.

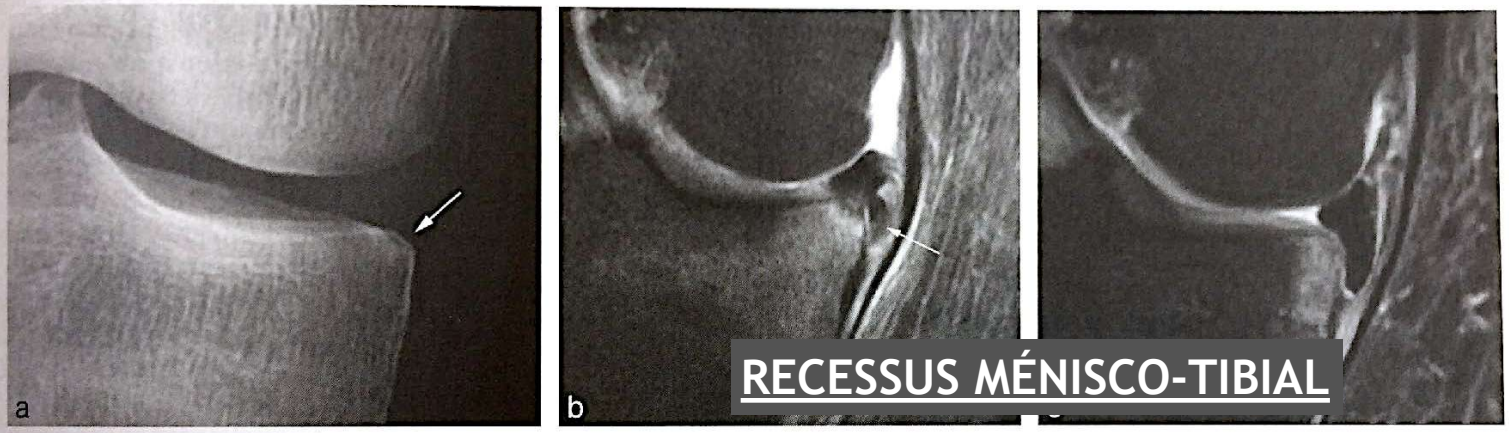

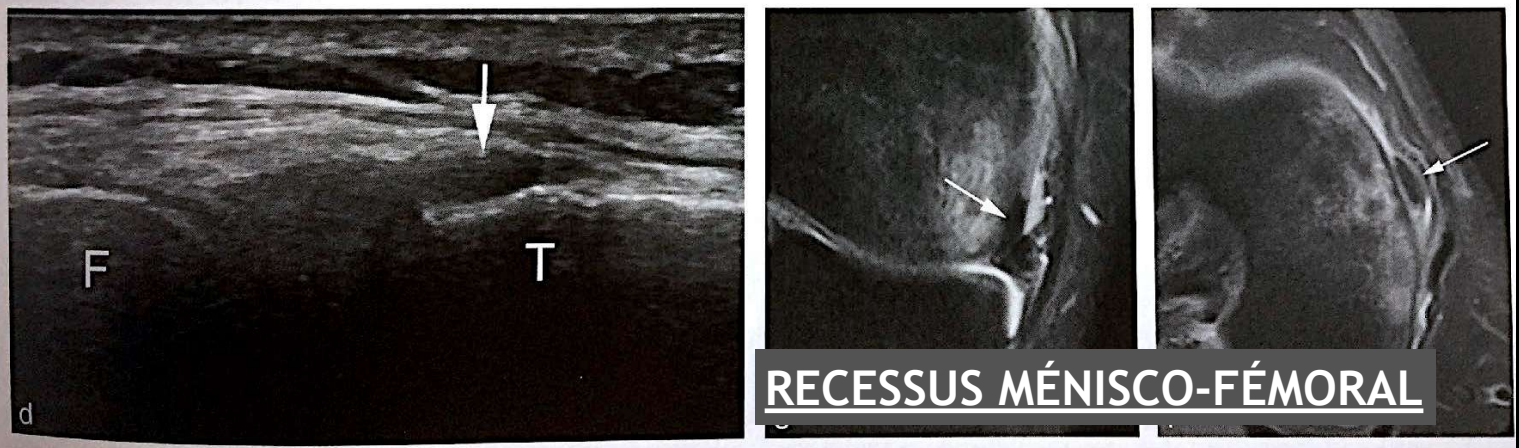

Fig. 24.35 Lambeau méniscal incarcéré dans le récessus synovial méniscotibial, à l'origine d'un conflit avec le rebord tibial adjacent (a-d, patients différents), ou incarcéré dans le récessus méniscofémoral (e, f). F : fémur ; T : tibia.

RETOUR MENU

GENOU : LESIONS MENISQUE

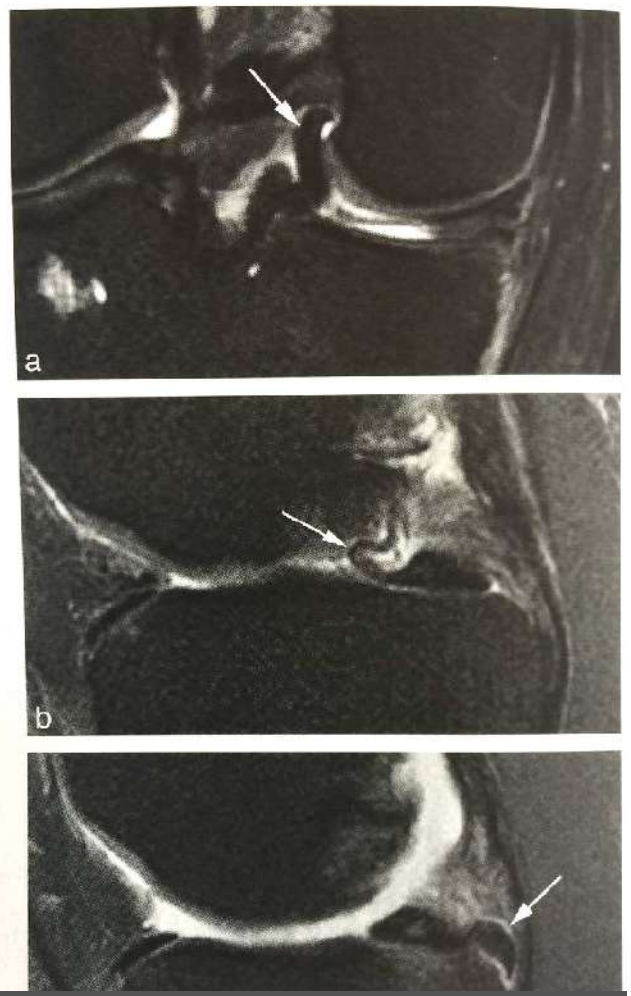

RECESSUS MÉNISCO-TIBIAL POSTÉRIEUR

Fig. 24.32 Lambeau méniscal luxé dans l'échancrure intercondylaire (a, coupe frontale, b, coupe sagittale, patients différents) et dans un récessus postérieur (c).

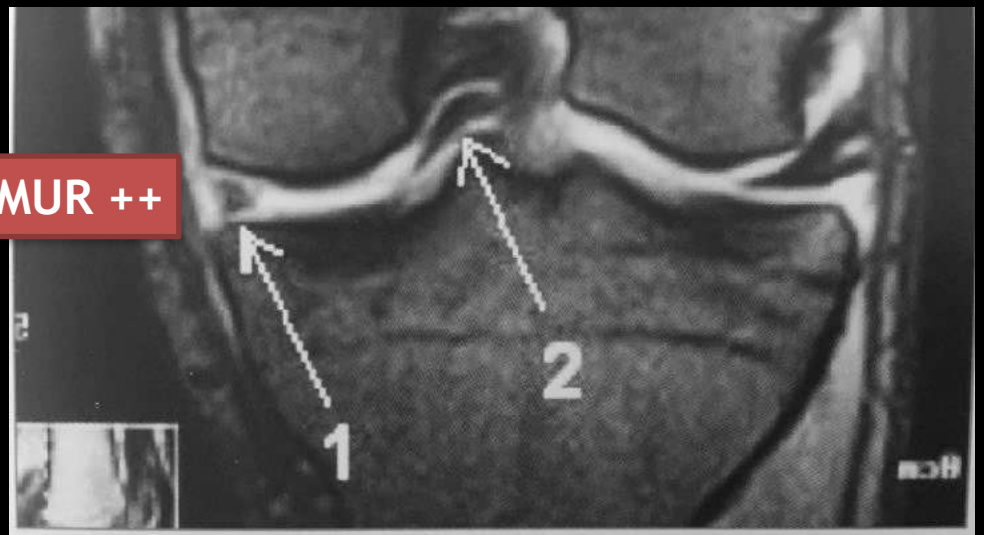

Fig. 31 : Anse de seau du ménisque médial avec le mur en place (1) et la partie axiale luxée (2).

RETOUR MENU

QUIZZ 5

IRM Vendredi dernier
Garcon 16 ans . Douleur compartiment interne brutale .
Pratique de la musculation et badmington.
Adressé pour suspicion lésion méniscale interne

RETOUR MENU

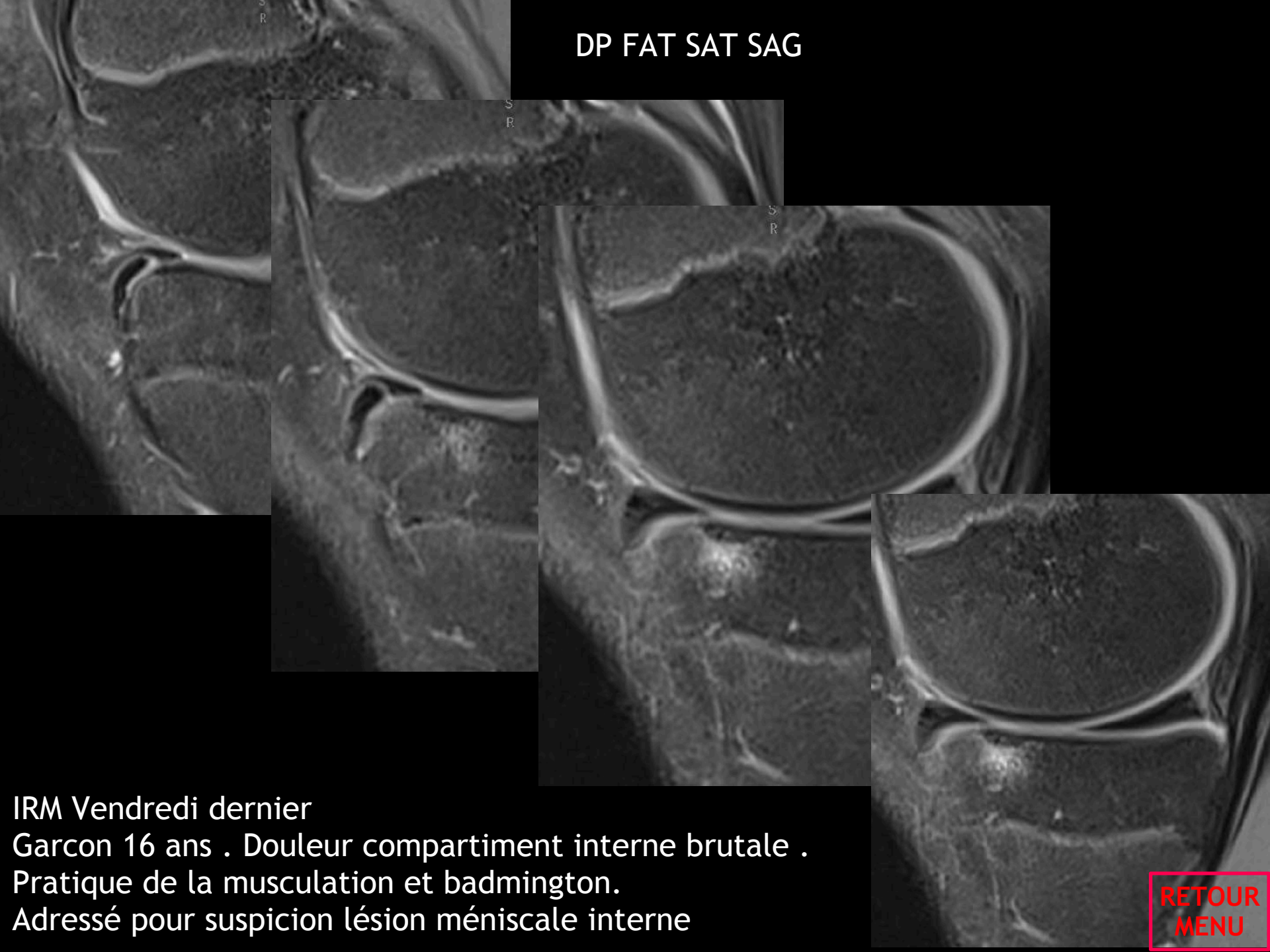

IRM Vendredi dernier
Garcon 16 ans . Douleur compartiment interne brutale .
Pratique de la musculation et badmington.
Adressé pour suspicion lésion méniscale interne

RETOUR MENU

DP FAT SAT CORO

RETOUR MENU

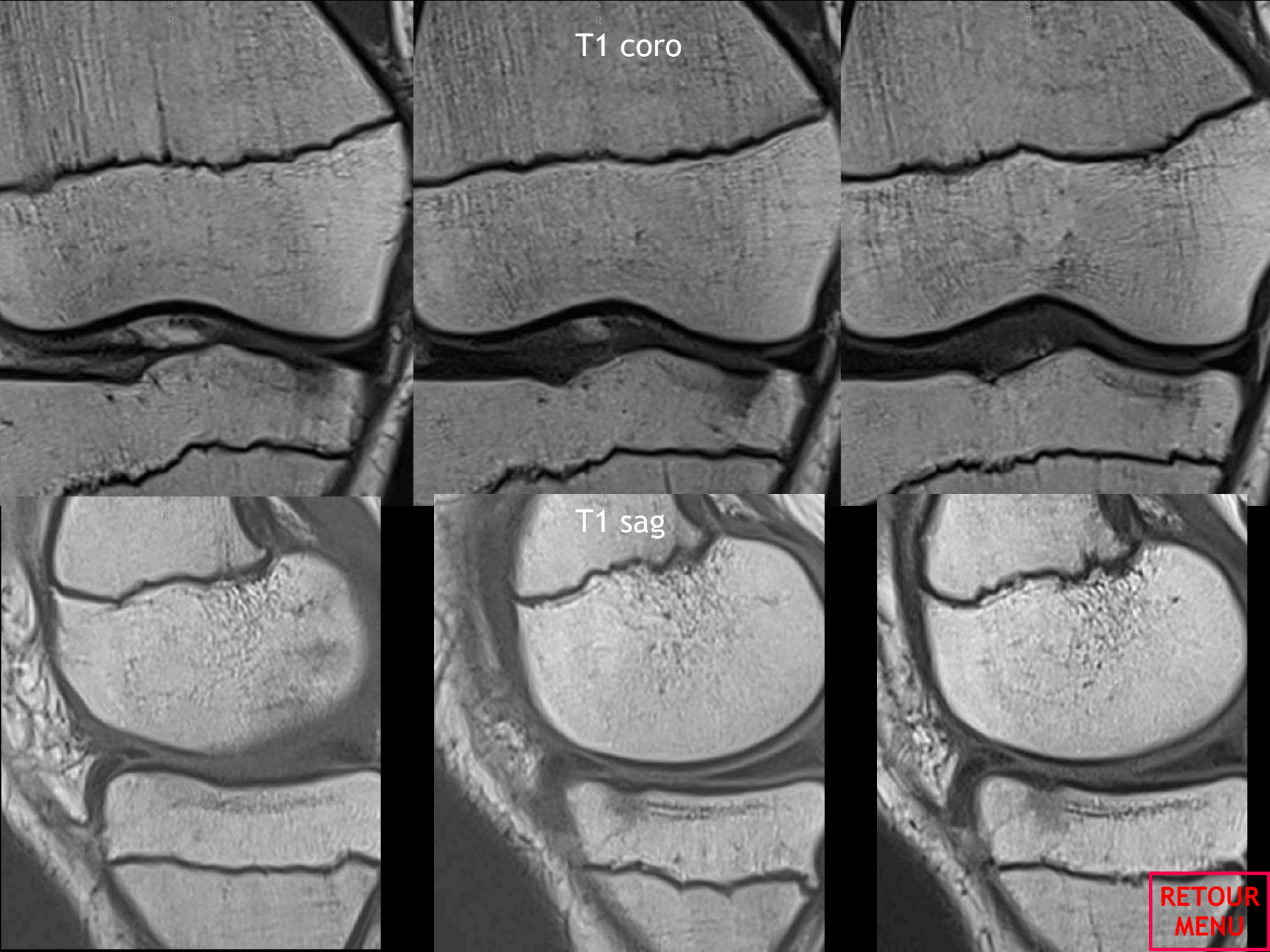
T1 coro
T1 sag
RETOUR
MENU

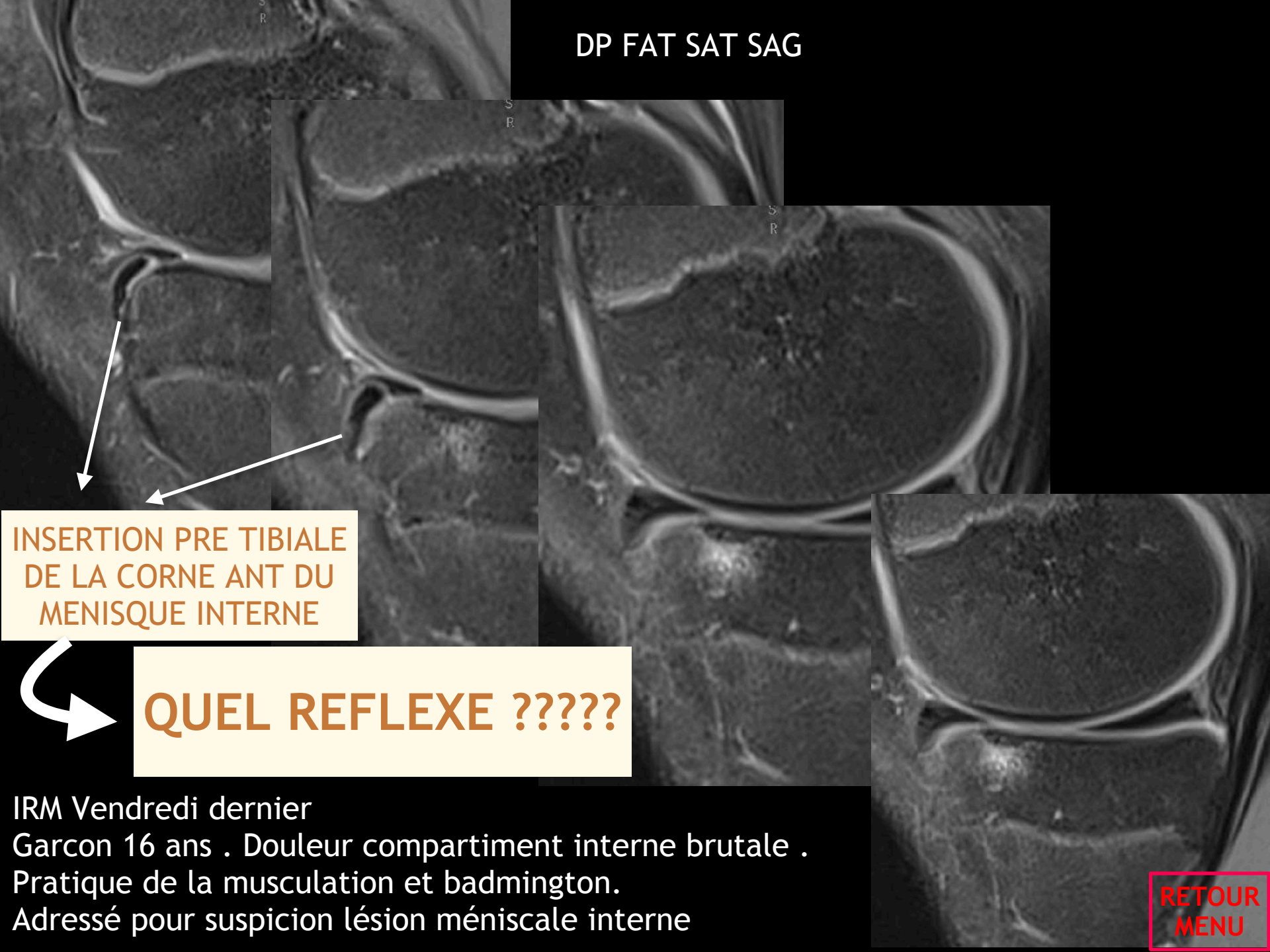

IRM Vendredi dernier
Garcon 16 ans . Douleur compartiment interne brutale .
Pratique de la musculation et badmington.
Adressé pour suspicion lésion méniscale interne

RETOUR MENU

MENISQUE

Le SMIC du jeune sportif

Syndrome Méniscal Interne Constitutionnel
du Jeune sportif

RETOUR
MENU

Syndrome Méniscal Interne Constitutionnel du Jeune sportif

Jean-Noël Ravey
Clinique universitaire de radiologie et d'imagerie médicale. CHU Grenoble

1- pratique sportive intensive (sauts)

2-

INSERTION PRE TIBIALE DE LA CORNE ANT DU MENISQUE INTERNE

15% des ménisques

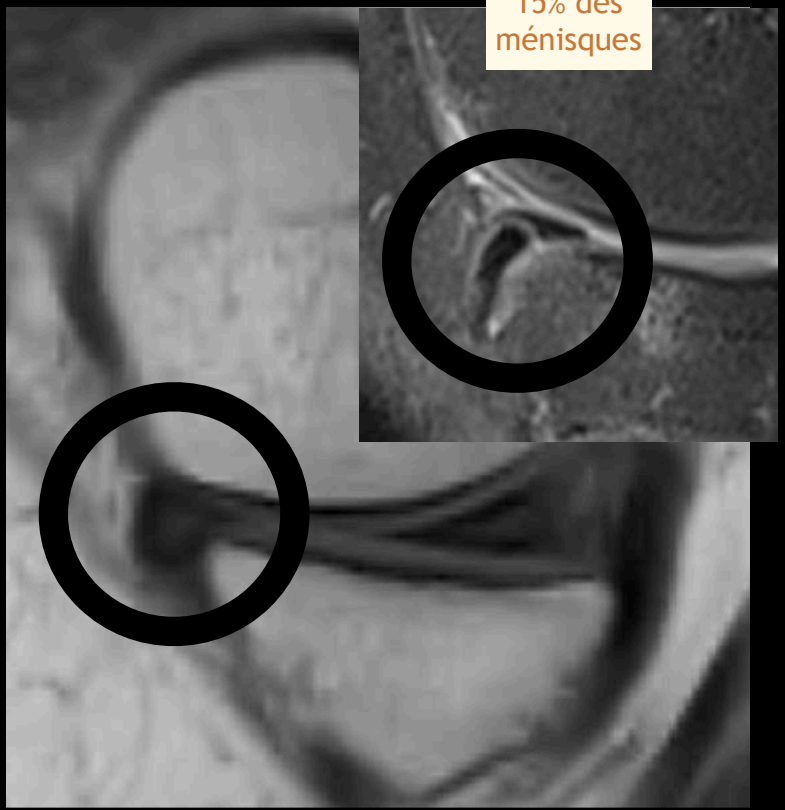

3-

Agénésie du ligament interméniscal antérieur

RETOUR MENU

l'insertion prétibiale s'accompagne d'une déformation en « virgule » de la corne antérieure : le bord libre s'amincit puis se fissure en languette

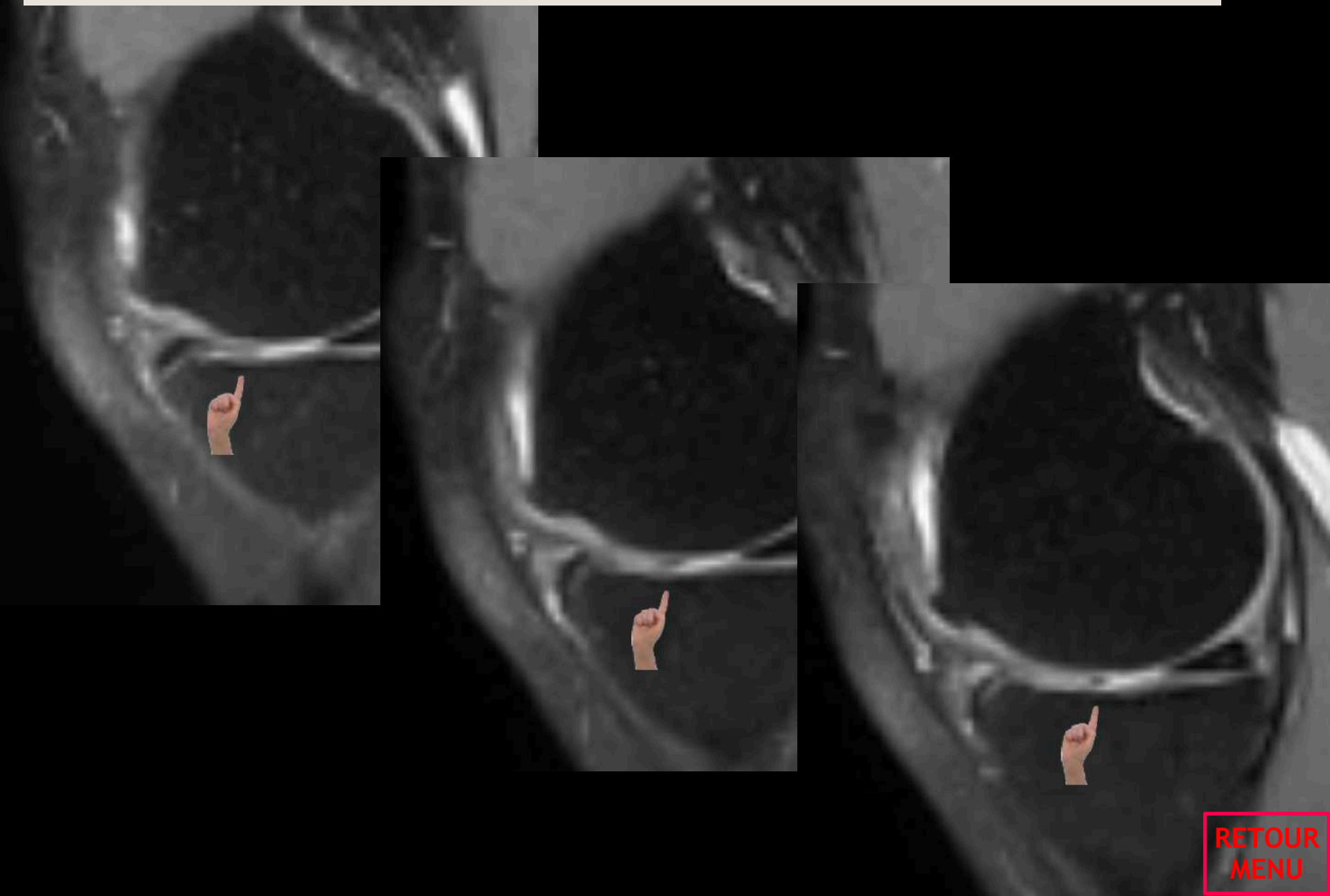

RETOUR MENU

MENISQUE : DÉSINSERTION MÉNISCALE

RETOUR MENU

GENOU: DESINSERTION CAPSULO-MENISCALE

associé +++ au rupture de LCA

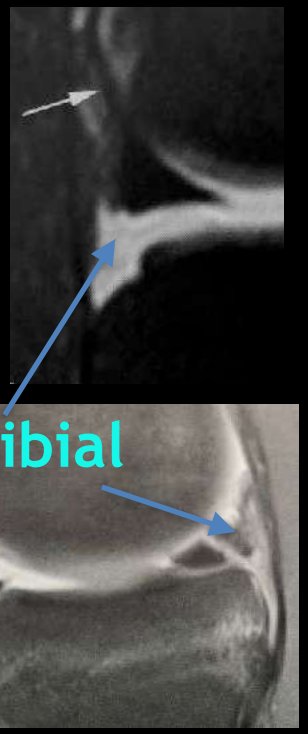

Il y en a 3 categories :

= désinsertion capsulo-meniscale vraie
= rupture ligament menisco - femoral ou menisco - tibial
= fissure longitudinale verticale périphérique

cicatrisation +++ 95 % sauf fissure (22% seult)

IRM CONTROLE À 4 MOIS +++

RETOUR MENU

GENOU: DESINSERTION CAPSULO-MENISCALE
associé +++ au rupture de LCA

Connaitre anatomie : possibilité de récessus inférieur et sup. physiologique

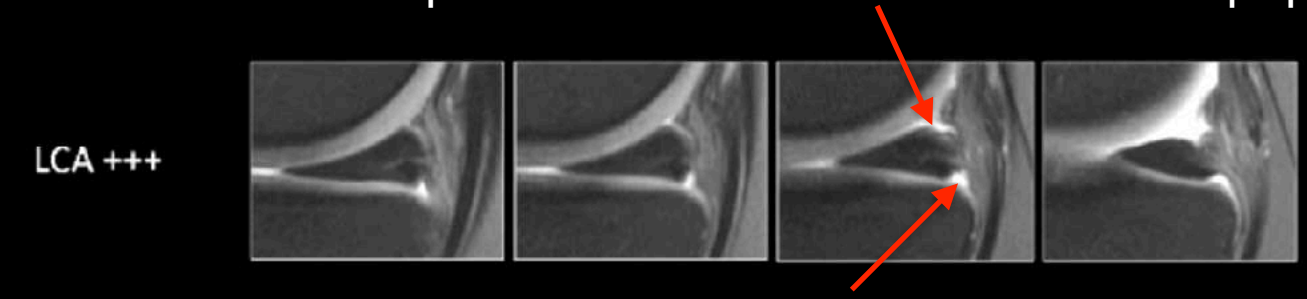

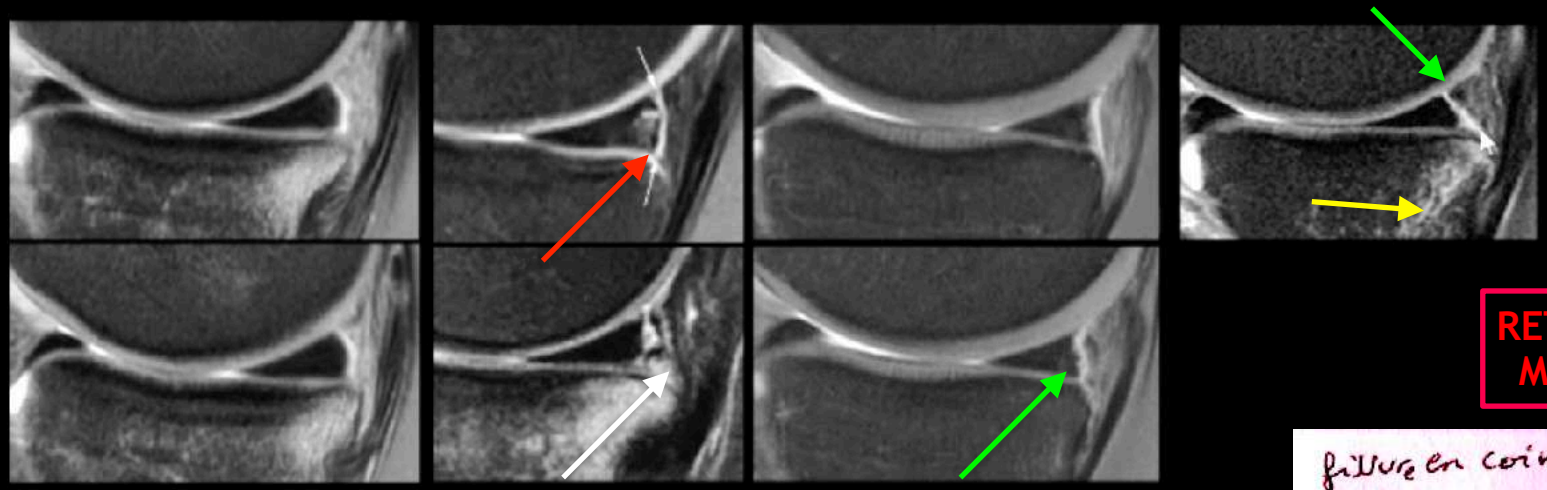

RETOUR MENU

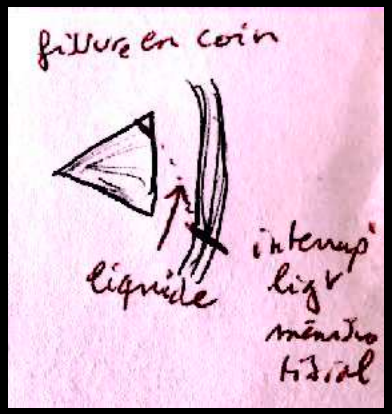

Désinsertion :
1 - si liquide sur toute la hauteur de l'attache capsulo-méniscale
2 - si interruption ligt ménisco-tibal
3 - si fissure en coin du ménisque ou bord irrégulier de la lésion
4 - si avancée anormale de la CPMI dans interligne
5 - svt associé à un œdème du plateau tibial 66%

LA RAMP LESION

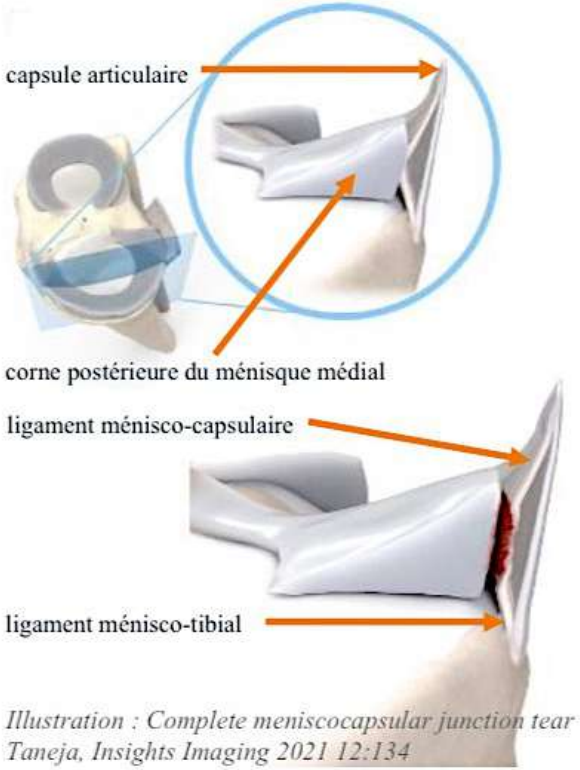

Illustration : Complete meniscocapsular junction tear Taneja, Insights Imaging 2021 12:134

- Ramp lésion = désinsertion du segment postérieur du ménisque médial à la capsule articulaire du genou, par rupture des ligaments ménisco-capsulaire et ménisco-tibial
- Intérêt croissant récemment dans la littérature scientifique
- Contexte de traumatisme du genou avec rupture du LCA
- En l'absence de traitement adapté, risque de :
  - persistance d'une instabilité antéro-postérieure et rotationnelle après ligamentoplastie du LCA ;
  - échec de la greffe de LCA ;

RETOUR MENU

Ramp lésion en flexion de genou : hypersignal liquidien complet entre le SPMM et la capsule

- Une séquence en **flexion** de genou **améliore** la détection des ramp lésion en population pédiatrique, comme en population adulte.
- Seul le signe de **l'hypersignal liquidien complet entre le SPMM et la capsule** voit ses performances diagnostiques améliorées par la flexion dans notre étude.
- Le signe de **l'hypersignal liquidien complet entre le SPMM et la capsule** est celui présentant les meilleures performances diagnostiques pour les ramp lésions dans la littérature à ce jour de manière consensuelle.

HYPERSIGNAL LIQUIDIEN COMPLET ENTRE LE SPMM ET LA CAPSULE

- Comblement liquidien de la disjonction capsulo-méniscale

→ **DP FS en extension**
Se 0,55 et Spe 0,86
VPP 0,63 et VPN 0,82

→ **DP FS en flexion**
Se **0,78** et Spe **0,78**
VPP 0,60 et VPN 0,89

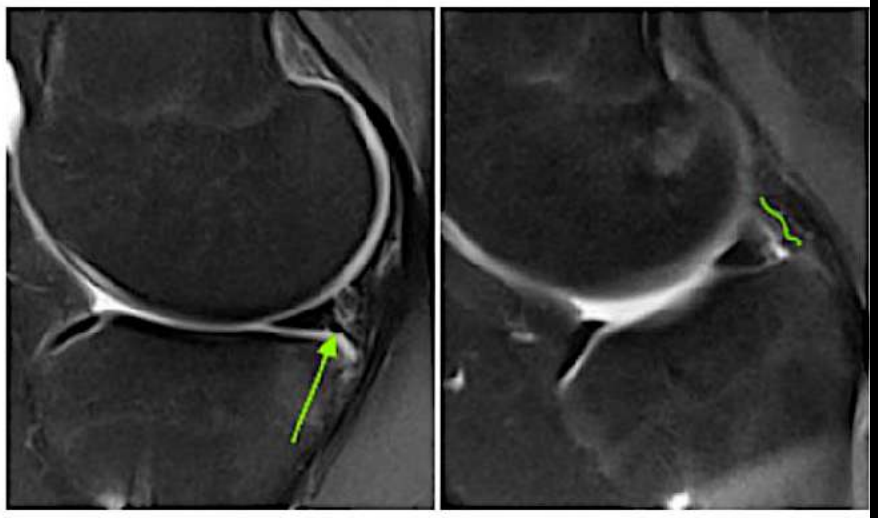

SAGITTAL DP FS EXTENSION

SAGITTAL DP FS FLEXION

RETOUR MENU

GENOU : LESIONS MENISQUE CICATRISATION SPONTANNÉE

Les lésions verticale siège au sein du ménisque, sa cicatrisation dépendra de sa situation par rapport à la zone rouge qui est vascularisée et mesure approximativement 3 mm d'épaisseur (**fig. 6**) en périphérie du ménisque [8]. Une lésion en zone rouge ou en jonction zone blanche zone rouge peut cicatriser [9].

cicatrisation de ces lésions verticales du ML, Yagishita *et coll.* [10] décrivent 72 % de cicatrisation complète, 5 % de cicatrisation partielle, 16 % de lésions non cicatrisées et 7 % d'aggravation. Il n'a pas été noté de différence significative en fonction de l'âge, du sexe ou du niveau de reprise physique. Les lésions situées dans la partie périphérique du ménisque latéral cicatrisent dans 100 % des cas.

Fig. 9 : Cicatrisation d'une lésion verticale périphérique postérieure du ménisque médial :
a) Coupe sagittale d'IRM en densité de proton à J15 de l'entorse du LCA montrant une lésion en hypersignal franc.
b) A 6 mois, l'hypersignal est faible et on observe un aspect digitiforme des fibres méniscales qui ont tendance à combler la lésion qui a cicatrisé.

RETOUR MENU

Comparative Study > Am J Sports Med. 2004 Dec;32(8):1953-61.
doi: 10.1177/0363546504263702.

Healing potential of meniscal tears without repair in knees with anterior cruciate ligament reconstruction

Kazuyoshi Yagishita *, Takeshi Muneta, Takashi Ogiuchi, Ichiro Sekiya, Kenichi Shinomiya

Affiliations + expand

PMID: 15572327 DOI: 10.1177/0363546504263702

Yagishita

Les lésions traumatiques des cornes et racines postérieures des ménisques après rupture du LCA

H. GUERINI, E. PLUOT, J.-B. COURROY

Traumatisme avec rotation et compression

↓

Rupture LCA

↓

puis lésion méniscale dans 40-80 %

11% MI isolé
= CPMI 99% sous forme de lésions périph verticale 75%

Plus rarement rupture du frein CPMI 2% ou rupt radiaire

69% ME isolé = CPME sous forme lésion verticale périph CPME

9 % rupture radiaire ou du frein CPME, souvent sans extrusion : piège !

Mesure longueur si > 8 mm
= instable avec risque d'anse de seau -> Xie ?

Difficulté en IRM sensibilité de 50 - 70 % seulement ?

Sinon CICATRISATION :
surtout si zone périph en zone rouge < 3 mm

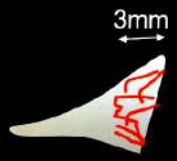

Sinon CICATRISATION :

- Si désinsertion capsulo-méniscale = 100%
- Si lésion périph verticale en ZR =
  - 54% cicatrisation complète à 16 mois
  - 7% incomplete
  - 27% non cicatrisée
  - 12% aggravation

IRM CONTROLE à 4 MOIS +++
cf QUIZZ suivant

- Si désinsertion capsulo-méniscale = 100%
- Si lésion périph verticale du ME =
  - 72% cicatrisation complète à 16 mois
  - 5% incomplete
  - 16% non cicatrisée
  - 7% aggravation

RETOUR MENU

DIFFICILE pour le ME

car la difficulté est de la différencier de la pseudo-fissure du ligt de Humphrey et défaut accolement du hiatus poplité

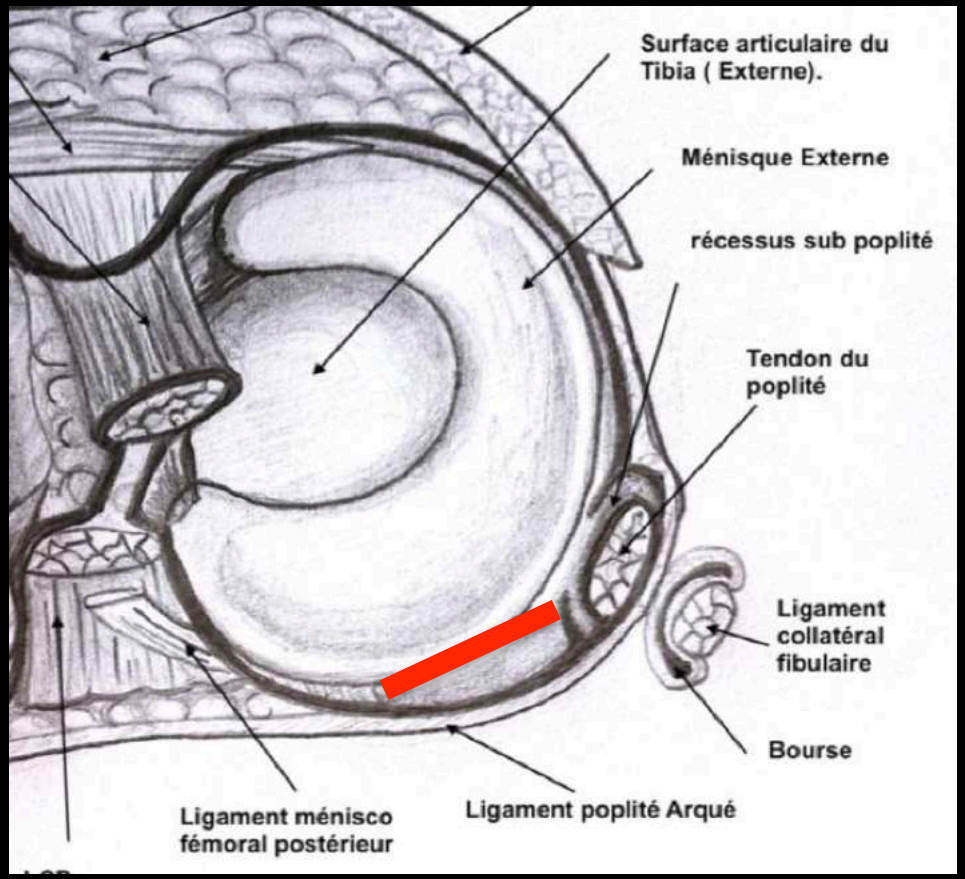

RETOUR MENU

DIFFICILE pour le ME

car la difficulté est de la différencier de la pseudo-fissure du ligt de Humphrey et défaut accolement du hiatus poplité

= SIGNE DE LA BRAGUETTE

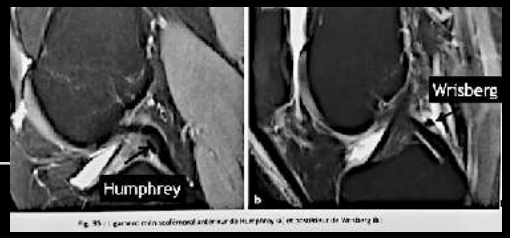

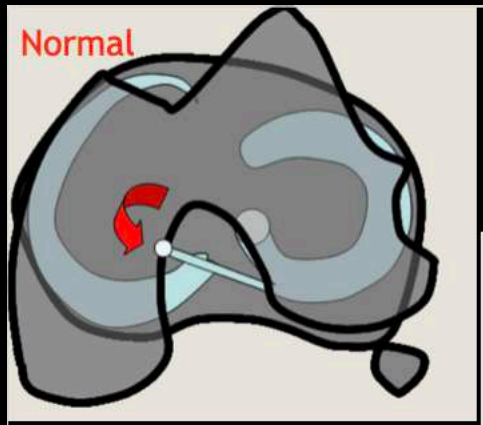

Rupture LCA puis

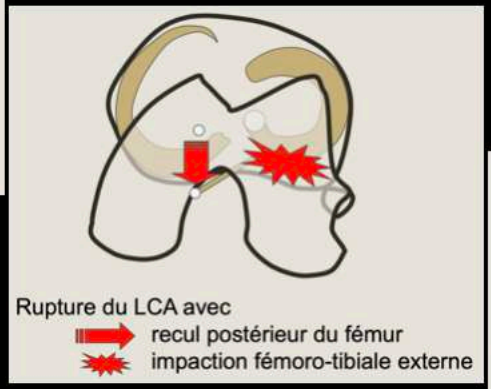

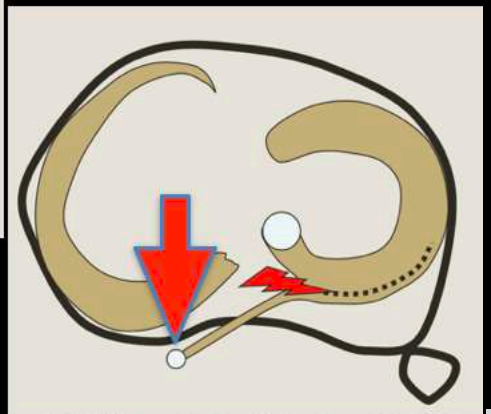

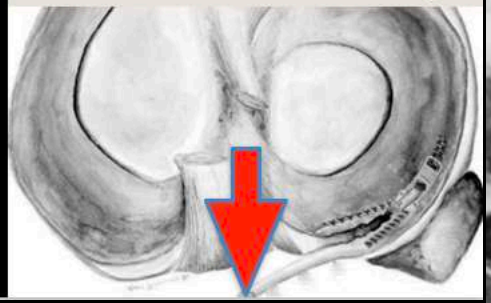

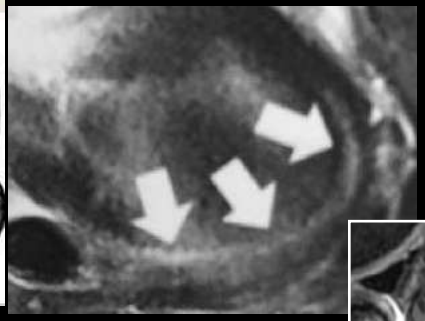

RETOUR MENU

DESINSERTION pour le ME : PARTICULIER +++

Car la difficulté est de la différencier de la pseudo-fissure du ligt de Humphrey

= SIGNE DE LA BRAGUETTE

Fig. 24.12 Signe de la braguette : fissure longitudinale prolongeant l'insertion d'un ligament méniscofémoral sur la corne postérieure du ménisque latéral. *D'après [103].*

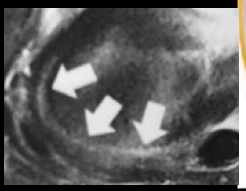

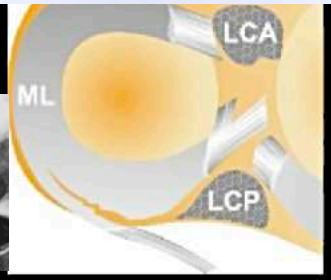

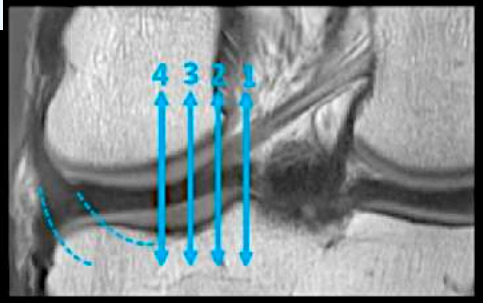

3 critères :

. ≥ 4-5 cpes de 3mm en dehors du LCP

. devant le hiatus poplité

. ≠ orientation / forme

A partir du LCP ->

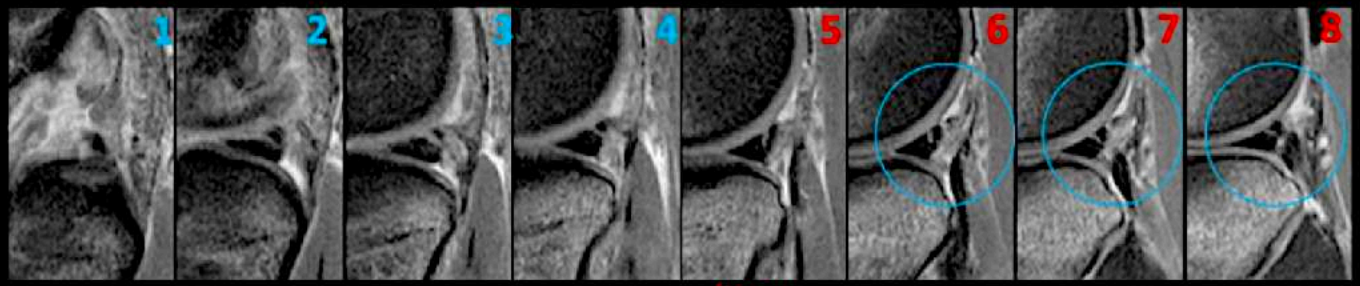

fissure

On compte 8 coupes mais fissure persiste et elle passe devant le tendon poplité
De plus son orientation varie au fur et a mesure et ses contours sont irréguliers
= fissure vraie

A partir du LCP ->

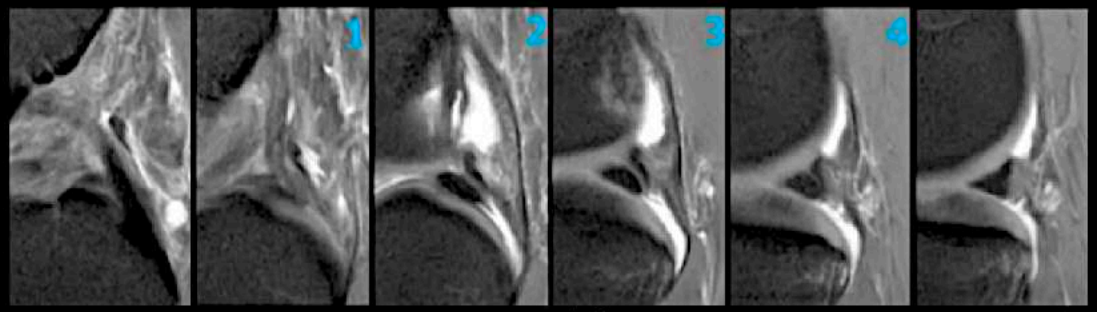

pseudofissure

On compte 4-5 coupes en bleu puis fissure disparait
= pseudo-fissure

RETOUR MENU

GENOU : MENISQUE
MENISQUE LATERAL HYPERMOBILE
(# DESINSERTION CAPSULO-MENISCALE SANS TRAUMA)

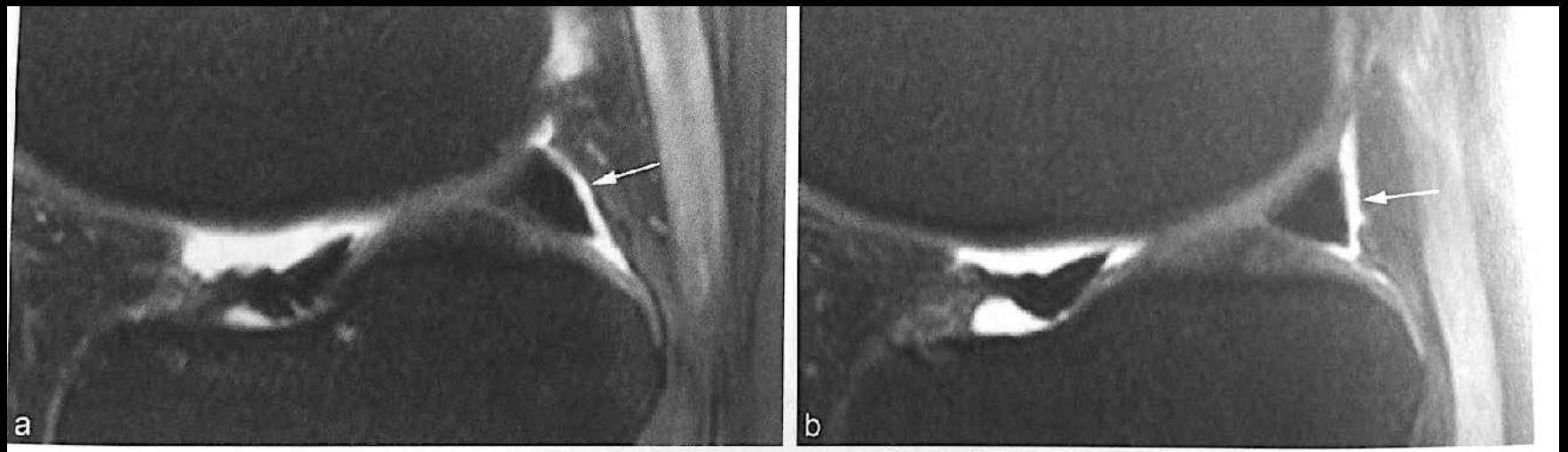

Fig. 2.46 Ménisque hypermobile : coupes sagittales pondérées en T2 (a, b). Absence d'insertion capsulaire de la corne postérieure du ménisque latéral (flèche). Ce décollement de la corne postérieure aurait pu être sensibilisé par une flexion du genou.

Ménisque hypermobile CP ME ++ BLOCAGE

Fréquente au ménisque discoïde (*cf. supra*), elle peut intéresser la corne postérieure d'un ménisque latéral non discoïde et non fissuré. Une anomalie congénitale (ou acquise, post-traumatique notamment) des fascicules méniscopoplités et/ou des ligaments méniscofémoraux est incriminée [6, 55, 118, 122]. L'échographie dynamique peut objectiver cette instabilité mais ce sont surtout l'IRM et l'arthroscanner qui permettent une analyse détaillée de l'anatomie de cette région (fig. 24.46) [6]. La mise en évidence de l'absence d'insertion capsulaire de la corne postérieure peut être sensibilisée par la flexion du genou. L'instabilité de la corne postérieure du ménisque latéral après méniscectomie partielle a également été rapportée [41]. Qu'elle qu'en soit la cause, cette hypermobilité méniscale se traduit cliniquement par des blocages ou claquements parfois audibles.

Au ménisque médial, la luxation ou subluxation de la corne antérieure en avant du plateau tibial (en extension) peut parfois être à l'origine d'un ressaut antérieur en flexion. Cette hypermobilité méniscale pourrait s'expliquer par une

RETOUR MENU

GENOU : MENISQUE
MENISQUE LATERAL HYPERMOBILE
(# DESINSERTION CAPSULO-MENISCALE SANS TRAUMA)

Fig. 18 : IRM et arthroscanner d'un ménisque latéral hypermobile (confirmation arthroscopique + suture) sans rupture du LCA :

a) Coupes sagittales d'IRM montrant une lésion verticale capsuloméniscale (*flèche*) en hypersignal T2 en dedans du hiatus du tendon poplité (*). Cette lésion reste en dedans et en arrière du hiatus.

b) Arthroscanner montrant un passage de produit de contraste capsuloméniscal pathologique en dedans du hiatus.

RETOUR MENU

MENISQUE LATERAL HYPERMOBILE
(# DESINSERTION CAPSULO-MENISCALE SANS TRAUMA)

Fig. 19 : Ménisque latéral hypermobile sans rupture du LCA :

a) Coupes sagittales successives d'un arthroscanner réalisé en extension montrant la lésion périphérique verticale du ménisque latéral.

b) Coupes sagittales successives d'un arthroscanner réalisé en légère flexion (ressaut et blocage perçu par le patient) montrant une anse de seau (*flèche longue*). La périphérie du ML est en place, rattachée au ligament méniscofémoral (*flèches*).

RETOUR MENU

GENOU : FREINS ou RACINES MÉNISCALES

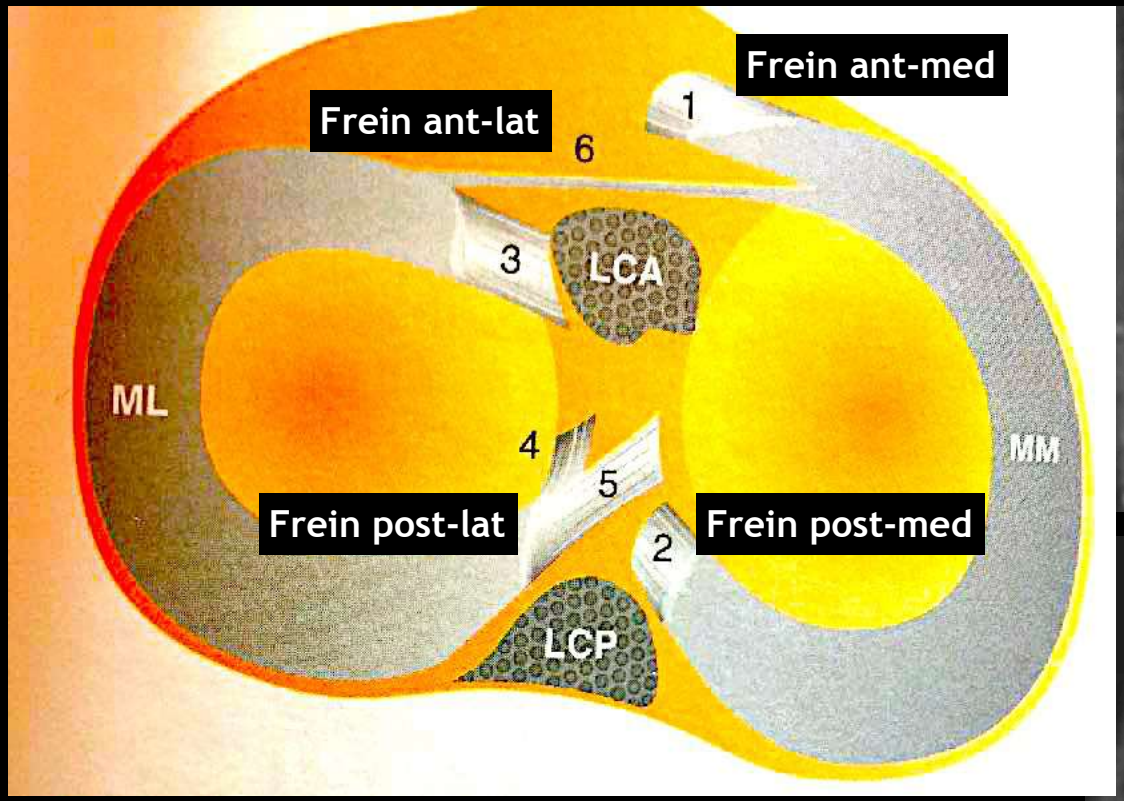

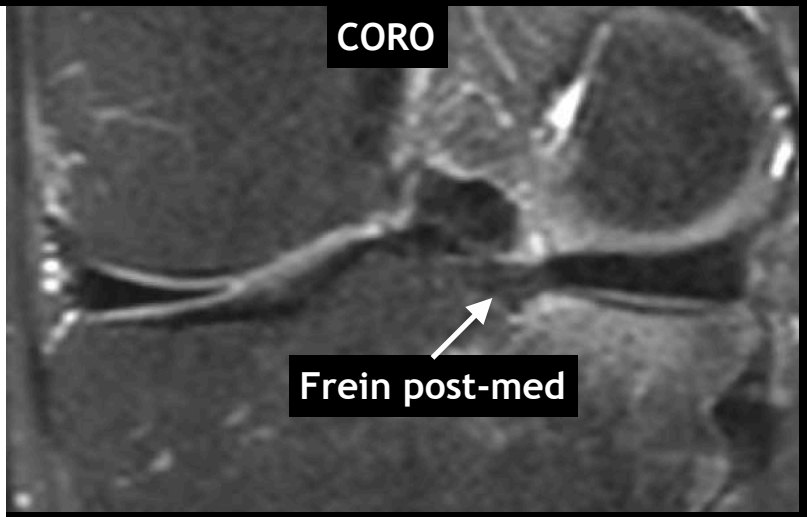

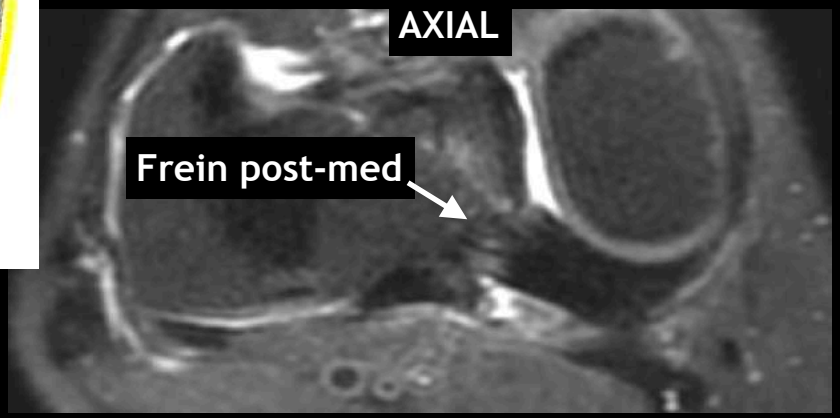

Associés aux ruptures LCA

9 % atteinte racine post du ME
2 % atteinte racine post du MI

Sous estimé ?

Dégénératifs +++++

RETOUR MENU

GENOU : LESIONS FREINS,

SVT associés aux ruptures LCA

9 % atteinte racine post du ME
2 % atteinte racine post du MI

HYPERT2 LIQUIDIEN
ENTRE FREIN ET MENISQUE
SUR + DE 2 COUPES

EXTRUSION DU MENISQUE
SEGMENT MOYEN
EN CORO
> 3 MM

Ainsi, la fissure radiaire ou la désinsertion des attaches méniscales sont les lésions méniscales les plus arthrogènes.
Elles imposent, en l'absence de chondropathie et de méniscose évoluées, un traitement chirurgical précoce, le plus conservateur, privilégiant la suture des fissures radiaires ou la réinsertion des attaches méniscales.

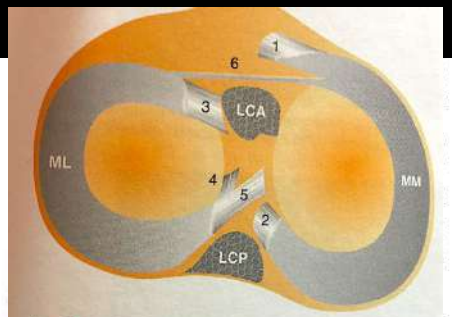

Fig. 24.1 Schéma des deux ménisques et de leurs freins. MM : ménisque médial, ML : ménisque latéral ; LCA : ligament croisé antérieur ; LCP : ligament croisé postérieur, 1 : frein antéromédial ; 2 : frein postéromédial ; 3 : frein antérolatéral ; 3 : frein antérolatéral ; 4 : racine courte du frein postérolatéral ; 5 : racine longue du frein postérolatéral ; 6 : ligament interméniscal antérieur.

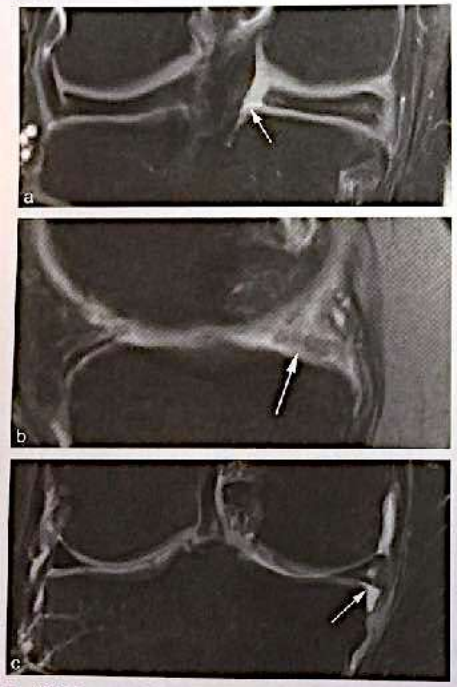

Fig. 24.26 Rupture du frein postérieur de la corne postérieure du ménisque médial (flèche) (coupes frontale [a] et sagittale [b]) avec subluxation du tiers moyen ménisque (c, coupe frontale, flèche).

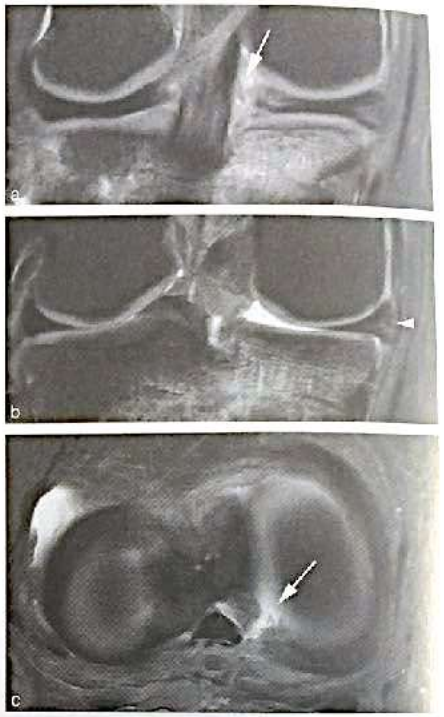

Fig. 24.27 Rupture du frein de la corne postérieure du ménisque médial (flèche) avec subluxation de son tiers moyen (flèche) : coupes frontales (a, b) et axiale (c).

Encadré 24.2 Atteinte des freins méniscaux postérieurs : lésions à rechercher

- Lésion du frein : fissure radiaire, étirement cédéma avulsion *(osseuse ou non)*
- Subluxation méniscale (au moins 3 mm) sur les coupes frontales
- Atteinte associée des ligaments méniscofémoraux en cas d'atteinte du frein postérolatéral
- Œdème de traction/remaniements kystiques ou graisseux de l'os en regard des freins
- Phénomènes de surcharge mécanique homolatérale : remaniements arthrosiques, fracture sous-chondrale

RETOUR MENU

GENOU : LESIONS FREINS

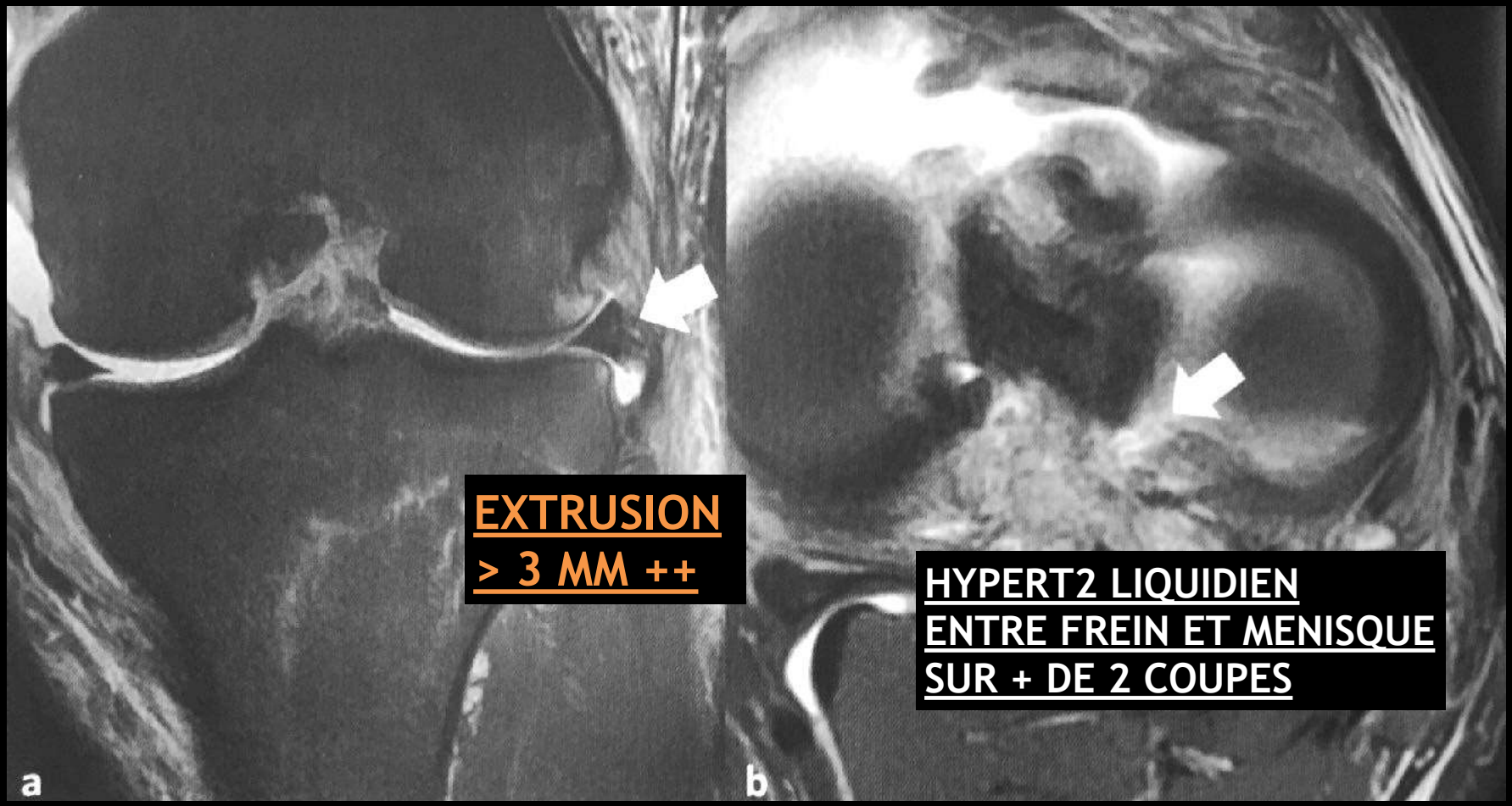

RETOUR MENU

GENOU : LESIONS FREINS

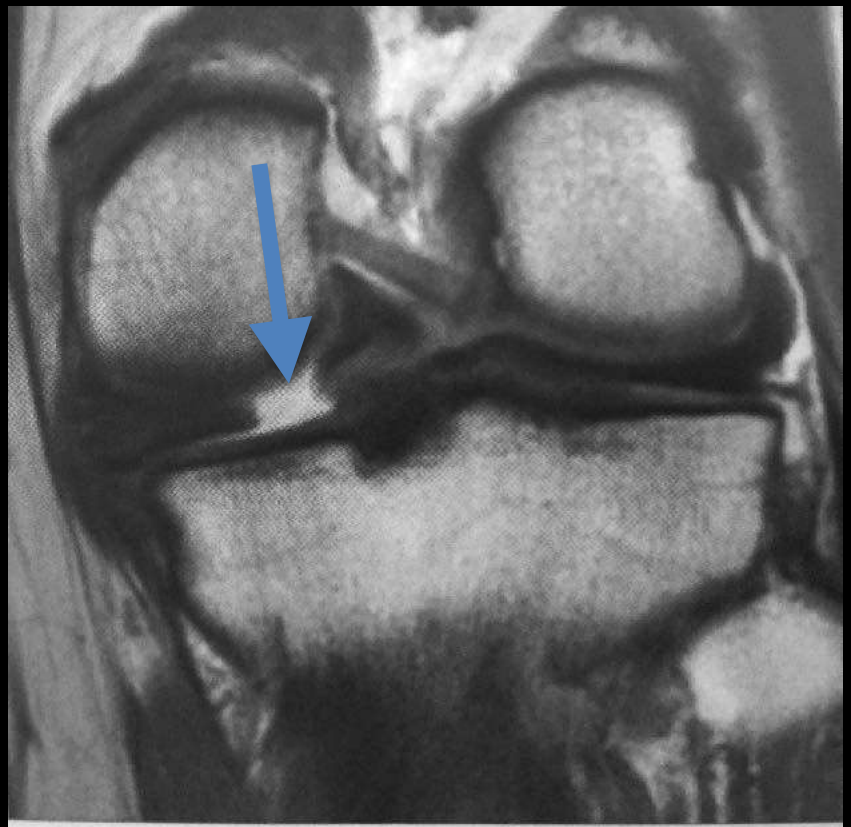

Fig. 43 : Lésion de la racine postérieure du ménisque médial.

Fig. 13 : Rupture radiaire du ML postrupture du LCA :
a) Extrusion du ménisque latéral (*flèche*).
b) Rupture radiaire de la racine postérieure du ML (*flèche*).
c) Aspect de "ménisque fantôme" sur une coupe passant par la rupture radiaire (*flèche fine*).
d) On retrouve ensuite un ménisque de signal normal sur une coupe plus latérale.

RETOUR MENU

LESIONS FREINS : CLASSIFICATION DE LAPRADE

LÉSION RADIAIRE PARTIELLE

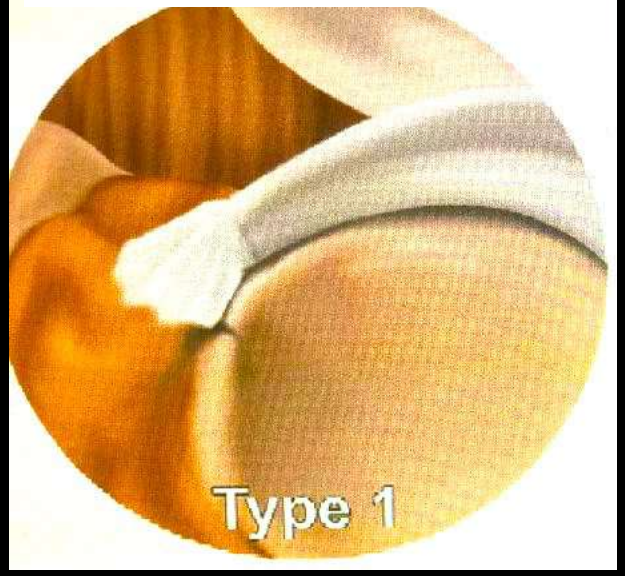

LÉSION RADIAIRE COMPLETE

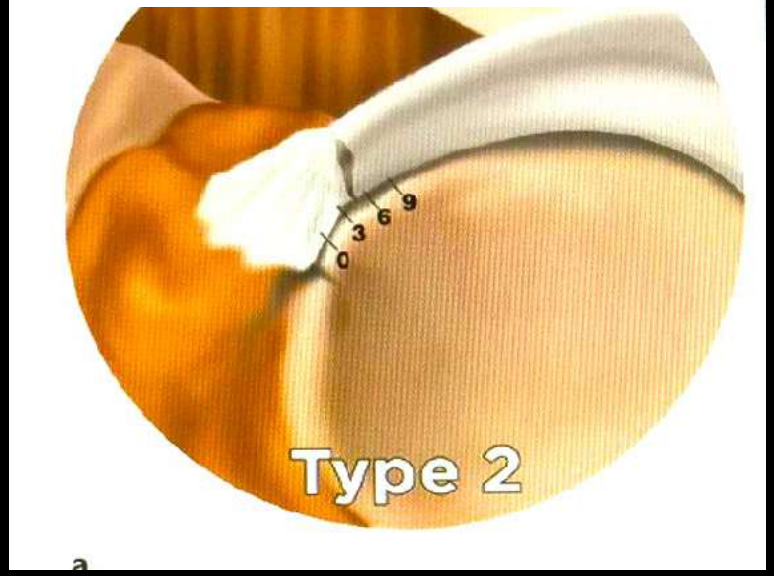

LÉSION RADIAIRE COMPLETE
+ LESION LONGIT VERTICALE DE LA CP MI ou ME

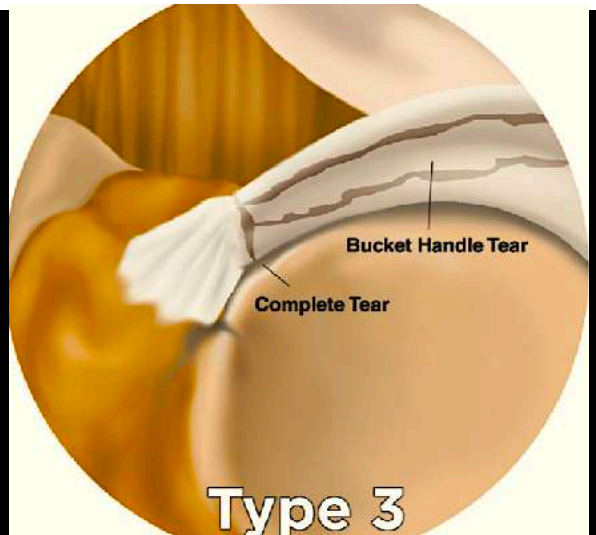

LÉSION OBLIQUE COMPLEXE
Berges flous hétérogéne

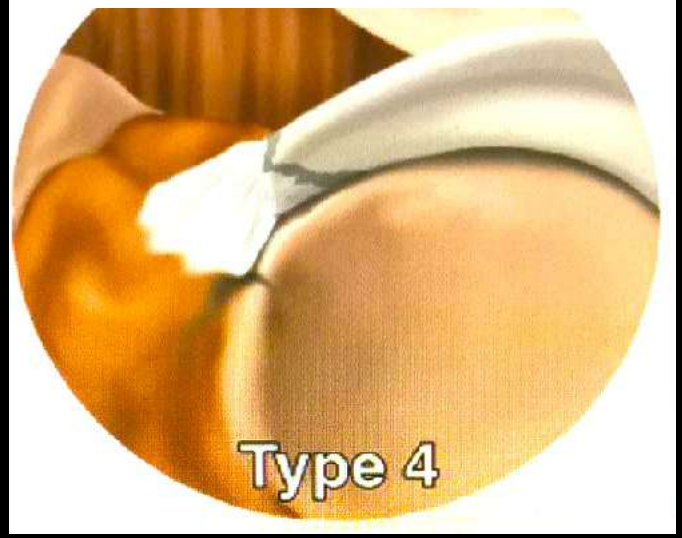

RETOUR MENU

LESIONS FREINS : CLASSIFICATION

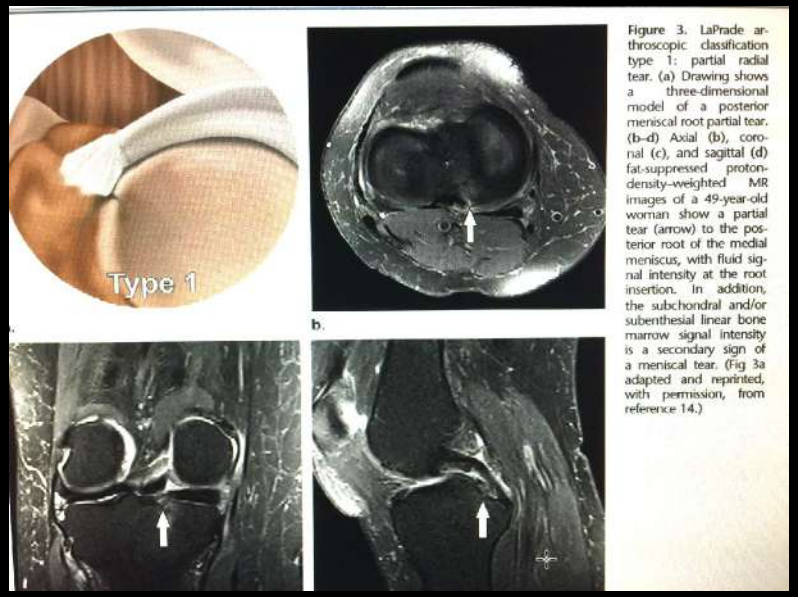

Figure 3. LaPrade arthroscopic classification type 1: partial radial tear. (a) Drawing shows a three-dimensional model of a posterior meniscal root partial tear. (b–d) Axial (b), coronal (c), and sagittal (d) fat-suppressed proton-density–weighted MR images of a 49-year-old woman show a partial tear (arrow) to the posterior root of the medial meniscus, with fluid signal intensity at the root insertion. In addition, the subchondral and/or subenthesial linear bone marrow signal intensity is a secondary sign of a meniscal tear. (Fig 3a adapted and reprinted, with permission, from reference 14.)

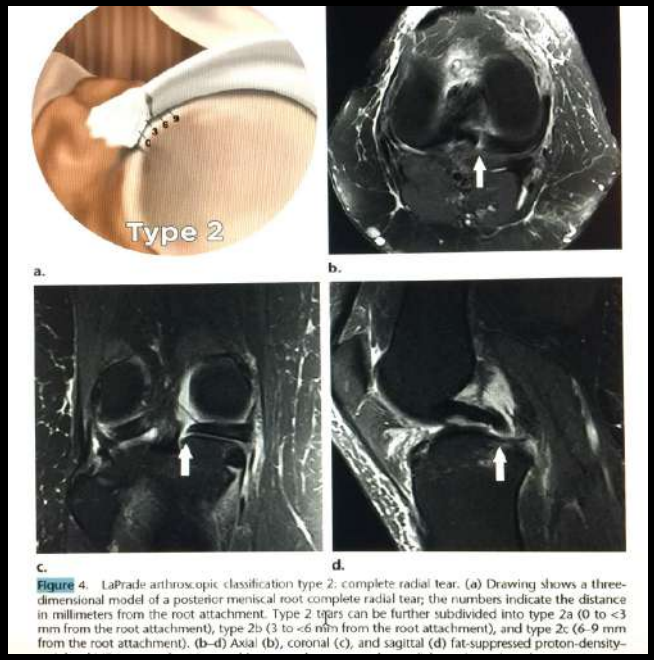

Figure 4. LaPrade arthroscopic classification type 2: complete radial tear. (a) Drawing shows a three-dimensional model of a posterior meniscal root complete radial tear; the numbers indicate the distance in millimeters from the root attachment. Type 2 tears can be further subdivided into type 2a (0 to <3 mm from the root attachment), type 2b (3 to <6 mm from the root attachment), and type 2c (6–9 mm from the root attachment). (b–d) Axial (b), coronal (c), and sagittal (d) fat-suppressed proton-density–

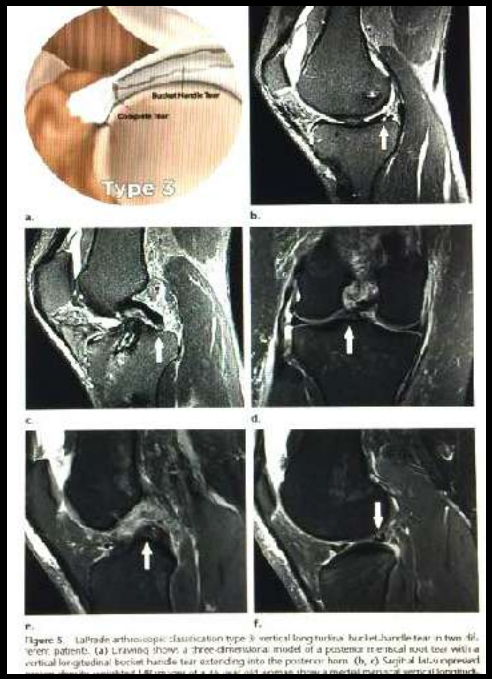

Figure 5. LaPrade arthroscopic classification type 3: vertical longitudinal bucket-handle tear in two different patients. (a) Drawing shows a three-dimensional model of a posterior meniscal root tear with a vertical longitudinal bucket handle tear extending into the posterior horn. (b, c) Sagittal fat-suppressed

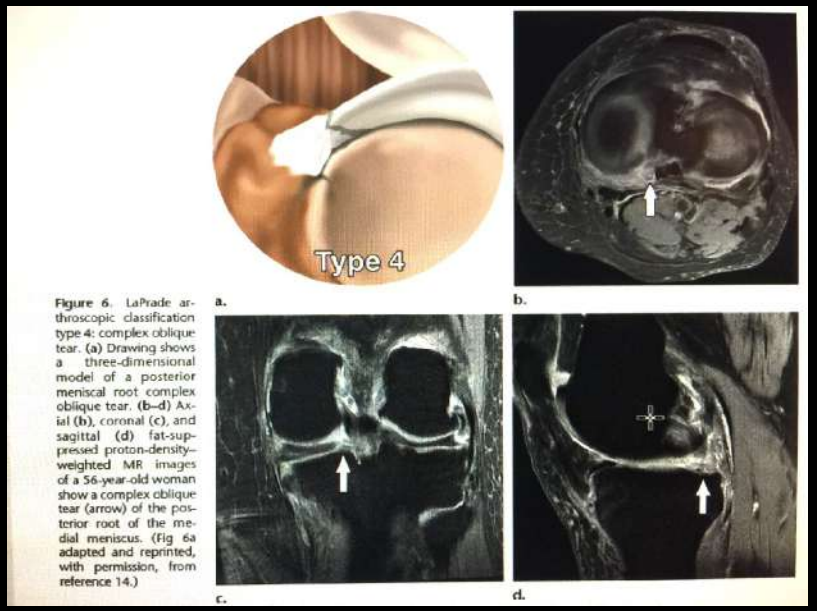

Figure 6. LaPrade arthroscopic classification type 4: complex oblique tear. (a) Drawing shows a three-dimensional model of a posterior meniscal root complex oblique tear. (b–d) Axial (b), coronal (c), and sagittal (d) fat-suppressed proton-density–weighted MR images of a 56-year-old woman show a complex oblique tear (arrow) of the posterior root of the medial meniscus. (Fig 6a adapted and reprinted, with permission, from reference 14.)

RETOUR MENU

LÉSIONS FREINS ou RACINES MÉNISCALES

EXTRUSION

> 2 mm ++ chez sportif

et 3 mm si dégénératif

Elle est plus rare chez le sportif car seulement 23 % des cas (solidité des ligt menisco-fémoraux)

HYPERT2 LIQUIDIEN ENTRE FREIN ET MENISQUE

sur + de 2 coupes adjacentes

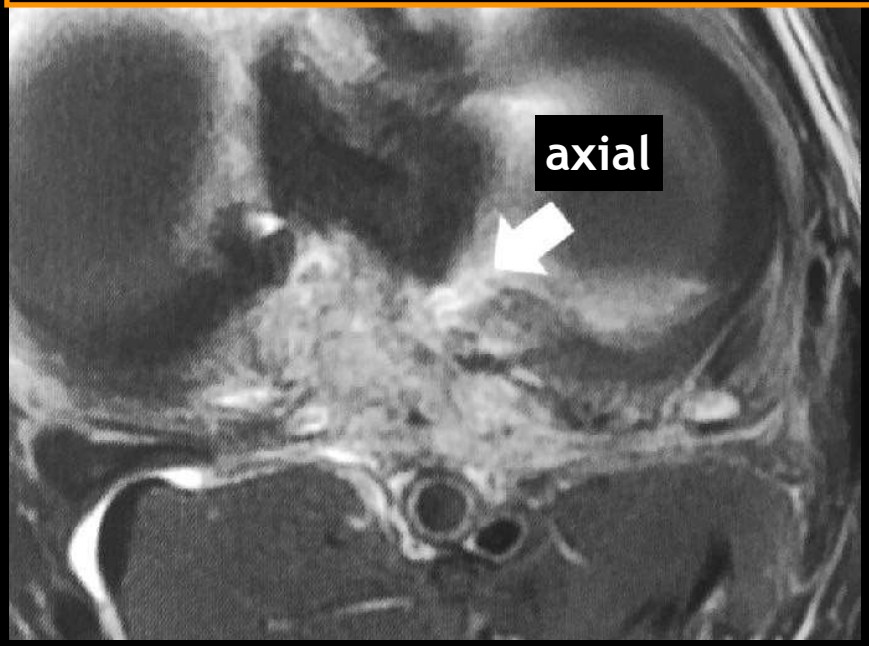

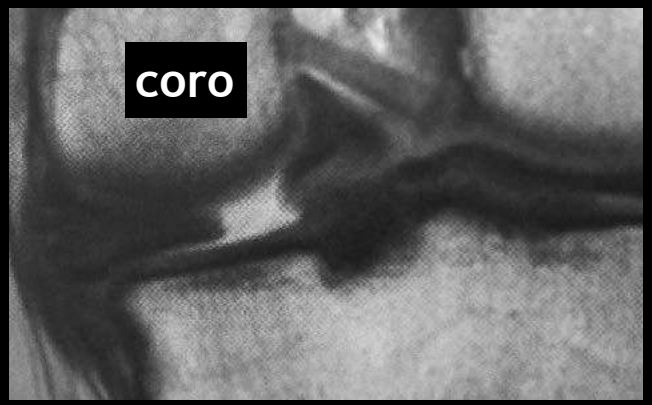

RETOUR MENU

GENOU : FREINS ou RACINES MÉNISCALES

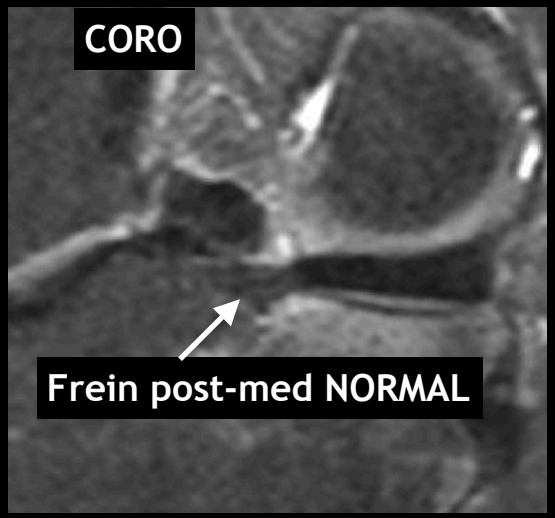

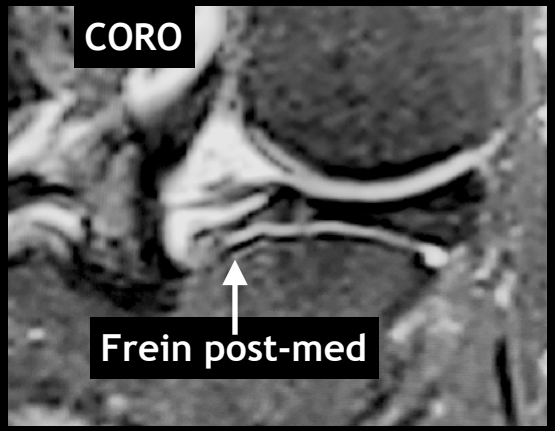

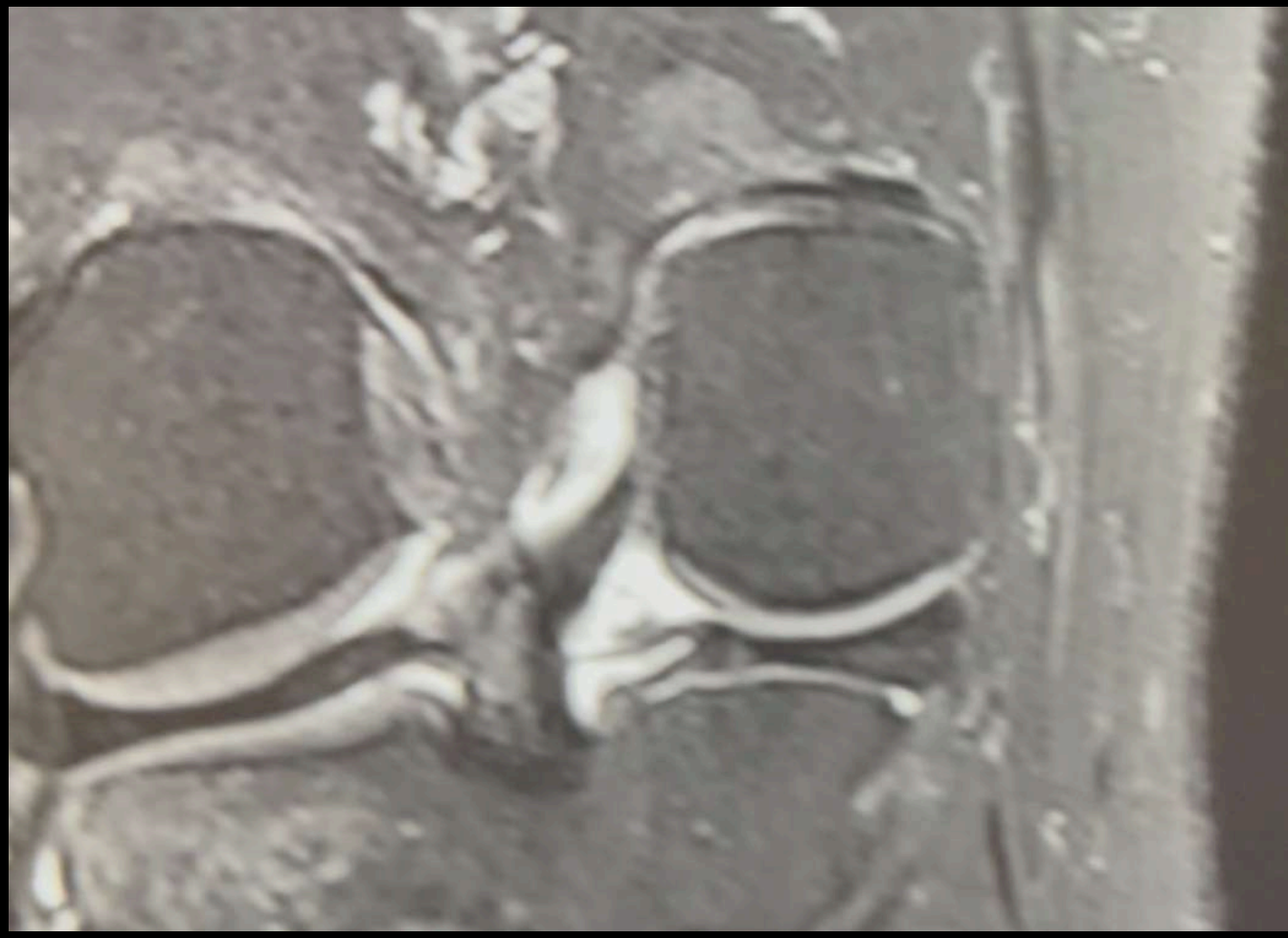

RETOUR MENU

GENOU : LESIONS FREINS,

Les désinsertions des freins méniscaux sont les lésions méniscales les plus arthrogènes. Elles imposent un TTT chirurgical en l'absence de chondropathie ou de méniscopathie évoluées.

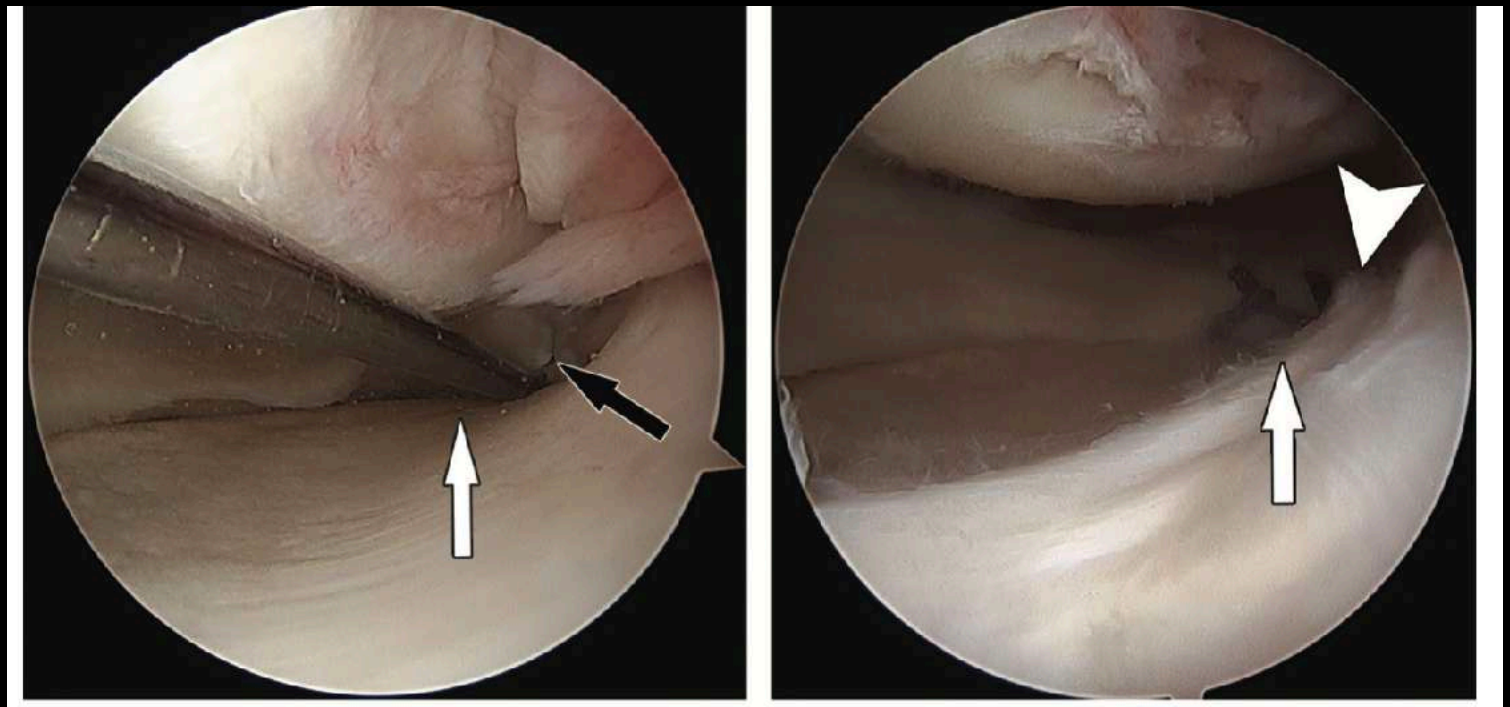

a. b.

Figure 12. Arthroscopic images of posterior meniscal root tears before and after transtibial root repair in a 46-year-old woman. **(a)** Arthroscopic image shows a complete radial tear of the medial meniscal posterior root (LaPrade type 2) from the osseous insertion (black arrow) and with probing (white arrow) of the displaced meniscal tear. **(b)** Arthroscopic image of the complete radial tear after transtibial pullout repair shows the repaired medial meniscal posterior root and sutures (arrow) in apposition to the osseous insertion (arrowhead).

RETOUR MENU

Comparative Study > Am J Sports Med. 2004 Dec;32(8):1953-61.
doi: 10.1177/0363546504263702.

Healing potential of meniscal tears without repair in knees with anterior cruciate ligament reconstruction

Kazuyoshi Yagishita *, Takeshi Muneta, Takashi Ogiuchi, Ichiro Sekiya, Kenichi Shinomiya

Affiliations + expand

PMID: 15572327 DOI: 10.1177/0363546504263702

Yagishita

Les lésions traumatiques des cornes et racines postérieures des ménisques après rupture du LCA

H. GUERINI, E. PLUOT, J.-B. COURROY

Traumatisme avec rotation et compression

↓

Rupture LCA

↓

puis lésion méniscale dans 40-80 %

11% MI isolé
= CPMI 99% sous forme de lésions périph verticale 75%

Plus rarement rupture du frein CPMI 2% ou rupt radiaire

69% ME isolé = CPME sous forme lésion verticale périph CPME

9 % rupture radiaire ou du frein CPME, souvent sans extrusion : piège !

Mesure longueur si > 8 mm
= instable avec risque d'anse de seau -> Xie ?

Difficulté en IRM sensibilité de 50 - 70 % seulement ?

Sinon CICATRISATION :
surtout si zone périph en zone rouge < 3 mm

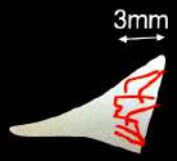

Sinon CICATRISATION :

- Si désinsertion capsulo-méniscale = 100%
- Si lésion périph verticale en ZR =
  - 54% cicatrisation complète à 16 mois
  - 7% incomplete
  - 27% non cicatrisée
  - 12% aggravation

IRM CONTROLE à 4 MOIS +++
cf QUIZZ suivant

- Si désinsertion capsulo-méniscale = 100%
- Si lésion périph verticale du ME =
  - 72% cicatrisation complète à 16 mois
  - 5% incomplete
  - 16% non cicatrisée
  - 7% aggravation

RETOUR MENU

GENOU : SUTURES MENISCALES

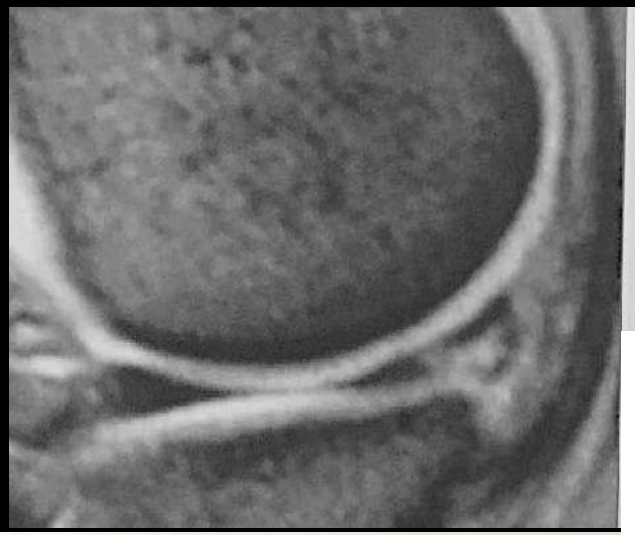

Fig. 41 : Résultat d'une suture en IRM ne permettant pas de faire la différenc
entre tissu cicatriciel et lésion persistante.

de suture. Par contre, en présence d'une cicatrice, l'IRM ne permet pas de différencier cicatrice et lésion persistante de grade III. L'arthroscanner ou l'arthro-IRM est alors nécessaire.

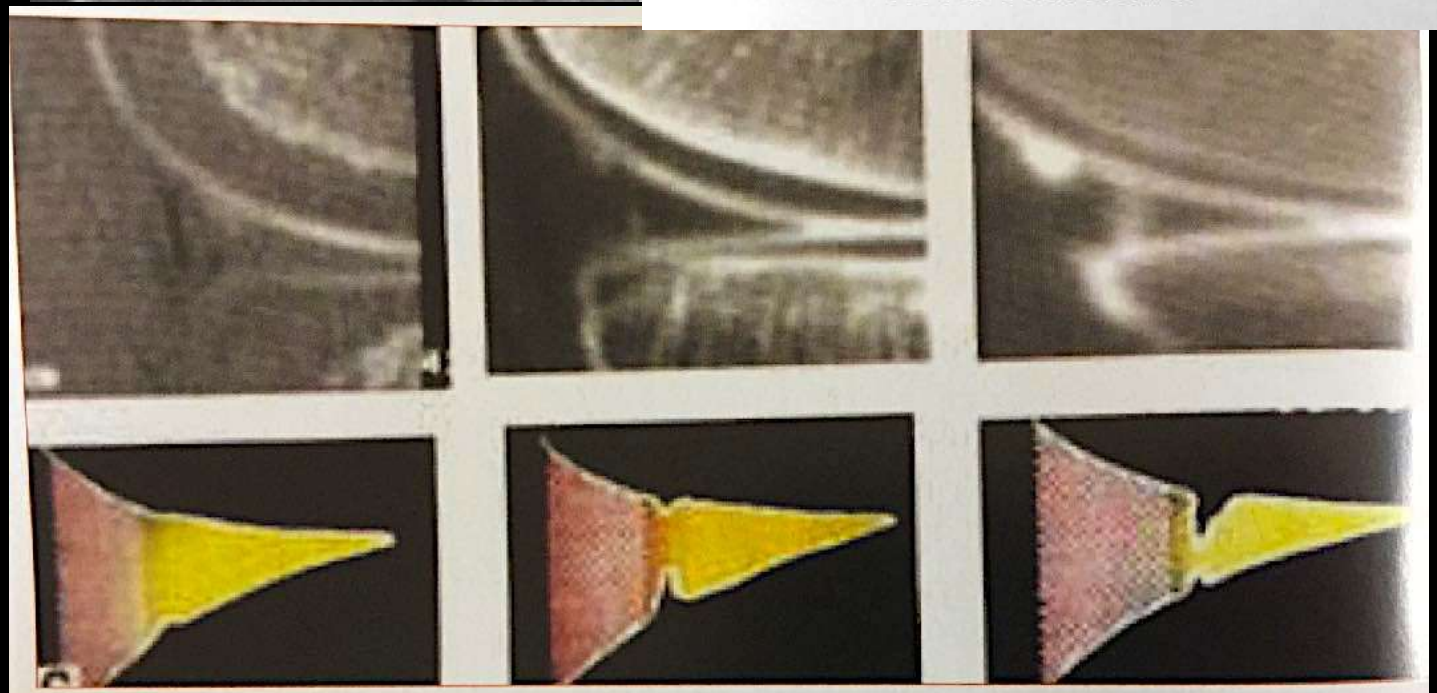

Fig. 42 : Résultats des sutures en arthroscanner avec des cicatrices complètes à gauche, partielles au milieu et absente à droite selon Pujol.

RETOUR MENU

GENOU : VARIANTES NON PATHO ? VRAIMENT NON PATHO ?? -> AUGMENTE LESION FREIN CPMI / LCA / CARTILAGE
Journal de radiologie Avril 2021

Les ossicules méniscaux

Ils sont pour certains congénitaux, mais pourraient également pour certains se former après un mécanisme traumatique [18, 19]. Rares, ils sont parfois symptomatiques à l'origine de douleurs ou de pseudoblocages (**fig. 13**).

Fig. 24.45 Ossicule méniscal bien visible en radiographie (a) et en T1 (b), difficile à objectiver en T2 (c) : coupes sagittales.

Conclusion: On MRI examination, knees with a medial meniscal ossicle demonstrate a greater frequency of medial posterior root tear and of ACL lesions and a greater degree of medial femoro-tibial cartilage degradation by comparison with knees without medial ossicle.

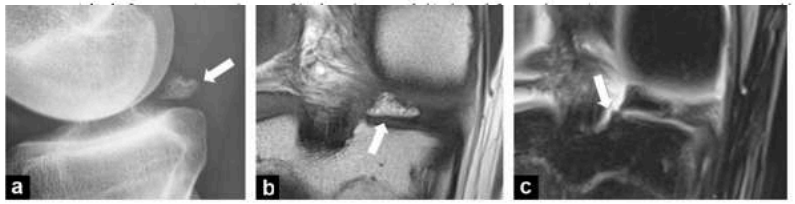

Fig. 2. Medial meniscal ossicle in a 19-year-old man: a: lateral radiograph of the right knee demonstrates a triangle-shaped osseous body (arrow) projecting on the posterior aspect of the femoro-tibial joint; b: coronal T1-weighted SE image demonstrates a triangle-shaped area of fat-like signal intensity in the lateral aspect of the posterior horn (arrow); c: on corresponding fat-saturated proton-density-weighted image, the ossicle has fat-like low signal intensity and is not visible. The posterior root of the medial meniscus (arrow) is torn. No meniscal extrusion was found.

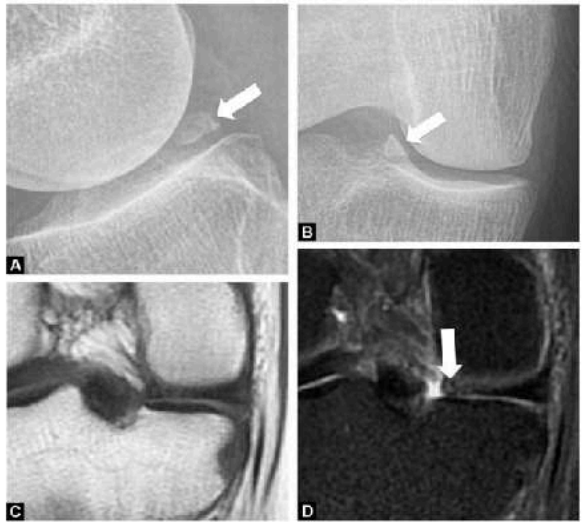

Fig. 4. Medial meniscal ossicle in a 65-year-old woman. a, b, knee radiographs demonstrate a triangle-shaped osseous body (arrows) located in the posterior aspect of the medial femoro-tibial joint; c: a coronal T1-weighted SE image demonstrates no signal abnormality of the medial meniscus; d: on the corresponding fat-saturated proton-density-weighted image, there is a tear of the posterior root. An area of intermediate signal intensity can be seen at the meniscal free edge (arrow) that probably corresponds to the ossicle. No meniscal extrusion was found.

RETOUR MENU

LCA

GENOU : LCA

2 FAISCEAUX

FAISCEAU ANTÉRO -MÉDIAL (le + long)

FAISCEAU POSTÉRO -LATÉRAL (le + vertical)

TEST LAXITE GNRB

RETOUR MENU

Signes indirectes de rupt. de LCA

1 - FK de Segond ou FK tête fibula

2 - TIROIR TIBIAL ANTERIEUR SPONTANÉ:

- Décalage bord post condyle LAT - plateau tibial LAT
  > 5 mm

- Découverture CPME > 3.5 mm

3 - ANGLE FEMOROTIBIAL > 4,9 °

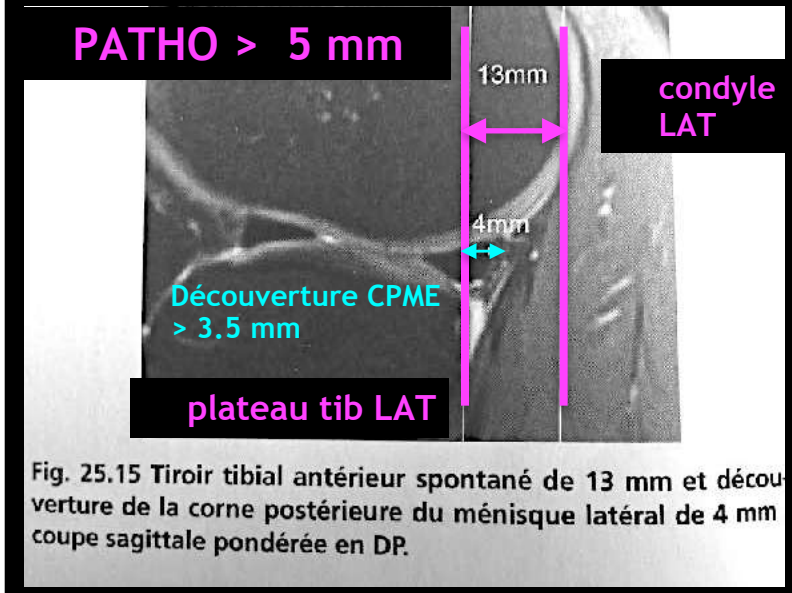

Fig. 25.15 Tiroir tibial antérieur spontané de 13 mm et découverture de la corne postérieure du ménisque latéral de 4 mm coupe sagittale pondérée en DP.

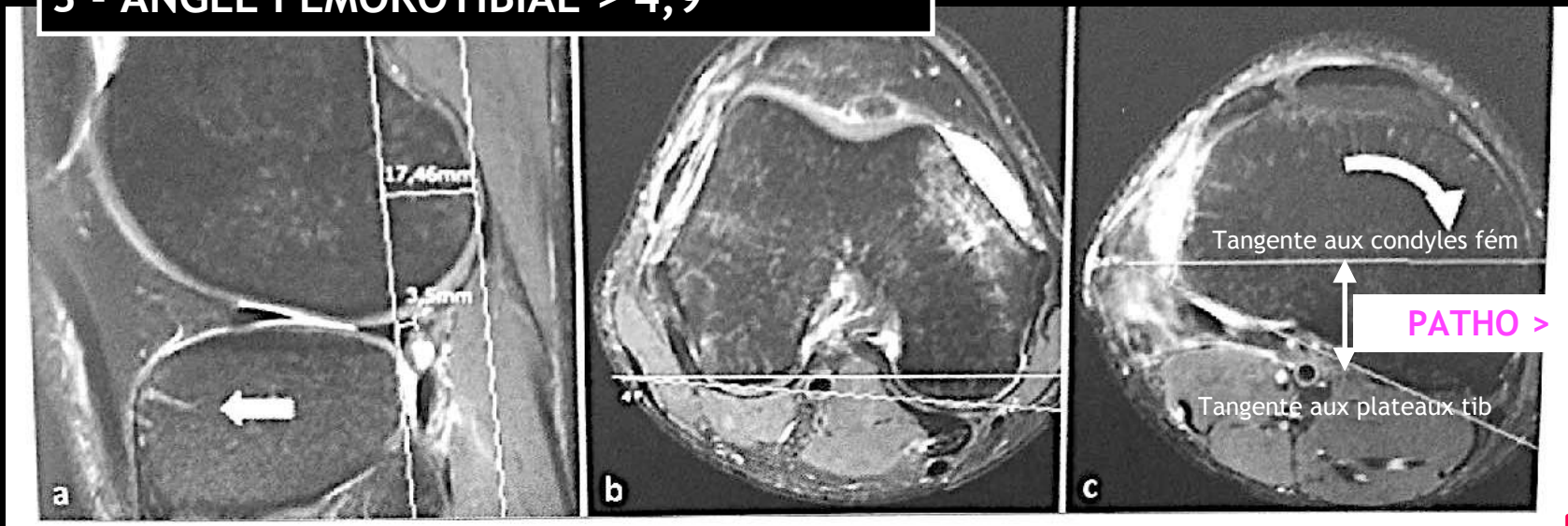

Fig. 16 : **Signes secondaires d'une rupture du LCA traduisant l'instabilité du genou.** (a) Coupe sagittale passant par le compartiment latéral montrant un tiroir antérieur spontané de 17 mm et un signe de la découverture du ménisque latéral. (b, c) Coupes axiales passant par les condyles fémoraux et les plateaux tibiaux montrant un angle fémorotibial de 20° traduisant une instabilité rotatoire avec une rotation médiale du tibia.

RETOUR MENU

Lésions associées aux rupt. de LCA

Lésions complexes associées au LCA

Torsion en varus-flexion-RI (sport-pivot)

séquence lésionnelle :

- LCA
- Triade antéro-externe (LCA-LLE-PAPE)
- Pentade externe (LCA-LLE-PAPE-LCP- coques condyliennes)

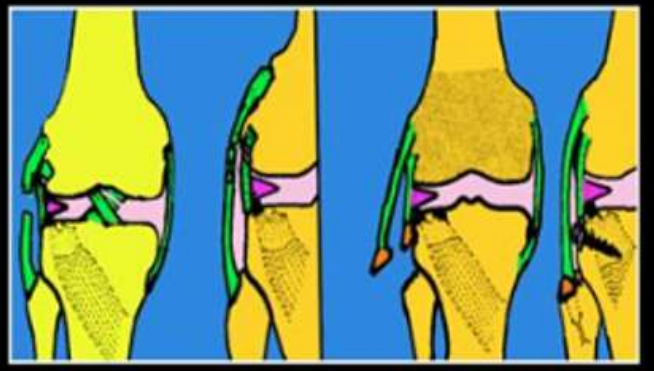

GENOU : LCA

Encadré 25.3 Arguments en faveur d'une rupture partielle du LCA en IRM

Signes directs

- Anomalie de signal focale/interruption/distension de l'un des faisceaux (AM +++)
- Discrètes anomalies de signal au sein d'un LCA ≈ normal
- Aspect de cyclope préopératoire
- Écart anormal entre la face médiale du condyle latéral et le bord latéral du LCA (rupture PL)
- Couverture incomplète de la partie latérale de l'éminence intercondylaire (rupture PL)

Signes négatifs

- Pas de tiroir antérieur
- Pas d'instabilité rotatoire ou de lésion marquée du point d'angle postérolatéral
- Contusions osseuses moins fréquentes

AM : faisceau antéromédial; PL : faisceau postérolatéral.

Rupture partielle du LCA

Le faisceau postérolatéral est continu

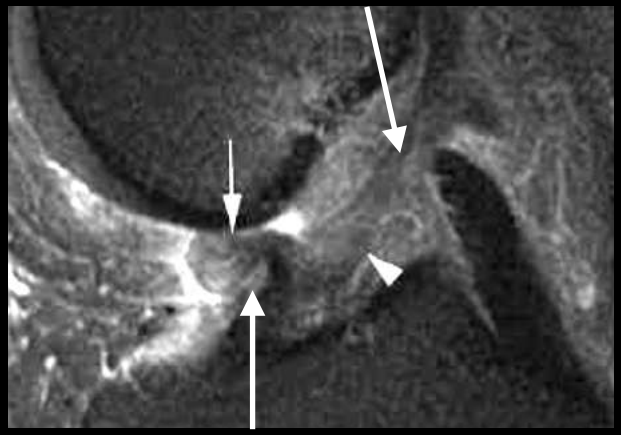

Le faisceau antéromédial est rompu,
e lésion de pseudo-cyclope (flèche).

PAS DE TIROIR TIBIAL ANTERIEUR SPONTANÉ

RETOUR MENU

« EN BATTANT DE CLOCHE » AVEC LESION DE CYCLOPE PRÉOPERATOIRE

14 % si RUPTURE PARTIELLE DU FX ANTERO-MEDIAL +++ / 2 % SI RUPTURE COMPLETE

Responsable d'un flessum du genou

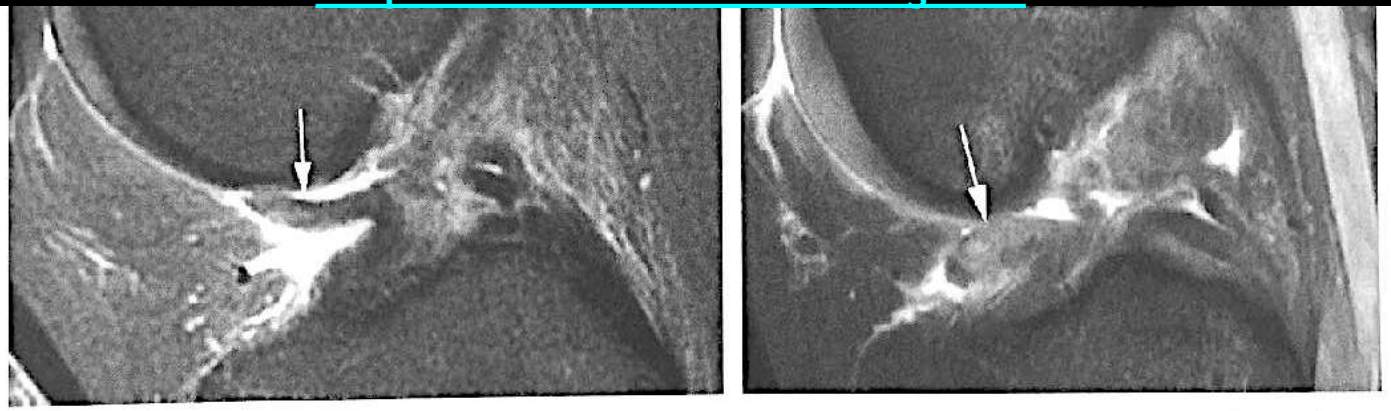

Fig. 25.9 Bascule antérieure de la partie distale du LCA (patients différents). Aspect en «battant de cloche» à l'origine d'une lésion de cyclope préopératoire.

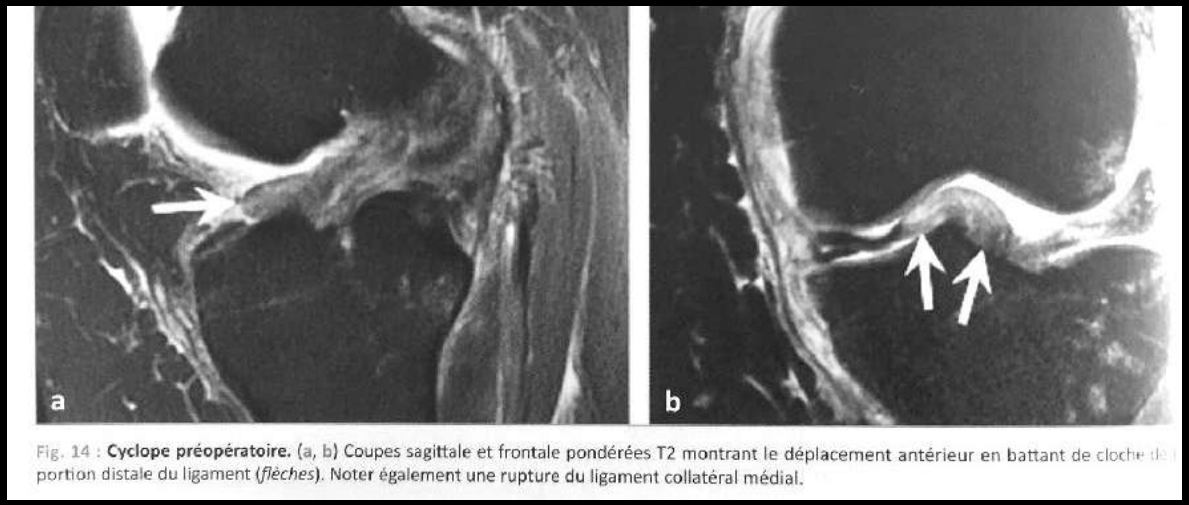

Fig. 14 : **Cyclope préopératoire.** (a, b) Coupes sagittale et frontale pondérées T2 montrant le déplacement antérieur en battant de cloche de la portion distale du ligament (*flèches*). Noter également une rupture du ligament collatéral médial.

RETOUR MENU

GENOU : LCA

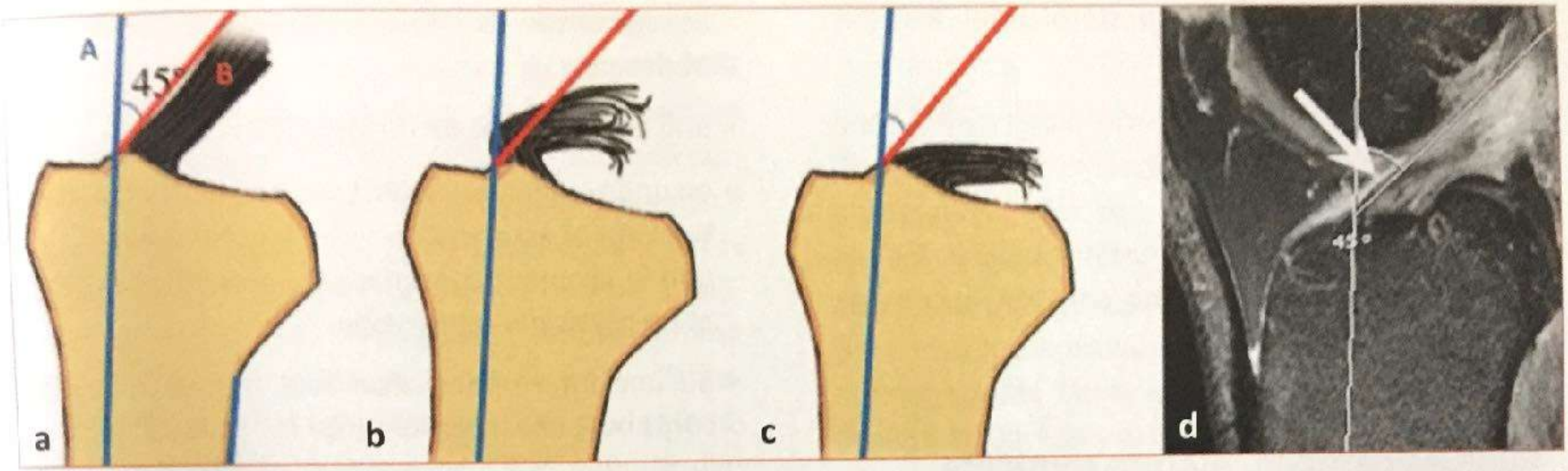

Fig. 15 : **Critère de la ligne de la portion distale du LCA.** (a) Aspect normal : les fibres antérosupérieures du LCA sont parallèles à une ligne (*rouge*) faisant 45° par rapport à l'axe vertical (*bleu*) du tibia (parallèle à la corticale diaphysaire postérieure) ; elles ne la dépassent jamais. (b) la portion inférieure du LCA déborde en avant la ligne *rouge*. (c) La portion inférieure du LCA est horizontalisée et perd son parallélisme avec la ligne **rouge**. Les aspects b et c signent une rupture du LCA. Tiré de [58]. (**d**) Exemple de débord antérieur (*flèche*) chez un patient présentant une rupture complète.

RETOUR MENU

GENOU : avulsion du pied du LCA

Avulsion LCA = FK aire condylaire antérieure, préspinale

+ FK éminence inter condylaire

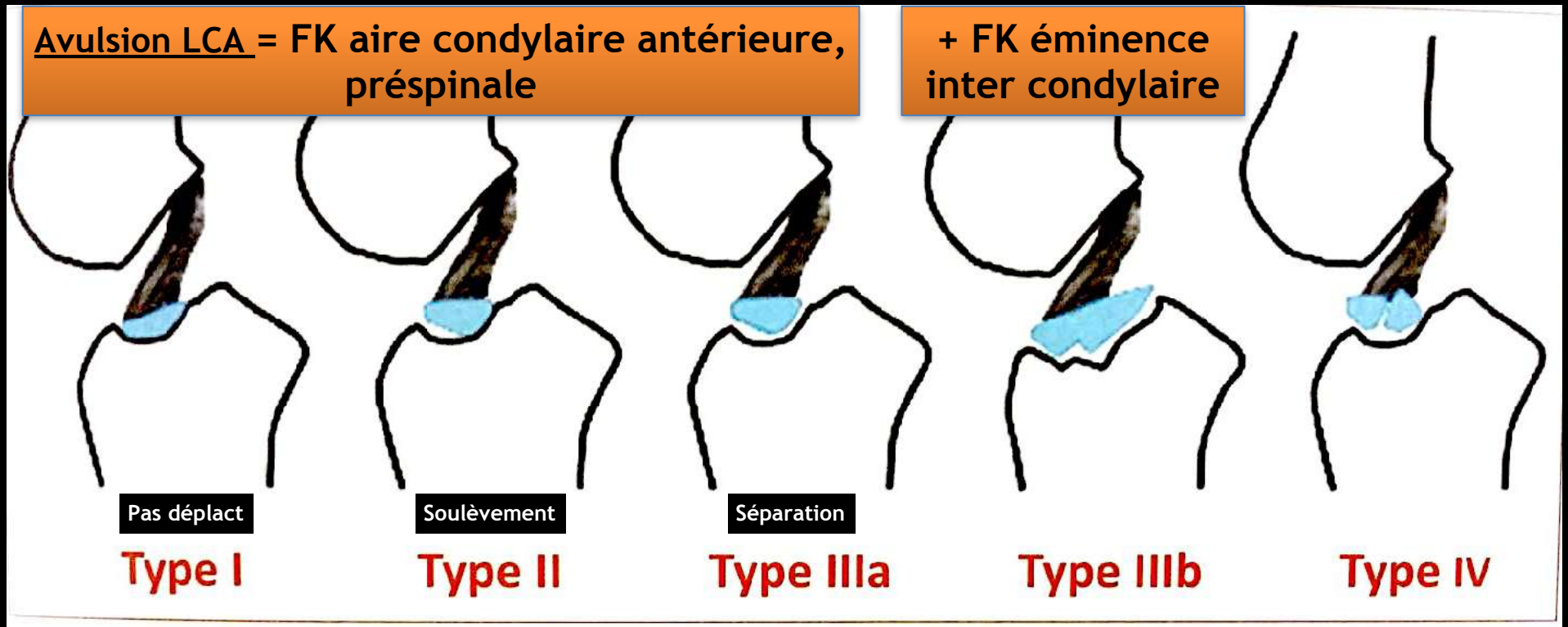

Fig 3 : **Représentation schématique des fractures de l'aire condylaire antérieure selon la classification de Meyers et McKeever.** *Type I :* pas de déplacement significatif du fragment. *Type II :* soulèvement du bord antérieur. *Type IIIa :* séparation complète du fragment. *Type IIIb :* la fracture s'étend à l'éminence inter-condylaire. *Type IV :* fracture multifragmentaire ou rotation du fragment.

PS : Avulsion LCP = FK aire condylaire post

RETOUR MENU

AVULSION STADE II

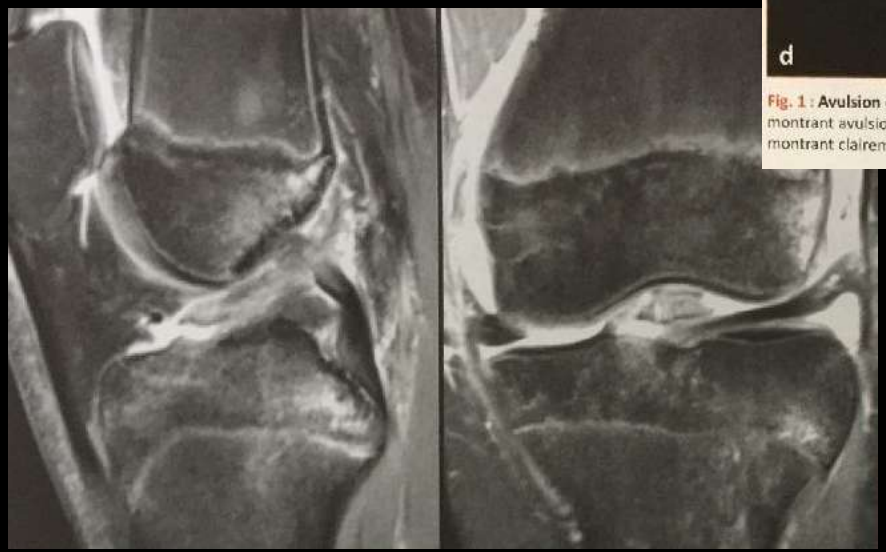

Fig. 1 : Avulsion de l'aire condylaire antérieure de type IIIa de Meyers et McKeever chez une femme de 46 ans. (a, b) Radiographies standard de face et profil montrant avulsion de l'aire condylaire antérieure avec une ascension nette du fragment osseux (*flèches*). (c, d) Scanner en MPR sagittale et Global Illumination montrant clairement le siège et le déplacement de la fracture. (e) Coupe sagittale en pondération T2 montrant également la fracture.

RETOUR MENU

GENOU : CICATRISATION DU LCA

enroulement et une fixation du LCA sur le ligament croisé postérieur (type 1), sa fixation au plafond de la fosse intercondylaire (type 2) ou sur la face médiale du condyle latéral, en avant et en bas de son insertion normale (type 3) [72] (**fig. 18**). Le type 1, également appelé "croisé en nourrice" est le plus fréquent (64 %

si doute : test GNRB ou TELOS

RETOUR MENU

GENOU : LCA

Les pièges en IRM

1- Le kyste mucoïde du LCA

du ligament. Il peut être responsable de douleurs du creux poplité, d'une limitation de la flexion ou de l'extension, mais pas d'une instabilité du genou.

2- Ligament méniscofémoral antéromédial

Il est rare (2 % des cas) et souvent méconnu. Il est étendu de la corne antérieure du ménisque médial à la fosse intercondylaire, avec un trajet proche de celui du LCA [174, 187]. Il peut être à l'origine de faux négatifs de rupture du LCA. La reconnaissance de son insertion méniscale est fondamentale pour le différencier du LCA et de la plica infrapatellaire (fig. 25.24). Ce ligament est parfois associé à un ménisque médial discoïde ou à une plica infrapatellaire [23].

3- Plica infrapatellaire

Son trajet, parallèle au LCA dans l'échancrure intercondylaire, peut parfois mimer un ligament résiduel alors que le LCA est rompu (*cf.* fig. 25.24) (*cf.* chapitre 23).

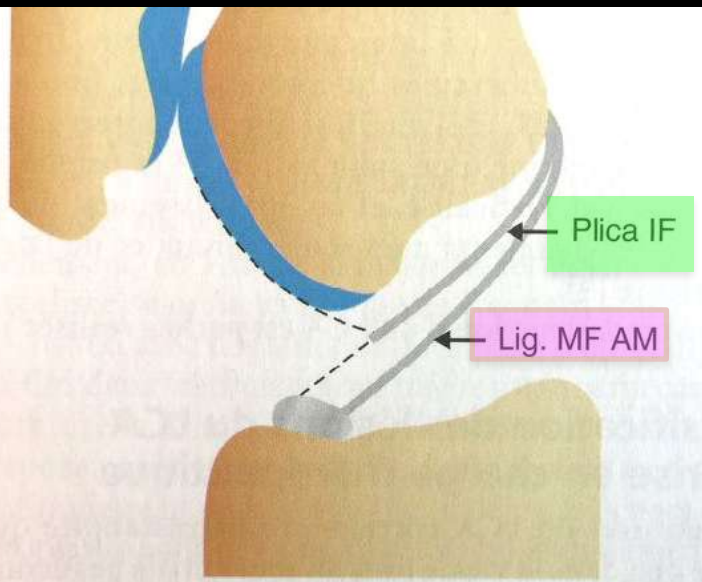

Fig. 25.24 Schéma du ligament méniscofémoral antéromédial (lig. MF AM). Il est étendu de la corne antérieure du ménisque médial à la fosse intercondylaire, en avant du LCA. La plica infrapatellaire (plica IF) se prolonge dans la graisse de Hoffa.

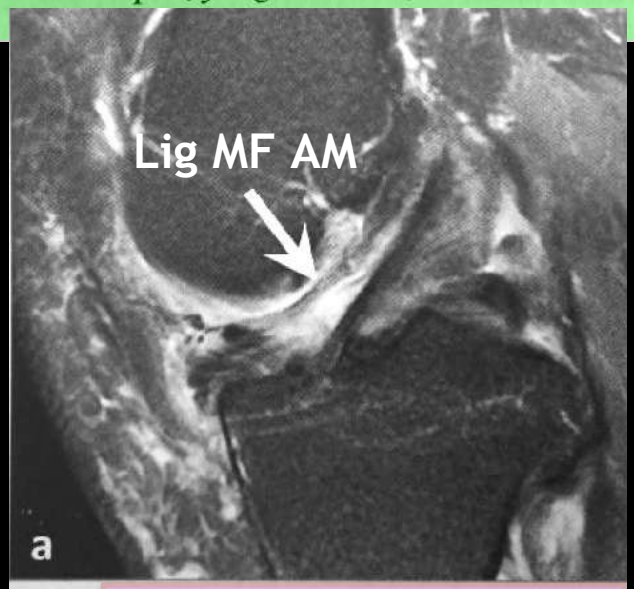

Fig. 22 : Ligament méniscofémoral antéromédial.

RETOUR MENU

GENOU : LCA

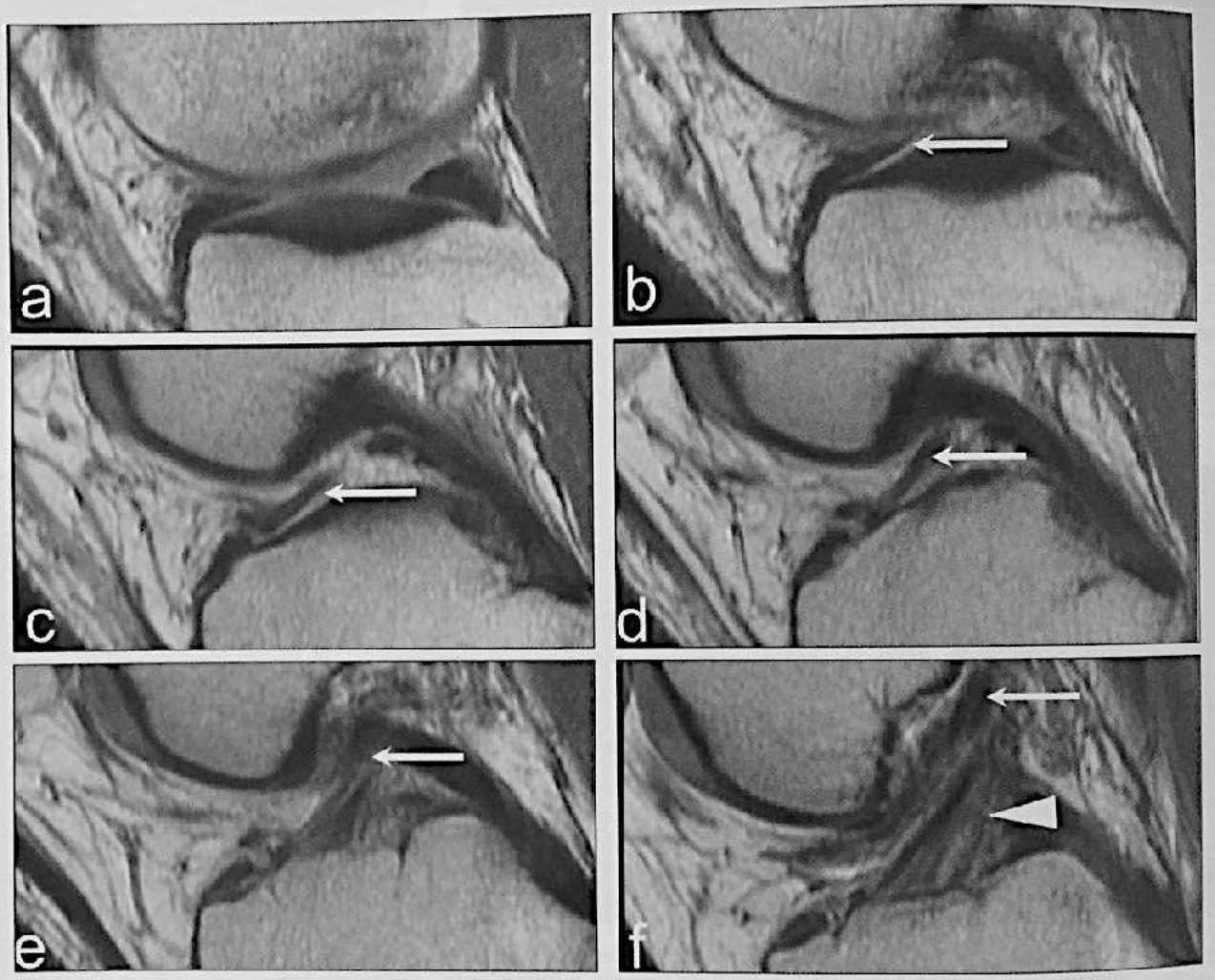

Figure 7 : Ligament ménisco-fémoral antéro-médial (flèches) visible sur des coupes sagittales jointives (a-f), reliant la corne antérieure du ménisque médial à l'échancrure intercondylienne, avec un trajet parallèle au bord antérieur du LCA (tête de flèche).

RETOUR MENU

LIGAMENTOPLASTIE

GENOU : LIGAMENTOPLASTIE LCA

- **au tendon patellaire = Technique de Kenneth-Jones**

  Effets néfastes sur le site donneur :

  1. tendinopathie patellaire,
  2. rupture du tendon,
  3. récupération lente de l'extension,
  4. rétraction cicatricielle définitive avec patella infera
  5. apparition secondaire de douleurs antérieures,
  6. hernie graisseuse à travers le défect,
  7. instabilité patellaire, fracture de la patella

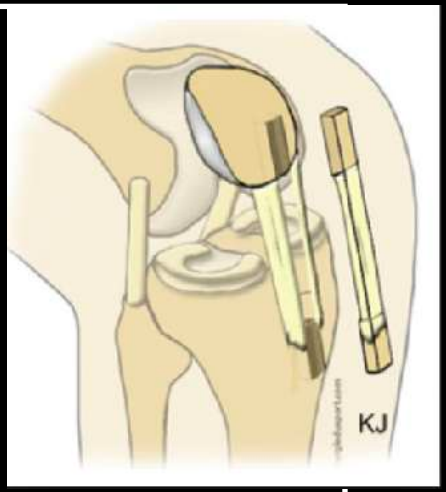

- **aux tendons distaux semi-tendineux et gracile = Technique du DIDT**

  Faible nocivité au site donneur ,
  de suites opératoires plus simples (- de douleurs)
  récupération rapide de l'activité.

- **au fascia lata = Technique de Macintosh**

g. 1 : zone de prélèvement de la bandelette de fascia lata

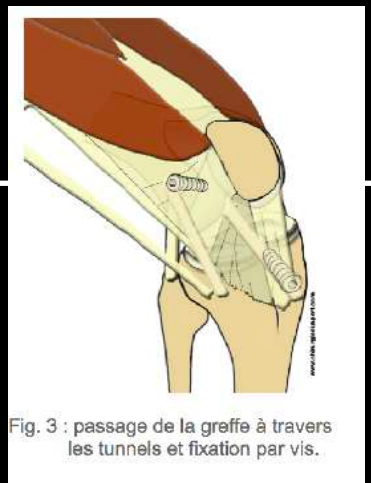
Fig. 3 : passage de la greffe à travers les tunnels et fixation par vis.

RETOUR MENU

GENOU : LIGAMENTOPLASTIE LCA

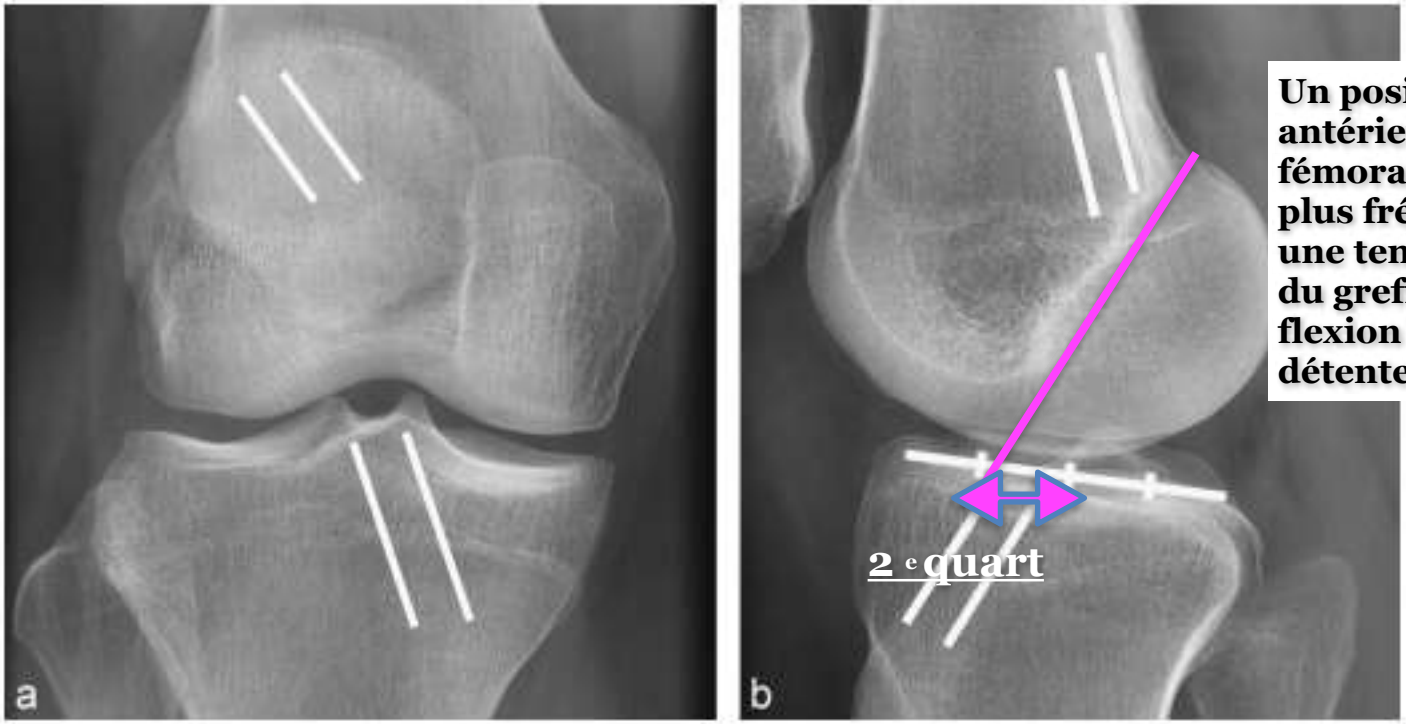

Un positionnement trop antérieur du tunnel fémoral (malposition la plus fréquente) entraîne une tension excessive du greffon lors de la flexion du genou et une détente en extension

Fig. 25.26

Positionnement normal des tunnels osseux en radiographie.

De face (**a**), l'angle entre l'axe de la diaphyse fémorale et celui du tunnel fémoral doit être d'environ 40°. Le *tunnel tibial* présente un trajet légèrement plus vertical que le tunnel fémoral. De profil (**b**), le tunnel fémoral doit être le plus postérieur possible sans interrompre la corticale fémorale postérieure. Le tunnel tibial doit être parallèle mais légèrement postérieur à la ligne de Blumensaat, et s'ouvrir dans le 2 e quart antérieur du plateau tibial.

RETOUR MENU

GENOU : LIGAMENTOPLASTIE LCA

1 - TUNNEL TIBIAL :

- **doit être parallèle mais légèrement postérieur à la ligne de Blumensaat,**
- **et s'ouvrir dans le 2 e quart antérieur du plateau tibial**

Un positionnement trop antérieur favorise le flessum postopératoire et le conflit entre le greffon et le toit de la fosse intercondylaire -> ostéotomie résection d'une partie de la face médiale du condyle fémoral latéral de l'échancrure intercondylaire = *notchplasty*

Un positionnement trop postérieur entraîne en revanche une verticalisation du transplant et une inefficacité de la plastie, avec risque de conflit avec le LCP et une raideur articulaire

TUNNEL TIBIAL DOIT ETRE
DANS LA LIGNE DE BLUMENSAAT
(légèrement post)
ET 2E QUART

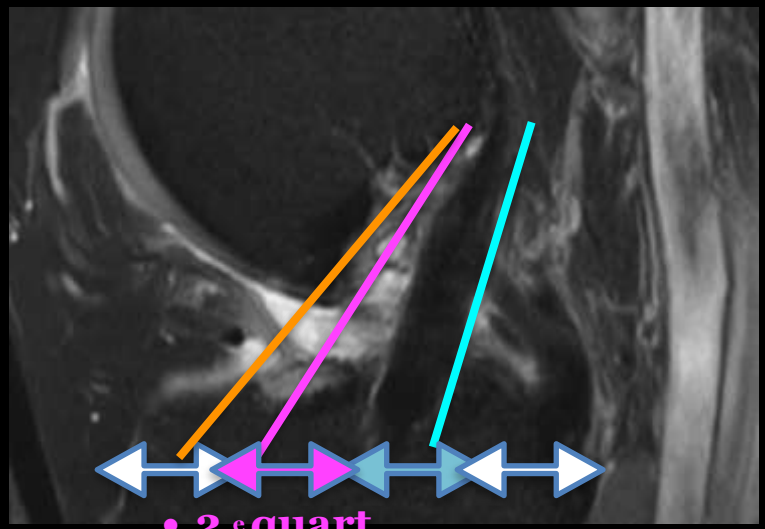

- **2 e quart**

RETOUR MENU

GENOU : LIGAMENTOPLASTIE LCA

2 - CONFLIT MECANIQUE AVEC LE GREFFON = GRAFT IMPIGEMENT

Il favorise la rupture partielle ou complète du greffon par cisaillement.

1. **la partie antéro-inferieur de l'échancrure inter-condylienne**

- **favorisé par un positionnement trop antérieur du tunnel tibial,**
- **un ostéophytite,**
- **une arthrofibrose antérieure**
- **et une plastie trop longue**

-> hypersignal T2 focal de la plastie en regard du conflit

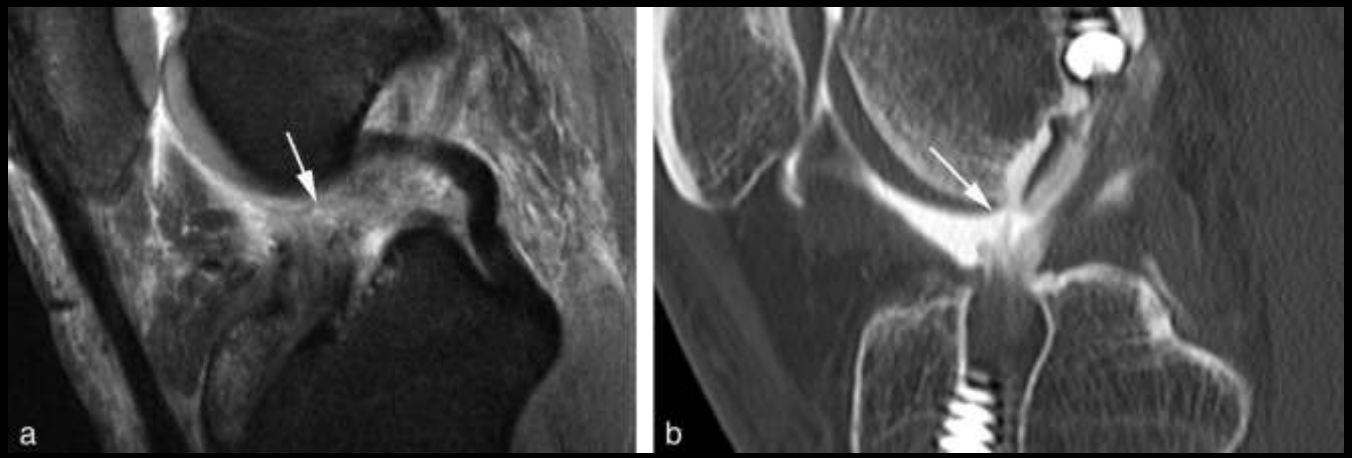

Conflit de la plastie avec la partie basse de la fosse intercondylaire
Notez le tunnel tibial trop antérieur, la coudure de la plastie (trop longue) et son caractère aminci en regard du conflit, témoignant d'une rupture partielle en IRM

RETOUR MENU

GENOU : LIGAMENTOPLASTIE LCA

GRAFT IMPIGEMENT

TUNNEL TIBIAL EN AVANT
DE LA LIGNE DE BLUMENSAAT
(légèrement post)
ET 2E QUART

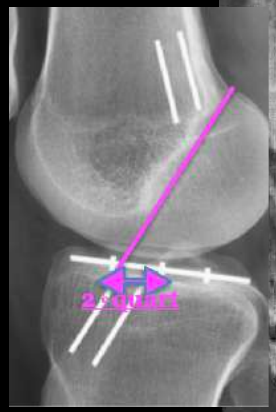

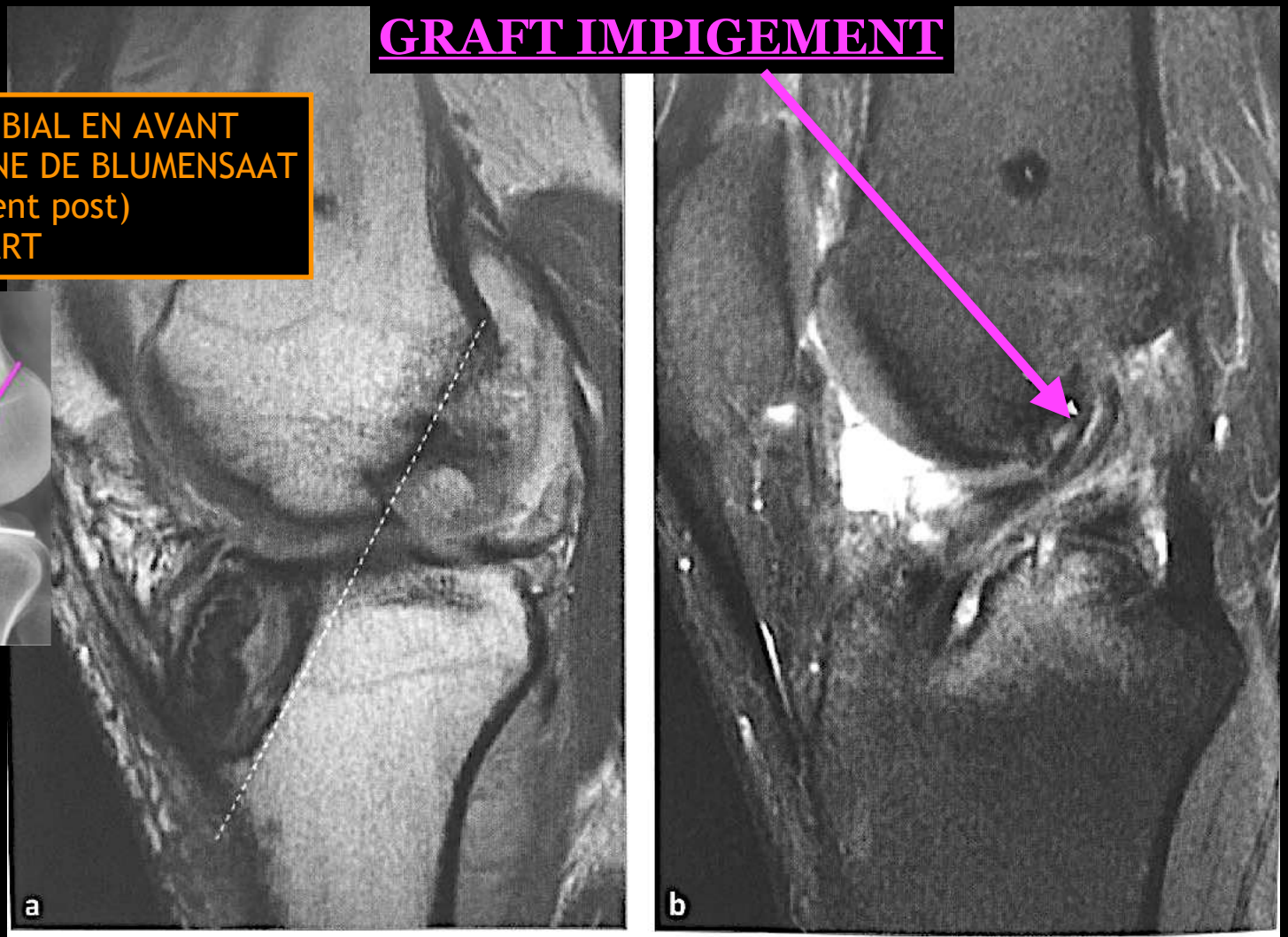

Fig. 9 : Graft impingement : conflit entre la plastie et l'échancrure intercondylienne. Coupe sagittale en pondération DP montrant la position trop antérieure du tunnel tibial qui s'ouvre en avant de la ligne de Blumensaat (a) et en pondération DP Fat Sat montrant un aspect hétérogène, épaissi de la plastie siège d'une rupture partielle (*flèche*) (b).

RETOUR MENU

GENOU : LIGAMENTOPLASTIE LCA

Conflit mécanique avec le greffon (suite)

2. **le bord médial du condyle latéral**
   lié à une échancrure trop étroite, un tunnel trop latéral ou une ostéophytose.
   Il est recherché sur les coupes IRM frontales ;

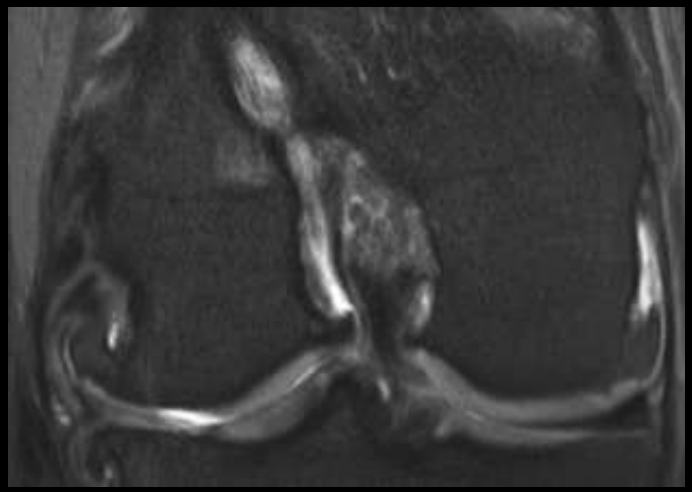

Conflit de la plastie avec une ostéophytose du bord médial du condyle latéral, à l'origine d'une rupture quasi complète du greffon

3. **le LCP . Ce conflit est favorisé par un tunnel tibial trop vertical, postérieur et médial, la plastie et le LCP venant alors en contact lors de la flexion ;**

4. **les berges des tunnels osseux , une vis ou le greffon osseux en cas de positionnement trop proche de l'articulation**

RETOUR MENU

GENOU : LIGAMENTOPLASTIE LCA

3 - ARTHROFIBROSE ET LESION du « CYCLOPE »

= nodule cicatriciel fibreux d'au moins 5 mm de diamètre (parfois jusqu'à 20 mm) qui se forme autour de la partie antérieure de la plastie, à la partie antérieure de l'espace intercondylaire

=> perte de l'extension maximale

En IRM, le nodule ovoïde est bien limité, en hyposignal ou de signal intermédiaire en T1 et de signal variable, volontiers hétérogène en T2.Il se rehausse après injection de gadolinium.

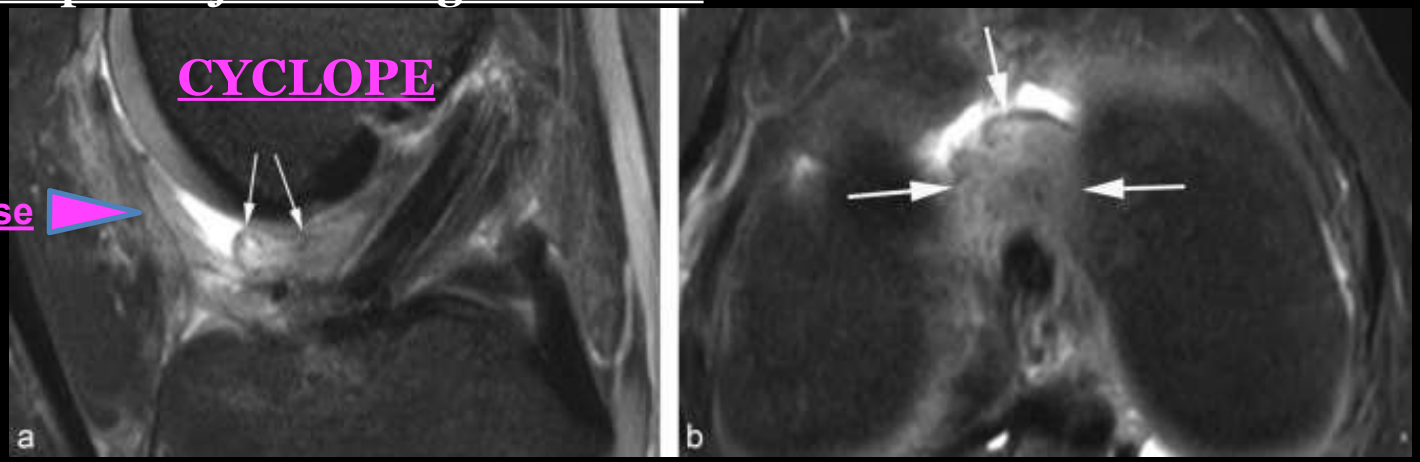

Lésion du cyclope de signal intermédiaire en avant de la plastie
Notez l'arthrofibrose antérieure associée (tête de flèche).

RETOUR MENU

GENOU : LIGAMENTOPLASTIE LCA

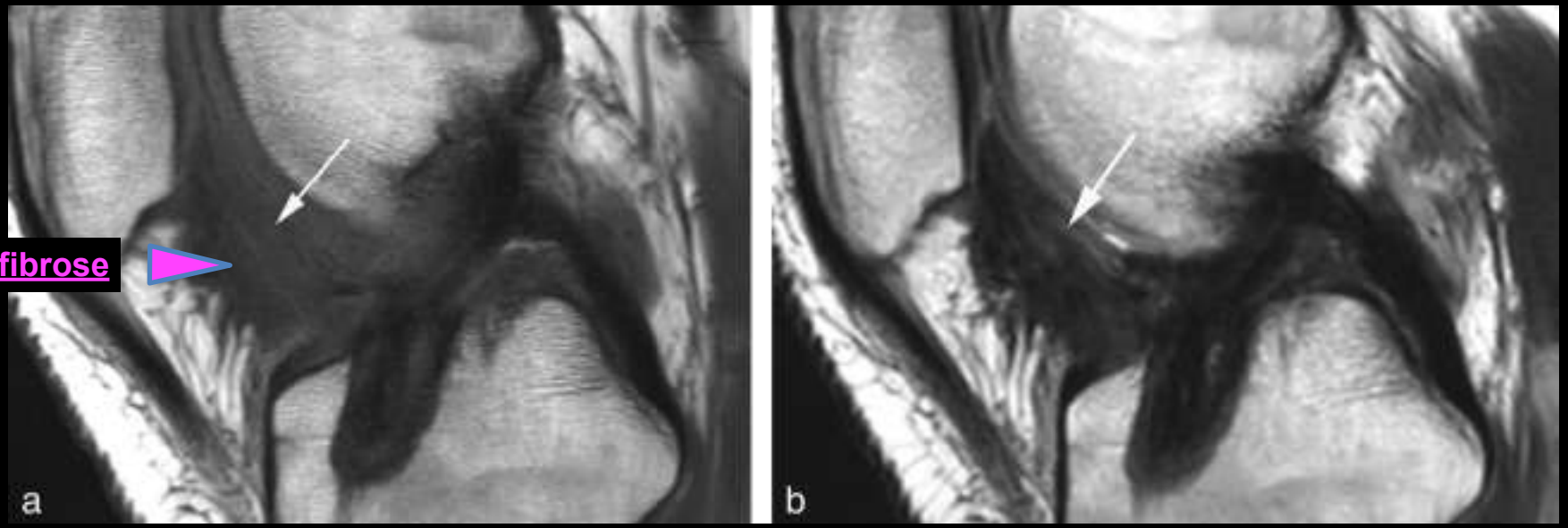

l'arthrofibrose

Arthrofibrose étendue avec tissu fibreux rétractile autour de la plastie et dans la graisse de Hoffa T1 (a) et T2 (b).

l'arthrofibrose

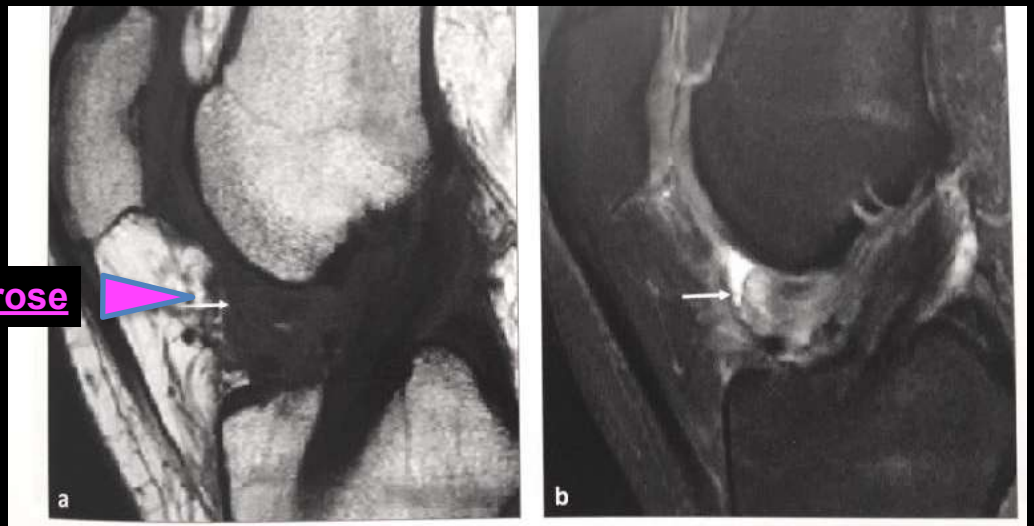

Fig. 8 : Arthrofibrose focale : lésion nodulaire de la portion antérieure de l'échancrure intercondylienne (*flèche*) en hyposignal hétérogène en pondération T1 (a) et en hypersignal hétérogène en pondération DP Fat Sat (b).

RETOUR MENU

GENOU : LIGAMENTOPLASTIE LCA

4 - KYSTE DU TUNNEL

Il peut être responsable de douleurs et d'une diminution de la mobilité

En IRM ,
Il s'agit d'un processus fréquent et non douloureux, qui n'évolue pas forcément en kyste. Les kystes seraient liés à l'incorporation incomplète du greffon au sein du tunnel osseux, avec développement de tissu nécrotique autour de la plastie et infiltration de liquide synovial à l'interface greffon-os, ce qui aboutit à l'élargissement progressif du tunnel . Ils pourraient également être liés à une réaction vis-à-vis des matériels de fixation de la plastie, notamment ceux qui se développent ou prédominent dans les tissus sous cutanés prétibiaux, formant un nodule douloureux à la palpation

RETOUR MENU

GENOU : LIGAMENTOPLASTIE LCA AUTRES PATHOLOGIES

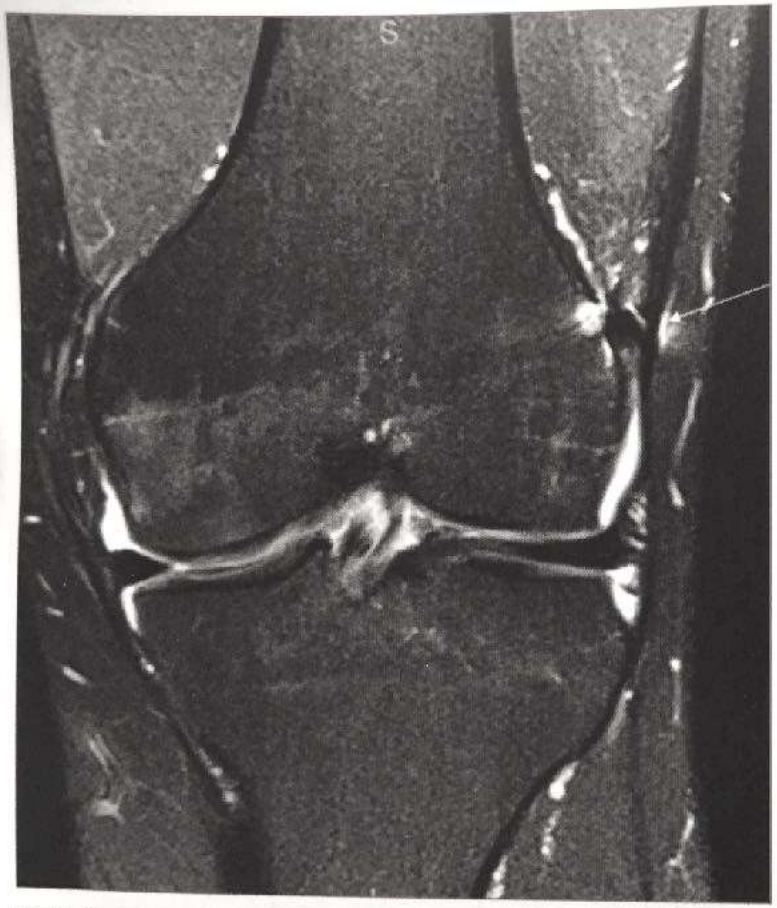

Fig. 11 : Coupe coronale en pondération DP Fat Sat. Épaississement et hypersignal du tractus iliotibial avec infiltration des tissus mous au contact de l'endobouton témoin d'un conflit.

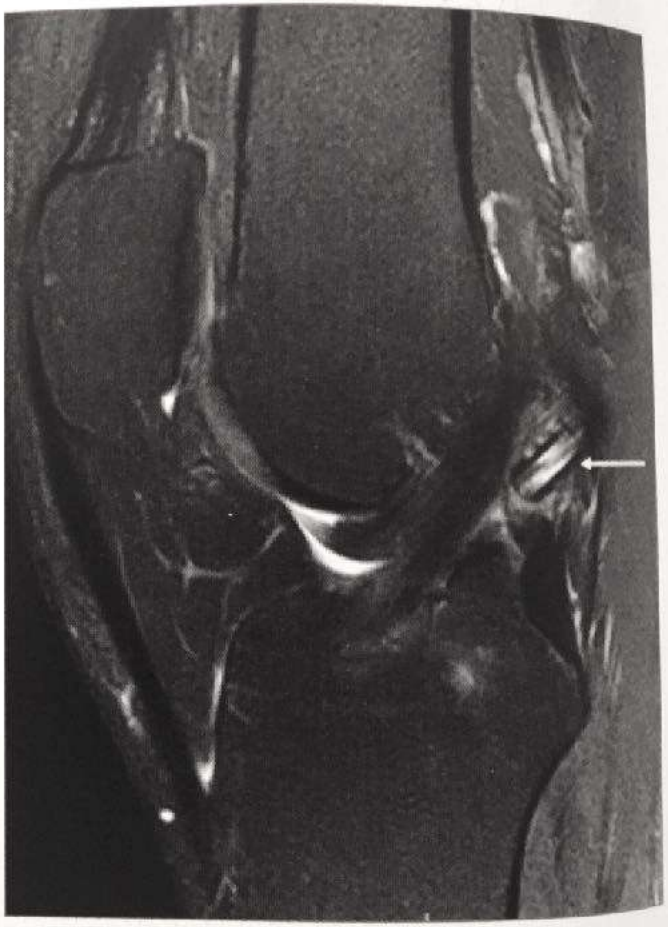

Fig. 12 : Coupe sagittale en pondération DP Fat Sat. Notez la migration du matériel de fixation du greffon (*flèche*) dans le tunnel fémoral à la partie postérieure de l'échancrure intercondylienne malgré un aspect normal de la plastie.

RETOUR MENU

LCP

RETOUR MENU

Mais où est passé le LCP ?

Articles médicaux

PRESENTATION CLINIQUE

Bilan de gonalgies gauches chroniques chez un patient de 35 ans, sans antécedénts post-traumatique.

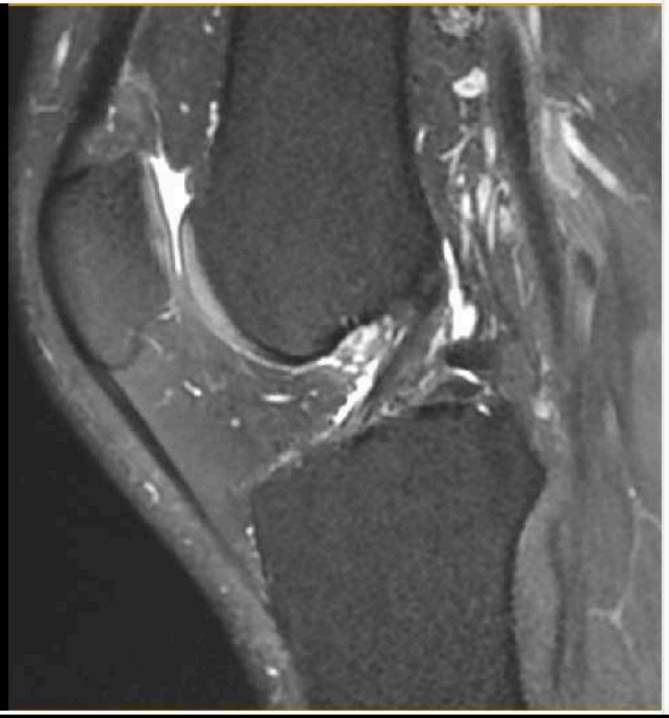

RETOUR MENU

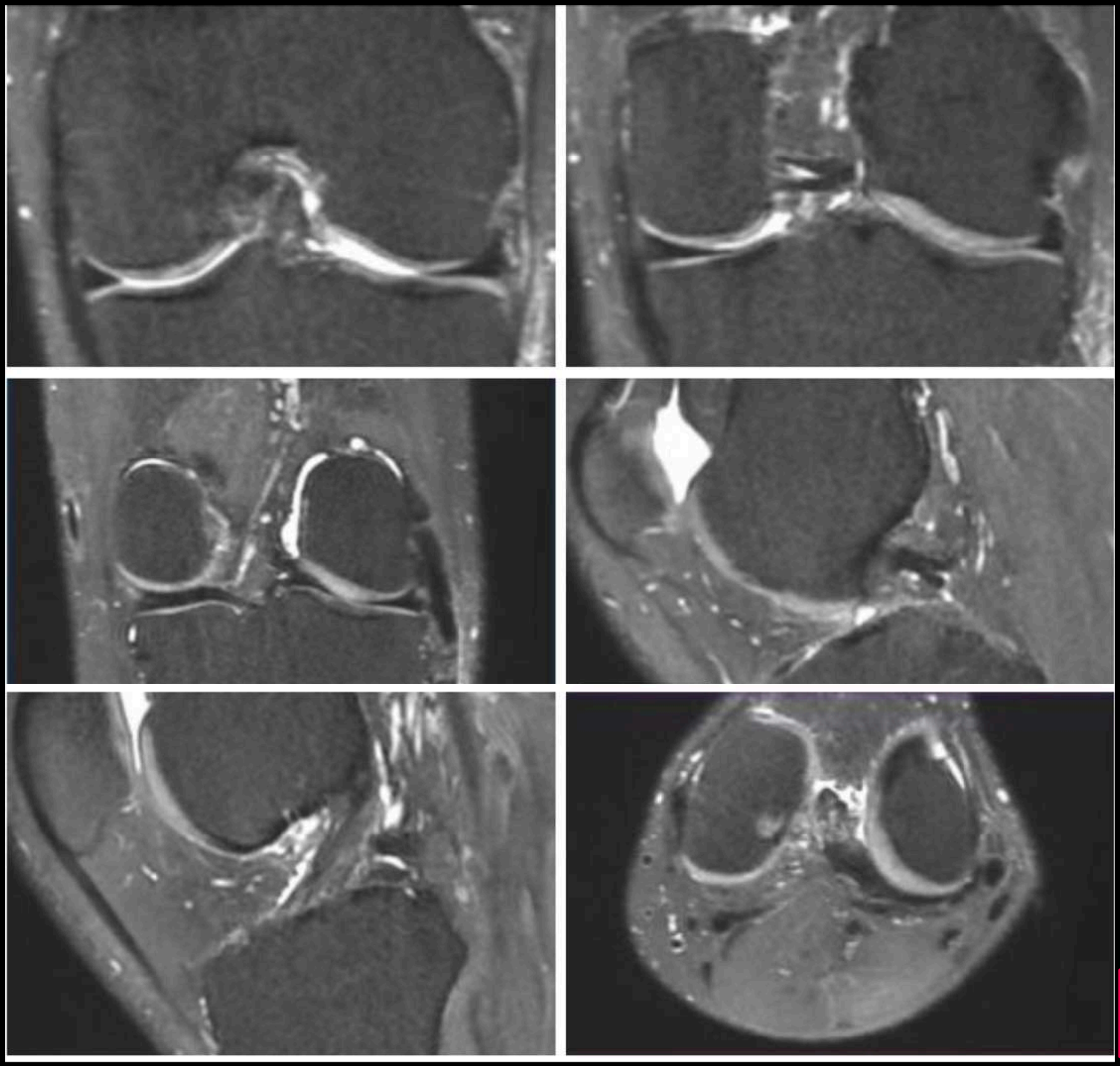

RETOUR MENU

DIAGNOSTIC :

AGENESIE DE LA PORTION VERTICALE DU LCP AVEC HYPERTROPHIE COMPENSATRICE DU LIGAMENT INTERMENISCO-FEMORAL

FREQUENCE :

L'agénésie des ligaments croisés est une malformation congénitale rare.

Son incidence est estimée à 0,017 pour 1000 naissances vivantes [1], sur la base de l'incidence des luxations congénitales de genou.

Cette déformation a été décrite pour la première fois en 1956 par Giorgi [2].

CLASSIFICATION :

Manner *et coll.* [3] ont classé trois types principaux de dysplasie des ligaments croisés.

- **Le type I** *comprend l'hypoplasie ou l'aplasie isolée du ligament croisé antérieur* avec une encoche fémorale partiellement fermée et une épine tibiale hypoplasique (56%).

- **Le type II** *est caractérisé par une aplasie du ligament croisé antérieur et une hypoplasie du ligament croisé postérieur* ; avec une échancrure fémorale encore plus fermée et une épine tibiale hypoplasique plus marquée que celles du type I (21%).

- **Le type III** présentent une aplasie à la fois du ligament croisé antérieur et du ligament croisé postérieur avec absence totale de l'échancrure intercondylienne fémorale et aplasie des deux épines tibiales.

Capture d'écran

RETOUR MENU

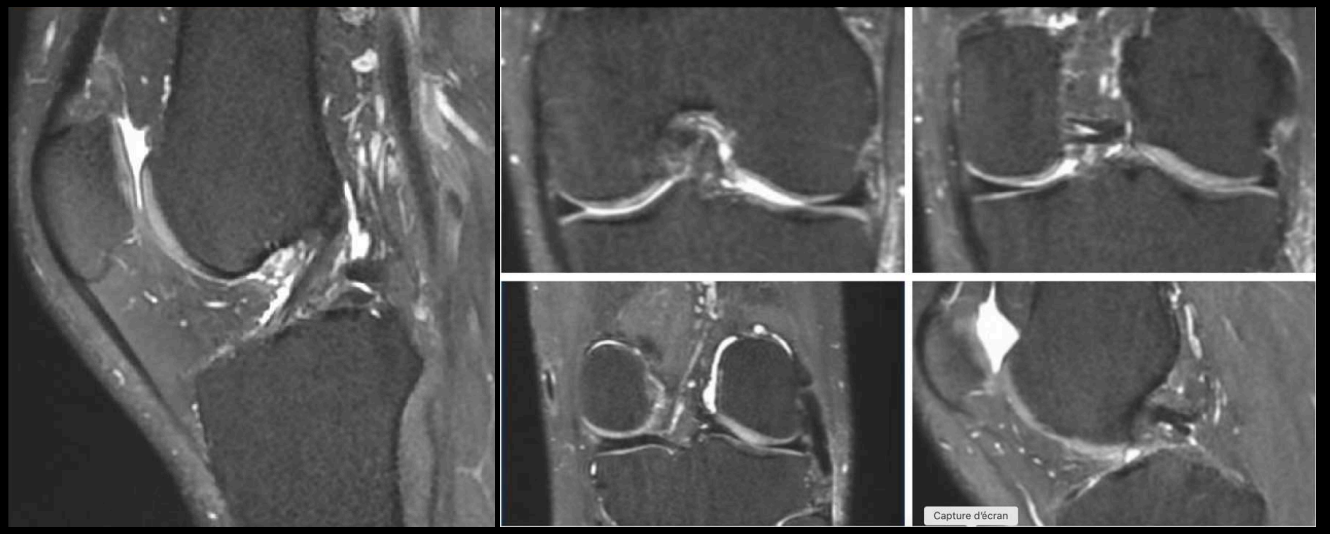

SEMIOLOGIE RADIOLOGIQUE :

- **Signe sémiologique 1 :** discrète hypoplasie de l'épine tibiale intercondylienne latérale et non visualisation de la portion verticale du LCP

NB : l'hypothèse de Giorgi est que les tubercules se forment en raison de la traction des LCA et LCP [2].

- **Signe sémiologique 2 :** persistance de la portion horizontale du LCP qui s'insère normalement en éventail sur la portion médiale, haute, de l'échancrure inter-condylienne, au dessus de l'enthèse du ligament inter-ménisco-fémoral vers lequel il converge (cf plan coro.) = première convergence.

- **Signe sémiologique 3 :** ligament féinter-ménisco-fémoral dit de Humphrey hypertrophié (tentative anatomique pour stabiliser le genou ?) *[16]* , formant une image de « pseudo LCP », et qui s'insère sur la corne postérieure du ménisque latéral (cf plan coro.)= seconde convergence.

NB : on notera la persistance de l'attache ménisco-tibiale de la corne postérieure du ménisque latéral

- **Signe sémiologique 5 :** Très discret méplat (hypoplasie) de la portion médiale du condyle latéral proche de l'échancrure intercondylienne.

RETOUR MENU

NB : dans la littérature, la plupart des cas décrits ont montré que cette affection est généralement associée à d'autres anomalies du système musculo-squelettique, en particulier du membre inférieur comme :

– l'agénésie des ménisques [4];

– l'agénésie ou dysplasie de la rotule, du tibia et du péroné [5 , 6 , 7 , 8 , 9];

– anomalie rachicienne.

– défauts focaux du fémur proximal [10 , 9 , 11]

– syndromes d'organes multiples comme le syndrome du radius sans thrombocytopénie (TAR) [12,13] et l'arthrogrypose [14].

– dysplasie de hanche et anomalies rachidiennes [15]...

RETOUR MENU

LLI - PAPM

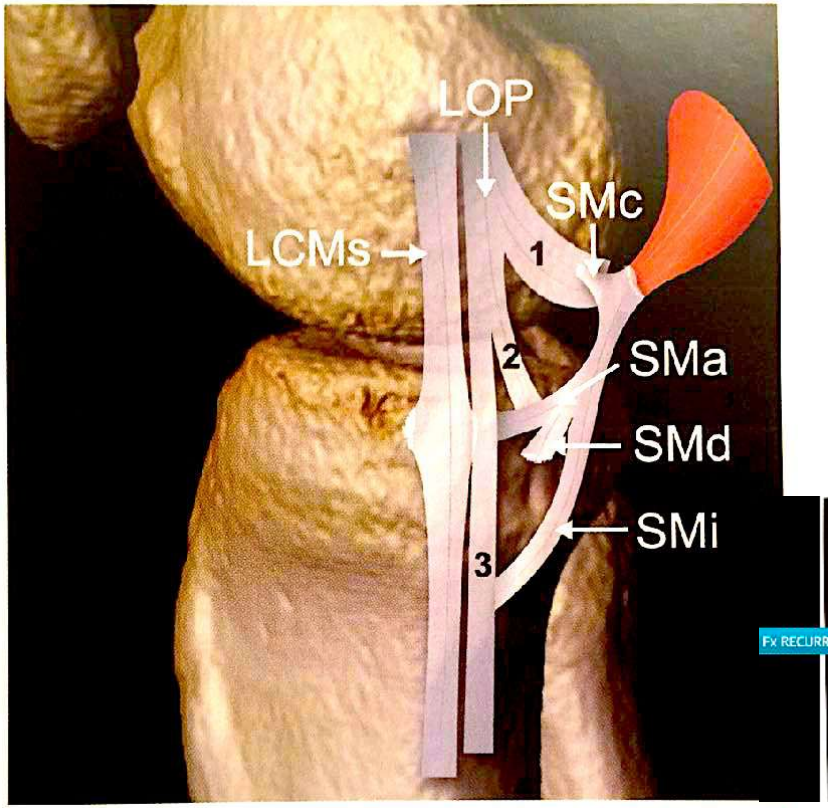

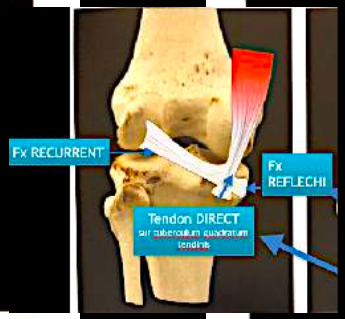

Fig. 26.1 Schéma du plan ligamentaire médial (et postéromédial). Ligament collatéral médial superficiel (LCMs), ligament oblique postérieur (LOP) avec ses faisceaux capsulaire (1), central (2) et superficiel (3), expansions tendineuses distales du muscle semi-membraneux : tendon antérieur (ou réfléchi : SMa), tendon direct (SMd), expansion capsulaire (SMc), tendon inférieur (poplité) (SMi).

Encadré 26.2 Structures composant le point d'angle postéromédial

- Ligament oblique postérieur (LOP) **Lop**
- Expansions tendineuses distales du muscle semi-membraneux
- Ligament poplité oblique (LPO) **Lpo**
- Capsule postéromédiale
- Corne postérieure du ménisque médial

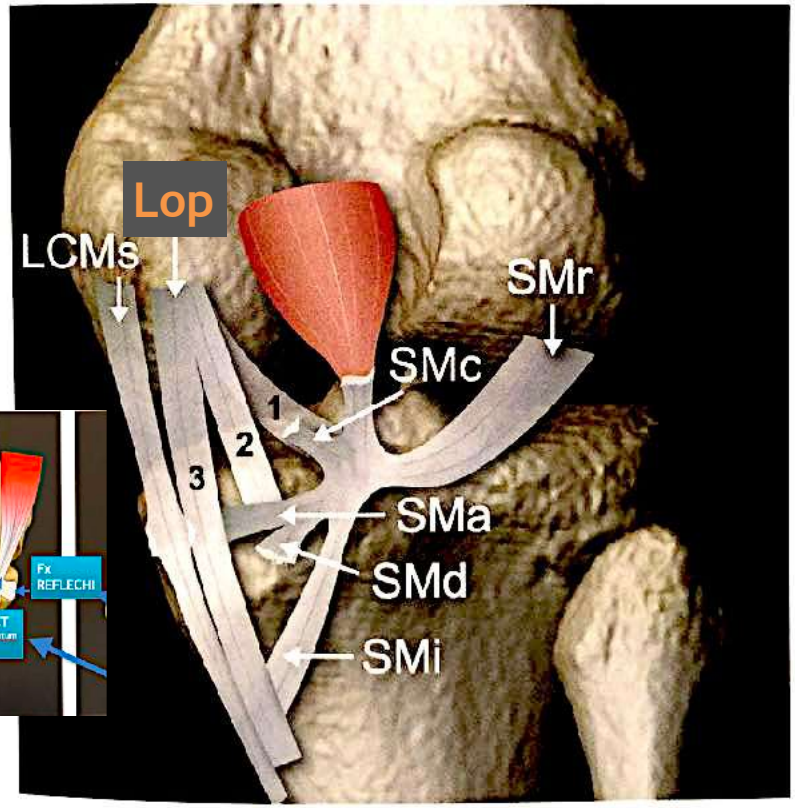

Fig. 26.12 Schéma de certains éléments du point d'angle postéromédial (PAPM). Ligament oblique postérieur (LOP) : faisceau capsulaire (1), faisceau central (2), faisceau superficiel (3); muscle semi-membraneux : tendon antérieur (SMa), tendon direct (SMd), expansion

RETOUR MENU

LLI - PAPM

Encadré 26.2 Structures composant le point d'angle postéromédial

- Ligament oblique postérieur (LOP) **Lop**
- Expansions tendineuses distales du muscle semi-membraneux
- Ligament poplité oblique (LPO) **Lpo**
- Capsule postéromédiale
- Corne postérieure du ménisque médial

Pas LLI

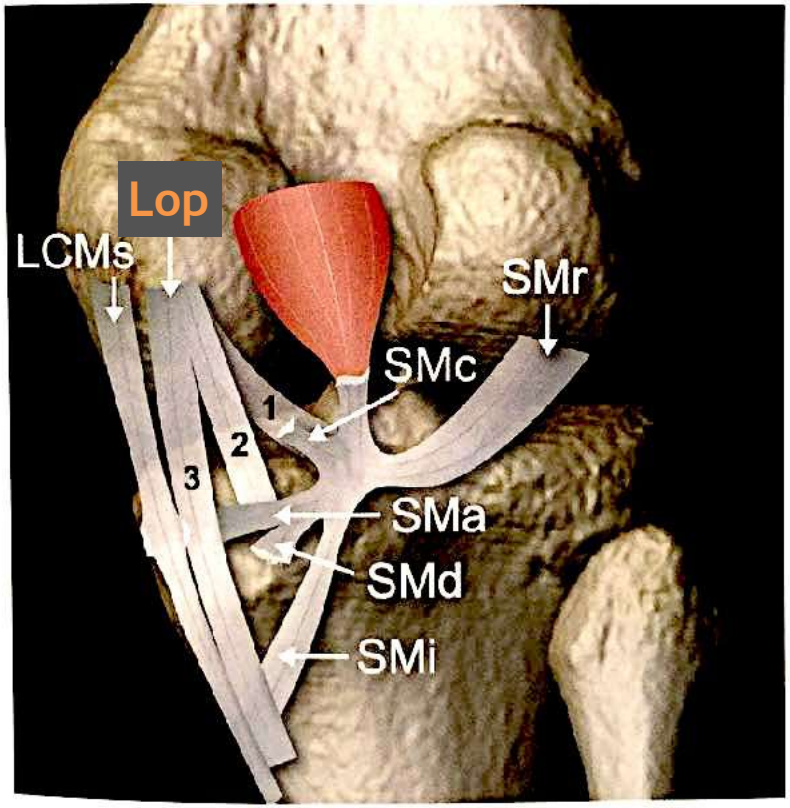

Fig. 26.12 Schéma de certains éléments du point d'angle postéromédial (PAPM). Ligament oblique postérieur (LOP) : faisceau capsulaire (1), faisceau central (2), faisceau superficiel (3); muscle semi-membraneux : tendon antérieur (SMa), tendon direct (SMd), expansion

Mécanismes lésionnels

L'atteinte du PAPM est rarement isolée. Elle est habituellement associée à des lésions des ligaments croisés et du LCM. Elle survient brutalement lors d'un traumatisme sportif ou progressivement par distension (laxité chronique secon-

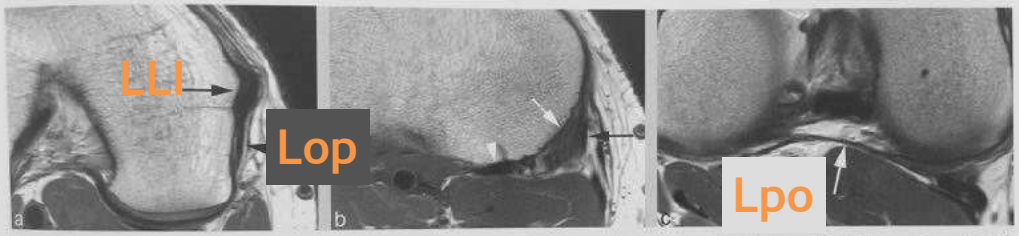

Fig. 26.13 Point d'angle postéromédial : coupes axiales en DP. a. Ligament oblique postérieur (LOP) (tête de flèche) en arrière du LCM superficiel (flèche). **b.** Tendon antérieur (flèche noire), direct (flèche blanche) et inférieur (tête de flèche) du muscle semi-membraneux. **c.** Ligament poplité oblique (flèche).

RETOUR MENU

GRADE ENTORSE LLI

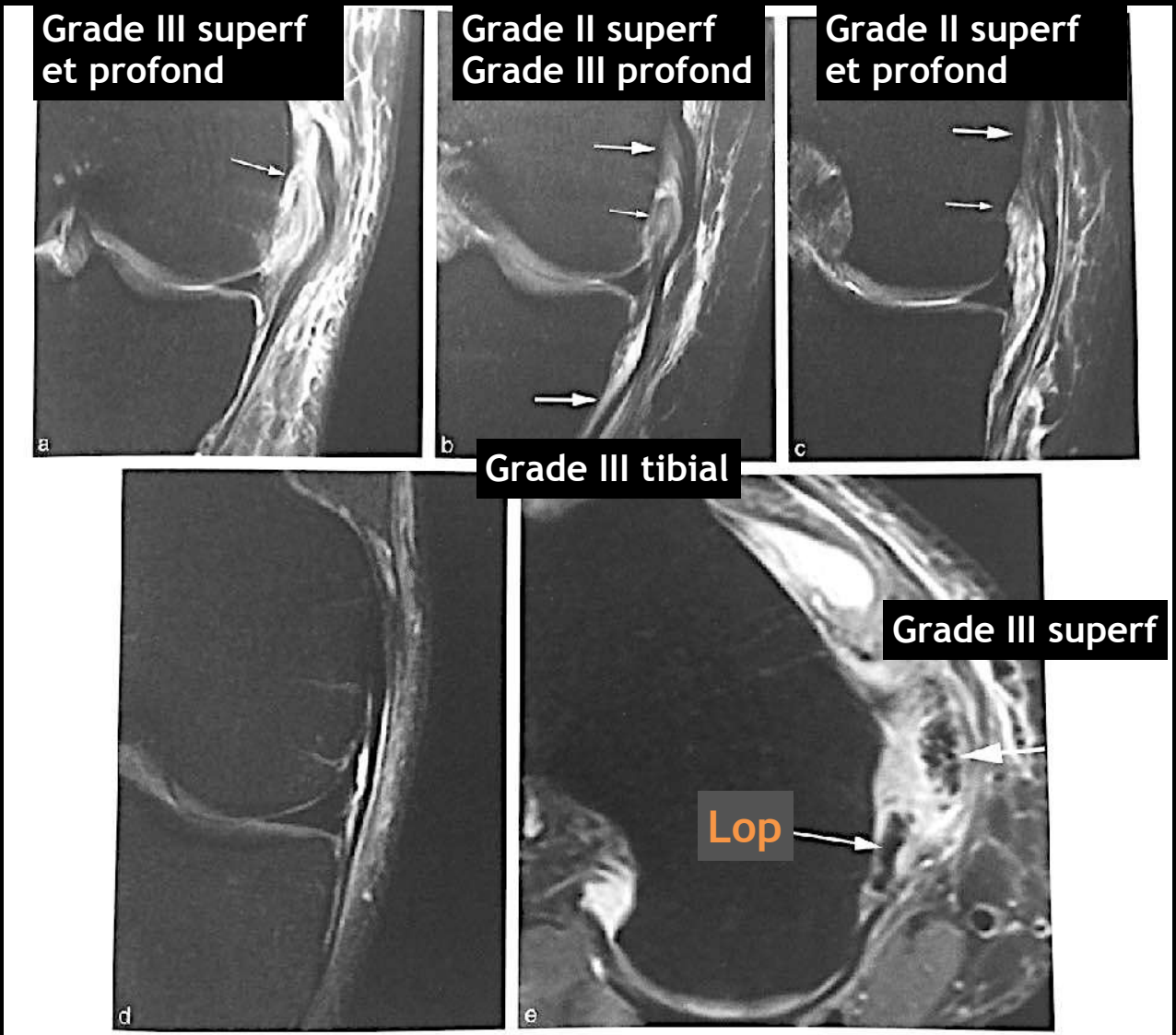

Fig. 26.8 Lésion traumatique du LCM : coupes frontales pondérées en DP (a–d) et axiale pondérée en DP (e). **a.** Avulsion du LCM superficiel (grande flèche) et profond (petite flèche) (grade 3). **b.** Étirement de l'insertion proximale du LCM superficiel (grade 2) et avulsion de son insertion tibiale proximale (grandes flèches) (grade 3), désinsertion du LCM profond (petite flèche) (grace 3). **c.** Étirement de l'insertion proximale du LCM superficiel (grande flèche) et du LCM profond (petite flèche) (grade 2). **d.** Anomalies de signal périligamentaires sans atteinte du LCM. **e.** Notez l'avulsion proximale du LCM superficiel (grande flèche) et l'intégrité du LOP en arrière (petite flèche).

RETOUR MENU

LLI : lésions (skeletal radiology 2020)

Ce sont les lésions distales du LLI qui sont les plus graves du fait de l'instabilité chronique en valgus du genou —> CHIRURGIE+++

De plus , lésions distales du LLI—> 1/3 donne effet STENER like par interposition des tendons de la patte d'oie entre LLI et tibia —> à rechercher car chirurgie +++
Et rechercher signe de la VAGUE associé dans 90% Stener et 70% sans Stener

Rupture désinsertion distale grade 3 du LLI
= flèches noires
Sans effet Stener (2/3 des cas)
= patte d'oie superficielle en fleches blanches

Signe de la VAGUE souvent avec STENER

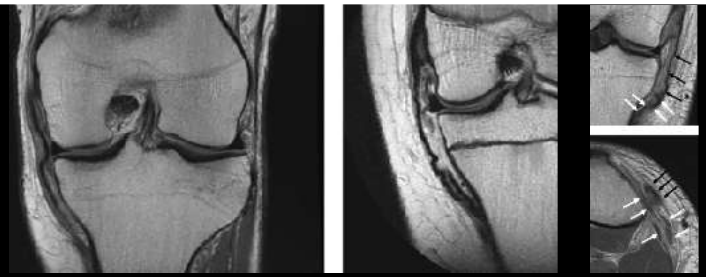

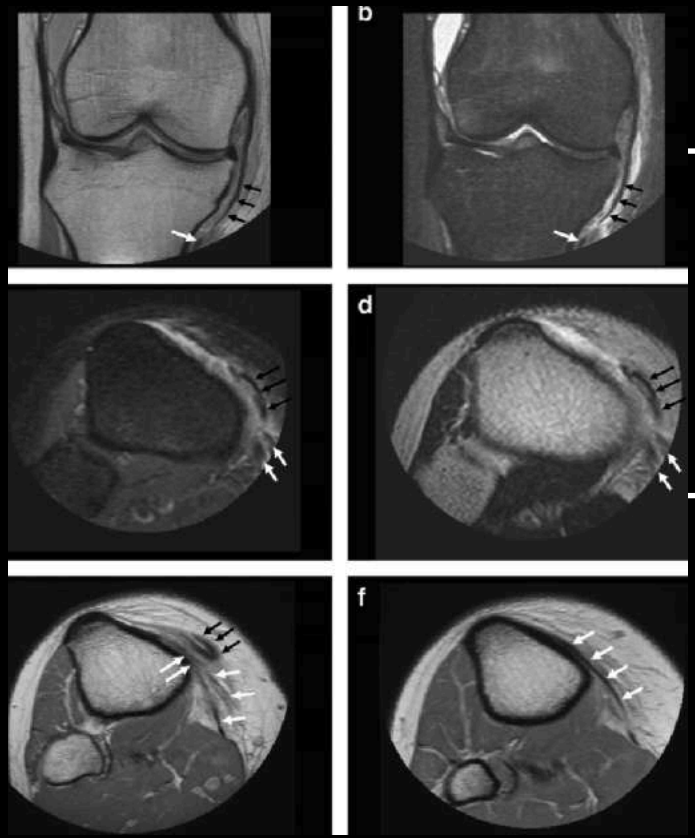

Rupture désinsertion distale grade 3 du LLI
= flèches noires
AVEC effet Stener (1/3 des cas)
= patte d'oie en fleches blanches entre LLI et tibia
Pas de signe de la vague

RETOUR MENU

LLI - PAPM : LOP ligt oblique postérieur

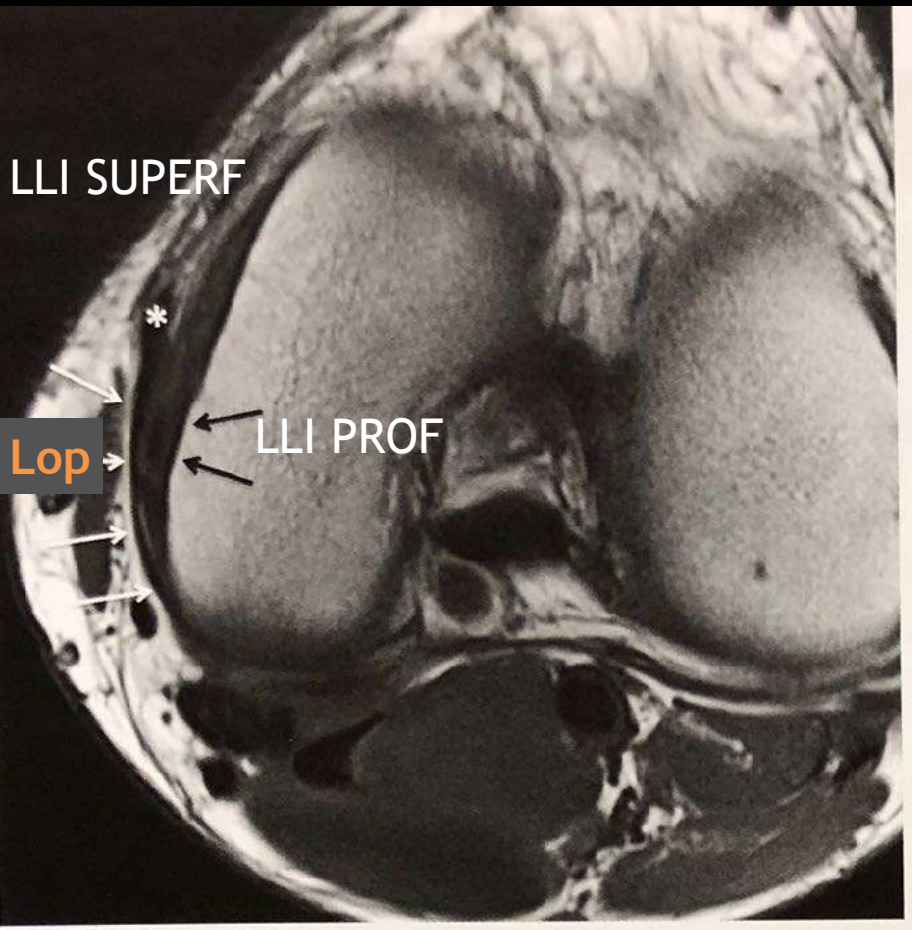

Fig. 18 : Ligament collatéral médial et oblique postérieur en IRM. Visualisation des deux faisceaux du LCM, couche superficielle (*) et profonde *(flèches noires)*. Le POL *(flèches blanches)* prolonge en arrière le faisceau superficiel du LCM et va se confondre avec le plan capsulaire.

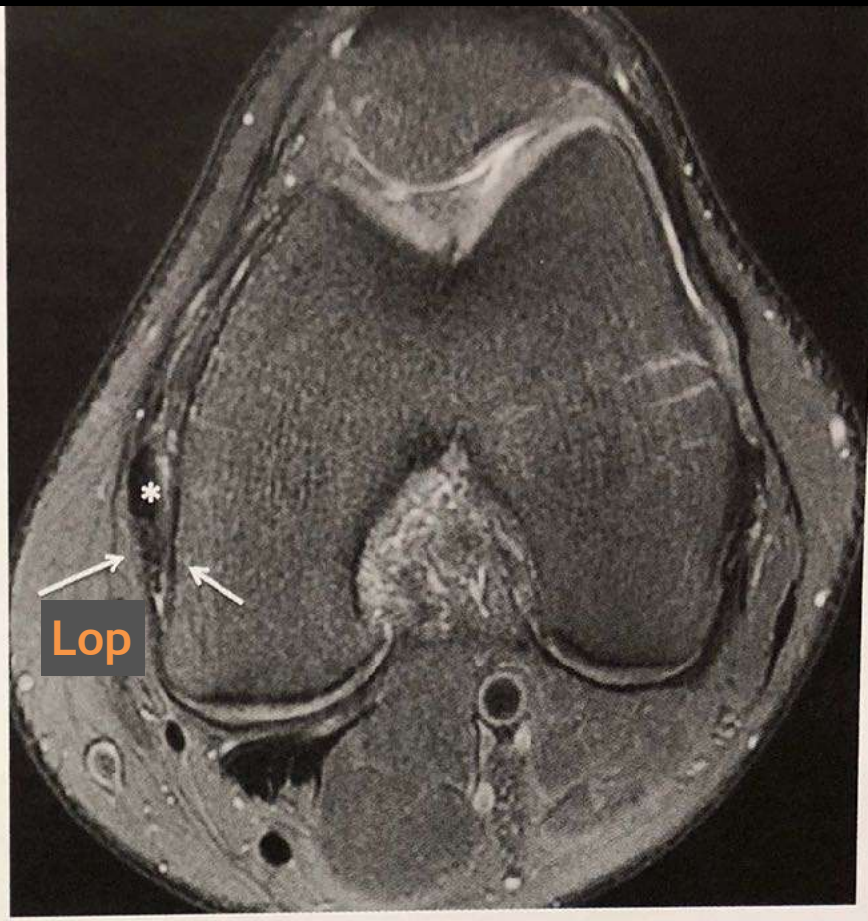

Fig. 19 : Coupe IRM axiale visualisation du LCM en avant (*) et du POL en arrière *(flèches)*.

MENU

Lop

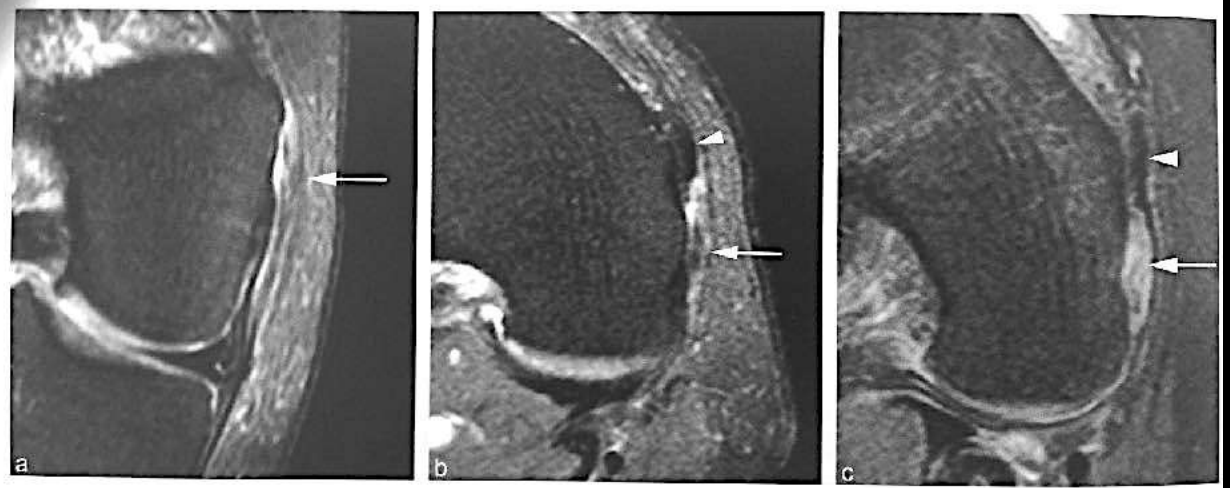

Fig. 26.14 Entorse de grade 2 du LOP (flèche) qui est infiltré. Coupes frontale (a) et axiale (b) pondérées en DP : le LCM superficiel, normal, est plus antérieur (tête de flèche). Chez un autre patient (c), lésion du LOP (flèche), plus postérieur que le LCM superficiel normal (tête de flèche).

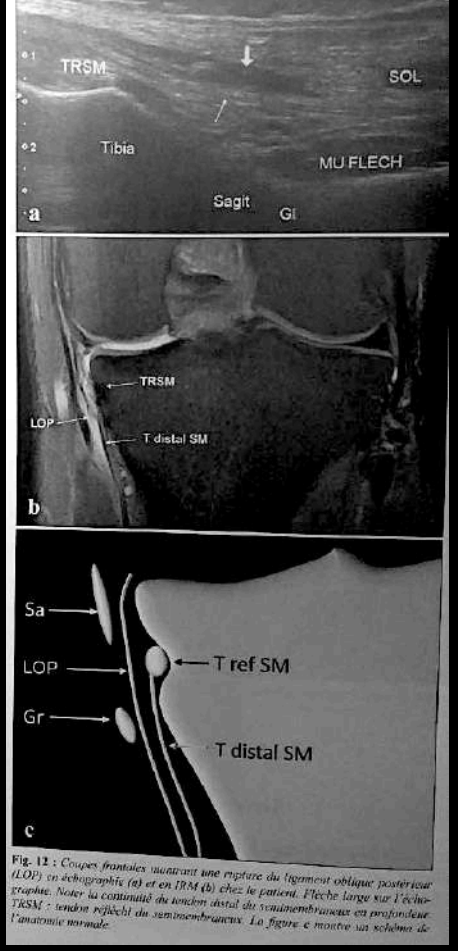

Fig. 12 : *Coupes frontales montrant une rupture du ligament oblique postérieur (LOP) en échographie (a) et en IRM (b) chez le patient. Flèche large sur l'échographie. Noter la continuité du tendon distal du semimembraneux en profondeur. TRSM : tendon réfléchi du semimembraneux. La figure c montre un schéma de l'anatomie normale.*

Lpo

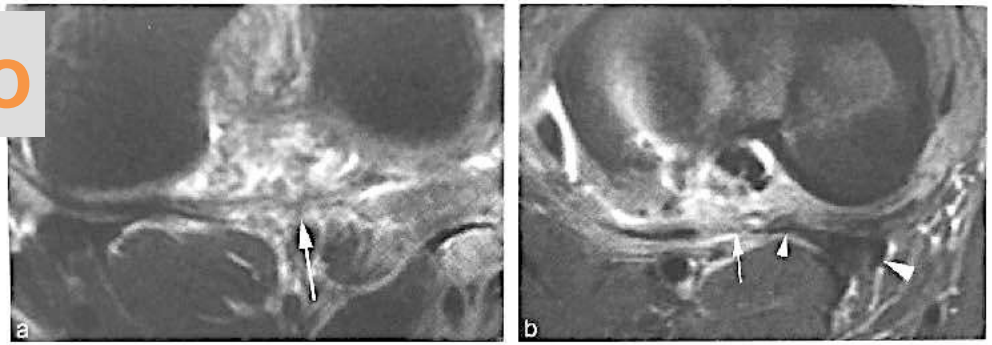

Fig. 26.18 **Rupture du ligament poplité oblique (LPO) : coupes axiales pondérées en DP. a.** Solution de continuité (flèche) du LPO avec œdème périphérique. **b.** Solution de continuité (flèche) du LPO, qui provient du faisceau récurrent (petite tête de flèche) du tendon du muscle semi-membraneux (grande tête de flèche).

- **une désinsertion capsuloméniscale postéromédiale**, à rechercher surtout sur les coupes sagittales [120]. La présence d'un œdème isolé, superficiel à la capsule postéromédiale, doit être interprétée avec prudence car il peut s'observer dans d'autres circonstances [120] ;
- **une atteinte du LPO**, à rechercher sur les coupes axiales et sagittales (fig. 26.18) : irrégularités, épaississement, solution de continuité, avec œdème adjacent [120] ;
- **des lésions associées** (LCA, LCM, autres lésions méniscales).

RETOUR MENU

Lop

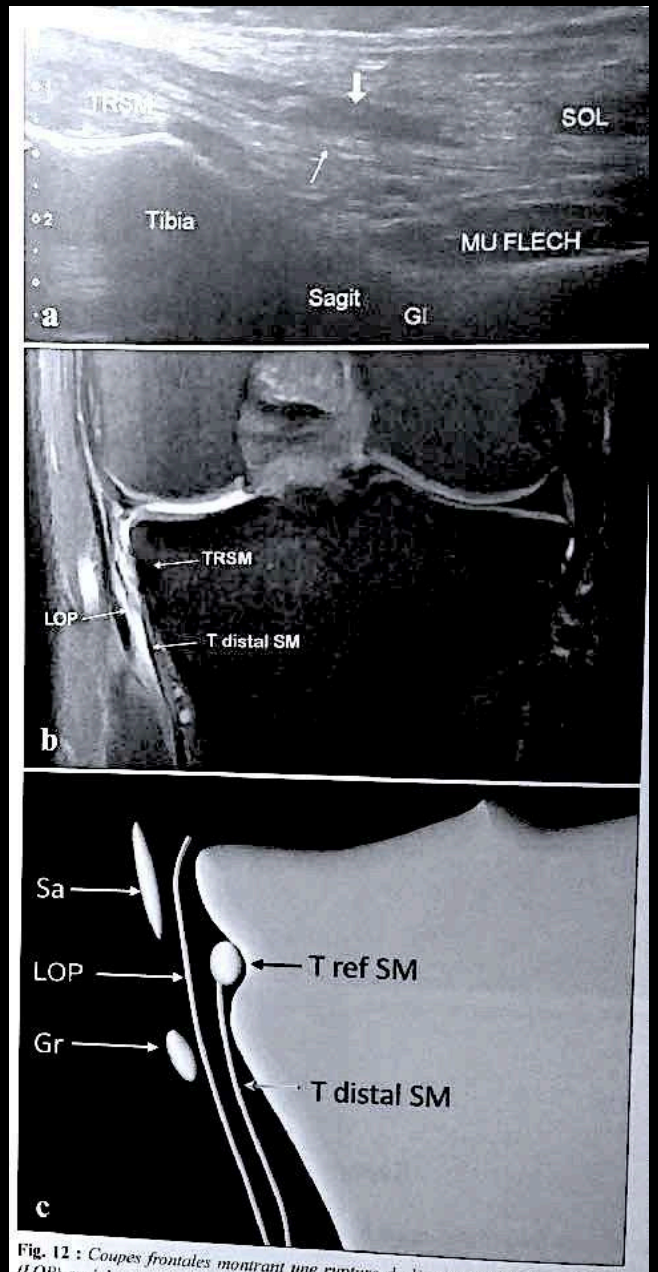

Fig. 12 : *Coupes frontales montrant une rupture du ligament oblique postérieur (LOP) en échographie (a) et en IRM (b) chez le patient. Flèche large sur l'échographie. Noter la continuité du tendon distal du semimembraneux en profondeur. TRSM : tendon réfléchi du semimembraneux. La figure c montre un schéma de l'anatomie normale.*

RETOUR MENU

SEMI-MEMBRANEUX

RETOUR MENU

GENOU : ANAT TENDON SEMI-MEMBRANEUX

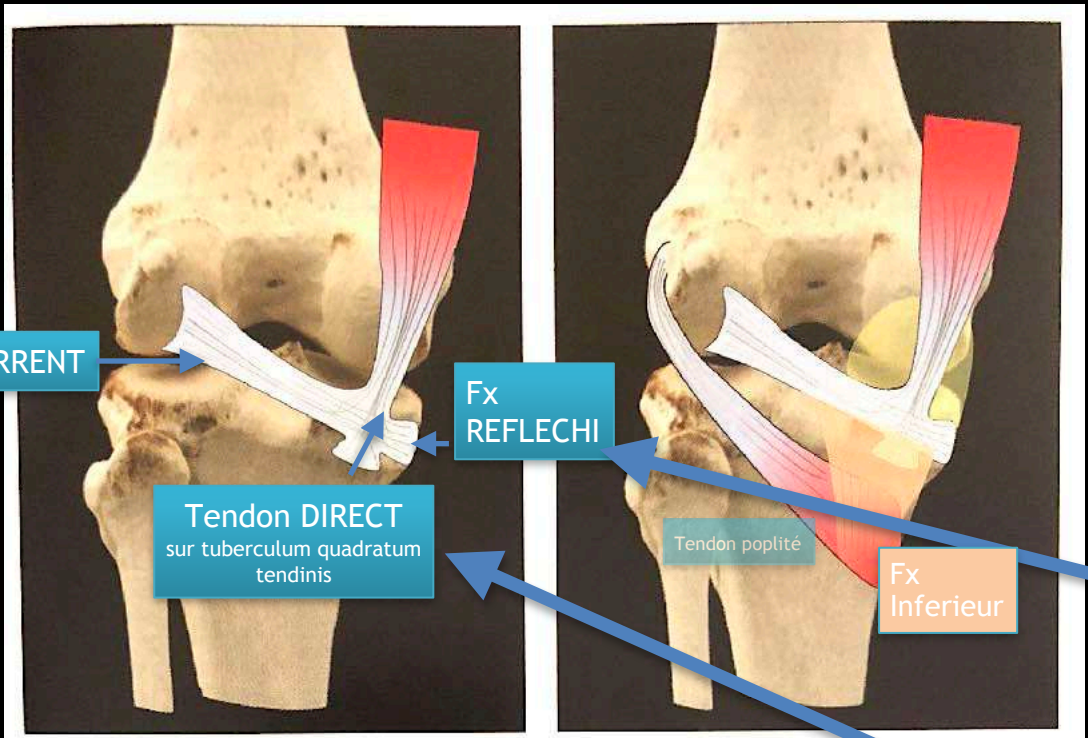

Fig. 2 : *Anatomie schématique des faisceaux du tendon distal du muscle semimembraneux :*
***A gauche**, vue postérieure du genou et les 3 faisceaux tendineux les plus aisément visualisés :*
- *Le faisceau direct qui prolonge le corps du tendon et qui s'insère sur le tuberculum quadratum tendinis.*
- *Le faisceau réfléchi, plus antérieur et médial, au sein de sa gouttière osseuse.*
- *Le faisceau récurrent, dirigé en haut et en dehors vers le condyle fémoral latéral.*

***A droite**, même vue à laquelle le muscle poplité a été ajouté :*
- *En orange, dirigé vers le bas à partir du faisceau direct, fusionnant avec l'aponévrose du muscle poplité, c'est le faisceau inférieur du tendon.*
- *En jaune, le faisceau capsulaire, plus difficile à schématiser, rejoignant les expansions capsulaires des ligaments poplité oblique et oblique postérieur.*

PATHO :

- **TENDINOPATHIE**
  - **Du tendon réfléchi +++**
  - 50 ans
  - Loisir rando

- **TENDINOPATHIE**
  - **Du tendon direct ++**
  - Coureur de ht niveau

RETOUR MENU

GENOU : ANAT TENDON SEMI-MEMBRANEUX

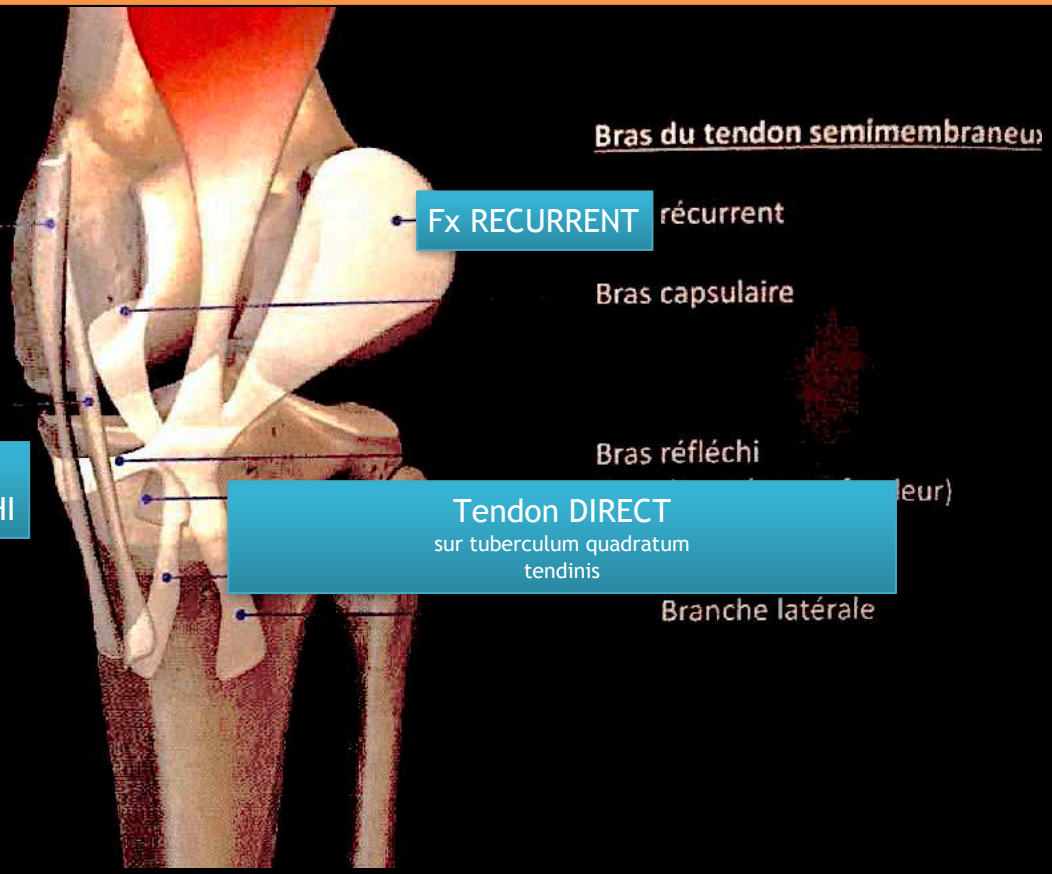

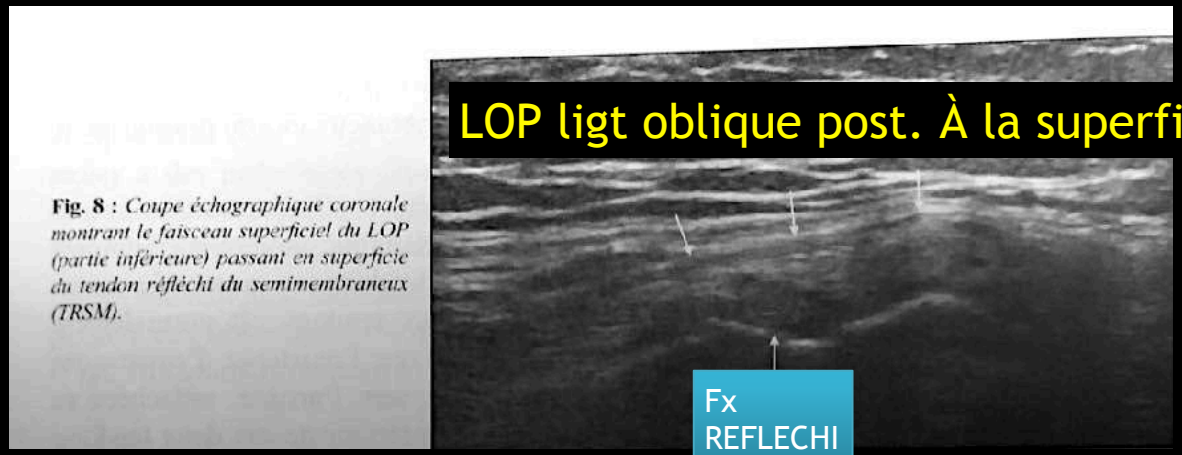

RETOUR MENU

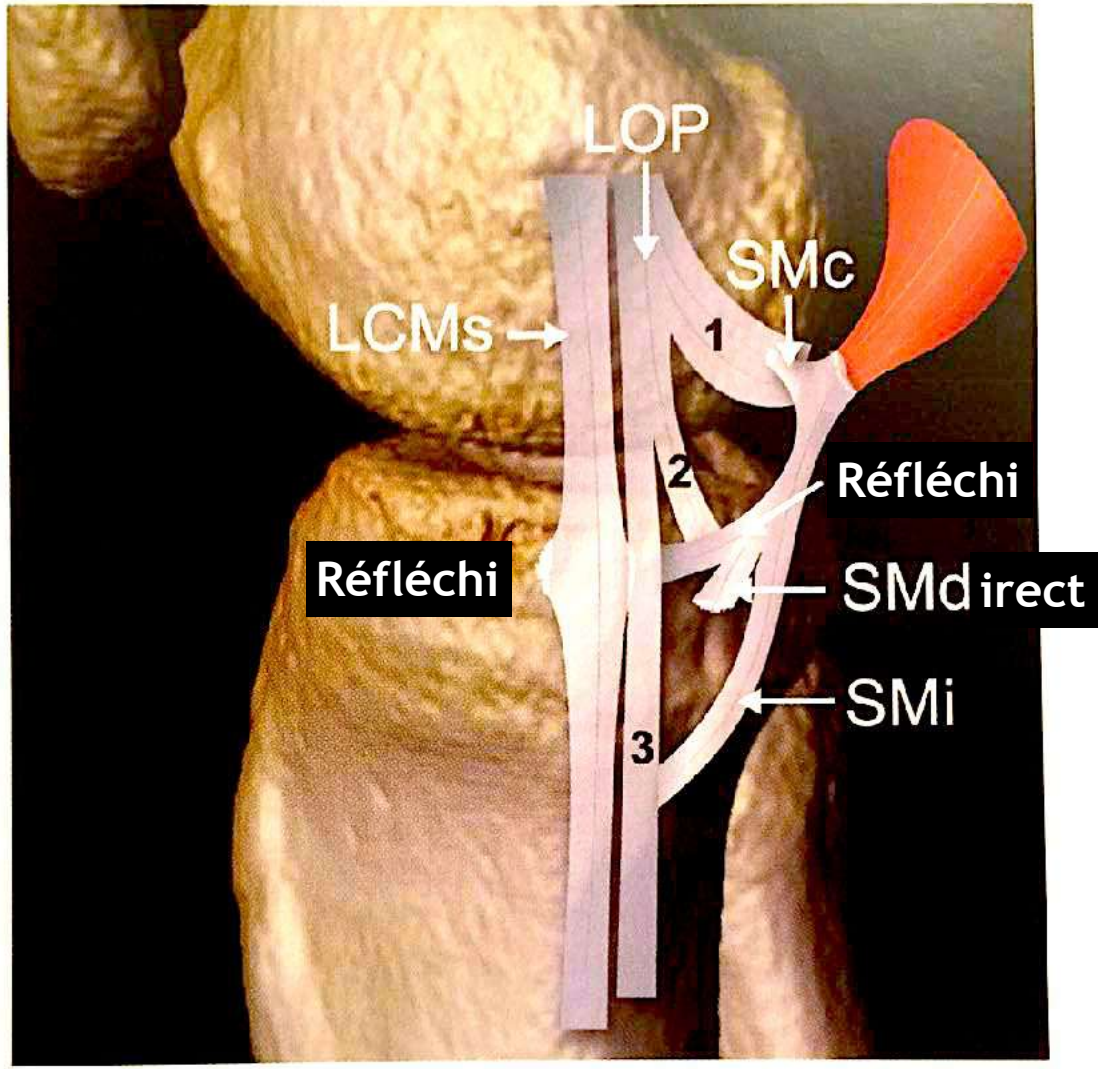

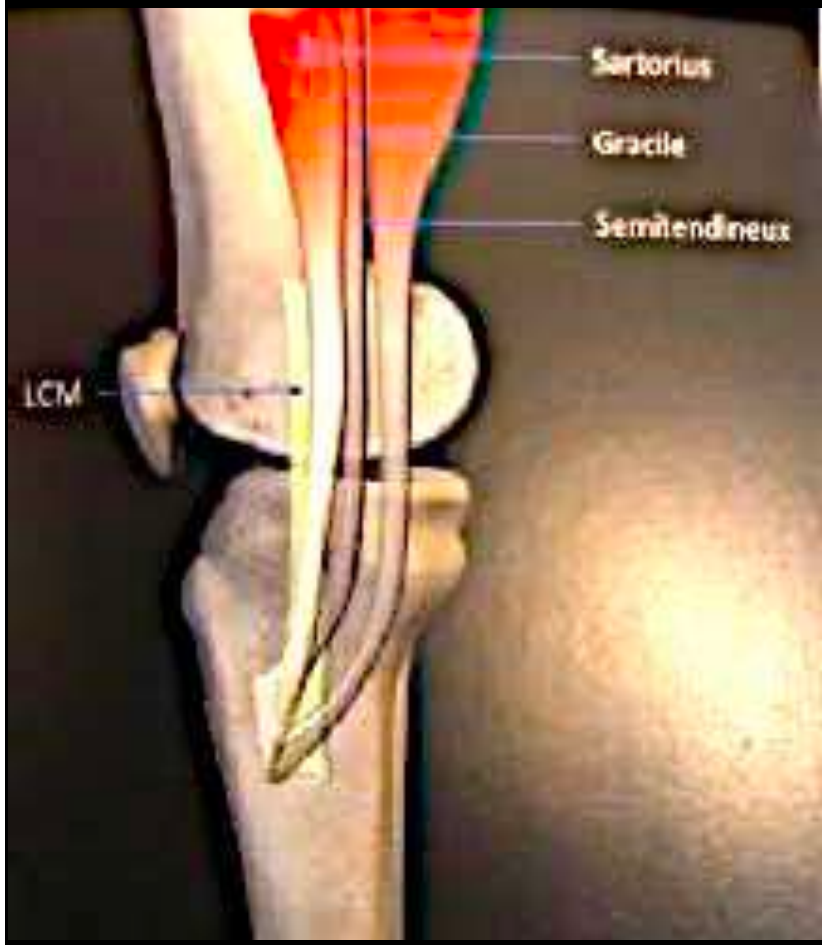

Fig. 26.1 Schéma du plan ligamentaire médial (et postéromédial). Ligament collatéral médial superficiel (LCMs), ligament oblique postérieur (LOP) avec ses faisceaux capsulaire (1), central (2) et superficiel (3), expansions tendineuses distales du muscle semi-membraneux : tendon antérieur (ou réfléchi : SMa), tendon direct (SMd), expansion capsulaire (SMc), tendon inférieur (poplité) (SMi).

RETOUR MENU

GENOU : ANAT TENDON SEMI-MEMBRANEUX

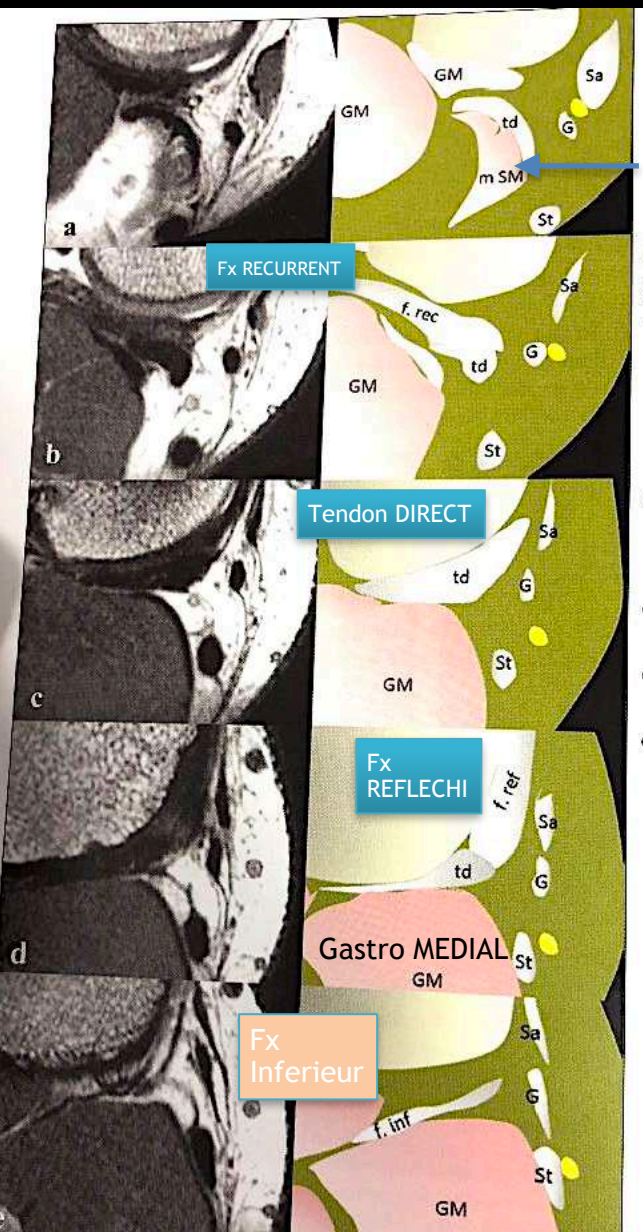

Sartorius

Gracile

Semi-Memb

Semi-Tend

Fig. 3 : *Schéma anatomique et corrélation IRM. Coupes axiales du versant postéromédial du genou de haut en bas :*

a) *Jonction myotendineuse distale du muscle semimembraneux (Td : tendon et mSM : muscle) en profondeur du tendon du muscle semitendineux et des autres tendons de la patte d'oie (St : semitendineux, G : gracile, Sa : sartorius).*

b) *Le corps du tendon donne latéralement le faisceau récurrent, en profondeur du muscle gastrocnémien médial (GM).*

c) *Le faisceau direct s'insère sur l'os à la face postérieure et médiale du tibia.*

d) *Le faisceau réfléchi (f.réf) plus antérieur et médial, s'insère sur l'os.*

e) *Le faisceau inférieur (f.inf) prolonge vers le bas le faisceau direct et fusionne avec l'aponévrose du muscle poplité en profondeur. Il sera également utile de repérer sur les coupes successives le nerf saphène (en jaune) dont le trajet passe entre les tendons des muscles sartorius et gracile puis sur le versant latéral du tendon du muscle semitendineux.*

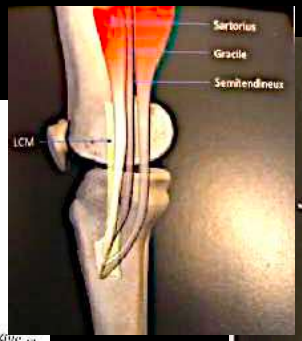

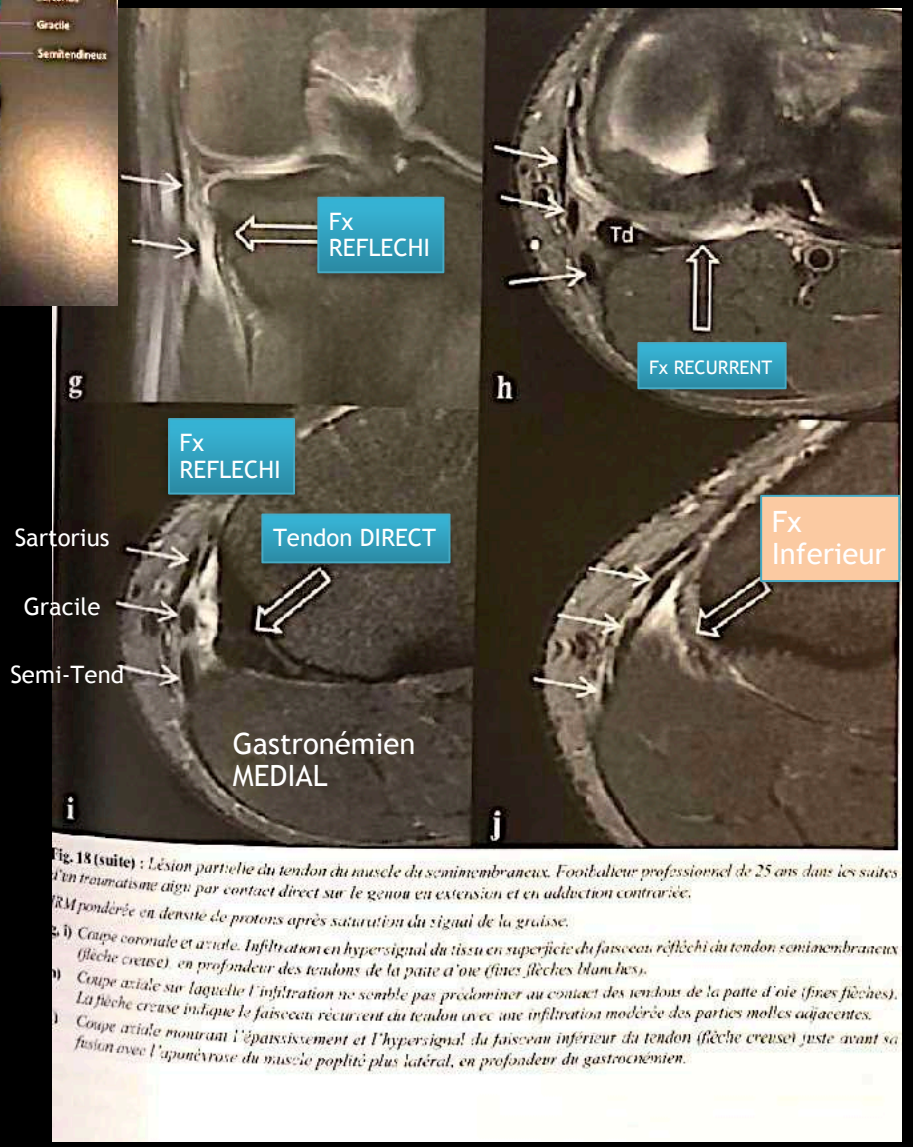

Fig. 18 (suite) : *Lésion partielle du tendon du muscle du semimembraneux. Footballeur professionnel de 25 ans dans les suites d'un traumatisme agi par contact direct sur le genou en extension et en adduction contrariée.*

IRM pondérée en densité de protons après saturation du signal de la graisse.

g, i) Coupe coronale et axiale. Infiltration en hypersignal du tissu en superficie du faisceau réfléchi du tendon semimembraneux (flèche creuse) en profondeur des tendons de la patte d'oie (fines flèches blanches).

Coupe axiale sur laquelle l'infiltration ne semble pas prédominer au contact des tendons de la patte d'oie (fines flèches). La flèche creuse indique le faisceau récurrent du tendon avec une infiltration modérée des parties molles adjacentes.

Coupe axiale montrant l'épaississement et l'hypersignal du faisceau inférieur du tendon (flèche creuse) juste avant sa fusion avec l'aponévrose du muscle poplité plus latéral, en profondeur du gastrocnémien.

RETOUR MENU

GENOU : ANAT TENDON SEMI-MEMBRANEUX

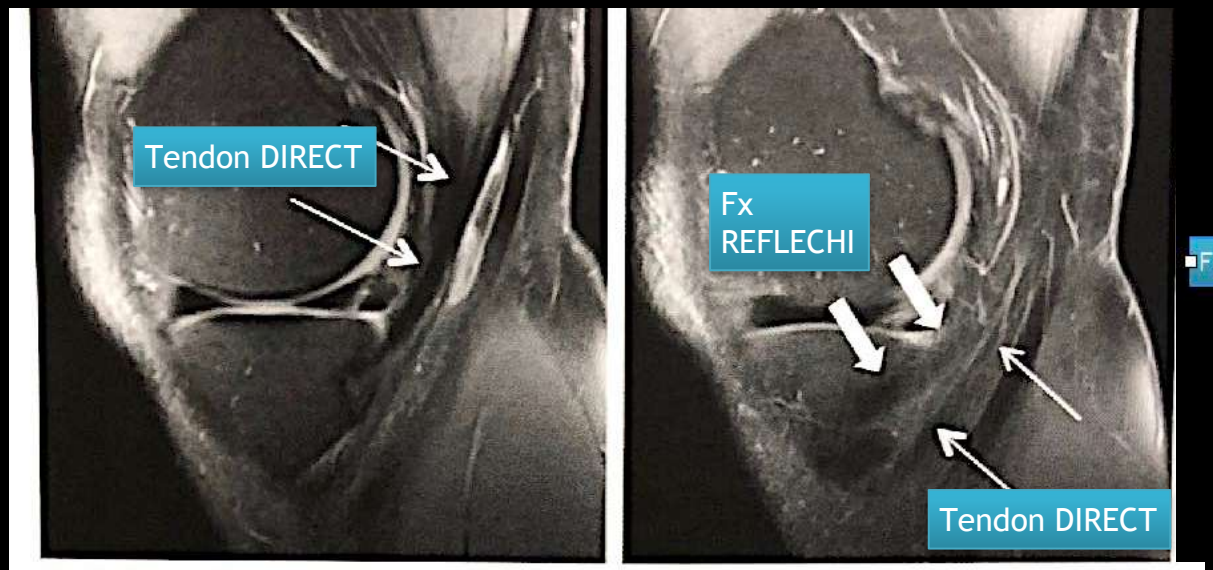

Fig. 20 : Coupe IRM sagittale montrant la terminaison du bras direct *(flèches fines)* et du bras antérieur *(flèches larges)* du tendon semi-membraneux.

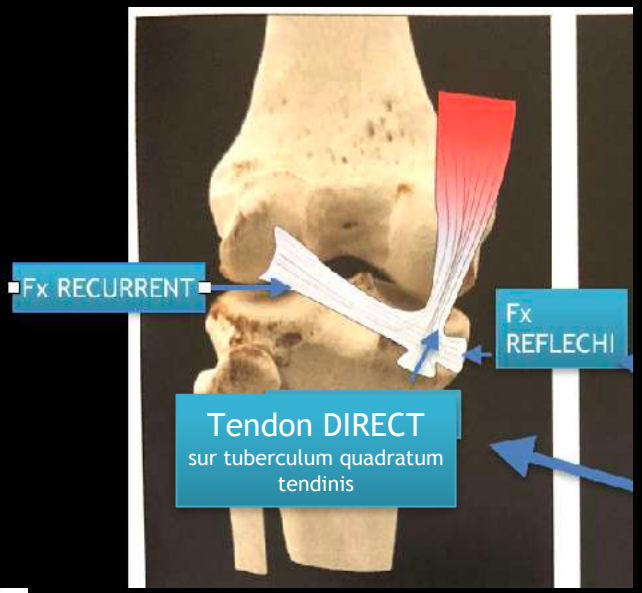

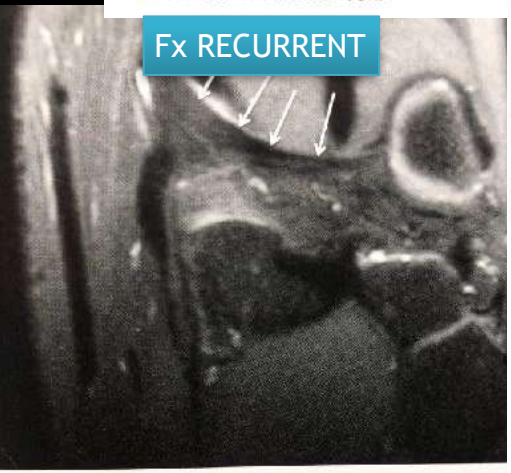

Fig. 21 : Tendon du semi-membraneux : coupe coronale IRM sant le tendon oblique poplité *(flèches)*.

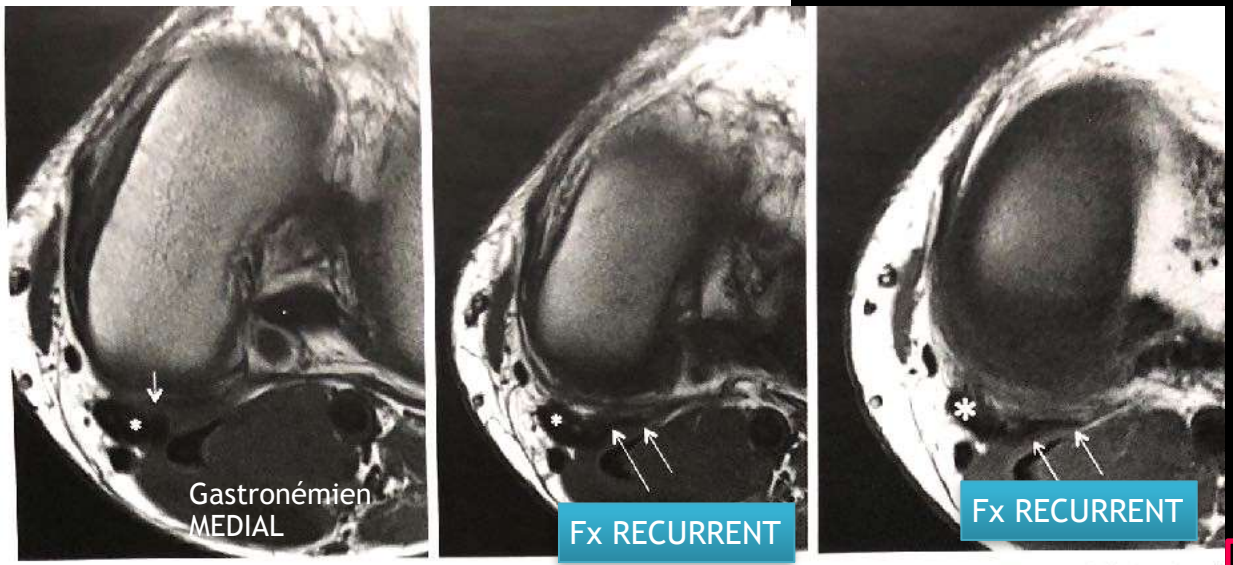

Fig. 22 : Coupes axiales successives de la terminaison du SM : aplatissement progressif du tendon SM et naissance sur le bord médial du tendon du bras médial du tendon oblique poplité comme une corde parallèle au bord postérieur du ménisque *(flèches)*.

RETOUR MENU

GENOU : TENDON SEMI-MEMBRANEUX

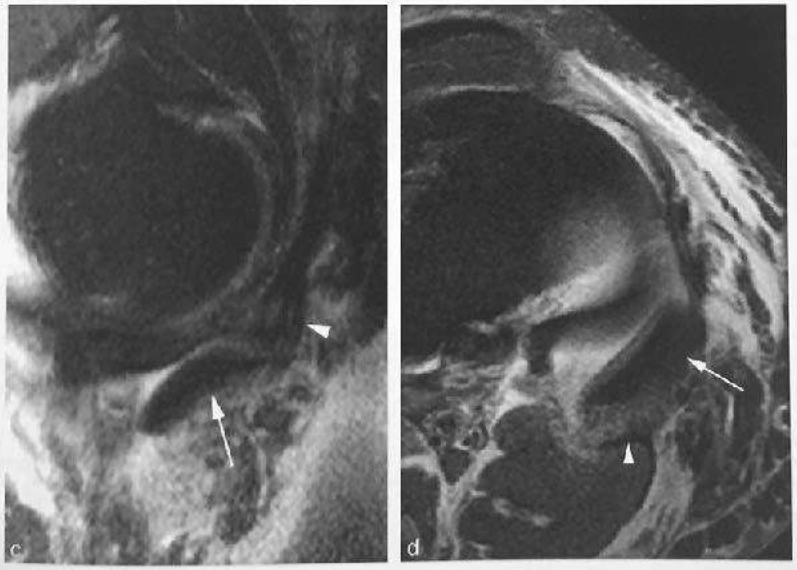

Fig. 26.15 **Fracture-avulsion du tendon direct du muscle semi-membraneux : coupes sagittales TDM (a) T1 (b), DP (c), coupe axiale pondérée en DP (d).** Le tendon direct (tête de flèche) est légèrement infiltré mais il reste inséré sur le fragment osseux (flèche).

Fig. 26.16 **Avulsion du tendon direct du muscle semi-membraneux (flèche) avec infiltration des tissus mous adjacents et œdème du rebord tibial postéromédial.** Notez la désinsertion associée de la corne postérieure du ménisque médial.

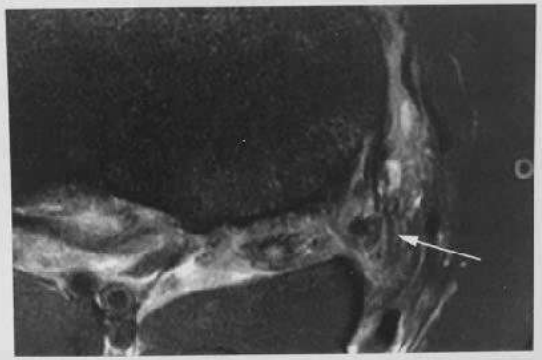

Fig. 26.17 **Lésion de grade 2 sévère du tendon direct du muscle semi-membraneux (flèche) : coupe axiale pondérée en DP.**

RETOUR MENU

GENOU : TENDON SEMI-MEMBRANEUX

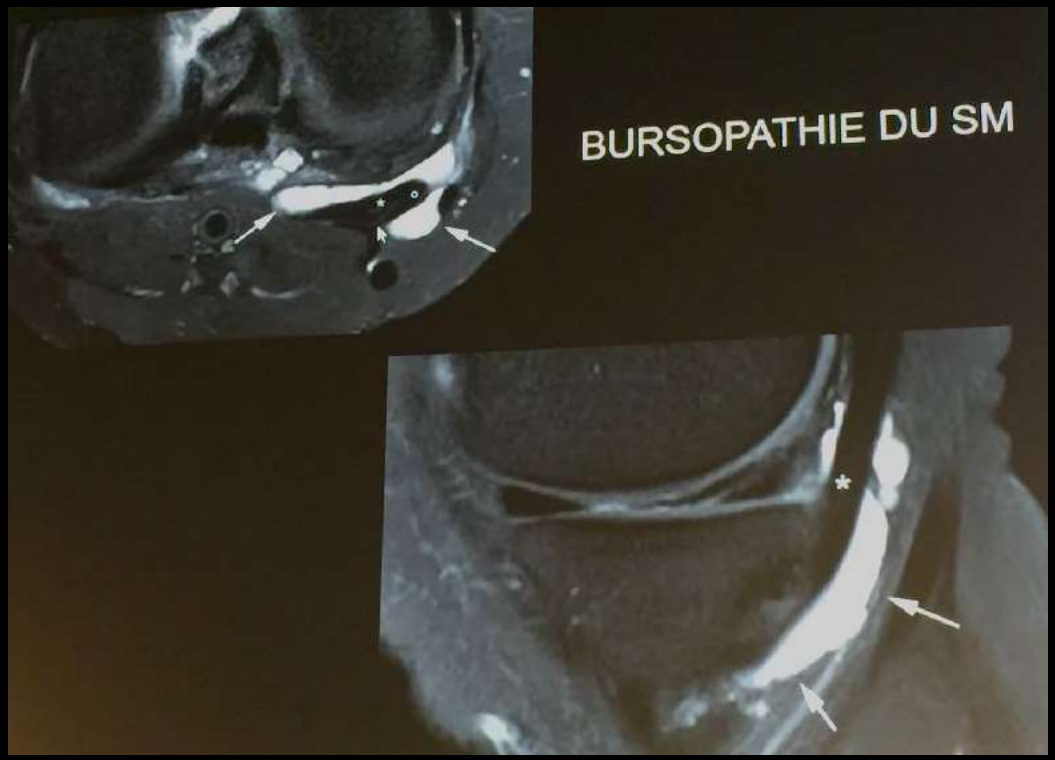

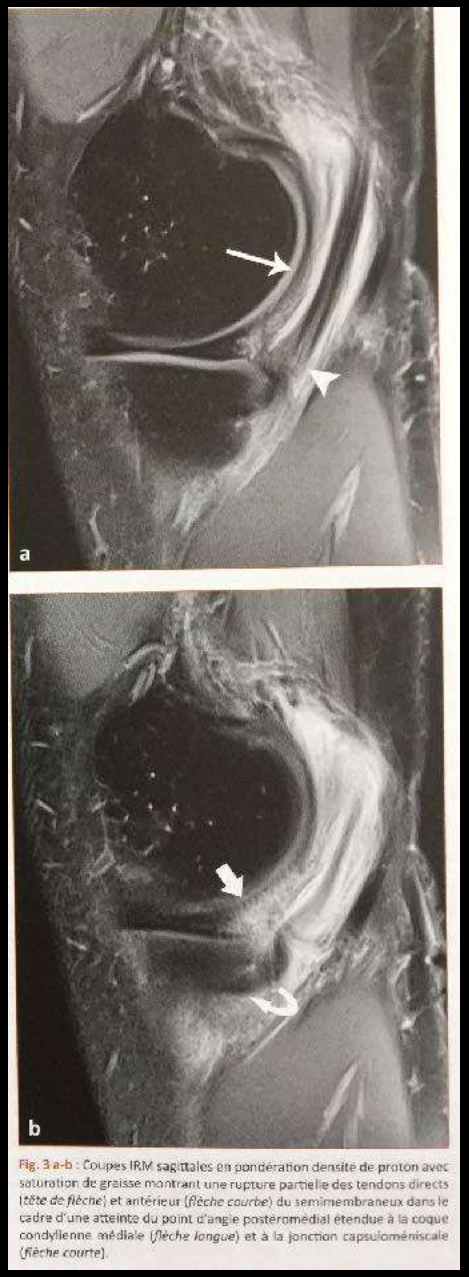

Fig. 3 a-b : Coupes IRM sagittales en pondération densité de proton avec saturation de graisse montrant une rupture partielle des tendons directs (*tête de flèche*) et antérieur (*flèche courbe*) du semimembraneux dans le cadre d'une atteinte du point d'angle postéromédial étendue à la coque condylienne médiale (*flèche longue*) et à la jonction capsulaire méniscale (*flèche courte*).

RETOUR MENU

SYNDROME DE FRICTION MEDIAL GENOU +++

PATTE D'OIE ⟷ CONDYLE

PATTE D'OIE (SART/GRACILE) ⟷ SEMI-MEMBRANEUX

LLI ⟷ TIBIA

SYNDROME DE FRICTION POSTERO MEDIAL DU GENOU +++

tissue edema deep to sartorius and gracilis tendons was described in subjects with posteromedial knee pain, showing no evidence for concurrent posteromedial pathological knee condition (Fig. 1) [9]. This novel entity was defined as posteromedial knee friction syndrome [

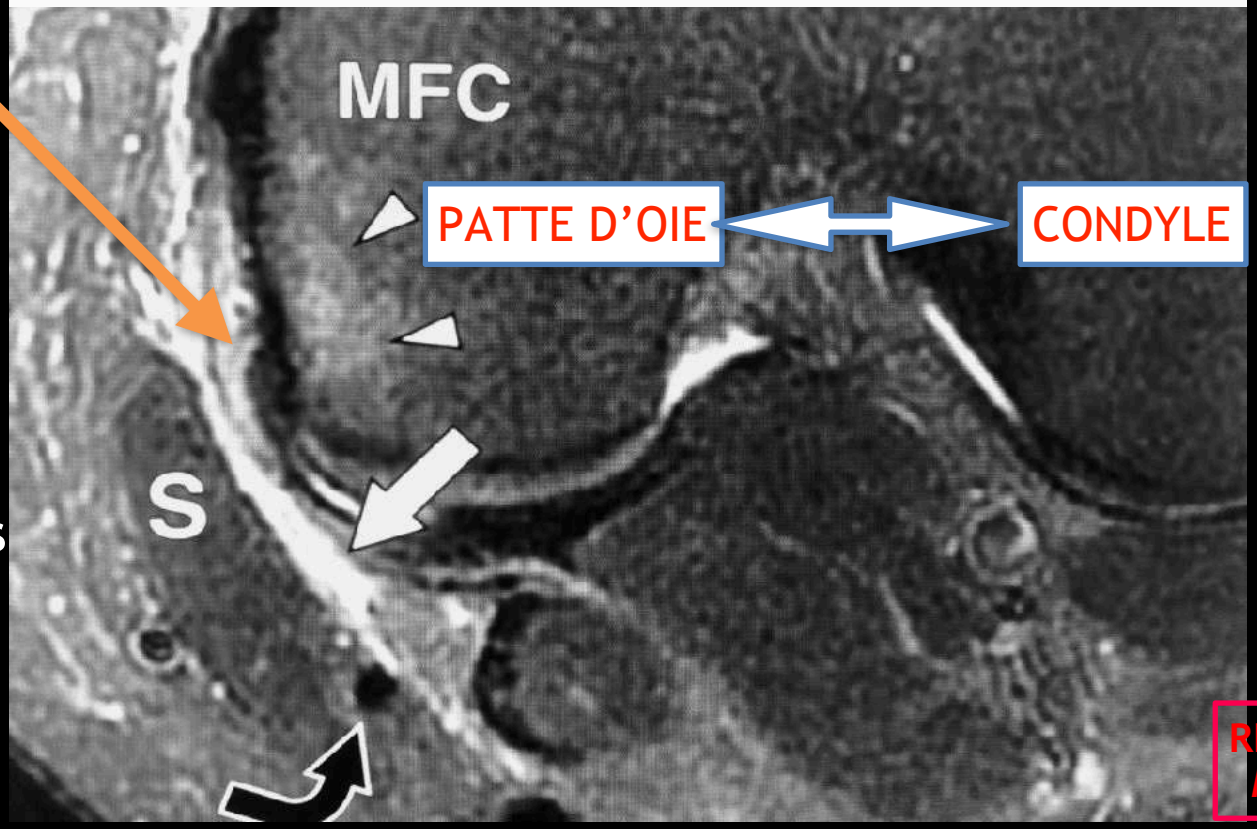

RETOUR MENU

RESSAUT FACE INTERNE GENOU +++

SM + GRACILE / CONDYLE MEDIAL+++
VERS 15° DE FLEXION LORS RETOUR EN EXTENSION
DÛ A DEFAUT ACCOLEMENT PATTE D 'OIE+SM / JI

tendineuse [illegible]
application ferme de la sonde sur le condyle tibial médial, le mouvement brutal des tendons vers l'avant lors du retour du genou en position d'extension [3] (fig. 5, images B et C et fig. 6). Le traitement consiste en une ténotomie avec ou sans résection partielle des tendons.

ACCOLEMENT NORMAL
PATTE D 'OIE+SM / JI

FLEXION

EXTENSION

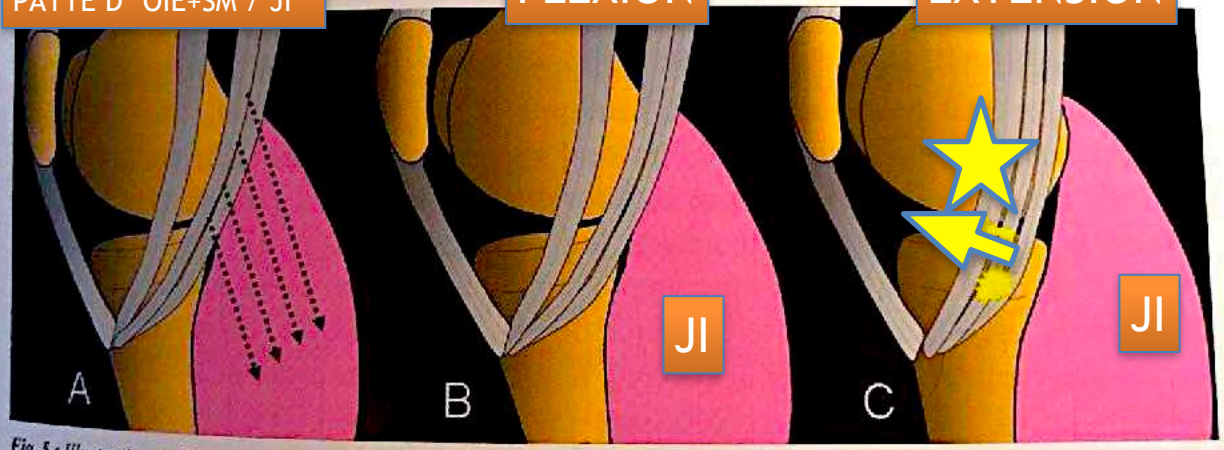

Fig. 5 : Illustration de l'anatomie de la patte-d'oie montrant les expansions tendineuses postérieures, stabilisant normalement le gracile et le semi-membraneux vers l'arrière (A). Lorsqu'elles sont déficientes, elles autorisent l'instabilité des tendons contre le condyle tibial médial lors du retour d'une position de flexion (B) à l'extension (C).

DEFAUT ACCOLEMENT
PATTE D 'OIE+SM sur JI

RETOUR MENU

RESSAUT TENDON SEMI-MEMBRANEUX

RESSAUT FACE INTERNE GENOU +++

2-5 par conflit avec un autre tendon
- tendon réfléchi du semi-membraneux et sartorius (fig. 11): en flexion, le sartorius est en arrière du tendon réfléchi du semi-membraneux puis passe en avant de ce dernier en extension.

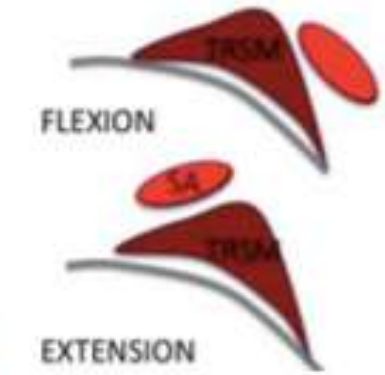

Figure 11 : Ressaut médial au genou. En flexion, le sartorius (SA) est en arrière du tendon réfléchi du semi-membraneux (TRSM) puis passe en avant de ce dernier en extension. Ce mouvement peut être brusque et à l'origine d'un ressaut, favorisé par une tendinopathie du semi-membraneux.

RETOUR MENU

ECHO D'UN CREUX POPLITÉ DOULOUREUX !

Brasseur

RETOUR MENU

ECHO D'UN CREUX POPLITÉ DOULOUREUX !

Brasseur

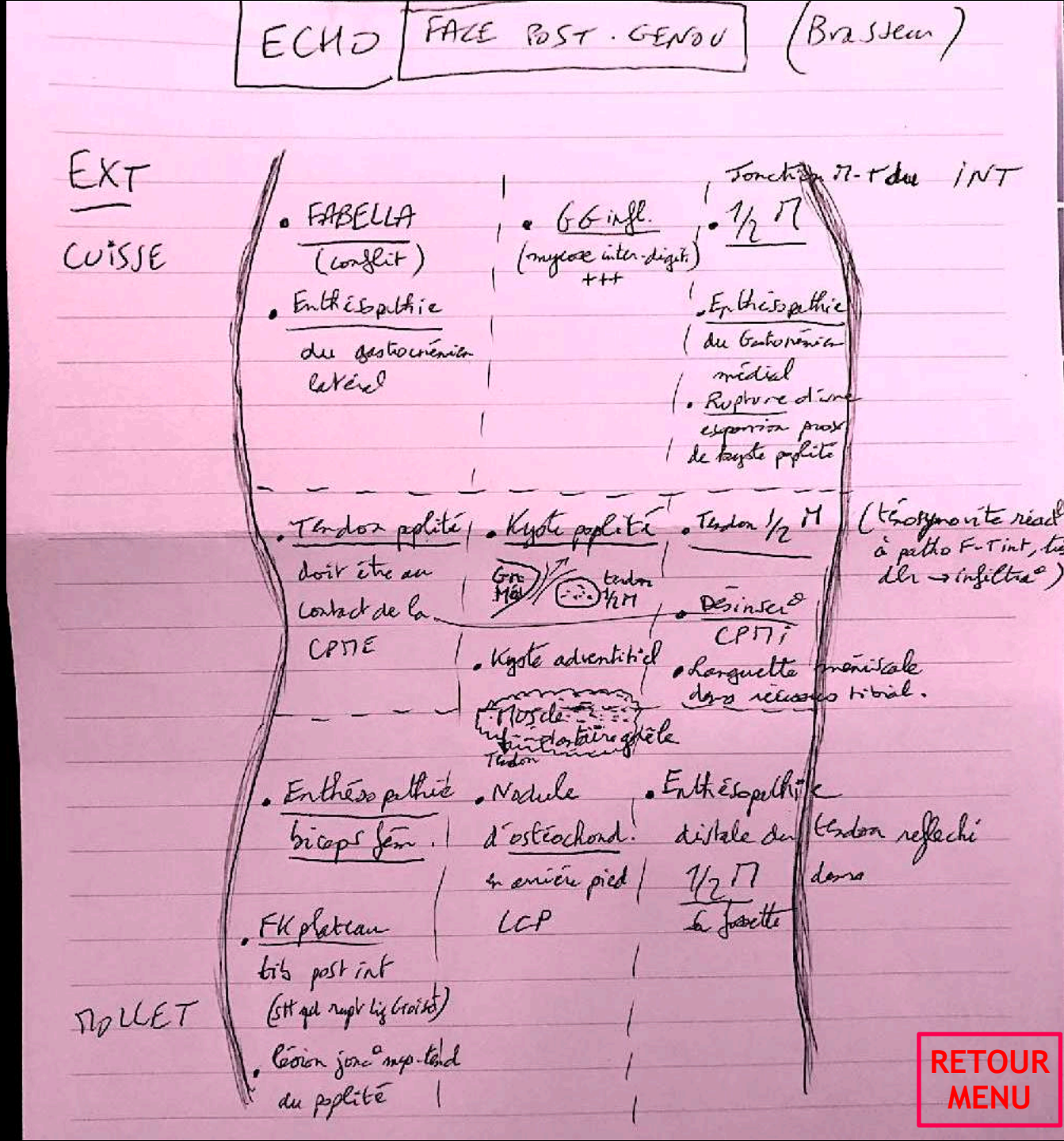

LLE

LLE - PAPL : anatomie

Lésions traumatiques du LCL et du point d'angle postérolatéral

Anatomie

La description du ligament collatéral latéral (LCL) et celle du point d'angle postérolatéral (PAPL) sont indissociables car ces structures sont intimement liées. De plus, les lésions isolées du LCL sans atteinte du PAPL sont rares [163].

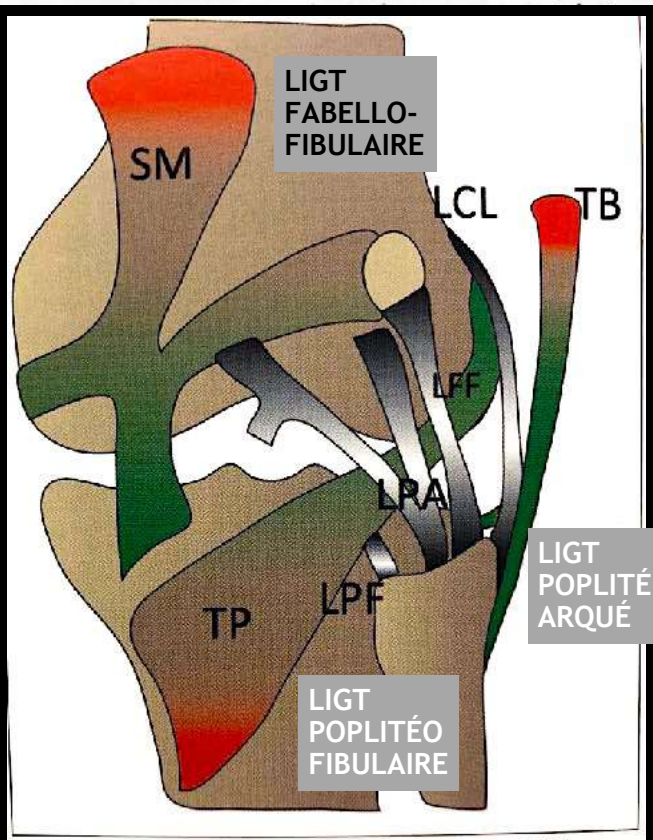

Fig. 4 : Schéma du point d'angle postéro-latéral (PAPL).
SM : semi-membraneux. **TP** : muscle et tendon poplités. **LPF** : ligament poplitéo-fibulaire. **LPA** : ligament poplité arqué. **LFF** : ligament fabello-fibulaire. **LCL** : ligament collatéral latéral. **TB** : tendon bicipital.

LIGT POPL ARQUÉ =
-> BRAS MEDIAN HORIZ QUI VA SUR LPO
-> BRAS LAT VERTIC

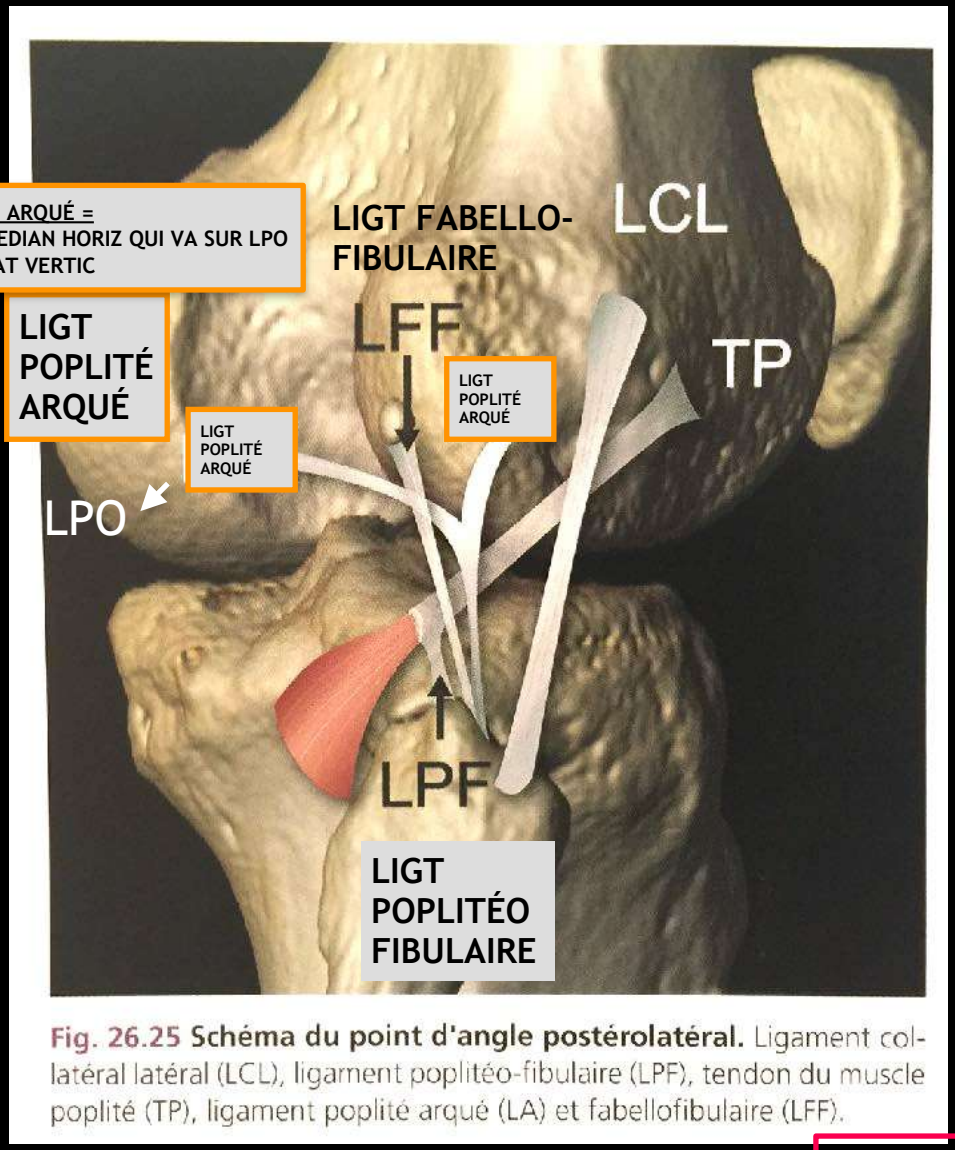

Fig. 26.25 **Schéma du point d'angle postérolatéral.** Ligament collatéral latéral (LCL), ligament poplitéo-fibulaire (LPF), tendon du muscle poplité (TP), ligament poplité arqué (LA) et fabellofibulaire (LFF).

RETOUR MENU

LLE - PAPL : anatomie

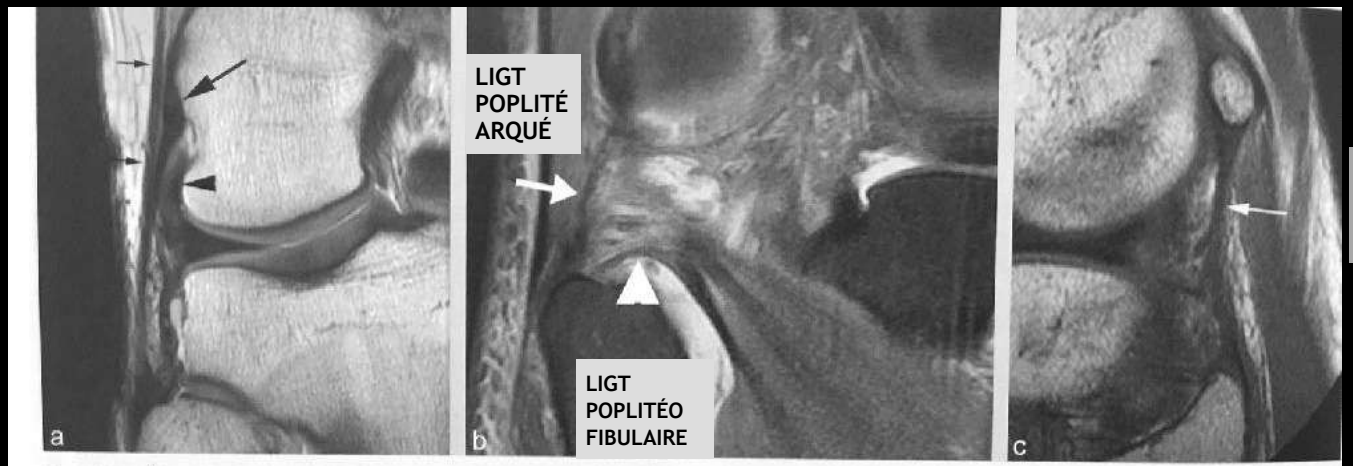

Fig. 26.26 Éléments du point d'angle postérolatéral en IRM. a. Coupe frontale DP : ligament collatéral latéral (grande flèche), tendon du muscle poplité (tête de flèche) et tendon du muscle biceps fémoral (petites flèches). **b.** Coupe frontale pondérée en DP : ligament poplitéo-fibulaire (tête de flèche), ligament poplité arqué, bras vertical (flèche). **c.** coupe sagittale pondérée en T1 : ligament fabellofibulaire (flèche).

RETOUR MENU

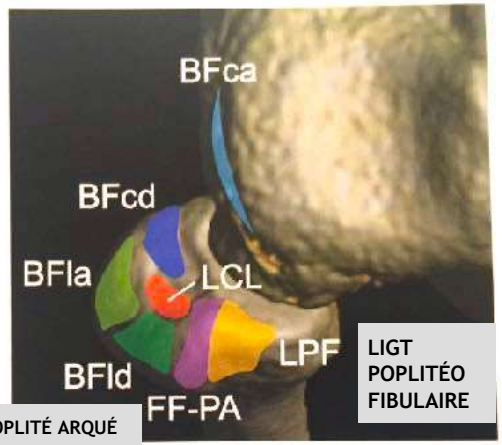

LIGT POPLITÉ ARQUÉ

Fig. 26.27 Insertions tendineuses et ligamentaires sur la tête de la fibula. BFcd : chef court, bras direct du tendon du muscle biceps fémoral; BFca : chef court, bras antérieur du tendon du muscle biceps fémoral; BFld : chef long, bras direct du tendon du muscle biceps fémoral; BFla : chef long, bras antérieur du tendon du muscle biceps fémoral; LCL : ligament collatéral latéral, FF-PA : ligaments fabellofibulaire et poplité arqué; LPF : ligament poplitéo-fibulaire. Ces deux dernières structures s'insèrent sur l'apex de la fibula.

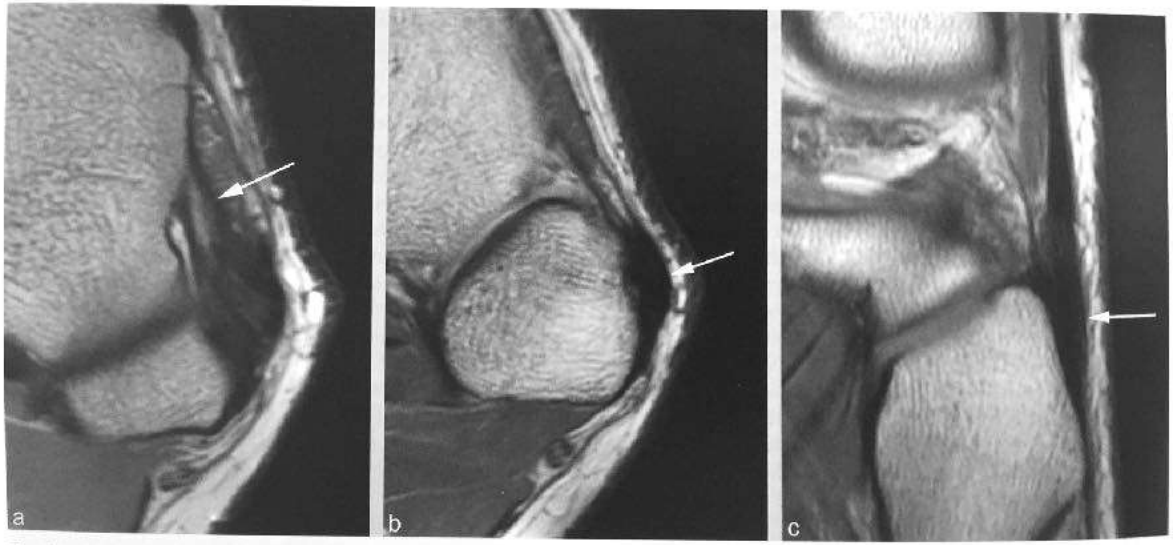

Fig. 26.28 Insertion des bras du muscle biceps fémoral : coupes axiales DP (a, b) et frontale DP (c). a. Insertion tibiale du bras antérieur du chef court du muscle biceps fémoral (flèche). **b, c.** Insertion fibulaire des autres bras du muscle biceps fémoral.

LLE - PAPL : lésions

Lésions associées

Les lésions du LCL sont très rarement isolées ; elles sont souvent associées à d'autres lésions du PAPL [20, 163, 172] :

- lésions proximales du LCL et avulsion du tendon poplité ;
- lésions distales du LCL et lésions du tendon du muscle biceps fémoral et des attaches méniscocapsulaires [20].

De même, l'atteinte du PAPL est rarement isolée (1,6 % des cas) [172]. La recherche de lésions associée devra donc être systématique en imagerie. Il s'agit notamment de l'atteinte :

- des ligaments croisés antérieur et postérieur. Dans les lésions du pivot central, le ligament poplitéo-fibulaire est la structure du PAPL la plus souvent lésée (et la

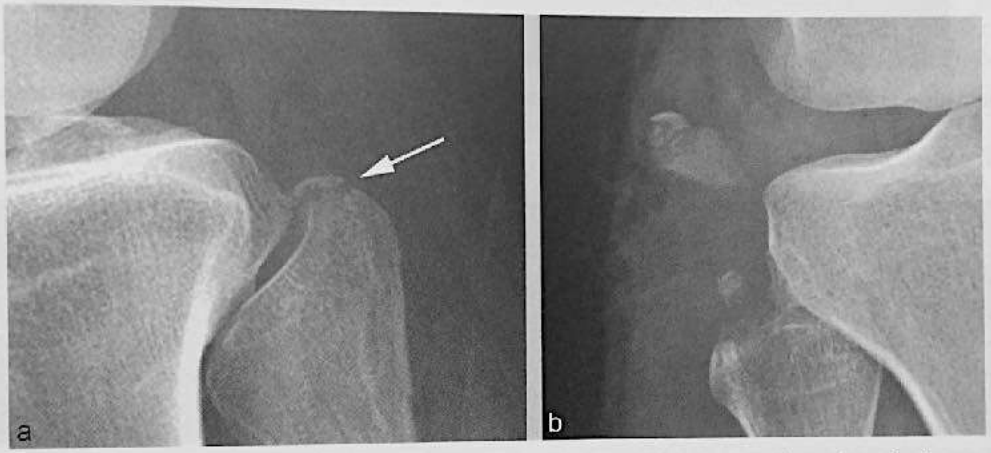

Fig. 26.29 Lésion de la fibula. a. Fracture-avulsion de l'apex de la fibula (susceptible d'intéresser l'insertion des ligaments poplitéofibulaire, fabellofibulaire et poplité arqué). **b.** Fracture-avulsion de la partie latérale de la tête de la fibula, intéressant l'insertion du tendon conjoint du LCL et du biceps fémoral.

RETOUR MENU

LLE - PAPL : LPF

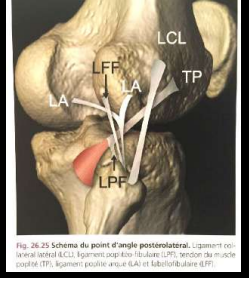

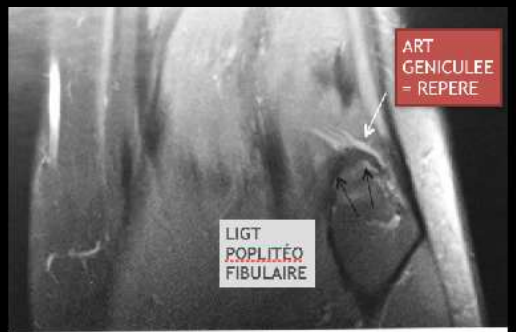

Fig. 8 : La visualisation de l'artère géniculée inféro-latérale (flèche blanche) qui se trouve en dehors et en arrière du LPF (flèches noires) peut aider à visualiser le LPF sur les coupes coronales.

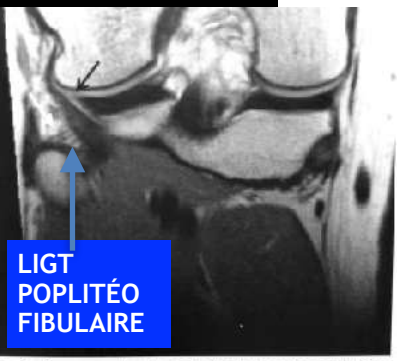

Fig. 7 : Coupe coronale oblique dans le plan du tendon poplité (flèche noire) qui permet de visualiser le ligament poplité fibulaire LPF (flèche blanche) tendu de la jonction myotendineuse du muscle à l'apex de la tête de la fibula.

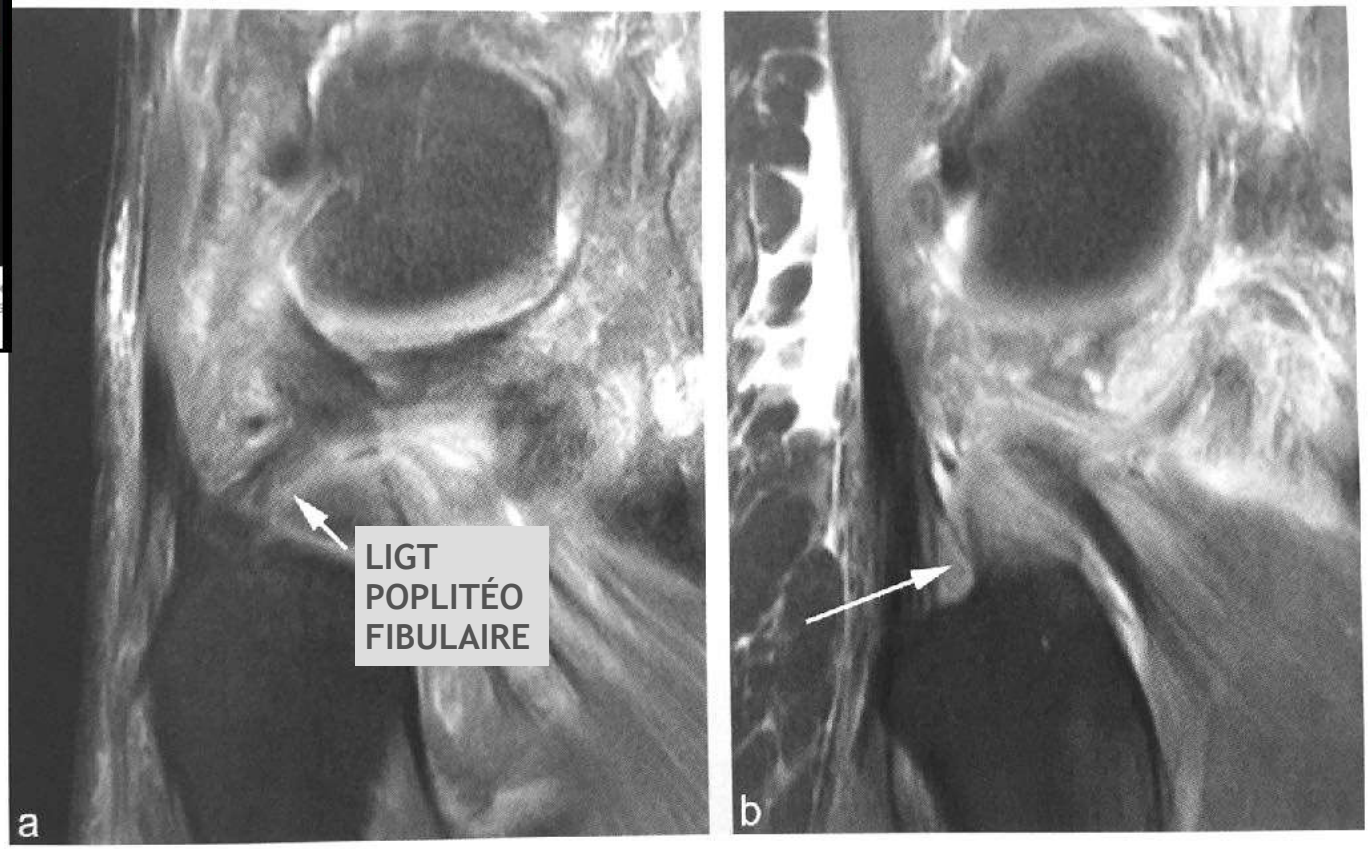

6.33 Entorse du ligament poplitéo-fibulaire. Ligament infiltré (grade 2) (**a**), rompu et verticalisé (grade 3) (**b**).

RETOUR MENU

LLE -PAPL : LIGT ARQUÉ

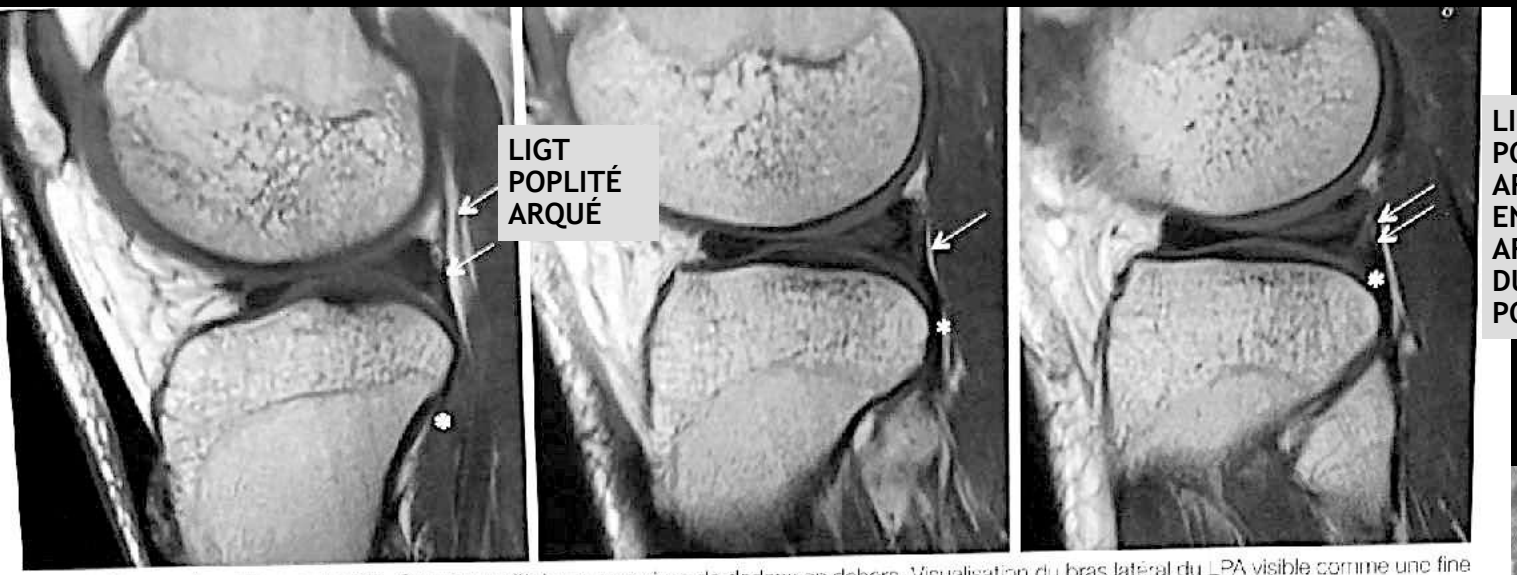

Fig. 13 : Ligament poplité arqué (LPA). Coupes sagittales successives de dedans en dehors. Visualisation du bras latéral du LPA visible comme une fine structure verticale passant en arrière du TP (*) qui se dirige vers la face postérieure du condyle *(flèches)*.

TENDON POPLITÉ

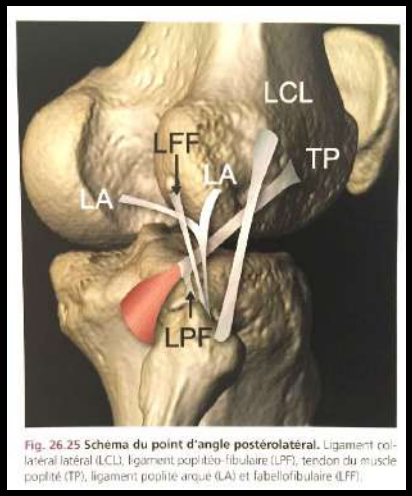

Fig. 26.25 **Schéma du point d'angle postérolatéral.** Ligament collatéral latéral (LCL), ligament poplitéo-fibulaire (LPF), tendon du muscle poplité (TP), ligament poplité arqué (LA) et fabellofibulaire (LFF).

LIGT POPL ARQUÉ =
-> BRAS MEDIAN HORIZ
-> BRAS LAT VERTIC

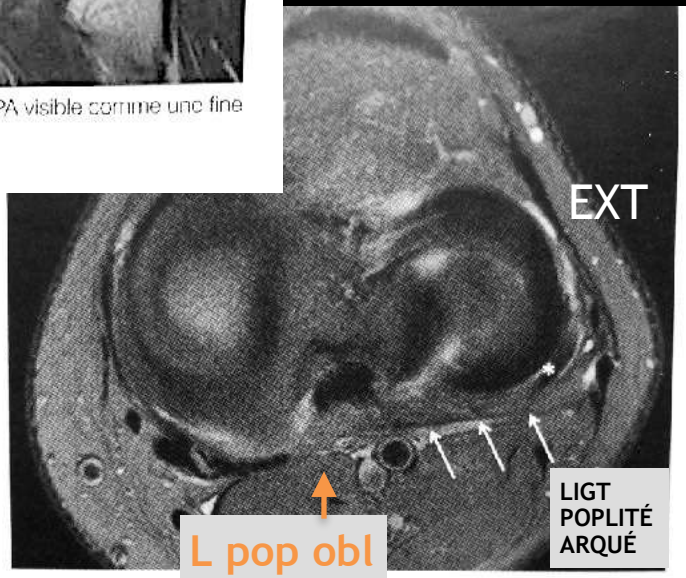

Fig. 12 : Ligament poplité arqué (LPA). Il naît de la fibula, cravate en arrière le tendon poplité et se termine par un bras médial qui rejoint la terminaison du ligament poplité oblique et un bras latéral, vertical, qui se termine sur la capsule articulaire du condyle fémoral. Sur la coupe axiale passant par l'interligne, le bras médial *(flèches)* correspond à une fine structure qui passe en arrière du tendon poplité (*) visible comme un épaississement de la capsule postéro-latérale.

RETOUR MENU

LLE -PAPL : LIGT ARQUÉ

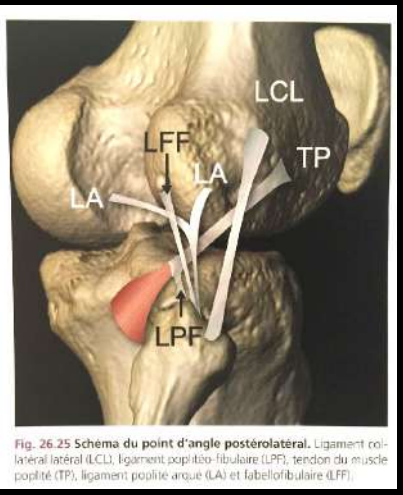

Fig. 26.25 Schéma du point d'angle postérolatéral. Ligament collatéral latéral (LCL), ligament poplitéo-fibulaire (LPF), tendon du muscle poplité (TP), ligament poplité arqué (LA) et fabellofibulaire (LFF).

Fig. 7 : Coupe IRM sagittale illustrant une fracture-avulsion du processus styloïde de la fibula concernant l'insertion du ligament arqué *(tête de flèche)* dans le cadre d'une lésion du point d'angle postérolatéral.

RETOUR MENU

GENOU : TENDON POPLITÉ

du tendon et du muscle poplité : les lésions de la jonction myotendineuse sont les plus fréquentes (fig. 26.37) [1, 16, 97, 101, 145, 202]. On distingue les lésions de grade 1 (infiltration œdémateuse de la jonction myotendineuse, pouvant s'étendre au muscle), grade 2 (fissure visible sans rétraction musculaire, hématome à la jonction myotendineuse) et grade 3 (rupture complète avec rétraction du corps musculaire). Ces lésions sont rare-

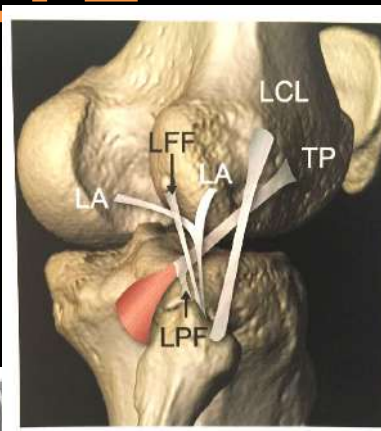

Fig. 26.25 Schéma du point d'angle postérolatéral. Ligament collatéral latéral (LCL), ligament poplitéo-fibulaire (LPF), tendon du muscle poplité (TP), ligament poplité arqué (LA) et fabellofibulaire (LFF).

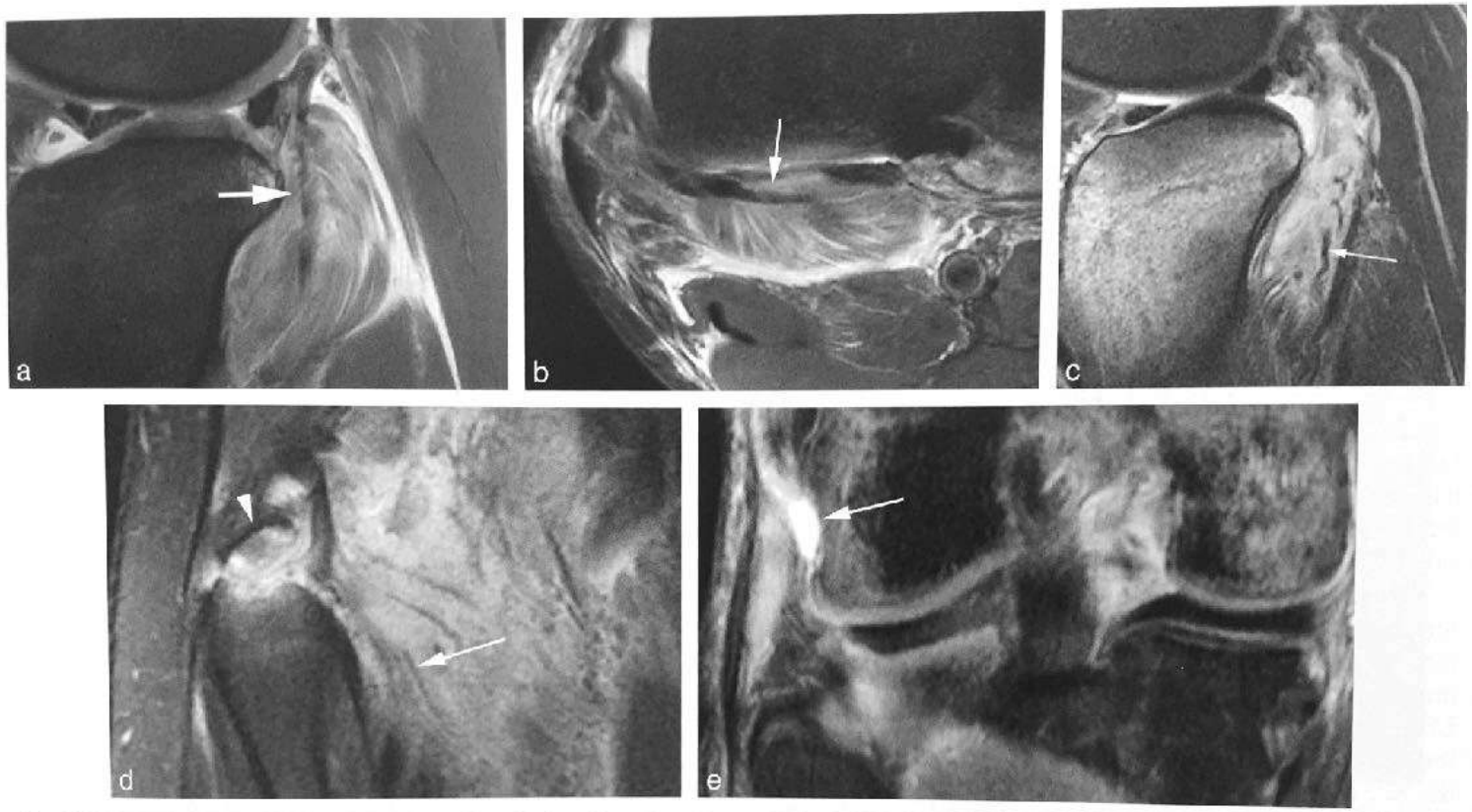

Fig. 26.37 Lésion du tendon et du muscle poplité. a, b. Lésion de grade 2 de la jonction myotendineuse du muscle poplité (flèche); notez l'atteinte méniscale associée. **c, d.** Rupture de la jonction myotendineuse du muscle poplité; notez la rétraction tendineuse (flèche) et l'avulsion associée de la tête de la fibula (tête de flèche). **e.** Avulsion tendineuse avec gouttière vide (flèche).

RETOUR MENU

GENOU : LIGAMENTS ANTÉRO-LATÉRAL - SEGOND

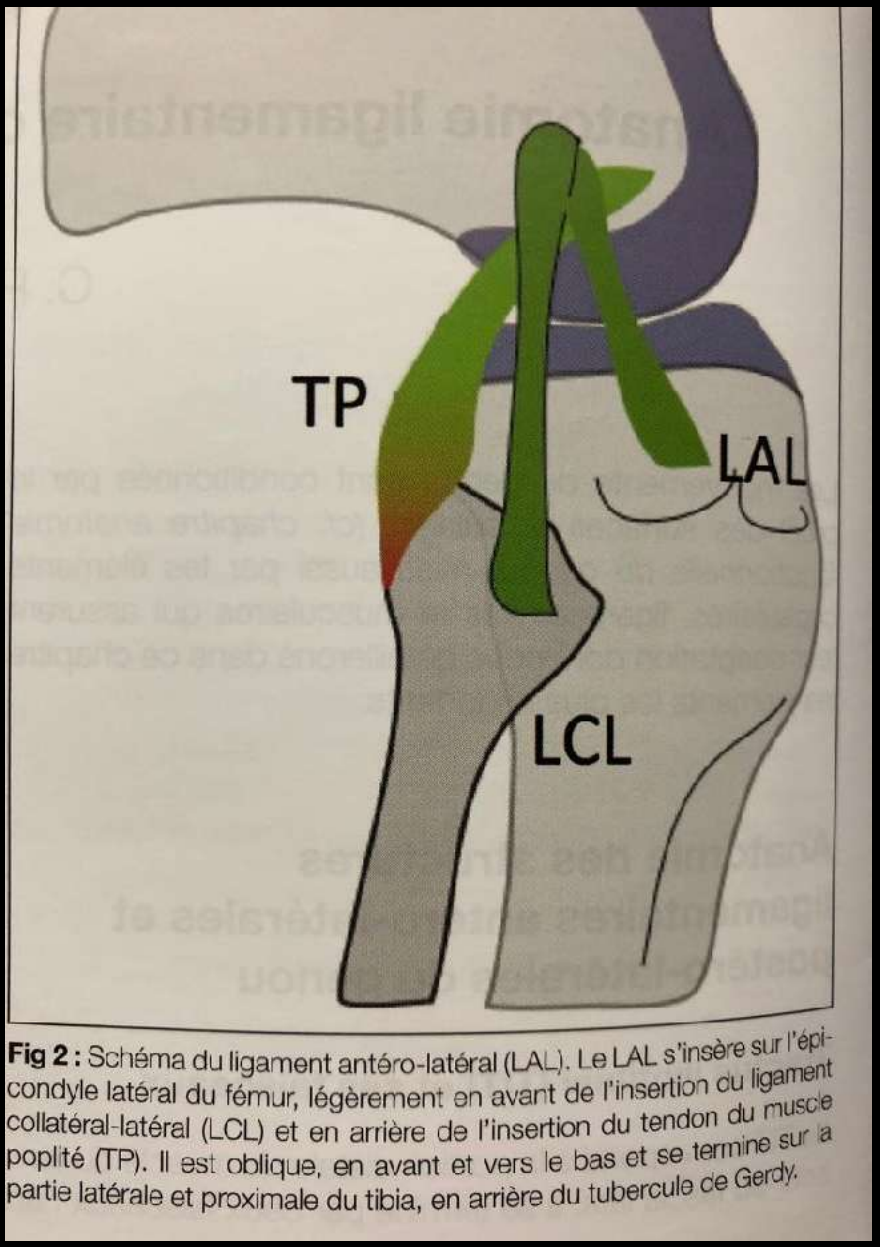

Fig 2 : Schéma du ligament antéro-latéral (LAL). Le LAL s'insère sur l'épicondyle latéral du fémur, légèrement en avant de l'insertion du ligament collatéral-latéral (LCL) et en arrière de l'insertion du tendon du muscle poplité (TP). Il est oblique, en avant et vers le bas et se termine sur la partie latérale et proximale du tibia, en arrière du tubercule de Gerdy.

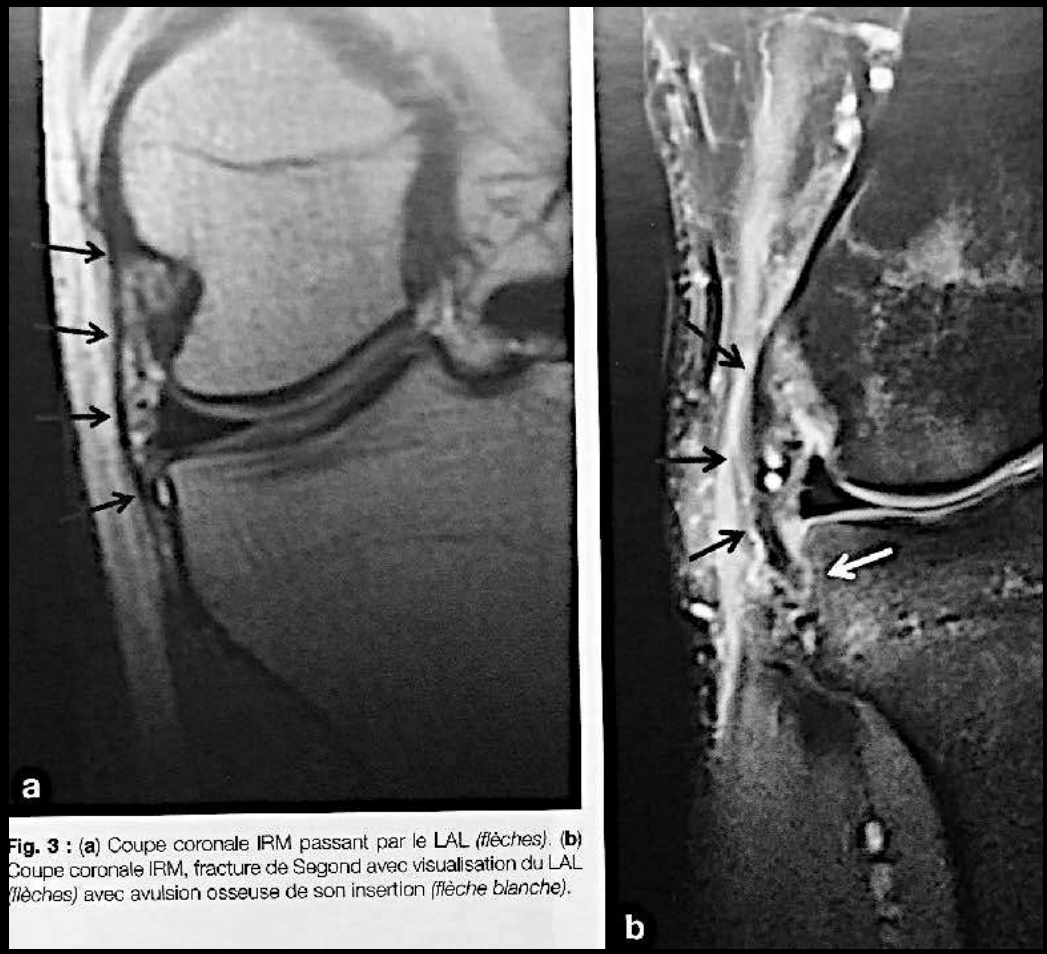

Fig. 3 : (**a**) Coupe coronale IRM passant par le LAL *(flèches)*. (**b**) Coupe coronale IRM, fracture de Segond avec visualisation du LAL *(flèches)* avec avulsion osseuse de son insertion *(flèche blanche)*.

RETOUR MENU

GENOU : LIGAMENTS ANTÉRO-LATÉRAL - SEGOND

Lésions du ligament antérolatéral

Anatomie

Depuis Segond en 1879, la présence d'une

Fig. 26.38 Fracture de Segond en radiographie (flèche).

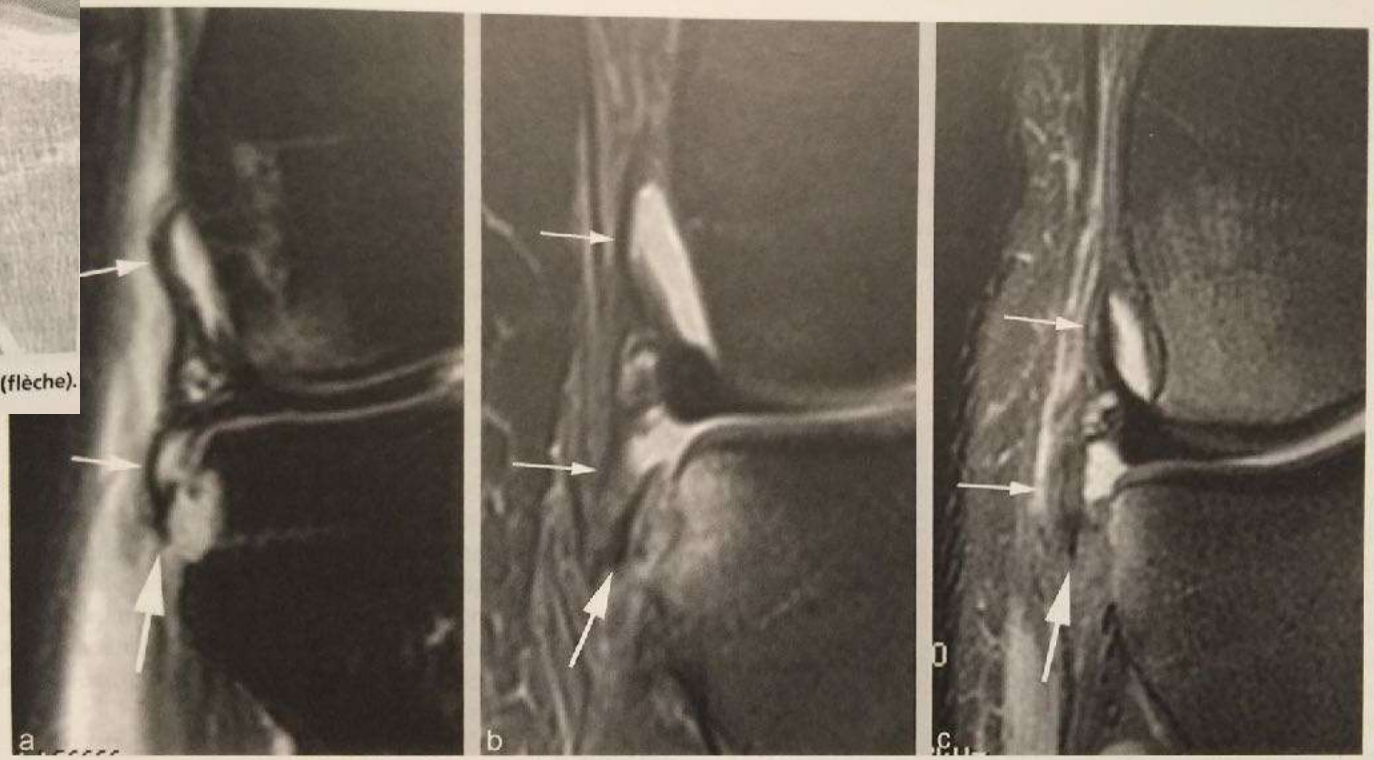

Fig. 26.39 Fracture de Segond en IRM : coupes frontales pondérées en DP, patients différents. L'avulsion osseuse (grande flèche) est plus ou moins facile à détecter. Notez l'aspect infiltré de la partie basse du LAL (petites flèches) et l'œdème osseux parfois associé.

RETOUR MENU

BICEPS FEMORAL

GENOU : TENDON DU TRACTUS ILIOTIBIAL

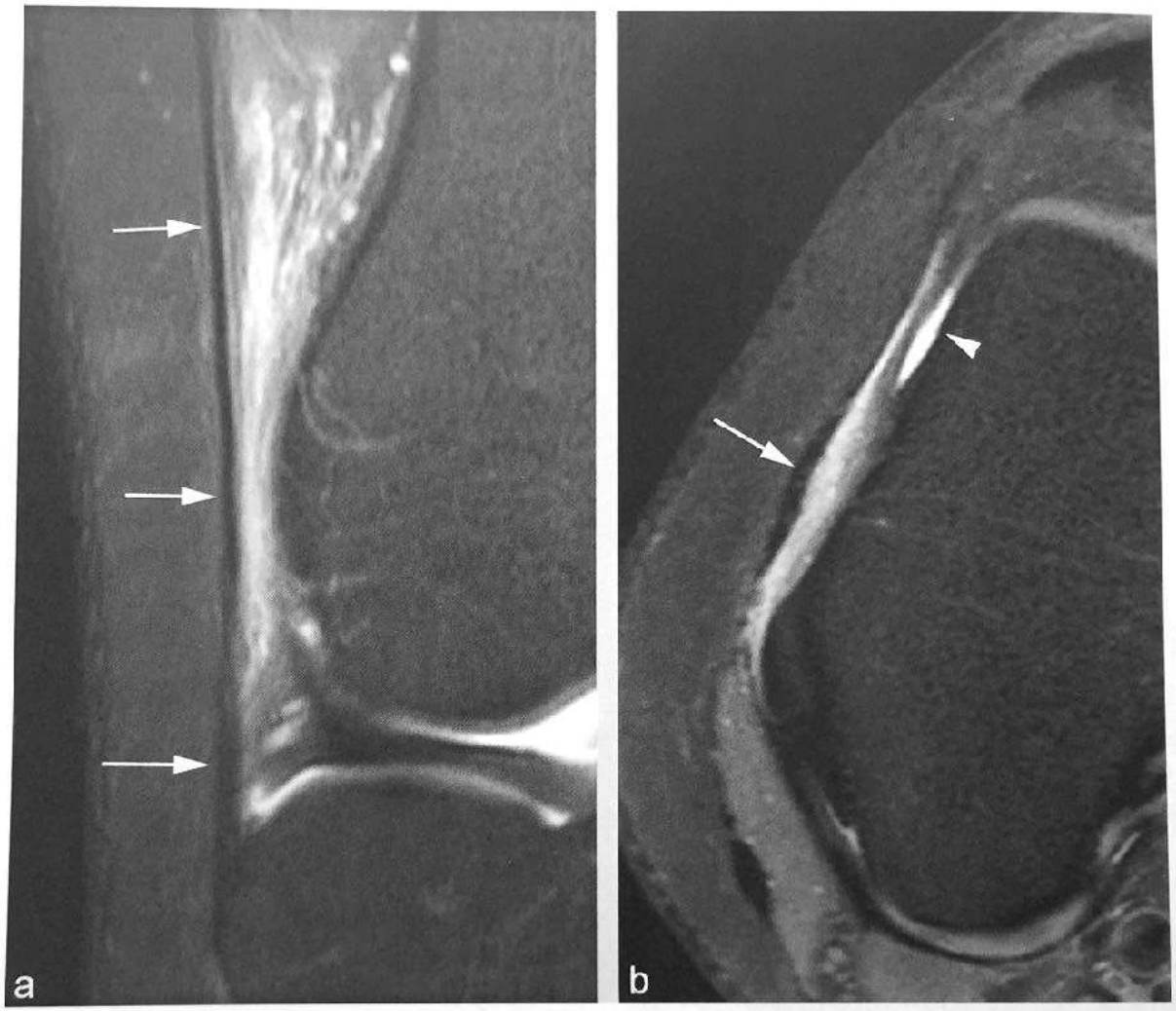

Fig. 26.42 Syndrome de la bandelette iliotibiale (syndrome de l'essuie-glace; flèches) en IRM : coupes frontale (a) et axiale (b) pondérées en DP. Infiltration de la graisse coincée entre le tractus iliotibial et le condyle fémoral latéral, avec bursite débutante. Notez la topographie de ces anomalies, plus postérieure que le récessus synovial fémoral latéral (tête de flèche).

RETOUR MENU

GENOU : TENDON BICEPS FÉMORAL ANATOMIE

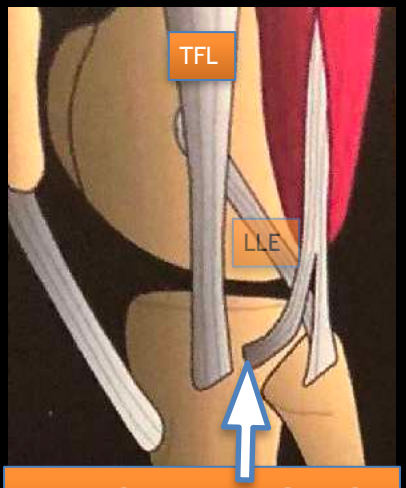

BRAS ANT BICEPS

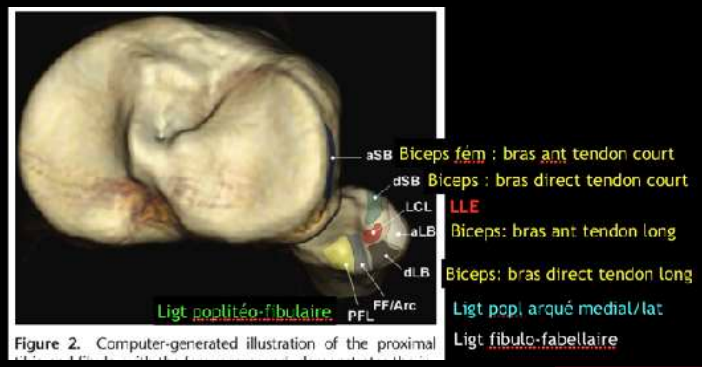

Figure 2. Computer-generated illustration of the proximal

RETOUR MENU

Tendon du biceps fémoral (TBF)

Le tendon du biceps fémoral (TBF) bien que n'appartenant pas *stricto sensu* au PAPL est indissociable de celui-ci.

Le muscle biceps fémoral est constitué de deux chefs, long et court.

Le tendon du chef long du biceps se termine par un bras direct sur la partie moyenne de la face antéro- et postéro-latérale de la tête de la fibula [19] et un bras antérieur dont la terminaison est plus complexe avec une portion qui se termine sur la partie latérale de la fibula en avant du bras direct et une extension antérieure au contact du LCL dont il est séparé par une bourse [12], qui entoure le LCL et se termine sur la face antérieure du tibia.

Le tendon du chef court du biceps se termine par un tendon direct en dedans et en avant du tendon direct de la longue portion du biceps et un tendon antérieur qui passe en arrière et en dedans du LCL pour se terminer sur la partie proximale du tibia, 1 cm en arrière du tubercule de Gerdy [12, 19].

En IRM (fig. 14, 15), bien que le démembrement de ces différentes structures soit possible [3, 17, 19], sur les coupes axiales successives de haut en bas, il est habituel de voir le TBF qui s'aplatit progressivement avec une portion postérieure correspondant aux deux tendons directs et une portion plus antérieure passant en avant et en arrière du LCL (fig. 15). Les tendons directs se terminent en regard de la facette antéro- et postéro-latérale de la partie moyenne de la tête de la fibula et la portion antérieure correspond à l'extension des bras antérieurs autour du LCL qui se prolonge vers le tibia.

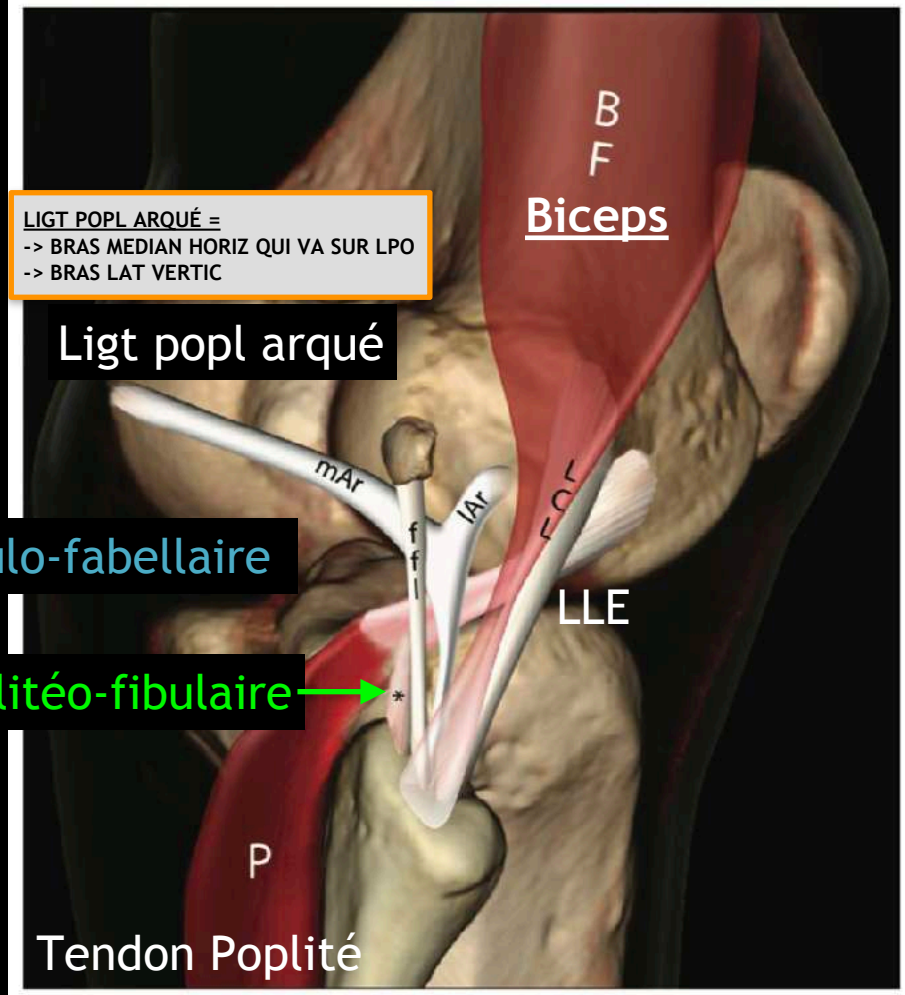

LIGT POPL ARQUÉ =
-> BRAS MEDIAN HORIZ QUI VA SUR LPO
-> BRAS LAT VERTIC

Ligt popl arqué

Ligt fibulo-fabellaire

Ligt poplitéo-fibulaire

b.

Figure 1. Computer-generated illustrations show the components of the PLC with the biceps femoris *(BF)* removed **(a)** and retained **(b)**.The popliteus muscle *(P)* is the deepest structure, with its tendon coursing under the medial *(mAr)* and lateral *(lAr)* limbs of the arcuate ligament, the fabellofibular ligament *(ffl)*, and the LCL to insert onto the femur. The PFL (*) originates from the myotendinous junction of the popliteus tendon and inserts onto the medial aspect of the fibular styloid process.

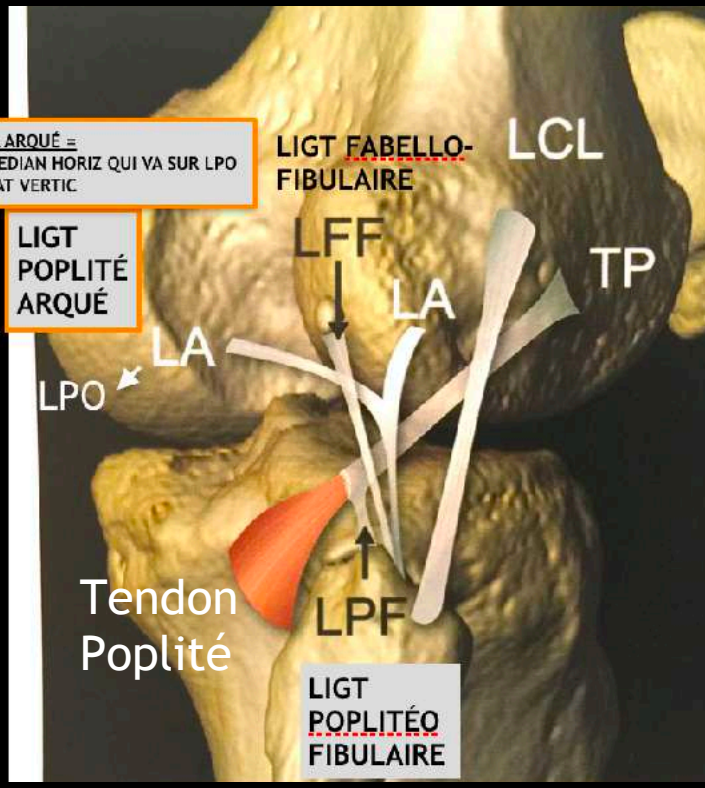

RETOUR MENU

BICEPS FÉMORAL

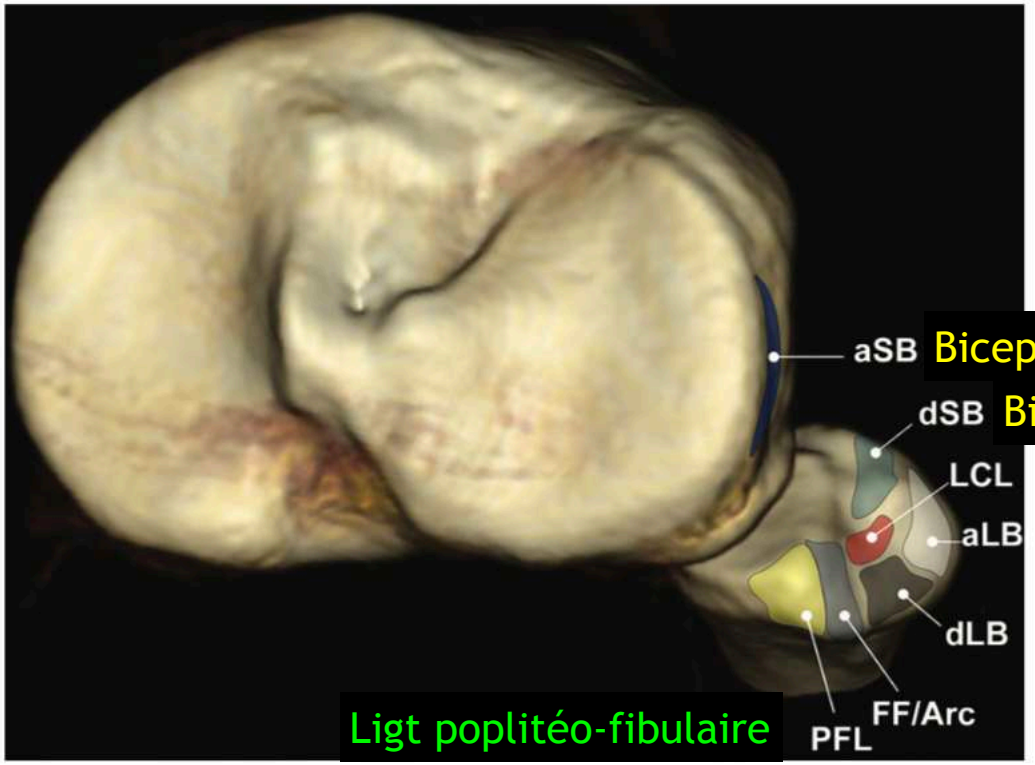

Figure 2. Computer-generated illustration of the proximal tibia and fibula, with the femur removed, demonstrates the insertions of the ligaments and tendons of the PLC. The short head of the biceps femoris tendon divides into an anterior arm *(aSB)*, which attaches to the lateral tibial condyle, and a direct arm *(dSB)*, which inserts onto the fibula. The LCL is centrally located, with the anterior *(aLB)* and direct *(dLB)* arms of the long head of the biceps femoris tendon attaching onto the lateral aspect of the fibular head. The PFL, arcuate ligament *(Arc)*, and fabellofibular ligament *(FF)* attach to the fibular styloid process.

Biceps fém : bras ant tendon court

Biceps : bras direct tendon court

LLE

Biceps: bras ant tendon long

Biceps: bras direct tendon long

Ligt popl arqué medial/lat

Ligt fibulo-fabellaire

RETOUR MENU

BICEPS FÉMORAL

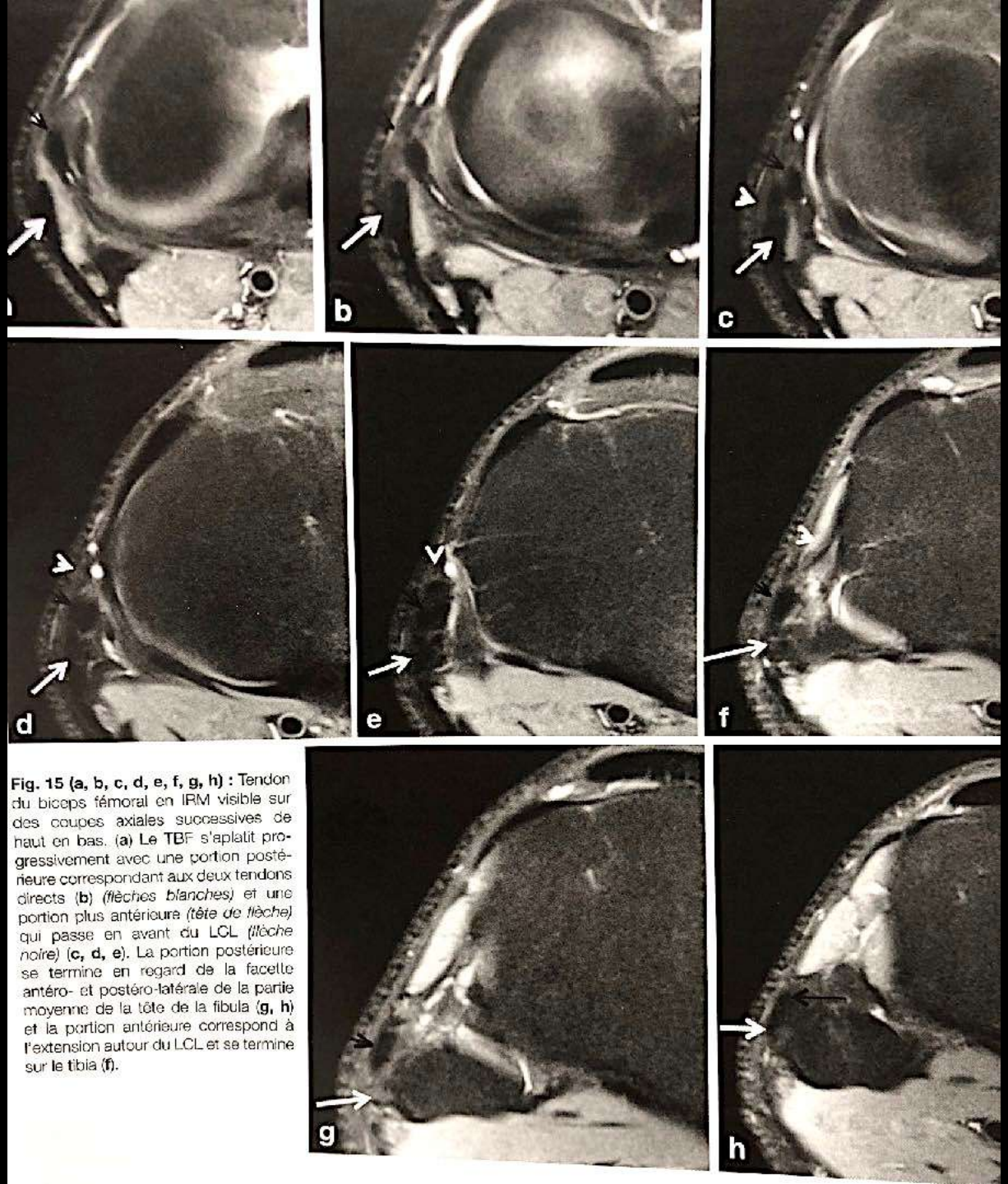

Fig. 15 (a, b, c, d, e, f, g, h) : Tendon du biceps fémoral en IRM visible sur des coupes axiales successives de haut en bas. (**a**) Le TBF s'aplatit progressivement avec une portion postérieure correspondant aux deux tendons directs (**b**) *(flèches blanches)* et une portion plus antérieure *(tête de flèche)* qui passe en avant du LCL *(flèche noire)* (**c, d, e**). La portion postérieure se termine en regard de la facette antéro- et postéro-latérale de la partie moyenne de la tête de la fibula (**g, h**) et la portion antérieure correspond à l'extension autour du LCL et se termine sur le tibia (**f**).

RETOUR MENU

GENOU : TENDON BICEPS FÉMORAL

Pathologies non traumatiques de l'insertion distale du muscle biceps fémoral

Anatomie

Le muscle biceps fémoral est composé d'un chef long et d'un chef court, chacun de ces chefs s'insérant distalement par un bras antérieur et un bras direct (*cf.* fig. 26.27) [39, 98, 101, 146, 187, 190].

Ressaut du muscle biceps fémoral

Il s'agit du passage brutal du tendon en arrière de la tête de la fibula vers 100–120° de flexion, avec retour brutal à la position normale en extension. Ce ressaut est majoré par une rotation médiale du genou [37]. Il est essentiellement lié à l'existence d'une variante d'insertion du chef long du tendon du muscle biceps fémoral, principalement par le biais d'une insertion tibiale antérieure prédominante : bras antérieur prédominant, se détachant tôt du bras direct et s'insérant sur le tibia [72, 126], présence d'une 3e bande tendineuse s'insérant sur le tibia [37], absence de bras direct avec une insertion tibiale unique du tendon du muscle biceps fémoral [19, 84, 126], position antérieure de l'insertion du chef long sur la tête de la fibula [103]. Il peut être également lié à une anomalie de morphologie de la tête de la fibula, avec notamment une portion postérolatérale volumineuse [10].

Cliniquement, le patient se plaint de douleurs de la face postérolatérale du genou et d'une sensation de ressaut, palpable la plupart du temps [126]. Un claquement audible peut être associé. Le ressaut et la douleur peuvent être réduits par la compression de la partie distale du tendon du muscle biceps fémoral [19, 201].

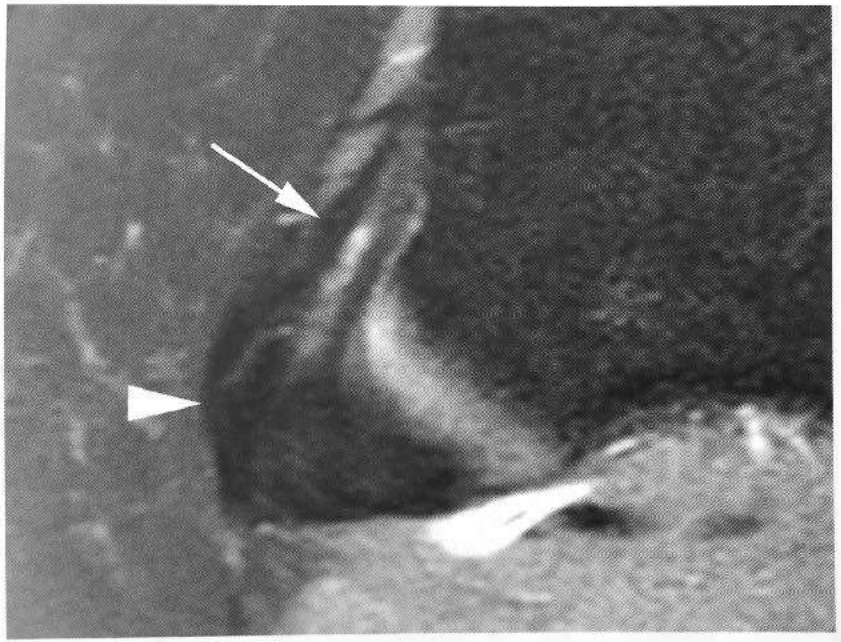

Fig. 26.45 Insertion tibiale prédominante inhabituelle du bras antérieur du chef long du muscle biceps fémoral (grande flèche) : coupe axiale pondérée DP. Insertion fibulaire latérale des autres bras du muscle biceps fémoral (tête de flèche).

RETOUR MENU

RESSAUT FACE EXTERNE GENOU +++

TFL GERDY

BRAS ANT BICEPS

= TENDON BICEPS FÉMORAL

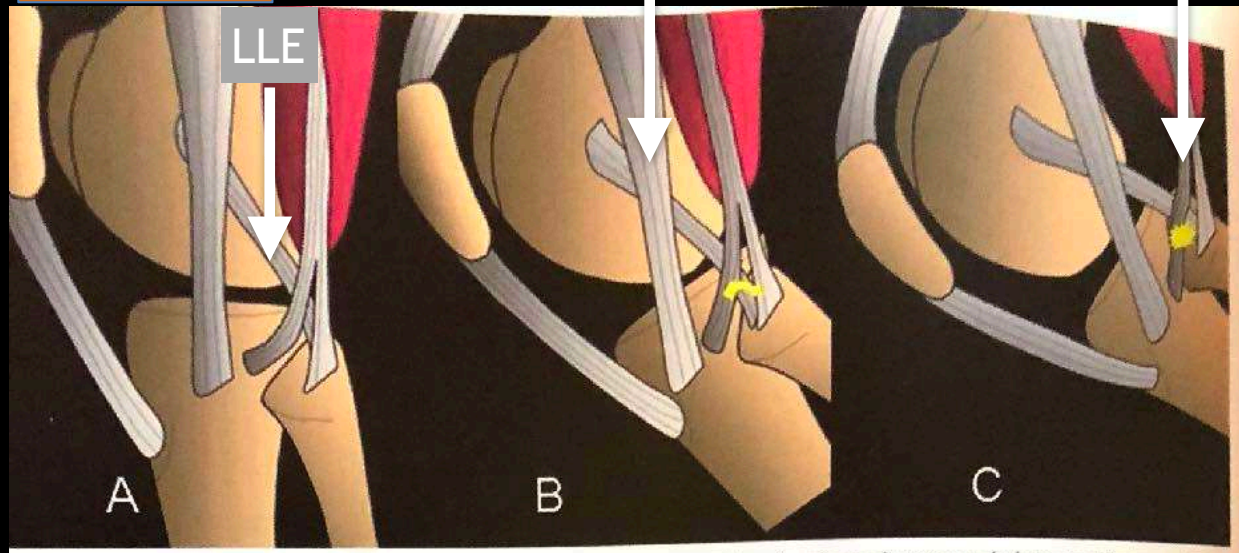

Fig. 3 : Illustration de l'anatomie du biceps fémoral distal (A), montrant le mécanisme de ressaut du bras tendineux antérieur sur la tête fibulaire et l'insertion du ligament collatéral latéral lors du passage du genou en position de flexion (B et C).

BRAS ANT BICEPS

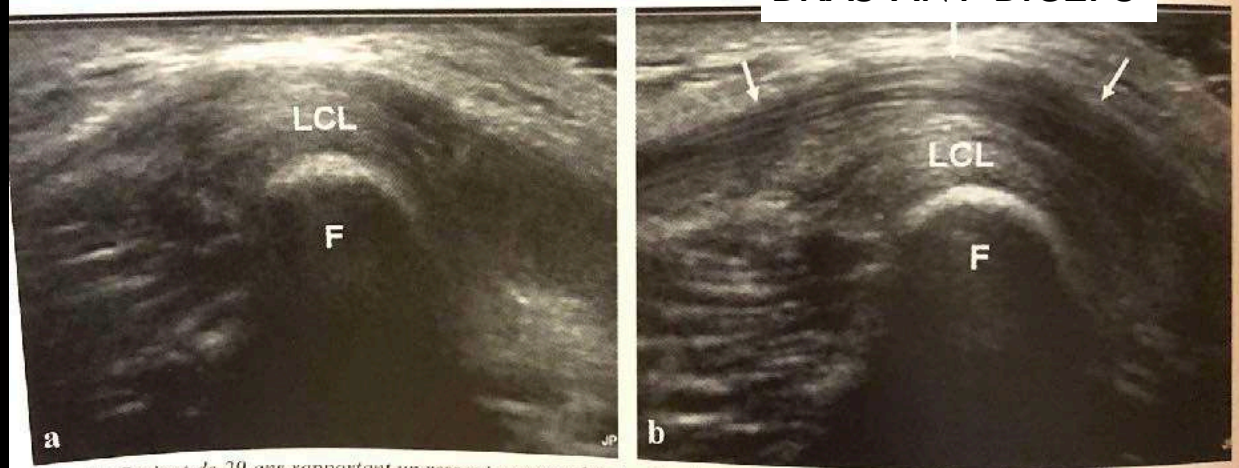

Fig. 4 : Patient de 29 ans rapportant un ressaut en regard de la tête de la fibula gauche lors de la pratique du cyclisme.
a) Coupe axiale échographique montrant l'insertion du ligament collatéral latéral (LCL sur la tête de la fibula (F), sur un genou en extension.
b) Lors du passage en flexion, le bras antérieur du biceps fémoral distal coiffe transversalement ces structures et explique le ressaut.

RESSAUTS EXTRA-ARTICULAIRES

Ressauts latéraux

Si les causes intra-articulaires, fréquentes, doivent être gardées en tête, la possibilité d'une origine extra-articulaire des symptômes doit être connue et envisagée afin d'éviter tout geste arthroscopique inutile.

Ressaut du biceps fémoral

C'est la cause la plus classique de ressaut latéral du genou. Elle intéresse le plus souvent des hommes jeunes et sportifs pratiquant la course, le vélo ou le football. Cliniquement, le ressaut s'exprime en regard de la tête de la fibula lors de mouvements de flexion/extension du genou autour de 90°. Divers mécanismes physiopathologiques ont été rapportés, dont les principaux impliquent le bras tibial du tendon biceps fémoral distal. Celui-ci se détache du tendon principal du biceps fémoral environ 3 à 4 cm en amont de son insertion fibulaire pour cheminer vers l'avant, en surface du bord antérieur de la tête fibulaire, puis s'insérer environ 1 cm en arrière du tubercule de Gerdy [14, 15] (fig. 3, Image A). Ce bras est souvent fin et aponévrotique mais peut être hypertrophique et en forme de corde, favorisant alors un conflit avec la tête fibulaire lors de la flexion du genou par un mouvement d'"essuie-glace" (fig. 3, Images B et C). Ce bras hypertrophique représente parfois la seule insertion distale du biceps fémoral [16]. D'autres particularités anatomiques du tendon ont été incriminées dans la genèse du ressaut du biceps : une bifurcation trop distale des bras tibial et fibulaire [17] ; une hypertrophie de la tête fibulaire [18, 19] ; un étalement en éventail du bras fibulaire [20] ou une hypertrophie post-traumatique de ce dernier [21], favorisant un conflit avec la tête de la fibula. L'échographie dynamique du ressaut permet, dans le même temps, de confirmer l'implication du tendon mais aussi d'en définir le mécanisme précis, tâche utile au chirurgien dans le choix de sa technique opératoire (fig. 4).

Ressaut du tendon poplité

C'est le principal diagnostic différentiel du ressaut du biceps devant un ressaut extra-articulaire latéral du genou. Il résulte de l'extrusion brutale du tendon, entre 0 et 90° de flexion, par-dessus les berges de la gouttière qui le reçoit sur le versant latéral du fémur distal. S'il concerne également l'adulte jeune et sportif, il s'exprime cliniquement au milieu d'une ligne joignant l'épicondyle latéral et l'interligne articulaire latéral [22]

RETOUR MENU

RESSAUT FACE EXTERNE GENOU +++ = TENDON BICEPS FÉMORAL

- **ressaut du biceps fémoral distal** (fig. 9) : les étiologies sont multiples. Il peut s'agir d'un ressaut du tendon sur une épiphyse fibulaire hypertrophiée, d'un ressaut lié à un tendon réfléchi rejoignant le tractus ilio-tibial, d'une insertion trop antérieure du biceps sur la fibula ou d'un tendon bifurqué avec un chef accessoire s'insérant sur le tibia qui rentre en conflit avec le ligament collatéral latéral. Ces ressauts sont recherchés lors de mouvements de flexion-extension du genou.

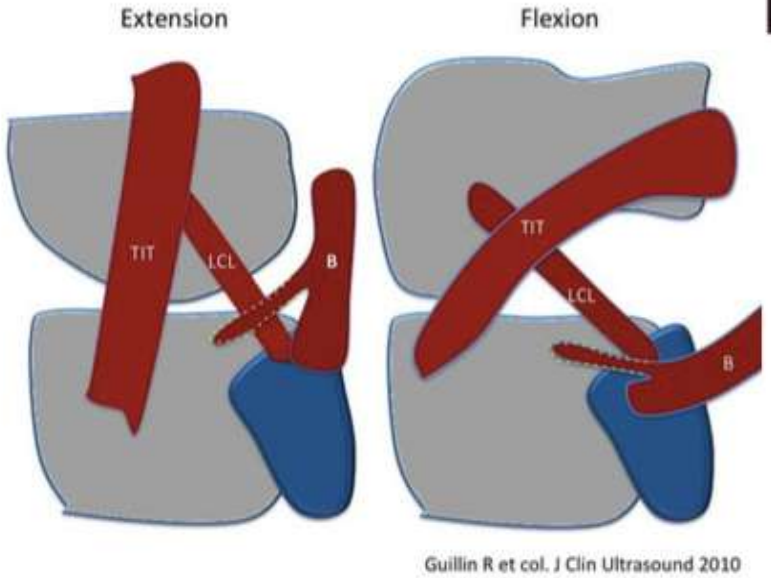

Figure 9 : Ressaut du biceps fémoral au genou lié à la présence d'un chef accessoire tibial.

Échographie

Elle constitue l'examen de choix dans cette pathologie. Elle permet :

- de préciser l'anatomie distale du biceps fémoral et de repérer une bifurcation précoce ou une insertion tibiale antérieure prédominante ;
- de mettre en évidence le ressaut lors des mouvements de flexion-extension du genou : passage brutal du bras antérieur du chef long de part et d'autre de la tête de la fibula lors de la flexion/extension du genou [72, 126].

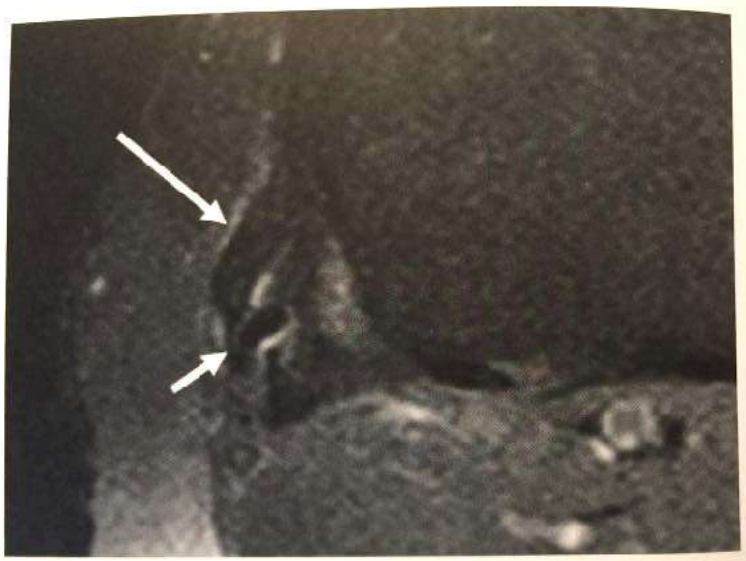

Fig. 26.46 **Conflit entre le bras antérieur du chef long du tendon du muscle biceps fémoral et le LCL : coupe axiale pondérée en DP.** Notez l'œdème adjacent au LCL (petite flèche) et le bras antérieur épais, s'insérant sur le tibia, du chef long du muscle biceps fémoral (grande flèche).

RETOUR MENU

ARTICULATION TIBIO-FIBULAIRE

RETOUR MENU

CAS| UNE INDICATION COMME TOUTES LES AUTRES…

Homme, 31 ans. Chute à vélo. Bilan ménisco-ligamentaire.

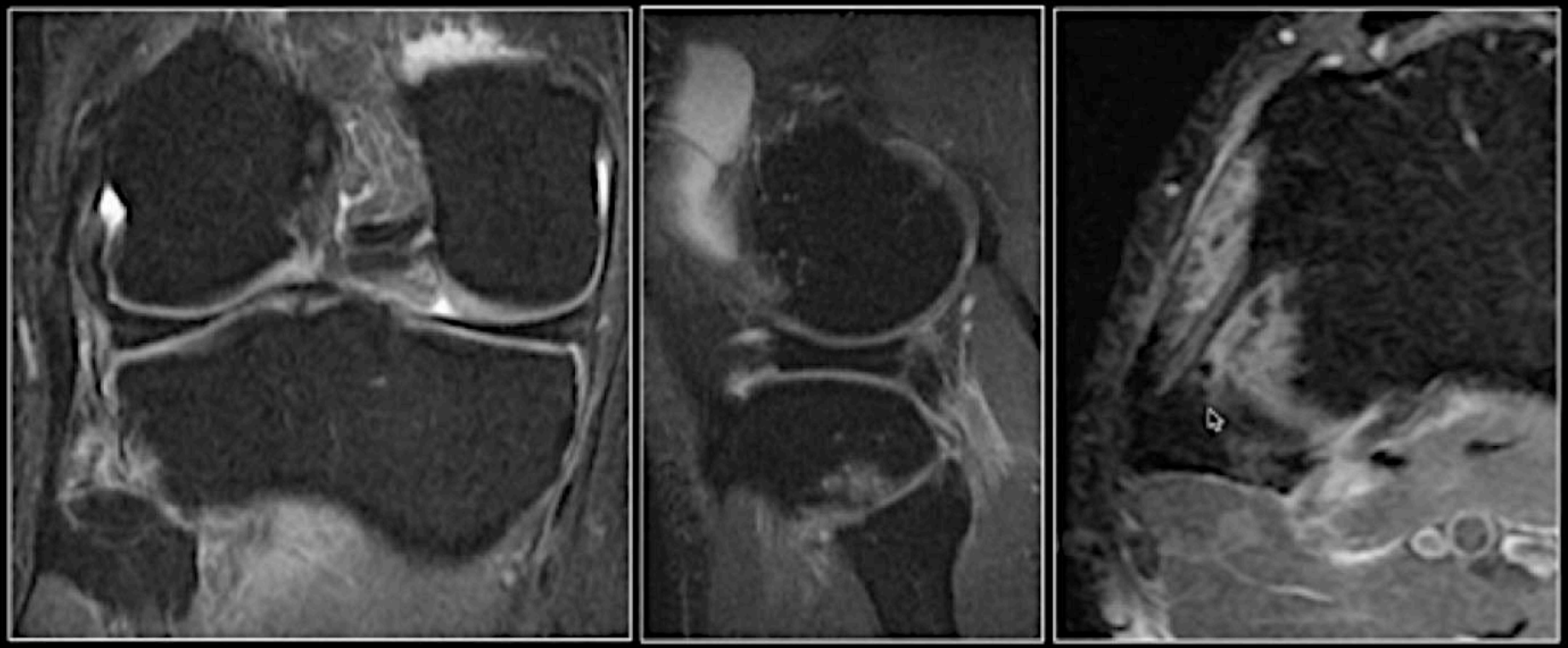

RETOUR MENU

ANATOMIE | POLYMORPHISME ARTICULAIRE

Forme horizontale[1] (inclinaison < 20°)

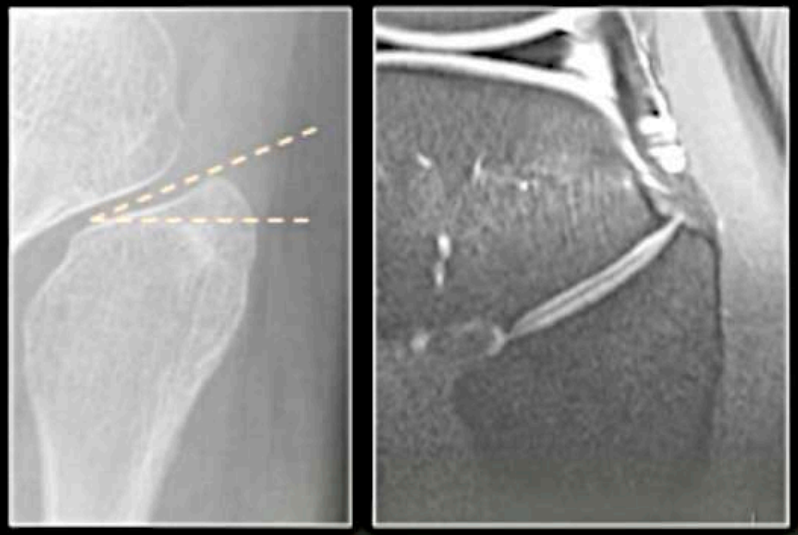

Forme oblique[1] (inclinaison > 20°)

[1] Ogden J.A., 1974

Résistance au stress mécanique:
Forme OBLIQUE < HORIZONTALE

RETOUR MENU

ANATOMIE | REPÈRES CADAVÉRIQUES ET IRM

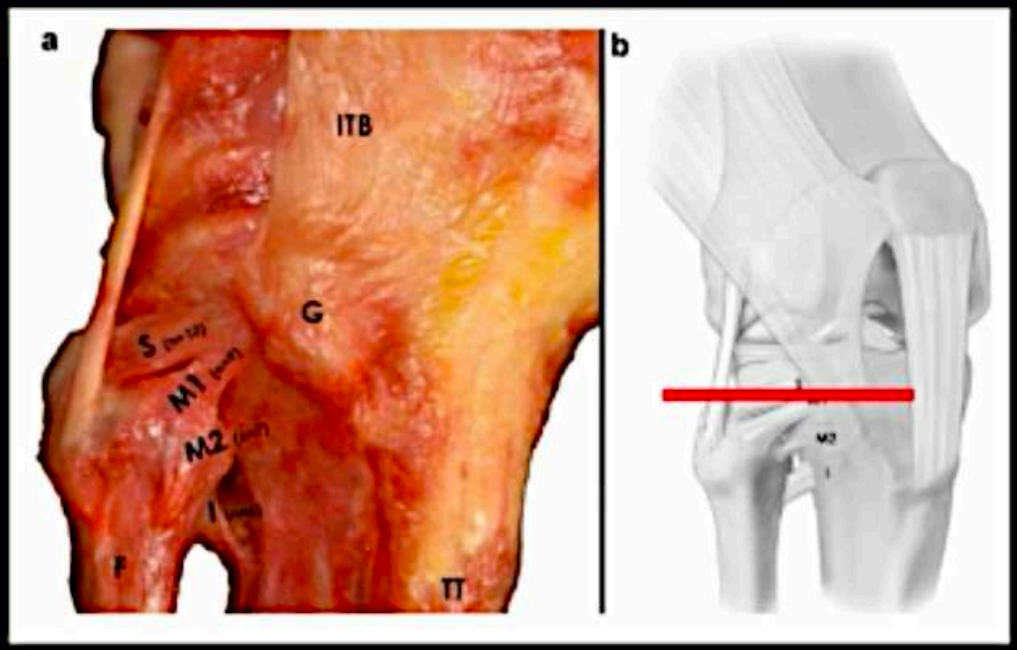

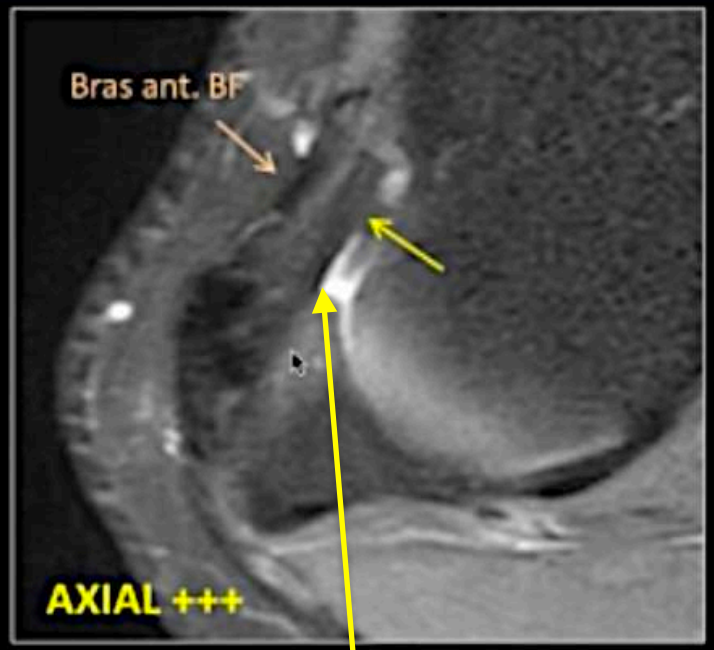

Complexe ligamentaire antérieur

- Faisceau **supérieur** (**S**)
- Faisceaux **moyens** (**M1** et **M2**)
- Faisceau **inférieur** (**I**)

RETOUR MENU

ANATOMIE | REPÈRES CADAVÉRIQUES ET IRM

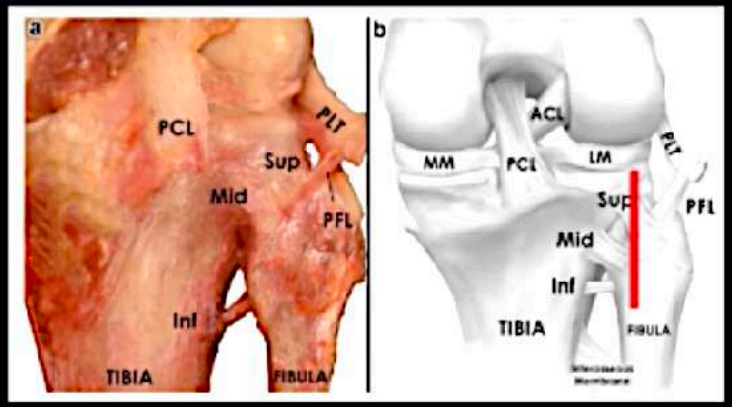

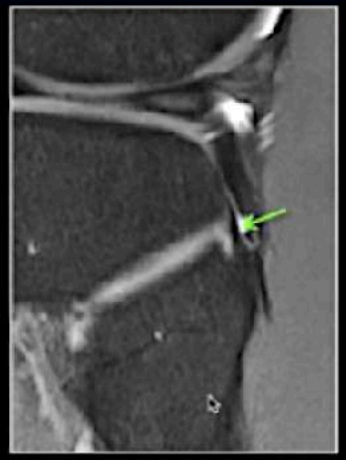

SAGITTAL +++
= Fx. supérieur

Complexe ligamentaire postérieur
- Faisceau supérieur (Sup) ←
- Faisceau moyen (Mid)
- Faisceau inférieur (Inf)

ANATOMIE | REPÈRES CADAVÉRIQUES ET IRM

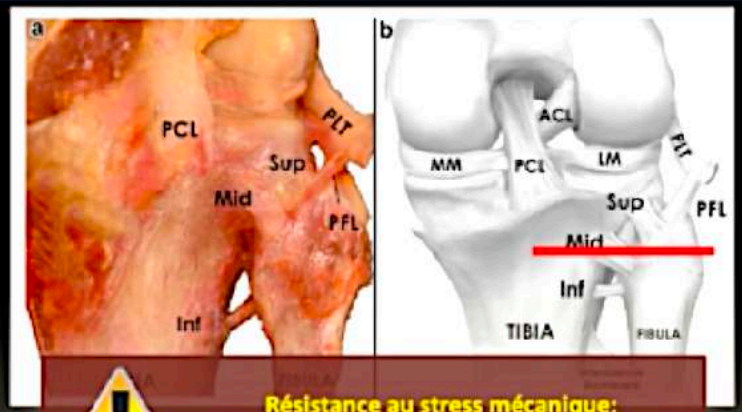

AXIAL +++
= Fx. moyen

Résistance au stress mécanique:
Complexe lig. POSTÉRIEUR < ANTÉRIEUR

Complexe ligamentaire postérieur
- Faisceau supérieur (Sup)
- Faisceau moyen (Mid) ←
- Faisceau inférieur (Inf)

RETOUR MENU

ANATOMIE | VARIANTES

Communication articulaire par le **récessus sous-poplité** dans 12-64% des séries
Présence d'un défect au sein du complexe ligamentaire postéro-supérieur

RETOUR MENU

CAS| AU FINAL?

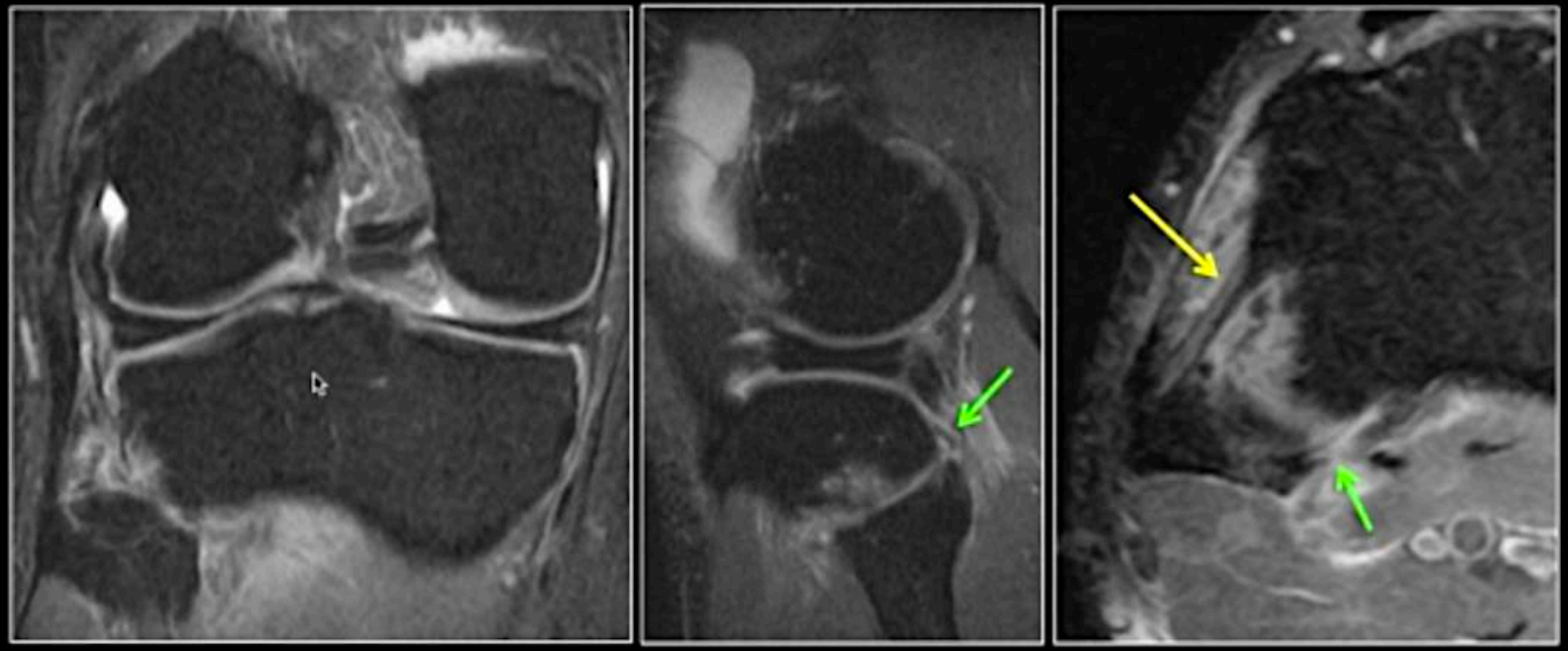

- **Infiltration péri ligamentaire antérieure**
- Rupture complète (grade III) du complexe ligamentaire **postérieur**

RETOUR MENU

LES INÉVITABLES

STRUCTURES À SYSTÉMATIQUEMENT ÉVALUER

RETOUR MENU

ENVIRONNEMENT | 3 STRUCTURES IMPORTANTES

↙ **Nerf fibulaire commun** — Risque neurologique en cas d'**instabilité**

→ **Tendon du biceps fémoral** — Étroite relation avec le complexe lig. **antérieur**

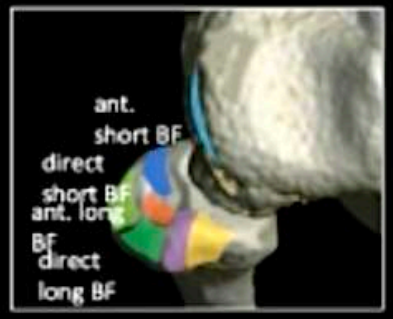

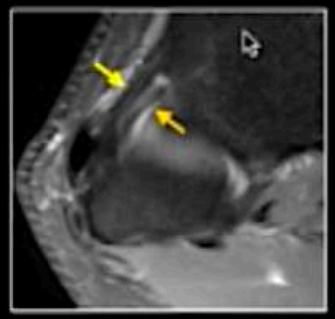

↗ **Tendon poplité** — Étroite relation avec le complexe lig. **postérieur**

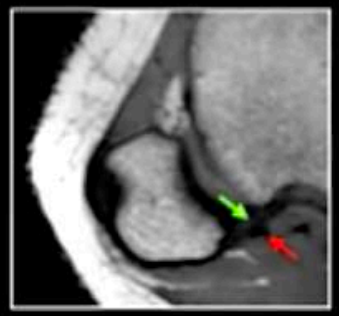

RETOUR MENU

↙ Nerf fibulaire commun
↙ Tendon du biceps fémoral

↙ Nerf fibulaire commun
↙ Tendon du biceps fémoral

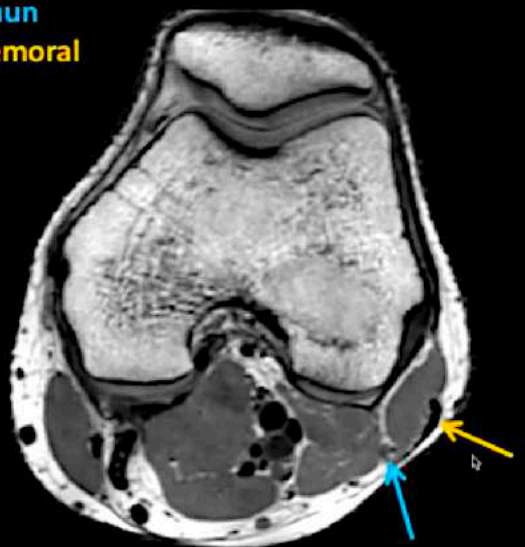

↙ Nerf fibulaire commun
↙ Tendon du biceps fémoral

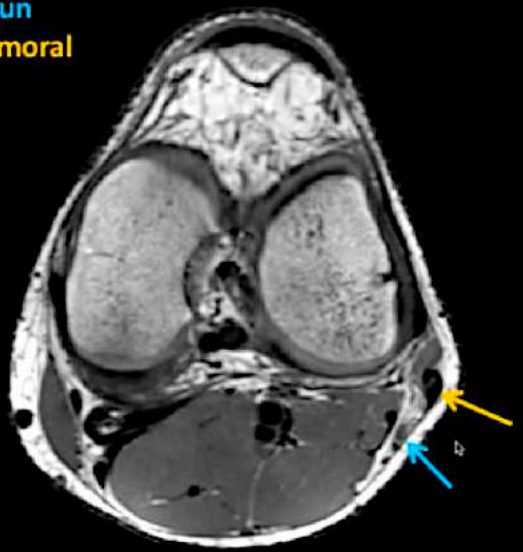

↙ Nerf fibulaire commun
↙ Tendon du biceps fémoral
→ Tendon poplité

↗ Lig. tibio-fib. postérieur

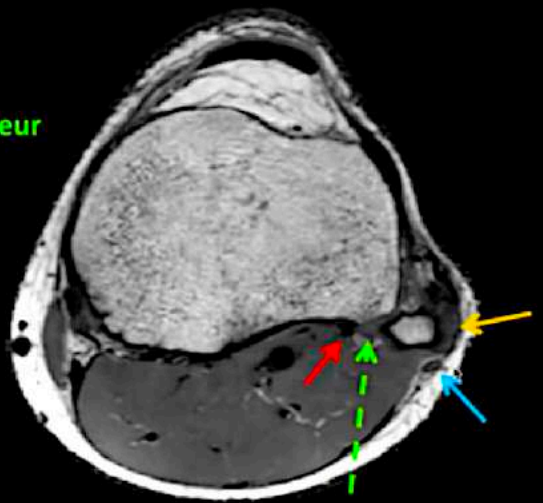

RETOUR MENU

↙ Nerf fibulaire commun
↙ Tendon du biceps fémoral
→ Tendon poplité

↗ Lig. tibio-fib. postérieur

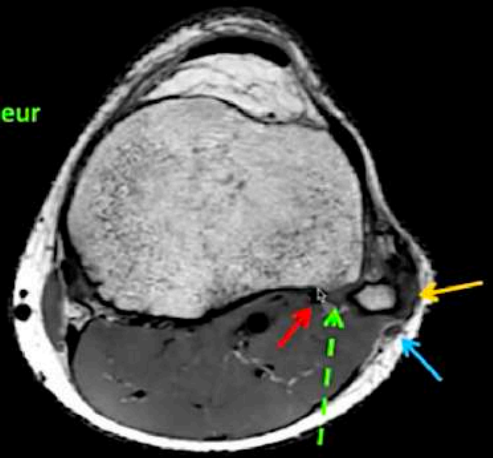

↙ Nerf fibulaire commun
↙ Tendon du biceps fémoral
→ Tendon poplité

↗ Lig. tibio-fib. antérieur
↗ Lig. tibio-fib. postérieur

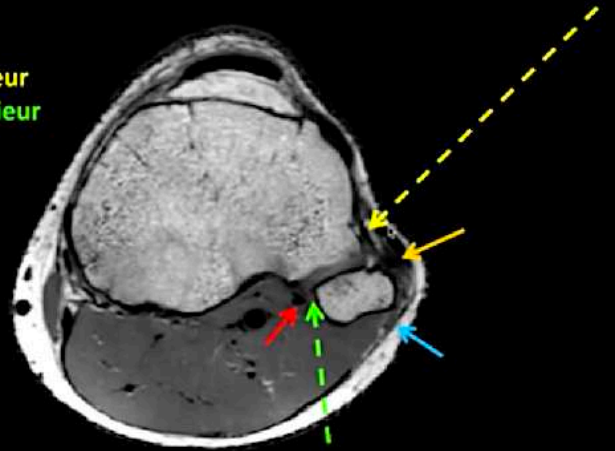

↙ Nerf fibulaire commun
↙ Tendon du biceps fémoral
→ Tendon poplité

↗ Lig. tibio-fib. antérieur

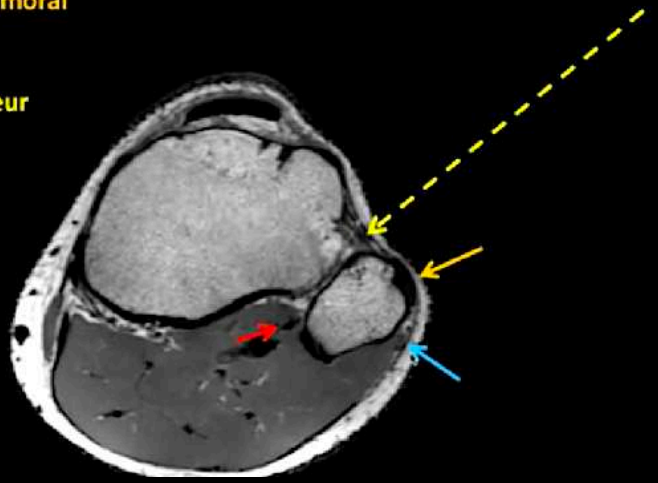

↙ Nerf fibulaire commun

→ Tendon poplité

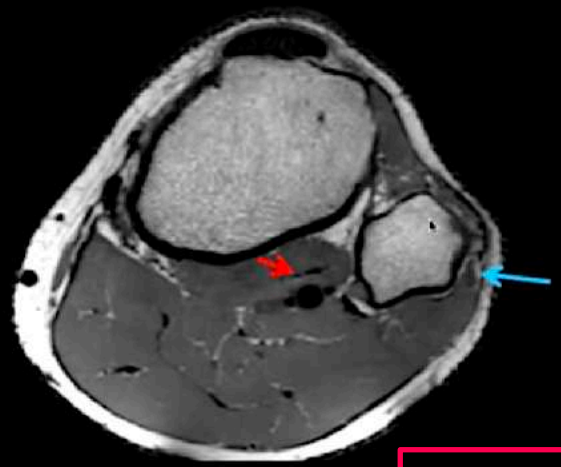

RETOUR MENU

L'ATLAS

DES PATHOLOGIES-CLÉS

RETOUR MENU

PATHOLOGIES | ENTORSE

LÉSION LA + FRÉQUENTE = **COMPLEXE LIGAMENTAIRE POSTÉRIEUR**

Étroite relation avec le tendon poplité et la capsule articulaire tibio-fibulaire proximale

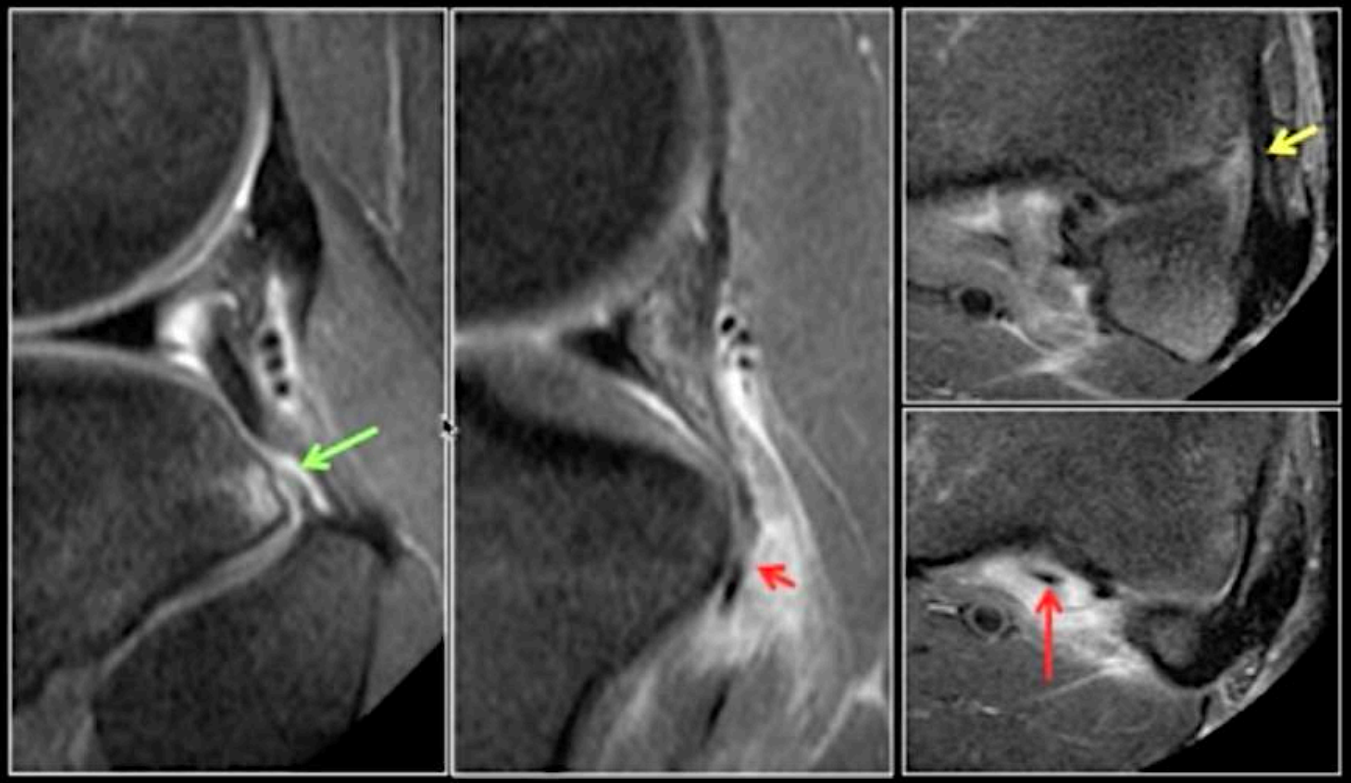

Lésion myo-tendineuse du tendon et muscle poplité

RETOUR MENU

PATHOLOGIES | INSTABILITÉ AIGUË (POST-TRAUMATIQUE)

FORME LA + FRÉQUENTE = **LUXATION ANTÉRO-LATÉRALE**

Mécanisme: genou en **flexion**, pied en **inversion**, torsion du genou en **rotation externe**

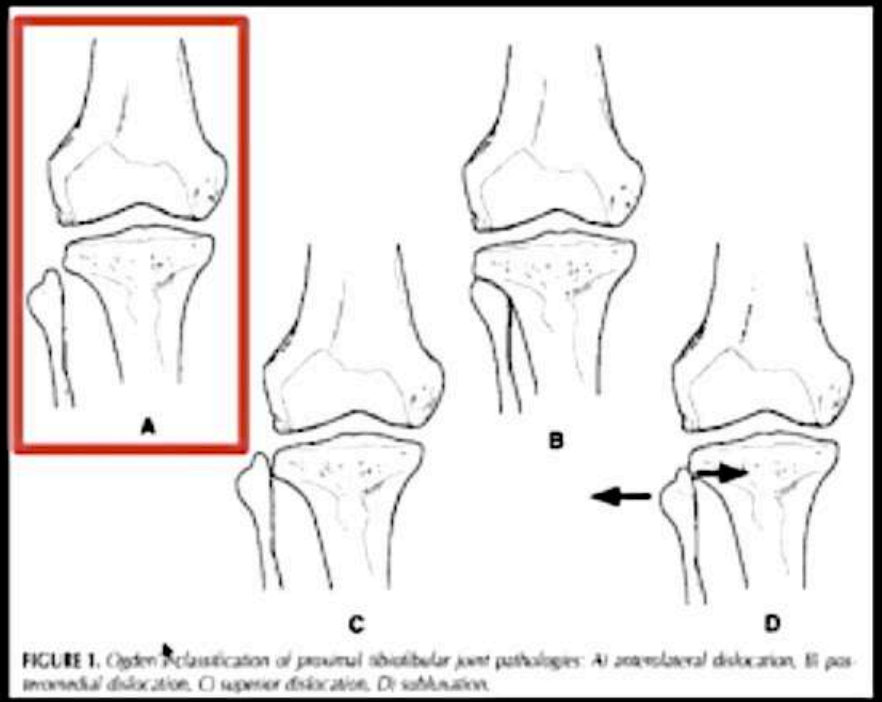

FIGURE 1. Ogden classification of proximal tibiofibular joint pathologies: A) anterolateral dislocation, B) posteromedial dislocation, C) superior dislocation, D) subluxation.

RETOUR MENU

PATHOLOGIES | INSTABILITÉ AIGUË (POST-TRAUMATIQUE)

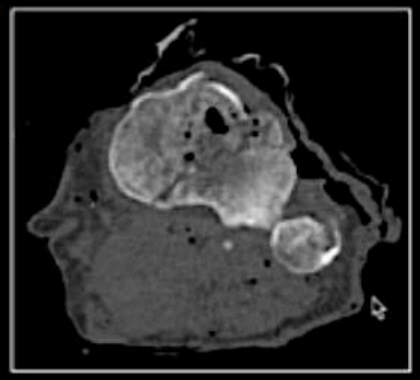

LUXATION ANTÉRO-LATÉRALE

CT = diagnostic positif
± IRM (bilan lig. et du n. fib. com.)

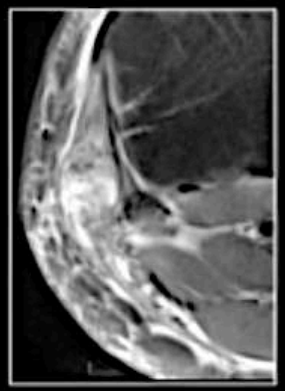

RETOUR MENU

PATHOLOGIES | INSTABILITÉ AIGUË (POST-TRAUMATIQUE)

LUXATION POSTÉRO-INFÉRIEURE

Traumatisme à haute énergie (AVP)
Lésions neurovasculaires sévères

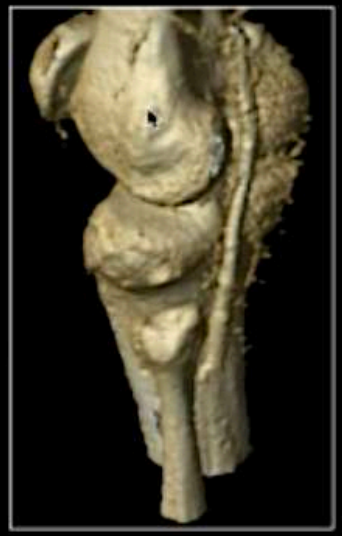

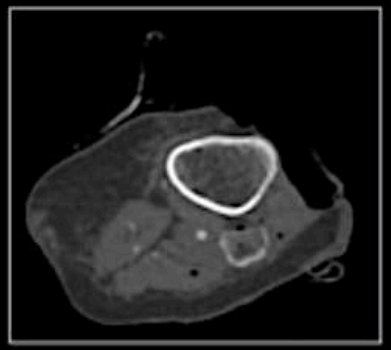

RETOUR MENU

Les instabilités chroniques :

- patient jeunes et sportifs = rugby, danse , athlétisme
- Suite à entorse de cheville !! mal traitée ou de genou
- > gonalgies latéralisées ou souffrance nerf fibulaire

PATHOLOGIES | INSTABILITÉ CHRONIQUE (POST-TRAUMATIQUE)

INSTABILITÉ CHRONIQUE **Rx/CT** - Normal / Dégénératif chez un patient jeune
- Diastasis / Enthésophytes

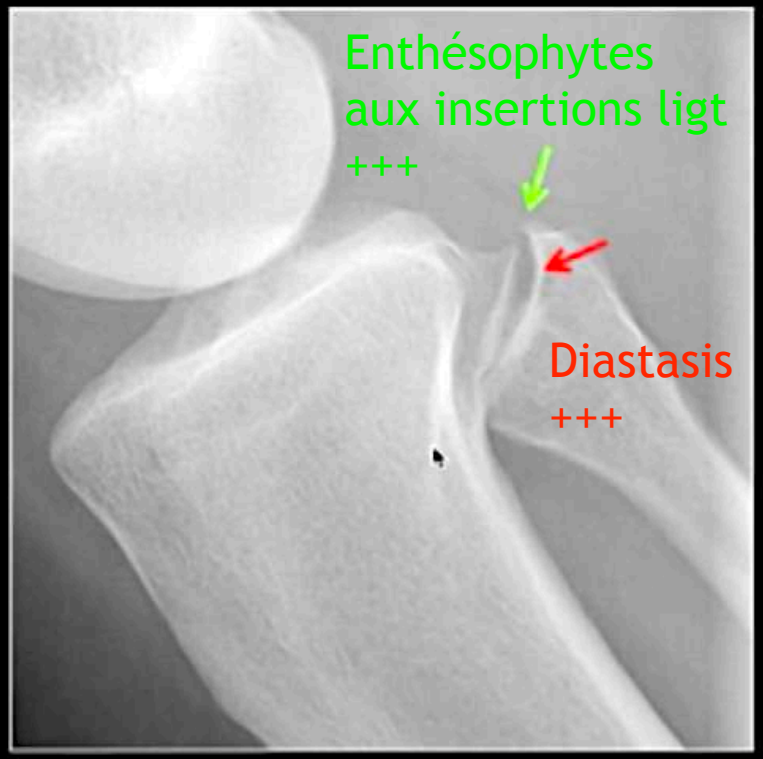

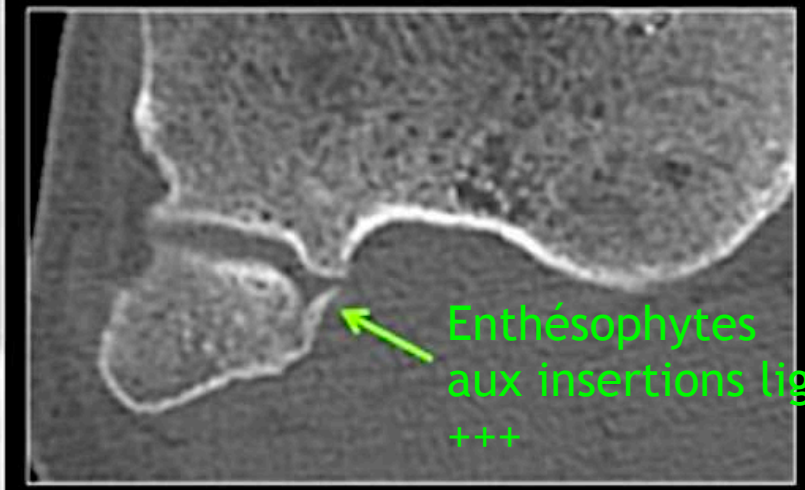

RETOUR MENU

PATHOLOGIES | INSTABILITÉ CHRONIQUE (POST-TRAUMATIQUE)

INSTABILITÉ CHRONIQUE **IRM**

- Anomalies de signal des **ligaments**
- Enthésophyte et kystes aux **insertions ligamentaires**
- Épanchement intra-articulaire
- Kystes mucoïdes

RETOUR MENU

PATHOLOGIES | ARTHROPATHIE INFLAMMATOIRE / MICROCRISTALLINE

Synovite
sur spondylarthropathie juvénile

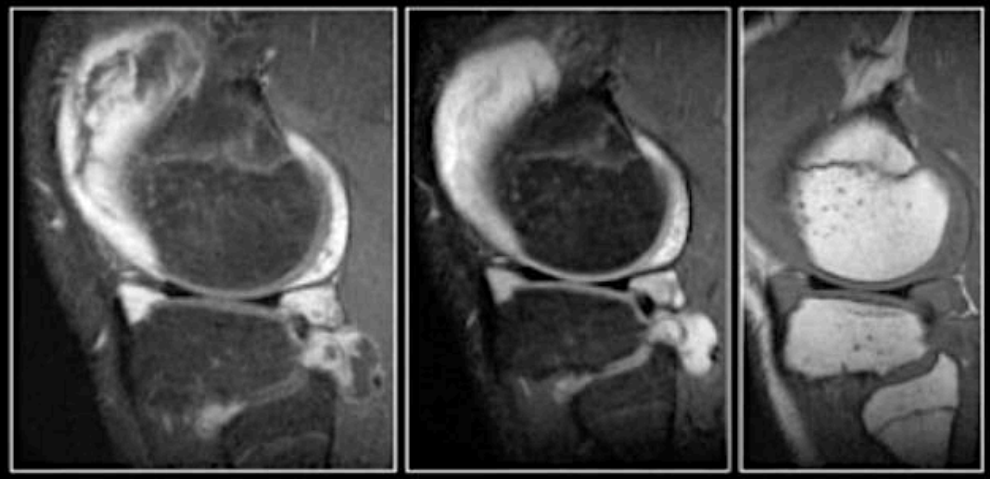

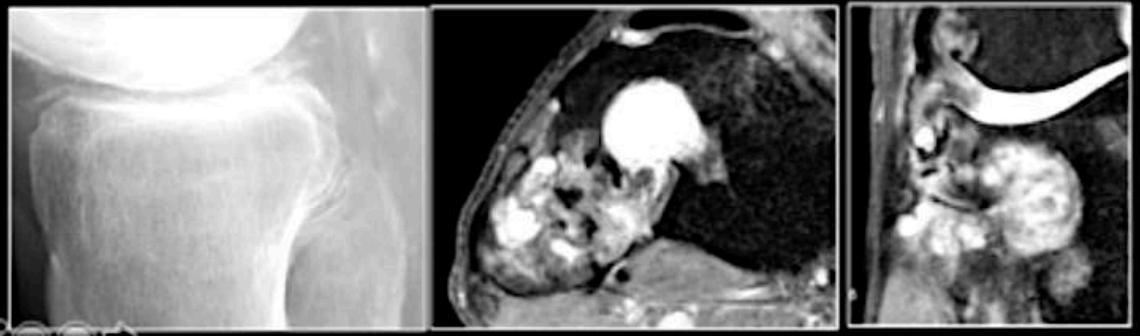

Arthropathie microcristalline
à PCD

RETOUR
MENU

GENOU : ARTICULATION TIBIO-FIB SUP

L'échographie et l'IRM peuvent révéler :

- **des kystes extraneuraux**, de contours réguliers, parfois plurilobés ou fusiformes (fig. 26.51) [134]. Une compression du nerf fibulaire commun et ses conséquences (*cf.* page 809) doivent être recherchées ;
- **des kystes intraneuraux**. Issus de la partie antérieure de l'articulation tibiofibulaire proximale, ils dissèquent le rameau nerveux articulaire provenant du nerf fibulaire profond juste après la division du nerf fibulaire commun (fig. 26.52) [174, 182] ; ils peuvent ainsi remonter dans le nerf fibulaire commun et parfois dans le nerf sciatique. Issus de la partie postérieure de l'articulation, ils peuvent disséquer le nerf tibial [184]. L'échographie et l'IRM démontrent alors la

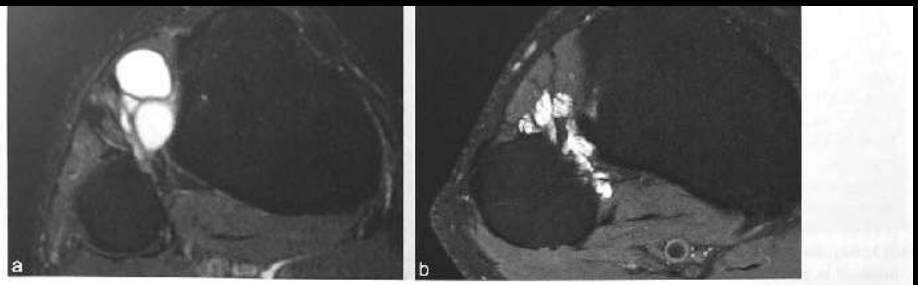

Fig. 26.51 **Kystes extraneuraux chez deux patients différents.** Le 2e (b) avait initialement été interprété comme une malformation vasculaire.

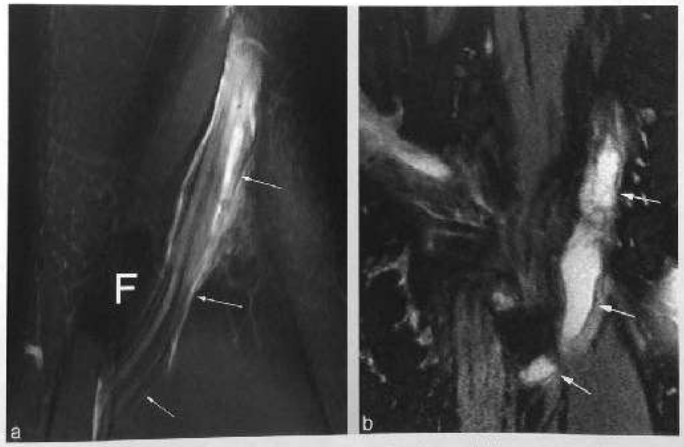

Fig. 26.52 Kystes intraneuraux chez deux patients différents : coupes sagittales pondérées en T2 (a, b). Notez la dissection de la branche articulaire remontant jusqu'au nerf fibulaire commun. F : tête de la fibula.

Depuis partie ANT

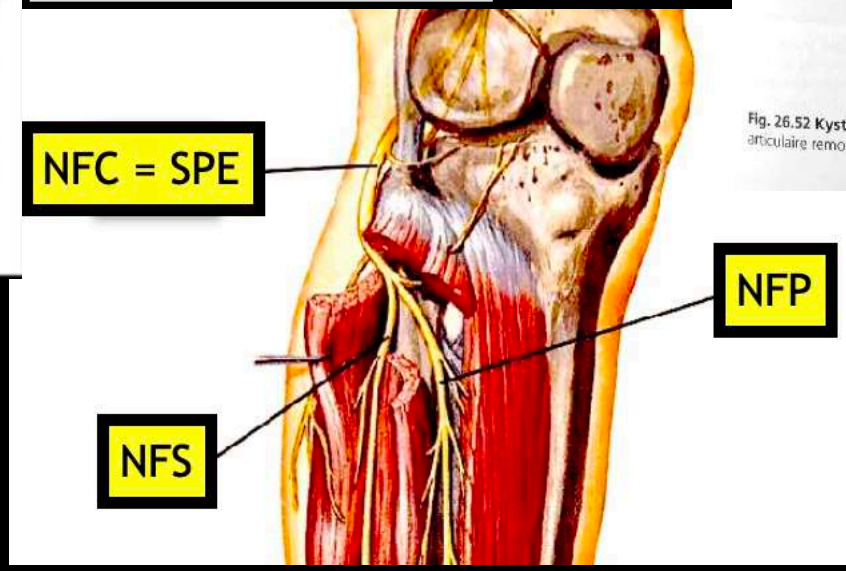

Depuis partie POST

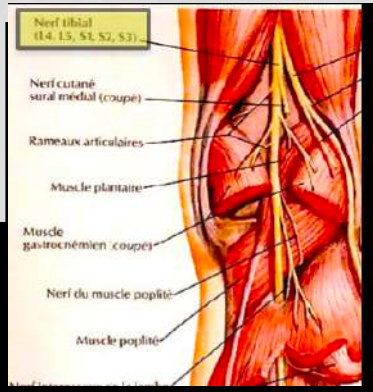

RETOUR MENU

PATHOLOGIES | KYSTES MUCOÏDES INTRA-NEURAUX

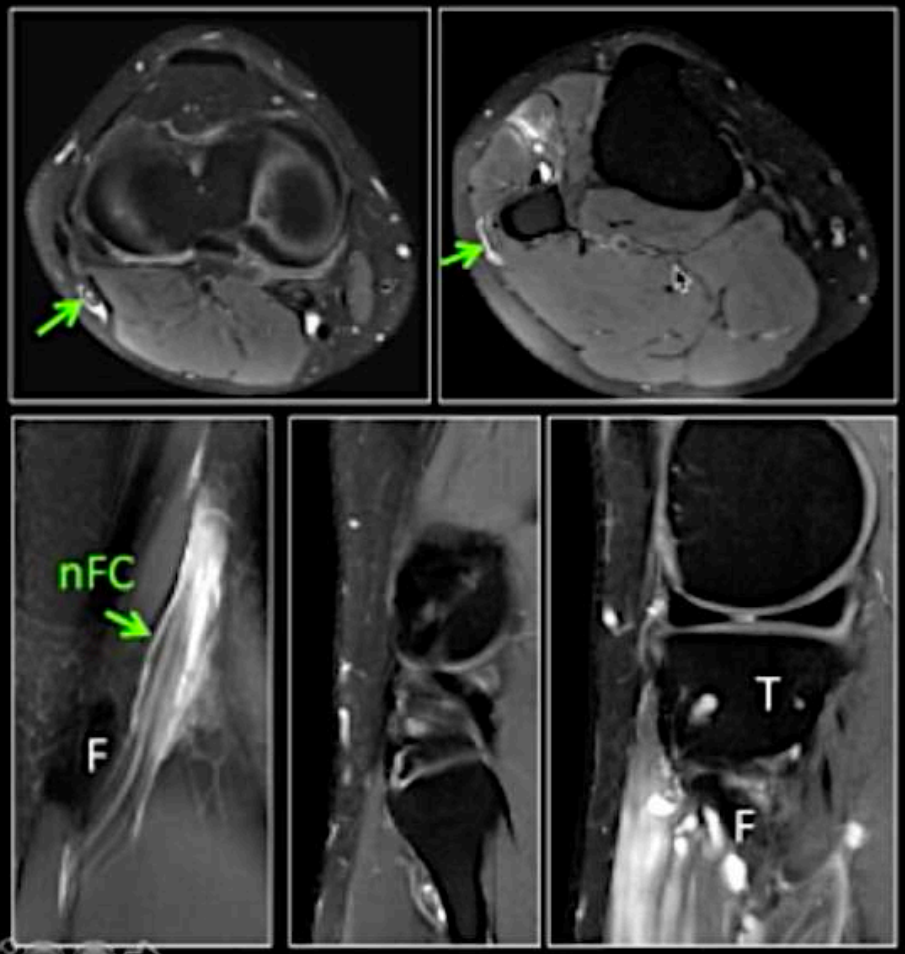

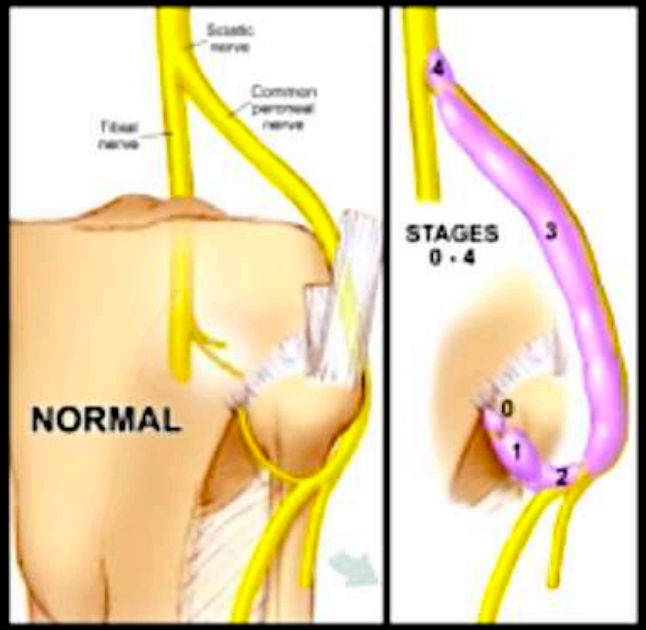

Spinner RJ et al., Skeletal Radiol, 2007

RETOUR MENU

TAKE HOME MESSAGES

1. **Ne plus oublier ce 4ème compartiment !**
   → Surtout en cas de **douleurs latérales**
   ou de **neuropathie dans le territoire fibulaire commun**

2. **2 complexes ligamentaires**
   → **ANTÉRIEUR** solide, mieux vu en **axial**
   → **POSTÉRIEUR** fragile, mieux vu en **axial et sagittal**

3. **Tibio-fibulaire proximale et cheville**
   → Intimement liées !

4. **Penser aux instabilités chroniques**
   → Surtout chez les **patients jeunes**

RETOUR MENU

GONARTHROSE

GENOU : GONARTHROSE EN RADIO

STADE DE KELLGREN et LAWRENCE

STADE 1 = Ostéophyte de signification douteuse

STADE 2 = Ostéophyte net. Interligne non modifié

STADE 3 = Ostéophyte net. Interligne diminué

STADE 4 = Pincement sévère de l'interligne ET sclérose de l'os sous chondral

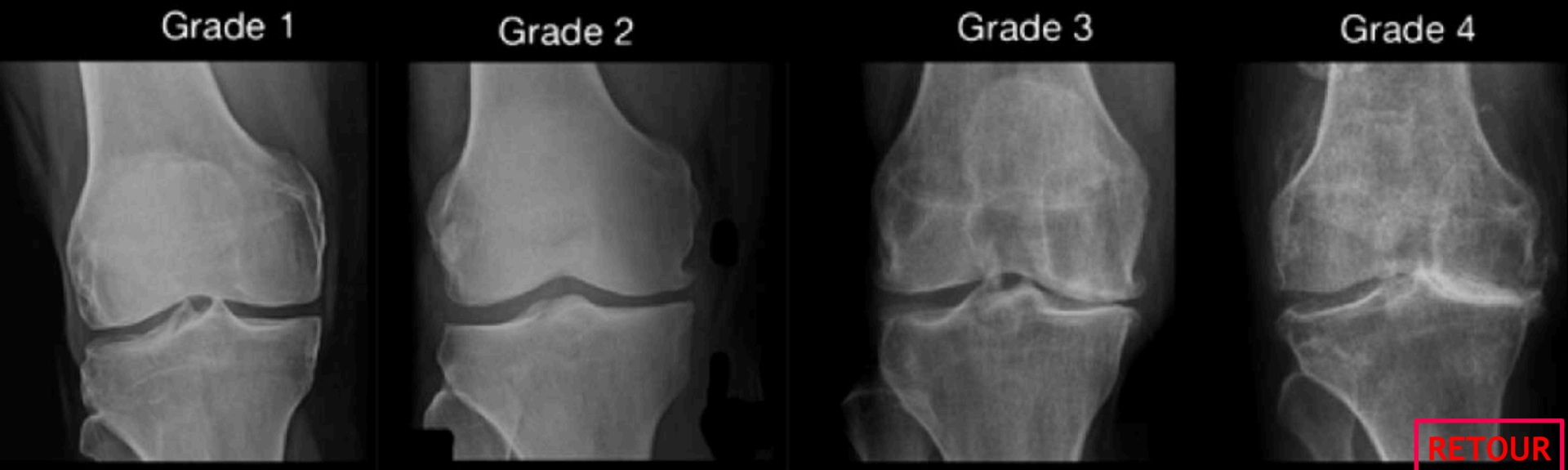

RETOUR MENU

GENOU : CHONDROPATHIE

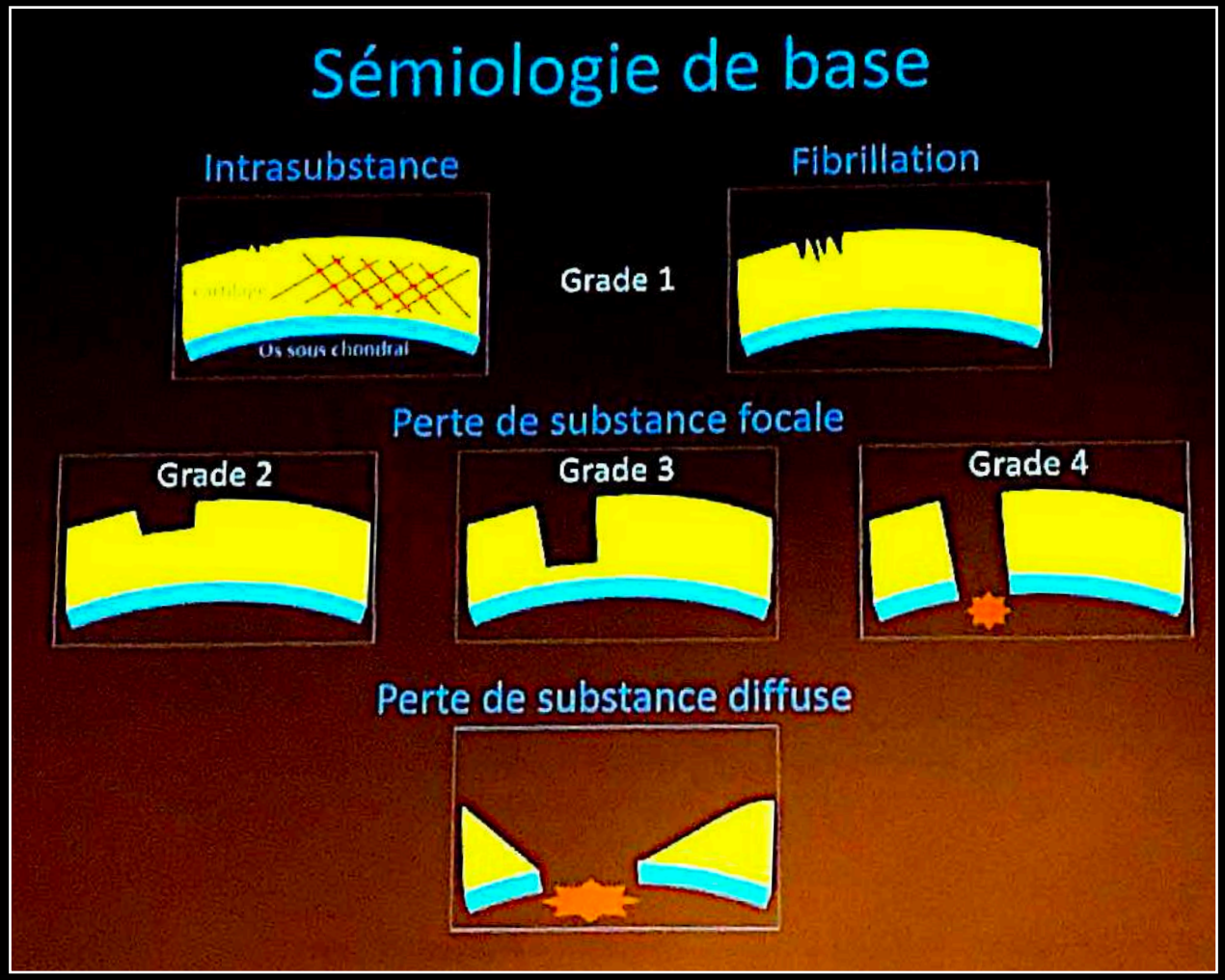

RETOUR MENU

FOCAL ou pas ?

Corrélation à la DOULEUR ou pas ?

REPARATION CARTILAGINEUSE QUE AVANT 40 ANS SSI BIEN LOCAL

ssi grade 4 et > 5 mm et < 40 ans

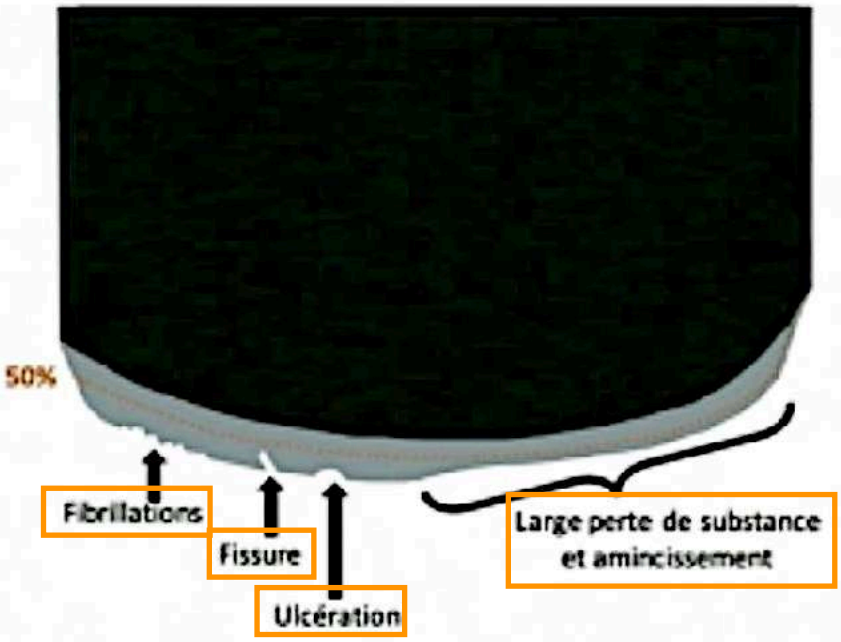

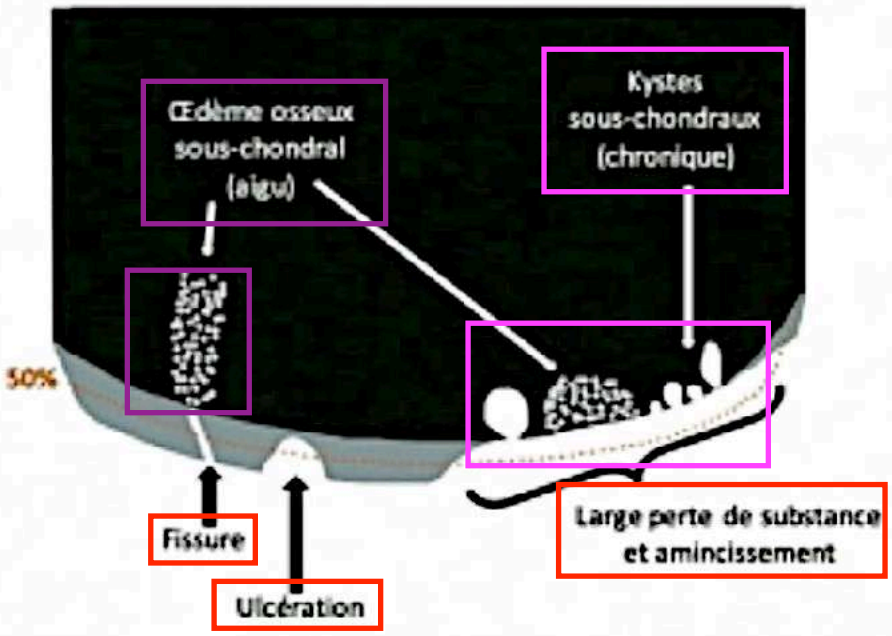

Atteinte SUPERFICIELLE = atteignant < 50% de l'épaisseur du cartilage

Atteinte PROFONDE = atteignant > 50% de l'épaisseur du cartilage

=> sans ou avec mise à nu de la plaque osseuse sous-chondrale
=> sans ou avec hypersignal osseux sous-chondral :
- œdème osseux sous-chondral (aigu, corrélé à la douleur)
- kyste osseux sous-chondral (chronique)

MESURER TAILLE DEFECT CARTILAGE :
= PETIT si < 5 mm
= LARGE si > 5 mm = TTT CHIR

RETOUR MENU

DÉLAMINATION suite à TRAUMA
= ARRACHEMENT JONCTION CARTILAGE / OS SOUS CHONDRAL

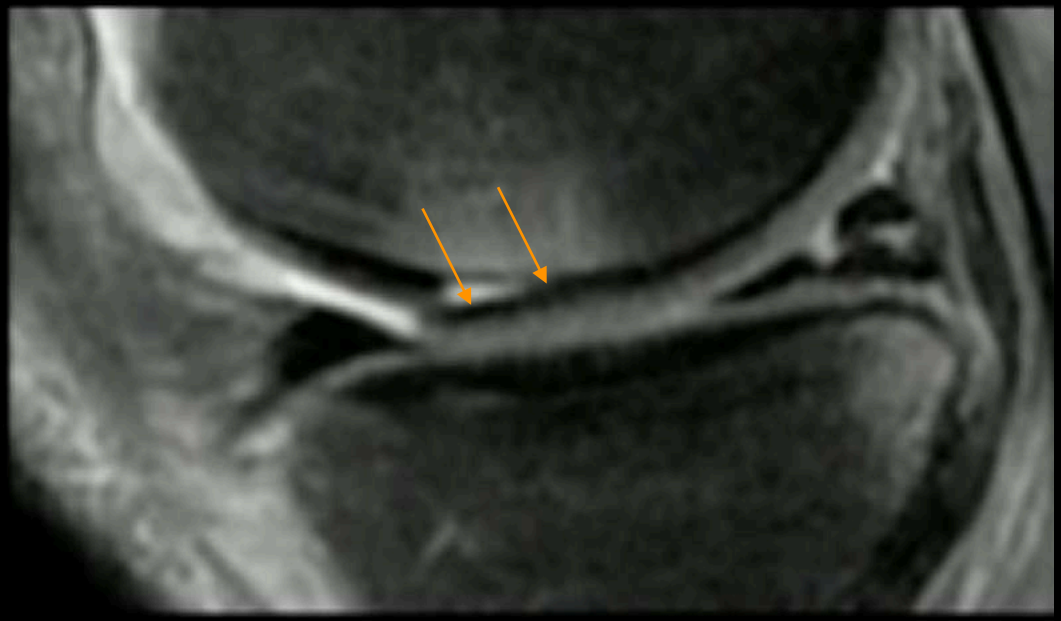

B

RETOUR MENU

Algorithme de réflexion devant une anomalie cartilagineuse du genou en IRM

Terrain et contexte

Patient jeune
Fragment ostéo-chondral

Patient jeune
Post-traumatisme algu ou ancien

Cas particulier instabilité fémoro-patellaire avec atteinte cartilagineuse FP isolée
=> avis orthopédiste spécialisé (transposition TTA)

unifocale

multifocale - diffuse

va évolué vers...

Patient âgé
Douleurs mécaniques chroniques

Pincement/ostéophytes à la radiographie ?

Affection

OSTEOCHONDROSE DISSEQUANTE

CHONDROPATHIE FOCALE

GONARTHROSE

Orientation médicale

Si découverte fortuite

Pédiatre, généraliste

- *Surveillance*
- *Attention diag. différentiel variante d'ossification*

Si fissuration ou hyposignal
(à éteindre, surtout si linéaire, car peut correspondre à une authentique fissuration en arthroscopie)

Corrélation à la douleur

Généraliste, rhumato

- *Traitement médical,*
- *Kiné,*
- *Infiltrations.*

Corrélation à la douleur = poussée d'arthrose :

- *œdème osseux sous-chondral,*
- *épanchement/synovite,*
- *& atteintes associées.*

Généraliste, rhumato

- *Traitement médical,*
- *Kiné,*
- *Infiltrations.*

Orientation chirurgicale

Si douleurs

- *Fragment stable ou instable ? ou exclu ?*
- *Localisation exacte*

Intérêt des séquences 3D Arthroscanner gold standard

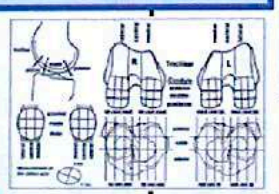

Orthopédiste spécialisé dans l'OCD

- *Traitement orthopédique,*
- *Perforation,*
- *Fixation,*
- *Réparation cartilagineuse.*

Si ulcération/perte de substance

- *Lésions associées (os/ménisques/tendons/ligaments)*
- *Profondeur*
- *Dimensions dans les trois plans*
- *Localisation exacte*
- *Corrélation à la douleur (œdème osseux sous-chondral)*

Orthopédiste spécialisé dans le cartilage

- *Traitement des lésions associées*
- *Fixation,*
- *Réparation cartilagineuse.*

Si échec des traitements précédents

- *Atteinte unicompartimentale*
- *Genu valgum/varum*

VS.

- *Atteinte évoluée; tricompartimentale*
- *Genu valgum/varum*

Orthopédiste

- *Prothèse unicompartimentale*
- *ostéotomie de varisation ou valgisation*

- *PTG*

RETOUR MENU

Algorithme décisionnel du choix de la technique – lésion aiguë isolée

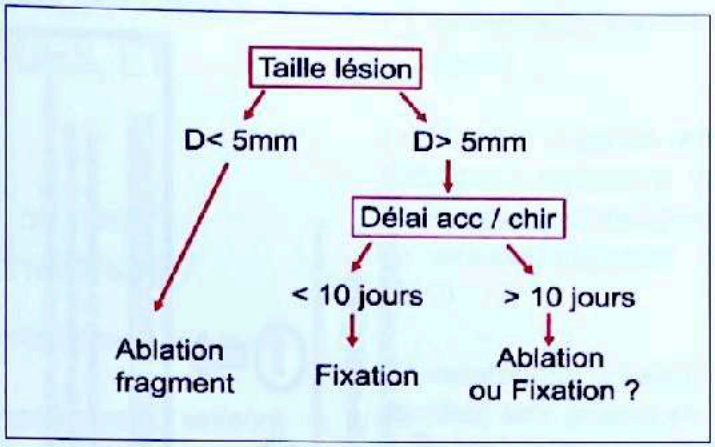

Figure 31 : D'après JF. Potel [11] DU 2021/Congrès 2022 de la SFA (Société Française d'Arthroscopie).

Techniques de réparation cartilagineuse

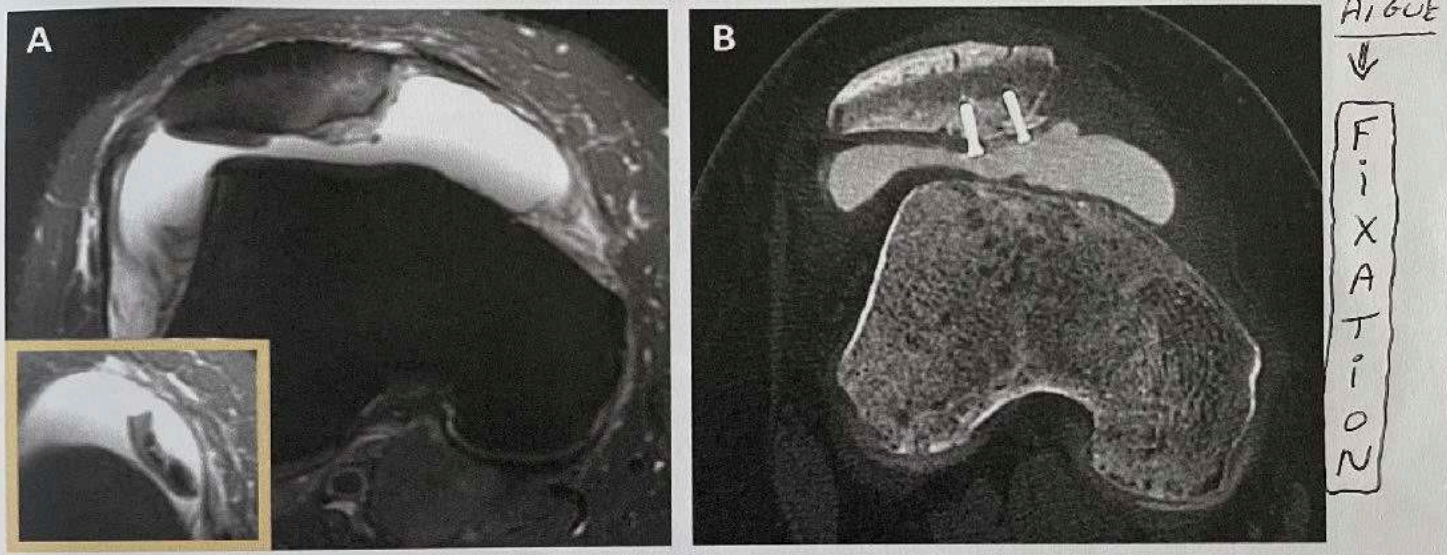

Figure 23 : Fixation du fragment ostéochondral. Patient de 27 ans, présentant une dissection ostéochondrale patellaire sur luxation fémoro-patellaire latérale (A), avec fragment migré dans le récessus fémoro-tibial médial (encadré). Le fragment ostéochondral étant intact, il a pu être fixé par deux vis métalliques, avec une réintégration satisfaisante sur le contrôle arthroscanner à 4 mois (B).

RETOUR MENU

Algorithme décisionnel du choix de la technique – lésion chronique

ssi grade 4 et > 5 mm et < 40 ans

- Critères
  - Lésion symptomatique
  - Grade 4 (ou 3)
  - Diamètre > 5 mm
- Facteurs favorables
  - Age < 40 ans
  - BMI < 30
  - Lésion condylienne ++
  - Pas de lésion en miroir
  - Ménisques sains
  - Genou stable, axé

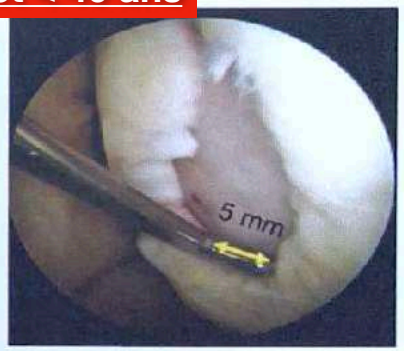

lésion < 2 cm²

2 cm²

lésion 2-4 cm²

4,5 cm²

lésion > 4 cm²

MOSAIQUE

MICRO FK ET MATRICE

MACI 3D

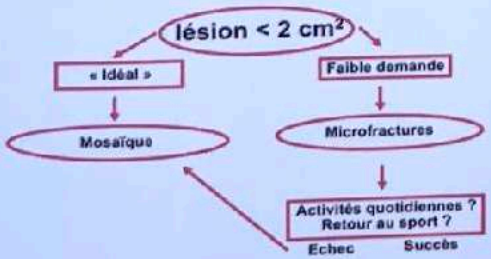

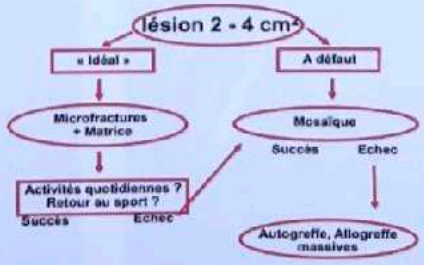

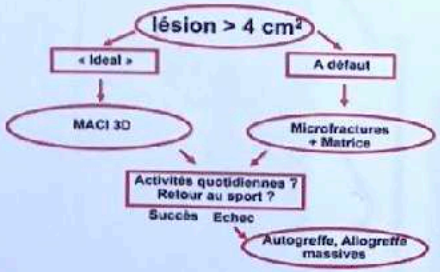

RETOUR MENU

MOSAIQUE

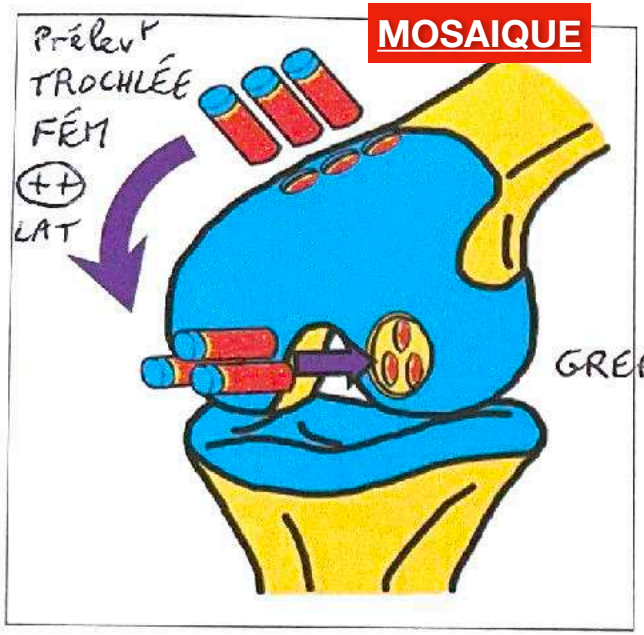

Figure 24 : Technique de mosaicplastie. Prélevement de carottes ostéo-cartilagineuses en zone non portante (trochlée fémorale). Préparation du site receveur avec une mèche de la taille des carottes. Impaction des carottes au sein de la zone de défect cartilagineux. La consolidation est attendue en 6 semaines.

GREFFON MOSAÏQUE
↓
consolidation
en 6 sem.

MICRO FK ET MATRICE

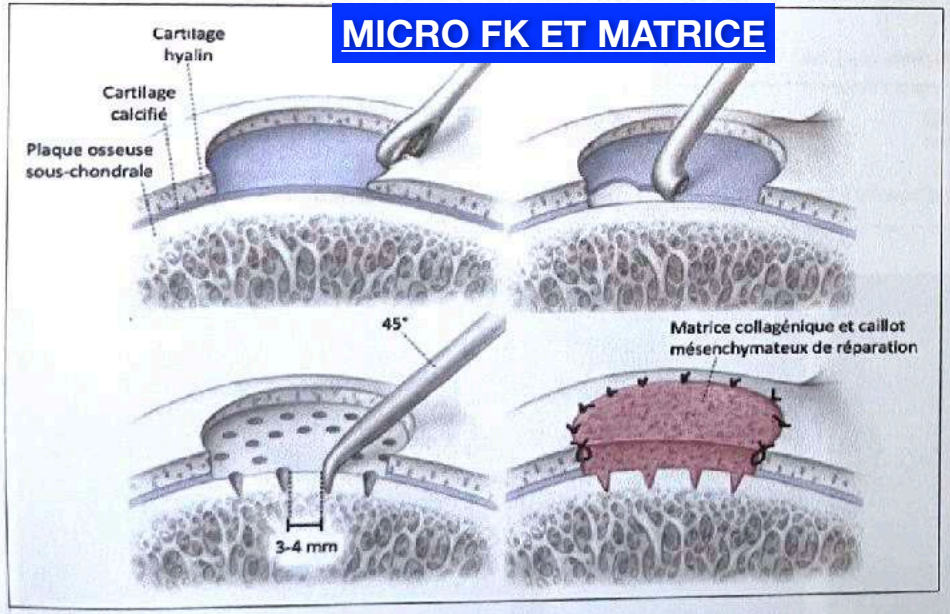

Figure 25 : Technique de microfracture +/- matrice collagénique 2D [8]. Débridement jusqu'à une marge de cartilage stable. Elimination de la couche de cartilage calcifié, microfractures multiples séparées de 3-4 mm au sein du défect. Comblement du défect avec une matrice collagénique de taille adaptée. Le résultat attendu est un remplissage complet du défect par un caillot mésenchymateux bien ancré.

RETOUR MENU

MACI 3D
= MATRIX INDUCED AUTOLOGOUS CHONDROCYTE IMPLANTATION

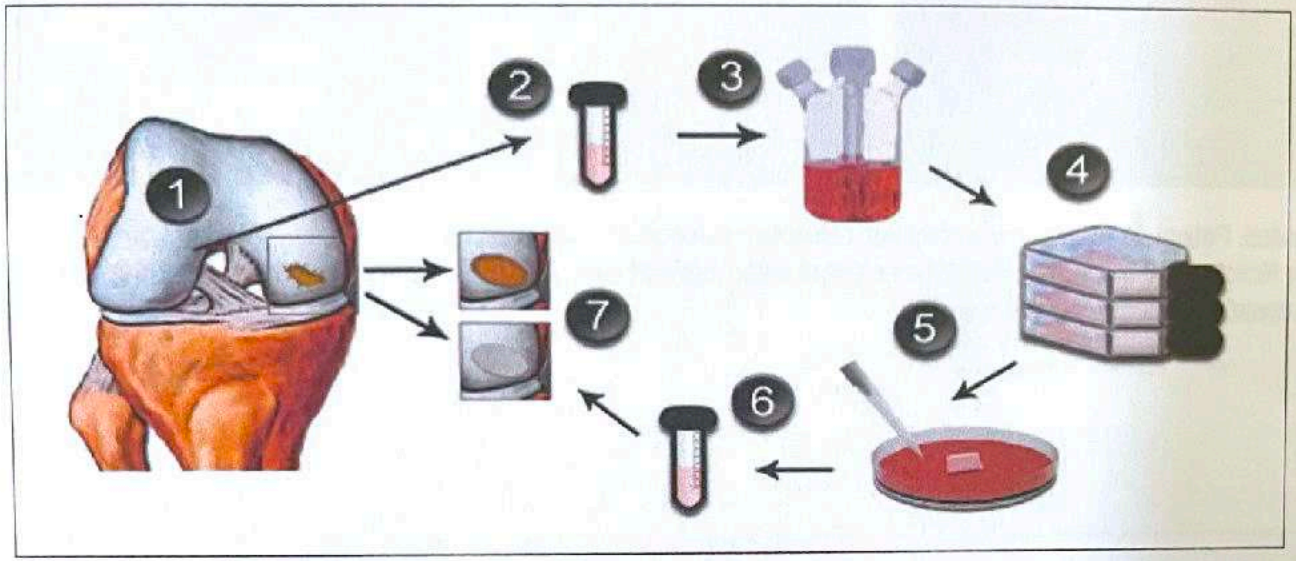

MACi-3D

Figure 26 : Technique MACI 3D (Matrix-induced Autologous Chondrocyte Implantation) [9].
(1) Arthroscopie initiale avec prélèvement de cartilage en zone non portante (échancrure) ; (2) Culture cellulaire ; (3) Digestion enzymatique du cartilage ; (4) Expansion des chondrocytes en culture monocouche pendant environ 4 semaines ; (5) Ensemencement des cellules sur la matrice quelques jours avant l'implantation ; (6) Implant artificiel MACI ; (7) Chirurgie définitive avec débridement du cartilage lésé suivi de l'implantation de l'implant MACI, qui est découpé pour s'adapter à la taille du défect et collé avec une fine couche de colle de fibrine.

RETOUR MENU

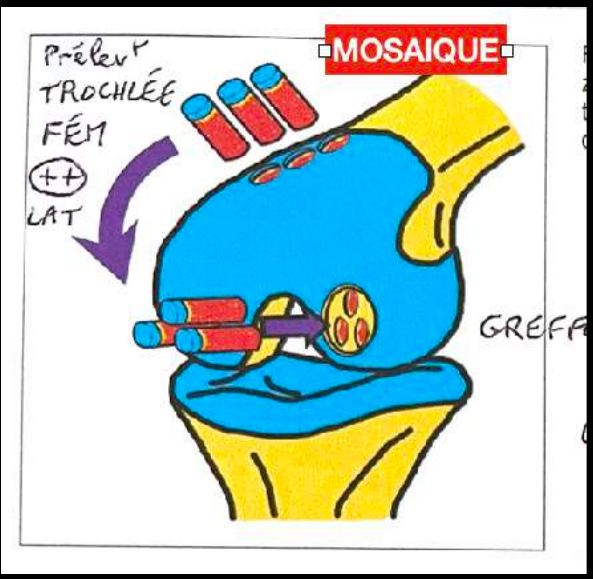

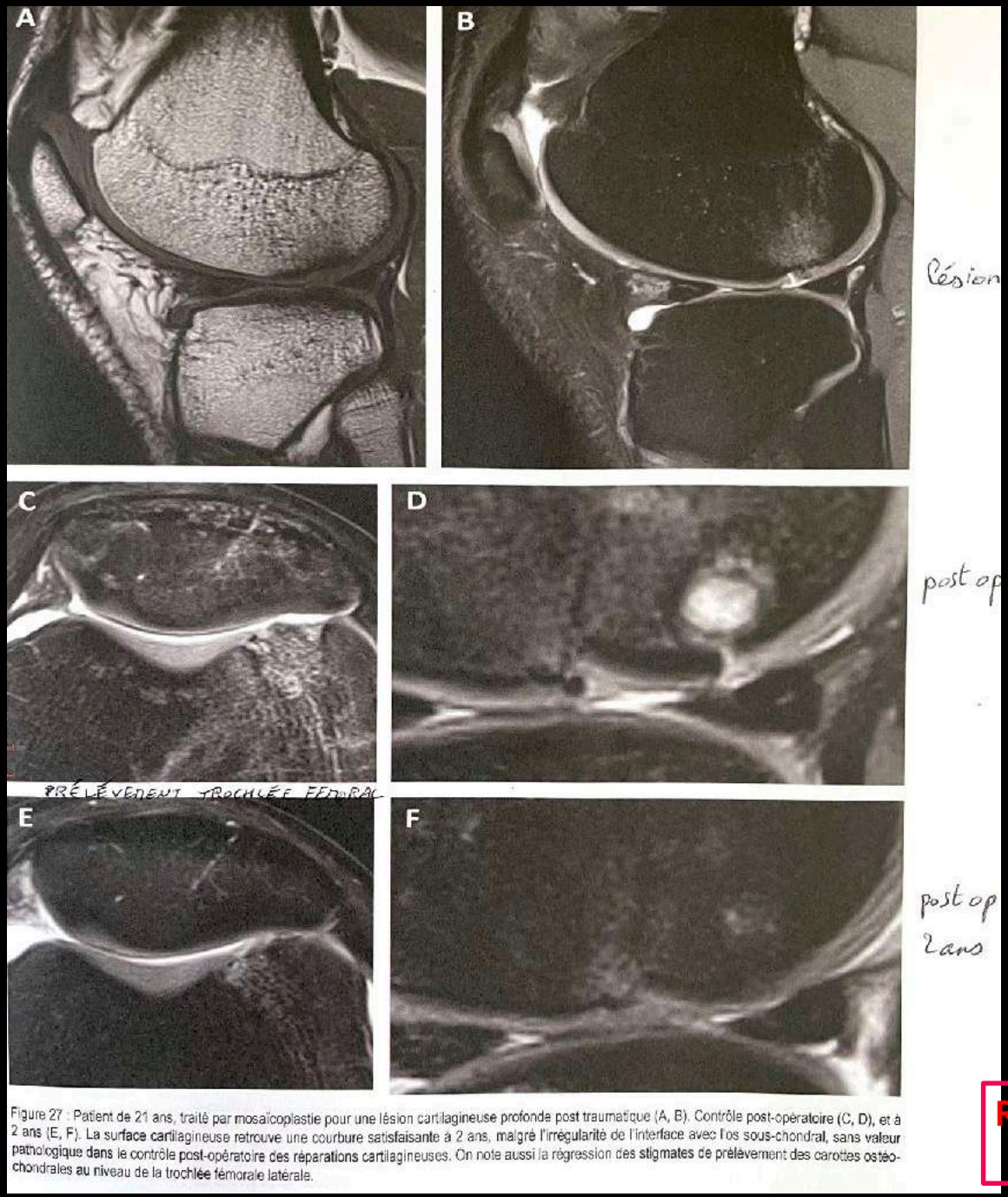

Figure 27 : Patient de 21 ans, traité par mosaïcoplastie pour une lésion cartilagineuse profonde post traumatique (A, B). Contrôle post-opératoire (C, D), et à 2 ans (E, F). La surface cartilagineuse retrouve une courbure satisfaisante à 2 ans, malgré l'irrégularité de l'interface avec l'os sous-chondral, sans valeur pathologique dans le contrôle post-opératoire des réparations cartilagineuses. On note aussi la régression des stigmates de prélèvement des carottes ostéo-chondrales au niveau de la trochlée fémorale latérale.

RETOUR MENU

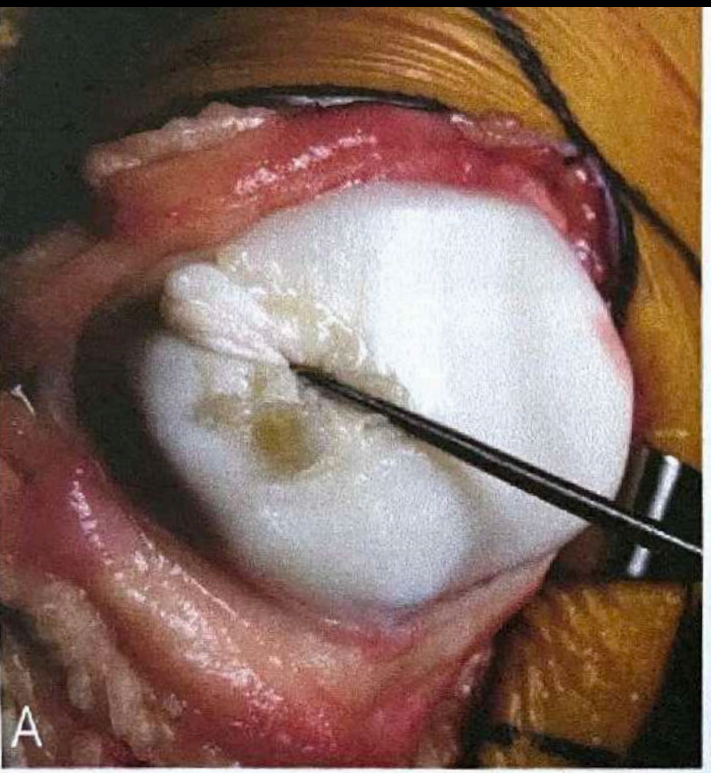

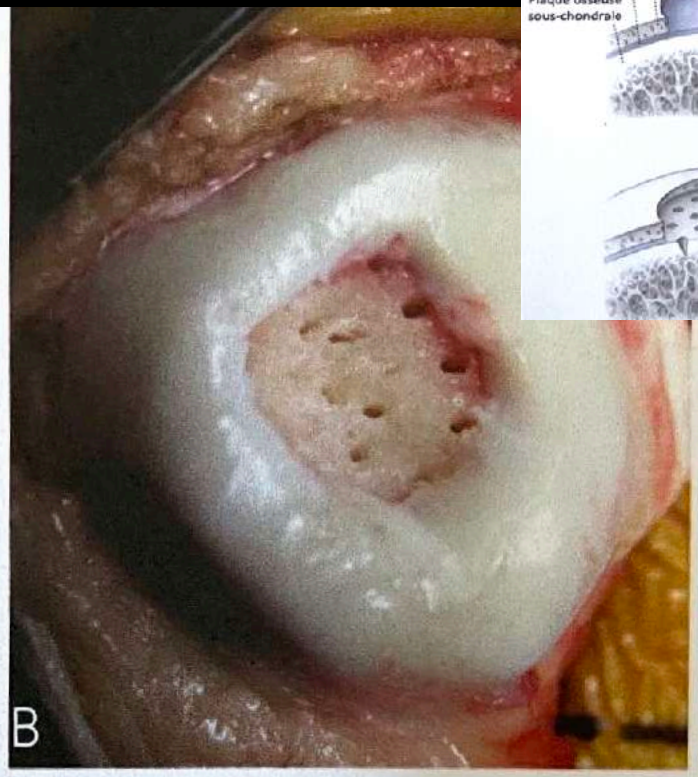

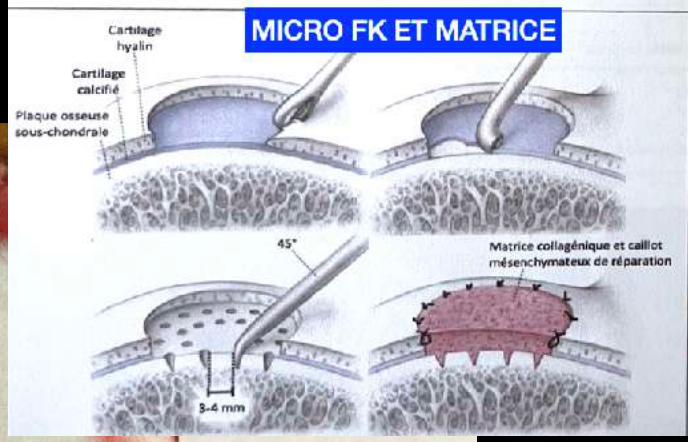

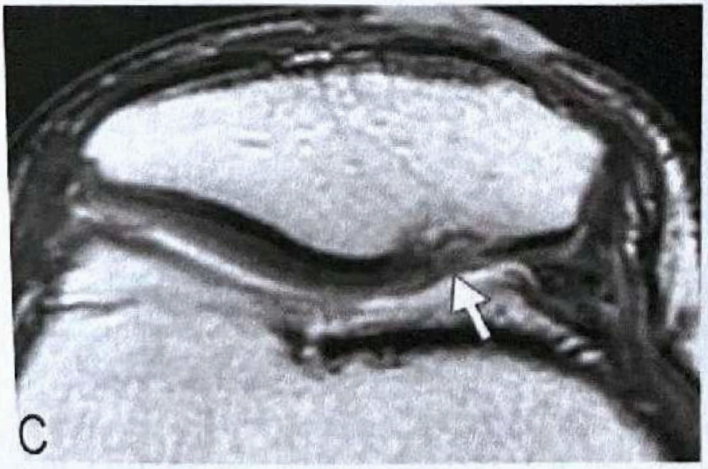

Figure 30 : Patient de 12 ans. (A) Photographie avant débridement, montrant un défect de la facette patellaire médiale mettant à nu l'os sous-chondral, avec cartilage hypertrophique. (B) Photographie après débridement et microfracture, montrant les bords nets du défect et les perforations dans l'os sous-chondral. (C) L'image IRM DP obtenue 4 ans après le traitement montre un remplissage complet du site avec une surface articulaire lisse. Le tissu de réparation est légèrement hyperintense par rapport au cartilage articulaire normal. Notez l'irrégularité persistante de la plaque osseuse sous-chondrale, ce qui est attendu après microfracture. D'après Guermazi *et al.* [10].

RETOUR MENU

GONARTHROSE: connaitre ces ostéophytes CENTRAUX !!!

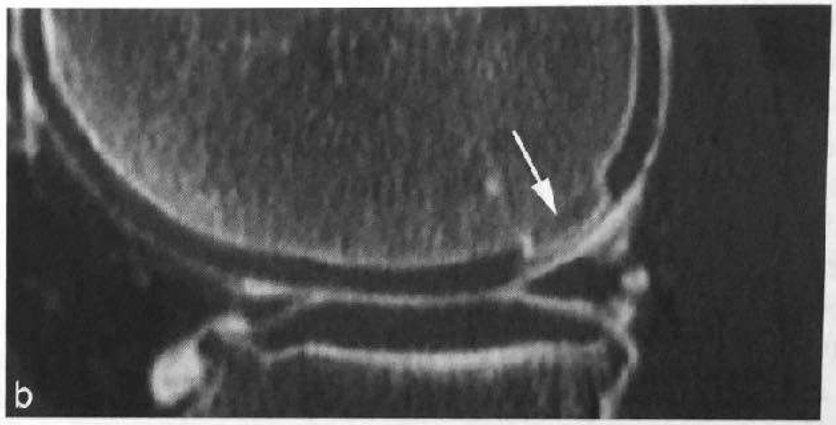

Fig. 27.6 **Ostéophyte central comblant complètement une ulcération cartilagineuse (flèche) : radiographie de profil (a) et reformation sagittale en arthroscanner (b).** Notez un ostéochondrome associé (tête de flèche).

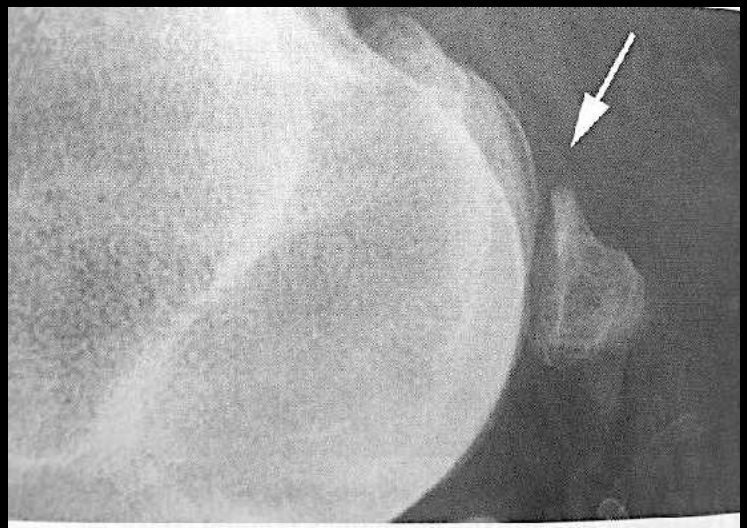

g. 27.23 Arthrose fémorofabellaire.

RETOUR MENU

PTG

PTG

Implant rotulien
radio transparent

Implant fémoral
avec bouclier rotulien

Postéro-stabilisation

Implant tibial
= embase tibiale
et quille

Insert en polyéthylène
radio transparent

CLUNK - SYNDROME = nodule fibrocicatriciel dans la graisse supra patellaire qui pénètre dans la partie distale de la trochlée en extension et en ressort avec un ressaut en flexion

ARTHROFIBROSE = épaississt synovial > 3 mm réactionnel à la PTG (3-4%)

RETOUR MENU

IMPLANT FEMORAL

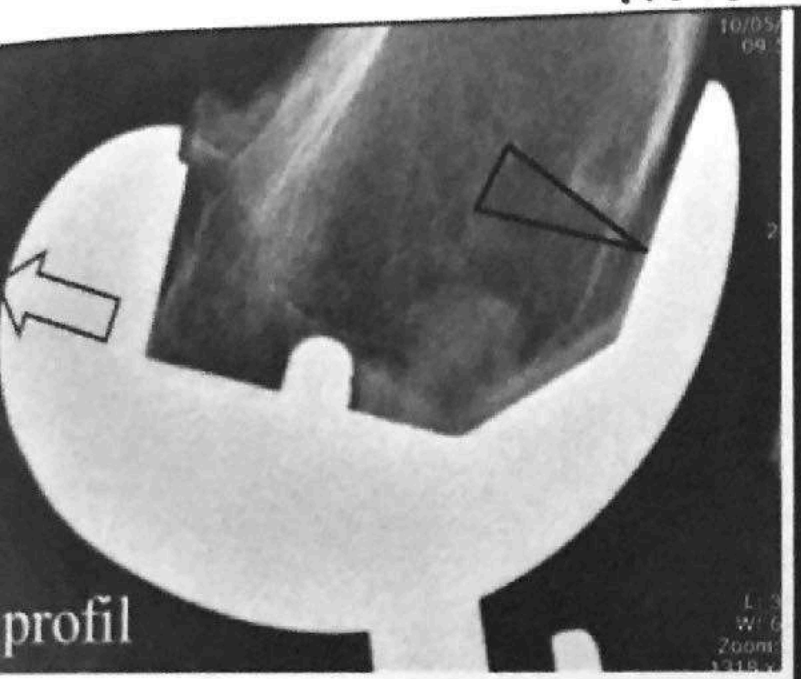

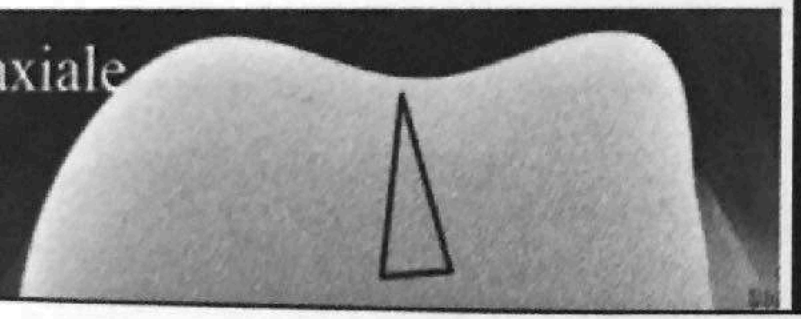

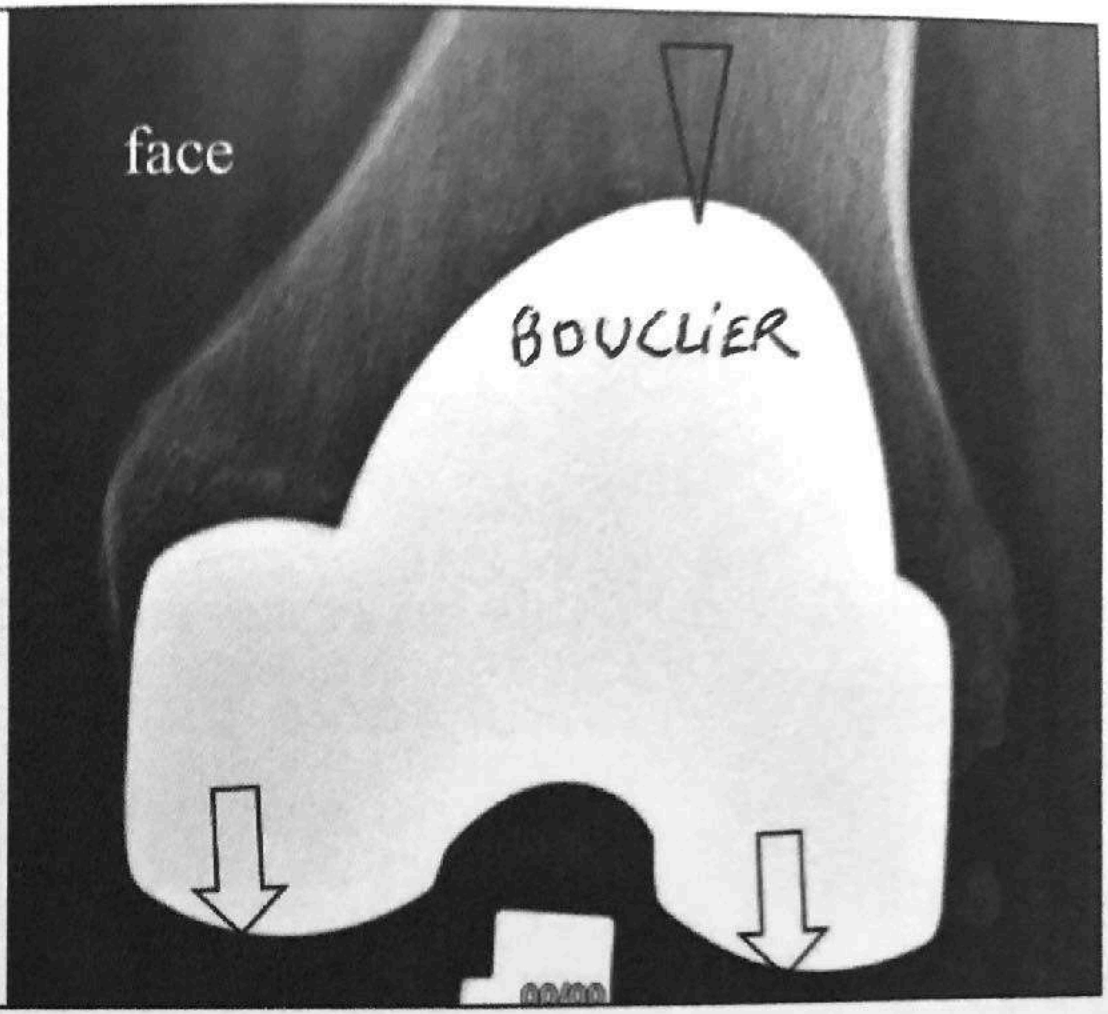

RETOUR MENU

IMPLANT TIBIAL

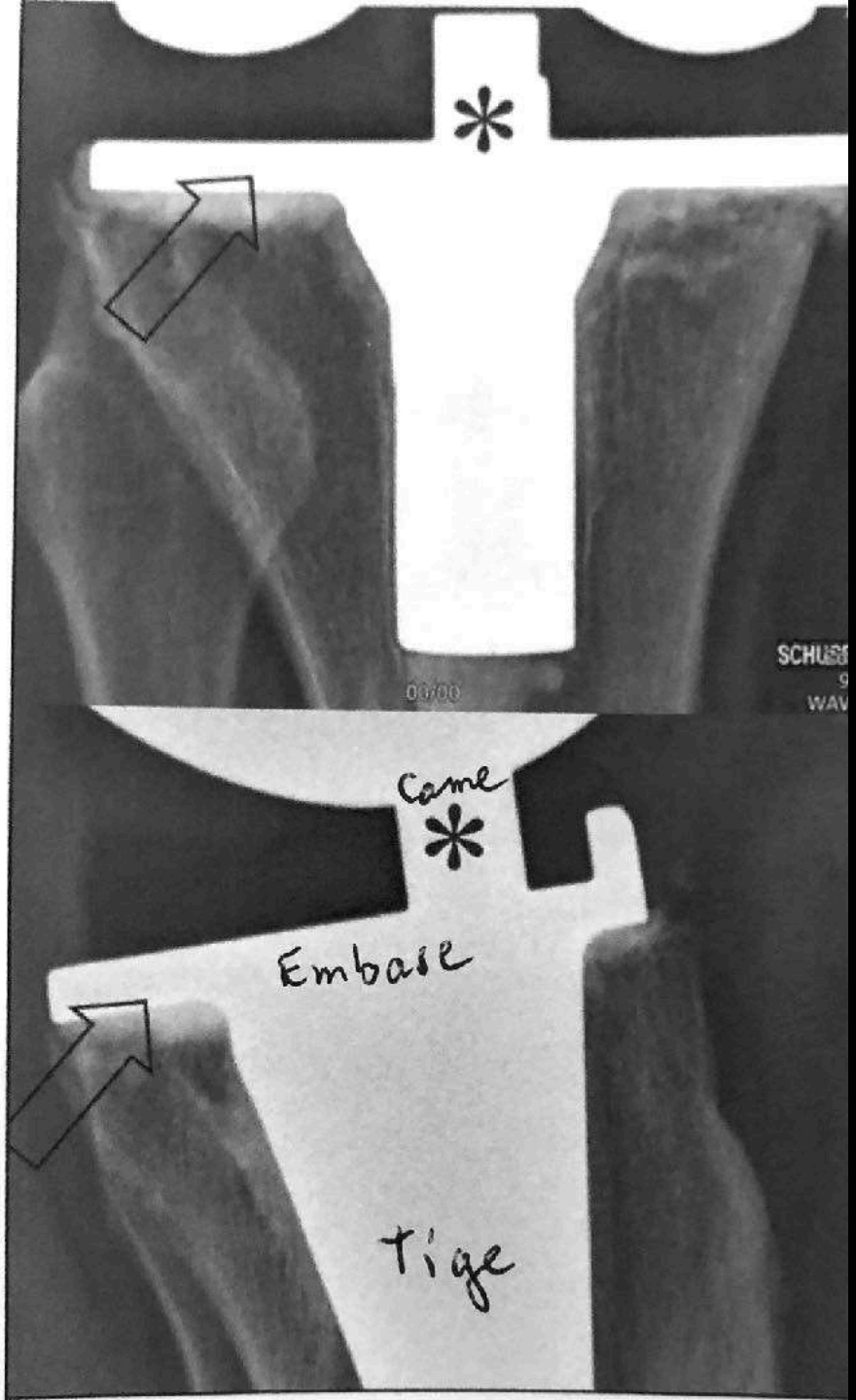

RETOUR MENU

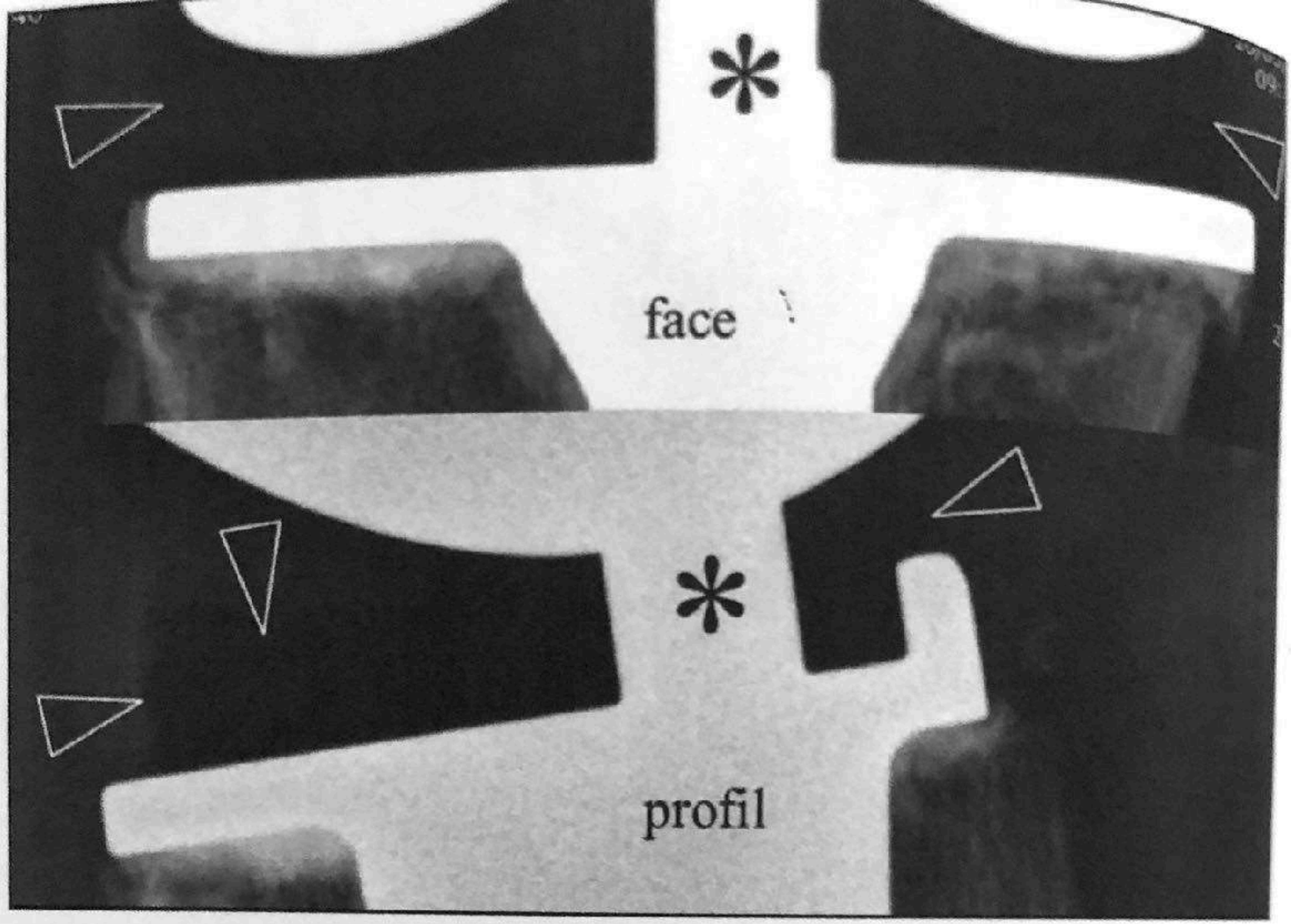

Figure 3 : Tampon de polyéthylène. Le tampon (têtes de flèche) est soit fixé à l'embase tibiale (plateau fixe) soit mobile (plateau mobile).

RETOUR MENU

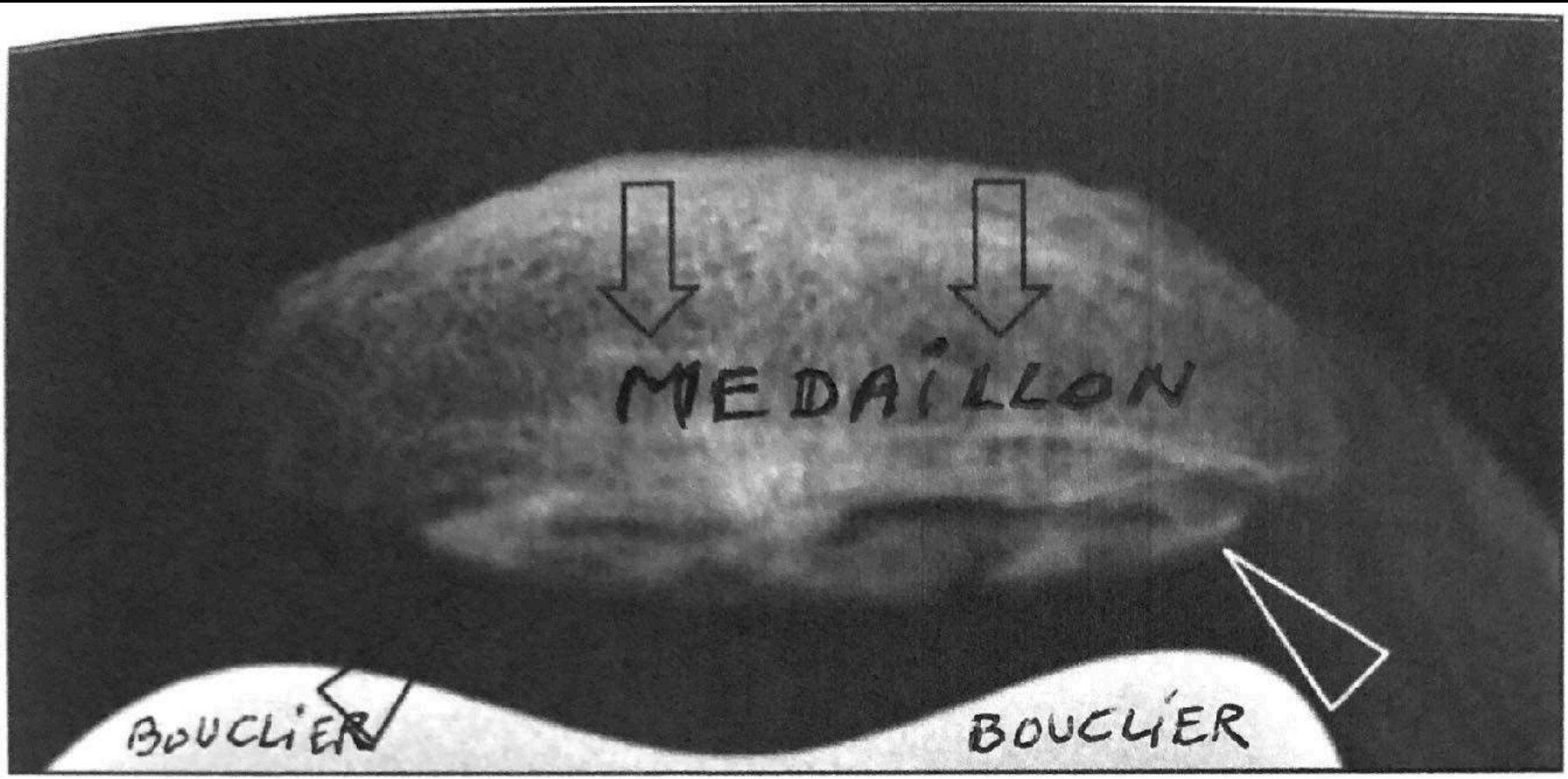

Figure 4 : **Médaillon patellaire.** Patin de glissement (têtes de flèche) fixé à l'os par des plots (flèches).

RETOUR MENU

PTG

Critères d'implantation frontale correcte

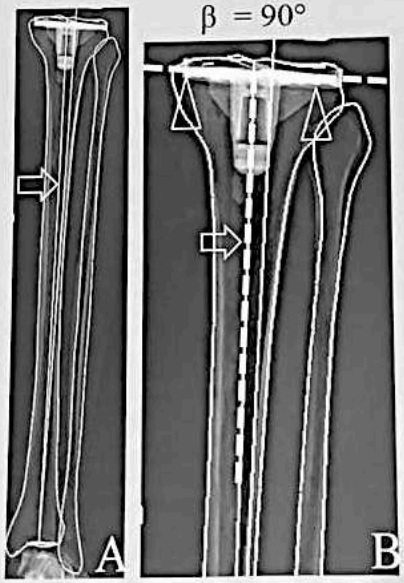

PTG

- Critères d'implantation sagittale correcte

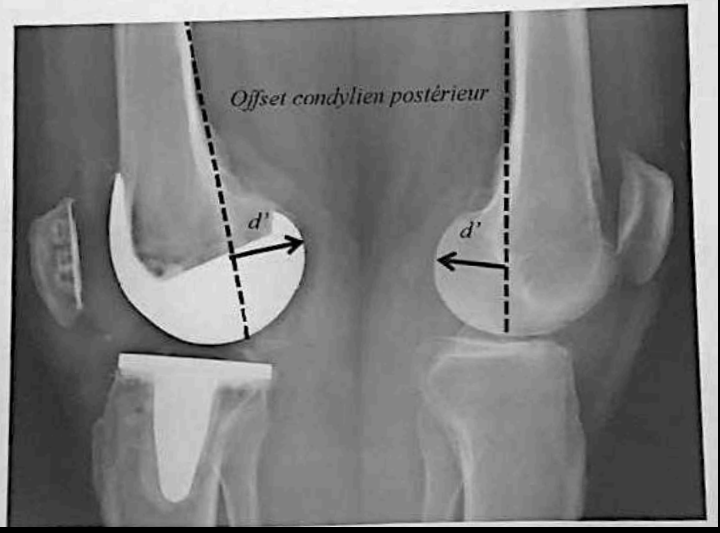

PTG

Critères d'implantation sagittale correcte

PTG

Critères d'implantation sagittale correcte

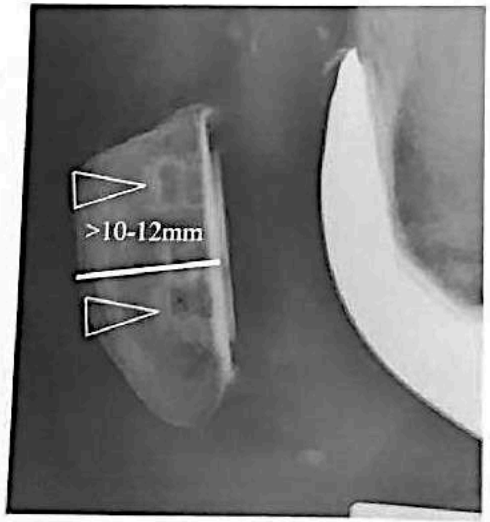

RETOUR MENU

+++++++

++ Nal = 3°

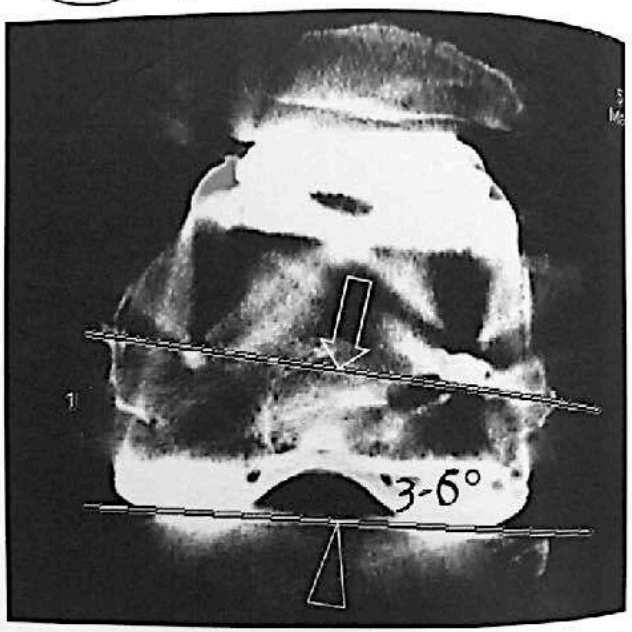

Figure 10 : Position axiale correcte de l'implant fémoral. L'angle entre la ligne biépicondylienne du fémur hôte (flèche) et la ligne bicondylienne postérieure de l'implant (tête de flèche) est ici normal, de 5° de rotation interne.

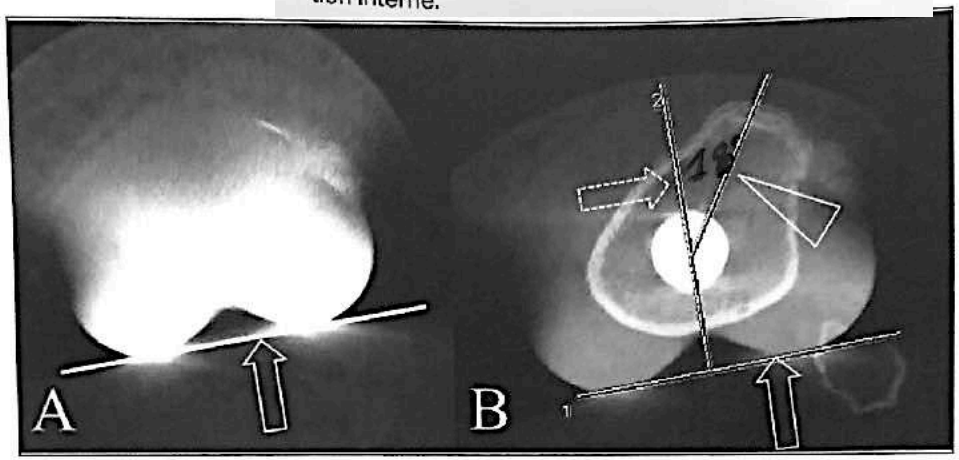

Figure 11 : Position axiale correcte de l'implant tibial. La ligne tangente au bord postérieur de l'embase tibiale (A, flèche) est reportée sur la coupe passant par la tubérosité tibiale antérieure (TTA) (B). La perpendiculaire (flèche discontinue) de cette ligne et la ligne ((tête de flèche) unissant le centre de la tige au sommet de la TTA forment l'angle de rotation (interne) de l'implant tibial.

Nal ≈ 18°

MALROTATION implant tibial = Si > 18°, l'implant tibial est trop tourné en interne

RETOUR MENU

Lésions de l'appareil extenseur du genou (tendon quadricipital, articulation fémoropatellaire, patella, ligament patellaire)

- Elles représentent, à des degrés divers de gravité, la principale cause d'inconfort associé à une PTG. (+++)

Fracture patellaire sur os restant insuffisant

RETOUR MENU

Descellement / Chambre de mobilité

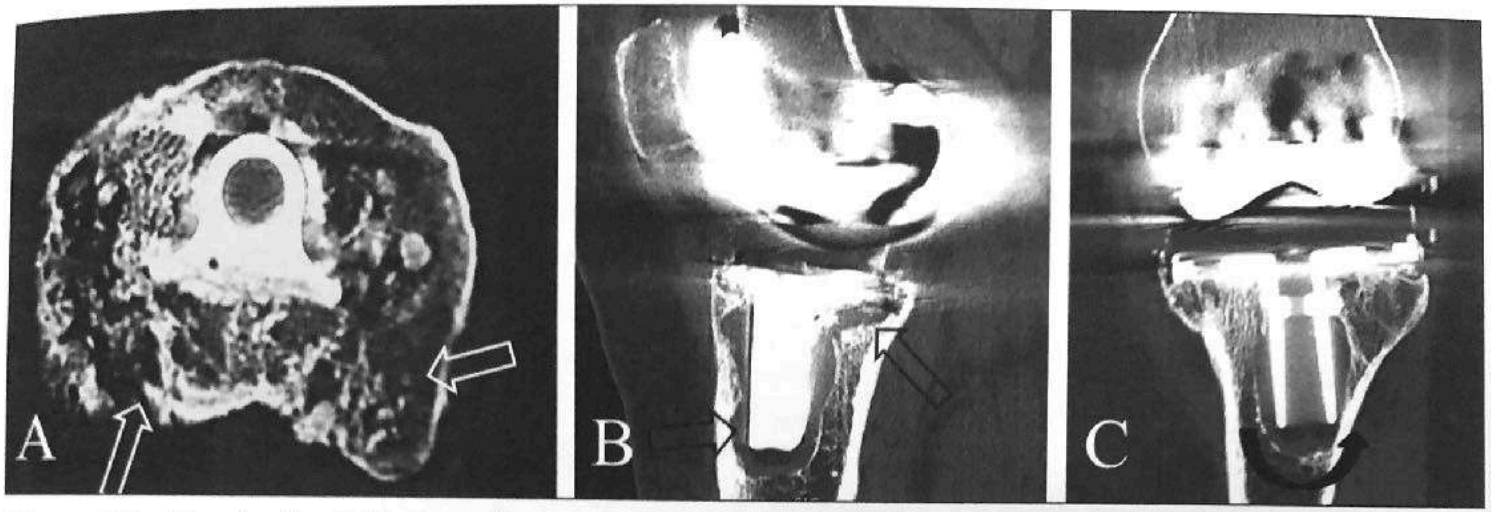

Figure 24 : **Liseré géant de descellement granulomateux**. De multiples granulomes tibiaux intra-osseux (A, flèches) entraînent en particulier la formation d'un espace de mobilité entre implant tibial et os (B, flèches), par définition un descellement, et même la bascule de l'implant à l'intérieur de l'os-hôte (C, flèche). = chambre de mobilité ++

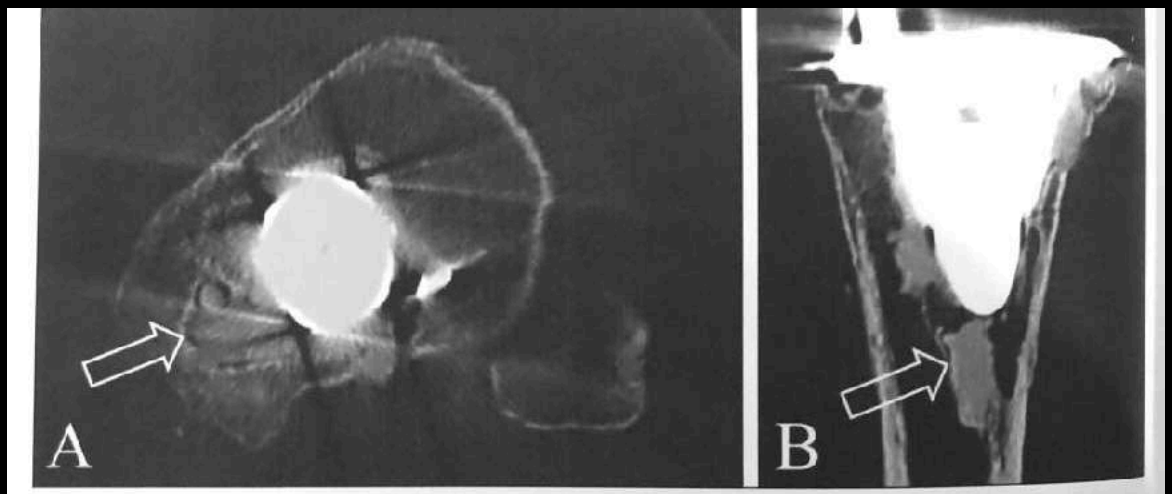

Figure 23 : **Liseré de plus de 2mm d'épaisseur à l'interface entre ciment et os.** Visible sur la coupe TDM axiale (A, flèche) et la fracture puis la migration distale d'une partie du ciment sur la coupe TDM sagittale (B, flèche)

RETOUR MENU

CLUNK SYNDROME

- PTG POSTERO-STABILISÉ UNIQUEMENT +++
- CLINIQUE = BRUIT « CARTILAGINEUX » + DOULEUR
- PAR EFFET CLIQUET

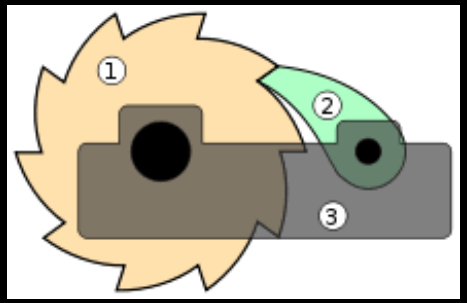

- LORS DE LA FLEXION MAXIMUM ++ VERS L'EXTENSION DU GENOU
- D'AILLEURS , FACTEUR DE RISQUE = PATIENT AVEC TRES BONNE FLEXION

RETOUR MENU

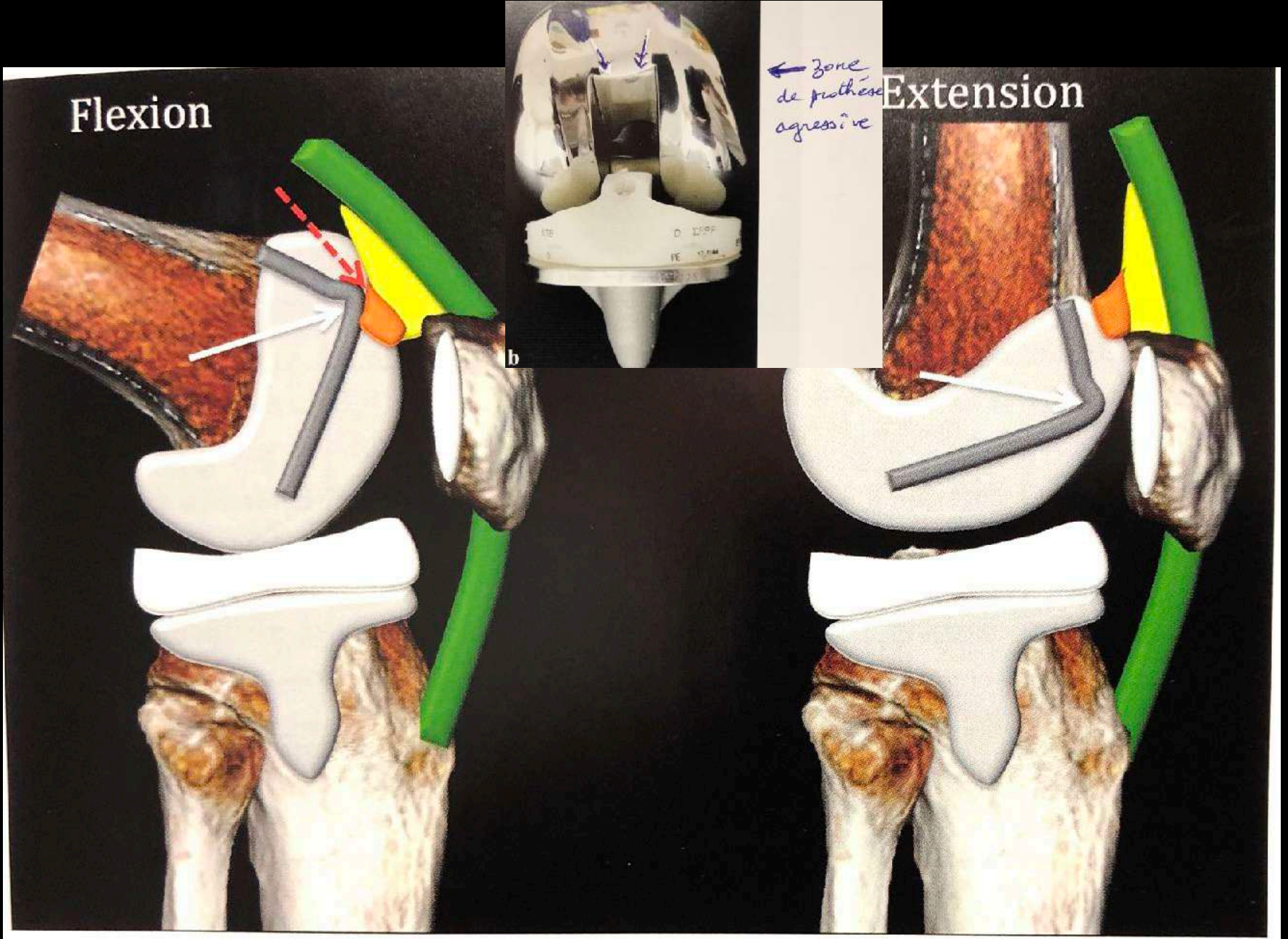

Fig. 4 : *Schématisation d'un clunk syndrome. En position de flexion, la jonction entre la néotrochlée et la néoéchancrure de l'implant fémoral (flèche blanche) passe au-dessus du matelas suprapatellaire qui comporte une composante graisseuse classique (en jaune) et une composante "fibreuse" plus postérieure (orange). Lors du passage de la flexion à l'extension, ce*

RETOUR MENU

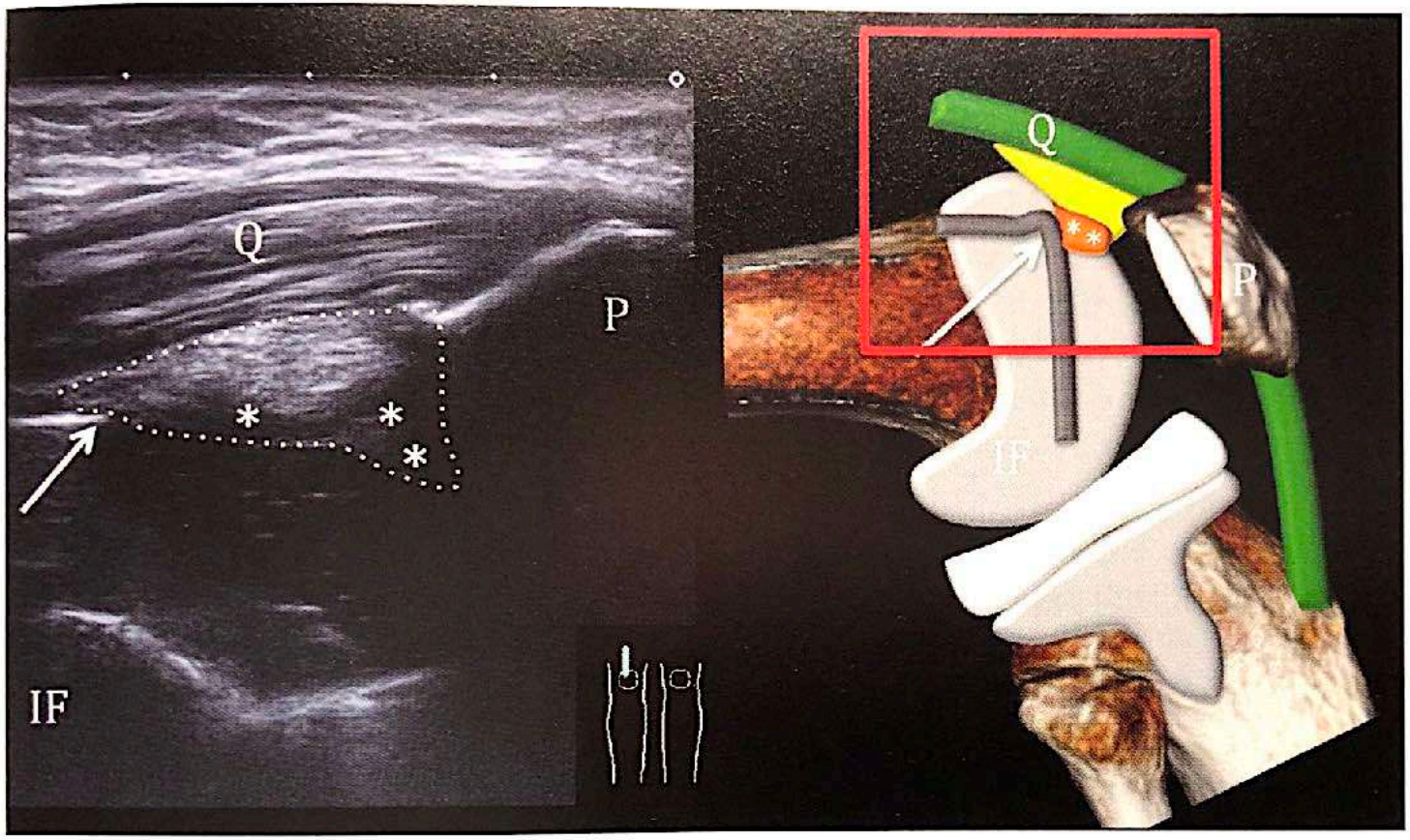

Fig. 1 : *Coupe échographique sagittale médiane genou en flexion d'une patiente de 71 ans présentant un clunk syndrome et schéma correspondant. Cette coupe essentielle au diagnostic échographique passe par le bord supérieur de la patella (P), le tendon quadricipital (Q) ; la jonction anguleuse (flèche) de l'implant fémoral (IF), entre la néotrochlée et la néoéchancrure, est située juste au-dessus du "matelas" suprapatellaire (ligne en pointillés). Ce matelas comporte une composante graisseuse classique antérieure hyperéchogène, et une composante hypoéchogène postérieure à la fois linéaire (*) et nodulaire (**). Lors du passage en flexion, la néoéchancrure fémorale vient accrocher le matelas suprapatellaire sous-jacent.*

MATELAS GRAISSEUX SUPRAPAT { Nodule hypoéchogène profond ; Composante hyperéchogène superf.

RETOUR MENU

Données échographiques

L'aspect des **tendons quadricipitaux** était normal (plurifasciculé, bords parallèles, sans signal Doppler) avec une épaisseur moyenne de 9 mm (S = 2,2 mm) non modifiée en postopératoire.

Les **tendons patellaires** apparaissaient dans 8 cas sur 9 (89,9 %) hypoéchogènes avec un épaississement fusiforme du corps du tendon. Le Doppler était positif dans 2/9 cas (22,2 %). La longueur et l'épaisseur moyenne des tendons patellaires en préopératoire étaient respectivement de 33 mm (S = 5,8 mm) et de 7,2 mm (S = 1,9). Il n'existait pas de différence significative en préopératoire et en postopératoire quant à l'aspect des tendons ou à leurs dimensions.

Lors des manœuvres dynamiques, ces tendons antérieurs de l'appareil extenseur n'apparaissaient pas directement impliqués dans le conflit (pas de ressaut ou d'accrochage au niveau de ces tendons).

L'épanchement intra-articulaire était modéré dans tous les cas en préopératoire et en postopératoire, et la synoviale restait fine (< 1 mm) et ne présentait un signal Doppler positif que dans 1 cas sur 9 (11,1 %).

Le matelas "graisseux" suprapatellaire s'avérait correspondre à l'acteur principal du conflit. Dans tous nos cas préopératoires, ce matelas venait s'insinuer sous la néo-échancrure intercondylienne lorsque le genou était en flexion maximale. Il accrochait la sous-zone anguleuse constituée par la jonction entre la néoéchancrure de forme plate et néotrochlée arrondie, en début d'extension, pour provoquer un ressaut lorsque l'extension se poursuivait (fig. 4).

RETOUR MENU

PATHO EPIPHYSE GENOU

GENOU : PATHOLOGIE EPIPHYSAIRE

CONTINUUM ENTRE :

1. **OEDEME REGIONAL TRANSITOIRE**

   OU OEDEME OSSEUX MIGRATOIRE

   = *forme de SDRC 1*

2. **FK DE CONTRAINTE SOUS CHONDRALE**

3. **OSTEONECROSE FOCALE MECANIQUE**

   « SONK »

DIAG DIFF OSTEONECROSE SYSTEMIQUE

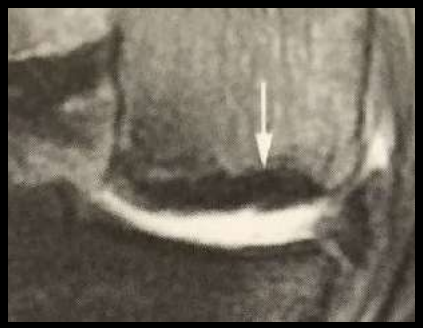

> 4 MM

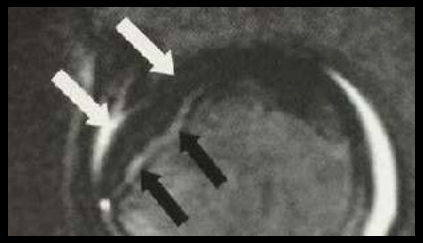

RETOUR MENU

- Fissure sous-chondrale : hyposignal linéaire sous-chondral sans ou avec contact avec la lame sous-chondrale sur 1 ou 2 versants ; la présence d'œdème du spongieux en hypersignal entre la fissure et la lame sous-chondrale est caractéristique.

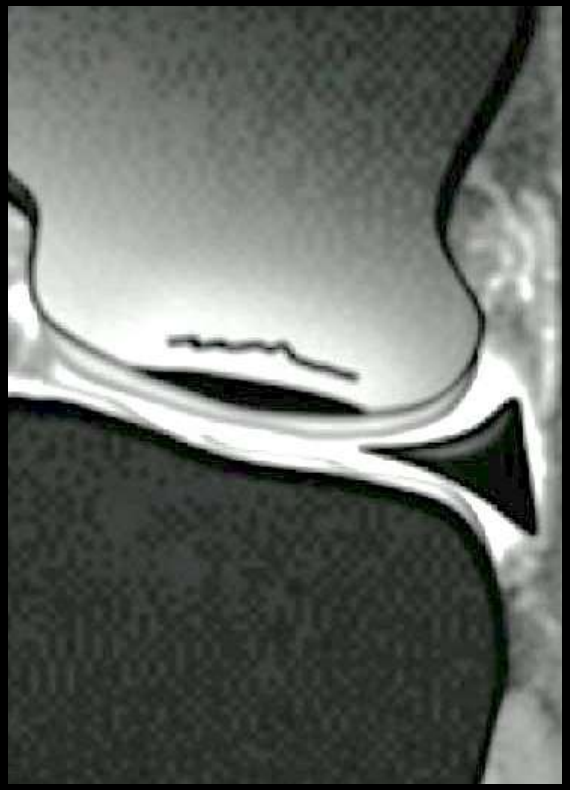

- Ostéonécrose sous-chondrale : bande en hyposignal sous-chondrale d'épaisseur >4mm, sans œdème visible entre la lame sous-chondrale et cette bande en hyposignal. Sa taille est un facteur pronostic important et permet d'établir son caractère réversible (épaisseur<2mm) ou non (>14mm de longueur, épaisseur>4mm). Elle est la conséquence d'une décompensation osseuse mécanique.
- Microgéodes et kystes sous-chondraux observés à la phase d'état de la nécrose sous-chondrale

RETOUR MENU

Syndrome douloureux régional complexe type 1 (SDRC1) (algodystrophie)

Radiographies

On observe une hypertransparence osseuse intense, hétérogène (mouchetée), régionale (ou focale en cas d'atteinte débutante), prédominant volontiers dans l'os sous-chondral (fig. 27.37).

IRM

Cet examen peut révéler (fig. 27.38 et 27.39) [184, 206, 320] :

- **un œdème osseux hypo-intense en T1, hyperintense en T2** et se rehaussant après injection de gadolinium. Cet œdème est plus ou moins étendu dans l'épiphyse (et la métaphyse). Il prédomine aux condyles fémoraux mais le tibia et la patella peuvent également être affectés. Il n'est pas différent de celui observé dans les fractures de l'os sous-chondral, qui peuvent parfois être associées (cause ou conséquence de la raréfaction osseuse ?) (*cf.* encadré 27.2). Le seul élément évocateur est le caractère migratoire de cet œdème sur deux contrôles successifs (migration au sein de l'épiphyse, aux autres versants de l'articulation ou à une autre articulation). Cet œdème osseux apparaît avant la raréfaction osseuse radiographique et disparaît avant elle. L'IRM peut donc être normale malgré la présence de signe clinique et radiographique ;
- **un épanchement intra-articulaire** réactionnel, fréquent en cas d'œdème médullaire ;
- **une réaction inflammatoire des tissus mous adjacents**, parfois.

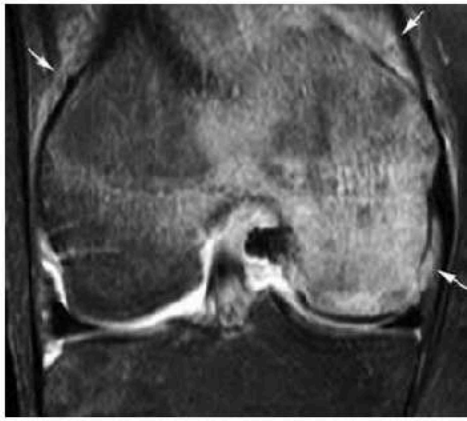

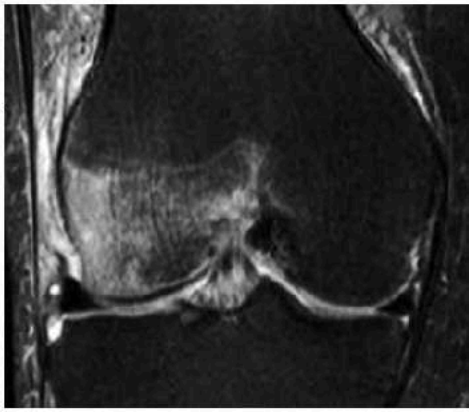

RETOUR MENU

GENOU : PATHOLOGIE EPIPHYSAIRE

L'amélioration de la résolution spatiale des appareils IRM a permis de mieux apprécier cet aspect typique des fractures par insuffisance osseuse et de reclasser un certain nombre d'entités qui en partagent les caractéristiques, en particulier les fractures sous-chondrales (autrefois dénommées ostéonécrose spontanée du genou, ostéoporose transitoire de la hanche, voire certaines coxarthroses rapidement destructrices...) (**fig. 10.3**).

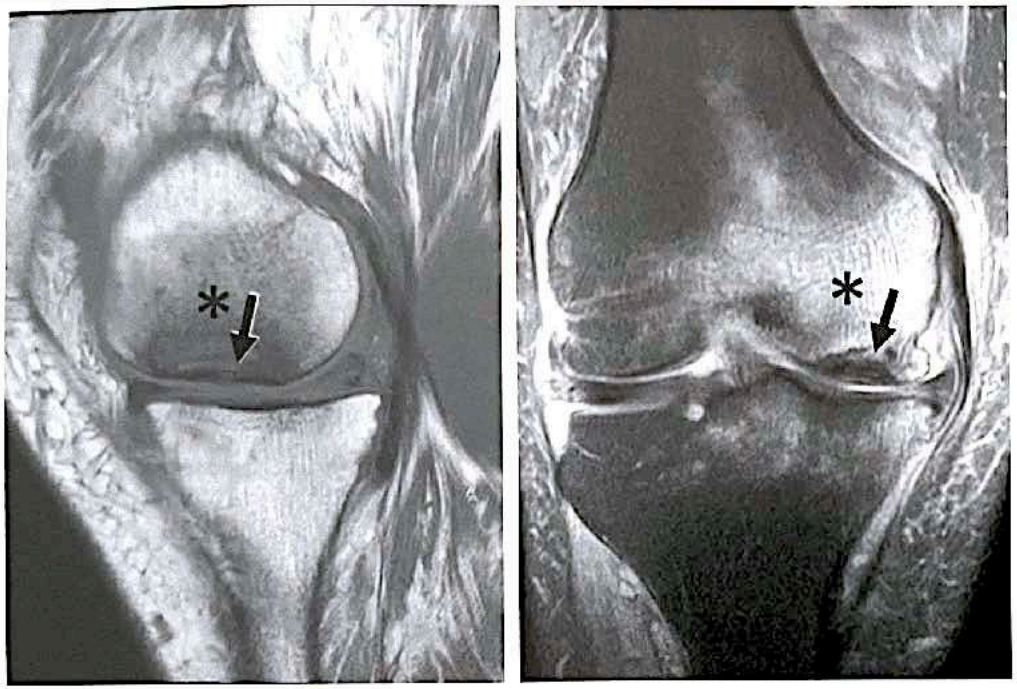

Figure 10.3 : Patient de 82 ans qui présente une gonalgie en exacerbation. L'IRM (images sagittale T1 et coronale en DP fat sat) montre une fracture sous-chondrale du condyle fémoral médial (autrefois appelée ostéonécrose spontanée du genou – SONK). Le trait de fracture et la zone d'impaction osseuse sous-chondrale apparaissent hypo-intenses T1 et T2 (flèches) et sont entourés d'un œdème osseux qui est modérément hypo-intense T1 et hyperintense T2 laissant persister le dessin trabéculaire (astérisque). On peut aussi noter la déchirure avec subluxation du ménisque médial qui est un facteur favorisant reconnu de cette fracture par perte du rôle amortisseur et augmentation des contraintes transmises à l'os sous-chondral.

RETOUR MENU

GENOU : PATHOLOGIE EPIPHYSAIRE CHEZ JEUNE SPORTIF +++

FOPE

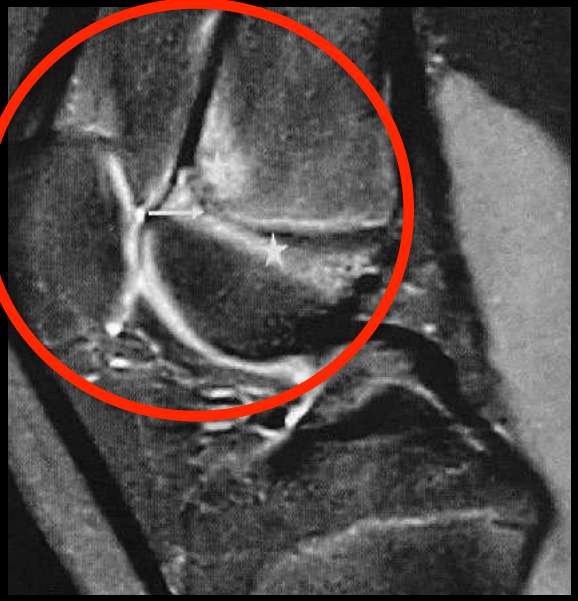

ÉLARGISSEMENT DE LA PHYSE

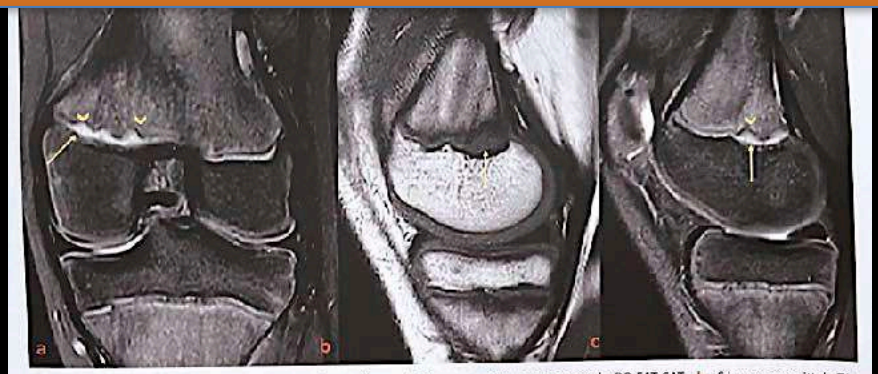

Figure 8.7 : Élargissement physaire chez une footballeuse de 12 ans. a : Séquence coronale DP FAT SAT ; b : Séquence sagittale T1 ; c : Séquence sagittale DP FAT SAT. Élargissement physaire fémoral médial (flèche) avec irrégularités métaphysaires (têtes de flèches).

Figure 8.8 : Souffrance physaire microtraumatique chez une gymnaste. a : Séquence coronale DP FAT SAT ; b : Séquence coronale T1 ; c : Séquence sagittale DP FAT SAT. Élargissement physaire (flèche), « œdème médullaire osseux » adjacent (étoile) et infiltration périphérique (tête de flèche).

RETOUR MENU

GENOU : PATHOLOGIE EPIPHYSAIRE CHEZ JEUNE SPORTIF +++

Œdème périphysaire focal — FOPE

Il s'agit d'un œdème intraosseux focal centré sur la physe et s'étendant parfois à la métaphyse et à l'épiphyse adjacentes (fig. 8.6).

L'OPPF est très fréquent chez les jeunes sportifs, présent dans 25 % des cas, dans une population de plus de 100 jeunes skieurs de haut niveau de 13 à 15 ans [27]. Son mécanisme est probablement en lien avec le processus de fermeture physaire physiologique focal. Lors de ce dernier, un premier pont minéralisé se crée entre la métaphyse et l'épiphyse plus rigide que le reste du cartilage de conjugaison adjacent, ce qui altère la mécanique locale et occasionne une raideur [28]. L'OPPF serait donc réactionnel à la souffrance microtraumatique induite par cette diminution focale de la plasticité.

Il faut être rassurant devant cet œdème osseux en IRM, qui est le plus souvent asymptomatique [27, 28] et reste un diagnostic d'exclusion dans le cadre de l'exploration d'une douleur locale. L'imagerie se normalise en quelque mois avec la propagation de la fermeture physaire au fur et à mesure de la croissance du jeune patient [29].

Élargissement de la physe

Anomalie observée fréquemment en radiographie ou en IRM chez les jeunes athlètes, l'élargissement de la physe [30] (fig. 8.7) a été initialement décrit comme une fracture de stress à travers la physe (fracture non déplacée de type I de Salter-Harris). En réalité, l'élargissement du cartilage de croissance est secondaire aux perturbations microtraumatiques de la vascularisation et de la perfusion métaphysaires liées à la pratique sportive intensive [30, 31]. Le défaut de vascularisation métaphysaire entraîne une réduction de l'apoptose des chondrocytes hypertrophiques dans la zone de minéralisation, et donc une accumulation de ces chondrocytes dans le cartilage de croissance.

Ainsi, l'élargissement physaire qui en résulte n'est pas une fracture, et le signal en IRM est d'ailleurs le même que celui de la physe normale, sans image liquidienne [32]. Certains chondrocytes hypertrophiques peuvent migrer dans la métaphyse, conférant un aspect plus ou moins irrégulier à cet élargissement.

Cette atteinte est le plus souvent réversible une fois que la perfusion métaphysaire normale est rétablie (par la mise au repos par exemple), car les couches cellulaires de repos et de division de la plaque de croissance ne sont pas endommagées [30].

L'élargissement de physe constitue un marqueur de surcharge. Sa détection est importante, car en l'absence d'adaptation de l'entraînement, des déformations ou de véritables fractures de stress du CEPM peuvent alors survenir (fig. 8.8) [26, 30, 33].

RETOUR MENU

ENFANT ++++

- Ménisque discoïde latéral complet
- Œdème périphyséal médial proximal du tibia ("FOPE Zone"), physiologique de croissance, parfois symptomatique

A connaitre +++

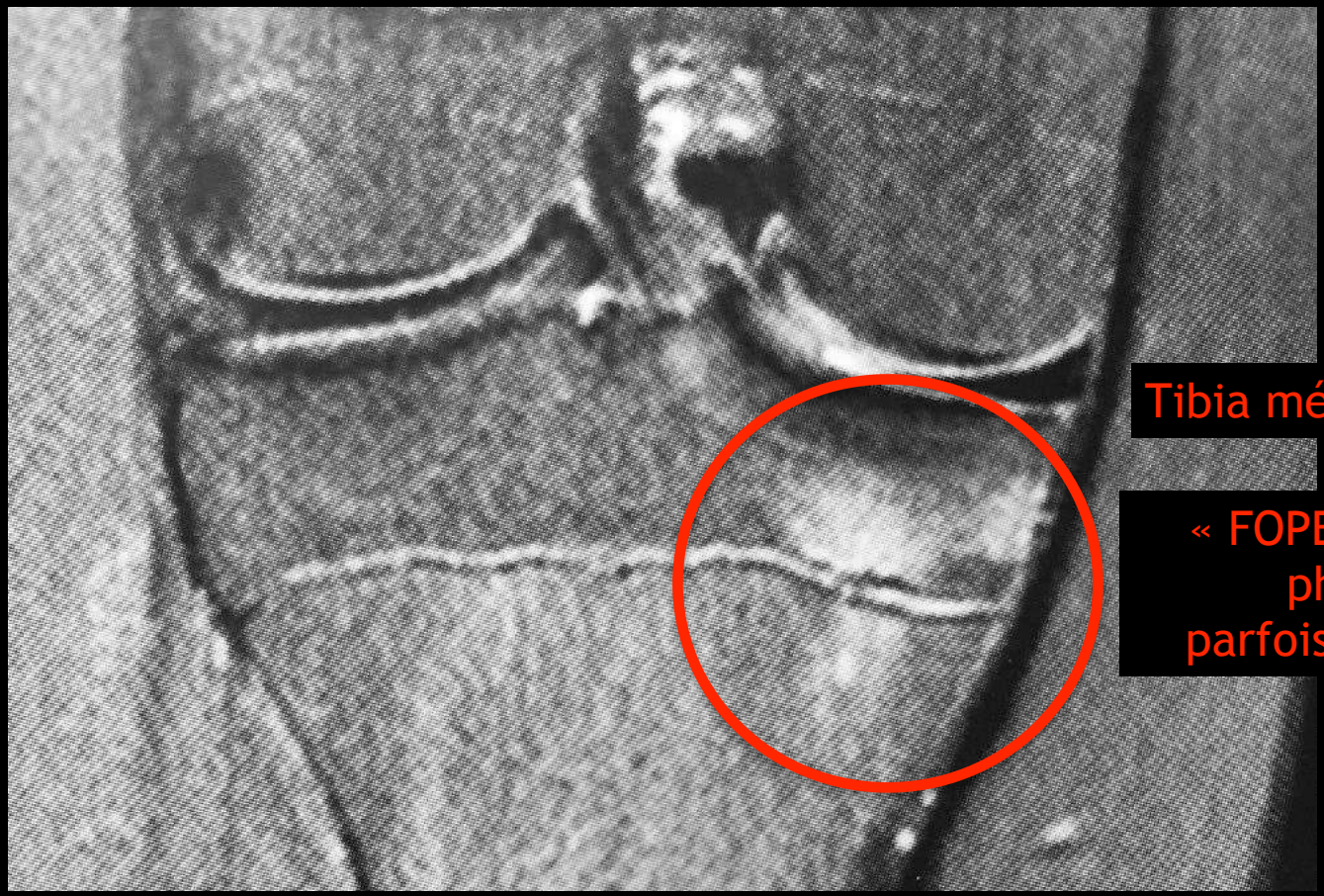

Tibia médial

« FOPE ZONE »
physio
parfois douleur

RETOUR MENU

ENFANT ++++

A connaitre +++

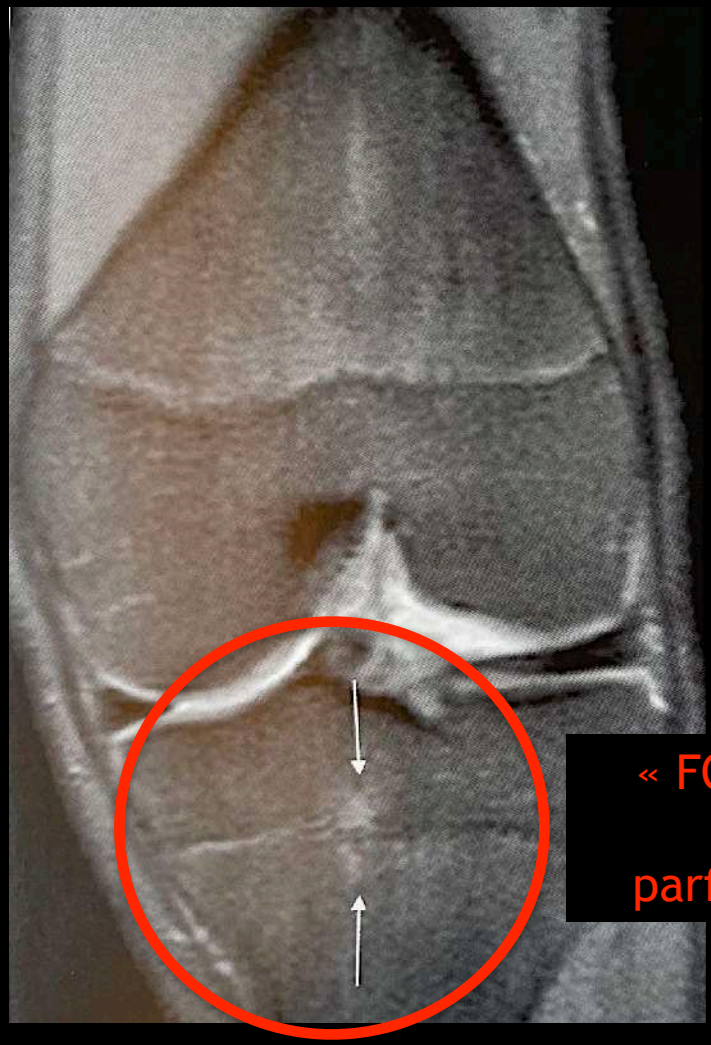

Figure 3.20 : *Focal periphyseal edema* (FOPE) . Adolescent de 15 ans sportif. Séquence coronale Densité de Proton avec suppression de graisse montrant un hypersignal focal central sur la physe médiale de l'extrémité supérieure du tibia.

« FOPE ZONE »
physio
parfois douleur

RETOUR MENU

ENFANT ++++

A connaitre +++

« FOPE ZONE »

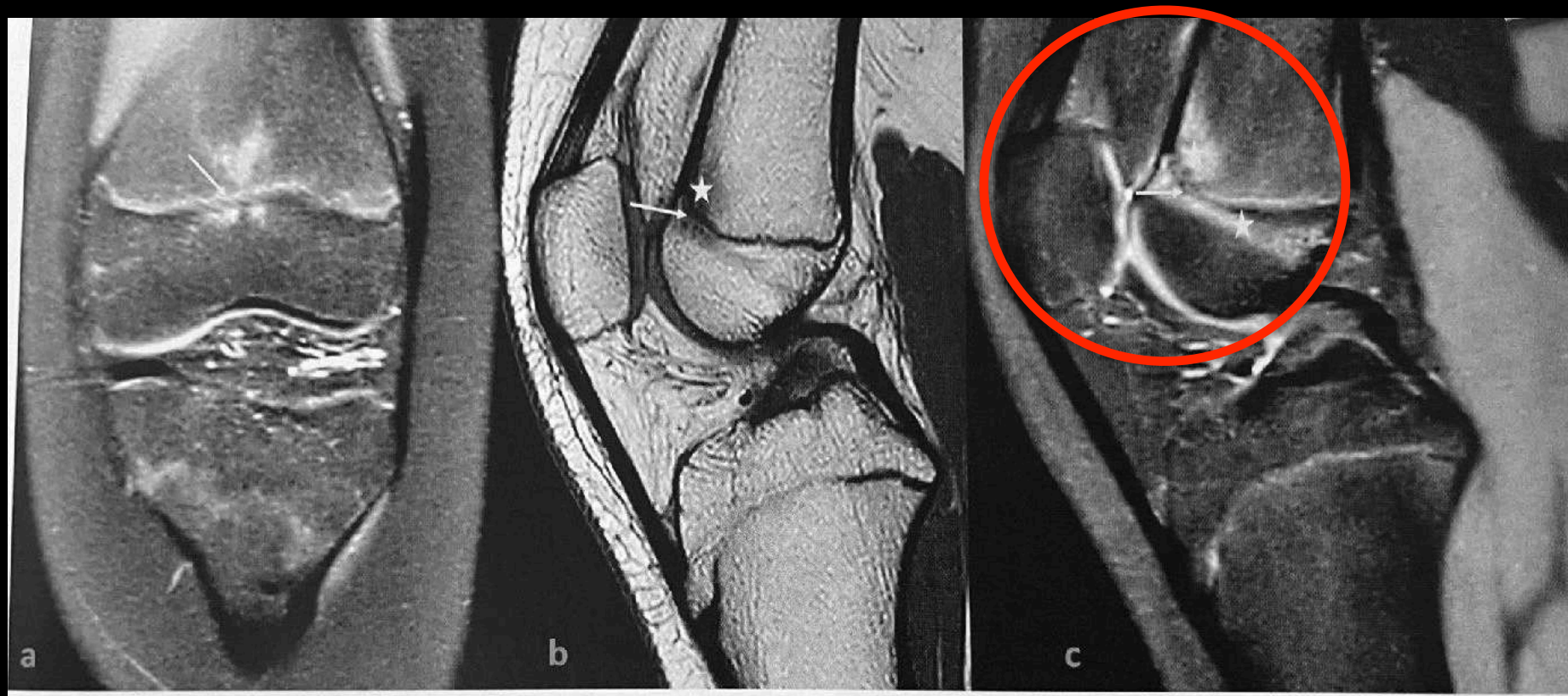

Figure 8.6 : Œdème périphysaire focal chez un nageur de 14 ans. **a** : Séquence coronale DP FAT SAT ; **b** : Séquence sagittale T1 Séquence sagittale DP FAT SAT. Zone de fermeture physaire centrale (flèche) et « œdème médullaire osseux » adjacent (étoile).

RETOUR MENU

Pour mémoire: MALADIE DE BLOUNT

Statique

Il existe un genu varum physiologique du nourrisson qui est bilatéral et symétrique et qui se corrigera spontanément après l'acquisition de la marche. Cette angulation peut persister dans certains cas (marche précoce) de façon bilatérale et symétrique et se corrigera spontanément. L'angle métaphyso-diaphysaire tibial est inférieur à 11° (**fig. 3.17 a**) [8]. Il faut le différencier de la maladie de Blount ou tibia vara, qui est une pathologie évolutive, par anomalie de la croissance de la métaphyse tibiale proximale médiale (**fig. 3.17 b**).

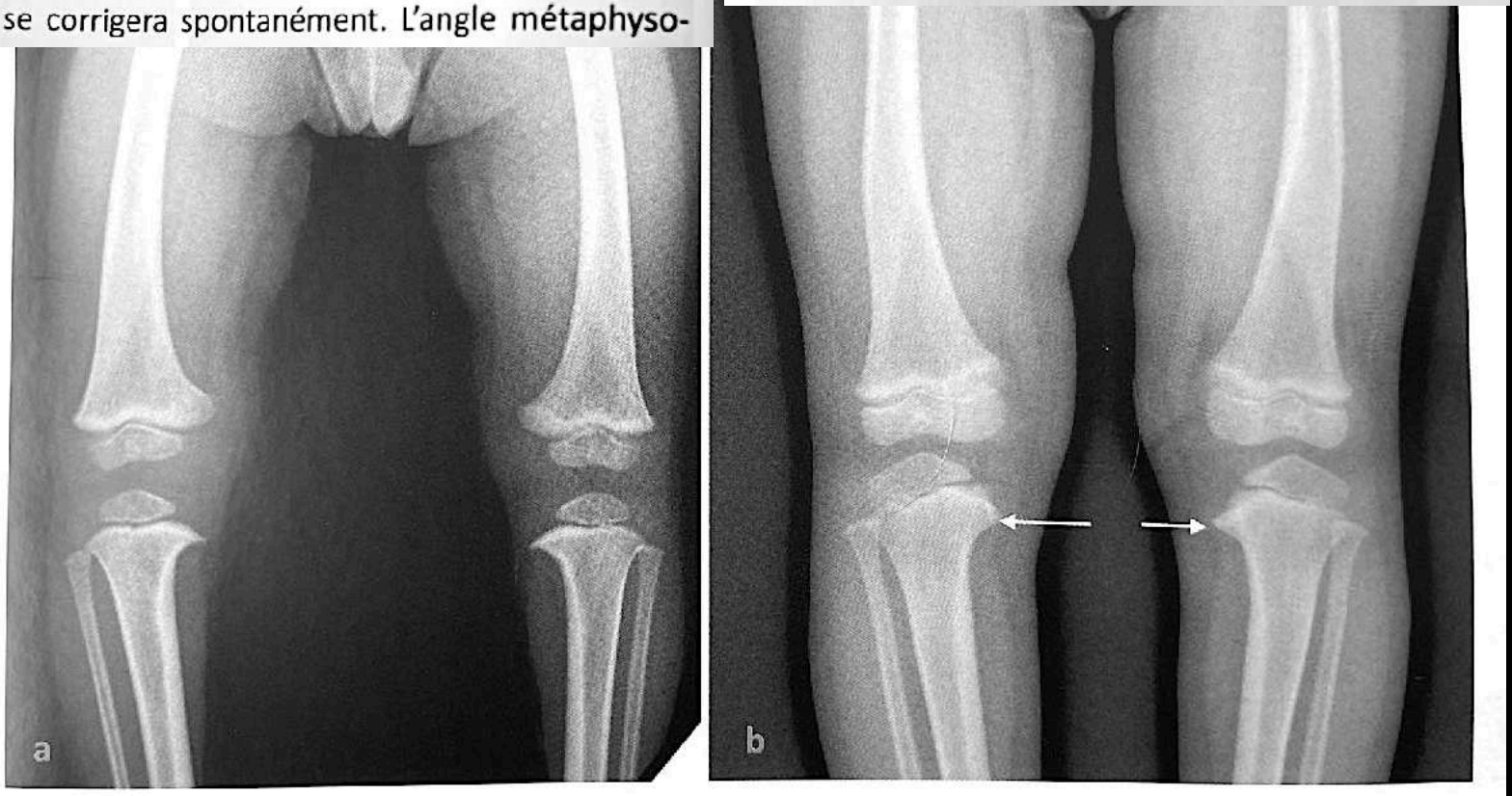

Figure 3.17 : (a) Genu varum physiologique chez un enfant de 2 ans ; (b) Maladie de Blount chez un enfant de 3 ans par défaut de croissance de la métaphyse tibiale proximale médiale (flèche).

RETOUR MENU

Pour mémoire, d'ailleurs : MALADIE DE BLOUNT

Fig. 27.47 Maladie de Blount infantile. Dépression de l'épiphyse tibiale médiale, déformation en « bec » de la partie médiale de la métaphyse, sclérose osseuse de part et d'autre et hypertrophie compensatrice modérée du condyle fémoral médial.

Fig. 27.50 Maladie de Blount juvénile : cliché en décubitus. Notez le caractère « hypoplasique » de la partie médiale du noyau épiphysaire tibial proximal et le caractère irrégulier du cartilage fémoral médial.

RETOUR MENU

DESMOIDE PÉRIOSTÉ

Desmoïde périosté

Lors de la croissance, on retrouve parfois une encoche corticale bien limitée ou, au contraire, un aspect irrégulier avec de petits spicules, voire même de fines appositions périostées sur la corticale postérieure de la métaphyse fémorale médiale [11] (fig. 11). Cette localisation stéréotypée est rassurante malgré le caractère potentiellement agressif de ces signes radiographiques, car ils sont liés aux tractions répétées sur l'enthèse du grand adducteur. Cette découverte est souvent fortuite et ne doit conduire à aucun autre examen (*"no touch"* !), mais parfois, les enfants ou adolescents présentent des douleurs à ce niveau. Les imageries complémentaires peuvent montrer des signes modérément inflammatoires qui régressent spontanément de façon assez rapide, il faudra savoir éviter la réalisation de biopsies [12]. Avec la croissance, la corticale peut se condenser et s'hypertrophier, parfois garder un aspect irrégulier à l'âge adulte.

Fig. 11 : Desmoïde périosté à l'insertion fémorale du grand adducteur. Encoche postérieure associée à un aspect un peu spiculé de la corticale (a). L'IRM retrouve une lacune en faible hypersignal T2 (b) et hyposignal T1 (c) sans œdème.

RETOUR MENU

OEDEME OSSEUX SOUS CHONDRAL DU GENOU

LAREDO 2023

EN L'ABSENCE DE TRAUMATISME

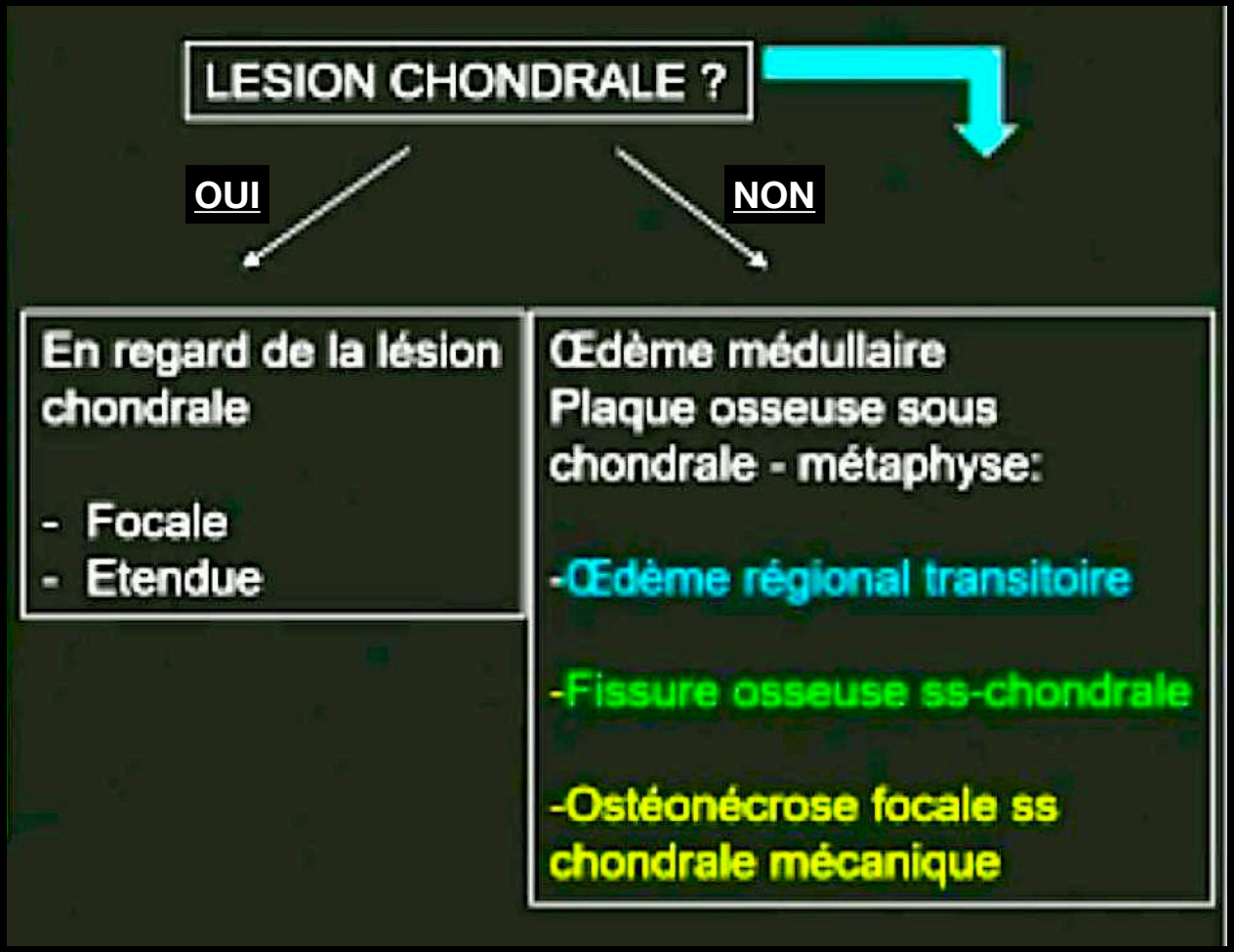

RETOUR MENU

- Fissure sous-chondrale : hyposignal linéaire sous-chondral sans ou avec contact avec la lame sous-chondrale sur 1 ou 2 versants ; la présence d'œdème du spongieux en hypersignal entre la fissure et la lame sous-chondrale est caractéristique.

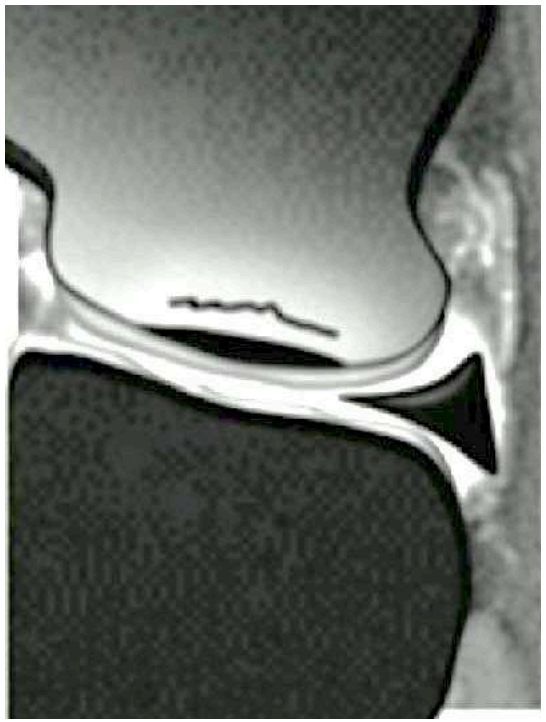

- Ostéonécrose sous-chondrale : bande en hyposignal sous-chondrale d'épaisseur >4mm, sans œdème visible entre la lame sous-chondrale et cette bande en hyposignal. Sa taille est un facteur pronostic important et permet d'établir son caractère réversible (épaisseur<2mm) ou non (>14mm de longueur, épaisseur>4mm). Elle est la conséquence d'une décompensation osseuse mécanique.
- Microgéodes et kystes sous-chondraux observés à la phase d'état de la nécrose sous-chondrale

RETOUR MENU

Tableau 1 : Caractéristiques cliniques et IRM de l'œdème régional transitoire, de la fissure osseuse sous-chondrale et de l'ostéonécrose focale sous-chondrale mécanique.

	Œdème régional transitoire	Fissure osseuse sous-chondrale	Ostéonécrose focale sous-chondrale mécanique
Clinique	Adulte d'âge moyen (H>F) Gonalgie mécanique sans traumatisme Antécédent possible de douleurs du genou CL, de la hanche, de la cheville Caractère migratoire de la douleur	Par insuffisance osseuse, terrain : femme âgée, maladie osseuse fragilisante Par excès de contrainte sur l'os normal : fracture de fatigue *Cf* : facteurs favorisants	Gonalgies mécaniques sans contexte particulier ou possible surutilisation ou traumatisme mineur (H>F) *ou* Femme >60 ans avec douleur brutale du genou (médial) et impotence fonctionnelle
Aspects radiologiques Caractéristiques	Plage d'œdème extensive, à limites floues Hyposignal T1 peu marqué, discret hypersignal T2 TSE, plus marqué en STIR Normalisation du signal en T1 Gd Œdème de caractère extensif intéressant toujours la lame sous chondrale Forme classique : œdème homogène, sans autre lésion associée	Œdème à limites floues Fine(s) images linéaires en hyposignal, sous chondrales Rapport avec la plaque sous-chondrale : sans contact ou avec contact sur 1 ou 2 versants Toujours de l'œdème du spongieux en hypersignal entre la fissure et la lame osseuse sous-chondrale	Œdème à limites floues 1. Large bande en hyposignal directement en contact avec la plaque osseuse sous-chondrale 2. Géodes/kystes sous-chondraux (remaniements nécrotiques) 3. Perte de la sphéricité du condyle en regard de ces anomalies Association lésionnelle de ces 3 anomalies variable au stade précoce. Caractère irréversible fonction de la taille de la bande en hyposignal sous-chondrale (sagittal)*: longueur > 14mm épaisseur > 4mm
Signes associés	Œdème des tissus mous en regard	Rechercher les facteurs favorisants	Pas de liseré de démarcation à l'interface de l'os sain (≠ nécrose systémique)
Localisation	CM +++	CM > tibia	CM > CL, plateaux tibiaux
Evolution **Suivi en imagerie**	Evolution favorable en 4-6 mois sous réserve d'une mise en décharge partielle du membre IRM itératives non obligatoires : Caractère migratoire de l'œdème et Diminution temporelle progressive de l'hypersignal T2 Evolution dévaforable : fissure sous-chondrale	Evolution favorable sous réserve d'une mise en décharge partielle Evolution défavorable vers une ostéonécrose focale irréversible en cas de de prise en charge retardée (ff : insuffisance de couverture méniscale)	Caractère irréversible En fonction de la localisation et des contraintes mécaniques répétées : complications possibles à type de dissection, fragmentation de l'os sous-chondral, arthrose secondaire

CL : controlatéral ; ff : facteur favorisant ; * [16]. CM : condyle médial ; CL : condyle latéral.

RETOUR MENU

Œdème régional transitoire

Sd douloureux complexe régional type I
Ostéoporose régionale transitoire

H>F, âge moyen
Douleur mécanique sans trauma

Caractère migratoire clinique et radiologique (genou CL, hanche, cheville)

IRM
Œdème extensif, limites floues (coronal, Sag)
Au contact de la plaque osseuse sous chondrale
Œdème des parties molles adjacentes
Epanchement intra-articulaire

Evolution
Restitution ad integrum 4-6 mois

Complication fissure sous chondrale

IRM de contrôle
Non obligatoire
Caractère migratoire de l'œdème osseux et des pm

Oedème transitoire régional post-opératoire de réinsertion du tendon quadricipital

RETOUR MENU

Figure 6 : F 42 ans. Plage à contours floues en hypersignal T2, hyposignal T1 en rapport avec un œdème transitoire régional du condyle latéral dans un contexte post-opératoire de réinsertion du tendon quadricipital; disparition complète de l'œdème osseux sur l'irm de contrôle à 3 mois.

RETOUR MENU

GENOU : OEDEME REGIONAL TRANSITOIRE

= *forme de SDRC 1*

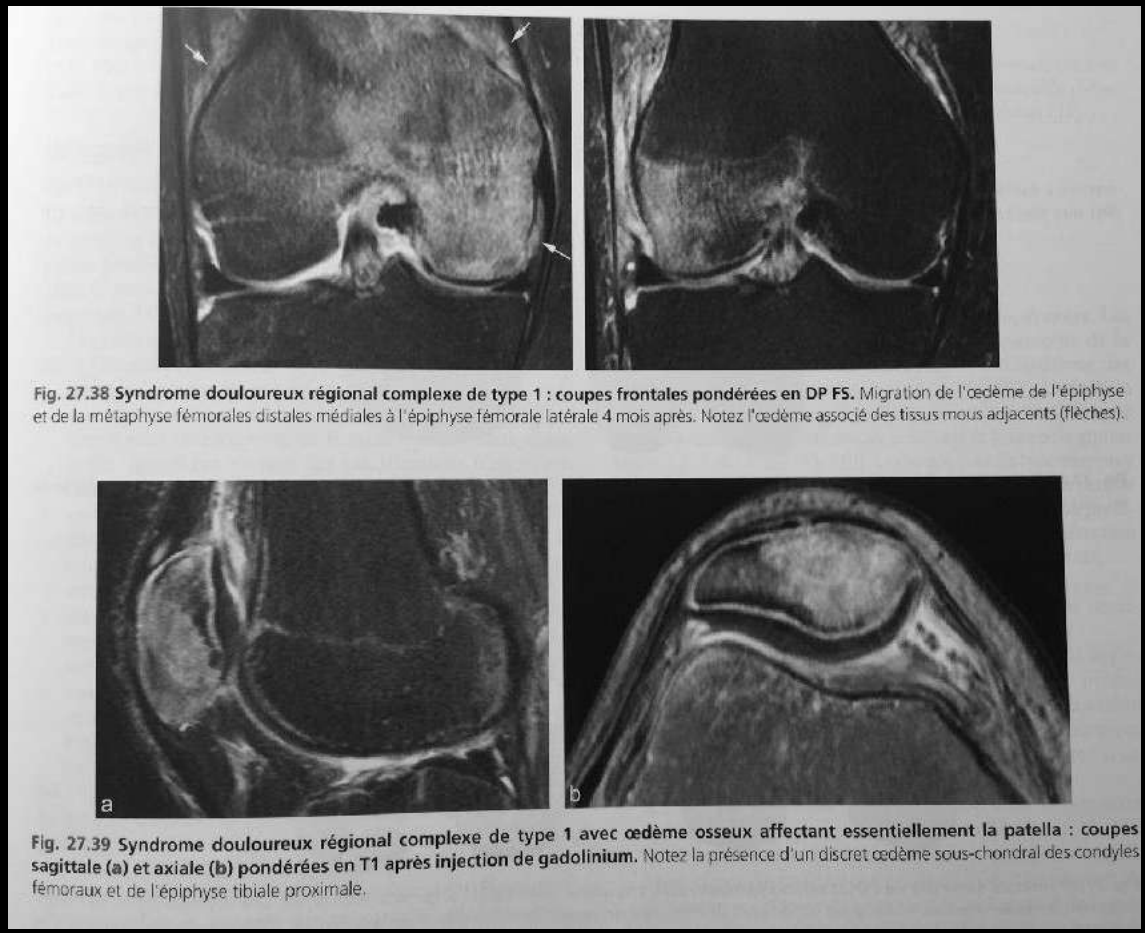

Fig. 27.38 **Syndrome douloureux régional complexe de type 1 : coupes frontales pondérées en DP FS.** Migration de l'œdème de l'épiphyse et de la métaphyse fémorales distales médiales à l'épiphyse fémorale latérale 4 mois après. Notez l'œdème associé des tissus mous adjacents (flèches).

Fig. 27.39 **Syndrome douloureux régional complexe de type 1 avec œdème osseux affectant essentiellement la patella : coupes sagittale (a) et axiale (b) pondérées en T1 après injection de gadolinium.** Notez la présence d'un discret œdème sous-chondral des condyles fémoraux et de l'épiphyse tibiale proximale.

IRM

Cet examen peut révéler (fig. 27.38 et 27.39) [184, 206, 320] :

- **un œdème osseux hypo-intense en T1, hyperintense en T2** et se rehaussant après injection de gadolinium. Cet œdème est plus ou moins étendu dans l'épiphyse (et la métaphyse). Il prédomine aux condyles fémoraux mais le tibia et la patella peuvent également être affectés. Il n'est [illegible] Le seul élément évocateur est le caractère migratoire de cet œdème sur deux contrôles successifs (migration au sein de l'épiphyse, aux autres versants de l'articulation ou à une autre articulation). Cet œdème osseux apparaît avant la raréfaction osseuse radiographique et disparaît avant elle. L'IRM peut donc être normale malgré la présence de signe clinique et radiographique ;
- **un épanchement intra-articulaire** réactionnel, fréquent en cas d'œdème médullaire ;
- **une réaction inflammatoire des tissus mous adjacents,** parfois.

RETOUR MENU

Œdème osseux migratoire

- Surface articulaire postérieure du condyle médial
- Zone de microfracture (hyposignal sur toutes les séquences) sous chondrale
- Œdème ostéomédullaire associé bien limité

Œdème osseux migratoire

- Etiologie controversée
- Lésion de base: fracture par insuffisance de l'os sous chondral
  - Femme 75%, >60 ans
  - Début brutal (75%) lors d'un faux mouvement: hyper-flexion → extension
  - = microfracture sous chondrale
  - Hyperpression: décompensation d'une arthrose évoluée, fissure méniscale, meniscectomie
  - Difficulté de réparation et phénomènes ischémiques associés

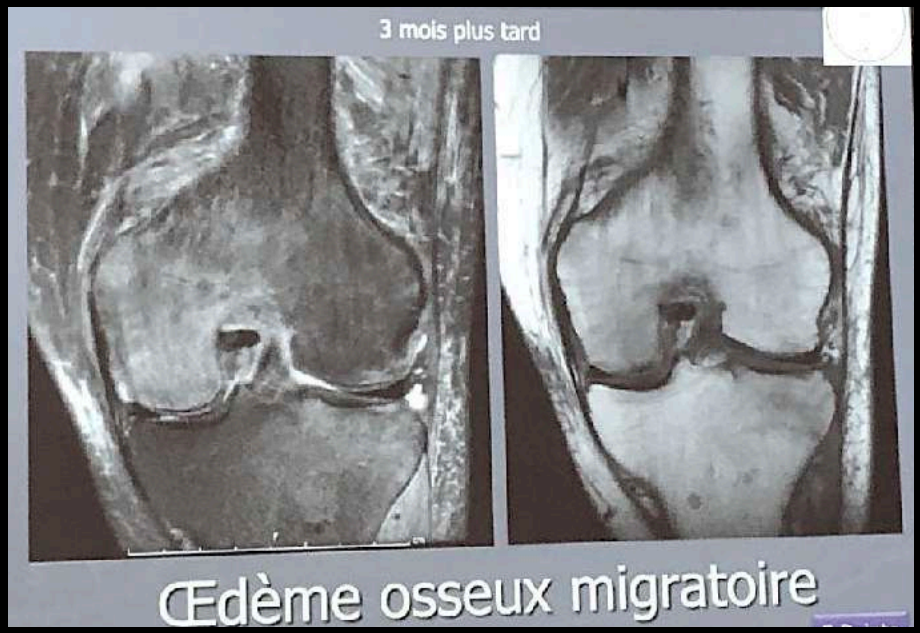

RETOUR MENU

Fissure sous-chondrale – terrain, facteurs favorisants

Terrain

Pas de trauma

Par insuffisance osseuse: F agée, mdie osseuse fragilisante

Par excès de contrainte sur os normal

Facteurs favorisants

BMI élevé

Insuffisance méniscale
- fissure radiaire corne postérieure
- extrusion ménsicale >3mm
- ménissectomie

Troubles de la statique

Localisation

Condyle Médial Tibia

RETOUR MENU

Œdème à limites floues

Fines images linéaires en hyposignal sous chondrales

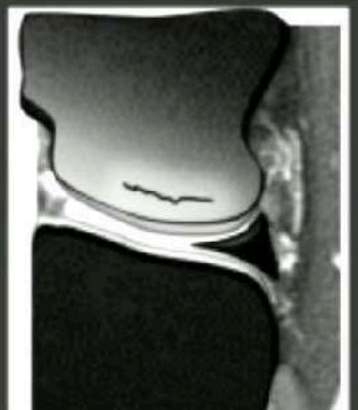

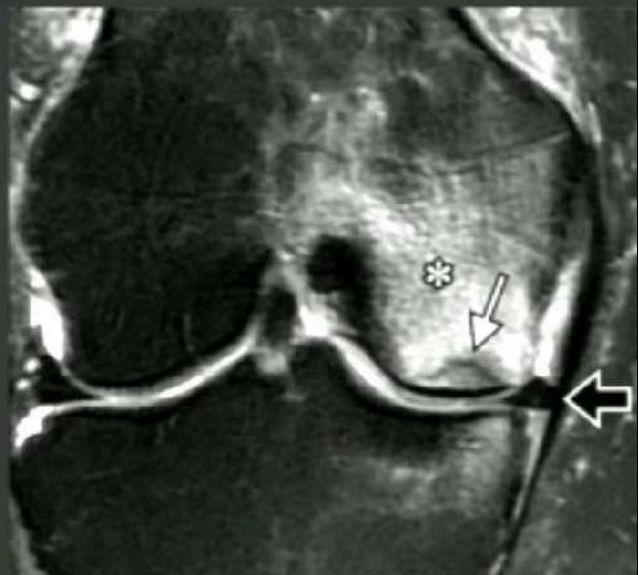

Fissure sous-chondrale – Sémiologie

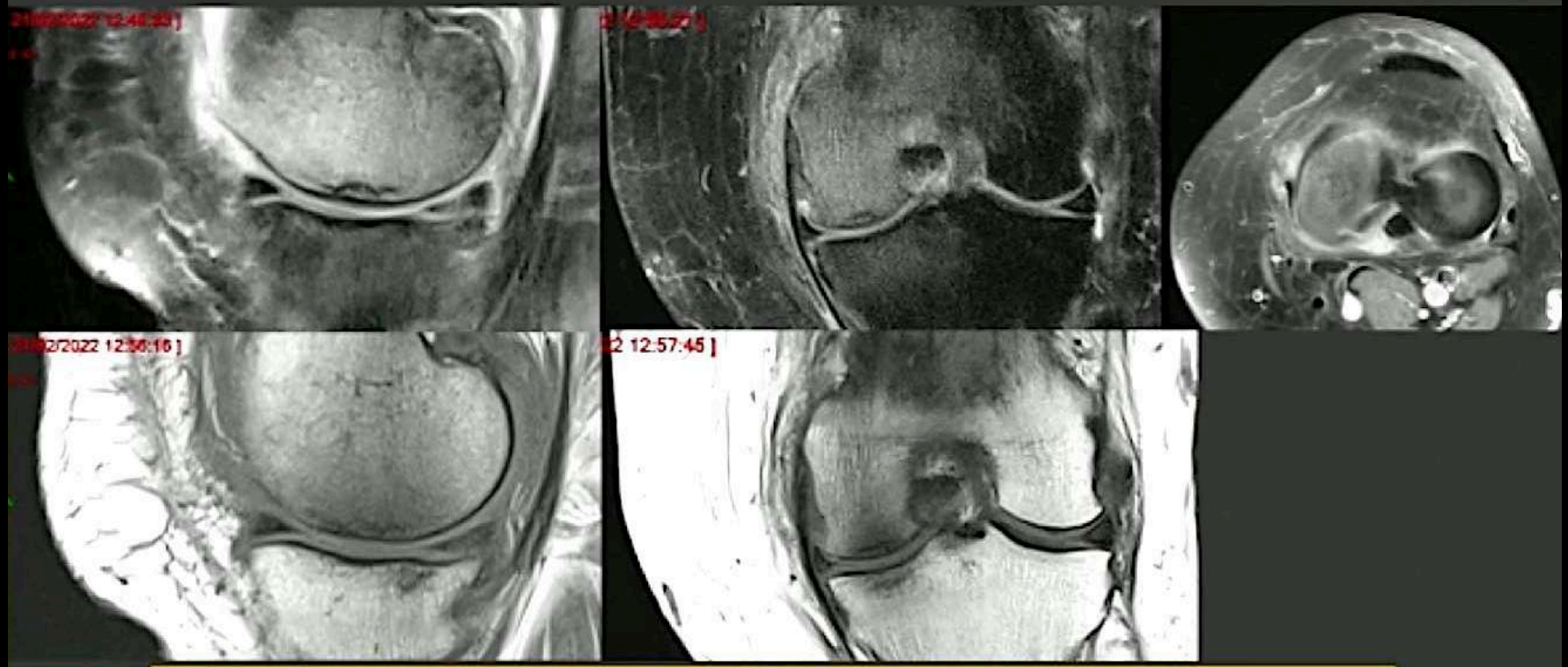

Fines images linéaires hyposignal sous-chondrales

Rapport avec la plaque ss-chondrale:
Sans ou avec contact sur 1 ou 2 versants

Œdème du spongieux en hypersignal entre la fissure et la lame osseuse

RETOUR MENU

Fissure sous-chondrale

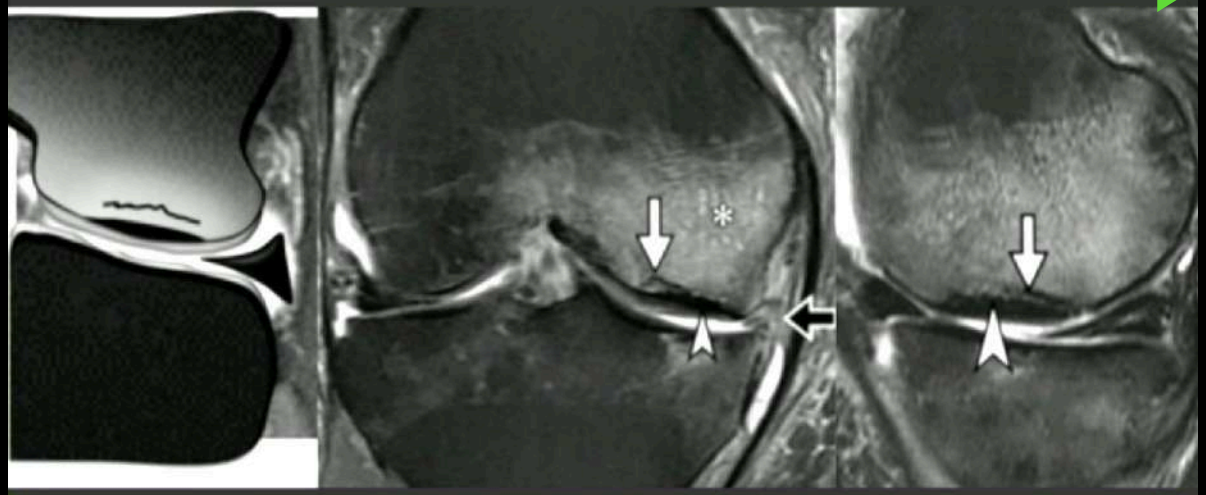

Fines images linéaires hyposignal sous-chondrales

Bande en hyposignal sous-chondrale

⦸ Œdème du spongieux en hypersignal entre la fissure et la lame osseuse

ÉVOLUTION VERS OSTÉONÉCROSE MÉCANIQUE

Fine bande en hyposignal en contact direct avec la plaque osseuse ss-chondral

RETOUR MENU

GENOU : FISSURE SOUS CHONDRAL

Fractures de contrainte

Elles résultent d'un déséquilibre entre la résistance mécanique de l'os et les sollicitations répétées auxquelles il est soumis. On en distingue deux types :

- **les fractures par insuffisance osseuse**, qui résultent de contraintes normales sur un os fragilisé (ostéoporose, ostéomalacie, ostéodystrophie rénale, transplantation rénale, SDRC 1, ostéogenèse imparfaite, etc.) ;
- **les fractures de fatigue**, qui résultent de sollicitations excessives, inhabituelles, répétées sur un os sain. Les capacités de réparation osseuse sont débordées, ce qui provoque l'apparition de microfissures, puis de fractures.

Fractures épiphysaires

Elles surviennent le plus souvent entre 60 et 70 ans, de façon spontanée ou à la suite d'un traumatisme mineur. Elles affectent autant l'homme que la femme, mais avec une évolution plus défavorable chez cette dernière. Elles siègent typiquement en zone de contrainte mécanique maximale à la jonction tiers moyen – tiers supérieur, le plus souvent du condyle fémoral médial mais elles peuvent être observées au condyle fémoral latéral et au plateau tibial médial ou latéral

RETOUR MENU

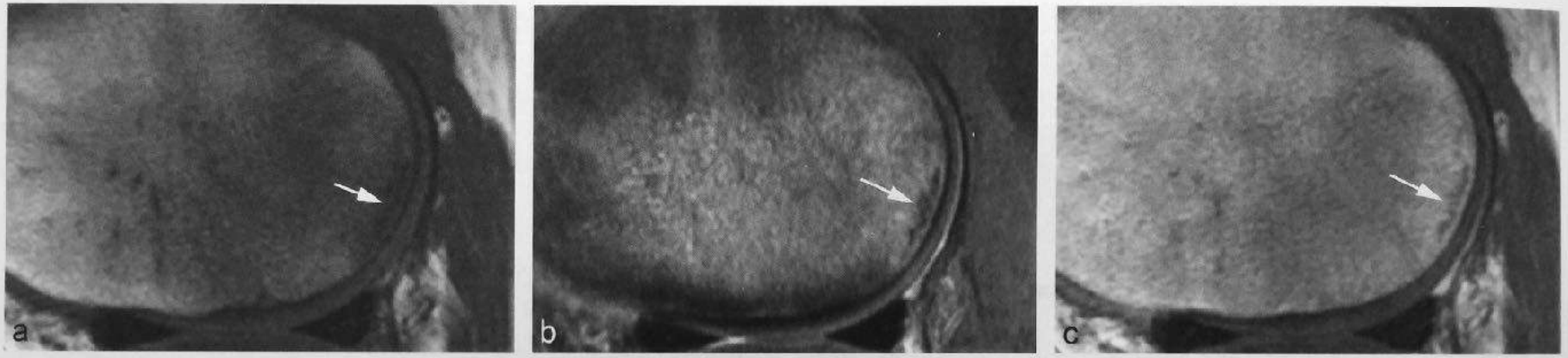

Fig. 27.25 Fracture de contrainte épiphysaire fémorale. Fine strie hypo-intense bordée d'une réaction œdémateuse hypo-intense en T1 (**a**), hyperintense en DP (**b**) et se rehaussant après injection de gadolinium (non nécessaire ici) (**c**).

GENOU : FRACTURE DE CONTRAINTE EPIPHYSAIRE / MÉTAPHYSAIRE

Fractures métaphysaires

Elles sont classiques chez les militaires et les sportifs mais elles peuvent également survenir chez les enfants, les personnes exerçant une activité professionnelle physique (agriculteur, aide-soignante, etc.) et chez les femmes enceintes ou en post-partum [62, 92, 223, 254, 256]. Une

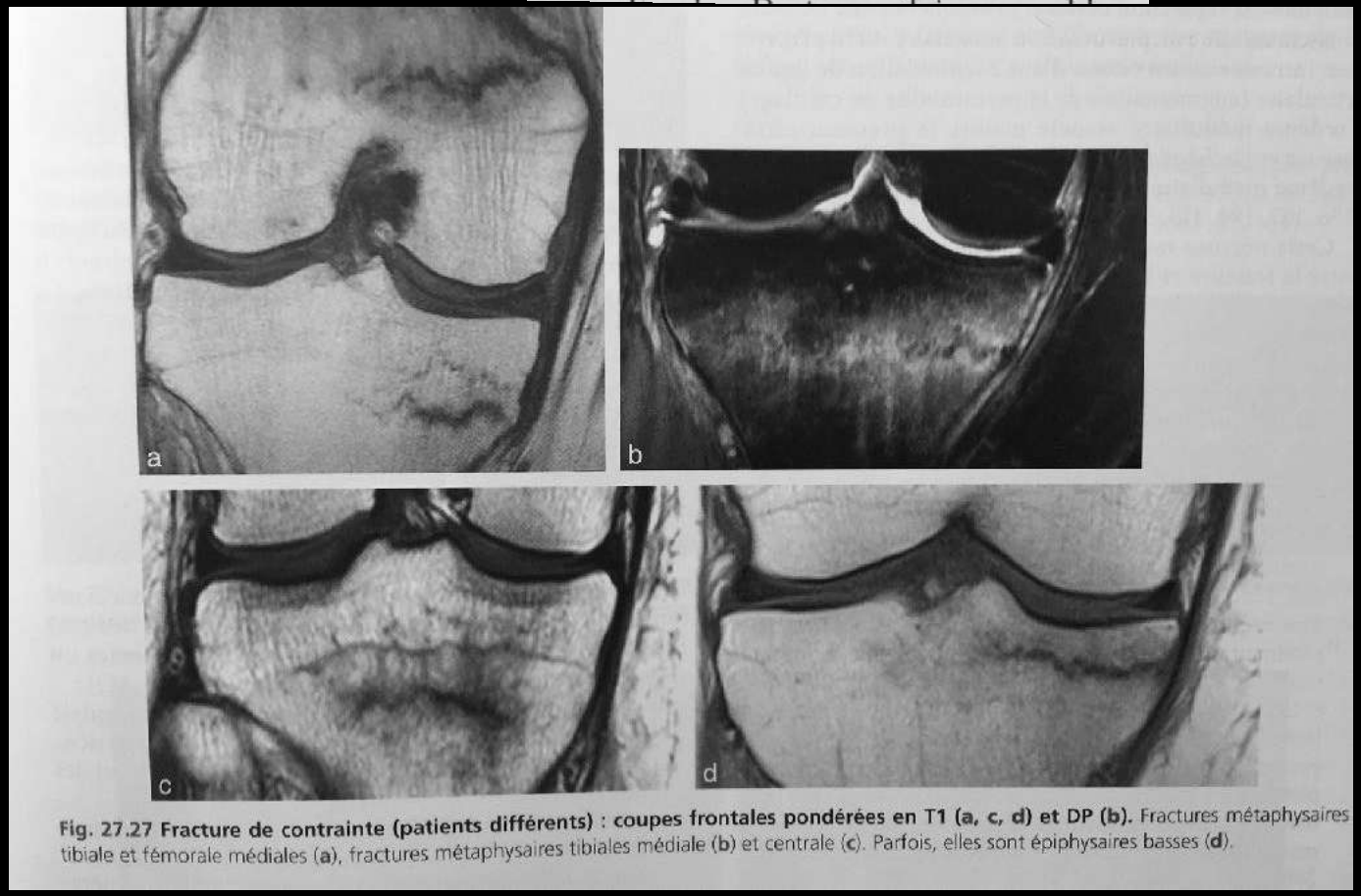

Fig. 27.27 Fracture de contrainte (patients différents) : coupes frontales pondérées en T1 (a, c, d) et DP (b). Fractures métaphysaires tibiale et fémorale médiales (**a**), fractures métaphysaires tibiales médiale (**b**) et centrale (**c**). Parfois, elles sont épiphysaires basses (**d**).

RETOUR MENU

Osténécrose sous-chondrale mécanique

Terrain

Gonalgie mécanique sans contexte particulier ou surutilisation (H>F)

F>60 gonalgie brutale, impotence F

Irréversible

Localisation

Contraintes mécaniques répétées

Œdème

Large bande en hyposignal directement en contact avec lame ssch

Géode/kystes ssch (r nécrotiques)

Perte de la sphéricité du condyle

Absence de liseré de démarcation avec os sain

Dissection

Fragmentation de l'os sous chondral

Arthrose II

RETOUR MENU

OSTÉONÉCROSE MÉCANIQUE SPONTANÉE

SONK des Anglo-saxons

Typiquement, sa révélation symptomatique est soudaine, au décours d'un traumatisme mineur ou faux mouvement chez une femme de plus de 60 ans (3/4 des cas) [2, 3]. La localisation la plus fréquente

Topographie

L'ONM siège dans plus de 90 % au condyle fémoral médial, en zone de contrainte mécanique maximale (jonction tiers moyen – tiers postérieur). Cette prédominance topogra-

Fig. 27.28 Ostéonécrose mécanique du condyle fémoral médial avec transparence hétérogène de l'os sous-chondral du condyle fémoral médial (flèche).

RETOUR MENU

OSTÉONÉCROSE MÉCANIQUE SPONTANÉE

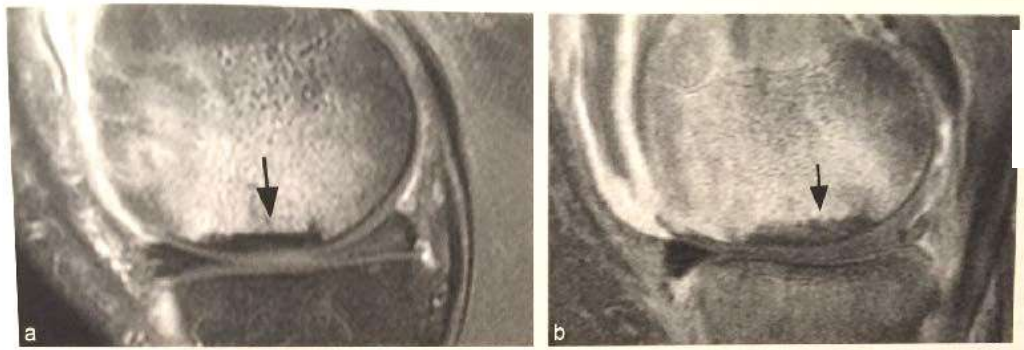

Fig. 27.30 Ostéonécrose mécanique du condyle fémoral médial, hypo-intense sur toutes les séquences (flèche) : coupes sagittales pondérées en DP (a) et T1 après injection de gadolinium (b).

- une bande sous-chondrale caractéristique, de 2 à 4 mm d'épaisseur, fortement hypo-intense quelle que soit la pondération, située généralement en zone portante. Elle

PATHO SI BANDE HYPOT2 +++
> 4 MM D'EPAISSEUR +++
SOUS CHONDRAL +++
KYSTES ET GEODES POSSIBLE

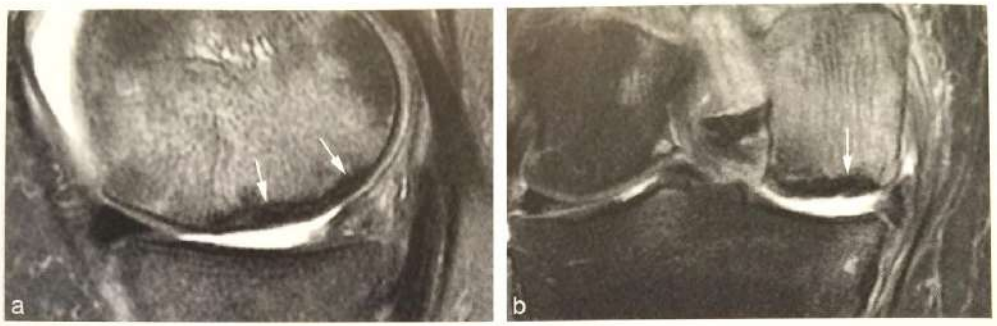

Fig. 27.31 Ostéonécrose mécanique du condyle fémoral médial, hypo-intense en pondération DP, très étendue, avec impaction de la surface articulaire : coupes sagittale (a) et frontale (b).

Évolution

À la différence de la fracture, la nécrose de l'os chondral ne guérit pas. Le pronostic dépend essentielle

DIAG DIFF AVEC NECROSE SYTEMIQUE = PAS DE LISERÉ DE DÉMARCATION PERIPH

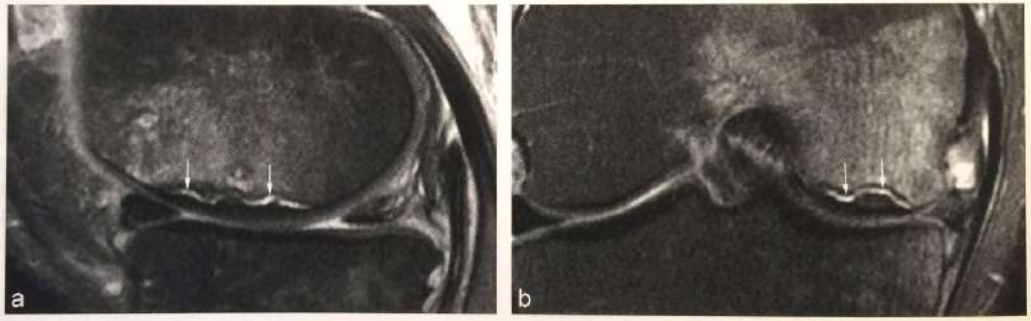

Fig. 27.32 Ostéonécrose mécanique du condyle fémoral médial avec clivage de signal liquidien (flèches) : coupes sagittale (a) et frontale (b) pondérées en DP.

Traitement

Le traitement médical est habituellement réservé a lésions : décharge pendant 6 semaines (essentielle ter d'éviter un collapsus sous-chondral et l'exten

RETOUR MENU

GENOU : OSTÉONÉCROSE MÉCANIQUE SPONTANÉE

PATHO SI BANDE HYPOT2 +++
> 4 MM D'EPAISSEUR +++
SOUS CHONDRAL +++
KYSTES ET GEODES POSSIBLE

Fig. 7 : Nécrose mécanique focale du condyle fémoral médial. On retrouve la
molles – épanchement articulaire. L'analyse de la plaque sous-chondrale
en hyposignal directement au contact de la plaque sous-chondrale (*flèche*

RETOUR MENU

GENOU : OSTÉONÉCROSE MÉCANIQUE SPONTANÉE

PATHO SI BANDE HYPOT2 +++
> 4 MM D'EPAISSEUR +++
SOUS CHONDRAL +++
KYSTES ET GEODES POSSIBLE

. 16 : Ostéonécrose mécanique du condyle.

tient de 50 ans, impotence fonctionnelle sur douleurs fémorotibiales internes importantes depuis 6 semaines. Aspect dégénératif du compartiment int
genou associant des remaniements cartilagineux, des anomalies méniscales et une ostéonécrose mécanique du condyle.

RETOUR MENU

Osténécrose sous-chondrale systémique

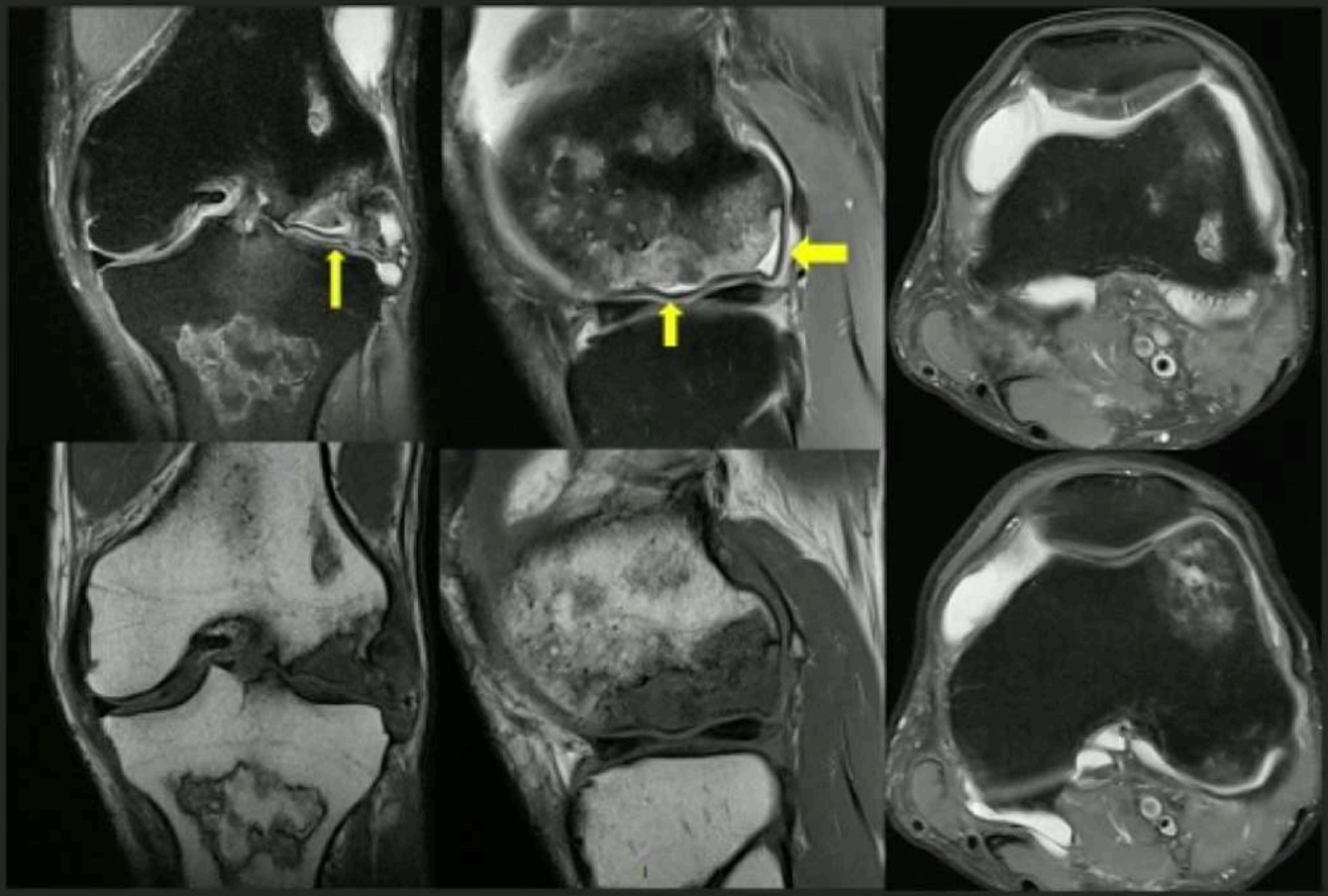

H 36, Lymphome, Greffe de moelle osseuse Corticothérapie
Anomalie de signal en carte de geographie, méplat, dissection ss ch

RETOUR MENU

GENOU : OSTÉONÉCROSE SYSTÉMIQUE

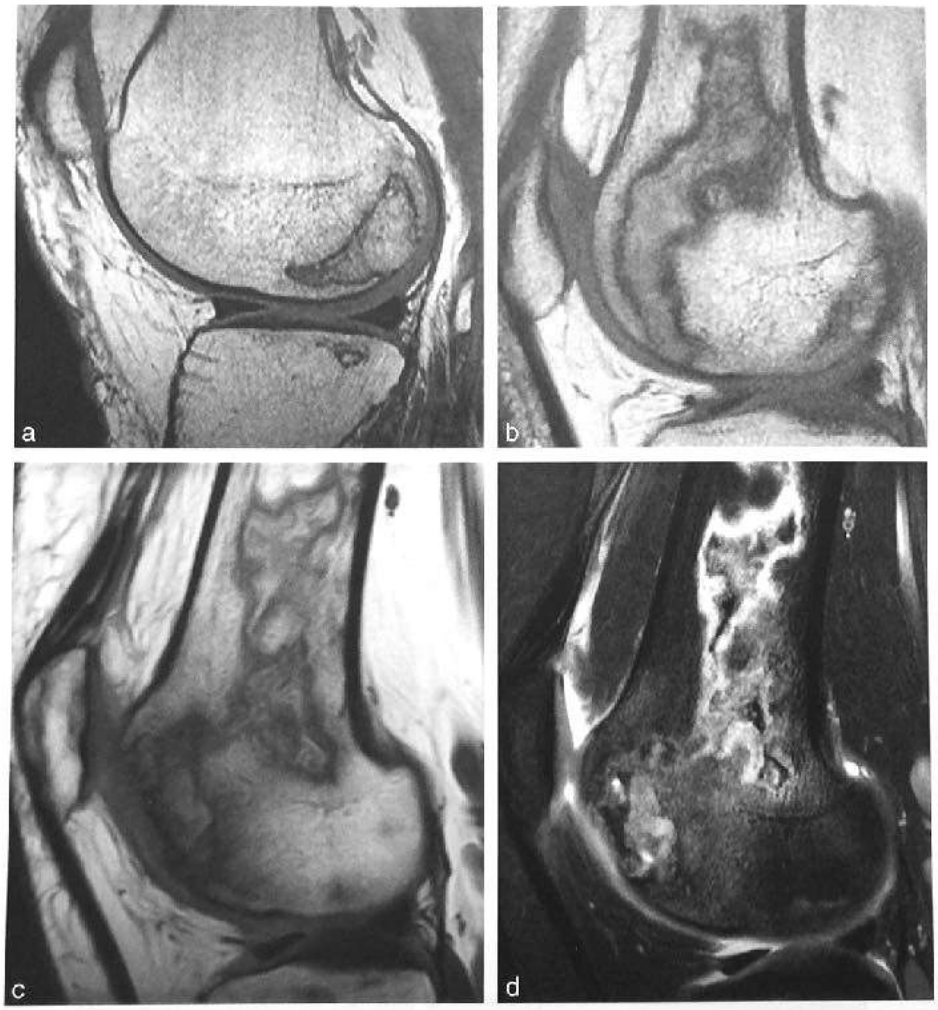

Fig. 27.35 Ostéonécrose systémique affectant l'épiphyse sans (a, b) et avec impaction (c, d) de la surface articulaire : coupes sagittales pondérées en T1 (a–c) et DP (d) (patients différents).

RETOUR MENU

OSTÉOMYELITE CHRONIQUE MULTI-FOCALE RÉCURRENTE

OCMR

Y penser chez la FILLE vers 10 ANS

RETOUR MENU

INTRODUCTION

- **Maladie auto-inflammatoire idiopathique pédiatrique**
  - Apparentée au syndrome SAPHO de l'adulte

- **Rare** : Incidence annuelle entre 1/250 000 et 1/1 000 000
  - Sous-estimée
- Touche l'enfant principalement entre 7 et 12 ans (pic de fréquence à **10 ans**)
- Franche prédominance **féminine** (65-80 %)
- Association avec d'autres affections dans ≈ **25 %** des cas :
  - **Digestives** : MICI
  - **Dermatologiques** : acné sévère, psoriasis, pustulose palmo-plantaire, dermatoses neutrophiliques
  - **Rhumatismales** : arthrite, sacro-iliite

RETOUR MENU

PRESENTATION POLYMORPHE

Présentation clinique « typique » :

- Douleurs osseuses **d'horaire inflammatoire**, le plus souvent **multiples** (70 % de formes d'emb multifocales), évoluant par **poussées successives**
- Signes inflammatoires locaux inconstants
- Parfois fièvre modérée, **état général conservé**

Présentation clinique moins fréquente :

- Tableau aigu monofocal simulant une ostéomyélite infectieuse

Biologie :

- Syndrome inflammatoire modéré
- Normale (1/3)

Délai diagnostic long

RETOUR MENU

DISTRIBUTION DES LESIONS

- **Os longs** (50%)
  - M inf > M sup
  - Métaphysaire , bilatérale
  - Juxta-physaire
- **Rachis** (25%)
  - Dorsal ++
- **Bassin** (15%)
- Extrémités (10%)
  - pied > main
- Atteintes classiques mais plus rares :
  - 1/3 médial clavicule, mandibule

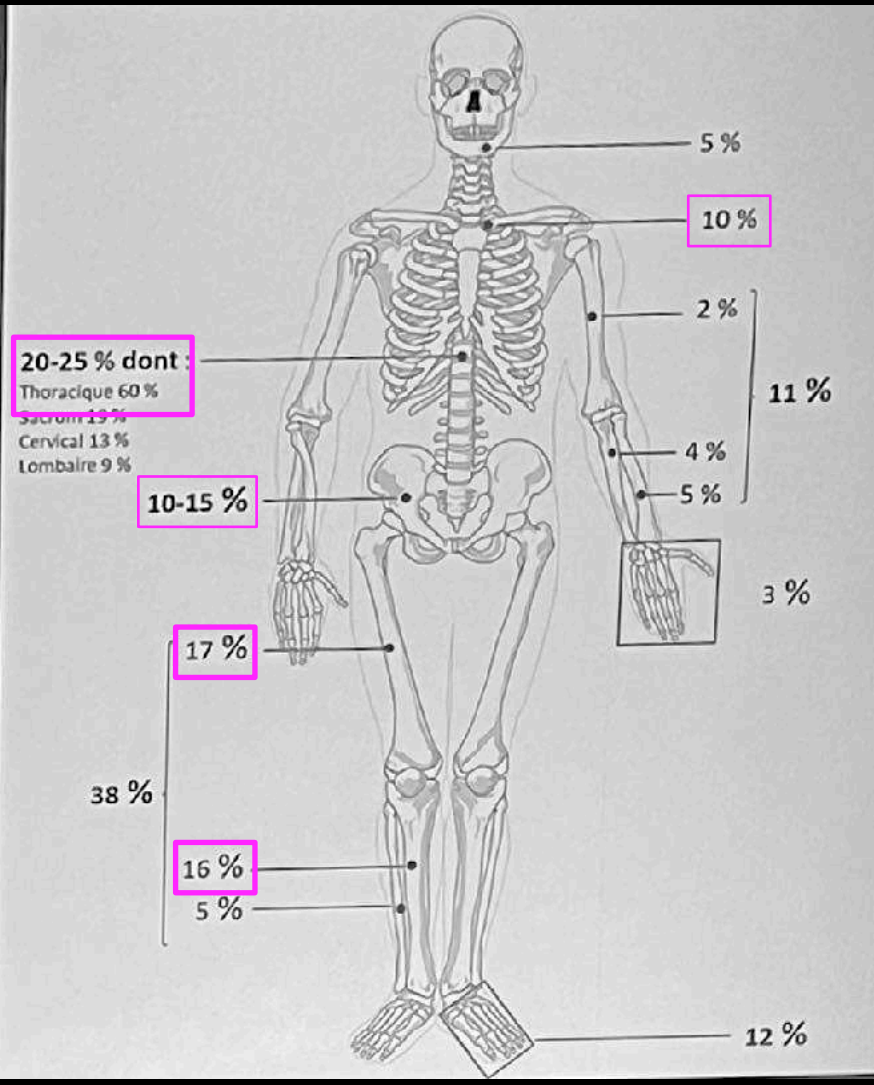

RETOUR MENU

IMAGERIE- RADIOGRAPHIE: Les 5 aspects à connaître

RETOUR MENU

Figure 20.3 : Les 5 aspects radiologiques à connaître : **a.** Hyperostose ; **b.** Aspect de pseudonidus ; **c.** Lésion condensante juxtap saire ; **d.** Lésion lytique juxtaphysaire ; **e.** Élargissement de la physe.

IRM

- Plages d' oedème osseux
  - Métaphysaires
  - Juxta-physaires ++
  - Bilatérales ++
  - +/- étendues à

Possible dans ÉPIPHYSE !

- Pseudo-nodules juxta-physaires

- Inflammation périoste et des tissus mous
  - Parfois marquée
  - +/- Epanchement ou synovite réactionnelle

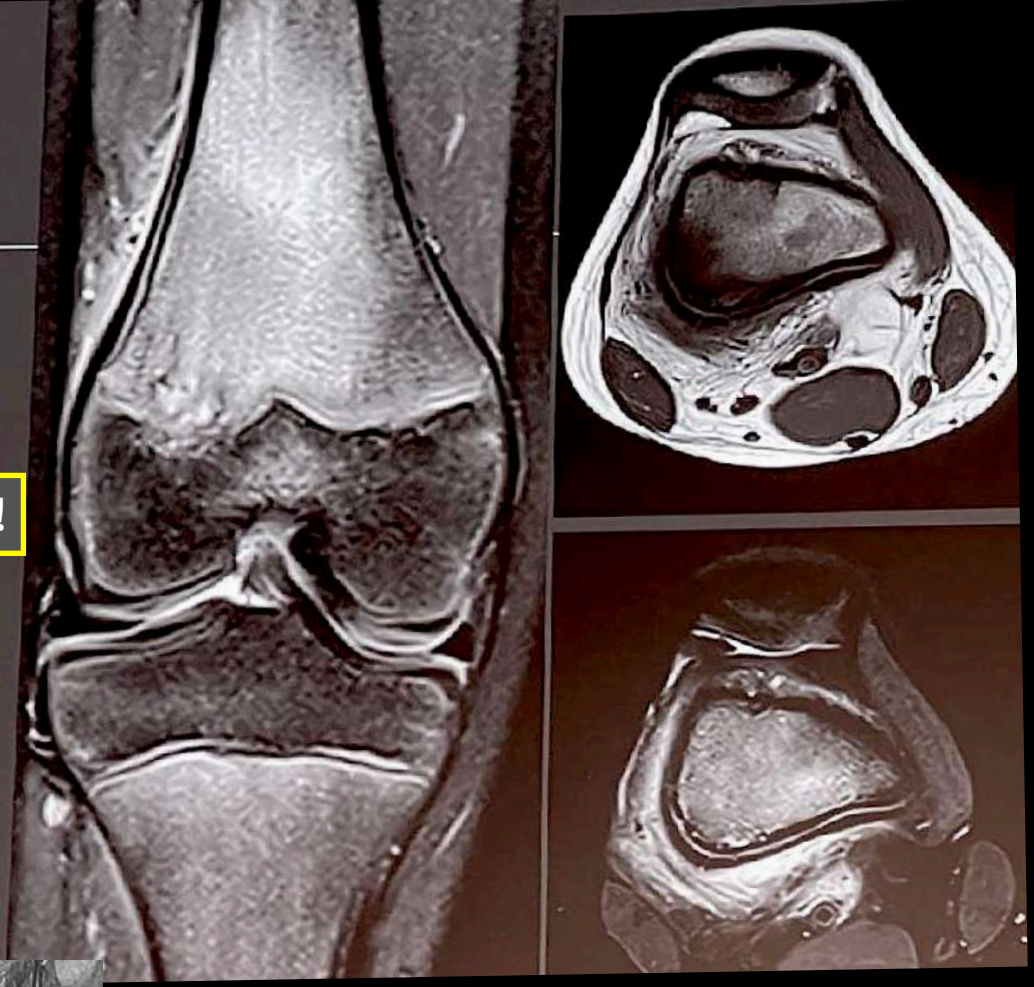

Jeune fille 13 ans . Condensations des métaphyses des 2 fémurs distaux (non montré) et des 2 tibia prox (non montré) avec plages d' œdème

RETOUR MENU

Possible dans ÉPIPHYSE !

Figure 20.6 : Garçon de 11 ans. Atteinte métaphysaire juxta-physaire tibiale et fibulaire distales en IRM (séquences STIR et T1). Extension de l'œdème dans les épiphyses.

RETOUR MENU

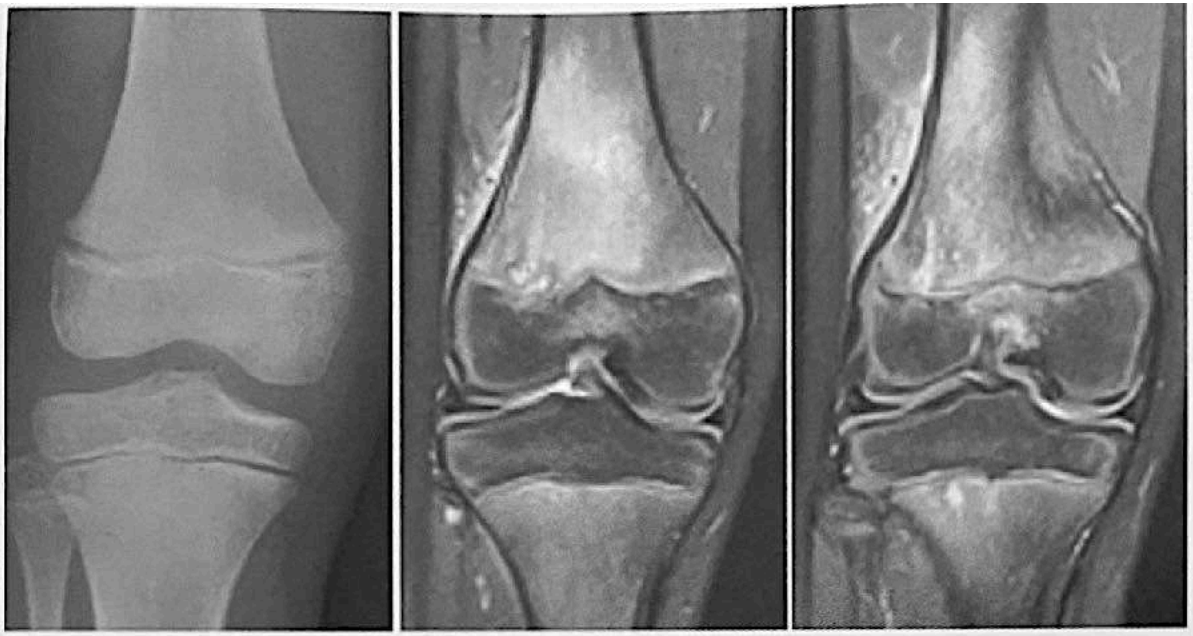

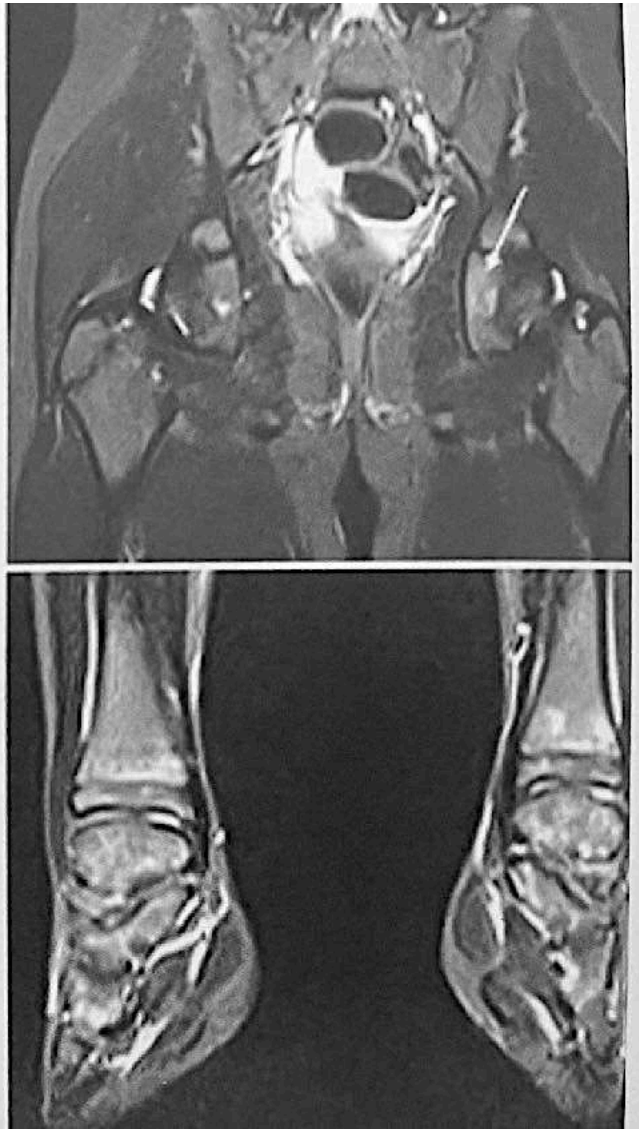

Figure 20.5 : Fillette de 9 ans. Flessum du genou droit avec lésions radiographiques métaphysaires juxtaphysaires fémorales et tibiales mixtes. En IRM, œdème de la médullaire osseuse métaphysaire en hypersignal STIR avec inflammation modérée des tissus mous. Sur l'IRM corps entier, découverte d'une lésion inflammatoire de l'acétabulum gauche et d'une atteinte métaphysaire tibiale distale bilatérale et symétrique.

RETOUR MENU

IMAGERIE- RACHIS

- Prédominance thoracique
  - Volontiers multifocale mais non contiguë
  - Sans anomalie discale
  - Epargnant l'arc postérieur

- Spondylite, aspect irrégulier du plateau, encoche, tassement souvent asymétrique voir une **vertébra plana**

- Compression médullaire exceptionnelle

RETOUR MENU

IMAGERIE- RACHIS

- Prédominance thoracique
  - Volontiers multifocale mais non contiguë
  - Sans anomalie discale
  - Epargnant l'arc postérieur

- Spondylite, aspect irrégulier du plateau, encoche, tassement souvent asymétrique voir une **vertébra plana**

- Compression médullaire exceptionnelle

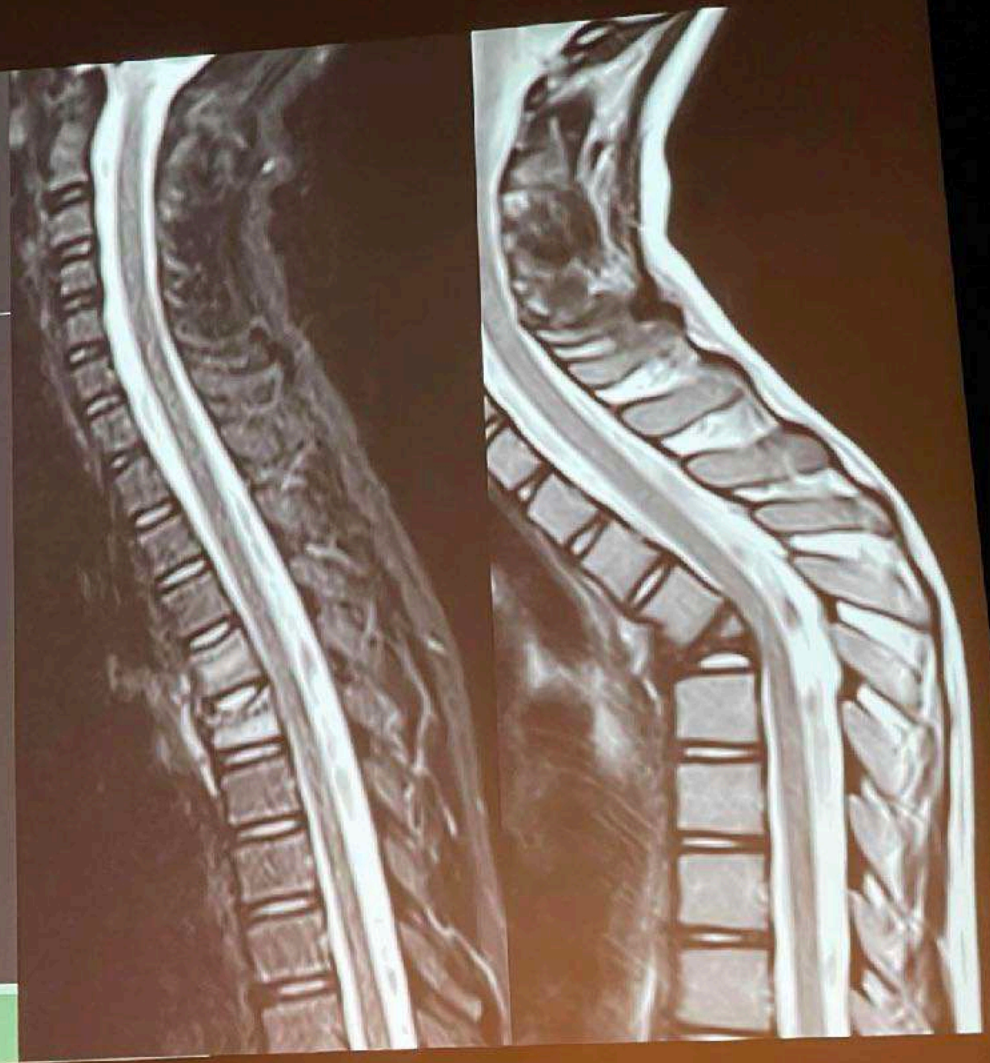

RETOUR MENU

Figure 20.7 : **a, b.** Garçon de 10 ans suivi pour une maladie de Crohn présentant des douleurs dorsales inflammatoires. IRM du rachis entier (séquences sagittales STIR et T1) montrant des atteintes inflammatoires multifocales de T12 et S1 avec un tassement de T8. **c,** **d.** Fille de 11 ans. Atteinte inflammatoire de T4 et T5 avec tassement vertébral débutant en T5 et aspect de bande en hyposignal STIR parallèle au plateau vertébral (**c**) ; évolution à 1 an vers une vertebra plana avec déformation cyphotique (**d**).

RETOUR MENU

IMAGERIE- CLAVICULE

- 1/3 médial
- Atteinte mixte ostéolytique et condensante
- Appositions périostées plurilamellaires

- Œdème osseux, périoste et T mous
- Pas d'atteinte articulaire

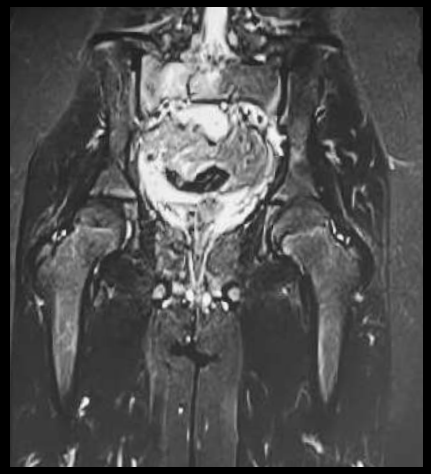

RETOUR MENU

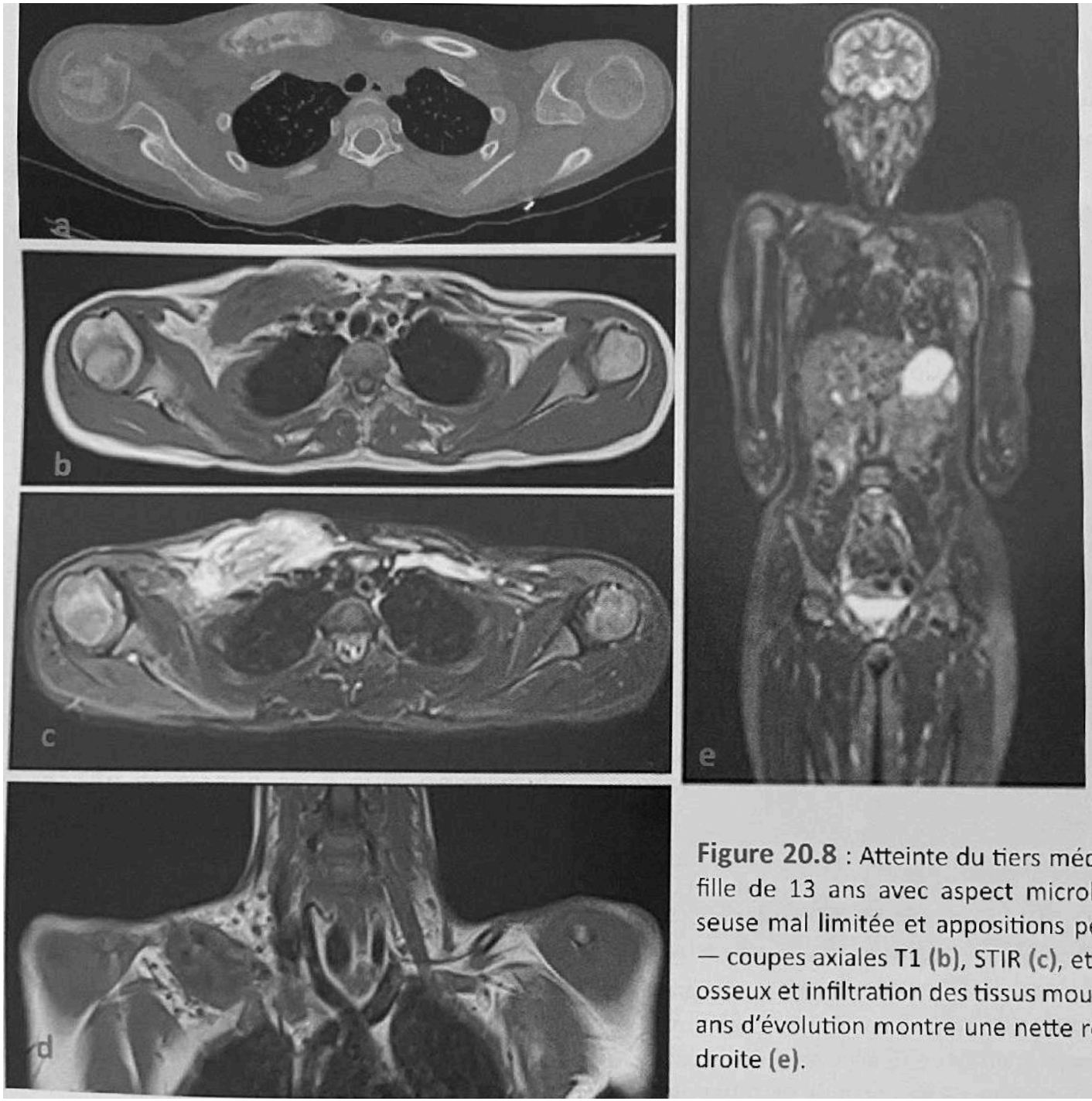

Figure 20.8 : Atteinte du tiers médial de la clavicule chez une jeune fille de 13 ans avec aspect microlacunaire, condensation intra-osseuse mal limitée et appositions périostées en scanner (a). En IRM, — coupes axiales T1 (b), STIR (c), et coronale T1 (d) —, œdème intra-osseux et infiltration des tissus mous adjacents. L'IRM corps entier à 2 ans d'évolution montre une nette régression de l'atteinte claviculaire droite (e).

RETOUR MENU

IMAGERIE-BASSIN

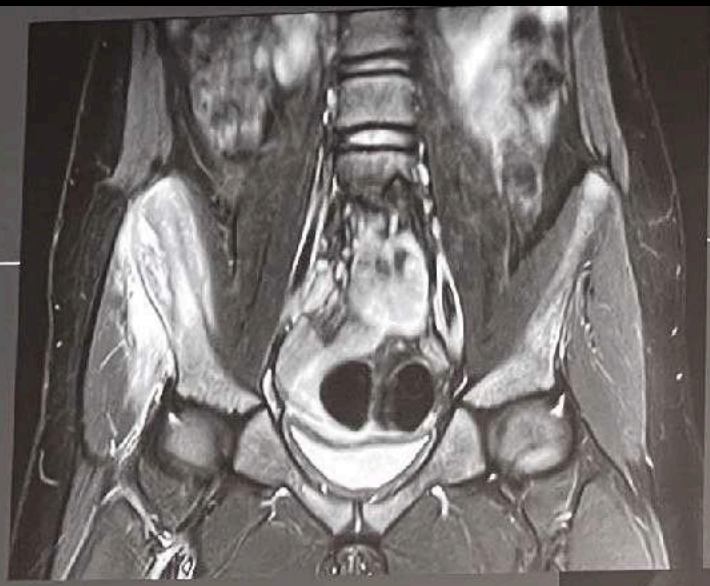

- Œdème osseux des zones équivalentes à des métaphyses
- Hyperostose et périostite
- Inflammation des tissus mous adjacents

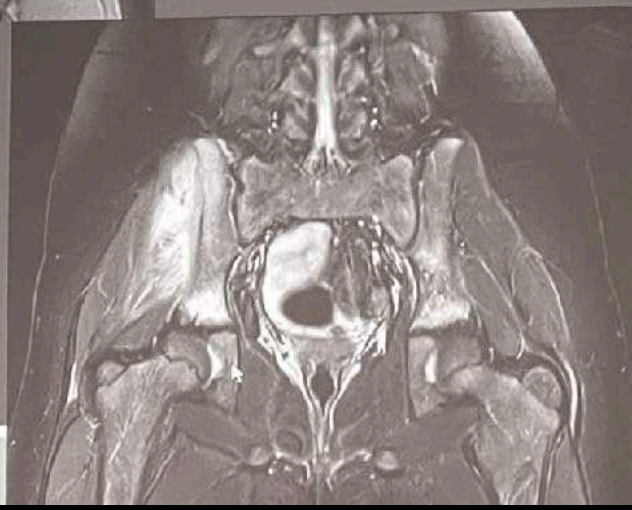

RETOUR MENU

IMAGERIE-DIAPHYSE

- Plus rare
- Epaississement cortical
- Appositions périostées
  - Intégrées
  - Actives, floues, plurilamellaires

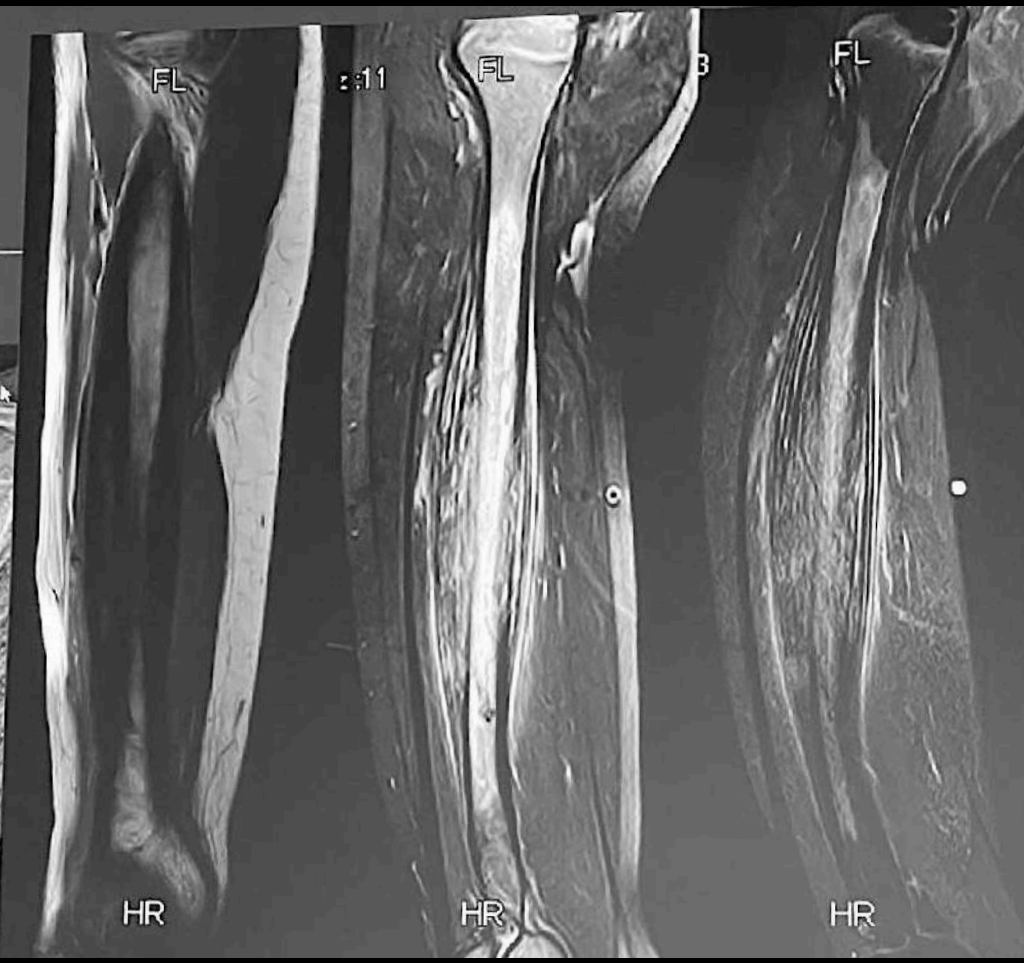

RETOUR MENU

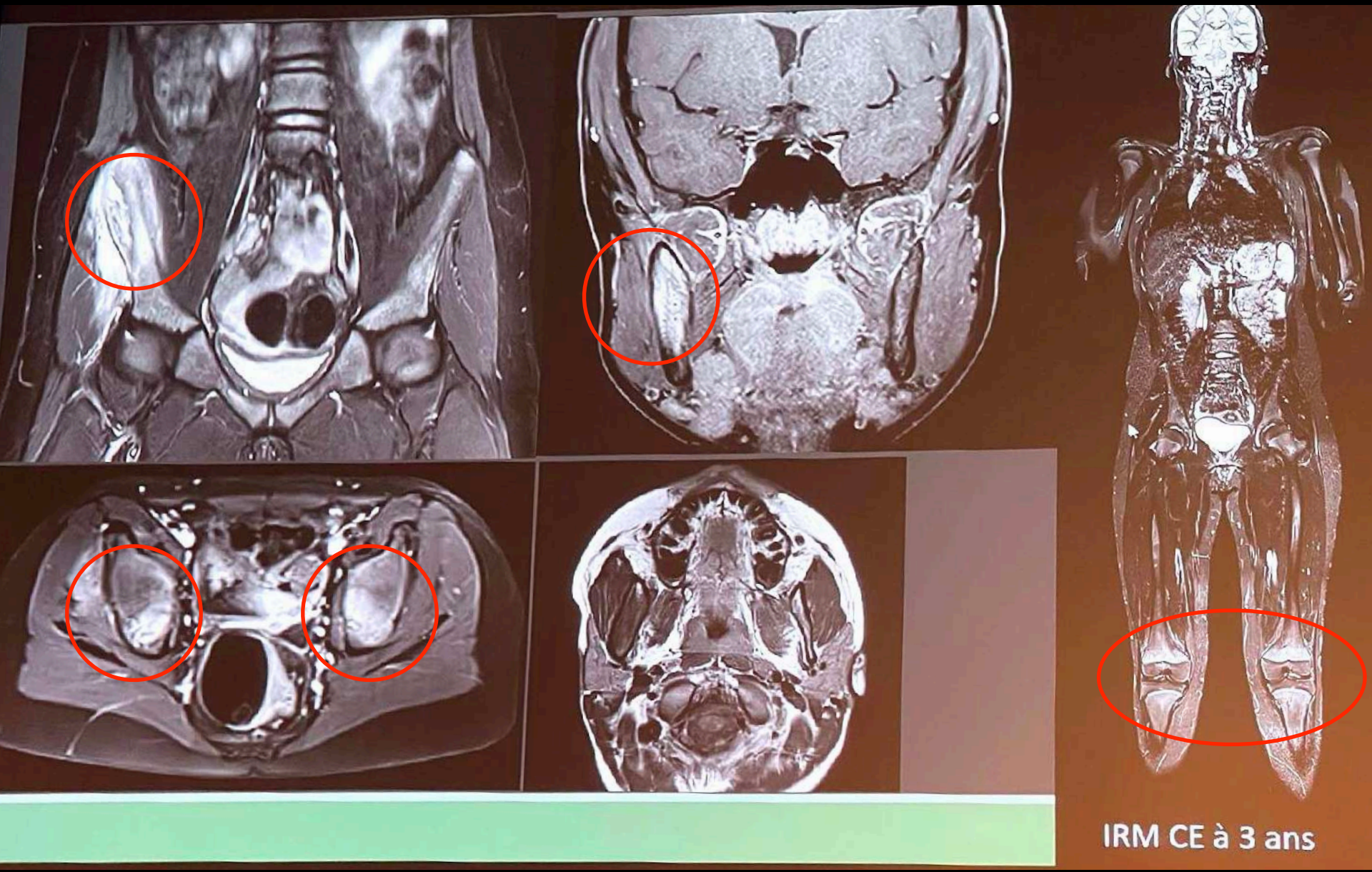

RETOUR MENU

IMAGERIE – SYNTHESE DE L'APPROCHE DIAGNOSTIQUE

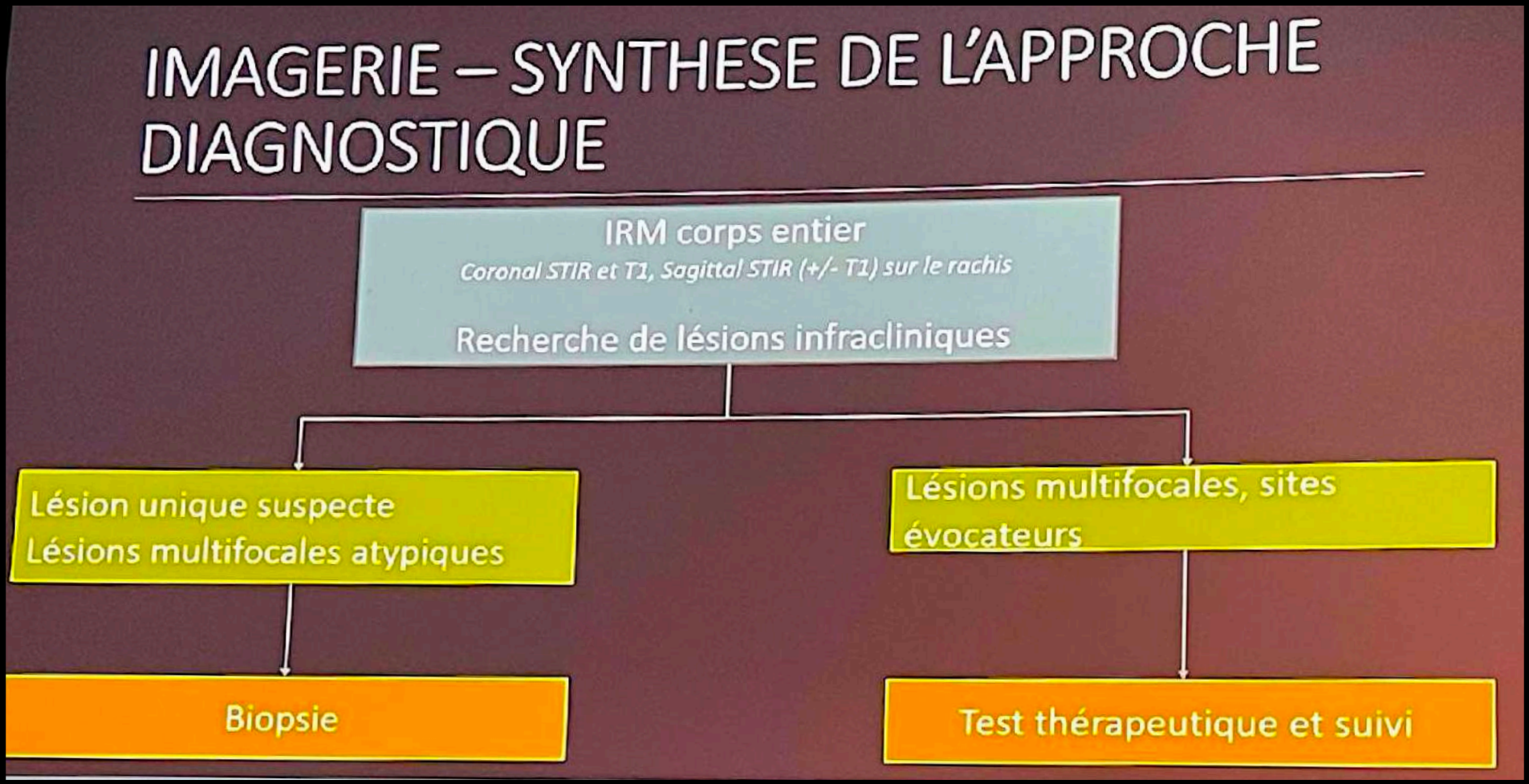

RETOUR MENU

DIAGNOSTICS DIFFERENTIELS – OS LONGS

Infectieux

Surtout pour les **atteintes monostotiques**

En faveur :

- **Abcès/fistule**/séquestre
- Si multifocal (**rare**) non symétrique
- Localisation comme la clavicule rarement atteinte

+/- Prélèvements bactériologiques

Tumoral

Leucémie ou métastases NB

- Bandes claires métaphysaires
- Remplacement médullaire multifocal ou diffus en IRM

Ewing

- Remplacement médullaire en IRM
- Masse des parties molles
- vs aspect **de cortico-périostite** dans l'OCMR

RETOUR MENU

DIAGNOSTICS DIFFERENTIELS – OS LONGS

Infectieux

Tumoral

Leucémie ou métastases NB

- Bandes claires métaphysaires
- Remplacement médullaire multifocal ou diffus en IRM

Ewing

- Remplacement médullaire en IRM
- Masse des parties molles
- vs aspect **de cortico-périostite** dans l'OCMR

RETOUR MENU

DIAGNOSTICS DIFFERENTIELS - RACHIS

Histiocytose Langerhansienne

- Surtout devant une **vertebra plana**
- Recherche **d'autres localisations** orientant vers l'OCMR ou l'HL
- Modalité du bilan
- Intérêt de **l'IRM corps entier**

Lymphome

- Ostéolyse de type **mitée** ou **perméative**
- **Masse des parties molles**
- +/- tassement vertébral

Infectieux

Spondylodiscite

- Atteinte **discale**

Spondylite infectieuse

- Rare ++
- Contexte et germes particuliers (cryptococcose, BK, Bartonella, Brucellose)

RETOUR MENU

DIAGNOSTICS DIFFERENTIELS - RACHIS

Histiocytose Langerhansienne

- Surtout devant une **vertebra plana**
- Recherche **d'autres localisations** orientant vers l'OCMR ou l'HL
- **Modalité du bilan**
- **Intérêt de l'IRM corps entier**

Lymphome

- Ostéolyse de type **mitée** ou **perméative**
- **Masse des parties molles**
- +/- tassement vertébral

Infectieux

Spondylodiscite

- Atteinte **discale**

Spondylite infectieuse

- Rare ++
- Contexte et germes particuliers (cryptococcose, BK, Bartonella, Brucellose)

RETOUR MENU

DIAGNOSTICS DIFFERENTIELS - RACHIS

Histiocytose Langerhansienne

Lymphome

- Ostéolyse de type **mitée ou perméative**
- **Masse des parties molles**
- +/- tassement vertébral

Infectieux

Spondylodiscite

- Atteinte **discale**

Spondylite infectieuse

- Rare ++
- Contexte et germes particuliers (cryptococcose, BK, Bartonella, Brucellose)

RETOUR MENU

DIAGNOSTICS DIFFERENTIELS - RACHIS

Histiocytose Langerhansienne

Lymphome

Infectieux

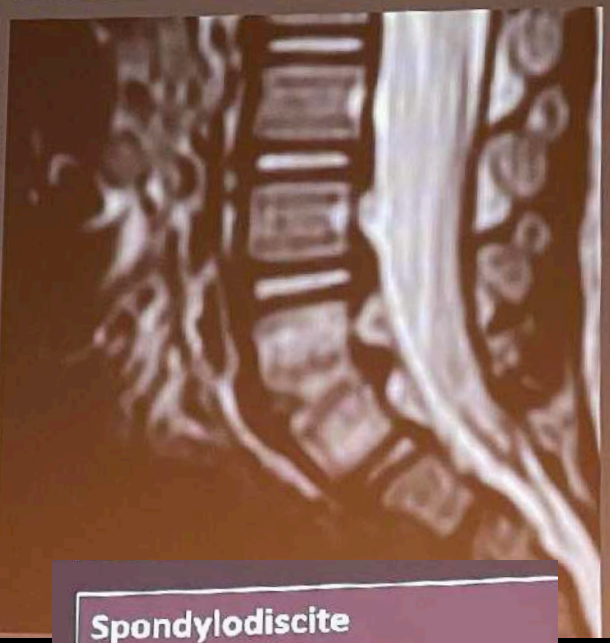

Spondylodiscite

- Atteinte **discale**

Spondylite infectieuse

- Rare ++
- Contexte et germes particuliers (cryptococcose, BK, Bartonella, Brucellose)

RETOUR MENU

EVOLUTION

- Souvent longue, sur **plusieurs années**

- **En général bénigne**, possibles **séquelles** :

  - Déformation **cyphotique** sur tassements vertébraux
  - Inégalité de longueur des MI sur **épiphysiodèse**
  - Gêne esthétique (clavicule, mandibule)
  - Evolution vers un **rhumatisme inflammatoire** (groupe des spondylarthropathies) à l'âge adulte

RETOUR MENU

Ce qu'il faut retenir… de l'OCMR

- Pathologie plus méconnue que rare

- Diagnostic d'élimination
  - Arguments cliniques, biologiques et radiologiques
- Aspects évocateurs
  - Aspect radio d'ostéomyélite subaiguë ou chronique
  - Caractère **multifocal**
  - Atteinte de **sites spécifiques**
  - Récurrence

- Place de **l'IRM corps entier** pour la détection de lésions infra-cliniques venant étayer le diagnostic

- Recours à la biopsie dans les cas difficiles

RETOUR MENU

CAS 9

ZOÉ, 10 ans

Douleurs sacro-iliaque gauches

Post-traumatiques : chute de son lit (environ 50cm)

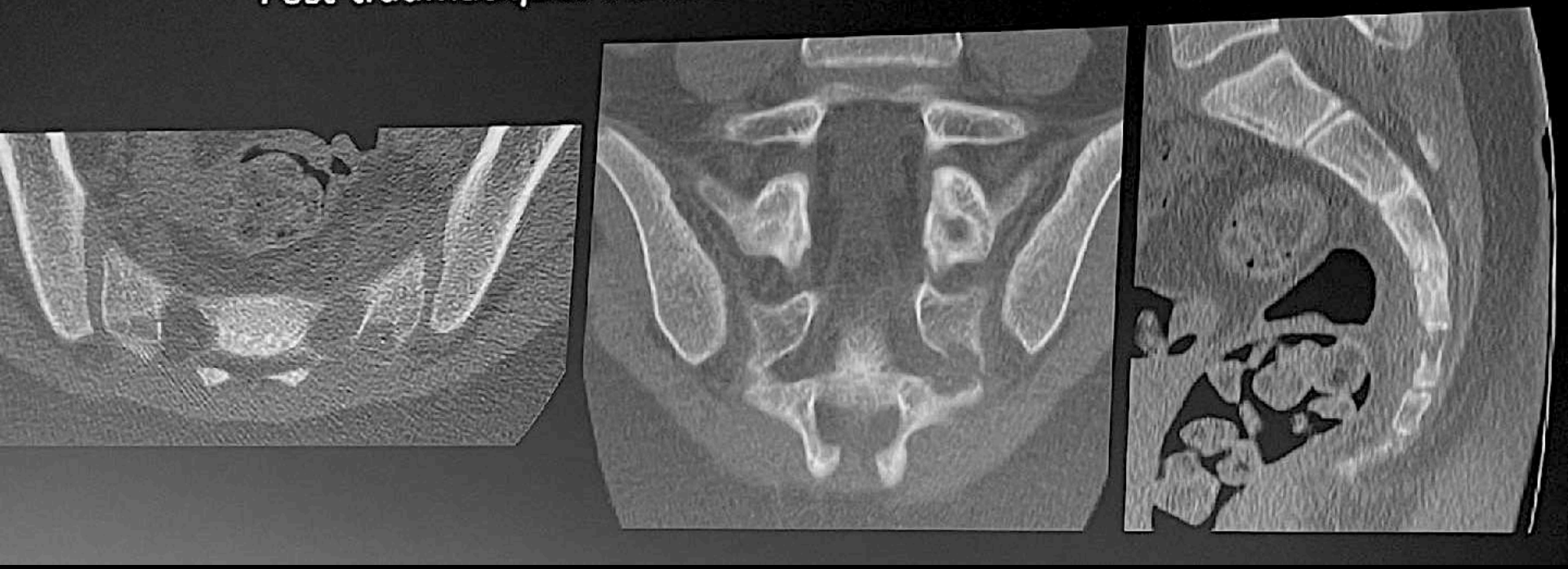

RETOUR MENU

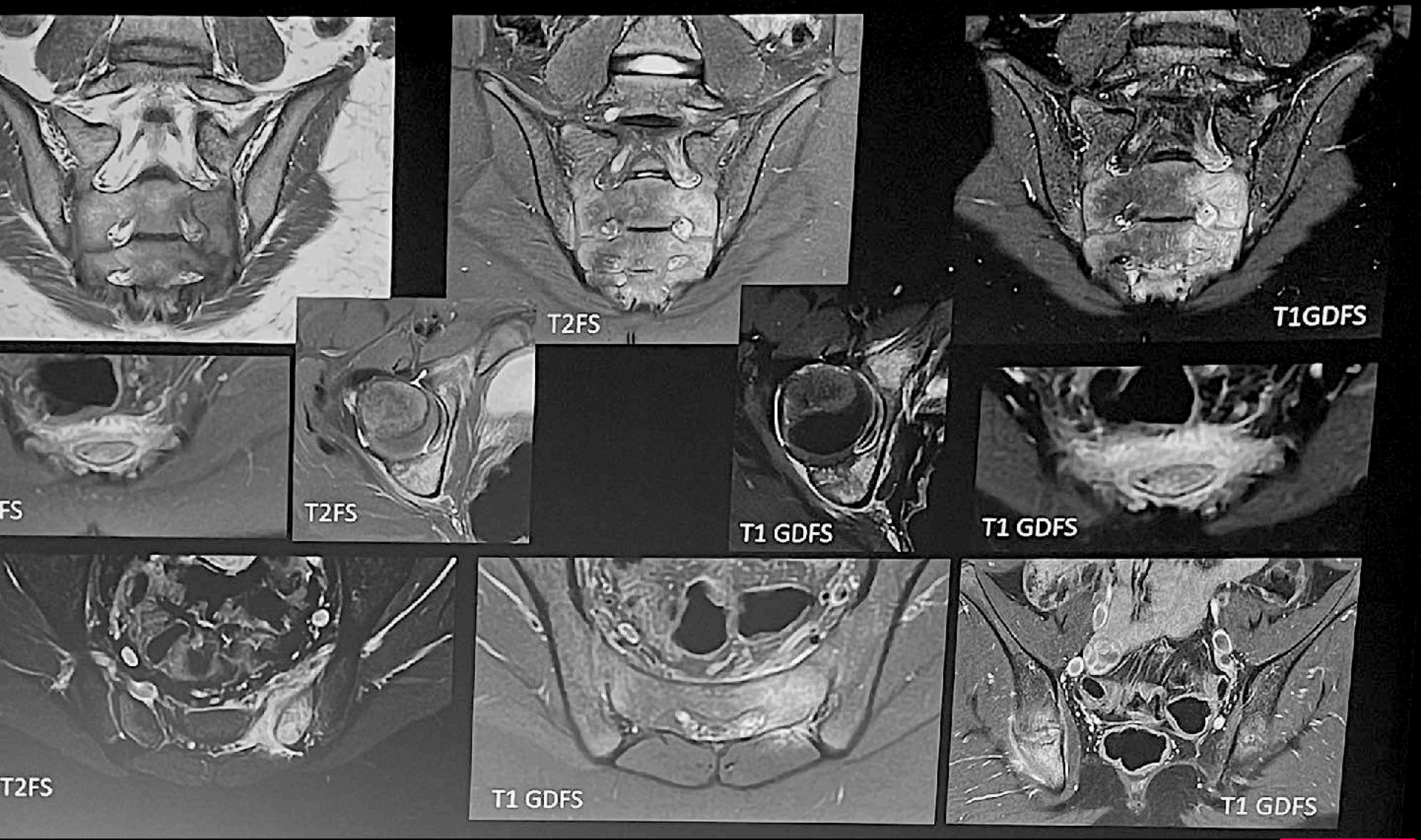

RETOUR MENU

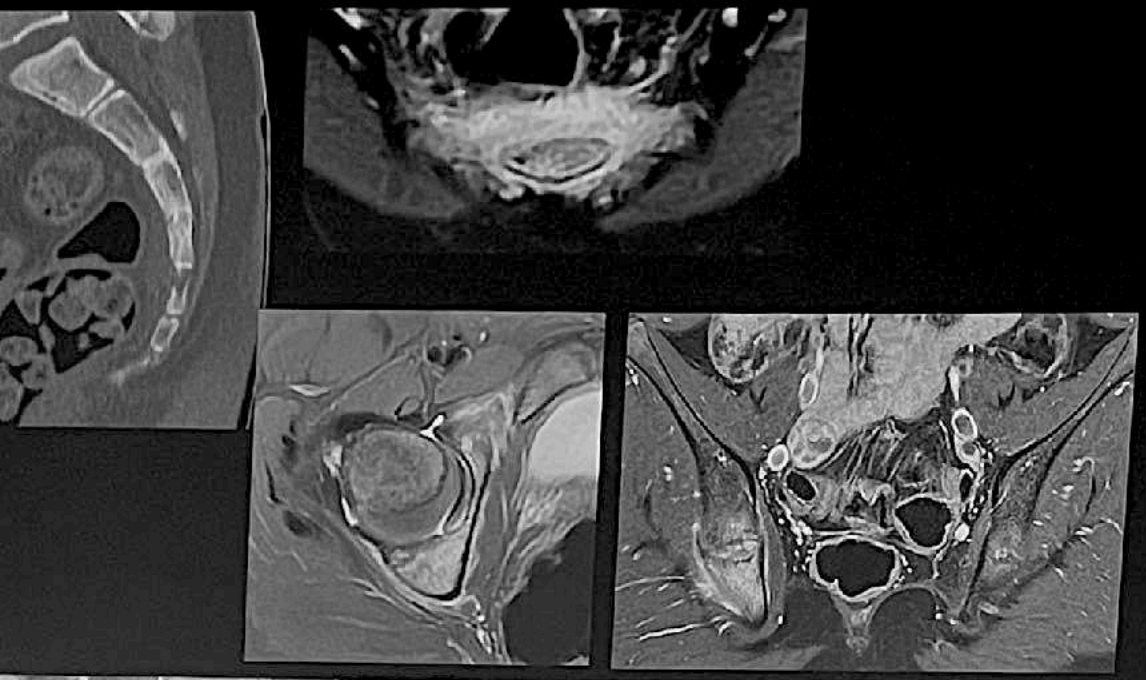

ZOÉ, 10 ans

A. Fractures sur ostéoporose
B. Ostéomyélite hématogène
C. Histiocytose langerhansienne
D. Ostéomyélite chronique récurrente multifocale
E. Métastases

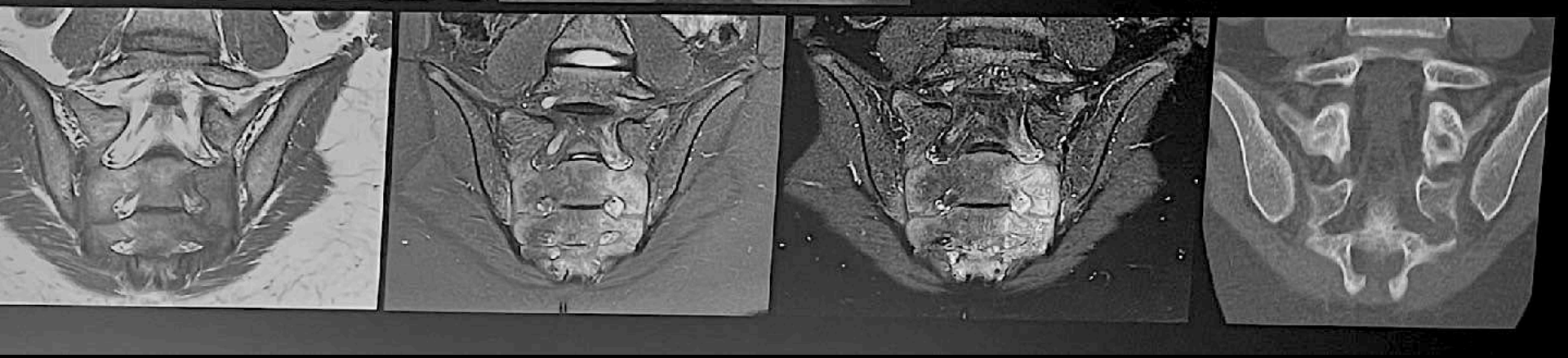

RETOUR MENU

GENOU : OSTÉOCHONDROSE = ancienne ostéochondrite disséquante

ATTENTION JAMAIS AVANT 6 ANS

sinon = variante d'ossification

OCD = Ado 12-19 ANS +++ et adulte jeune

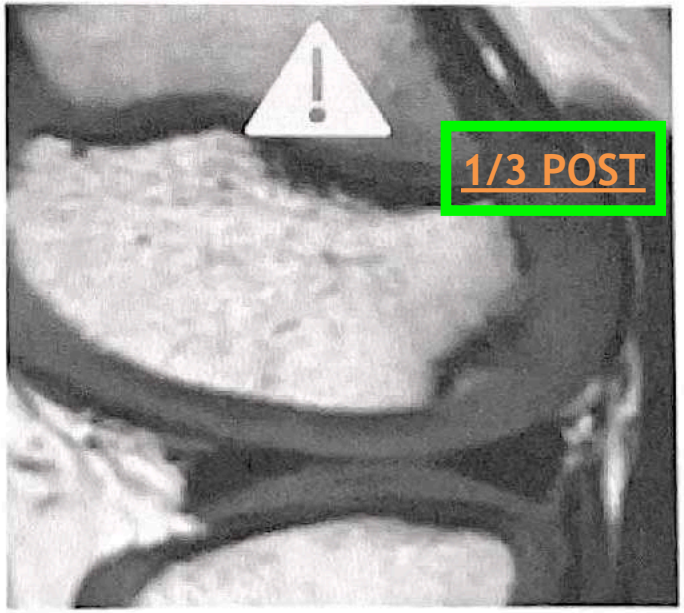

Figure 18 : Diagnostic différentiel d'ostéochondrose disséquante. Patient de 5 ans, présentant un banal hyposignal linéaire au niveau postérieur du front d'ossification condylien, pouvant être assimilé à l'anomalie initiale du cartilage de conjugaison dans l'ostéochondrose. Mais cette image est très fréquente, non corrélée à la douleur, et disparait avec la maturité osseuse. Il ne faut donc pas évoquer le diagnostic d'ostéochondrose disséquante,avant 6 ans.

RETOUR MENU

GENOU OSTÉOCHONDROSE

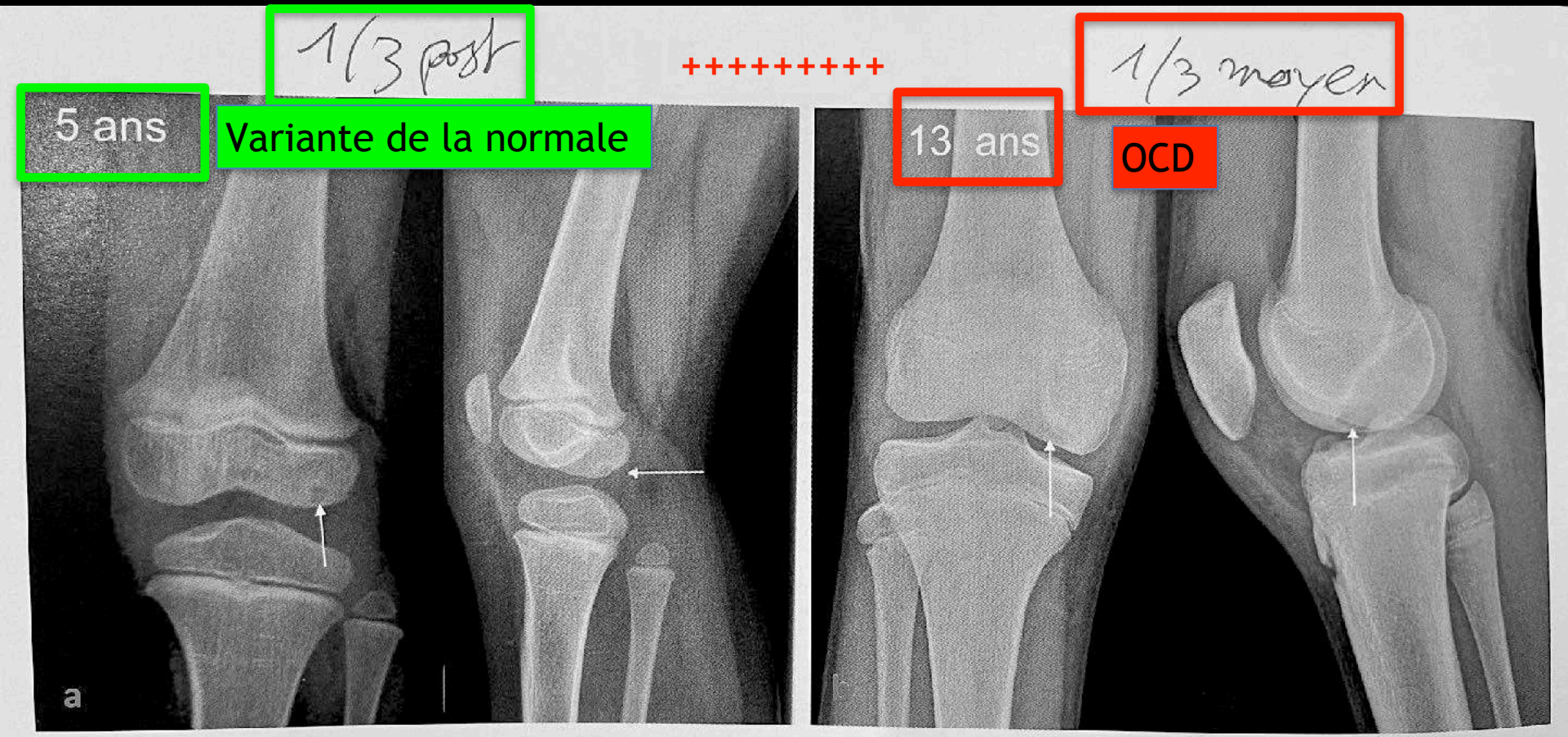

Figure 3.11 : Irrégularités physiologiques du tiers postérieur du condyle fémoral chez un garçon de 5 ans (a), à différencier d'une ostéochondrite du tiers moyen du condyle chez un enfant de 13 ans (b).

RETOUR MENU

GENOU OSTÉOCHONDROSE

- **Incidence globale** **9,5**[1] **- 15**[2] / 100 000

Prédominance masculine	3,8 H / 1 F
Adolescents	12 -19 ans
Bilatéral	7,3 %

- **Localisation**

Condyle Médial	**+++**	**63,6 %**[1]
Condyle Latéral		32,5 %
Trochlée, patella		< 4%

RETOUR MENU

GENOU OSTÉOCHONDROSE

JOCD

Ostéochondrite disséquante **Juvénile**

Cicatrisation spontanée possible

AOCD

Ostéochondrite disséquante de l'**Adulte**

- Lésion étendue
- Lésion cartilagineuse

Pas de cicatrisation spontanée

RETOUR MENU

CLASSIFICATION DE BEDOUELLE +++++

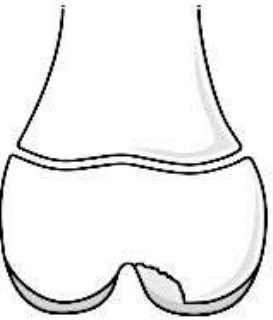 Stade 1a	Image claire ou niche bien limitée avec contours épaissis et un peu plus opaques Pas de calcification ou d'ossification	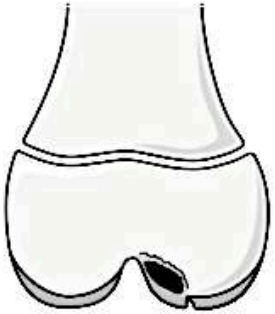 Stade 2b	Idem 2a mais une fissure peut se dessiner sur un bord
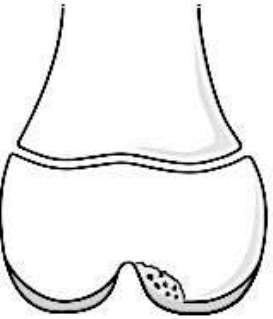 Stade 1b	Image lacunaire avec des ombres de calcifications ou d'ossifications petites, irrégulières, souvent multiples	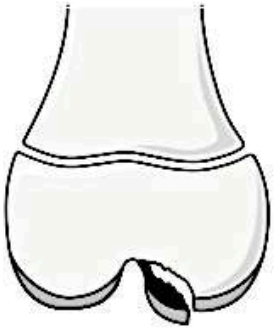 Stade 3	Image en «grelot» Lésion largement fissurée et ouverte dans l'articulation Image du séquestre plus dense, parfois lamellaire et souvent décalée par rapport à la surface osseuse du condyle Le séquestre reste dans sa loge, retenu par un pédicule cartilagineux ou synovial Parfois il peut être entièrement détaché
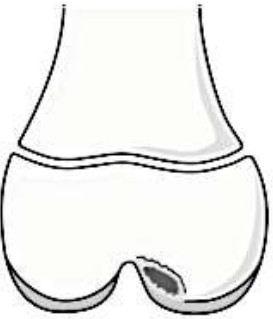 Stade 2a	Séquestre enclos avec une image condensée, unique ou multiple assez dense, parfois irrégulière, séparée par une bande claire non ossifiée du fond de la loge d'ostéochondrite La lésion reste de niveau par rapport au condyle	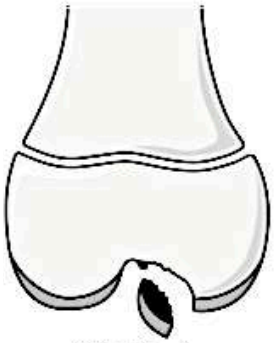 Stade 4	Stade du corps étranger articulaire : le séquestre s'est totalement libéré

RETOUR MENU

CLASSIFICATION DE BEDOUELLE +++++
PRISE EN CHARGE THERAPERUTIQUE en fonction des stades

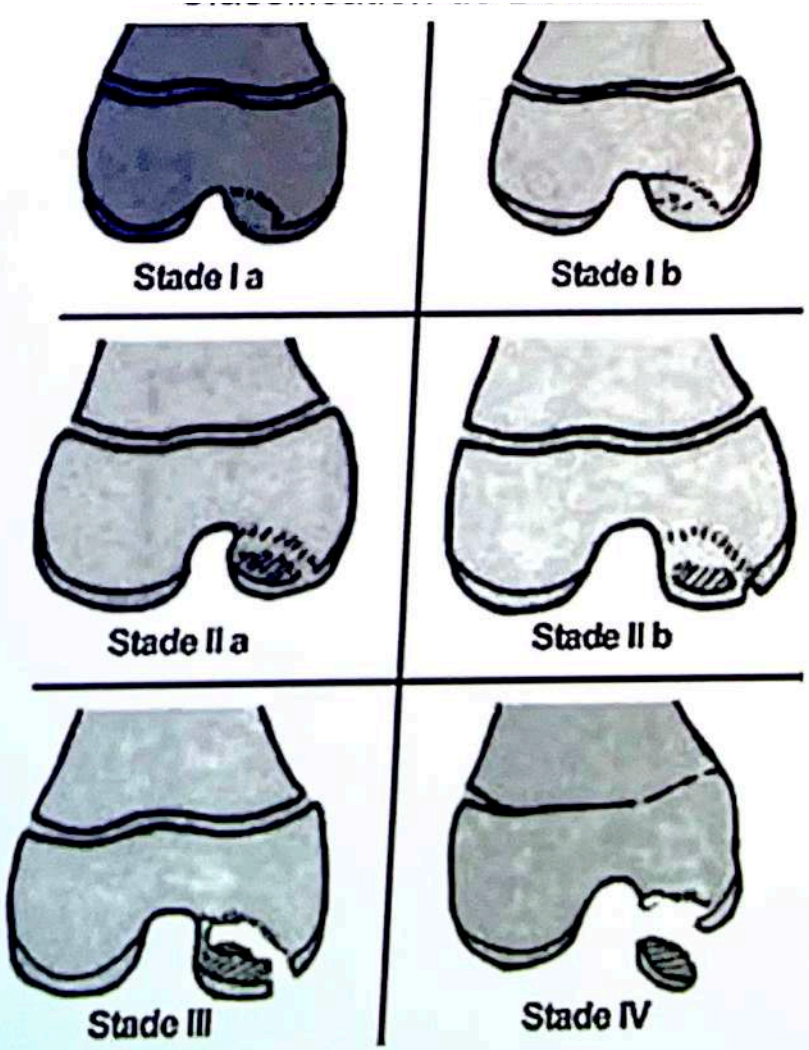

Traitement conservateur

- repos sportif
- orthèse (<6 semaines)
- 3-6 mois

Stade I à II-III

Traitement chirurgical

- Microperforations
- Fixations
- Microfractures
- Greffes ostéochon
- Greffe de chondrocyte

Stade III-IV

eut se dessiner

et ouverte dans

ense, parfois
ée par rapport à
lyle
loge, retenu
ux ou synovial
ent détaché

ticulaire : le
libéré

RETOUR MENU

GENOU OSTÉOCHONDROSE +++++++++

Cette affection, dont la physiopathologie reste encore à clarifier, semblerait être secondaire :
- à une anomalie au sein du cartilage épiphysaire de croissance avec interruption focale de l'ossification enchondrale[3]
- à des microtraumatismes répétés de l'os sous-chondral[4]

L'ostéochondrose disséquante est une atteinte de l'os épiphysaire, pouvant dans un second temps s'étendre au cartilage articulaire par contiguïté.
Elle entraine une instabilité focale de l'unité ostéochondrale avec un fragment ostéo-cartilagineux pouvant soit guérir spontanément, soit se disséquer, se détacher, et migrer au sein de l'articulation.

On distingue 2 formes selon l'âge du patient :
- **Physe ouverte**, chez l'enfant de plus de 6 ans et adolescent
- **Physe fermée**, chez l'adulte jeune (formes latentes pouvant se déclarer plus tardivement)

Le rôle du radiologue sera de reconnaitre les critères d'instabilité en IRM[5,6]

▪ **les signes d'instabilité du fragment ostéochondral .**

Bien que discutés, on citera :

1. – **une zone de démarcation linéaire en hypersignal T2 liquidien > 5 mm**
2. – **des images kystiques > 5 mm,**
3. – **une fissure du cartilage en regard de la zone de démarcation,**

- Hypersignal linéaire liquidien cerclant la lésion
- 2e anneau en hyposignal T2 périphérique
- Multiples interruptions de l'os sous-chondral
- Interruption cartilagineuse en continuité du fragment sous-chondral
- Kystes multiples (ou un seul > 5 mm) au niveau de l'os épiphysaire sous-jacent, signant une mobilité à l'interface entre le fragment et l'os épiphysaire en regard

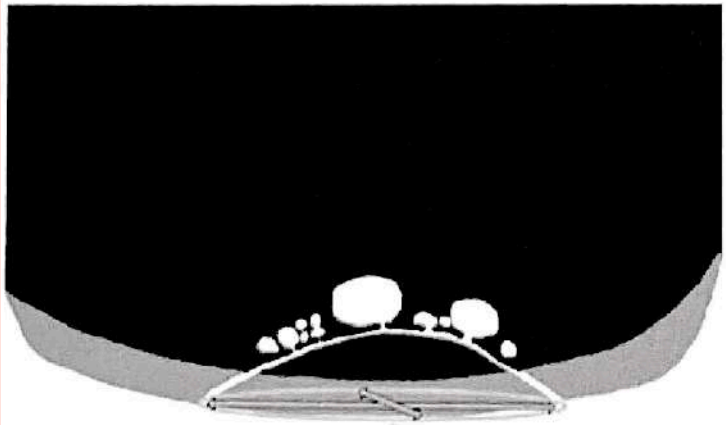

Figure 15 : Schéma représentant les signes d'instabilité du fragment ostéochondral dans l'ostéochondrose disséquante

RETOUR MENU

GENOU : OSTÉOCHONDROSE

- Anomalie de signal ostéochondrale du condyle médial en zone portante
- 1 : revêtement cartilagineux
- 2 : fragment ostéochondral
- 3 : interface fragment-niche
- 4 : fond de niche
- 5 : spongieux épiphysaire

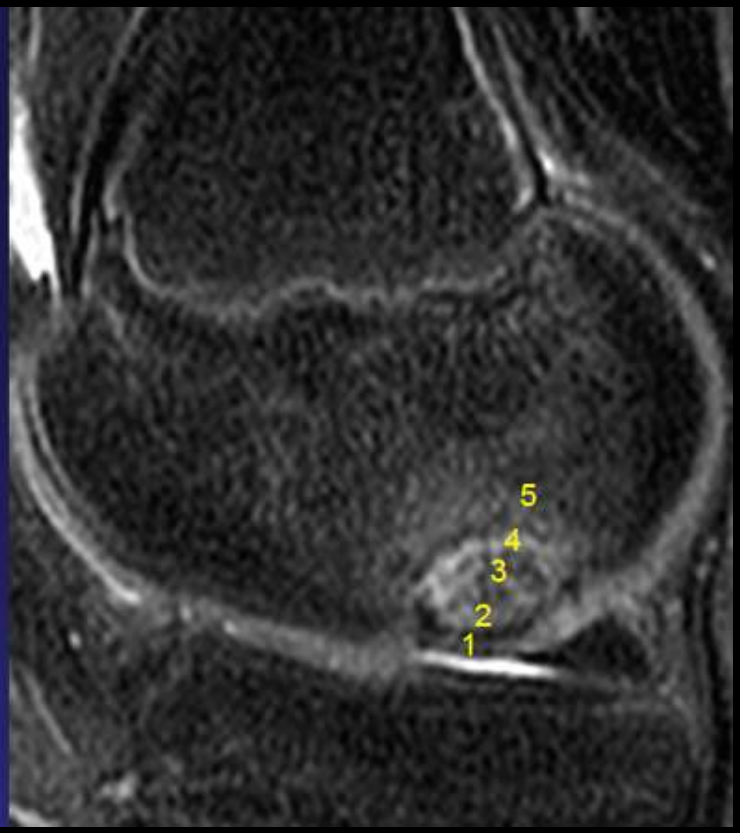

RETOUR MENU

GENOU : OSTÉOCHONDROSE

Les signes d'instabilité du fragment ostéochondral =

1. – une zone de démarcation linéaire en hypersignal T2 liquidien > 5 mm
2. – des images kystiques > 5 mm,
3. – une fissure du cartilage en regard de la zone de démarcation,
4. – une niche vide.

- hypersignal T2 liquidien > 5 mm doublé d'un liseré ext .hypoT2

- images kystiques multiples ou > 5 mm

- fissure du cartilage

- Les critères IRM proposés par Kijowski *et al.* en faveur d'une instabilité du fragment dans la forme juvénile sont :
  - la présence en périphérie de la lésion ostéochondrale de kystes multiples ou de diamètre supérieur à 5 mm ;
  - un liseré en hypersignal T2 franc à l'interface entre le fragment et l'os sain s'il est de signal liquidien, ou doublé d'un liseré extérieur en hyposignal T2, ou associé à de multiples fractures de la lame osseuse sous-chondrale (sensibilité de 100 % si les trois critères sont présents simultanément).

RETOUR MENU

Imagerie

Quels examens ?

- **IRM**

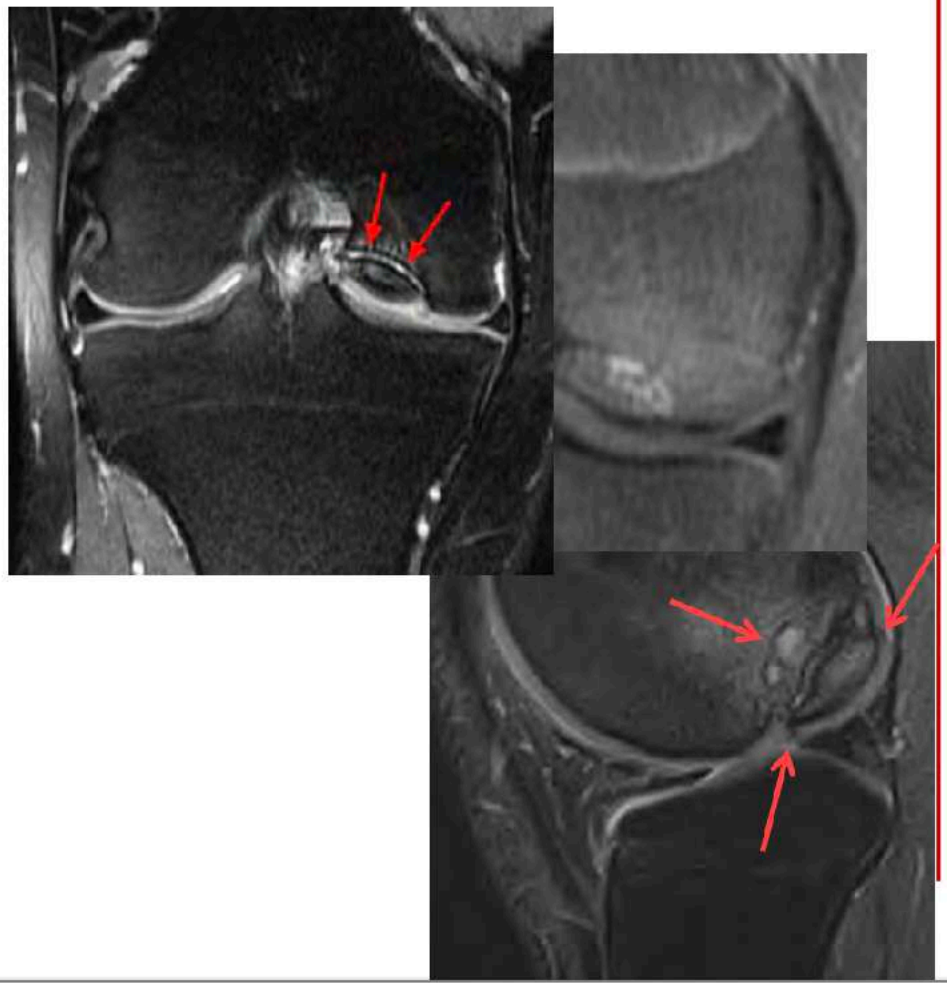

Dans quel but?

- **Vitalité[5] +++**
  - Pas de prise de contraste = dévascularisation — ***T1gado***

- **Stabilité +++**
  - ➢ Critères d'instabilité[6] — ***T2***
  - Hypersignal interface os-fragment
  - Fissuration cartilage
  - Défect ostéochondral
  - Microgéodes

1 critère = instable AOCD[7]

RETOUR MENU

5. Adam. FR 1994
6. De Smet. SR 1996
7. Kijowski. Radiology 2008

Imagerie

Quels examens ?

- **IRM**

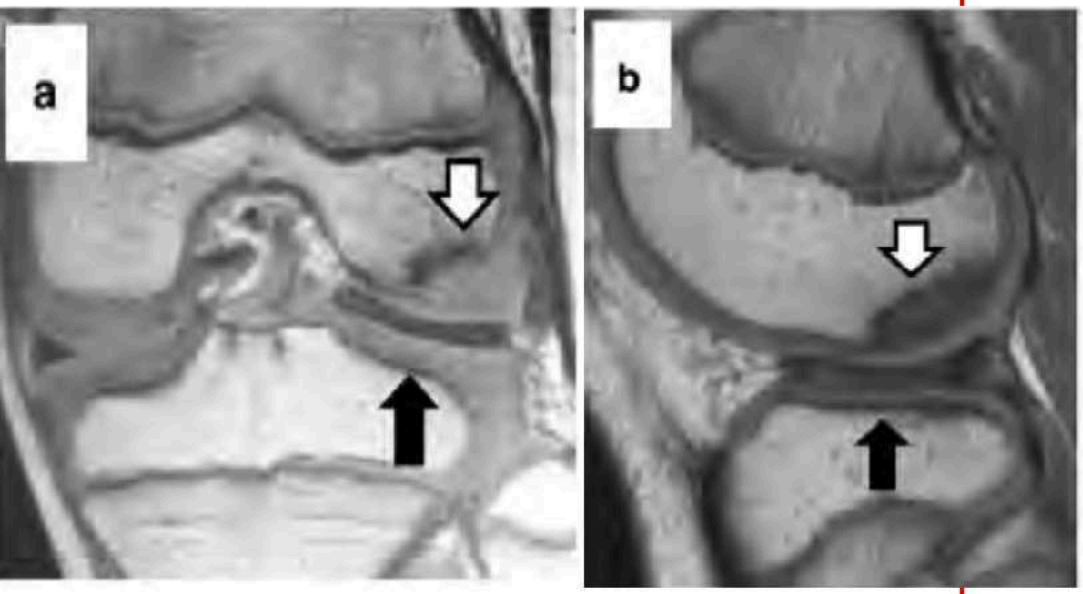

Dans quel but?

- **Ménisque**

OCD condyle latéral + ME discoïde

14,5 %[8]

Association ≠ Conséquence

RETOUR MENU

8. Takigami. KSSTA 2017

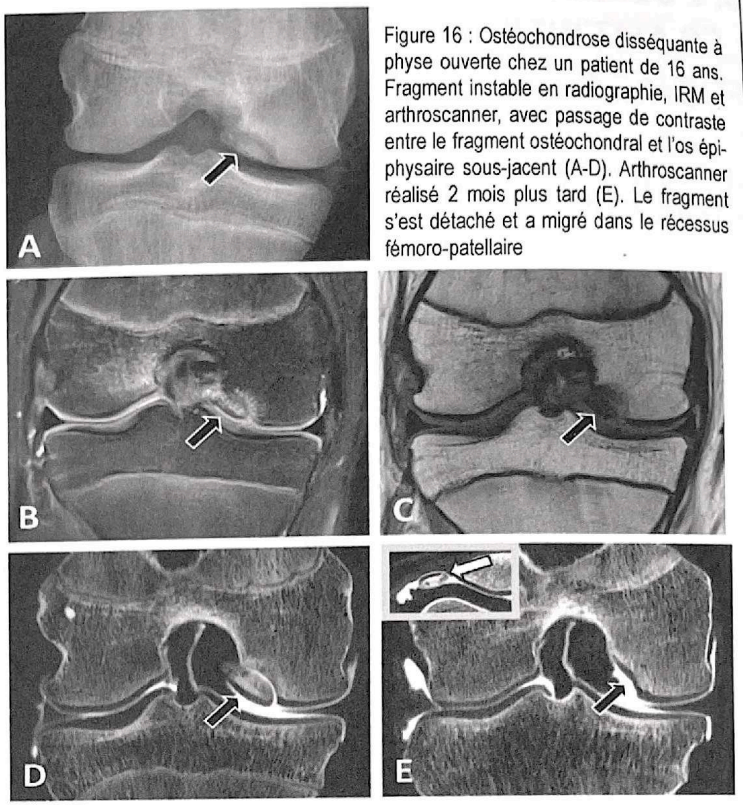

Figure 16 : Ostéochondrose disséquante à physe ouverte chez un patient de 16 ans. Fragment instable en radiographie, IRM et arthroscanner, avec passage de contraste entre le fragment ostéochondral et l'os épiphysaire sous-jacent (A-D). Arthroscanner réalisé 2 mois plus tard (E). Le fragment s'est détaché et a migré dans le récessus fémoro-patellaire

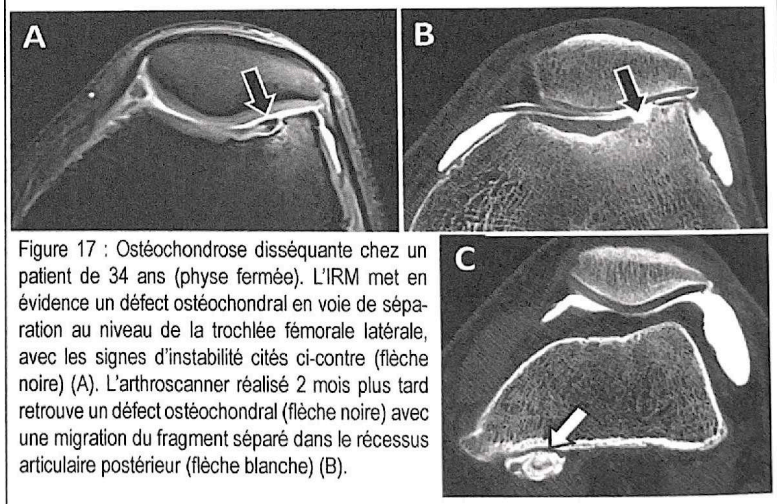

Figure 17 : Ostéochondrose disséquante chez un patient de 34 ans (physe fermée). L'IRM met en évidence un défect ostéochondral en voie de séparation au niveau de la trochlée fémorale latérale, avec les signes d'instabilité cités ci-contre (flèche noire) (A). L'arthroscanner réalisé 2 mois plus tard retrouve un défect ostéochondral (flèche noire) avec une migration du fragment séparé dans le récessus articulaire postérieur (flèche blanche) (B).

RETOUR MENU

Imagerie

Quels examens ?

- **Arthro TDM**

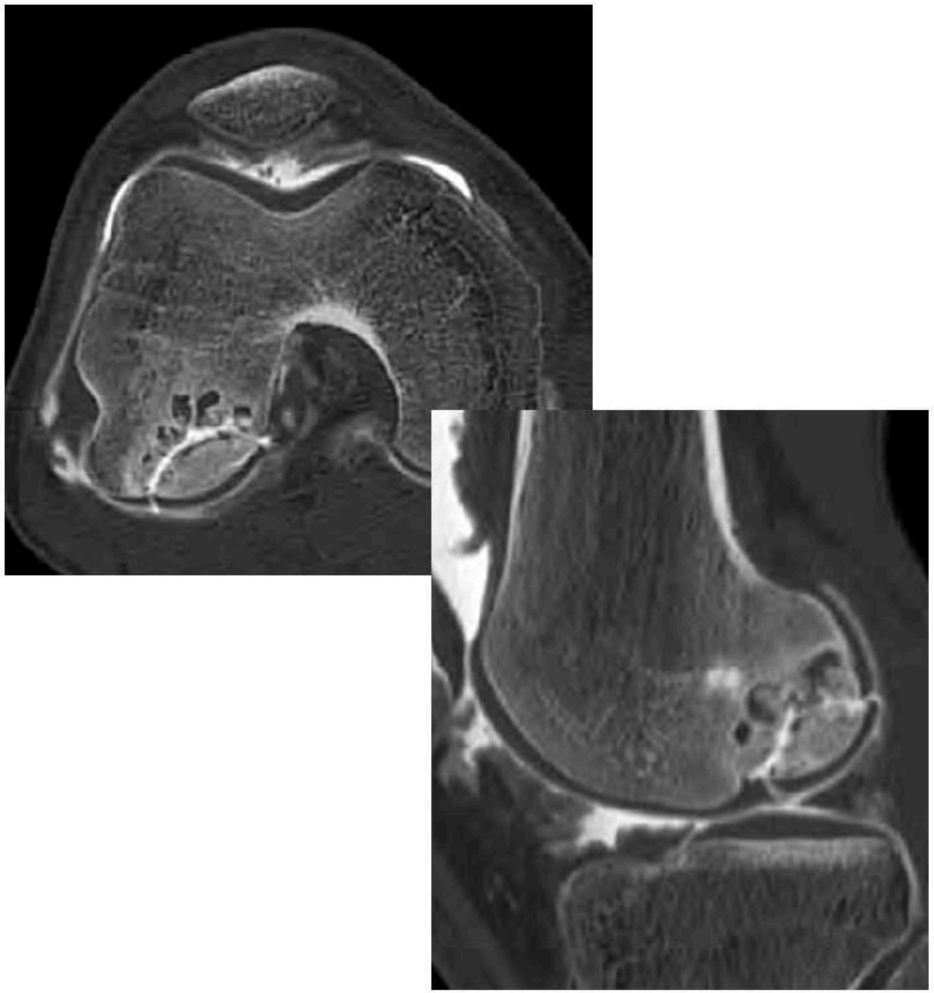

Dans quel but?

- **Etat cartilagineux**
- **Stabilité +++**
  - ➢ Critères d'instabilité
    - Fissuration cartilage
    - Défect ostéochondral
    - Microgéodes
    - PDC interface os-fragment
    - Fond de niche scléreux

Algorithme de réflexion devant une anomalie cartilagineuse du genou en IRM

Terrain et contexte

Patient jeune
Fragment ostéo-chondral

Patient jeune
Post-traumatisme algu ou ancien

Cas particulier instabilité fémoro-patellaire avec atteinte cartilagineuse FP isolée
=> avis orthopédiste spécialisé (transposition TTA)

unifocale

multifocale - diffuse

va évolué vers...

Patient âgé
Douleurs mécaniques chroniques

Pincement/ostéophytes à la radiographie ?

Affection

OSTEOCHONDROSE DISSEQUANTE

CHONDROPATHIE FOCALE

GONARTHROSE

Orientation médicale

Si découverte fortuite

Pédiatre, généraliste

- *Surveillance*
- *Attention diag. différentiel variante d'ossification*

Si fissuration ou hyposignal
(à éteindre, surtout si linéaire, car peut correspondre à une authentique fissuration en arthroscopie)

Corrélation à la douleur

Généraliste, rhumato

- *Traitement médical,*
- *Kiné,*
- *Infiltrations.*

Corrélation à la douleur = poussée d'arthrose :

- *œdème osseux sous-chondral,*
- *épanchement/synovite,*
- *& atteintes associées.*

Généraliste, rhumato

- *Traitement médical,*
- *Kiné,*
- *Infiltrations.*

Orientation chirurgicale

Si douleurs

- *Fragment stable ou instable ? ou exclu ?*
- *Localisation exacte*

Intérêt des séquences 3D Arthroscanner gold standard

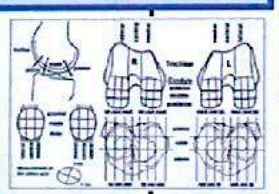

Orthopédiste spécialisé dans l'OCD

- *Traitement orthopédique,*
- *Perforation,*
- *Fixation,*
- *Réparation cartilagineuse.*

Si ulcération/perte de substance

- *Lésions associées (os/ménisques/tendons/ligaments)*
- *Profondeur*
- *Dimensions dans les trois plans*
- *Localisation exacte*
- *Corrélation à la douleur (œdème osseux sous-chondral)*

Orthopédiste spécialisé dans le cartilage

- *Traitement des lésions associées*
- *Fixation,*
- *Réparation cartilagineuse.*

Si échec des traitements précédents

- *Atteinte unicompartimentale*
- *Genu valgum/varum*

VS.

- *Atteinte évoluée; tricompartimentale*
- *Genu valgum/varum*

Orthopédiste

- *Prothèse unicompartimentale*
- *ostéotomie de varisation ou valgisation*
- *PTG*

RETOUR MENU

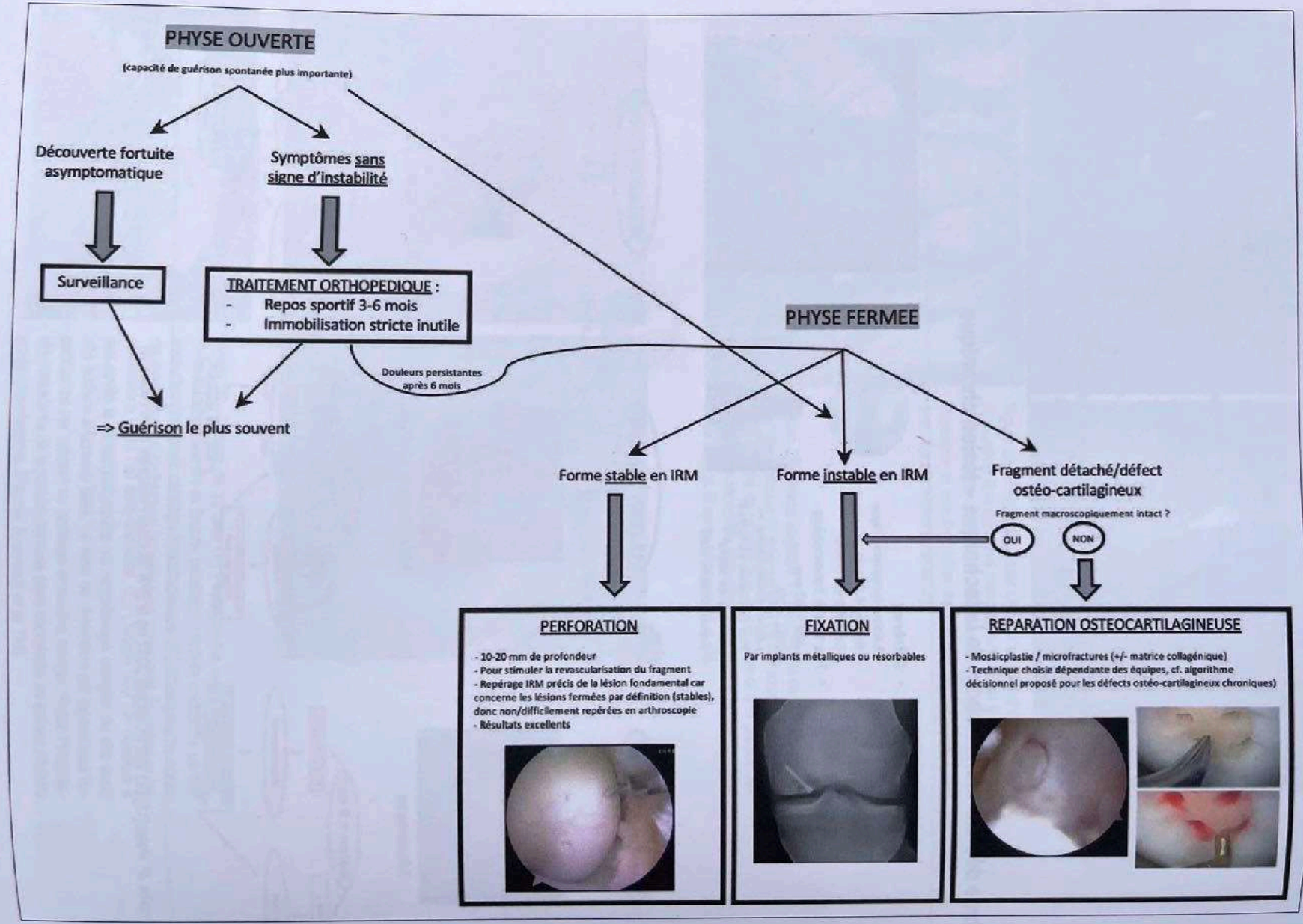

Algorithme décisionnel du choix de la technique – Ostéochondrose disséquante

Figure 33 : Adapté d'après F. Accadbled [12] DU 2021/Congrès 2022 de la SFA (Société Française d'Arthroscopie).

RETOUR MENU

CAT

AOCD

symptomatique

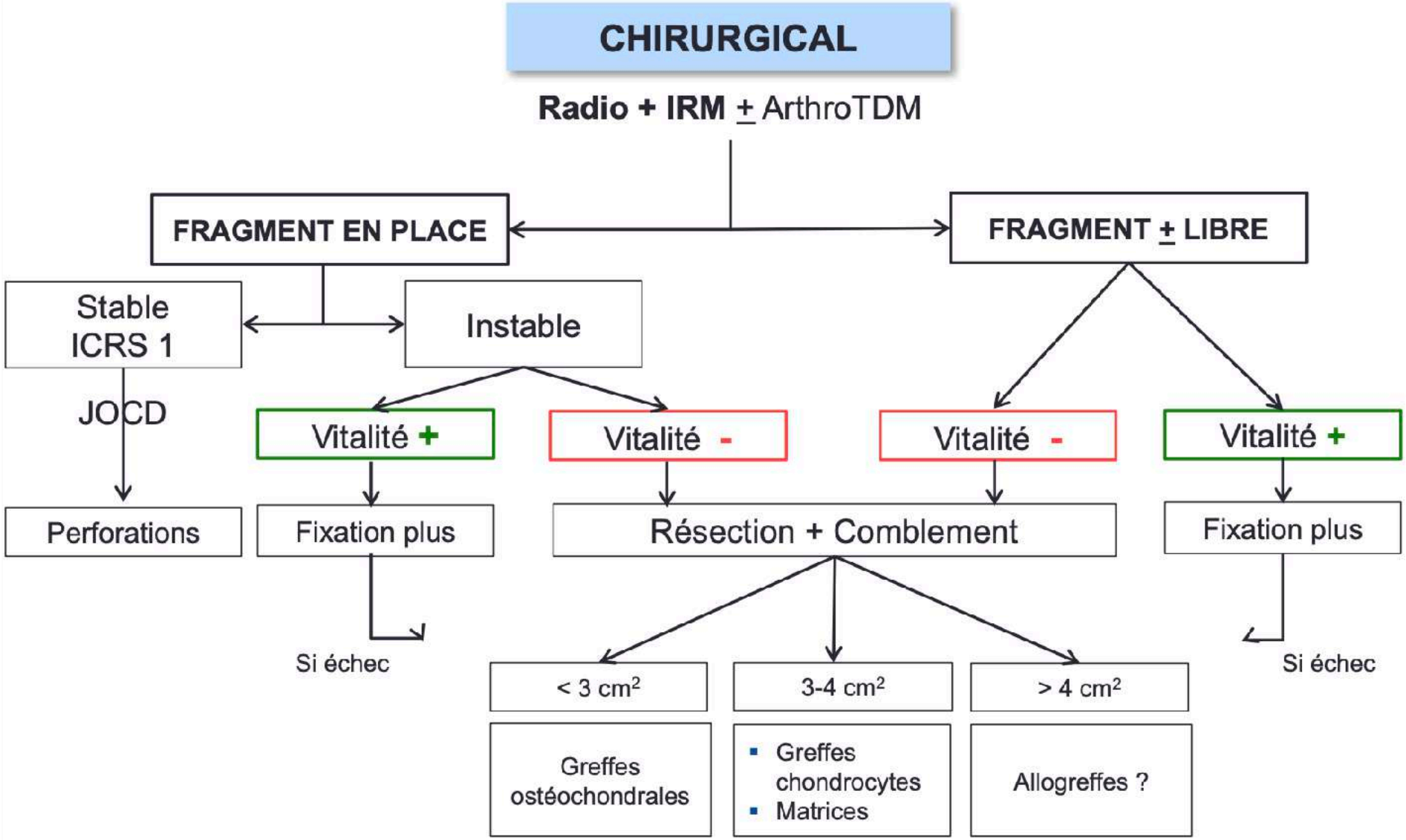

Diagnostic

- Ostéochondrose du condyle fémoral médial avec critères d'instabilité.

Fig. 19.2 L'IRM montre une lésion ostéochondrale du condyle fémoral médial en hyposignal T1 (a) et DP FS (b, c), avec sur la séquence DP FS un liseré en hypersignal à l'interface avec l'os spongieux sain (flèche blanche) (b, c) et des kystes périphériques (flèche noire) (c). Le liseré en hypersignal se prolonge par une fissure du cartilage articulaire (flèche en pointillé) (c).

RETOUR MENU

Commentaires

- L'ostéochondrose épiphysaire au genou (souvent dénommée ostéochondrite ou ostéochondrite disséquante) concerne le condyle fémoral médial dans 80 % des cas et le condyle fémoral latéral dans 15 % des cas. L'atteinte de la trochlée fémorale et de la patella est plus rare.
- Il s'agit d'une pathologie de la croissance, concernant surtout l'enfant et l'adolescent, mais pouvant être découverte chez l'adulte jeune. Elle concernerait plutôt le sujet masculin et sportif. Des microtraumatismes répétés sont impliqués dans la survenue de cette pathologie.
- On distingue la forme juvénile de la forme adulte. La forme juvénile, avant la fermeture du cartilage de la physe, a un potentiel de cicatrisation plus important et donc de meilleur pronostic.
- L'ostéochondrose peut être de découverte fortuite, mais peut aussi être responsable de douleurs mécaniques, d'un épanchement articulaire voire d'un blocage en cas de fragment libre.
- Elle atteint préférentiellement la partie latérale du condyle fémoral médial dans son tiers moyen. Elle peut être bilatérale.
- Il faut la distinguer d'une variante d'ossification enchondrale chez l'enfant, à type d'irrégularités de l'os sous-chondral, concernant le tiers postérieur des condyles fémoraux.
- Cette lésion ostéochondrale survient en plusieurs phases en fonction de la persistance des contraintes mécaniques :
  - il existe d'abord une résorption des travées osseuses sous-chondrales ;
  - puis apparaît une fracture de la lame osseuse sous-chondrale qui délimite un fragment par rapport à l'os sain périphérique ;
  - des fissures du cartilage articulaire surviennent ensuite en périphérie du fragment, entraînant un plan de clivage à l'interface entre l'os sain et le fragment qui va être disséqué ;
  - enfin une véritable niche sous-chondrale va se former, contenant un ou des fragments libres qui peuvent migrer dans l'articulation.
- L'imagerie permet de faire le diagnostic, préciser la topographie de la lésion et évaluer la stabilité de la lésion ostéochondrale.
- Le bilan débute par des radiographies du genou de face et de profil, complétées par des incidences de l'échancrure intercondylienne ou en schuss en cas de suspicion diagnostique ou pour préciser une lésion (fig. 19.3). L'incidence fémoro-patellaire n'est utilisée que pour une atteinte de la trochlée ou de la patella.
- Bédouelle a proposé une classification radiographique en quatre stades de l'ostéochondrose (encadré 19.1) qui reprend la description des lésions en fonction de leur évolution.
- La localisation de la lésion doit être précisée de face et de profil. La surface du fragment peut également être estimée par le produit de ses dimensions de face et de profil et aurait un intérêt pronostic, avec une évolution moins favorable au-delà de 250 mm^2.
- L'IRM est essentielle au bilan préopératoire pour confirmer le diagnostic et rechercher les facteurs pronostiques de l'ostéochondrose.
- Elle peut apprécier l'ouverture ou la fermeture de la physe, le signal du fragment ostéochondral, le cartilage articulaire en regard (mieux apprécié sur une séquence DP FS), et l'interface entre le fragment et l'os sain périphérique pour évaluer le risque de déplacement du fragment.
- Le fragment ostéochondral est en hyposignal T1 et de signal hétérogène en T2, le plus souvent en hyposignal.
- Les critères IRM proposés par Kijowski *et al.* en faveur d'une instabilité du fragment dans la forme juvénile sont :
  - la présence en périphérie de la lésion ostéochondrale de kystes multiples ou de diamètre supérieur à 5 mm ;
  - un liseré en hypersignal T2 franc à l'interface entre le fragment et l'os sain s'il est de signal liquidien, ou doublé d'un liseré extérieur en hyposignal T2, ou associé à de multiples fractures de la lame osseuse sous-chondrale (sensibilité de 100 % si les trois critères sont présents simultanément).

GENOU : OSTÉOCHONDROSE

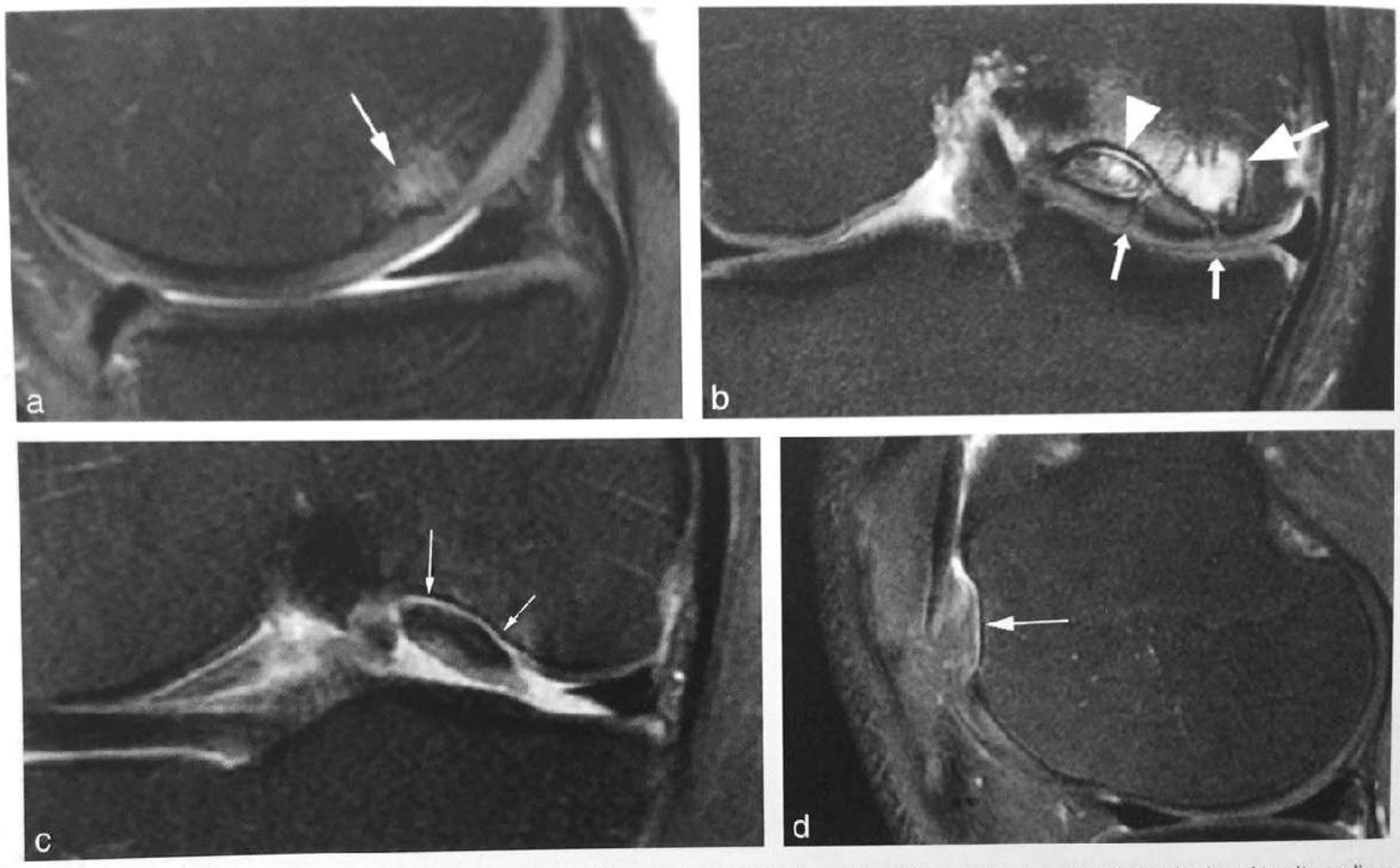

Fig. 27.43 Ostéochondrite disséquante en IRM (patients différents). **a.** OCD de petite taille, stable. **b.** OCD instable, bordée d'une ligne de démarcation fortement hyperintense en T2 (tête de flèche), avec lésion kystique adjacente (grande flèche) et défects focaux du cartilage (petites flèches). **c.** OCD instable, bordée d'une ligne de démarcation fortement hyperintense en T2 (flèches) et décalage de la surface articulaire. **d.** Image de niche vide (flèche).

RETOUR MENU

GENOU : OSTÉOCHONDROSE

Diagnostic différentiel

Des variantes de l'ossification enchondrale des condyles fémoraux peuvent mimer une OCD débutante stable. Ces variantes sont nettement plus fréquentes chez le garçon. Un certain nombre d'éléments permettant le diagnostic différentiel ont été proposés (tableau 27.2 et fig. 27.44) [106, 147, 148, 180, 249].

Fig. 27.44 Variantes d'ossification. Au condyle fémoral médial chez un garçon de 12 ans : radiographie de profil (**a**) et coupe sagittale pondérée en T2 (**b**). Au condyle fémoral latéral chez un garçon de 7 ans : coupes sagittales pondérées en T1 (**c**) et T2 (**d**).

Tableau 27.2 **Principaux éléments différentiels entre OCD et une variante d'ossification.**

	OCD stable	Variantes d'ossification
Âge	8–16 ans	2–10 ans (fille) et 3–13 ans (garçon)
Pic de fréquence	11–14 ans	7–10 ans
Topographie	Condyle médial > latéral	Condyle médial = latéral
Topographie aux condyles fémoraux	Tiers moyen ou postérieur Région latérale	Tiers postérieur Région inférocentrale
Revêtement cartilagineux	Fonction du stade	Toujours continu
Hypersignal T2 linéaire sous-chondral (centre d'ossification enchondral secondaire)	Rompu	Continu
Œdème médullaire périphérique	Présent (90 %)	Absent +++
Noyaux d'ossification accessoire	Possibles	Présents et souvent multiples
Aspect spiculé (plan frontal)	Absent	Possible
Angle de la lésion (plan coronal)	> 105°	< 105°

RETOUR MENU

TUMEURS PARTIES MOLLES GENOU

1. TCG
2. HEMANGIOME
3. LIPOME
4. LIPOSARCOME
5. SARCOME
6. CHONDROSARCOME
7. SYNOVIALOSARCOME
8. SCHWANOME
9. CHONDROME EXTRA-SQUELETTIQUE

MENU

LES HYPO T2*

FER (SANG)

- Polyarthrite rhumatoïde
- SVN
- Hémophile
- Hémochromatose

CRISTAUX

- Chondrocalcinose
- Goutte
- (Apatite)

AMYLOSE

FIBROSE, FLUX, AIR

Tableau 17.8 **Affections pouvant comporter une synoviale hypointense en T2.**

Étiologies classiques	Étiologies rares
Synovite villonodulaire pigmentée	Chondrocalcinose
Arthropathie hémophilique	Polyarthrite rhumatoïde d'évolution longue
Arthropathie amyloïde	Hémangiome synovial
Goutte tophacée chronique	Ostéochondromatose synoviale
Hémarthrose chronique	Ostéoarthropathie nerveuse

RETOUR MENU

LES HYPO T2* chez adulte âge mur +++

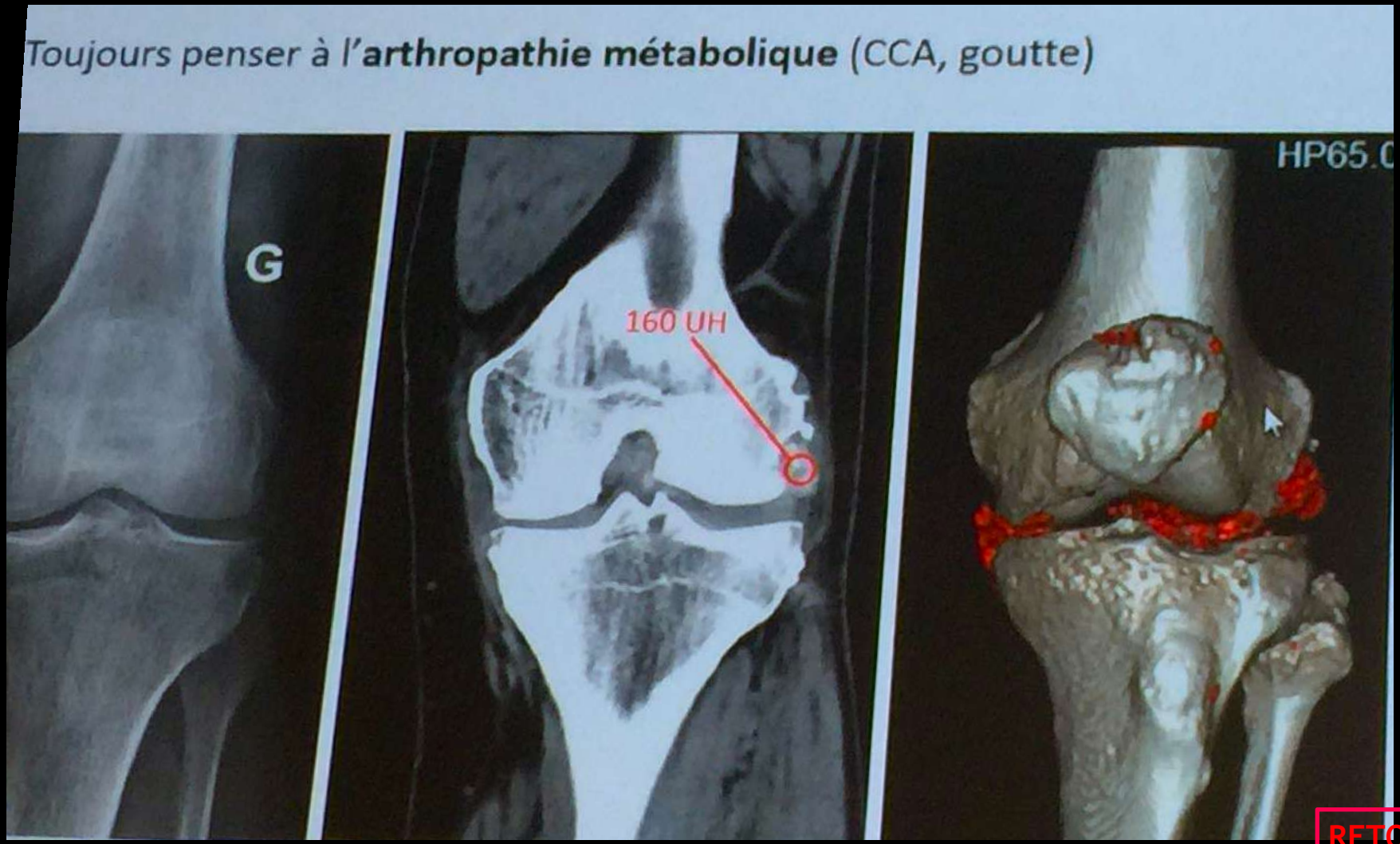

RETOUR MENU

Autres causes d'hypo T2*

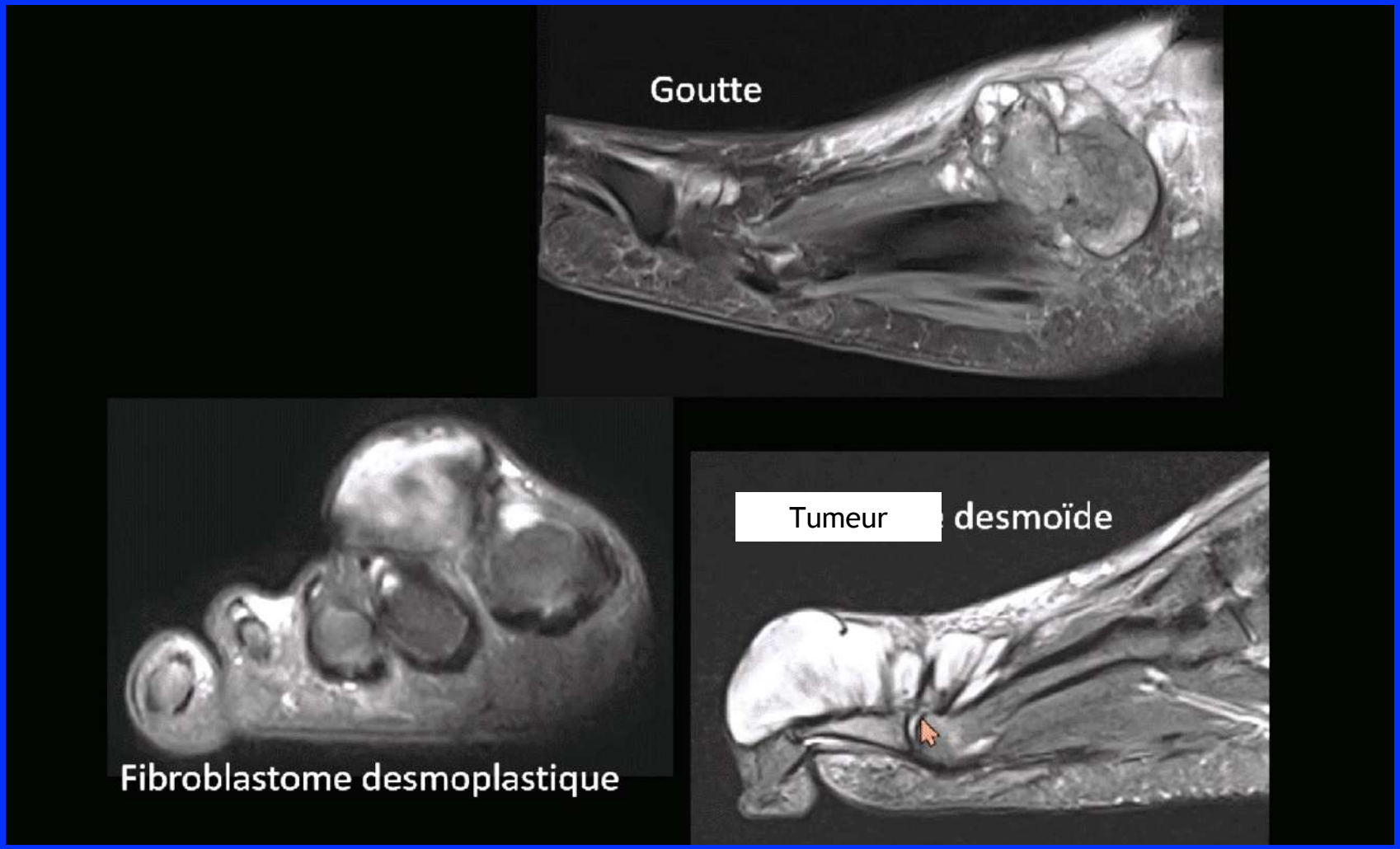

RETOUR MENU

1 - SYNOVIALOSARCOME

Contexte: Patient de 34 ans, bilan de douleurs d'origine méniscale probable chez un coureur

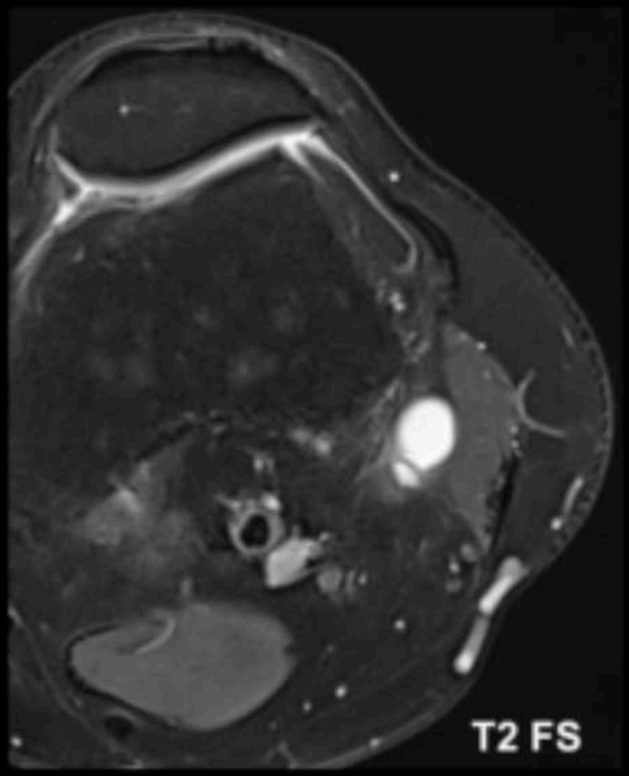

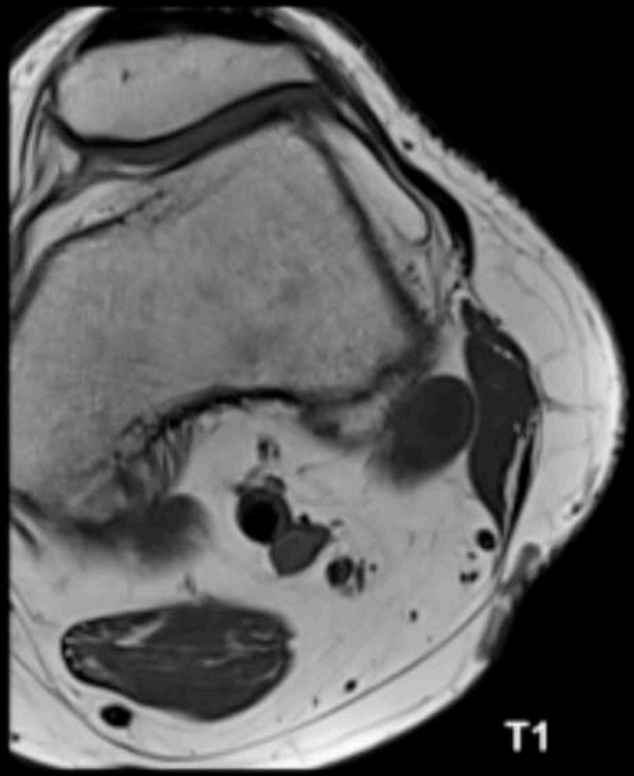

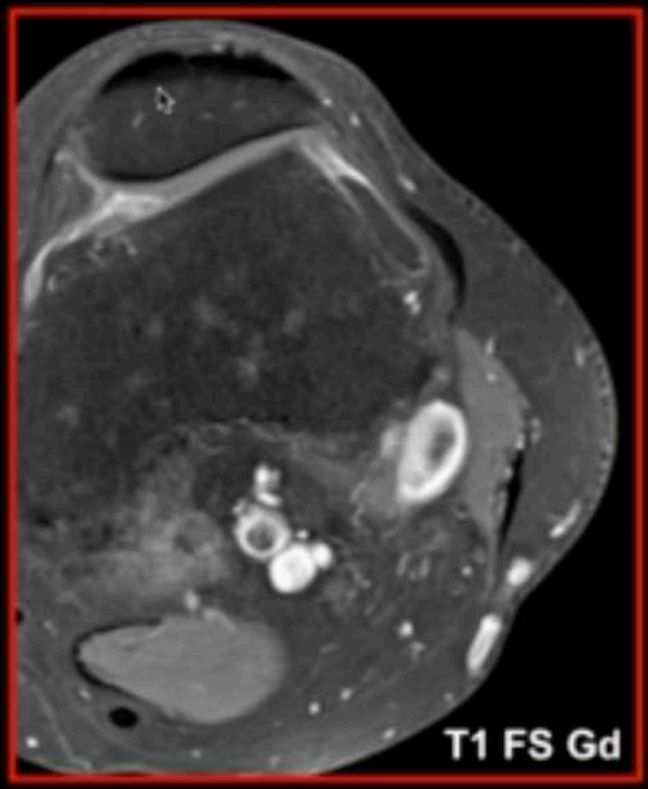

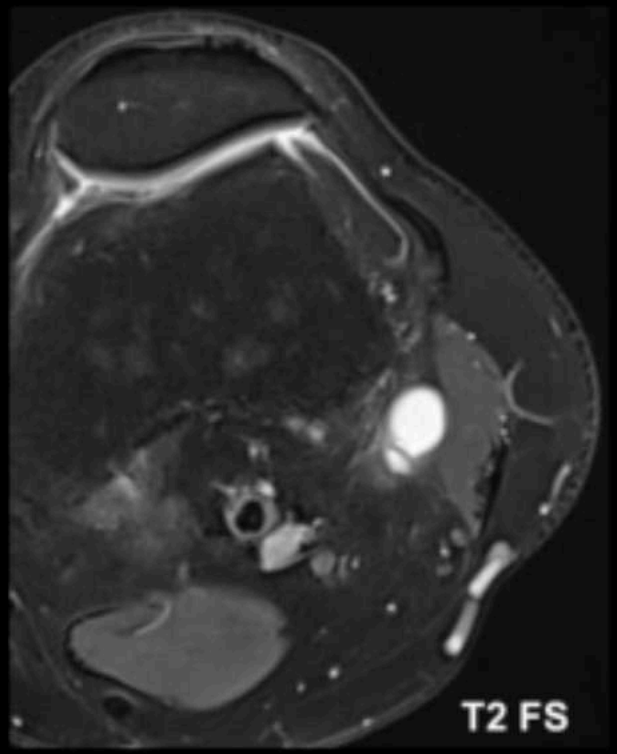

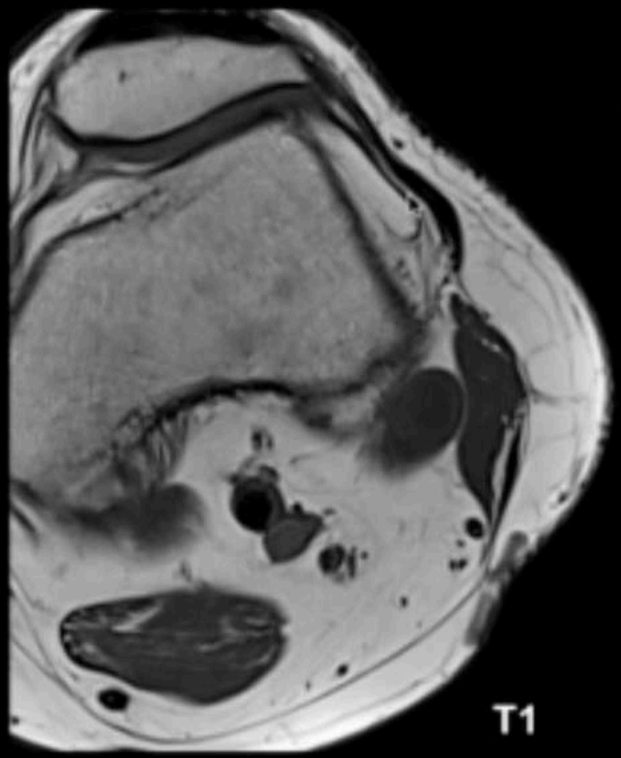

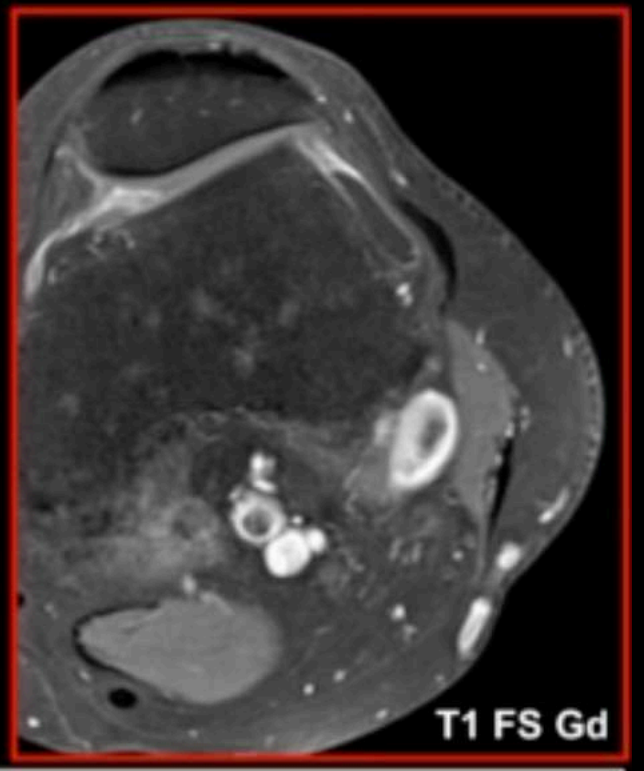

Diagnostic: Synovialosarcome de haut grade

Points clés & pièges

TOPOGRAPHIE

SIGNAL

REHAUSSEMENT

Contexte: Patient de 34 ans, bilan de douleurs d'origine méniscale probable chez un coureur

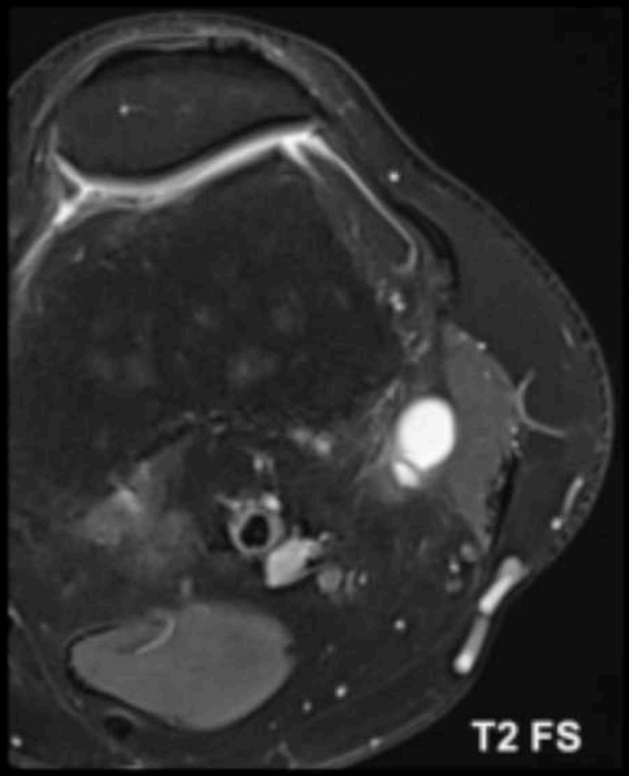

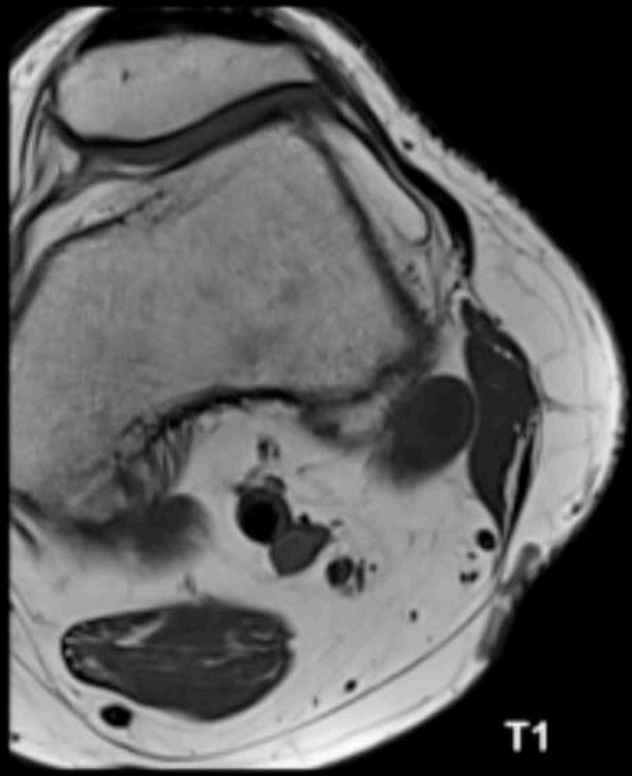

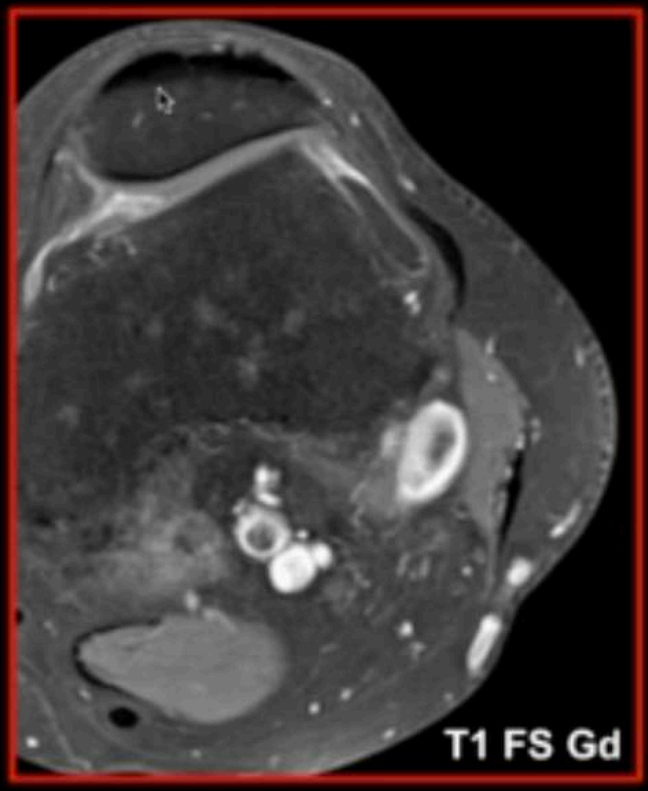

RETOUR MENU

Attention : **Le synovialosarcome peut se manifester par une petite masse (< 5 cm), d'allure kystique, de croissance lente, simulant un kyste mucoïde** (hypersignal T2 homogène) **ou une tumeur myxoïde (Fig 13).** Une séquence IRM avec injection de gadolinium est donc indispensable devant toute image d'allure kystique dont le siège et l'aspect ne sont pas absolument caractéristiques d'un kyste synovial.

SYNOVIALOSARCOME

CE N'EST PAS UNE TUMEUR
INTRA-ARTICULAIRE MAIS
INTER-MUSCULAIRE
JUXTA-ARTICULAIRE < 5 CM

DU CREUX POPLITÉ /
CHEVILLE ET PIED
(Memb Sup 25%)

DOULOUREUX +++

- **Signal hétérogène** en T2 : « **triple signal** » **en T2 Fat-Sat** : hypersignal (hémorragie ou nécrose), isosignal (tissu tumoral viable) et hyposignal (fibrose ou calcification)

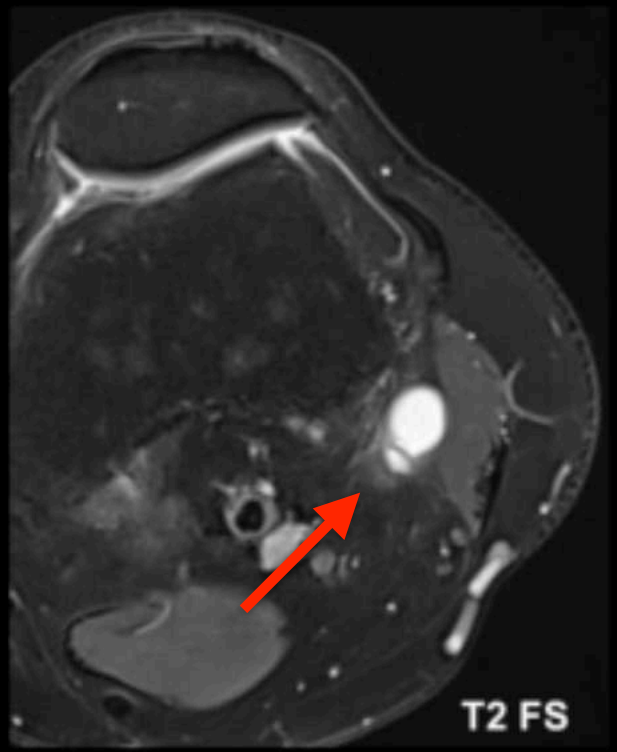

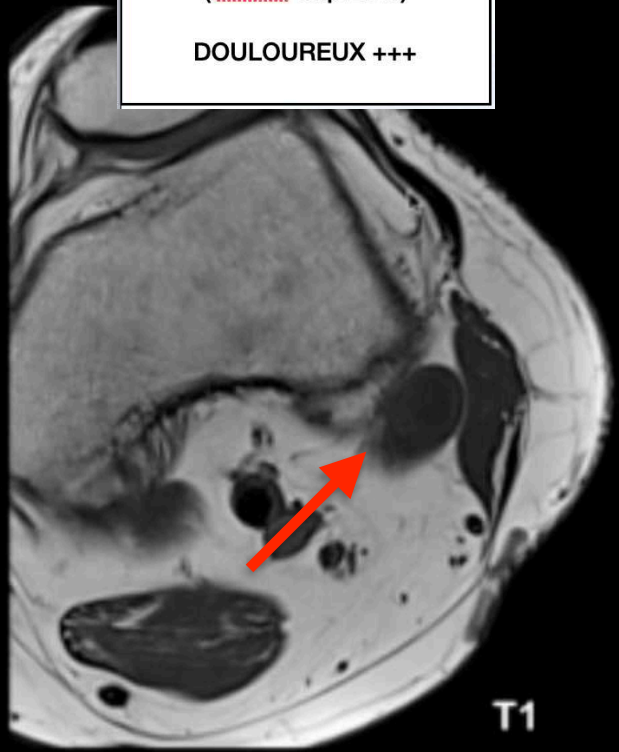

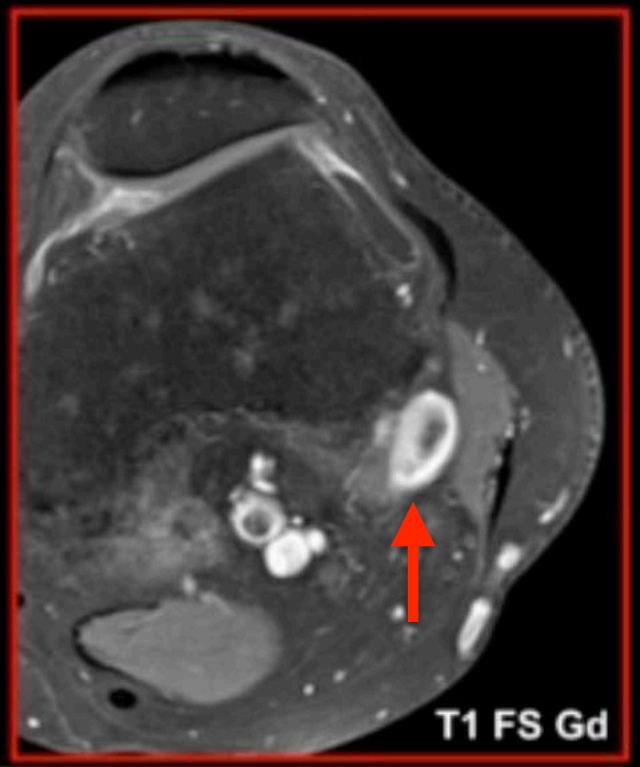

Diagnostic: Synovialosarcome de haut grade

Points clés & pièges
TOPOGRAPHIE
SIGNAL
REHAUSSEMENT

MENU

Synovialosarcome

- Adulte jeune (15-40) - Croissance lente
- Tuméfaction

- Péri-articulaire

90% aux extrémités
- 60% MI
- Genou +++

IRM : Masse multilobulée bien limitée
- T1 : Iso/Hyper
T2 : hétérogène
Triple signal T2

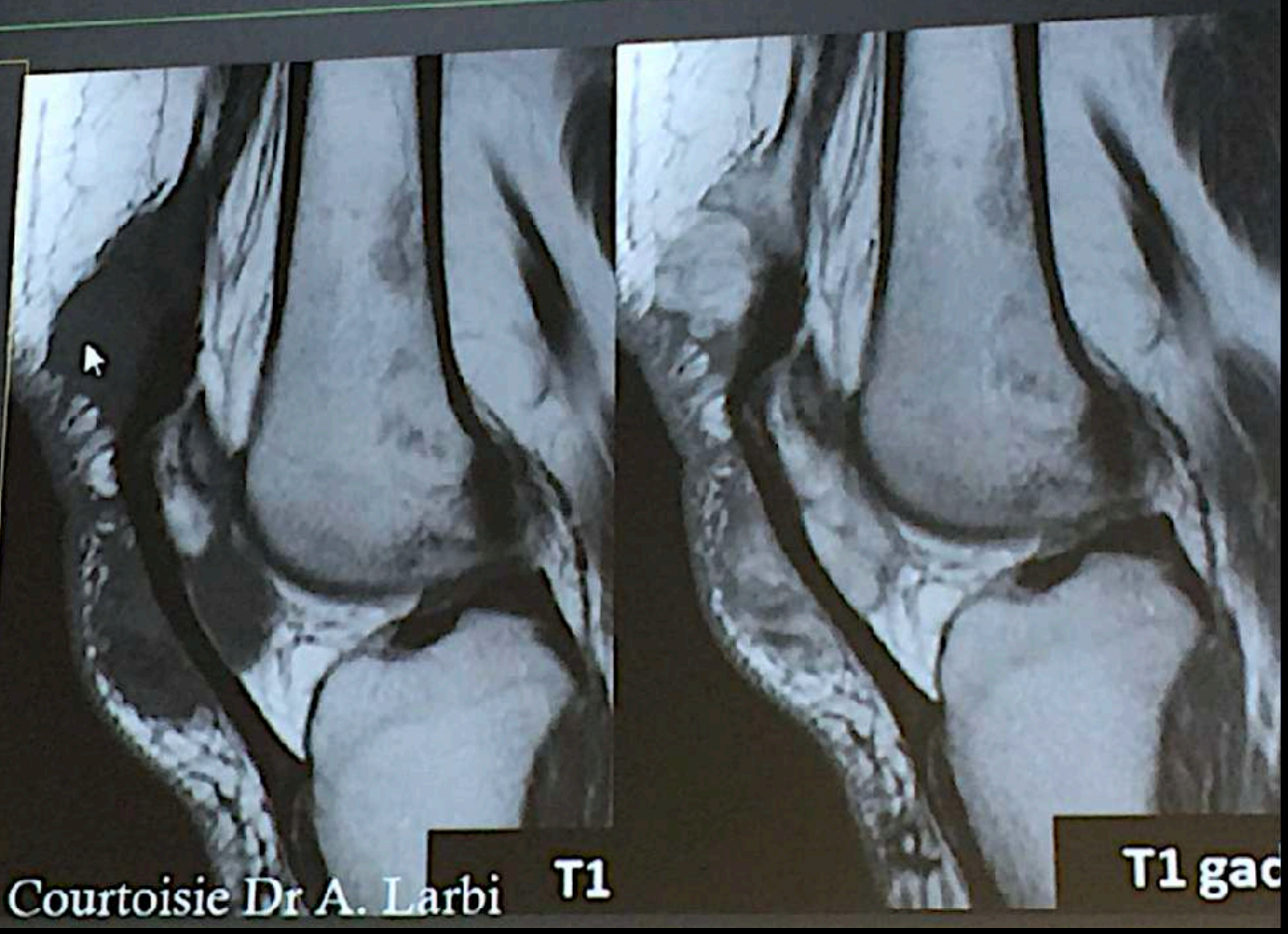

Courtoisie Dr A. Larbi

RETOUR MENU

SYNOVIALOSARCOME

CE N'EST PAS UNE TUMEUR INTRA-ARTICULAIRE MAIS INTER-MUSCULAIRE JUXTA-ARTICULAIRE < 5 CM

DU CREUX POPLITÉ / CHEVILLE ET PIED
(Memb Sup 25%)

DOULOUREUX +++

Attention : **Le synovialosarcome peut se manifester par une petite masse (< 5 cm), d'allure kystique, de croissance lente, simulant un kyste mucoïde** (hypersignal T2 homogène) **ou une tumeur myxoïde (Fig 13).** Une séquence IRM avec injection de gadolinium est donc indispensable devant toute image d'allure kystique dont le siège et l'aspect ne sont pas absolument caractéristiques d'un kyste synovial.

- **Signal hétérogène** en T2 : « **triple signal** » **en T2 Fat-Sat** : hypersignal (hémorragie ou nécrose), isosignal (tissu tumoral viable) et hyposignal (fibrose ou calcification)

CE N'EST PAS UNE TUMEUR INTRA-ARTICULAIRE MAIS INTER-MUSCULAIRE JUXTA-ARTICULAIRE < 5 CM

DU CREUX POPLITÉ / CHEVILLE ET PIED (Memb Sup 25%)

DOULOUREUX +++

sarcoma)

- Il représente 5 à 10% des sarcomes des tissus mous.
- C'est le quatrième sarcome des tissus mous en fréquence.

- C'est un sarcome de l'adulte jeune, fréquent, siégeant dans les tissus mous profonds des membres, surtout inférieurs, de signal IRM très hétérogène en T2 (triple signal), souvent hémorragique, calcifié dans 33% des cas et prenant le gadolinium de façon hétérogène.
- Malgré son nom, **ce sarcome n'est pas d'origine synoviale**. Sa différenciation cytologique est soit double, épithéliale et mésenchymateuse (forme biphasique) soit simple, mésenchymateuse à cellules fusiformes (forme monophasique).

- **Sarcome des tissus mous le plus fréquent au membre inférieur entre 6 et 35 ans** [3]
- **Sarcome des tissus mous le plus fréquent à la cheville et au pied entre 6 et 45 ans** [3]

Epidémiologie

- Le pic de prévalence se situe entre **15 à 40 ans**. 85% des patients ont entre 10 et 50 ans. **30% ont moins de 20 ans** [1].
- Le sex ratio est de 1 [1].

Localisation [1]

- Siège **profond intermusculaire,** rarement superficiel
- **Membre inférieur 60 à 70%** (notamment **creux poplité, cheville et pied) (Fig 10 et 11)**
- Membre supérieur 16 à 25% **(Fig 12)**
- Pelvis 8%, paroi thoracique 7%, tête et cou 5%, rachis (tumeur paravertébrale ou en sablier) [2]
- Juxta-articulaire, adjacent à une articulation (40-50%) ou à moins de 5 cm (60-75%)
- Développement à partir d'une articulation (graisse de Hoffa) ou d'une bourse synoviale : < 5%, et plutôt par extension de dehors en dedans (creux poplité)

Clinique

- **Ce sarcome a deux particularités cliniques :**
  - Sa **croissance** est **lente au début** : le délai moyen avant le diagnostic est de 2 à 4 ans.
  - Il est **volontiers douloureux,** à la différence des autres sarcomes des tissus mous.

Anatomie pathologique [4]

- **Macroscopiquement**, c'est une masse non encapsulée, bien limitée, multinodulaire.

Imagerie (Fig 10-13)

- En radiographie et tomodensitométrie,
  - Des calcifications souvent excentriques ou périphériques sont présentes dans 33% des cas [6]] **(Fig 10 et 11)**

Figure 10 : Synovialosarcome de la cuisse. (a) Radiographie de profil (oblique) : masse des parties molles présentant des calcifications (flèche). (b) Coupe coronale IRM T1 : masse ovalaire (étoile) bien limitée présentant un signal hétérogène globalement en discret hypersignal par rapport aux muscles. (c) Coupe axiale IRM T2 : masse hétérogène (étoile) présentant 3 intensités de signal différentes (triple signal : hypersignal liquidien, hyposignal périphérique et signal intermédiaire). (d) Coupe coronale IRM T1 Fat sat après injection : prise de contraste tumorale hétérogène.

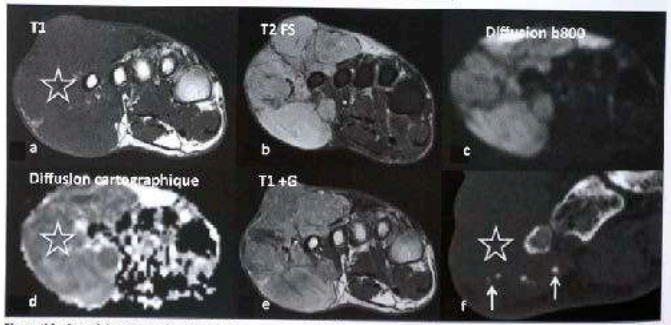

Figure 11 Synovialosarcome du pied. (a) Coupe coronale IRM T1 : masse tumorale (étoile) en hyposignal musculaire développée au contact du 5ème métatarsien. (b) Coupe coronale IRM DP Fat sat : la masse tumorale est en hypersignal. (c) Images de diffusion IRM en coupe coronale avec une valeur de b=800 montrant la masse tumorale globalement en hypersignal. (d) Cartographie de la diffusion IRM : restriction de la diffusion tumorale (étoile). (e) Coupe coronale IRM T1 après injection de gadolinium : prise de contraste de la masse intense et globale en comparaison avec (a). (f) Reconstruction 3DM coronale : masse tumorale (étoile) avec présence de calcifications périphériques (flèches).

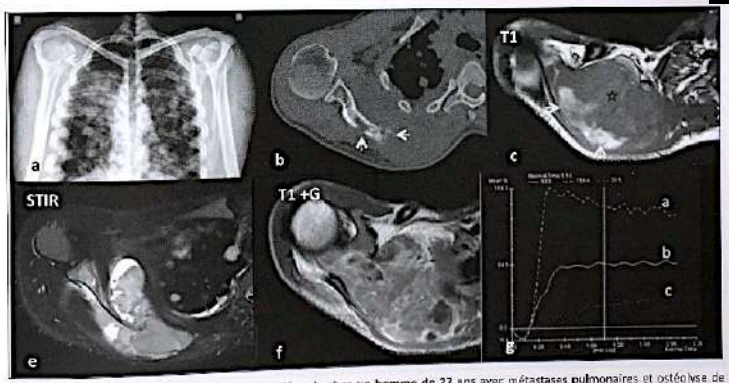

Figure 12 : Synovialosarcome de la région de l'épaule chez un homme de 27 ans avec métastases pulmonaires et ostéolyse de la scapula en regard (flèches). La masse prédomine dans la fosse supra-épineuse (étoile) mais s'étend aux fosses infra-épineuse et sous-scapulaire. Elle contient des hypersignaux en T1 correspondant à une hémorragie **(c)**. Elle est en hypersignal hétérogène STIR et prend le gadolinium de façon hétérogène. La cinétique de la prise de contraste est de type artériel avec un plateau **(b)**, par comparaison à une artère voisine **(a)** et un muscle (c).

- Une érosion régulière ou une réaction périostée de l'os adjacent est présente dans 11 à 20% [6].
- Une destruction mal limitée de l'os adjacent est visible dans 5% des cas [6] **(Fig 12)**.

- L'hyperfixation scintigraphique peut être plus intense au temps précoce (hypervascularisation) qu'au temps tardif (ossifications).
- En échographie, il a l'aspect d'une masse solide polylobée ou régulière, hyperéchogène (66%), hétérogène (15%) ou mixte (20%).

Aspect IRM du synovialosarcome (Fig 10-13)

- Masse de siège **profond intermusculaire**, rarement superficiel [3]
- Polylobée, cloisonnée (67-75%), bien limitée (53-91%) ou mal limitée et de contours irréguliers (9-47%) [7].
- Isosignal hétérogène en T1 [8]
- Interface graisseuse péritumorale en T1 (« *Split fat sign* »), due au point de départ intermusculaire de la tumeur [3]

- **Signal hétérogène** en T2 : « **triple signal** » **en T2 Fat-Sat** : hypersignal (hémorragie ou nécrose), isosignal (tissu tumoral viable) et hyposignal (fibrose ou calcification)
- Ce « *triple sign* » [7] est évocateur mais inconstant (35 à 57%) et non spécifique (il se voit dans d'autres sarcomes) **(Tableau 3)**.
- Hémorragies en hypersignal T1 et T2
- **Niveaux hydriques** (10-25%)
- **Aspect « en grappe de raisins » en T2** : « *bowl of grapes sign* »: masse polylobée, cloisonnée avec niveaux hydriques [8]
- Images de flux rapide, vides de signal (« *flow voids* ») sur toutes les séquences **(Tableau 4)**
- **Prise de contraste hétérogène (83-100%)** avec plages de tissu viable et nécrotique, cloisonnés [8]
- Séquence dynamique après injection de gadolinium : **prise de contraste dans les sept premières secondes**
- L'aspect radiologique des formes monophasiques et biphasiques n'est pas différent [7].

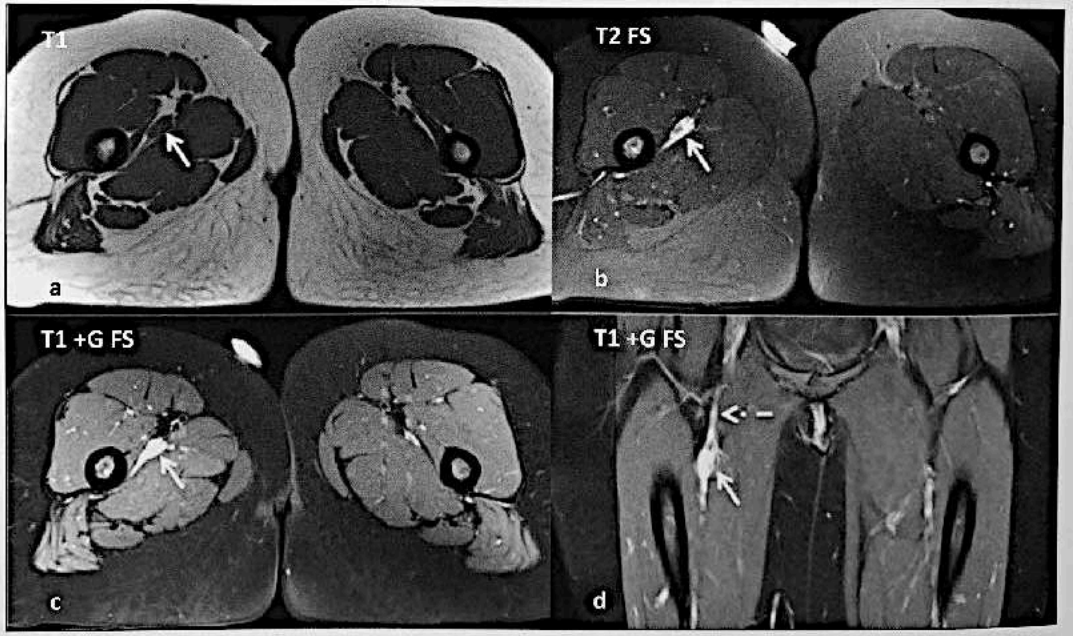

Figure 13 : Synovialosarcome de petite taille de la cuisse envahissant la paroi de la veine fémorale profonde. **(a)** Coupe axiale IRM T1 : masse tumorale de petite taille élargissant le calibre de la veine fémorale profonde (flèche) et apparaissant en isosignal musculaire. **(b)** Coupe axiale IRM en T2 Fat Sat : masse en hypersignal (flèche) au contact du pédicule vasculaire. **(c)** Coupe axiale IRM T1 Fat Sat après injection de gadolinium : prise de contraste globale et intense de la masse tumorale (flèche). **(d)** Coupe coronale IRM T1 Fat Sat après injection de gadolinium : masse (flèche) sur le trajet de la veine fémorale profonde (flèche discontinue).

Attention : **Le synovialosarcome peut se manifester par une petite masse (< 5 cm), d'allure kystique, de croissance lente, simulant un kyste mucoïde** (hypersignal T2 homogène) **ou une tumeur myxoïde (Fig 13).** Une séquence IRM avec injection de gadolinium est donc indispensable devant toute image d'allure kystique dont le siège et l'aspect ne sont pas absolument caractéristiques d'un kyste synovial.

Tableau 3 : Diagnostic des masses présentant un triple signal (hyper/intermédiaire/hyposignal) en IRM T2 (combinaison de tissus myxoïde-nécrose-sang-tissu cellulaire-fibrose)

- Synovialosarcome
- Sarcome indifférencié pléomorphe (ancien MFH)
- Fibrosarcome (de l'adulte)
- Chondrosarcome myxoïde extrasquelettique

Tableau 4 : Gamme des masses des tissus mous comportant des images de flux rapide (hyposignal sur toutes les séquences) (*"flow voids"*)

- Malformations vasculaires à haut débit
- Métastase de cancer du rein
- Synovialosarcome
- Tumeur fibreuse solitaire (anciennement Hémangiopéricytome)
- Hémangioendothéliome épithélioïde
- Angiosarcome
- Rhabdomyosarcome
- Ewing des tissus mous, PNET
- Sarcome alvéolaire
- Hibernome

Synovialosarcome

- Adulte jeune (15-40) - Croissance lente
- Tuméfaction

- Péri-articulaire

90% aux extrémités

- 60% MI
- Genou +++

IRM : Masse multilobulée bien limitée

- T1 : Iso/Hyper
- T2 : hétérogène

Triple signal T2

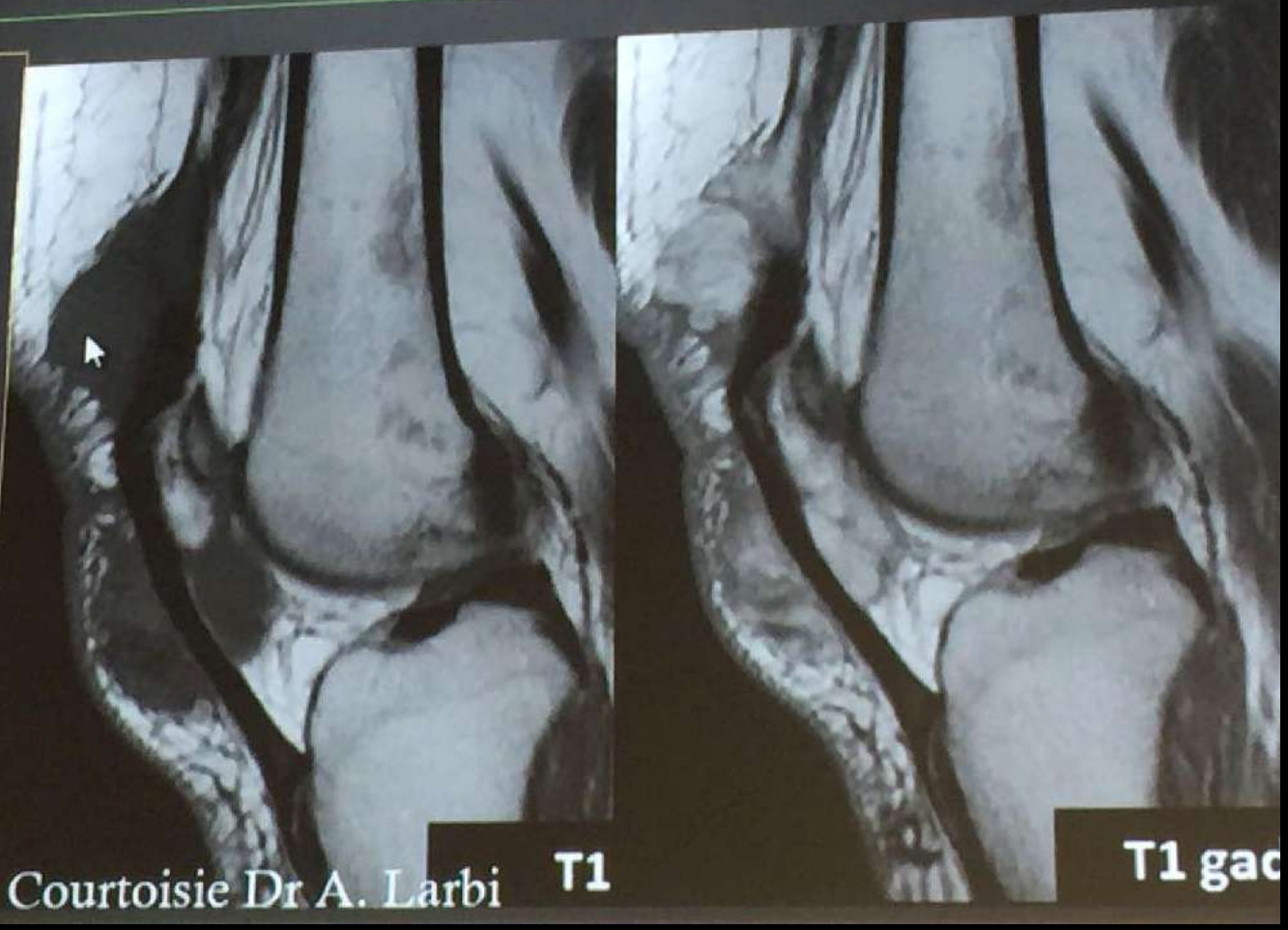

Courtoisie Dr A. Larbi

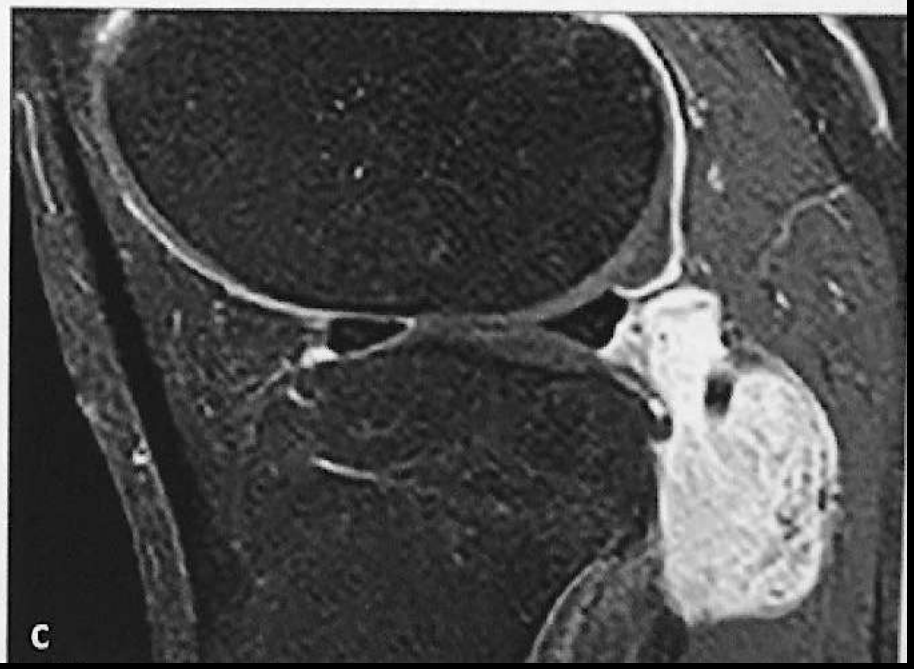

Fig. 13 : Synovialosarcome biphasique intra-articulaire centré sur le tendon poplité. Coupes axiale T2 (a) avec suppression du signal de la graisse, sagittale T1 (b) et T1 après injection de gadolinium (c). Masse polylobée intra-articulaire centrée sur le tendon poplité (*flèche*), se rehaussant fortement après injection de gadolinium.

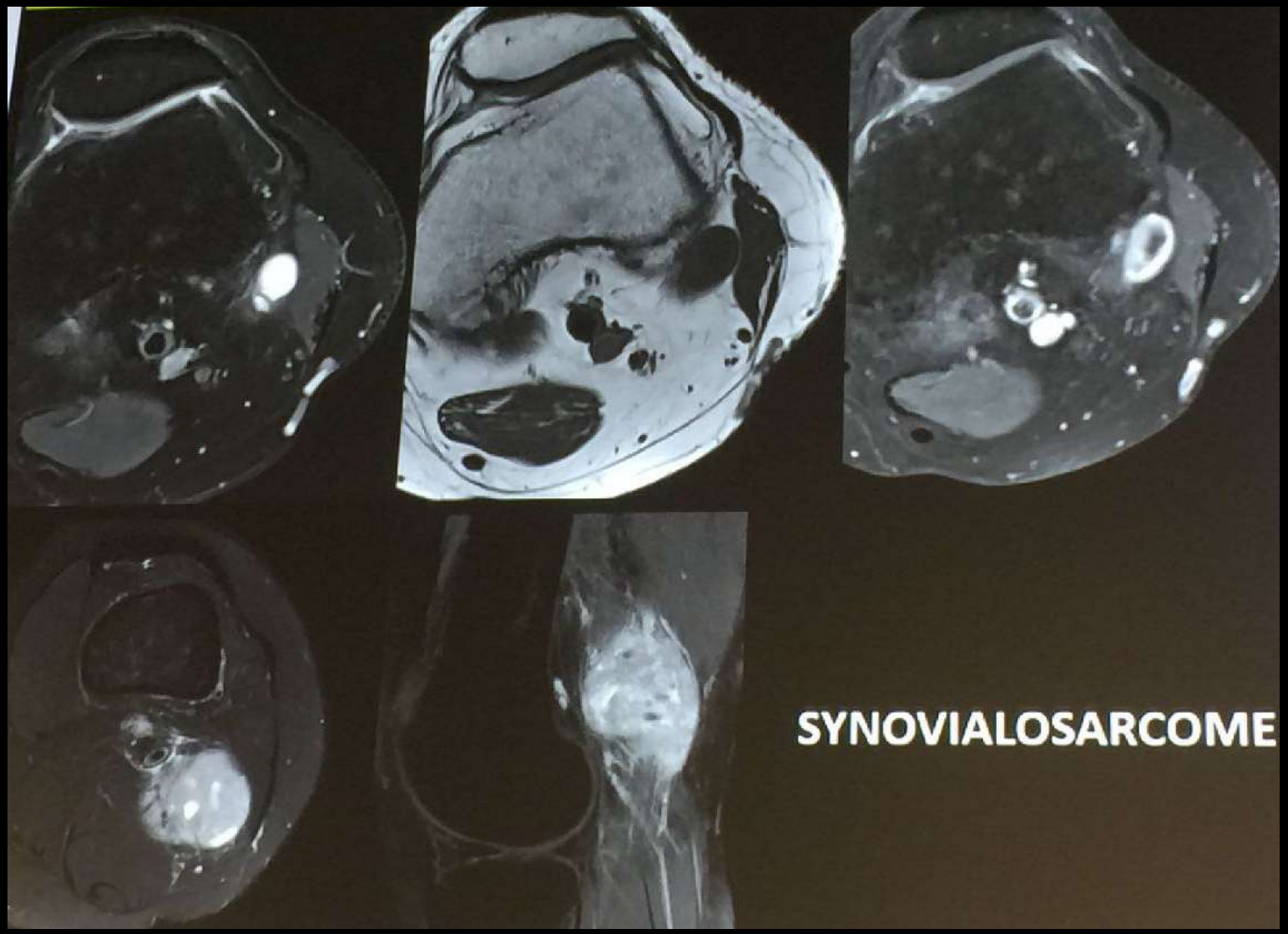
SYNOVIALOSARCOME

Synovialosarcome radiographics 2006

characteristics of synovial sarcoma are not pathognomonic, the findings of a soft-tissue mass, particularly if calcified, near but not in a joint in a young patient (15–40 years of age) are very suggestive of this diagnosis. Cross-sectional imaging features are vital for staging extent and for planning surgical resection. They also frequently reveal suggestive appearances of multilobulation and marked heterogeneity (creating the triple sign) with hemorrhage, fluid levels, and septa (creating the bowl of grapes sign). Two features associated with synovial sarcoma that may lead to an initial mistaken diagnosis of a benign indolent process are slow growth (average time to diagnosis, 2–4 years) and small size (<5 cm at initial presentation); in addition, these lesions may demonstrate well-defined margins and homogeneous appearance on cross-sectional images. Synovial sarcoma is an intermediate- to high-grade lesion, and, despite initial aggressive wide surgical resection, local recurrence and metastatic disease are common and prognosis is guarded. Understanding and recognizing the spectrum of radiologic appearances and their pathologic bases allow improved patient assessment and are important for optimal clinical management.

Synovialosarcome radiographics 2006

With its superior contrast resolution, MR imaging is the optimal radiologic modality for assessing the extent and intrinsic characteristics of synovial sarcomas (similar to its ability to depict other soft-tissue tumors) for staging and diagnosis, respectively (25,59–64). On T1-weighted MR images, synovial sarcoma typically appears as a prominently heterogeneous multilobulated soft-tissue mass with signal intensity similar to or slightly higher than that of muscle (60–65). Prominent heterogeneity with predominant high signal intensity is also a feature of these lesions on T2-weighted MR images (60–65). This signal heterogeneity has been described as the *triple sign* by Jones and co-workers (25), represented by intermixed areas of low, intermediate, and high signal intensity on long repetition time images (Figs 9, 12, 15). This marked heterogeneity and triple sign on T2-weighted MR images is presumably the result of the mixture of solid cellular elements (intermediate signal intensity), hemorrhage or necrosis (high signal intensity), and calcified or fibrotic collagenized regions (low signal intensity). The triple sign has been described as occurring in 35%–57% of cases in larger series (25,51, 52). Based on our own experience, we agree that this feature is frequent in synovial sarcoma. However, the triple sign is also seen in other soft-tissue neoplasms, particularly malignant fibrous histiocytoma; therefore, this finding alone lacks a high degree of specificity. The multilobulated appearance with intervening septa described in 67%–75% of cases by Tateishi and colleagues (52) and by Blacksin and co-workers (65) (Figs 7, 11, 12, 16) is particularly well seen on T2-weighted images of larger lesions. Areas of hemorrhage, seen as fluid levels or foci of high signal intensity on T1- and T2-weighted MR images are frequent and are seen in up to 47% of cases (Figs 12, 16). Fluid levels have been described in 10%–25% of synovial sarcomas in several series. In our experience, this combination of features, particularly largely cystic areas or prominent hemorrhagic foci, often creates a *bowl of grapes* appearance (Fig 12). Smaller lesions (<5 cm at presentation) may have a predominantly homogeneous appearance on all MR images, regardless of pulse sequence, a finding that simulates a less aggressive process as described by Blacksin and co-workers (65) (Fig 17).

Synovialosarcome radiographics 2006

Lesion margins of synovial sarcomas may be well defined on MR images in 53%–91% of cases or poorly defined and irregular in 9%–47% (24, 25,52,64). Lesions smaller than 5 cm are much more frequently well defined, again mimicking a less aggressive process (65) (Fig 17). Areas of calcification remain low to intermediate signal intensity on all MR images regardless of pulse sequence but are much more easily and frequently detected on radiographs or CT scans (Figs 8, 10). Areas of calcification may also appear less extensive on MR images compared with radiographs or CT scans owing to intermixture with viable tumor cells (Fig 8). Bone involvement, manifested either by cortical erosion or invasion of the marrow space, is seen on MR images in up to 21% of cases (24,25,64) (Figs 5, 10–12). In our experience, neurovascular encasement is also not unusual and has been reported in 17%–24% of cases of synovial sarcoma (24,25,64) (Fig 14). We believe the frequency of neurovascular encasement

Synovialo sarcome radiograp hics 2006

is likely related to the origin of the majority of these lesions in an intermuscular site near the neurovascular bundle. An intermuscular origin is also suggested by a rim of fat about these lesions seen on MR images (Fig 7); this *split fat sign* is a common feature in our experience. Because the neurovascular bundle is surrounded by fat normally, masses arising in this site maintain a rim of fat about them as they slowly enlarge. The split fat sign is not specific for synovial sarcoma, because any mass arising in an intermuscular location may have similar features. Synovial sarcomas also frequently invade adjacent muscle. Synovial sarcomas originating in a joint, although unusual, are well evaluated with MR imaging. An intraarticular synovial sarcoma most commonly occurs in the anterior portion of the knee in the Hoffa fat pad in our experience (Fig 4). A synovial sarcoma that invades the adjacent joint is more frequent than an intraarticular lesion because of these lesions' proximity to articulations and is also well evaluated with MR imaging. We believe this manifestation is most commonly seen in synovial sarcomas arising in the popliteal fossa, and sagittal MR imaging may reveal joint invasion through the posterior knee capsule with involvement of the posterior and anterior cruciate ligaments (Fig 5).

MR imaging performed after intravenous injection of contrast material typically shows prominent enhancement in synovial sarcomas. The enhancement is more commonly heterogeneous (83%–100% of lesions) than homogeneous (0%–17% of lesions) (24,25,64). This heterogeneous enhancement reflects the intermixture of nonenhancing necrotic, cystic, or hemorrhagic regions and enhancing solid regions. The pattern of contrast enhancement may be diffuse when the majority of the tumor is viable, or, in largely necrotic lesions, it may appear peripheral or nodular with or without thick septa (>3 mm) (Fig 15). In approximately one-third of synovial sarcomas, we have noted serpentine vascular channels, a feature that is unusual in many other soft-tissue neoplasms (24) (Fig 13). The identification of these vascular channels largely limits the radiologic differential diagnosis to alveolar soft part sarcoma, metastatic renal carcinoma, hemangiopericytoma, hemangioendothelioma, rhabdomyosarcoma, extraskeletal Ewing sarcoma, and synovial sarcoma. The dynamic contrast-enhanced MR imaging appearance of synovial sarcoma has been described by van Rijswijk and colleagues (66) in 10 patients. In their study, 60% of cases showed rapid progressive linear increase in signal intensity followed by washout (five of six patients) or plateau (one patient), whereas 40% revealed a late sustained increase in enhancement after the initial rapid enhancement (66). The only pharmokinetic feature highly associated with malignancy that was seen in all 10 synovial sarcomas was early enhancement within 7 seconds following arterial enhancement (66). The pattern of initial enhancement was diffuse (40% of cases), heterogeneous (40%), or peripheral (20%) (66). Contrast material enhancement can be particularly important for distinguishing synovial sarcomas with predominantly cystic characteristics with standard T1- and T2-weighted sequences (57) (Fig 16). In these lesions, solid nodular foci of enhancement are invariably seen, findings that represent viable nonnecrotic regions (Fig 16). Recognition of these solid areas is particularly important, as imaging guidance (with either CT or US) may be required to direct biopsy of these foci that harbor diagnostic tissue for our pathology colleagues, leading to the correct diagnosis. We have never seen (nor has any case been reported in the literature, to the best of our knowledge) a synovial sarcoma that truly simulates a cyst on contrast-enhanced MR images (thin peripheral and septal enhancement only).

Teaching Point

The prognostic significance of imaging features (CT and MR) for synovial sarcoma was recently described by Tateishi and co-workers (52). Statistically significant imaging features that favored a high-grade synovial sarcoma included absence of calcification, presence of cystic components, presence of hemorrhage, and presence of the triple sign (52). Imaging findings that were seen only with high-grade lesions were cystic components, hemorrhage, fluid levels, and the triple sign (52). In addition, Tateishi and colleagues (52) observed a statistically significant improvement in disease-free survival for patients whose lesions had calcification but no hemorrhage or triple sign. Metastases-free survival was statistically significantly increased for patients whose lesions had internal septa but no fluid levels (52). We are not aware of any studies that have shown any significant imaging differences between monophasic and biphasic synovial sarcomas.

Following chemotherapy or radiation therapy, increasing signal intensity may be seen within the synovial sarcoma on T2-weighted MR images, a finding that corresponds to progressive necrosis. Tumor size may also show a reduction in response to this therapy. Edema surrounding the tumor, typically not a significant feature before therapy, may also develop subsequent to adjuvant

Synovialosarcome radiographics 2006

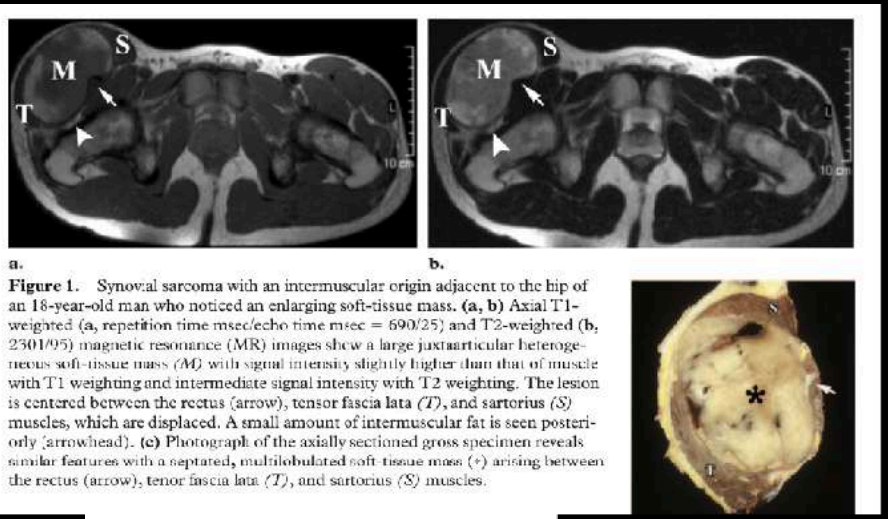

Figure 1. Synovial sarcoma with an intermuscular origin adjacent to the hip of an 18-year-old man who noticed an enlarging soft-tissue mass. **(a, b)** Axial T1-weighted (a, repetition time msec/echo time msec = 690/25) and T2-weighted (b, 2301/95) magnetic resonance (MR) images show a large juxtaarticular heterogeneous soft-tissue mass *(M)* with signal intensity slightly higher than that of muscle with T1 weighting and intermediate signal intensity with T2 weighting. The lesion is centered between the rectus (arrow), tensor fascia lata *(T)*, and sartorius *(S)* muscles, which are displaced. A small amount of intermuscular fat is seen posteriorly (arrowhead). **(c)** Photograph of the axially sectioned gross specimen reveals similar features with a ruptured, multilobulated soft-tissue mass (*) arising between the rectus (arrow), tenor fascia lata *(T)*, and sartorius *(S)* muscles.

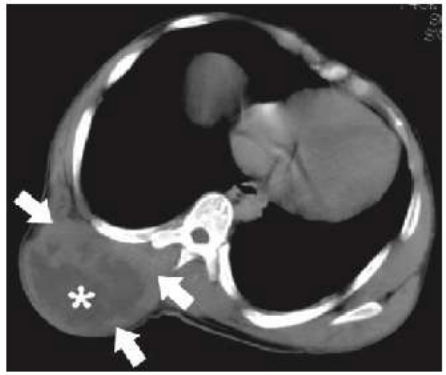

a.

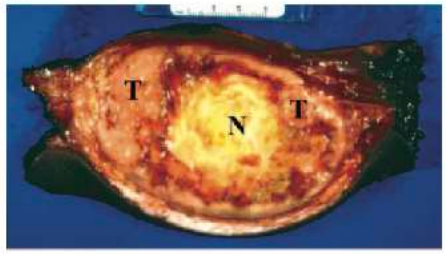

b.

Figure 3. Synovial sarcoma of the posterior chest wall in a 31-year-old man with a nontender, progres-

Figure 2. Synovial sarcoma near the elbow in a 15-year-old boy who had a small mass there for 9 years that recently rapidly increased in size. **(a)** Anteroposterior radiograph of the forearm shows a soft-tissue mass (arrowhead) below the elbow with a small focus of amorphous calcification superiorly (large arrow) and extrinsic erosion of the adjacent radius (small arrow). **(b, c)** Coronal T1-weighted (630/20) **(b)** and axial T2-weighted (2339/90) **(c)** MR images reveal the soft-tissue mass (*) with intermediate signal intensity on the short TR image and intermediate to high signal intensity on the long TR image. Low signal-intensity focus (arrowheads in **b**) represents the calcification, which is better seen on the radiograph. Extrinsic erosion of the radius is seen on the axial MR image (arrow in **c**). **(d)** Photograph of the coronally sectioned gross specimen shows the synovial sarcoma with hemorrhage *(H)* and focus of calcification (between arrowheads).

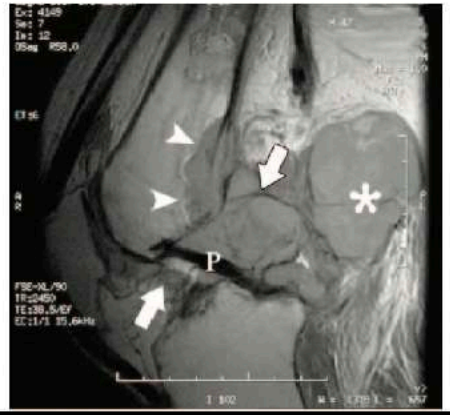

Figure 5. Synovial sarcoma with secondary joint invasion. **(a)** Sagittal proton density weighted (2450/38.5) MR image of the knee shows a large popliteal soft-tissue mass (*) with invasion of the knee joint, as evidenced by tumor (arrows) surrounding the posterior cruciate ligament *(P)*. The patient, a 47-year-old man with a 2-year history of progressive limitation of joint movement, also had invasion of the femur (arrowheads). **(b)** Photograph of a sagittally sectioned, whole-mounted specimen (hematoxylin-eosin [H-E] stain) from a 35-year-old man reveals invasion of the anterior recess of the ankle by a soft-tissue mass (*), which originates adjacent to the joint (arrow). The intraarticular component of the lesion also causes extrinsic erosion of the anterior tibial cortex (arrowhead). The patient presented with clinical symptoms of limited foot dorsiflexion.

Synovialosarcome radiographics 2006

Figure 7. Largely cystic synovial sarcoma in the popliteal region in a 12-year-old boy with a painless soft-tissue mass first noted 4 years ago. (a) Lateral radiograph shows soft-tissue fullness in the popliteal fossa (*) with a small, nonspecific calcification superiorly (arrow). (b–d) Axial T1-weighted (b, 700/16), sagittal T1-weighted fat suppressed postcontrast (c, 800/20), and coronal STIR (d, 2550/30/150) MR images reveal a largely cystic, popliteal soft-tissue mass (*C*) with a focal nodular area of solid tissue anteriorly (arrowheads). The lesion is intermuscular as demonstrated by the surrounding fat (split fat sign) (arrows). The cystic component (*C*) demonstrates thin peripheral enhancement and is low signal intensity with T1 weighting (**b**) and very high signal intensity with the STIR sequence (**d**), an appearance simulating that of a ganglion or popliteal cyst. However, the solid component (*S*) reveals diffuse enhancement and is higher signal intensity with T2 weighting (**b**) and lower signal intensity with the STIR sequence (**d**). (e) Transverse sonogram of the solid component shows a heterogeneous intermediate echogenicity, ovoid soft-tissue mass. Note the foci of increased echogenicity (arrows), which correspond to calcifications on the radiographs. (**f**) Photograph of the sectioned gross specimen reveals the solid component (*S*) and smooth walls of the collapsed cyst cavity (*), corresponding to the imaging findings.

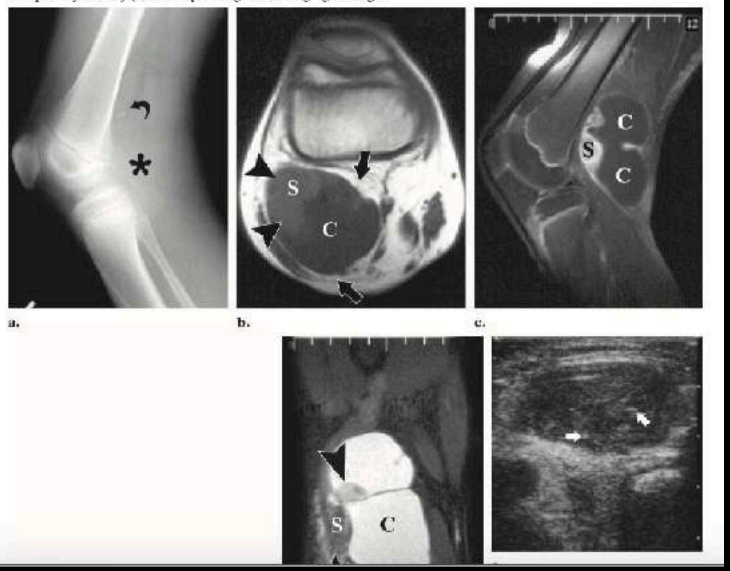

Figure 8. Extensively calcified synovial sarcoma in a 36-year-old woman who presented with a mass anterior to the elbow that had progressively enlarged over 18 months, resulting in a flexion deformity. (a) Lateral elbow radiograph shows a large calcified soft-tissue mass (arrows) anterior to the elbow without evidence of an effusion. (**b**) Axial CT scan also reveals the extensively calcified soft-tissue mass (arrows). (**c, d**) Coronal oblique T1-weighted (650/36) (**c**) and sagittal gradient echo (1000/13/30°) (**d**) MR images demonstrate the large heterogeneous soft-tissue mass (arrowheads) with low- to intermediate-signal-intensity areas (*) corresponding to the calcifications seen on radiographs and CT scans. The extent of low to intermediate signal intensity is not as prominent as might be expected from the radiographic or CT appearance, likely related to intermixture with viable tumor cells. The mass is anterior to the anterior recess of the elbow, and lack of joint effusion is consistent with juxtaarticular but not intraarticular origin. (**e**) Photograph of the coronally sectioned gross specimen shows extensive calcification (>) superiorly.

Synovialosarcome radiographics 2006

a. c.

Figure 10. Synovial sarcoma of the foot with indolent erosion of bone in a 14-year-old girl with an enlarging foot mass. **(a)** Anteroposterior radiograph of the foot shows indolent extrinsic erosion of the second and third metatarsals (arrowheads). **(b)** CT scan reveals a small focus of nonspecific calcification (arrow) (not seen on the radiograph) in the soft-tissue mass, which extends between the first to third metatarsals (arrowheads). **(c)** Short axis T2-weighted (2100/90) MR image shows an intermediate-signal-intensity soft-tissue mass (*) with extension dorsally (white arrow) between the second and third metatarsals that causes the extrinsic erosion of bone (black arrow).

20% of synovial sarcomas (46,47) (Figs 2, 10).

Teaching Point

The bone erosion often has an indolent nonaggressive appearance on radiographs, which can lead to misinterpretation of the lesion as representing a benign process.

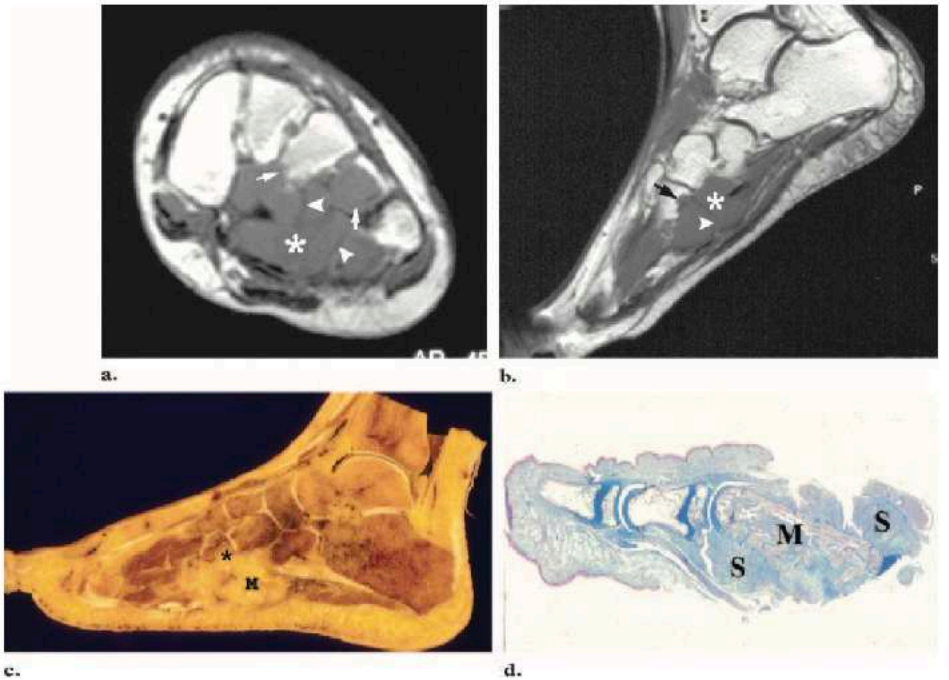

a. b. c. d.

Figure 11. Synovial sarcoma in the foot with bone invasion in a 29-year-old woman with a 10-year history of foot pain and treatment for plantar fasciitis without relief. **(a, b)** Short axis **(a)** and sagittal **(b)** T1-weighted MR images (750/19) show a multilobulated soft-tissue mass (*) with septa (arrowheads) in the plantar aspect of the midfoot. There is deep erosion and invasion of the third and fourth metatarsal bases (arrows). **(c)** Photograph of the sagittally sectioned gross specimen demonstrates identical features corresponding to the imaging findings: multilobulated soft-tissue mass *(M)* with deep erosion and invasion of the fourth metatarsal base (*). **(d)** Photograph of a sagittally sectioned whole-mounted specimen (H-E stain) from a different patient also reveals a synovial sarcoma in the plantar soft tissues *(S)* invading the metatarsal marrow *(M)*.

Synovialosarcome radiographics 2006

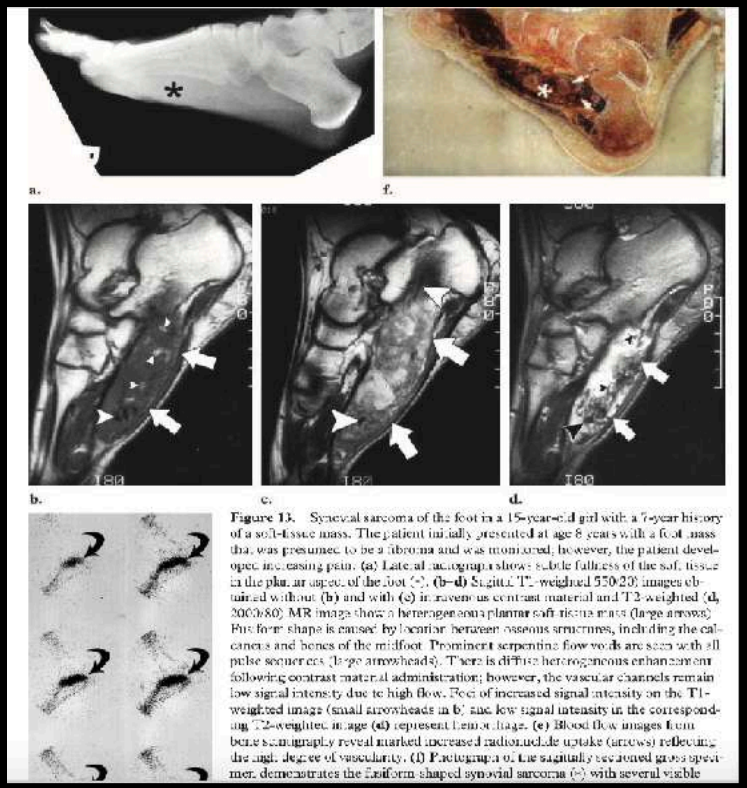

Figure 13. Synovial sarcoma of the foot in a 15-year-old girl with a 7-year history of a soft-tissue mass. The patient initially presented at age 8 years with a foot mass that was presumed to be a fibroma and was monitored; however, the patient developed increasing pain. (a) Lateral radiograph shows subtle fullness of the soft tissue in the plantar aspect of the foot (*). (b–d) Sagittal T1-weighted 550/20 images obtained without (b) and with (c) intravenous contrast material and T2-weighted (d, 2000/80) MR image show a heterogeneous plantar soft-tissue mass (large arrows). Its fusiform shape is caused by location between osseous structures, including the calcaneus and bones of the midfoot. Prominent serpentine flow voids are seen with all pulse sequences (large arrowheads). There is diffuse heterogeneous enhancement following contrast material administration; however, the vascular channels remain low signal intensity due to high flow. Foci of increased signal intensity on the T1-weighted image (small arrowheads in b) and low signal intensity in the corresponding T2-weighted image (d) represent hemorrhage. (e) Blood flow images from bone scintigraphy reveal marked increased radionuclide uptake (arrows) reflecting the high degree of vascularity. (f) Photograph of the sagittally sectioned gross specimen demonstrates the fusiform-shaped synovial sarcoma (*) with several visible

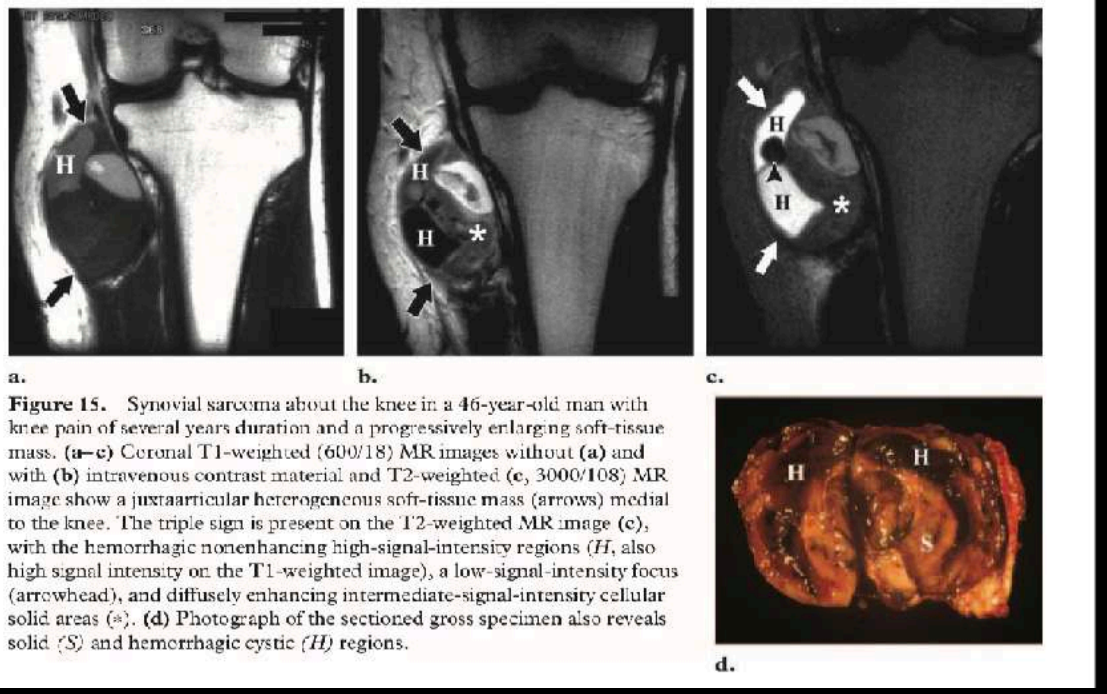

Figure 15. Synovial sarcoma about the knee in a 46-year-old man with knee pain of several years duration and a progressively enlarging soft-tissue mass. **(a–c)** Coronal T1-weighted (600/18) MR images without **(a)** and with **(b)** intravenous contrast material and T2-weighted **(c,** 3000/108) MR image show a juxtaarticular heterogeneous soft-tissue mass (arrows) medial to the knee. The triple sign is present on the T2-weighted MR image **(c)**, with the hemorrhagic nonenhancing high-signal-intensity regions *(H,* also high signal intensity on the T1-weighted image), a low-signal-intensity focus (arrowhead), and diffusely enhancing intermediate-signal-intensity cellular solid areas (*). **(d)** Photograph of the sectioned gross specimen also reveals solid *(S)* and hemorrhagic cystic *(H)* regions.

Synovialosarcome radiographics 2006

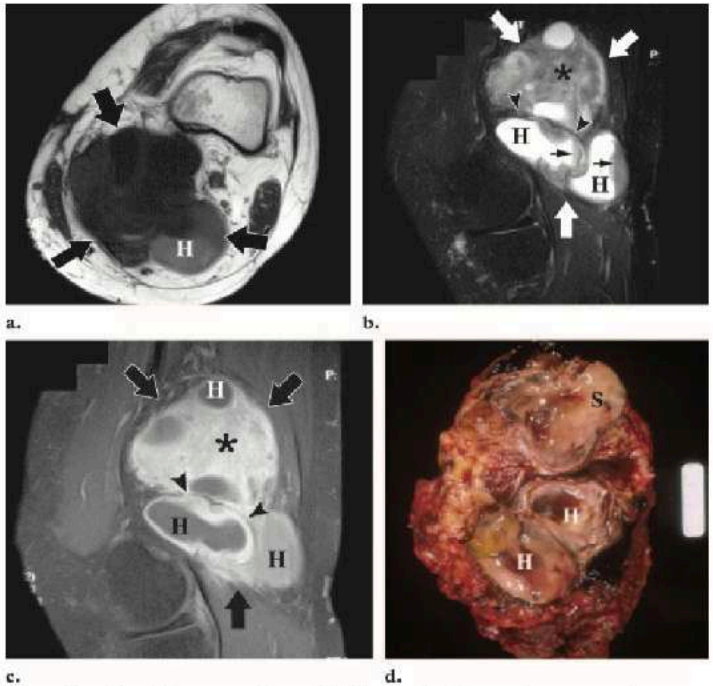

Figure 16. Synovial sarcoma of the popliteal fossa with a large cystic component in a 39-year-old woman who presented with a slow-growing soft-tissue mass. **(a–c)** Axial T1-weighted **(a,** 500/12), sagittal T2-weighted (3575/90) fat-suppressed **(b),** and sagittal T1-weighted (637/9) fat-suppressed postcontrast **(c)** MR images show a large multilobulated popliteal soft-tissue mass (large arrows). Large nonenhancing hemorrhagic regions *(H)* with fluid levels (small arrows) are prominent (bowl of grapes sign) with intervening septa (arrowheads). Solid viable regions of the tumor (*) reveal diffuse enhancement and intermediate signal intensity on the long repetition time image **(b).** **(d)** Photograph of the sectioned gross specimen shows hemorrhagic cystic areas *(H)* and solid regions *(S)* that correlate with the imaging appearance.

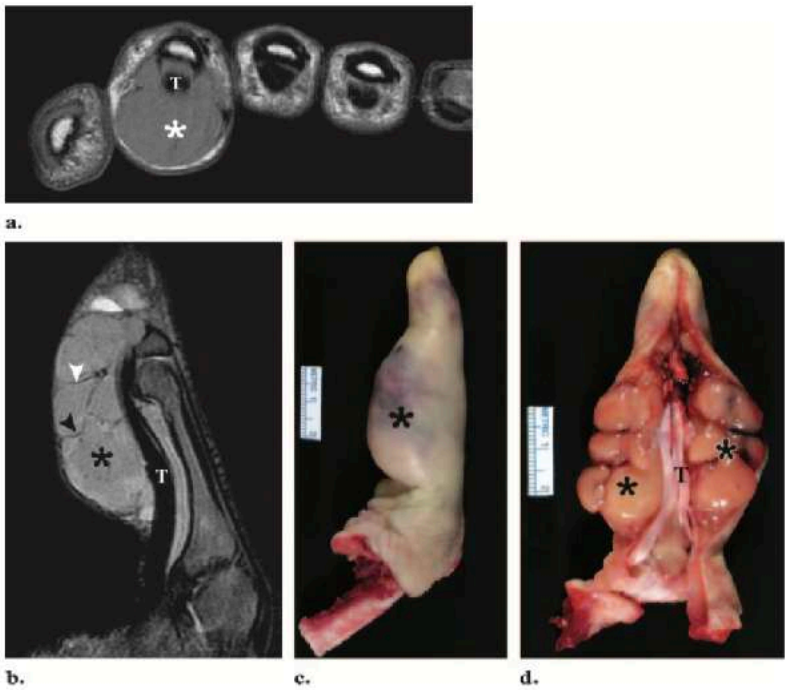

Figure 18. Recurrent synovial sarcoma of the finger in a 19-year-old man who had undergone resection and radiation therapy 1 year before. **(a, b)** Axial T1-weighted (550/20) **(a)** and sagittal T2-weighted (3984/94) **(b)** fat-suppressed MR images show a multilobulated recurrent soft-tissue mass (*) with septa (arrowheads) surrounding the flexor tendon *(T).* There is intermediate signal intensity with both pulse sequences. **(c, d)** Photographs of the gross specimen both before **(c)** and after **(d)** longitudinal sectioning reveal the multilobular growth (*) with septa surrounding the flexor tendon *(T),* corresponding to the imaging findings.

H 32 ans

- GONALGIES DEPUIS 1 AN
- ABSENCE DE TRAUMATISME

MENU

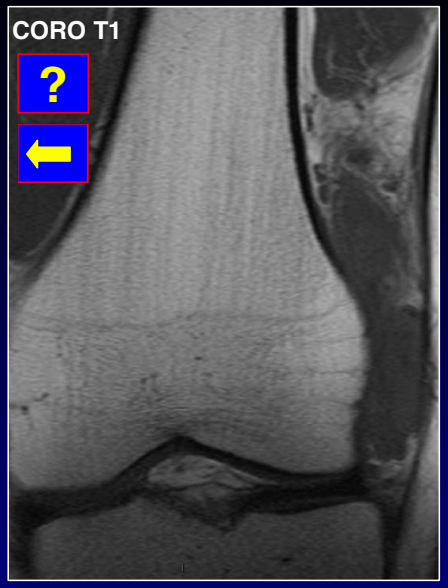

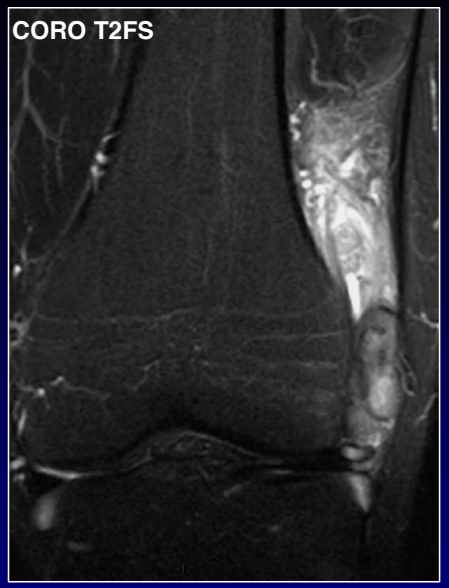

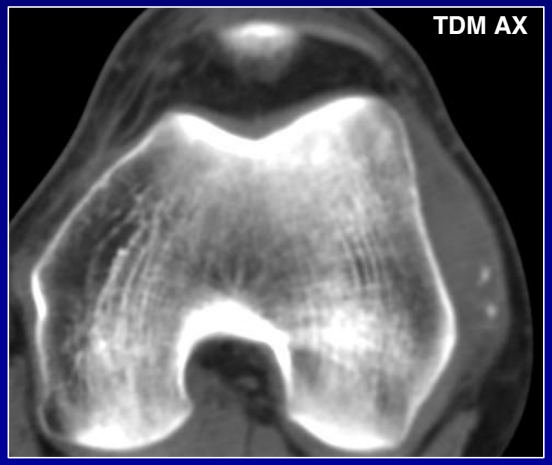

MENU

POINTS CLÉS

IMAGE TISSULAIRE CALCIFIÉE
PÉRI-ARTICULAIRE

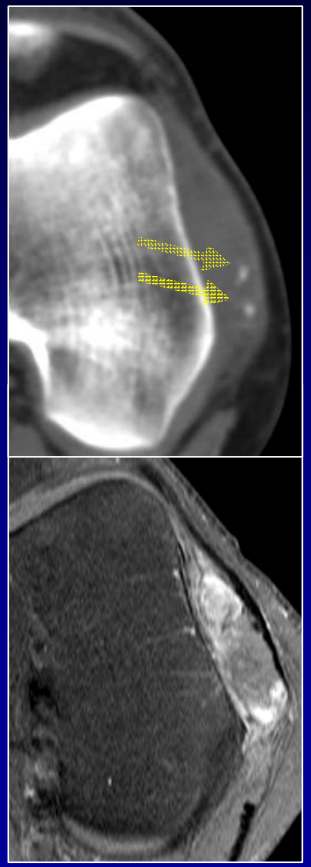

MENU

POINTS CLÉS

IMAGE TISSULAIRE CALCIFIÉE
PÉRI-ARTICULAIRE

ACCOLÉE AU FASCIA
EXTRA-ARTICULAIRE

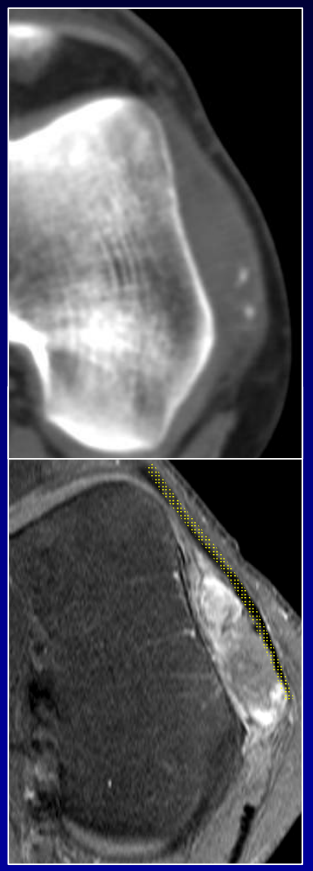

MENU

VOTRE DIAGNOSTIC ?

MENU

SYNOVIALOSARCOME

- 4ème tumeur maligne des tissus mous (3-9%)
- 15-35 ans
- MI (60-70 %). Périarticulaire : grosse articulation (genou ++)
- Relation étroite avec tendon,gaine tendineuse ou bourse +++
- Calcification periphériques (30 %)
- Os: réaction periostée ou scalopping (10-20%)
- Possible niveaux liquide-liquide - hémorragie
- Evocateur: masse calcifiée périarticulaire chez un sujet jeune (jamais intra-articulaire)

Murphey MD, Gibson MS, Jennings BT, Crespo-Rodriguez AM, Fanburg-Smith J, Gajewski DA. From the archives of the AFIP: Imaging of synovial sarcoma with radiologic-pathologic correlation. Radiographics. 2006 Sep-Oct;26(5):1543-65.

MENU

2 - SVN

MENU

SVN

ATTENTION : SVNH EN HYPO T2 +++

Les dépôts d'hémosidérine sont de **PETITES TAILLES** +++
de localisation **PÉRIPHERIQUES** ++
et peuvent **MÊME ETRE ABSENT** 1/3 des cas +++
Ils ont visible en T2* mais aussi en T2 : à chercher

PDC présente mais variable

Les autres T2*

Pathologies synoviales hypointenses en T2 (étiologies fréquentes en gras)
Arthropathie hémophilique
Goutte tophacée chronique
Arthropathie amyloïde
Hémarthrose chronique
Chondrocalcinose
Polyarthrite rhumatoïde d'évolution longue
Ostéochondromatose synoviale très calcifiée
Ostéoarthropathies nerveuses (fragments osseux)

SVN - TCG

érode l'os +++

Y penser

MENU

SVN

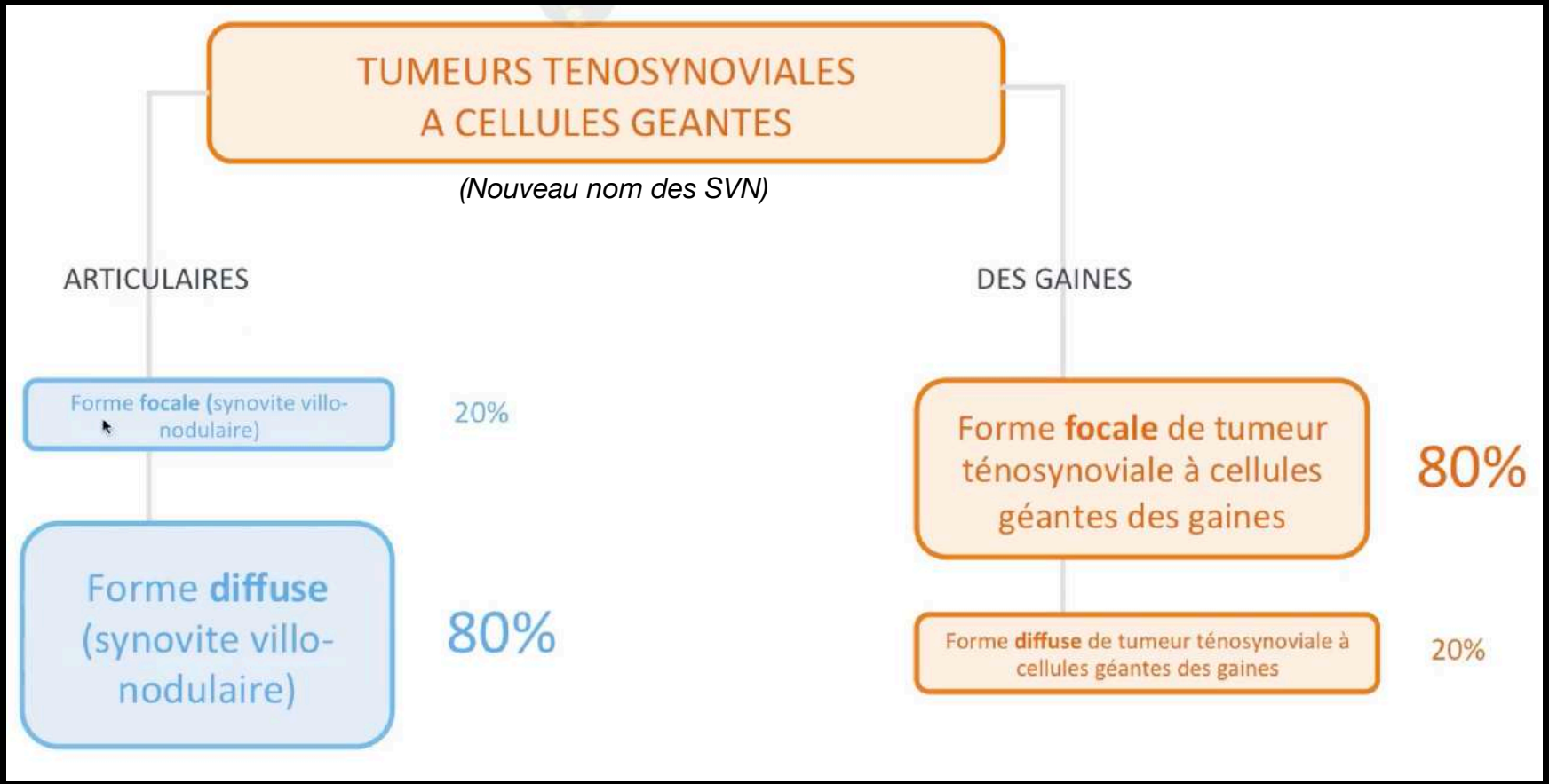
TUMEURS TENOSYNOVIALES
A CELLULES GEANTES
(Nouveau nom des SVN)
ARTICULAIRES
DES GAINES
Forme focale (synovite villo-nodulaire)
20%
Forme diffuse (synovite villo-nodulaire)
80%
Forme focale de tumeur ténosynoviale à cellules géantes des gaines
80%
Forme diffuse de tumeur ténosynoviale à cellules géantes des gaines
20%

MENU

TUMEURS SYNOVIALES: SYNOVITE VILLO-NODULAIRE

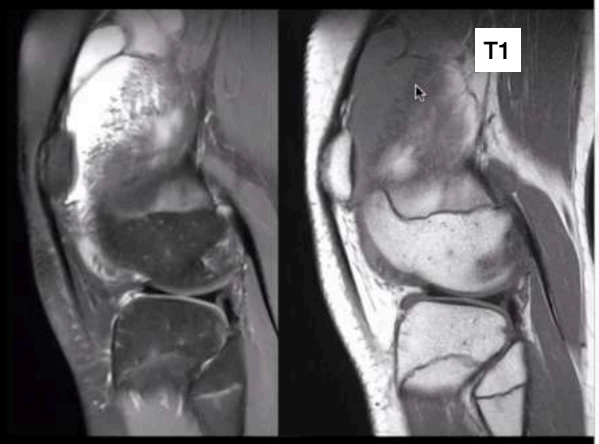

Attention manque T2* : cf diapo suivante

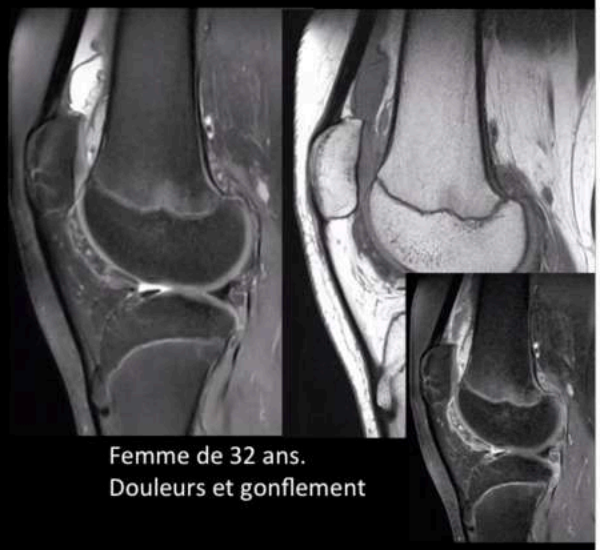

Femme de 32 ans.
Douleurs et gonflement

Localisations:
Genou 80%
Hanche 10%
Cheville 5%...

Forme diffuse

- Terrain et nature:
  - Adulte
  - Idiopathique
  - Prolifération synoviale associant fibrose, cellules géantes et dépôts d'hémosidérine
- Clinique:
  - Epanchement chronique ++
  - Hémarthroses ++
- Sémiologie (forme diffuse):
  - Epaississement synovial
  - Avec prise de contraste
  - Et parfois renforcements nodulaires

SVN - TCG

érode l'os +++

Y penser

IMOSTEO

MENU

SYNOVITE VILLO-NODULAIRE

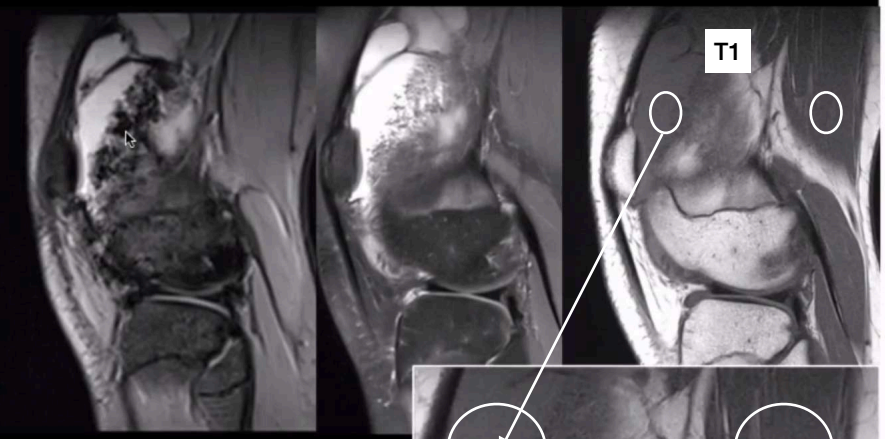

Hémarthrose car hyperT1 par rapport aux muscles

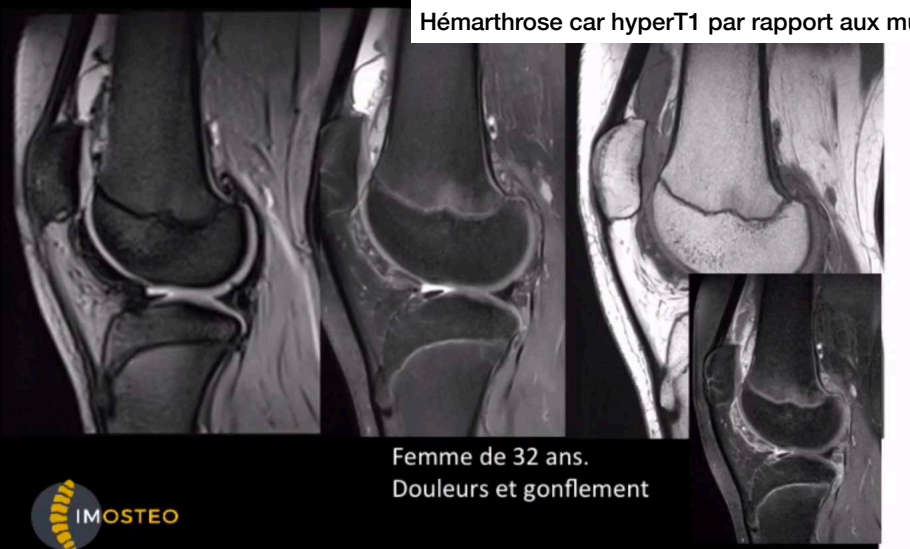

Femme de 32 ans.
Douleurs et gonflement

- Sémiologie (forme diffuse):
  - Epaississement synovial
  - Avec prise de contraste
  - Et parfois renforcements nodulaires
  - Signal faible en T1
  - Signal parfois faible en T2 du fait des dépôts d'hémosidérine
  - Avec blooming sur les séquences en écho de gradient +++
  - Hémarthrose

IMOSTEO

MENU

Synovite villonodulaire pigmentée

- Prolifération tumorale de la synoviale
- Peu symptomatique
- Mono articulaire

- IRM
  - T1 : Hypo/IsoS
  - T2 : HypoS
  - T2* : Dépôts d'hémosidérine en franc hypoS
  - Gado +

MENU

SVN

- Masse du HOFFA
- Se rehaussant apres injection

MENU

SVN

MENU

POINTS-CLÉ

- Masse du HOFFA
- Se rehaussant apres injection

MENU

SYNOVITE VILLO-NODULAIRE FOCALE ANTÉRIEURE

- CF cas 19
- Hoffa : localisation la plus fréquente des SVN focales du genou
- ≠ Chondrome du hoffa

MENU

Localized Nodular Synovitis of the Knee: MR Imaging Appearance and Clinical Correlates in 21 Patients. Huang GS, Lee CH et al. Am. J. Roentgenol. 2003; 181: 539 - 543

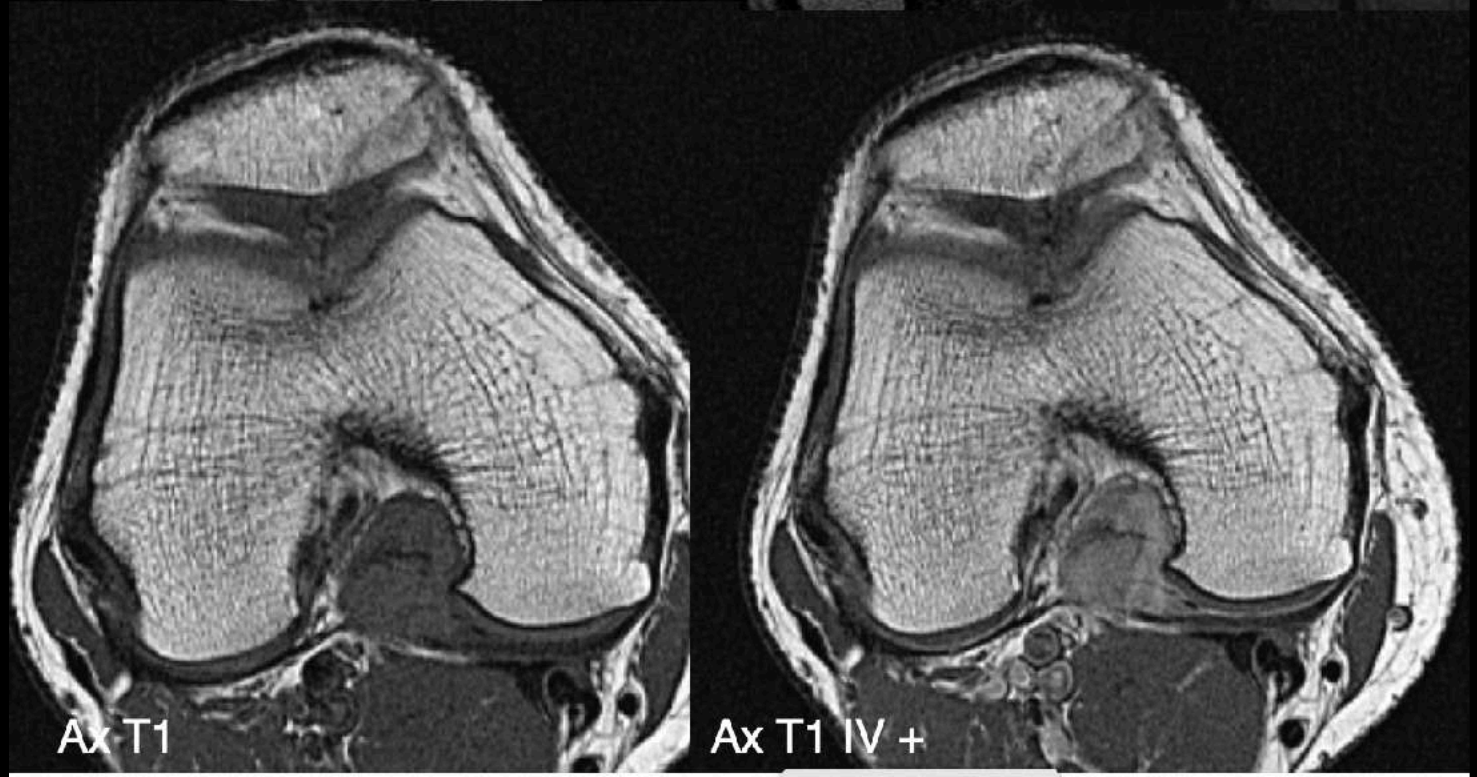

MENU

POINTS CLÉS

- Masse tissulaire
- En arrière du LCP
- Contenu partiellement hémorragique

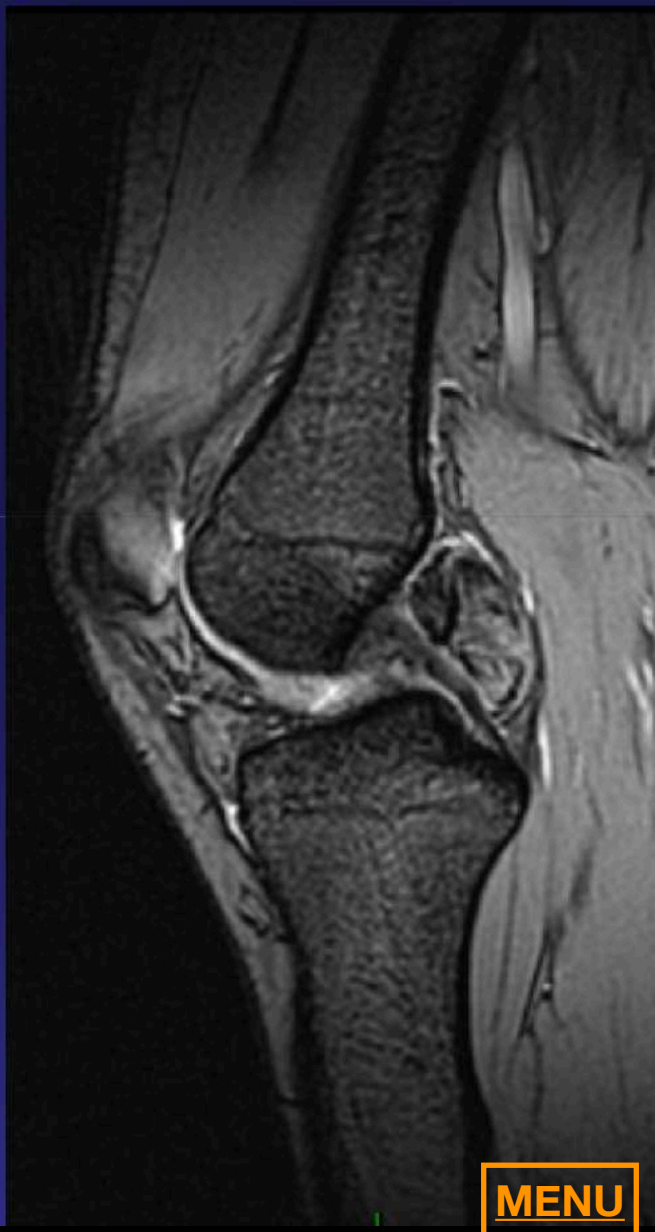

MENU

SYNOVITE VILLO-NODULAIRE FOCALE POSTERIEURE

- = forme pseudo-tumorale des SVN articulaires
- SVN Focale (40 %) ≠ Diffuse (60%)
- Articulation la plus fréquemment touchée : Genou (80 %)
- IRM :
  - Nodule de signal variable
    - Dépôts d'hémosidérine (T2*)
    - Possibles plages focales hyperintenses en T1
  - Siège :
    - Hoffa
    - Recessus quadricipital
    - Echancrure intercondylienne an arrière du LCP
- TT chirurgical : résection nodule – récidive moins fréquente que SVN diffuse

MENU

Contexte: Patiente de 34 ans, pas d'ATCD, gonalgies intermittentes

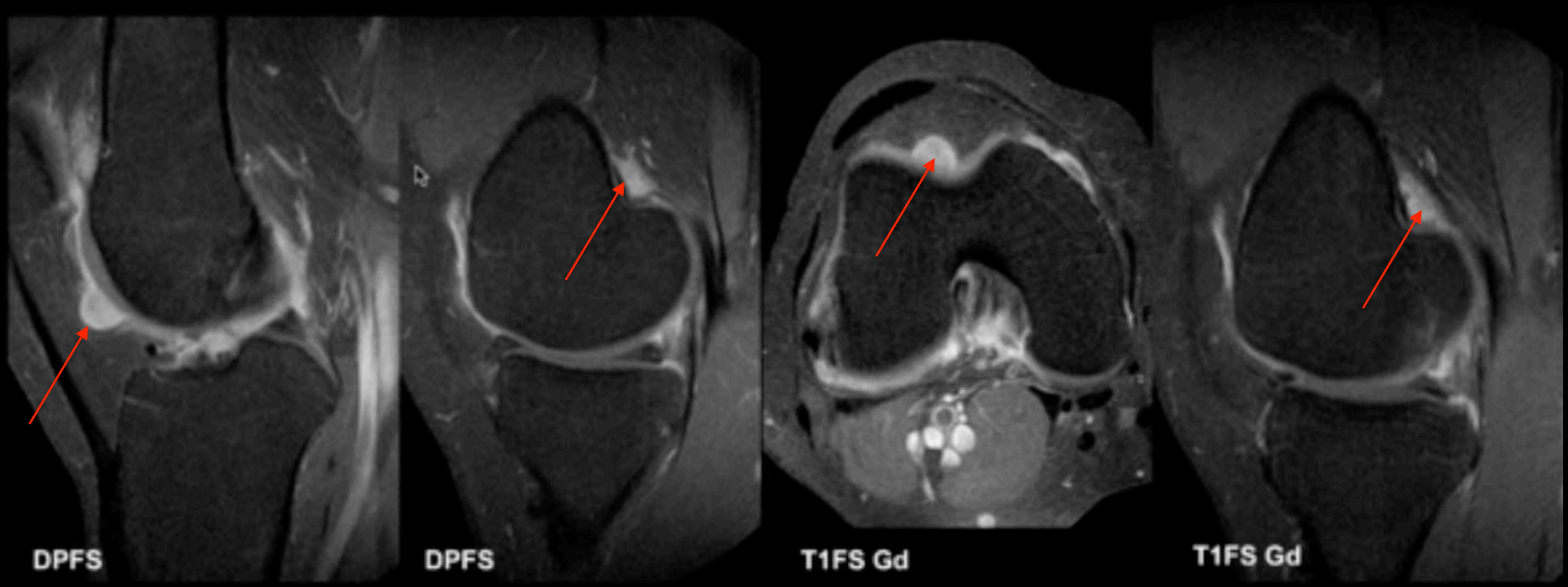

MENU

SVN : peut être unifocale / multifocale / diffuse

Diagnostic: Synovite villo-nodulaire multifocale (≠ diffuse)

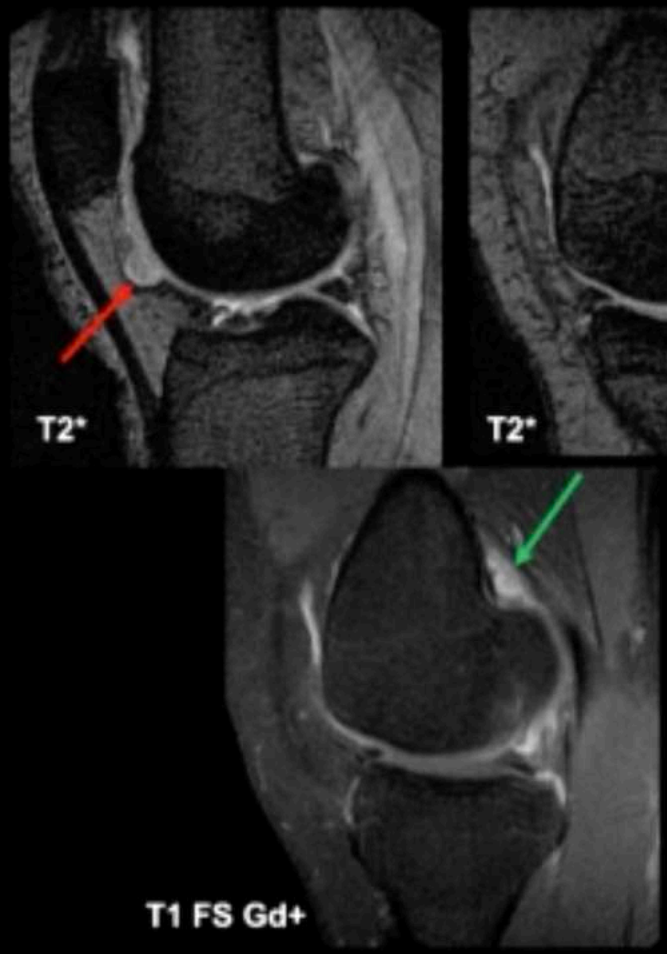

Si SVN multifocale : pas hypoT2* dans 1 cas sur 4
et réhausst plus modéré

Points clés & pièges

1) Pas d'hyposignal T2* dans 20 à 25% des cas
2) Rehaussement généralement modéré après Gd+
3) Chercher toutes les localisations (abords chirurgicaux différents ++)
4) Infrapatellaire: 70%; suprapatellaire 20%; postéro-condylienne 10%

SVN 20%
supra-patellaire

10% SVN
postéro-condylienne

SVN 70%
infra-patellaire

MENU

Synovite villonodulaire pigmentée

- Prolifération tumorale de la synoviale
- Peu symptomatique
- Mono articulaire

- IRM
  - T1 : Hypo/IsoS
  - T2 : HypoS
  - T2* : Dépôts d'hémosidérine en franc hypoS
  - Gado +

MENU

Tumeurs synoviales des articulations, des bourses séreuses et des gaines tendineuses

Liess Laouisset

- Nous traiterons successivement :

Synovite villonodulaire pigmentée (SVNP)
- Synovite villonodulaire pigmentée articulaire
- Synovite villonodulaire pigmentée des gaines tendineuses et des bourses séreuses
- Synovite villonodulaire pigmentée maligne

Chondromatose synoviale primitive

Chondrosarcome synovial

Malformation vasculaire intra-articulaire *(anciennement appelée « hémangiome synovial »)*

Lipome arborescent

Lipome synovial

Fibrome des gaines tendineuses

- Le synovialosarcome n'y figure pas dans cette liste malgré son appellation parce qu'il ne prend pas naissance dans l'articulation. Il se développe volontiers à proximité des articulations. Il envahit l'articulation par contiguité dans 10% des cas. Il est traité dans le chapitre « tumeurs des tissus mous de différenciation incertaine» dans ce tome.

SYNOVITE VILLONODULAIRE PIGMENTEE (SVNP)

Anatomopathologie

- La synovite villonodulaire pigmentée (SVNP) est une **hypertrophie bénigne de la membrane synoviale, caractérisée par la présence de dépôts d'hémosidérine et de deux populations cellulaires** [1-3] :
  - Des cellules mononucléées, d'allure synoviocytaire
  - Des cellules géantes multinucléées qui sont cependant absentes dans 20% des formes articulaires diffuses.
- On peut également retrouver des lymphocytes, des cellules xanthomateuses et des fibroblastes.
- Les dépôts d'hémosidérine peuvent être intra- ou extra-articulaires et sont responsables de la couleur brunâtre caractéristique à l'examen macroscopique.
- Dans la forme articulaire focale, une pseudo-capsule de collagène entoure la lésion.

Etiologie

- Elle est incertaine, mais plusieurs arguments militent pour une cause tumorale [3-7] :
  - Potentiel de prolifération autologue, notamment lors des récidives après chirurgie
  - Présence d'aberrations cytogénétiques (translocations t (1;2), t (2;3) et t (8;12), trisomie des chromosomes 5 et 7), anomalies clonales)
  - Existence de SVNP malignes
  - Description de cas héréditaires

Formes topographiques

- **On distingue les formes intra- et extra-articulaires de SVNP (Tableau 1).**

- Les **formes articulaires**
  - Ce sont les plus classiques mais les moins fréquentes (23%)
  - Elles peuvent être **diffuses ou focales**
- **Les formes extra-articulaires**
  - Ce sont les plus fréquentes (77% des SVNP)
  - On distingue :
    - **Forme tendineuse**, développée dans la gaine synoviale d'un tendon, également **appelée tumeur à cellules géantes de la gaine tendineuse**
    - **Forme bursale**

Tableau 1 : Les différentes formes topographiques de synovite villonodulaire pigmentée [8].

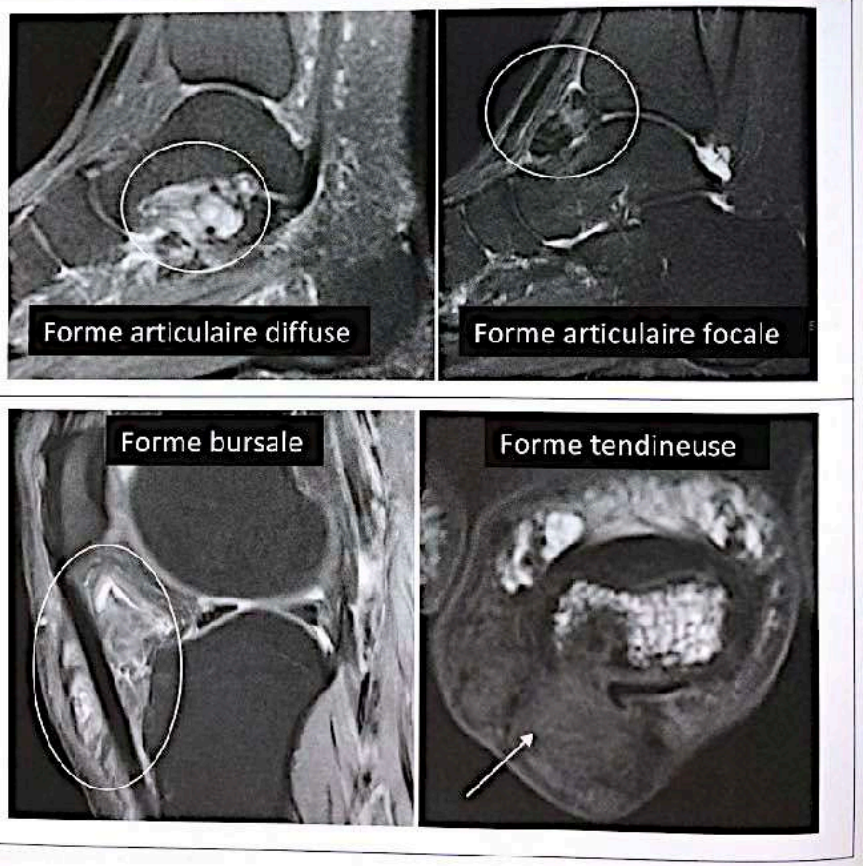

MENU

Incidence et terrain [2, 6, 8-12]

- Forme extra-articulaire : 9,2 cas / million d'habitants.
- Forme articulaire : 1,8 cas / million d'habitants.
- Le pic de fréquence se situe dans les 3ème à 5ème décennies (âge médian = 39 ans).
- Les formes extra-articulaires sont plus fréquentes chez la femme (*sexe ratio* : 2/1), alors que les formes articulaires touchent autant l'homme que la femme.
- Les formes articulaires diffuses peuvent se rencontrer chez l'enfant, parfois dans le cadre d'associations syndromiques (chérubinisme, syndrome de Noonan, syndrome Leopard, lymphoedème primitif) *(Voir le chapitre «Tumeurs des tissus mous et affections génétiques »)*.

Synovite villonodulaire pigmentée articulaire

Topographie [1, 2, 13, 14]

- Les formes articulaires peuvent être diffuses ou focales :
  - La **forme focale** touche surtout le **genou**. La SVNP est localisée et la membrane synoviale est normale dans le reste de l'articulation **(Figure 1)**.
  - La **forme diffuse** touche par ordre décroissant :
    - Genou = 60-80%
    - Hanche = 4-16%
    - Cheville = 5-7%
    - Epaule = 2%
    - Coude = 1-2%
- Les autres localisations sont plus rares : articulation temporo-mandibulaire, articulaires inter-apophysaires postérieures, sacro-iliaque, sous-talienne.

Clinique [8, 15]

- Les signes cliniques associent :
  - Douleur.
  - Limitation des amplitudes et blocages articulaires.
  - **Epanchement intra articulaire**. Le liquide prélevé est :
    - Hémorragique dans 70% ces cas,
    - Jaunâtre ou citrin dans 20% des cas,
    - Brun dans 10% des cas.

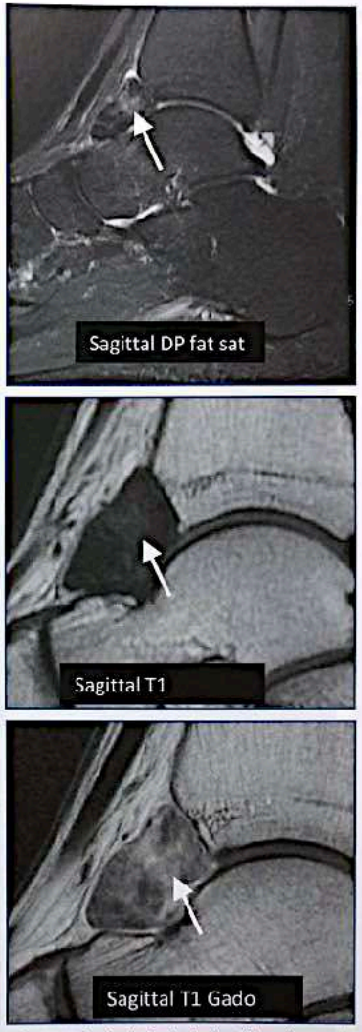

Figure 1 : SVNP focale de l'articulation tibio-talienne chez une patiente de 37 ans, souffrant de douleurs d'horaire mécanique de la cheville gauche. La masse synoviale est localisée dans le récessus antérieur. L'hyposignal en T1 et T2, secondaire aux dépôts d'hémosidérine, est évocateur. Notez la présence d'une plage centrale en isosignal T1 et hypersignal T2 STIR, se rehaussant fortement après injection (flèche blanche).

Imagerie

Radiographies [2, 16-18]

- Forme articulaire focale :
  - Les radiographies sont le plus souvent normales.
  - **Trois signes positifs sont caractéristiques** : forme articulaire diffuse :
    - Epanchement articulaire
    - Masse des tissus mous
    - Erosions osseuses marginales :
      - Elles sont **fréquentes dans les articulations « serrées »** comme la hanche (90% des cas) et l'épaule (75% des cas).
      - **Peu fréquentes dans les articulations lâches** comme le genou (20% des cas)
      - Elles atteignent les deux berges articulaires **(Fig 2)**.

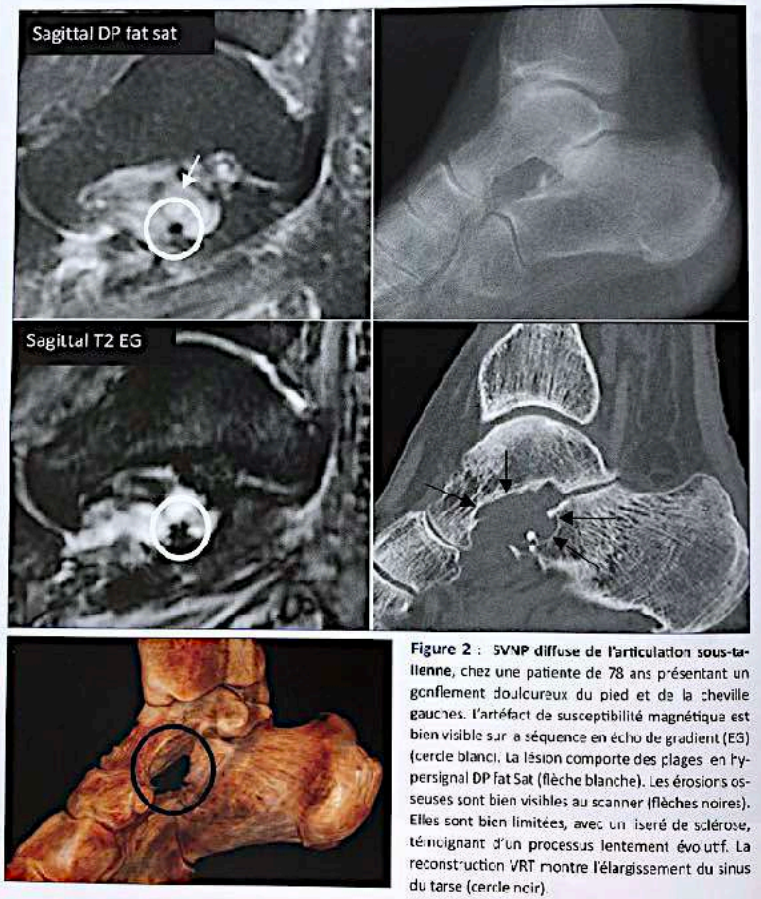

Figure 2 : SVNP diffuse de l'articulation sous-talienne, chez une patiente de 78 ans présentant un gonflement douloureux du pied et de la cheville gauches. L'artéfact de susceptibilité magnétique est bien visible sur la séquence en écho de gradient (EG) (cercle blanc). La lésion comporte des plages en hypersignal DP fat Sat (flèche blanche). Les érosions osseuses sont bien visibles au scanner (flèches noires). Elles sont bien limitées, avec un liseré de sclérose, témoignant d'un processus lentement évolutif. La reconstruction VRT montre l'élargissement du sinus du tarse (cercle noir).

MENU

- **Trois signes négatifs sont importants :**
  - Minéralisation osseuse normale
  - Absence de calcification
  - Interligne articulaire normal, sauf à la hanche où un pincement de l'interligne est fréquent

Trois signes peuvent être visibles en scanner [15, 19, 20]

- Epaississement synovial aspécifique
- Erosions osseuses **(Figs 2 et 3)**
- **Hyperdensité spontanée** de l'épaississement synovial (30% cas), visible surtout dans les formes intra-articulaires diffuses

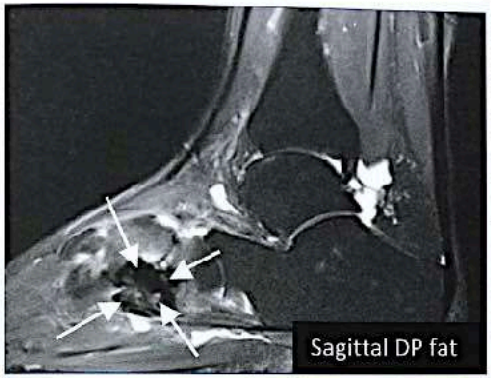

Figure 3 : SVNP du médiotarse et du Lisfranc. Douleurs du pied droit chez une patiente de 57 ans, évoluant depuis 12 ans. L'IRM met en évidence une masse nodulaire centrée sur l'articulation cunéo-cuboïdienne (flèches blanches). Le signal de cette masse est en hyposignal T1 et T2, avec des artéfacts de susceptibilité magnétique sur la séquence T2 EG (cercle blanc), indiquant la présence de dépôts d'hémosidérine. Les érosions osseuses sont mieux analysées sur le scanner (têtes de flèches blanches).

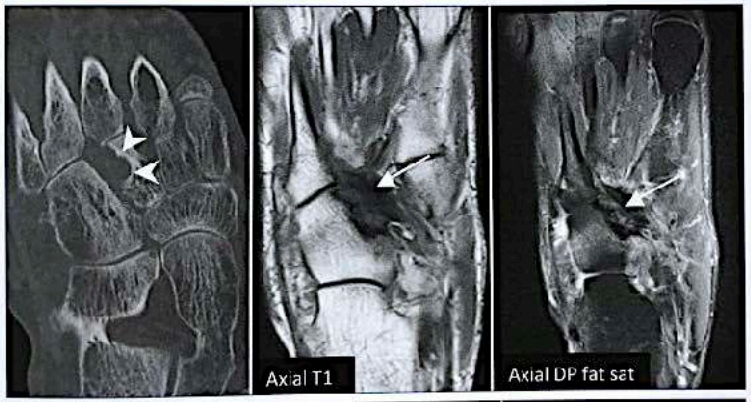

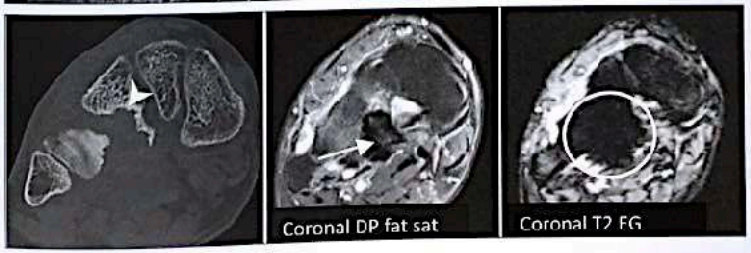

IRM [2, 21-25]

- **La forme articulaire focale se manifeste par :**
  - **Masse synoviale bien limitée**, intra-articulaire, nodulaire ou polypoïde, **se rehaussant après injection de produit de contraste (Fig 1)**
  - **Contenant des dépôts d'hémosidérine, en franc hyposignal T2**
    - Ils sont moins étendus que dans les formes articulaires diffuses [2]
  - Les zones épargnées par ces dépôts peuvent être en hypersignal sur les séquences T2 avec saturation du signal de la graisse **(Fig 1)**.
  - Des érosions de l'os adjacent sont très inconstantes.
  - Il n'y a pas d'épanchement articulaire.
- **Forme articulaire diffuse associe (Figs 2 à 4)**
  - Epanchement articulaire
  - Masse intra-articulaire hétérogène, développée aux dépens de la synoviale, se présentant comme un **épaississement diffus de la synoviale**, avec des zones nodulaires confluentes contenant des **dépôts d'hémosidérine en hyposignal profond** sur toutes les séquences, authentifiés par un **artéfact de susceptibilité magnétique sur les séquences en écho de gradient T2 (Figs 2 et 4).**

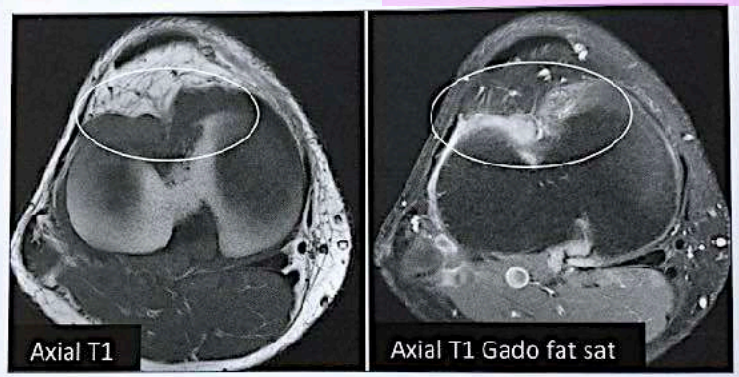

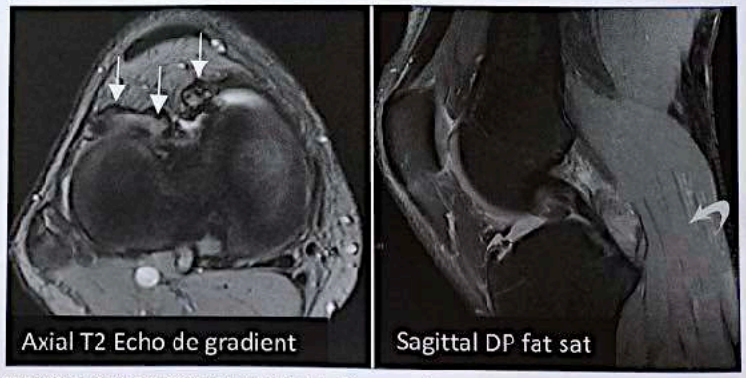

Figure 4 : SVNP diffuse du genou droit, chez un patient de 40 ans, se plaignant de gonalgies antérieures. Hypertrophie synoviale diffuse, prédominant à la partie postérieure de l'articulation (flèche courbe blanche), mais visible également en avant des plateaux tibiaux (cercle blanc). Les cépôts d'hémosidérine sont bien visibles sur les séquences en écho de gradient (flèches blanches).

MENU

Penser à faire une séquence en écho de gradient T2 à la recherche de dépôts d'hémosidérine en cas de suspicion de SVNP articulaire ou extra-articulaire*

- **Le signal du reste de la masse est variable** :
  - Signal iso- ou hypointense au muscle en T1
  - Signal iso- ou hypointense à la graisse en T2
  - Plages en hypersignal T2 liquidien correspondant à de la nécrose [26] ou, plus vraisemblablement, à du liquide articulaire inclus dans la masse synoviale **(Fig 3)** [2].
  - Hypersignal non liquidien sur les séquences T2 avec saturation du signal de la graisse possible **(Figs 1 et 2)**
- Œdème osseux en regard des érosions osseuses.
- Lésions cartilagineuses possibles dans les formes extensives.

Arthrographie et arthroscanner

- Ces examens ne sont pas indispensables.
- Ils montrent une prolifération synoviale sans corps étranger intra-articulaire.
- Ils permettent de faire le bilan de l'état du cartilage articulaire dans les formes articulaires diffuses.

Scintigraphie osseuse

- Il existe une hyperfixation au temps artériel liée à l'hypervascularisation.

PET-FDG [27, 28]

- La tumeur présente un **hypermétabolisme**, avec un SUV maximal moyen de 6, mimant une lésion agressive.

Tumeur à cellules géantes des gaines tendineuses et des bourses séreuses

(Synovite villonodulaire pigmentée des gaines tendineuses et des bourses séreuses)

Topographie [2,8,15,29,30]

- **Forme extra-articulaire bursale** [30]
  - Elle se rencontre dans les bourses sous-acromio-deltoïdienne, infrapatellaire **(Fig 5)** et de la patte d'oie.

Figure 5 : **SVNP de la bourse infra-patellaire**, englobant le ligament patellaire. Patient de 41 ans, se plaignant d'une masse antérieure douloureuse du genou gauche, apparue au décours d'un traumatisme. On retrouve des plages en hyposignal T2 (flèches blanches) au sein de l'hypertrophie synoviale, qui est isointense et qui se rehausse après injection de gadolinium (flèche noire). L'hypersignal liquidien en DP Fat Sat correspond à du liquide synovial inclus dans la masse (tête de flèche noire).

MENU

Pathologie synoviale tumorale et pseudotumorale

M. BEN HAJ AMOR, G. LEFÈBVRE, S. AUBERT, A. RENAUD, X. DEMONDION, A. COTTEN

Les tumeurs et pseudotumeurs d'origine synoviale sont rares et le plus souvent bénignes [1]. Le genou représente le site de prédilection de ces lésions, car la synoviale y est abondante. Ces lésions sont typiquement monoarticulaires et d'évolution lente, ce qui explique le caractère longtemps peu spécifique des données cliniques. L'IRM est la modalité de choix en imagerie pour la caractérisation de ces lésions. L'analyse du signal de ces lésions en T1 et en T2 permet habituellement de retenir un diagnostic.

Les kystes mucoïdes (pseudosynoviaux), le kyste poplité et les autres kystes synoviaux, les plicas synoviales et la pathologie des bourses synoviales paraarticulaires n'entrent pas dans le cadre de ce chapitre.

MEMBRANE SYNOVIALE DU GENOU

La membrane synoviale tapisse la face profonde de la capsule articulaire et les surfaces osseuses intra-articulaires. Elle s'insère à la jonction os-cartilage [2]. Elle tapisse le corps adipeux infrapatellaire formant le pli synovial infrapatellaire (ainsi que les plis alaires). La membrane synoviale se réfléchit en formant des récessus permettant ainsi d'identifier à la partie antérieure et supérieure de l'articulation du genou un profond cul-de-sac, le récessus sous-quadricipital (bourse suprapatellaire), et en arrière la bourse commune du tendon du chef médial du muscle gastrocnémien et du tendon du muscle semimembraneux. Les ligaments croisés et le tendon poplité sont, quant à eux, intracapsulaires, mais extrasynoviaux.

Les pathologies synoviales tumorales et pseudotumorales peuvent s'accompagner d'une atteinte osseuse et cartilagineuse. Le genou étant une articulation lâche (par opposition à la hanche, enserrée dans des moyens d'union actifs puissants), les érosions osseuses doivent être recherchées dans les zones "serrées" de l'articulation, en particulier les zones de réflexion de la synoviale [3].

TUMEUR À CELLULES GÉANTES TÉNOSYNOVIALE (TCGTS)

Cette pathologie prolifératives bénigne se développe aux dépens de la synoviale articulaire, de la bourse séreuse ou de la gaine tendineuse ; elle est classée parmi les tumeurs fibrohistiocytaires [1]. Ainsi, la synovite villonodulaire pigmentée (SVN) et la tumeur à cellules géantes de la gaine tendineuse (TCGGT) appartiennent histologiquement à la même famille tumorale : les tumeurs ténosynoviales à cellules géantes. Cette tumeur est caractérisée par la présence d'un stroma fibreux, de dépôts d'hémosidérine, de cellules mononucléées et de cellules géantes multinucléées en proportion variable.

Selon la topographie, on distingue les formes articulaires (SVN diffuse ou focale) des formes extra-articulaires (tendineuse ou bursale). Nous n'aborderons dans ce chapitre que les formes articulaires.

Tumeur à cellules géantes ténosynoviale localisée intra-articulaire *(synovite villonodulaire pigmentée focale)*

Cette tumeur bénigne intra-articulaire est rare et atteint surtout le genou (75 % des cas). La graisse infrapatellaire en représente le site le plus fréquent (fig. 1), suivie du cul-de-sac sous-quadricipital et de la partie postérieure de la fosse intercondylienne [4, 5]. Il est difficile d'estimer la prévalence de cette lésion, mais dans une série évaluant les masses du genou, elle apparaît 4 fois moins fréquente que la SVN diffuse [6]. Les patients sont asymptomatiques ou présentent une masse plus ou moins douloureuse, un épanchement intra-articulaire et parfois des blocages, surtout si la localisation est infrapatellaire [4].

Fig. 1 : Tumeur à cellules géantes ténosynoviale de localisation intra-articulaire au sein de la graisse infrapatellaire (synovite villonodulaire pigmentée focale). Coupe sagittale en écho de gradient T2. Noter dans ce cas l'aspect très pigmenté en hyposignal franc.

Les radiographies sont normales, ou révèlent un syndrome de masse bien limité des parties molles.

L'IRM représente l'imagerie de choix pour le diagnostic et la planification du geste thérapeutique. On objective une masse bien limitée, généralement ovoïde, isointense ou hyperintense au muscle en T1 et relativement hétérogène, mais globalement hypointense enT2 (fibrose/hémosidérine) (fig. 2). Elle est habituellement faiblement pigmentée (fins dépôts d'hémosidérine à rechercher à la périphérie de la lésion en T2 écho de gradient) (fig. 3). La prise de contraste après injection de gadolinium est modérée à intense, et varie selon le degré de fibrose ou de dépôts d'hémosidérine [7].

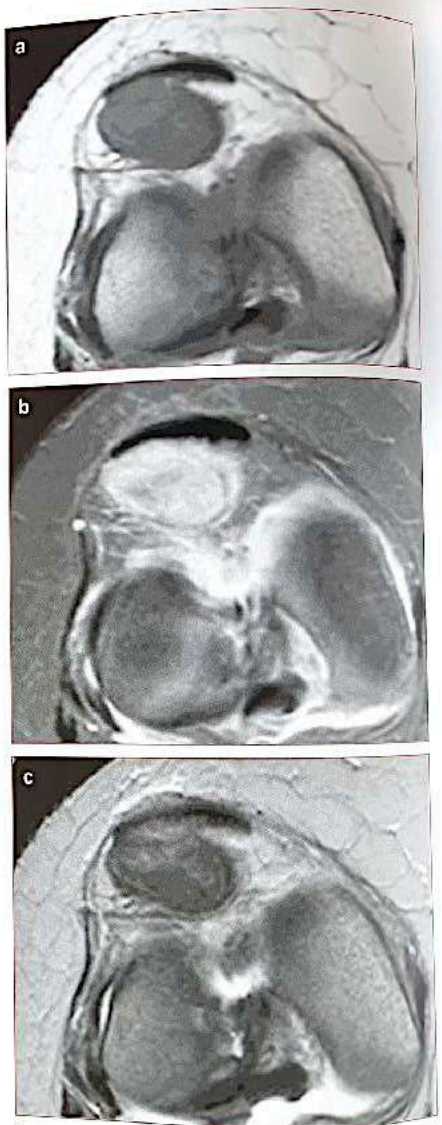

Fig. 2 : Tumeur à cellules géantes ténosynoviale (synovite villonodulaire pigmentée focale), située en arrière du tendon patellaire. Séquences pondérées en T1 sans (a) et après (b) injection de gadolinium, et T2 en turbo spin écho (c) : masse bien limitée présentant un signal hétérogène hypointense T2, isointense en T1, et se rehaussant intensément après injection de gadolinium.

MENU

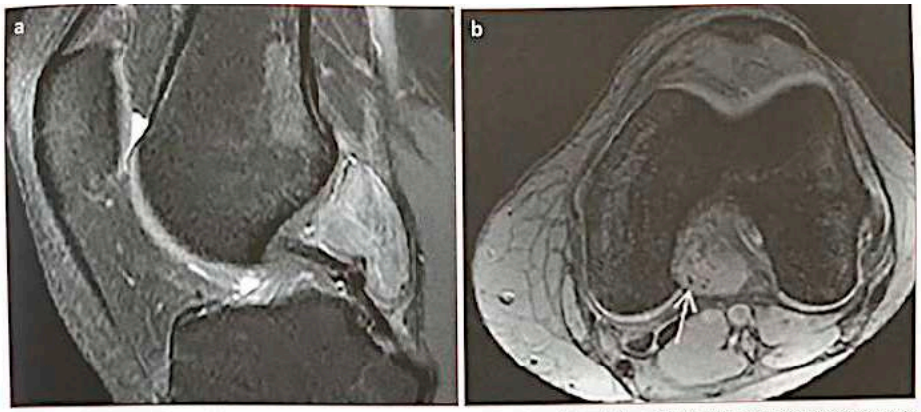

Fig. 3 : Tumeur à cellules géantes ténosynoviale (syncvite villonodulaire pigmentée focale) peu pigmentée (en périphérie uniquement, *flèche blanche*), située dans la fosse intercondylaire. Coupes sagittale T2 (a) et axiale avec suppression du signal de la graisse et axiale en écho de gradient T2 (b).

Il y a peu de données dans la littérature sur l'évolution naturelle de cette lésion. Le traitement de choix repose sur la résection chirurgicale [8]. Le taux de récidive est faible (à la différence de la forme suivante).

Dans sa localisation la plus fréquente, le diagnostic différentiel devant une masse de la graisse infrapatellaire comporte une maladie de Hoffa, un chondrome ou ostéochondrome, un tophus goutteux ou un nodule d'arthrofibrose [4].

Tumeur à cellules géantes ténosynoviale diffuse *(synovite villonodulaire pigmentée diffuse)*

Elle est 4 fois plus fréquente que la tumeur à cellules géantes ténosynoviale localisée [6]. Elle s'observe surtout chez l'adulte jeune (30 à 50 ans) sans prédominance de sexe. Elle se manifeste par une douleur articulaire mécanique d'apparition progressive avec réduction des amplitudes articulaires. L'évolution est lente, sur plusieurs années, ce qui explique le retard diagnostique habituel [9].

Le genou est l'articulation la plus fréquemment affectée (80 % des cas) [3]. Cette tumeur correspond à une hyperplasie synoviale de l'ensemble de l'articulation. La membrane synoviale présente un aspect villeux, nodulaire ou villonodulaire. Elle est tachetée de jaune (cellules spumeuses) et de brun (dépôts d'hémosidérine).

La radiographie est souvent normale ou révèle un épanchement intra-articulaire non spécifique. On peut parfois observer une tuméfaction synoviale plus ou moins dense (en fonction du dépôt d'hémosidérine) et des érosions osseuses marginales bien limitées, par invasion directe de la synoviale (fig. 4). Ces érosions sont typiquement bordées d'un liseré d'ostéosclérose étant donné la lenteur d'évolution du processus. Elles sont plus tardives et moins fréquentes au genou qu'à la hanche en raison de la possibilité d'expansion des récessus articulaires (récessus sous-quadricipital et kyste poplité notamment). Il n'y a habituellement pas de raréfaction osseuse associée. Les calcifications sont rares et doivent faire évoquer d'autres affections.

Fig. 4 : Tumeur à cellules géantes ténosynoviale diffuse du genou. Notez la masse des parties molles (*tête de flèche*) et les érosions osseuses en arrière du condyle fémoral (*flèche*).

L'IRM est l'examen de choix pour le diagnostic, le bilan d'extension de cette affection et la planification opératoire. On observe (fig. 5) :

- une synoviale épaisse, irrégulière, villeuse et/ou nodulaire, de signal hétérogène en T1 et en T2. Les nodules ou plages en hyposignal T2 témoignent d'un tissu fibreux et de dépôts d'hémosidérine, ce qui est évocateur du diagnostic. La visibilité de ces derniers est sensibilisée par les séquences en T2 écho de gradient ("blooming artefact" : artéfacts de susceptibilité magnétique). Cette séquence revêt également un grand intérêt dans la cartographie lésionnelle précise préthérapeutique et le suivi. Tous les intermédiaires sont possibles entre de fines villosités synoviales ou au contraire de volumineuses masses synoviales hypointenses bombant dans l'épanchement intra-articulaire habituellement associé. L'injection de gadolinium rehausse la synoviale, sauf les contingents fibreux et les dépôts d'hémosidérine qui sont par conséquent très nettement silhouettés ;
- parfois des érosions osseuses essentiellement marginales, qui peuvent être associées à un œdème de la moelle osseuse adjacente.

Des formes malignes avec localisations métastatiques sont exceptionnelles et correspondent à la présence d'un contingent conventionnel de tumeur ténosynoviale à cellules géantes associé à un contingent malin sarcomateux, ou à une forme conventionnelle connue qui récidive sous la forme d'un sarcome [1].

La prise en charge thérapeutique n'est pas consensuelle et les récidives sont fréquentes. Lors d'une arthroscopie, l'aspect est souvent caractéristique sous la forme d'un ou plusieurs nodules plus pédiculés que sessiles, de couleur brun jaunâtre selon le degré d'infiltration en hémosidérine. Le traitement repose sur une synovectomie qui doit être la plus complète possible [10]. Au cas par cas se discute la place d'une synoviorthèse isotopique ou de la radiothérapie externe.

L'identification des mécanismes moléculaires à l'origine des TCGTS constitue à ce jour le rationnel des approches médicales par thérapie ciblée. Récemment, une équipe [11] a rapporté l'efficacité d'un anticorps monoclonal anti-CSF1 (surexprimé dans les TCGTS) : 27 des 28 patients évaluables ont été améliorés cliniquement, avec 24 réponses objectives en IRM, sur des formes diffuses. La place du traitement médical dans cette pathologie reste cependant encore très discutée.

Le diagnostic différentiel correspond aux pathologies synoviales hypointenses en pondération T2 [12] (Tableau 1).

Tableau 1

Pathologies synoviales hypointenses en T2 (étiologies fréquentes en gras)
Arthropathie hémophilique
Goutte tophacée chronique
Arthropathie amyloïde
Hémarthrose chronique
Chondrocalcinose
Polyarthrite rhumatoïde d'évolution longue
Ostéochondromatose synoviale très calcifiée
Ostéoarthropathies nerveuses (fragments osseux)

MENU

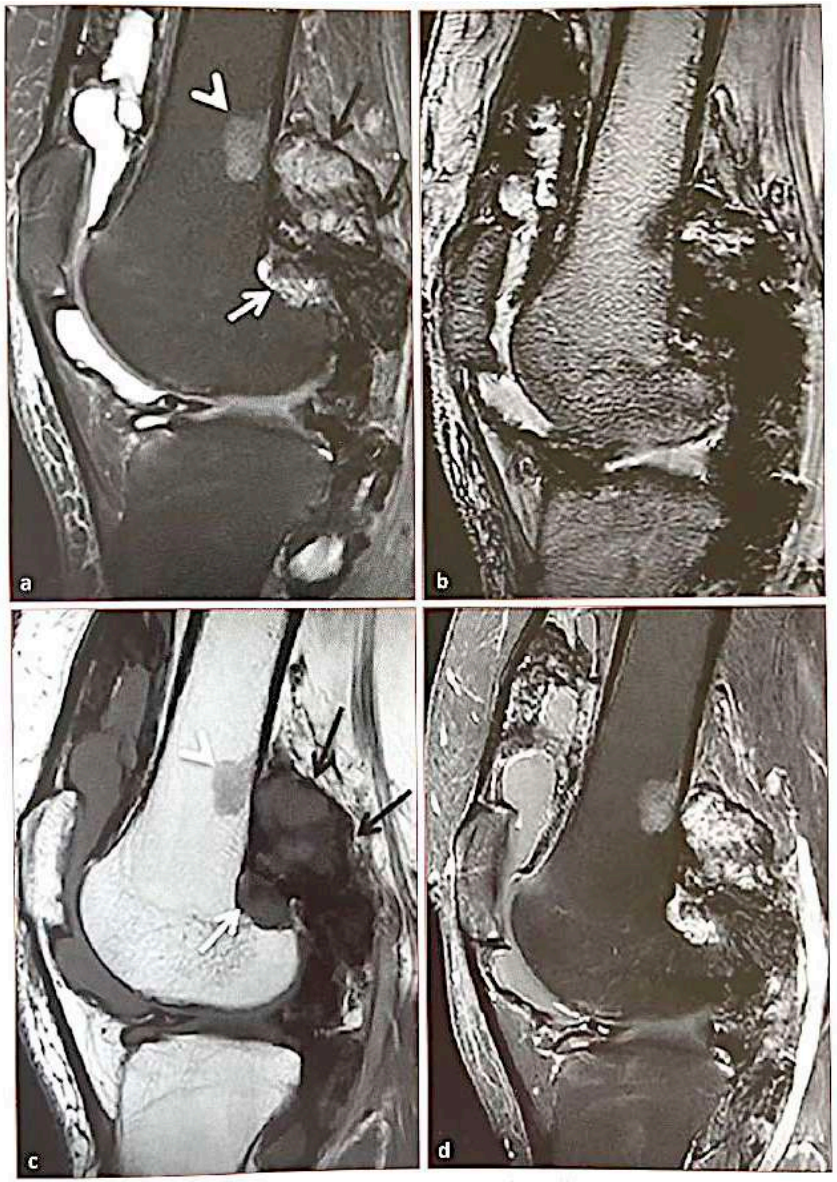

Fig. 5 : Tumeur ténosynoviale à cellules géantes diffuse du genou. Coupes sagittales pondérées en T2 turbo spin écho fat sat (a) et en écho de gradient (b) : masse hétérogène en hyposignal T2 marquée, en arrière du condyle fémoral et descendant dans l'échancrure intercondylienne (*flèches noires*). L'hyposignal des dépôts d'hémosidérine est mieux visible en écho de gradient, notamment dans le cul-de-sac sous-quadricipital. Coupes sagittales pondérées en T1 sans (c) et T1 après injection de produit de contraste (d) : la lésion se rehausse fortement après injection de produit de contraste. Noter l'érosion osseuse (*flèche blanche*) et l'œdème osseux (*tête de flèche*).

Il s'agit essentiellement :

- *de l'arthropathie hémophilique* (fig. 6) avec répétition d'hémarthroses [13]. Le contexte clinique est habituellement connu et l'IRM, lorsqu'elle est demandée, permet d'évaluer l'abondance des dépôts d'hémosidérine et la dégradation articulaire [14, 15] ;
- *de la goutte tophacée chronique*, secondaire à des dépôts de cristaux d'urate de sodium dans et/ou autour des articulations. En radiographie, on peut parfois observer des tophus denses péri-articulaires ou péripatellaires (et notamment prépatellaires). L'os en regard peut être le siège de volumineuses érosions bien limitées (fig. 7) ou au contraire de prolifération exubérantes. En IRM, les tophus se traduisent sous forme de masses nodulaires ou mal limitées, en hyposignal ou de signal intermédiaire en T1, le plus souvent hypointenses en pondération T2 sans suppression du signal de la graisse. Comme ils peuvent être enchâssés dans la synoviale, la goutte constitue l'une des étiologies de synoviale hypointense en T2 (cf. tableau 1). Après injection de gadolinium, les tophus se rehaussent de façon homogène ou à leur périphérie [16].

Alors que les érosions osseuses en regard de tophus sont fréquentes, on observe rarement un œdème osseux, mis à part lors d'un accès aigu [17] (fig. 7).

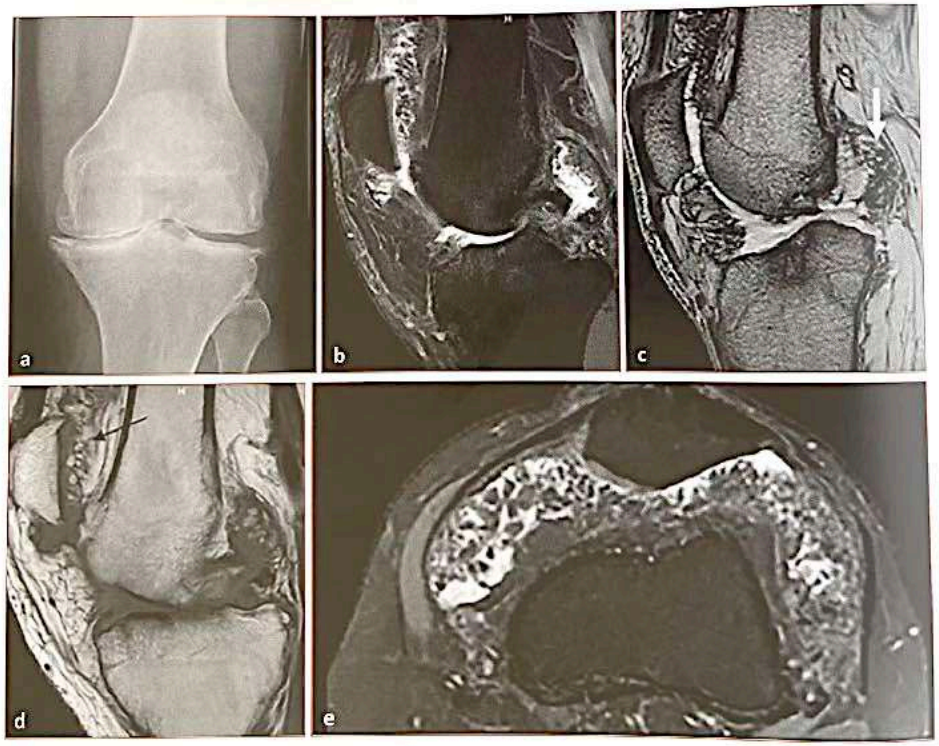

Fig. 6 : Arthropathie hémophilique du genou. Radiographie standard (a) : pincement des deux compartiments fémorotibiaux, ostéophytose marginale et hypertrophie des épiphyses dont les surfaces articulaires sont aplaties. Coupes sagittales pondérées en T2 Fat Sat (a) et en écho de gradient (b) : hypertrophie synoviale associée à des dépôts intrasynoviaux d'hémosidérine en hyposignal T2, majoré sur la séquence en écho de gradient (*flèche blanche*). Coupe sagittale pondérée en T1 et axiale T2 après suppression du signal de la graisse (d, e) : noter le lipome arborescent associé à la pathologie chronique (*flèche noire*).

MENU

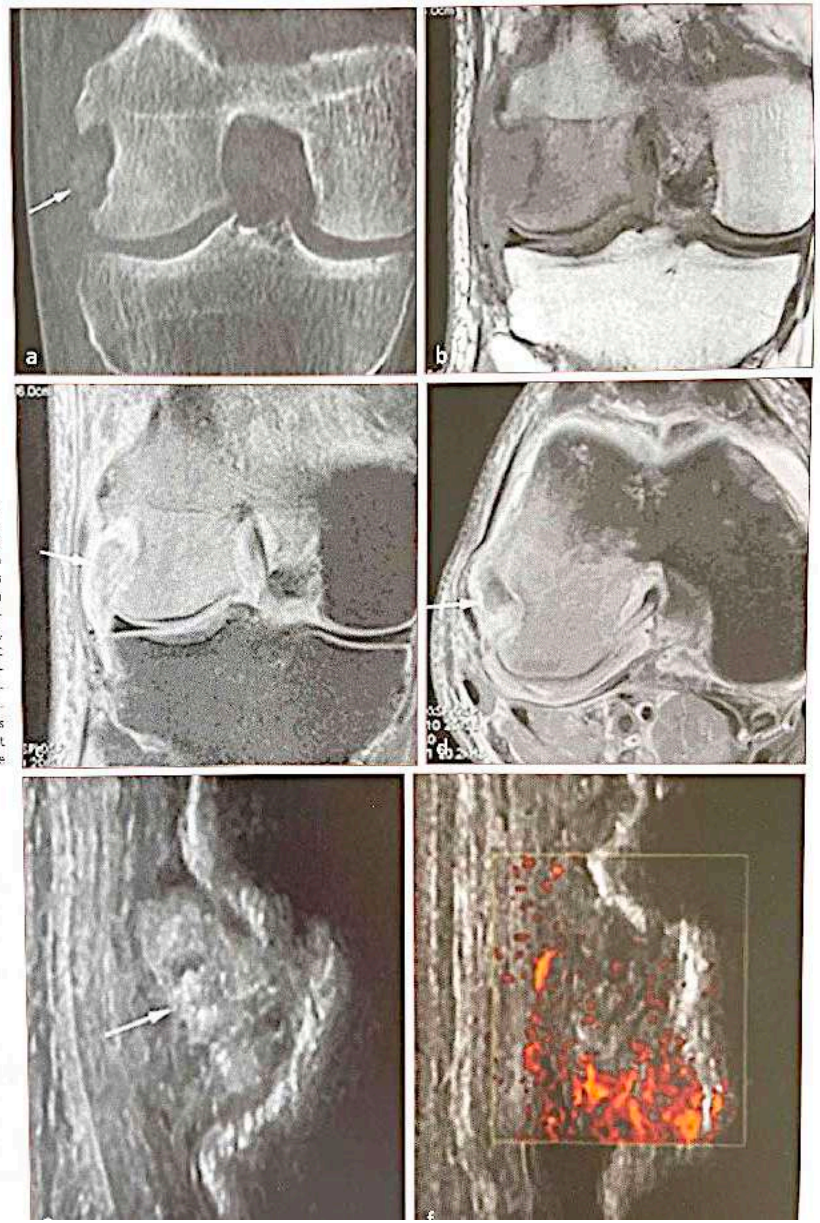

Fig. 7 : Goutte tophacée chronique. Tophus faiblement calcifié en scanner (a) responsable d'une érosion condylienne. Le tophus apparaît hypointense en T1 (b), partiellement hypointense en T2 (c, d) (*flèche*), (d) et hyperéchogène avec microponctuations en échographie (e). Noter l'importante réaction inflammatoire de l'os et des tissus mous adjacents en IRM et en écho-Doppler énergie (accès aigu) (f).

HÉMANGIOME SYNOVIAL

Il s'agit d'une malformation vasculaire bénigne de la membrane synoviale, généralement d'origine veineuse, capillaire, ou mixte [18, 19]. Cette lésion rare s'observe essentiellement au genou (60 %) [20], le plus souvent de manière diffuse ; elle est plus rarement focale et pédiculée. Elle affecte l'enfant ou l'adulte jeune, et dans 75 % des cas, les patients sont symptomatiques avant l'âge de 16 ans [19]. L'hémangiome synovial se manifeste par des épisodes répétés de douleurs et de tuméfaction articulaire en rapport avec une hémarthrose [21]. Le retard diagnostique est fréquent, ce qui peut permettre le développement d'une arthropathie similaire à celle de l'arthropathie hémophilique. On peut également observer, lorsque l'hémangiome est pédiculé, une limitation de la mobilité articulaire, une amyotrophie, ou des blocages.

Les radiographies sont le plus souvent normales. On observe parfois des phlébolithes (notamment en cas d'atteinte musculaire associée), une masse des tissus mous, une raréfaction osseuse, une augmentation de la taille du membre ou une accélération de la maturation des épiphyses, secondaires à l'hyperhémie chronique, et une arthropathie dégénérative simulant celle de l'hémophilie.

L'IRM constitue l'imagerie de choix. Les caractéristiques morphologiques sont quasiment pathognomoniques : lésion de contours bien ou mal limités (et alors infiltrants), mais sans véritable syndrome de masse, ce qui est évocateur. Les canaux vasculaires tubulés, serpigineux ou caviteires sont hypo ou isointenses en T1 et fortement hyperintenses en T2 (stase vasculaire) (fig. 8). Ces structures vasculaires peuvent être séparées et entourées de graisse, identifiée en pondération T1. Son rehaussement après

Fig. 8 : Hémangiome synovial. Masse polylobulée de la graisse infrapatellaire en hypersignal intense en T2 et T2* (stase vasculaire) (a, c) et hyposignal T1 (b). Le rehaussement est hétérogène après injection de produit de contraste (d).

MENU

injection de gadolinium peut être hétérogène en cas de volumineuse lésion et permet de le différencier des muscles adjacents, mais également d'un épanchement intra-articulaire souvent associé [22]. Des dépôts d'hémosidérine peuvent être présents au sein de la synoviale, en raison des épisodes d'hémarthrose.

La prise en charge thérapeutique doit être précoce pour limiter le risque d'arthropathie destructrice. Elle repose sur une exérèse chirurgicale par voie arthroscopique ou à ciel ouvert en fonction du caractère localisé ou diffus de l'hémangiome.

LIPOME ARBORESCENT ET LIPOME SYNOVIAL

Lipome arborescent

Le lipome arborescent est une lésion pseudotumorale rare, bénigne, caractérisée par une infiltration lipomateuse sous-synoviale. La cause exacte de cette lésion n'est pas connue, mais l'hypothèse principale est celle d'une réaction à une pathologie articulaire dégénérative, inflammatoire ou microtraumatique [23], c'est-à-dire à une synovite chronique (**fig. 6**). Cette pseudotumeur intéresse habituellement le récessus suprapatellaire du genou [24]. Il peut être uni ou bilatéral, voire multifocal (en cas de polyarthrite rhumatoïde par exemple). Les patients se plaignent volontiers de douleurs chroniques avec tuméfaction du genou.

En radiographie, une tuméfaction sous-quadricipitale en partie graisseuse fait rarement évoquer le diagnostic. En IRM, le lipome arborescent se traduit par une hypertrophie graisseuse des franges synoviales, plus rarement par un amas graisseux sous-synovial. Le signal des lésions est identique à celui de la graisse adjacente sur toutes les séquences (**fig. 9**) [25]. Un épanchement intra-articulaire est fréquemment associé, avec de possibles artéfacts de déplacement chimique à l'interface entre le lipome et le liquide synovial.

Le traitement, lorsqu'il est nécessaire, consiste à traiter l'arthropathie sous-jacente et éventuellement à réaliser une synovectomie.

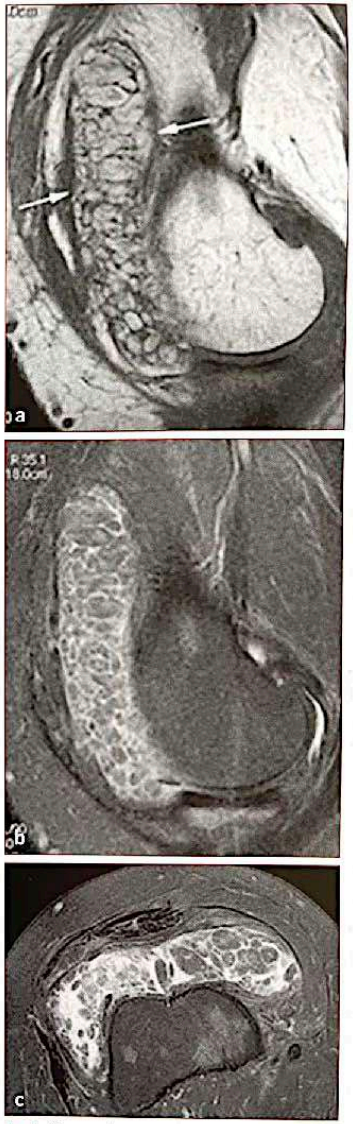

Fig. 9 : Lipome arborescent du genou. Le récessus sous-quadricipital est rempli de villosités de signal graisseux en T1 (*flèches*) (**a**), s'effaçant sur les séquences pondérées en T2 avec saturation du signal de la graisse (**b, c**).

Lipome synovial

Il est beaucoup plus rare que le lipome arborescent et se différencie de ce dernier par l'absence d'infiltration lipomateuse de la synoviale ou d'arthropathie sous-jacente [26]. Il est principalement décrit au genou, notamment dans le corps adipeux infrapatellaire. D'autres localisations ont été rapportées (récessus suprapatellaire, ménisque médial et échancrure intercondylienne, hanche, rachis lombaire). Il se manifeste généralement par des épisodes de blocage du genou. Les caractéristiques IRM peuvent être évocatrices : lésion bien limitée, nodulaire, dont le signal est identique à celui de la graisse sous-cutanée sur l'ensemble des séquences. Il peut parfois contenir des plages de différenciation cartilagineuse, osseuse ou myxoïde comme les autres lipomes.

CHONDROMATOSE SYNOVIALE PRIMITIVE

Cette affection rare de la membrane synoviale est désormais considérée comme un processus tumoral bénin [27]. Elle se caractérise par la formation de multiples nodules cartilagineux hyalins (chondromes) qui peuvent se calcifier et s'ossifier (ostéochondromes). Ils font progressivement saillie dans le liquide articulaire et peuvent se détacher de la synoviale pour devenir libres dans la cavité articulaire. Ils tendent alors à se confiner dans les récessus articulaires, notamment en arrière de l'échancrure intercondylienne, dans la gaine du tendon poplité ou dans un kyste poplité.

Ces nodules sont typiquement multiples, de forme sensiblement identique et de petite taille, à la différence des ostéochondromes secondaires à une arthropathie notamment dégénérative dont le nombre est faible (≤ 5) et la taille souvent importante et inégale.

Lorsque tous les chondromes ont été libérés, la synoviale redevient inactive. Les chondromes peuvent rester libres et augmenter de taille en se nourrissant par imbibition dans le liquide synovial, fusionner entre eux pour former un gros amas, ou se rattacher à la synoviale où ils sont résorbés ou continuent à grossir.

La chondromatose synoviale primitive est typiquement monoarticulaire, n'affectant qu'exceptionnellement plusieurs articulations. Elle atteint le genou dans plus de la moitié des cas.

En radiographie, on recherche :

- des calcifications intra-articulaires diffuses de type cartilagineux (floues, floconneuses, en arc et anneaux), rarement regroupées en une masse calcifiée, notamment dans la graisse de Hoffa ;
- des ostéochondromes multiples, de taille et de forme sensiblement identiques, qui témoignent d'une maturation plus avancée ;
- des érosions osseuses extrinsèques marginales secondaires à la pression qu'exercent les chondromes ;
- un diastasis secondaire à l'incarcération de chondromes dans l'interligne articulaire ou à une hypertrophie compensatrice du cartilage articulaire (rarement observé au genou) ;
- des remaniements dégénératifs de l'articulation secondaires à la présence de ces corps étrangers (tardivement).

En IRM, lorsque les chondromes sont encore enchâssés dans la synoviale, ils se traduisent par des épaississements nodulaires et lobulés de celle-ci en signal intermédiaire en T1 et en hypersignal T2 homogène tant qu'ils ne sont pas calcifiés. Ces amas ne se rehaussent pas après injection de gadolinium, sauf à leurs contours ou en arcs et anneaux. Les calcifications des chondromes se traduisent par des ponctuations ou plages en hyposignal sur toutes les séquences. En cas d'ossification (ostéochondromes), un hypersignal T1 central de type graisseux peut être observé. Un épaississement et un rehaussement de la synoviale sont fréquents et traduisent une activité persistante de la synoviale. Des érosions secondaires à la pression des chondromes peuvent être visualisées [28, 29] (**fig. 10**).

MENU

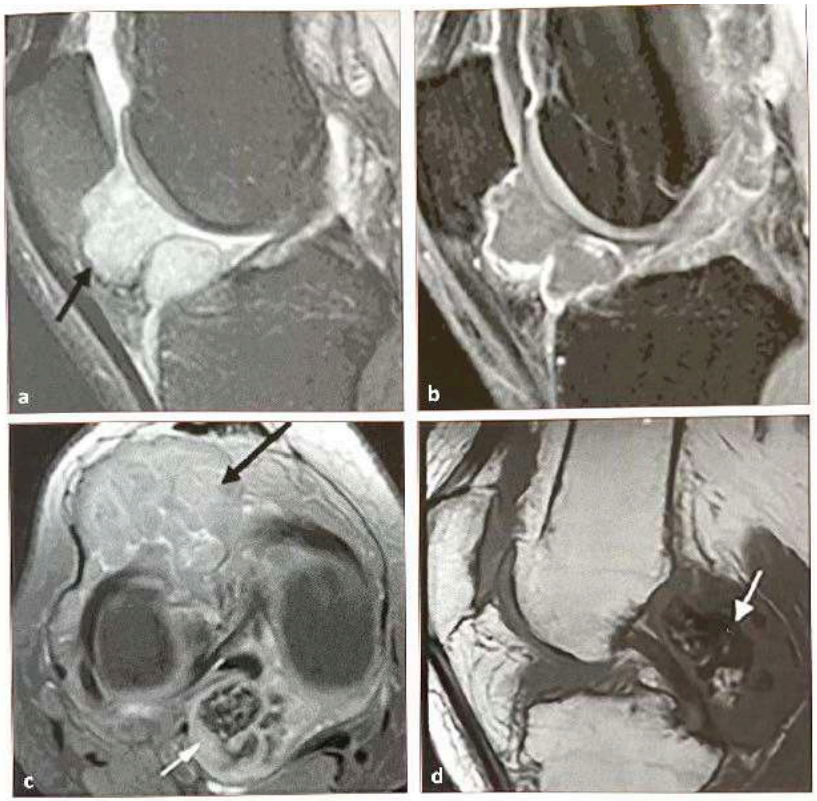

Fig. 10 : Chondromatose synoviale primitive. Séquence sagittale pondérée en T2 (a), T1 après injection de gadolinium (b) et axiale pondérée en T2 (c). Chondrome non minéralisé en regard de la graisse de Hoffa (*flèche noire*). Séquence sagittale pondérée en T1 (d) : ostéochondrome en arrière du ligament croisé postérieur (*flèche blanche*).

TUMEURS SYNOVIALES MALIGNES

Chondrosarcome synovial

Cette tumeur maligne extrêmement rare peut être primitive ou secondaire, le plus souvent à une chondromatose synoviale [30]. Elle affecte des patients de 25 à 75 ans avec une discrète prédominance masculine. Elle se manifeste par une douleur et une tuméfaction de l'articulation. Le genou représente le siège de prédilection de cette tumeur (75 % des cas).

Le diagnostic différentiel clinique, histologique et radiologique avec une chondromatose synoviale est très difficile, et nécessite une expertise des différents spécialistes.

Quelques éléments sémiologiques permettent cependant d'évoquer le chondrosarcome synovial : une destruction agressive corticale (intérêt du scanner), un envahissement médullaire (IRM), une extension extra-articulaire (**fig. 11**) et des métastases locorégionales ganglionnaires ou thoraciques.

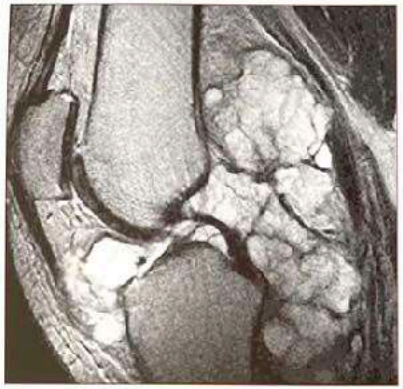

Fig. 11 : Chondrosarcome synovial. Séquence sagittale T2 : volumineuse masse polylobée intra et extra-articulaire envahissant l'échancrure intercondylienne et s'étendant en avant vers l'espace graisseux infrapatellaire.

Métastase synoviale

La synoviale est rarement le siège de métastases, malgré son importante vascularisation. Le cancer bronchopulmonaire en est l'étiologie la plus fréquente. La topographie la plus habituelle concerne le genou. Le diagnostic repose sur la biopsie synoviale.

Tumeurs juxtasynoviales

Il faut garder à l'esprit la possibilité d'autres tumeurs malignes juxtasynoviales devant des signes radiologiques atypiques comme un envahissement cortical mal limité, en dehors des zones de réflexion de la synoviale (**fig. 12**), ou d'un sarcome synovial intra-articulaire (**fig. 13**). Malgré sa prédilection pour les régions périarticulaires, et dans certains cas sa situation intra-articulaire (ce qui lui a valu son appellation), le sarcome synovial (ou synovialosarcome) n'a aucun

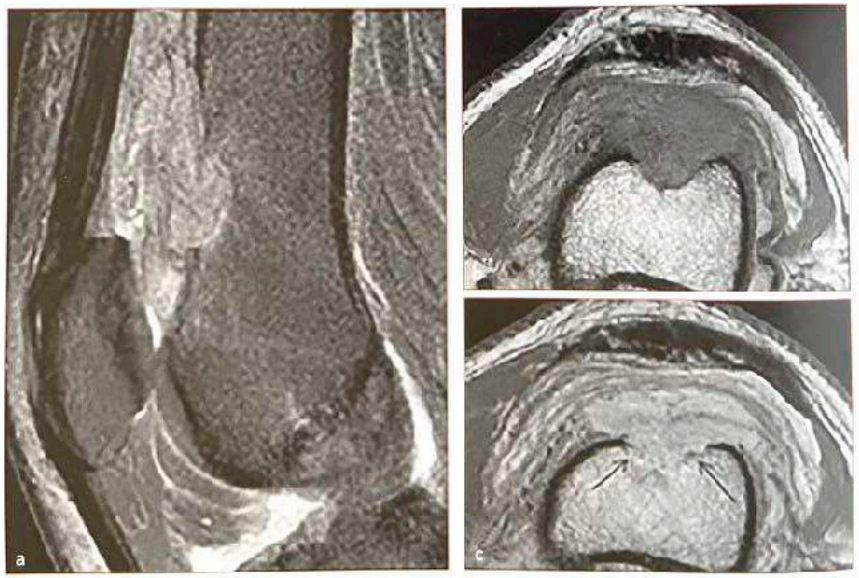

Fig. 12 : Sarcome à cellules fusiformes. Coupes sagittale T2 (a) avec suppression du signal de la graisse, axiale T1 (b) et T1 après injection de gadolinium (c). Masse polylobée hétérogène en T2 située dans le cul-de-sac sous-quadricipital, responsable d'un envahissement osseux par contiguïté (*flèches*).

MENU

SYNOVITE VILLO-NODULAIRE

Figure 5 : Synovite villo-nodulaire de l'épaule chez une jeune femme de 32 ans. **(a)** Radiographie : nombreuses images lacunaires de la tête humérale ; l'interligne omo-huméral est normal ainsi que l'espace sous-acromial. **(b)** Scanner : aspect bien limité par un liseré de sclérose de la lacune. **(c)** IRM T1, image hypodense à limites nettes de la tête avec aspect épaissi du tendon supra-épineux. **(d)** IRM écho de gradient : cloisonnement intra-lésionnel avec hypodensités. **(e)** IRM axiale DPFS : le récessus antérieur de l'articulation est occupé par un processus tissulaire de signal hétérogène (flèches) avec des zones de bas signal (hémosidérine). **(f)** IRM T1 gadolinium, prise de contraste intra-lésionnelle avec un centre qui reste hypointense.

MENU

SYNOVITE VILLO-NODULAIRE

Présentation du cas

Description

- Patiente de 44 ans présentant des douleurs mécaniques antérieures chroniques avec une extension incomplète et douloureuse, sans antécédent de traumatisme.

Question

- Comment décrivez-vous la lésion (fig. 24.1)? Quel est votre diagnostic?

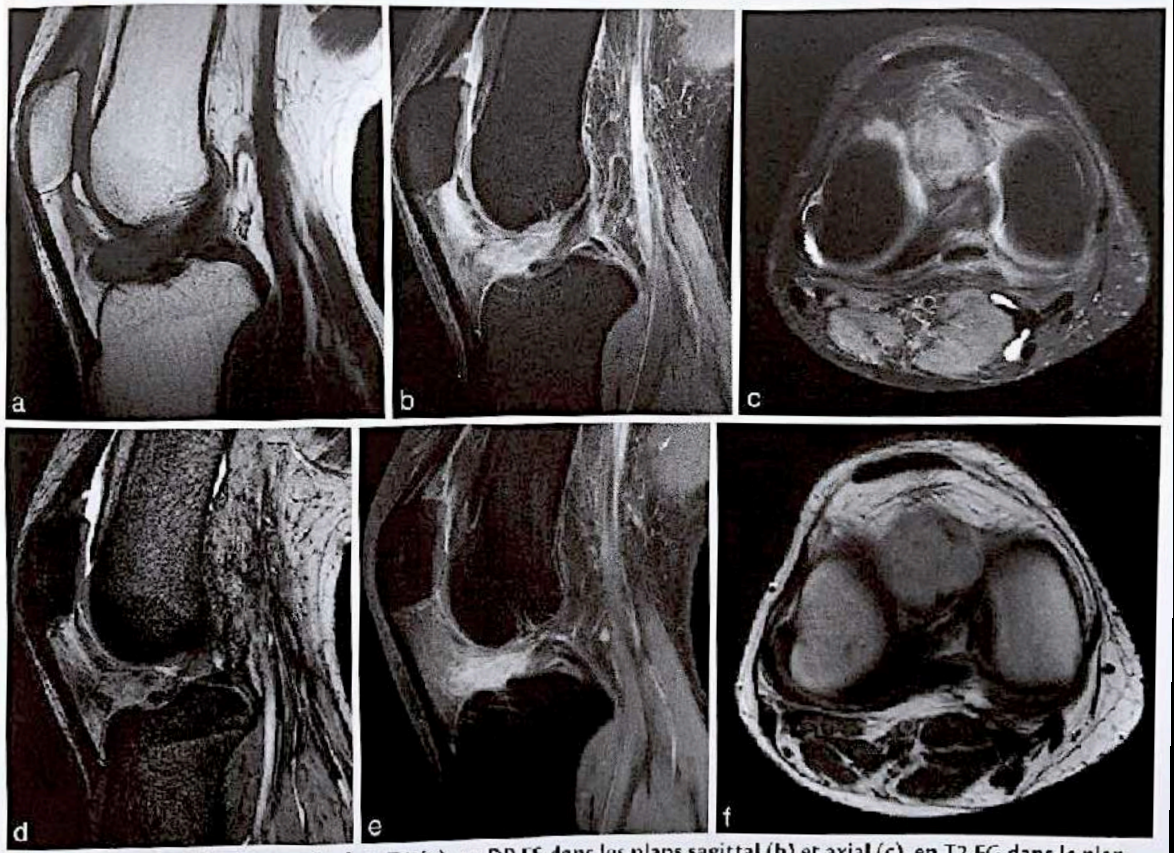

Fig. 24.1 IRM dans le plan sagittal en T1 (a), en DP FS dans les plans sagittal (b) et axial (c), en T2 EG dans le plan sagittal (d), et après injection de gadolinium dans le plan sagittal en pondération T1 FS (e) et en T1 sans FS dans le plan axial (f).

MENU

SYNOVITE VILLO-NODULAIRE

Interprétation

- Lésion ovalaire supracentimétrique unique à contours lobulés à la partie postérieure de la graisse de Hoffa, en regard du site du repli synovial postéro-inférieur du Hoffa (fig. 24.2a, b et e), venant en contact avec le versant antérieur du pied du LCA en effaçant le liquide articulaire. Elle est silhouettée par un liseré de liquide articulaire sur ses côtés en coupe axiale (fig. 24.2c). Ces éléments sont en faveur d'une localisation intracapsulaire.
- Cette lésion est de signal T1 intermédiaire (fig. 24.2a) et hypersignal hétérogène non liquidien en DP FS (fig. 24.2b et c). Son rehaussement est diffus et marqué après injection de produit de contraste (fig. 24.2e et f).
- Il existe quelques zones en périphérie de cette lésion en hyposignal sur toutes les séquences, mieux visibles sur la séquence T2 EG (fig. 24.2d).
- Épanchement intra-articulaire peu abondant.
- Infiltration mal limitée de la graisse de Hoffa en hyposignal T1 et hypersignal DP FS.
- LCA d'apparence normale.

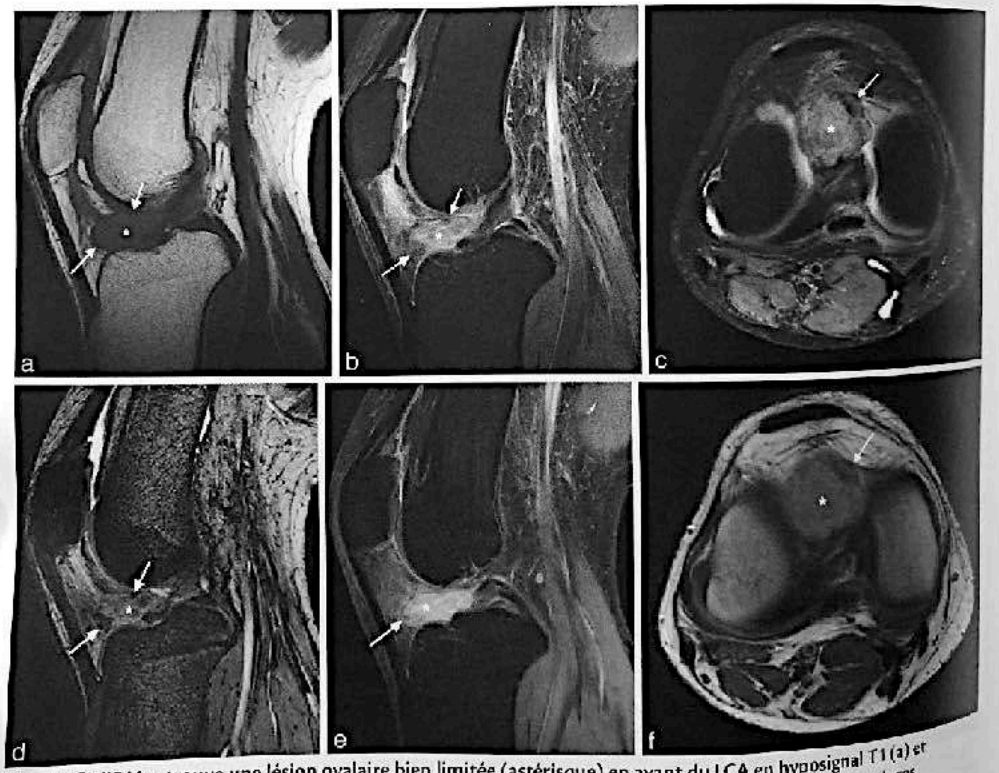

Fig. 24.2 L'IRM retrouve une lésion ovalaire bien limitée (astérisque) en avant du LCA en hyposignal T1 (a) et hypersignal DP FS (b, c) hétérogène, rehaussée après injection de produit de contraste (e, f), avec des plages périphériques en hyposignal (flèche) notamment sur la séquence T2 EG (d).

MENU

SYNOVITE VILLO-NODULAIRE

Diagnostic

- Synovite villonoculaire pigmentée focale.

Commentaires

- La synovite villonodulaire (SVN) est une pathologie proliférative bénigne de la synoviale avec de possibles remaniements hémorragiques. Elle peut être diffuse (fig. 24.3) ou focale.
- La forme focale est quatre fois moins fréquente que la forme diffuse et concerne majoritairement le genou. Elle est localisée essentiellement au niveau de l'espace de Hoffa, puis dans le cul-de-sac sous-quadricipital et dans la partie postérieure de l'espace intercondylien. Sa taille est variable, jusqu'à 9 cm.
- Les remaniements hémorragiques sont à l'origine de dépôts d'hémosidérine, en hyposignal sur toutes les pondérations et ne se rehaussant pas. Ils sont mieux visibles sur la séquence T2 EG (T2*), qui est plus sensible aux artéfacts de susceptibilité magnétique.
- Ces dépôts d'hémosidérine sont plutôt de petite taille et de localisation périphérique dans la SVN focale, et peuvent même être absents.
- Par ailleurs, les dépôts d'hémosidérine dans la synoviale ne sont pas non plus spécifiques de SVN. On les retrouve également dans d'autres situations : arthropathie hémophilique, amylose, hémarthrose chronique, goutte tophacée chronique, polyarthrite rhumatoïde ancienne.
- Le signal de la SVN focale est variable. Il est de signal intermédiaire ou légèrement augmenté par rapport au muscle en T1. Son signal en T2 est hétérogène, toujours augmenté en FS, avec des portions en hyposignal et des portions en hypersignal, voire de petites cavités liquidiennes centrales.
- L'injection de produit de contraste permet d'apprécier le rehaussement de cette lésion qui est variable mais toujours présent, et de mieux analyser la paroi synoviale.
- La récidive après résection chirurgicale est moins fréquente que dans la forme diffuse.
- Les diagnostics différentiels devant une lésion focale de l'espace de Hoffa sont : l'hémangiome synovial, un chondrome ou un ostéochondrome, une maladie de Hoffa, un tophus goutteux, une arthrofibrose focale, un kyste mucoïde, le synoviosarcome.

Attention !

- Penser à faire une séquence en pondération T2 EG en cas de masse intra- et para-articulaire.

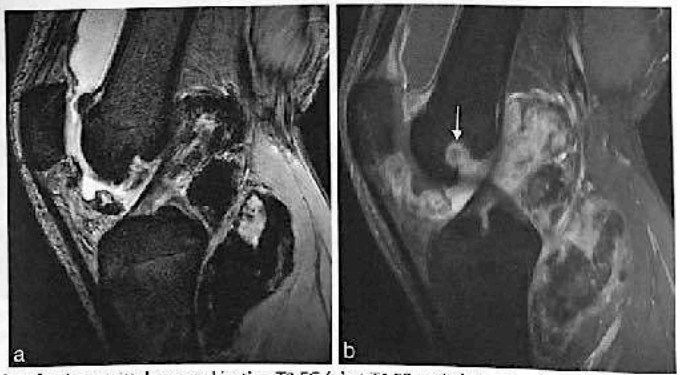

Fig. 24.3 IRM dans le plan sagittal en pondération T2 EG (a) et T1 FS après injection de gadolinium (b). SVN diffuse : masse épaisse à la partie postérieure de l'articulation en hyposignal T2 EG franc, non rehaussée. Épaississement synovial diffus rehaussé, associé à des éléments en hyposignal T2 EG. Érosion osseuse fémorale (flèche).

MENU

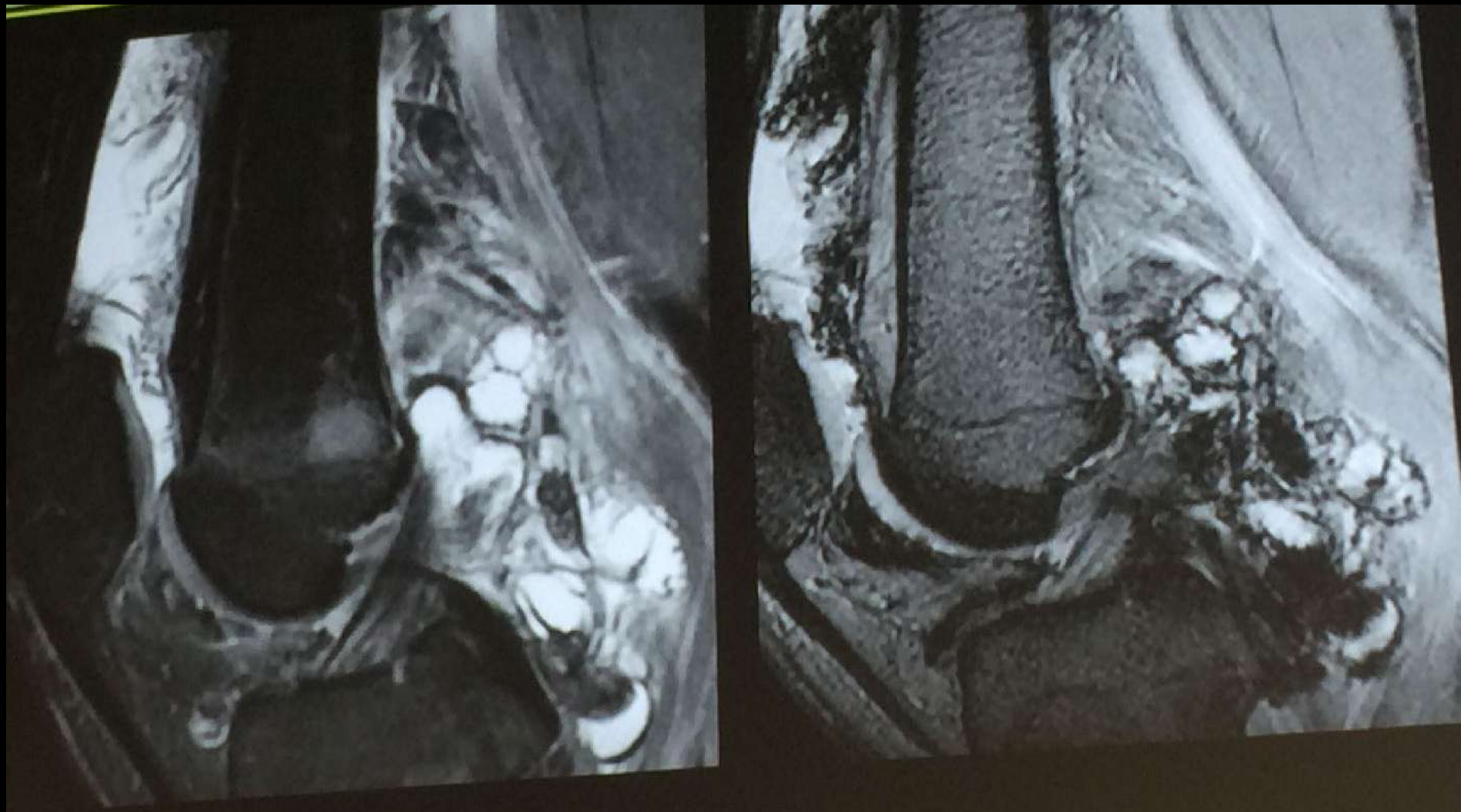

SYNOVITE VILLO NODULAIRE

MENU

Fig. 1 : Tumeur à cellules géantes ténosyoviale de localisation intra-articulaire au sein de la graisse infrapatellaire (synovite villonodulaire pigmentée focale). Coupe sagittale en écho de gradient T2. Noter dans ce cas l'aspect très pigmenté en hyposignal franc.

Fig. 8 : Coupes sagittales T2 avec effacement de la graisse, T1 avec injection et effacement de la graisse et T2 écho de gradient objectivant une masse développée dans le Hoffa au contact de la capsule articulaire se rehaussant massivement après injection et sièges de dépôts d'hémosidérine sur le T2 écho de gradient : synovite villonodulaire.

MENU

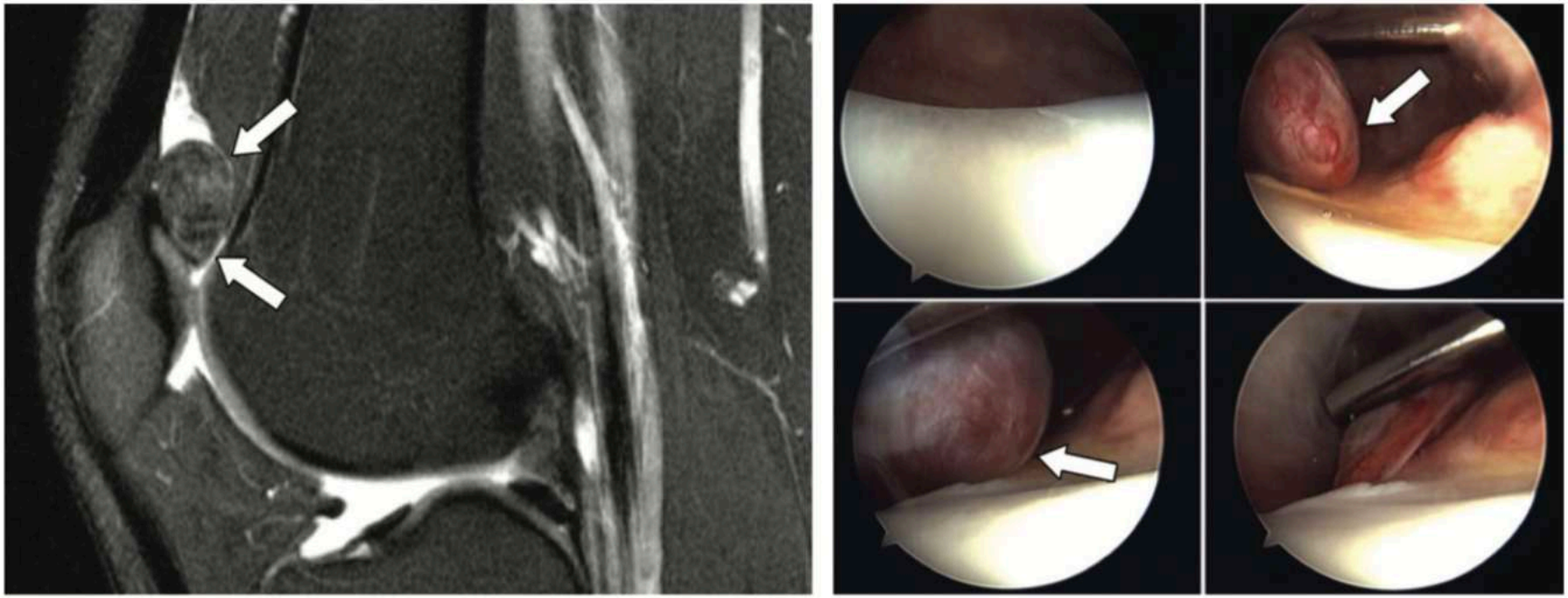

a. b.

Figure 46. FNS in a 21-year-old man with mechanical symptoms of catching and locking. **(a)** Sagittal PD-weighted fat-suppressed MR image shows a nodular mass (arrows) in the suprapatellar pouch. **(b)** Intraoperative photographs from arthroscopy show a pedunculated well-marginated mass (arrows), which was removed. Histologic analysis demonstrated dense inflammatory and histiocytic infiltration with multinucleated giant cells and hemosiderin-laden macrophages, consistent with FNS.

MENU

Fig. 3 : Tumeur à cellules géantes ténosynoviale (synovite villonodulaire pigmentée focale) peu pigmentée (en périphérie uniquement, *flèche blanche*), située dans la fosse intercoondylaire. Coupes sagittale T2 (a) et axiale avec suppression du signal de la graisse et axiale en écho de gradient T2 (b).

MENU

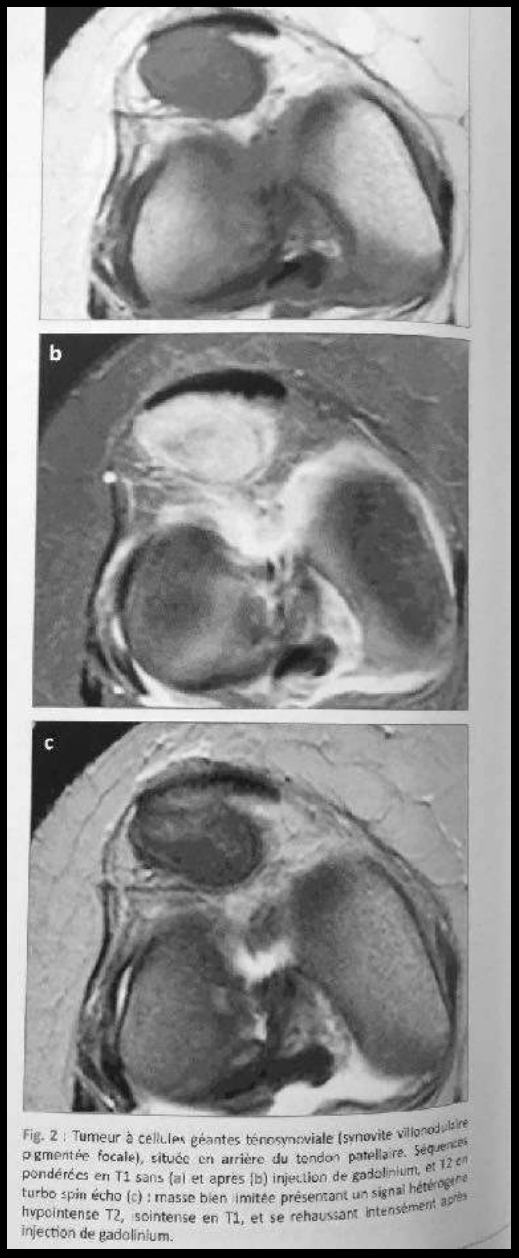

Fig. 2 : Tumeur à cellules géantes ténosynoviale (synovite villonodulaire pigmentée focale), située en arrière du tendon patellaire. Séquences pondérées en T1 sans (a) et après (b) injection de gadolinium, et T2 en turbo spin écho (c) : masse bien limitée présentant un signal hétérogène hypointense T2, isointense en T1, et se rehaussant intensément après injection de gadolinium.

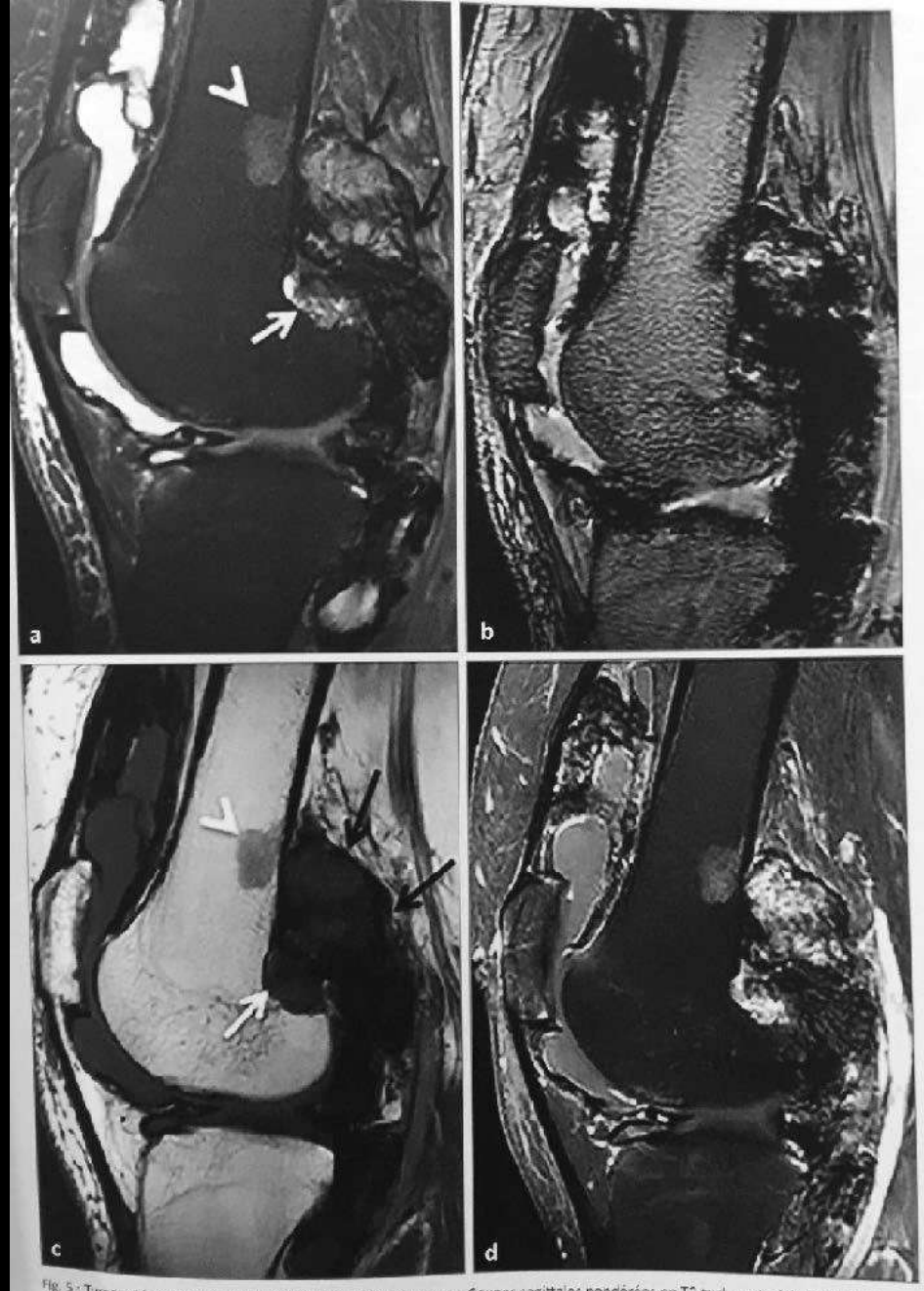

Fig. 5 : Tumeur ténosynoviale à cellules géantes diffuse du genou. Coupes sagittales pondérées en T2 turbo spin écho fat sat (a) et en écho de gradient (b) : masse hétérogène en hyposignal T2 marquée, en arrière du condyle fémoral et descendant dans l'échancrure intercondylienne (*flèches noires*). L'hyposignal des dépôts d'hémosidérine est mieux visible en écho de gradient, notamment dans le cul-de-sac sous-quadricipital. Coupes sagittales pondérées en T1 sans (c) et T1 après injection de produit de contraste (d) : la lésion se rehausse fortement après injection de produit de contraste. Noter l'érosion osseuse (*flèche blanche*) et l'œdème osseux (*tête de flèche*).

MENU

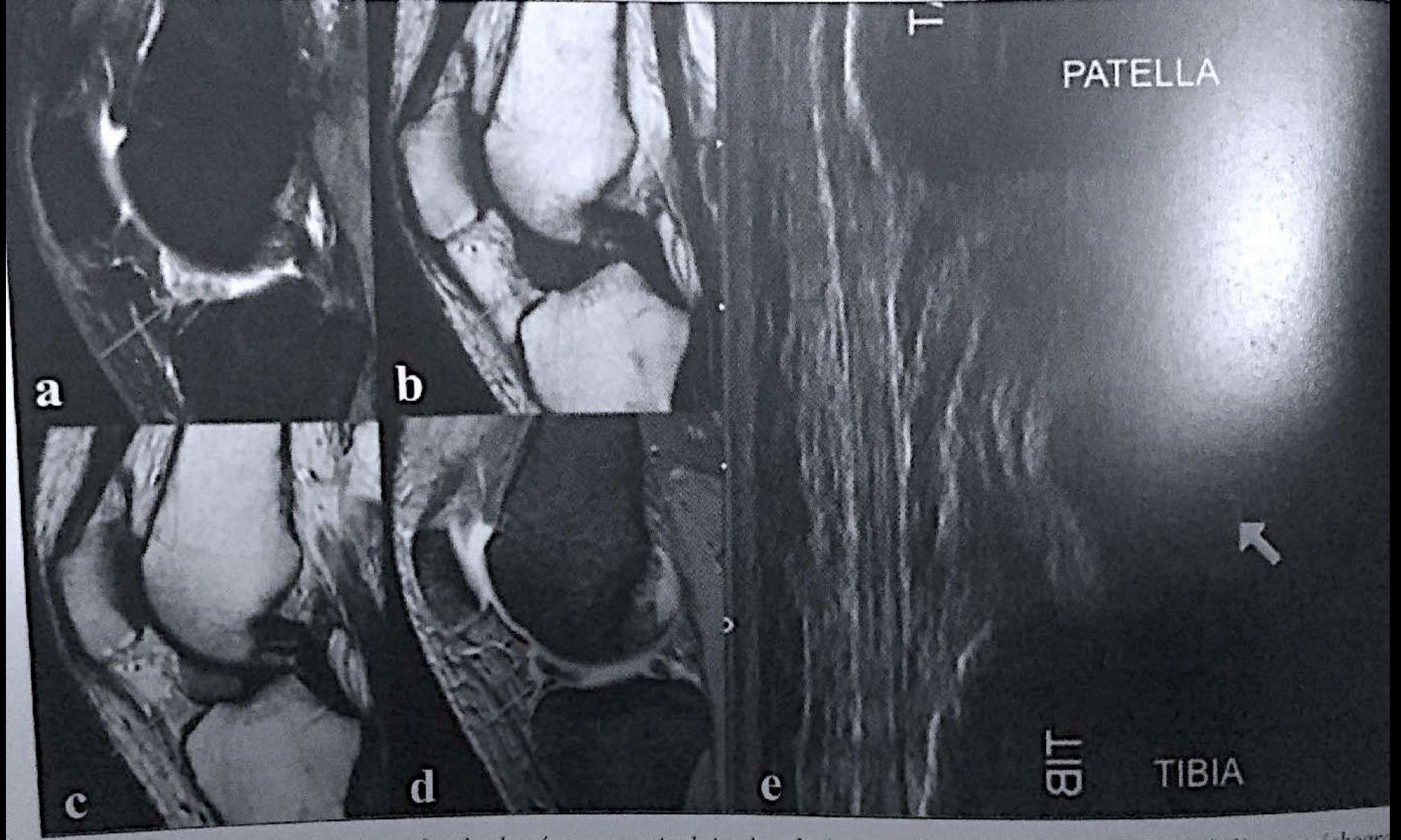

Fig. 5 : *Synovite villonodulaire focale du récessus articulaire localisé en arrière du Hoffa, en IRM (**a** à **d**) et en échogra-phie (**e**). Masse de signal identique aux muscles en T1 (**b**) et en discret hypersignal DP (**a**), se rehaussant après injectio de gadolinium (**c**). Chute du signal en écho de gradient en rapport avec l'artefact de susceptibilité magnétique de l'hémo sidérine (**d**). Aspect aspécifique en échographie (**e**) montrant une masse hypoéchogène bombant dans le récessus synovial.*

MENU

LIPOME SYNOVIALE

injection de gadolinium peut être hétérogène en cas de volumineuse lésion et permet de le différencier des muscles adjacents, mais également d'un épanchement intra-articulaire souvent associé [22]. Des dépôts d'hémosidérine peuvent être présents au sein de la synoviale, en raison des épisodes d'hémarthrose.

La prise en charge thérapeutique doit être précoce pour limiter le risque d'arthropathie destructrice. Elle repose sur une exérèse chirurgicale par voie arthroscopique ou à ciel ouvert en fonction du caractère localisé ou diffus de l'hémangiome.

LIPOME ARBORESCENT ET LIPOME SYNOVIAL

Lipome arborescent

Le lipome arborescent est une lésion pseudotumorale rare, bénigne, caractérisée par une infiltration lipomateuse sous-synoviale. La cause exacte de cette lésion n'est pas connue, mais l'hypothèse principale est celle d'une réaction à une pathologie articulaire dégénérative, inflammatoire ou microtraumatique [23], c'est-à-dire à une synovite chronique (**fig. 6**). Cette pseudotumeur intéresse habituellement le récessus suprapatellaire du genou [24]. Il peut être uni ou bilatéral, voire multifocal (en cas de polyarthrite rhumatoïde par exemple). Les patients se plaignent volontiers de douleurs chroniques avec tuméfaction du genou.

En radiographie, une tuméfaction sous-quadricipitale en partie graisseuse fait rarement évoquer le diagnostic. En IRM, le lipome arborescent se traduit par une hypertrophie graisseuse des franges synoviales, plus rarement par un amas graisseux sous-synovial. Le signal des lésions est identique à celui de la graisse adjacente sur toutes les séquences (**fig. 9**) [25]. Un épanchement intra-articulaire est fréquemment associé, avec de possibles artéfacts de déplacement chimique à l'interface entre le lipome et le liquide synovial.

Le traitement, lorsqu'il est nécessaire, consiste à traiter l'arthropathie sous-jacente et éventuellement à réaliser une synovectomie.

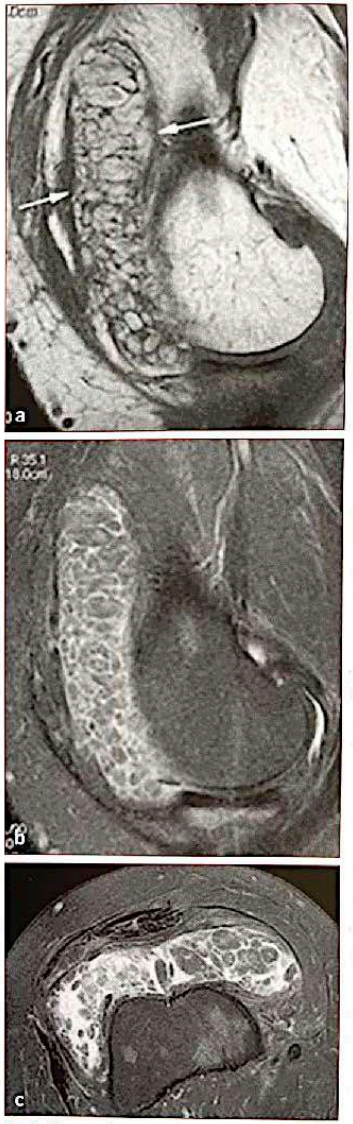

Fig. 9 : Lipome arborescent du genou. Le récessus sous-quadricipital est rempli de villosités de signal graisseux en T1 (*flèches*) (**a**), s'effaçant sur les séquences pondérées en T2 avec saturation du signal de la graisse (**b, c**).

Lipome synovial

Il est beaucoup plus rare que le lipome arborescent et se différencie de ce dernier par l'absence d'infiltration lipomateuse de la synoviale ou d'arthropathie sous-jacente [26]. Il est principalement décrit au genou, notamment dans le corps adipeux infrapatellaire. D'autres localisations ont été rapportées (récessus suprapatellaire, ménisque médial et échancrure intercondylienne, hanche, rachis lombaire). Il se manifeste généralement par des épisodes de blocage du genou. Les caractéristiques IRM peuvent être évocatrices : lésion bien limitée, nodulaire, dont le signal est identique à celui de la graisse sous-cutanée sur l'ensemble des séquences. Il peut parfois contenir des plages de différenciation cartilagineuse, osseuse ou myxoïde comme les autres lipomes.

CHONDROMATOSE SYNOVIALE PRIMITIVE

Cette affection rare de la membrane synoviale est désormais considérée comme un processus tumoral bénin [27]. Elle se caractérise par la formation de multiples nodules cartilagineux hyalins (chondromes) qui peuvent se calcifier et s'ossifier (ostéochondromes). Ils font progressivement saillie dans le liquide articulaire et peuvent se détacher de la synoviale pour devenir libres dans la cavité articulaire. Ils tendent alors à se confiner dans les récessus articulaires, notamment en arrière de l'échancrure intercondylienne, dans la gaine du tendon poplité ou dans un kyste poplité.

Ces nodules sont typiquement multiples, de forme sensiblement identique et de petite taille, à la différence des ostéochondromes secondaires à une arthropathie notamment dégénérative dont le nombre est faible (≤ 5) et la taille souvent importante et inégale.

Lorsque tous les chondromes ont été libérés, la synoviale redevient inactive. Les chondromes peuvent rester libres et augmenter de taille en se nourrissant par imbibition dans le liquide synovial, fusionner entre eux pour former un gros amas, ou se rattacher à la synoviale où ils sont résorbés ou continuent à grossir.

La chondromatose synoviale primitive est typiquement monoarticulaire, n'affectant qu'exceptionnellement plusieurs articulations. Elle atteint le genou dans plus de la moitié des cas.

En radiographie, on recherche :

- des calcifications intra-articulaires diffuses de type cartilagineux (floues, floconneuses, en arc et anneaux), rarement regroupées en une masse calcifiée, notamment dans la graisse de Hoffa ;
- des ostéochondromes multiples, de taille et de forme sensiblement identiques, qui témoignent d'une maturation plus avancée ;
- des érosions osseuses extrinsèques marginales secondaires à la pression qu'exercent les chondromes ;
- un diastasis secondaire à l'incarcération de chondromes dans l'interligne articulaire ou à une hypertrophie compensatrice du cartilage articulaire (rarement observé au genou) ;
- des remaniements dégénératifs de l'articulation secondaires à la présence de ces corps étrangers (tardivement).

En IRM, lorsque les chondromes sont encore enchâssés dans la synoviale, ils se traduisent par des épaississements nodulaires et lobulés de celle-ci en signal intermédiaire en T1 et en hypersignal T2 homogène tant qu'ils ne sont pas calcifiés. Ces amas ne se rehaussent pas après injection de gadolinium, sauf à leurs contours ou en arcs et anneaux. Les calcifications des chondromes se traduisent par des ponctuations ou plages en hyposignal sur toutes les séquences. En cas d'ossification (ostéochondromes), un hypersignal T1 central de type graisseux peut être observé. Un épaississement et un rehaussement de la synoviale sont fréquents et traduisent une activité persistante de la synoviale. Des érosions secondaires à la pression des chondromes peuvent être visualisées [28, 29] (**fig. 10**).

MENU

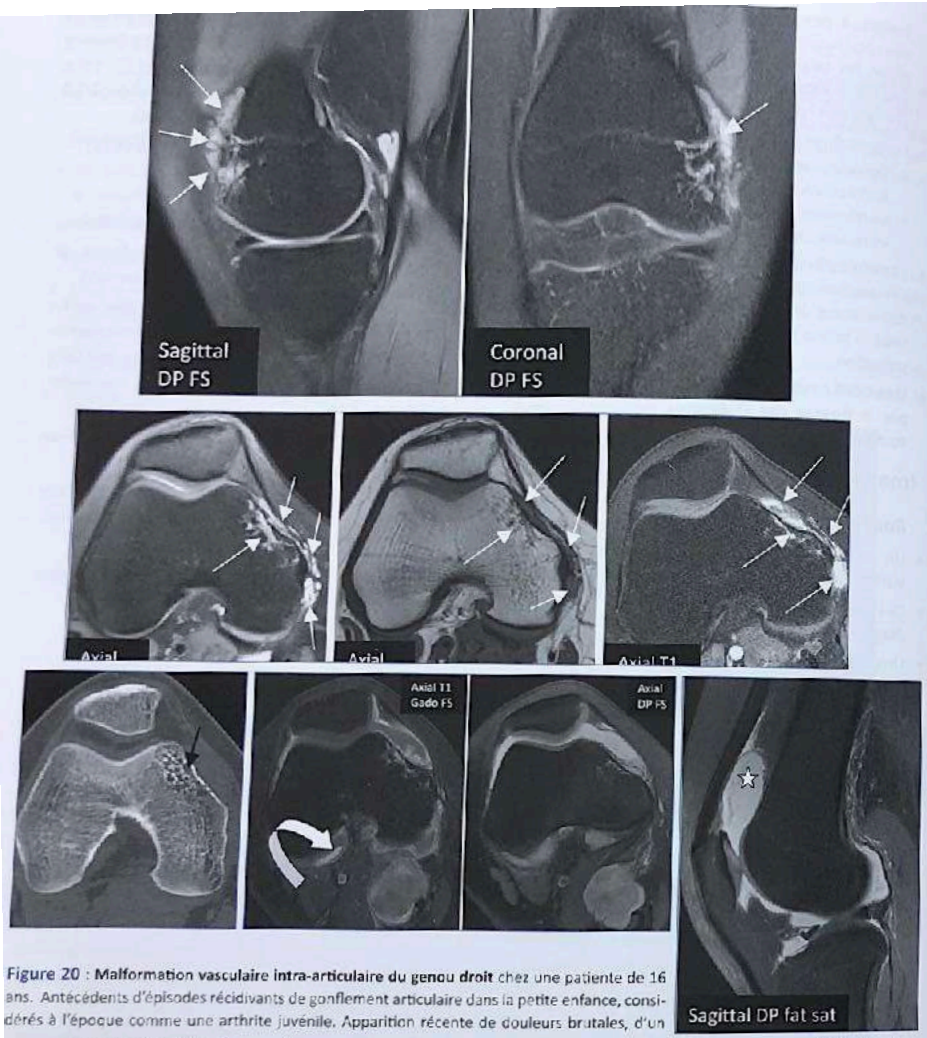

Figure 20 : Malformation vasculaire intra-articulaire du genou droit chez une patiente de 16 ans. Antécédents d'épisodes récidivants de gonflement articulaire dans la petite enfance, considérés à l'époque comme une arthrite juvénile. Apparition récente de douleurs brutales, d'un gonflement articulaire et d'un flessum du genou droit. L'imagerie met en évidence une lésion trans-compartimentale (à cheval sur l'articulation et l'os), dont le signal IRM est évocateur de structures veineuses (hyposignal T1 et hypersignal T2 Fat Sat « pseudo-liquidien », se rehaussant en T1 après injection de Gadolinium) (flèches blanches) et d'un aspect grillagé en scanner du condyle fémoral adjacent (flèche noire), identique à celui des « hémangiomes vertébraux ». Notez, sur une autre IRM, la synovite réactionnelle (flèche blanche courbe) et un épanchement intra-articulaire abondant (étoile blanche) qui était dû à un saignement de la malformation vasculaire, objectivé par la ponction articulaire.

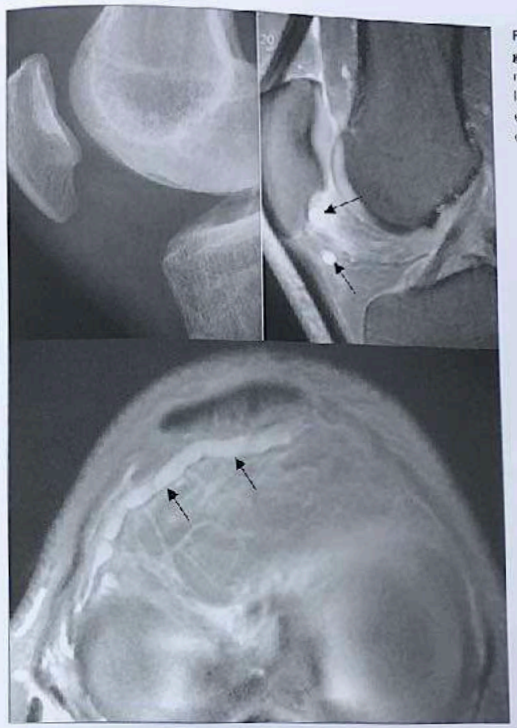

Figure 21 : Malformation vasculaire de la graisse de Hoffa (topographie intra-articulaire mais extra-synoviale) du genou droit. Notez sur la pondération T2 Fat Sat la structure canalaire en hypersignal très intense (flèches noires), correspondant à la malformation veineuse

- L'intervention devra se faire sans garrot et nécessitera une prise en charge péri-opératoire des troubles de la coagulation (CIVD fréquente) [105]

LIPOME ARBORESCENT (Prolifération villeuse adipeuse de la synoviale)

Généralités

- C'est une lésion pseudotumorale de la synoviale, caractérisée par une prolifération d'adipocytes matures dans la membrane synoviale. Il s'y associe souvent des cellules inflammatoires.
- Le terme, plus approprié, de prolifération villeuse adipeuse de la synoviale a été proposé [118, 119].

Epidémiologie [119, 121]

- Les 5ème et 6ème décennies sont la tranche d'âge de prédilection.
- Il existe une prédominance masculine.
- Les principales localisations intra-articulaires sont [121]:
  - Genou principalement (récessus supra-patellaire)
  - Articulation gléno-humérale
  - Articulation coxo-fémorale
- Le lipome arborescent est le plus souvent secondaire à une pathologie articulaire sous jacente [119, 120] :
  - Synovite chronique liée à une arthrose, une arthropathie rhumatismale ou microcristalline, goutteuse notamment.
  - Microtraumatismes répétés.

MENU

- Il existe des localisations extra-articulaires :
  - Bourses (sous-acromio-deltoïdienne, bicipito-radiale) [122, 123].
  - Gaines tendineuses (cheville) [124, 125]
- Il est classiquement mono-articulaire mais des formes bilatérales et poly-articulaires ont été décrites [126, 127].

Clinique

- La symptomatologie n'est pas spécifique : douleurs, blocage et tuméfaction articulaire.
- C'est souvent une découverte fortuite, en IRM principalement.

Imagerie

Radiographies

- **Elles montrent les signes de l'arthropathie sous-jacente** [128].
- Une tuméfaction de tonalité graisseuse peut être visible dans un récessus articulaire.

IRM et Scanner

- Un épanchement intra-articulaire est habituellement associé.
- Trois aspects ont été décrits [128] :
  - **Aspect pseudo-tumoral** avec amas graisseux dans la synoviale **(Fig 22)**
  - **Hypertrophie synoviale villeuse** avec signal graisseux des franges **(Fig 23)**
  - Association de ces deux aspects
- Des signes associés sont dus à l'arthropathie sous-jacente [120, 129, 130] :
  - Kystes synoviaux
  - Chondromatose synoviale secondaire
  - Lésions cartilagineuses et méniscales
  - Dépôts calciques (goutte, chondrocalcinose) **(Fig 23)**
  - Erosions osseuses (polyarthrite rhumatoïde)

Traitement

- C'est le traitement de l'arthropathie sous-jacente.

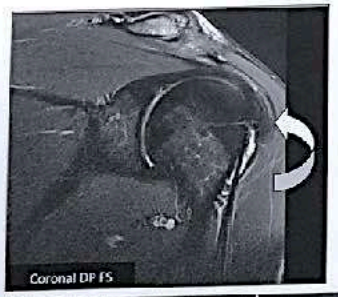

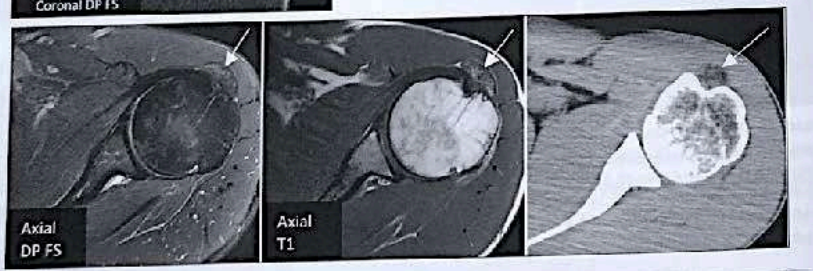

Figure 22 : Petit lipome arborescent développé dans la bourse sous-acromio-deltoïdienne (flèche courbe blanche), découvert fortuitement. Notez l'aspect pseudo-tumoral sur les coupes axiales (flèches blanches).

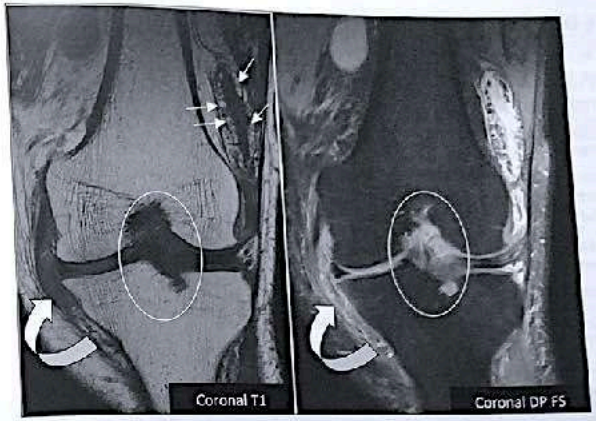

Figure 23 : Lipome arborescent sur arthropathie uratique chez un patient de 70 ans. La prolifération adipeuse villeuse de la membrane synoviale est bien visible sur la séquence coronale T1 (flèches blanches). On visualise également en IRM la synovite chronique (flèche courbe blanche et cercle blanc), induite par les dépôts d'urates qui sont visibles sur le scanner (têtes de flèches blanches).

LIPOME SYNOVIAL

- C'est une tumeur synoviale graisseuse bénigne rare.
- Elle se différencie du lipome arborescent par l'absence d'hypertrophie diffuse de la synoviale et l'absence d'arthropathie sous-jacente.
- Elle peut être symptomatique et s'accompagner de douleurs aiguës liées à la torsion du pédicule vasculaire du lipome [131, 132].
- En imagerie, c'est une masse graisseuse intra-articulaire localisée et bien limitée.
- Elle peut être le siège d'une métaplasie cartilagineuse ou osseuse comme les autres lipomes.

MENU

Interprétation

- La radiographie de face montre des ostéophytes de part et d'autre de l'interligne fémoro-tibial médial avec un minime pincement articulaire, et une tuméfaction dense en dedans de celui-ci (fig. 25.2a). La fossette patellaire sur le versant latéral du condyle fémoral latéral apparaît creusée. Il existe une lacune cerclée en regard de l'épine tibiale latérale.
- L'IRM objective un épanchement articulaire aux deux genoux (fig. 25.2d).

Fig. 25.2 Ostéophytes et tuméfaction dense (astérisque) en dedans de l'interligne fémoro-tibial médial de hauteur respectée sur la radiographie de face (a). Érosion du versant latéral du condyle fémoral latéral (flèche) et géode en regard de l'épine tibiale latérale (flèche en pointillé). L'IRM montre un épanchement articulaire et de multiples franges graisseuses synoviales dans le cul-de-sac sous-quadricipital en hypersignal T1 (b) et hyposignal en STIR (d) et DP FS (f). Rehaussement synovial après injection de produit de contraste sans rehaussement des portions graisseuses (g). Tophus en dehors des condyles fémoraux (astérisque) en isosignal T1 et hypersignal DP FS modéré, contenant des portions centrales en hyposignal, avec érosions (flèche) et ostéophytes (flèche en pointillé) au contact (c, e).

MENU

- Il existe de nombreuses franges synoviales épaissies dans le récessus supra-patellaire de contenu graisseux en hypersignal T1 (fig. 25.2b) et hyposignal sur les séquences FS (fig. 25.2d et f). Après injection de gadolinium, il existe un important rehaussement synovial, sans rehaussement du contenu graisseux des franges (fig. 25.2g).
- L'IRM montre également des formations en dehors des condyles fémoraux, de signal intermédiaire en T1 (fig. 25.2c) et hypersignal DP FS modéré (fig. 25.2e), avec des portions centrales en hyposignal sur toutes les pondérations.
- On retrouve l'érosion du condyle fémoral latéral au contact du tophus, avec un éperon osseux périphérique au bord inférieur, ainsi qu'un ostéophyte en périphérie du plateau tibial médial.

Diagnostic

- Lipome arborescent réactionnel associé à une goutte tophacée chronique.

Commentaires

- Le **lipome arborescent** correspond à une infiltration graisseuse sous-synoviale bénigne, essentiellement dans le récessus supra-patellaire du genou. Il peut être bilatéral.
- Il se manifeste par une tuméfaction douloureuse chronique, un blocage articulaire, voire des compressions nerveuses.
- L'IRM affirme le diagnostic en montrant des franges synoviales multiples et épaissies de signal identique à la graisse, associées à un épanchement articulaire. Certaines composantes non graisseuses peuvent présenter un hypersignal T2 et un rehaussement après injection de produit de contraste, sans caractère suspect. Des érosions osseuses en marge de l'articulation peuvent être rencontrées.
- Le lipome arborescent est probablement réactionnel à une synovite chronique en rapport avec une pathologie articulaire, comme l'arthrose, la polyarthrite rhumatoïde ou la goutte tophacée chronique.
- La **goutte tophacée chronique** survient environ 5 à 10 ans après le premier épisode douloureux lié aux dépôts de cristaux d'urate de sodium dans les articulations.
- Elle est caractérisée par la présence de tophus qui correspondent à des dépôts tissulaires de ces cristaux. Ces tophus se développent autour des articulations, mais également dans l'os, les tendons et leurs gaines, ainsi que dans les bourses, parfois à distance des articulations.
- Les dépôts intra-osseux siègent à proximité des articulations. Ils se traduisent en radiographie par des lacunes épiphysaires, centrées ou périphériques. Ils peuvent interrompre la lame osseuse sous-chondrale ou la corticale osseuse, simulant ainsi une géode ou une érosion marginale.
- Les tophus des tissus mous peuvent être radio-transparents ou modérément denses, parfois calcifiés. Ils sont plus facilement mis en évidence au scanner (fig. 25.3a), notamment avec l'acquisition en double énergie. Ils peuvent éroder l'os adjacent.
- Ces érosions et géodes péri-articulaires sont bien limitées et peuvent être cernées d'un liseré de sclérose. Elles sont de taille variable, de grand axe parallèle à celui de la diaphyse.
- Une prolifération osseuse est volontiers associée, sous la forme d'éperons osseux – en périphérie des érosions ou en regard des tophus –, ainsi que d'ostéophytes et d'enthésophytes (fig. 25.3b). Cette association d'érosion et de construction osseuse se rencontre également dans le rhumatisme psoriasique.
- Ces anomalies para-articulaires contrastent avec un interligne articulaire longtemps préservé.
- Au genou, les érosions peuvent s'observer sur les faces latérales des condyles fémoraux et des plateaux tibiaux, ainsi qu'autour de la patella.
- En IRM, les tophus sont de signal bas ou intermédiaire en T1 et T2. Le signal T2 est modérément augmenté sur les séquences avec FS. Leur rehaussement est variable, diffus ou périphérique. L'IRM peut également retrouver un œdème osseux adjacent en cas d'accès aigu.

MENU

Figure 41. Lipoma arborescens in a 49-year-old man with recurrent joint swelling. Sagittal T1-weighted MR image shows high signal intensity within fat-containing fronds of synovial tissue filling the posterior suprapatellar pouch (arrows). There is an accompanying large joint effusion (*), which outlines the villonodular synovial proliferation.

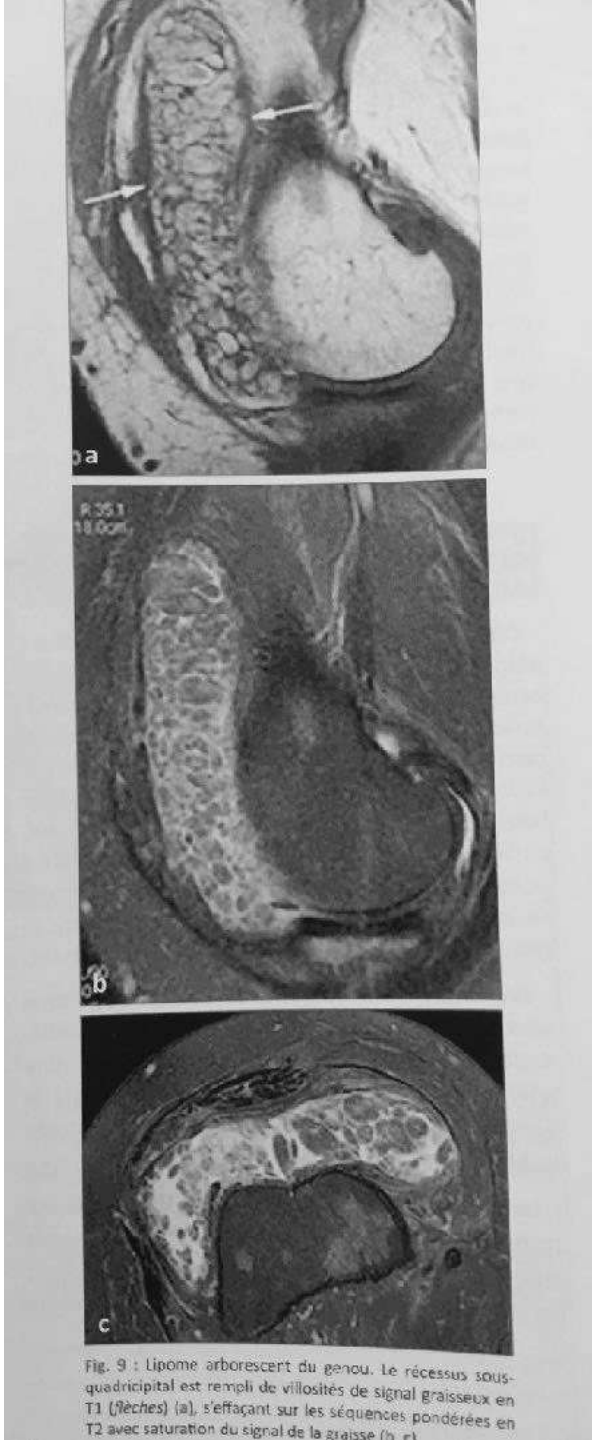

Fig. 9 : Lipome arborescent du genou. Le récessus sous-quadricipital est rempli de villosités de signal graisseux en T1 (*flèches*) (a), s'effaçant sur les séquences pondérées en T2 avec saturation du signal de la graisse (b, c).

MENU

Contexte: Patiente de 70 ans, suivie pour une polyarthrite rhumatoïde

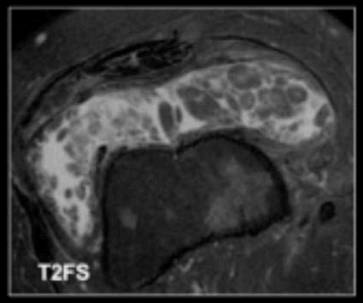

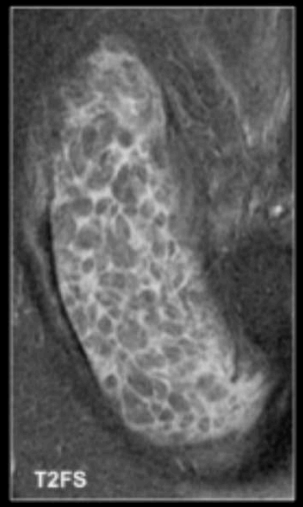

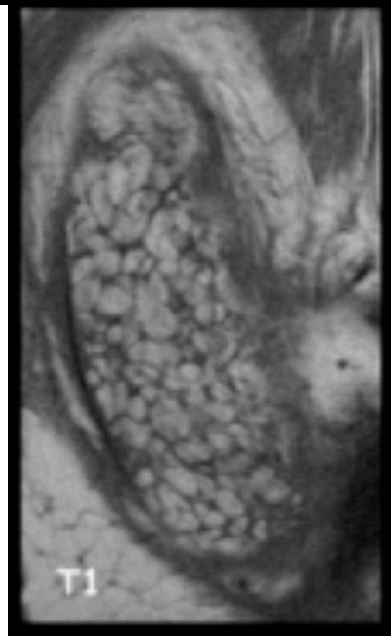

MENU

Diagnostic: lipome arborescent

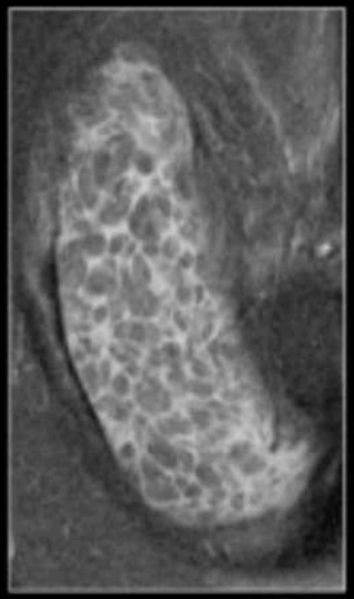

Points clés & pièges

1) Place du T1 sans FS ++
2) Hypersignal T1 graisseux pur (≠ corps étrangers, ≠ SVN)
3) Pas de calcifications, pas d'érosions
4) Arthropathie chronique = quand même rechercher corps étrangers associés

MENU

HÉMANGIOME SYNOVIAL

6 - MAV ARTICULAIRE (ancien hémangiome synovial)

RETOUR MENU

HEMANGIOME SYNOVIAL

- Malformation vasculaire bénigne rare de la membrane synoviale
- 1% des hémangiomes
- Genou : localisation la plus fréquente (cul de sac quadricipital ++)
- Adulte jeune
- Cause rare de tuméfaction chronique du genou ou d'hemarthrose récidivante
- IRM :
  - Masse nodulaire ou diffuse, mal limitée juxta ou intra-articulaire
  - Hypo T1, Hyper T2
  - contenant des structures serpigineuses en hyposignal (veines ou dépôt d'hémosiderine)
  - Rehaussement intense
- ≠ SVN
- TT chirurgical : Arthroscopie-resection si gène clinique

Synovial hemangioma of the knee : A frequently misdiagnosed lesion. Cotten A Flipo M Herbaux B et coll. Skeletal Radiol 1995 24: 257-61

MALFORMATION VASCULAIRE A DEVELOPPEMENT INTRA-ARTICULAIRE (ANCIENNEMENT APPELÉE HÉMANGIOME SYNOVIAL)

Généralités

- Ce sont des **malformations vasculaires à flux lent** à développement intra-articulaire couramment appelées hémangiomes synoviaux [101-106]

Epidémiologie

- Elles se rencontrent essentiellement chez l'**enfant**, mais peut se voir chez l'**adulte jeune** [105, 107, 108].
- L'âge moyen varie de 5 à 25 ans selon les séries.
- Il existe une prédominance masculine.
- Le **genou** est la localisation la plus fréquente.
- Les formes extensives sont fréquentes.
- Des malformations vasculaires à développement intra-articulaire peuvent se rencontrer dans différents syndromes, principalment le **syndrome de Klippel-Trénaunay (Fig 19)** mais aussi ceux de Protée, de Maffucci, de Gorham-Stout, de Bean et de Sturge-Weber [109, 110].

Clinique

- Le diagnostic clinique est **difficile**, ce qui explique l'errance diagnostique et des **diagnostics erronés de monoarthrite**, de SVNP ou de sarcome [105, 106, 111, 112]
- Cette errance diagnostique peut être longue, de plusieurs mois à plusieurs années, exposant le patient à des traitements inadaptés et surtout à une destruction articulaire : comme dans l'hémophilie, **les saignements répétés** de la malformation vasculaire **entraînent une destruction du cartilage** par réaction lysosomale.
- Les symptômes sont peu spécifiques [105, 106, 111, 112]
  - Douleur, secondaire aux thromboses de la malformation
  - Gonflement articulaire, en rapport avec la masse intra-articulaire ou une hémarthrose
- L'examen physique est primordial, avec notamment l'inspection cutanée, qui doit être minutieuse, à la recherche d'une composante sous-cutanée, visible sous la forme de tâches bleues, compressibles à la palpation.
- Une CIVD peut être associée et doit être recherché par le **dosage des D-dimères**, notamment avant **toute tentative de biopsie ou de chirurgie**.

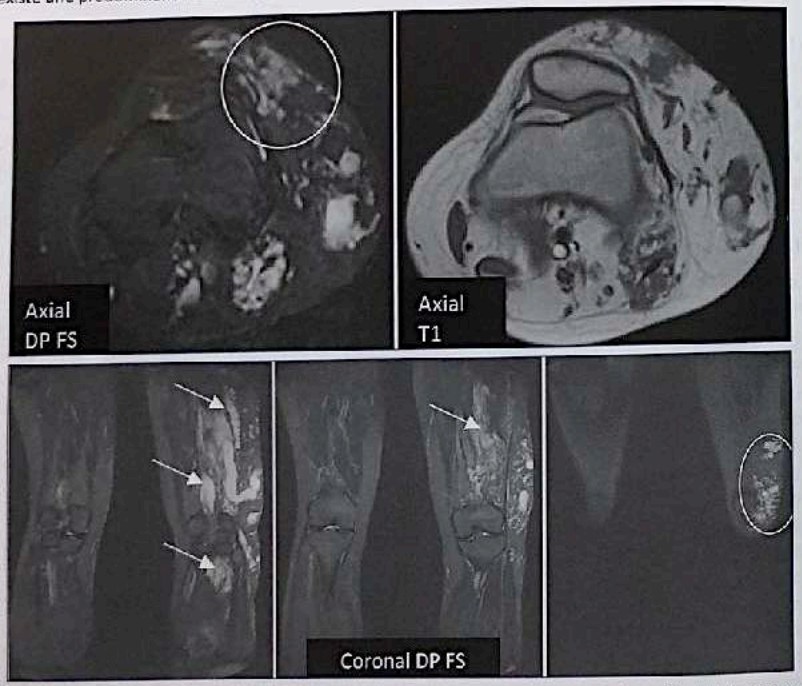

Figure 19 : Syndrome de Klippel-Trenaunay du membre inférieur gauche chez une patiente de 18 ans. Des malformations vasculaires à flux lent, superficielles et profondes sont visibles dans l'ensemble du membre (flèches blanches). La patiente présentait des douleurs du genou gauche, qui avait fait suspecter une composante intra-articulaire. Le bilan d'imagerie a montré une atteinte latéro-patellaire (cercle blanc), sans signe d'extension intra-articulaire.

Imagerie

Radiographies

- Un surcroît d'opacité intra-articulaire peut être visible.
- Des **phlébolithes** sont caractéristiques du diagnostic [102].
- Une **déminéralisation diffuse** du membre peut s'observer dans les formes extensives [112].
- **Les formes évoluées se présentent comme une arthropathie avec pincement articulaire diffus et géodes sous-chondrales**, proche de celle de l'hémophilie mais sans les troubles de croissance.

Scanner

- Il permet de localiser les phlébolithes et les érosions osseuses.
- Il peut mettre en évidence un aspect grillagé des épiphyses, identique à celui retrouvé dans les malformations vasculaires osseuses vertébrales (Fig 20).
- L'angioscanner peut être utile en cas de doute sur la présence d'une composante artérielle correspondant à une rare malformation vasculaire à flux rapide ou une tumeur vascularisée.

IRM

- C'est l'examen clé, qui permet de poser facilement le diagnostic et de fournir un bilan d'extension, car il s'agit souvent de **lésions trans-compartimentales**, qui peuvent être à la fois intra et extra-articulaire (101-104, 113-115).
- Au genou, l'IRM permet de préciser si la lésion est intra-synoviale ou extra-synoviale (Fig 21).
- **Le signal est celui de lacs veineux (Fig 20 et 21) :**
  - Hyposignal T1.
  - Hypersignal « liquidien » en T2 STIR.
  - Prise de contraste après injection de gadolinium.
- Des phlébolithes sont visibles sous la forme de nodules en hyposignal sur toutes les séquences.
- Il n'y a pas d'image de vide de signal (« flow void » correspondant à un flux artériel) dans les malformations vasculaires à flux lent. Leur présence doit faire évoquer une malformation à flux rapide, une angiomatose de Rao-Weiss ou une tumeur vasculaire.
- Des niveaux liquide-liquide peuvent s'observer [102, 115].
- Une hypertrophie synoviale réactionnelle aux saignements de la malformation, avec dépôts d'hémosidérine est fréquente [116].
- Des lésions cartilagineuses peuvent être présentes dans les formes reconnues tardivement :
  - Ulcérations cartilagineuses
  - Géodes sous chondrales
  - Œdème osseux sous-chondral

Traitement et pronostic

- Contrairement aux malformations vasculaires extra-articulaires, **le traitement doit être chirurgical même et surtout si l'articulation est saine.**
- Dans les formes articulaires intra-synoviales, des lésions cartilagineuses sont souvent présentes.
- Le traitement chirurgical doit associer ablation de la malformation veineuse et synovectomie pour prévenir le risque de destruction articulaire induit par les saignements répétés et la réaction inflammatoire qu'ils induisent [83, 107].
- Les lésions intra-articulaires mais extra-synoviales, comme celles de la graisse de Hoffa ou du récessus supra-patellaire au genou, ont un meilleur pronostic car elles n'entraînent pas de lésion cartilagineuse [117]. La résection de la malformation sans synovectomie est suffisante.

POINTS CLÉS

- Masse tissulaire de signal non spécifique
- Dans le cul de sac quadricipital
- Se rehaussant de façon intense après injection

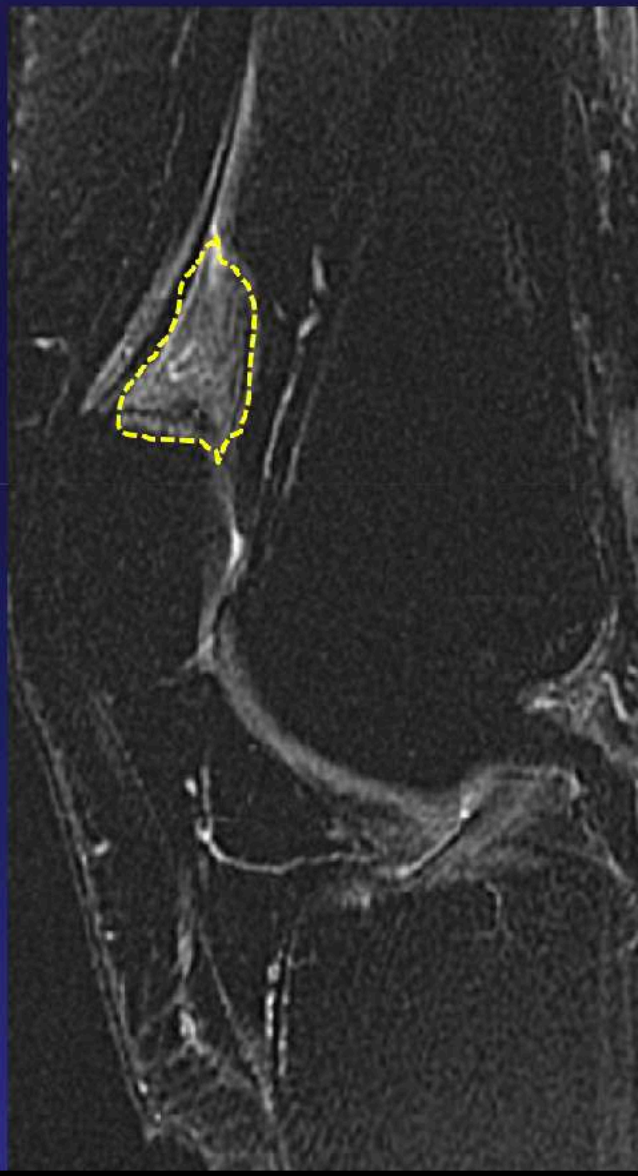

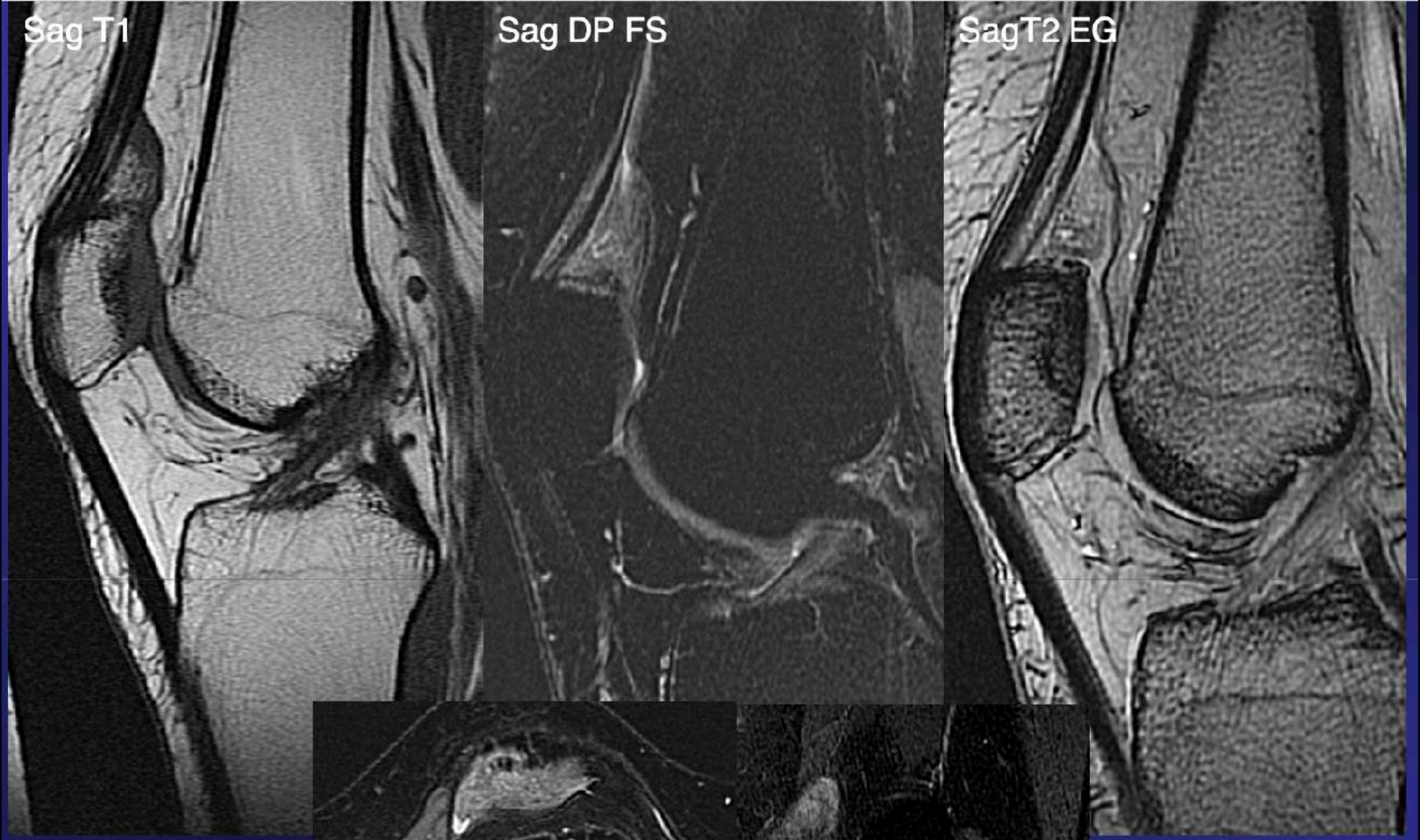
Sag T1
Sag DP FS
SagT2 EG

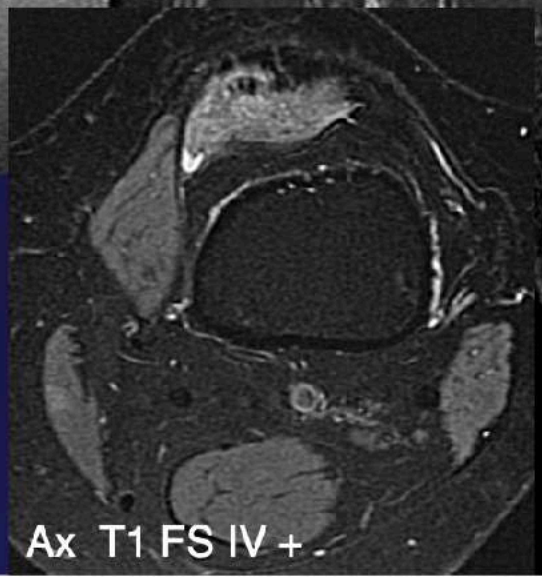
Ax T1 FS IV +

Sag T1 FS IV +

HÉMANGIOME

Lésion vasculaire : l'hémangiome

Il s'agit d'une tumeur vasculaire bénigne survenant préférentiellement chez les jeunes personnes. Une douleur, une tuméfaction et/ou un blocage peuvent être observés.

L'échographie montre des formations serpigineuses hypoéchogènes siège d'un flux lent en Doppler (fig. 8). La radiographie standard peut montrer dans certains cas des phlébolithes caractéristiques. L'IRM est complémentaire faisant le bilan d'extension local en recherchant un envahissement osseux.

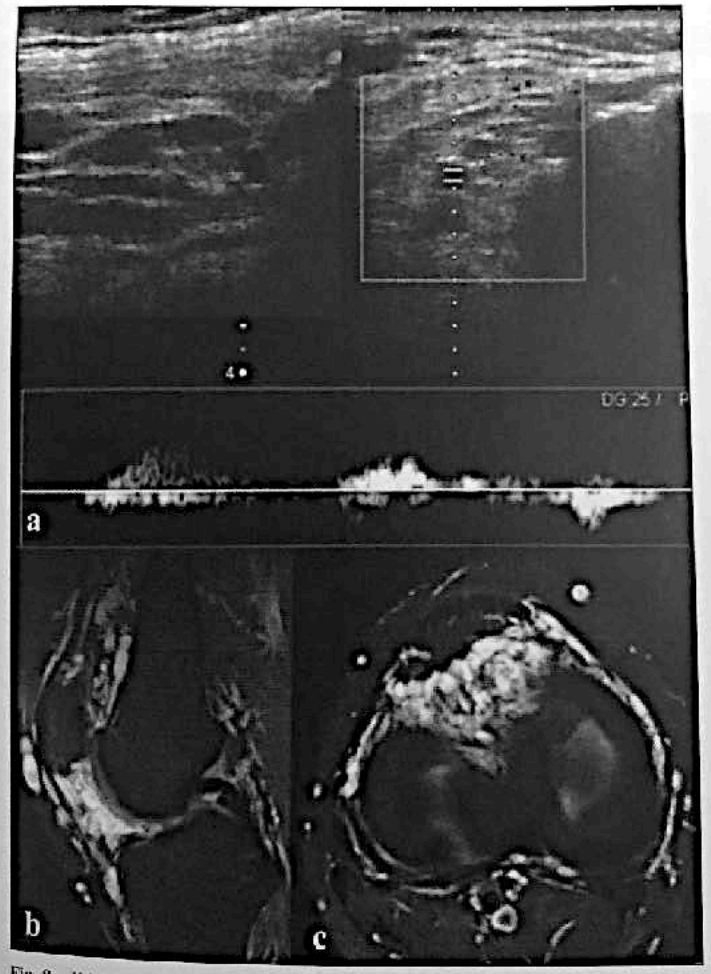

Fig. 8 : *Volumineux hémangiome envahissant le corps adipeux de Hoffa. En échographie* (a) *: nombreuses formations serpigineuses hypoéchogènes traversant le corps adipeux de Hoffa présentant un signal Doppler en rapport avec des structures vasculaires à flux lent. En IRM* (b, c) *: ces structures serpigineuses correspondant à de multiples vaisseaux dilatés, apparaissent en franc hypersignal DP FS, et sont reliées entre elles.*

RETOUR MENU

HÉMANGIOME SYNOVIAL

Il s'agit d'une malformation vasculaire bénigne de la membrane synoviale, généralement d'origine veineuse, capillaire, ou mixte [18, 19]. Cette lésion rare s'observe essentiellement au genou (60 %) [20], le plus souvent de manière diffuse ; elle est plus rarement focale et pédiculée. Elle affecte l'enfant ou l'adulte jeune, et dans 75 % des cas, les patients sont symptomatiques avant l'âge de 16 ans [19]. L'hémangiome synovial se manifeste par des épisodes répétés de douleurs et de tuméfaction articulaire en rapport avec une hémarthrose [21]. Le retard diagnostique est fréquent, ce qui peut permettre le développement d'une arthropathie similaire à celle de l'arthropathie hémophilique. On peut également observer, lorsque l'hémangiome est pédiculé, une limitation de la mobilité articulaire, une amyotrophie, ou des blocages.

Les radiographies sont le plus souvent normales. On observe parfois des phlébolithes (notamment en cas d'atteinte musculaire associée), une masse des tissus mous, une raréfaction osseuse, une augmentation de la taille du membre ou une accélération de la maturation des épiphyses, secondaires à l'hyperhémie chronique, et une arthropathie dégénérative simulant celle de l'hémophilie.

L'IRM constitue l'imagerie de choix. Les caractéristiques morphologiques sont quasiment pathognomoniques : lésion de contours bien ou mal limités (et alors infiltrants), mais sans véritable syndrome de masse, ce qui est évocateur. Les canaux vasculaires tubulés, serpigineux ou cavitaires sont hypo ou isointenses en T1 et fortement hyperintenses en T2 (stase vasculaire) (fig. 8). Ces structures vasculaires peuvent être séparées et entourées de graisse, identifiée en pondération T1. Son rehaussement après injection de gadolinium peut être hétérogène en cas de volumineuse lésion et permet de le différencier des muscles adjacents, mais également d'un épanchement intra-articulaire souvent associé [22]. Des dépôts d'hémosidérine peuvent être présents au sein de la synoviale, en raison des épisodes d'hémarthrose.

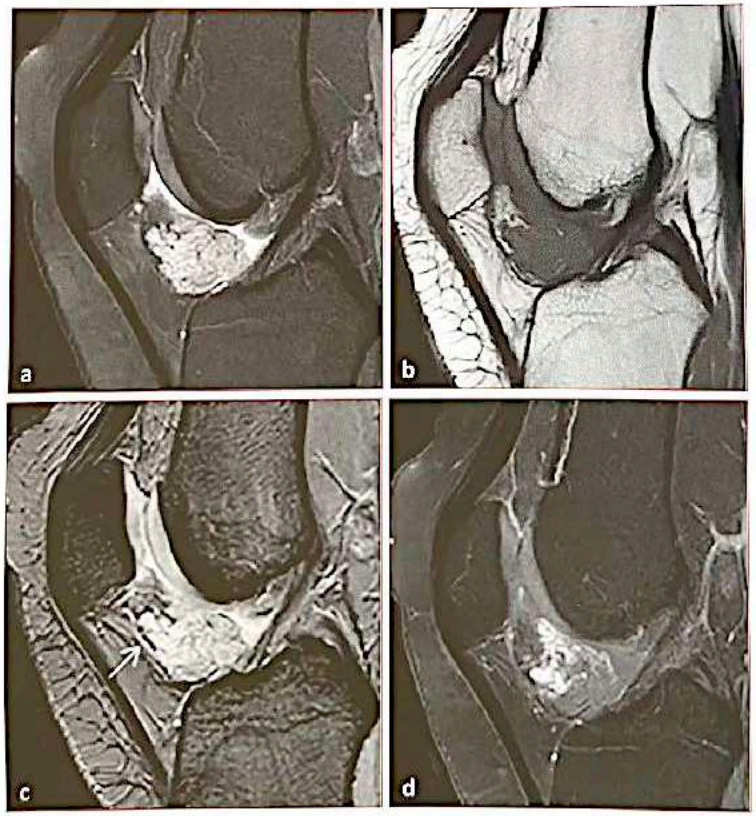

Fig. 8 : Hémangiome synovial. Masse polylobulée de la graisse infrapatellaire en hypersignal intense en T2 et T2* (stase vasculaire) (a, c) et hyposignal T1 (b). Le rehaussement est hétérogène après injection de produit de contraste (d).

La prise en charge thérapeutique doit être précoce pour limiter le risque d'arthropathie destructrice. Elle repose sur une exérèse chirurgicale par voie arthroscopique ou à ciel ouvert en fonction du caractère localisé ou diffus de l'hémangiome.

MENU

MYOPÉRICYTOME

RETOUR MENU

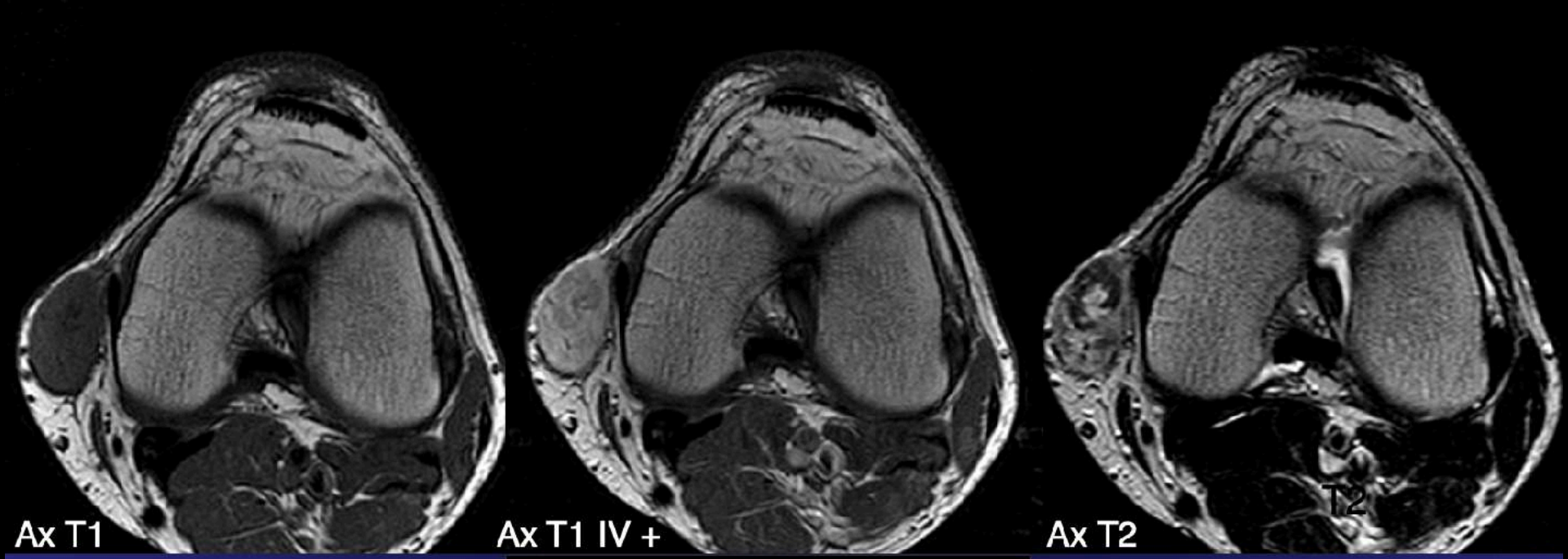
Ax T1
Ax T1 IV +
Ax T2
T2

Ax T1 FS IV +

POINTS CLÉS

- Masse tissulaire extra articulaire
- Bien limitée
- Diagnostic proposé par le radiologue : neurinome

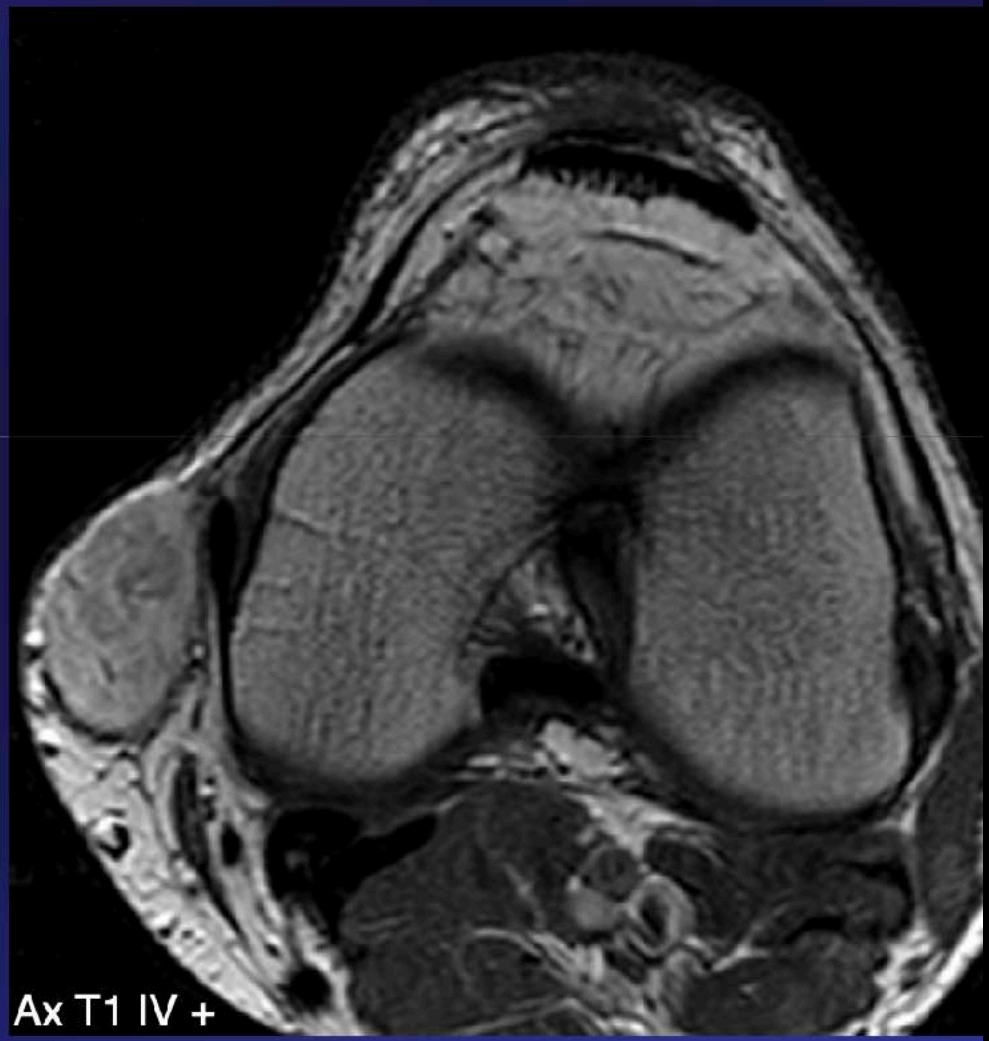

MYOPERICYTOME DU GENOU

- Fait partie des tumeurs périvasculaires bénignes des tissus mous
- Variante de l'hémangiopéricytome
- Rare - Adulte masculin
- À la superficie des extrémités
- IRM :
  - peu spécifique
  - masse tissulaire superficielle ressemblant à une tumeur nerveuse

Myopericytoma of skin and soft tissues : clinicopathologic and immunohistochemical study of 54 cases. Mentzel T, Dei Tos AP, Sapi Z, Kutzner H. Am J Surg Pathol. 2006 Jan;30(1):104-13.

Et divers tumeurs

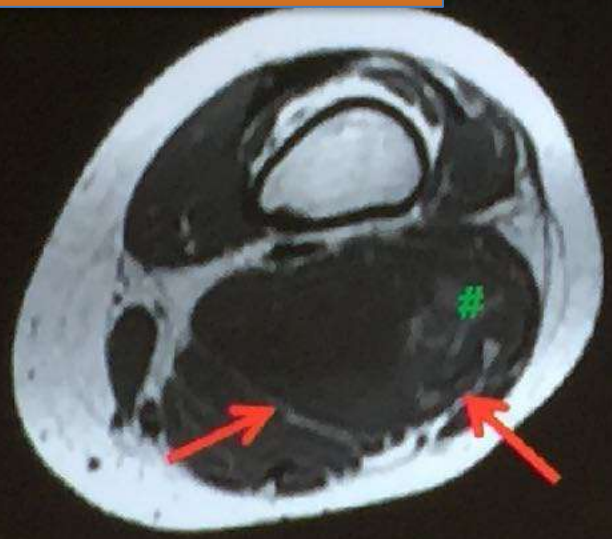

Quel diagnostic est le plus probable ? Autre

→ Split fat sign

MAIS refoulement * des nerfs

Portions hyperT1 # et réhaussement hétérogène

Liposarcome myxoïde

RETOUR MENU

Et divers tumeurs

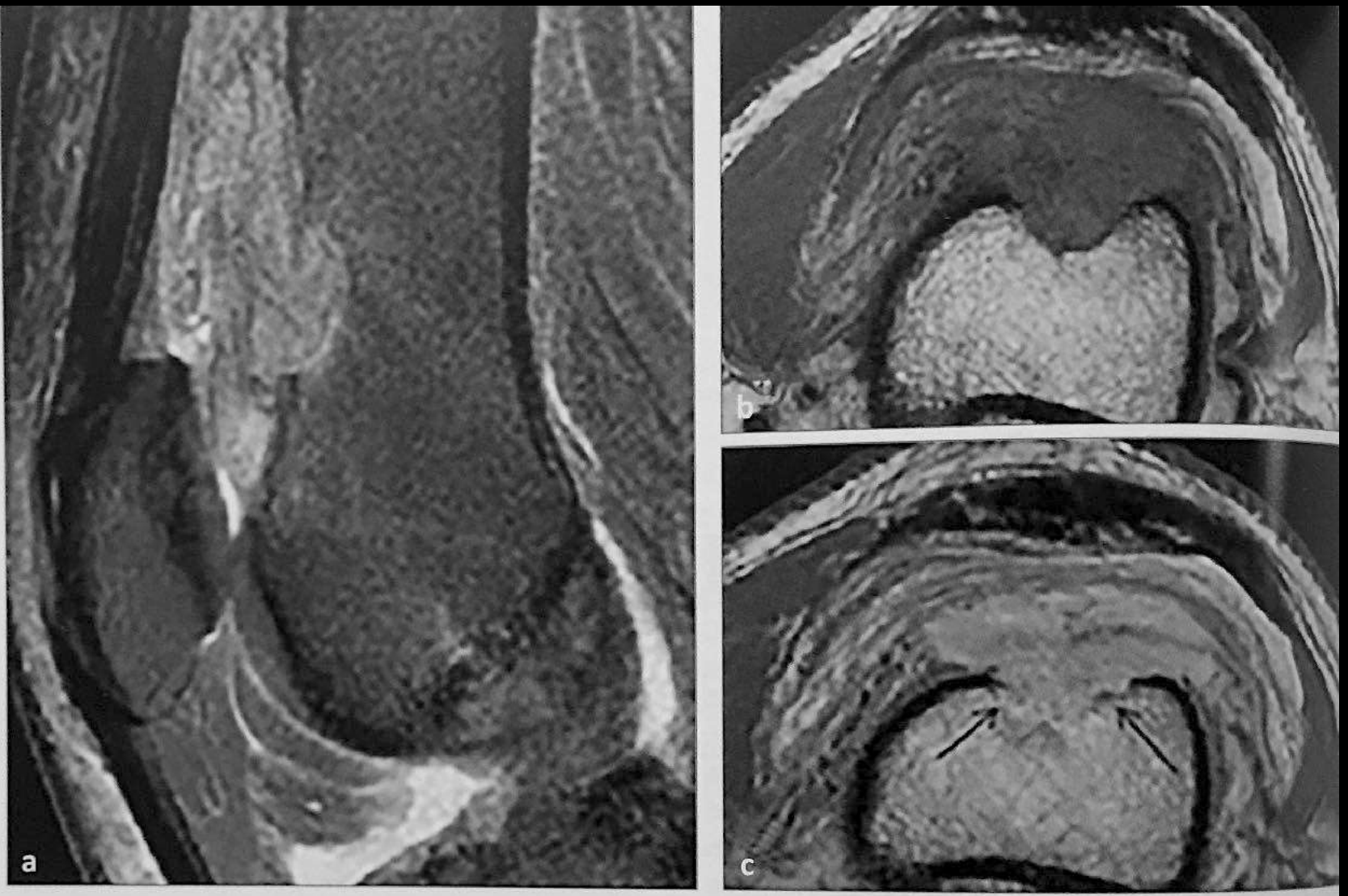

Fig. 12 : Sarcome à cellules fusiformes. Coupes sagittale T2 (a) avec suppression du signal de la graisse, axiale T1 (b) et T1 après injection de gadolinium (c). Masse polylobée hétérogène en T2 située dans le cul-de-sac sous-quadricipital, responsable d'un envahissement osseux par contiguïté (*flèches*).

RETOUR MENU

Et divers tumeurs

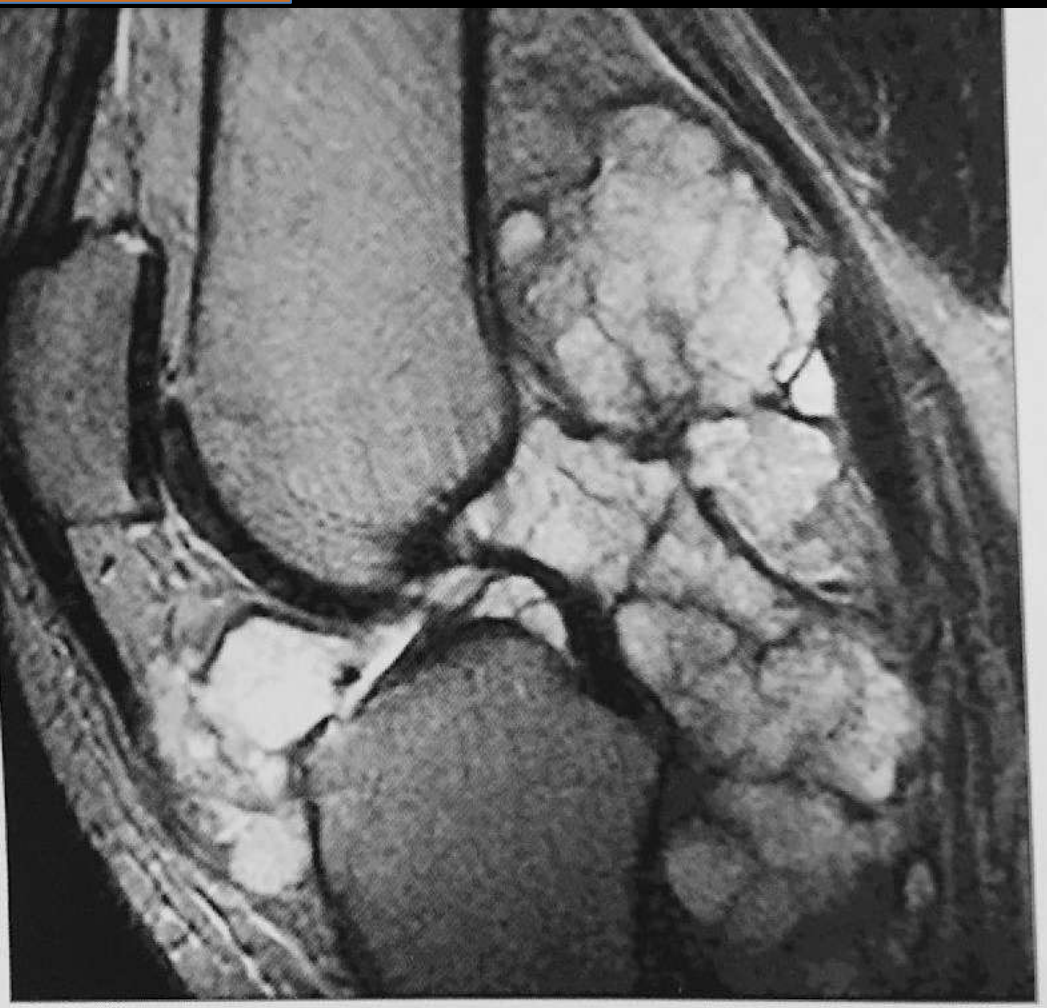

Fig. 11 : Chondrosarcome synovial. Séquence sagittale T2 : volumineuse masse polylobée intra et extra-articulaire envahissant l'échancrure intercondylienne et s'étendant en avant vers l'espace graisseux infrapatellaire.

RETOUR MENU

Et divers tumeurs

Chondrome extra-squelettique

- Tumeur rare, lignée cartilagineuse
- Intra-capsulaire, para articulaire

- Rx/TDM : calcifications en « arc et anneau »

IRM : Lésion bien limité lobulée

- T1 : Iso-signal
- T2 : Hyper-signal avec calcifications en Hypo-signal
- Gado : rehaussement en arc et anneaux

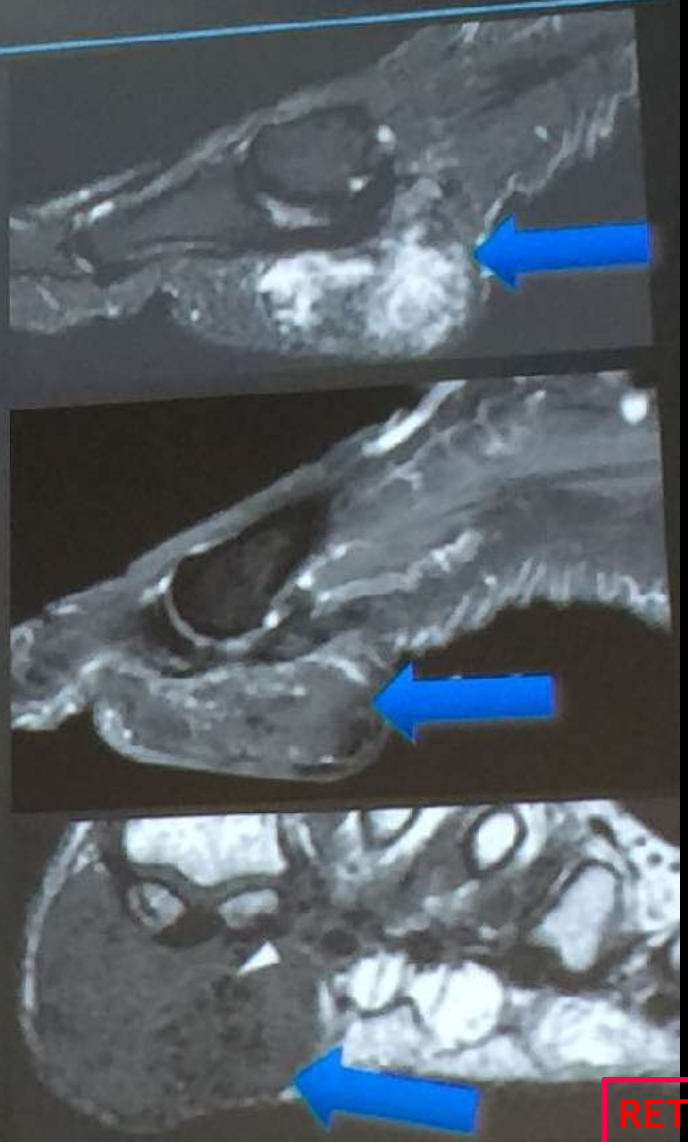

RETOUR MENU

Et divers tumeurs

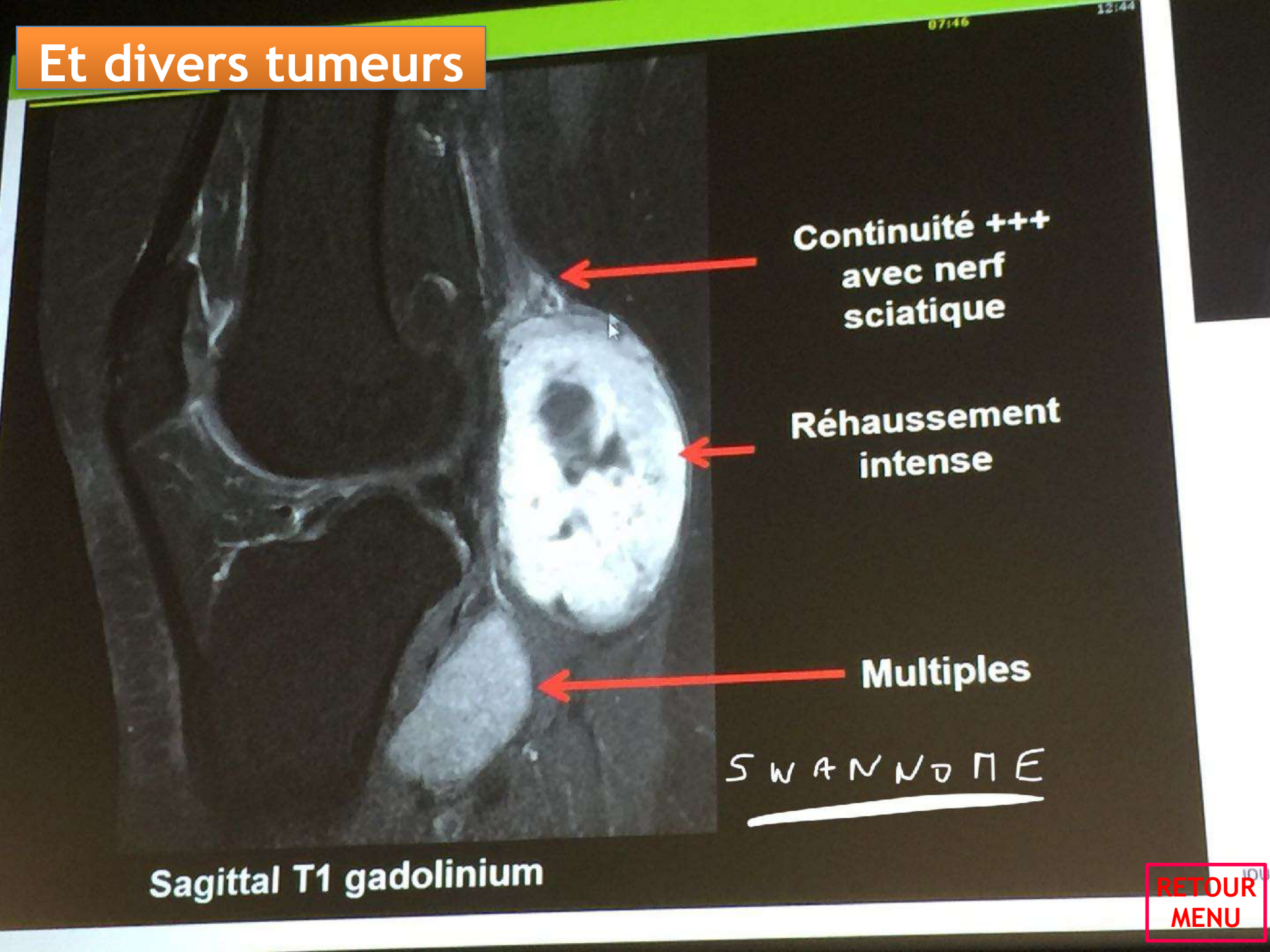

RETOUR
MENU

Et divers tumeurs

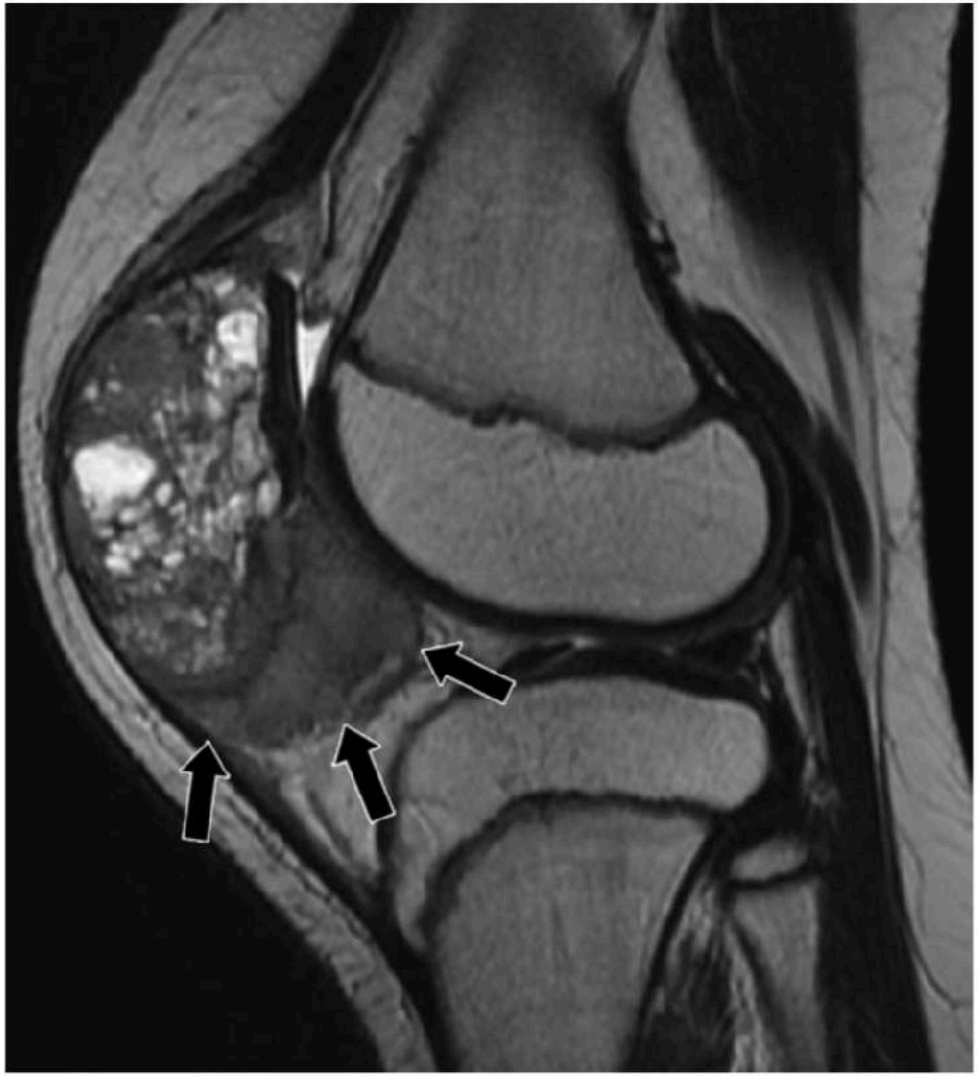

Figure 15. Giant cell tumor of the patella in a 10-year-old girl with a history of anterior knee pain. She was found to have a lytic lesion at radiography and was referred for MRI. Sagittal T2-weighted MR image shows an expansile heterogeneous tumor replacing the patella. There is soft-tissue extension of the tumor into the upper edge of the Hoffa fat pad (arrows). Biopsy demonstrated giant cell tumor. (Courtesy of Shelly Marette,

RETOUR MENU

11 CAS CLINIQUE DIFFICILE DE GENOU

JFR 2020

JFR2020

TRUCS ET ASTUCES AU GENOU
DIAGNOSTICS PIÉGEANTS:
COMMENT S'EN SORTIR ET ÉVITER LES ERREURS ?

Université de Lille

Dr. Thibaut JACQUES
Service d'Imagerie musculosquelettique
CHU de Lille

CHU LILLE

RETOUR MENU

1ER CAS TRES INTERESSANT

Contexte: H44 ans, douleurs antérieures et impotence fonctionnelle, de survenue brutale. Notion de traumatisme léger au football.

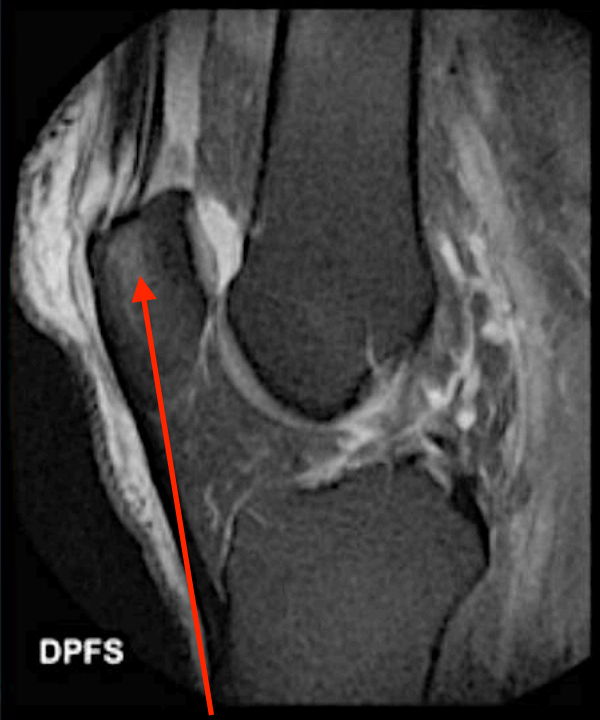

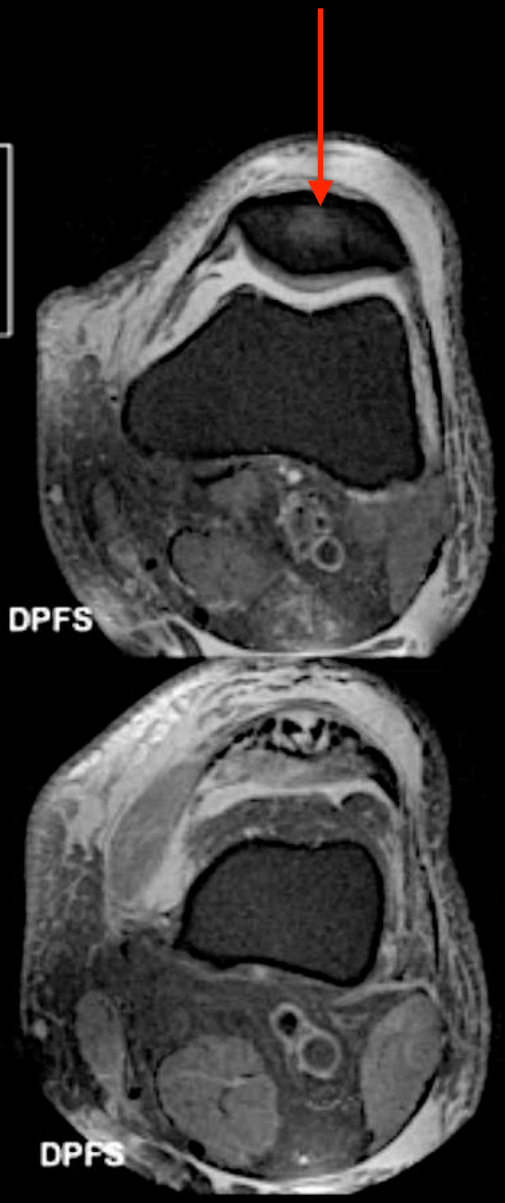

Oedème intra-osseux vers enthéses = ATTENTION +++
-—> faire Gado pour rechercher SPA
çàd PDC œdème osseux / pdc tendons / synovite

RETOUR MENU

GADO

Bursite pré-rotulienne Oedeme intra-osseux avec PDC Synovite + épanchement

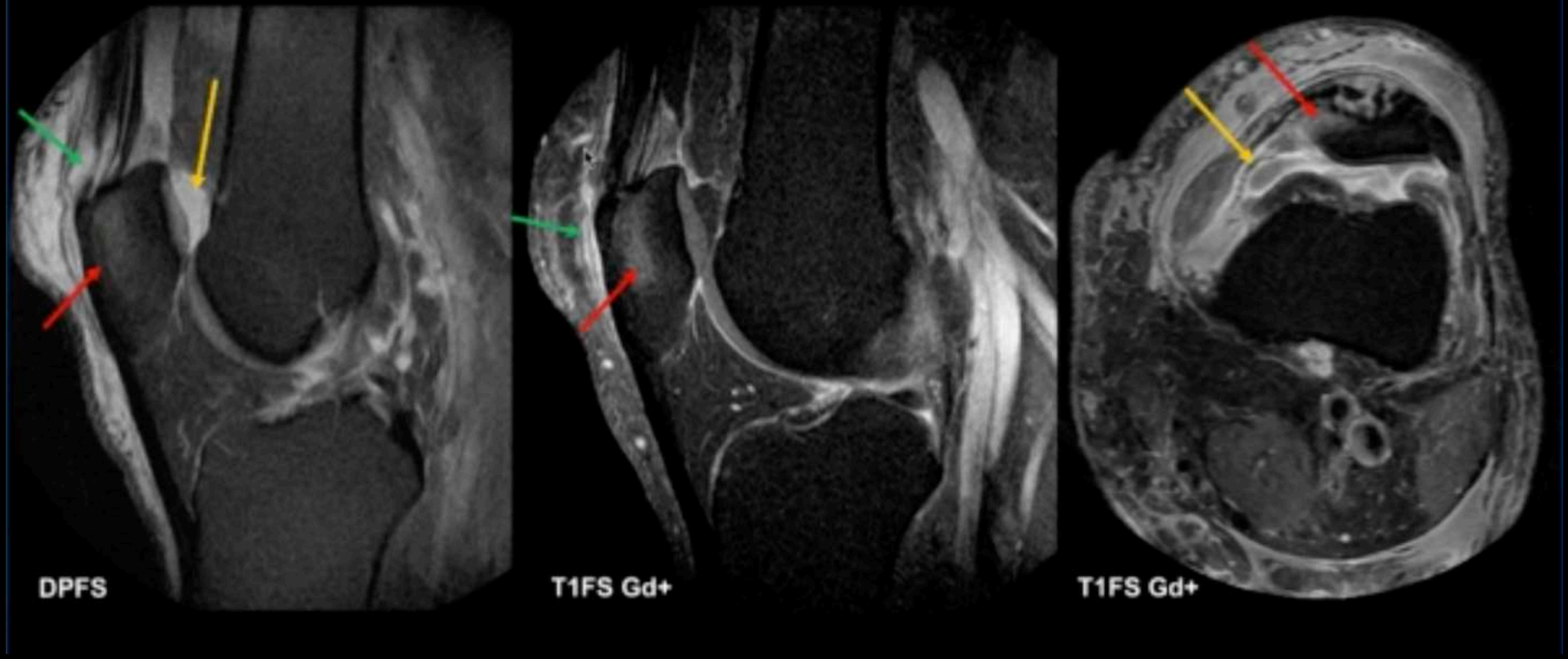

= SPONDYARTHRITE ANKYLOSANTE DÉBUTANTE

PENSER AUX SPA AUX GENOUX !!!

RETOUR MENU

2EME CAS PROCHE

F, 18 ans
Suspicion
entorse du LCM

= SPONDYARTHRITE ANKYLOSANTE DÉBUTANTE SUR ENTHESE PROX DU LLI

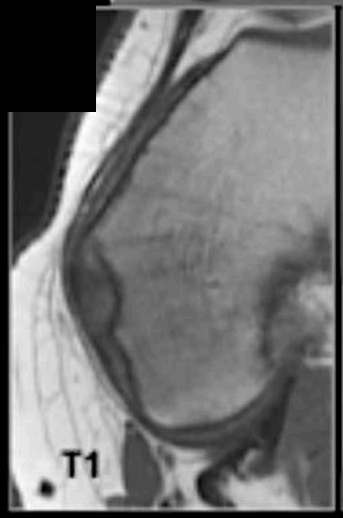

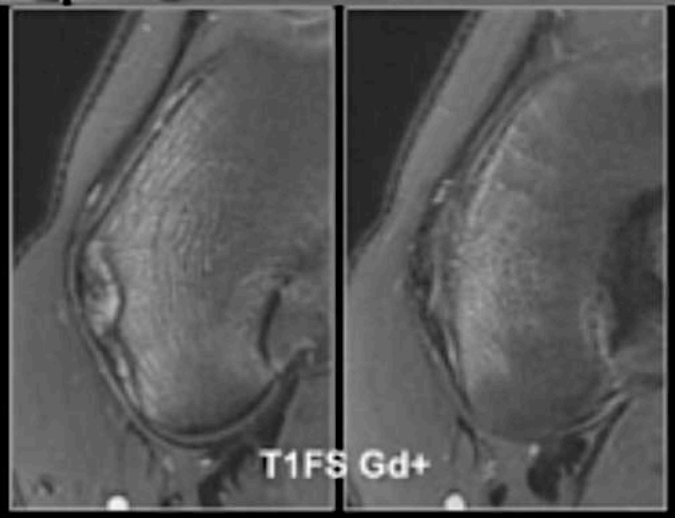

RETOUR MENU

= SPONDYARTHRITE ANKYLOSANTE DÉBUTANTE

AVEC PETITES PROLIFERATIONS OSSEUSES ++

SUR ENTHESE PROX DU LLI

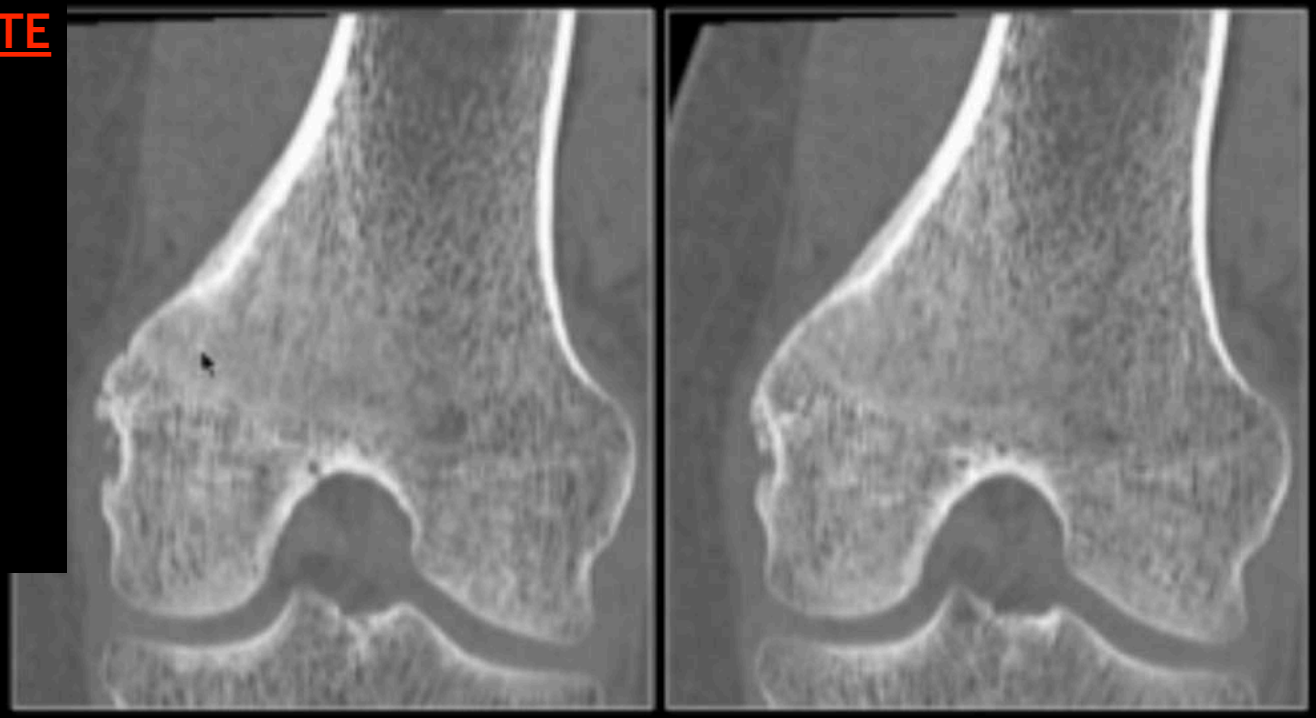

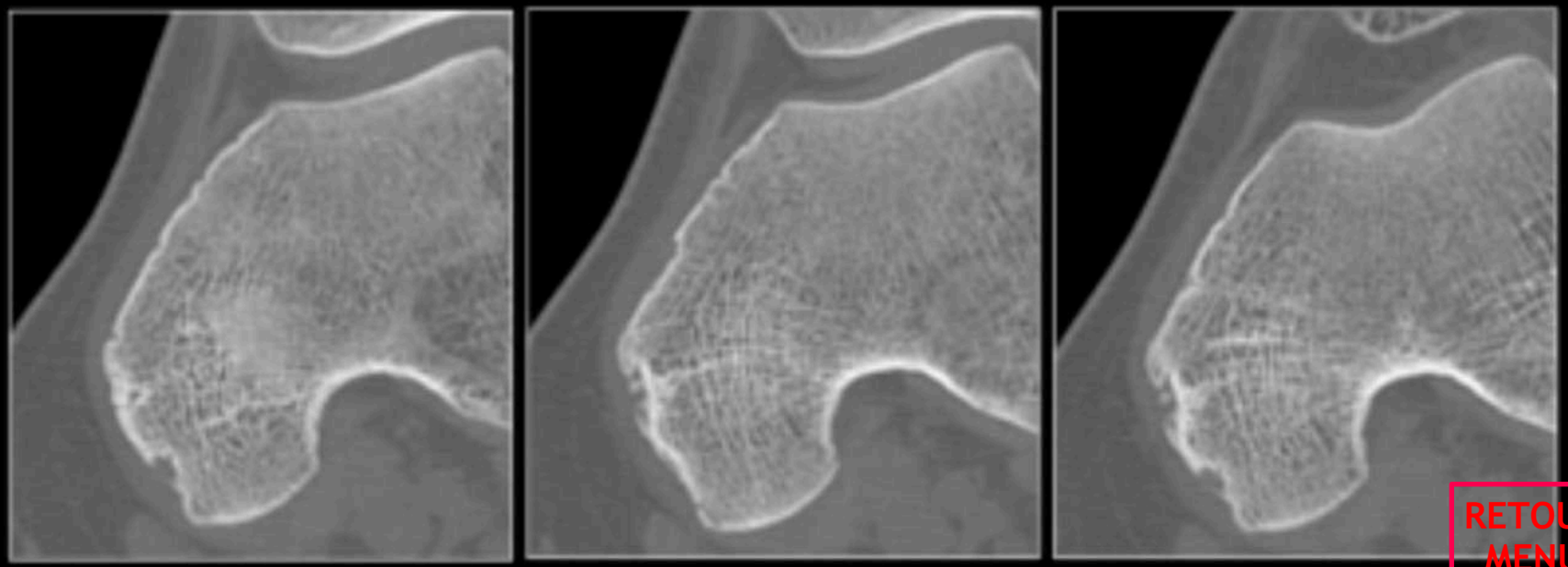

RETOUR MENU

Contexte: Patient de 62 ans, gonalgies intermittentes d'évolution chronique

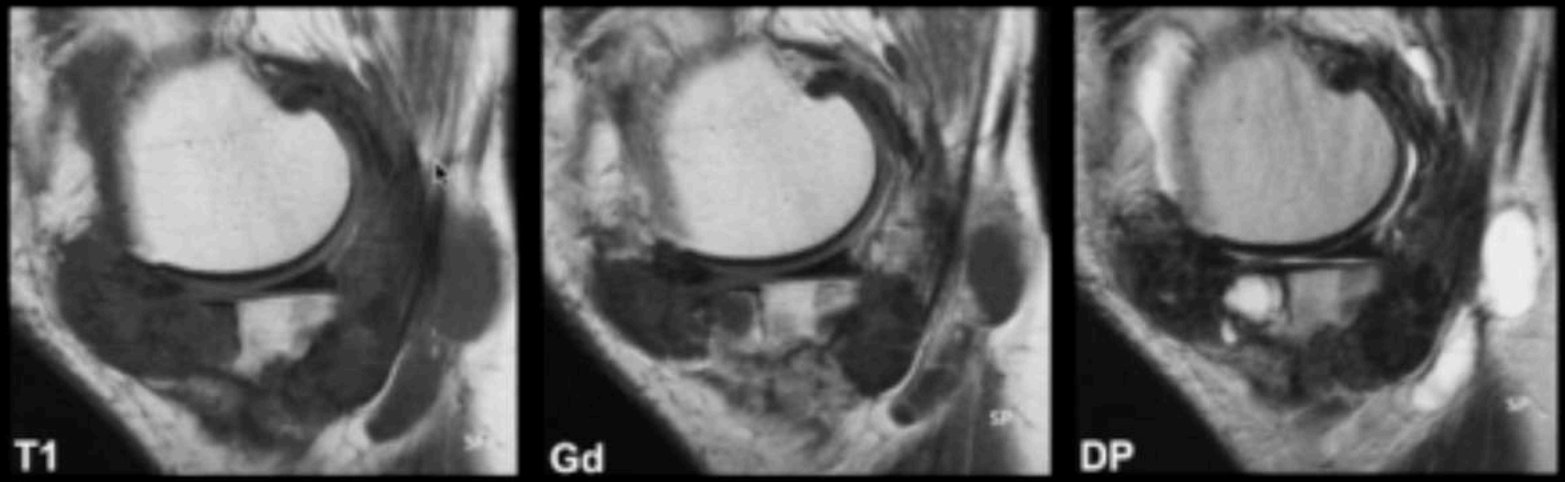

Goutte en hypo T1 hypo T2
Érosions volumineuses
Peu d'oedeme intra-osseux
Dépot intra- mais aussi extra-articulaire

Différent de la SVN que intra-artic

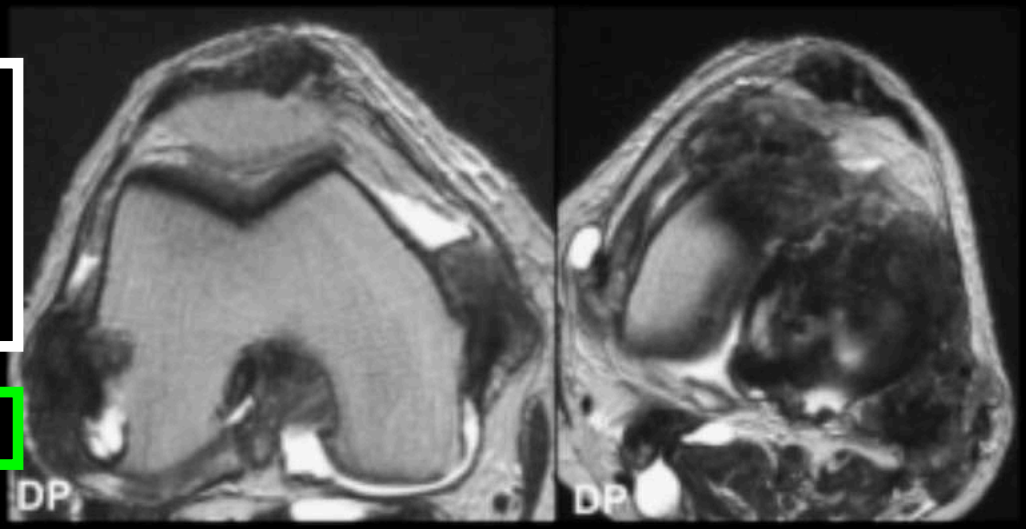

RETOUR MENU

Diagnostic:
Goutte avec atteinte articulaire

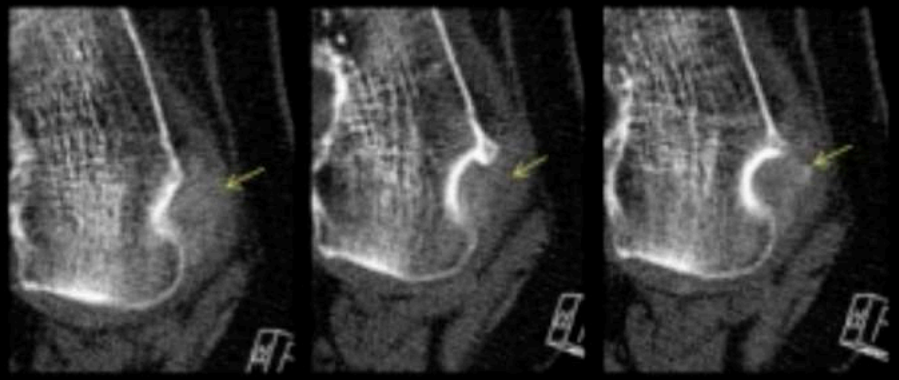

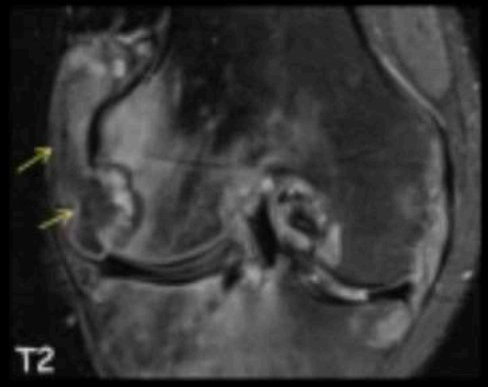

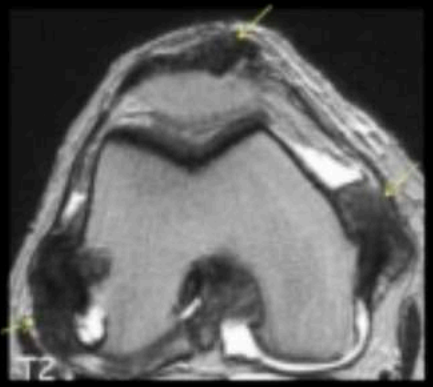

Points clés & pièges

1) CT/IRM rarement pratiqués dans le diagnostic, aspects trompeurs
2) Tophus en hyposignal en IRM
3) Scanner: lésions denses des tissus mous
4) Co-existence intra-articulaire / extra-articulaire + érosions juxta-articulaires de grande taille (≠ SVN)

RETOUR MENU

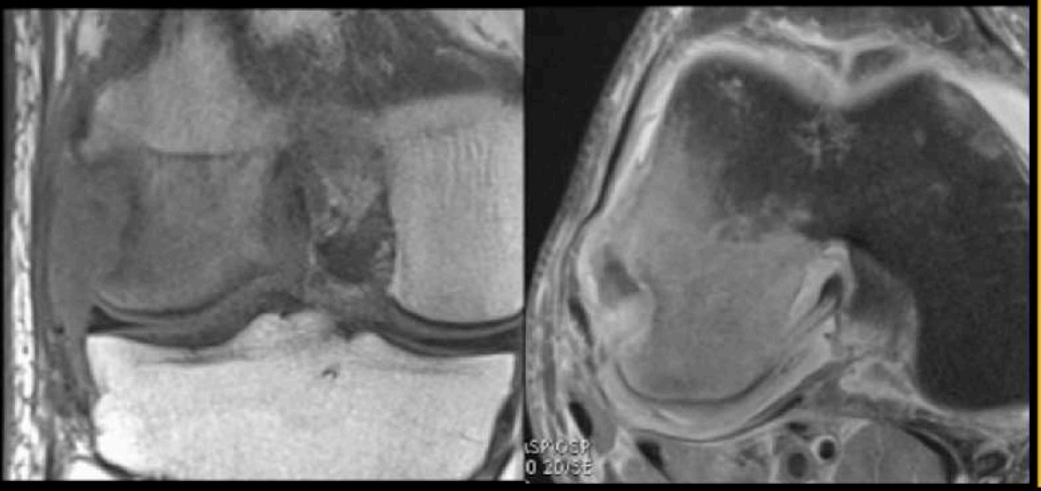

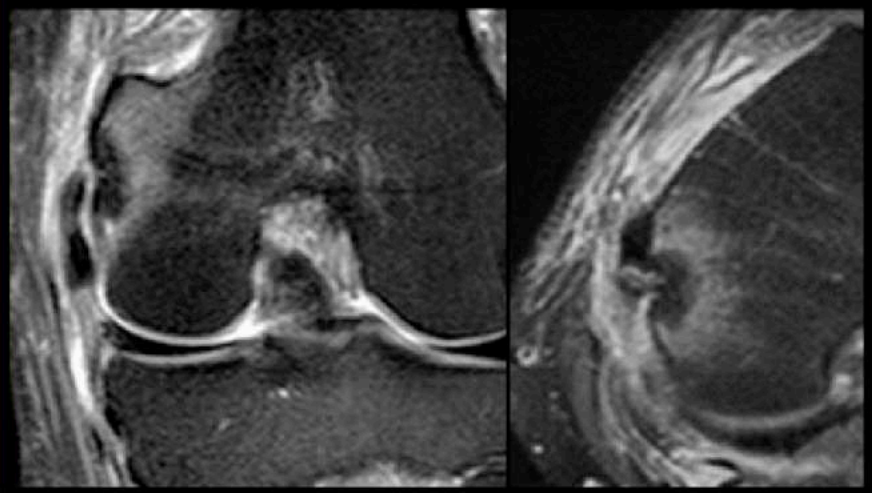

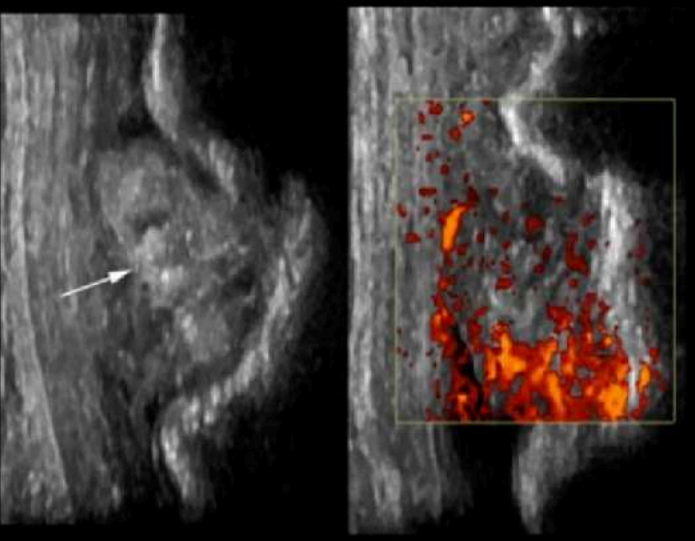

GOUTTE **PCB**

1) Taille des érosions
2) Étendue de l'œdème osseux
3) Signal tophus vs calcification

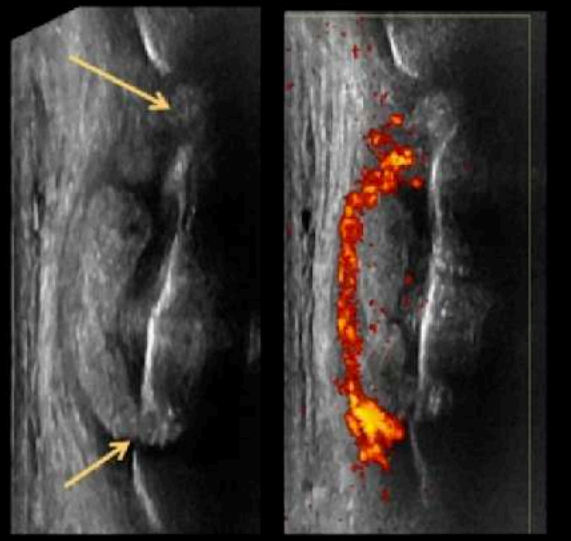

Contexte: Patiente de 70 ans, suivie pour une polyarthrite rhumatoïde

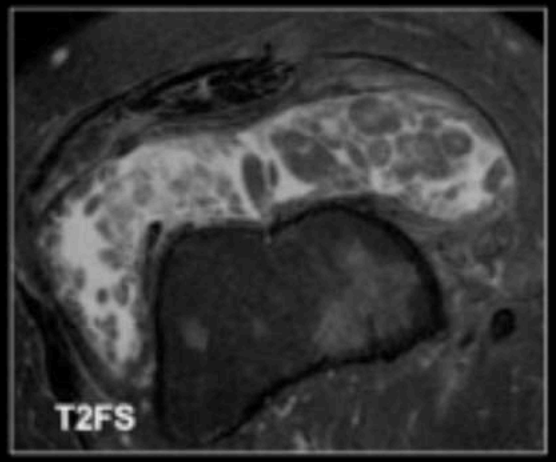

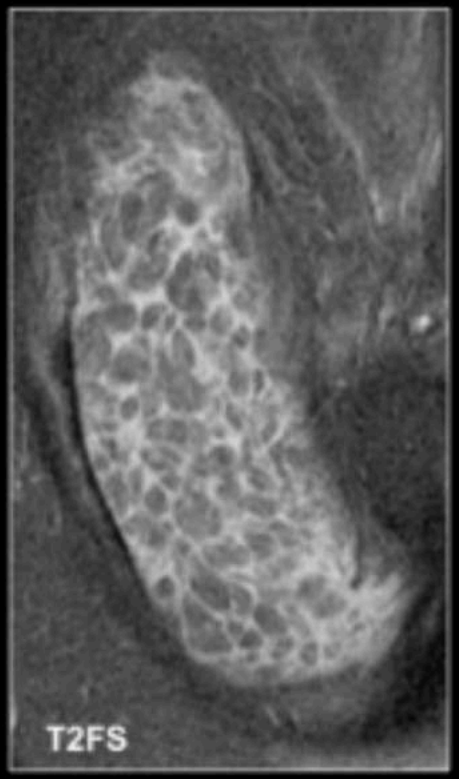

RETOUR MENU

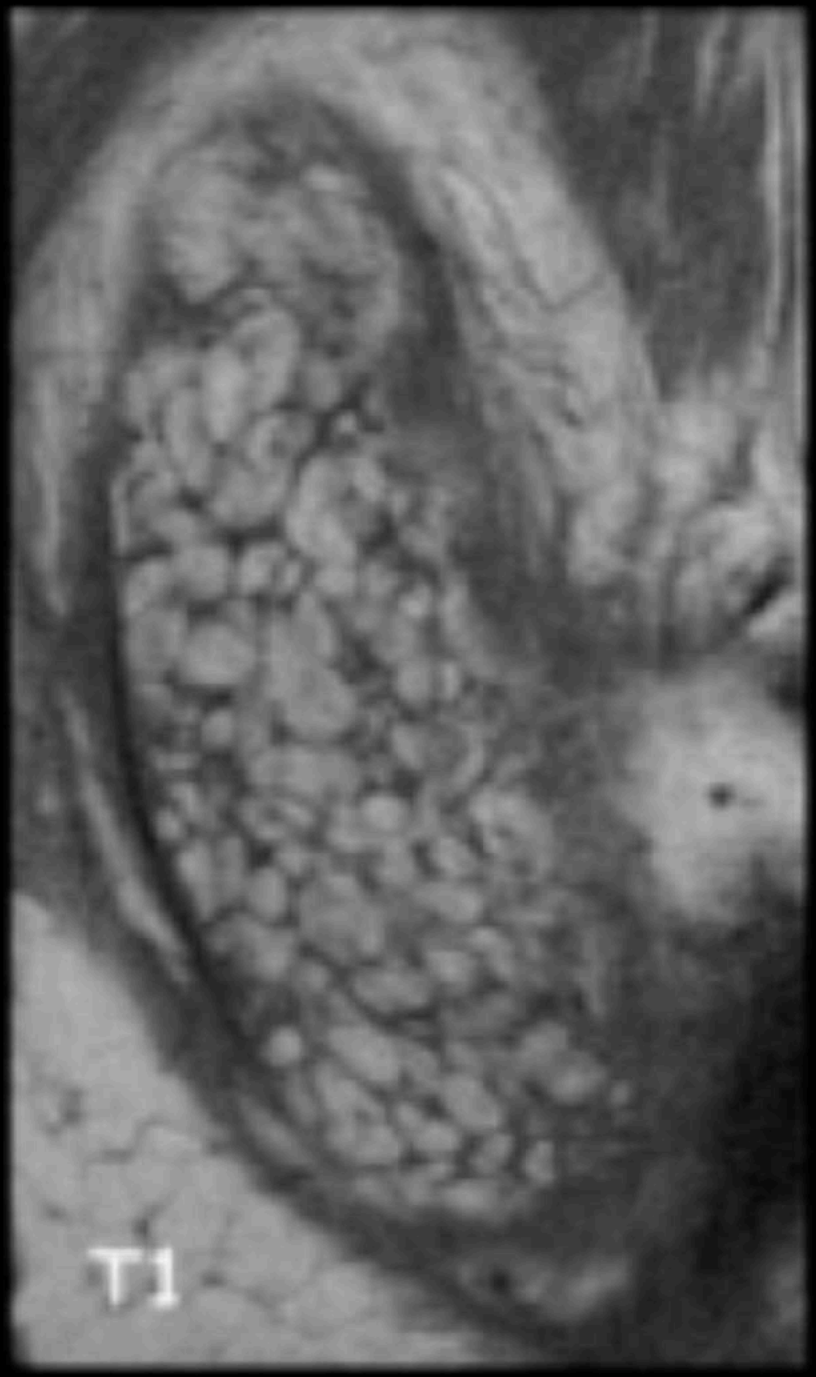

RETOUR
MENU

Diagnostic: lipome arborescent

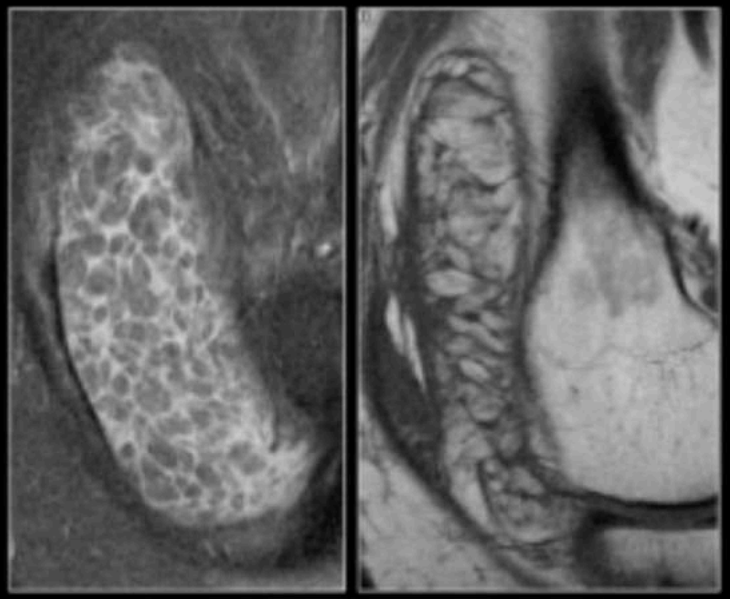

Points clés & pièges

1) Place du T1 sans FS ++
2) Hypersignal T1 graisseux pur (≠ corps étrangers, ≠ SVN)
3) Pas de calcifications, pas d'érosions
4) Arthropathie chronique = quand même rechercher corps étrangers associés

RETOUR MENU

Contexte: Homme de 53 ans; gonalgies inflammatoires

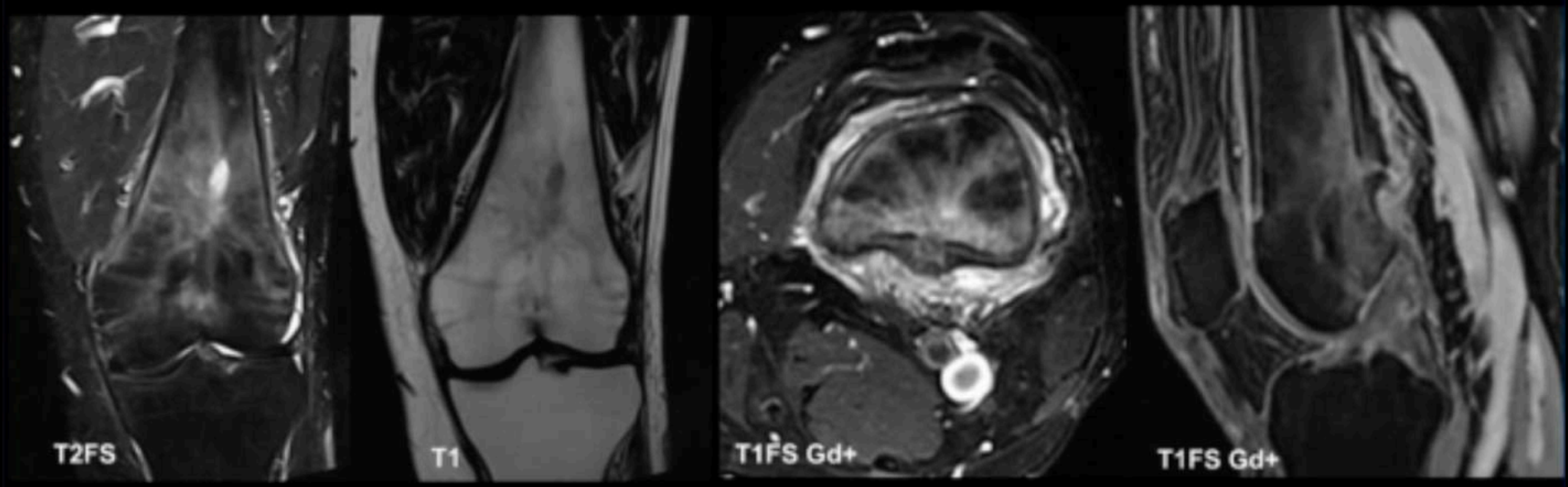

RETOUR MENU

Diagnostic: Ostéome ostéoïde

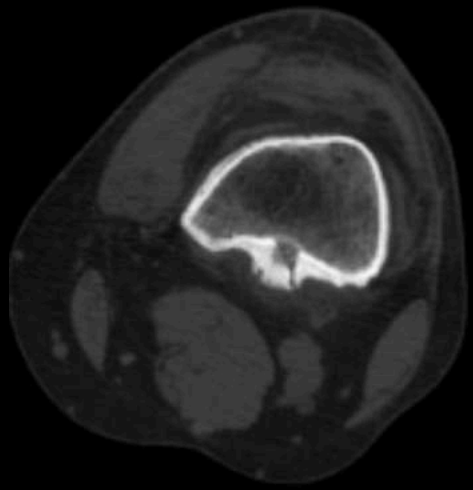

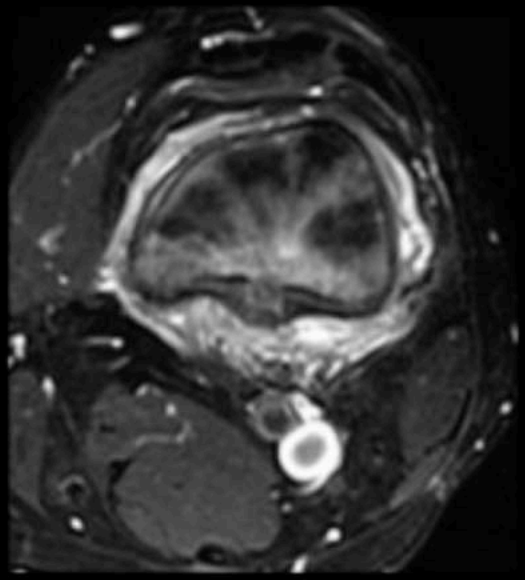

Points clés & pièges

1) Toujours y penser devant une atteinte inflammatoire impliquant la corticale
2) Recours aux rayons X (TDM ++)
3) Nidus parfois difficile à voir

RETOUR MENU

Contexte: Patientes de 54 ans (haut) et 56 ans (bas); gonalgies inflammatoires

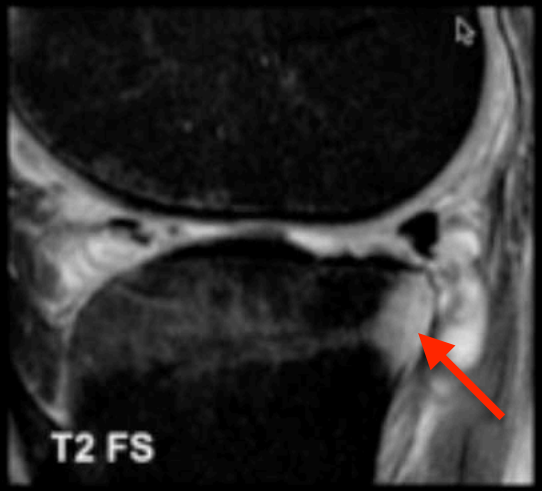

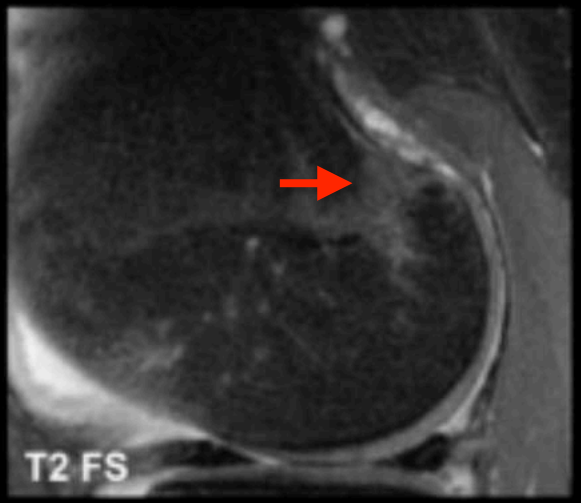

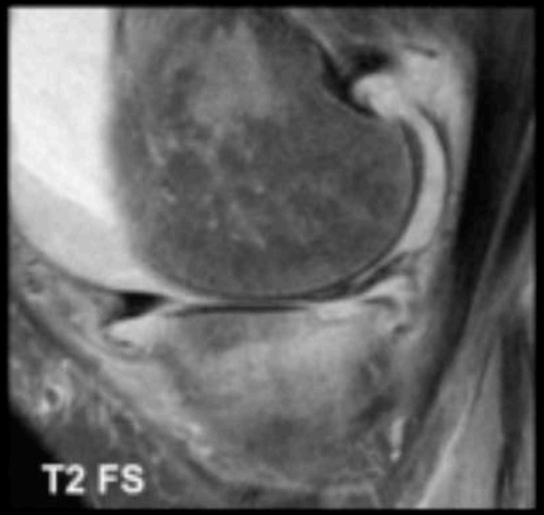

RETOUR MENU

Diagnostic: Polyarthrite rhumatoïde

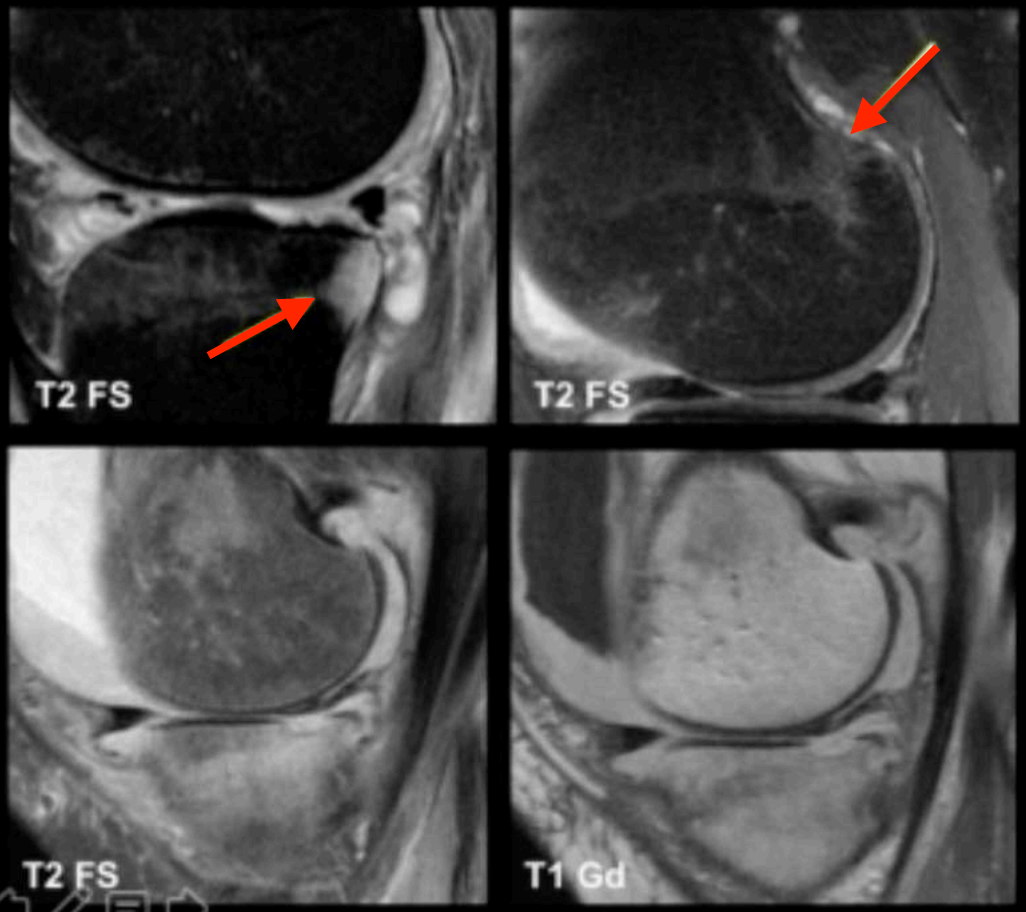

PR :

Oedème et érosions MARGINALES !!!
Tibia proximal +++
Récessus supra-condyliens

Points clés & pièges

1) Topographies évocatrices de l'œdème osseux: tibia proximal ++, récessus supracondylien
2) Érosions marginales
3) Chondrolyse diffuse avec œdème sous chondral étendu

RETOUR MENU

Attention à l'arthrite septique !

Staphylococcus lugdunensis

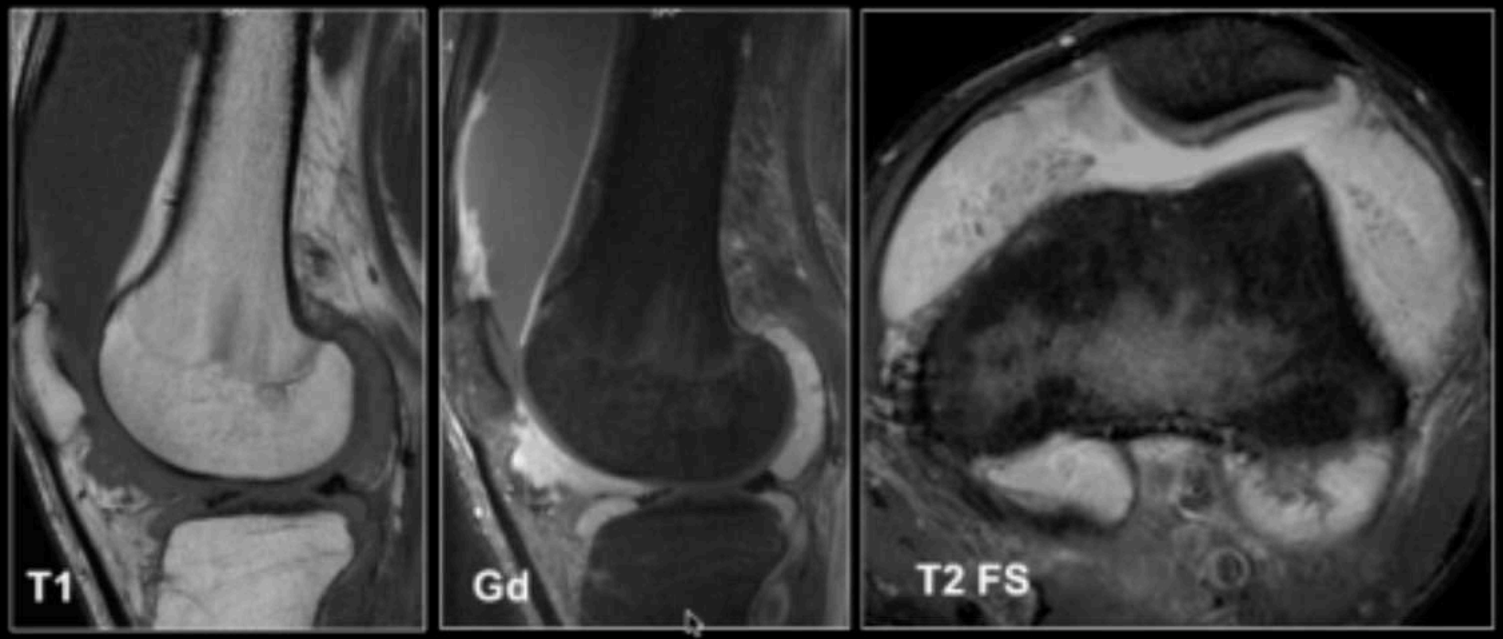

Echo / IRM: caractéristiques proches des RIC
(synovite, épanchement, oedème marginal
➔ répéter ponction si stérile et/ou doute diagnostique
(20-35% de ponctions stériles dans arthrites infectieuses notamment si germes atypiques)

RETOUR MENU

Contexte: Patient de 34 ans, bilan de douleurs d'origine méniscale probable chez un coureur

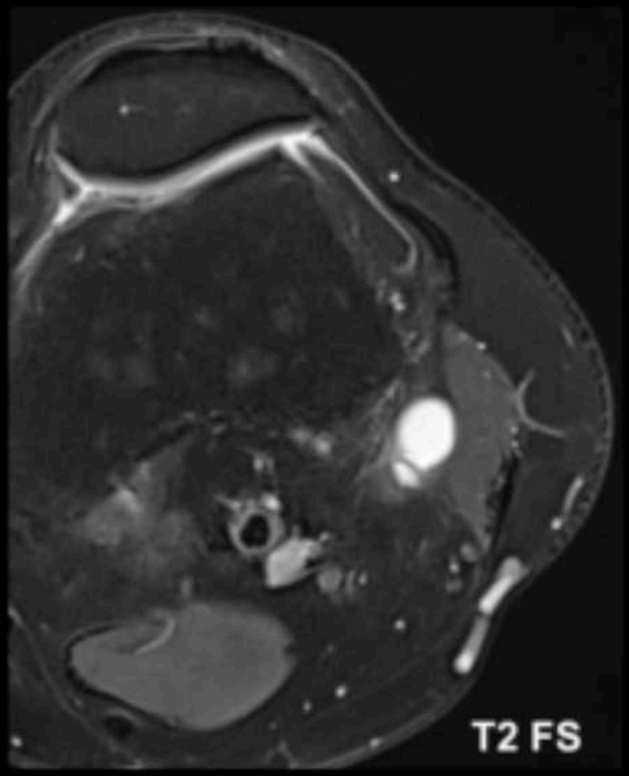

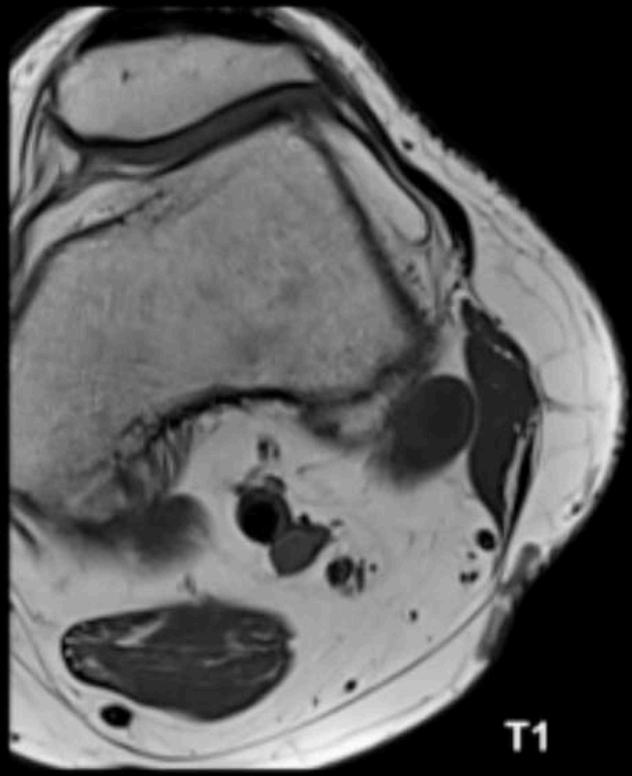

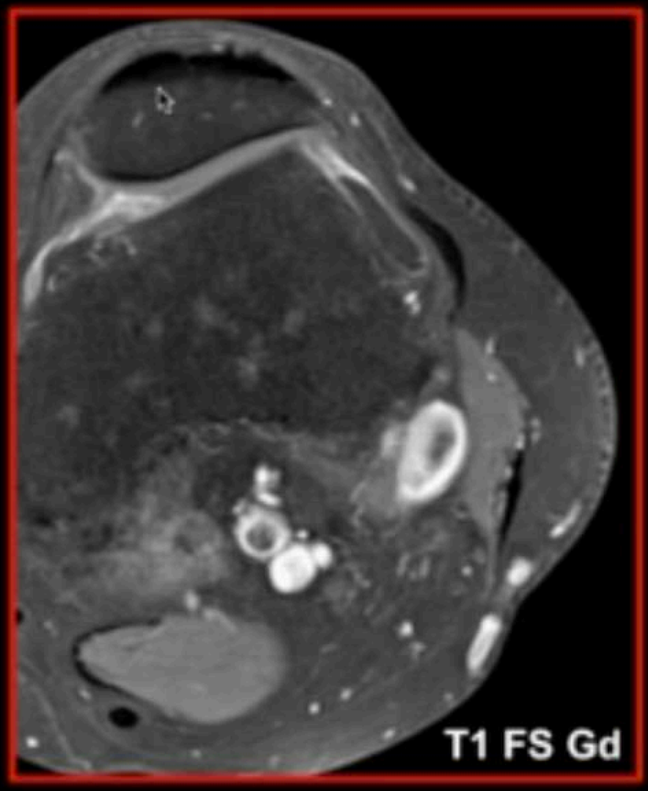

RETOUR MENU

Attention : **Le synovialosarcome peut se manifester par une petite masse (< 5 cm), d'allure kystique, de croissance lente, simulant un kyste mucoïde** (hypersignal T2 homogène) **ou une tumeur myxoïde (Fig 13).** Une séquence IRM avec injection de gadolinium est donc indispensable devant toute image d'allure kystique dont le siège et l'aspect ne sont pas absolument caractéristiques d'un kyste synovial.

SYNOVIALOSARCOME

CE N'EST PAS UNE TUMEUR
INTRA-ARTICULAIRE MAIS
INTER-MUSCULAIRE
JUXTA-ARTICULAIRE < 5 CM

DU CREUX POPLITÉ /
CHEVILLE ET PIED
(Memb Sup 25%)

DOULOUREUX +++

- **Signal hétérogène** en T2 : « **triple signal** » **en T2 Fat-Sat** : hypersignal (hémorragie ou nécrose), isosignal (tissu tumoral viable) et hyposignal (fibrose ou calcification)

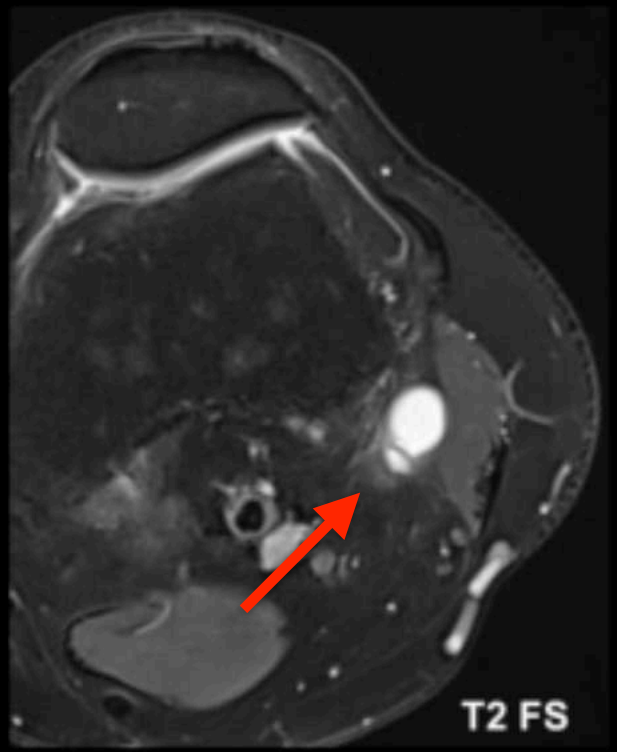

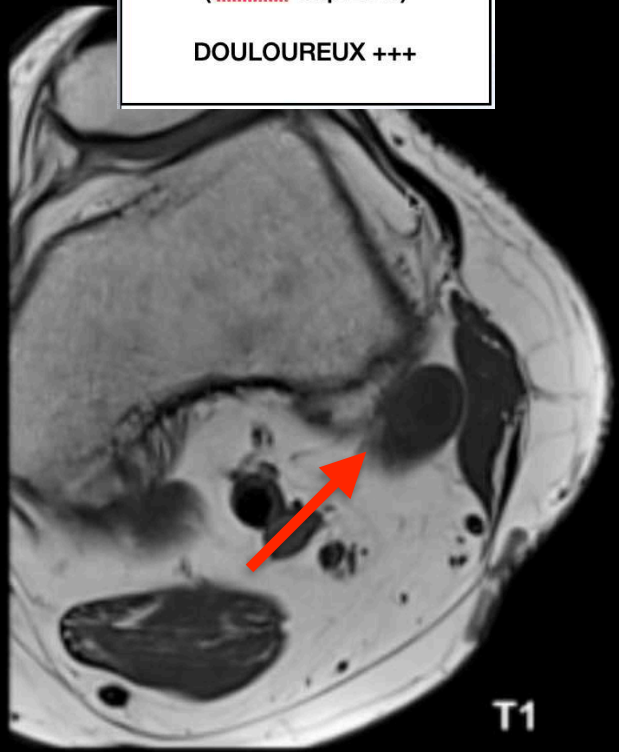

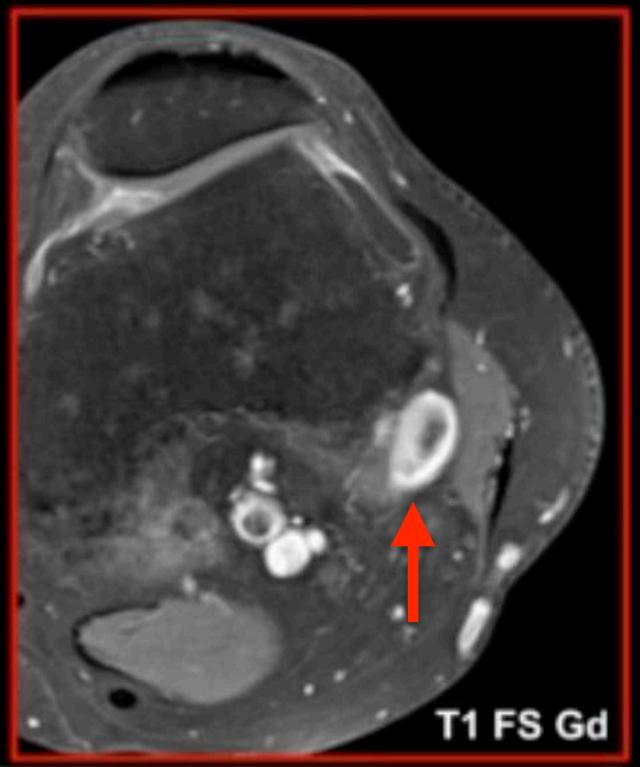

Diagnostic: Synovialosarcome de haut grade

Points clés & pièges
TOPOGRAPHIE
SIGNAL
REHAUSSEMENT

MENU

Synovialosarcome

- Adulte jeune (15-40) - Croissance lente
- Tuméfaction

- Péri-articulaire

90% aux extrémités
- 60% MI
- Genou +++

IRM : Masse multilobulée bien limitée
- T1 : Iso/Hyper
T2 : hétérogène
Triple signal T2

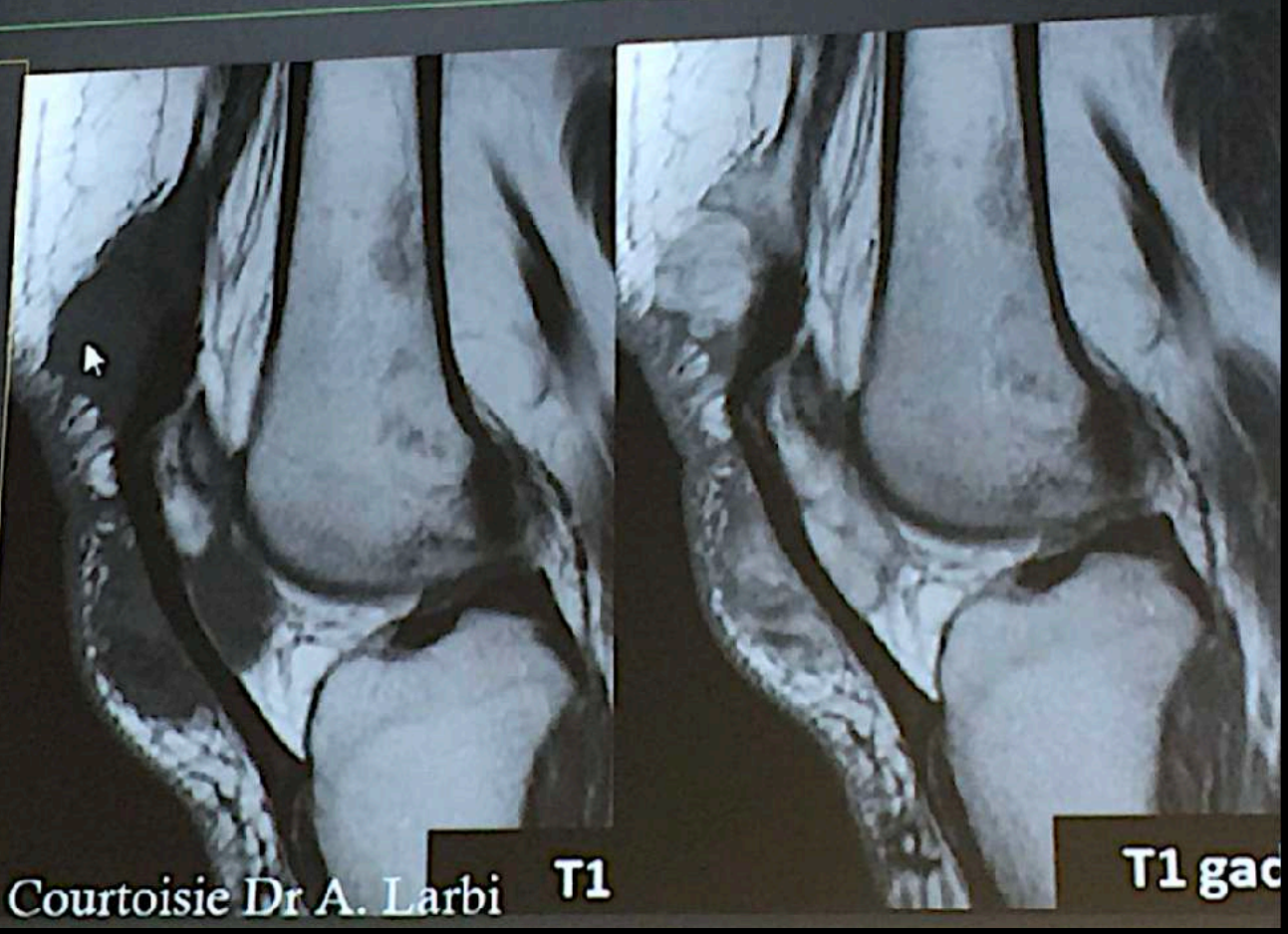

Courtoisie Dr A. Larbi

RETOUR MENU

Contexte: Patiente de 34 ans, pas d'ATCD, gonalgies intermittentes

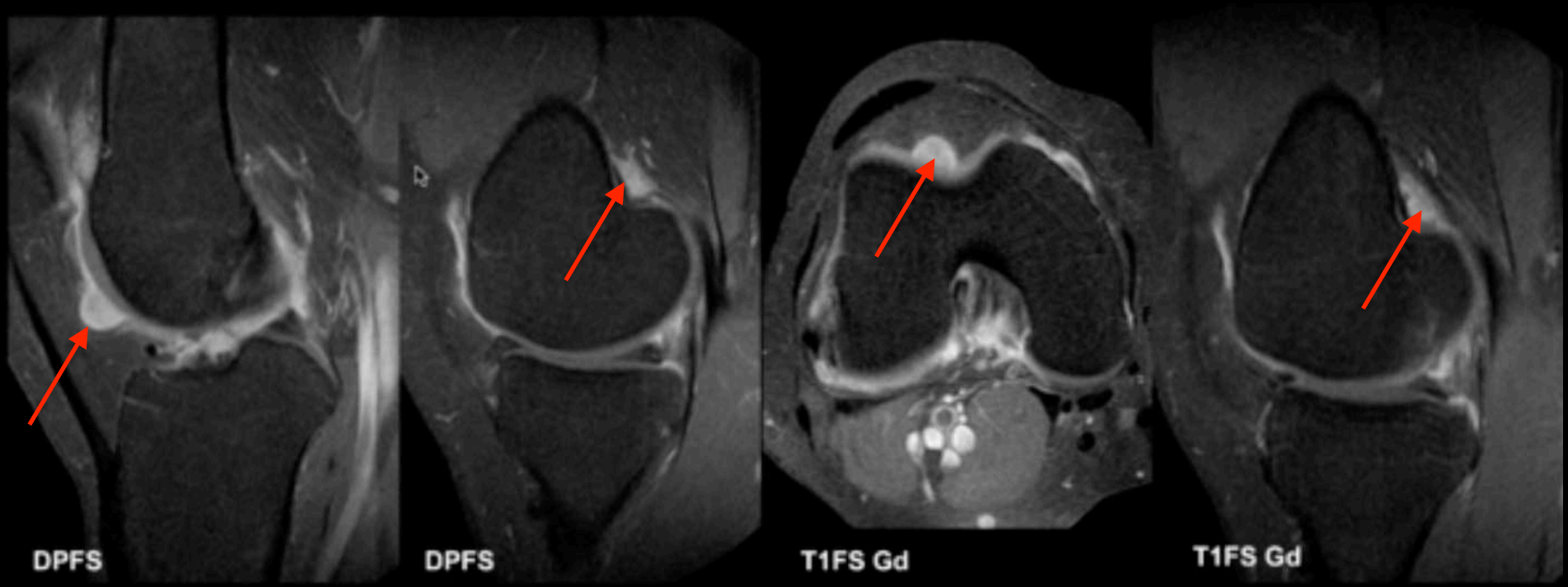

RETOUR MENU

SVN : peut être unifocale / multifocale / diffuse

Diagnostic: Synovite villo-nodulaire multifocale (≠ diffuse)

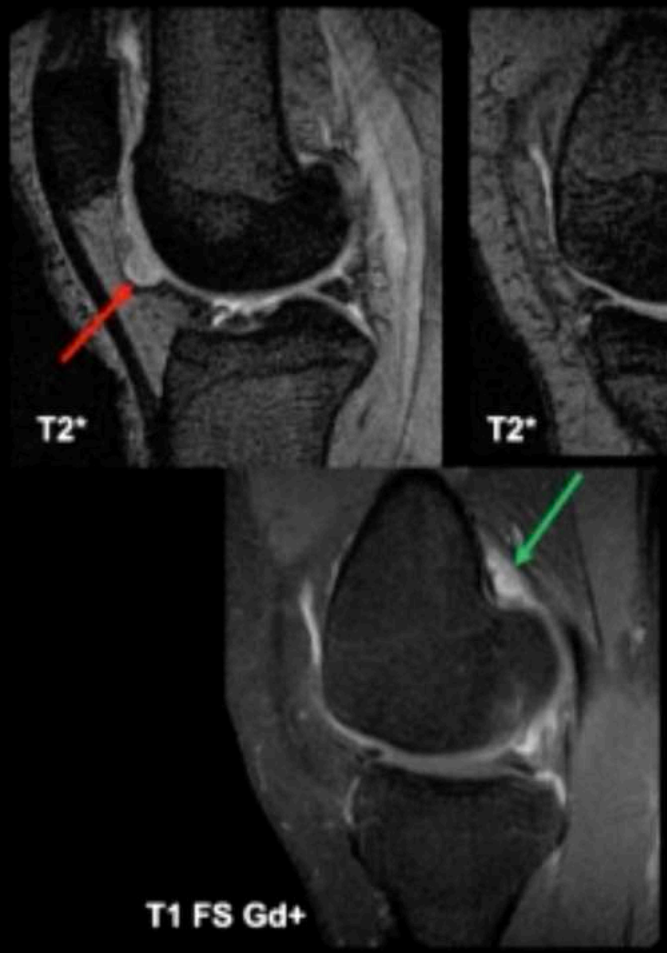

Si SVN multifocale : pas hypoT2*
dans 1 cas sur 4
Et rehausst plus modéré

Points clés & pièges

1) Pas d'hyposignal T2* dans 20 à 25% des cas
2) Rehaussement généralement modéré après Gd+
3) Chercher toutes les localisations (abords chirurgicaux différents ++)
4) Infrapatellaire: 70%; suprapatellaire 20%; postéro-condylienne 10%

SVN 20%
supra-patellaire

10% SVN
postéro-condylienne

SVN 70%
infra-patellaire

RETOUR MENU

Contexte: F 67 ans, gonalgies non traumatiques

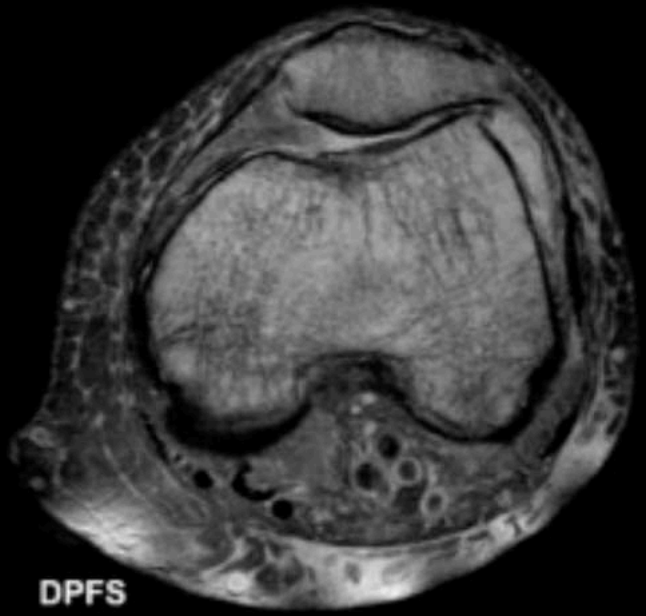

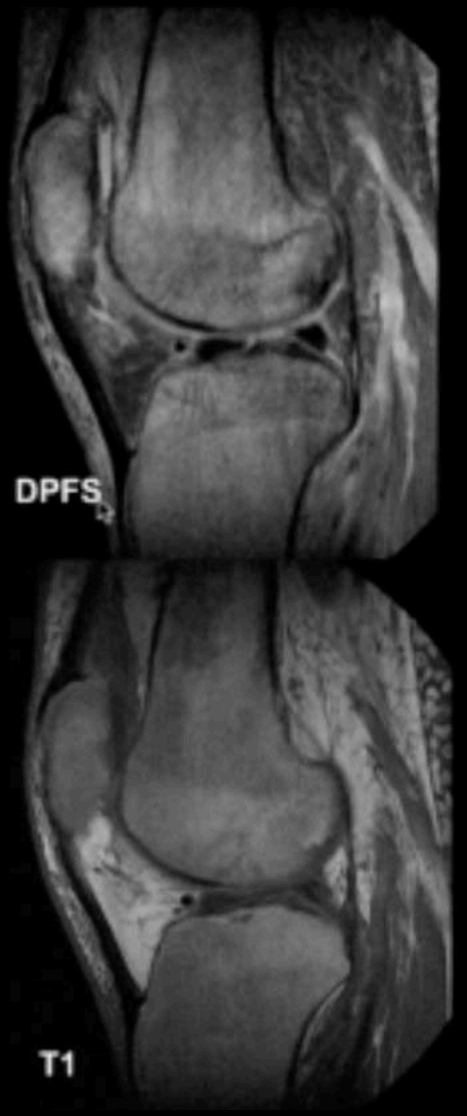

LA FAT - SAT NE MARCHE PAS SUR LES DP- FAT-SAT ????
GADO : pas de rehaussement

La patiente est devenu cachectique
Donc la graisse est devenu séreuse et gélatineuse
par dénutrition sévère

RETOUR MENU

LA FAT - SAT NE MARCHE PAS SUR LES DP- FAT-SAT ????
GADO : pas de rehaussement

Diagnostic: Conversion séreuse / gélatineuse de la moelle

Points clés & pièges

1) Ne pas accuser la machine !
2) Traquer les fractures (insuffisance osseuse)
3) Pas de rehaussement significatif de la moelle (≠ infiltration tumorale)
4) Prise en charge globale du terrain

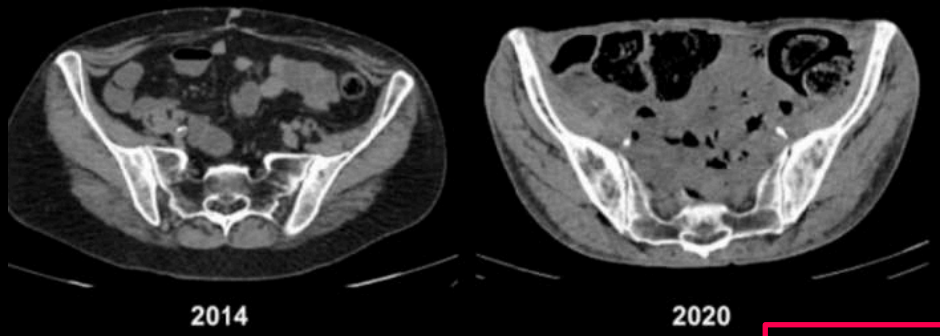

RETOUR MENU

FRACTURE GENOU

SCHATZKER

I	Séparation pure plateau latéral
II	Séparation-enfoncement plateau latéral
III	Enfoncement pur plateau latéral
IV	Plateau médial
V	Bi-tubérositaire
VI	Extension diaphysaire

Fig. 7 : Classification de Schatzker des fractures de l'extrémité supérieure du tibia.

L'imagerie précisera un enfoncement (supérieur à 4 mm) et/ou la présence d'une séparation (supérieure à 2 mm).

RETOUR MENU

Fig. 8 : Fracture-séparation-enfoncement du plateau tibial latéral (type II selon Schatzker).

Fig. 9 : Fracture-enfoncement du plateau tibial, sans séparation (type III selon Schatzker).

Fig. 10 : Fracture bi-condyloïdienne sans extension diaphysaire (type V selon Schatzker).

RETOUR MENU

FRACTURE du TIBIA au GENOU

TYPE selon Duparc et Ficat

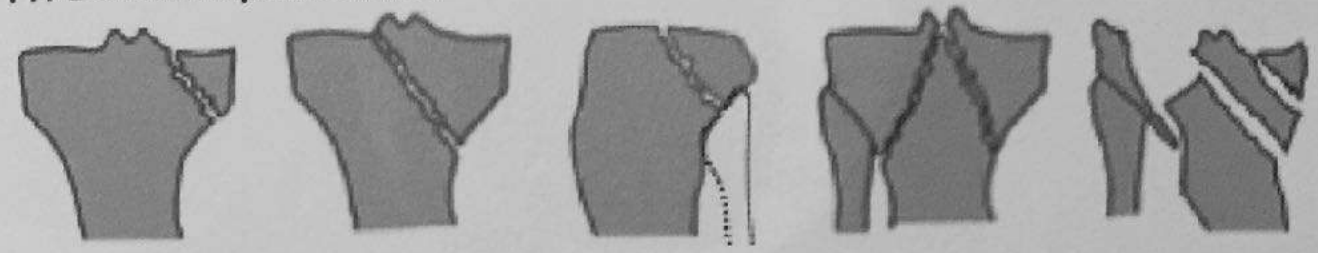

☐ UNI TUBEROSITAIRE ☐ SPINO TUBEROSITAIRE ☐ SEPARATION POSTEROLATERALE ☐ BI TUBEROSITAIRE ☐ COMMINUTIVE

○ médiale ○ latérale

DEPLACEMENT ☐ NON ☐ OUI

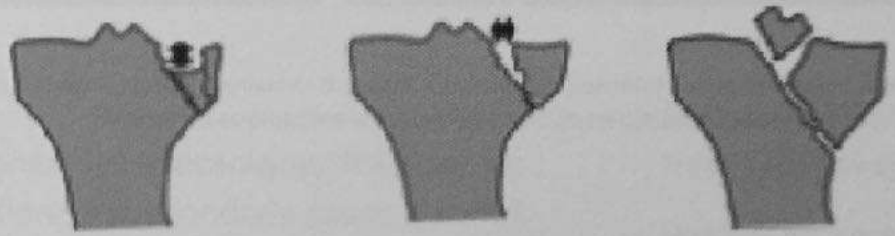

☐ Enfoncement
- ☐ < 4 mm
- ☐ > 4 mm

☐ Mixtes
enfoncement + séparation

☐ Séparation
- ☐ < 2 mm
- ☐ >2 mm

☐ Epines déplacées

☐ Fragment intra-articulaire déplacé

PARTICULARITES

☐ FRACTURES ASSOCIEES
- ☐ Epines tibiales
- ☐ Diaphyse tibiale
- ☐ Patella
- ☐ Fibula
- ☐ Condyle fémoral interne
- ☐ Condyle fémoral externe

☐ OS SOUS-JACENT
- ☐ Déminéralisation
- ○ Arthrose

Fig. 15 : Exemple de modèle de compte rendu scanner synthétique, orienté par la classification de Duparc et Ficat.

RETOUR MENU

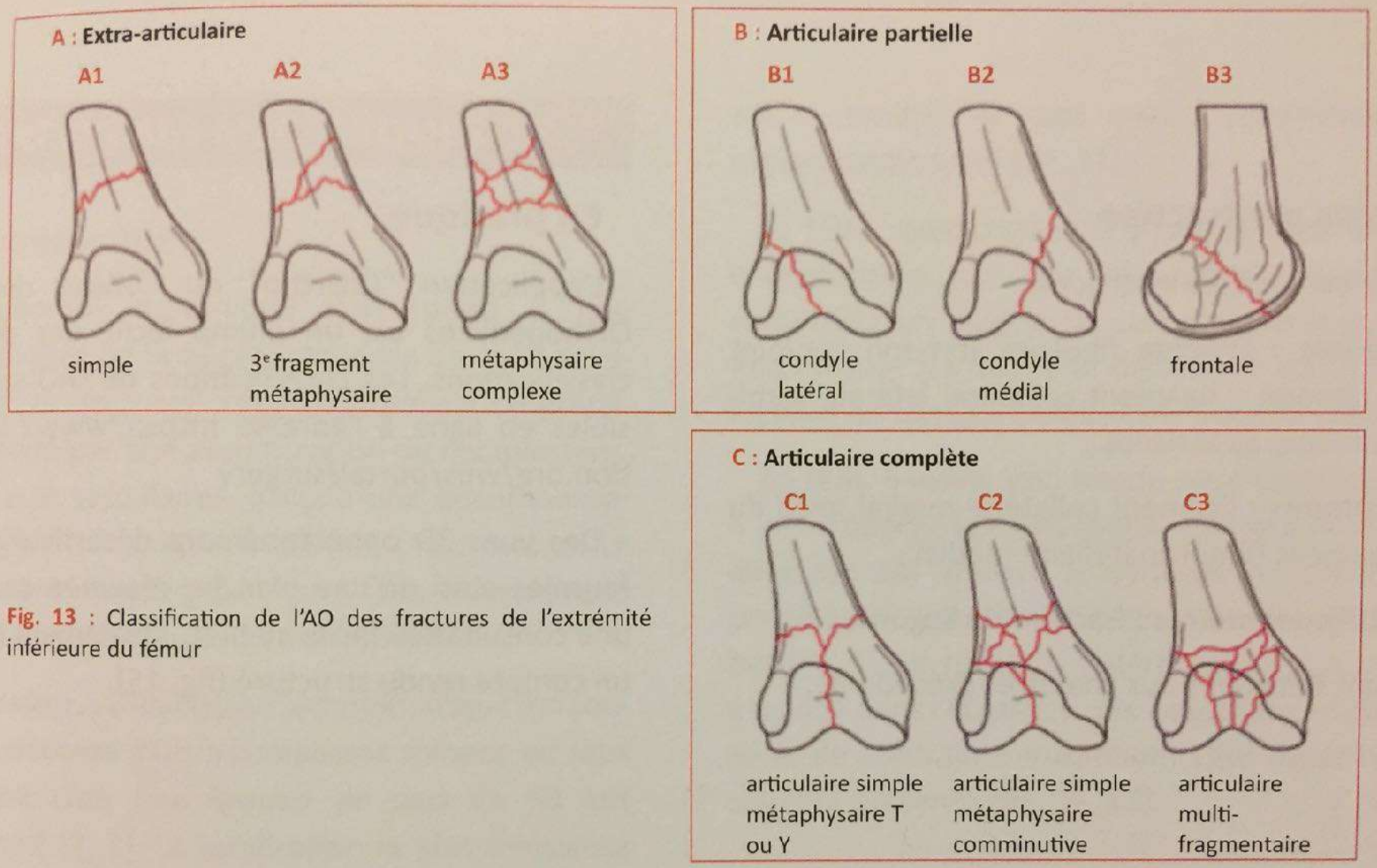

Fig. 13 : Classification de l'AO des fractures de l'extrémité inférieure du fémur

RETOUR MENU

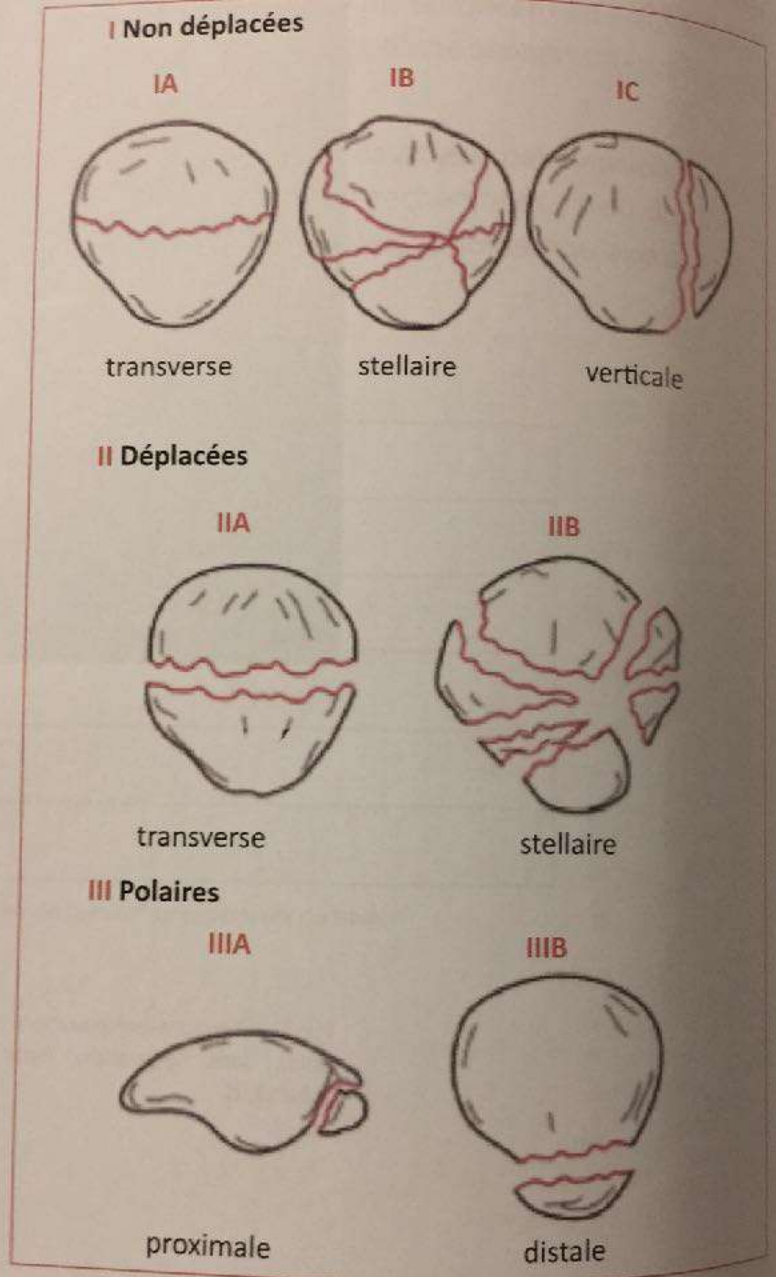

Fig. 11 : Classification des fractures de la patella. Elle guide les indications : fracture non déplacée ou parcellaire : non chirurgicale. Fracture déplacée : chirurgicale, la technique étant adaptée à la forme de la fracture.

RETOUR MENU

JAMBE

JAMBE : ANAT

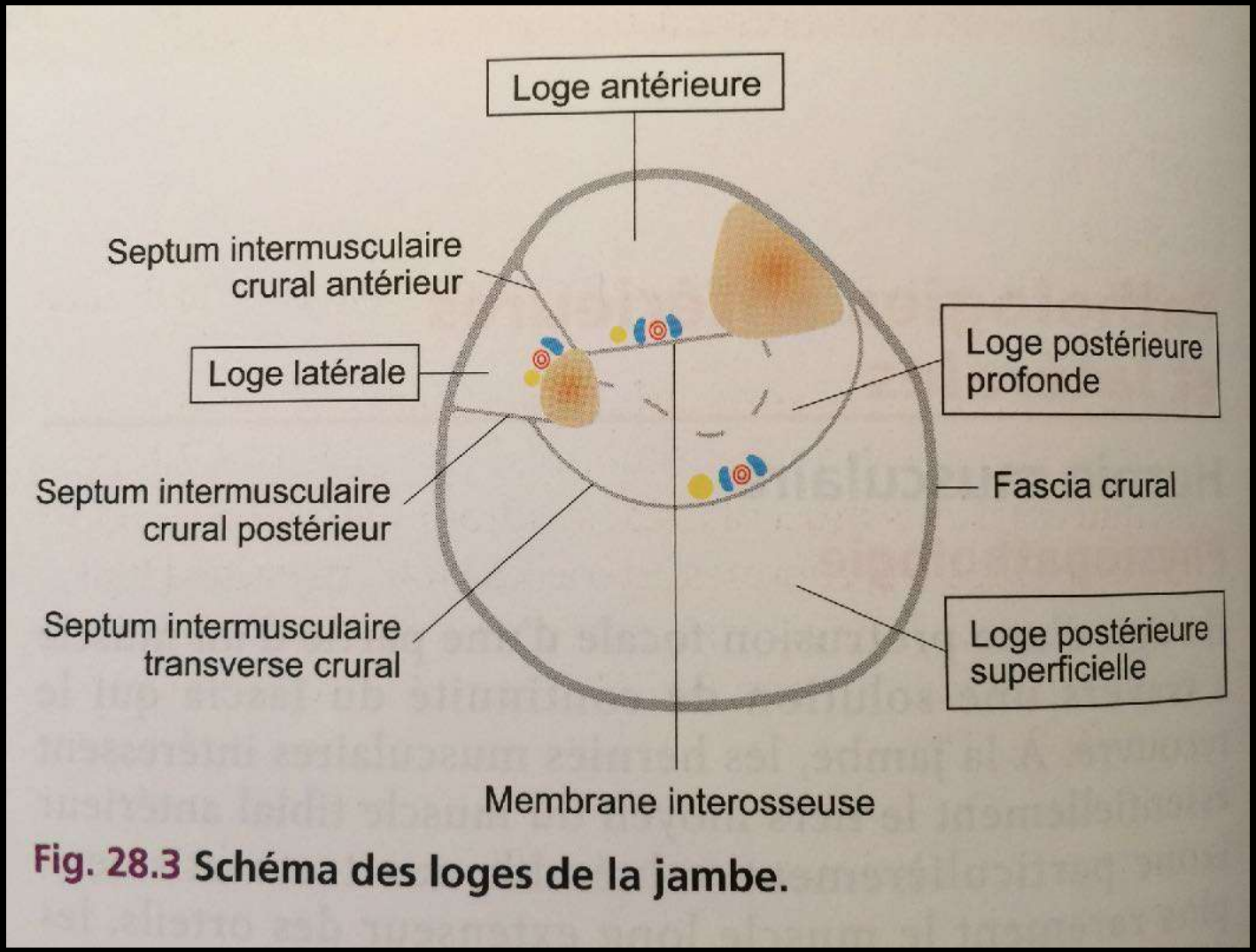

Fig. 28.3 Schéma des loges de la jambe.

RETOUR MENU

JAMBE : LOGE POST

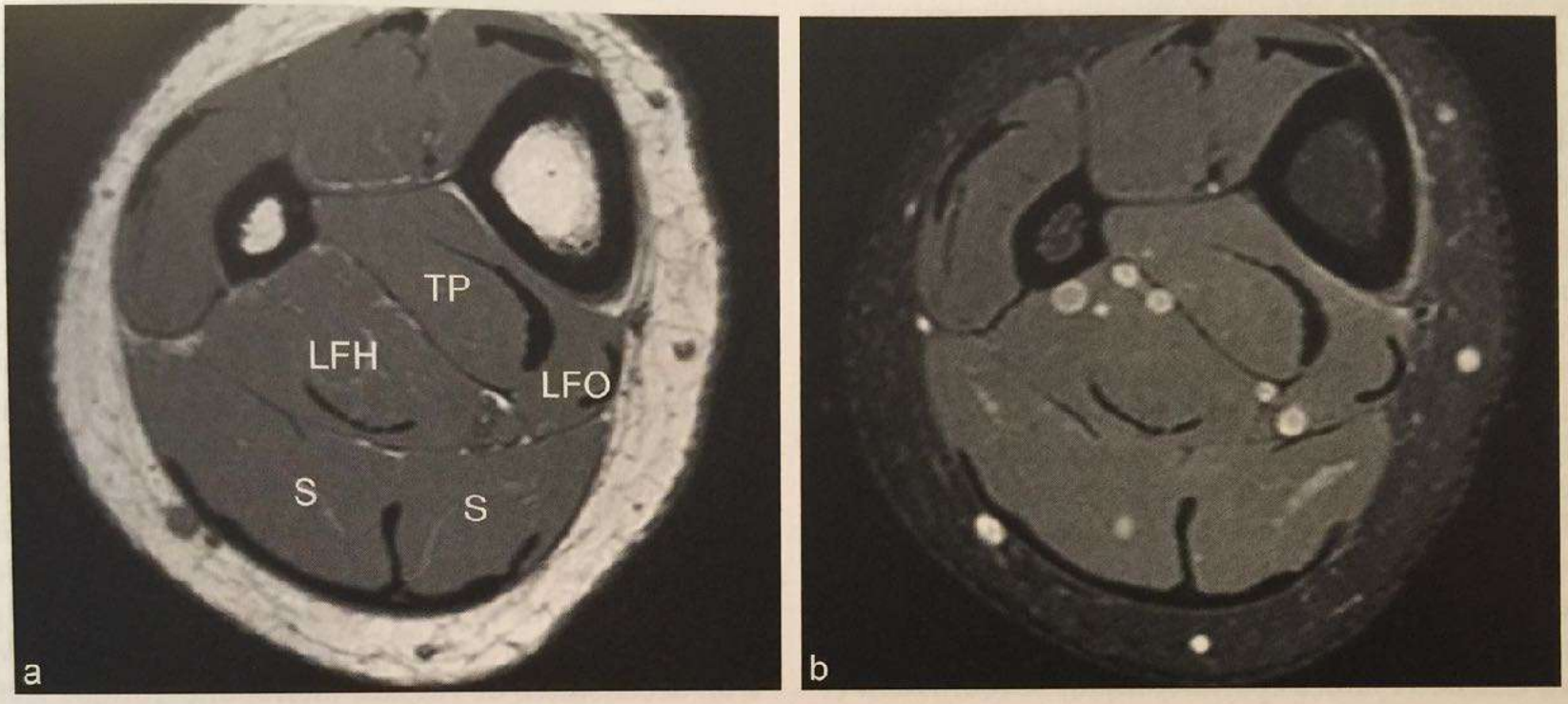

Fig. 28.20 Anatomie de la loge postérieure. LFH : muscle long fléchisseur de l'hallux; LFO : muscle long fléchisseur des orteils; S : muscle soléaire; TP : muscle tibial postérieur.

RETOUR MENU

JAMBE : SD LOGE AIGU

Syndrome de loge aigu

Clinique

Il se traduit par une douleur importante (crampe, contracture, sensation de brûlure) dont l'intensité paraît volontiers disproportionnée par rapport au traumatisme [113]. Elle est progressivement croissante, résiste aux antalgiques et est exacerbée par l'étirement du muscle [113]. L'examen clinique objective une tension du compartiment musculaire (loge antérieure le plus souvent) et une inflammation des téguments de voisinage. Les pouls sont présents ; il n'y a pas de signe clinique distal d'ischémie car seule la perfusion capillaire est altérée. La symptomatologie neurologique et la perte de la fonction motrice apparaissent plus tardivement mais le développement d'une paresthésie doit inquiéter (premier signe d'ischémie nerveuse) [113, 208].

Étiologies

On citera :

- **les fractures**, notamment ouvertes, du tibia et de la fibula [1, 97] ;
- **les traumatismes musculaires sévères** (hématomes, ruptures ou avulsions musculaires) [47, 101, 149, 205] ;
- **les autres lésions musculaires** : syndrome de masse, rhabdomyolyse [21, 114], ruptures artérielles [160], myosites [106] ;
- **les gestes chirurgicaux** ostéoarticulaires (prothèse, ostéosynthèse) ou artériels (œdème de revascularisation) [14, 82] ;
- **les causes iatrogènes** : positionnement des patients durant certaines interventions [111], plâtres ou bandages trop serrés ;
- **les thromboses veineuses** de la jambe ;
- **les ruptures de kyste poplité** [94] ;
- **les brûlures de jambe** ;
- **l'hypersollicitation musculaire intense** dans le cadre d'une activité sportive [62] ;
- **d'autres étiologies** (infection, diabète insulinodépendant, surdosage médicamenteux, etc.) [139].

Imagerie

Elle est peu utilisée dans ce contexte d'urgence. L'IRM peut objectiver précocement une loge tuméfiée avec perte de l'architecture musculaire normale, un hypersignal T2 des muscles qui se rehaussent de façon anormale après injection de gadolinium et des plages d'hémorragies subaiguës (fig. 28.4) [62, 183]. Ces anomalies prédominent en regard des fascias. L'élément le plus spécifique reste le bombement du fascia quels que soient le signal et l'aspect du muscle. À

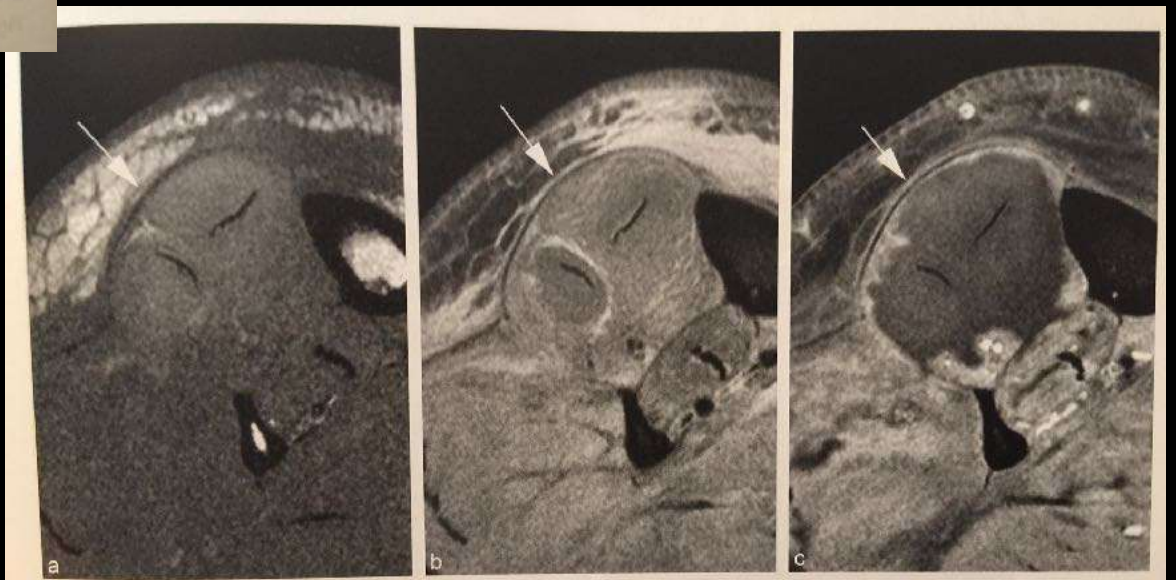

Fig. 28.4 Syndrome de loge aigu dans un contexte traumatique. Notez le caractère tuméfié de la loge antérieure (flèche) et le signal hyperintense des muscles en T1 (**a**), T2 (**b**), sans rehaussement après injection de gadolinium (**c**).

RETOUR MENU

JAMBE : SD LOGE CHRONIQUE ++

Syndrome de loge chronique

Clinique

Ce syndrome s'observe essentiellement chez l'adulte jeune, notamment de sexe masculin (70 % des cas) [40, 114]. Il se caractérise par la survenue de douleurs (crampes, contractures, brûlures, engourdissement ou simple gène) de la jambe durant l'effort. Ces douleurs débutent après un temps ou un seuil toujours identique à un stade donné et obligent à l'arrêt ou à la diminution de l'effort. De manière caractéristique, elles persistent pendant une durée prolongée après l'arrêt de l'effort (jusqu'à plusieurs heures). Elles s'aggravent avec la poursuite de l'activité sportive.

La loge la plus souvent affectée est la loge antérieure (51 %), suivie de la loge latérale (33 %) et des loges postérieures (16 %) [40]. L'atteinte est bilatérale dans deux tiers des cas mais elle est habituellement asymétrique.

Étiologies

Ce syndrome s'observe typiquement chez les sportifs, notamment de loisir (83 % des cas) et chez les militaires [40]. Les

Fig. 28.5 Syndrome de loge chronique : coupes axiales pondérées en T2 après effort. Notez la tuméfaction marquée de la loge antérieure (**a**, flèches) comparativement au côté controlatéral (**b**).

RETOUR MENU

Syndrome tibial médial d'effort et FK FATIGUE

GRADE DE FREDERICSON

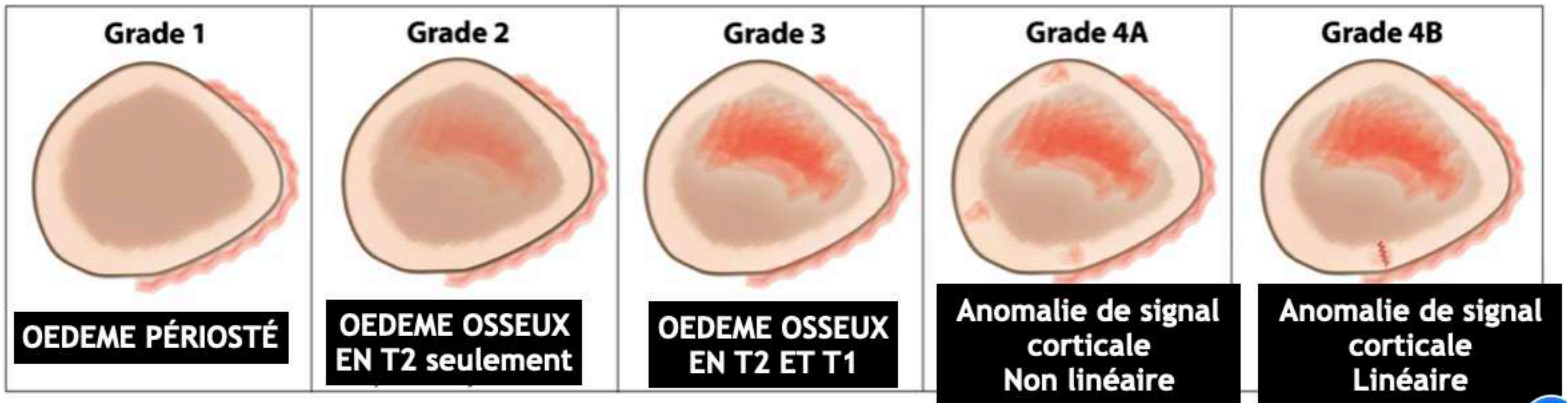

Fig. 2 Illustration demonstrating the Fredericson classification of tibial bone stress injury (with 4A and 4B modifications by Kijowski et al. [12])

RETOUR MENU

JAMBE : SD TIBIAL MÉDIAL D'EFFORT

ancienne périostite tibiale

Epaississement périosté de la face postéro-interne de la diaphyse tibiale

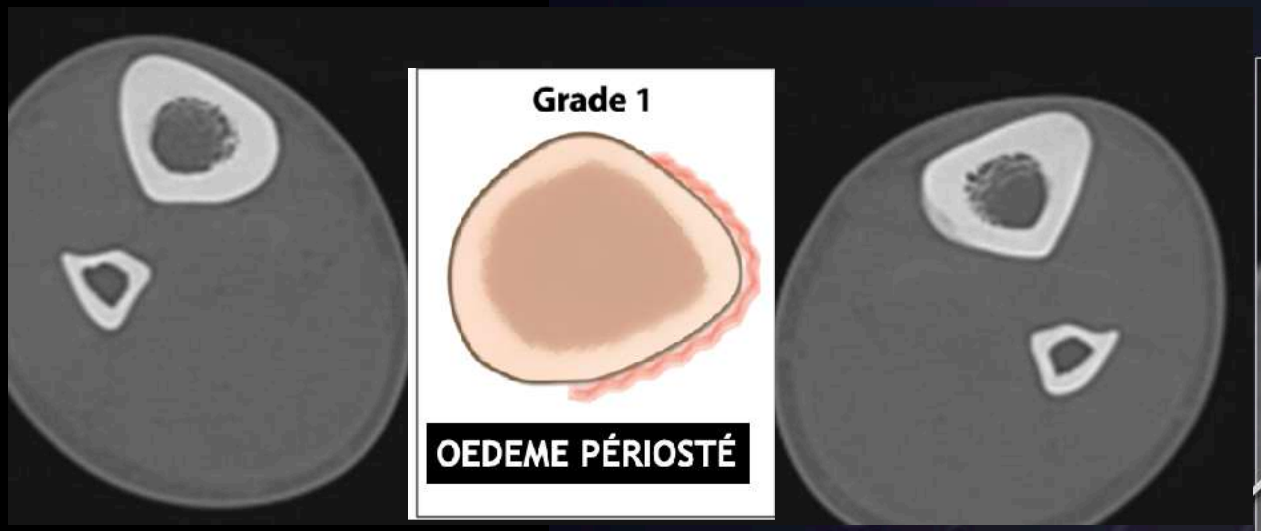

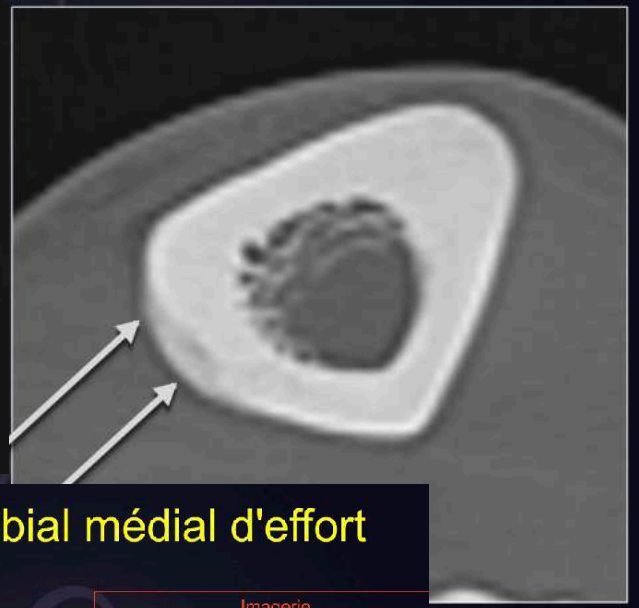

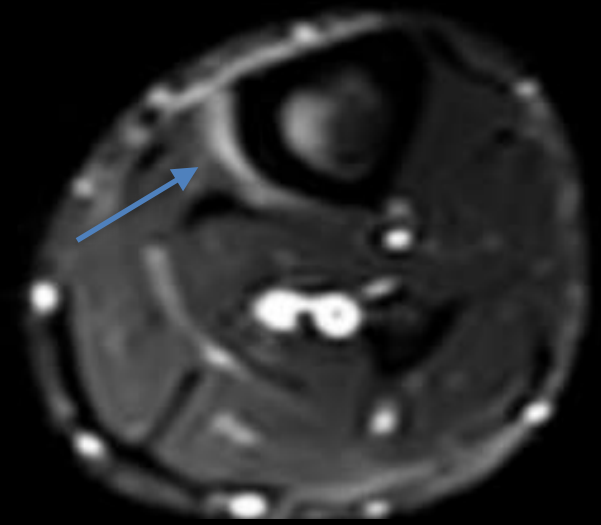

Syndrome tibial médial d'effort

Généralités

Doit remplacer le terme de « périostite tibiale »

Facteurs de risque

Sports à risque: course de fond ,football, basket ball, danse…

Troubles statiques: pied creux

Clinique

Douleurs d'apparition progressive de la partie antérieure du tibia, augmentées par l'activité

Bilatérale +++

Traitement

Prise en charge thérapeutique symptomatique

Arrêt des activités sportives

Imagerie

Anomalies de signal cortical, moelle osseuse, périoste, tissus mous juxta-corticaux

Epaississement endosté et périosté corticale

Fissure ou fracture corticale

Radiographie souvent normale

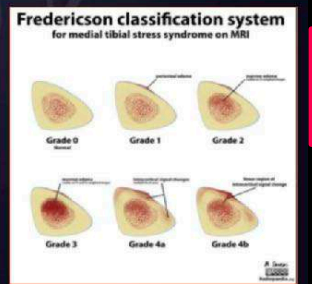

Imagerie musculo squelettique Pathologies loco régionales
A. Cotten 2018

RETOUR MENU

JAMBE : SD TIBIAL MÉDIAL D'EFFORT

ancienne périostite tibiale

Encadré 28.1 Signes IRM de contraintes tibiales excessives

- Œdème périosté le long de la corticale antéro ou postéromédiale
- Anomalies de signal des tissus mous juxtacorticaux
- Anomalies de signal de la corticale antéro ou postéromédiale
- Fracture longitudinale postéromédiale
- Fracture transversale antérieure (rare)
- Œdème de la moelle osseuse

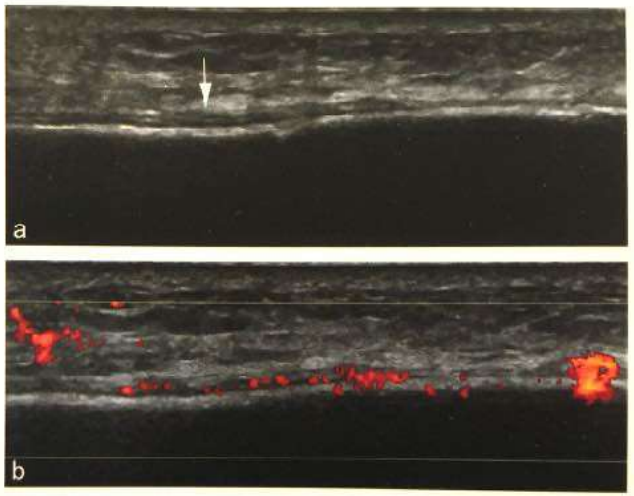

Fig. 28.10 Syndrome tibial médial d'effort. Notez la présence d'une fine lame hypoéchogène (**a**, flèche) au contact de la corticale. En mode Doppler énergie (**b**), hyperhémie des parties molles, du périoste et intracorticale. Ces anomalies siègent essentiellement en regard de l'insertion du long fléchisseur des orteils à la face médiale de la diaphyse tibiale. Absence de solution de continuité corticale franche ou d'appositions périostées.

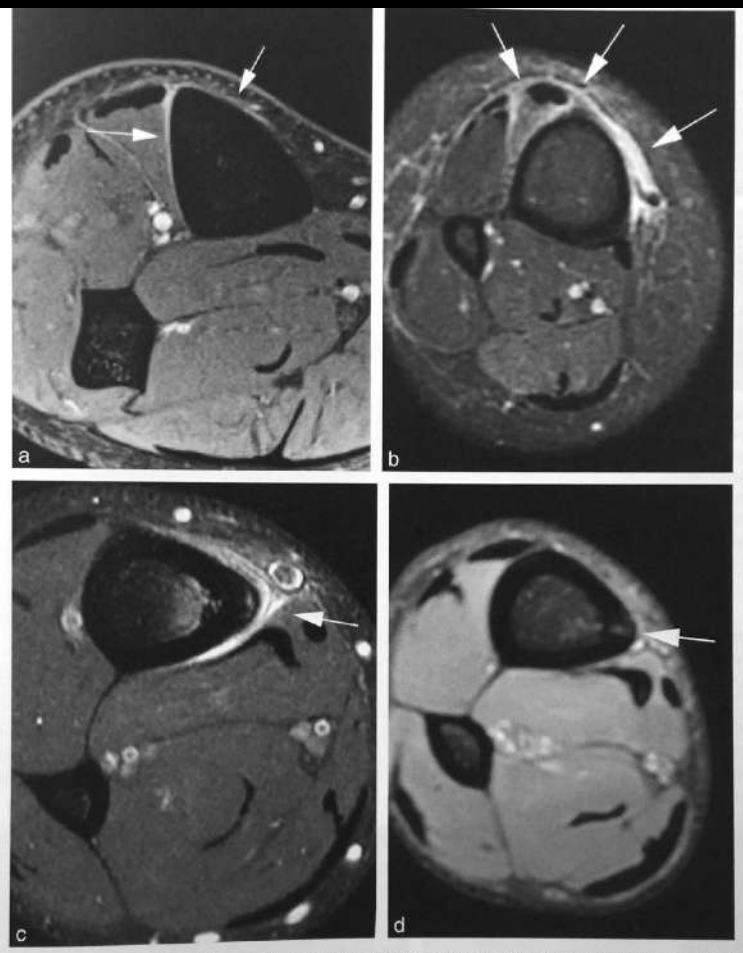

Fig. 28.9 Syndrome tibial médial d'effort chez quatre patients différents : coupes axiales pondérées en T2. Œdème périosté isolé (**a**, flèches) ; cet œdème peut parfois s'observer chez des sujets asymptomatiques. Œdème plus étendu dans les tissus mous et notamment au muscle tibial antérieur et son fascia (**b**, flèches). Œdème périosté, cortical et médullaire (**c**). Fracture longitudinale (**d**).

RETOUR MENU

JAMBE : SD TIBIAL MÉDIAL D'EFFORT

ancienne périostite tibiale

CONNAITRE PERIOSTITE FOCALE D'HYPER-TRACTION DU MUSCLE TIBIAL POSTERIEUR

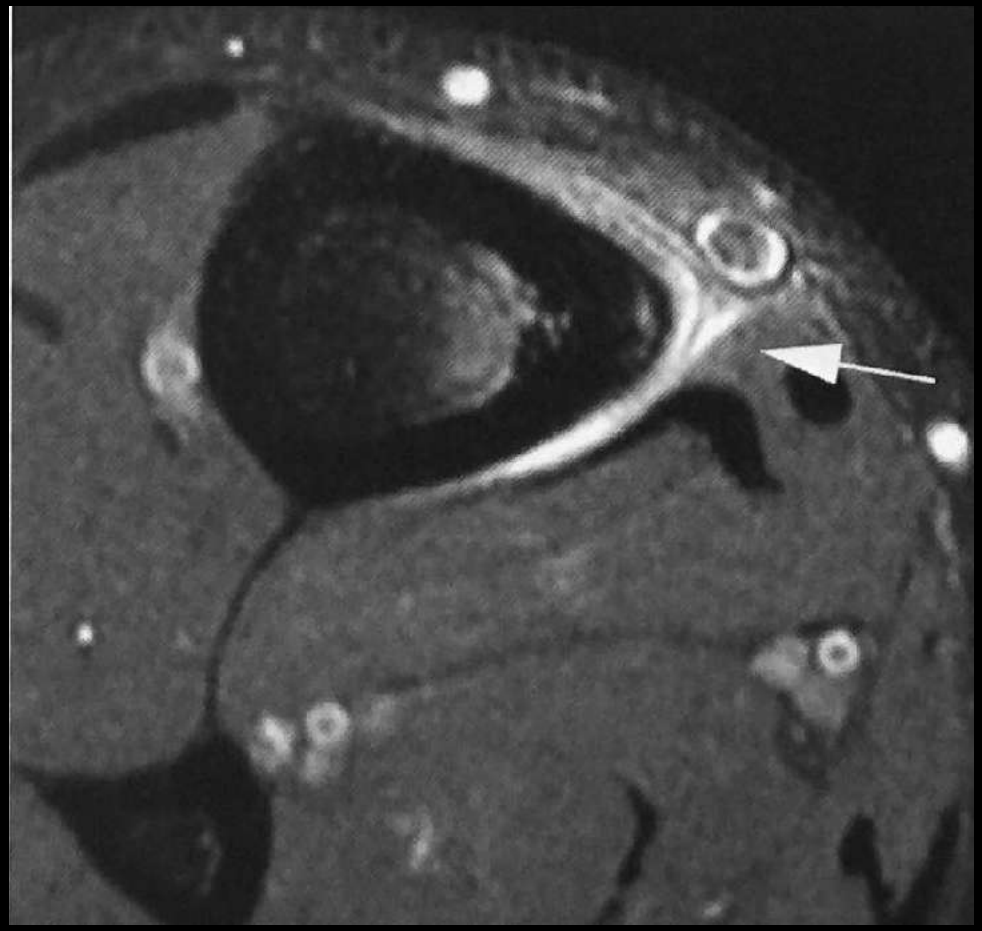

RETOUR MENU

FK FATIGUE

GRADE DE FREDERICSON

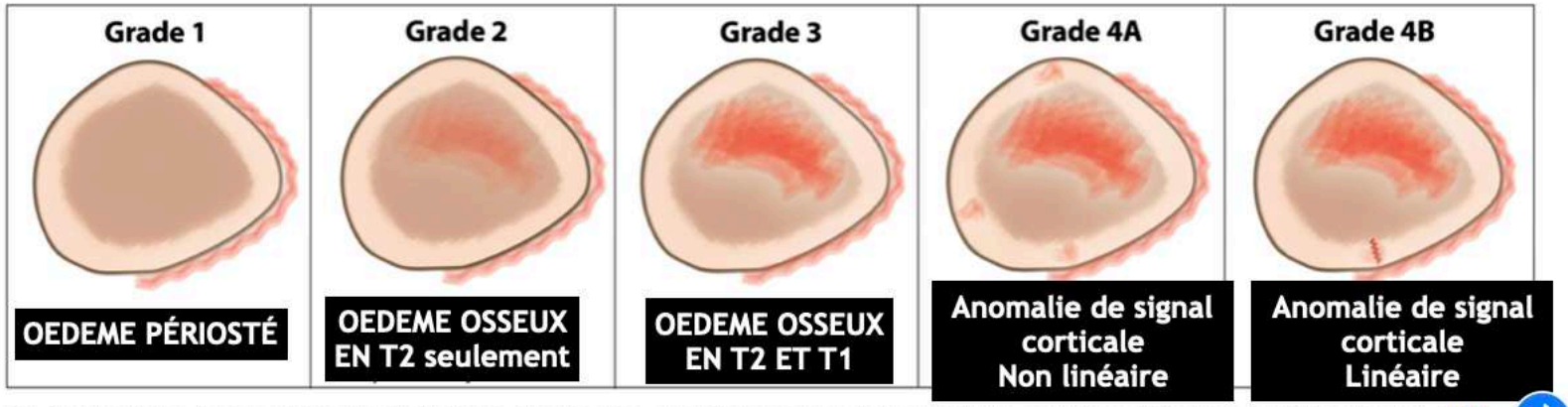

Fig. 2 Illustration demonstrating the Fredericson classification of tibial bone stress injury (with 4A and 4B modifications by Kijowski et al. [12])

RETOUR MENU

FRACTURE DE FATIGUE

- IRM positive : oedeme osseux (micro fissures)
=> diag diffL : Contusion osseuse traumatique

Périostite , précurseur de fracture de fatigue ?

Tableau V. Grades de sévérité des fractures de fatigue en imagerie (10, 28, 29).

Grade	Radiographie	Scintigraphie	IRM
I	normale	Hyperfixation corticale faible, de petite taille et limites mal-définies	Œdème périosté (OP) faible à modéré en T2, os normal en T2-T1
II	normale	Hyperfixation corticale modérée, mieux limitée	OP modéré à important en T2, **œdème osseux en T2**
III	discrète fissure corticale ? discrète réaction périostée	Hyperfixation intense, large à fusiforme, corticale et médullaire	OP modéré à important T2, œdème osseux T2 et **T1**
IV	fracture réaction périostée	Hyperfixation très intense, Transcorticale	OP modéré à important T2, œdème osseux T2-T1, **trait de fracture clairement visible**

Tableau VII. Délais de reprise du sport habituel en fonction du grade de sévérité à l'IRM selon Arendt, et al. (37).

Grade de sévérité	Délai avant reprise du sport habituel
Grade 1	3,3 semaines (23 jours)
Grade 2	5,5 semaines (39 jours)
Grade 3	11,4 semaines (80 jours)
Grade 4	14,3 semaines (100 jours)

Skeletal Radiol (2020) 49:425–434

GRADE DE FREDERICSON

427

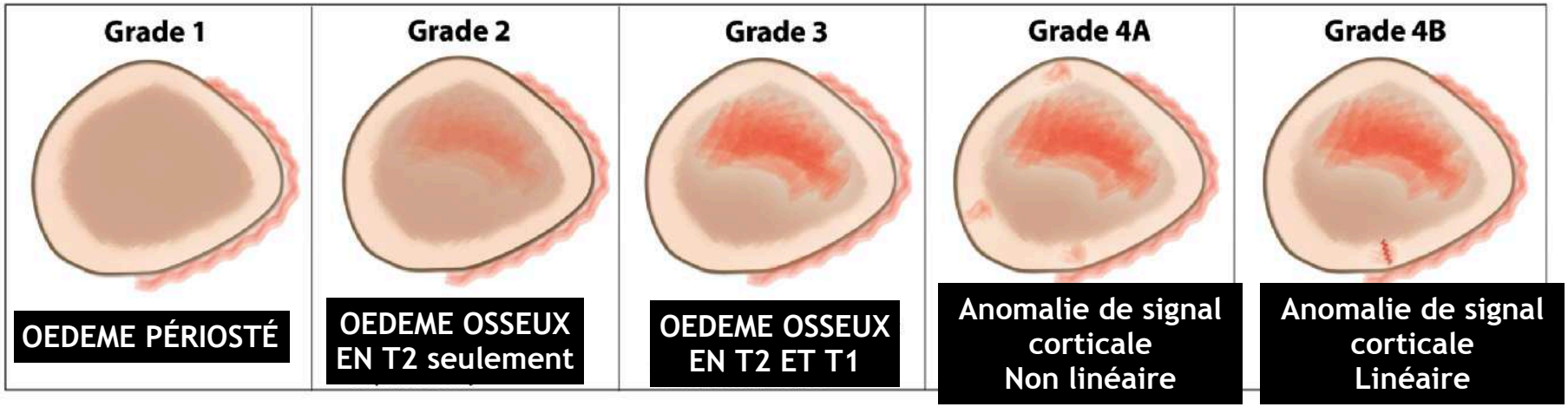

Fig. 2 Illustration demonstrating the Fredericson classification of tibial bone stress injury (with 4A and 4B modifications by Kijowski et al. [12])

MENU

GRADE 1

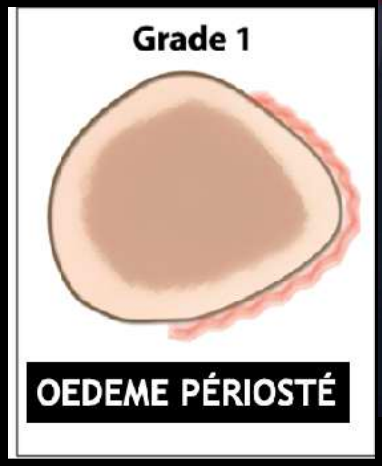

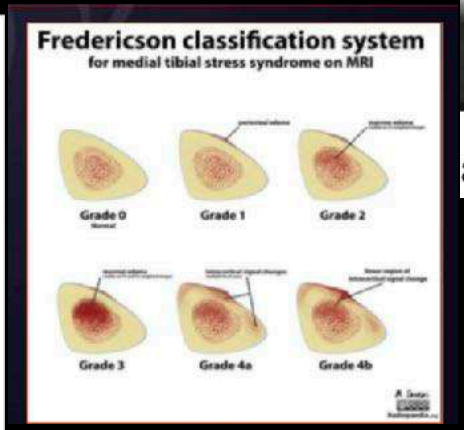

ale with a grade 3 (by refere

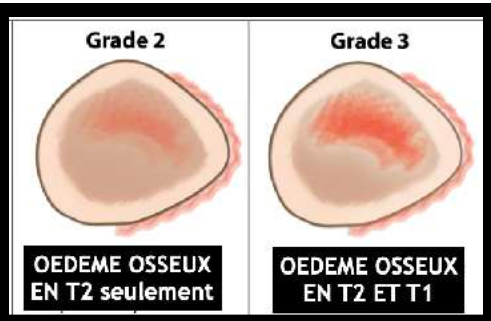

RETOUR MENU

JAMBE

Fig. 28.6 Myonécrose calcifiée (patients différents). Lésion ossifiée, fusiforme, allongée dans l'axe de la loge antérieure en radiographie (**a**, **b** et scanner (**c**). En IRM, on observe un signal en partie graisseux, hyperintense en T1 (**d**), et liquidien, hyperintense en T2 (**e**, flèches).

RETOUR MENU

JAMBE : TENNIS LEG

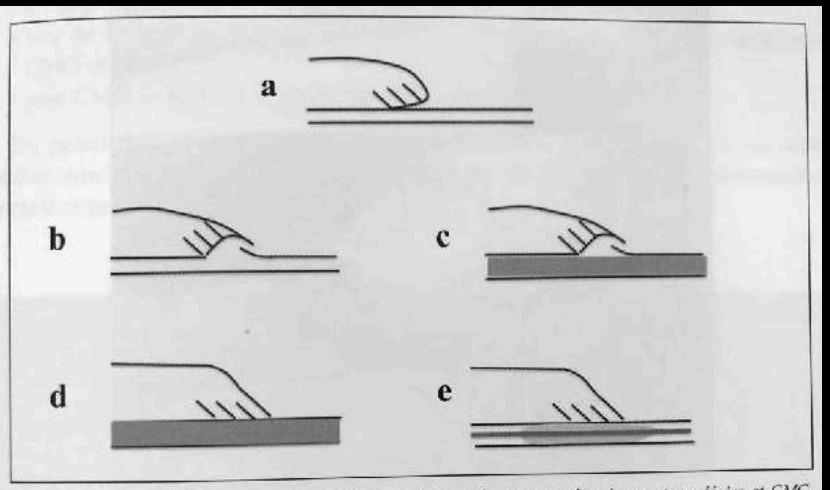

Fig. 3 : *Schéma des différentes lésions du CMG et de l'accolement aponévrotique entre soléaire et CMG. (a) désinsertion myo-aponévrotique. (b) rupture de l'aponévrose du CMG et désinsertion myo-aponévrotique. (c) rupture de l'aponévrose du CMG, désinsertion myo-aponévrotique et désinsertion interaponévrotique. (d) désinsertion interaponévrotique. (e) désinsertion interaponévrotique centrée sur le tendon plantaire.*

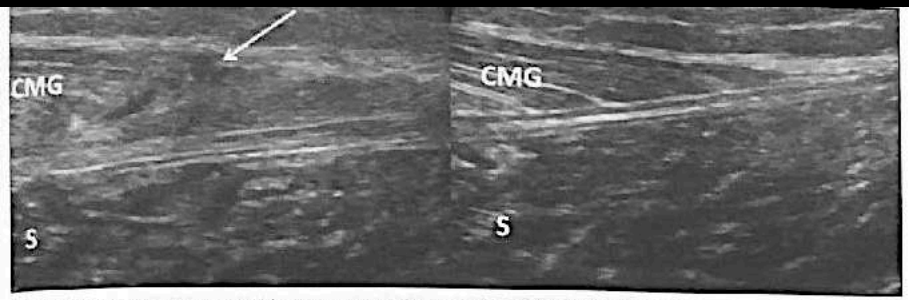

Fig. 8 : *Echographie, coupes sagittales comparatives centrées sur le CMG. Petite désinsertion myo-aponévrotique du CMG (flèche).*

Fig. 9 : *Echographie, coupe sagittale centrée sur le CMG. Rupture de l'aponévrose du CMG (flèches).*

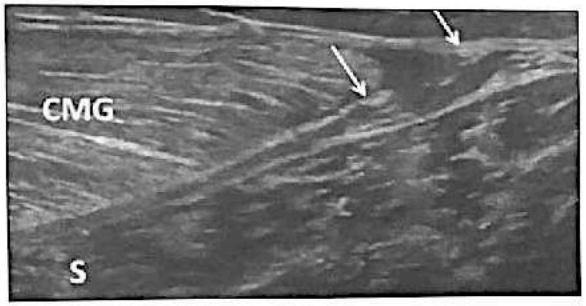

Fig. 10 : *Echographie, coupe sagittale centrée sur le CMG et le soléaire. Grande désinsertion interaponévrotique. L'étude dynamique en flexion-extension du pied montre un asynchronisme entre les deux muscles avec l'absence de mobilisation du CMG.*

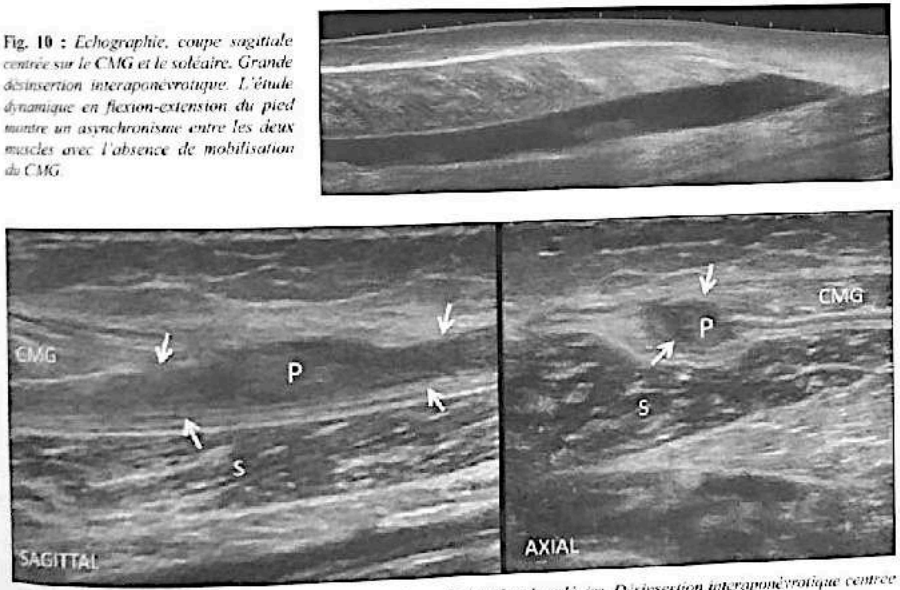

Fig. 11 : *Echographie, coupes sagittale et axiale centrée sur le CMG et le soléaire. Désinsertion interaponévrotique centrée sur le plantaire (P).*

RETOUR MENU

JAMBE : TENDON PLANTAIRE GRELE

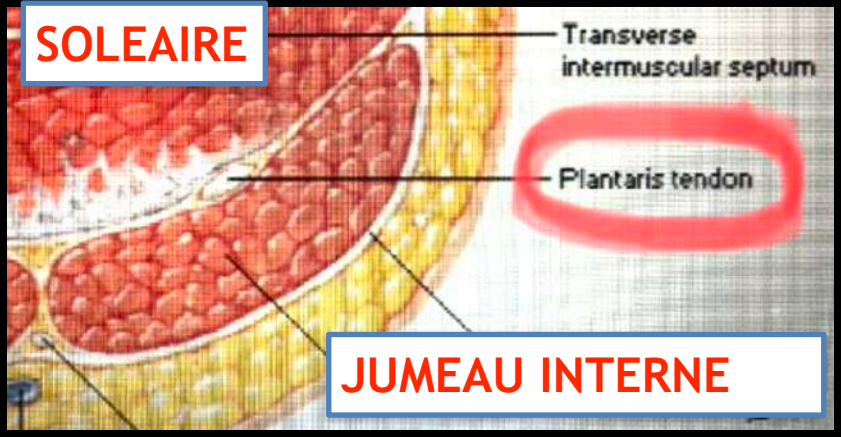

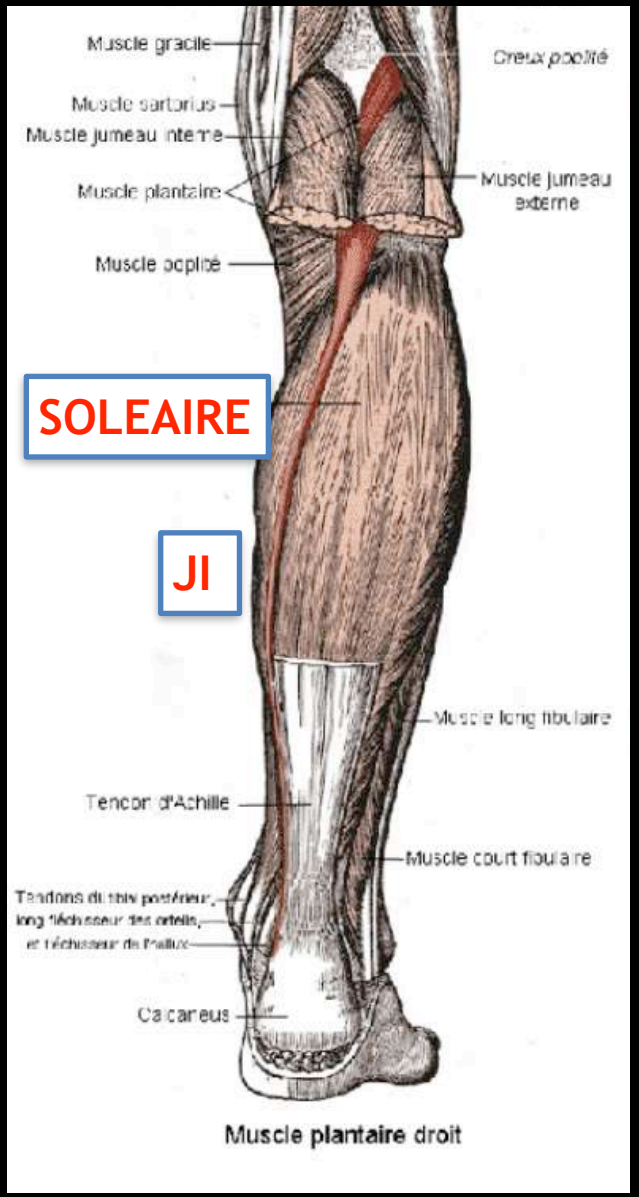

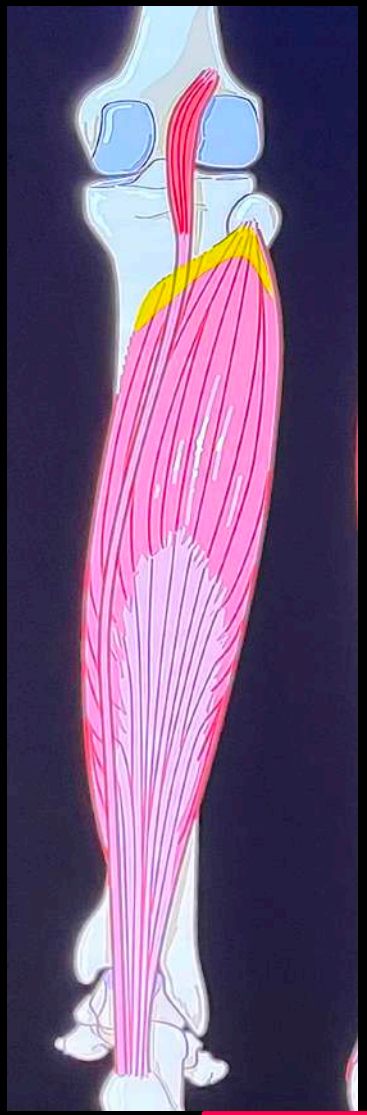

RETOUR MENU

CONFLIT DU PLANTAIRE GRELE

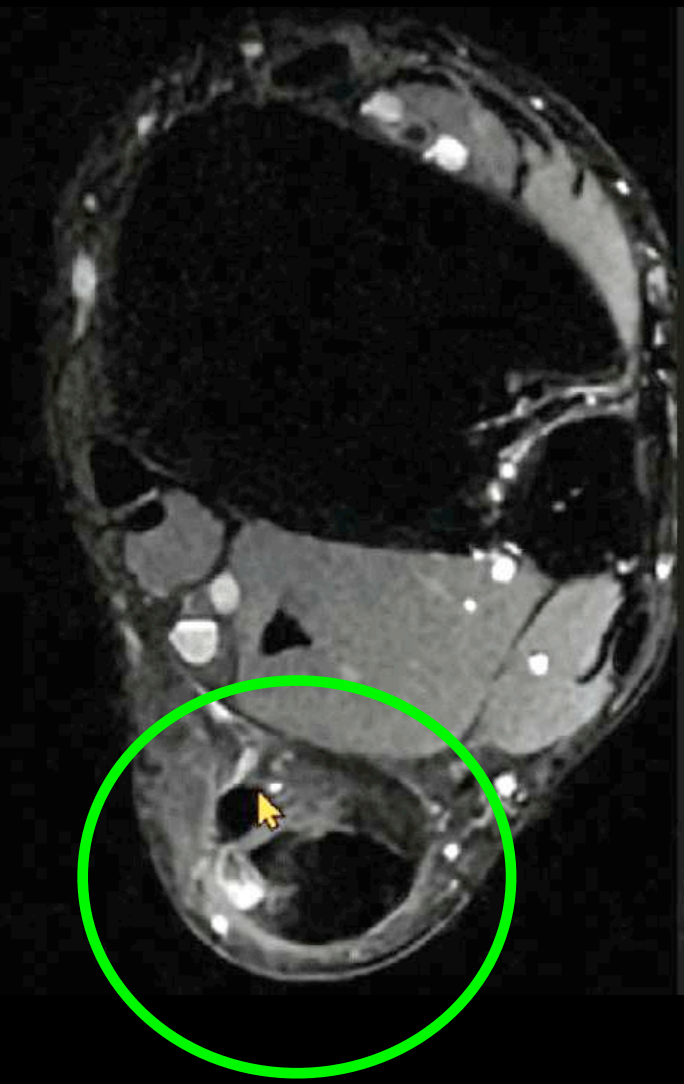

A – Plantaris conflictus

B – Kager syndrum

C – Achilleus inflammatum

D – Haglund alta

E – Calcaneus branlus

RETOUR MENU

CONFLIT ENTRE PLANTAIRE GRÊLE ET TENDON ACHILLE

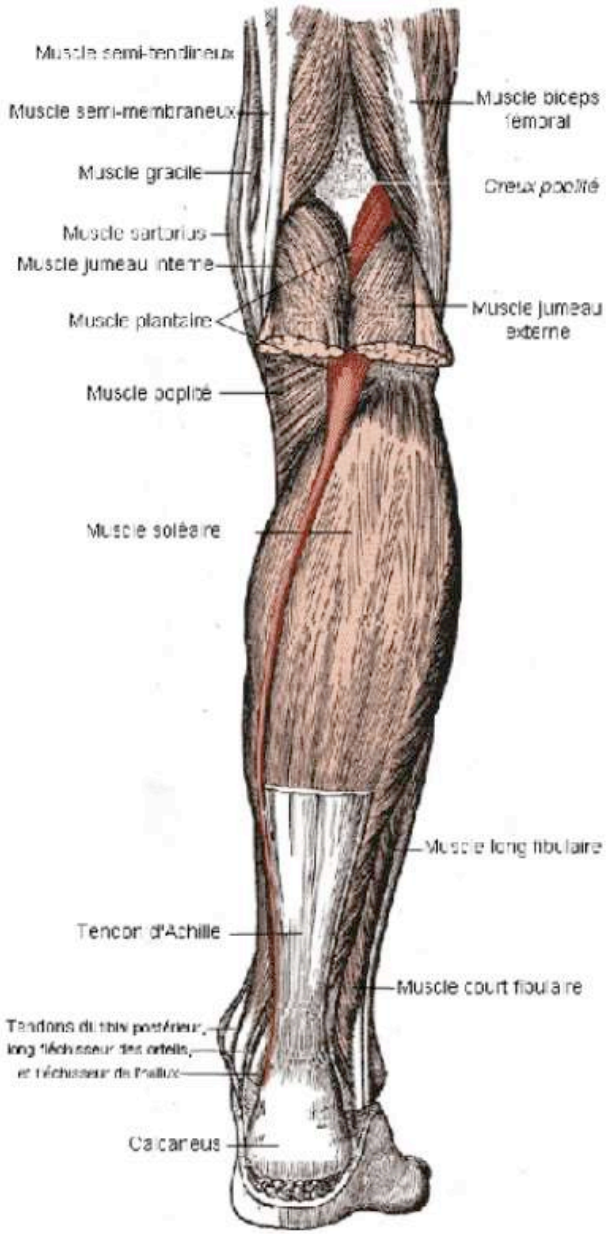

Muscle plantaire droit

Si tendinopathie achilléenne

MEDIALE

Rechercher un **CONFLIT**

du muscle plantaire

Koh 2018 – Imaging of plantaris friction syndrome

Fréquence sous estimée

Ténotomie si récidivant

RETOUR MENU

JAMBE : TENDON PLANTAIRE GRELE

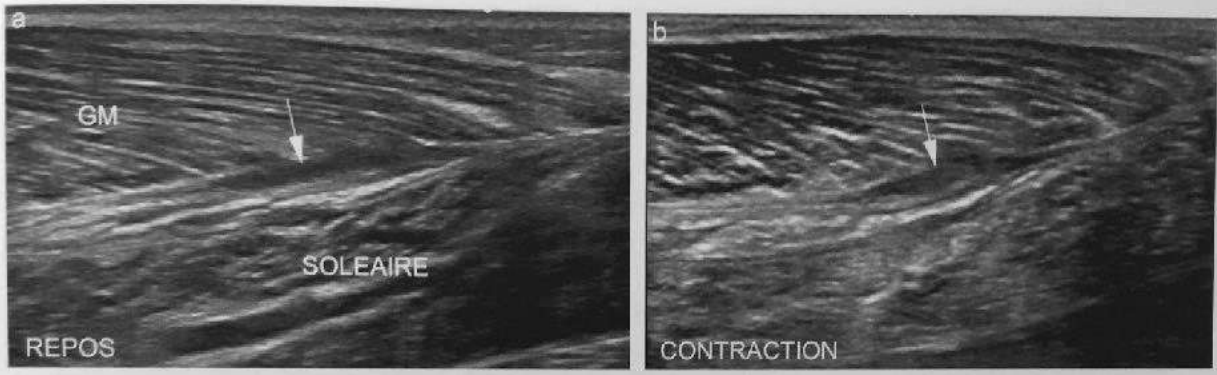

Fig. 28.28 Rupture tendineuse haute du muscle plantaire en coupe longitudinale au repos (a) et en contraction musculaire (b). L'aspect peut être confondu avec une thrombose veineuse ou une désinsertion partielle distale du muscle gastrocnémien médial.

Fig. 28.30 Rupture distale du tendon plantaire : coupes échographiques longitudinale (a) et axiale (b) et IRM sagittales T1 (c) et T2 (d). Les fibres tendineuses sont interrompues et les moignons tendineux épaissis et hypoéchogènes (*). Le paratendon achilléen médial est œdématié (flèche). Le tendon calcanéen (TC) est normal. En IRM, le moignon tendineux proximal (*) est rétracté, élargi et entouré par un œdème de la graisse péritendineuse.

RETOUR MENU

SOLEAIRE

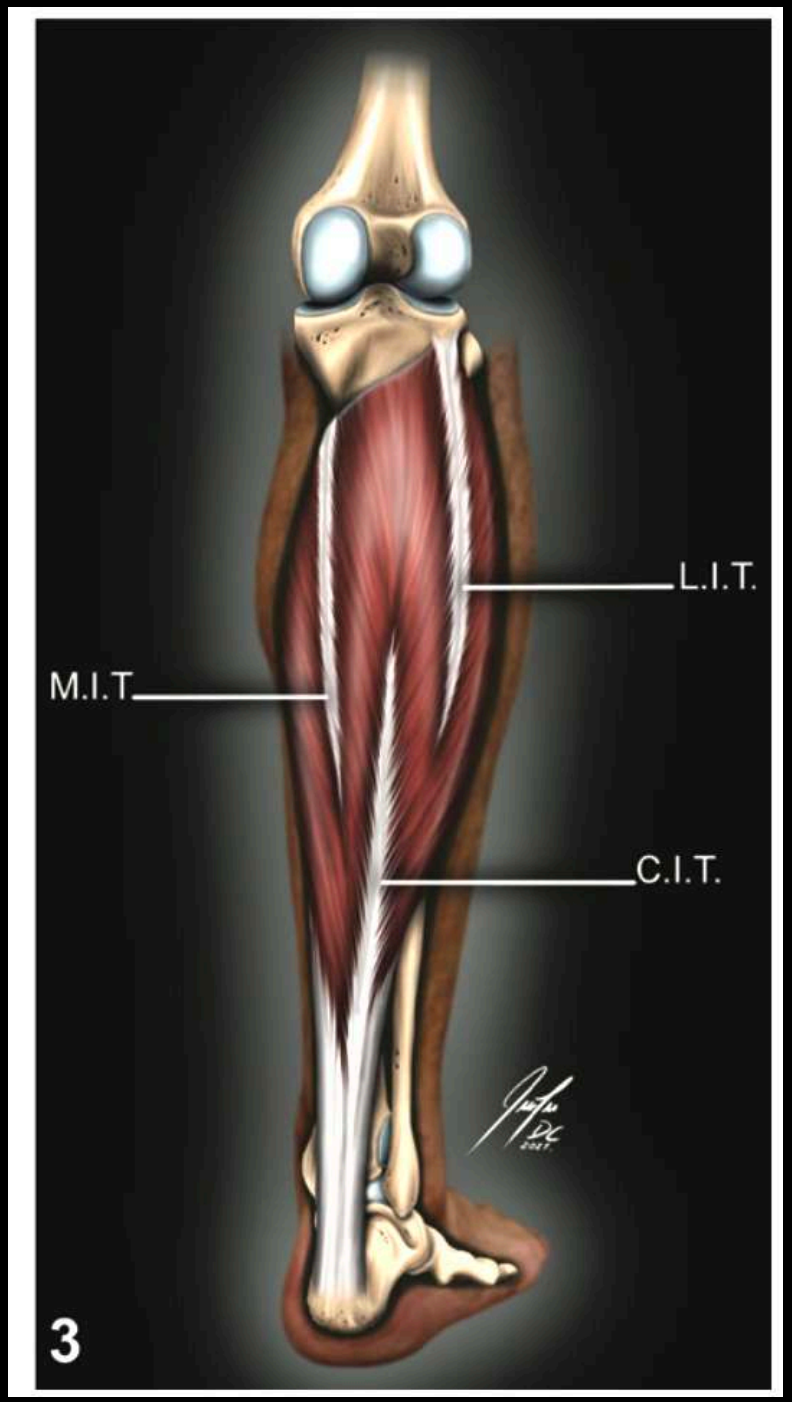

RETOUR MENU

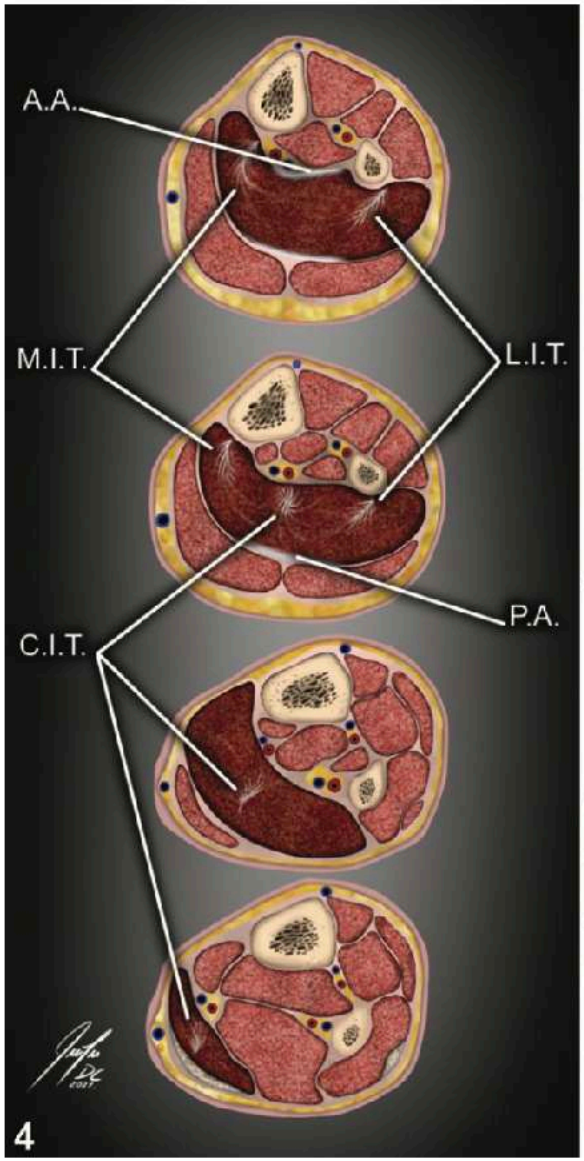

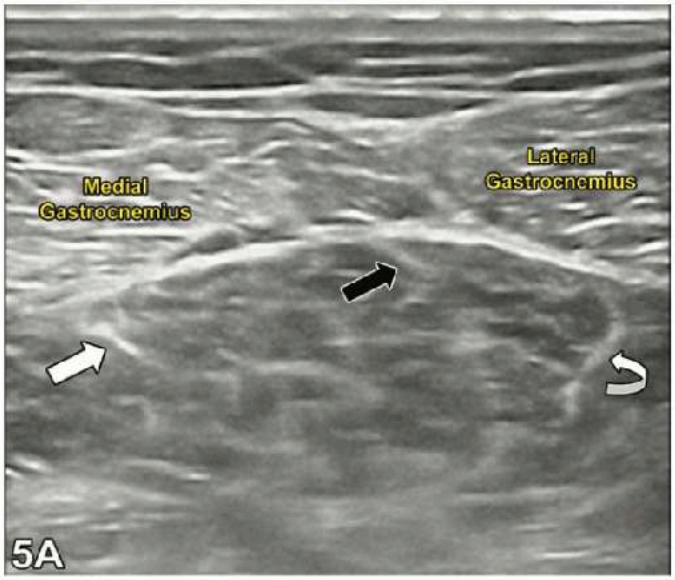

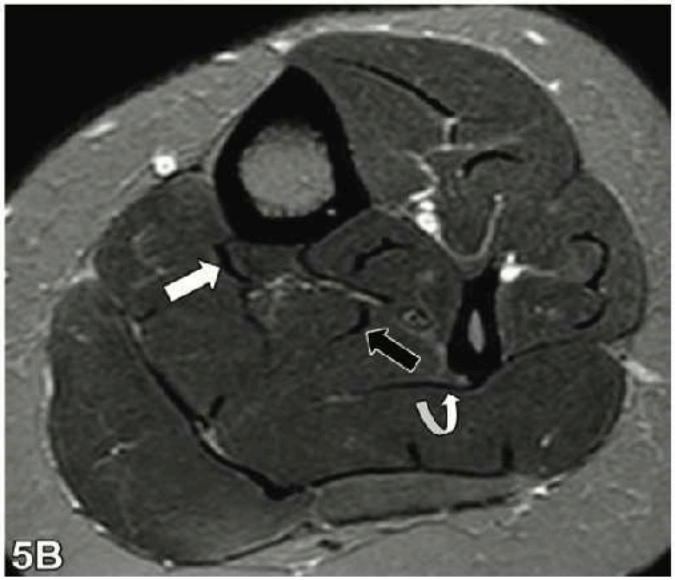

Figures 4, 5. **(4)** Diagram of axial sections of the leg shows the course of the CIT that originates from the anterior aponeurosis *(A.A.)* and descends, contributing to the formation of the Achilles tendon. The LIT and MIT arise from the proximal one-third of the muscle at the peroneal and tibial fascicles, respectively, and descend, reducing in size. Note that the muscle belly is covered in its entire extension by the anterior aponeurosis *(A.A.)* and posterior aponeurosis *(P.A.)*. **(5)** Axial section of the middle one-third of the leg where the three intramuscular tendons can be seen. US image **(5A)** shows the LIT (curved white arrow), CIT (black arrow), and MIT (straight white arrow). Axial proton-density–weighted fat-saturated MR image **(5B)** shows the LIT (curved white arrow), CIT, (black arrow), and MIT (straight white arrow).

RETOUR
MENU

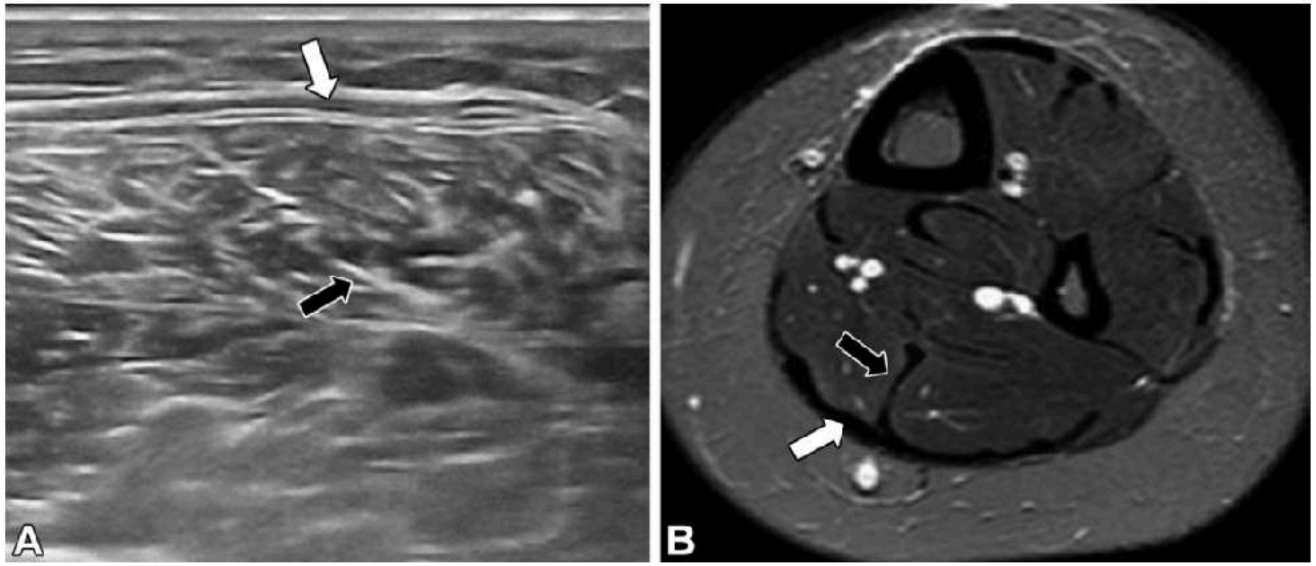

Figure 6. Anatomy of the distal one-third of the leg. US image **(A)** and axial proton-density–weighted fat-saturated MR image **(B)** show the distal one-third of the soleus muscle with its CIT (black arrow) contributing to the formation of the Achilles tendon (white arrow).

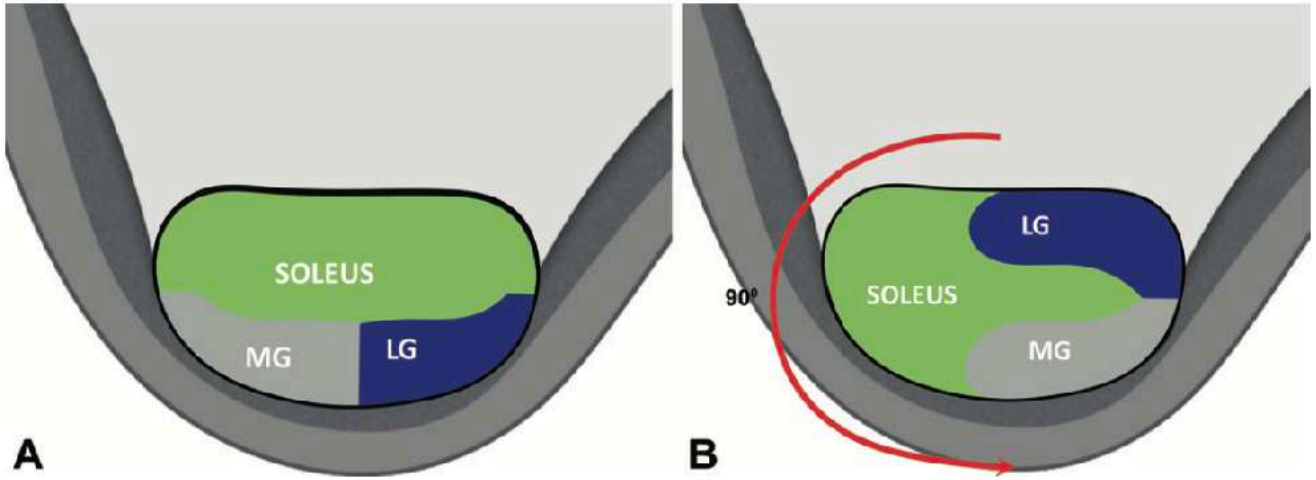

Figure 7. Diagrams show the integration of the soleus, MG, and LG components. **(A)** Diagram shows an axial section at the proximal one-third of the Achilles tendon before rotation of the three fascicles. **(B)** Diagram depicts an axial section at the middle one-third of the Achilles tendon after rotation of its components. The fascicles of the MG are located in the posterolateral sector, while the LG is located at the anterolateral sector, and the soleus fascicles form the central and medial part of the tendon.

RETOUR MENU

CHEVILLE - PIED

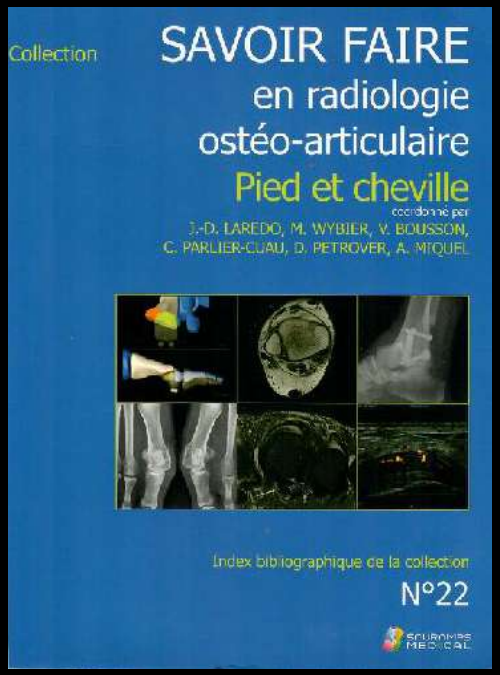

ANGLE DE DJIAN-ANNONIER

NORMALE 120-130°

< 120° = PIED CREUX

> 130° = PIED PLAT

RETOUR MENU

MESURE RADIO : 1 - HV

HV : léger <20°, modéré 20-40° et sévère >40°

AVANT-PIED DE FACE EN CHARGE

- Coughlin 1996 :

Mild : HVA< 20°- M1-M2 < 15°

Modéré : 20°< HVA < 40°-

15°< M1-M2 < 20°

sévère : HVA> 40°- M1-M2 >20°

XXL : HVA> 50°- M1-M2 > 25°

Instructional Course Lectures, The American Academy of Orthopaedic Surgeons - Hallux Valgus*{{dagger}}

MICHAEL J. COUGHLIN
J Bone Joint Surg Am. 1996;78:932-66.

RETOUR MENU

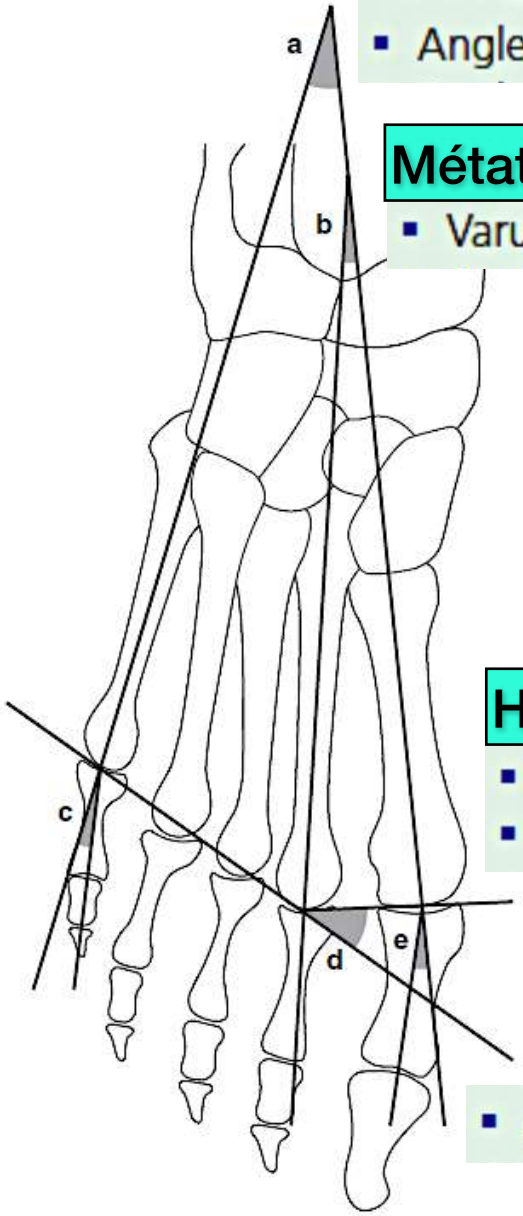

Fig. 30.2 **Radiopodométrie, radiographie dorsoplantaire du pied en charge.** a. Angle d'ouverture de l'avant-pied. b. Varus du 1er métatarsien. c. Angle métatarsophalangien du 5e rayon. d. Angle de Meschan. e. Angle métatarsophalangien du 1er rayon.

- Angle d'ouverture de l'avant-pied (angle M1-M5) : 15–20°

Métatarsus varus : NORMALE < 10°

- Varus du 1er métatarsien (M1-M2) : 5°

Hallux valgus : NORMALE < 20°

- Angle métatarsophalangien du 1er rayon (M1-P1) : 8–12°
- Angle métatarsophalangien du 5e rayon (M5-P1) : 8–10°

- Angle de Meschan (tangente M1-M2/M2-M5) : 135°

RETOUR MENU

- **Position du sésamoïde-métatarsien(MSP)**
  - Grade 0 et 1 normal
  - Anormal lorsque la moitié du sésamoïde tibial dépasse la bissectrice de M1

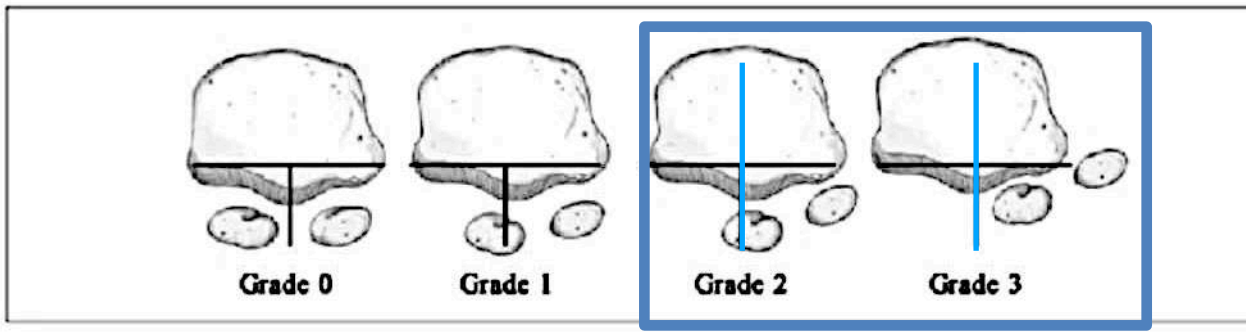

Figure 2. Sesamoid grading according to the position of the tibial sesamoid relative to the intersesamoid ridge. The figure was reproduced from Yildirim et al.[23]

Métatarso- sésamoïde subluxation ?

RETOUR MENU

En post-opératoire : technique de mesure de l'angle HVA / NORMAL < 20°

Radiographie

- HVA et MSP post-opératoire = facteurs **pronostics** importants
  - HVA mesuré au centre de la tête
- Objectifs (HV):
  - HVA < 20°
  - IMA < 12 °
  - MSP normal (0 ou 1)

RETOUR MENU

HALLUX RIGIDUS

Arthrose de l'hallux → penser → CCA / GOUTTE

ARTHROPATHIE DÉGÉNÉRATIVE MTP 1
DOULEUR
RAIDEUR : flexion dorsale < 45°

Stade 1

Figure 3.5 : Radiographie du pied de face en charge. Hallux rigidus stade 1.

Stade 2

Figure 3.6 : Radiographie du pied de face en charge. Hallux rigidus stade 2.

Stade 3

Figure 3.7 : Radiographie du pied de face en charge. Hallux rigidus stade 3.

RETOUR MENU

MESURE RADIO : 2 - HAGLUND

- Conflit postérieur
- Longueur du calcaneus
- Ratio x/y < 2,5 = *Calcaneus long*
- Pente calcanéenne >20° pathologique

RETOUR MENU

LA LONGUEUR DU CALCANEUS

- Y.Tourné
- Ratio x/y < 2,5 = Calcaneus long

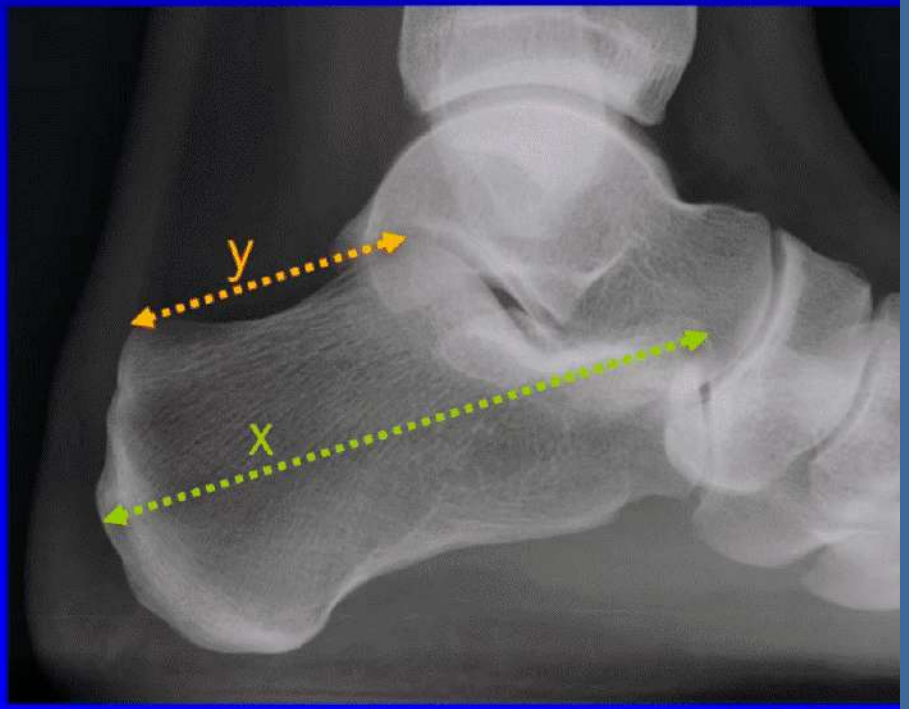

y= Longueur de la grosse tubérosité du calcanéus

x= Longueur du calcanéeus

Original article

Contribution of a new radiologic calcaneal measurement to the treatment decision tree in Haglund syndrome

Yves Tourné [a,*], Anne-Laure Baray [b], Renaud Barthélémy [c], Paul Moroney [d]

[a] Centre ostéo-articulaire des Chênes-Échirolles, 5, rue des tropiques, 38130 Échirolles, France
[b] Service de chirurgie orthopédique, CHU de Saint-Étienne, 42270 Saint-Priest en Jarez, France
[c] Clinique du mail, 38100 Grenoble, France
[d] Sports Surgery Clinic, Santry, Dublin 9, Ireland

RETOUR MENU

Pente calcanéenne: reflet de la colonne latérale

Pente > 20° = Conflit postérieur

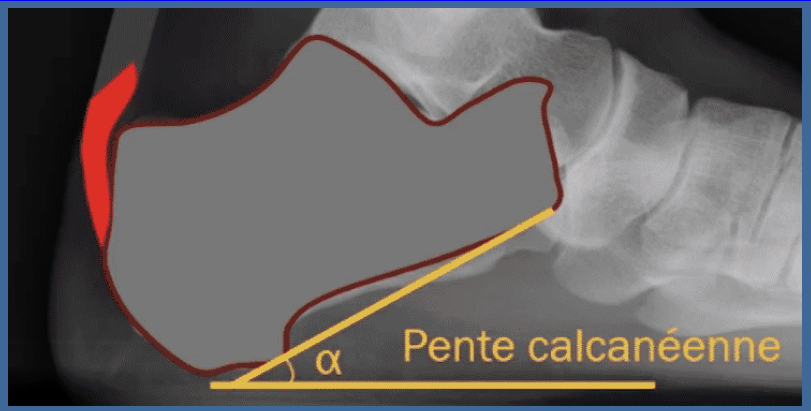

RETOUR MENU

L'ANGLE DE CHAUVEAU ET LIET

= α -β

Normal < 10°

Peu reproductible ++

RETOUR MENU

MESURE RADIO : 3 - PIED PLAT VALGUS

Radiographies conventionnelles en charge

3 incidences recommandées

Vue dorso plantaire

abduction avant-pied
découverture de la tête du talus

= signe de pied plat

incidence latérale

Affaissement de l'arche médiale

ANGLE DE DJIAN-ANNONIER

NORMALE 120-130°

< 120° = PIED CREUX

> 130° = PIED PLAT

vue Frontale (AP)
(Meary or Saltzman)

Alignement de l'arrière-pied

VALGUS

SIMS 2024

RETOUR MENU

DÉCOUVERTURE MÉDIALE DU TALUS ? SIGNE DE PIED PLAT

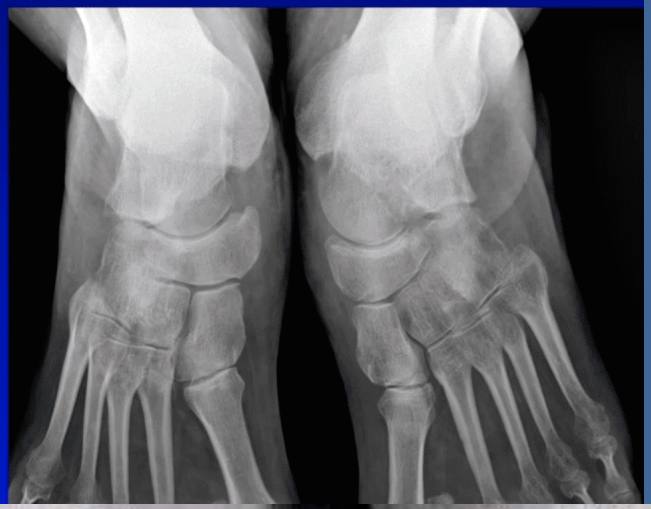

RETOUR MENU

LIGNE DE MEARY

Ligne de Méary: colonne médiale

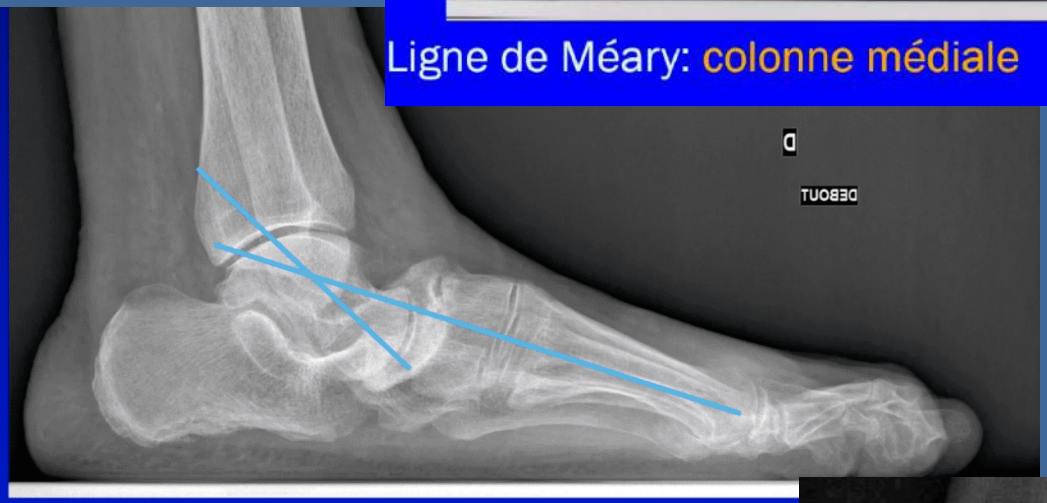

Ligne de Méary: colonne médiale;

- apprécie le point de cassure du pied plat

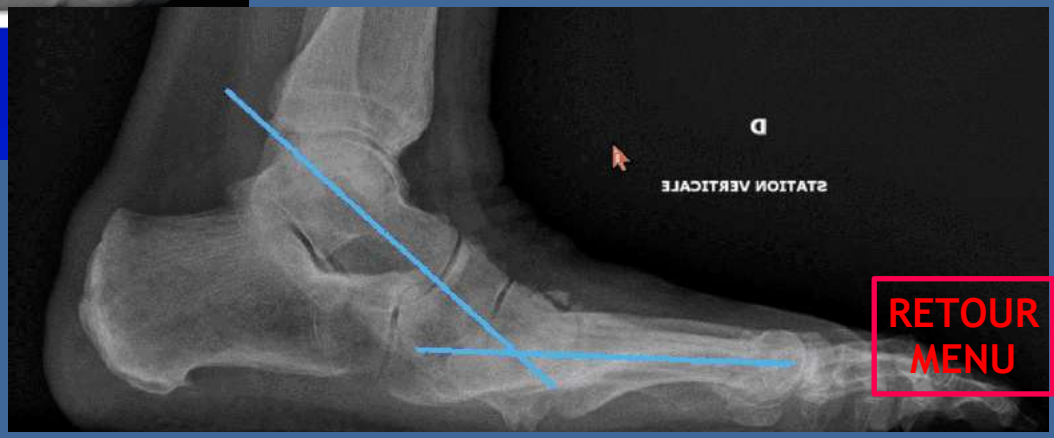

RETOUR MENU

MÉARY → ANGLE DE DJIAN

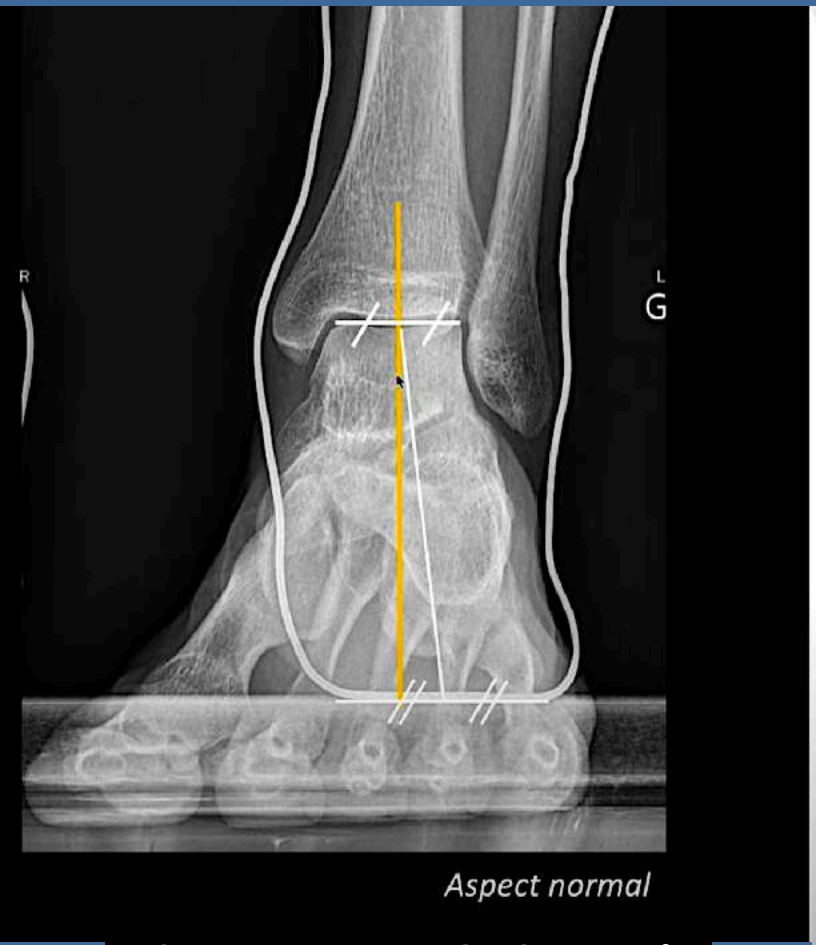

Aspect normal

NORMAL = VALGUS DE 6°
càd vers malléole externe

- Technique :
  - Cerclage métallique autour du talon (pas autour des malléoles ++)
  - Cliché strictement de face
- Repères utilisés :
  - Ligne verticale passant par le centre du dôme talien
  - Ligne joignant le centre du dôme talien et le centre de l'appui talonnier

rontale du pied par rapport à la jambe

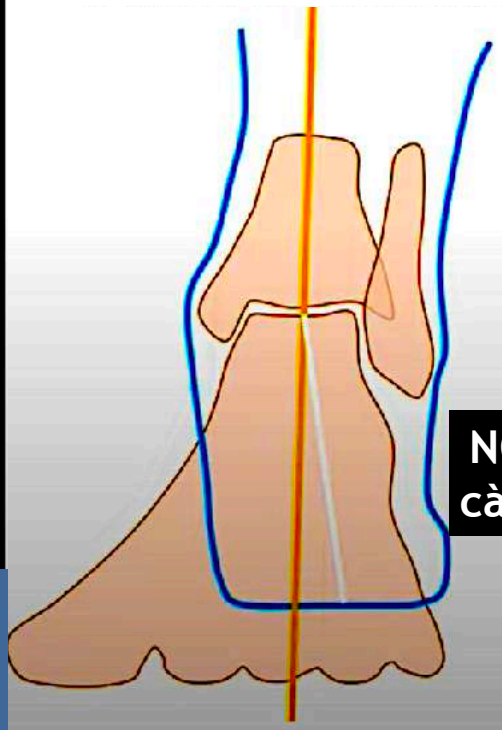

Pied normal

NORMAL = VALGUS DE 6°
càd vers malléole externe

RETOUR MENU

MÉARY ➡ ANGLE DE DJIAN

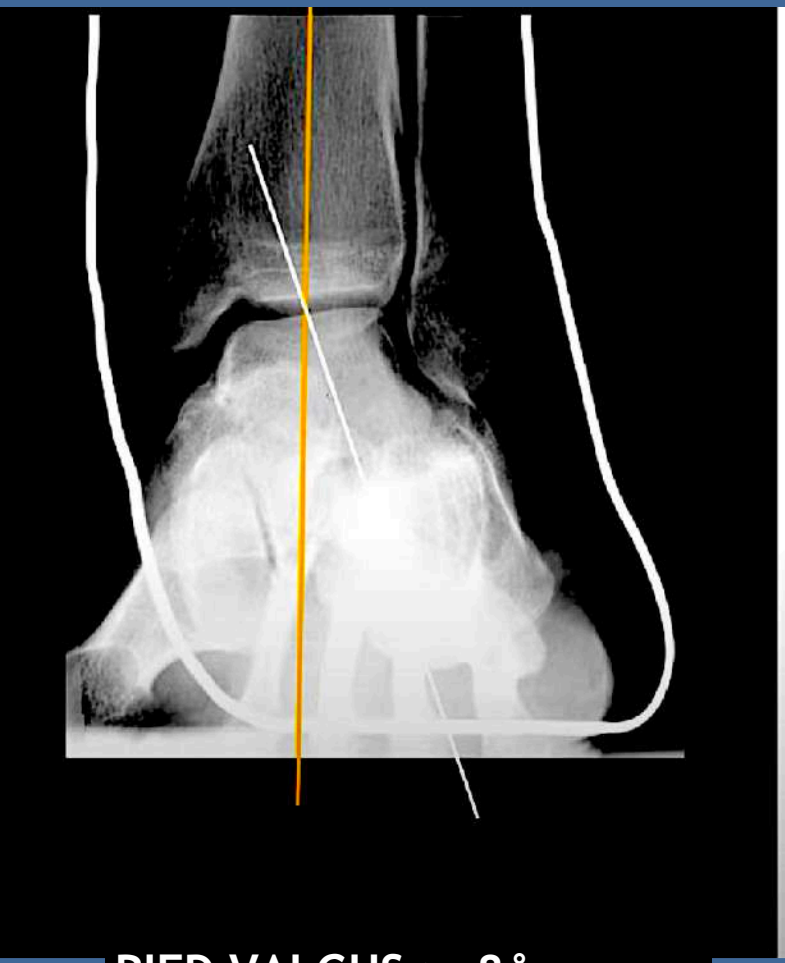

PIED VALGUS > 8°
càd vers malléole externe

➤ Valeurs de l'angle entre les deux axes :
- normale entre 4 et 8°
- pathologiques :
  - > 8°: pied valgus
  - < 4°: pied varus

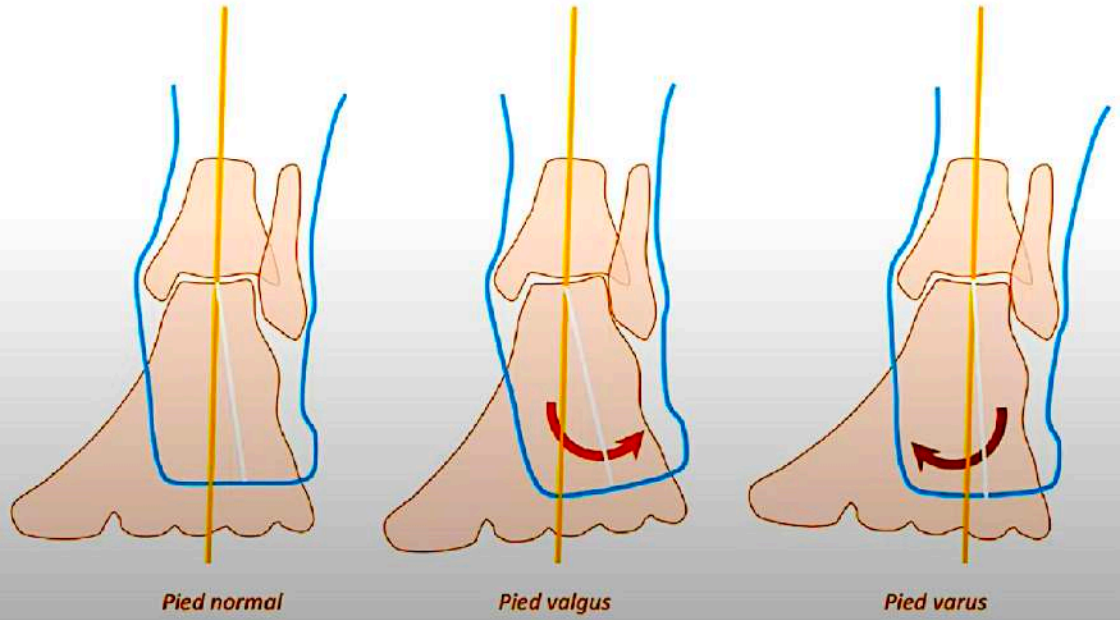

RETOUR MENU

MÉARY → ANGLE DE DJIAN

Normal=valgus physiologique de 6°

NORMAL = VALGUS DE 6°
càd vers malléole externe

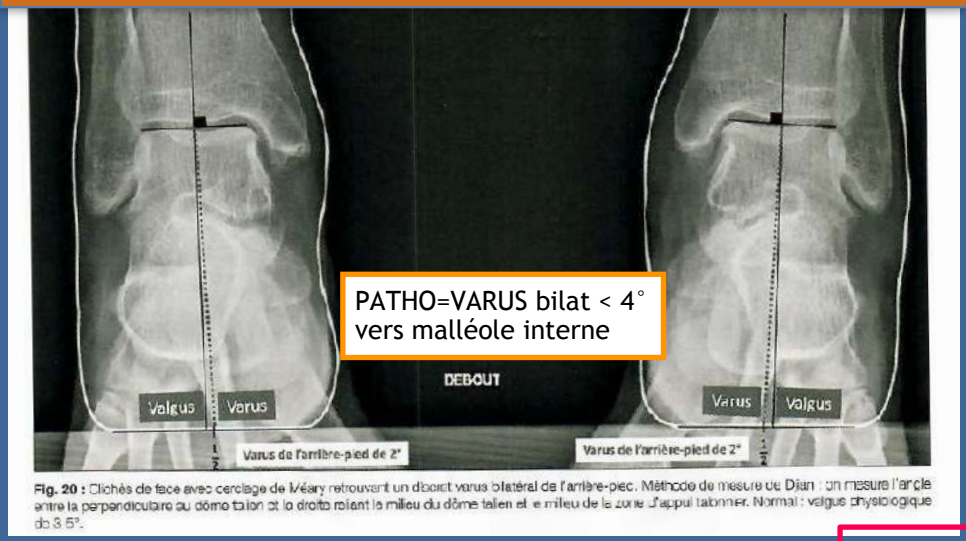

Fig. 20 : Clichés de face avec cerclage de Méary retrouvant un discret varus bilatéral de l'arrière-pied. Méthode de mesure de Djian : on mesure l'angle entre la perpendiculaire au dôme talien et la droite reliant le milieu du dôme talien et le milieu de la zone d'appui talonnier. Normal : valgus physiologique de 3 à 5°.

RETOUR MENU

Fig. 21 : Clichés de face avec cerclage de Méary montrant un valgus bilatéral de l'arrière-pied.

MÉARY → ANGLE DE DJIAN

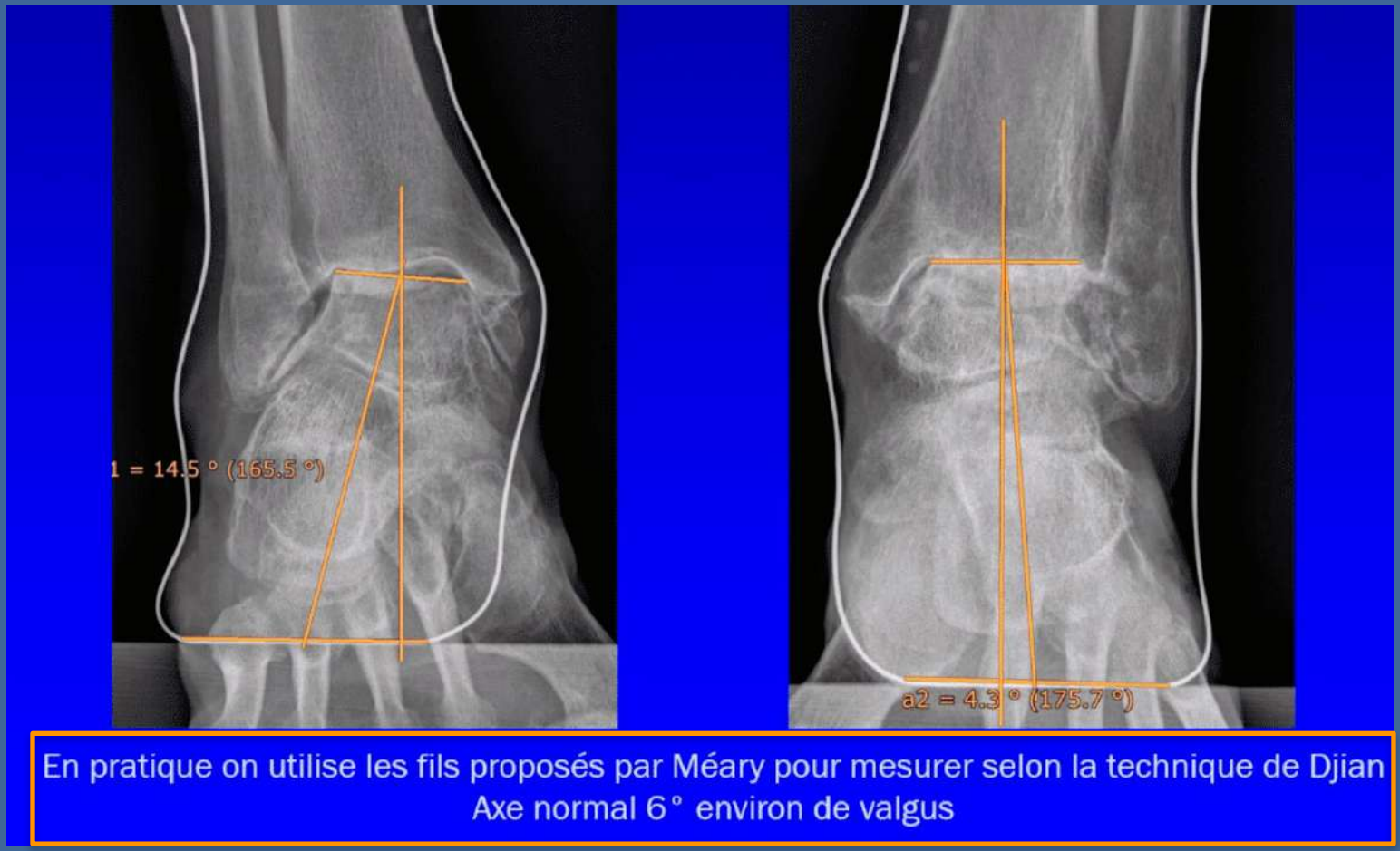

En pratique on utilise les fils proposés par Méary pour mesurer selon la technique de Djian
Axe normal 6° environ de valgus

RETOUR MENU

INCLINAISON DES PENTES TALIENNES

pourrait être évocateur d'un

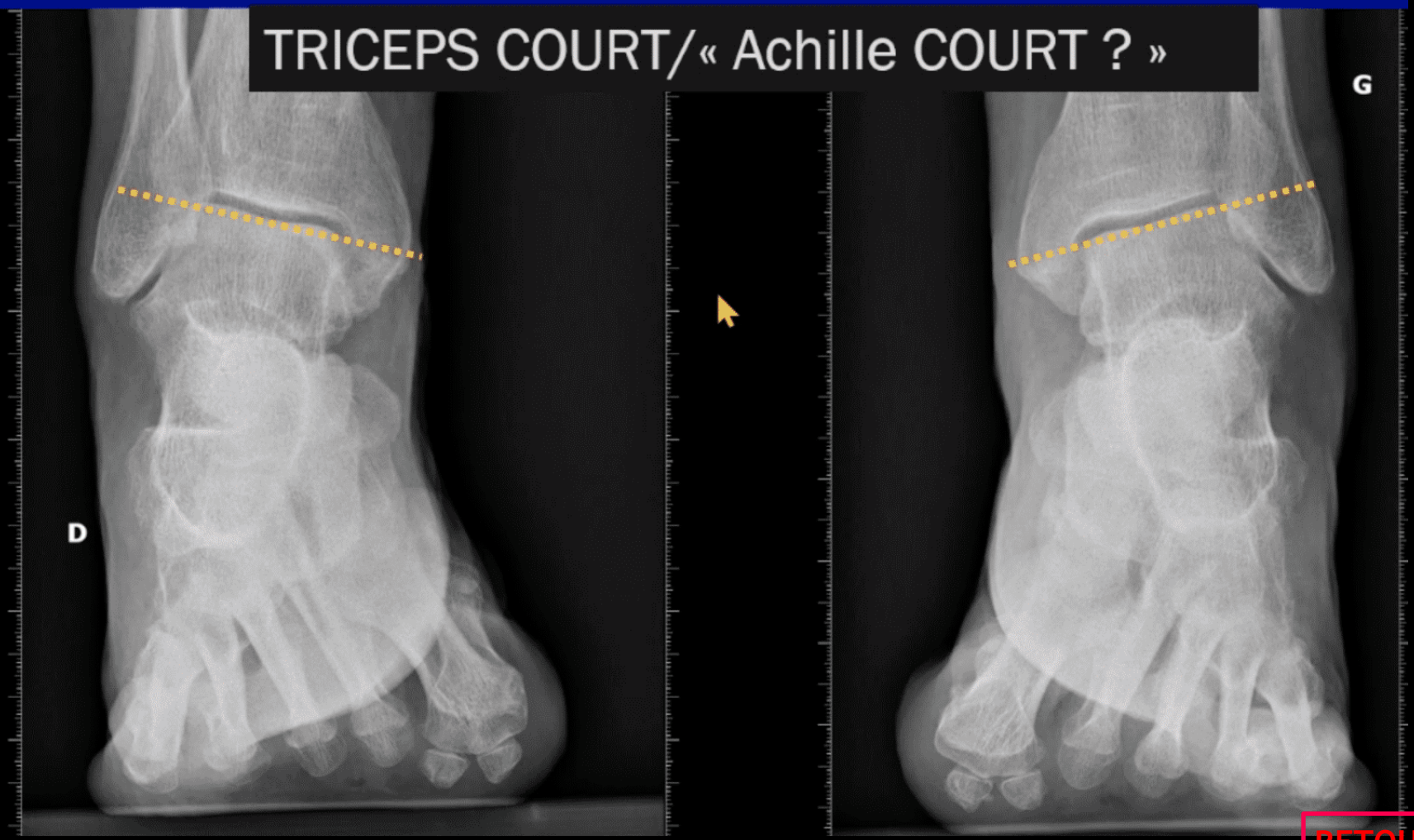

RETOUR MENU

Protocole irm

T1 TJRS EN CORO

- Coronal T1 = l'irremplaçable
  - « Seule » séquence apte à analyser certaines structures de façon fiable
  - Liste des six items:
    - Dôme tâlien
    - Deltoïde profond
    - LCF
    - Sinus du tarse
    - Synostose sous-talienne
    - Tunnel tarsien
    - Neuropathie de Baxter (atrophie du court abducteur du 5è orteil)

Coro T1

Aspect normal

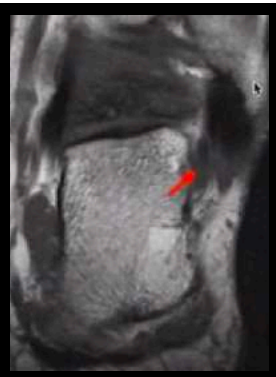

Douleurs plantaires chroniques

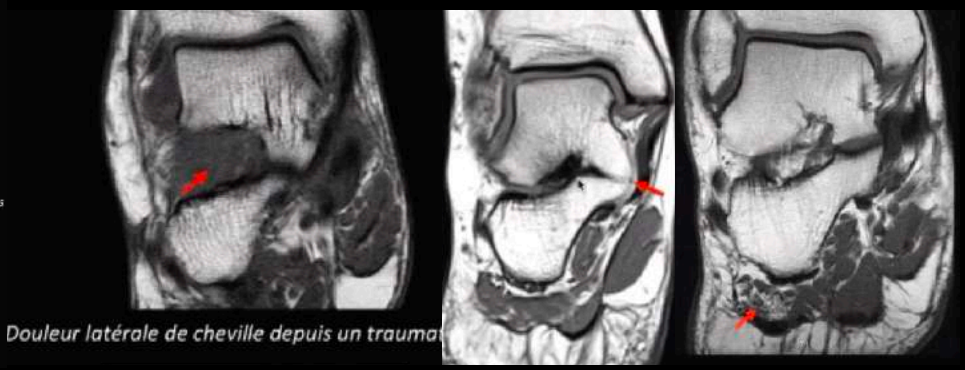

Douleur latérale de cheville depuis un traumat

RETOUR MENU

Protocole irm

T2 mieux que DP car T2 élimine artefact angle magique sur tendons fibulaires

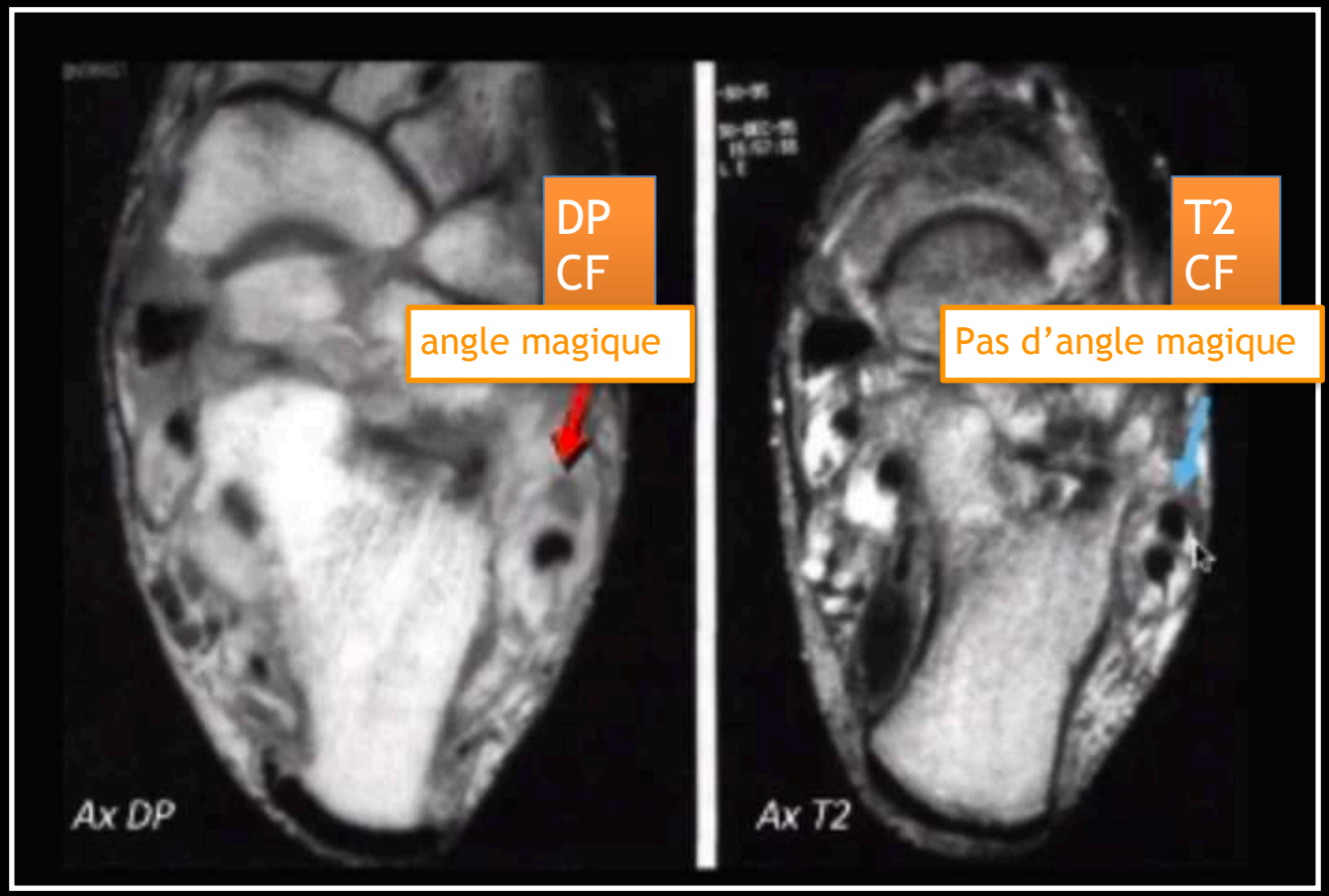

RETOUR MENU

PIEGES TENDONS CHEVILLE

ARTEFACT D'ANGLE MAGIQUE

Ce phénomène peut ainsi être réduit :

- soit en positionnant le pied à 20 degrés de flexion plantaire, diminuant ainsi l'angle formé entre les tendons et l'orientation du champ magnétique [12],
- soit en répétant les séquences avec cette fois-ci une valeur de TE > 35 msec

T2 mieux que DP car T2 élimine artefact angle magique

RETOUR MENU

ANGLE MAGIQUE ET COURT FIBULAIRE : 4 SOLUTIONS

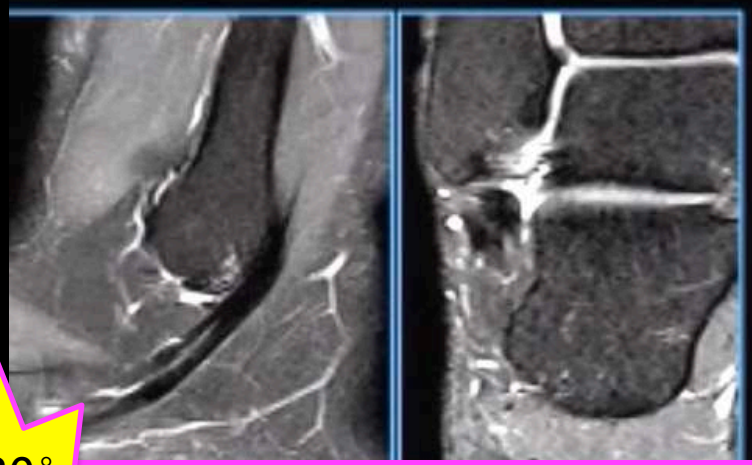

Solution 1 - flexion plant 20°

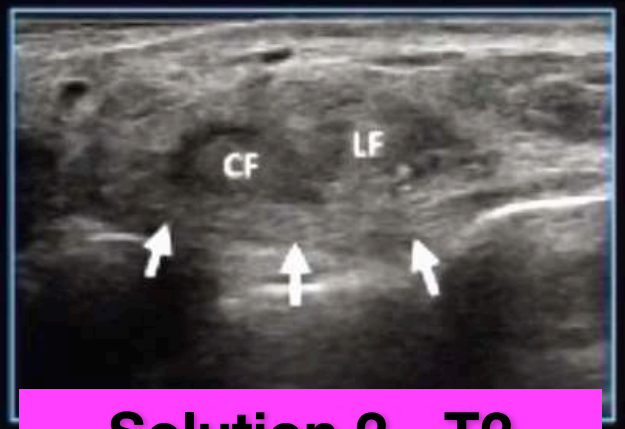

Solution 2 - T2 mieux que DP

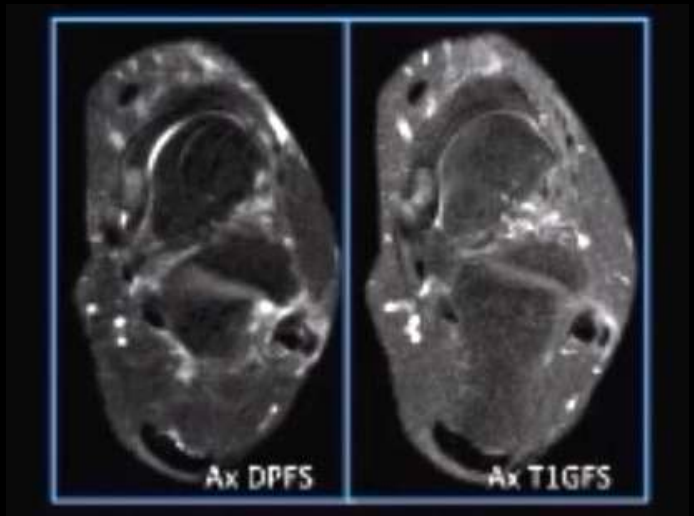

Solution 3 - GADO

Solution 4 - T2 EN 3D

RETOUR MENU

ANGLE MAGIQUE ET COURT FIBULAIRE ++++

3. angle magique (CF ++)

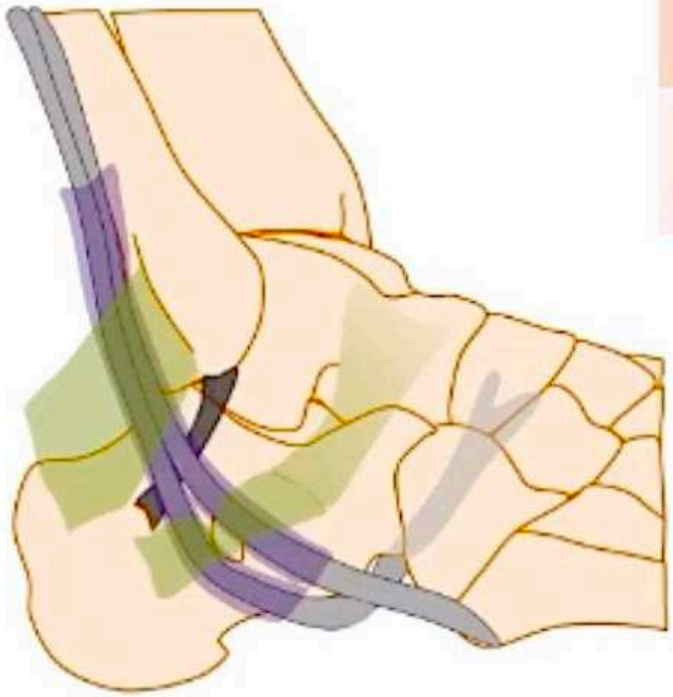

DP et T2 70 sujets sains	Court fibulaire	Long fibulaire
Signal faible sur 4 coupes	8%	66%
Signal intermédiaire ≥ 1 coupe	92%	33%

Kijowski R et al. Skeletal Rad 2007

T2 70 sujets sains	Court fibulaire	Long fibulaire
Signal intermédiaire ≥ 1 coupe	7%	0%

Kijowski R et al. Skeletal Rad 2007

RETOUR MENU

PIEGES TENDONS CHEVILLE

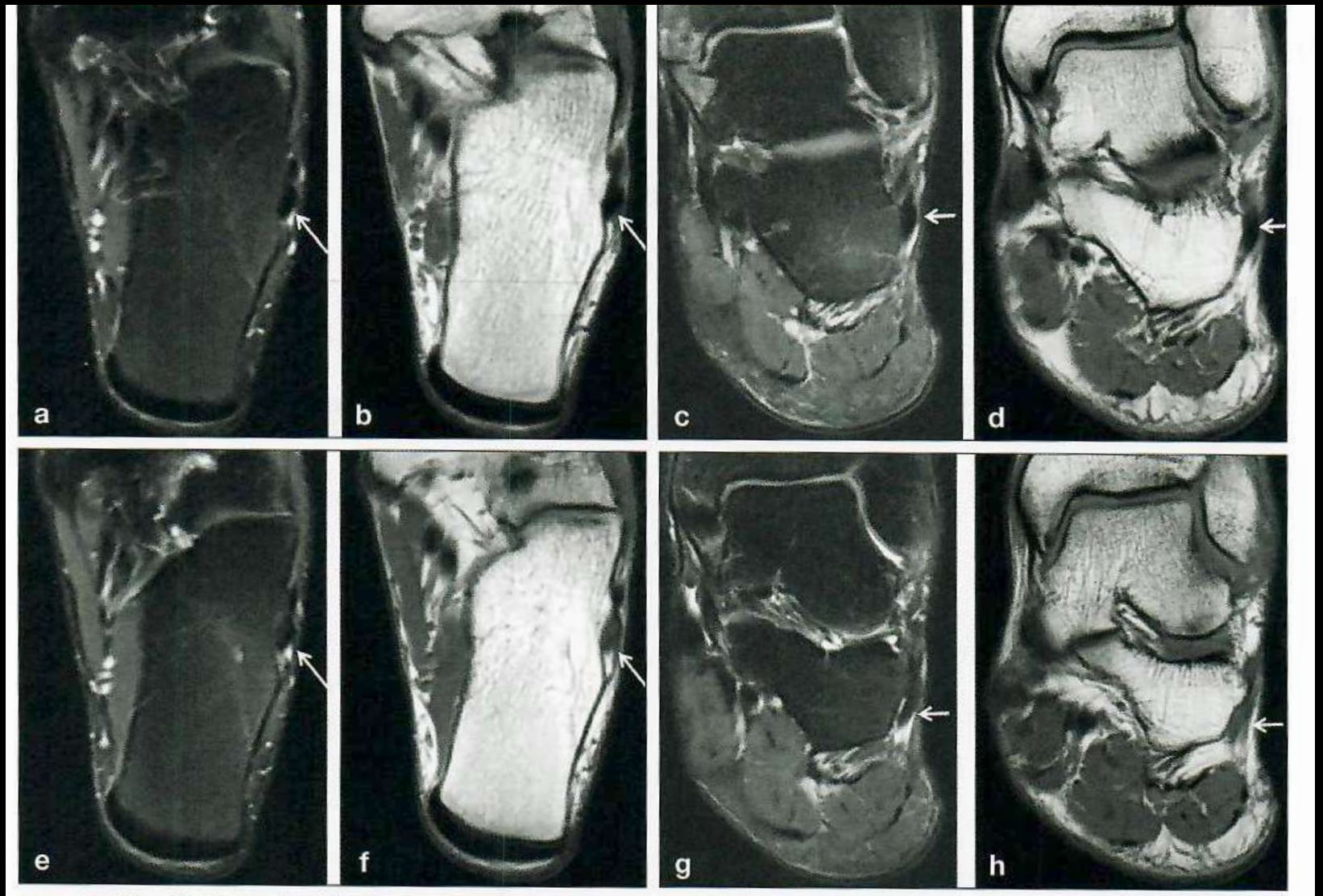

Fig. 9 : Artéfact d'angle magique (tendon long fibulaire).

a-d : Coupes IRM axiales et coronales T2 Fat Sat et T1, montrant le tendon du muscle long fibulaire en hyposignal franc sur toutes les séquences (*flèche blanche*).

e-h : Coupes IRM axiales et coronales T2 Fat Sat et T1, à un niveau de coupe inférieur montrant une augmentation du signal du tendon du muscle long fibulaire en rapport avec un artéfact d'angle magique dû à une modification de l'orientation du tendon long fibulaire sous le tubercule des fibulaires.

RETOUR MENU

PIEGES TENDONS CHEVILLE

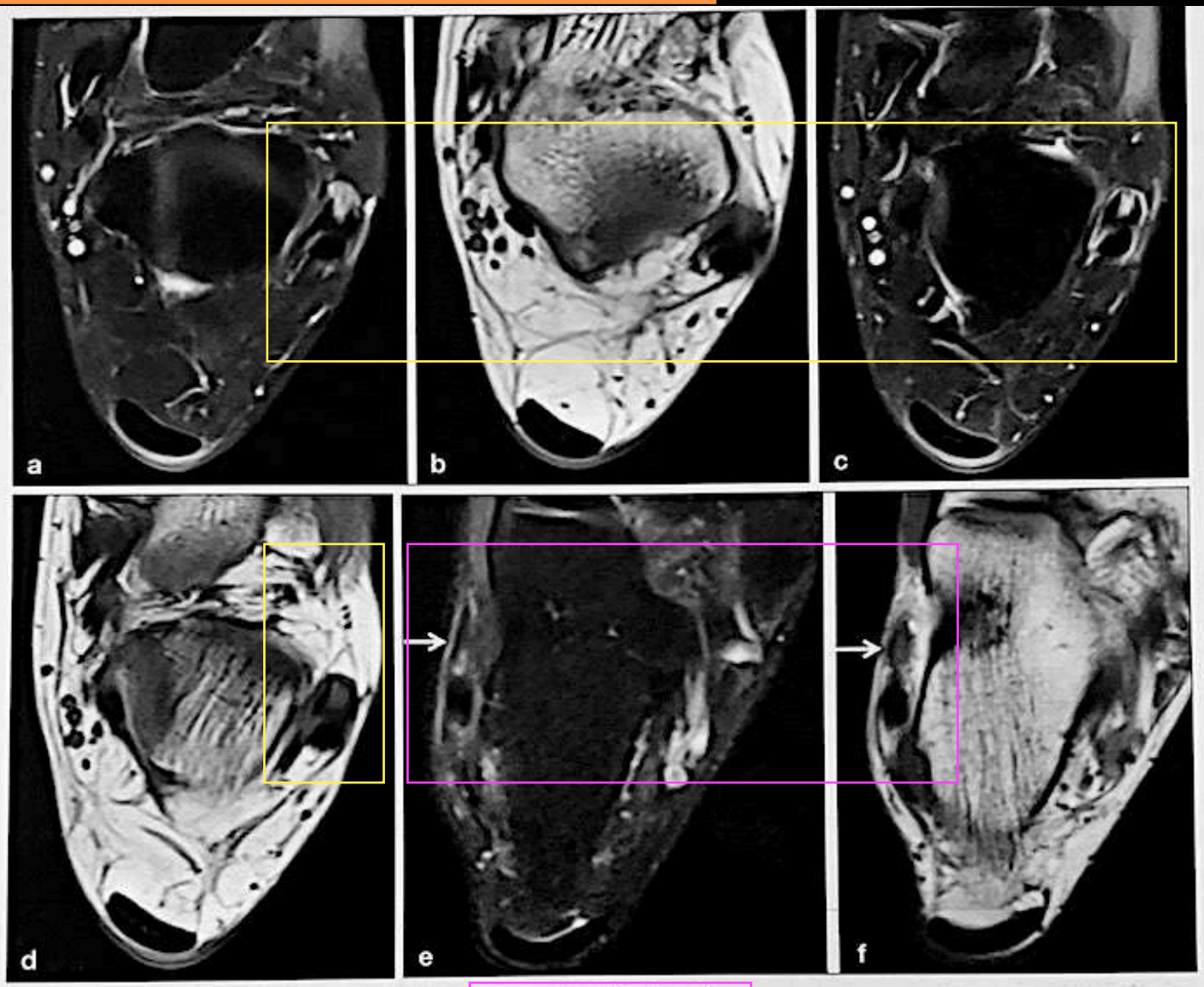

Fig. 10 : Fissure du tendon du muscle court fibulaire *versus* artéfact d'angle magique.

Les coupes IRM axiales T2 Fat Sat et T1 (**a-b**) et les coupes axiales T2 Fat Sat et T1, à un niveau de coupe inférieur (**c-d**) montrent une image de fissure ou clivage intratendineux du tendon court fibulaire avec ténosynovite dans sa portion sous-malléolaire.

Les coupes IRM axiales T2 Fat Sat et T1 (**e-f**) montrent une augmentation du signal intratendineux au sein du tendon du muscle court fibulaire en rapport avec un artéfact d'angle magique.

RETOUR MENU

PIEGES CHEVILLE
OS SURNUMÉRAIRES

ASPECTS VARIANTS OSSEUX: OS SURNUMÉRAIRES

Os sub-fibulare

ILS SONT POSTERIEURS alors que arrachements sont antérieurs

Os sub-tibiale

ILS SONT POSTERIEURS alors que arrachements sont antérieurs

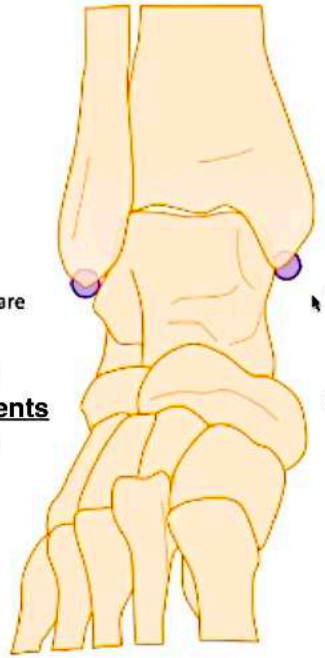

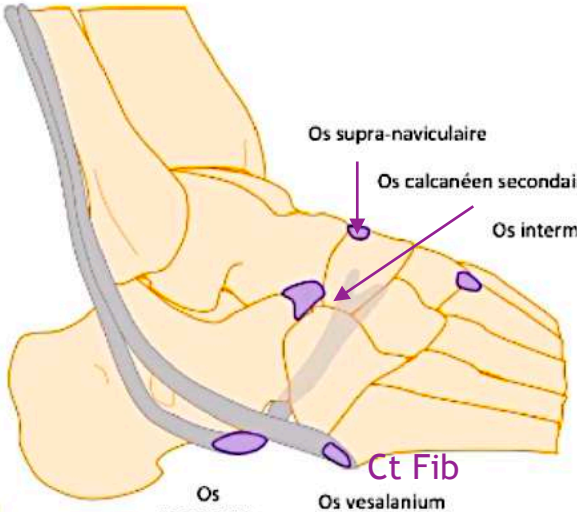

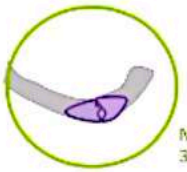

RETOUR MENU

Noyaux d'ossification accessoires

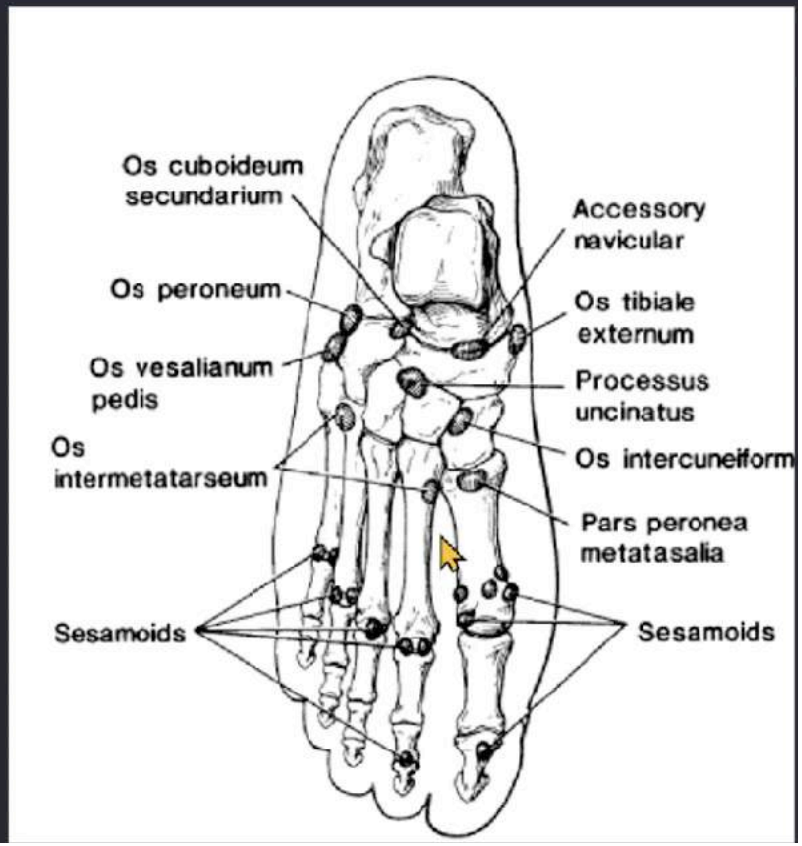

RETOUR MENU

2 / OS ACCESSOIRES DU TALUS =

- Os trigone avec synchondrose (7-14%)
- Processus postéro-latéral du talus proéminent, de STIEDA

Os trigone avec synchondrose (7-14%)

Rechercher aussi atteinte Tendon Flech Hallux tout en conservant à l'esprit que ÉPANCHEMENT PHYSIOLOGIQUE TRÈS FRÉQUENT sans retentissement clinique car communication avec l'articulation

Rechercher aussi atteinte ligament inter-malléolaire post (ménisque marsupial)

RETOUR MENU

Maturation osseuse: pied

- Maquette cartilagineuse
  → noyaux d'ossification primaires

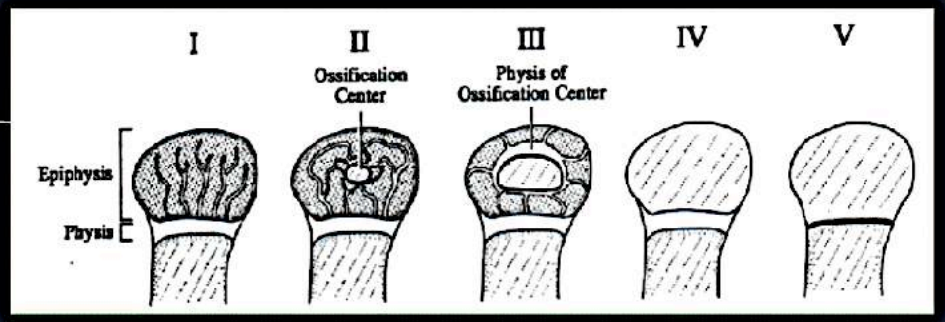

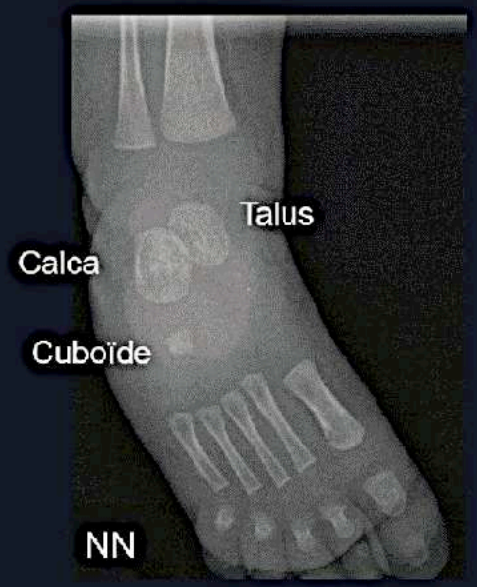

RETOUR MENU

PIEGES IRM CHEVILLE
1- OEDEME LIKE !!!

Les os du tarse peuvent par ailleurs être le siège de petits foyers œdémateux ou même kystiques sans traduction clinique, même si leur présence en position sous-chondrale imposent une corrélation fine aux symptômes cliniques.

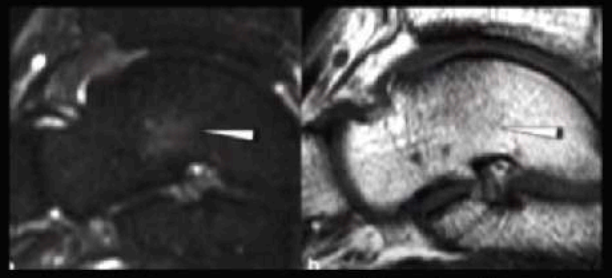

Type 1: edema-like

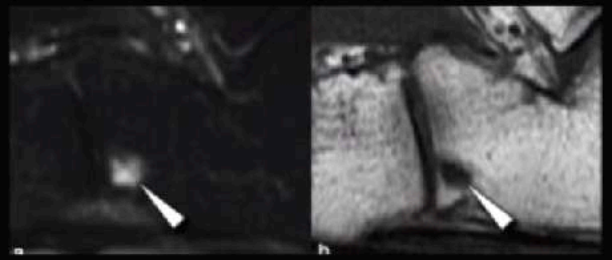

Type 2: necrosis-like

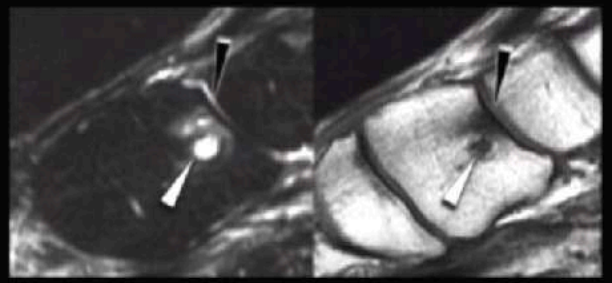

Type 3: cyst-like

IMAGES-PIÈGES OSSEUSES (I): PLAGES « ŒDÈME LIKE »

- Rencontré chez 50% des sujets asymptomatique (âge moyen de 46 ans)
- Zones de contraintes mécaniques ? origine vasculaire ?, mucoïde ?
- Nombre variable, entre un et six/ sujet
- Localisation variable:
  talus > calcaneus > cunéiformes > tibia> cuboïde > naviculaire > fibula

	N = 78
Type 1 : oedema-like	36 %
Type 2: necrosis-like	26 %
Type 3: cyst-like	5 %

Zubler V et al. Bone marrow changes on STIR MR images of asymptomatic feet and ankles. Eur Radiol 2007; 17: 3066-3072.

RETOUR MENU

PIEGES IRM CHEVILLE
2- VEINE CALCA !!!

Fleming et al. AJR 2005

IMOSTEO

IMAGES-PIÈGES OSSEUSES (2): RÉSIDU VASCULAIRE

- Au sein du calcaneus
- Présent dans 74% des cas !
- Nature vasculaire et banale +++

Fleming JL et al. Prominent vascular remnants in the calcaneus simulating a lesion on MRI of the ankle : findings in 67 patients with cadaveric correlation. AJR 2005; 185: 1449-1452.

RETOUR MENU

EPANCHEMENT DE LA CHEVILLE

« ce qui est physiologique »

RETOUR MENU

PIEGES IRM CHEVILLE
3- ÉPANCHEMENTS NORMAUX !!!

Une étude de de Grove publiée récemment a, comme de nombreux travaux précédents, confirmé la fréquence et la banalité d'épanchement même abondants au sein de la totalité des interlignes de la cheville et du pied.

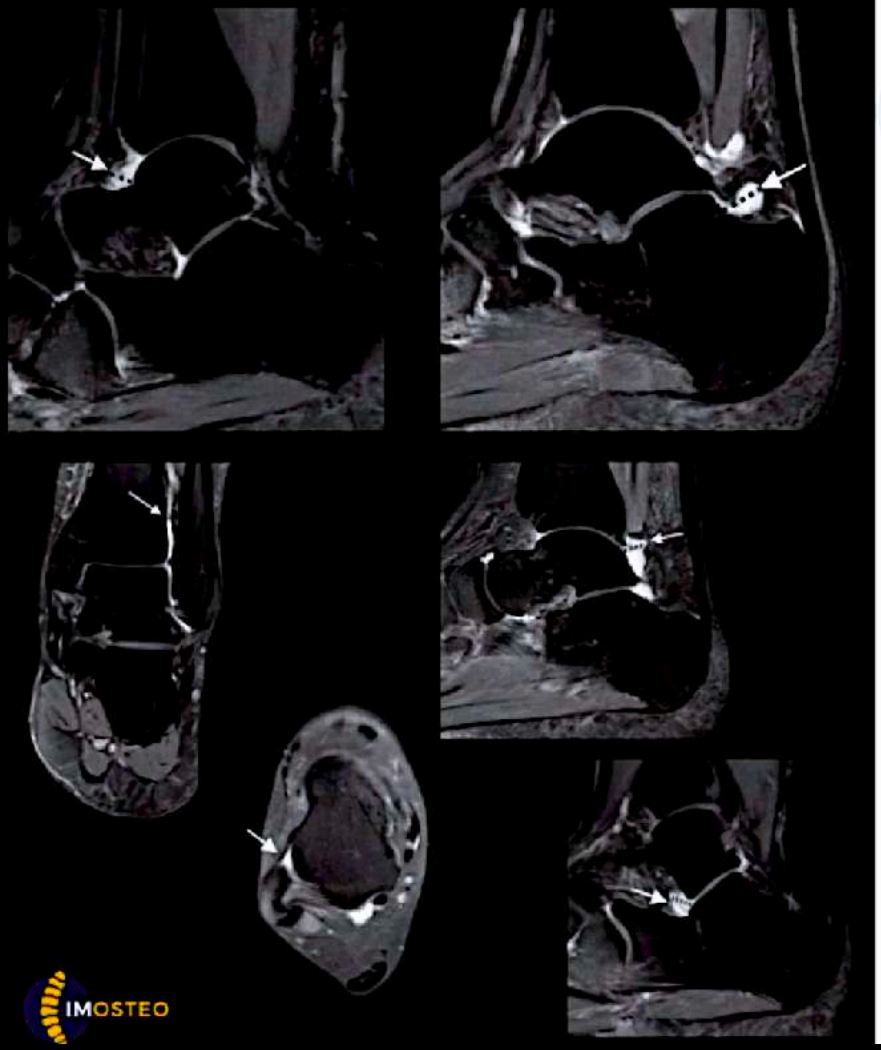

IMAGES-PIÈGES ARTICULAIRES: LIQUIDE PHYSIOLOGIQUE

➢ En somme, n'évoquer un épanchement qu'en cas:
- de quantité très abondante
- de cause évidente

	Fréquence	Abondance	SD
Talo-crurale antérieure	89%	2,2 mm	1, 3 mm
Talo-crurale postérieure	94%	3,3 mm	1,3 mm
Sous-talienne postérieure	94%	2,3 mm	1,7 mm
Talo-naviculaire	63%	1,1 mm	0,5 mm
Sous-talienne antérieure	61%	2,7 mm	1, 3 mm
Tibio-fibulaire	80%	10 mm	3 mm

De Grove V et al. Fluid distribution in ankle and midfoot joints: MR findings in asymptomatic volunteers. Surg Radiol anat 2017

RETOUR MENU

IMOSTEO

EPANCHEMENT DE CHEVILLE

Epanchement articulaire : physiologique ou pathologique ?

Un problème diagnostique courant auquel le radiologue peut être confronté lors de l'interprétation d'une IRM est la présence d'un ou de plusieurs épanchements intra-articulaires touchant habituellement conjointement différentes articulations ou récessus articulaires de la cheville et du médio-pied. Sachant qu'un certain nombre de conditions pathologiques peuvent affecter ces articulations, de même qu'une quantité relativement variable de liquide dans certaines cavités articulaires peut être observée chez des sujets totalement asymptomatiques ; attester du caractère pathologique ou physiologique de tels épanchements peut ainsi apparaître difficile en pratique.

Une étude menée sur 21 patients totalement asymptomatiques (soit 42 chevilles) et analysant en IRM la distribution des épanchements articulaires à la cheville et au médiopied a montré une répartition symétrique des épanchements articulaires entre les 2 chevilles pour chaque individu et la présence d'épanchements [50], dans :

- le récessus postérieur de l'articulation tibiotalienne (91 % à droite et 96 % à gauche),
- le récessus antérieur de l'articulation tibiotalienne (87 % à droite et 91 % à gauche),
- le récessus antéro-latéral de l'articulation tibio-talienne, à la face profonde du LTFA (96 % à droite et 100 % à gauche),
- le récessus postérieur de l'articulation sous-talienne postérieure (91 % à droite et 96 % à gauche),
- le récessus antérieur de l'articulation sous-talienne postérieure (74 % à droite et 91 % à gauche),
- l'articulation talonaviculaire, en regard de son récessus dorsal (57 % à droite et 70 % à gauche),
- l'articulation sous-talienne antérieure (65 % à droite et 57 % à gauche),
- et l'articulation tibiofibulaire (70 % à droite et 91 % à gauche).

Il apparaît ainsi particulièrement important de garder à l'esprit la forte prévalence des épanchements articulaires à la cheville et au médiopied chez les sujets asymptomatiques lors de l'interprétation d'une IRM d'un patient souffrant de douleurs chroniques.

RETOUR MENU

LLE

RETOUR MENU

CHEVILLE : LLE

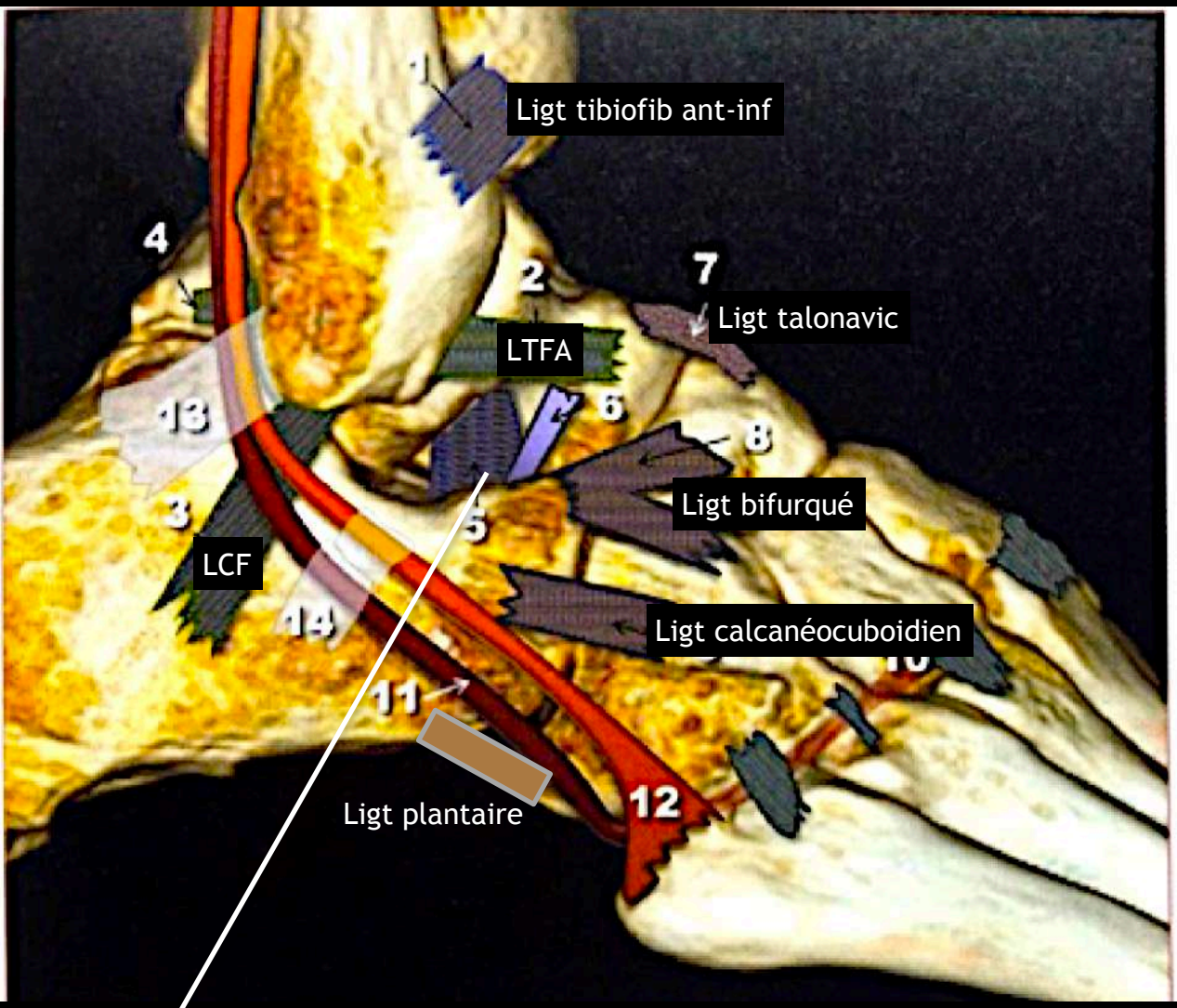

Schéma 2.2 : Face latérale de la cheville.

1 : Ligt Tibiofibulaire antéro-inférieur **2** : Ligt talofibulaire antérieur **3** : Ligt Calcanéofibulaire **4** : Ligt talofibulaire postérieur **5** : Faisceau postéromédial du ligament interosseux talocalcanéen (LITC) **6** : Faisceau antérolatéral du LITC **7** : Ligt talonaviculaire dorsal **8** : Ligt bifurqué **9** : Ligt calcanéocuboïdien **10** : Interligne de Lisfranc **11** : Tendon du long fibulaire **12** : Tendon du court fibulaire **13**: Rétinaculum supérieur des fibulaires **14** : Rétinaculum inférieur des fibulaires.

SINUS DU TARSE
5 - ligt inter-osseux post-médial LITC
6 - ligt interosseux ant-lat du LTIC = ancien ligt cervical

RETOUR MENU

Comment savoir où le chercher lorsqu' il est rompu ?

- Fossette post de la ME
- Cuvette du col du talus

On doit le voir sur 2 coupes en général

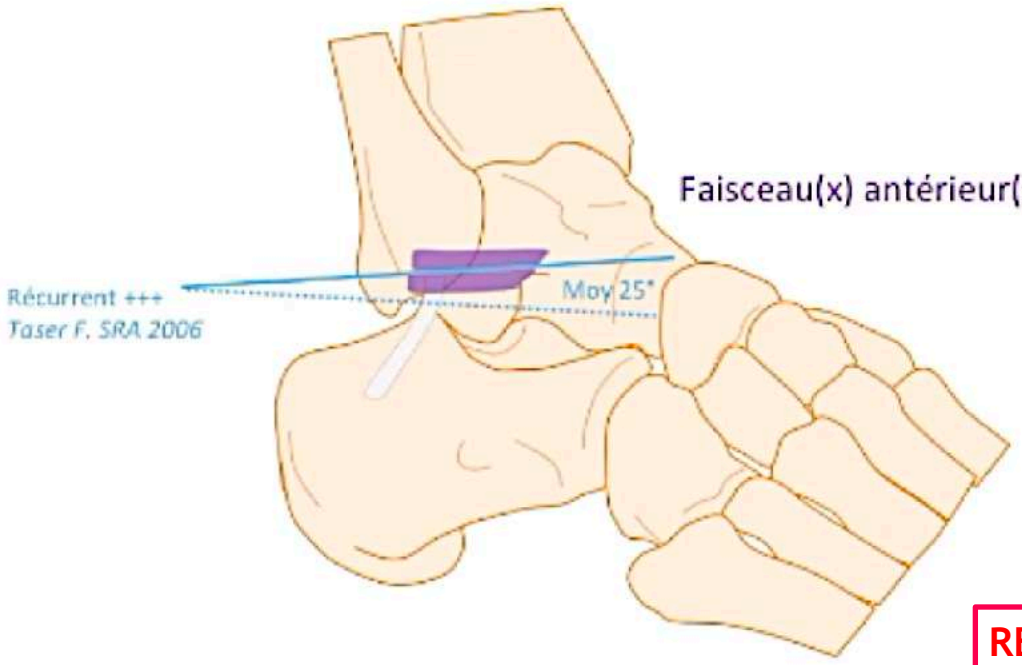

RETOUR MENU

➢ Aspect en IRM:

- Bande fine, bien définie, de signal faible ou absent
- Repères clé:
  - fossette malléolaire fibulaire (où s'insère le LTFP)
  - « cuvette » entre le corps et le col du talus

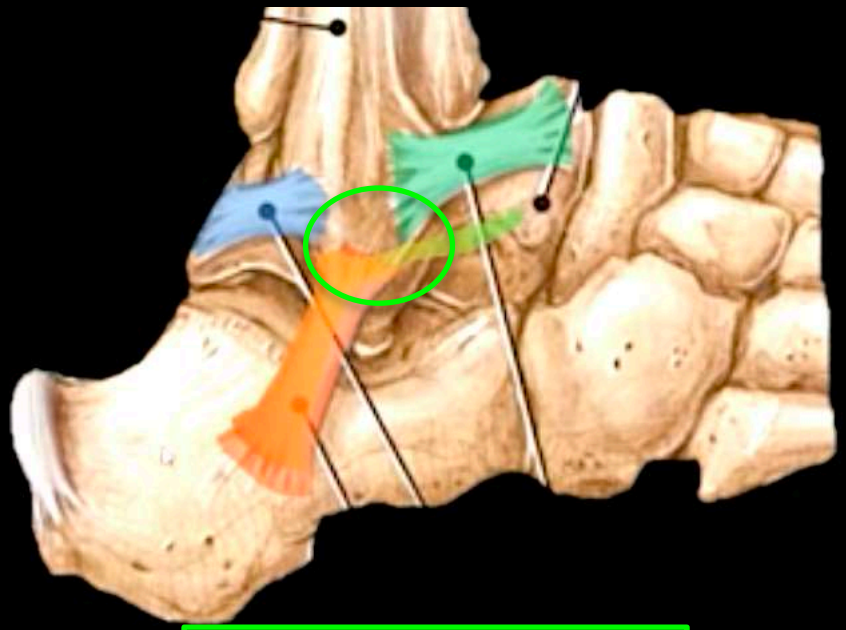

INSERTION COMMUNE LTFA - LCF

LTFP

LCF-LTFA$_{inf}$

« Ligament Fibulotalocalcanéen »

LTFA$_{sup}$

RETOUR MENU

Evolution du concept : LIGAMENT COLLATERAL LATERAL

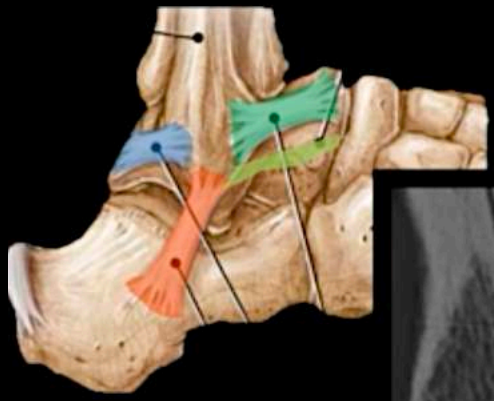

LTFA$_{sup}$

LTFA$_{inf}$

LTFA bifide dans 70 % des cas
-> Faux diag de rupture incomplète

Ligament TaloFibulaire Antérieur

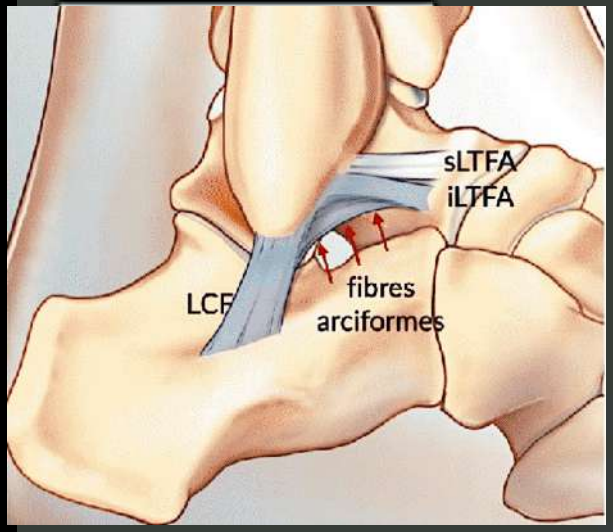

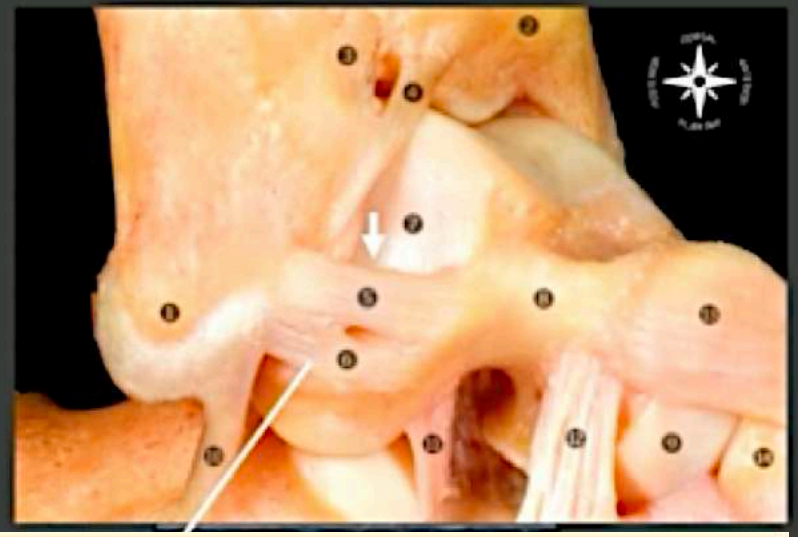

Morphologie du LTFA:

- Une bande 33%
- Deux bandes incomplètement séparées 17%
- Deux bandes complètement séparées 33%
- Trois bandes 16%

Edama M et al. Annals of anatomy 2018: 68-74

RETOUR MENU

Attention : il faut décrire distinctement les lésions des faisceaux LTFA supérieur et inférieur

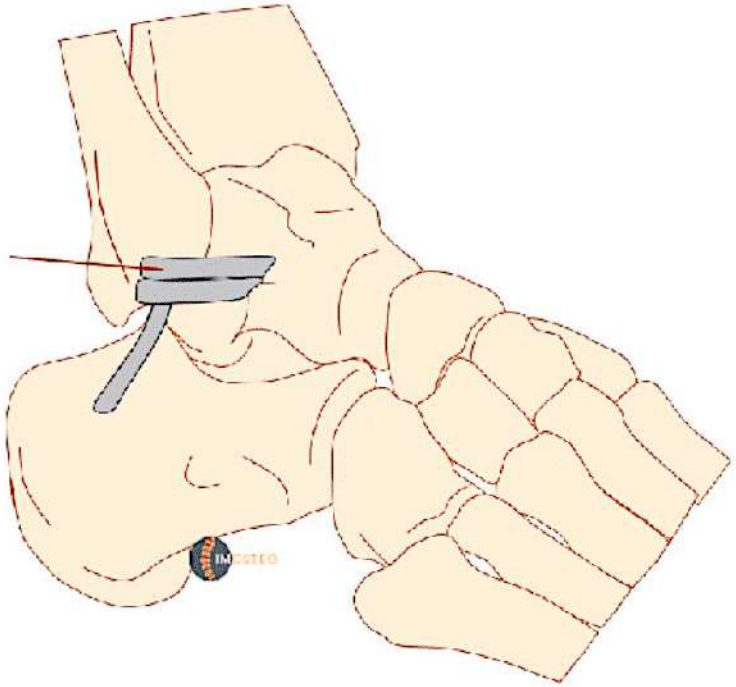

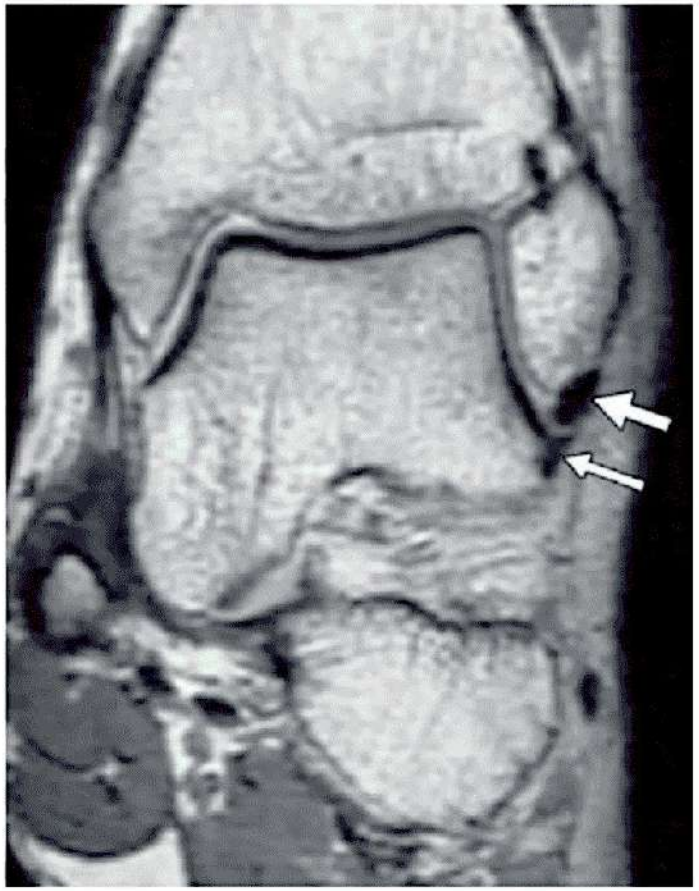

Choo HJ et al. AJR 2014
202(1):W87-94

CHU de RENNES

RETOUR MENU

Cheville et Pied: Les 2 faisceaux du ligt TFA

IRM

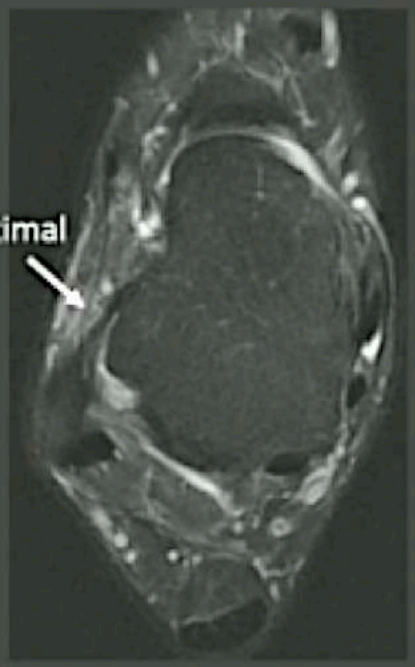

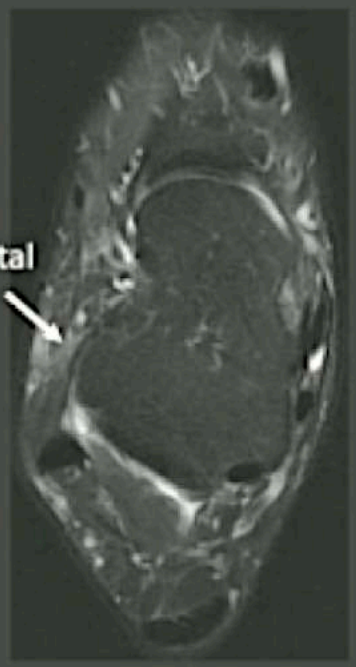

LTFA : 2 faisceaux 70%

RETOUR MENU

A connaitre : rapport étroit entre LTFA et :
- **Branche latéral du nerf fibulaire superficiel NFS**
- **Rétinaculum inf ext**

- Rétinaculum inf ext

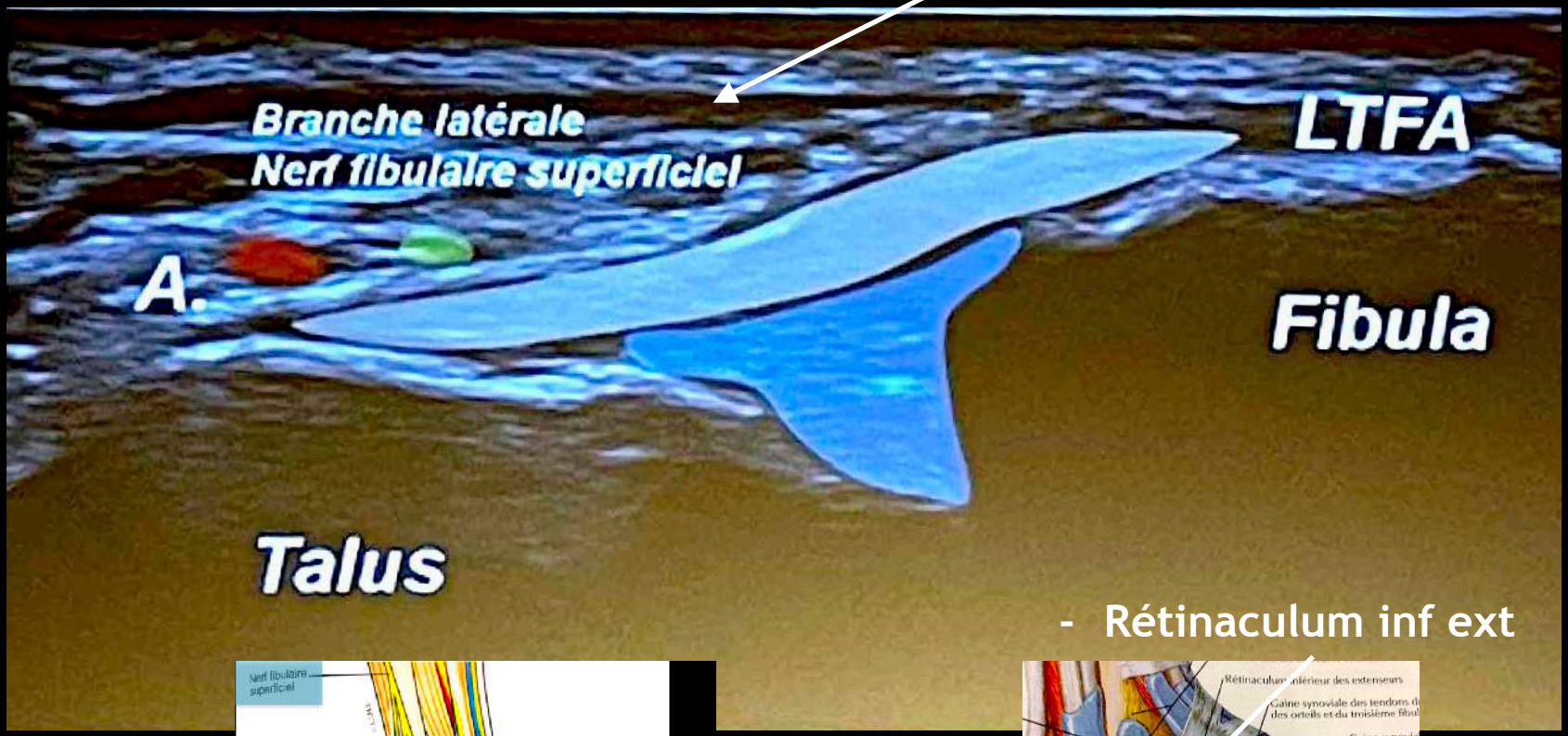

- Rétinaculum inf ext

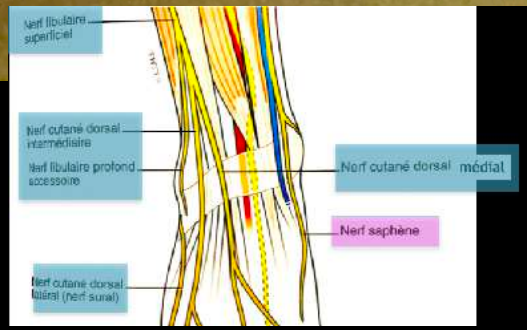

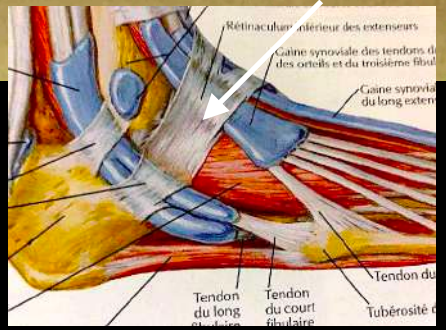

RETOUR MENU

1. - Manoeuvre dynamique LTFA = rotations dynamiques

comme pour LTFAI syndesmose

RETOUR MENU

2- Manoeuvre dynamique LTFA = arrache botte
surtout pour bilan laxité chronique
Recherche tiroir du talus > 5 mm vers la distalité

RETOUR MENU

Ligament TaloFibulaire Antérieur

Manœuvre en tiroir antérieur

+++ la + importante
Le pouce bloque le tibia en avant
Les doigts pousse le talon vers l'avant

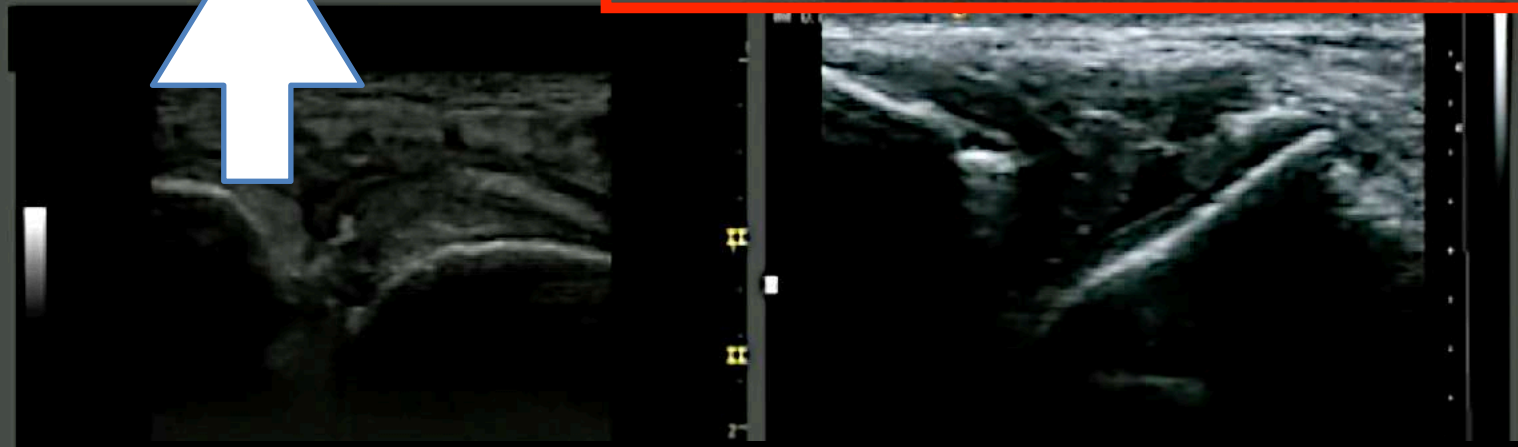

<u>Manoeuvre dynamique LTFA = arrache botte , surtout pour bilan laxité chronique</u>
<u>Recherche tiroir du talus > 5 mm vers la distalité</u>

RETOUR MENU

3 - Manoeuvre dynamique LCF = EN VARUS ou EN FLEXION DORSALE

Manœuvre dynamique

RETOUR MENU

Exemple: rupture proximale

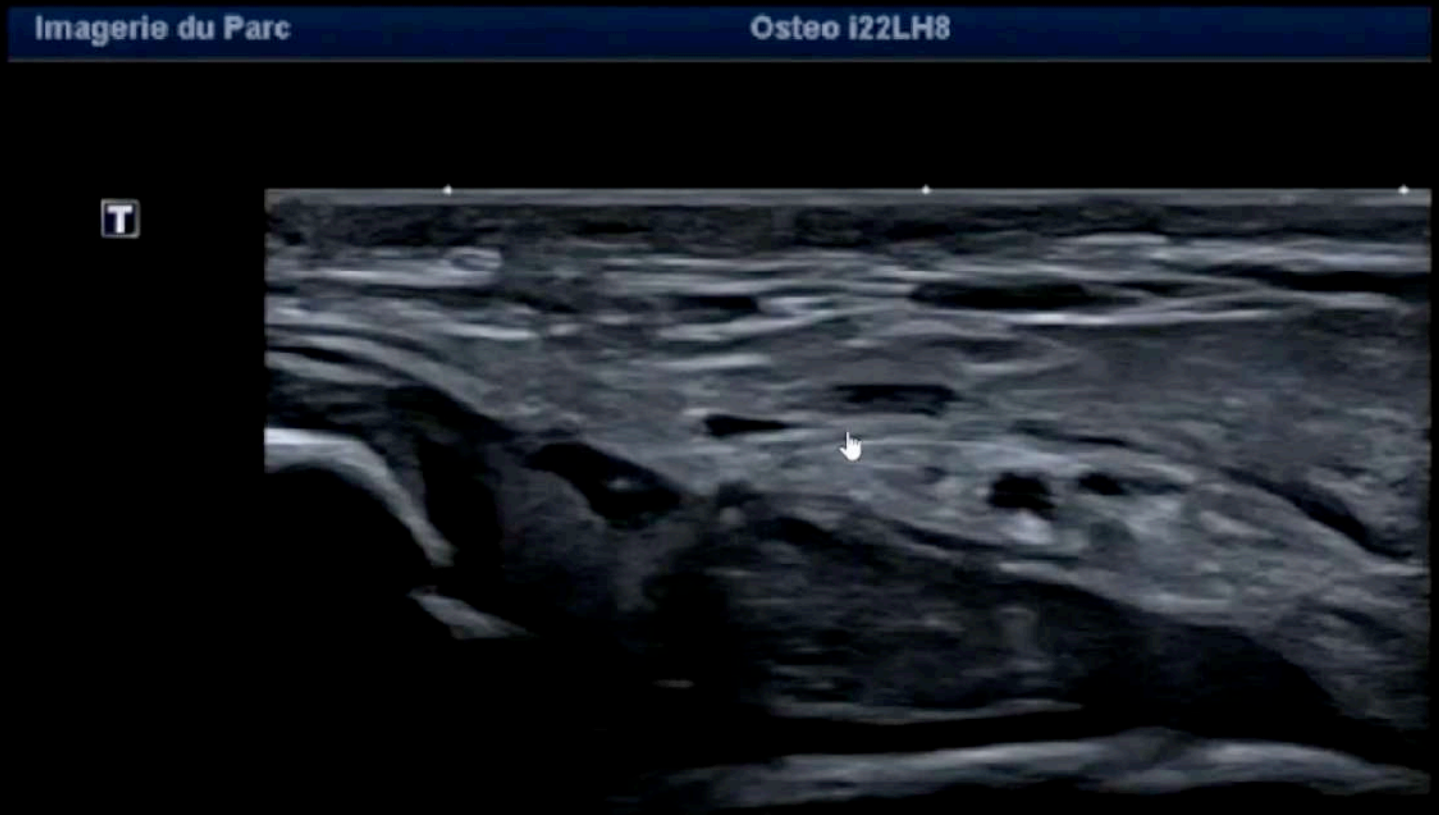

RETOUR MENU

Manoeuvre dynamique LTFA

Exemple: rupture distale

RETOUR MENU

Manoeuvre dynamique LTFA = arrache botte , surtout pour bilan laxité chronique
Recherche tiroir du talus > 5 mm vers la distalité

Exemple: laxité chronique

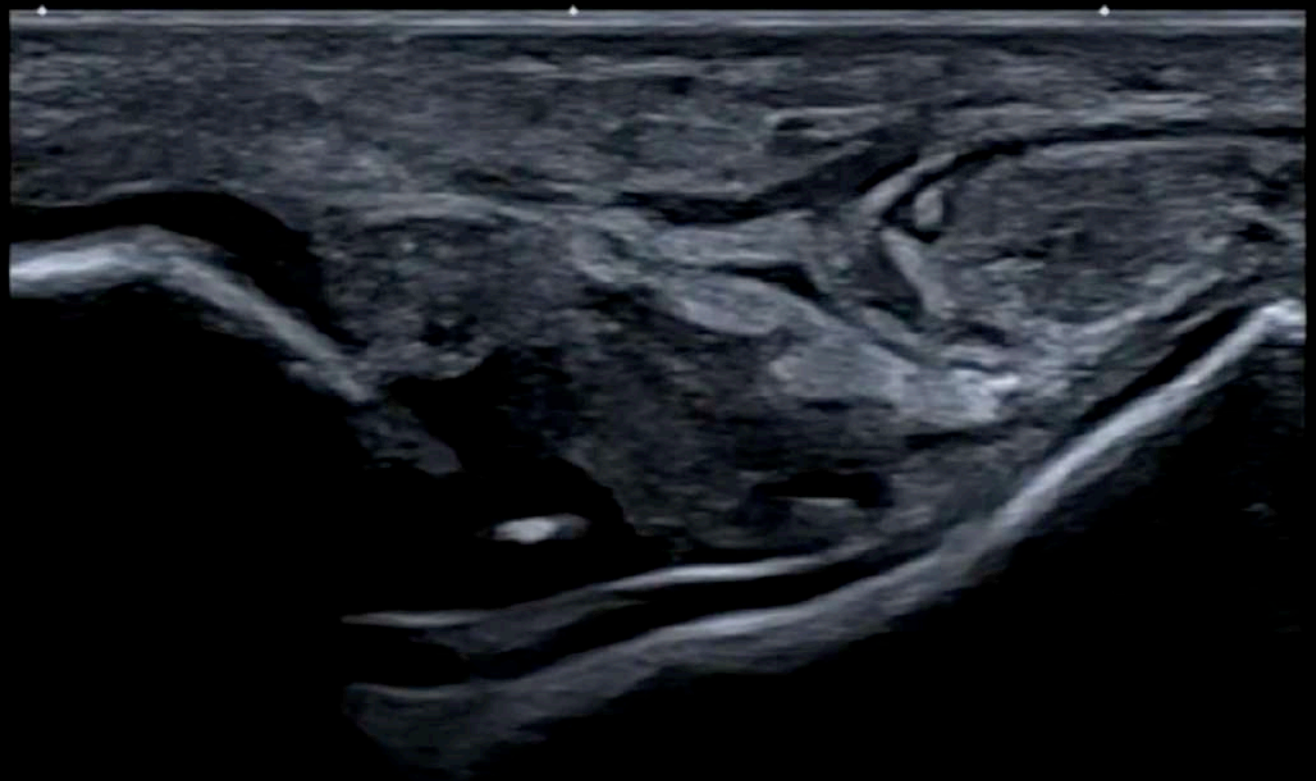

RETOUR MENU

Manoeuvre dynamique LCF = EN VARUS

Exemple: atteinte interstitielle ++

Avec un ligament distendu

RETOUR MENU

ENTORSE LLE

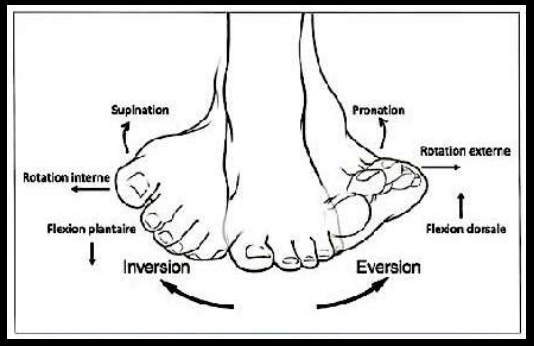

Entorse en inversion

la ⊕ fréquente { supination Ri

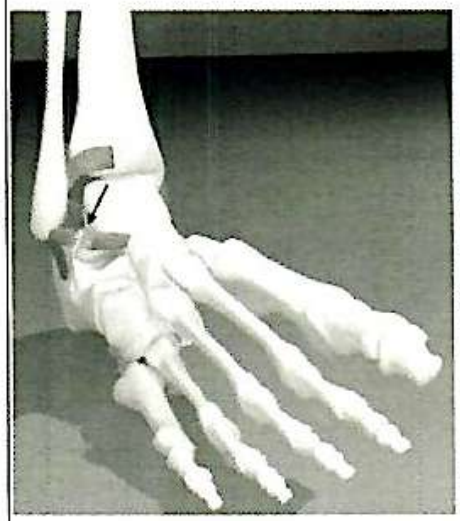

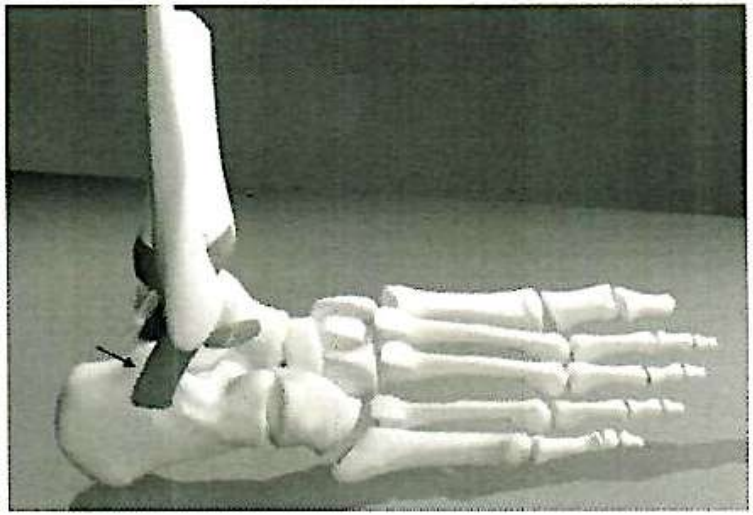

Rupture du LTFA ou fracture de la malléole latérale sous la syndesmose

Si l'inversion continue ----->

Rupture du LCF

Si l'inversion continue ----->

Fracture de la malléole médiale

Savoir qu'il ne peut pas exister une entorse du LLE en même temps qu'une entorse de la syndesmose
+++
(Mécanisme opposé)

RETOUR MENU

Gravité

- Classification qui guide la prise en charge thérapeutique - *O'Donoghue*

Bénigne : élongation du LTFA

Moyenne : Rupture partielle du LTFA

Grave : Rupture complète du LTFA +/- LCF +/- LTFP

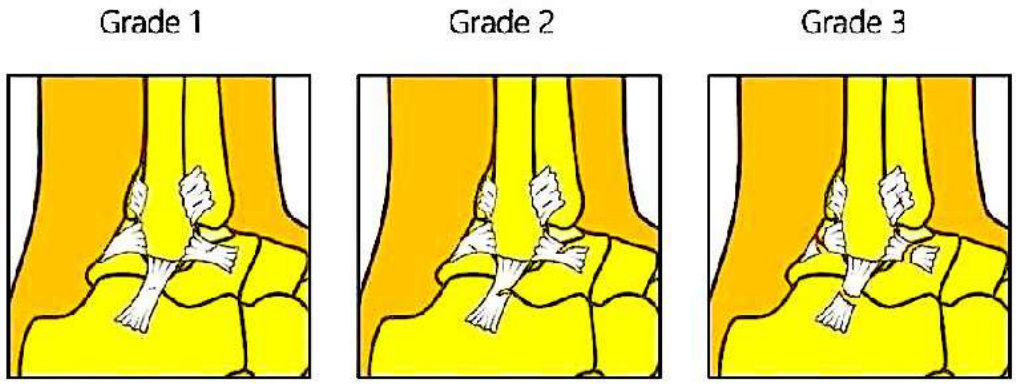

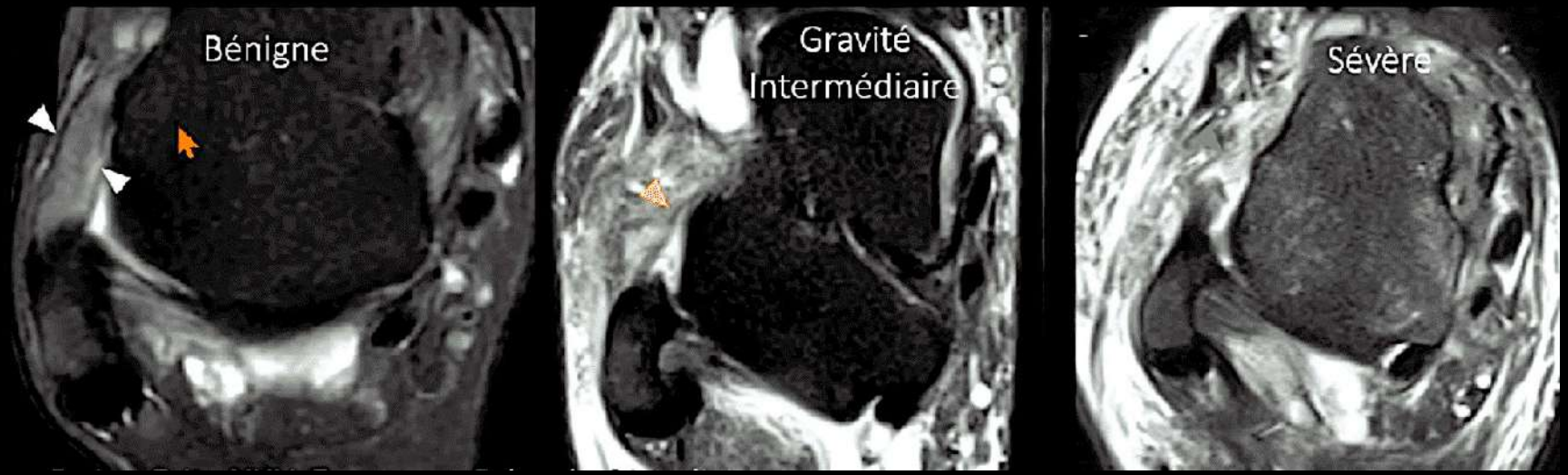

1 - RADIO ENTORSE

Radiographie conventionnelle :

1er intention

Profil et **Face**(s) – **En charge**





RETOUR MENU

1 - RADIO ENTORSE

FACE RI20°

= vérifier SYNDESMOSE
= vérifier PROC LAT DU TALUS
= vérifier base M5

3/4

= vérifier LISFRANC

PROFIL

= vérifier MALLEOLE POST
= vérifier ROSTE CALCA +++
= vérifier TALO-NAV

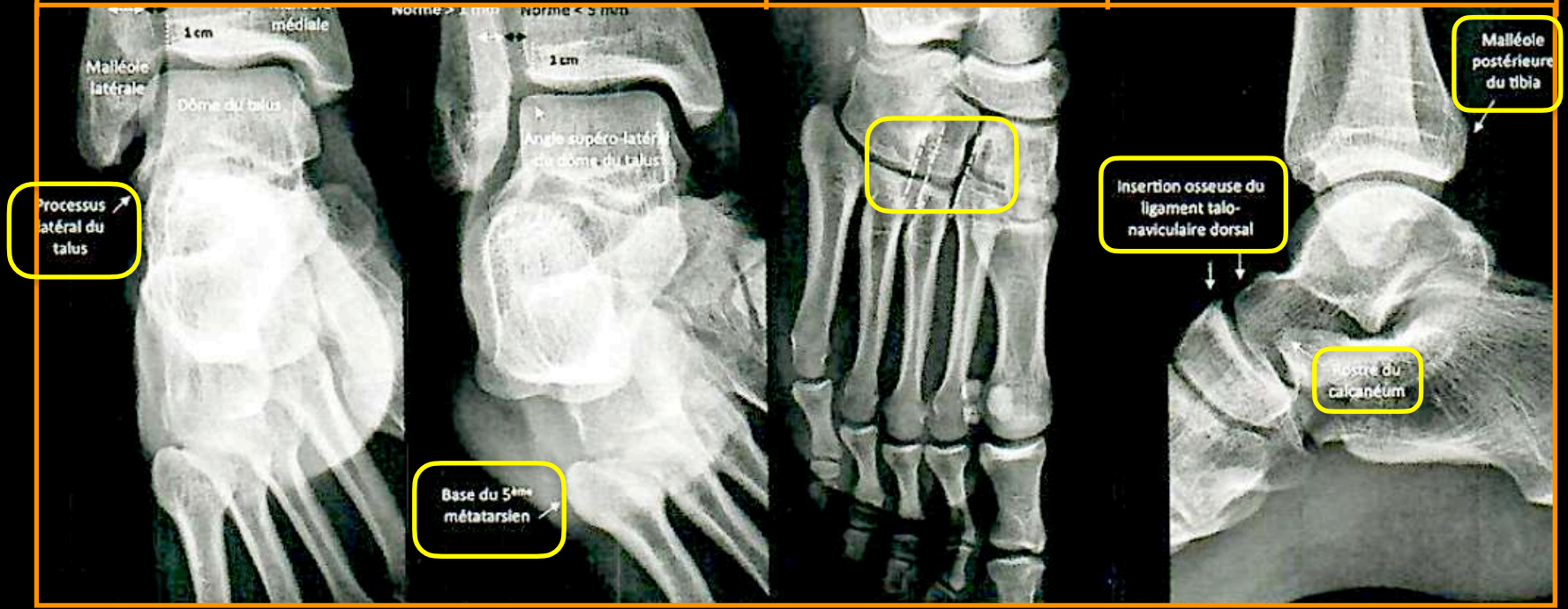

C1-M2 PATHO > 3 MM

M1-M2 PATHO > 4 MM

RETOUR MENU

1 - RADIO ENTORSE

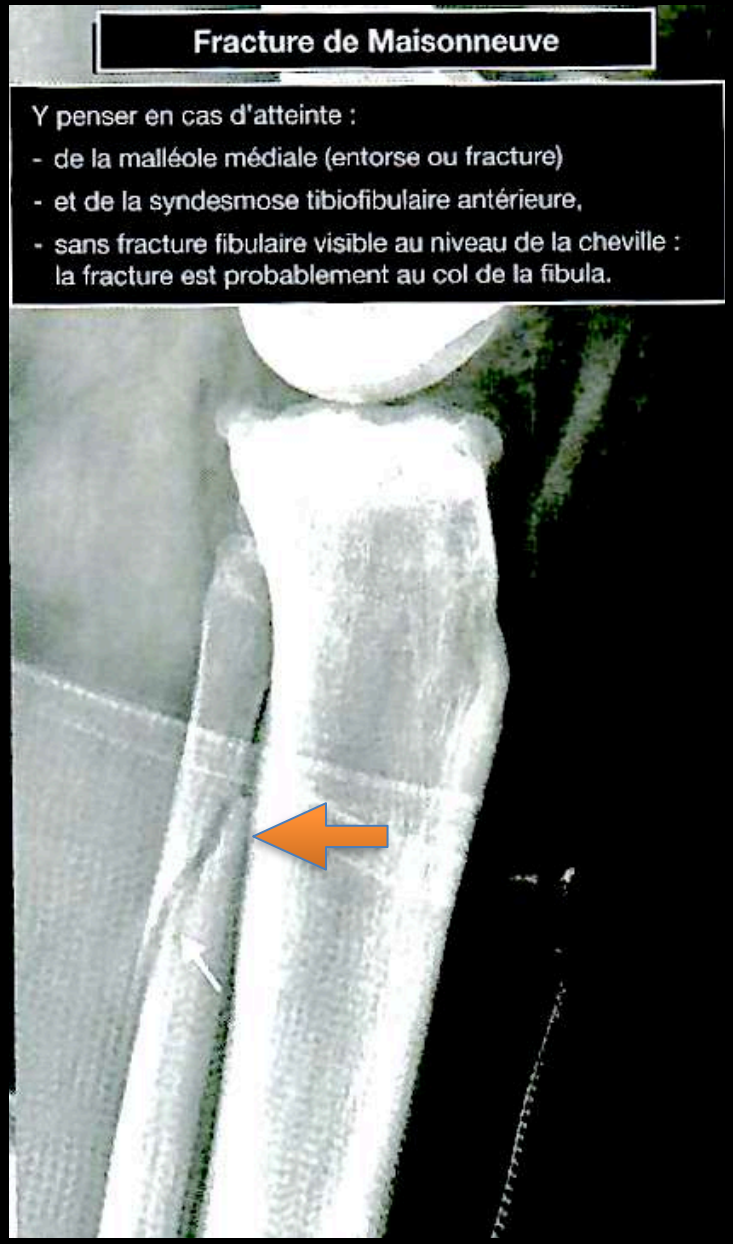

RETOUR MENU

2 - ECHO ENTORSE

GRADE ENTORSE:

Grade I = bénin
Grade II = rupt partielle
Grade III = rupt complete ou désinsertion
Grade IV = arrachement osseux

- Grade I : Atteinte bénigne :
L'étirement modéré du ligament n'entraîne qu'une infiltration ligamentaire. Celui-ci apparaît hypo-échogène et épaissi. L'infiltration ligamentaire peut être partielle, au niveau d'une de ses insertions ou totale (fig.2 et 3).

- Grade II : Rupture partielle : Interruption partielle des fibres ligamentaires ou désinsertion partielle du ligament (fig.4 et 5). La désinsertion partielle peut s'accompagner d'un arrachement périosté lamellaire parfois non visible sur les clichés simples (fig.6). Le ligament apparaît hypoéchogène mais conserve une tension satisfaisante et le caractère rectiligne et tendu persiste lors de la mise en tension par des mœuvres dynamiques. Les arrachements périostés lamellaires doivent être bien

Figure 4 : coupe échographique longitudinale du LTFA qui présente un amincissement focal avec interruption partielle de ses fibres ligamentaires (flèches blanches) mais reste continu.

- Grade III : Rupture complète :
Interruption complète du ligament dans sa partie centrale ou désinsertion d'une de ses extrémités (fig.7) avec perte du caractère rectiligne et absence de mise en tension du ligament sur les épreuves dynamiques. Il existe en général un passage trans-ligamentaire de l'épanchement et les deux versants du ligament apparaissent ainsi soulignés par une plage hypo-échogène (fig.8).

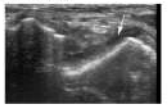

Figure 7 : coupe échographique longitudinale du LTFA qui présente une rupture complète par désinsertion talienne distale (flèche blanche).

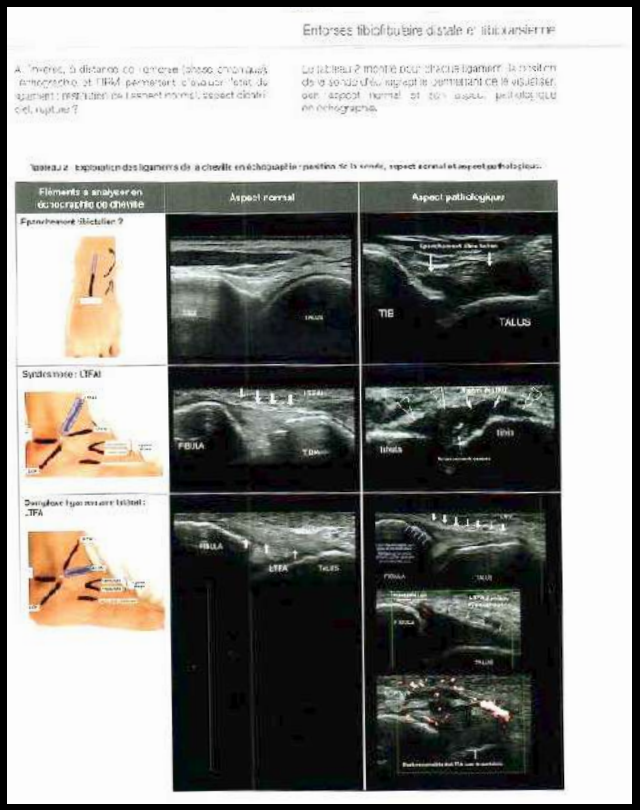

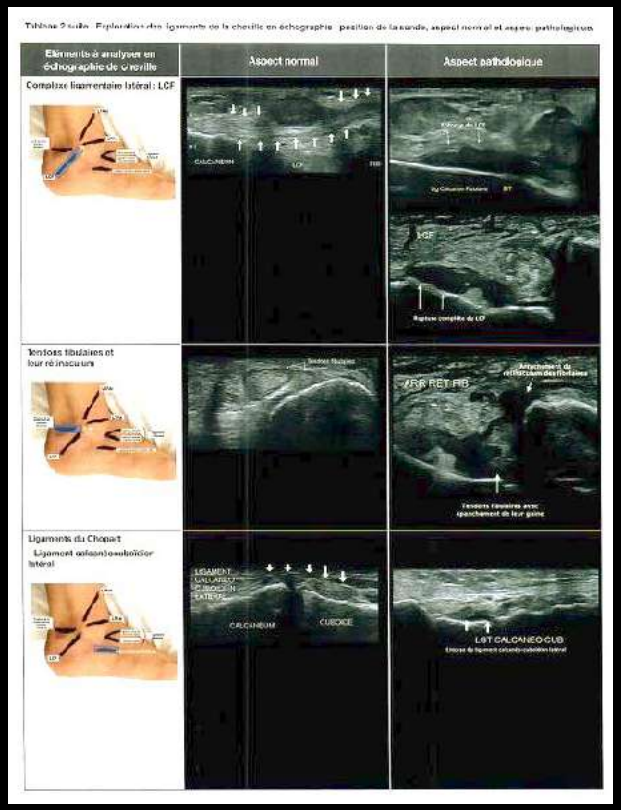

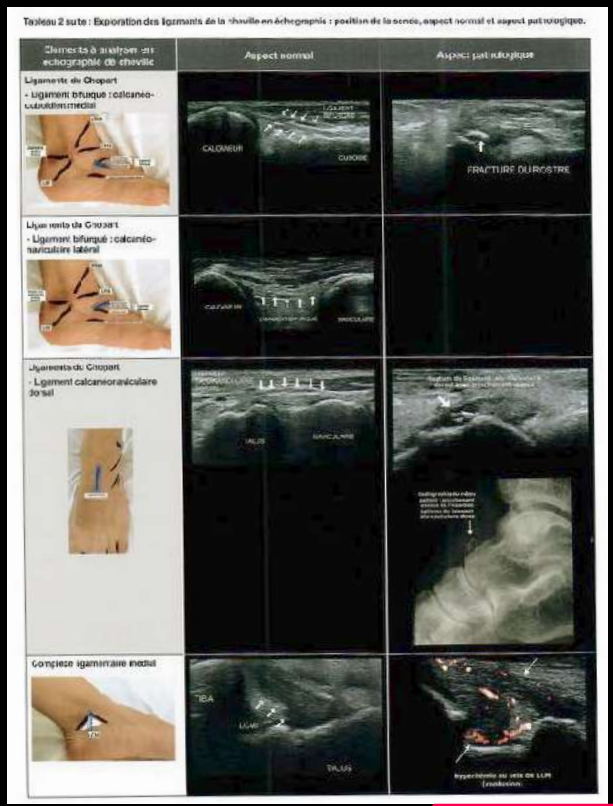

RETOUR MENU

3 - IRM ENTORSE

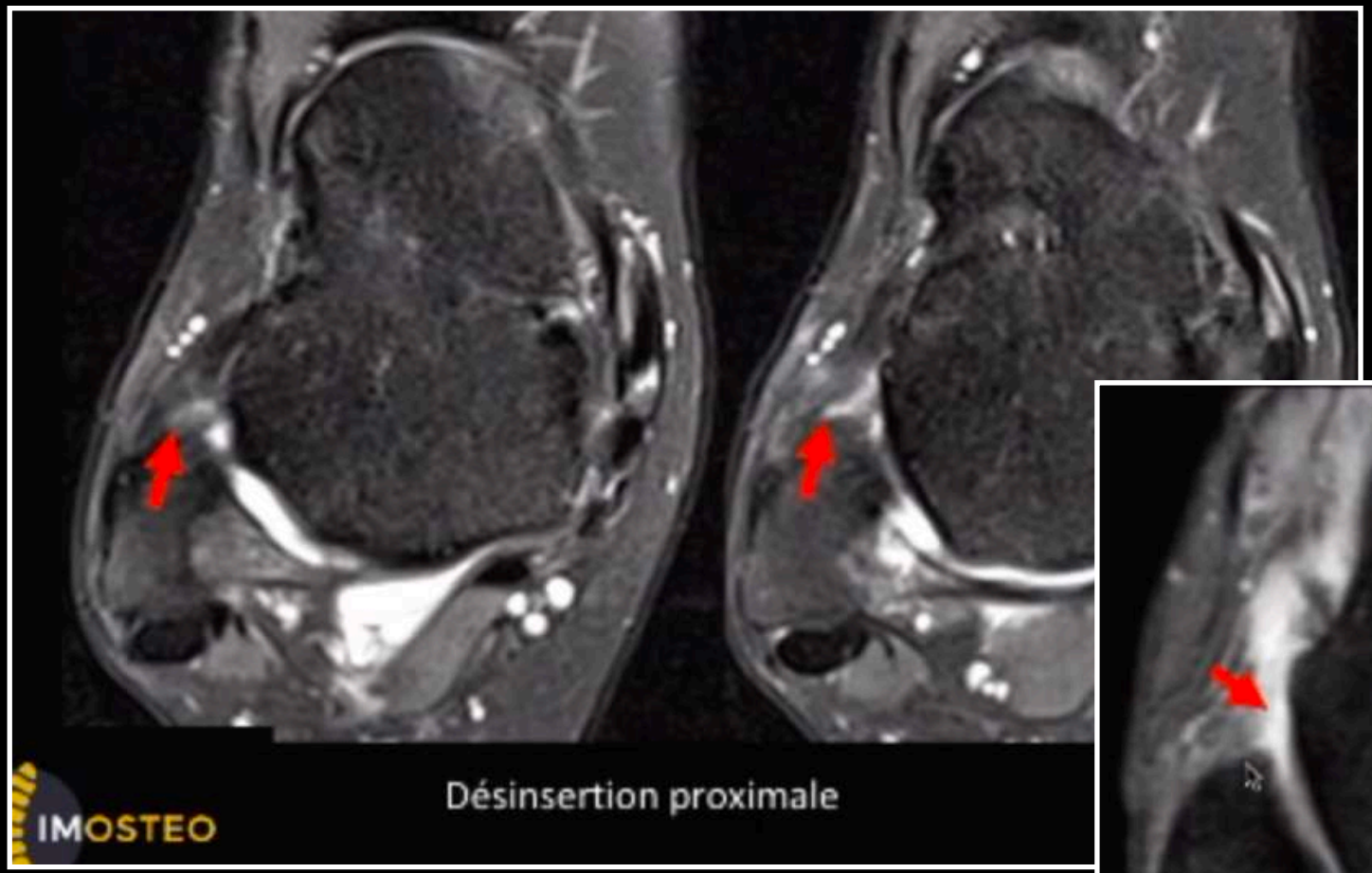

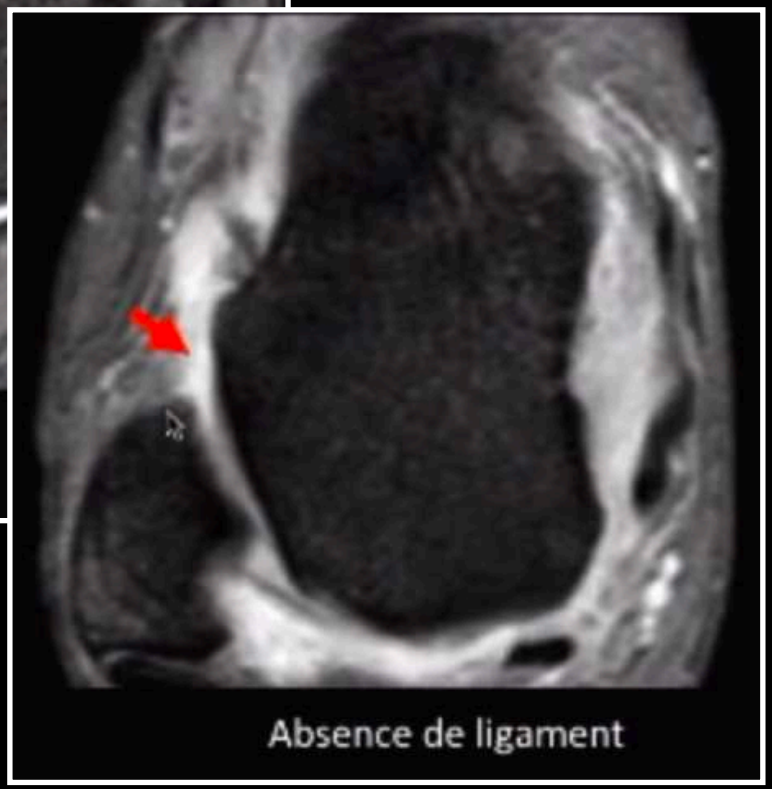

RETOUR MENU

3 - IRM ENTORSE

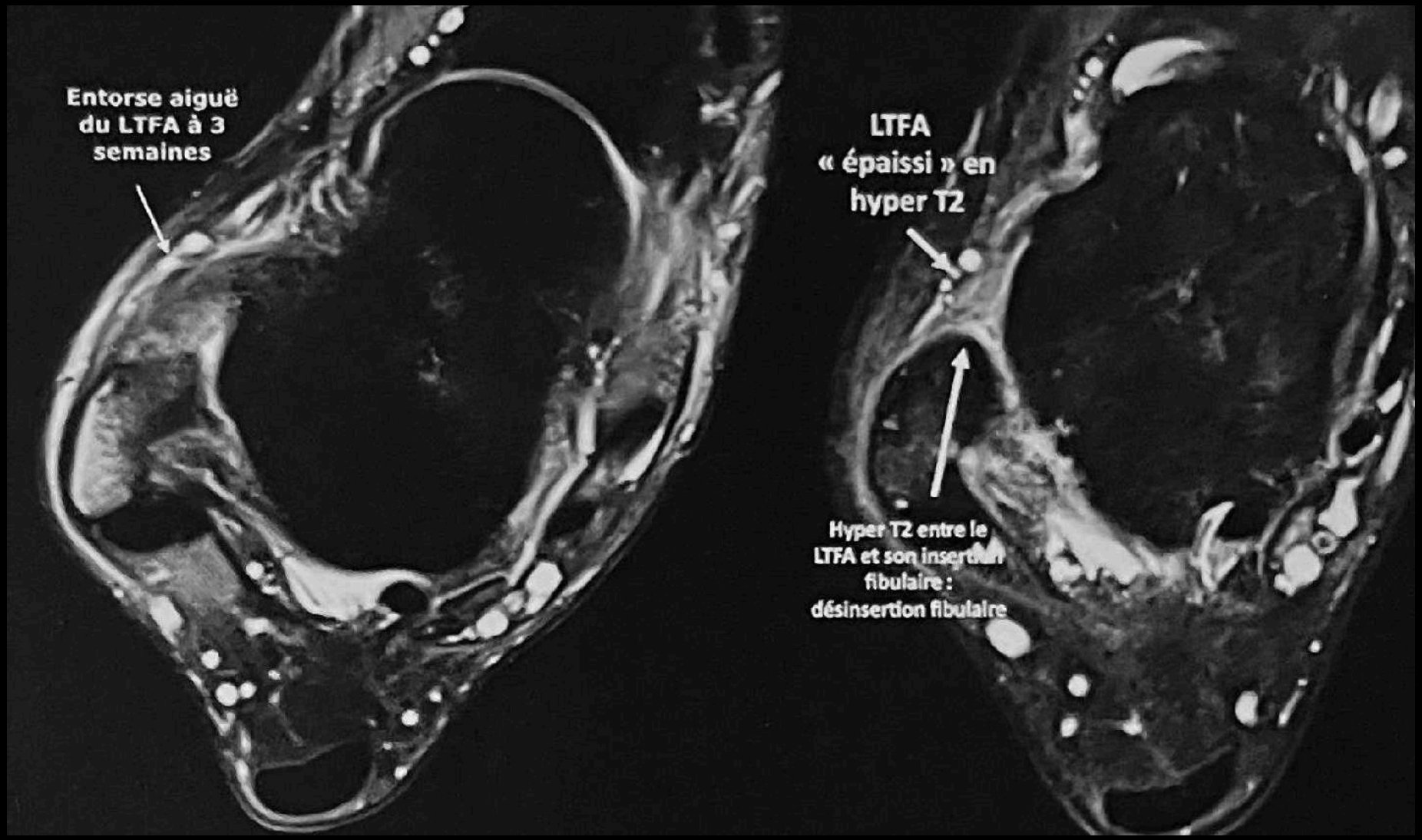

RETOUR MENU

3 - IRM ENTORSE

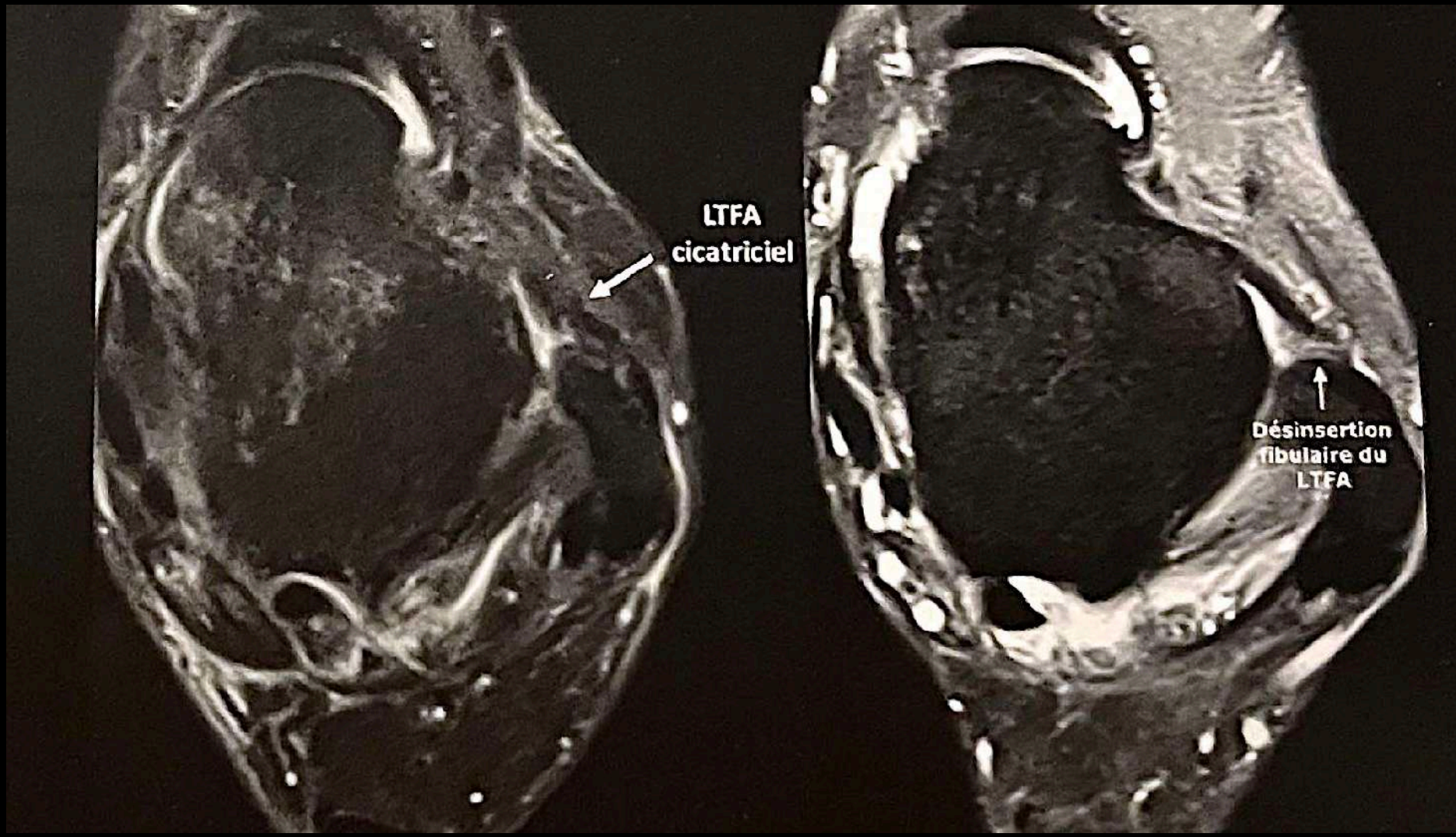

RETOUR
MENU

3 - IRM ENTORSE

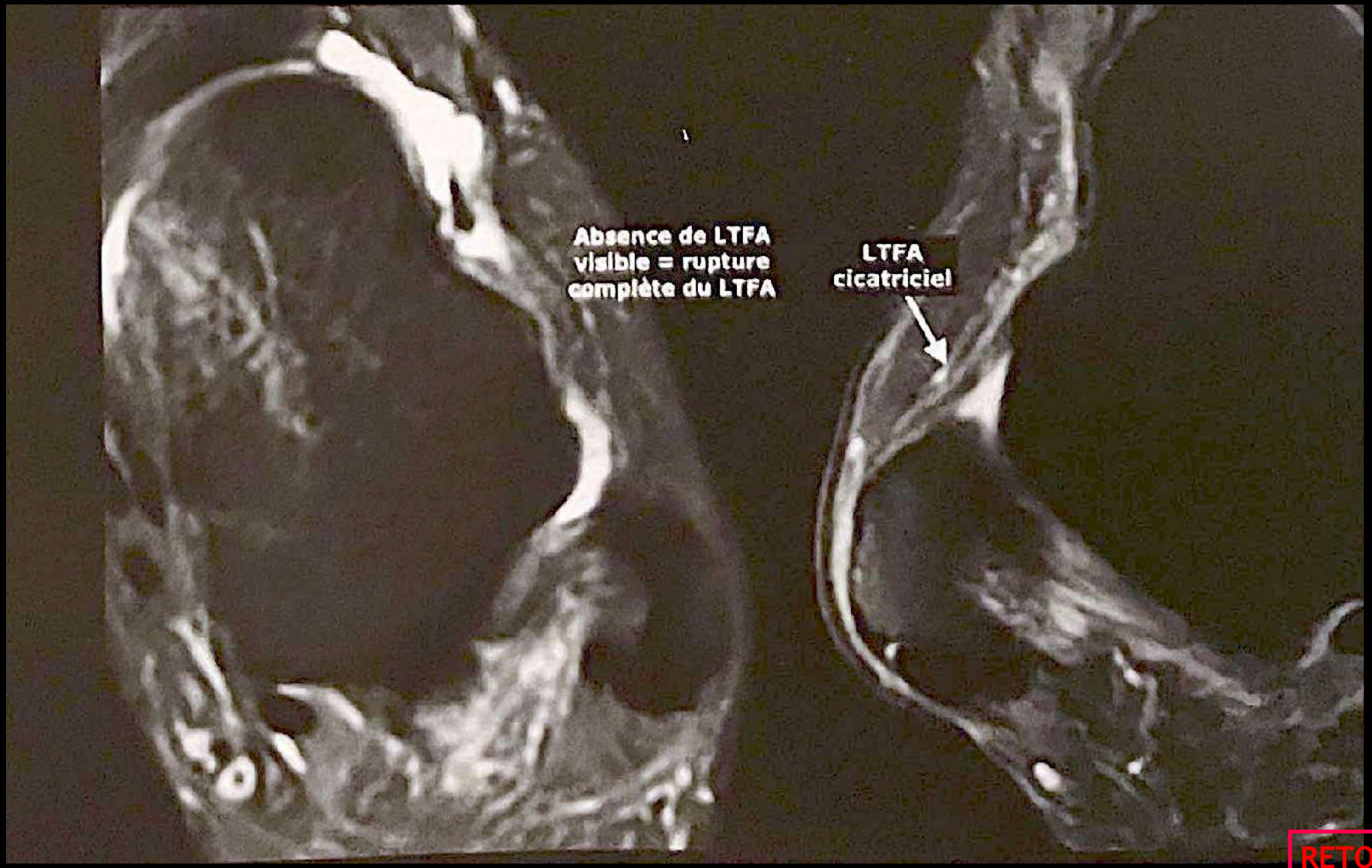

RETOUR MENU

IRM : INSTABILITE CHRONIQUE DE CHEVILLE

Corrélation IRM – arthroscopie de patients opérés pour une instabilité de cheville

La SFA utilise la classification arthroscopique suivante pour décrire l'état du LTFA [15] :

- *Grade 1 :* ligament distendu mais non rompu,
- *Grade 2 :* désinsertion fibulaire ou talienne du ligament,
- *Grade 3 :* LTFA fin sans résistance au test arthroscopique, avec ou sans tissu cicatriciel,
- *Grade 4 :* tissu cicatriciel sans ligament résiduel ("malléole chauve").

L'objectif de ce chapitre est de faire une corrélation IRM – Arthroscopie de patients opérés pour une instabilité de cheville (fig. 27 à 34).

Fig. 27 : LTFA de grade 2 confirmé à l'arthroscopie.

RETOUR MENU

IRM : INSTABILITE CHRONIQUE DE CHEVILLE

- *Grade 3 :* LTFA fin sans résistance au test arthroscopique, avec ou sans tissu cicatriciel,
- *Grade 4 :* tissu cicatriciel sans ligament résiduel ("malléole chauve").

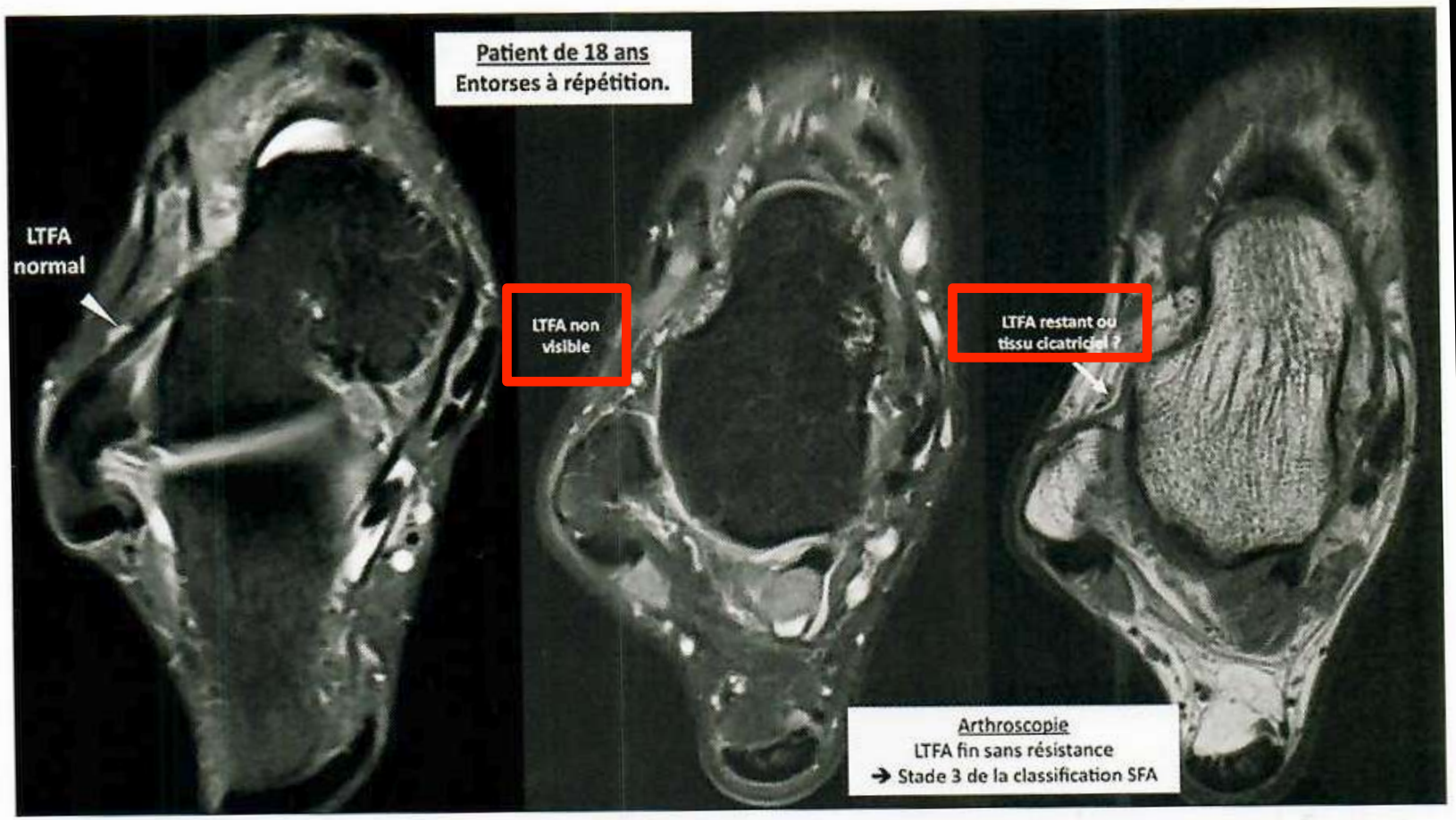

Fig. 30 : LTFA de grade 3 confirmé à l'arthroscopie.

RETOUR MENU

IRM : INSTABILITE CHRONIQUE DE CHEVILLE

- *Grade 3 :* LTFA fin sans résistance au test arthroscopique, avec ou sans tissu cicatriciel,
- *Grade 4 :* tissu cicatriciel sans ligament résiduel ("malléole chauve").

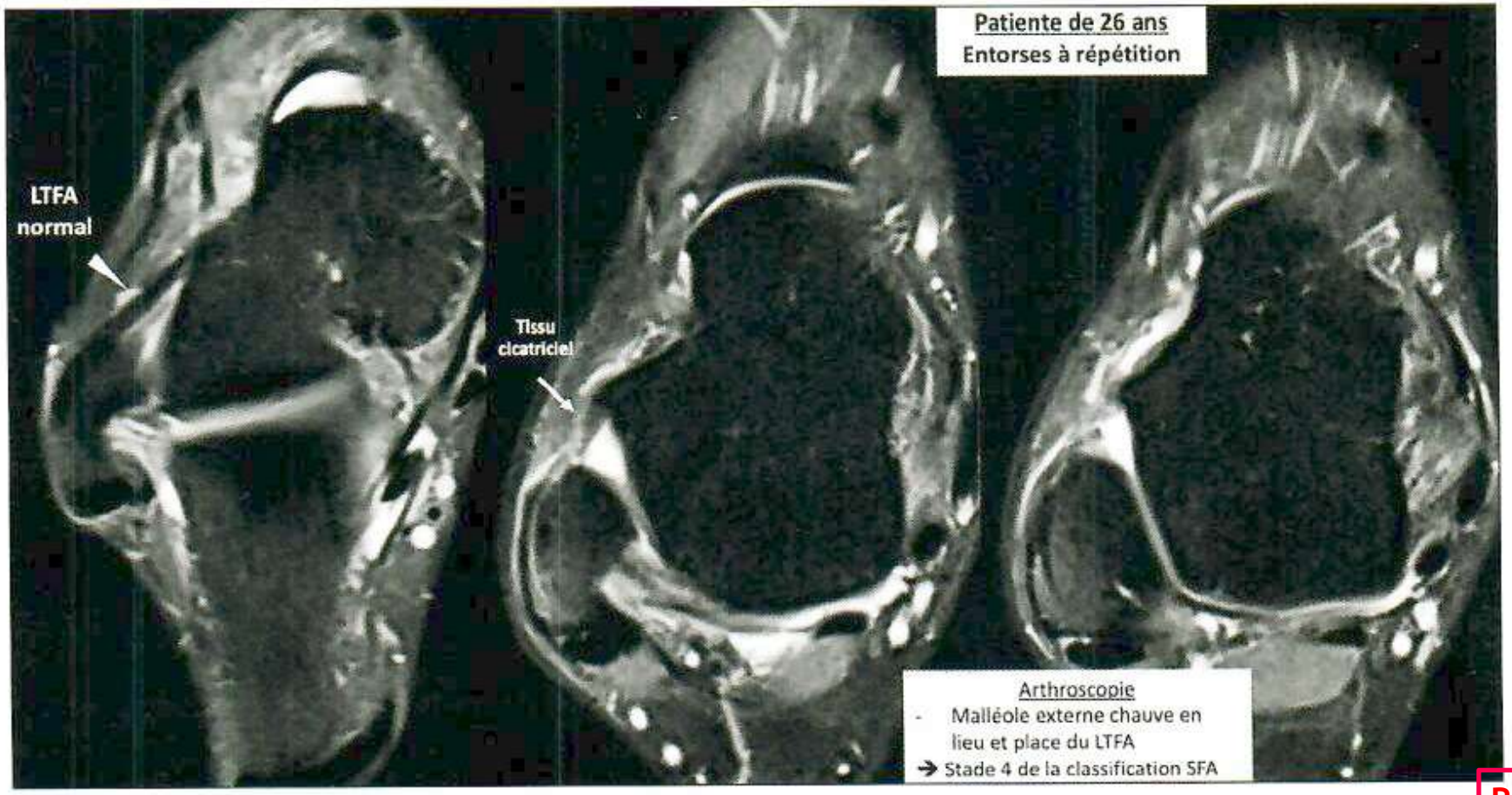

Fig. 33 : LTFA de grade 4 confirmé à l'arthroscopie.

RETOUR MENU

3 - IRM ENTORSE

LCF

TENDON FIB.

BIFURQUÉ

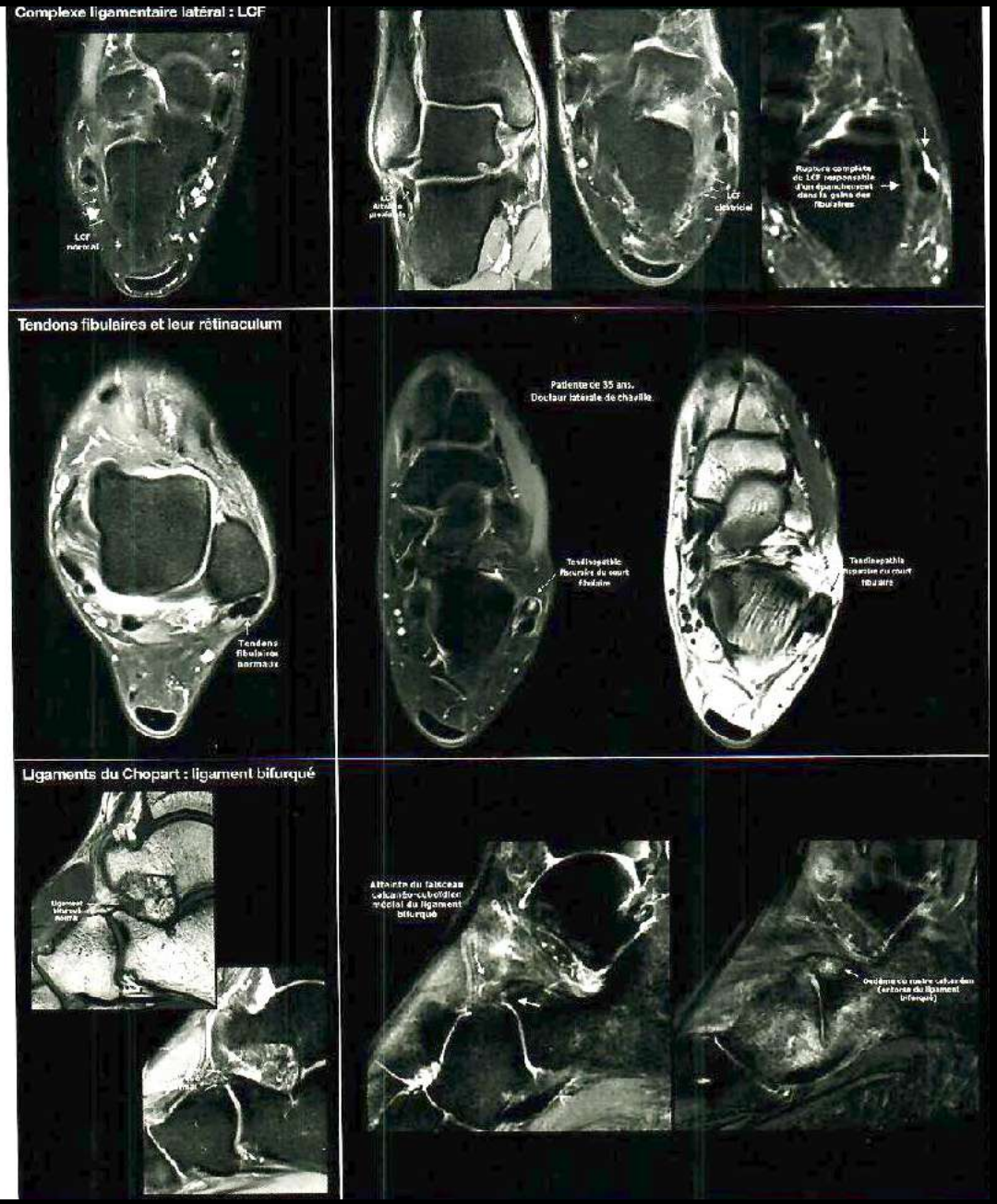

RETOUR MENU

LESIONS ASSOCIÉES AUX ENTORSE LLE

+++

9. L'entorse grave du ligament bifurqué. Parfois cliniquement confondue avec une entorse latérale, elle n'en partage ni le traitement (il faut plâtrer ces entorses), ni le pronostic (les séquelles douloureuse chroniques sont très fréquentes).

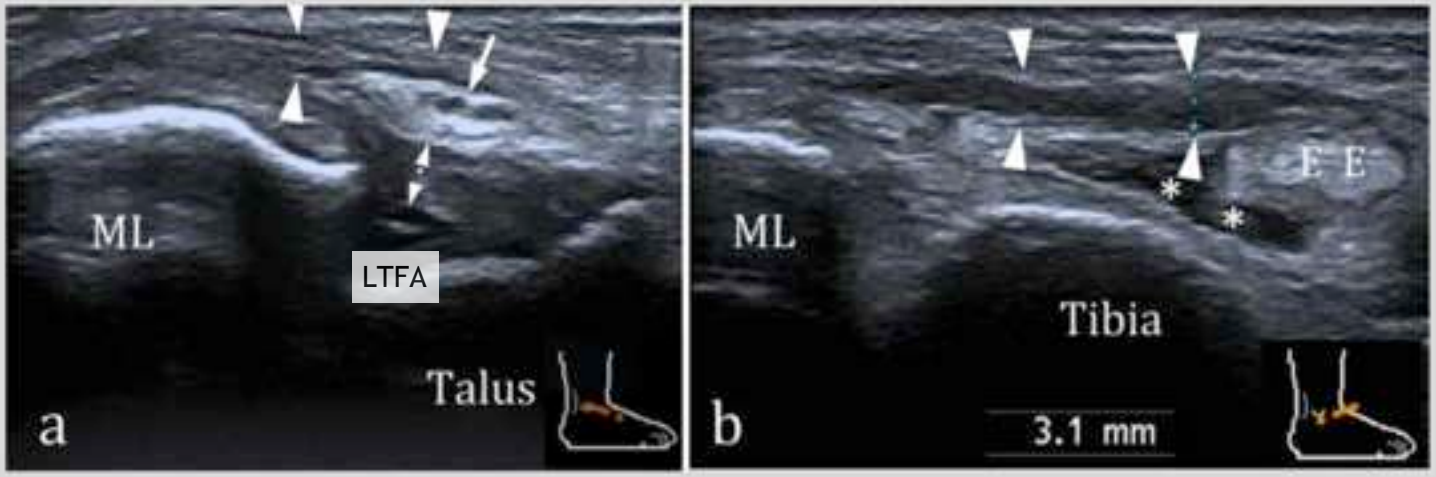

Fig. 12 . Lésions associées aux entorses latérales : lésion du retinaculum des extenseurs.

a. Chez cet adepte du « trail », l'échographie au décours d'une entorse en varus, retrouve un épaississement de la bandelette oblique supéro-latérale du retinaculum inférieur des extenseurs (têtes de flèches) juste en avant de la malléole latérale (ML), du ligament talofibulaire antérieur lui même épaissi (double flèche) et du petit pédicule vasculo-nerveux adjacent (flèche).

b. En translatant la sonde en dedans et vers le haut le retinaculum est nettement épaissi et hypoéchogène en superficie des tendons extenseurs (E) à noter la petite lame d'épanchement sous-jacente (**).

RETOUR MENU

3 - IRM ENTORSE

CHOPART calcanéo-nav lat et médial

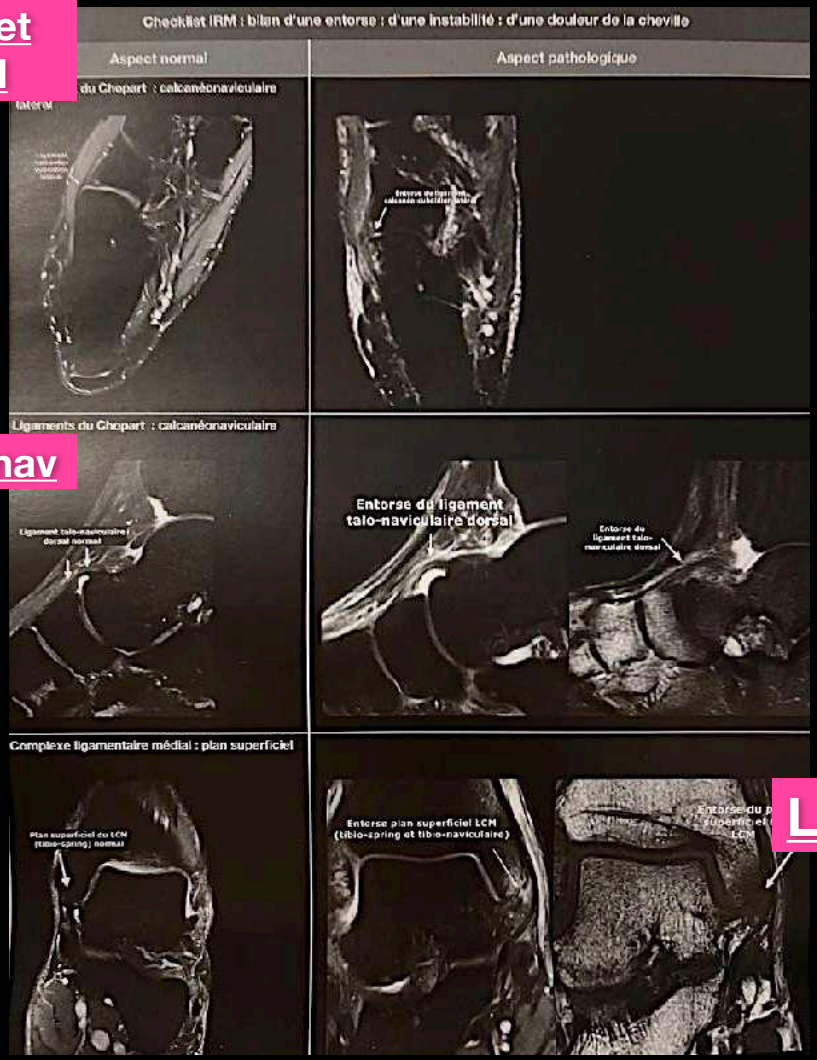

ligt talo-nav

LLI

LLI

LLI

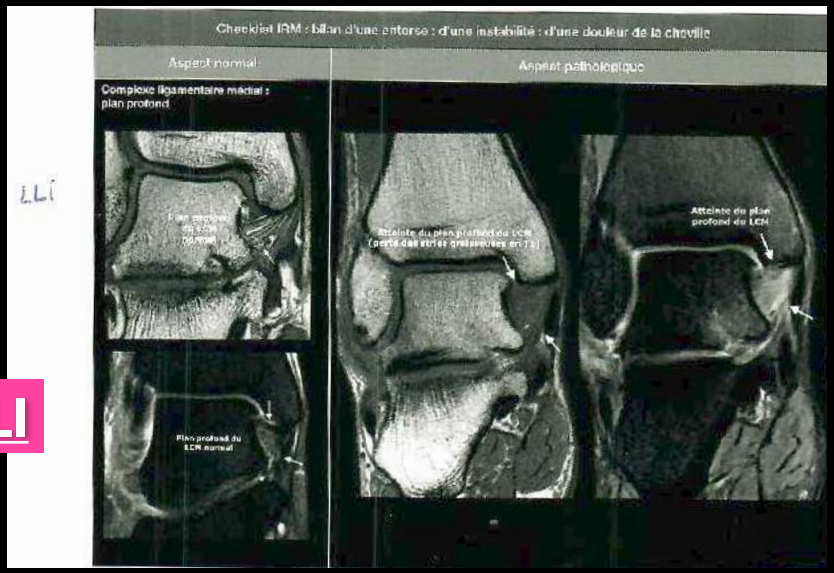

RETOUR MENU

3 - IRM ENTORSE

IRM ENTORSE

LTFAI

IRM d'une entorse de cheville : aspects normaux et pathologiques

Le tableau 3 montre pour chaque ligament, son aspect normal et son aspect pathologique en IRM.

Tableau 3 : Aspects normal et pathologique des ligaments de la cheville en IRM. LTFAI

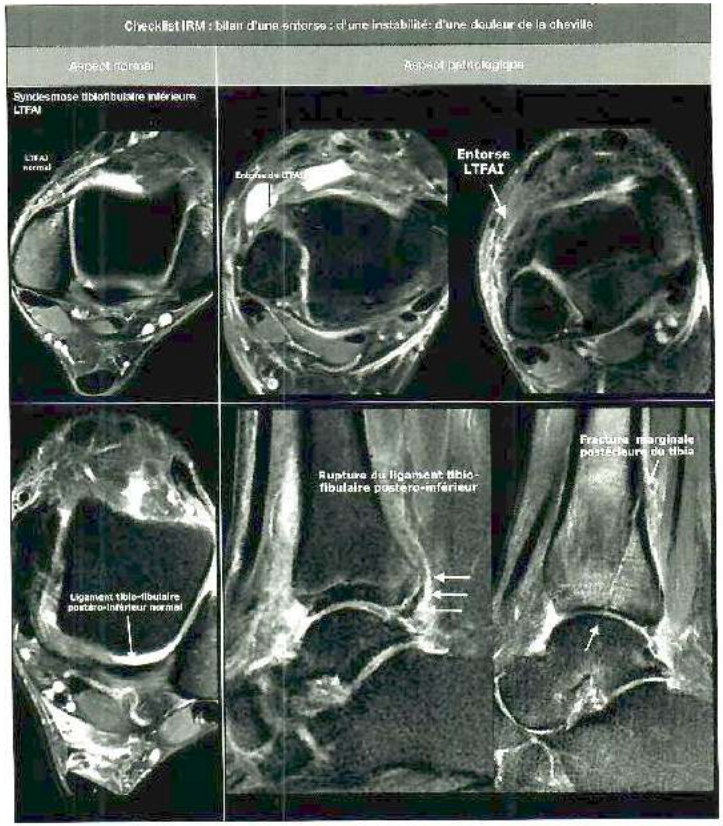

LTFPI

Une atteinte du LTFPI, plan postérieur de la syndesmose tibiofibulaire distale, débute habituellement à son insertion tibiale et peut être bien visualisée sur des séquences sagittales. Cette atteinte est fréquemment associée à un œdème malléolaire et/ou tibial postérieur qui ne doit pas être pris à tort cette fois-ci pour un défaut de saturation de la graisse [4] (fig. 41).

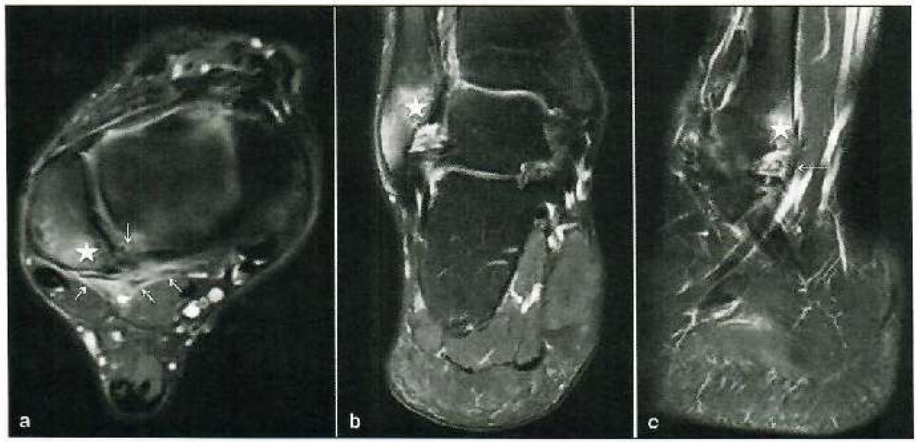

Fig. 41 : Atteinte du LTFPI chez un patient aux antécédents d'entorse des plans antérieur et moyen de la syndesmose tibiofibulaire.

Les coupes IRM axiale, coronale et sagittale en pondération T2 Fat Sat (**a–c**) montrent l'épaississement des signes œdémateux du LTFPI (*flèches blanches*) associé à un feutrage œdémateux confluo des tissus mous péri-ligamentaires et un œdème osseux à son insertion sur la partie postérieure de la malléole fibulaire (*étoile blanche*). Cet aspect pathologique ne doit pas être confondu avec un défaut de suppression de la graisse.

RETOUR MENU

Prise en charge: 1er **épisode** entorse latérale grave

Protocole POLICE: Protection, Optimal loading, Ice, Compression, Elévation

- Botte nuit et jour
- Appui autorisé (+/- partiel en fonction de la douleur)
- Glace+++
- Antalgiques à la demande
- Kiné immédiate: drainage, stimulation+++

- Kinésithérapie
  - individualisé en fonction des déficits
  - initialement: travail articulaire, musculaire et proprioceptif
  - Puis fonctionnel

- Retour aux sports:
  - sports en décharge= 4 à 6 semaines
  - course sur terrain stable= 8 semaines
  - terrain instable; sport à risque (entrainement)= 2,5 mois
  - compétition et guérison = 3 mois

RETOUR MENU

AVIS CHIRURGICAL

Si:

- Récidive d'entorses
- Douleurs persistantes malgré un traitement médical complet
- Décompensation de lésions associées

Si notion d'instabilité entre les épisodes: aucune possibilité de cicatrisation ligamentaire.

RETOUR MENU

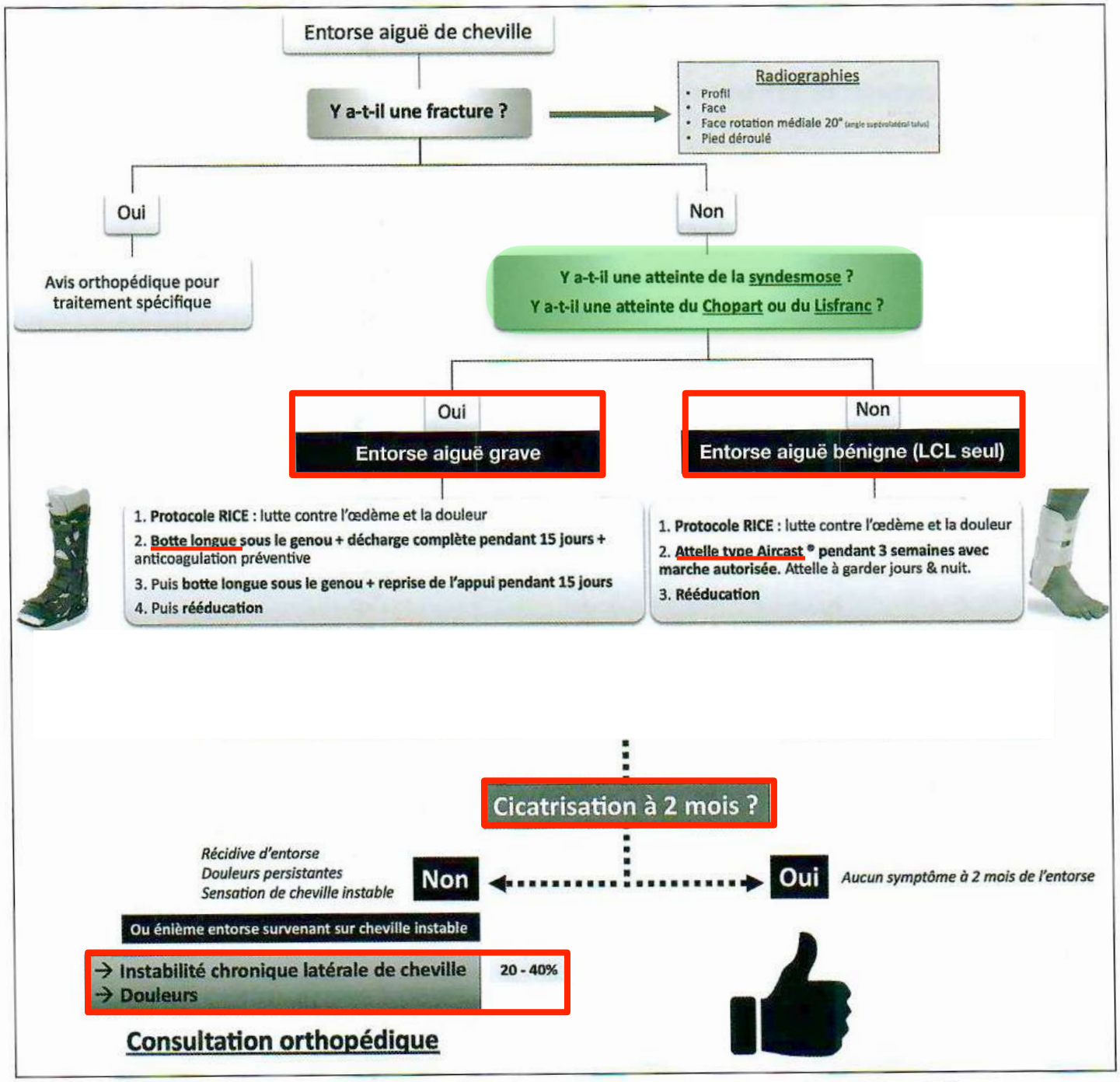

Fig. 12 : Principes de prise en charge d'un patient consultant pour une entorse de cheville à la phase aiguë.

RETOUR MENU

ENTORSE CHEVILLE : CAT CLINIQUE

Entorse talo-crurale

Immobilisation par orthèse stabilisatrice de type Air CAST

Rupture du LTFA: immobilisation 3 semaines
Rupture du LCF: immobilisation 6 semaines

Entorse de la syndesmose

De plus en plus chirurgical

Rupture du LTFAI sans diastasis:
Traitement orthopédique botte sans appui

Diastasis : Vissage de la syndesmose ou dispositif de type Tight Rpoe et botte sans appui

RETOUR MENU

LLI ou LCM

SPRING

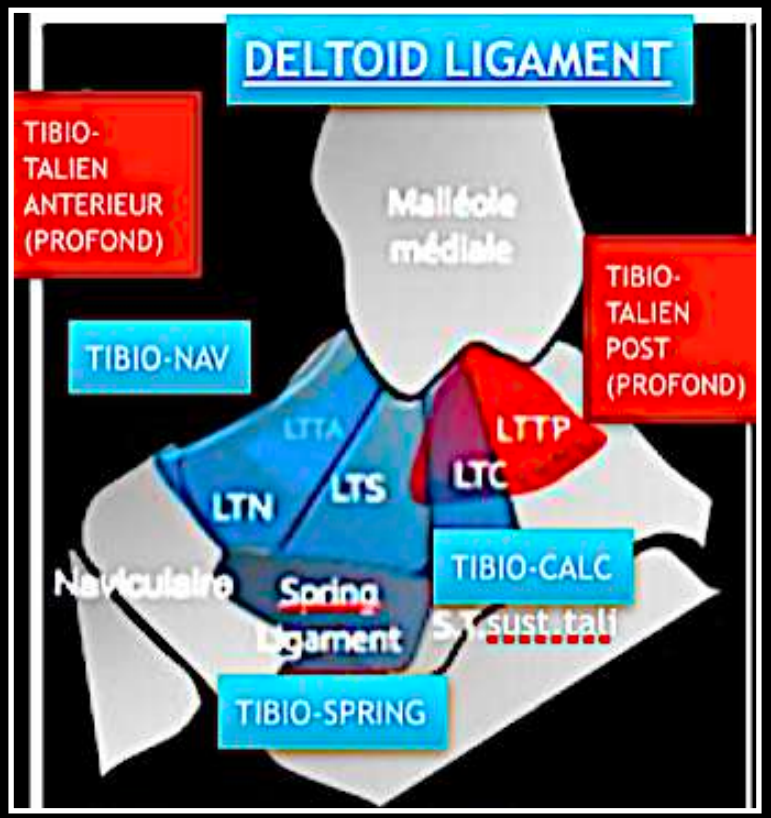

RETOUR MENU

LCM

Anatomie

RETOUR MENU

LE LIGAMENT COLLATÉRAL MÉDIAL

- Un plan superficiel (ligament deltoïde)
  - Nappe ligamentaire mince
  - Stabilité rotatoire
  - Fx tibio-naviculaire
  - Fx tibio-spring (résistant)
  - Fx tibio-calcanéen
- Un plan profond
  - Stabilité en éversion
  - Fx tibio-talien antérieur
  - Fx tibio-talien postérieur
    - (très puissant/résistant)

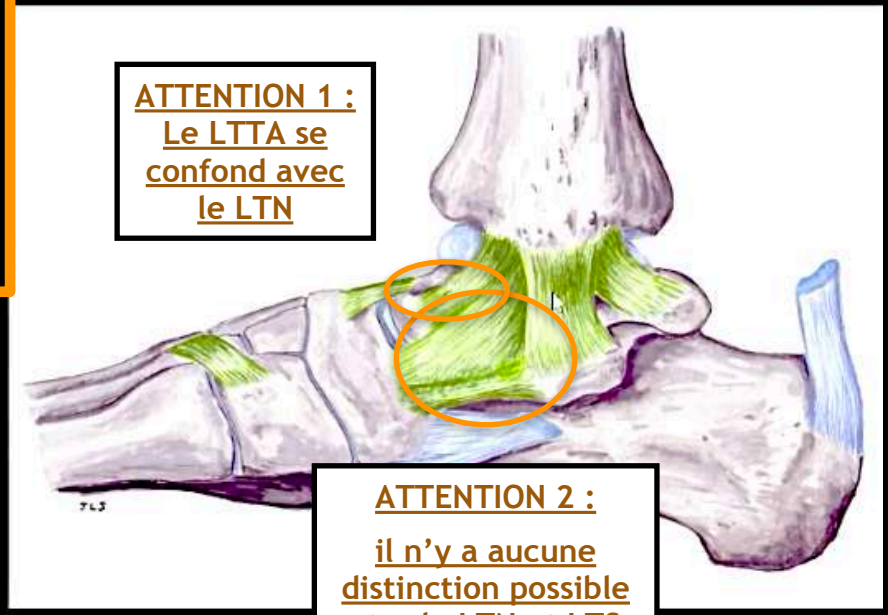

ATTENTION 1 : Le LTTA se confond avec le LTN

ATTENTION 2 : il n'y a aucune distinction possible entre le LTN et LTS , en continuité

RETOUR MENU

CHEVILLE : LLI

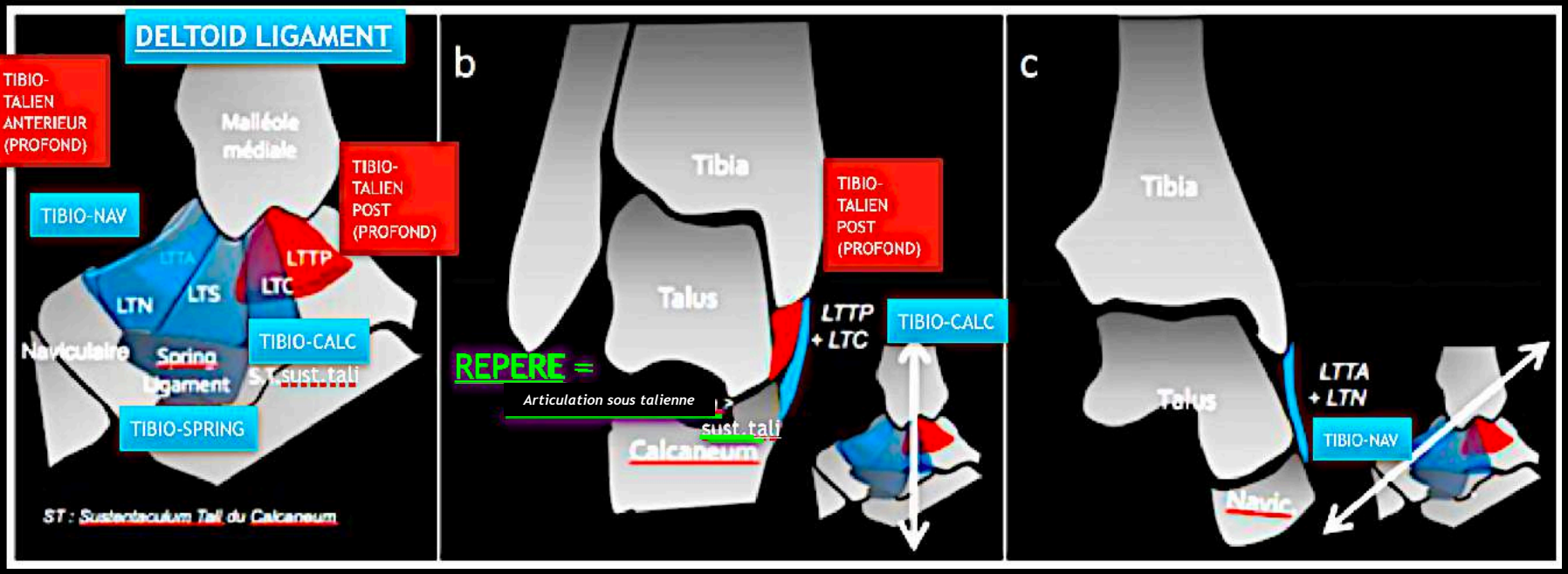

ATTENTION 2 :

il n'y a aucune distinction possible entre le tibio-nav et le tibio-spring

ATTENTION 3 :

LIGT TIBIO-CALCA ET LTTP SE SUPERPOSENT

ATTENTION 1 : Le LTTA se confond avec le LTN

RETOUR MENU

LIGAMENT DELTOÏDE
FAISCEAUX SUPERFICIELS

➤ Trajet anatomique:
- Trajet variable selon le faisceau
- Insertion variable selon le faisceau

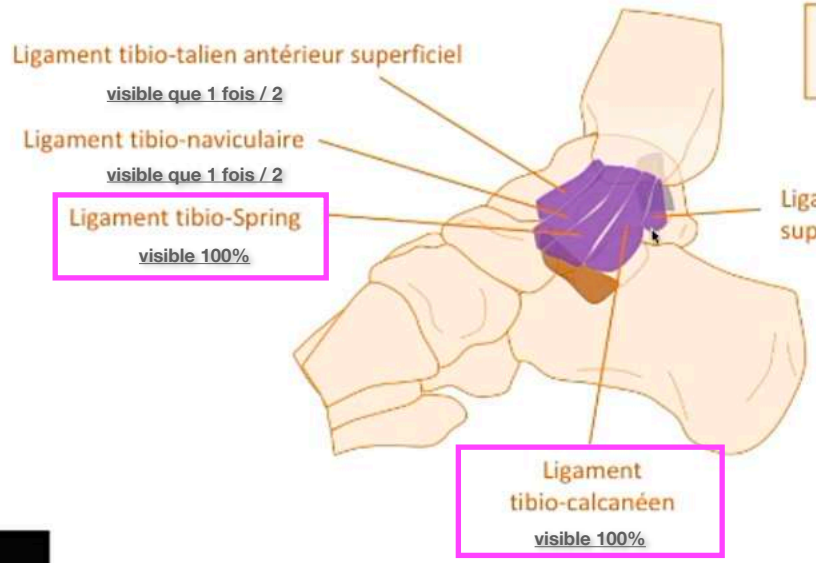

Faisceaux superficiels = aspect « deltoïde »
avec 4 à 5 composantes
Edama M et al. Annals of anatomy 2018: 68-74

- Insertion à la partie antérieure de la malléole médiale

RETOUR MENU

INSERTION LLI très antérieure

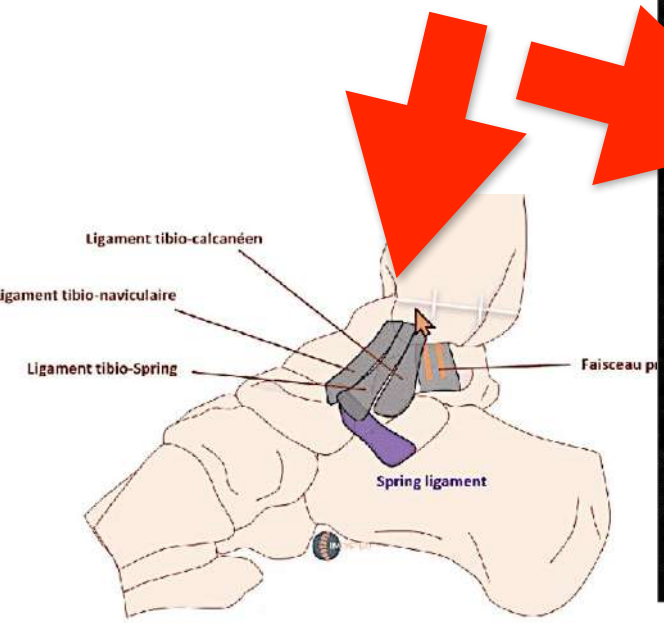

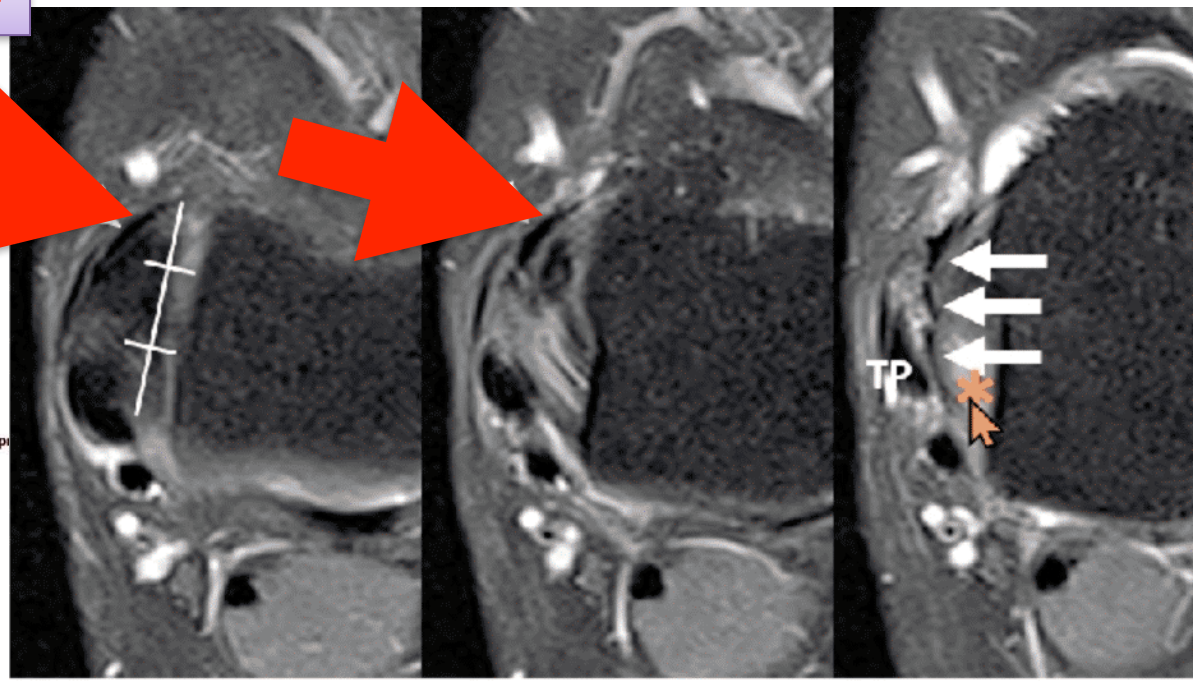

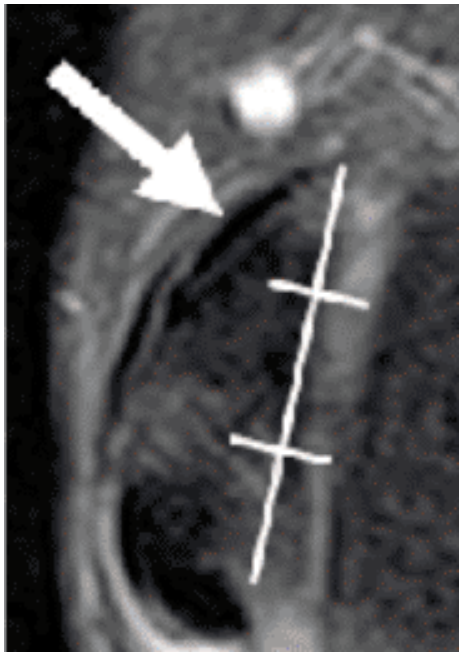

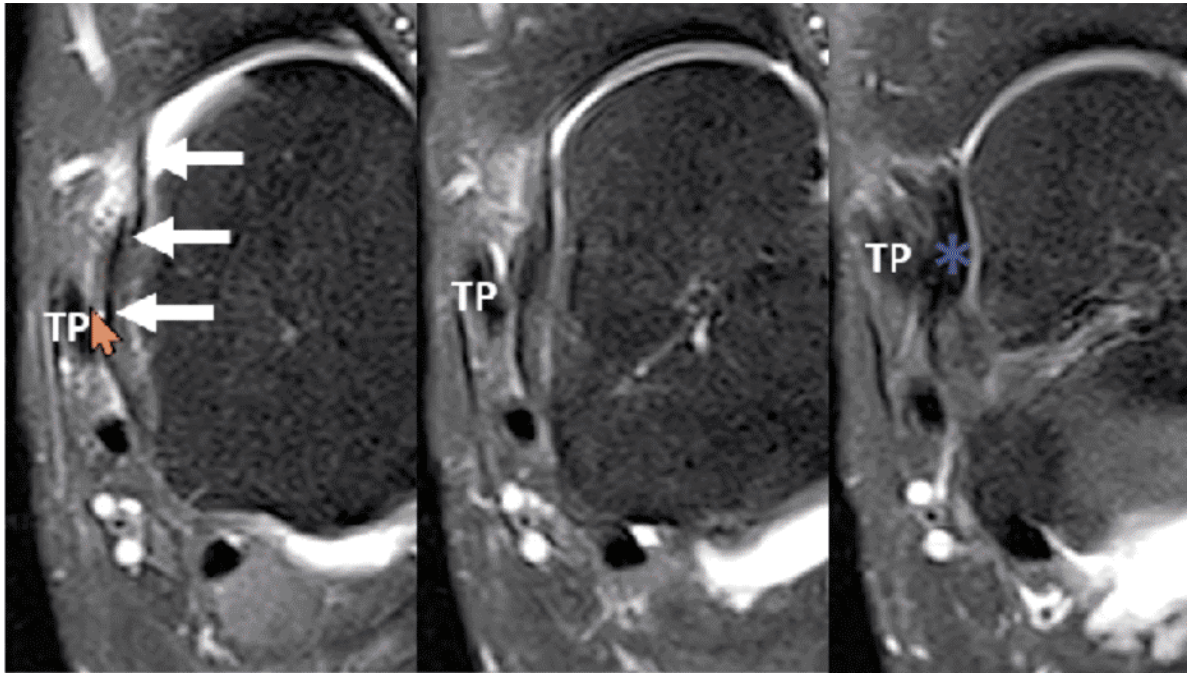

LLI

= ligt tibio-talien post

POINT FORT N°1:
LE FAISCEAU PROFOND DU LIGAMENT DELTOÏDE EST ÉPAIS ET STRIÉ DE GRAISSE EN T1: SON SIGNAL PEUT ÊTRE ÉLEVÉ EN T2

POINT FORT N°2:
LE FAISCEAU SUPERFICIEL DU LIGAMENT DELTOÏDE EST CONSTITUÉ DE CINQ COMPOSANTES DONT DEUX SONT TOUJOURS VISIBLES DANS LE PLAN CORONAL ET AXIAL

= ligt tibio-spring et tibio-calca

POINT FORT N°3:
CE LLI S'ANALYSE PARTICULIÈREMENT À SON INSERTION SUR LA PARTIE ANTÉRIEURE DE LA MALLÉOLE MÉDIALE

- à l'insertion proximale du ligament dans le plan coronal dans 93 à 100% des cas,
- à l'enthèse du ligament sur le périoste de la partie antérieure de la malléole médiale

LCM

et rétinaculum des flech

RADIO- ECHO

RETOUR MENU

RADIOGRAPHIE : Radio-anatomie du LCM

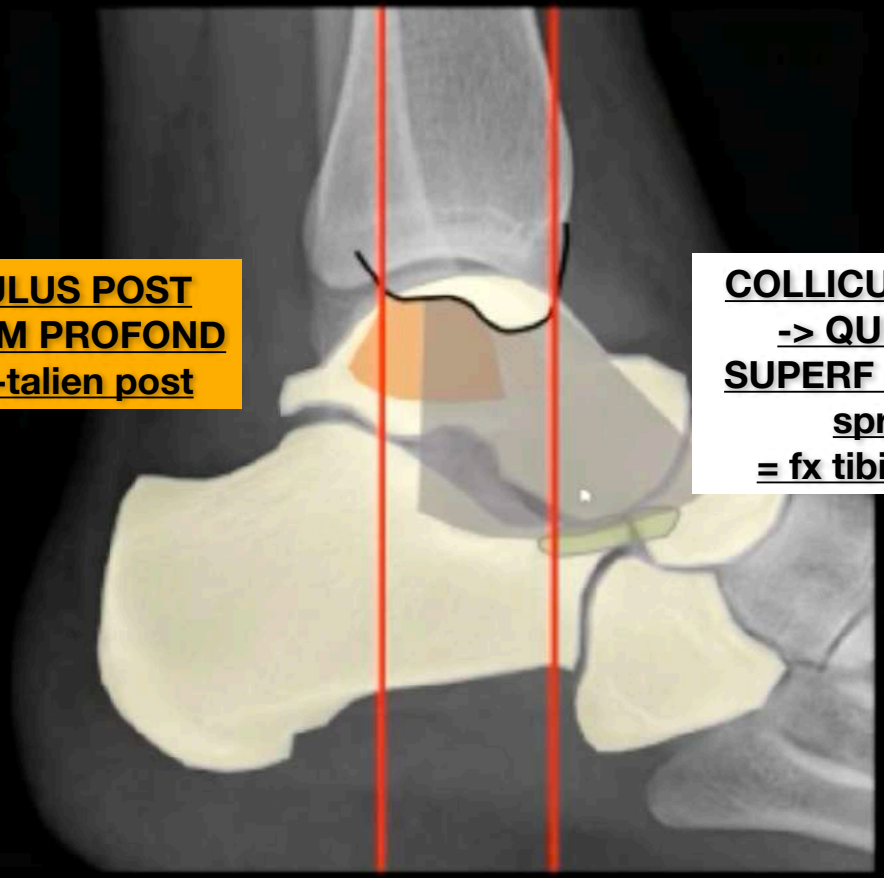

COLLICULUS POST
-> QUE LCM PROFOND
= fx tibio-talien post

COLLICULUS ANT
-> QUE LCM SUPERF = fx tibio-spring
= fx tibio-calca

RETOUR MENU

PLAN SUPERFICIEL ANTÉRIEUR

- Ligament tibio-naviculaire et tibio-spring

Flexion plantaire

STATIQUE EN FLEXION PLANTAIRE

DYNAMIQUE FLEXION-EXTENSION

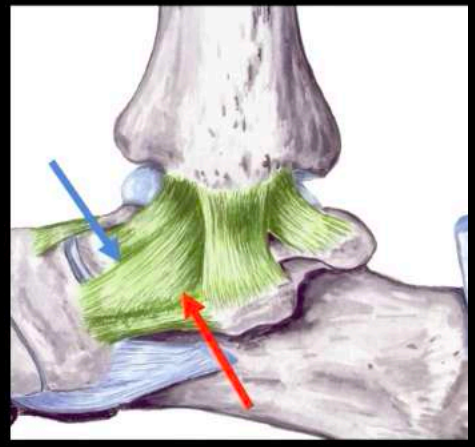

RETOUR MENU

SUITE FX ANT LLI

ENTORSES / CONFLITS

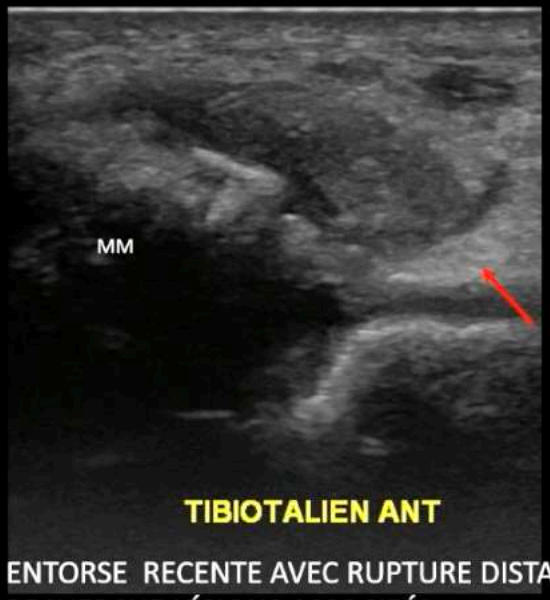

ENTORSE RECENTE AVEC RUPTURE DISTALE
RECHERCHE LÉSIONS ASSOCIEÉS

Rarisime car rupture plutôt proximale

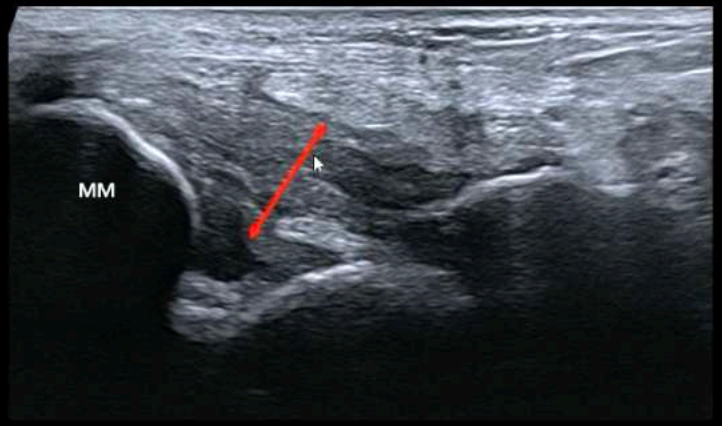

CICATRISATION HYPERTROPHIQUE DOULOUREUSE/RAIDE
CONFLIT ANTÉRO-MÉDIAL
HYPERVASCULARISATION DOPPLER

RETOUR MENU

RADIO-ANATOMIE DU LCM : **PLAN SUPERFICIEL**

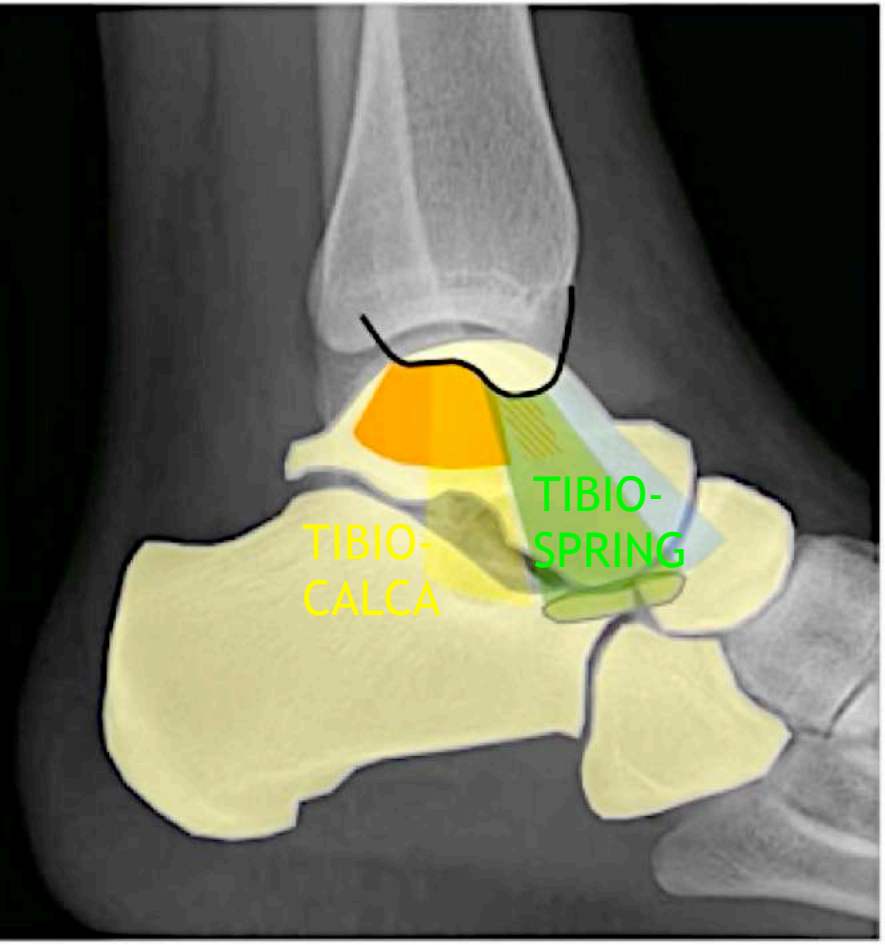

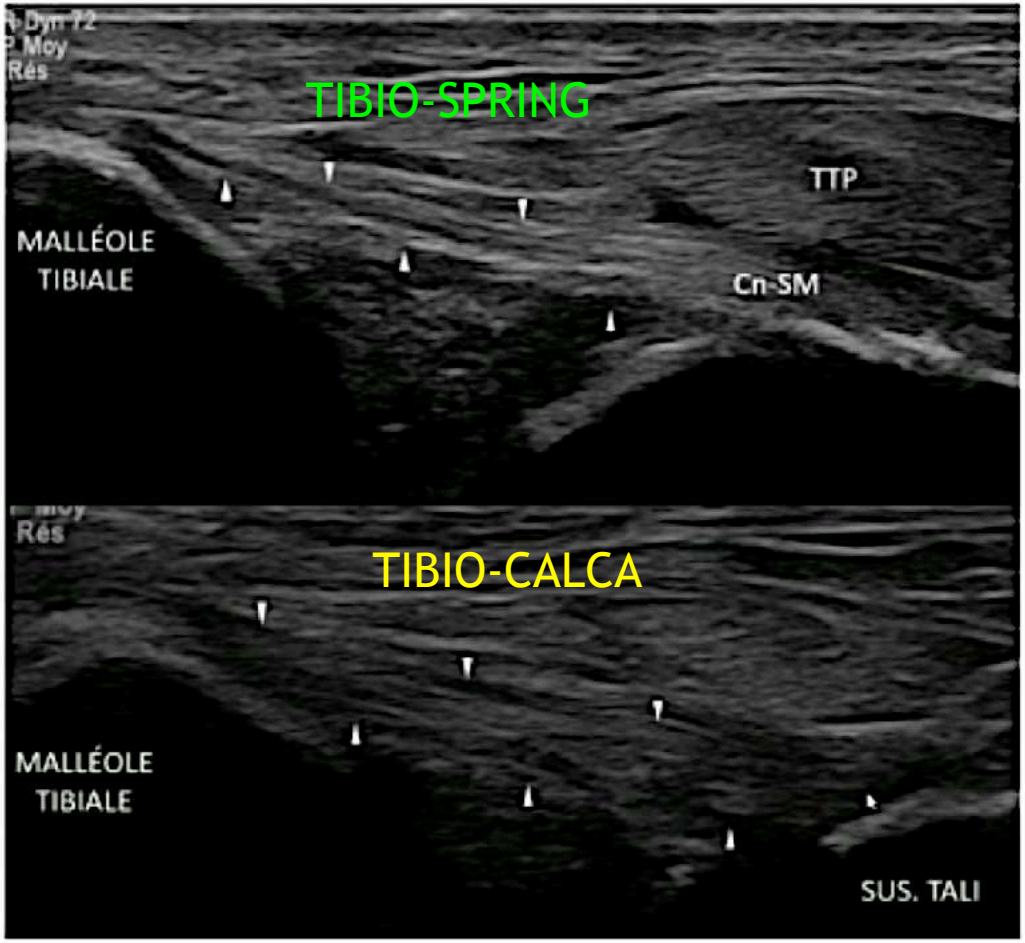

RETOUR
MENU

SUITE FX MOYEN LLI

PLAN SUPERFICIEL MOYEN
LIGAMENT TIBIO-CALCANÉEN

Flexion neutre

STATIQUE EN FLEXION NEUTRE

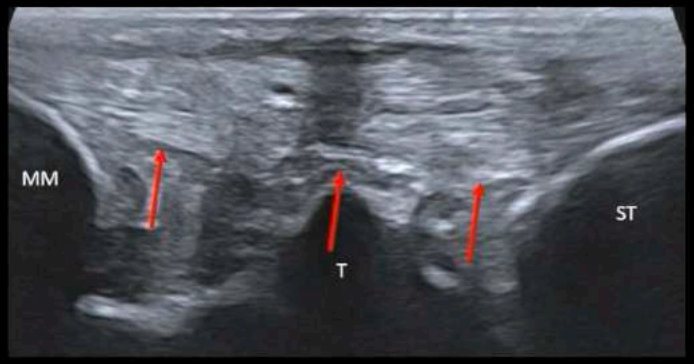

DYNAMIQUE EN VALGUS

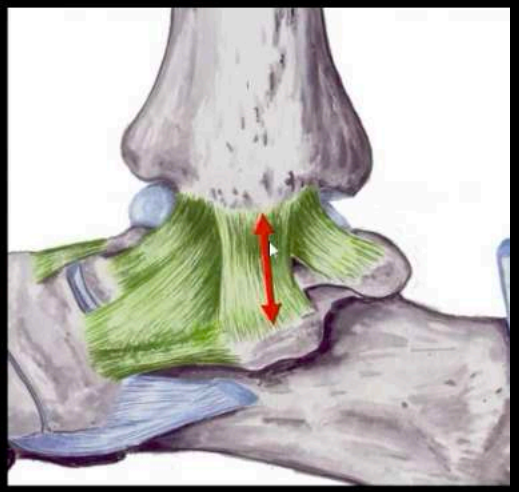

RETOUR MENU

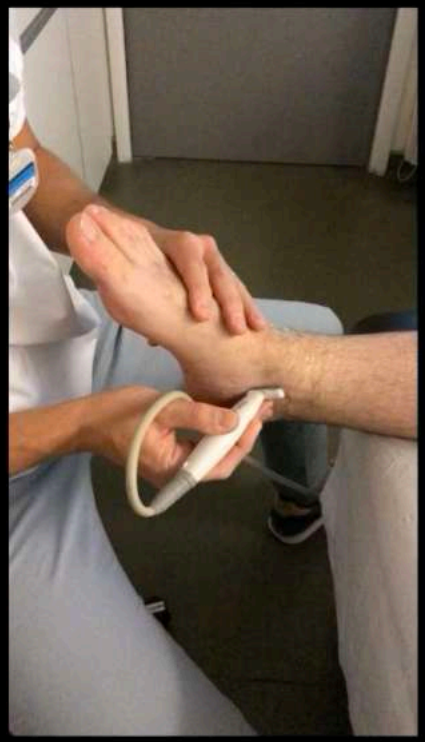

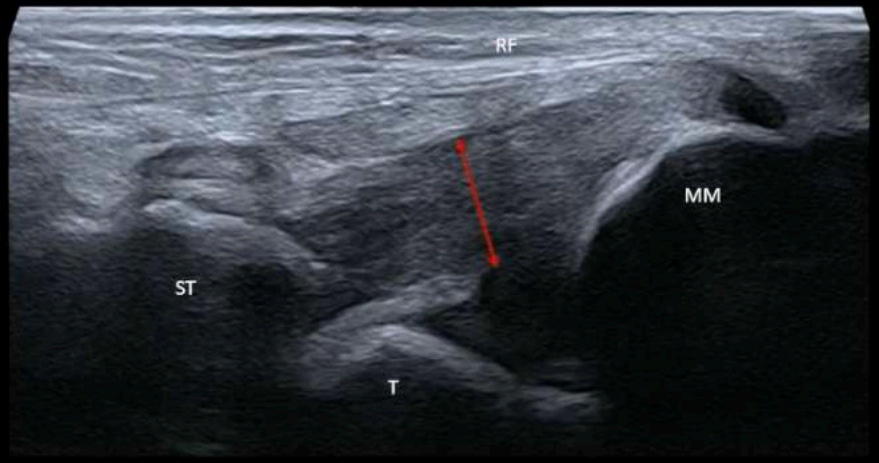

ENTORSE EN EVERSION A 1 MOIS
RECHERCHE ATTEINTE RF ET TTP

PLAN PROFOND POSTÉRIEUR
LIGAMENT TIBIO-TALIEN POSTÉRIEUR

Flexion dorsal

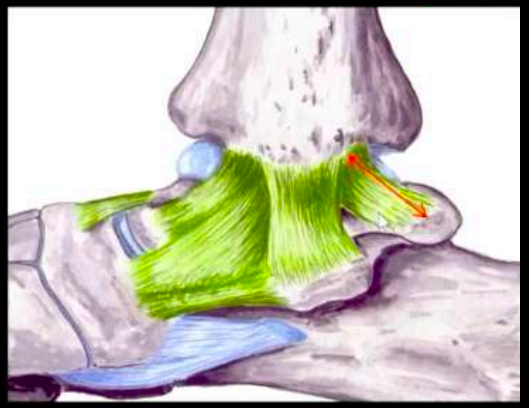

ÉTUDE EN FLEXION DORSALE

ASPECT STRIÉ PAR ALTERNANCE
DE COUCHES LIGAMENTAIRES
ET GRAISSEUSES

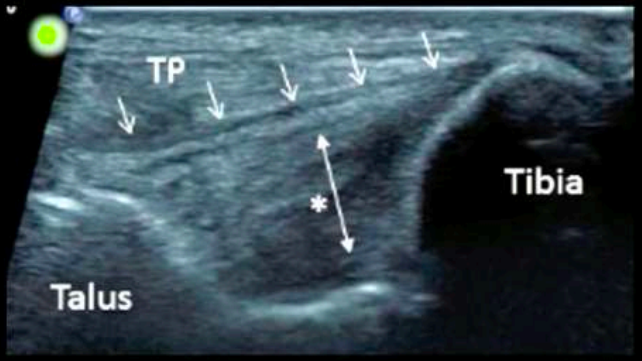

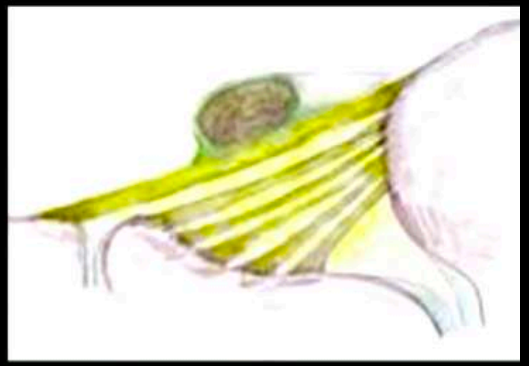

RETOUR
MENU

SUITE FX POST LLI

ENTORSES / CONFLITS

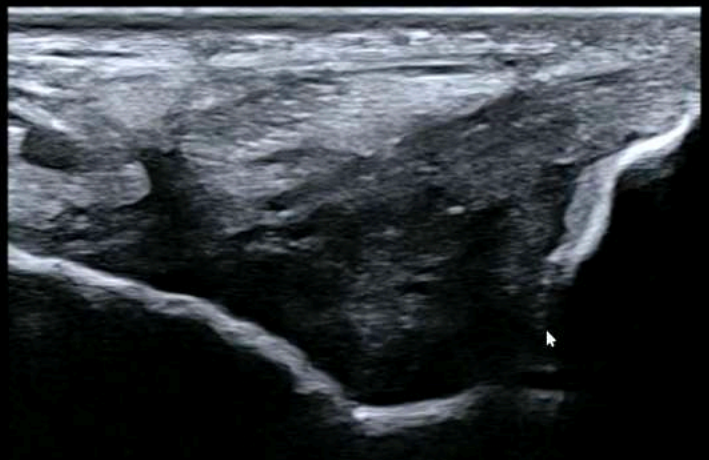

ENTORSE RÉCENTE EN VARUS
LÉSIONS DE CONTRE-COUP
1/3 DES ENTORSES EN VARUS

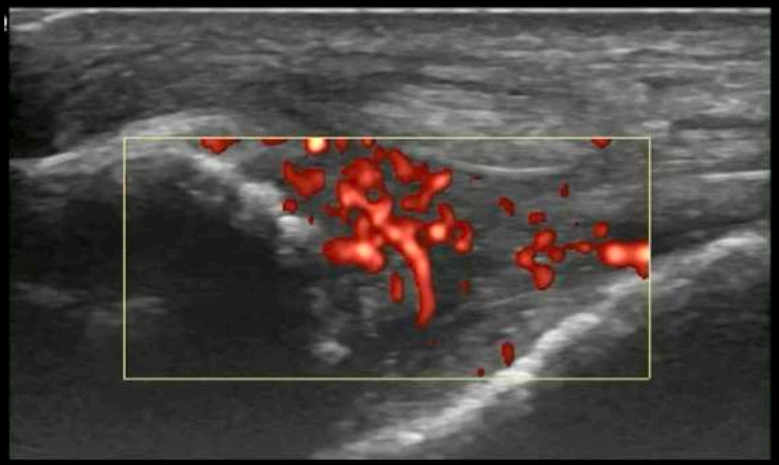

DOULEURS CHRONIQUES
CONFLIT POSTÉRO-MÉDIAL

RETOUR MENU

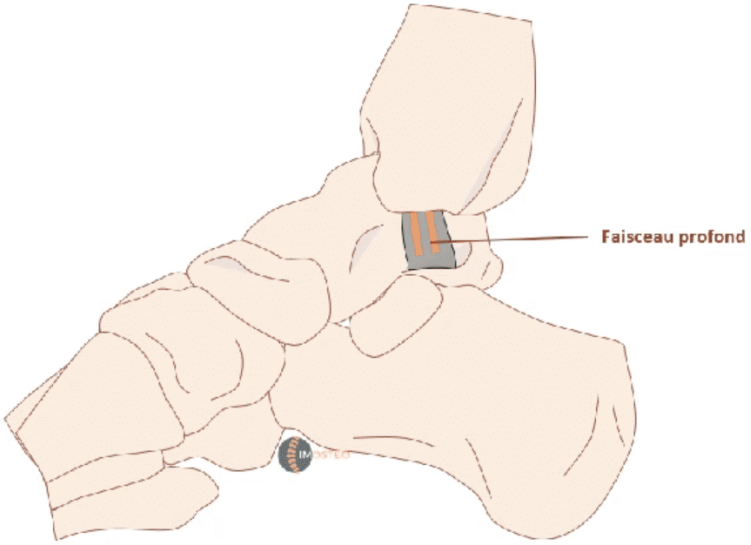

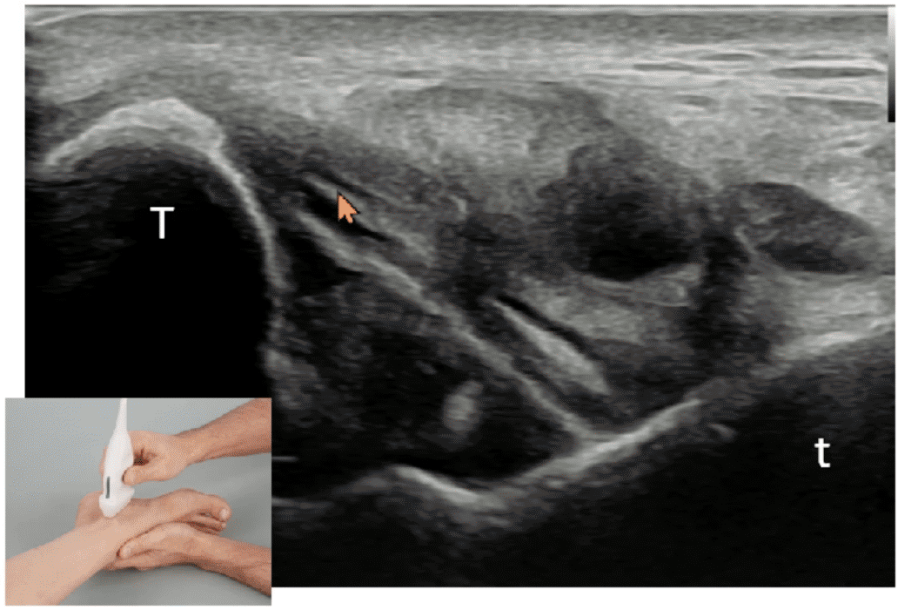

Attention : pour faire Doppler de ce LLI fx post, il faut mettre pied relâché en flexion plantaire , car sinon pas de signal Doppler - R Guillin

RETOUR MENU

Lésion aigüe: recherche d'une atteinte du rétinaculum des fléchisseurs

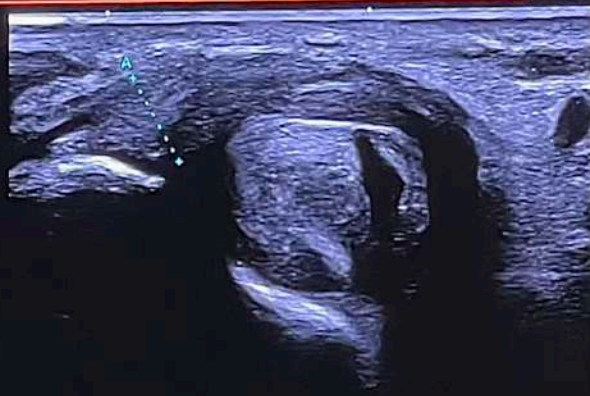

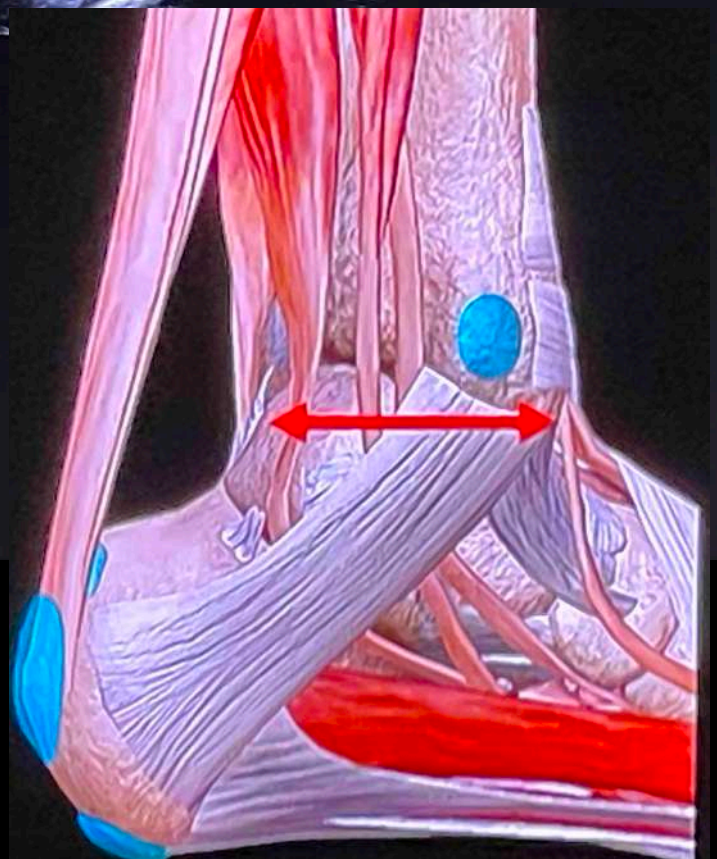

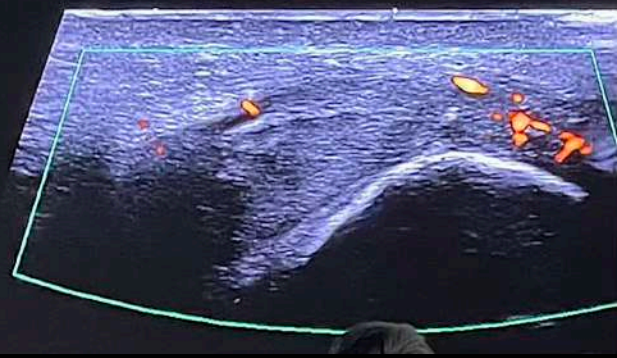

RETOUR MENU

Lésion aigüe: recherche d'une atteinte du rétinaculum des fléchisseurs

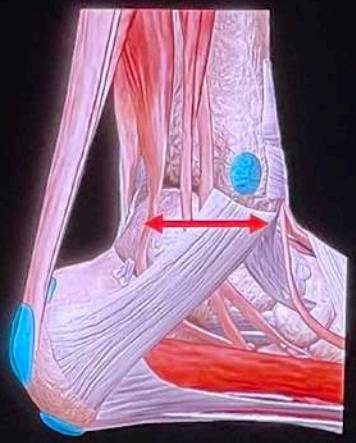

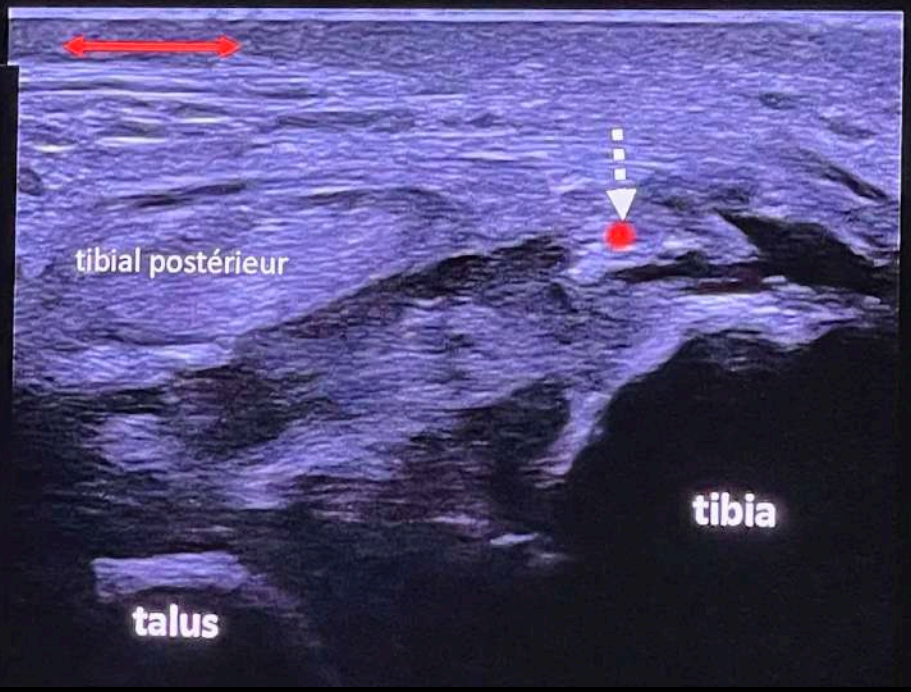

RETOUR MENU

LCM

IRM

RETOUR MENU

CHEVILLE : LLI

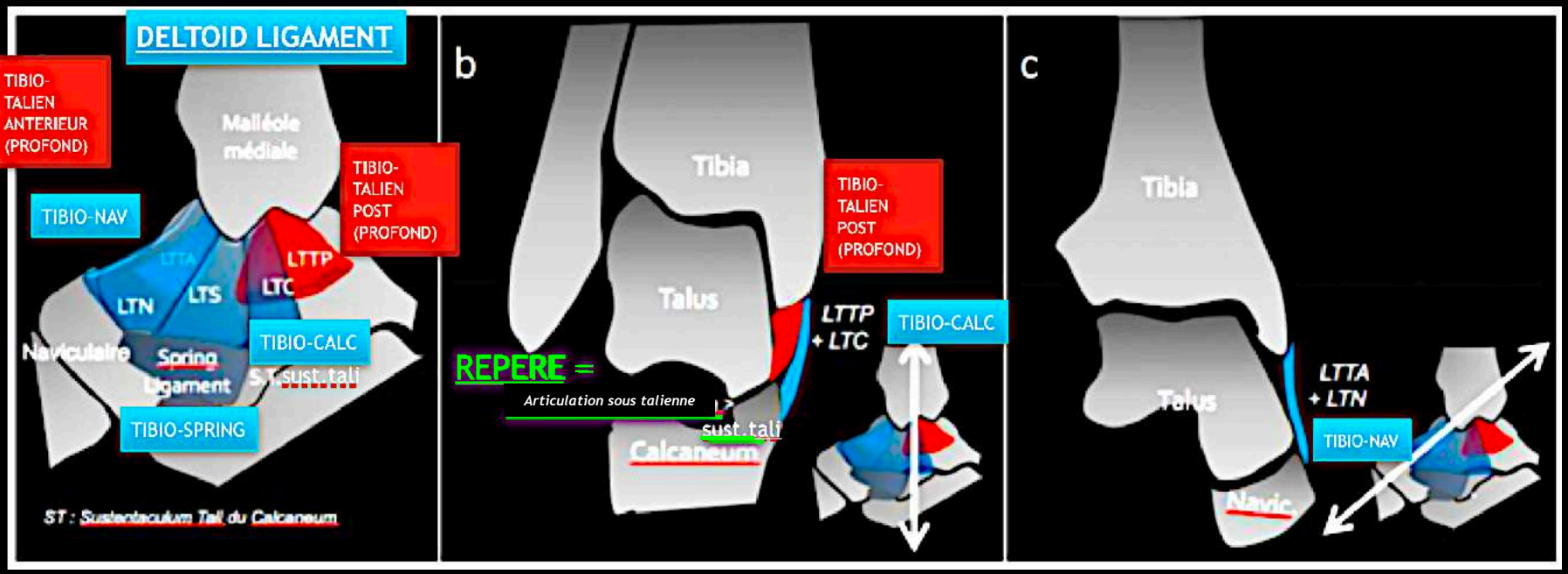

Le LTTA (équivalent interne du LTFA) se confond avec le LTN

RETOUR MENU

CHEVILLE : LLI

POST MEDIAN ANT

CORO

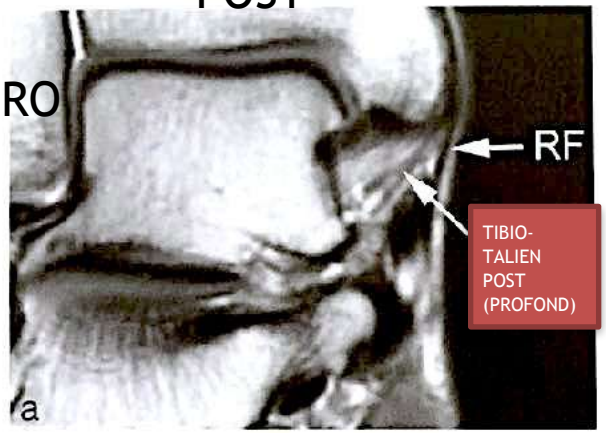

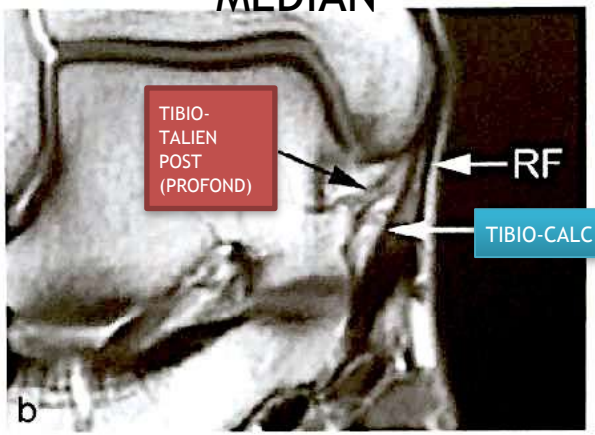

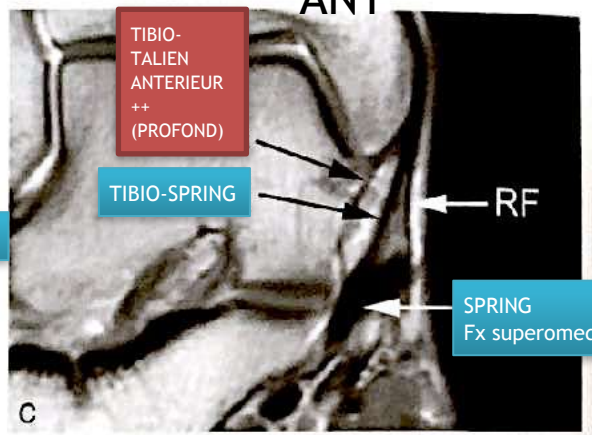

AXIAL

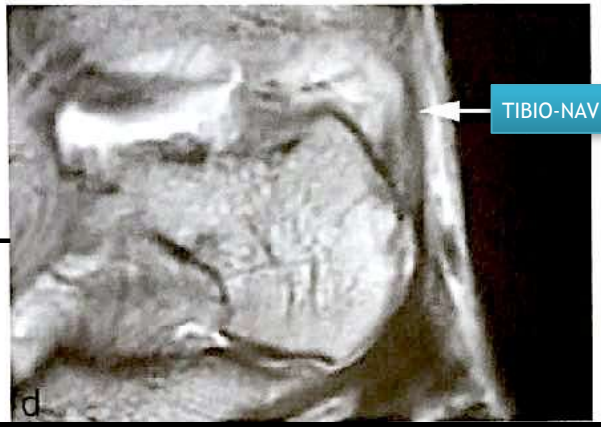

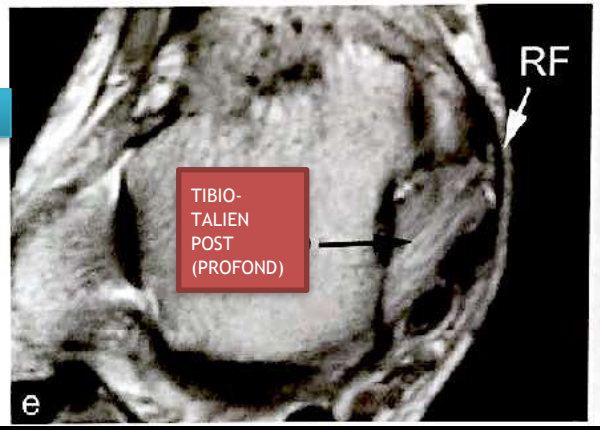

RF →

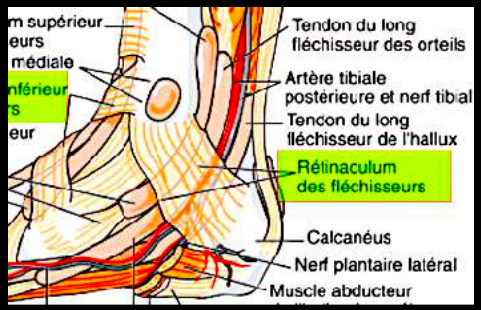

RETOUR MENU

anatomie du **LCM**

Plan SUPERFICIEL

TIBIO-NAV
Naviculaire
≈ 50% Coronal

TIBIO-SPRING
CnSM Spring
100% Coronal

TIBIO-CALCANEEN
Sustentaculum Tali
100% Coronal

RETOUR MENU

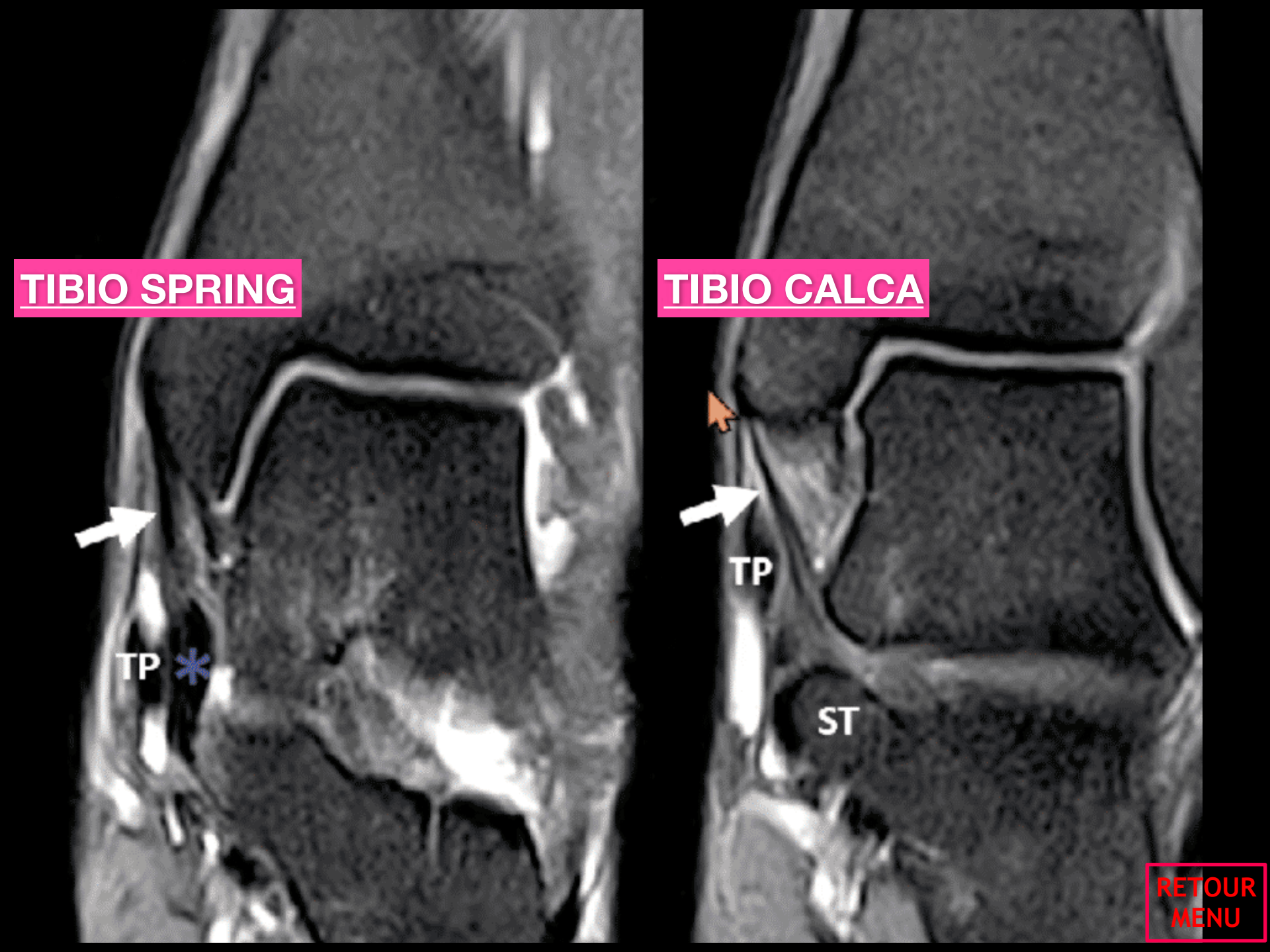
TIBIO SPRING
TP
TIBIO CALCA
TP
ST
RETOUR MENU

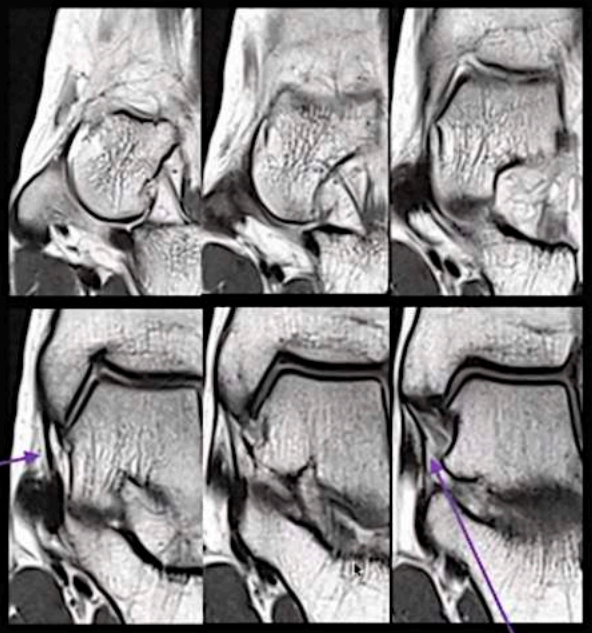

LIGAMENT DELTOÏDE
FAISCEAUX SUPERFICIELS

➤ Trajet anatomique:
- Trajet variable selon le faisceau
- Insertion variable selon le faisceau
- Insertion à la partie antérieure de la malléole médiale

➤ Aspect en IRM:
- Visibilité variable
- Fins : 1 à 3mm (tibio-calc)
- Bien définis, vide de signal
- Prolongés par le Spring ligt

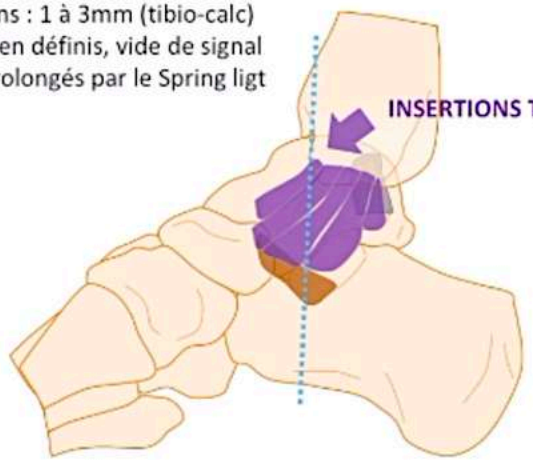

Visibilité des 5 faisceaux superficiels:
- Constante pour les tib spring et tib calca (coro ++)
- Variable pour les autres (55%)

Menglardi B et al. Radiology 2007; 242(3): 817–824

IMOSTEO

RETOUR MENU

Les 2 ligt toujours visible =

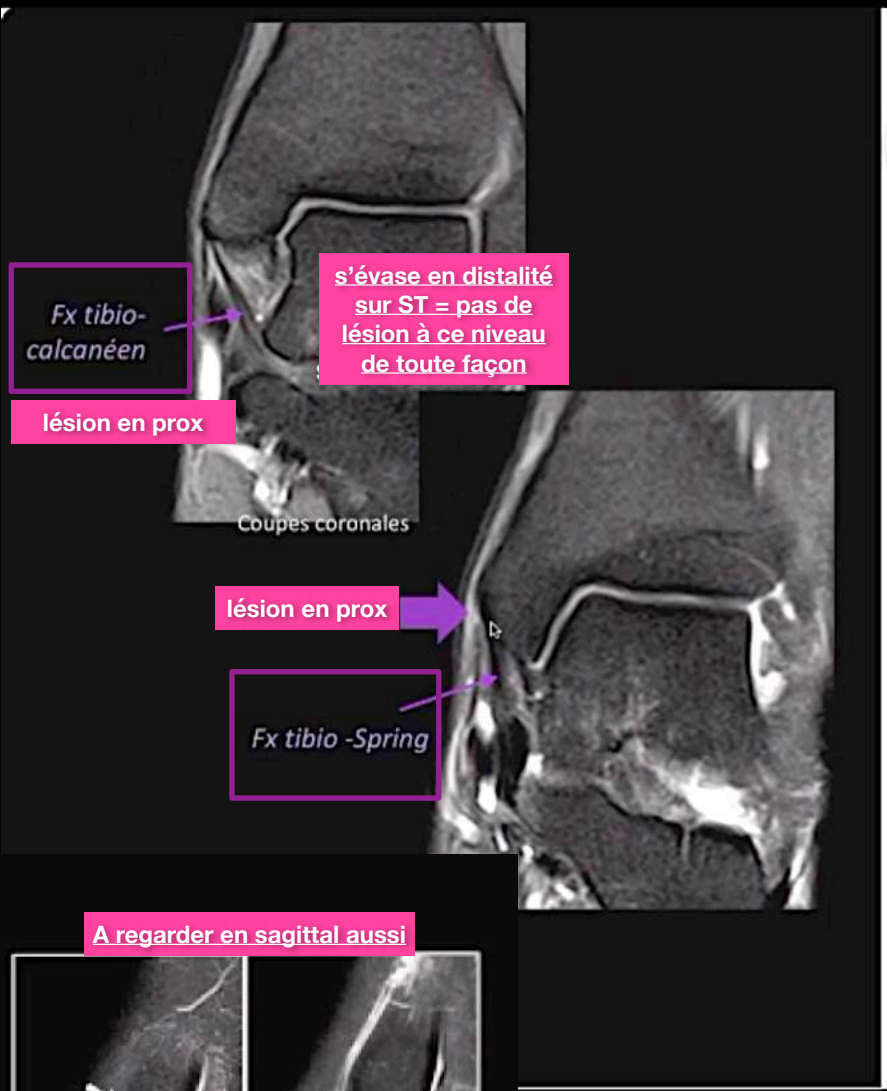

A regarder en sagittal aussi

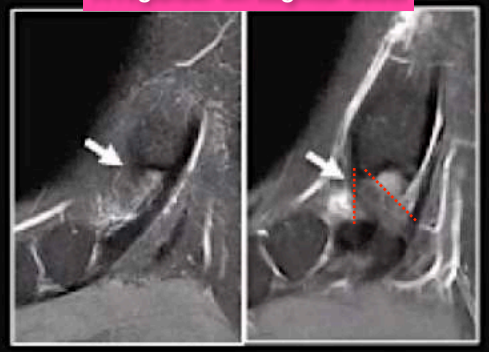

Aspect normal

LIGAMENT DELTOÏDE FAISCEAUX SUPERFICIELS

➤ Trajet anatomique:
- Trajet variable selon le faisceau
- Insertion variable selon le faisceau
- Insertion à la partie antérieure de la malléole médiale

➤ Aspect en IRM:
- Visibilité variable
- Fins : 1 à 3mm (tibio-calc)
- Bien définis, vide de signal
- Prolongés par le Spring ligt

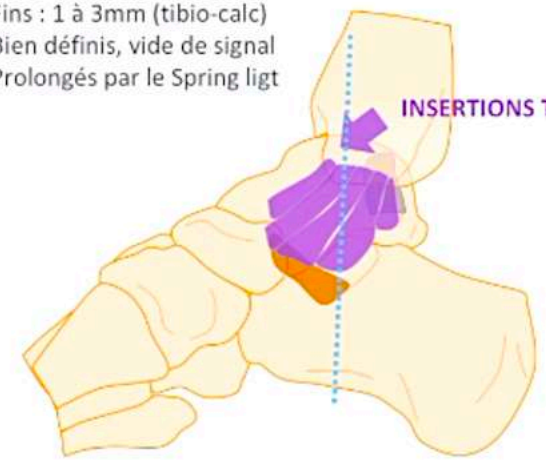

Visibilité des 5 faisceaux superficiels:
- Constante pour les tib spring et tib calca (coro ++)
- Variable pour les autres (55%)

Mengiardi B et al. Radiology 2007; 242(3): 817–824

LLI normal
insertion ant.

Direction inf et post de ce fx tibio-calca)

RETOUR MENU

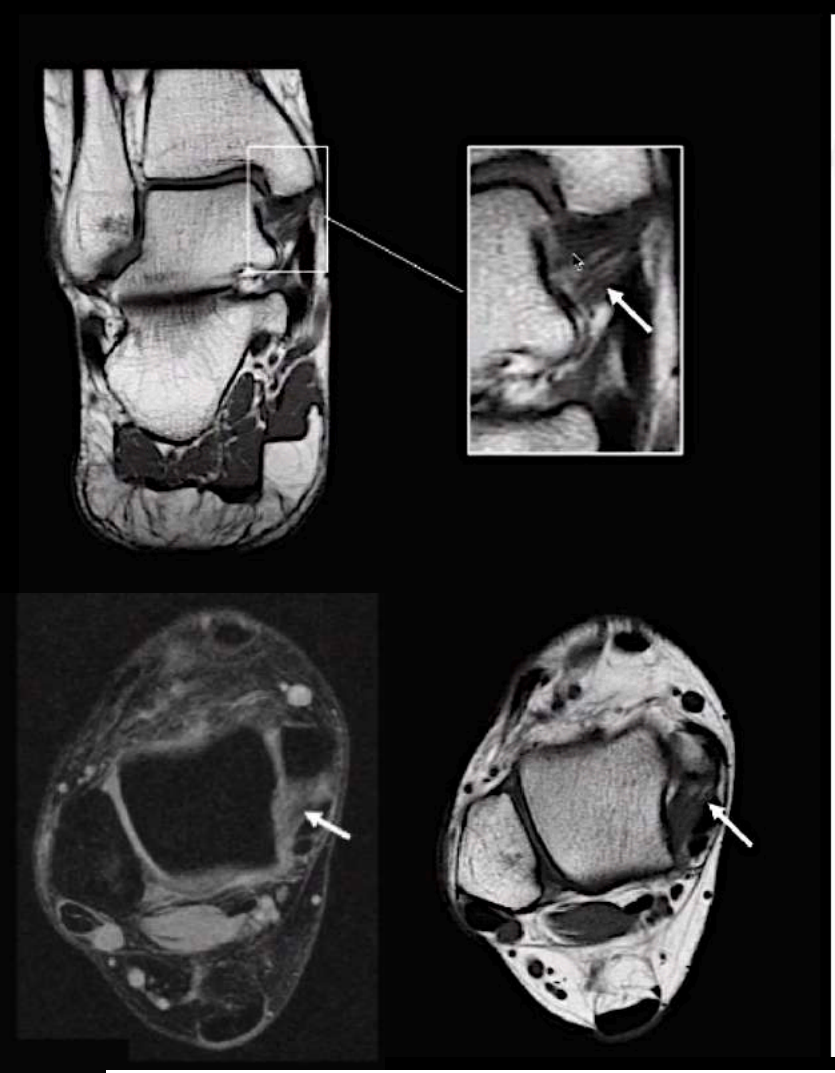

LIGAMENT DELTOÏDE
FAISCEAU PROFOND

= ligt tibio- talien post profond

- Insertion distale en avant du tubercule latéral du talus

➢ Aspect en IRM:
- Très épais (6 à 11 mm)
- Strié de graisse en T1

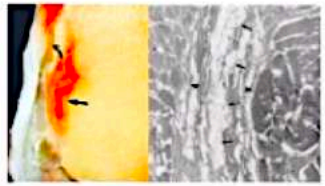

Muhle Radiographics

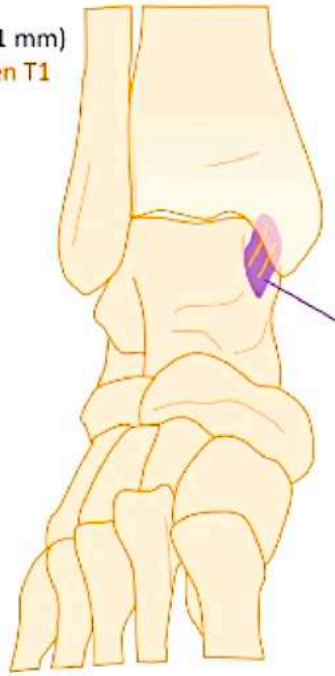

Les lésions traumatiques du plan profond du ligament associent diversement:
- une discontinuité des fibres, en plein corps dans 75% des cas,
- et/ou une perte de l'architecture striée du ligament.

RETOUR MENU

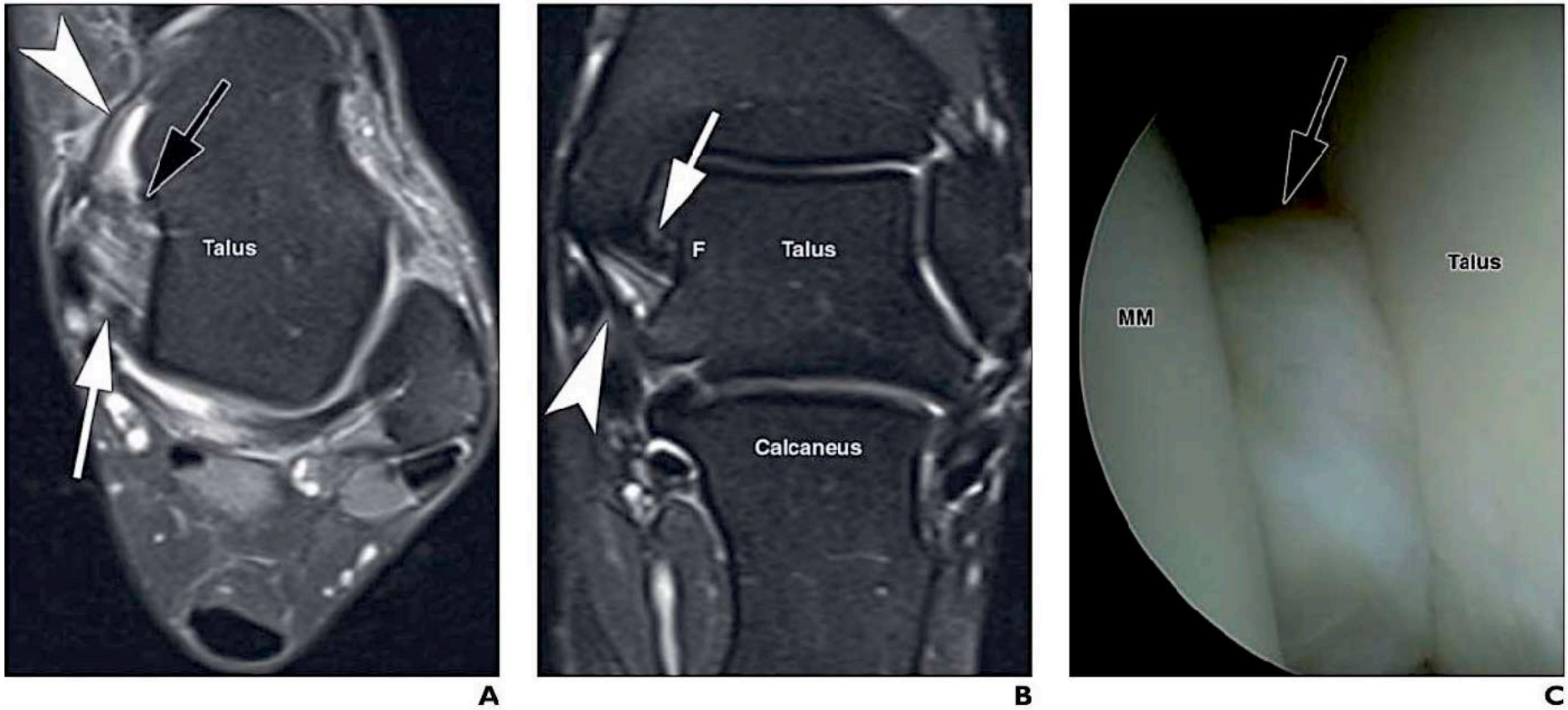

Fig. 1—MRI and arthroscopy of normal deep deltoid ligament in 22-year-old man.
A, Axial proton density–weighted fat-suppressed MR image shows deep deltoid ligament (*white arrow*) extending from deep surface of medial malleolus to talus. Ligament consists of multiple discrete fascicles, giving striated appearance on MRI. Anterior deep tibiotalar bundle (*black arrow*) is sometimes described as separate fascicle, but this description was not used by radiologists or surgeons in our case series. Tibionavicular band of superficial deltoid ligament (*arrowhead*) is also seen.
B, Coronal T2-weighted fat-suppressed MR image shows multifascicular deep deltoid ligament (*arrow*) extending inferolaterally from tibia to insert on fovea (F) of talus. Normal deep deltoid ligament has striated appearance on MRI similar to appearance of anterior cruciate ligament of knee. Small portion of tibiocalcaneal bundle of superficial deltoid ligament (*arrowhead*) is also visible on this image.
C, Arthroscopic image shows deep deltoid ligament (*arrow*) extending from medial malleolus (MM) to talus.

RETOUR MENU

ATTENTION DONC , CE LIGT S'ANALYSE UNIQUEMENT EN T1 CAR HYPER-T2 PHYSIOLOGIQUE DANS 64 % !!!!!

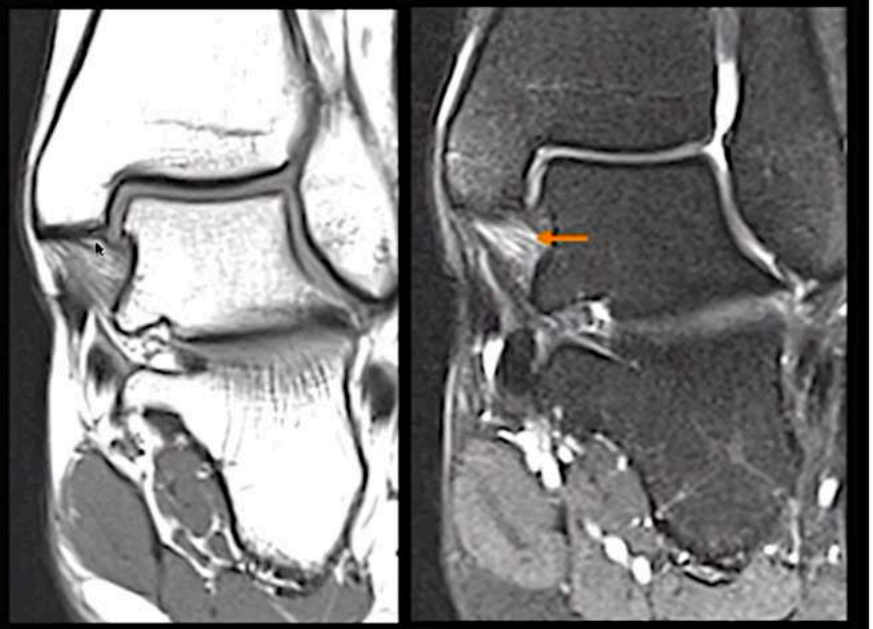

LIGAMENT DELTOÏDE
FAISCEAU PROFOND

➤ Trajet anatomique:
- Insertion à la face médiale de la malléole médiale
- Trajet vertical légèrement postérieur (intra-articulaire)
- Insertion distale en avant du tubercule latéral du talus

➤ Aspect en IRM:
- Très épais (6 à 11 mm)
- Strié de graisse en T1
- Variable en T2 +++

	Hyper T2	Iso T2	Hypo T2
Homogène	7 %	5 %	5 %
Strié	64 %	17 %	2 %

De Maessener M et al. Surgical Radiol Anat 2018

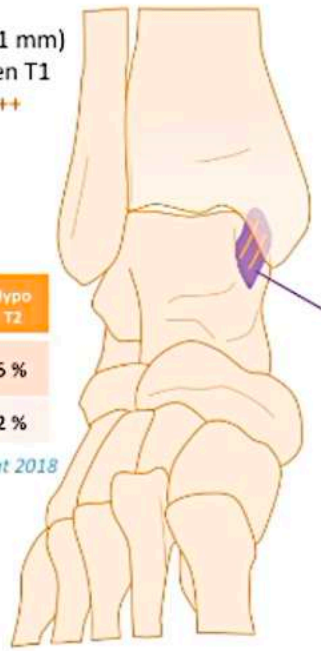

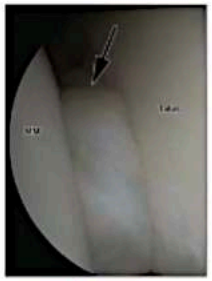

Crim AJR 2015

Ligament tibio-talien postérieur profond

Les lésions traumatiques du plan profond du ligament associent diversement:
- une discontinuité des fibres, en plein corps dans 75% des cas,
- et/ou une perte de l'architecture striée du ligament.

RETOUR MENU

RADIO-ANATOMIE DU LCM : **PLAN PROFOND**

Plan PROFOND

Fx. TIBIO-TALIEN POST +++

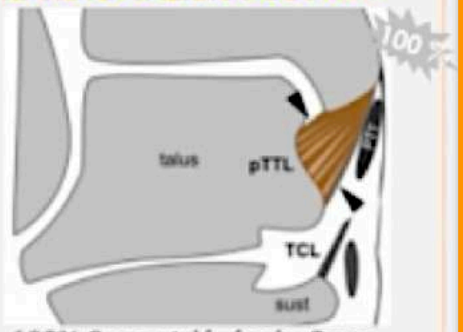

100% Coro, strié, épais :8mm

50-90% Coro, Fin : 1,5 mm

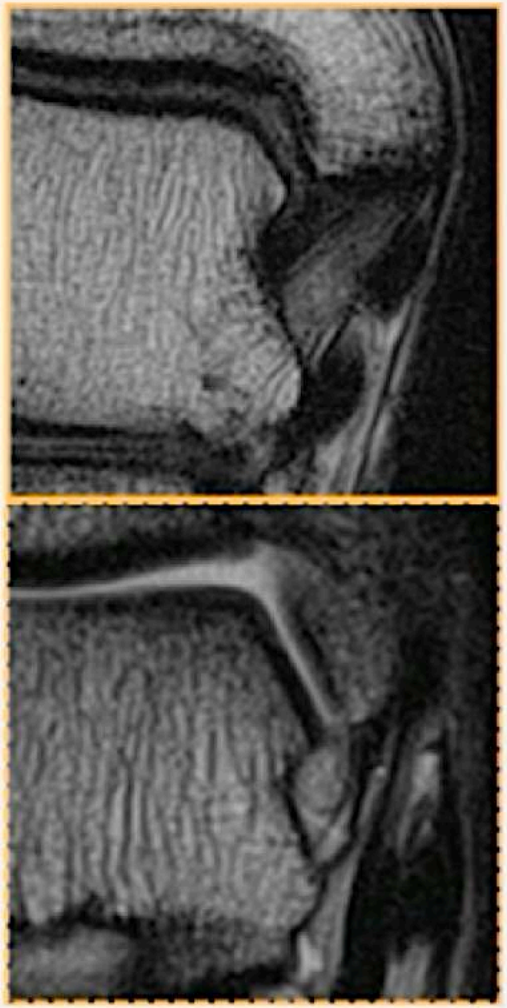

Mengiardi B, Pinto C, Zanetti M Semin. MSK. Radiol 2016

RETOUR MENU

IRM

Au moins une séquence en T1 doit être réalisée pour évaluer la moelle osseuse et l'os sous-chondral, mais elle permet aussi notamment en coronal d'évaluer le signal des ligaments. Des séquences pondérées en T2 doivent être acquises dans les 3 plans de l'espace. Certains radiologues préfèrent les séquences en DP (densité de protons) du fait une séquence du meilleur contraste entre le cartilage et le liquide, mais cette séquence est plus sensible aux artefacts d'angle magique et moins sensible à l'eau. La séquence T2 Dixon offre une alternative intéressante, combinant une série avec graisse (*in*) et une série avec saturation de la graisse (*water*). Les séquences 3D sont particulièrement utiles pour l'analyse ligamentaire. Les séquences avec graisse, T1 et DP sont très anatomiques.

En IRM, les différents composants du ligament collatéral médial sont visualisés sur des coupes axiales et coronales.

Les ligaments tibiotalien postérieur et tibiospring sont visualisés de manière constante [5]. Le ligament tibiotalien postérieur présente un aspect strié sur la séquence T1 et DP du fait de la présence de graisse entre ses fibres. Il correspond au faisceau le plus épais mesurant en moyenne 8,2 mm d'épaisseur (6 à 11 mm). Il présente un signal T1 intermédiaire et un signal T2 variable. Le ligament tibiospring est également visualisé sur des coupes coronales, mesure en moyenne 2 mm d'épaisseur et présente un signal variable en T1, et un hyposignal T2 homogène.

Le ligament tibiocalcanéen correspond au faisceau le plus fin, mesurant en moyenne 1,2 mm d'épaisseur et visualisé chez 88 % des sujets sur des coupes coronales [5]. Il présente un signal T1 intermédiaire et un hyposignal T2 homogène.

La distinction des ligaments tibionaviculaire et tibiotalien antérieur est inconstante, visualisés chez 55 % des sujets [5]. Ils mesurent en moyenne respectivement 1,6 et 2 mm d'épaisseur et présentent un signal T1 intermédiaire homogène, et un signal T2 variable. Le ligament tibionaviculaire est visualisé sur des coupes axiales ou coronales, le ligament tibiotalien antérieur sur des coupes coronales (*Fig. 2*).

RETOUR MENU

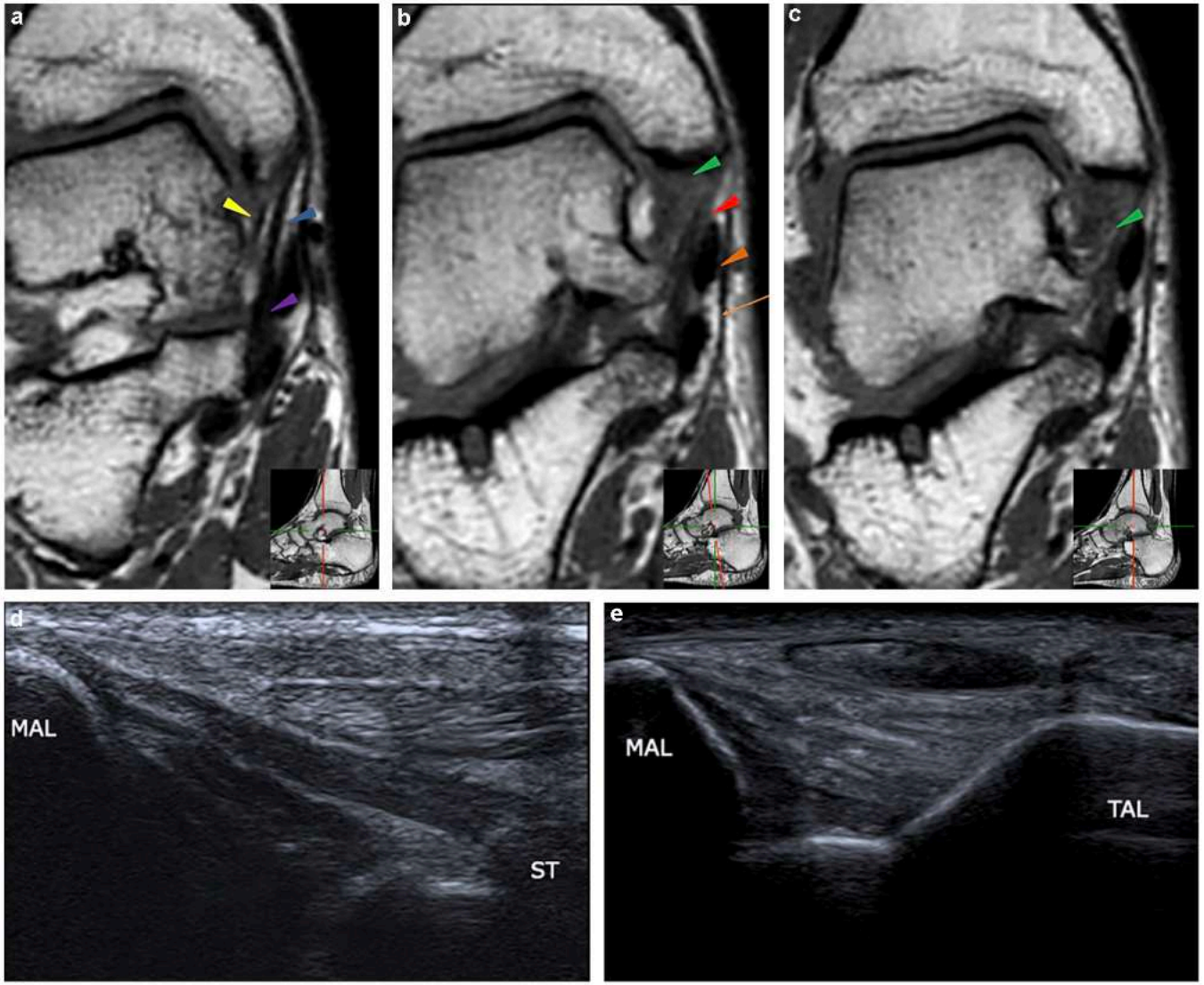

Figure 2. IRM 3D T1 TSE (turbo spin echo) coupes coronales obliques retrouvant (a) le ligament tibiotalien antérieur en profondeur (tête de flèche jaune), le ligament tibiospring en superficie (tête de flèche bleue) s'insérant sur le faisceau supéromédial du spring (tête de flèche violette) ; (b) sur une coupe coronale légèrement oblique, le ligament tibiotalien postérieur en profondeur (tête de flèche verte) avec le ligament tibiocalcanéen en superficie (tête de flèche rouge), le tendon tibial postérieur (tête de flèche orange) encore plus superficiel recouvert par le rétinaculum des fléchisseurs (flèche orange) ; (c) le ligament tibiotalien postérieur (tête de flèche verte) présentant des stries graisseuses en hypersignal T1. d : Coupe échographique du plan ligamentaire intermédiaire retrouvant le ligament tibiocalcanéen tendu jusqu'au sustentaculum tali, avec en profondeur le ligament tibiotalien postérieur. e : Coupe échographique du plan ligamentaire postérieur retrouvant le ligament tibiotalien postérieur parsemé de stries graisseuses hyperéchogènes. MAL : malléole médiale ; ST : sustentaculum tali ; TAL : talus.

RETOUR MENU

Capture d'écran

ENTORSE

LCM

Rupture LCM :
site préférentiel
++++

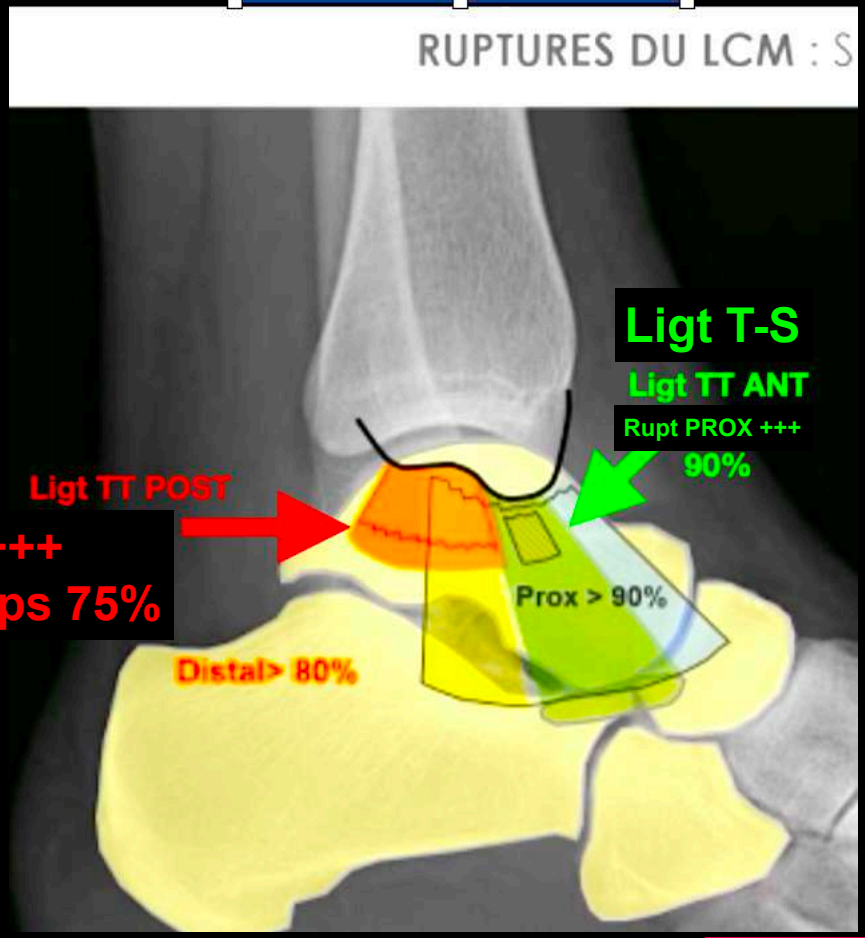

RETOUR MENU

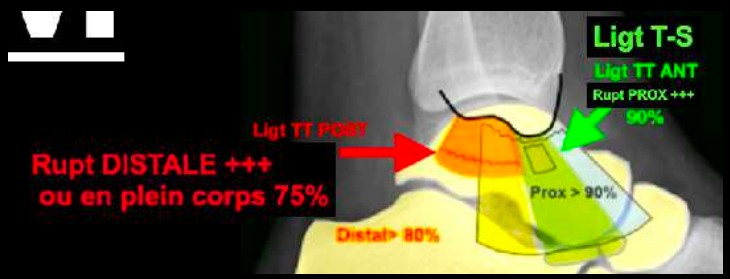

Hintermann a proposé de classer les lésions du ligament deltoïde superficiel suivant le niveau lésionnel [9] :

- les lésions de type I correspondent à une avulsion ligamentaire ou rupture ligamentaire proximale et sont de loin les plus fréquentes (72 % des cas) ;
- les lésions de type II correspondent aux ruptures « en plein corps » (10 % des cas) ;
- les lésions de type III correspondent à une avulsion ligamentaire ou rupture ligamentaire distale (19 % des cas).

Les lésions du ligament deltoïde profond surviennent « en plein corps » [11,12] ou au niveau de son insertion distale [3]. Les lésions du ligament deltoïde profond sont le plus souvent de grade 1 ou 2. Le ligament tibiotalien postérieur ayant un signal T2 physiologique très variable, l'hypersignal T2 dans les lésions de grade 1 est peu spécifique et de faible valeur diagnostique. Il faut plutôt s'atteler à rechercher une perte du contenu graisseux en T1, notamment sur les coupes coronales. Les ruptures complètes du ligament sont moins fréquentes et dans la majorité des cas associées à des lésions de la composante superficielle [10].

RETOUR MENU

ENTORSE LLI

Entorse LLI + syndesmose

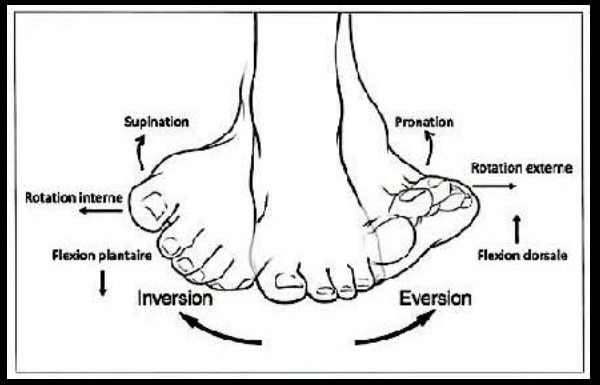

Entorse en pronation & rotation latérale = Éversion & Flexion dorsale



- Les deux mouvements responsables de l'entorse de la syndesmose tibiofibulaire inférieure sont la rotation latérale (fig. 10 et 11) et la flexion dorsale du pied. En effet, ces deux mouvements entraînent un écartement des malléoles en amenant dans la pince bimalléolaire la partie la plus large du corps du talus (pour la dorsiflexion du pied) ou le dôme talien en position de rotation latérale. Cet écartement bimalléolaire met sous tension la syndesmose tibiofibulaire qui peut alors se rompre.

Rupture du complexe ligamentaire médial ou Fracture de la malléole médiale → (En cas de poursuite de la contrainte) → **Rupture du ligament tibio-fibulaire antéro-inférieur** → (En cas de poursuite de la contrainte) → **Fracture de la malléole latérale sus-tubérositaire** → (En cas de poursuite de la contrainte) → **Rupture du ligament tibio-fibulaire postéro-inférieur ou Fracture marginale postérieure du tibia**

Cette rupture du LTFAI s'étend par une rupture de la membrane interosseuse, qui va se terminer par une fracture de la fibula au-dessus de la syndesmose.

Fig. 11 : Entorse en pronation & rotation latérale : séquence lésionnelle. *Source* [12].

RETOUR MENU

LLI

POINT FORT N°1:
LES LÉSIONS DU FAISCEAU SUPERFICIEL SIÈGENT PRINCIPALEMENT À SON INSERTION PROXIMALE

POINT FORT N°2:
SON INSERTION PÉRIOSTÉE SUR LA MOITIÉ ANTÉRIEURE DE LA MALLÉOLE MÉDIALE DOIT ÊTRE PARTICULIÈREMENT OBSERVÉE

POINT FORT N°3:
LE FAISCEAU PROFOND PEUT ÊTRE LE SIÈGE DE LÉSIONS TRAUMATIQUES PAR ÉTIREMENT OU D'UNE FIBROSE PAR IMPACTION

Les lésions traumatiques du plan profond du ligament associent diversement:

- une discontinuité des fibres, en plein corps dans 75% des cas,
- et/ou une perte de l'architecture striée du ligament.

RETOUR MENU

Rupture LCM : site préférentiel ++++

RUPTURES DU LCM : SITE LESIONNNEL PREFERENTIEL

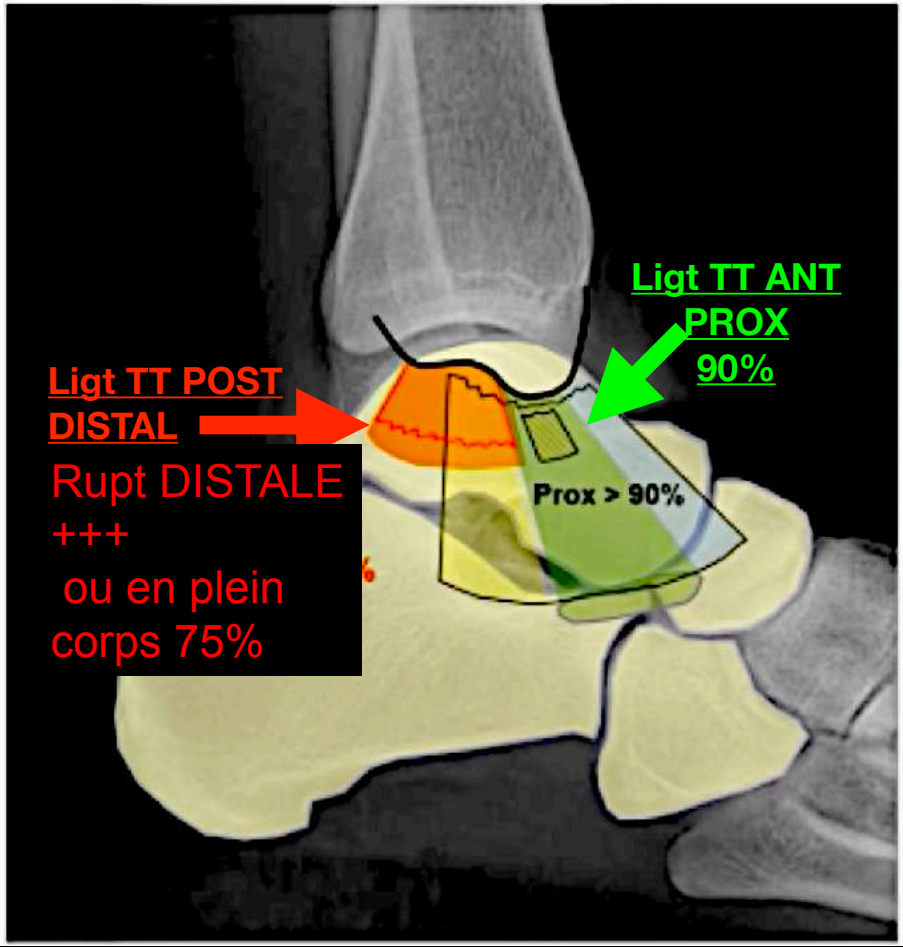

SCIENTIFIC ARTICLE

Deltoid ligament in acute ankle injury: MR imaging analysis

LESION PROXIMALE > 90%

Tibio Talien ANT

Plan SUPERFICIEL

LESION DISTALE > 80%

Tibio Talien POST

RETOUR MENU

RUPTURES DU LCM : IRM Performance diagnostique

Results IRM			Mengiardi B, Pinto C, Zanetti M Semin. MSK. Radiol 2016
		Sensitivity	Specificity
Abnormal ligament (grade 1–3)	Superficial layer	78%	80%
	Deep layer	89%	83%
Partial[b] or complete tear	Superficial layer	68%	89%
	Deep layer	78%	96%

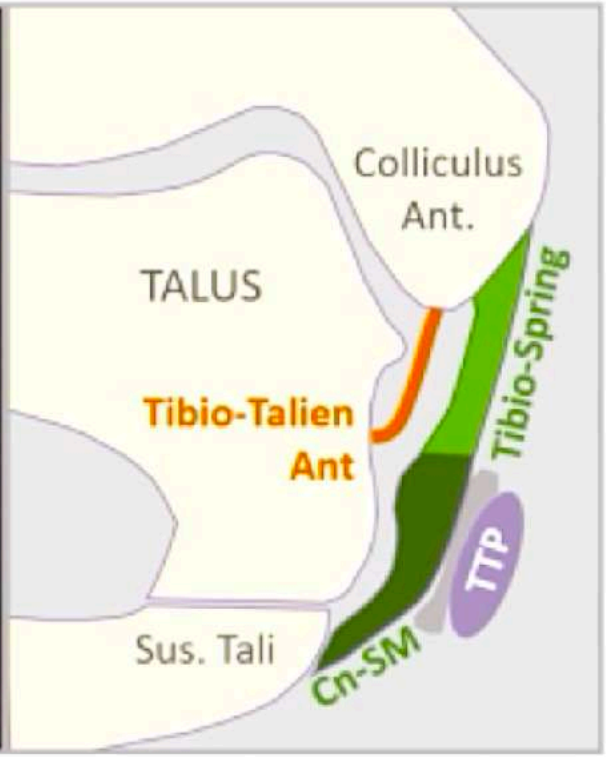

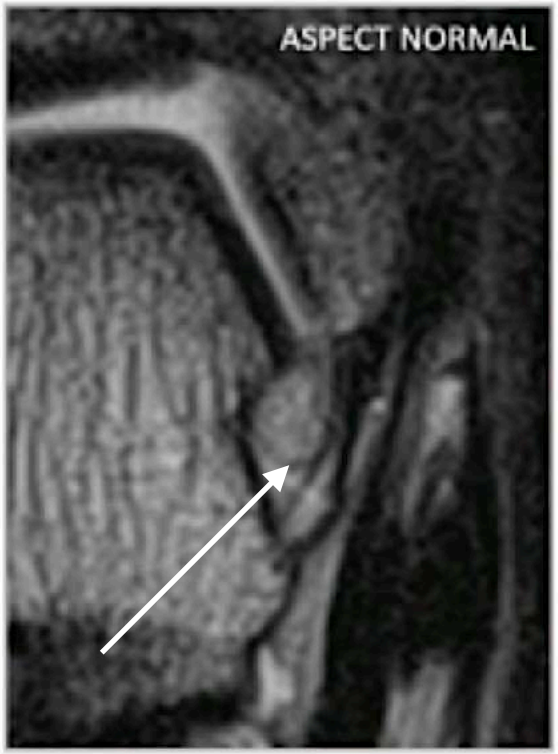

Rupture ligt tibio-talien antérieur

ligt tibio-talien antérieur

RETOUR MENU

PHYSIOPATHOLOGIE DES ENTORSES MÉDIALES

2 possibilités :

Soit 1. Mécanisme en valgus >> lésion des faisceaux superficiel et profond
+ atteinte possible de l'os, du tendon tibial postérieur et du spring ligt

Soit 2. Mécanisme en varus >> lésion du faisceau profond
= « syndrome d'impaction postéro-médial »
Sera évoqué au chapitre des conflits de cheville ++

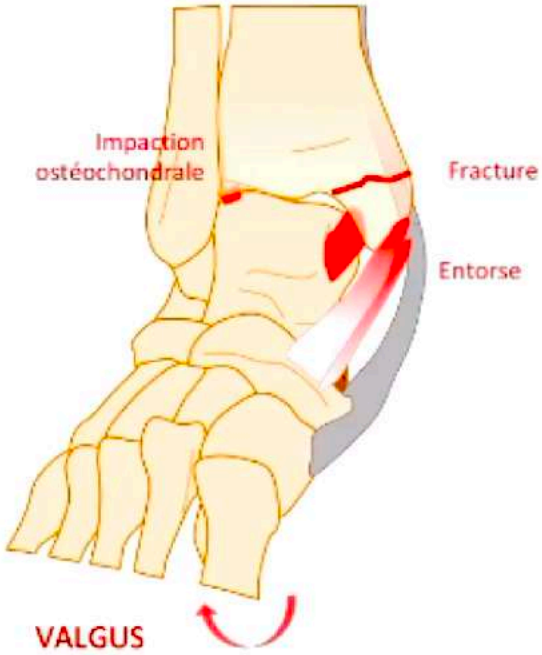

Localisation des atteintes du faisceau superficiel (entorse aigues)
- Faisceau superficiel: proximale dans 93% des cas
- Faisceau profond: moyenne dans 75% des cas

Jeong et al. Skeletal Radiology 2014; 43: 655-663
Mengiardi Semin MSK Radiol 2016; 20: 91-103

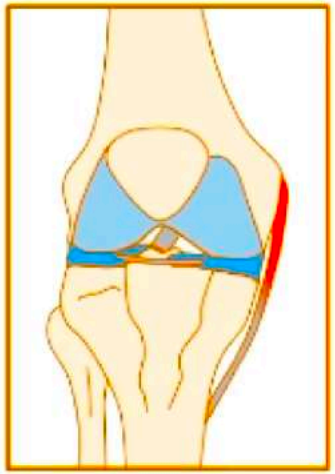

RETOUR MENU

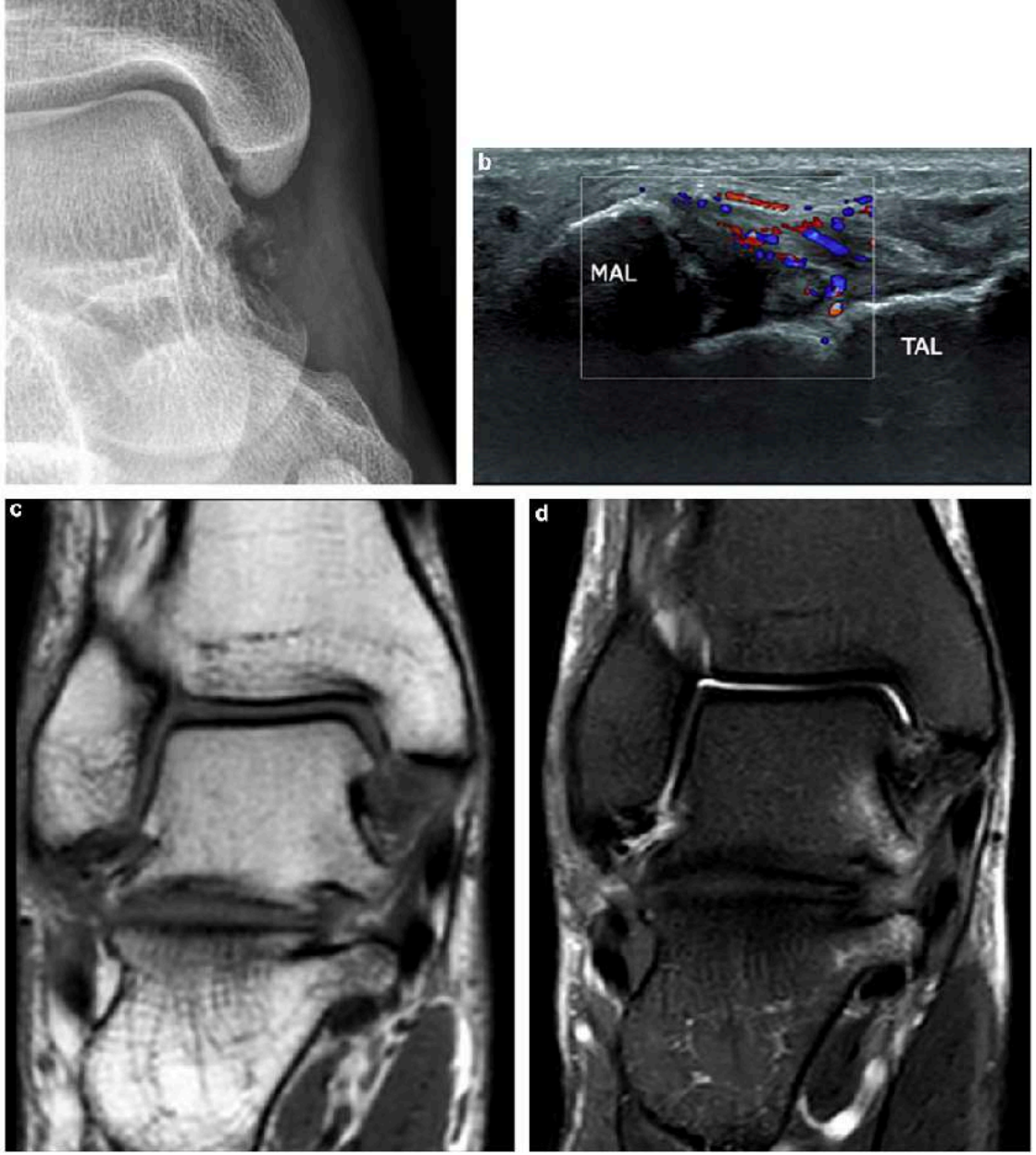

Figure 3. Bilan d'entorse. a : Radiographie centrée sur la malléole médiale. Impaction de la malléole médiale contre la joue médiale du talus, stigmates de traumatisme en inversion. b : Coupe échographique du ligament tibiotalien postérieur. Infiltration hypoéchogène du ligament avec perte du caractère graisseux des fibres ligamentaires et hypervascularisation en doppler couleur. c et d : IRM coronale T1 et DP Fat-Sat. Perte de la striation graisseuse en T1, œdème osseux du [illegible] du sustentaculum tali par contrecoup. MAL : malléole médiale ; TAL : talus.

Capture d'écran

RETOUR MENU

LLI normal insertion ant.

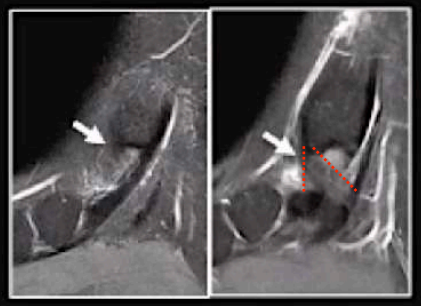

Aspect normal

LLI anormal insertion ant.

RUPTURE COMPLETE FX SUPERF ligt tibio-spring et tibio-calca

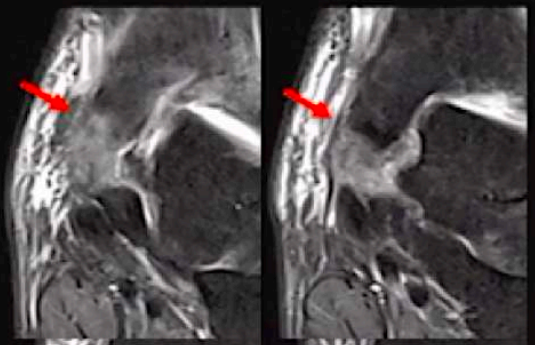

RUPTURE COMPLETE FX PROFOND

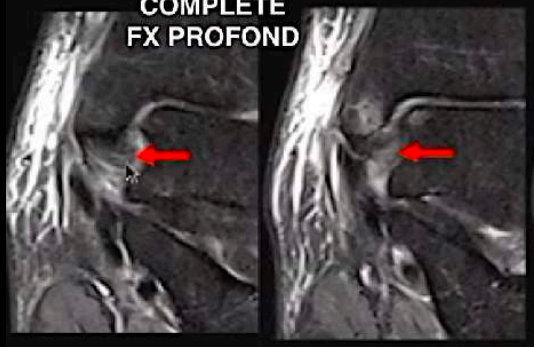

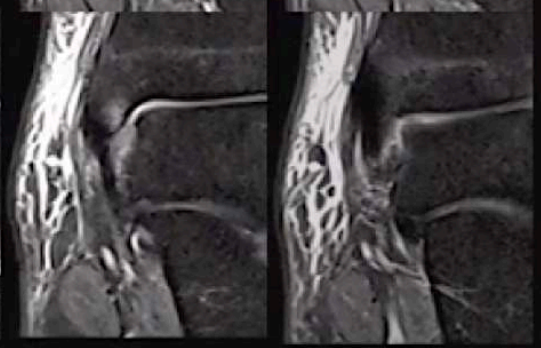

IMOSTEO

LLI insertion ant commune

Aspect normal

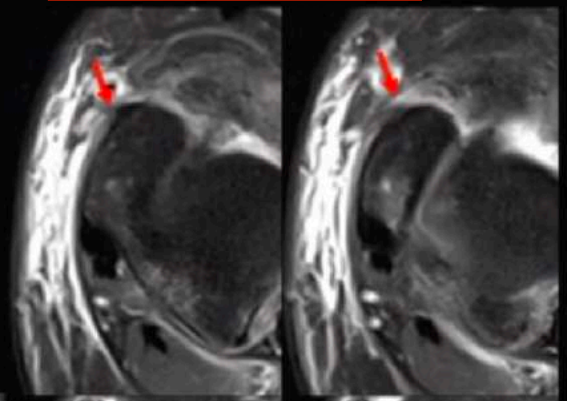

Décollt périoste

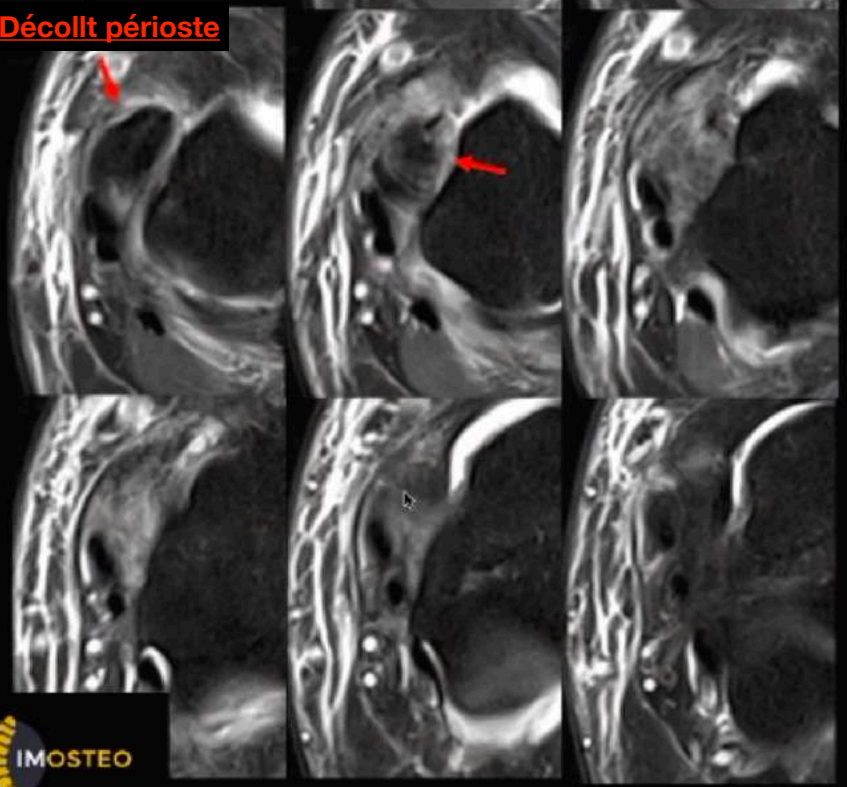

IMOSTEO

RETOUR MENU

Association fréquente à :

- Une entorse du LCL (atteinte du LCM associée dans 75% des cas, superf et/ou pfd)
- Des factures de malléoles (Weber B)
- Une entorse tibio-fibulaire distale (10% des cas) par valgus rotation externe ++
- Une lésion du Spring ligament (11%) ou du retinaculum du td tibial post (37%)

Crim D et al. AJR 2015; 204:W63–W69

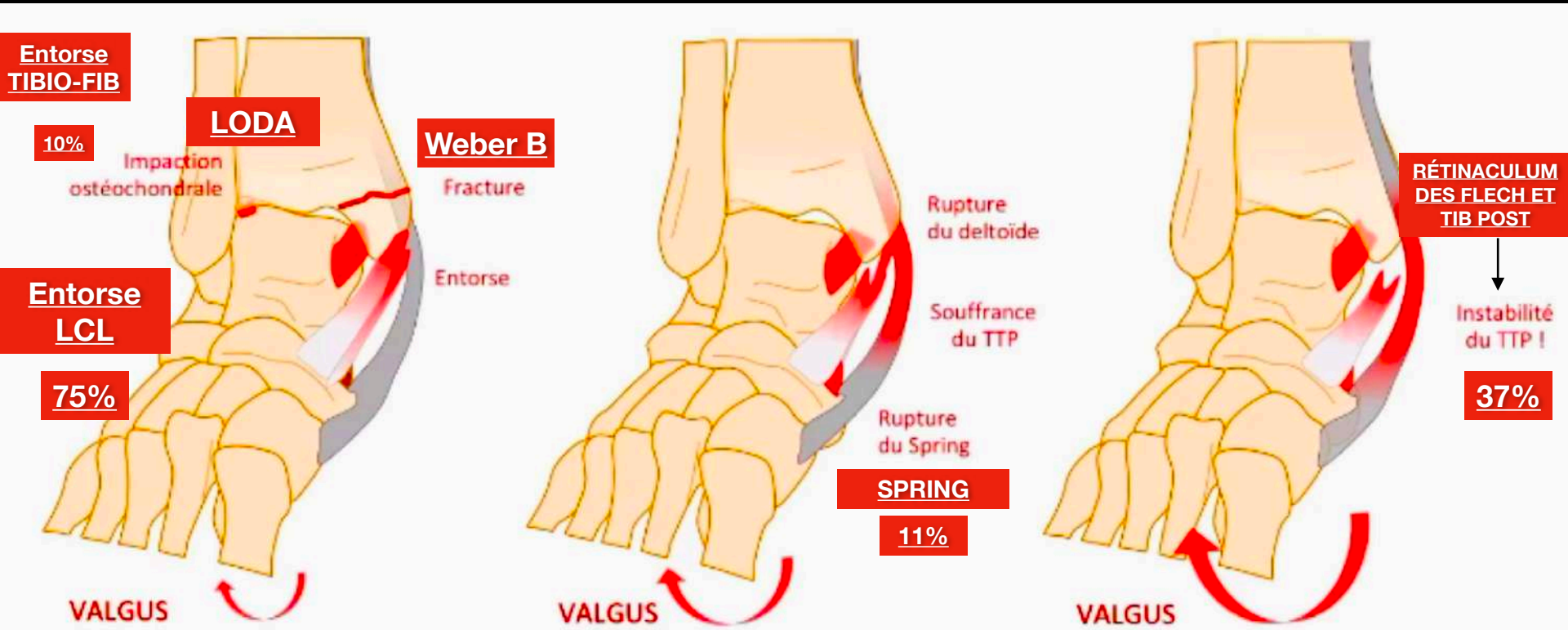

RETOUR MENU

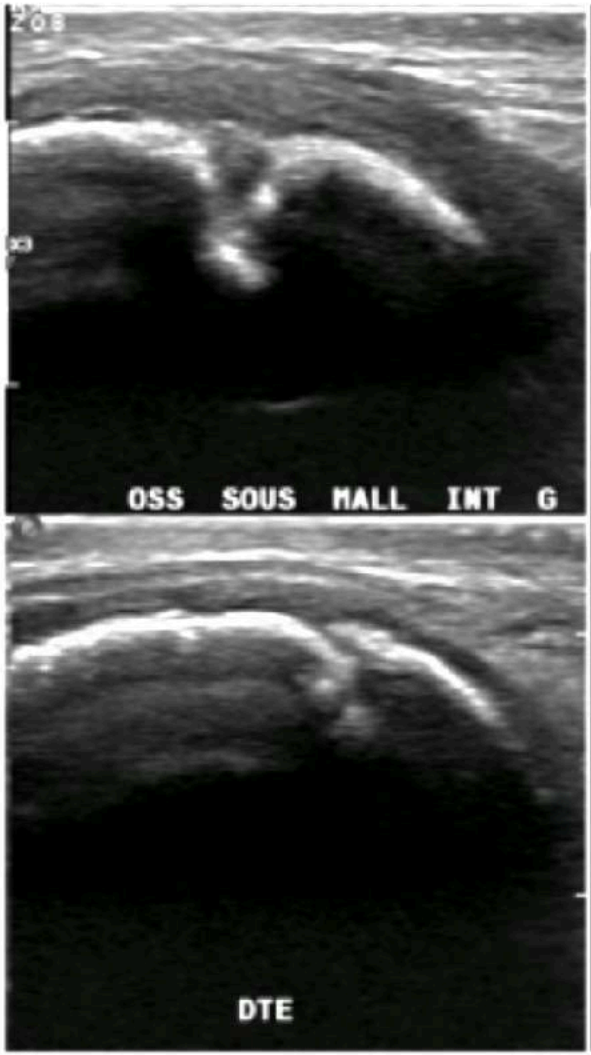

Arrachement Nx Ossification IIére de la MI

RETOUR MENU

Il faut également rechercher des lésions associées notamment du rétinaculum des fléchisseurs étant donné la continuité anatomique entre le ligament deltoïde superficiel et le rétinaculum, mais aussi du tendon tibial postérieur, des lésions ligamentaires latérales, des lésions de la syndesmose [7].
En l'absence de fracture associée, les lésions traumatiques aiguës du ligament deltoïde bénéficient d'un traitement conservateur et la reconstruction chirurgicale reste limitée aux cas d'instabilité médiale sévère et aux sportifs de haut niveau [9].

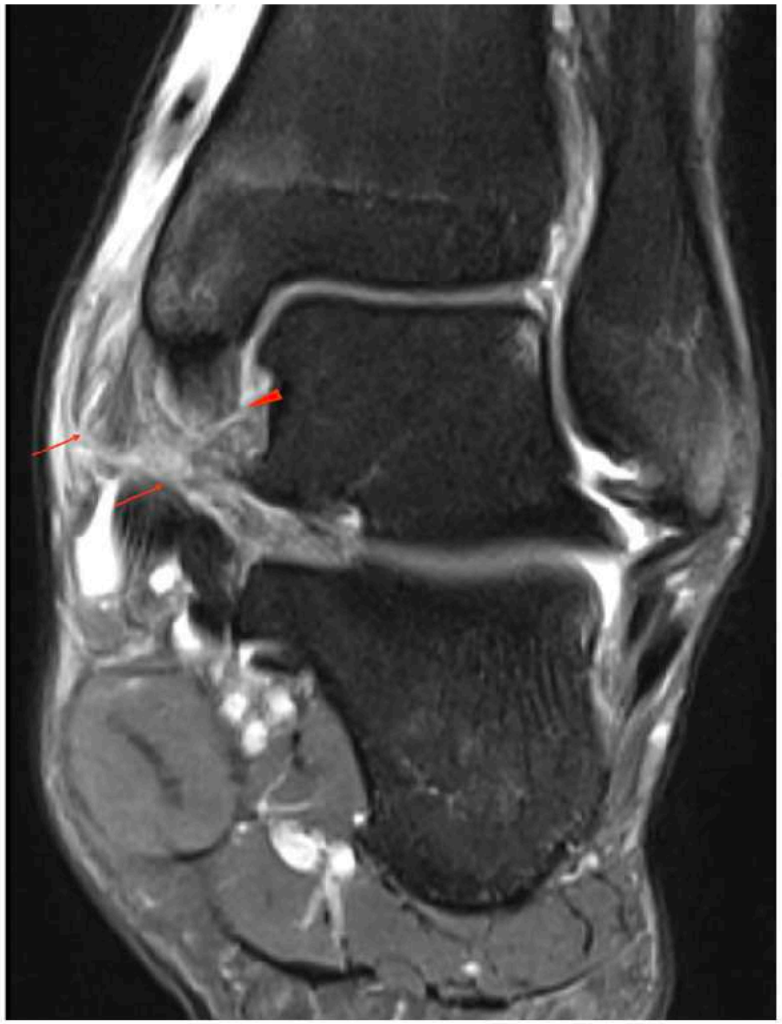

Figure 4. Bilan d'entorse. IRM coronale DP Fat-Sat retrouvant une solution de continuité du plan ligamentaire superficiel (flèches) ainsi que du ligament tibiotalien postérieur profond « en plein corps » (tête de flèche), signant un traumatisme violent. Contusion de la malléole latérale et lésion chondrale focale du coin supérolatéral du talus avec décollement cartilagineux en lien avec le traumatisme en éversion.

RETOUR MENU

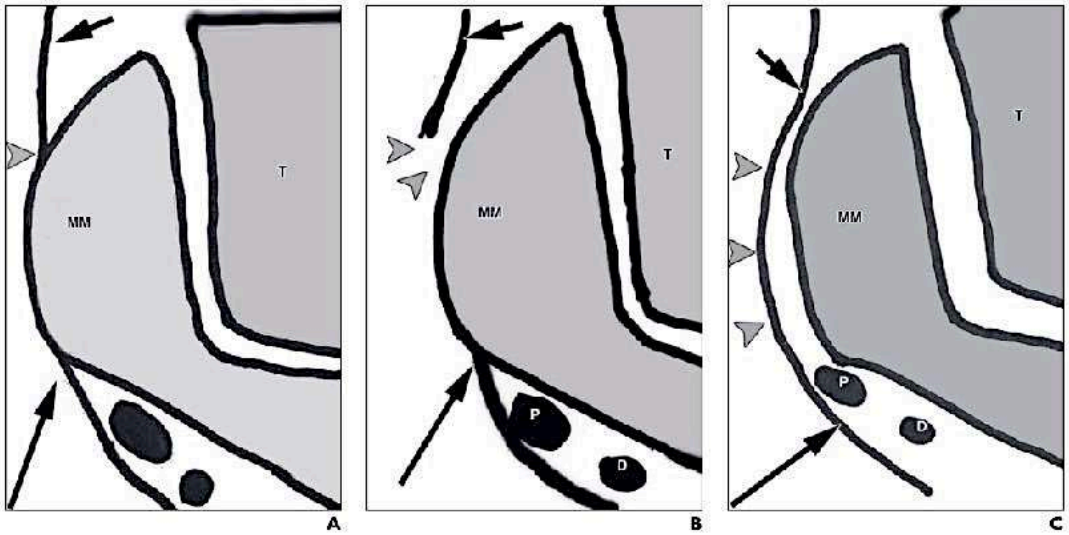

Fig. 3—Schematic axial representations of normal and abnormal origins of superficial deltoid ligament. MM = medial malleolus, T = talus.
A, Anterior bundles of normal superficial deltoid ligament (*short arrow*) originate from anteromedial corner of medial malleolus (*arrowhead*). They attach to periosteum of medial malleolus, which in turn attaches to flexor retinaculum (*long arrow*).
B, Origin of superficial deltoid ligament (*short arrow*) may detach from medial malleolus. In this type of injury, focal discontinuity will be seen, and fluid will be interposed between ligament and medial malleolus. Arrowheads point to site of discontinuity. Note that periosteum of medial malleolus and flexor retinaculum (*long arrow*) are intact. P = posterior tibial tendon, D = flexor digitorum longus tendon.
C, Entire medial fascial sleeve—consisting of superficial deltoid origin (*short arrow*), periosteum of medial malleolus (*arrowheads*), and flexor retinaculum (*long arrow*)—has been detached from underlying medial malleolus. P = posterior tibial tendon, D = digitorum longus tendon.

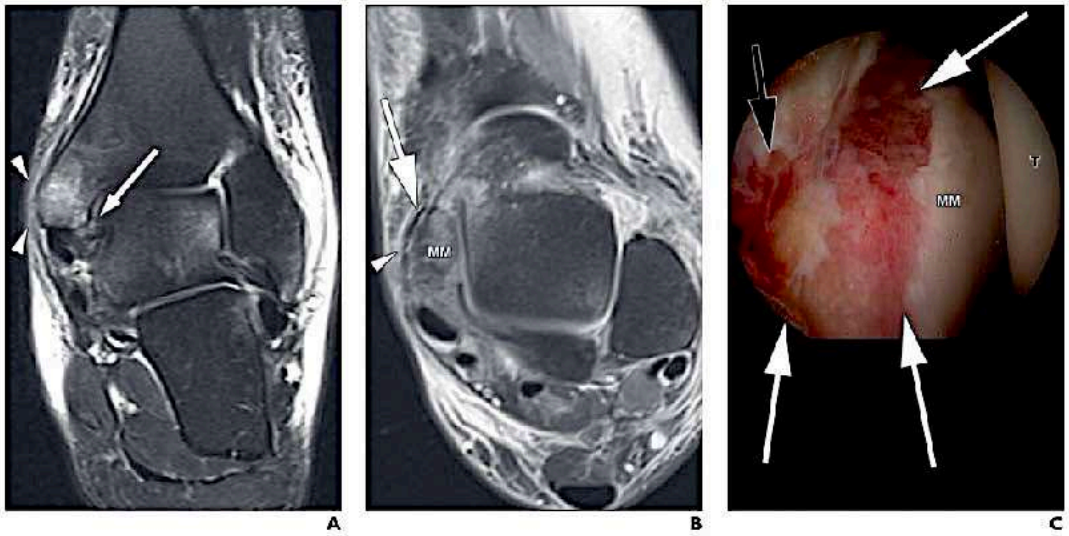

Fig. 4—25-year-old man with multiple acute ligament tears due to twisting injury. Tears of deep and superficial deltoid ligaments were diagnosed on MRI and were confirmed at arthroscopic and open surgery.
A, Coronal T2-weighted fat-suppressed MR image shows midsubstance tear of deep deltoid ligament (*arrow*). Fibers are poorly defined and discontinuous. Edema is evident at origin of superficial deltoid ligament (*arrowheads*), but tear is not distinctly seen.
B, Axial proton density–weighted fat-suppressed image shows origin of superficial deltoid ligament (*arrow*) is detached from medial malleolus (MM). There is thin line of high-signal-intensity fluid separating ligament from medial malleolus. More posteriorly, focal discontinuity of ligament (*arrowhead*) is visible. Medial periosteum appears thickened and shows mildly increased signal intensity but does not appear completely detached. It was adherent to medial malleolus at time of surgery.
C, Arthroscopic image of medial ankle shows denudation (*white arrows*) of medial malleolus (MM) at site of origin of superficial deltoid ligament. Black arrow points to torn ligament fibers. T = talus.

RETOUR MENU

Rétinaculum des fléch. épaissi et hypervx

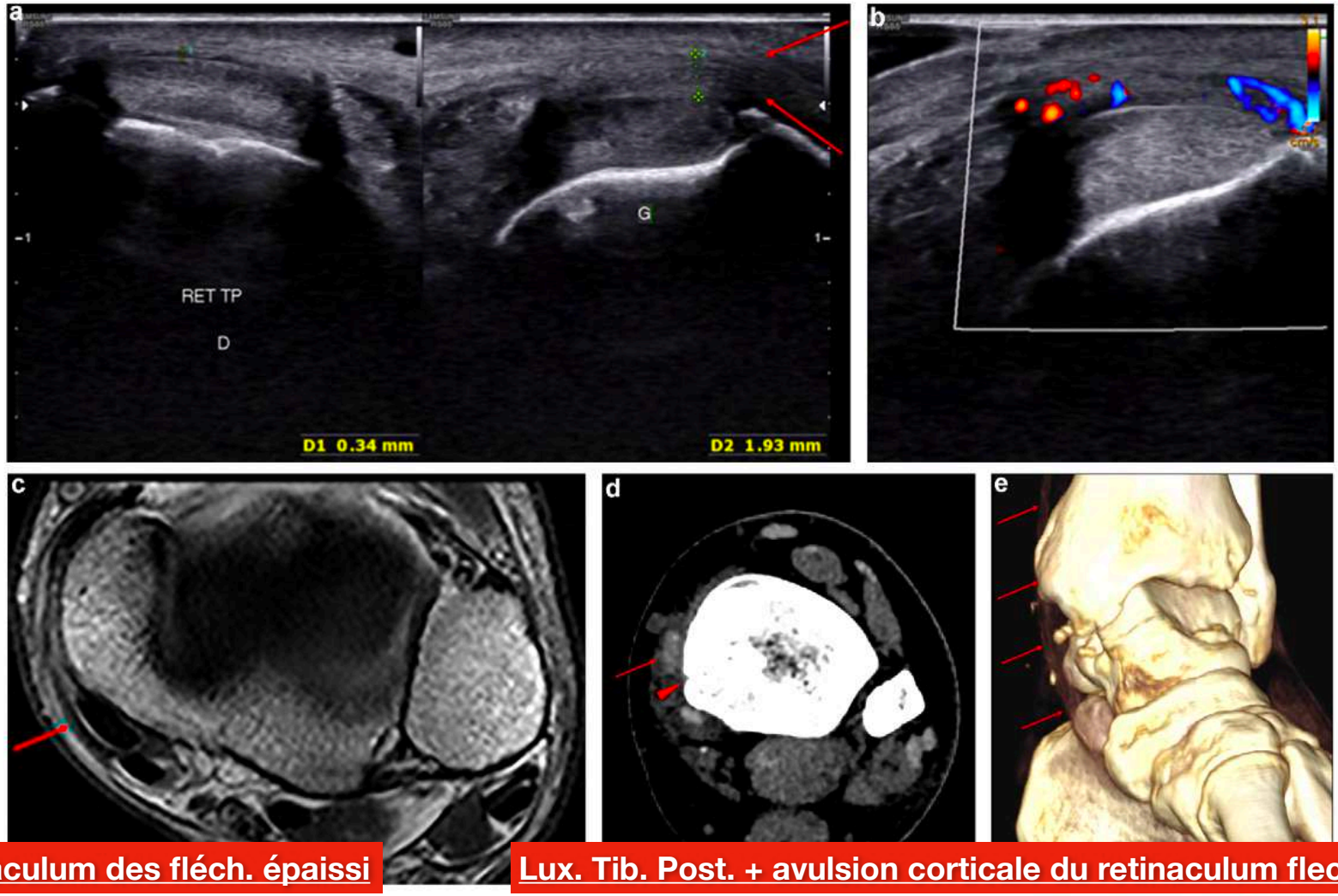

Retinaculum des fléch. épaissi

Lux. Tib. Post. + avulsion corticale du retinaculum flech.

Figure 12. Antécédent d'entorse latérale il y a quelques mois avec douleurs malléolaires internes persistantes depuis. a, b : Coupes échographiques centrées sur le tendon tibial postérieur et le rétinaculum des fléchisseurs qui apparaît épaissi (flèches) par rapport au côté controlatéral, avec nette hyperhémie en doppler couleur. c : Correspondance en IRM séquence T2 en coupe axiale. Il peut exister au maximum une luxation antérieure du tendon tibial postérieur avec arrachement du rétinaculum. d, e : Patient différent, TDM en coupes axiale avec reconstruction 3D. Arrachement cortico-périosté signant l'avulsion du rétinaculum des fléchisseurs (tête de flèche) avec luxation du tendon tibial postérieur en avant de la malléole médiale (flèches).

RETOUR MENU

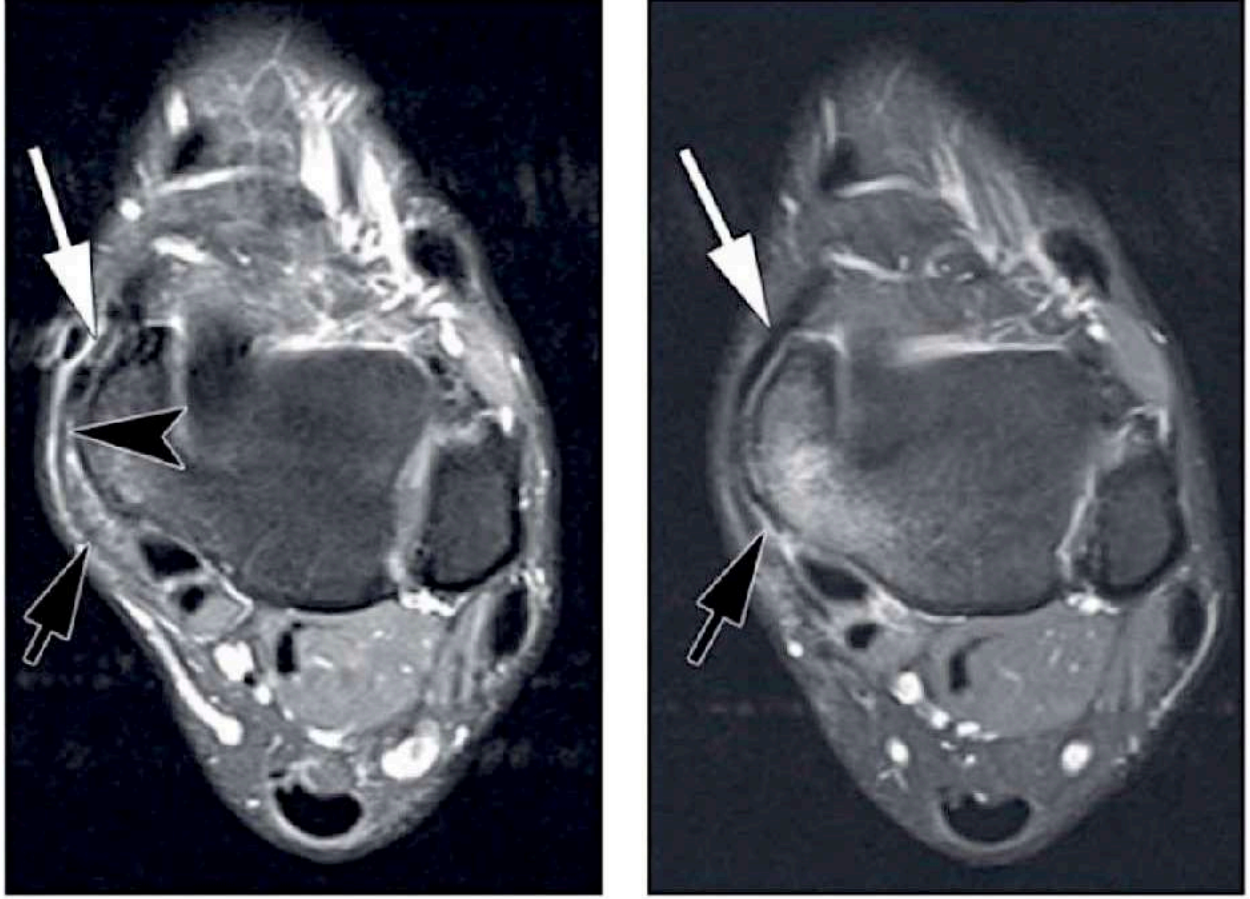

Fig. 5—25-year-old woman who presented with complaint of chronic ankle instability. Initial MRI showed tear of superficial deltoid ligament at its origin, which was not recognized prospectively. She underwent open lateral ligament reconstruction; however, after reconstruction, she complained of ongoing instability. Injury of superficial deltoid ligament was recognized on repeat MRI 18 months later. Superficial deltoid ligament tear and intact deep deltoid ligament were confirmed at second surgery.

A, Axial proton density–weighted fat-suppressed image obtained before lateral ankle reconstruction shows fluid-signal-intensity line between medial malleolus and overlying low-signal-intensity fibrous structures. This sign indicates stripping of origin of superficial deltoid ligament (*white arrow*), periosteum (*arrowhead*), and flexor retinaculum (*black arrow*). Superficial deltoid origin and flexor retinaculum are both continuous with periosteum of medial malleolus, and severe twisting injuries may detach all three structures from medial malleolus.

B, Axial proton density–weighted fat-suppressed image obtained 18 months after **A** when patient returned with complaint of ongoing instability and was included in study cohort. Medial fascial sleeve—consisting of torn deltoid ligament (*white arrow*), periosteum, and flexor retinaculum (*black arrow*)—is thickened compared with **A** and shows no healing to underlying malleolus. Line of fluid separating medial malleolus from medial fascial sleeve persists. Ankle instability resolved after suture repair of superficial deltoid ligament origin.

RETOUR MENU

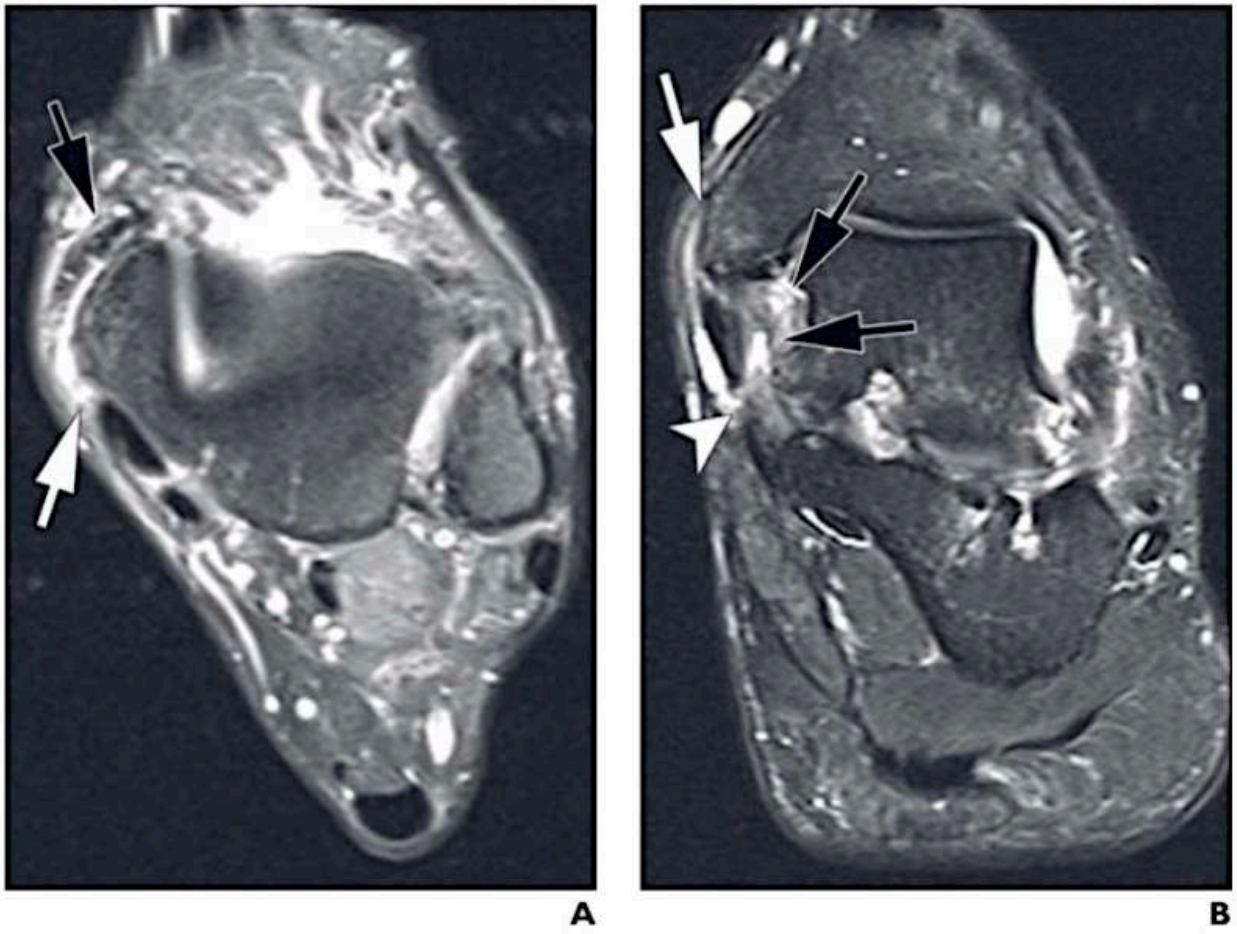

Fig. 6—51-year-old man who presented for evaluation of valgus hindfoot. MRI showed tears of superficial deltoid ligament origin, midsubstance tibiocalcaneal ligament, and flexor retinaculum.
A, Axial proton density–weighted fat-suppressed image shows separation of superficial deltoid ligament (*black arrow*) and flexor retinaculum (*white arrow*).
B, Coronal T2-weighted fat-suppressed image shows detachment of superficial deltoid ligament from medial malleolus (*white arrow*) and midsubstance tear of tibiocalcaneal ligament (*arrowhead*). Deep deltoid ligament (*black arrows*) is also torn.

RETOUR MENU

Fig. 7—False-positive MRI finding in 24-year-old woman who presented after ankle injury. Subtle changes at origin of superficial deltoid ligament were diagnosed as tear, but arthroscopy showed only mild laxity of ligament. Axial fast spin-echo proton density–weighted image shows small amount of fluid (*arrow*) beneath normal origin of superficial deltoid ligament. Note that ligament attaches slightly more posteriorly (*arrowhead*). This case was most subtle injury diagnosed by radiology team. In retrospect, ligament attachment is normal, and small amount of fluid between medial malleolus and ligament anterior to origin should not be considered significant.

RETOUR MENU

PHYSIOPATHOLOGIE DES ENTORSES MÉDIALES

1. Mécanisme en valgus >> lésion des faisceaux superficiel et profond
   + atteinte possible de l'os, du tendon tibial postérieur et du spring ligt

2. Mécanisme en varus >> lésion du faisceau profond
   = « syndrome d'impaction postéro-médial »
   Sera évoqué au chapitre des conflits de cheville ++

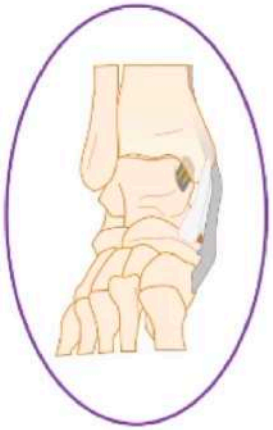

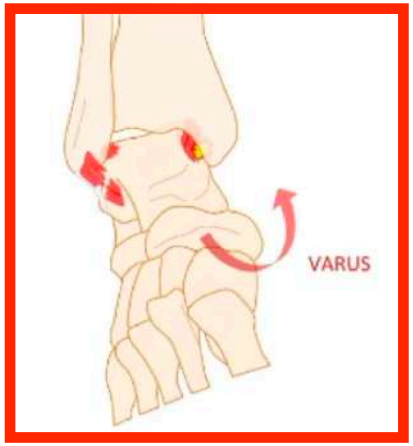

Ligt tibio-talien post. = profond

ATTENTION DONC , CE LIGT S'ANALYSE UNIQUEMENT EN T1 CAR HYPER-T2 PHYSIOLOGIQUE DANS 64 % !!!!!

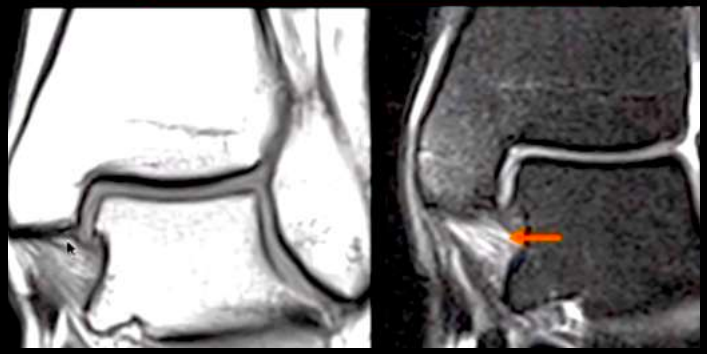

SÉMIOLOGIE DU CONFLIT POSTÉRO-MÉDIAL

➤ Aspect pathologique du faisceau profond du ligament deltoïde >> fibrose
- Perte de la striation en T1 et T2
- Elévation du signal T2 de faible valeur toutefois
- Perte de contenu graisseux en T1 ++
- Hypervascularisation

	Hyper T2	Iso T2	Hypo T2
Homogène	7 %	5 %	5 %
Strié	64 %	17 %	2 %

De Maessener M et al. Surgical Radiol Anat 2018

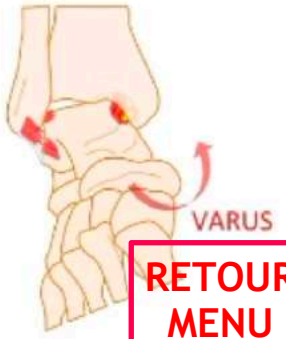

RETOUR MENU

Rupture LCM (fx tibio-talien post) : difficulté -> ARTHRO TDM

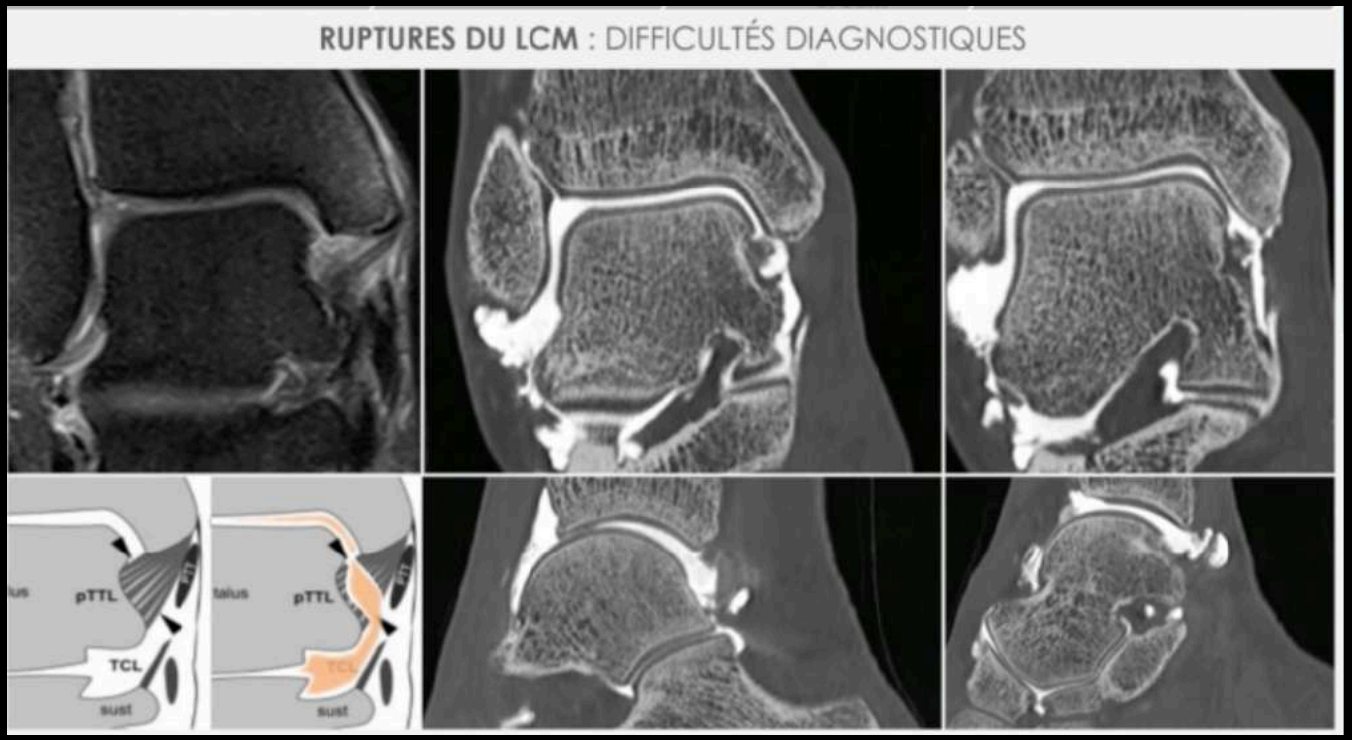

RETOUR MENU

INSTABILITE CHRONIQUE DE CHEVILLE

(20% des entorses de cheville,
surtout si lésion du fx sup. du LTFA)

INSTABILITÉ > 3 mois, après l'entorse

- 20% d'instabilités chroniques
- Impotence fonctionnelle chronique
- Lésions chondrales

→ Traitement chirurgical

Si:

- Récidive d'entorses
- Douleurs persistantes malgré un traitement médical complet **> 3 mois,**
- Décompensation de lésions associées

RETOUR MENU

Surtout si lésion du fx sup. du LTFA qui guérit mal en générale

Instabilité souvent quand lésions se continuent sur le fx inf. LTFA et sur le LCF

Microinestabilité

Vega J, Malagelada F, Dalmau-Pastor M. Ankle microinstability: arthroscopic findings reveal four types of lesions to the anterior talofibular ligament's superior fascicle. Knee Surg Sports Traumatol Arthrosc 2021;29(04):1294–1303

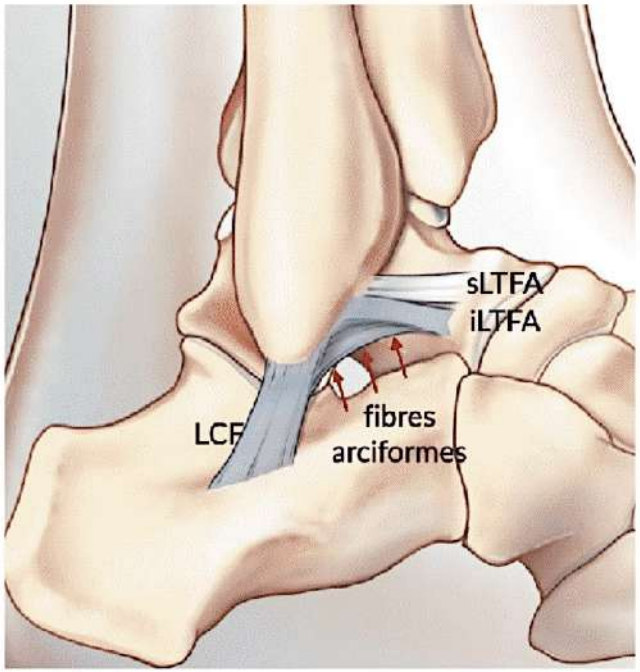

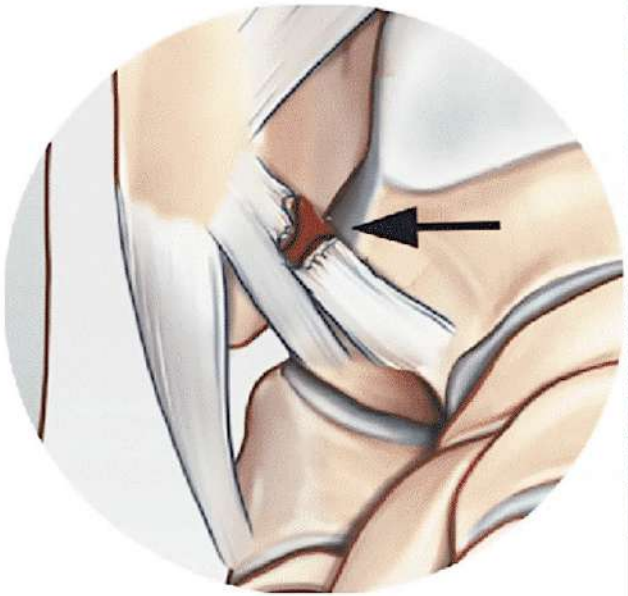

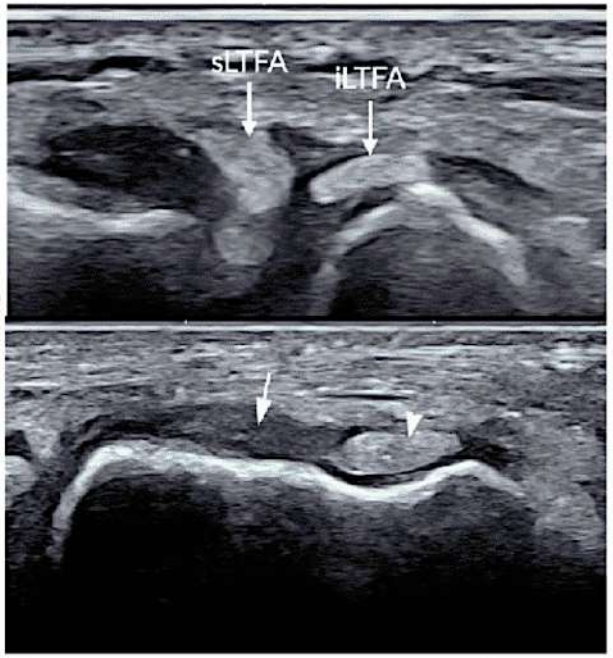

MICROINSTABILITÉ DE LA CHEVILLE

La microinstabilité, causée par une blessure au faisceau supérieur intrarticulaire du LFTA sans capacité de guérison, peut évoluer en instabilité mécanique si des entorses ultérieures touchent le faisceau inférieur du LFTA et le LCF.

RETOUR MENU

IMAGERIE INSTABILITE CHRONIQUE DE CHEVILLE

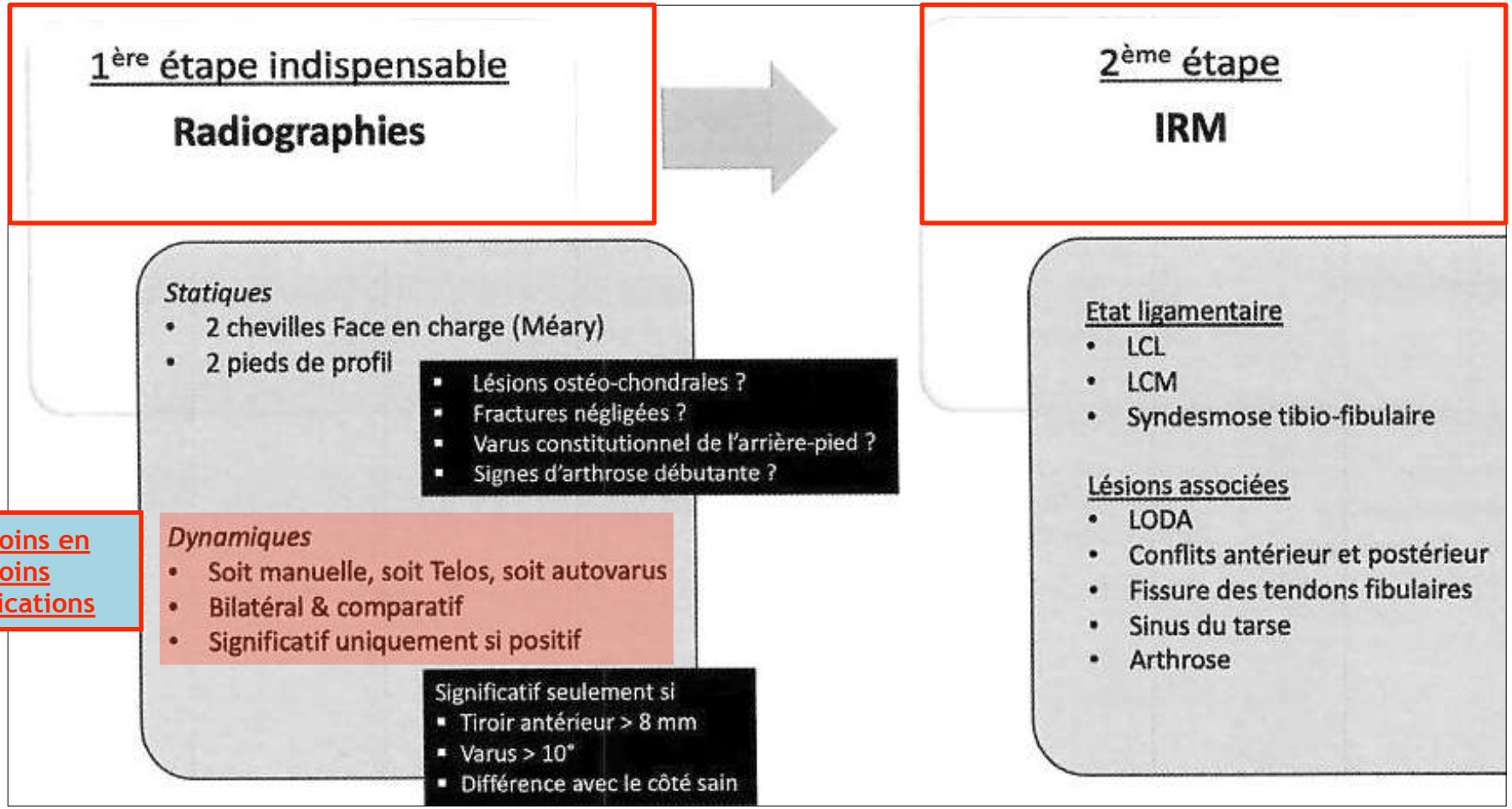

de moins en moins d'indications

RETOUR MENU

INSTABILITE CHRONIQUE DE CHEVILLE

de moins en moins d'indications

Fig. 22 : Clichés dynamiques de cheville de face. Mise en évidence d'une laxité bilatérale prédominant à gauche grâce à un varus forcé manuel.

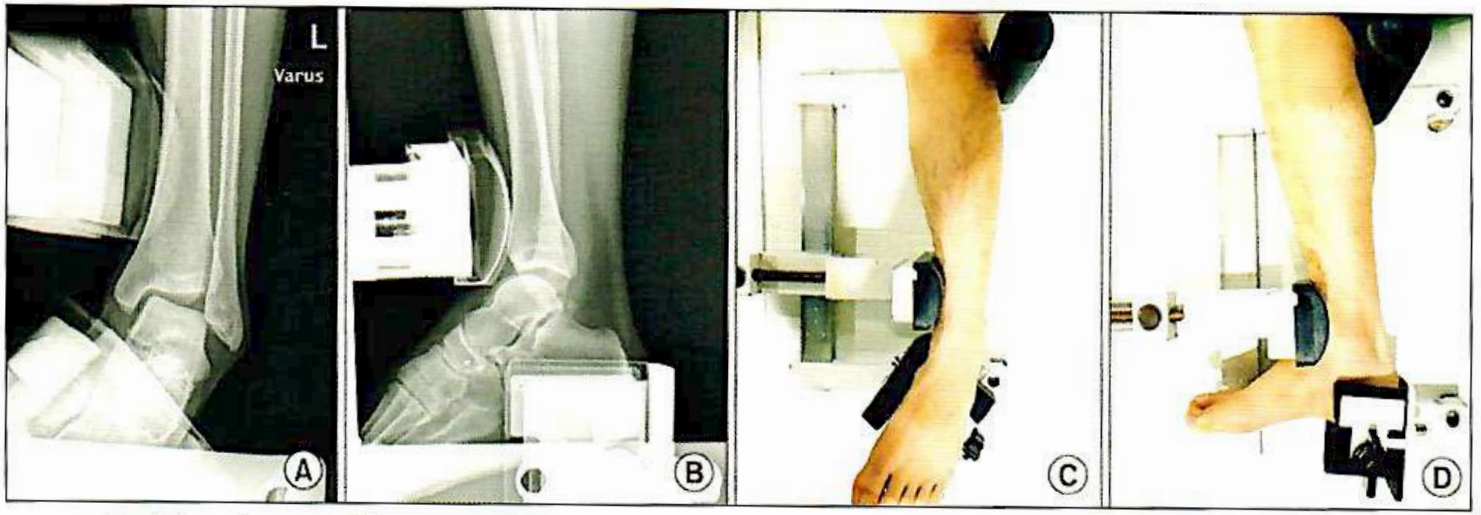

Fig. 23 : Clichés dynamiques avec Telos avec une force appliquée de 20 N. Mise en évidence d'un bâillement tibiotalien latéral et d'un tiroir antérieur.

RETOUR MENU

IRM : CLASSIFICATION DE LA SFA +++

Corrélation IRM – arthroscopie de patients opérés pour une instabilité de cheville

La SFA utilise la classification arthroscopique suivante pour décrire l'état du LTFA [15] :

- *Grade 1 :* ligament distendu mais non rompu,
- *Grade 2 :* désinsertion fibulaire ou talienne du ligament,
- *Grade 3 :* LTFA fin sans résistance au test arthroscopique, avec ou sans tissu cicatriciel,
- *Grade 4 :* tissu cicatriciel sans ligament résiduel ("malléole chauve").

L'objectif de ce chapitre est de faire une corrélation IRM – Arthroscopie de patients opérés pour une instabilité de cheville (fig. 27 à 34).

Fig. 27 : LTFA de grade 2 confirmé à l'arthroscopie.

RETOUR MENU

IRM : CLASSIFICATION DE LA SFA +++

- *Grade 3 :* LTFA fin sans résistance au test arthroscopique, avec ou sans tissu cicatriciel,
- *Grade 4 :* tissu cicatriciel sans ligament résiduel ("malléole chauve").

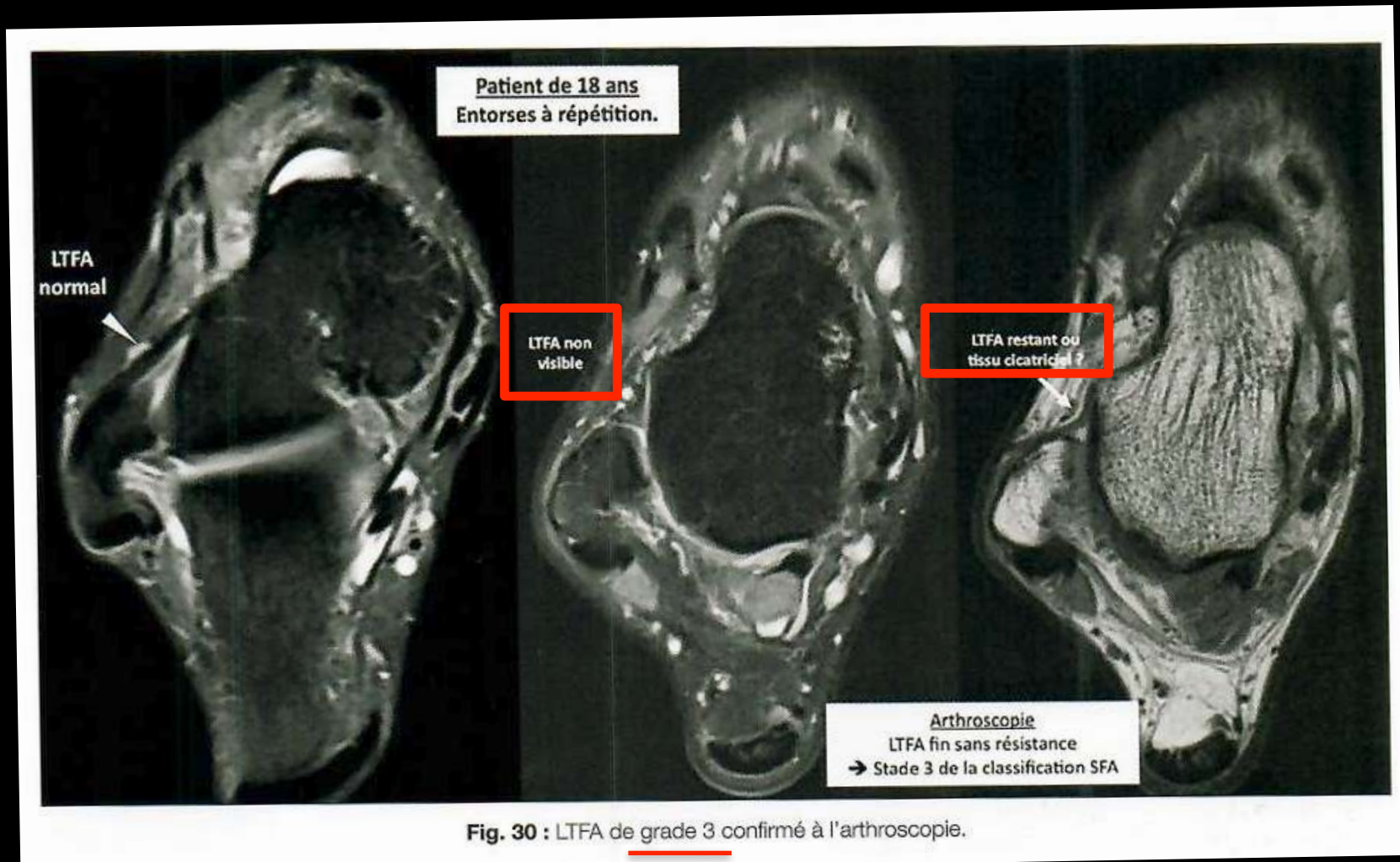

Fig. 30 : LTFA de grade 3 confirmé à l'arthroscopie.

RETOUR MENU

IRM : CLASSIFICATION DE LA SFA +++

- *Grade 3 :* LTFA fin sans résistance au test arthroscopique, avec ou sans tissu cicatriciel,
- *Grade 4 :* tissu cicatriciel sans ligament résiduel ("malléole chauve").

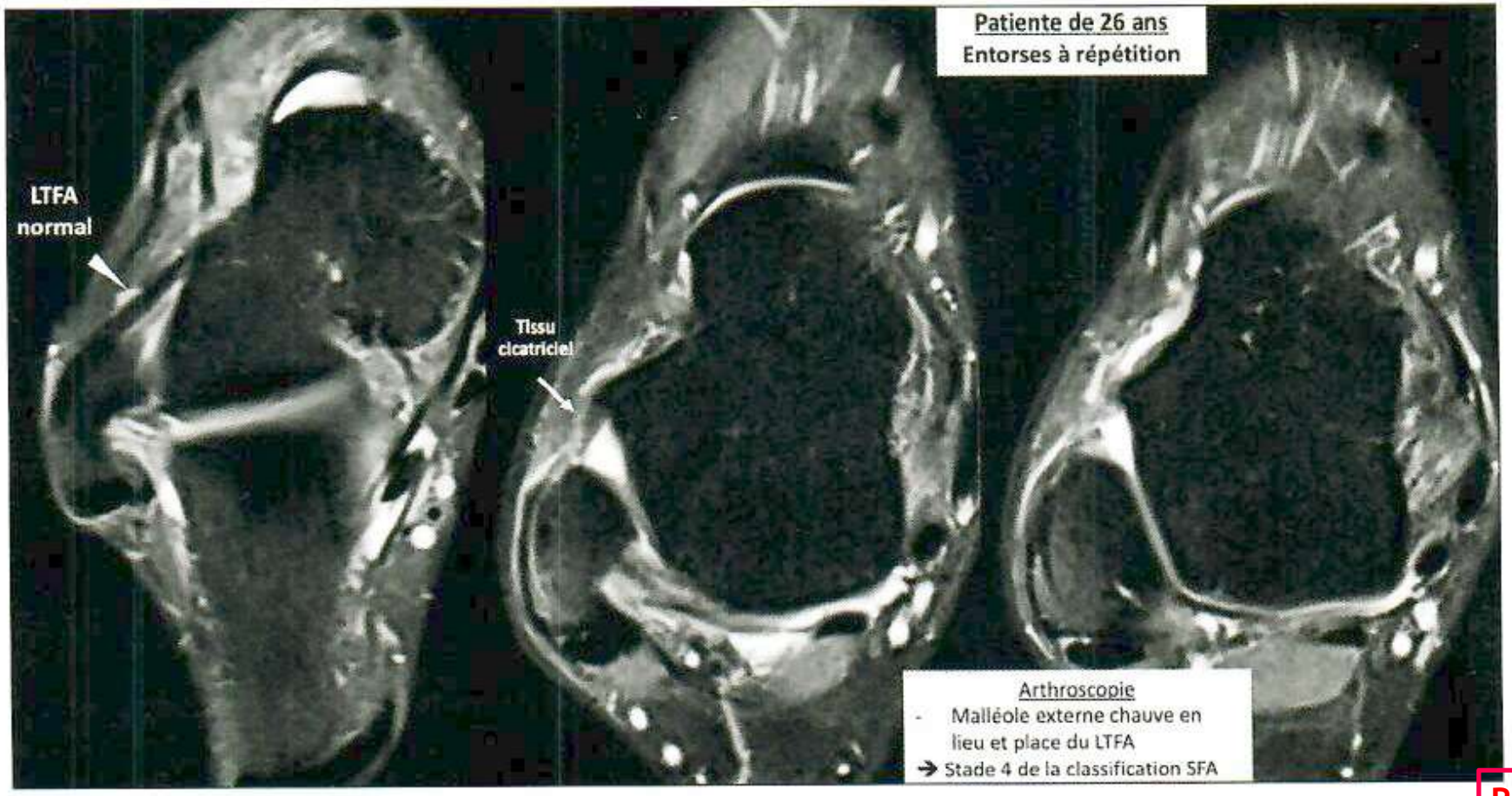

Fig. 33 : LTFA de grade 4 confirmé à l'arthroscopie.

RETOUR MENU

IRM : INSTABILITE CHRONIQUE DE CHEVILLE

Il faut toujours rechercher des lésions associées du LLI , au niveau de l' insertion du ligt tibio-talien antérieur sur la malléole interne.
C'est la lésion « en livre ouvert »

= 40 % des instabilités latérale chronique de cheville

-> instabilité rotatoire

RETOUR MENU

Lésions associées

A chercher en IRM

Lésions associées

- LODA
- Conflits antérieur et postérieur
- Fissure des tendons fibulaires
- Sinus du tarse
- Arthrose

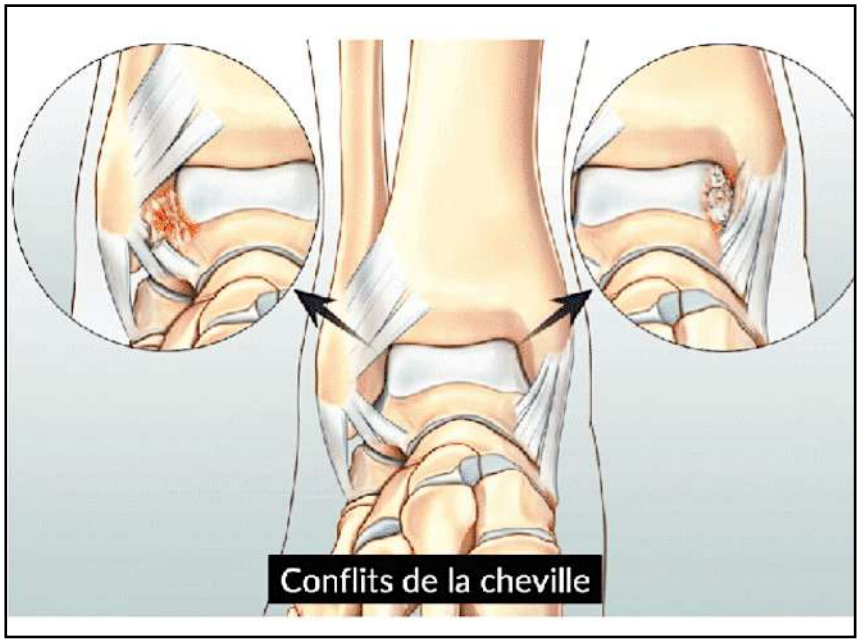

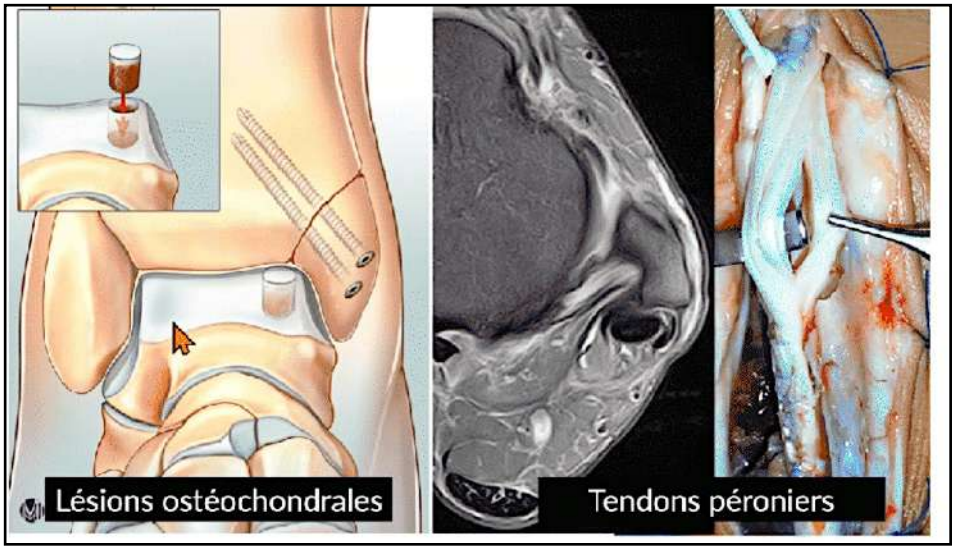

RETOUR MENU

Instabilité rotationnelle

Crim J. Medial-sided ankle pain: deltoid ligament and beyond. Magn Reson Imaging Clin N Am 2017;25(01):63–77

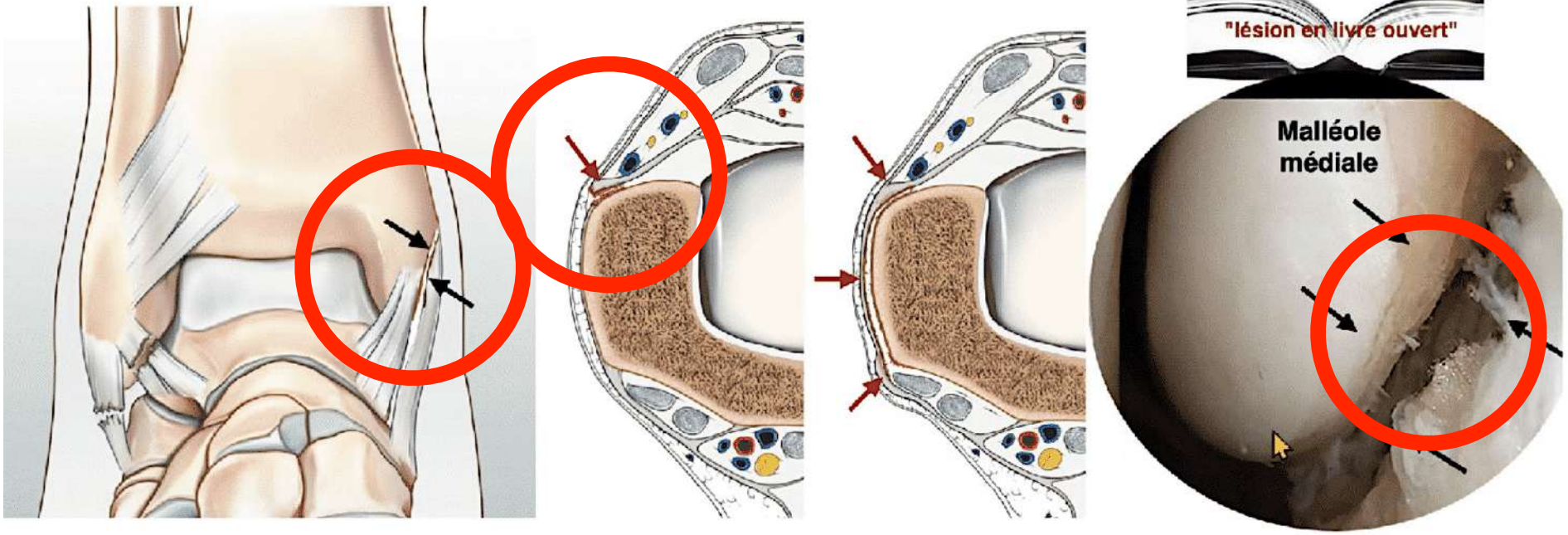

INSTABILITÉ ROTATIONNELLE CHEVILLE

Jusqu'à 40% des patients présentant des lésions du complexe ligamentaire latéral ont des lésions partielles du composant antérieur du ligament deltoïde, impliquées dans l'instabilité rotationnelle de la cheville (IRC)

RETOUR MENU

Il existe 2 TECHNIQUES CHIRURGICALES

INSTABILITÉ LATÉRALE CHRONIQUE

- 1) RÉPARATIONS

Technique de Broström: direct suture repair
Technique de Karlsson: reattaching the ATF
Technique de Gould or Broström modifiée:

= Blanchet Saragaglia

- 2) RECONSTRUCTIONS

Soit RECONSTRUCTION NON-ANATOMIQUE = Castaing avec CF

Soit RECONSTRUCTION ANATOMIQUE

RETOUR MENU

• 1) RÉPARATIONS

- Lésions récentes

= Blanchet Saragaglia

= Bostrom

- Suture (Bostrom)
- Réinsertions / Ancres
- Renforts
  - Lambeau périosté fibulaire (Roy Camille/patient jeune
  - Ligament frondiforme (Blanchet Saragaglia)

des extenseurs. Cette intervention est connue outre atlantique sous le terme de Broström et Gould, et en France sous le terme de ligamentoplastie de Blanchet modifié. En effet, Dominique Saragaglia a

Gould or Broström modifiée
Technique de référence

TECHNIQUES DE RÉPARATION ANATOMIQUE

(A) **Technique de Broström:** direct suture repair by overlapping the midsubstance of injured ATFL and CFL ligament ends
(B) **Technique de Karlsson**: reattaching the ATFL and CFL in their anatomic position in the distal fibula.
(C) **Technique de Gould or Broström modifiée:** suturing the ATFL and CFL reinforced with the extensor retinaculum to the fibula

= Blanchet Saragaglia

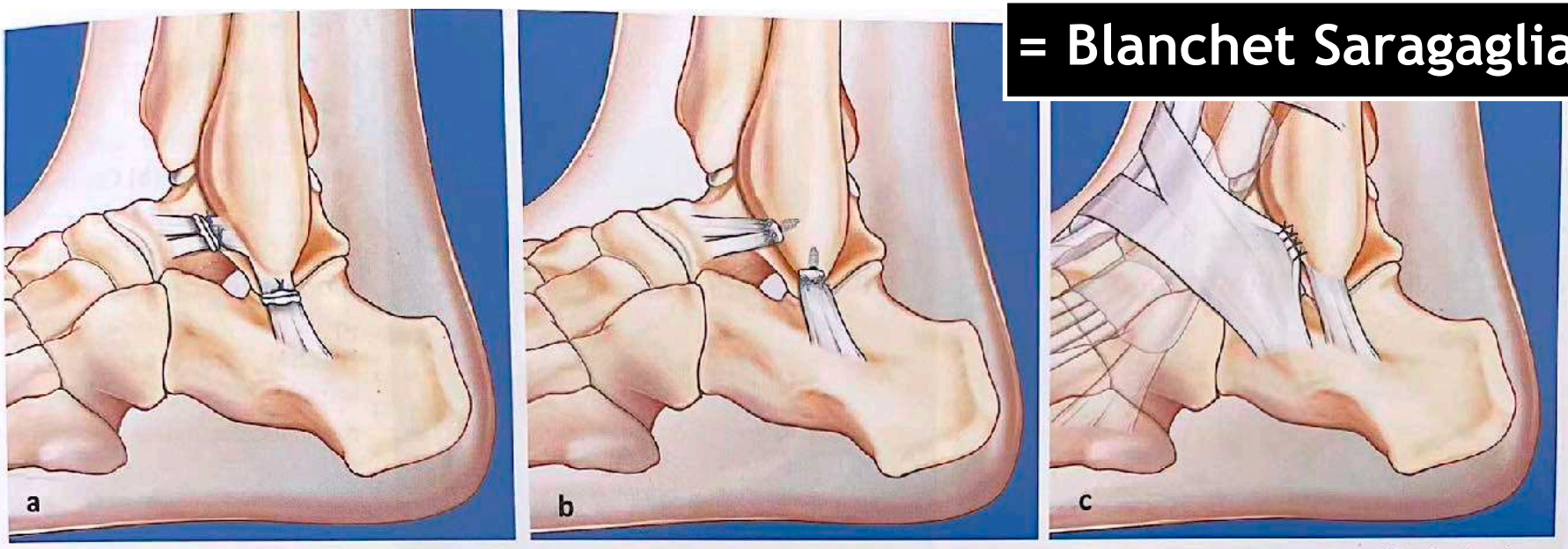

Figure 17.1 : Illustrations des techniques de réparation anatomique les plus fréquemment utilisées pour l'instabilité latérale chronique de la cheville. **(a)** Réparation anatomique de Broström, consistant à superposer et à suturer directement les extrémités des ligaments LTFA et LCF. **(b)** Modification de Karlsson avec réinsertion des extrémités des ligaments LTFA et LCF sur l'insertion anatomique de la malléole fibulaire, utilisant des ancres trans-osseuses. **(c)** Technique de Gould, ou Broström modifiée (technique actuelle de choix pour l'instabilité latérale chronique de la cheville), qui comprend la suture directe du LTFA et du LCF et leur renforcement avec le ligament frondiforme inséré sur la fibula.

RETOUR MENU

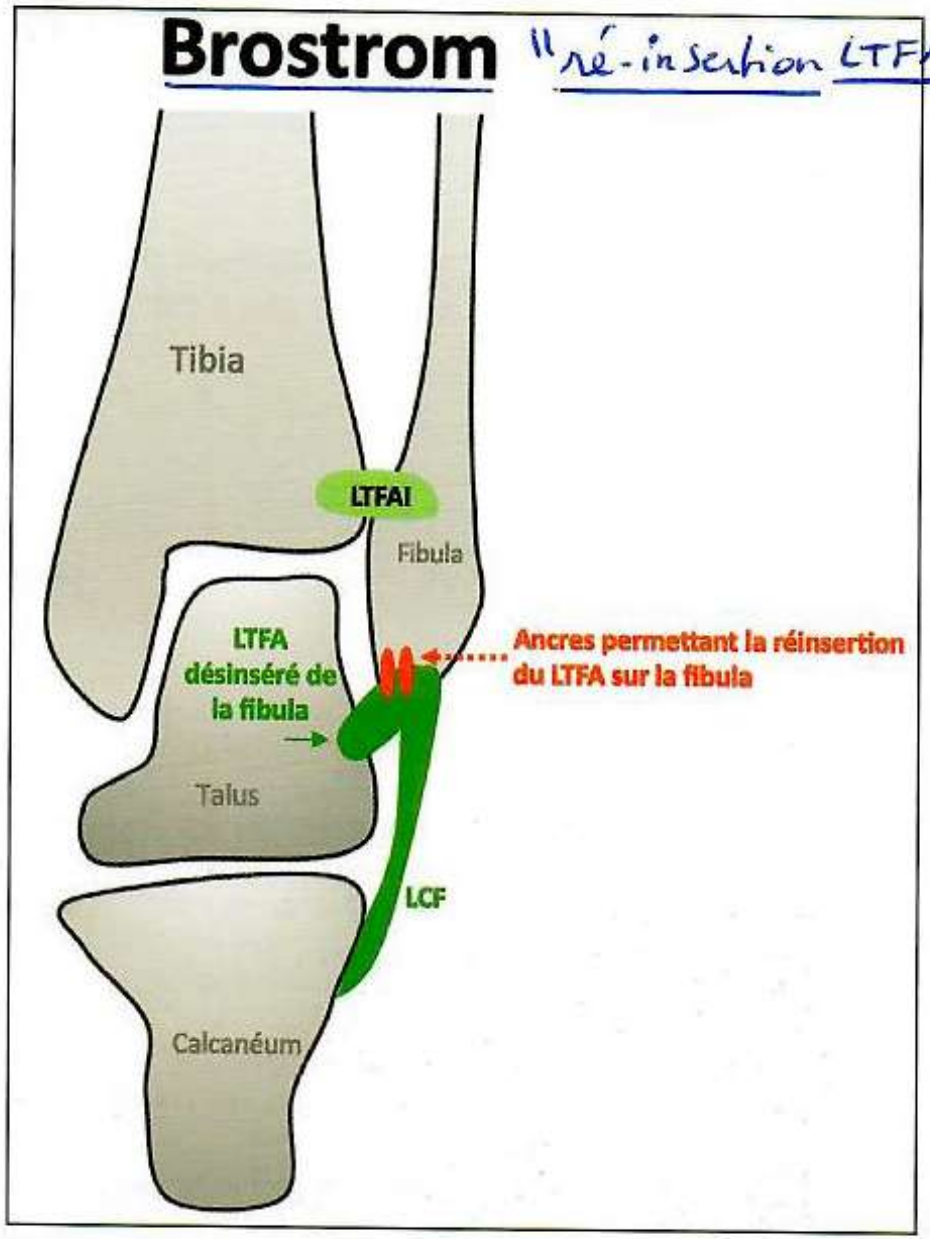

Fig. 35 : Technique chirurgicale de Brostrom. *Remerciements au Dr Marc Elkaïm.*

RETOUR MENU

= Blanchet Saragaglia

ILC - Traitement chirurgical

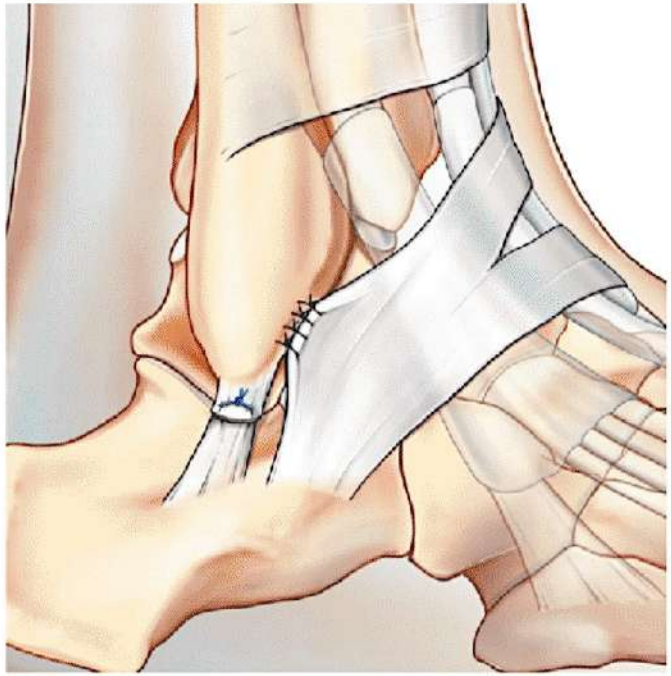

Umans H, Cerezal L, Linklater J, Fritz J. Postoperative MRI of the Ankle and Foot. Magn Reson Imaging Clin N Am. 2022 Nov;30(4):733-755

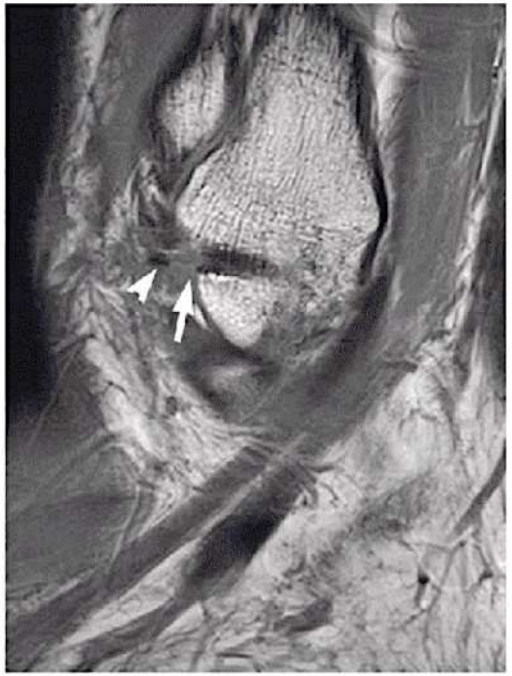

TECHNIQUES DE RÉPARATION ANATOMIQUE

La **technique modifiée de Broström ou de Gould** est la **référence dans le traitement de l'ILC**. Les images IRM montrent des aspects post-opératoires normaux après réattachement du LFTA avec une ancre et renforcement de la réparation avec le rétinaculum extenseur à la fibula

RETOUR MENU

= Blanchet Saragaglia

Figure 17.2 : Joueur de football professionnel souffrant d'instabilité latérale chronique de la cheville et traité avec la technique de Gould (Broström modifiée). Coupe IRM axiale en densité de proton avec suppression de graisse, à 12 mois postopératoires, montrant un LTFA complètement cicatrisé et hypo-intense (flèche). À noter, le renforcement de la réparation avec le ligament frondiforme (tête de flèche).

RETOUR MENU

RECONSTRUCTIONS NON ANATOMIQUES

- Castaing / hémi-Castaing
- Effet ténodèse
- Tendon court fibulaire
- Inconvénients:
  - Affaiblissement tendons fibulaires
  - Modifications biomécaniques
  - Modifications contraintes articulaires
  - Modifications proprioceptives
  - Arthrogène

RECONSTRUCTION NON-ANATOMIQUE = CASTAING

Résultats non satisfaisants donc pas indiqué…

obtenus par les plasties utilisant la totalité du court fibulaire et connues en France sous la dénomination de technique de Castaing.

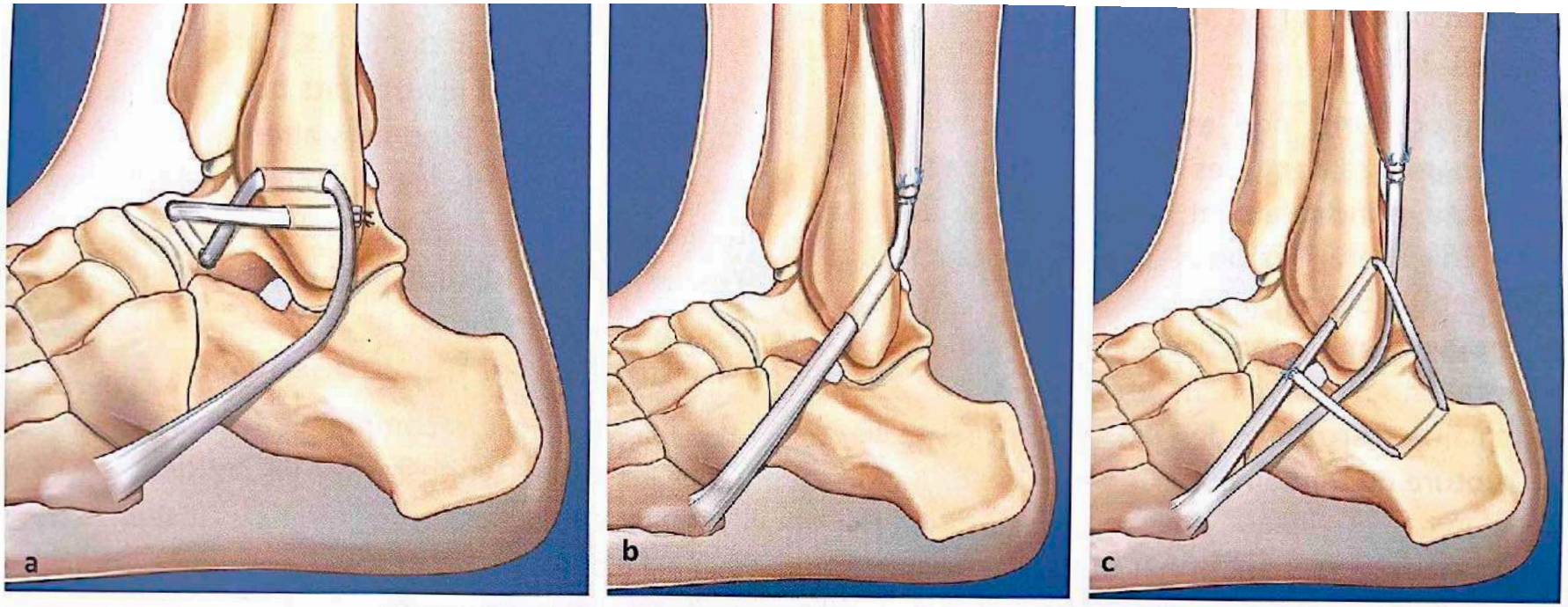

Figure 17.5 : Illustrations des techniques de reconstruction non anatomiques les plus fréquemment utilisées dans le traitement de l'instabilité latérale chronique de la cheville. **(a)** Procédure de Watson–Jones : le tendon du muscle court fibulaire est sectionné à la jonction myotendineuse et redirigé antéropostérieurement à travers la fibula distale pour être fixé au col du talus et revenir à la fibula distale. **(b)** Procédure d'Evans : le tendon du muscle court fibulaire est sectionné à la jonction myotendineuse, passé de façon rétrograde à travers le tunnel fibulaire et suturé à la jonction myotendineuse. **(c)** Procédure de Chrisman–Snook : le tendon court fibulaire est divisé longitudinalement en deux moitiés. Une portion reste attachée à la jonction myotendineuse, et avec l'autre, une boucle tendineuse est créée à travers le calcanéum latéral, la fibula distale, et retour sur le tendon du court fibulaire pour reconstruire le LTFA et le LCF.

MENU

RECONSTRUCTIONS ANATOMIQUES

- Auto-greffe tendineuse
  - Multiples greffons possibles
  - gracilis++, plantaire grêle, fascia lata
- Arthroscopie (essor++)
- Avantage:
  - Solidité
  - Appui avec Air-Cast post-op 1 mois
- Inconvénient
  - Reprise sport dans l'axe à 3 mois et tout sport à 6 mois

Au genou

GUILLO

Dr ROZINTHE

Pour info schéma d Anouk Rozinthe à garder svp

RETOUR MENU

Reconstruction anatomique du LTFA et du LCF
= ligamentoplastie anatomique

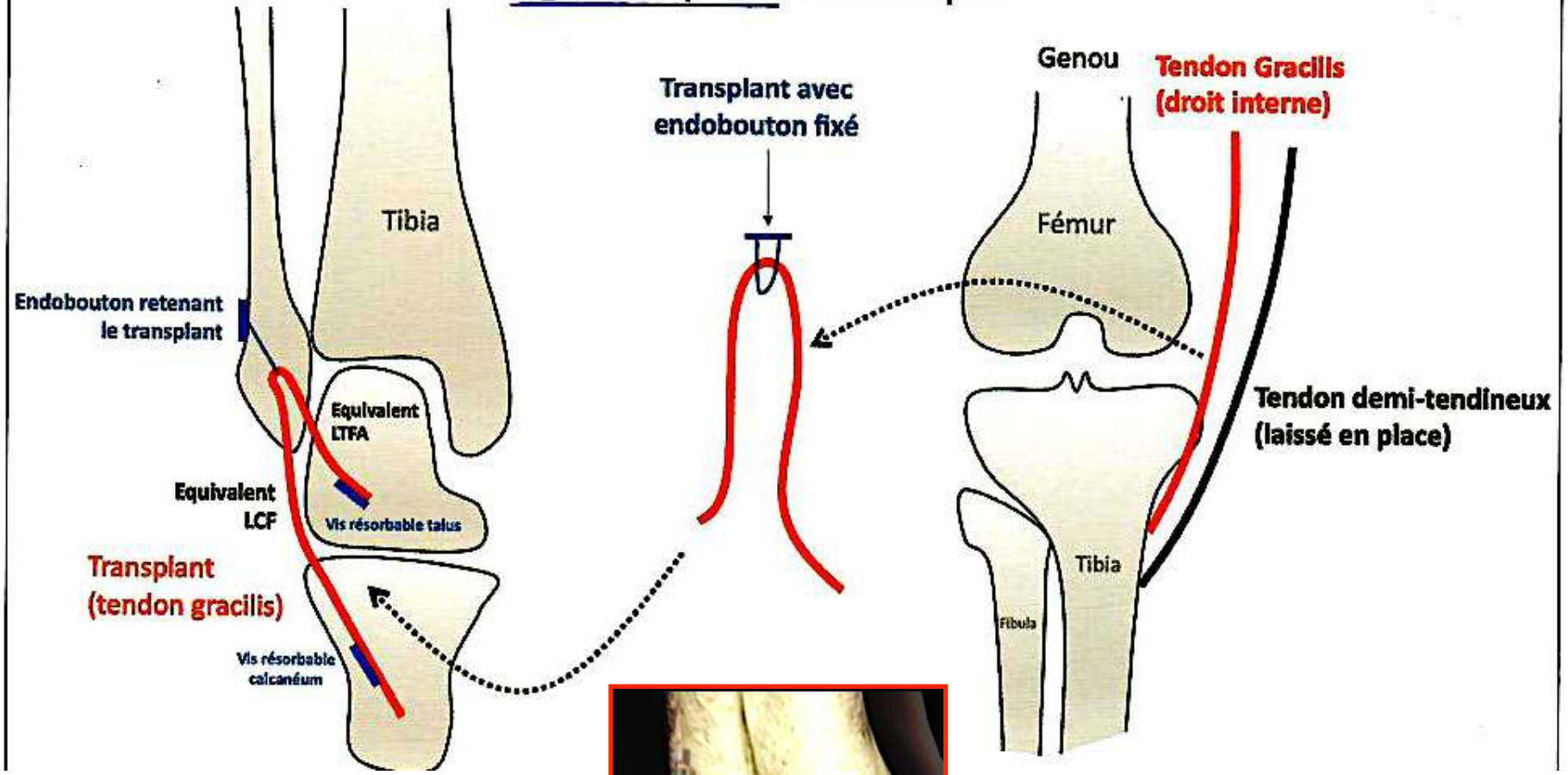

RETOUR MENU

TECHNIQUE DE RECONSTRUCTION ANATOMIQUE ARTHROSCOPIQUE

1) PRISE DU GREFFON

- GRACILIIS

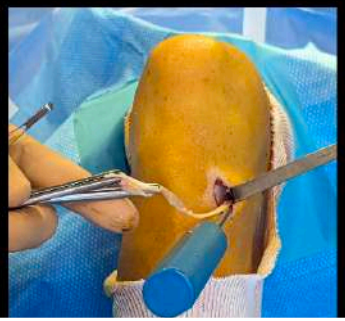

4) TUNNEL TALIEN ARTHROSCOPIQUE

- Broche

4) TUNNELCALCANÉEN PERCUTANÉ

- Broche

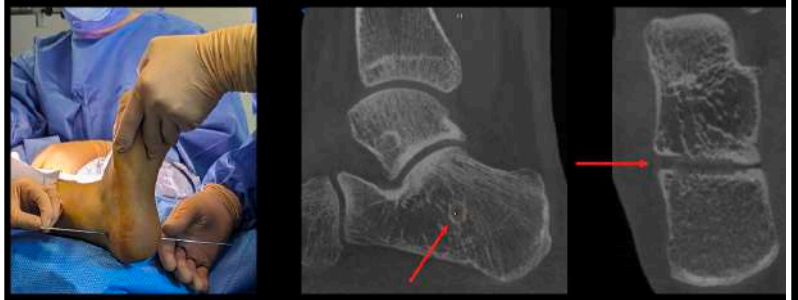

4) TUNNEL FIBULAIRE ARTHROSCOPIQUE

- Broche

6) MISE EN TENSION AVEC L'ENDOBOUTON FIBULAIRE

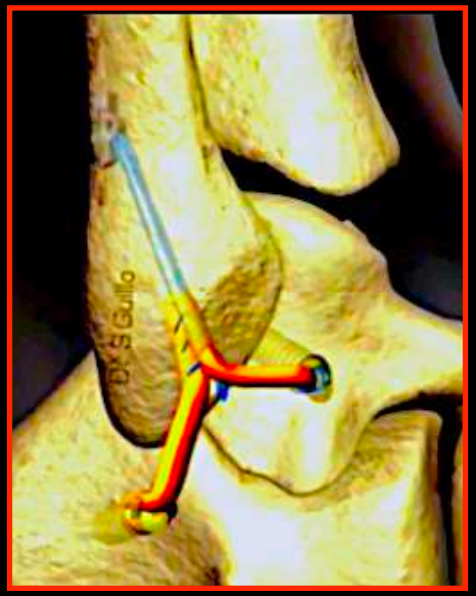

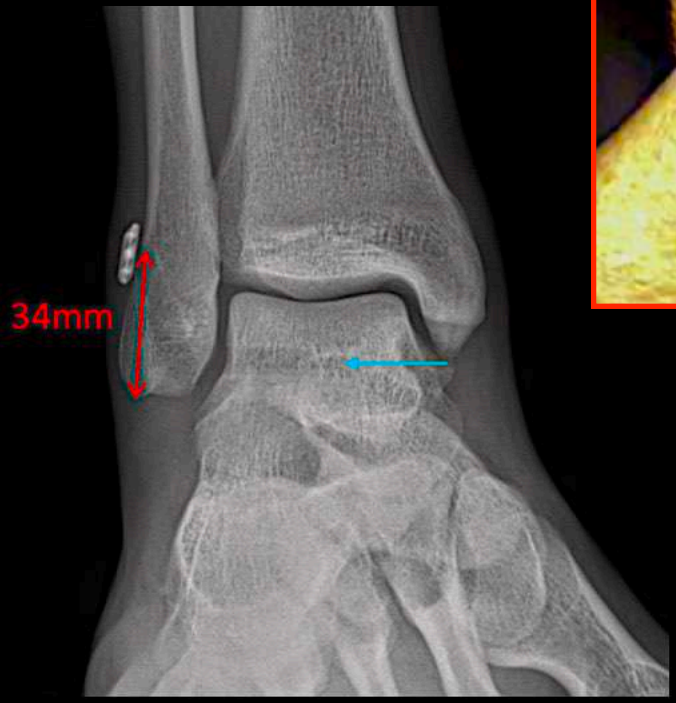

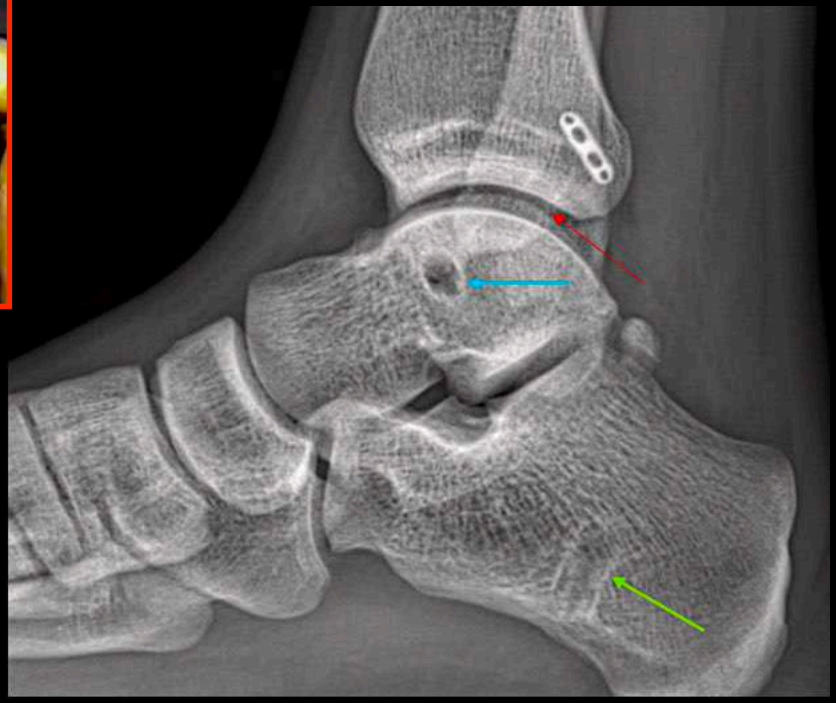

POSITIONNEMENT DES TUNNELS ET DE L'ENDOUBOUTON

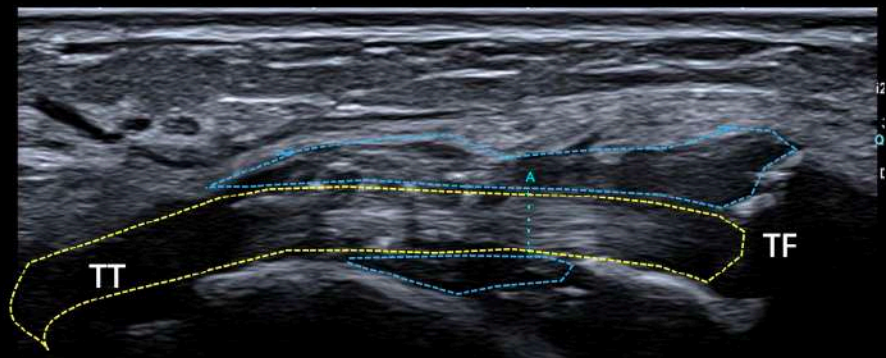

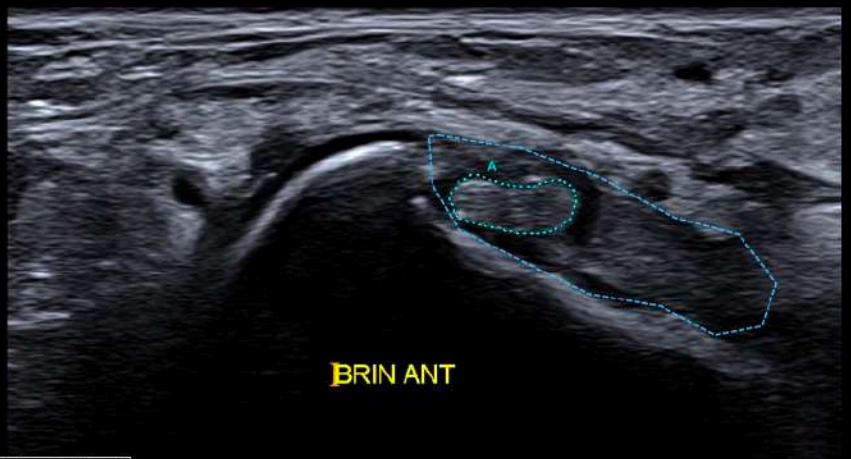

CONTRÔLE POST-OPÉRATOIRE À 3 MOIS D'UNE RECONSTRUCTION ANATOMIQUE AVEC PLANTAIRE GRELE

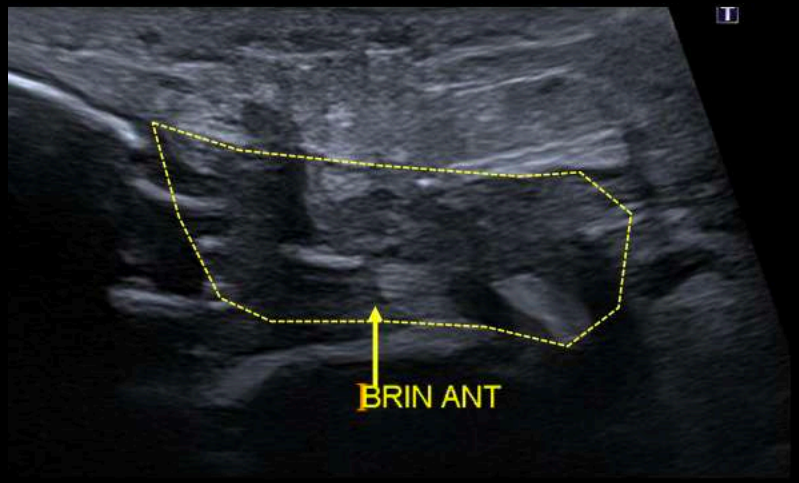

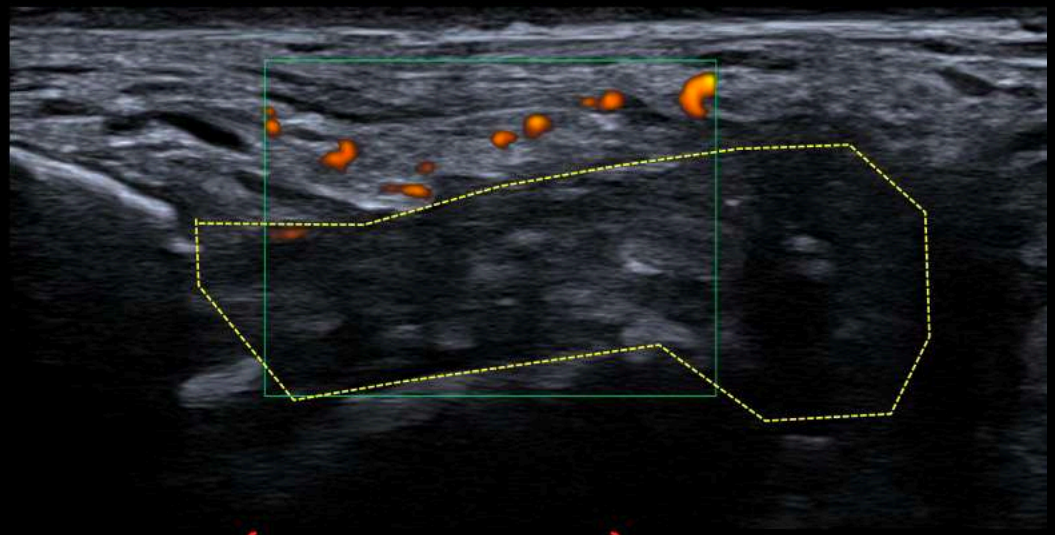

HÉTÉROGÉNÉITÉ DU BRIN ANTÉRIEUR JUSQU'À 1 AN

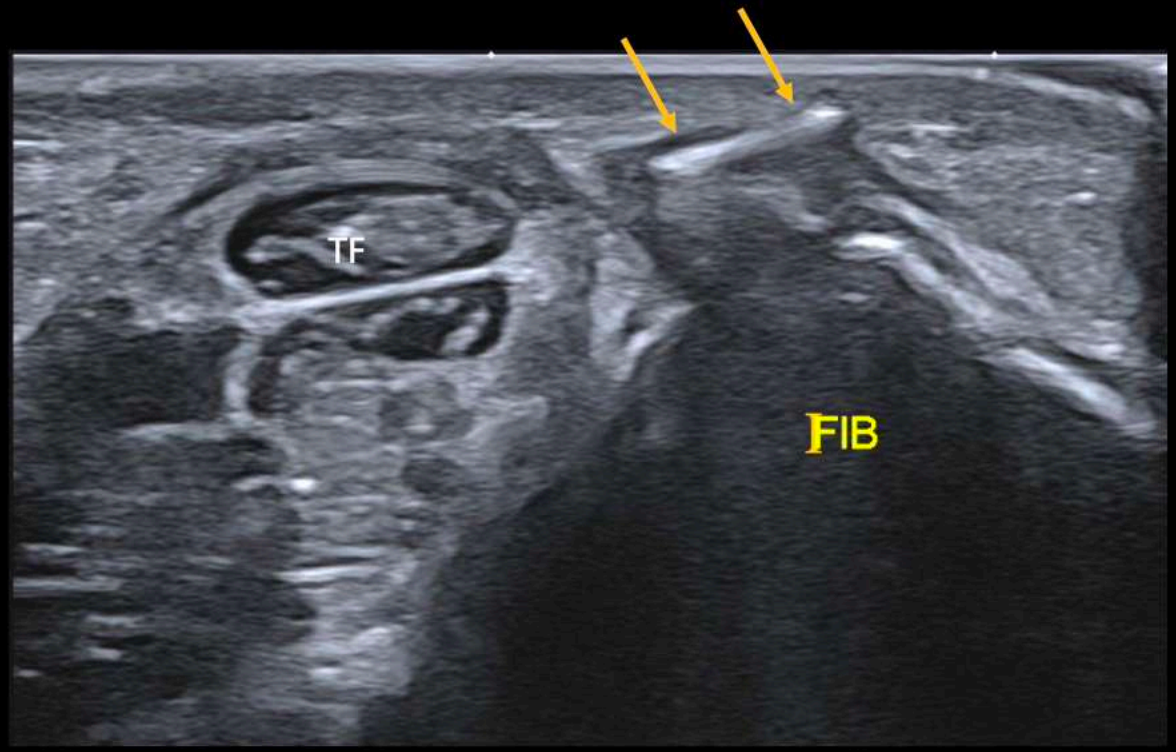

POSITIONNEMENT ENBOUTON

COMPLICATIONS POST-OPÉRATOIRES

- 11%
- Lésions nerveuses
- Endobouton (tendons fibulaires)

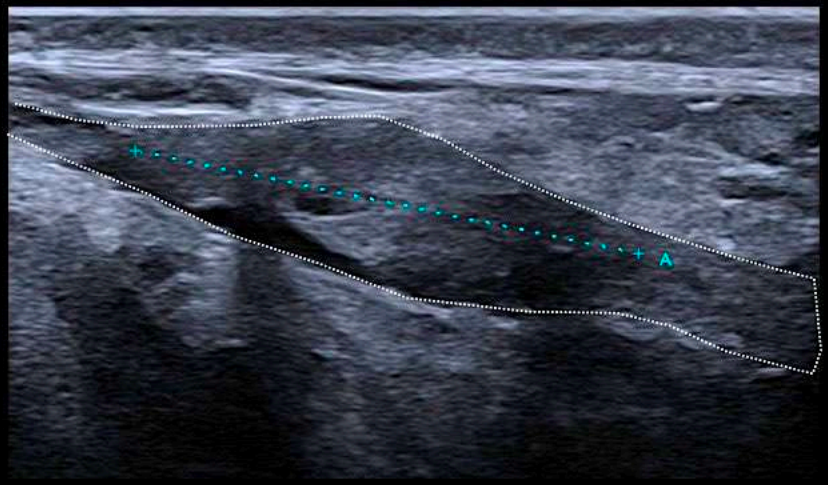

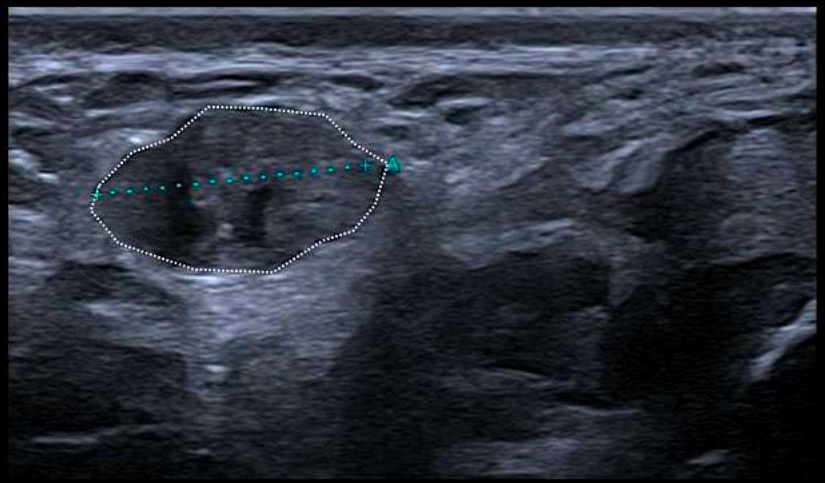

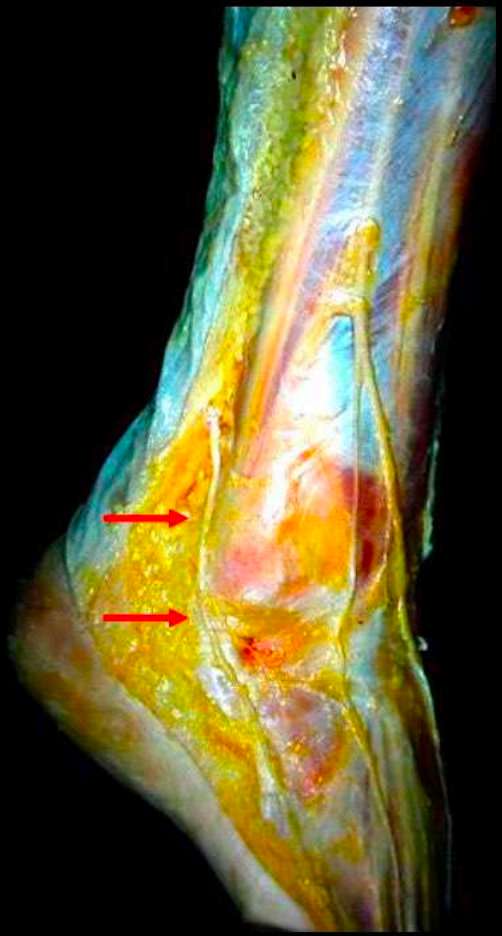

NÉVROME NERF SURAL

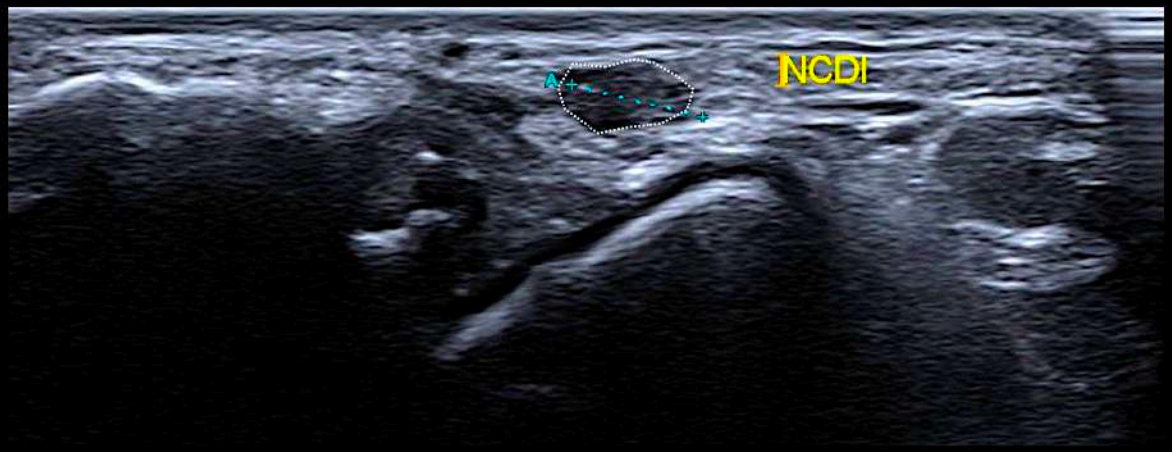

NÉVROME NERF CUTANÉ DORSAL INTERMÉDIAIRE

Au genou

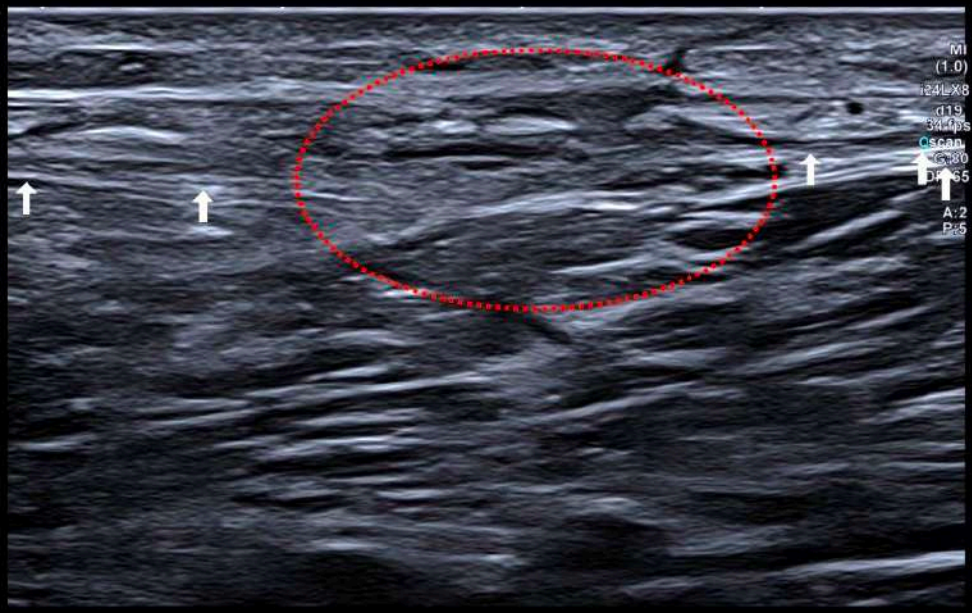

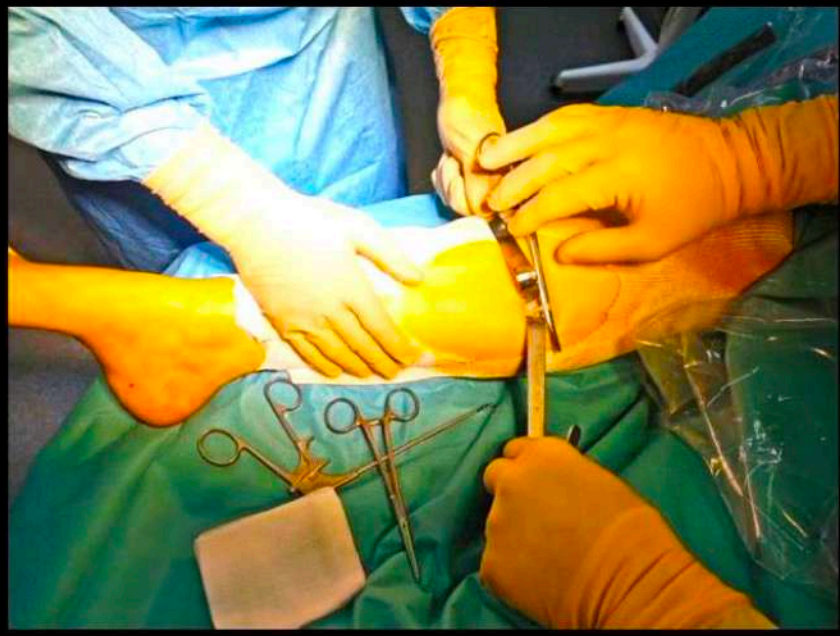

SECTION DU RAMEAU SUBSARTORIAL DU NERF SAPHÈNE

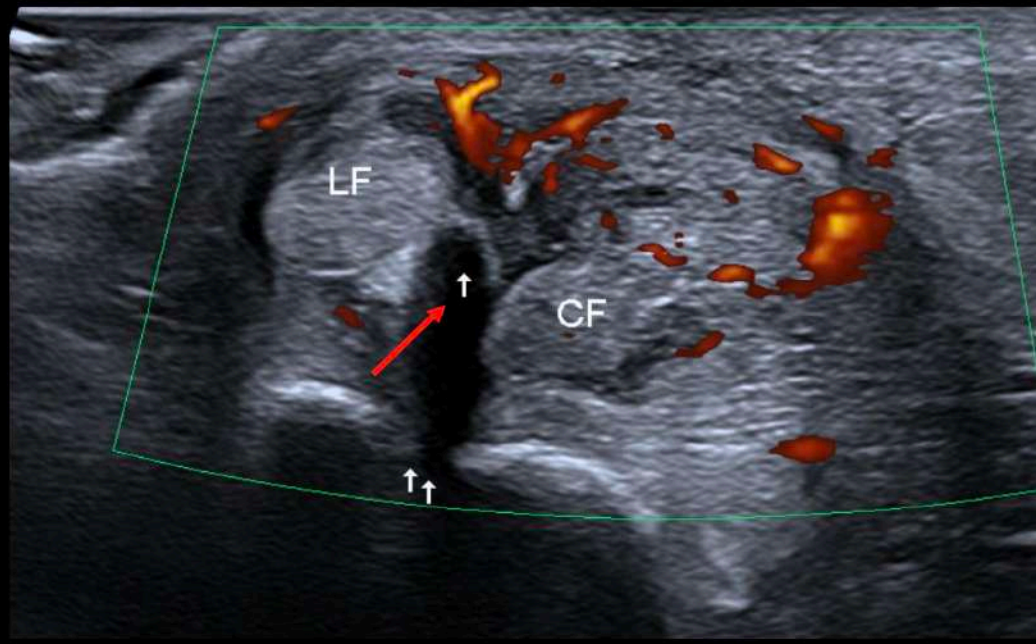

TÉNOSYNOVITE DES FIBULAIRES SUR TRAJET INTERTENDINEUX DE L'ENDOBOUTON

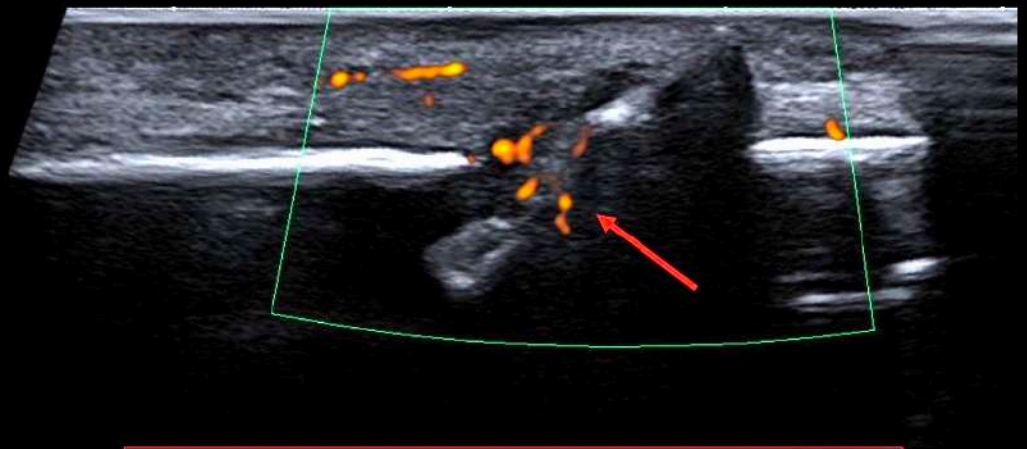

INCARCÉRATION DOULOUREUSE
DE L'ENDOBOUTON DANS LE TUNNEL FIBULAIRE

Reconstruction anatomique avec greffes tendineuses

L'indication principale pour une reconstruction anatomique avec greffe tendineuse ou ligamentoplastie est l'absence de résidu ligamentaire suffisant, ce qui rend la réparation directe impossible [22,23]. Parmi les autres indications de la ligamentoplastie, on compte l'échec d'une réparation primaire, les patients présentant un indice de masse corporelle élevé, les athlètes ou les patients ayant des exigences fonctionnelles importantes, ainsi que les patients souffrant de laxité ligamentaire généralisée [22,23]. Bien que différentes autogreffes puissent être utilisées, le tendon du court fibulaire est le plus fréquemment choisi **(fig 17.4)**. Les allogreffes sont souvent préférées pour raccourcir les temps chirurgicaux et éviter la morbidité au site donneur.

Des tunnels sont percés dans la fibula, le col du talus et le calcanéus pour passer la greffe, qui est fixée avec différents systèmes pour reproduire le parcours anatomique du LTFA et du LCF.

RETOUR MENU

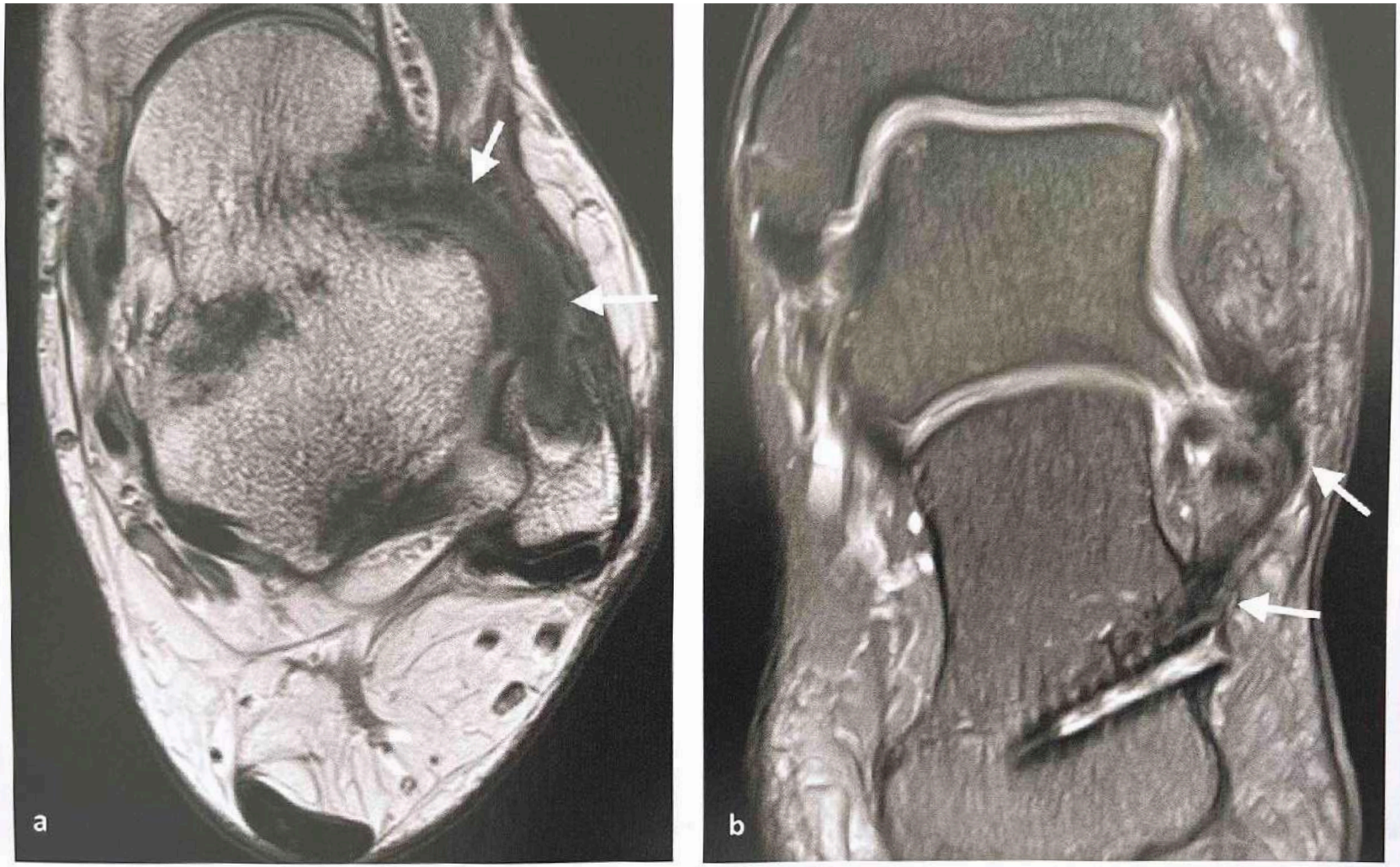

Figure 17.6 : L'instabilité latérale chronique de la cheville a été traitée avec la technique de Chrisman-Snook. **(a,b)** Coupes IRM axiale T1 et coronale en densité de proton avec suppression de graisse montrant l'aspect normal du greffon et des fixations osseuses de la reconstruction non anatomique du LTFA et du LCF avec une autogreffe du tendon court fibulaire (flèches).

RETOUR MENU

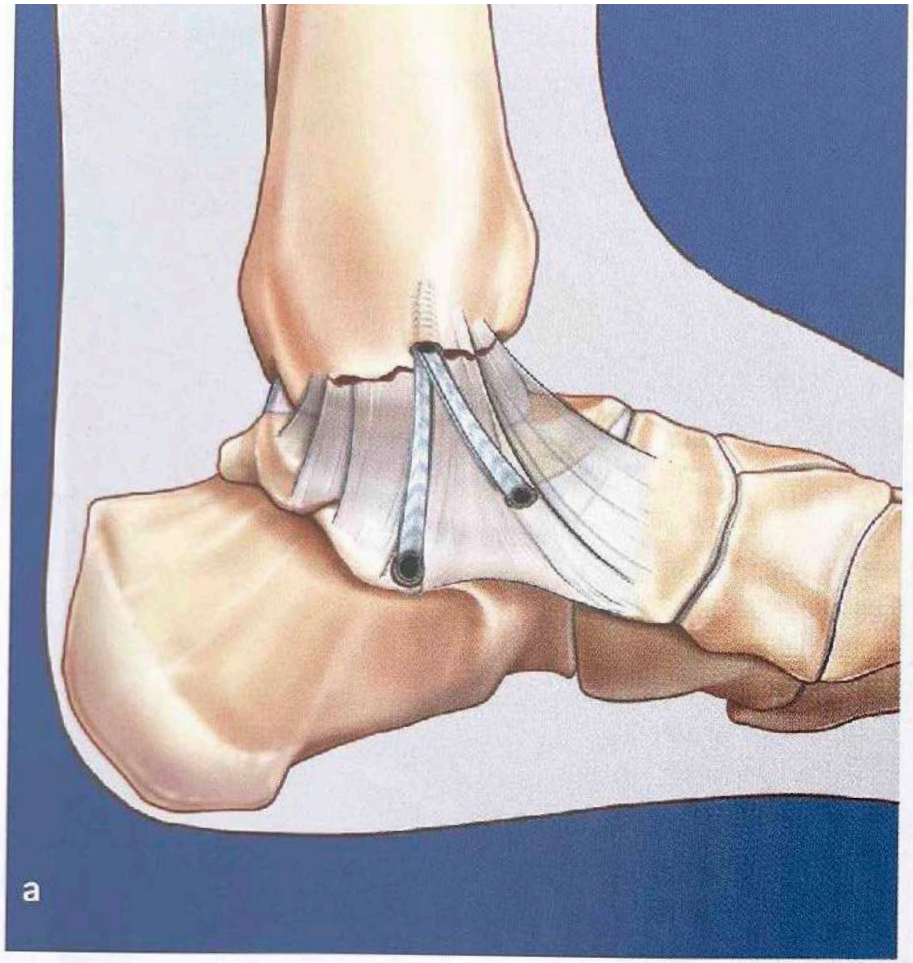

Figure 17.7 : (a) Schéma illustrant la réparation anatomique du ligament deltoïde avec un renfort par bandelette de suture. (b) Coupes IRM coronale en densité de proton avec suppression de graisse montrant la cicatrisation complète du ligament deltoïde réinséré sur la malléole médiale et renforcé par une bandelette de suture.

RETOUR MENU

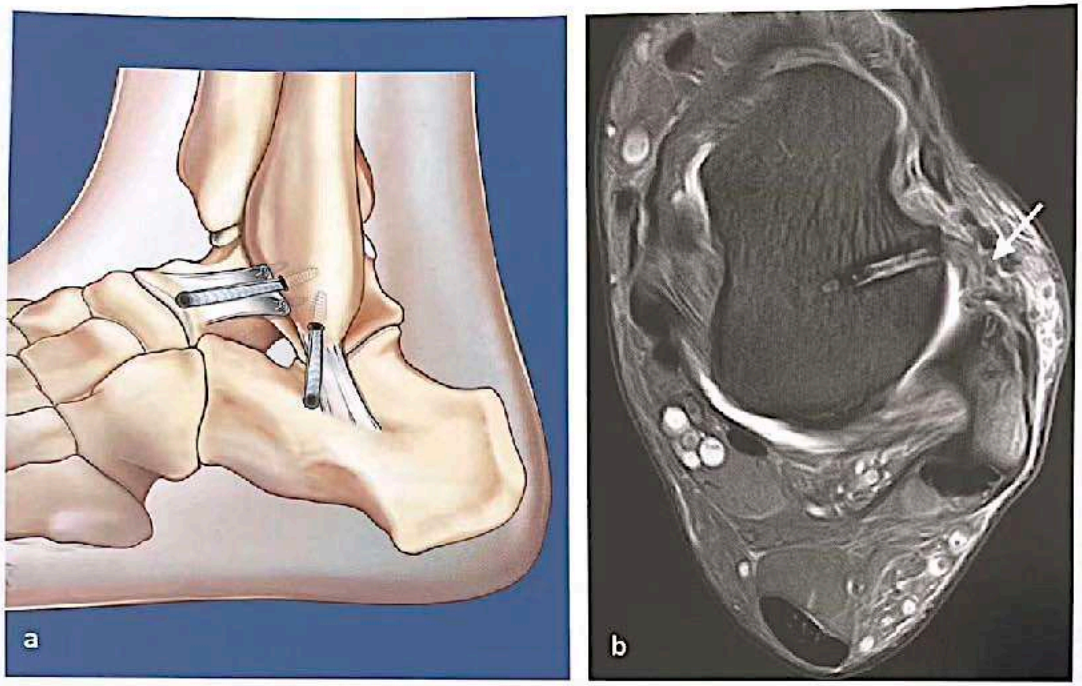

Figure 17.3 : (a) Schéma de la réparation anatomique des ligaments LTFA et LCF avec renforcement par une bandelette de suture. (b) Coupe IRM axiale en densité de proton avec suppression de graisse montrant le ligament cicatrisé avec une apparence normale (flèche), épaissi par la bandelette de suture de renforcement, et l'intégrité des ancres aux insertions sur la malléole fibulaire et le talus.

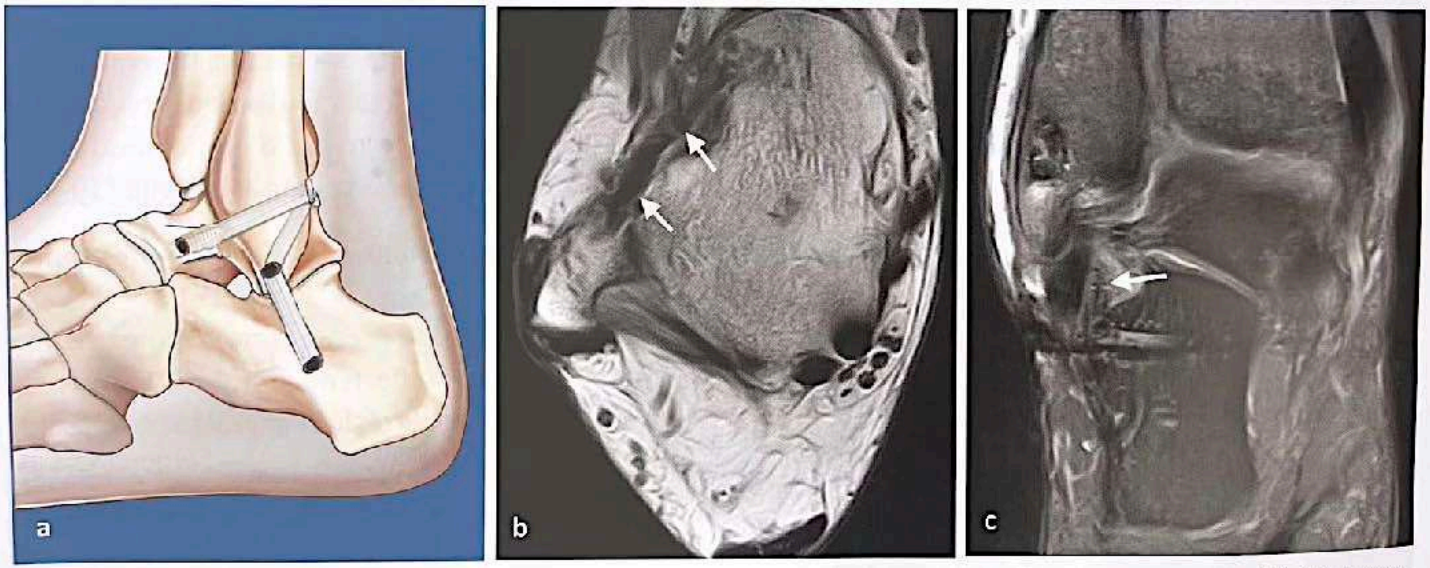

Figure 17.4 : (a) Schéma de la réparation anatomique des ligaments LTFA et LCF avec allogreffe. (b, c) Coupes IRM axiale T1 et coronale en densité de proton avec suppression de graisse montrant l'apparence normale de la réparation anatomique avec l'allogreffe du tendon court fibulaire (flèches).

RETOUR MENU

Complications post-opératoires

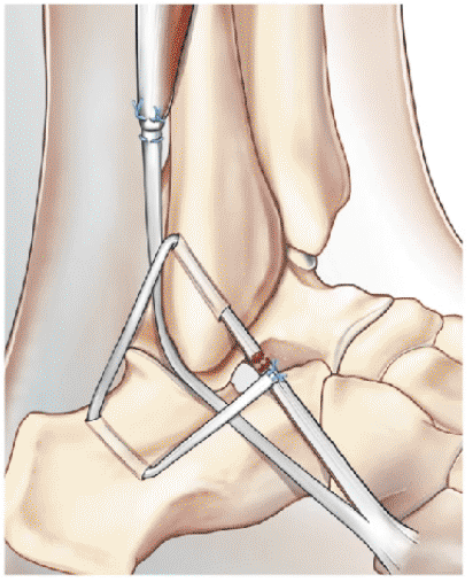

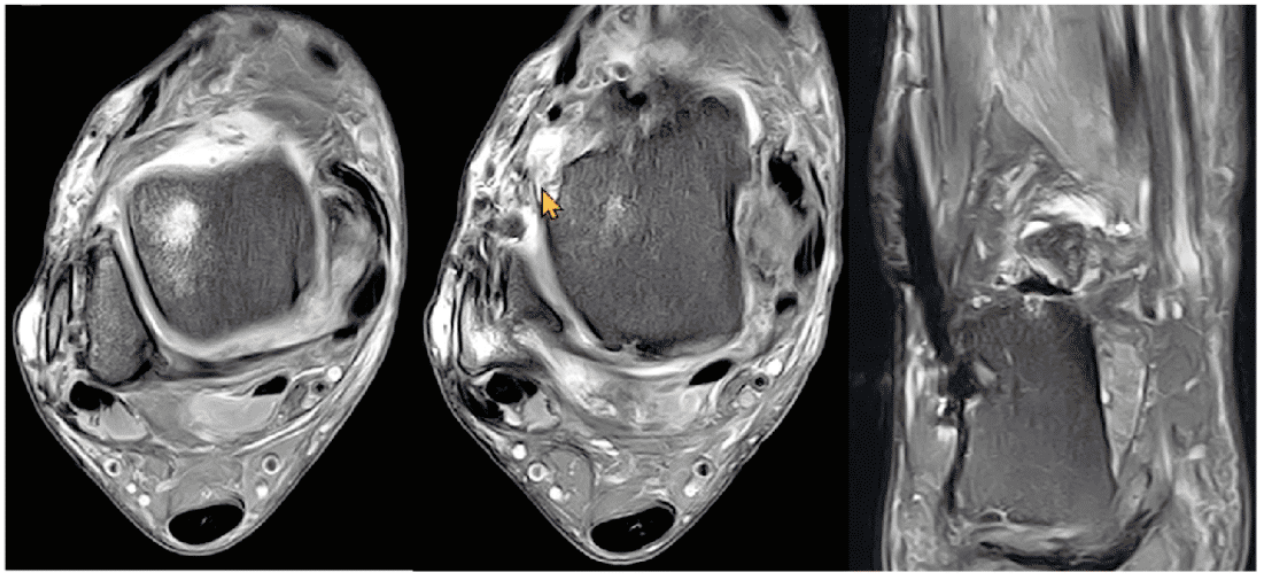

RECONSTRUCTION NON ANATOMIQUE RUPTURE

Rupture complète de la greffe chez un patient traité pour instabilité chronique de la cheville par procédure de Chrisman-Snook

RETOUR MENU

Complications post-opératoires

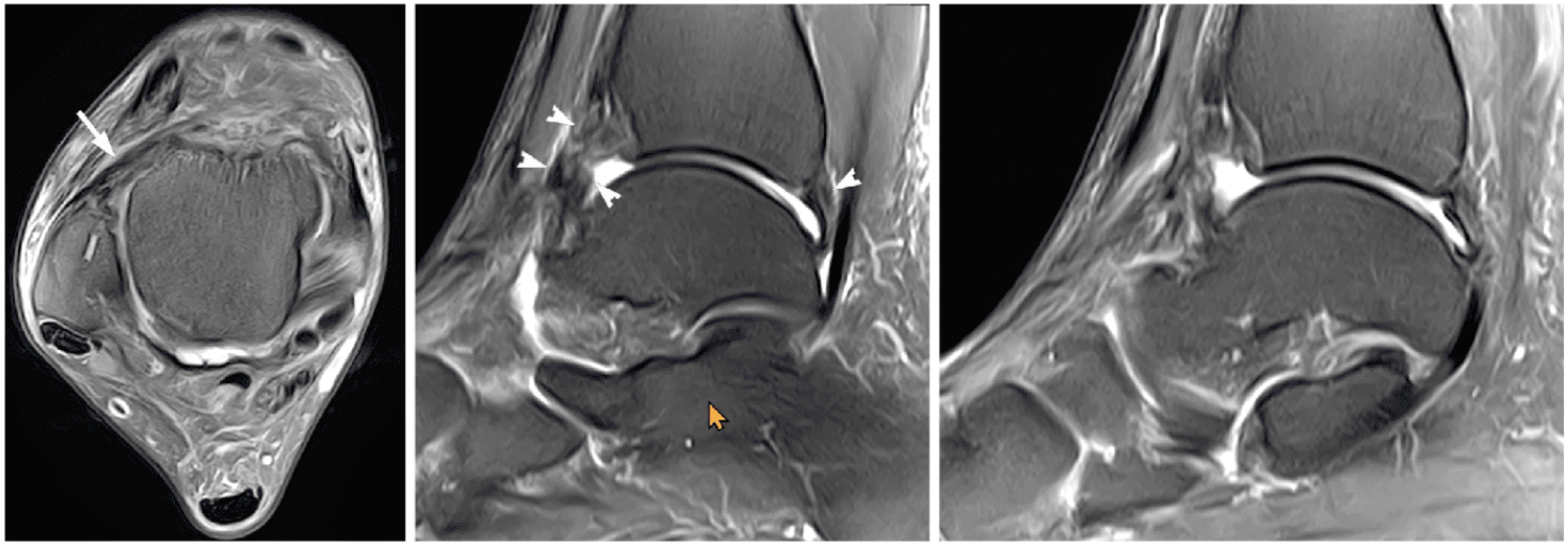

ARTHROFIBROSE

Douleur et diminution de l'amplitude après une réparation modifiée de Broström. Réparation ligamentaire normale. Épaississement capsulaire tibio-talaire diffus et arthrofibrose péricapsulaire

RETOUR MENU

Instabilité médiale

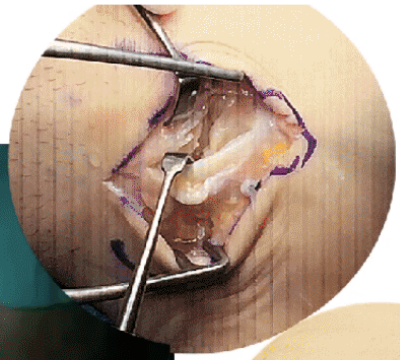

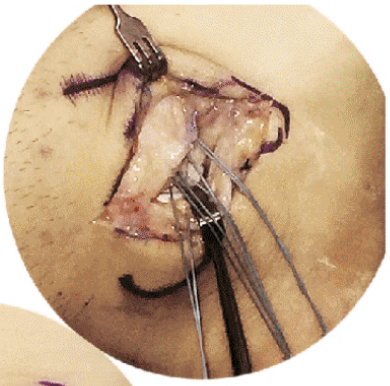

INSTABILITÉ MÉDIALE

Réparation ligamentaire directe avec ancres de suture

RETOUR MENU

Instabilité médiale

Corte-Real N, Caetano J. Ankle and syndesmosis instability: consensus and controversies. EFORT Open Rev. 2021 J8;6(6):420-431

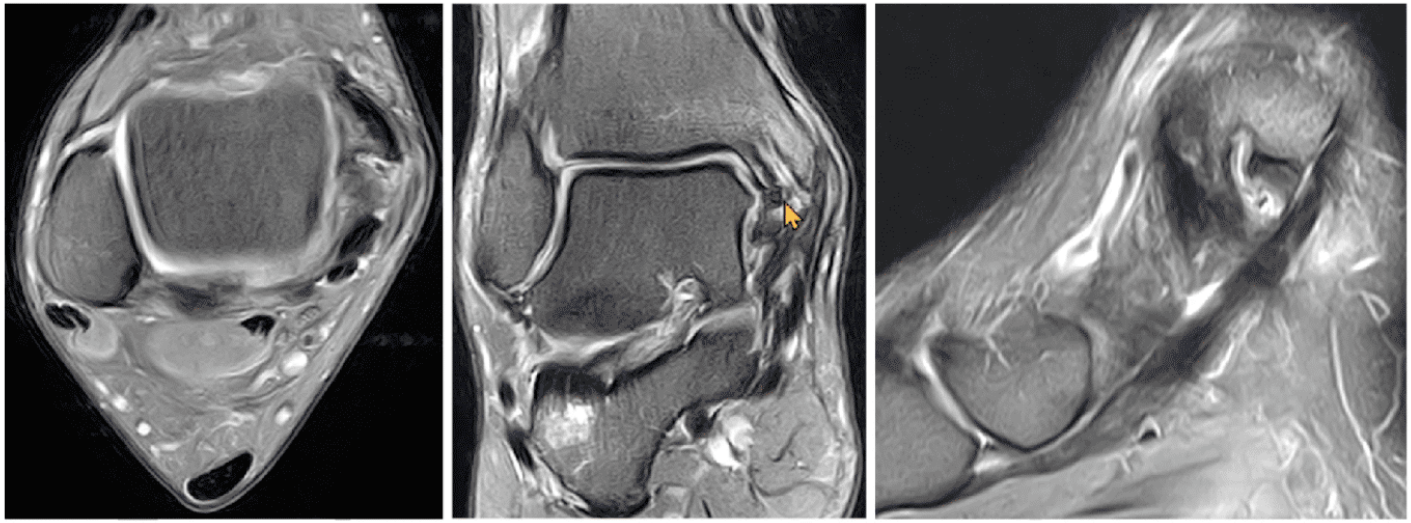

REATTACHEMENT DU LIGAMENT DELTOÏDE

Composant profond du complexe ligamentaire deltoïde réattaché à la malléole médiale avec ancres de suture (les ligaments tibio-naviculaire et tibio-calcanéen sont retendus)

RETOUR MENU

Instabilité de la syndesmose

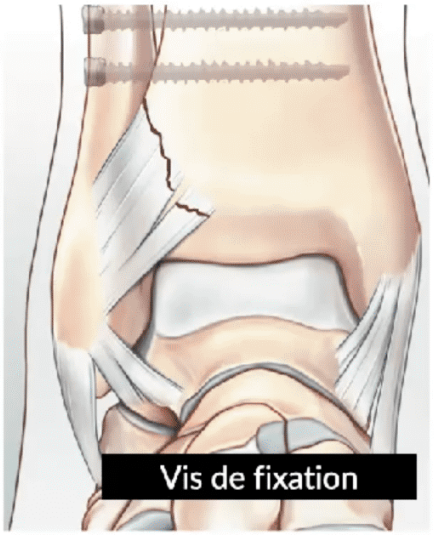

Vis de fixation

Fixation dynamique

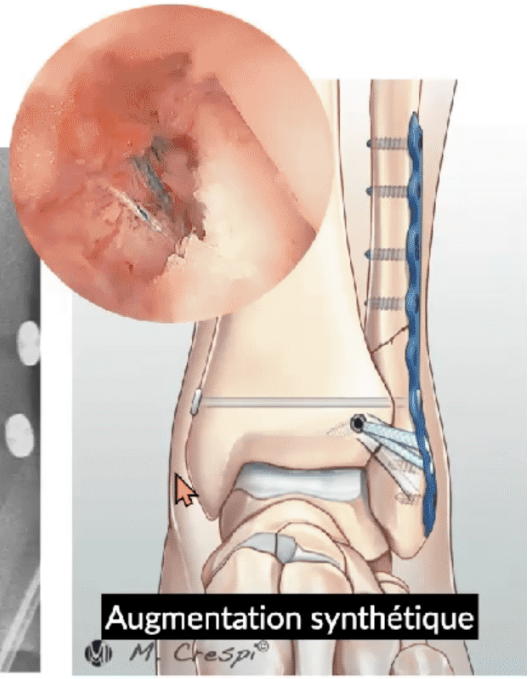

Augmentation synthétique

- Fixation rigide, avec vis (souvent retirées)
- Fixation dynamique par bouton-suture
- Augmentation du LTFA avec suture-tape
- Arthrodèse

OPTIONS CHIRURGICALES

RETOUR MENU

Instabilité de la syndesmose

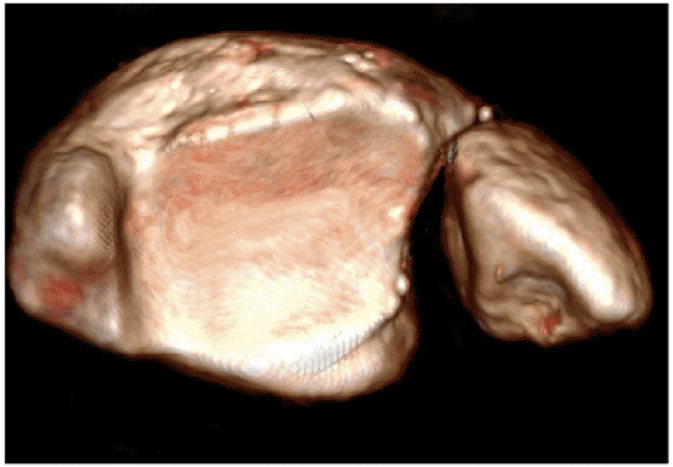

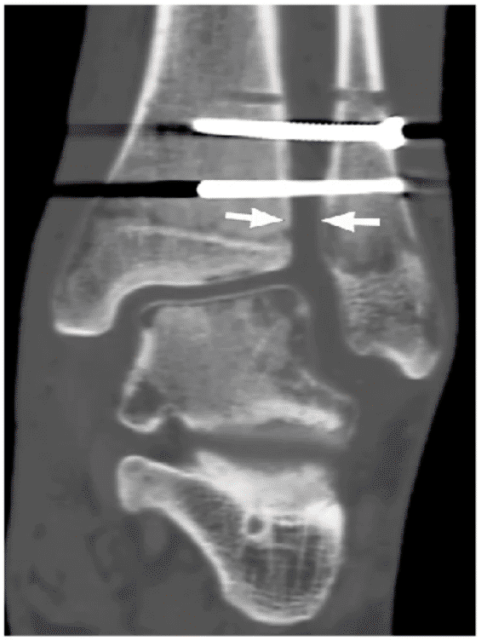

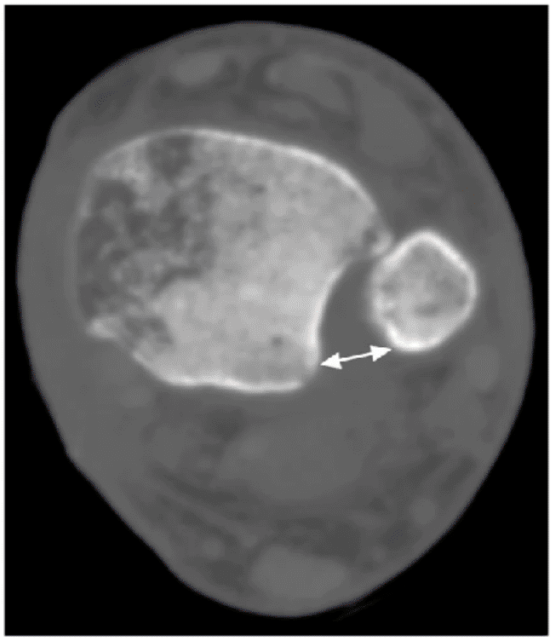

MALRÉDUCTION DE LA SYNDESMOSE

Pour les lésions syndesmotiques avec fractures de la cheville, le scanner est essentiel pour évaluer la réduction de la fracture et de l'articulation tibio-fibulaire

RETOUR MENU

FRACTURE DE CHEVILLE

CLASSIFICATION DE WEBER

RETOUR MENU

Classification de Danis-Weber

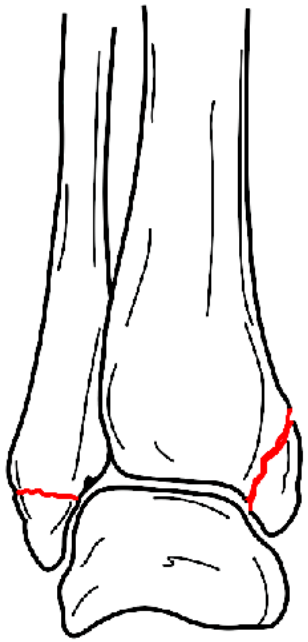

Type A

Sous la syndesmose. Pas d'atteinte de la syndesmose. Supination adduction

Classification de Danis-Weber

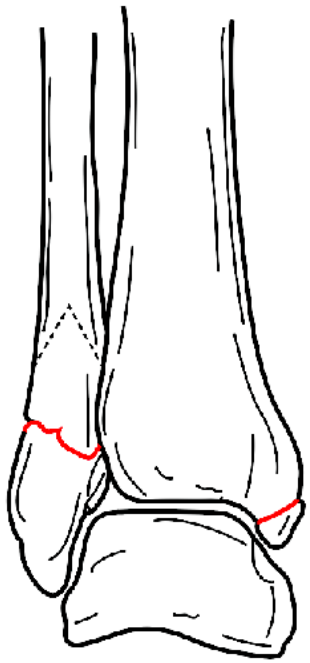

Type B

Au niveau de la syndesmose. Atteinte possible de la syndesmose. Supination rotation externe

Classification de Danis-Weber

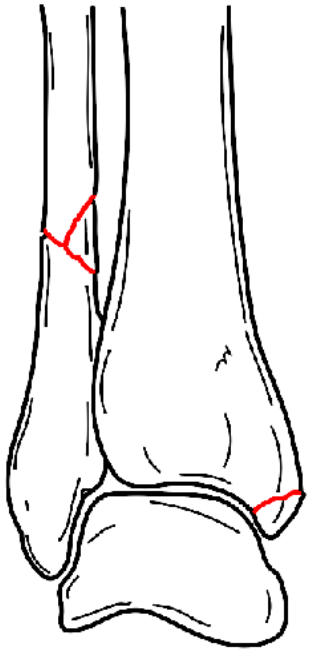

Type C

Au dessus de la syndesmose. Atteinte de la syndesmose. Pronation rotation externe ou pronation abduction

RETOUR MENU

RETARD DE CONSOLIDATION > 3 MOIS

PSEUDARTHROSE > 6 MOIS

RETOUR MENU

FRACTURE DE CHEVILLE

CLASSIFICATION DE SALTER HARRIS

RETOUR MENU

1/ Fractures métaphyso épiphysaires

Classification de Salter et Harris: pronostic

Stade I

Type 1	Décollement épiphysaire pur, sans lésion épiphysaire ou métaphysaire

Stade II

Type 2	Décollement épiphysaire associé à un trait de fracture métaphysaire

Stade III

Type 3	Décollement épiphysaire associé à une fracture épiphysaire

Stade IV (Mac Farland)

Type 4	Fracture orientée verticalement, traversant la ligne de cartilage et détachant un fragment métaphysaire solidaire d'un fragment épiphysaire

RETOUR MENU

MEMO = SALTER

A = ABOVE type 2

L = LOWER type 3

T = TRAVERSANT type 4

R = RUINED ECRASANT type 5

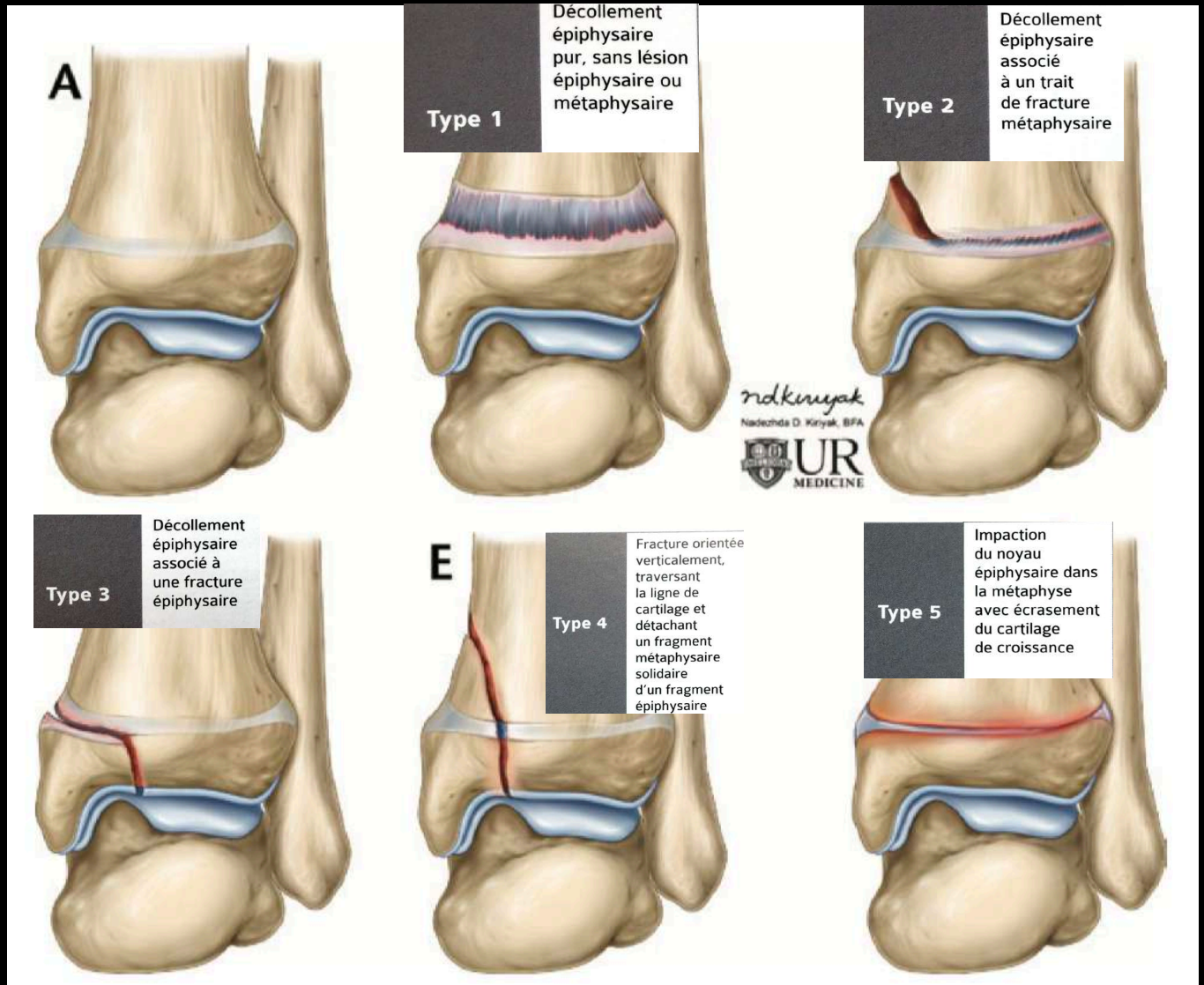

RETOUR MENU

Risque d'épiphysiodèse

Fracture haut grade (SH IV)

Troubles de la croissance:

- Inégalité de longueur
- Déformation (déviation axiale)

RETOUR MENU

Fracture triplane

- Salter Harris type IV,
- Classification Raparitz (nombre de fragment)
- Siège: latéral +++
  médial
  intra malléolaire (+ rare)

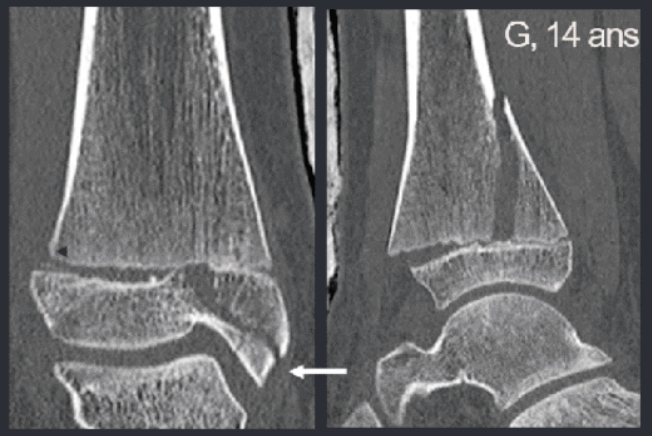

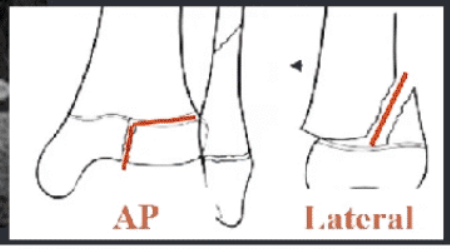

Intra malléolaire:
zone portante/ non portante/ extra articulaire

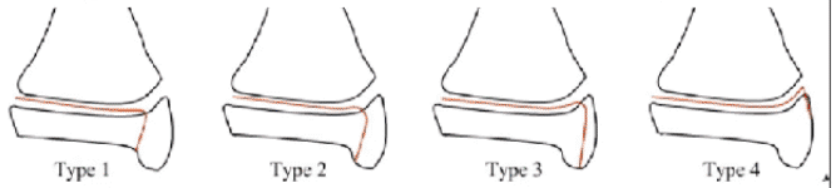

Shin et al. *J Pediatr Orthop. 1997;17(3):352–5.*

RETOUR MENU

SPRING

C'est le ligt du pied plat ++
car lésion chronique si pied plat

RETOUR MENU

RADIO-ANATOMIE DU **SPRING : 3 LIGAMENTS** CALCANÉO-NAVICULAIRES

SUPÉRO-MEDIAL | MÉDIO-PLANTAIRE OBLIQUE | INFÉRO-PLANTAIRE LONGITUDINAL

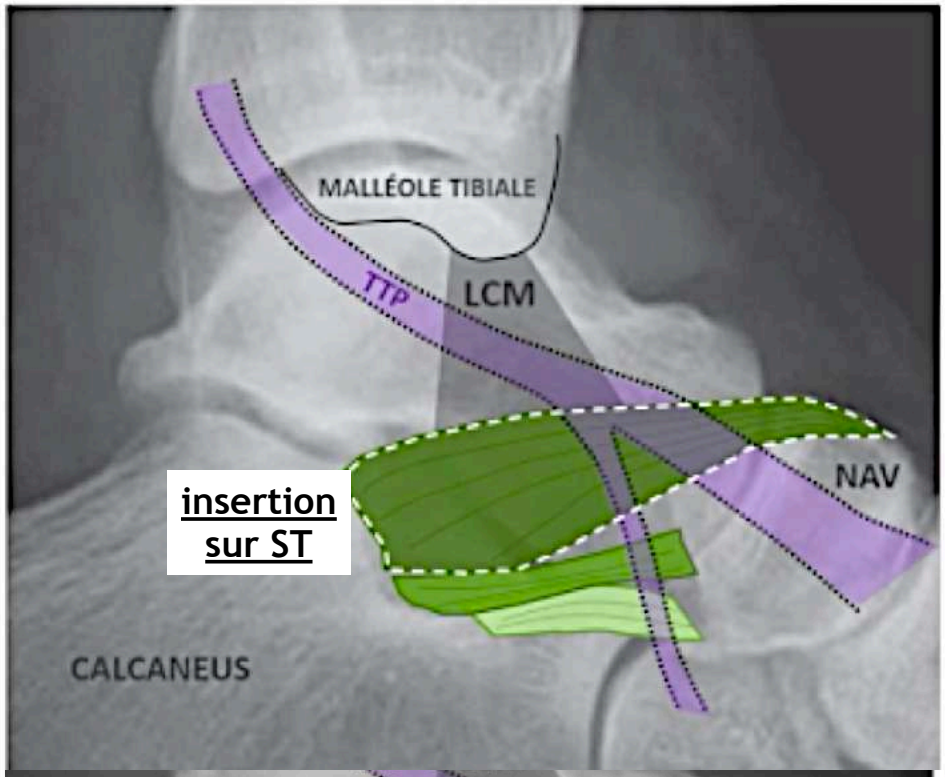

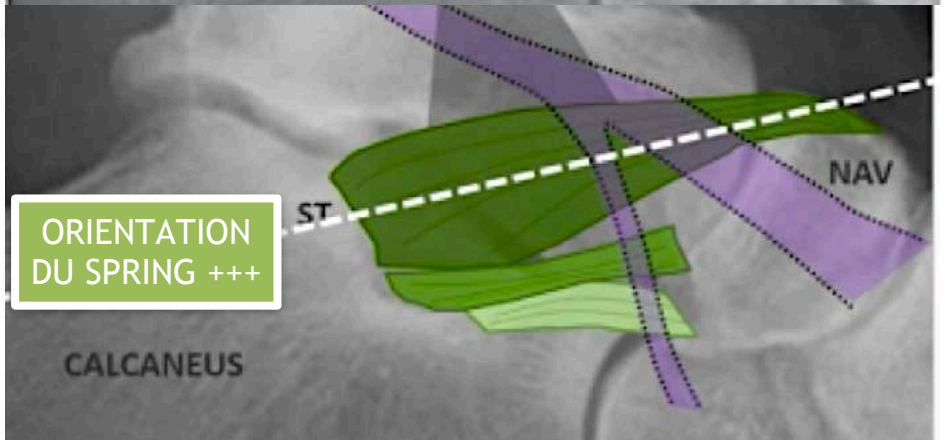

cn-SM : calcanéo-naviculaire Supéro-Médial

Sustentaculum Tali → Os naviculaire (versant supéro-médial)
Le plus important fonctionnellement et le plus **épais (2-6 mm)**
Siège de l'insertion distale du faisceau superficiel du **LCM**
Rapport étroit avec le TTP (non différenciables en IRM > 80%)

RETOUR MENU

RADIO-ANATOMIE DU **SPRING : 3 LIGAMENTS** CALCANÉO-NAVICULAIRES

SUPÉRO-MEDIAL
MÉDIO-PLANTAIRE OBLIQUE
INFÉRO-PLANTAIRE LONGITUDINAL

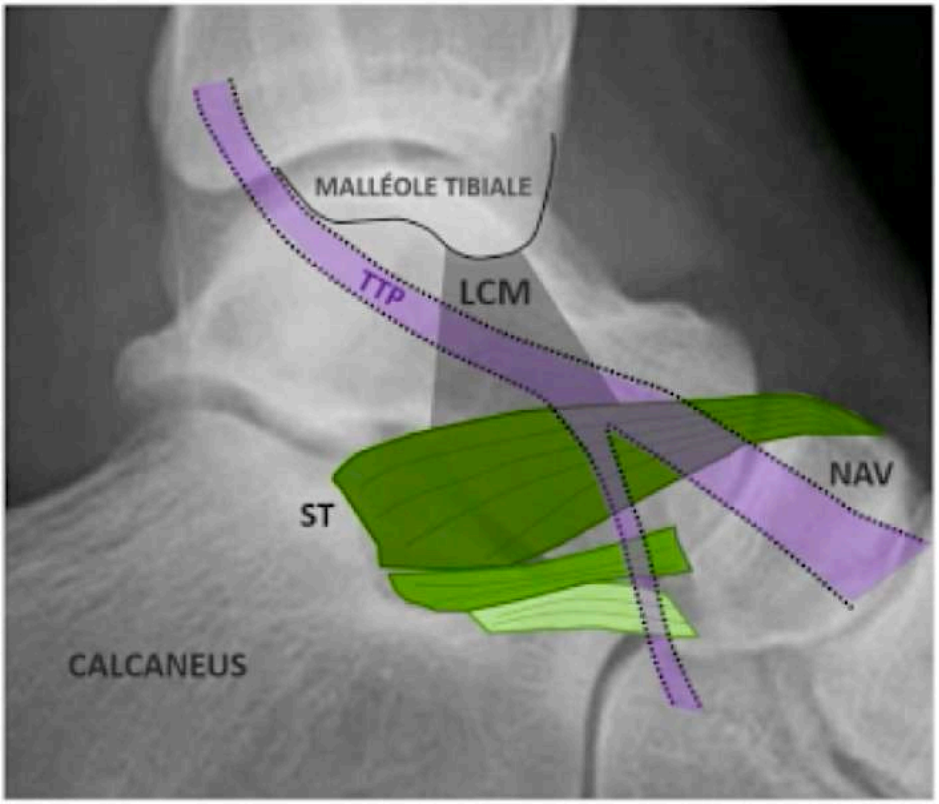

IRM

SUPÉRO-MEDIAL
MÉDIO-PLANTAIRE OBLIQUE
INFÉRO-PLANTAIRE LONGITUDINAL

ÉCHOGRAPHIE

SUPÉRO-MEDIAL
MÉDIO-PLANTAIRE OBLIQUE
INFÉRO-PLANTAIRE LONGITUDINAL

RETOUR MENU

REPÉRER LE SPRING LIGAMENT ?

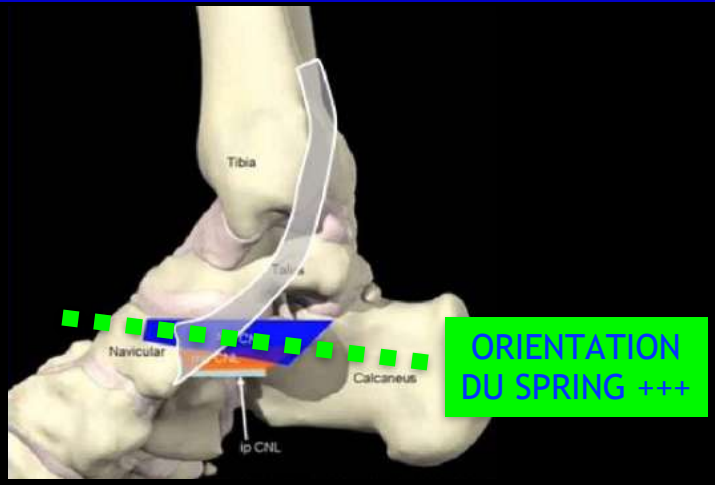

ORIENTATION DU SPRING +++

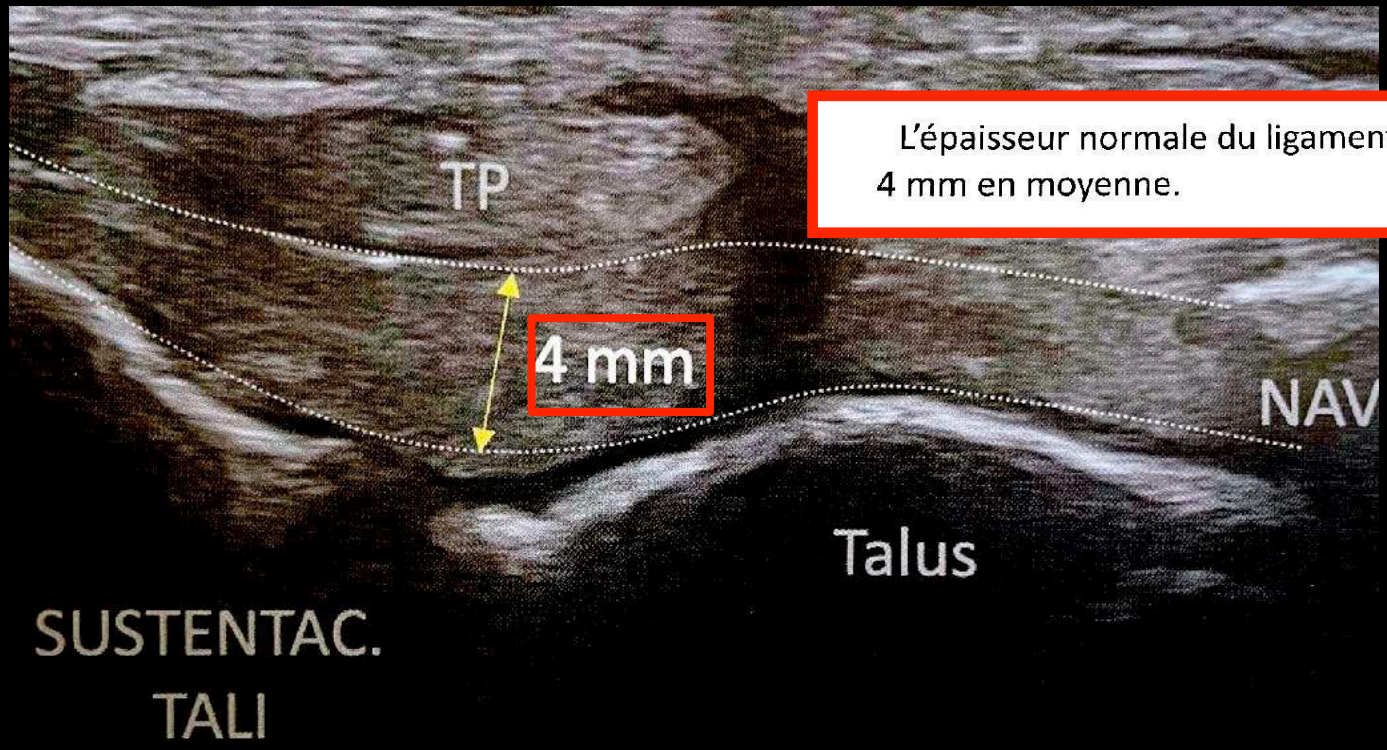

L'épaisseur normale du ligament doit être connue, 4 mm en moyenne.

RETOUR MENU

REPÉRER LE SPRING LIGAMENT ?

en cas de pied plat évolutif. Le ligament est d'abord épaissi, puis aminci, puis se rompt **(fig 20.27)**.

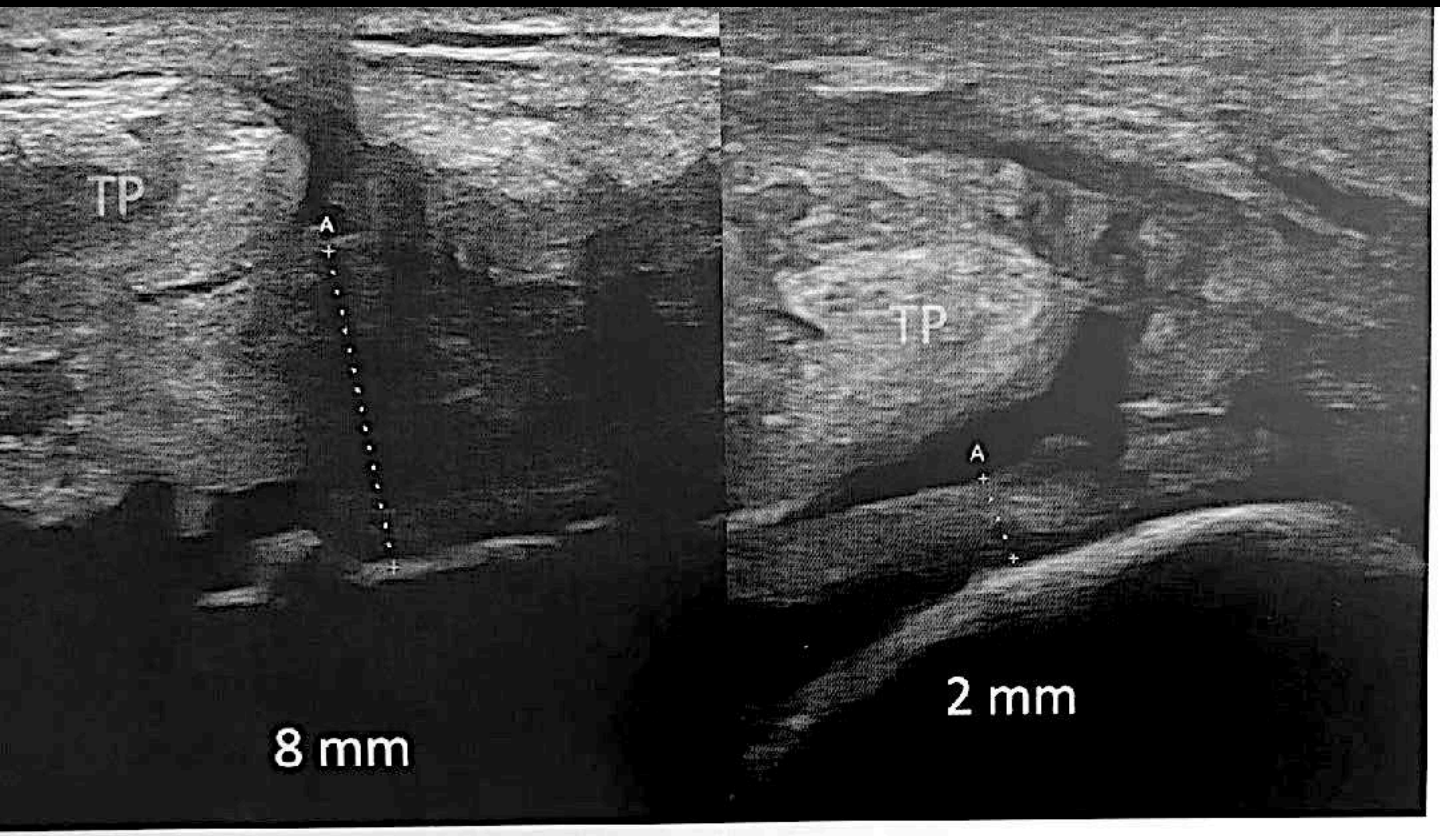

Figure 20.27 : Échographie, coupes axiales obliques du faisceau supéromédial du spring ligament de deux patients montrant à gauche un ligament pathologique épaissi à 8 mm, à droite un ligament pathologique aminci à 2 mm.

RETOUR MENU

REPÉRER LE SPRING EN IRM

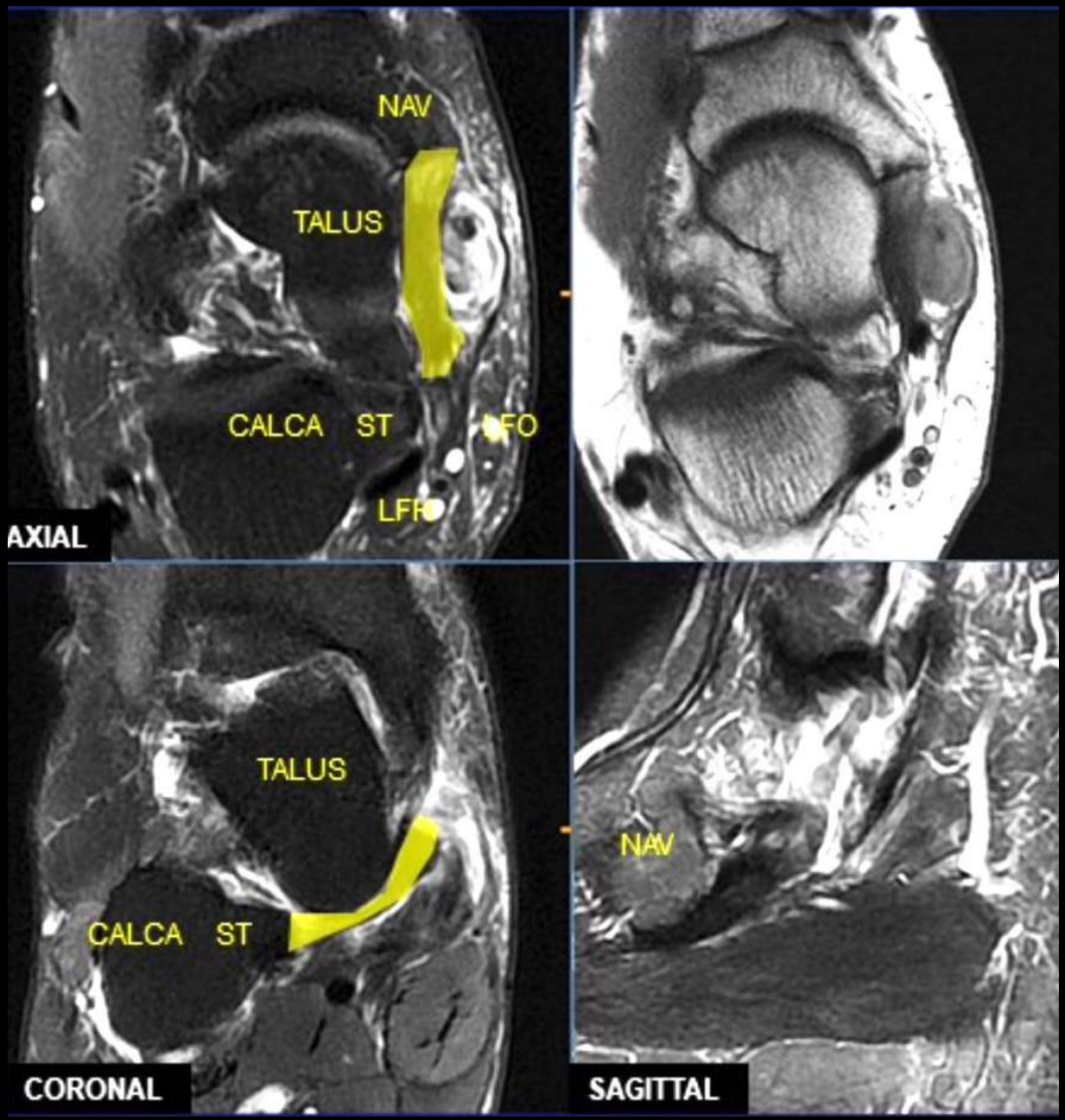

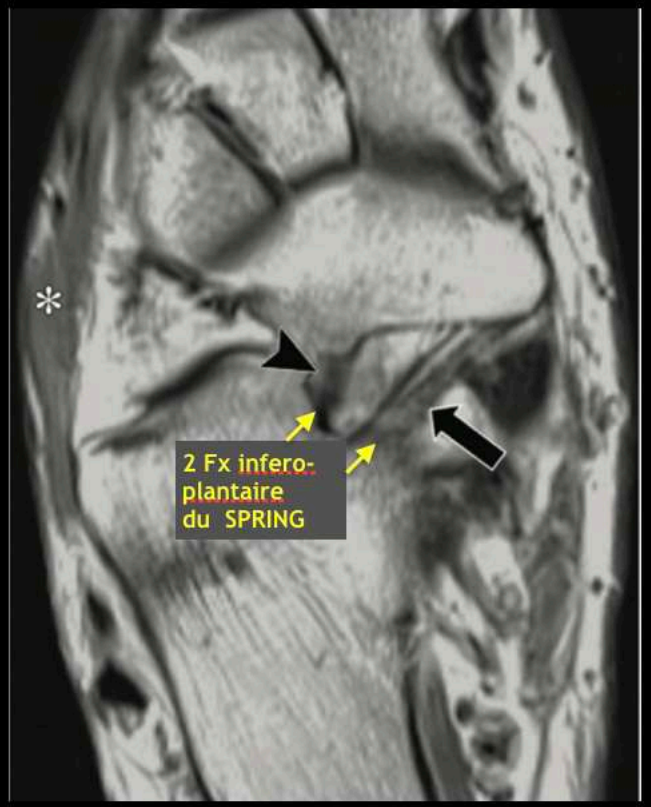

spring ligament. ∗ = extensor digitorum brevis (EDB). **(d)** Sagittal T1-

RETOUR MENU

REPÉRER LE SPRING EN IRM

Fig. 5 : Spring ligament et ses différents composants.

a-b : Coupes IRM axiales T1 et T2 Fat Sat montrant le ligament calcanéo-naviculaire supéro-médial ou composant supéro-médial du Spring ligament (*étoile blanche*) cheminant à la face profonde du tendon tibial postérieur (*flèche blanche*), et en avant du tendon du muscle long fléchisseur des orteils (*tête de flèche blanche*).

c-d : Coupes IRM axiales T1 et T2 Fat Sat, montrant le ligament calcanéonaviculaire médioplantaire oblique ou composant médioplantaire oblique du Spring ligament (*flèches blanches*). Notez l'aspect hétérogène de ce ligament en rapport avec l'interposition de graisse entre les fibres ligamentaires.

e-f : Coupes IRM axiales T1 et T2 Fat Sat, montrant le ligament calcanéonaviculaire inféroplantaire longitudinal ou composant inféroplantaire longitudinal du Spring ligament (*flèches blanches*).

RETOUR MENU

LÉSIONS DU SPRING LIGT

➤ Rupture ou laxité significative : Se 83% Sp 79%

- Epaississement (proximal) > 5 à 6 mm dans 86% des cas
- Amincissement (distal) < 2mm dans 36% des cas
- Signal élevé dans 100% des cas
- Interruption dans 79% des cas

Toye LR et al. AJR 2005; 184: 1475-1480.

Cas de rupture ou laxité du Spring n= 13 :

- Epaississement proximal > 5 mm dans 92% des cas
- Amincissement distal < 2 mm dans 85% des cas
- Hétérogénéité dans 38% des cas

Williams G et al. Skeletal Radiol 2013; 42: 969-973.

L'épaisseur normale du ligament doit être connue
4 mm en moyenne.

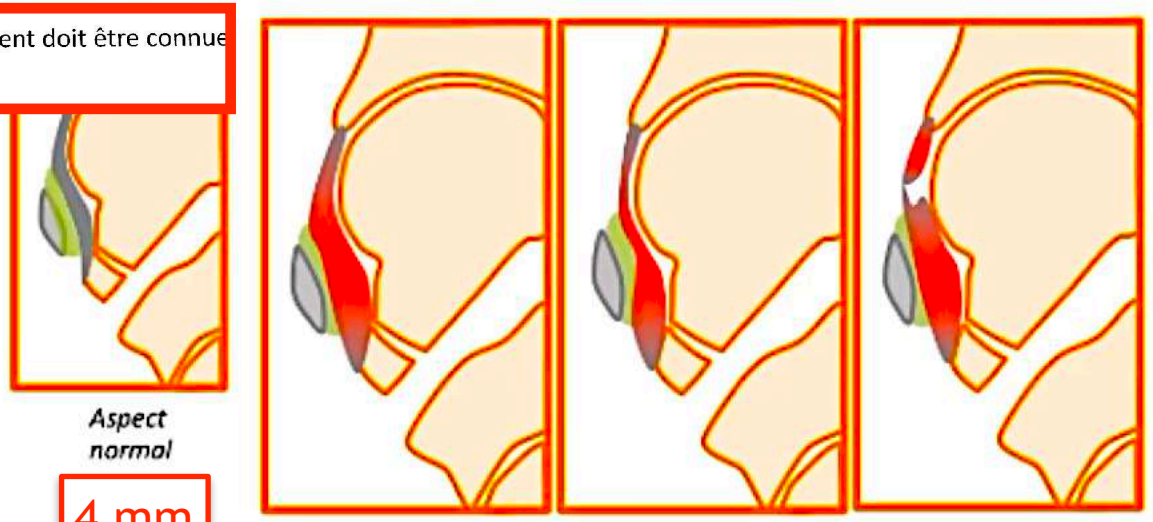

RETOUR MENU

LÉSIONS DU SPRING LIGT

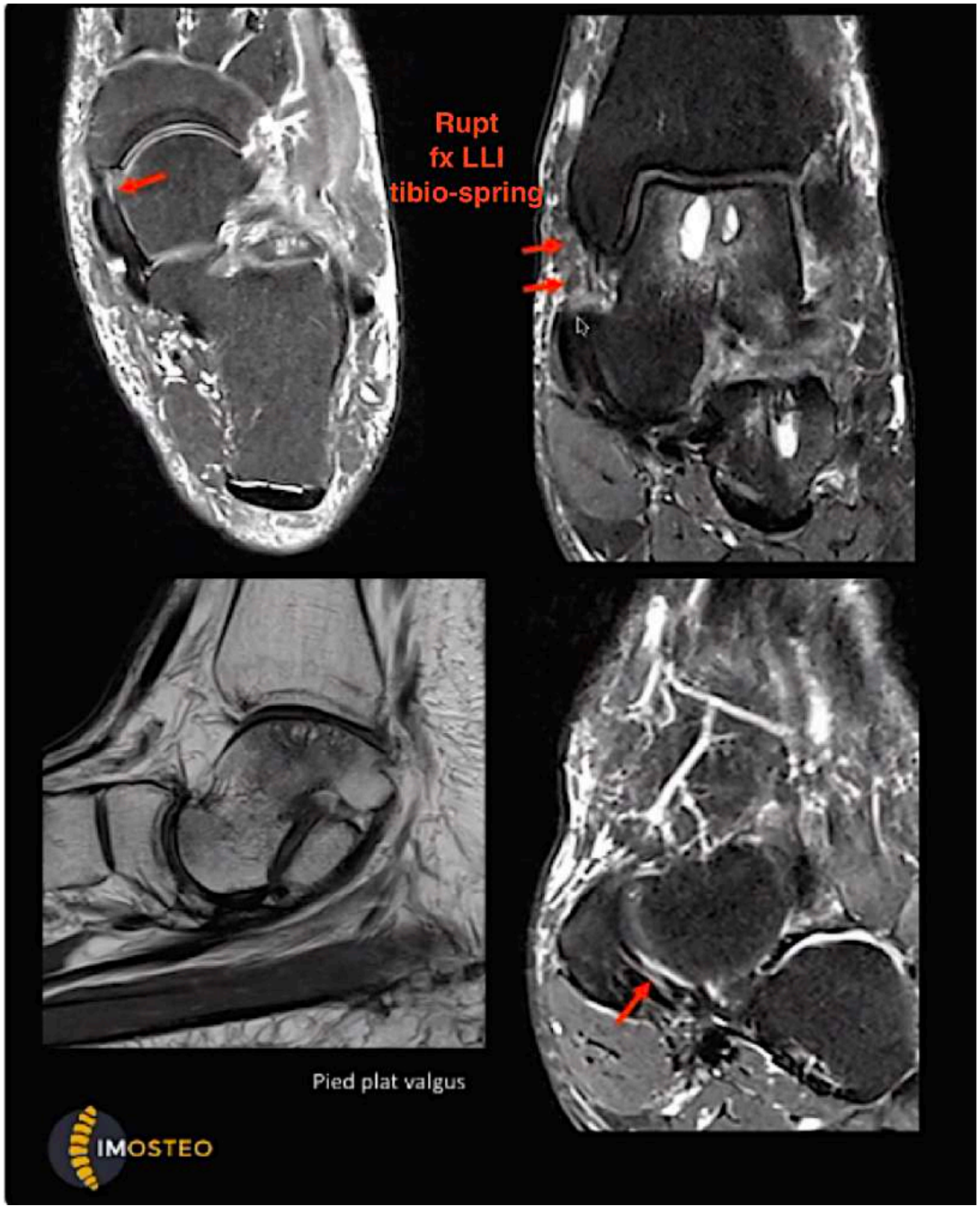

RETOUR MENU

LÉSIONS DU SPRING LIGT

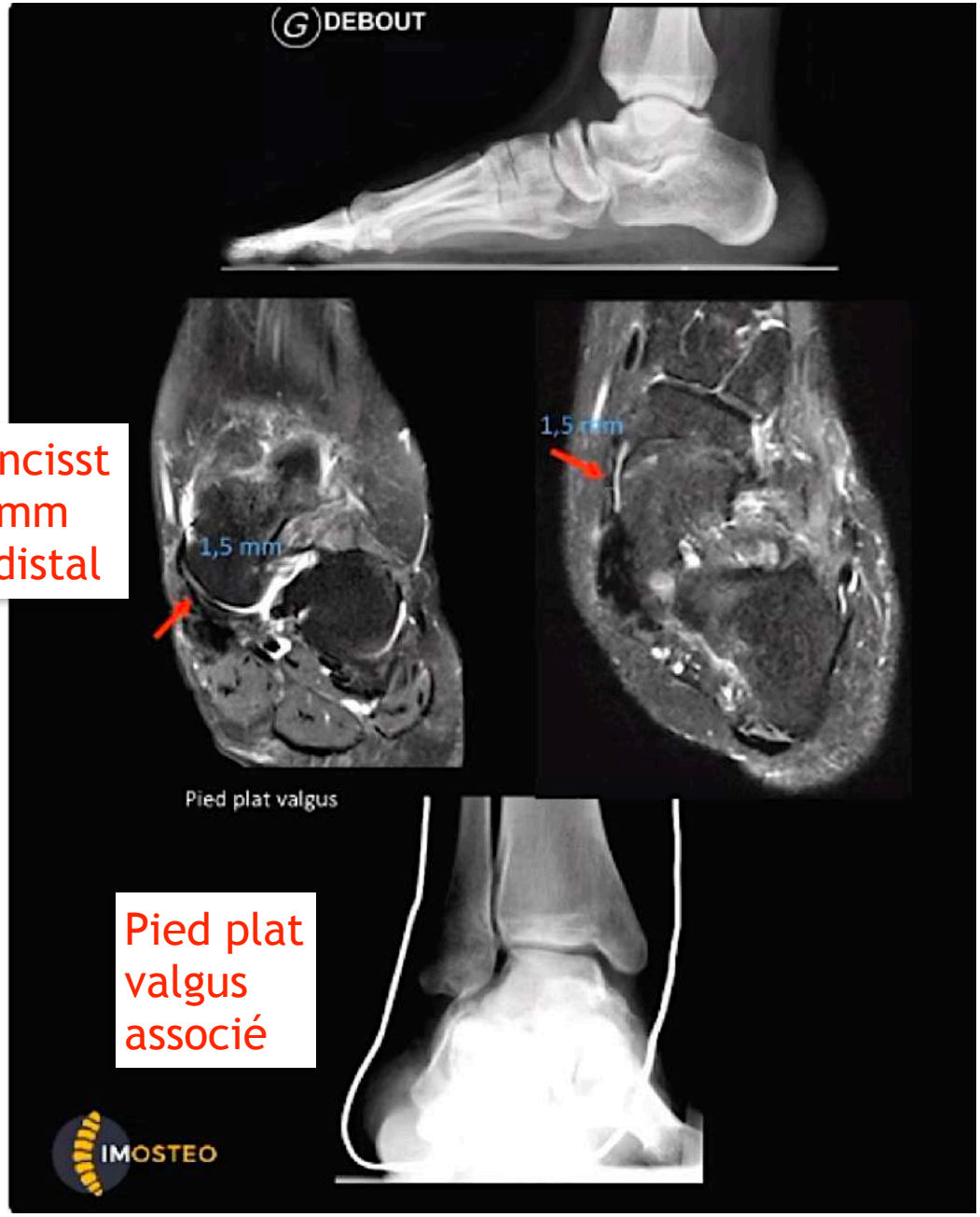

Amincisst
< 2 mm
Stt distal

Pied plat
valgus
associé

RETOUR
MENU

CHEVILLE : SPRING LIGAMENT

Rupture faisceaux supéro-médial du spring ligt:
= épaississement prox > 5 mm
= amincissement dist < 2 mm
= aspect en vague
= gap inter-ligt 80% en IRM
Parfois -> œdème entre talus et cuboide lors sub-luxation pdt rupture

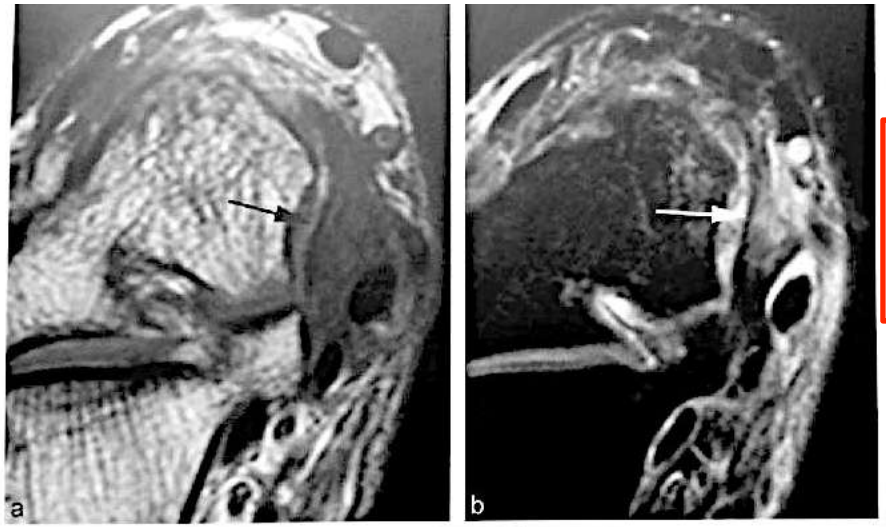

On recherche également des lésions associées du TTP, du ligament collatéral médial, de l'articulation subtalaire et de l'aponévrose plantaire. En effet, ces structures participent au maintien de l'arche médiale du pied et les associations lésionnelles sont fréquentes [26].

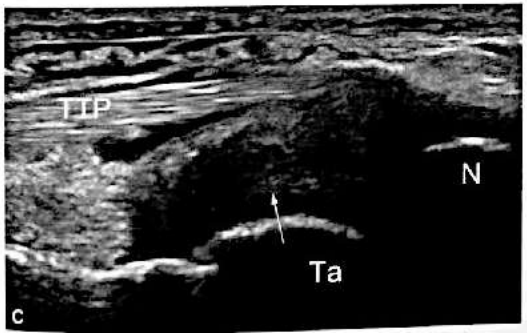

Fig. 29.27 Lésions du *spring ligament* : coupes axiales en pondération en T1 (a) et T2 (b), coupe échographique longitudinale (c). Rupture complète du faisceau supéromédial du *spring ligament*. À l'échographie : épaississement hypo-échogène du faisceau supéromédial dans le cadre d'une entorse (flèche). TTP : tendon du muscle tibial postérieur ; Ta : talus ; N : os naviculaire.

RETOUR MENU

SPRING LIGAMENT

- **Aspects pathologiques du ligament supéro-médial du spring ligament en échographie** [3, 5, 8] (fig. 14 et 15) :
  - Epaississement plutôt de la partie distale (> 5 mm),
  - Amincissement (< 2 mm),
  - Perte de l'aspect fibrillaire avec des plages hypo-échogènes,
  - Hyperhémie Doppler,
  - Eventuelle solution de continuité.
- **Aspect normal du spring ligament en IRM** : Les trois faisceaux du spring ligament sont visibles en IRM (fig. 16). Le faisceau supéro-médial est la bande en hyposignal tendue entre la portion horizontale et distale du TTP et la tête du talus.
- Aspects pathologiques du ligament supéro-médial du spring ligament en IRM [3, 4, 5, 8] (fig. 17) :
  - Epaississement de plus de 5 mm dans le plan axial (une valeur de 4 mm est déjà très douteuse) (100 % des cas),
  - Amincissement (< 2 mm),
  - Signal hétérogène en T2 (100 % des cas),
  - Aspect détendu (64 % des cas),
  - Interruption transfixiante (79 % des cas).
- La lésion la plus fréquente du spring ligament intéresse la partie supérieure et distale du ligament supéro-médial [5]. La lésion de la jonction entre le ligament tibiospring et le spring ligament calcanéo-naviculaire supéro-médial est habituellement classifiée comme lésion du spring ligament.

Fig. 14 : Lésions dégénératives du spring ligament en échographie. Le ligament est vu en coupe longitudinale sur les figures **a, b** et en coupe frontale sur la figure **c**. On retrouve un épaississement distal plutôt modéré, une perte de l'aspect fibrillaire avec des plages hypoéchogènes, une hyperhémie Doppler et une fissuration de l'attache distale sur le naviculaire.

Fig. 17 : Aspects pathologiques du ligament supéro-médial du spring ligament (*flèches orange*) en IRM en coupes axiales T2 FatSat :
- épaississement de plus de 5 mm dans le plan axial,
- signal hétérogène en T2,
- aspect détendu.

MENU

SPRING

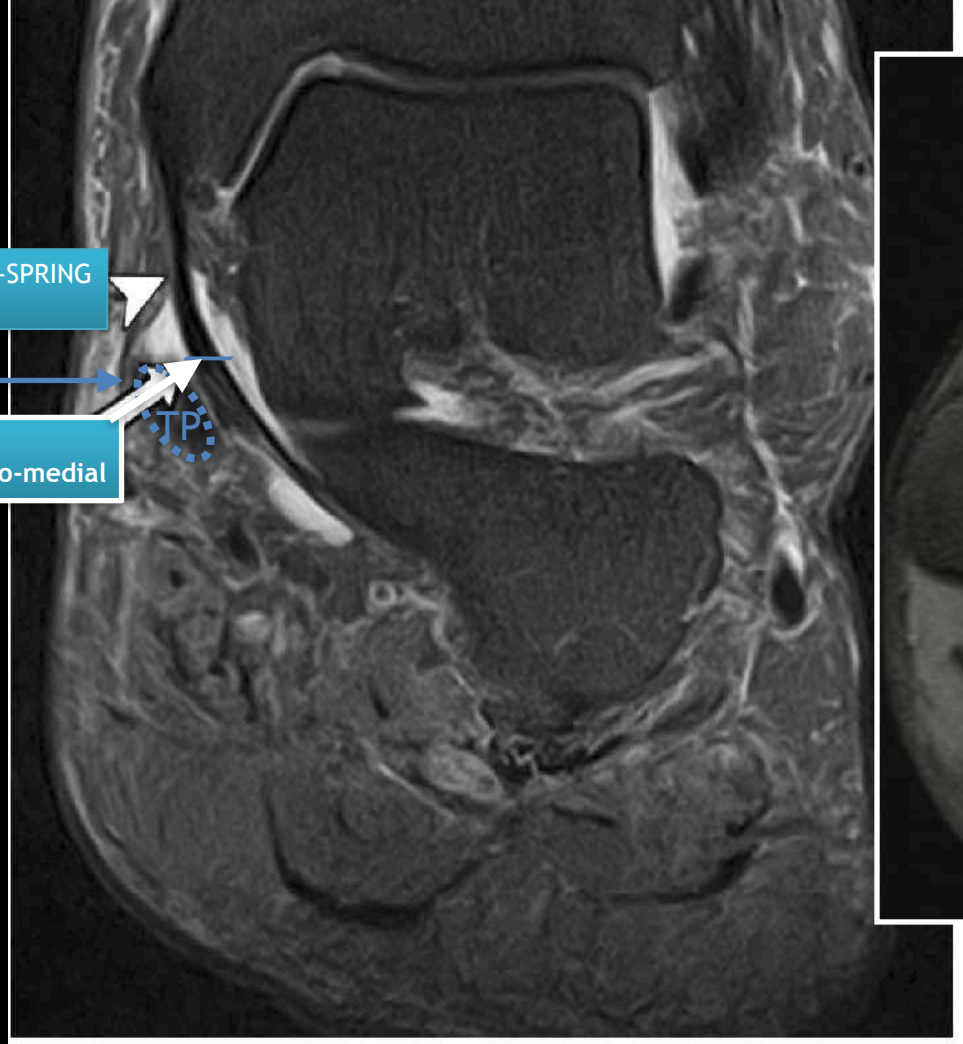

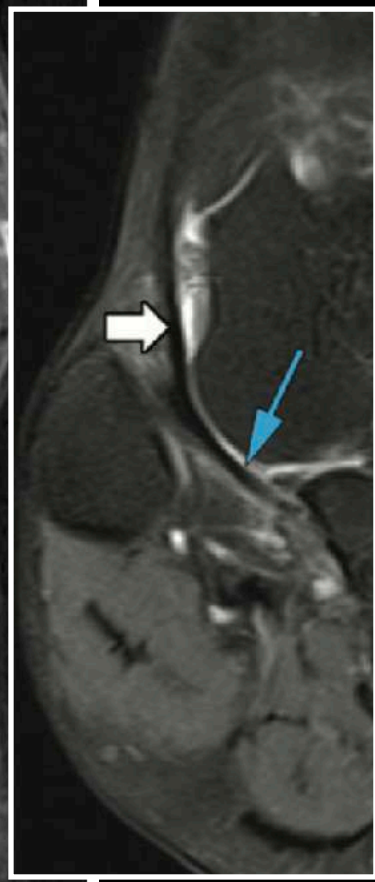

Le fx supéro-médial du SPRING débute en face du tendon TIBIAL POST = REPERE+++

SPRING normal entre 2-5 mm

SPRING patho si <2 mm

SPRING patho si >5 mm

Figure 17. Normal tibiospring ligament in a 45-year-old woman with very mild AAFD. Coronal fat-suppressed proton-density-weighted MR image of the hindfoot shows a normal tibiospring ligament (arrowhead) fusing distally with the superomedial bundle of the spring ligament (arrow), making it the only portion of the deltoid

RETOUR MENU

LESIONS DU SPRING EN IRM

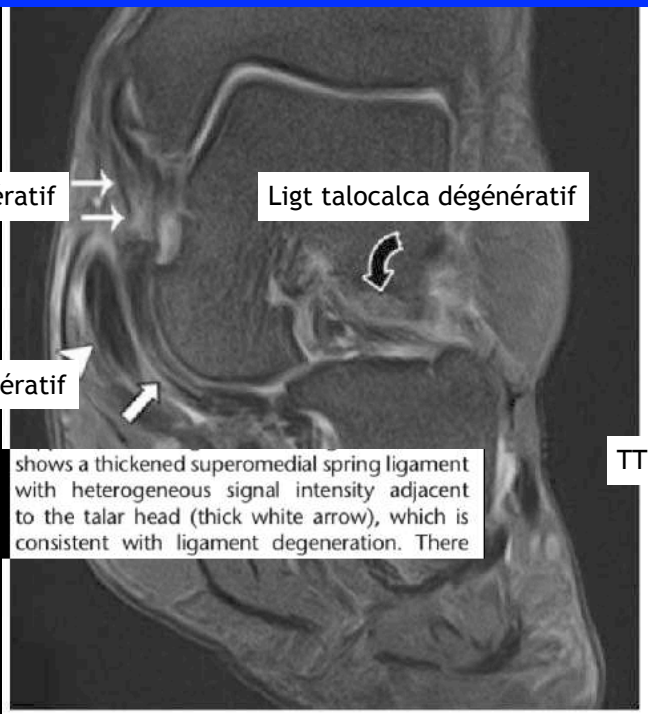

Figure 18. Spring ligament elongation and degeneration in a 58-year-old woman with advanced AAFD and severe ankle pain. Coronal fat-suppressed T2-weighted MR image of the ankle shows a thickened superomedial spring ligament with heterogeneous signal intensity adjacent to the talar head (thick white arrow), which is consistent with ligament degeneration. There is also ligament elongation caused by repetitive overload by the head of the talus bone as it rotates internally with each foot support maneuver. There is degeneration of the overlying PTT, which is thickened (arrowhead), and alterations of signal intensity at the deltoid ligament (thin arrows) and the sinus tarsi (curved arrow).

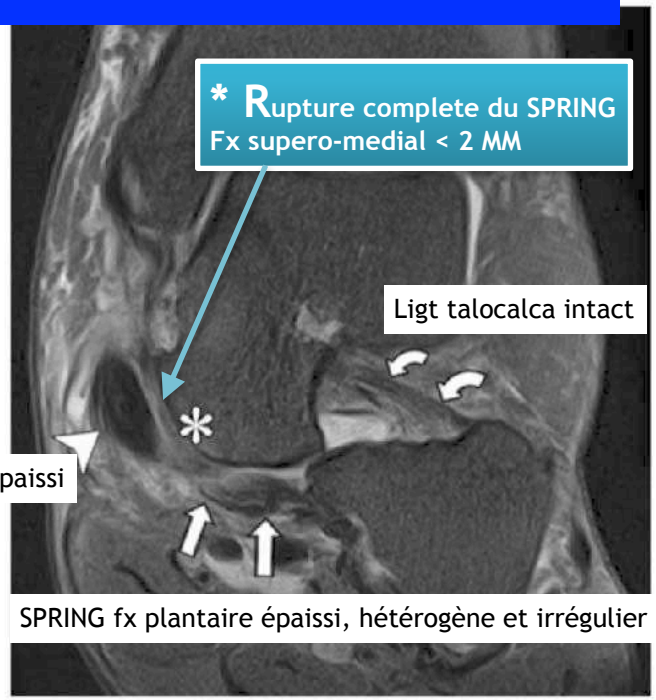

Figure 19. Complete tear of the superomedial bundle of the spring ligament in a 67-year-old woman with medial ankle pain with unipodal loading, a palpable bone prominence at the medial midfoot, and the sensation of instability. Coronal fat-suppressed T2-weighted MR image shows the absence of the superomedial bundle of the spring ligament, which should be visible between the talar head (*) and thickened PTT (arrowhead). The plantar components of the spring ligament are thickened, elongated, and irregular (straight arrows). Note the uncovering of the talar head and adjacent soft-tissue edema. Mild inflammatory changes are seen in the tarsal sinus, but the talocalcaneal ligaments appear intact (curved arrows).

Rupture complete du fx supéro-médial du SPRING quand le tendon tibial post vient directement au contact de la tete du talus +++ Fig.19

SPRING patho si <2 mm

SPRING patho si >5 mm

RETOUR MENU

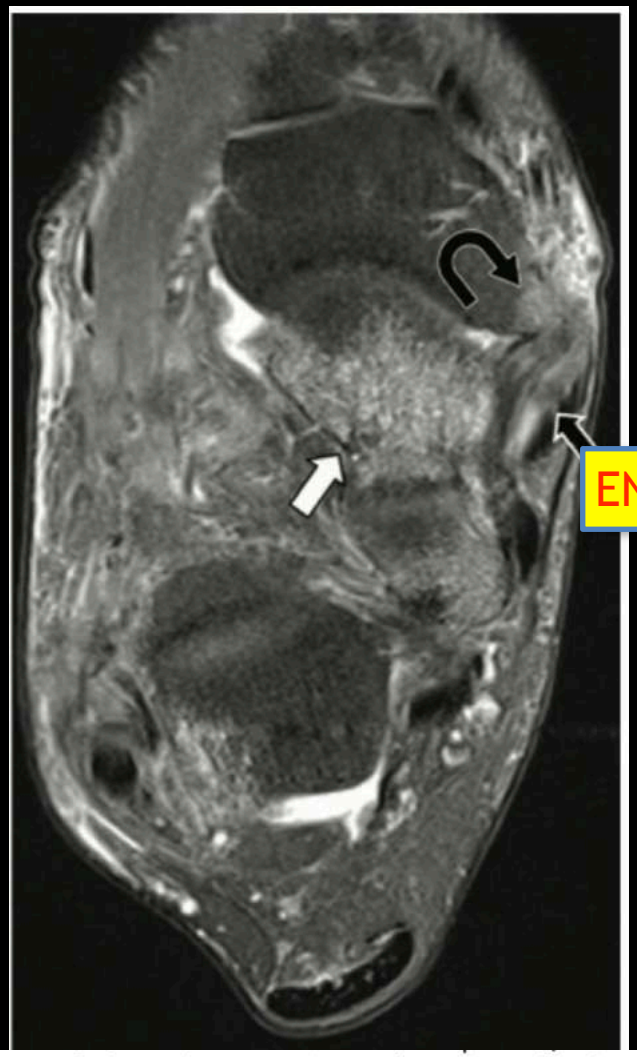

ENTORSE fx supéro-médial du spring ligt

of the anterior process of the calcaneus (arrowhead) and cuboid (arrow). **(c)** Axial PD fat-suppressed image shows a superomedial spring ligament sprain (straight black arrow), with minimal navicular tuberosity edema (curved arrow) and talar head edema (white arrow). While most of these findings suggest an inversion mechanism of injury, the spring ligament sprain and navicular tuberosity edema suggest an eversion mechanism.

RETOUR MENU

Rupture fx supéro-médial du spring ligt

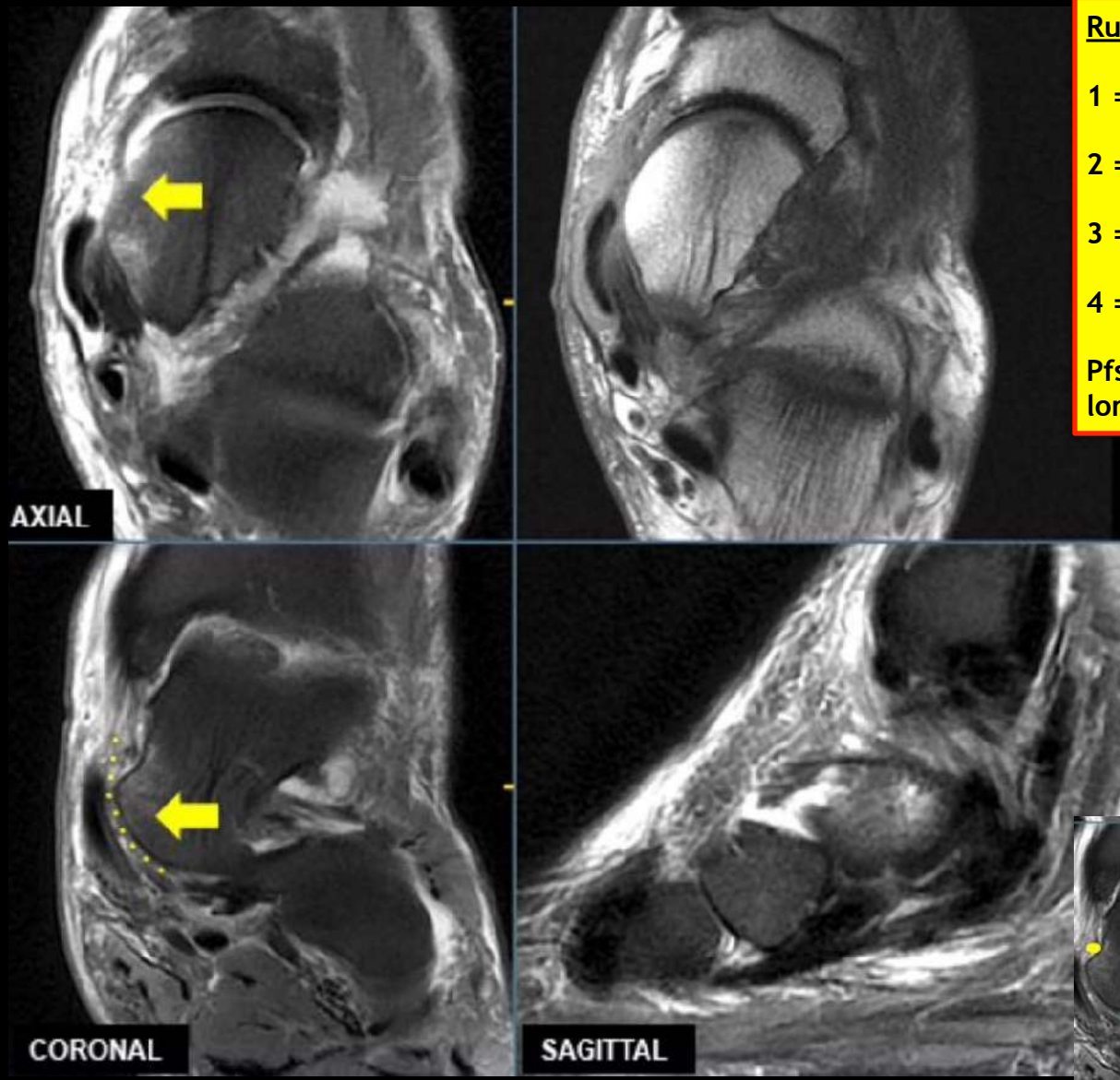

Rupture fx supéro-médial du spring ligt:

1 = épaississt prox > 5 mm

2 = amincisst dist < 2 mm

3 = aspect en vague

4 = gap inter-ligt 80% en IRM

Pfs -> oedeme entre talus et cuboide lors sub-luxation pdt rupture

RETOUR MENU

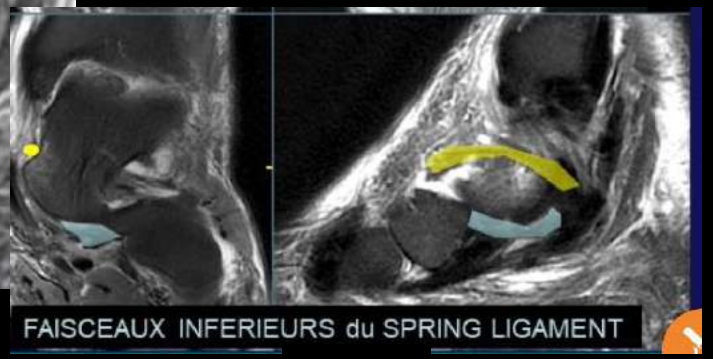

intact

M 74 DOULEURS MÉDIALES

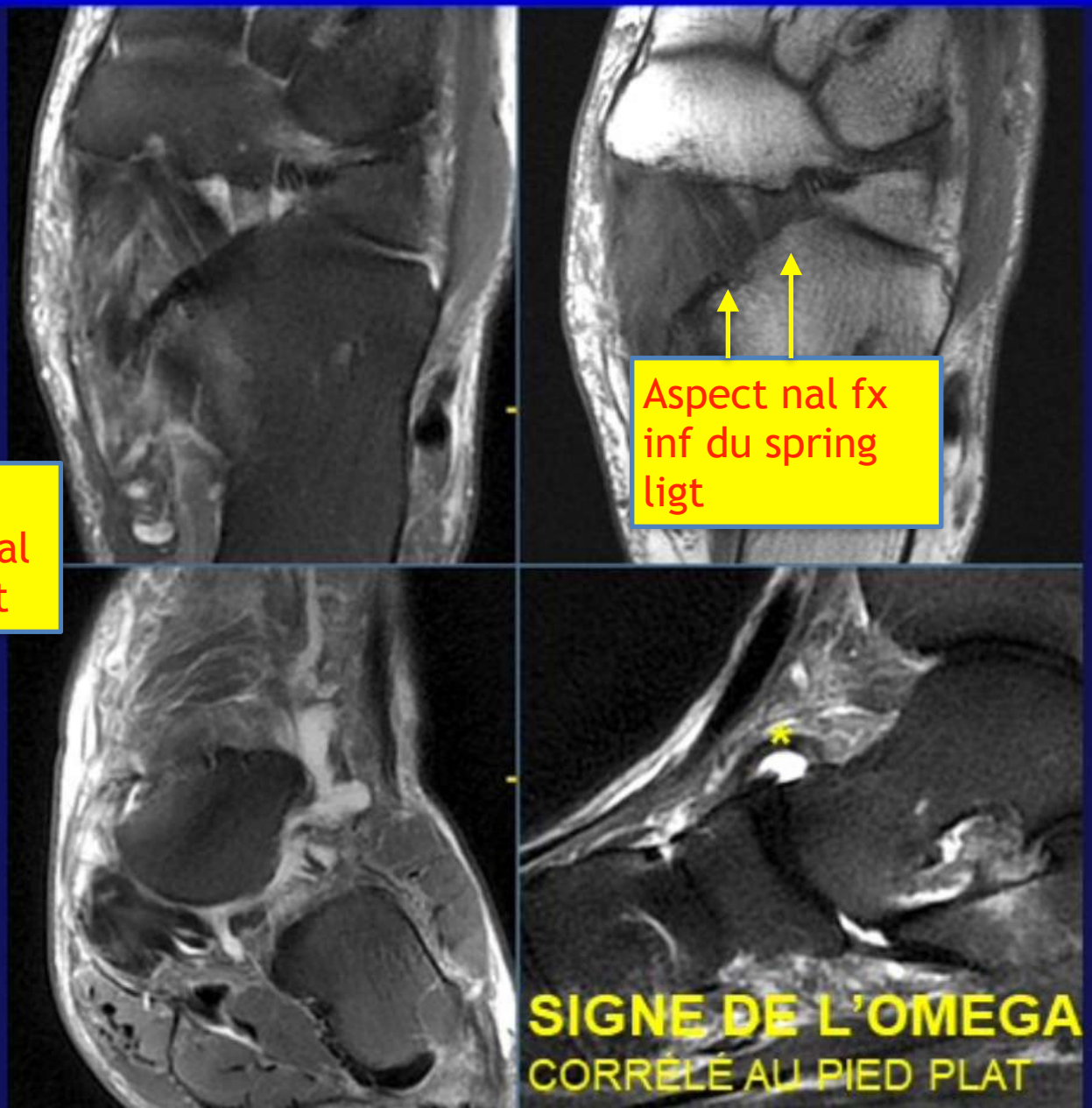

RETOUR MENU

Rupture fx inféro-plantaire du spring ligt

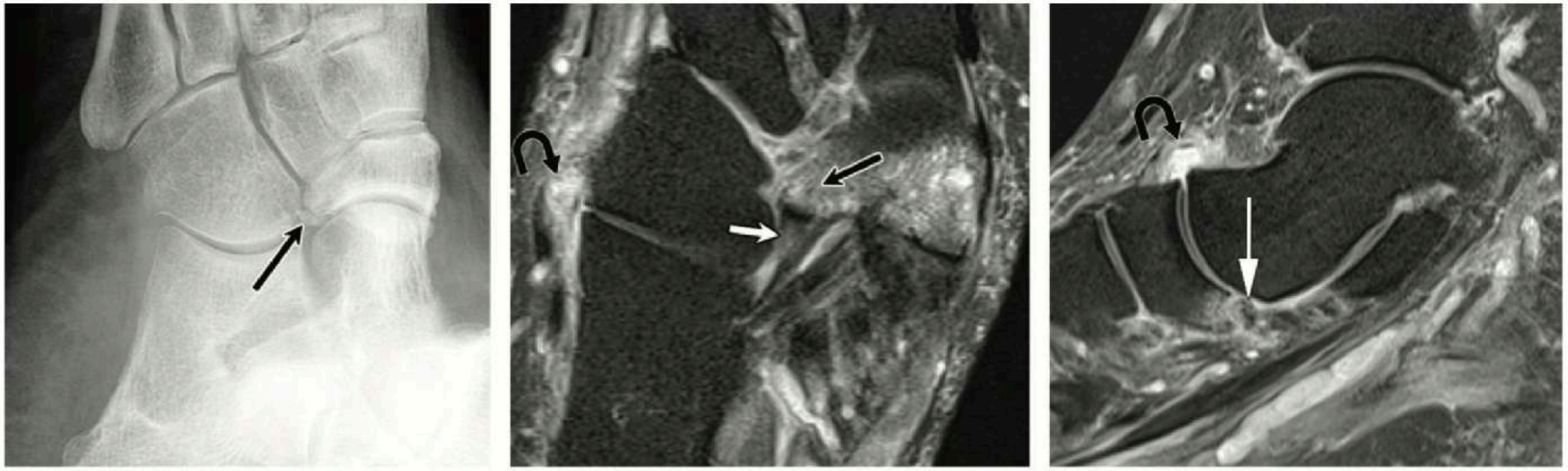

a. b. c.

Figure 9. Midtarsal sprain and spring ligament avulsion in a 79-year-old woman after a twisting ankle injury 2 weeks earlier. **(a)** Oblique radiograph of the right foot shows a minimally displaced avulsion fracture of the plantar navicular (arrow). **(b)** Axial PD fat-saturated image shows that the fracture (straight black arrow) is related to avulsion of the inferoplantar longitudinal component of the spring ligament (white arrow). An avulsed dorsal calcaneocuboid ligament (curved arrow) is present. **(c)** Sagittal PD fat-saturated image shows the avulsion fracture at the navicular attachment of the inferoplantar longitudinal component of the spring ligament (white arrow). A torn dorsal talonavicular ligament is present (black arrow).

RETOUR MENU

SINUS DU TARSE

RETOUR MENU

CHEVILLE : SINUS DU TARSE (abord latéral externe)

externe

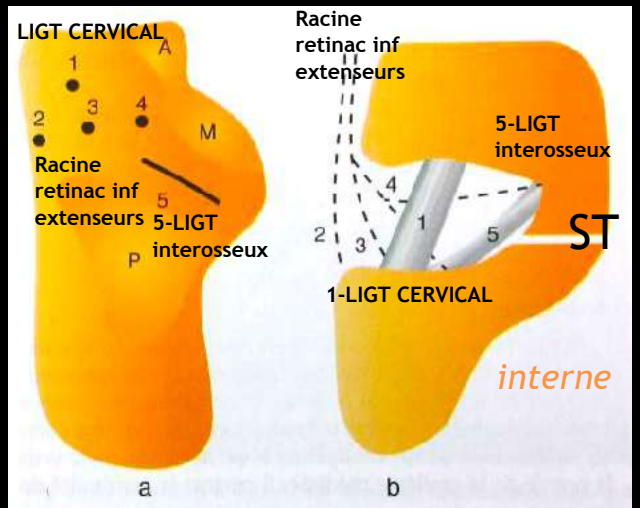

Fig. 29.60 **Schéma du sinus du tarse : vue supérieure (a) et coupe frontale (b).** 1 : ligament cervical; 2 : racine latérale; 3 : racine intermédiaire et 4 : racine médiale du rétinaculum inférieur des extenseurs; 5 : ligament interosseux talocalcanéen; A : surface subtalaire antérieure; M : surface subtalaire moyenne; P : surface subtalaire postérieure.

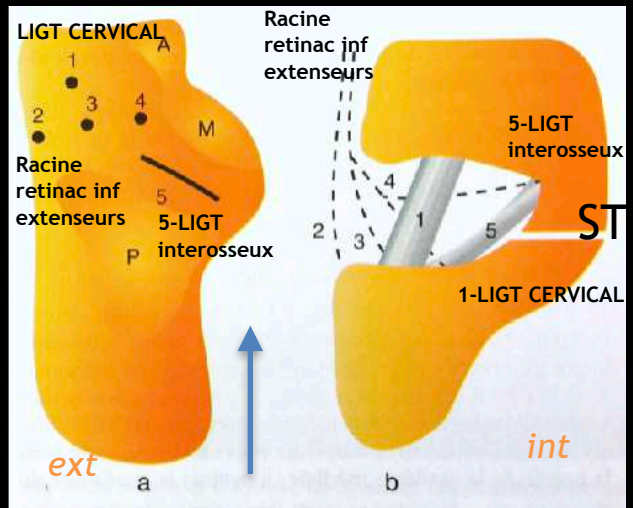

Fig. 29.60 **Schéma du sinus du tarse : vue supérieure (a) et coupe frontale (b).** 1 : ligament cervical; 2 : racine latérale; 3 : racine intermédiaire et 4 : racine médiale du rétinaculum inférieur des extenseurs; 5 : ligament interosseux talocalcanéen; A : surface subtalaire antérieure; M : surface subtalaire moyenne; P : surface subtalaire postérieure.

En avant ST = **LIGT CERVICAL (ANT)**

En regard ST = **LIGT INTEROSSEUX (POST)**

RACINE RETIC

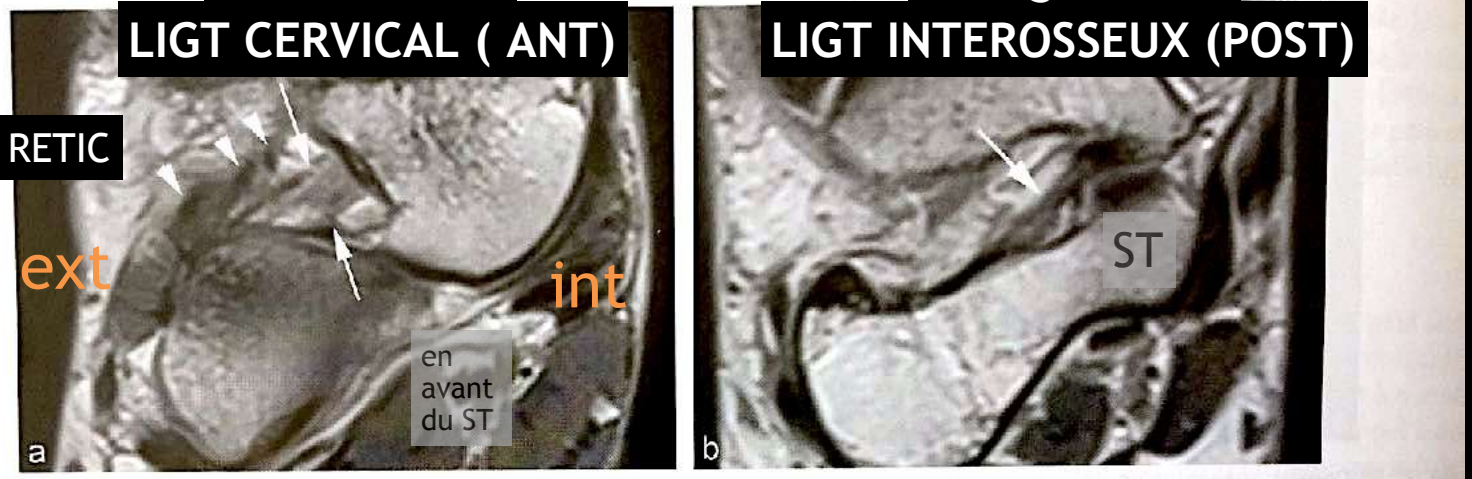

Fig. 29.61 **Ligaments du sinus du tarse : coupes frontales en pondération en densité de protons. a.** Ligament cervical (flèches); notez les racines latérale, intermédiaire et médiale du rétinaculum inférieur des extenseurs (têtes de flèches). **b.** Ligament interosseux talocalcanéen (flèche).

RETOUR MENU

Le sinus du tarse

Double exploration

-Latérale : varus -> ligt frondiforme (rétinaculum des extenseurs)

-Médiale : valgus -> ligt inter-osseux

RETOUR MENU

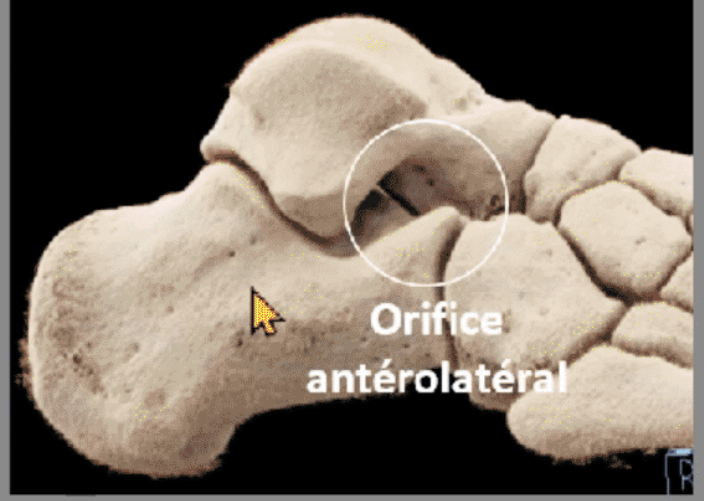

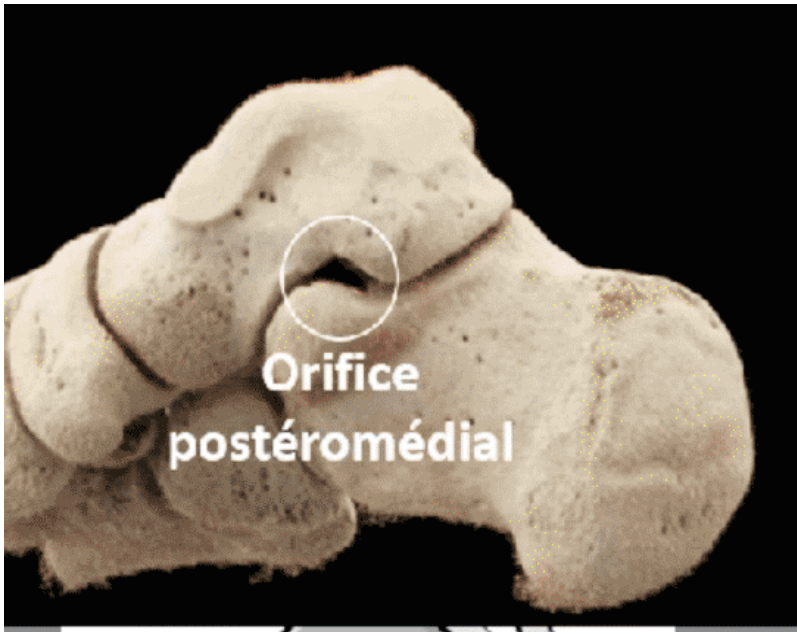

-> ligt cervical

-> ligt frondiforme (rétinaculum des extenseurs)

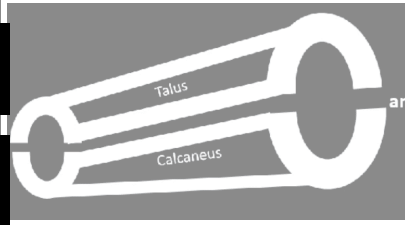

-> ligt inter-osseux

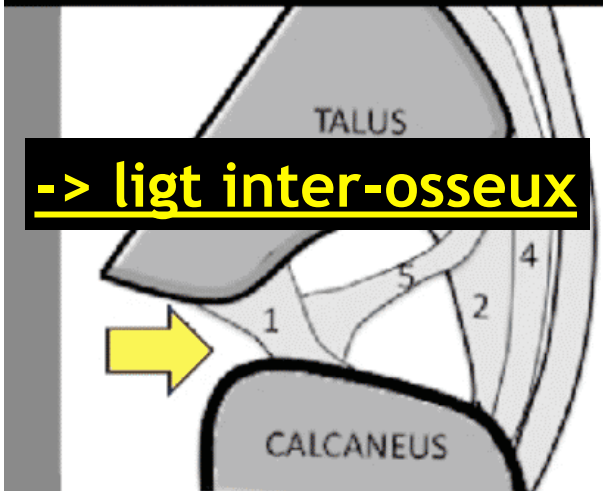

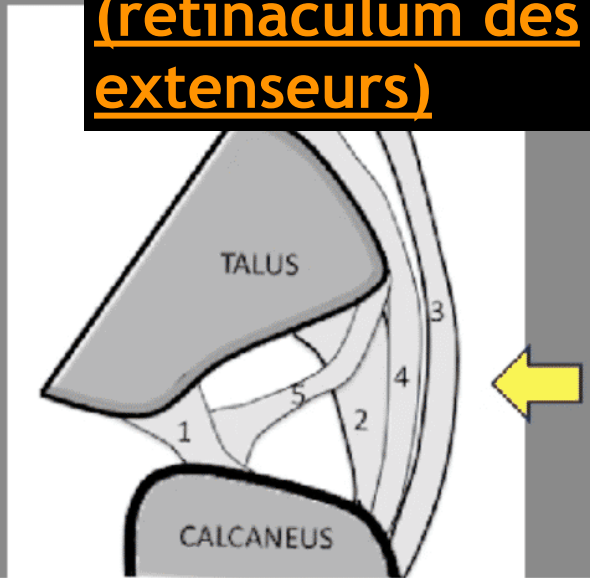

RETOUR MENU

Le ligament interosseux talocalcanéen

-> ligt inter-osseux

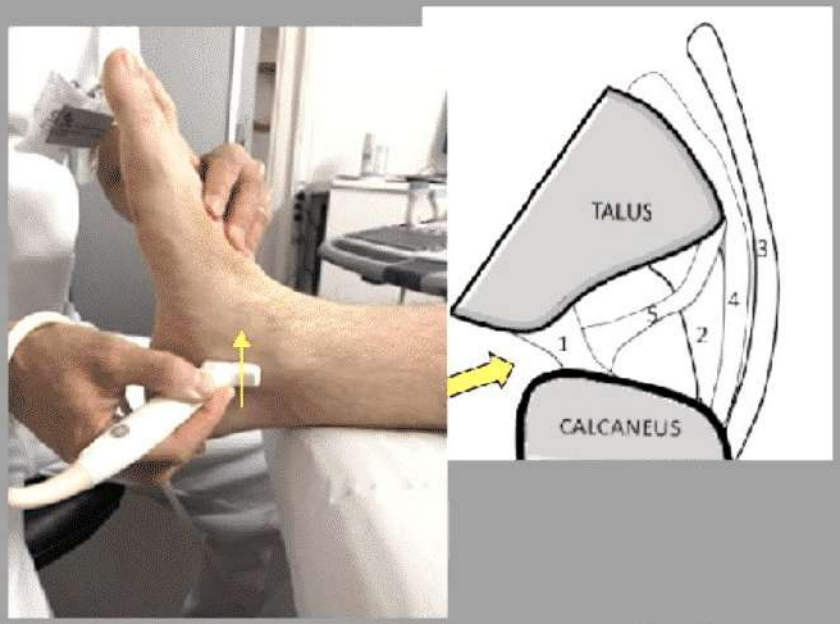

Orifice postéromédial du sinus

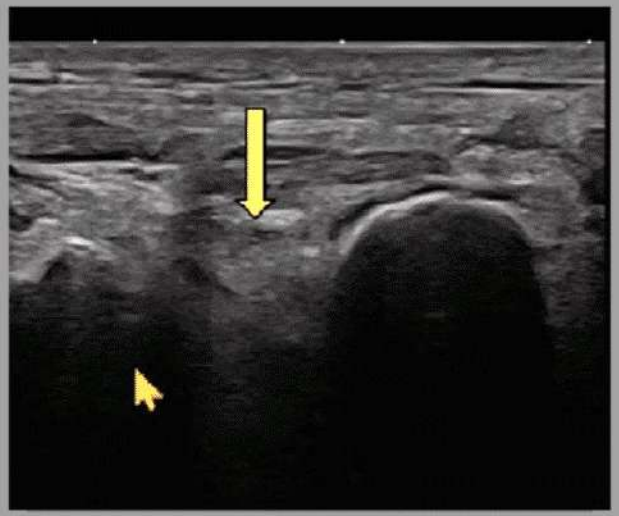

Subtalaire antérieure

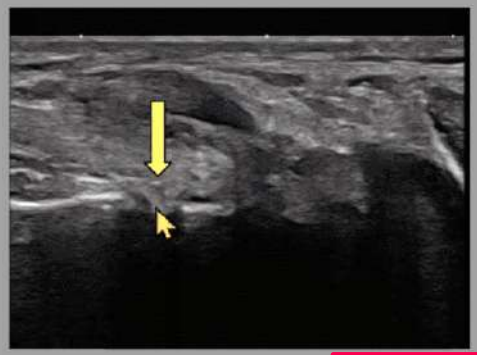

RETOUR MENU

Abord par voie postéromédiale

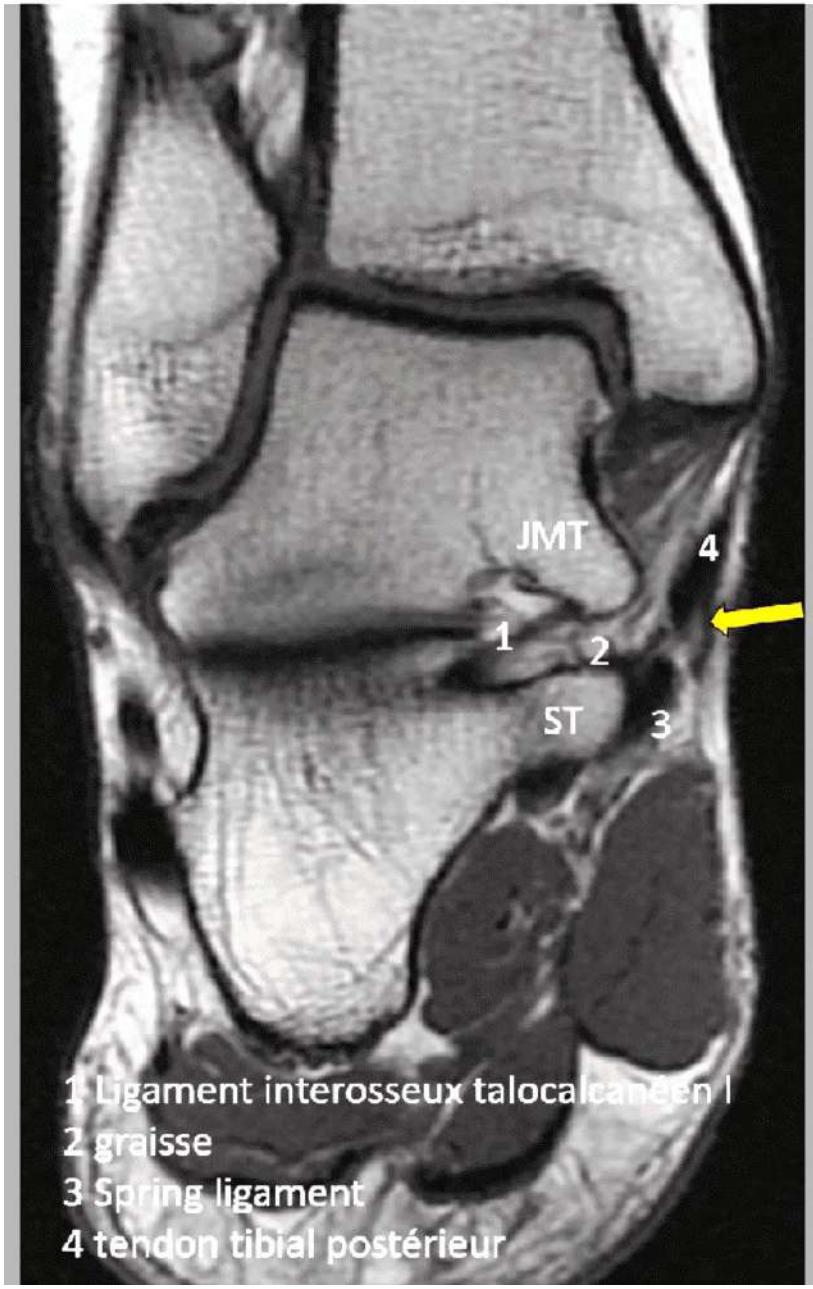

1 Ligament interosseux talocalcanéen I
2 graisse
3 Spring ligament
4 tendon tibial postérieur

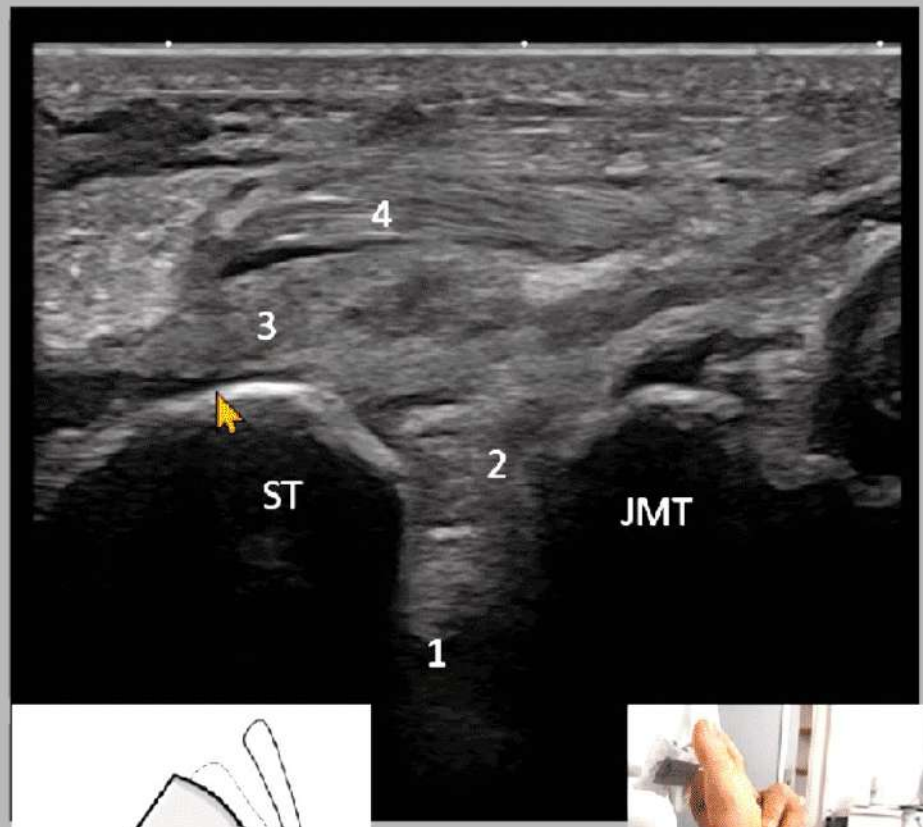

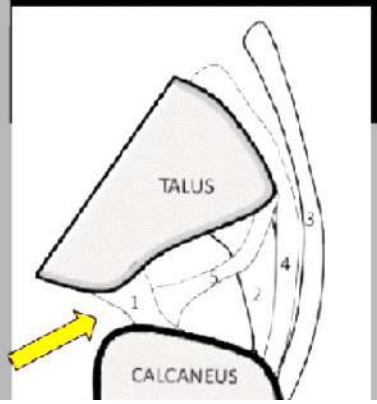

RETOUR MENU

Dynamique en valgus

Le ligament interosseux talocalcanéen

Infiltration de la graisse

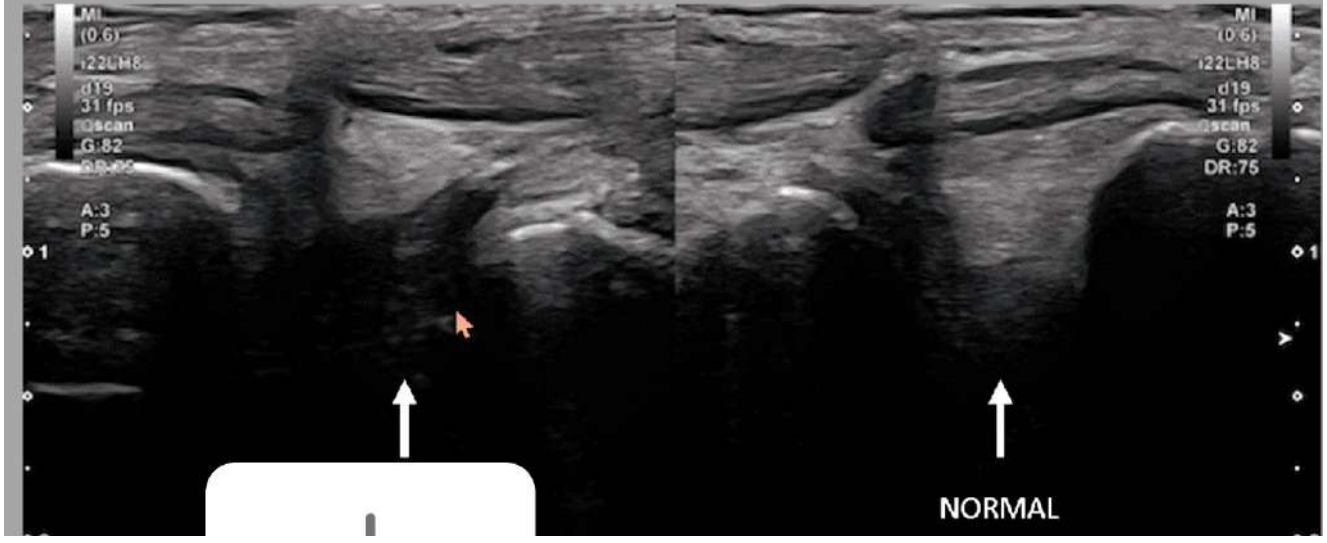

RETOUR MENU

Les pathologies du complexe

- Lésions ligamentaires
- Instabilité
- Syndrome du sinus du tarse : fibrose/kystes

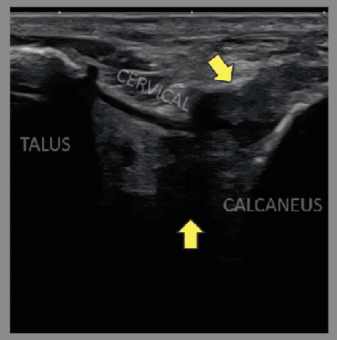

Sinus, orifice antérolatéral

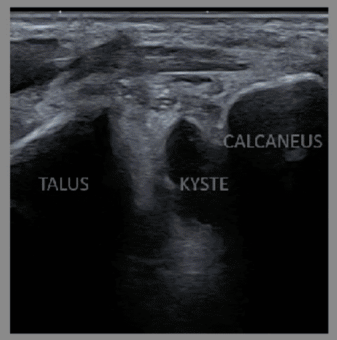

Sinus, orifice postérolatéral

RETOUR MENU

- Arthropathies
- Synostoses

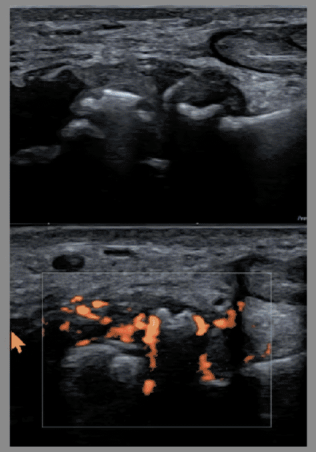
Arthropathie dégérative subtalaire postérieure

Synostose subtalaire

L'instabilité subtalaire

Radiographie en charge
CBCT en charge
Scanner 3D/4D
Echographie
IRM

Incongruence subtalaire antérieure

Sinus : abord médial EN VALGUS ++++

Le ligament interosseux talo-calcanéen

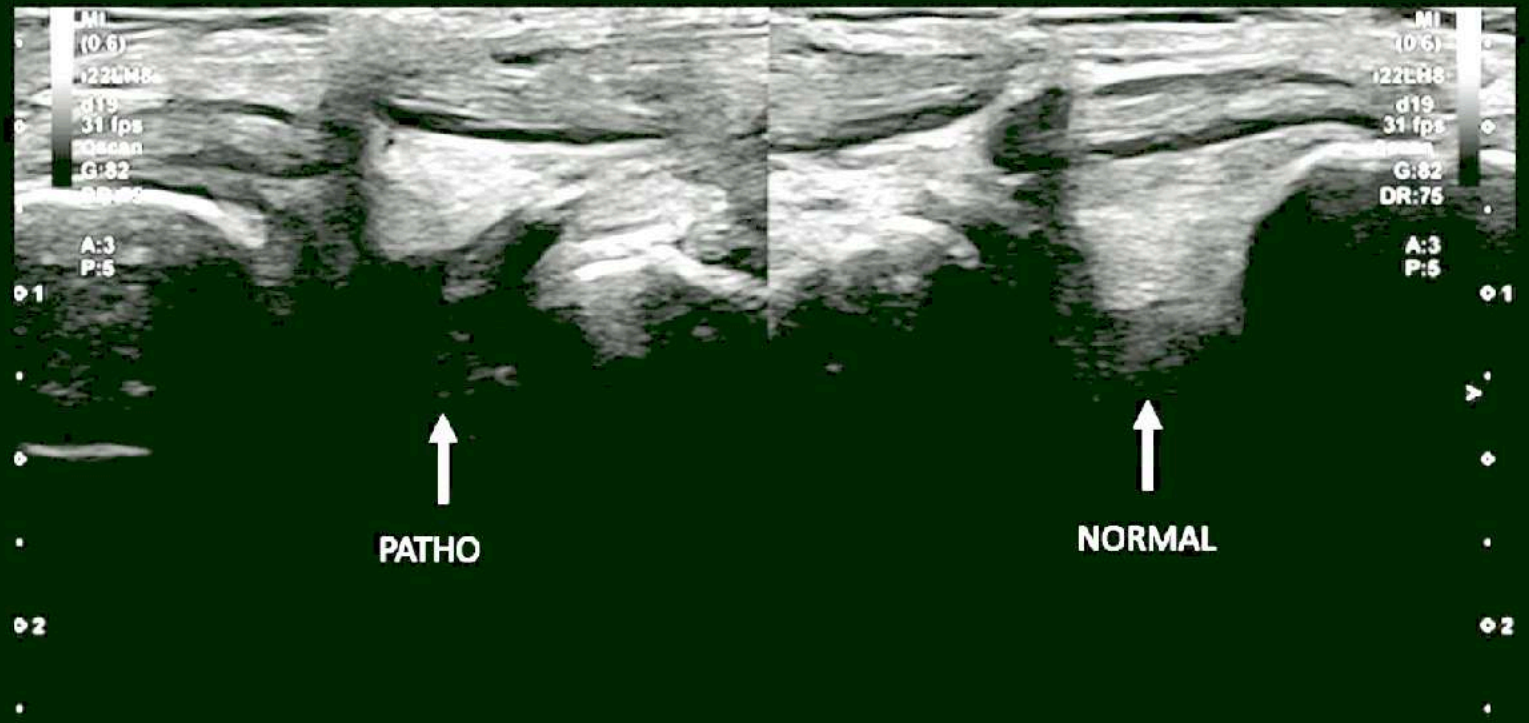

RETOUR MENU

Ligament cervical et rétinaculum des extenseurs

-> ligt frondiforme

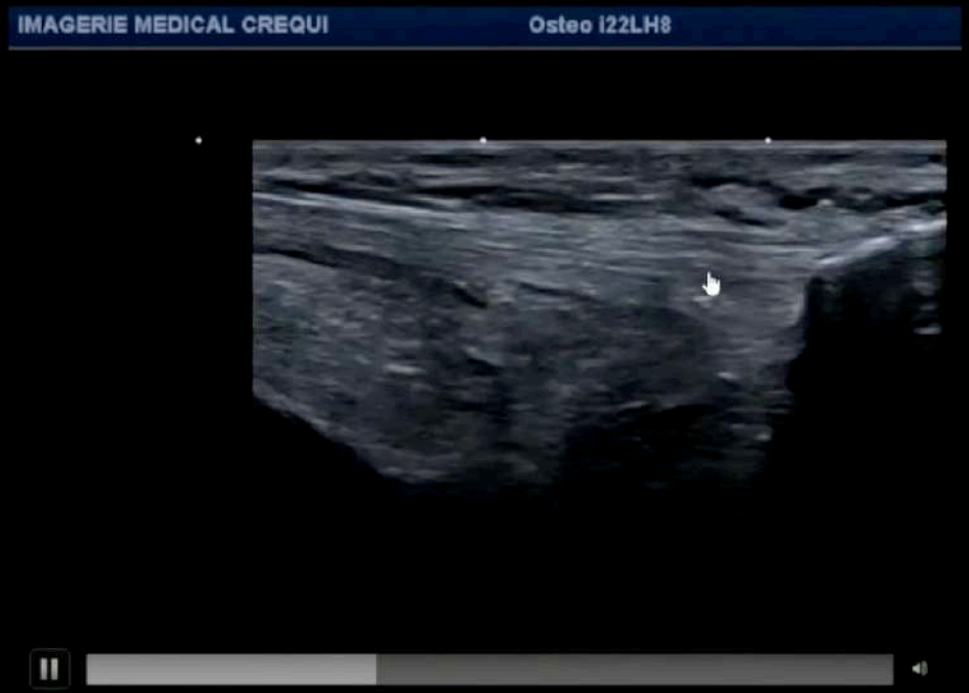

RETOUR MENU

Le sinus du tarse: exploration latérale EN VARUS ++++

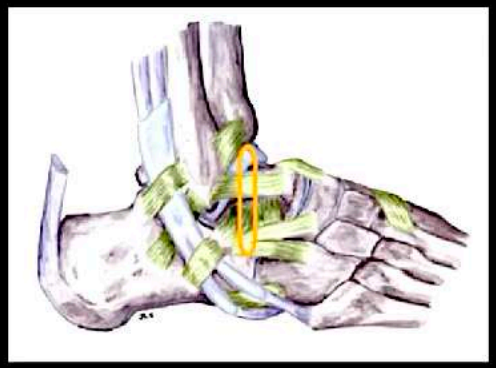

La manœuvre dynamique : varus

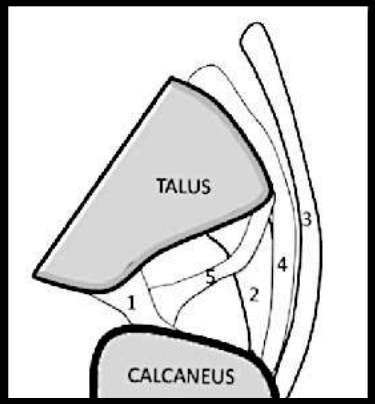

1 Ligament interosseux talocalcanéen
2 Ligament cervical
3, 4, 5 Racines du retinnaculum inférieur des extenseurs

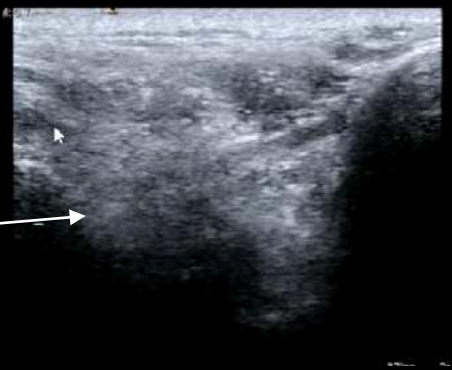

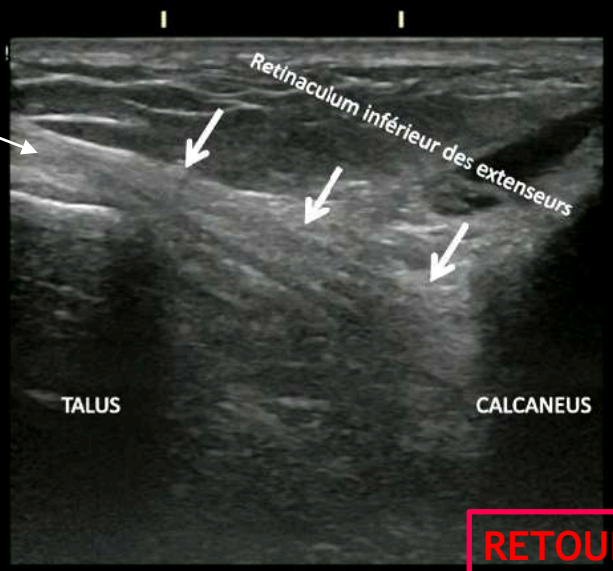

Coupe coronale oblique postérieure du sinus

RETOUR MENU

Le ligament frondiforme

Bande oblique inférolatérale du rétinaculum inférieur des extenseurs

- Anatomie peu étudiée
- Sangle du long extenseur des orteils
- Bien détecté dans le plan sagittal
- Oblique en bas et en arrière

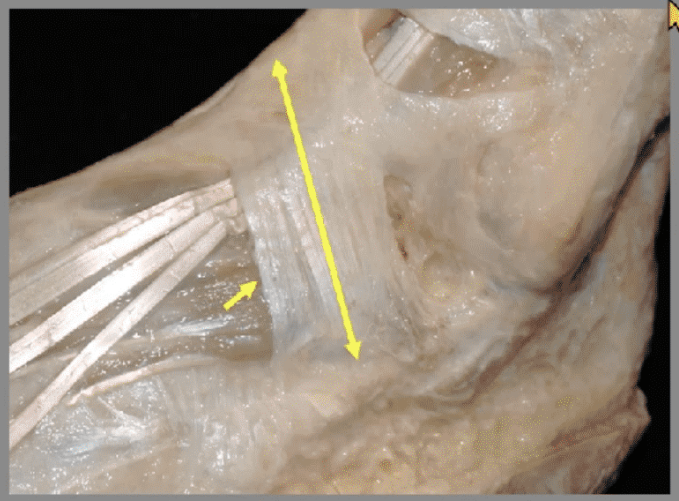

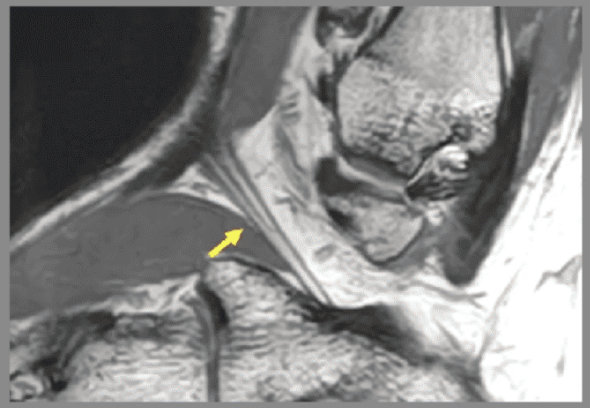

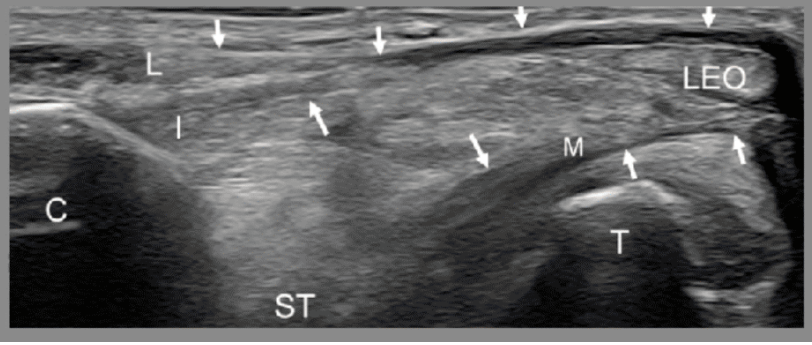

Thèse Antony De leeuw, Service du Pr A Cotten, Lille

RETOUR MENU

Le ligament frondiforme

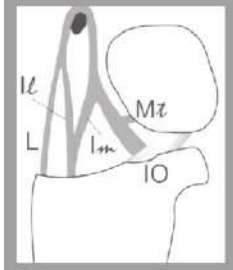

Extensor digitorum longus
Composante superficielle (sangle)
Composante profonde (sangle)

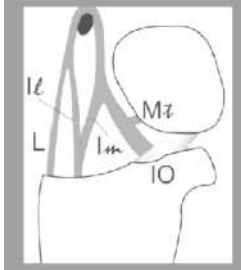

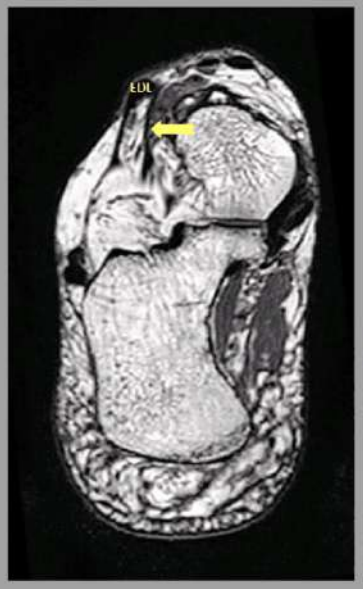

Extensor digitorum longus
Composante superficielle (sangle)
Composante profonde (sangle)

RETOUR MENU

Le ligament frondiforme

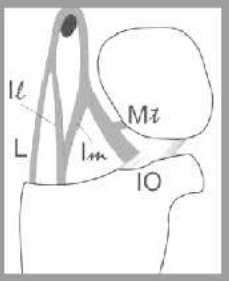

4 racines :
Racine latérale
Racine Intermédiaire latérale
Racine intermédiaire médiale
Insertion racines intermédiaires
Racine médiale

RETOUR MENU

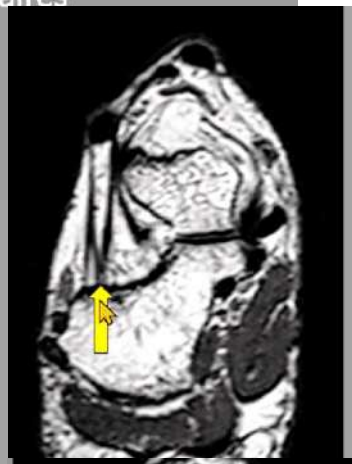

4 racines :
Racine latérale
Racine Intermédiaire latérale
Racine intermédiaire médiale
Insertion racines intermédiaires
Racine médiale

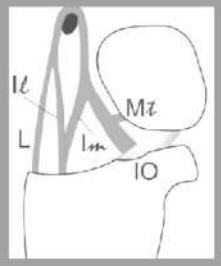

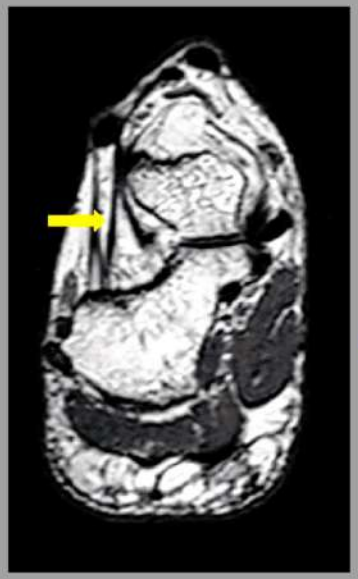

4 racines :
Racine latérale
Racine Intermédiaire latérale
Racine intermédiaire médiale
Insertion racines intermédiaire
Racine médiale

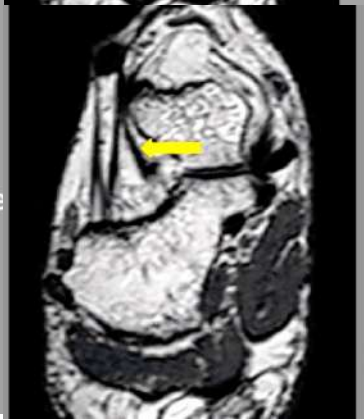

4 racines :
Racine latérale
Racine Intermédiaire latérale
Racine intermédiaire médiale
Insertion racines intermédiaire
Racine médiale

Ligament interosseux

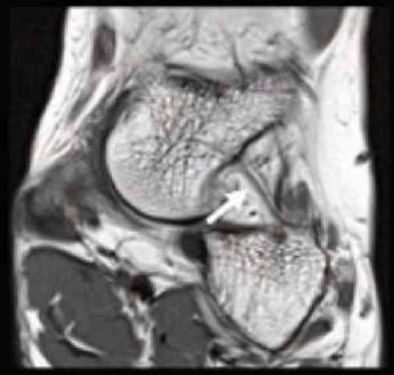

Ligament cervical

CERVICAL car il s'insère sur col du talus

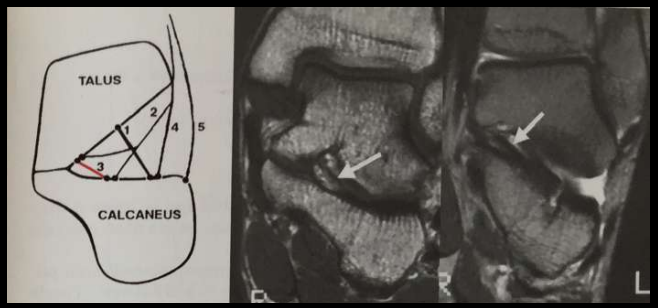

RETOUR MENU

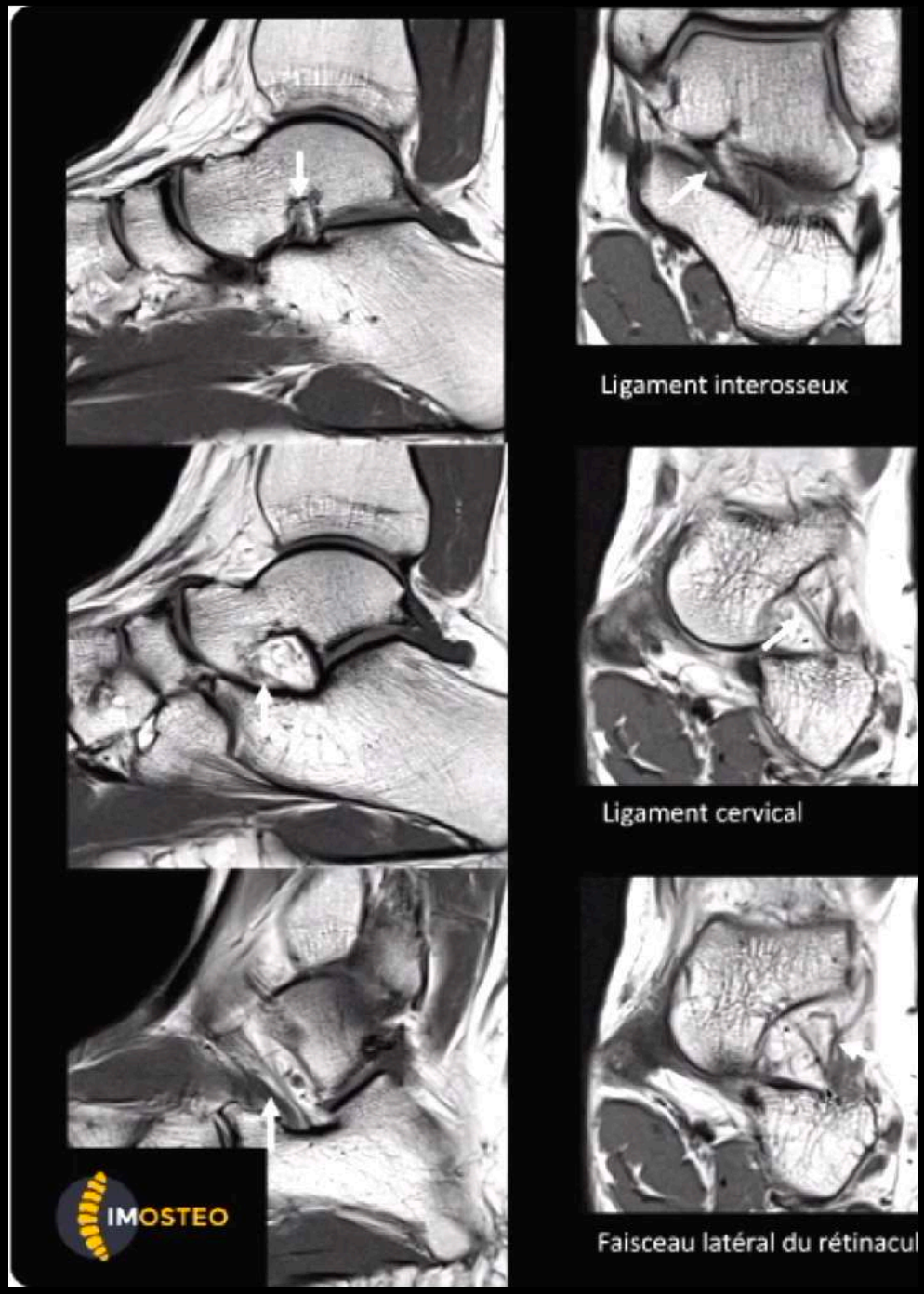
Ligament interosseux
Ligament cervical
Faisceau latéral du rétinacul
IMOSTEO

RETOUR MENU

Instabilité sous talienne

SD SINUS DU TARSE

RETOUR MENU

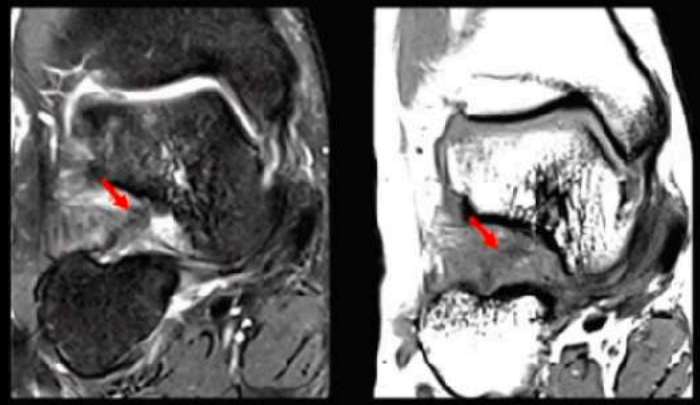

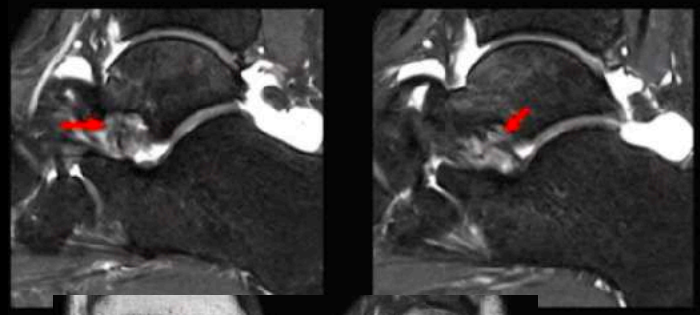

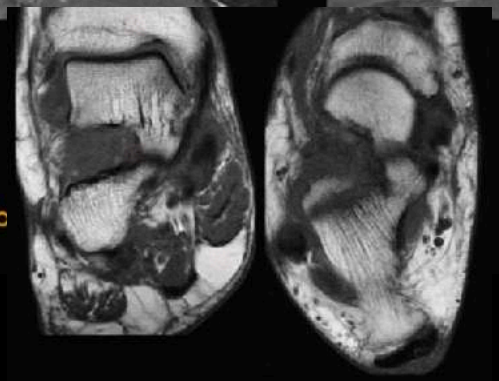

INSTABILITÉ SOUS-TALIENNE = SD DU SINUS DU TARSE

➤ Sémiologie en IRM (et en scanner) = syndrome du sinus du tarse

- Interruption des ligaments
- Infiltration fibreuse du sinus du tarse
- +/- souffrance des articulations sous-taliennes

➤ Performance diagnostique mal connue car pas de gold standard...

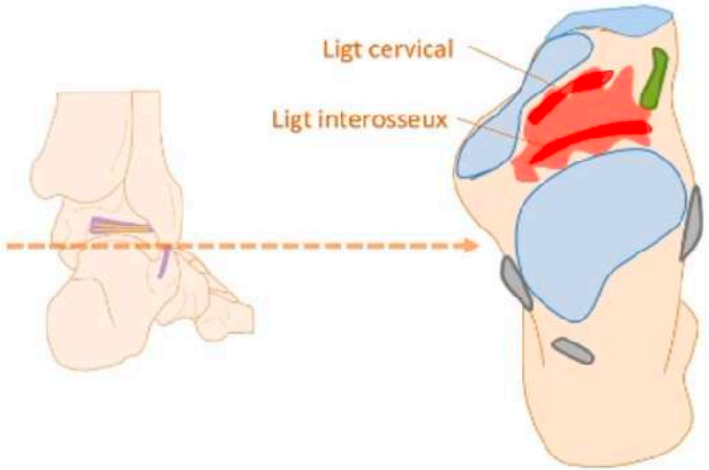

RETOUR MENU

CAS CLINIQUE

Femme de 59 ans
Antécédent de traumatisme il y a quelques mois
Douleurs sous et pré-malléolaires latérales reproduites à la palpation
Pas de laxité clinique

RETOUR MENU

Points clés

Perte du signal graisseux normal du sinus du tarse

Remplacement par du tissu inflammatoire (hypoT1 et hyperT2)

Pas de ligament interosseux visible

(Tendinopathie focale du tibial antérieur)

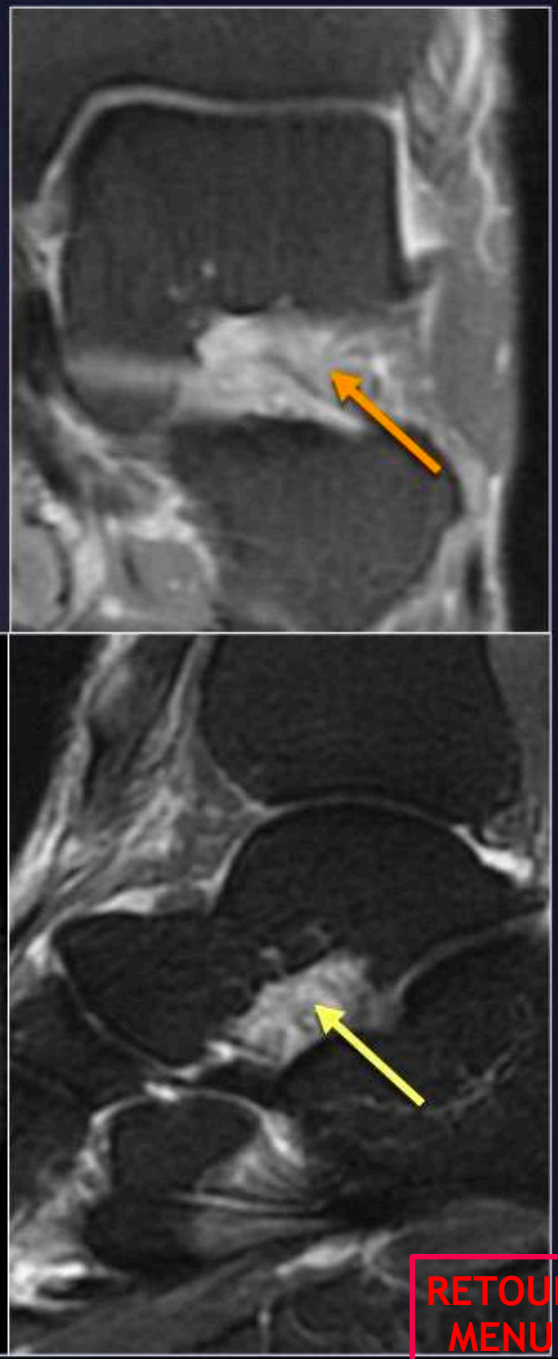

RETOUR MENU

Syndrome du sinus du tarse

Définition

Inflammation ou hémorragie des cavités synoviales du sinus du tarse avec ou sans rupture ligamentaire

Responsable d'une instabilité chronique latérale de la cheville

Le plus souvent post-traumatique

Généralités

Fonction de stabiliser les côtés latéraux de la cheville , contient

- Ligament inter-osseux ++
- Tissu graisseux

IRM

Œdème du sinus du tarse masquant les ligaments inter-osseux

Ligament inter-osseux épaissi, sinueux et de délimitation difficile

Épanchement articulaire sous talien

État avancé : ossification intra-lésionnelle, arthrose sous-talienne postérieure

RETOUR MENU

CHEVILLE : SINUS DU TARSE

RETOUR MENU

CHEVILLE : SINUS DU TARSE

abord écho par voie latéral externe

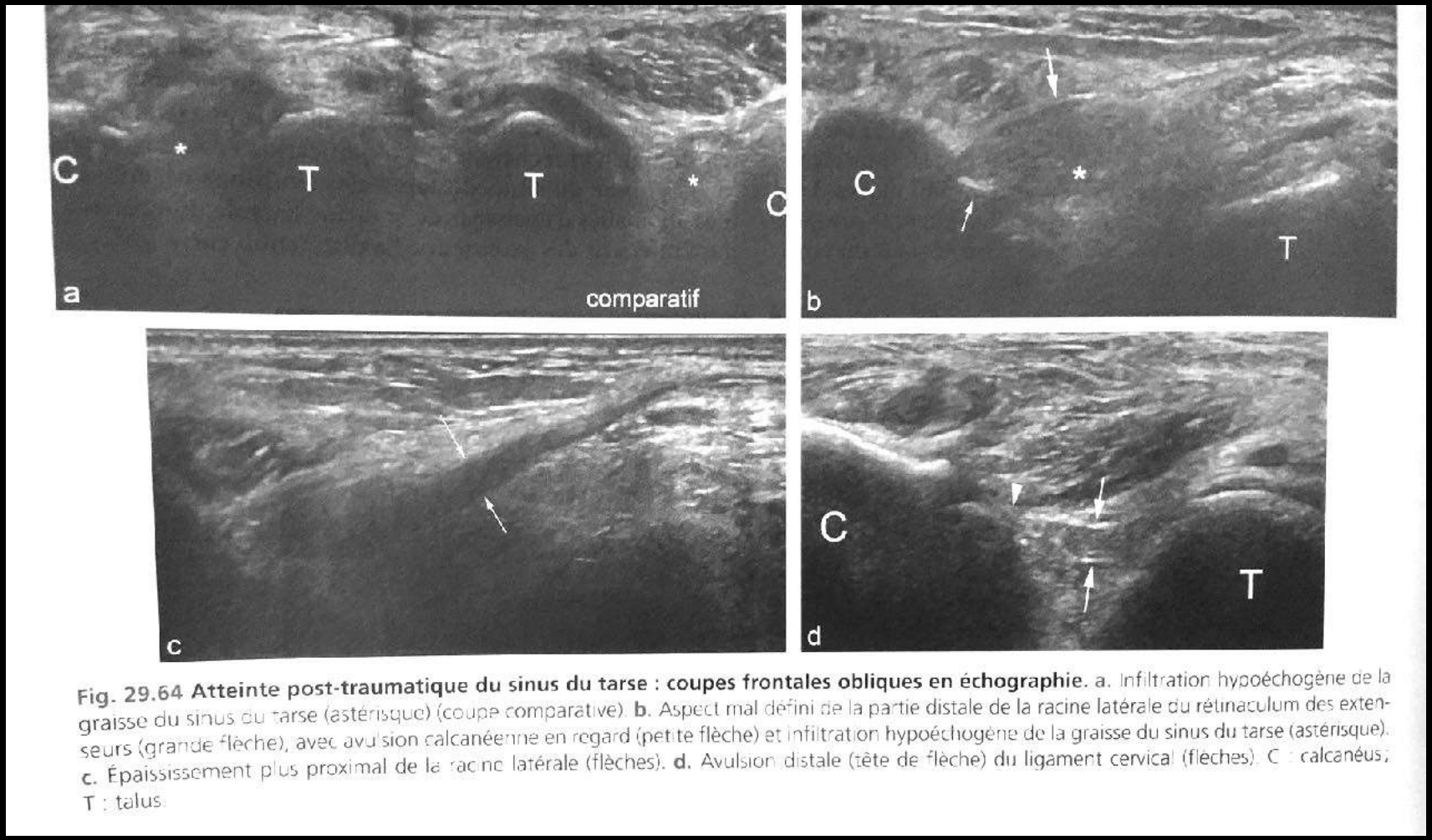

Fig. 29.64 Atteinte post-traumatique du sinus du tarse : coupes frontales obliques en échographie. a. Infiltration hypoéchogène de la graisse du sinus du tarse (astérisque) (coupe comparative). **b.** Aspect mal défini de la partie distale de la racine latérale du rétinaculum des extenseurs (grande flèche), avec avulsion calcanéenne en regard (petite flèche) et infiltration hypoéchogène de la graisse du sinus du tarse (astérisque). **c.** Épaississement plus proximal de la racine latérale (flèches). **d.** Avulsion distale (tête de flèche) du ligament cervical (flèches). C : calcanéus ; T : talus.

RETOUR MENU

Les pathologies du complexe

- Lésions ligamentaires
- Instabilité
- Syndrome du sinus du tarse : fibrose/kystes

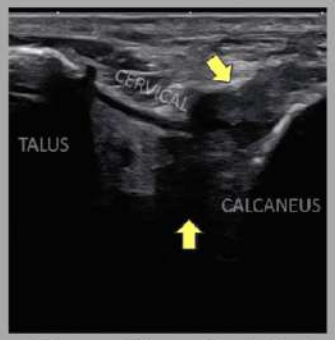

Sinus, orifice antérolatéral

Sinus, orifice postérolatéral

RETOUR MENU

- Arthropathies
- Synostoses

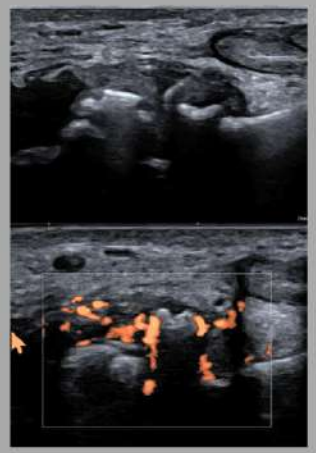
Arthropathie dégérative subtalaire postérieure

Synostose subtalaire

L'instabilité subtalaire

Radiographie en charge
CBCT en charge
Scanner 3D/4D
Echographie
IRM

Incongruence subtalaire antérieure

RETINACULUM

RETOUR MENU

CHEVILLE : RETINACULUM

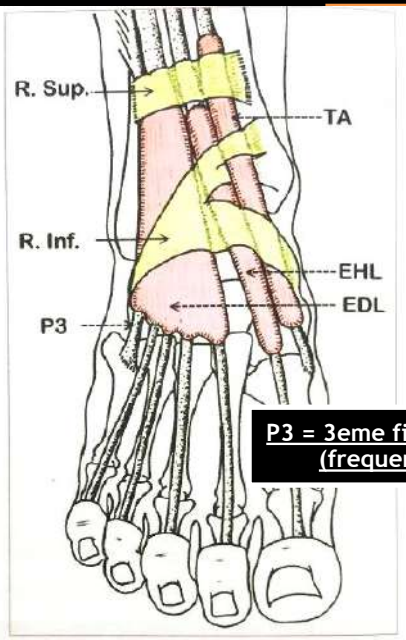

Schéma 2.19 : Tendons antérieurs et rétinaculums des extenseurs
TA : tibial antérieur ; EHL : long extenseur de l'hallux ; EDL : long extenseur des orteils ; P3 : peroneus tertius. En rose les gaines synoviales et en jaune : le rétinaculum supérieur des extenseurs (R. Sup.) et le rétinaculum inférieur (R. Inf.) en forme de Y dont la partie latérale est en continuité avec le rétinaculum inférieur des fibulaires.

P3 = 3eme fibulaire (frequent)

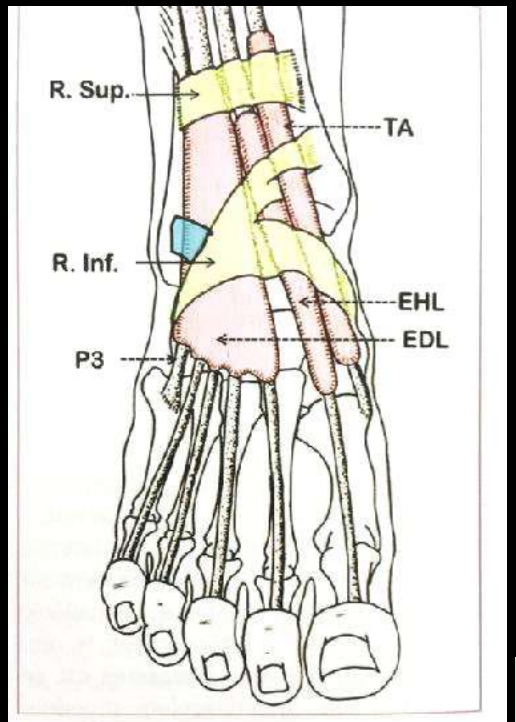

Schéma 2.20 : Rétinaculum inférieur des extenseurs. Le rétinaculum inférieur des extenseurs (R. Inf.) présente parfois une forme de X avec une branche supérolatérale (bleue) rejoignant le rétinaculum supérieur des fibulaires.

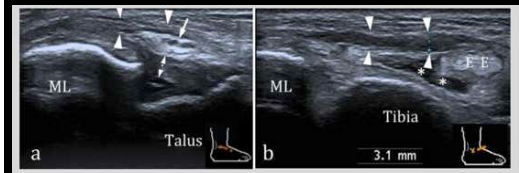

Fig. 12. Lésions associées aux entorses latérales : lésion du retinaculum des extenseurs.
a. Chez cet adepte du « trail », l'échographie au décours d'une entorse en varus, retrouve un épaississement de la bandelette oblique supéro-latérale du retinaculum inférieur des extenseurs (têtes de flèches) juste en avant de la malléole latérale (ML), du ligament talofibulaire antérieur lui même épaissi (double flèche) et du petit pédicule vasculo-nerveux adjacent (flèche).
b. En translatant la sonde en dedans et vers le haut le retinaculum est nettement épaissi et hypoéchogène en superficie des tendons extenseurs (E) à noter la petite lame d'épanchement sous-jacente (**).

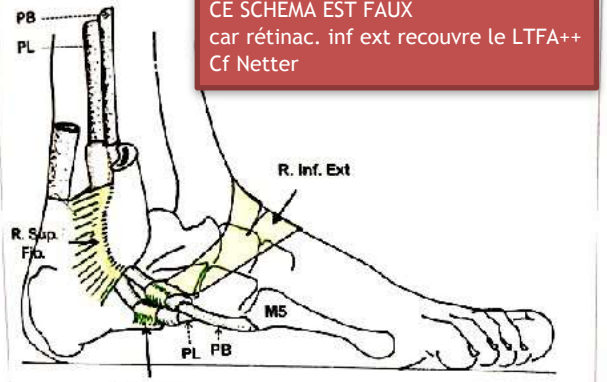

CE SCHEMA EST FAUX
car rétinac. inf ext recouvre le LTFA++
Cf Netter

Schéma 2.18 : Tendons et rétinaculums latéraux. Les deux tendons fibulaires (court : PB et long PL) sont maintenus en rétromalléolaire par un rétinaculum supérieur (R. Sup. Fib.) qui est commun aux deux tendons. En regard du tarse, chaque tendon possède un rétinaculum inférieur individualisé (R. Inf. Fib.) en continuité avec le rétinaculum inférieur des extenseurs (R. Inf. Ext.).

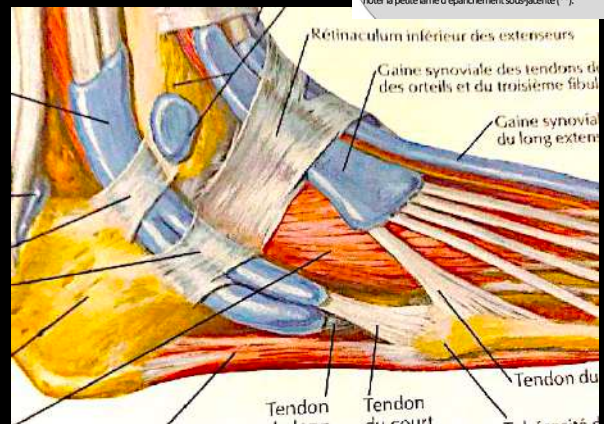

RETOUR MENU

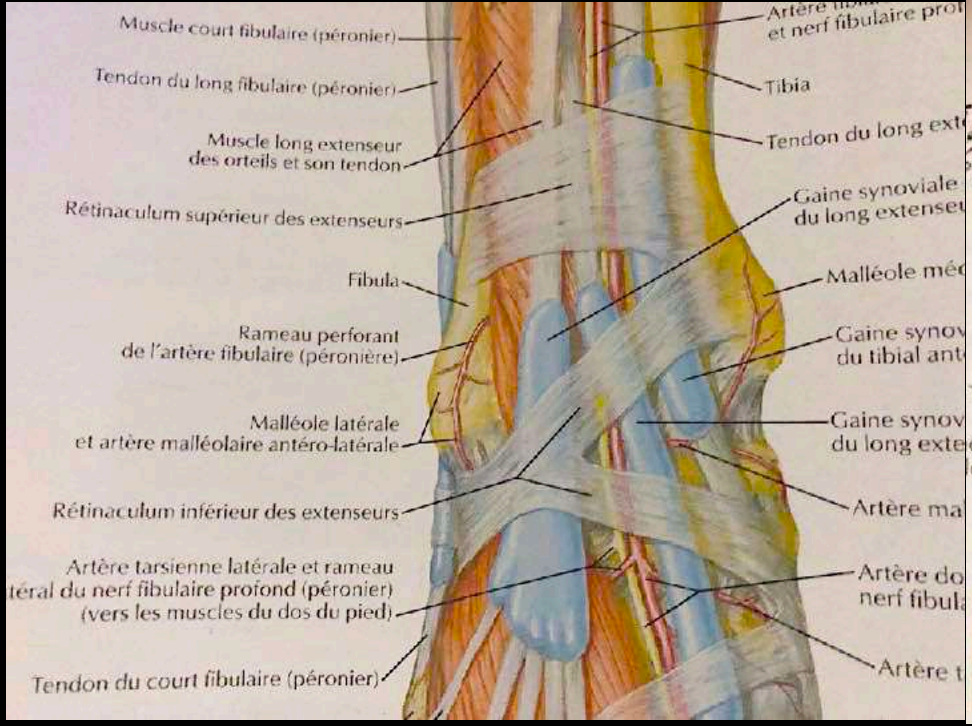
Muscle court fibulaire (péronier)
Tendon du long fibulaire (péronier)
Muscle long extenseur des orteils et son tendon
Rétinaculum supérieur des extenseurs
Fibula
Rameau perforant de l'artère fibulaire (péronière)
Malléole latérale et artère malléolaire antéro-latérale
Rétinaculum inférieur des extenseurs
Artère tarsienne latérale et rameau téral du nerf fibulaire profond (péronier) (vers les muscles du dos du pied)
Tendon du court fibulaire (péronier)
Tibia
Tendon du long ext
Gaine synoviale du long extens
Malléole méd
Gaine synov du tibial ant
Gaine synov du long exte
Artère ma
Artère do nerf fibul
Artère t

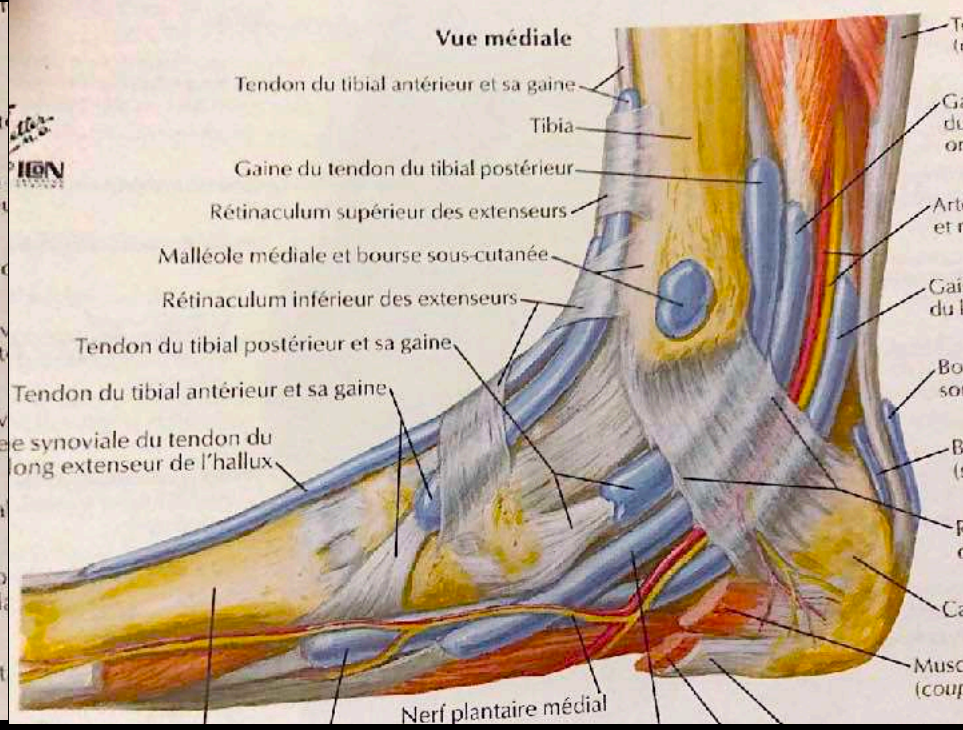
Vue médiale
Tendon du tibial antérieur et sa gaine
Tibia
Gaine du tendon du tibial postérieur
Rétinaculum supérieur des extenseurs
Malléole médiale et bourse sous-cutanée
Rétinaculum inférieur des extenseurs
Tendon du tibial postérieur et sa gaine
Tendon du tibial antérieur et sa gaine
e synoviale du tendon du long extenseur de l'hallux
Nerf plantaire médial

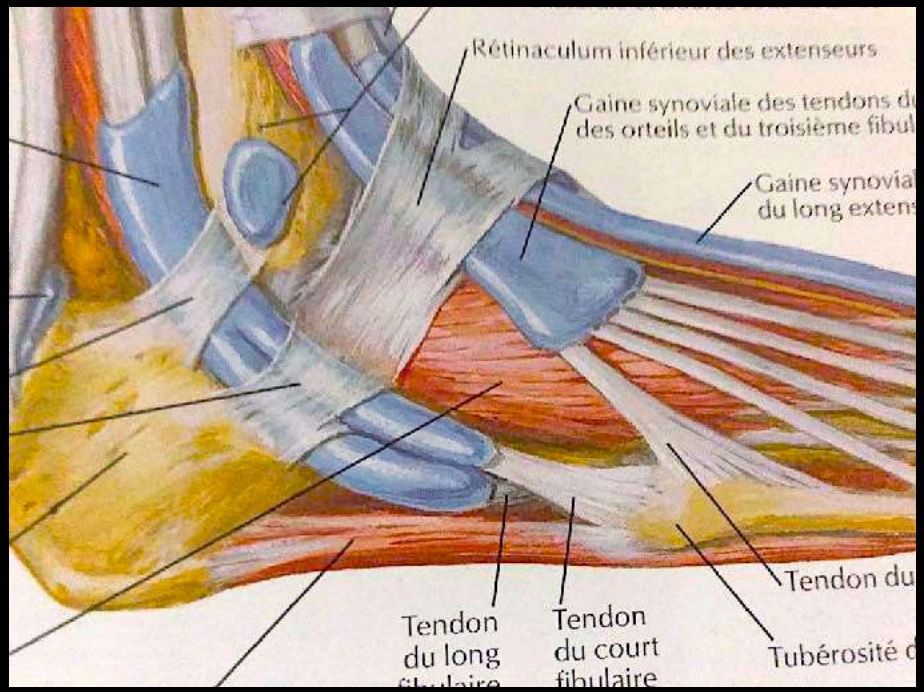
Rétinaculum inférieur des extenseurs
Gaine synoviale des tendons d des orteils et du troisième fibul
Gaine synovia du long exten
Tendon du
Tendon du long
Tendon du court fibulaire
Tubérosité d

CHEVILLE : RETINACULUM

- Le ligament frondiforme (1) retient les tendons des muscles long extenseur des orteils et peroneus tertius contre le talus et la calcaneus ; il possède trois racines :

- La racine latérale superficielle provient du sinus du tarse latéralement à l'origine du muscle court extenseur des orteils.

- La racine intermédiaire provient également du sinus du tarse médialement à l'origine du muscle court extenseur des orteils. Elle s'unit à la racine latérale, cravate ensuite le col du talus, passe au-dessus des tendons extenseurs des orteils et peroneus tertius et se divise en bandes obliques supéro-médiale et inféro-médiale.

- La racine médiale possède elle-même trois racines, deux racines calcanéennes qui s'insèrent dans le sinus du tarse et une racine talienne qui s'insère sur le talus au niveau du toit du tunnel tarsien

- -La bande oblique supéro-médiale (2) qui continue la direction du ligament frondiforme et s'insère sur la malléole médiale ; elle passe au-dessus du tendon du long extenseur de l'hallux et au-dessous du tendon du tibial antérieur.

- La bande oblique inféro-médiale (3) provient du ligament frondiforme et s'insère au bord médial du pied au niveau de l'articulation cunéo-naviculaire ; elle passe au-dessus du tendon du long extenseur de l'hallux, du nerf fibulaire profond et des vaisseaux pédieux dorsaux.

- La bande oblique inféro-médiale (4) existante dans 25% des cas, qui s'étend de la partie latérale de la bande supéro-médiale à la partie latérale de la malléole fibulaire

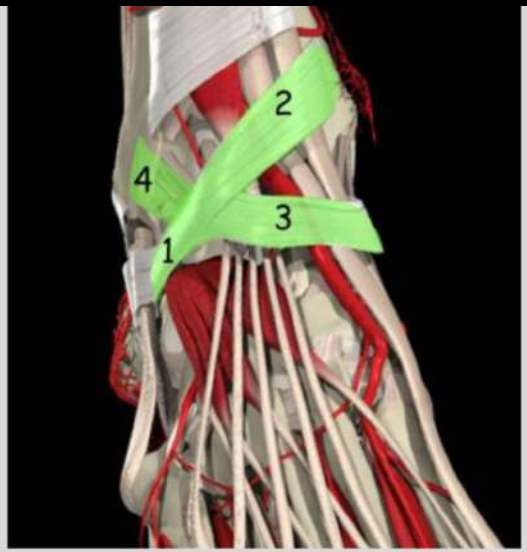

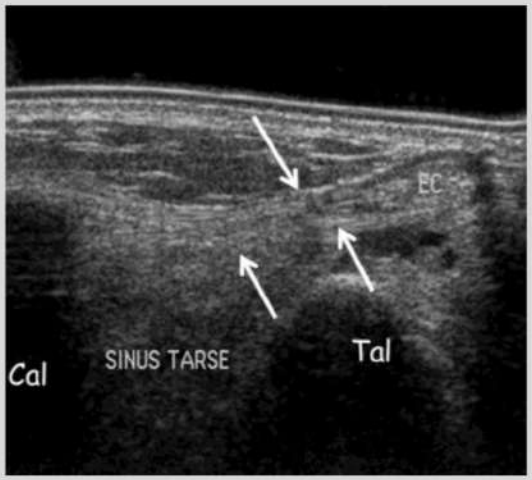

Échographie. Coupe coronale antérolatérale de cheville. Visualisation du ligament frondiforme (flèches) assurant la contention du tendon extenseur commun des orteils (EC). Cal = calcaneus, Tal = talus.

RETOUR MENU

CHEVILLE : RETINACULUM

Face interne

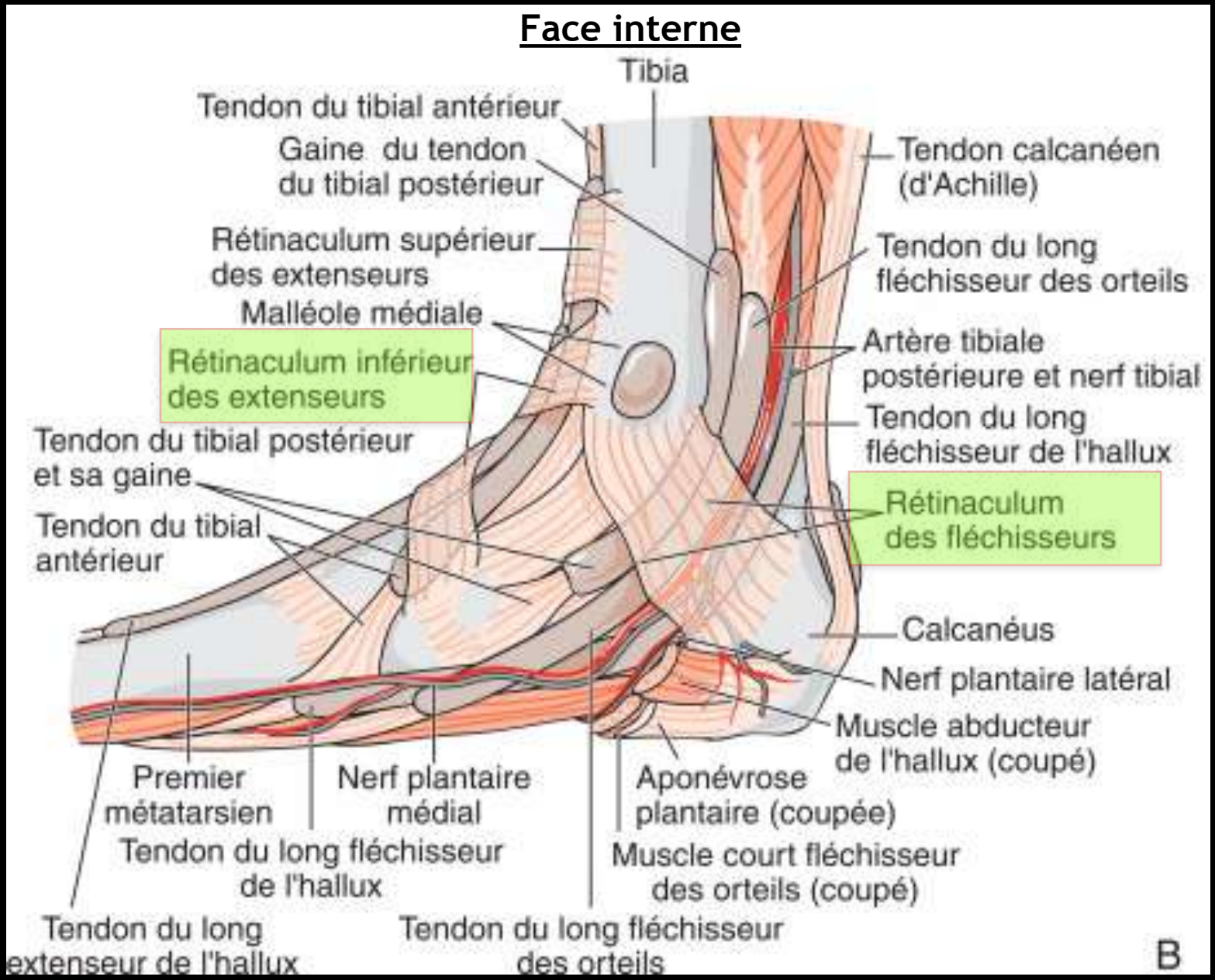

RETOUR MENU

Etude des Tendons et rétinacula

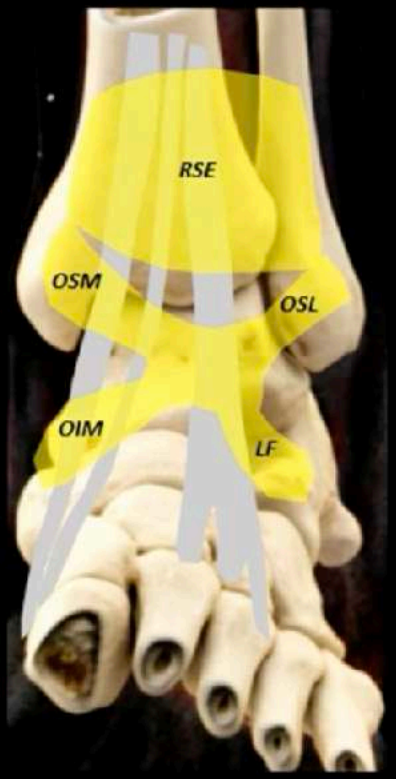

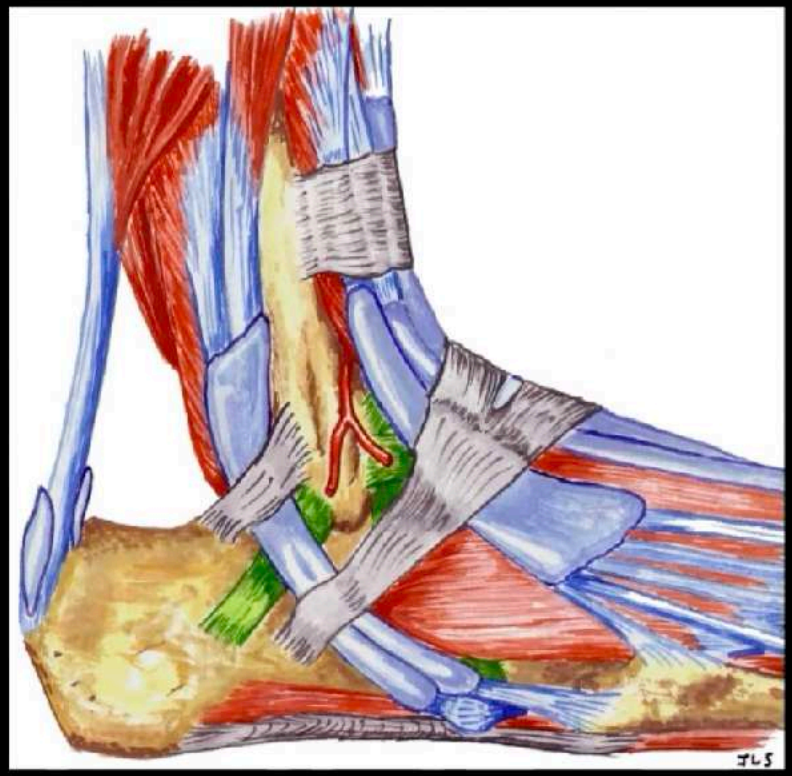

RETOUR MENU

Les rétinacula des extenseurs

Flexion dorsale et valgus/varus

Association avec LCL et LCM

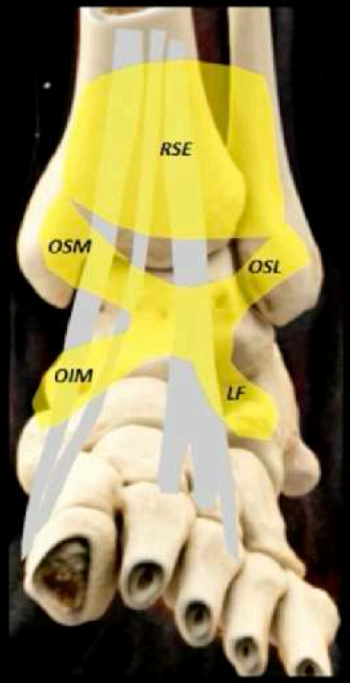

Test en flexion dorsale contrariée

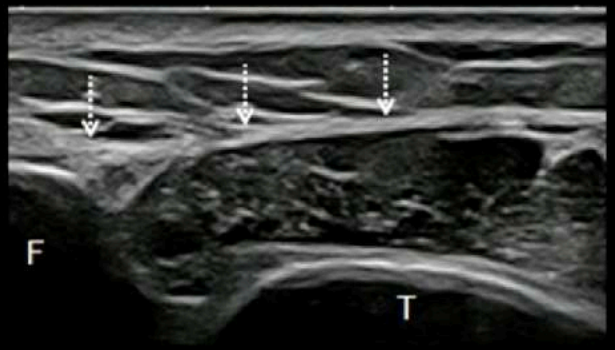

Insertion fibulaire du rétinaculum

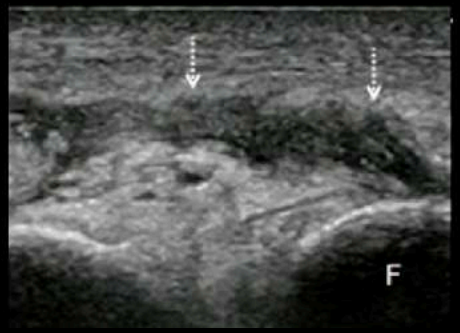

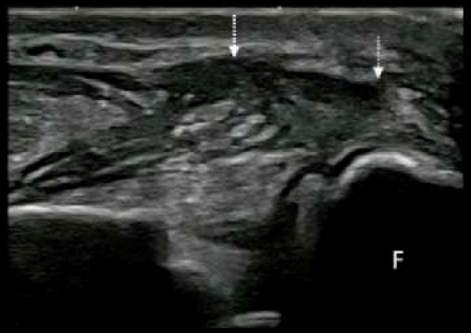

RETOUR MENU

SYNDESMOSE

Radio syndesmose en charge genoux fléchi et bilat +++

INCIDENCE DE FACE

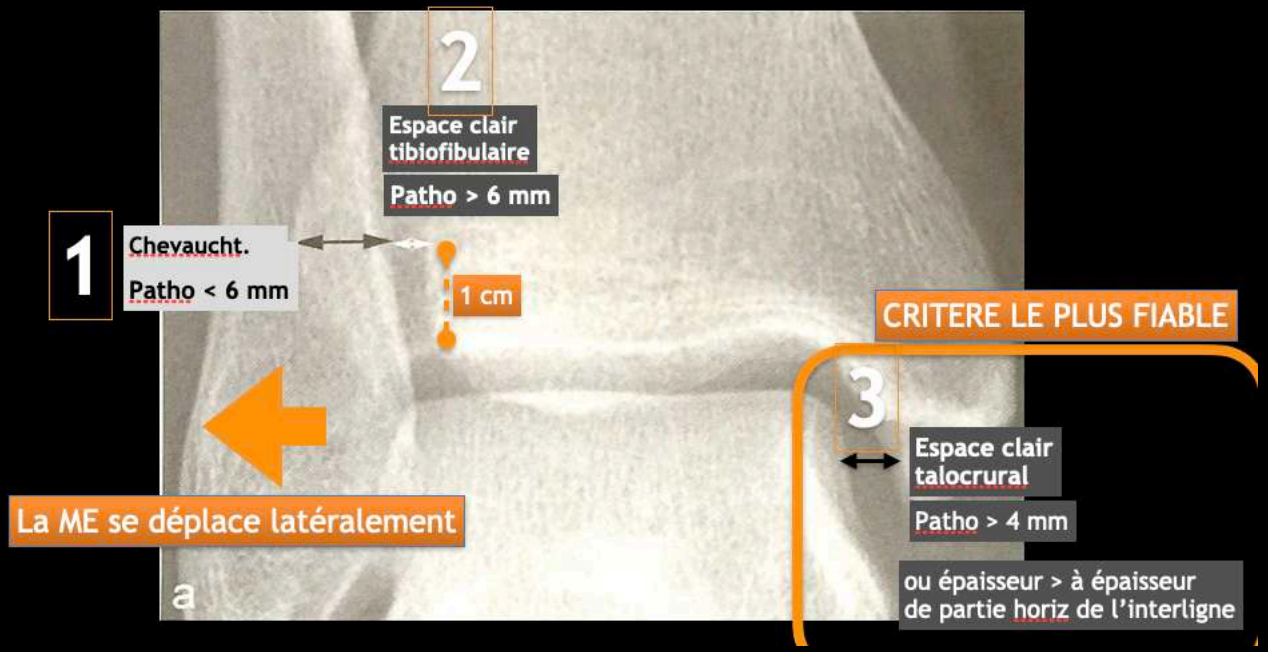

Les sports avec chute vers l'avant "pied-bloqué", comme le rugby, ou la pratique du ski sont des activités pourvoyeuses de ce type de lésions.

RETOUR MENU

SYNDESMOSE
Grade entorse

Grade 1: lésion partielle ou totale LTFAI isolée

Grade 2A : lésion LTFAI + MIO sans atteinte du deltoide

STABLE

TTT ORTHO

Grade 2B : lésion LTFAI + MIO avec atteinte du deltoide

Grade 3 : lésion LTFAI + MIO + LTFPI + LLI +/- fracture

INSTABLE

TTT CHIR

RETOUR MENU

LIGAMENTS DE LA SYNDESMOSE

1. Anatomie des faisceaux du ligament collatéral latéral et des ligaments tibiofibulaires inférieurs (fig.1)

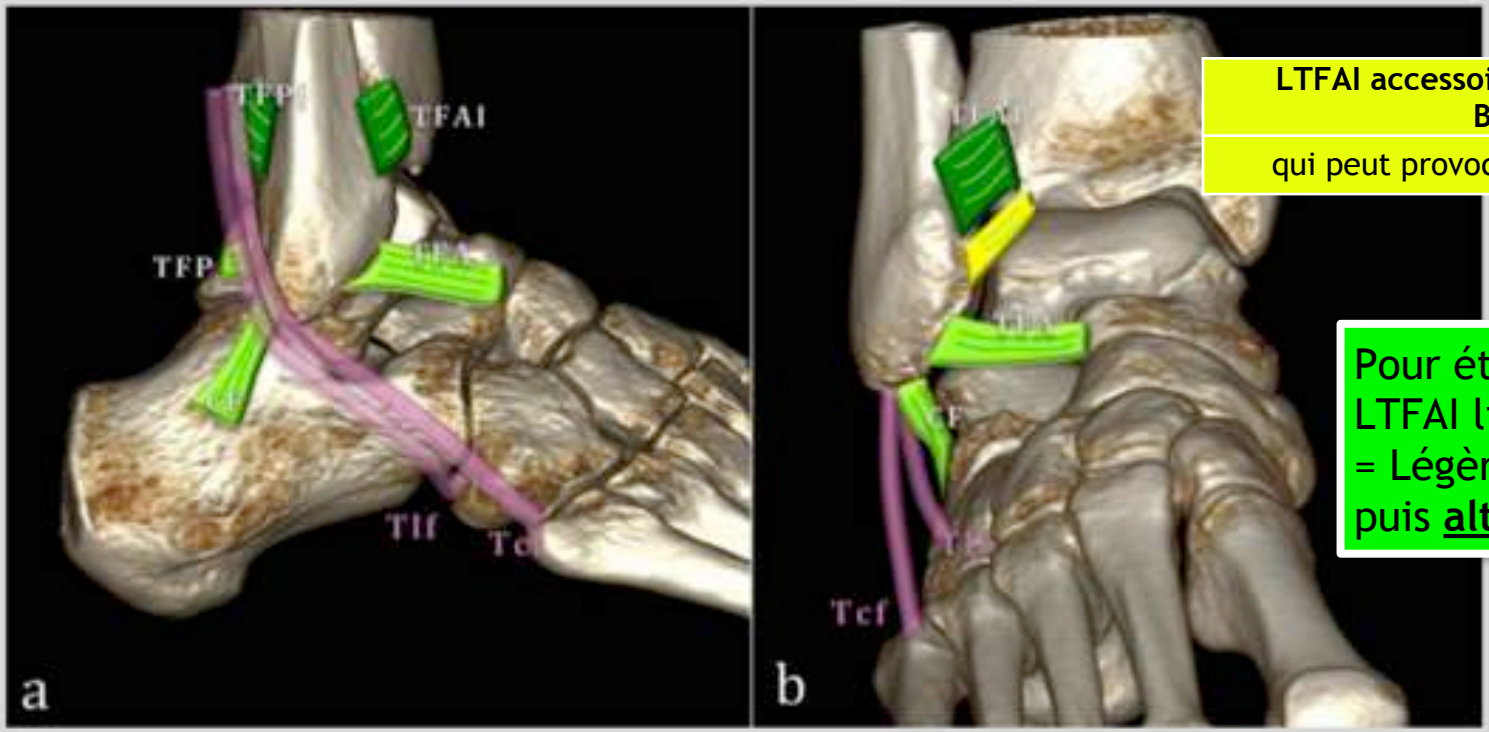

a- Vue externe de la cheville
b- vue antérieure
Les trois faisceaux du ligament collatéral latéral sont figurés en vert clair : TFA= ligament talofibulaire antérieur, CF= ligament calcanéo-fibulaire, TFP= ligament talofibulaire postérieur.

LTFAI accessoire en jaune = ligt de BASSETT

qui peut provoquer conflit antéro-lat

Pour étude dynamique du LTFAI ligt tibiofib inf
= Légère flexion dorsale puis **alternance RI-RE** +++

RETOUR MENU

SYNDESMOSE TIBIO-FIBULAIRE DISTALE

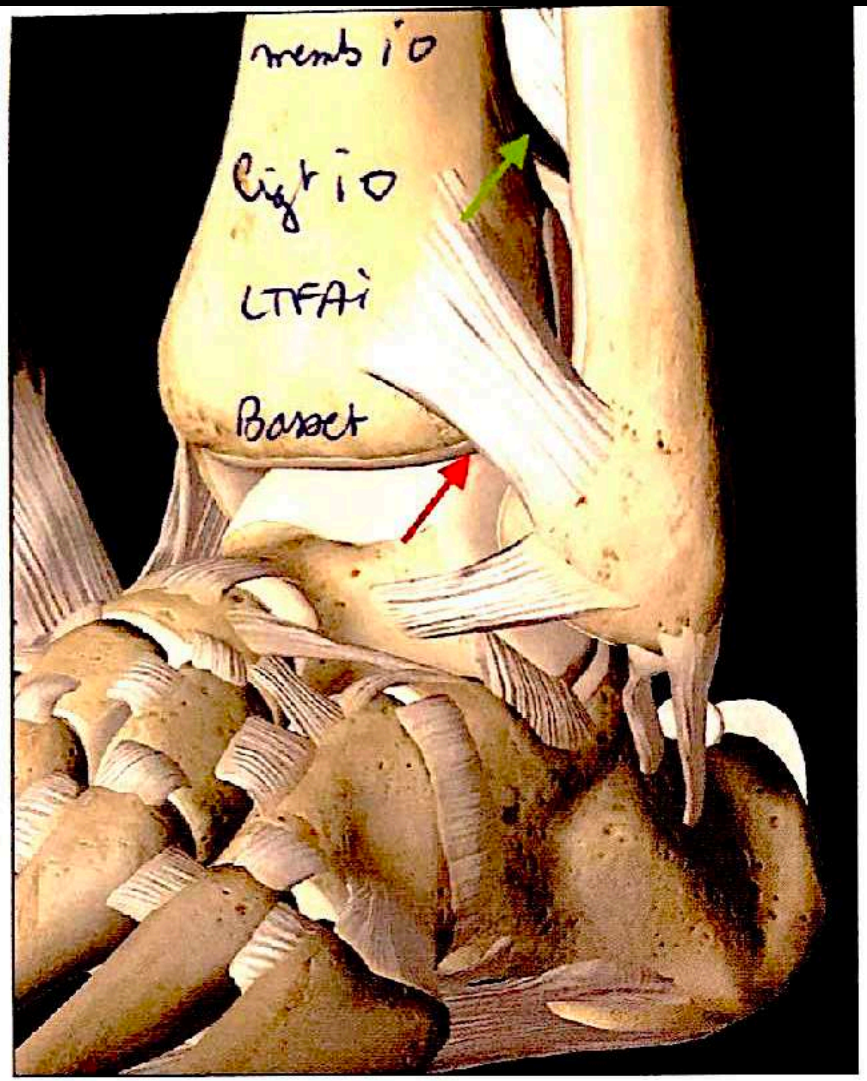

Fig. 1 : *Schéma montrant le LTFAI (flèche rouge) et le LIO (flèche verte).*

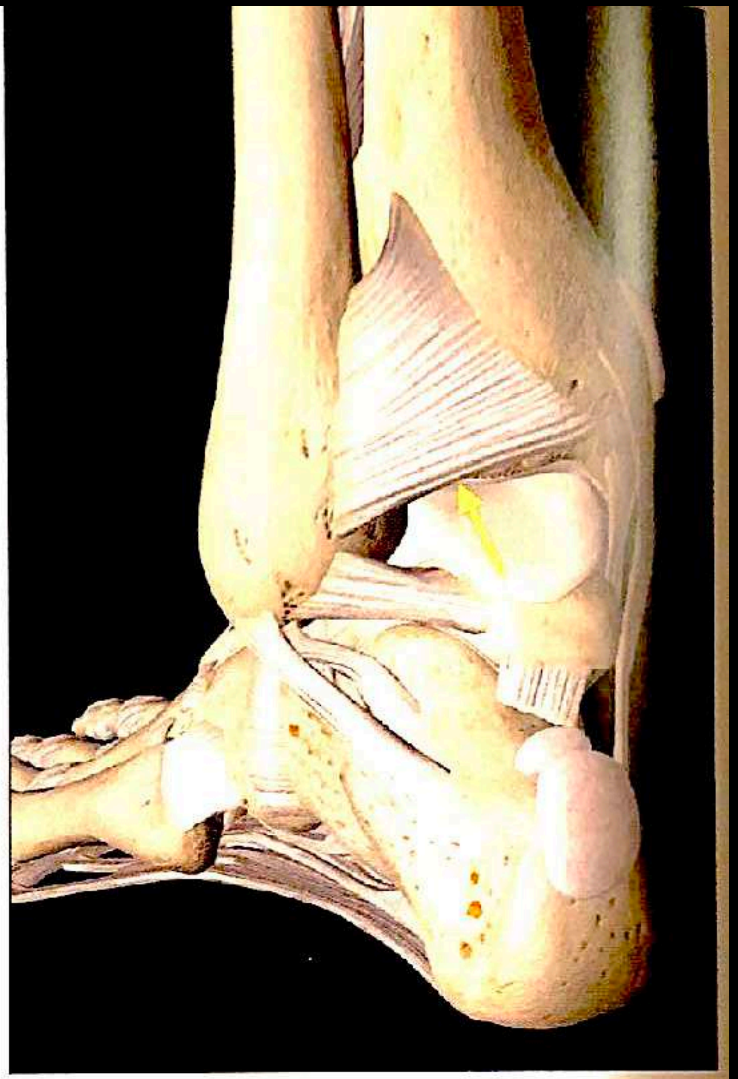

Fig. 2 : *Schéma montrant le LTFPI.*

RETOUR MENU

SYNDESMOSE TIBIO-FIBULAIRE DISTALE : variante à connaître

Syndesmose tibiofibulaire distale

Une syndesmose est une articulation immobile dans laquelle deux os sont reliés non pas par une capsule articulaire et une membrane synoviale (comme dans une articulation mobile), mais par un tissu conjonctif fibreux. Ce tissu conjonctif fibreux se présente sous forme d'un ligament et/ou de membrane (membrane interosseuse).

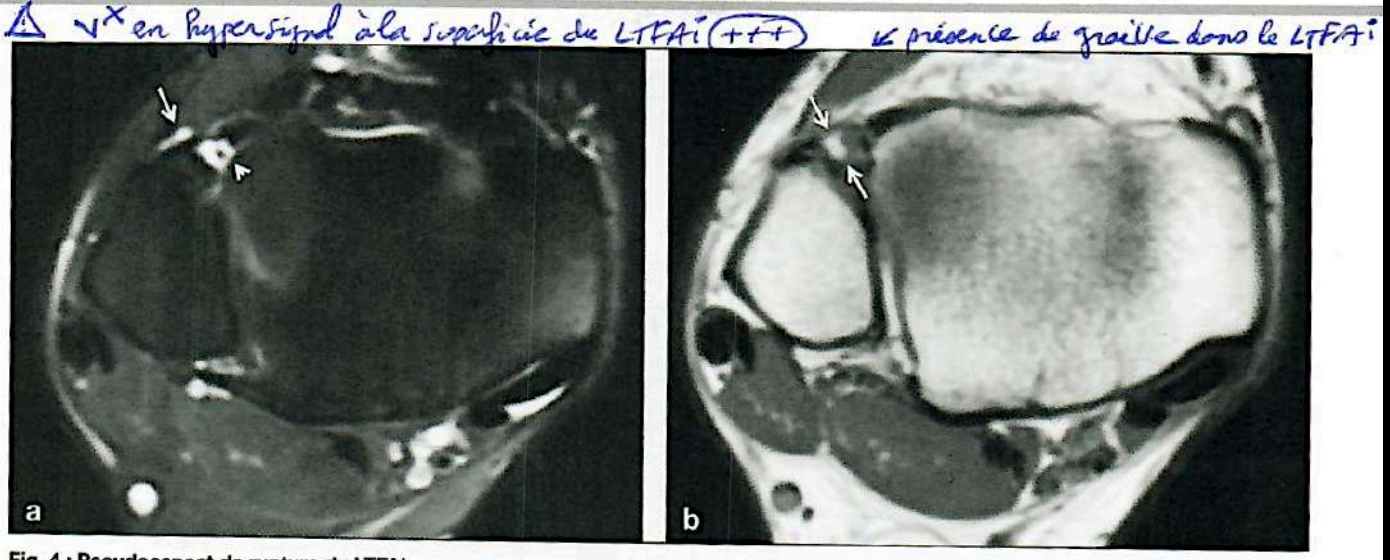

Fig. 4 : Pseudoaspect de rupture du LTFAI.

a-b : Coupes axiales T2 Fat Sat et T1 montrant une augmentation du signal en T2 à la face profonde du LTFAI et la présence d'un vaisseau en hypersignal T2 franc à sa face superficielle (*flèche blanche*) simulant une rupture du LTFAI (**a**). De la même façon, on visualise un hypersignal T1 de type graisseux dans l'épaisseur du ligament en rapport avec l'interposition physiologique de graisse entre ses fibres ligamentaires (*double flèche*) (**b**). On note, par ailleurs, l'absence d'infiltration œdémateuse des tissus mous au contact du LTFAI. L'orientation oblique du LTFAI justifie son analyse sur différentes coupes successives et différents plans de coupe.

RETOUR MENU

SYNDESMOSE TIBIO-FIBULAIRE DISTALE

7

Ligament de Bassett ou faisceau accessoire du ligament tibiofibulaire antéro-inférieur

Le ligament de Bassett, encore dénommé faisceau accessoire du LTFAI, est un ligament inconstant de la région antérieure de la cheville, de prévalence inconnue. Il présente une insertion médiale sur la face antéro-latérale du tibia et une insertion latérale sur la face antéro-médiale de la fibula, et distale par rapport au LTFAI, avec une orientation oblique en haut et en dedans. Ce faisceau accessoire est intra-articulaire et peut être identifié en IRM le plus souvent dans le plan axial [10] (fig. 8). Ce faisceau accessoire peut être le siège d'une hypertrophie lors de mouvements répétés de flexion dorsale de la cheville et être à l'origine d'un conflit avec le talus ou conflit antéro-latéral de cheville.

++

BASSETT NORMAL

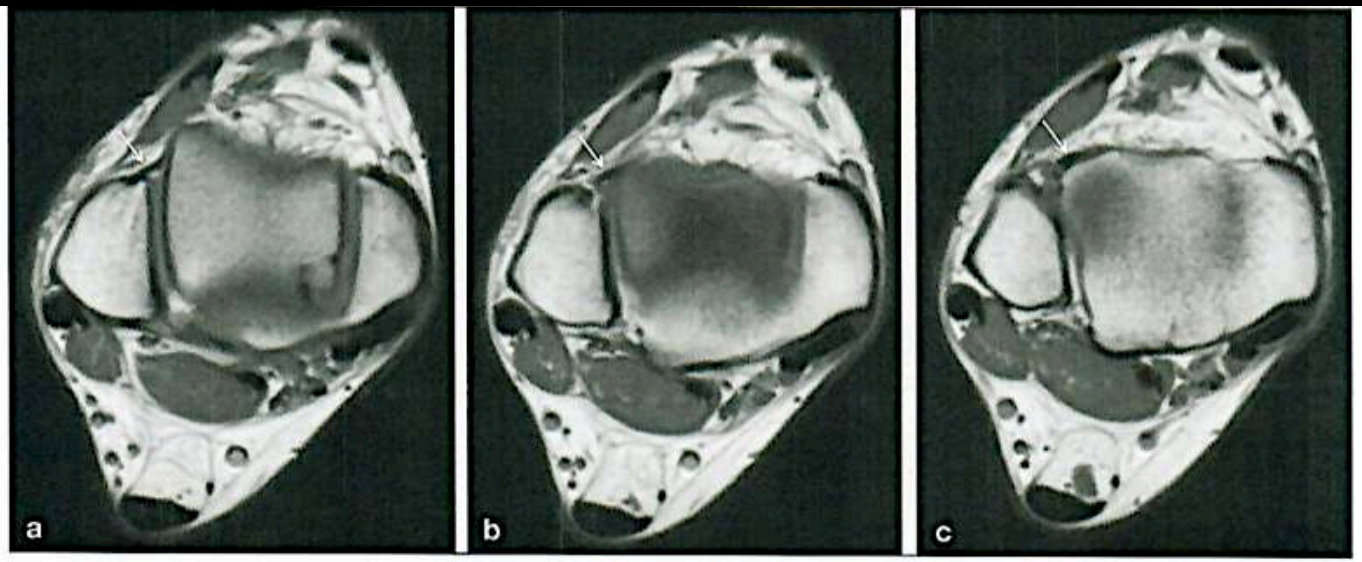

++

Fig. 8 : Aspect normal du ligament de Bassett.

a-c : Coupes IRM axiales T1 successives de bas en haut, montrant l'aspect normal du ligament de Bassett sous la forme d'une fine structure linéaire en hyposignal T1 oblique en haut et en dedans.

RETOUR MENU

Conflit chronique antéro latéral: Bassett

= gros ligament de Bassett hypervascularisé

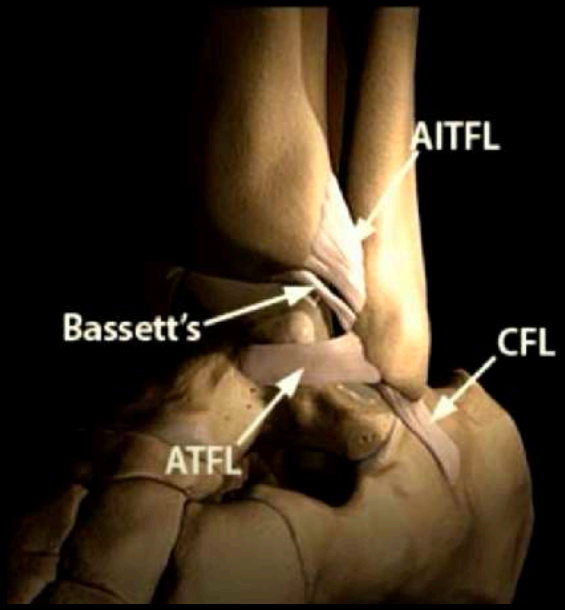

Coté sain

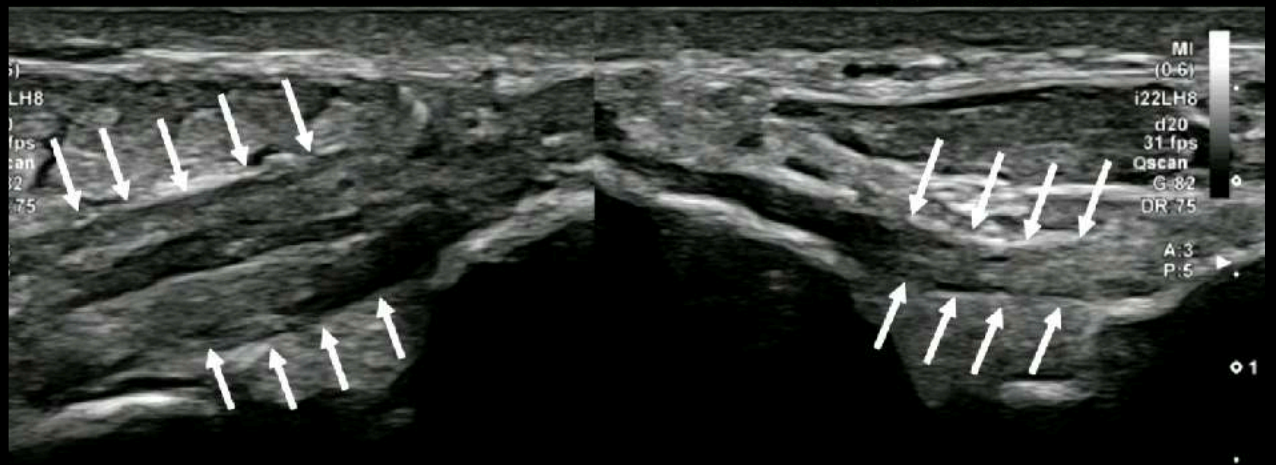

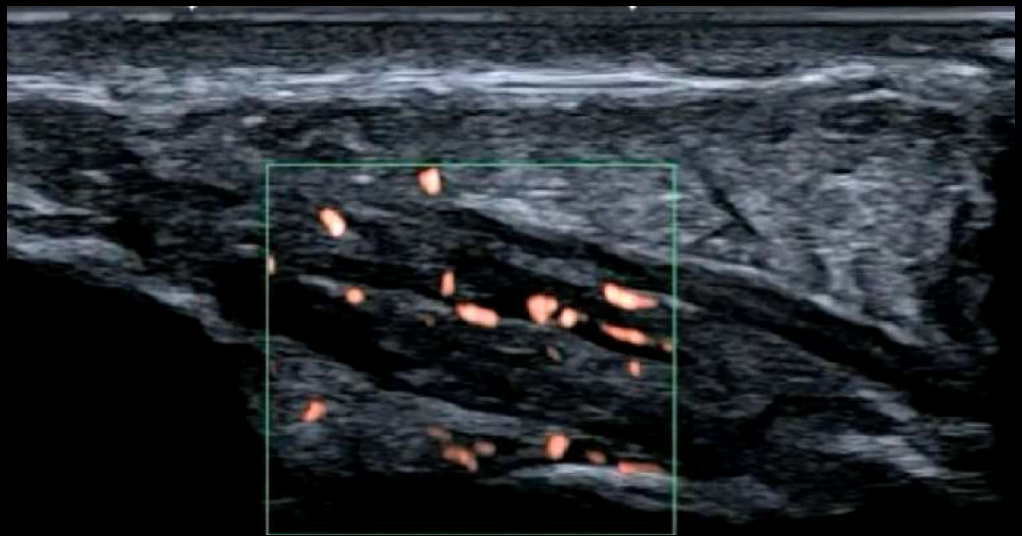

RETOUR MENU

Manoeuvre dynamique LTFAI = rotations dynamiques

comme pour LTFA

RETOUR MENU

ENTORSE DE LA SYNDESMOSE TIBIO-FIBULAIRE

BAILLEMENT INTERLIGNE SYNDESMOSE
EN DORSI-FLEXION ++++ avec ROTATIONS DYNAMIQUES

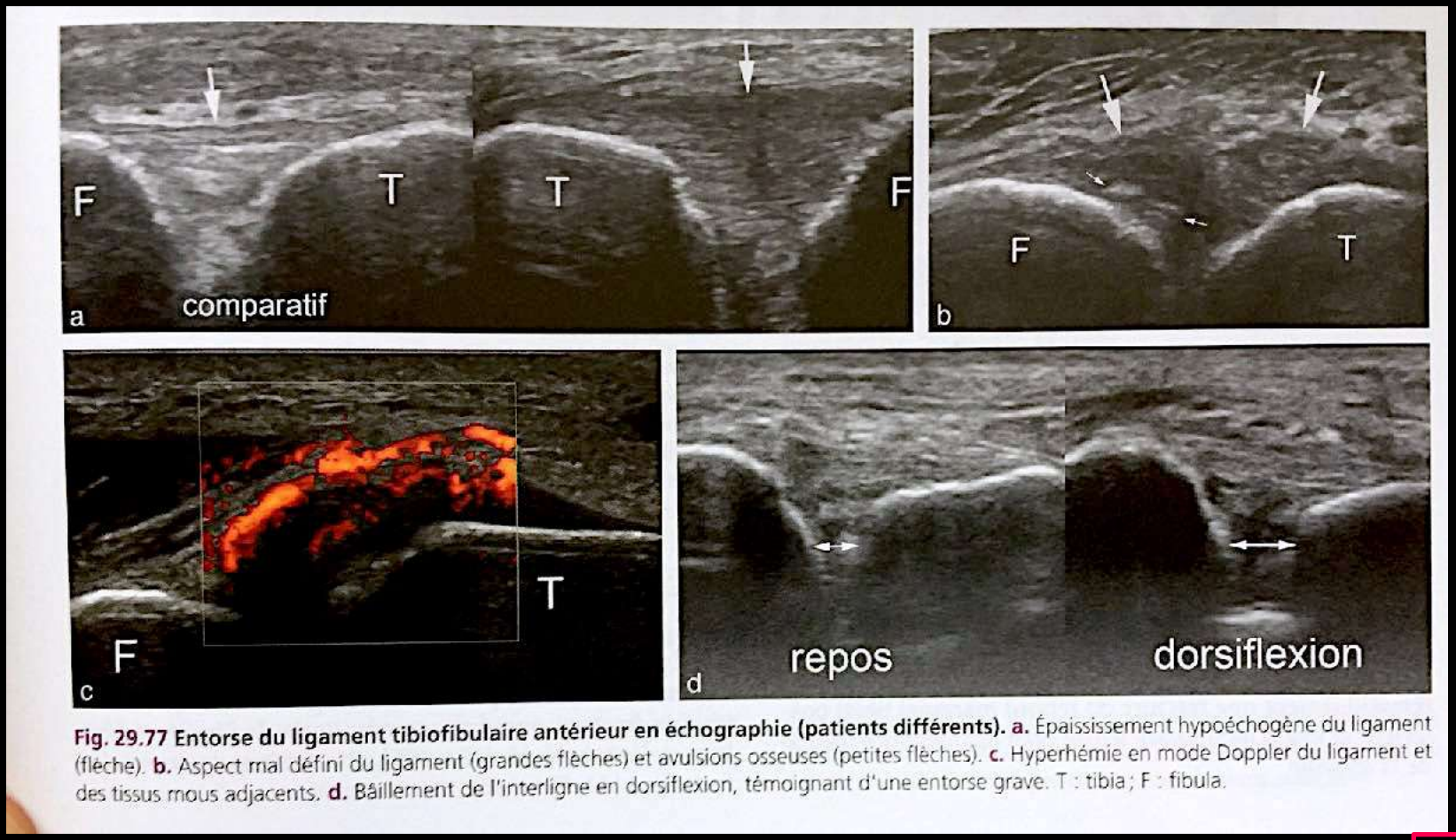

Fig. 29.77 Entorse du ligament tibiofibulaire antérieur en échographie (patients différents). a. Épaississement hypoéchogène du ligament (flèche). **b.** Aspect mal défini du ligament (grandes flèches) et avulsions osseuses (petites flèches). **c.** Hyperhémie en mode Doppler du ligament et des tissus mous adjacents. **d.** Bâillement de l'interligne en dorsiflexion, témoignant d'une entorse grave. T : tibia ; F : fibula.

RETOUR MENU

ENTORSE DE LA SYNDESMOSE TIBIO-FIBULAIRE

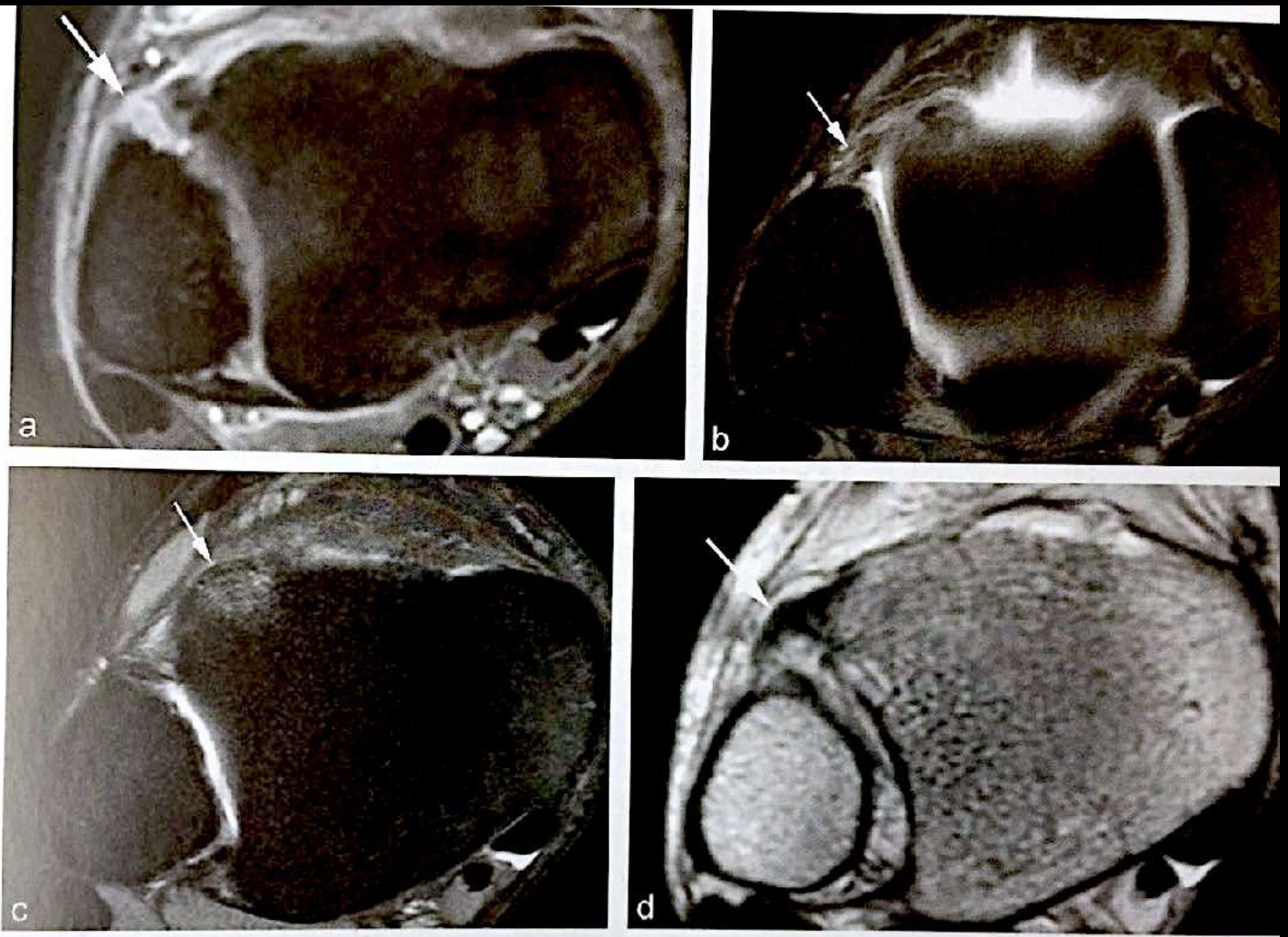

Fig. 29.80 Entorse du ligament tibiofibulaire antérieur en IRM : coupes axiales en pondération T2 (patients différents
continuité du ligament (flèche), notez l'infiltration du ligament tibofibulaire postérieure associée **b, c**. Épaississement hyperinte
et œdème de son insertion tibiale (**c**). **d.** Aspect incurvé et épaissi du ligament (flèche).

RETOUR MENU

EXAMEN CLINIQUE

Lors des lésions de la syndesmose, l'AITFL est le premier à rompre. Le PITFL est plus résistant et élastique. De ce fait, il est souvent le dernier à être atteint. C'est aussi la structure la moins importante pour la stabilité de la syndesmose.[1]

L'IOL est l'élément essentiel de la stabilité de la syndesmose.[1,2] Il n'y a pas de diastasis significatif sans lésion de cette structure. Une étude sur des cadavres a démontré qu'au moins deux ligaments devaient être lésés pour conduire à une diminution significative de la résistance de la syndesmose et entraîner un diastasis.[3]

L'instabilité chronique consécutive à une lésion mal traitée est un enjeu majeur puisqu'elle favorise, dans un terme variable, une arthrose de cheville. C'est dire l'importance d'un diagnostic de qualité et précoce de ces lésions.

Malheureusement, l'examen clinique est souvent pauvre et si les "squeeze test" et le test en rotation externe sont spécifiques, ils offrent en revanche une faible sensibilité diagnostique.

- test de rotation externe du pied (**figure 2**) : le patient est assis avec les genoux et les hanches pliés à 90°, une main de l'examinateur stabilise la jambe et l'autre fait une rotation externe du pied. En cas de douleurs, une lésion de la syndesmose doit être suspectée.
- Le test de Hopkinson ou *squeeze test* (**figure3**) : consiste à exercer une pression de la partie moyenne du péroné sur le tibia. Ceci va déclencher une douleur au niveau de la syndesmose si elle est atteinte.

RETOUR MENU

Test de Hopkinson ou squeeze test

Il consiste à exercer une pression de la partie moyenne du péroné sur le tibia.

Les lésions aiguës sont classées en trois stades. Au stade I, il existe des signes cliniques spécifiques d'une lésion de la syndesmose correspondant à une lésion partielle de l'AITFL, mais sans diastasis au bilan radiologique ; le stade I est considéré comme stable. Au stade II, il existe une lésion complète de l'AITFL et une déchirure partielle de la membrane interosseuse. A ce stade, la syndesmose est considérée comme potentiellement instable. Sur le plan radiologique, ce stade est difficile à diagnostiquer et seules les radiographies de stress mettent en évidence un diastasis. Au stade III, la lésion de l'AITFL et de l'IOL est complète avec atteinte partielle ou complète du PITFL. La syndesmose est instable et on observe un diastasis évident sur les radiographies.

RETOUR MENU

LIGAMENT TIBIO-FIBULAIRE POSTÉRIEUR ET INFÉRIEUR

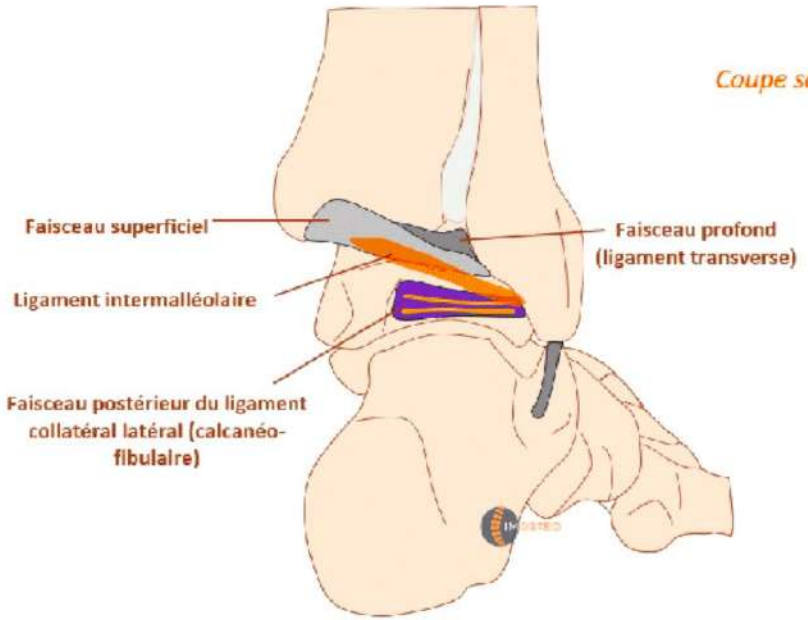

Coupe sagittale

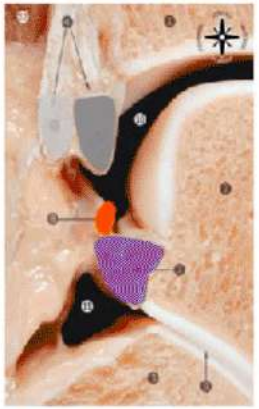

Golano P et al.
Arthrosc 2010; 18: 557-569.

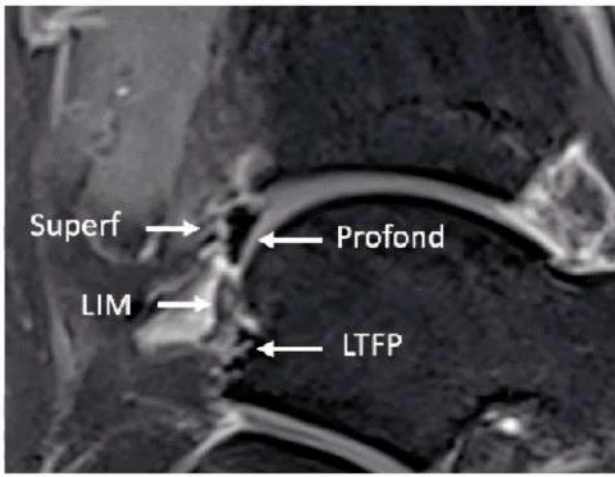

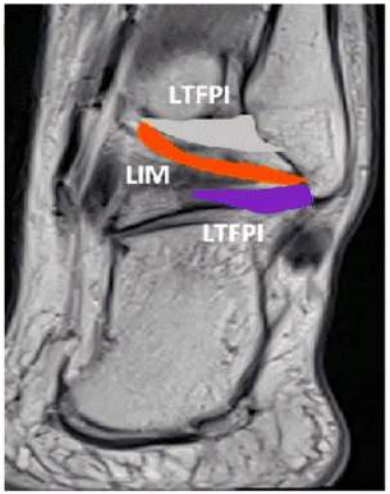

RETOUR MENU

Rappel anatomique ligt post

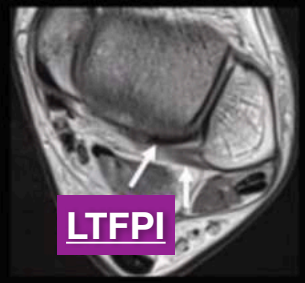

IMOSTEO

LIGAMENT TIBIO-FIBULAIRE POSTÉRIEUR ET INFÉRIEUR
ASPECT EN IRM

- Trois faisceaux:
  - Ligament tibio-fibulaire postérieur et inférieur = superficiel
  - Ligament transverse = profond >> « pseudo-labrum »

Contribution relative des faisceaux à la stabilité de l'articulation tibiofibulaire distale:
- Antéro inférieur 35%
- Ligament interosseux 22%
- Postéroinférieur superficiel 9%
- Postéro inférieur profond 33%

LTFPI =

Faisceau superficiel ***fin***

Faisceau profond = « pseudo-labrum » ***transverse***

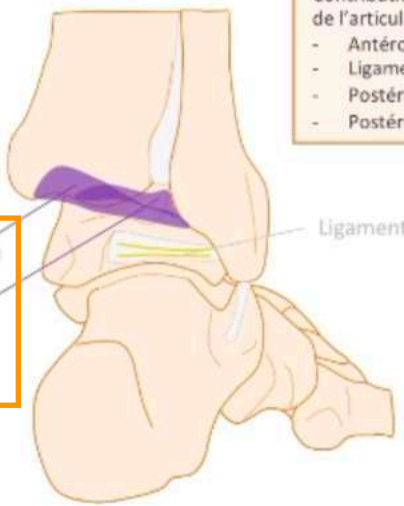

- Aspect en IRM:
  - Repère clé: marge postérieure du tibia
  - Bandes fine pour le faisceau superficiel et « labrum-like » pour le profond

RETOUR MENU

Rappel anatomique ligt post

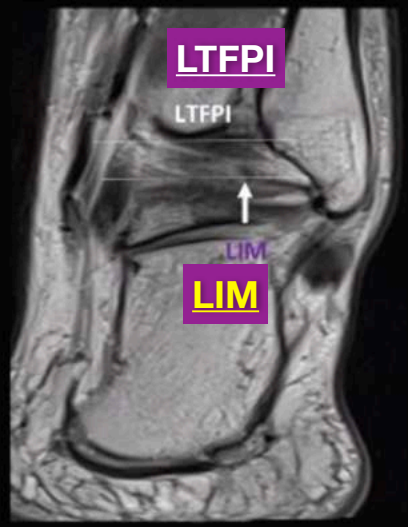

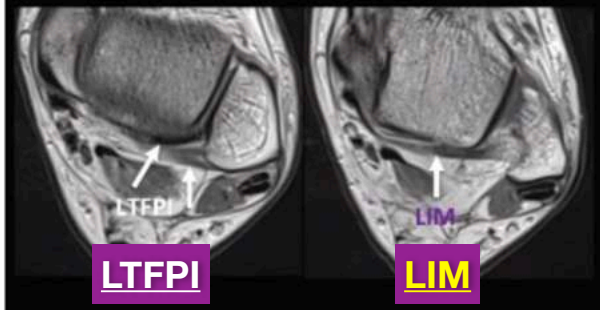

LIGAMENT TIBIO-FIBULAIRE POSTÉRIEUR ET INFÉRIEUR
ASPECT EN IRM

➤ Trois faisceaux:
- Ligament tibio-fibulaire postérieur et inférieur = superficiel
- Ligament transverse = profond >> « pseudo-labrum »
- Ligament inter-malléolaire

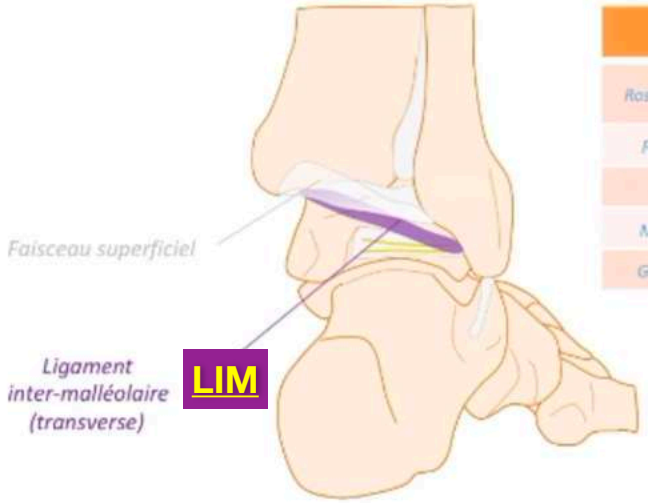

	Dissection	IRM
Rosenberg	Visible dans 56%	19%
Peace		48%
Oh		82%
Milner	72%	
Golano	100%	

➤ Aspect en IRM: LTFP = talo-fib post
- Repère clé: entre le LTFP et le LTFPI dans le plan sagittal
- Bande fine et inconstante

IMOSTEO

Les signes de lésions des ligaments tibio-fibulaires antérieur et inférieur ou postérieur et inférieur sont les suivants:

- un épaississement avec modification de signal; ce peut être le fait d'une entorse récente ou d'une séquelle de rupture cicatrisée,
- une interruption avec ou sans festonnement des moignons,
- un décollement de pseudo-labrum que représente le faisceau profond du ligament tibio-fibulaire postérieur et inférieur par rapport à la marge tibiale postérieure.

RETOUR MENU

Rappel anatomique ligt post

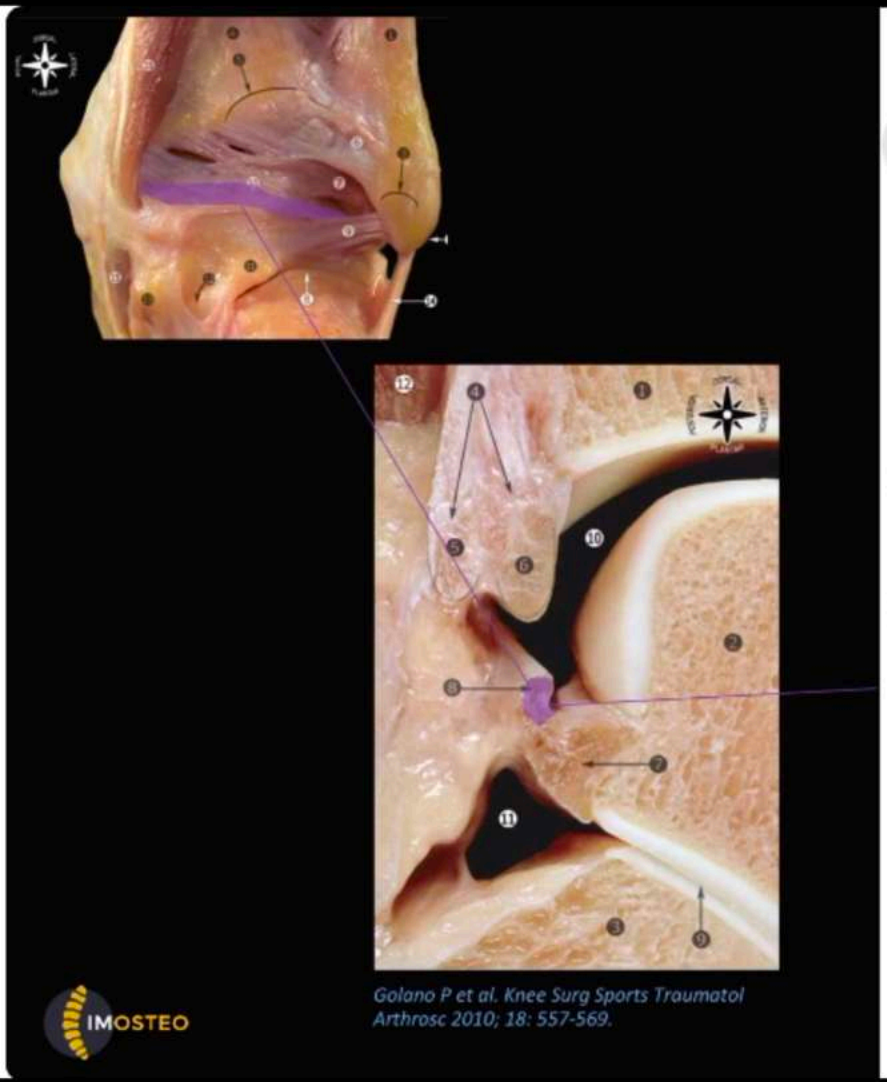

Golano P et al. Knee Surg Sports Traumatol Arthrosc 2010; 18: 557-569.

IMOSTEO

LIGAMENT TIBIO-FIBULAIRE POSTÉRIEUR ET INFÉRIEUR
ASPECT EN IRM

➤ Trois faisceaux:

- Ligament tibio-fibulaire postérieur et inférieur = superficiel
- Ligament transverse = profond >> « pseudo-labrum »
- Ligament inter-malléolaire

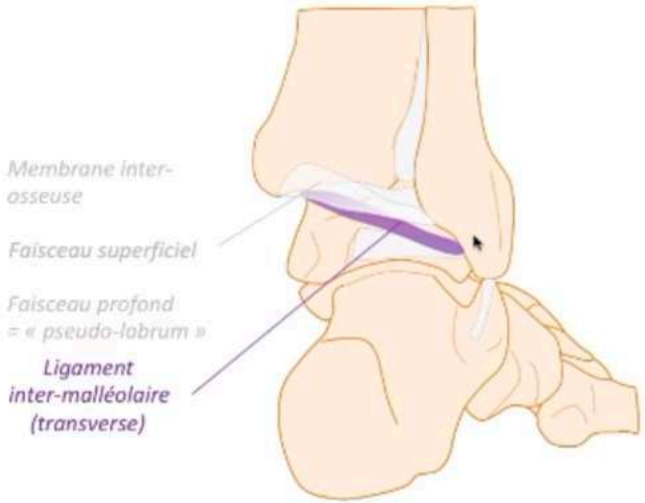

RETOUR MENU

INCIDENCE DE FACE

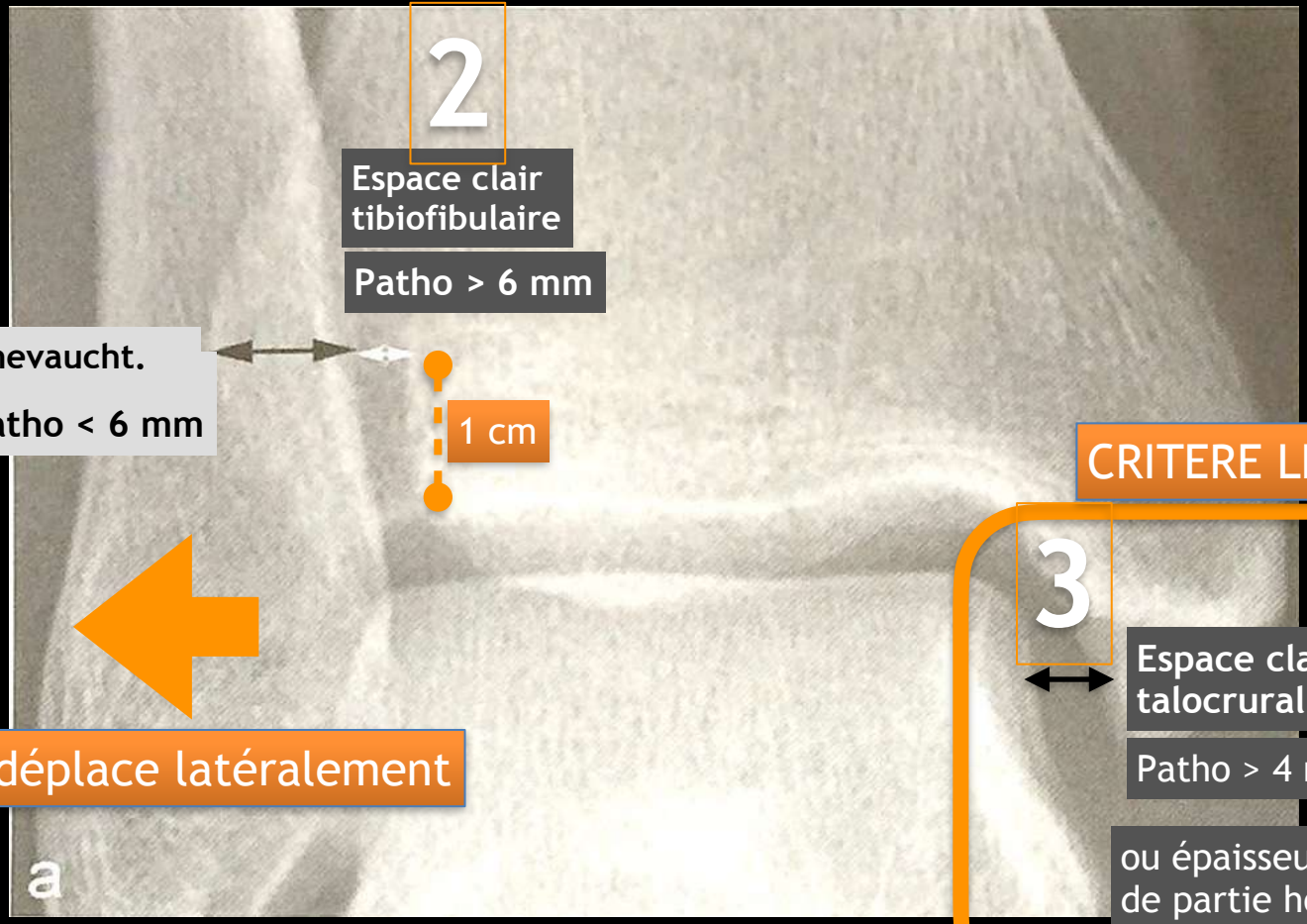

1

Chevaucht.

Patho < 6 mm

2

Espace clair tibiofibulaire

Patho > 6 mm

1 cm

La ME se déplace latéralement

CRITERE LE PLUS FIABLE

3

Espace clair talocrural

Patho > 4 mm

ou épaisseur > à épaisseur de partie horiz de l'interligne

RETOUR MENU

I- RUPTURE TRAUMATIQUE DU LIGT TIBIO-FIBULAIRE

➤ Mécanisme lésionnel:
- Pied bloqué + rotation de la jambe/ dorsiflexion (ski, rugby...)

➤ Enjeux:
1. Rupture du LTFPI associée à une plus grande instabilité articulaire
2. Instabilité associée à un risque arthrogène pour l'art. talocrurale
3. Sens. correcte des tests cliniques en aigu, moins bonne en chronique
4. Sensibilité des radiographies sans fc de 44 à 58% seulement (Sp 100%)

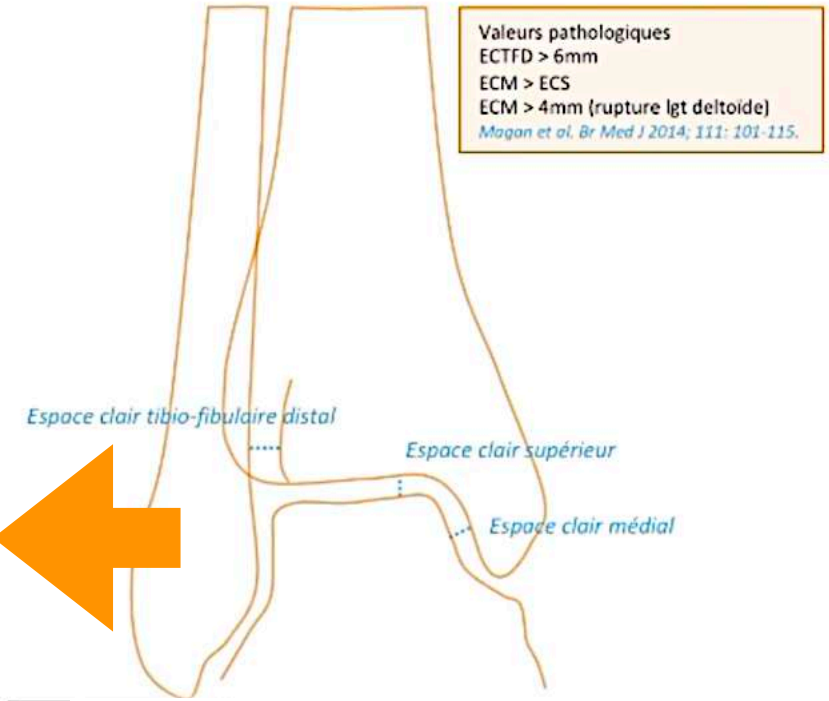

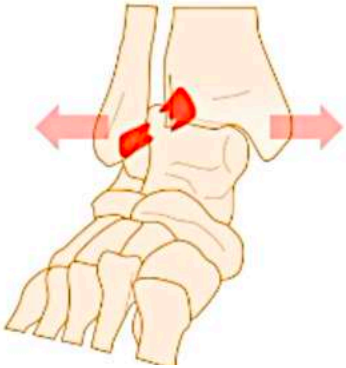

Les radiographies offrent une sensibilité de 44 à 58% pour une spécificité de 100%.

Les signes utiles sont les suivant:

- un espace clair tibio-fibulaire distal supérieur à 6 mm,
- un espace clair médial supérieur à 4 mm,
- un espace clair médial d'épaisseur supérieure à celle de l'espace clair supérieur.

Ces trois signes témoignent bien du déplacement latéral de la malléole et par conséquent du talus.

INCIDENCE DE MORTAISE RI 20°

1

Chevaucht.

Nal > à 1 mm

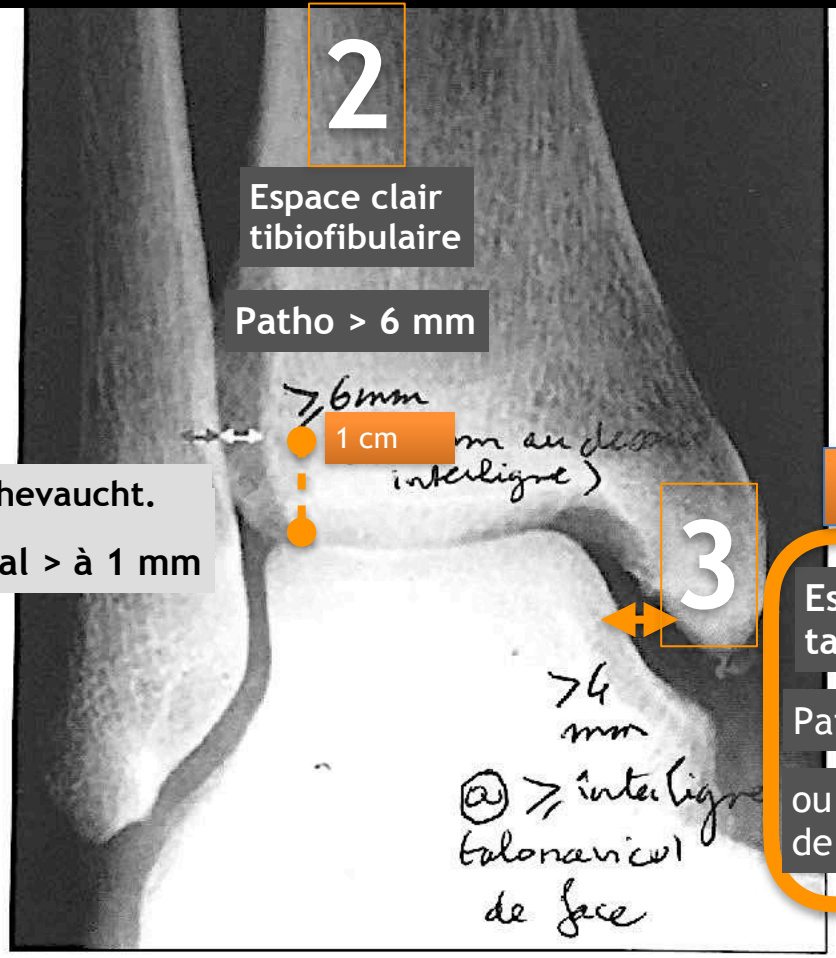

CRITERE LE PLUS FIABLE

Espace clair talocrural

Patho > 4 mm

ou épaisseur > à épaisseur de partie horiz de l'interligne

Fig. 3 : *Radiographie de cheville face rotation interne à 20° (mortaise). Espace tibiofibulaire (double flèche jaune) – Chevauchement tibiofibulaire (double flèche rouge) – Espace clair médial (double flèche verte).*

Si doute : RX 2 chevilles en charge ++

ou Décub lat pied "pendant" → diastasis par poids du pied puis RX de face

Échographie

RETOUR MENU

SYNDESMOSE TIBIO-FIBULAIRE DISTALE

PATHO SI

- **DIASTASIS espace clair tibiofib > ou = 6 MM**
- **DIMINUTION OU DISPARITION DU CHEVAUCHEMENT sur incidence MORTAISE**

  ou < 6 mm sur FACE

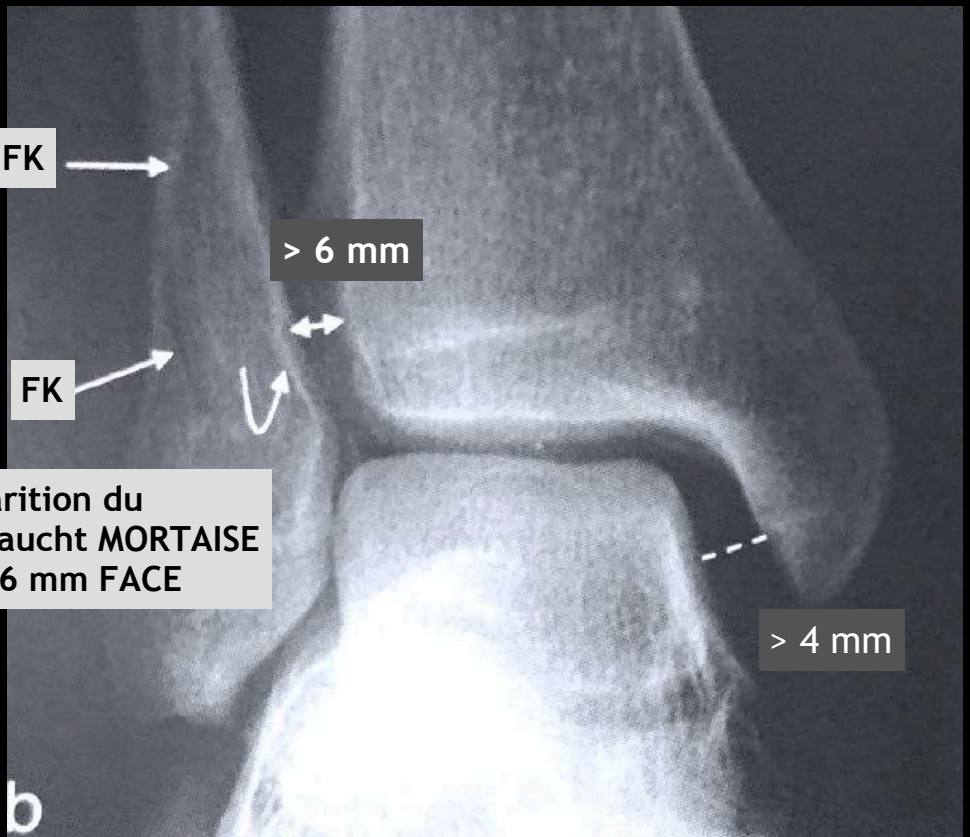

RETOUR MENU

FRACTURE ASSOCIÉE SYNDESMOSE TIBIO-FIBULAIRE DISTALE

Ces mécanismes sont à l'origine de fractures avulsives ou par impaction:

- de la malléole médiale par avulsion,
- de la fibula, parfois haute le long de la diaphyse, lorsque la rupture du ligament se transmet vers le haut à travers la membrane interosseuse (fracture de Maisonneuve),
- de fractures avulsives des sites d'insertion des ligaments et en particulier à la malléole postérieure (tubercule de Volkmann).

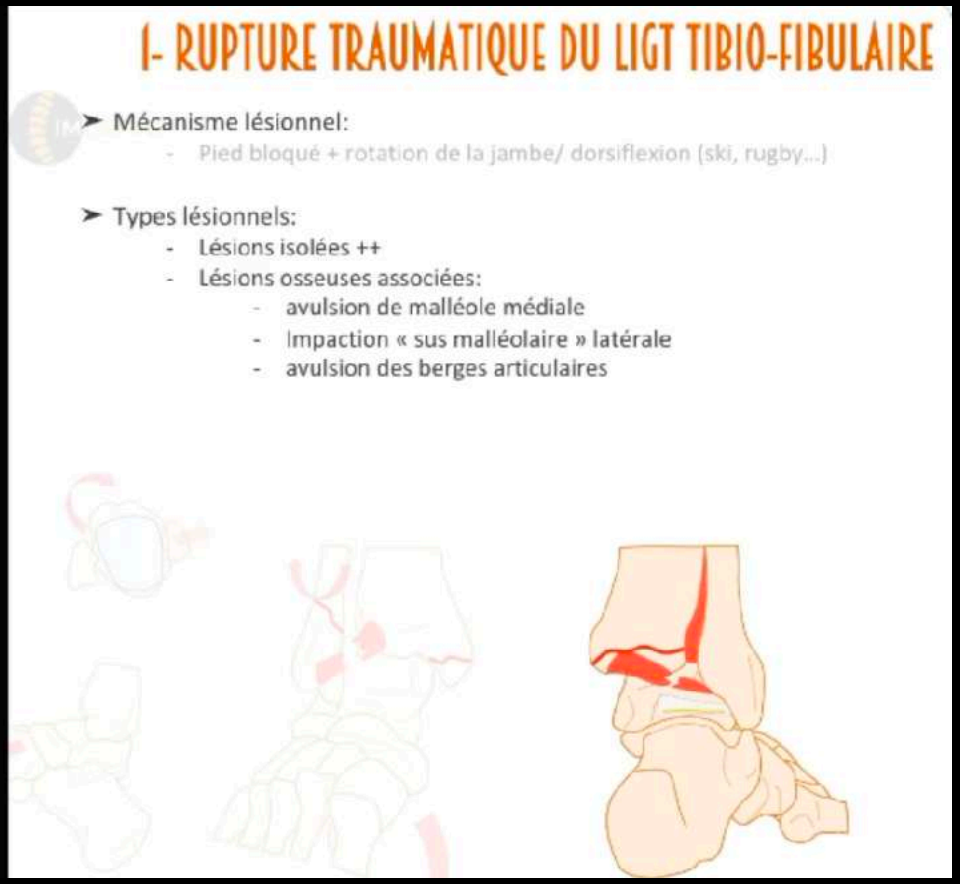

RETOUR MENU

FRACTURE ASSOCIÉE SYNDESMOSE TIBIO-FIBULAIRE DISTALE

Diastasis talo crural médial

Absence de fracture

⇒ Demander un cliché complémentaire :
Fracture de Maisonneuve

RETOUR MENU

FRACTURE ASSOCIÉE SYNDESMOSE TIBIO-FIBULAIRE DISTALE

Ces mécanismes sont à l'origine de fractures avulsives ou par impaction:

- de la malléole médiale par avulsion,
- de la fibula, parfois haute le long de la diaphyse, lorsque la rupture du ligament se transmet vers le haut à travers la membrane interosseuse (fracture de Maisonneuve),
- de fractures avulsives des sites d'insertion des ligaments et en particulier à la malléole postérieure (tubercule de Volkmann).

I- RUPTURE TRAUMATIQUE DU LIGT TIBIO-FIBULAIRE

➢ Mécanisme lésionnel:

- Pied bloqué + rotation de la jambe/ dorsiflexion (ski, rugby...)

➢ Types lésionnels:

- Lésions isolées ++
- Lésions osseuses associées:
  - avulsion de malléole médiale
  - Impaction « sus malléolaire » latérale
  - avulsion des berges articulaires

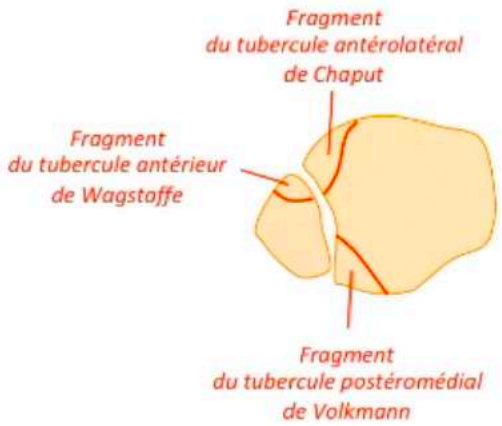

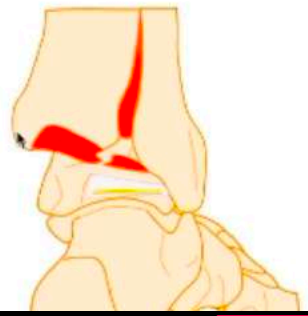

RETOUR MENU

LÉSION MEMBRANE INTER-OSSEUSE

Fig. 9 : *IRM : arrachement périosté de l'attache de la MIO.*

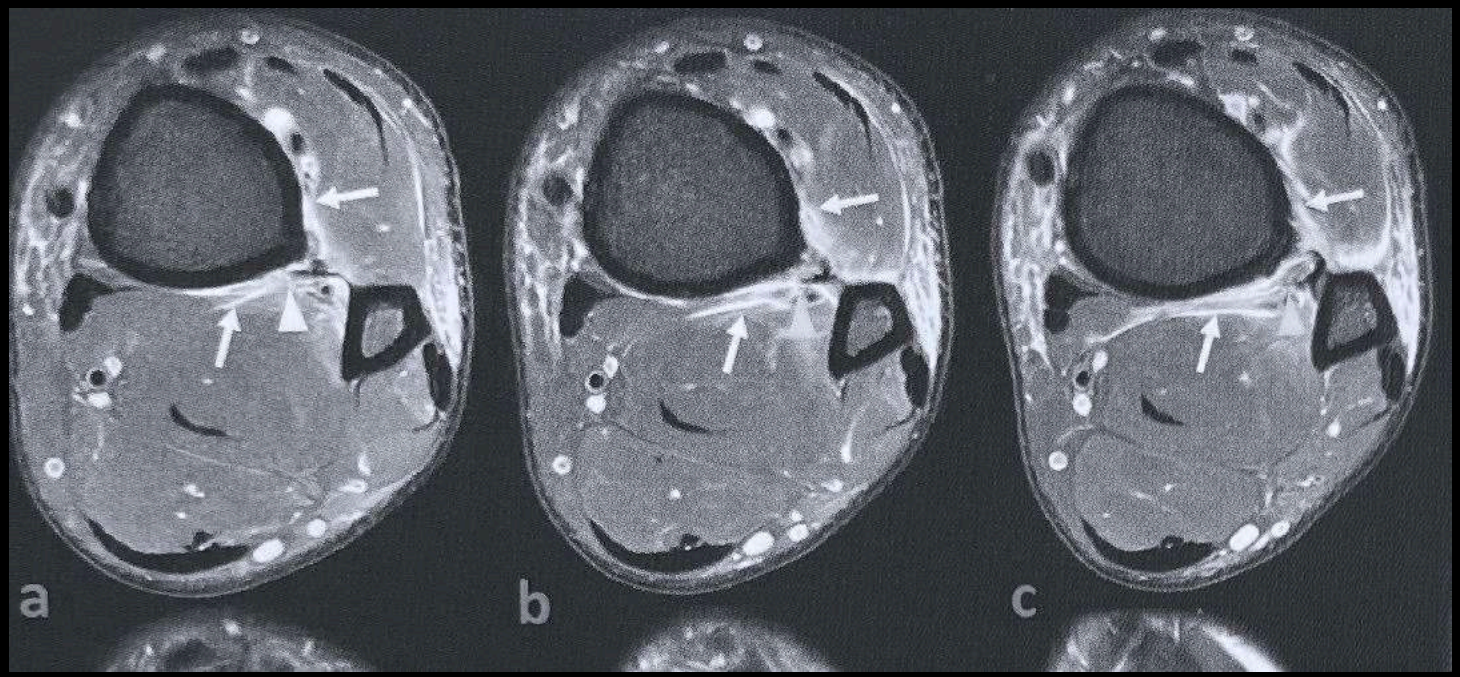

RETOUR MENU

CHOPART

RETOUR MENU

LIGAMENTS DU CHOPART

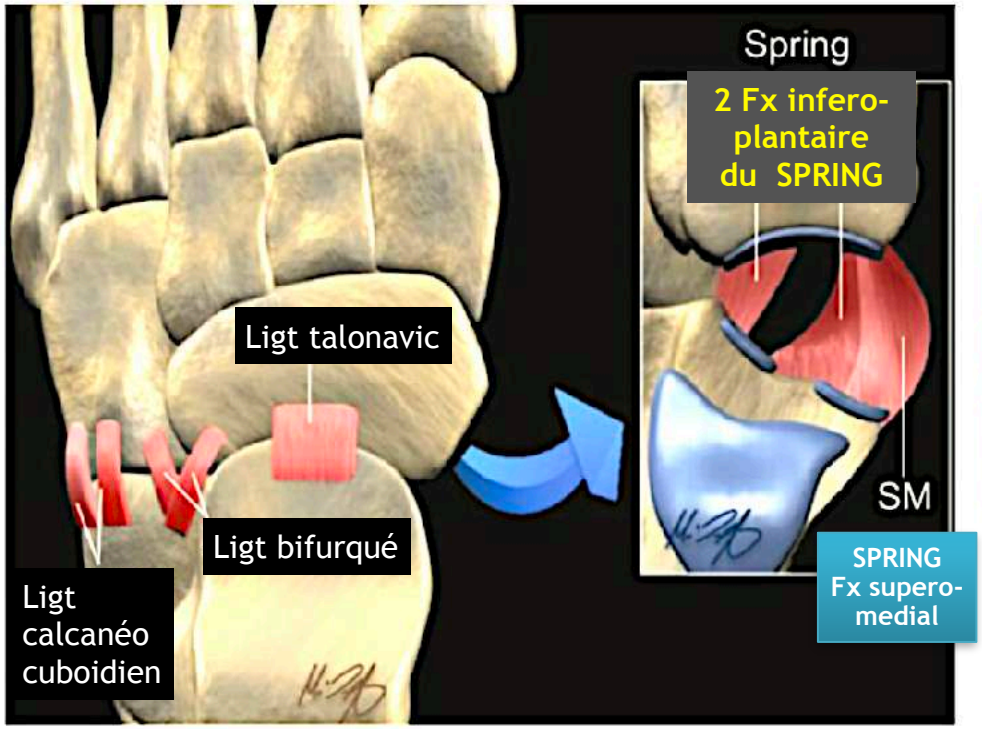

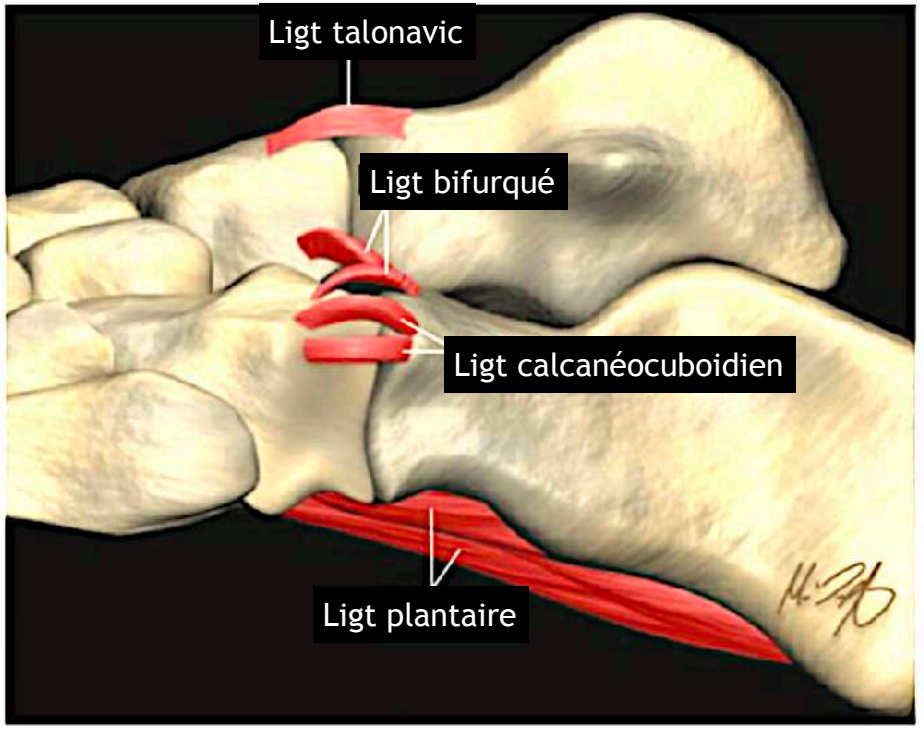

gt interosseux ant-lat du LTIC = ancien ligt cervical

RETOUR MENU

CHOPART

Comment distinguer l'avulsion du ligament bifurqué sur rostre calcanéen et variante anatomique avec os surnuméraire = DOPPLER +++

Avulsion: doppler SMI

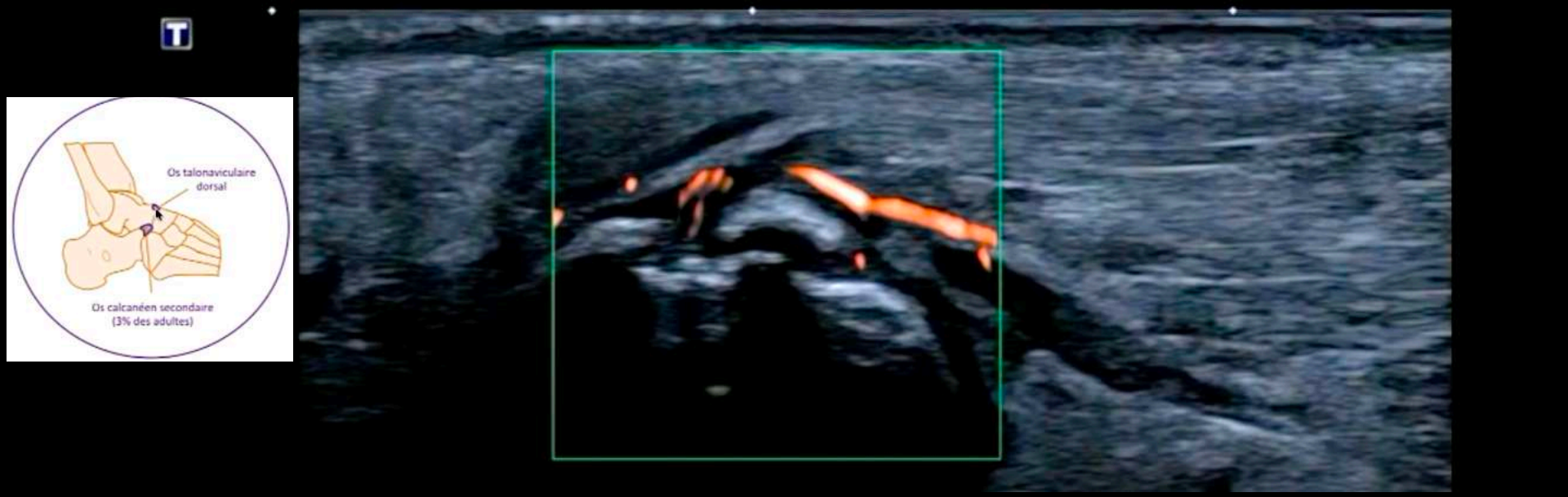

CHOPART : LIGT BIFURQUÉ

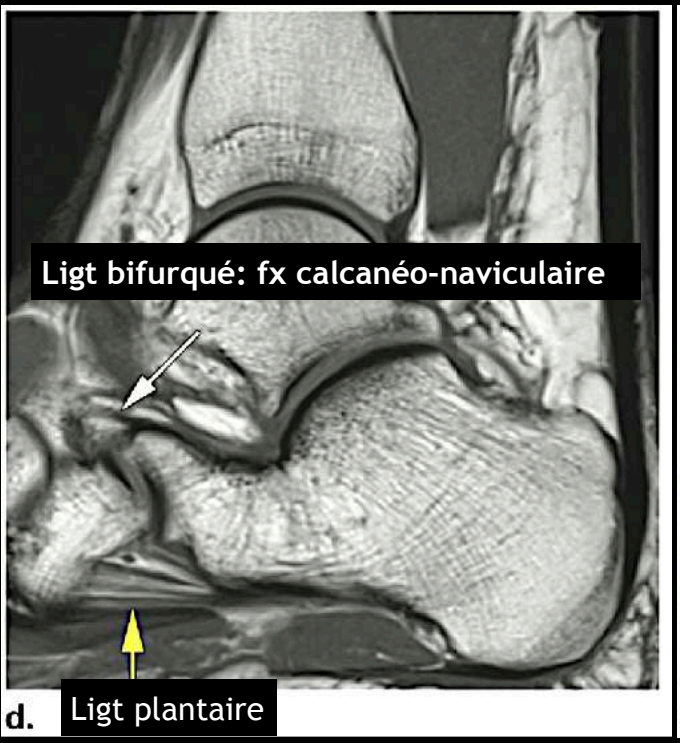

d.

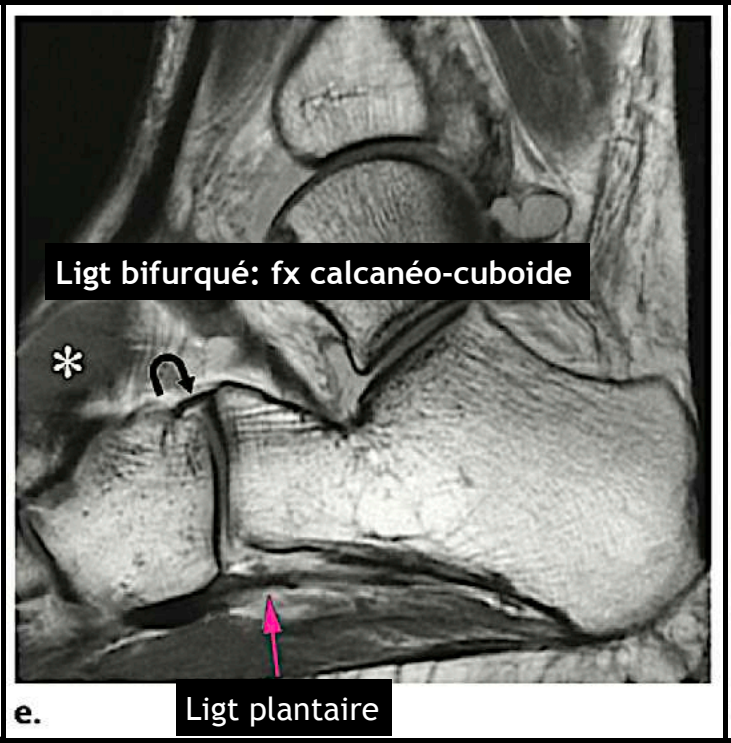

e.

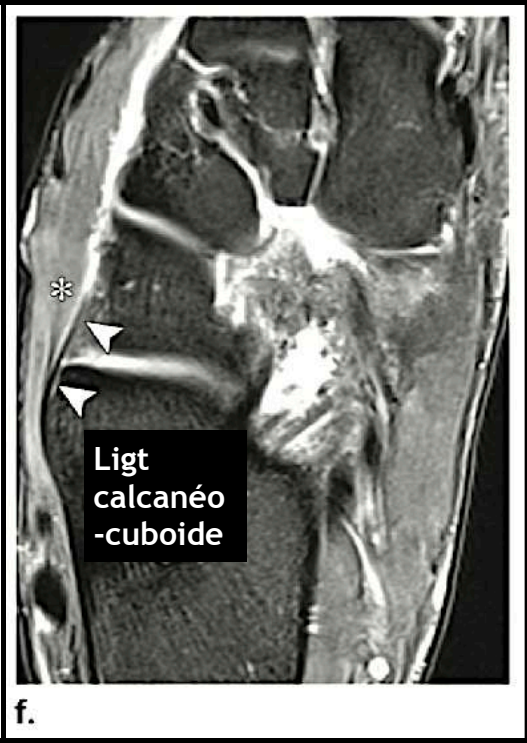

f.

RETOUR MENU

Ligaments / Chopart

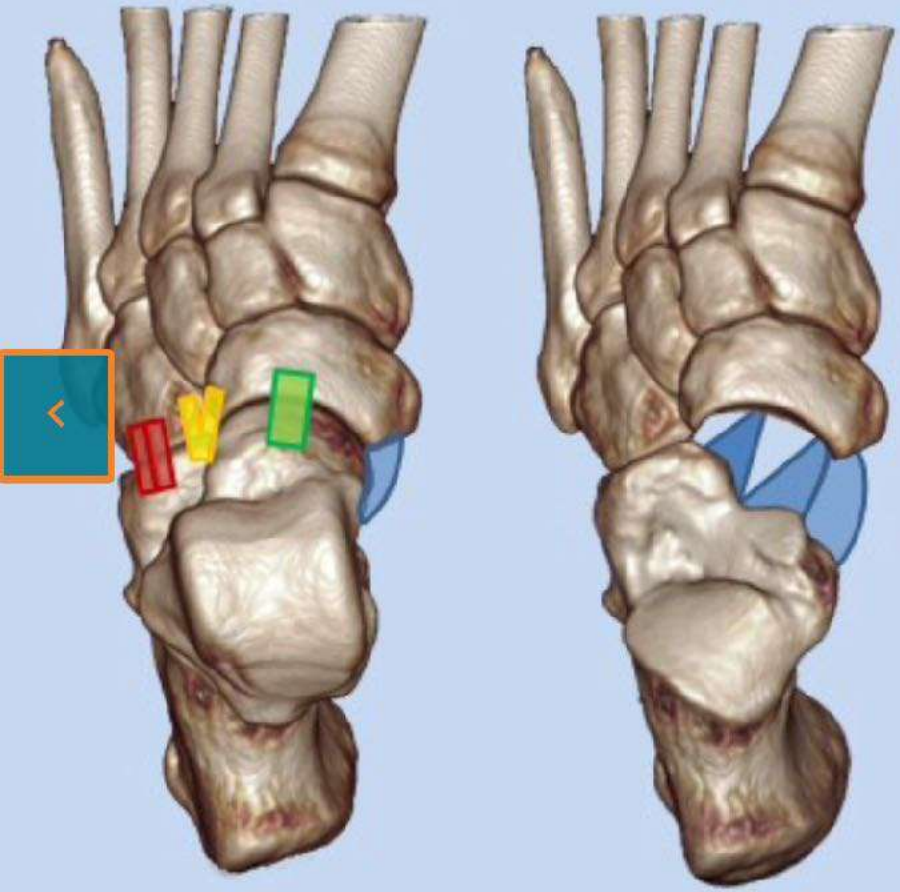

Calcanéo-cuboidien
Bifurqué (calcanéo-cuboidien / calcanéo-naviculaire)
Talo-naviculaire dorsal
Spring
Plantaire

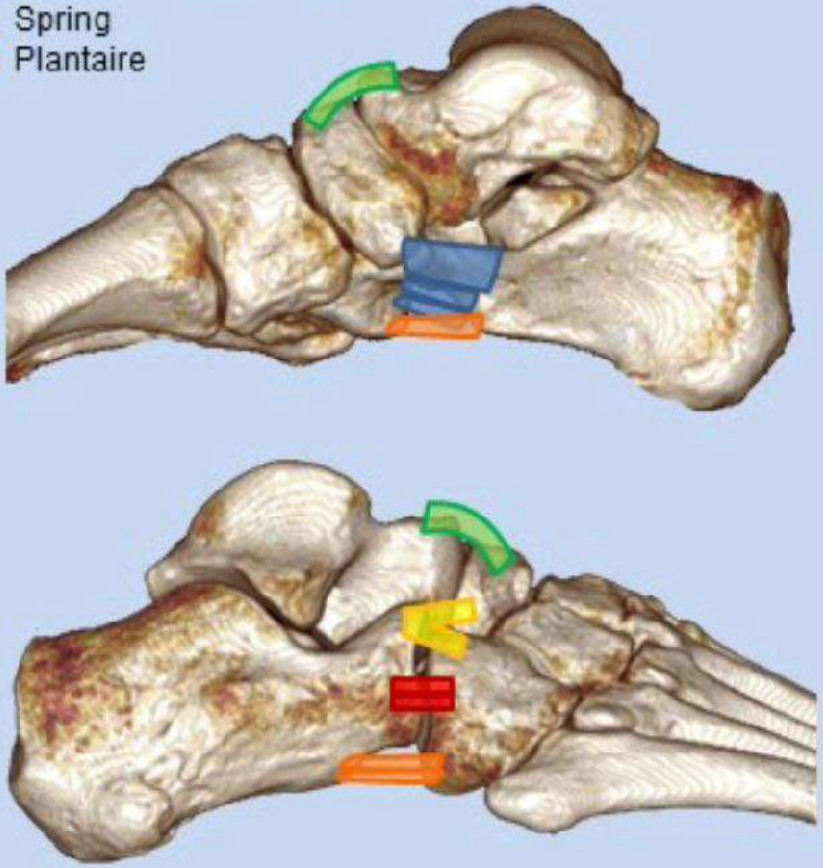

RETOUR MENU

ARTICULATION DU MÉDIO-PIED (CHOPART)

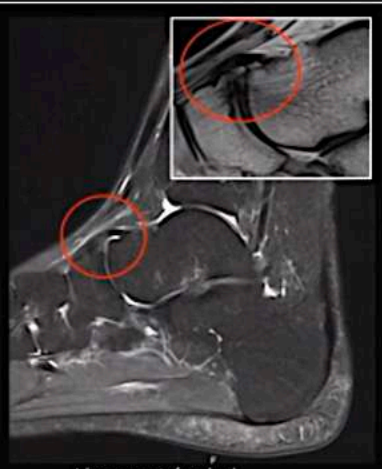

Ligament épaissi

Ligament distendu

- Spring ligament

- Ligament talo-naviculaire dorsal:
  - Toujours visible en sagittal
  - Fréquemment épaissi et modifié de façon physiologique ++

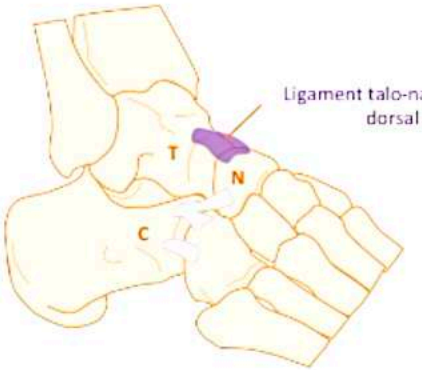

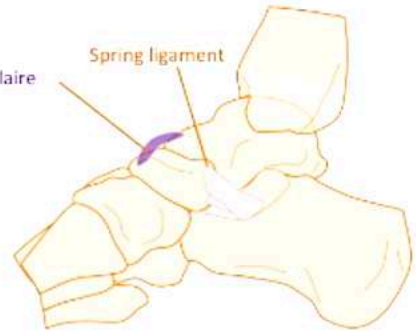

IMOSTEO

RETOUR MENU

ARTICULATION DU MÉDIO-PIED (CHOPART)

Spring ligament

- Ligament talo-naviculaire dorsal:
  - Toujours visible en sagittal
  - Fréquemment épaissi et modifié de façon physiologique ++
  - NB: os supra-naviculaire possible !

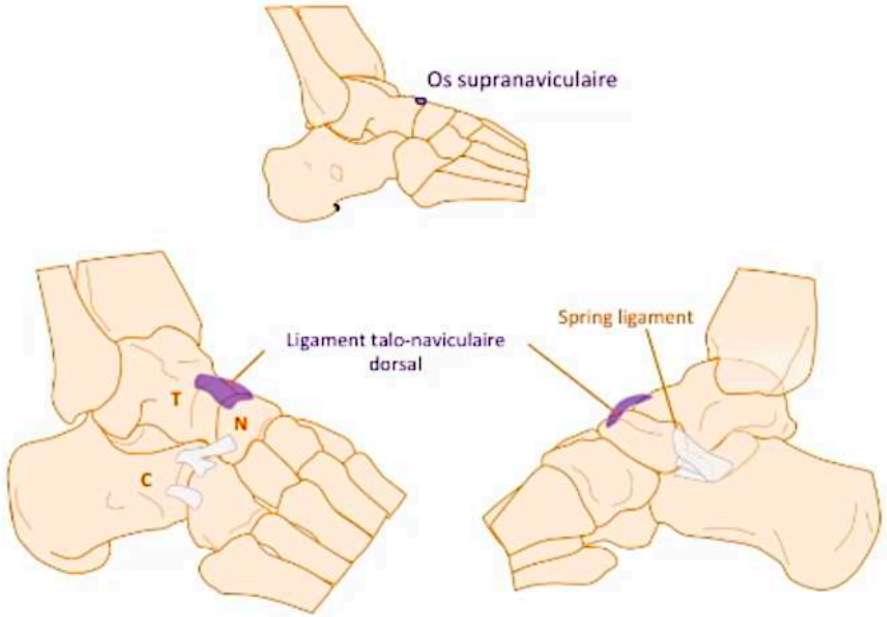

IMOSTEO

RETOUR MENU

ARTICULATION DU MÉDIO-PIED (CHOPART)

- Spring ligament
- Ligament talo-naviculaire dorsal
- Ligament bifurqué:
  - 2 composantes depuis le tubercule antérieur du calcaneus
    - Calcanéo-naviculaire
    - Calanéo-cuboïdienne
  - Tous les deux vus dans le plan sagittal depuis le tubercule antérieur du calca

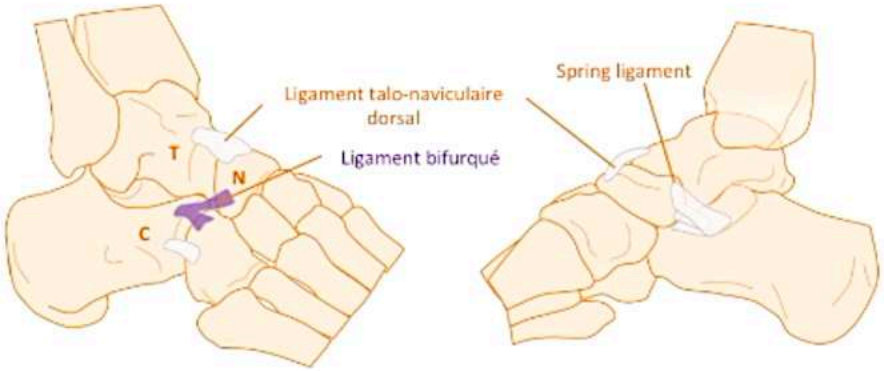

RETOUR MENU

ARTICULATION DU MÉDIO-PIED (CHOPART)

- Spring ligament
- Ligament talo-naviculaire dorsal
- Ligament bifurqué
- Ligament calcanéo-cuboïdien dorsal:
  - S'insère en dehors du ligament bifurqué
  - Chemine sous le plan du court extenseur des orteils
  - S'analyse:
    - sur les deux dernières coupes sagittales latérales
    - dans le plan axial (insertion 5mm en distalité de l'interligne)

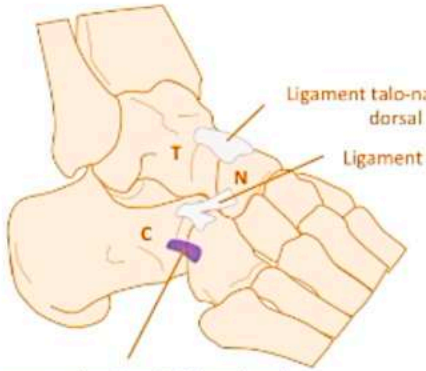

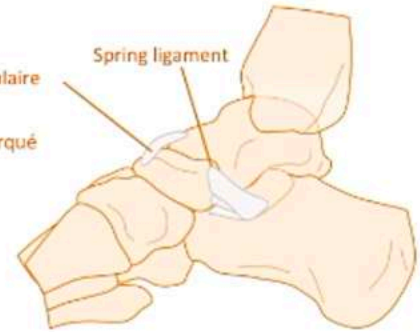

Ligament calcanéo-cuboïdien dorsal

IMOSTEO

RETOUR MENU

ARTICULATION DU MÉDIO-PIED (CHOPART)

- Spring ligament
- Ligament talo-naviculaire dorsal
- Ligament bifurqué
- Ligament calcanéo-cuboïdien dorsal
- Ligaments plantaires court et long:
  - De la face inférieur du calcaneus vers cuboïde et base métatarsiennes
  - Bien vus dans le plan sagittal

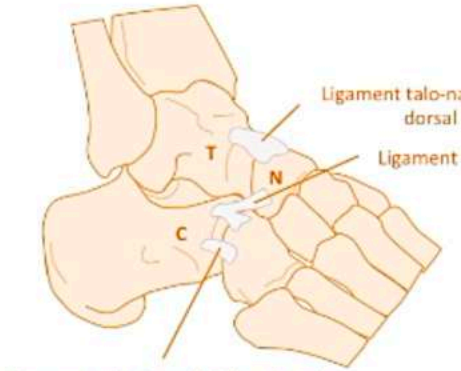

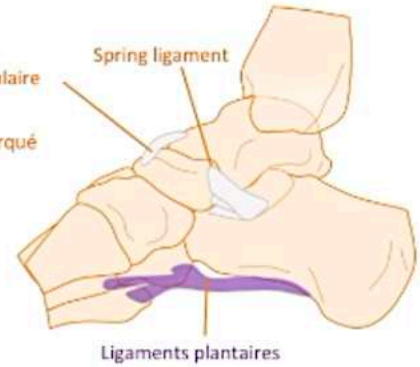

IMOSTEO

RETOUR MENU

POINT FORT N°1:
LES LÉSIONS DU CHOPART SONT VISIBLES SOUS LA FORME DE LÉSIONS LIGAMENTAIRES AVEC OU SANS FRACTURES

POINT FORT N°2:
LES FRACTURES SONT TRÈS FRÉQUENTES ET RÉSULTENT D'AVULSIONS OU D'IMPACTIONS

POINT FORT N°3:
DES LÉSIONS CHRONIQUES LIGAMENTAIRES, OSSEUSES OU CARTILAGINEUSES PEUVENT DE RENCONTRER

IMOSTEO

RETOUR MENU

Lésion du ligt bifurqué

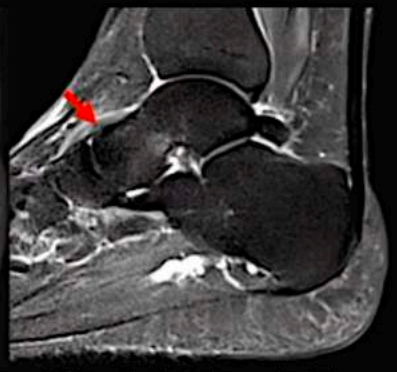

Lésion du ligt talo-naviculaire dorsal

Lésion du Spring
(fx oblique supéro-med)

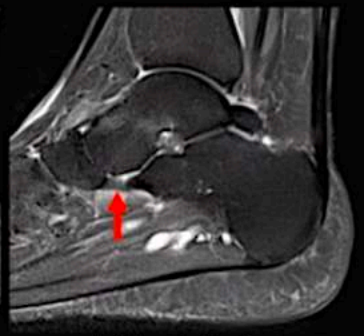

Lésion du Spring
(fx inféro-plantaire longit)

IMOSTEO

SÉMIOLOGIE IRM DES LÉSIONS DU CHOPART

- Souffrance ligamentaire (multi-ligamentaire ++):
  - Interruption complète ou partielle vs simple
  - Anomalies de signal intra et péri-ligamentaire (os et parties molles)
  - Epanchement

Cas particulier du ligament talo-naviculaire dorsal:
- Risque de faux positif ++ >> regarder l'os et les p. molles
- Lésions partielle possible médiale ou latérale

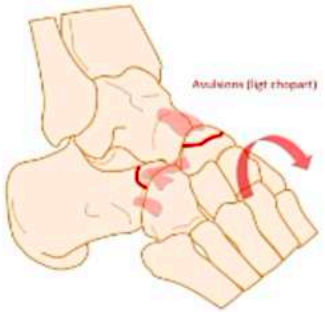

Inversion/ flexion plantaire

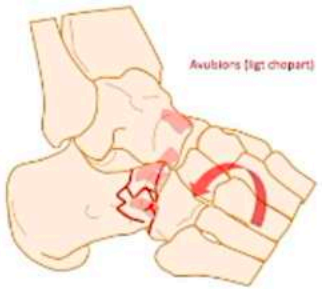

Eversion/ flexion dorsale

RETOUR MENU

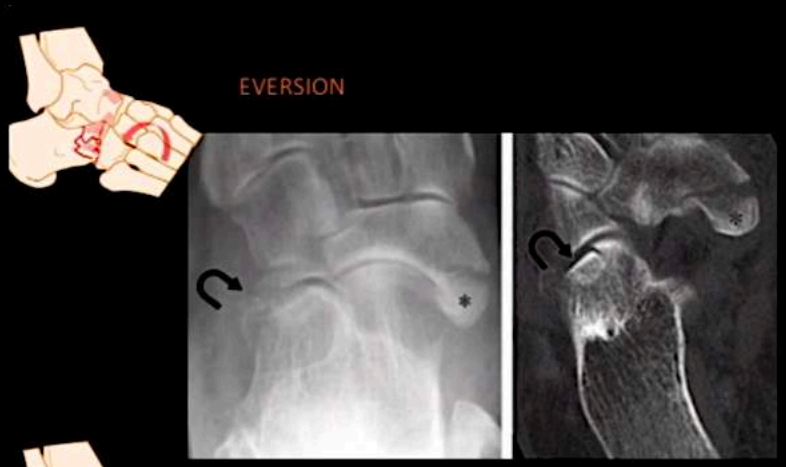

Walter Radiographics 2018

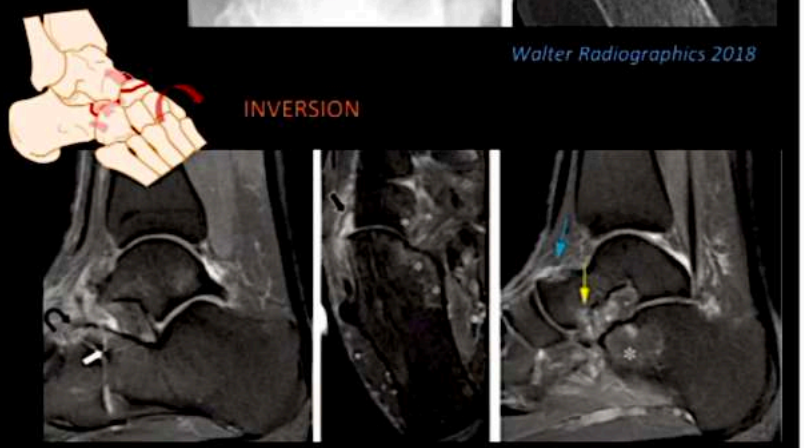

Walter Radiographics 2018

IMOSTEO

SÉMIOLOGIE IRM DES LÉSIONS DU CHOPART

- Souffrance ligamentaire (multi-ligamentaire ++):
  - Interruption complète ou partielle vs simple
  - Anomalies de signal intra et péri-ligamentaire (os et parties molles)
  - Epanchement

- Avulsions osseuses:
  - Rostre calcanéen
  - Tubercule naviculaire

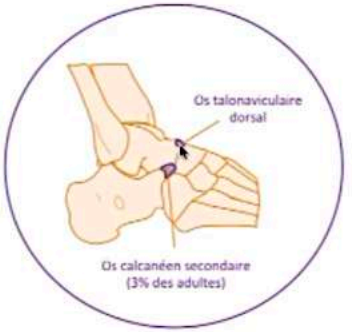

RETOUR MENU

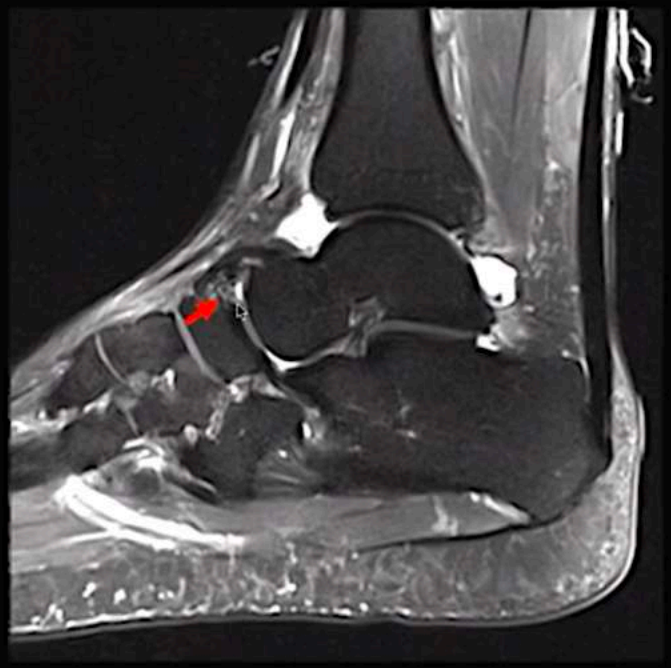

SÉMIOLOGIE IRM DES LÉSIONS DU CHOPART

- Souffrance ligamentaire (multi-ligamentaire ++):
  - Interruption complète ou partielle vs simple
  - Anomalies de signal intra et péri-ligamentaire (os et parties molles)
  - Epanchement

- Avulsions osseuses:
  - Rostre calcanéen
  - Berges dorsales ou plantaires
  - Tubercule naviculaire…

- Impactions:
  - Fractures +/- comminutive
  - Ostéochondrale: plaie cartilagineuse de tête du talus ou naviculaire ++

Inversion/ flexion plantaire

Eversion/ flexion dorsale

IMOSTEO

RETOUR MENU

Réponse Entorse grave Chopart

Inversion

RETOUR MENU

ARTHROPATHIE DU CHOPART

Lésion ostéo-chondrale post traumatique du naviculaire

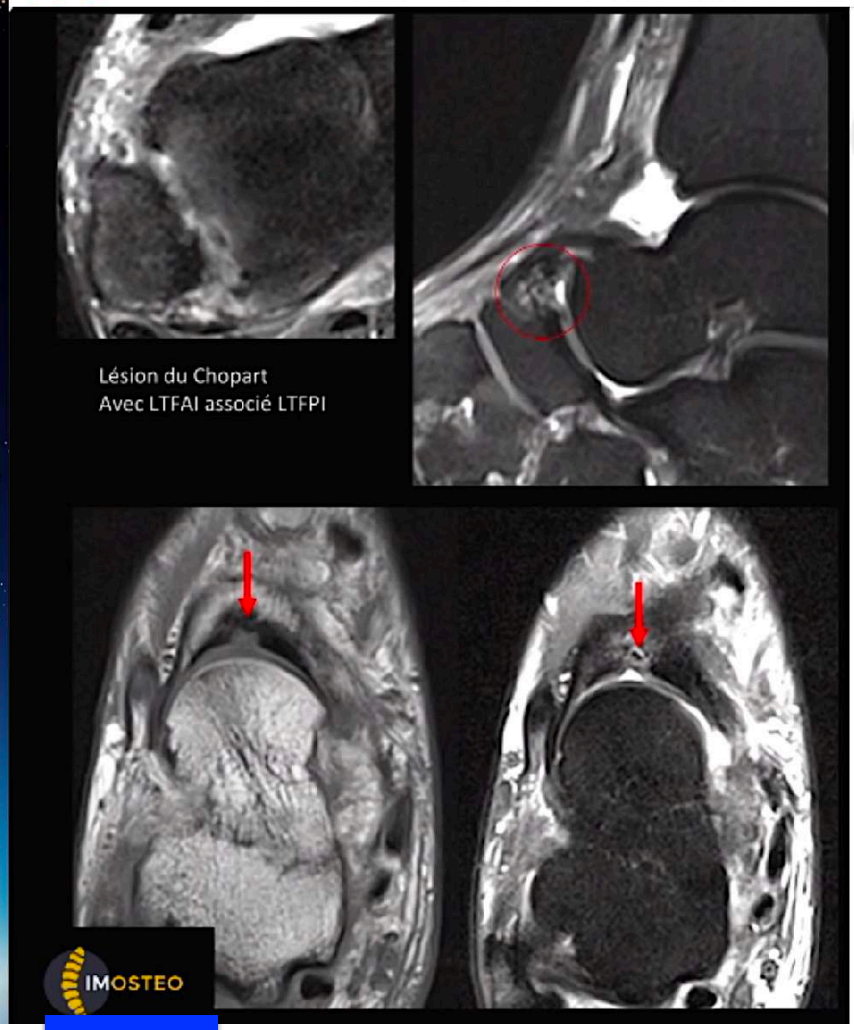

FORMES TOPOGRAPHIQUES

- Articulation talo-crurale:
  - Arthrose (fractures, entorses graves LTFAI)
  - LODA par impaction aigue
  - Lésions ostéochondrales du « plafond tibial »
- Articulation sous-talienne (fractures thalamique du calca ou du talus)
- Articulations du médio-pied (Chopart ++)
  - En zone de charge maximale sur le versant médial de l'interligne = talo-naviculaire ou naviculo-cunéennes

ATTEINTE CHOPART DU SUJET AGÉ +++

Autres causes d'arthrose secondaires non traumatiques (selon Laredo) :
- Cristaux: goutte, PPCD *si arthrites à repetition*
- Rhumatisme *= Atteinte tardive du Chopart 10 ans après l'avant-pied*
- Infection: arthrite septique
- Métabolique: hémochromatose, ochronose, Wilson
- Acromégalie
- Paget

CCA

Avant-pied = calcifications des MTP
= arthrose IP de l'hallux +++

CCA

Arrière-pied = calcifications Achille
= arthrose CHOPART

RETOUR MENU

ARTHROPATHIE DU CHOPART

Chopart (comme Lisfranc)

= arthrite rhumatismale

= arthrite micro cristalline (goutte / CCA)

= SNV ++++ y penser +++

ATTEINTE CHOPART DU SUJET AGÉ +++

Autres causes d'arthrose secondaires non traumatiques (selon Laredo) :

- Cristaux: goutte, PPCD *(CCA) si arthrites à repetition*
- Rhumatisme *= Atteinte tardive du Chopart 10 ans après l'avant-pied*
- Infection: arthrite septique
- Métabolique: hémochromatose, ochronose, Wilson
- Acromégalie
- Paget

RETOUR MENU

ARTHROPATHIE DU CHOPART

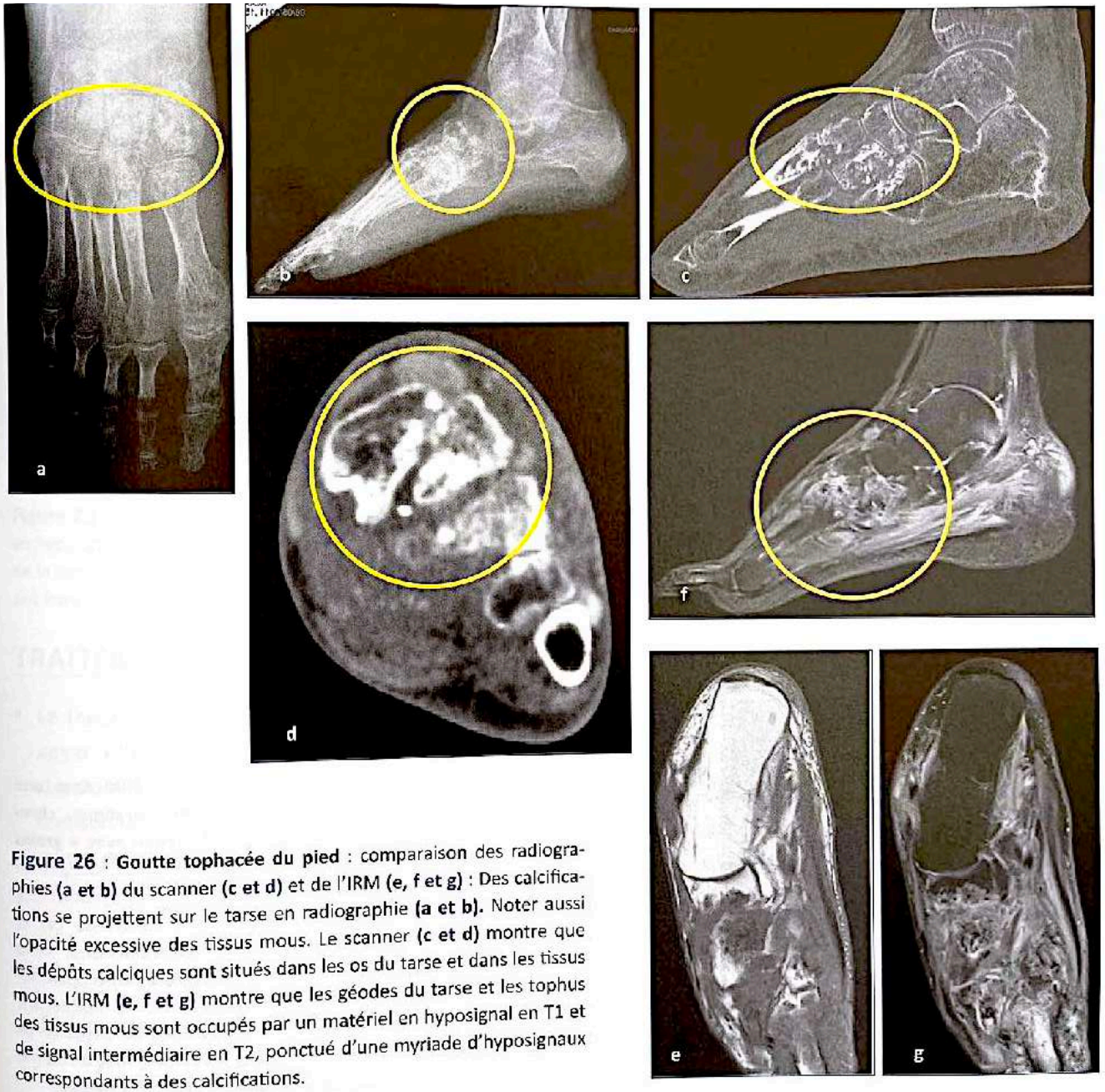

Figure 26 : **Goutte tophacée du pied** : comparaison des radiographies **(a et b)** du scanner **(c et d)** et de l'IRM **(e, f et g)** : Des calcifications se projettent sur le tarse en radiographie **(a et b).** Noter aussi l'opacité excessive des tissus mous. Le scanner **(c et d)** montre que les dépôts calciques sont situés dans les os du tarse et dans les tissus mous. L'IRM **(e, f et g)** montre que les géodes du tarse et les tophus des tissus mous sont occupés par un matériel en hyposignal en T1 et de signal intermédiaire en T2, ponctué d'une myriade d'hyposignaux correspondants à des calcifications.

RETOUR MENU

LISFRANC

RETOUR MENU

ENTORSE DU LISFRANC

RETOUR MENU

Figure 15. *Fleck sign* en tomodensitométrie en coupe axiales (a) et en reconstructions *global illumination* (b). Noter l'arrachement osseux du bord latéral de C1 (a, b, flèche pleine) et l'arrachement osseux du bord médial de M2 (a, b, flèche pointillée).

Le *fleck sign* correspond à un arrachement osseux du bord latéral du cunéiforme médial ou du bord médial du 2e métatarsien en regard des insertions du faisceau interosseux du ligament de Lisfranc, et serait pathognomonique d'une instabilité (*Fig. 15*).

RETOUR MENU

RÉSUMÉ
ENTORSE DU LISFRANC

Tableau 3. Signes radiographiques à rechercher lors d'une suspicion d'atteinte de l'articulation tarsométatarsienne (Lisfranc).

Clichés de face	Clichés de profil	Clichées de ¾ interne (oblique)
Perte d'alignement M1-C1, M2-C2 Diastasis M1-M2 supérieur à 2 mm = instabilité Diastasis C1-M2 et C1-C2 Avulsions osseuses	Subluxation supérieure de M1 Réduction de la distance base de M5-C1 Affaissement de l'arche médiale (stade avancé)	Perte d'alignement entre le bord latéral de M3 et le bord latéral de C3, entre le bord médial de M4 et le bord médial du cuboïde Chevauchement entre le cuboïde et M4 et M5 Avulsions osseuses

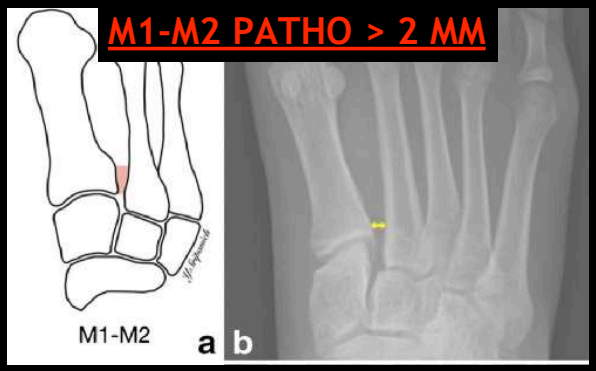

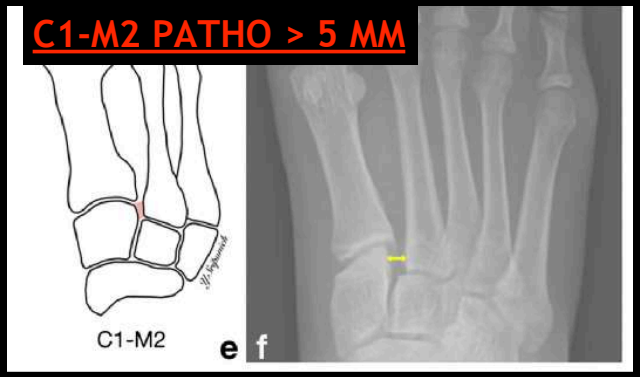

RETOUR MENU

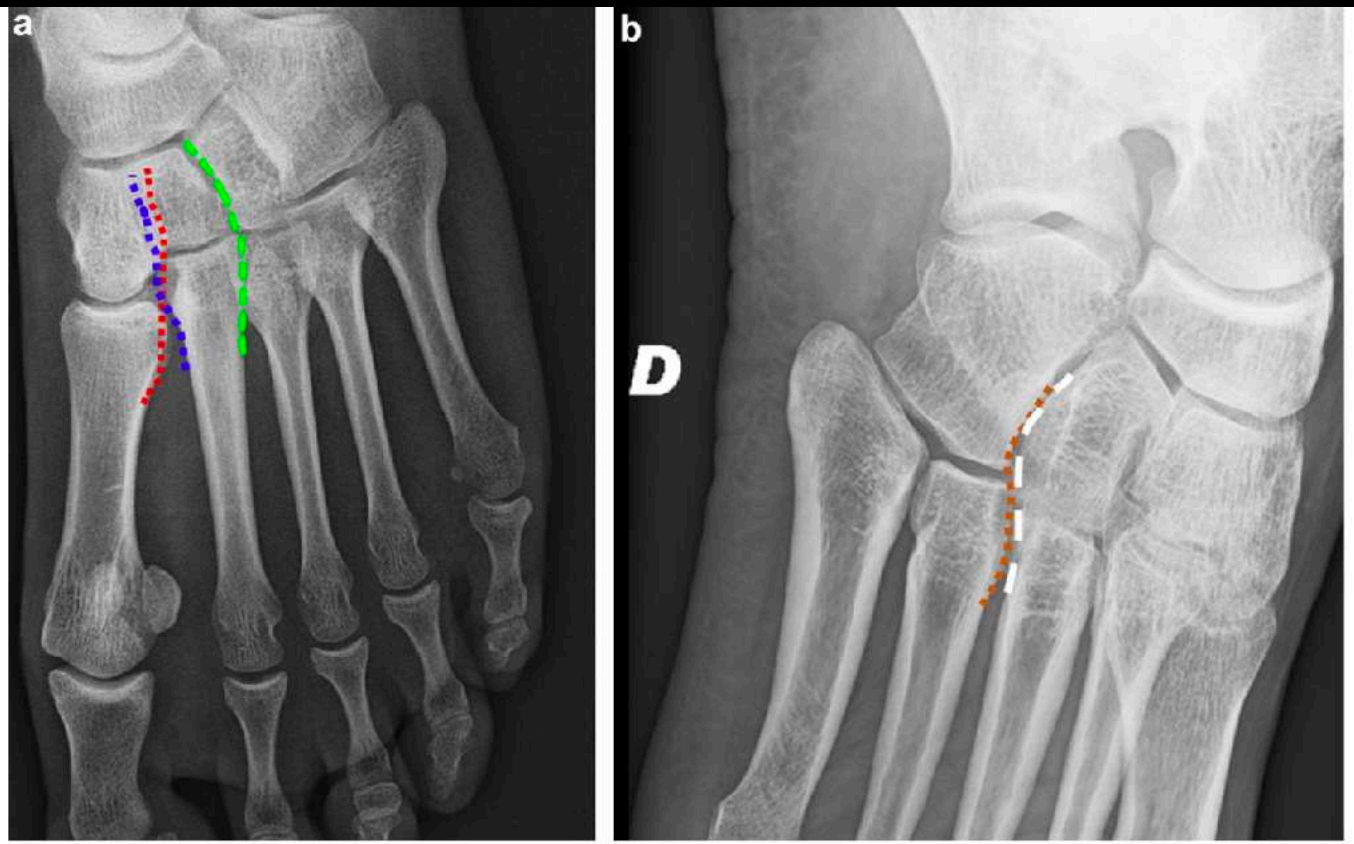

Figure 14. Radiographies standards du pied de face (a) et de ¾ interne (oblique) (b) normales. Alignement des bords latéraux de C1 et M1 (pointillés rouges), des bords médiaux de C2 et M2 (pointillés bleus), et latéraux de C2 et M2 (pointillés verts) de face, des bords latéraux de C3 et M3 (pointillés blancs), du bord médial de la base de M4 et du bord médial du cuboïde (pointillés marron).

Un mal-alignement de la seconde articulation tarsométatarsienne, avec déplacement latéral de la base du 2e métatarsien par rapport à celle du cunéiforme intermédiaire et un diastasis entre les bases des 1er et 2e métatarsiens (*Fig. 17*) (et/ou entre le cunéiforme médial et intermédiaire) de plus de 2 mm, ou de la 3e articulation tarsométatarsienne (entre le cunéiforme latéral et le 3e métatarsien), serait un indicateur d'instabilité.

RETOUR MENU

NORMAL ENTRE 3,5 ET 4,5
PATHO > 5

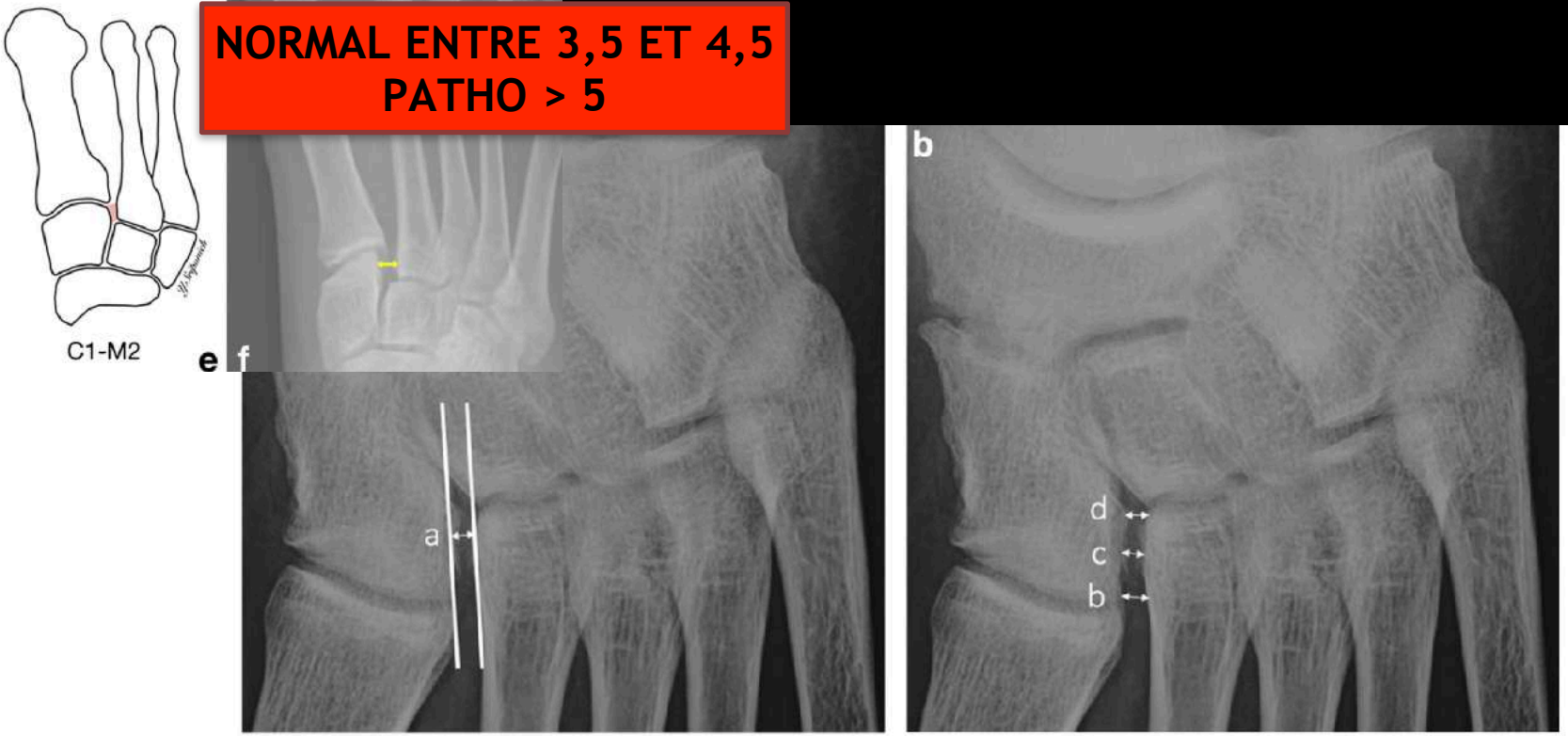

Figure 16. Méthodes de mesure du diastasis entre le cunéiforme médial et la base du 2e métatarsien sur une radiographie standard pied en charge de face : a : diastasis entre les lignes parallèles ; b : diastasis distal ; c : diastasis moyen ; d : diastasis proximal.

Un diastasis entre le cunéiforme médial et la base du 2e métatarsien est également à rechercher, mais les valeurs de la littérature étant variables (de 2 à 5 mm), la comparaison avec le côté non pathologique est essentielle. La mesure peut s'effectuer à différents niveaux, selon différentes techniques, avec de bonnes reproductibilités. Dans une étude récente, le diastasis variait de 3,6 à 4,4 mm du côté sain et de 5,8 à 6,7 mm du côté pathologique (*Fig. 16*) [22].

RETOUR MENU

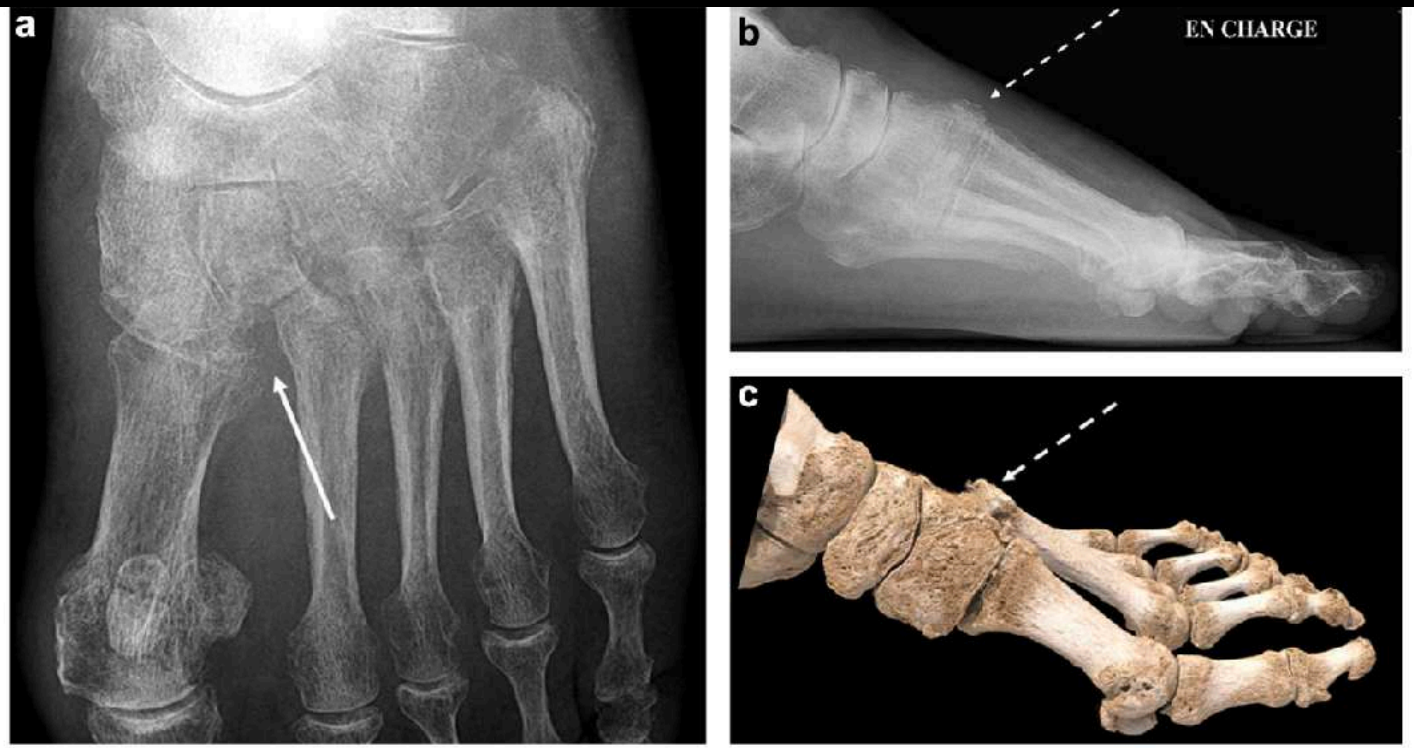

Figure 17. Instabilité M1-M2 visible en radiographie du pied de face (a), de profil (b) et en reconstruction *global illumination* (c). Noter-le diastasis M1–M2 (a, flèche pleine) avec subluxation dorsale de M2 (b, c, flèche pointillée).

RETOUR MENU

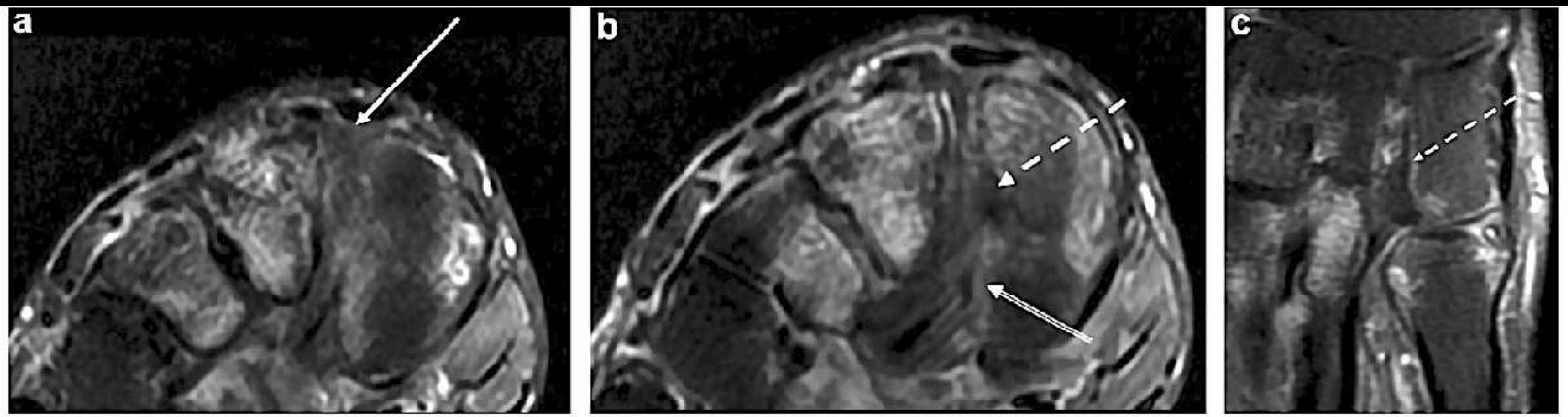

Figure 19. Atteinte des différents faisceaux du ligament de Lisfranc en IRM T2 FS en coupes coronales (a, b) et axiale (c). Noter la rupture du faisceau dorsal (a, flèche pleine), l'entorse du faisceau interosseux (b, c, flèche pointillée) et l'entorse du faisceau plantaire (b, flèche double) (épaississement ligamentaire en hypersignal sans rupture).

RETOUR MENU

PATHOLOGIE AUTOUR DU LISFRANC

1- Tarse bossu

Le tarse bossu est une **saillie osseuse dorsale médiotarsienne** (fig. 9). Il siège essentiellement sur le 1er rayon ***en regard de l'articulation talonaviculaire, naviculocunéenne ou cunéométatarsienne du 1er rayon***. Le tarse bossu en regard de C1-M1 correspond à un pied creux antérieur ou à une ostéophytose dorsale d'autre origine (constitutionnelle, ou parfois même un pied plat). Il existe un conflit entre la saillie osseuse, surtout lors du chaussage, et la peau, les structures tendineuses, et/ou nerveuses (la branche sensitive du nerf fibulaire profond ou le nerf cutané dorsal médial et sa branche de division, le nerf digital médial de l'hallux) à l'origine d'érythème, phlyctène, bursopathie, tendinopathie et syndrome canalaire qui se manifeste par des paresthésies de la face dorsale du pied irradiant vers les orteils [6]. L'examen clinique peut retrouver un signe de Tinel.

Fig. 9 (a, b, c, d et e) : Patiente de 75 ans. Présentant une arthrose du Lisfranc moyen et médial sur pied plat (instabilité structurelle). Ostéophytose dorsale proéminente entre C1 et M1 à gauche réalisant un aspect de tarse bossu (*flèche noire*). A l'échographie, sur deux vues sagittales avec et sans Doppler, il existe une hypervascularisation synoviale (*pointe de flèche*). Le tendon extenseur de l'hallux est refoulé (*flèche blanche*) mais sans ténosynovite.

RETOUR MENU

PATHOLOGIE AUTOUR DU LISFRANC comm

Lisfranc (comme Chopart)

= arthrite rhumatismale

= arthrite micro cristalline (goutte / CCA)

= SNV ++++

Arthrite

L'interligne TMT est un site possible d'arthrite rhumatismale, microcristalline et de pathologie synoviale de type synovite villonodulaire, que nous ne développerons pas.

RETOUR MENU

PATHOLOGIE AUTOUR DU LISFRANC

2 – L'ostéo-arthropathie tarsienne (neuro-ostéo-arth)

L'ostéo-arthropathie neurogène (CAN) est une pathologie dé étère rare dont la prévalence et l'incidence sont évaluées à moins de 0,5 %. Cependant, sa fréquence est en augmentation du fait ce l'accroissement du nomore de patients diabétiques, de l'allongement de leur curée de vie et de l'amélioration des outils diagnostiques. Au tarse, le diabète est la première cause de neuro-ostéo-arthropathie.

La localisation tarsienne de l'OAN peut aboutir au fameux "pied cubique de Charcot". L'OAN s'installe le plus souvent de façon progressive, insidieuse et se complique parfois d'une poussée aiguë qui peut être inaugurale. La grande caractéristique de cette arthropathie est son indolence. ϕ de douleurs

Sur le plan radiologique, les lésions évoluent en différentes phases :

- une phase initiale inflammatoire sans anomalie radiographique,
- puis une période de fragmentation osseuse avec perte de fonction du pied (avec fracture, dislocation-déformation, instabilité, formation de corps étrangers) (fig. 10 et 11),
- une phase de coalescence (résorption des débris, cals, néoformations périostées),
- une phase de consolidation, de fusion des fragments, de reconstruction des contours osseux, d'ankylose et de néostabilité (= pied de Charcot chronique).

Au stade initial, à radiographie normale, l'ostéo-arthropathie peut mimer une ostéomyélite. L'IRM permet de faire la différence en recherchant une communication entre le foyer inflammatoire et un ulcère cutané ou un pertuis.

Fig. 11 : Radiographies du pied de profil en charge montrant un effondrement du médiopied centré sur le Lisfranc en rapport avec une ostéo-arthropathie diabétique d'aggravation très rapide en 3 mois (*même patient que figure 7*).

Fig. 10 : Radiographies des deux pieds de face en charge montrant une ostéo-arthropathie diabétique tarsométatarsienne droite d'aggravation très rapide en 3 mois. Notez également l'effondrement sous-chondral de la tête du 1er métatarsien droit.

NEURO - OSTÉO - ARTHROPATHIE DIABÉTIQUE DE CHARCOT

RETOUR MENU

PATHOLOGIE AUTOUR DU LISFRANC

Arthrite

L'interligne TMT est un site possible d'arthrite rhumatismale, microcristalline et de pathologie synoviale de type synovite villonodulaire, que nous ne développerons pas.

Diagnostic différentiel des pathologies du Lisfranc

3- Tendinopathie d'insertion du tibial antérieur

En cas de syndrome douloureux sur le bord médial du Lisfranc, c'est-à-dire sur le bord médial de l'interligne C1-M1, il faudra évoquer une tendinopathie d'insertion du tibial antérieur puisqu'il s'insère sur le bord médial de C1 (fibres superficielles et sur la base de M1 (fibres profondes) [7]. Cette tendinopathie est souvent méconnue des cliniciens. Pourtant, son diagnostic clinique (tuméfaction douloureuse à l'insertion sur C1-M1 majorée par la flexion dorsale de la cheville) est assez caractéristique. L'échographie est l'examen de référence et largement suffisant. Il montre un épaississement hypoéchogène de l'insertion distale du tendon tibial antérieur (> 5 mm) ± perte du caractère fibrillaire et activité au Doppler) (fig. 12). L'atteinte est assez fréquemment bilatérale.

Fig. 12 : Coupe sagittale écho-Doppler montrant une tendinopathie d'insertion du faisceau superficiel du tendon tibial antérieur.

4- Thrombose veineuse plantaire

La thrombose veineuse du pied est sous-estimée en fréquence. Elle est souvent méconnue cliniquement et découverte de manière fortuite lors d'une échographie ou une IRM. Les veines plantaires latérales sont le plus souvent touchées de 81 % [8] à 96 % [9]. Elles peuvent s'étendre aux perforantes. Les présentations cliniques sont donc variées. L'association avec une thrombose sous-poplitée est retrouvée dans 26 % des cas selon Czihal [8]. En échographie, le diagnostic est assez facile (fig. 13). En IRM, la thrombose n'est pas toujours évidente. C'est l'œdème des parties molles autour du vaisseau thrombosé qui, associée "au cordon induré", fait évoquer le diagnostic.

Autres : fracture de fatigue, algodystrophie

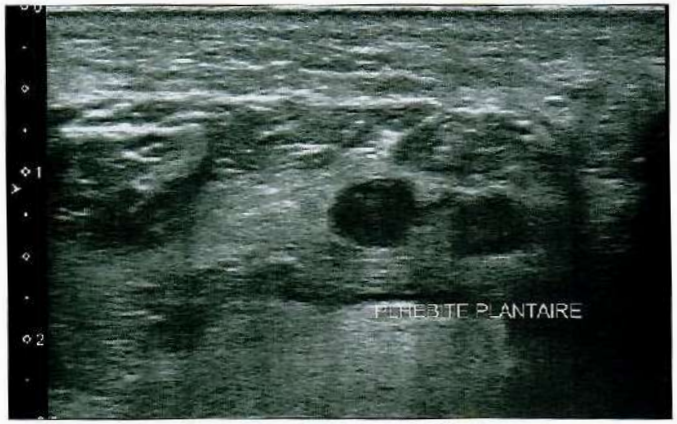

Fig. 13 : Coupe frontale échographique du médiopied par voie plantaire montrant une thrombose des deux veines plantaires latérales.

RETOUR MENU

LES CONFLITS DE CHEVILLE

RETOUR MENU

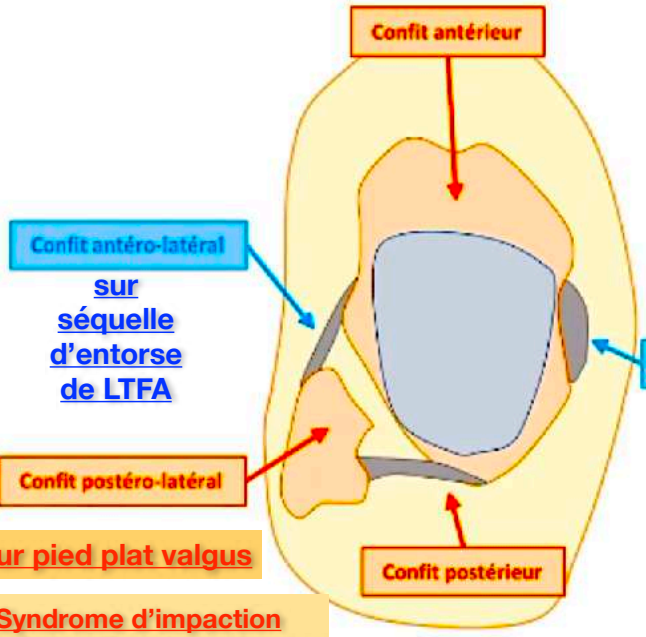

sur séquelle d'entorse de LTFA

sur séquelle d'entorse du ligt tibio-talien post

sur pied plat valgus

Syndrome d'impaction postéro-latéral de la cheville

➤ 5 conflits classiques à la cheville

1. Antérieur: osseux ++, en dorsiflexion
2. Postérieur: osseux avec interposition ligamentaire, en flexion plantaire
3. Postérolatéral: osseux, en valgus
4. Antéro-latéral: prolifération synoviale, en inversion
5. Postéro-médial: fibrose du ligt deltoïde profond, en inversion

RETOUR MENU

5 conflits de cheville =

LES CONFLITS ARTICULAIRES - CHEVILLE

1 CONFLIT ANTERO LATERAL

CONFLIT DE LA SYNDESMOSE

2 CONFLIT ANTERIEUR

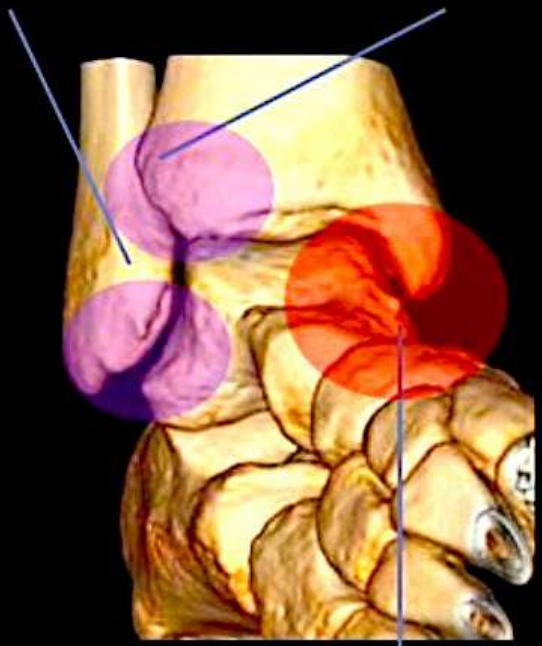

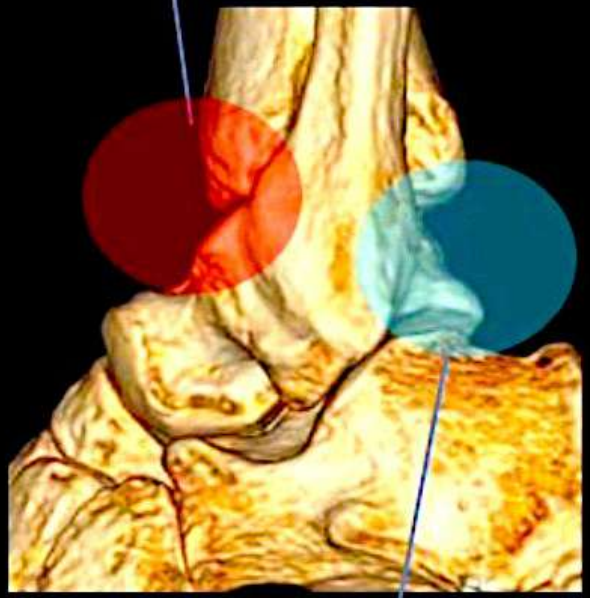

3 CONFLIT POSTÉRO MEDIAL

4 CONFLIT POSTERIEUR

RETOUR MENU

1 - CONFLITS ANT-LAT.

RETOUR MENU

1 - CONFLITS ANTÉRO-LATERAL

fréquent ++ 67%

Conflit antéro-latéral

- Comblement de la gouttière antéro-latérale par du tissu inflammatoire
- Post-traumatique
- Fréquent chez patients opérés pour instabilité chronique

Clinique

- Douleurs pré-malléolaires
- "Click" lors de la flexion dorsale du pied

Imagerie

- Atteinte du ligament talo-fibulaire antérieur
- Synovite avec comblement fibro-cicatriciel du récessus : PDC++
- Recherche d'une hypertrophie cicatricielle du ligament de Bassett

RETOUR MENU

1 - CONFLITS ANTÉRO-LATERAL

fréquent ++ 67%

- comblement gouttière antérolatérale par LTFA > 7 mm d'épaisseur

- soit SYNOVITE = tissu fibreux cicatriciel
  hypo ou iso T1 et T2, peut se rehausser PDC ++++
  et hyperhémie Doppler
- soit LTFA : cicatrisation hypertrophique du LTFA
- soit OS : svt avulsions osseuses , ostéophytes ou CE
- soit BASSET : plus rare , par hypertrophie cicatricielle ligt de BASSET

- peut entraver le nerf fibulaire superficiel -> paresthésie

RECHERCHER UNE LODA ASSOCIEE +++

- TTT par infiltration

LTFA > 7 mm

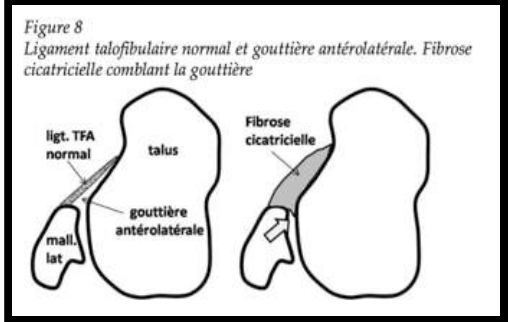

Figure 8
Ligament talofibulaire normal et gouttière antérolatérale. Fibrose cicatricielle comblant la gouttière

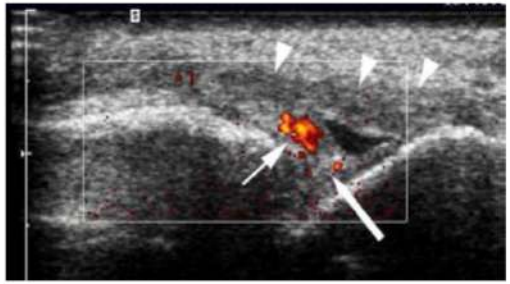

Figure 12 : cicatrisation hyperthrophique du LTFA (têtes de flèches blanches) avec comblement tissulaire échogène de la gouttière antéro-latérale (grande flèche blanche) et hyperhémie inflammatoire en doppler de puissance (petite flèche blanche).

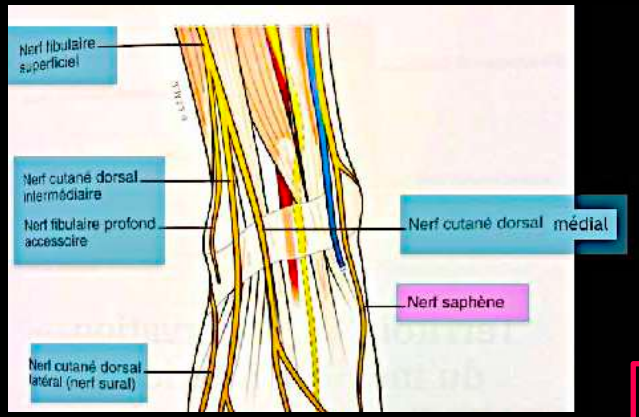

RETOUR MENU

1 - CONFLITS ANTÉRO-LATERAL

fréquent ++ 67%

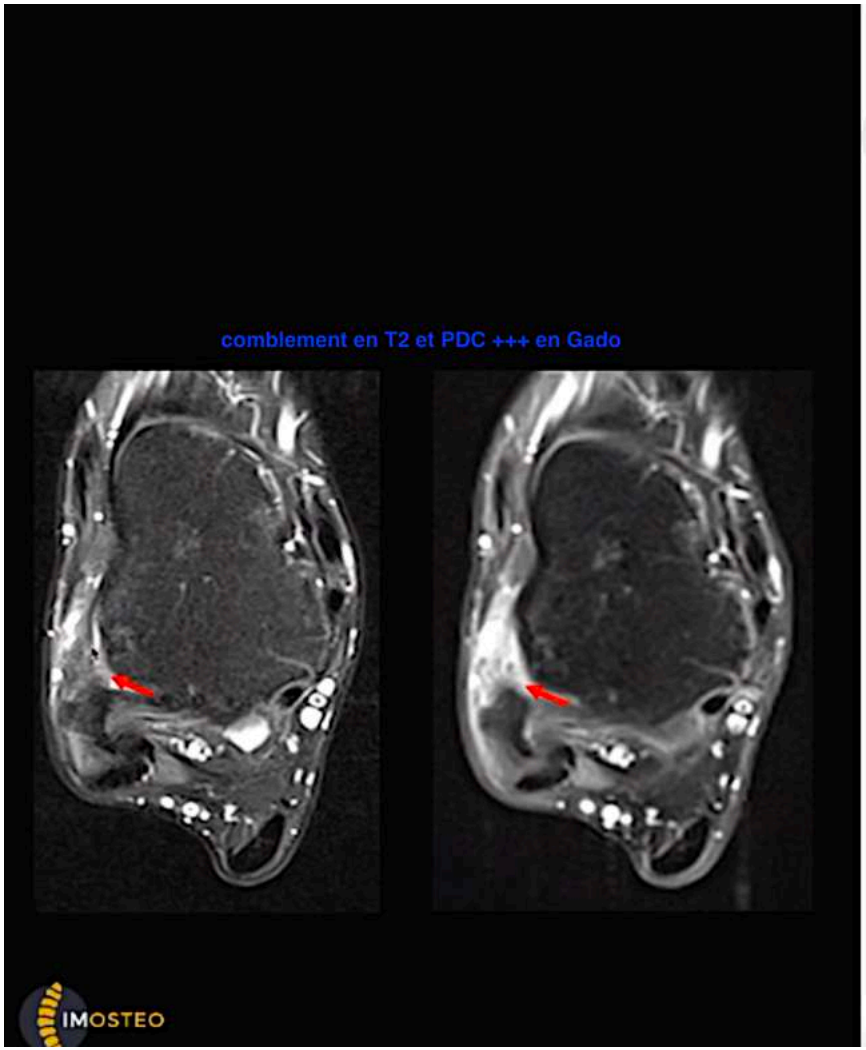

CONFLIT ANTÉROLATÉRAL DE CHEVILLE

- Conflit entre une prolifération capsulo-synoviale issue d'une ou plusieurs entorses en varus et l'articulation au sein du carrefour antéro-latéral de cheville (sous le LTFA)

- Sémiologie en IRM:
  - Prolifération synoviale de signal intermédiaire au sein du carrefour antéro-latéral
  - Mieux vue dans le plan axial et en cas d'épanchement articulaire (arthroRM)

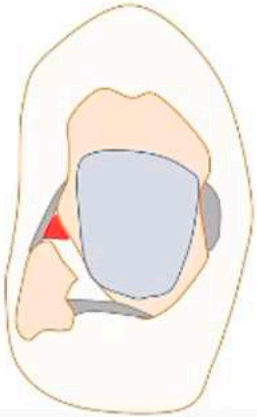

RETOUR MENU

1 - CONFLITS ANTÉRO-LATERAL

fréquent ++ 67%

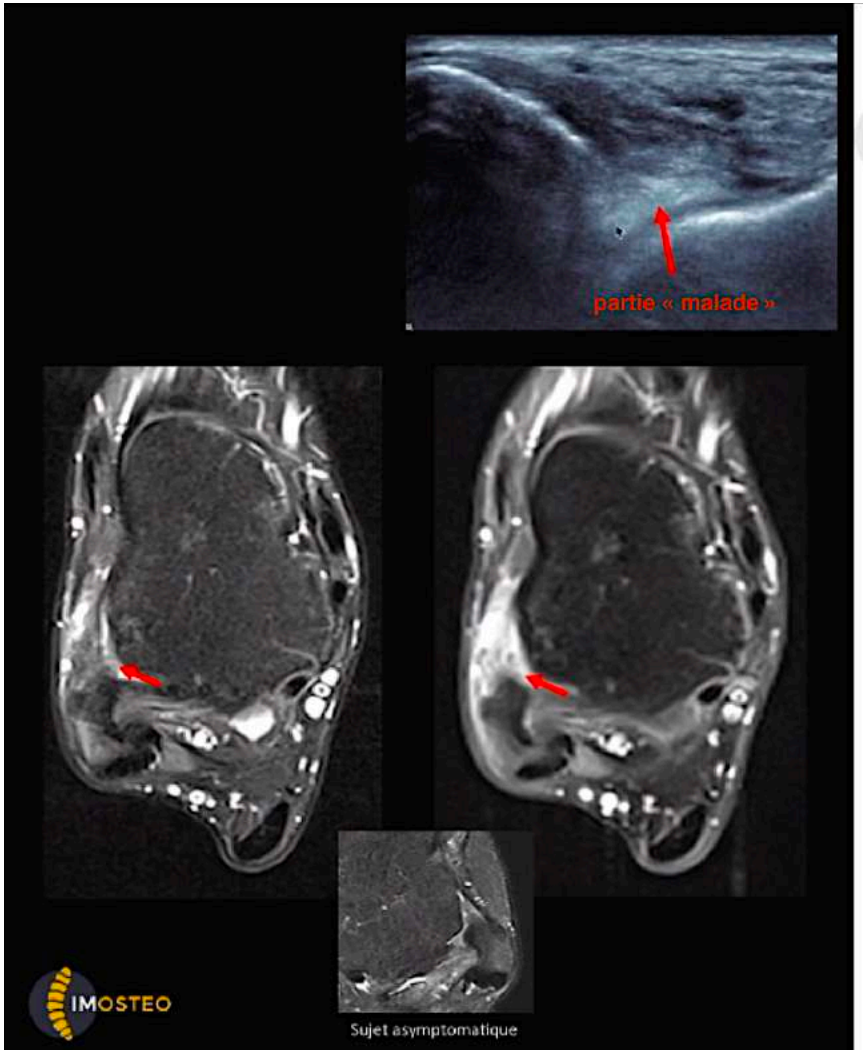

CONFLIT ANTÉROLATÉRAL DE CHEVILLE

- Conflit entre une prolifération capsulo-synoviale issue d'une ou plusieurs entorses en varus et l'articulation au sein du carrefour antéro-latéral de cheville (sous le LTFA)
- Sémiologie en IRM:
  - Prolifération synoviale de signal intermédiaire au sein du carrefour antéro-latéral
  - Mieux vue dans le plan axial et en cas d'épanchement articulaire (arthroRM)
- Performance diagnostique controversée toutefois
  - Se entre 39% et 100%
  - Sp entre 50% et 100%

en fait Guillin pas convaincu et conseille prudence

car selon bcp , c'est le ligt qui resterait inflammatoire , douloureux et distendu avec instabilité

et donc PEC chirurgicale avec plastie du ligt associée à faire à chaque fois

Robinson P et al. Radiology 2000
Sur 19 sujets sains, 11 ont une prolifération synoviale franche, vérifiée en arthroscopie mais indolore

Farroki S et. Al. Radiology 1998
Pas de différence significative d'épaisseur du LTFA et comblement du carrefour entre malades et témoins

RETOUR MENU

1 - CONFLITS ANTÉRO-LATERAL

fréquent ++ 67%

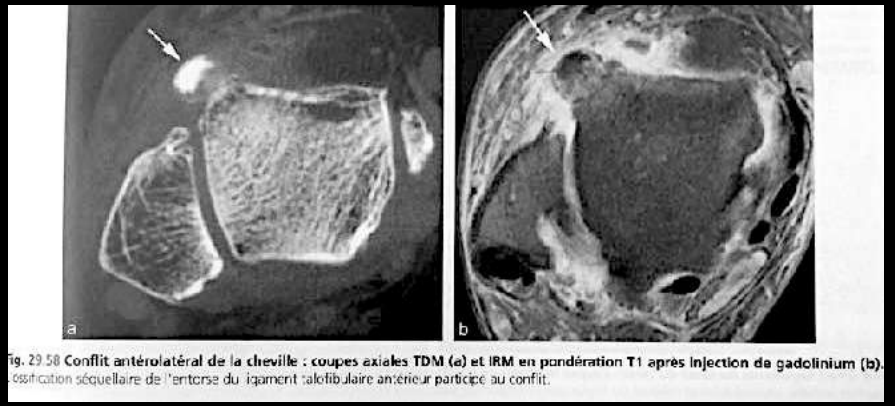

Fig. 29.58 Conflit antérolatéral de la cheville : coupes axiales TDM (a) et IRM en pondération T1 après injection de gadolinium (b). Ossification séquellaire de l'entorse du ligament talofibulaire antérieur participe au conflit.

- soit SYNOVITE = tissu fibreux cicatriciel
- hypo ou iso T1 et T2, peut se rehausser PDC ++++ et hyperhémie Doppler
- soit LTFA : cicatrisation hypertrophique du LTFA
- soit OS : svt avulsions osseuses , ostéophytes ou CE
- soit BASSET : plus rare , par hypertrophie cicatricielle ligt de BASSET

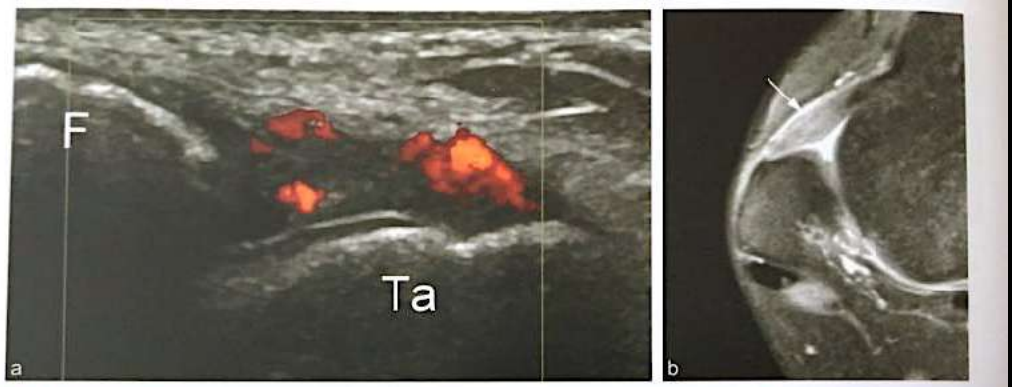

Fig. 29.59 Conflit antérolatéral de la cheville : échographie (a) et IRM, coupe axiale en pondération T2 (b). Hypertrophie inflammatoire du ligament talofibulaire antérieur. Ta : talus ; F : malléole latérale.

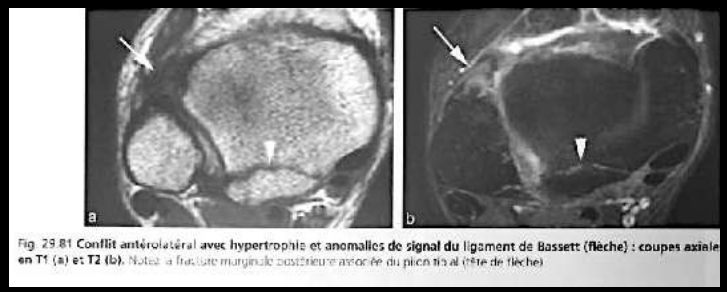

Fig. 29.61 Conflit antérolatéral avec hypertrophie et anomalies de signal du ligament de Bassett (flèche) : coupes axiales en T1 (a) et T2 (b). Noter la fracture marginale postérieure associée du plicature (tête de flèche)

RETOUR MENU

1 - CONFLITS ANTÉRO-LATERAL

fréquent ++ 67%

LTFA > 7 mm

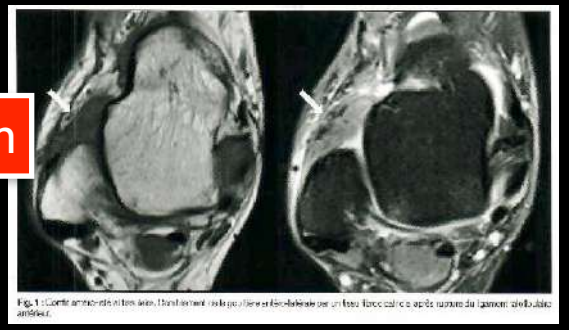

Le conflit antéro-latéral

Les anomalies siègent au niveau de la **gouttière antéro-latérale.**

Cette gouttière est de forme triangulaire : limitée en avant par le ligament talofibulaire antérieur, en bas par le ligament calcanéofibulaire et en haut par le ligament tibiofibulaire antérieur. La pathologie est fréquente. Elle fait suite à 3 % des entorses de la cheville.

Les douleurs sont majorées lors de la manœuvre de Molloy (la pression de la gouttière antéro-latérale lors d'une mobilisation passive de la cheville en flexion dorsale reproduit la douleur).

L'examen clinique présente une bonne sensibilité (94,8 %) et une bonne spécificité (68 %).

Plus rarement, un empâtement de la gouttière antéro-latérale peut être palpé.

Le conflit antéro-latéral est de type **tissulaire** et consiste en un comblement de la gouttière qui contient du liquide articulaire à l'état normal.

La nature du comblement est très variable et évolue au cours du temps.

Initialement constitué d'une hypertrophie synoviale, de débris fibrineux et hématiques ou d'une interposition du ligament rompu, il va peu à peu s'organiser jusqu'à former un véritable tissu fibreux rigide, ménisciode. Il est plus rarement le siège d'une métaplasie chondroïde qui avait été décrite initialement par Wolin [1] (fig. 1).

Le ligament lésé lors du traumatisme initial est généralement le ligament talofibulaire antérieur.

La cicatrisation pathologique du ligament talofibulaire antérieur est parfois source d'une micro instabilité rotatoire résiduelle. Ce type d'instabilité, fonctionnelle et sans laxité objective à l'examen clinique peut être un facteur confondant. Il est important de le prendre en compte dans le choix thérapeutique qui doit alors s'orienter vers une reconstruction ligamentaire concomitante au traitement du conflit [2].

La présence d'un ligament de Bassot (faisceau accessoire) est identifiée comme facteur de risque de ce type de conflit [3].

Plus rarement, le conflit antéro-latéral prend son origine quelques centimètres au-dessus de la gouttière antéro-latérale, dans la zone de cicatrisation d'une entorse du ligament tibiofibulaire antéro-inférieur. Une attache basse du LTFA est un facteur prédisposant.

Imagerie

L'échographie [4] apparaît peu performante (sensibilité 76 %, spécificité 57 %) [5].

La présence d'un ligament talofibulaire épaissi ou d'un tissu hypertrophique d'échogénicité variable, parfois hyperhémique au Doppler, suggère le diagnostic. La taille de cette pseudomasse n'est cependant pas significative en dessous de 7 mm (fig. 2).

La manœuvre clinique de Molloy [6] réalisée au cours de l'échographie reproduit la douleur et majore l'épaisseur de la zone hyoertrophique.

L'échographie est surtout utile à visée thérapeutique, pour le guidage des injections cortisonées qui se font directement dans la gouttière antéro-latérale.

L'IRM sans opacification articulaire montre une faible sensibilité et une faible spécificité (39 et 50 %) selon certaines études, bien en deçà des performances de l'examen clinique (94 et 75 %).

L'injection d'un produit de contraste intraveineux permet de mieux visualiser la zone d'épaississement synovial. C'est particulièrement pendant les premières phases de l'évolution de la pathologie que l'injection se montre utile puisque le tissu synovial est bien vascularisé.

Plus tard lorsque la lésion devient fibreuse, elle perd son caractère hypervasculaire.

L'injection intra-articulaire améliore considérablement la détection des conflits.

L'arthroIRM est l'examen de choix. Il faut alors préférer une étude 3D de la cheville (séquence 2D SE) et rechercher des irrégularités ou un défaut d'opacification de la gouttière antéro-latérale. Sa sensibilité et sa spécificité sont excellentes (96 et 97 %) [7].

S'agissant dans la plupart des cas d'un conflit tissulaire et non osseux, **l'arthroscanner** semble moins performant que l'arthroIRM pour identifier la cause du conflit. Il permet parfois de mettre en évidence des ossicules résultants de l'invasion de l'enthèse de LTFA ou des petits éperons osseux d'origine tibiale qui peuvent participer au conflit ainsi que des lésions cartilagineuses associées (fig. 3).

Quelle que soit la technique utilisée elle se devra d'éliminer le principal diagnostic différentiel ou associé : **la lésion ostéochondrale du dôme talien.**

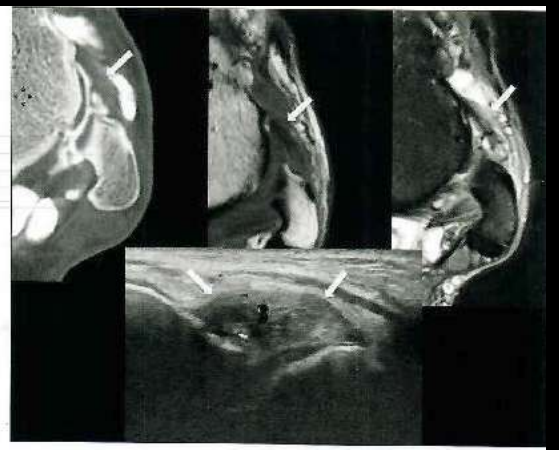

Fig. 2 : Conflit antéro-latéral tissulaire. Ligament talofibulaire antérieur distalement épaissi et hyperhémique au Doppler.

> 7 mm

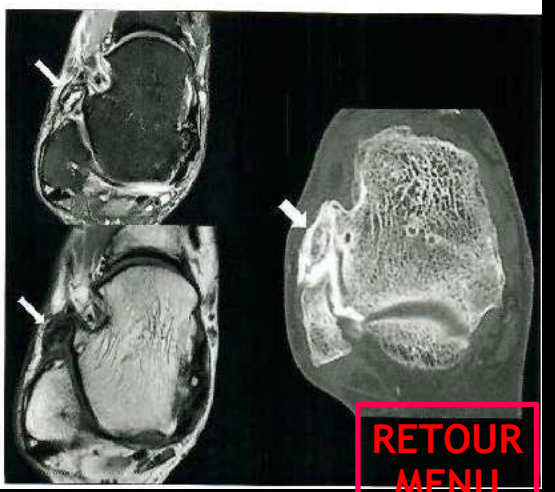

Fig. 3 : Conflit antéro-latéral osseux. Volumineuse ossification comblant la gouttière antéro-latérale dans l'ancienne zone de rupture du ligament talofibulaire antérieur.

RECHERCHER UNE LODA ASSOCIEE +++

TTT = INFILTRATIONS

RETOUR MENU

2 - CONFLIT ANTÉRIEUR

CONFLITS ANTÉRIEURS : Mécanismes

= FOOT +++

1- OSTÉOPHYTE DORSAL DU TALUS

= CONFLIT ANTÉRIEUR

1- OSTÉOPHYTE DORSAL DU TALUS

RETOUR MENU

2 - CONFLIT ANTÉRIEUR

CONFLIT ANTÉRIEUR : Imagerie

LESIONS REPETEES

ATTEINTE SYNOVIALE

OSTEOPHYTOSE

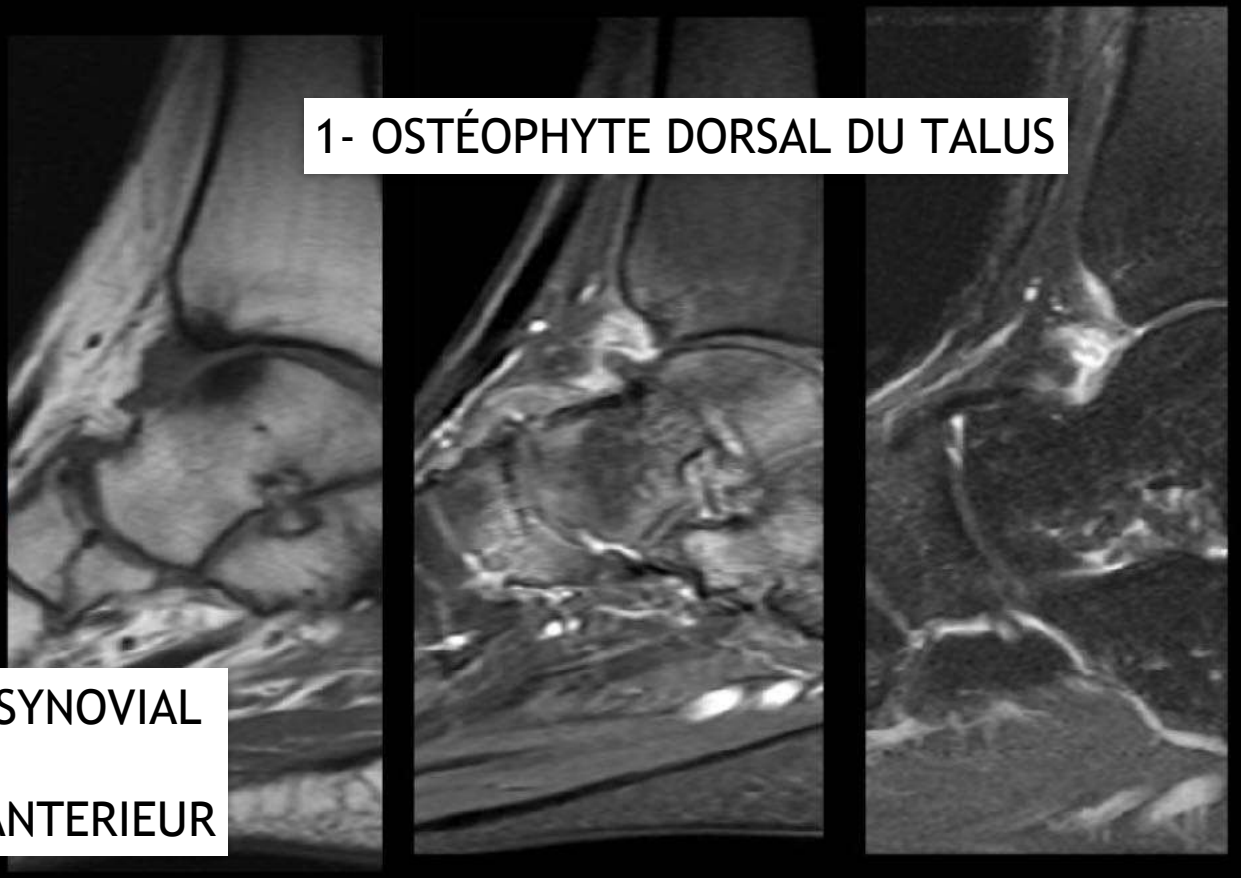

1- OSTÉOPHYTE DORSAL DU TALUS

2- EPAISSISSEMENT CAPSULO-SYNOVIAL

DU RECESSUS TALO-CRURAL ANTERIEUR

= CONFLIT ANTÉRIEUR

RETOUR MENU

2 - CONFLIT ANTÉRIEUR

I- CONFLIT ANTÉRIEUR DE CHEVILLE

- Conflit entre la marge antérieure du tibia et la marge antérieure du dôme du talus lors de la dorsiflexion, supination +/- shoot dans un ballon

- Conséquences
  - Impaction de l'environnement capsulo-synovial antérieur
  - Ostéophytes intra-capsulaires de localisation:
    - médiale pour le talus
    - latérale pour le tibia
  - Lésions chondrales ++

- Cliniquement:
  - Sports à risque: ballet et football
  - Douleur à la dorsiflexion forcée ++ (accroupi, échelle, montée...)

RETOUR MENU

2 - CONFLIT ANTÉRIEUR

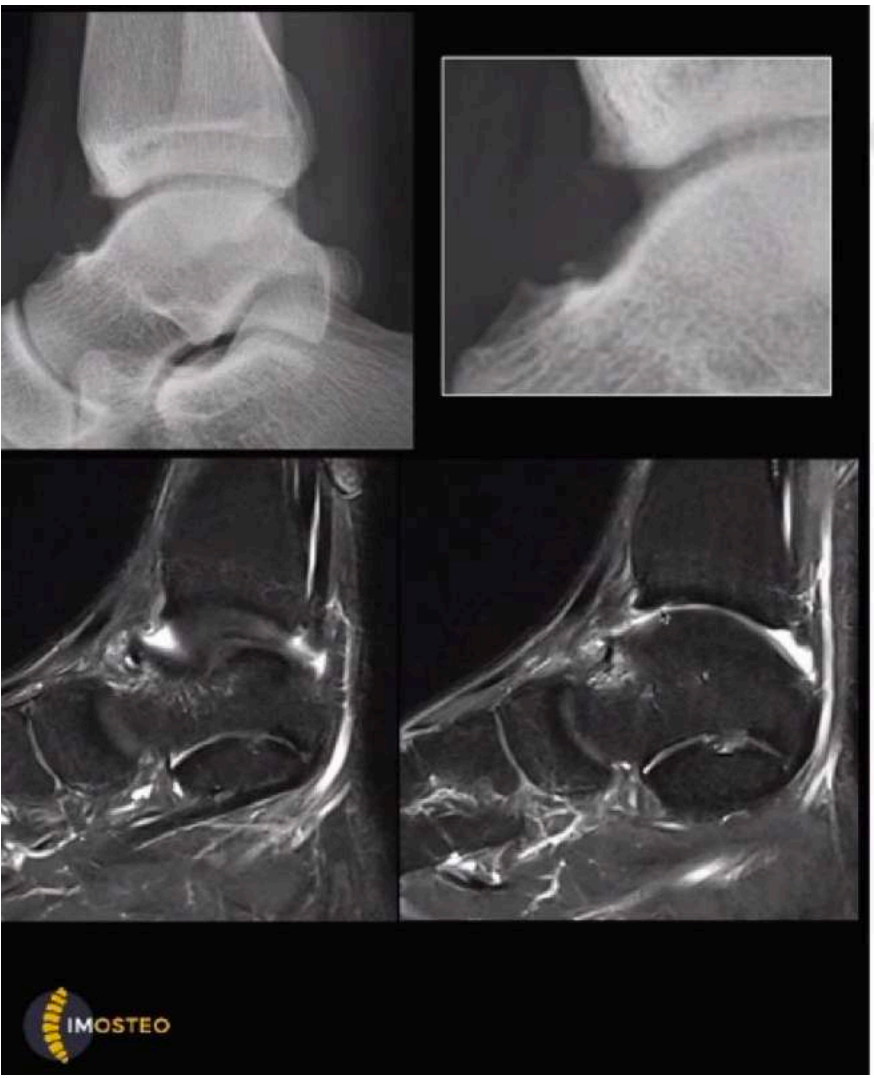

I- CONFLIT ANTÉRIEUR DE CHEVILLE

- Conflit entre la marge antérieure du tibia et la marge antérieure du dôme du talus lors de la dorsiflexion, supination (ballet) +/- shoot dans un ballon (foot)
- Radiographies souvent évocatrices ++
- Aspect en IRM:
  - Ostéo/enthésophytes +/- œdème osseux
  - Epaississement synovial ++
  - Lésions cartilagineuses ?

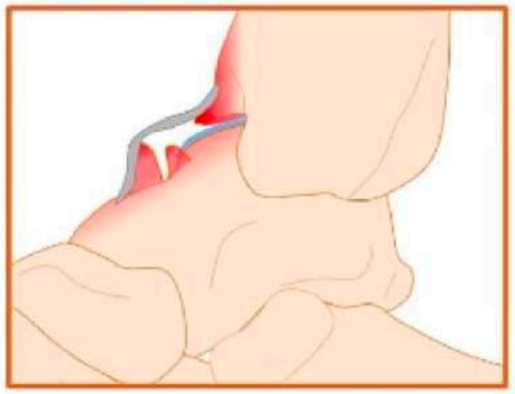

RETOUR MENU

2 - CONFLIT ANTÉRIEUR

I- CONFLIT ANTÉRIEUR DE CHEVILLE

- Conflit entre la marge antérieure du tibia et la marge antérieure du dôme du talus lors de la dorsiflexion, supination (ballet) +/- shoot dans un ballon (foot)
- Radiographies souvent évocatrices ++
- Aspect en IRM:
  - Ostéo/enthésophytes +/- œdème osseux
  - Epaississement synovial ++

Cheng JC et al. Foot Ankle Int 2001; 22: 313-317
45 à 59% des athlètes professionnels ont des ostéophytes/ enthésophytes SANS symptômes

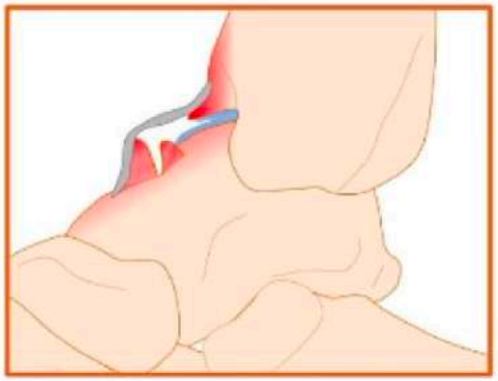

RETOUR MENU

2 - CONFLIT ANTÉRIEUR

Le conflit antérieur

ou Ed hyperostosant antérieur

Il constitue une pathologie rare et concerne quasi exclusivement le sportif.

Ce conflit est de type osseux et d'origine microtraumatique [8].

Les dorsiflexions et les traumatismes directs répétés de la cheville entraînent l'apparition progressive d'ostéophytes et de production ossifiées du rebord antérieur du tibia et en miroir sur le col du talus [9].

L'instabilité chronique de cheville est aussi considérée comme un facteur de risque d'apparition de ces éperons osseux antérieurs en raison des microtraumatismes répétés qu'elle entraîne [10].

Ces ossifications constituent des facteurs prédisposant au conflit et peuvent aboutir à terme à une raideur de la cheville (fig. 5).

L'origine du conflit peut être extra-articulaire, capsulaire ou plus rarement intra-articulaire.

C'est l'association d'une clinique évocatrice à ces images qui font évoquer le diagnostic. En effet, la présence de ces éperons osseux de la région antérieure de la cheville est peu spécifique puisqu'elles sont retrouvées chez 45 à 60 % des athlètes asymptomatiques [11].

Une anomalie de la morphologie plus globale du talus sans éperon osseux peut aussi occasionner un conflit antérieur, c'est le conflit de cheville par "effet Came". Reproduisant la méthode d'analyse des conflits fémoro-acétabulaires par calcul d'un angle alpha, l'équipe de Amendola [12] montre qu'un dôme du talus plus plat qui s'extrude en avant de l'interligne réalise un "bump" osseux qui peut être à l'origine d'une symptomatologie de conflit antérieur sans qu'aucune ossification tibiale ou talienne ne soit retrouvée.

L'échographie et l'IRM sont peu performants pour l'étude de ce type de conflit.

Les radiographies de cheville de profil et en **flexion dorsale maximale** ont longtemps été l'examen de référence [13]. La classification de Scranton permet de distinguer les stades I à III traités préférentiellement par arthroscopie des stades IV encore réservés à l'arthrotomie (fig.6).

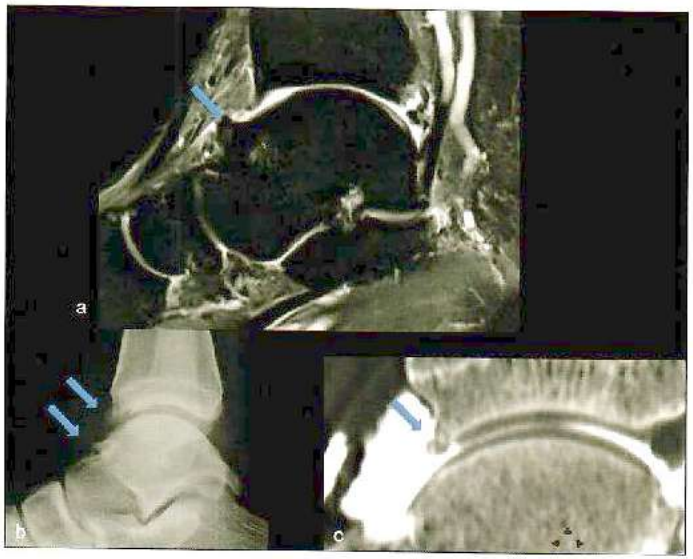

Fig. 5 : Différents types de conflits antérieurs osseux. a) cas talien dorsal isolé ; b) ossification en miroir tibiale antérieure et talienne ; c) ossification tibiale antérieure isolée.

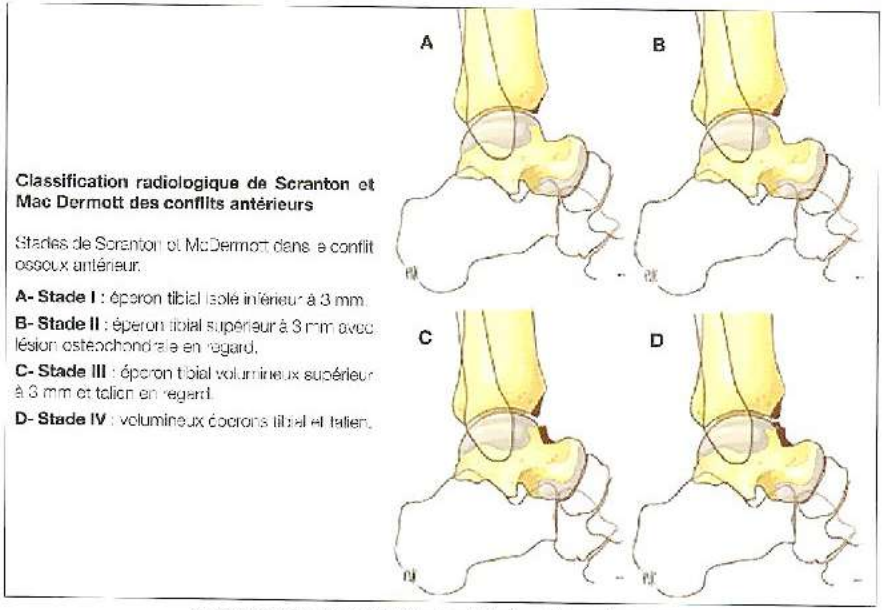

Fig. 6 : Classification radiologique de Scranton et Mac Dermott des conflits antérieurs

RETOUR MENU

2 - CONFLIT ANTÉRIEUR

Points clés

Epanchement dans le récessus tibio-talien antérieur

Remaniements œdémateux tibio-talien antérieur

Remaniements ostéophytique du col du talus

Aspect irrégulier de la corticale antérieure du pilon tibial

(Jonction myotendineuse basse du tendon long fléchisseur de l'hallux)

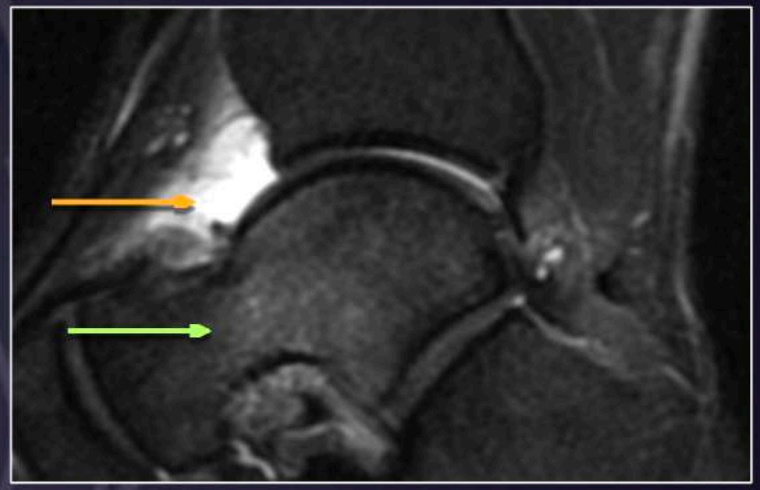

RETOUR MENU

2 - CONFLIT ANTÉRIEUR

Conflit antérieur de cheville



Mécanismes lésionnels

Tractions capsulaires et microtraumatismes directs répétés du coup de pied

Traumatisme en supination et en hyperflexion dorsale du pied (football, danse)

Clinique

Douleur en flexion dorsale forcée

Pronostic thérapeutique chirurgical

Dépend de la taille et de la localisation des ostéophytes

Radiographie standard (suffisante pour le diagnostic)

Eperons osseux ou ostéophytes de siège antérieur taliens et tibiaux

Proliférations cartilagineuses et calcifications cicatricielles

IRM

Epanchement articulaire talo-crural du récessus antérieur

Epaississement et inflammation capsulo-synoviale

Œdème osseux et des parties molles

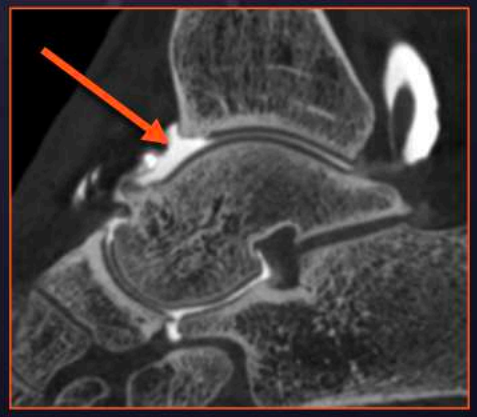

MRI of Ankle and lateral handfoot impingement syndromes
Andrea Donovan et al 2010

RETOUR MENU

3 - CONFLIT MÉDIAL = (ant. ou) POST.

= cicatrisation hypertrophique du LLI ⇄ LTTA du LLI = conflit antéro-médial
LTTF du LLI = conflit postéro-médial

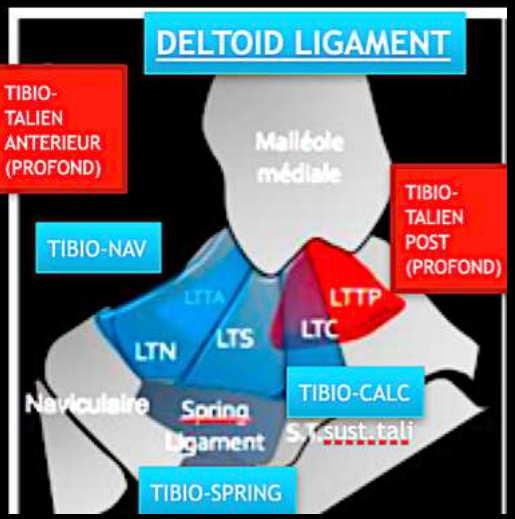

En cas de cicatrisation hypertrophique avec épaississement cicatriciel excessif, et/ou apparition de calcifications intraligamentaires, peut survenir un conflit ostéo-ligamentaire occasionnant une douleur chronique. Le ligament « se coince » entre talus et tibia, entraînant une majoration des lésions ligamentaires, une synovite profonde réactionnelle et des remaniements osseux au contact. Les cicatrices du LCM antérieur entrainent un conflit antéro-médial dans la gouttière correspondante, en avant de la malléole médiale (Fig 5a). Les cicatrices postérieures et profondes entraînent un conflit postéro-médial, entre la malléole et la joue médiale du talus (Fig 5b).

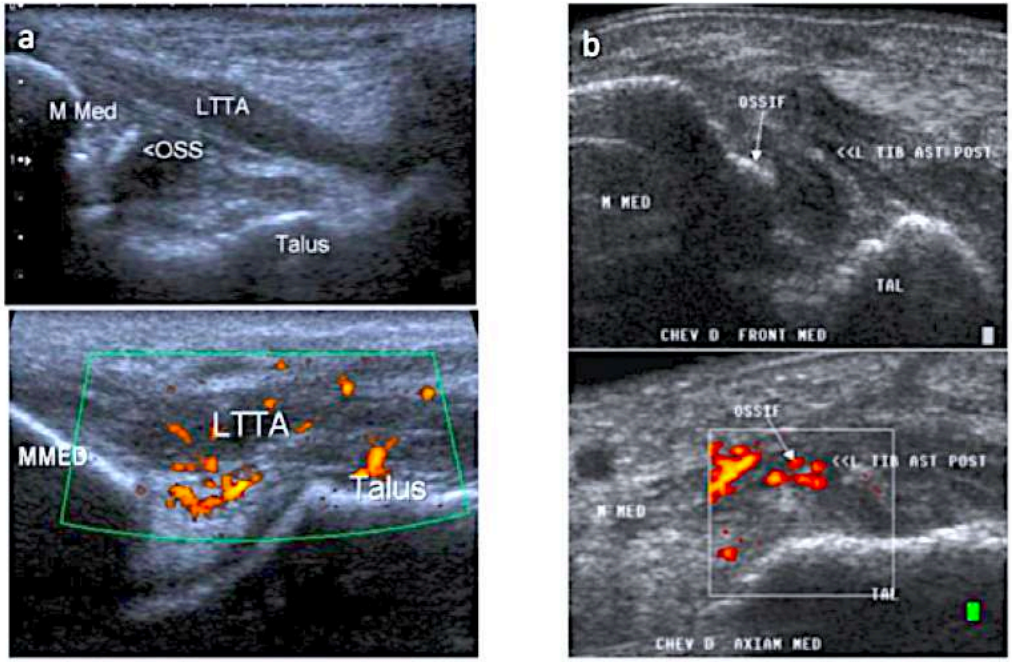

Figure 5
a: conflit antéro-médial. Cicatrice hypertrophique, épaisse du LCM antérieur, avec nodule ossifié et remaniement hypoécho-gène hypervascularisé au sein de la gouttière antéro-médiale.
b : conflit postéro-médial. Cicatrice hypertrophique du LCM postérieur avec ossification profonde, synovite profonde (astérisque) et hypervascularisation Doppler.

RETOUR MENU

4- CONFLIT POSTÉROMÉDIAL DE CHEVILLE

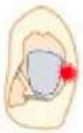

- Conflit aigu à l'occasion d'une entorse en varus entre le talus et la malléole médiale avec fibrose chronique du ligament tibio-[redacted] postérieur profond (deltoïde pfd)
- Sémiologie en IRM:
  - Elévation du signal T2 de faible valeur toutefois
  - Perte du contenu graisseux en T1 ++

LIGAMENT DELTOÏDE
FAISCEAU PROFOND

= ligt tibio- talien post profond

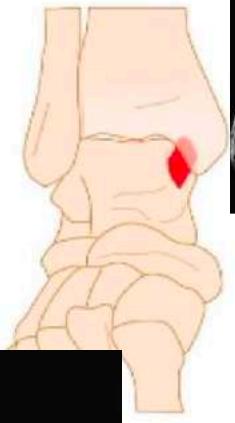

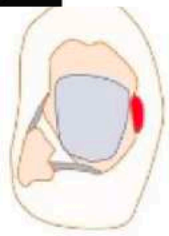

T2 sans utilité car hyperT2 physiologique du ligt TT post

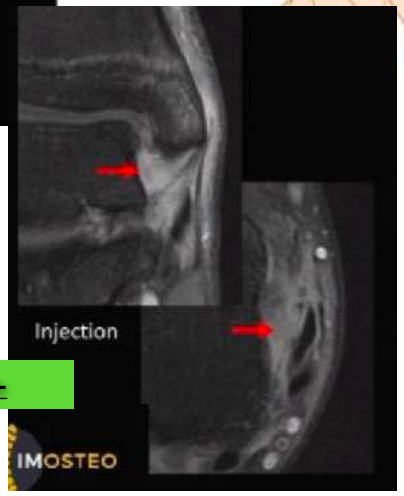

GADO ++

3 - CONFLIT MÉDIAL = (ant. ou) POST.

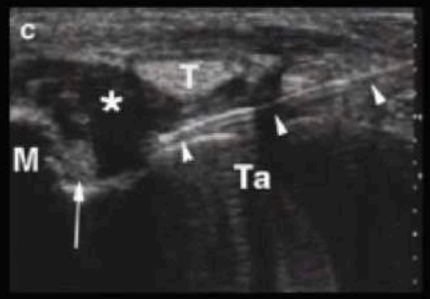

Messiou et al.

IMOSTEO

4- CONFLIT POSTÉROMÉDIAL DE CHEVILLE

➤ Conflit aigu à l'occasion d'une entorse en varus entre le talus et la malléole médiale avec fibrose chronique du ligament tibio-fibulaire postérieur profond (deltoïde pfd)

➤ Traitement:
- infiltration sous-échographie ++

9 sujets d'âge moyen de 29 ans infiltrés sous écho
Corticoïdes + 3mL Bupivacaïne 0,5%
Reprise du sport à 3 semaines
Résultat complet à une moyenne de 18 mois chez 8 sujets
Messiou C et al. Skeletal Radiol 2006; 35: 88-94

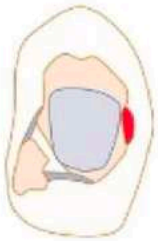

3 - CONFLIT MÉDIAL = (ant. ou) POST.

III Le conflit médial (antéro-médial et postéro-médial)

Il regroupe deux entités distinctes :

- ***Le pendant médial du conflit antéro-latéral***. Beaucoup plus rare, comme le sont les entorses médiales, il est provoqué par une entorse en inversion et une entorse de la portion profonde du ligament deltoïde. Il s'agit alors d'un **conflit tissulaire** qui sera mieux analysé par arthroIRM [14].

  La portion profonde du ligament deltoïde perd son caractère fibrillaire, remplacé par un comblement fibreux antéro-médial, médial (fig. 7) ou postéromédial (fig. 8). La présence d'une formation ménisco'ide antéro-médiale fibreuse est parfois visible [15].

- ***Un équivalent médial du conflit antérieur***, apanage des sportifs (football, danse). On distingue alors nettement un éperon osseux antéro-médial talien en conflit avec la facette antérieure de la malléole interne, bien analysé par scanner ou arthroscanner (fig. 9).

  La clinique est bien évocatrice, associant des douleurs du rebord médial de la cheville, provoquées par la dorsiflexion et une limitation articulaire en dorsiflexion et inversion.

  Il est à noter l'association fréquente de ce type de conflit avec les LODA médiales (imposant la réalisation d'une étude par arthroTDM) ainsi qu'avec des fractures de stress du 5e métatarsien et du médio-pied probablement causées par une majoration des contraintes mécaniques secondaire au défaut de flexion [16].

Traitement

L'arthroscopie dans cette indication est plus technique surtout s'agissant d'un conflit osseux sous-malléolaire dans une zone anatomiquement très contrainte nécessitant une voie d'abord accessoire pour permettre un travail en triangulation efficace. Là encore, les résultats seront conditionnés par la présence éventuelle de lésions chondrales taliennes associées.

RECHERCHER UNE LODA ASSOCIEE +++

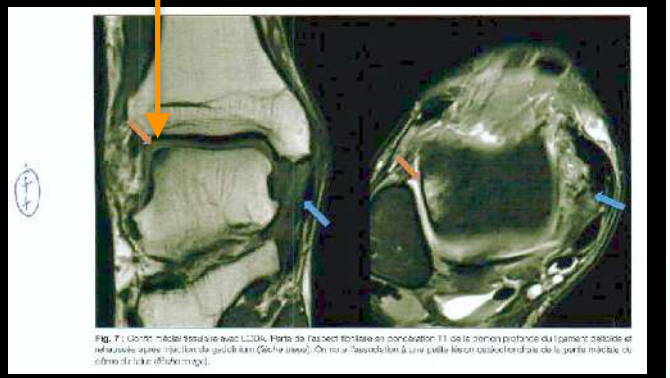

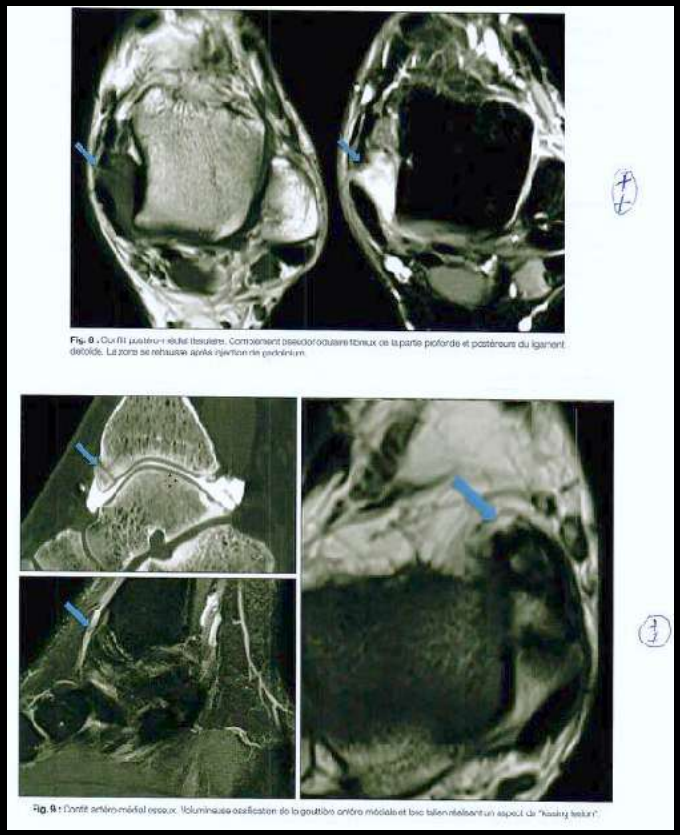

Fig. 8 : Conflit postéro-médial tissulaire. Comblement osséo-cartilagineux fibreux de la partie profonde et postérieure du ligament deltoïde. La zone se rehausse après injection de gadolinium.

Fig. 9 : Conflit antéro-médial osseux. Volumineuse ossification de la gouttière antéro-médiale et bec talien réalisant un aspect de "kissing lesion".

RETOUR MENU

3 - CONFLIT MÉDIAL = (ant. ou) POST.

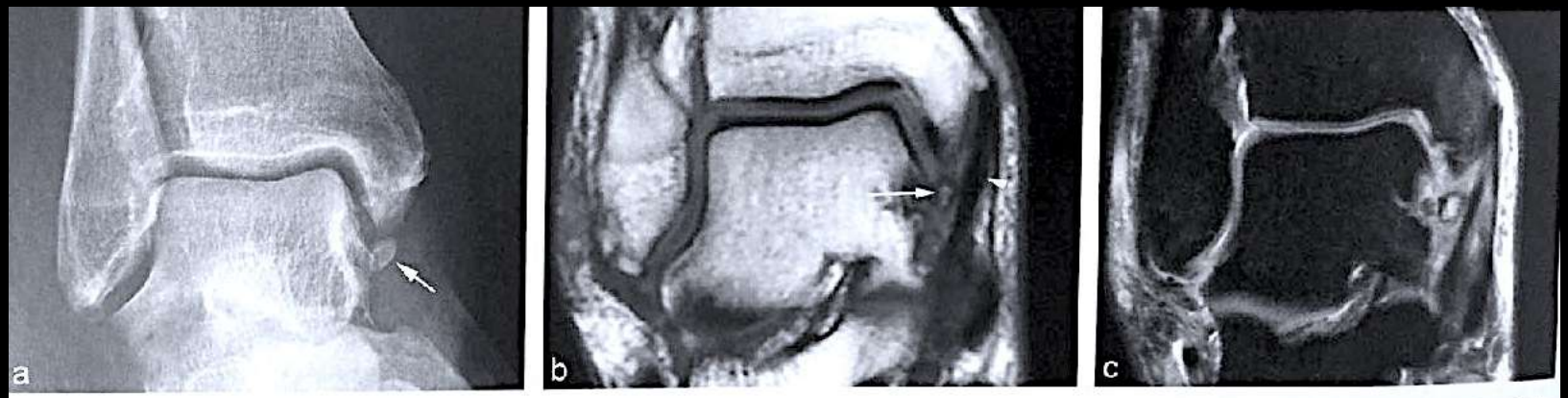

Fig. 29.72 **Conflit antéromédial : radiographie (a) et coupes frontales en pondération T1 (b) et DP (c).** **a.** Ossification séquellaire de la composante antérieure du ligament tibiotalaire. **b, c.** Tissu fibreux cicatriciel et ossification en lieu et place de la composante antérieure du ligament tibiotalaire (flèche). Notez l'épaississement du ligament tibio-*spring* (tête de flèche).

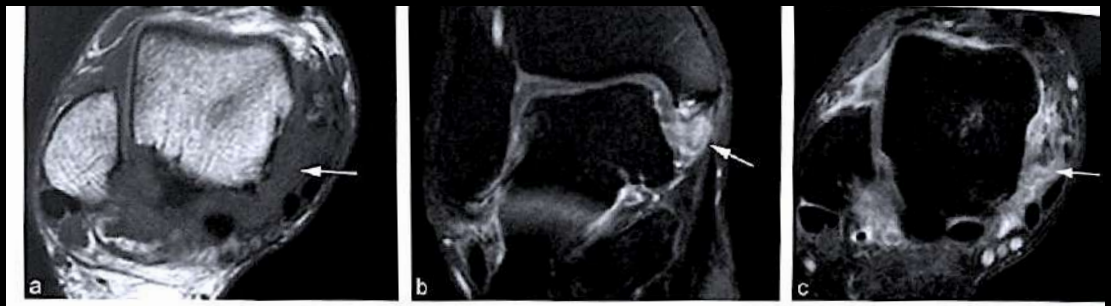

Fig. 29.71 **Conflit postéromédial : coupe axiale en pondération T1 (a) et coupes frontale (b) et axiale (c) en pondération T1 et après injection de gadolinium.** **a.** Perte de l'aspect fasciculé du faisceau tibiotalaire en pondération T1 (flèche). **b, c.** Désorganisation et prise de contraste (flèche).

RETOUR MENU

3 - CONFLIT MÉDIAL = (ant. ou) POST.

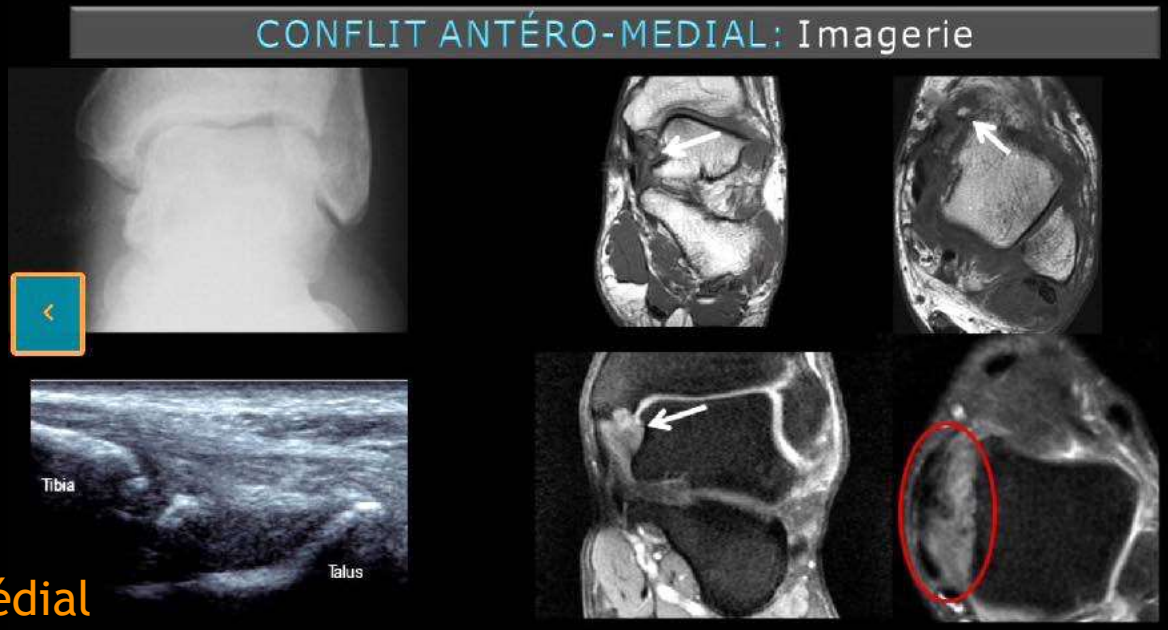

conflit antéro-médial

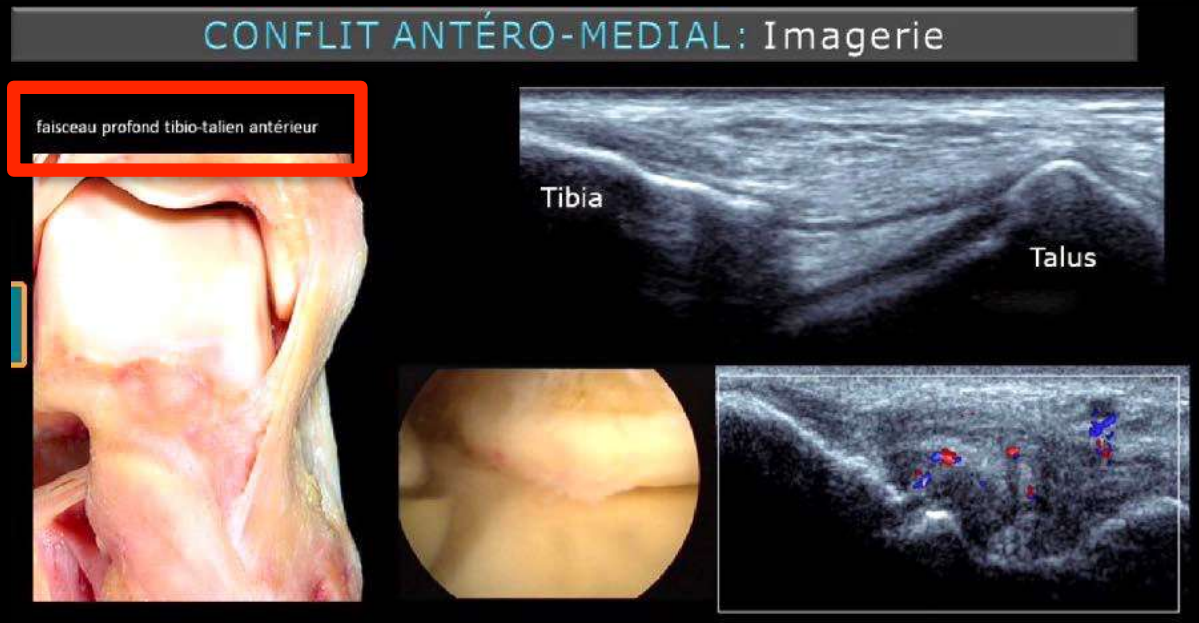

LTTA du LLI

ano et al. Anatomy of the ankle ligaments: a pictorial essay. Knee Surg Sports Traumatol Arthrosc. 2010 May; 18(5):557-69.

RETOUR MENU

Cicatrisation anormale et conflits

Lors de la cicatrisation ligamentaire, l'hématome initial tend à s'organiser, et la continuité ligamentaire est souvent restaurée pour aboutir à un ligament cicatriciel plus épais [13].
Les entorses peuvent être sources de séquelles plus ou moins importantes avec douleurs résiduelles ou instabilité. Une étude a montré que les lésions du ligament deltoïde étaient présentes chez 72 % des patients atteints d'instabilité chronique latérale de cheville [10].
Lors de traumatismes répétés, la cicatrisation peut donner lieu à un processus cicatriciel hypertrophique, vascularisé pouvant s'accompagner de calcifications, d'enthésopathies. Ceci peut être à l'origine d'un conflit provoquant douleurs chroniques, remodelage osseux, synovite réactionnelle et chondropathie secondaire.
Bien que le diagnostic de conflit soit clinique, l'échographie avec doppler et surtout l'IRM sont parfois utiles pour confirmer le diagnostic.

Conflit antéromédial

Le mécanisme de survenue n'est encore pas élucidé. Le conflit antéromédial serait la conséquence d'un épaississement du ligament tibiotalien antérieur ou d'une formation synoviale hypertrophique à la partie antérieure de ce ligament survenu(e) dans les suites de traumatismes répétés [6,14]. Les douleurs sont réveillées à la dorsiflexion du pied. L'IRM peut montrer un épaississement du ligament tibiotalien antérieur, une anomalie tissulaire cicatricielle fibreuse à la partie antérieure de la malléole médiale en hyposignal T2 ou de signal T2 intermédiaire contrastant avec le liquide synovial adjacent en hypersignal T2 liquidien [7], ou encore des anomalies ostéochondrales du talus [6]. L'injection de produit de contraste n'est pas réalisée en 1re intention mais elle peut compléter l'examen pour mieux mettre en évidence des remaniements inflammatoires résiduels du ligament hypertrophique séquellaire ou de la synoviale sous-jacente. Les radiographies et la TDM peuvent montrer un ostéophyte dans le récessus antéromédial qui peut être méconnu en IRM [14]. L'arthro-IRM (ou à défaut l'arthro-TDM) peut également aider au diagnostic en mettant en évidence un comblement tissulaire irrégulier dans le récessus antéromédial à la partie antérieure du ligament tibiotalien antérieur (*Fig. 5*) [15].

Conflit postéromédial

Il survient dans les suites d'un traumatisme en inversion. Ce type de conflit intéresse spécifiquement le ligament tibiotalien profond qui, comprimé entre la joue du talus et la malléole médiale, s'hypertrophie et développe une réaction fibreuse. Une fois que les douleurs liées aux lésions ligamentaires latérales ont disparu, les patients se plaignent de douleurs postéromédiales en lien avec le ligament épaissi [6,16]. L'IRM est l'imagerie de choix pour à la fois identifier les anomalies ligamentaires postéromédiales, les lésions ligamentaires latérales et ne pas méconnaître une lésion ostéochondrale [14]. L'IRM objective un comblement fibreux du plan ligamentaire profond qui perd son aspect strié de graisse en T1. Il peut exister des anomalies œdémateuses en hypersignal T2 de l'os adjacent. L'injection intraveineuse de gadolinium n'est réalisée que si les lésions de synovite sont difficiles à mettre en évidence sur les séquences T1 et T2. L'échographie recherche une infiltration hypoéchogène du plan ligamentaire profond qui perd son aspect strié de graisse hyperéchogène, avec hyperhémie en doppler au sein du plan ligamentaire. La bonne résolution spatiale de l'échographie permet de mettre en évidence des avulsions ligamentaires, des calcifications ou ossifications intraligamentaires qui peuvent être méconnues en IRM (*Fig. 6*).

RETOUR MENU

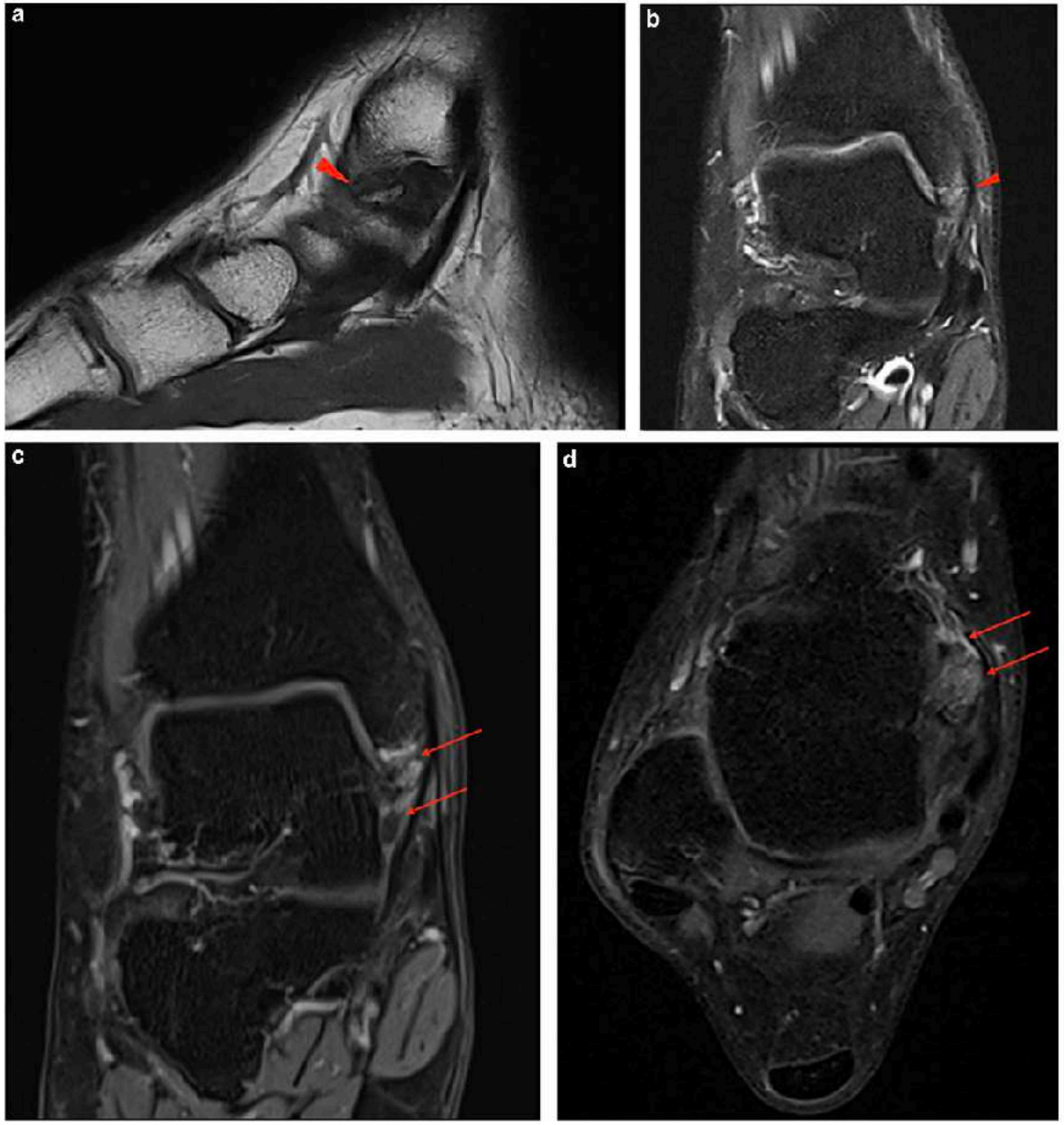

Figure 5. Patient de 29 ans aux antécédents d'entorses multiples au foot datant de plusieurs années. Douleurs antéromédiales à la pratique du sport, reproduites à la palpation. IRM sagittale T1 TSE (a) et coronale DP Fat-Sat (b). Arrachement osseux ancien corticalisé, avec persistance d'un œdème du spongieux de la malléole médiale à sa partie antérieure (tête de flèche). IRM T1 Fat-Sat après injection de gadolinium en coupes coronale (c) et axiale (d) retrouvant une prise de contraste capsulosynoviale et ligamentaire des fibres antérieures du ligament collatéral médial au voisinage de l'arrachement osseux (flèches) témoignant du processus cicatriciel fibrosant.

RETOUR MENU

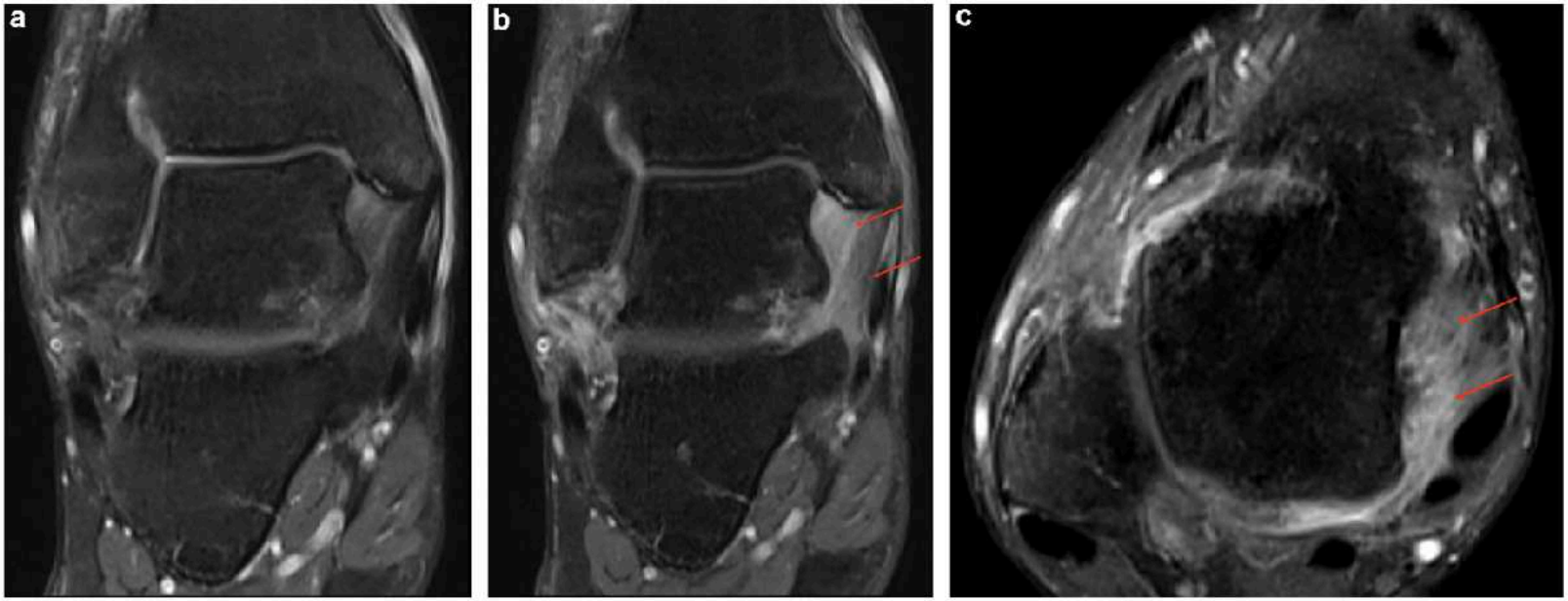

Figure 6. Bilan de douleurs résiduelles à 3 mois d'un traumatisme en rotation interne et varus forcé suite à un tacle au foot. a : IRM coronale DP Fat-Sat en coupe coronale. Persistance d'un hypersignal œdémateux des fibres du ligament tibiotalien postérieur ; le ligament tibiocalcanéen paraît anormalement épais. IRM T1 Fat-Sat après injection de gadolinium en coupes coronale (b) et axiale (c) : nette prise de contraste après injection centrée sur le ligament tibiotalien postérieur profond et le ligament tibiocalcanéen (flèches), traduisant le tissu fibreux cicatriciel ligamentaire.

RETOUR MENU

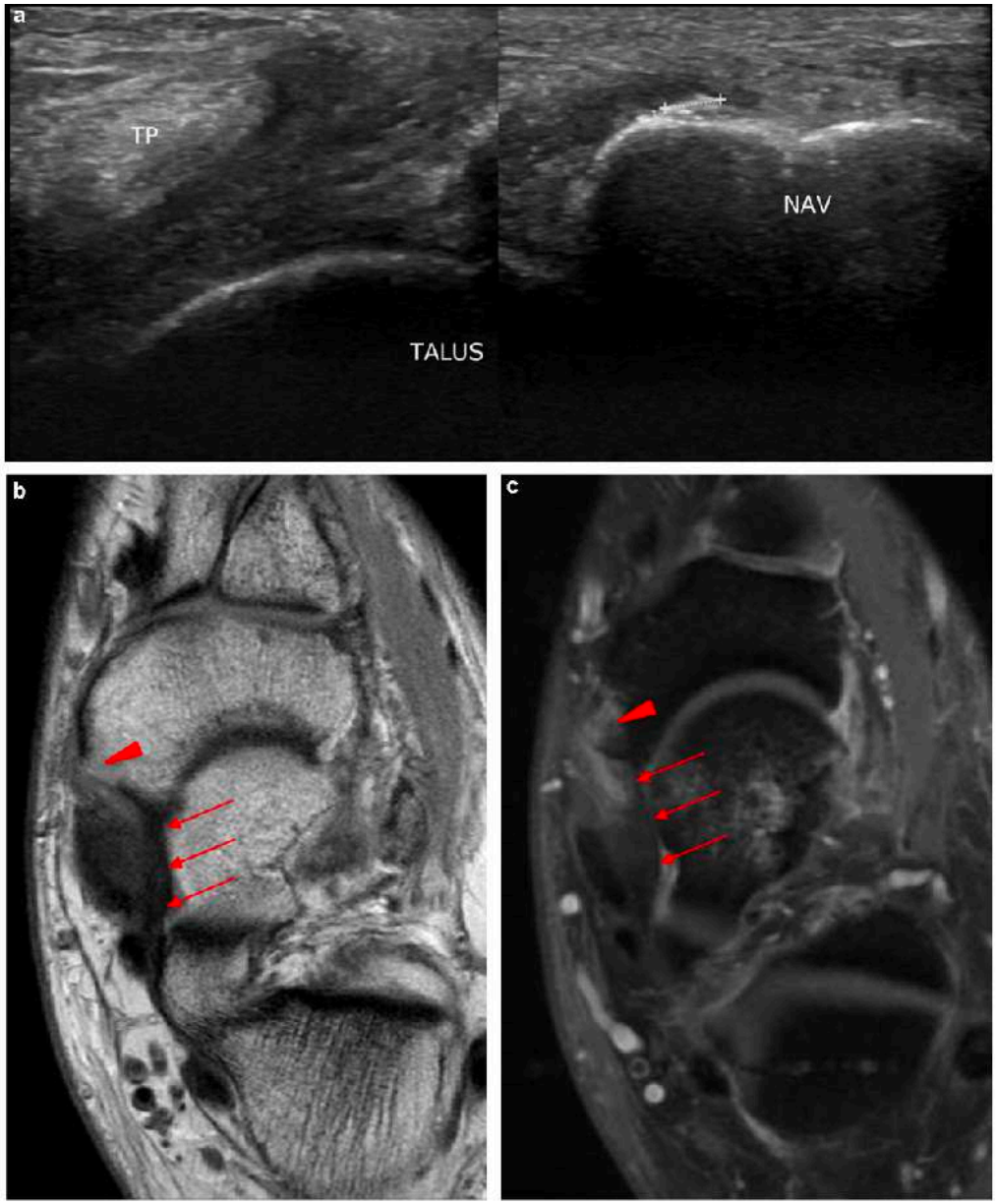

Figure 9. Bilan échographique et IRM à 1 semaine d'une entorse chez un patient d'une trentaine d'années gymnaste. a : Coupes échographiques jointives retrouvant un aspect épaissi du spring ligament, désorganisé et hypoéchogène en échographie. Doute sur un arrachement osseux de son insertion distale naviculaire. IRM T1 TSE en coupe axiale (b) et IRM DP Fat-Sat en coupe axiale (c) retrouvant un net épaississement du faisceau supéromédial (flèches) avec rupture corticale au niveau de son enthèse distale (tête de flèche).

RETOUR MENU

4 - CONFLIT POSTÉRIEUR

Facteurs favorisants

Malléole postérieure proéminente

Significatif si > 5 mm

Facteurs favorisants

Processus de Stieda

Os trigone

FRACTURE DE CLOQUET-SHEPERD

Facteurs favorisants

Muscle soléaire accessoire

Insertion basse du LFH

quand jonction sous interligne Talo-crural

Ligament intermalléolaire postérieur

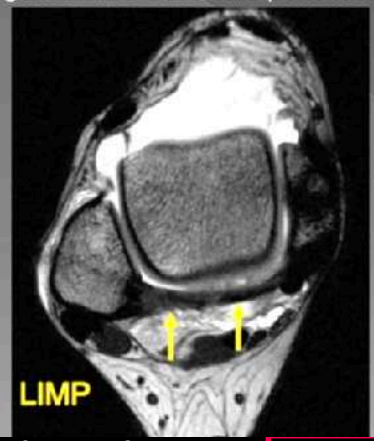

discoide +++

RETOUR MENU

4 - CONFLIT POSTÉRIEUR

CHEVILLE : Conflit Postérieur

Acteurs Osseux

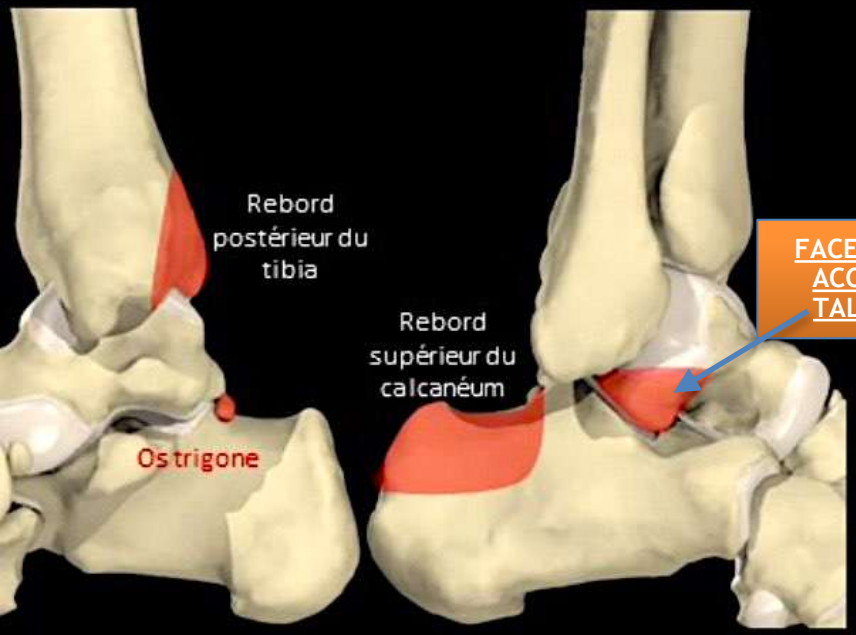

FACETTE ANT-LAT ACCESSOIRE DU TALUS = FALAT

RETOUR MENU

4 - CONFLIT POSTÉRIEUR

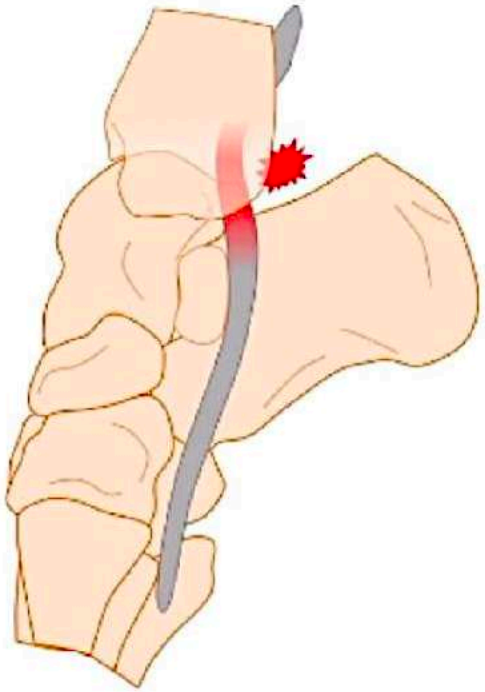

2- CONFLIT POSTÉRIEUR DE CHEVILLE

➤ Conflit lors de la flexion plantaire entre la marge postérieure du tibia et:

- Le calcaneus postérieur
- L'environnement du processus postéro-latéral du talus:
  1. processus de Stieda
  2. os trigone = « syndrome de l'os trigone »
  3. séquelle de fracture d'un processus de Stieda

FRACTURE DE CLOQUET-SHEPERD

Prévalence de modifications du talus postérieur dans la population générale:
- Processus de Stieda 16%
- Os trigone 28%

Peace KAL et al. Clinical Radiology 2004; 59: 1025-1033

Processus de Stieda

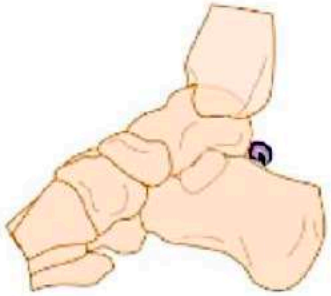

Os trigone

Séquelle de fracture du processus de Stieda

RETOUR MENU

4 - CONFLIT POSTÉRIEUR

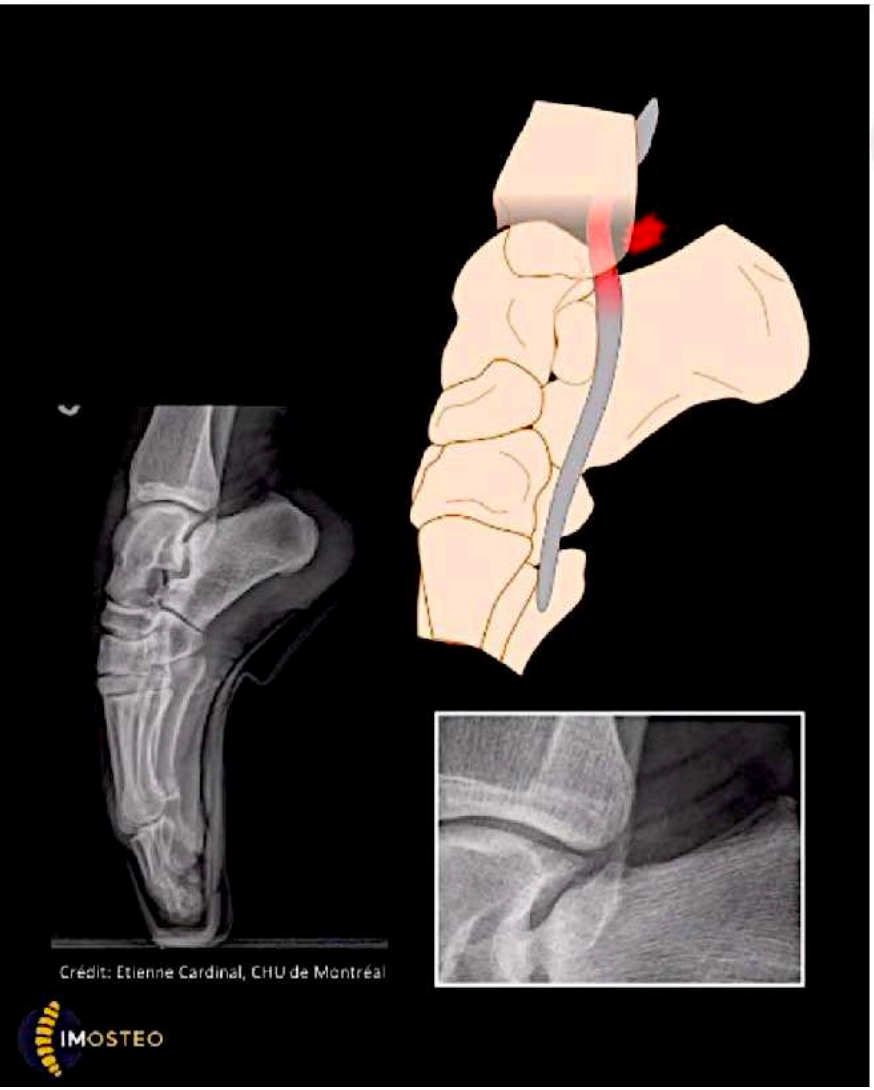

2- CONFLIT POSTÉRIEUR DE CHEVILLE

➤ Conflit lors de la flexion plantaire entre la marge postérieure du tibia et:
- Le calcaneus postérieur
- L'environnement du processus postéro-latéral du talus:
  1. processus de Stieda
  2. os trigone = « syndrome de l'os trigone »
  3. séquelle de fracture d'un processus de Stieda

Prévalence de modifications du talus postérieur dans la population générale:
- Processus de Stieda 16%
- Os trigone 28%

Peace KAL et al. Clinical Radiology 2004; 59: 1025-1033

➤ Conséquences >> effet « casse-noisette » sur
- La capsule postérieure, incluant le ligament inter-malléolaire
- Le long fléchisseur de l'hallux
- Le ligament tibio-fibulaire postérieur profond

➤ Cliniquement:
- Sports à risque: ballet (61% des conflits post opérés) et football (shoot)
- Douleur postérieur profonde
- Favorisée par la flexion plantaire (descente, talons hauts)
- Confusion fréquente avec tendinopathie d'Achille ou fibulaire

RETOUR MENU

4 - CONFLIT POSTÉRIEUR

2- CONFLIT POSTÉRIEUR DE CHEVILLE

➤ Aspect en IRM:
- Modifications osseuses
- +/- modifications des parties molles

Prévalence des signes n= 25:
- Œdème osseux:
  - os trigone n= 6
  - queue du talus n= 10
  - calcaneus n= 6
  - tibia n=2
- Synovite postérieure 100%
- Epaississement capsulaire postérieur 52% n=13
- Ténosynovite du FHL 68% n=17

Peace KAL et al. Clinical Radiology 2004; 59: 1025-1033

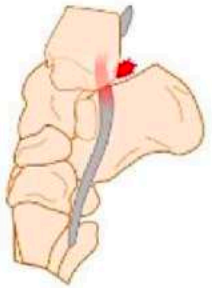

RETOUR MENU

4 - CONFLIT POSTÉRIEUR

OS TRIGONE OU FRACTURE DE CLOQUET-SHEPERD ?

évidente. 1- (os trigone)

Il peut ainsi être difficile de distinguer un os trigone d'une fracture du processus postéro-latéral du talus ou fracture de Cloquet-Sheperd. L'os trigone présente une forme plus arrondie ainsi que des contours réguliers et corticalisés par opposition aux marges irrégulières et non corticalisées des bords fracturaires. En dehors de

2-

De la même façon, la fracture avulsion de la base du 5e métatarsien secondaire à un traumatisme en inversion et expliquée par l'avulsion de l'insertion du muscle court fibulaire doit être distinguée d'une apophyse normale non fusionnée. L'apophyse normale non fusionnée de la base du 5e métatarsien présente habituellement un grand axe parallèle à la diaphyse de celui-ci, contrairement à l'avulsion osseuse dont le grand axe est perpendiculaire à la diaphyse [42].

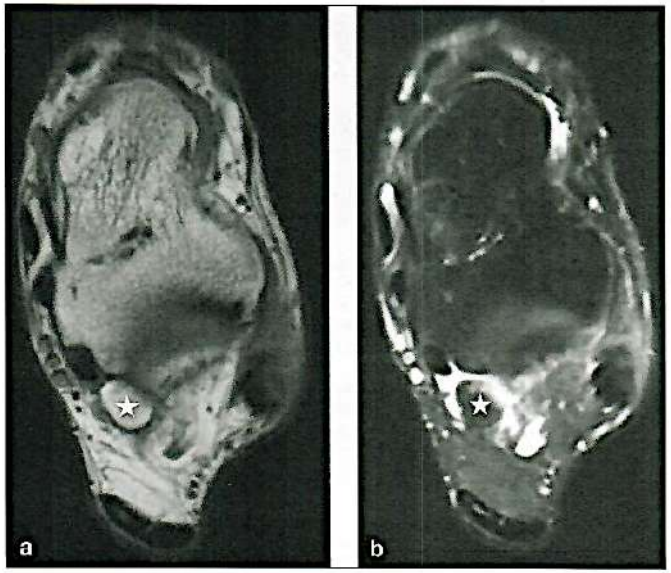

Fig. 43 : Os trigone.

Les coupes IRM axiales en pondération T1 et T2 Fat Sat (**a-b**) montrent l'ossicule accessoire en regard du processus postéro-latéral du talus correspondant à un os trigone (*étoile blanche*). Notez sa forme ovalaire, ses contours réguliers, corticalisés et l'homogénéité de son signal.

4 - CONFLIT POSTÉRIEUR

Le conflit postérieur

Il s'agit ici d'un **conflit d'origine mixte**, parfois osseux et parfois simplement tissulaire sans anomalie anatomique osseuse sous-jacente.

Son origine est microtraumatique, parfois décompensée par un traumatisme aigu. La pathologie concerne plus particulièrement le sportif (danseur, footballeur).

La particularité du conflit postérieur de cheville est qu'il implique des facteurs multiples : osseux, synovial, tendon LFH, ligament talofibulaire postérieur, intermalléolaire postérieur.

Le mécanisme du conflit, dit "casse noisette", est provoqué par un écrasement de la partie postérieure du talus ainsi que des tissus mous avoisinants contre la facette postéro-supérieure de la grosse tubérosité calcanéenne en hyperflexion plantaire.

C'est du reste le test de flexion plantaire passive forcée de la cheville le principal signe permettant d'en faire le diagnostic. Le patient est assis sur le bord de la table

L'IRM, parfois complétée de séquences avec injection intraveineuse de gadolinium, est l'examen de référence [17].

Les radiographies de profil de la cheville sont en général suffisantes pour authentifier la présence d'un os trigone ou d'un processus Stiéda.

Le scanner est parfois nécessaire pour confirmer la suspicion IRM de fracture.

Les injections intra-articulaires de produit de contraste ne présentent pas d'utilité particulière.

Sémiologie radiologique (fig. 10 et 11).

Les anomalies osseuses [18]

Il s'agit d'un os trigone ou d'un processus Stieda (proéminence du processus postéro-latéral du talus).

Ces anomalies ne sont pas spécifiques et sont très fréquemment retrouvées chez des sujets asymptomatiques.

Ils constituent des facteurs prédisposant au conflit postérieur.

La présence d'une fracture de stress du processus postérieur du talus (fracture de Shepherd) [19], ou d'une synchondrose talus-os trigone inflammatoire, érosive sont évocatrices du diagnostic.

L'IRM est alors particulièrement utile pour objectiver un œdème de l'os trigone ou des berges de la synchondrose.

La présence d'un diastasis franc entre l'os trigone et le processus postérieur du talus peut témoigner d'une rupture de la synchondrose.

Les anomalies des tissus mous

On recherche :

- un aspect inflammatoire et hypertrophique de la capsule postérieure et un rehaussement pathologique à ce niveau,
- un épaississement cicatriciel du ligament intermalléolaire postérieur [20] ou du ligament talofibulaire postérieur,
- la présence d'une formation kystique ou d'une dégénérescence myxoïde de la capsule postérieure,
- une ténosynovite sténosante du long fléchisseur de l'hallux. Elle est liée à une irritation chronique du rétinaculum qui forme le plancher du tunnel ostéo-fibreux du tendon [21],
- une jonction myotendineuse basse du LFH ou un muscle soléaire accessoire peuvent aussi participer au conflit.

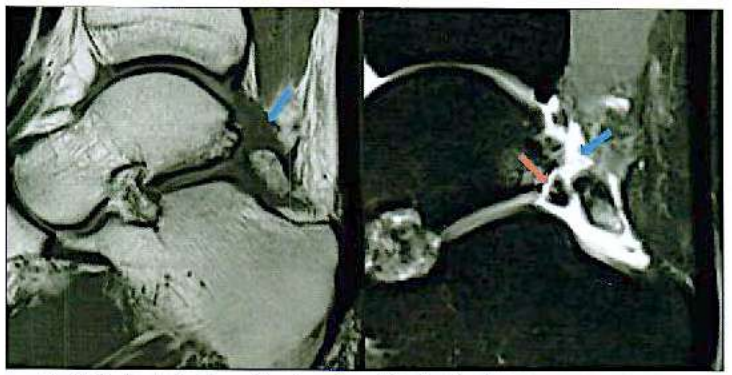

Fig. 10 : Conflit postérieur. Fragmentation d'un os trigone. Diastasis et hypersignal de la zone de synchondrose.

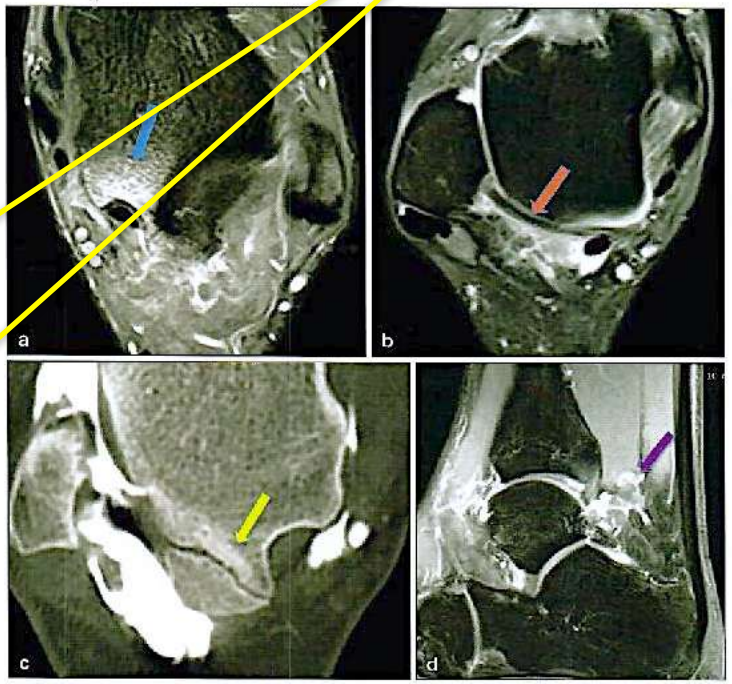

Fig. 11 : Différents aspects de conflits postérieurs : Rétrécissement pathologique du processus postéro-latéral du talus (a). Epaississement pathologique du ligament intermalléolaire postérieur (b). Aspect érosif et condensé des berges de la synchondrose talienne postérieure (c). Prise de contraste et volumineuse synovite postérieure au contact de l'os trigone (d).

RETOUR MENU

4 - CONFLIT POSTÉRIEUR

- **le tubercule latéral du processus postérieur du talus,** notamment s'il est long (processus de Stieda) ;
- **l'os trigone**. À l'état normal, le centre d'ossification
- **le tendon et la gaine du muscle long fléchisseur de l'hallux,** puisqu'ils passent dans la gouttière fibro-osseuse délimitée par les deux tubercules du talus, ou par l'os trigone en dehors. Le corps musculaire du long fléchisseur de l'hallux peut également être comprimé par la pince tibiocalcanéenne lorsqu'il descend inhabituellement bas. Sa jonction myotendineuse est normalement située en regard de l'articulation talocrurale ;
- **les récessus synoviaux postérieurs des articulations talocrurale et subtalaire** ;
- **le ligament intermalléolaire postérieur** (ou *marsupial*

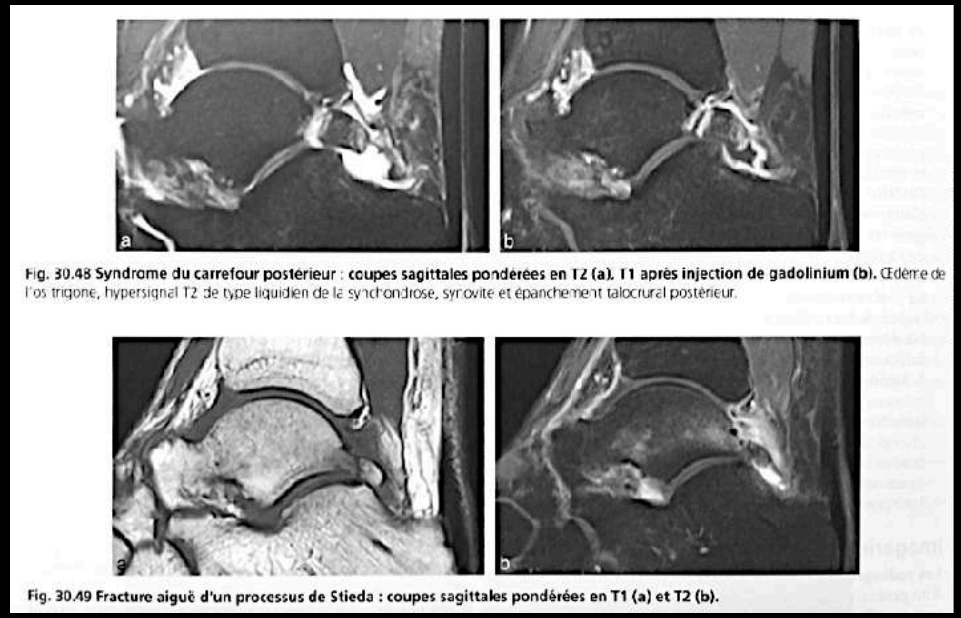

Fig. 30.48 **Syndrome du carrefour postérieur : coupes sagittales pondérées en T2 (a), T1 après injection de gadolinium (b).** Œdème de l'os trigone, hypersignal T2 de type liquidien de la synchondrose, synovite et épanchement talocrural postérieur.

Fig. 30.49 **Fracture aiguë d'un processus de Stieda : coupes sagittales pondérées en T1 (a) et T2 (b).**

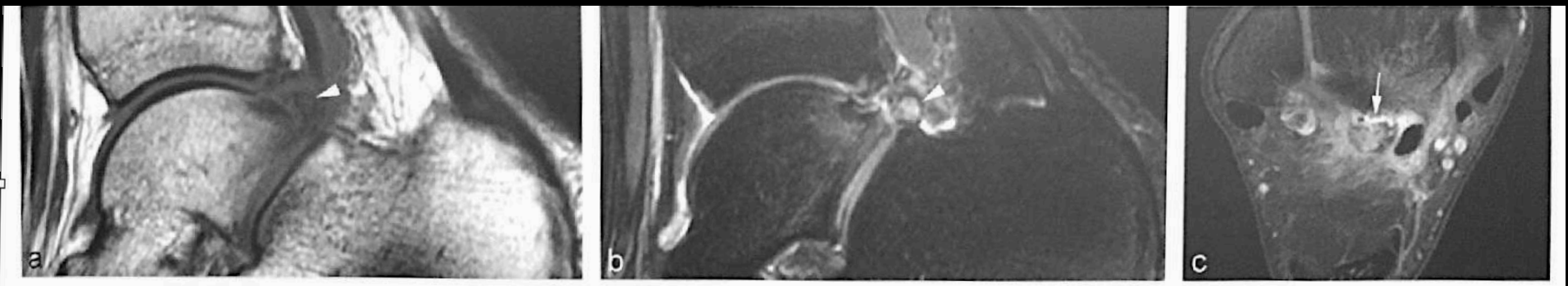

Fig. 30.47 **Syndrome du carrefour postérieur : coupes sagittales pondérées en T1 (a), T2 (b), coupe axiale pondérée en T2 (c).** Œdème de l'os trigone (tête de flèche) et de la partie postérieure du talus, hypersignal T2 de type liquidien de la synchondrose (flèche).

RETOUR MENU

4 - CONFLIT POSTÉRIEUR

Osseux

Compression aiguë

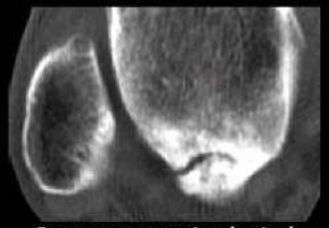

Processus postéro-latéral

Os trigone

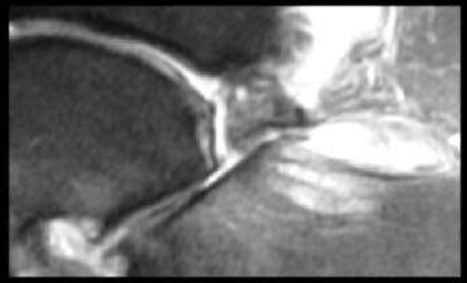

Synchondrose

Osseux

Diagnostic différentiel ?

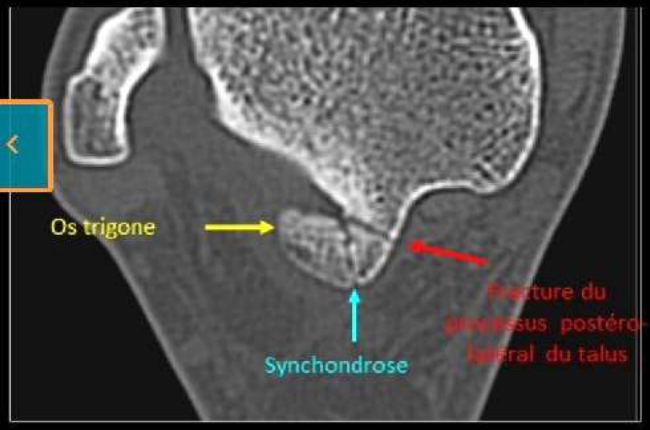

@ JL Drapé

RETOUR MENU

4 - CONFLIT POSTÉRIEUR

Parties molles

Articulation tibio-talienne et sous talienne postérieure

Tendon LFH

Ligament tibio-fibulaire postérieur

Ligament intermalléolaire postérieur

Parties molles

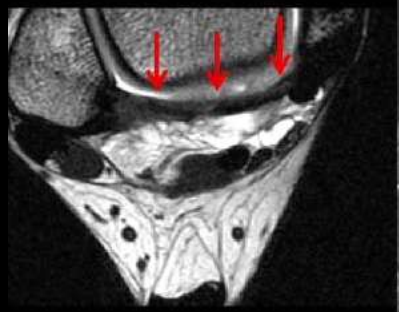

Ligament inter malléolaire

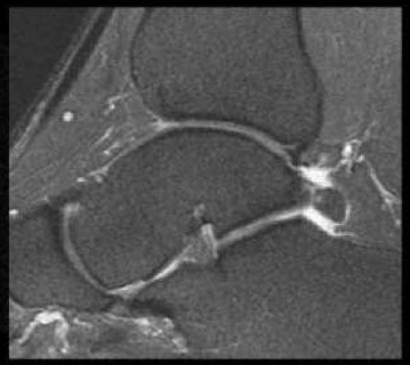

Pseudo ménisque

RETOUR MENU

5 - CONFLIT POSTÉRO-LATÉRAL

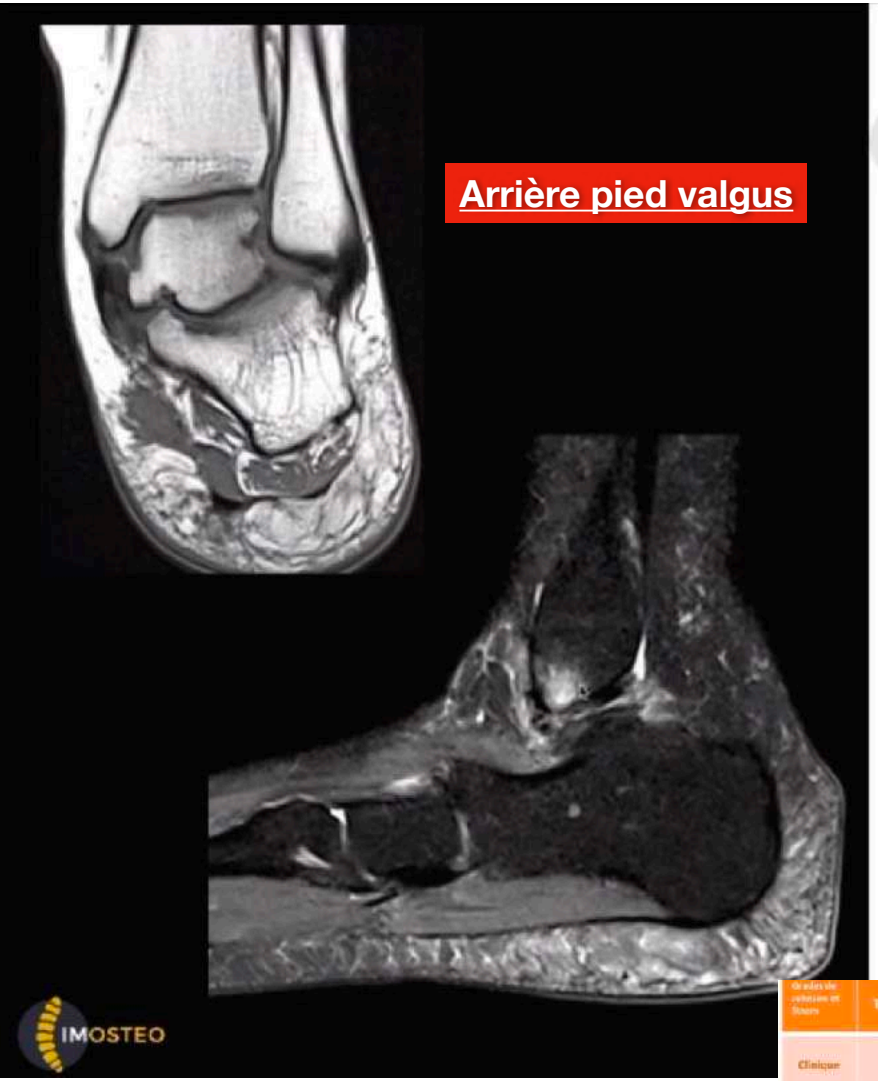

5- CONFLIT POSTÉRO-LATÉRAL DE CHEVILLE

Syndrome d'impaction postéro-latéral de la cheville

- Conflit chronique dans le cadre d'un pied plat valgus, dès le grade 3 de Johnson entre la malléole latérale et la couple calcanéus/talus

Causes de conflit postéro-latéral par valgus de l'arrière-pied:
- Insuffisance du tendon tibial postérieur
- Fracture du calcaneus consolidée
- Arthropathie neurogène
- Arthropathie rhumatismale

- Aspect en IRM:
  - Contact direct talus/calca ou fibula/calca
  - Remaniements oedémateux/ micro-kystiques/ condensants
  - Epaississement des parties molles en regard

	Tendon			Grade 3	
Clinique				Pied plat fixé	Pied plat avec valgus talo-crural
Imagerie	TTP			Idem	Idem
	Spring		Anormal		
	Ligt deltoïde			Modifié	Rompu
	Lésions associées possibles			Idem +/- conflit latéral	Idem + Arthrose talo-crurale

5 - CONFLIT POSTÉRO-LATÉRAL

= SYNDROME D'IMPACTION POSTÉRO-LATÉRAL DE LA CHEVILLE

PIED PLAT VALGUS

➤ Terrain = femme > 50 ans, en surpoids, avec pied plat valgus préalable

➤ Clinique: douleur et gonflement médial du pied

Syndrome d'impaction postéro-latéral de la cheville

Grades de Johnson et Strom	Tendon	Grade 1	Grade 2	Grade 3	Grade 4
Clinique		Douleur modérée	Pied plat réductible	Pied plat fixé	Pied plat avec valgus talo-crural
Imagerie	TTP	Ténosynovite +/- légère tdp	Tdp franche +/- rupture > partielle	Idem	Idem
	Spring	Normal	Anormal		
	Ligt deltoïde	Normal		Modifié	Rompu
	Lésions associées possibles	Non	5d du sinus du tarse Fasciite plantaire	Idem +/- conflit latéral	Idem + Arthrose talo-crurale

+

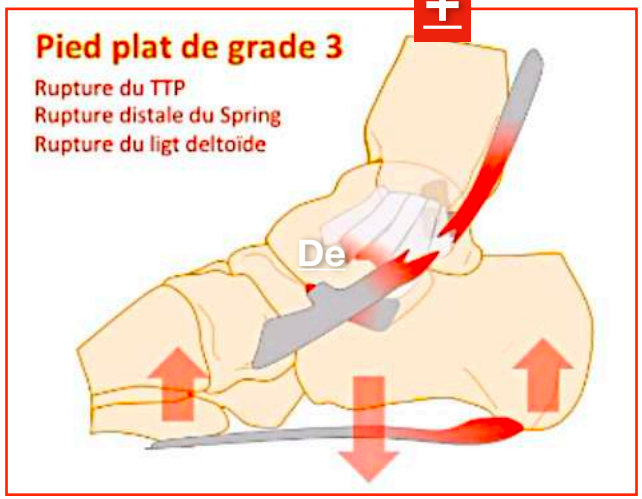

RETOUR MENU

SYNDROME D'IMPACTION POSTÉRO-LAT
Conflit sous calcanéen ou conflit sous malléolaire plutôt !!!!
SUR ARRIERE PIED VALGUS

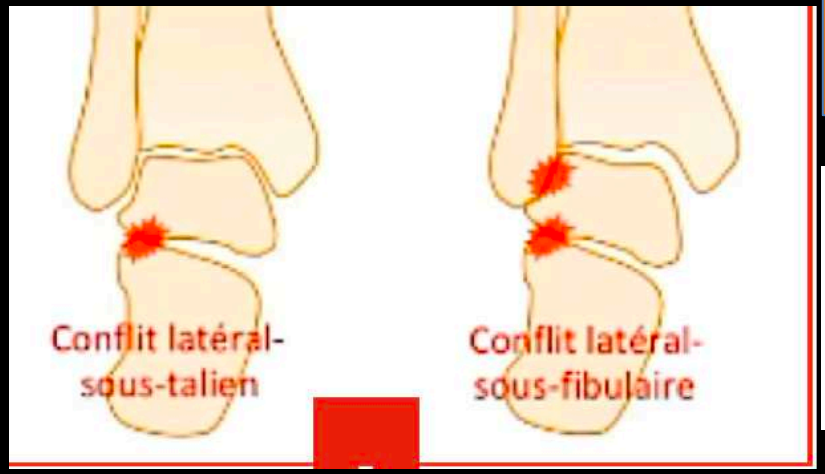

Dans les pieds plats valgus très évolués, les tendons court et long fibulaires peuvent se retrouver piégés entre le rebord latéral du calcanéum et une tubérosité proéminente d'un côté, et de l'autre la pointe malléolaire latérale. Le valgus marqué de l'arrière-pied réalise

!

++

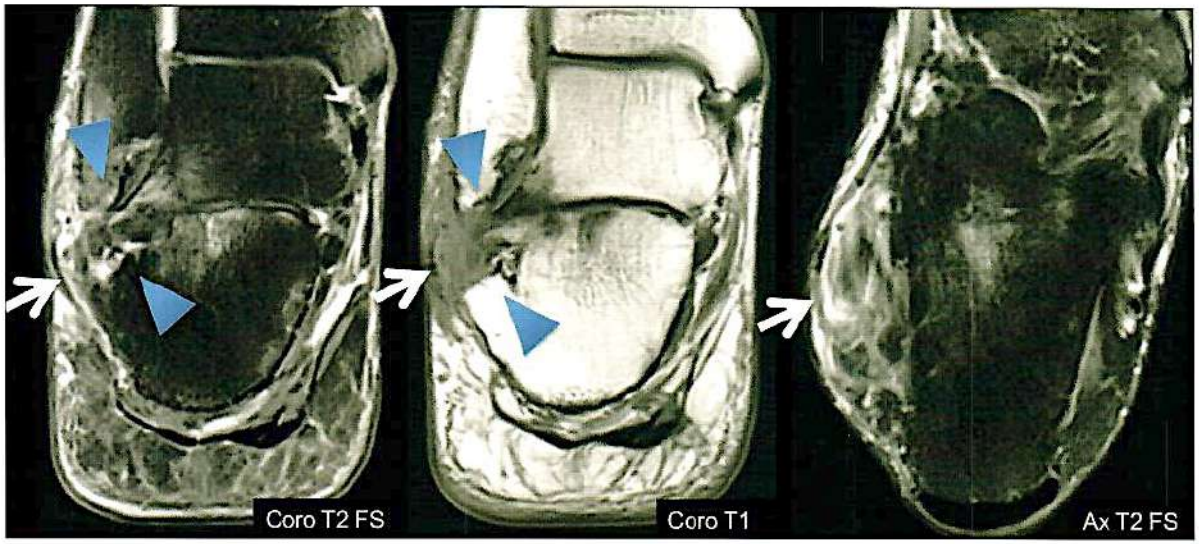

Fig. 16 : Conflit sous-malléolaire latéral. Pied plat valgus évolué. Pince osseuse (*flèches bleues*) de la malléole latérale et du calcanéum à l'origine d'une ténosynovite fissuraire (*flèche blanche*).

RETOUR MENU

SYNDROME D'IMPACTION POSTÉRO-LAT

Conflit sous calcanéen ou conflit <u>sous malléolaire</u> plutôt !!!!

SUR ARRIERE PIED VALGUS

➢ Conflit latéral fibulo calcanéen

RETOUR MENU

CHEVILLE : CAPSULITE POST-TRAUMATIQUE TALO-CRURALE

De façon fréquente, lorsqu'on réalise une échographie ou une IRM de la cheville dans le cadre de douleurs résiduelles et de raideur à distance d'une entorse, on retrouve en plus de l'aspect cicatriciel et hypertrophique du ligament talofibulaire antérieur, un épaississement et un hypersignal doppler ou une prise de contraste en IRM des autres ligaments périphériques de la cheville et notamment des faisceaux du ligament collatéral médial associés à une synovite réactionnelle. Il ne s'agit probablement pas de simplement de simples lésions de « contrecoup » mais plutôt d'une réaction « capsulo-ligamentaire globale » ou d'une forme de « capsulite post-traumatique» de l'articulation talocrurale (fig.10).

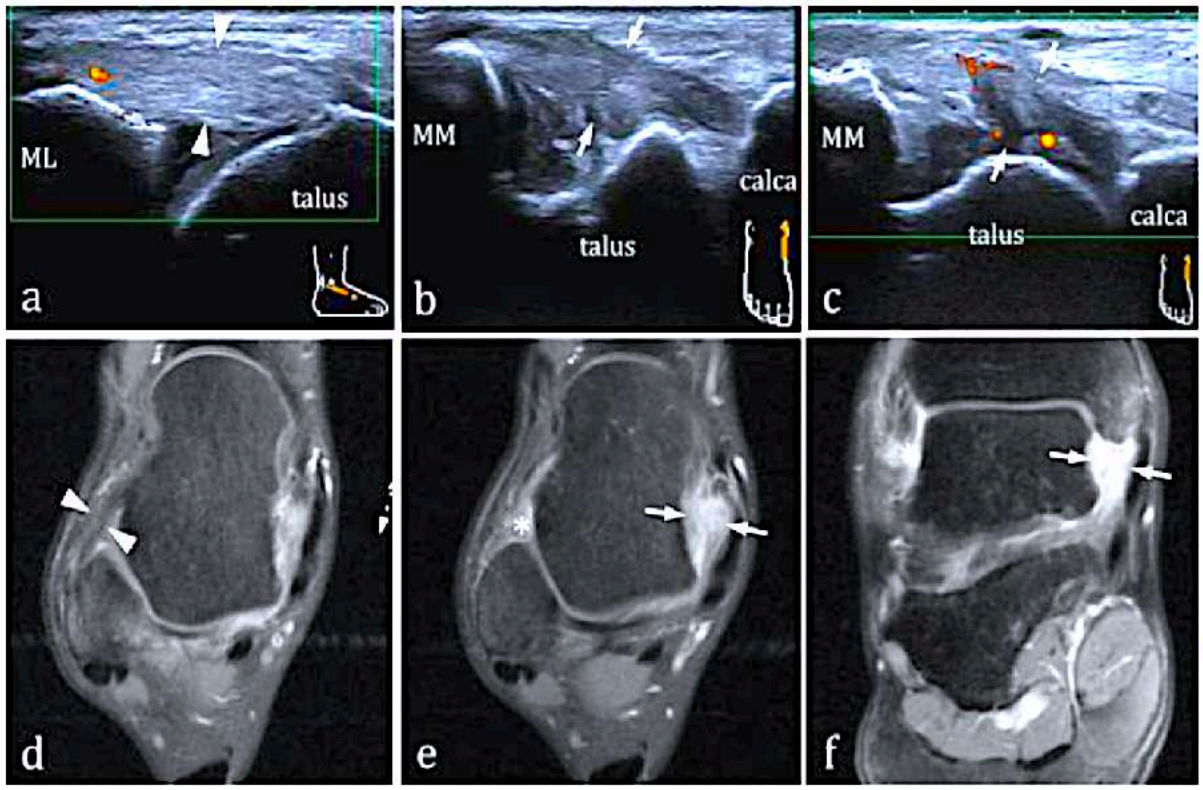

Fig. 10 Douleur et raideur de la cheville 4 mois après une entorse du compartiment externe Chez un sportif.

Coupe échographique longitudinale du TFA (ML=malléole latérale)

bc. Coupes échographiques coronales sur le ligament collatéral médial (MM=malléole médiale) sans et avec Doppler.

de. Coupes axiales horizontales IRM sur la cheville en T1 gado Fat sat.

f. Coupe coronale IRM sur la cheville en T1 gado Fat sat.

L'IRM et l'échographie réalisées chez ce patient 4 mois après l'épisode aigu montrent un épaississement et un aspect discrètement hypervasculaire du ligament talofibulaire antérieur (têtes de flèches), un épaississement et un aspect franchement hypervascularisé du ligament collatéral médial (flèches) et une synovite réactionnelle (*).

L'ensemble réalisant un aspect de «capsulite post-traumatique » de l'articulation talocrurale.

RETOUR MENU

COALITION DU TARSE
SYNOSTOSE

Ne pas confondre avec articulation subtalaire moyenne

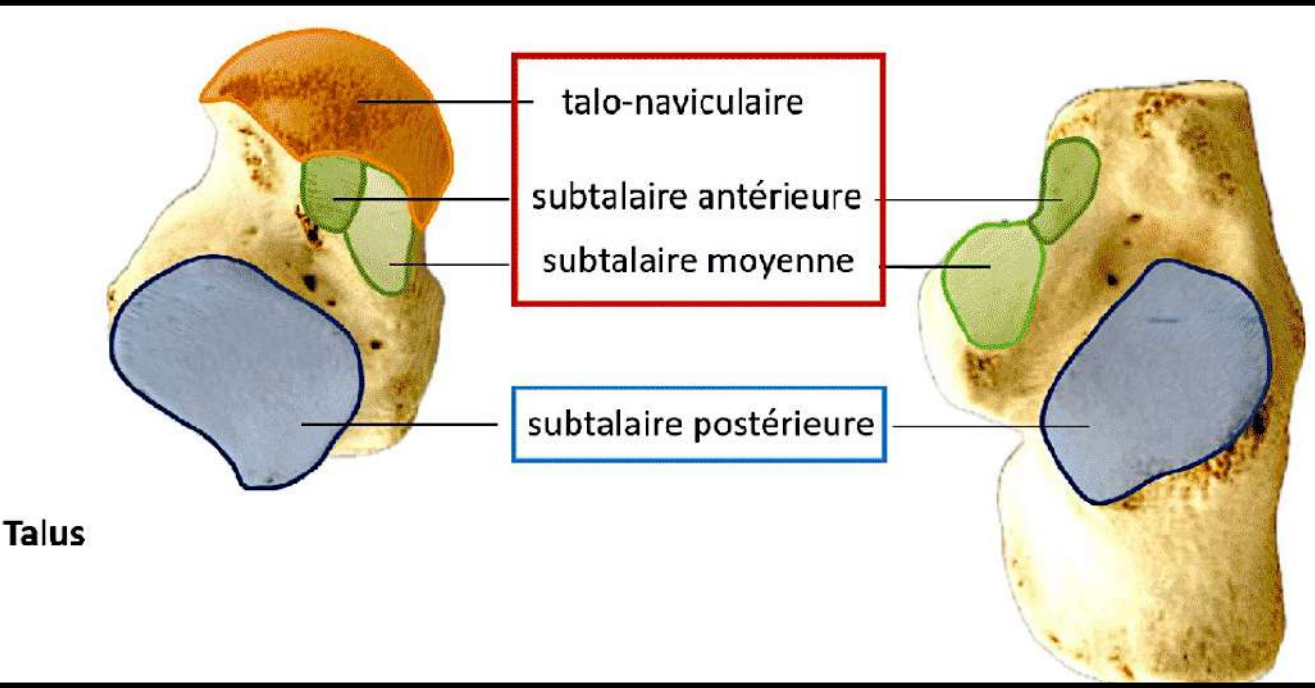

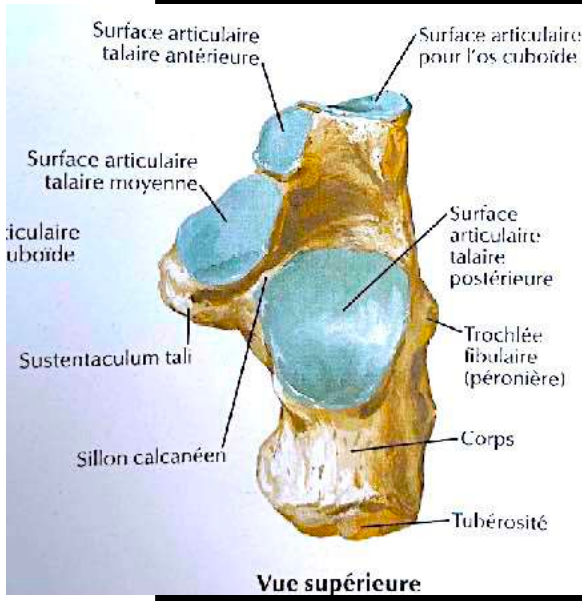

RETOUR MENU

COALITION DU TARSE

CALCANEO -NAVIC = 50-60 %
TALO-CALCANEENNE = 30-40 %

Cette fusion peut être complète (synostose, à proprement parler) ou incomplète, de type fibreuse (syndesmose) ou cartilagineuse (synchondrose). Les synos-

Complète que os = SYNOSTOSE

Incomplète,
-> fibreuse = SYNDESMOSE ou SYNFIBROSE si bas signal dans interligne

-> cartilage = SYNCHONDROSE

Pas de conséquence clinique entre synfibrose et synchondrose

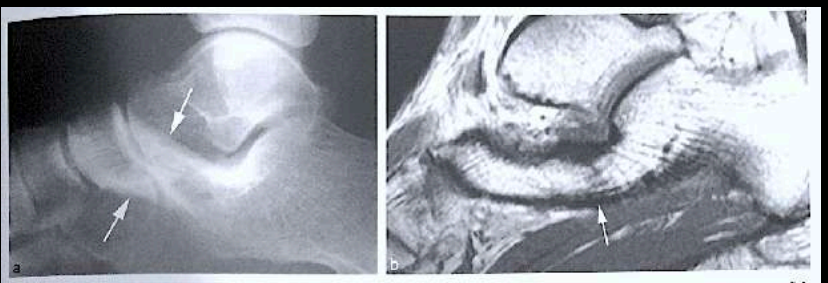

Fig. 30.10 Synostose calcanéonaviculaire avec pont osseux complet en radiographie (a) et en IRM, coupe sagittale pondérée en T1 (b).

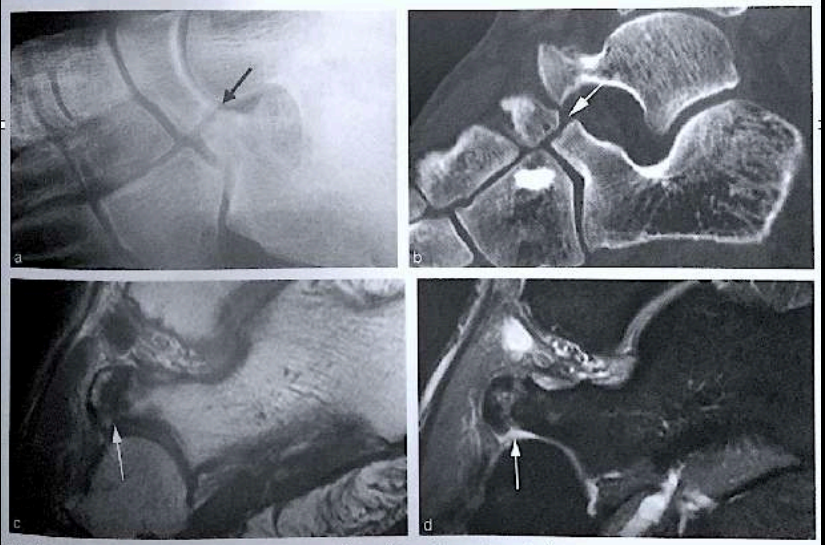

Fig. 30.11 Synchondrose calcanéonaviculaire (patients différents). Notez l'aspect de pseudarthrose avec irrégularités des berges (flèche) sur un cliché de ¾ interne du pied (a) et en scanner (b), signal hypo-intense en T1 (c) et modérément hyperintense en T2 (d) de la synchondrose en IRM.

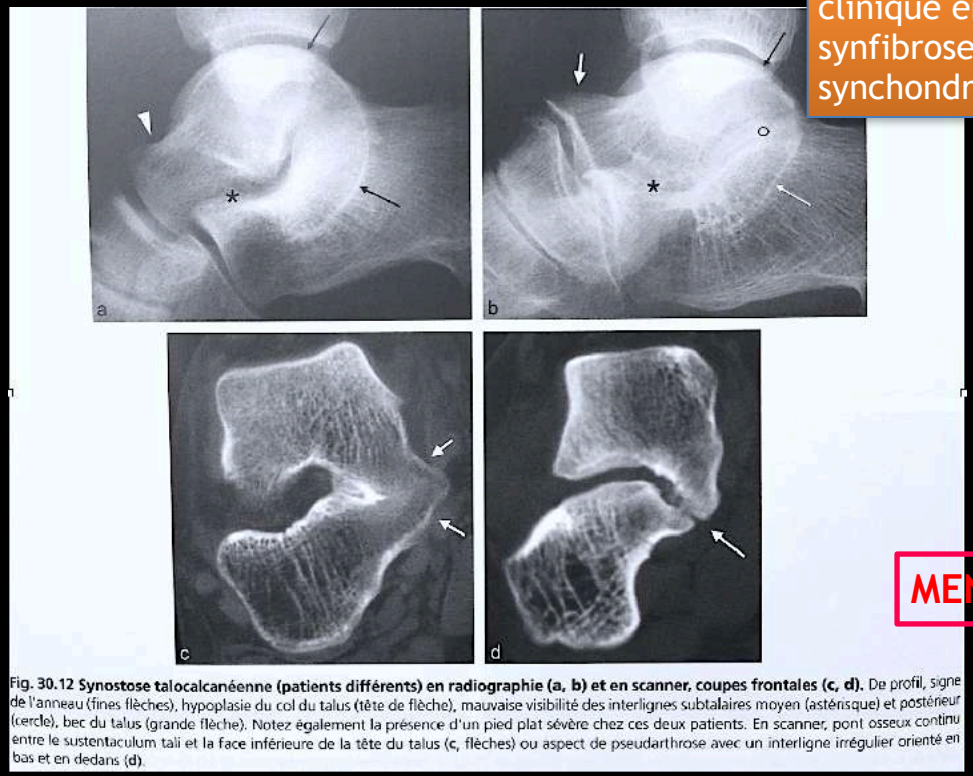

Fig. 30.12 Synostose talocalcanéenne (patients différents) en radiographie (a, b) et en scanner, coupes frontales (c, d). De profil, signe de l'anneau (fines flèches), hypoplasie du col du talus (tête de flèche), mauvaise visibilité des interlignes subtalaires moyen (astérisque) et postérieur (cercle), bec du talus (grande flèche). Notez également la présence d'un pied plat sévère chez ces deux patients. En scanner, pont osseux continu entre le sustentaculum tali et la face inférieure de la tête du talus (c, flèches) ou aspect de pseudarthrose avec un interligne irrégulier orienté en bas et en dedans (d).

MENU

COALITIONS DE LA CHEVILLE ET DU MÉDIO-PIED

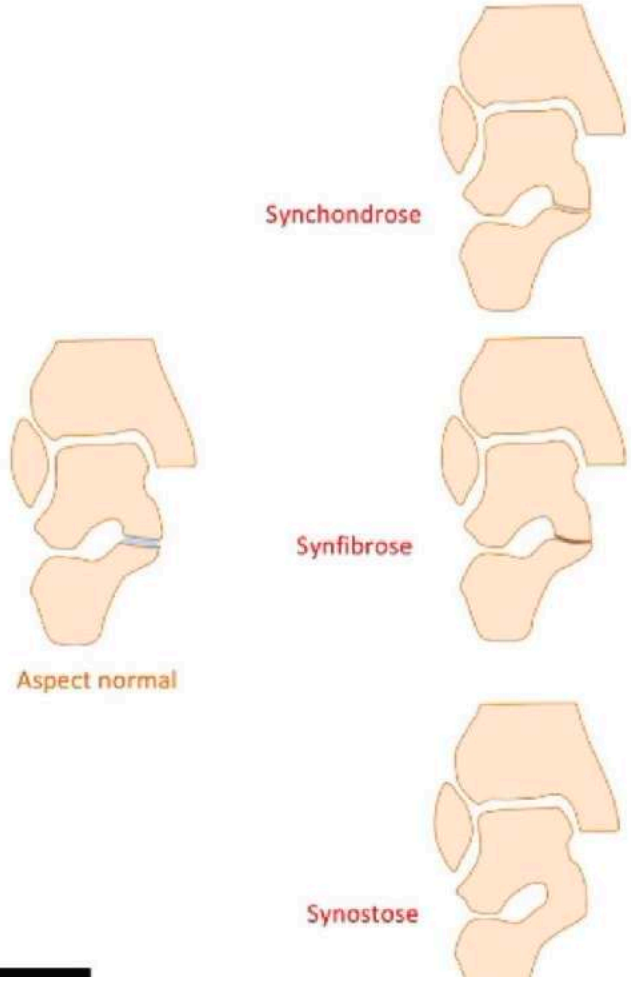

En quelques chiffres:
- 90 % talo-calcanéenne ou calcanéo-naviculaire
- Rarement talo-naviculaire ou cuboïdo-naviculaire
- Bilatéral dans 50% des cas

➤ 1% de la population

➤ Fusion articulaire partielle ou complète
- Synchondrose (pont cartilagineux)
- Synfibrose (pont fibreux)
- Synostose (pont osseux)

MENU

Le problème de ces coalitions -> modifications des contraintes mécaniques surtout si C-N
-> FK de contrainte

COALITIONS DE LA CHEVILLE ET DU MÉDIO-PIED

En quelques chiffres:
- 90 % talo-calcanéenne ou calcanéo-naviculaire
- Rarement talo-naviculaire ou cuboïdo-naviculaire
- Bilatéral dans 50% des cas

➤ 1% de la population

➤ Fusion articulaire partielle ou complète
- Synchondrose (pont cartilagineux)
- Synfibrose (pont fibreux)
- Synostose (pont osseux)

➤ Tolérance clinique variable:
- Asymptomatique fréquent
- Symptomatique dès l'enfance par enraidissement puis chez l'adulte:
  - micro-mobilité et remaniements dégénératifs
  - modifications des contraintes régionales avec:
    - déformation: pied plat, tuméfaction médiale...
    - entorses à répétition
    - fractures de contraintes (calcanéo-naviculaires ++)
    - arthrose

MENU

SYNOSTOSE T-C

Pied plat associé
Entorse à repetition

Clinique

- Âge de découverte : 13 à 18 ans
- Douleurs mécaniques du pied sur terrain accidenté / incliné +++
- Entorses à répétition
- Tuméfaction médiale
- Pied plat douloureux
- Raideur de l'articulation sous-talienne

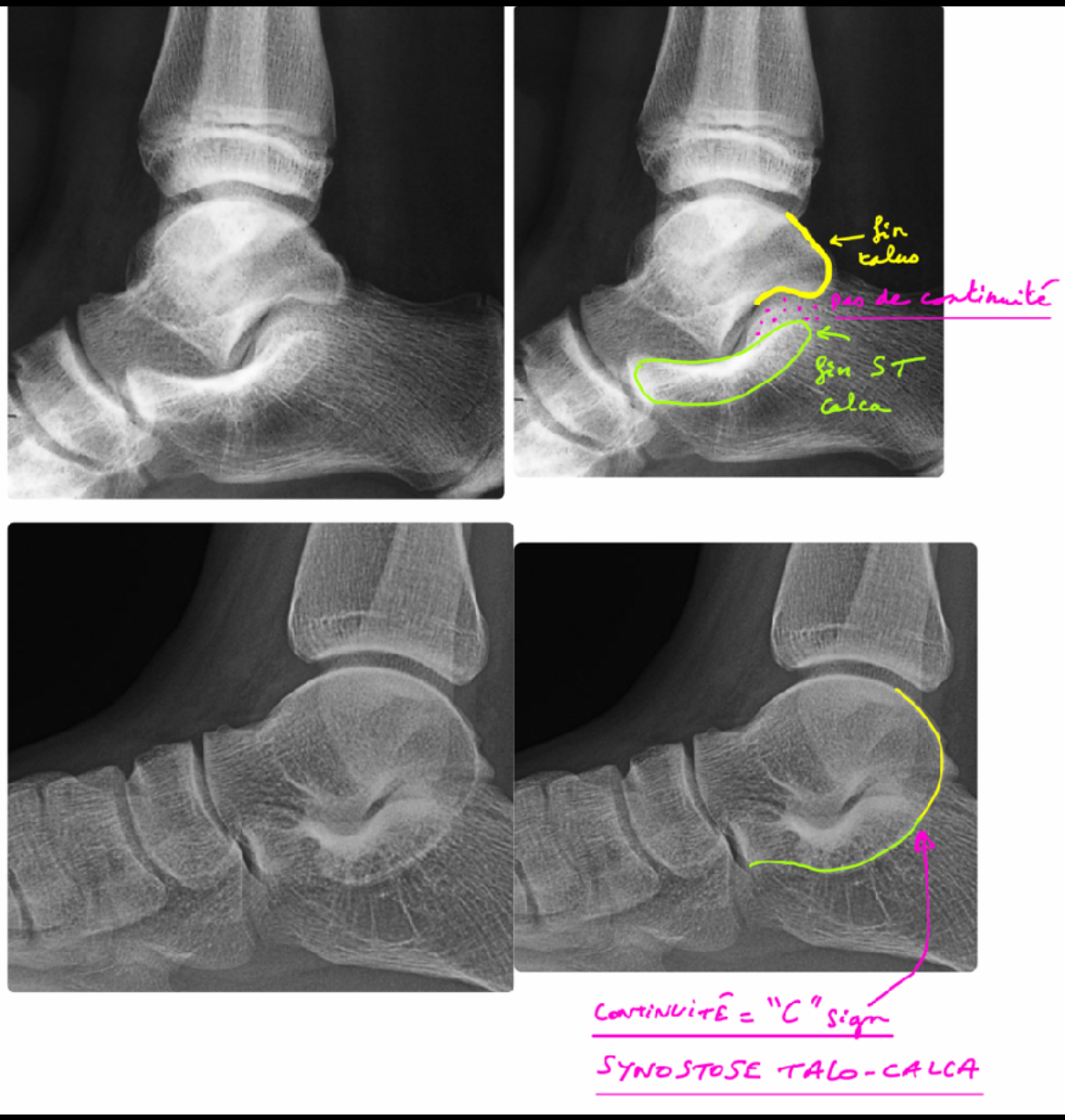

RETOUR MENU

SYNOSTOSE T-C

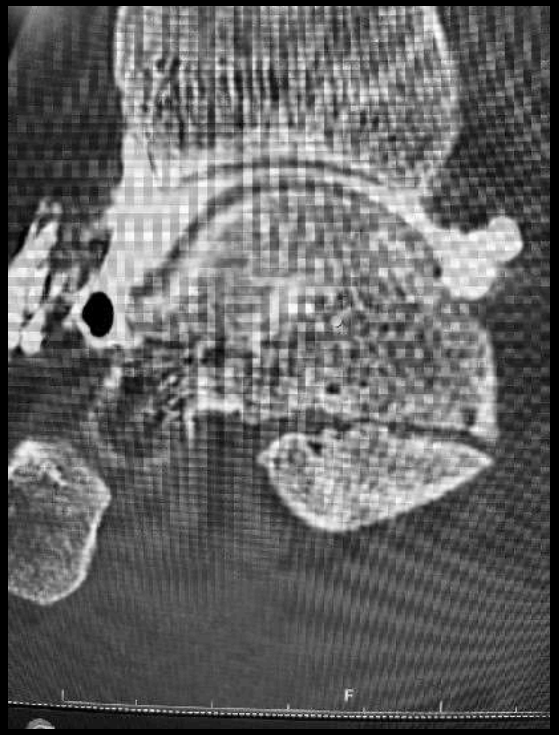

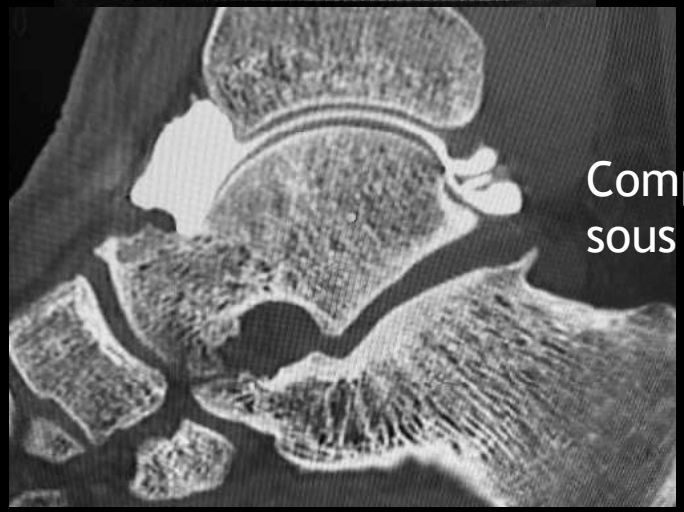

Complication - arthrose sous talienne

RETOUR MENU

SYNOSTOSE T-C

C Sign - Lateur et al. en 1994

Contour circulaire radiodense continu étendu :
- du dôme talien (bord médial)
- du rebord postéro-inférieur du sustentaculum tali.

Pathologique

Normal : écart = sinus du tarse

C sign

Berichard d'après Gray's Anatomy

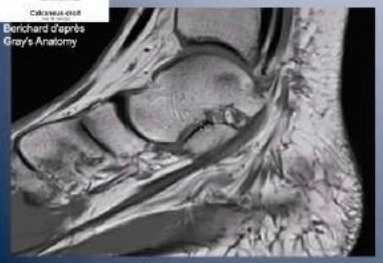

Normal

Pathologique

C sign discontinu

- C sign discontinu en cas de fusion incomplète du sinus du tarse postérieure
- Épaisseur du pseudo interligne : <1mm ou <interligne sous-talien postérieur

The C-sign in normal feet: a prospective study and novel imaging algorithm for subtalar joint tarsal coalition JR S. Kawase

C sign discontinu

- Cette fusion incomplète est en continuité avec le versant médial de l'interlign talien postérieur

Talar beaking

Large "éperon" dorsal du cou talien
Souvent étendu sur toute la largeur du col entre la cheville antérieure et l'articulation talonaviculaire.

Émoussement de l'apophyse latérale du

L'apophyse talaire latérale prend une forme de U et perd sa forme de V

Normal

Pathologique

RETOUR MENU

SYNOSTOSE T-C : complication

Complications

- Syndrome du tunnel tarsien par production osseuse postéro- (en arrière de la facette moyenne)
- Comble le tunnel tarsien

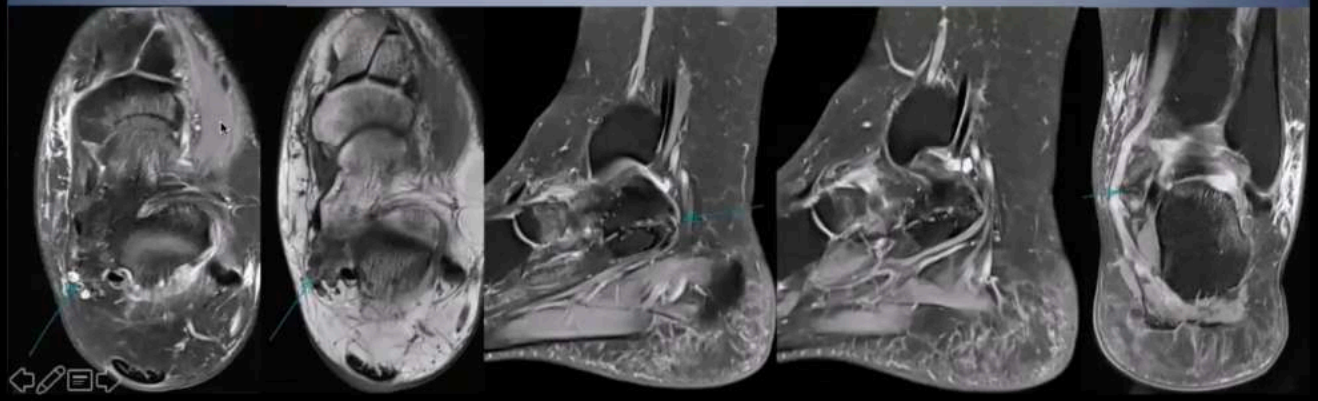

Complications

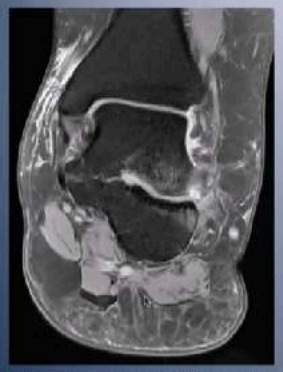

Synchondrose sous-talienne postérieure

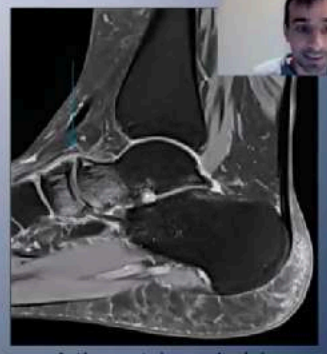

Arthrose talo-naviculaire

RETOUR MENU

SYNOSTOSE T-C

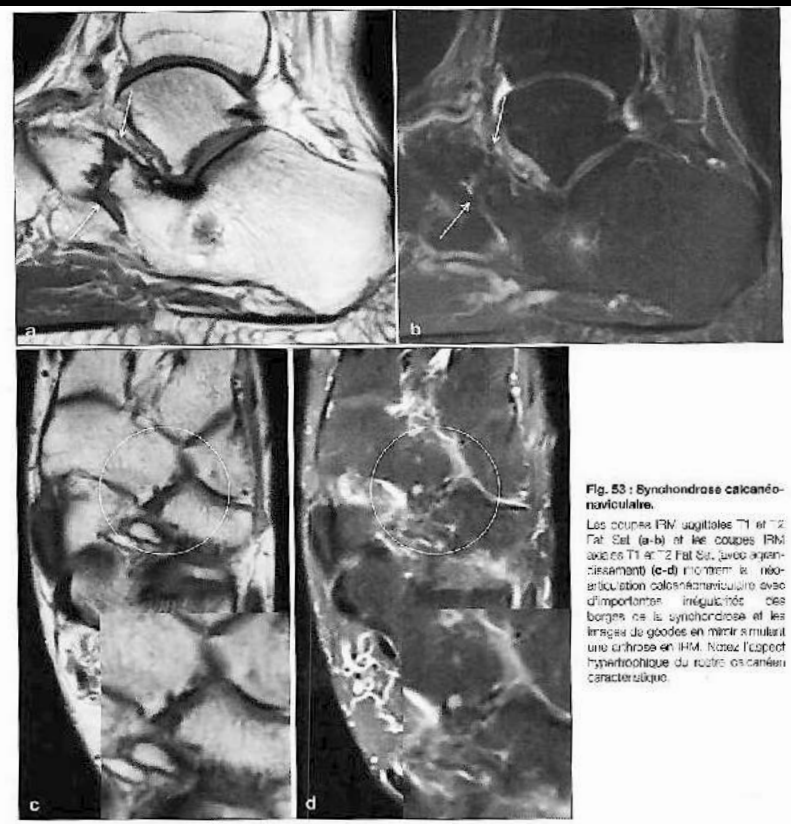

Fig. 53 : Synchondrose calcanéo-naviculaire.

Les coupes IRM sagittales T1 et T2 Fat Sat **(a-b)** et les coupes IRM axiales T1 et T2 Fat Sat (avec agrandissement) **(c-d)** montrent la néo-articulation calcanéonaviculaire avec d'importantes irrégularités des berges de la synchondrose et les images de géodes en miroir simulant une arthrose en IRM. Notez l'aspect hypertrophique du rostre calcanéen caractéristique.

Fig. 54 : Synostose talocalcanéenne et bec talien.

Cette radiographie du pied de profil montre le signe du croissant ou de l'anneau témoignant d'une synostose talocalcanéenne complète (flèches blanches). S'y associe une brièveté du col du talus et un bec talien.

⚠ non spécifique ou visible égalt chez sportifs sans synostose par traction capsulaires dorsales répétées.

264

RETOUR MENU

SYNCHONDROSE T-C

Points clés

Néo articulation talo-calcanéenne incomplète

Irrégularités, micro-géodes et œdème osseux des berges articulaires

Arthropathie sous-talienne postérieure débutante (report des contraintes mécaniques)

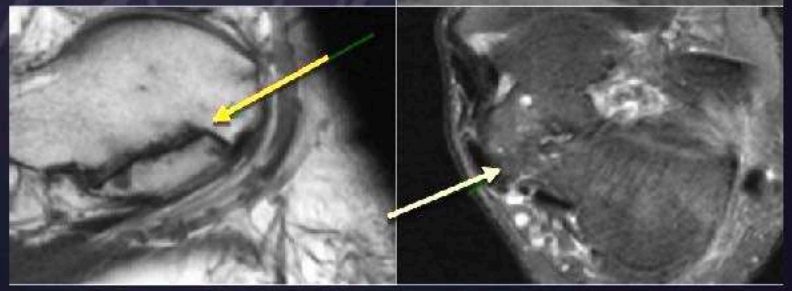

Synchondrose talo-calcanéenne

Généralités
Coalition complète: synostose
Coalition incomplète: synchondrose ou synfibrose

COALITION CALCANEO-NAVICULAIRE

Type le plus fréquent

Signes radiographiques

- Aspect trop long du processus antérieur du calcanéum
- Hypoplasie du col talien en cupule

COALITION TALO-CALCANEENNE

2ème en fréquence

Signes radiographiques

- Mauvaise visibilité de l'interligne de la sous-talienne postérieure
- Signe du « croissant » sous-talien
- Col talien court
- Bec ostéophytique talien

Coalition calcanéo naviculaire

Le pied et la cheville

RETOUR MENU

Coalition TALO-CALCA ANTERO-MED = la + fréquente / entre ST et partie post du col ou de la tête du talus

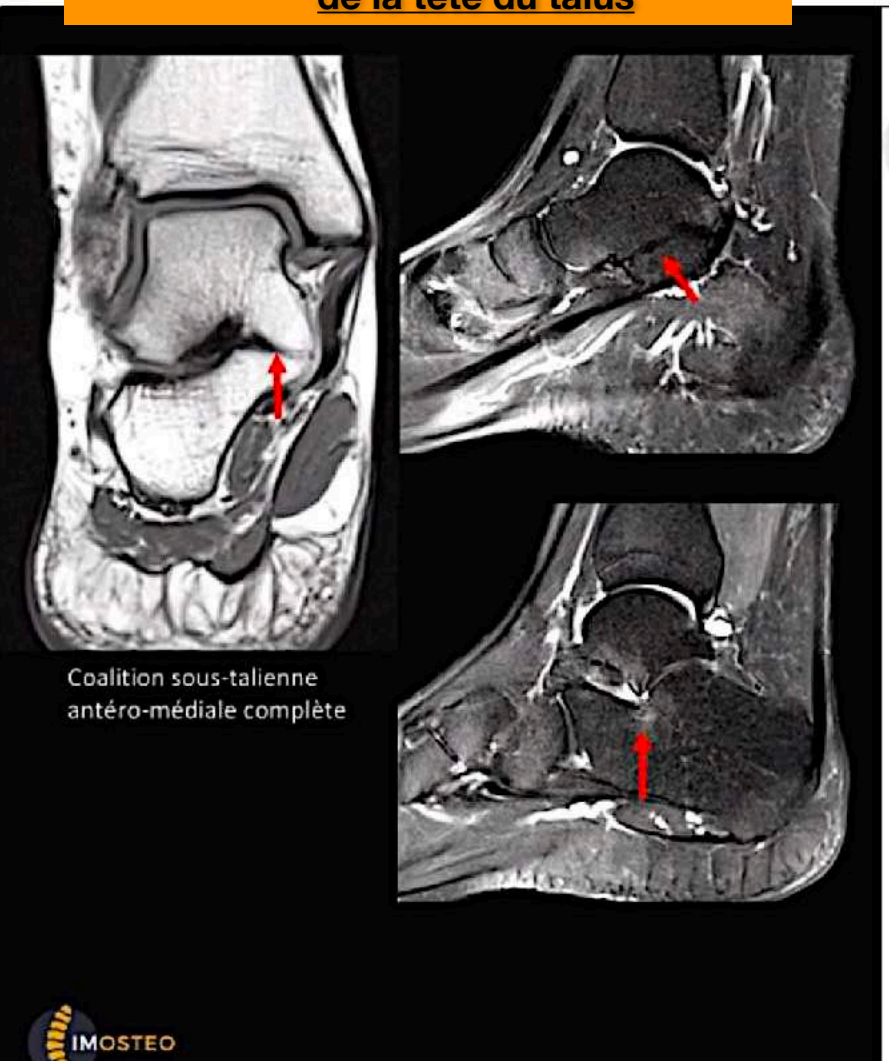

Coalition sous-talienne antéro-médiale complète

COALITIONS DE LA CHEVILLE ET DU MÉDIO-PIED

En quelques chiffres:
- 90 % talo-calcanéenne ou calcanéo-naviculaire
- Rarement talo-naviculaire ou cuboïdo-naviculaire
- Bilatéral dans 50% des cas

➤ Sémiologie en IRM:
- Amincissement de l'espace articulaire ++
  - Parfois difficile à voir en T2 Fat Sat
  - T1 ++
- Modifications oedémateuses de l'os et des parties molles
- Parfois confondues avec de l'arthrose !! >> rechercher des signes secondaires (col talien court, « bec talien », « bec calcanéen »…)

MENU

Coalition TALO-CALCA ANTERO-MED = la + fréquente / entre ST et partie post du col ou de la tête du talus

COALITIONS DE LA CHEVILLE ET DU MÉDIO-PIED

En quelques chiffres:
- 90 % talo-calcanéenne ou calcanéo-naviculaire
- Rarement talo-naviculaire ou cuboïdo-naviculaire
- Bilatéral dans 50% des cas

➤ Sémiologie en IRM:
- Amincissement de l 'espace articulaire ++
  - Parfois difficile à voir en T2 Fat Sat
  - T1 ++
- Modifications oedémateuses de l'os et des parties molles
- Parfois confondues avec de l'arthrose !! >> rechercher des signes secondaires (col talien court, « bec talien », « bec calcanéen »...)

MENU

Coalition TALO-CALCA ANTERO-MED = la + fréquente / entre ST et partie post du col ou de la tête du talus

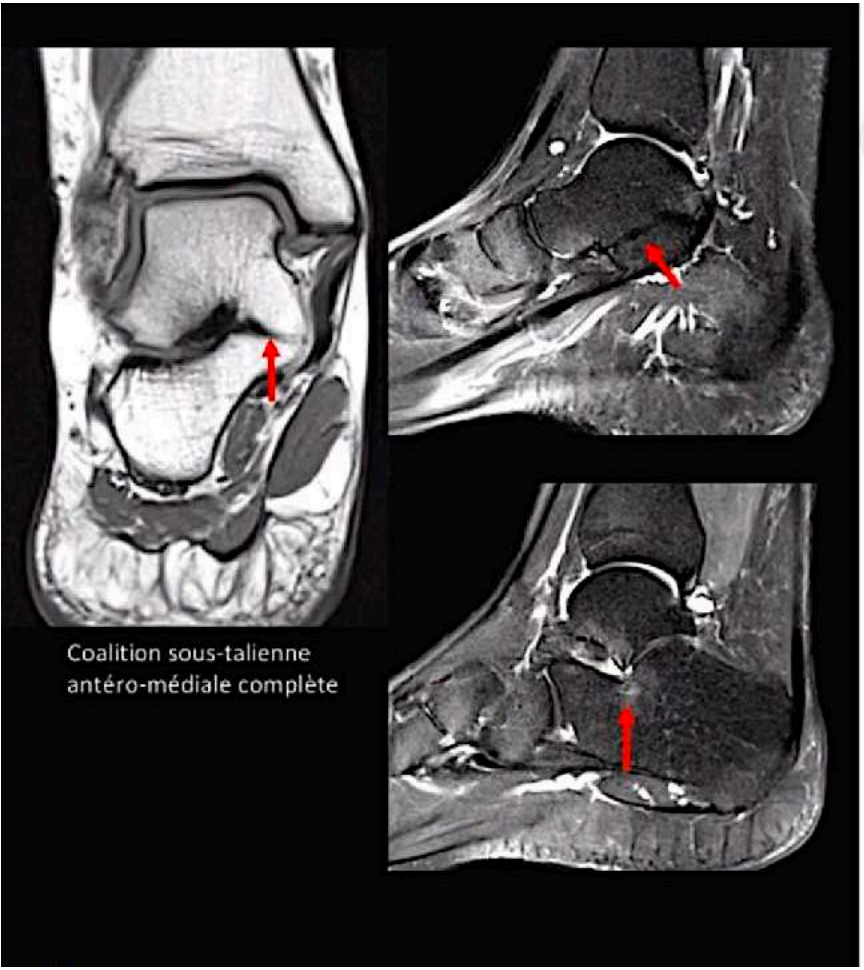

Coalition sous-talienne antéro-médiale complète

COALITIONS DE LA CHEVILLE ET DU MÉDIO-PIED

En quelques chiffres:
- 90 % talo-calcanéenne ou calcanéo-naviculaire
- Rarement talo-naviculaire ou cuboïdo-naviculaire
- Bilatéral dans 50% des cas

➤ Sémiologie en IRM:
- Amincissement de l 'espace articulaire ++
  - Parfois difficile à voir en T2 Fat Sat
  - T1 ++
- Modifications oedémateuses de l'os et des parties molles
- Parfois confondues avec de l'arthrose !! >> rechercher des signes secondaires (col talien court, « bec talien », « bec calcanéen »...)

➤ Formes topographiques:
- Talo-calcanéennes, complète ou incomplète
  - Antéroméd +++ entre sustentaculum tali et tête/col du talus
  - Postéro-méd
  - Les deux

MENU

Coalition TALO-CALCA ANTERO-MED = la + fréquente / entre ST et partie post du col ou de la tête du talus

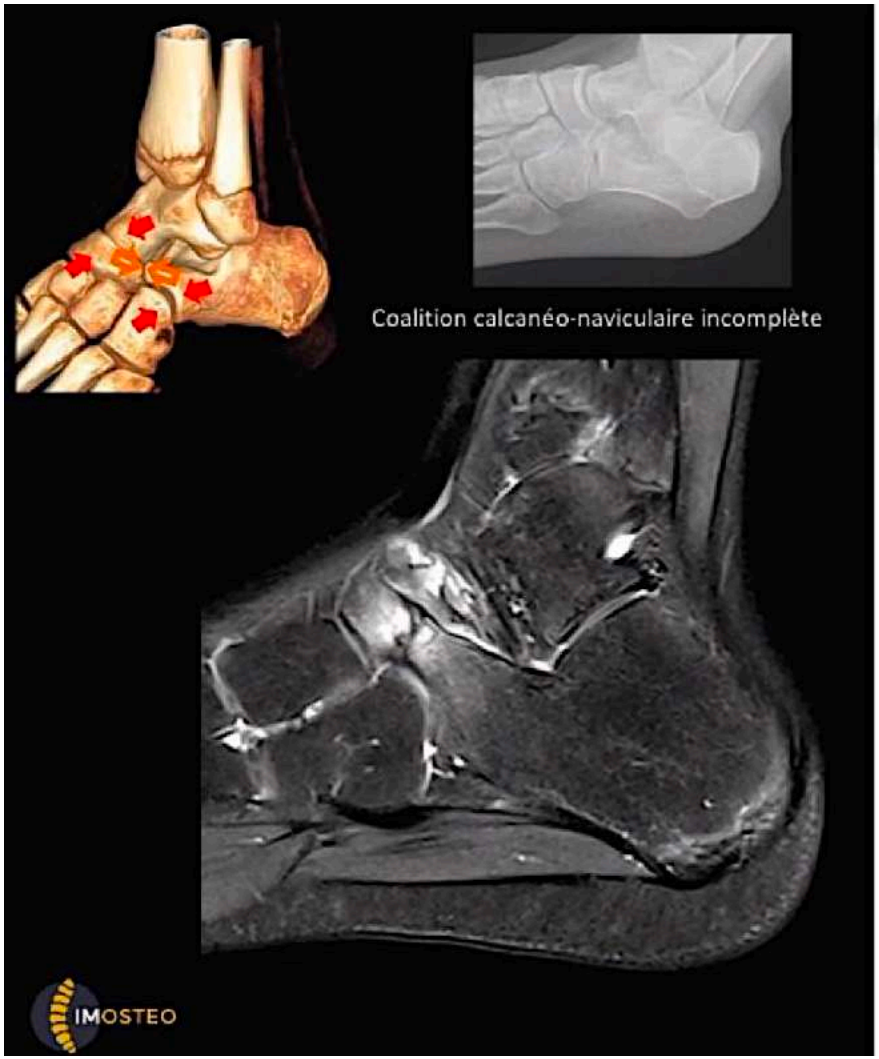

COALITIONS DE LA CHEVILLE ET DU MÉDIO-PIEI

En quelques chiffres:
- 90 % talo-calcanéenne ou calcanéo-naviculaire
- Rarement talo-naviculaire ou cuboïdo-naviculaire
- Bilatéral dans 50% des cas

➤ Sémiologie en IRM:
- Amincissement de l 'espace articulaire ++
  - Parfois difficile à voir en T2 Fat Sat
  - T1 ++
- Modifications oedémateuses de l'os et des parties molles
- Parfois confondues avec de l'arthrose !! >> rechercher des signes secondaires (col talien court, « bec talien », « bec calcanéen »...)

➤ Formes topographiques:
- Talo-calcanéennes, complète ou incomplète
  - Antéroméd +++ entre sustentaculum tali et tête/col du talu
  - Postéro-méd
  - Les deux
- Calcanéo-naviculaire:
  - Rostre calcanéen long avec contact, ou os calcanéen secondaire

MENU

SYNCHONDROSE C-N

Coalition calcanéonaviculaire

standards (3/4 déroulés ++)

Coalition calcanéonaviculaire

Synfibrose / synchondrose

RETOUR MENU

Coalition CALCANÉO-NAVIC

RECHERCHER DES FRACTURES DE FATIGUE par anomalie de répartition des charges = 60 % des cas !!!!

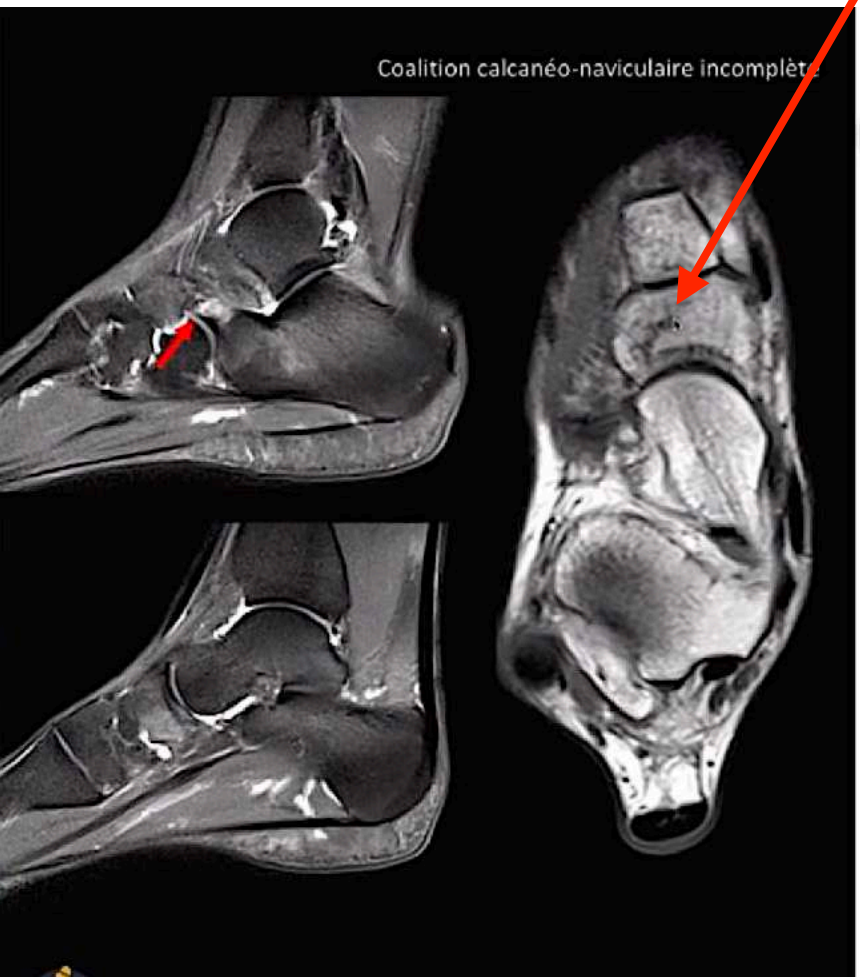

COALITIONS DE LA CHEVILLE ET DU MÉDIO-PIED

En quelques chiffres:
- 90 % talo-calcanéenne ou calcanéo-naviculaire
- Rarement talo-naviculaire ou cuboïdo-naviculaire
- Bilatéral dans 50% des cas

➤ Sémiologie en IRM:
- Amincissement de l'espace articulaire ++
  - Parfois difficile à voir en T2 Fat Sat
  - T1 ++
- Modifications oedémateuses de l'os et des parties molles
- Parfois confondues avec de l'arthrose !! >> rechercher des signes secondaires (col talien court, « bec talien », « bec calcanéen »...)

➤ Formes topographiques:
- Talo-calcanéennes, complète ou incomplète
  - Antéroméd +++ entre sustentaculum tali et tête/col du talus
  - Postéro-méd
  - Les deux
- Calcanéo-naviculaire:
  - Rostre calcanéen long avec contact, ou os calcanéen secondaire

MENU

SYNCHONDROSE ou SYNFIBROSE NAVICULO-CUNÉENNE !! (plus rare)

Autres coalitions

Synfibrose naviculocunéenne

À la partie inférieur de l'interligne

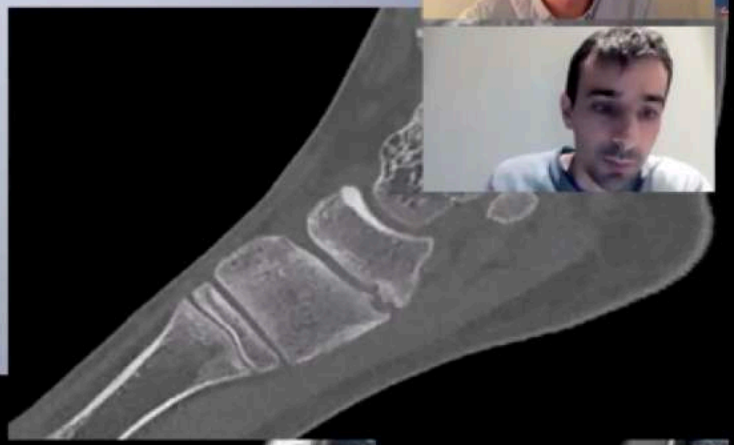

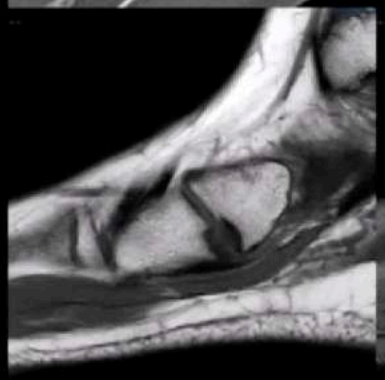

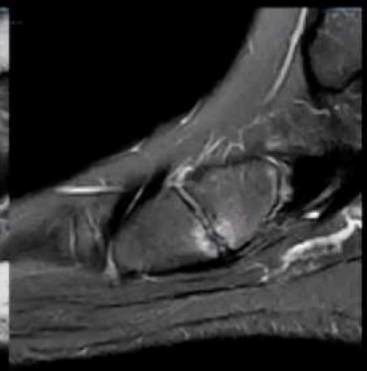

RETOUR MENU

SYNCHONDROSE ou SYNFIBROSE NAVICULO-CUNÉENNE !!
(plus rare)

RETOUR MENU

FACETTE ANT-LAT ACCESSOIRE DU TALUS = FALAT

ARTICLE RESNIK skeletal 2019

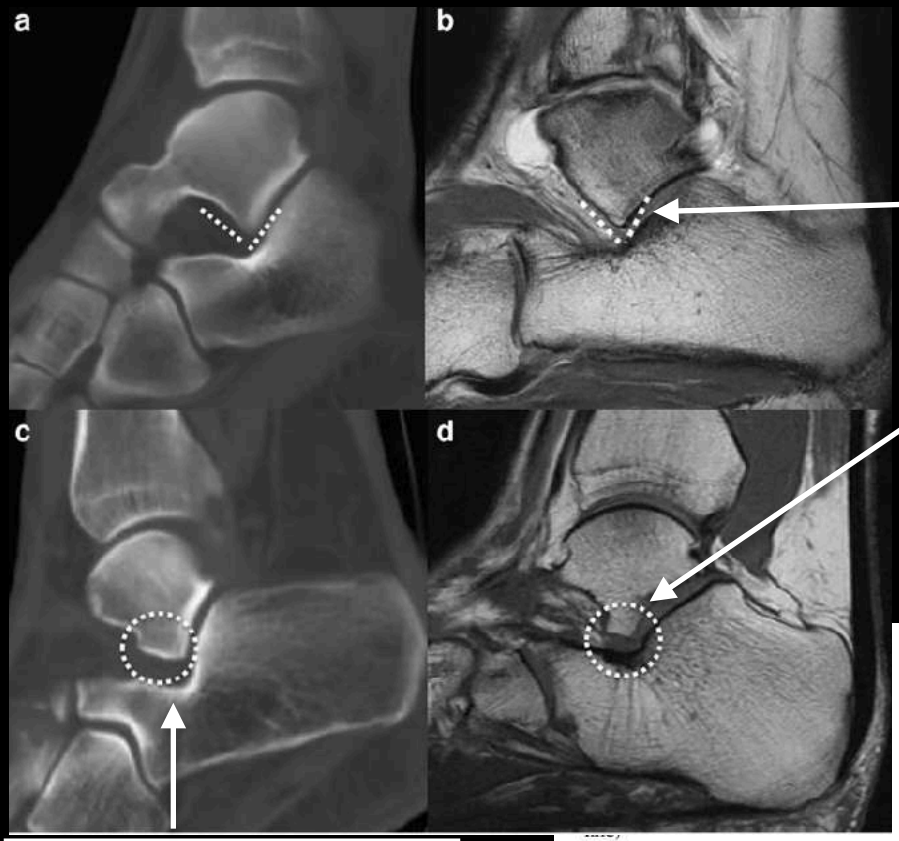

PROCESSUS LAT NORMAL DU TALUS

FACETTE ANT-LAT ACCESSOIRE DU TALUS = FALAT

- 40 % des hommes
- 20 % des femmes

-> pied plat douloureux et rigide
-> conflit talo-calcanéen +++

ANGLE DE GISSANE DU CALCANEUM

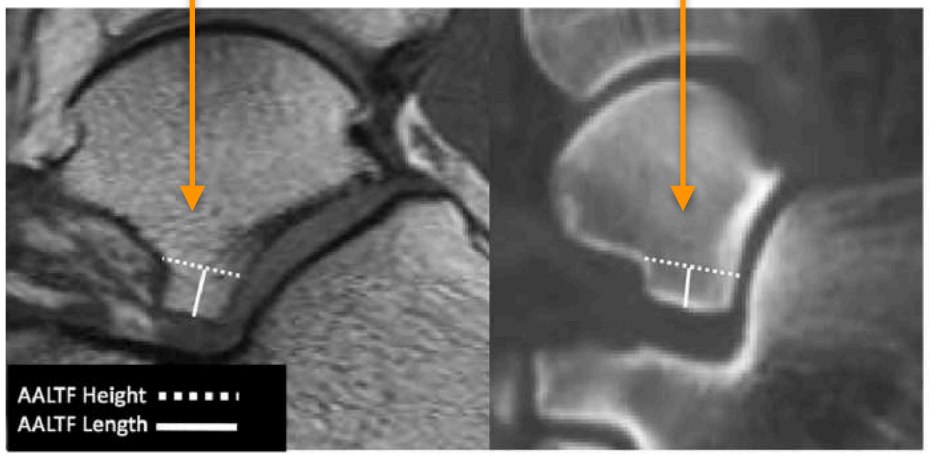

RETOUR MENU

ATTENTION
NE PAS CONFONDRE !!!!

SYNDROME D'IMPACTION POSTÉRO-LAT
Conflit sous calcanéen ou conflit <u>sous malléolaire</u> plutôt !!!!
SUR ARRIERE PIED VALGUS

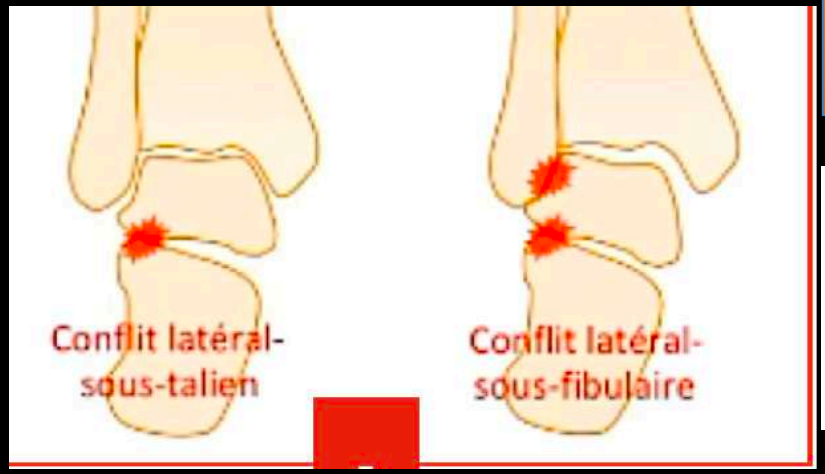

Dans les pieds plats valgus très évolués, les tendons court et long fibulaires peuvent se retrouver piégés entre le rebord latéral du calcanéum et une tubérosité proéminente d'un côté, et de l'autre la pointe malléolaire latérale. Le valgus marqué de l'arrière-pied réalise

!

++

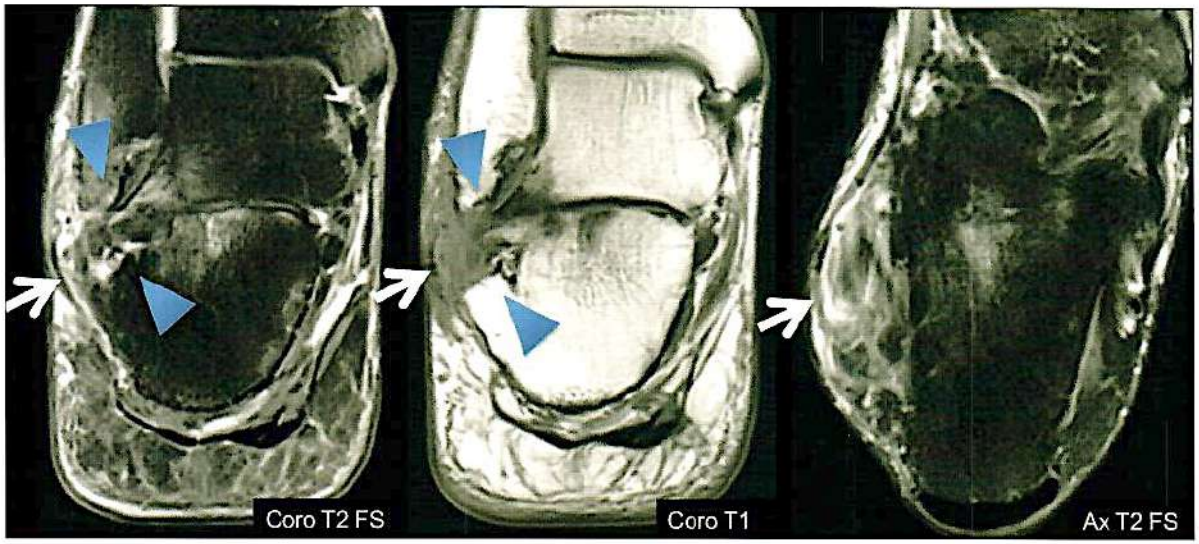

Fig. 16 : Conflit sous-malléolaire latéral. Pied plat valgus évolué. Pince osseuse (*flèches bleues*) de la malléole latérale et du calcanéum à l'origine d'une ténosynovite fissuraire (*flèche blanche*).

RETOUR MENU

5 - CONFLIT POSTÉRO-LATÉRAL
= SYNDROME D'IMPACTION POSTÉRO-LATÉRAL DE LA CHEVILLE

PIED PLAT VALGUS

- Terrain = femme > 50 ans, en surpoids, avec pied plat valgus préalable
- Clinique: douleur et gonflement médial du pied

Syndrome d'impaction postéro-latéral de la cheville

Grades de Johnson et Strom	Tendon	Grade 1	Grade 2	Grade 3	Grade 4
Clinique		Douleur modérée	Pied plat réductible	**Pied plat fixé**	Pied plat avec valgus talo-crural
Imagerie	**TTP**	Ténosynovite +/- légère tdp	Tdp franche +/- rupture > partielle	**Idem**	Idem
	Spring	Normal	**Anormal**		
	Ligt deltoïde	Normal		**Modifié**	Rompu
	Lésions associées possibles	Non	Sd du sinus du tarse Fasciite plantaire	**Idem +/- conflit latéral**	Idem + Arthrose talo-crurale

+

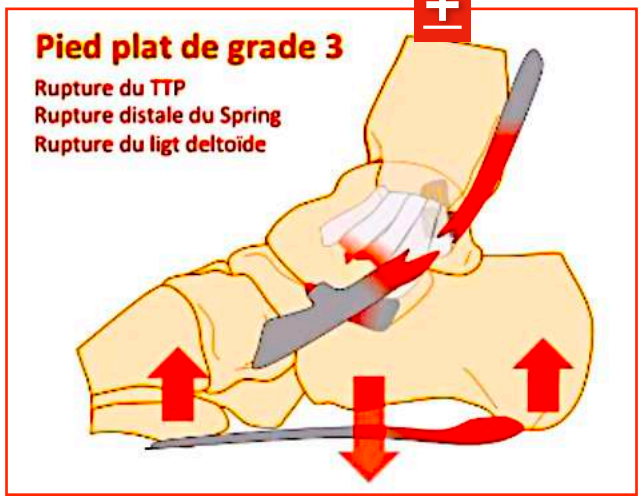

RETOUR MENU

FACETTE ANT-LAT ACCESSOIRE DU TALUS = FALAT

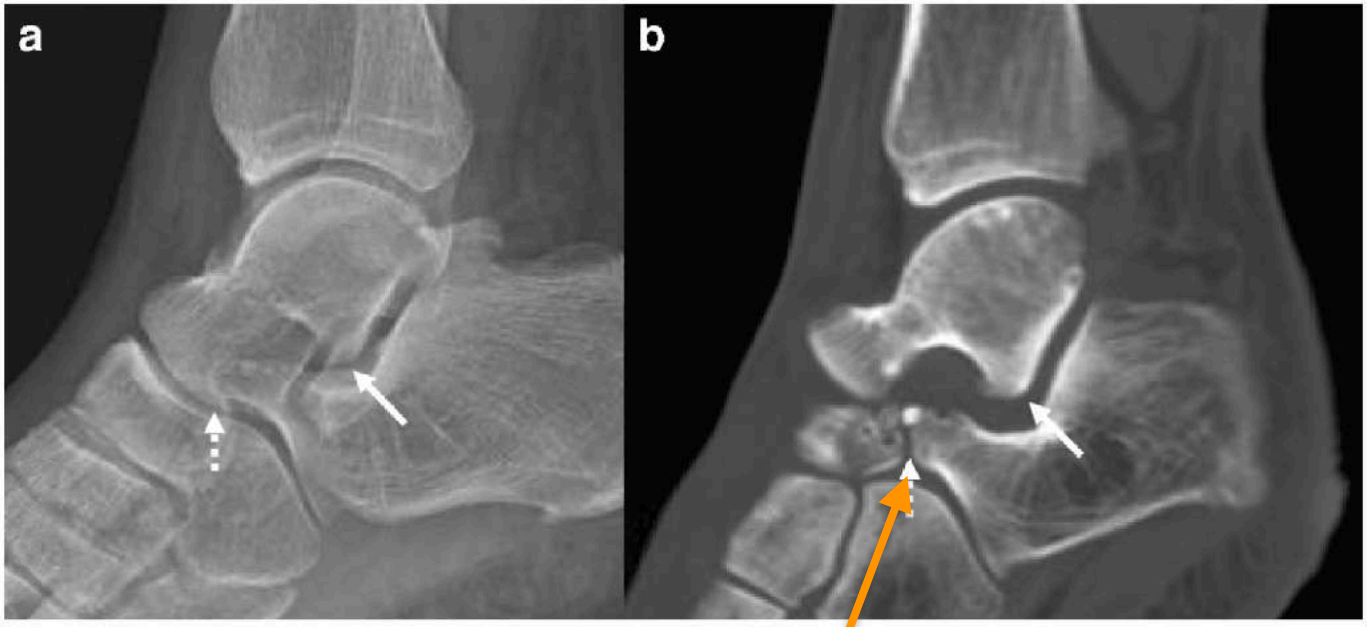

Fig. 5 38 year-old female, **a** with an AALTF (solid arrow) seen on a lateral ankle radiograph and **b** on a sagittal CT image. **a** and **b** The same patient also has fibrocartilaginous calcaneonavicular coalition (dotted arrow) with associated cystic changes at the coalition. Note that the AALTF and coalition both can be diagnosed on plain radiography

ASSOCIATION FALAT AVEC SYNOSTOSE / SYNCHONDROSE+++

- 50 % synchondrose **calcanéo-naviculaire**
- 35 % synostose talo-calcanéenne postéro-médial et extra-articulaire

RETOUR MENU

FACETTE ANT-LAT ACCESSOIRE DU TALUS = FALAT

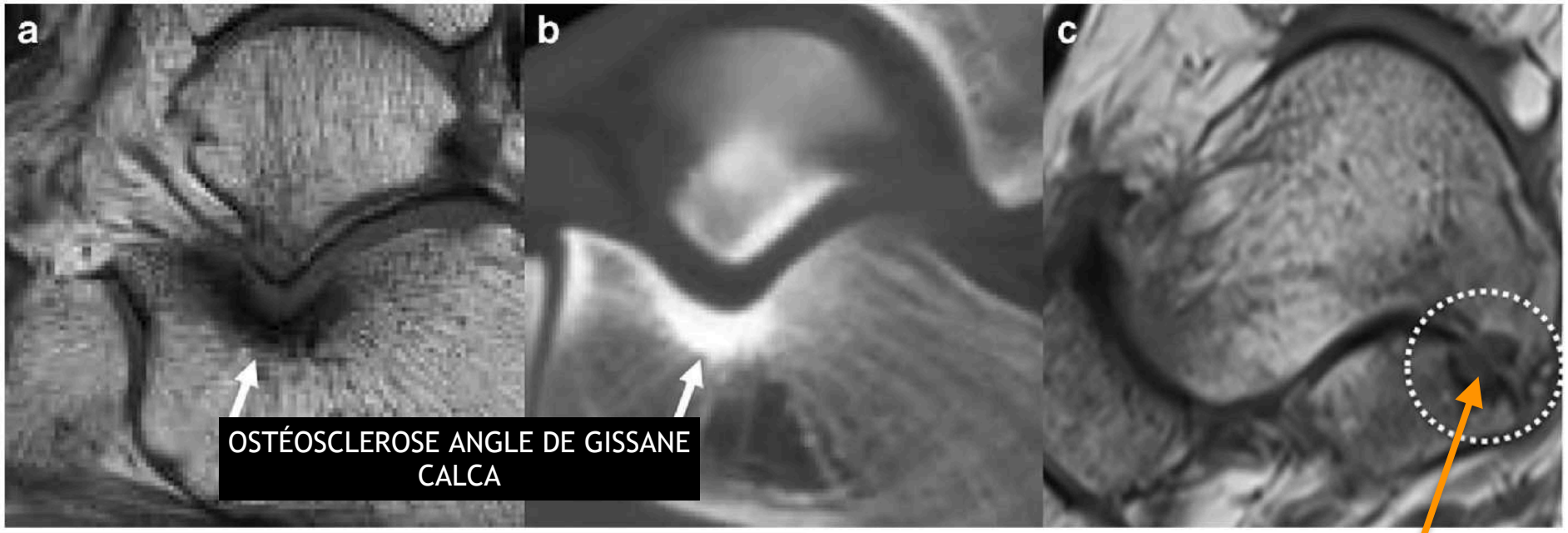

extra-articular talocalcaneal coalition (circle) with associated cystic and sclerotic changes at the coalition on the sagittal T1-weighted MR image

ASSOCIATION FALAT AVEC SYNOSTOSE / SYNCHONDROSE+++

- 50 % synostose calcanéo-naviculaire
- 35 % synchondrose **talo-calcanéenne postéro-médiale et extra-articulaire**

RETOUR MENU

FACETTE ANT-LAT ACCESSOIRE DU TALUS = FALAT

Osseous changes
Calcaneal bone marrow edema[a]
Talar bone marrow edema[a]
Cortical thickening
Cystic changes
Subfibular soft tissue edema[a]
Sinus tarsi edema[a]

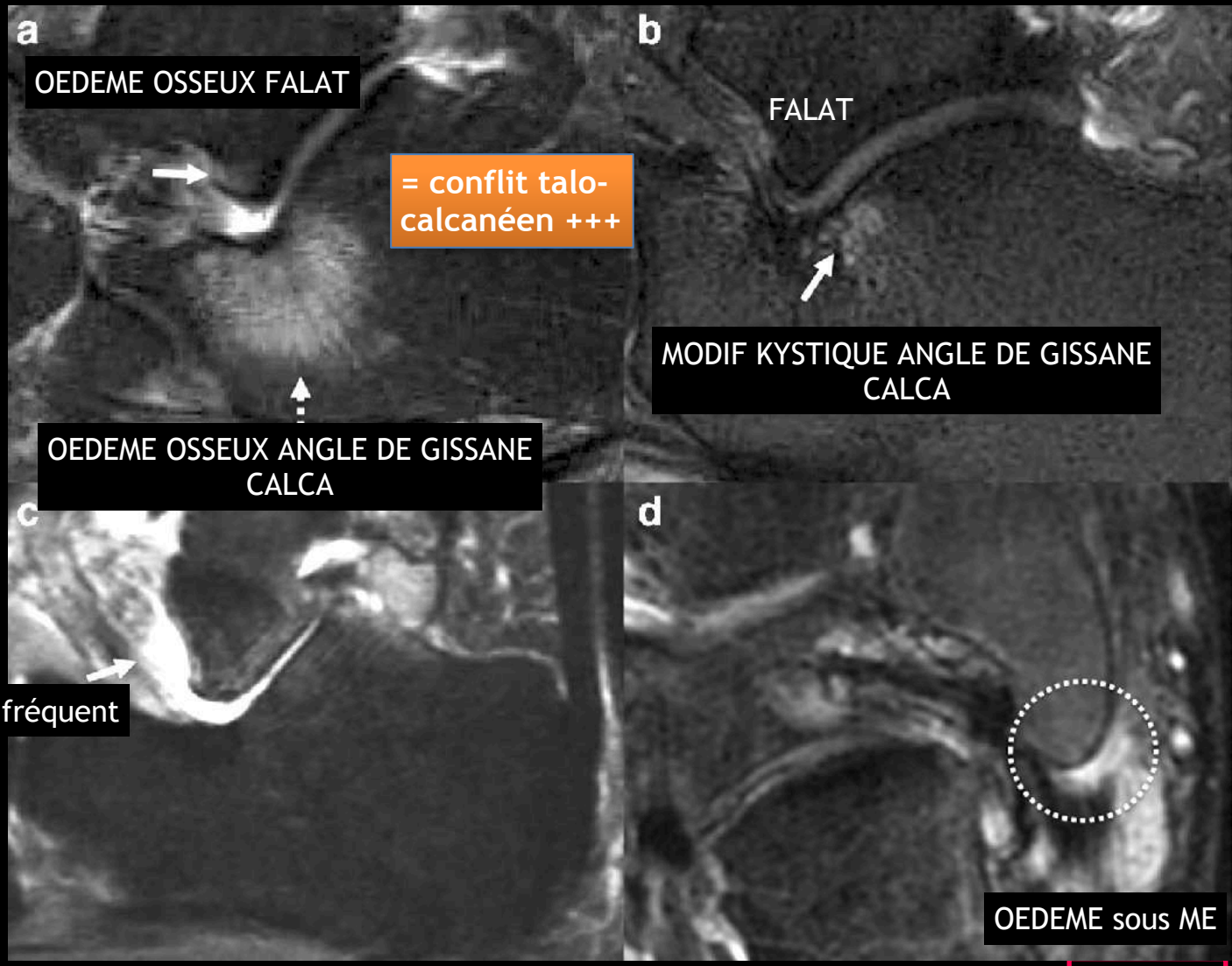

OEDEME SINUS DU TARSE fréquent

RETOUR MENU

CHARCOT

- La **localisation médio-tarsienne** est la plus habituelle **(Fig 11, 12 et 13)**.
  - Elle débute par une ostéolyse de la tête du talus **(Fig 11)**, de l'os naviculaire puis du premier cunéiforme.
  - Elle aboutit à une dislocation complète avec subluxation dorsale et fibulaire de l'avant-pied **(Fig 12)**.
  - L'éclatement du sommet de l'arche interne entraîne un affaissement de la voûte plantaire et un élargissement caractéristique du cou-de-pied.
- L'atteinte métatarso-phalangienne ou tarso-métatarsienne n'est pas rare [6].

RETOUR MENU

Ostéo-arthropathie nerveuse (OAN) diabétique

« Pied de Charcot »

✓Processus **inflammatoire** chez les personnes atteintes de **diabète** et de **neuropathie** avec une **atteinte osseuse, articulaire** et **des tissus mous.**

✓Signes cardinaux:

- **Destruction osseuse**
- **Fragmentation**
- **Désaxation**
- **Construction**

✓**Pied diabétique:**

- ✓0,1 à 8% des patients diabétiques
- ✓35% des patients avec neuropathie périphérique
- ✓50-60 ans; diabète ancien, mal contrôlé
- ✓OAN révélatrice d'un diabète : rare ++

Causes of Neuropathic Osteoarthropathy

Diabetes mellitus
Syringomyelia
Tabes dorsalis (syphilis)
Spinal cord tumors
Meningomyelocele
Extrinsic compression of the spinal cord
Peripheral nerve tumors
Multiple sclerosis
Poliomyelitis
Alcoholism
Uremia
Amyloidosis
Intraarticular or systemic steroid injections
Pernicious anemia
Congenital insensitivity to pain
Familial dysautonomia (Riley-Day syndrome)
Hereditary sensory and motor neuropathy (Charcot-Marie-Tooth disease)
Leprosy

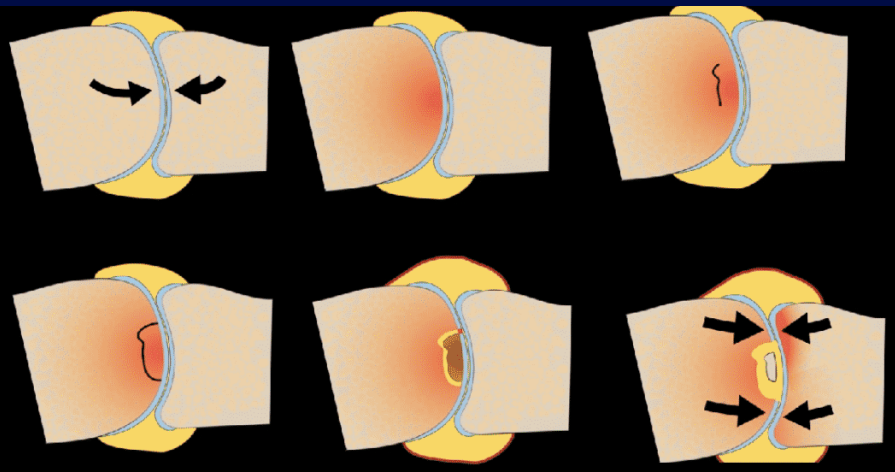

RETOUR MENU

Pied de Charcot

Ostéoarthropathie nerveuse (OAN) / Physiopathologie complexe

Causes: tabès, diabète, syringomyélie, traumatismes cérébraux et médullaires

Pied de Charcot aigü

Confirmer le diagnostic IRM

Phase d'état constituée - Forme atrophique et hypertropique

Surveiller l'aggravation des déformations Radiographies

- Destructions osseuses
- Constructions osseuses
- Fragmentation
- Subluxation

Phase d'état constituée active

Ostéite ou ostéo-arthrite ? Scanner et Radiographies

Parties molles IRM

Ostéo-arthropathie nerveuse (Pied de Charcot)
Médio pied
Absence d'ulcération cutanée
Œdème inflammatoire des parties molles
Anomalies sous chondrales
Hypo signal T1 peu intense

RETOUR MENU

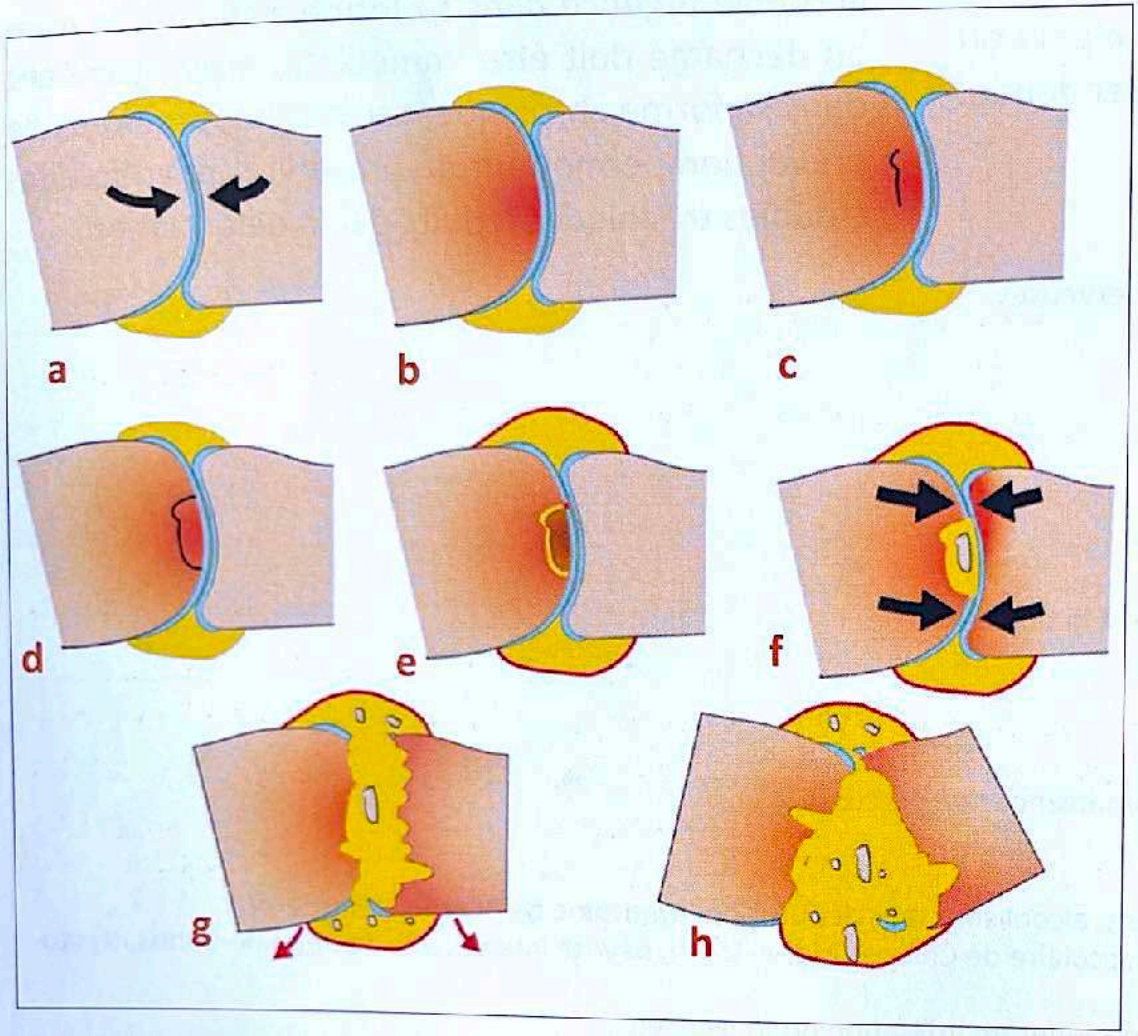

Figure 26.1 : Étapes de l'ostéoarthropathie neurogène. Les anomalies débutent en zone de contrainte mécanique **(a)**. L'os sous-chondral est initialement le siège d'une inflammation avec œdème **(b)**, puis si les contraintes persistent apparaissent une fissuration **(c et d)** et une nécrose de l'os sous-chondral **(e)**. La destruction osseuse entraîne une nouvelle répartition des contraintes mécaniques **(f)**, ce qui aboutit à une nouvelle destruction osseuse avec fragmentation sous-chondrale et libération de corps étrangers dans la cavité articulaire **(g)**. L'importante perte de substance osseuse aboutit à une incongruence articulaire et à un effondrement de l'articulation **(h)**.

RETOUR MENU

CHARCOT

RADIO

Ostéo-arthropathie nerveuse diabétique

Guidelines on the diagnosis and treatment of active Charcot neuro-osteoarthropathy in persons with diabetes mellitus (IWGDF 2023). Diabetes Metab Res Rev

Perform X-rays that include the anteroposterior (AP), medial oblique, and lateral projections in a person with diabetes mellitus and suspected active Charcot neuro-osteoarthropathy. The ankle and foot views should include the AP, mortise, and lateral projections. Ideally, standing (also known as 'weight- bearing')

Radiographie: Suivi / Stadification

Médiopied

Destruction osseuse
Fragmentation épiphysaire, Corps étranger
→**Déformations:** pied plat, subluxation, pied cubique

Construction osseuse
Ostéosclérose – ostéophytes - appositions périostée

Fracture sous chondrales
Interligne longtemps **préservée**
Epaississement des tissus mous

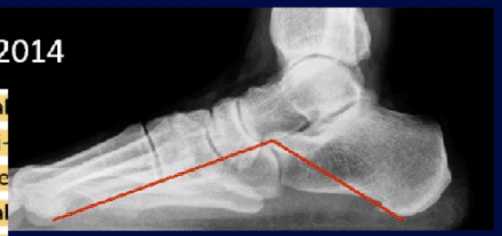

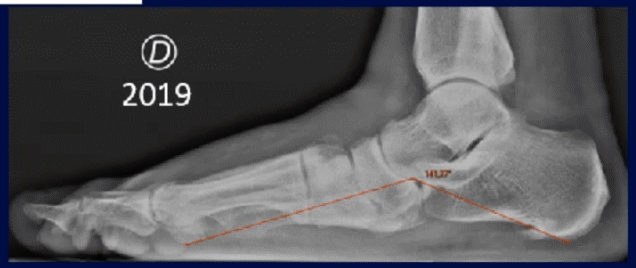

RETOUR MENU

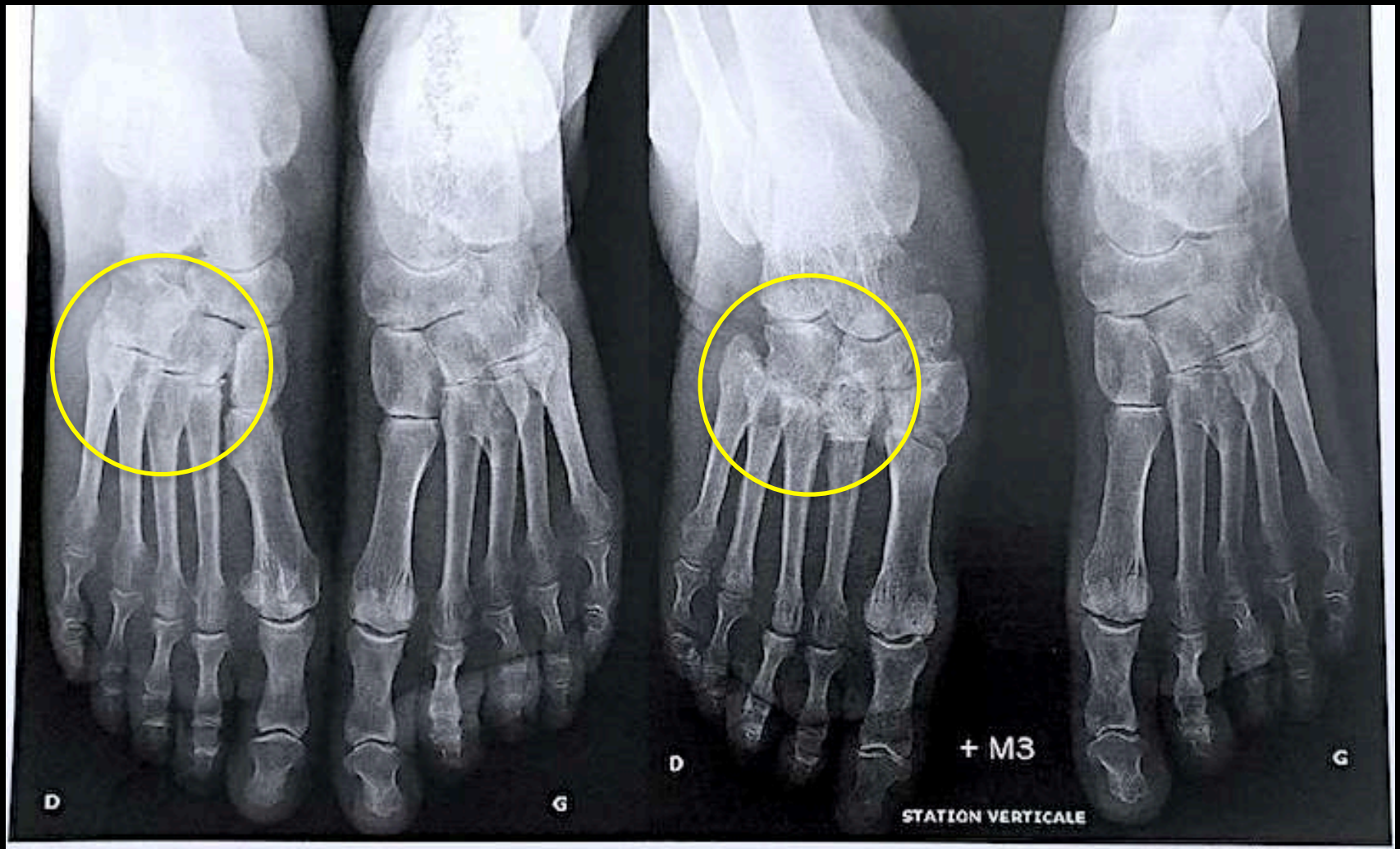

Fig. 10 : Radiographies des deux pieds de face en charge montrant une ostéo-arthropathie diabétique tarsométatarsienne droite d'aggravation très rapide en 3 mois. Notez également l'effondrement sous-chondral de la tête du 4e métatarsien droit.

NEURO - OSTÉO - ARTHROPATHIE
DIABÉTIQUE
DE CHARCOT

RETOUR MENU

CHARCOT

IRM

✓ Diagnostique précoce (stade 0)

- **Œdème osseux** (hypoT1/hyperT2)
  - Prédominance sous chondrale
  - Fractures / impactions sous chondrales
- **Synovite**
- **Œdème des parties molles** circonférentiel
- Rupture du ligament de Lisfranc

✓ Recherche de signe d'ostéomyelite septique+++

RETOUR MENU

PIED DE CHARCOT AIGU

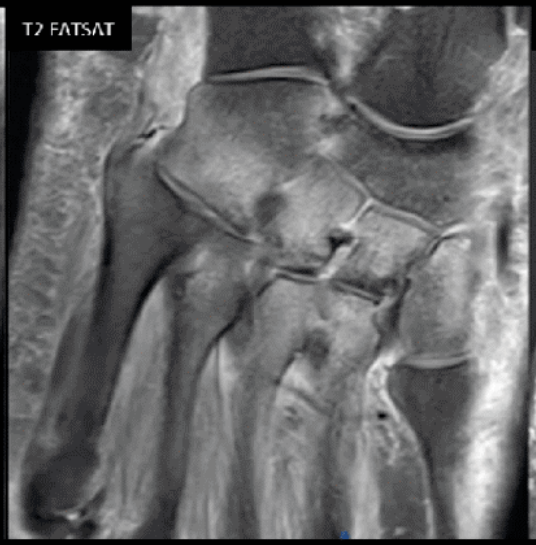

Le pied de Charcot à la phase aiguë est une urgence thérapeutique.

La prescription des examens d'imagerie ne doit pas retarder la prise en charge ; la mise en décharge doit être initiée dès que le diagnostic est suspecté.

L'IRM est l'examen clef qui permet d'affirmer précocement le diagnostic.

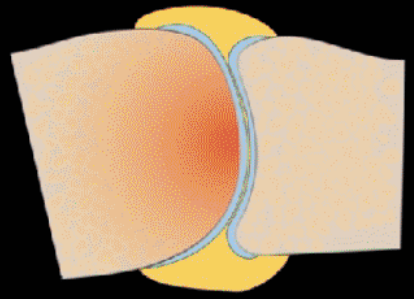

Inflammation et oedeme

RETOUR MENU

NÉCROSE SOUS-CHONDRALE

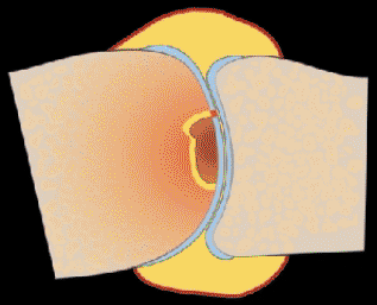

RETOUR MENU

DÉFORMATION SOUS-CHONDRALE

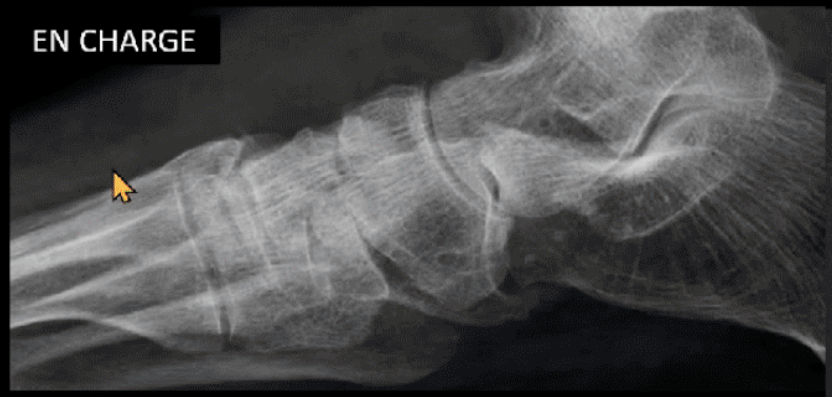

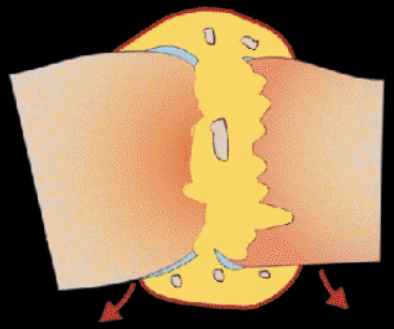

RETOUR MENU

EFFONDREMENT

Radio initiale

Radio de suivi

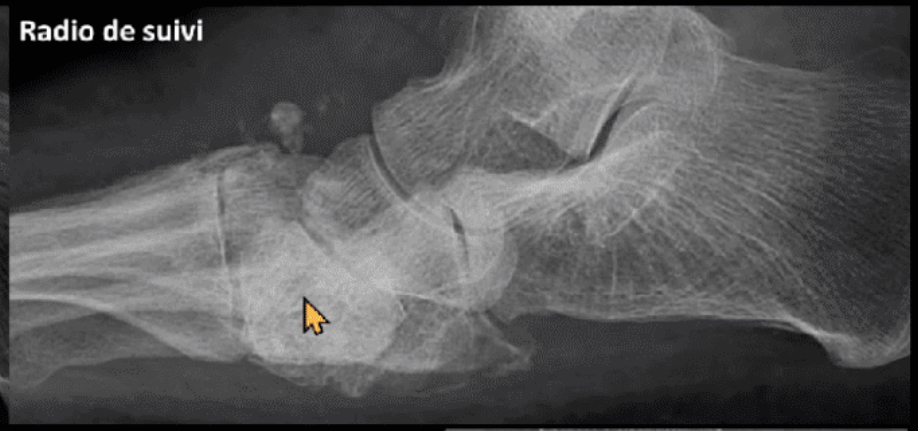

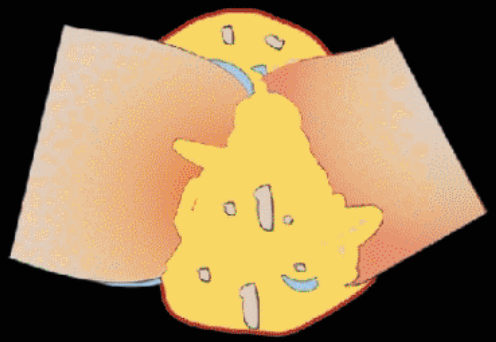

TDM de suivi

RETOUR MENU

- ✓ Diastasis M1-M2
- ✓ Perte de l'alignement de M2-C2

☞ Subluxation cunéo-métatarsienne

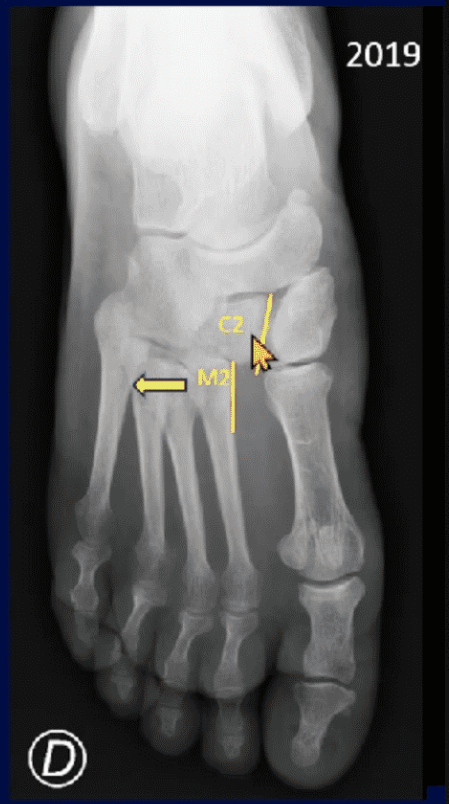

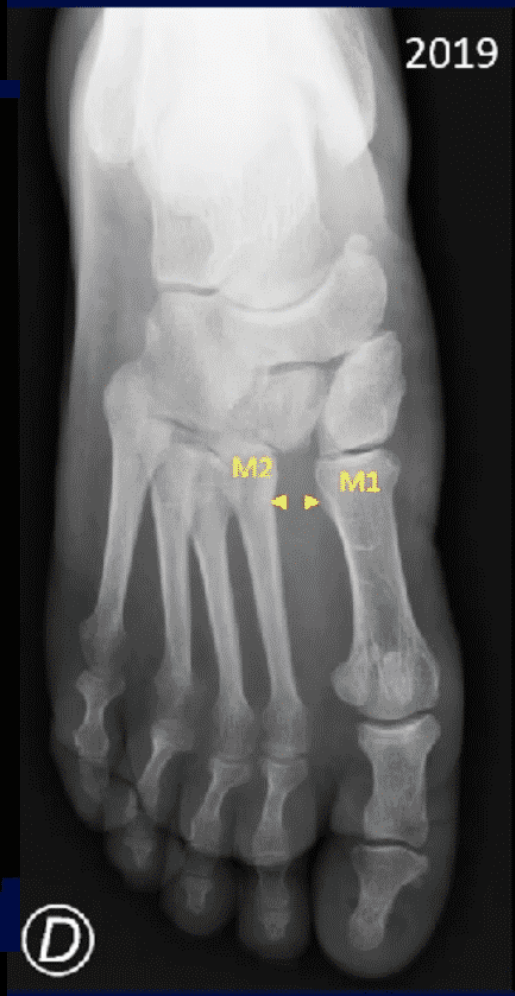

RETOUR MENU

EN RÉSUMÉ

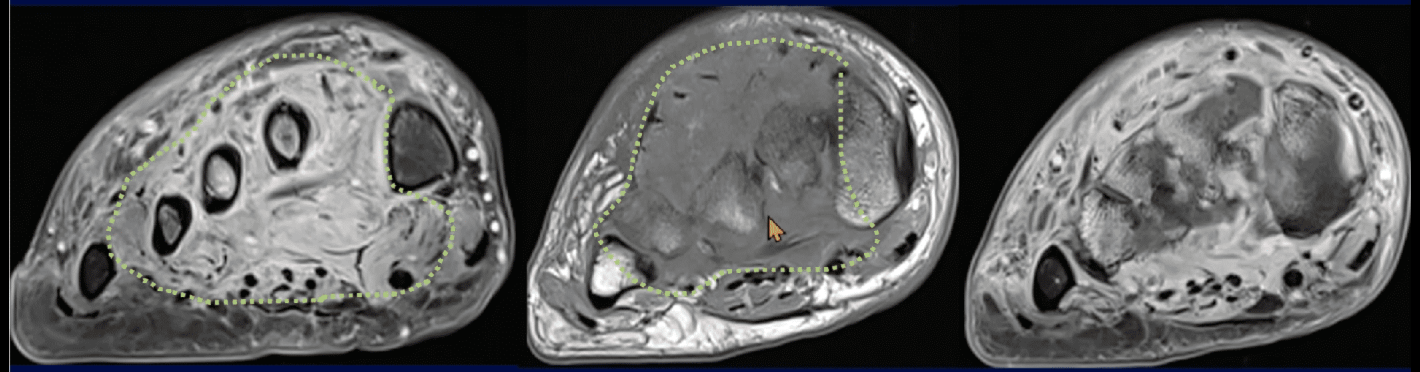

✓ Œdème des parties molles +++

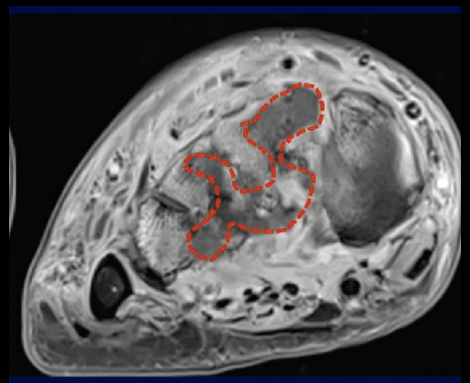

✓ Epanchement articulaire
✓ Synovite
☞ Arthropathie congestive

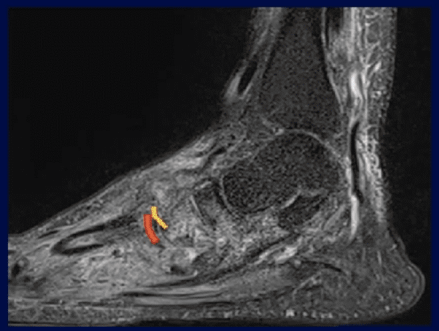

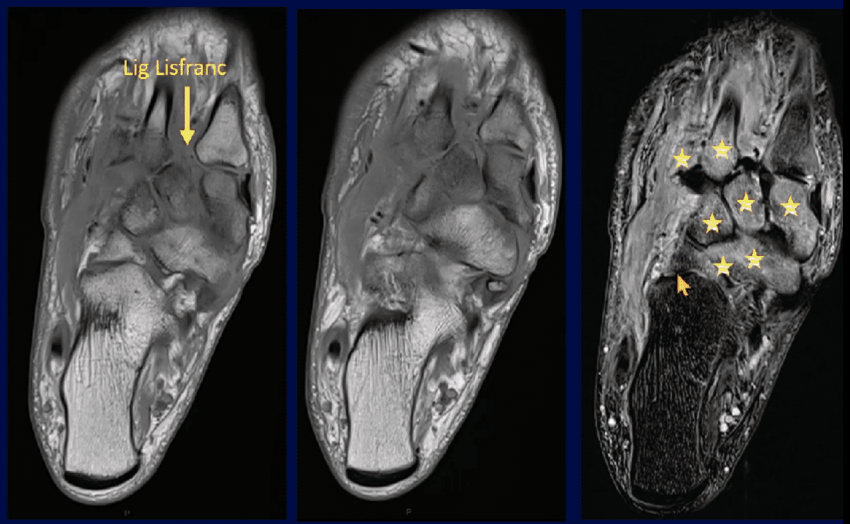

✓ Subluxation
✓ Rupture du ligament de Lisfranc

✓ Œdème intraspongieux à point de départ articulaire
✓ Atteinte polyostotique
☞ Ostéo-arthropathie congestive

PAS de signe d'ostéomyelite infectieuse

RETOUR MENU

RISQUE = INFECTION ?

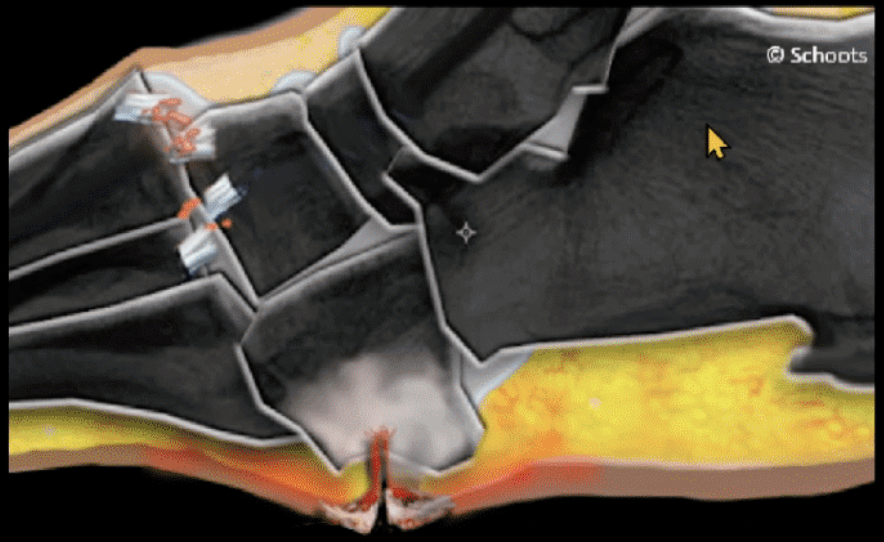

Ulcère Cutané

↕

Collection / Pertuis

↕

Os / Articulation

IL FAUT UNE PORTE D'ENTRÉE

RETOUR MENU

INFECTION si HYPOSIGNAL T1

et si

Contours effacés en T1

avec disparition de la corticale

RETOUR MENU

Fig. 2 : Patient avec un diabète de type 2 diagnostiqué à l'âge de 40 ans. Radiographie (**a**) et scanner (**b, c**) réalisé 4 mois plus tard montrant la raréfaction osseuse sous-chondrale et la fragmentation osseuse progressive du Chopart et du Lisfranc.

Fig. 3 : Patient de 36 ans, diabète de type I depuis l'âge de 11 ans. Pieds de Charcot chroniques avec destructions et déformations prédominant dans le médiopied et l'interligne de Lisfranc. Atteinte asymétrique plus marquée du côté gauche. A gauche, déformation caractéristique en piolet avec déplacement plantaire du cuboïde et nouvelle zone d'appui à risque d'ulcération.

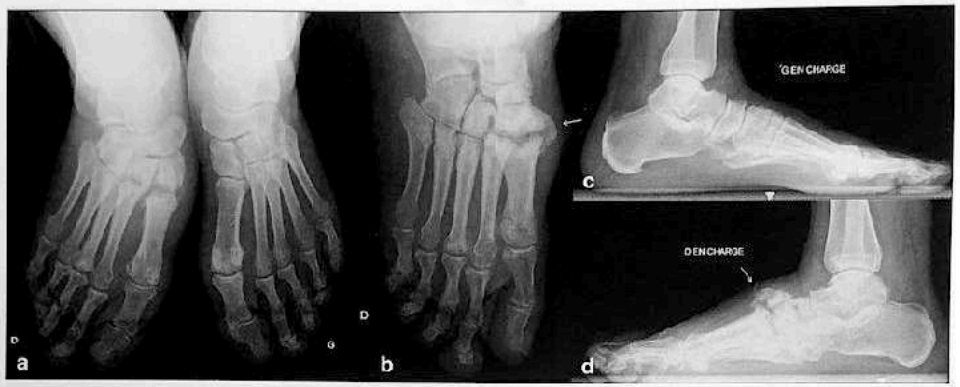

Fig. 4 : Patient de 48 ans, diabète de type 2 depuis l'âge de 31 ans. Pied de Charcot chronique droit avec déformation du médiopied en piolet. Forme hypertrophique d'ostéoarthropathie curéométatarsienne des 1er et 2e rayons, avec production osseuse exubérante à la face dorsomédiale des articulations (*flèches*).

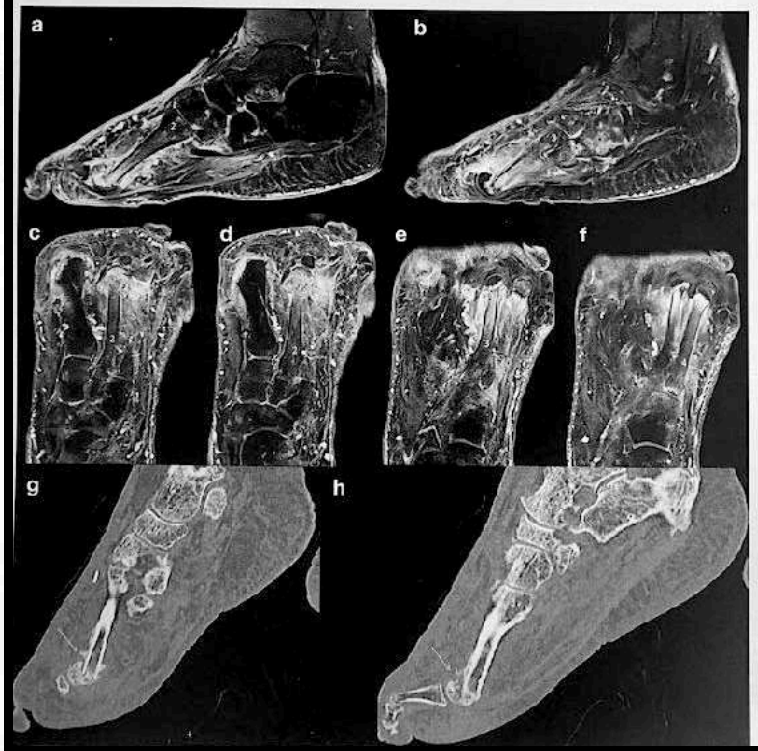

Fig. 5 : Patiente de 80 ans. Antécédent d'amputation des deux phalanges du premier rayon pour ostéoarthrite infectieuse. Plusieurs fistules cutanées et gonflement aigu de l'avant-pied faisant craindre un nouvel épisode infectieux. IRM séquence sagittales (**a, b**) et axiales (**c, d, e, f**) T1 après injection de gadolinium et saturation du signal de la graisse. L'œdème diffus de l'avant-pied, os, articulations et tissus mous, et les troubles cutanés trophiques, ne doivent pas faire conclure trop rapidement à l'infection ostéo-articulaire. L'analyse précise des images IRM et la réalisation d'un scanner montrent une fracture des 2e, 3e et 4e têtes métatarsiennes.

RETOUR MENU

Cas 25

Douleurs du médio-pied non soulagées par traitement antalgique chez un patient diabétique depuis plusieurs années

RETOUR MENU

Points clés

Arthropathie destructrice du médio-pied

Œdème et épaississement des parties molles

Hyposignal T1 peu intense

Absence d'érosions

Absence d'ulcération

Absence de collection des parties molles

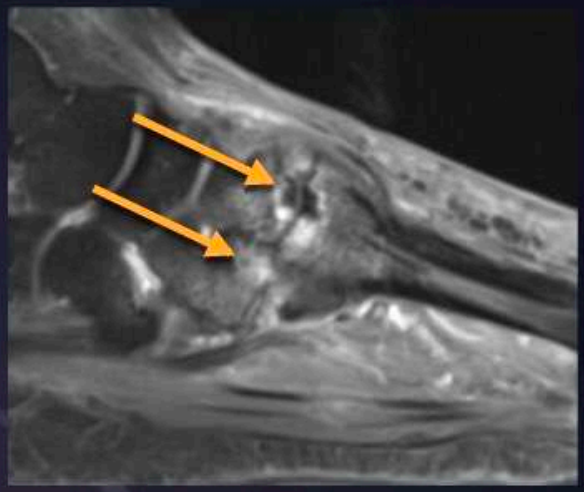

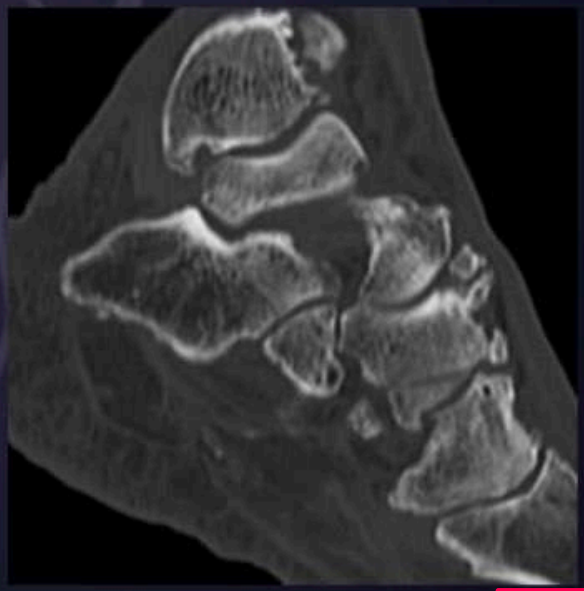

RETOUR MENU

OSTÉO-ARTHROPATHIE NERVEUSE ET CHARCOT

Trois remarques importantes pour le diagnostic d'OAN

1. Toute atteinte cordonale postérieure est susceptible d'entraîner une OAN
2. Les OAN peuvent précéder l'apparition des signes neurologiques
3. Dans certains cas aucune affection causale n'est mise en évidence

Signes radiographiques cardinaux des OAN à un stade évolué

Destruction

Construction

Fragmentation

Désaxation

RETOUR MENU

Tableau 1

Etiologie des ostéo-arthropathies nerveuses

1/Causes fréquentes et/ou classiques

- Diabète
- Syringomyélie
- Tabès
- Lèpre
- Acropathies ulcéro-mutilantes, syndrome plus que cause unique, qui peut se voir dans de nombreuses affections

2/ Affections congénitales rares

- Analgésie congénitale (insensibilité congénitale à la douleur)
- Spina bifida avec myéloméningocèle

3/ Autres affections incriminées

- Traumatismes médullaires (paraplégie, tétraplégie)
- Traumatismes cérébraux, tumeurs médullaires
- Plaies nerveuses périphériques, comas et traumatismes non perçus
- Neuropathies au cours des amyloses primitive et secondaires, et des amyloses héréditaires
- Neuropathies héréditaires : maladie de Thévenard (neuropathie sensitive héréditaire de Denny-Brown), etc...
- Neuropathies carentielles (béri-béri, alcoolisme), alcoolisme sans dénutrition (Syndrome de Bureau et Barrière)
- Affections neurologiques diverses (atrophie musculaire de Charcot-Marie-Tooth, névrite interstitielle de Déjerine-Sottas, dysautonomie familiale de Riley-Day, etc...)
- Corticothérapie et syndrome de Cushing, analgésiques en utilisation prolongée, etc ...
- Certains cas ont pu être considérés comme étant un syndrome paranéoplasique

RETOUR MENU

Localisations préférentielles et aspects radiologiques

Localisations préférentielles de l'OAN du diabète

Le **pied** (médiotarse) et l'**avant-pied** sont le plus souvent touchés; puis viennent la cheville, le genou, la hanche, le rachis et les articulations du membre supérieur [5].

- L'atteinte est plus souvent unilatérale que bilatérale **[3]**.
- Les formes hypertrophiques et atrophiques se rencontrent avec une égale fréquence, selon la localisation, et sont parfois associées.
- La **localisation médio-tarsienne** est la plus habituelle **(Fig 11, 12 et 13)**.
  - Elle débute par une ostéolyse de la tête du talus **(Fig 11)**, de l'os naviculaire puis du premier cunéiforme.
  - Elle aboutit à une dislocation complète avec subluxation dorsale et fibulaire de l'avant-pied **(Fig 12)**.
  - L'éclatement du sommet de l'arche interne entraîne un affaissement de la voûte plantaire et un élargissement caractéristique du cou-de-pied.
- L'atteinte métatarso-phalangienne ou tarso-métatarsienne n'est pas rare [6].
- La fusion tardive de tous les os du tarse, la sclérose osseuse et les calcifications para-articulaires représentent la forme aboutie du **pied cubique de Charcot**.

Figure 11 : **OAN du tarse diabétique. (a et b)** destruction de l'articulation de Chopart avec résorption de la tête et du col du talus. Nombreux fragments osseux dans les parties molles.

Figure 6 : **Pied cubique de Charcot tabétique avec convexité du calcanéum.**

RETOUR MENU

Figure 12 : **OAN du médiotarse chez un diabétique. (a et b)** Radiographies montrant la destruction de la tête et du col du talus ainsi que du naviculaire avec débris osseux dans les parties molles adjacentes. **(c)** Coupe IRM T1 sagittale montrant un hyposignal étendu du médiotarse et des parties molles voisines. **(d)** Coupe IRM T2 sagittale montrant que le médiotarse détruit présente un signal intermédiaire . Epanchement tibiotarsien de moyenne abondance. Absence de collection des parties molles. **(e)** Coupe IRM T1 sagittale après injection de gadolinium montrant une prise de contraste linéaire autour de la cavité articulaire du médiotarse détruit. Toutefois dans ce cas, il n'y avait pas d'autre argument pour une surinfection.

RETOUR MENU

Figure 9 : **OAN de l'épaule due à une syringomyélie.** **(a)** Radiographie : amputation partielle en « coup de hache » de la tête humérale et condensation du reste de la tête humérale. **(b et c)** Coupes IRM T2 sagittale et axiale montrant une cavité syringomyélique de la moëlle cervicale.

Figure 7 : **Arthropathie tabétique du genou** : subluxation postérieure du fémur, destruction de la partie postérieure des plateaux tibiaux et production osseuse exubérante.

Figure 8 : **OAN coxofémorale tabétique.** Résorption de la majeure partie de la tête et du col fémoral. Agrandissement de la cavité acétabulaire.

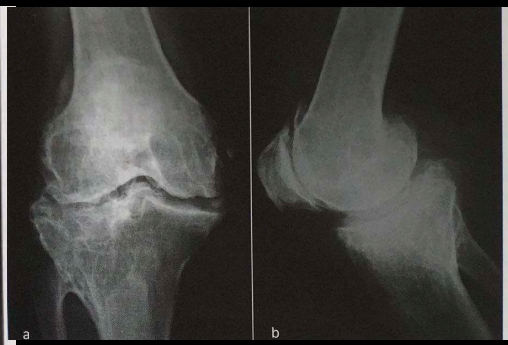

Figure 5 : **Neuro-arthropathie tabétique du genou.** Atteinte mixte des deux compartiments fémorotibiaux avec érosions sous chondrales, condensation osseuse et productions ostéophytiques.

RETOUR MENU

LODA

RETOUR MENU

Ostéochondrite disséquante (ostéochondrose)

ou Lésion ostéochondrale du talus

> 10 ans

Enfant > 10 ans

Sport avec impact, course

Dôme médial ≠ fracture (latéral)

Rx: diagnostic

IRM: atteinte cartilagineuse (stade)

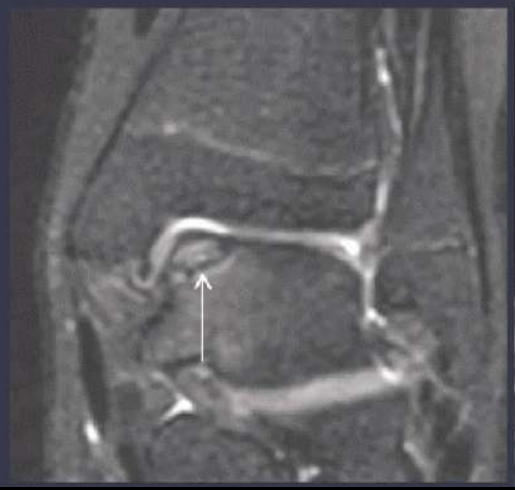

RETOUR MENU

LODA : définition

Il ne doit pas y avoir de lésion en miroir / pas de pincement / pas d'ostéophytes

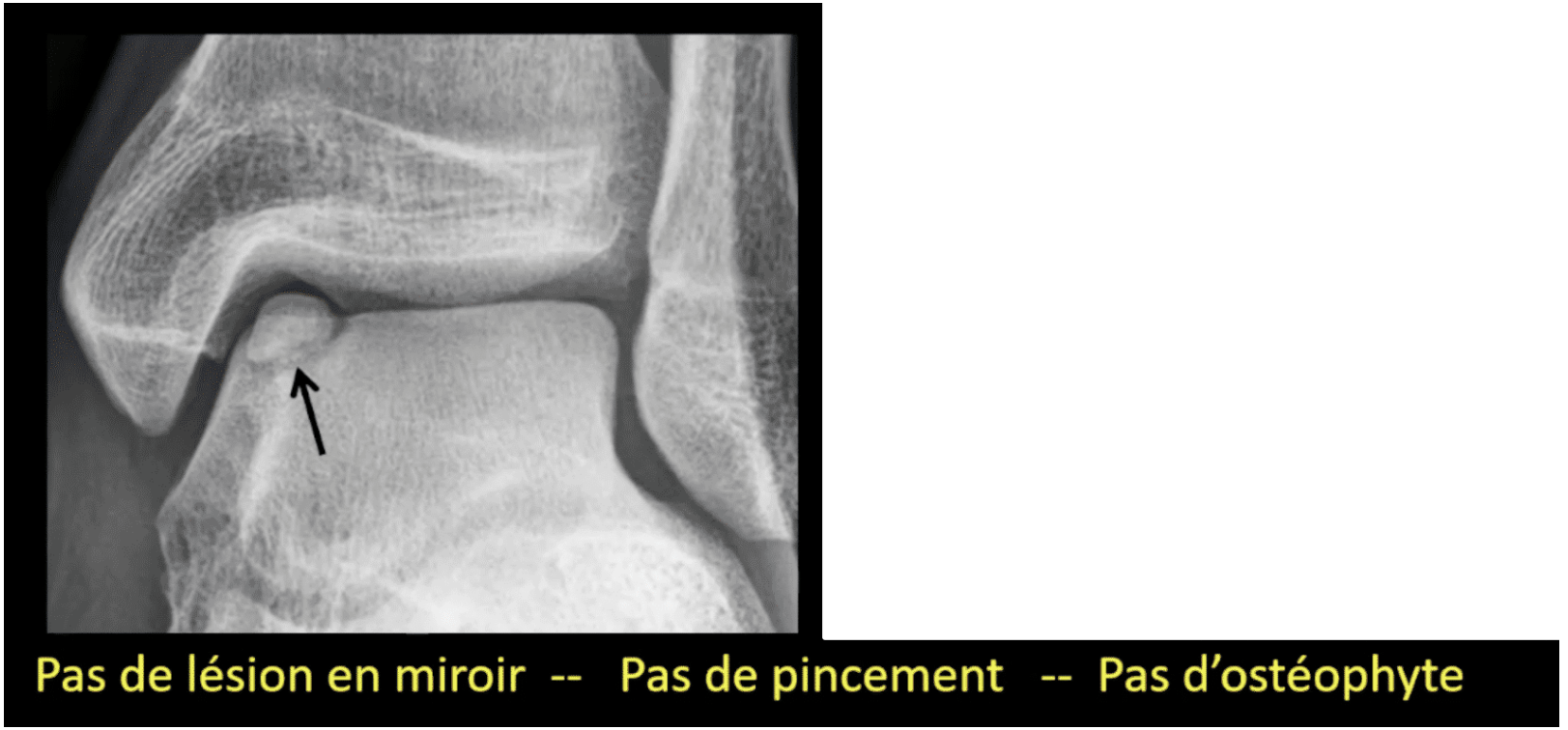

RETOUR MENU

LODA : LE COMPTE RENDU

Le compte-rendu de tout examen tomographique d'une LODA devrait mentionner trois éléments à savoir :

- la localisation *-> svt POSTÉRIEURE ET MÉDIALE*
- la taille *-> mentionner les 3 dimensions*
- la stabilité biomécanique présumée de la lésion.

Instabilité de la lésion ?

- avérée : fragment déplacé
- probable : dissection
- possible : µgéode ou fissure chondrale
- improbable : jeune, < 10 mm, ~~géode~~

RETOUR MENU

- l'instabilité est probable en cas de plan liquidien à l'interface lésion/talus avec interruption du cartilage ;
- l'instabilité est possible en cas de remaniement géodique à l'interface ou de fissure chondrale ;

- l'instabilité est avérée en cas de fragment ostéo-chondral déplacé ;

- l'instabilité est improbable chez un sujet en croissance, en cas de petite lésion (< 10 mm), en l'absence de chondropathie ou de remaniement microgéodique de l'interface.

LODA : classification FOG

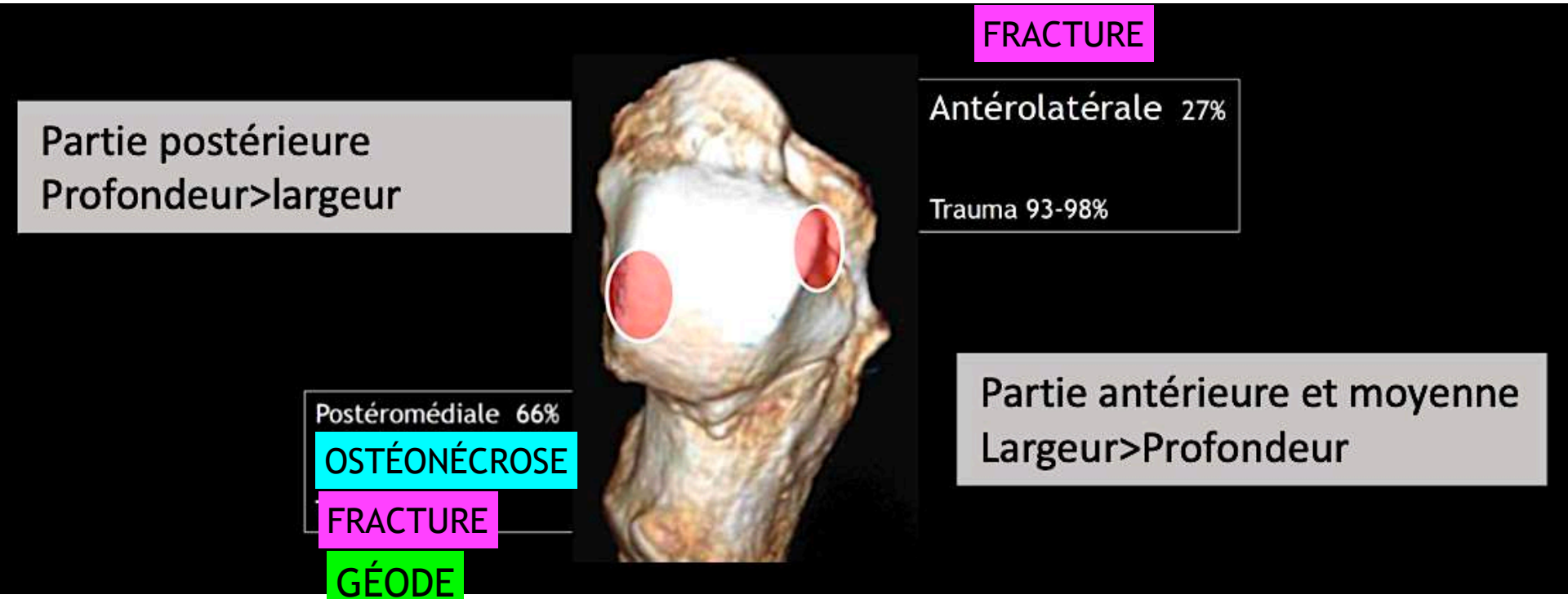

RETOUR MENU

LODA : CLASSIFICATION de la SFA EN ARTHROSCANNER

	Grand diamètre	Profondeur	Cartilage
Stade 1	< 10 mm et	< 5 mm	indifférent
Stade 2	> 10 mm et/ou	> 5 mm	normal
Stade 3	indifférent	indifférent	anormal

On distingue trois stades lésionnels :

- le stade 1 est celui d'une lésion de moins de 10 mm dans son grand axe et de moins de 5 mm en profondeur. L'état du cartilage n'est pas pris en compte. Il représente 50 à 60 % des cas ;
- le stade 2 correspond à une lésion supérieure à 10 mm dans son grand axe et/ou une profondeur supérieure à 5 mm. Le cartilage en regard est intact. Cette forme est relativement rare : 2 à 10 % des cas ;
- le stade 3 est défini par une lésion supérieure à 10 mm dans son grand axe et/ou une profondeur supérieure à 5 mm, avec un revêtement cartilagineux lésé ou absent. Il représente environ 40 % des cas.

RETOUR MENU

DÉLAMINATION

Délamination

CONNAITRE LE TERME…

RETOUR MENU

Délamination

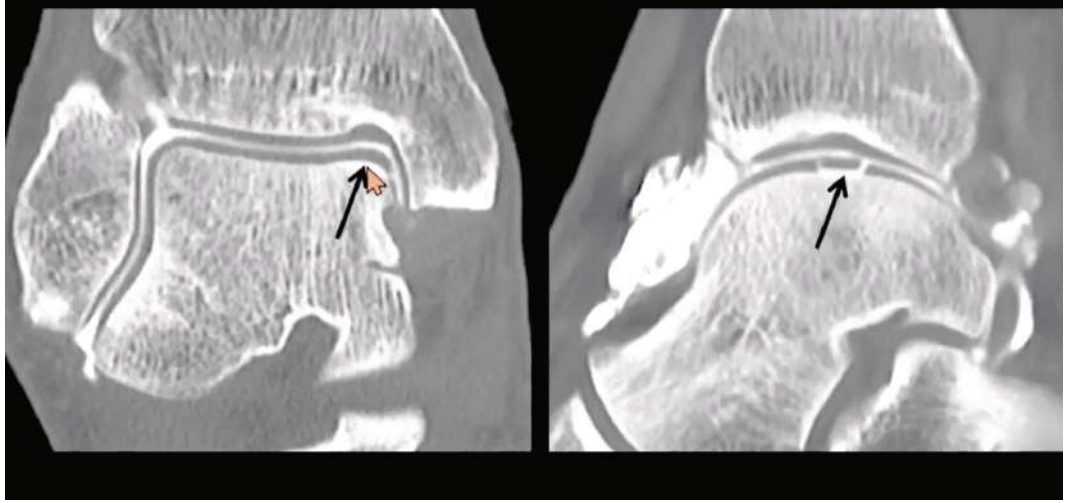

LODA : classification FOG

Définition

Les lésions ostéochondrales du dôme talien ou astragalien (LODT/LODA) se définissent par une lésion osseuse du dôme astragalien associée ou non à une lésion chondrale (fig. 1). Trois sous-types sont à considérer : les fractures ostéochondrales, les ostéonécroses et les géodes.

La classification de Doré et Rosset en 1995 définit 3 types de LODA selon leur aspect radiologique [2] :

- *Forme F* pour fracture fraîche (18 %) (fig. 2) correspond à un fragment isolé aux bords crénelés ou en pan coupé. Il n'existe pas d'anomalie de densité de la trame osseuse sous-jacente. Elle peut être déplacée ou non. Elle siège dans près de 90 % des cas sur le versant antéro-latéral du talus avec un antécédent traumatique constant.
- *Forme O* pour ostéonécrose (75 %) (fig. 3) se caractérise par un séquestre osseux avec remaniements de l'os sous-chondral, liseré de condensation et microgéodes. Elle prédomine sur le versant postéro-médial (70 %). En cas de siège latéral (30 %), elle pourrait correspondre à l'évolution pseudoarthrosique d'une fracture fraîche.
- *Forme G* pour géode (7 %) (fig. 4) : elle consiste en une image lacunaire intra-osseuse bien limitée avec liseré d'ostéosclérose sans fragment libre ni séquestre associé. Elle est plus fréquente sur le versant médial que latéral. Les microtraumatismes répétés et les contraintes entrent dans la genèse de ce type de lésion ostéochondrale.

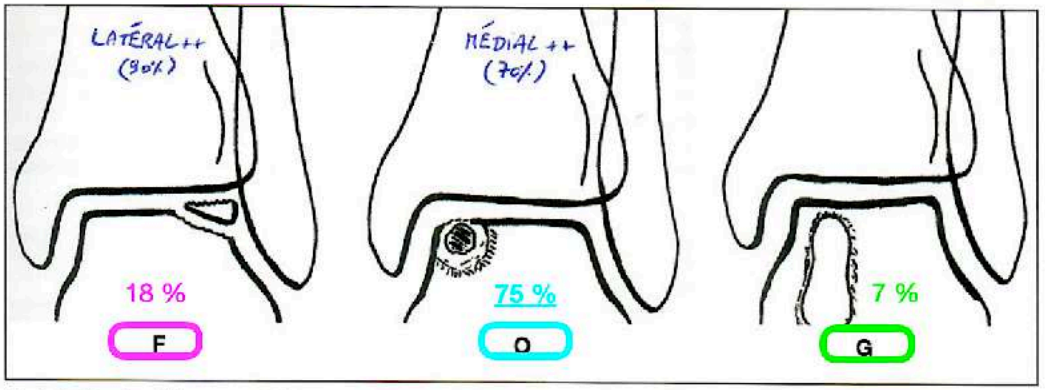

Fig. 1 : Schéma des différents types de lésions ostéochondrales selon Doré et Rosset [2]. Classification FOG : Fracture « fraîche » (F), Ostéonécrose (O), Géode sous chondrale (G).

FRACTURE

LAT 90 %

O
OSTÉONÉCROSE

MÉDIAL 70 %

GÉODE

MÉDIAL 70 % ou
LATÉRAL 30%

lésion micro traumatique avec instabilité chronique de cheville

RETOUR MENU

LODA : classification FOG

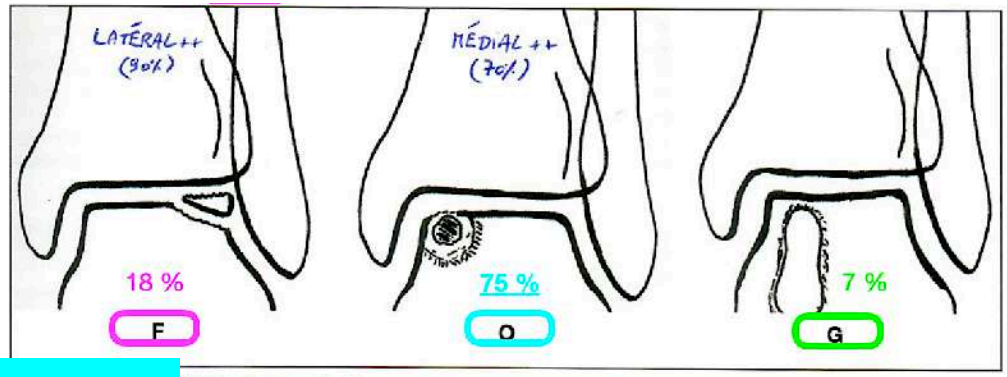

CHONDROPATHIE micro traumatique sur instabilité chronique de cheville

O
OSTÉONÉCROSE

FRACTURE

MÉDIAL 70 % ou LATÉRAL 30%

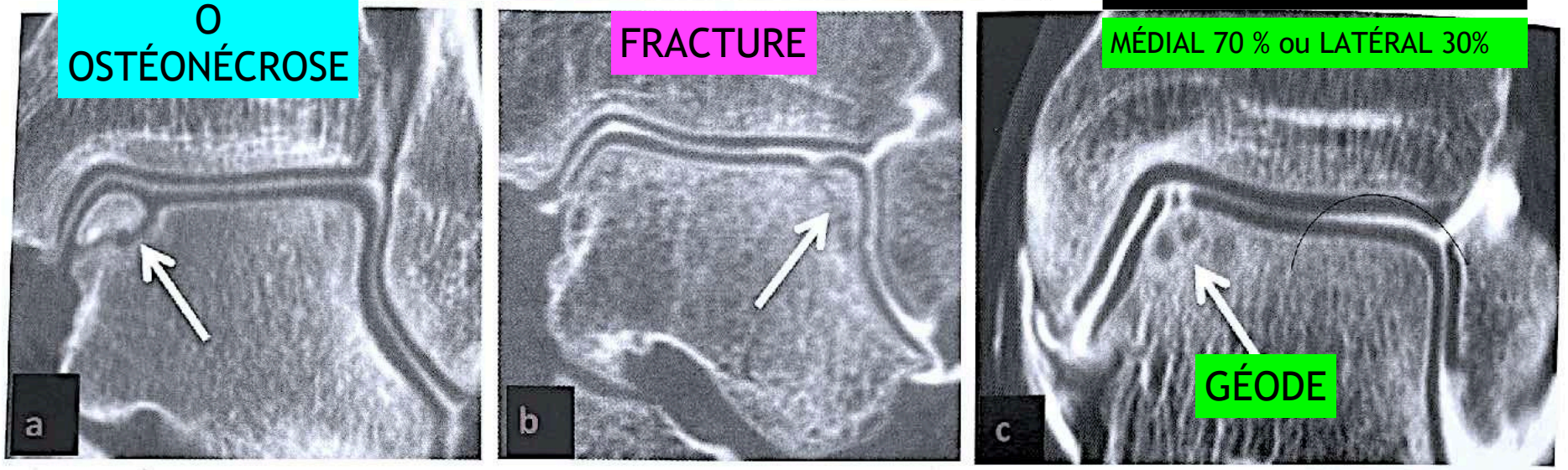

Figure 19.2 : Arthroscanner de la cheville de trois LODA (flèches) du versant médial **(a, c)** et latéral **(b)** du dôme talien. **(a)** LODA résultant présomptivement d'un trouble de croissance comportant un nodule osseux enchâssé dans un défect de la marge médiale du talus. Absence de signe d'instabilité avec recouvrement cartilagineux continu et absence de remaniement sclérogéodique à l'interface nodule-talus. **(b)** LODA résultant présomptivement d'une fracture de la marge latérale de la trochlée. **(c)** LODA associée à une instabilité chronique de la cheville avec remaniement sclérogéodique de l'os et chondropathies fissuraires.

RETOUR MENU

LODA MICRO-TRAUMATIQUE

LODA microtraumatique

Des lésions chondrales et ostéochondrales sont observées dans un tiers des chevilles avec instabilité chronique latérale suite à des contusions en compression ou en cisaillement des surfaces articulaires ou suite à une micro-instabilité fonctionnelle avec répartition anormale des contraintes [20]. Les anomalies chondrales (45 %) ou ostéochondrales (55 %) atteignent essentiellement le dôme talien sur son versant médial (68 %) ou latéral (32 %) et plus rarement sur les deux versants (10 %) [20].

Les remaniements osseux prennent des aspects très variés comme une sclérose osseuse trabéculaire avec ou sans géodes sous-chondrales en scanner ou un(e) œdème/fibrose/géode médullaire en IRM (fig 19.7). En cas de lésion microtraumatique, les lésions chondrales sont souvent situées en regard des anomalies osseuses, car elles pourraient être en partie à l'origine des modifications osseuses. En revanche, en cas de lésion ostéochondrale de croissance, les chondropathies siègent plus souvent à la périphérie de la lésion osseuse et pourraient résulter de celle-ci par le biais de contraintes en cisaillement associées à la micro-instabilité (fig 19.8).

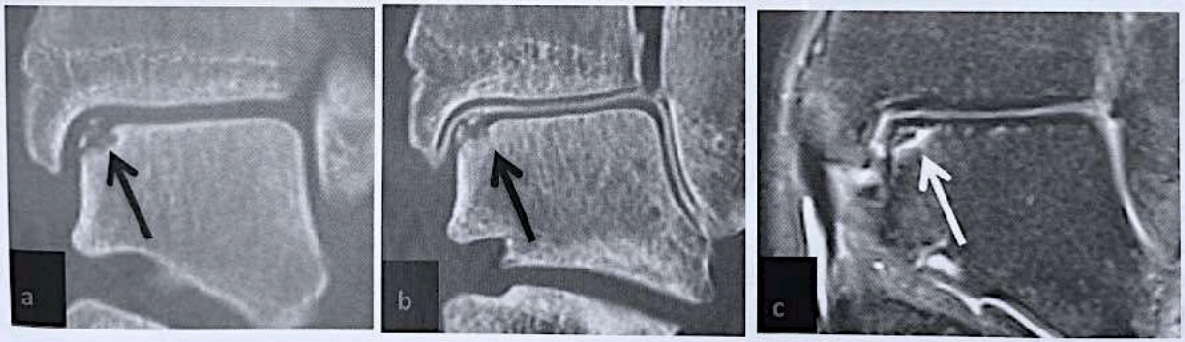

Figure 19.7 : LODA associée à une instabilité chronique de la cheville. **(a)** En scanner (reconstruction coronale), anomalie osseuse structurale du versant médial du talus avec deux petits fragments osseux isolés (flèche). **(b)** En arthroscanner (reconstruction coronale), les fragments osseux sont intégrés dans le cartilage articulaire. **(c)** En IRM (coupe coronale en densité protonique avec saturation de la graisse), l'analyse de la lésion est plus délicate.

RETOUR MENU

LODA : CLASSIFICATION EN IRM - Griffiths - Mintz

FK CARTILAGE = grade b

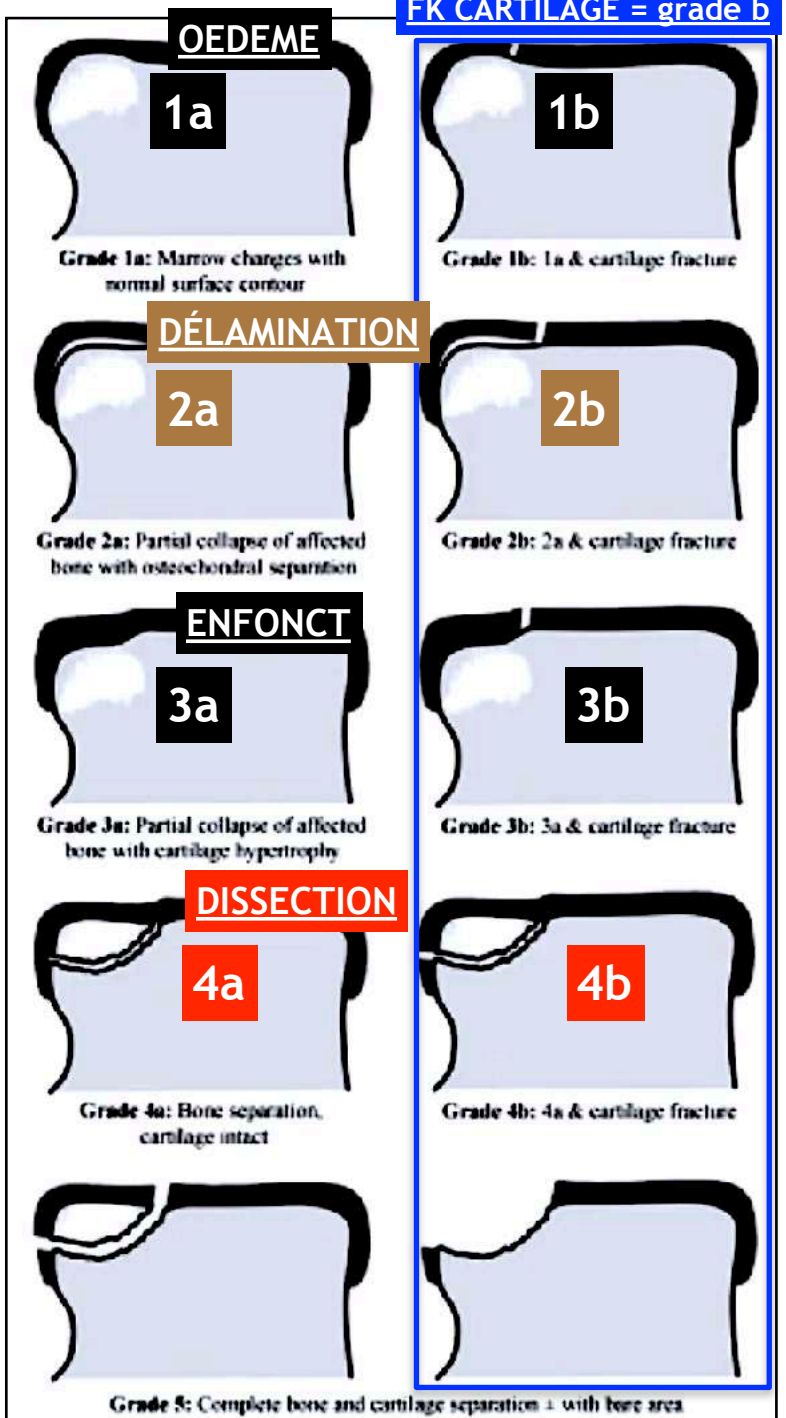

faire séquence T1 3D FSPGR pour étude cartilage
Fast SPoiled GRass prepared.

Tableau 19.2 : Classification IRM ces lésions ostéochondrales du dôme talien selon Griffiths *et coll.* [15].

Stade	Description	Stabilité
Stade 1a	Modifications* du signal de la moelle osseuse sous-chondrale sans déformation osseuse, dissection ou chondropathie.	stable
Stade 1b	Similaire au stade 1a, mais avec chondropathies.	stable
Stade 2a	Déformation de la lame osseuse sous-chondrale avec délaminat on du cartilage sans interruption du cartilage.	stable
Stade 2b	Similaire au stade 2a, mais avec interruption du cartilage.	instable
Stade 3a	Déformation de la lame osseuse sous-chondrale sans délaminat on/ interruption du cartilage.	stable
Stade 3b	Déformation de la lame osseuse sous-chondrale sans délamination, mais avec interruption du cartilage.	stable
Stade 4a	Isolement d'un ou de plusieurs fragments osseux sans interruption du cartilage.	stable
Stade 4b	Similaire au stade 4a, mais avec interruption du cartilage.	instable
Stade 5	Isolement complet d'un fragment ostéochondral en place ou déplacé.	instable

* Les anomalies de la moelle sont plus souvent de type oedème/kyste dans les stades 1/2 et fibrose/sclérose dans les stades 3/5.

RETOUR MENU

IRM
DISSECTION = INSTABILITÉ

DISSECTION La distinction entre tissu hydraté et plan liquidien n'est pas toujours aisée, mais elle est importante. Les séquences SE T2 avec graisse ou DIXON T2 in permettent de bien différencier un plan liquidien en hypersignal liquidien d'un tissu de granulation cicatriciel de signal intermédiaire (mais de signal également élevé sur la séquence sensible à l'eau sans graisse) [17]. Fissures chondrales, micro-géodes et dissection sont associées à une instabilité de la lésion [15]. L'infiltration de type œdémateux ou fibreux en IRM est moins prédictive d'une instabilité, car ces modifications peuvent également résulter de la lésion ou des processus de réparation [14,16].

RETOUR MENU

TOUTES LES AUTRES CLASSIFICATIONS…

Il existe de nombreuses classifications des LODT. Celle de Berndt et Harty, puis celle de Doré et Rosset ne sont plus guère utilisées, car elles ne prennent pas en compte l'état du cartilage.

ci-dessous

RETOUR MENU

LODA : critères d'instabilité

Dans la démarche d'analyse d'une LODA, devront être précisés :

1) Localisation ;
2) Taille, surface ;
3) Instabilité de la lésion ;

1. Localisation

La localisation latérale est le plus souvent post-traumatique. Le siège postéro-médial ou antéro-latéral de la LODA n'a pas de valeur pronostique [17].

2. Taille, surface

Ce sont des facteurs déterminants pour le choix du traitement.

Choi *et al.* ont montré que les patients présentant une LODA de surface de plus de 1,5 cm^2 ont un moins bon pronostic clinique (80 %, 20/25) post-traitement [18].

3. Critères d'instabilité

Ils reposent sur l'analyse de l'interface os-fragment et de l'état du cartilage.

Radiographie : déplacement du fragment ostéochondral.

Arthroscanner : la présence de produit de contraste entre le fragment et l'os adjacent signe le caractère instable. Par ailleurs, l'arthroscanner contribue également à une étude du cartilage précisant son épaisseur (normal, aminci), son état, la présence d'une fissure en faveur d'une LODA instable (siège et profondeur de la fissure).

IRM : 4 éléments déterminent le caractère instable ou non d'une LODA [17] (fig. 10) :

- un hypersignal liquidien circonscrivant le fragment. Il traduit le passage de liquide articulaire à l'interface os-fragment ; sa spécificité est de 100 %,
- une interface os-fragment en hypersignal T2, prenant le contraste témoignant du défaut d'intégration du fragment à l'os adjacent et en rapport avec un tissu de granulation (70 % des lésions instables),
- des images kystiques à l'interface os-fragment traduisant des cavités de résorption osseuse contenant un tissu de granulations ou du liquide articulaire,
- une fissure cartilagineuse ou un défect cartilagineux focal.

Les séquences 3D T1 FSPGR optimisent l'étude du cartilage.

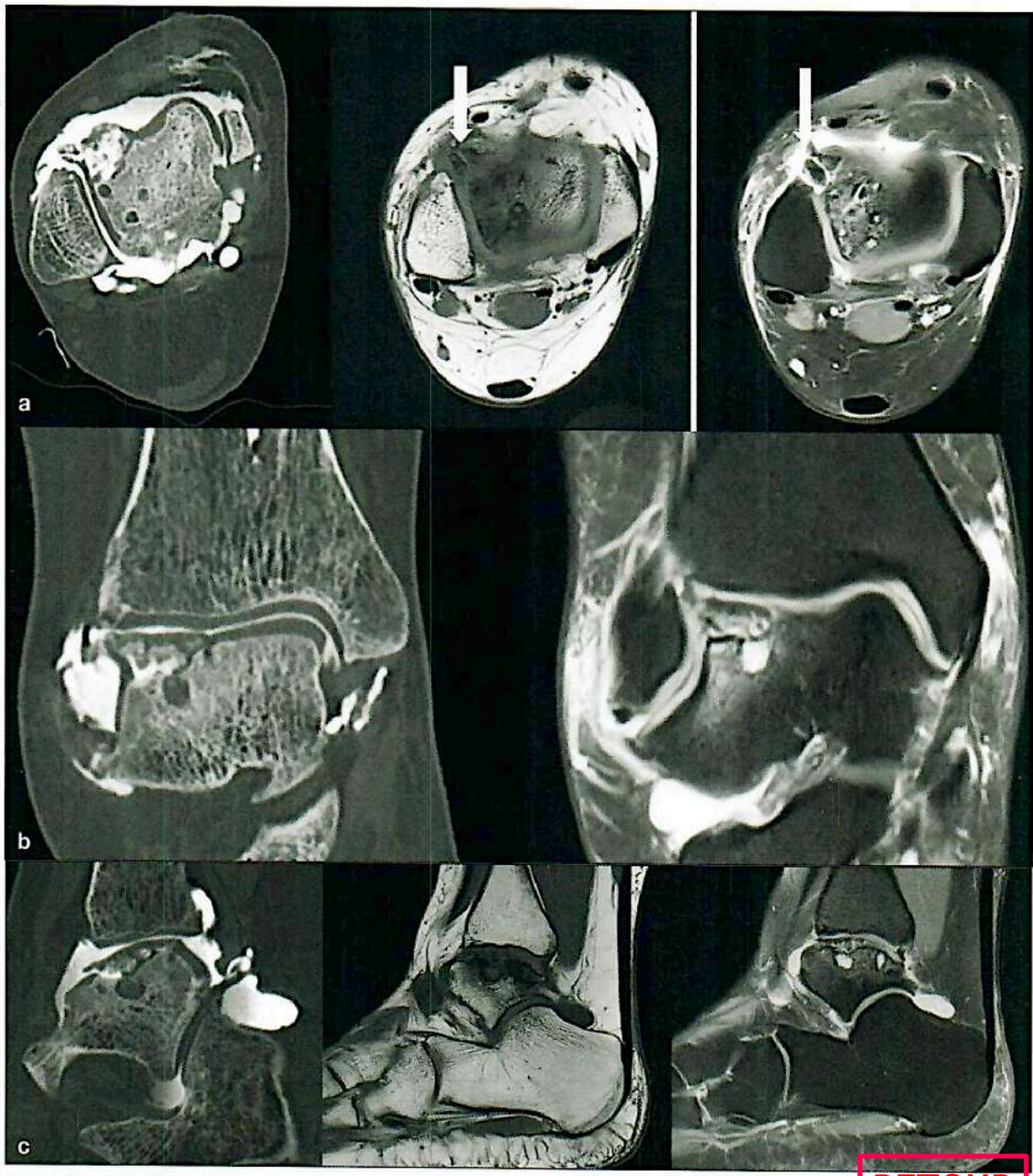

Fig. 10 : Femme de 55 ans présentant une recrudescence de douleur dans un contexte d'algies anciennes de la cheville droite. Lésion ostéochondrale antéro-externe étendue du dôme talien réalisant une dissection sous chondrale avec discret affaissement du cartilage talien en regard. Hypersignal T2 liquidien en IRM et passage de produit de contraste iodé en arthrosacnner (**a**, **b**, **c**) entre le fragment partiellement détaché et l'os adjacent, témoignant du caractère instable. Corsp étranger intra-articulaire (*flèche blanche*).

RETOUR MENU

LODA : classification RX et TDM - BERNDT ET HARTY

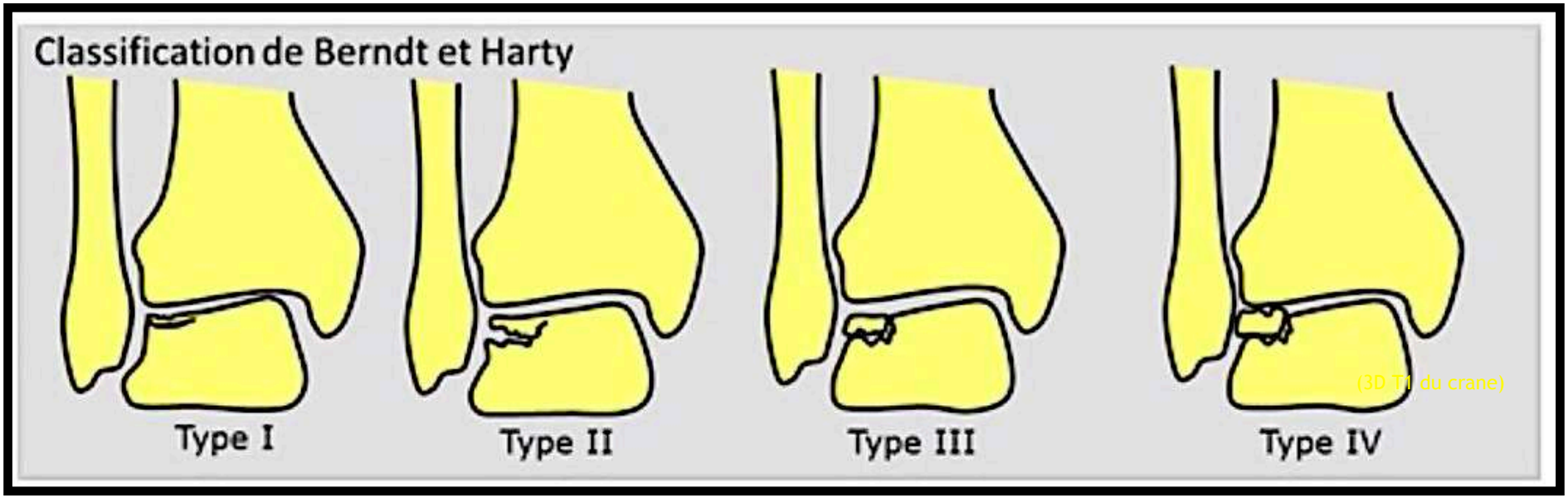

Type I	Type II	Type III	Type IV
surf. cartil. intacte	surf. cartil. ouverte +géode	surf. cartil. ouverte +fragment	surf. cartil. ouverte +fragment déplacé

Des lésions médiales étaient présentes 89 % et des lésions latérales chez 16%

SURFACE PATHO si > 1,5 cm2

A FAIRE POUR SUIVI +++

RETOUR MENU

1. Berndt and Harty 1959 [20]. Radiographic classification system. Biomechanical and histological analysis of amputated limbs subjected to forced movement.

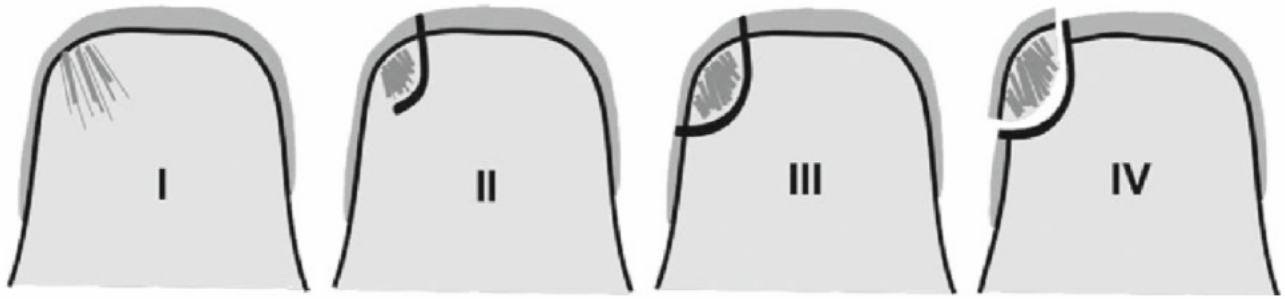

Stage I	Small focus of subchondral trabecular compression
Stage II	Partially detached fragment
Stage III	Non displaced detached fragment
Stage IV	Fragment detached and displaced

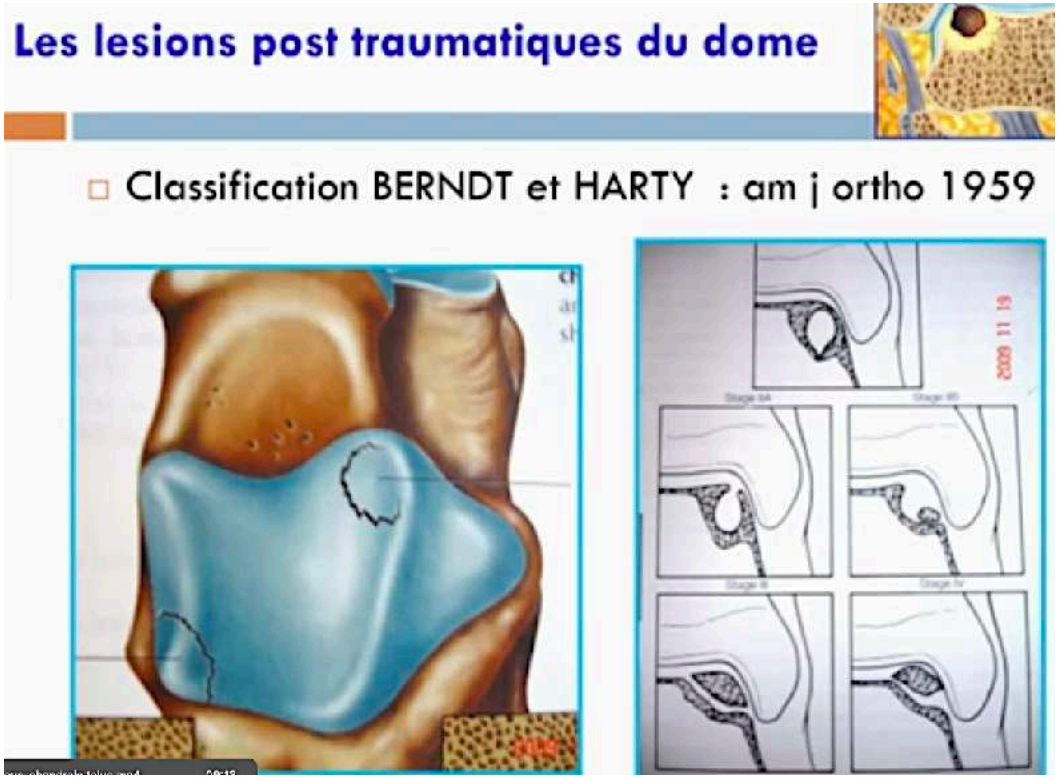

RETOUR MENU

LODA : classification arthroTDM - FERKEL

++

Si la classification de Doré et Rosset est utilisée en pratique courante, elle ne tient pas compte de l'état cartilagineux, élément déterminant dans la prise en charge thérapeutique.

D'autres classifications [14-16] utilisant l'arthroscanner (fig. 7 et 8) ou l'IRM ont été établies permettant de classifier la lésion (FOG), de mesurer sa taille et de vérifier l'état du cartilage et de l'os sous-chondral afin de choisir le traitement le plus adéquat.

+++

La classification de Ferkel [15] (fig. 7 à 9), basée sur l'arthroscanner donne une analyse fine du cartilage en 5 stades :

- *Stade 1 :* surface articulaire intacte, géode sous-chondrale ;
- *Stade 2 :* cartilage ouvert, géode sous-chondrale ;
- *Stade 2b :* cartilage ouvert, fragment non déplacé ;
- *Stade 3 :* fragment non déplacé, géodes sous-chondrales ;
- *Stade 4 :* fragment déplacé.

(3D T1 du crane)

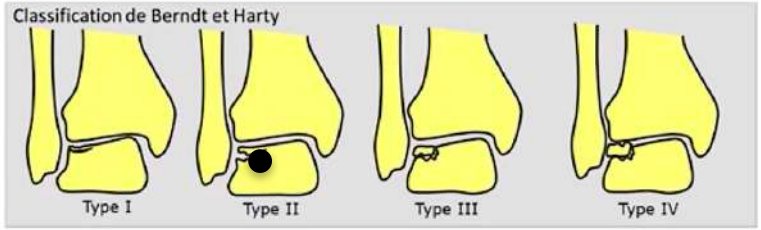

surf. cartil. intacte | surf. cartil. ouverte +géode | surf. cartil. ouverte +fragment | surf. cartil. ouverte +fragment déplacé

RETOUR MENU

LODA : classification IRM - MINTZ - Griffiths

Type de séquence	Philips	Siemens	GE	Hitachi	Toshiba
Ultra fast GE	T_1-TFE T_2-TFE THRIVE	TurboFLASH VIBE	FGRE Fast SPGR FMPSPGR VIBRANT FAME	SARGE	Fast FE RADIANCE QUICK 3D

pour IRM : faire séquence T1 3D FSPGR pour étude cartilage
Fast SPoiled GRass prepared.

(3D T1 du crane)

La classification de Mintz [16] grade en 6 stades les lésions ostéochondrales suivant l'atteinte cartilagineuse en IRM et en arthroscopie :

- *Stade 0 :* cartilage normal ;
- *Stade 1 :* cartilage intact mais signal anormal ;
- *Stade 2 :* fissures ou lésions fibrillaires du cartilage avec os intact ;
- *Stade 3 :* volet cartilagineux ou os sous-chondral exposé ;
- *Stade 4 :* fragment cartilagineux libre non déplacé ;
- *Stade 5 :* fragment libre déplacé.

RETOUR MENU

LODA : classification IRM - MINTZ - Griffiths

LESION OSTEOCHONDRALE DU DÔME ASTRAGALIEN

- Lésion par impaction lors d'un traumatisme en varus : médial +++
- Classifications nombreuses:

-	Grade 0 normal
-	Grade 1 Signal anormal mais cartilage intact
cartilage	Grade 2 Fibrillation ou fissure non transfixiante
cartilage	Grade 3 Fissure atteignant l'os ou clapet
os /s chondral	Grade 4 Fragment ostéochondral non déplacé
os /s chondral	Grade 5 Fragment ostéochondral déplacé

Mintz et al. Arthroscopy. 2003 Apr;19(4): 353-9.

Grade 2 = 50 %

Skeletal Radiol (2012) 41:387–399

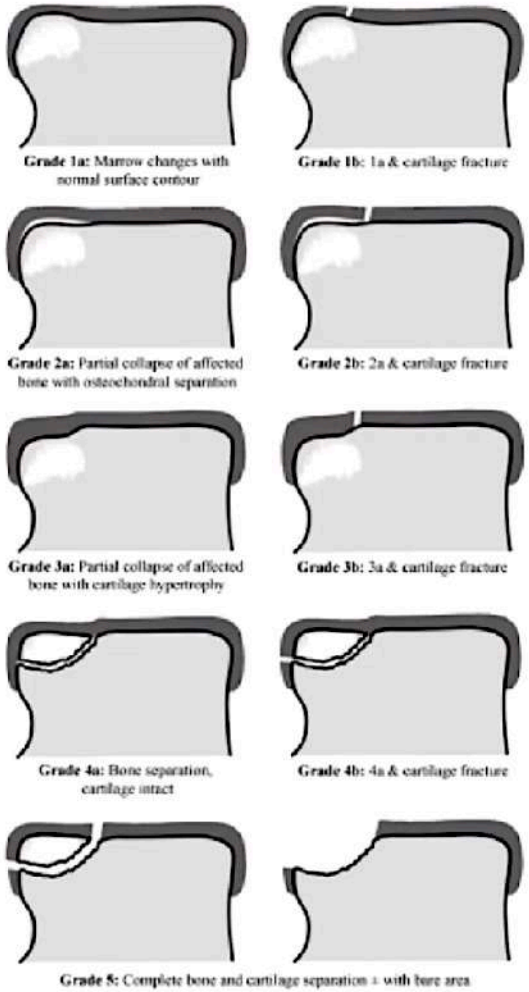

Fig. 3 Schematic diagram of talar osteochondral lesion grading system

Table 2 Description of osteochondral lesions. Grade 2b, 4b, and 5 are classified as unstable lesions of variable severity

Grade	Description
1a	Bone marrow change (edema, cystic change) with no collapse of subchondral bone area, no osteochondral junction separation and intact cartilage
1b	Similar to grade 1a though with cartilage fracture
2a	Variable collapse of subchondral bone area with osteochondral separation though intact cartilage
2b	Similar to grade 2a though with cartilage fracture. This is an unstable lesion with level of instability related to extent of cartilage fracture
3a	Variable collapse of subchondral bone area with no osteochondral separation ± variable cartilage hypertrophy
3b	Similar to grade 3a though with cartilage fracture
4a	Separation within or at edge of bone component with intact overlying cartilage
4b	Similar to grade 4a though with cartilage fracture. This is an unstable lesion with level of instability related to extent of cartilage fracture
5	Complete detachment of ostcochondral lesion. This is an unstable lesion

RETOUR MENU

LODA : classification IRM - MINTZ - Griffiths

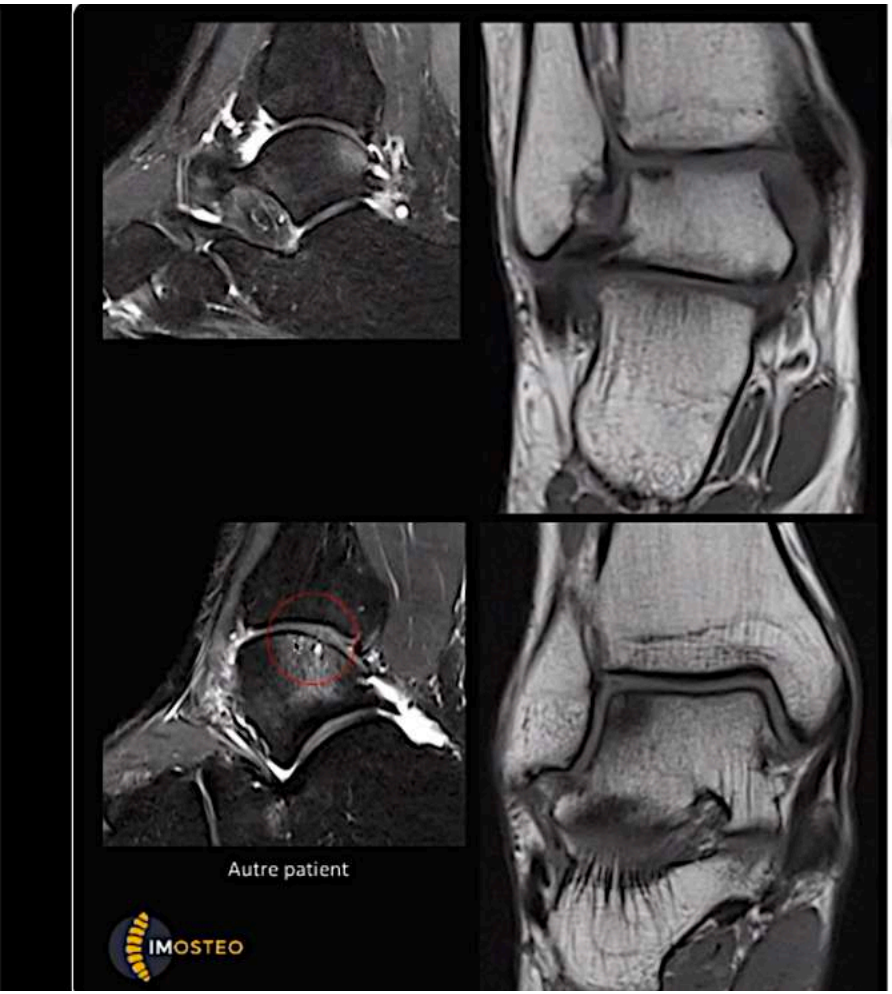

LESION OSTEOCHONDRALE DU DÔME ASTRAGALIEN

- Lésion par impaction lors d'un traumatisme en varus : médial +++

- Classifications nombreuses:

- Grade 0/1 vs 2/3/4/5 - Se 95% Sp 100% - VPP 88% VPN 100% *Mintz et al. Arthroscopy. 2003*	- Grade 0 normal - Grade 1 Signal anormal mais intact - Grade 2 Fibrillation ou fissure non transfixiante - Grade 3 Fissure atteignant l'os ou clapet - Grade 4 Fragment ostéochondral non déplacé - Grade 5 Fragment ostéochondral déplacé *Mintz et al. Arthroscopy. 2003 Apr;19(4): 353-9.*

- Sémiologie en IRM:
  - Modifications cartilagineuses (difficiles)
  - Modifications osseuses:
    - Œdème et kystes (grades faibles)
    - Sclérose (grades élevés)

RETOUR MENU

LODA : classification IRM - MINTZ - Griffiths

LESION OSTEOCHONDRALE DU DÔME ASTRAGALIEN

➤ Lésion par impaction lors d'un traumatisme en varus : médial +++

➤ Classifications nombreuses:

- Grade 0/1 vs 2/3/4/5
- Se 95% Sp 100%
- VPP 88% VPN 100%

Mintz et al. Arthroscopy. 2003

- Grade 0 normal
- Grade 1 Signal anormal mais intact
- Grade 2 Fibrillation ou fissure non transfixiante
- Grade 3 Fissure atteignant l'os ou clapet
- Grade 4 Fragment ostéochondral non déplacé
- Grade 5 Fragment ostéochondral déplacé

Mintz et al. Arthroscopy. 2003 Apr;19(4): 353-9.

➤ Sémiologie en IRM:

- Modifications cartilagineuses (difficiles)
- Modifications osseuses:
  - Œdème et kystes (grades faibles)
  - Sclérose (grades élevés)

Modification de l'os sous-chondral dans 96% des cas:
Griffith et al. Skeletal Radiol. 2012

➤ Arthroscanner au moindre doute

Clapet cartilagineux

RETOUR MENU

LODA : classification IRM - MINTZ - Griffiths

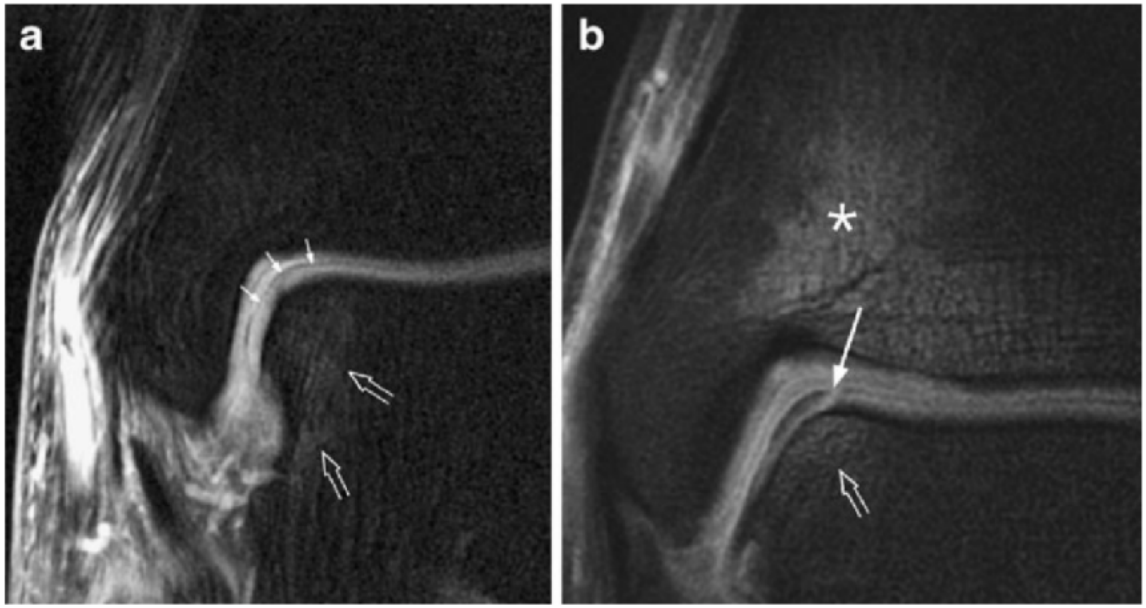

Fig. 4 **a** Grade 1a osteochondral lesion medial central talar dome. Fat-suppressed proton-density weighted coronal MR image with microscopy coil over medial malleolus. Mild bone edema of subchondral bone (*open arrows*) with intact overlying articular cartilage (*solid arrows*). **b** Grade 1b osteochondral lesion medial central aspect of talar dome. Fat-suppressed proton-density-weighted coronal MR image with microscopy coil over medial malleolus. There is minimal subchondral edema (*open arrow*) with a fracture of the overlying cartilage (*solid arrow*). There is also some contracoup bone marrow edema of the distal tibia (*)

RETOUR MENU

LODA : classification IRM - MINTZ - Griffiths

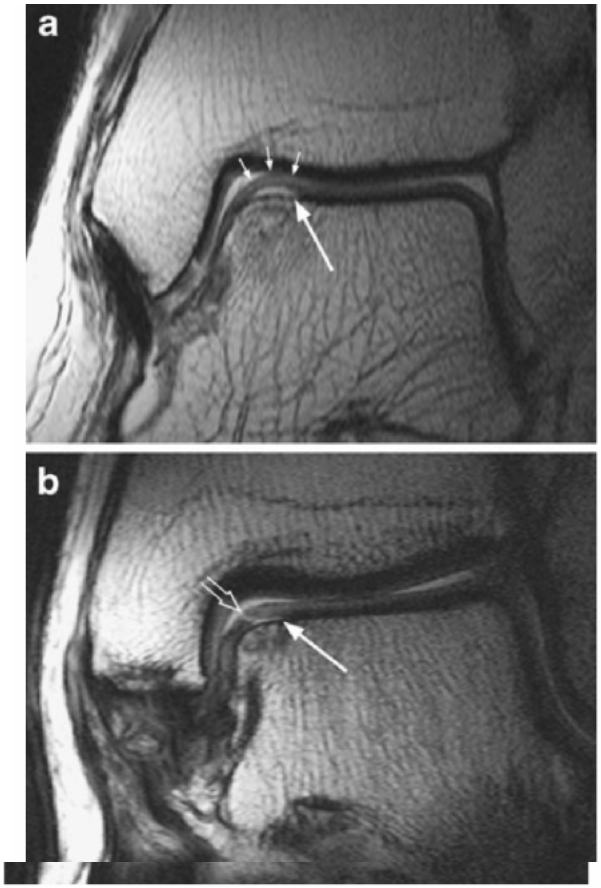

Fig. 5 **a** Grade 2a osteochondral lesion medial central aspect of talar dome. Proton-density-weighted coronal MR image with microscopy coil over medial malleolus. There is osteochondral junction separation (*long arrow*) with collapse of the subchondral bone. The overlying cartilage contour is maintained without fracture (*short arrows*). **b** Grade 2b osteochondral lesion medial central aspect of talar dome. Proton-density-weighted coronal MR image with microscopy coil over medial malleolus. Osteochondral junction separation (*solid arrow*) with collapse of the subchondral bone. There is a partially healed fracture of the overlying cartilage (*open arrow*) with fibrocartilaginous repair partially bridging the fracture gap

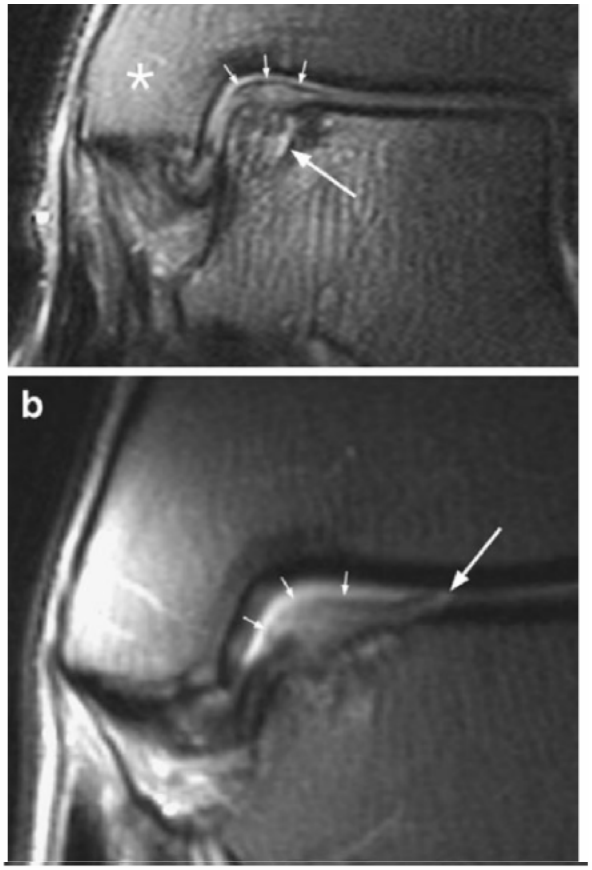

Fig. 6 **a** Grade 3a osteochondral lesion medial central aspect of talar dome. Proton-density-weighted coronal MR image of the ankle with microscopy over medial malleolus. Osteochondral lesion associated with collapse of the subchondral bone and cyst formation (*long arrow*). The overlying cartilage has hypertrophied to near-normal cartilage contour (*short arrows*). High signal intensity in the medial malleolar region (*) reflects increased signal sensitivity close to microscopy coil. **b** Grade 3b osteochondral lesion medial central aspect of talar dome. Proton-density-weighted coronal MR image of the ankle with microscopy over medial malleolus. Osteochondral lesion associated with collapse of the subchondral bone (*short arrows*) and overlying cartilage hypertrophy. There is a cartilage fracture at the edge of the osteochondral lesion (*long arrow*)

RETOUR MENU

LODA : classification IRM - MINTZ - Griffiths

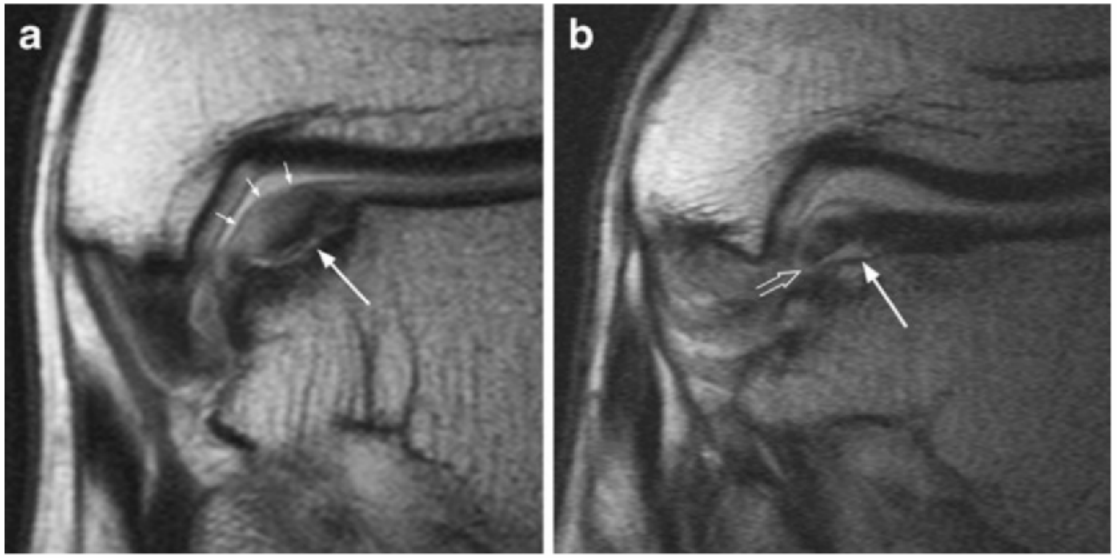

Fig. 7 **a** Grade 4a osteochondral lesion medial central aspect talar dome. Proton-density-weighted coronal MR image with microscopy coil over medial malleolus. Most of the subchondral bone has reabsorbed. There is hypertrophy of the overlying cartilage (*short arrows*). There is a separation line (*long arrow*) passing through the residual bony component of the osteochondral lesion. No fracture of the overlying cartilage is present (additionally confirmed on sagittal imaging, not shown). **b** Grade 4b osteochondral lesion medial central aspect talar dome. Proton-density-weighted coronal MR image with microscopy coil over medial malleolus. Lesion has partially reabsorbed. There is a mildly displaced fracture passing through the residual bony component of the lesion (*solid arrow*) with fracture at the margin of overlying cartilage (*open arrow*)

RETOUR MENU

LODA : classification IRM - MINTZ - Griffiths

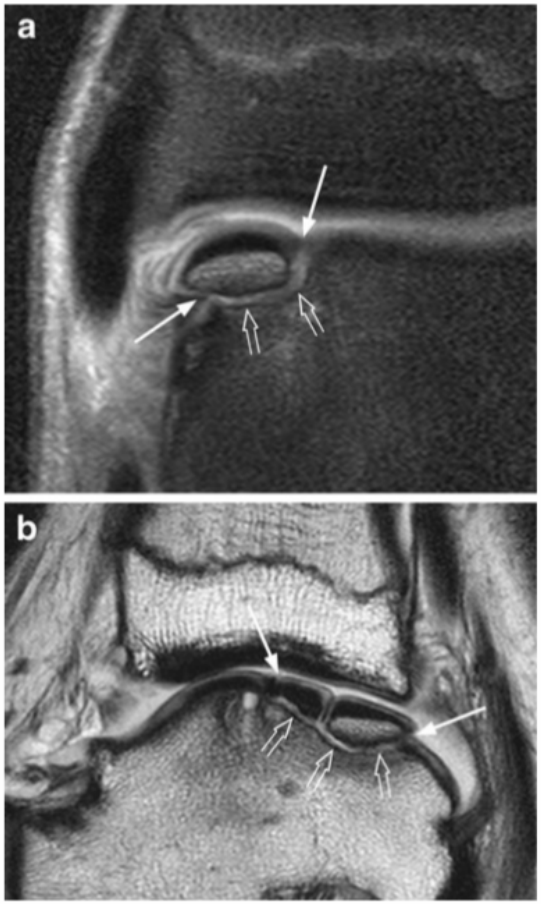

Fig. 8 Grade 5 osteochondral lesion medial central aspect talar dome. Fat-suppressed proton-density-weighted (**a**) coronal and (**b**) sagittal MR images with microscopy coil over medial malleolus. Bony component of lesion has partially reabsorbed. There is separation of the bone component (*open arrows*) with fractures of the cartilage margins (*solid arrows*). The separation gap is partially filled with isointense granulation-type tissue

surface. This 2-cm distance corresponds to the maximum effective area for a 4-cm-diameter microscopy coil, which is located at a distance equal to half the coil diameter (i.e., 2 cm for a 4-cm coil). A microscopy coil for imaging at 3.0 T has recently become available (Philips Medical Systems, Best, Netherlands). If access to a microscopy coil is limited, it may be possible to achieve comparable resolution with targeted small field-of-view imaging using a standard coil, though this has not been specifically tested in this study. Imaging of talar dome osteochon-

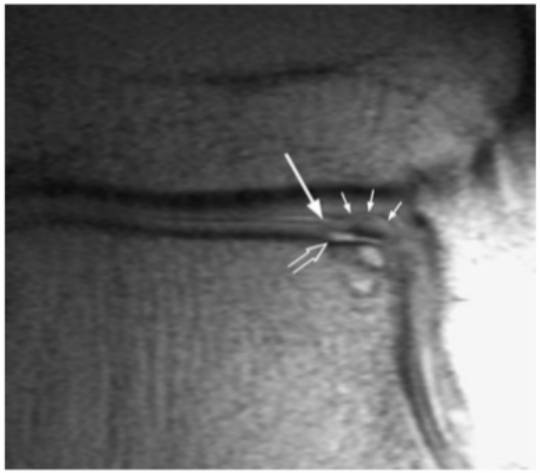

Fig. 9 Grade 2b osteochondral lesion lateral central talar dome. Proton-density-weighted coronal MR image with microscopy coil placed over lateral malleolus. The subchondral plate is mildly depressed with osteochondral junction separation (*open arrow*). There is a displaced overlying cartilage flap (*small solid arrows*) with a fracture at the margin (*long solid arrow*)

RETOUR MENU

LODA : classification IRM - MINTZ - Griffiths

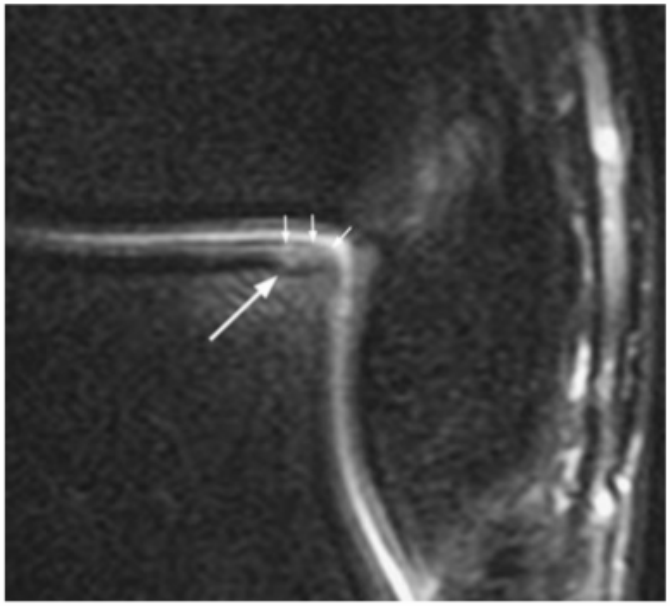

Fig. 10 Grade 3a osteochondral lesion lateral central talar dome. Proton-density-weighted coronal MR image with microscopy coil placed over lateral malleolus. The subchondral plate is mildly depressed without separation (*long arrow*). This is mild hypertrophy of the overlying cartilage without fracture (*short arrows*)

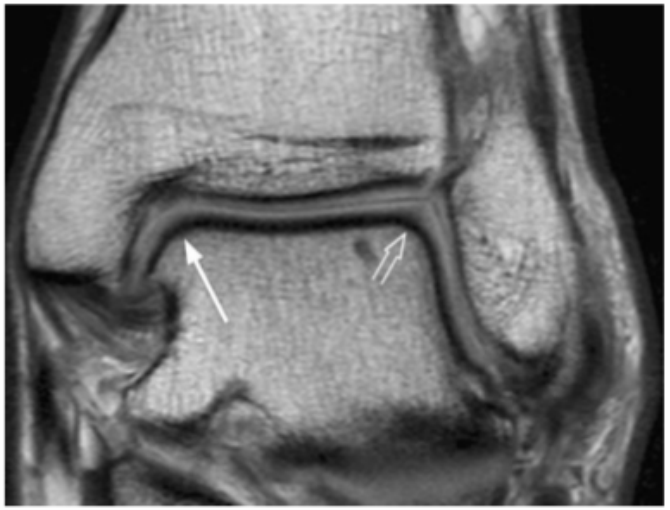

Fig. 11 Proton-density-weighted coronal image of normal ankle. The normal talus has a mild upward prominence at the medial central portion and, to a lesser degree the lateral central region (*open arrow*). These are the areas where osteochondral lesions of the talar dome predominate

RETOUR MENU

LODA : TTT

Tableau 3 : Les traitements chirurgicaux des LODA et leurs indications.

Type	Indication	Technique	Avantage/ Désavantage
Débridement	Lésion superficielle sans lésion sous-chondrale	Excision du fragment cartilagineux	
Excision + curetage	Lésion < 1,5 cm²	Excision du fragment ostéo-chondral et curetage de l'os sous-chondral	+ Sous arthroscopie/ Formation d'un fibrocartilage et non d'un cartilage hyalin
Excision + Curetage + stimulation osseuse	Lésion < 1,5 cm²	Stimulation osseuse par forage ou microfractures	+ Détruire des zones calcifiées, favoriser la néovascularisation, introduire des cellules de la moelle osseuse
Excision + Curetage + Greffe osseuse autologue	Lésion > 1,5 cm²	Excision et curetage entraine un défect osseux. Comblement du défect osseux par du spongieux autologue	+ Formation d'un fibrocartilage de recouvrement
Greffe ostéochondrale : Mosaïc Plastie	Lésion de grande taille, médiale Lésion kystique sous-jacente Après échec d'un 1er traitement	Prise d'un ou plusieurs cylindres ostéochondraux sur le genou homolatéral, en dehors des zones de contraintes	+ Reproduire les propriétés mécaniques, structurales du cartilage hyalin

mise en décharge stricte, avec ou sans immobilisation articulaire dont le temps est variable mais pas inférieur à 4 semaines. D'autre part le traitement chirurgical est adapté à la forme radiologique selon la classification FOG (12, 13, 15):

- ✓ Formes F : Le traitement orthopédique peut être proposé dans les formes aigues, de petites tailles, pas ou peu déplacées. Ailleurs, le traitement chirurgical s'impose.
- ✓ formes O : Il n'y a pas de consensus, il faudra donc savoir s'abstenir, surtout si les lésions sont très profondes, étendues et postérieures et pauci-symptomatiques.
- ✓ Formes G : Les formes géodiques asymptomatiques seront respectées et surveillées, tandis que les formes G symptomatiques seront idéalement curetées et comblées par voie transtalienne extra-articulaire.

RETOUR MENU

Connaitre l’ostéochondrite disséquante du plafond tibial chez jeune d’origine micro-traumatique

RETOUR MENU

FORMES TOPOGRAPHIQUES

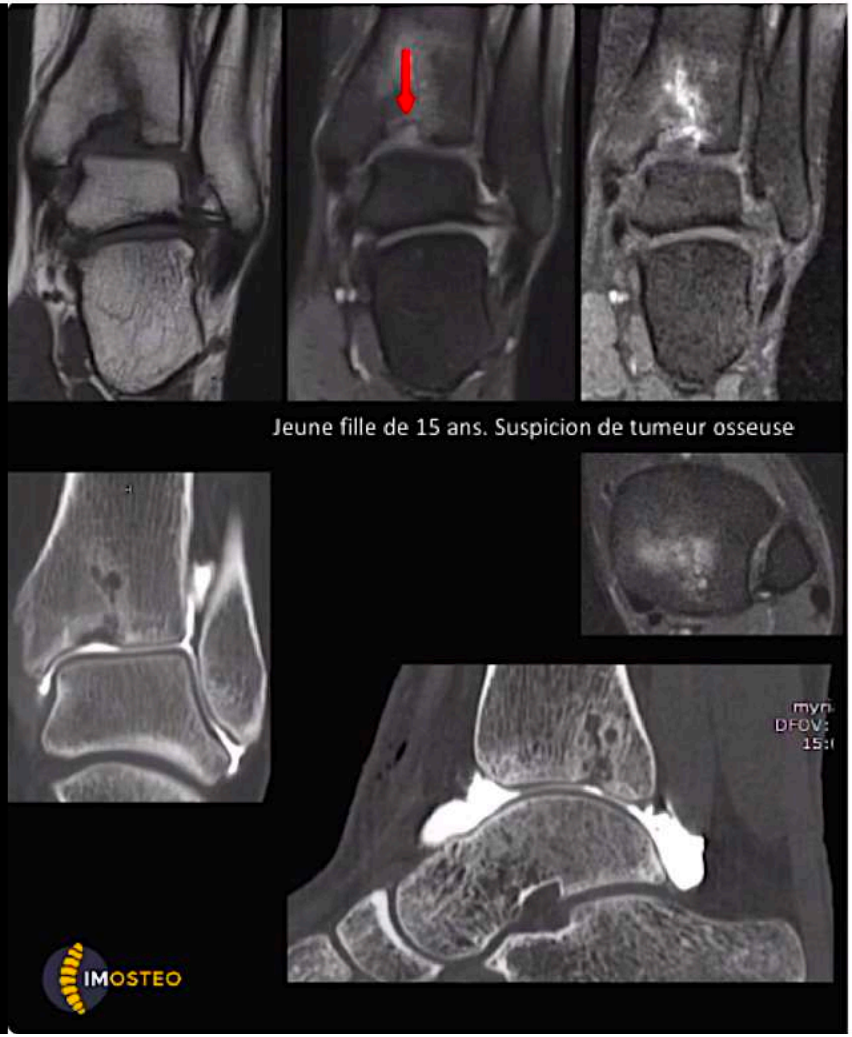

Jeune fille de 15 ans. Suspicion de tumeur osseuse

➤ Articulation talo-crurale:
- Arthrose (fractures, entorses graves LTFAI)
- LODA par impaction aigue
- Lésion ostéochondrale du « plafond tibial »

« Ostéochondrite disséquante » du plafond tibial
- Rare: 2 à 13% des lésions ostéochondrales de la cheville
- Hypothèse traumatique
- Expliqué par l'anatomie?
- A rechercher au même titre que les lésions taliennes

Bui-Mansfield LT et al. Osteochondiritis dissecans of the tibial plafond. Imaging characteristics and review of littérature. AJR 2000; 175: 1305

Associée à un LODA dans 16 à 20% des cas
- Atteinte du tibia ++
- Localisation mid-médiale et postéro-médiale sur le tibia +++
- Plus fréquente en présence de lésions ligamentaires (deltoïde ou LTFD) ou du TTP

You JY et al. An osteochondral lesion of the distal tibia and fibula in patients with an osteochondral lesion of the talus on MRI: prevalence, location, and concomitant ligament and tendon injuries . AJR 2016; 366-372.

RETOUR MENU

ARTHRO-SCANNER CHEVILLE

RETOUR MENU

ARTHROPATHIE TALO-CRURALE

Forme profonde
Boutin RD et al.

FORMES TOPOGRAPHIQUES

➤ Articulation talo-crurale:
- Arthrose (fractures, entorses graves LTFAI)
- LODA par impaction aigue
- Lésions ostéochondrales du « plafond tibial »
  Attention au DD: « notch of Harry »

Incisure de Harty
- Défect antéromédial de l'os sous-chondral + cartilage normal
- Présent dans 45% des cas (n= 106)
- Taille: 6,2mm de large et 1,2mm de profondeur
- Très profond dans 6% des cas
- Mais : cartilage normal, localisation antéro-médiale et os normal

Boutin RD et al. The notch of Harty (pseudodefect of the tibial plafond): frequency and characteristic findings at MRI of the ankle. AJR 2015; 205: 358–363

RETOUR MENU

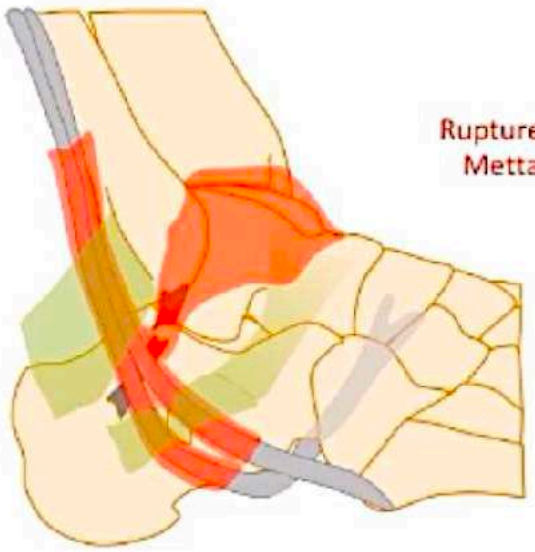

Rupture du ligament calcanéo-fibulaire
Mettant en comminication les gaines
et l'articulation talo-crurale

PASSAGE IODE DANS FIBULAIRES = RUPTURE LCF

Arthroscanner

Nous effectuons quasi systématiquement dans ce type d'indications un arthroscanner d'emblée : ce geste peu agressif, accroît considérablement les renseignements fournis par l'examen TDM : il permet une étude du revêtement cartilagineux de la tibio-tarsienne, et surtout peut prouver l'existence d'une lésion grave ligamentaire en montrant une fuite du produit de contraste par une brèche ligamentaire.

LLE

Faisceau antérieur. C'est le premier et le plus souvent lésé des trois faisceaux du LLE (le *ligament de l'entorse* [19, 28, 136]). Il est rompu dans 50 % des cas près de la malléole externe, dans 25 % des cas en son milieu et dans 25 % des cas, près de l'astragale (cas les plus difficiles à réparer) [19].

Sur les coupes horizontales, on observe une image d'addition extra-articulaire, s'étendant au delà de l'emplacement normal du faisceau antérieur du LLE. Elle correspond à un passage de produit de contraste à travers une solution de continuité du faisceau antérieur (permettant d'affirmer sa lésion grave) et à la présence d'une néo-cavité para-articulaire secondaire à une lésion capsulaire (fig. 5-7). Au sein de cette image, on peut parfois apercevoir les débris rétractés du faisceau antérieur du LLE (fig. 5-7*a* et *b*). Cette néo-cavité para-articulaire, progressivement distendue par des épanchements intra-articulaires à répétition, peut parfois se prolonger fort loin en avant, entre le pédieux et le plan de l'extenseur commun des orteils (fig. 5-8).

Faisceau moyen. Il est rompu dans 50 % des cas à sa partie moyenne, dans 25 % des cas près de la malléole externe et dans 25 % près du calcanéum [19]. Sur les coupes frontales, on observe la présence de produit de contraste au-dessous de la pointe de la malléole externe et, habituellement, un passage dans la gaine des péroniers latéraux (fig. 5-11). Ce passage est toujours pathologique. Il n'est pas

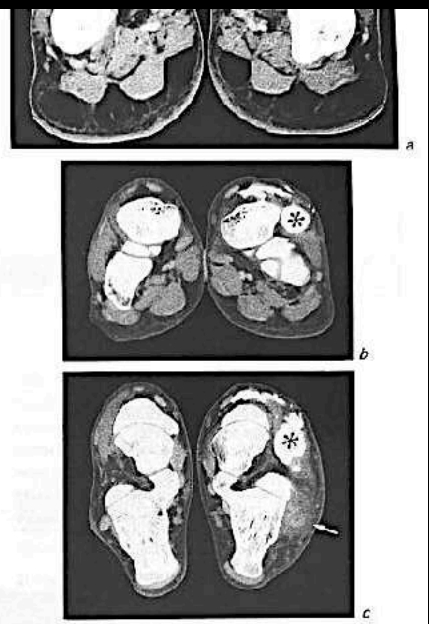

Fig. 5-8. — *Entorse grave du LLE. Pseudo-kyste para-articulaire.*
a) Coupe TDM verticale sans préparation. Présence d'une masse arrondie à bords nets de 20 UH de densité (flèches), entre le plan du muscle pédieux et celui de l'extenseur commun des orteils.
b) et *c*) Arthroscanner (autre patient). Coupes verticale et horizontale. Même image, mais pleine de produit de contraste en provenant de l'articulation tibio-tarsienne. Il y avait, à l'intervention, une rupture ligamentaire antérieure et moyenne du LLE et une néo-cavité en rapport avec une brèche capsulaire antérieure. A noter une ténosynovite exsudative des péroniers latéraux, sans communication avec la tibio-tarsienne (flèche).

constant, mais nous pensons que c'est le seul signe fiable de lésion certaine du faisceau moyen. Il s'accompagne habituellement d'un passage de

MENU

PASSAGE IODE DANS SOUS TALIENNE = PAS PATHO ?

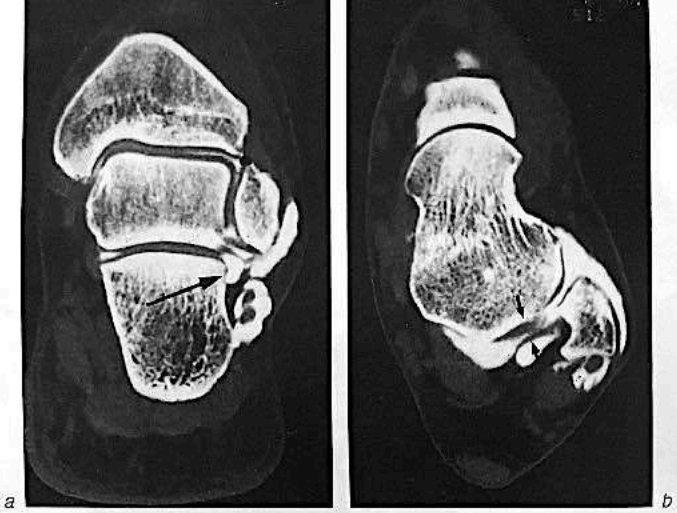

Fig. 5-9. — *Entorse grave des trois faisceaux du LLE.*
a) et *b*) Arthroscanner, coupes verticale et horizontale. Le cliché dynamique en varus sans anesthésie, notait un bâillement externe de 18°. L'arthroscanner montre la disparition du faisceau antérieur, la communication de l'articulation avec la gaine des péroniers latéraux et la sous-astragalienne *via* une solution de continuité du faisceau moyen, et la dilacération partielle, vérifiée opératoirement, du faisceau postérieur (flèches).

contraste dans la sous-astragalienne (isolé, ce passage ne peut être retenu comme signe de lésion ligamentaire). En règle, l'atteinte du faisceau moyen s'accompagne d'une atteinte du faisceau antérieur. Il peut parfois exister également une néocavité para-articulaire en continuité avec la cavité articulaire, liée à la déchirure capsulo-ligamentaire externe.

Dans nos cas vérifiés opératoirement (13 cas) le chirurgien a retrouvé constamment les solutions de continuité des faisceaux antérieur et moyen décrites sur l'examen TDM. Nous n'avons pas eu connaissance de faux négatifs : pas de passage de contraste trans-ligamentaire malgré la présence d'une brèche. Cependant cette éventualité est connue en arthrographie simple : la brèche peut être colmatée par du tissu fibreux cicatriciel. Le passage de contraste transligamentaire n'a donc de valeur que positif.

Faisceau postérieur. — Il s'analyse mieux sur les coupes horizontales. Sa lésion traumatique se traduit par l'existence d'un faisceau irrégulier dont les bords ont perdu leur parallélisme (fig. 5-9) et au sein duquel on note des plages de produit de contraste. Ce faisceau est plus rarement atteint que les deux autres et il s'agit, le plus souvent, de lésions partielles [19].

LLI

En cas de solution de continuité du LLI, on observe également un passage de produit de contraste au sein du ligament. Celle-ci est en général discrète et plus irrégulière qu'au niveau du LLE (fig. 5-10). Elle se limite à la présence de

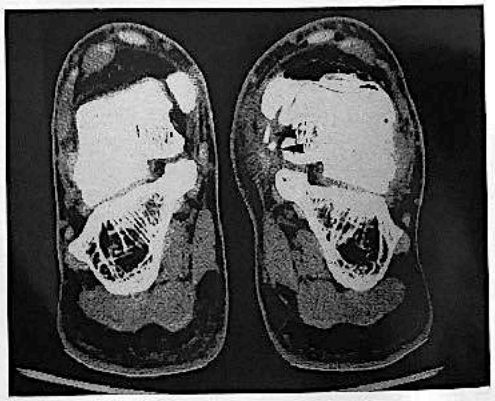

Fig. 5-10. — *Entorse du LLI gauche. Arthroscanner.* Coupe verticale. Fibrose épaississant le faisceau deltoïdien du LLI, mais également les structures voisines (aponévrose superficielle) et engainant les tendons internes. Présence de flaques de produit de contraste au sein du ligament (têtes de flèche) signant la solution de continuité.

RETOUR MENU

PASSAGE IODE DANS TENDONS TIBIAL POST ET FLECHISSEURS = NORMAL

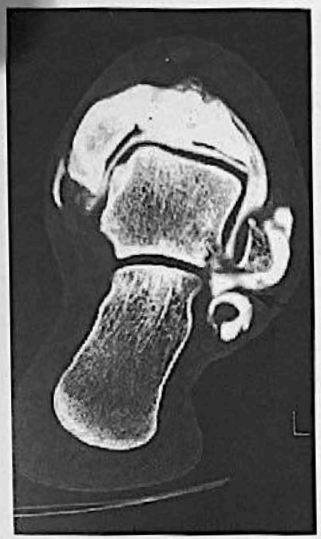

Fig. 5-11. — *Entorse bi-ligamentaire. Arthroscanner.* Coupe TDM verticale. Passage de produit de contraste par une brèche du LLI et, par une brèche du faisceau moyen du LLE, dans la gaine des péroniers (le faisceau antérieur du LLE était également lésé).

quelques flaques de contraste au sein d'un plan ligamentaire épaissi. Bien que l'on puisse voir isolément cette image de lésion du LLI, cette éventualité est rare. La lésion grave du LLI est le plus souvent accompagnée de lésions osseuses [13] ou de lésion du LLE (fig. 5-11). Cependant, nous l'avons vue à plusieurs reprises, isolée. La pratique des examens TDM nous a fait percevoir que la fréquence de l'entorse interne de la cheville était sous-estimée. Le passage de contraste dans les gaines des tendons internes, étant considérée comme une variante du normal, n'est pas à retenir comme signe de lésion capsulo-ligamentaire interne.

Aspects post-opératoires

L'étude TDM post-opératoire du LLE offre peu d'intérêt. Au mieux les coupes mettent en évidence l'éventuel tunnel malléolaire externe (fig. 5-12*a*), voire parfois le tendon court péronier latéral utilisé pour certaines plasties (fig. 5-12*b*). Le plus souvent on ne voit qu'une plage de fibrose correspondant au site opératoire. L'examen est, par contre, primordial pour rechercher d'éventuelles lésions associées (de la tibio-tarsienne, de la sous-astragalienne) pouvant expliquer en post-opératoire la persistance des douleurs.

LES LÉSIONS OSTÉOCHONDRALES DU DÔME ASTRAGALIEN

L'étiologie des lésions ostéochondrales du dôme astragalien reste encore imprécise (traumatique ? ischémique ? ...), comme l'atteste la variété de leur dénomination. Les termes : fractures ostéochondra-

Fig. 5-12. — *Entorse du LLE opéré* (ligamentoplastie externe à l'aide du tendon court péronier latéral passé à travers un tunnel dans la malléole externe).
a) Tunnel trans-malléole externe (tête de flèche).
b) Visibilité du tendon court péronier transplanté au sein d'une néo-cavité externe (flèche).

RETOUR MENU

TENDONS CHEVILLE

RETOUR MENU

PIEGES TENDONS CHEVILLE

ARTEFACT D'ANGLE MAGIQUE

artéfact. Celui-ci touche principalement le tendon tibial postérieur à son insertion proximale sur l'os naviculaire, les tendons fibulaires en position sous-malléolaire, particulièrement le tendon long fibulaire à son passage sous l'os cuboïde, ainsi que les tendons extenseurs à hauteur de l'articulation tibiotalienne (fig. 9 et 10).

Ce phénomène peut ainsi être réduit :

- soit en positionnant le pied à 20 degrés de flexion plantaire, diminuant ainsi l'angle formé entre les tendons et l'orientation du champ magnétique [12],
- soit en répétant les séquences avec cette fois-ci une valeur de TE > 35 msec [1-3, 7].

RETOUR MENU

PIEGES TENDONS CHEVILLE

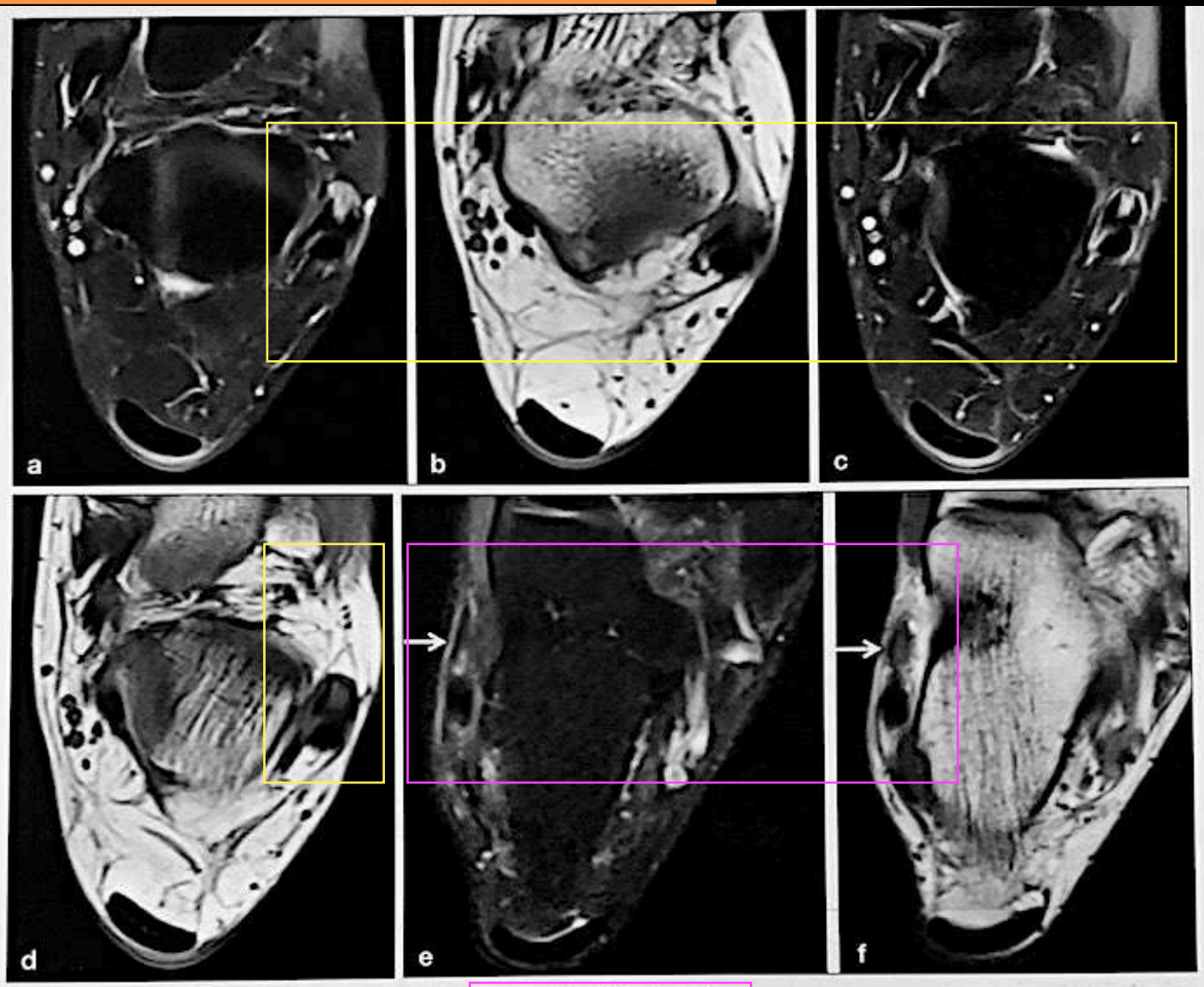

Fig. 10 : Fissure du tendon du muscle court fibulaire *versus* artéfact d'angle magique.

Les coupes IRM axiales T2 Fat Sat et T1 (**a-b**) et les coupes axiales T2 Fat Sat et T1, à un niveau de coupe inférieur (**c-d**) montrent une image de fissure ou clivage intratendineux du tendon court fibulaire avec ténosynovite dans sa portion sous-malléolaire.

Les coupes IRM axiales T2 Fat Sat et T1 (**e-f**) montrent une augmentation du signal intratendineux au sein du tendon du muscle court fibulaire en rapport avec un artéfact d'angle magique.

RETOUR MENU

PIEGES TENDONS CHEVILLE

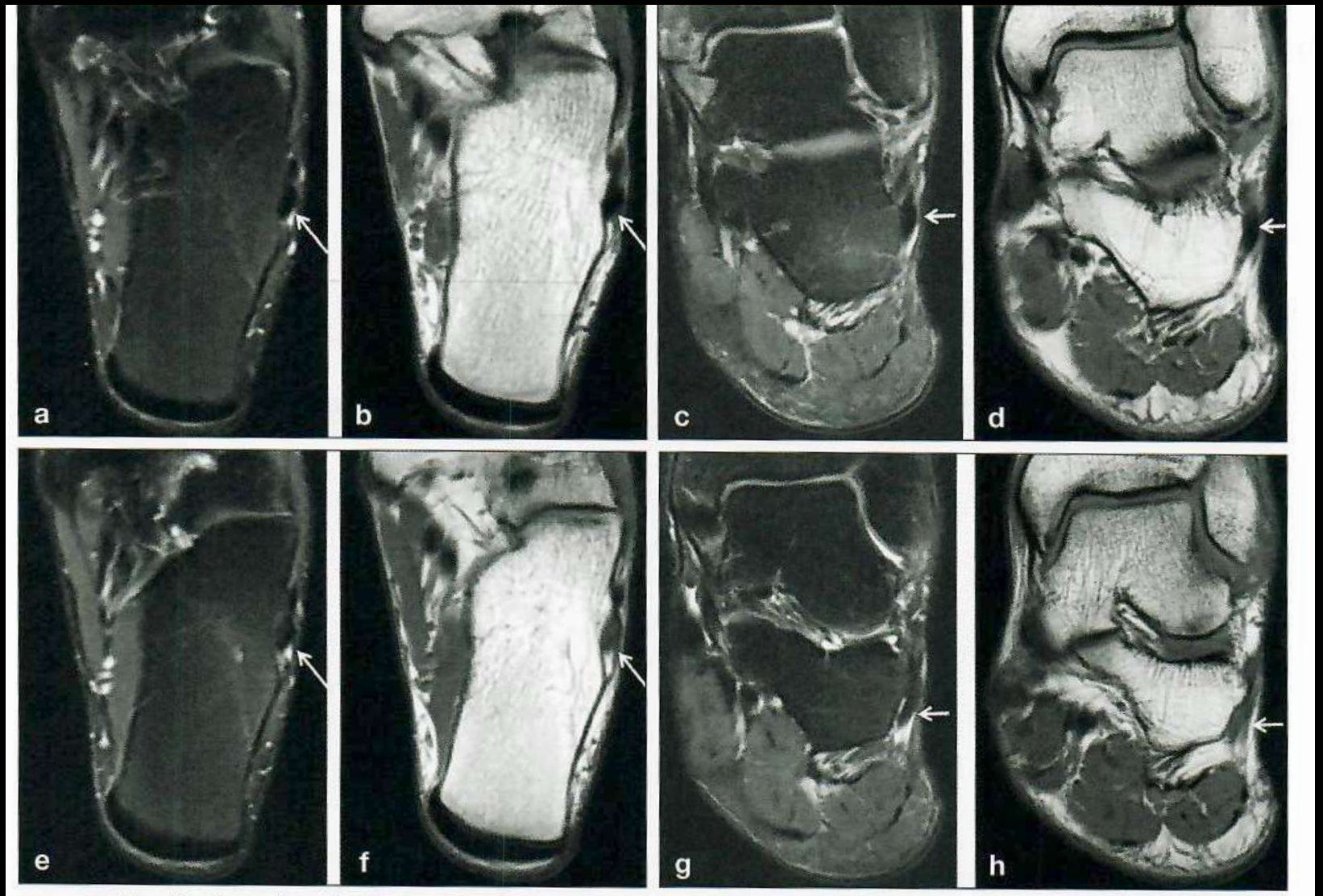

Fig. 9 : Artéfact d'angle magique (tendon long fibulaire).

a-d : Coupes IRM axiales et coronales T2 Fat Sat et T1, montrant le tendon du muscle long fibulaire en hyposignal franc sur toutes les séquences (*flèche blanche*).

e-h : Coupes IRM axiales et coronales T2 Fat Sat et T1, à un niveau de coupe inférieur montrant une augmentation du signal du tendon du muscle long fibulaire en rapport avec un artéfact d'angle magique dû à une modification de l'orientation du tendon long fibulaire sous le tubercule des fibulaires.

RETOUR MENU

ANGLE MAGIQUE ET COURT FIBULAIRE ++++

3. angle magique (CF ++)

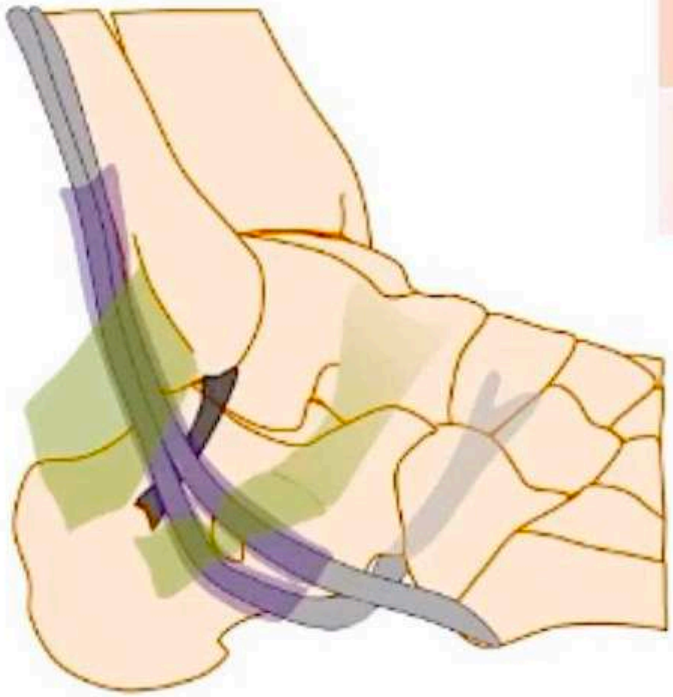

DP et T2 70 sujets sains	Court fibulaire	Long fibulaire
Signal faible sur 4 coupes	8%	66%
Signal intermédiaire ≥ 1 coupe	92%	33%

Kijowski R et al. Skeletal Rad 2007

T2 70 sujets sains	Court fibulaire	Long fibulaire
Signal intermédiaire ≥ 1 coupe	7%	0%

Kijowski R et al. Skeletal Rad 2007

RETOUR MENU

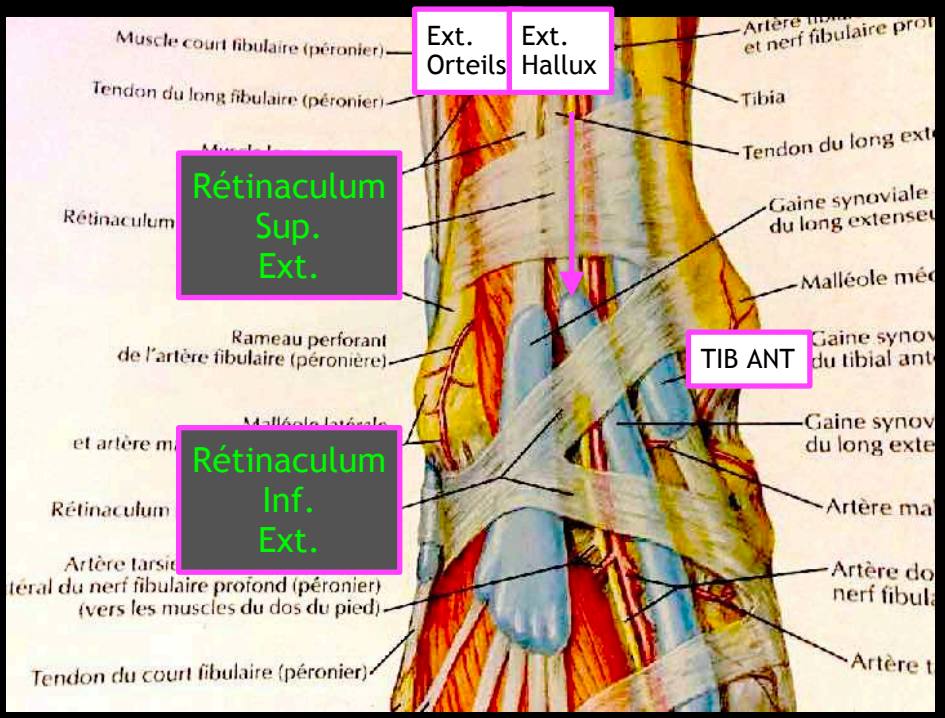
Muscle court fibulaire (péronier)
Tendon du long fibulaire (péronier)
Rétinaculum
Rameau perforant de l'artère fibulaire (péronière)
Rétinaculum
Artère tarsi
téral du nerf fibulaire profond (péronier)
(vers les muscles du dos du pied)
Tendon du court fibulaire (péronier)
Tibia
Tendon du long ext
Gaine synoviale du long extens
Malléole mé
Gaine synov du tibial ant
Gaine synov du long exte
Artère ma
Artère do nerf fibul
Artère t
Ext. Orteils
Ext. Hallux
Rétinaculum Sup. Ext.
TIB ANT
Rétinaculum Inf. Ext.

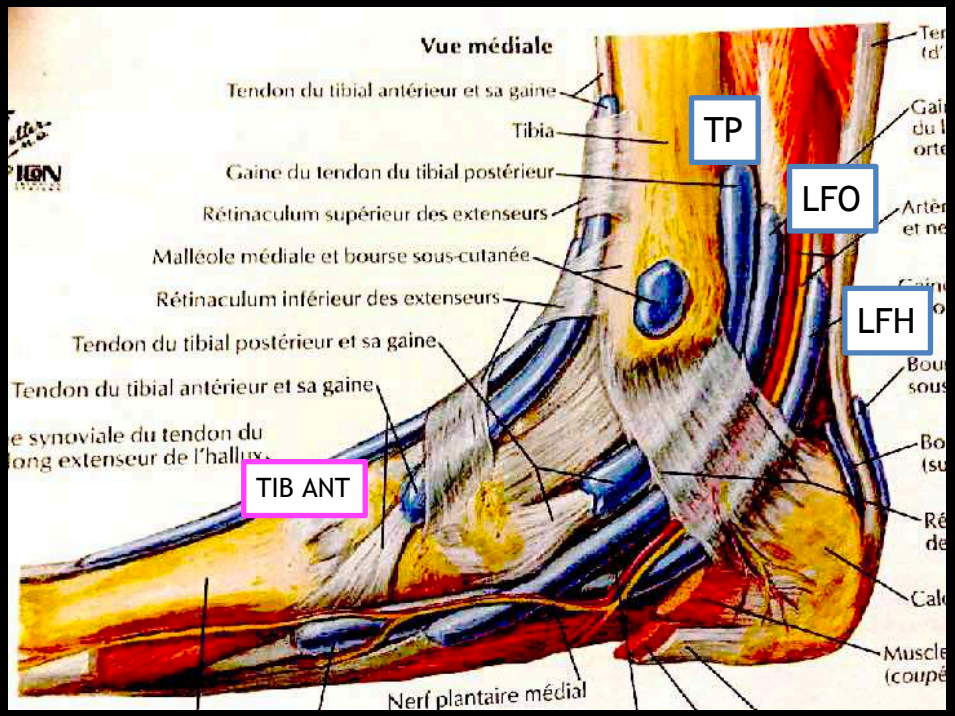
Vue médiale
Tendon du tibial antérieur et sa gaine
Tibia
Gaine du tendon du tibial postérieur
Rétinaculum supérieur des extenseurs
Malléole médiale et bourse sous-cutanée
Rétinaculum inférieur des extenseurs
Tendon du tibial postérieur et sa gaine
Tendon du tibial antérieur et sa gaine
e synoviale du tendon du
ong extenseur de l'hallux
Nerf plantaire médial
TP
LFO
LFH
TIB ANT

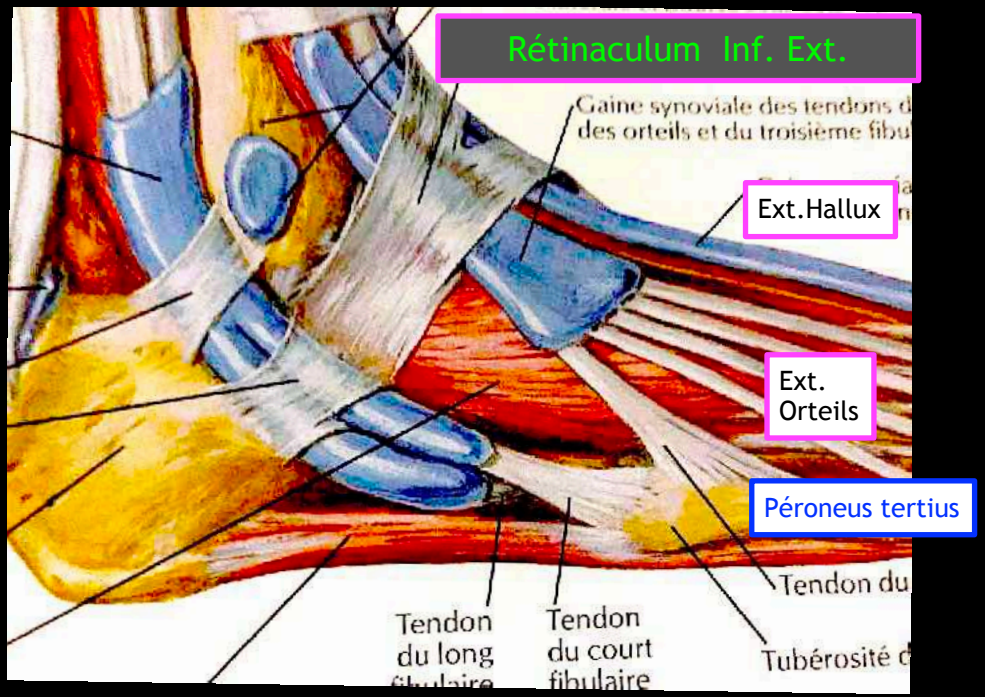
Rétinaculum Inf. Ext.
Gaine synoviale des tendons d
des orteils et du troisième fibu
Ext.Hallux
Ext. Orteils
Péroneus tertius
Tendon du
Tendon du long
Tendon du court fibulaire
Tubérosité

RETOUR MENU

ANAT.
TENDONS CHEVILLE

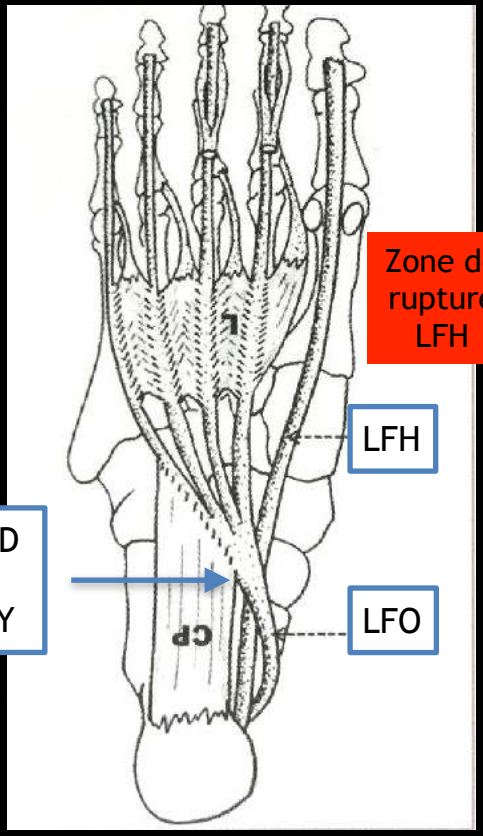

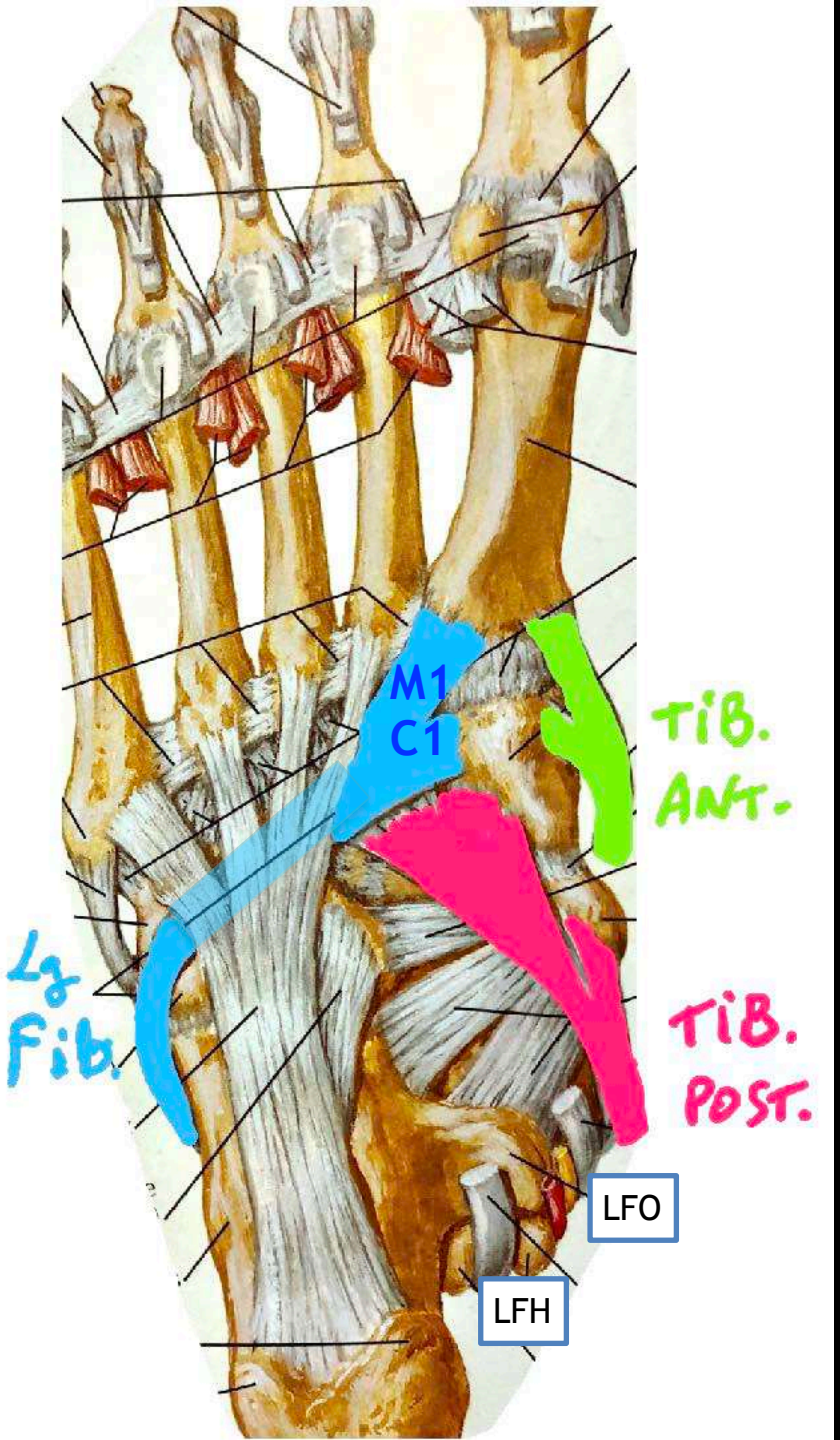

RETOUR MENU

ANAT. TENDONS CHEVILLE

TENDON TIBIAL POST

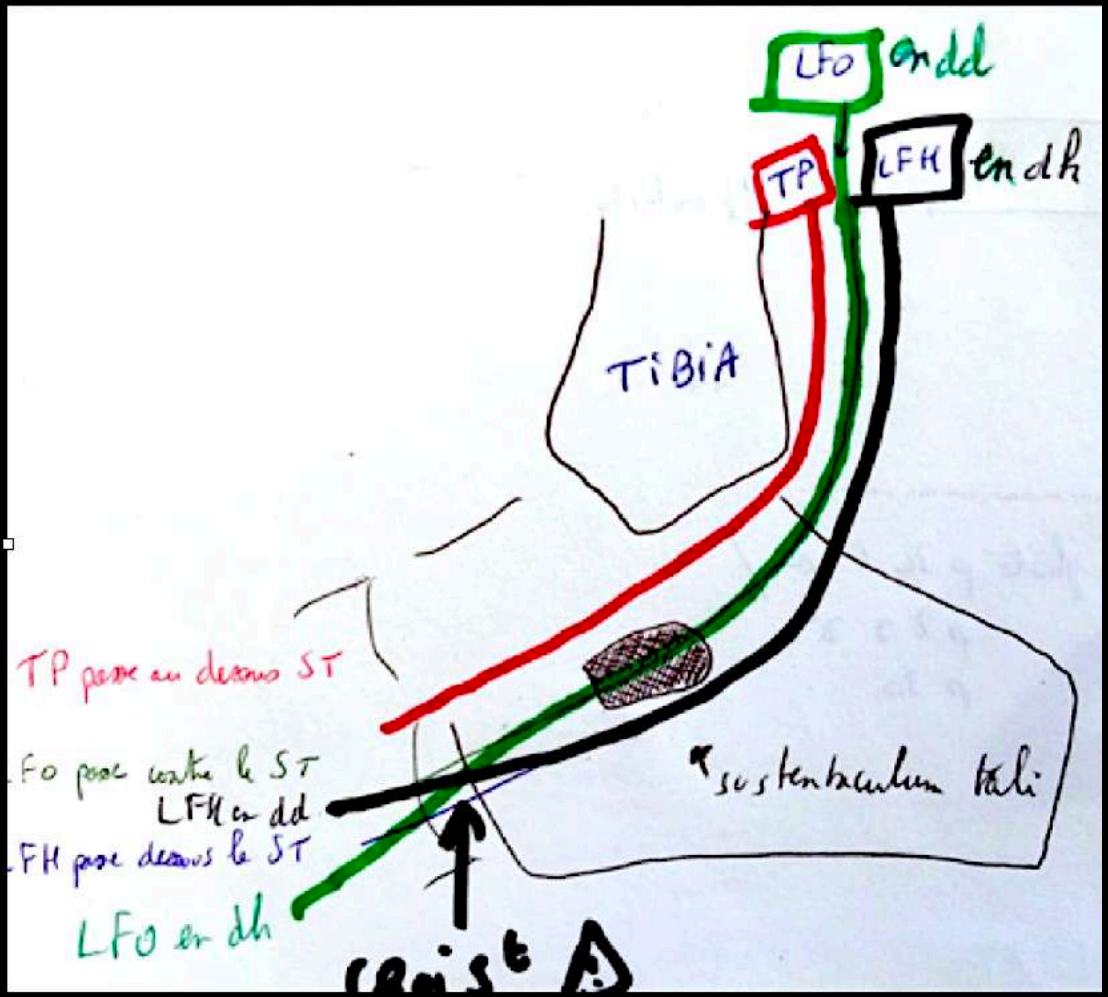

RETOUR MENU

ANAT. TENDONS CHEVILLE

ATTENTION : NOMBRE DE TENDONS A VERIFIER EN 1ER

+++

RETOUR MENU

TENDONS FIBULAIRES

FISSURATION ***SOBEL***



NB : PRP n'a pas fait ses preuves pour la pathologie des tendons fibulaires

RETOUR MENU

ANATOMIE
TENDONS
FIBULAIRES

RETOUR
MENU

Tendinopathie des fibulaires et retinacula

D. PETROVER

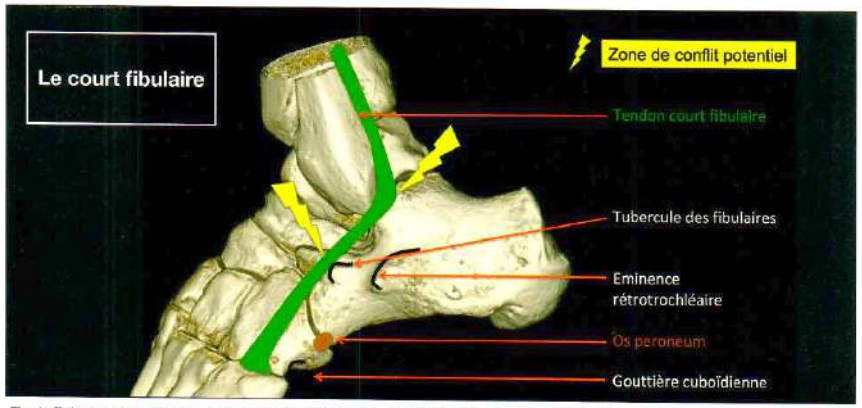

Fig. 1 : Trajet anatomique du court fibulaire. Schéma 3D. Zones de conflit potentiel et rapport avec la gouttière malléolaire et le tubercule des fibulaire.

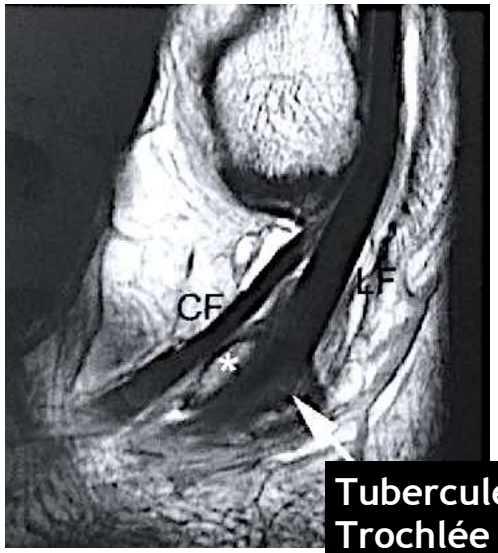

Tubercule des fibulaires
Trochlée des fibulaires

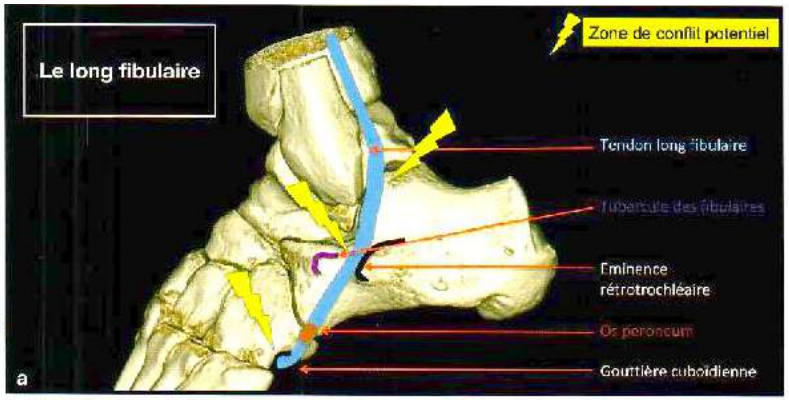

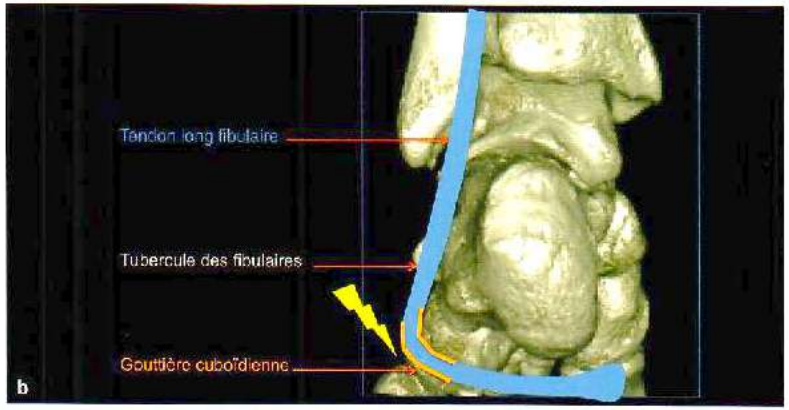

Fig. 2 : Trajet anatomique du court fibulaire. Schéma 3D vue de profil (a) et frontale (b). Zones de conflit potentiel et rapport avec la gouttière malléolaire, le tubercule des fibulaire et le cuboïde

RETOUR MENU

TENDONS FIBULAIRES

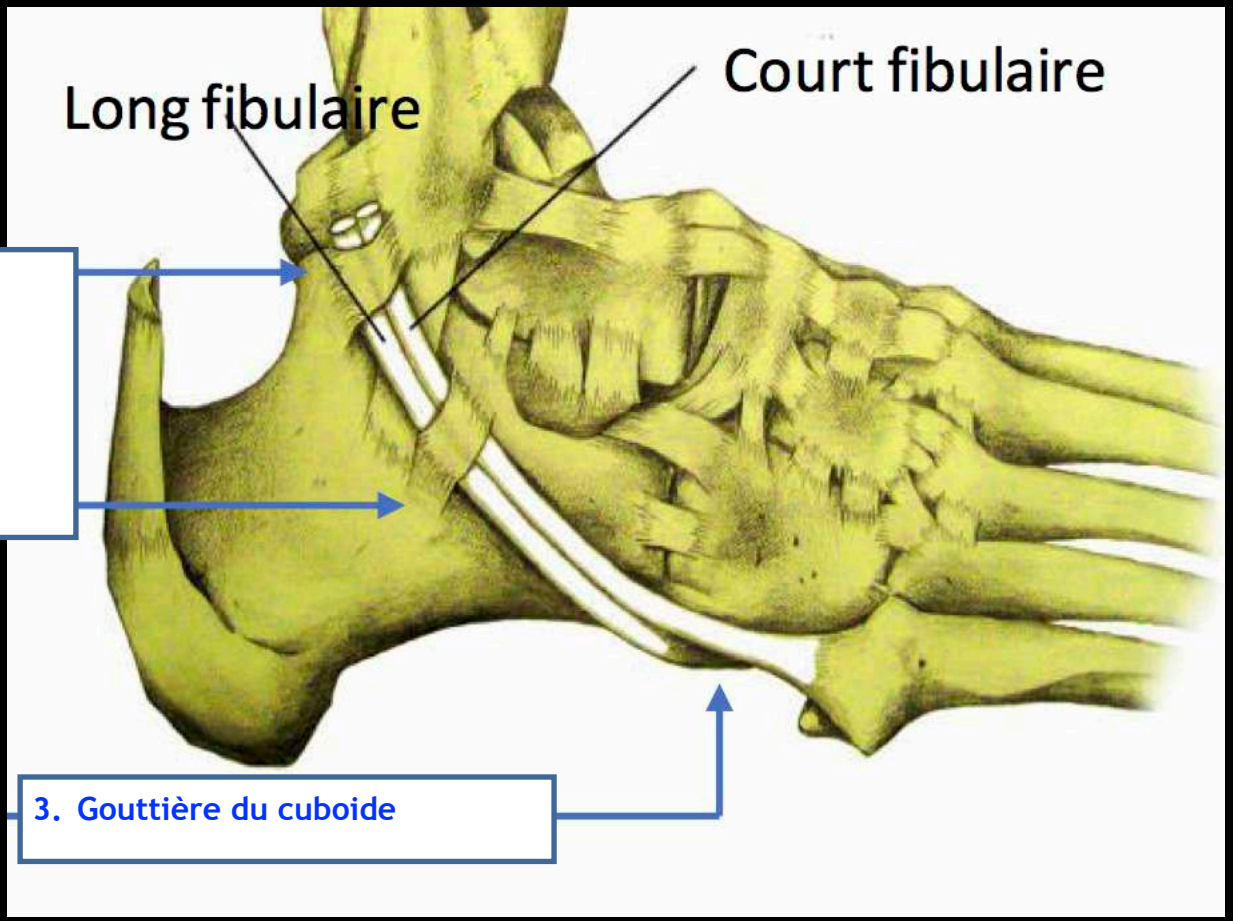

1. Gouttière rétro-malléaire
2. Tubercule et Trochlée fibulaire
3. Gouttière du cuboide

RETOUR MENU

TENDONS FIBULAIRES

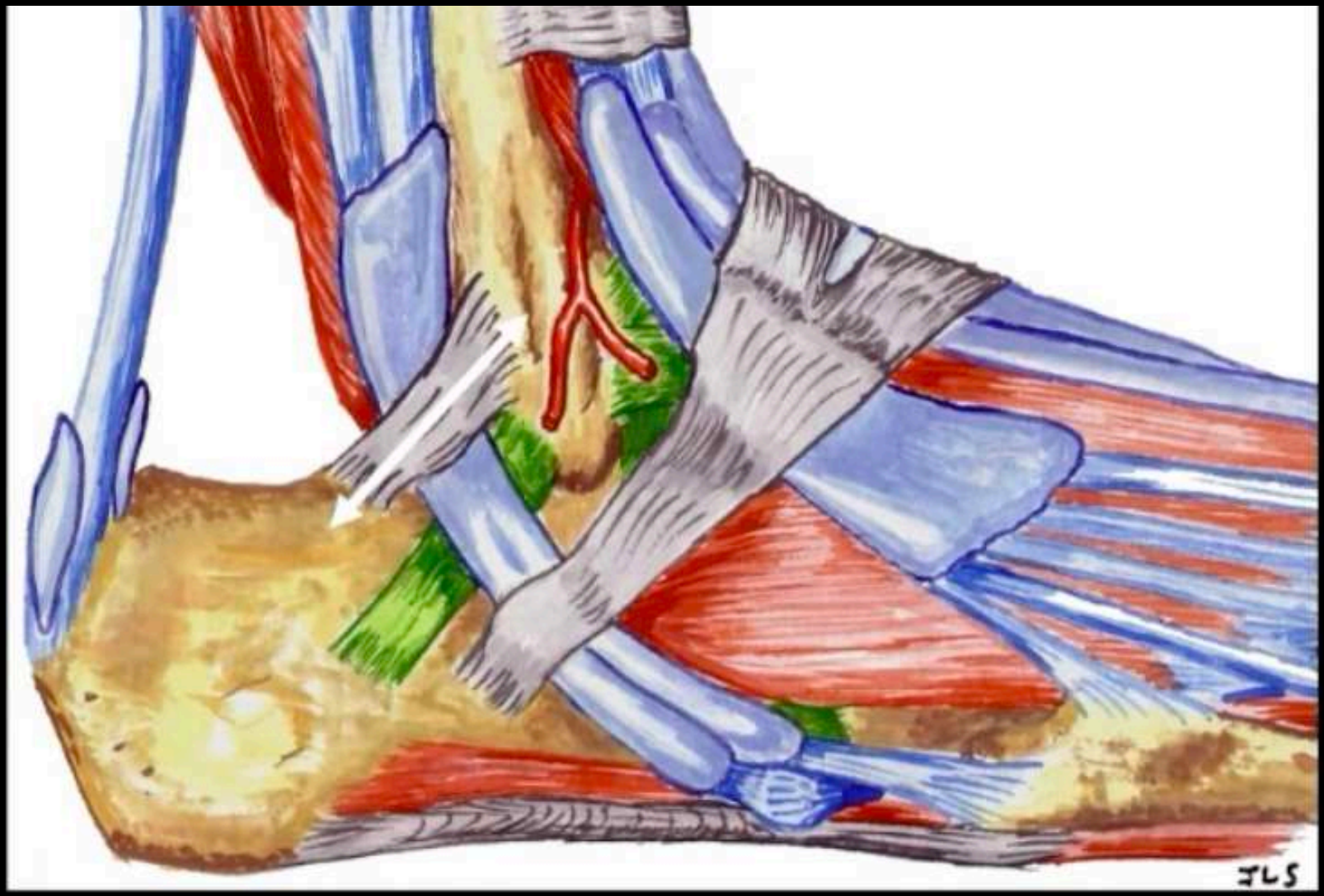

RETOUR MENU

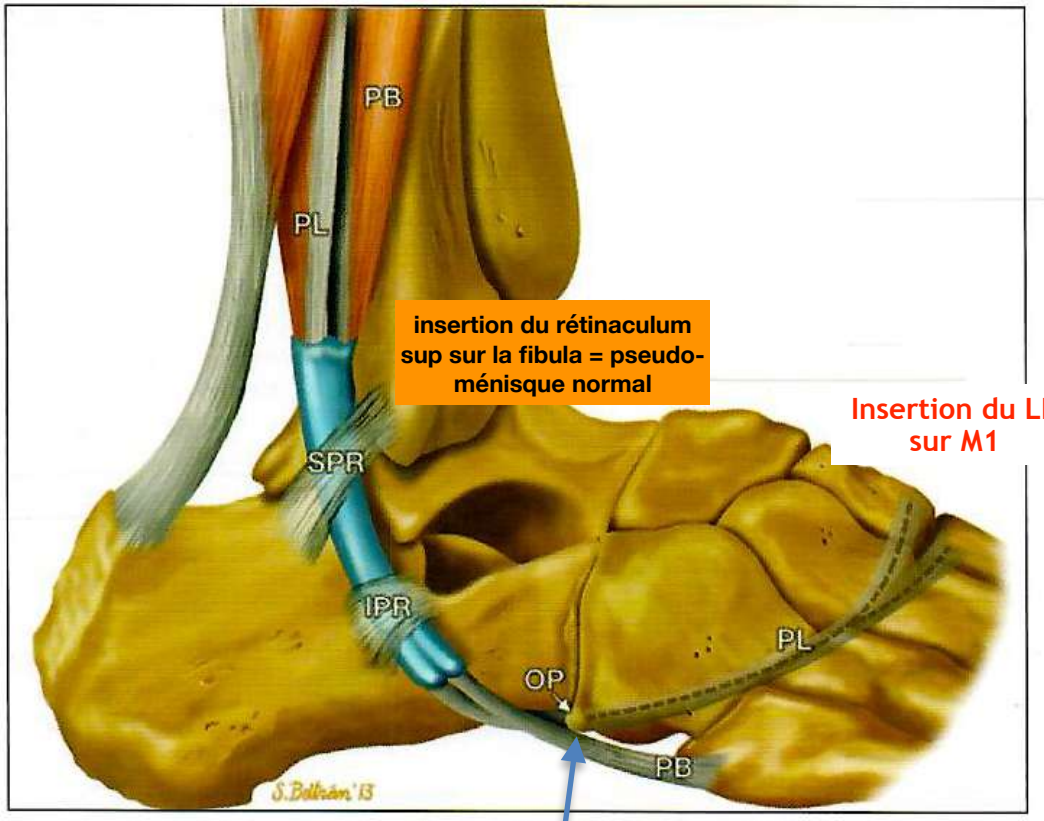

insertion du rétinaculum sup sur la fibula = pseudo-ménisque normal

Insertion du LF sur M1

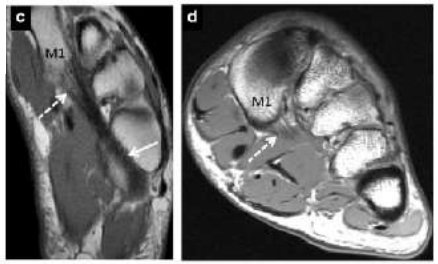

Fig. 3 : Schéma anatomique. Gaine synoviale et rétinaculum. *D'après Beltran et coll.*

2 rétinaculums des fibulaires → sup.
↘ inf.
1 gaine puis 2 gaines avant tubercule

plus de 20% de la population a un os dans tendon LONG FIBULAIRE en regard du cuboide = OS PERONEUM

ET DONC CONFLIT

RETOUR MENU

le CF est contre la ME en avant du LF

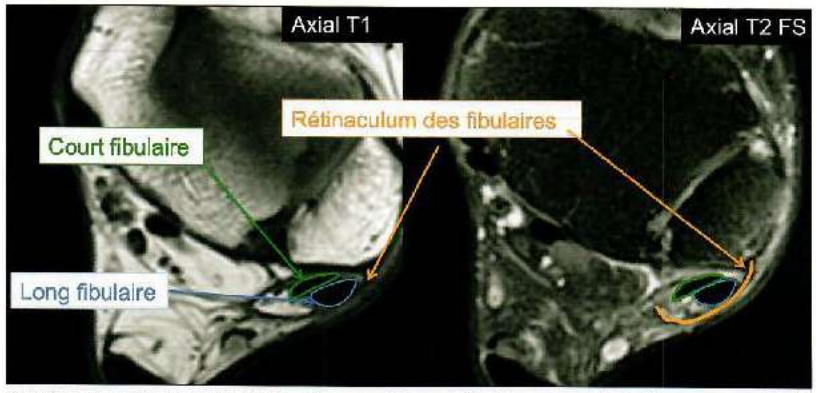

Fig. 4 : Rétinaculum supérieur des fibulaires. Noter le positionnement antérieur du court fibulaire par rapport au long fibulaire sur une coupe axiale d'IRM au niveau de la gouttière malléolaire.

insertion du rétinaculum sup sur la fibula = pseudo-ménisque normal

si la gouttière retro-malléolaire est PLATE ou CONVEXE ou IRREGULARITE CORTICALE
= 18 %
-> favorise les fissurations du tendon CF

Variantes morphologiques osseuses

Gouttière rétromalléolaire fibulaire

La gouttière rétromalléolaire fibulaire présente le plus souvent des contours lisses ou réguliers et une forme concave. Elle reçoit les tendons court et long fibulaires, responsables de la flexion plantaire et de l'éversion du pied. La stabilité de ces tendons au sein de la gouttière rétromalléolaire est assurée d'une part par la forme concave en arrière de cette gouttière et par un élément stabilisateur postéro-latéral primordial représenté par le rétinaculum supérieur des fibulaires.

Toutefois, il existe des variantes morphologiques de cette gouttière pouvant favoriser la pathologie mécanique des tendons fibulaires.

Il s'agit :

- d'une forme plate ou convexe prédisposant ainsi aux épisodes d'instabilité ou de luxation tendineuse ainsi qu'aux ruptures, fissurations, voire clivages longitudinaux intratendineux,
- et de contours irréguliers prédisposant, de la même façon, aux ruptures tendineuses (fig. 51).

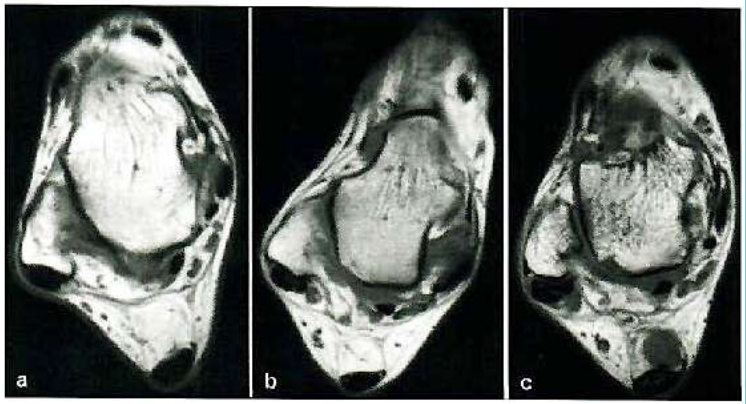

Fig. 51 : Gouttière rétro-malléolaire fibulaire et variantes.
La coupe IRM axiale T1 (**a**) montre la gouttière rétro-malléolaire aux contours lisses présentant une forme concave. Les coupes IRM axiales T1 (**b-c**) montrent une gouttière rétromalléolaire de contours irréguliers (**b**) et une gouttière rétromalléolaire de forme convexe (**c**)

RETOUR MENU

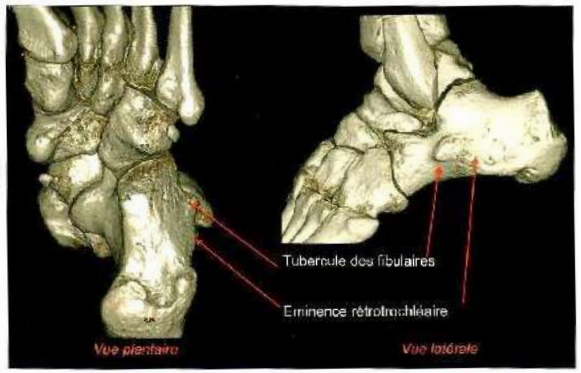

Fig. 5 : Tubercule des fibulaires et éminence rétrotrochléaire. Reconstruction VR 3D.

5 mm

TECHNIQUE DE MESURE du tubercule fib

NORMAL < 5mm, HYPERT > 5mm

Fig. 6 : Tubercule des fibulaires hypertrophique et ossifié. L'hypertrophie est définie par une hauteur de 5 mm ou plus sur une coupe axiale (a) ; elle s'accompagne souvent d'un remaniement osseux, une hypertrophie de la gaine et une altération du tendon (b).

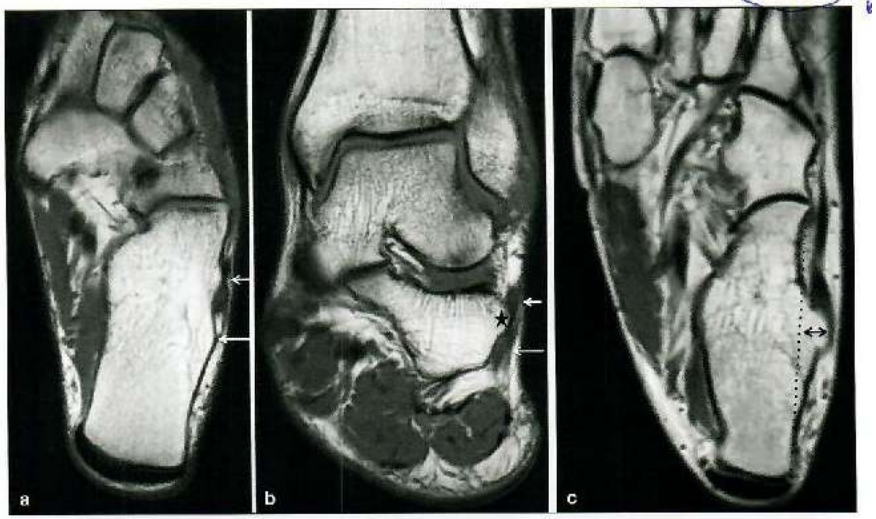

Fig. 62 : Reliefs osseux du mur latéral du calcanéus/hypertrophie du tubercule des fibulaires.

a : Coupes IRM axiale en coronale T1 montrant les deux reliefs osseux du mur latéral du calcanéus avec en avant le tubercule des fibulaires (*flèche blanche courte*) séparant les tendons des muscles court fibulaire en avant et long fibulaire en arrière et en arrière le relief de l'éminence rétrotrochléaire (*flèche blanche longue*).

b : Coupe IRM coronale T1 montrant le tubercule des fibulaires (*étoile noire*), tendon du muscle court fibulaire à sa partie supérieure (*flèche blanche courte*) et tendon du muscle long fibulaire à sa partie inférieure (*flèche blanche longue*).

c : Coupe IRM axiale T1 montrant l'hypertrophie du tubercule des fibulaires avec un débord évalué > 5 mm par rapport à la tangente au mur latéral du calcanéus (*ligne pointillée*).

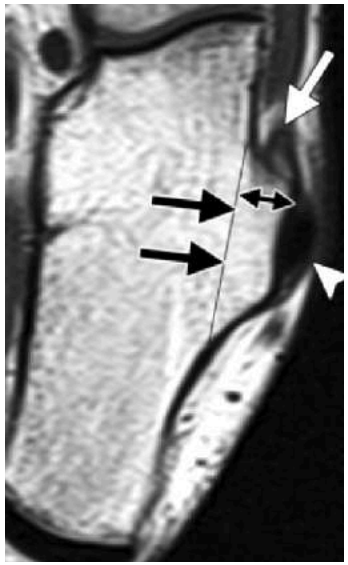

5 mm

RETOUR MENU

TENDONS FIBULAIRES
ANATOMIE

- Trajet d'abord commun pour les court (profond) et le long (superf) fibulaires
  - Gouttière rétro-malléolaire latérale sous le retinaculum sup des fib.
  - Coiffent le ligament calcanéo-fibulaire (plancher)

4 pièges et une règle d'or pour le virage sous-malléolaire :
1. court et long fibulaires indissociables
2. pièges des structures adjacentes = fausses fissurations ?
3. angle magique (CF ++)
4. lame d'épanchement physiologique

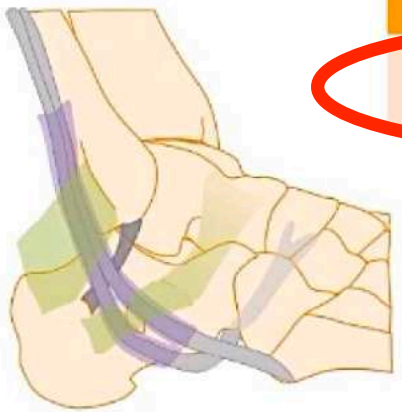

DP et T2 70 sujets sains	Court fibulaire
Epanchement non circonf. < 1,5mm	17%

Rejowski A et al. Skeletal Rad 2007

Liquide normal
< 2 mm et non circonférentiel
Ténosynovite
> 2 mm et circonférentiel

RETOUR MENU

TENDONS FIBULAIRES
ANATOMIE

- Trajet d'abord commun pour les court (profond) et le long (superf) fibulaires
  - Gouttière rétro-malléolaire latérale sous le retinaculum sup des fib.
  - Coiffent le ligament calcanéo-fibulaire (plancher)

- Se séparent autour du tubercule des fib. sous le retinaculum inférieur
  - Gaines synoviales commune puis propres

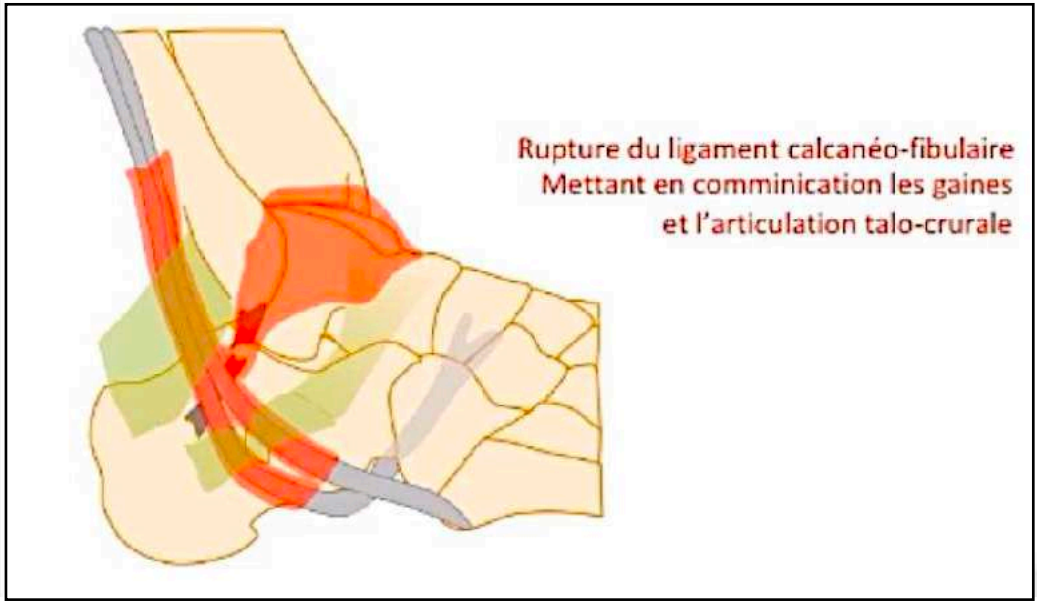

Rupture du ligament calcanéo-fibulaire
Mettant en comminication les gaines
et l'articulation talo-crurale

RETOUR MENU

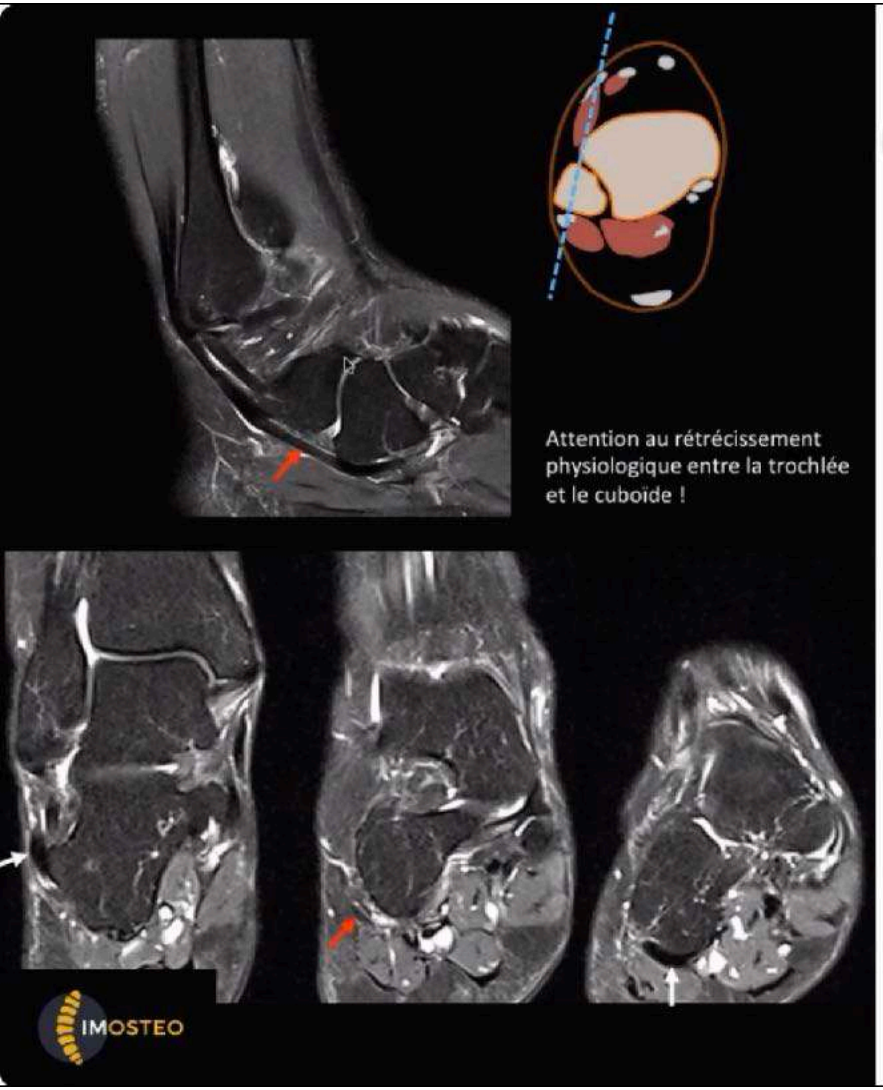

TENDONS FIBULAIRES
ANATOMIE

- Trajet d'abord commun pour les court (profond) et le long (superf) fibulaires
  - Gouttière rétro-malléolaire latérale sous le retinaculum sup des fib.
  - Coiffent le ligament calcanéo-fibulaire (plancher)
- Se séparent autour du tubercule des fib. sous le retinaculum inférieur
  - Gaines synoviales commune puis propres
- Terminaison:
  - Court fibulaire: base de M5 pour le court fibulaire
  - Long fibulaire: passe dans la gouttière du cuboïde puis rejoint le nav., C1 et M1

Règle n°2: s'assurer par tous les moyens que le long fib. est de calibre harmonieux

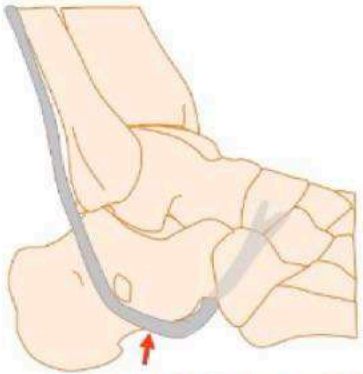

Zones d'amincissement physiologique

RETOUR MENU

ANGLE MAGIQUE ET COURT FIBULAIRE ++++

3. angle magique (CF ++)

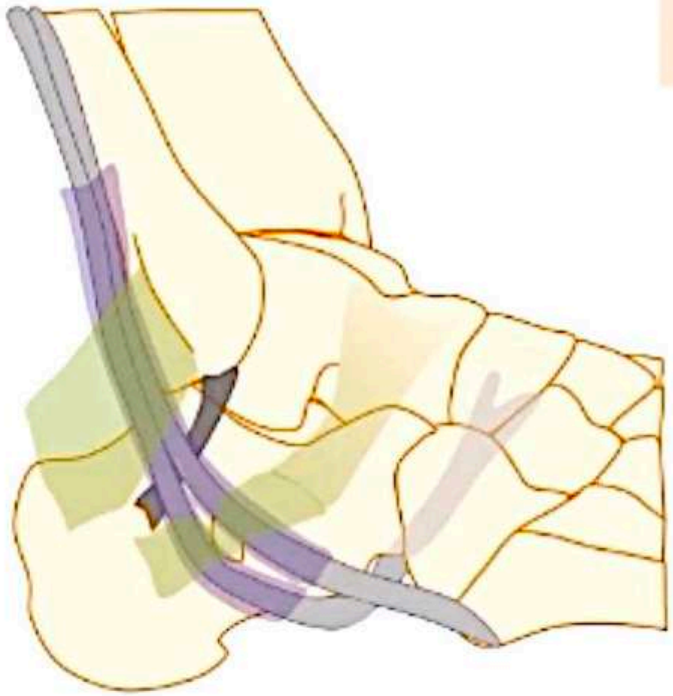

DP et T2 70 sujets sains	Court fibulaire	Long fibulaire
Signal faible sur 4 coupes	8%	66%
Signal intermédiaire ≥ 1 coupe	92%	33%

Kijowski R et al. Skeletal Rad 2007

T2 70 sujets sains	Court fibulaire	Long fibulaire
Signal intermédiaire ≥ 1 coupe	7%	0%

Kijowski R et al. Skeletal Rad 2007

RETOUR MENU

ANGLE MAGIQUE ET COURT FIBULAIRE : 4 SOLUTIONS

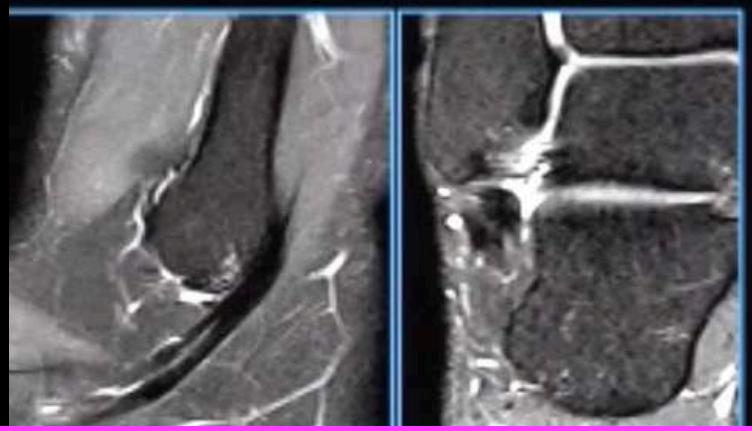

Solution 1 - AUTRES PLANS ou flexion plantaire 20°

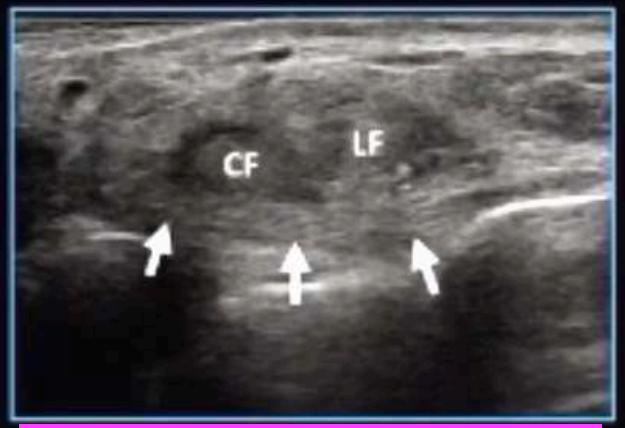

Solution 2 - ECHO

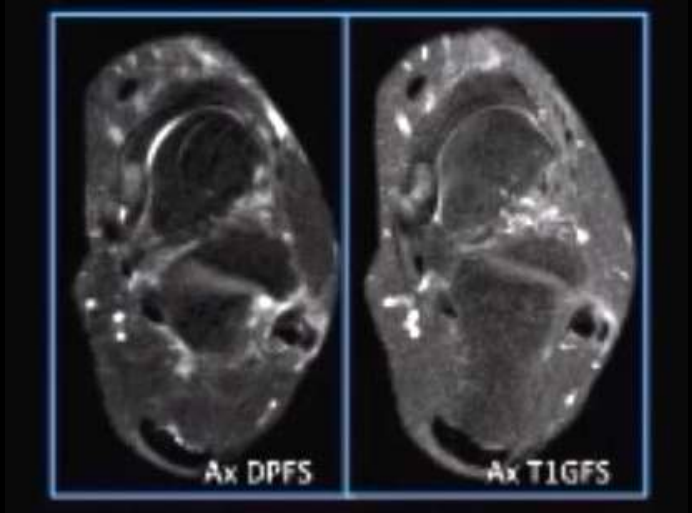

Solution à 3 - GADO

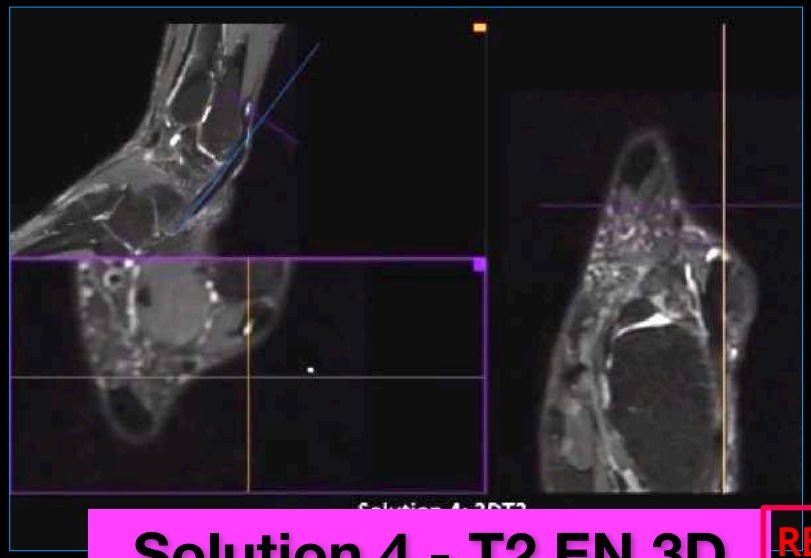

Solution 4 - T2 EN 3D

RETOUR MENU

RÉSUMÉ ++++
TENDONS FIBULAIRES

4 PATHOLOGIES

1 2 CONFLIT

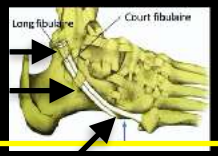

3 facteurs favorisants :

1- Gouttière rétromalleolaire plate ou convexe
- *Peroneus quartus*
- *Jonction myotend basse du CF*

2- Hypertrophie trochlée fibulaire > 5 mm

3- Sd de la gouttière du cuboide par entrapment de l'os péronéum

1 TENOSYNOVITE

Liquide normal
< 2 mm et non circonférentiel
Ténosynovite
> 2 mm et circonférentiel

puis

2 FISSURATION

SOBEL

3 POPS

= Sd de la gouttière du cuboide par entrapment de l'os péronéum

COMPLICATION POPS =

1- FK os péroneum
= diastasis > 6 mm entre os péroneum bi-partite

2- Entrapement os péronéum dans gouttière du cuboide
-> ténosynovite

3- Rupture du tendon long fibulaire qd > 10 mm

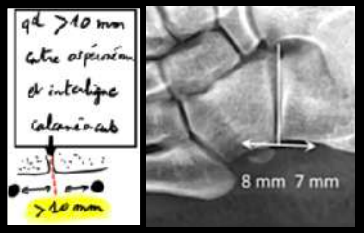

4 INSTABILITÉ

ODEN

EN EVERSION CONTRARIEE

++++ EN DORSI-FLEXION

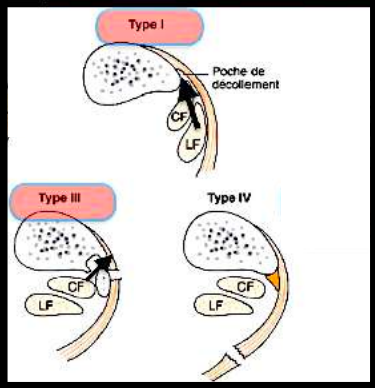

plutôt LE LONG FIB que le court ++

RETOUR MENU

1- CONFLITS TENDONS FIBULAIRES

RETOUR MENU

TENDONS FIBULAIRES : 1 et 2 - LES CONFLITS

- Dans son trajet descendant, le tendon long fibulaire présente 3 zones de réflexion: et donc de conflits :
  1. La gouttière rétro malléolaire
  2. La trochlée des fibulaires
  3. La gouttière du cuboïde **POPS**

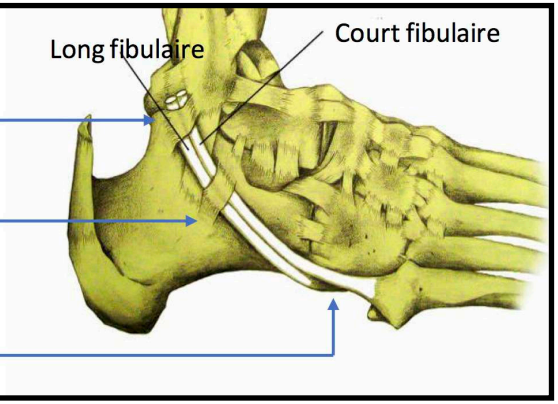

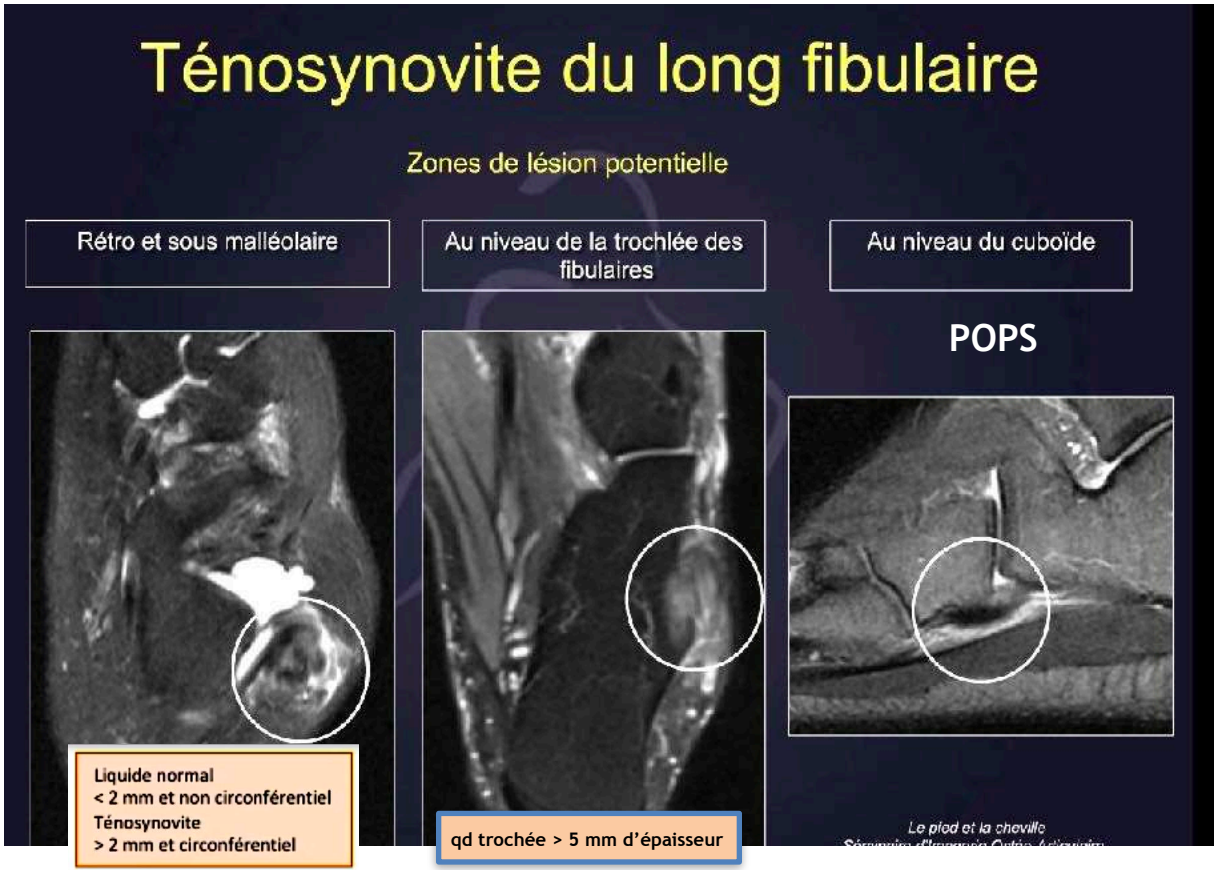

RETOUR MENU

TENDONS FIBULAIRES : 1 et 2 - LES CONFLITS

1 2 CONFLIT

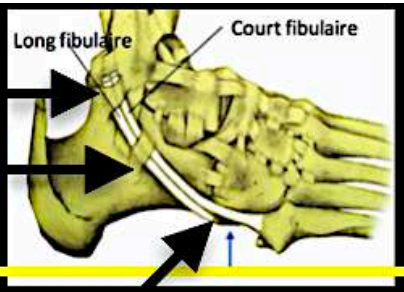

3 facteurs favorisants :

1- Gouttière rétromalleolaire plate ou convexe

- Peroneus quartus

- Jonction myotend basse du CF

2- Hypertrophie trochlée fibulaire > 5 mm

3- Sd de la gouttière du cuboide par entrapment de l'os péronéum

Connaitre le conflit sous malléolaire ++++++++

Connaitre association avec rupture LLE +++++

RETOUR MENU

TENDONS FIBULAIRES : 1- CONFLITS

PERONEUS QUARTUS = 20 % de la population
-> ténosynovite fibulaires
-> instabilité fibulaires

TENDONS FIBULAIRES
CAS PARTICULIER DU PERONEUS QUARTUS

- Présent dans 12 à 22% des cas
- S'insère sur l'éminence rétro-trochléaire à proximité du ligament calcanéo-fibulaire mais parfois plus distale (cuboïde)

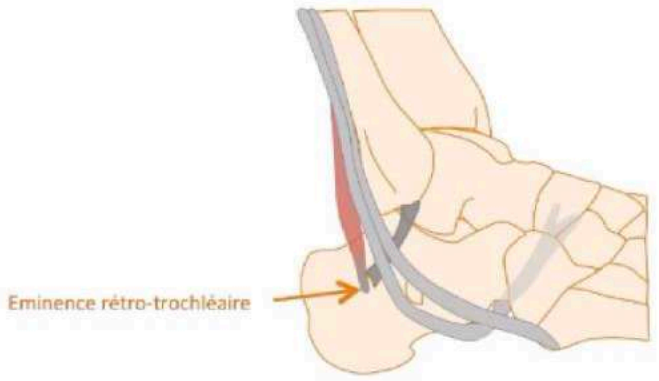

Variantes musculaires

Peroneus quartus

De nombreux muscles accessoires ont été décrits dans la région rétromalléolaire latérale mais le peroneus quartus est le plus fréquent d'entre eux et probablement le muscle accessoire de cheville le plus fréquent. Sa prévalence est de 12 à 22 % selon les séries. Il est présent chez près de 20 % des patients asymptomatiques [6]. Classiquement, il naît du muscle PB et présente une insertion distale variable dont la plus fréquente sur l'éminence rétrotrochléaire qui est alors hypertrophiée [6]. Il peut également s'insérer sur le versant latéral du calcanéus ou la base du 5e métatarsien. Si cette variante anatomique est le plus souvent asymptomatique, elle pourrait aussi être une source de conflit dans la gouttière rétromalléolaire latérale.

Facilement identifié en IRM ou en échographie, il n'est en revanche pas palpable cliniquement. En imagerie, il ne doit pas être confondu avec un clivage tendineux du court fibulaire ou faire décrire à tort une jonction myotendineuse basse du court fibulaire.

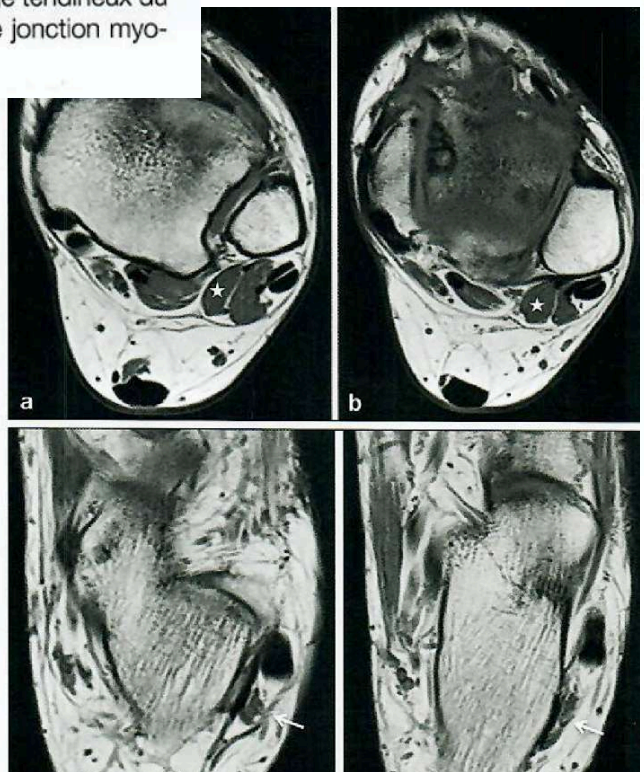

Fig. 28 : Muscle peroneus quartus.

a-d : Coupes IRM axiales en pondération T1 (orientation cranio-caudale) montrant la présence d'un muscle accessoire peroneus quartus (*étoile blanche*) au sein du compartiment postéro-latéral de la cheville accompagnant les muscles fibulaires, situé au versant médial du muscle court fibulaire, et venant s'insérer sur l'éminence rétrotrochléaire (*flèche blanche*). A noter la présence d'un plan de clivage graisseux entre ce muscle et le muscle court fibulaire.

Muscle accessoire du compartiment latéral de la cheville

Muscle peroneus quartus

Le muscle peroneus quartus (PQ) ou quatrième fibulaire a une prévalence estimée entre 5,2 % et 22 % selon les études [32]. Son origine est variable, le plus souvent sur le muscle court fibulaire, mais également sur le tiers distal de la fibula et sur le muscle long fibulaire. Il peut être même difficile à distinguer des muscles court et long fibulaires, eux-mêmes. Sa terminaison ou site d'insertion distale est également très variable le plus souvent sur l'éminence rétrotrochléaire, plus rarement sur la trochlée des fibulaires, la tubérosité du cuboïde, les tendons des muscles long ou court fibulaires, la base du 5e métatarsien, voire le rétinaculum inférieur des fibulaires. Ce muscle accessoire, bien visualisé en IRM sur des coupes axiales, est observé à la face postérieure et médiale des tendons des muscles court et long fibulaires et séparé du muscle court fibulaire par un plan de clivage graisseux. La localisation de sa jonction myotendineuse peut être très variable, expliquant différents aspects de ce muscle observé en imagerie. Bien que généralement asymptomatique, le muscle peroneus quartus peut être révélé par une tuméfaction ou des douleurs de la région rétromalléolaire latérale. Il est par ailleurs un facteur prédisposant de la pathologie des

RETOUR MENU

Jonction myotendineuse basse du PB

Elle est définie par une extension basse de la portion musculaire du PB dans la gouttière rétromalléolaire latérale. Cette variante peut être exagérée par une dorsiflexion de la cheville et disparaître en flexion plantaire. On définit cette variante anatomique par la présence d'une composante musculaire charnue visible de plus de 15 mm sous la pointe de la fibula [3, 4].

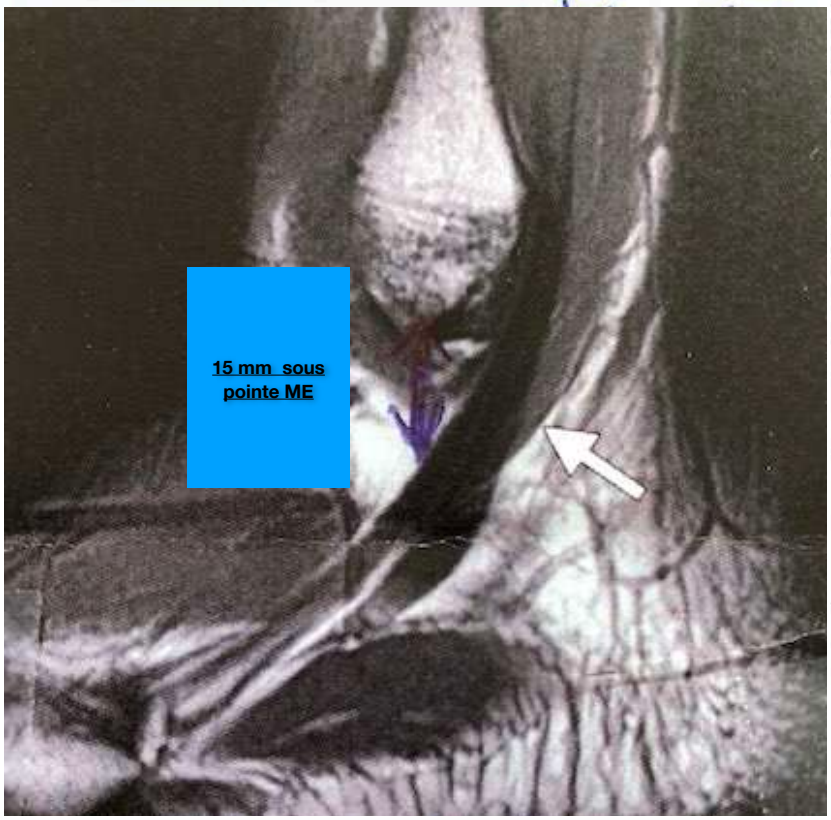

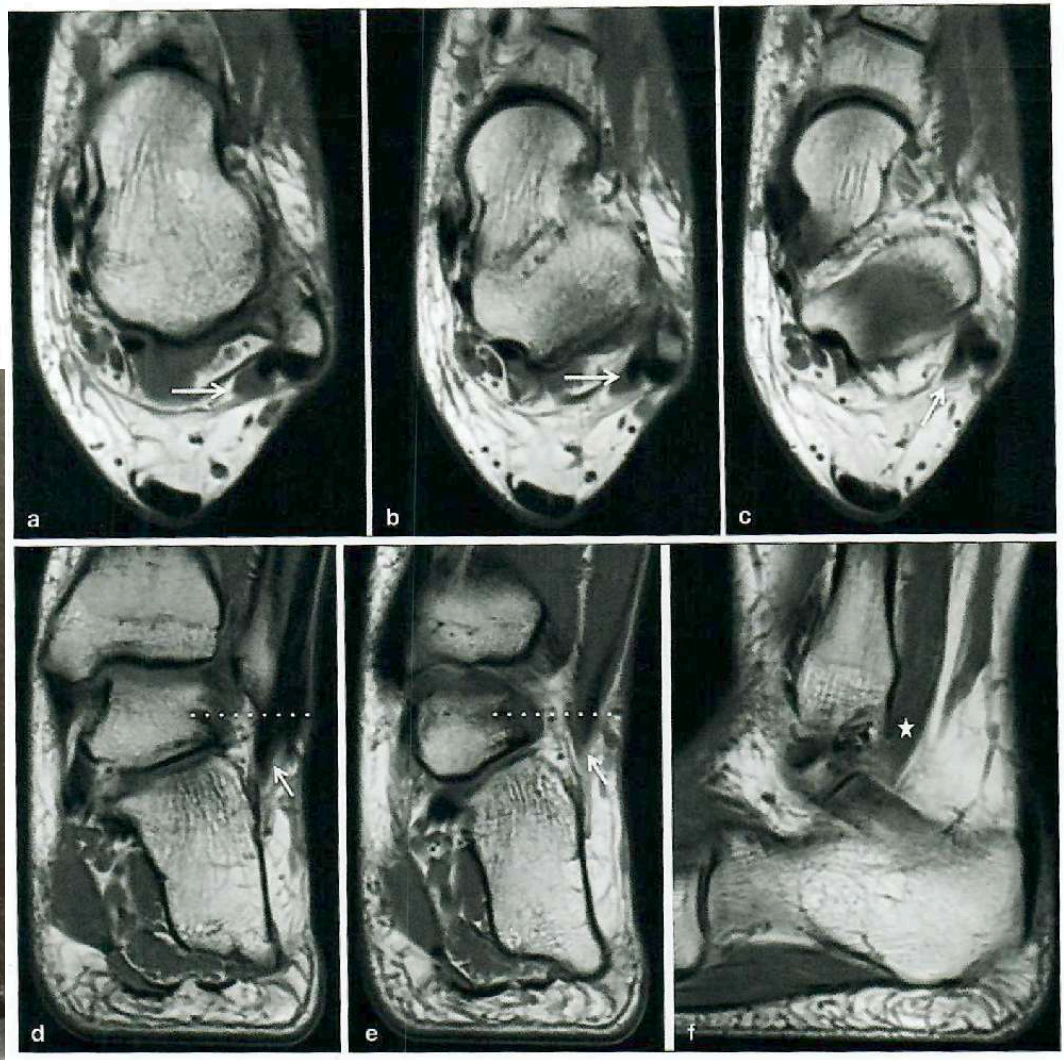

Fig. 34 : Jonction myotendineuse basse du muscle court fibulaire.

Les coupes IRM axiales en pondération T1 (**a-c**) (orientation cranio-caudale) et les coupes IRM coronales en pondération T1 (**d-e**) montrent la persistance de fibres musculaires à la partie distale de la gouttière rétromalléolaire et sous le niveau de la malléole fibulaire (*ligne pointillée*).

La coupe IRM sagittale en pondération T1 (**f**) montre la persistance des fibres musculaires du court fibulaire en situation rétro- et sous-malléolaire (*étoile blanche*) en rapport avec une jonction myotendineuse basse située.

RETOUR
MENU

PIED PLAT VALGUS

- Terrain = femme > 50 ans, en surpoids, avec pied plat valgus préalable
- Clinique: douleur et gonflement médial du pied

Syndrome d'impaction postéro-latéral de la cheville

Grade 4	= syndrome d'impaction latéral de la cheville

Arthrose

Le conflit sous-calcanéen

Conflit sous calcanéen ou conflit **sous malléolaire** plutôt !!!!

Dans les pieds plats valgus très évolués, les tendons court et long fibulaires peuvent se retrouver piégés entre le rebord latéral du calcanéum et une tubérosité proéminente d'un côté, et de l'autre la pointe malléolaire latérale. Le valgus marqué de l'arrière-pied réalise

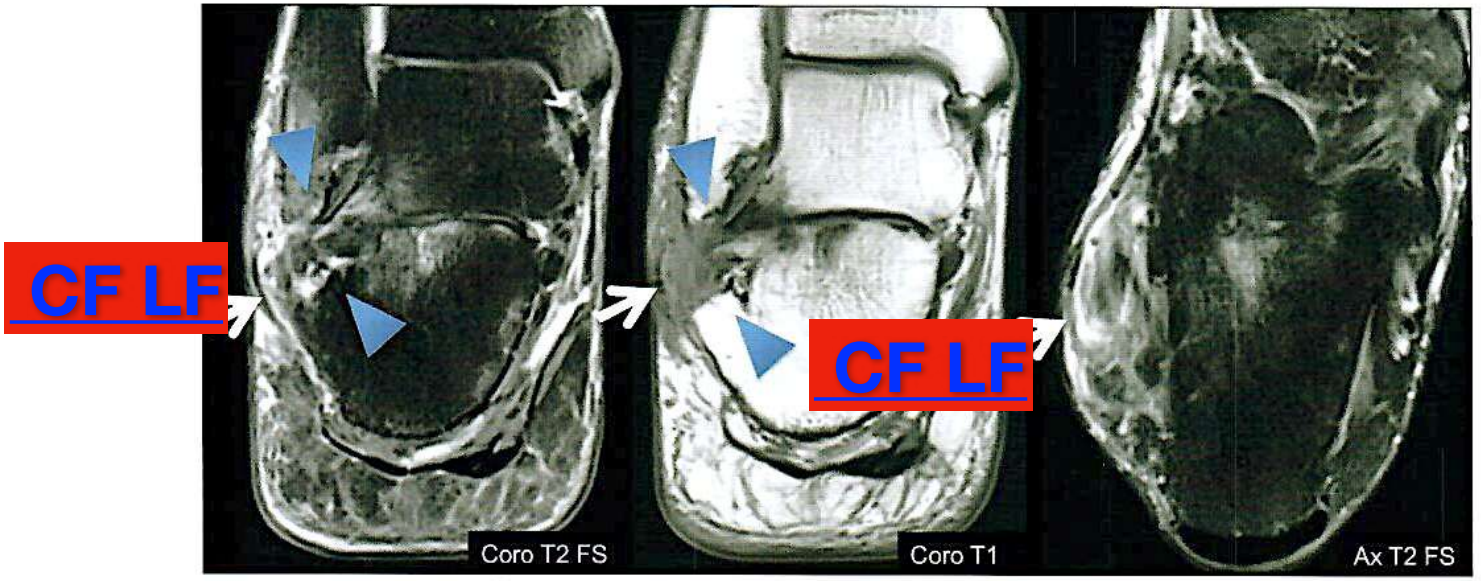

Fig. 16 : Conflit sous-malléolaire latéral. Pied plat valgus évolué. Pince osseuse (*flèches bleues*) de la malléole latérale et du calcanéum à l'origine d'une ténosynovite fissuraire (*flèche blanche*).

RETOUR MENU

N= 75 lésions du TTP	Type(s)	Fqce	Anomalies associées
Conflit latéral 37% des cas	Subtalien	8%	- Présence corrélée au degré de souffrance du TTP - Sévérité corrélée à la présence d'une instabilité des fibulaires (7% tu total)
	Subfibulaire	11%	
	Les deux	19%	

SYNDROME D'IMPACTION POSTÉRO-LATÉRAL

Sub- fib 11 %

Sub- talien 8 %

RETOUR MENU

2- TÉNOSYNOVITE TENDONS FIBULAIRES

RETOUR MENU

Tendinopathie des fibulaires et retinacula

D. PETROVER

1 - Ténosynovite

Critères en faveur du caractère pathologique

- Gaine d'un tendon extenseur de la cheville.
- Epanchement de grande abondance.
- Epanchement circonférentiel et > 2 mm d'épaisseur dans la gaine des tendons fibulaires [17, 18]. (+++)
- Intégrité du ligament calcanéofibulaire et du ligament collatéral médial.
- Absence d'épanchement intra-articulaire notamment tibiotalien.

Liquide normal
< 2 mm et non circonférentiel
Ténosynovite
> 2 mm et circonférentiel

ssi intégrité du LCF +++

En imagerie, la ténosynovite est définie par un épaississement de la gaine synoviale et/ou un épanchement de plus de > 2 mm d'épaisseur. Il faut la différencier d'une rupture du ligament calcanéofibulaire qui entraîne automatiquement la présence de liquide dans la gaine des fibulaires. L'IRM permet le diagnostic en pondération T2 avec saturation de la graisse : elle objective l'épanchement liquidien et l'épaississement inflammatoire de la gaine des fibulaires contrastant avec un tendon de calibre et de signal respectés. L'échographie montre

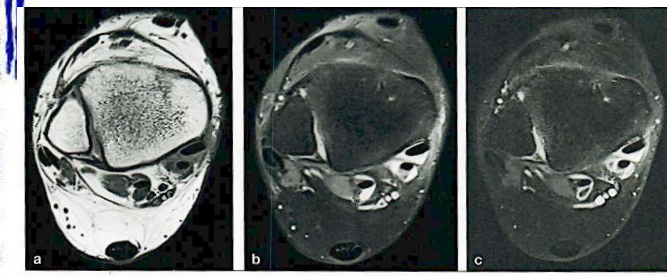

Fig. 19 : Ténosynovite inflammatoire des tendons LFH, LFO et TP.
Les coupes IRM axiales en pondération T1, T2 Fat Sat et T1 Fat Sat après injection de gadolinium (**a-c**) montrent un épanchement dans la gaine de tendons tibial postérieur, LFO et LFH quasi-circonférentiel associé à une prise de contraste de la gaine synoviale après injection témoignant d'une téno synovite.

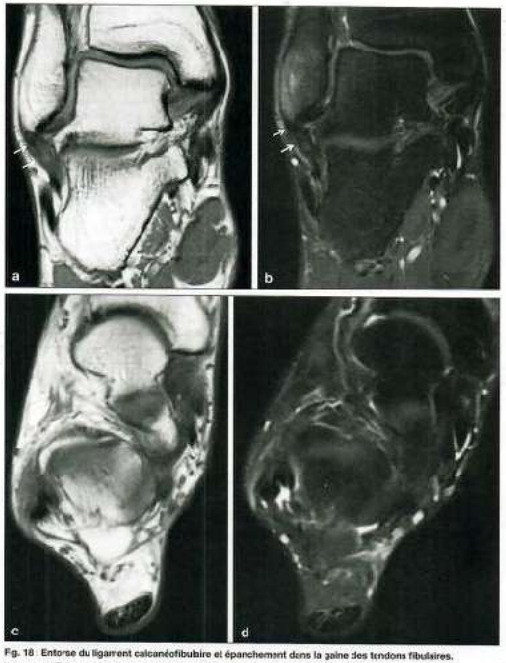

Fig. 18 . Entorse du ligament calcanéofibulaire et épanchement dans la gaine des tendons fibulaires.
Les coupes IRM coronales en pondération T1 et T2 Fat Sat (**a-b**) et les coupes IRM axiales en pondération T1 et T2 Fat Sat (**c-d**) montrent un épaississement marqué de signal hétérogène du ligament calcanéofibulaire notamment en regard de son insertion fibulaire témoignant de son atteinte. Il s'y associe un épanchement dans la gaine des tendons fibulaires.

Chez patient jeune : penser rhumatisme inflammatoire des tendons fibulaires

Fig. 8 : Ténosynovite des fibulaires. Echographie. Epanchement liquidien anéchogène au sein de la gaine des fibulaires.

I - TÉNOSYNOVITE DES FIBULAIRES

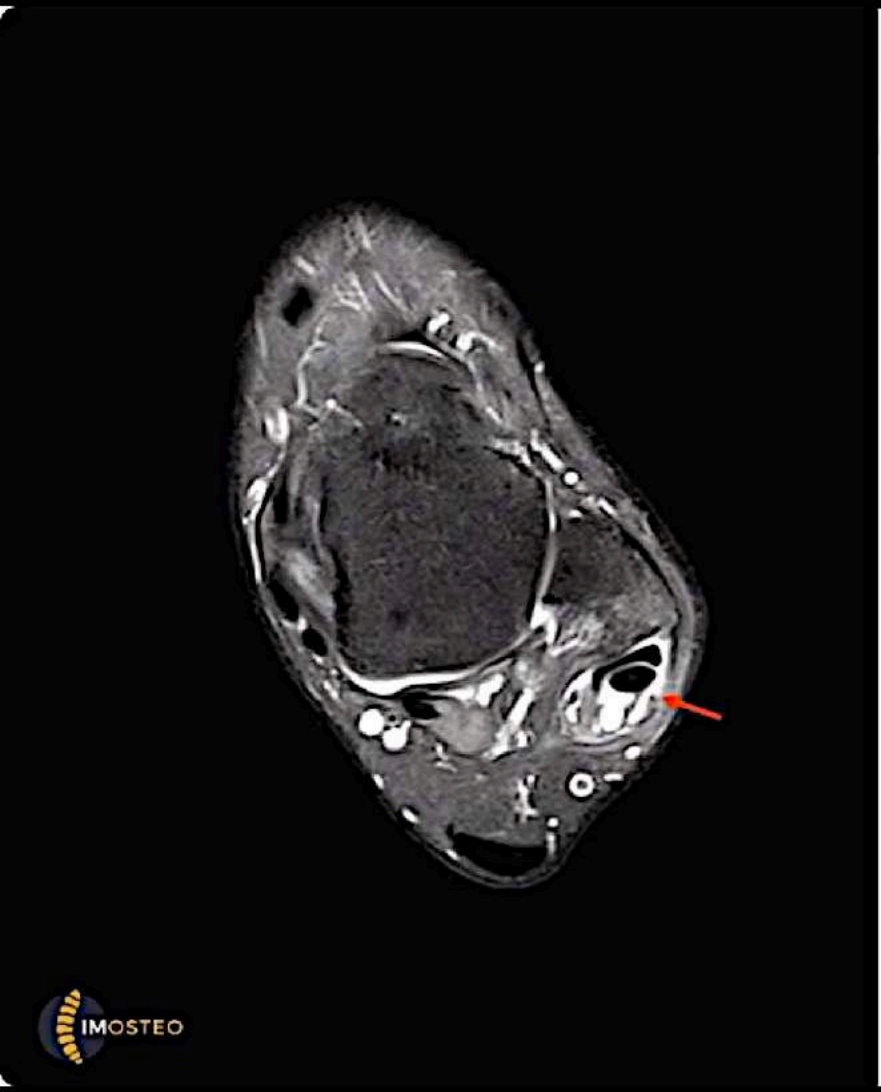

SÉMIOLOGIE DES LÉSIONS DES FIBULAIRES

➢ Ténosynovite:

- Excellent signe indirect car fréquent dans le cadre d'une souffrance tdeuse
- Attention à sa spécificité toutefois ++

DP et T2 70 sujets sains	Court fibulaire
Epanchement non circonf. < 1,5mm	17%

Kijowski R et al. Skeletal Rad 2007

Liquide normal
< 2 mm et non circonférentiel
Ténosynovite
> 2 mm et circonférentiel
Mengiardi et al.

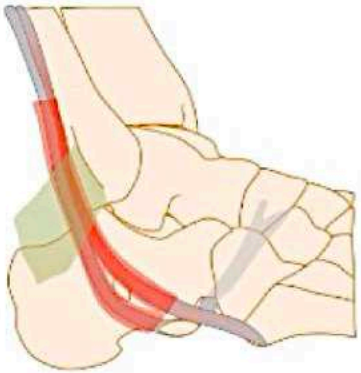

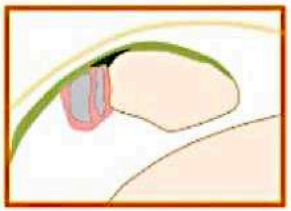

Ténosynovite du court fibulaire

RETOUR MENU

I - TÉNOSYNOVITE DES FIBULAIRES

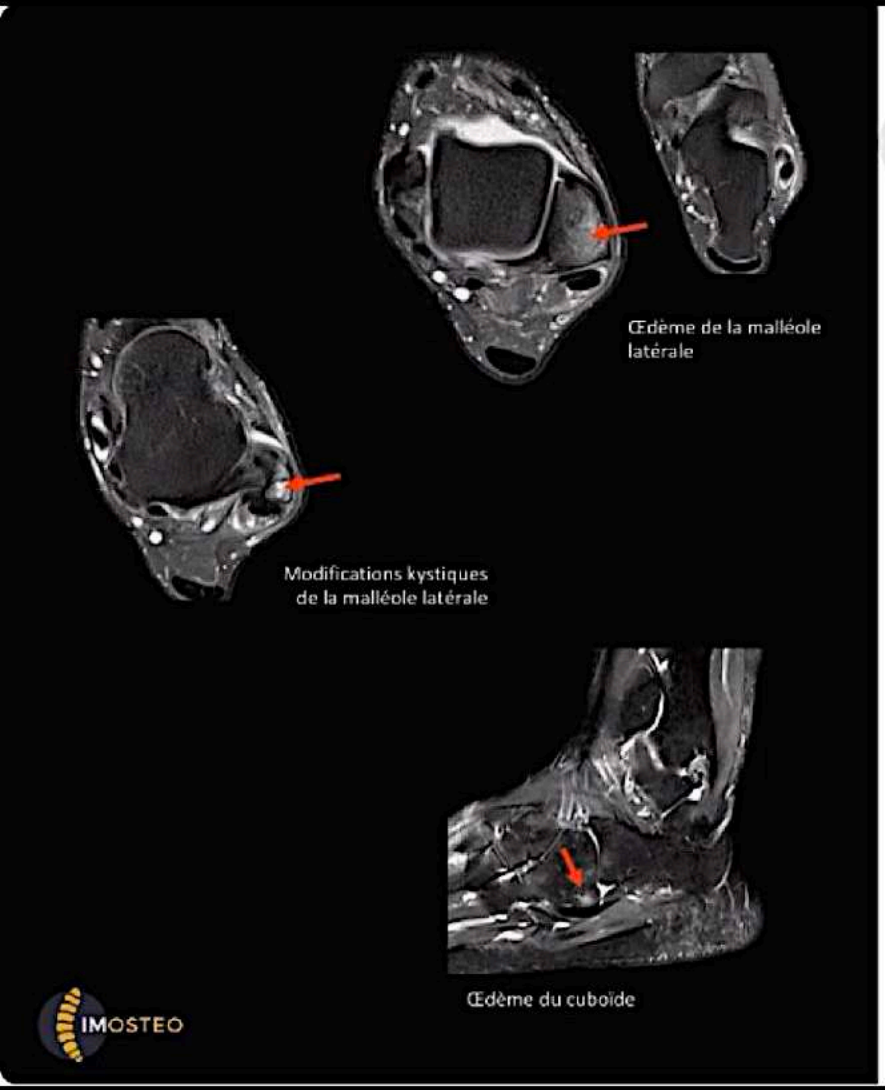

SÉMIOLOGIE DES LÉSIONS DES FIBULAIRES

➢ Ténosynovite:
- Excellent signe indirect car fréquent dans le cadre d'une souffrance tdeuse
- Attention à sa spécificité toutefois ++

NB: Autres signe indirect à proximité d'une tendinopathie = oedème osseux:
- malléole latérale
- calcaneus ou cuboïde

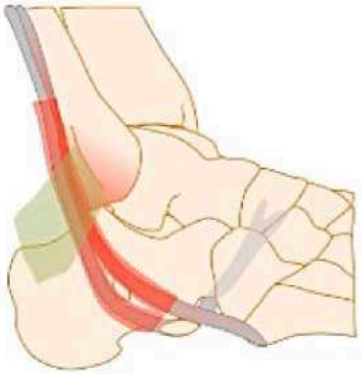

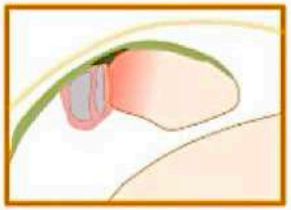

RETOUR MENU

I BIS - TENDINOPATHIE DU COURT FIBULAIRE

SÉMIOLOGIE DES LÉSIONS DES FIBULAIRES

- Ténosynovite
- Tendinopathie:
  - Elévation du signal T1 et T2 (Sp faible toutefois
  - Elargissement de la surface de section

DP et T2 FS sinon sans	Court fibulaire	Long fibulaire
Signal faible sur 4 coupes ax	8%	66%
Signal intermédiaire ≥1 coupe ax	92%	33%

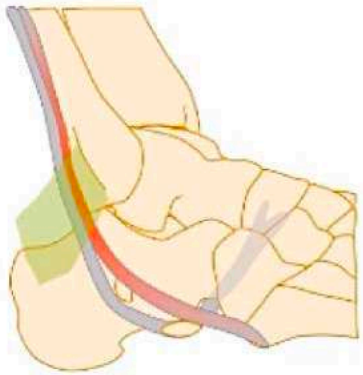

Tendinopathie du court fibulaire

RETOUR MENU

ANGLE MAGIQUE ET COURT FIBULAIRE : 4 SOLUTIONS

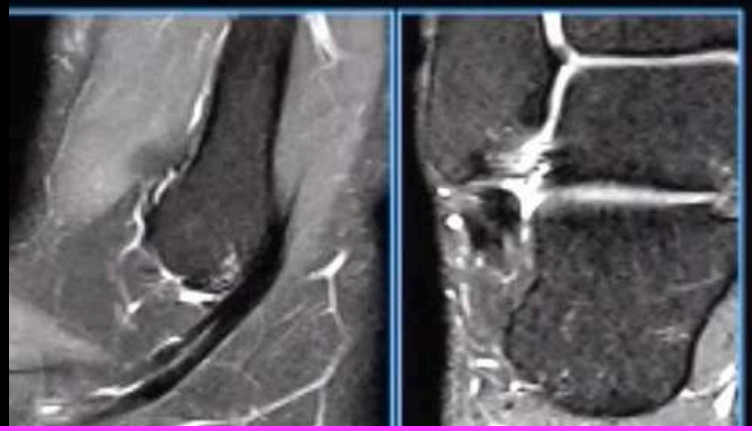

Solution 1 - AUTRES PLANS ou flexion plantaire 20°

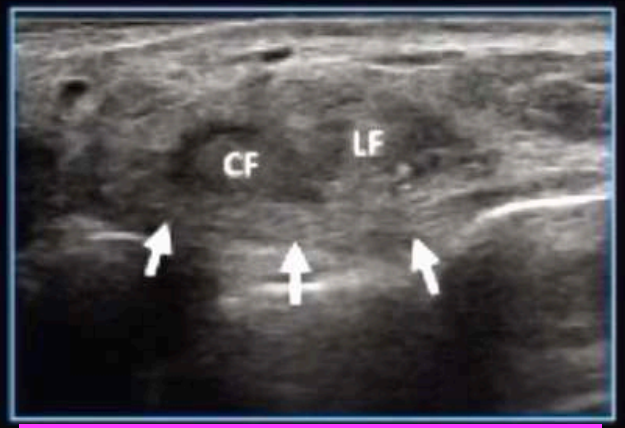

Solution 2 - ECHO

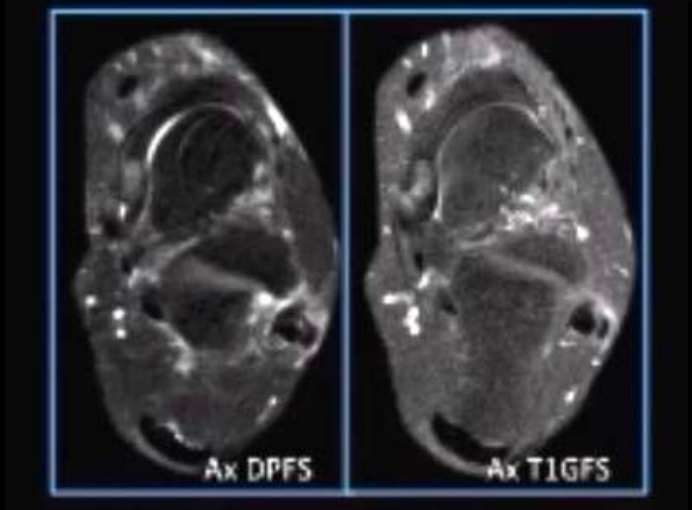

Solution à 3 - GADO

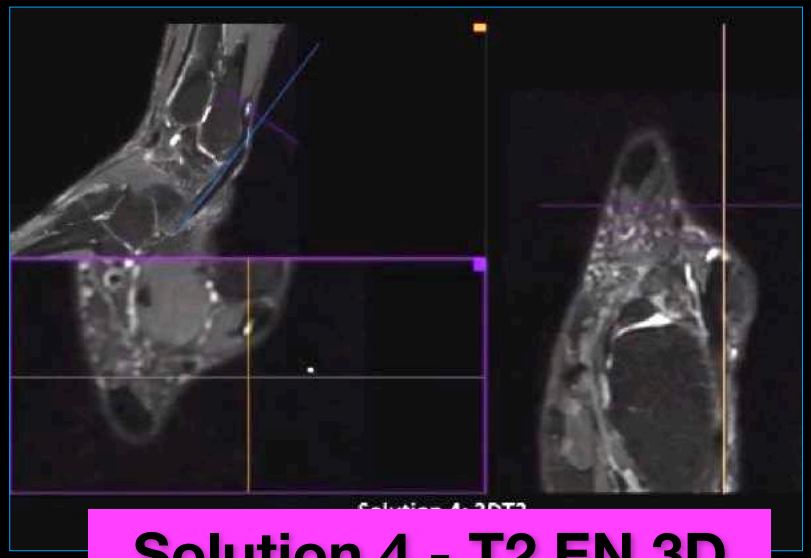

Solution 4 - T2 EN 3D

2 BIS - FISSURES RUPTURES TENDONS FIBULAIRES

RETOUR MENU

TENDONS FIBULAIRES : 2- FISSURES - RUPTURES

LE LONG ET LE COURT FIBULAIRE

TENDON CONTRE TENDON

Fissurations et rupture du CF

De découverte fortuite chez le sujet âgé,
Symptomatique chez les sportifs

Classification de Sobel

1 tendon apladi et laminé <50% de l'épaisseu

- grade 2 : lésion non transfixiante < 1 cm de longueur
- grade 3 : lésion transfixiante < 2 cm de longueur ;
- grade 4 : lésion transfixiante > 2 cm de longueur.



I II III et IV

Laminé de <50% >50%

VOIR DIAPO SUIVANTE AUSSI

RETOUR MENU

5 facteurs favorisants :

1- gouttière rétromalleolaire plate ou convexe
2- rupture rétinaculum / rupture LLE (LTFA ou LCF) associée à rechercher !!!!
3- peroneus quartus / jonction myotend basse du CF
4- hypertrophie trochlée fibulaire
5- Sd de la gouttière du cuboide par entrapment de l'os péronéum dans la gouttière du cuboide

TENDONS FIBULAIRES : 2- FISSURES - RUPTURES

- grade 1 : amincissement ;
- grade 2 : lésion non transfixiante < 1 cm de longueur
- grade 3 : lésion transfixiante < 2 cm de longueur ;
- grade 4 : lésion transfixiante > 2 cm de longueur.

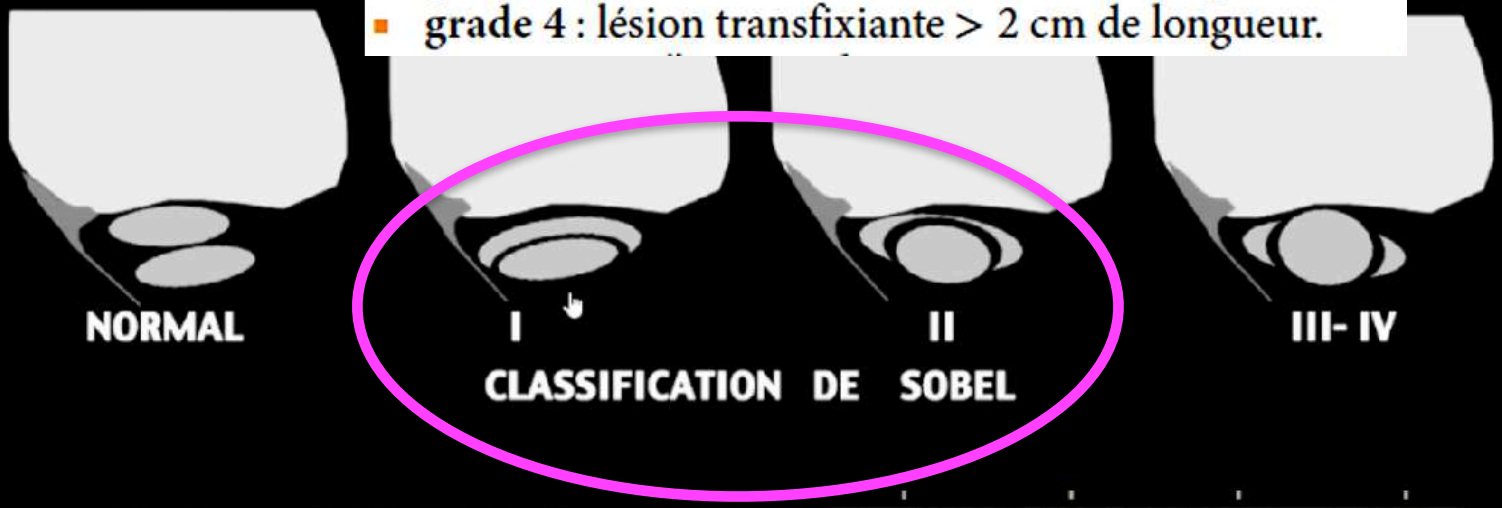

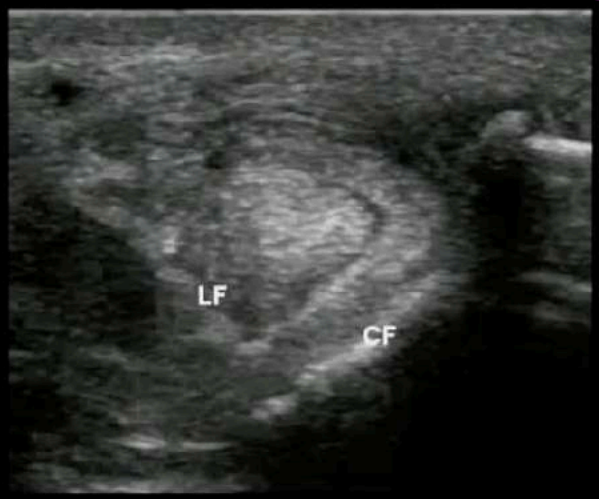

Sobel 1

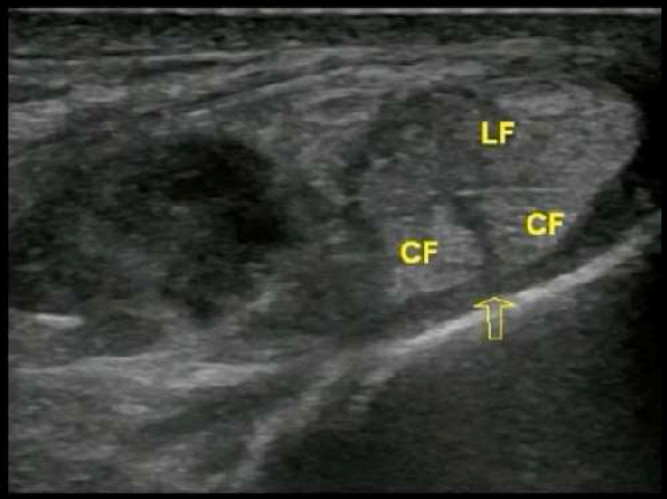

Sobel 3

RETOUR MENU

II - CLIVAGE DU COURT FIBULAIRE

SÉMIOLOGIE DES LÉSIONS DES FIBULAIRES

COURT FIBULAIRE

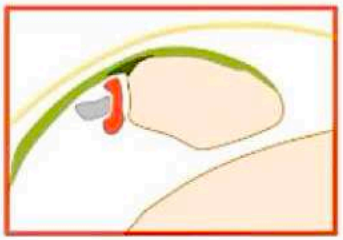

➢ Ténosynovite/ tendinopathie

➢ Clivage intra-tendineux du court fibulaire: *Rosenberg ZS et al. AJR 1997*

- Clivage complet (87%) ou partiel (13%)
- Incarcération du long fibulaire au sein du court fibulaire ++
- Restauration de l'architecture le plus souvent en distalité de la pointe mal.
- Ténosynovite associée dans 48% des cas

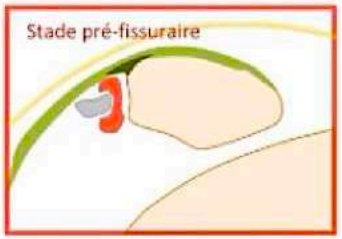

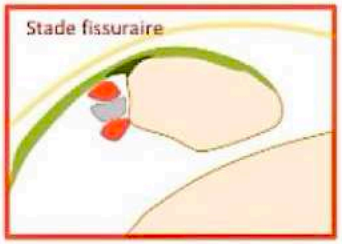

Facteurs associés à (re)connaître (48%):

- Rupture du LCL (53%)
- Rupture du retinaculum et instabilité
- Jonction MT basse ou peroneus quartus
- Convexité de la gouttière

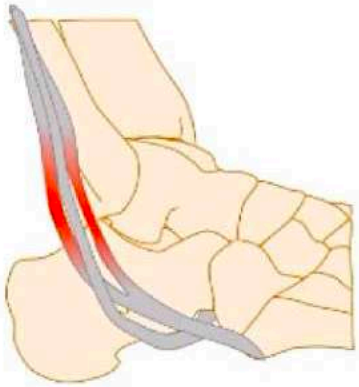

IMOSTEO

RETOUR MENU

II - CLIVAGE DU COURT FIBULAIRE

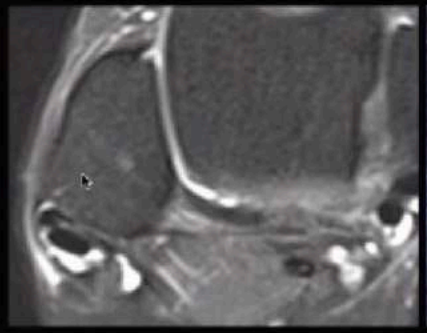

IMOSTEO

SÉMIOLOGIE DES LÉSIONS DES FIBULAIRES

COURT FIBULAIRE

➤ Ténosynovite/ tendinopathie

➤ Clivage intra-tendineux du court fibulaire: *Rosenberg ZS et al. AJR 1997*
- Clivage complet (87%) ou partiel (13%)
- Incarcération du long fibulaire au sein du court fibulaire ++
- Restauration de l'architecture le plus souvent en distalité de la pointe mal.
- Ténosynovite associée dans 48% des cas

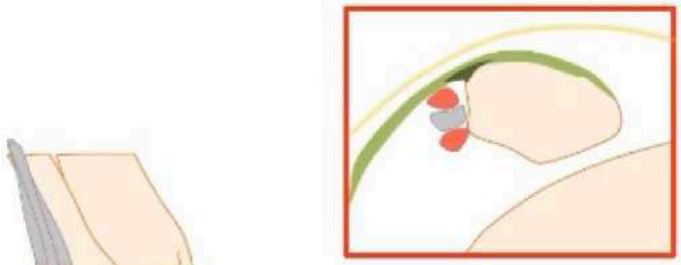

RETOUR MENU

Tendinopathie des fibulaires et retinacula

D. PETROVER

2 - Fissuration ou rupture tendineuse

Ces lésions doivent être systématiquement évoquées devant des douleurs et un empâtement chronique de la région rétromalléolaire latérale.

Elles résultent d'un macrotraumatisme et sont souvent méconnues dans un contexte d'entorse de cheville ou étiqueté comme tel. La prévalence de ces lésions n'est pas connue, mais une étude cadavérique estime à 11-37 % des cas l'existence de lésions chroniques des fibulaires.

Surtout, une lésion des fibulaires est fréquente dans un contexte d'instabilité de cheville. On retrouve jusqu'à 30 % de lésions des fibulaires lors de chirurgie de cheville pour instabilité [8].

En IRM, les lésions partielles du tendon sont définies par la perte de l'hyposignal normal en pondération T1 et par une augmentation de l'hypersignal en T2. La perte du caractère fibrillaire du tendon est mieux analysée en échographie avec un tendon en général épaissi et hypoéchogène (fig. 9). La portion fissurée ou rompue apparaît sous forme d'une plage très nettement hypoéchogène avec une discontinuité des fibres. Le caractère liquidien et anéchogène de la zone de rupture est parfois difficilement visualisé. Comme souvent, devant un épaississement tendineux sans zone franchement anéchogène, la distinction entre une simple tendinopathie évoluée et une rupture partielle est difficile. En revanche, un tendon aminci signe toujours une rupture partielle. L'existence d'anomalies inflammatoires péritendineuses est fréquente avec une hyperémie en Doppler.

Clivage intratendineux longitudinal du PB

C'est la lésion du PB la plus fréquente. Cette lésion est très souvent d'origine microtraumatique. La lésion débute à la partie haute de la gouttière rétromalléolaire et se prolonge le long du tendon.

En imagerie, sur une coupe axiale, le tendon du PB apparaît sous forme d'un boomerang recevant dans sa concavité postérieure le PL en arrière. Progressivement, le tendon s'aplatit puis se clive en deux portions séparées l'une de l'autre par le PL qui civise ces deux hémi-tendons (fig. 9). Classiquement, les deux hémi-tendons se rejoignent plus bas pour ne former qu'un seul tendon distal sur la base du 5e métatarsien.

Une étude rétrospective portant sur 32 patients opérés pour une lésion chronique du PB a montré qu'en cas de clivage tendineux chronique en IRM, les anomalies associées sont fréquentes : 44 % de variantes musculaires associées (peroneus quartus ou jonction myotendineuse basse du PB) ; 50 % de rupture du ligament talofibulaire antérieur ; hypertrophie du PL (56 % des cas) ; variante du plancher de la gouttière rétromalléolaire plate ou convexe (78 %) [9].

La classification de SOBEL établit un degré de gravité des lésions :

- **Grade 1 :** amincissement du tendon.
- **Grade 2 :** lésion de moins de 1 cm de longueur, non transfixiante.
- **Grade 3 :** lésion transfixiante de moins de 2 cm.
- **Grade 4 :** lésion transfixiante de plus de 2 cm de longueur.

En pratique, cette classification n'est que peu utilisée en routine clinique.

Fissuration ou rupture isolée du PL

Toutes les lésions intéressant le PB peuvent également intéresser le PL et les anomalies en imagerie sont identiques. L'atteinte isolée du PL intéresse le tendon distal en regard du cuboïde dans le cadre d'un POP syndrome (*"Painful Os Peroneum"*) ou d'un conflit tendon-os avec le calcanéus ou le cuboïde (*cf. infra*) (fig. 10). Une distance de plus de 6 mm entre les deux fragments d'un os peroneum sur une radiographie standard suggère une fracture de l'os peroneum et une rupture du tendon PL.

Fig. 9 : Fissuration longitudinale du court fibulaire. Aspect bifide du court fibulaire en IRM (**a**) et en échographie (**b**). Noter le positionnement central du long fibulaire.

III - RUPTURE EN CHEWING GUM DU LONG FIBULAIRE

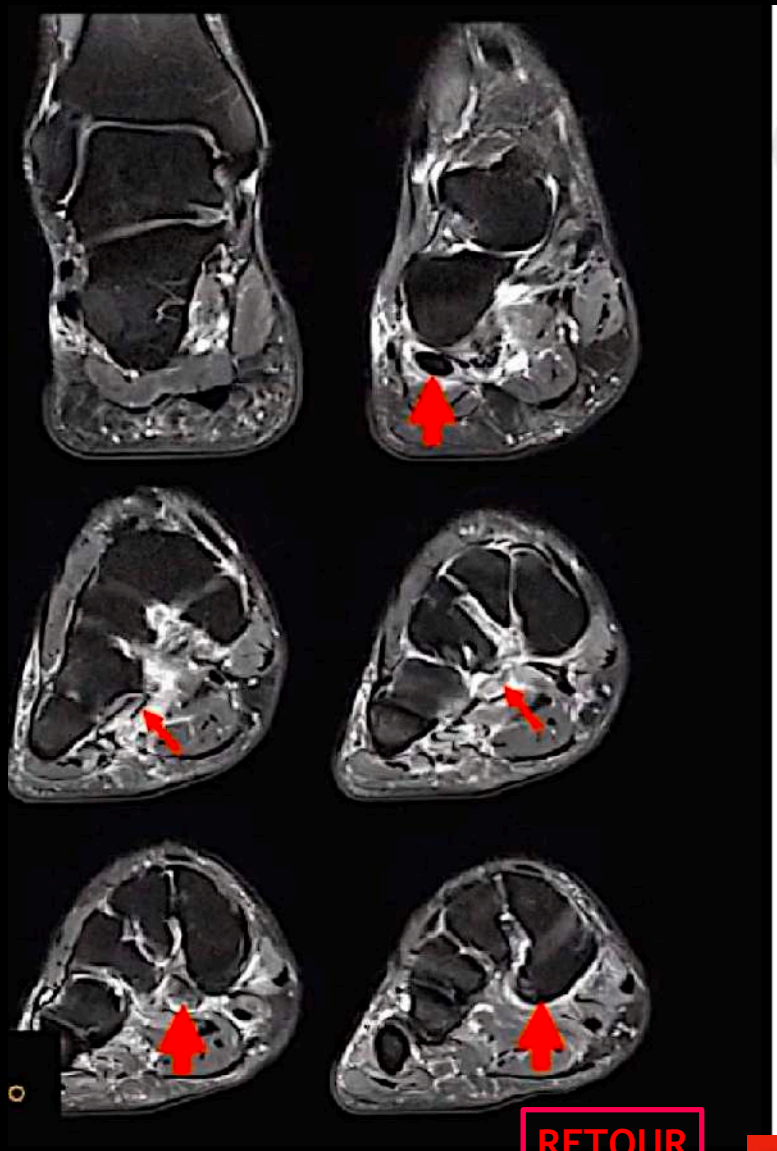

SÉMIOLOGIE DES LÉSIONS DES FIBULAIRES

LONG FIBULAIRE

- Ténosynovite/ tendinopathie
- Clivage intra-tendineux du court fibulaire
- Ruptures partielles « en chewing gum » du long fibulaire
  - Centrées sur l'un des trois niveaux de contraintes
  - Dysharmonie de calibre du tendon +++
    - Amincissement central et long du tendon
    - Moignons partiels proximal et distal

Rupture en CHEWING GUM +++
= TTP et LONG FIB
= Gros en haut
puis fin en dessous

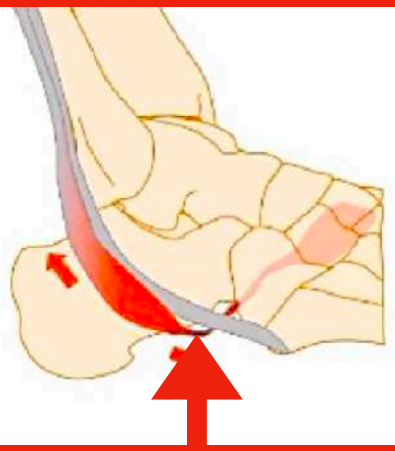

1-Souffrance rétro-malléolaire

2- Souffrance en face du calca/cub

3- Souffrance en face du calca/cub

ZONE DE RUPTURE LA + FREQUENTE

RETOUR MENU

III - RUPTURE EN CHEWING GUM DU LONG FIBULAIRE

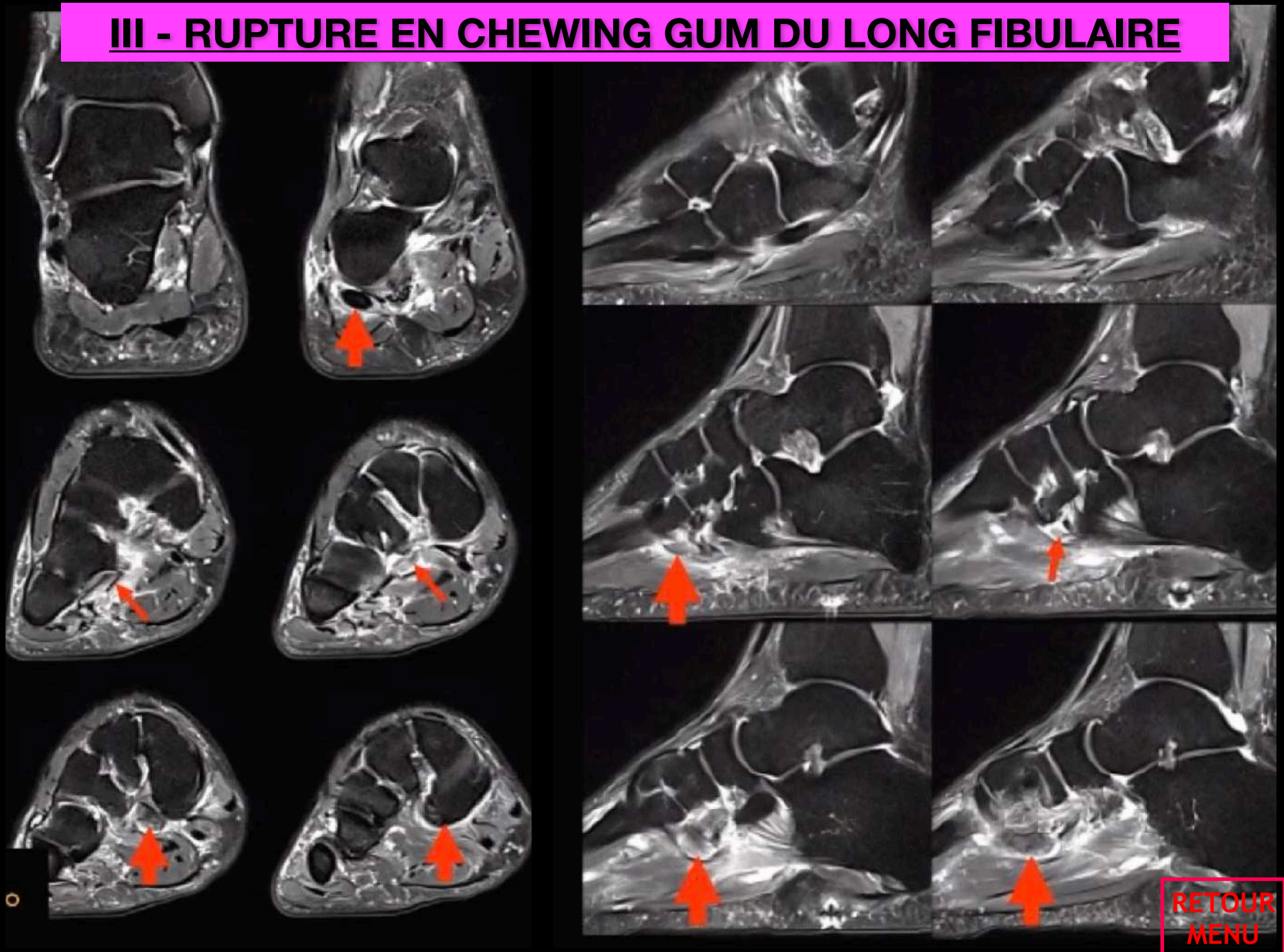

RETOUR MENU

III - RUPTURE EN CHEWING GUM DU LONG FIBULAIRE AVEC OS PERONEUM

➤ Rupture complète avec ou sans os peroneum

Critères radiographiques de rupture du LF sur os peroneum:
- Séparation > 6mm
- Rétraction > 10mm (profil) ou > 20 mm

10 mm sur PROFIL DE PIED
20 mm sur OBLIQUE DE PIED
par rapport à l'interligne calcanéo-cuboiden

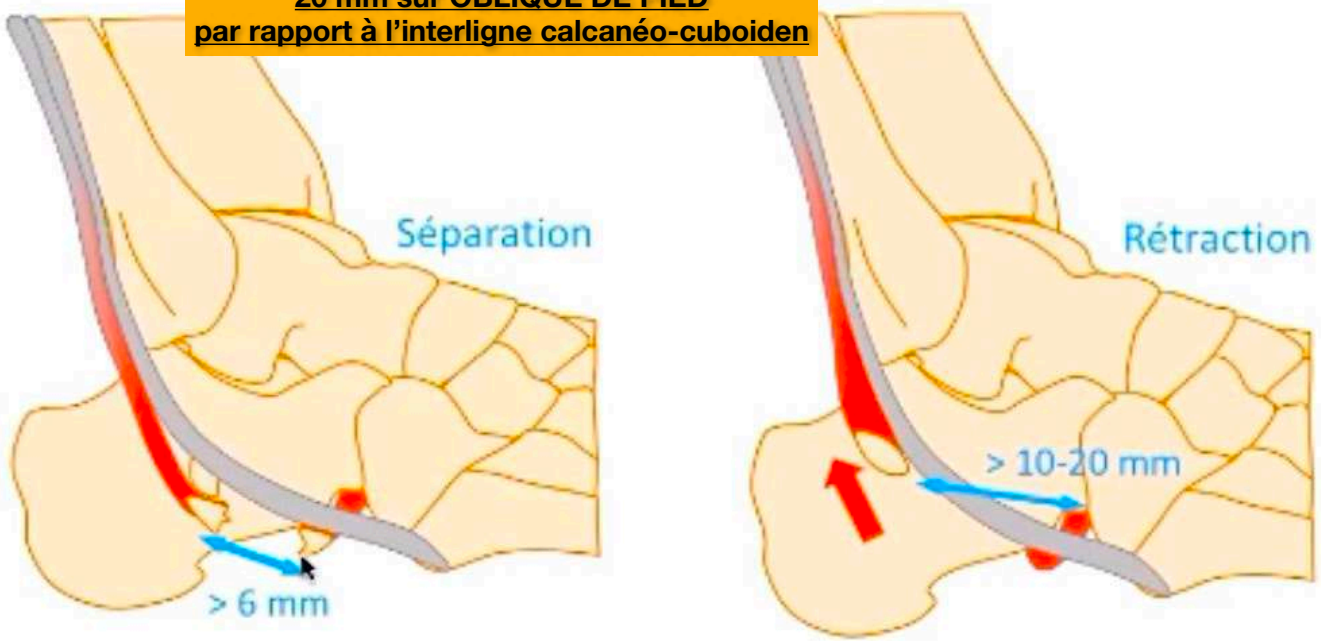

Rupture complète **avec** os peroneum

RETOUR MENU

RUPTURE DU TENDON LONG FIBULAIRE +++ -> FK OS PERONEUM

1- soit distance interligne CC et os péronéum> 10 mm

sur profil
>10 mm
entre interligne CC et os péronéum

= rupture tendon long fib +++

2- soit distance entre 2 os péronéum bi-partite> 6 mm

= rupture tendon long fib +++

RETOUR MENU

III - RUPTURE EN CHEWING GUM DU LONG FIBULAIRE AVEC OS PERONEUM

SÉMIOLOGIE DES LÉSIONS DES FIBULAIRES

LONG FIBULAIRE

- Ténosynovite/ tendinopathie
- Clivage intra-tendineux du long fibulaire
- Rupture partielle « en chewing gum » du long fibulaire
- Rupture complète avec ou sans os peroneum

Critères radiographiques de rupture du LF sur os peroneum:
- Séparation > 6mm
- Rétraction > 10mm (profil) ou > 20 mm

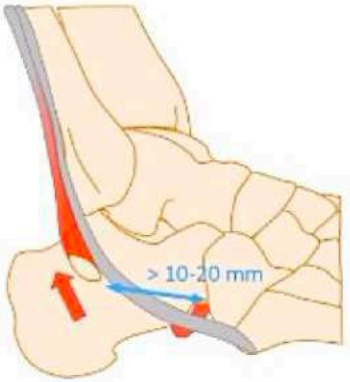

RETOUR MENU

Rupture tendon long fibulaire par FK os péronéum

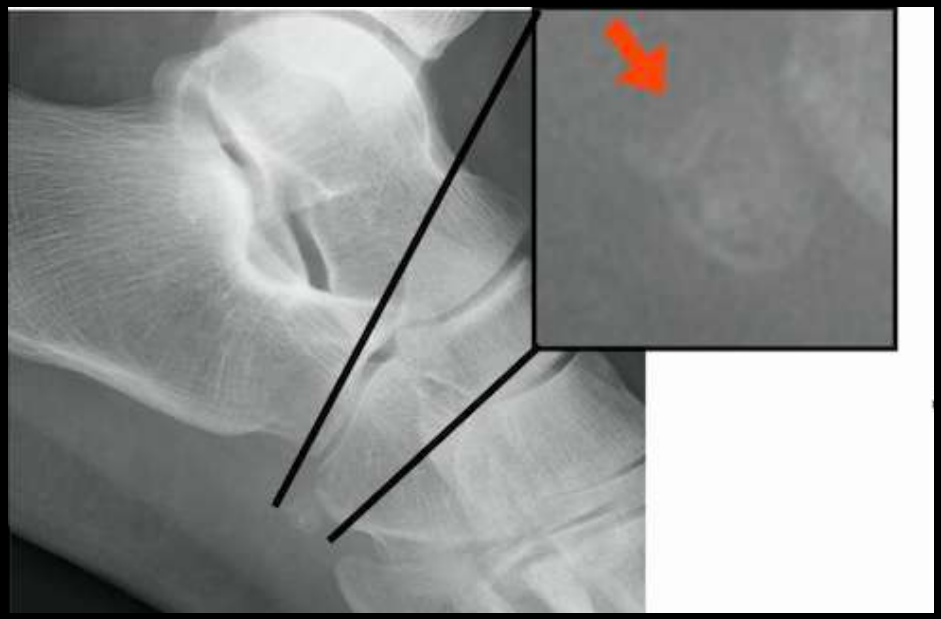

RETOUR MENU

3- INSTABILITÉS TENDONS FIBULAIRES

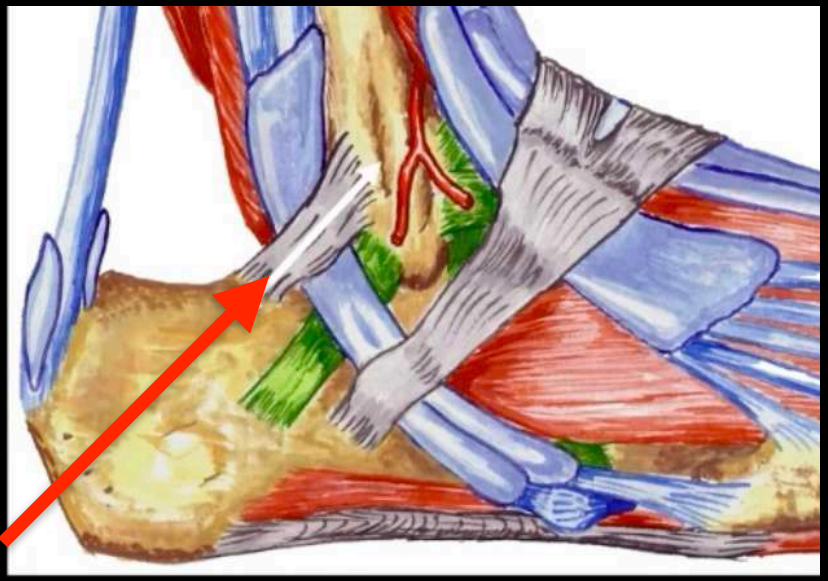

RETOUR MENU

TENDONS FIBULAIRES : 3- INSTABILITÉS

++++ EN FLEXION DORSALE ++++++

EN EVERSION CONTRARIEE +++

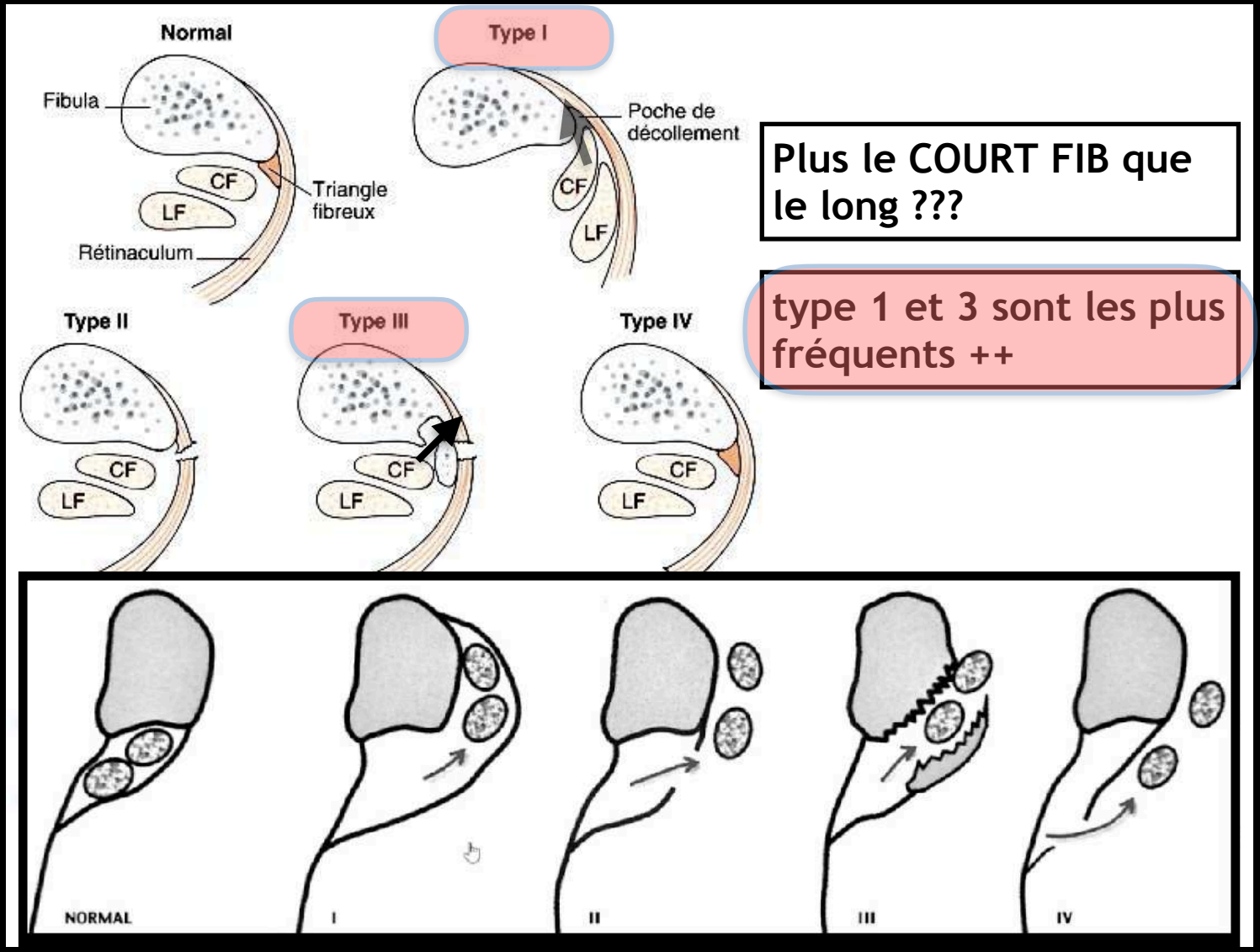

Plus le COURT FIB que le long ???

type 1 et 3 sont les plus fréquents ++

Classification ODDEN

RETOUR MENU

TENDONS FIBULAIRES : 3- INSTABILITÉS

Classification des lésions du rétinaculum supérieur des tendons fibulaires selon Oden.

Type I : formation d'une chambre de décollement antérieure, rétinaculaire et périostée, dans laquelle les tendons peuvent se luxer.

Type II : déchirure antérieure du rétinaculum.

Type III : avulsion osseuse de l'insertion malléolaire latérale du rétinaculum (écaille osseuse verticale) ; les tendons se luxent entre le fragment et la malléole latérale.

Type IV : rupture postérieure du rétinaculum qui peut s'interposer sous les tendons après une luxation de ces derniers.

RETOUR MENU

Tendons Fibulaires
Rétinaculum des fibulaires

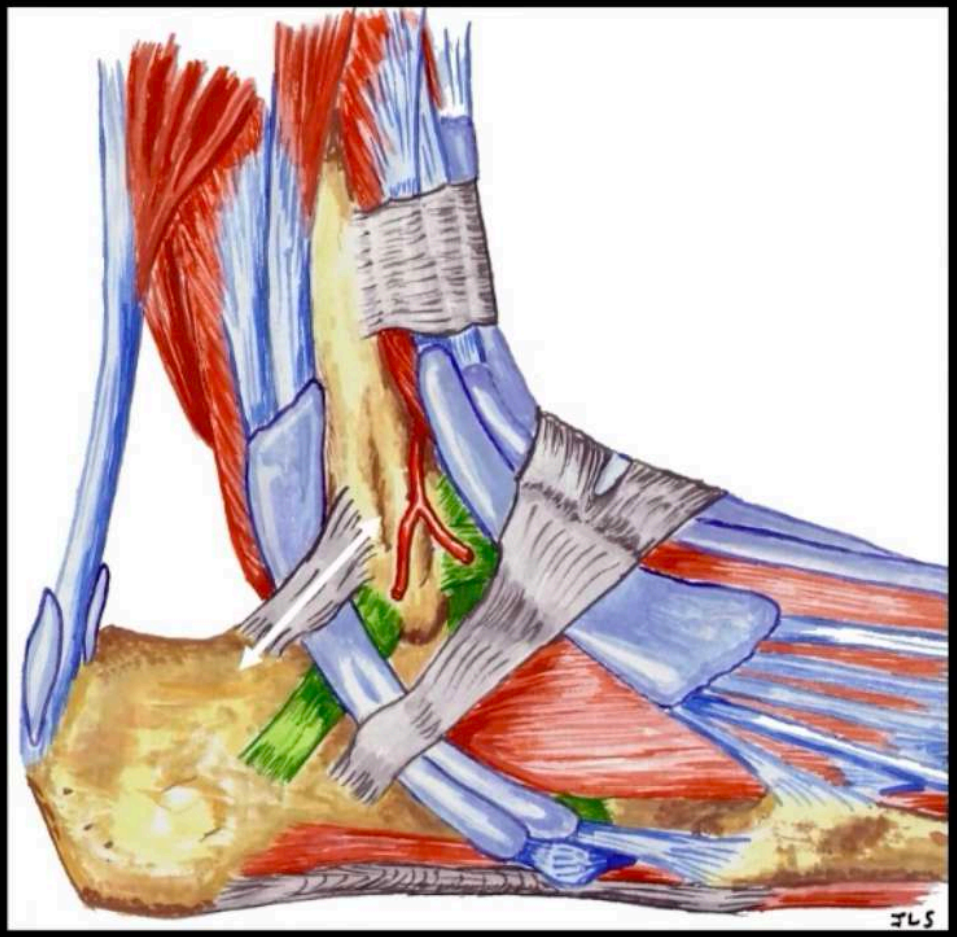

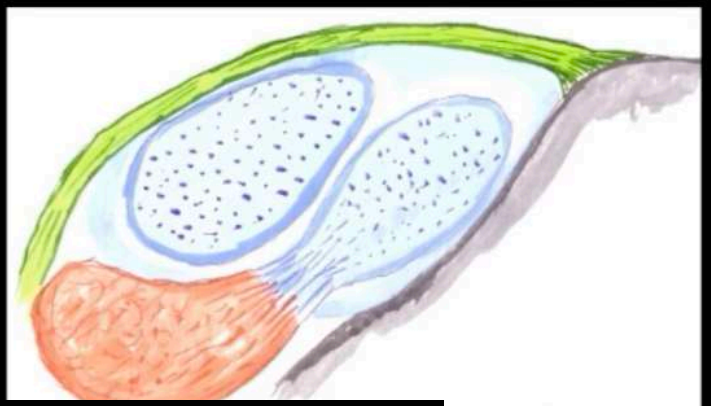

POSITION NORMALE

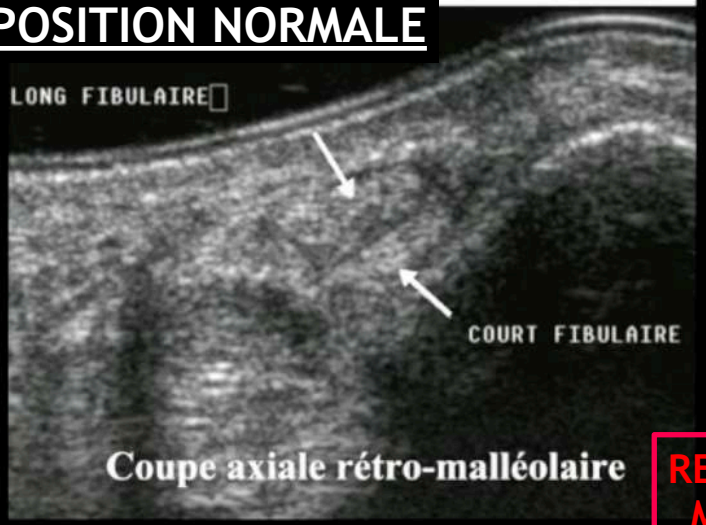

RETOUR MENU

NORMALEMENT , LE TENDON COURT FIBULAIRE PASSE DEVANT LE LONG FIBULAIRE ET S'AMINCIT

RETOUR MENU

TENDONS FIBULAIRES : 3- INSTABILITÉS

++++ EN FLEXION DORSALE ++++++

EN EVERSION CONTRARIEE +++

Echographie

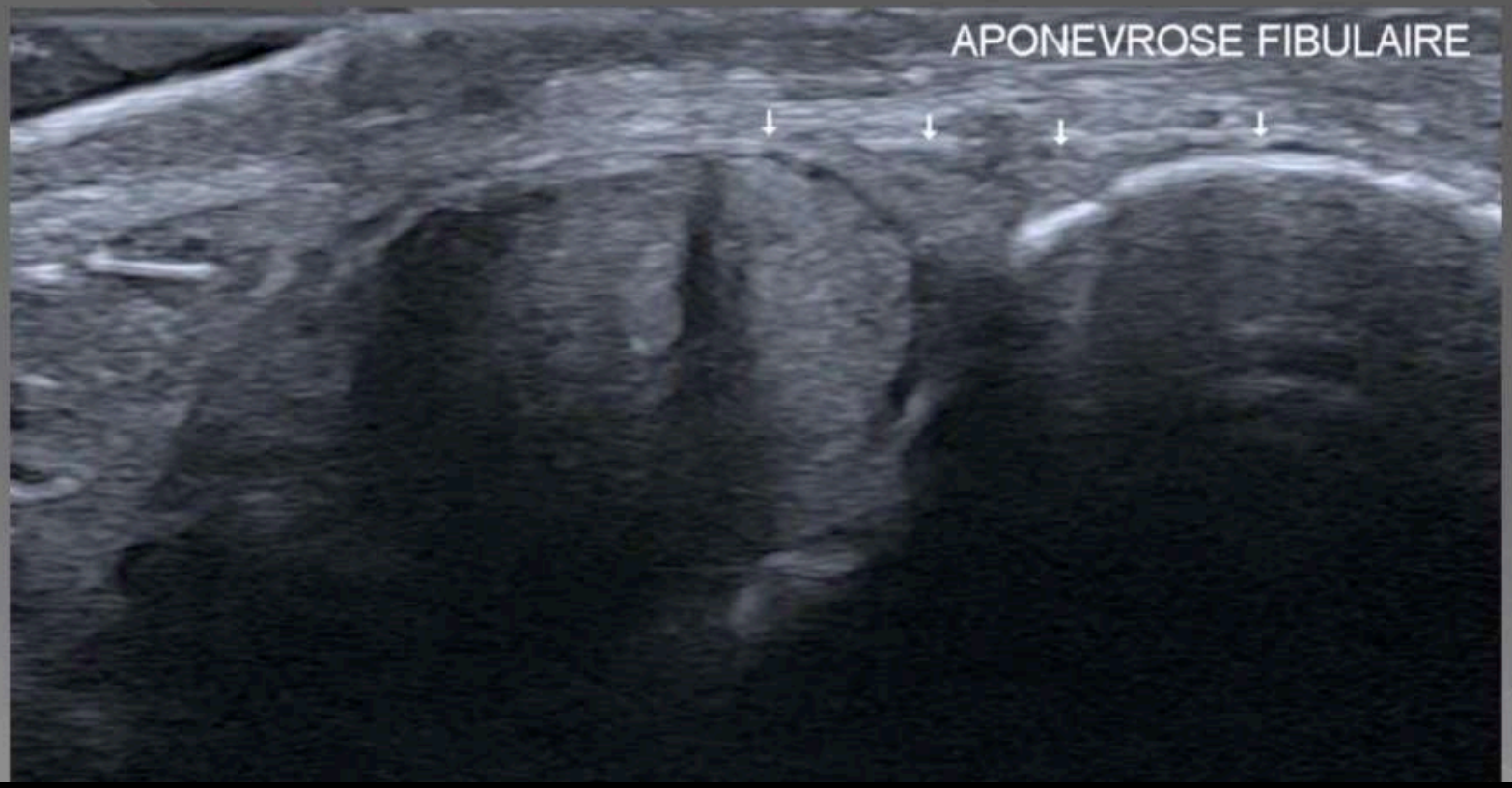

RETOUR MENU

V - LESION TRAUMA DU RETINACULUM DES FIBULAIRES -> INSTABILITÉ

Entorse récente

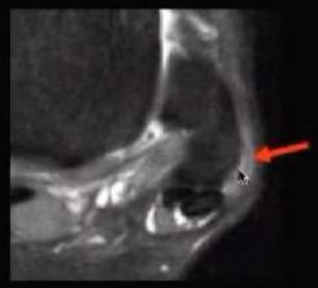

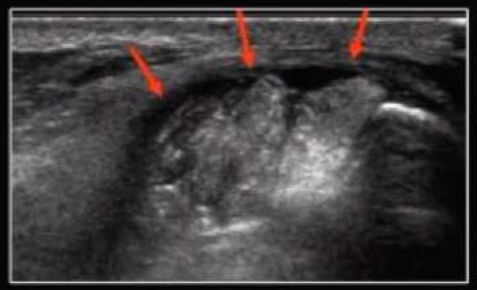

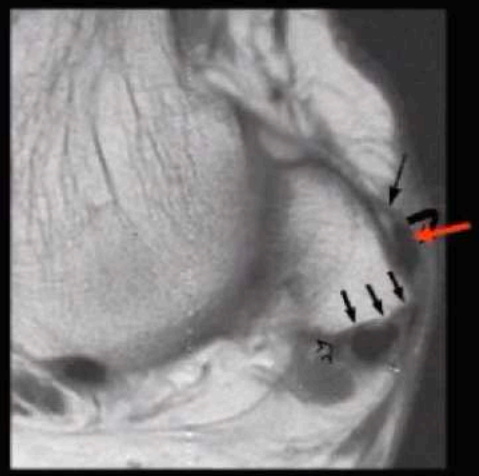

Rosenberg AJR 2002

SÉMIOLOGIE DES LÉSIONS DES FIBULAIRES
CAS PARTICULIERS

- Souffrance de l'os peroneum = « Painful os peroneum syndrome » POPS
  - Modification oedémateuses et douleur focale
  - Association de friction et fracture de fatigue

- Lésions traumatiques (rétinaculaires)
  - Lésion aigue: modifications du retinaculum
  - Instabilité des fibulaires:
    - sensibilité incomplète de l'IRM ++

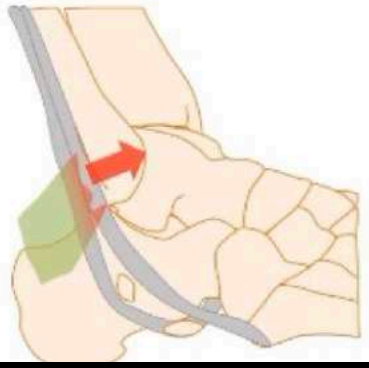

RETOUR MENU

3 - Instabilité

3 Instabilité des fibulaires

L'instabilité des tendons fibulaires peut être intermittente ou permanente. Sa prévalence est estimée à 0,3-0,5 % [1, 3, 10].

Elle se présente sous deux formes distinctes :

- *L'instabilité prémalléolaire* : elle signe une lésion du rétinaculum et les tendons des fibulaires sont soit subluxés soit totalement luxés en avant de la gouttière rétromalléolaire latérale.
- *L'instabilité rétromalléolaire* : il s'agit d'un "switch" de la position du court fibulaire par rapport à celle du long fibulaire.

Les variantes anatomiques qui favorisent la luxation des fibulaires sont :

- une modification de la forme de la gouttière rétro-malléolaire,
- la présence d'un pérornéus quartus,
- un pied varus,
- la présence d'une jonction myotendineuse basse du PD,
- l'absence congénitale de rétinaculum des fibulaires,
- une hyperlaxité ligamentaire.

Le mécanisme classique de lésion du rétinaculum consiste en une contraction brutale des muscles fibulaires associée à une dorsiflexion forcée brutale sur un pied en éversion. Ces traumatismes surviennent classiquement à l'occasion d'activité sportive et passent souvent pour un épisode d'entorse latérale du chevillle.

L'existence d'un ressaut plus ou moins audible ou de sensation de craquement douloureux est parfois décrite par les patients.

L'instabilité prémalléolaire

C'est l'instabilité post-traumatique la plus fréquente, survenant à distance plus ou moins longue d'un traumatisme de cheville avec une lésion plus ou moins complète du rétinaculum supérieur des péroniers.

La classification d'Oden distingue les différentes formes (fig. 11) [11] :

- **Type 1 :** poche de décollement au niveau de l'insertion fibulaire ;
- **Type 2 :** rupture de l'insertion fibulaire ;
- **Type 3 :** avulsion osseuse de l'insertion fibulaire ;
- **Type 4 :** rupture postérieure du rétinaculum.

La poche de décollement entre le rétinaculum et le rétinaculum (type 1) (fig. 12), et l'arrachement osseux de l'insertion du rétinaculum (type 3), sont les lésions les plus fréquentes. Ces anomalies du rétinaculum s'accompagnent à terme de lésion inflammatoire ou fissurale du contenu tendineux au sein de la gouttière. En échographie, l'analyse dynamique complète l'analyse statique. L'analyse du rétinaculum montre une perte du caractère triangulaire homogène du ménisque de renforcement correspondant à l'attache du rétinaculum sur la corticale malléolaire. Classiquement, une véritable poche de décollement, qui sépare la zone malléolaire d'un liquide hypoéchogène et qui correspond au rétinaculum est visible. Elle est majorée par l'étude dynamique.

On recherche systématiquement une lésion tendineuse intrinsèque associée. Souvent, il s'agit d'un clivage du court fibulaire qui peut apparaître bi-fasciculaire.

L'échographie est l'examen de choix avec une étude dynamique en réalisant une manœuvre de dorsiflexion-éversion de cheville contre résistance (fig. 13). Elle montre le passage du court fibulaire en avant de la malléole dans la poche de décollement de manière complète (luxation) ou incomplète (subluxation). Dans ce cas, le long fibulaire vient s'incarcérer entre les deux faisceaux du court fibulaire. Des cas plus rares de lésion du rétinaculum inférieur, les fibulaires se luxent autour du tubercule des fibulaires.

L'IRM moins performante, recherche des signes indirects de lésion du rétinaculum avec une altération du signal de son attache sur la crête malléolaire ainsi que l'association à des lésions intrinsèques des tendons (fig. 12) ; quand la luxation est fixée (fig. 14). Toutefois, l'étude dynamique manque en IRM pour affirmer la luxation ou la subluxation bien évidemment.

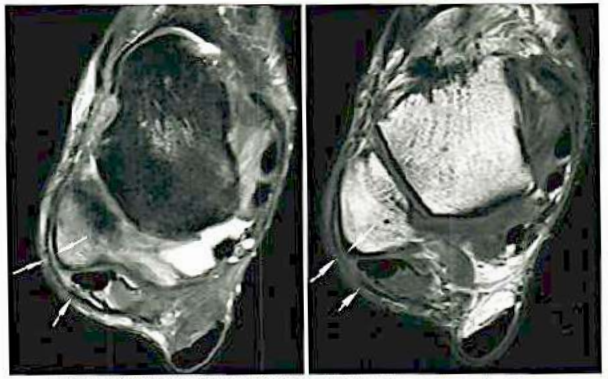

Fig. 12 : Instabilités des fibulaires en IRM. Lésion de type 1 d'Oden avec poche de décollement du rétinaculum bien visible (flèche).

Fig. 29.41 **Instabilité antérieure des tendons des muscles fibulaires : coupe axiale en pondération T2.** Chambre de décollement du rétinaculum supérieur des fibulaires. Fissure longitudinale du tendon du muscle court fibulaire en deux hémi-tendons (1 et 3). Luxation de l'hémi-tendon latéral (1) et du tendon du muscle long fibulaire (2).

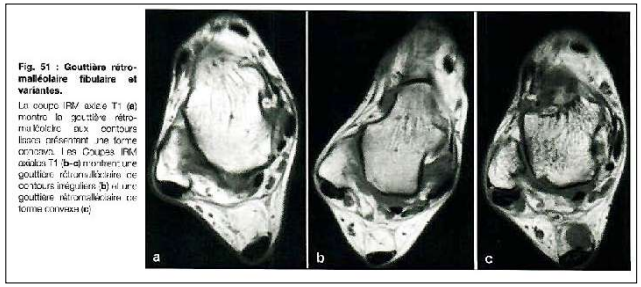

Fig. 51 : Gouttière rétro-malléolaire fibulaire et variantes.
La coupe IRM axiale T1 (a) montre la gouttière rétro-malléolaire aux contours lisses présentant une forme concave. Les coupes IRM axiales T1 (b-c) montrent une gouttière rétromalléolaire de contours irréguliers (b) et une gouttière rétromalléolaire de forme convexe (c).

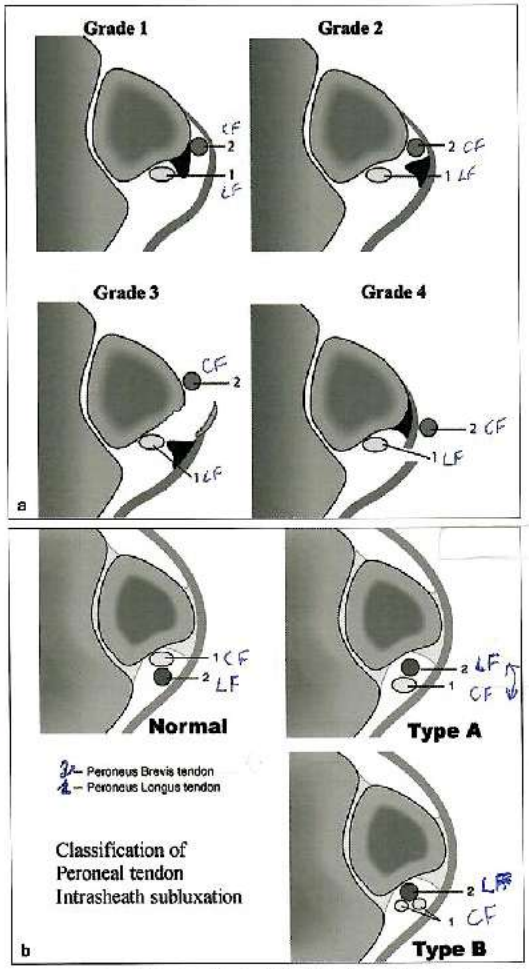

Fig. 11 : Instabilité des fibulaires. Instabilité prémalléolaire (a) Classification d'Oden. Type 1 : poche de décollement au niveau de l'insertion fibulaire ; Type 2 : rupture de l'insertion fibulaire ; Type 3 : avulsion osseuse de l'insertion fibulaire ; Type 4 : rupture postérieure du rétinaculum. Tendon long fibulaire 1), court fibulaire 2). Instabilité rétromalléolaire (b) switch intertendineux type A et type B de Raikin et coll.

RETOUR MENU

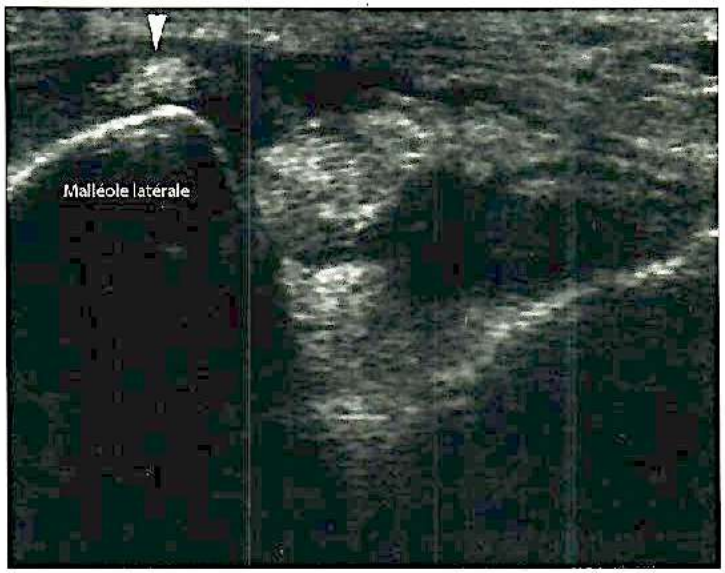

Fig. 13 : instabilité des fibulaires en échographie. La manœuvre de dorsiflexion et éversion contrariée entraîne la luxation prémalléolaire du court fibulaire (*flèche*).

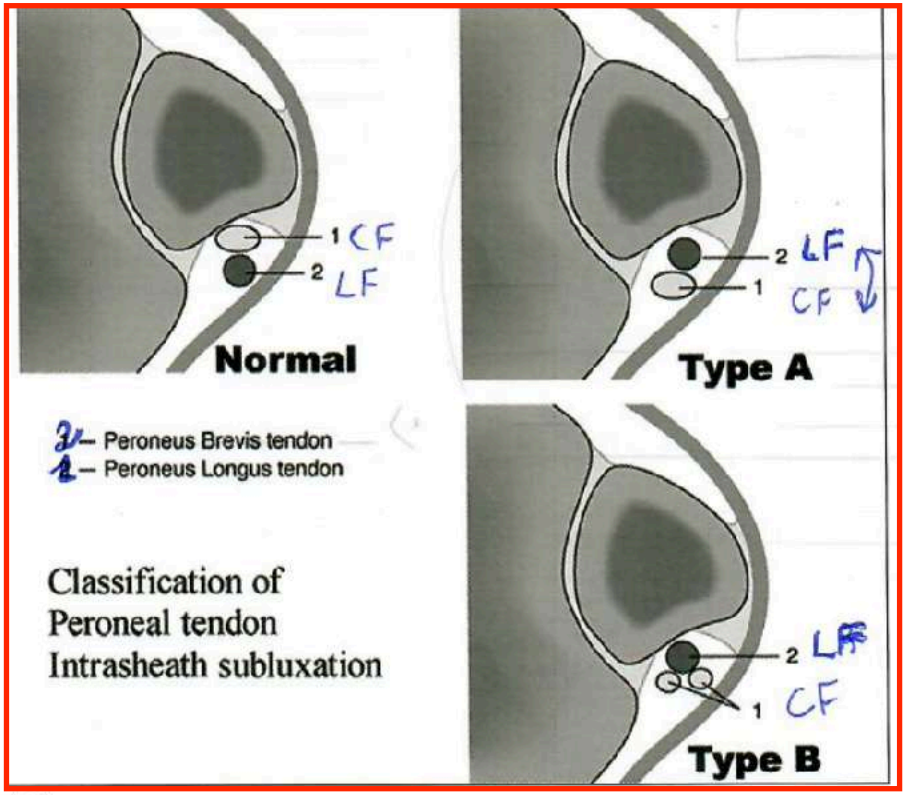

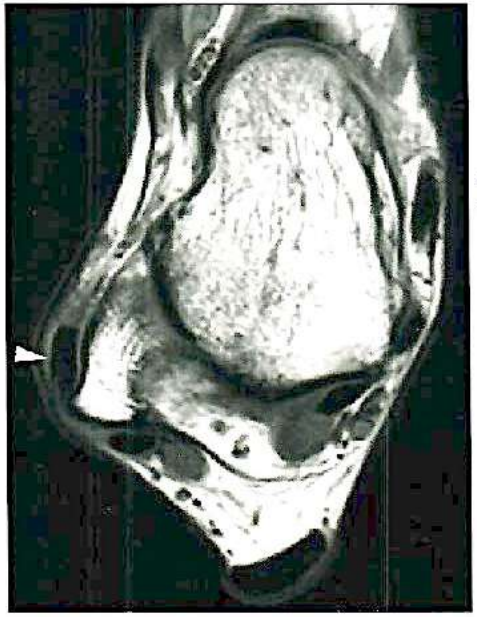

Fig. 14 : Instabilité des fibulaires en IRM. Luxation prémalléolaire du court fibulaire (*flèche*).

Instabilité rétromalléolaire

Il s'agit d'un ressaut intertendineux entre le PB et le PL. L'échographie confirme le diagnostic. En position normale, le tendon PB siège contre la corticale malléolaire et le tendon PL en arrière maintenu par le rétinaculum. En cas d'instabilité rétromalléolaire, il existe un switch intertendineux avec une sensation de claquement parfois audible lors de la manœuvre d'éversion et de dorsiflexion contrariée qui peut-être plus ou moins facilement reproduite lors de l'étude dynamique échographique.

La réalisation échographique d'une boucle ciné enregistrée permet d'affirmer le diagnostic. Le rétinaculum est intègre. L'existence de variantes anatomiques est également décrite (dysplasie de la gouttière, présence d'un peroneus quartus ou d'une jonction myotendineuse basse du PB). L'IRM en revanche est toujours normale. On recherchera néanmoins comme dans les instabilités pré-malléolaires, la présence de variantes anatomiques (dysplasie de la gouttière, jonction myotendineuse basse du court fibulaire, peroneus quartus). Raikin *et coll.* décrit deux types distincts [10] :

- *Type A* : le ressaut entre le PB et le PL ;
- *Type B* : ressaut entre un PB bifasciculaire (PB fissuré, clivage chronique) et le PL.

RETOUR MENU

4- POPS

RETOUR MENU

IV - POPS

SÉMIOLOGIE DES LÉSIONS DES FIBULAIRES
CAS PARTICULIERS

- Souffrance de l'os peroneum = « Painful os peroneum syndrome » POPS
  - Modification oedémateuses et douleur focale
  - Association de friction et fracture de fatigue

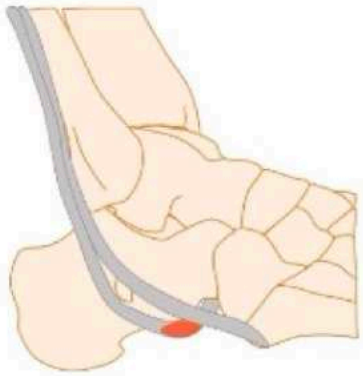

RETOUR MENU

TENDON LG FIBULAIRE : POPS = PAINFUL OS PERONEUM SYNDROME

Anatomie

L'os peroneum MONO OU BI-PARTITE 30%

- La localisation de l'os peroneum au sein du tendon long fibulaire est variable. Cette variabilité touche la position dans l'axe longitudinal du tendon mais également le volume et la position occupée dans le plan transversal.
- Dans l'axe longitudinal du tendon, l'os peroneum peut être situé:
  1. En amont de la gouttière du cuboide
  2. A l'entrée dans la gouttière
  3. Au sein même de la gouttière

Gouttière du cuboide

Attention : cet os péronéum peut être seult un nodule fibro-cartilagineux dans 20%

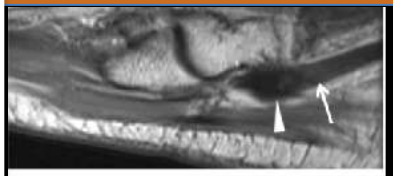

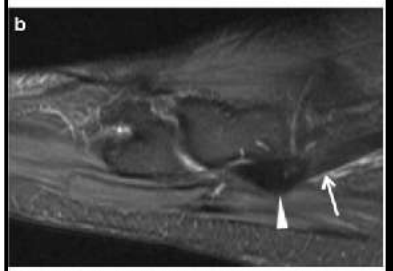

Fig. 18 Fibrocartilaginous nodule within the peroneus longus tendon

L'os péronéum se projette normalement entre 7 et 8 mm de l'interligne calcanéo-cuboidien

PATHO QUAND > à 10 mm ALORS RUPTURE TENDON FIBULAIRE

COMPLICATION POPS =

1- FK os péroneum
= diastasis > 6 mm entre os péroneum bi-partite

2- Entrapement os péronéum dans gouttière du cuboide

3- Rupture du tendon long fibulaire qd > 10 mm de l'interligne C-C

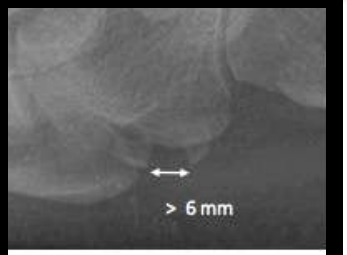

Os peroneum anormal
écart anormal
entre les 2 partitions

POP syndrome et rupture du long fibulaire :
Classification de S.Bianchi

Selon la localisation de la rupture du long fibulaire par rapport à l'os péroneum, S. Bianchi propose de classer les ruptures selon 3 types :

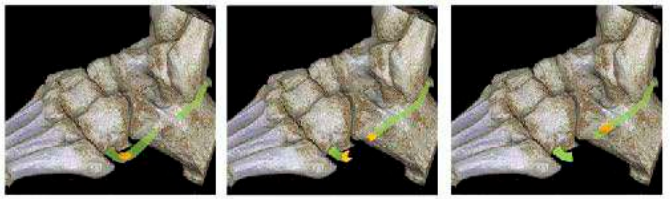

Type 1
Rupture en amont de l'os peroneum

Type 2
Rupture au niveau de l'os peroneum

Type 3
Rupture en aval de l'os peroneum

RETOUR MENU

Os peroneum (OP)

C'est un petit ossicule accessoire localisé au sein de la partie distale du tendon PL juste à l'entrée du tunnel cuboïdien. Il protège le tendon PL d'une abrasion à l'endroit où il change de direction et est plaqué contre la gouttière cuboïdienne. Son incidence varie entre 4 et 30 %. Il est asymptomatique dans la majorité des cas [7] et souvent une découverte fortuite sur une radio-

soit fibro-cartilagineux
soit ossifié

le POP syndrome est considéré comme une lésion du tendon LF favorisé par la présence de cet ossicule

Dans le cas d'un os péroneum multipartite, les bords de chaque fragment sont réguliers et corticalisés. La reconstitution d'un os péroneum par la somme des différents fragments osseux aboutit à un os péroneum disproportionné et de grande taille comparativement à la somme des fragments fracturés qui doivent reconstituer un os péroneum de calibre normal. Par ailleurs, l'absence d'œdème de l'os péroneum lui-même ainsi que des tissus mous environnants vont à l'encontre d'une possible fracture récente.

++

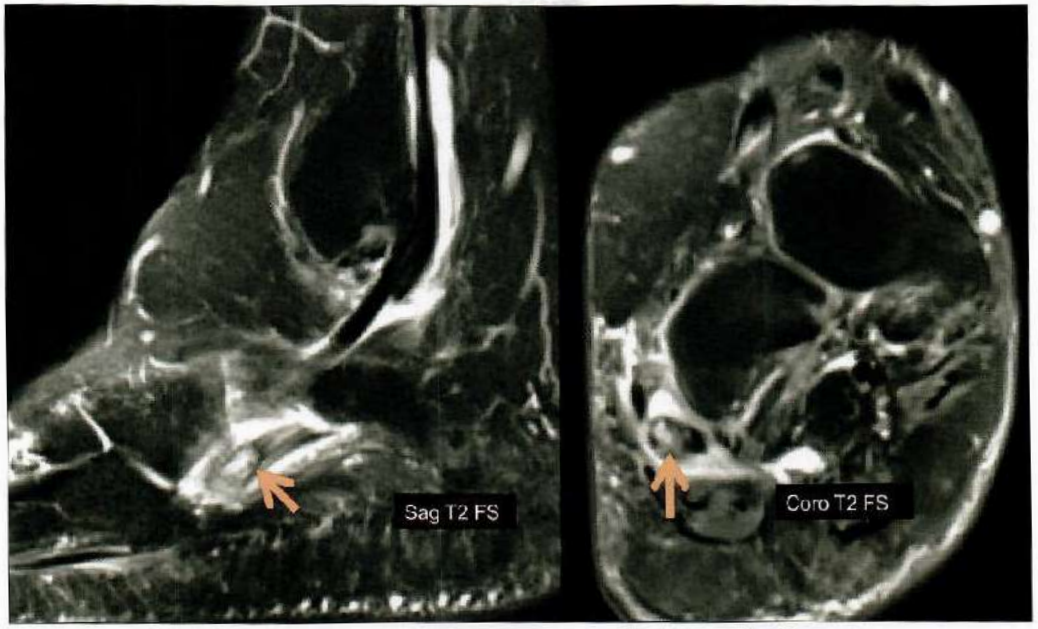

Fig. 10 : POP syndrome. Hypersignal franc de l'os péroneum associé à une ténosynovite du long fibulaire.

RETOUR MENU

OS PERONEUM -> FORMATION D'UNE NÉO-ARTICULATION PERONEO-CUBOIDE +++

Fig. 16 Os peroneum and the peroneocuboid joint. Lateral radiographs of the os peroneum (*arrows*) demonstrate unipartite (**a**) and bipartite (**b**) morphology. Note an articulating facet at the cuboid in A, forming the "peroneocuboid joint" (*dashed arrow*). The graphic (**c**) illustrates the location of the cuboid tubercle (*dashed oval*), which can form a

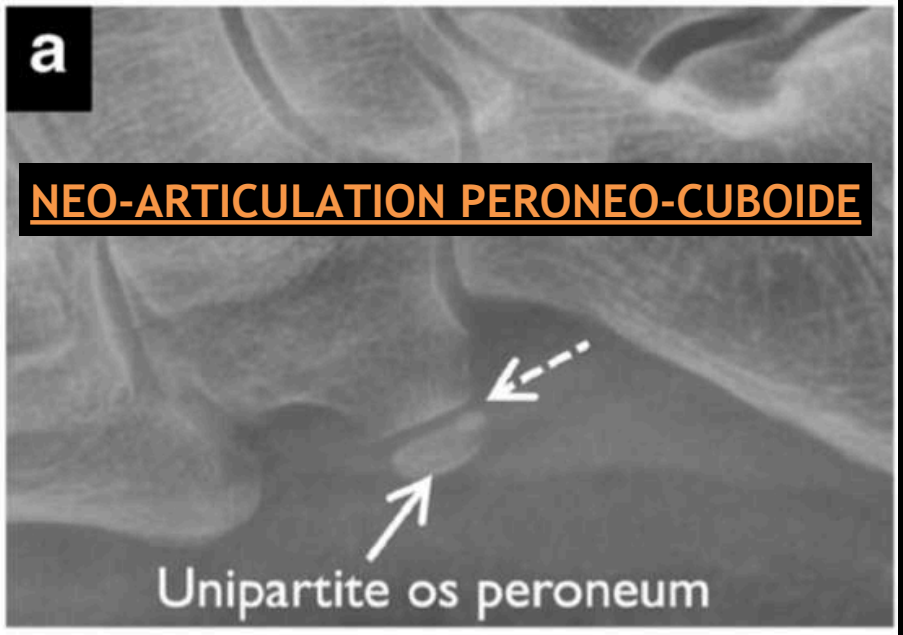

RETOUR MENU

POPS CHRONIQUE AVEC TÉNOSYNOVITE SYNDROME de la GOUTTIERE DU CUBOIDE

POP syndrome chronique d'origine micro-traumatique: Comment évoquer ce diagnostic en imagerie?

Volumineux os peroneum de contour irrégulier dans la gouttière cuboïdienne avec ténosynovite du tendon long fibulaire

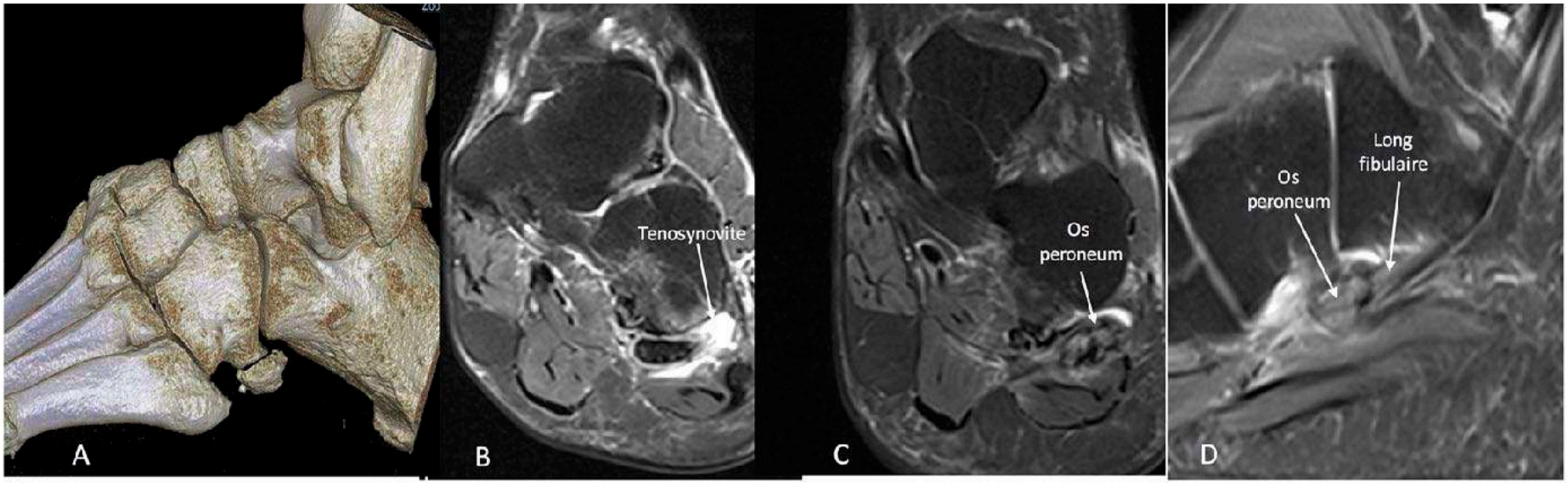

CAS 3: Apparition relativement rapide d'une douleur après épisode de marche prolongée. Patient de 62 ans
(A) TDM en 3D. Volumineux os peroneum
IRM en DP fat sat. Tenosynovite du long fibulaire sur la coupe frontale (B). Hypersignal de l'os peroneum et du tendon long fibulaire sur la coupe frontale(C) et sagittale (D).

RETOUR MENU

POPS CHRONIQUE AVEC TÉNOSYNOVITE
SYNDROME de la GOUTTIERE DU CUBOIDE

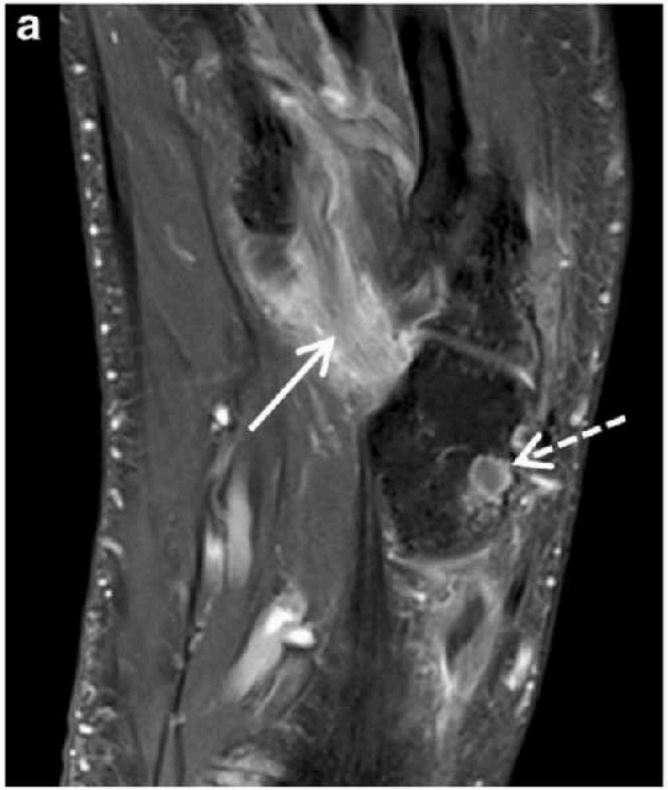

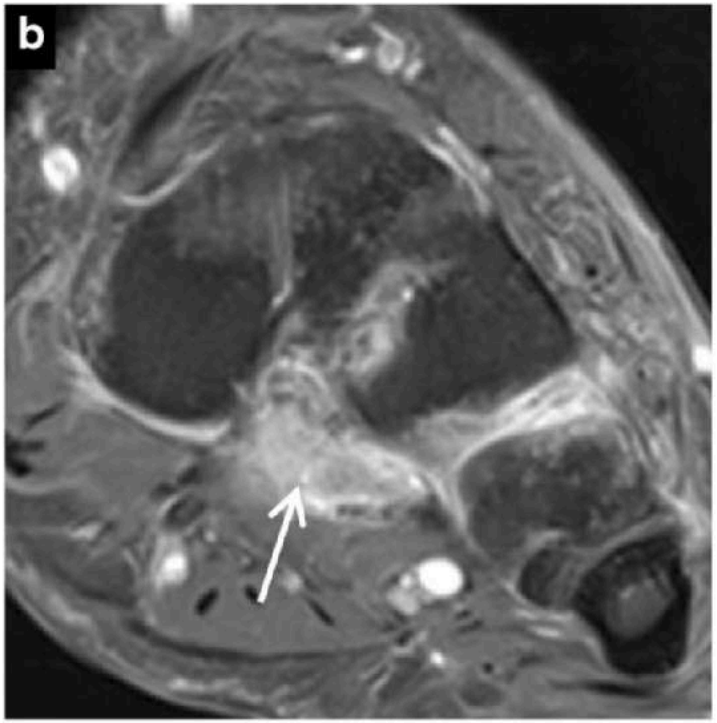

Fig. 21 High-grade tear of the distal peroneus longus tendon in a middle-aged man with plantar and lateral foot pain after an acute eversion injury. Axial (**a**) and coronal (**b**) PD-weighted fat-saturated MR images of the plantar foot show marked thickening and increased signal at the distal peroneus longus tendon compatible with a high-grade tear (*solid arrows* in **a** and **b**). Degenerative change is seen at the plantar cuboid at the level of the cuboid tunnel (*dashed arrow* in **a**) related to chronic friction and tendinopathy

RETOUR MENU

TIB POST et FLECHISSEURS LFH LFO

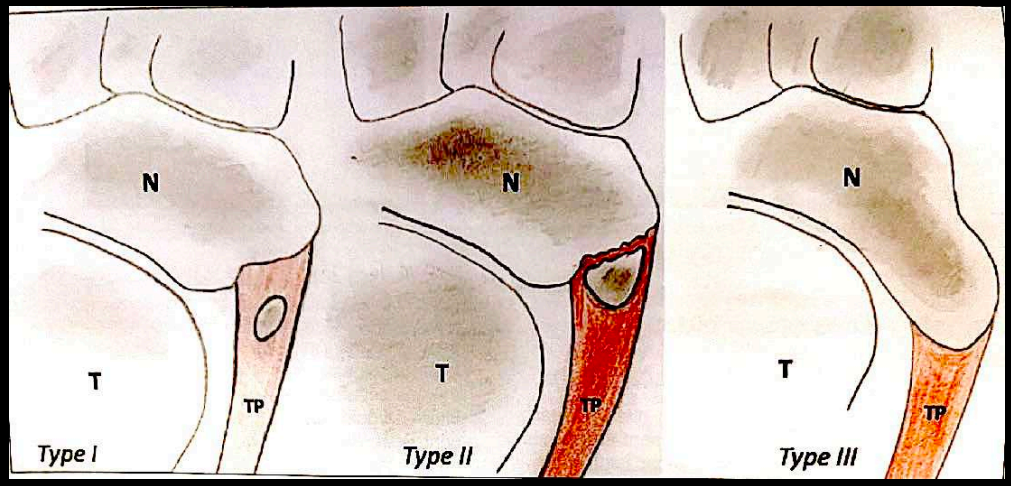

NB : PRP n'a pas fait ses preuves pour la pathologie du tibial post

RETOUR MENU

TENDONS FLECHISSEURS ET TENDON TIBIAL POST.

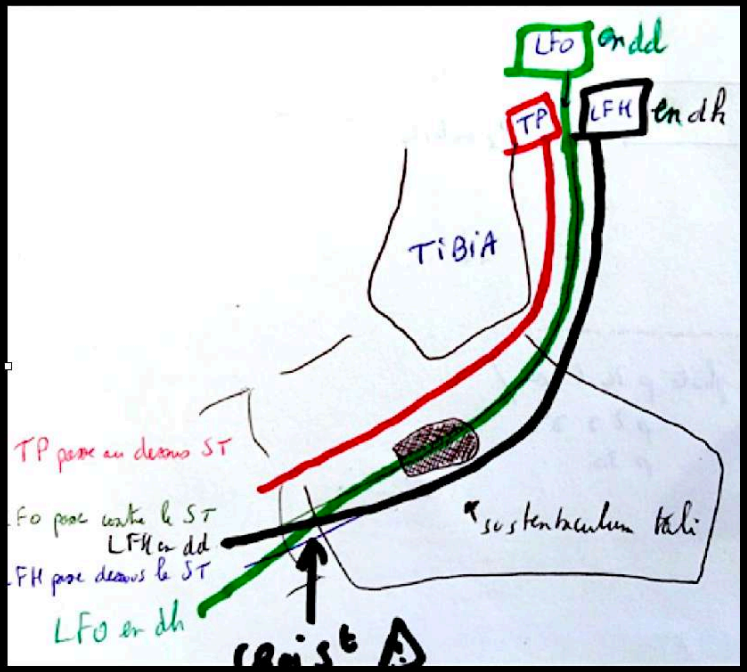

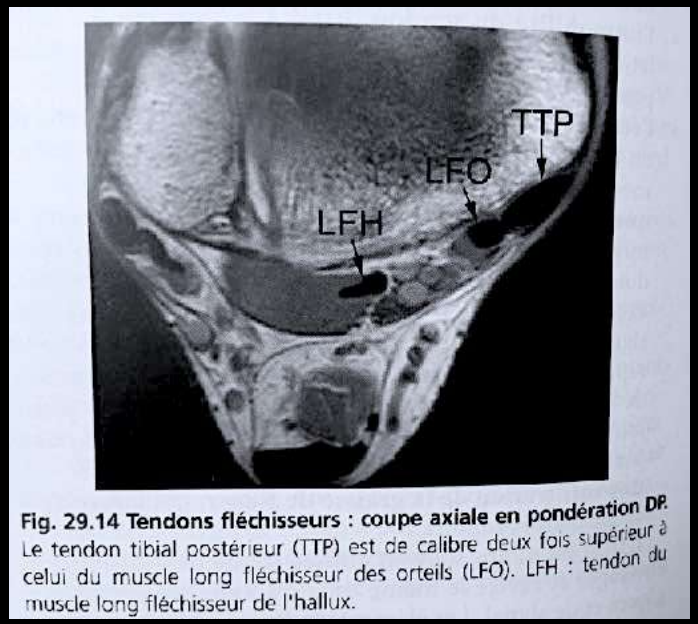

Fig. 29.14 Tendons fléchisseurs : coupe axiale en pondération DP. Le tendon tibial postérieur (TTP) est de calibre deux fois supérieur à celui du muscle long fléchisseur des orteils (LFO). LFH : tendon du muscle long fléchisseur de l'hallux.

La troisième couche est formée par :

(Schéma 2.31)

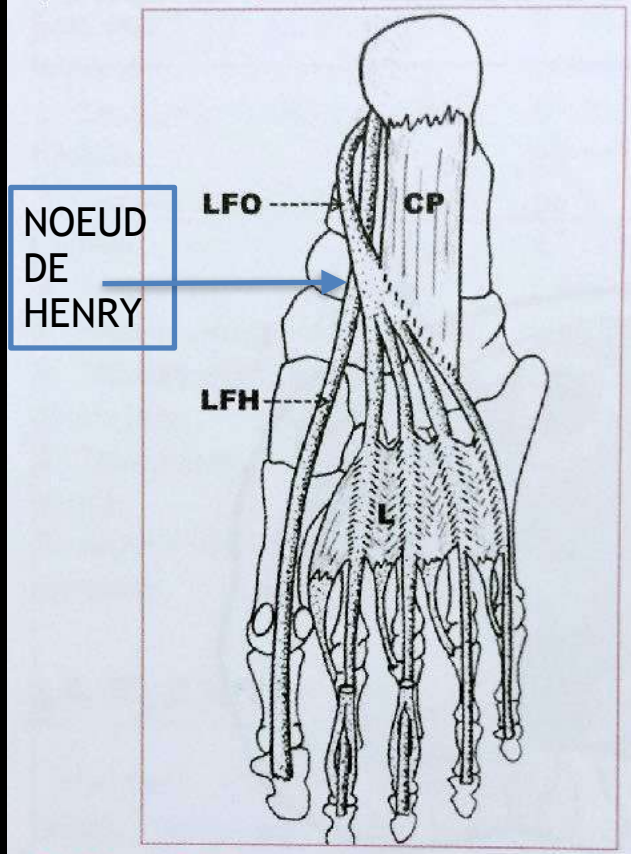

Schéma 2.31 : La troisième couche de la loge médiale.

Elle renferme les tendons du long fléchisseur des orteils (LFO) et du long fléchisseur de l'hallux (LFH) ainsi que le muscle carré plantaire (CP) qui, avec les lombricaux (L), redressent l'axe de traction du LFO.

RETOUR MENU

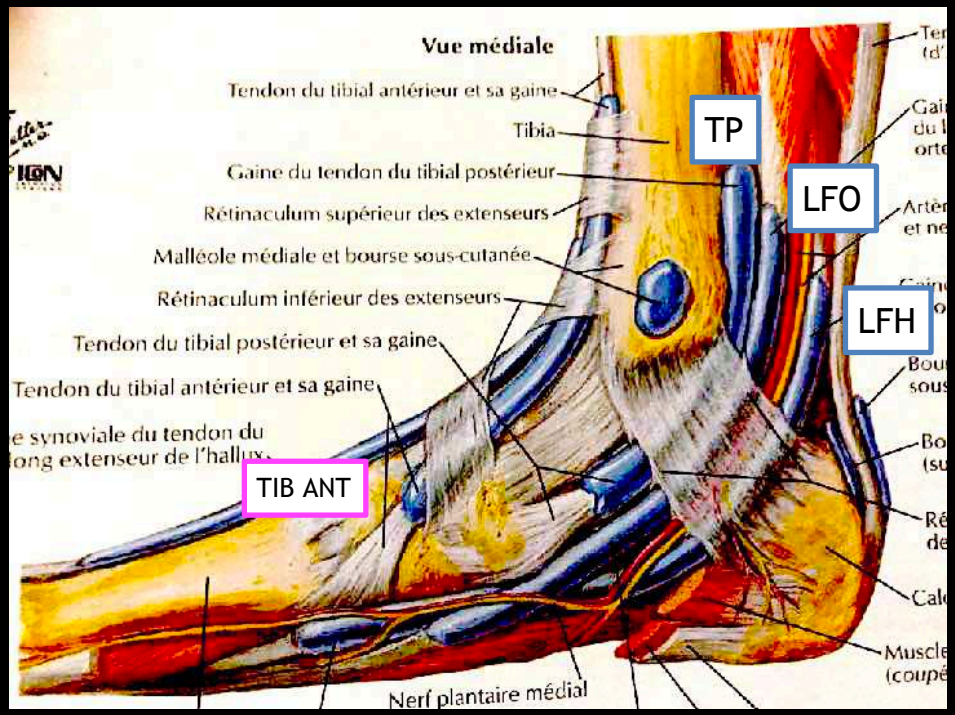
Vue médiale
Tendon du tibial antérieur et sa gaine
Tibia
Gaine du tendon du tibial postérieur
Rétinaculum supérieur des extenseurs
Malléole médiale et bourse sous-cutanée
Rétinaculum inférieur des extenseurs
Tendon du tibial postérieur et sa gaine
Tendon du tibial antérieur et sa gaine
TP
LFO
LFH
TIB ANT
Nerf plantaire médial

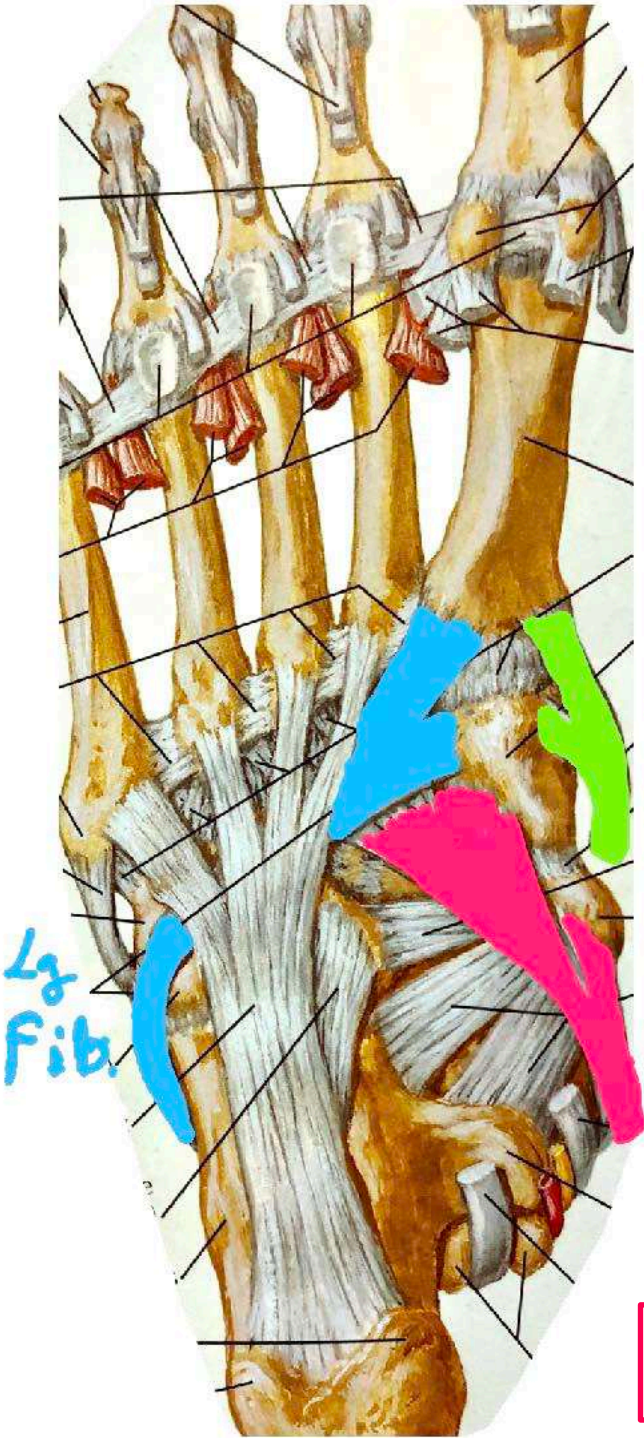
TIB. ANT.
Lg Fib.
TIB. POST.

RETOUR MENU

TENDONS FLECHISSEURS : RETINACULUMS DES FLECHISSEURS

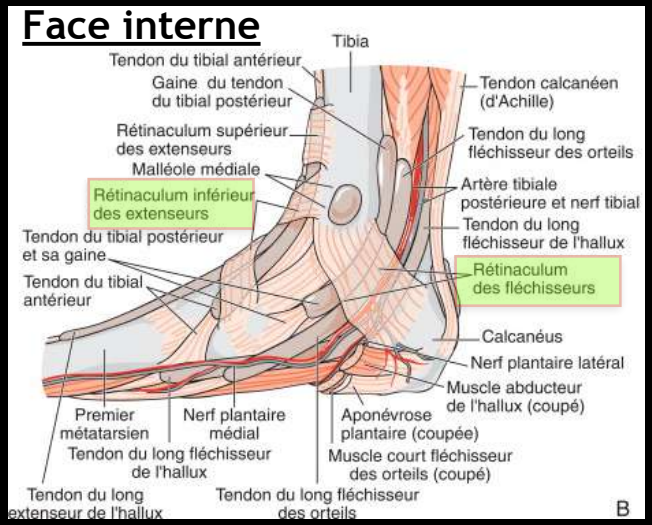

Le rétinaculum des fléchisseurs est une fine bande fibreuse qui s'insère antérieurement sur la malléole médiale et postérieurement sur le processus médial du calcanéus et sur l'aponévrose plantaire (2). Elle ferme le tunnel tarsien qui est limité en profondeur par le talus et le calcanéus et contient le TTP, le LFO, le LFH et le pédicule vasculo-nerveux tibial (fig 4). Le rétinaculum des fléchisseurs est en continuité avec le périoste de la malléole médiale et la partie superficielle du ligament deltoïde, expliquant la fréquence des lésions associées (3).

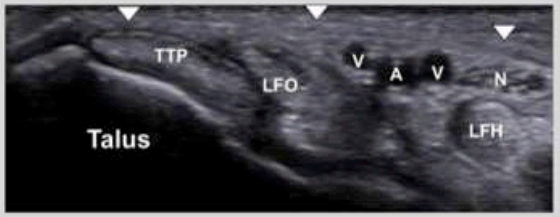

Figure 4 : Tunnel tarsien proximal. Coupe échographique axiale sous malléolaire. TP : tendon tibial postérieur ; LFO : tendon long fléchisseur des orteils ; LFH : tendon long fléchisseur de l'hallux ; N : nerf tibial postérieur, V : veine; A : artère, têtes de flèche : rétinaculum des fléchisseurs.

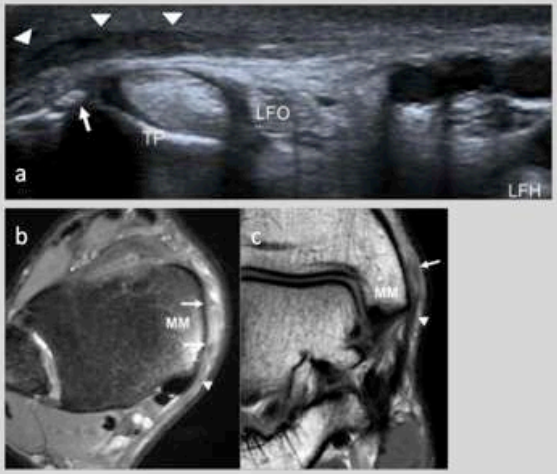

Figure 5 : Lésion traumatique du rétinaculum des fléchisseurs a Coupe échographique dans le plan axial : épaississement hypoéchogène de la portion proximale du rétinaculum (têtes de flèche) en avant du tendon tibial postérieur (TP) et du tendon long fléchisseur des orteils (LFO). Présence d'une avulsion aux dépens de la malléole médiale (flèche). Coupe IRM axiale pondérée DP avec saturation de graisse (b) et coronale T1 (c): épaississement et augmentation du signal de la portion proximale du rétinaculum (tête de flèche) ainsi que du fascia de la malléole médiale (MM) et de la portion superficielle du ligament deltoïde.

RETOUR MENU

POINT FORT N°1:
LE TENDON TIBIAL POSTÉRIEUR EST UN PUISSANT INVERSEUR DE LA CHEVILLE ET STABILISATEUR DE L'ARCHE INTERNE DU PIED LORS DE L'ATTAQUE DU SOL

POINT FORT N°2:
À L'ÉTAT NORMAL, SON CALIBRE DOIT RESTER MODESTE EN POSITION RÉTRO-MALLÉOLAIRE MÉDIALE

POINT FORT N°3:
À L'ÉTAT NORMAL, SON INSERTION DISTALE PRÉSENTE PHYSIOLOGIQUEMENT DE FRANCHES MODIFICATIONS DE SIGNAL

IMOSTEO

RETOUR MENU

POINT FORT N°1:
LE TENDON TIBIAL POSTÉRIEUR EST SUJET À DES FORTES CONTRAINTES MÉCANIQUES POUVANT MENER À SA RUPTURE

POINT FORT N°2:
IL SOUFFRE SUR UN MODE D'ABORD HYPERTROPHIQUE PUIS ATROPHIQUE PAR ÉTIREMENT OU PAR CLIVAGE

POINT FORT N°3:
LES MODIFICATIONS OEDÉMATEUSES AU CONTACT D'UN OS NAVICULAIRE ACCESSOIRE NE SIGNIFIENT PAS QU'UN DOULEUR EST PRÉSENTE

IMOSTEO

RETOUR MENU

POINT FORT N°1:
LE DÉVELOPPEMENT D'UN PIED PLAT VALGUS IMPLIQUE UN ÉTIREMENT DES STABILISATEURS DE L'ARCHE INTERNE DU PIED MAIS ÉGALEMENT DES LÉSIONS ARTICULAIRES LIÉES À LA DÉFORMATION

POINT FORT N°2:
CES LÉSIONS SONT VISIBLES EN IRM POUR PEU QUE L'ON SACHE LES RECHERCHER

POINT FORT N°3:
LA DÉSAXATION DU PIED PLAT VALGUS EST MESURABLE EN IRM

IMOSTEO

RETOUR MENU

Le calibre du tendon tibial post ne doit pas dépasser
< somme LFO + LFH
< tendon tib ant
< somme CF + LF

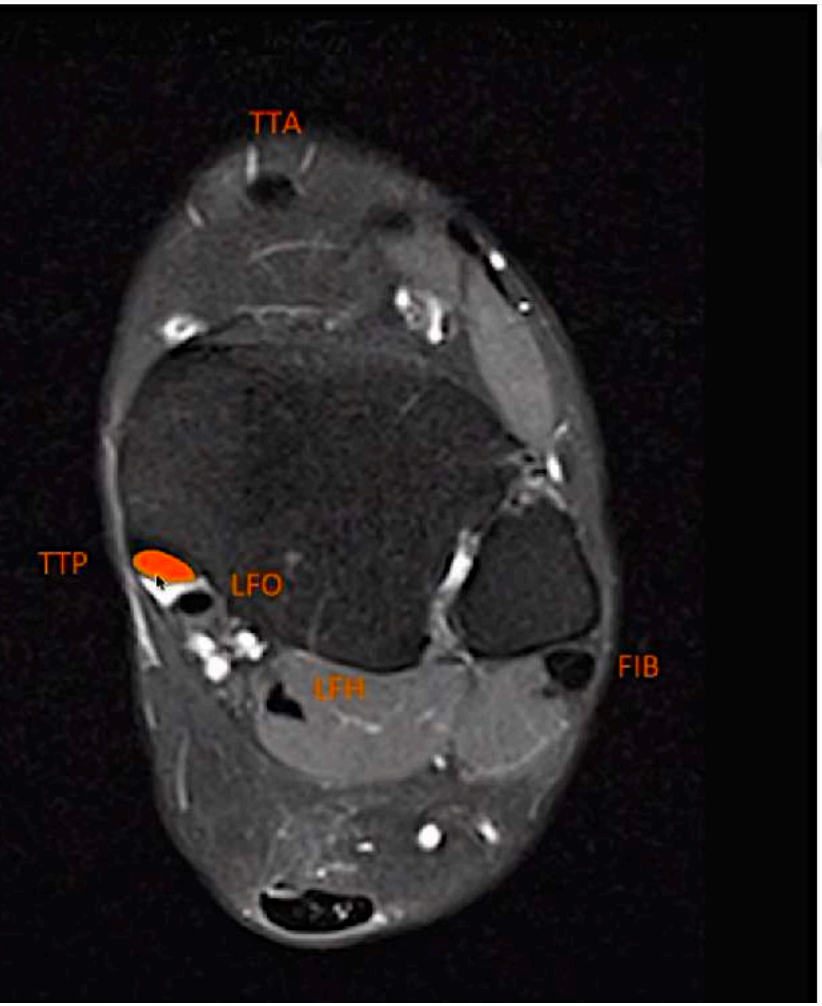

TENDON TIBIAL POSTÉRIEUR
ASPECT EN IRM

➢ Particularités à connaître:

1- La surface de section du TTP au niveau du dôme talien est la suivante:

- ≤ LFO + LFH
- ≤ TTA
- ≤ CF + LF *Schweitzer et al. AJR 2000; 175: 627-635.*

Petit axe de 4mm en moyenne
Delfaut EM et al. Eur Rad 2003; 13: 2642-2649

RETOUR MENU

2- La distinction Spring vs espace de glissement vs TTP est souvent difficile

>> attention à ne pas confondre avec un épaississement

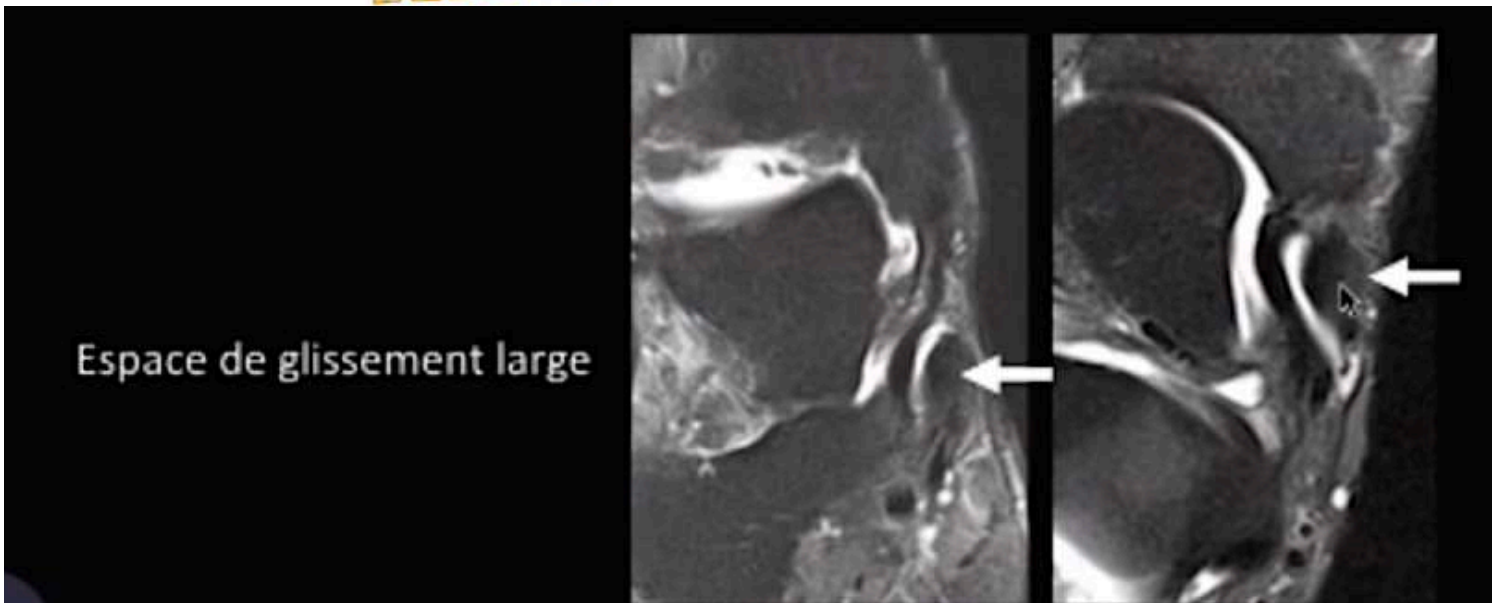

RETOUR MENU

ATTENTION à cette enthese distale du TP chez le sportif car c'est aussi là que se situe les lésions les plus fréquentes chez eux

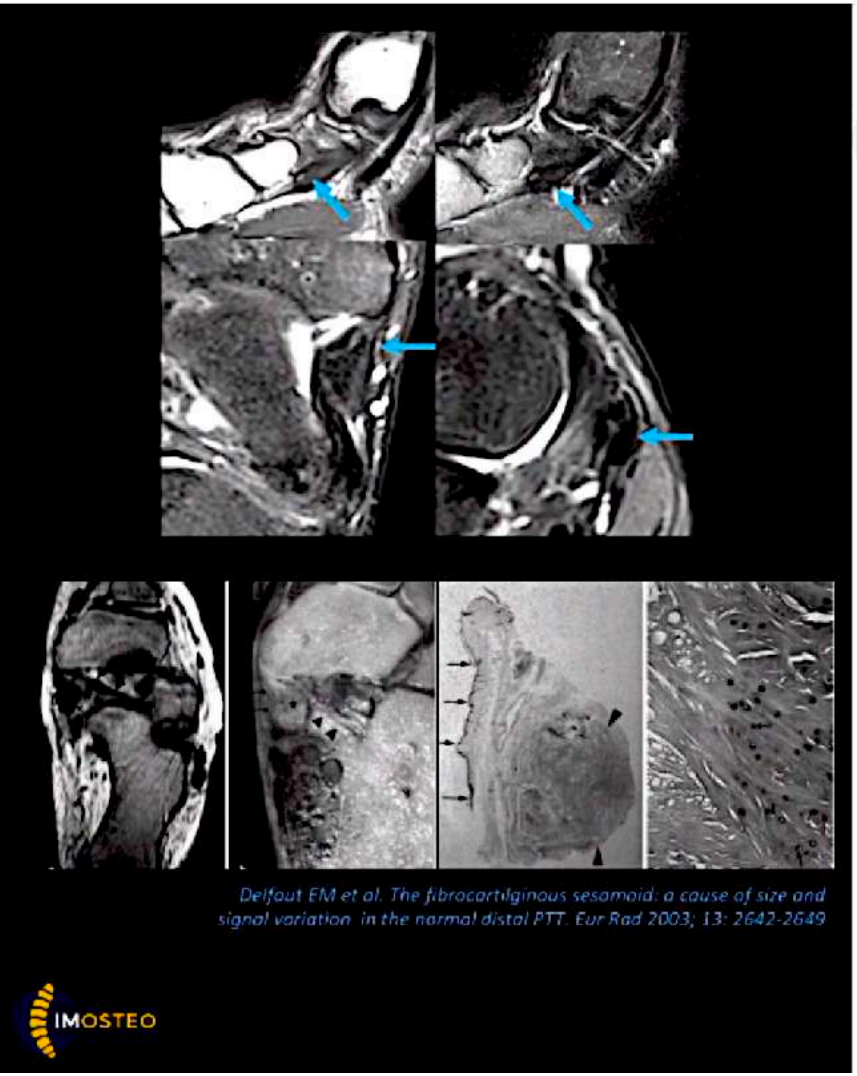

3- Le tendon distal du TTP s'évase fortement à son insertion antérieure avec hypersignal spontané en T1 (41%), DP et T2 (22%) lié à:

- divergence anatomique
- angle magique
- métaplasie cartilagineuse des fibres distales

8 cadavres / 33 sujets sains en IRM

Evasement distal du tendon permanent
Modification histologique (8 cadavres):
- Sesamoide cartilagineux 88% (excentré vers le dh)
- Os tibial postérieur 12%

Hypersignal associé dans 36% et 33% des cas

Delfaut EM et al. Eur Rad 2003; 13: 2642-2649

RETOUR MENU

tendon tibial post insertion tendineuse distale multiples

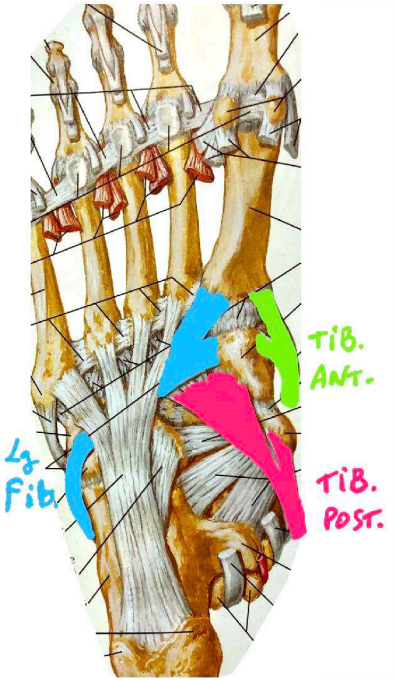

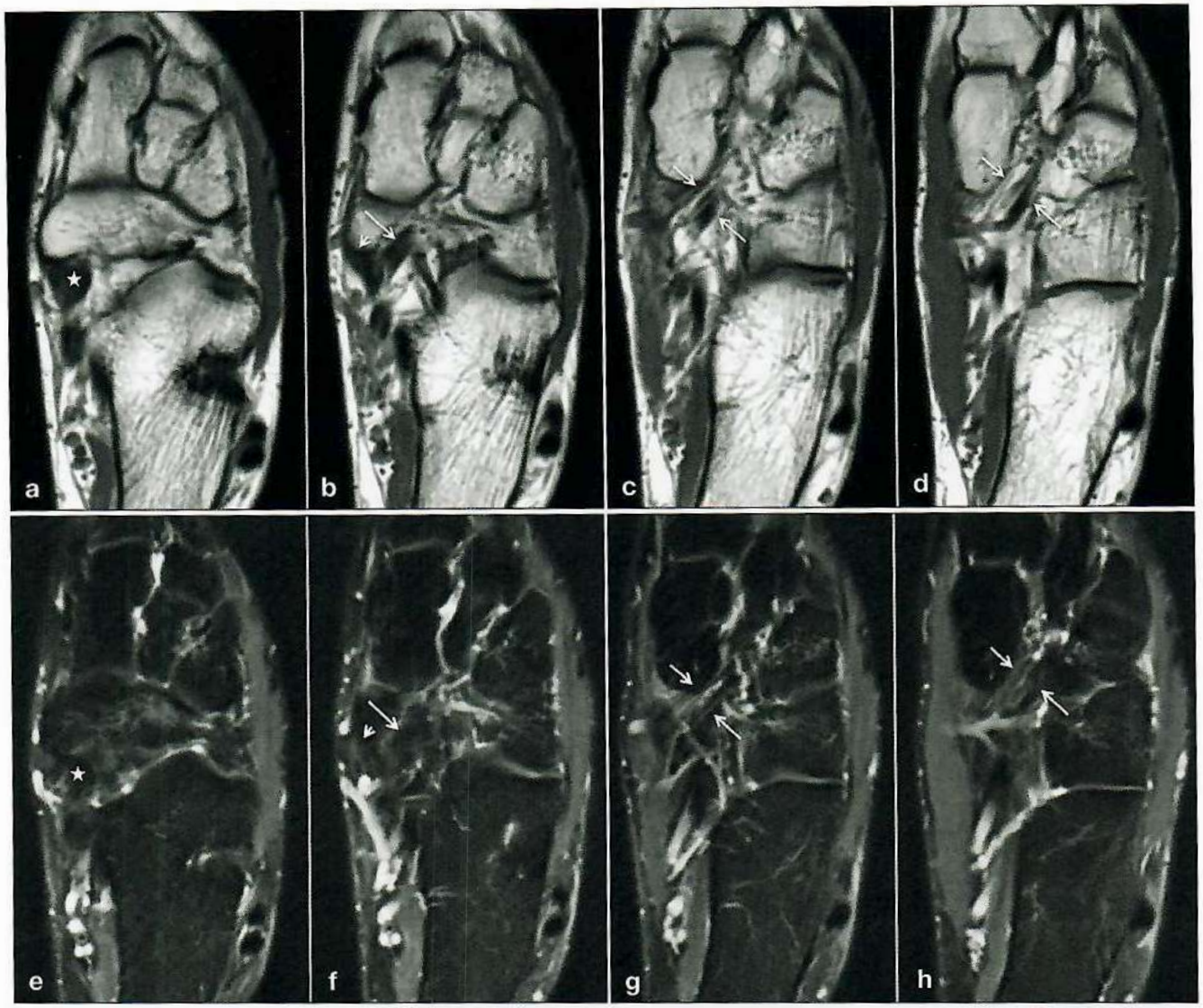

Fig. 12 : Insertions tendineuses multiples du tendon tibial postérieur.

Les coupes IRM axiales en pondération T1 (**a-d**) et les coupes IRM axiales en pondération T2 Fat Sat (**e-h**) correspondantes, montrent le complexe d'insertion distale du tendon tibial postérieur dans le plan axial avec :

- une insertion distale principale sur la tubérosité postéro-médiale de l'os naviculaire (*étoile blanche*) (**a** et **e**) ;
- puis sa division plantaire principale (**b** et **f**) ;
- enfin, plusieurs tendons plantaires relativement fins entre lesquels viennent s'interposer de la graisse et donnant un aspect très hétérogène trompeur sur la séquence T2 Fat Sat (**c-d** et **g-h**).

Notez l'augmentation du signal en T1 de sa portion pré-insertionnelle sur l'os naviculaire et de sa division plantaire principale en rapport avec pour partie un artéfact d'angle magique.

MENU

I - TENOSYNOVITE DU TP
IBIS - PARATÉNONITE DU TP

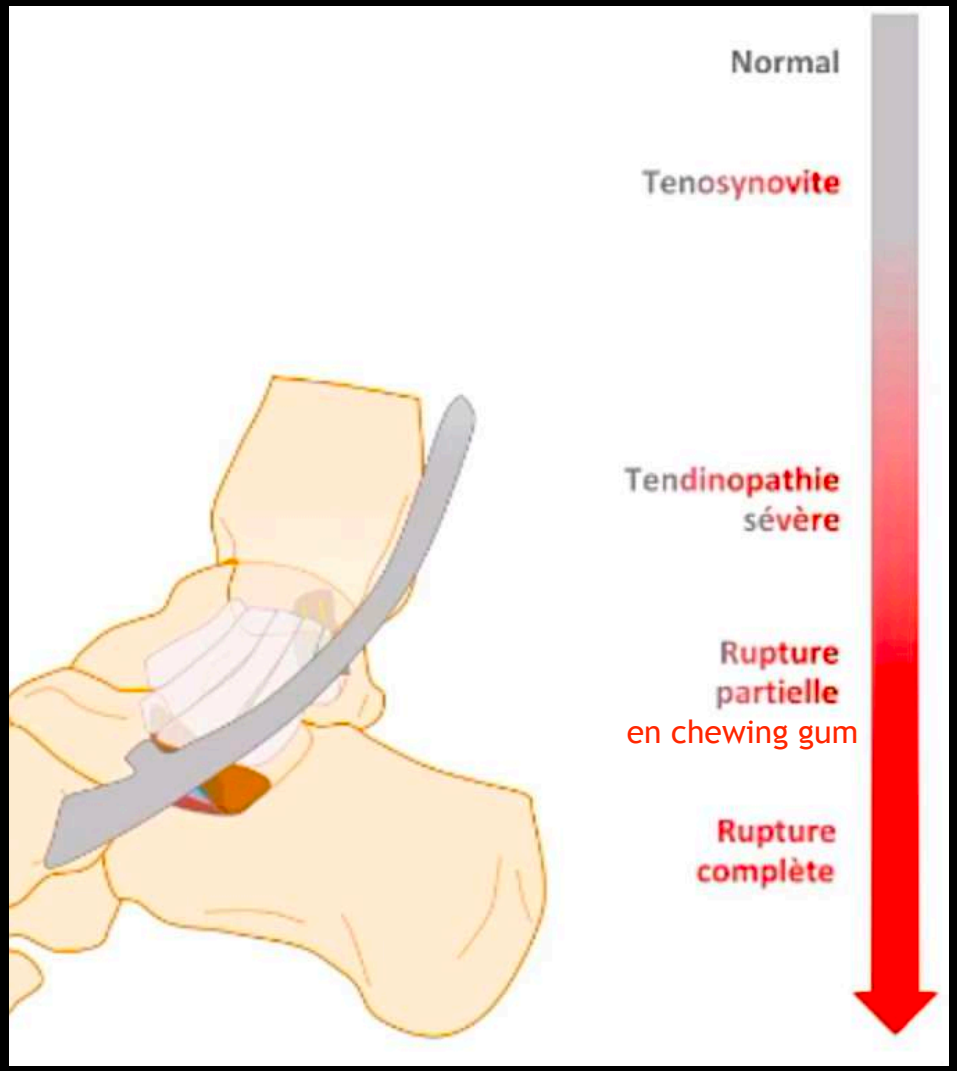

RETOUR MENU

I - TENOSYNOVITE DU TP
IBIS - PARATÉNONITE DU TP

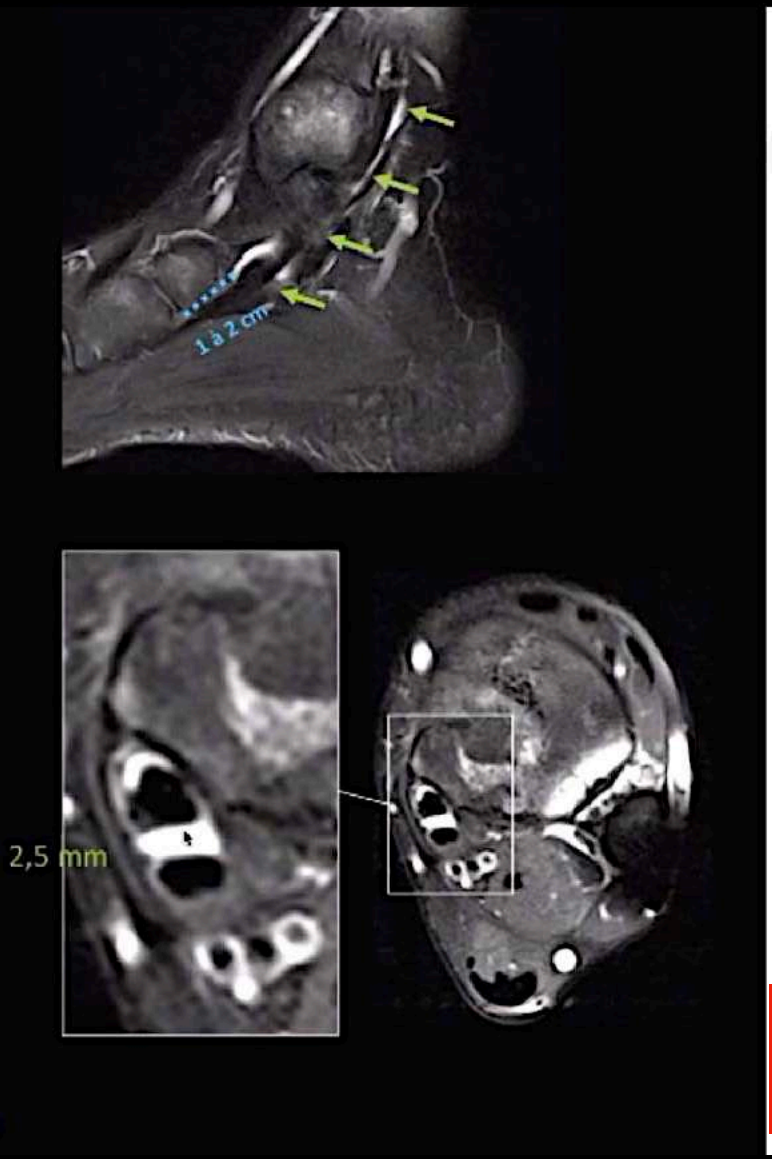

SÉMIOLOGIE DES LÉSIONS DU TIBIAL POSTÉRIEUR

➤ Ténosynovite:
- Excellent signe indirect car fréquent dans le cadre d'une souffrance tdeuse
- Attention à sa spécificité toutefois ++

Liquide normal
< 2 mm et non circonférentiel

Ténosynovite
> 2 mm et circonférentiel

PATHO même si ép > 2 mm sur un seul coté de la gaine

Il n'y a plus de gaine du TP en aval du Spring = PARATÉNONITE

RETOUR MENU

I - TENOSYNOVITE DU TP

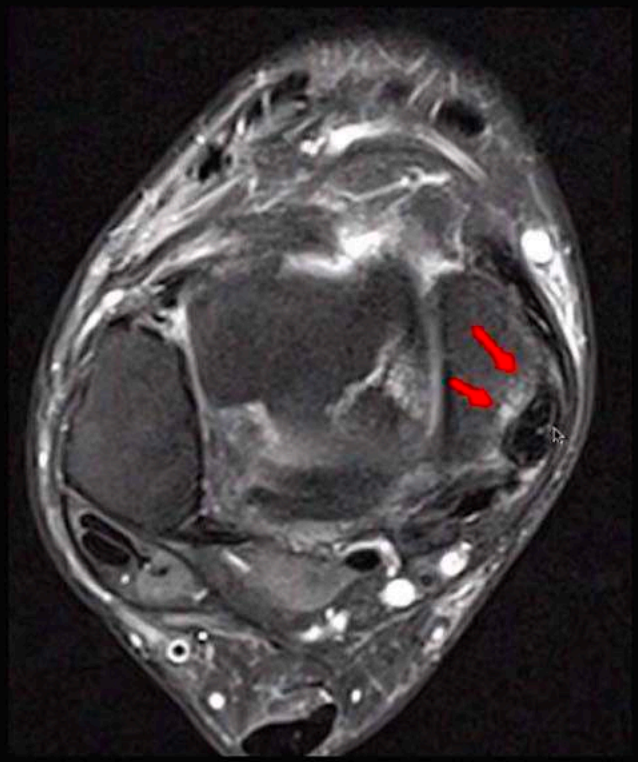

- Autres signe indirect à proximité d'une tendinopathie = oedème osseux:
  - tibia, talus, os naviculaire
  - le plus souvent associé à des douleurs ++

+++++

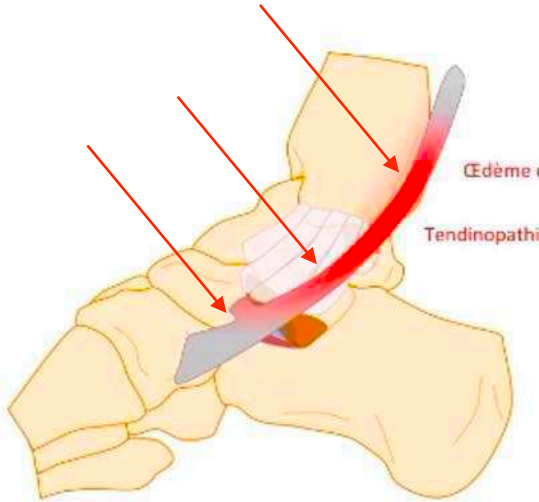

IMOSTEO

RETOUR MENU

I - TENOSYNOVITE TIBIAL POST :

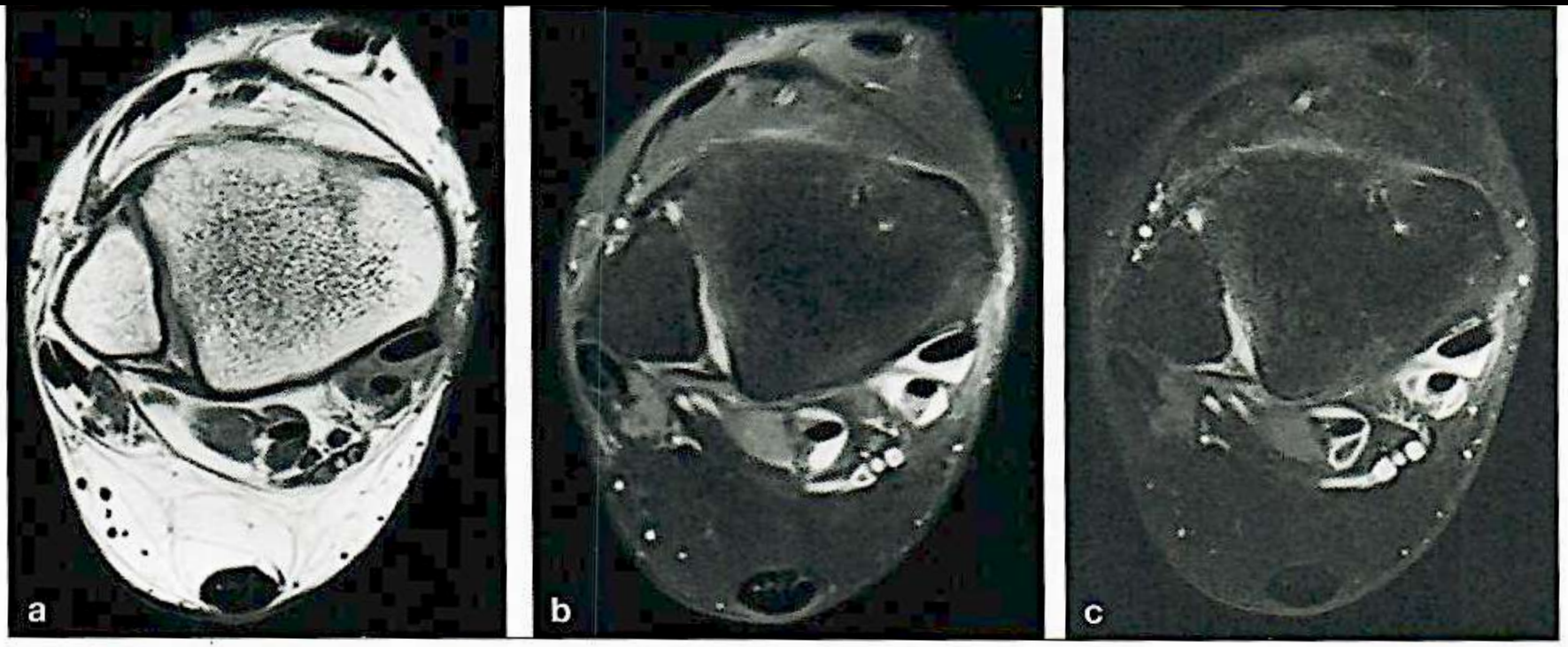

Fig. 19 : Ténosynovite inflammatoire des tendons LFH, LFO et TP.

Les coupes IRM axiales en pondération T1, T2 Fat Sat et T1 Fat Sat après injection de gadolinium (**a-c**) montrent un épanchement dans la gaine des tendons tibial postérieur, LFO et LFH quasi-circonférentiel associé à une prise de contraste de la gaine synoviale après injection témoignant d'une ténosynovite.

RETOUR MENU

II - TENDINOPATHIE SEVERE

ANGLE MAGIQUE
DP / T2

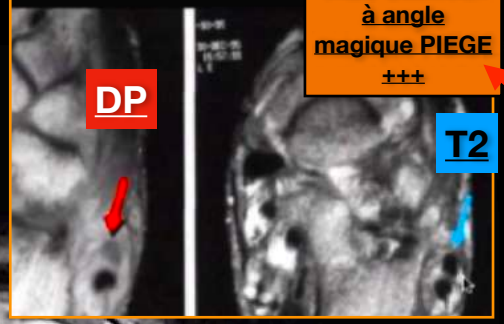

mais attention à angle magique PIEGE +++

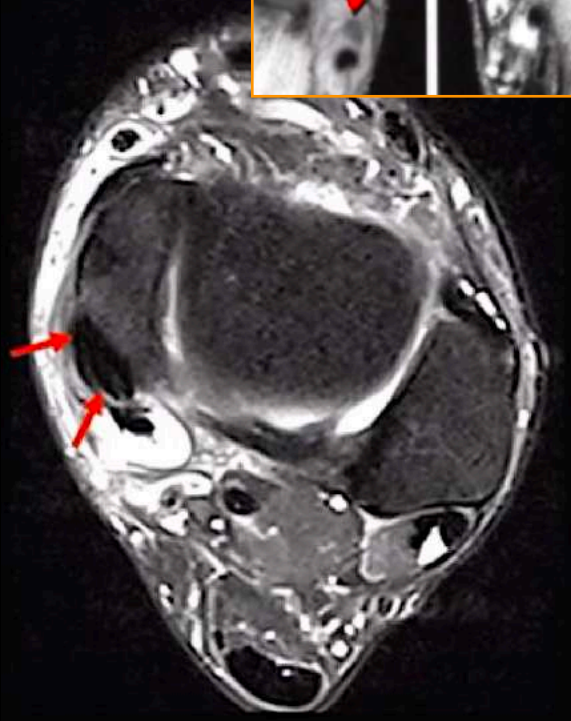

SÉMIOLOGIE DES LÉSIONS DU TIBIAL POSTÉRIEUR

➤ Tendinopathie sévère:
- Elévation du signal T1 et T2
- Augmentation de surface de section ++

Surface de section du TTP au niveau du dôme tâlien:
- ≤ LFO + LFH
- ≤ TTA
- ≤ CF + LF

Schweitzer et al. AJR 2000; 175: 627-635.

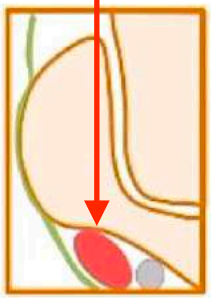

RETOUR MENU

III - RUPTURE PARTIELLE DU TP

en CHEWING GUM +++

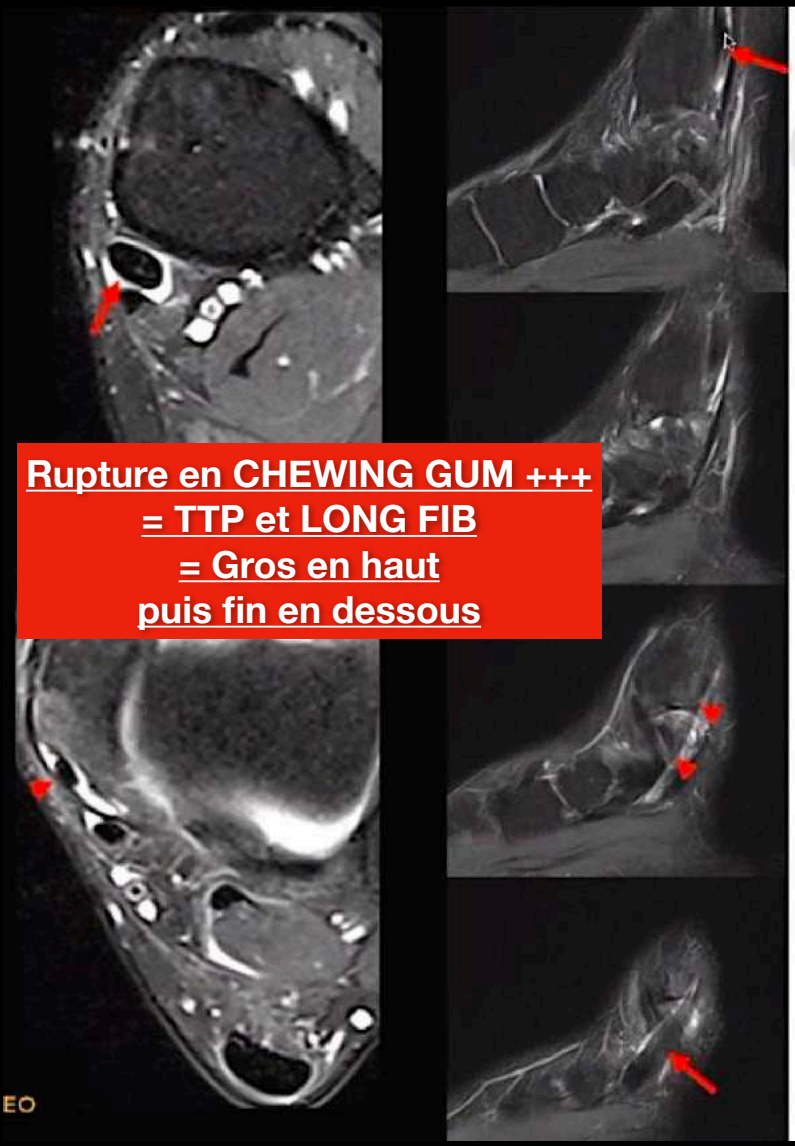

Rupture en CHEWING GUM +++
= TTP et LONG FIB
= Gros en haut
puis fin en dessous

SÉMIOLOGIE DES LÉSIONS DU TIBIAL POSTÉRIEUR

- Rupture partielle:
  - Elévation du signal T1 et T2
  - Diminution de surface de section ++ (« chewing-gum »)



Rupture en CHEWING GUM +++
Gros en haut
puis fin en dessous

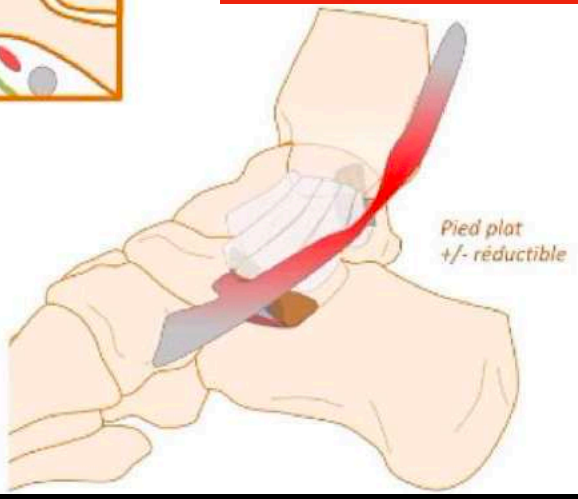

RETOUR MENU

III - RUPTURE TENDON TIBIAL POST. par allongement !!!!!!!

Rupture en CHEWING GUM +++
Gros en haut
puis fin en dessous

Rupture

Rupture par allongement

Elle se traduit par un aspect aminci du TTP sur les coupes transversales, son diamètre étant inférieur ou égal à celui

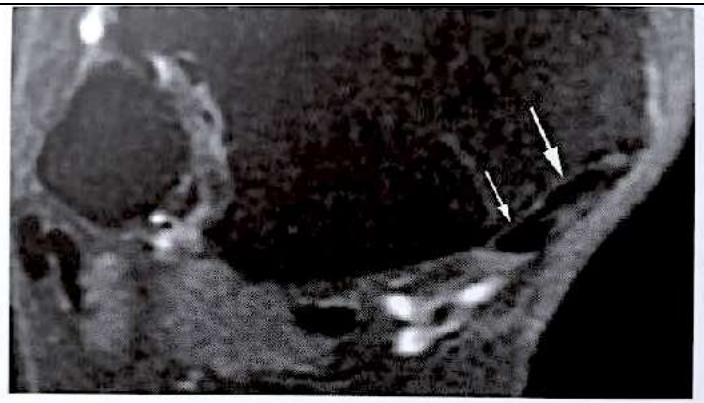

Fig. 29.17 Rupture par allongement du tendon du muscle tibial postérieur : coupe axiale en pondération T2. Aspect aminci du TTP (grande flèche), son diamètre étant inférieur à celui du tendon du muscle long fléchisseur des orteils adjacent (petite flèche).

RETOUR MENU

III - RUPTURE PARTIELLE DU TP

Clivage TTP possible

SÉMIOLOGIE DES LÉSIONS DU TIBIAL POSTÉRIEUR

- Rupture partielle:
  - Elévation du signal T1 et T2
  - Diminution de surface de section ++ (« chewing-gum »)
  - Ou parfois clivage avec hypersignal liquidien intra-tendineux

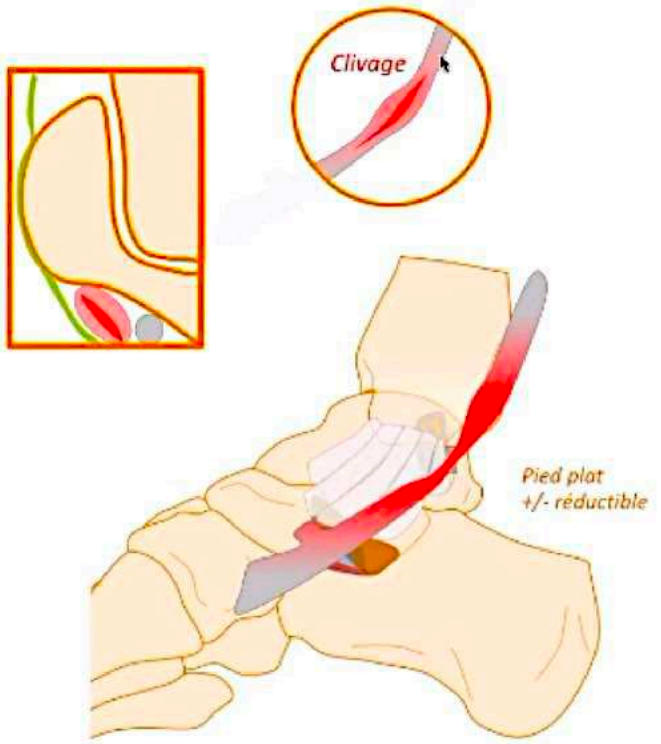

RETOUR MENU

IV - RUPTURE COMPLETE DU TP

SÉMIOLOGIE DES LÉSIONS DU TIBIAL POSTÉRIEUR

➤ Rupture complète:

- Absence de tendon dans la gouttière rétro-malléolaire médiale
- Moignons de calibre variable (hypertrophie ++) et rétractés



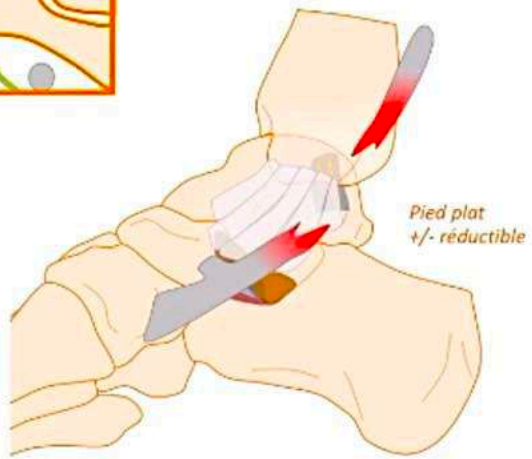

RETOUR MENU

V - ENTHÉSOPATHIE DISTALE DU TP CHEZ SPORTIVE 50 ANS OU ATHLÉTE

Facile quand oedeme osseux du naviculaire
Avec paraténonite

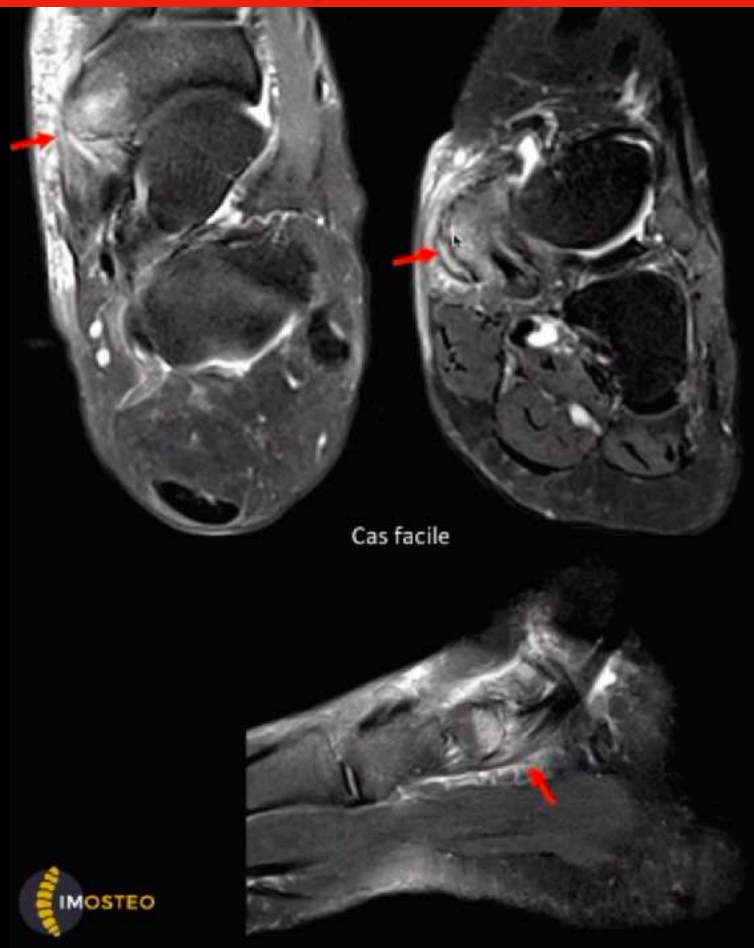

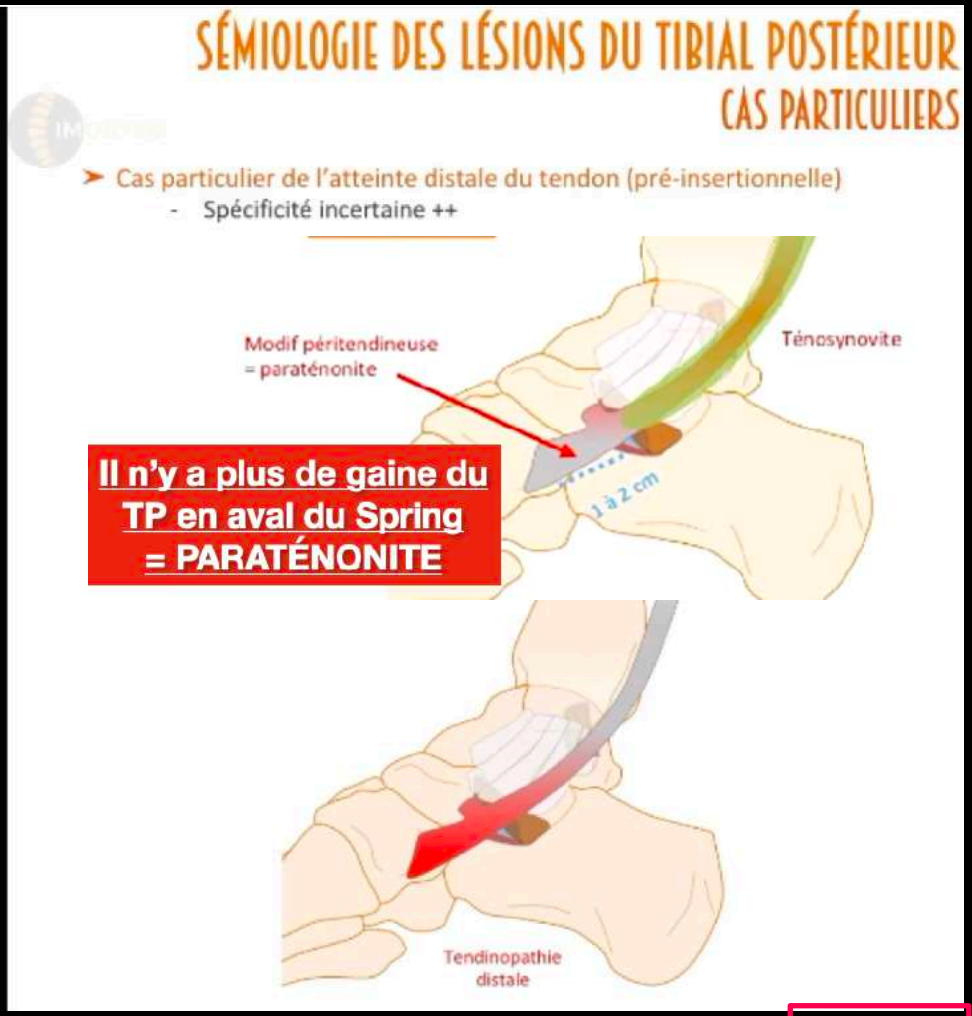

RETOUR MENU

V - ENTHÉSOPATHIE DISTALE DU TP CHEZ SPORTIVE 50 ANS OU ATHLÉTE

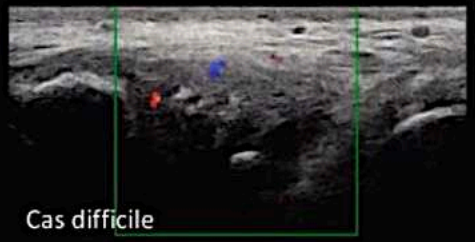

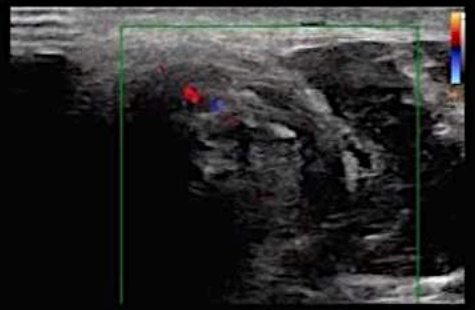

IMOSTEO

SÉMIOLOGIE DES LÉSIONS DU TIBIAL POSTÉRIEUR
CAS PARTICULIERS

- Cas particulier de l'atteinte distale du tendon (pré-insertionnelle)
  - Spécificité incertaine ++
  - Aide de l'échographie ?

= enthésopathie chez le sportif

Diag difficile car hyperT2 physiologique par métaplasie cartil

-> faire du gado
-> faire une écho

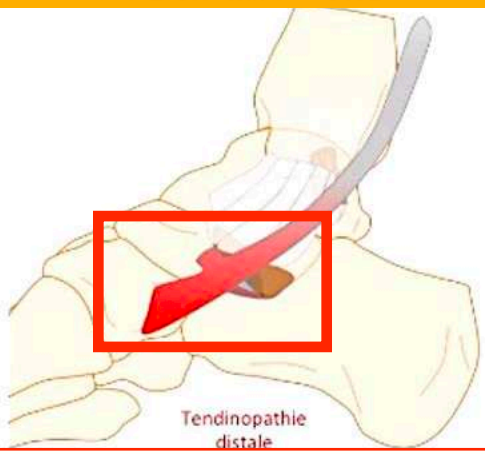

- Terrain = femme > 50 ans, en surpoids, avec pied plat valgus préalable ou jeune athlète (atteinte distale ++)

RETOUR MENU

VI - INSTABILITÉ DU TP

Épaississement post-traumatique du retinaculum des fléchisseurs sans instabilité TP



SÉMIOLOGIE DES LÉSIONS DU TIBIAL POSTÉRIEUR
CAS PARTICULIERS

- Cas particulier de l'atteinte distale du tendon (pré-insertionnelle)
- Cas particulier de l'instabilité du tendon tibial postérieur
  - Souvent traumatique

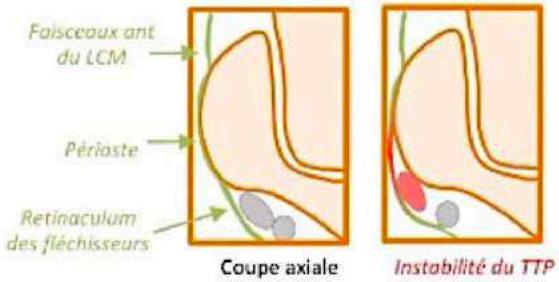

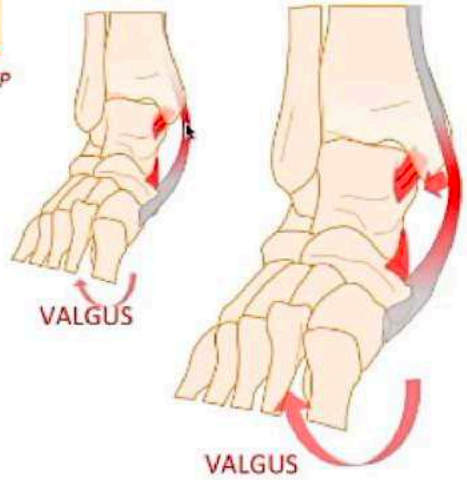

RETOUR MENU

IV - INSTABILITÉ TIBIAL POST

Le sujet jeune et sportif peut léser le rétinaculum suite à un traumatisme violent associant flexion dorsale forcée et supination de l'arrière pied. Il peut en résulter une subluxation ou une luxation antérieure du TTP. L'exploration échographique débute en plaçant la sonde d'échographie en position transverse rétro-malléolaire et retrouve un retinaculum épaissi, hypoéchogène ou interrompu, le TTP pouvant être luxé ou subluxé en avant de la malléole médiale (fig 5). Le plus souvent, la subluxation ou luxation du TTP n'est pas permanente et une exploration dynamique peut être utile afin de démasquer l'instabilité. Pour cela, on demandera au patient de réaliser une adduction et rotation médiale du pied contre résistance manuelle (fig 6).

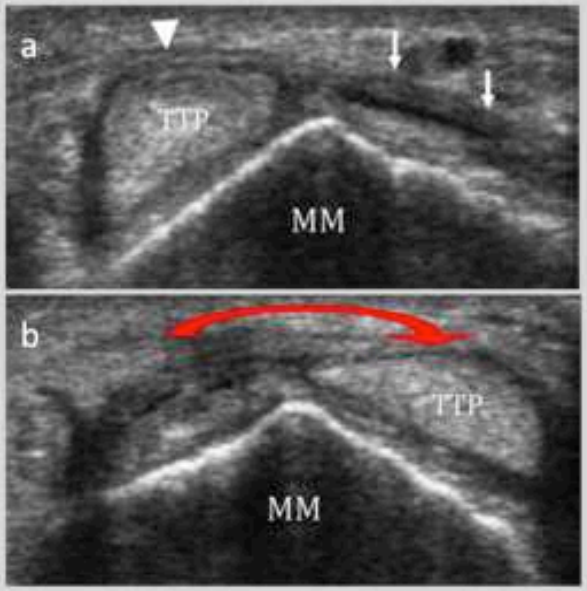

Figure 6 : Instabilité du TTP (Cas Dr. Lapègue)
Coupe axiale rétro-malléolaire en position neutre (a) et lors d'une manœuvre d'adduction et rotation médiale du pied contre résistance manuelle (b) : il y a passage du TTP en avant de la malléole médiale lors de la manœuvre. Présence d'un décollement (flèches) du fascia de malléole mediale (MM) qui est en continuité avec le retinaculum des flechisseurs (tête de flèche)

Fig 29.20 Tendon du muscle tibial postérieur : luxation du TTP (flèche blanche) en dedans de la malléole médiale (MM) en échogra
phie (a, b) et IRM en pondération T2 (c). Notez la gaine vide en arrière (têtes de flèches).

4. Etude dynamique
La manœuvre d'inversion contrariée de la cheville consiste à faire faire au patient une adduction rotation interne de son pied contre la force de la main gauche de l'échographiste, alors que la sonde est placée en travers sur la malléole médiale et le TTP recouvert par le retinaculum. (fig 7)
Normalement, on note à peine une discrète déformation du retinaculum, et les tendons restent en situation rétromalléolaire.

Figure 7 : Manœuvre dynamique d'inversion contrariée : En décubitus latéral du coté à examiner, le patient doit pointer l'avant pied vers le plafond contre la résistance de l'opérateur.

Les clichés radiographiques peuvent mettre en évidence une écaille osseuse doublant la corticale de la malléole médiale et correspond à une avulsion osseuse à l'insertion du rétinaculum (fig 7).

Figure 7 : Avulsion chronique du rétinaculum des fléchisseurs
Radiographie de la cheville de face montrant une ossification (flèche) secondaire à l'avulsion du rétinaculum des fléchisseurs.

RETOUR MENU

VII - SYNDROME DE L'OS NAVICULAIRE ACCESSOIRE TTP

- **TYPE I** : os sesamoide 30 %. Petit ossicule rond de 2-6 mm
  -> ASYMPTOMATIQUE

- **TYPE II : os triangulaire 6-12 mm 50-60 % relié à l'os naviculaire par une synchondrose de 2 mm**
  -> PATHOLOGIQUE

- **TYPE III** : tubérosité naviculaire proéminente
  -> ASYMPTOMATIQUE

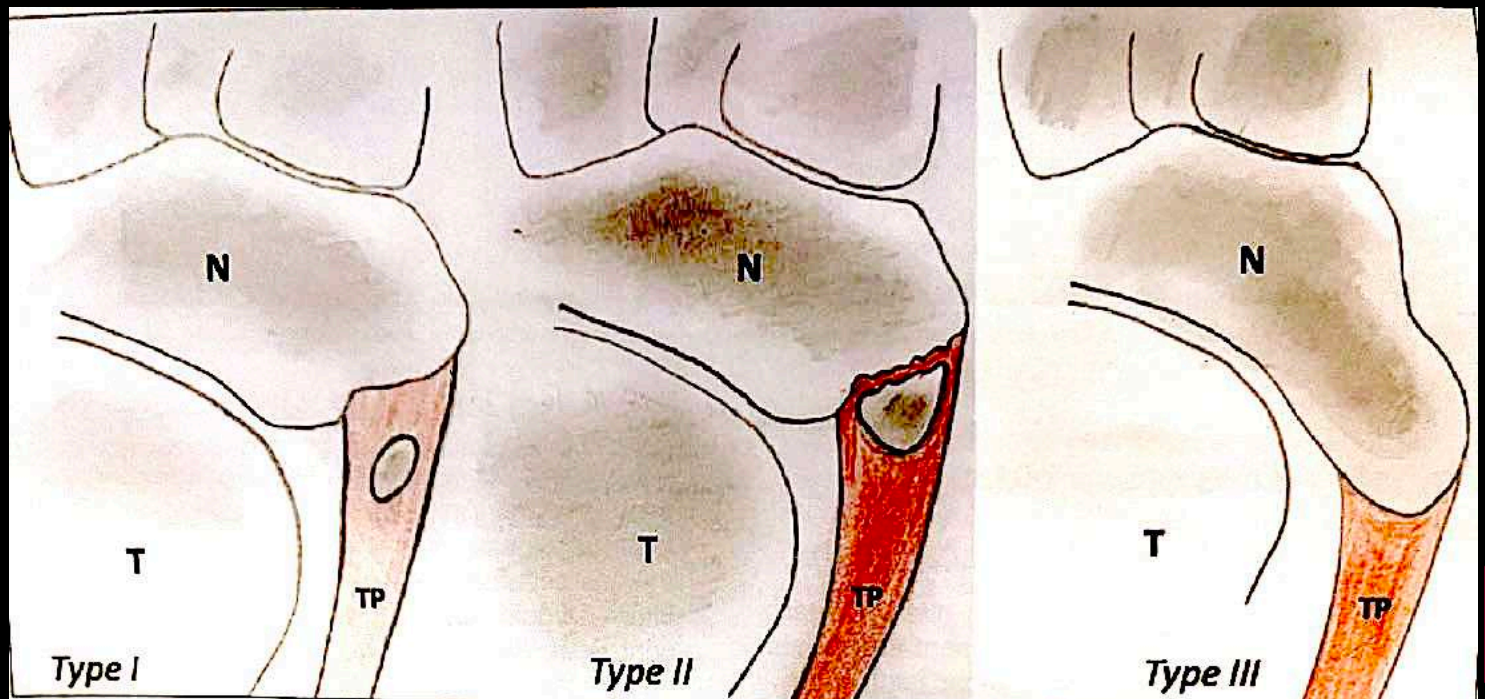

RETOUR MENU

TENDON TIBIAL POST

VII - SYNDROME DE L'OS NAVICULAIRE ACCESSOIRE TTP

- **TYPE I** : os sesamoide 30 %. Petit ossicule rond de 2-6 mm
  -> ASYMPTOMATIQUE
- **TYPE II : os triangulaire 6-12 mm 50-60 % relié à l'os naviculaire par une synchondrose de 2 mm**
  -> PATHOLOGIQUE
- **TYPE III** : tubérosité naviculaire proéminente
  -> ASYMPTOMATIQUE

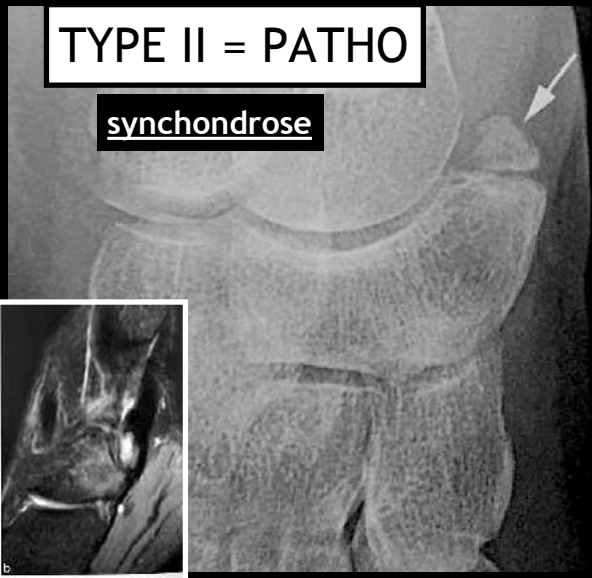

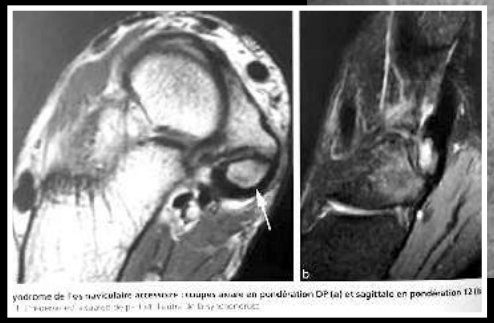

Œdème de part et d'autre de la synchondrose = PATHO = TYPE II

RETOUR MENU

VII - SYNDROME DE L'OS NAVICULAIRE ACCESSOIRE TTP

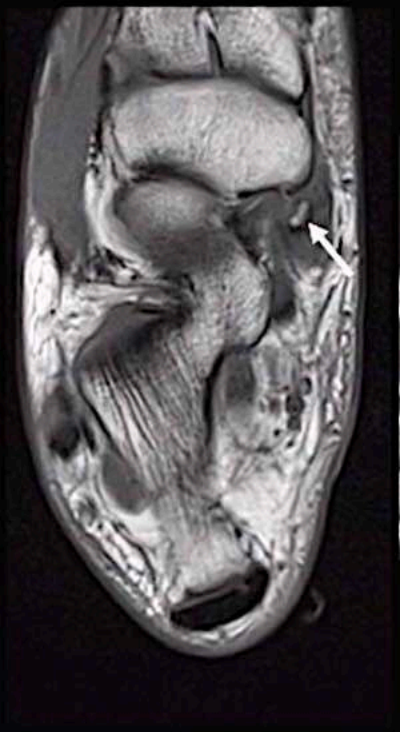

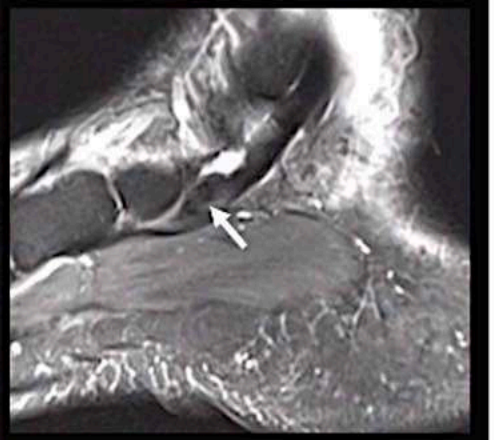

IMOSTEO

SÉMIOLOGIE DES LÉSIONS DU TIBIAL POSTÉRIEUR
CAS PARTICULIERS

➤ Cas particulier de l'os accessoire = tibial postérieur ou naviculaire access.

	Caractéristiques	Symptômes
Type 1 Os « tibial post »	➤ Arrondi ➤ De 2 à 5mm de diamètre ➤ Enchassé dans l'insertion du TTP ➤ Non connecté à l'os naviculaire	Indolore

- 4 à 20 % de la population générale
- bilatéral chez 50 à 90% des sujets

RETOUR MENU

VII - SYNDROME DE L'OS NAVICULAIRE ACCESSOIRE TTP

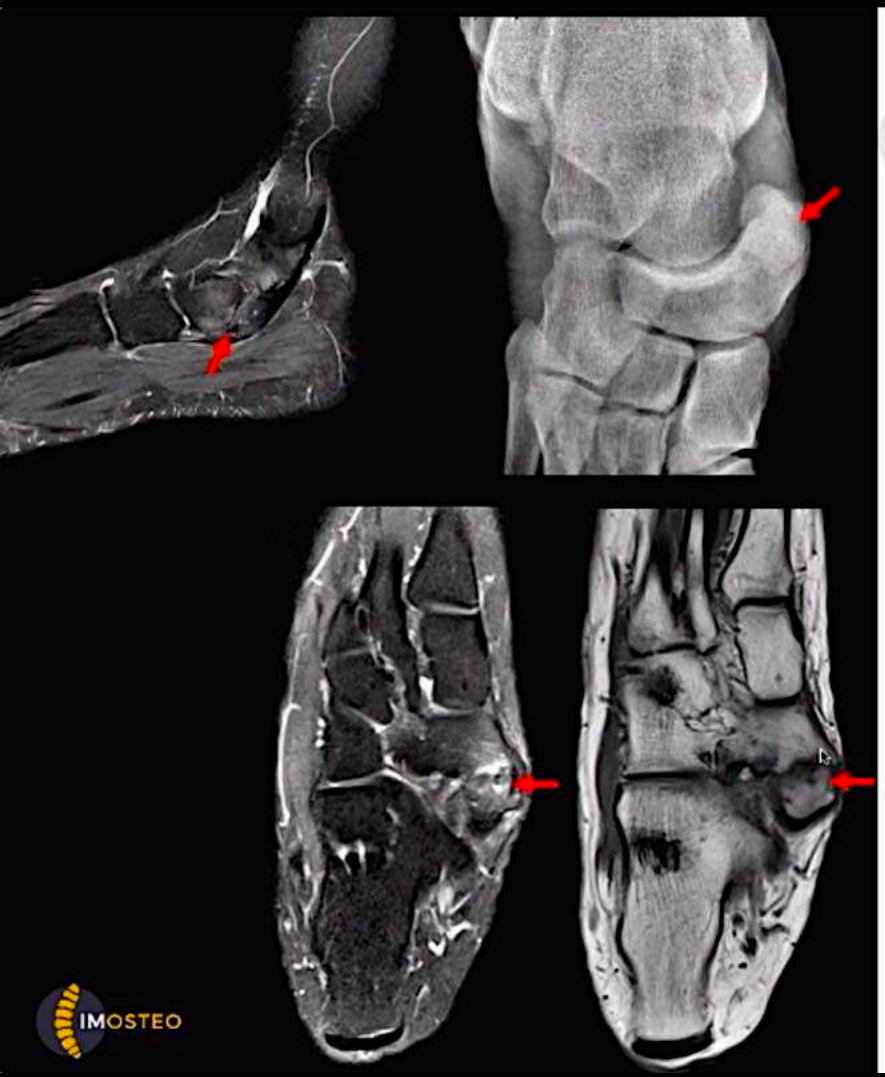

SÉMIOLOGIE DES LÉSIONS DU TIBIAL POSTÉRIEUR
CAS PARTICULIERS

➤ Cas particulier de l'os accessoire = tibial postérieur ou naviculaire access.

	Caractéristiques	Symptômes
Type 1 Os « tibial post »	➤ Arrondi ➤ De 2 à 5mm de diamètre ➤ Enchasse dans l'insertion du TTP ➤ Non connecté à l'os naviculaire	Indolore
Type 2 « Os naviculaire accessoire »	➤ Triangulaire ➤ 9 à 12 mm de diamètre ➤ Synchondrose ou synfibrose ➤ Non connecté à l'os naviculaire	Micro-mobilité possible avec: ➤ Aucun symptôme ➤ ou Sd de l'os navicul. accessoire (aigu trauma ou plus chronique)
Type 3 Processus naviculaire	➤ Fusion avec le naviculaire	FDR de tendinopathie du TTP ?

- 4 à 20 % de la population générale
- bilatéral chez 50 à 90% des sujets

RETOUR MENU

VII - SYNDROME DE L'OS NAVICULAIRE ACCESSOIRE TTP

Cas particulier de la souffrance naviculaire sur os naviculaire accessoire

L'os naviculaire accessoire de type 2 correspond un défaut de fusion d'un noyau d'ossification secondaire. Cet os de forme triangulaire est situé à la face postéromédiale de la tubérosité de l'os naviculaire et s'articule avec l'os naviculaire adjacent par un fibrocartilage de 1 à 2 mm. Cette synchondrose autorise une micromobilité entre l'os naviculaire et l'os naviculaire accessoire ; c'est sur cet ensemble que s'insère distalement le tendon tibial postérieur. Cette micromobilité peut être douloureuse responsable d'une symptomatologie clinique ; c'est ce que l'on appelle le syndrome de l'os naviculaire accessoire

RETOUR MENU

VIII - Lésions TTP —> RAPPEL DES PATHOLOGIES ASSOCIEES

1. Souffrance du Spring ligament
2. Souffrance du ligament deltoïde
3. Fasciïte plantaire
4. Souffrance sous-talienne
5. Conflit postéro-latéral

SYNDROME D'IMPACTION POSTÉRO-LATÉRAL ou conflit latéral 37%

Lésions associées aux lésions avancées du TTP n= 25
Spring épaissi et hétérogène 92% ou aminci < 2 mm
Fasciïte plantaire 32%
Infiltration sinus du tarse 72% ++++
Balen et Helms- AJR 2001; 176: 1137-1143.

92 % spring aminci

32 % API

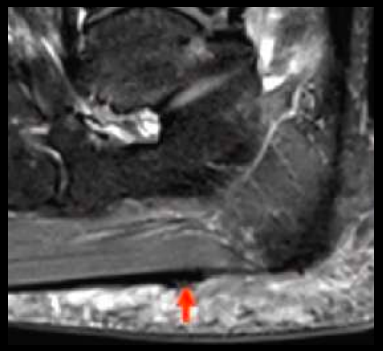

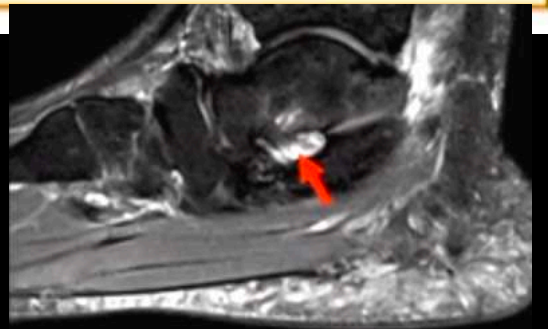

72 % sinus du tarse

RETOUR MENU

VIII - Lésions TTP —> lésion associée

SYNDROME D'IMPACTION POSTÉRO-LATÉRAL ou conflit latéral 37%

N= 75 lésions du TTP	Type(s)	Fqce	Anomalies associées
Conflit latéral 37% des cas	Subtalien	8%	- Présence corrélée au degré de souffrance du TTP - Sévérité corrélée à la présence d'une instabilité des fibulaires (7% tu total)
	Subfibulaire	11%	
	Les deux	19%	

SYNDROME D'IMPACTION POSTÉRO-LATÉRAL

Sub- fib 11 %

Sub- talien 8 %

RETOUR MENU

PIED PLAT VALGUS

- Terrain = femme > 50 ans, en surpoids, avec pied plat valgus préalable
- Clinique: douleur et gonflement médial du pied

Syndrome d'impaction postéro-latéral de la cheville

Grade 4	= syndrome d'impaction latéral de la cheville

Arthrose

Le conflit sous-calcanéen

Conflit sous calcanéen ou conflit **sous malléolaire** plutôt !!!!

Dans les pieds plats valgus très évolués, les tendons court et long fibulaires peuvent se retrouver piégés entre le rebord latéral du calcanéum et une tubérosité proéminente d'un côté, et de l'autre la pointe malléolaire latérale. Le valgus marqué de l'arrière-pied réalise

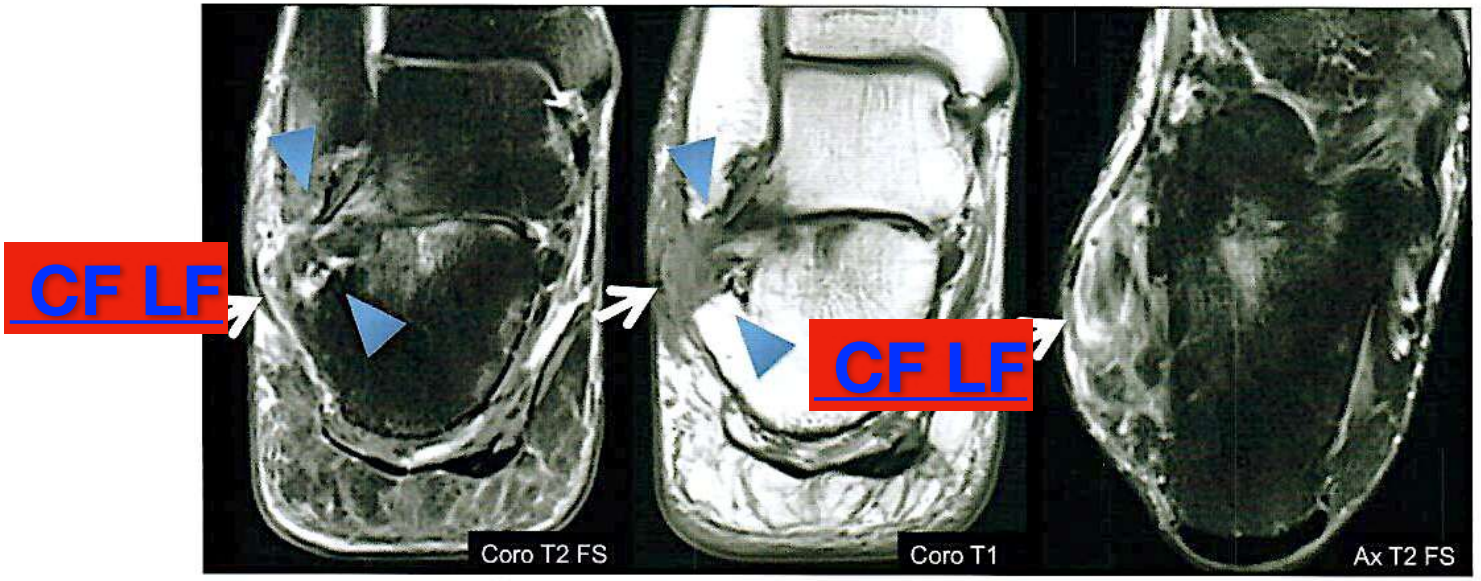

Fig. 16 : Conflit sous-malléolaire latéral. Pied plat valgus évolué. Pince osseuse (*flèches bleues*) de la malléole latérale et du calcanéum à l'origine d'une ténosynovite fissuraire (*flèche blanche*).

RETOUR MENU

PIED PLAT

= Djian Annonier > 130°

1 - VALGUS ARRIERE PIED avec déviation du calca

conflit latéral de cheville

soit talo-calca soit calca-fibul

2 - plongée de la tête du TALUS

- *1 - glissement antérieur du talus sur calca*
- *2 - cassure angle de MEARY (affaisst medio-tarse)*

- *3 - dysmorphie osseuse = sd de MULLER WEISS (os navic en virgule)*

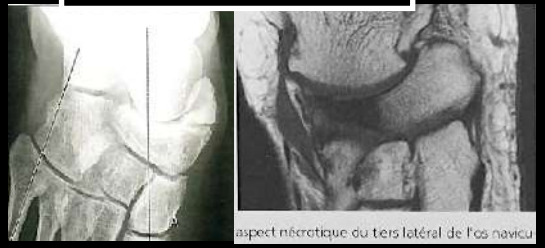

- *4 - arthrose du tarse*

3 - SYNOSTOSE DU TARSE

4 - HALLUX VALGUS

toujours rechercher un pied plat si HV+++

5 - TENDON TIBIAL POST

- *tendinopathie*
- *ténosynovite*
- *fissuration*
- *rupture*

6 - LIGAMENTS

- *spring +++*

- *2 - LLI*
- *3 - SD SINUS du TARSE*

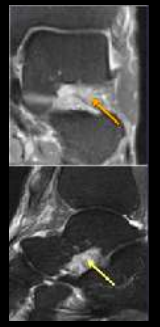

- *4 - APONEVROPATHIE PLANTAIRE*

MENU

TENDONS FLECHISSEURS LFH LFO

Structure n° 3

Couche des tendons LFO et LFH + muscles satellites

- Long fléchisseur orteils
- Long fléchisseur hallux
- Unis par nœud de Henry
- Rapports étroits avec carré plantaire et muscles lombricaux

La dorsiflexion des orteils (propulsion) met en tension ce plan musculo-tendineux et rigidifie la plante = propulseur

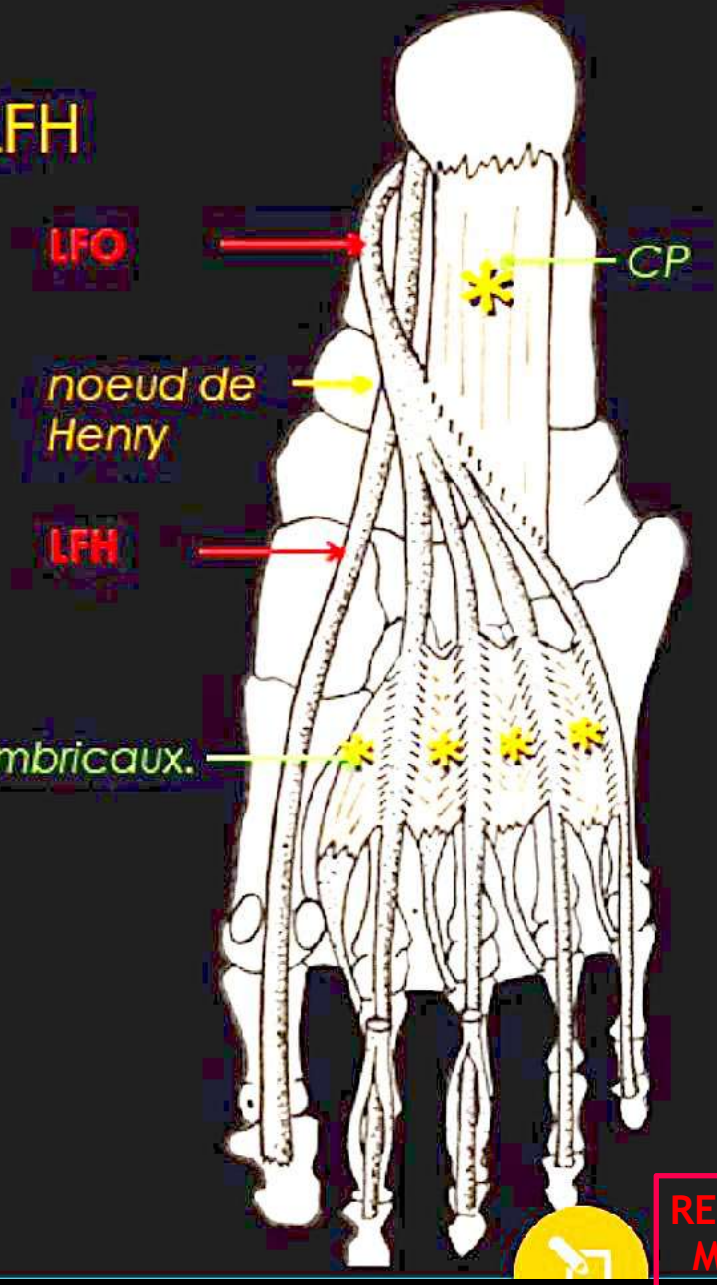

RETOUR MENU

LONG FLECH
HALLUX = danseuse

DONC ATTENTION AUX FAUX DIAG DE TÉNOSYNOVITE DU FLECH DE L'HALLUX +++
sur des pathologies de l'art. talo-crurale

RETOUR MENU

POINT FORT N°1:
LE LONG FLÉCHISSEUR DE L'HALLUX EST PARTICULIÈREMENT VULNÉRABLE CHEZ LES PATIENTS PRATIQUANT LA DANSE

POINT FORT N°2:
LE DIAGNOSTIC DE TÉNOSYNOVITE NE DOIT ÊTRE PORTÉ QU'EN CAS DE TABLEAU CLINIQUE COMPATIBLE, VOIRE APRÈS INJECTION ET/OU ÉCHOGRAPHIE

POINT FORT N°3:
LA RUPTURE DU TENDON ET PEUT SIÉGER À LA CHEVILLE MAIS ÉGALEMENT SOUS LA PLANTE DU PIED

RETOUR MENU

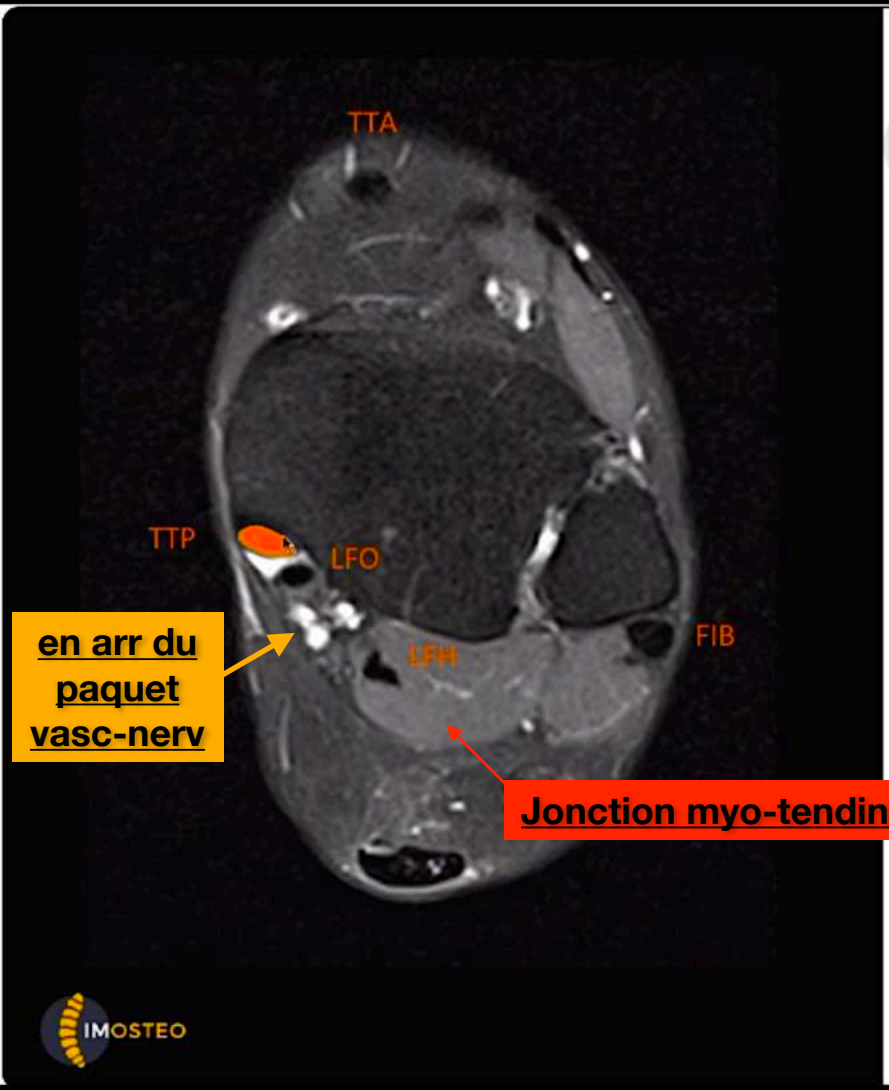

TENDON LONG FLÉCHISSEUR DE L'HALLUX
ANATOMIE

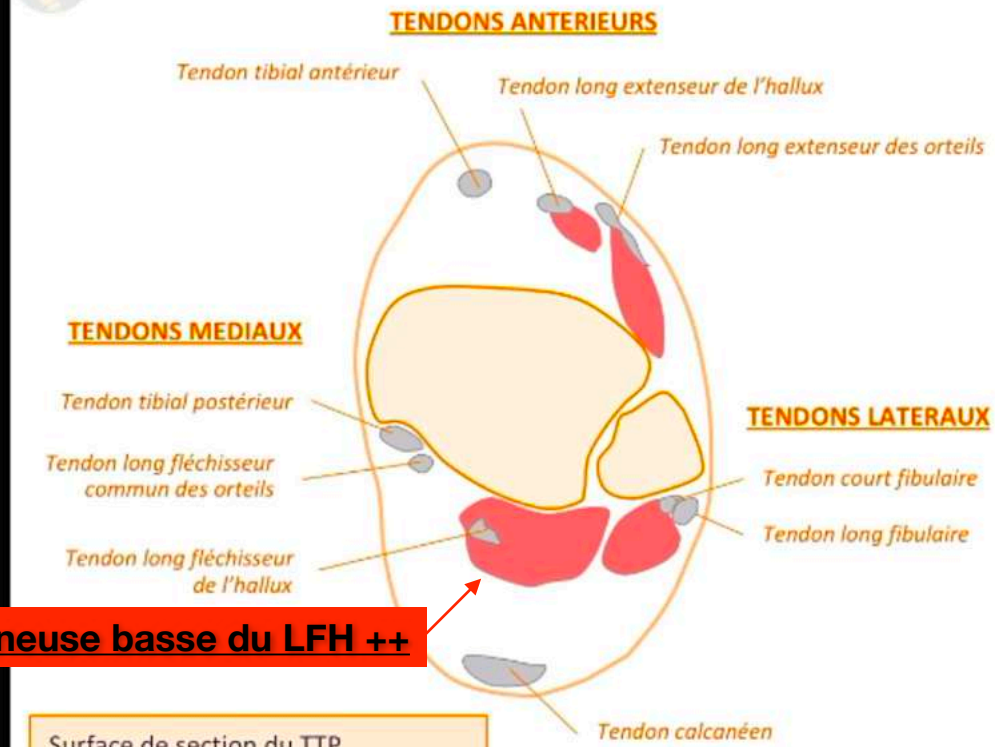

Surface de section du TTP au niveau du dôme talien:
- ≤ LFO + LFH
- ≤ TTA
- ≤ CF + LF

Schweitzer et al. AJR 2000; 175: 627-635.

RETOUR MENU

Jonction myo-tendineuse basse du LFH ++

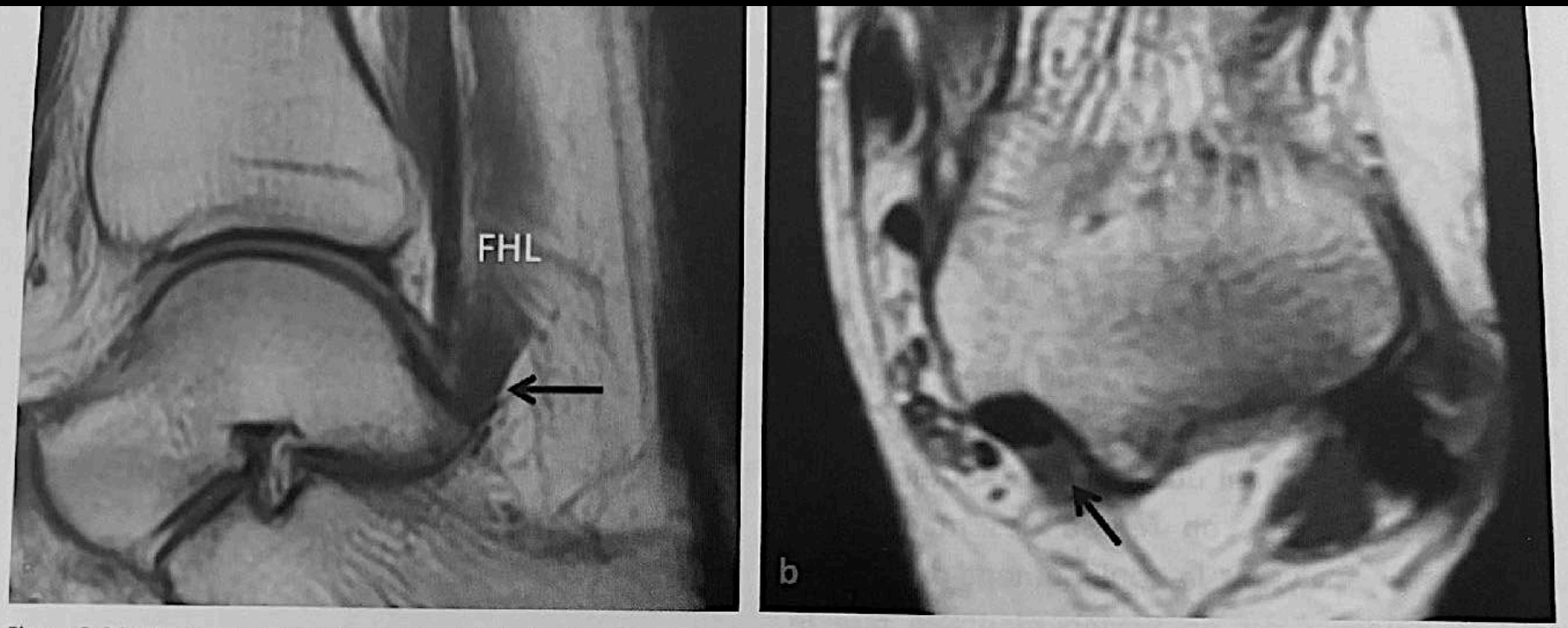

Figure 3.21 : IRM sagittal DP (a), axial DP **(b)** de la cheville en position neutre à 90°. Jonction myotendineuse basse du long fléchisseur de l'hallux (flèches) s'étendant sous la poulie rétrotalienne (flèches noires).

RETOUR MENU

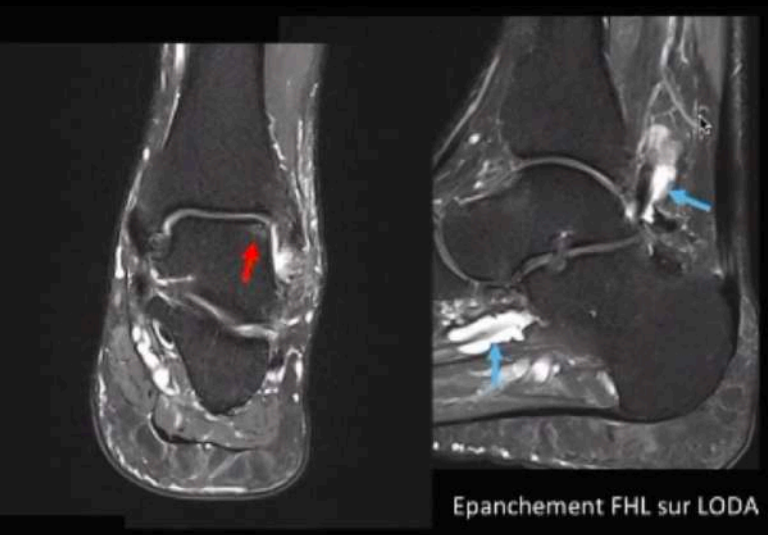

Epanchement FHL sur LODA

Mengiardi

➢ Attention à la communication physiologique fréquente entre long fléchisseur de l'hallux et l'articulation talo-crurale ++

Rosenberg ZS et al. MR imaging of the ankle and foot. Radiographics 2000; 20: S153-S179.

Ne pas confondre avec ténosynovite du LFH qui n'existe pas

RETOUR MENU

DONC ATTENTION AUX FAUX DIAG DE TÉNOSYNOVITE DU FLECH DE L'HALLUX +++

sur des pathologies de l'art. talo-crurale

Ici = LODA

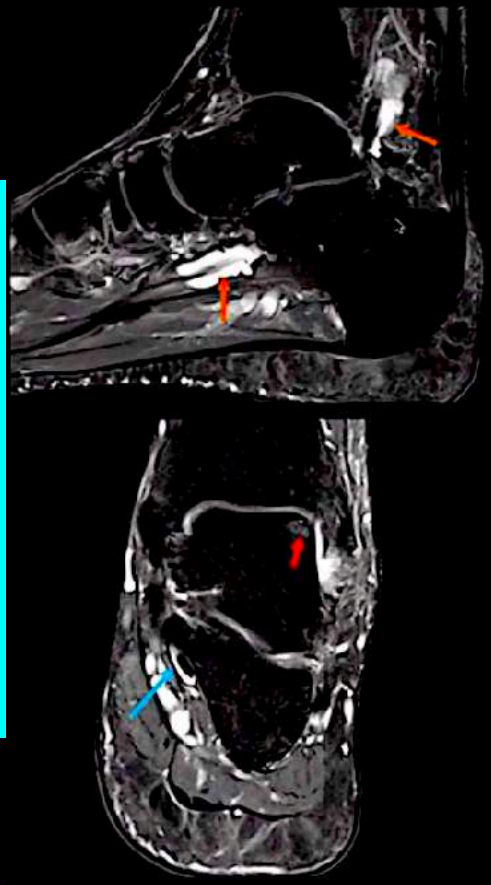

Epanchement FHL sur LODA

TENDON LONG FLÉCHISSEUR DE L'HALLUX
ANATOMIE

➢ Fonctions:
- Puissante flexion de l'hallux
- Synergie avec le tendon calcanéen lors de la propulsion

➢ Trajet:
- Face postérieure du talus entre les deux tubercules
- Sous le sustentaculum tali
- Sous le tendon long fléchisseur des orteils (nœud de Henry)
- Entre les deux sésamoïdes de l'hallux

➢ Particularité de sa gaine > elle communique avec l'art. talo-crurale ++

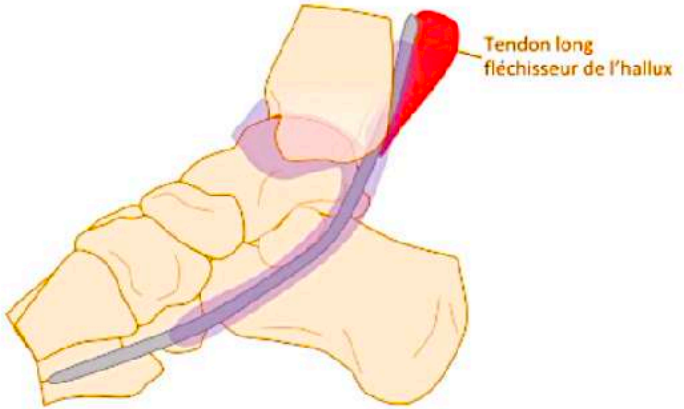

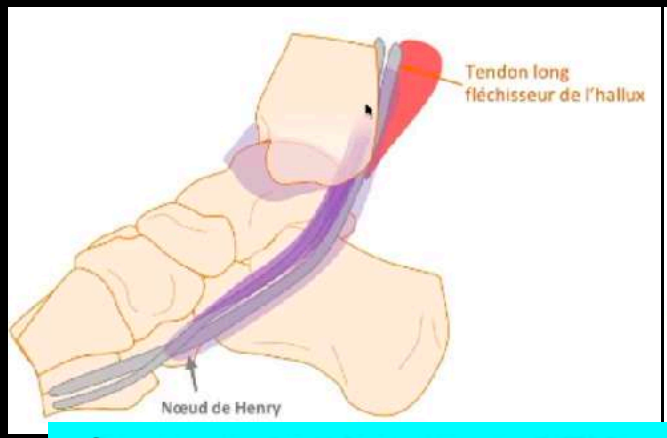

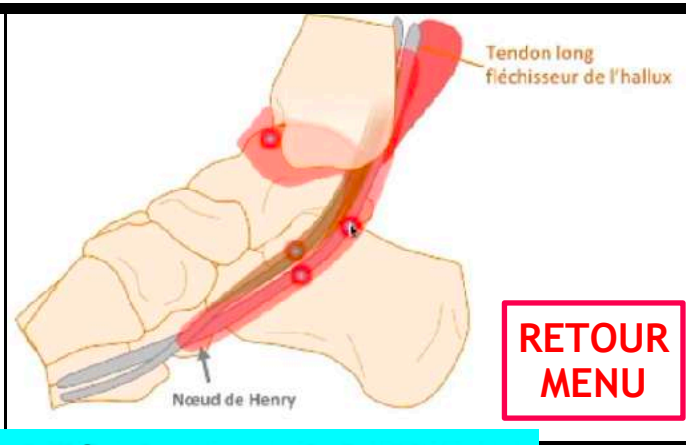

Communication entre LFH et LFO via noeud de Henry

RETOUR MENU

➢ Surmenage:

- Ténosynovite:
  - épanchement abondant
  - retenue « quand la proportion de liquide du FHL dépasse celle de l'articulation talo-crurale »...

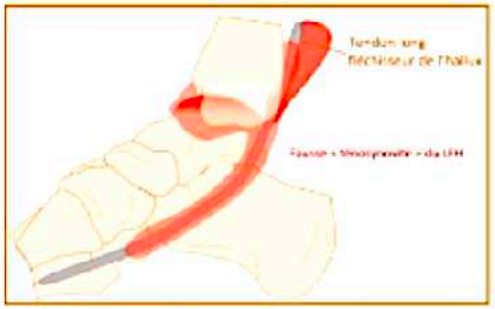

Attention au diagnostic différentiel bien plus fréquent !

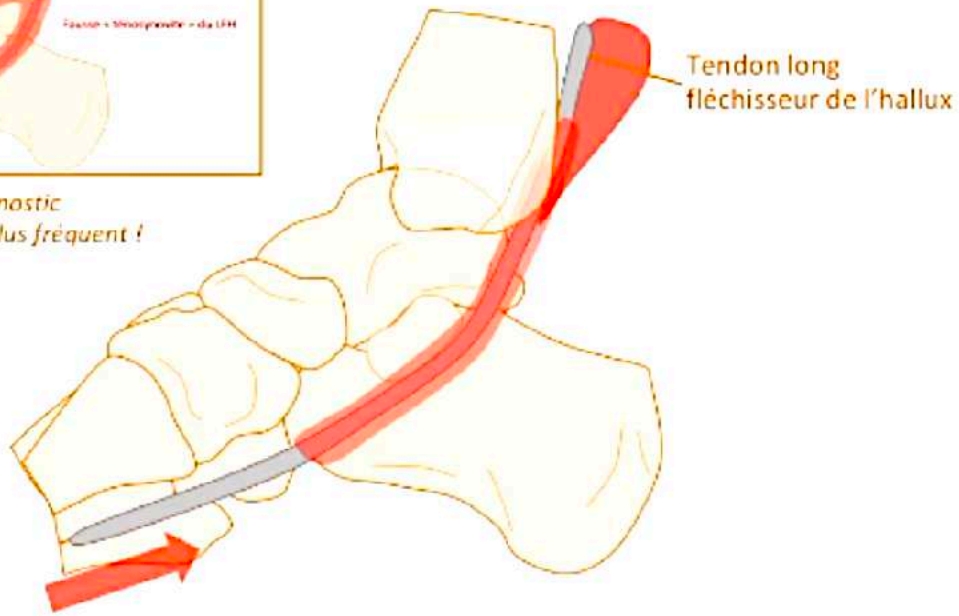

RETOUR MENU

HALLUX SALTANS
= ressaut du LFH au niveau de son retinaculum = ténosynovite sténosante

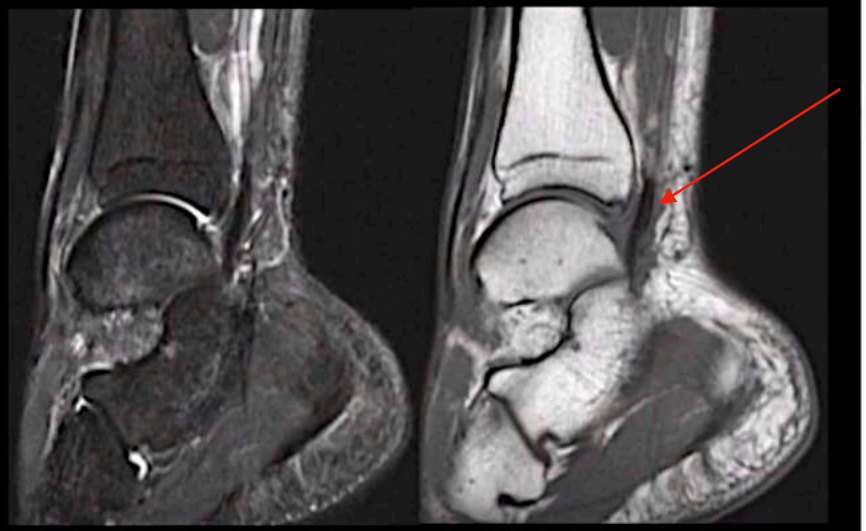

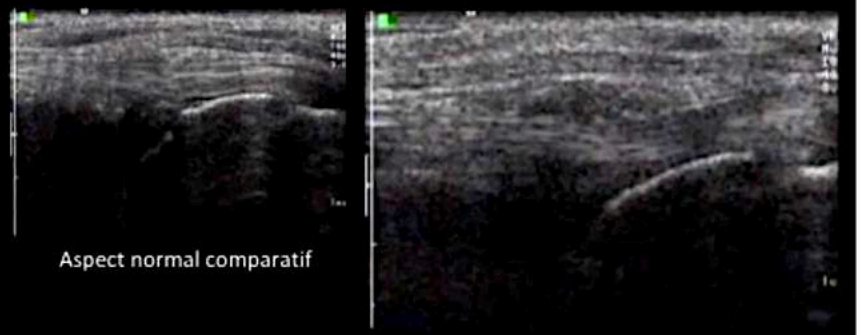

IMOSTEO

TENDON LONG FLÉCHISSEUR DE L'HALLUX
PATHOLOGIE

- Conflit postérieur de cheville:
  - Effet tenaille de l'articulation talo-crurale (ténosynovite)
- Surmenage:
  - Ténosynovite
  - Hypertrophie avec ténosynovite sténosante +/- hallux saltans

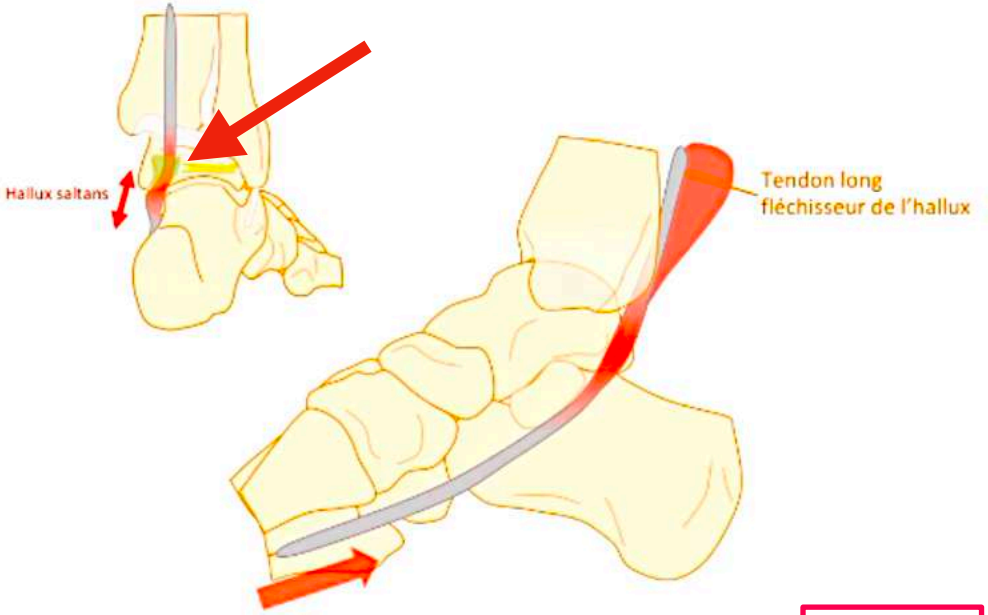

RETOUR MENU

GADO nécessaire pour diag noeud de Henry

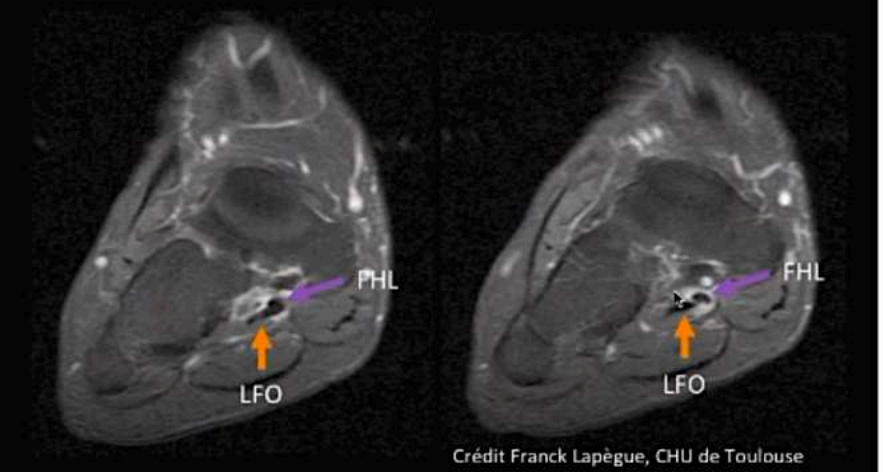

Crédit Franck Lapègue, CHU de Toulouse

IMOSTEO

TENDON LONG FLÉCHISSEUR DE L'HALLUX
PATHOLOGIE

- Conflit postérieur de cheville:
  - Effet tenaille de l'articulation talo-crurale (ténosynovite)
- Surmenage:
  - Ténosynovite
  - Hypertrophie avec ténosynovite sténosante +/- hallux saltans

DIAGNOSTIC DIFFERENTIEL:
Friction au noeud de Henry

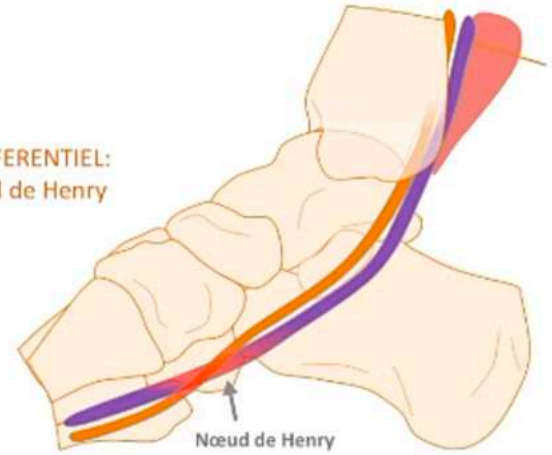

RETOUR MENU

F 37: douleurs PLANTAIRES

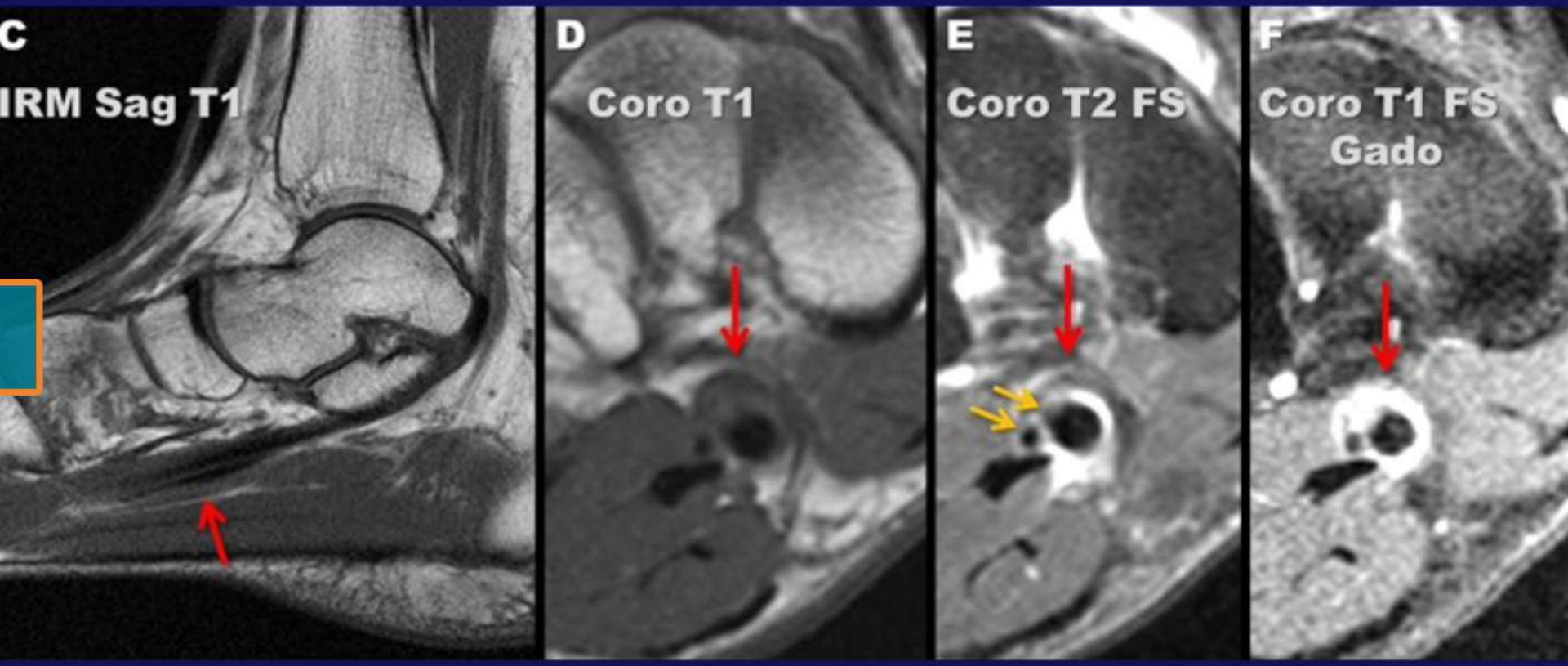

RETOUR MENU

NOEUD DE HENRY

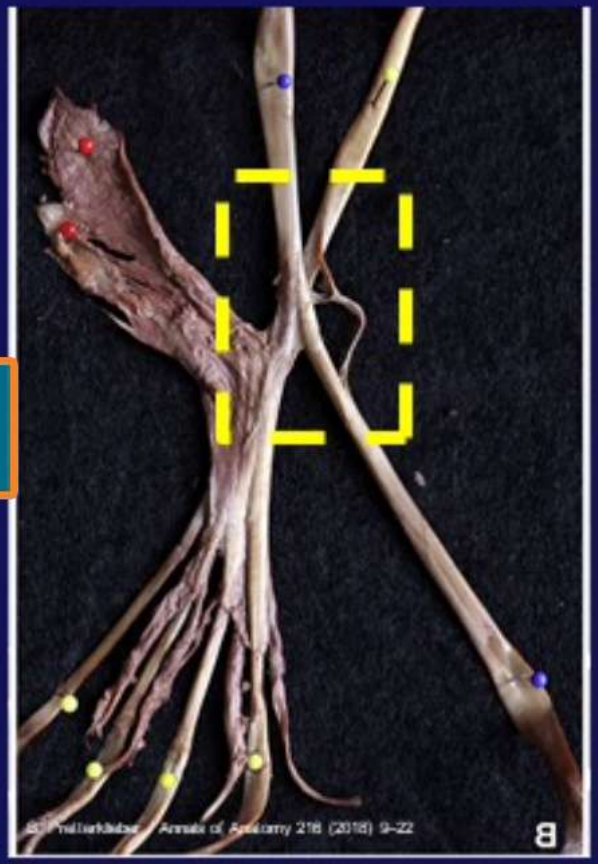

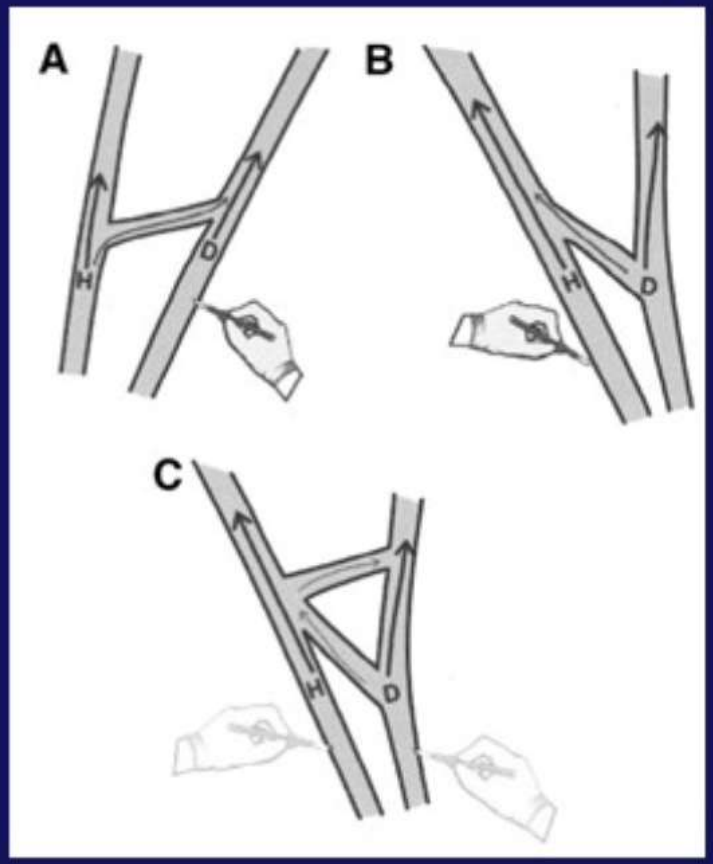

BANDELETTE inter-Tendineuse LFH -> LFO

Niveau de PRELEVEMENT DU TENDON POUR GREFFON

RETOUR MENU

Rupture complète brutale
chez une danseuse de ballet

IMOSTEO

TENDON LONG FLÉCHISSEUR DE L'HALLUX
PATHOLOGIE

➤ Conflit postérieur de cheville:
- Effet tenaille de l'articulation talo-crurale (ténosynovite)

➤ Surmenage:
- Ténosynovite
- Hypertrophie avec ténosynovite sténosante +/- hallux saltans
- Rupture partielle ou complète

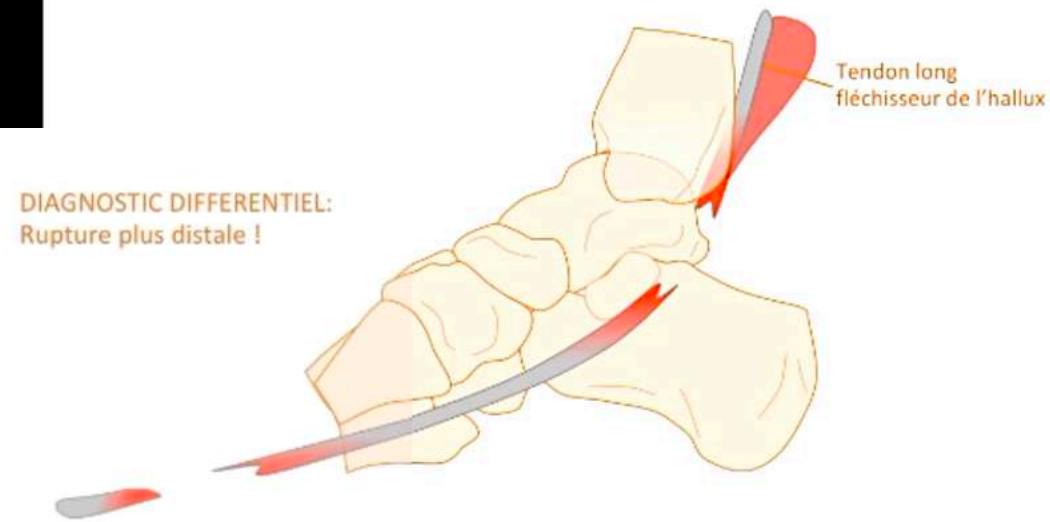

DIAGNOSTIC DIFFERENTIEL:
Rupture plus distale !

Connaitre la possibilité classique de rupt du LFH le long de M1 +++

RETOUR MENU

LUXATION DU LONG FLECH HALLUX

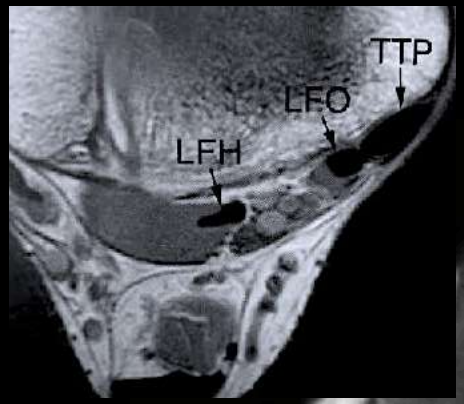

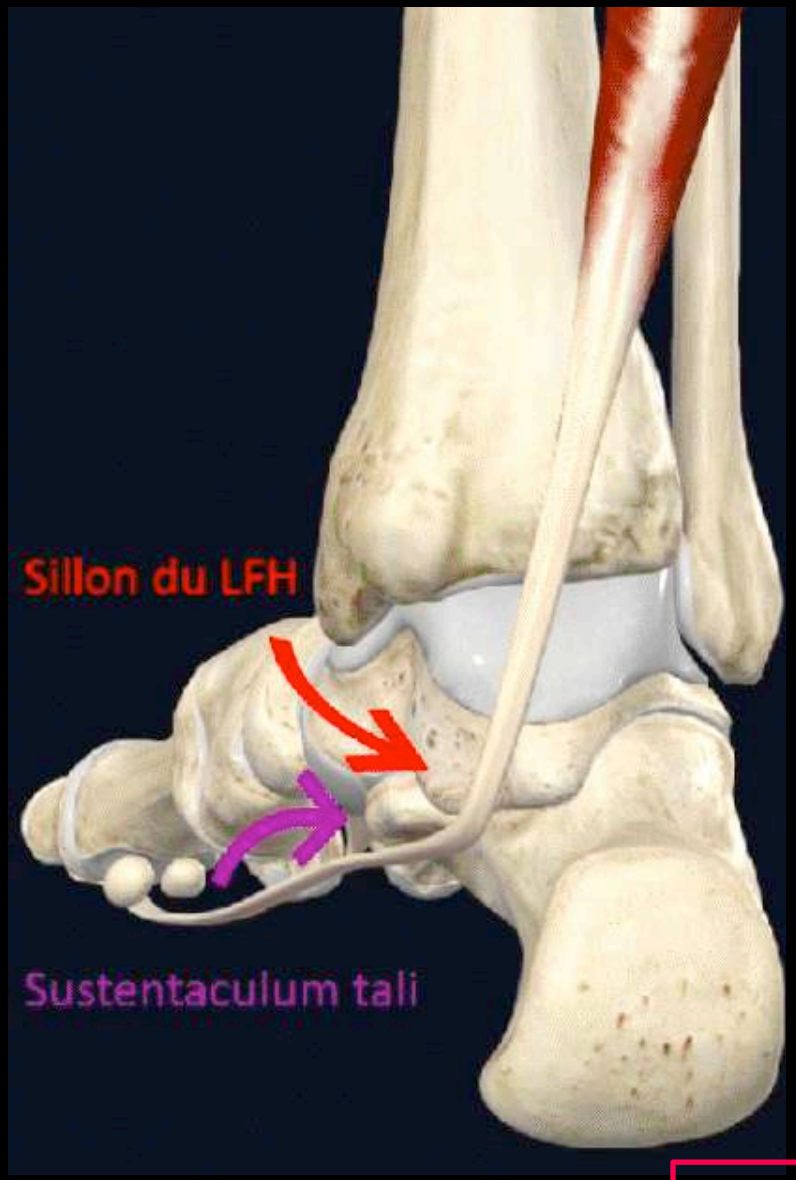

RETOUR MENU

TIB ANT
ET
TENDONS
EXTENSEURS

RETOUR MENU

POINT FORT N°1:
LE TENDON TIBIAL ANTÉRIEUR EST LE SIÈGE DE LÉSIONS SOUS LE PLAN DES RETINACULA OU À SON INSERTION DISTALE

POINT FORT N°2:
LA TENDINOPATHIE S'EXPRIME SOUS LA FORME D'UN ÉPAISSISSEMENT AVEC OU SANS ANOMALIE DE SIGNAL

POINT FORT N°3:
LA RUPTURE EST FRÉQUEMMENT INDOLORE ET À L'ORIGINE D'UNE PSEUDO-MASSE DU COU-DE-PIED

RETOUR MENU

TENDON TIBIAL ANTÉRIEUR
ANATOMIE

- Fonction :
  - Tendon le plus puissant
  - Extension et éversion > phase d'attaque du pas (freine la descente du pied)

- Trajectoire:
  - En avant du tibia et sous deux retinacula
  - Insertion distale sur C1 et M1

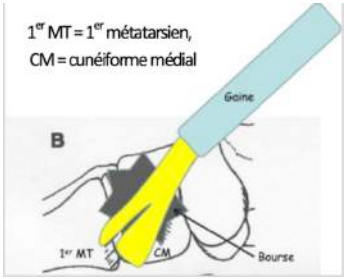

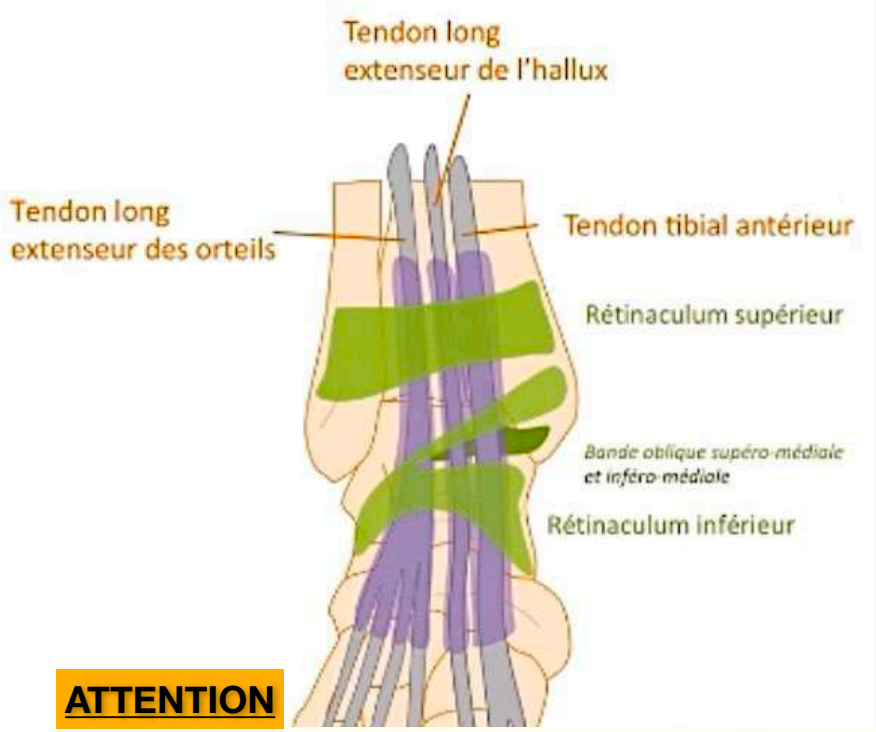

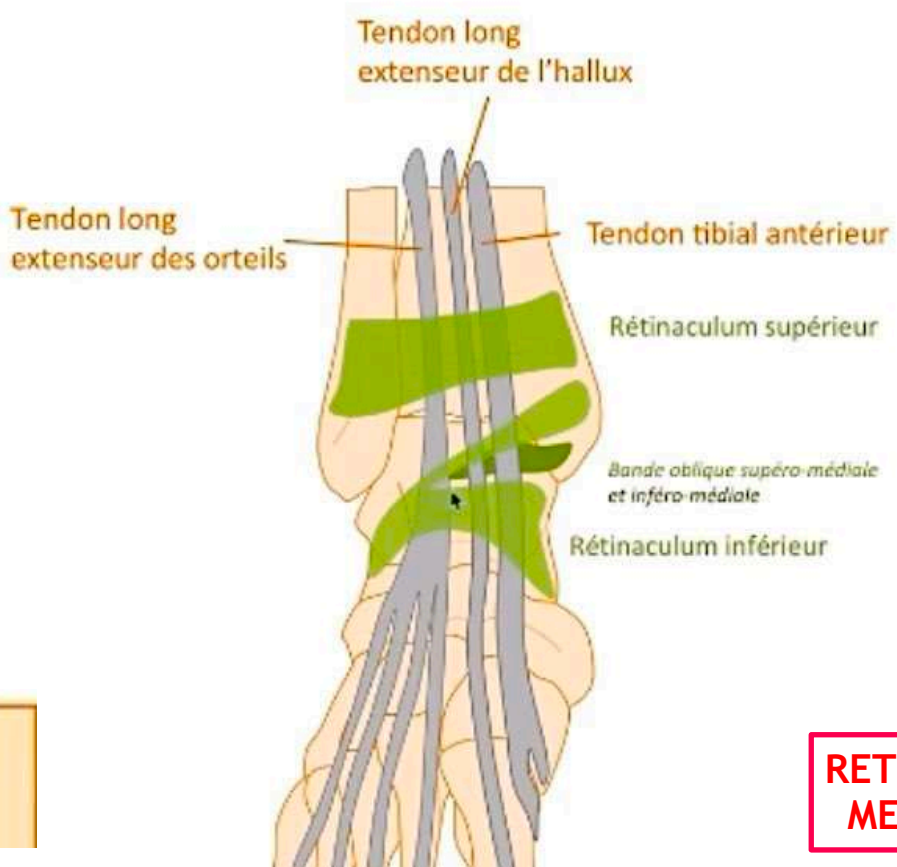

ATTENTION

Absence de liquide dans la gaine des tendons antérieurs à l'état physiologique

RETOUR MENU



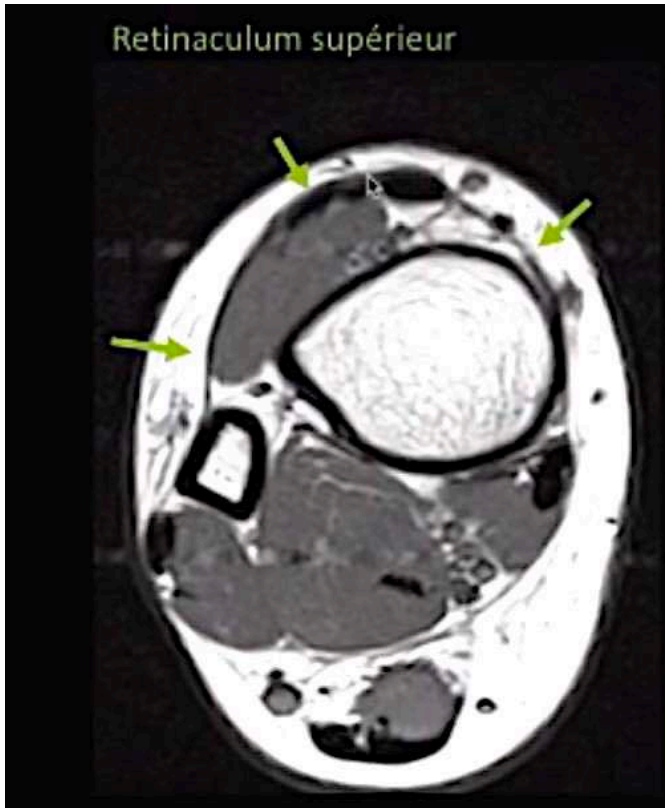

Bande oblique supéro-médiale du rétinaculum inférieur

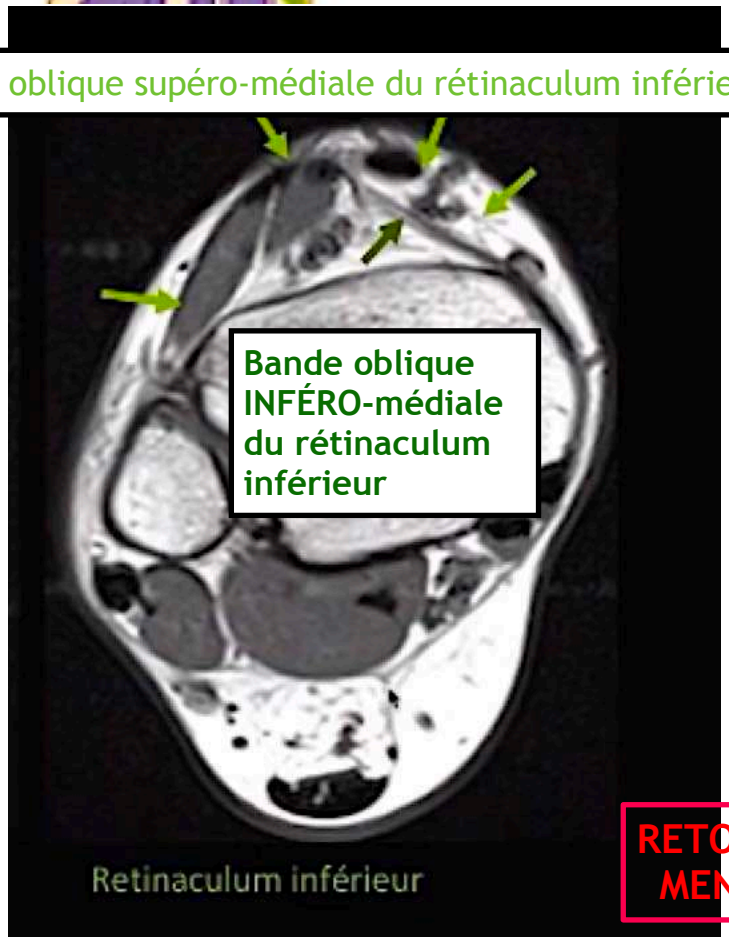

RETOUR
MENU

insertion du retinaculum inf dans sinus du tarse (ligt frondiforme)

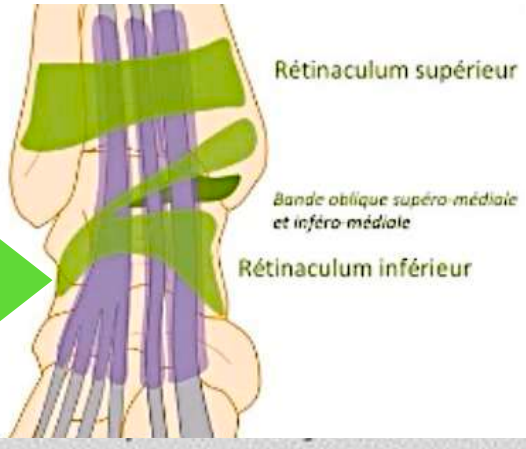

(notamment le tendon tibial antérieur) prenant la corde. On peut observer aussi des lésions partielles du rétinaculum des extenseurs à la partie superficielle du sinus du tarse.

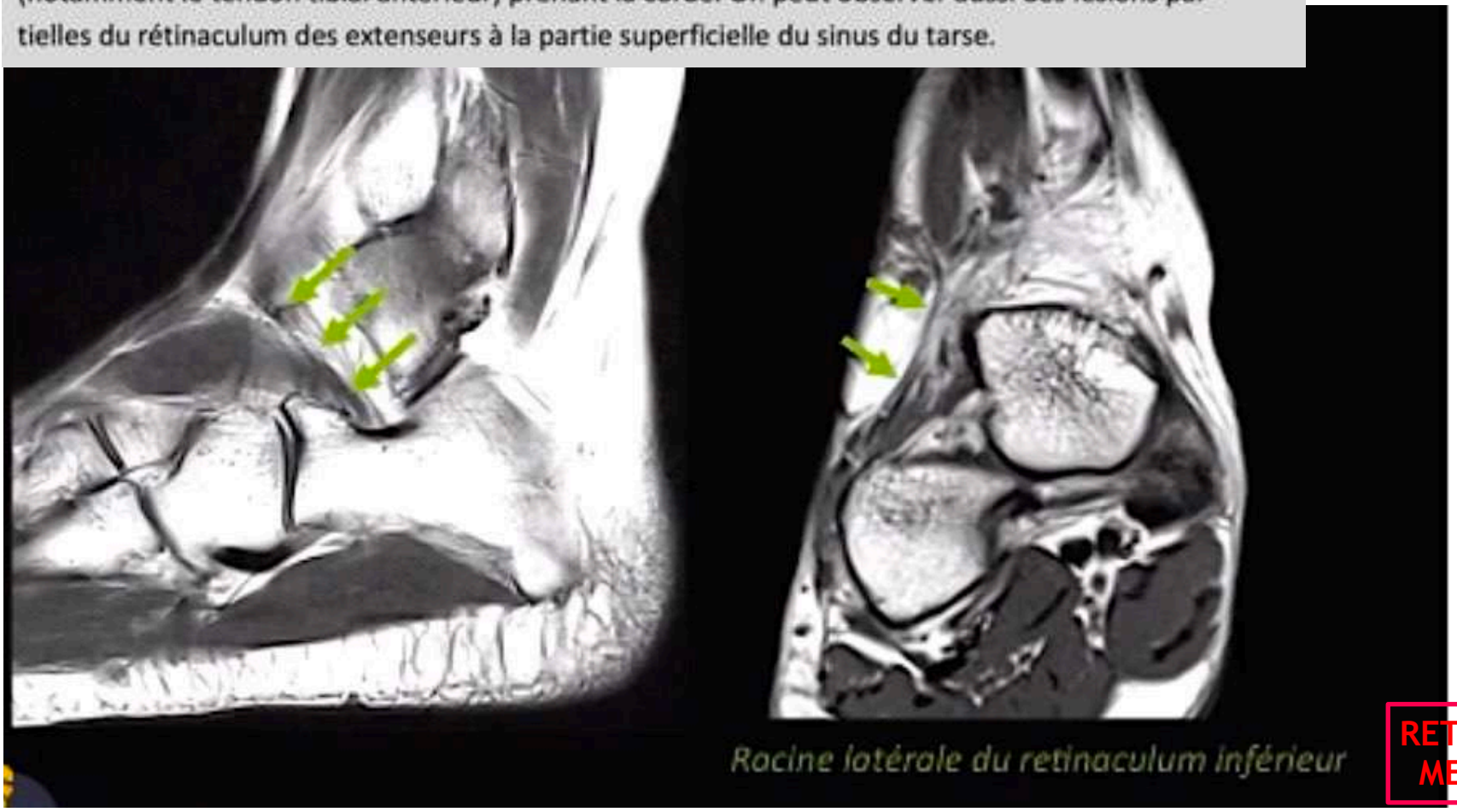

RETOUR MENU

insertion du retinaculum inf dans sinus du tarse (ligt frondiforme)

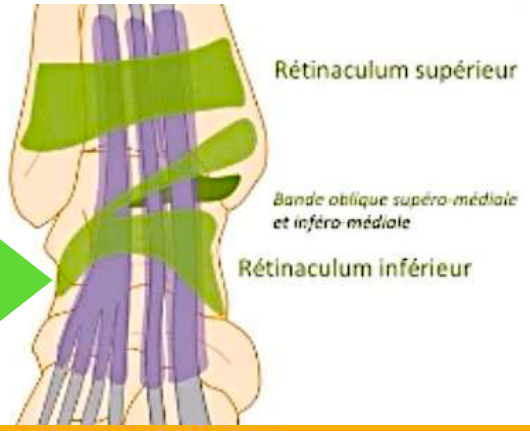

ATTENTION PIEGE

Connaitre le kyste physiologique de l'insertion du retinaculum inf dans sinus du tarse (ligt frondiforme)

Car ce kyste remonte contre tendon ECO -> pseudo tendinite

Distinction = liquide que sur face profonde du tendon ECO

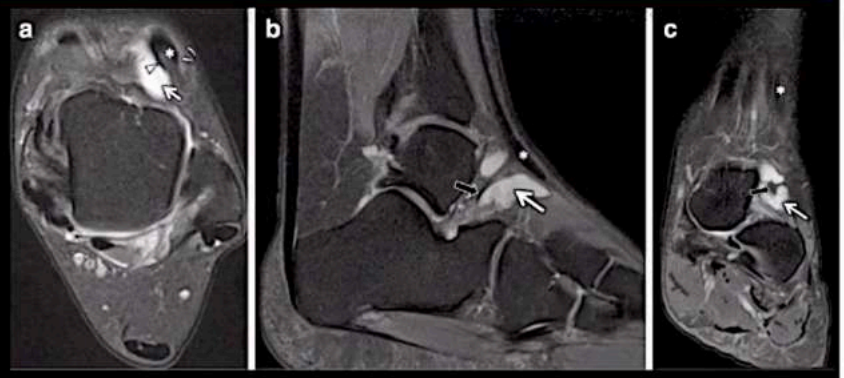

Zember J et al. Skeletal Radiology 2016

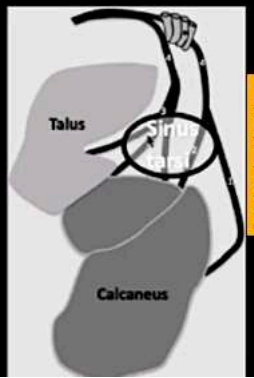

LATÉRO-EXT : kyste physiologique de l'insertion du retinaculum inf dans sinus du tarse (ligt frondiforme)

RETOUR MENU

TENDON TIBIAL ANTÉRIEUR
PATHOLOGIE

➤ Ténosynovite sur surmenage ou traumatique:

- Présence de liquide au sein de la gaine (forte VPP)

Absence de liquide dans la gaine des tendons antérieurs à l'état physiologique
Schweitzer ME. AJR 1994; 162: 111-114

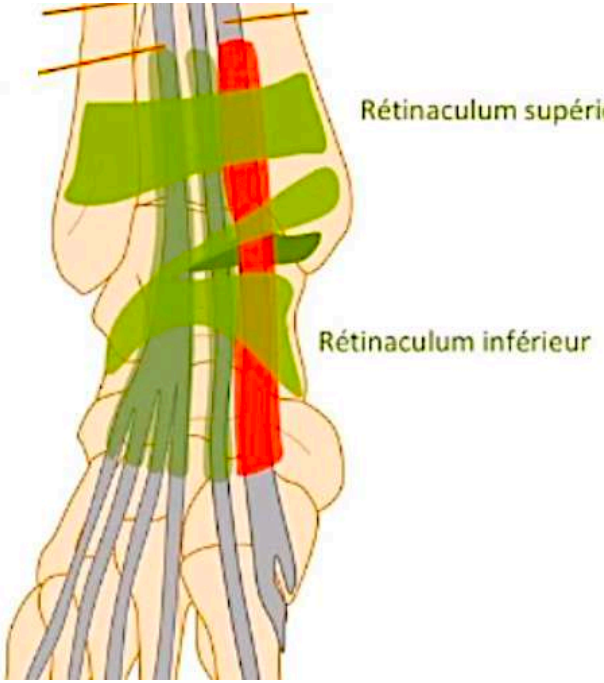

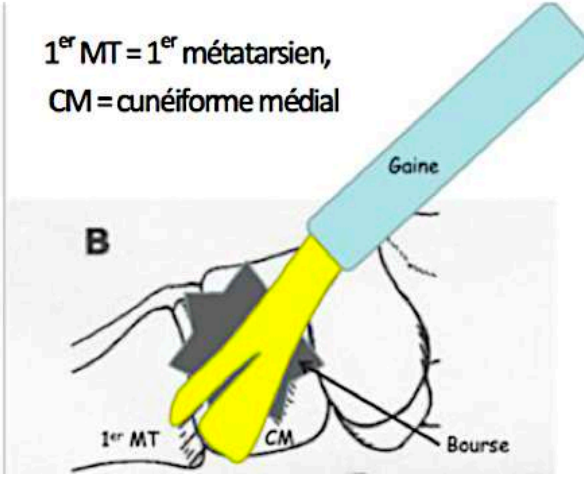

RETOUR MENU

TENDON EXTENSEURS ET RETINACULUM

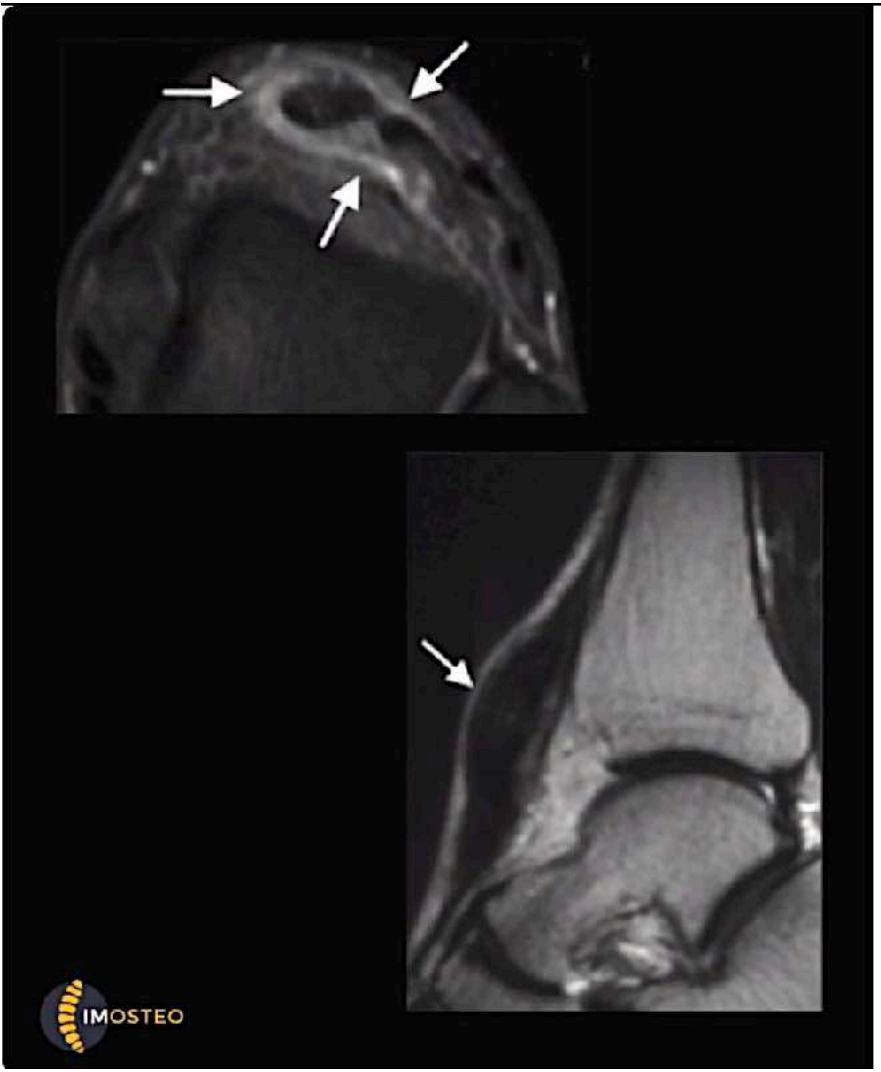

TENDON TIBIAL ANTÉRIEUR
PATHOLOGIE

- Ténosynovite sur surmenage ou traumatique
- Souffrance rétinaculaire +/- tendinopathie corporéale ou rupture partielle:
  - Apanage du sportif jeune (coureur de fond) et le femme > 60 ans
  - Epaississement et modification de signal du tendon +/-retinaculum

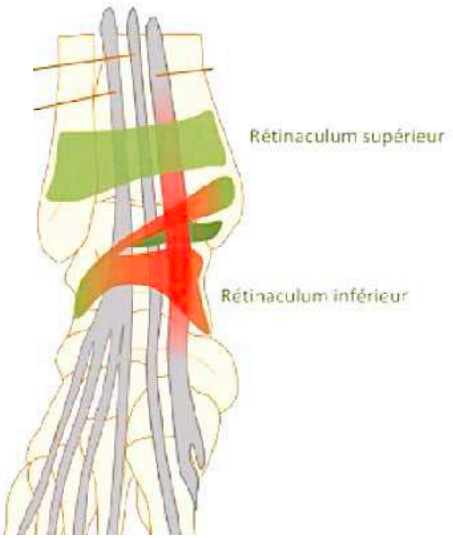

RETOUR MENU

TENDON EXTENSEURS ET RETINACULUM

10. Pathologie rétinaculaire

Les désinsertions sont les lésions rétinaculaires les plus fréquentes au versant antérieur de la cheville : la manœuvre dynamique en dorsiflexion permet d'objectiver les tendons extenseurs (notamment le tendon tibial antérieur) prenant la corde. On peut observer aussi des lésions partielles du rétinaculum des extenseurs à la partie superficielle du sinus du tarse.

Échographiquement, les lésions des rétinaculums se caractérisent par un épaississement hypoéchogène , parfois avec hyperhémie en Doppler ; les manœuvres dynamiques permettent de rechercher une luxation tendineuse.

L'IRM pâtit de son absence de caractère dynamique dans les bilans d'instabilité. On recherche un épaississement du rétinaculum, une structure hétérogène, un tendon en situation anormale. Elle permet par contre d'objectiver un œdème osseux en regard de la lésion rétinaculaire.

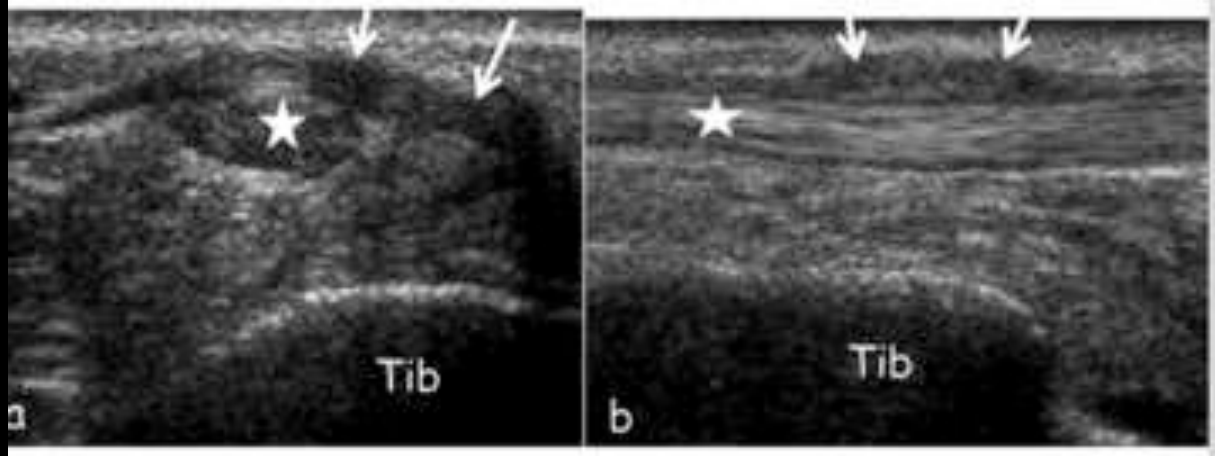

Échographie.Coupes axiale (a) et longitudinale (b) antérieure de cheville.Lésion rétinaculaire post-traumatique matérialisée par un net épaississement hypoéchogène du rétinaculum (flèches) en avant du tendon tibial antérieur (étoile). Tib = tibia.

RETOUR MENU

TENDON TIBIAL ANTÉRIEUR
PATHOLOGIE

- Ténosynovite sur surmenage ou traumatique
- Souffrance rétinaculaire +/- tendinopathie corporéale ou rupture partielle
- Tendinopathie d'insertion (3 derniers cm):
  - Epaississement tendineux **> 5 mm d'épaisseur en coronal oblique**
  - Hypersignal intra (DD: angle magique) et péritendineux

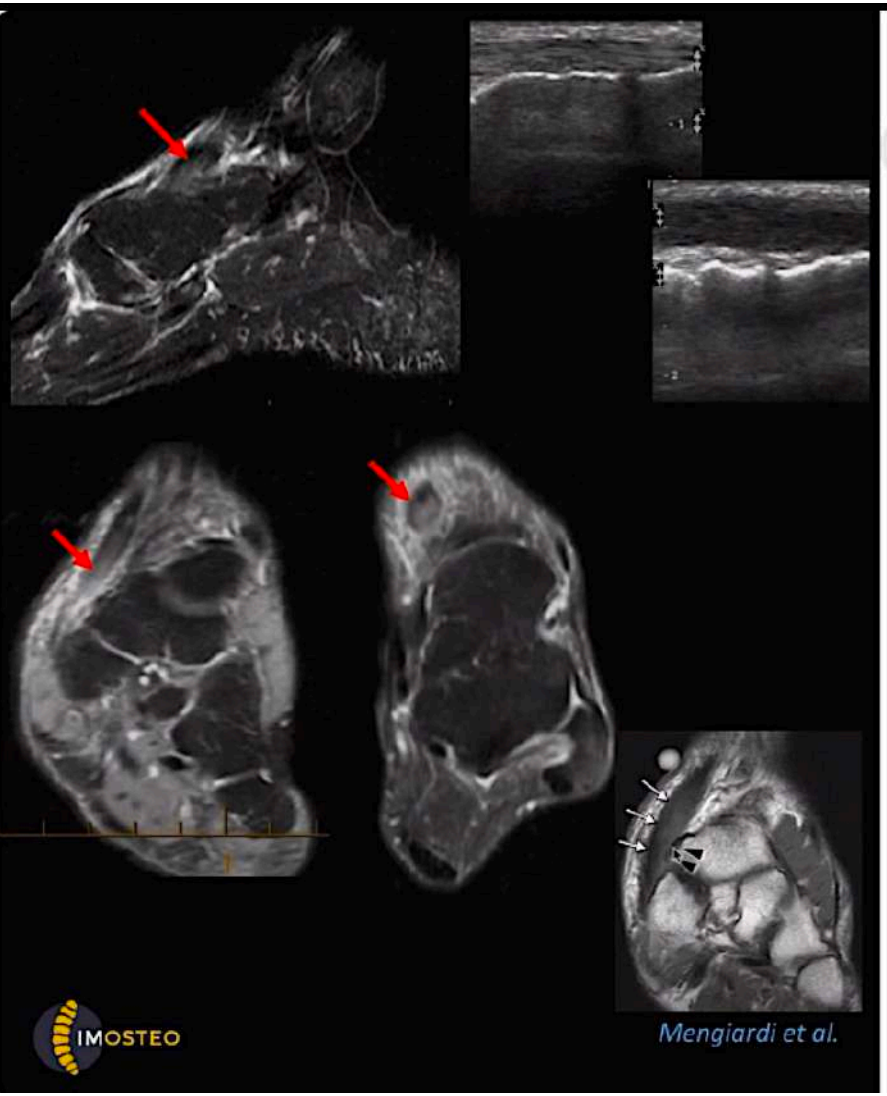

Attention au TE court (angle magique)
Cut off: 5mm (coronal oblique)
Se: 94% sp: 98%
Hypersignal diffus (54%) ou postérieur (39%)

Mengiardi D et al. Anterior tibial tendon abnormalities: MRI findings. Radiology 2005, 235: 977

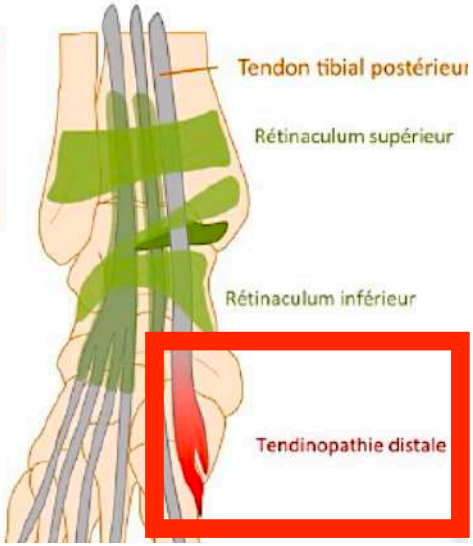

Hyper T2
INTRA
et
PÉRI TENDINEUX
(sinon = angle magique)

3 derniers cm

> 5 mm d'épaisseur en coronal oblique

RETOUR MENU

TENDINOPATHIE INSERTION TIB ANT

Arthrite

L'interligne TMT est un site possible d'arthrite rhumatismale, microcristalline et de pathologie synoviale de type synovite villonodulaire, que nous ne développerons pas.

Diagnostic différentiel des pathologies du Lisfranc

3- Tendinopathie d'insertion du tibial antérieur

En cas de syndrome douloureux sur le bord médial du Lisfranc, c'est-à-dire sur le bord médial de l'interligne C1-M1, il faudra évoquer une tendinopathie d'insertion du tibial antérieur puisqu'il s'insère sur le bord médial de C1 (fibres superficielles et sur la base de M1 (fibres profondes) [7]. Cette tendinopathie est souvent méconnue des cliniciens. Pourtant, son diagnostic clinique (tuméfaction douloureuse à l'insertion sur C1-M1 majorée par la flexion dorsale de la cheville) est assez caractéristique. L'échographie est l'examen de référence et largement suffisant. Il montre un épaississement hypoéchogène de l'insertion distale du tendon tibial antérieur (> 5 mm) ± perte du caractère fibrillaire et activité au Doppler) (fig. 12). L'atteinte est assez fréquemment bilatérale.

Fig. 12 : Coupe sagittale écho-Doppler montrant une tendinopathie d'insertion du faisceau superficiel du tendon tibial antérieur.

RETOUR MENU

TENDINOPATHIE D'INSERTION DISTALE DU TIBIAL ANT

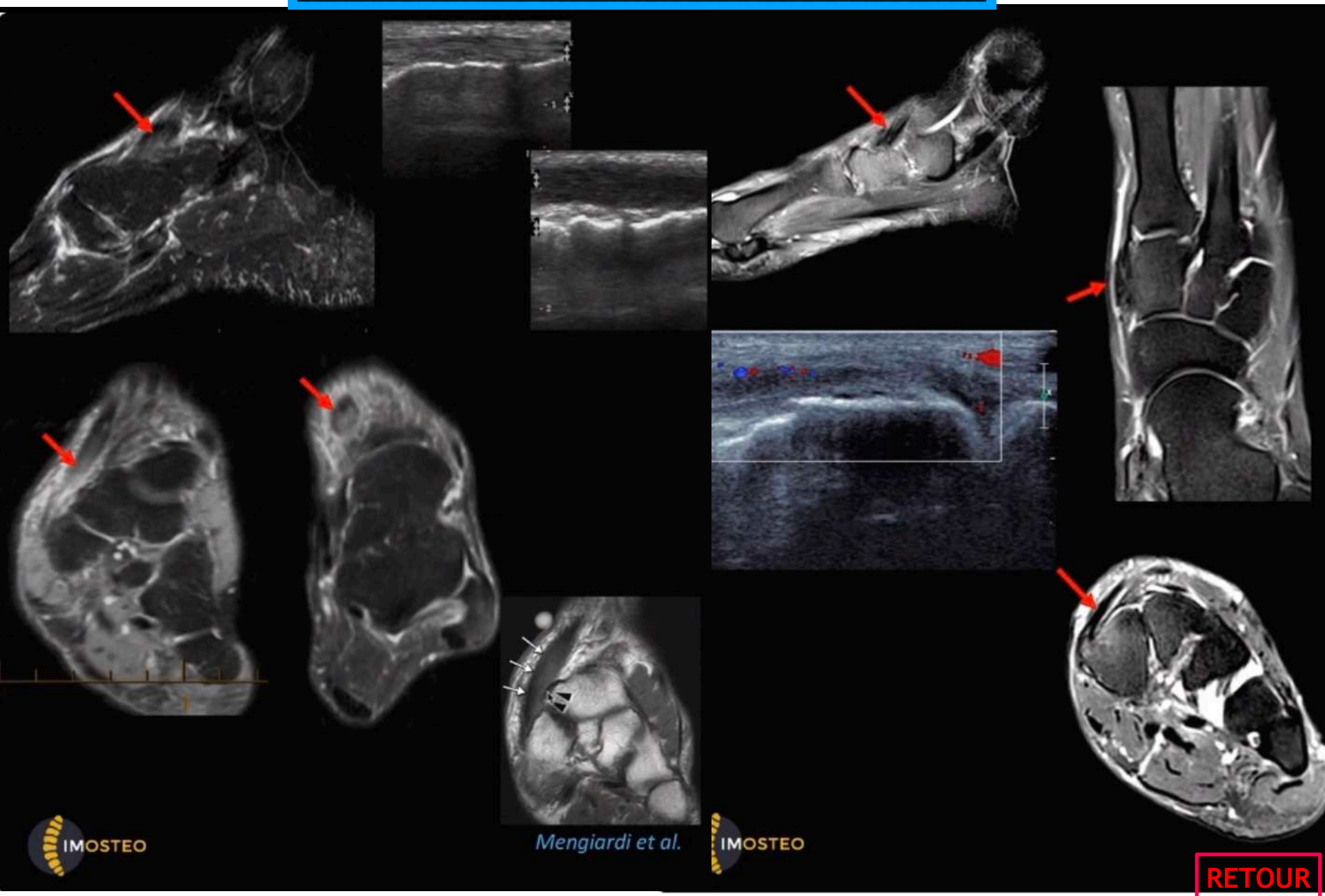

RETOUR MENU

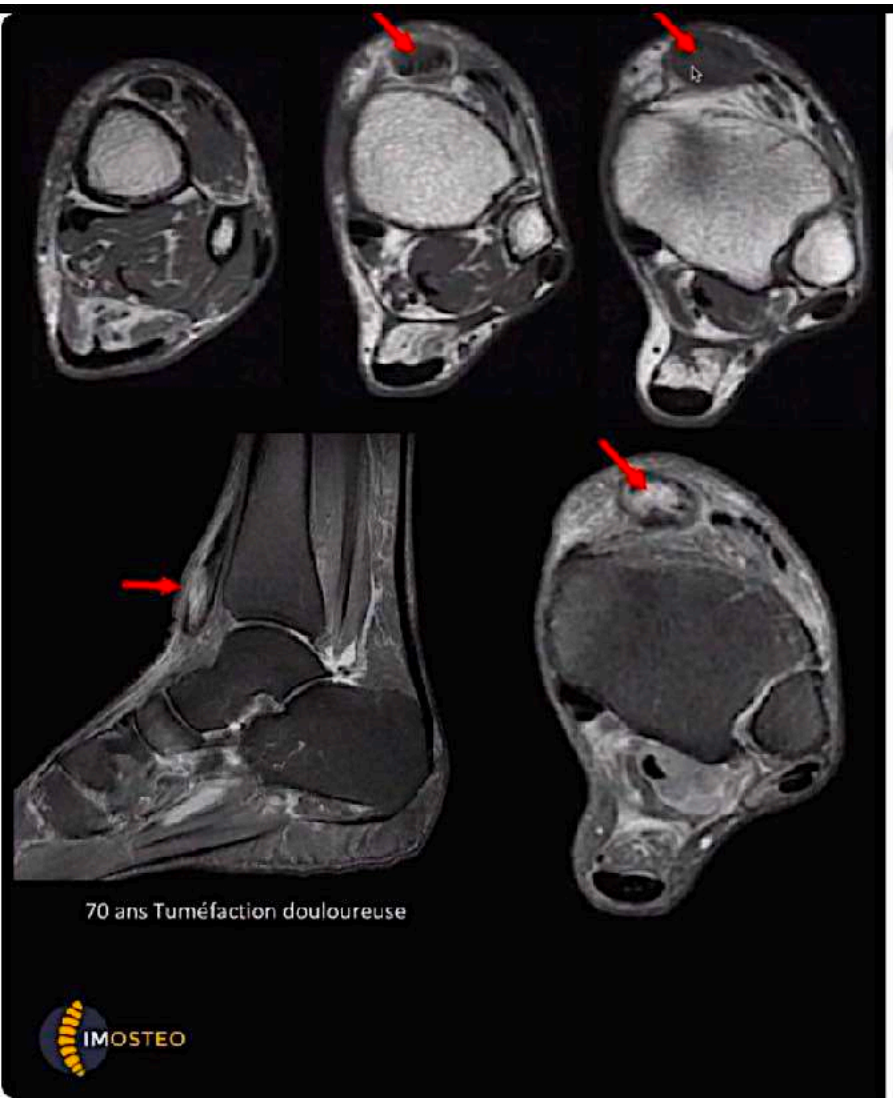

TENDON TIBIAL ANTÉRIEUR
PATHOLOGIE

- Ténosynovite sur surmenage ou traumatique
- Souffrance rétinaculaire +/- tendinopathie corporéale ou rupture partielle
- Tendinopathie d'insertion (3 derniers cm)
- **Rupture en plein corps ou désinsertion distale**
  - Rupture à tout âge vs désinsertion à un âge avancé
  - Hypertrophie fréquente >> pseudo-tumeur
  - Rétraction au rétinacula

Contexte clinique des ruptures:
- Evénement brutal 75%
- Sans connaissance de la lésion 25%

Complète 85% incomplète 15%

Ouzounian, T.J. and R. Anderson. Anterior tibial tendon rupture. Foot Ankle Int, 1995. 16(7): p. 405-10.

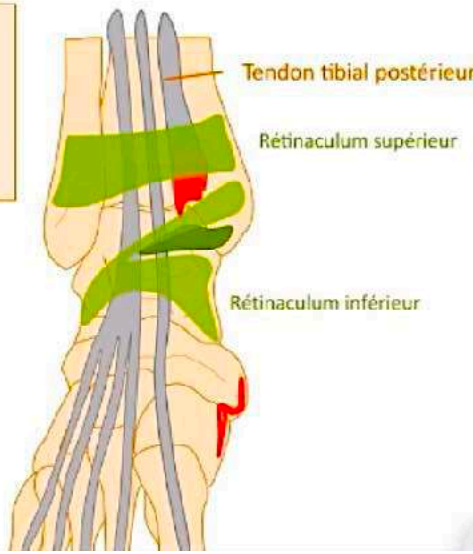

RETOUR MENU

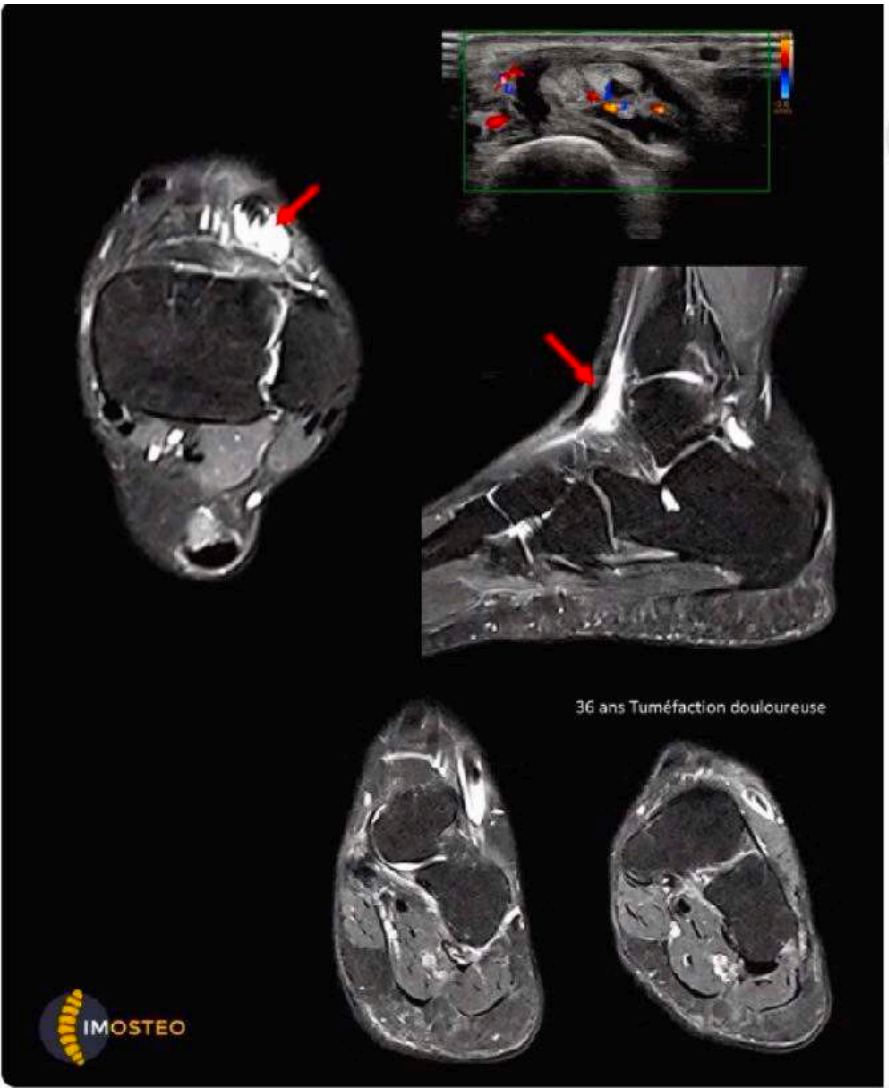

TENDON EXTENSEURS COMMUN DES ORTEILS

PATHOLOGIE

- Ténosynovite
- Souffrance rétinaculaire +/- tendinopathie corporéale ou rupture partielle
- Rupture

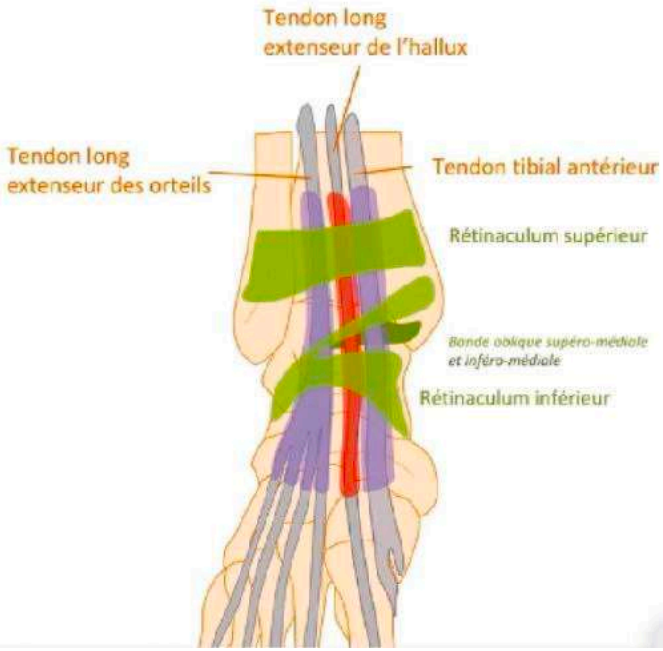

RETOUR
MENU

ATTENTION PIEGE
Connaitre le kyste physiologique de l'insertion du retinaculum inf dans sinus du tarse (ligt frondiforme)

Car ce kyste remonte contre tendon ECO -> pseudo tendinite

Distinction = liquide que sur face profonde du tendon ECO

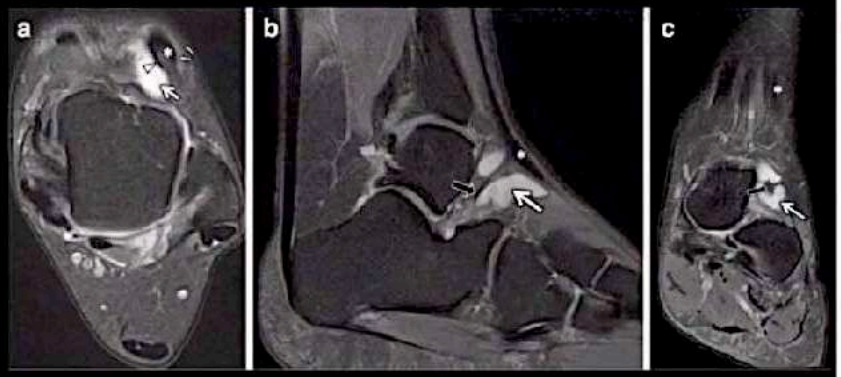

Zember J et al. Skeletal Radiology 2016

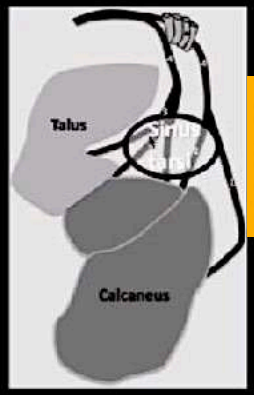

LATÉRO-EXT :
kyste physiologique de l'insertion du retinaculum inf dans sinus du tarse (ligt frondiforme)

IMOSTEO

TENDON EXTENSEURS COMMUN DES ORTEILS

PATHOLOGIE

- Ténosynovite
- Souffrance rétinaculaire +/- tendinopathie corporéale ou rupture partielle
- Rupture

2 pièges à connaître:
- Artéfacts d'angle magique
- Pseudo-ténosynovite du long extenseur des orteils (ligament frondiforme)

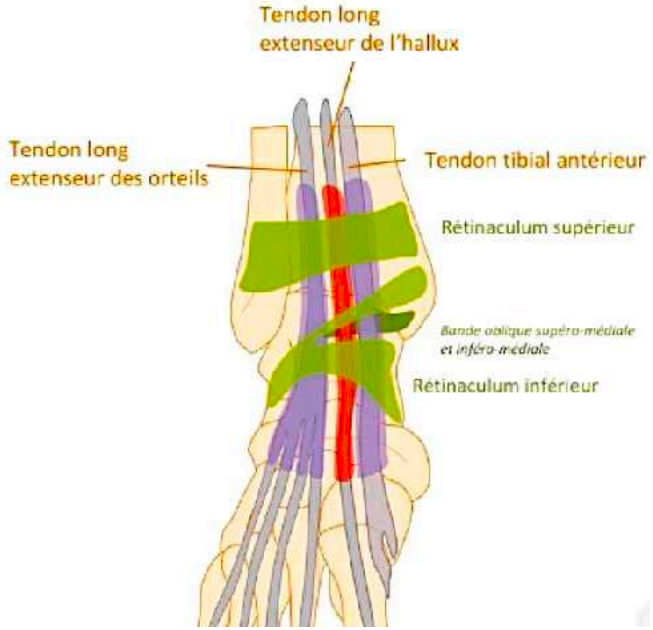

RETOUR MENU

TENDONS ACCESSOIRES

RETOUR MENU

Algorithme diagnostique d'aide à l'identification des muscles accessoires de la cheville [32]

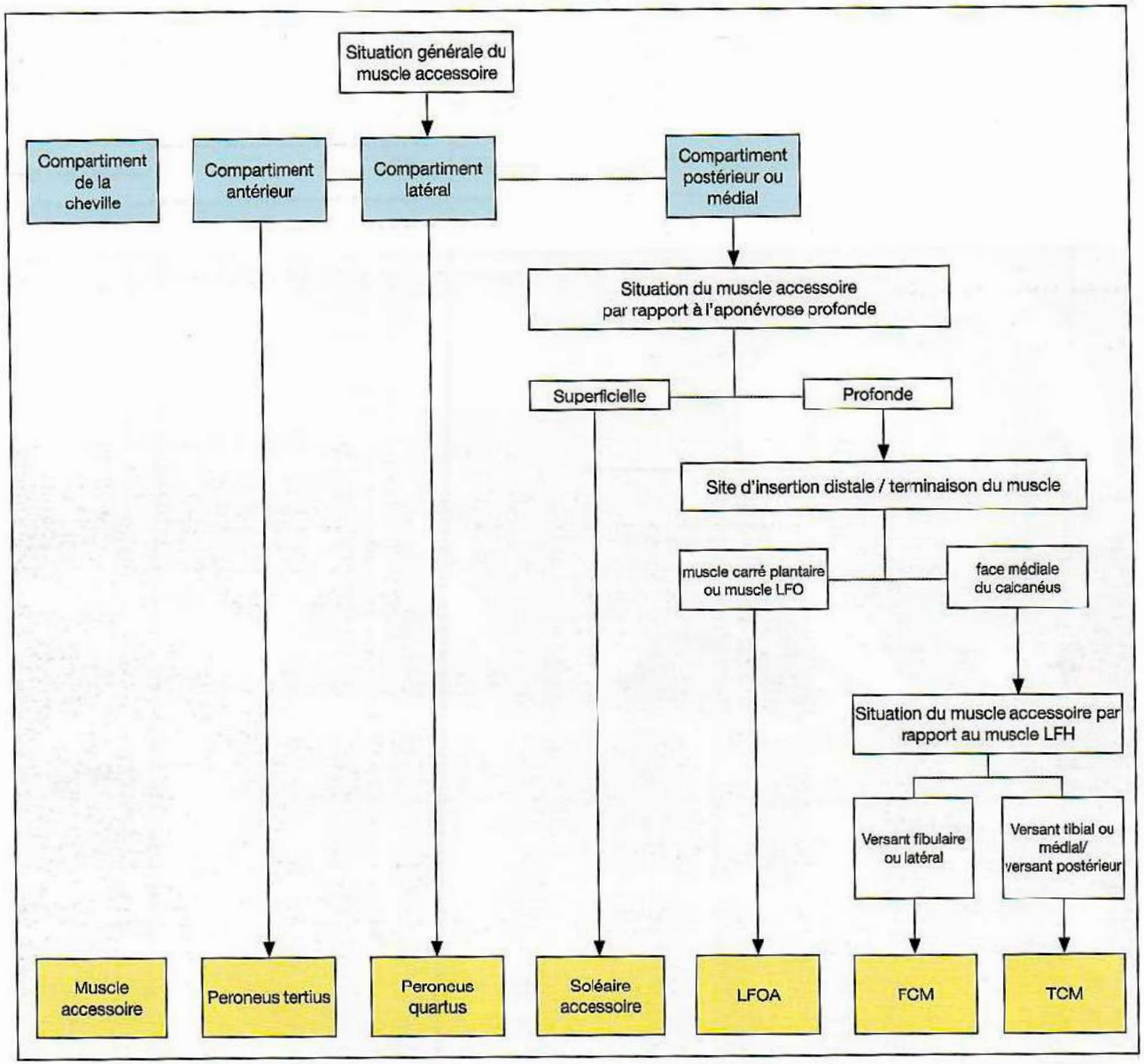

RETOUR MENU

VARIANTE TENDONS ACCESSOIRES

VARIANTES MUSCULO-TDEUSES: MUSCLES SURNUMÉRAIRES

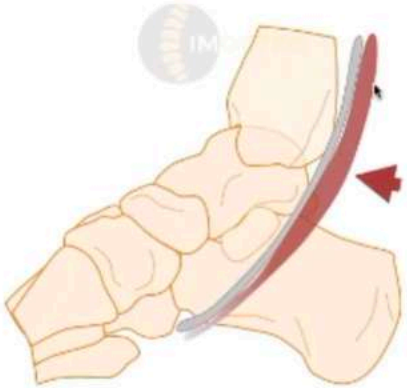

Long fléchisseur accessoire des orteils

MUSCLE ACCESSOIRE LG FLECH ORTEILS

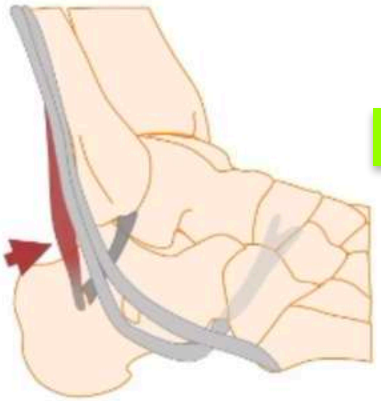

Peroneus quartus

PERONEUS QUARTUS

Soléaire accessoire

MUSCLE SOLÉAIRE ACCESSOIRE

IMOSTEO

RETOUR MENU

VARIANTE TENDONS ACCESSOIRES

PERONEUS QUARTUS

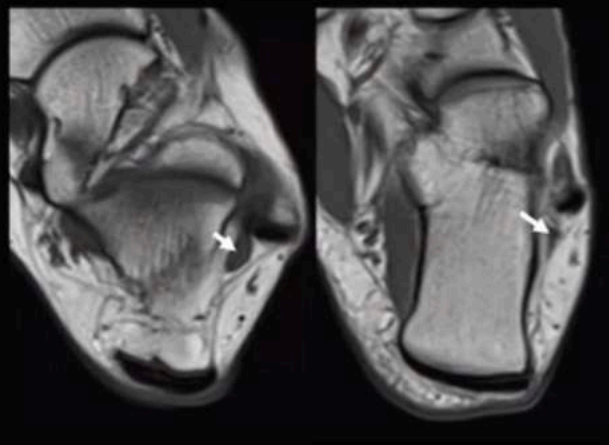

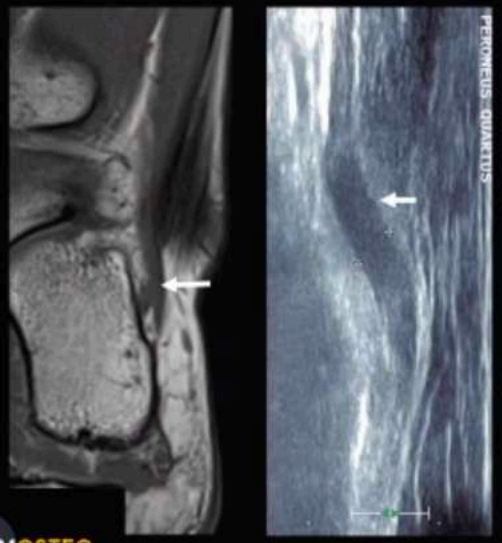

VARIANTES MUSCULO-TDEUSES: MUSCLES SURNUMÉRAIRES

- Fréquence entre 12 et 22% des sujets
- S'insère sur l'éminence rétro-trochléaire

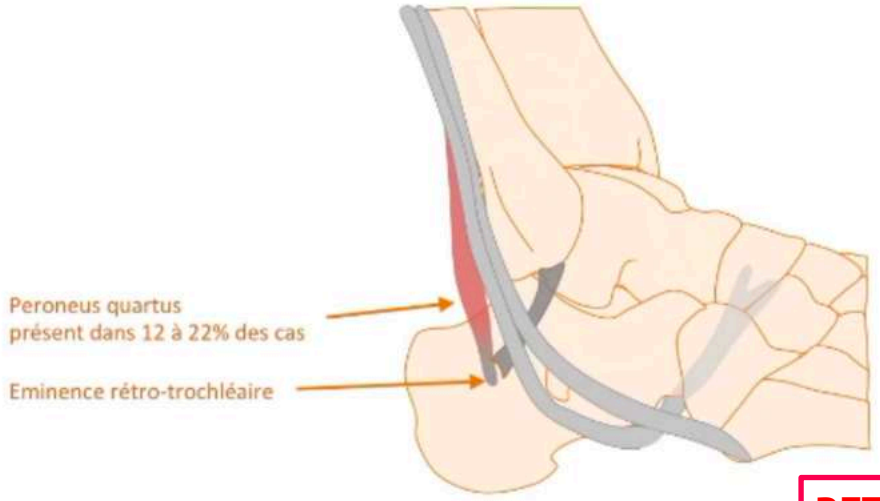

RETOUR MENU

PERONEUS QUARTUS

TENDONS FIBULAIRES
CAS PARTICULIER DU PERONEUS QUARTUS

- Présent dans 12 à 22% des cas
- S'insère sur l'éminence rétro-trochléaire à proximité du ligament calcanéo-fibulaire mais parfois plus distale (cuboïde)

RETOUR MENU

Variantes musculaires

Peroneus quartus

De nombreux muscles accessoires ont été décrits dans la région rétromalléolaire latérale mais le peroneus quartus est le plus fréquent d'entre eux et probablement le muscle accessoire de cheville le plus fréquent. Sa prévalence est de 12 à 22 % selon les séries. Il est présent chez près de 20 % des patients asymptomatiques [6]. Classiquement, il naît du muscle PB et présente une insertion distale variable dont la plus fréquente sur l'éminence rétrotrochléaire qui est alors hypertrophiée [6]. Il peut également s'insérer sur le versant latéral du calcanéus ou la base du 5e métatarsien. Si cette variante anatomique est le plus souvent asymptomatique, elle pourrait aussi être une source de conflit dans la gouttière rétromalléolaire latérale.

Facilement identifié en IRM ou en échographie, il n'est en revanche pas palpable cliniquement. En imagerie, il ne doit pas être confondu avec un clivage tendineux du court fibulaire ou faire décrire à tort une jonction myotendineuse basse du court fibulaire.

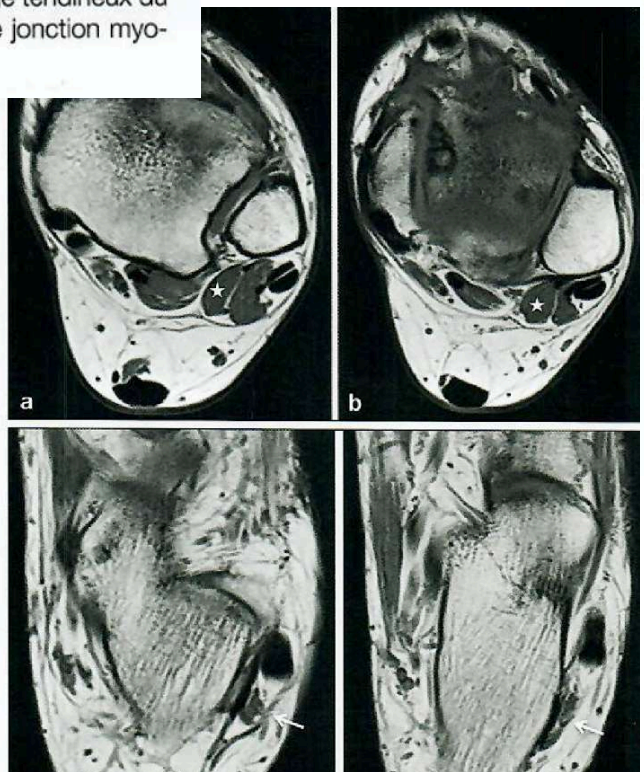

Fig. 28 : Muscle peroneus quartus.

a-d : Coupes IRM axiales en pondération T1 (orientation cranio-caudale) montrant la présence d'un muscle accessoire peroneus quartus (*étoile blanche*) au sein du compartiment postéro-latéral de la cheville accompagnant les muscles fibulaires, situé au versant médial du muscle court fibulaire, et venant s'insérer sur l'éminence rétrotrochléaire (*flèche blanche*). A noter la présence d'un plan de clivage graisseux entre ce muscle et le muscle court fibulaire.

Muscle accessoire du compartiment latéral de la cheville

Muscle peroneus quartus

Le muscle peroneus quartus (PQ) ou quatrième fibulaire a une prévalence estimée entre 5,2 % et 22 % selon les études [32]. Son origine est variable, le plus souvent sur le muscle court fibulaire, mais également sur le tiers distal de la fibula et sur le muscle long fibulaire. Il peut être même difficile à distinguer des muscles court et long fibulaires, eux-mêmes. Sa terminaison ou site d'insertion distale est également très variable le plus souvent sur l'éminence rétrotrochléaire, plus rarement sur la trochlée des fibulaires, la tubérosité du cuboïde, les tendons des muscles long ou court fibulaires, la base du 5e métatarsien, voire le rétinaculum inférieur des fibulaires. Ce muscle accessoire, bien visualisé en IRM sur des coupes axiales, est observé à la face postérieure et médiale des tendons des muscles court et long fibulaires et séparé du muscle court fibulaire par un plan de clivage graisseux. La localisation de sa jonction myotendineuse peut être très variable, expliquant différents aspects de ce muscle observé en imagerie. Bien que généralement asymptomatique, le muscle peroneus quartus peut être révélé par une tuméfaction ou des douleurs de la région rétromalléolaire latérale. Il est par ailleurs un facteur prédisposant de la pathologie des

RETOUR MENU

Jonction myotendineuse basse du PB

Elle est définie par une extension basse de la portion musculaire du PB dans la gouttière rétromalléolaire latérale. Cette variante peut être exagérée par une dorsiflexion de la cheville et disparaître en flexion plantaire. On définit cette variante anatomique par la présence d'une composante musculaire charnue visible de plus de 15 mm sous la pointe de la fibula [3, 4].

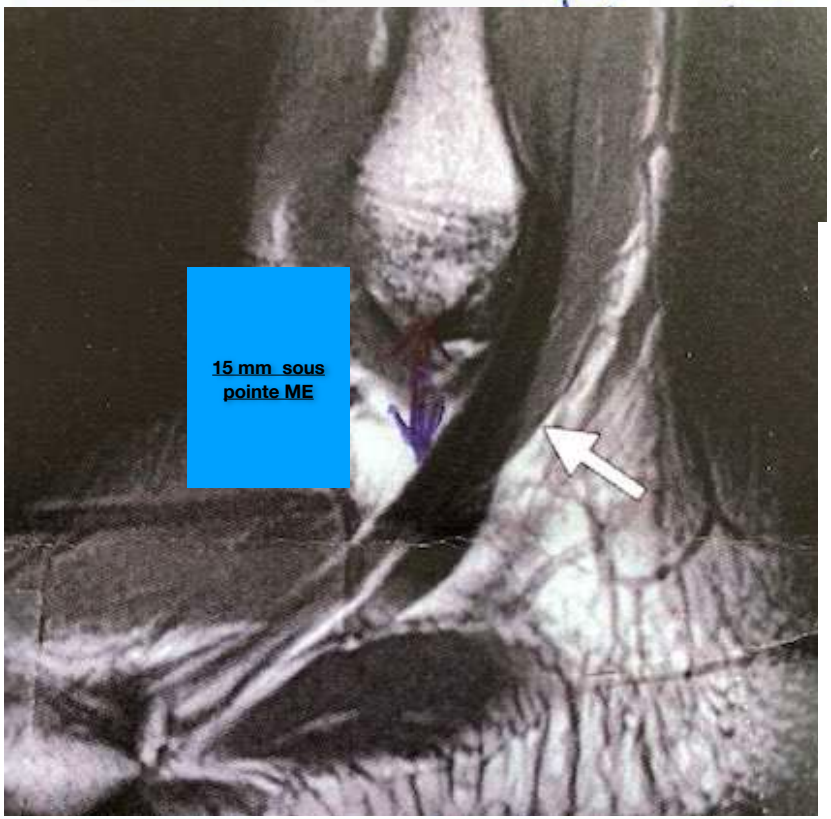

fibulaire

Une jonction myotendineuse basse du muscle court fibulaire est définie par la persistance de la composante musculaire au sein, voire en distalité de la gouttière rétromalléolaire des fibulaires. Sa présence au sein de la gouttière inextensible ostéofibreuse des fibulaires peut être un facteur prédisposant à la pathologie des fibulaires et de leur rétinaculum supérieur. Toutefois, la situation de la jonction myotendineuse de ce muscle est influencée par la position du pied, sa situation basse pouvant être majorée par une position en dorsiflexion du pied [9, 11] (fig. 34).

RETOUR
MENU

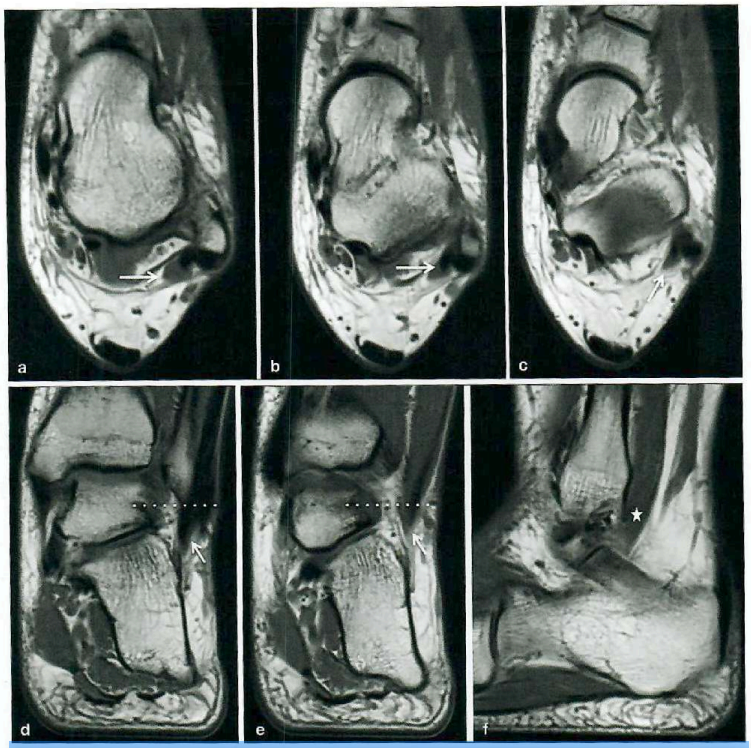

Fig. 34 : Jonction myotendineuse basse du muscle court fibulaire.

Les coupes IRM axiales en pondération T1 (**a-c**) (orientation cranio-caudale) et les coupes IRM coronales en pondération T1 (**d-e**) montrent la persistance de fibres musculaires à la partie distale de la gouttière rétromalléolaire et sous le niveau de la malléole fibulaire (*ligne pointillée*).

La coupe IRM sagittale en pondération T1 (**f**) montre la persistance des fibres musculaires du court fibulaire en situation rétro- et sous-malléolaire (*étoile blanche*) en rapport avec une jonction myotendineuse basse située.

PERONEUS QUARTUS = 20 % de la population
-> genèse ténosynovite fibulaires
-> genèse instabilité fibulaires

Figure 3: muscle peroneus quartus (flèches blanches) passant en arrière du long fibulaire (flèches vertes) et s'insérant sur l'éminence rétro-trochléenne (flèche rouge).

Fig. 8 Peroneus quartus muscle. Axial PD-weighted image (a) demonstrates an accessory peroneus quartus muscle (*arrowheads*) posteromedial to the peroneus longus (*dashed arrows*) and brevis (*solid arrows*) tendons. Note the separation of the accessory muscle from the peroneal tendons on a more distal image (b), distinguishing it from a low-lying peroneus brevis muscle belly

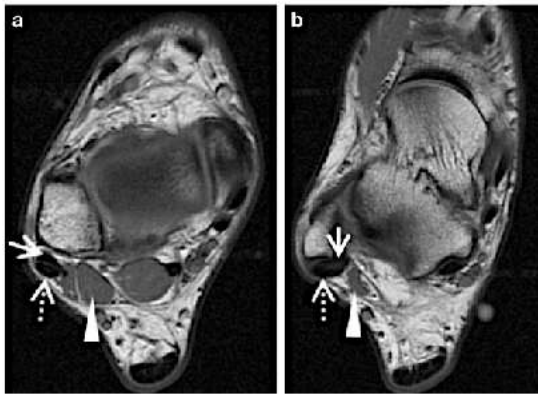

Figure 5. Peroneus quartus muscle. (a) Axial T1-weighted MR image in a patient without lateral ankle symptoms shows a small peroneus quartus muscle (white arrow) posteromedial to the peroneal tendons. Note the normal thin anterior (black arrow) and posterior (arrowhead) talofibular ligaments. (b) Axial T1-weighted MR image shows crowding in the retromalleolar groove caused by a peroneus quartus muscle (black arrow) located posteromedial to the PB (white arrow) and PL (arrowhead) tendons. (c) Short-axis US image at the fibular retromalleolar groove shows a peroneus quartus muscle (PQ; white arrows) at the posteromedial aspect of the PB (black arrows) and PL (white arrowhead) tendons, under the SPR (black arrowheads). *LM* = lateral malleolus. (d) Long-axis US image at the lateral aspect of the hindfoot shows the peroneus quartus muscle (PQ) and tendon (arrows) coursing toward the calcaneus.

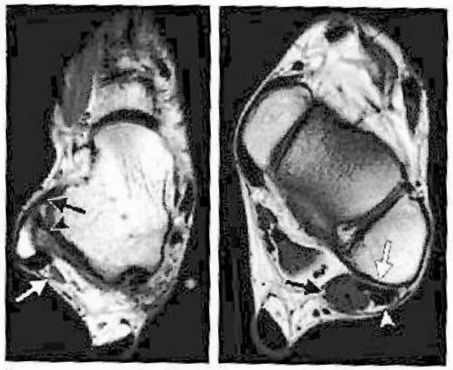

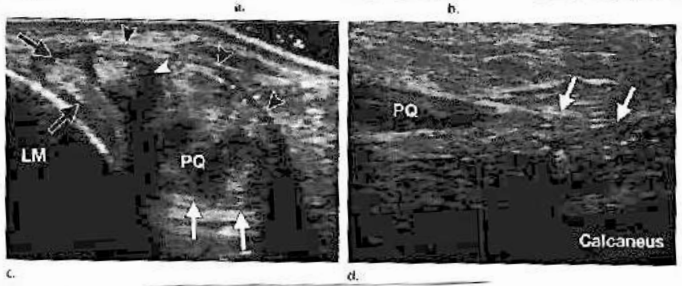

RETOUR MENU

VARIANTE TENDONS ACCESSOIRES

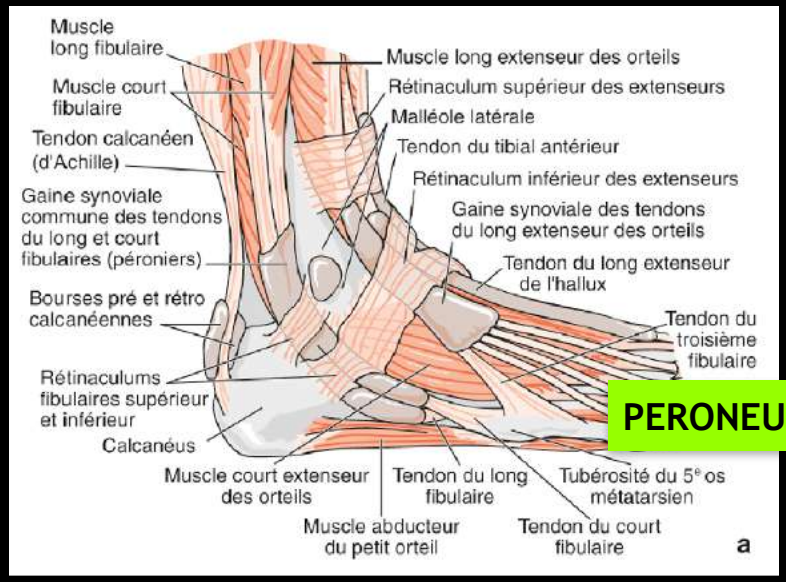

PERONEUS TERTIUS

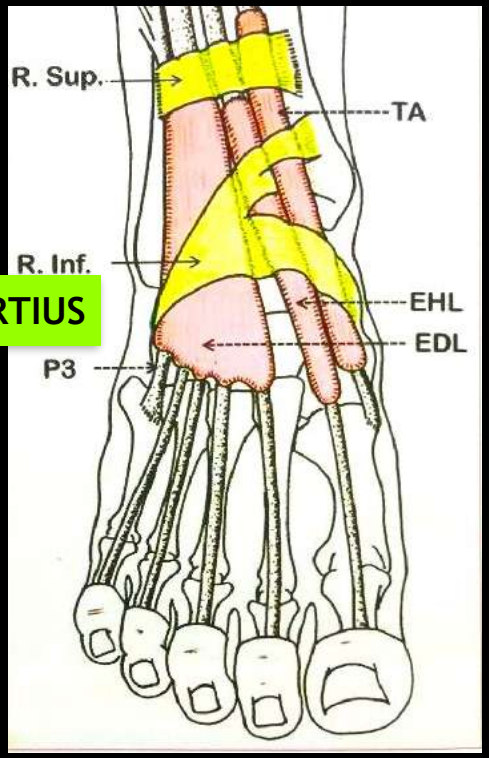

PERONEUS TERTIUS

PERONEUS TERTIUS

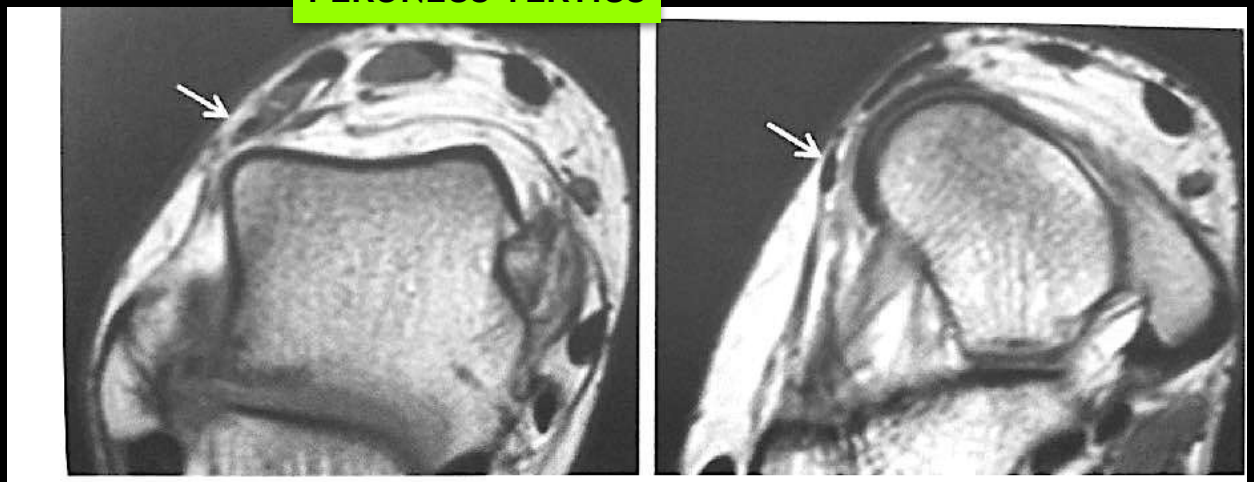

Fig.29.109 Muscle *peroneus tertius* (flèche) situé en dehors du muscle long extenseur des orteils : coupes axiales en pondérati

RETOUR MENU

VARIANTE TENDONS ACCESSOIRES

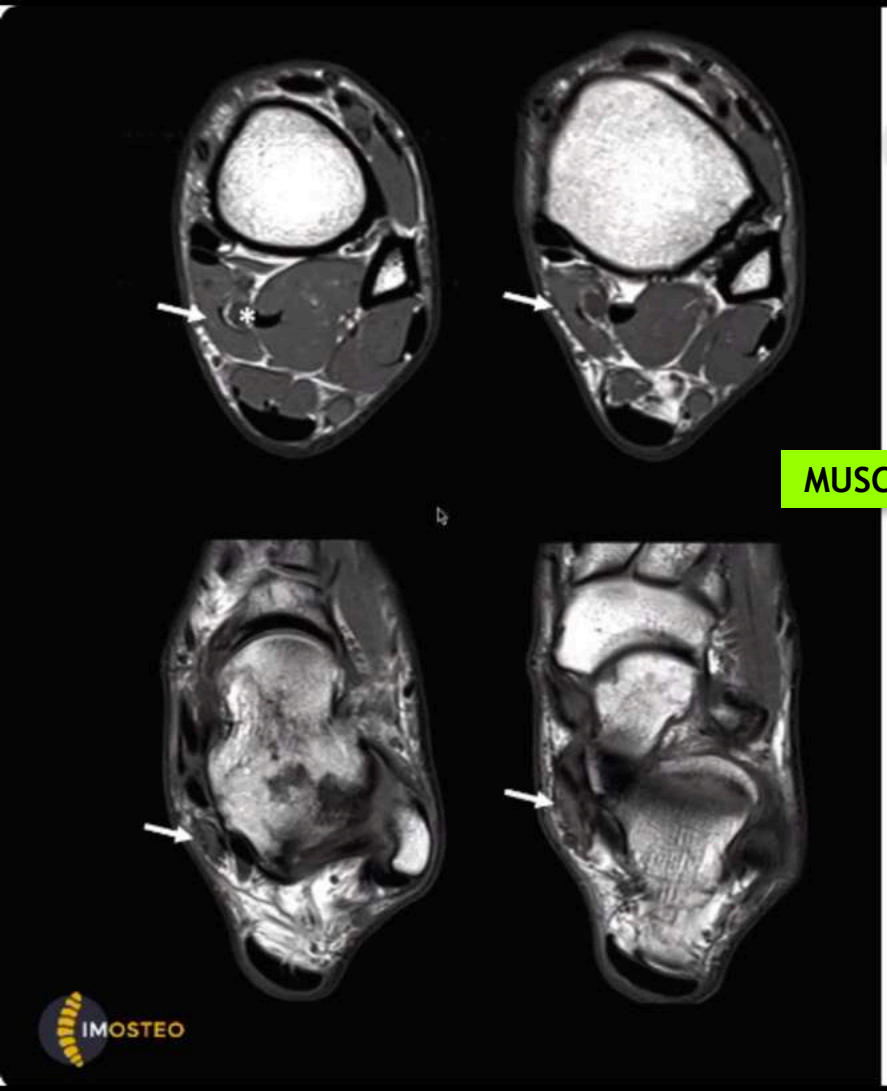

VARIANTES MUSCULO-TDEUSES: MUSCLES SURNUMÉRAIRES

ce LFAO provoque un syndrome du tunnel tarsien ici avec souffrance kystique du nerf tibial post *

MUSCLE ACCESSOIRE LG FLECH ORTEILS

RETOUR MENU

VARIANTE TENDONS ACCESSOIRES

VARIANTES MUSCULO-TDEUSES: MUSCLES SURNUMÉRAIRES

MUSCLE SOLÉAIRE ACCESSOIRE

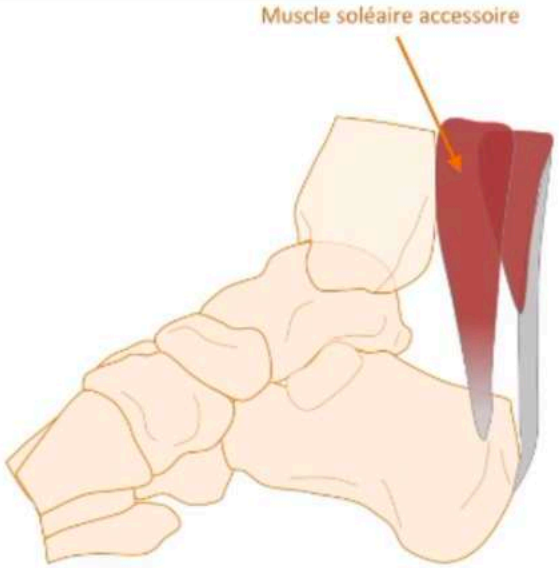

RETOUR MENU

VARIANTE TENDONS ACCESSOIRES

MUSCLE SOLÉAIRE ACCESSOIRE

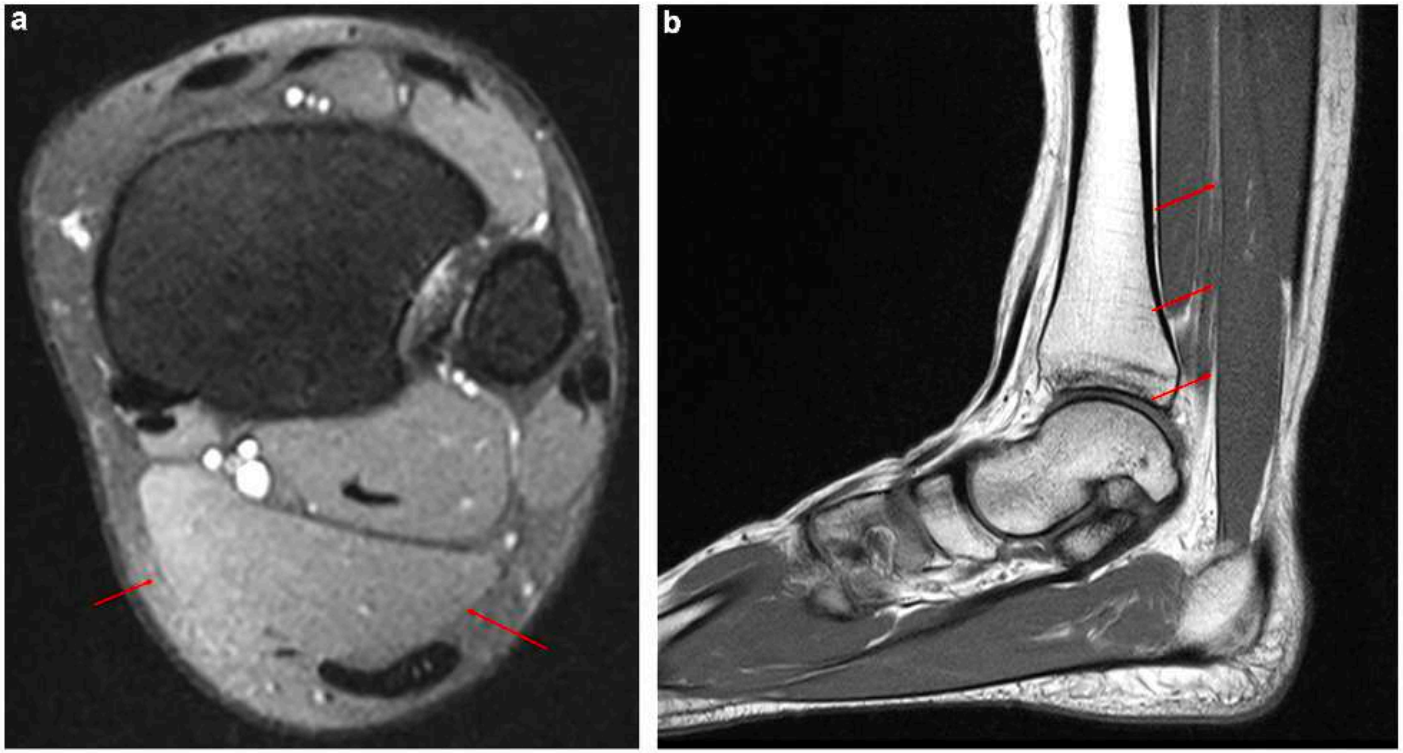

Figure 11. Jeune fille de 15 ans pratiquant le basket et se plaignant d'une tuméfaction douloureuse rétromalléolaire interne avec douleurs irradiant dans les orteils, essentiellement lors de la pratique sportive. a : IRM séquence DP Fat-Sat coupe axiale. b : Séquence T1 TSE coupe sagittale. Présence d'un muscle accessoire en avant du tendon calcanéen s'insérant sur la tubérosité calcanéenne, correspondant à un muscle soléaire accessoire. Une exérèse chirurgicale a été pratiquée en raison du caractère invalidant.

VARIANTE TENDONS ACCESSOIRES

PERONEUS QUARTUS

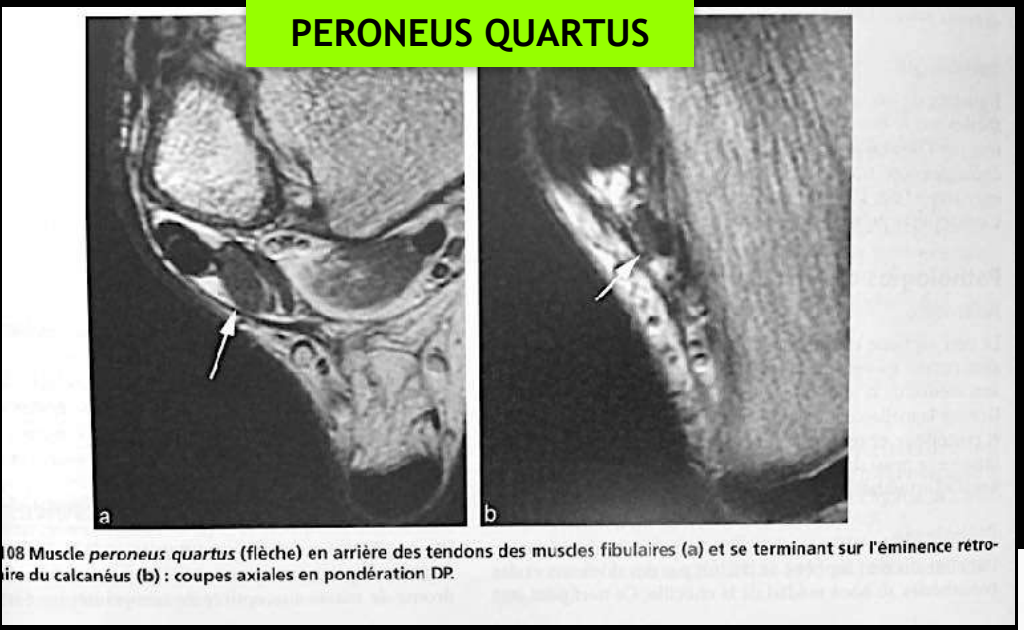

08 Muscle *peroneus quartus* (flèche) en arrière des tendons des muscles fibulaires (a) et se terminant sur l'éminence rétro-ire du calcanéus (b) : coupes axiales en pondération DP.

MUSCLE SOLÉAIRE ACCESSOIRE

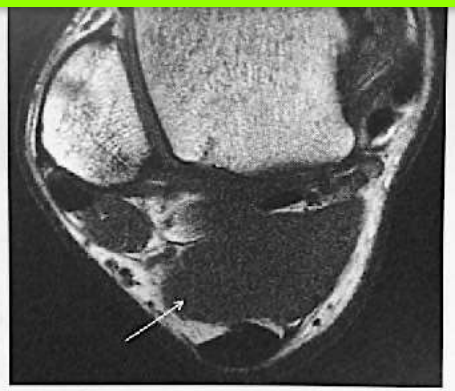

Fig. 29.112 Muscle soléaire accessoire situé en arrière du muscle long fléchisseur de l'hallux en avant du tendon calcanéen : coupe axiale en pondération T1.

PERONEUS TERTIUS

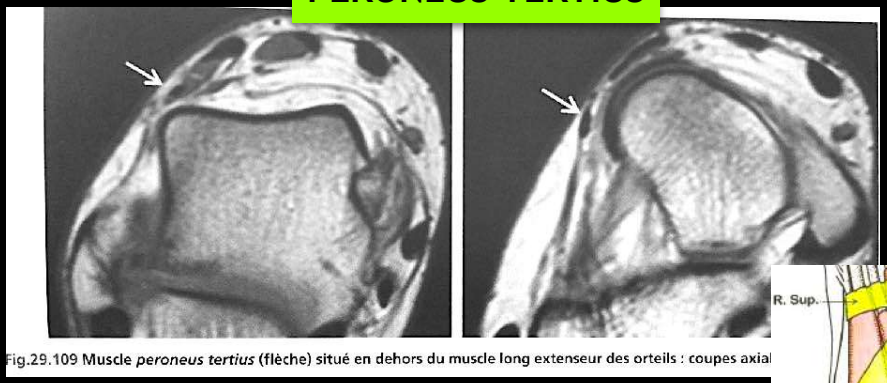

Fig.29.109 Muscle *peroneus tertius* (flèche) situé en dehors du muscle long extenseur des orteils : coupes axial

PERONEUS TERTIUS

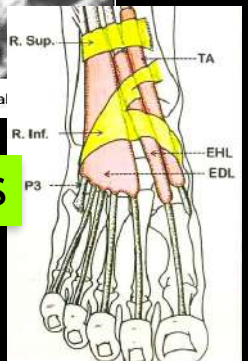

MUSCLE ACCESSOIRE LG FLECH ORTEILS

Fig. 29.110 Muscle accessoire du long fléchisseur des orteils (grande flèche), situé en arrière du paquet vasculonerveux tibial postérieur (tête de flèche) et en dedans du muscle long fléchisseur de l'hallux (fine flèche).

MUSCLE FIBULO-CALCANÉEN MÉDIAL

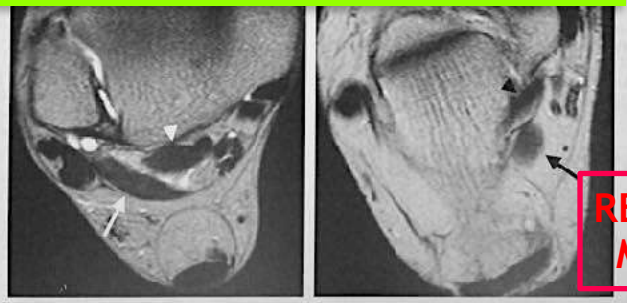

Fig. 29.111 Muscle fibulocalcanéen médial (flèche), de situation postérolatérale puis postérieure par rapport au muscle long fléchisseur de l'hallux (têtes de flèches) : coupes axiales en pondération DP.

RETOUR MENU

VARIANTE TENDONS ACCESSOIRES

MUSCLE SOLÉAIRE ACCESSOIRE

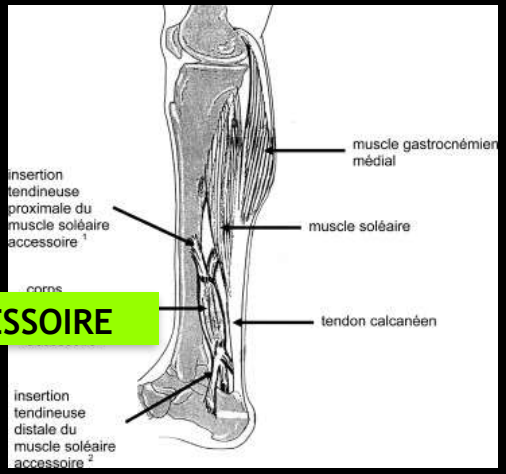

MUSCLE SOLÉAIRE ACCESSOIRE

Fig. 29.112 Muscle soléaire accessoire situé en arrière du muscle long fléchisseur de l'hallux en avant du tendon calcanéen : coupe axiale en pondération T1.

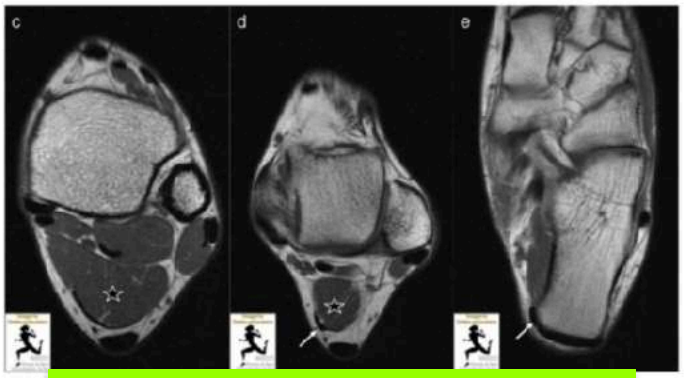

MUSCLE SOLÉAIRE ACCESSOIRE

Séquences d'IRM en pondération T1 dans un plan axial passant par l'articulation tibio-fibulaire distale (c et d) et le calcanéum (e) : Le muscle soléaire accessoire (étoile noire) est situé entre la face postéro-médiale du tibia et le tendon calcanéen. Le trajet du tendon et son insertion sont bien visualisés (flèche) avec une terminaison s'effectuant sur la face médiale du calcanéum. Il n'existe pas de compression vasculaire ou nerveuse.

Le muscle soléaire accessoire correspond à la variante anatomique musculaire la plus fréquente du membre inférieur. Sa prévalence est estimée entre 8 et 10 % et est bilatérale dans 30 à 50 % des cas. Son origine est variable au niveau de la face postérieure du tibia, de l'aponévrose profonde du muscle soléaire ou du muscle soléaire directement. Il existe cinq types de terminaison possibles : face supérieure du calcanéum, tendon calcanéen, face médiale du calcanéum, face médiale et supérieure du calcanéum par un tendon bifide ou fusionné avec le plantaire grêle.

Cette variante est souvent asymptomatique, mais peut être la cause d'une symptomatologie de conflit postérieur de cheville en cas de volume important, avec une tuméfaction rétro-malléolaire visible.

RETOUR MENU

VARIANTE TENDONS ACCESSOIRES

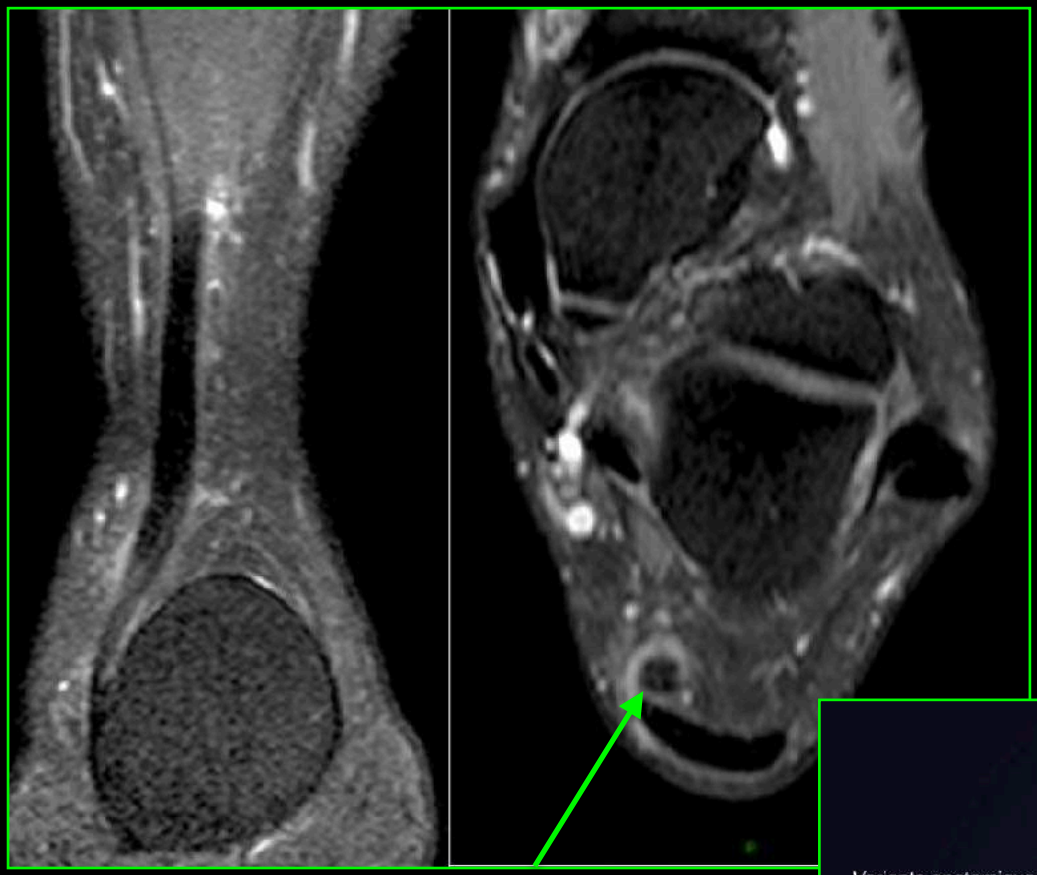

TENDINOPATHIE DU TENDON DU MUSCLE SOLÉAIRE ACCESSOIRE

MUSCLE SOLÉAIRE ACCESSOIRE

Fig. 29.112 Muscle soléaire accessoire situé en arrière du muscle long fléchisseur de l'hallux en avant du tendon calcanéen : coupe axiale en pondération T1.

Muscle soléaire accessoire

Variante anatomique musculaire la plus fréquente du membre inférieur

Prévalence estimée entre 8 et 10 %

Bilatérale dans 30 à 50 % des cas

Insertion proximale: face postérieure du tibia et de l'aponévrose profonde du muscle soléaire

Insertion distale, variable et se fait selon cinq types

type A : insertion sur la face supérieure de la grosse tubérosité du calcanéus, soit directement soit par l'intermédiaire d'un tendon propre

type B : insertion sur le tendon calcanéen

type C : insertion sur la face médiale du calcanéus soit directement soit par un tendon propre

type D : insertion sur la face médiale et supérieure du calcanéus grâce à un tendon bifide

type E : fusion avec le muscle plantaire

RETOUR MENU

Muscle accessoire du compartiment latéral de la cheville

1 Muscle peroneus quartus

Le muscle peroneus quartus (PQ) ou quatrième fibulaire a une prévalence estimée entre 5,2 % et 22 % selon les études [32]. Son origine est variable, le plus souvent sur le muscle court fibulaire, mais également sur le tiers distal de la fibula et sur le muscle long fibulaire. Il peut être même difficile à distinguer des muscles court et long fibulaires, eux-mêmes. Sa terminaison ou site d'insertion distale est également très variable le plus souvent sur l'éminence rétrotrochléaire, plus rarement sur la trochlée des fibulaires, la tubérosité du cuboïde, les tendons des muscles long ou court fibulaires, la base du 5e métatarsien, voire le rétinaculum inférieur des fibulaires. Ce muscle accessoire, bien visualisé en IRM sur des coupes axiales, est observé à la face postérieure et médiale des tendons des muscles court et long fibulaires et séparé du muscle court fibulaire par un plan de clivage graisseux. La localisation de sa jonction myotendineuse peut être très variable, expliquant différents aspects de ce muscle observé en imagerie. Bien que généralement asymptomatique, le muscle peroneus quartus peut être révélé par une tuméfaction ou des douleurs de la région rétromalléolaire latérale. Il est par ailleurs un facteur prédisposant de la pathologie des

d'où hyperT >5mm de l'éminence rétro-trochléaire

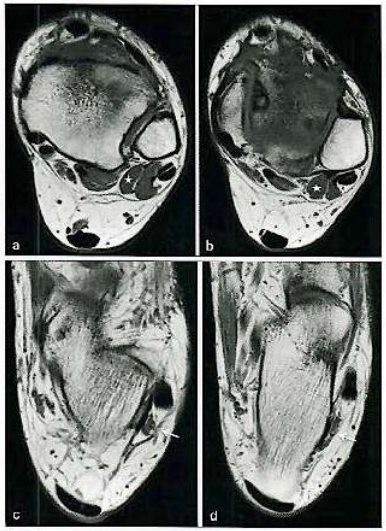

Fig. 29 : Muscle peroneus quartus.
a-d : Coupes IRM axiales en pondération T1 (orientation cranio-caudale) montrant la présence d'un muscle accessoire peroneus quartus (étoile blanche) au sein du compartiment postéro-latéral de la cheville accompagnant les muscles fibulaires, situé au versant médial du muscle court fibulaire, et venant s'insérer sur l'éminence rétrotrochléaire (flèche blanche). A noter la présence d'un plan de clivage graisseux entre ce muscle et le muscle court fibulaire.

8 Jonction myotendineuse basse du muscle court fibulaire

Une jonction myotendineuse basse du muscle court fibulaire est définie par la persistance de la composante musculaire au sein, voire en distalité de la gouttière rétromalléolaire des fibulaires. Sa présence au sein de la gouttière inexensible ostéofibreuse des fibulaires peut être un facteur prédisposant à la pathologie des fibulaires et de leur rétinaculum supérieur. Toutefois, la situation de la jonction myotendineuse de ce muscle est influencée par la position du pied, sa situation basse pouvant être majorée par une position en dorsiflexion du pied [9, 11] (fig. 34).

Muscle accessoire du compartiment antérieur de la cheville

2 Muscle peroneus tertius

Le muscle peroneus tertius (PT) ou troisième fibulaire a une prévalence très élevée estimée entre 83 et 95 % dans la population générale et est ainsi considéré comme un muscle inconstant plutôt qu'accessoire. Il prend son origine au tiers inférieur de la fibula à sa face médiale et chemine latéralement par rapport au muscle long extenseur des orteils pour venir s'insérer sur la base du 5e métatarsien. Il peut simuler une masse des tissus mous de la région antéro-latérale de la cheville. Il peut être utilisé lors de ligamentoplasties chirurgicales dans la correction de laxité latérale de la cheville [6, 33, 34].

Muscles accessoires du compartiment postéro-médial de la cheville

3 Muscle soléaire accessoire

Le muscle soléaire accessoire (SA) a une prévalence estimée entre 0,7 et 6,6 % dans la population générale avec une prévalence plus élevée dans la population de sportifs et est bilatéral dans approximativement 15 % des cas [32]. Ce muscle est vascularisé par l'artère tibiale postérieure et innervé par le nerf tibial postérieur.

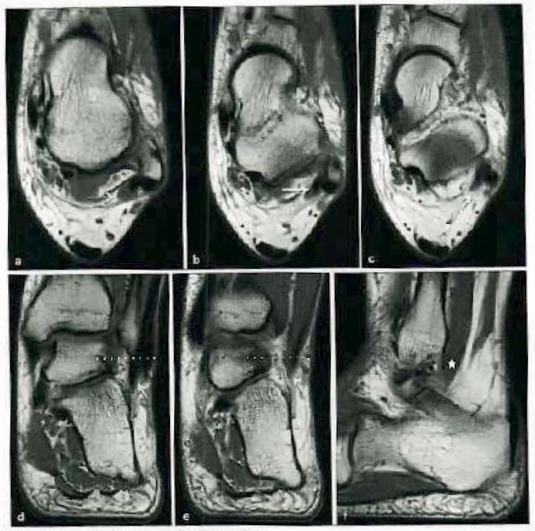

Fig. 34 : Jonction myotendineuse basse du muscle court fibulaire.
Les coupes IRM axiales en pondération T1 (a-c orientation cranio-caudale et les coupes IRM coronales en pondération T1 (d-e montrant la persistance de fibres musculaires à proximité de la gouttière rétromalléolaire sous le niveau de sa flèche fibulaire (ligne pointillée).
La coupe IRM sagittale en pondération T1 (orientation caudo-crâniale) montre les fibres musculaires du court fibulaire en direction distale et sous-malléolaire (étoile blanche) en rapport avec une jonction myotendineuse basse (flèche).

4 Muscle long fléchisseur des orteils accessoire

Le muscle long fléchisseur des orteils accessoire (LFOA) est un des muscles accessoires les plus fréquents avec une prévalence estimée entre 6 et 8 %. Son origine est très variable. Il peut ainsi prendre naissance au muscle LFH lui-même, du tibia, voire de la fibula. Ce muscle est visualisé en profondeur de l'aponévrose profonde et chemine en superficie du muscle LFH et du pédicule vasculonerveux tibial postérieur avec lequel il entretient un rapport étroit [4, 30-32]. Il accompagne le pédicule vasculonerveux tibial postérieur au sein du tunnel tarsien. Ce muscle ne possède pas de terminaison propre qui est souvent commune avec celle du muscle LFO ou du muscle carré plantaire. La situation profonde de ce muscle par rapport à l'aponévrose profonde permet de le distinguer du muscle SA. La présence de ce muscle accessoire est le plus souvent asymptomatique. Il peut toutefois être responsable d'une tuméfaction postéro-médiale de la cheville ou d'un syndrome du tunnel tarsien par compression du nerf tibial postérieur au sein de ce tunnel ostéofibreux fig. 30).

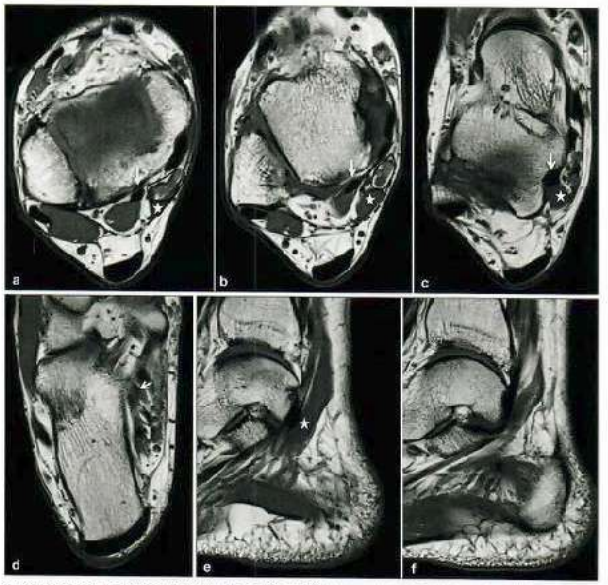

Fig. 30 : Muscle long fléchisseur des orteils accessoire. a-d : Coupes IRM axiales en pondération T1 (orientation cranio-caudale) montrant la situation du muscle LFOA en profondeur de l'aponévrose profonde (ligne pointillée) et en superficie du muscle LFH (flèche blanche) et du pédicule vasculonerveux tibial postérieur avec lequel il entretient un rapport étroit notamment au sein du tunnel tarsien. e-f : Coupes IRM sagittales en pondération T1. Ce muscle ne possède pas de terminaison propre, ses fibres musculaires (étoile blanche) se terminent sur le muscle carré plantaire (étoile noire).

RETOUR MENU

⑤ *Muscle fibulocalcanéen médial*

Le muscle fibulocalcanéen médial (FCM est rare, avec une prévalence estimée à 1 % [36]. Son origine se situe à la face médiale du tiers distal de la fibula. Il chemine à la face postérieure et latérale du muscle LFH, en profondeur de l'aponévrose profonde puis en arrière du sustentaculum tali, séparé du muscle carré plantaire par un plan de clivage graisseux. Son tendon, visualisé 2 à 3 cm sous le niveau de l'articulation tibiotalienne descend obliquement le long de la face médiale du calcanéus dans le tunnel tarsien en arrière et en dessous du tendon du muscle LFH. Ce muscle vient s'insérer à la face médiale du calcanéus sur un tubercule propre sous le niveau du sustentaculum tali, bien visualisé sur une coupe coronale. Bien que présentant un trajet similaire avec le muscle LFOA, le muscle FCM s'en distingue par :

- son insertion distale,
- l'interposition du muscle LFH entre ce muscle accessoire et le pédicule vasculonerveux tibial postérieur,
- la présence d'un plan de clivage graisseux avec le muscle carré plantaire.

De la même façon, il se distingue du muscle SA par sa topographie profonde par rapport à l'aponévrose profonde, alors même qu'ils s'insèrent tous deux sur la face médiale du calcanéus. Occasionnellement, le muscle LFH peut présenter à sa partie proximale deux tendons, mimant ainsi la présence d'un muscle FCM [30]. Bien que généralement asymptomatique, des douleurs de la cheville, une limitation de la mobilité, un syndrome du carrefour postérieur, un syndrome du tunnel tarsien ou encore une ténosynovite du long fléchisseur de l'hallux ont été rapportés à la présence de ce muscle [32] (fig. 31).

Fig. 31 : Muscle fibulocalcanéen médial.

Les coupes IRM axiales en pondération T1 (**a-d**) (orientation cranio-caudale) montrent la situation du muscle accessoire fibulocalcanéen médial par rapport d'une part à l'aponévrose profonde (*ligne pointillée*), et, d'autre part, par rapport au pédicule vasculonerveux tibial postérieur et au tendon du muscle LFH. Il chemine à la face postérieure du muscle et tendon LFH (*tête de flèche*) qui le sépare du pédicule vasculonerveux tibial postérieur et descend le long de la face médiale du calcanéus. Il s'insère sur un relief osseux situé en arrière du sustentaculum tali (**d**) (*étoile noire*). Les coupes IRM coronales en pondération T1 (**e-f**) montrent le corps du muscle fibulocalcanéen médial (*étoile blanche*) et son tendon distal (*flèche blanche*) séparé du muscle carré plantaire (*flèche noire*) par un plan de clivage graisseux.

⑤ *Muscle fibiocalcanéen médial* (rare)

Le muscle tibiocalcanéen médial (TCM) prend son origine sur la crête méciale du tibia, chemine à la partie postéreure et/ou médiale du muscle LFH, puis dans le tunnel tarsien et en superfice du pédicule vasculonerveux tibial postérieur pour venir s'insérer en distalité sur la face médiale du calcanéus, 1 à 2 cm en avant de l'insertion du tendon calcanéen. Ce muscle partage ainsi des similitudes en imagerie avec les muscles LFOA avec lequel il chemine en profondeur de l'aponévrose profonde et au sein du tunnel tarsien et avec e muscle SA qui peut s'insérer de la même façon à la face médiale du calcanéus. Du fait de sa localisation et ces similitudes qu'il présente avec le muscle LFOA, le muscle TCM pourrait expliquer un syndrome du tunnel tarsien [30, 32] (fig. 32).

Fig. 32 : Muscle tibiocalcanéen médial.

a-d : Coupes IRM axiales en pondération T1 (*orientation cranio-caudale*) montrant la situation du muscle accessoire tibiocalcanéen médial en profondeur de l'aponévrose profonde (*ligne pointillée*), et en superficie du pédicule vasculonerveux tibial postérieur et du muscle LFH (*tête de flèche*).

e : Coupe IRM coronale en pondération T1, montrant la terminaison du muscle TCM à la face médiale du calcanéus, 2 cm en avant de l'insertion du tendon calcanéen.

f : Radiographie de cheville de profil montrant le comblement de la graisse de Kager par le muscle TCM.

⑦ ***Variantes musculaires de la cheville***

Jonction myotendineuse basse du muscle LFH

La jonction myotendineuse du muscle LFH est située habituellement en regard de l'articulation tibiotalienne, puis son tendon chemine à la face postérieure du talus avant de se réfléchir en bas et en avant dans sa gouttière calcanéenne. Dans certains cas, le muscle se prolonge sous le niveau de l'articulation tibiotalienne et la jonction myotendineuse est observée en regard du talus ou à la face médiale du calcanéus. Le plus souvent sans conséquence pathologique, une jonction myotendineuse basse du muscle LFH est reconnue comme potentiel facteur pouvant favoriser un syndrome du carrefour postérieur de la cheville [9] (fig. 33).

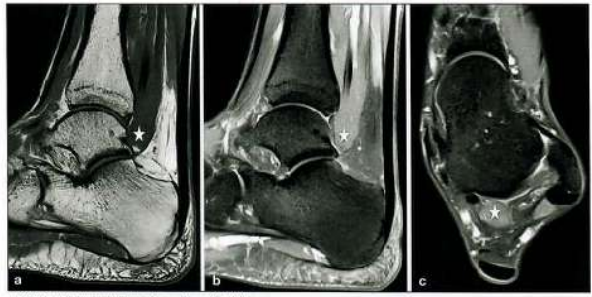

Fig. 33 : Jonction myotendineuse basse du muscle LFH.

Les coupes IRM sagittale en pondération T1 et les coupes sagittale et axiale en pondération T2 Fat Sat (**a-c**) montrent la jonction myotendineuse basse du muscle LFH (*étoile blanche*), visualisée sous le niveau de l'articulation tibiotalienne, à hauteur du talus.

RETOUR MENU

ACHILLE

RETOUR MENU

PLAN ACHILLE

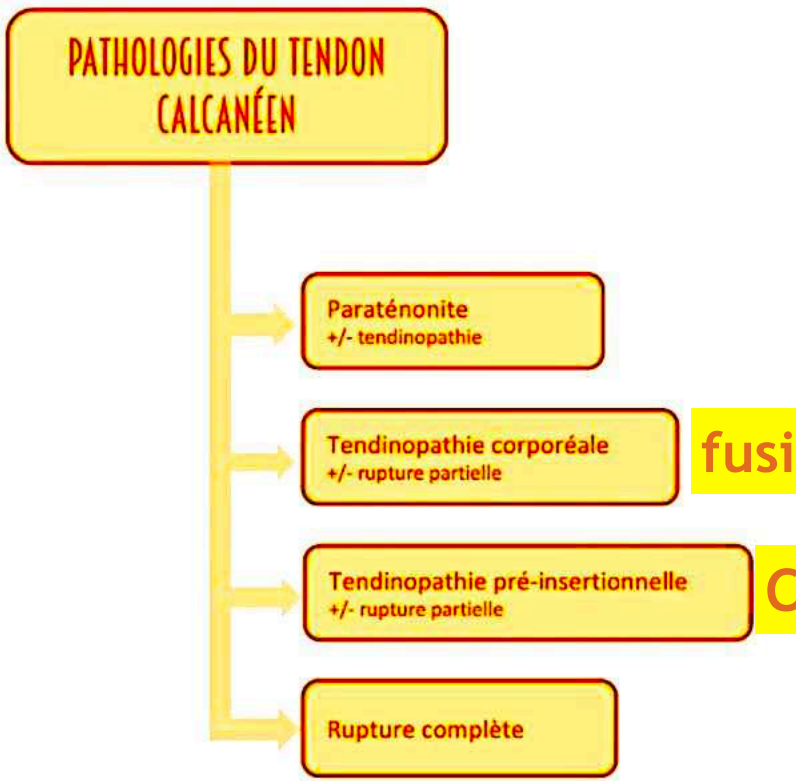

➤ Causes de souffrance :

- Surmenage sportif: effort inhabituel, course en côtes…
- Pied plat ou creux
- Rhumatismes (PR, SPA…)

fusiforme chronique / et rupt partielle

Conflit postérieur de HAGLUND

Achille : LES PIEGES +++ :

- **Hétérogénéité physio**
- **Plantaire grêle**
- **Xanthome tendineux**
- **et SPA**

RETOUR MENU

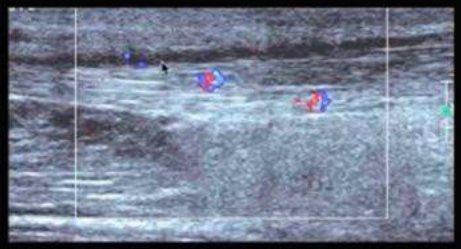

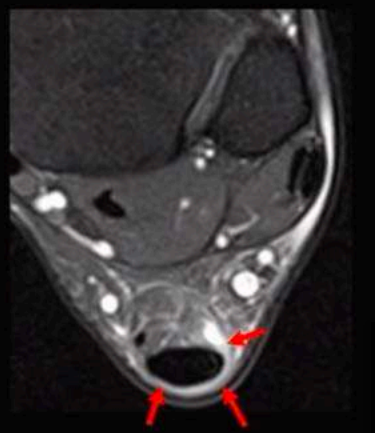

« PARA-TÉNONITE »

➤ Causes:

- Surmenage sportif (course à pieds) avec cause intrinsèque ou extrinsèque (chaussure)
- Rhumatismes (PR, SPA...) car composante synoviale (faible ++)

➤ Sémiologie en IRM:

- Epaississement avec hypersignal du paraténon
- Extension variable:
  - en longueur
  - circonférentielle ou non !
- Œdème du Kager et de la peau
- Prise de contraste après injection

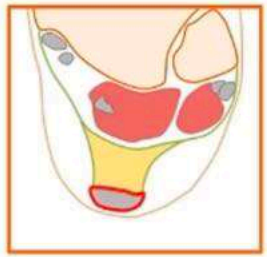

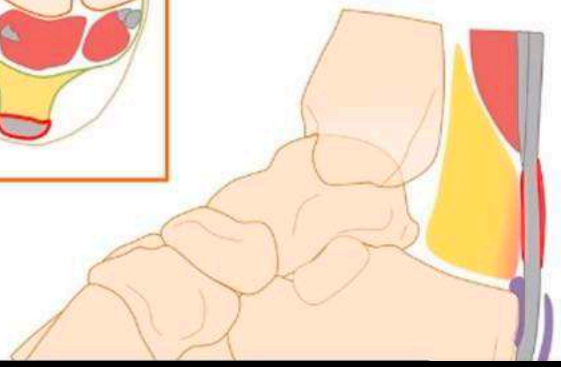

IMOSTEO

RETOUR MENU

Tendinopathie focale sur la jonction myotendineuse

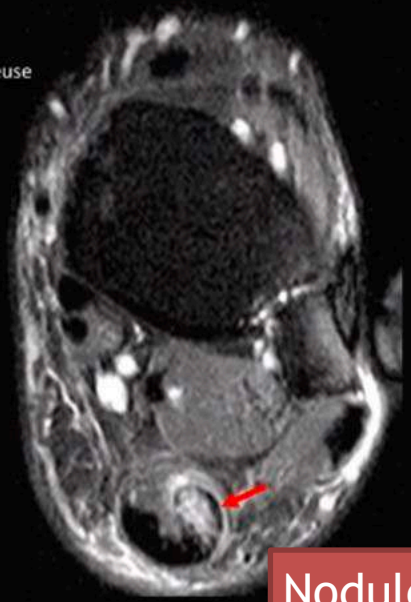

TENDINOPATHIE FUSIFORME

Terrain:
- 30 à 40 ans ++
- Sportif
- 10% des coureurs de fond

➤ Aspect en IRM:
- Epaississement fusiforme
- Perte du caractère plat ou concave de la face antérieure
- Entre 6 et 8 cm de l'insertion
- +/- modification de signal du paraténon et de la graisse de Kager
- Forme parfois plus focale >> nodule médial ++

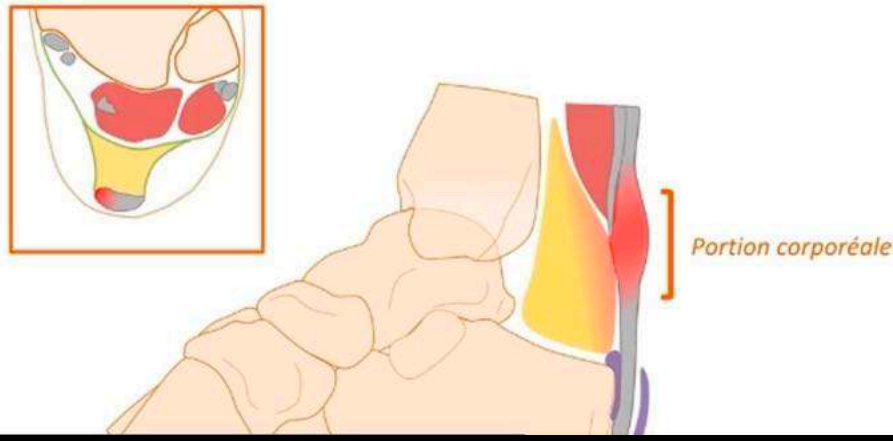

Nodule médial +++

RETOUR MENU

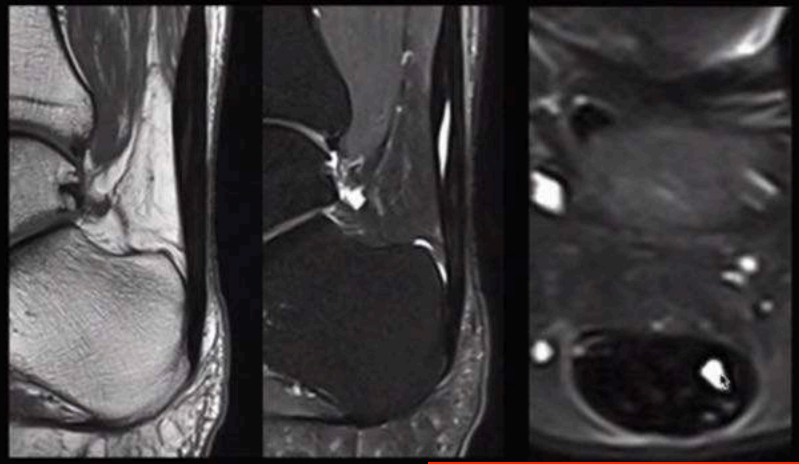

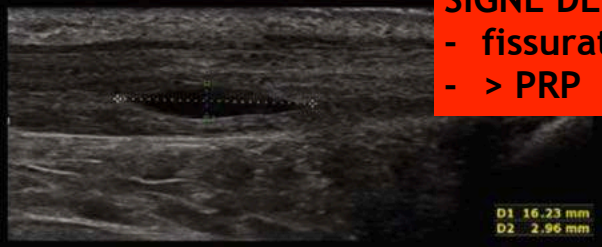

SIGNE DE GRAVITÉ +++
- **fissuration liquide**
- **> PRP**

IMOSTEO

TENDINOPATHIE FUSIFORME

Terrain:
- 30 à 40 ans ++
- Sportif
- 10% des coureurs de fond

➤ Aspect en IRM:
- Epaississement fusiforme
- Perte du caractère plat ou concave de la face antérieure
- Entre 6 et 8 cm de l'insertion
- +/- modification de signal du paraténon et de la graisse de Kager

➤ Savoir rechercher des signes de gravité:
- rupture partielle (clivage)
- minéralisation

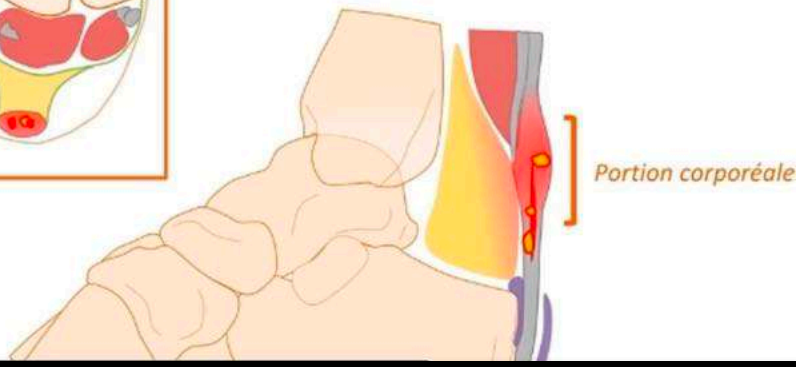

RETOUR MENU

Diag diff = tendinite linéaire -> gado

IMOSTEO

TENDINOPATHIE FUSIFORME

Terrain:
- 30 à 40 ans ++
- Sportif
- 10% des coureurs de fond

➤ Aspect en IRM:
- Epaississement fusiforme
- Perte du caractère plat ou concave de la face antérieure
- Entre 6 et 8 cm de l'insertion
- +/- modification de signal du paraténon et de la graisse de Kager

➤ Savoir rechercher des signes de gravité:
- rupture partielle (clivage) >> diagnostic différentiel = foyer de tdp
- minéralisation

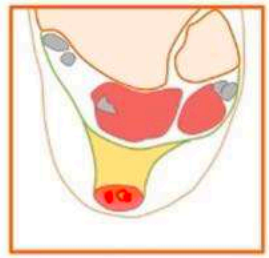

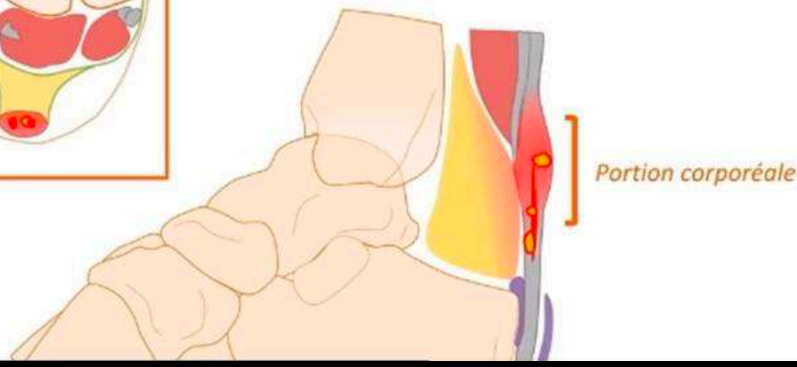

RETOUR MENU

TENDINOPATHIES DISTALES

	Localisation	Terrain	Aspect
Pré-insertionnelle (Mal. de Haglund)	En regard du coin postéro-supérieur du calcaneus	Sportif: course à pieds Sujet âgé sédentaire !	• Rupture partielle profonde +/- étendue • Bursite • Modifications osseuses avec hypertrophie et oedème

Tendinopathie PRÉ-INSERTIONNELLE
Conflit postérieur de HAGLUND

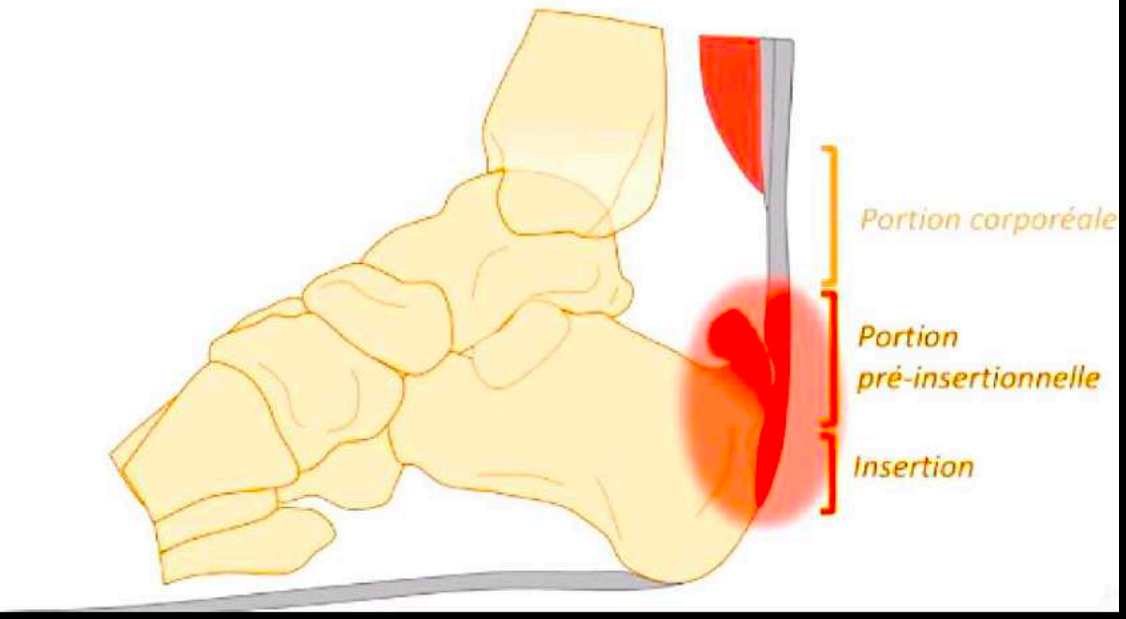

RETOUR MENU

- Conflit postérieur
- Longueur du calcaneus
- Ratio x/y < 2,5 = *Calcaneus long*
- Pente calcanéenne >20° pathologique

RETOUR MENU

LA LONGUEUR DU CALCANEUS

- Y.Tourné
- Ratio x/y < 2,5 = Calcaneus long

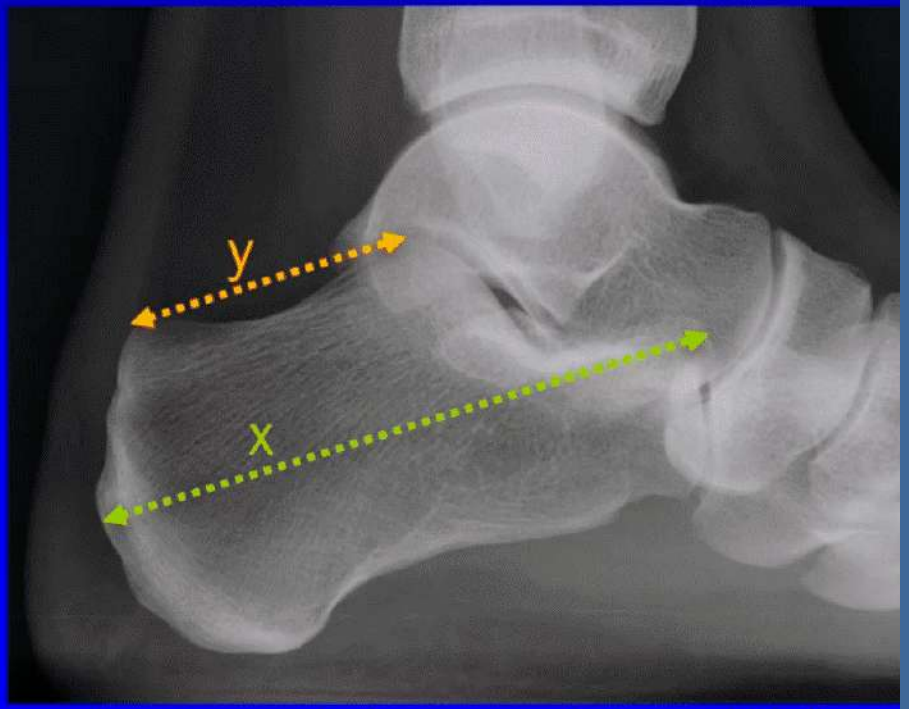

y= Longueur de la grosse tubérosité du calcanéus

x= Longueur du calcanéeus

RETOUR MENU

Pente calcanéenne: reflet de la colonne latérale

Pente > 20° = Conflit postérieur

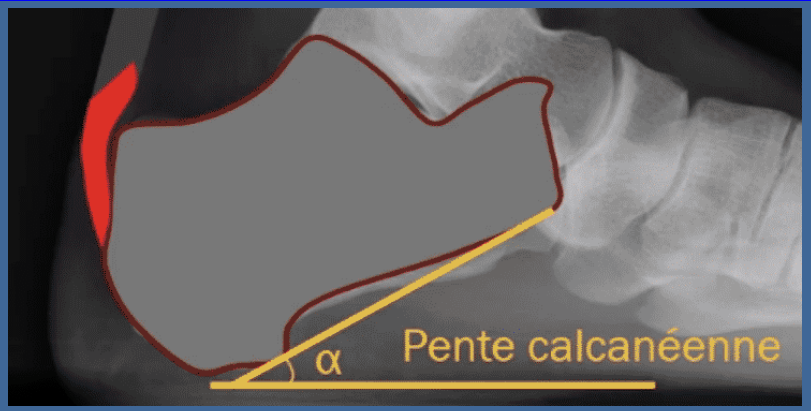

RETOUR MENU

HAGLUND

Rechercher un PIED CREUX +++ car pente calcanéenne augmente quand pied creux

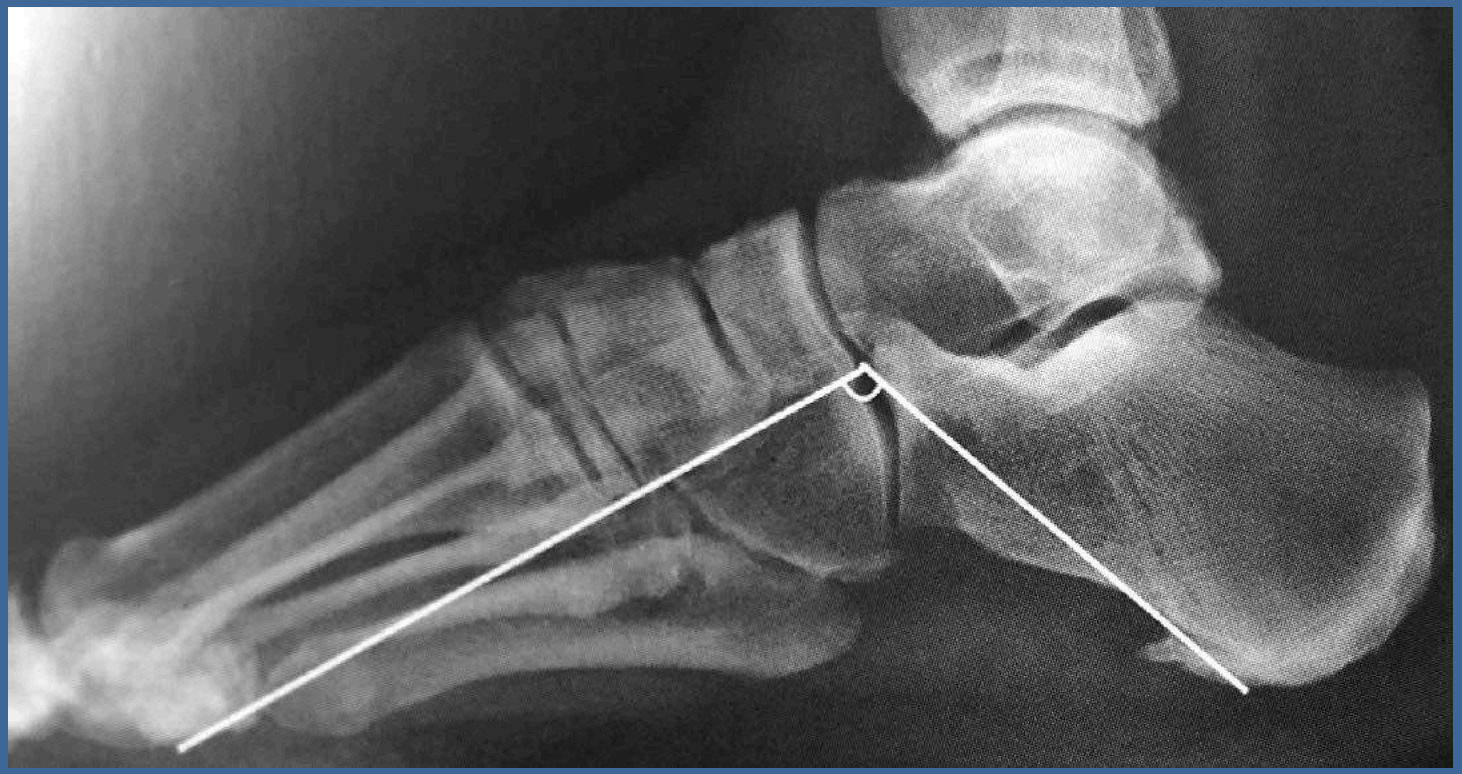

RETOUR MENU

L'ANGLE DE CHAUVEAU ET LIET

= α -β

Normal < 10°

Peu reproductible ++

RETOUR MENU

HAGLUND

Angle de CHAUVEAUX α - β N < 10°

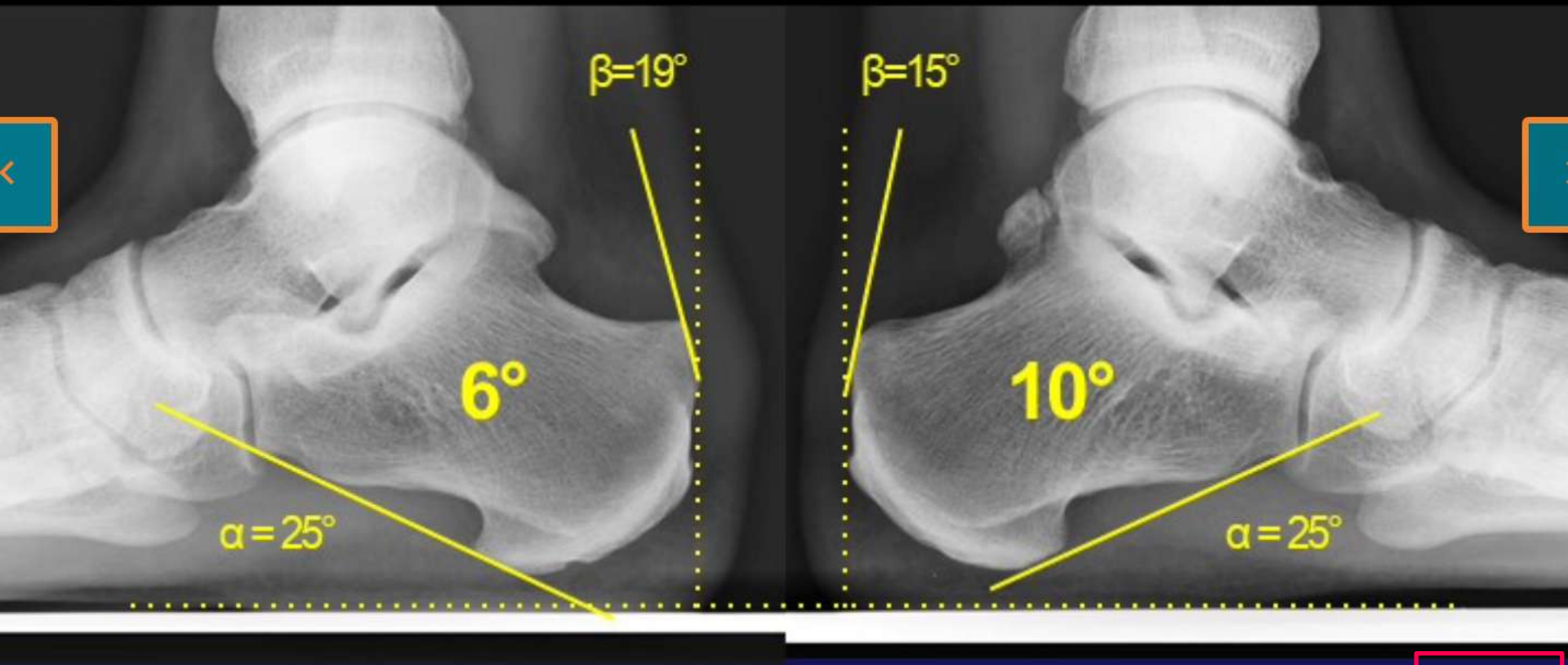

RETOUR MENU

HAGLUND

Angle FOWLER-PHILIP N = 44-69° PATHO >75°

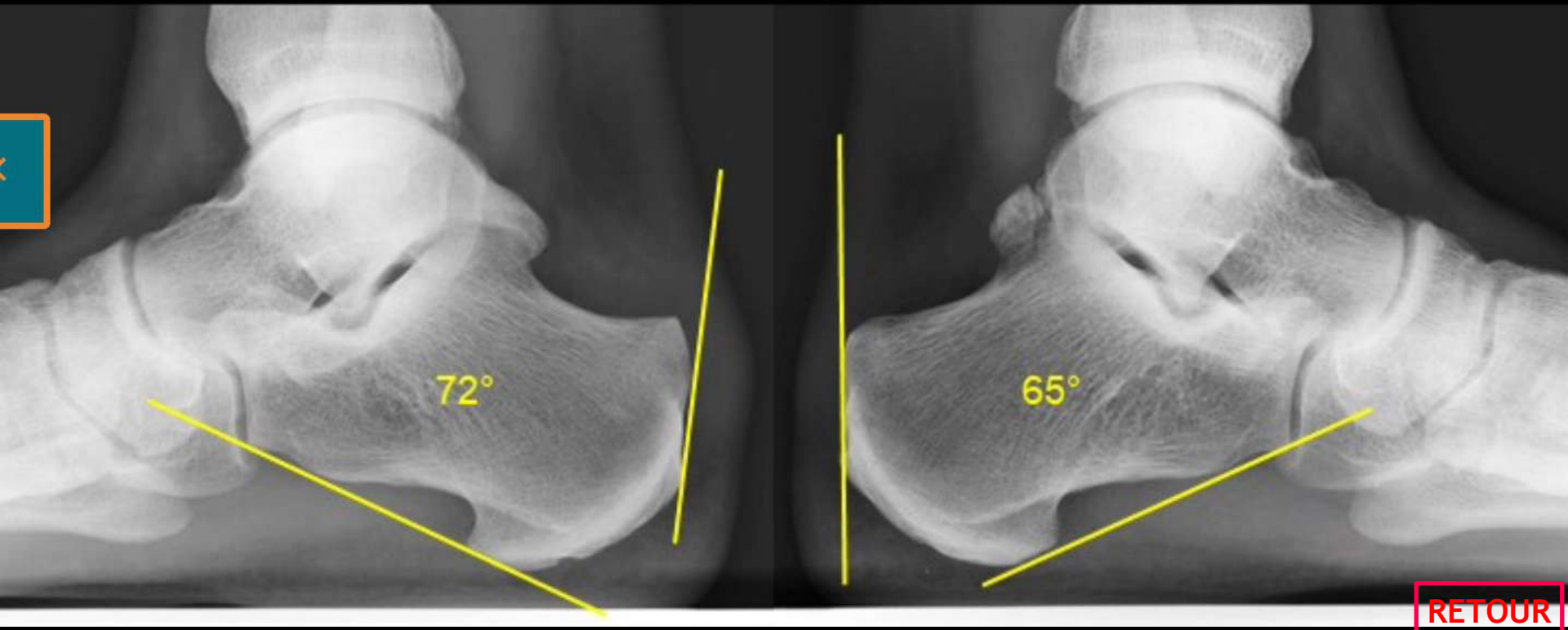

RETOUR MENU

TENDINOPATHIES DISTALES

	Localisation	Terrain	Aspect
Pré-insertionnelle (Mal. de Haglund)	En regard du coin postéro-supérieur du calcaneus	Sportif: course à pieds Sujet âgé sédentaire !	• Rupture partielle profonde +/- étendue • Bursite • Modifications osseuses avec hypertrophie et oedème

Quand dépasse la ligne
= HAGLUND

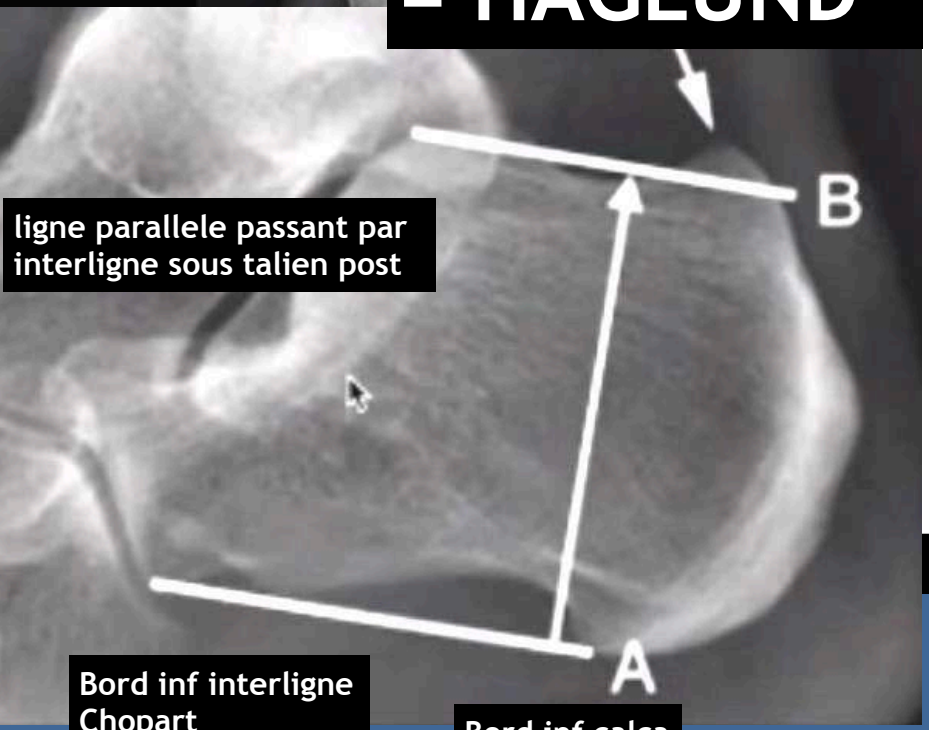

ligne parallele passant par interligne sous talien post

Bord inf interligne Chopart

Bord inf calca

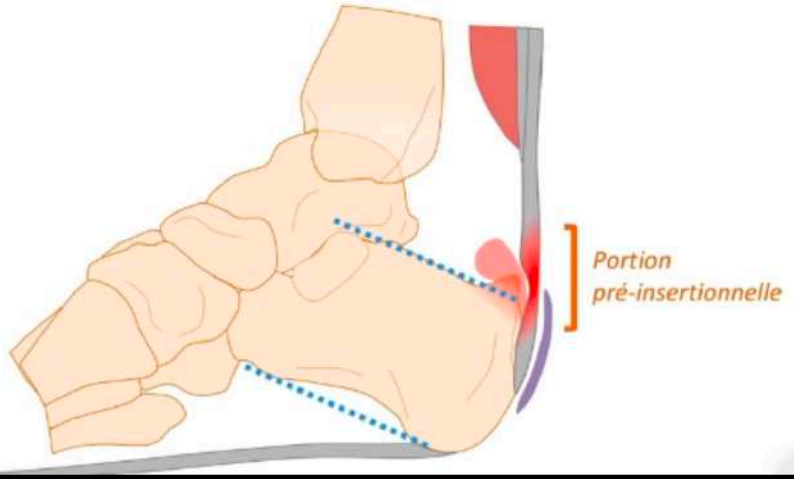

RETOUR MENU

HAGLUND

METHODE DE HENEGHAN ET PAVLOV ou « parallel pitch line »

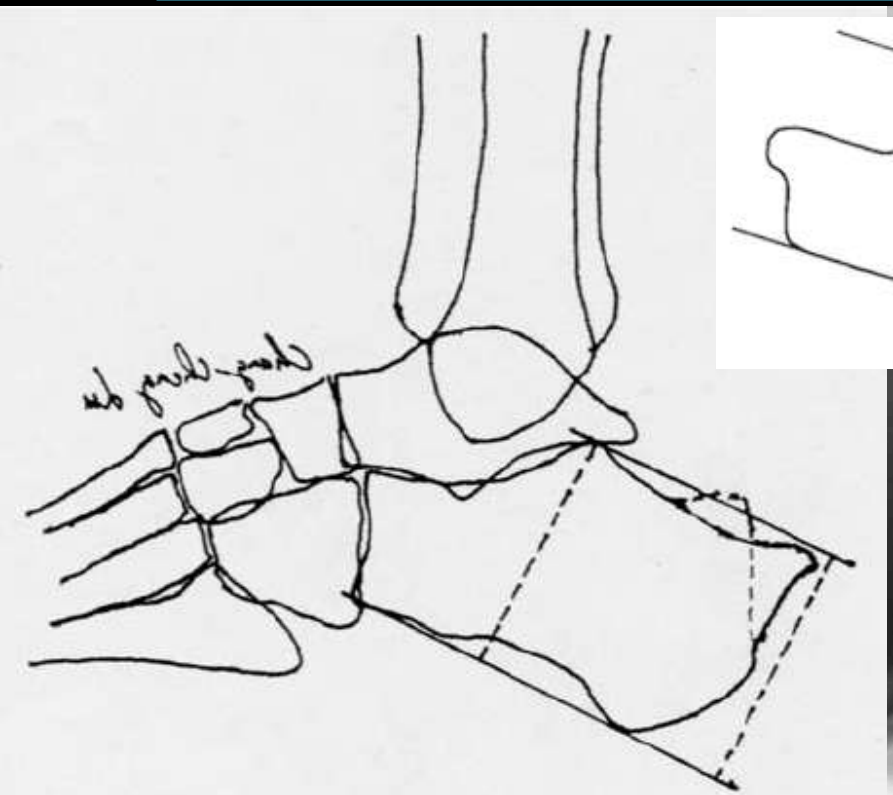

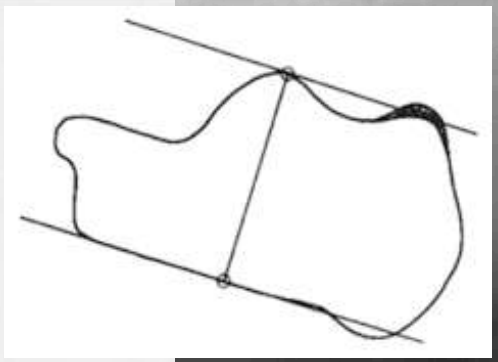

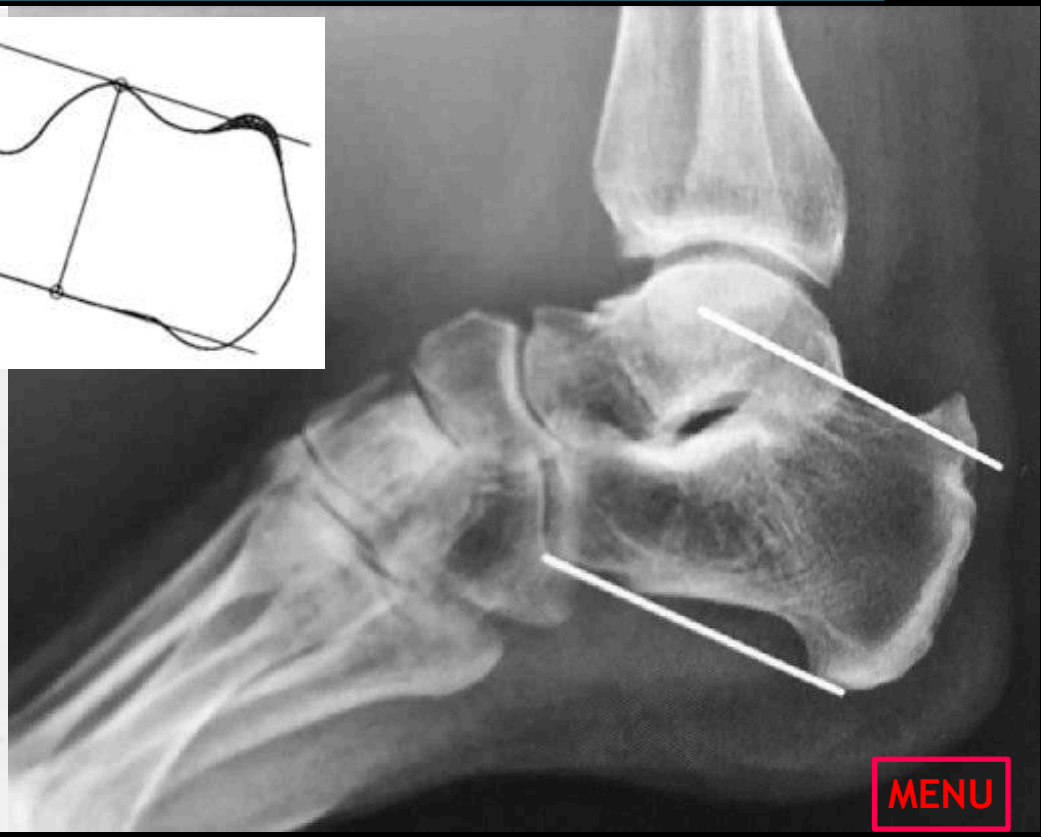

MENU

pré-achilléenne (flèche). Radiographie du pied droit de profil (c) : la ligne calcanéenne supérieure parallèle au rebord calcanéen inférieur coupe la saillie de l'angle postéro-supérieur (méthode de Heneghan et Pavlov). Radiographie du pied droit en charge de profil (d) : angle de l'arche médiale du pied, évalué dans ce cas à 115° (pied creux < 120°, pied plat > 130°). Présence d'une épine achilléenne et sous-calcanéenne.

= HAGLUND

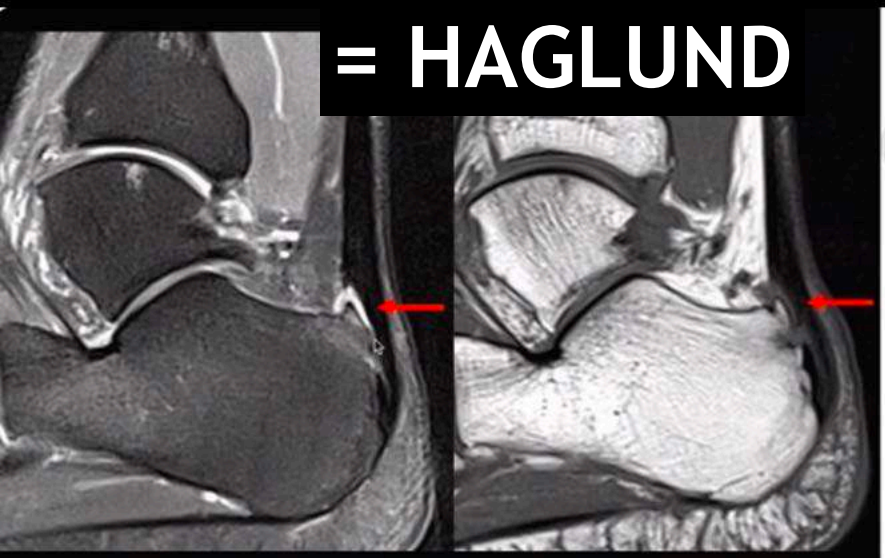

Tendinopathie pré-insertionnelle
de type Haglund

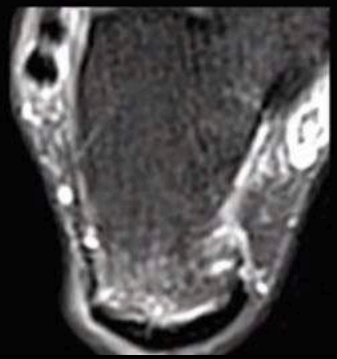

IMOSTEO

TENDINOPATHIES DISTALES

	Localisation	Terrain	Aspect
Pré-insertionnelle (Mal. de Haglund)	En regard du coin postéro-supérieur du calcaneus	Sportif: course à pieds Sujet âgé sédentaire !	• Rupture partielle profonde +/- étendue • Bursite • Modifications osseuses avec hypertrophie et oedème

HAGLUND

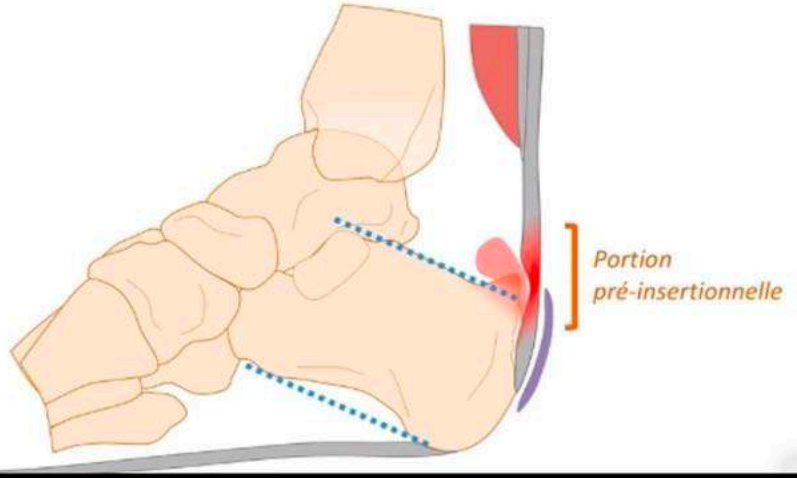

RETOUR
MENU

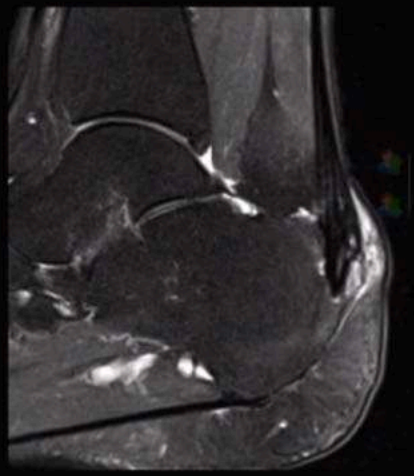

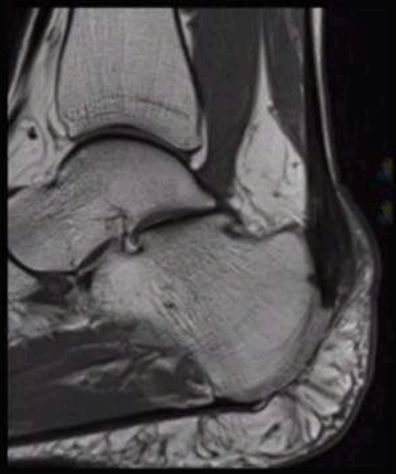

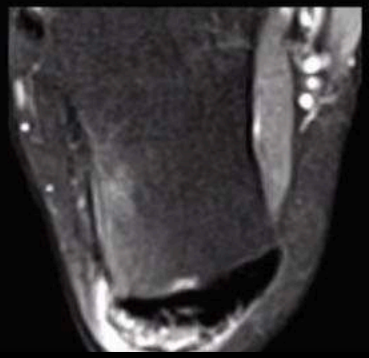

TENDINOPATHIES DISTALES

	Localisation	Terrain	Aspect
Pré-insertionnelle (Mal. de Haglund)	En regard du coin postéro-supérieur du calcaneus	Sportif: course à pieds Sujet âgé sédentaire !	• Rupture partielle profonde +/- étendue • Bursite • Modifications osseuses avec hypertrophie et oedème
Insertionnelle mécanique	A l'enthèse	Sujet âgé sédentaire	• Epaississement avec modification de signal • Hyperostose non-inflammatoire • Bursite • Faible œdème osseux

IMOSTEO

RETOUR MENU

CHEVILLE : TENDON ACHILLE - MALADIE DE HAGLUND

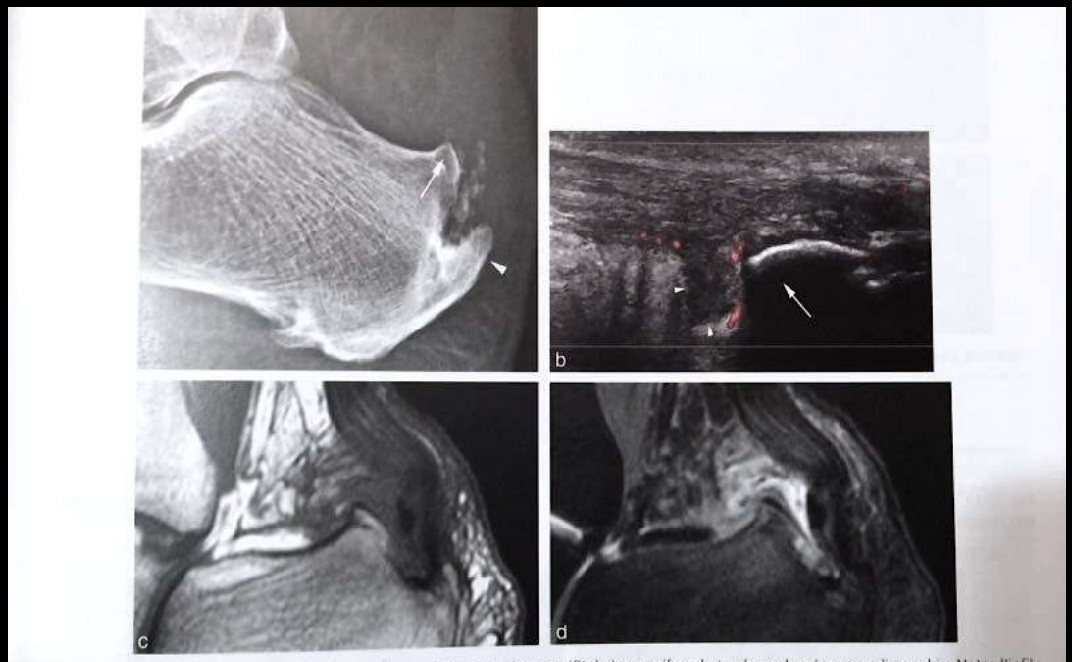

Fig. 29.9 Maladie de Haglund. a. Angle postérosupérieur du calcanéus (flèche) agressif sur le tendon calcanéen en radiographie. Notez l'infiltration des tissus mous pré et rétrocalcanéens, les calcifications de l'enthèse calcanéenne et l'enthésophyte calcanéen de grande taille (tête de flèche). **b.** Échographie, coupe longitudinale en mode Doppler : notez la bursopathie rétrocalcanéenne (têtes de flèches) au-dessus de l'angle postérosupérieur du calcanéus (flèche) et la tendinose distale du tendon calcanéen. **c, d.** IRM, coupes sagittales en pondération en T1 (**c**) et T2 (**d**) : notez le caractère agressif de l'angle postérosupérieur du calcanéus, la bursopathie rétrocalcanéenne et la tendinose distale du tendon calcanéen, dont l'aspect « plicaturé » est lié au positionnement en flexion plantaire du pied.

Traitement

Tendinopathie/enthésopathie

En première intention, le traitement est conservateur : repos, traitement antalgique par voie orale, massages, étirements et rééducation [8, 45, 219, 224]. L'injection péritendineuse de corticoïdes doit être proscrite en raison du risque de rupture [85, 138, 144, 265, 388]. La présence d'une fissure de la face profonde du tendon devrait faire récuser l'infiltration de la bourse rétrocalcanéenne.

RETOUR MENU

CHEVILLE : RUPTURE DU TENDON ACHILLE

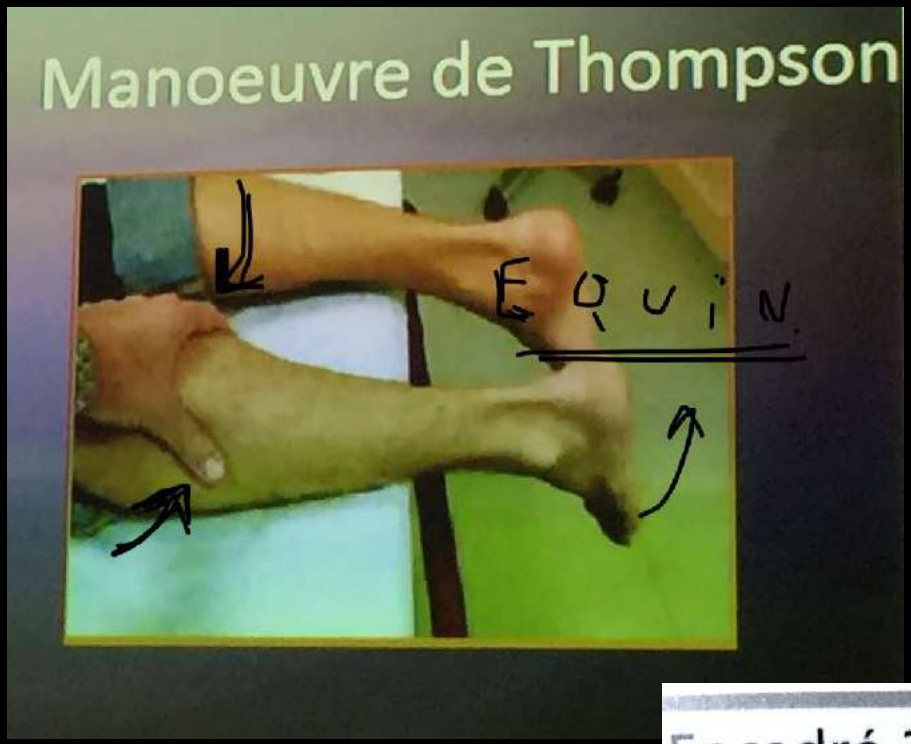

Encadré 29.1 **Rupture complète du tendon calcanéen : éléments à mentionner dans le compte rendu**

- Siège de la rupture par rapport à l'insertion tendineuse ou à l'angle postérosupérieur du calcanéus (en millimètres)
- Qualité des moignons tendineux
- Réductibilité de l'écart interfragmentaire lors des manœuvres dynamiques
- Existence d'un tendon plantaire

RETOUR MENU

Achille : LES PIEGES +++ : SPA

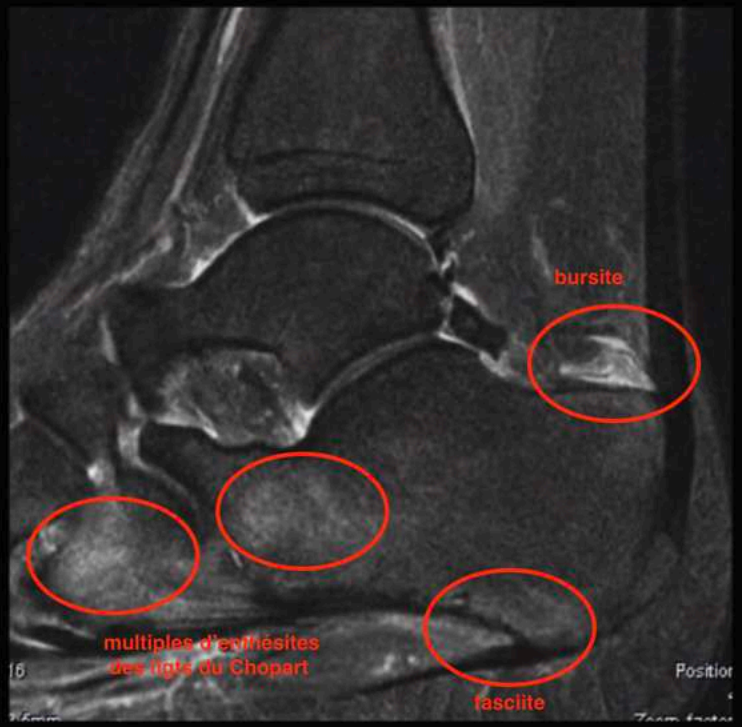

TENDINOPATHIES DISTALES

	Localisation	Terrain	Aspect
Pré-insertionnelle (Mal. de Haglund)	En regard du coin postéro-supérieur du calcaneus	Sportif: course à pieds Sujet âgé sédentaire !	• Rupture partielle profonde +/- étendue • Bursite • Modifications osseuses avec hypertrophie et oedème
Insertionnelle mécanique	A l'enthèse	Sujet âgé sédentaire	• Epaississement avec modification de signal • Hyperostose non-inflammatoire • Bursite • Faible œdème osseux
Insertionnelle inflammatoire	A l'enthèse	SPA	• Enthésite ou bursite pré-achiléenne • Œdème osseux extensite • Autres enthésites +++

L'oedeme osseux extensif des SPA décrit dans la littérature est discutable et pas un critere formel de diag , car possible aussi avec banal enthésopathies mécaniques

Contrairement au caractere multiples d'enthésites comme ici

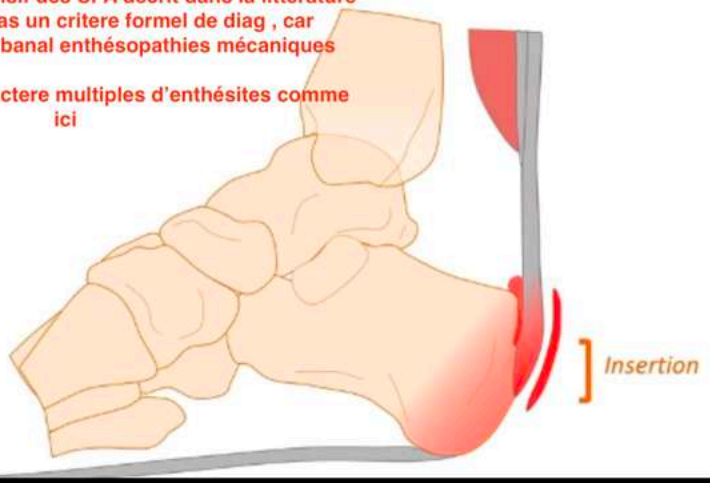

IMOSTEO

RETOUR MENU

- Talalgie postérieure : ⚠ spondyloarthrite.

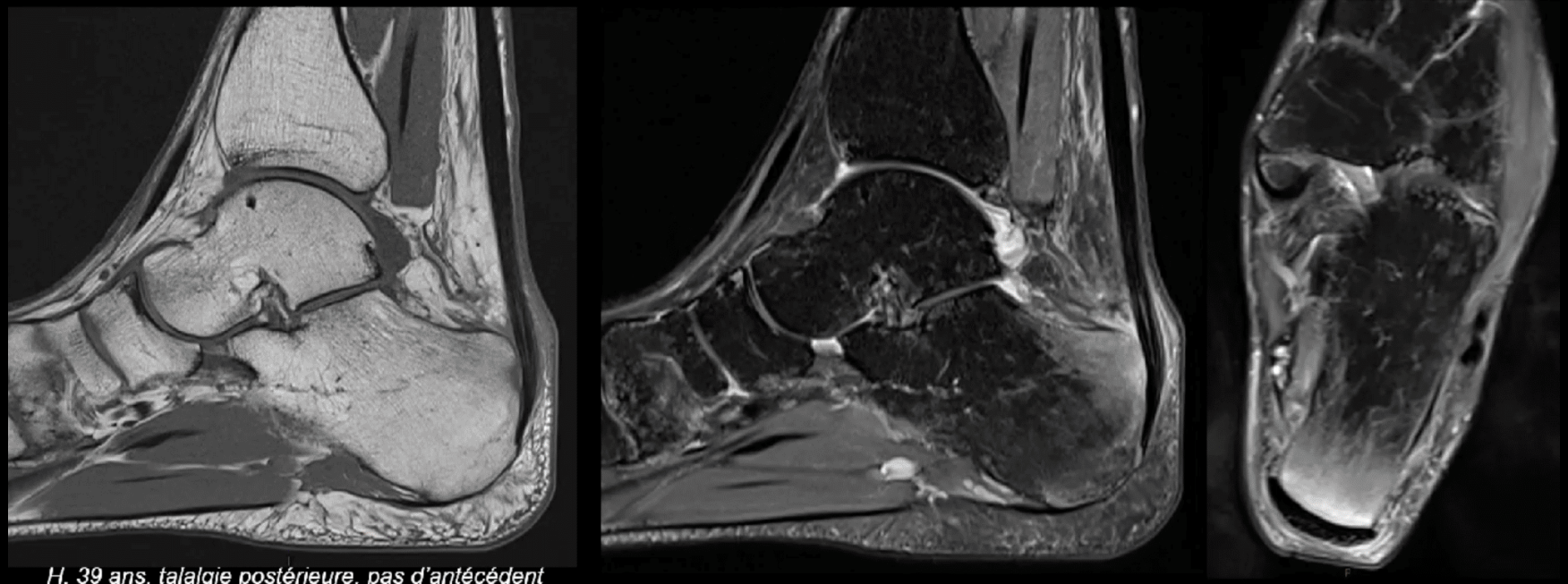

H, 39 ans, talalgie postérieure, pas d'antécédent

Important œdème osseux en plage de contours flous

Mais peu atteinte du tendon

-> évoquer SPA

- Talalgie postérieure : ⚠ spondyloarthrite

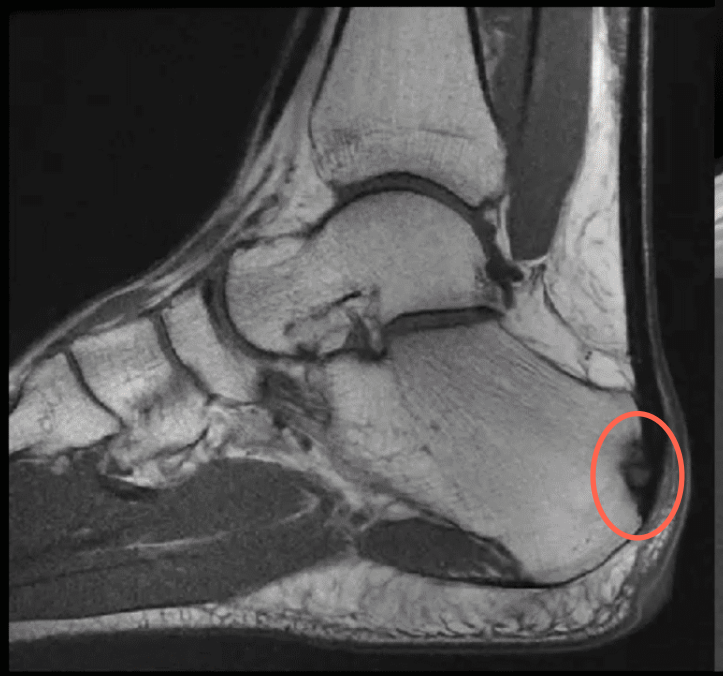

H, 41 ans, talalgie postérieure, pas d'antécédent

Achille : LES PIEGES +++ : hétérogénéité physio / Plantaire grêle / Xanthome tendineux

② ***Variantes simulant une rupture partielle ou une tendinopathie mécanique du tendon calcanéen***

Hétérogénéité "physiologique"

Le tendon calcanéen formé par la réunion des tendons des muscles gastrocnémiens et soléaires est un long tendon mesurant approximativement 15 cm et présentant typiquement en imagerie un aspect fasciculé correspondant à l'association de ces fibres avec du tissu fibro-graisseux et des vaisseaux. Il en résulte la présence d'hypersignaux linéaires et punctiformes dans l'épaisseur de ce tendon en T1 ainsi que sur les séquences en écho de gradient. Cette hétérogénéité "physiologique de signal peut être distinguée d'une rupture partielle interstitielle, et ce, par la préservation de la morphologie normale de ce tendon. En effet, un tendon calcanéen à l'état normal présente des bords tendineux parallèles, une face antérieure concave et des fibres tendineuses continues sans interposition d'hypersignal de type liquidien en T2. Il est intéressant de noter, par ailleurs, que cet aspect fasciculé ou ponctué est moins apparent sur les images en pondérations STIR et T2 [2, 3].

De la même façon, une fusion ou incorporation incomplète des tendons gastrocnémiens et soléaire peut expliquer une hétérogénéité du tendon calcanéen par la persistance de plans graisseux entre ces différents tendons et ainsi mimer des images de clivage ou de fissuration intratendineuse. Une évaluation de la course du tendon soléaire par rapport aux tendons gastrocnémiens sur des images axiales permet d'éviter cette erreur diagnostique [2, 3] (fig. 13 et 14).

③ *Le tendon du muscle plantaire*

Le tendon du muscle plantaire chemine entre l'aponévrose profonde du muscle gastrocnémien médial et l'aponévrose superficielle du muscle soléaire puis longe le versant médial du tendon calcanéen jusqu'à son insertion calcanéenne. Ces tendons peuvent présenter une insertion conjointe (le tendon du muscle plantaire s'insérant sur le tendon calcanéen) ou des insertions distinctes (insertion des tendons sur le calcanéus ou insertion du tendon plantaire sur le rétinaculum des fléchisseurs) permettant ainsi parfois la préservation du tendon plantaire lors d'une rupture du tendon calcanéen et justifiant son utilité dans la reconstruction de ce dernier.

Un piège fréquent en imagerie, et notamment en échographie, est ainsi représenté par la visualisation du tendon du muscle plantaire intact lors de ruptures complètes du tendon calcanéen, à sa face profonde et médiale, conduisant à tort au diagnostic de rupture partielle du tendon calcanéen. En effet, le tendon du muscle plantaire a tendance à migrer au sein de la rupture et peut mimer ainsi des fibres résiduelles du tendon calcanéen. De la même façon, une rupture isolée du tendon du muscle plantaire ne doit pas faire porter par excès un diagnostic de rupture partielle du tendon calcanéen [15].

④ *Le xanthome intratendineux*

Un autre processus pathologique qui peut mimer une tendinopathie mécanique corpéale fusiforme est le xanthome intratendineux, piège qu'il convient de savoir identifier puisqu'il survient sur terrain d'hyperlipoprotéinémie familiale. Le xanthome intratendineux est habituellement composé d'une accumulation d'histiocytes spumeux et de dépôts extracellulaires de cholestérol. Il est le plus souvent asymptomatique, bilatéral et symétrique. Une infiltration xanthomateuse du tendon calcanéen se traduit en IRM par un aspect réticulaire ou moucheté, avec ou sans augmentation de calibre du tendon. L'aspect IRM corrélé à l'histoire médicale du patient permet habituellement de porter ce diagnostic [2] (fig. 15).

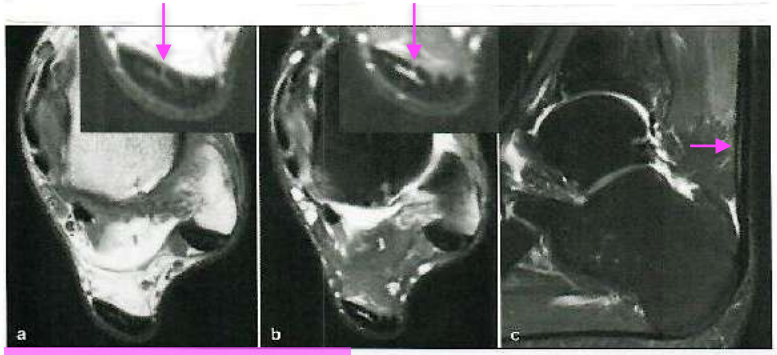

Fig. 13 : Hétérogénéité physiologique du tendon calcanéen.

a-c : Coupes IRM axiales T1 et T2 Fat Sat (et agrandissement) et coupe sagittale T2 Fat Sat montrant un aspect hétérogène physiologique du tendon calcanéen avec aspect pseudolaminaire du tendon par interposition de plans de clivage parallèles et perpendiculaires au tendon calcanéen, sans modification morphologique de celui-ci, ni signe de péritendinopathie.

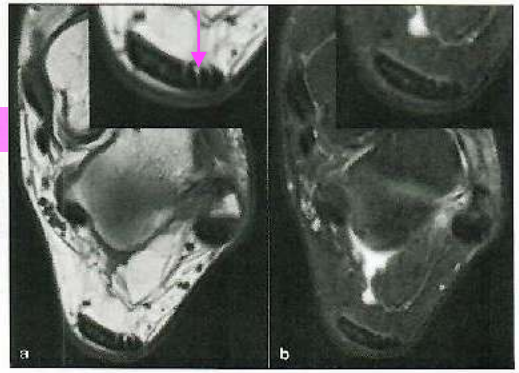

Fig. 14 : Hétérogénéité physiologique du tendon calcanéen.

a-b : Coupes IRM axiales T1 et T2 Fat Sat (et agrandissement), montrant un aspect hétérogène physiologique du tendon calcanéen avec aspect pseudolaminaire du tendon par interposition de plans de clivage graisseux perpendiculaires au grand axe du tendon au sein de ses fibres tendineuses, bien visualisés sur la séquence T1.

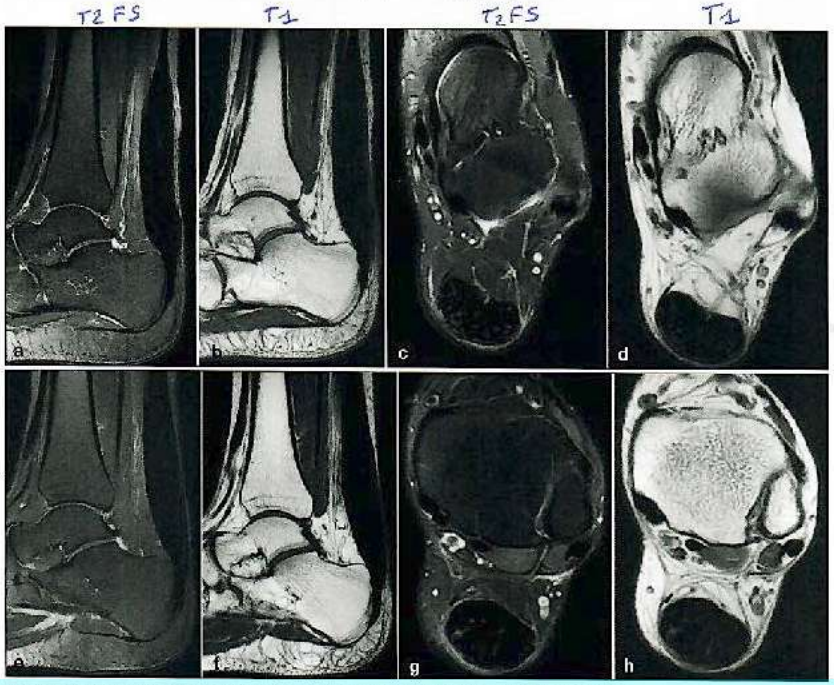

Fig. 15 : Xanthomes intratendineux bilatéraux des tendons calcanéens, chez un patient asymptomatique.

a-b : Coupes IRM sagittales en pondération T2 Fat Sat et T1 mettant en évidence un épaississement nodulaire et fusiforme, de signal hétérogène, de l'ensemble du corps du tendon calcanéen droit étendu à son insertion distale sur le calcanéus, sans péritendinite, ni bursite associée en rapport avec une infiltration xanthomateuse diffuse. **c-d :** Coupes IRM axiales en pondération T2 Fat Sat et T1, mettant en évidence l'aspect moucheté ou réticulaire caractéristique du xanthome intratendineux, à ne pas confondre avec des lysas de tendinose ou des fissurations intratendineuses. **e-f :** Coupes IRM sagittales en pondération T2 Fat Sat et T1. **g-h :** Coupes IRM axiales en pondération T2 Fat Sat et T1, montrant de la même façon une infiltration xanthomateuse diffuse du tendon calcanéen gauche chez ce même patient.

CONFLIT DU PLANTAIRE GRELE

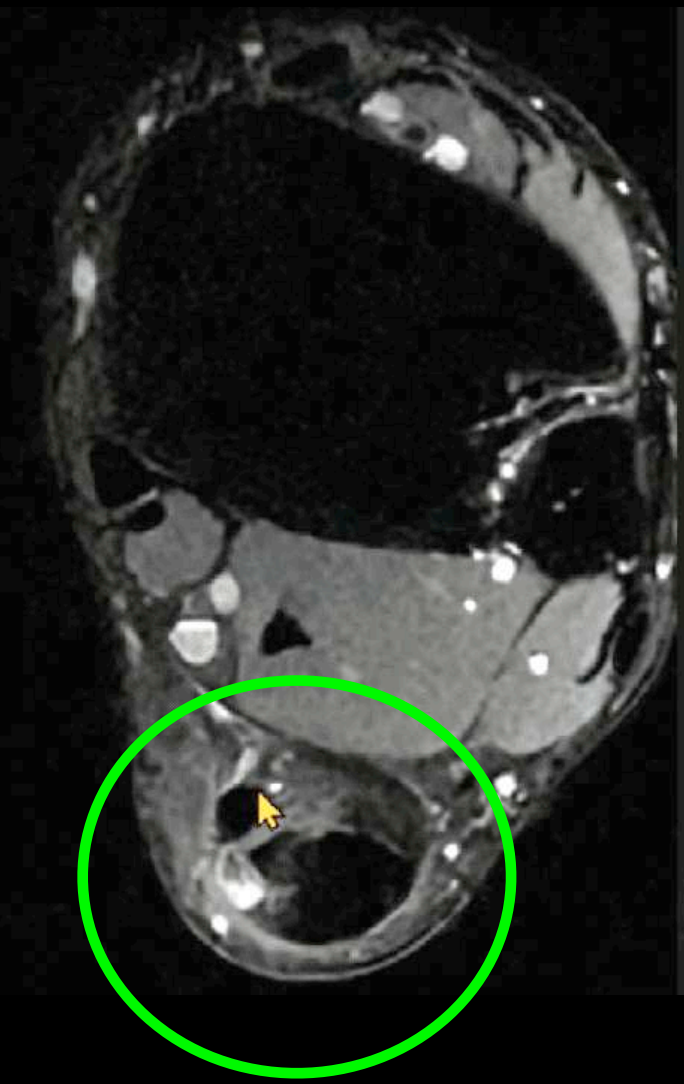

A – Plantaris conflictus

B – Kager syndrum

C – Achilleus inflammatum

D – Haglund alta

E – Calcaneus branlus

RETOUR MENU

CONFLIT ENTRE PLANTAIRE GRÊLE ET TENDON ACHILLE

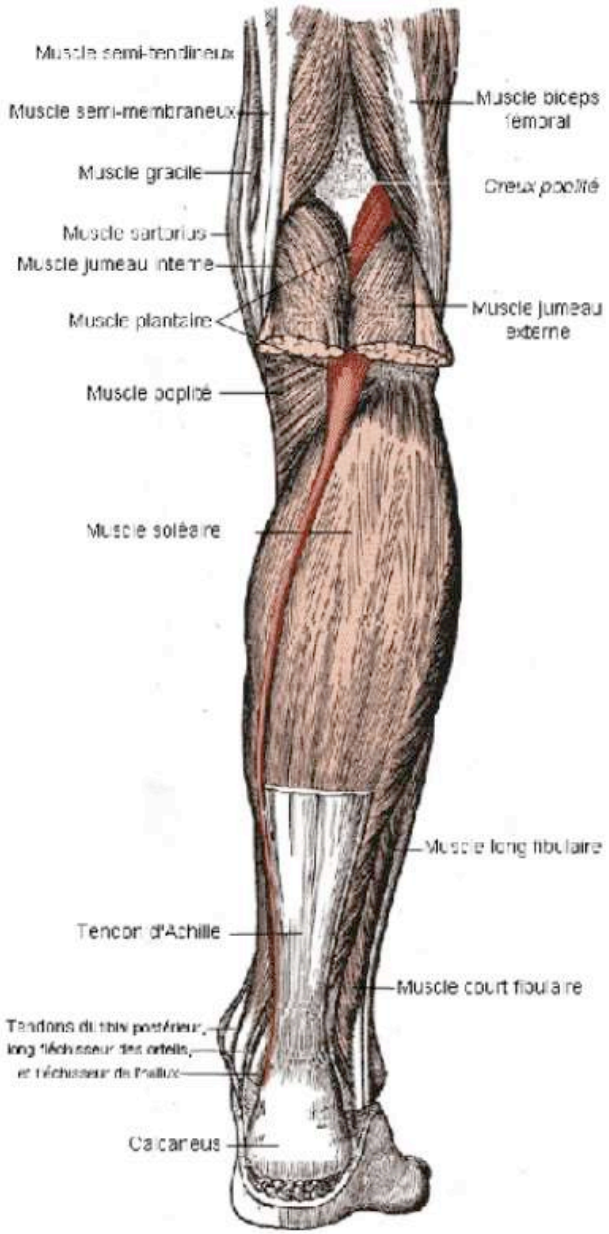

Muscle plantaire droit

Si tendinopathie achilléenne

MEDIALE

Rechercher un **CONFLIT**

du muscle plantaire

Koh 2018 – Imaging of plantaris friction syndrome

Fréquence sous estimée

Ténotomie si récidivant

RETOUR MENU

CHEVILLE : TENDON ACHILLE

Fig. 29.6 Xanthomatose cérébrotendineuse : coupes sagittale en pondération T2 (a) et axiale en pondération T1 (b). Infiltration xanthomateuse infiltrant et disséquant les fibres du tendon calcanéen.

RETOUR MENU

APONEVROSE PLANTAIRE INFERIEURE

On doit parler **d'aponévropathie** maintenant

RETOUR MENU

APONEVROSE PLANTAIRE

API PATHO quand > à 4,5 mm

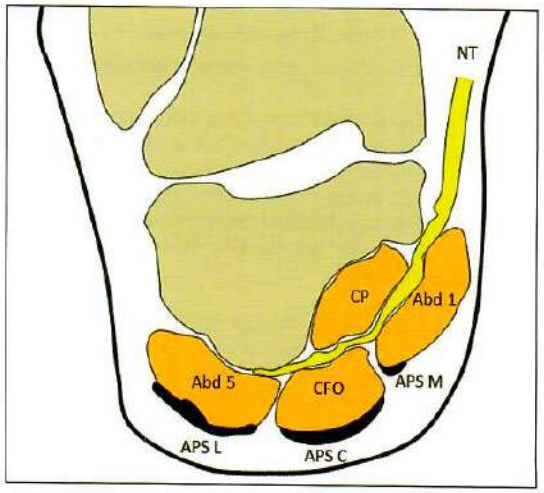

Fig. 1 : Schéma de la cheville en coupe coronale. Anatomie des muscles de la voûte plantaire et des faisceaux de l'APS

3 faisceaux → CENTRAL (CFo)
→ latéral (abd V)
⇢ médial (abd I)

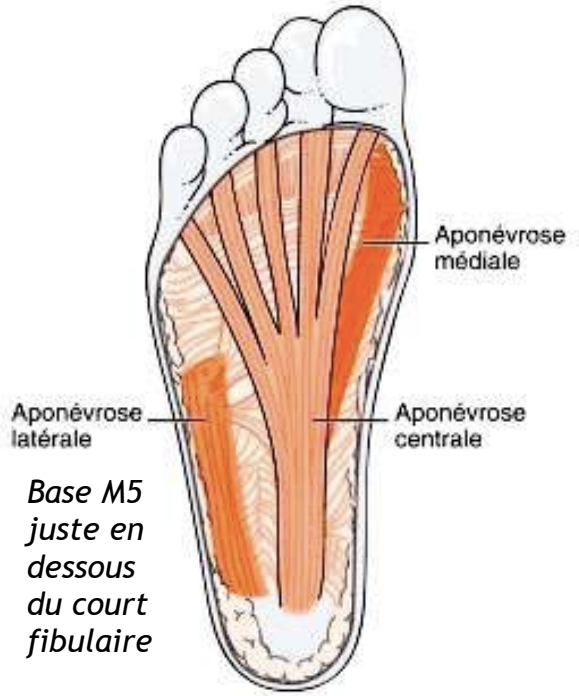

Base M5 juste en dessous du court fibulaire

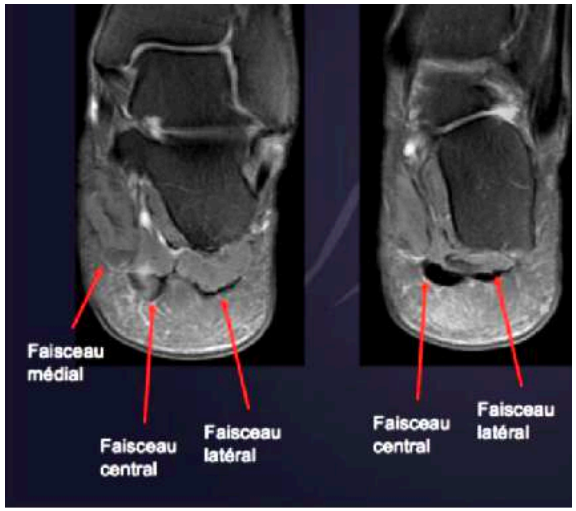

RETOUR MENU

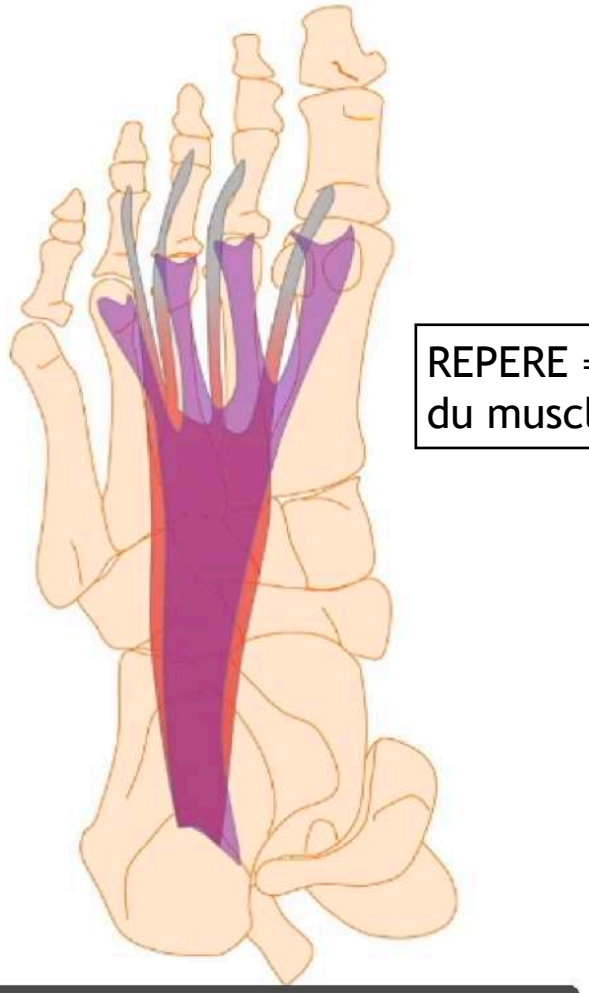

➤ Trois faisceaux qui renforcent chacun l'aponévrose superficielle de muscles

1. Faisceau central (court fléchisseur des orteils):
   - Le plus important
   - S'insère sur le tubercule calcanéen médial
   - Rejoint les orteils (plaques plantaires)
   - Le plus souvent atteint

REPERE = c' est un épaississt du fascia du muscle court fléchisseur des orteils

RETOUR MENU

ANATO

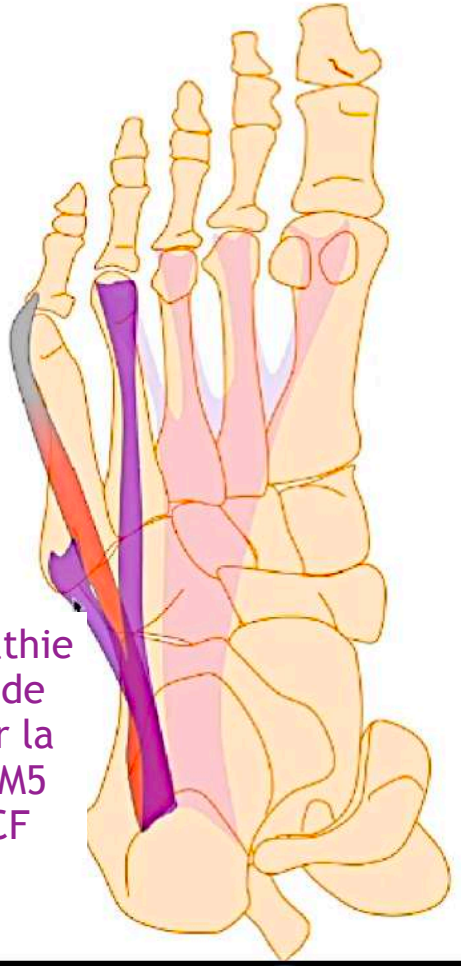

Fasciopathie latérale de l' API sur la base de M5 Sous le CF

➤ Trois faisceaux qui renforcent chacun l'aponévrose superficielle de muscles

1. Faisceau central (court fléchisseur des orteils):
   - Le plus important
   - S'insère sur le tubercule calcanéen médial
   - Rejoint les orteils (plaques plantaires)
   - Le plus souvent atteint

2. Faisceau latéral (abducteur du 5ème orteil):
   - Un bras latéral vers la base de M5 et un bras médial vers la 4ème MTP
   - Rarement atteint, en M5 (fasciopathie latérale)

RETOUR MENU

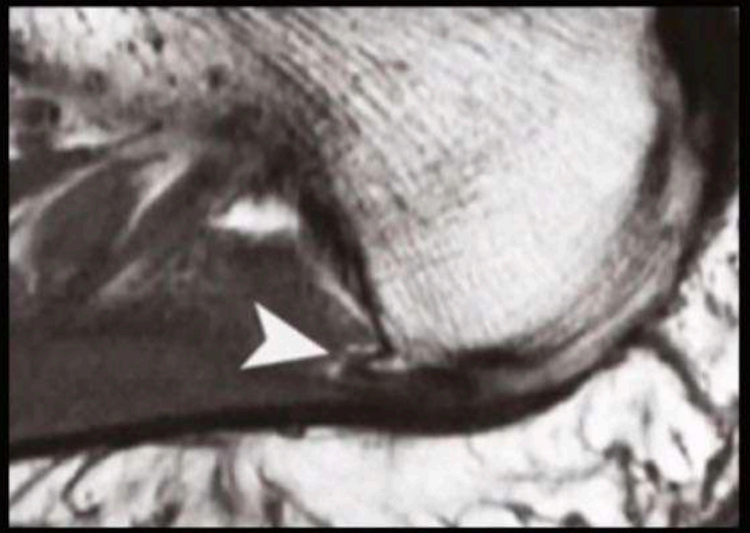

Kirkpatrick A et al. J Anat 2018

LES DEUX PRINCIPALES CAUSES DE TALALGIE:
- TENDINOPATHIE CALCANÉENNE
- FASCIÏTE PLANTAIRE

TALALGIE
3- ÉPINE CALCANÉENNE ?

➤ Image fréquente, sous l'insertion du fascia plantaire (médial) ++
- Jusque dans 20% de la population générale
- Prévalence augmente avec l'âge : 55% > 60 ans

➤ Contribution à la talalgie discutée ++
- Visible dans 59 à 78% des talagies

L 'épine = enthésophyte du court fléchisseur des orteils

Pourquoi l'épine n'est historiquement pas considérée comme une cause « en soi » de talalgie?

Lapidus & Guidotti, 1965
45% des talons sans épine sont douloureux et 45% des épines ne sont pas douloureuses

Hertzler, 1926; Tountas & Fornasier, 1996
L'excision chirurgicale de l'épine est souvent vouée à l'échec, même sans récidive...

RETOUR MENU

APONEVROSE PLANTAIRE : TOPO LESIONS

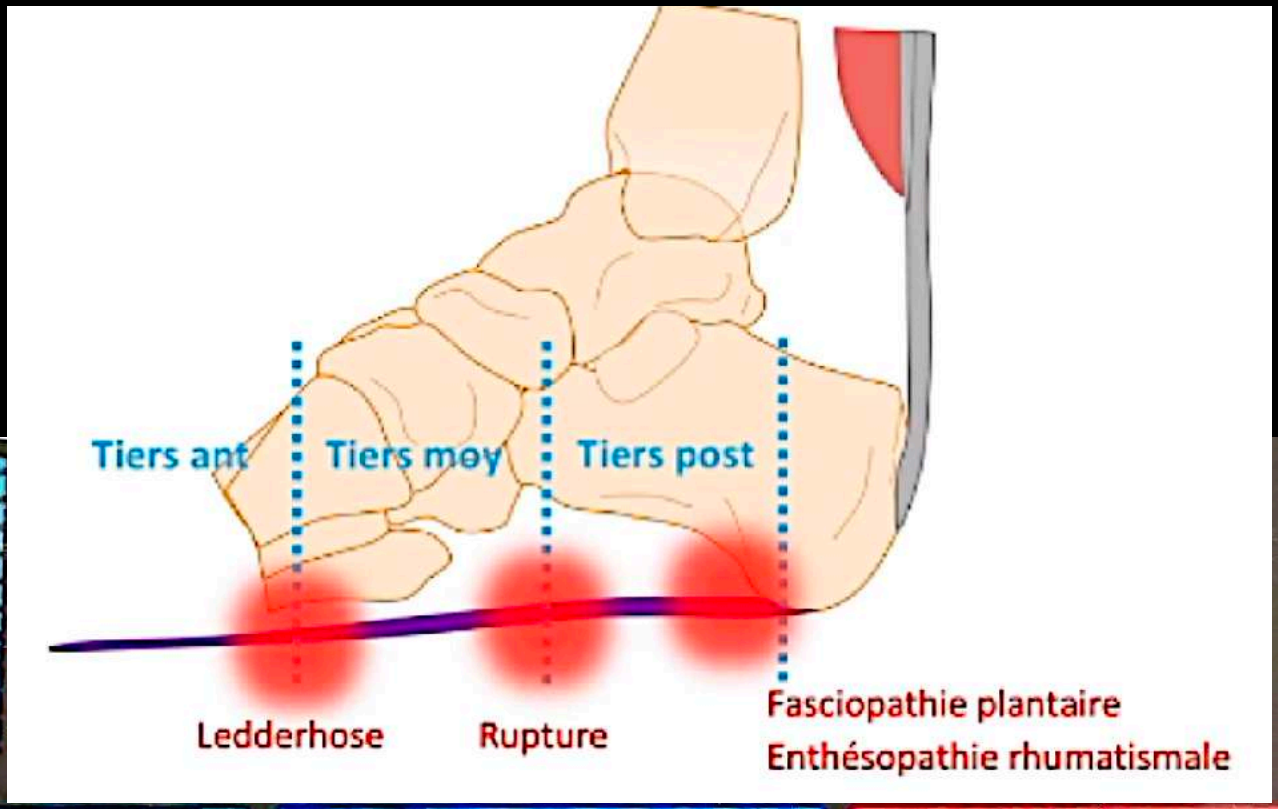



TOUR
RENU

APONEVROSE PLANTAIRE : TOPO FASCIITE

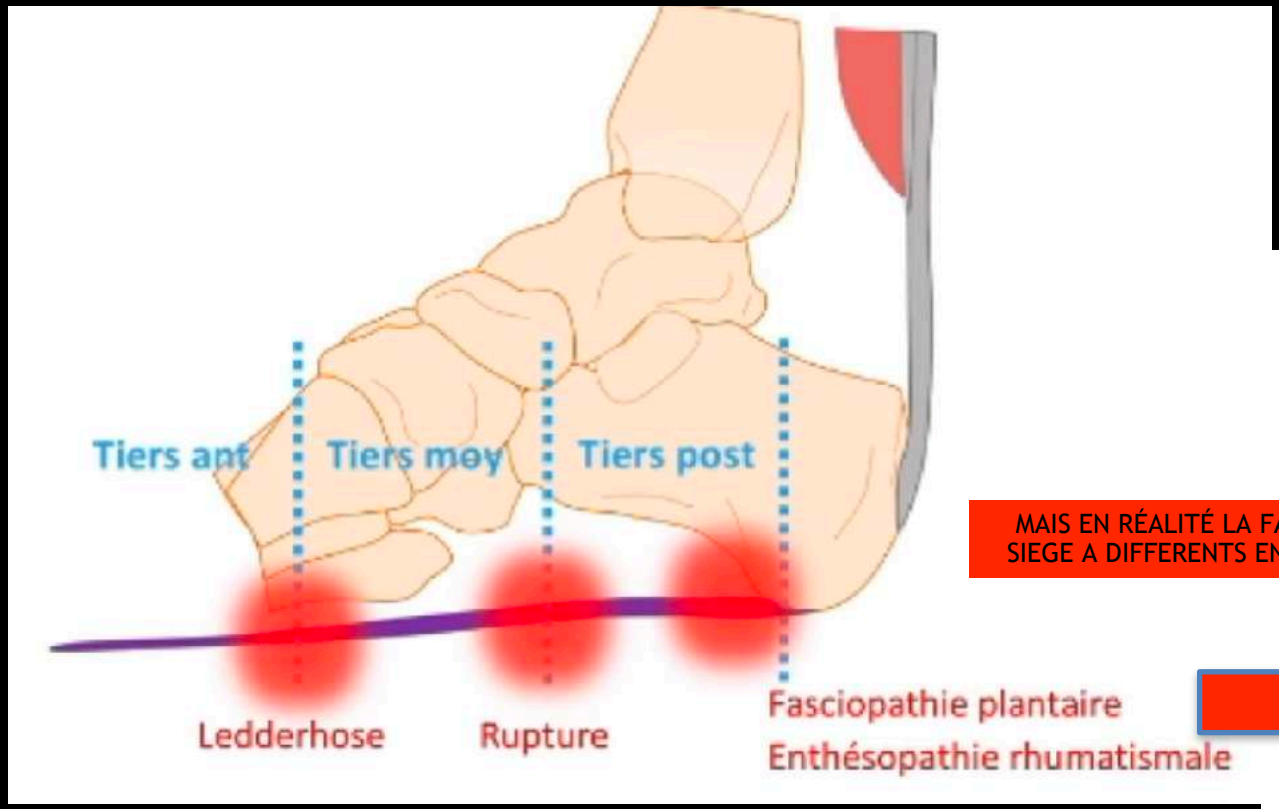

MAIS EN RÉALITÉ LA FASCIITE SIEGE A DIFFERENTS ENDROITS

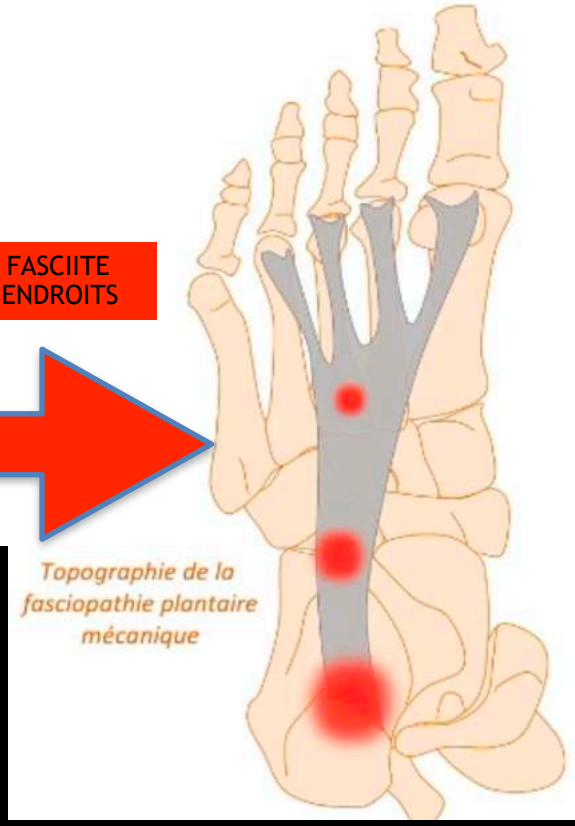

RETOUR MENU

APONEVROSE PLANTAIRE : TOPO LESIONS

Le synovialosarcome et le sarcome à cellules claires peuvent se développer à proximité de l'aponévrose plantaire. Ces lésions évoluent lentement, sont peu douloureuses et par conséquent faussement rassurantes. Leur caractère excentré par rapport à l'aponévrose ou en dehors des limites de celle-ci (à la différence de la maladie de Ledderhose) doit inquiéter.

Bof ! car Ledderhose aussi superficiel !!

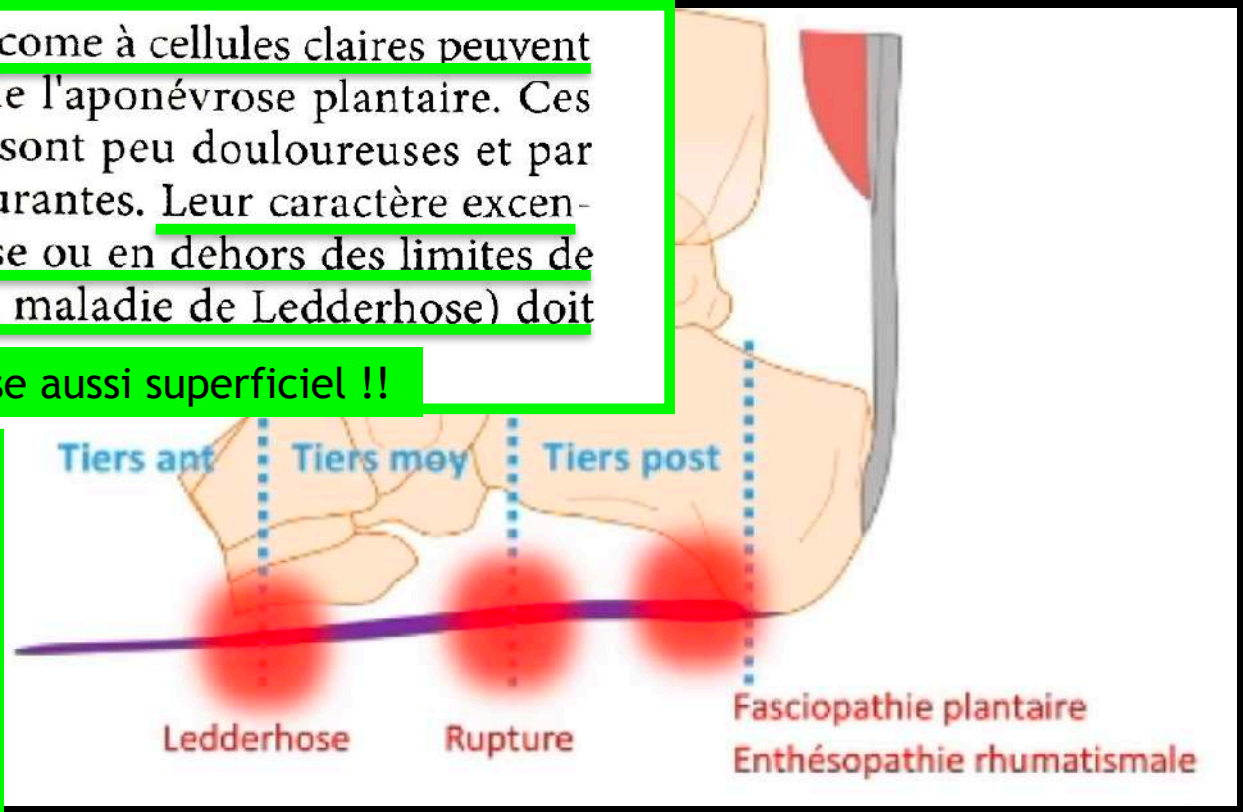

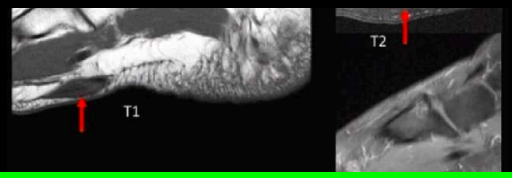

RETOUR MENU

LEDDERHOSE = épaississt interne ou superficiel dans API

Problème diag differentiel avec sarcome !!

-> rechercher TAILLE D'EMBLÉE > 3 CM / envahisst loges musculaires / évolution rapide —-> SI DOUTE : BIOPSIE

SYNOVIALOSARCOME

15-40 ans

CE N'EST PAS UNE TUMEUR INTRA-ARTICULAIRE MAIS INTER-MUSCULAIRE JUXTA-ARTICULAIRE < 5 CM

60-70 % **CREUX POPLITÉ / CHEVILLE ET PIED (Memb Sup 25%)**

DOULOUREUX +++

Attention : **Le synovialosarcome peut se manifester par une petite masse (< 5 cm), d'allure kystique, de croissance lente, simulant un kyste mucoïde** (hypersignal T2 homogène) **ou une tumeur myxoïde (Fig 13).** Une séquence IRM avec injection de gadolinium est donc indispensable devant toute image d'allure kystique dont le siège et l'aspect ne sont pas absolument caractéristiques d'un kyste synovial.

- **Signal hétérogène** en T2 : « **triple signal** » **en T2 Fat-Sat** : hypersignal (hémorragie ou nécrose), isosignal (tissu tumoral viable) et hyposignal (fibrose ou calcification)

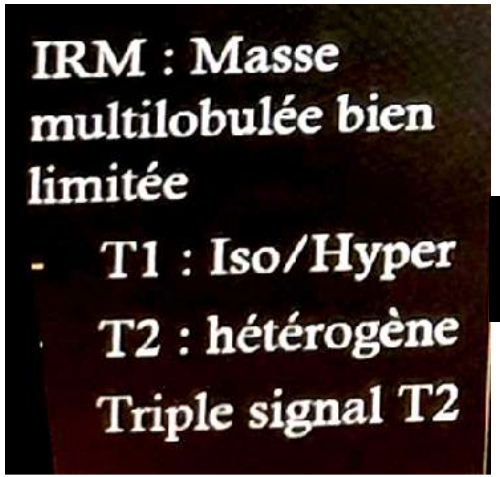

T1 GADO FS
Pseudo-myxoide

RETOUR MENU

SYNOVIALOSARCOME

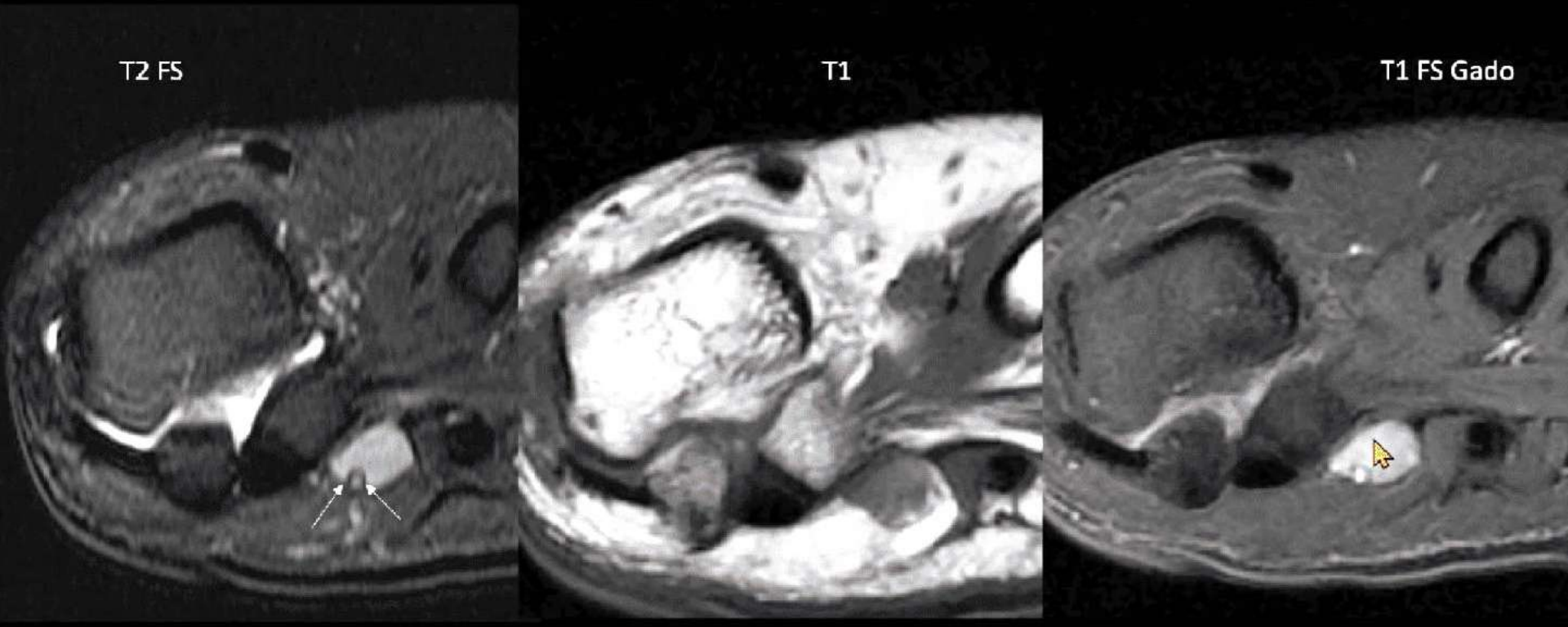

Figure 6.33 : Synovialosarcome : formation bien limitée en hypersignal T2 homogène non liquidien entourant l'artère inter ile (ce qui est très suspect, car une tumeur nerveuse bénigne aurait refoulé l'artère) prenant le gadolinium de manière homogèn ès injection IV de chélate de gadolinium. Les synovialosarcomes ont parfois un aspect de pseudobursite ou de pseudokyste nécr nt une injection de chélate de gadolinium à la moindre atypie de signal ou de localisation.

RETOUR MENU

T1 GADO FS
Pseudo-myxoide

Synovialosarcome bi-phasique

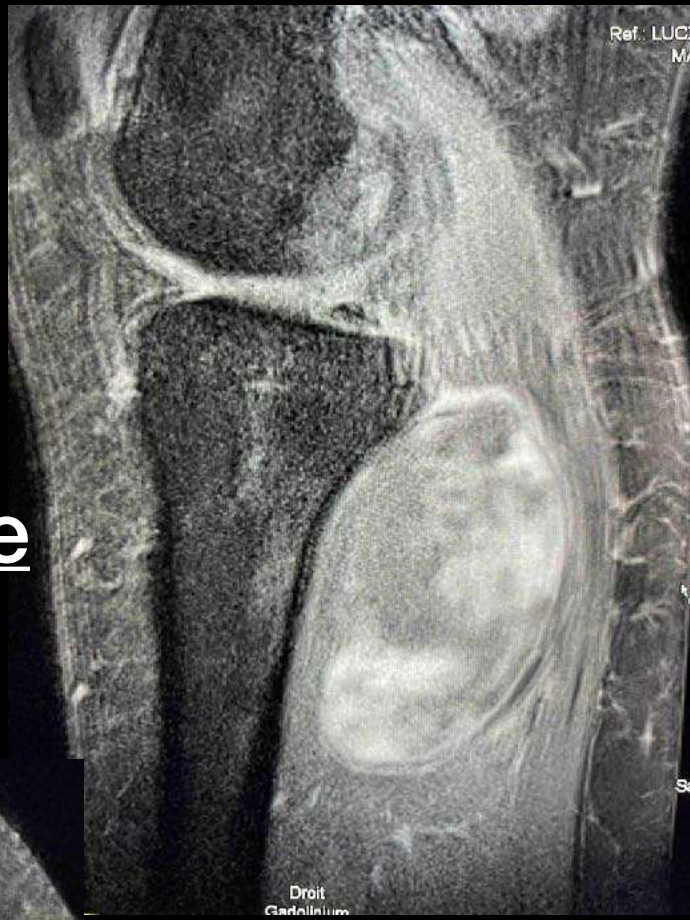

MENU

L'avant pied tumoral l'inhabituel

- Masse découverte lors d'une IRM pour douleur
- Hypersignal T2
- « pseudo-liquidien »

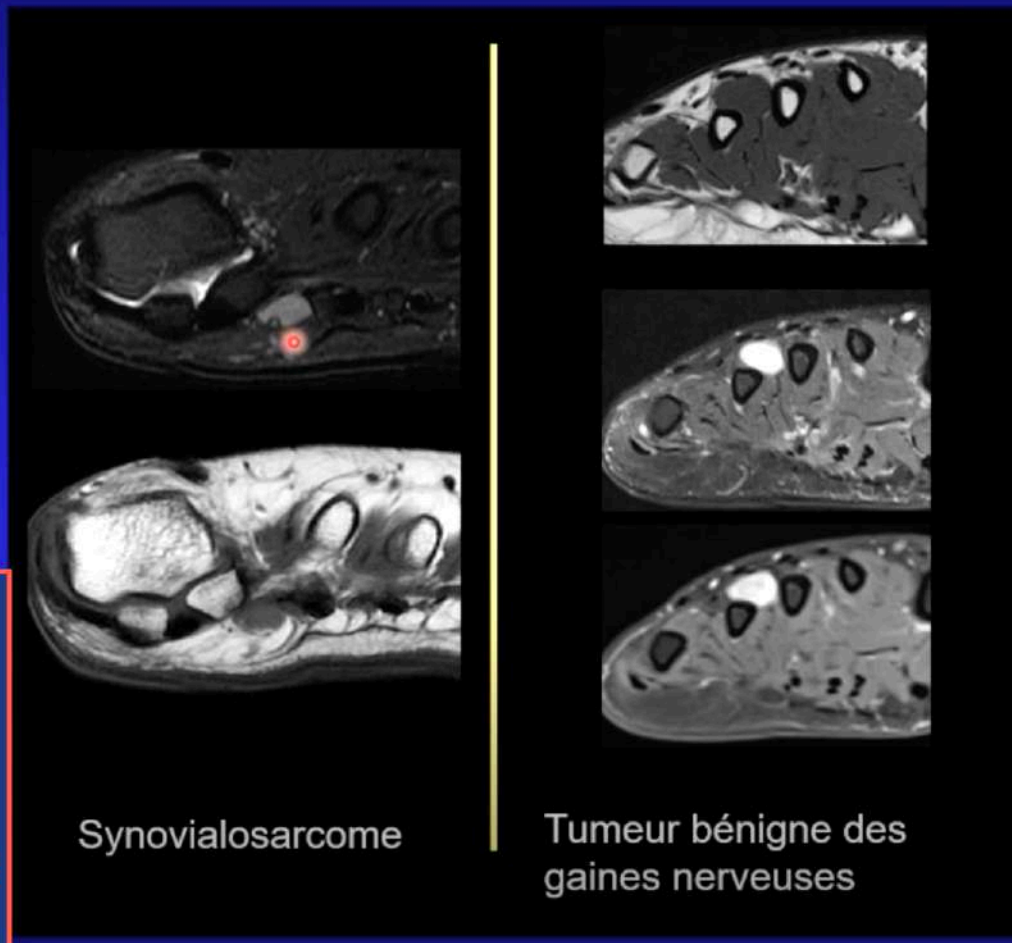

ATTENTION SVNSARCOME =

- tumeur maligne la plus FRÉQUENTE avant 45 ans

- PARTICULARITÉ n°1 = souvent erreur diag car prise pour un kyste -> IMPORTANCE INJECTION + ++ / risque des infiltrations +++

- PARTICULARITÉ n°2 = souvent petite taille 15 mm sans trop signe d'agressivité locale

- PARTICULARITÉ n°3 = calcification type HA

RETOUR MENU

L'avant pied tumoral l'inhabituel

- Attention calcifications des tissus mous

- 25ans
- Douleurs de la face latérale du pied

- Les pseudo-tumeurs
  - Tophus goutteux
  - Dépôt de PCB
  - Calcinose pseudo-tumorale
  - Malformation vasculaire

- Nécessité d'un diagnostic de certitude
- ➔ Synovialosarcome

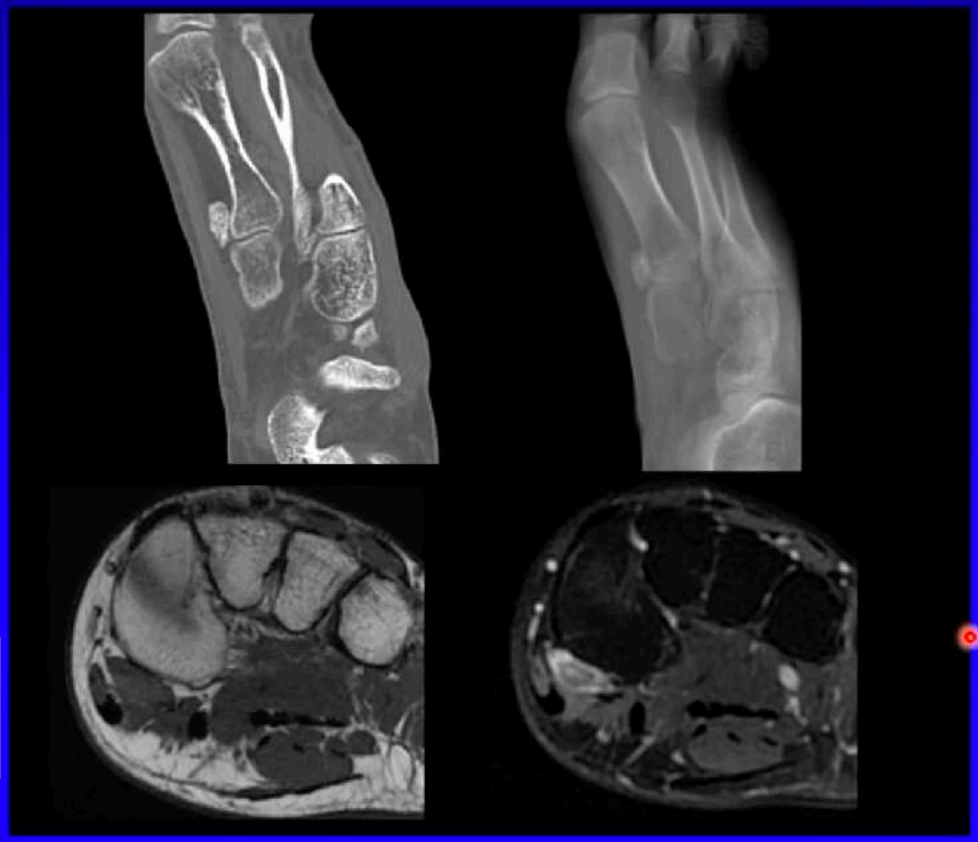

RETOUR MENU

SYNOVIALOSARCOME

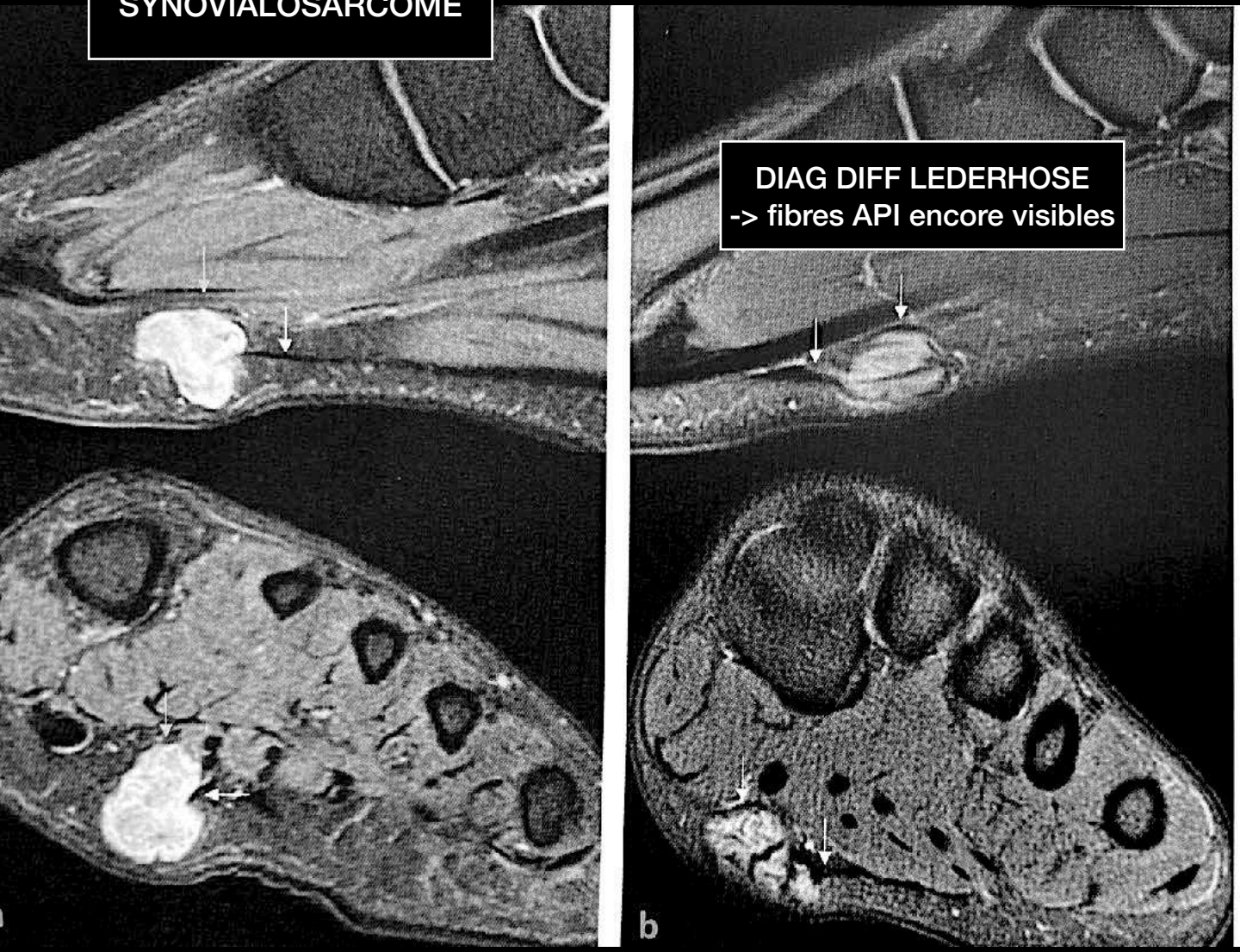

Figure 12.16 : Cas compagnons de lésions tumorales (Courtoisie, Dr Abou Arab W, CHRU de Nancy). De haut en bas, séquences sagittale et coronale T2 fat sat. **(a)** présence d'une lésion de petite taille, bien limitée, accolée au fascia : il s'agissait d'un synovialosarcome (tumeur représentée par une flèche bleue, au contact du fascia qui est représenté par une flèche blanche). **(b)** à la différence du dossier précédent, ce cas illustre un nodule de fibromatose enchâssé dans le fascia plantaire avec encorbellement (les fibres du fascia sont représentées par les flèches blanches).

RETOUR MENU

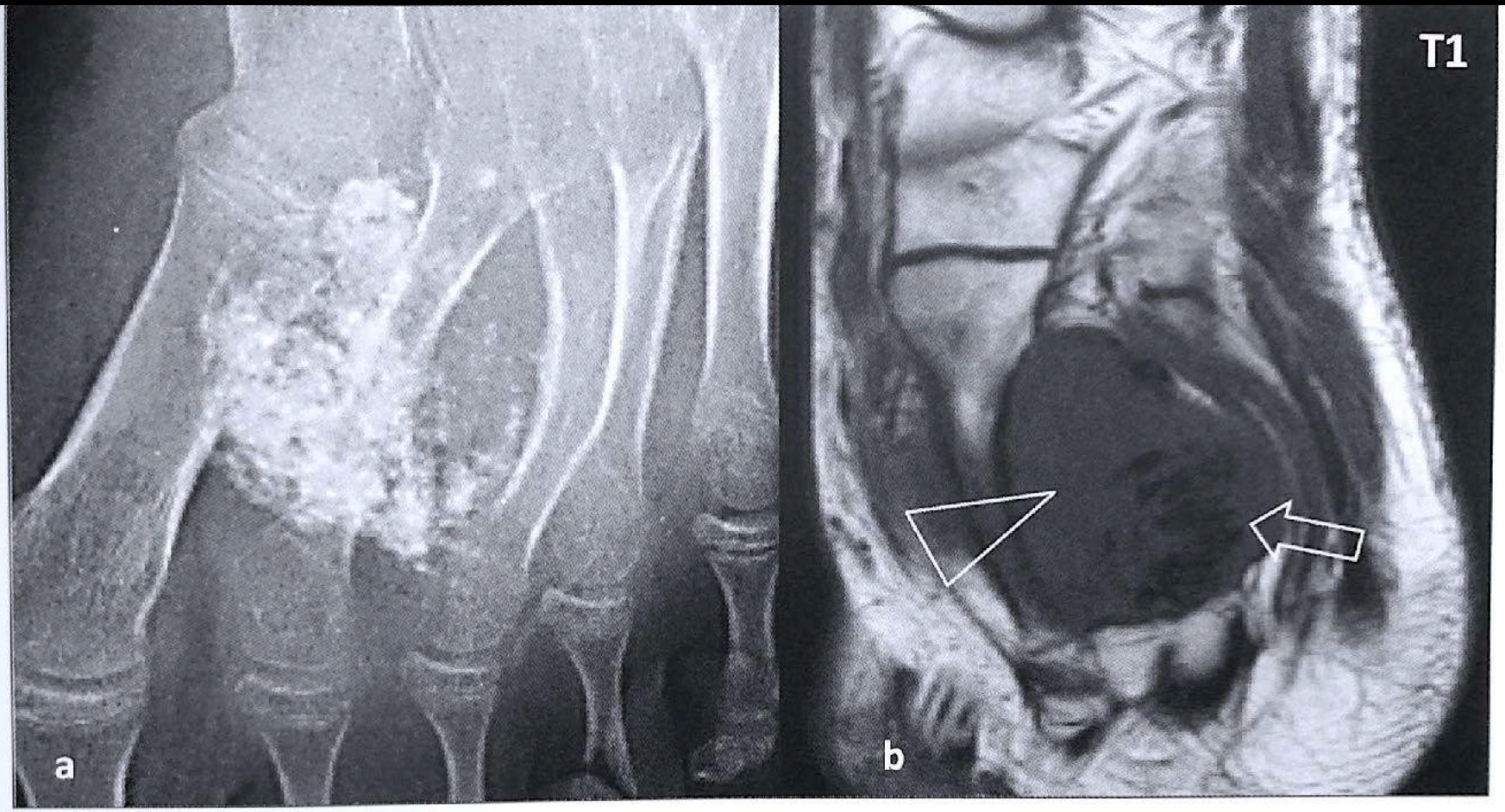

Figure 18 : **Synovialosarcome avec calcifications en grains.** **(a)** Radiographie : amas de calcifications, dont la plupart sont en projection du 2ème métatarsien. Noter cependant l'encoche déformant le 3ème métatarsien et surtout l'existence d'un cont grains calciques plus dispersés se projetant dans la concavité du 3ème métatarsien; **(b)** IRM (coupe T1 axiale) : les calcification creuses) ne constituent qu'une partie restreinte d'une masse volumineuse dont une large partie n'est pas calcifiée (tête d

(Images dues à l'obligeance du Dr Daniel Vanel)

RETOUR MENU

FASCIOPATHIE PLANTAIRE

FDR de Surcharge mécanique
- Surmenage sportif ou professionnel
- Surpoids
- Pied plat +/- creux

➤ Première cause de talalgie ++

➤ Présentation clinique:
- Talalgie médiale ++
- D'horaire mécanique
- DD: enthésopathie inflammatoire

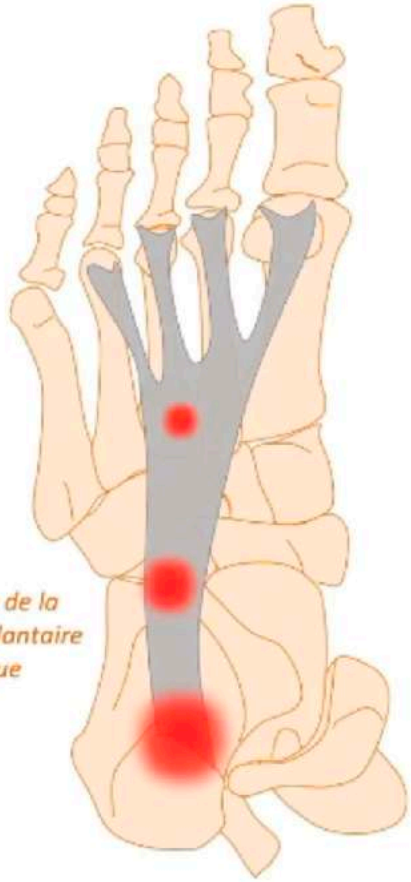

Topographie de la fasciopathie plantaire mécanique

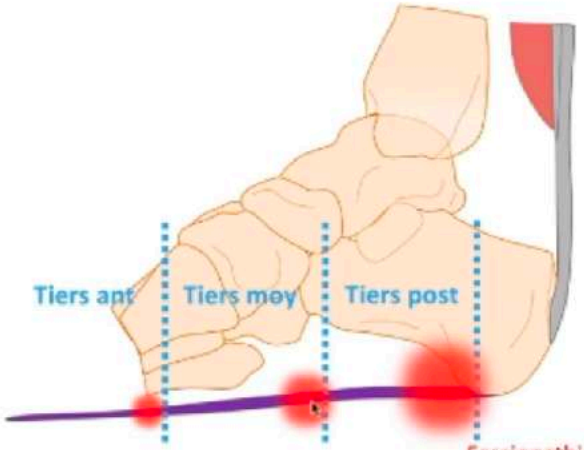

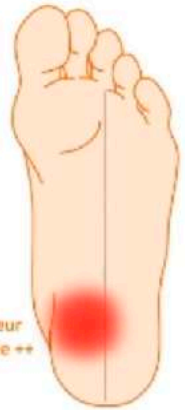

Fasciopathie plantaire
Enthésopathie rhumatismale

MOSTEO

RETOUR MENU

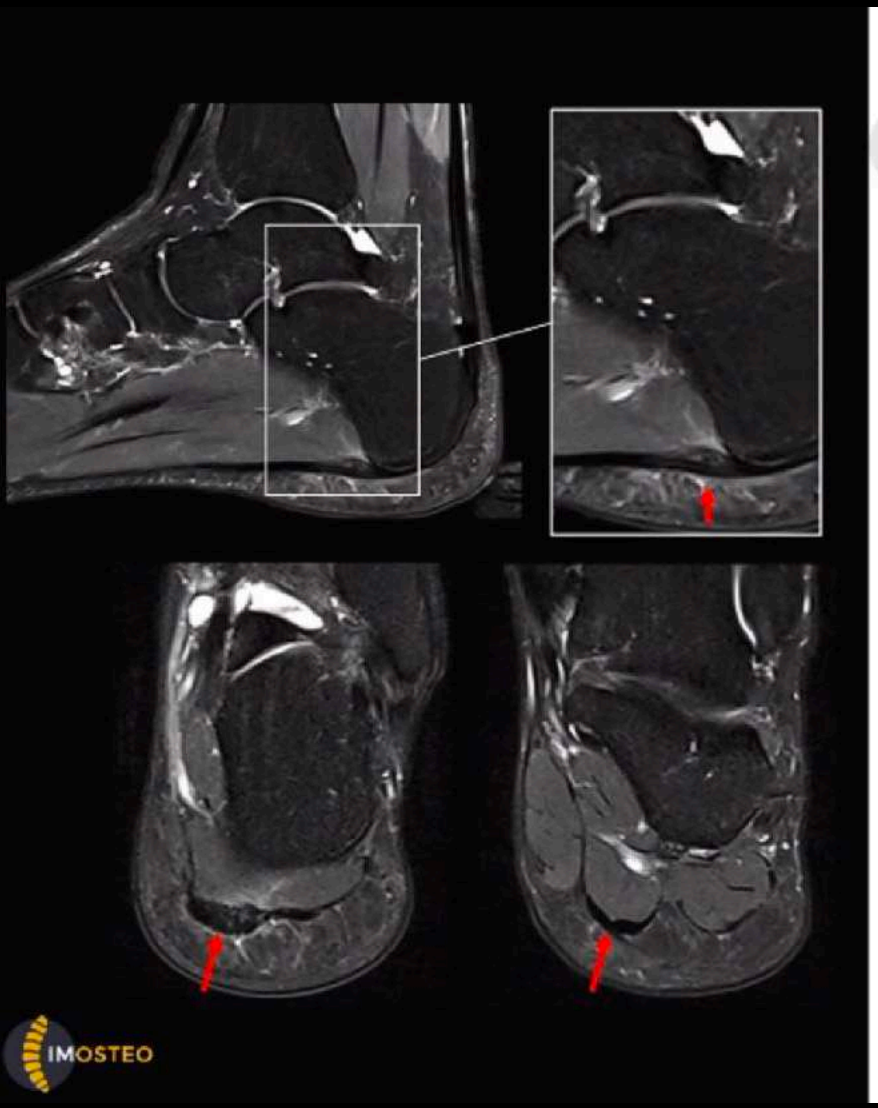

FASCIOPATHIE PLANTAIRE

- Première cause de talalgie ++

FDR de Surcharge mécanique
- Surmenage sportif ou professionnel
- Surpoids
- Pied plat +/- creux

- Présentation clinique:
  - Talalgie médiale ++
  - D'horaire mécanique
  - DD: enthésopathie inflammatoire

- Sémiologie en IRM: atteinte de l'insertion proximale du faisceau central ++
  - Épaississement fusiforme
  - Modifications de signal intra et péri-aponévrotique
  - Modifications de signal de l'os
  - Un éperon osseux >> « épine calcanéenne »

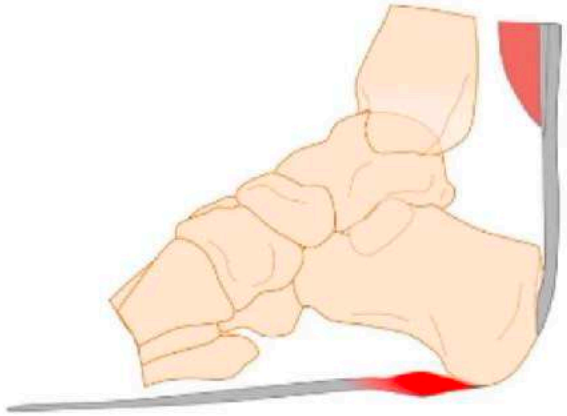

RETOUR MENU

Aponévropathie plantaire [3]

Cette pathologie atteint le sujet jeune et sportif, entraînant une douleur mécanique progressive à l'effort, en raison de micro-rupture des fibres aponévrotiques.
On retrouvera en échographie ou en IRM un épaississement fusiforme focalisé du tiers moyen de l'AP et une réaction inflammatoire de la graisse sous-cutanée superficielle et du muscle court fléchisseur plantaire sous-jacent (*Fig. 3*). La présence d'une aponévropathie doit faire rechercher attentivement une rupture partielle qui survient souvent dans le même site.

Fasciopathie plantaire plus distale

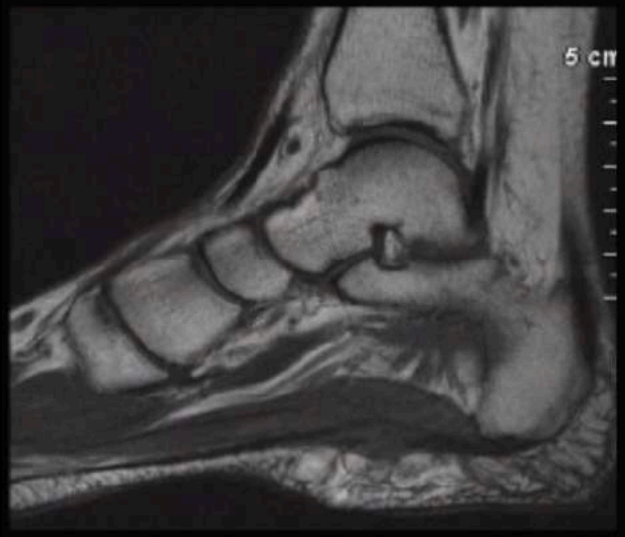

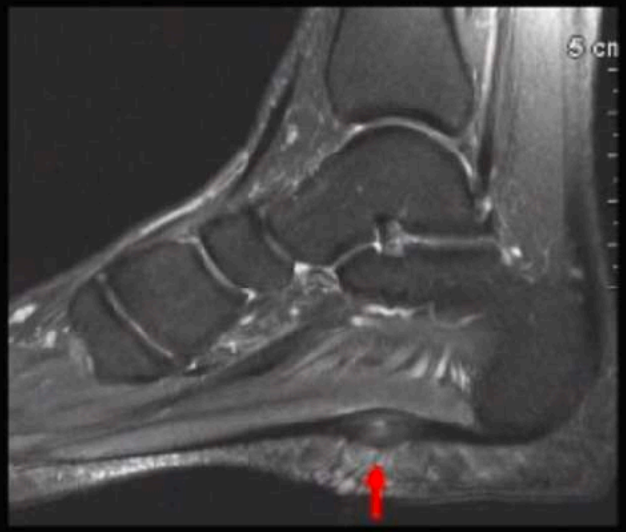

IMOSTEO

RETOUR MENU

CAS PARTICULIER DE LA FASCIOPATHIE PLANTAIRE LATÉRALE

- Enthésopathie mécanique à l'insertion du bras latéral sur la base de M5
- Présentation clinique:
  - Femme dans 70% des cas, âge moyen de 54 ans; Obésité ++
  - Douleur plantaire de la base de M5 d'horaire mécanique

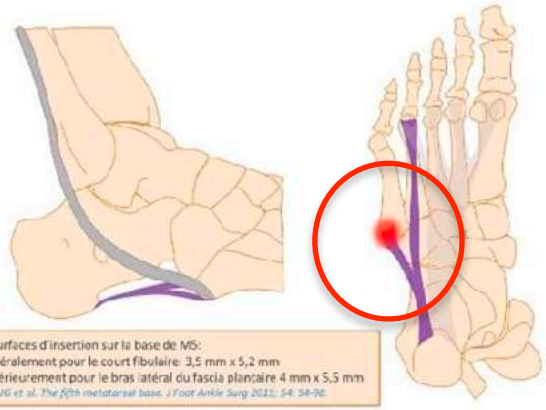

Deux surfaces d'insertion sur la base de M5:
- Latéralement pour le court fibulaire: 3,5 mm x 5,2 mm
- Intérieurement pour le bras latéral du fascia plantaire 4 mm x 5,5 mm

DeVries JG et al. The fifth metatarsal base. J Foot Ankle Surg 2011; 54: 54-98.

- Diagnostics différentiels:
  - Fracture de stress de base de M5, cuboïde, os peroneum
  - Tendinopathie des fibulaires

CAS PARTICULIER DE LA FASCIOPATHIE PLANTAIRE LATÉRALE

- Enthésopathie mécanique à l'insertion du bras latéral sur la base de M5

- Sémiologie en IRM:
  - Epaississement avec signal intermédiaire en T2 (>4mm, moy: 7 à 8mm)
  - Zone de rupture partielle de signal liquidien dans 20% des cas
  - Œdème périfascial (100%) et/ou osseux (50%)

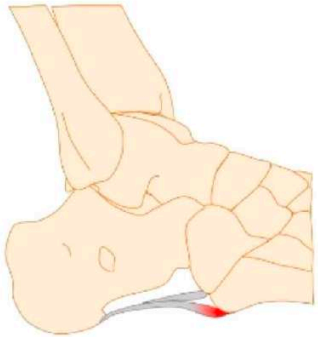

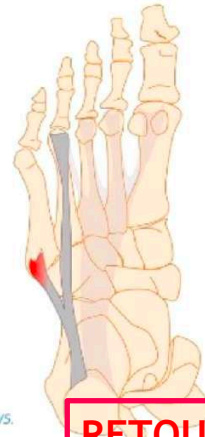

Newman E et al. Not one of the usual suspects: MRI features of insertional lateral cord plantar fasciopathy. AJR 2018; 211: W1-W5.

RETOUR MENU

FASCIOPATHIE PLANTAIRE LATÉRALE

- Enthésopathie mécanique à l'insertion du bras latéral sur la base de M5
- Sémiologie en IRM:
  - Epaississement avec signal intermédiaire en T2 (>4mm, moy: 7 à 8mm)
  - Zone de rupture partielle de signal liquidien dans 20% des cas
  - Œdème périfascial (100%) et/ou osseux (50%)

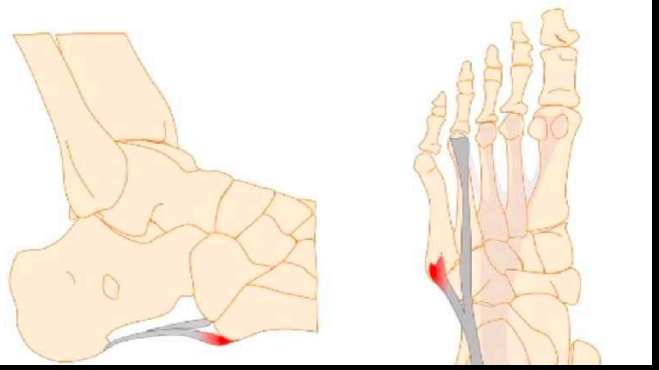

RETOUR MENU

FASCIOPATHIE PLANTAIRE LATÉRALE

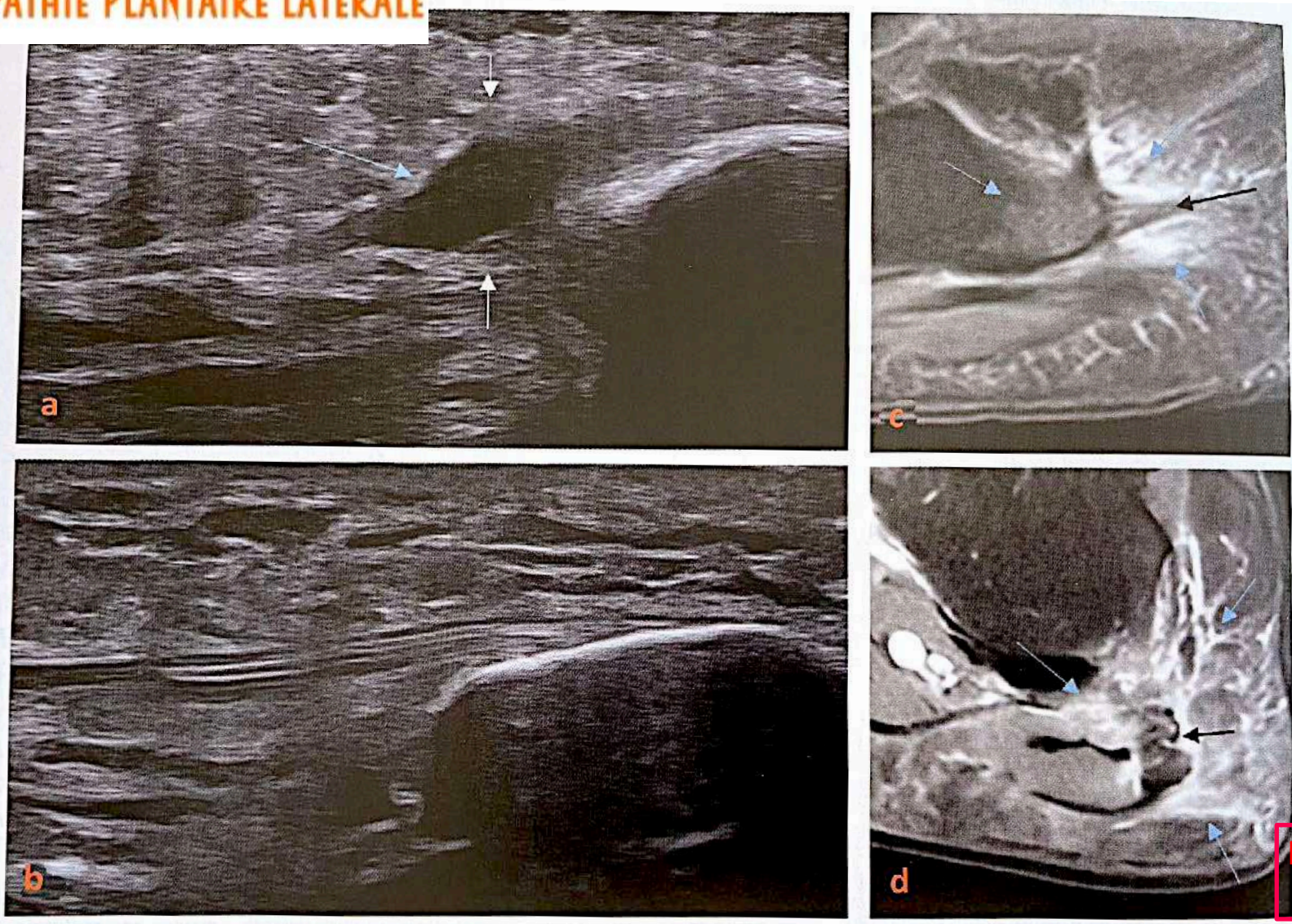

Figure 12.12 : Atteinte mécanique distale (aponévropathie de la base de M5. L'échographie **(a)** visualise la terminaison du fascia latéral sur la base de M5 qui apparaît épaissie (flèches blanches) et fortement hypoéchogène (flèche bleue), avec des contours irréguliers, en opposition avec une terminaison plus dorsale parfaitement fibrillaire et fine du tendon court fibulaire **(b)**. En IRM (**c**, sagittale STIR et **d**, coronale T2 fat sat), un épaississement et des anomalies de signal œdémateuses du fascia sont visibles (flèches noires), mais aussi un œdème périfascial (flèches bleues) atteignant enthèse, graisse périphérique et muscle abducteur du V.

RETOUR MENU

SPA

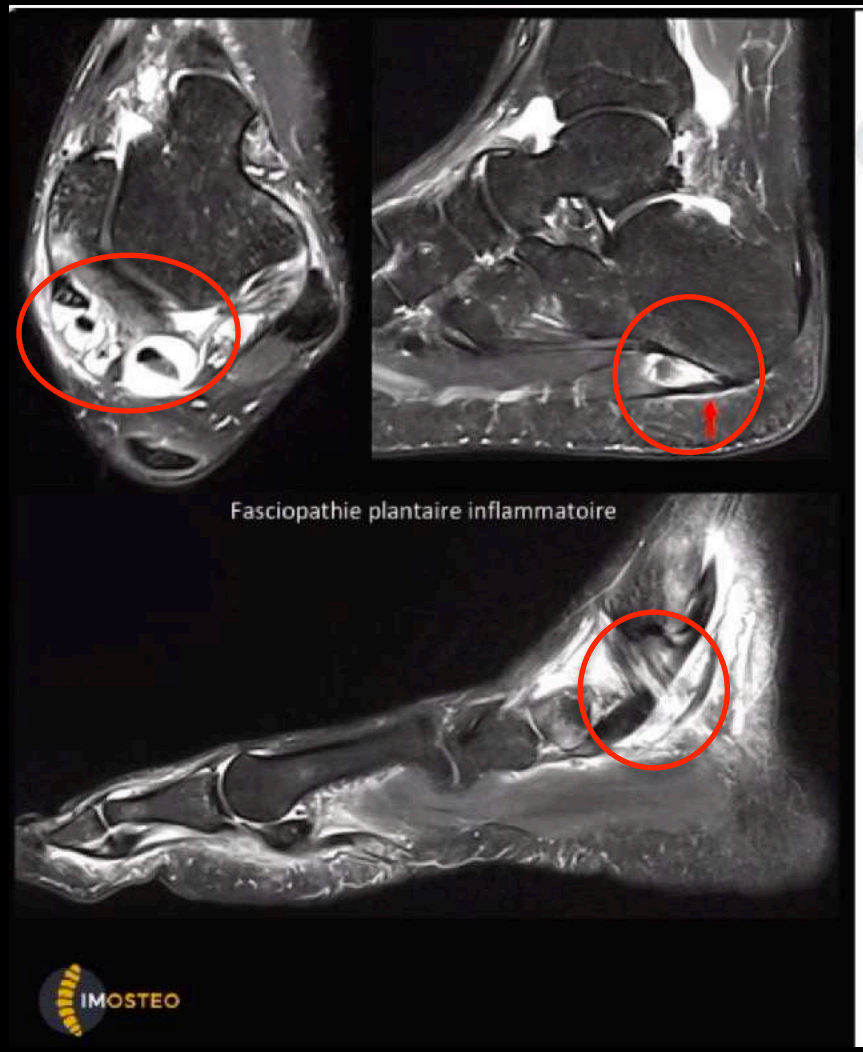

FASCIOPATHIE PLANTAIRE

- Première cause de talalgie ++

FDR de Surcharge mécanique
- Surmenage sportif ou professionnel
- Surpoids
- Pied plat +/- creux

- Présentation clinique:
  - Talalgie médiale ++
  - D'horaire mécanique
  - DD: enthésopathie inflammatoire

- Sémiologie en IRM: atteinte de l'insertion proximale du faisceau central ++

- DD: enthésopathie inflammatoire

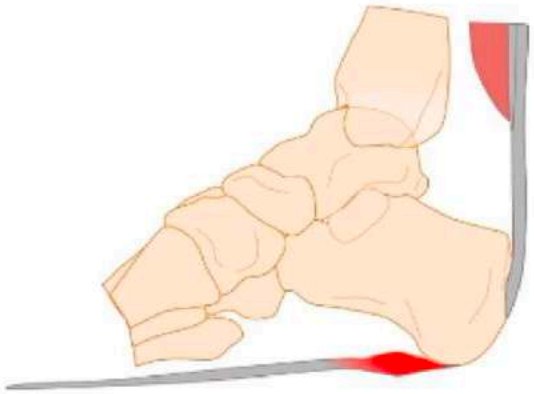

RETOUR MENU

Cas clinique

Douleurs du pied d'horaire inflammatoire résistantes au traitement par antalgiques simples chez un patient jeune

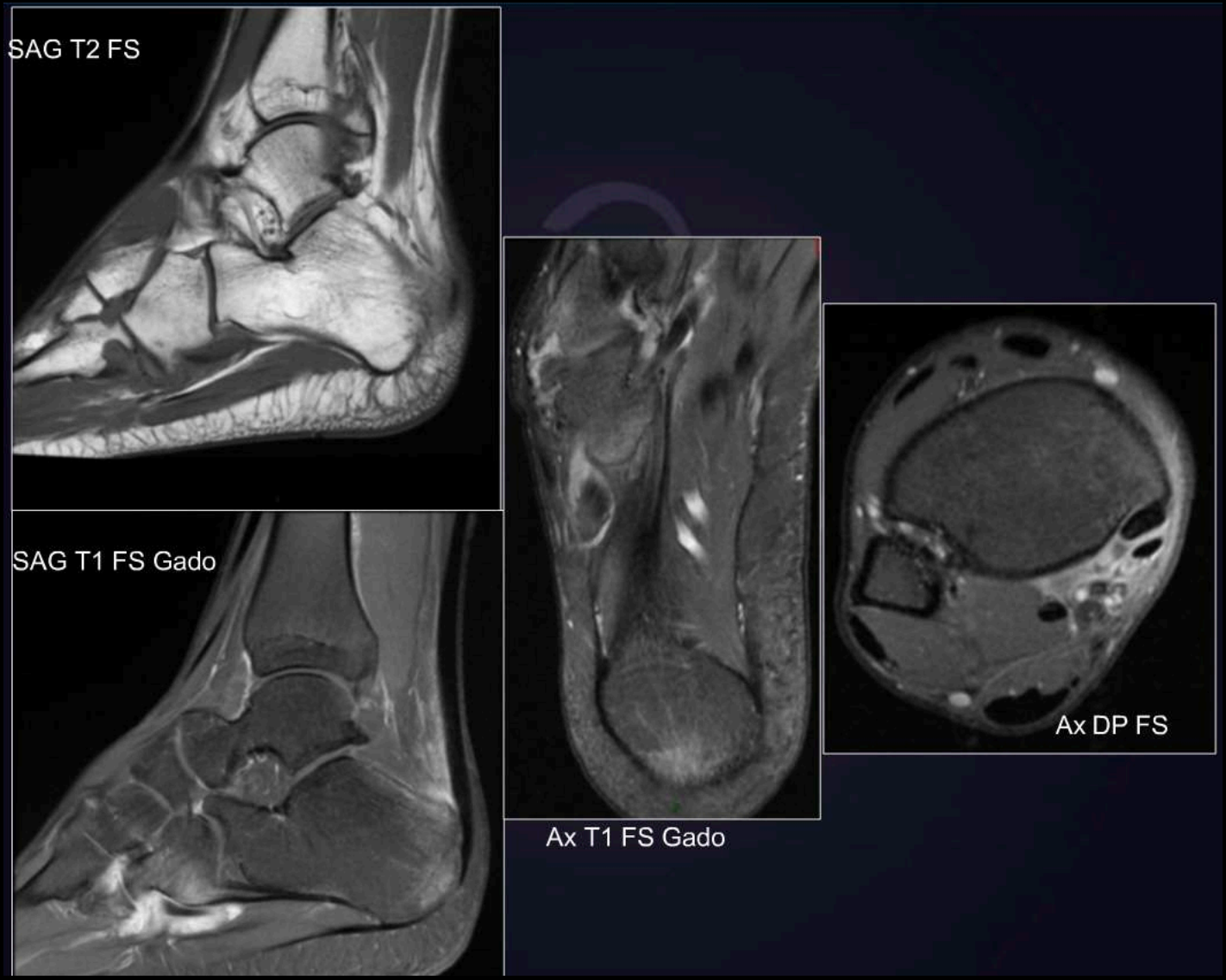

RETOUR MENU

SPA

Points clés

Ténosynovite des tibial postérieur, fléchisseur commun des orteils et long fibulaire

Synovite érosive des bases des 4ème et 5ème métatarsiens et du cuboïde

Œdème osseux de la partie postérieure du calcanéum et du Lis-Franc

Bursite pré-achiléenne

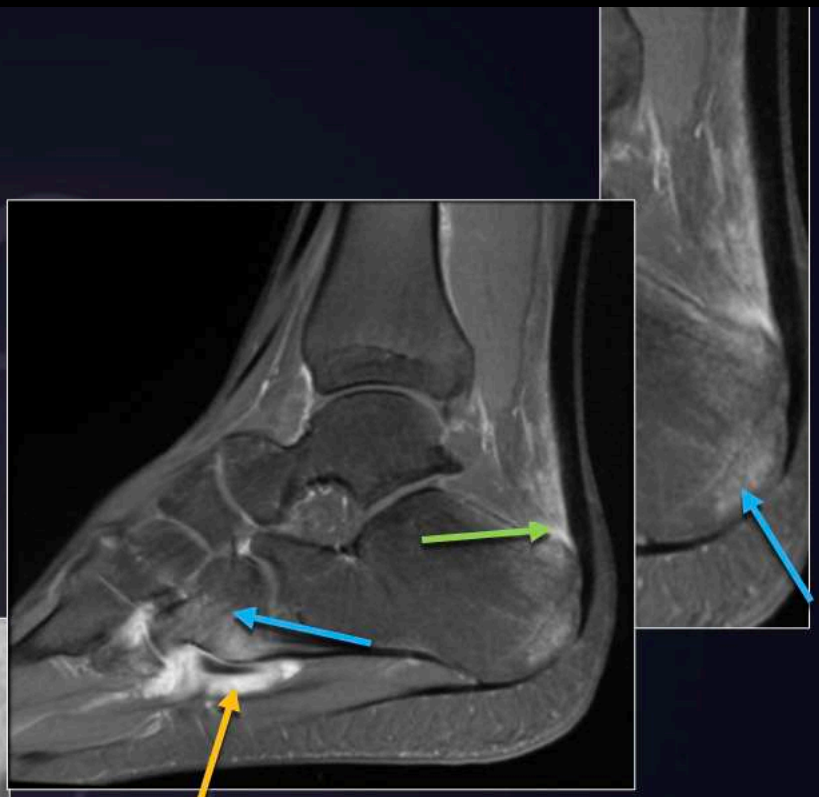

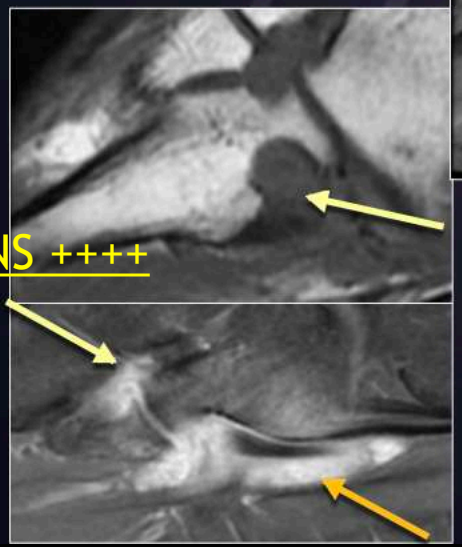

EROSIONS ++++

RETOUR MENU

DIAG DIFFÉRENTIEL : ENTHÉSOPATHIE MÉCANIQUE PROXIMALE ?

Il existe d'autres affections plus rares qui touchent l'enthèse (enthésite rhumatismale, rupture) ou le corps (fibromatose, rupture) (fig. 2). L'atteinte inflammatoire, au cours des spondyloarthrites, est parfois difficile à différencier de l'atteinte dégénérative, mais cette distinction est primordiale puisque la prise en charge est complètement différente [4].

ENTHÉSOPATHIE INFLAMMATOIRE : l'inflammation débute dans L'OS

ENTHÉSOPATHIE MÉCANIQUE : l'inflammation débute dans API

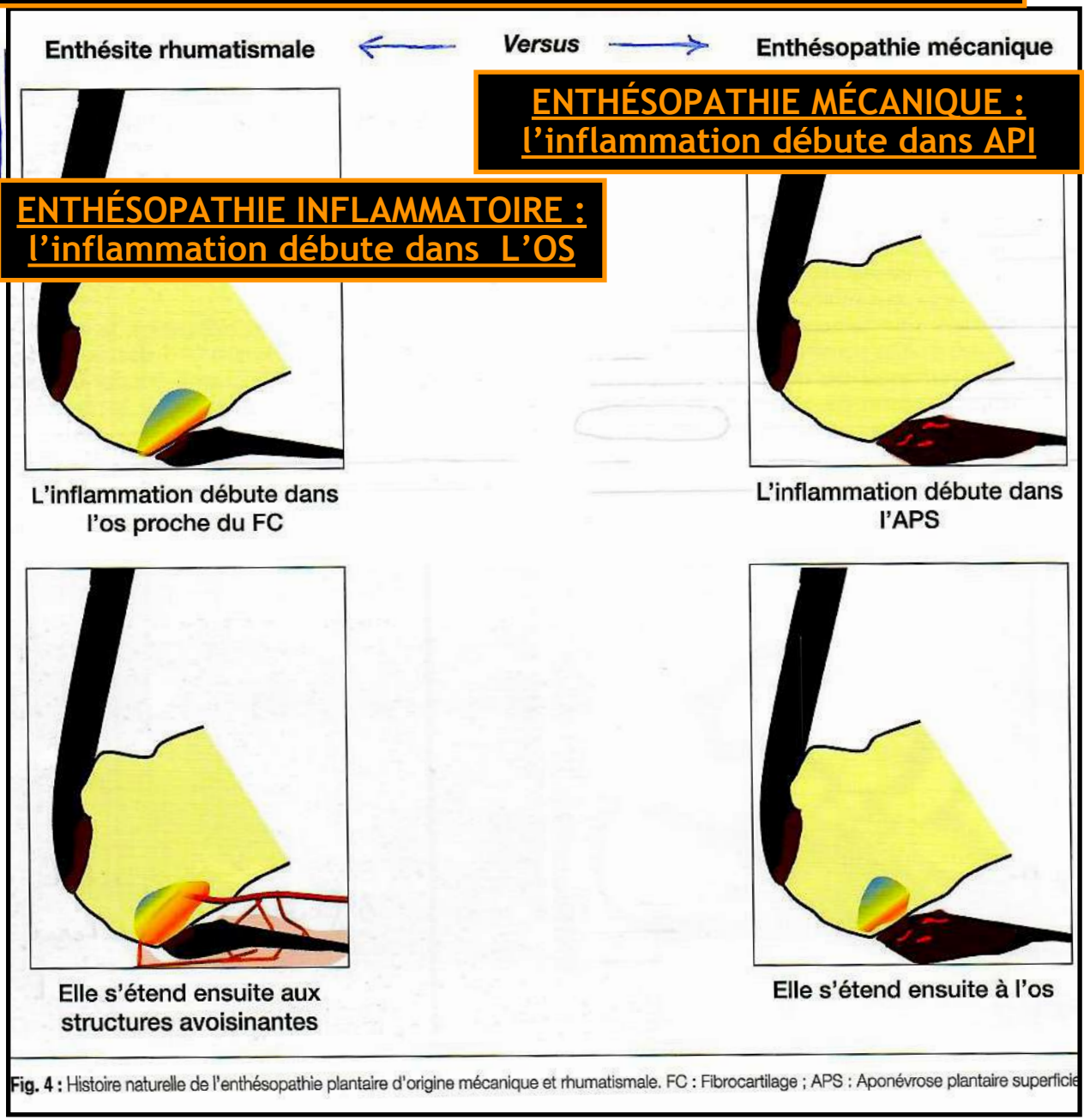

Fig. 4 : Histoire naturelle de l'enthésopathie plantaire d'origine mécanique et rhumatismale. FC : Fibrocartilage ; APS : Aponévrose plantaire superficie

RETOUR MENU

DIAG DIFFÉRENTIEL : ENTHÉSOPATHIE MÉCANIQUE PROXIMALE ?

SPA

augmentait lorsqu'il était associé à une enthèse d'épaisseur normale ou subnormale (< 5,7 mm). ++

Ces données concordent avec les connaissances physiopathologiques exposées ci-dessus.

En effet, la spondyloarthrite débute dans l'os situé immédiatement sous l'enthèse fibrocartilagineuse et l'inflammation débutant dans l'os, il est donc logique de constater une extension importante de l'œdème avec une aponévrose normale ou subnormale (fig. 5 et 6).

On notera qu'un œdème osseux étendu peut également être visible dans les causes mécaniques mais qu'il est toujours associé à une atteinte marquée de l'aponévrose plantaire (fig. 7).

Nous avons en revanche constaté dans notre étude (en cours de publication) qu'une extension importante de l'œdème osseux (visible sur plus de 16 coupes de 3,5 mm jointives, en additionnant les coupes axiale, sagittale et coronale) était un signe en faveur d'une atteinte inflammatoire et que la spécificité de ce signe = SPA !!

++

++

Fig. 5 : Enthésopathie plantaire d'origine rhumatismale. Il existe une discordance entre l'importance de l'œdème osseux et la normalité de l'aponévrose plantaire superficielle.

++

Fig. 6 : Enthésopathie plantaire d'origine rhumatismale. Œdème osseux étendu et épaississement modéré de l'aponévrose plantaire superficielle.

API normale ou sub-normale +++

RETOUR MENU

APONEVROSE PLANTAIRE : RUPTURE

III - Rupture de l'aponévrose plantaire superficielle

La rupture de l'APS s'observe habituellement dans deux circonstances différentes [9] :

- soit inaugurale chez un sportif,
- soit secondaire chez un patient présentant une aponévropathie d'insertion ancienne avec un rôle aggravant ou déclenchant des infiltrations.

Le début est aigu, foudroyant et survient sur un effort d'impulsion, de réception ou de glissade, au tennis par exemple. La douleur plantaire intense s'accompagne d'une sensation d'effondrement du pied. L'appui est impossible et l'activité en cours, sportive notamment, doit être interrompue. Dans les heures qui suivent, un œdème avec ecchymose plantaire peut survenir, de manière inconstante.

En imagerie, la rupture et son siège seront bien mis en évidence par l'échographie et l'IRM. Elle peut se produire soit près de son insertion sur le calcanéus (forme postéro-interne, la plus fréquente), soit à 3 ou 4 cm en avant de l'enthèse (forme moyenne, plus rare, touchant des sujets plus jeunes, sans antécédent d'aponévropathie d'insertion). En échographie, l'APS normale, fibrillaire et hyperéchogène, est interrompue par une plage hypoéchogène mal limitée, de taille variable qui correspond à une zone hyperintense en IRM. Dans les cas typiques, l'échographie suffit à faire le diagnostic (fig. 11). En cas de difficulté, l'IRM montrera la rupture sous la forme d'une hyperintensité en T2 qui interrompt l'aponévrose. Cette rupture est le plus souvent totale (transfixiante), mais il existe des formes partielles (non transfixiantes), qui ne concernent que la partie superficielle ou profonde des fibres, avec persistance de fibres normales. Dans certains cas, la rupture peut être de très petite taille, très latéralisée, voire n'affecter que la composante médiale ou latérale de l'AP. La recherche de ces petites ruptures implique pour le radiologue de réaliser des coupes coronales sûrices, sinon elles passent inaperçues sur des coupes sagittales qui n'explorent que la région centrale.

Au plan thérapeutique, les indications vont dépendre essentiellement de l'ancienneté de la rupture et de son siège. La tolérance de la lésion et le terrain de survenue seront aussi à prendre en compte (niveau d'activité habituel, contraintes sportives ou non).

Fig. 11 : Rupture proximale du faisceau central de l'APS. Solution de continuité de la partie proximale du corps de l'aponévrose plantaire superficielle avec infiltration des tissus mous au contact.

RETOUR MENU

Rupture traumatique aiguë

La rupture traumatique aiguë survient chez un sujet jeune, essentiellement dans un contexte sportif (activités avec impulsion ou microtraumatismes itératifs). Certains facteurs favorisant cette pathologie ont été décrits : brièveté constitutionnelle du tendon calcanéen, troubles de la statique du pied, surcharge pondérale, infiltrations répétées de corticoïdes dans le cas d'une aponévrosite plantaire. On décrit deux localisations préférentielles :

- proximale et généralement complète avec rupture au niveau de l'enthèse ;
- distale et habituellement partielle, localisée à quelques centimètres de l'insertion. La rupture au niveau du tiers antérieur de AP est exceptionnelle.

En échographie la rupture de l'AP est de taille variable et apparaît sous la forme d'une solution de continuité donnant un aspect élargi hypoéchogène avec perte du caractère fibrillaire. Un œdème ou une infiltration des parties molles adjacentes est la règle.

L'échographie suffit le plus souvent à établir le diagnostic. En cas de doute, le recours à l'IRM s'impose qui retrouve une lésion en hypersignal et l'infiltration œdémateuse des parties molles adjacentes et/ou de l'enthèse osseuse (*Fig. 1*).

Rupture traumatique chronique

Les lésions à rechercher sont de trois types :

- un épaississement fusiforme et régulier de l'AP apparaissant hypoéchogène en échographie et en hyposignal IRM, correspondant à une cicatrice fibreuse ;
- un kyste liquidien de l'aponévrose, anéchogène en échographie et en hyposignal T1 et hypersignal T2 en IRM ;
- des calcifications souvent punctiformes et enchâssées d'aspect hyperéchogène.

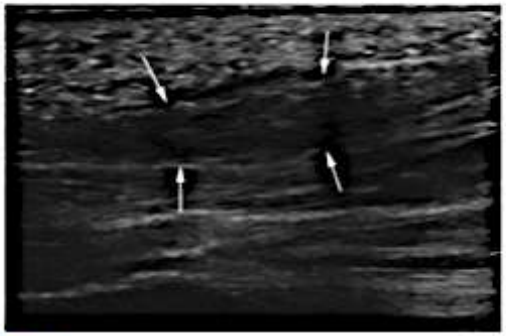

Figure 1. Rupture de l'aponévrose plantaire. Échographie en coupe sagittale de l'aponévrose permettant de mettre en évidence un aspect élargi et hypoéchogène global de l'aponévrose plantaire dans ses parties moyenne et centrale.

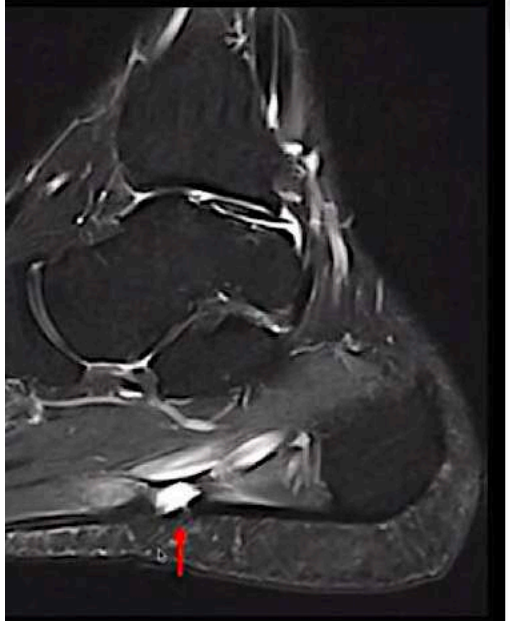

RUPTURE DU FASCIA PLANTAIRE

- Présentation clinique:
  - Contexte aigu ++ ou sur douleur ancienne
  - Craquement et/ou coup de fouet
  - Plus insidieux si infiltration dans le passé

- Sémiologie en IRM: atteinte de la jonction tiers proximal/ tiers moyen
  - Discontinuité du faisceau central
  - Sur aponévrose saine ou pathologique

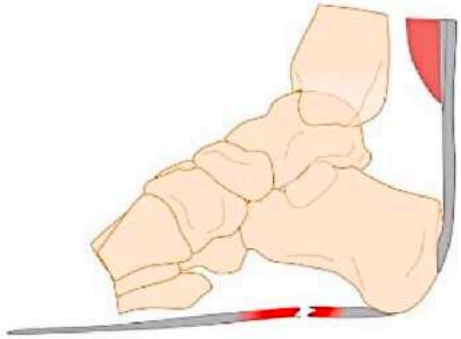

RETOUR MENU

APONEVROPATHIE CORPORÉALE
= micro-rupture centrale

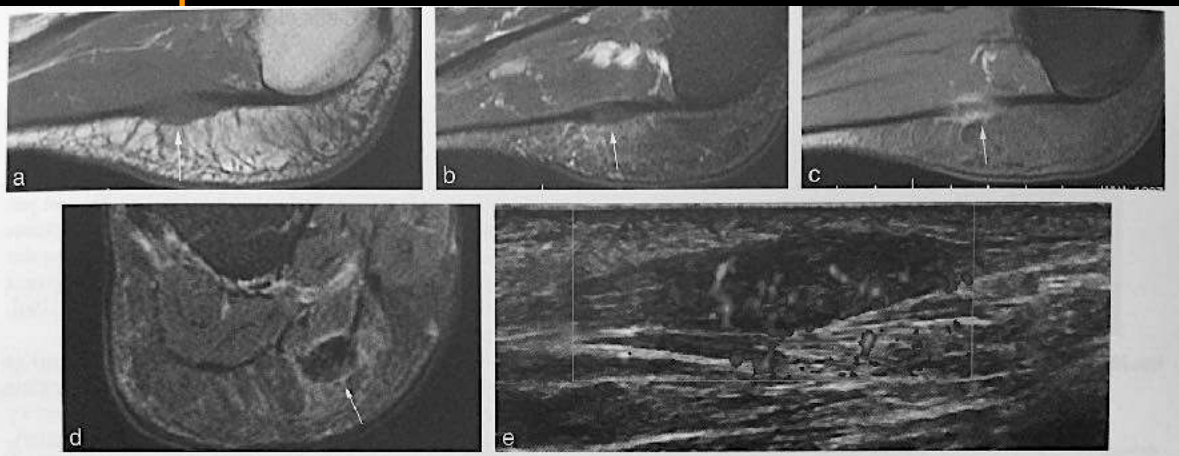

Fig. 29.85 Aponévropathie corporéale (flèche) en IRM : coupes sagittales pondérées en T1 (a), T2 (b), T1 après injection de gadolinium (c), frontale (d) et en échographie, coupe longitudinale (e). Notez la topographie à distance de l'enthèse.

APONEVROSE PLANTAIRE : RUPTURE

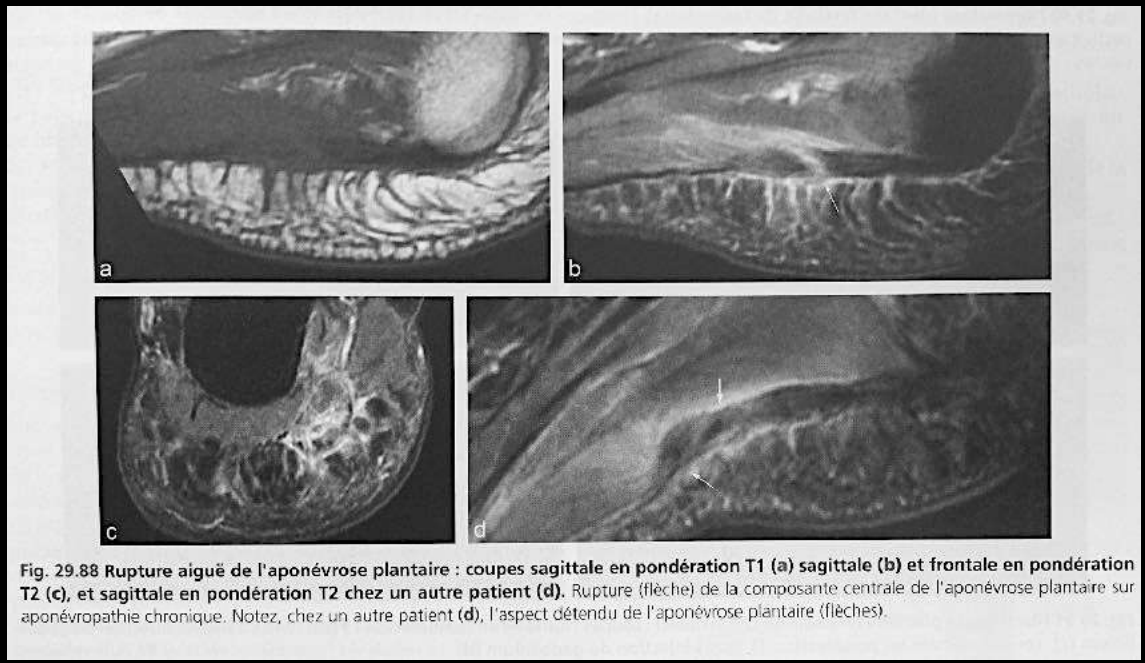

Fig. 29.88 Rupture aiguë de l'aponévrose plantaire : coupes sagittale en pondération T1 (a) sagittale (b) et frontale en pondération T2 (c), et sagittale en pondération T2 chez un autre patient (d). Rupture (flèche) de la composante centrale de l'aponévrose plantaire sur aponévropathie chronique. Notez, chez un autre patient (d), l'aspect détendu de l'aponévrose plantaire (flèches).

RETOUR MENU

FIBROMATOSE DE LEDDERHOSE

1/3 moyen - 1/3 distal

Caractère tissulaire

Topo parfois superficiel / Respect feuillet profond API

Striation fibreuse perpendiculaire évocateur

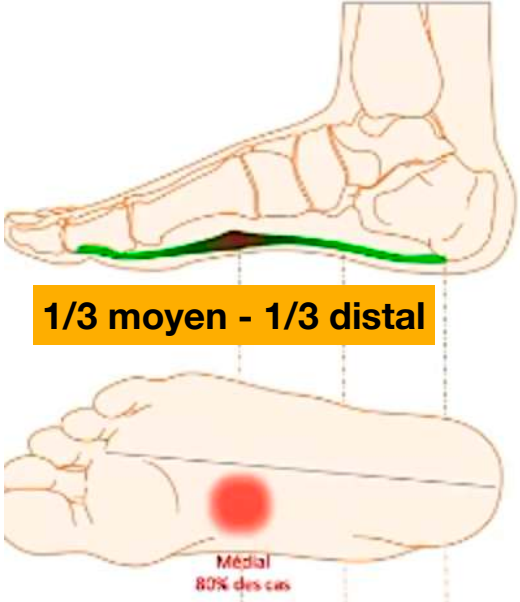

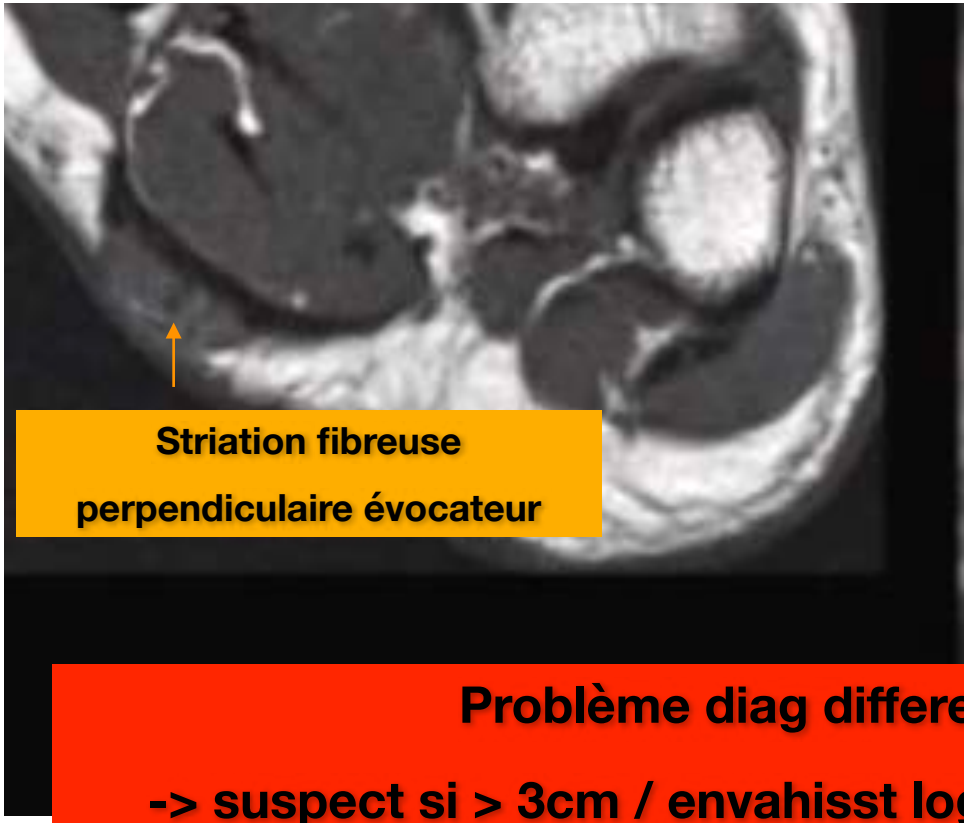

Problème diag differentiel avec sarcome !!

-> suspect si > 3cm / envahisst loges musculaires / évolution rapide

APONEVROSE PLANTAIRE : DIAG DIFFERENTIEL LEDDERHOSE

Fibromatose plantaire [8]

La maladie de Ledderhose appartient au groupe des fibromatoses superficielles et correspond à une prolifération fibroblastique bénigne de l'aponévrose plantaire superficielle (APS) [8]. Elle peut être associée à la maladie de Dupuytren (fibromatose palmaire) ou de Lapeyronie (fibromatose pénienne).

Elle affecte essentiellement les sujets entre 30 et 50 ans. Elle est bilatérale dans 50 % des cas.

Elle se manifeste par un épaississement nodulaire unique ou multiple de l'aponévrose plantaire, plus ou moins sensible à la pression.

En imagerie, les nodules siègent dans l'aponévrose centrale, en général en regard de la base des métatarsiens. Ils présentent donc une topographie plus distale que l'aponévropathie corporéale ou la rupture.

L'échographie montre un épaississement nodulaire hypoéchogène et hétérogène enchassé dans la face plantaire de l'APS, parfaitement limité et sans extension aux muscles sous-jacents (fig. 8). Une hyperhémie au

Fig. 8 : Fibromatose plantaire en échographie. Epaississement nodulaire hypoéchogène enchassé dans la face plantaire de l'APS.

superficielle

Fig. 10 : Fibromatose plantaire en IRM. Epaississement nodulaire et infiltrant de l'aponévrose plantaire en hypersignal T2 et prenant le contraste après injection. Noter le respect du feuillet profond de l'aponévrose.

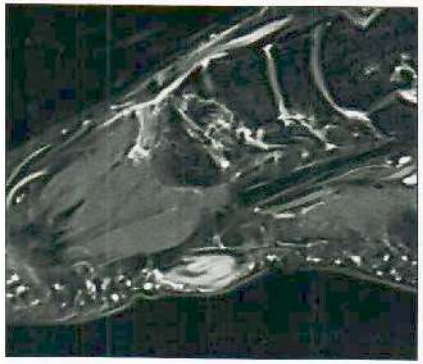

RETOUR MENU

Doppler est parfois observée. En IRM, le nodule est homogène ou non, en hypo- ou iso-signal T1 et de signal variable en T2 selon le degré de cellularité. Il peut se rehausser après injection de produit de contraste (fig. 9 et 10). En cas de doute, la visibilité d'un ou plusieurs nodules du même pied ou du pied controlatéral conforte le diagnostic. Si le nodule est unique, il convient de s'assurer qu'il n'existe pas d'infiltration des loges musculaires sous-jacentes afin d'éliminer un diagnostic différentiel (sarcome +++).

Parmi les traitements à notre disposition, les orthèses plantaires avec cuvette de décharge deviendront utiles lorsque le nodule est comprimé à la mise en charge.

Des applications locales d'imiquimod (Aldara®) pourraient avoir une certaine efficacité pour ramollir le nodule et obtenir une diminution de taille. En cas d'échec, des injections locales de corticoïdes, avec cribrage et dilacération du nodule par voie transcutanée à l'aiguille, sont possibles. Ce geste s'effectue sous anesthésie locale et s'inspire de l'aponévrotomie percutanée à l'aiguille utilisée dans la maladie de Dupuytren. Le ramollissement et la diminution de taille des nodules, dus à l'action mécanique de l'aiguille et à l'action métabolique atrophiante du dérivé cortisonique, peuvent être suffisants pour faire disparaître les douleurs à l'appui. Rarement, dans les formes invalidantes, après échec du traitement médical, une chirurgie peut être proposée.

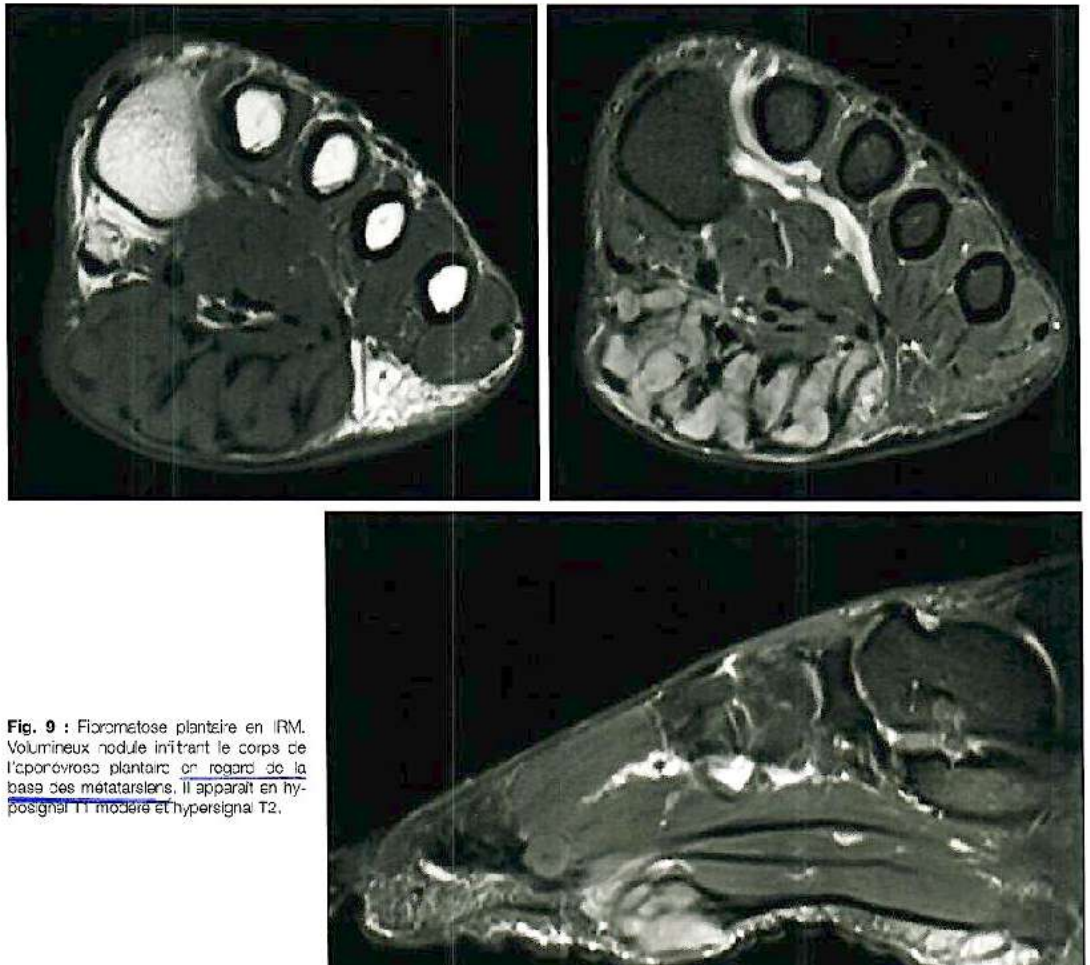

Fig. 9 : Fibromatose plantaire en IRM. Volumineux nodule infiltrant le corps de l'aponévrose plantaire en regard de la base des métatarsiens. Il apparaît en hyposignal T1 modéré et hypersignal T2.

RETOUR MENU

La maladie de Ledderhose [4]

La maladie de Ledderhose est due à une prolifération fibroblastique bénigne ; elle peut être associée à la maladie de La

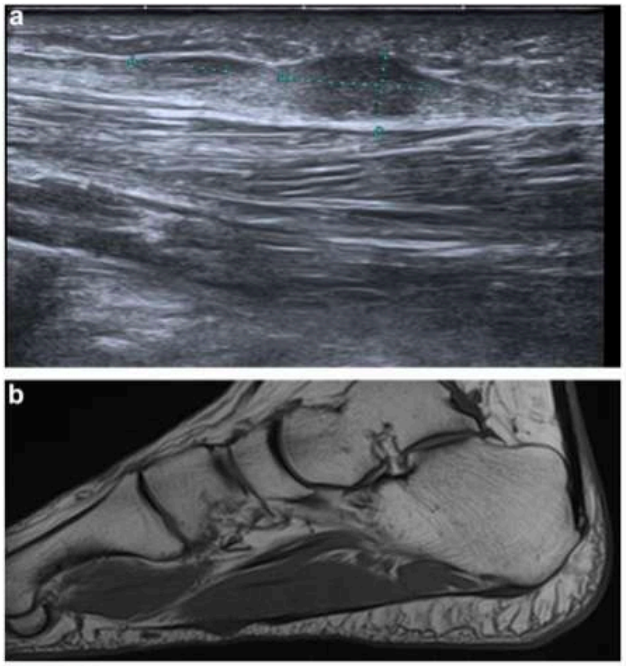

Figure 4. Maladie de Ledderhose. Échographie et coupe sagittale en pondération T1 : visualisation de multiples nodules hypoéchogènes dissociant les fibres superficielles de l'aponévrose plantaire sous-cutanée superficielle et du muscle court fléchisseur plantaire sous-jacent.

Peyronie et à la maladie de Dupuytren. Elle entraîne la formation de nodules palpables, peu douloureux de quelques millimètres à quelques centimètres enchâssés à la face superficielle de l'AP. Contrairement à la fasciite plantaire ou aux séquelles des ruptures traumatiques, les nodules de Ledderhose sont bilatéraux, souvent multiples et ne déforment que la face superficielle de l'AP.

L'échographie retrouve des nodules bien limitées, hypoéchogènes, peu vascularisées, respectant les fibres profondes de l'aponévrose et le muscle sous-jacent. En IRM, le nodule apparaît en hypersignal modéré, se rehausse fortement après contraste et reste bien limité par rapport au muscle sous-jacent normal (*Fig. 4*).

MALADIE DE LEDDERHOSE

- Tumeur fibreuse de type « fibromatose superficielle »
  Seconde type de fibromatose superficielle avec la maladie de Dupuytren

- Présentation clinique:
  - Nodule plantaire antérieur ++ >> jonction tiers ant./ tiers post.
  - Le plus souvent médial
  - Parfois multiple 33% des cas
  - Rarement douloureux
  - Absence de griffe des orteils

- Différences de la Maladie de Dupuytren
  - Atteint la plante des pieds
  - Moins fréquente ++
  - Sujets plus jeunes: 30- 50 ans ++; enfants possibles
  - Bilatéral dans 10 à 25% (intervalle de 2 à 7 ans)
  - Non rétractile!!
- Similitudes:
  - Facteurs favorisants identiques
  - Prédominance masculine SR > 2

Enfant possible ! Sinon homme 30-50 ans

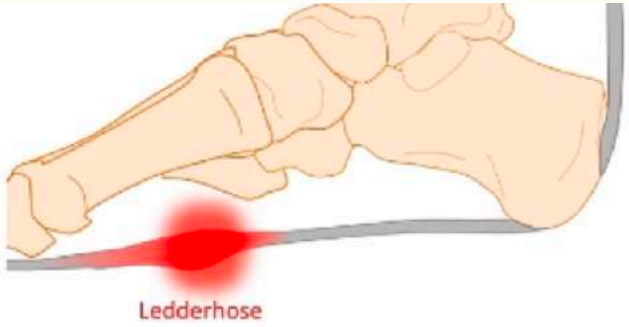

RETOUR MENU

Le synovialosarcome et le sarcome à cellules claires peuvent se développer à proximité de l'aponévrose plantaire. Ces lésions évoluent lentement, sont peu douloureuses et par conséquent faussement rassurantes. Leur caractère excentré par rapport à l'aponévrose ou en dehors des limites de celle-ci (à la différence de la maladie de Ledderhose) doit inquiéter.

BOF car Ledderhose aussi superficiel !!

Problème diag differentiel avec sarcome !!
-> rechercher TAILLE D'EMBLÉE > 3 CM / envahisst loges musculaires / évolution rapide

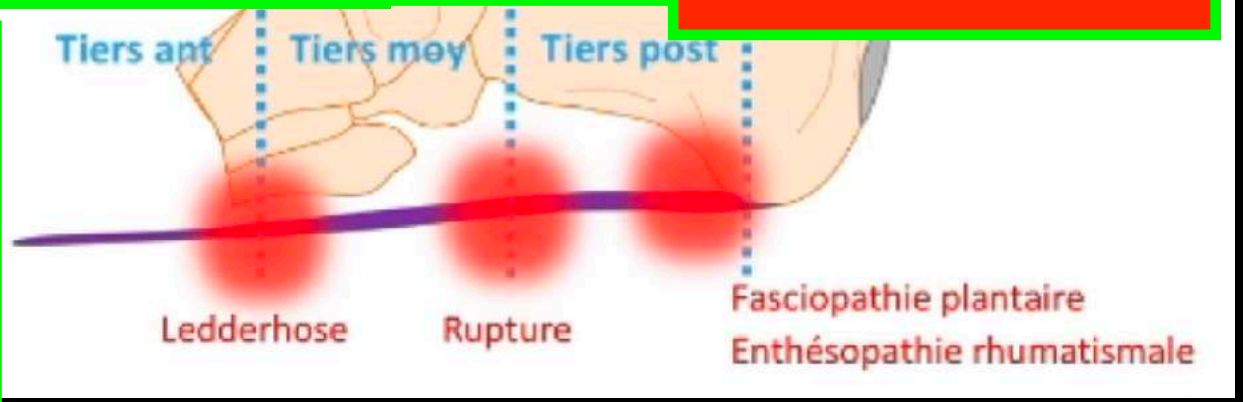

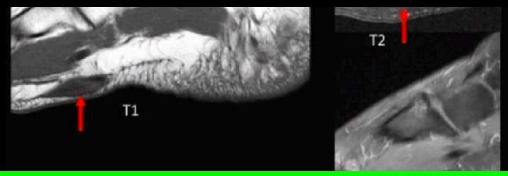

LEDDERHOSE = épaississt interne ou superficiel dans API

Problème diag differentiel avec sarcome !!
-> rechercher TAILLE D'EMBLÉE > 3 CM / envahisst loges musculaires / évolution rapide —-> SI DOUTE : BIOPSIE

RETOUR MENU

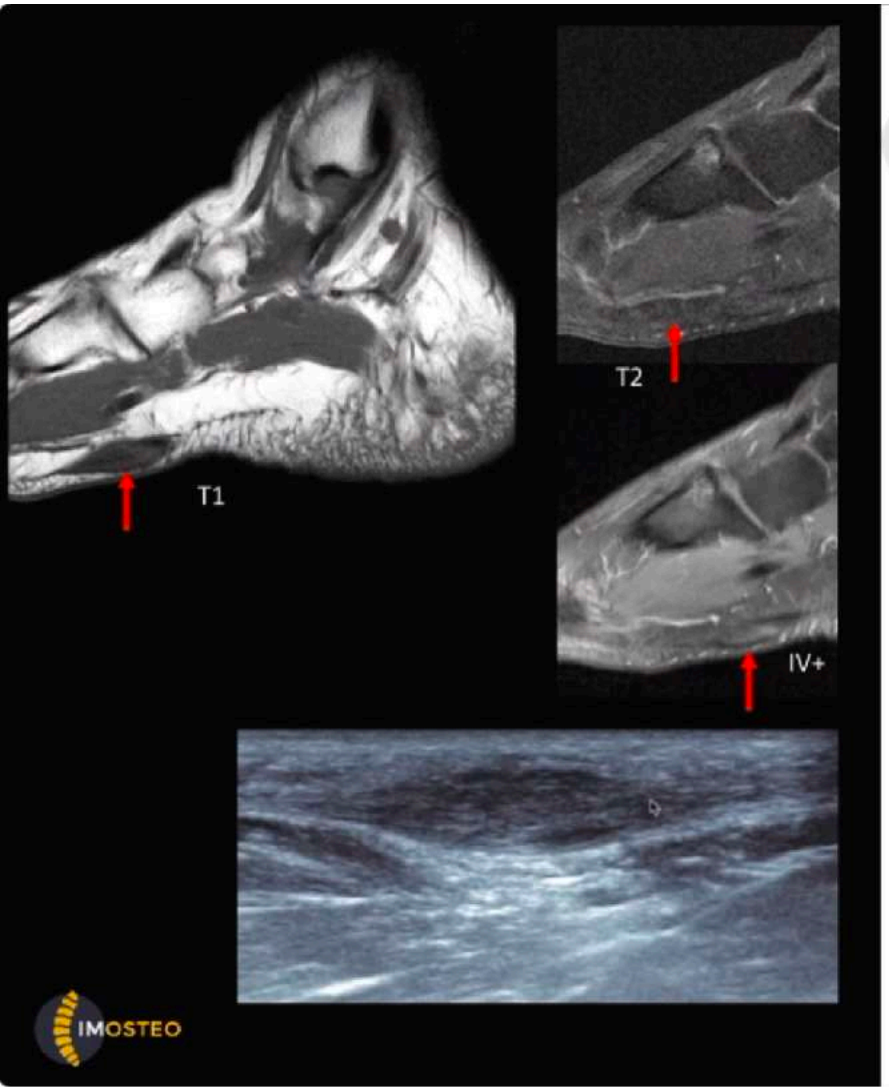

MALADIE DE LEDDERHOSE

➤ Tumeur fibreuse de type « fibromatose superficielle »
Seconde type de fibromatose superficielle avec la maladie de Dupuytren

➤ Sémiologie en IRM: atteinte de la jonction tiers proximal/ tiers moyen
- Epaississement fusiforme du fascia plantaire
- +/- renforcements nodulaires superficiels

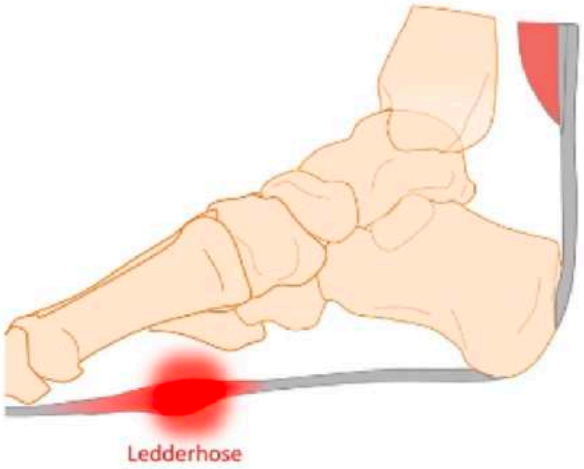

RETOUR MENU

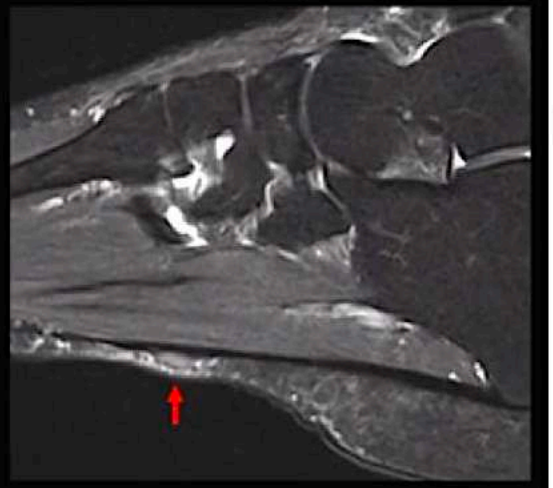

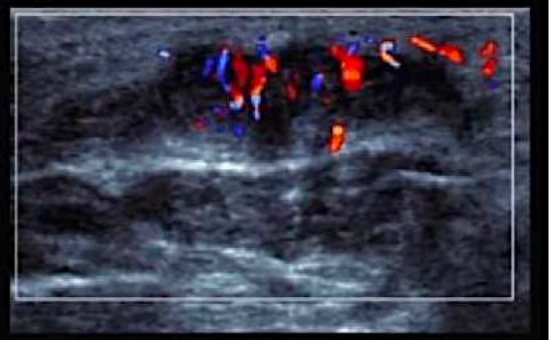

MALADIE DE LEDDERHOSE

- Tumeur fibreuse de type « fibromatose superficielle »
  Seconde type de fibromatose superficielle avec la maladie de Dupuytren

- Sémiologie en IRM: atteinte de la jonction tiers proximal/ tiers moyen
  - Epaississement fusiforme du fascia plantaire
  - +/- renforcements nodulaires superficiels
  - Signal hétérogène mais faible ou intermédiaire en T1
    (100% des cas) et T2 (78% des cas)
  - Réhaussement hétérogène dans 93% des cas
  - Fascial tail ++

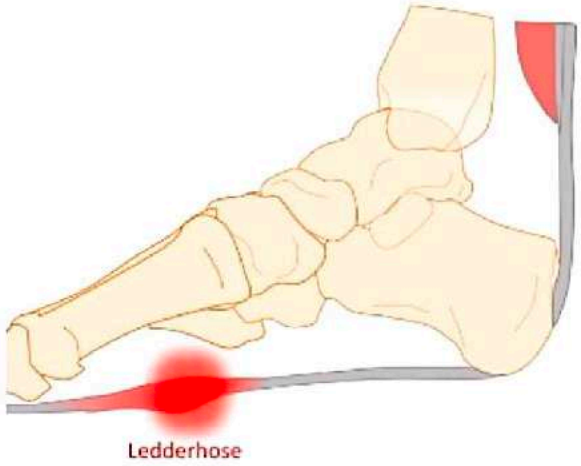

IMOSTEO

RETOUR MENU

Cas clinique

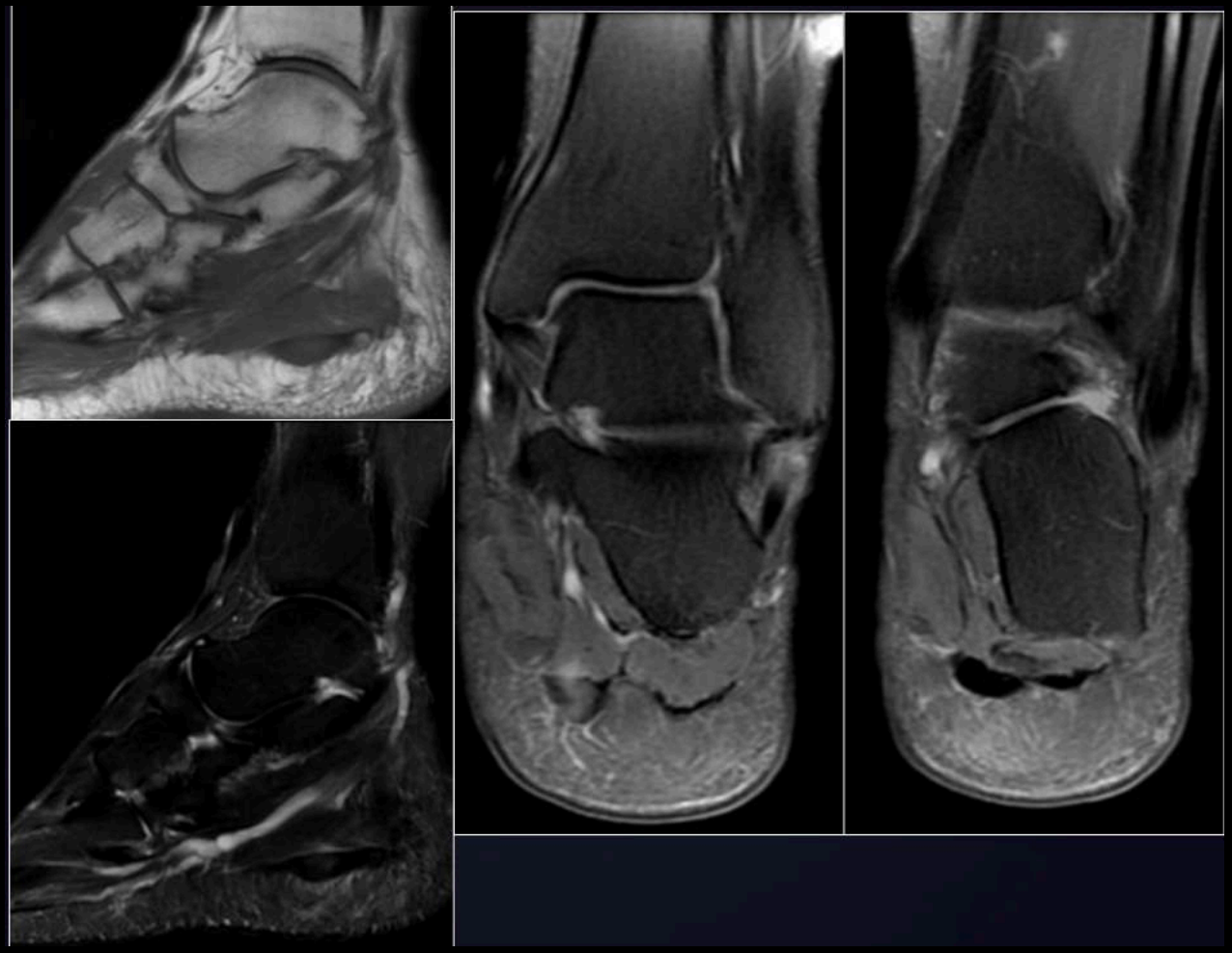

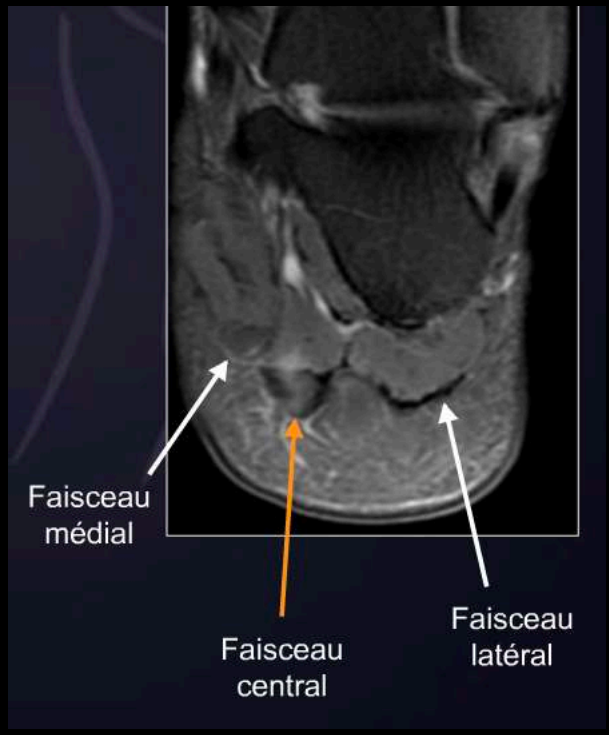

RETOUR
MENU

Fibromatose plantaire ou maladie de Ledderhose

Définition

Prolifération fibroblastique bénigne de l'aponévrose plantaire
Formes nodulaires ou infiltrantes

Généralités

M>F et entre 30 et 50 ans
Association à la maladie de Dupuytren dans 10 à 50% des cas
Douleurs plantaires avec nodosités palpables

Echographie doppler

Nodule(s) hypoéchogène(s) du fascia plantaire avec signe d'encorbellement
Doppler énergie : hypervascularisation

IRM

Nodules fibreux enchâssés dans l'aponévrose plantaire hypoT1, hypoT2

Rehaussement nodulaire ± intense après gadolinium (flèche)
Œdème des parties molles adjacentes

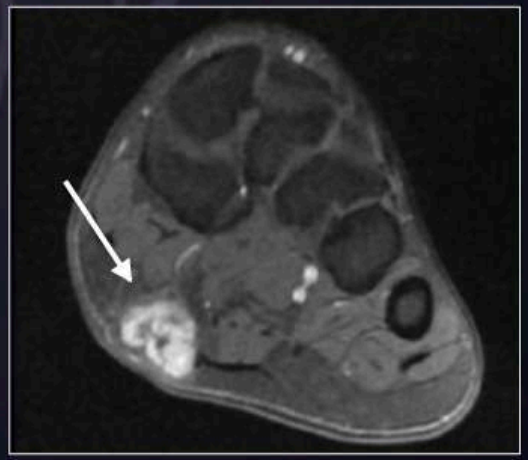

RETOUR MENU

APONEVROSE PLANTAIRE : DIAG DIFFERENTIEL
COUSSINITE PLANTAIRE = A CONNAITRE !!!!

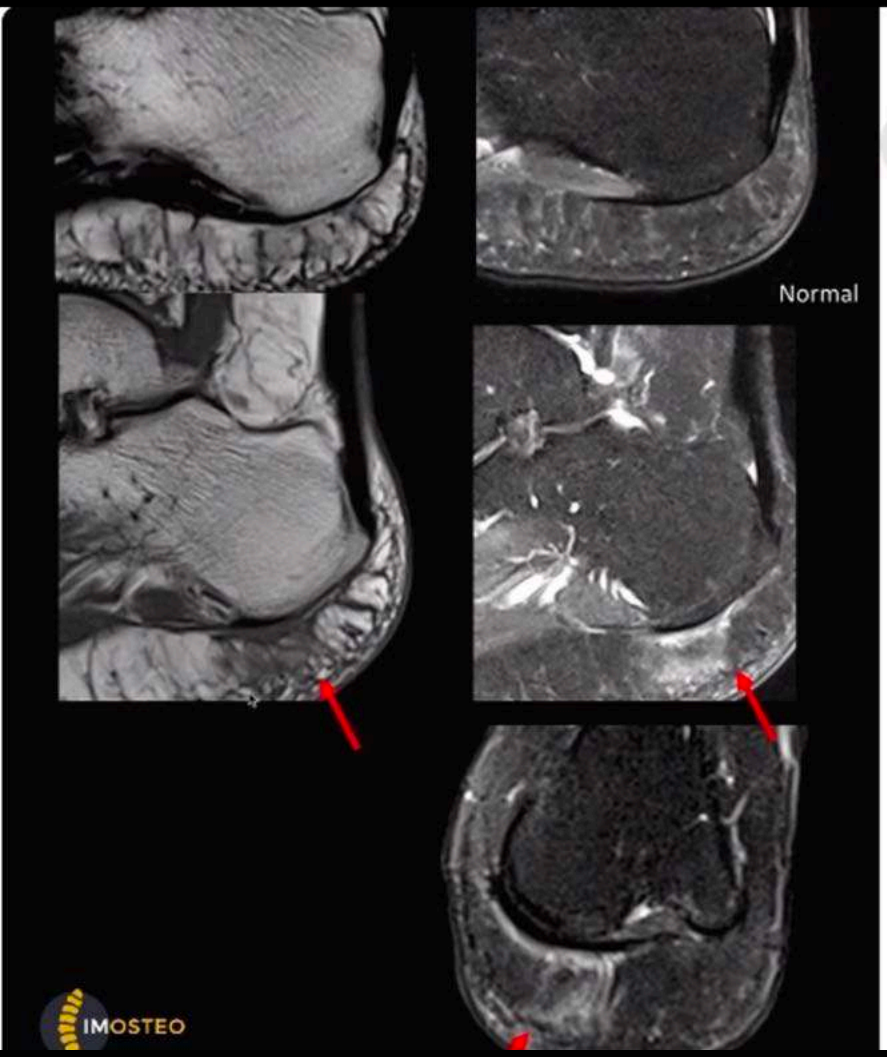

LES DEUX PRINCIPALES CAUSES DE TALALGIE:
- TENDINOPATHIE CALCANÉENNE
- FASCIÏTE PLANTAIRE

TALALGIE
6- COUSSINITE PLANTAIRE

- Douleurs plantaires du talon plus postérieures que la fasciopathie plantaire
- A l'état normal:
  - Trabéculations fibro-élastiques perpendiculaires
  - Système d'amortissement des chocs lors de l'appui talonnier
- Causes: lésions des trabéculations
  - Aigue: impact ou chute
  - Chroniques: obésité
- Sémiologie en IRM: faible spécificité >> diagnostic d'exclusion ++
  - Modifications oedémateuses
  - Epaississement des trabéculations en T1

10:46 31 - talalgie - cause et imagerie.mp4 21:25

RETOUR MENU

LES BOURSES DU PIED

BURSITE INFRA-CALCANEENNE ou TALONNADE suite à saut ou course à pied chez sportifs

= atrophie et infiltration hypoéchogéne et en hypoT1 du coussinet graisseux plantaire du talon

Pathologie du pannicule adipeux plantaire

L'atrophie du pannicule adipeux peut être la conséquence d'un traumatisme direct (chute avec réception sur le talon) ou de lésions microtraumatiques par cisaillement des septa fibreux élastiques du pannicule adipeux plantaire chez le sportif. Le plus souvent, il s'agit d'un état dégénératif chronique lié au vieillissement, qui s'observe essentiellement chez les personnes âgées et/ou en surcharge pondérale. Le patient présente des talalgies de rythme mécanique. En imagerie, le pannicule apparaît aminci, infiltré, avec des septa épaissis. La talonnade du sportif correspond à l'inflammation non spécifique de la graisse secondaire aux microtraumatismes.

RETOUR MENU

APONEVROSE PLANTAIRE : DIAG DIFFERENTIEL
COUSSINITE PLANTAIRE ET NODULE DE PR : A CONNAITRE !!!!

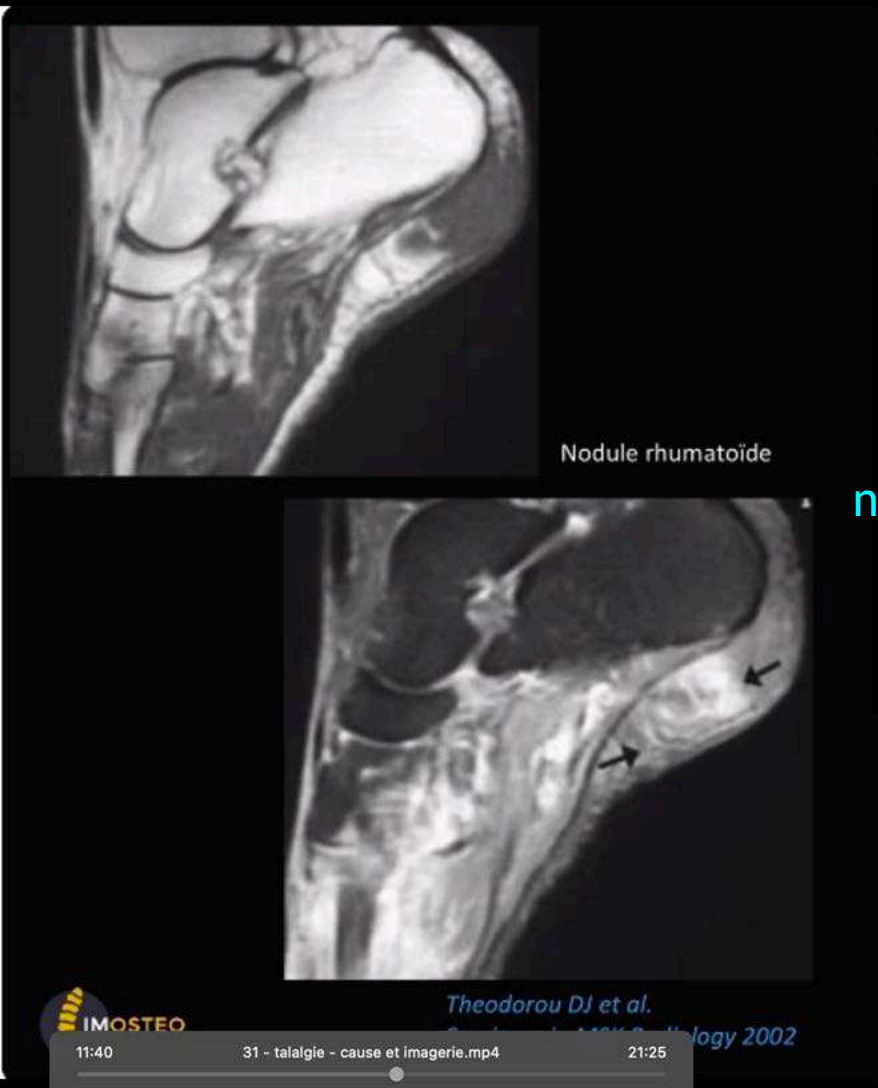

Topo des nodules de PR

LES DEUX PRINCIPALES CAUSES DE TALALGIE:
- TENDINOPATHIE CALCANÉENNE
- FASCIÏTE PLANTAIRE

TALALGIE
6- COUSSINITE PLANTAIRE

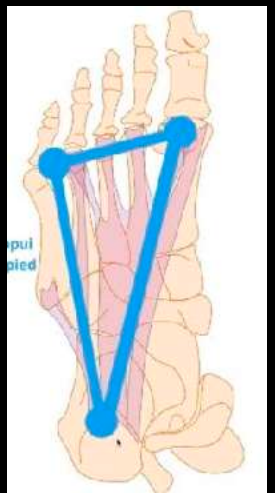

➤ DD:
- Modifications physiologiques +++
- Nodule rhumatoïdes:
  - 20% des PR
  - Sur les points d'appuis (olécrane, talon, M1, M5)
  - Parfois douloureux
  - Sémiologie variable selon le contenu
    - Solide, fibreux et hypervasculaire
    - Parfois nécrotique

RETOUR MENU

APONEVROSE PLANTAIRE : DIAG DIFFERENTIEL THROMBOPHLEBITE VEINE CALCANEENNE INFERIEURE

VI – Thrombose veineuse plantaire

Le diagnostic de thrombose des veines plantaires est rare. Son diagnostic est simple en échographie-Doppler devant une augmentation de la veine qui est incompressible. En IRM, la découverte est souvent fortuite, la veine plantaire est dilatée de signal élevé en T1 et T2 avec un thrombus intraluminal et un rehaussement pariétal périvasculaire en cas d'injection. A noter qu'il existe également une infiltration des tissus mous périlésionnels (fig. 16).

Les veines plantaires latérales sont le site le plus fréquent des thromboses et la présence d'anastomoses reliant le réseau veineux plantaire profond avec le réseau dorsal superficiel et les saphènes explique l'association potentielle à une paraphlébite dorsale (fig. 17). Souvent isolée, la phlébite plantaire ne s'étend aux veines tibiales postérieures que dans 30 % des cas et l'embolie pulmonaire est une complication très rare mais potentiellement sous-estimée. La prise en charge thérapeutique repose donc sur l'anticoagulation. La recherche d'une pathologie paranéoplasique ou d'un trouble de la coagulation est souhaitable en l'absence de facteurs de risque habituels de thrombose.

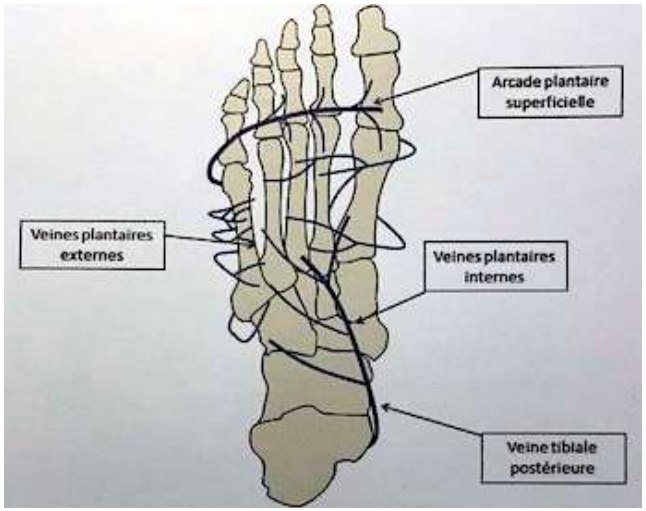

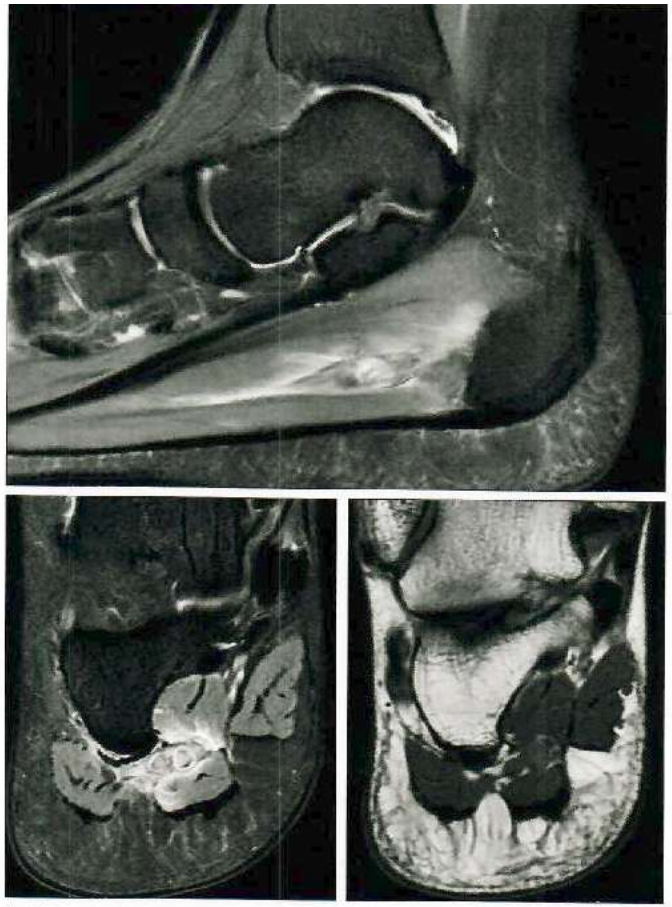

Fig. 16 : Thrombose d'une veine plantaire. Veine plantaire dilatée de signal élevé en T1 et T2 avec thrombus intraluminal et infiltration des tissus mous au contact.

RETOUR MENU

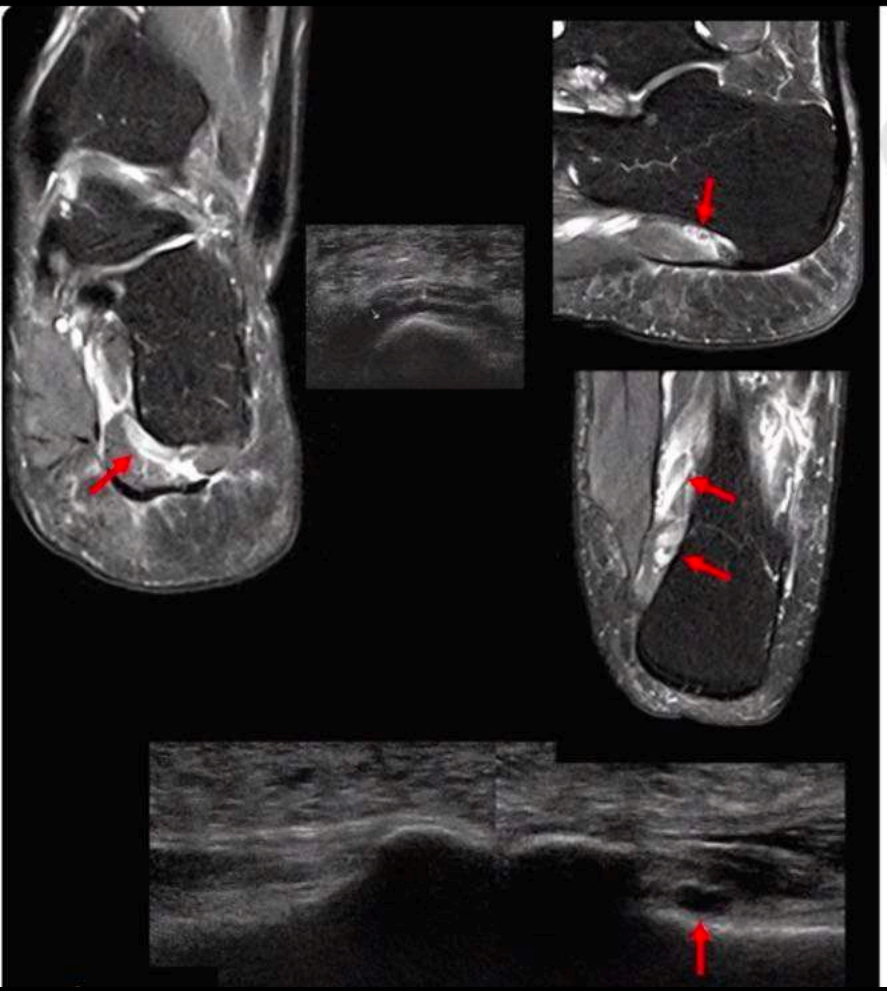

« PLANTALGIE »
9- THROMBOSE DES VEINES PLANTAIRES

➤ Thrombose veineuse spontanée ou en contexte post-opératoire d'une ou plusieurs des veines plantaire et de leurs branches

➤ Plantalgie aigue ou subaigue d'horaire inflammatoire avec comblement de la gouttière rétro-malléolaire médiale

Causes à garder en tête:
- Thrombophilie
- Paranéoplasique
- Post-opératoire

➤ Sémiologie en IRM:
- Cordon veineux
- Œdème périphérique
- Echodoppler au moins doute (compressibilité)

RETOUR MENU

APONEVROSE PLANTAIRE : DIAG DIFFERENTIEL THROMBOPHLEBITE VEINE CALCANEENNE INFERIEURE

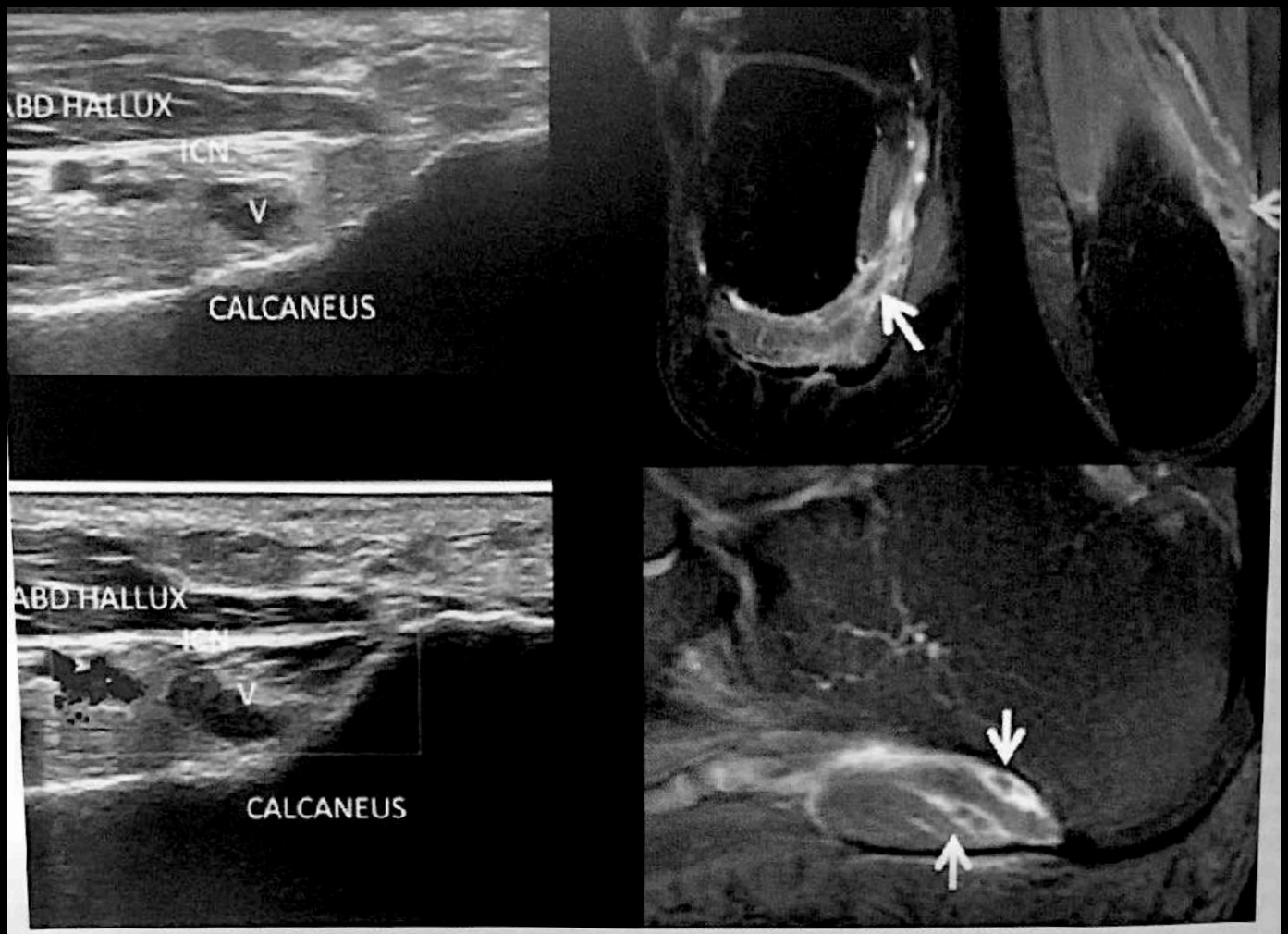

Fig. 11 : Tableau de talalgies aiguës. Échographie, coupes axiales du tunnel tarsien postéromédial et IRM, coupes dans les trois plans en T1 avec saturation de la graisse et injection de gadolinium. Thrombophlébite d'une veine calcanéenne inférieure (V) satellite du nerf calcanéen inférieur (NCI). *(Courtoisie du Dr Franck Lapègue, Narbonne).*

RETOUR MENU

TALALGIE

7- NEUROPATHIE DE BAXTER

LES DEUX PRINCIPALES CAUSES DE TALALGIE:
- TENDINOPATHIE CALCANÉENNE
- FASCIITE PLANTAIRE

- Atteinte du nerf calcanéen inférieur
- Contexte de talalgies chroniques
- Deux sites de conflit:
  - Sous l'APS par enthésopathie
  - Sous l'arcade de l'abducteur de l'hallux entre carré plantaire et CFO

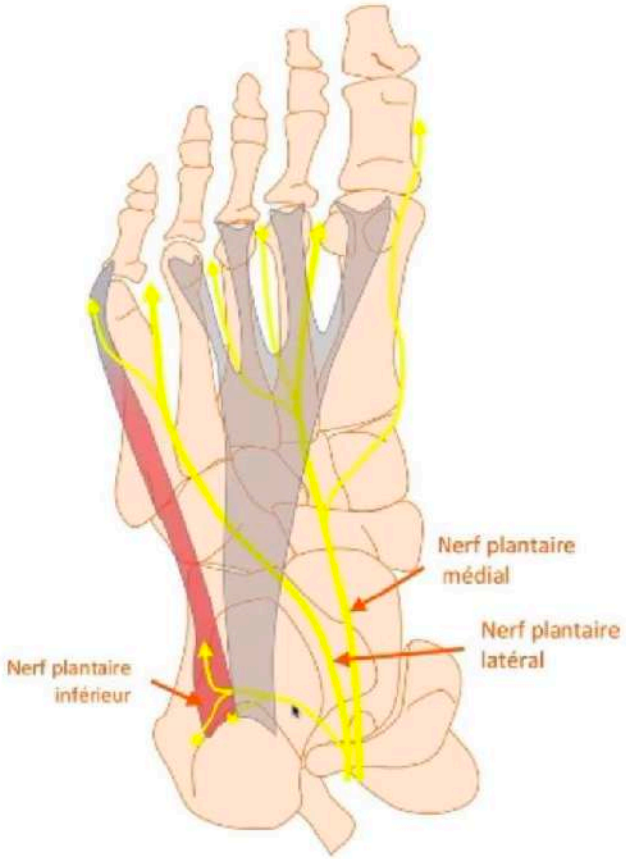

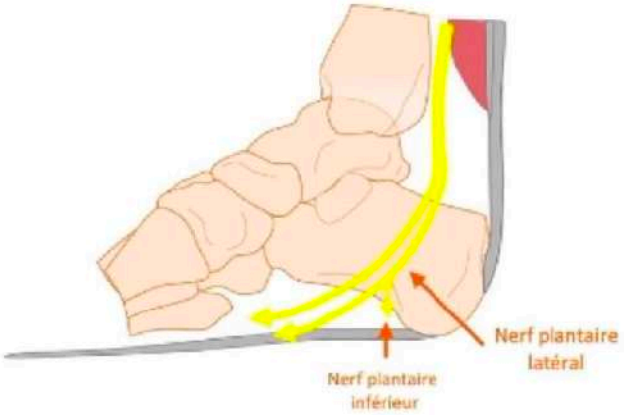

RETOUR MENU

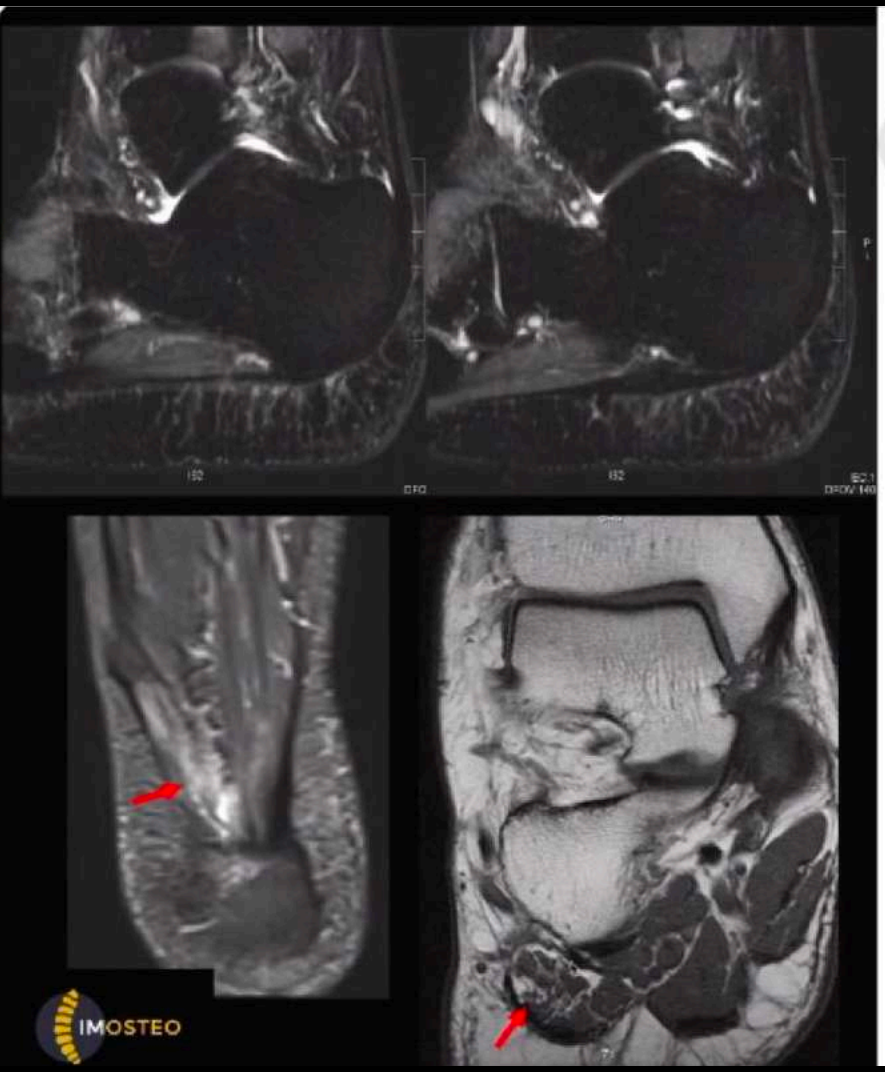

LES DEUX PRINCIPALES CAUSES DE TALALGIE:
TENDINOPATHIE CALCANÉENNE
FASCIÏTE PLANTAIRE

TALALGIE
7- NEUROPATHIE DE BAXTER

- Atteinte du nerf calcanéen inférieur
- Contexte de talalgies chroniques
- Deux sites de conflit:
  - Sous l'APS par enthésopathie
  - Sous l'arcade de l'abducteur de l'hallux entre carré plantaire et CFO
- En IRM: Absence de signe direct mais signes de dénervation de l'abd du V
  - Hyper T2 > précoce
  - Dégénérescence graisseuse: hyper T1 > tardif (coronal T1)

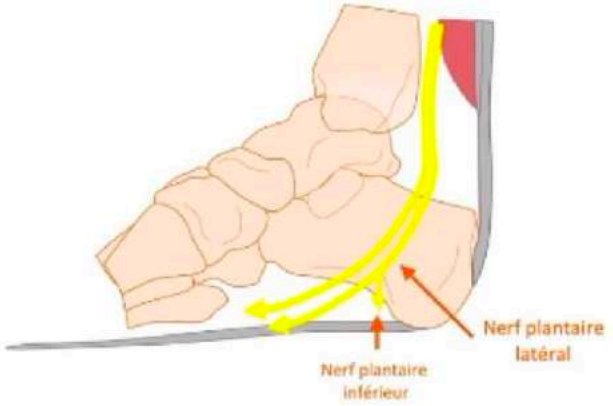

RETOUR MENU

APONEVROSE PLANTAIRE : DIAG DIFFERENTIEL BAXTER

Autres causes de talalgies

- Neuropathie de Baxter [12]

L'irritation de la 1re branche collatérale du nerf plantaire latéral avec compression du nerf innervant le muscle abducteur du 5e orteil ou nerf calcanéen inférieur (neuropathie de Baxter) peut être isolée ou associée à une talalgie plantaire chronique par aponévropathie plantaire d'insertion. Ce nerf est responsable de l'innervation motrice du muscle abducteur du 5e orteil (fig. 13).

La symptomatologie est représentée par une douleur plantaire, antérieure ou antéro-médiale par rapport à l'appui talonnier, à type de plantalgie postérieure. Elle apparaît plutôt à l'appui après un repos prolongé et après l'activité physique ou en fin de journée. Le point douloureux antéro-médial à la face inférieure du talon est le signe d'examen caractéristique et nécessaire au diagnostic. Des paresthésies locales peuvent être provoquées par cette compression manuelle. Il n'y a pas de déficit sensitif cutané.

Parmi les explorations paracliniques, ce nerf est d'individualisation difficile en échographie et en IRM. On recherchera une aponévropathie associée et surtout, en IRM, le retentissement musculaire de cette atteinte avec des signes de dénervation secondaire du muscle abducteur du 5e orteil. A un stade précoce, un œdème hyperintense en T2 du muscle abducteur du 5e orteil est rarement mis en évidence. Plus classique est l'atrophie de ce muscle avec dégénérescence graisseuse (fig. 14 et 15).

Le traitement conservateur de cette neuropathie est peu différent de celui de l'aponévropathie d'insertion de l'APS. En cas d'échec, une intervention chirurgicale peut-être proposée. Elle consiste en une neurolyse du nerf de l'abducteur du 5e orteil et une section des aponévroses proximales des muscles abducteurs de l'hallux et du carré plantaire. L'ablation d'un enthésophyte à l'insertion postérieure de l'aponévrose plantaire peut être indiquée si elle est à l'origine d'un traumatisme du nerf.

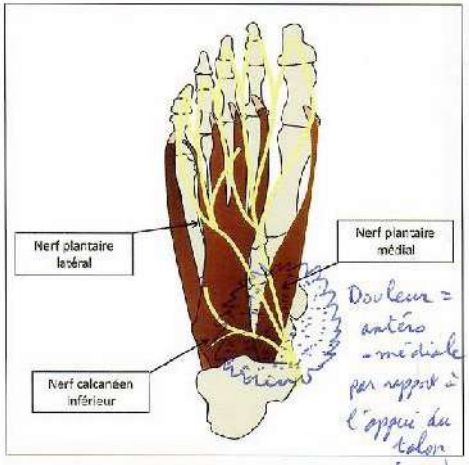

Fig. 13 : Anatomie des nerfs plantaires.

Fig. 14 : Neuropathie de Baxter au stade chronique. Noter la dégénérescence graisseuse du muscle abducteur du V (*).

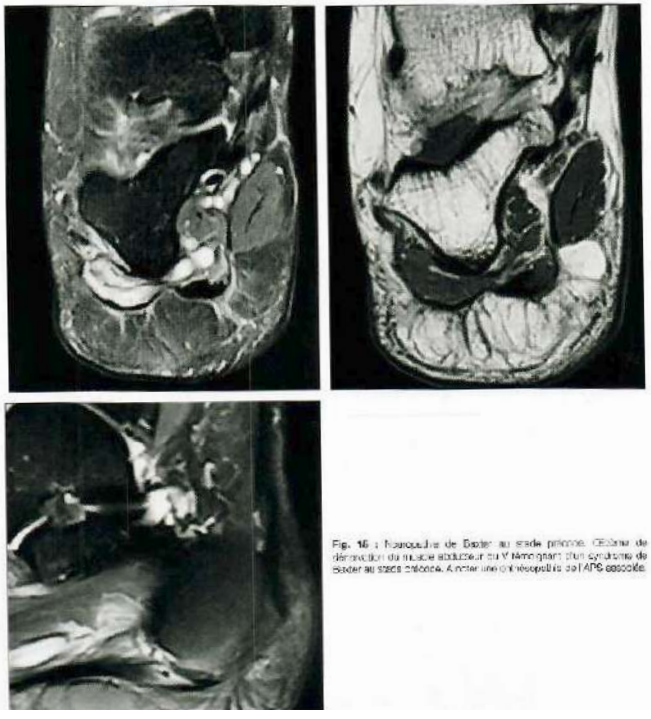

Fig. 15 : Neuropathie de Baxter au stade précoce. Œdème de déroulation du muscle abducteur du V témoignant d'un syndrome de Baxter au stade précoce. A noter une enthésopathie de l'APS associée.

RETOUR MENU

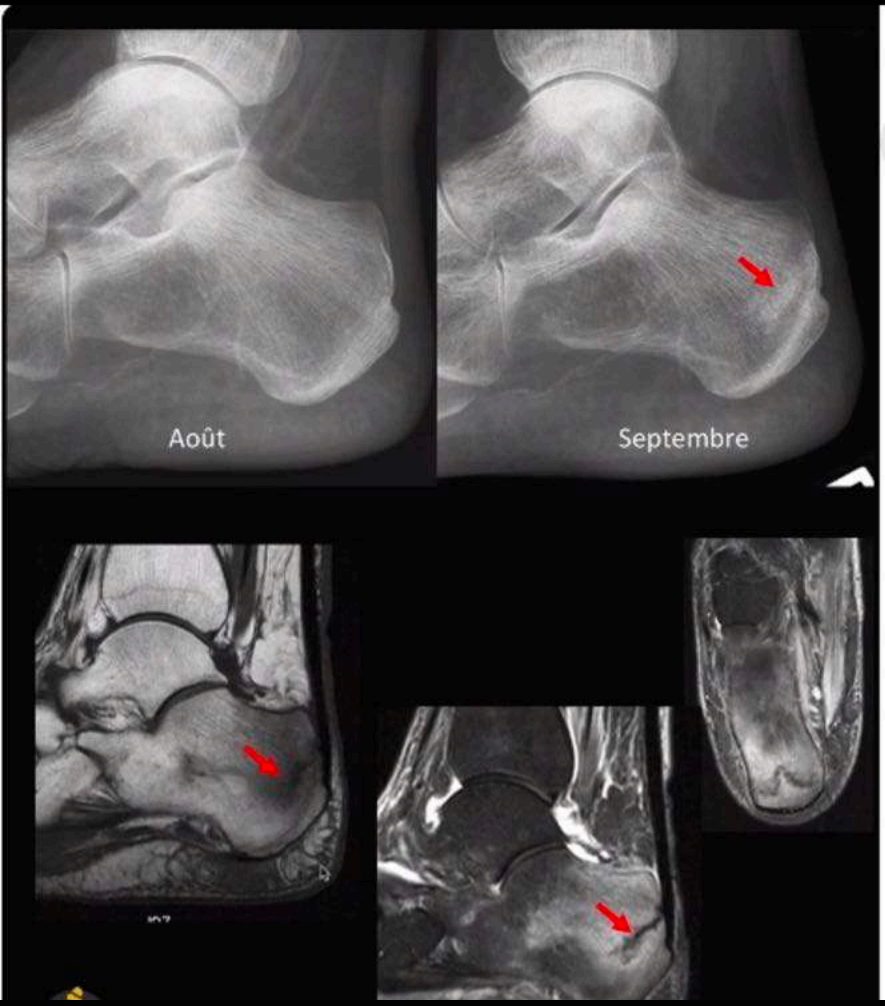

LES DEUX PRINCIPALES CAUSES DE TALALGIE:
- TENDINOPATHIE CALCANÉENNE
- FASCIÏTE PLANTAIRE

TALALGIE

4- FRACTURE DE CONTRAINTE

Le calcaneus est le second site de fracture le plus fréquent après les métatarsiens

- Fracture de stress vs fracture par insuffisance osseuse
- Surviennent perpendiculairement à l'axe des travées spongieuses du calca c'est-à-dire verticalement
- Due à l'action antagoniste du tendon calcanéen et du fascia plantaire
- Sémiologie en IRM:
  - Bande de signal faible en T1 et T2, parfois révélée par l'injection
  - Entourée d'œdème osseux

RETOUR MENU

« PLANTALGIE »

8- FRICTION AU NŒUD DE HENRY

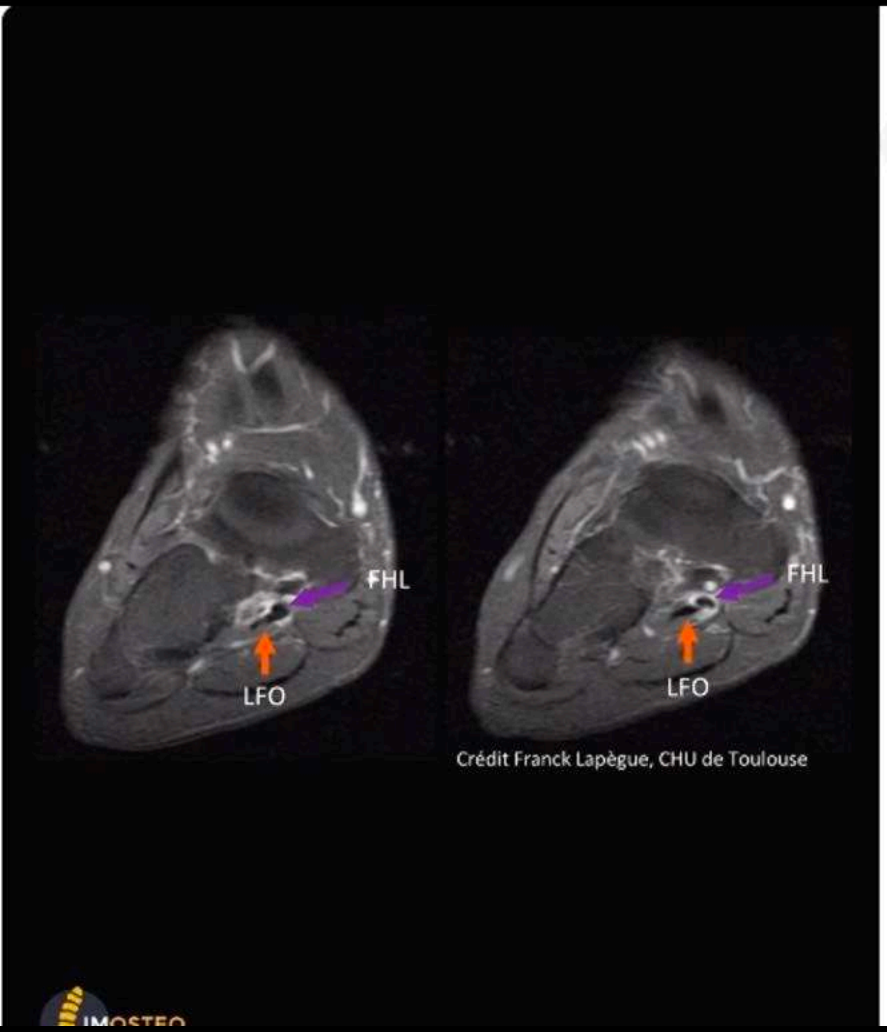

Crédit Franck Lapègue, CHU de Toulouse

- Douleurs à la partie postérieure de la voute plantaire
- Friction entre le long fléchisseur de l'hallux et le long fléchisseur des orteils
- En IRM:
  - Faible sensibilité du T1 et T2
  - Sensibiliser par l'injection ++

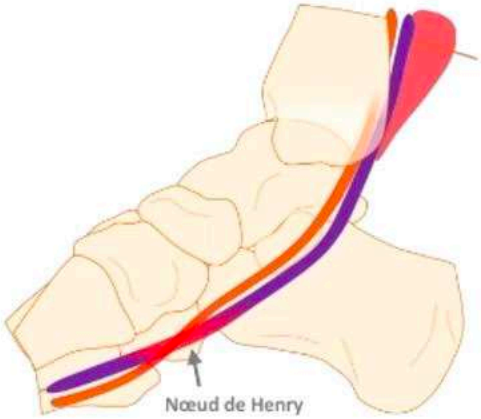

RETOUR MENU

A PART : XANTHOME DE L'API et du ACHILLE

Figure 12.17 : Xanthome du fascia plantaire (avec atteinte conjointe du tendon calcanéen). En IRM, les séquences sagittales (a, STIR et T1) montrent un épaississement fusiforme du fascia (flèches blanches), avec un signal intrinsèque hétérogène, de bas signal en pondération T1 et T2 en proximal et plutôt élevé en distalité ; les séquences coronales (b, pondérées T2 fat sat) mettent en évidence l'aspect hétérogène des anomalies de signal, comme « mouchetées ».

ÉTIOLOGIE DES TALALGIES ET PLANTALGIES

RETOUR MENU

Plantalgie

Talalgie

1- TENDINOPATHIE CALCANÉENNE

2- FASCIOPATHIE PLANTAIRE

3- EPINE CALCANÉENNE ?

4- FRACTURES DE CONTRAINTES

5- TUMEURS ET FRACTURES PATHOLOGIQUES

6- COUSSINITE PLANTAIRE

7- NEUROPATHIE DE BAXTER

8- NŒUD DE HENRY

9- THROMBOSE DES VEINES PLANTAIRES

10- FASCIOPATHIE PLANTAIRE LATÉRALE

RETOUR MENU

LES BOURSES DU PIED

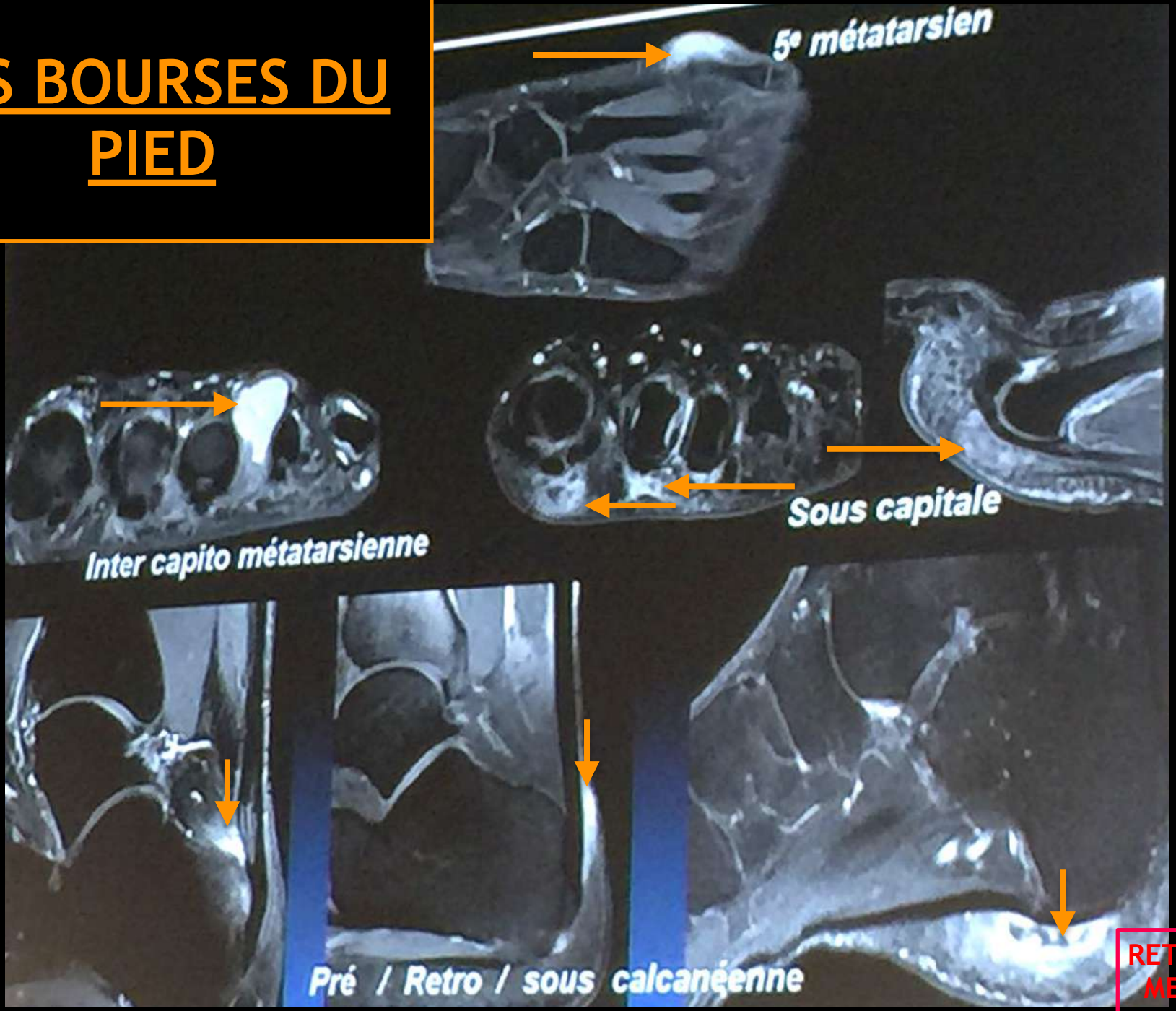

RETOUR MENU

LES BOURSES DU PIED

BURSITE ADVENTITIELLE !!

Les bourses congénitales se développent *in utero* et sont délimitées par une membrane synoviale. Les bourses dites anatomiques se développent chez l'enfant dans les sites normaux de friction alors que les bourses dites adventitielles, elles, se développent chez l'adulte en réponse à un mécanisme de friction chronique entre tissus mous et structures osseuses adjacentes. Ces deux derniers types de bourse ne sont pas tapissés par une membrane synoviale.

++

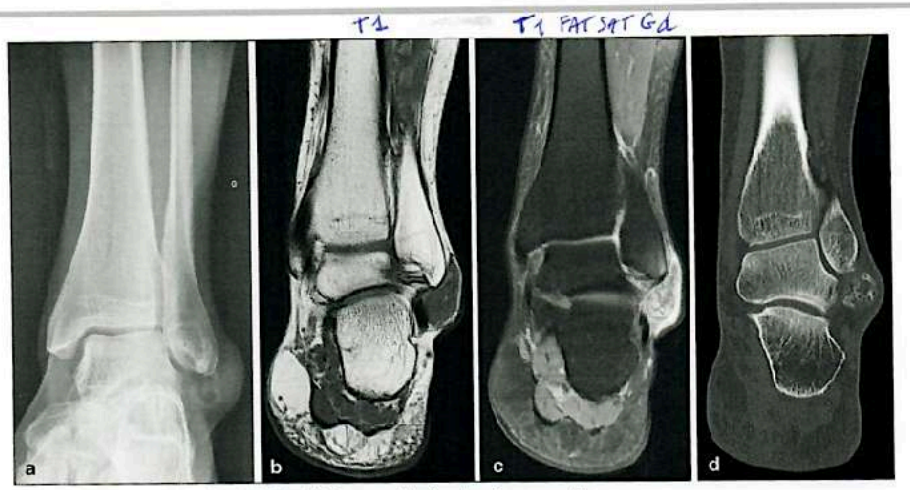

Fig. 22 : Bursite adventitielle périmalléolaire latérale avec ostéochondromatose secondaire, rare.

a : Radiographie de la cheville de face mettant en évidence une tuméfaction des tissus mous périmalléolaire et sous-malléolaire latérale, siège d'opacités de tonalités calciques.

b-c : Coupes IRM coronales en pondération T1 et T1 Fat Sat après injection de gadolinium, montrant une pseudomasse à prédominance sous-malléolaire latérale au contact des tendons fibulaires de contours bien limités de contenu hétérogène, majoritairement en hyposignal T1, siège d'un rehaussement à prédominance périphérique.

d : Coupe scanner coronale correspondante mettant en évidence la présence de corps étrangers ossifiés au sein de la bourse compatibles avec des ostéochondromes secondaires.

++

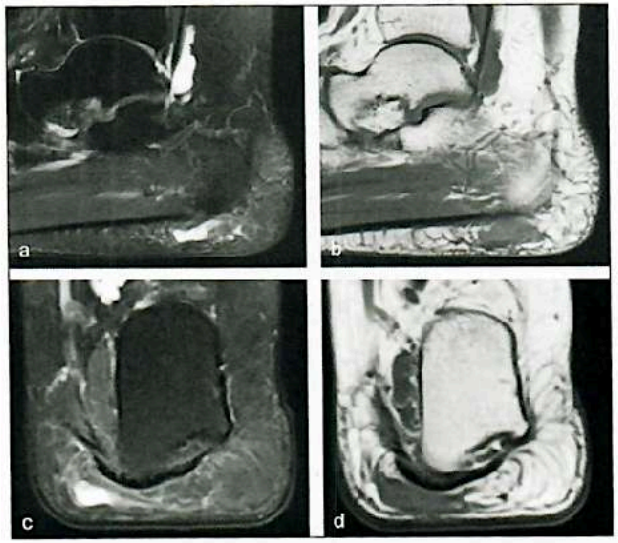

Fig. 23 : Bursite adventitielle calcanéenne inférieure.

a-b : Coupes IRM sagittales en pondération T2 Fat Sat et T1, montrant une image de collection de signal liquidien en hypersignal T2 et hyposignal T1 franc, discrètement hétérogène à sa partie postérieure, développée au sein du tissu graisseux sous-cutané sous la tubérosité postérieure du calcanéus à sa partie médiale (coussinet graisseux sous l'aponévrose plantaire superficielle) en rapport avec une bursite adventitielle calcanéenne inférieure.

c-d : Coupes IRM coronales en pondération T2 Fat Sat et T1, montrant la topographie médiale de la bursite au sein du coussinet graisseux calcanéen inférieur, sous l'aponévrose plantaire superficielle.

RETOUR MENU

LES BOURSES DU PIED

Bursopathies de l'avant-pied

1 Bursite intercapitométatarsienne

hypersignal T2 franc, aplatie, située entre deux têtes métatarsiennes (fig. 3). Elle ne prend le contraste qu'en périphérie, mais l'injection de contraste intraveineux n'est requise qu'en cas d'atypie de l'image native (fig. 4). Les bourses des trois premiers espaces sont visibles en IRM chez 30 à 50 % des sujets asymptomatiques et leur taille n'excède pas 3 mm de diamètre [3].

La BICM est souvent sensible aux infiltrations cortisoniques, en particulier échoguidées.

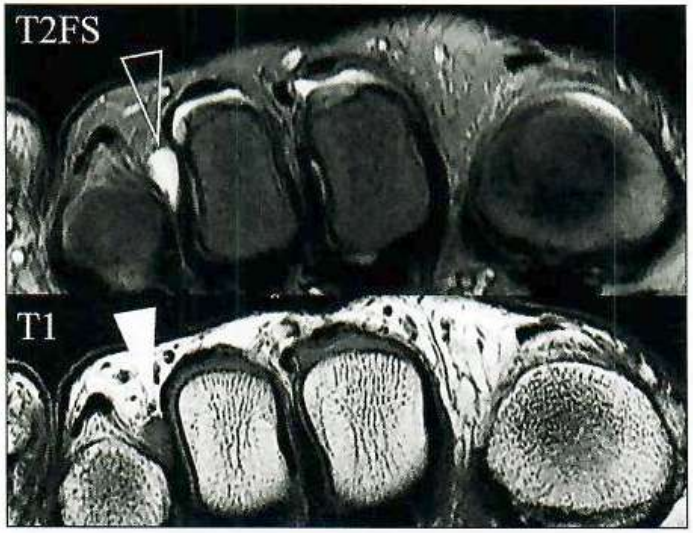

Fig. 3 : Bursite intermétatarsienne en coupe IRM frontale. Signal liquidien homogène *(têtes de flèche)* en T1 comme en T2FS.

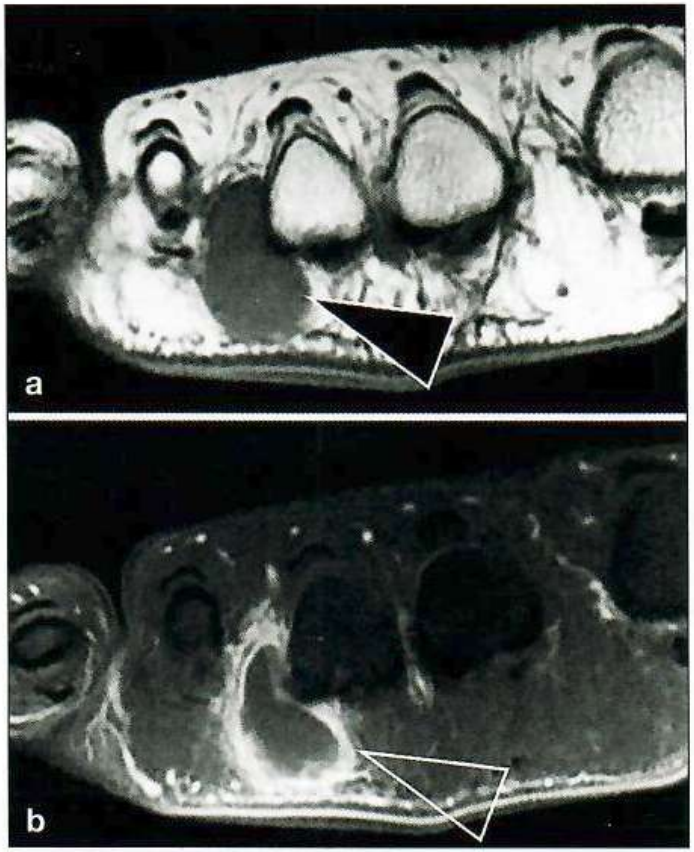

Fig. 4 : Bursite atypique de l'avant-pied en coupe IRM T1 frontale. L'atypie provient ici de la trop grande taille de la masse intermétatarsienne (**a**, *tête de flèche*). On s'oblige devant une atypie à vérifier par l'injection complémentaire d'un contraste intraveineux la nature liquidienne de l'anomalie, ici avérée du fait d'une prise de contraste fine, continue et périphérique (**b**, *tête de flèche*). Il s'agissait d'une bursite rhumatoïde.

RETOUR MENU

	Morton	Bursite
TOPOGRAPHIE	Plantaire	Dorsale
FORME	Fusiforme	Globuleux
BORDS	Nets	Irreguliers
À LA COMPRESSION	Ne se collabe pas	**Se collabe**
RACCORD AVEC LE NERF	Oui	Non
CONTENU LIQUIDIEN	Non	Possible
DOPPLER	Non	Possible
MULDER	Fréquent	Possible

MENU

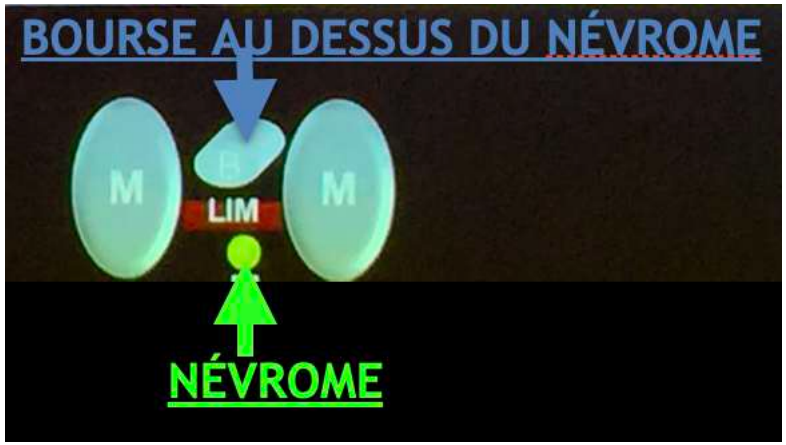

Physiologique si < 3 mm

Bursite de PR

A CONNAITRE +++

Aspect pseudo tumoral des bursites dans un contexte inflammatoire

Figure 6.17 : Volumineuse bursite intermétatarsienne dans le cadre d'une PR diagnostiquée dans les suites de l'examen. Coupe coronale T1 avec saturation de la graisse après injection IV de chélate de gadolinium : la volumineuse taille de la lésion a conduit à injecter du gadolinium montrant une prise de contraste pariétale épaisse et un centre ne prenant pas le gadolinium permettant d'affirmer la bursopathie. Notez la capacité de cette bursite intercapitale à s'étendre sur le versant plantaire lorsqu'elle devient très volumineuse.

RETOUR MENU

LES BOURSES DU PIED

2

Bursopathie sous-capitométatarsienne

C'est une structure inconstante, habituellement induite par un trouble statique. Elle n'a pas de paroi synoviale.

Elle se traduit en échographie par une plage hétérogène, à centre hypo-échogène, sous une tête métatarsienne, le plus souvent de M1 ou M2 (fig. 5a).

En IRM, l'image est en hyposignal T1 et en hypersignal T2 franc sous le tendon fléchisseur (qui est indemne), au sein de la graisse sous-cutanée (fig. 5b). Elle peut aussi avoir un signal de type fibreux, bas en T1 et en T2 (fig. 6). ++

Le traitement consiste à réduire l'hyperappui du rayon concerné, par orthèses plantaires ou, en cas d'échec, chirurgie.

Attention elles serait physiologiques sous tête M1 et M5 +++

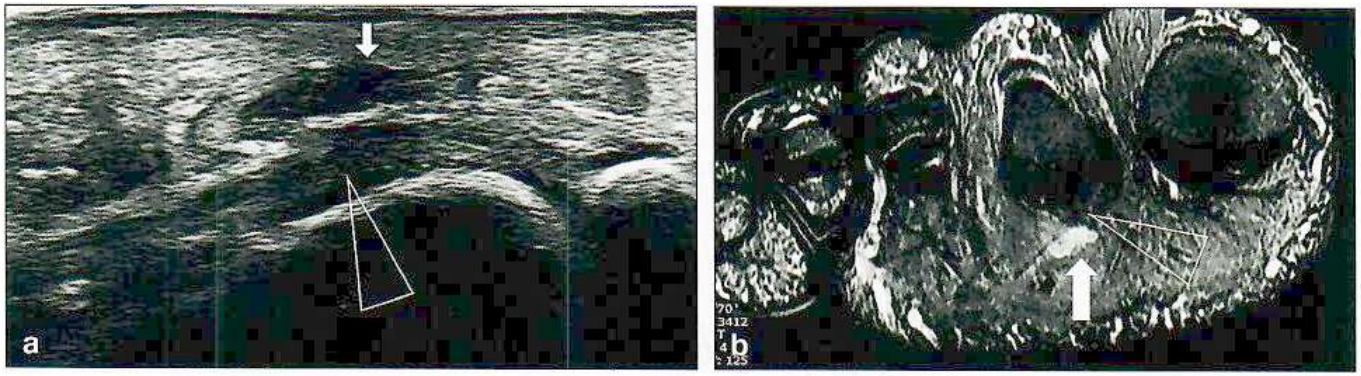

Fig. 5 : Bursite sous-capitale liquidienne. La bursite (*flèches*) occupe une position plantaire par rapport au tendon fléchisseur (*tête de flèche*) sur la coupe échographique sagittale (**a**) comme sur la coupe frontale IRM T2FS (**b**).

++

voir photo p 157 également ++

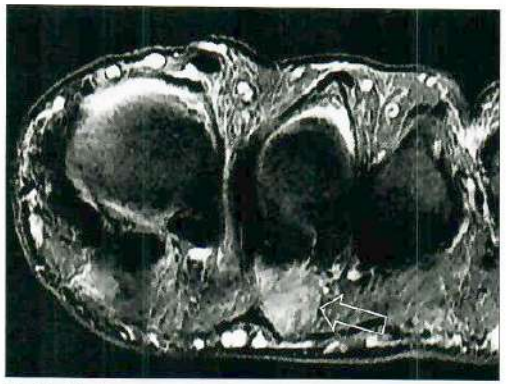

Fig. 6 : Bursite sous-capitale fibreuse ("grumeleuse"). La coupe IRM frontale T2FS montre un signal grisâtre hétérogène de la bursite (*flèche*).

RETOUR MENU

LES BOURSES DU PIED

③ Bursopathie latérale de la tête de M5

Elle signe un conflit douloureux entre la tête de M5 et la chaussure, le plus souvent dans le plan horizontal. Elle peut résulter d'une marche vicieuse en varus, destinée à esquiver une douleur du 1er rayon, ou de la saillie de la tête de M5 liée à un quintus varus congénital décompensé à l'âge adulte à la faveur d'un hallux valgus.

Elle cause un gonflement douloureux et des difficultés de chaussage. A l'examen clinique, on mesure la déformation, on recherche un durillon plantaire médial ou latéral, une tuméfaction en regard de la tête de M5.

La radiographie de face en charge et celle de trois-quarts permettent de mesurer l'angle M1-M5 (normale entre 12 à 15°) et l'angle de l'éventail métatarsien (M2-M5) (normale entre 16 et 18°), d'où l'on déduit l'angle de metatarsus valgus.

L'échographie comme l'IRM montre la bursite (fig. 7).

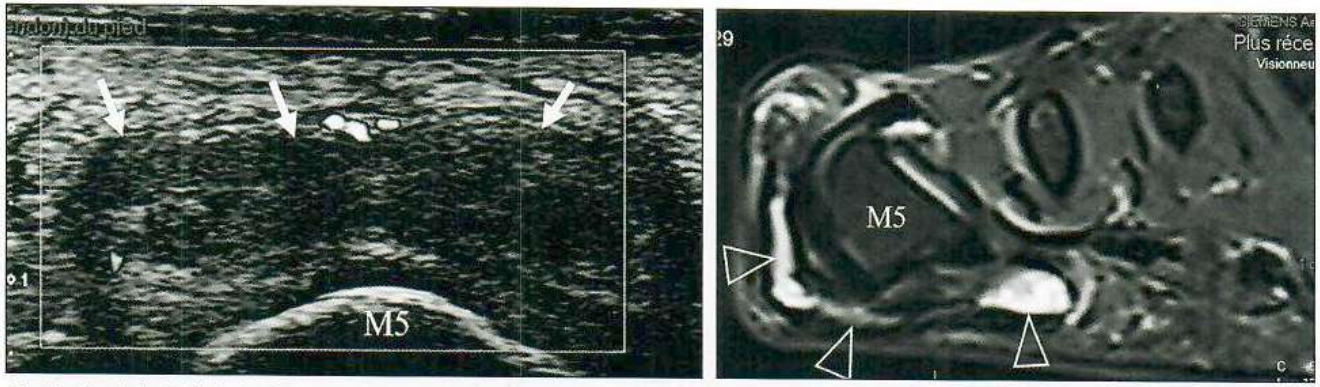

Fig. 7 : Bursite latérale de la tête de M5. La bursite cravate latéralement la tête de M5 (M5) sur la coupe échographique axiale latérale (*flèches*) et sur la coupe IRM T2FS frontale (*têtes de flèche*).

RETOUR MENU

HALLUX VALGUS

HV : léger <20°, modéré 20-40° et sévère >40°

RETOUR MENU

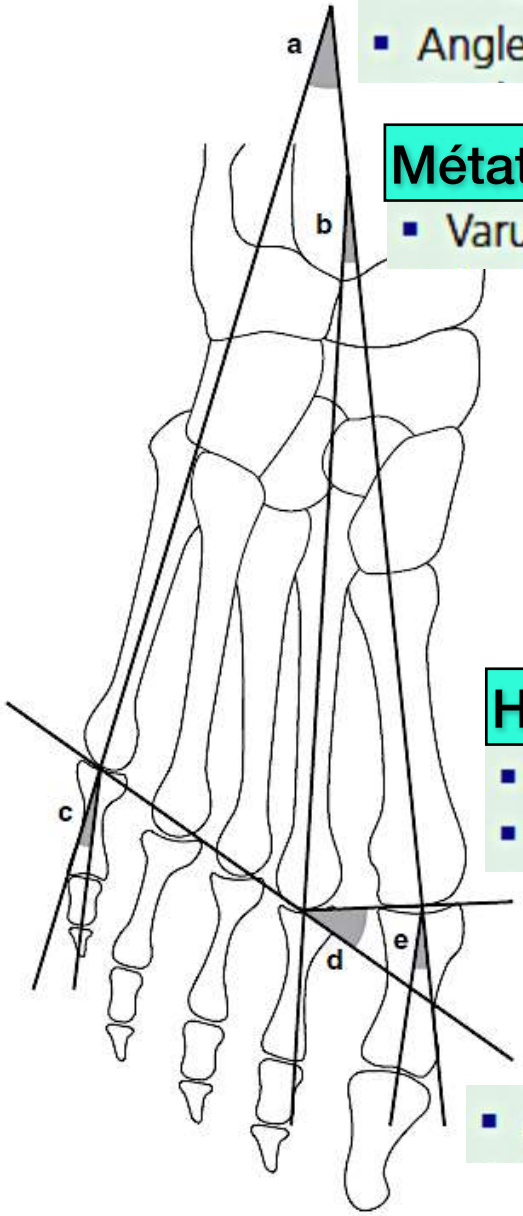

Fig. 30.2 **Radiopodométrie, radiographie dorsoplantaire du pied en charge.** a. Angle d'ouverture de l'avant-pied. b. Varus du 1er métatarsien. c. Angle métatarsophalangien du 5e rayon. d. Angle de Meschan. e. Angle métatarsophalangien du 1er rayon.

- Angle d'ouverture de l'avant-pied (angle M1-M5) : 15–20°

Métatarsus varus : NORMALE < 10°

- Varus du 1er métatarsien (M1-M2) : 5°

Hallux valgus : NORMALE < 15°

- Angle métatarsophalangien du 1er rayon (M1-P1) : 8–12°
- Angle métatarsophalangien du 5e rayon (M5-P1) : 8–10°

- Angle de Meschan (tangente M1-M2/M2-M5) : 135°

RETOUR MENU

AVANT-PIED DE FACE EN CHARGE

- Coughlin 1996 :

Mild : HVA< 20°- M1-M2 < 15°

Modéré : 20°< HVA < 40°-

15°< M1-M2 < 20°

sévère : HVA> 40°- M1-M2 >20°

XXL : HVA> 50°- M1-M2 > 25°

Instructional Course Lectures, The American Academy of Orthopaedic Surgeons - Hallux Valgus*{{dagger}}

MICHAEL J. COUGHLIN
J Bone Joint Surg Am. 1996;78:932-66.

RETOUR MENU

- Position du sésamoïde-métatarsien(MSP)
  - Grade 0 et 1 normal
  - Anormal lorsque la moitié du sésamoïde tibial dépasse la bissectrice de M1

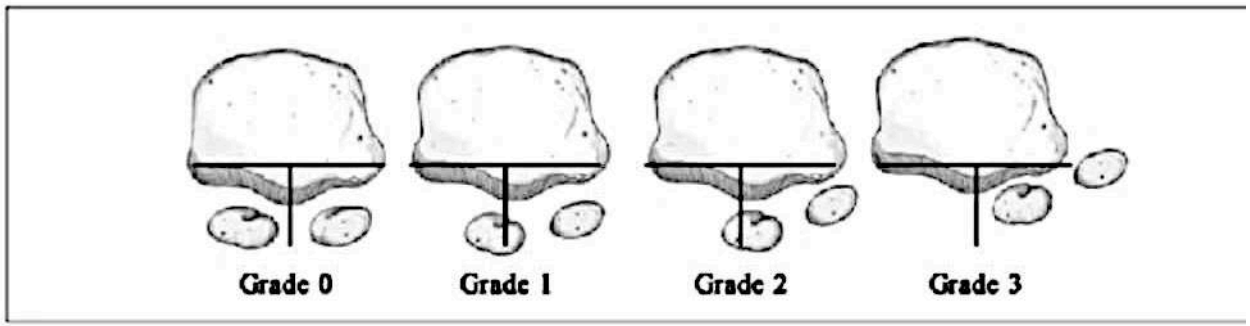

Figure 2. Sesamoid grading according to the position of the tibial sesamoid relative to the intersesamoid ridge. The figure was reproduced from Yildirim et al.[23]

Métatarso- sésamoïde subluxation ?

RETOUR MENU

En post-opératoire : technique de mesure de l'angle HV

Radiographie

- HVA et MSP post-opératoire = facteurs **pronostics** importants
  - HVA mesuré au centre de la tête
- Objectifs (HV):
  - HVA < 20°
  - IMA < 12 °
  - MSP normal (0 ou 1)

RETOUR
MENU

ANGLE DMAA

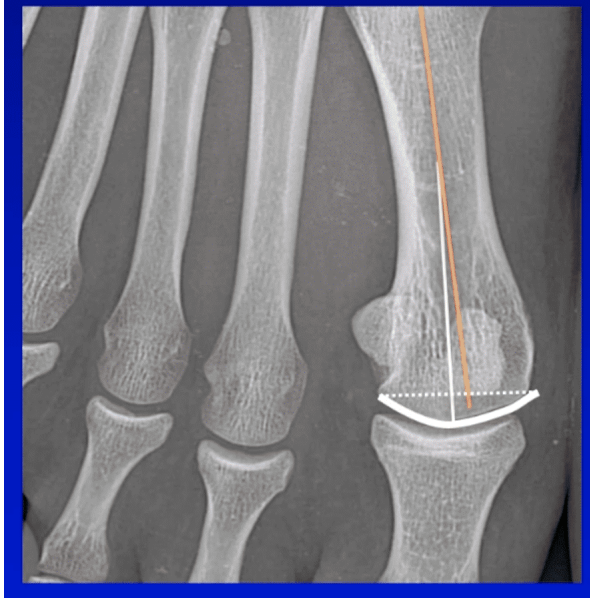

- Angle d'orientation de la surface articulaire de la tête de M1 /à l'axe de M1
- Normale < 10°

- Difficile à tracer

- Pathologique >15°
- Si DMAA patho non corrigé lors de la chirurgie
- Risque de récidive d'HV

RETOUR MENU

HALLUX : ANATOMIE

tête M1et M2 sont normalement au même niveau

Patho quand quand tête M2 > 4 mm de la tête M1

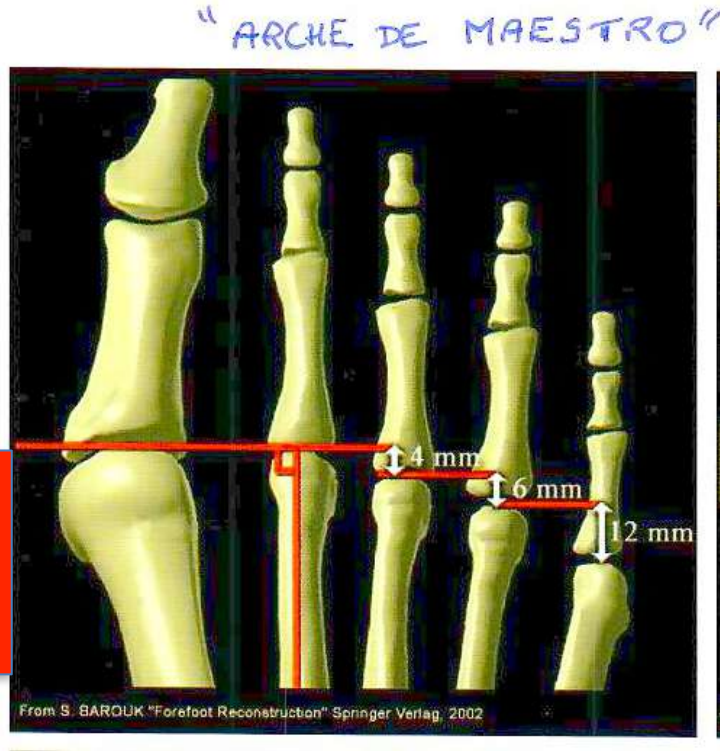

RETOUR MENU

Brièveté de M1

3 ou 4 étiologies:

1. congénitale: brièveté congénitale de M1
2. post chir. par raccourcisst excessif
3. hallux valgus+++ : raccourcisst géométrique par métatarses varus accompagnant l' hallux valgus
4. instabilité cunéo-métatarsienne

= différence de 4 mm tête M1 / M2
ou
M1 = M3

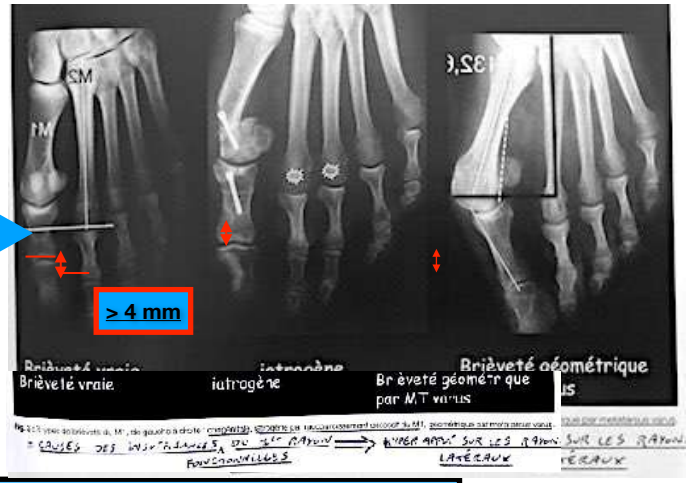

Insuffisance fonctionnelle du 1er rayon

Hyper appui sur les rayons latéraux

1- Syndrome du 2ème rayon

Avec sub-luxation de MTP2

2- FK de fatigue M2

OU

2 bis- Hyperostose corticale de surmenage de M2

3- Morton et PSEUDO-MORTON

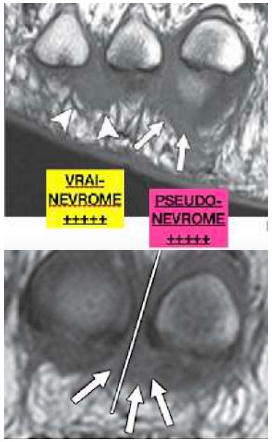

4- Arthrose du Lisfranc C2-M2

RETOUR MENU

HALLUX VALGUS

Métatarsus varus | **Hallux valgus**

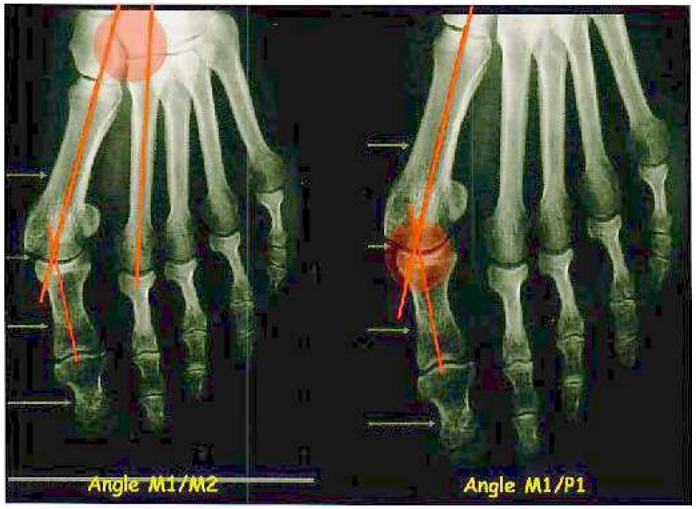

Les deux angles analysés le plus fréquemment sont l'angle entre le 1er et 2e métatarsien (M1/M2) et l'angle métatarsophalangien (M1/P1) (fig. 1). L'hallux valgus est accompagné d'un *métatarsus varus* responsable d'un conflit médial de la tête du 1er métatarsien (M1) avec la chaussure. La déviation du M1 entraîne également potentiellement une *insuffisance fonctionnelle du 1er rayon*. En effet, le M1 est responsable de 80 % de l'appui au sol. En cas de déviation et de transfert de charge, celui-ci s'effectue sur les rayons les plus proches : les 2e et 3e métatarsiens (M2 ; M3). Ceux-ci

à connaitre : encastrement physiologique de la base de M2

si HV →

arthrose de la base de M2

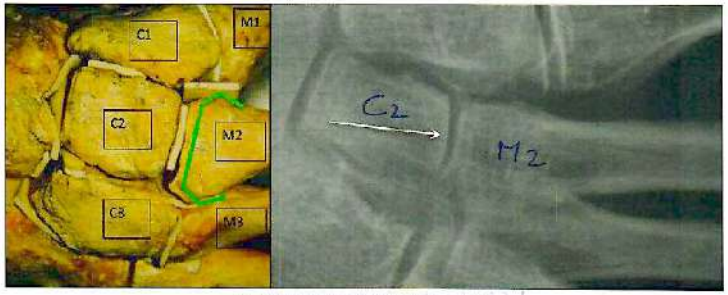

Fig. 2 : Encastrement anatomique de la base du M2.

⇓

Arthrose C2-M2 ou LISFRANC (secondaire à hyper-appui sur M2)

⚠ Mesure de l'angle M1-M5 inutile !!

Par contre M1-M2 métatarsus varus important !!

RETOUR MENU

Les principales chirurgies

- Sur l'os :
  - Ostéotomie
  - Bunionectomie et chéilectomie
- Sur l'articulation :
  - Arthrodèse
  - Arthroplastie : résection ou prothèse
- Sur les parties molles :
  - libération capsulaire, réparation plaque plantaire

- **Souvent combinaison de gestes**

RETOUR MENU

S.I.M.S
SOCIÉTÉ D'IMAGERIE MUSCULO-SQUELETTIQUE

Les chirurgies d'ostéotomies

RETOUR MENU

Chirurgies d'ostéotomie 1er métatarse

- **Chevron** distal : Hallux valgus léger, IMA normal

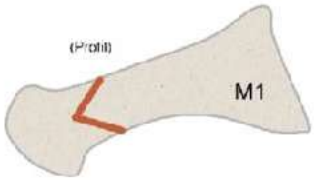

Chirurgies d'ostéotomie 1er métatarse

- Ostéotomie diaphysaire de **Scarf** : hallux valgus modéré, IMA augmenté

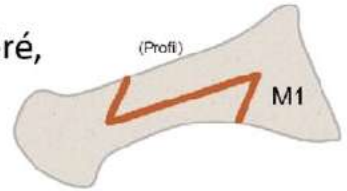

RETOUR MENU

Chirurgies d'ostéotomie 1er métatarse

- Ostéotomie minimalement invasive (Bosch) :
  - Pas d'ostéosynthèse
  - Déplacement marqué
  - Cal osseux hypertrophique
  - Consolidation plus lente

Chirurgie d'ostéotomie 1er métatarse

Bunionectomie : résection de l'éminence médiale, dans le cadre d'HV

Chéilectomie : résection de l'ostéophyte dorsal et du tiers dorsal de la tête de M1 (HR)

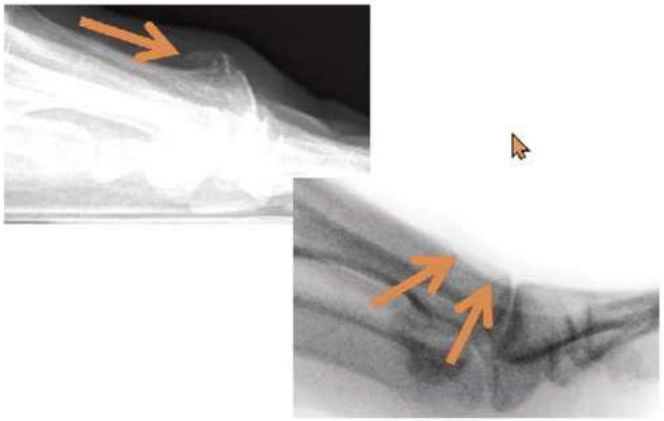

RETOUR MENU

Chirurgie d'ostéotomie P1 de l'hallux

Akin : ostéotomie varisante

Moberg : ostéotomie en dorsiflexion

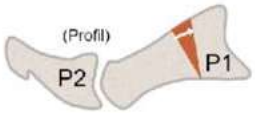

Image tirée de : *Warganich, T. and Harris, T. G. W. "Moberg Osteotomy for Hallux Rigidus." Foot and ankle clinics 20.3 (2015): 433-50.*

RETOUR MENU

Chirurgie d'ostéotomie des métatarses latéraux

- Ostéotomie de **Weil** : raccourcissement du métatarse
  - Diminue la luxation dorsale de la MTP
  - Meilleure distribution des pressions

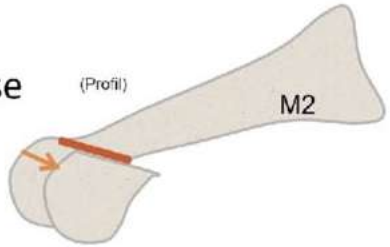

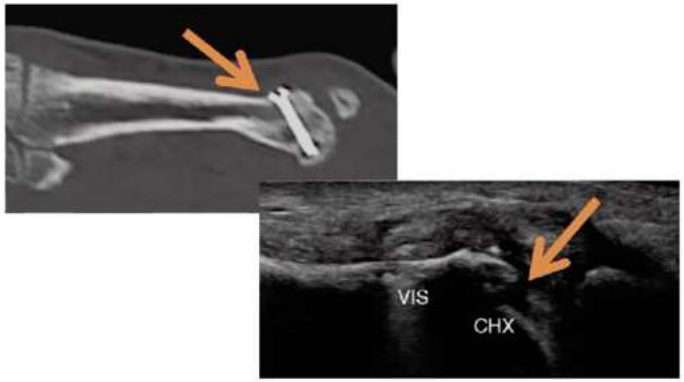

RETOUR MENU

S.I.M.S
SOCIÉTÉ D'IMAGERIE MUSCULO-SQUELETTIQUE

Les chirurgies articulaires

RETOUR MENU

Chirurgie de type arthrodèse

- Arthrodèse de la 1re TMT **Lapidus :**
  - pour les formes sévères d'HV avec IMA > 18°

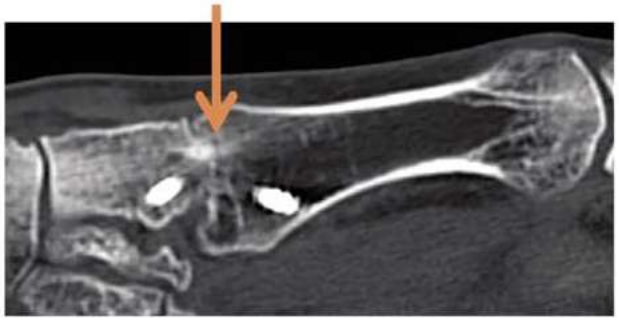

Chirurgie de type arthrodèse

- Arthrodèse 1re MTP : référence pour le traitement chirurgical d'HR, aussi pour les formes sévères d'HV avec arthrose 1re MTP.

Aussi correction de griffe :
- *Ostéotomie de Weil*
- *Arthrodèse IPP D2*

Fusion 1ère MTP
Fusion IPP D2
Consolidation Weil

1 an post op

RETOUR MENU

Pseudarthrose

- 2 ans post-opératoire de Lapidus

RETOUR MENU

Chirurgie de type arthrodèse

- Arthrodèse IPP et/ou IPD : pour les corrections de griffes d'orteils avec ou sans vis laissée

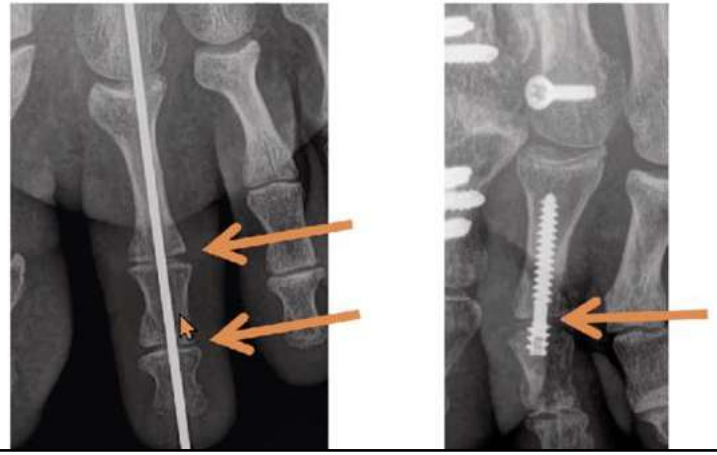

RETOUR MENU

TRAITEMENT DES HV
OSTEOTOMIE DE RE-AXATION DE M1

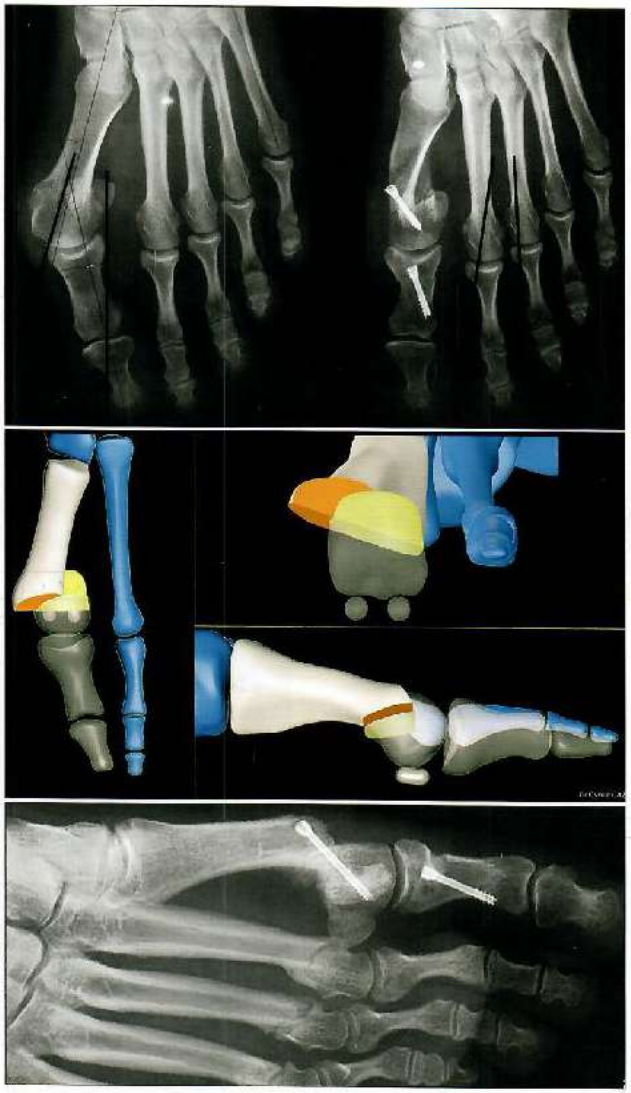

Fig. 5 : Abaissement chirurgical de la tête du M1.

OSTÉOTOMIE DE RÉ-AXATION de M1 = SCARF
+ OSTÉOTOMIE DE VARISATION de P1

Applications radiologiques : mesurer l'angle M1/M2, et non le M1/M5, l'angle M1/P1, démasquer une instabilité C1-M1 (fig. 4), calculer la variation intra-osseuse de P1 (fig. 7).

Fig. 6 : Arthrodèse C1-M1 montée par plaque.

Fig. 7 : Variation intra-osseuse de P1 du hallux.

VARUS de P1
post-chir = 8°

RETOUR MENU

Complications générales

- Infection

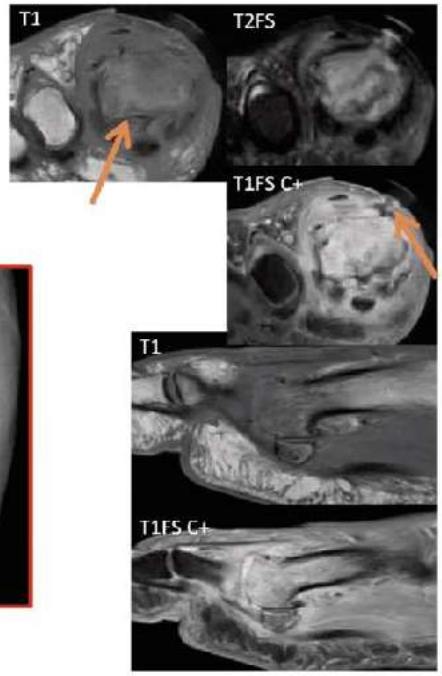

- Atteinte de la branche cutanée dorso-médiale de l'hallux (A)
  - Échographie meilleur outil
- **Métatarsalgie de transfert** :
  - Syndrome du 2e rayon
  - Sésamoïdite
  - Fx ou réaction de contrainte

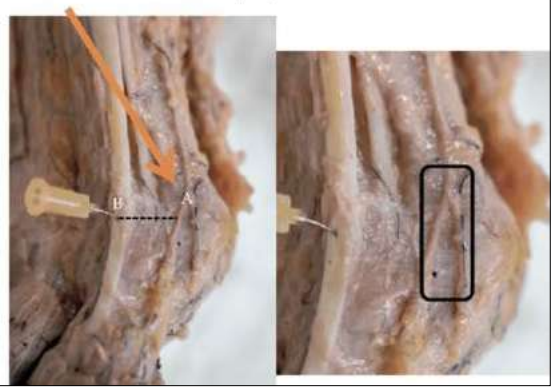

RETOUR MENU

HALLUX RIGIDUS

Arthrose de l'hallux → penser → CCA / GOUTTE

ARTHROPATHIE DÉGÉNÉRATIVE MTP 1
DOULEUR
RAIDEUR : flexion dorsale < 45°

Figure 3.5 : Radiographie du pied de face en charge. Hallux rigidus stade 1.

Figure 3.6 : Radiographie du pied de face en charge. Hallux rigidus stade 2.

Figure 3.7 : Radiographie du pied de face en charge. Hallux rigidus stade 3.

RETOUR MENU

CCA

Avant-pied = calcifications des MTP
= arthrose IP de l'hallux +++

Arrière-pied = calcifications Achille
= arthrose CHOPART

RETOUR MENU

HALLUX RIGIDUS

Hallux rigidus

Y. STIGLITZ

Arthrose de l'hallux → penser → CCA / GOUTTE

Deux grands tableaux cliniques

L'HR se présente habituellement selon deux modalités qui s'opposent presqu'en tout point.

① - Hallux rigidus valgus

L'atteinte est dégénérative, survenant le plus souvent chez des femmes de plus de 50 ans, porteuses d'un hallux valgus (HV) ancien. La déformation n'a pas été opérée, soit pour des raisons propres à la patiente (peur de la chirurgie, manque de temps, contexte professionnel...), soit en raison de son caractère asymptomatique.

Après plusieurs années ou dizaines d'années de fonctionnement mécanique désaxé de la MTP1, l'HV évolue vers l'arthrose (HR) et devient alors symptomatique.

La plainte principale est la douleur à la marche, accompagnée d'une difficulté à se chausser malgré le port de chaussures adaptées depuis de nombreuses années. La raideur articulaire n'est pas la règle ; elle est généralement associée à une ostéophytose importante.

② - Hallux rigidus "primitif"

Il survient classiquement chez des hommes d'environ 30 ans, souvent sportifs (en particulier la course à pied), sans antécédent. Malgré la qualification de "primitif", un facteur favorisant mécanique est très fréquemment trouvé : excès de longueur du premier métatarsien, sans nécessairement de métatarsus varus.

La longueur de M1 s'évalue sur des radiographies d'avant-pied réalisées debout en charge. L'extrémité distale de M1 est projetée perpendiculairement sur l'axe longitudinal de M2. M1 est considéré comme long si cette projection est plus distale que l'extrémité de M2. L'hypothèse physiopathologique est qu'il existe un lien entre longueur de M1 et pression intra-articulaire : un M1 long s'accompagne d'une hyperpression intra-articulaire génératrice d'arthrose.

Le bilan radiographique est parfois considéré comme "normal" devant la préservation de l'interligne articulaire et l'absence d'ostéophyte. Deux signes suspects, parfois considérés (à tort) comme une variante de la normale, doivent être recherchés sur la tête de M1 : un aspect aplati et des spicules développés à son bord latéral.

En plus de la douleur, le signe clinique principal est la raideur dont le patient a rarement conscience et qu'il découvre en consultation lors de l'examen clinique. En effet, son articulation a toujours été peu mobile, ce qui ne lui a pas permis de constater un enraidissement récent.

TRAITEMENT

1 - ARTHRODESE M

Parmi les procédures chirurgicales, le choix d'une technique mini-invasive respecte ces trois objectifs :

- la résection des ostéophytes est aisée et facilite l'abord articulaire,
- l'avivement par fraisage convexe (de M1) – concave (de P1) assure une économie osseuse et une grande surface de contact, favorisant ainsi la consolidation,
- la fixation par vissage direct en compression et plaque dorsale est mécaniquement suffisamment solide pour autoriser l'appui complet à J0 sur la zone opérée.

2 - OSTEOTOMIE M1

b - Ostéotomie de raccourcissement de M1

La pression intra-articulaire est mécaniquement liée à la longueur de M1. C'est pour cette raison que l'excès de longueur de M1 est facteur d'HR et que son raccourcissement est parfois proposé.

L'indication concerne les patients douloureux, peu enraidis, et peu ostéophytiques. L'effet de décompression articulaire doit permettre une disparition des douleurs. Pour cela, le chirurgien règle la longueur de M1 de façon à atteindre des mobilités perpératoires quasi-normales, même s'il est probable qu'elles ne perdurent pas après l'intervention.

3 - EMONDAGE

c - Émondage

Également nommée "cheilectomie" en francisant le terme anglais, l'émondage consiste en une ablation isolée des ostéophytes dorsaux. Elle est tout particulièrement indiquée dans le traitement du conflit dorsal sur une articulation par ailleurs non symptomatique.

indication d'émondage

RETOUR MENU

HALLUX LIMITUS FONCTIONNEL

- FLEXION DORSALE MTP 1 < 40° lors de la dernière phase du pas
  → Troubles stabilisation et propulsion finale

- Effet ténodèse du LFH sous la poulie rétro-talienne
- Facteurs favorisants: microtraumatismes répétés

- Douleurs le long du LFH
- Supination avant-pied:
  ↗ contraintes mécaniques rayons latéraux

- Majoration contraintes mécaniques talon

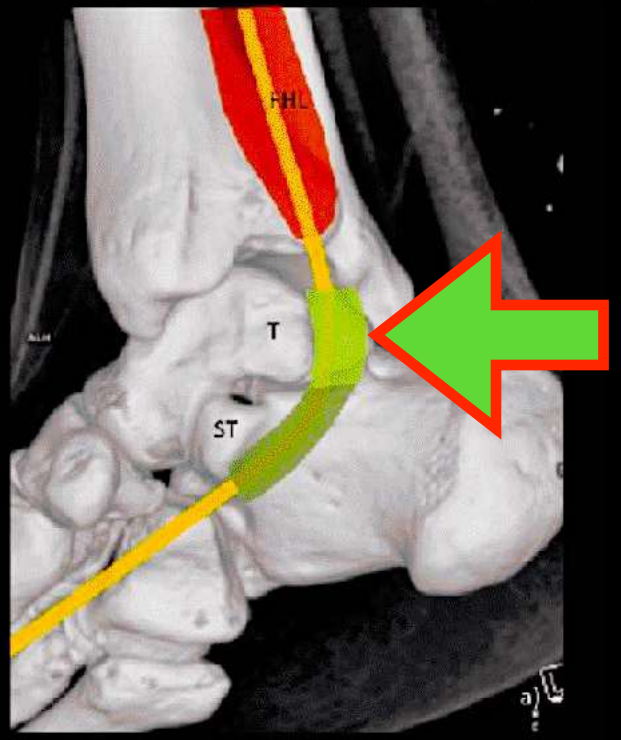

RETOUR MENU

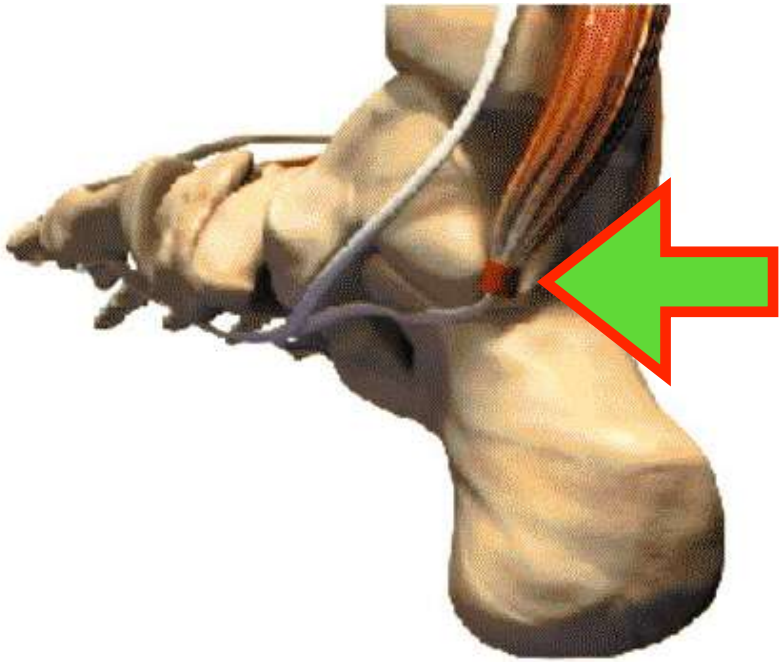

Courtesy J Valotton, Lausanne

Hallux limitus fonctionnel

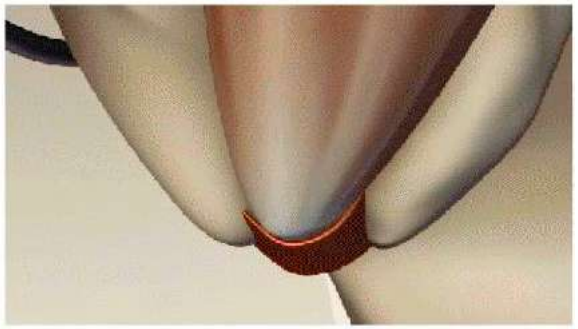

Courtesy J Valotton, Lausanne

Hallux limitus fonctionnel

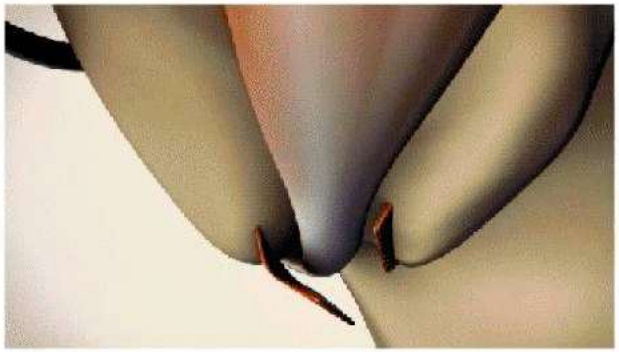

Courtesy J Valotton, Lausanne

Hallux limitus fonctionnel

RETOUR MENU

HALLUX LIMITUS FONCTIONNEL

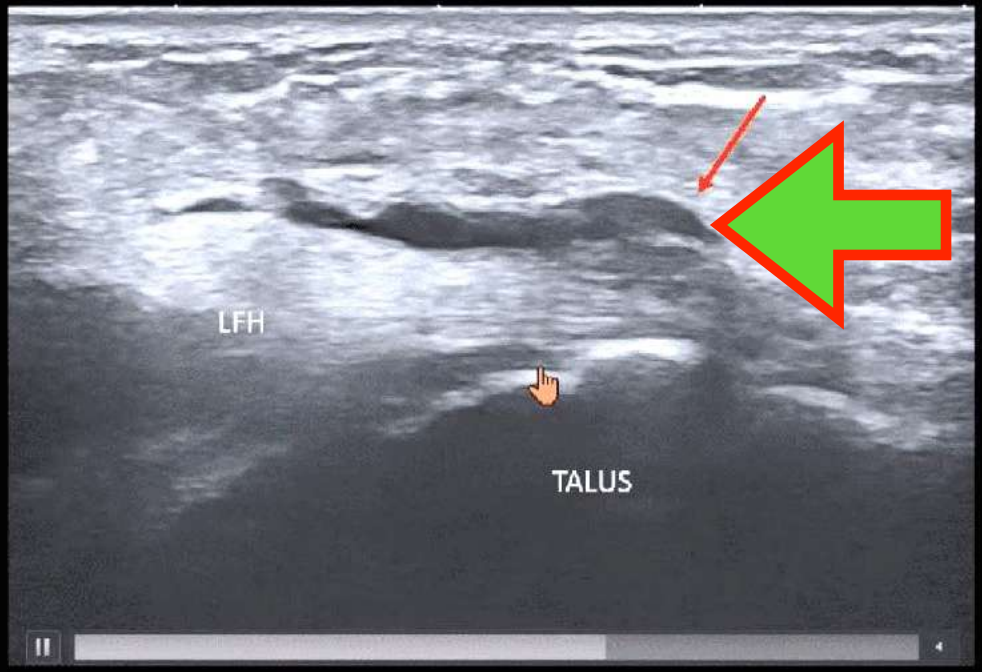

TÉNOSYNOVITE MÉCANIQUE LFH (*coutoisie Dr O.LELUC*)

RETOUR MENU

HALLUX LIMITUS FONCTIONNEL

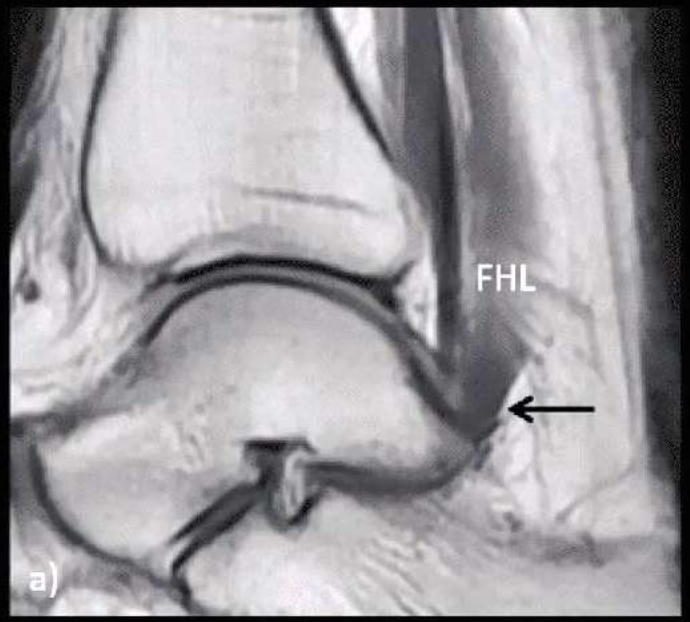

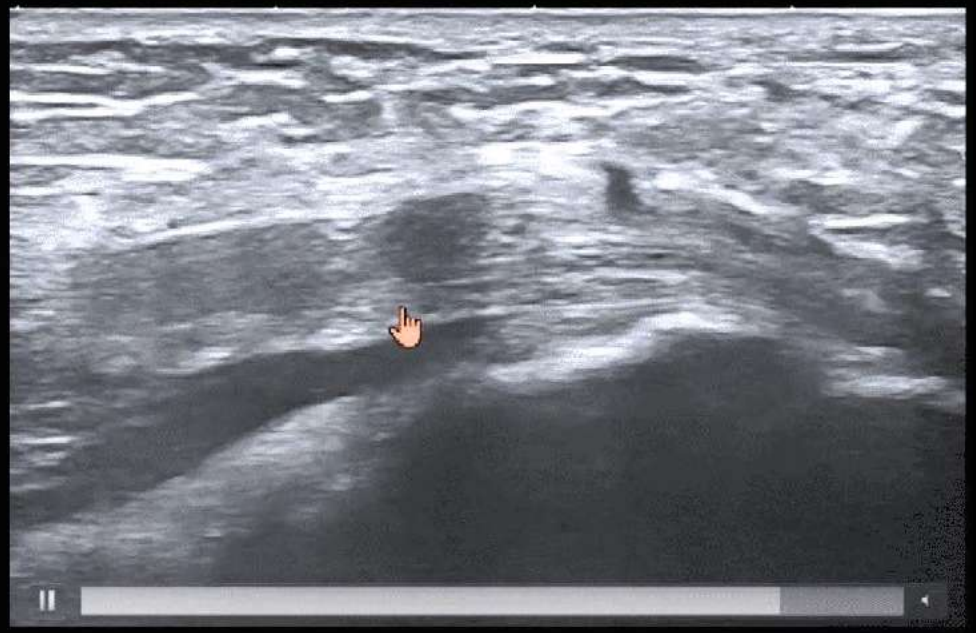

JONCTION MYO-TENDINEUSE BASSE LFH

RETOUR MENU

- TURF TOE
- SAND TOE
- SKIMBOARDER TOE

RETOUR MENU

TURF TOE

RETOUR MENU

HALLUX : ANATOMIE

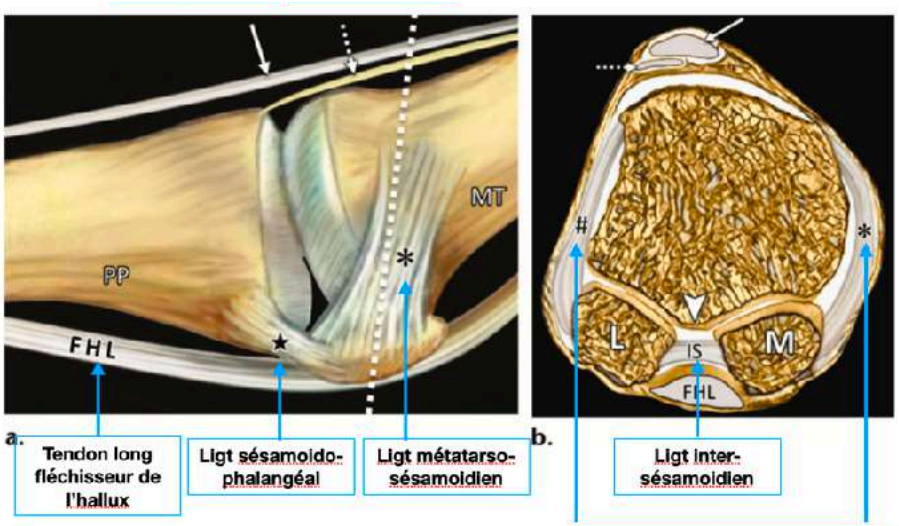

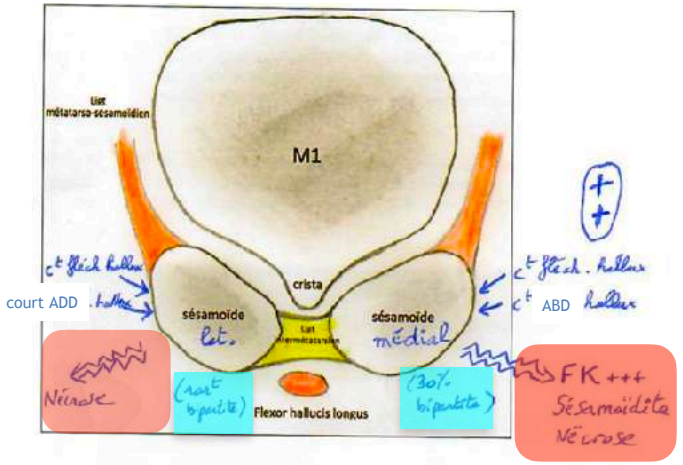

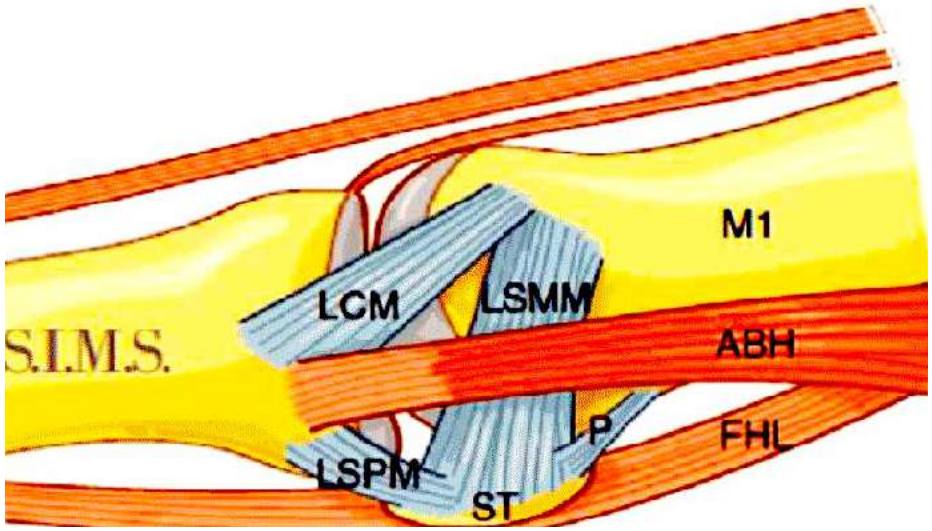

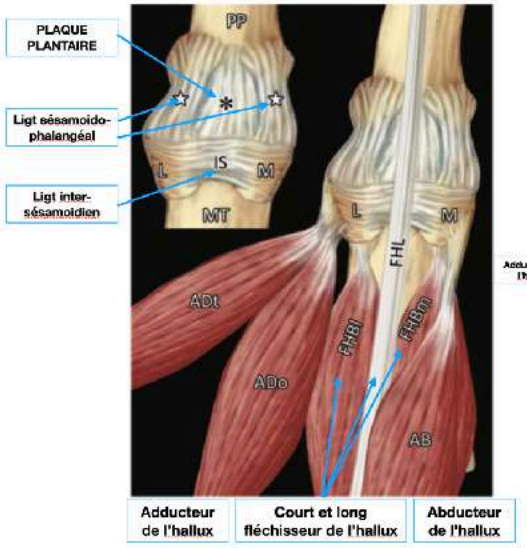

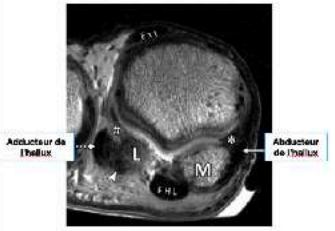

LIGT MÉTATARSO-SÉSAMOIDIEN

RETOUR MENU

TURF TOE

Hyperflexion dorsale MTP1 brutale
Pied fixé au sol
Projection du corps en avant

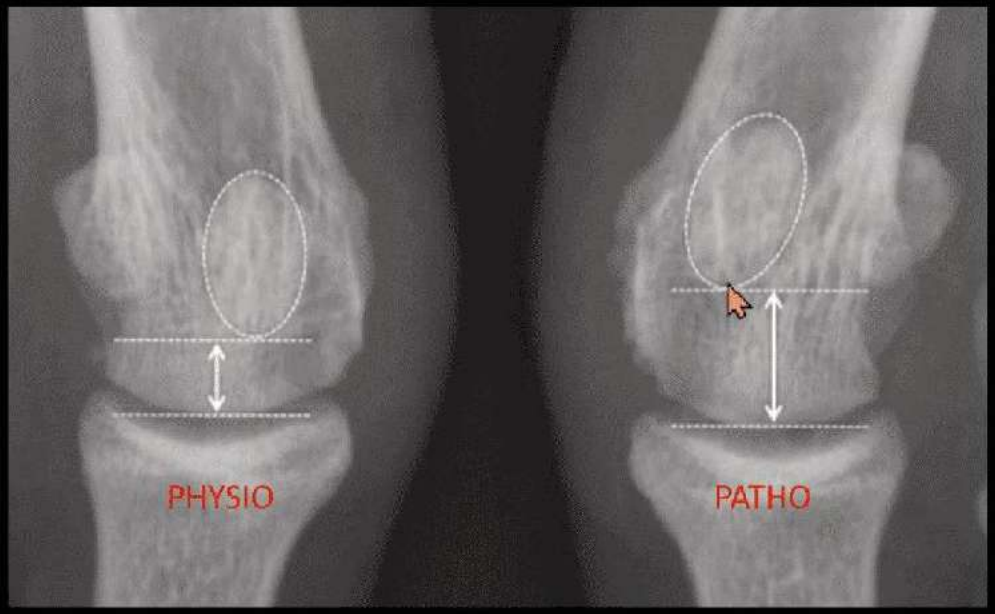

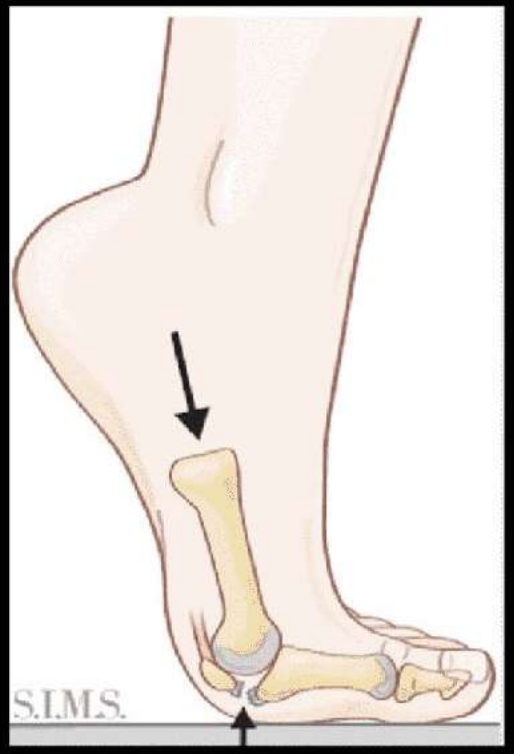

Homme sportif de 29 ans.

Douleurs persistantes après traumatisme de la 1ère articulation métatarso-phalangienne (MTP1) du pied gauche.

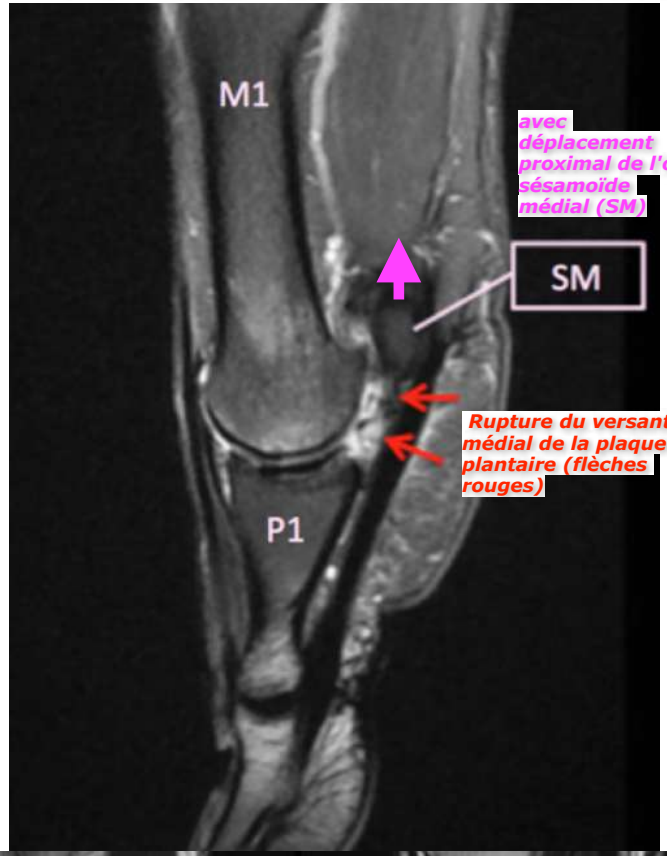

IRM :
Lésions de l'appareil caspulo-ligamentaire de la MTP1 :

- Rupture du versant médial de la plaque plantaire (flèches rouges)
avec déplacement proximal de l'os sésamoïde médial (SM)

- le ligament intersésamoïdien reste continu (flèche verte)

- entorse du ligament collatéral médial (flèche jaune)

- oedème de l'os spongieux intéressant la tête du 1er métatarsien (M1) (étoile orange) ou oedeme des sesamoides +++

= Turf Toe Syndrome

Turf Toe Syndrome : Rappels
Ensemble des lésions de l'appareil capsulo-ligamentaire de la MTP1 :
- ***Plaque plantaire +++***
- ***Os sésamoïdes***
- ***Capsule articulaire***
- ***Ligament intersésamoïdien***
- ***Ligament collatéral***

Mécanisme lésionnel :
Hyperextension de la MTP1

Initialement décrit chez les joueurs de football américain (gazon artificiel)

Cas clinique : femme 59 ans . Traumatisme du gros orteil il y a qq mois

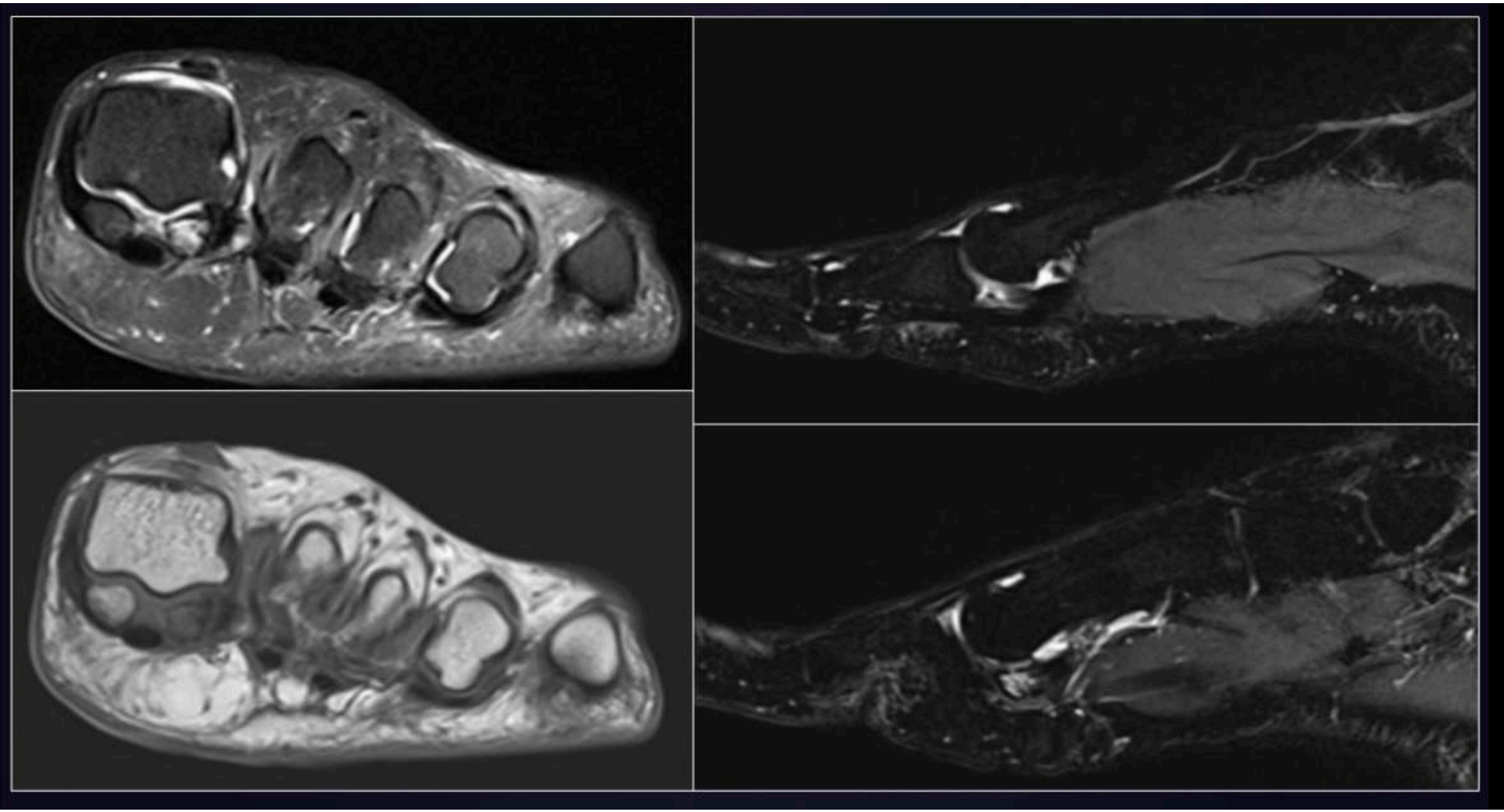

RETOUR MENU

Points clés

Rupture du ligament intersésamoïdien

Rupture de l'insertion distale de la plaque plantaire remplacée par de l'épanchement

Œdème du sésamoïde médial

Œdème de la tête médiale du court fléchisseur de l'hallux

Atteinte de la capsule médiale, du tendon médial de l'hallux et des ligaments sésamoïdiens accessoires médiaux

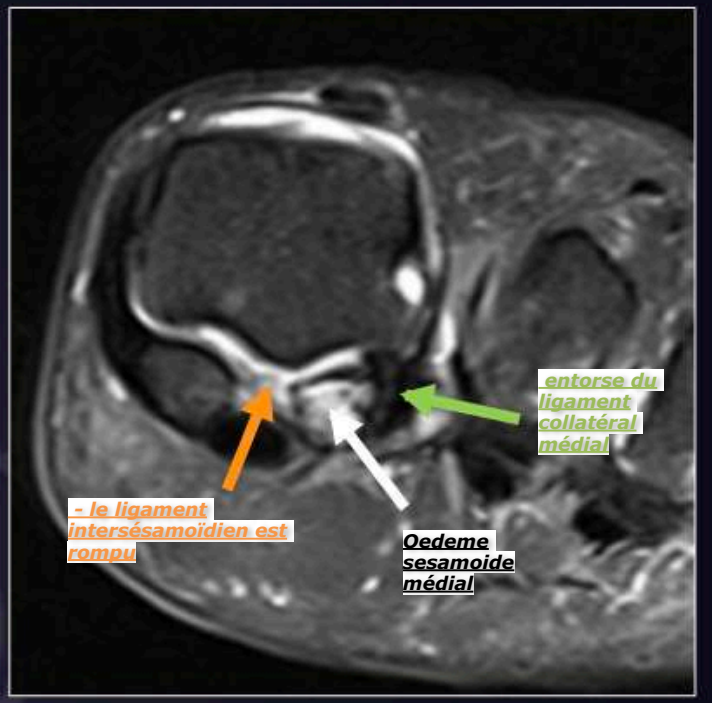

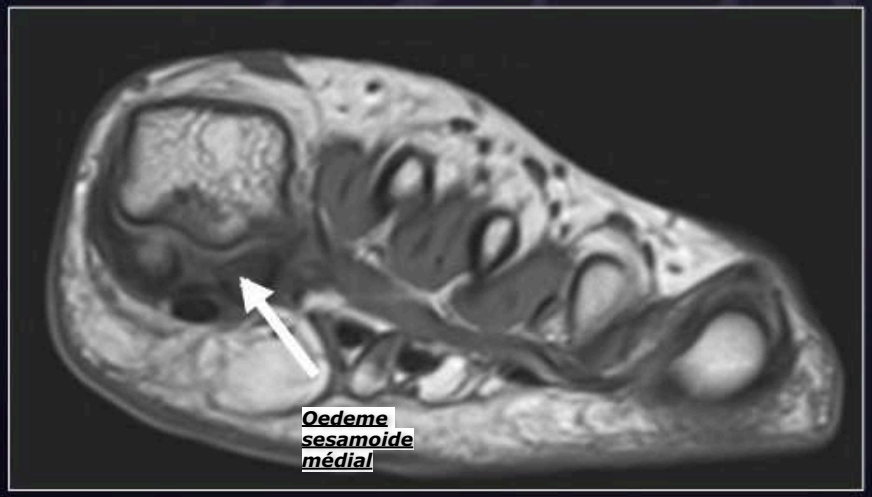

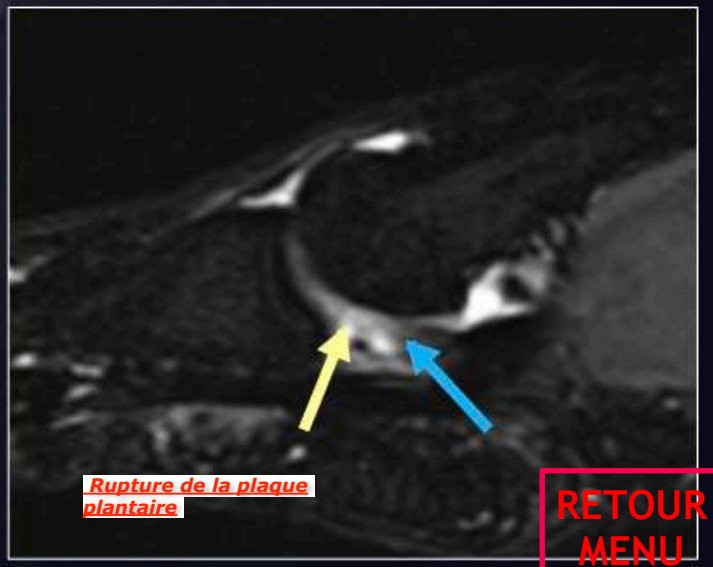

RETOUR MENU

TURF TOE

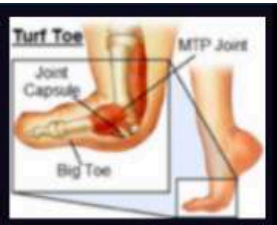

Définition

Hyperextension de l'articulation métatarso-phalangienne de l'hallux avec lésion de l'appareil capsulo-ligamentaire

Généralités

Rupture de la plaque plantaire ±
Sésamoïdes, capsule articulaire, ligaments collatéraux, ligament inter sésamoïdien

Radiographie et échographie

Aucune anomalie visible
Stade tardif : fragmentation du sésamoïde

IRM

Capsule articulaire : rupture ou œdème de l'attache postérieure de la capsule en STIR

Plaque plantaire : rupture de son insertion distale avec zone focale

Épanchement articulaire

Sésamoïde médial : œdème et nécrose (≠ sésamoïdite)

Normal
(flèches : tendons abducteurs et adducteurs de l'hallux et sésamoïdes accessoires)

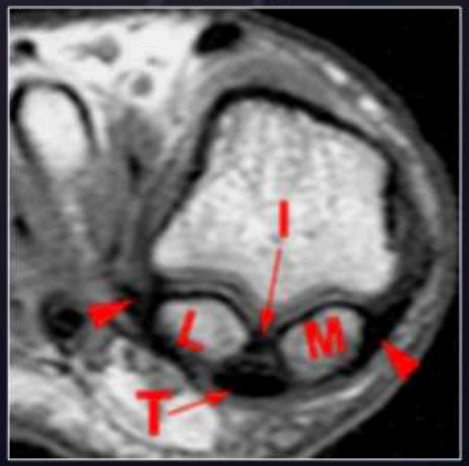

Turf toe

Tewes DP, Fischer DA, Fritts HM, Guanche CA. MRI findings of acute turf toe: a case report and review of anatomy. Clin Ortho Rel Research 1994;304:200-203.

RETOUR MENU

Louis 14 ans

- Jeune judoka en filière haut niveau
- Pas d'antécédent médical ou chirurgical particulier
- Douleurs de la base de l'hallux lors d'un combat après un effort de propulsion avec hyperextension de l'articulation métatarso-phalangienne du 1er rayon

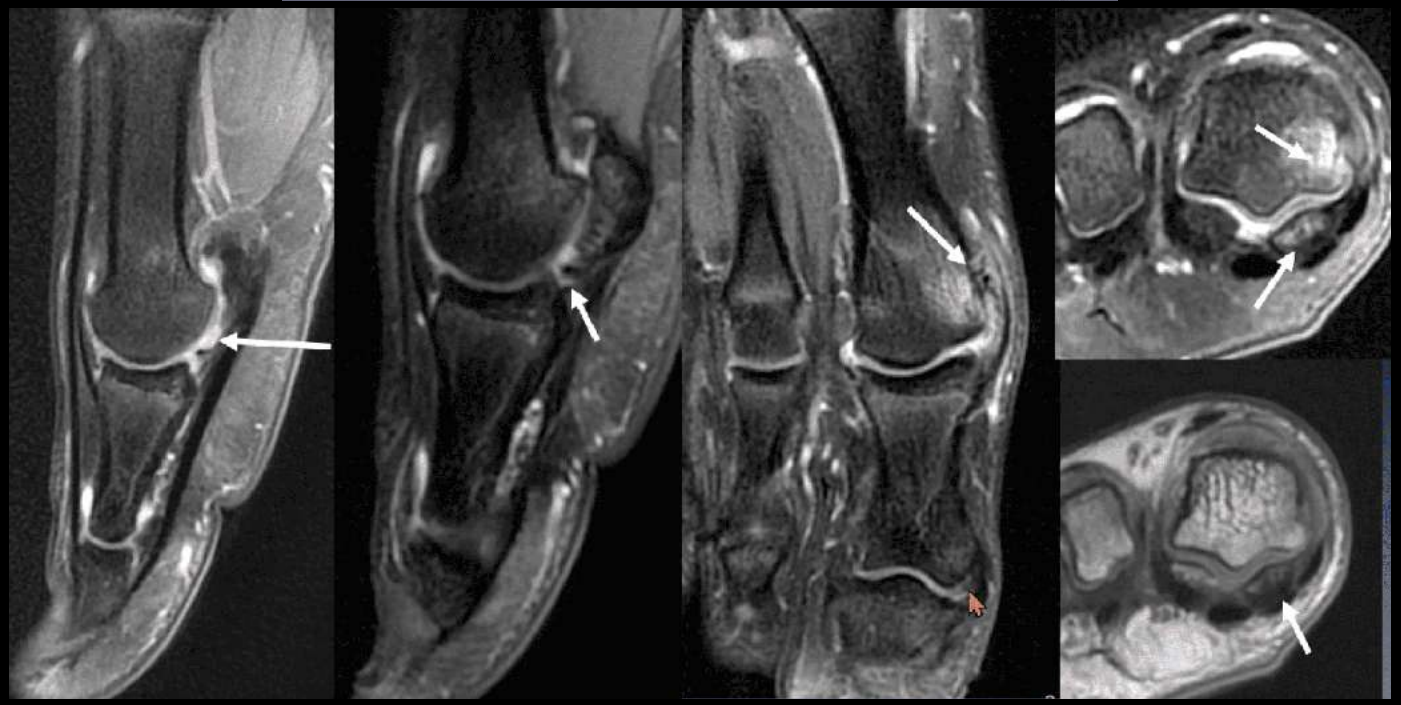

- Diagnostic retenu : turf toe syndrome associé à une rupture du ligament collatéral médial et un œdème osseux d'impaction du sésamoïde médial et la tête de M1
- Décision de traitement conservateur par repos, glaçage et strapping lors de la reprise

RETOUR MENU

GRADE 1-2

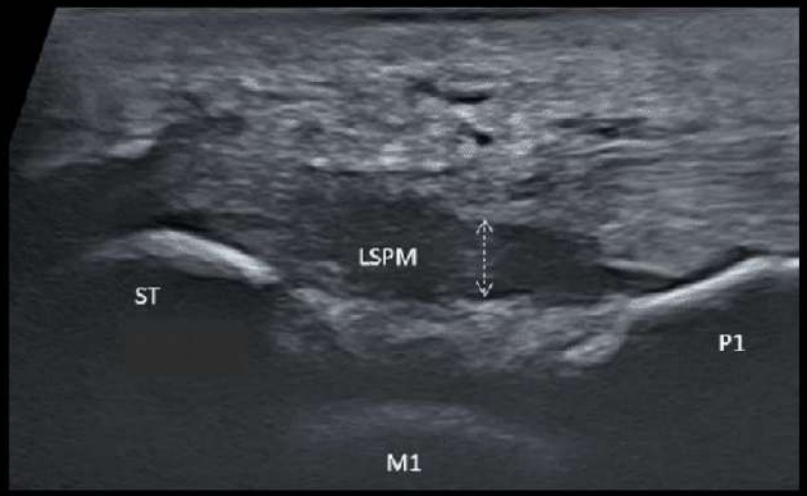
LSPM
ST
P1
M1

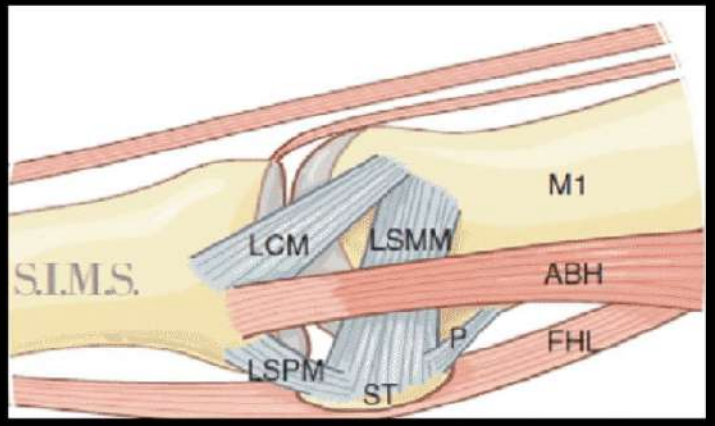
M1
LCM
LSMM
S.I.M.S.
ABH
P
FHL
LSPM
ST

LSMm
M1
ST

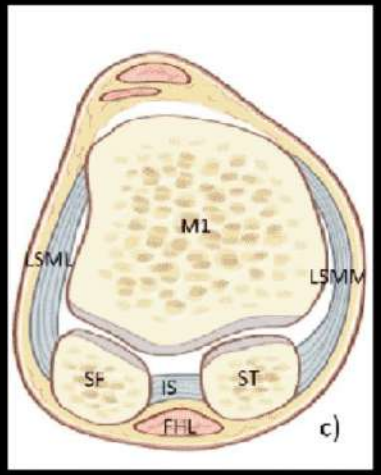
M1
LSML
LSMM
SF
IS
ST
FHL
c)

ATIQUES DU RE OSÉSAMOÏDIEN

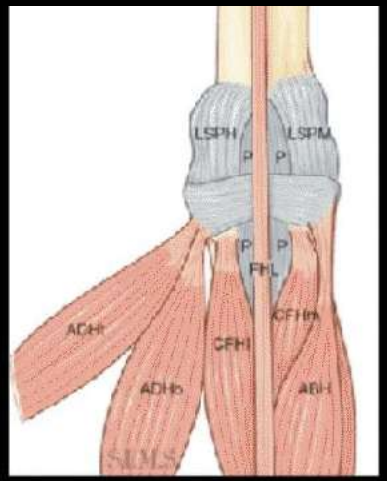

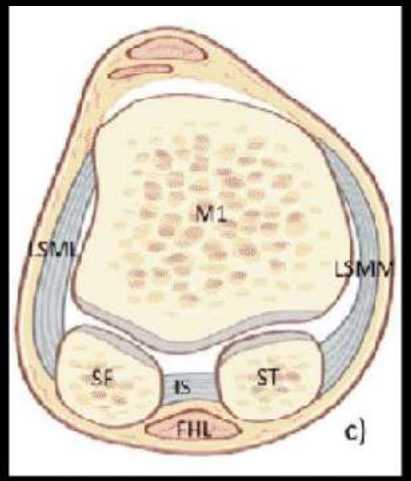

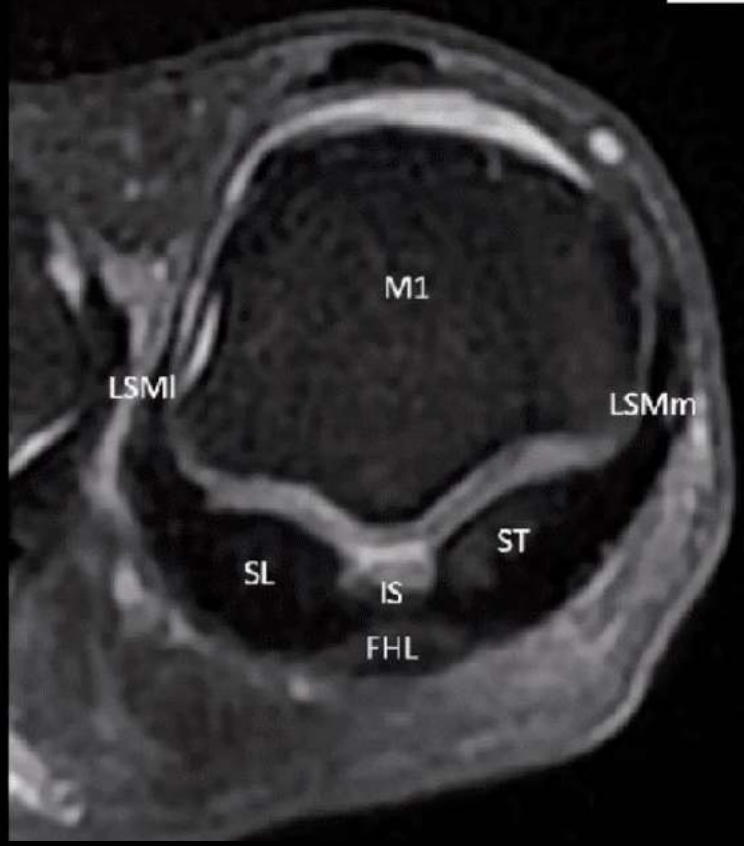

GRADE 3

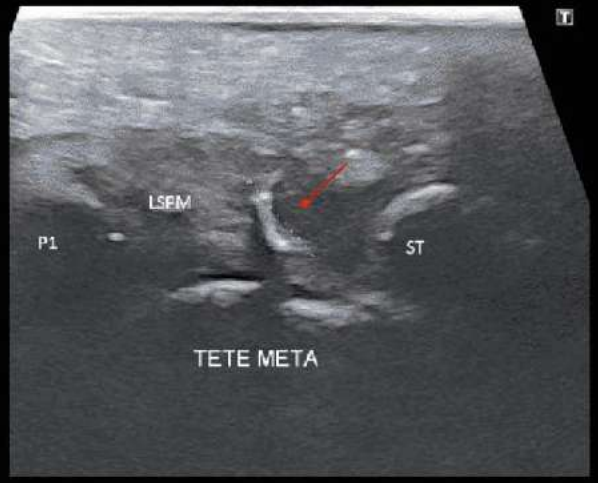

Grade I turf toe injuries are mild sprains, and MRI demonstrates mild edema surrounding intact sesamoids (no fracture or diastasis seen at MRI or radiography), plantar ligaments (eg, SPLs and MTSLs), and capsulotendinous structures. Treatment of grade I injuries is conservative and includes rest, ice, compression, and elevation (RICE), taping in a plantarflexed position, anti-inflammatory medication, and in-shoe orthotics (37). Patients can return to low-level activity after 3–5 days but are advised not to underestimate the grade of the injury and to get adequate rest (38).

Grade II injuries are partial tears with reduced range of motion, prominent swelling, and diffuse tenderness at the first MTPJ. In grade II injuries, MRI demonstrates partial fiber disruption and prominent edema at the plantar plate complex, most commonly involving the SPLs (36). These injuries are also typically treated conservatively, similar to grade I injuries, and a period of non–weight bearing is commonly advised. Patients with grade II injuries will normally lose at least 2 weeks of playing time (36,38).

Grade III injuries involve full-thickness tears of the plantar structures with an unstable first MTPJ, ecchymosis, and severe plantar swelling. MRI demonstrates full-thickness fiber disruption (typically of the SPLs), severe edema, and sesamoid fracture or diastasis (9,18). Most injuries are treated conservatively and require a prolonged period of recovery time, which can exceed 6 months away from the sport.

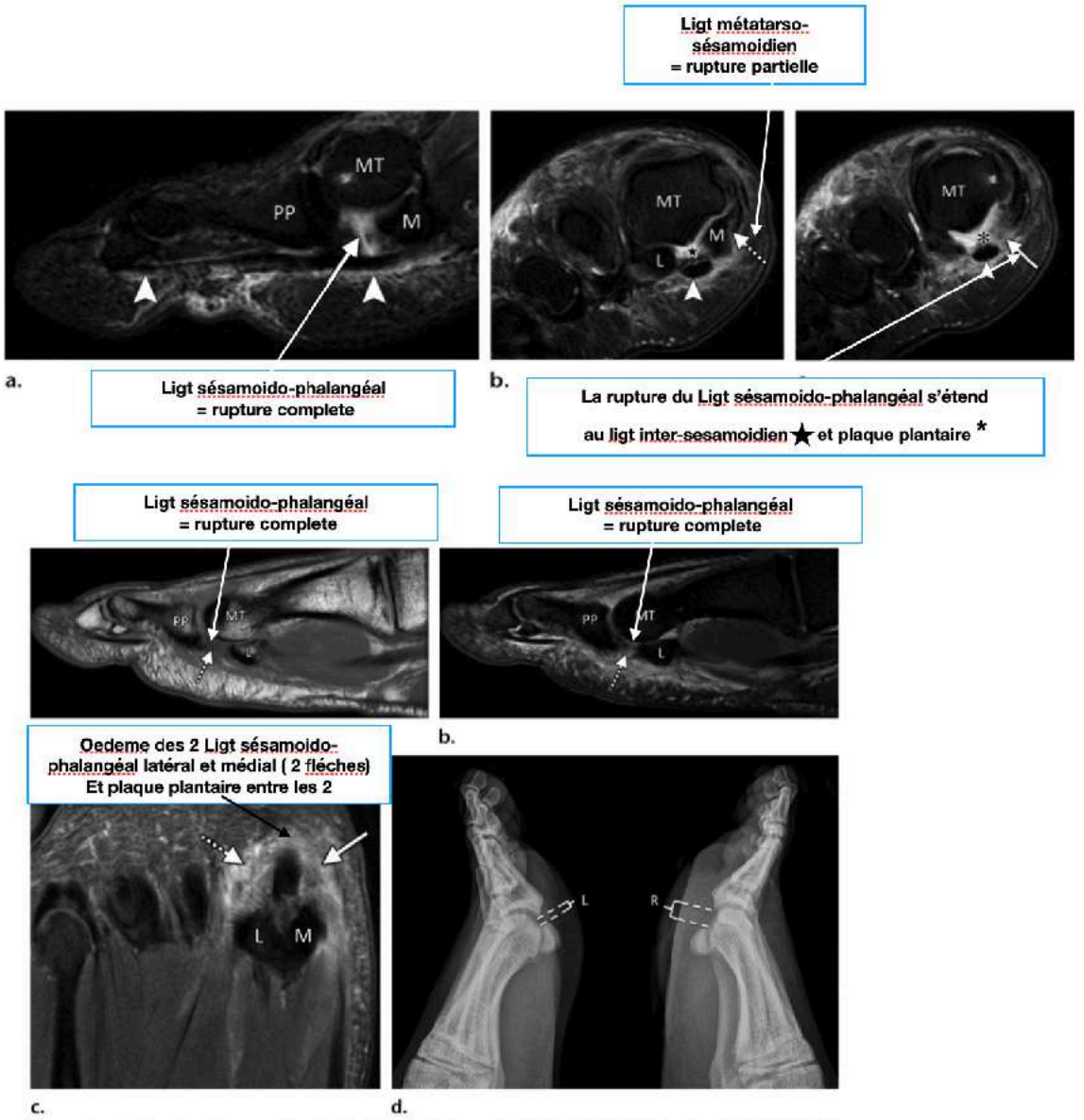

Figure 9. Turf toe in a 24-year-old professional football player. **(a, b)** Sagittal PDW **(a)** and sagittal PDW FS **(b)** images show complete tearing of the lateral SPL (arrow). Complete tearing of the medial SPL was also present (not shown). Slight proximal migration of the lateral *(L)* and medial *(M)* sesamoids is noted on the static MR images **(a–c)**. *MT* = first metatarsal, *PP* = first proximal phalanx. **(c)** Axial (long-axis) PDW FS image shows marked edema at the plantar plate complex and lateral (dotted arrow) and medial (solid arrow) SPLs. **(d)** Lateral dynamic dorsiflexed radiograph of both feet shows proximal medial and lateral sesamoid migration in the right

RETOUR MENU

Skimboarder toe is another type of hyperextension injury at the first MTPJ (Fig 10). Skimboarders use their great toe for traction when mounting their boards. The board can slip posteriorly, leading to forced first MTPJ hyperextension and injury to the dorsal sagittal bands (extensor expansion). Unlike in turf toe, plantar plate involvement is less likely despite the similar mechanism of injury. This could relate to the reinforcement of the dorsal structures when wearing shoes in sports associated with turf toe injuries (43).

rupture de la bandelette sagittale médiale et subluxation tendon extenseur et entorse ligt latéral médial

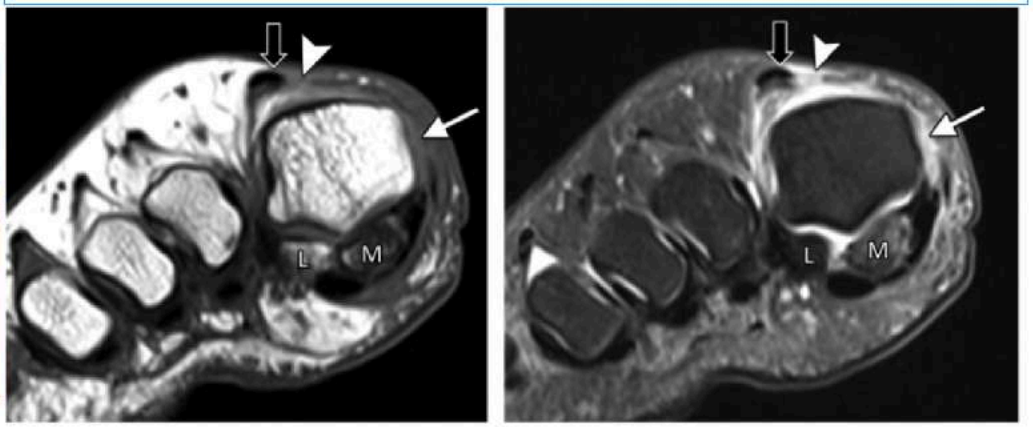

a. b.

Figure 10. Skimboarder toe. Coronal T1-weighted **(a)** and T2-weighted FS **(b)** images show high-grade tearing of the medial sagittal band (arrowhead) and lateral subluxation of the extensor tendons (black arrow) due to forced hyperextension. Tearing of the medial capsular structures and collateral ligament is noted (white arrow) with additional medial sesamoiditis or degeneration. Skimboarders use their great toe for traction when mounting their waxed boards. The board can slip posteriorly, leading to forced first MTPJ hyperextension. *L* = lateral, *M* = medial.

Entorse Ligt métatarso-sésamoidien médial : fente liquidienne à son insertion sur sesamoide

Tendinopathie abducteur et court fléchisseur de l'hallux

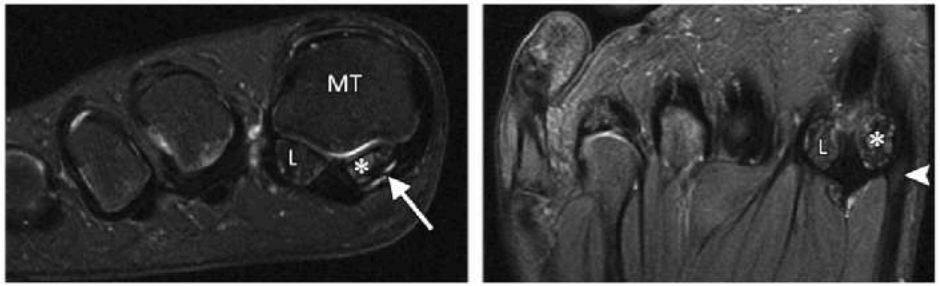

a. b.

Figure 11. Medial MTSL tear in a 21-year-old man. Coronal **(a)** and axial **(b)** T2-weighted FS images show mild chondral loss (*) at the medial sesamoid and metatarsal head articulation. Partial tearing of the medial MTSL and capsular structures is seen with a fluid cleft at the sesamoid insertion (arrow). Thickening and altered signal intensity of the medial head of the FHB and abductor hallucis tendons (arrowhead) is compatible with tendinosis. These medial plantar structures interlink to prevent hallux valgus. *L* = lateral sesamoid, *MT* = first metatarsal.

Consequence de l'Hallux valgus chronique ==>
Chondropathie sesamoide / lesion partielle ligt métatarso-sésamoidien latéral ☆/ tendinose add hallux / atrophie graisseuse abducteur hallux et ct flech hallux
Lésion de la bandelette sagittale médiale avec subluxation tendon extenseur

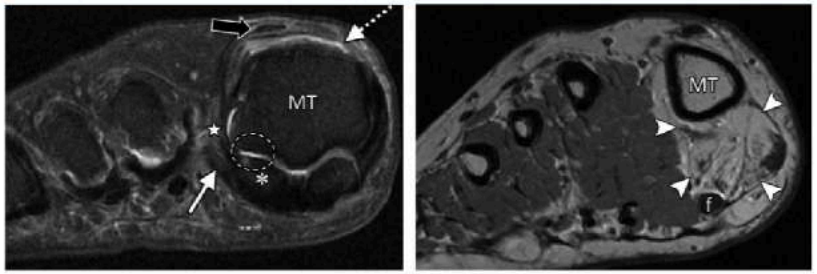

a. b.

Figure 12. Lateral MTSL tear in a 54-year-old woman with right hallux valgus and first web space pain. Coronal T2-weighted FS **(a)** and PDW **(b)** images show chondral loss at the lateral sesamoid (*) and first metatarsal articulation (dashed oval). There is partial tearing of the lateral MTSL (☆) with adjacent first web space edema and adductor hallucis tendinosis (solid white arrow). Medial sagittal band tearing (dotted arrow) and mild lateral subluxation of the extensor tendons (black arrow) are due to underlying hallux valgus. There is atrophy of the abductor hallucis and the FHB muscles (arrowheads) due to long-standing hallux valgus deformity. *f* = flexor hallucis longus tendon, *MT* = first metatarsal.

RETOUR MENU

SAND TOE

Hyperflexion plantaire MTP1 brutale

LÉSIONS CAPSULAIRES DORSALES

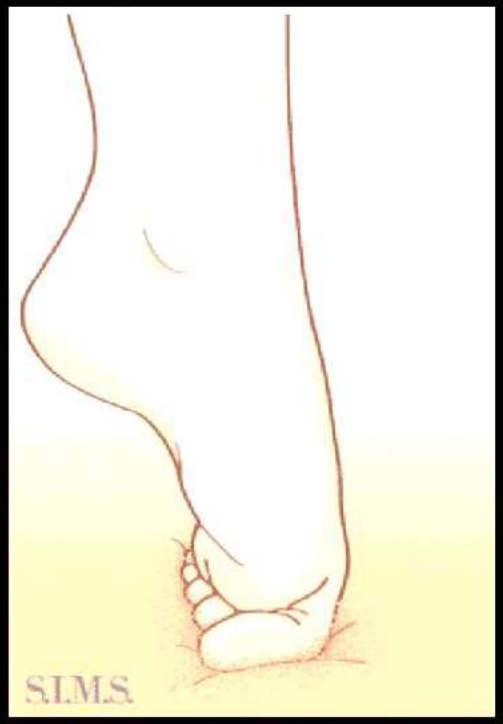

RETOUR MENU

SKIMBOARDER TOE

Hyperflexion dorsale MTP1 brutale
Contraction violente LEH

LÉSIONS EXPANSIONS DES EXTENSEURS

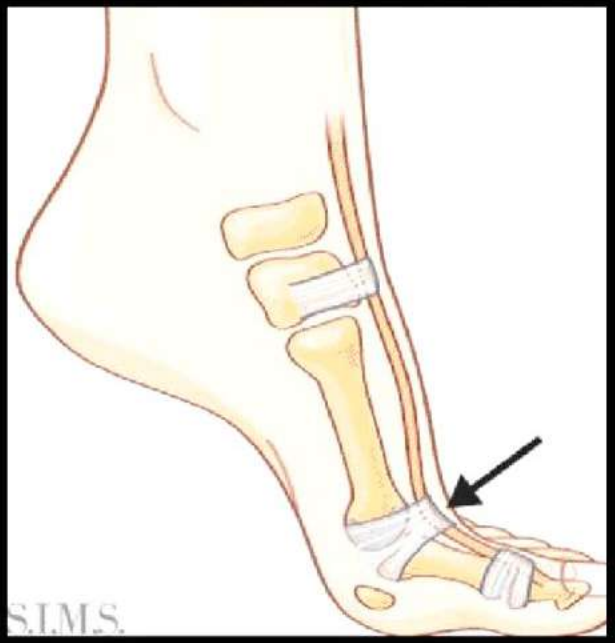

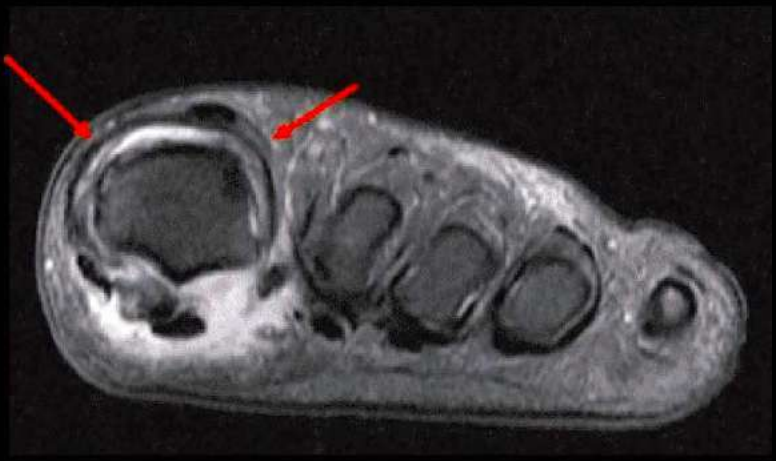

RETOUR MENU

SKIMBOARDER TOE

Hyperflexion dorsale MTP1 brutale
Contraction violente LEH

LÉSIONS EXPANSIONS DES EXTENSEURS

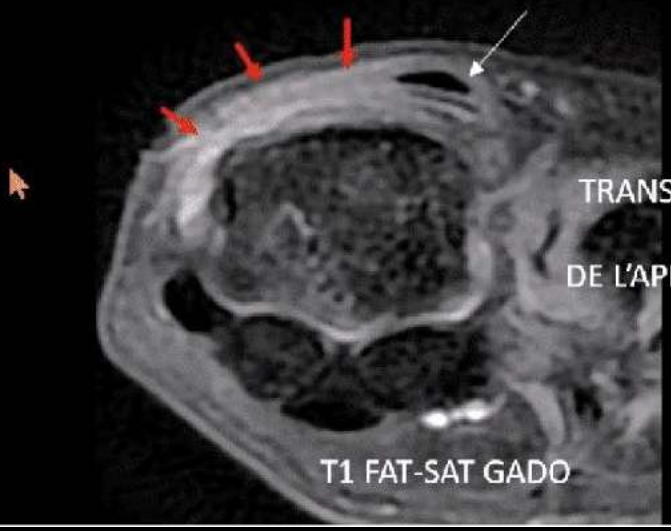

RETOUR MENU

SESAMOIDE :

SESAMOIDITE

FK de fatigue

et OSTÉONECROSE

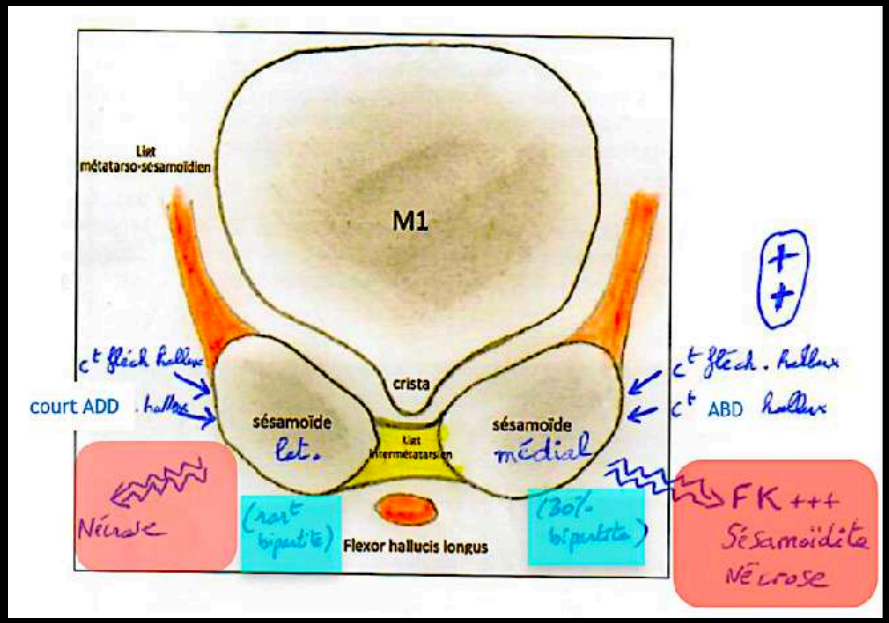

RETOUR MENU

« La sésamoïdite »

Les os sésamoïdes sont soumis à deux types de contraintes mécaniques importantes : d'une part, des contraintes en compression qui apparaissent lors de l'appui avec un écrasement des os sésamoïdes entre la tête de M1 et le sol et d'autre part, des forces de traction liées à la situation intratendineuse des deux os.

Le terme de « sésamoïdite », largement utilisé dans la littérature et en pratique courante, mérite d'être mieux défini. Il doit être utilisé uniquement en présence d'une pathologie primitive (sans cause connue) des os sésamoïdes avec un œdème en IRM, mais sans altération de la structure osseuse sur le bilan radiographique et le scanner. L'évolution peut être favorable **(fig 3.37)**. Dans le cas contraire, la clinique et l'imagerie à 6 semaines orientent essentiellement vers trois diagnostics :

Si pas évolution favorable à 6 S, alors évoquer :

- l'arthropathie dégénérative sésamoïdophalangienne (cf Hallux rigidus),
- la pathologie microtraumatique (fracture de contrainte, souffrance de la synchondrose d'un os bipartite),
- l'ostéonécrose avasculaire [26].

Les séquences ZTE « scanner like » en IRM apprécient mieux la structure osseuse **(fig 3.38)**. On notera que dans plus de 10 % des cas un œdème de l'os sésamoïde peut être retrouvé fortuitement chez des patients asymptomatiques [53].

Les fractures de contrainte se présentent cliniquement par une douleur mécanique modérée, insidieuse et progressive. Elles sont régulièrement secondaires à une sursollicitation sportive chez des patients jeunes avec une augmentation de charge en vue d'une compétition. Les sports les plus concernés sont ceux à l'origine de dorsiflexions répétitives forcées de l'hallux comme la course à pied, la gymnastique ou la danse. Les fractures par insuffisance osseuse surviennent chez des patients plus âgés. Il faut rechercher des facteurs cliniques prédisposants tels un pied creux antérieur, une longueur excessive du premier rayon ou une hyperpronation de l'avant-pied sur un arrière-pied varus. La douleur est reproduite à la pression du sésamoïde le plus souvent médial, celui qui supporte les contraintes mécaniques les plus importantes. Au stade précoce, le bilan radiographique est sans particularité. Le scanner recherchera un remodelage focal de la structure trabéculaire avec une ostéosclérose perpendiculaire aux travées osseuses. Une apposition périostée parallèle à la corticale peut être visualisée. Une véritable fracture corticospongieuse peut survenir avec des contours irréguliers non sclérosés **(fig 3.39)**. Un cal osseux se forme secondairement. Ces phénomènes apparaissent progressivement 3 à 6 semaines après le début de

RETOUR MENU

SESAMOIDITE

CONTROLE
À 3 M

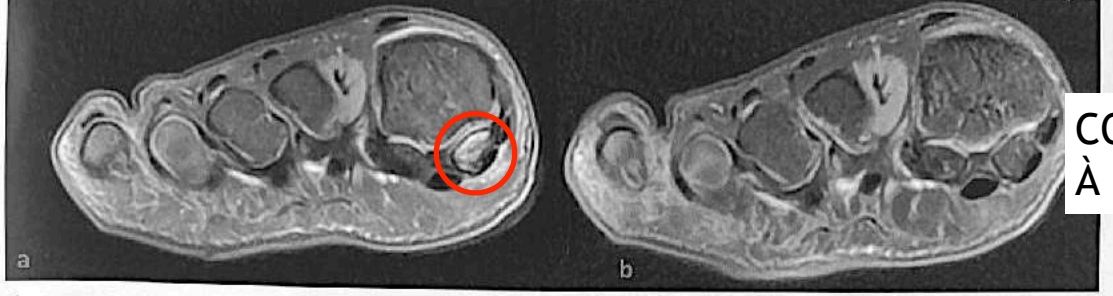

Figure 3.37 a et b : Sésamoïdite tibiale. Douleurs de la face plantaire de l'hallux chez un coureur. L'IRM en coupe frontale DP fat sat montre un hypersignal diffus du ST sans anomalie de sa structure sur les séquences anatomiques (a). Évolution clinique favorable et signal physiologique du ST sur une IRM de contrôle à 3 mois (b).

SOUFFRANCE SUR SYNCHONDROSE

Figure 3.38 a, b et c : Évolution défavorable d'une sésamoïdite tibiale. IRM séquences coronale (a) et sagittale (b) DP fat sat et sagittale ZTE (c). Le ST est en hypersignal diffus. La séquence ZTE permet de mieux comprendre la structure osseuse. Il est bipartite avec un fragment proximal plus dense, une cavitation millimétrique et une nécrose probablement en cours.

FK de fatigue

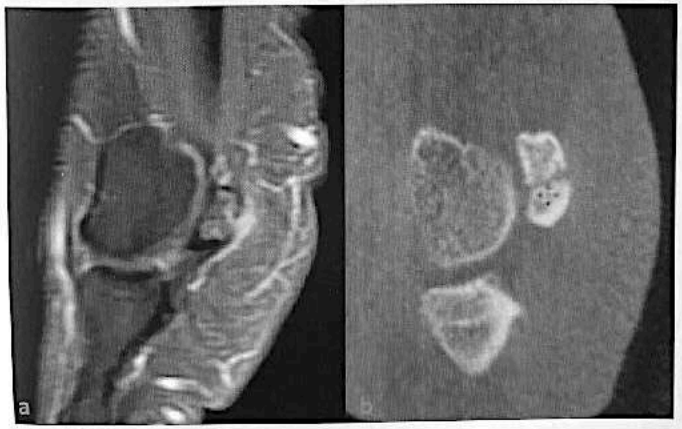

Figure 3.39 : Fracture de contrainte du ST. (a) Hypersignal diffus sur l'IRM séquence sagittale DP fat sat. (b) Fracture corticospongieuse irrégulière sur le scanner avec un faible diastasis interfragmentaire. Absence de nécrose.

RETOUR MENU

la symptomatologie. Les remaniements œdémateux intra-osseux et des parties molles adjacentes sont plus précoces en IRM [49,50]. La scintigraphie est également très sensible. Ces fractures peuvent se compliquer de nécrose secondaire avec dédifférenciation corticospongieuse, ostéocondensation et fragmentation ainsi que d'arthropathie dégénérative secondaire sésamoïdophalangienne. Le traitement est orthopédique avec une décharge pendant six semaines, puis podologique avec orthèses pour appui rétrocapital et correction des troubles statiques. En présence de fracture déplacée compliquée ou de pseudarthrose secondaire, des traitements chirurgicaux peuvent être envisagés avec une exérèse partielle ou complète de l'os sésamoïde affecté. Des ostéotomies de raccourcissement peuvent également être envisagées.

L'ostéonécrose avasculaire des os sésamoïdes a été décrite pour la première fois par Renander en 1924 [56]. La physiopathologie reste encore débattue. La vascularisation précaire des os sésamoïdes associée à des microtraumatismes répétés est a priori à l'origine de cette pathologie. La vascularisation dépend essentiellement de la première artère métatarsienne plantaire et de vaisseaux accessoires provenant de gaines tendineuses des différents muscles intrinsèques qui s'y insèrent **(fig 3.40)** [57]. Elle survient chez un patient jeune, à prédominance féminin pratiquant des sports avec hyperflexions répétées de l'articulation MTP. Elle intéresse aussi bien ST que le SF. La douleur est localisée sur le versant plantaire de l'hallux, majoritairement mécanique prédomine au temps final de la marche lors de propulsion où la contrainte mécanique est la plus importante sur les sésamoïdes. Au temps précoce le bilan radiographique n'est pas informatif. L'IRM met en évidence un œdème osseux diffus. Les altérations de la structure osseuse avec une ostéoscl rose diffuse, puis une déformation irrégulière, u cavitation et une fragmentation surviennent da un second temps, 6 à 12 mois après le début d symptômes [58]. Le sésamoïde apparaît progressivement en hyposignal sur les différentes séquence IRM **(fig 3.41)**. Il n'existe pas d'hyperfixation scintigraphique ou seulement au temps tardif. Le traitement est conservateur avec une diminution de l'activité sportive et le port d'orthèses plantaires avec diminution de l'appui sur le sésamoïde concerné. En cas d'échec, un traitement chirurgical peut être envisagé avec exérèse de l'os sésamoïde.

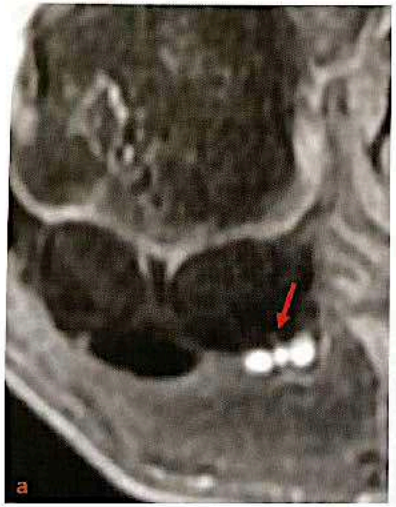

Figure 3.40 : **a)** IRM en coronal T1 fat sat gadolinium. Pénétration d'une artériole sésamoïdienne fibulaire issue de la première artère métatarsienne plantaire. **b)** Scanner en coupe sagittale. Liseré radio clair cortical plantaire fin et régulier s'épuisant dans l'os spongieux du sésamoïde fibulaire correspondant à l'artériole pénétrante et qui ne doit pas être décrite comme une fracture. Ces artérioles pénètrent par le bord médial du ST et latéral du SF [33].

RETOUR MENU

OSTÉONÉCROSE

Figure 3.41 a, b et c : Nécrose et fragmentation du SF chez une danseuse professionnelle. Radiographie standard de l'avant-pied de ¾ avec ostéocondensation et fragmentation du SF (a). Le SF est en asignal sur les séquences sagittale T1 (b) et coronale DP fat sat (c).

RETOUR MENU

SESAMOIDE

L'ostéonécrose

Décrite par Renander en 1924, il s'agit d'une pathologie rare, un peu plus fréquente chez la femme, et qui se rencontre également chez le sujet jeune. Elle intéresse aussi bien le sésamoïde médial que latéral.

Elle correspond à un trouble de la vascularisation favorisé par des microtraumatismes répétés.

Les radiographies montrent des anomalies de densité (déminéralisation et condensation) et de contours, avec un sésamoïde qui peut être aplati, fragmenté irrégulièrement en deux ou en plusieurs parties, ou en poussière de débris osseux.

La sésamoïdite

C'est un diagnostic d'exclusion, lorsque toutes les autres causes de douleurs sésamoïdiennes ont été écartées. Elle intéresse plus particulièrement le sésamoïde médial, chez la femme jeune, qu'il y ait ou non un

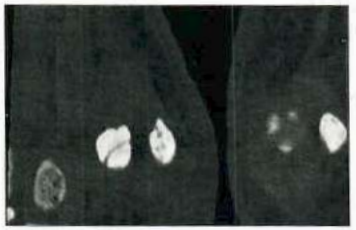

Fig. 6 : Fracture de stress du sésamoïde latéral droit. La solution de continuité est nette, linéaire, à contours réguliers sur un sésamoïde de taille normale et un peu cystique.

Fig. 7 : Ostéonécrose du sésamoïde latéral droit au scanner. L'os est hétérogène, avec des zones denses et de déminéralisation, une dissection sous-chondrale et un début de fragmentation.

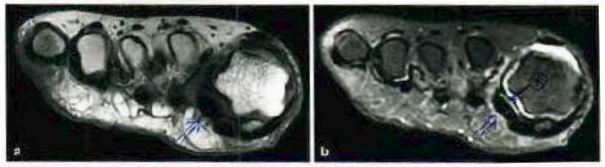

Fig. 8 : Ostéonécrose du sésamoïde latéral droit en IRM en pondération T1 (a) et T2 (b). L'os n'a plus de signal en T1 et en T2 et on retrouve la dissection sous-chondrale sous la forme d'un hypersignal linéaire sur le T2.

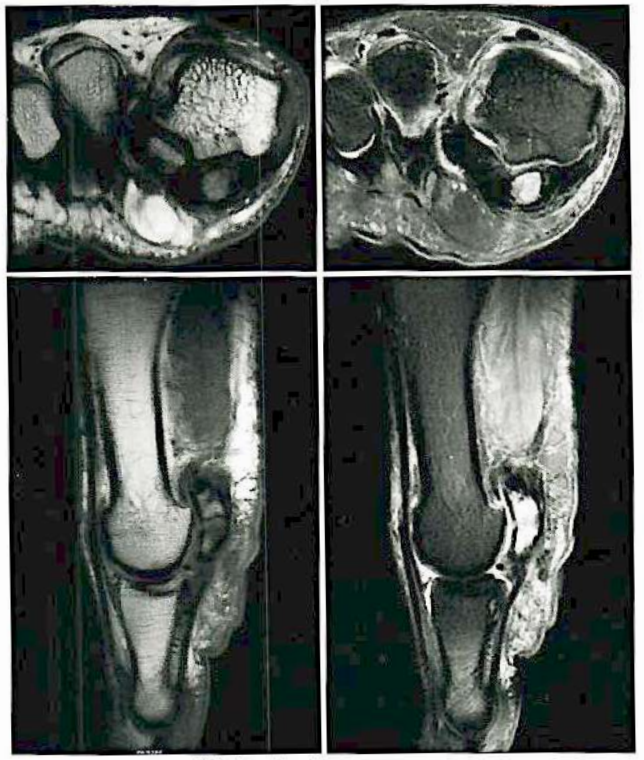

Fig. 9 : Sésamoïdite médiale sur sésamoïde bipartite

l'étant plus fréquemment que le sésamoïde fibulaire. Cet aspect bipartite ou multipartite des os sésamoïdes de l'hallux est une variante de la normale à ne pas confondre avec une fracture. De la même façon que pour l'os péroneum, la somme des différents fragments osseux dans le cas d'un os sésamoïde bi- ou multipartite excède largement la taille normale d'un os sésamoïde unique permettant de le distinguer d'un sésamoïde fracturé. Il est important de rappeler que les os sésamoïdes partitionnés sont plus sensibles aux contraintes mécaniques pouvant se traduire par un œdème médullaire de stress, une fracture, voire une nécrose avasculaire.

La distinction entre une sésamoïdite sur sésamoïde bipartite et fracture peut être difficile en imagerie. On retient en faveur de la fracture : séparation avec capsule irrégulière entre les 2 fragments dont les berges sont irrégulières, absence de partition sur le pied controlatéral, apparition d'un cal sur les clichés successifs de contrôle, sésamoïde de taille normale (si on additionne ses fragments). En effet, la taille d'un sésamoïde bipartite par addition de ses différents fragments est généralement plus longue que celle d'un sésamoïde normal.

Cette distinction peut rester délicate, d'autant que l'on peut également observer une fracture sur sésamoïde bipartite ou une rupture de synchondrose, ce qui complique encore les choses.

RETOUR MENU

PIED PLAT

= Djian Annonier > 130°

1 - VALGUS ARRIERE PIED avec déviation du calca

conflit latéral de cheville

soit talo-calca soit calca-fibul

2 - plongée de la tête du TALUS

- *1 - glissement antérieur du talus sur calca*
- *2 - cassure angle de MEARY (affaisst medio-tarse)*

- *3 - dysmorphie osseuse = sd de MULLER WEISS (os navic en virgule)*

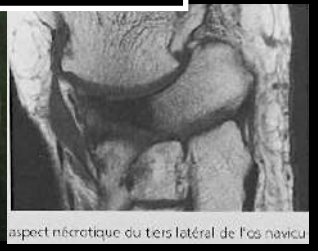

aspect nécrotique du tiers latéral de l'os naviculaire

- *4 - arthrose du tarse*

3 - SYNOSTOSE DU TARSE

4 - HALLUX VALGUS

toujours rechercher un pied plat si HV+++

5 - TENDON TIBIAL POST

- *tendinopathie*
- *ténosynovite*
- *fissuration*
- *rupture*

6 - LIGAMENTS

- *1 - spring +++*

- *2 - LLI*
- *3 - SD SINUS du TARSE*

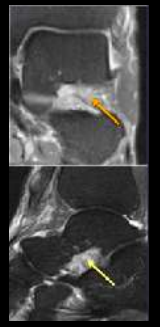

- *4 - APONEVROPATHIE PLANTAIRE*

MENU

PIED PLAT VALGUS

- Terrain = femme > 50 ans, en surpoids, avec pied plat valgus préalable
- Clinique: douleur et gonflement médial du pied
- Bases

Grades de Johnson et Strom	Tendon	Grade 1	Grade 2	Grade 3	Grade 4
Clinique		Douleur modérée	Pied plat réductible	Pied plat fixé	Pied plat avec valgus talo-crural
Imagerie	TTP	Ténosynovite +/- légère tdp	Tdp franche +/- rupture > partielle	Idem	Idem
	Spring	Normal	Anormal		
	Ligt deltoïde	Normal		Modifié	Rompu
	Lésions associées possibles	Non	Sd du sinus du tarse Fasciite plantaire	Idem +/- conflit latéral	Idem + Arthrose talo-crurale

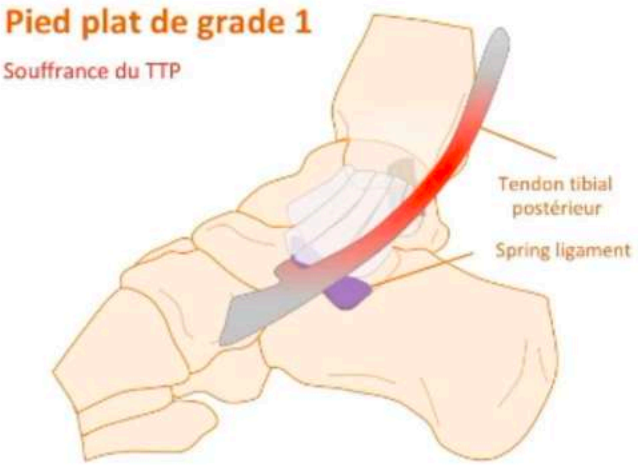

RETOUR MENU

PIED PLAT VALGUS

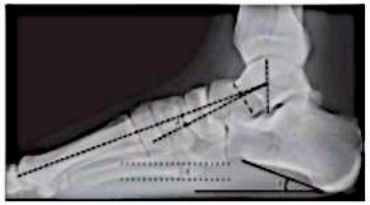
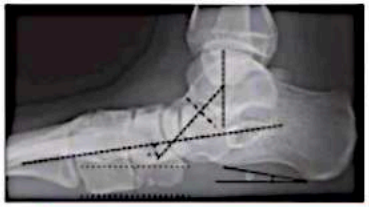
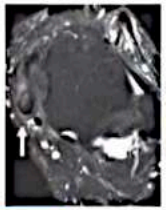

Meary et angle calcanéen N = TTP N
Meary et/ou angle calca aN = Rupture du TTP
Lin YC et al. AJR 2015; 204: 354-359.

- Terrain = femme > 50 ans, en surpoids, avec pied plat valgus préalable
- Clinique: douleur et gonflement médial du pied
- Bases

Lésions associées aux lésions avancées du TTP n= 25
Spring épaissi et hétérogène 92%
Infiltration sinus du tarse 72%
Fasciïte plantaire 32%
Balen et Helms- AJR 2001; 176: 1137-1143.

Grades de Johnson et Strom	Tendon	Grade 1	Grade 2	Grade 3	Grade 4
Clinique		Douleur modérée	Pied plat réductible	Pied plat fixé	Pied plat avec valgus talo-crural
Imagerie	TTP	Ténosynovite +/- légère tdp	Tdp franche +/- rupture > partielle	Idem	Idem
	Spring	Normal	Anormal		
	Ligt deltoïde	Normal		Modifié	Rompu
	Lésions associées possibles	Non	Sd du sinus du tarse Fasciite plantaire	Idem +/- conflit latéral	Idem + Arthrose talo-crurale

Pied plat de grade 2

Défaillance du TTP

Souffrance :
- Spring
- Tibio-spring
- Sinus du tarse

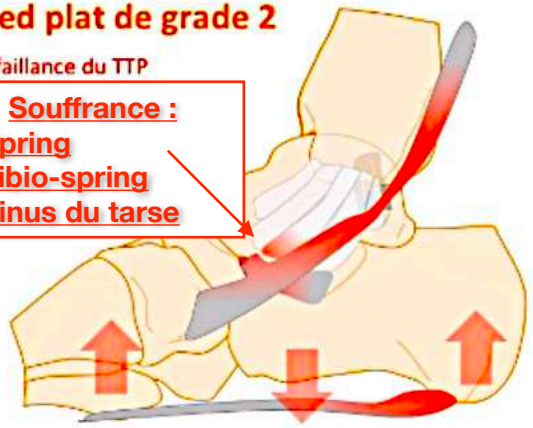

Fasciite plantaire

RETOUR MENU

PIED PLAT VALGUS

- Terrain = femme > 50 ans, en surpoids, avec pied plat valgus préalable
- Clinique: douleur et gonflement médial du pied
- Bases

Grades de Johnson et Strom	Tendon	Grade 1	Grade 2	Grade 3	Grade 4
Clinique		Douleur modérée	Pied plat réductible	Pied plat fixé	Pied plat avec valgus talo-crural
Imagerie	TTP	Ténosynovite +/- légère tdp	Tdp franche +/- rupture > partielle	Idem	Idem
	Spring	Normal	Anormal		
	Ligt deltoïde	Normal		Modifié	Rompu
	Lésions associées possibles	Non	5d du sinus du tarse Fasciite plantaire	Idem +/- conflit latéral	Idem + Arthrose talo-crurale

Syndrome d'impaction postéro-latéral de la cheville

+

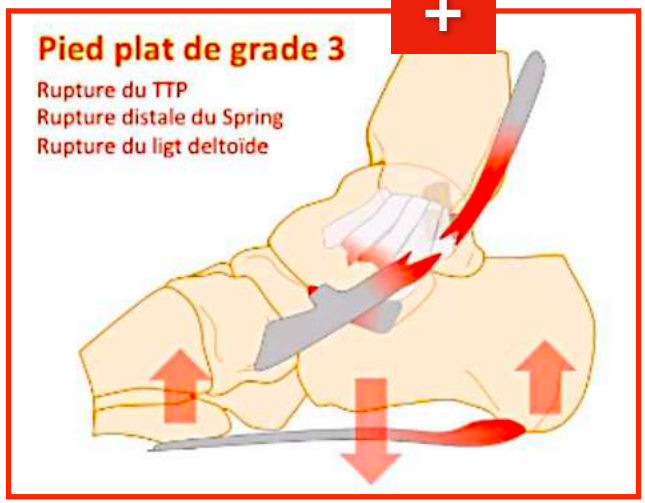

RETOUR MENU

ETIOLOGIE DOULEURS PIED PLAT

Le pied-plat peut se décompenser en différents points que l'on devra inspecter en imagerie :

- ***Douleurs médiales***
  - surmenage du tibial antérieur,
  - surtout surmenage du tibial postérieur avec tendinopathie (fig. 8), ténosynovite (fig. 9), fissure (fig. 10), parfois rupture tendineuse dans ses portions rétromalléolaire ou plus souvent inframalléolaire (fig. 11) ou des enthésopathies voire des fracture-arrachements du tubercule d'insertion sur l'os naviculaire dans sa portion terminale (fig. 12). Chez l'adolescent, une ostéochondrite du naviculaire avec fragmentation du tubercule médial peut se retrouver. Associées aux lésions du TTP, d'autres structures de soutien de l'arche interne,
  - le **spring ligament, le ligament collatéral médial, les ligaments du sinus du tarse et l'aponévrose plantaire** peuvent être atteintes. Elles doivent être systématiquement recherchées,
  - **conflit mécanique avec la chaussure,**
  - **syndrome de Müller-Weiss** touchant l'os naviculaire.
- **Douleurs péritaliennes** liées au surmenage du couple de torsion, c'est-à-dire l'ensemble des articulations à l'interface entre le bloc tibiotalien et le bloc calcanéopédieux qui divergent, c'est-à-dire les articulations sous-taliennes et médiotarsiennes :
  - **distension** des éléments de soutien de l'arche longitudinale, en particulier les ligaments talonaviculaires et calcanéonaviculaires ou **spring ligament,**
  - **arthrose péritalienne, sous-talienne et médiotarsienne,**
  - **néo-arthrose calcanéofibulaire** du fait du valgus de l'arrière-pied, plus rarement,
  - **synostose du tarse.**
- **Instabilité tibiotalienne :** il s'agit d'une laxité interne
- **Douleur du mollet** comme dans le pied-plat avec Achille court,
- **Décompensation au niveau de l'avant-pied :** l'allongement de l'arche médiale sous l'effet de son aplatissement entraîne un hyperappui sur M1 et souvent un hallux valgus. Devant un hallux valgus, la **recherche d'un pied plat est obligatoire**

SPRING LIGAMENT

- **Aspects pathologiques du ligament supéro-médial du spring ligament en échographie** [3, 5, 8] (fig. 14 et 15) :
  - Epaississement plutôt de la partie distale (> 5 mm),
  - Amincissement (< 2 mm),
  - Perte de l'aspect fibrillaire avec des plages hypo-échogènes,
  - Hyperhémie Doppler,
  - Eventuelle solution de continuité.
- **Aspect normal du spring ligament en IRM** : Les trois faisceaux du spring ligament sont visibles en IRM (fig. 16). Le faisceau supéro-médial est la bande en hyposignal tendue entre la portion horizontale et distale du TTP et la tête du talus.
- Aspects pathologiques du ligament supéro-médial du spring ligament en IRM [3, 4, 5, 8] (fig. 17) :
  - Epaississement de plus de 5 mm dans le plan axial (une valeur de 4 mm est déjà très douteuse) (100 % des cas),
  - Amincissement (< 2 mm),
  - Signal hétérogène en T2 (100 % des cas),
  - Aspect détendu (64 % des cas),
  - Interruption transfixiante (79 % des cas).
- La lésion la plus fréquente du spring ligament intéresse la partie supérieure et distale du ligament supéro-médial [5]. La lésion de la jonction entre le ligament tibiospring et le spring ligament calcanéo-naviculaire supéro-médial est habituellement classifiée comme lésion du spring ligament.

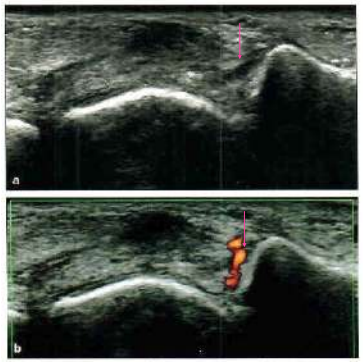

Fig. 17 : Aspects pathologiques du ligament supéro-médial ou spring ligament (flèches orange) en IRM en coupes axiales T2 FatSat :
- épaississement de plus de 5 mm dans le plan axial,
- signal hétérogène en T2,
- aspect détendu.

RETOUR MENU

SD 2EME RAYON

PLAQUE PLANTAIRE

MENU

2ème RAYON

3 ou 4 étiologies:

1. congénitale: brièveté congénitale de M1
2. post chir. par raccourcisst excessif
3. hallux valgus+++ : raccourcisst géométrique par métatarses varus accompagnant un hallux valgus+++
4. instabilité cunéo-métatarsienne

Brièveté de M1

= différence de 4 mm tête M1 / M2
ou
M1 = M3

Exemples:

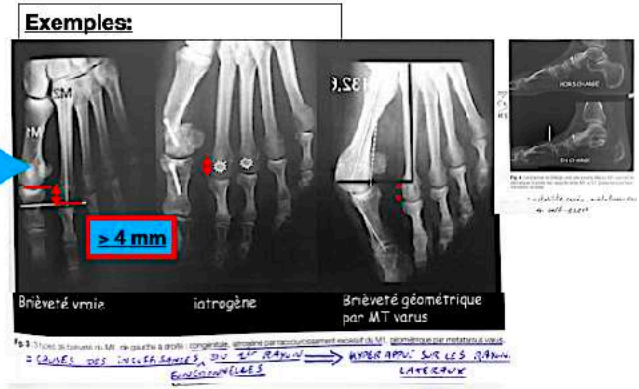

Insuffisance fonctionnelle du 1er rayon

Hyper appui sur les rayons latéraux

1- Syndrome du 2ème rayon (PP)



2- 2éme Orteils en griffe

3- (Sub-) Luxation de MTP2 ou autres MTP

4- FK de fatigue M2

OU

5- Hyperostose corticale de surmenage de M2

6- Morton et PSEUDO-NÉVROME

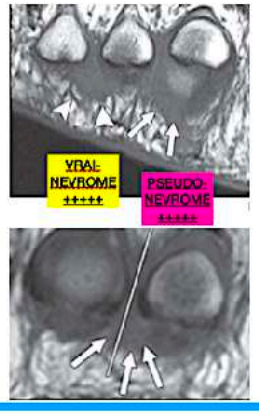

7- Arthrose du Lisfranc C2-M2

RETOUR MENU

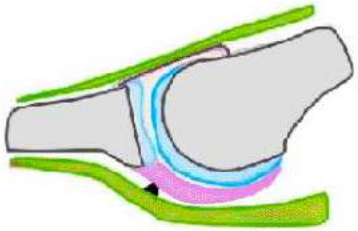

Plaque plantaire normale

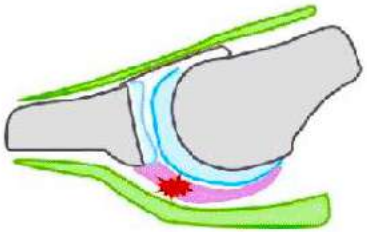

Grade 1
lésion « partielle »

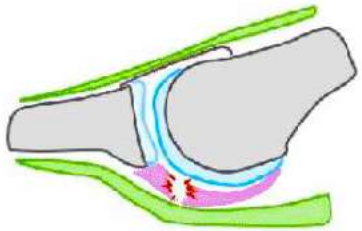

Grade 2
lésion transfixiante

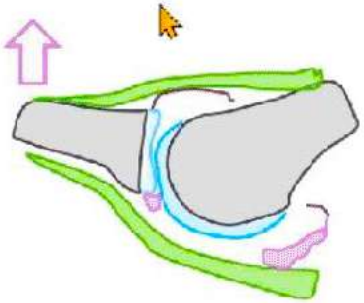

Grade 3 et 4
rupture complète
Avec luxation
réductible/irréductible

BorneJ and al. Plantar plate and second ray syndrome: Normal and pathological US imaging features and proposed US classification. J Radiol. 2010.

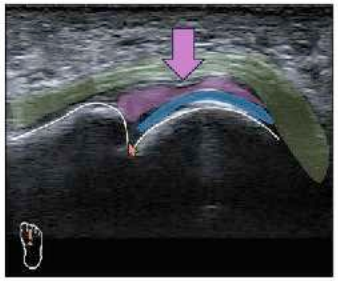

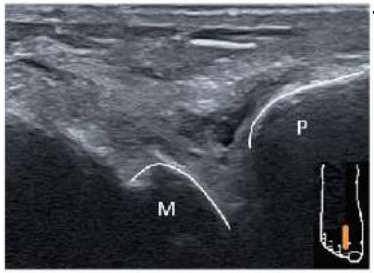

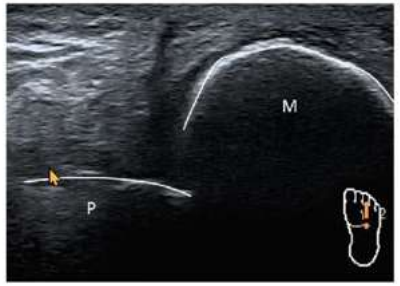

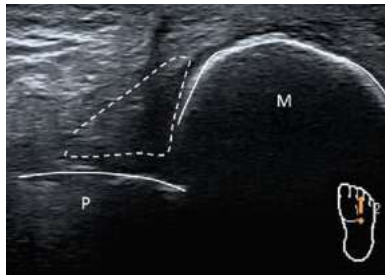

SYNDROME DU 2 EME RAYON

CLASSIF DE COUGHLIN-MYERSON

STADE 0	Douleur mais PP NORMALE MTP NORMALE	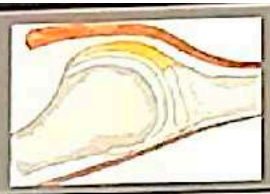
STADE IA/IB	PP pathologique mais CONTINUE, sans IA ou avec Laxité MTP débutante IB Souffrance MTP, Bursite	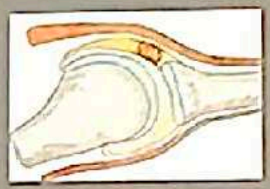
STADE II	PP ROMPUE Laxité débutante MTP	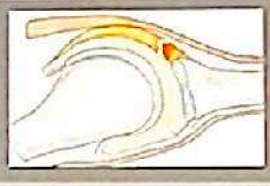
STADE III	PP ROMPUE Subluxation réductible MTP	
STADE IV	PP ROMPUE Luxation irréductible MTP	

LAXITÉ = LACHMAN patho > 4.5 mm

RETOUR MENU

PLAQUE PLANTAIRE

en écho

MENU

6 temps, 5 manœuvres dynamiques

Exploration dorsale

1

1 - MTP

2

2 - LACHMAN
patho > 4.5 mm

3

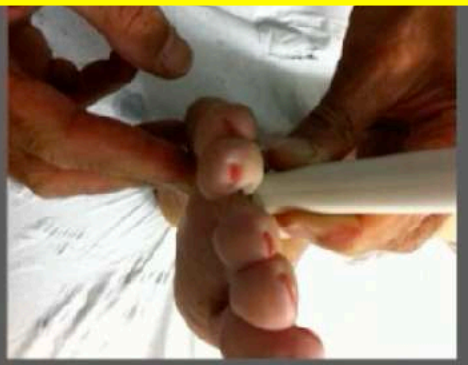

3 - ESPACE

compression plantaire

Exploration plantaire

4

4 - PLAQUES

Flexion - extension

5

5 - ESPACE

Compression dorsale

6

6 +/- MULDER …

Peu utile +++

MENU

Position à essayer pour écho de l'avant pied

MENU

PLAQUE PLANTAIRE: ANATOMIE ÉCHOGRAPHIQUE

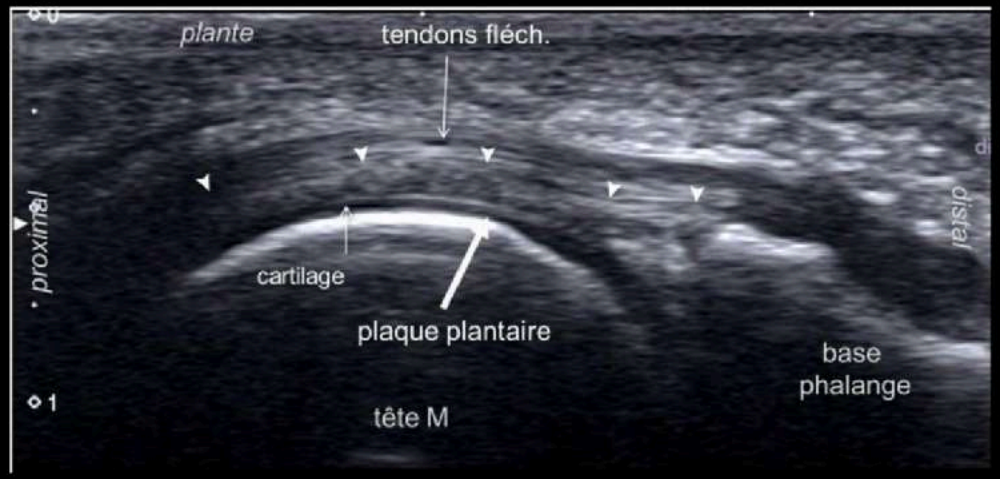

Échographie : coupe sagittale MTP2

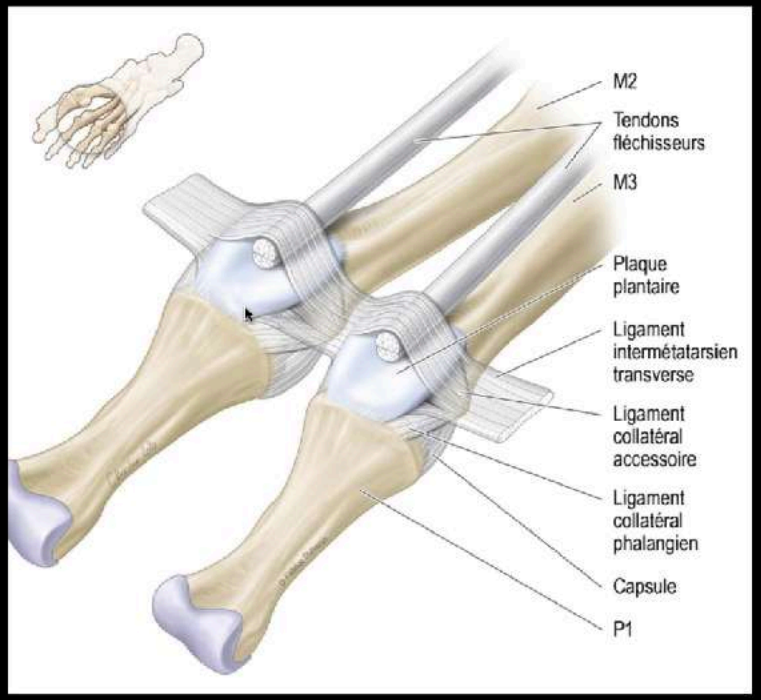

MENU

Stade 2- RUPT COMPLETE TRANSVERSALE

RUPTURE DE PLAQUE PLANTAIRE TRANSVERSALE

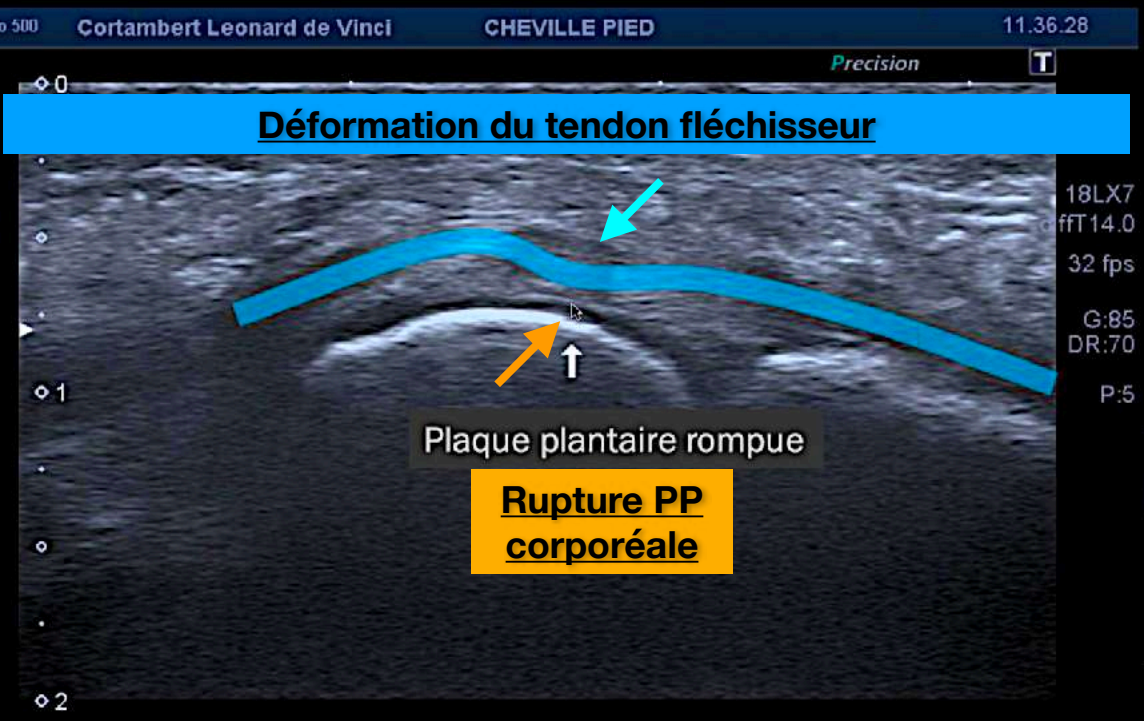

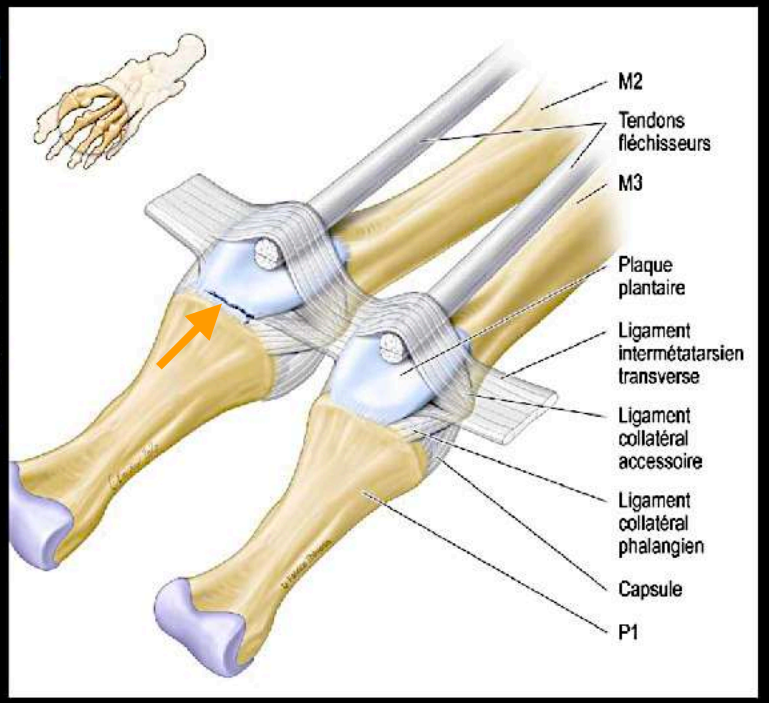

MENU

Stade 2- RUPT COMPLETE TRANSVERSALE

RUPTURE DE PLAQUE PLANTAIRE TRANSVERSALE

Rupture PP

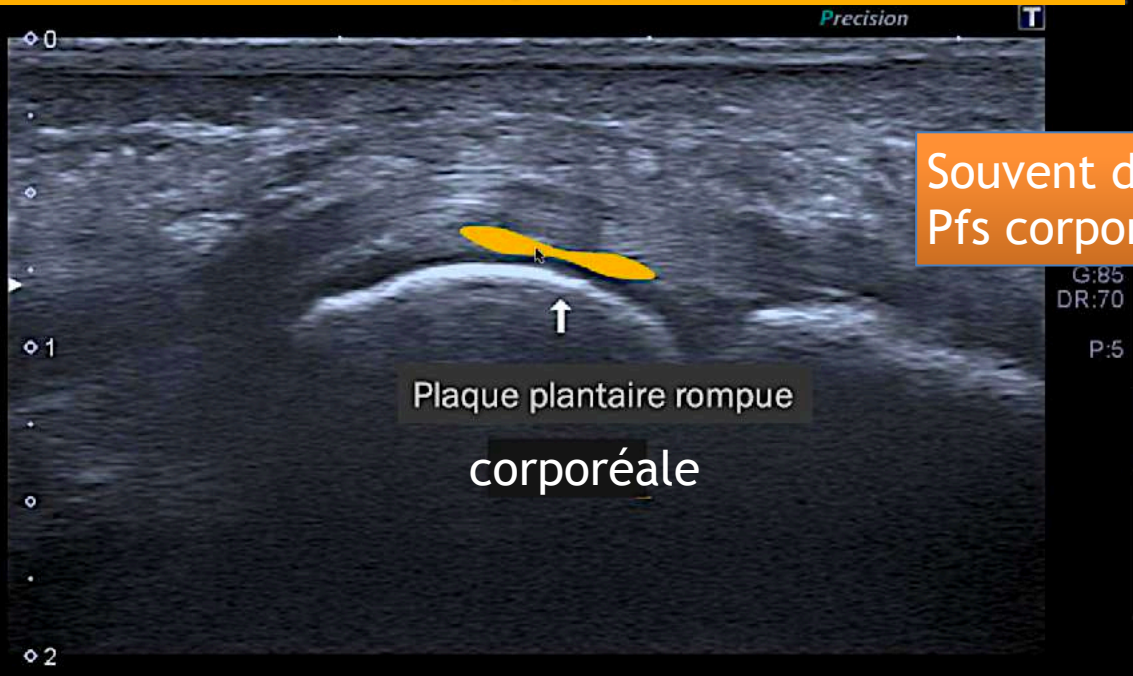

Souvent distale
Pfs corporéale

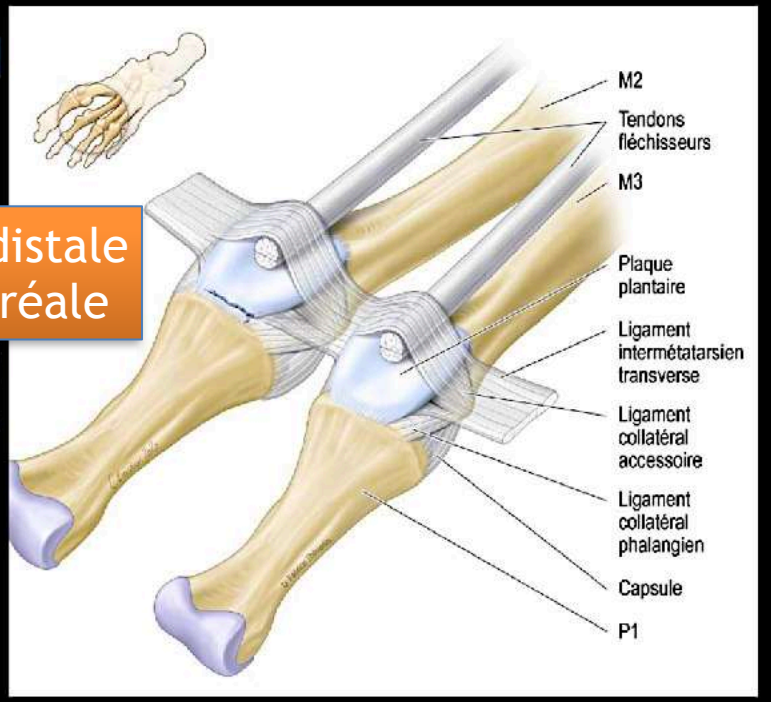

MENU

Stade 2- RUPT COMPLETE TRANSVERSALE

RUPTURE DE PLAQUE PLANTAIRE TRANSVERSALE

- Distale

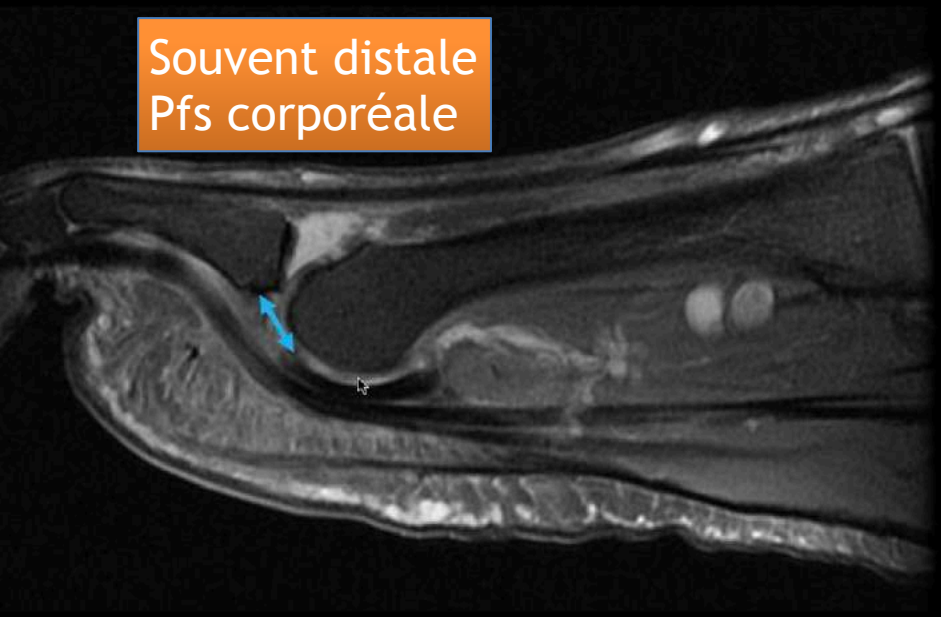

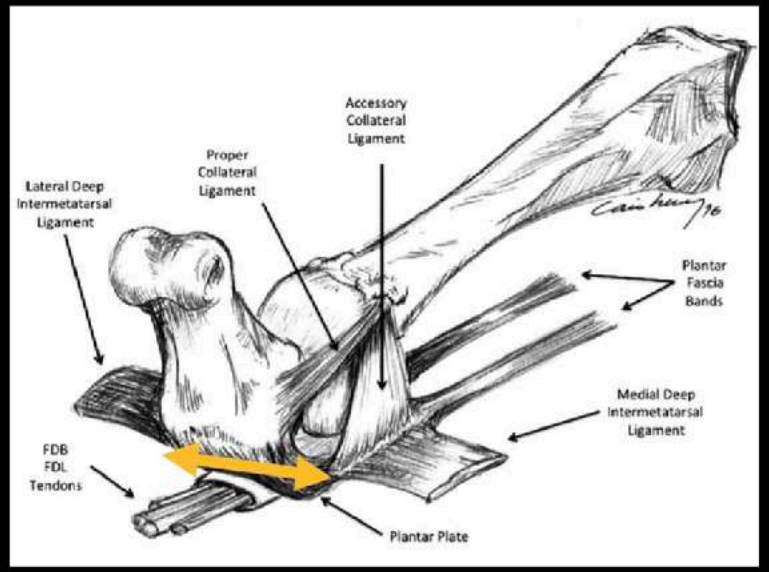

MR Imaging of the Plantar Plate
Normal Anatomy, Turf Toe,

Magnetic Resonance Imaging Clinics of North America

MENU

Stade 2- RUPT COMPLETE TRANSVERSALE

RUPTURE DE PLAQUE PLANTAIRE TRANSVERSALE

- Corporéale (Plus rare)

Souvent distale
Pfs corporéale

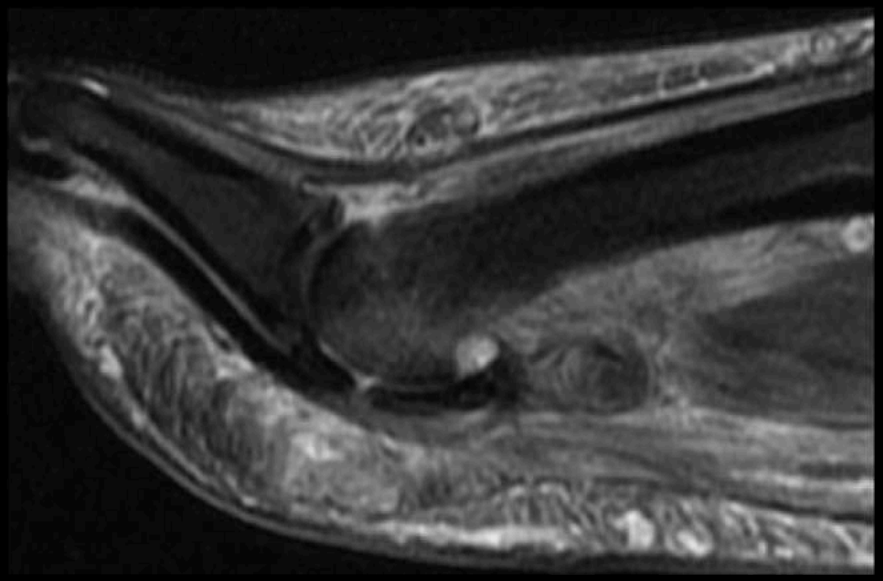

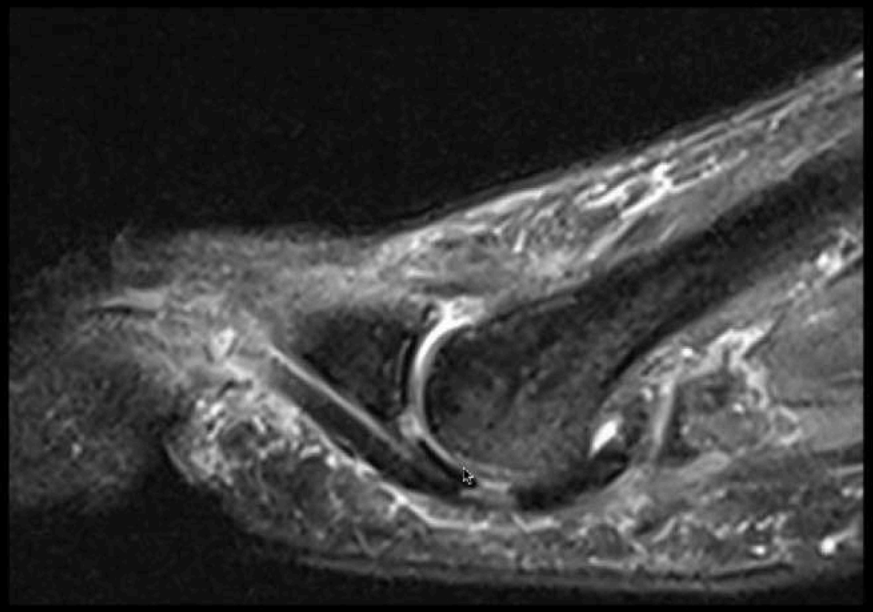

MENU

Stade 2- RUPT COMPLETE TRANSVERSALE

RUPTURE DE PLAQUE PLANTAIRE

- Signes indirects : synovite et tiroir

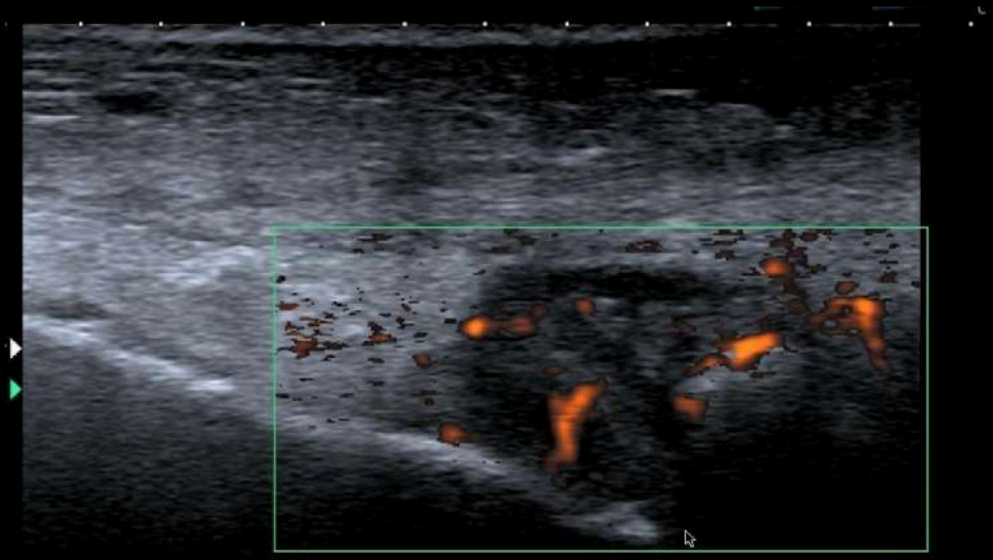

Avant-pied gauche Art MTP II

Coupe sagittale dorsale

MENU

Stade 2- RUPT COMPLETE TRANSVERSALE

DORSAL 2 DYNAMIQUE LACHMAN

Manœuvre dynamique de Lachman pour rechercher une laxité par voie dorsale

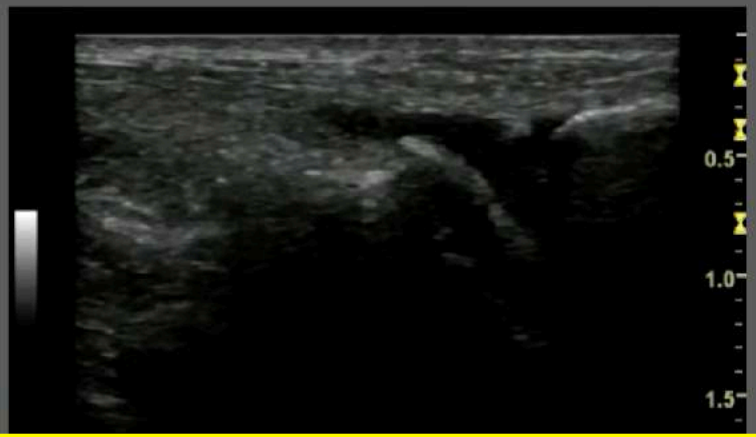

LACHMAN patho > 4.5 mm

Translation dorsale de P1 / tête métatarsienne pathologique si > 4,5 mm
Traduit l'instabilité liée à la distension puis à la rupture de la plaque

RETOUR MENU

VIDEO PLAQUE PLANTAIRE

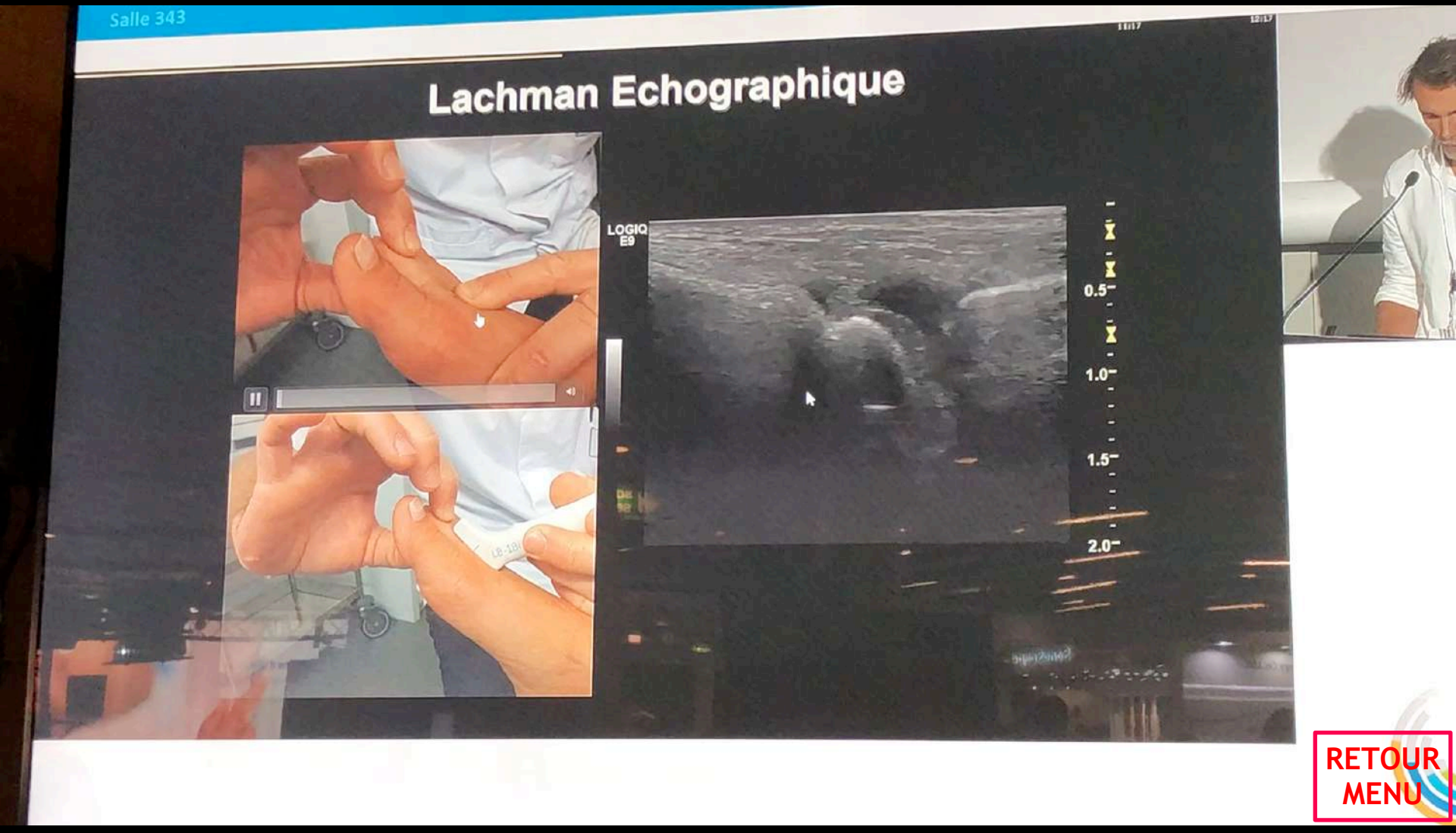

RETOUR MENU

Stade 1 - RUPT PARTIELLE LATÉRALE

RUPTURE LATÉRALE DE PLAQUE PLANTAIRE

- Pseudo névrome = signe direct de rupture du complexe capsulo-ligamentaire /plaque= rupture latérale de la PP

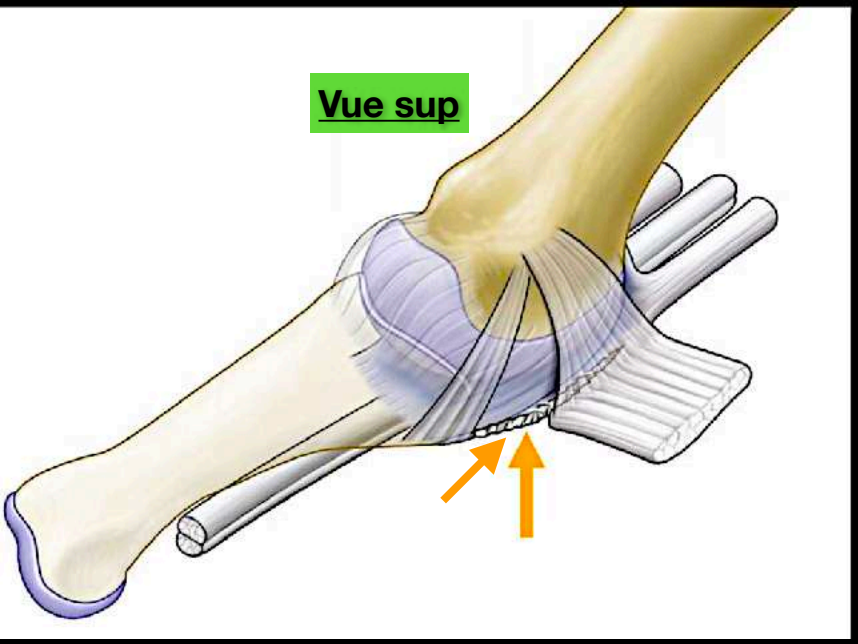

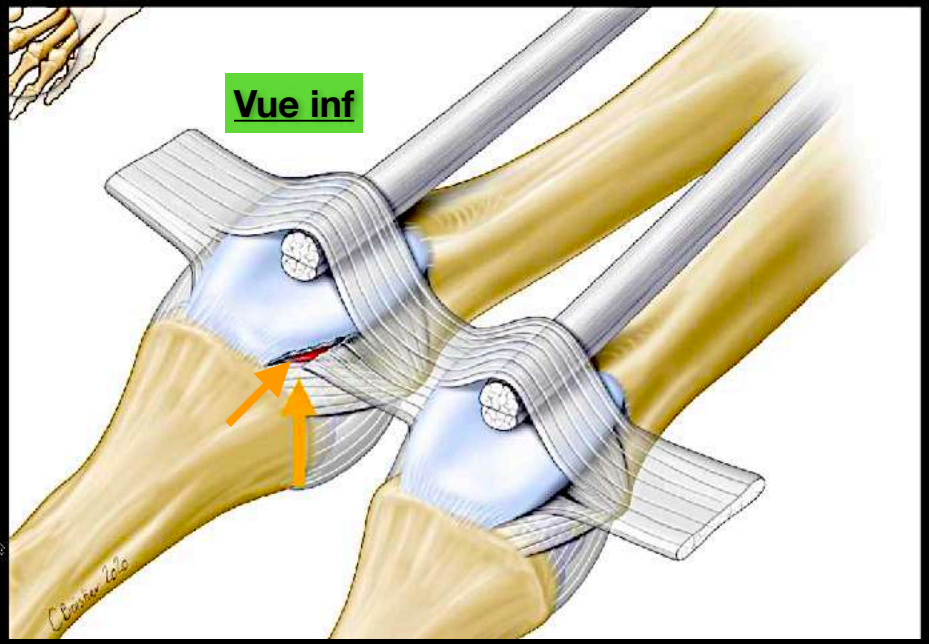

MENU

Stade 1 - RUPT PARTIELLE LATÉRALE

RUPTURE LATÉRALE DE PP: ÉCHOGRAPHIE

- Signes directs
  - + Épaississement capsule/ligament PP
  - + Amincissement PP
- Signes indirects
  - + Irrégularités corticales de P1
  - + Ossification « enthèse »

MENU

Stade 1 - RUPT PARTIELLE LATÉRALE

COUPES FRONTALES – RUPTURE LATÉRALE PP

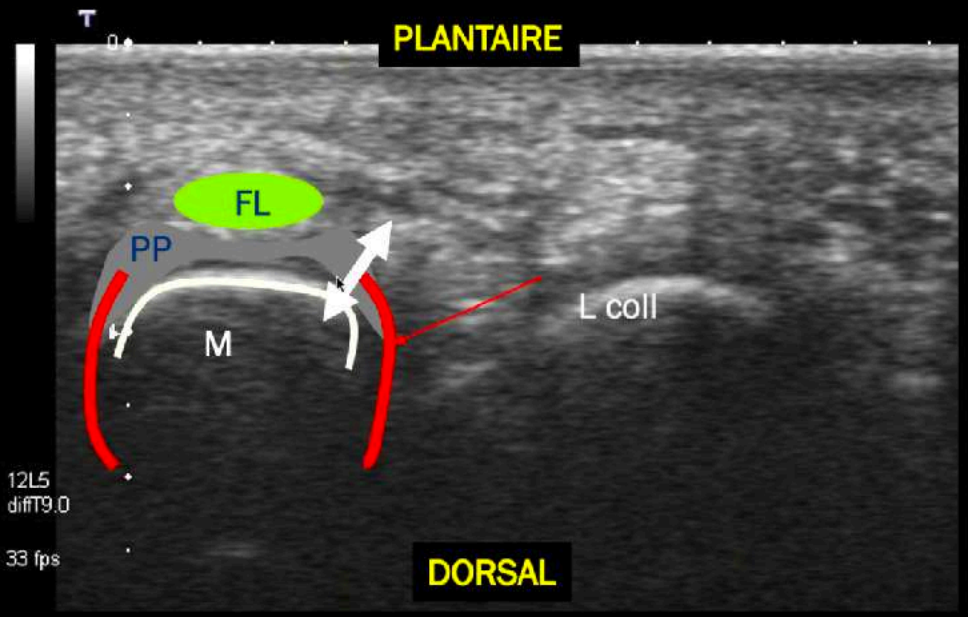

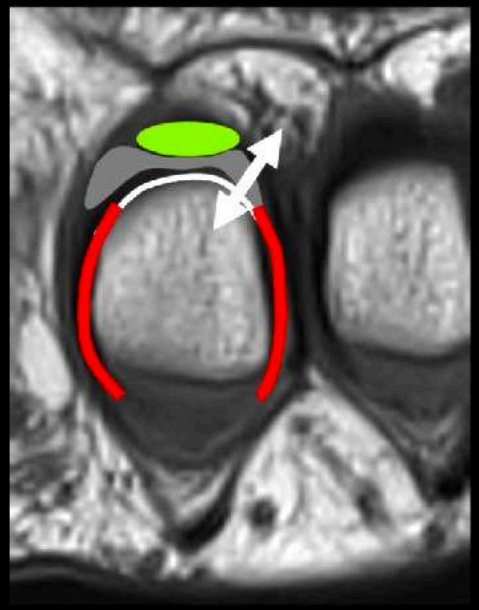

FL : T Fléchisseurs

PP : Plaque plantaire

M : Tête du métatarsien

Coupe de référence

MENU

Stade 1 - RUPT PARTIELLE LATÉRALE

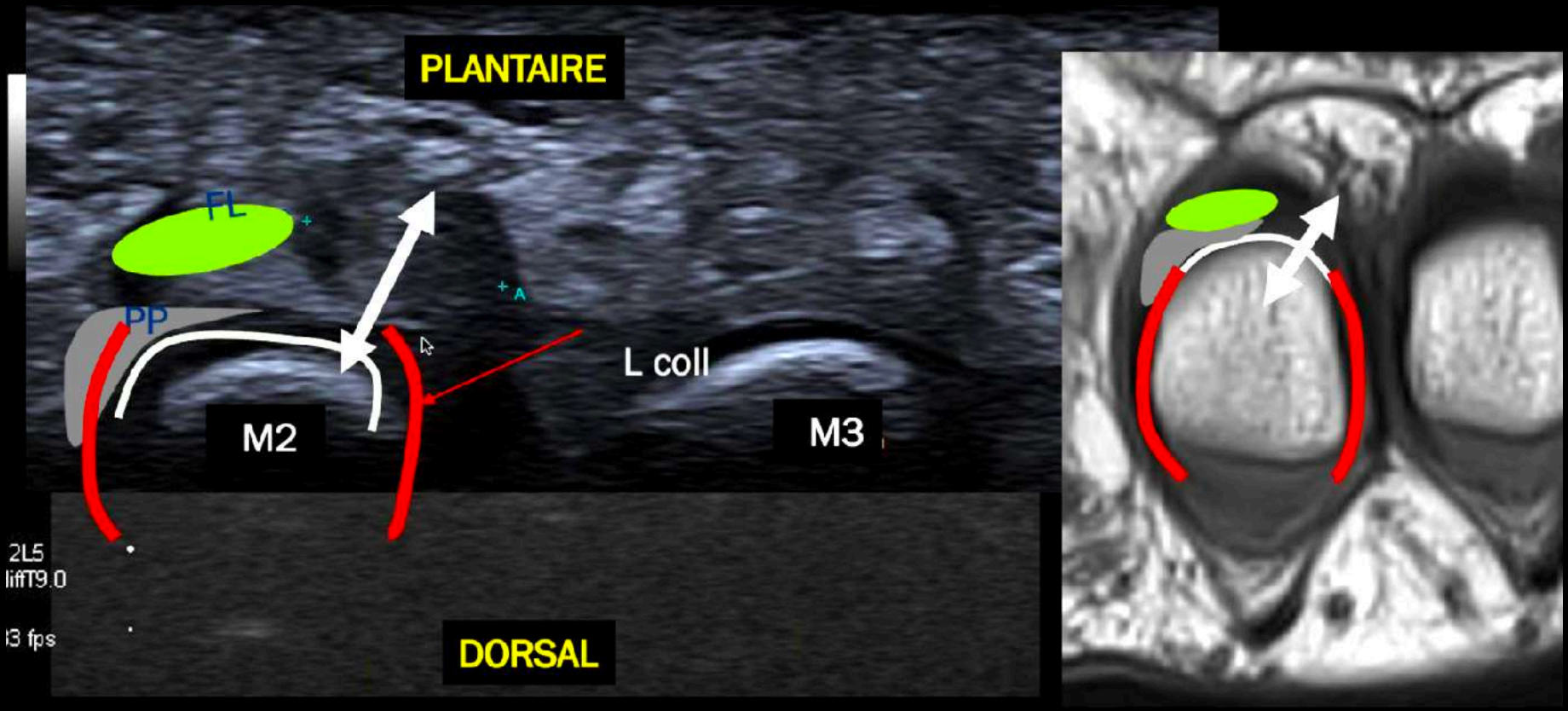

FL : T Fléchisseurs

PP : Plaque plantaire

M : Tête du métatarsien

Coupe de référence

MENU

Stade 1 - RUPT PARTIELLE LATÉRALE

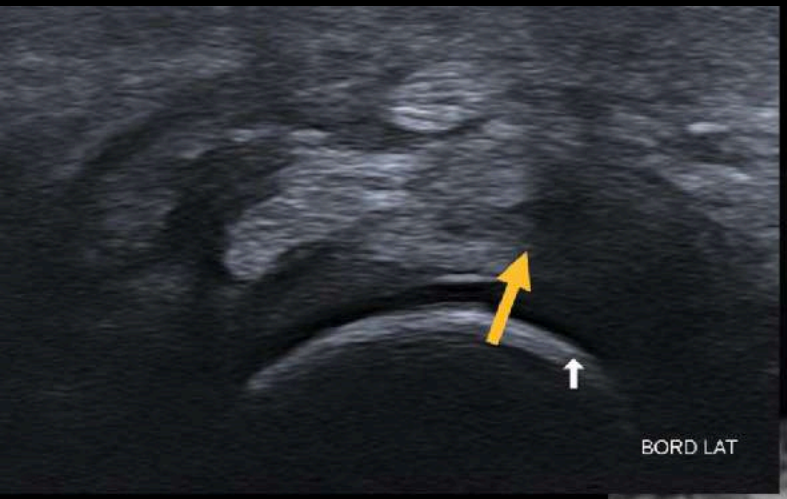

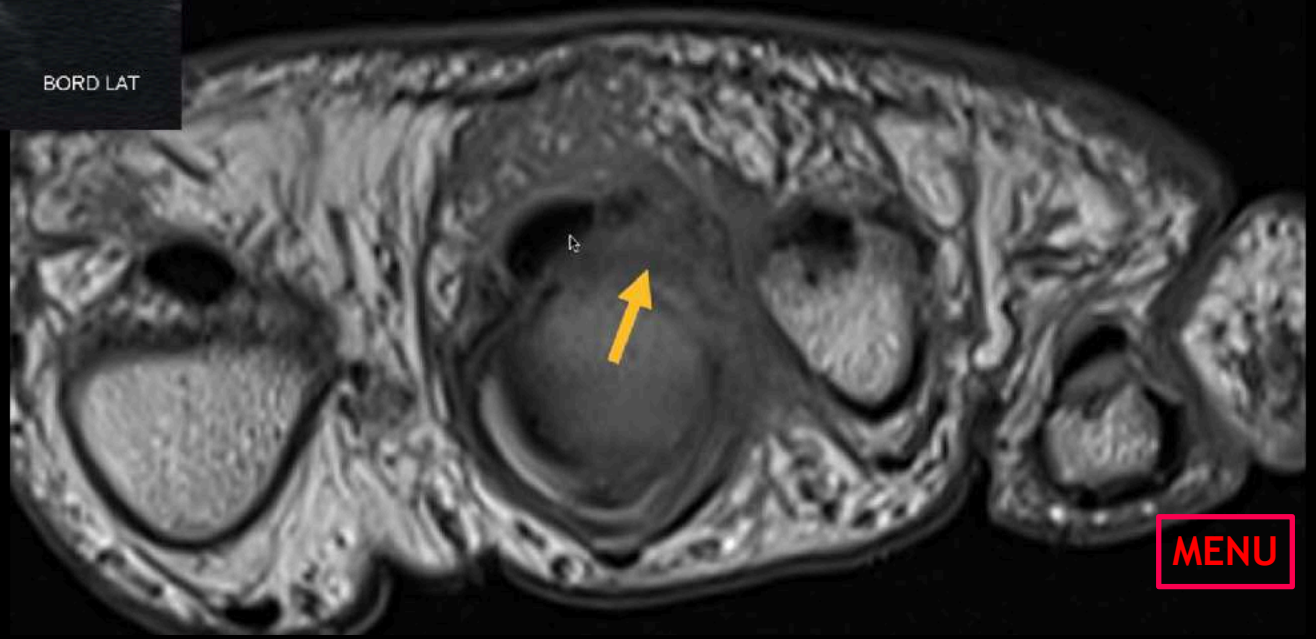

MENU

Stade 1 - RUPT PARTIELLE LATÉRALE

RUPTURE LATÉRALE DE PP: ÉCHOGRAPHIE

Ultrasound findings of plantar plate tears of the lesser metatarsophalangeal joints

Catherine L. McCarthy · Graeme V. Thompson

PATHO EN LATERAL

NORMAL EN MÉDIAL

NORMAL EN MÉDIAL

PATHO EN LATERAL

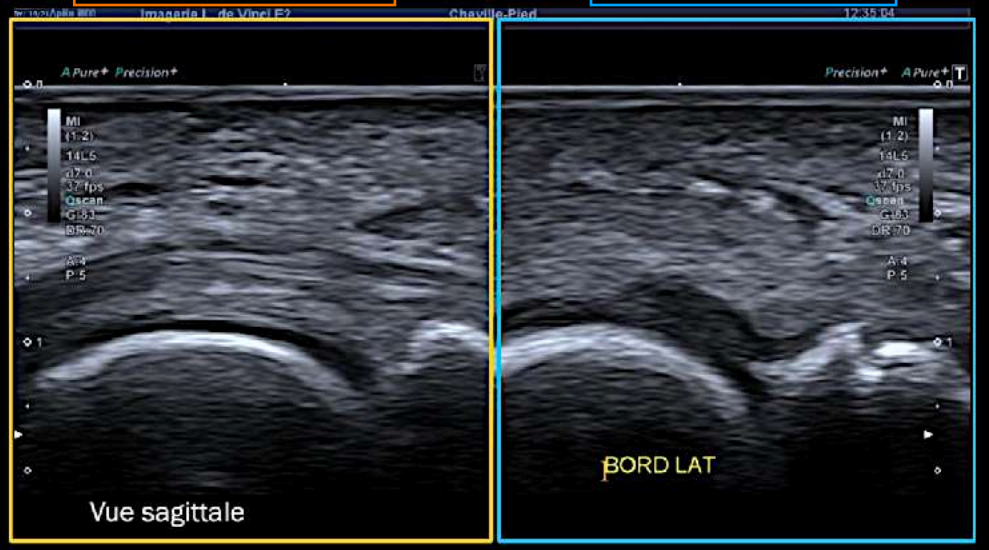

ue frontale

MENU

Stade 1 - RUPT PARTIELLE LATÉRALE

IRRÉGULARITÉS CORTICALES BORD LAT. BASE DE P1

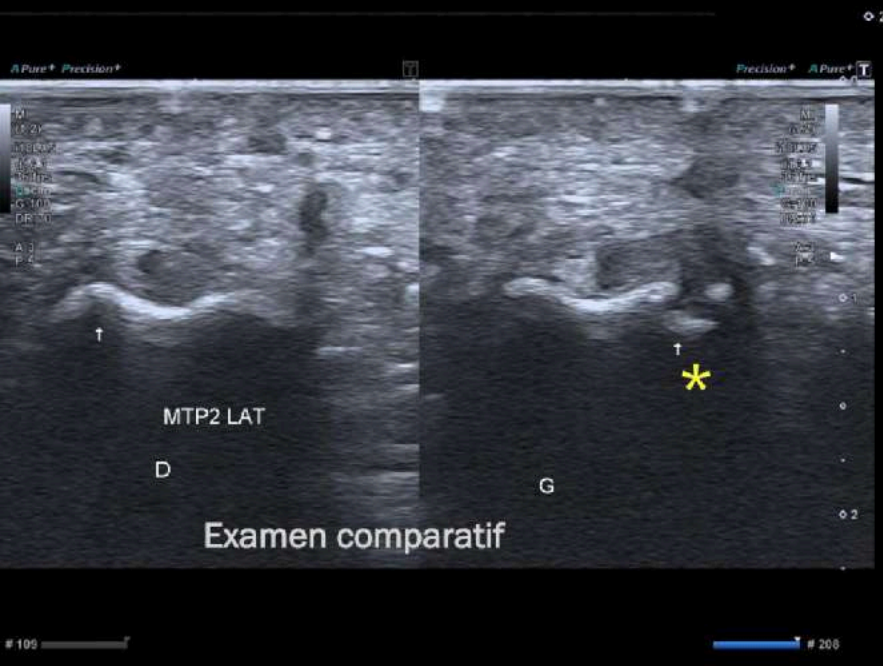

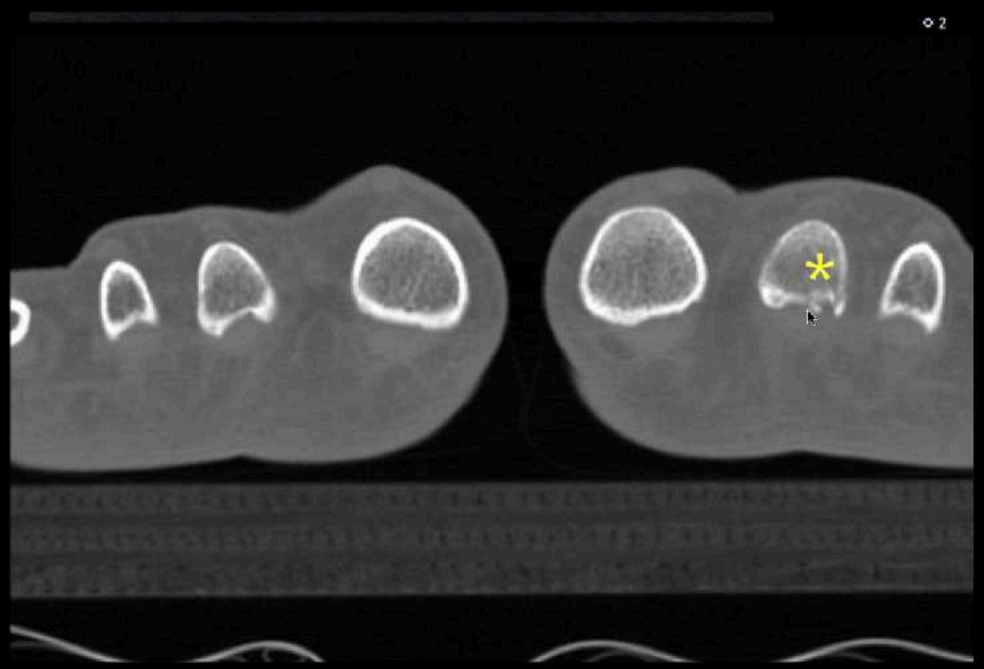

MENU

Stade 1 - RUPT PARTIELLE LATÉRALE

OSSIFICATION « ENTHÈSE »

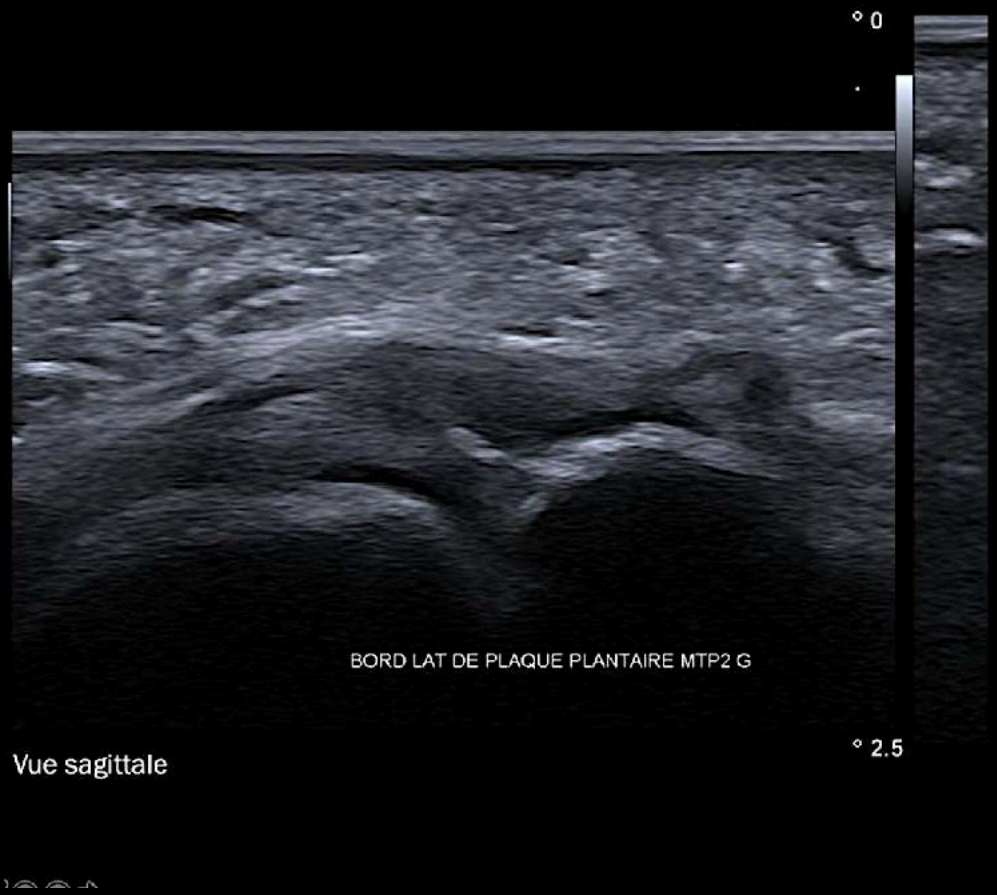

MENU

VIDEO

- Signes directs
  - + Épaississement capsule/ligament PP
  - + Amincissement PP
- Signes indirects
  - + Irrégularités corticales de P1
  - + Ossification « enthèse »

RUPTURE PLAQUE PLANTAIRE: LATÉRALE

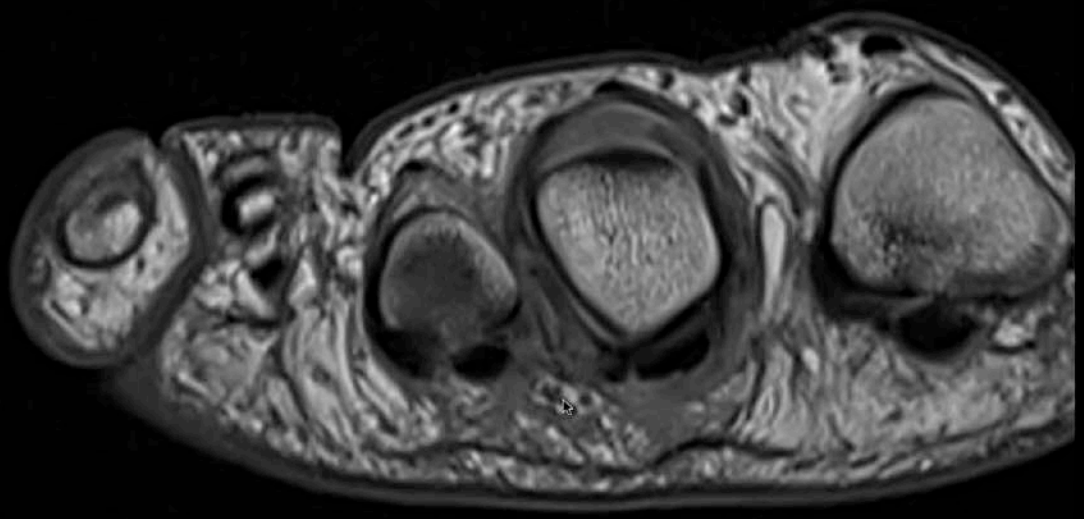

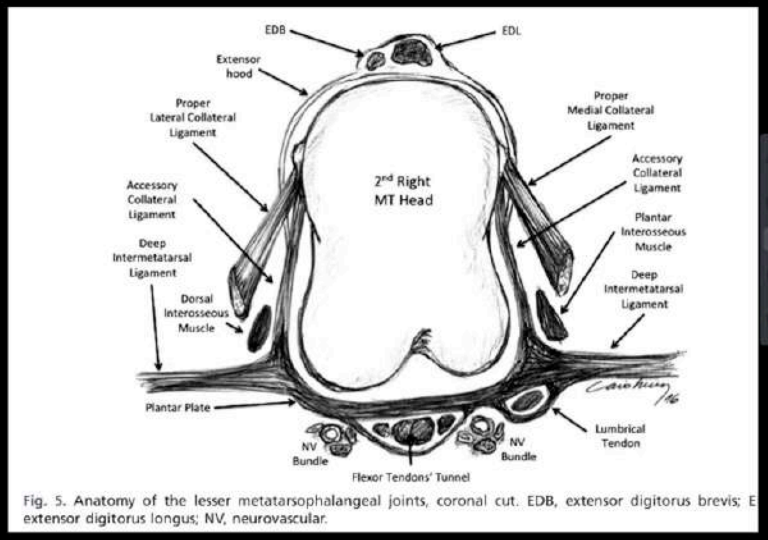

Fig. 5. Anatomy of the lesser metatarsophalangeal joints, coronal cut. EDB, extensor digitorus brevis; E extensor digitorus longus; NV, neurovascular.

MENU

III - ÉVOLUTION RUPT

RUPTURE PLAQUE PLANTAIRE

- Évolution vers l'arthropathie, luxation

MENU

IV - TRAITEMENT RUPT

- **SEMELLES 6 mois chez podologues + PRP intra articulaire**
- **Sinon Xie**

Pierre BAROUK

Quelles solutions pour les lésions de la plaque plantaire ?

Réparation isolée= Echec

Traiter la cause c'est-à-dire la dysharmonie de longueur des métatarsiens

Au stade précoce: injection de PRP + semelles + strapping

PRP intra dans la rupture ou dans l'articulation ?

MENU

PLAQUE PLANTAIRE

en

IRM

COUPES SAGITTALES ET SYNDROME DU 2EME RAYON

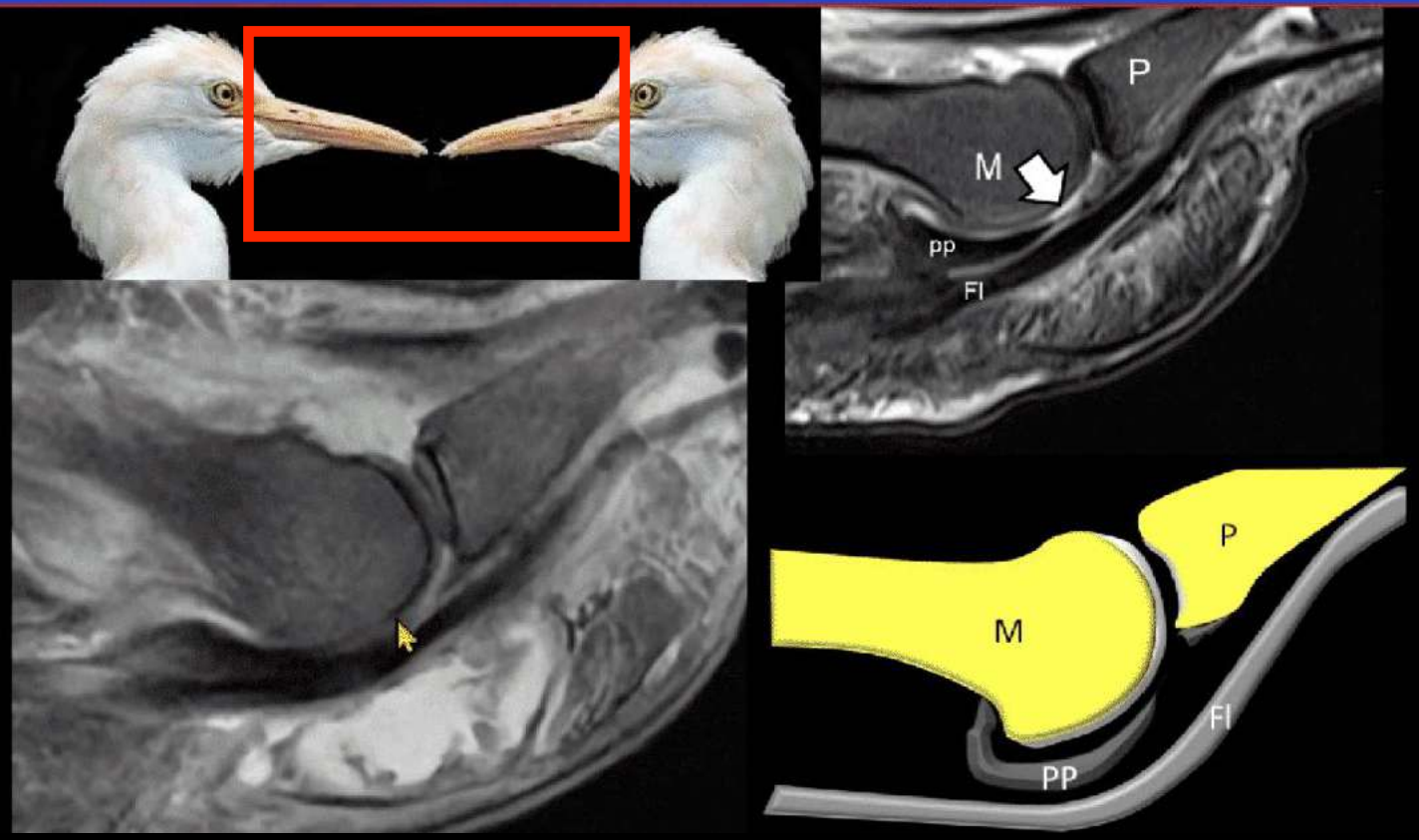

Il faut au moins 3 coupes qui passent par la MTP : 1 au centre , et 2 latérales sur les lésions partielles de plaque

RETOUR MENU

LES COUPES SAGITTALES

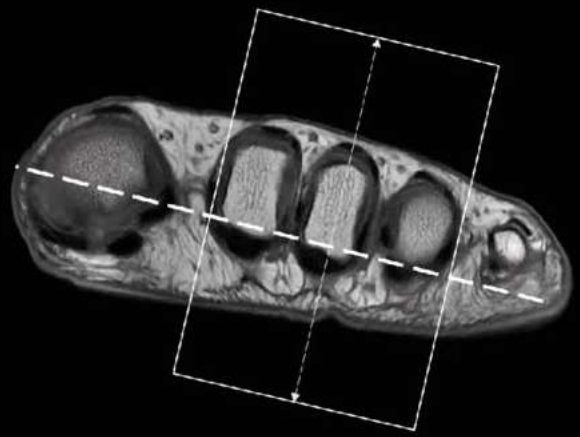

- Récessus
- ≤ 2,5mm

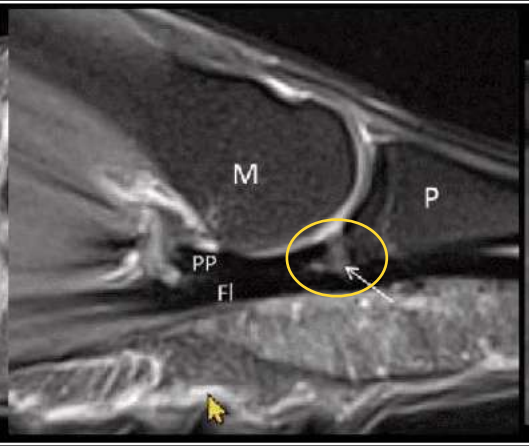

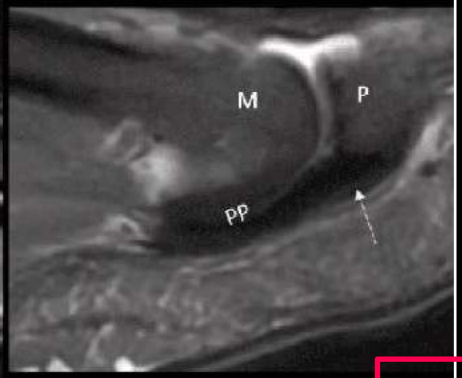

RETOUR MENU

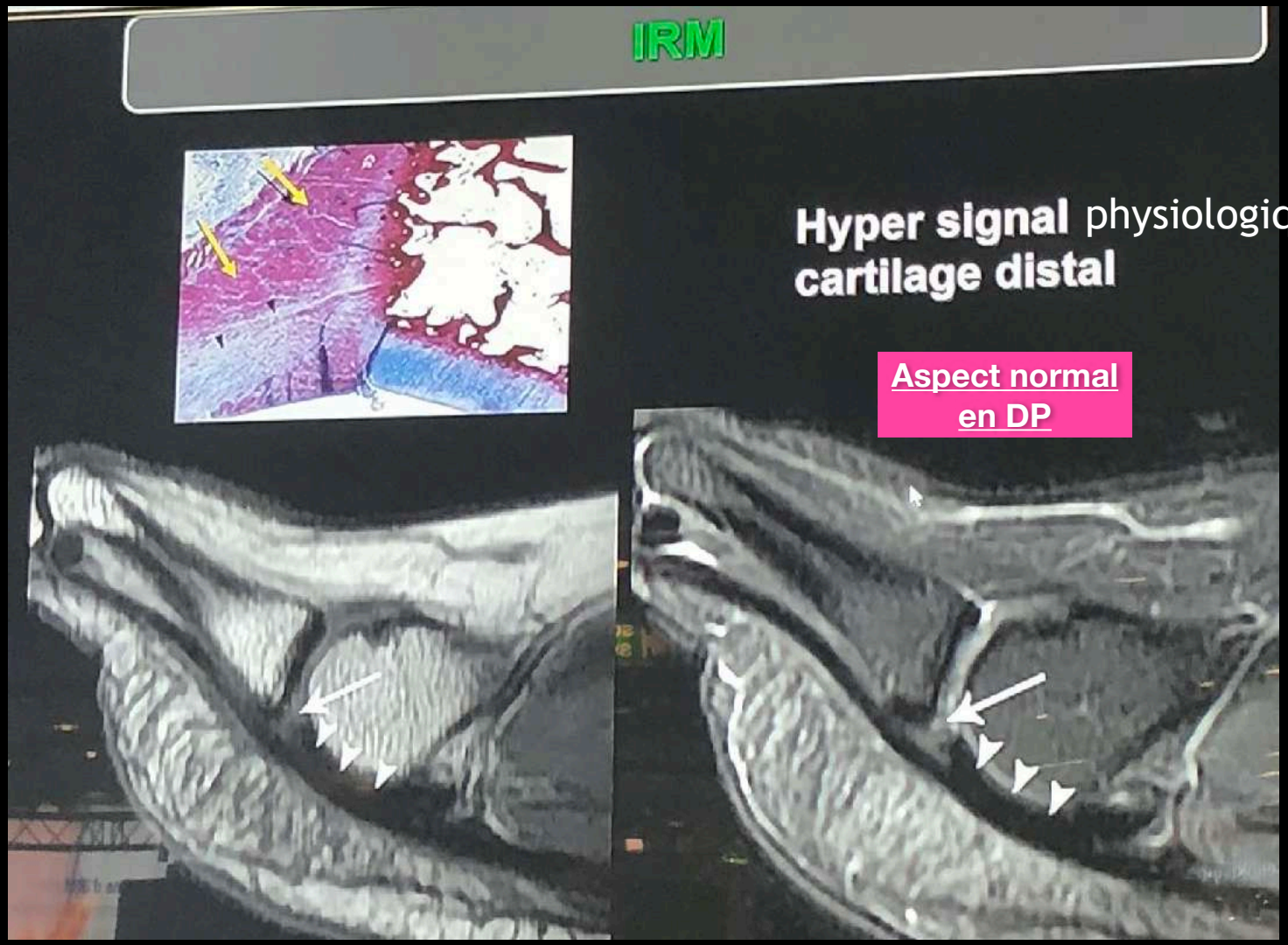
IRM
Hyper signal physiologique
cartilage distal
Aspect normal
en DP

RETOUR
MENU

COUPES SAGITTALES

- Coupes de 2 mm
- TE intermédiaire

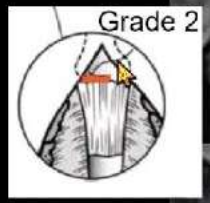

Linklater JM, Bird SJ. Imaging of Lesser Metatarsophalangeal Joint Plantar Plate Degeneration, Tear, and Repair. Semin Musculoskelet Radiol. 2016;20(2):192-204. doi:10.1055/s-0036-1581115

- Lésions dégénératives de la PP
- Fissure partielle

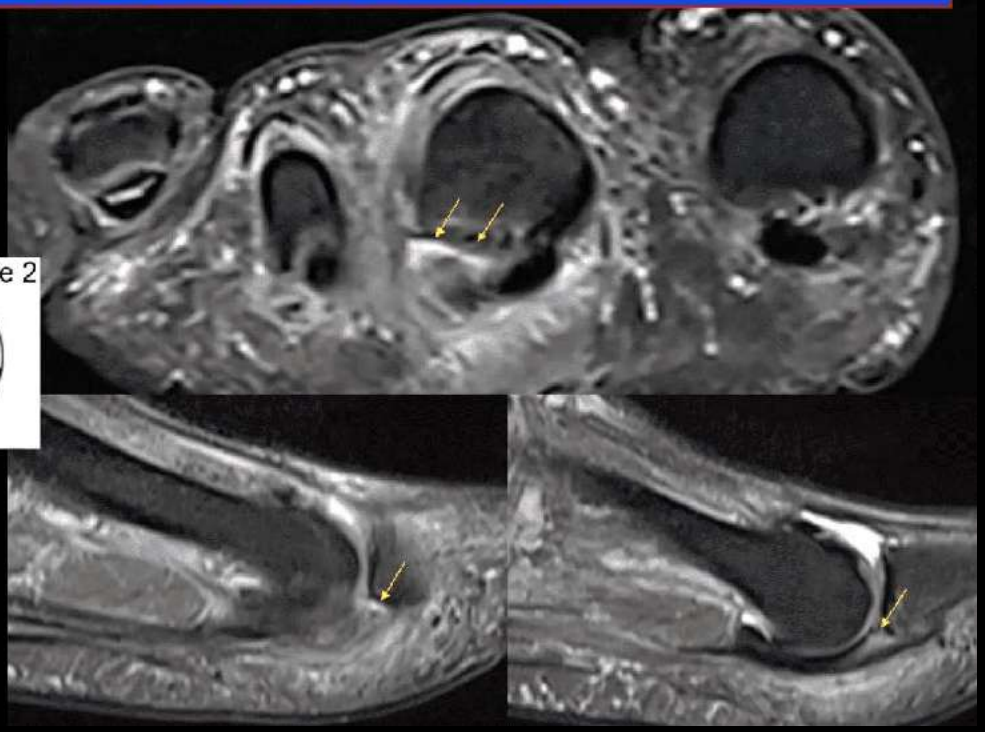

Il faut au moins 3 coupes qui passent par la MTP : 1 au centre , et 2 latérales sur les lésions partielles de plaque

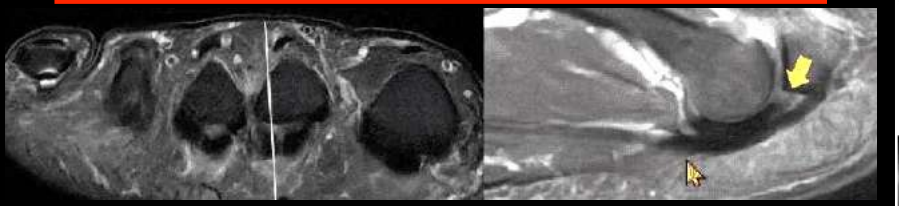

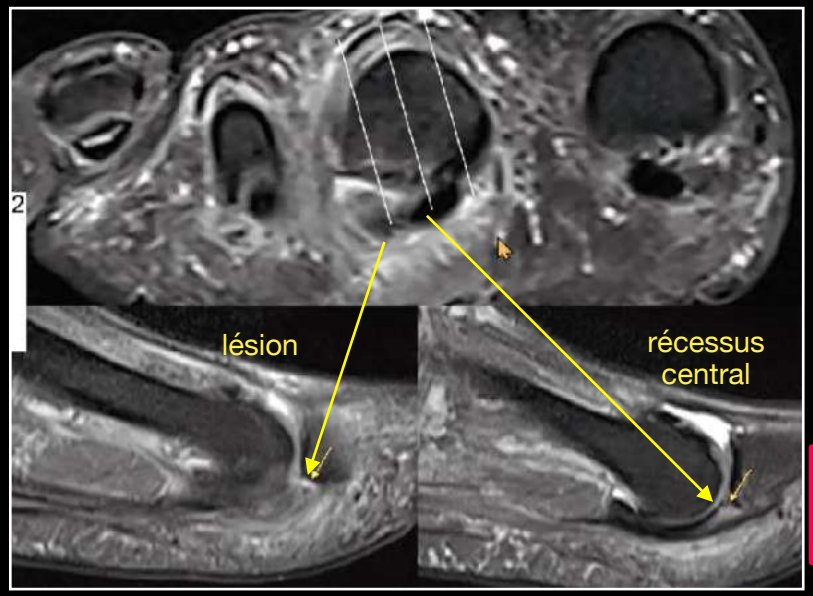

RETOUR MENU

2ème RAYON

Définition et physiopathologie

Le syndrome du 2e rayon est l'ensemble des troubles fonctionnels secondaires à une dégradation progressive de la plaque plantaire (PP) du 2e rayon (R2).

Il résulte d'un excès chronique de contrainte sur la deuxième articulation métatarsophalangienne (MTP2), en règle générale lié à une longueur excessive du 2e métatarsien (M2), laquelle est constitutionnelle ou induite par l'insuffisance fonctionnelle du premier métatarsien (M1) qui connaît plusieurs causes (tableau 1).

L'affection touche souvent la femme d'âge moyen affectée d'un hallux valgus.

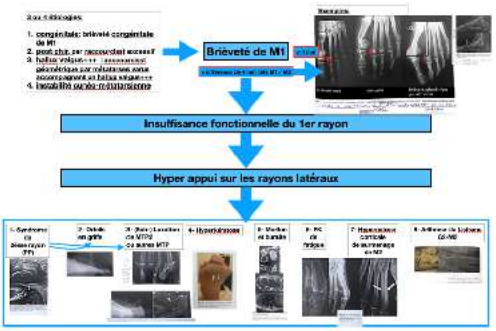

Imagerie du syndrome R2

① - Syndrome complet (luxation fixée)

Le syndrome complet se reconnaît sur la vue sagittale du pied où se trouvent associés un flexum dorsal de la MTP2 et une luxation dorsale plus ou moins ample de la base de P1 par rapport à la tête de M2 (fig. 5). La vue radiographique de face du pied met en évidence non seulement le chevauchement des surfaces articulaires, qui traduit simplement le flexum dorsal de P1, mais surtout le décalage en baïonnette de la base de P1 par rapport à la tête de M2 (fig. 6). La PP est complètement rompue (*cf. infra*).

② - Phase d'instabilité dynamique (subluxation réductible)

Un simple flexum dorsal de la MTP2 est présent sur la vue sagittale, sans décalage vertical de la base de P1 (fig. 7). Sur la vue axiale de l'avant-pied, on peut noter la variation de l'épaisseur de l'interligne MTP entre le cliché de face en appui (fig. 8a) et le cliché de 3/4 en décharge (fig. 8b).

L'instabilité peut être documentée par l'échographie en juxtaposant l'image de l'alignement plantaire de P1 et de M2 en position spontanée et en position de (sub) luxation provoquée par l'opérateur, à condition de vérifier que le 3e rayon ne se déforme pas dans les mêmes proportions (ce qui serait l'indice d'une simple hyperlaxité constitutionnelle).

En phase évolutive, l'échographie et l'IRM peuvent mettre en évidence une synovite inflammatoire et un épanchement de la MTP2 (fig. 9).

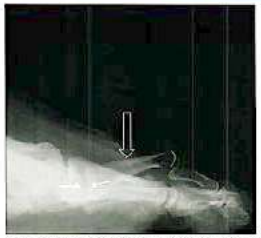

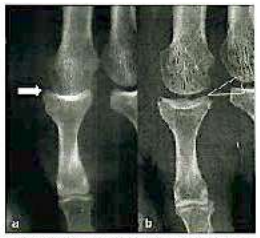

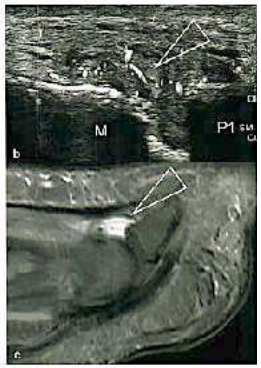

MENU

1 - DISTANCE PP/BASE P1 > 2.5 mm

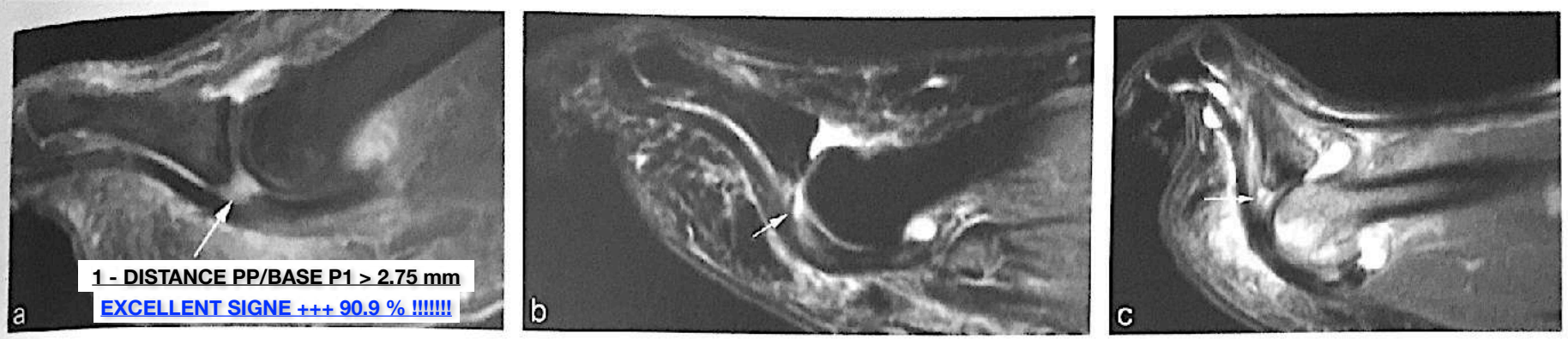

Fig. 30.21 **Syndrome du 2e rayon (patients différents) : coupes sagittales pondérées en T2.** Rupture de plaque (flèche) avec subluxation dorsale de P1 en (**b**) et (**c**). Notez la ténosynovite des tendons des muscles fléchisseur et l'épanchement de la 2e MTP. En (**c**), notez l'œdème de la tête de M2 et la bursopathie plantaire.

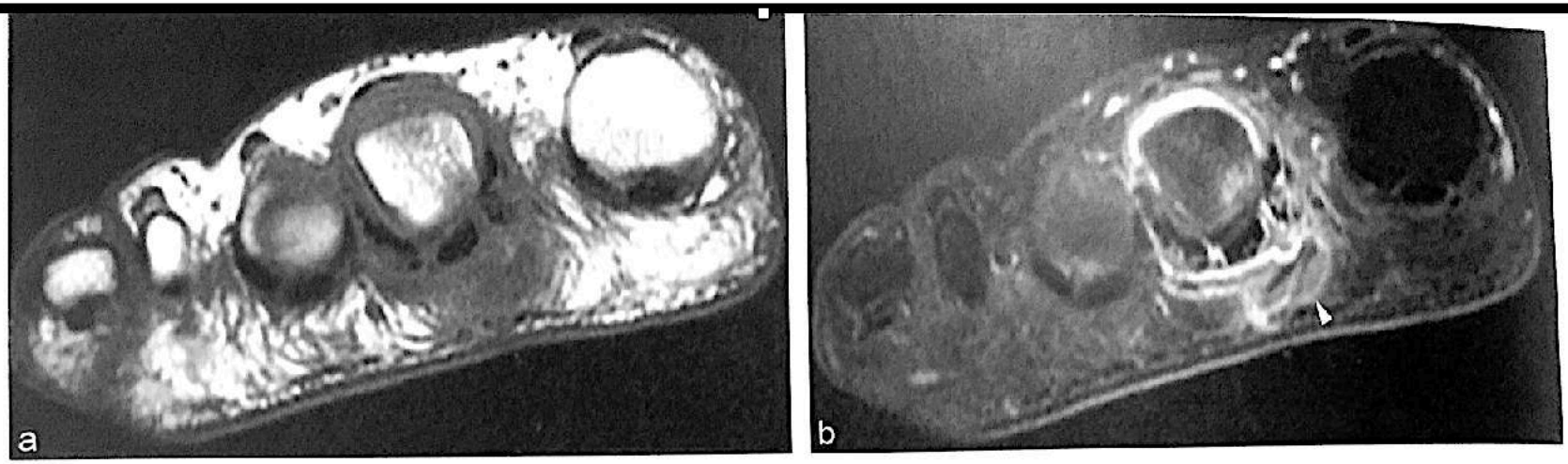

Fig. 30.22 **Syndrome du 2e rayon : coupes transversales pondérées en T1 (a) et T2 (b).** Les anomalies de signal sont centrées sous la tête de M2 (plaque, tendons fléchisseurs, et bursopathie [tête de flèche] à la différence du névrome de Morton (anomalies centrées sur le 2e espace

2ème RAYON

Altération de la PP en IRM ++++ AJR 2017

1 - DISTANCE PP/BASE P1 > 2.75 mm

EXCELLENT SIGNE +++
90.9 % !!!!!!!

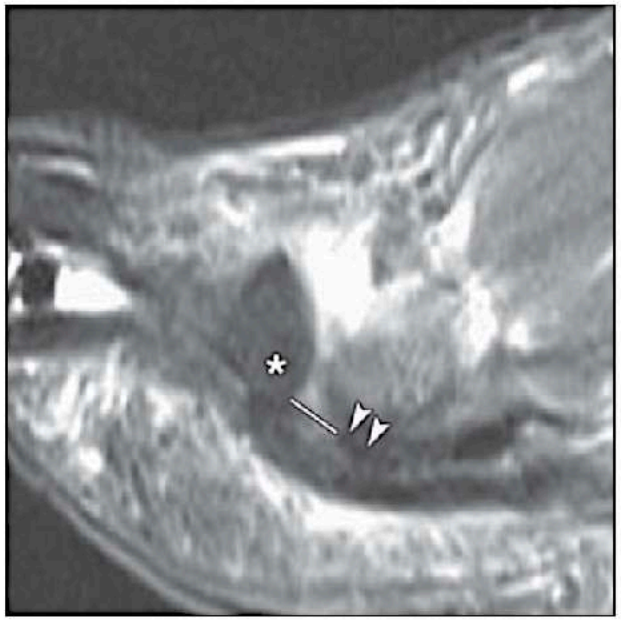

Fig. 5—Sagittal intermediate-weighted image of 49-year-old man shows plantar plate (PP)–proximal phalanx distance (*line*), which is located between distal margin of PP (*arrowheads*) and base of proximal phalanx (*asterisk*). Whole length of flexor tendon was used as reference to assess this measurement. Note thickening and signal-intensity changes of adjacent flexor tendon as well as metatarsophalangeal joint effusion.

0.735; $p = 0.020$). A cutoff value of 0.275 cm for the PP–proximal phalanx distance for PP tears diagnosed at surgery gave a sensitivity of 64.7%, specificity of 90.9%, and accu-

MENU

2ème RAYON

Altération de la PP en IRM ++++ AJR 2017

2 - PSEUDO-NEVROME +++++

MENU

EXCELLENT SIGNE +++
95 % !!!!!!!

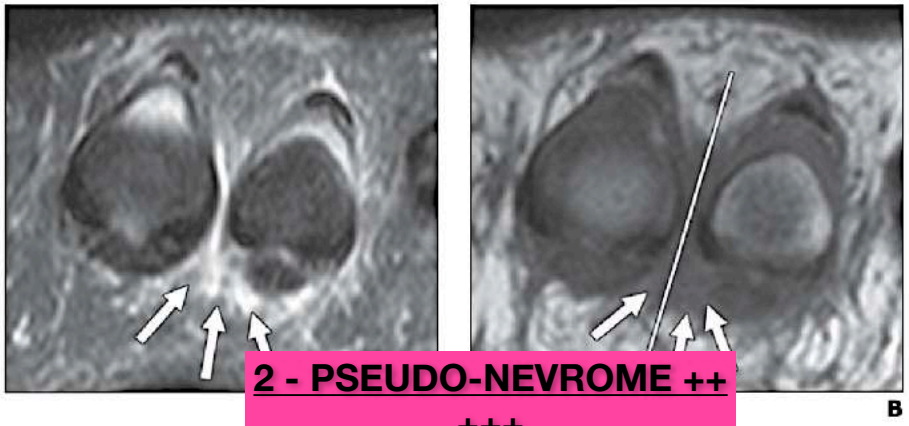

Fig. 3—48-year-old woman with plantar plate (PP) tear.
A and **B**, "Pseudoneuroma" sign appears as inflammatory changes of soft tissues adjacent to PP insertion that extend into intermetatarsal space and exhibit high signal intensity (*arrows*, **A**) on coronal short-axis intermediate-weighted image with fat suppression (**A**) and relatively low signal intensity (*arrows*, **B**) on corresponding T1-weighted image (**B**). Note nodular pattern depicted on coronal T1-weighted image is mimicking appearance of true interdigital neuroma. However, unlike neuroma, pseudoneuroma has asymmetric position with respect to vertical line (**B**) drawn through intermetatarsal space and also has ill-defined contours.

2 - PSEUDO-NEVROME ++ +++

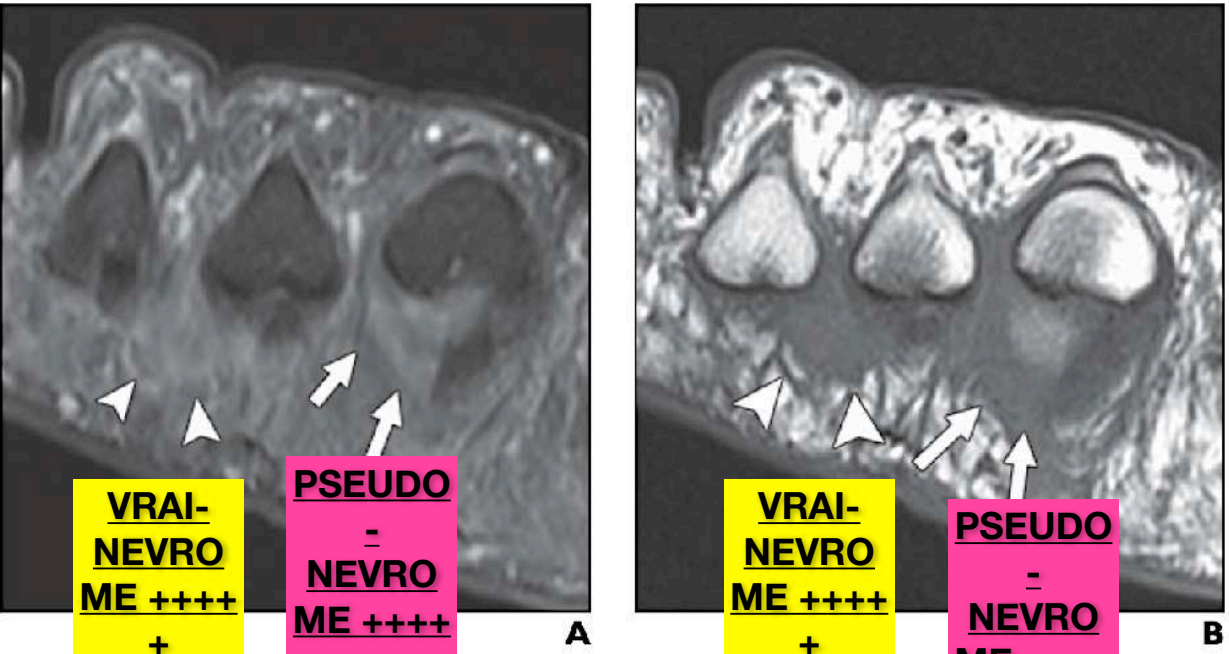

VRAI-NEVROME ++++ ±

PSEUDO - NEVROME ++++ ±

A

VRAI-NEVROME ++++ ±

PSEUDO - NEVROME ++++

B

Fig. 6—Concurrent "pseudoneuroma" sign on second intermetatarsal space and true neuroma on third intermetatarsal space in 56-year-old woman.
A and **B**, Coronal short-axis T1-weighted images. Nodular pattern (*arrowheads*) and symmetry in relation to intermetatarsal midline are seen in third intermetatarsal space, whereas ill-defined margins and asymmetry in relation to midline (*arrows*) are seen in second intermetatarsal space.

The presence or absence of pericapsular fibrosis (i.e., the "pseudoneuroma" sign) was noted.

The presence of pericapsular inflammatory changes around the PP, extending into the adjacent intermetatarsal space, creates a pattern that often mimics a true intermetatarsal neuroma, especially on coronal short-axis T1-weighted images.

Unlike a true neuroma, pericapsular fibrosis accompanying PP tears exhibits a nodular mostly ill-defined pattern; it is relatively asymmetric at the intermetatarsal space.

Umans et al. [17] described pericapsular fibrosis as having an eccentric pericapsular location and as appear- ing as high or intermediate signal intensity on in- termediate-weighted fat-suppressed images (Fig. 3). Due to frequent misdiagnosis of pericapsular fibrosis as neuroma, we decided to call this finding the "pseudoneuroma" sign.

2ème RAYON

Altération de la PP en IRM ++++ AJR 2017

2 - PSEUDO-NEVROME +++++

EXCELLENT SIGNE +++ 95 % !!!!!!

The presence or absence of pericapsular fibrosis (i.e., the "pseudoneuroma" sign) was noted.

The presence of pericapsular inflammatory changes around the PP, extending into the adjacent intermetatarsal space, creates a pattern that often mimics a true intermetatarsal neuroma, especially on coronal short-axis T1-weighted images.

Unlike a true neuroma, pericapsular fibrosis accompanying PP tears exhibits a nodular mostly ill-defined pattern; it is relatively asymmetric at the intermetatarsal space.

Umans et al. [17] described pericapsular fibrosis as having an eccentric pericapsular location and as appear- ing as high or intermediate signal intensity on in- termediate-weighted fat-suppressed images (Fig. 3). Due to frequent misdiagnosis of pericapsular fibrosis as neuroma, we decided to call this finding the "pseudoneuroma" sign.

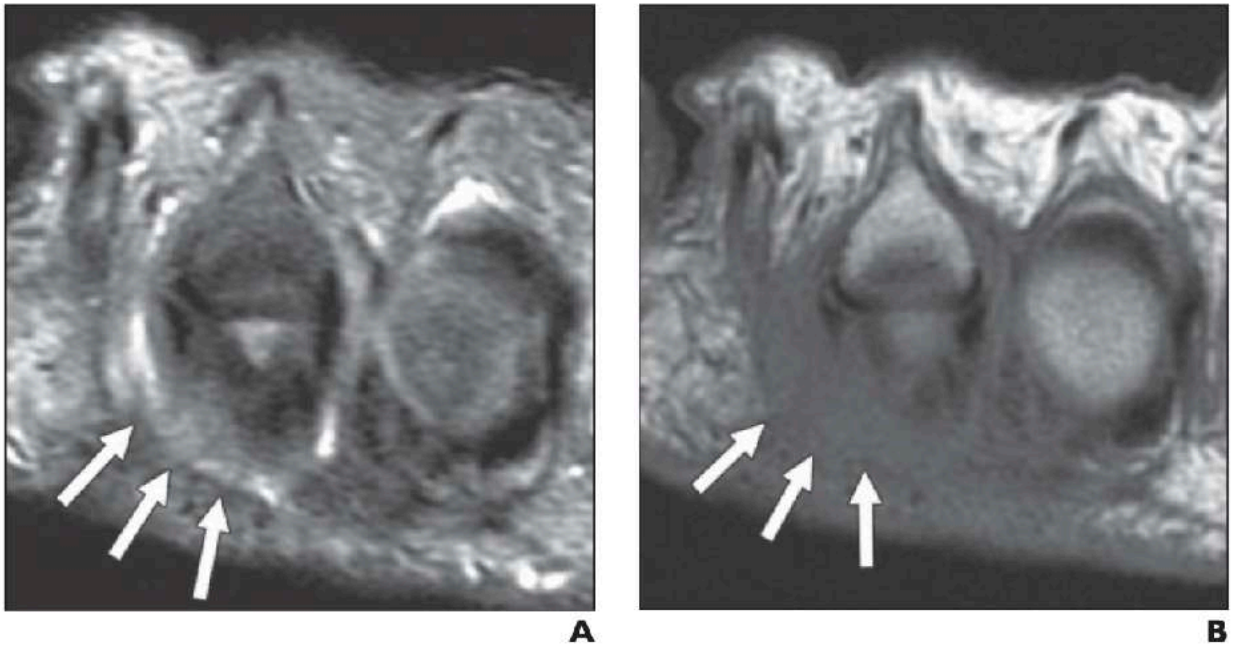

Fig. 7—A and **B**, Coronal short-axis intermediate-weighted fat-suppressed (**A**) and coronal short-axis T1-weighted (**B**) images show inflammatory and pericapsular fibrosis changes of soft tissues adjacent to PP insertion extending into third intermetatarsal space (*arrows*).

MENU

PIEGE A CONNAITRE !!!!
Pseudo-névrome en IRM secondaire à lésion de la PP

I - RUPT TRANSVERSALE mais surtout rupture LATÉRALE ++

RUPTURE DE PLAQUE PLANTAIRE

- Signes indirects
  - + Pseudonevrome (*Yamada et al, AJR 2017*)

Musculoskeletal Imaging • Original Research

Second and Third Metatarsophalangeal Plantar Plate Tears: Diagnostic Performance of Direct and Indirect MRI Features Using Surgical Findings as the Reference Standard

André Fukunishi Yamada[1,2]
Michel D. Crema[3,3,4]
Caio Nery[5]
Daniel Baumfeld[6]
Tania Szejnfeld Mann[5]
Abdalla Y. Skaf[2]
Artur da Rocha Correa Fernandes[1]

OBJECTIVE. The objective of our study was to assess the diagnostic performance and associations of the direct and indirect MRI features of the metatarsophalangeal (MTP) joint that are thought to be related to tears of the plantar plate (PP) using surgical findings as the reference standard.

MATERIALS AND METHODS. We retrospectively included 23 patients with symptomatic instability of lesser MTP joints who had undergone preoperative 1.5-T MRI and surgical assessment. The MRI examinations were independently assessed by two musculoskeletal radiologists. Using the surgical data as the reference standard, we calculated the sensitivity,

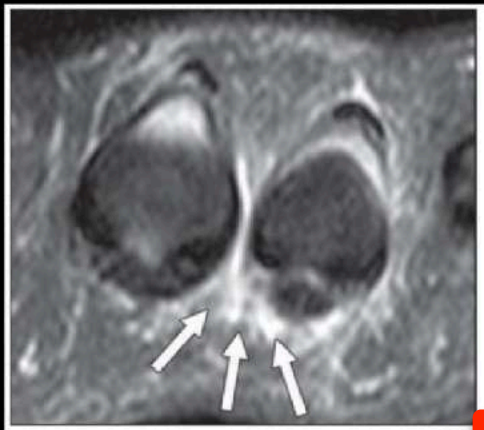

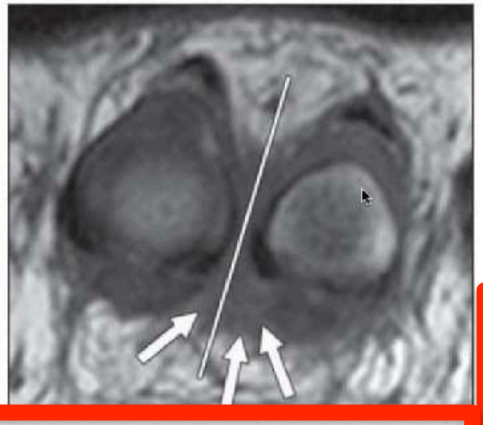

Fig. 3—48-year-old woman with plantar plate (PP) tear.
A and **B**, "Pseudoneuroma" sign appears as inflammatory changes of soft tissues adjacent to PP insertion that extend into intermetatarsal space and exhibit high signal intensity (*arrows*, **A**) on coronal short-axis intermediate-weighted image with fat suppression (**A**) and relatively low signal intensity (*arrows*, **B**) on corresponding T1-weighted image (**B**). Note nodular pattern depicted on coronal

of true interdigital neuroma. However, unlike neuroma, pseudoneuroma has asymmetric position with respect to vertical line (**B**) drawn through intermetatarsal space and also has ill-defined contours.

Asymétrique (2 flèches versus 1 flèche)
Contours mal définis

MENU

2ème RAYON

Altération de la PP en IRM ++++ AJR 2017

Aspect normal en DP

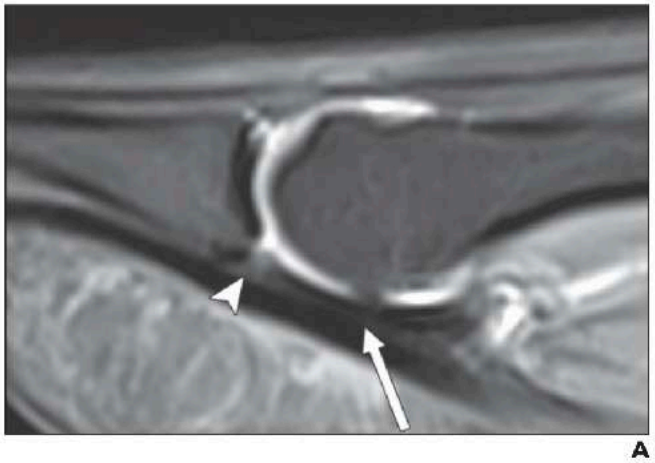

A

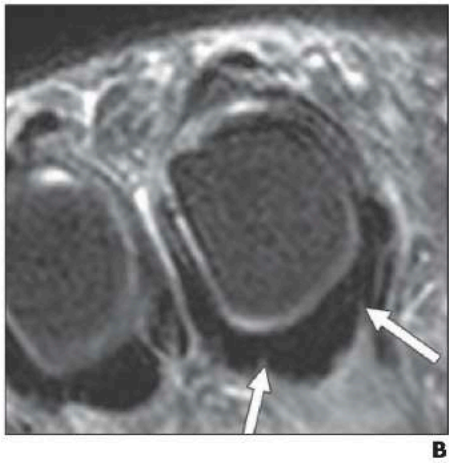

B

Fig. 1—34-year-old woman with normal plantar plate (PP). **A** and **B**, Sagittal (**A**) and coronal short-axis (**B**) intermediate-weighted images of normal PP. Normal intact PP has C shape and exhibits low signal intensity at level of metatarsal head (*arrows*). Bright signal intensity (*arrowhead*, **A**) is visible in sagittal midline plane and should not be mistaken for tear.

MAUVAIS SIGNES +++ SEULEMENT 38%

Discontinuité partielle ou complète de la PP avec interposition d'un hyperT2 liquidien

ou amincissement ++ +

ou PP plus visible

ou signe du double épanchement (en c)

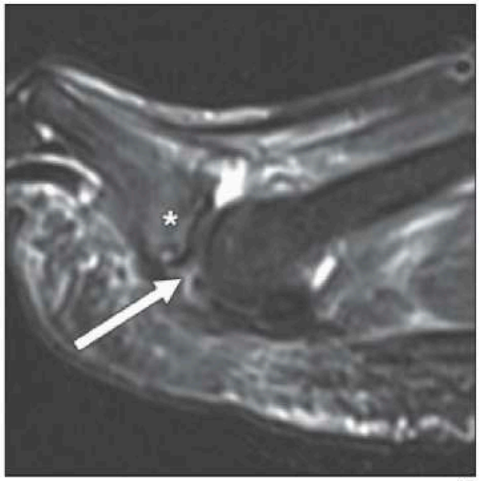

A

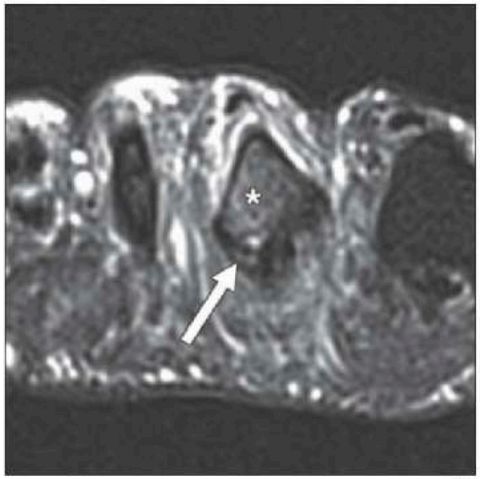

B

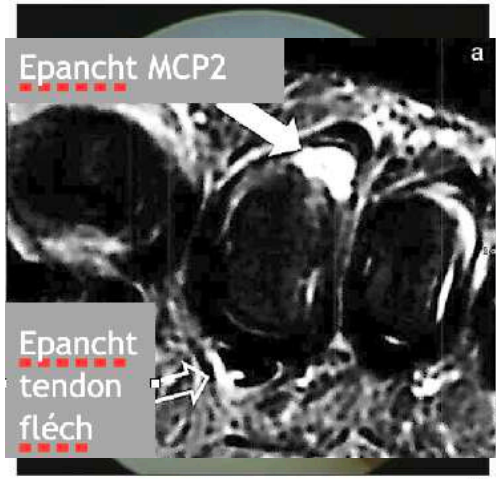

C

Fig. 2—54-year-old woman with plantar plate (PP) tear.
A and **B**, Sagittal (**A**) and coronal short-axis (**B**) intermediate-weighted images obtained with fat suppression show classic direct MRI feature of PP tear: focal discontinuity of PP with fluid interposition (*arrows*). Note presence of bone marrow edema at base of proximal phalanx (*asterisks*) and dorsal metatarsophalangeal joint effusion.
C, Image obtained during arthroscopic examination shows PP tear (*arrows*).

MENU

2ème RAYON

(3) – Altérations de la plaque plantaire

La lésion de la PP touche son attache phalangienne [4, 5]. Différents degrés d'altération de sa texture fibro-cartilagineuse peuvent être décrits (fig. 10-12). Ils constituent des signes d'orientation en faveur du diagnostic de syndrome R2, mais ils ne sont pas obligatoirement accompagnés d'un degré précis d'instabilité, cette dernière étant nécessaire au diagnostic. En tout état de cause, ces anomalies morphologiques dissuadent de pratiquer une éventuelle injection cortisonique dans la MTP2, qui aggraverait la dégradation de la PP.

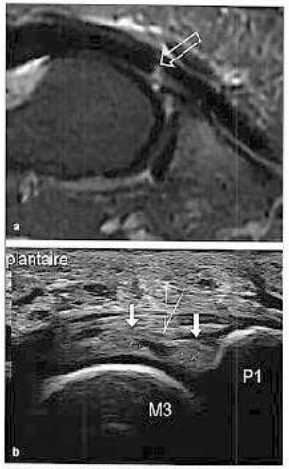

Fig. 10 : Rupture incomplète de la plaque plantaire en vue sagittale.
a) Hypersignal IRM T2FS localisé *(flèche)* à la partie distale de la PP, quelques mois après chirurgie de la plaie hyperkératosique décartillage atrosif à ce niveau avec les fibres ligamentaires ou à une simple sénescence myxoïde.
b) Plage de déhiscence intraligamentaire *(tête de flèche)* en échographie, associée à une petite dépression de la face plantaire de la PP et à son allongement distal, spécifique d'une rupture au moins partielle.

La sensibilité et la spécificité de l'échographe pour les altérations de la PP seraient de 100 et 95 % sur une étude cadavérique [7].

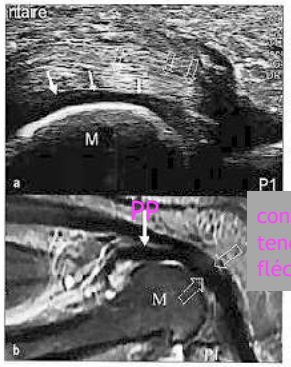

Fig. 11 : Rupture complète de la plaque plantaire en vue sagittale échographique **(a)** et IRM T2FS **(b)**. Amincissement distal de la PP étendue *(flèches pleines)*, permettant au tendon fléchisseur *(flèches creuses)* de se rapprocher de la tête du métatarsien (M).

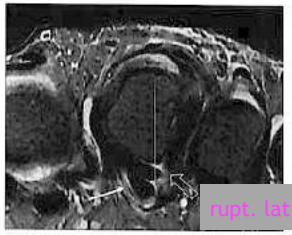

Fig. 12 : Rupture transfixiante latérale *(flèche creuse)* de la plaque plantaire en IRM T2FS frontale. Noter la présence d'un épanchement dans la gaine du tendon fléchisseur *(flèche pleine)*.

contact tendon fléch

rupt. lat. PP

Signes indirects (++) de rupture de PP

1 – Le contact direct du tendon fléchisseur de l'orteil contre l'articulation MTP suppose l'absence locale de PP : c'est un signe suffisant de la rupture complète et de la rétraction de la PP *(voir figure 11)*.

2 – La perforation complète de la PP peut faire apparaître un signe du double épanchement, à l'instar des ruptures transfixiantes de la coiffe de l'épaule : coexistence d'un épanchement de la MTP2 (à lui seul fréquent et sans spécificité) et d'un épanchement dans la gaine du tendon fléchisseur du 2e rayon (fig. 13).

3 – L'hyperappui causal du 2e rayon peut être attesté, en dehors de la clinique *(voir figure 4)*, par une bursite sous-capitale (fig. 14a) ou un œdème localisé du capiton plantaire sous la tête de M2 (fig. 14b).

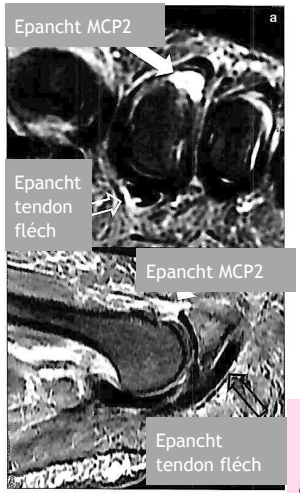

Fig. 13 : Signe du double épanchement en IRM T2FS. Sur les coupes frontale **(a)** et sagittale **(b)**, association d'un épanchement dans l'articulation MTP *(flèche pleine)* et dans la gaine du tendon fléchisseur *(flèche creuse)*.

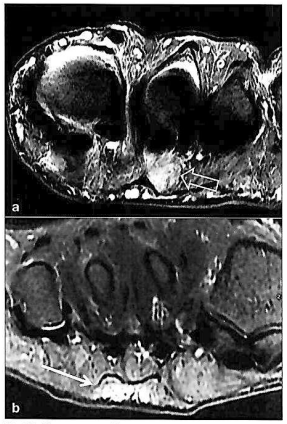

Fig. 14 : Signes annexes d'hyperappui chronique du 2e rayon du pied en coupe frontale d'IRM T2FS.
a) Bursite granulomateuse *(flèche)* sous la tête de M2.
b) Œdème localisé du capiton plantaire *(flèche)* à l'aplomb des têtes de M2 et M3.

Les autres anomalies radiologiques fréquentes relèvent du trouble statique causal (hallux valgus – quasi constant – ou signes d'insuffisance du premier rayon, longueur excessive de M2) et de ses autres conséquences potentielles (fracture de contrainte, syndrome de Freiberg, hypertrophie des corticales du 2e rayon, arthropathie du Lisfranc en particulier C2M2, chevauchement de la tête de M2 et de la base de P1 sur le cliché de face.

Traitement

Le traitement est d'abord médical. Il consiste à supprimer sélectivement l'hyperpression sous la tête de M2. On commence par agir sur la chaussage, qu'on équipe d'une orthèse plantaire avec renflement situé juste en arrière de la tête, appelé appui rétrocapital. Les

a)

b) infiltrations intra-articulaires sont déconseillées parce qu'elles auraient un effet délétère sur la plaque plantaire résiduelle et précipiteraient l'évolution vers la luxation dorsale de P1.

c) L'échec du traitement médical conduit en règle générale à proposer une ostéotomie de relèvement de M2, souvent appliquée à sa base, par soustraction d'un coin dorsal, dont l'effet est spectaculaire en raison du grand effet géométrique de levier.

MENU

TTT 2ème RAYON

Traitement

Le traitement est d'abord médical. Il consiste à supprimer sélectivement l'hyperpression sous la tête de M2.

a) On commence par agir sur le chaussage, qu'on équipe d'une orthèse plantaire avec renflement situé juste en arrière de la tête, appelé appui rétrocapital. Les

b) infiltrations intra-articulaires sont déconseillées parce qu'elles auraient un effet délétère sur la plaque plantaire résiduelle et précipiteraient l'évolution vers la luxation dorsale de P1.

c) L'échec du traitement médical conduit en règle générale à proposer une ostéotomie de relèvement de M2, souvent appliquée à sa base, par soustraction d'un coin dorsal, dont l'effet est spectaculaire en raison du grand effet géométrique de levier.

Oui si PP intacte

Peut-on infiltrer un orteil déformé ?

Des infiltrations intra-articulaires de stéroïdes peuvent être proposées en cas de synovite sans lésion de la PP qu'il est fondamental de rechercher. Le risque de rupture de PP est bien connu et doit être redouté [8].

MENU

OSTEOCHONDROSES :

SEVER (8 ans)

KOHLER (4-5 ans)

MULLER -WEISS (adulte)

FREIBERG (9 ans)

ISELIN *base M5* (11 ans)

RETOUR MENU

2/ Ostéochondroses

- **Apophyses:**
  - Calcanéus: Sever (8 ans), imagerie aspécifique !
  - Base 5ème M: Iselin (11 ans)

- **Epiphyses et équivalent (os ronds)**
  - Talus (9 ans)
  - Naviculaire : Kôhler (4-5 ans)
  - Sésamoïde: renander (9 ans
  - Tête 2ème M: Freiberg (9 ans)

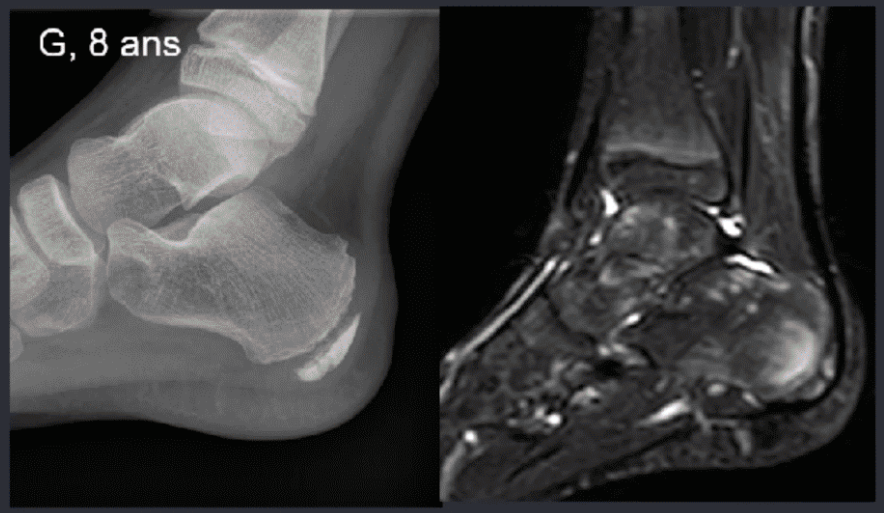

FREIBERG

Fig. 30.36 **Maladie de Freiberg avec ostéocondensation et impaction de la tête métatarsienne (patients différents).**

Fig. 30.37 **Séquelles de maladie de Freiberg de sévérité variable chez des patients différents.** La tête du 2e métatarsien est plus ou moins hypertrophiée, déformée, aplatie, avec possibilité de corps étrangers intra-articulaires. M2 peut être « court » (fusion prématurée du cartilage de croissance).

Fig. 30.38 **Maladie de Freiberg à un stade aigu.** Plage œdémateuse de l'épiphyse de M1 du 2e rayon hypo-intense en T1 (**a**), hyperintense en T2 (**b, c**).

RETOUR MENU

FREIBERG

RETOUR MENU

FREIBERG

Ce qui ne doit pas être interprété comme une fracture de contrainte

Maladie de Freiberg

Il s'agit d'une ostéochondrose intéressant essentiellement la tête du 2e métatarsien (70 %), rarement la tête du 3e métatarsien (25 %) et exceptionnellement les têtes des autres métatarses, avec une prédominance chez la femme. Son étiologie reste incertaine mais l'hypothèse de microtraumatismes répétés conduisant à une nécrose de l'os sous-chondral avec affaissement et fragmentation de l'épiphyse osseuse reste la plus communément admise. Le 2e métatarse serait le plus vulnérable compte tenu de sa longueur. La maladie de Freiberg se développe à l'adolescence et peut se traduire cliniquement par des métatarsalgies mécaniques à irradiation dorsale, n'apparaissant souvent qu'à l'âge adulte. L'évolution vers l'arthrose métatarsophalangienne est fréquente avec ostéophytose dorsale.

En radiographie, au stade de début, la maladie de Freiberg se traduit par un méplat avec discrète densification sous-chondrale de la tête du métatarse, accompagné d'un possible élargissement de l'interligne métatarsophalangien. Apparaissent secondairement un aspect de dissection sous-chondrale, une majoration de l'affaissement de la lame osseuse sous-chondrale et de l'ostéocondensation de la tête du métatarse avec perte de sphéricité de celle-ci, notamment à sa partie centrale et dorsale (fig. 42). L'IRM permet de visualiser plus précocement des anomalies de signal à type d'œdème sous-chondral de la tête du métatarse ainsi qu'un épanchement articulaire, suggestif de ce diagnostic chez un adolescent. Toutefois, ces anomalies ne doivent pas conduire à tort au diagnostic d'arthrite.

FK sous-chondrale

Freiberg

←Freiberg

Fig. 42 : Fracture sous-chondrale de la tête du 2e métatarsien versus Maladie de Freiberg.

a-b : Coupes IRM axiales en pondération T1 et T2 Fat Sat montrant l'ostéocondensation sous-chondrale avec conservation de la sphéricité de la tête du 2e métatarsien associé à un œdème étendu de la tête du métatarse en rapport avec une fracture/fissure osseuse sous-chondrale.

c-d : Coupes IRM axiales en pondération T1 et T2 Fat Sat montrant la déformation de la tête du 2e métatarsien avec dissection sous-chondrale et affaissement de la lame osseuse sous-chondrale de la tête du 2e métatarsien, responsable d'une déformation caractéristique à type d'aplatissement. S'y associe un élargissement de l'interligne articulaire et une ostéophytose marginale (en regard de la base de P1 sur son versant fibulaire ou latéral) témoignant d'une probable arthrose secondaire.

e : Coupes scanner sagittale et axiale centrées sur le 2e métatarsien montrant la déformation caractéristique de la maladie de Freiberg avec perte de sphéricité de la tête à sa partie dorsale et centrale et présence de corps étrangers ossifiés intra-articulaires.

f : Radiographie du pied gauche de face en charge montrant la déformation caractéristique en cupule ou dépression concave en avant de la surface osseuse sous-chondrale de la tête du 2e métatarsien (*têtes de flèches blanches*).

RETOUR MENU

KOHLER *enfant garçon 3-7 ans*

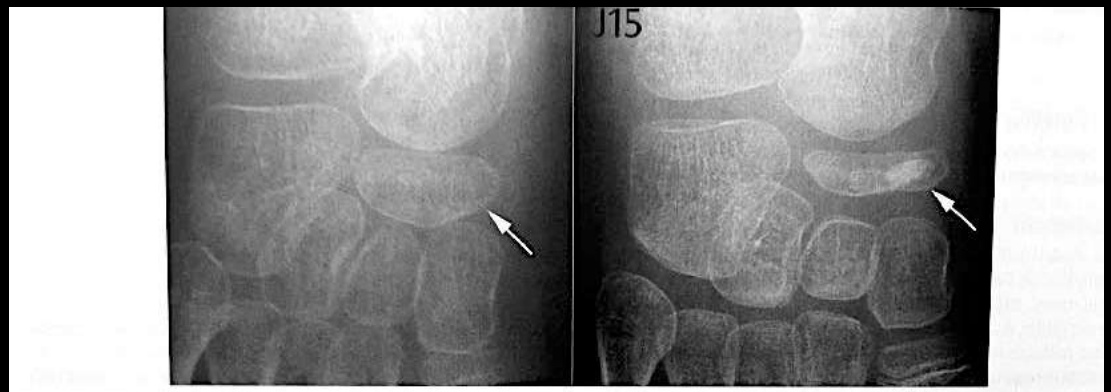

Fig. 30.40 Maladie de Köhler (ostéochondrose de l'os naviculaire). Ostéopénie diffuse initiale (enfant algique). À J15, aplatissement et aspect hétérogène de l'os naviculaire.

MULLER-WEISS *adulte*

Fig. 30.41 **Syndrome de Müller-Weiss bilatéral.** a, b. Notez le caractère hypoplasique ou fragmenté (tête de flèche) du tiers latéral de l'os naviculaire, et sa tendance à la subluxation médiale (flèche). c. Chez un autre patient, notez la subluxation dorsale de l'os naviculaire (flèche).

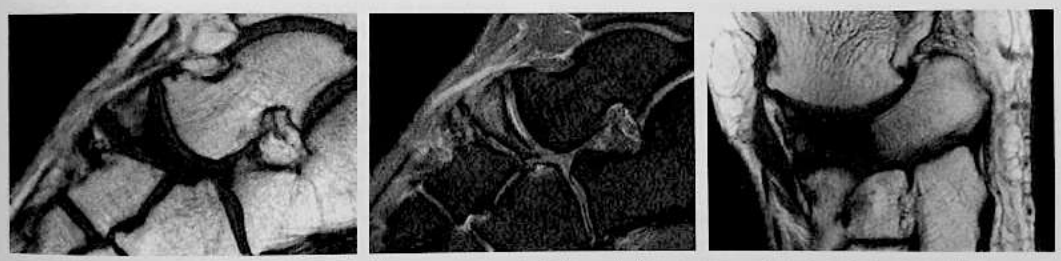

Fig. 30.42 **Syndrome de Müller-Weiss en IRM.** Déformation en virgule de l'os naviculaire avec aspect nécrotique du tiers latéral de l'os naviculaire et œdème adjacent.

RETOUR MENU

SEVER *8 ans*

Ostéochondrose du noyau calcanéen postérieur (maladie de Sever)

Elle est secondaire à des tractions répétées du tendon calcanéen sur le noyau calcanéen postérieur en cours d'ossification, notamment lors des mouvements de course ou de saut [20]. Elle est responsable de talalgie avec parfois tuméfaction locale dans les formes sévères.

Elle survient après 5 ans chez la fille et après 7-8 ans chez le garçon, avant la fusion de l'apophyse vers 13 ans chez la fille et vers 15 ans chez le garçon [20]. Elle prédomine chez le garçon entre 8 et 12 ans [23]. L'atteinte est souvent bilatérale et asymétrique [23].

L'aspect radiologique de l'apophyse calcanéenne de profil n'est pas spécifique, car le noyau d'ossification est souvent dense et fragmenté de façon physiologique **(fig 24.2b)**. La radiographie permet d'éliminer les diagnostics alternatifs [20]. L'échographie peut mettre en évidence une hyperhémie localisée permettant de la différencier d'une tendinopathie d'Achille. Dans la maladie de Sever, le noyau calcanéen présente des anomalies de signal (hypoT1, hyperT2) avec rehaussement plus diffus **(fig 24.16)**. Ces anomalies de signal ne sont pas spécifiques et peuvent également se rencontrer chez des enfants asymptomatiques [26]. L'IRM a donc surtout un intérêt pour les diagnostics alternatifs.

RETOUR MENU

SEVER *8 ans*

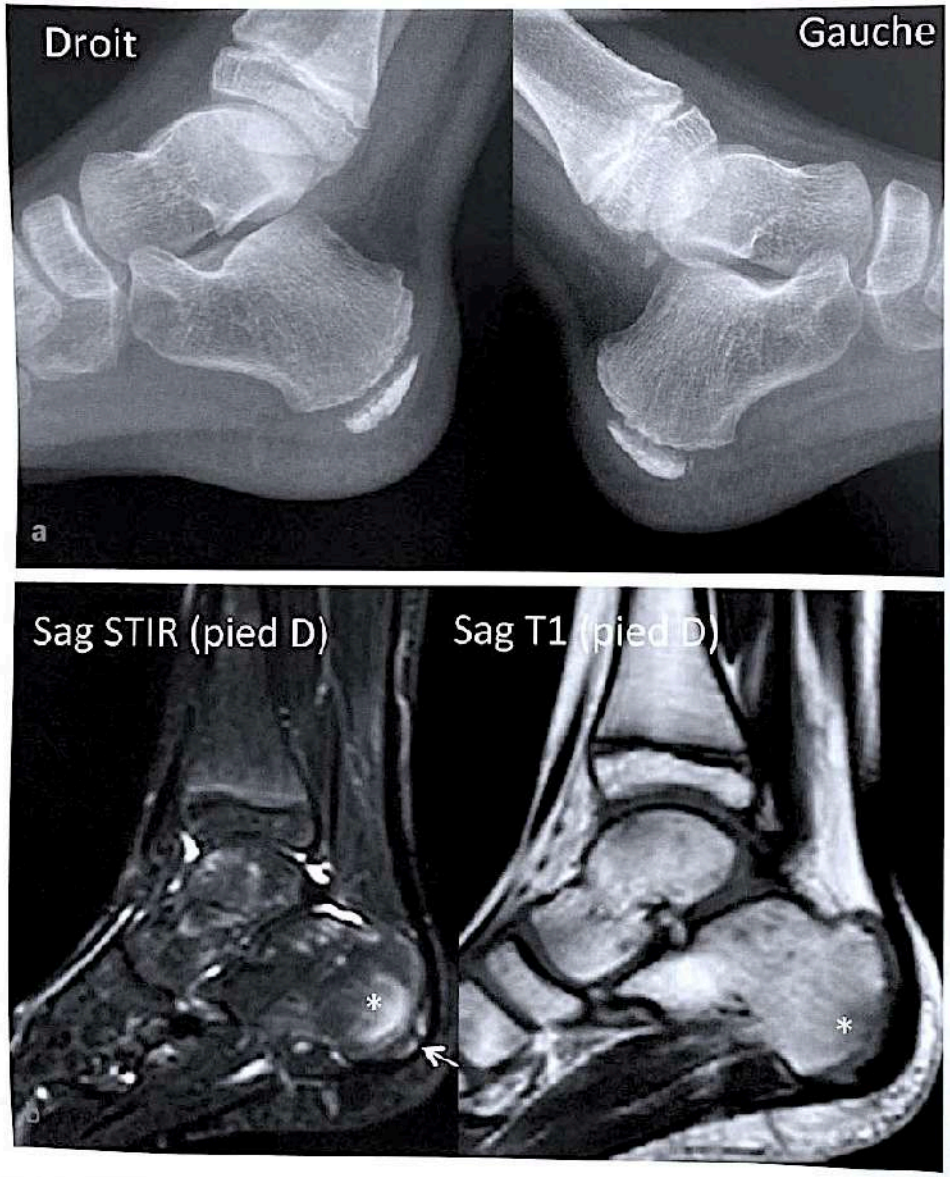

Figure 24.16 : Ostéochondrose du noyau calcanéen postérieur (Maladie de Sever). Garçon de 8 ans, douleurs mécaniques bilatérales des talons. **(a)** Radiographie des pieds de profil montrant un aspect fragmenté et ostéocondensé des apophyses calcanéennes (non spécifique). **(b)** IRM [sagittale STIR et T1 du pied droit) montrant l'œdème de la médullaire osseuse du calcanéum (*) en regard de l'apophyse fragmentée (flèche) en hypersignal STIR. Pas d'anomalie de signal du tendon calcanéen. Ces anomalies de signal sont aspécifiques. L'IRM permet d'éliminer les diagnostics différentiels.

RETOUR MENU

SEVER *8 ans*

Le noyau d'ossification secondaire du calcanéus commence normalement à s'ossifier vers 7–9 ans et fusionne avec le calcanéus vers 15–16 ans [117]. Son aspect radiographique peut être très variable durant cette période, ce qui a été à l'origine de nombreuses controverses quant à l'aspect radiographique de la maladie de Sever (fig. 30.43). La fragmentation du noyau, qui constitue un signe plus fiable que sa condensation, doit être associée à une symptomatologie clinique douloureuse. Seules les modifications de la grosse tubérosité sur deux clichés successifs permettraient d'affirmer le diagnostic (augmentation de la transparence osseuse, majoration d'une fragmentation osseuse) mais un cliché de contrôle est rarement réalisé en pratique. L'imagerie complémentaire (échographie et IRM) est souvent négative mais il arrive parfois que l'on observe un œdème hyperintense en T2 au niveau de la grosse tubérosité (fig. 30.44).

Le diagnostic de maladie de Sever étant clinique, l'imagerie n'intervient que pour éliminer d'autres étiologies aux douleurs [59], notamment une ostéomyélite calcanéenne aiguë ou subaiguë, classique chez le jeune enfant (fig. 30.45).

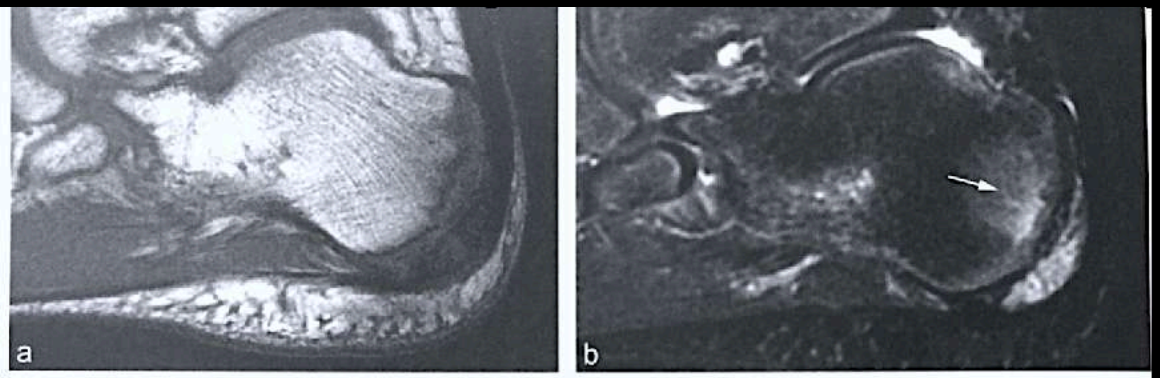

Fig. 30.44 Maladie de Sever : coupes sagittales pondérées en T1 (a) et T2 (b). Petite plage œdémateuse (flèche) de la gross
calcanéus.

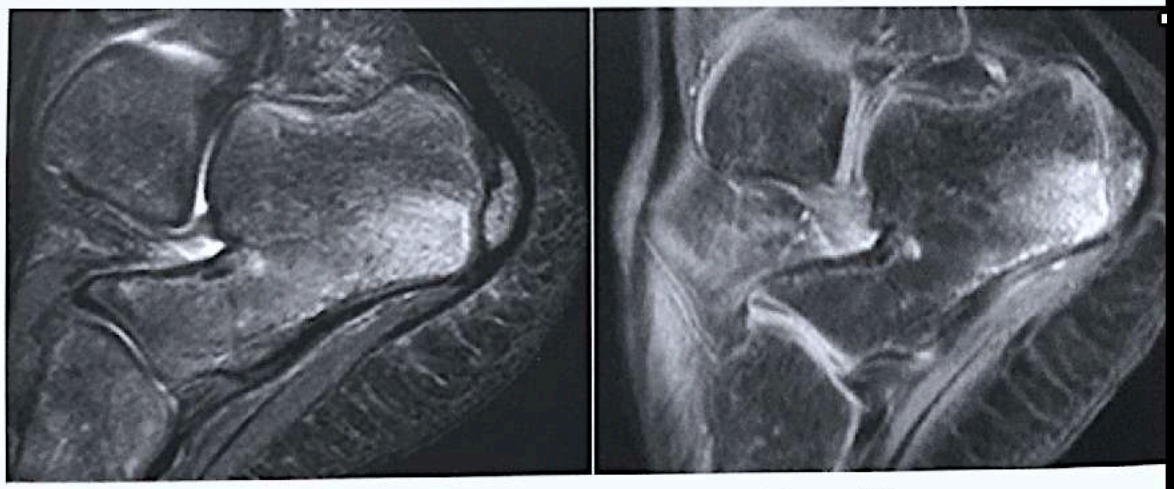

Fig. 30.45 Ostéomyélite aiguë du calcanéus : coupes sagittales pondérées en T1 (a) et T2 (b).

RETOUR MENU

ISELIN *10-12 ans*

ADOLESCENT- MALADIE d'ISELIN

- Apophysite de la base de M5
- Apophyse : 10 ans fille / 12 ans garçon – Ossification 2-4 ans

Base M5 = insertion court fibulaire et API fx lat +++

Diag Différentiel = os vésalanium

RETOUR MENU

BASE DE M5 – ENTHESES FRACTURES

Type I: Tuberosité de M5
Fréquente 66%
Traumatisme faible cinétique avec torsion pied fixe au sol

DIASTASIS >3mm: Chirurgie

Base M5 = insertion court fibulaire et API fx lat +++

RETOUR MENU

BASE DE M5 – ENTHESES FRA

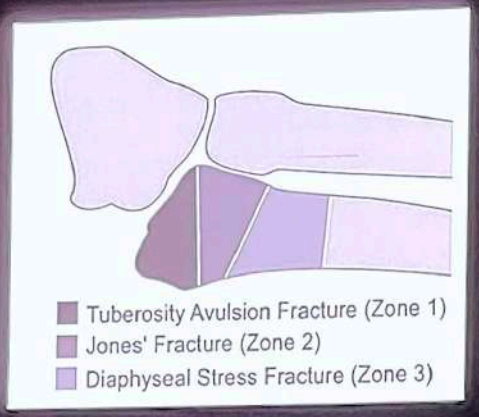

17ans ,

Type II: Jones

diaphyso-métaphysaire

Traumatisme en inversion sur l'avant pied, cheville en flexion plantaire

CF +++

Surveillance de la consolidation: faible vascularisation pseudarthrose +++

Base M5 = insertion court fibulaire et API fx lat +++

RETOUR MENU

ALGO
OSTÉOPENIE IMMOBILISATION

CAPSULITE CHEVILLE !!

GAMME DIAG OEDEME MÉTAPHYSAIRE ENFANTS

RETOUR MENU

SYNDROME DOULOUREUX REGIONAL COMPLEXE SDRC TYPE 1

1. OEDEME MÉDULLAIRE en plage de contours flous

- plusieurs os : talus +++ / navic ++ / cuboide cuneiforme calca
- toujours au contact de l'os sous-chondral ++++
- transitoire et migratoire

NB : Si ilots, alors punctiforme +++ et non pas en plage

2. EPANCHEMENT + SYNOVITE

- réhaussé

3. ATTEINTE DES TISSUS MOUS

- réhaussé

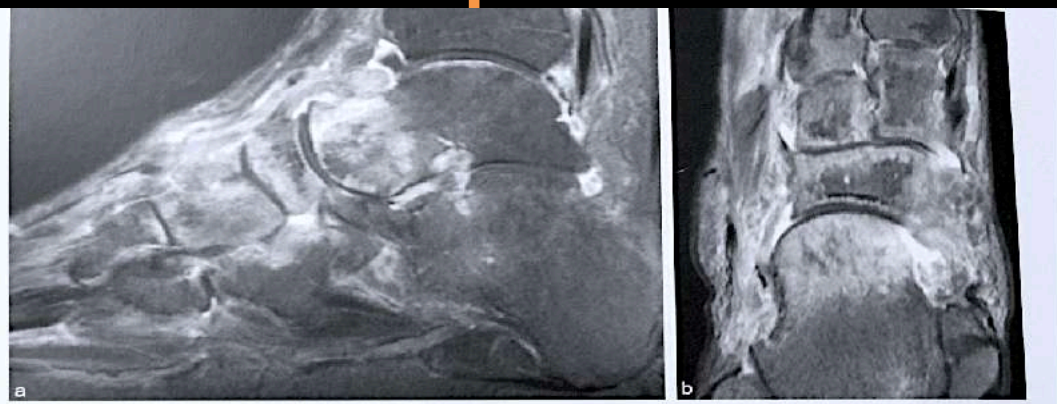

Fig. 30.51 Syndrome douloureux régional complexe de type 1 avec œdème osseux et des tissus mous : coupes sagittale (a) et axiale (b) pondérées en T1 après injection de gadolinium. Notez la prédominance sous-chondrale des anomalies de signal.

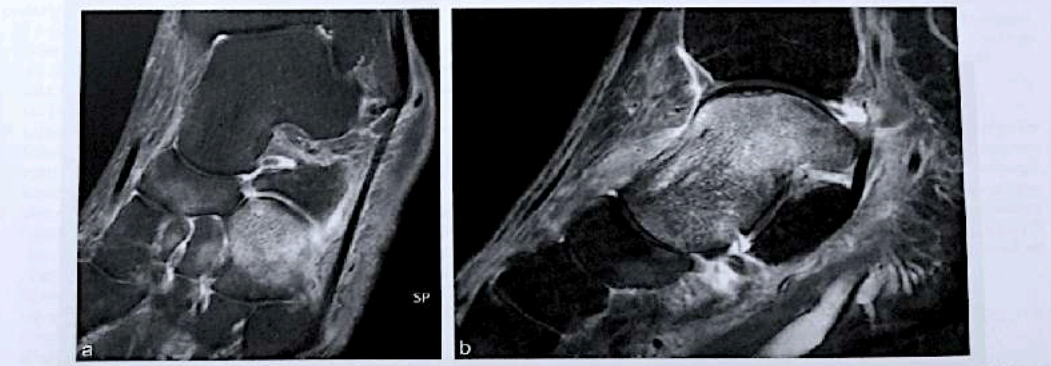

Fig. 30.52 Syndrome douloureux régional complexe de type 1 avec œdème osseux prédominant au cuboïde (a) : coupes pondérées en T1 après injection de gadolinium. Six mois plus tard (b), les anomalies de signal prédominent au talus où il existe une fracture sous-chondrale.

RETOUR MENU

OEDEME OSSEUX / PIEGES +++ !!
Ce n'est pas une ALGO !!! quand < 15 ans

Maturation osseuse: moelle osseuse

- Tarse: conversion médullaire hétérogène
- < 15 ans
- Ilots de moelle rouge résiduelle périvasculaire
- Punctiformes, éparses

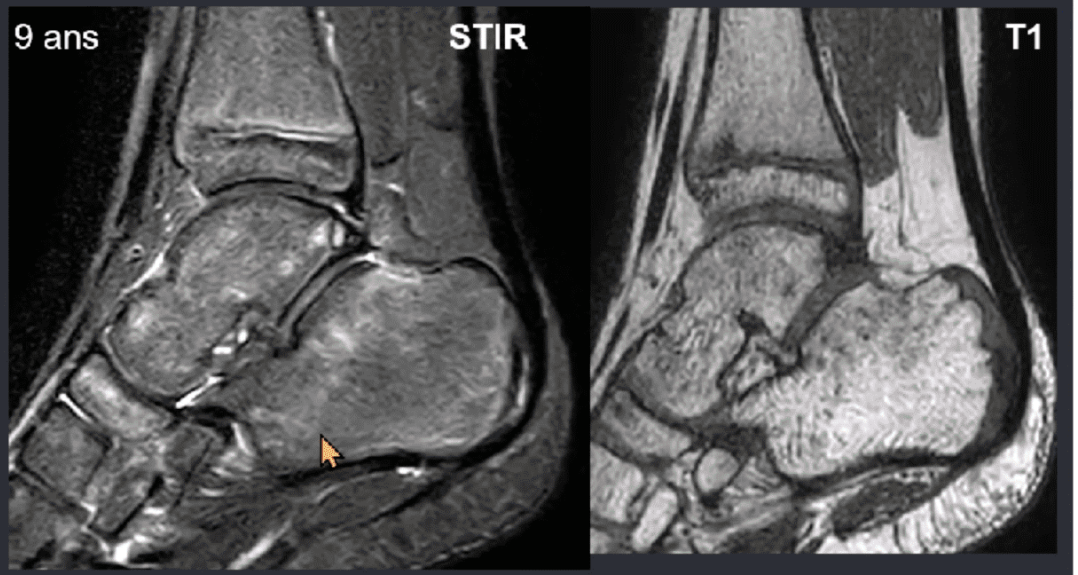

Pal et al. Skeletal Radiol (1999) 28:274–278

OEDEME OSSEUX / PIEGES +++ !!
Ce n'est pas une ALGO !!! quand < 15 ans

Figure 5.29 : Moelle hétérogène dans le pied d'un enfant de 11 ans. Petits foyers en signal intense en DPFS (têtes de flèches disséminées dans l'os spongieux) qui n'ont pas de cause manifeste.

RETOUR MENU

OEDEME OSSEUX / PIEGES +++ !!
Ce n'est pas une ALGO !!! quand < 15 ans

Sont ainsi fréquemment observés :

- *la présence de foyers en hypersignal T2/DP Fat Sat ou STIR*, épars et de petite taille, dans le talus et le calcanéus chez des sujets asymptomatiques, généralement âgés de moins de 15 ans et pouvant correspondre à des foyers périvasculaires de moelle rouge ou être secondaires à un stress physiologique, voire une augmentation du «turnover osseux» en rapport avec la croissance normale du squelette [38, 39] (fig. 35).

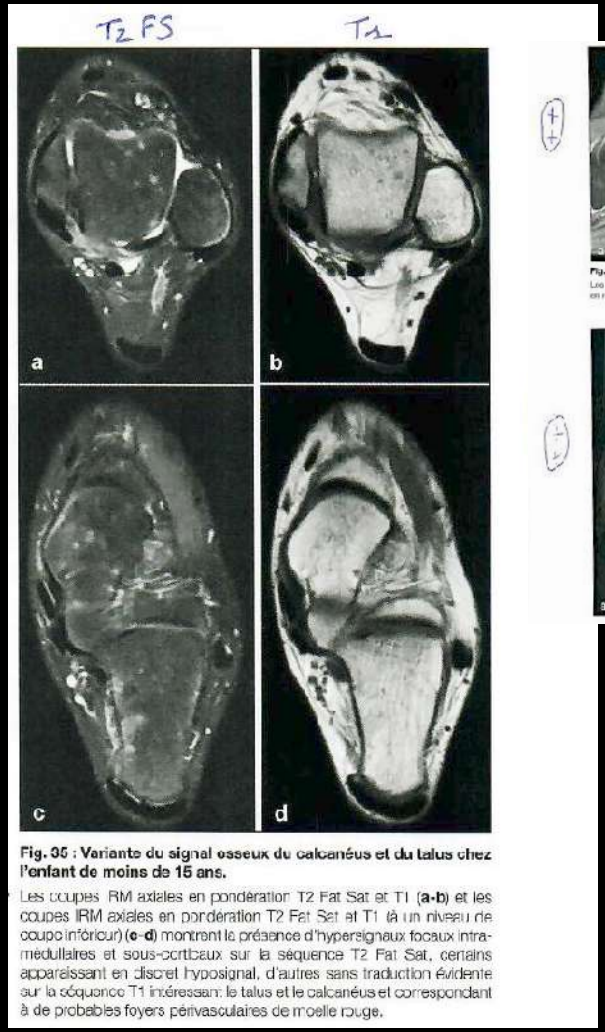

Fig. 35 : Variante du signal osseux du calcanéus et du talus chez l'enfant de moins de 15 ans.

Les coupes IRM axiales en pondération T2 Fat Sat et T1 (**a-b**) et les coupes IRM axiales en pondération T2 Fat Sat et T1 (à un niveau de coupe inférieur) (**c-d**) montrent la présence d'hypersignaux focaux intra-médullaires et sous-corticaux sur la séquence T2 Fat Sat, certains apparaissant en discret hyposignal, d'autres sans traduction évidente sur la séquence T1 intéressant le talus et le calcanéus et correspondant à de probables foyers périvasculaires de moelle rouge.

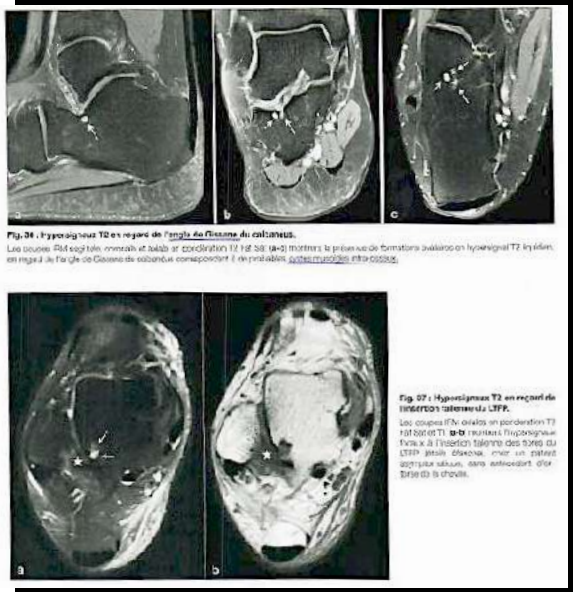

RETOUR MENU

SYNDROME DOULOUREUX REGIONAL COMPLEXE SDRC TYPE 1
ou OSTÉOPÉNIE RÉGIONALE D'IMMOBILISATION appelé aussi REMODELAGE OSSEUX ACCÉLÉRÉ

-> Regarder T1 -> si T1 normal = ostéopénie régionale

Suite à FK → remodelage accéléré de la région avec résorption osseuse sous chondrale et métaphysaire

⚠ Ne doit pas se voir en T1

Discret hyper T2

- soit linéaire
- soit moucheté
- soit diffus

ALGO ?

différence remodelage osseux accéléré / algo

↓ pas d'atteinte des parties molles

↓ atteinte des parties molles selon le cycle

SIMS 2023

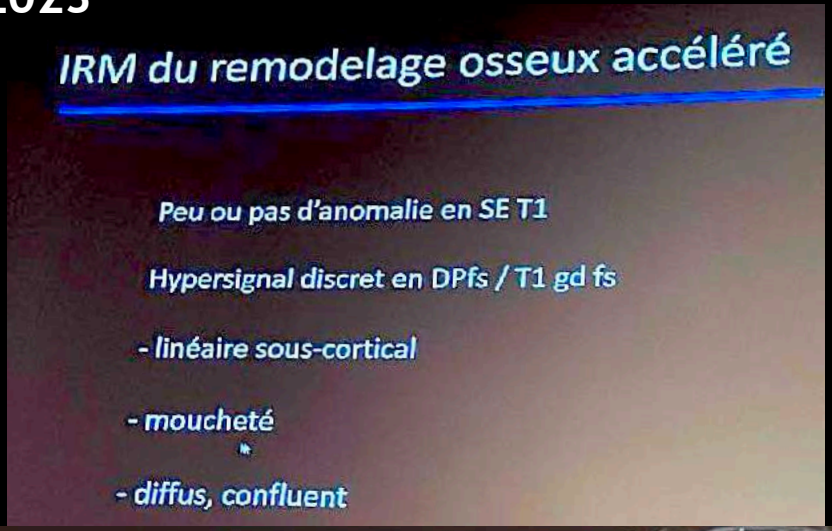

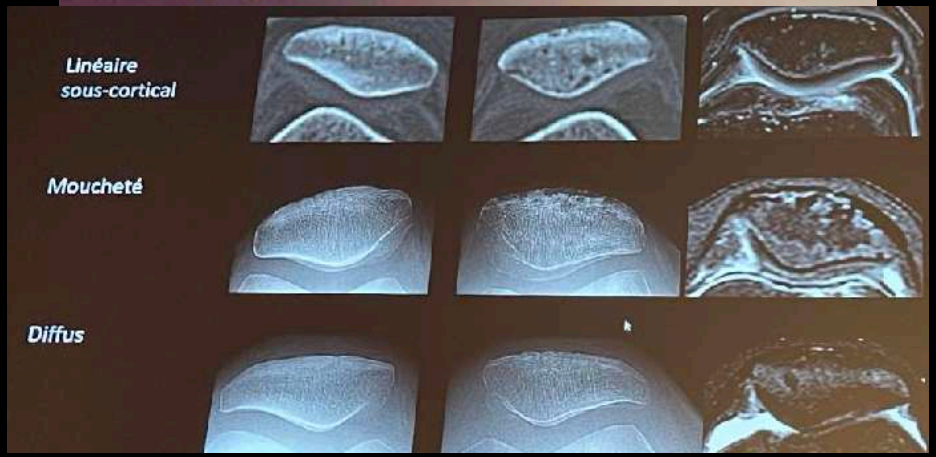

RETOUR MENU

SYNDROME DOULOUREUX REGIONAL COMPLEXE SDRC TYPE 1
ou OSTÉOPÉNIE RÉGIONALE D'IMMOBILISATION appelé aussi REMODELAGE OSSEUX ACCÉLÉRÉ
-> Regarder T1 -> si T1 normal = ostéopénie régionale

Regional osteopenia or regional acceleratory phenomenon: What have we missed at MRI?

Keywords:
Bone, marrow
Regional osteopenia
Computed tomography
Magnetic resonance imaging

Dear Editor,

Regional osteopenia is a non-specific bone change during which bone remodeling is focally and transiently stimulated in response to immobilization or insult [1]. Patchy or linear bone resorption in the subcortical and physeal areas can be seen on computed tomography (CT) [1]. In regional osteopenia, recruitment, differentiation and activation of progenitor cells of the monocyte-macrophage and of the pluripotent mesenchymal stem cell lineages are increased with a subsequent accelerated cycle of bone remodeling, also called the regional acceleratory phenomenon [2]. Changes on fat-saturated fluid-sensitive magnetic resonance imaging (MRI) presumably associated with subacute regional osteopenia have barely been reported yet [3,4]. We report herein that presence of a subtle and subcortical or diffuse and patchy increase in signal intensity detected on fat-suppressed fluid-sensitive images with bone resorption on CT can be associated with normal marrow signal on T1-weighted spin-echo images and therefore differs from the bone marrow edema-like pattern.

Three patients who experienced sport injury involving the ankle (patient 1; 40-year-old woman), the fore foot (patient 2; 29-year-old man) and the knee (patient 3, 35-year-old woman) underwent MRI examination during their follow-up period. Initial diagnoses included minor lateral ankle sprain with normal initial radiographs (patient 1), fractures of the 2nd 3rd and 4th metatarsal necks on radiographs (patient 2) and superficial contusion with normal initial knee MRI examination (patient 3). Patients were treated with non-steroidal analgesics and immobilization by using air cast for 2 weeks (patient 1), plaster for 6 weeks (patient 2) and crutches (patient 3). Clinical follow-ups were unremarkable, without signs of type I complex regional pain syndrome. CT or radiographic examinations obtained at a delay of 6 to 12 weeks after initial trauma demonstrated the presence of subcortical linear or more diffuse patchy areas of bone resorption (Figs. 1–3). T1-weighted spin echo images revealed no abnormalities, demonstrating the absence of the bone marrow edema-like pattern. On fat-suppressed fluid-sensitive (Figs. 1–3) or enhanced T1-weighted (Fig. 1) images, patchy, linear or more diffuse areas of intermediate signal intensity were present in the areas of bone resorption on CT. No low signal intensity bands indicative of trabecular bone fractures were observed.

On fat-suppressed fluid sensitive MRI, researchers have described either disseminated patchy or subcortical linear areas of moderate increase in signal intensity in association with disuse osteoporosis [3] or with structural joint lesions [4,5]. Similarly, after anterior cruciate plasty, White et al. observed the presence of a subcortical rim of increased signal intensity in the patella that was present 12 weeks after surgery but not 6 or 24 weeks after surgery [6]. They postulated that this signal alteration was associated with vasodilatation because it involved areas of increased vascularity [5]. Very limited information is available on associated changes on T1-weighted MR images [3] and, to our knowledge, no correlation with CT has been reported. Findings in our three patients suggest that the areas of abnormal signal intensity of fat-saturated fluid-sensitive images can be associated with normal fat signal intensity on T1-weighted images and with bone resorption on CT imaging. De Abreu et al. reported the presence of fat lobules on T1- and T2-weighted spin-echo images that differed from the disseminated patchy areas of increased signal intensity on T2-weighted images in patients with disuse osteoporosis [3]. We can only postulate about the associated histological findings. The absence of changes on T1-weighted spin-echo images could indicate an unaltered or even increased fat content in areas of bone resorption. The moderate increase in signal intensity on fat-suppressed fluid-sensitive images could be associated with a mild increase in cellularity, interstitial edema or vasodilatation as expected in association with the regional acceleratory phenomenon [2]. Knowledge of this MRI pattern is important to avoid confusion with the bone marrow edema-like pattern that is visible on both T1-weighted and fat-saturated fluid sensitive images in association with chondral lesions, insufficiency fractures, transient osteoporosis or regional migratory osteoporosis [4,7]. Further MRI studies should address temporal changes associated with regional osteopenia to better discriminate between disuse and more clinically relevant post-traumatic bone changes.

RETOUR MENU

SYNDROME DOULOUREUX REGIONAL COMPLEXE SDRC TYPE 1
ou OSTÉOPÉNIE RÉGIONALE D'IMMOBILISATION appelé aussi REMODELAGE OSSEUX ACCÉLÉRÉ

-> Regarder T1 -> si T1 normal = ostéopénie régionale

Fig. 1. Regional osteopenia in a 40-year-old woman 12 weeks after right lateral ankle sprain. (a) CT image of the right ankle in the coronal plane demonstrates subcortical bone resorption (arrows). (b) T1-weighted spin-echo image in the coronal plane (TR/TE, 520/18 msec) demonstrates normal marrow signal intensity. (c) Corresponding fat-saturated intermediate-weighted image (TR/TE: 4370/42 msec) demonstrates subcortical linear areas of high signal intensity (arrows). (d) T1-weighted Dixon water-only image (TR/TE, 862/12 msec) obtained after intravenous administration of a gadolinium-based contrast agent demonstrates increased signal intensity in the same areas as in (c) (arrows).

RETOUR MENU

SYNDROME DOULOUREUX REGIONAL COMPLEXE SDRC TYPE 1
ou OSTÉOPÉNIE RÉGIONALE D'IMMOBILISATION appelé aussi REMODELAGE OSSEUX ACCÉLÉRÉ
-> Regarder T1 -> si T1 normal = ostéopénie régionale

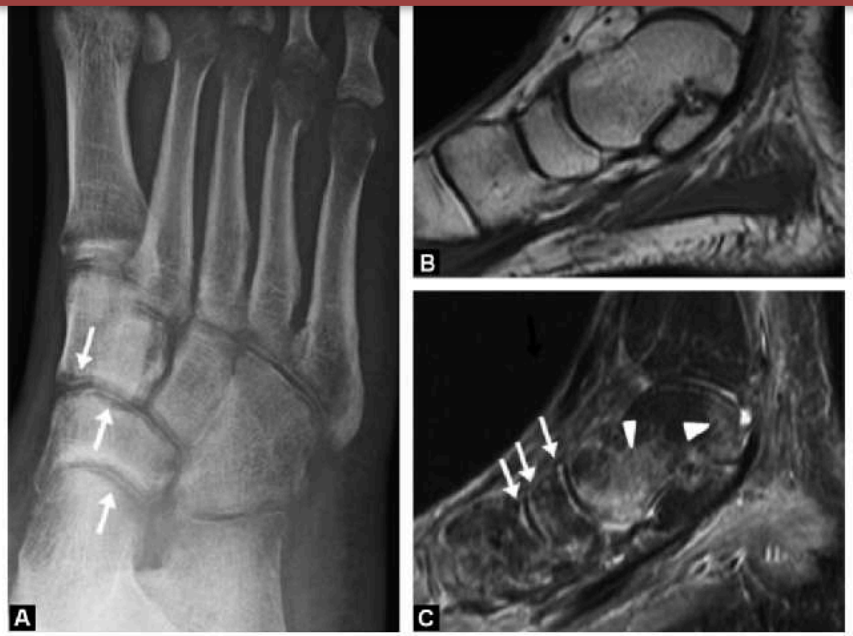

Fig. 2. Regional osteopenia in a 29-year-old man 6 weeks after 2nd – 4th metatarsal neck fractures. (a) Oblique radiograph of the foot demonstrates marked regional osteopenia with linear subcortical lucencies (arrows). (b) T1-weighted spin-echo image (TR/TE, 630/18 msec) in the sagittal plane demonstrates normal marrow signal intensity. (c) Corresponding STIR image (TR/IT/TE, 2600/150/20 msec) demonstrates subcortical linear (arrows) or more diffuse (arrowheads) areas of intermediate signal intensity.

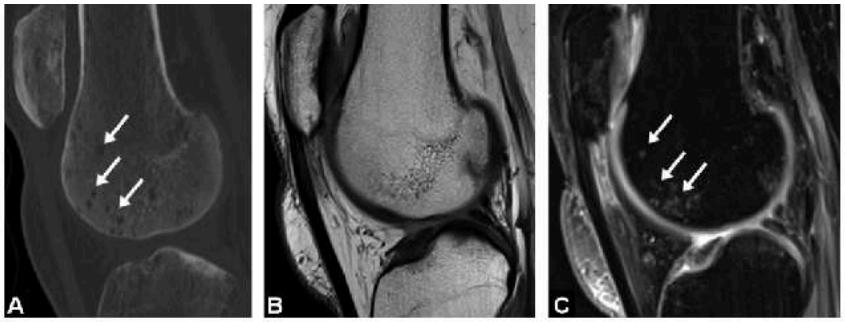

Fig. 3. Regional osteopenia in a 35-year-old woman 12 weeks after post-traumatic skin contusion and normal initial knee MRI. (a) CT image of the left knee in the sagittal plane demonstrates scattered patchy lacunae of bone resorption (arrows) in the distal femur and more diffuse osteopenia in the patella. (b) T1-weighted spin-echo image (TR/TE, 700/19 msec) in the sagittal plane demonstrates normal marrow signal intensity. (c) Intermediate-weighted fat-saturated image (TR/TE, 4000/24 msec) in the sagittal plane demonstrates patchy areas of intermediate signal intensity in the condyle (arrows) corresponding to the areas of bone resorption on CT and more diffuse marrow changes in the patella.

RETOUR MENU

Capsulite cheville

BRASSEUR DÉC 2023

- ***Sous-estimée +++***
  (clinique est limitée par la douleur)
- ***Fréquente (post-op, post immobilisation)***
- ***Signes arthrographiques***
  - ✓ *Douleur à la ponction*
  - ✓ *Reflux*
  - ✓ *Remplissage forte pression et douloureux*
  - ✓ *Limitation de l'expansion des récessus*
  - ✓ *Epaississement **harmonieux** de l'interligne talocrural*

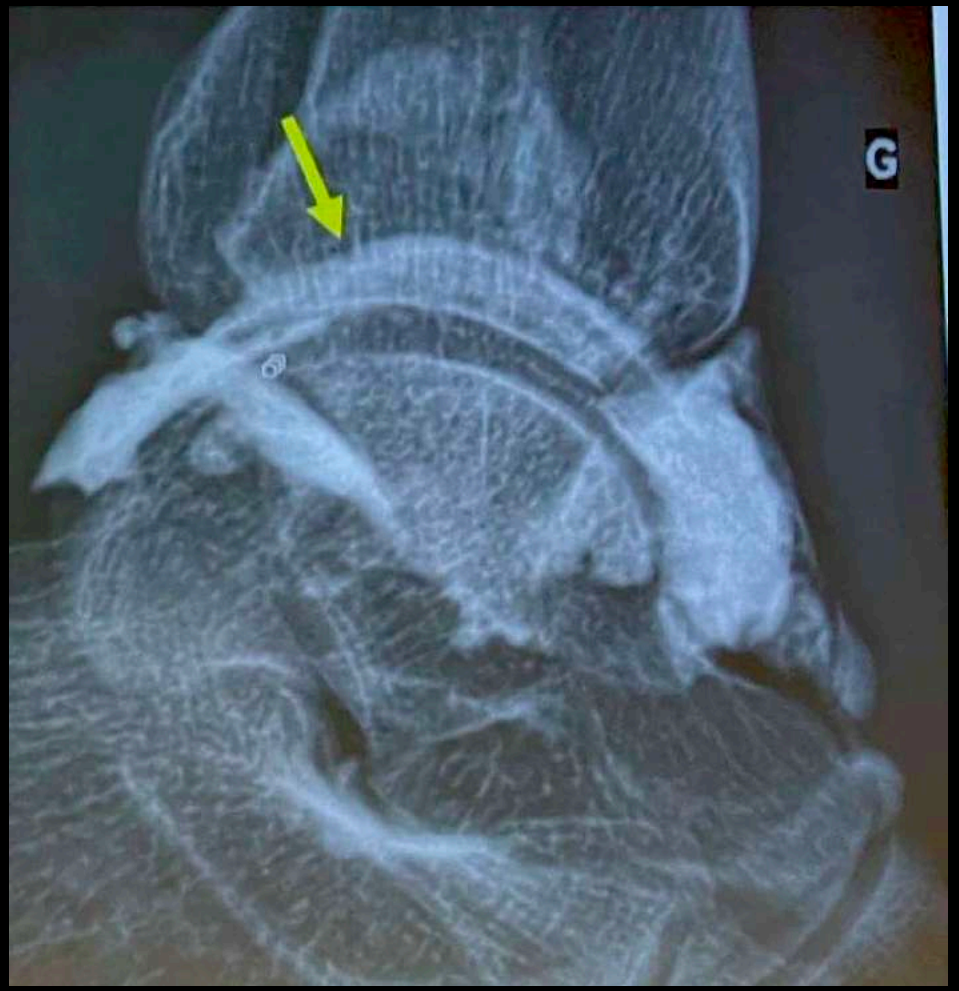

RETOUR MENU

CHEVILLE : CAPSULITE POST-TRAUMATIQUE TALO-CRURALE

De façon fréquente, lorsqu'on réalise une échographie ou une IRM de la cheville dans le cadre de douleurs résiduelles et de raideur à distance d'une entorse, on retrouve en plus de l'aspect cicatriciel et hypertrophique du ligament talofibulaire antérieur, un épaississement et un hypersignal doppler ou une prise de contraste en IRM des autres ligaments périphériques de la cheville et notamment des faisceaux du ligament collatéral médial associés à une synovite réactionnelle. Il ne s'agit probablement pas de simplement de simples lésions de « contrecoup » mais plutôt d'une réaction « capsulo-ligamentaire globale » ou d'une forme de « capsulite post-traumatique» de l'articulation talocrurale (fig.10).

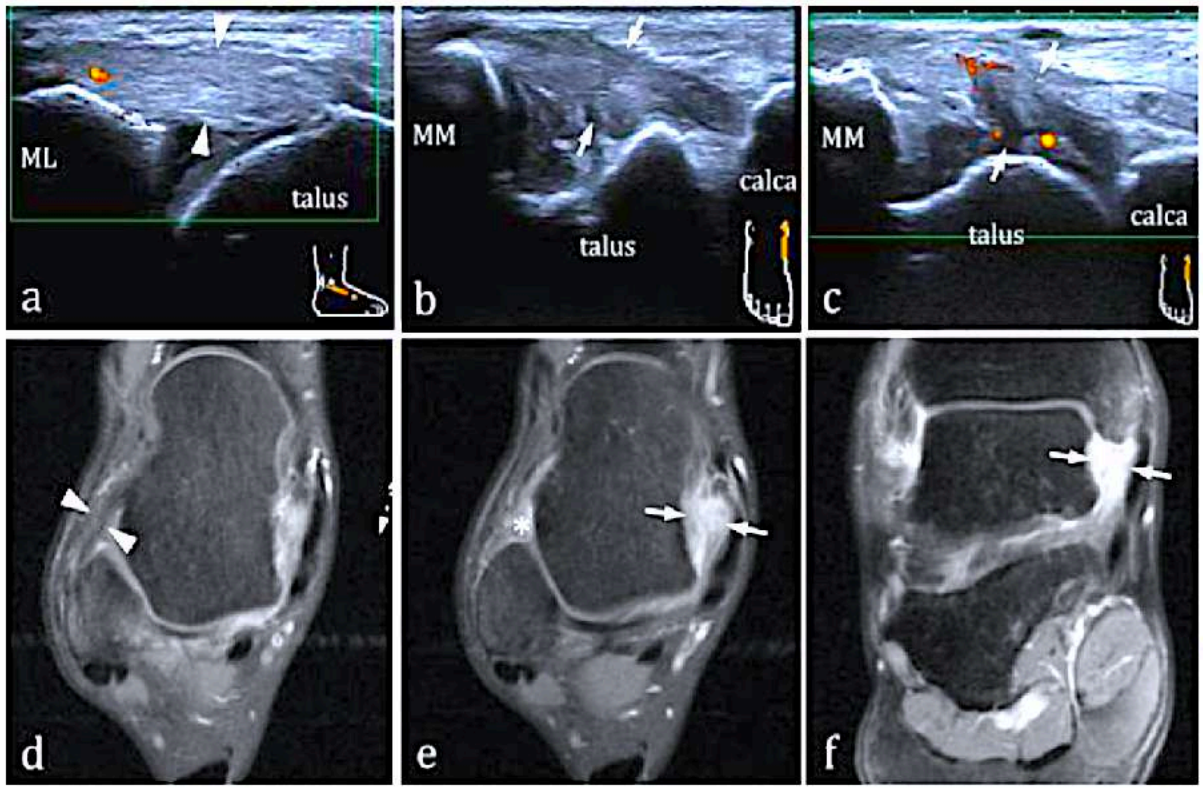

Fig. 10 Douleur et raideur de la cheville 4 mois après une entorse du compartiment externe Chez un sportif.

Coupe échographique longitudinale du TFA (ML=malléole latérale)

bc. Coupes échographiques coronales sur le ligament collatéral médial (MM=malléole médiale) sans et avec Doppler.

de. Coupes axiales horizontales IRM sur la cheville en T1 gado Fat sat.

f. Coupe coronale IRM sur la cheville en T1 gado Fat sat.

L'IRM et l'échographie réalisées chez ce patient 4 mois après l'épisode aigu montrent un épaississement et un aspect discrètement hypervasculaire du ligament talofibulaire antérieur (têtes de flèches), un épaississement et un aspect franchement hypervascularisé du ligament collatéral médial (flèches) et une synovite réactionnelle (*).

L'ensemble réalisant un aspect de «capsulite post-traumatique » de l'articulation talocrurale.

RETOUR MENU

Oedèmes métaphysaires pédiatriques

Scorbut	OCMR (Ostéites Chroniques Multifocales Récidivantes)	Leucémie aiguë	Ostéomyélite	Hypophosphatasie
Age très jeune **Prostration** Impossibilité de marche +/- **fièvre** +/- collections sous périostées	Âge plus élevé Poussées douloureuses Etat général conservé Pseudonodules juxta-physaires **Pas de collection sous périostée**	**Bandes claires métaphysaires (RX)** Remplacement médullaire **diffus** (IRM)	Atteinte **unifocale** Abcès	**« Langue » métaphysaire (RX)**

RETOUR MENU

Douleurs fébriles des chevilles, enfant de 3 ans

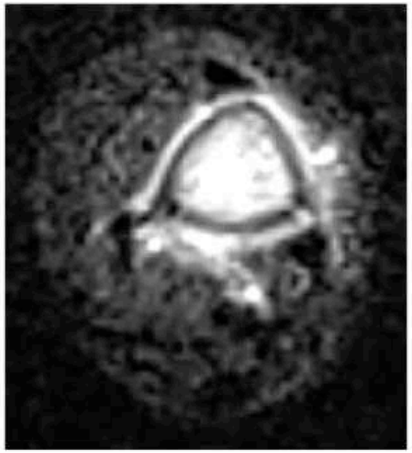

Quel est votre diagnostic ?

A – OXMP

B – Σχορβυτ (Scorbut)

C – Λευχμιε αιγυ

D – Οστομψλιτε ινφεχτιε

E – Ηψποπηοσπηατασιε

RETOUR MENU

ARTHROPATHIES INFLAMMATOIRES DU PIED



RETOUR MENU

Si PR et SPA de la MTP 2 : comment différencier avec un syndrome du 2ème rayon ?

Le diagnostic différentiel peut être difficile avec un syndrome du 2e rayon en poussée congestive, mais l'absence de lésion de la plaque plantaire

RETOUR MENU

PR

Plusieurs synovites de plusieurs MTP et / ou plusieurs bursites de plusieurs espaces = PR +++

Érosions de la MTP5

- 10% au début => 50,7% à 5 ans*

Pincement de IP1

- 14,7% au début => 39,4% à 5 ans

Épargne IPD

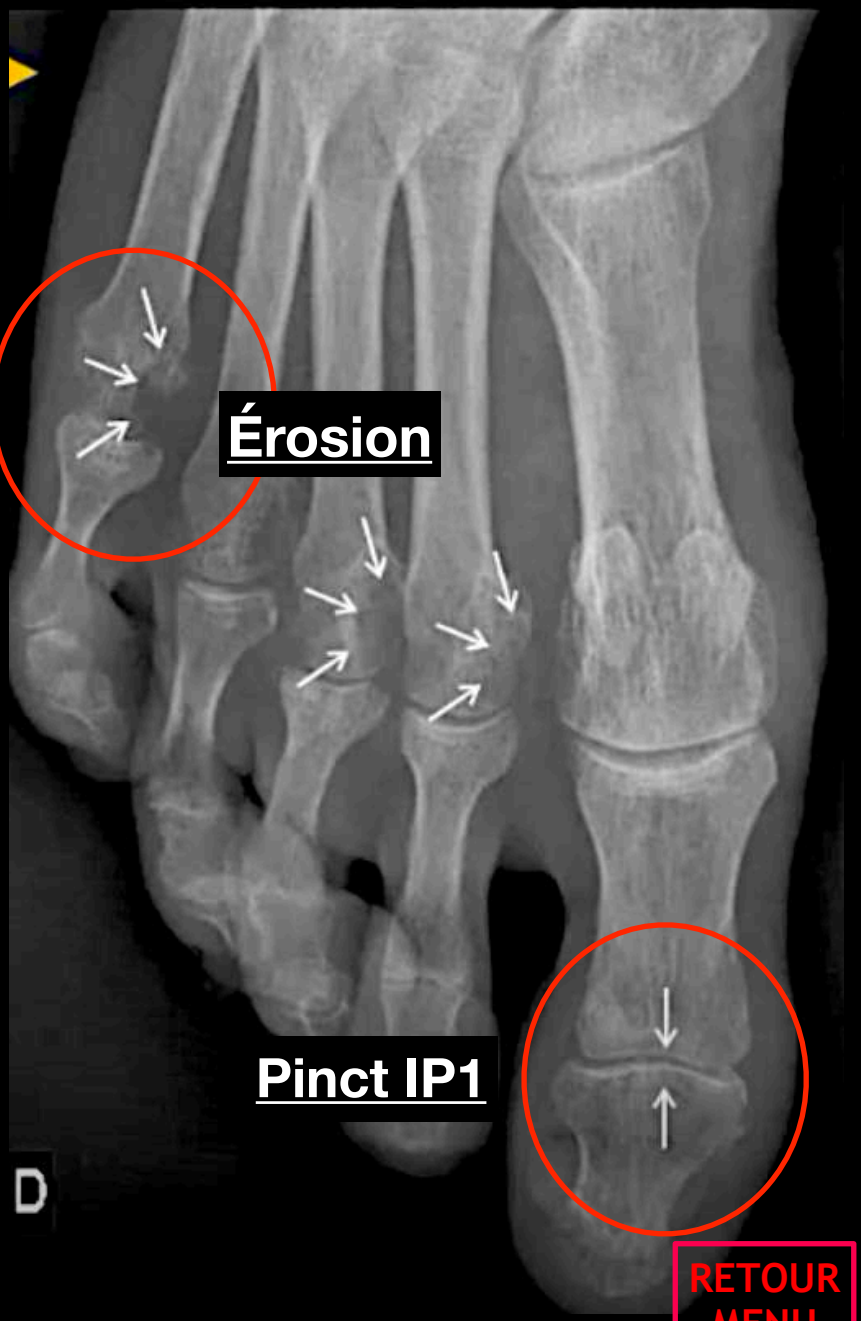

RETOUR MENU

PR

RETOUR MENU

1- EROSIONS

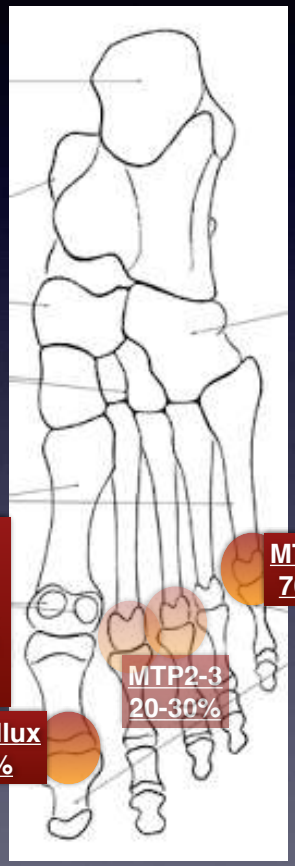

Atteinte avant-pied dans 80-90% des PR

MTP5 70%

MTP2-3 20-30%

IP hallux 50%

Atteinte arriére-pied dans 40% des PR

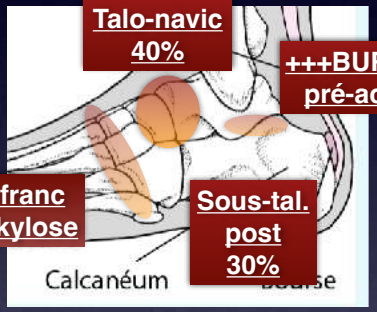

Talo-navic 40%

+++BURSITE pré-achill.

Lisfranc =ankylose

Sous-tal. post 30%



BURSITE +++ pré-achill.

CALCANÉUM =

DOUBLE EROSIONS +++ SURTOUT POST-SUP



2- DEFORMATIONS

par sub-luxation dorsale des MTP



HALLUX VALGUS ET COUP DE VENT ORTEILS EN VALGUS

COUP DE VENT 5 EN VARUS

Donc PIED TRIANGULAIRE

Bursite de PR

A CONNAITRE +++

Aspect pseudo tumoral des bursites dans un contexte inflammatoire

Figure 6.17 : Volumineuse bursite intermétatarsienne dans le cadre d'une PR diagnostiquée dans les suites de l'examen. Coupe coronale T1 avec saturation de la graisse après injection IV de chélate de gadolinium : la volumineuse taille de la lésion a conduit à injecter du gadolinium montrant une prise de contraste pariétale épaisse et un centre ne prenant pas le gadolinium permettant d'affirmer la bursopathie. Notez la capacité de cette bursite intercapitale à s'étendre sur le versant plantaire lorsqu'elle devient très volumineuse.

RETOUR MENU

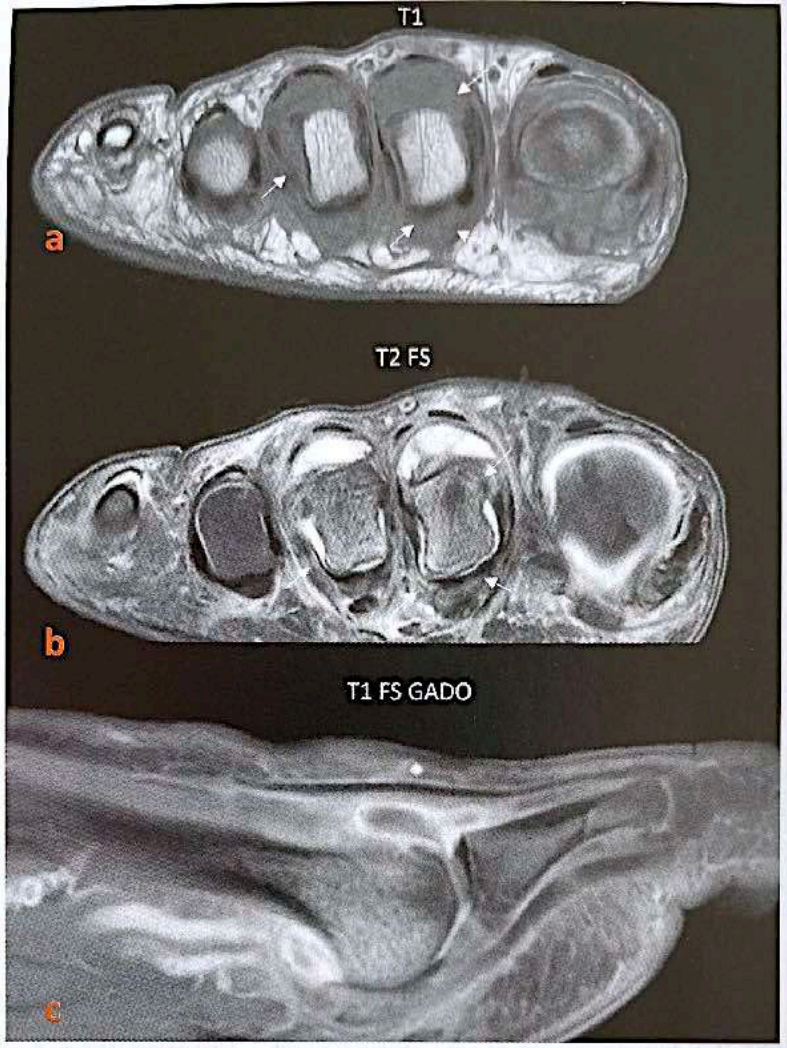

Figure 6.30 : Synovites MTP2 et 3 dans le cadre d'une PR : remarquez l'importance de l'œdème osseux des têtes métatarsiennes associé à une synovite sans érosion pour l'instant. Notez également l'hypersignal relatif en T1 **(a)** et en T2 **(b)** des structures capsuloligamentaires (flèches) de ces articulations (y compris la plaque plantaire) en rapport avec l'importance du syndrome inflammatoire primitif. L'injection de gadolinium **(c)** permet d'authentifier la synovite par une prise de contraste épaisse et précoce de la synoviale (*vs* simple épanchement).

RETOUR MENU

polyarthrite rhumatoïde (PR)

- Prévalence de la polyarthrite rhumatoïde = 0,3 à 0,8%
- Pied : localisation classique parfois initiale, arthrite, bursite et ténosynovite
- Haute spécificité des ténosynovites de l'avant-pied
- Bursite intermétatarsienne de la PR débutante
  - -Très spécifique de PR précoce (Dakkak YJ et al. 2020 ; Van Dijk BT et al. 2022)
  - -Haute prévalence dans PR précoce (Dakkak YJ et al. 2020 ; Boutry N et al. 2003) , 63-69%

• Bursopathie : polyarthrite rhumatoïde

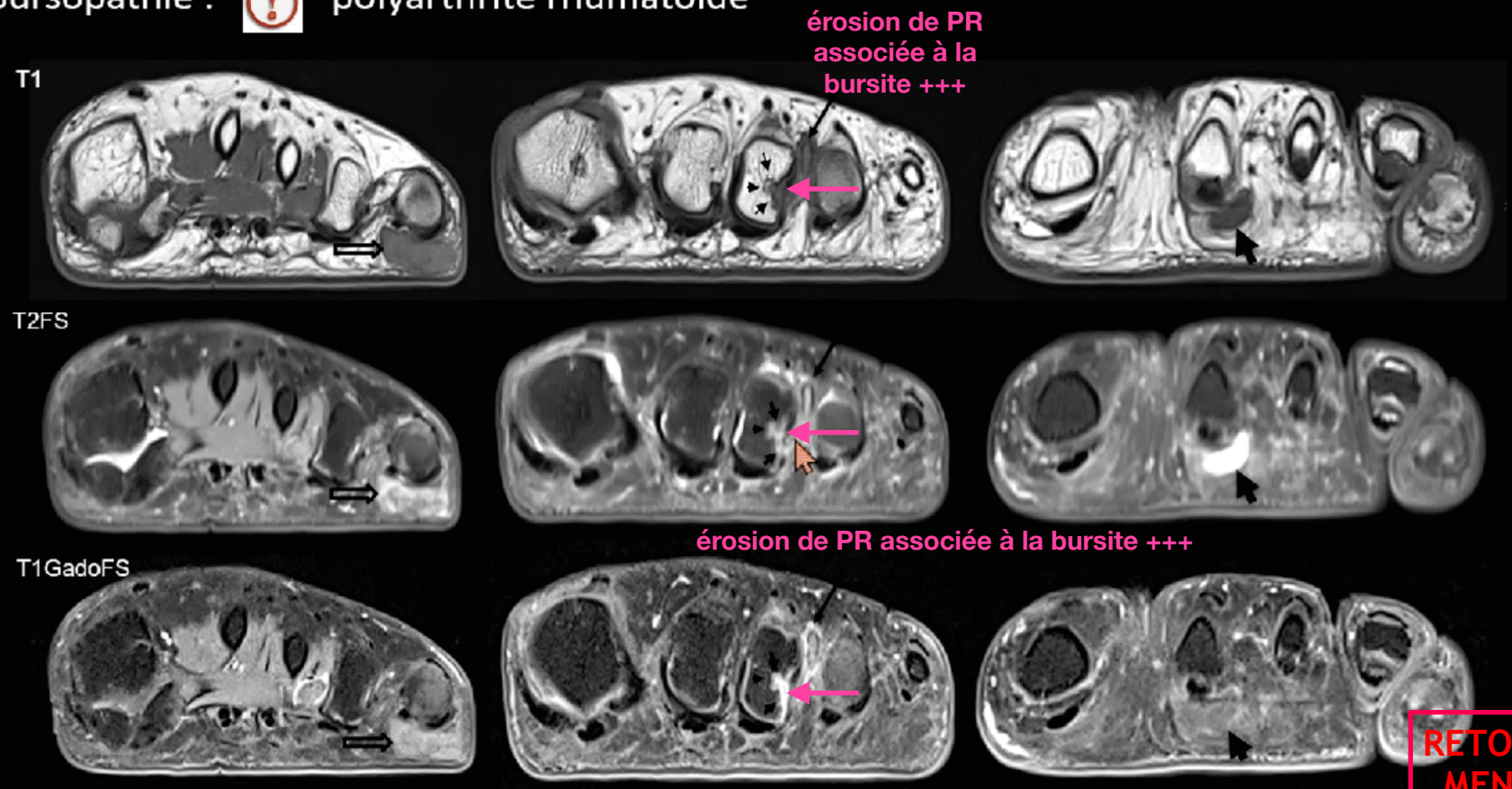

RETOUR MENU

Connaitre les FK sous MTX +++++
en traitement de fond des PR

- Fracture(s) : ⚠ ostéoporose

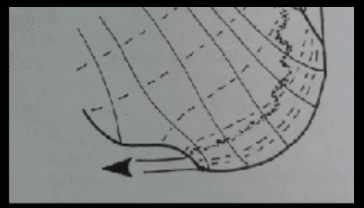

RETOUR MENU

Connaitre les FK sous MTX +++++
en traitement de fond des PR

RETOUR
MENU

SPA

1- CALCA +++ 40 %

EPINES x 2



SURTOUT PLANTAIRES +++

RECHERCHER OEDEME INTRA-OSSEUX EN REGARD DE L'ENTHESE API +++ avec API quasi-normale

ET PÉRIOSTITE EN SPICULES ET EN BANDES



FIG. 19-17. — *Spondylarthrite ankylosante : calcanéite éburnante.*

SPA

Les atteintes de l'arrière-pied et de la cheville

Les lésions du calcanéum sont fréquentes (40 %). La talalgie, surtout plantaire, parfois longtemps isolée ou associée à d'autres manifestations est fréquemment révélatrice de l'affection (20 % des cas). Elle correspond à une enthésopathie de l'insertion de l'aponévrose plantaire ou du tendon d'Achille. Celle-ci se manifeste sous forme d'une épine à bords mousses et irréguliers et prédomine à la face plantaire. Elle est associée, dans plus de 30 % des cas, à une périostite des faces postérieures ou plantaires du calcanéum, en spicule ou en bande, classiquement bilatérale et symétrique, toujours limitée. Dans certains cas la périostite est plus intense réalisant un blindage de la grosse tubérosité. Certaines de ces talalgies résistantes à tout traitement peuvent bénéficier d'une radiothérapie antiinflammatoire. Une bursite rétrocalcanéenne évocatrice de la PR est rarement rencontrée. Une tendinite d'Achille peut aussi se voir sous forme d'un épaississement et de flou des contours du tendon.

PAS DE BURSITE ++++++++++++ plutôt PR

2- plus rarement avant-pied ++++++++++++ plutôt PSO

RETOUR MENU

APONEVROSE PLANTAIRE : ENTHÉSOPATHIE MÉCANIQUE PROXIMALE ?

Il existe d'autres affections plus rares qui touchent l'enthèse (enthésite rhumatismale, rupture) ou le corps (fibromatose, rupture) (fig. 2). L'atteinte inflammatoire, au cours des spondyloarthrites, est parfois difficile à différencier de l'atteinte dégénérative, mais cette distinction est primordiale puisque la prise en charge est complètement différente [4].

+++

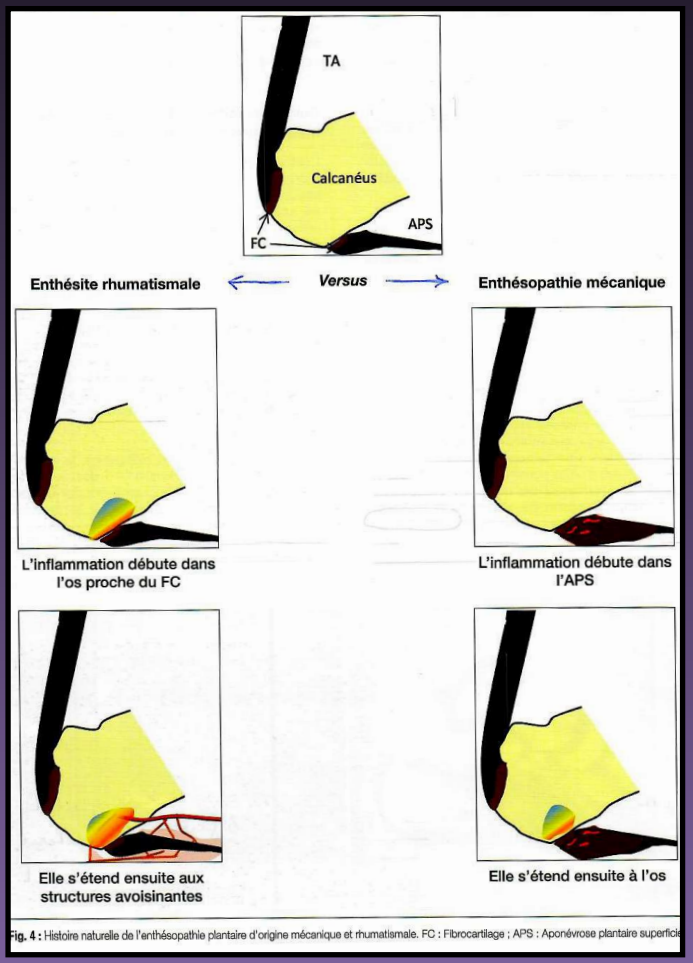

Fig. 4 : Histoire naturelle de l'enthésopathie plantaire d'origine mécanique et rhumatismale. FC : Fibrocartilage ; APS : Aponévrose plantaire superfici

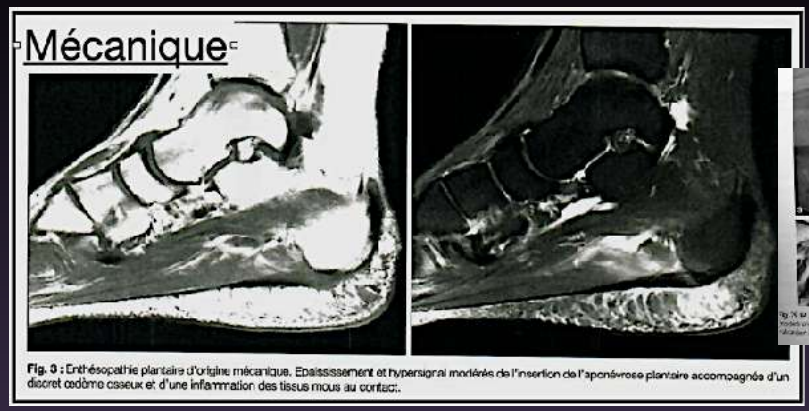

Fig. 3 : Enthésopathie plantaire d'origine mécanique. Epaississement et hypersignal modérés de l'insertion de l'aponévrose plantaire accompagnés d'un discret œdème osseux et d'une inflammation des tissus mous au contact.

SPA

augmentait lorsqu'il était associé à une enthèse d'épaisseur normale ou subnormale (< 5,7 mm).

+1

Ces données concordent avec les connaissances physiopathologiques exposées ci-dessus.

En effet, la spondyloarthrite débute dans l'os situé immédiatement sous l'enthèse fibrocartilagineuse et l'inflammation débutant dans l'os, il est donc logique de constater une extension importante de l'œdème avec une aponévrose normale ou subnormale (fig. 5 et 6).

On notera qu'un œdème osseux étendu peut également être visible dans les causes mécaniques mais qu'il est toujours associé à une atteinte marquée de l'aponévrose plantaire (fig. 7).

Nous avons en revanche constaté dans notre étude (en cours de publication) qu'une extension importante de l'œdème osseux (visible sur plus de 10 coupes de 3,6 mm jointives, en additionnant les coupes axiale, sagittale et coronale) était un signe en faveur d'une atteinte inflammatoire et que la spécificité de ce signe =SPA !!

+1 +1

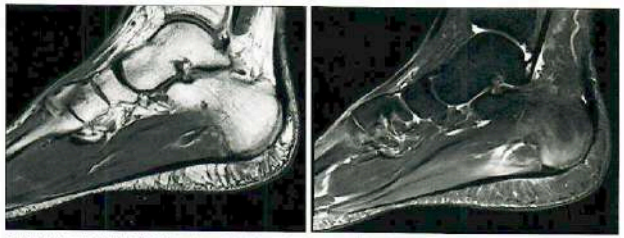

Fig. 6 : Enthésopathie plantaire d'origine rhumatismale. Il existe une discordance entre l'importance de l'œdème osseux et la normalité de l'aponévrose plantaire superficielle.

+1 +1

Fig. 5 : Enthésopathie plantaire d'origine rhumatismale. Œdème osseux étendu et épaississement modéré de l'aponévrose plantaire superficielle.

+1 +1

API normale ou sub-normale +++

Atteinte d'un seul rayon +++ avec plusieurs structures atteintes MTP IPP IPD TENDON = SPA +++

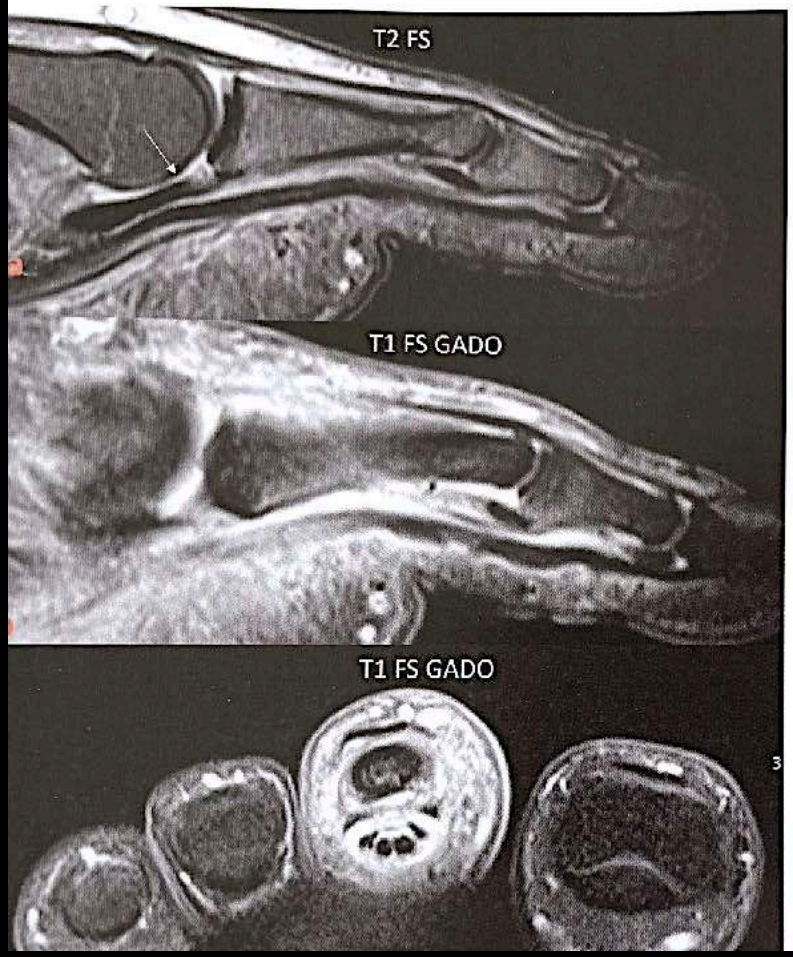

Figure 6.31 : Orteil en saucisse dans le cadre d'une spondylarthropathie : notez l'intérêt de l'injection de gadolinium **(b et c)** montrant nettement mieux l'hypersignal de la gaine tendineuse et des parties molles du 2e orteil comparativement à la pondération T2 avec saturation de la graisse **(a)**. Contrairement au cas précédent (PR), le diagnostic de spondylarthropathie est évoqué par l'atteinte d'un seul rayon. Par rapport au syndrome du 2e rayon, la plaque plantaire est strictement normale dans ce cas.

RETOUR MENU

Cas clinique

Douleurs du pied d'horaire inflammatoire résistantes au traitement par antalgiques simples chez un patient jeune

RETOUR MENU

SPA

Points clés

Ténosynovite des tibial postérieur, fléchisseur commun des orteils et long fibulaire

Synovite érosive des bases des 4ème et 5ème métatarsiens et du cuboïde

Œdème osseux de la partie postérieure du calcanéum et du Lis-Franc

Péri-tendinite / pas de bursite dans SPA

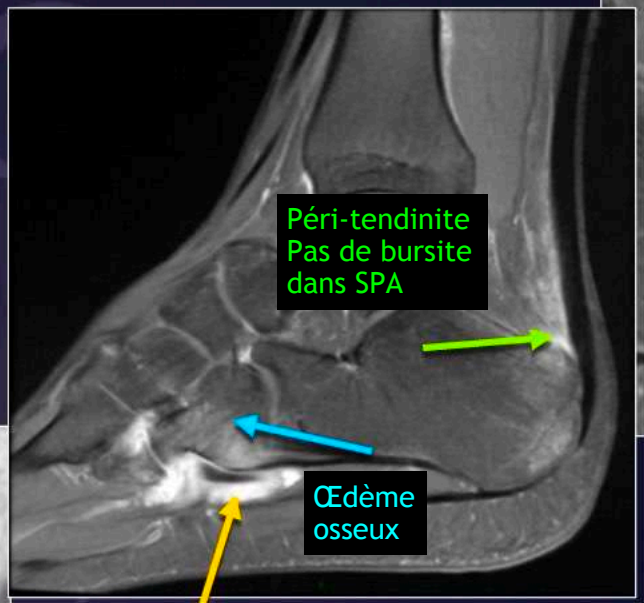

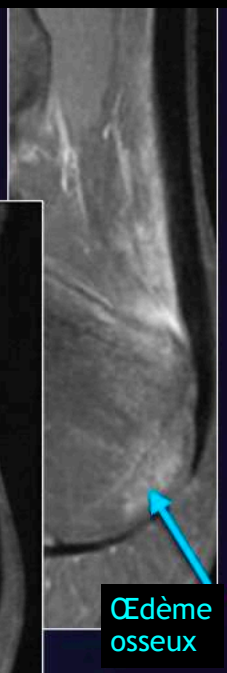

Ténosynovite tib. post.

EROSIONS ++++

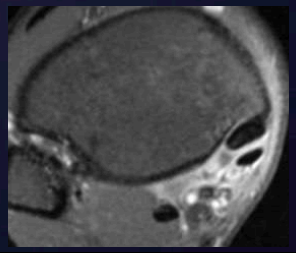

RETOUR MENU

SPA

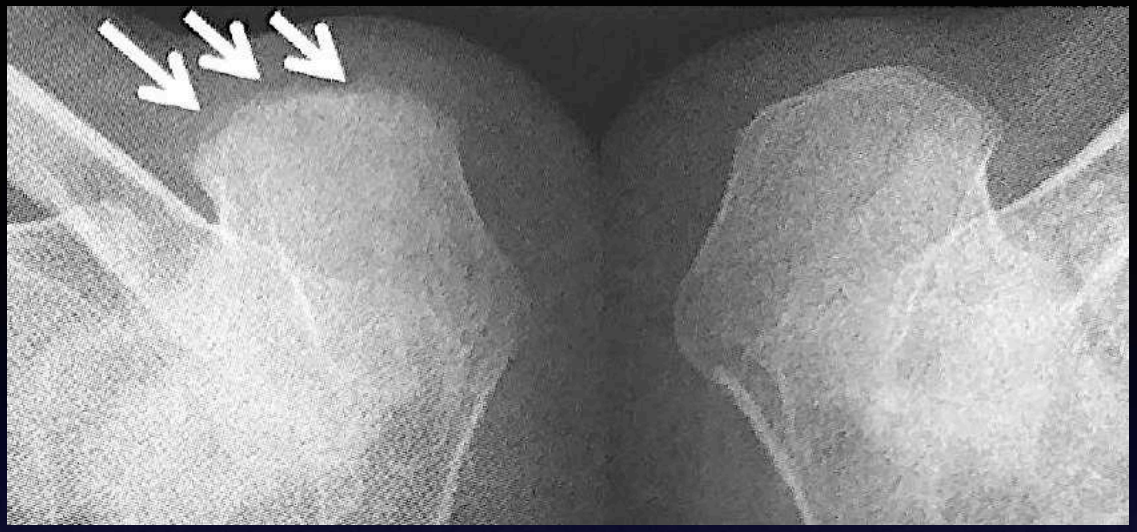

Figure 36 : Spondylarthrite ankylosante, érosions du calcanéus. Les radiographies de profil **(a)** et oblique **(b)** montrent des érosions du calcanéus droit à l'insertion du tendon calcanéen et du fascia plantaire superficiel (flèches blanches épaisses) et une condensation inflammatoire du spongieux. **(c)** Calcanéus gauche normal pour comparaison.

RETOUR MENU

- Talalgie postérieure : ⚠ spondyloarthrite.

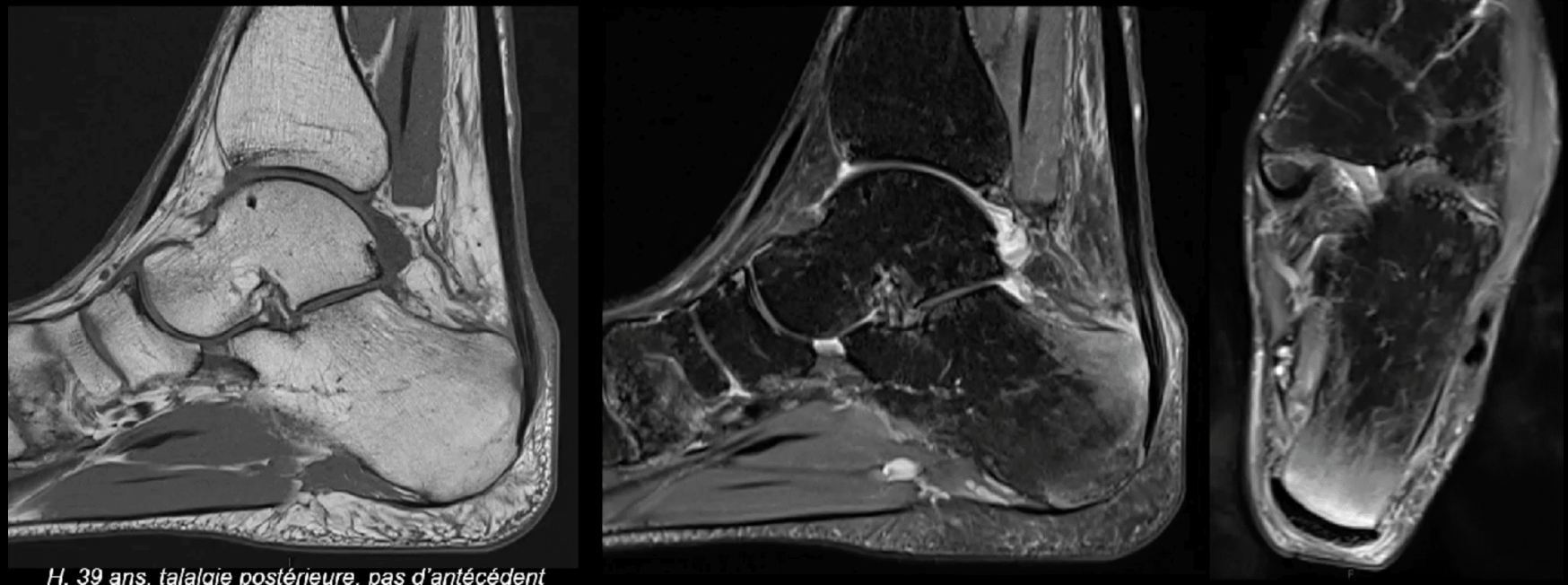

H, 39 ans, talalgie postérieure, pas d'antécédent

Important œdème osseux en plage de contours flous

Mais peu atteinte du tendon

-> évoquer SPA

RETOUR MENU

- Talalgie postérieure : ⚠ spondyloarthrite

H, 41 ans, talalgie postérieure, pas d'antécédent

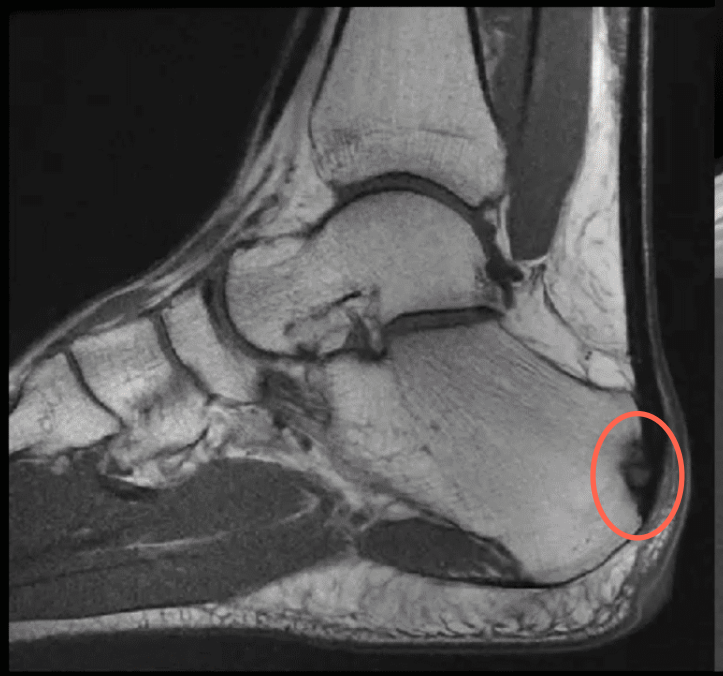

RETOUR MENU

PSO

20% ont atteinte ARTIC avant CUTANÉ

RETOUR MENU

Atteinte arriére-pied
70% CALCANEITE
comme SPA



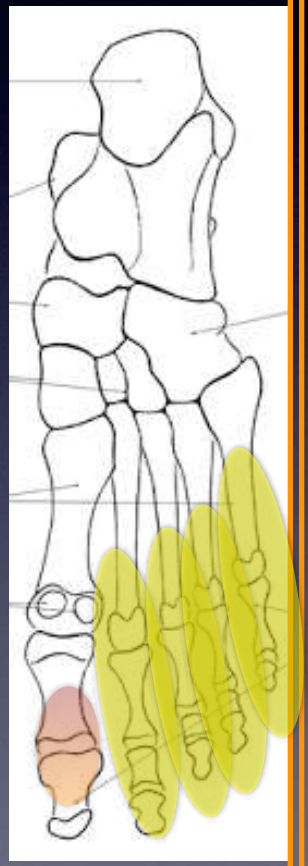

Atteinte avant-pied dans 75% des PSO

MTP
et
IPP et IPD
surtout IP
HALLUX

- Atteinte unguéale : dans 87% des patients qui ont une atteinte rhumatismale

EROSIONS
+
CONSTRUCTIONS
avec efflorescence osseuse

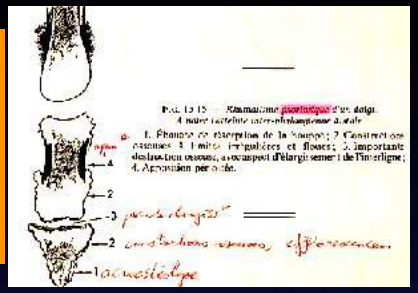

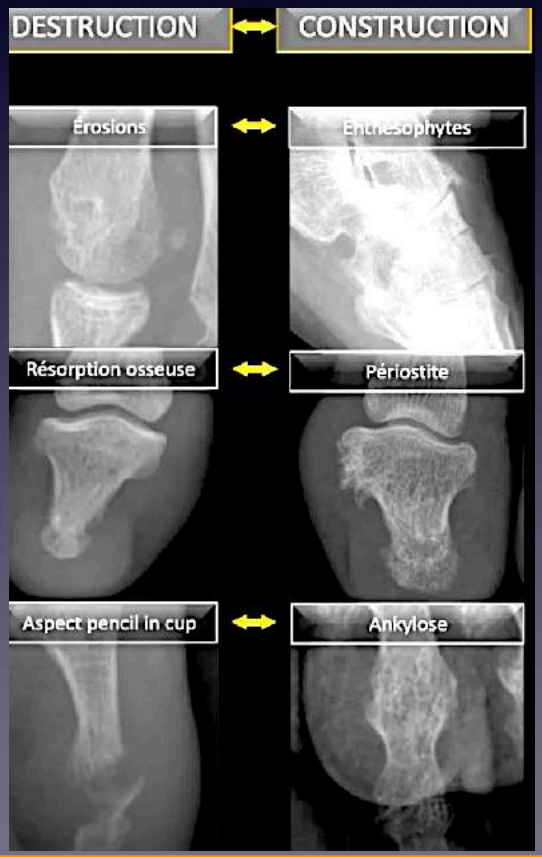

RHUM. PSORIASIQUE

Dans 20% des cas, atteinte ARTIC avant atteinte CUTANÉE

Cinq formes cliniques ont été décrites par Wright et Mall :
1. une polyarthrite prédominant aux IPD
2. une arthrite déformante, mutilante
3. une atteinte symétrique (ressemblant à la PR)
4. une oligo-arthrite
5. une spondylo-arthropathie

Les atteintes de l'avant-pied

L'atteinte est fréquente (25 à 75 %). Bilatérale, mais asymétrique, elle prédomine au niveau des IP et des MTP, et se caractérise au début par un gonflement fusiforme des parties molles de l'orteil "en saucisse", remarquable par la persistance d'une charge calcique quasi normale de l'os sous-jacent. Les érosions, initialement en périphérie de l'interligne, progressent ensuite dans la région centrale pouvant conduire à un élargissement considérable de l'espace articulaire. La tête phalangienne détruite, sucée, pénètre la base phalangienne creusée et élargie en cupule par les proliférations osseuses, réalisant un orteil en lorgnette ou l'aspect de "pencil-and-cup" des anglo-saxons. Une atteinte destructrice étendue de l'IP du gros orteil est particulièrement caractéristique de l'affection, seul le syndrome de Reiter pouvant partager une sémiologie similaire. Une résorption des houppes phalangiennes distales est fréquemment associée à une atteinte unguéale. La prolifération osseuse se manifeste sous forme d'excroissance irrégulière, et de sclérose sous-chondrale. Une réaction périostée métaphyso-diaphysaire d'une phalange ou d'une portion de métatarsien n'est pas rare et peut même constituer, avec une tuméfaction des parties molles, une manifestation précoce de la maladie, avant même la survenue d'une atteinte articulaire adjacente. De même une phalange terminale ivoire, particulièrement au niveau du gros orteil, peut constituer un signe précoce de RP. A l'extrême, une ankylose osseuse peut survenir au niveau des interphalangiennes. Les subluxations articulaires avec déviations péroniéres et déformations des orteils ne sont pas l'apanage de cette maladie. Les ténosynovite participent à l'aspect "en saucisse" des orteils.

Les atteintes de l'arriere-pied et de la cheville

L'atteinte du tarse (24 %) est autant constructrice que destructrice aboutissant à l'aspect de pied "hérissé", assez proche de celui décrit dans la goutte chronique. Fréquente (72 %), la calcanéite présente une sémiologie radiologique proche de celle de la SPA. Bien que bilatérale elle est plus fréquemment asymétrique, parfois exubérante, échevelée. L'atteinte est de tendance plus constructrice qu'érosive, avec des exostoses irrégulières et une périostite plantaire aboutissant à un aspect de calcanéum hérissé, avec blindage postérieur. La cheville est moins souvent lésée (18 %).
Au total, il faut retenir comme très évocatrice du psoriasis, la démesure, l'anarchie dans l'association asymétrique de lésions destructrices et constructives pouvant aller jusqu'à la fusion osseuse.

PSO

ÉFFLORESCENCES OSSEUSES +++

RETOUR MENU

Figure 46 : Rhumatisme psoriasique, efflorescences osseuses et synovites. Radiographie de la cheville de face (a), scanner images coronale (b), axiale (c) et sagittale (d) montrant de nombreuses efflorescences osseuses du tibia, de la fibula, du talus, calcanéus et des os du tarse (flèches blanches). IRM, images axiale (e) et sagittale (f) en densité de protons avec saturation du signal de la graisse montrant une synovite/épanchement de plusieurs articulations et gaines tendineuses (flèches), au contact des efflorescences osseuses.

Atteinte radiaire

RETOUR MENU

- Orteil tuméfié, rouge ou non : ⚠ dactylite rhumatismale

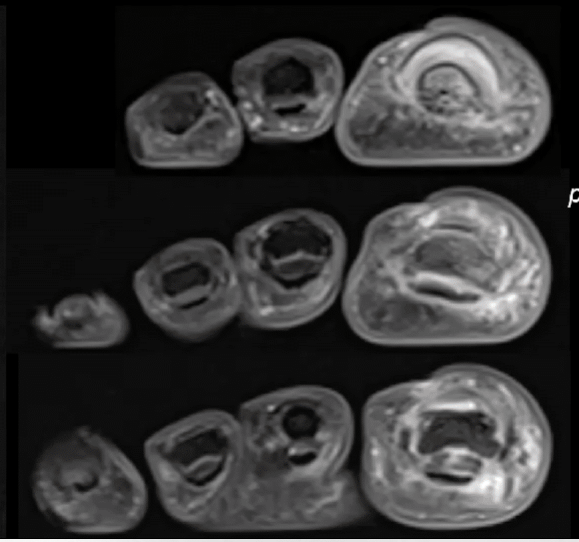

Onychopachydermopériostite psoriasique du 1er orteil (OP3GO)

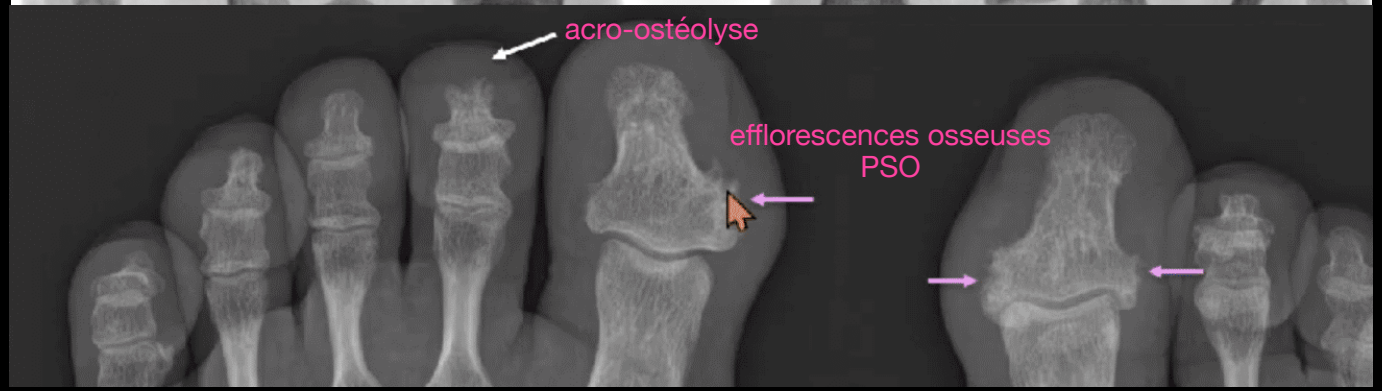

RETOUR MENU

PSO

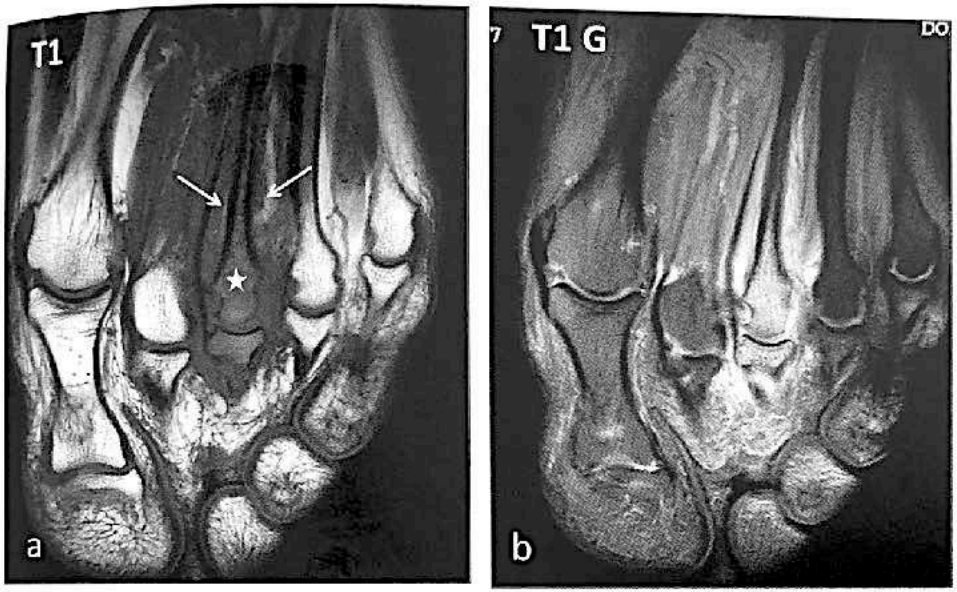

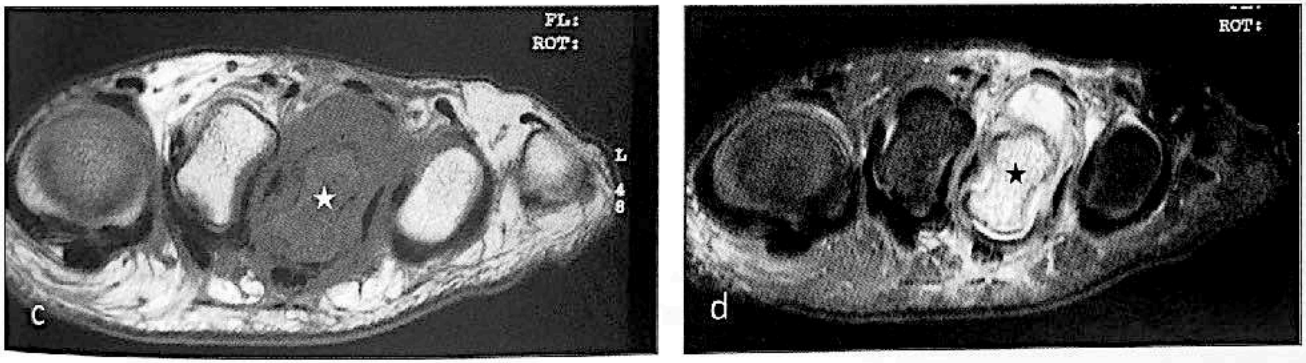

Figure 47 : Rhumatisme psoriasique, arthrite avec œdème intense et étendu. (a et b). IRM, images axiales T1 et T1-gadolinium avec saturation du signal de la graisse. **(c et d).** IRM, images coronales T1 et T1 gadolinium avec saturation du signal de la graisse, centrées sur les articulations métacarpophalangiennes. Arthrite de l'articulation métacarpophalangienne du 3ème rayon et avec un œdème étendu des diaphyses (étoiles) et tissus mous (flèches) (Dossier Dr Anne Miquel, Hôpital Saint-Antoine, APHP, Paris).

RETOUR MENU

DACTYLITE DU PSO

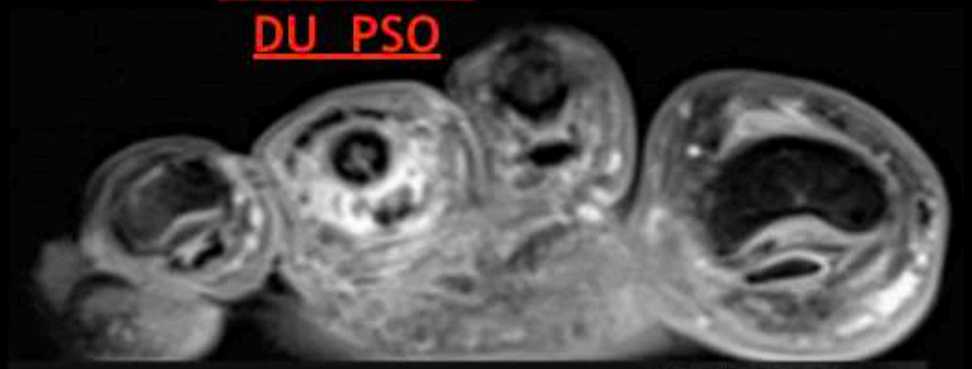

T1FSGD

DACTYLITE DU PSO

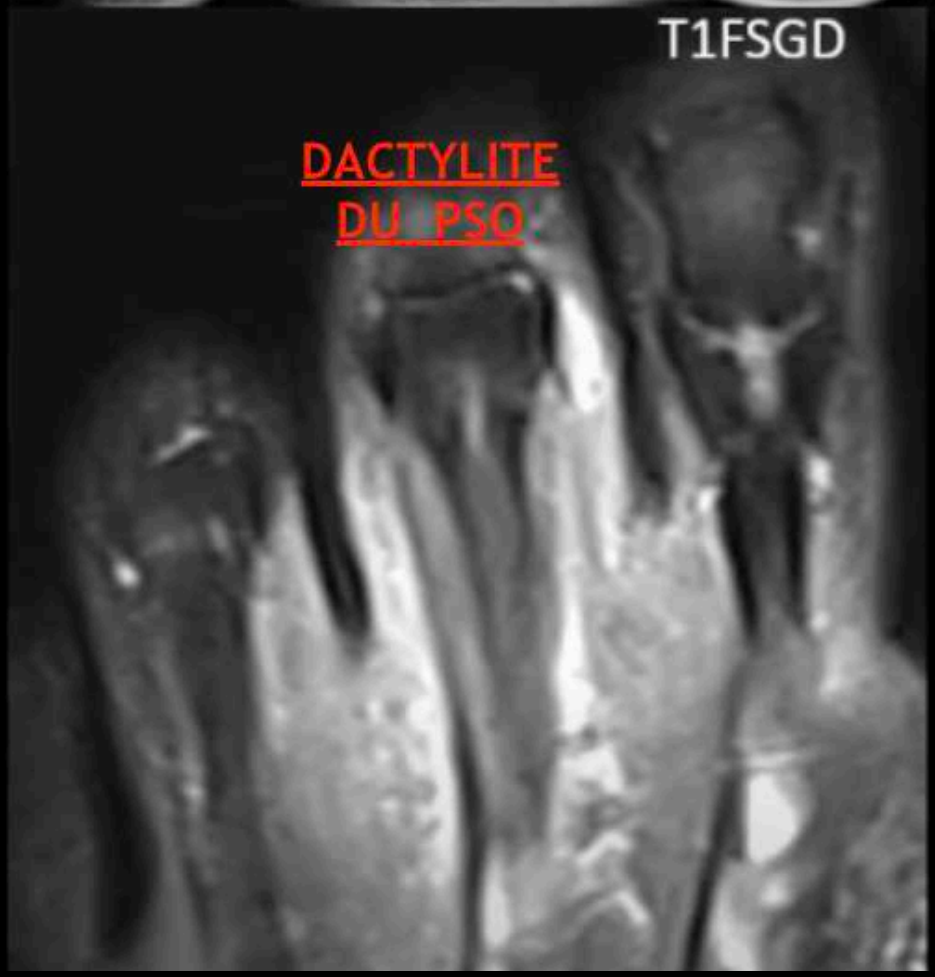

T2

RETOUR MENU

FLR

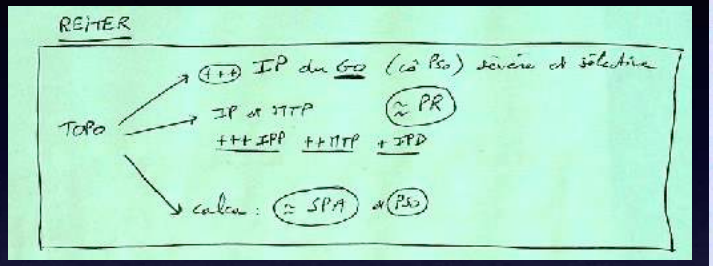

(IV) Ed FIESSINGER - LEROY - REITER

avant pied PR
arrière pied SPA

16

= infection à Chlamydia, 45 à 4 M avant, N° infec intestinal ou génito urinaire

- ♂, entre 15-35 ans

{ urétrite
uvéite
polyarthralgie

- *Les atteintes de l'avant-pied* ≃ PR

Elles sont fréquemment inaugurales (47.5 %). L'atteinte asymétrique des articulations MTP et IP se voit dans 40 à 55 % des cas, plus particulièrement au niveau du gros orteil. En fait, une atteinte sévère et sélective de l'IP du gros orteil doit faire évoquer le diagnostic de syndrome de Reiter ou de RP. La tuméfaction des tissus mous est fréquente au niveau des IP, réalisant un aspect "en saucisse". Une ostéoporose modérée, un pincement articulaire, des érosions marginales avec une prolifération osseuse irrégulière adjacente, et une périostite des diaphyses métatarsiennes et phalangiennes de voisinage peuvent s'observer. Des subluxations et des déformations des MTP sont parfois évidentes (déformation de Launois).

- *Les atteintes de l'arrière-pied et de la cheville* ≃ SPA

La fréquence des talalgies est plus grande que dans la SPA ou le rhumatisme psoriasique. La sémiologie de la calcanéite radiologique (80 %) est proche de celle du rhumatisme psoriasique, seule l'enthésopathie achilléenne, plus rare dans le syndrome de Reiter, permettrait de les différencier. Une tendinite d'Achille est souvent présente.
L'atteinte d'une ou des 2 chevilles est reconnue dans 30 à 50 %. Les modifications comprennent une tuméfaction des tissus mous, un pincement articulaire, une périostite linéaire ou floue des diaphyses et métaphyses distales du tibia et péroné, et moins fréquemment des érosions marginales.
Au total, l'association de lésions de l'arrière-pied de type SPA et de l'avant-pied de type PR est évocatrice.

(++)

RETOUR MENU

CCA

Avant-pied = calcifications des MTP
= arthrose IP de l'hallux +++

Arrière-pied = calcifications Achille
= arthrose CHOPART

RETOUR MENU

Femme, 80 ans, arthrite MTP1 gauche, suspicion de goutte

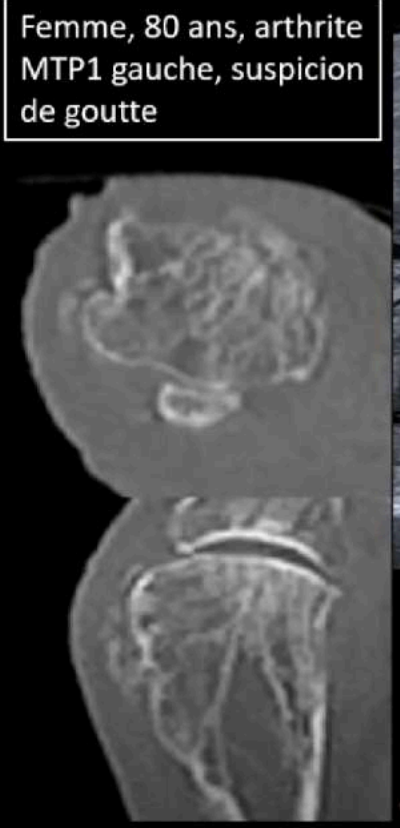

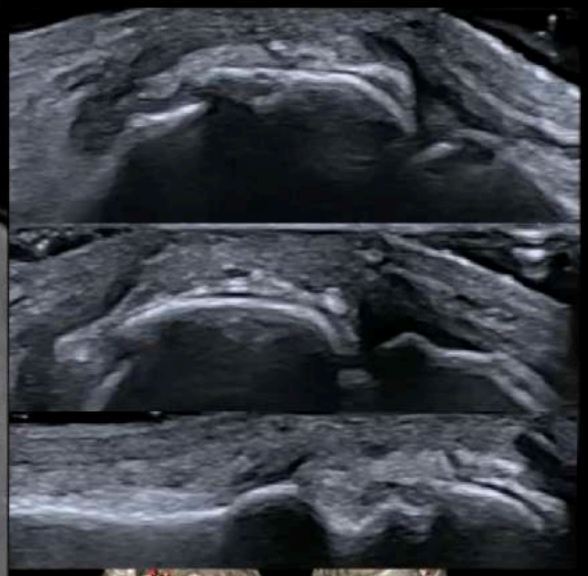

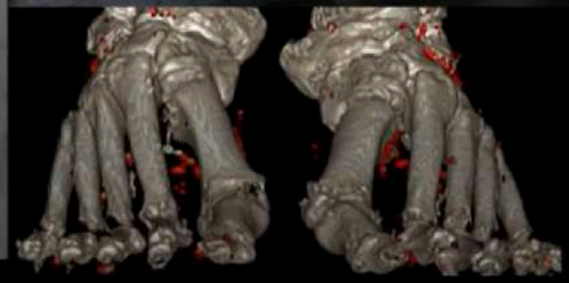

Rhumatisme à pyrophosphate de calcium

- Rare < 60 ans
- Formes secondaires : hyperparathyroïdie, hémochromatose génétique, hypomagnésémie
- Dépôts dans les cartilages (couches moyennes), fibrocartilages (ménisques), synoviales, tendons
- Synovites aiguës
  - Articulations moyennes (genou, poignet, épaule, coude)
  - Atteinte du pied peu fréquente (hallux exceptionnel)
- Arthropathie tibio-talienne sans traumatisme

RETOUR MENU

Goutte

- Plus fréquente des arthropathies inflammatoires chez l'homme
- Hyperuricémie chronique
- Terrain ++

Homme, 62 ans, goutte familiale

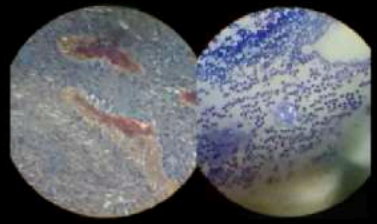

Accès goutteux
Monoarthrite du MI : MTP1>cheville>genou
Articulations normales entre les crises
Évolution vers des arthropathies chroniques

Arthropathies chroniques
Évolution en l'absence de traitement
Après une 10aines d'années d'évolution
Répétition des crises
Douleurs chroniques/poussées/tophus

Tophus (stade tardif)
Autour des articulations atteintes
Sites électifs

Damiano J, Liote F. Foot and ankle involvement in metabolic and endocrine disorders. Revue du rhumatisme. 2014 Jun 81(3):183-91.

RETOUR MENU

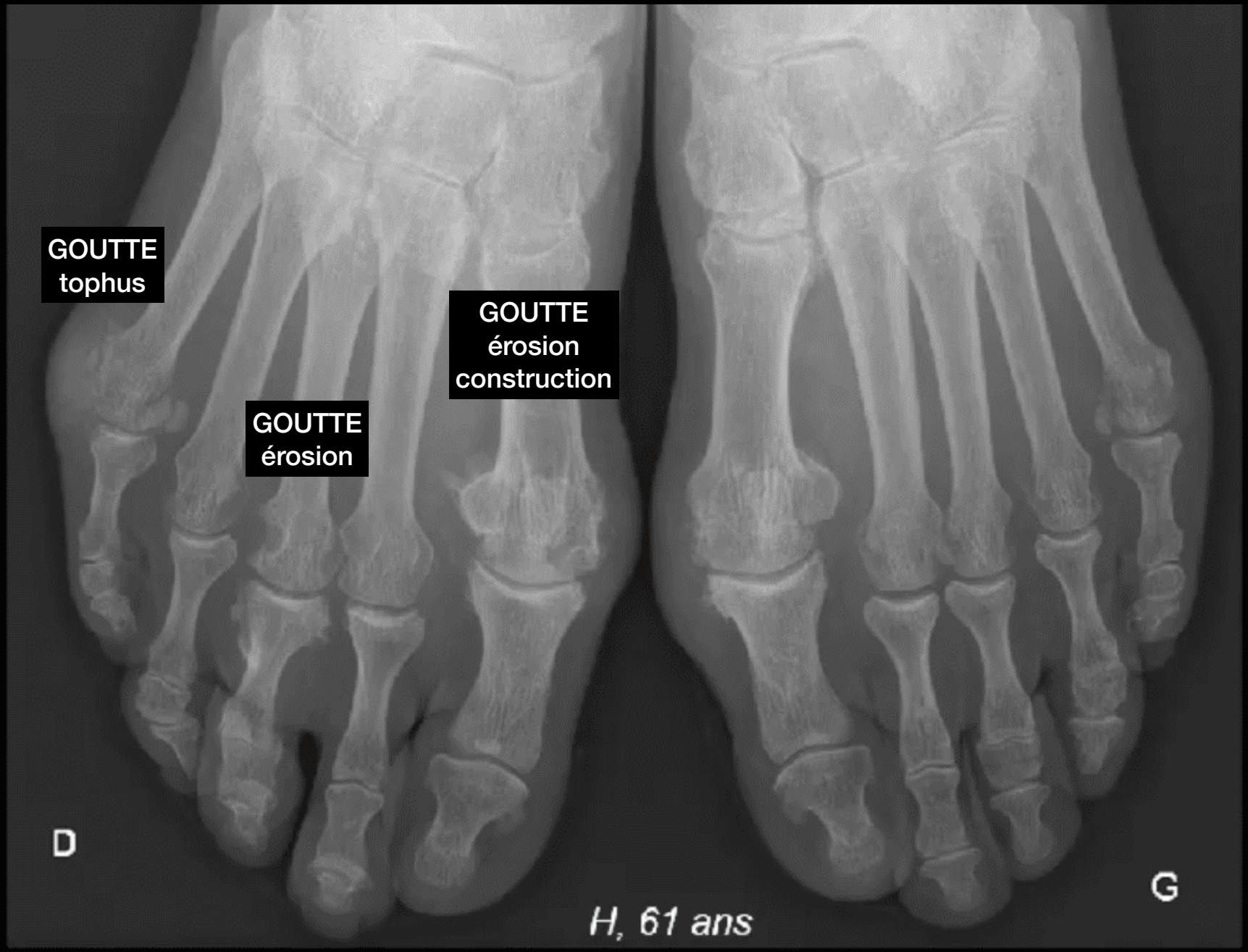
GOUTTE
tophus
GOUTTE
érosion
construction
GOUTTE
érosion
D
G
H, 61 ans

CRISE RESORPTIVE DE CRITAUX D'HA SUR SESAMOIDE MEDIAL DROIT
= très fréquent

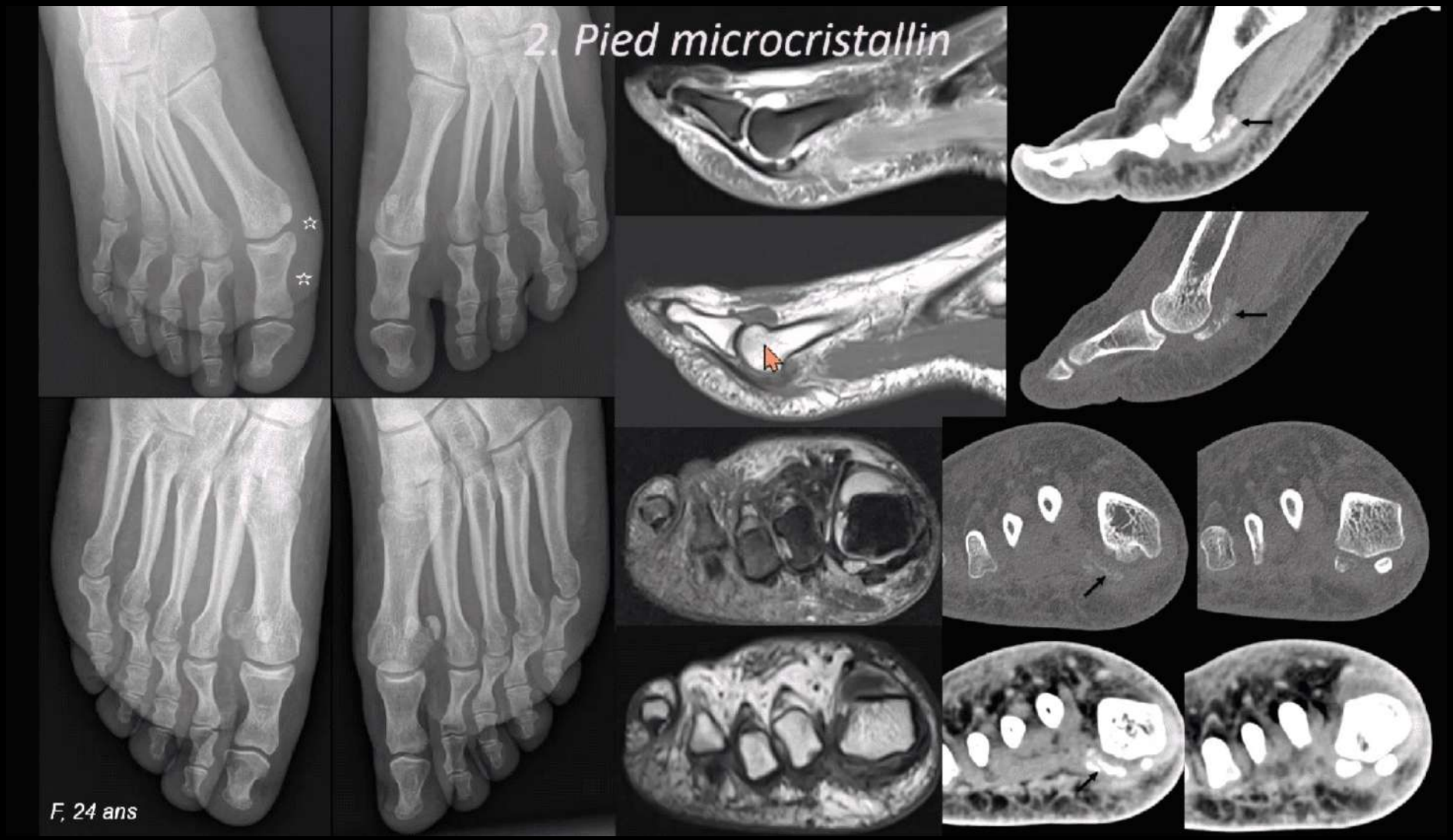

NERFS

RETOUR MENU

NERFS DU BASSIN

RETOUR MENU

Anatomie

ANATOMIE DES NERFS DU BASSIN EN COUPES IRM

IRM DU PLEXUS LOMBO-SACRÉ JFR 2023

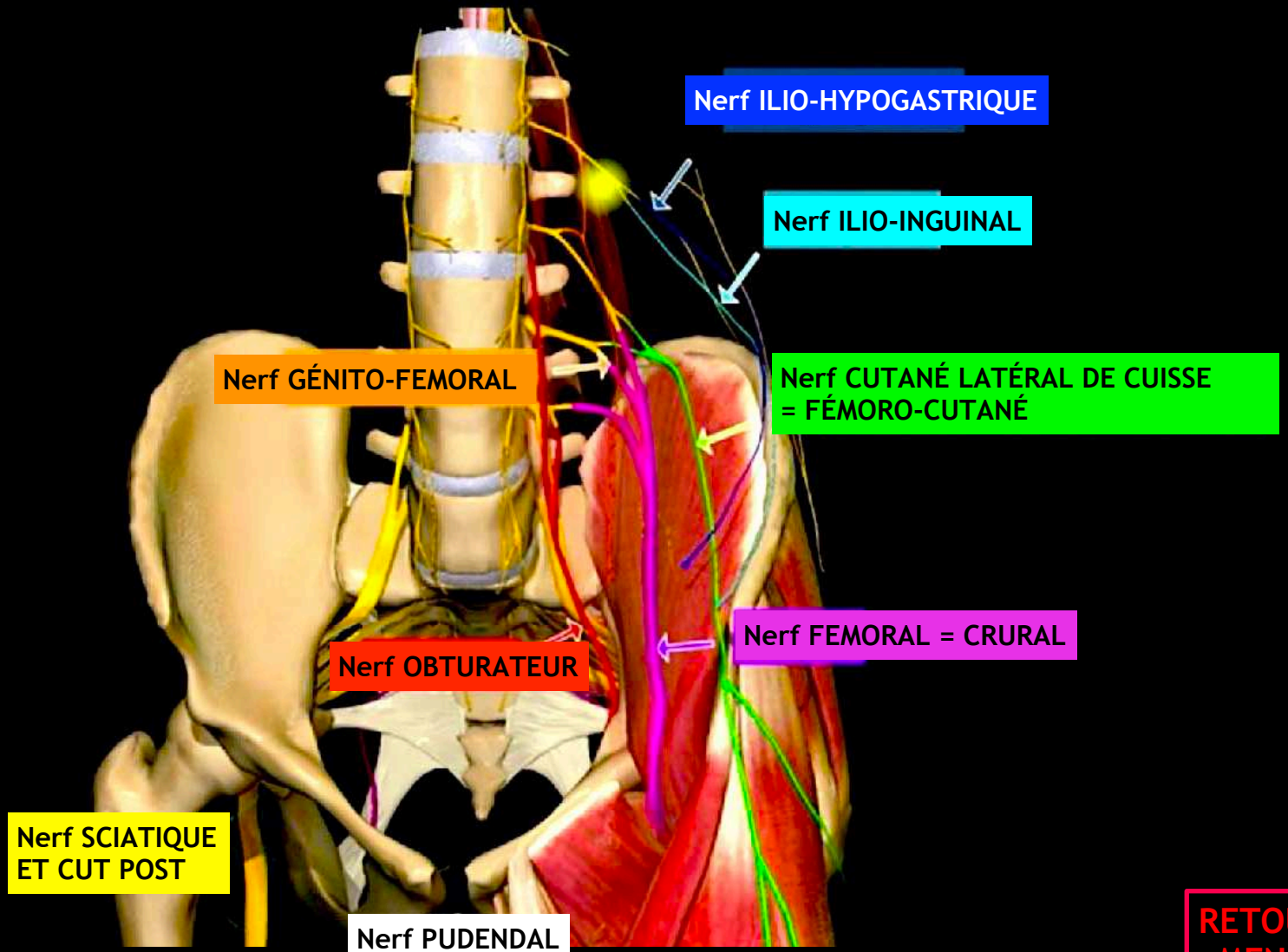

RETOUR MENU

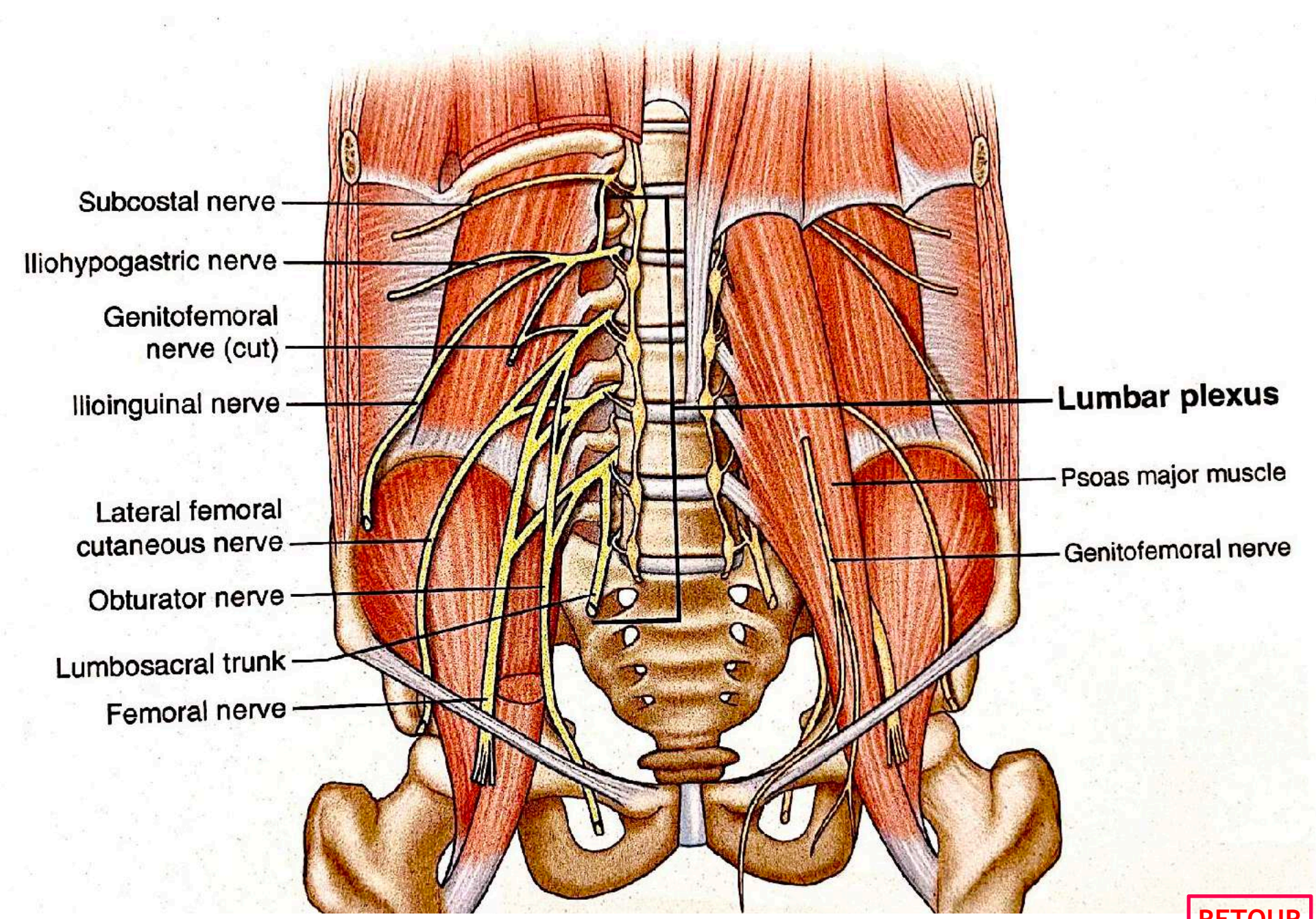
Subcostal nerve
Iliohypogastric nerve
Genitofemoral nerve (cut)
Ilioinguinal nerve
Lateral femoral cutaneous nerve
Obturator nerve
Lumbosacral trunk
Femoral nerve
Lumbar plexus
Psoas major muscle
Genitofemoral nerve

RETOUR MENU

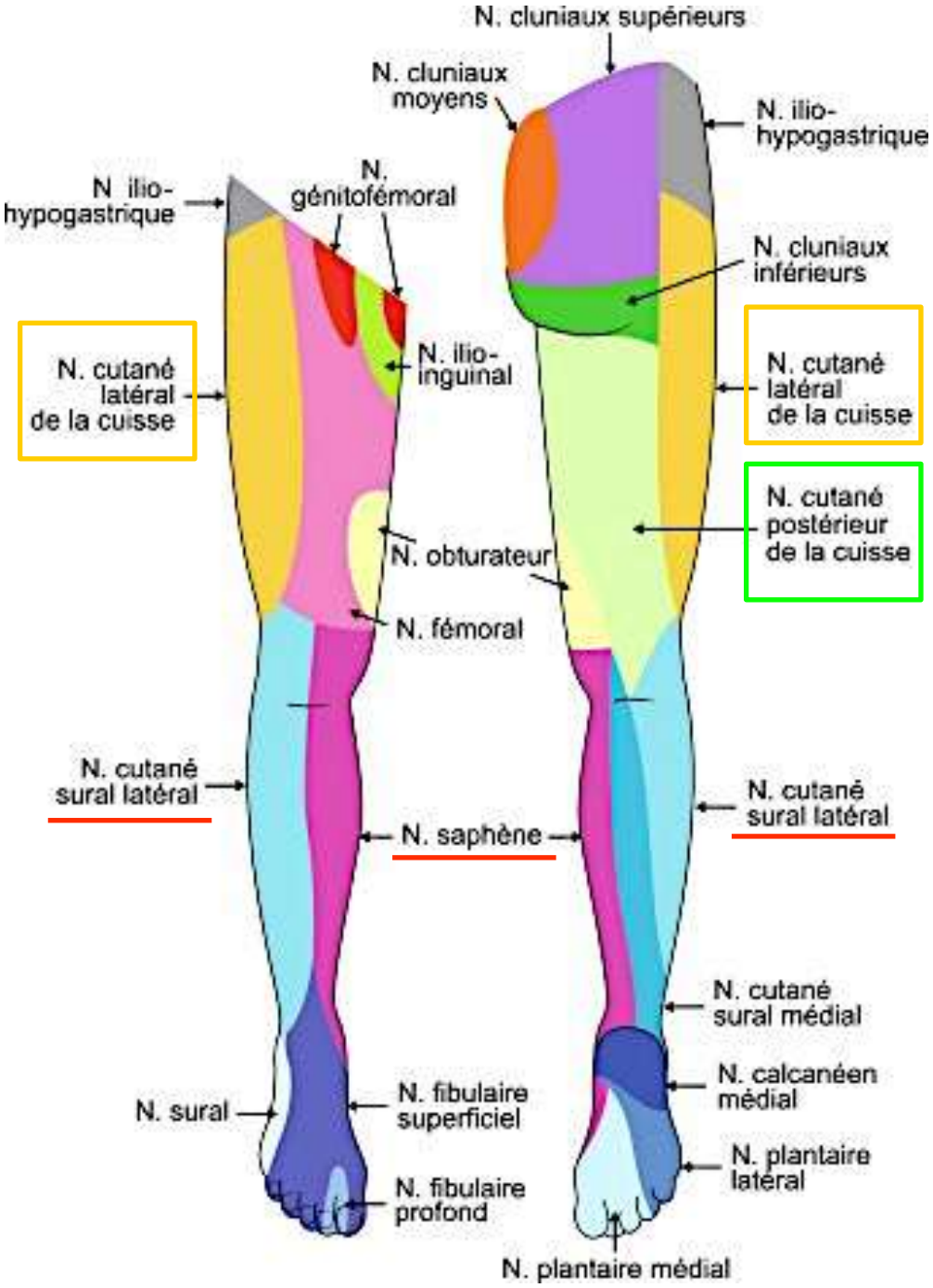

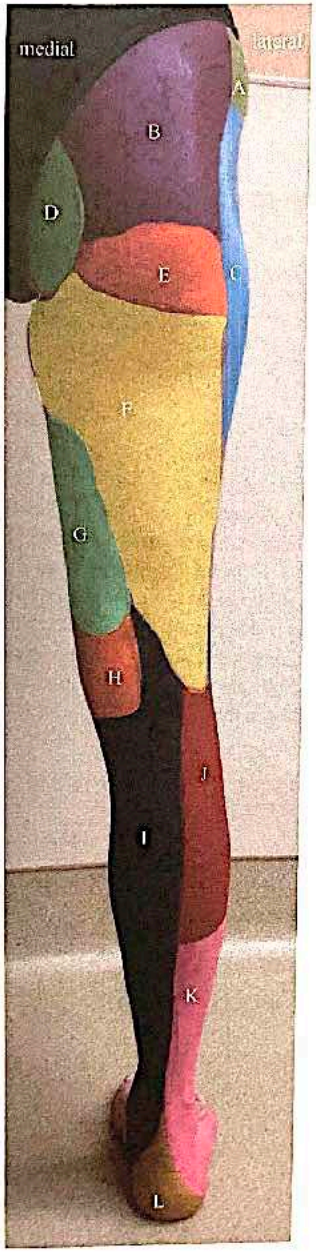

Fig. 46.2 Pain pattern from nerves of posterior leg. *A* lateral branch iliohypogastric nerve, *B* superior cluneal nerve, *C* lateral femoral cutaneous nerve, *D* middle cluneal/sacral nerve, *E* inferior cluneal nerve, *F* posterior femoral cutaneous nerve, *G* obturator nerve, *H* femoral nerve, *I* saphenous nerve, *J* lateral sural cutaneous nerve, *K* superficial peroneal nerve, *L* medial calcaneal nerve (Image courtesy of Terri Dallas-Prunskis, MD)

RETOUR MENU

ANATOMIE NERFS MI EN COUPES

Figure 4. MR imaging mapping of motor innervations of the lower extremity nerves. **(a)** Femoral nerve. *1* = rectus femoris, *2* = vastus lateralis, *3* = vastus intermedius, *4* = vastus medialis, *5* = sartorius. **(b)** Obturator nerve. *1* = adductor part of adductor magnus, *2* = adductor longus, *3* = gracilis. **(c)** Sciatic nerve. *1* = hamstring part of adductor magnus, *2* = biceps femoris, *3* = semitendinosus, *4* = semimembranosus. **(d)** Tibial nerve. *1* = tibialis posterior, *2* = popliteus, *3* = soleus, *4* = gastrocnemius. **(e)** Common peroneal nerve. *1* = tibialis anterior, *2* = extensor digitorum, *3* = peroneus longus.

Nerf fémoral

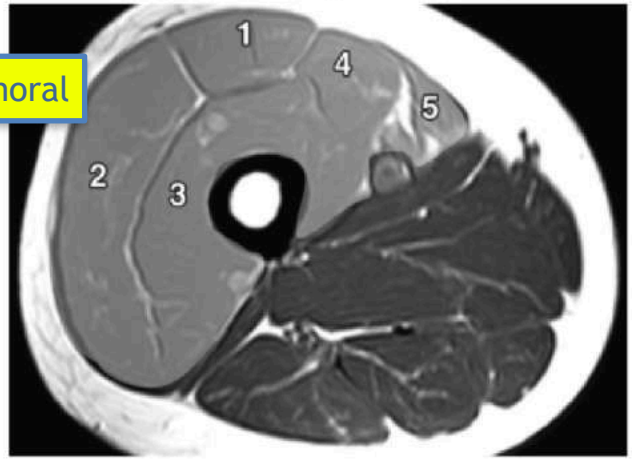

a.

Nerf obturateur = m.adducteur et gracile

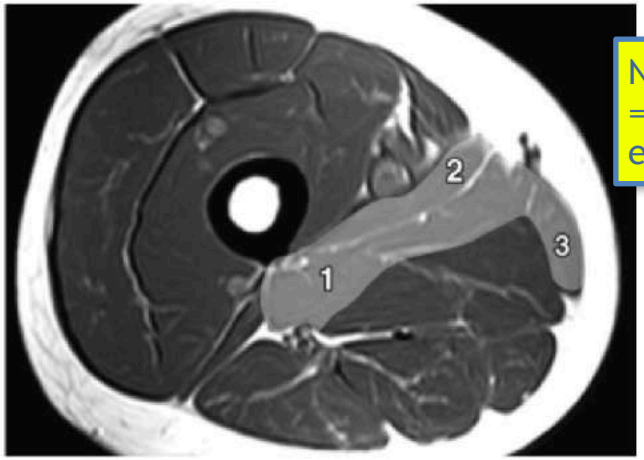

b.

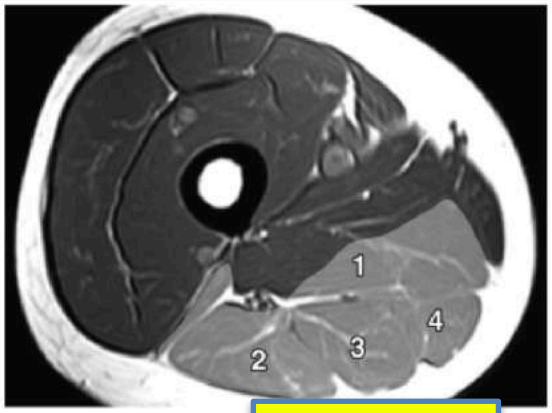

c.

Nerf sciatique

d.

Nerf tibial

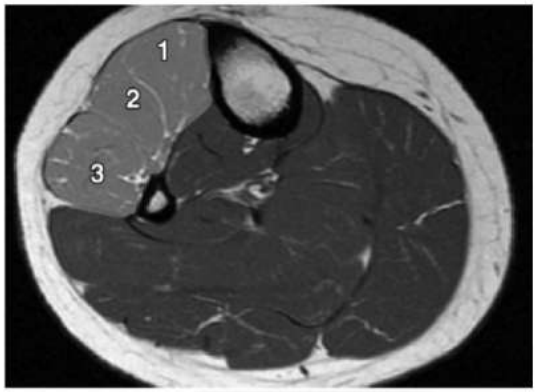

e.

Nerf fibulaire

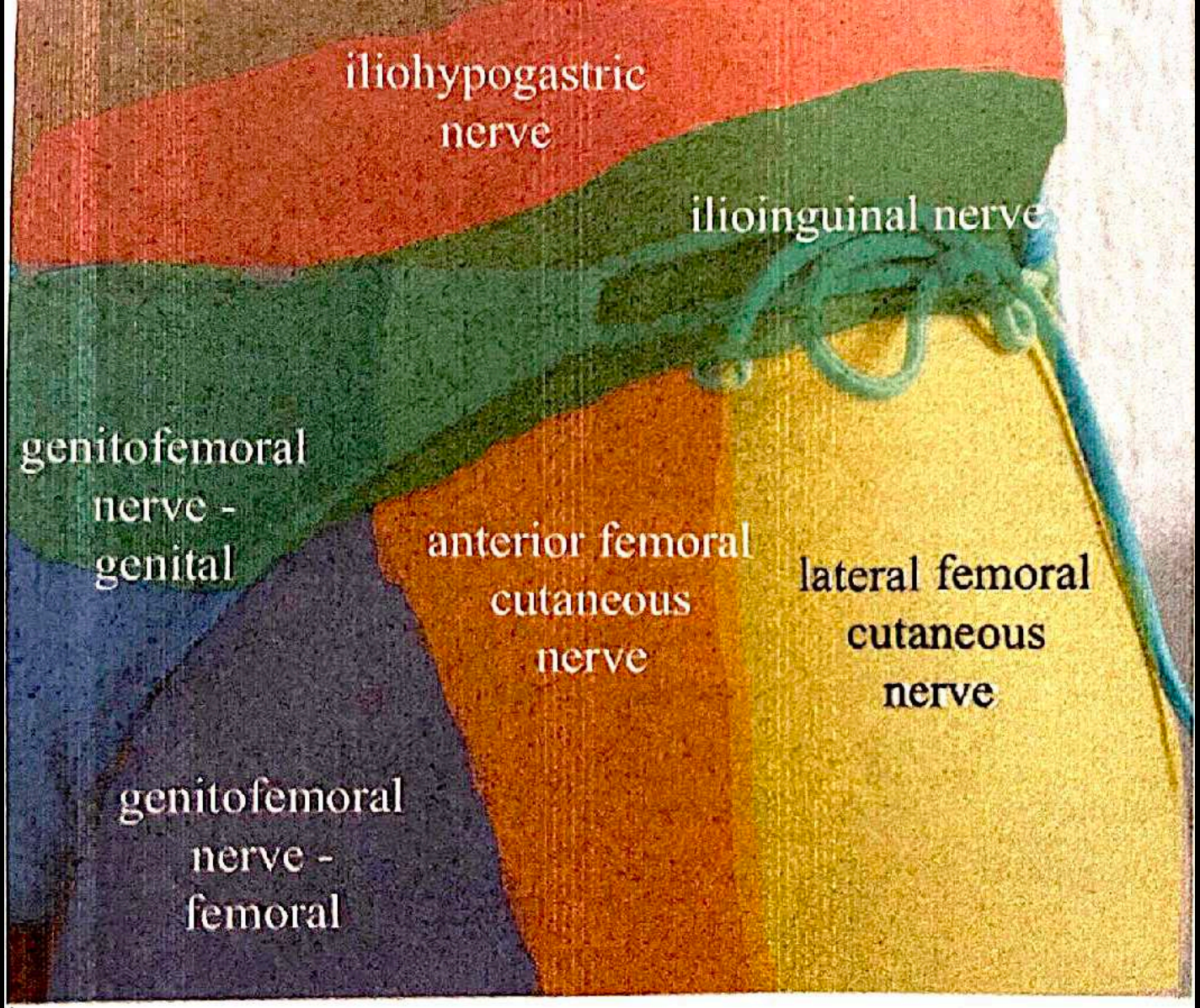

Fig. 40.2 Pain patterns from iliohypogastric, ilioinguinal, genitofemoral, lateral femoral cutaneous, and anterior femoral cutaneous nerves (Image courtesy of Andrea Trescot, MD)

RETOUR MENU

Nerf	Repères anatomiques	Innervation musculaire
Ilio-hypogastrique	Bord latéral du psoas et face antérieure du carré des lombes Paroi abdominale antéro-latérale entres les muscles transverse et obliques Terminaison dans la région hypogastrique	Muscles de la paroi antéro-latérale
Ilio-inguinal	Bord latéral du psoas et face antérieure du carré des lombes Paroi abdominale antéro-latérale entre les muscles transverse et obliques Terminaison dans la région inguinale et du trigone fémoral	Muscles de la paroi antéro-latérale
Génito-fémoral	Face antérieure du psoas Canal inguinal dans la lacune vasculaire N.B : reflexe crémastérien	Muscle crémastérien
Cutané latéral de la cuisse	Bord latéral du psoas et face antérieure du carré des lombes Fosse iliaque en avant du muscle iliaque Canal ostéo-fibreux latéral inguinal Risque de syndrome canalaire (Méralgie paresthésique de Roth)	Purement sensitif
Fémoral	Bord latéral du psoas Hamac ilio-psoas : angle dièdre ilio-psoas Canal inguinal dans la lacune musculaire	Muscles iliaque, quadriceps, pectiné, sartorius, long adducteur
Obturateur	Bord médial du psoas Sous la bifurcation iliaque pour plonger dans le bassin Canal obturateur	Muscles obturateur externe, adducteurs, gracile

RETOUR MENU

Tronc lombo-sacré	Bord médial du psoas	
Glutéal supérieur	Foramen supra-piriforme Entre petit et moyen glutéaux	Muscles petit glutéal, moyen glutéal, tenseur du fascia lata
Glutéal inférieur	Foramen infra-piriforme Entre moyen et grand glutéaux	Muscle grand glutéal
Cutané postérieur de la cuisse	Foramen infra-piriforme Entre pelvi-trochantériens et grand glutéal	Purement sensitif
Sciatique	Face antérieure du piriforme Foramen infra-piriforme Face postérieure des jumeaux et du carré fémoral	Muscles ischio-jambiers, grand glutéal, grand adducteur (faisceau inférieur), poplité, gastrocnémiens, soléaire, tibial postérieur, fléchisseurs de l'hallux et des orteils
Pudendal	Face antérieure du piriforme En arrière des ligaments sacro-épineux et sacro-tubéral Canal d'Alcock	Muscles élévateurs de l'anus, sphincter externe de l'anus, sphincter externe de l'urètre.

RETOUR MENU

1- NERF FÉMORAL = NERF CRURAL

2 - NERF CUTANÉ LATÉRAL DE LA CUISSE

RETOUR MENU

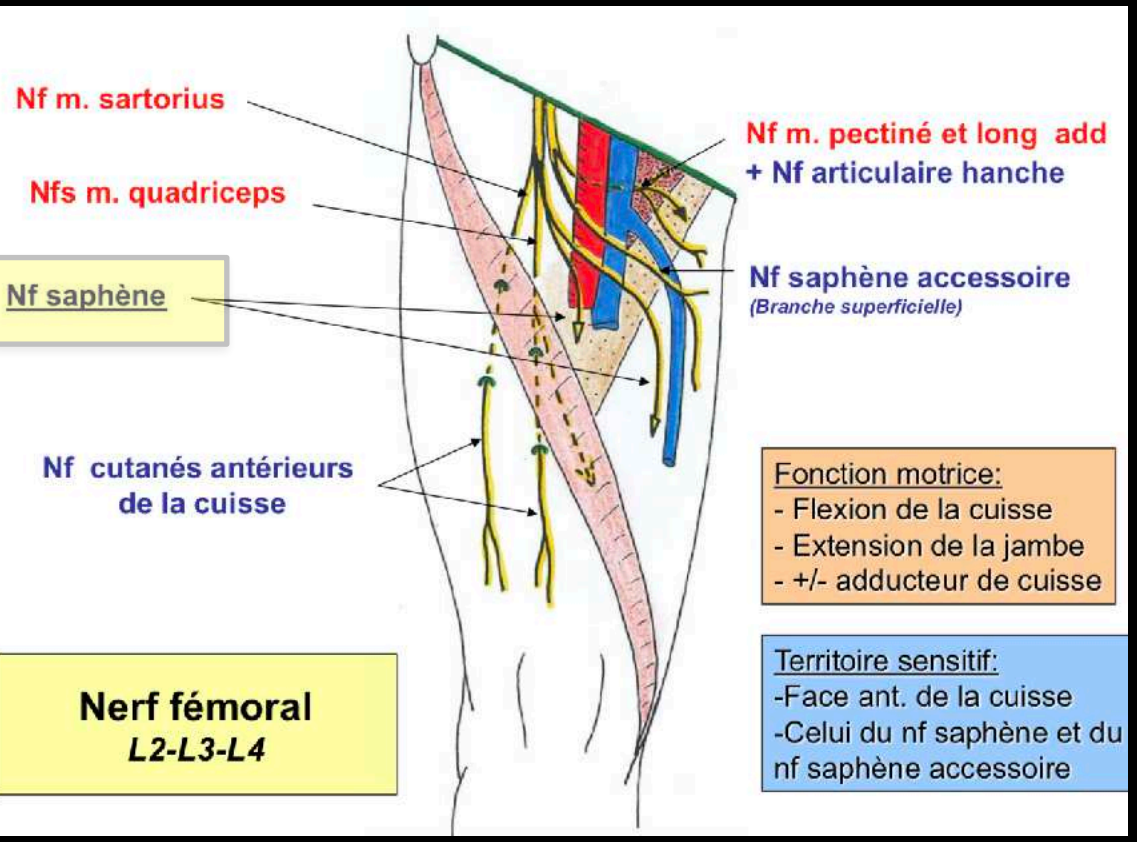

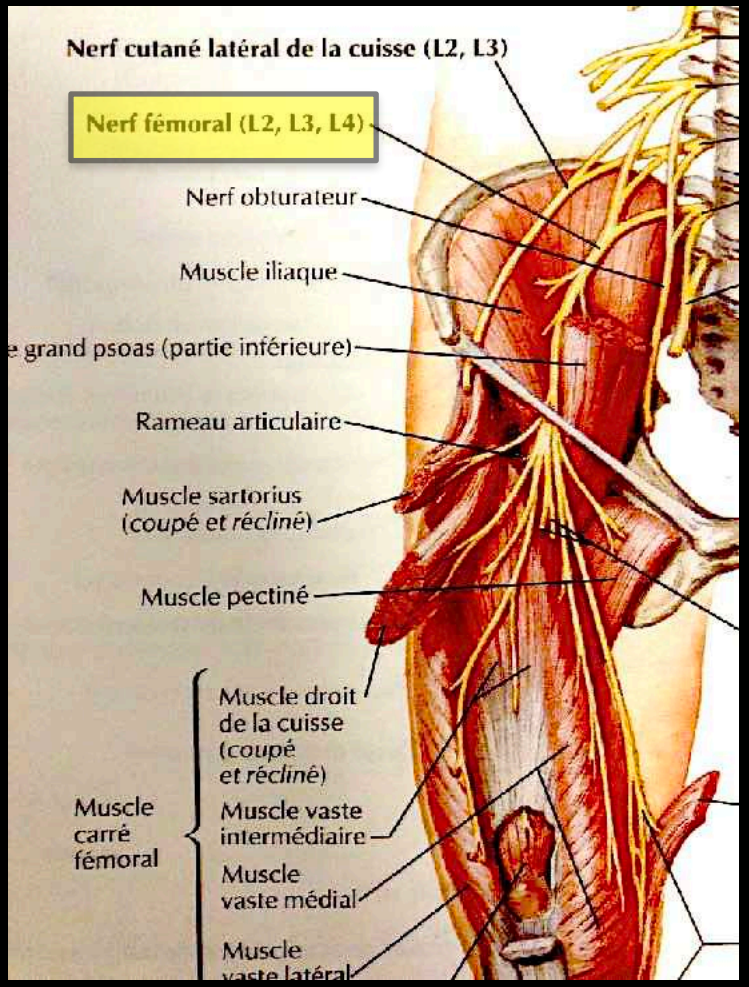

Anatomie

Nerf	Repères anatomiques
Ilio-hypogastrique	Bord latéral du psoas et face antérieure du carré des lombes Paroi abdominale antéro-latérale entres les muscles trans-verse et obliques Terminaison dans la région hypogastrique
Ilio-inguinal	Bord latéral du psoas et face antérieure du carré des lombes Paroi abdominale antéro-latérale entre les muscles trans-verse et obliques Terminaison dans la région inguinale et du trigone fémoral
Génito-fémoral	Face antérieure du psoas Canal inguinal dans la lacune vasculaire N.B : reflexe crémastérien
Nerf CUTANÉ LATÉRAL DE CUISSE = FÉMORO-CUTANÉ	Bord latéral du psoas et face antérieure du carré des lombes Fosse iliaque en avant du muscle iliaque Canal ostéo-fibreux latéral inguinal Risque de syndrome canalaire (Méralgie paresthésique de Roth)
Nerf FEMORAL = CRURAL	Bord latéral du psoas Hamac ilio-psoas : angle dièdre ilio-psoas Canal inguinal dans la lacune musculaire
Obturateur	Bord médial du psoas Sous la bifurcation iliaque pour plonger dans le bassin Canal obturateur

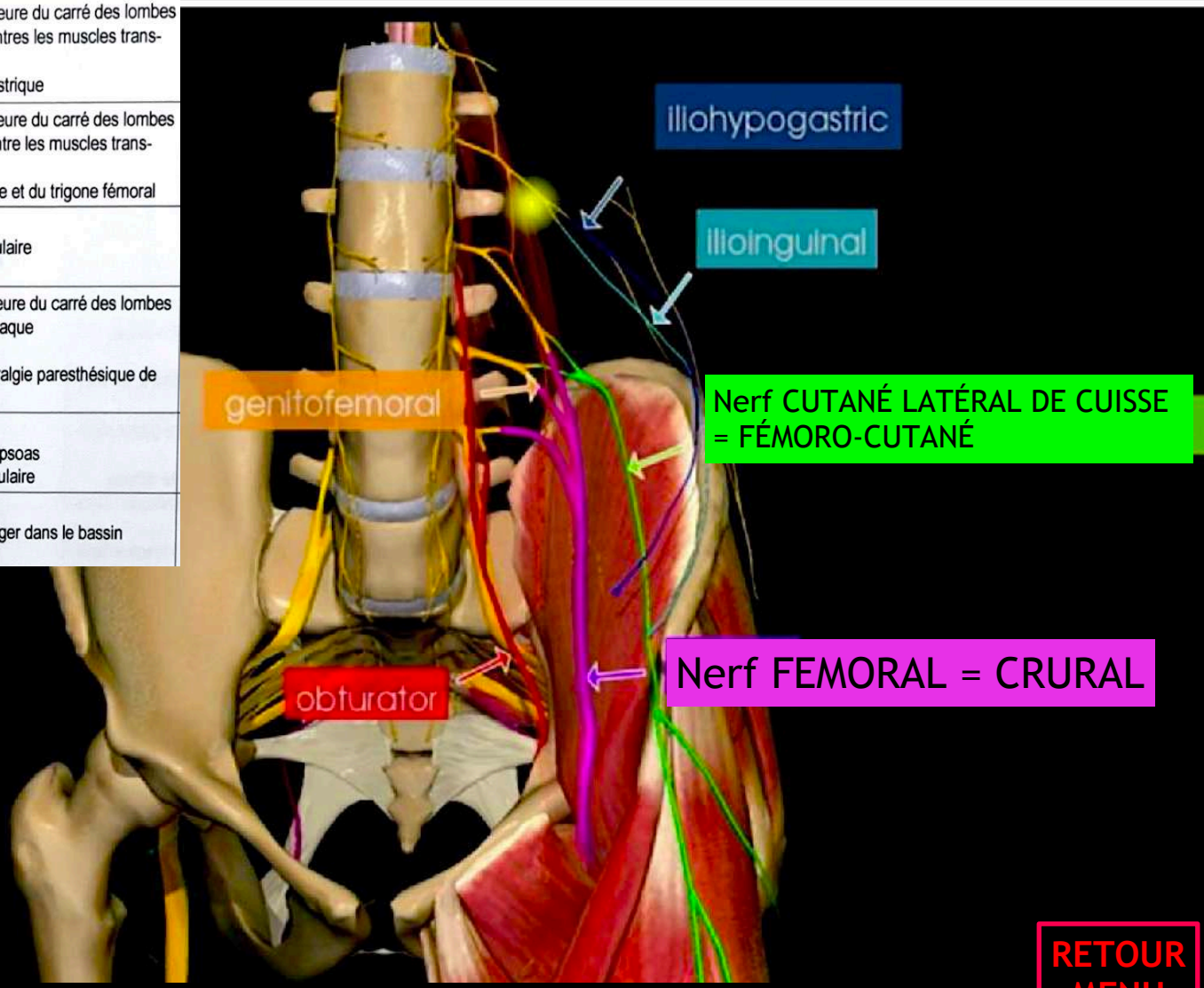

RETOUR MENU

NERF FEMORAL

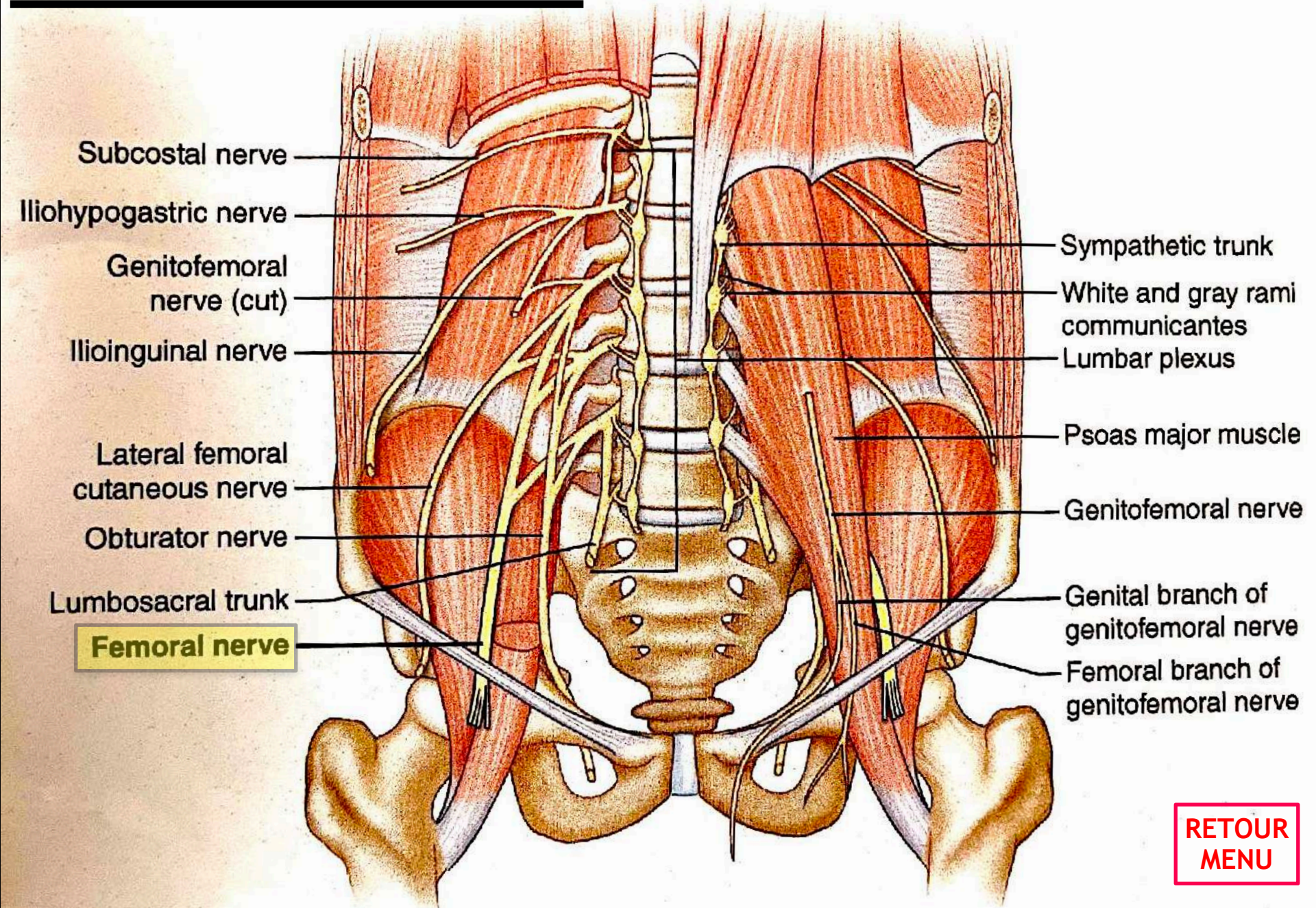

RETOUR MENU

NERF FEMORAL

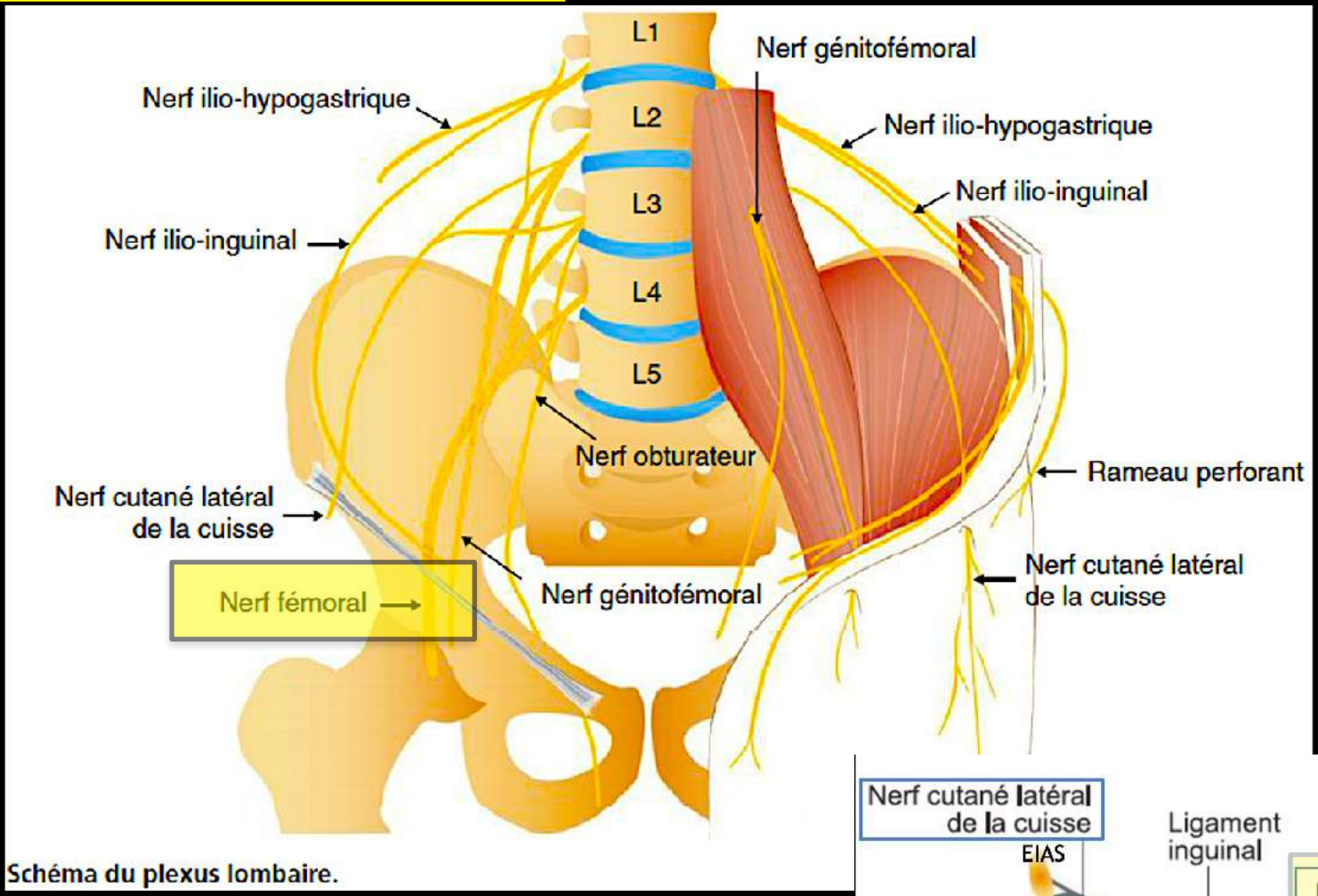

Schéma du plexus lombaire.

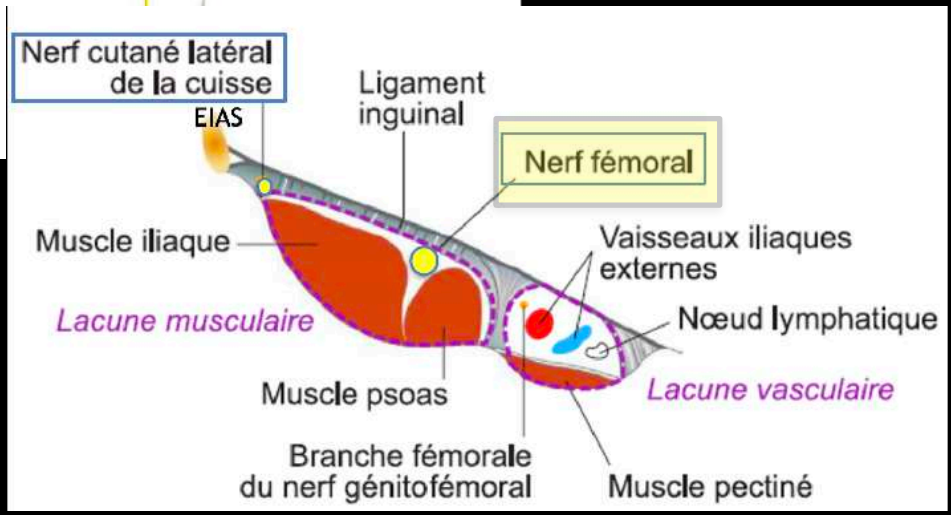

RETOUR MENU

NERF FEMORAL

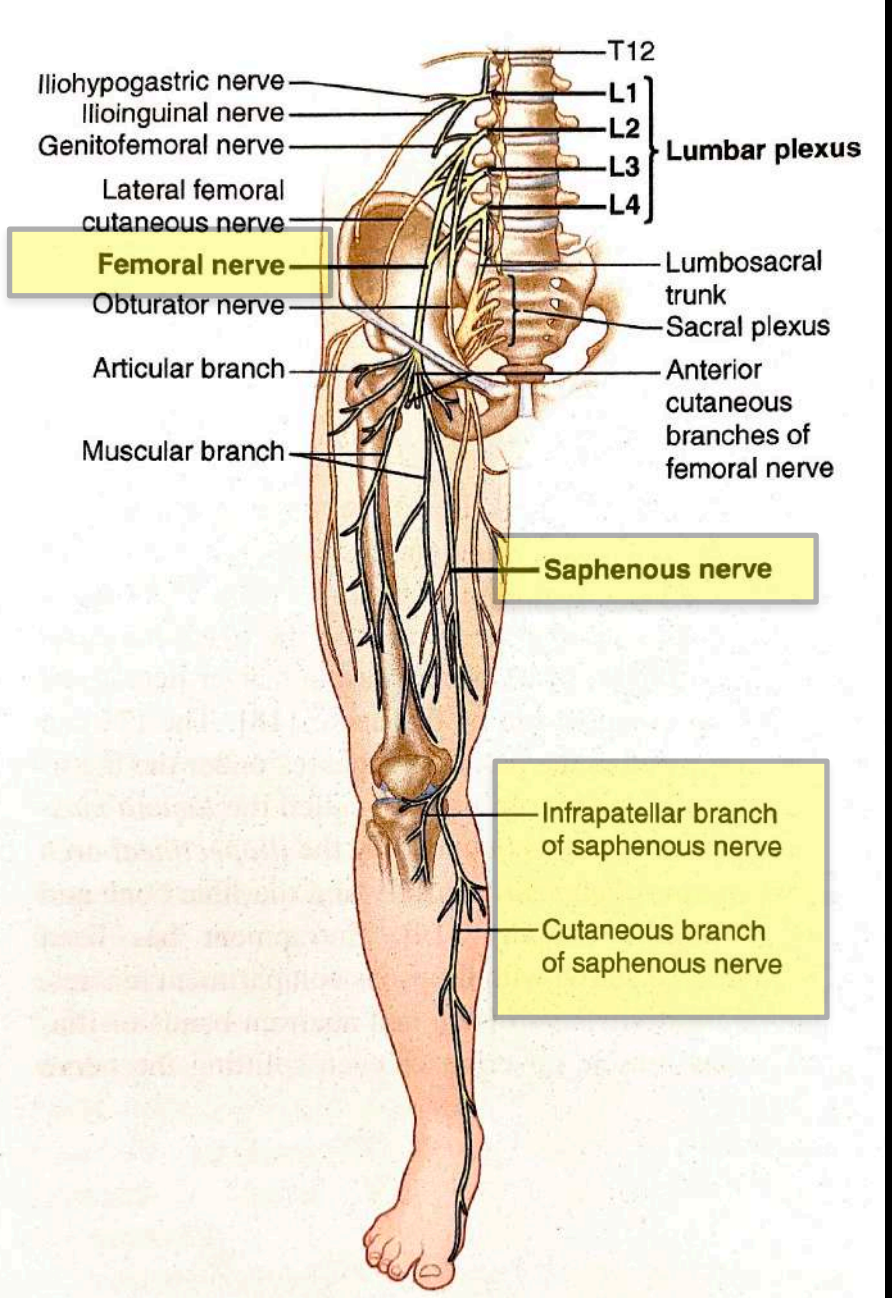

Fig. 57.4 Anatomy of the femoral and saphenous nerve (Image courtesy of Springer)

RETOUR MENU

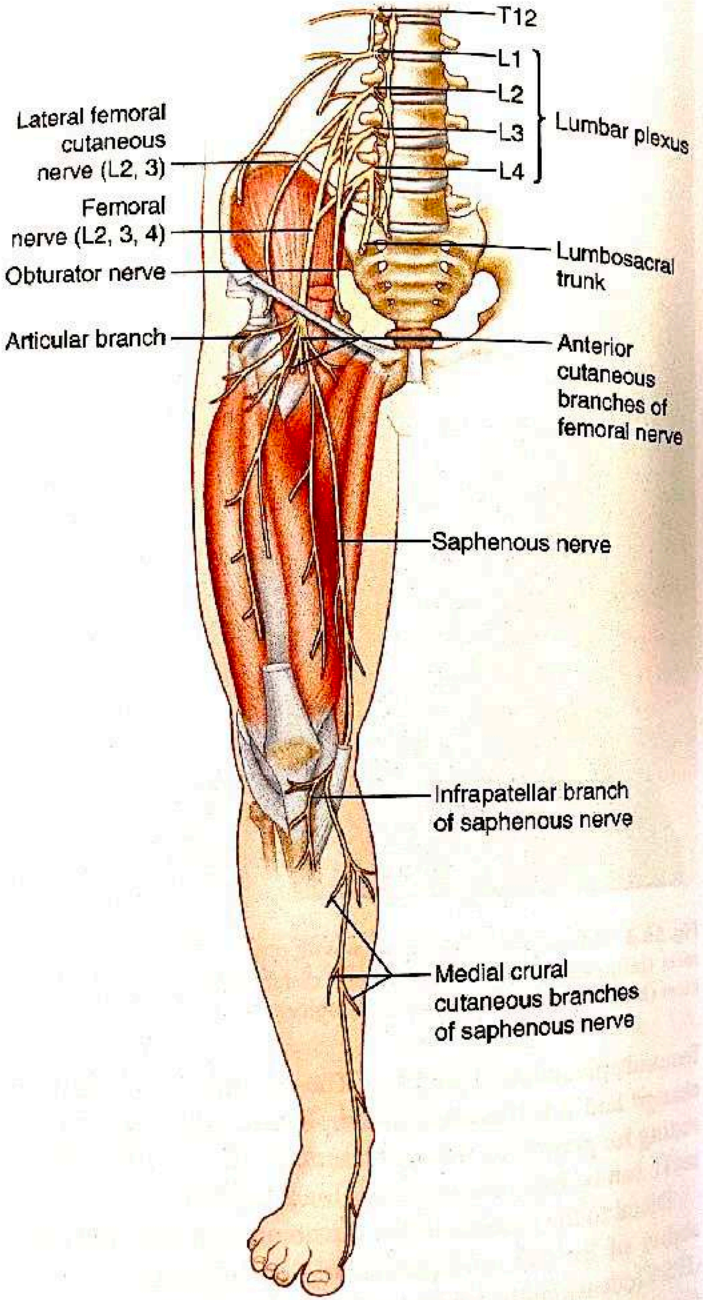

Fig. 58.5 Anatomy of the anterior thigh (Image from Springer)

RETOUR MENU

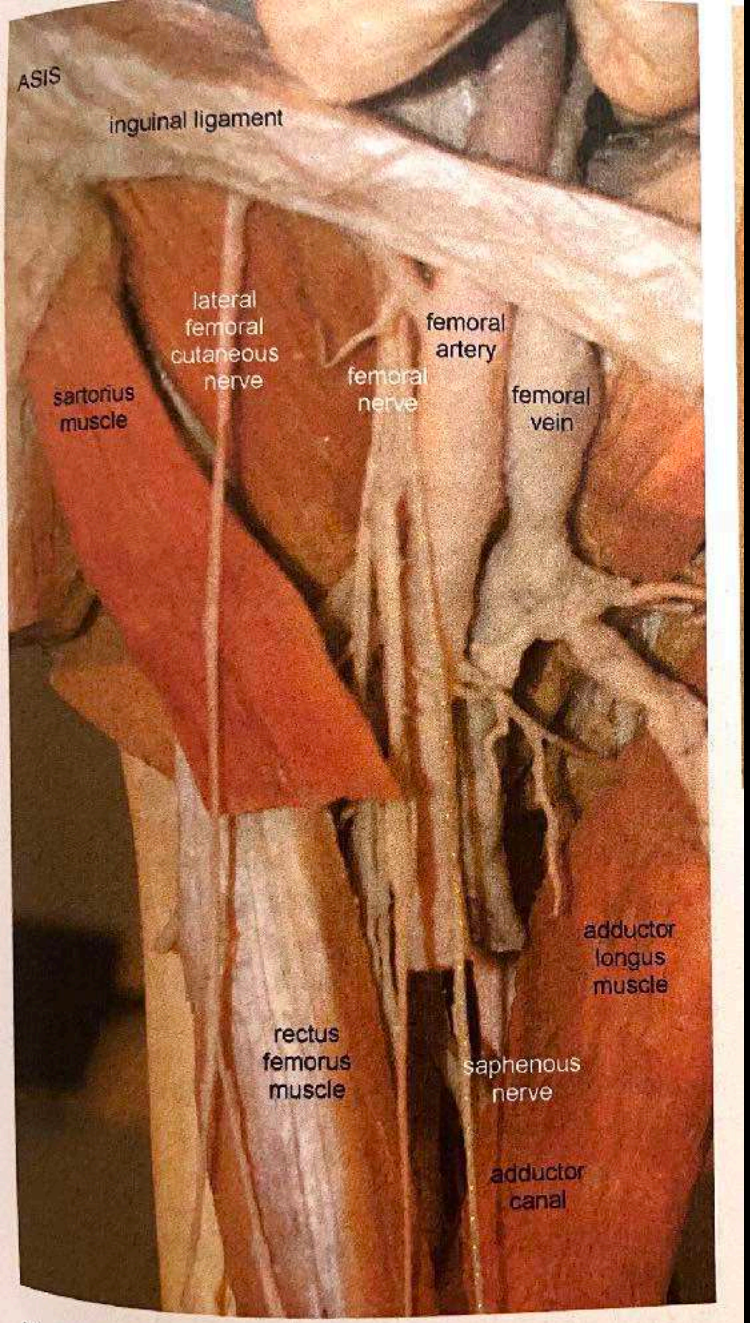

Fig. 58.6 Dissection of the anterior thigh and groin, modified from an image from *Bodies, The Exhibition*, with permission (Image courtesy of Andrea Trescot, MD)

RETOUR MENU

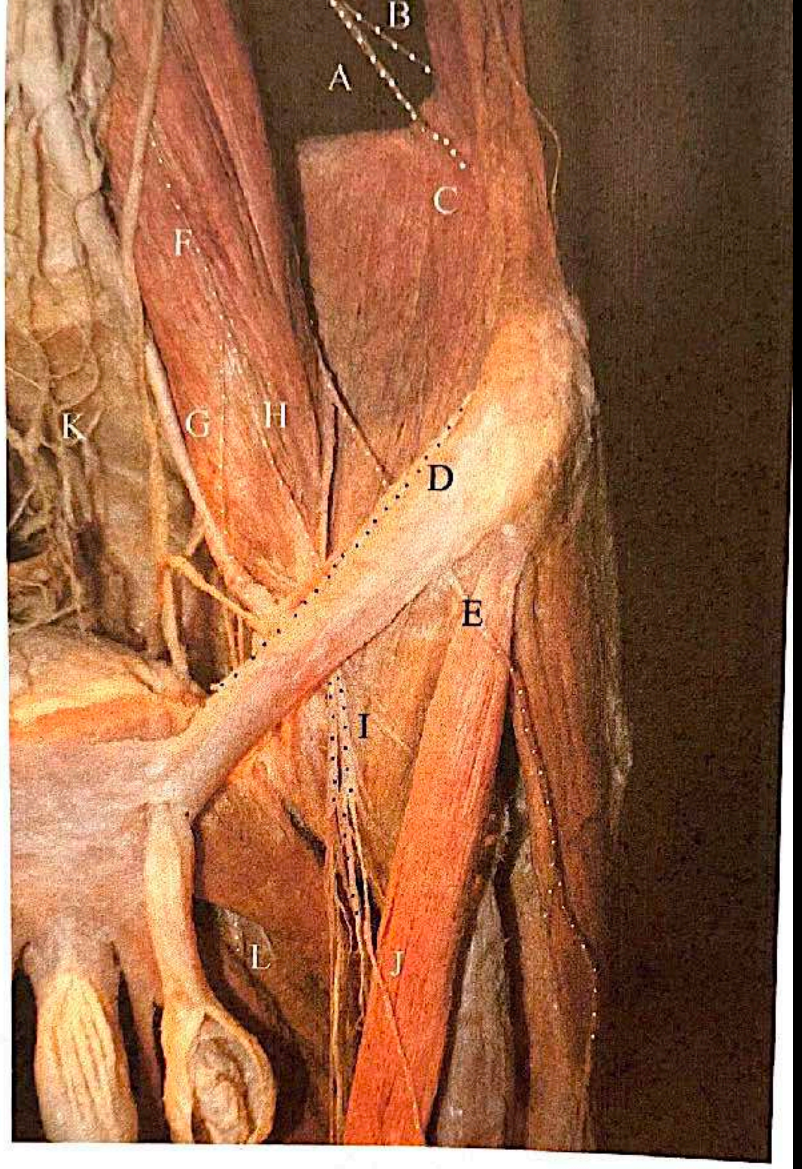

Fig. 40.4 Lumbar plexus nerves, modified from an image from *Bodies, The Exhibition*, with permission. *A* ilioinguinal nerve, *B* iliohypogastric nerve, *C* site of ilioinguinal nerve entrapment at the external oblique, *D* ilioinguinal nerve over the inguinal ligament, *E* lateral femoral cutaneous nerve, *F* genitofemoral nerve; *G* genital branch of the genitofemoral nerve, *H* femoral branch of the genitofemoral nerve, *I* femoral nerve; *J* saphenous nerve, *K* inferior hypogastric plexus, *L* obturator nerve (Image courtesy of Andrea Trescot, MD)

RETOUR MENU

Fig. 57.1 Patient identification of femoral nerve pain (Image courtesy of Andrea Trescot, MD)

RETOUR MENU

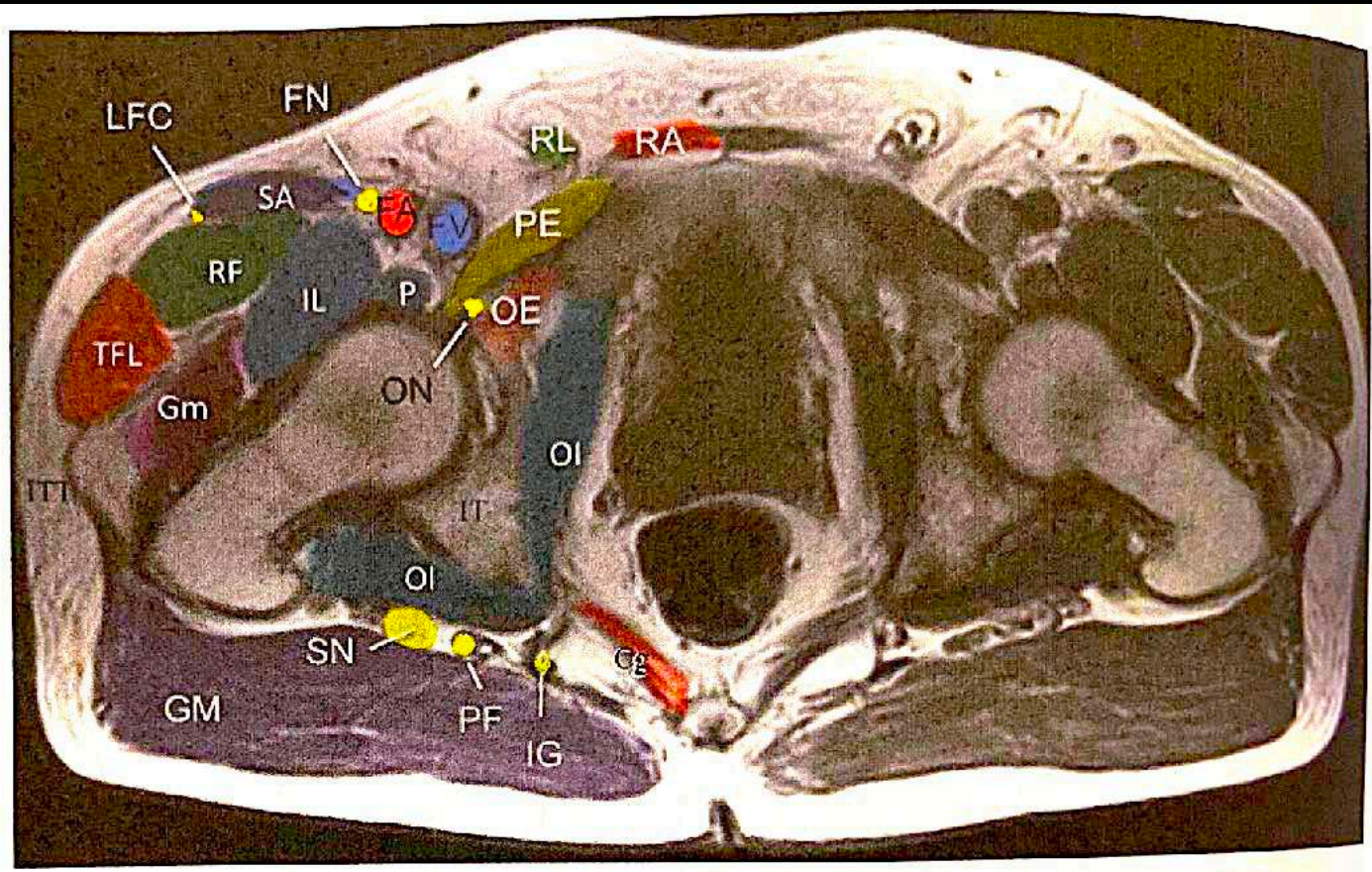

Fig. 57.5 MRI axial image of the pelvis. *Cg* coccygeus muscle, *FA* femoral artery, *FN* femoral nerve, *FV* femoral vein, *GM* gluteus maximus muscle, *Gm* gluteus medius, *IG* inferior gluteal nerve, *IL* iliopsoas muscle, *IT* ischial tuberosity, *ITT* iliotibial tract, *LFC* lateral femoral cutaneous nerve, *OI* obturator internus muscle, *P* psoas muscle, *PE* pectineus muscle, *PF* posterior femoral cutaneous nerve, *QF* quadratus femoris muscle, *RA* rectus abdominis muscle, *RF* rectus femoris muscle, *RL* round ligament, *SA* sartorius muscle, *SN* sciatic nerve, *TFN* tensor fascia lata muscle (Image courtesy of Andrea Trescot, MD)

RETOUR MENU

NERF FEMORAL
= NERF CRURAL

NERF CUTANÉ **LAT**. DE CUISSE
= NERF FÉMORO-CUTANÉ

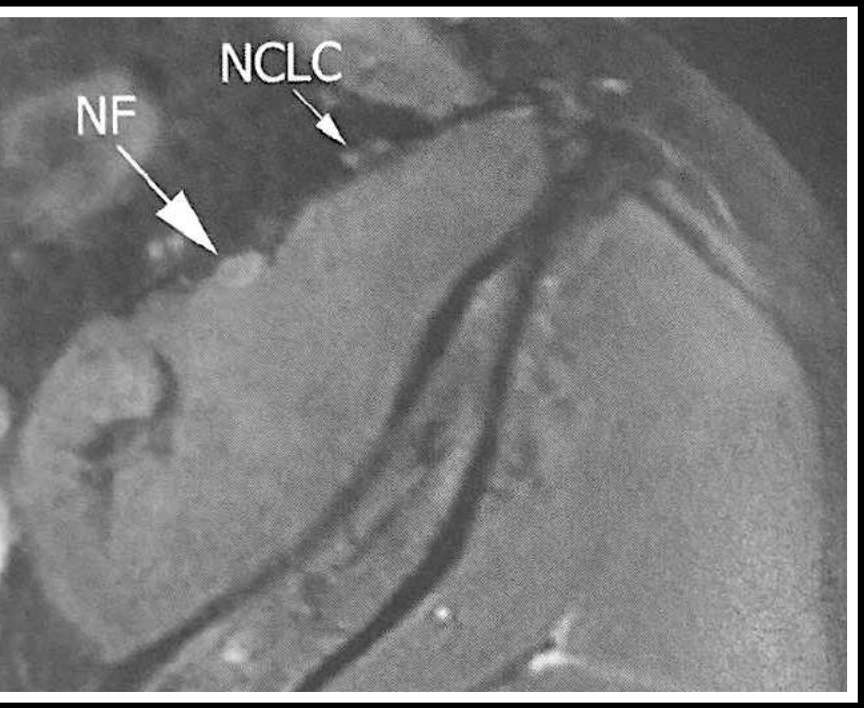

RETOUR MENU

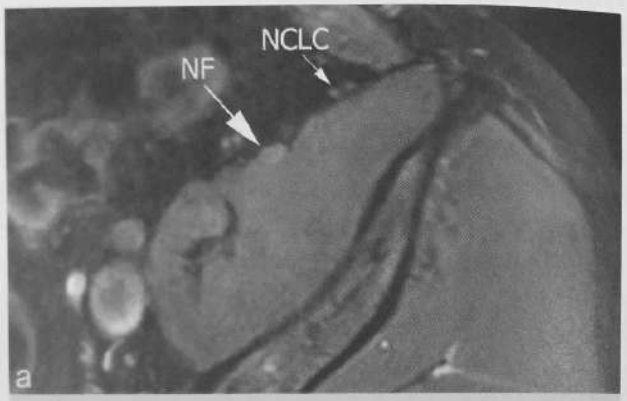

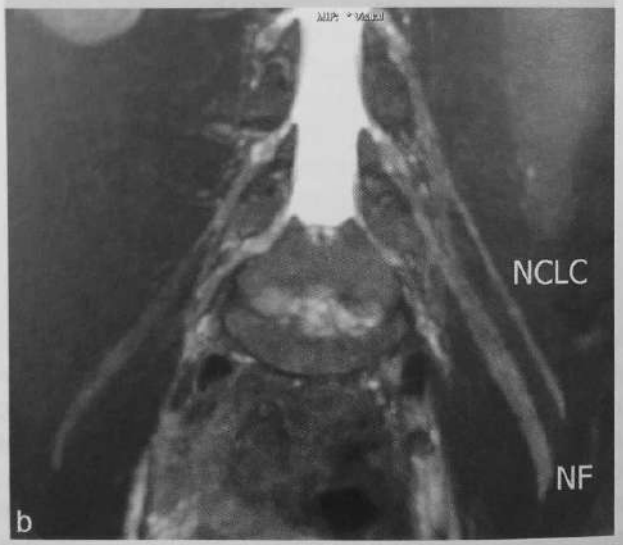

Fig. 21.10 Neuropathie symptomatique des nerfs cutané latéral de la cuisse et fémoral gauches : coupes axiale T2 (a) et MPR frontale oblique STIR (b). Notez l'élargissement et l'hypersignal de ces deux nerfs du côté gauche. NCLC : nerf cutané latéral de la cuisse; NF : nerf fémoral.

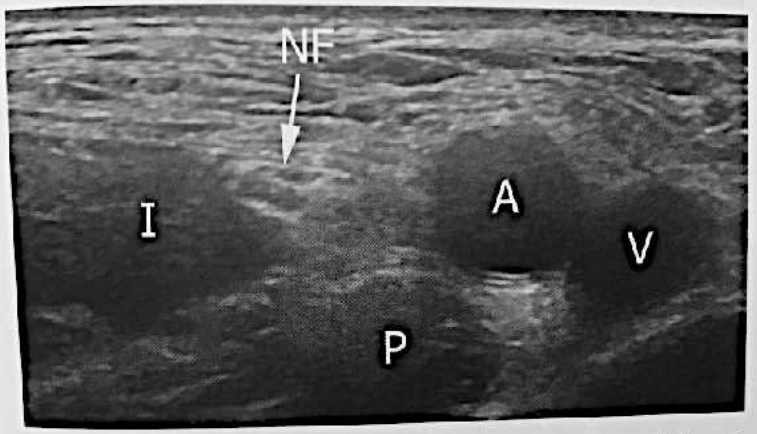

Fig. 21.11 Nerf fémoral (NF) dans le foramen musculaire en échographie : coupe transversale. Le nerf est en dehors du muscle iliaque (I), en avant du muscle psoas (P) et en dehors de l'artère (A) et de la veine (V) iliaques externes.

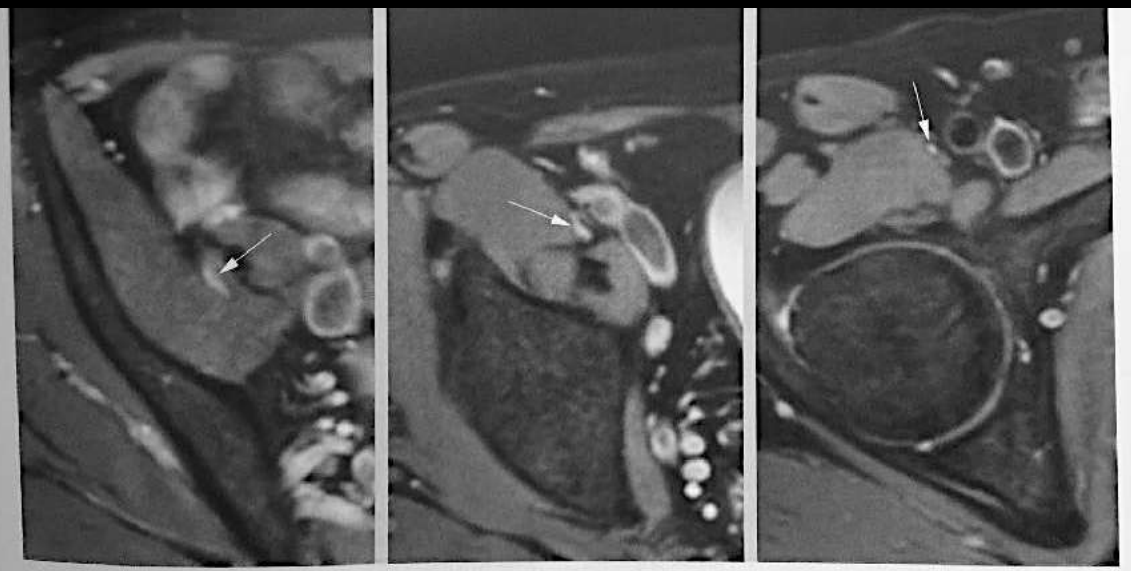

Fig. 21.12 Neuropathie symptomatique isolée du nerf fémoral droit, épaissi et hyperintense en T2 (flèche) : coupes axiales.

RETOUR MENU

VIDEO NERF FEMORAL

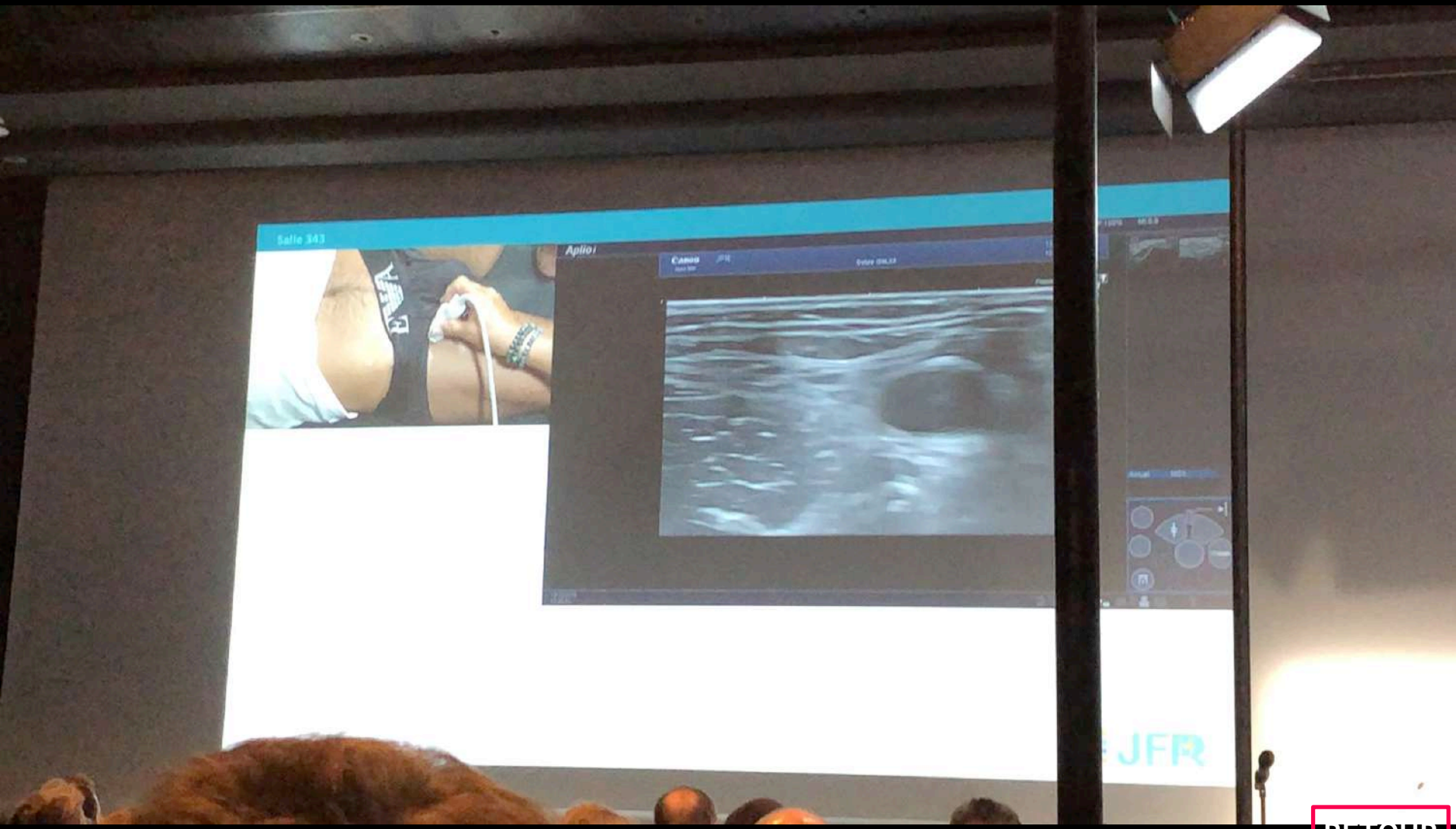

RETOUR MENU

2 - NERF CUTANÉ LATÉRAL DE LA CUISSE

Fig. 61.3 Anatomy of the lumbar plexus, including the lateral femoral cutaneous nerve (Image by Springer)

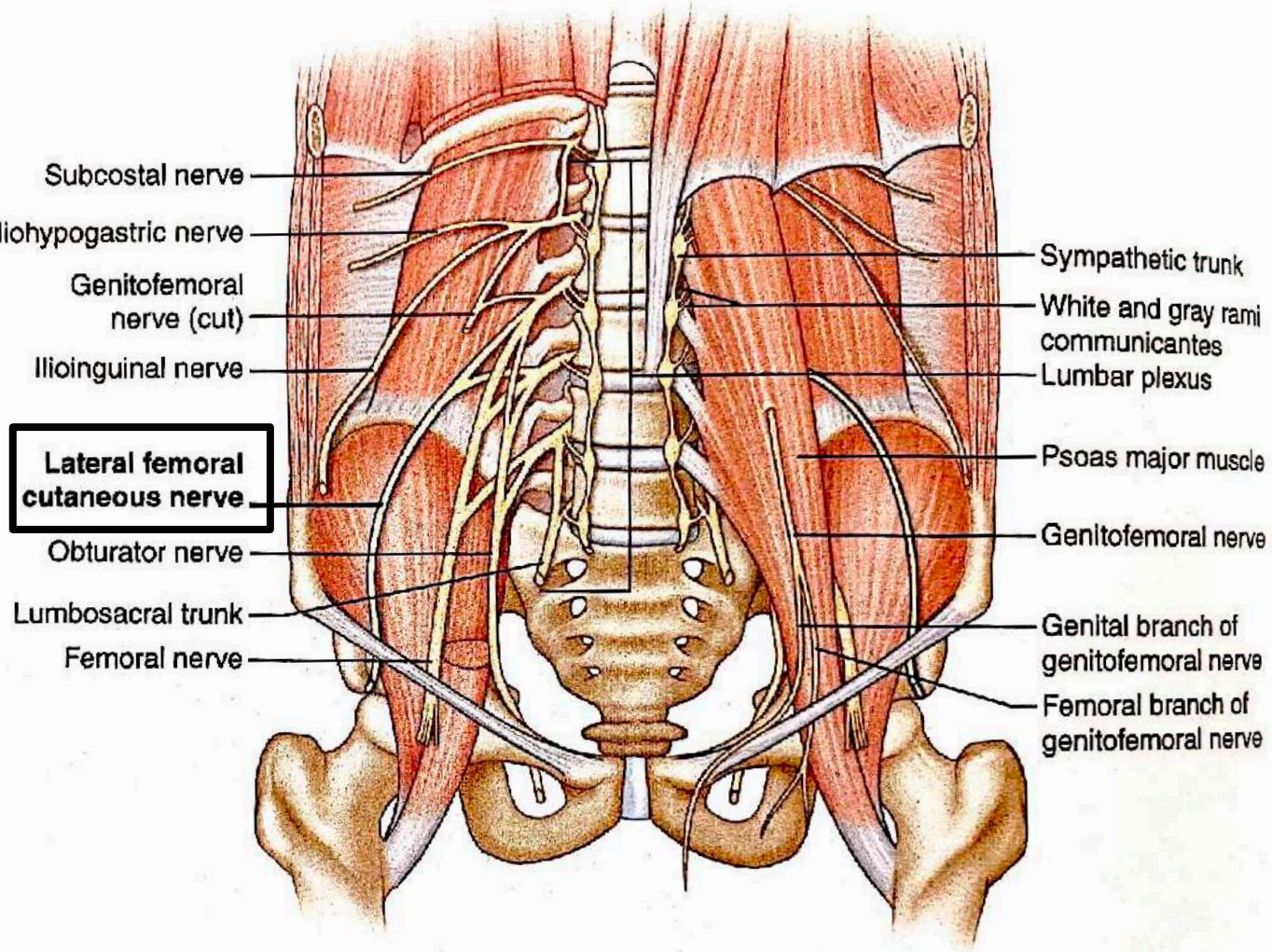

RETOUR MENU

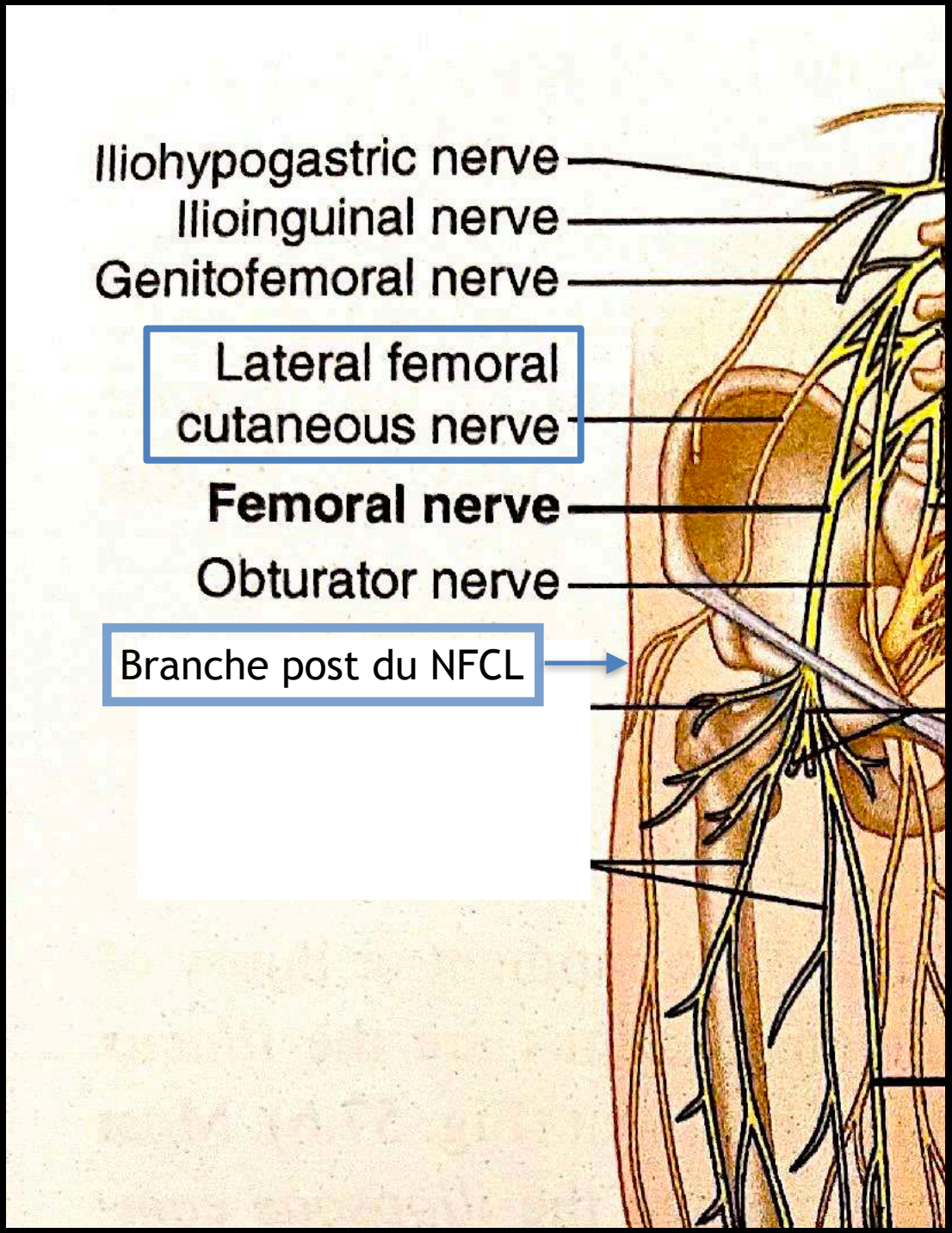
Iliohypogastric nerve
Ilioinguinal nerve
Genitofemoral nerve
Lateral femoral cutaneous nerve
Femoral nerve
Obturator nerve
Branche post du NFCL

RETOUR MENU

ATTENTION TRAJET TRES VARIABLE +++ DU NCLC soit en dessous du ligt inguinal soit dans un scission du ligt inguinal vers EIAS

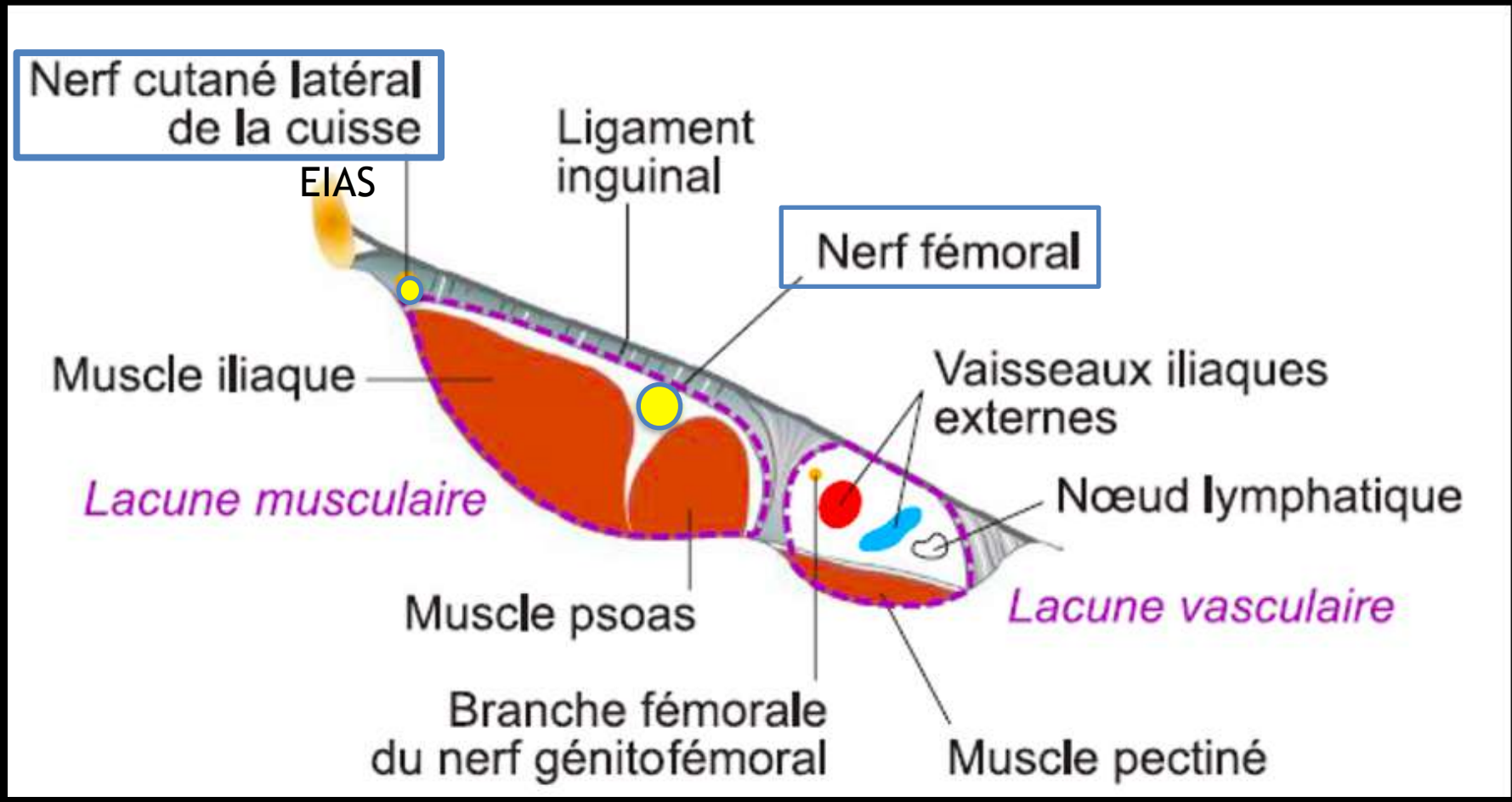

RETOUR MENU

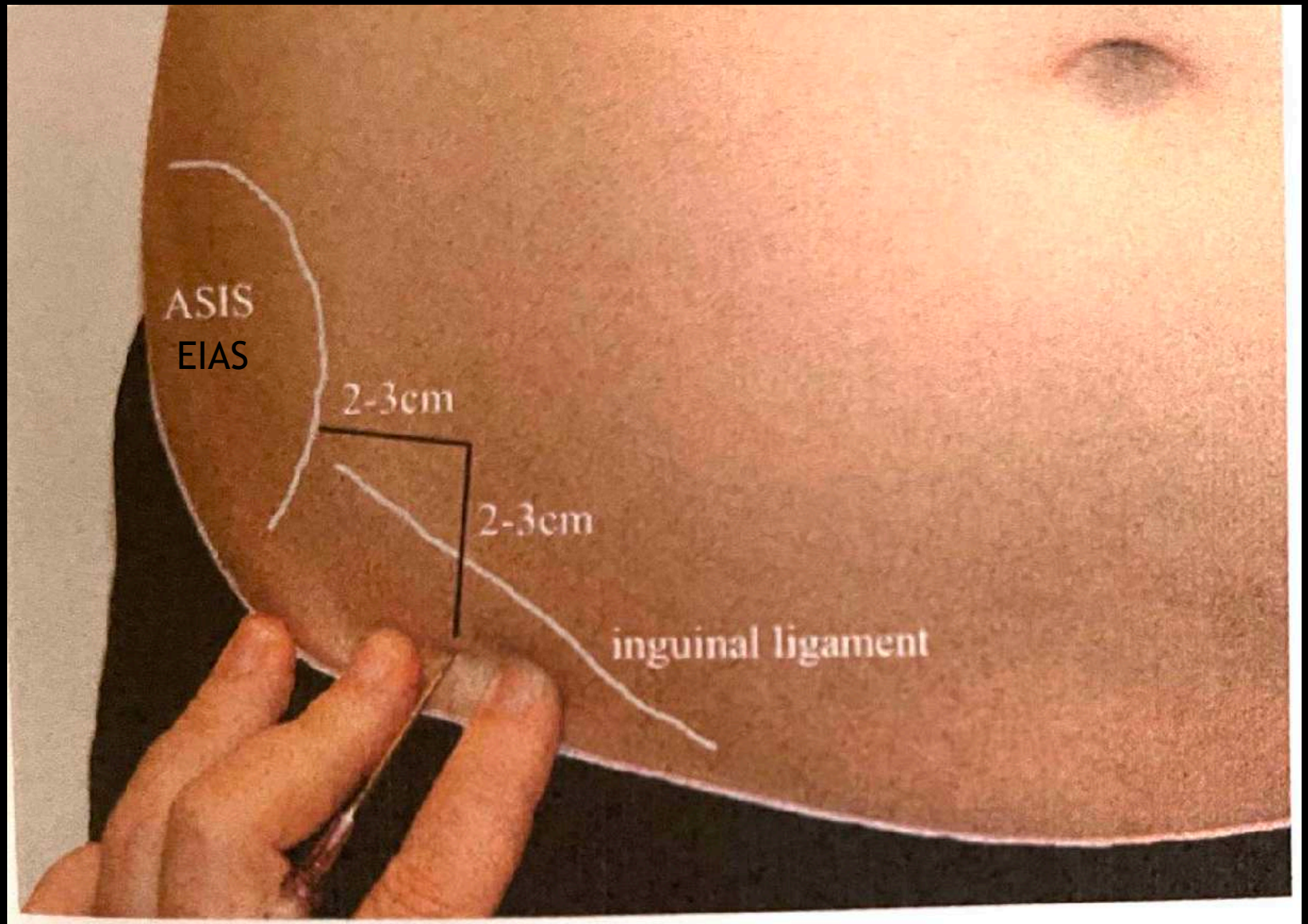

Fig. 61.11 Landmark-directed lateral femoral cutaneous nerve injection (Image courtesy of Andrea Trescot, MD)

RETOUR MENU

Nerf cutané latéral de la cuisse

- Causes de méralgie paresthétique
  - Vêtements trop serrés (mode du « jeans taille basse »)
  - Gain ou perte de poids
  - Longues périodes de position debout ou d'efforts sur la jambe (tension du ligament inguinal)

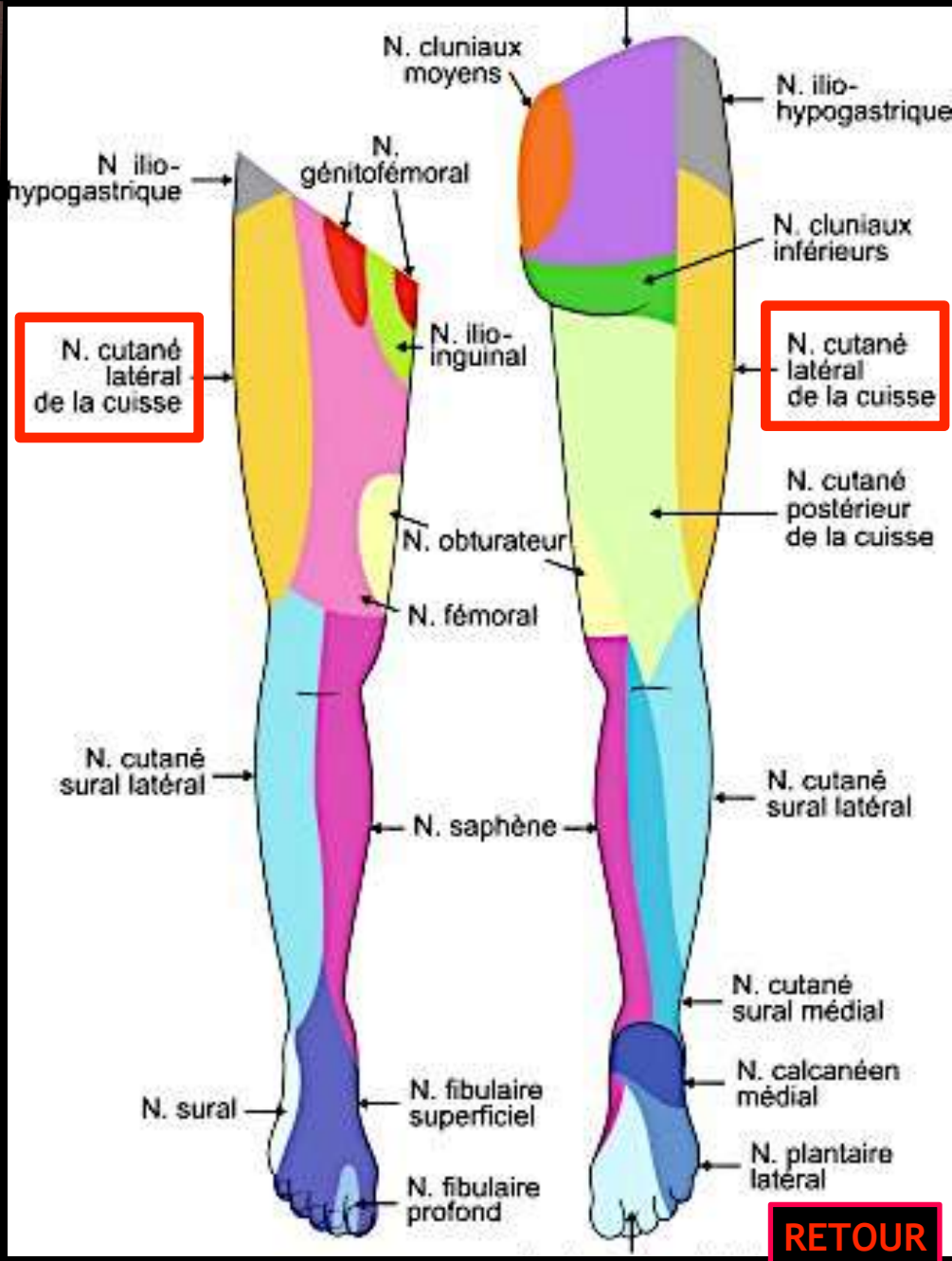

RETOUR MENU

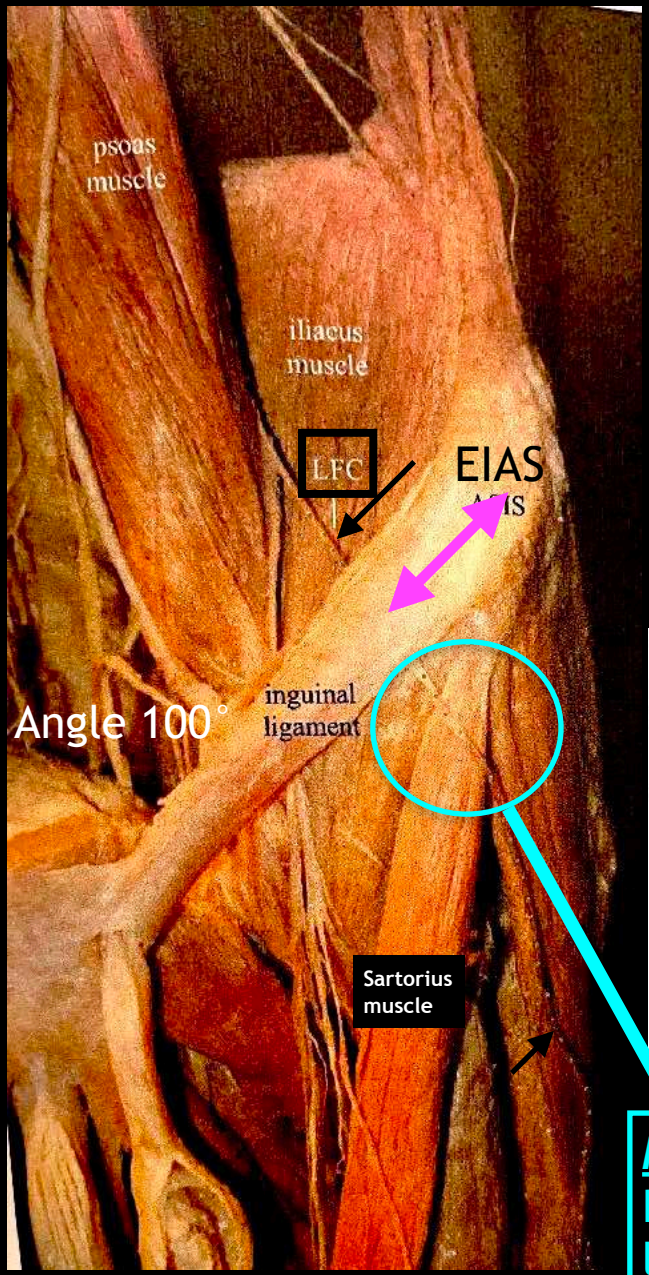

ATTENTION TRAJET TRES VARIABLE +++ DU NCLC à l'entrée dans la racine de cuisse

Possible division en 5 branches avant ligt inguinal !!

Distance moyenne de 1,5 cm entre EIAS et NCLC mais variable jusqu'à 6 cm en médial et même 2 cm en latéral

Site at which the LFCN leaves the abdomen: A (4 %) = posterior to ASIS, across the iliac crest; *B* (27 %) = medial to the ASIS, superficial to the origin of the sartorius; *C* (23 %) = medial to the ASIS, within the origin of the sartorius muscle; *D* (26 %) = medial to the origin of the sartorius muscle, between its tendon and the thick fascia of the iliopsoas muscle, deep to the inguinal ligament; and *E* (20 %) = the most medial origin, also deep to the inguinal ligament, but superficial to the iliopsoas fascia [28]
Distance from the ASIS at the level of the inguinal ligament: 1.4 ± 1.5 cm with a range of 2.3 cm lateral to 6.2 cm medial [30]
Inguinal branching: As many as five branches identified; in 8 of 29 cadavers (28 %), the LFCN branched before traversing the inguinal ligament [31]
Angle between the pelvic and femoral portions: 100 ± 10° [27]
Relationship to the sartorius muscle: exit through the muscle (11/50 = 22 %) [8] or its tendon of origin (24/104 = 23 %) [28]

MEILLEUR ENDROIT POUR LE REPERER EN ECHOGRAPHIE ++

Rapport variable avec sartorius = en superficie ++ / à l'intérieur / tendon

RETOUR MENU

MEILLEUR ENDROIT POUR LE REPERER EN ECHOGRAPHIE ++
Rapport variable avec sartorius = en superficie ++ / à l'intérieur / tendon

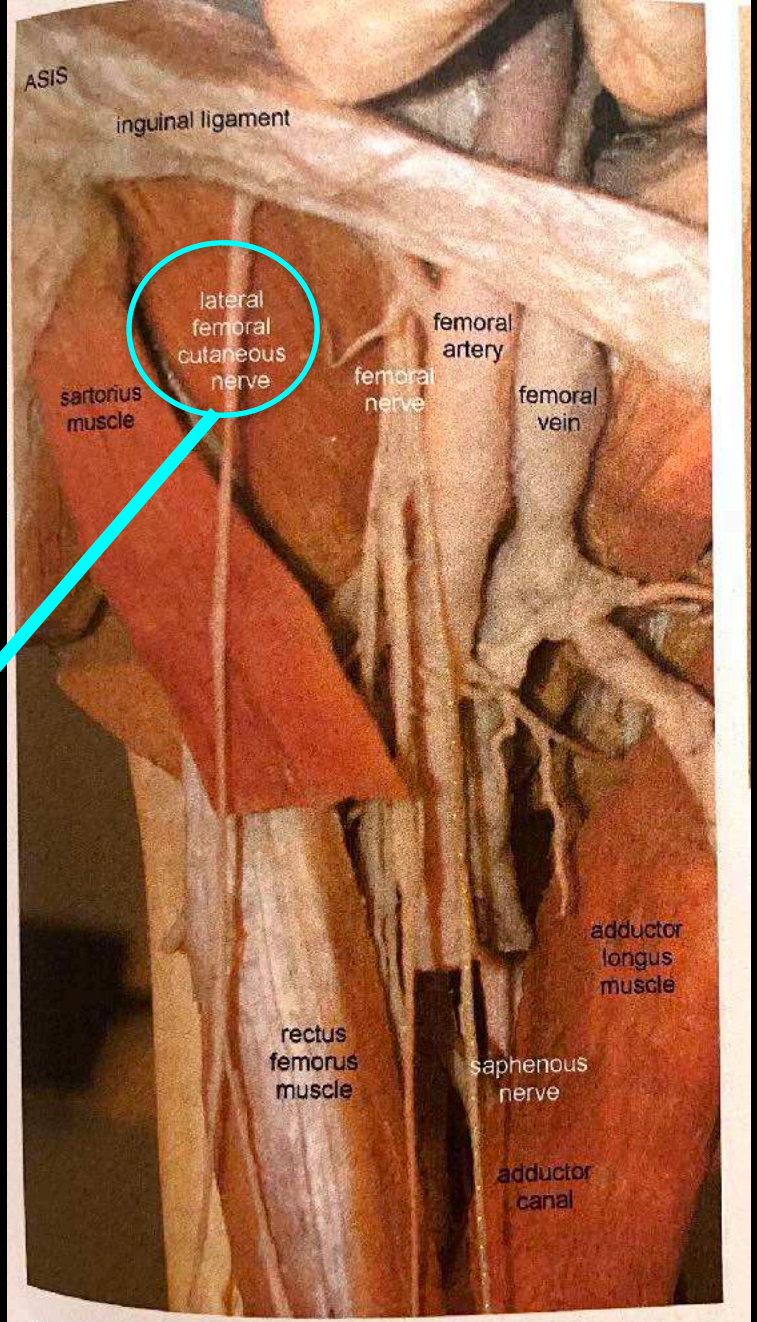

Fig. 58.6 Dissection of the anterior thigh and groin, modified from an image from *Bodies, The Exhibition*, with permission (Image courtesy of Andrea Trescot, MD)

RETOUR MENU

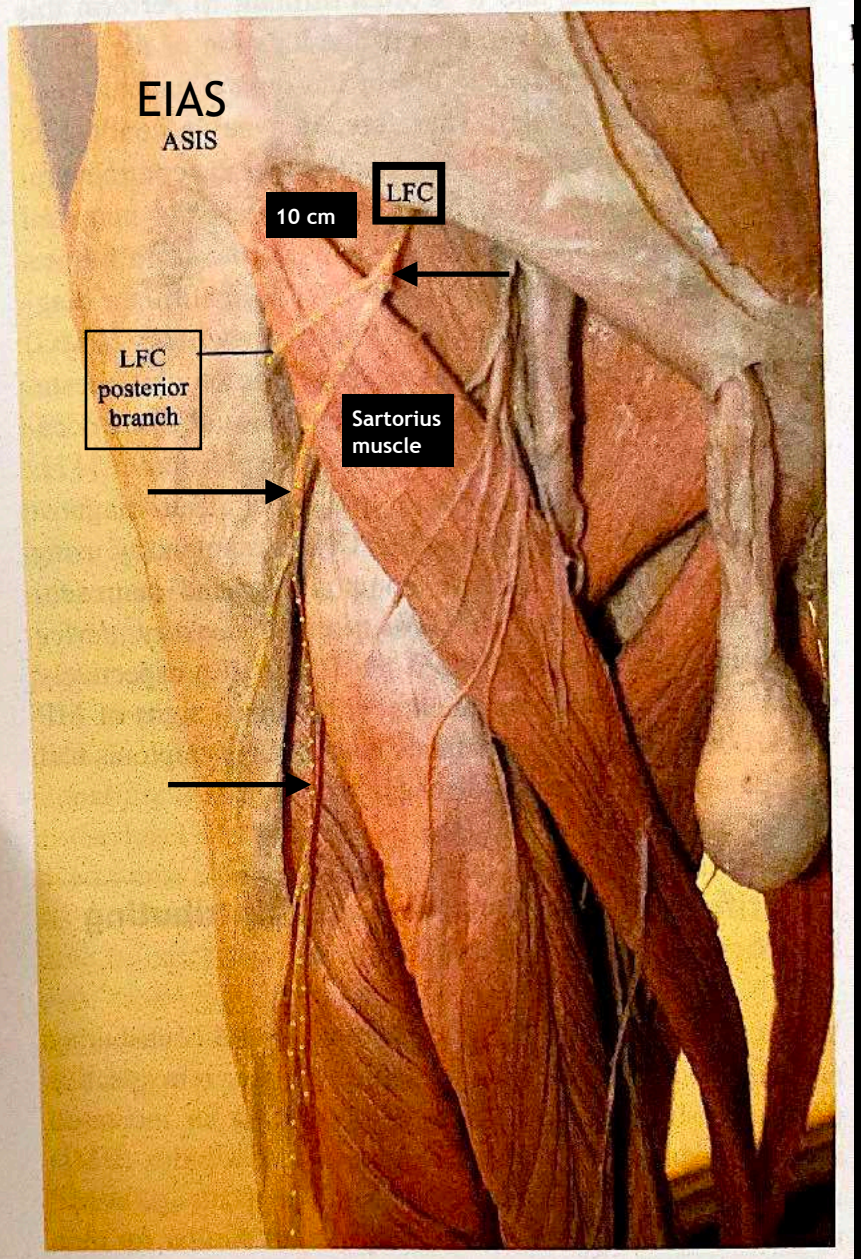

Fig. 61.6 Dissection of the upper thigh. *LFC* lateral femoral cutaneous nerve, *ASIS* anterior superior iliac spine (Modified from an image from *Bodies, The Exhibition*, with permission. Image courtesy of Andrea Trescot, MD)

RETOUR MENU

Suivre le nerf fémoro-cutané gauche en IRM

T2 FAT SAT DIXON

RETOUR MENU

5cm
F
D/E
TP H69
SP H110,9
FoV 451*320
1128*800s I
Tra>Sag(1)>Cor(-1)
Zoom 2,37
W
RETOUR MENU

5cm
F
D/E
TP H69
SP H106,5
FoV 451*320
1128*800s I
Tra>Sag(1)>Cor(-1)
Zoom 2,37
W 387
RETOUR
MENU

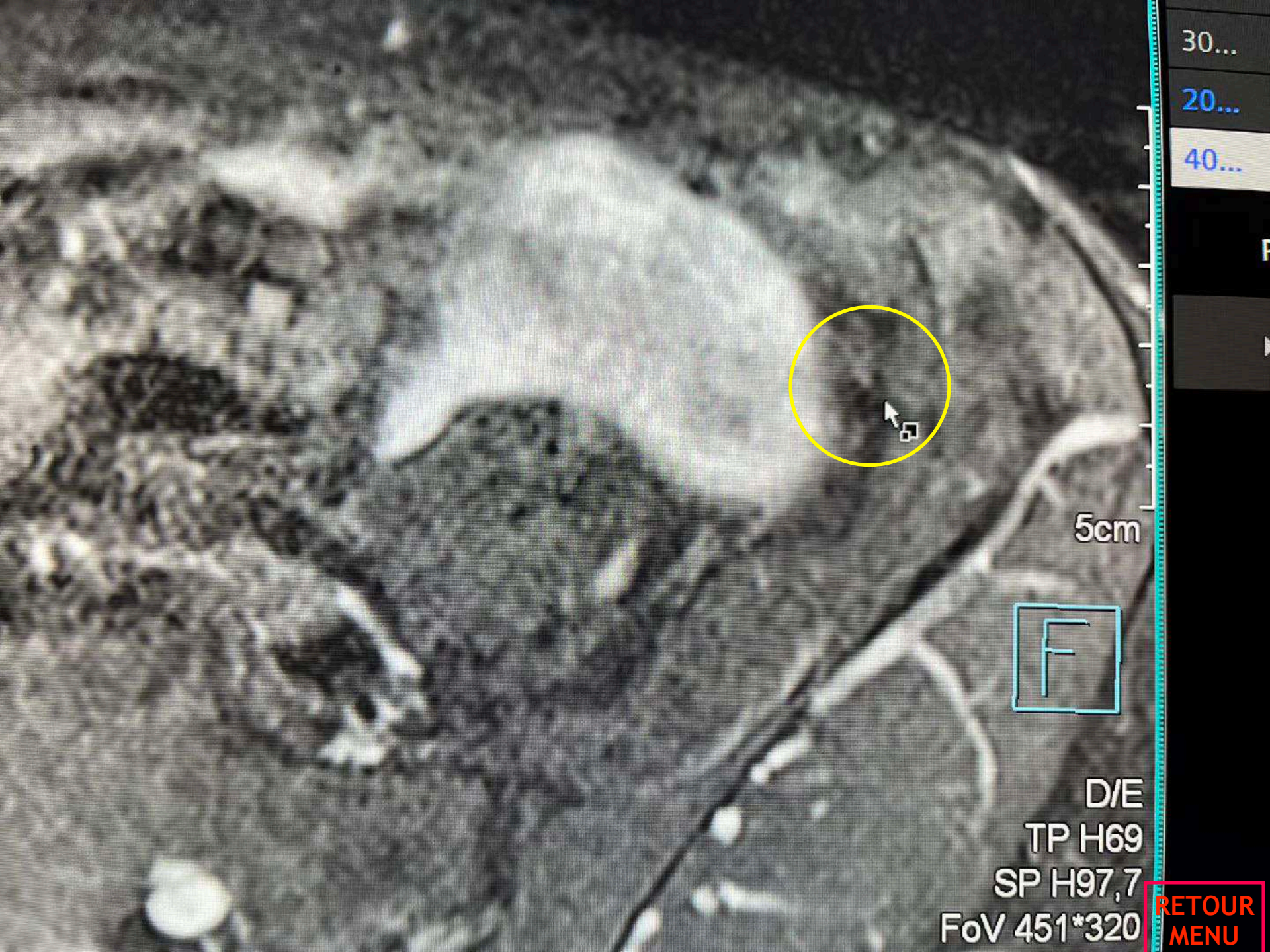
30...
20...
40...
5cm
F
D/E
TP H69
SP H97,7
FoV 451*320
RETOUR
MENU

RETOUR MENU

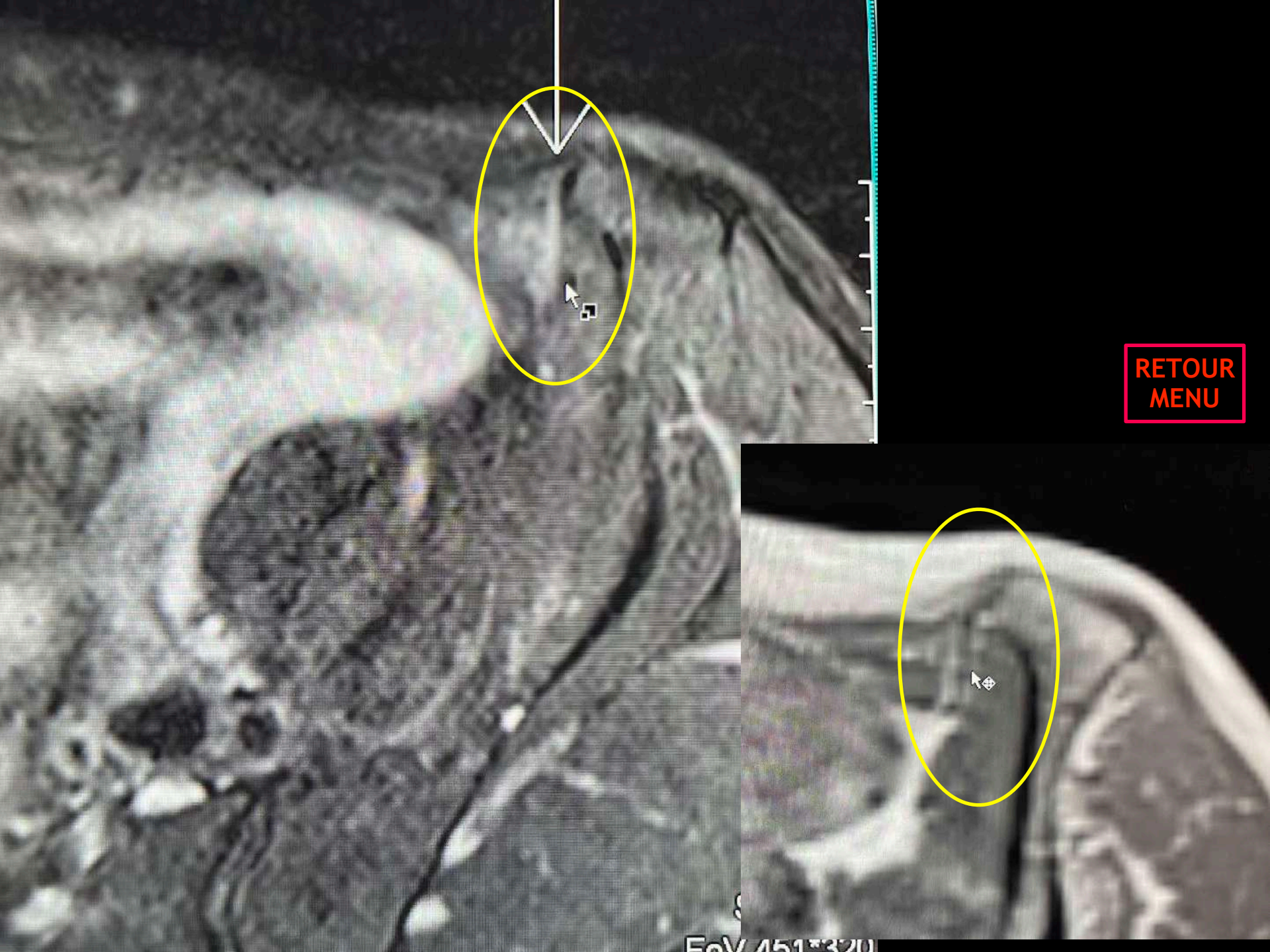
RETOUR
MENU

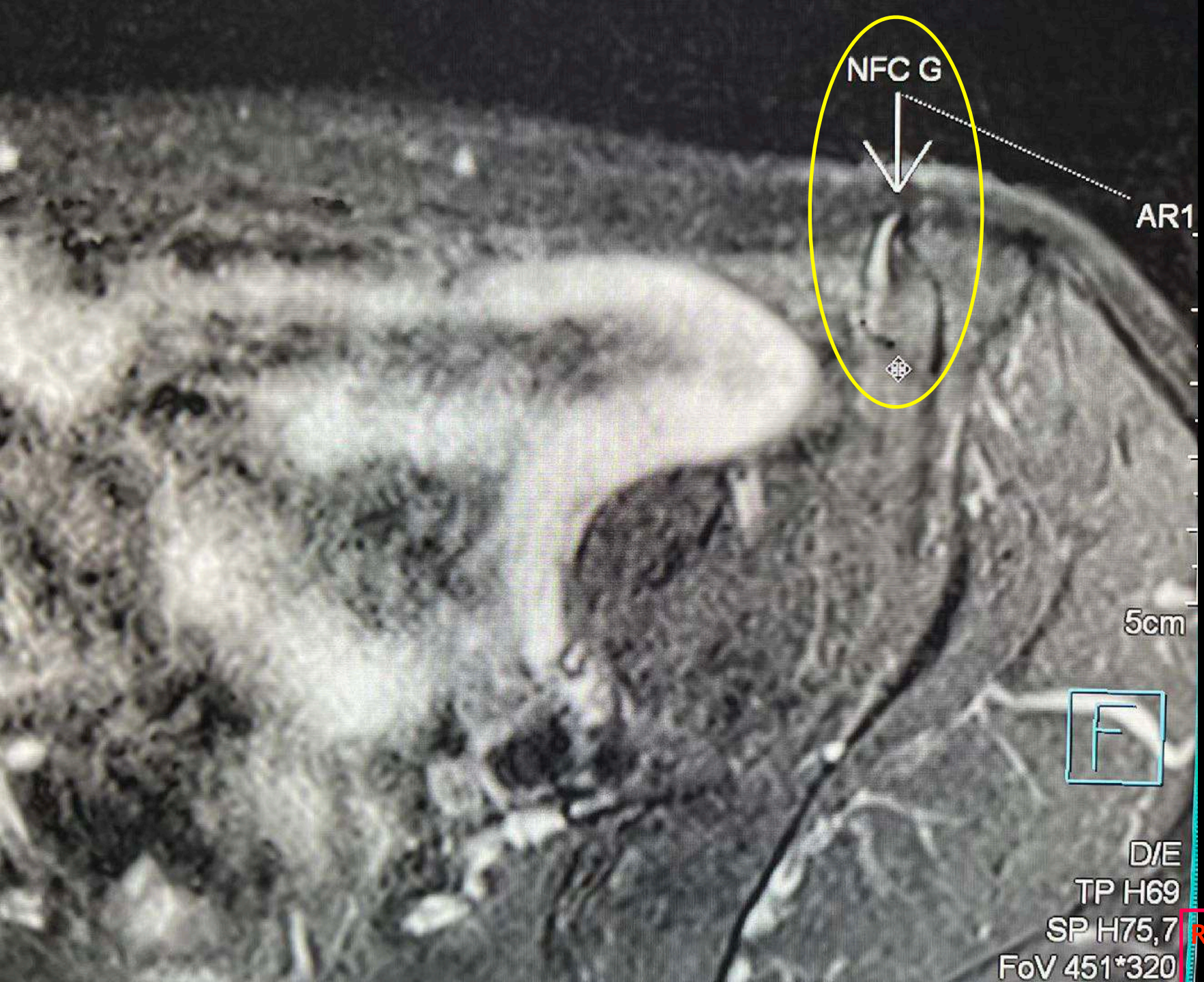
NFC G
AR1
5cm
F
D/E
TP H69
SP H75,7
FoV 451*320
RETOUR MENU

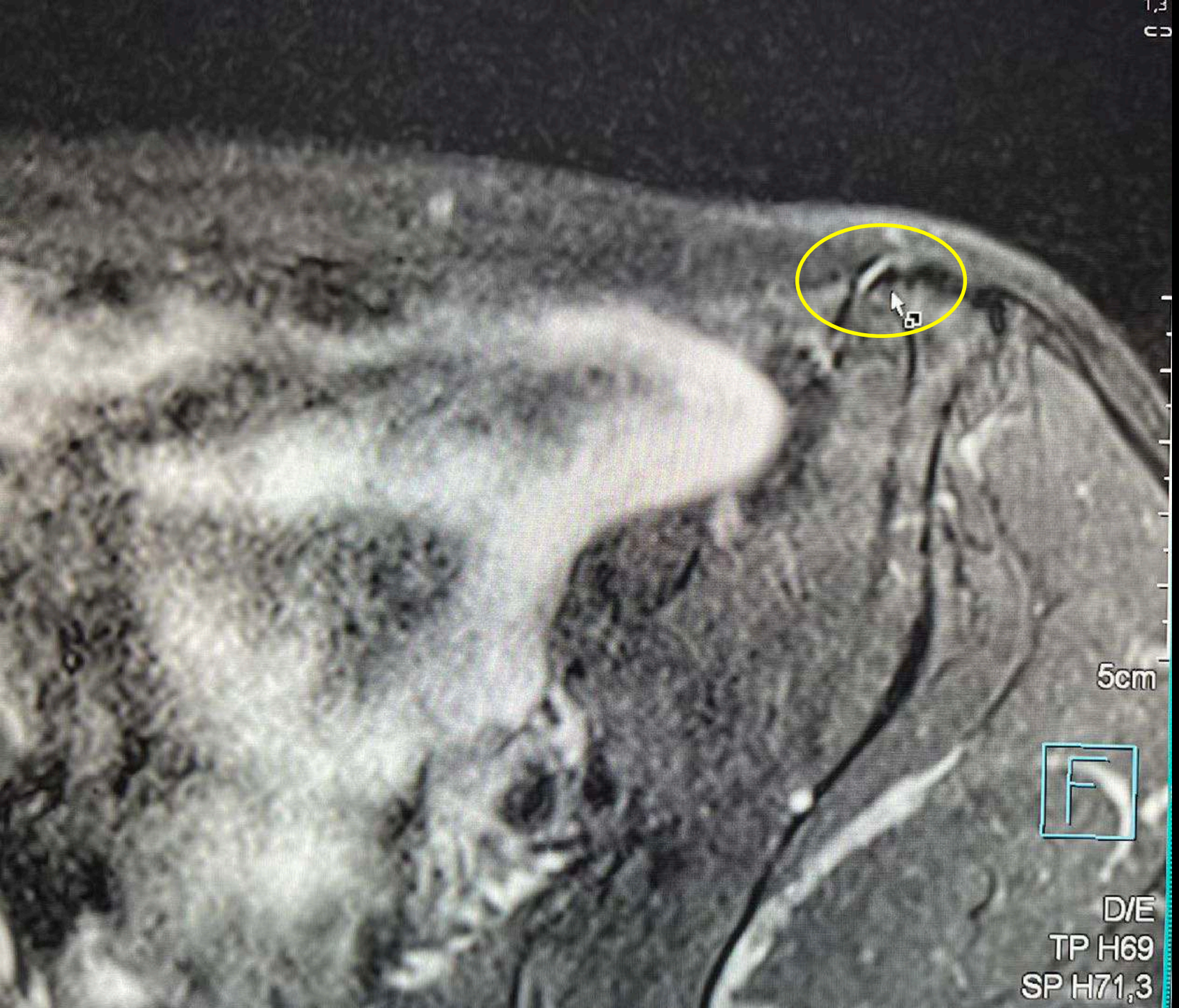

RETOUR MENU

2 - NERF CUTANÉ LATÉRAL DE LA CUISSE

Nerf CUTANÉ LATÉRAL DE CUISSE
= NERF FÉMORO-CUTANÉ

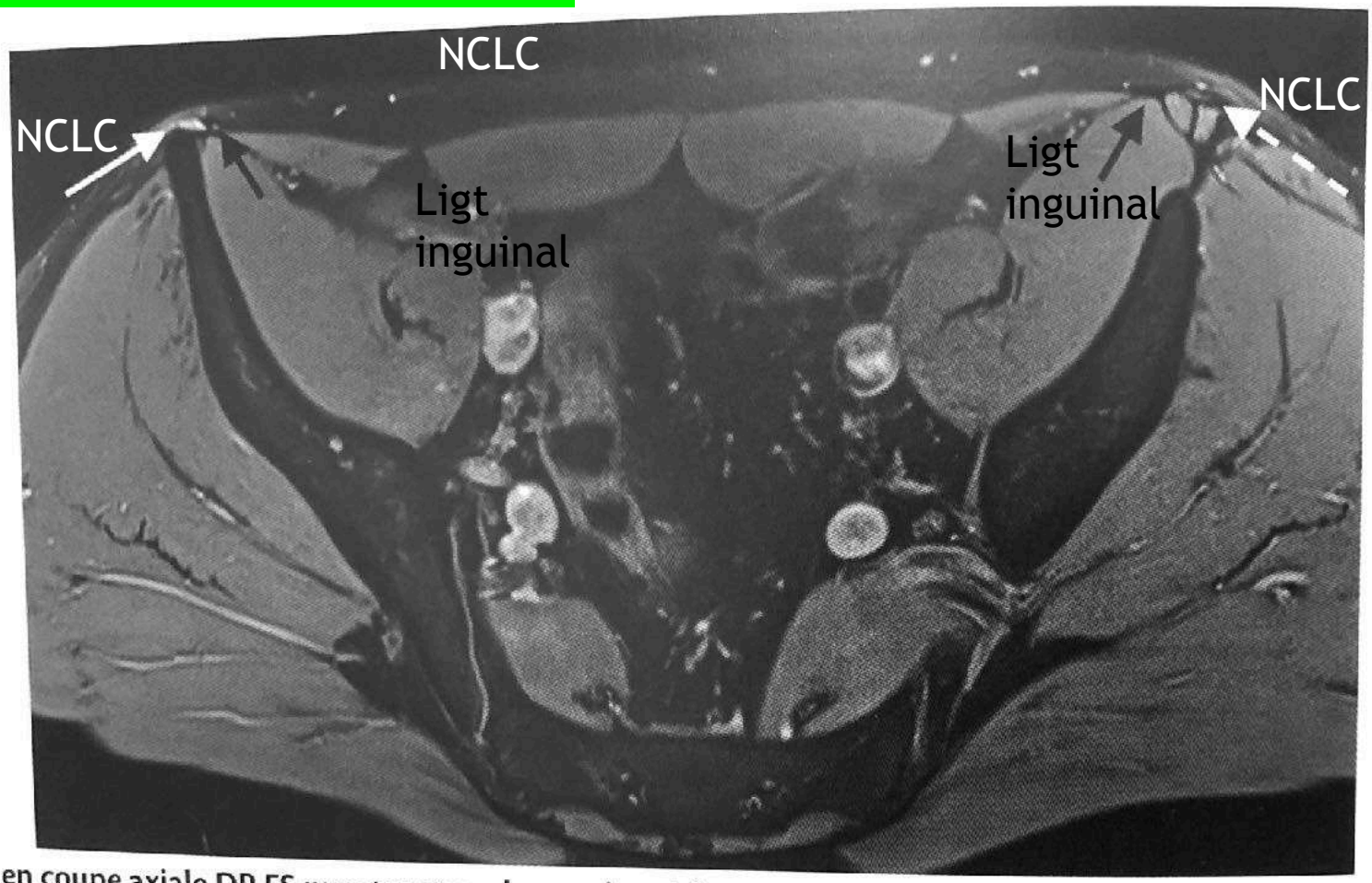

Fig. 8.2 IRM en coupe axiale DP FS montrant un hypersignal franc et un épaississement du nerf cutané latéral de la cuisse à droite (flèche blanche), en avant de l'épine iliaque antéro-supérieur et en dehors du ligament inguinal (flèches noires), par rapport au nerf controlatéral (flèche en pointillé).

RETOUR MENU

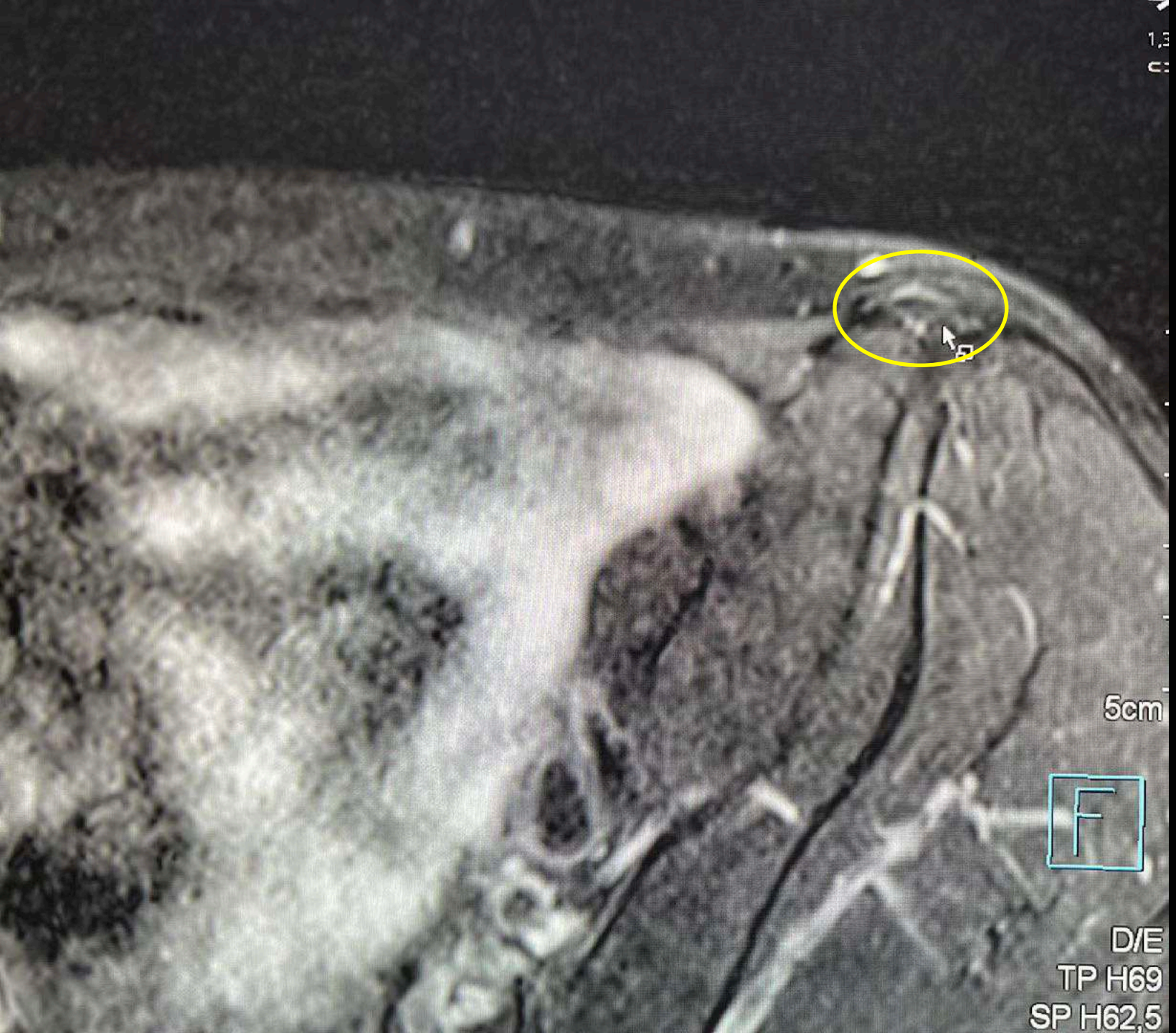

RETOUR MENU

RETOUR MENU

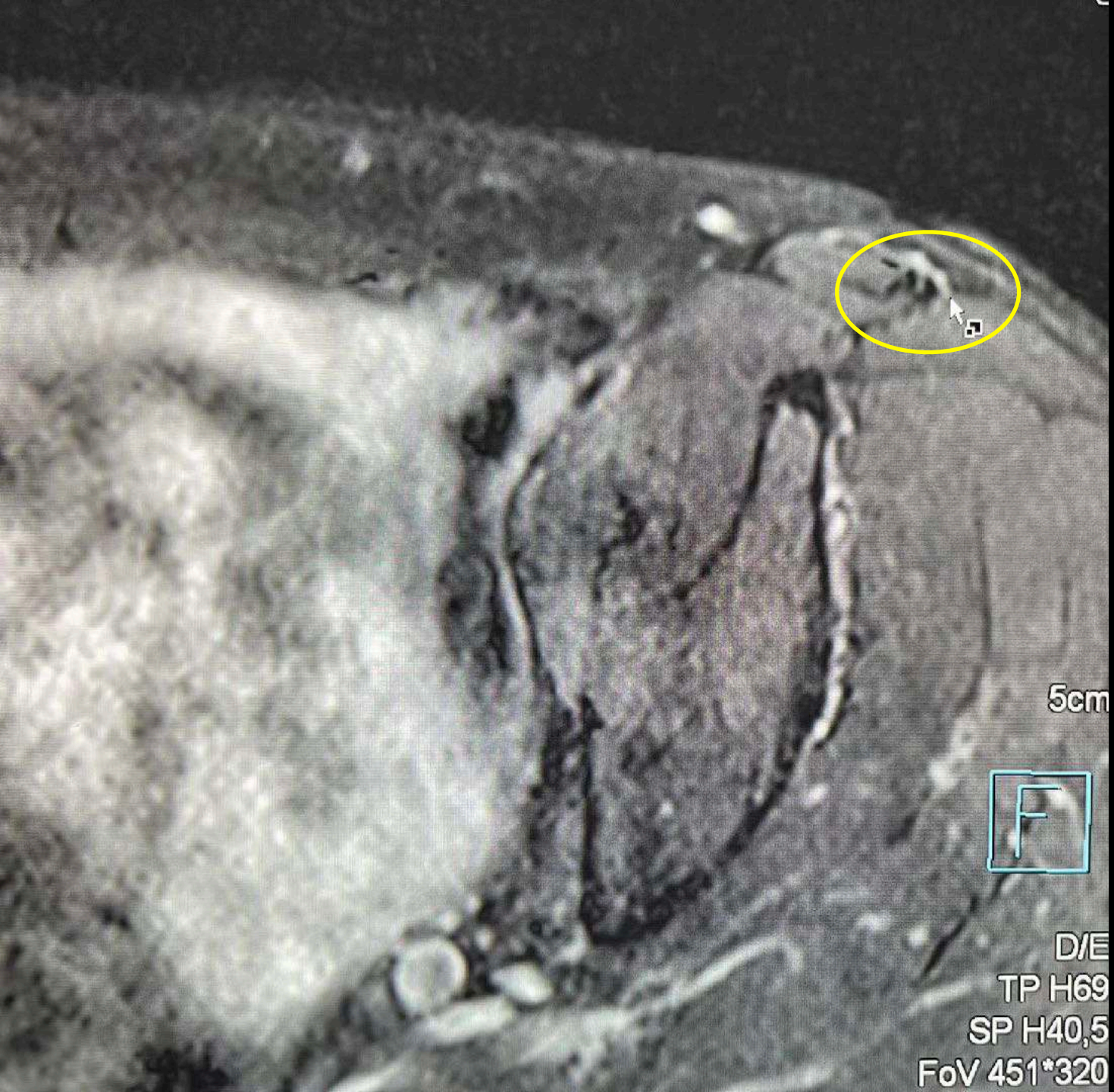

RETOUR MENU

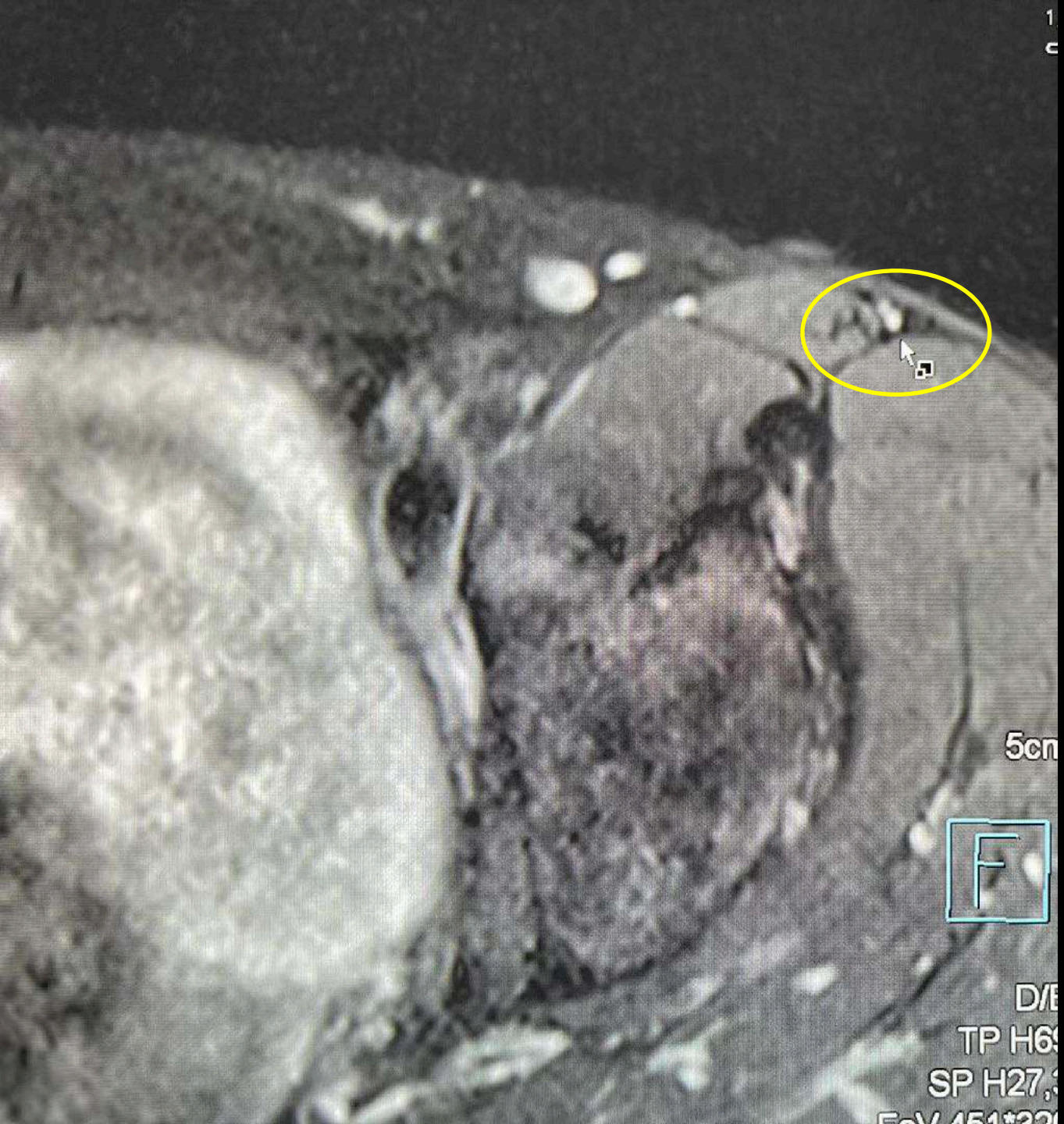

RETOUR MENU

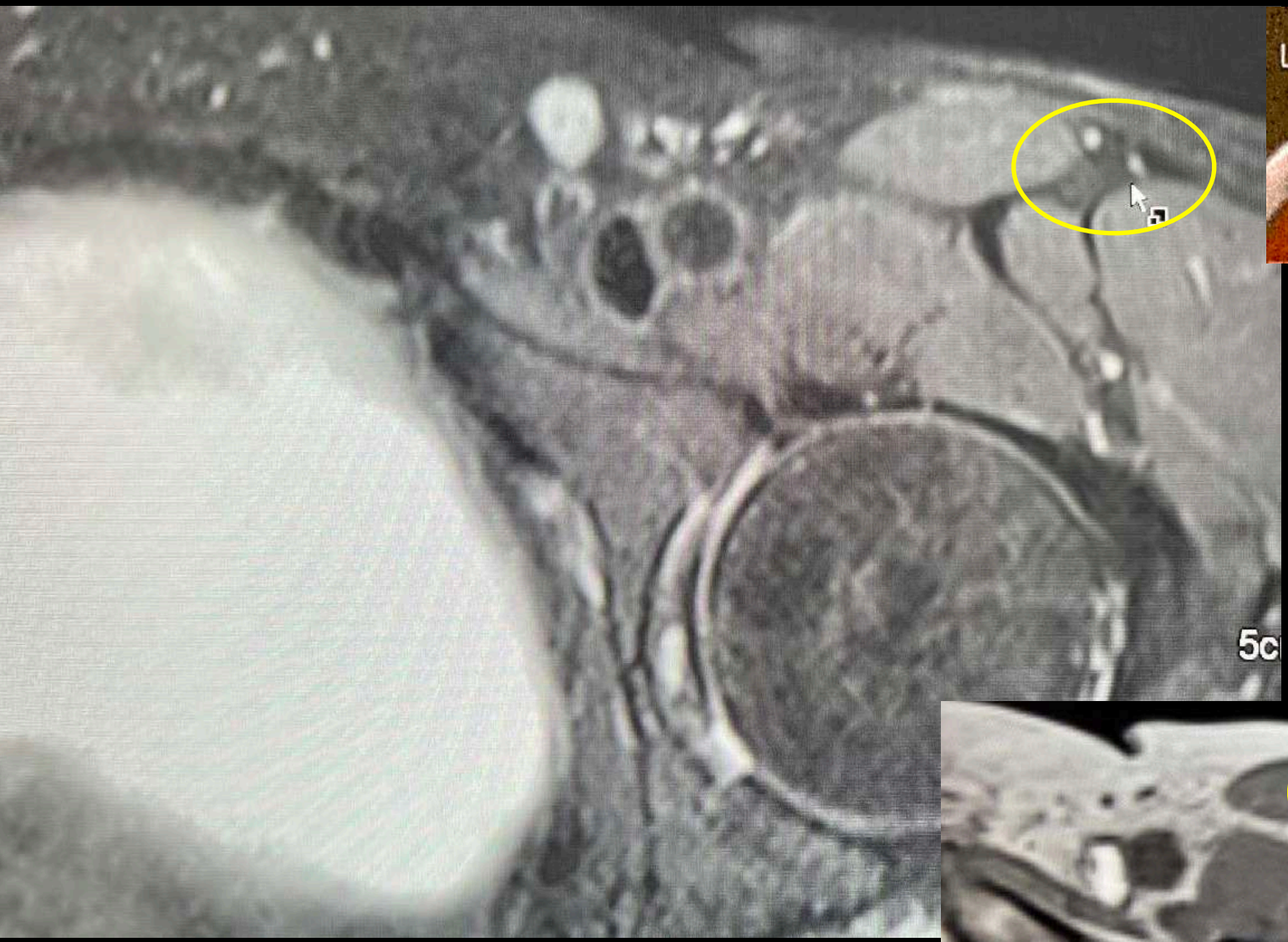

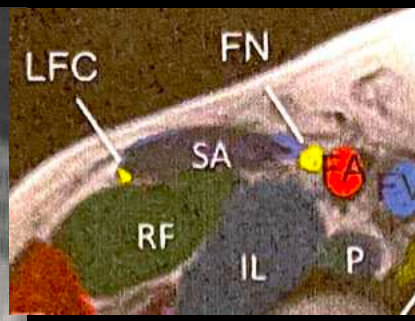

RETOUR MENU

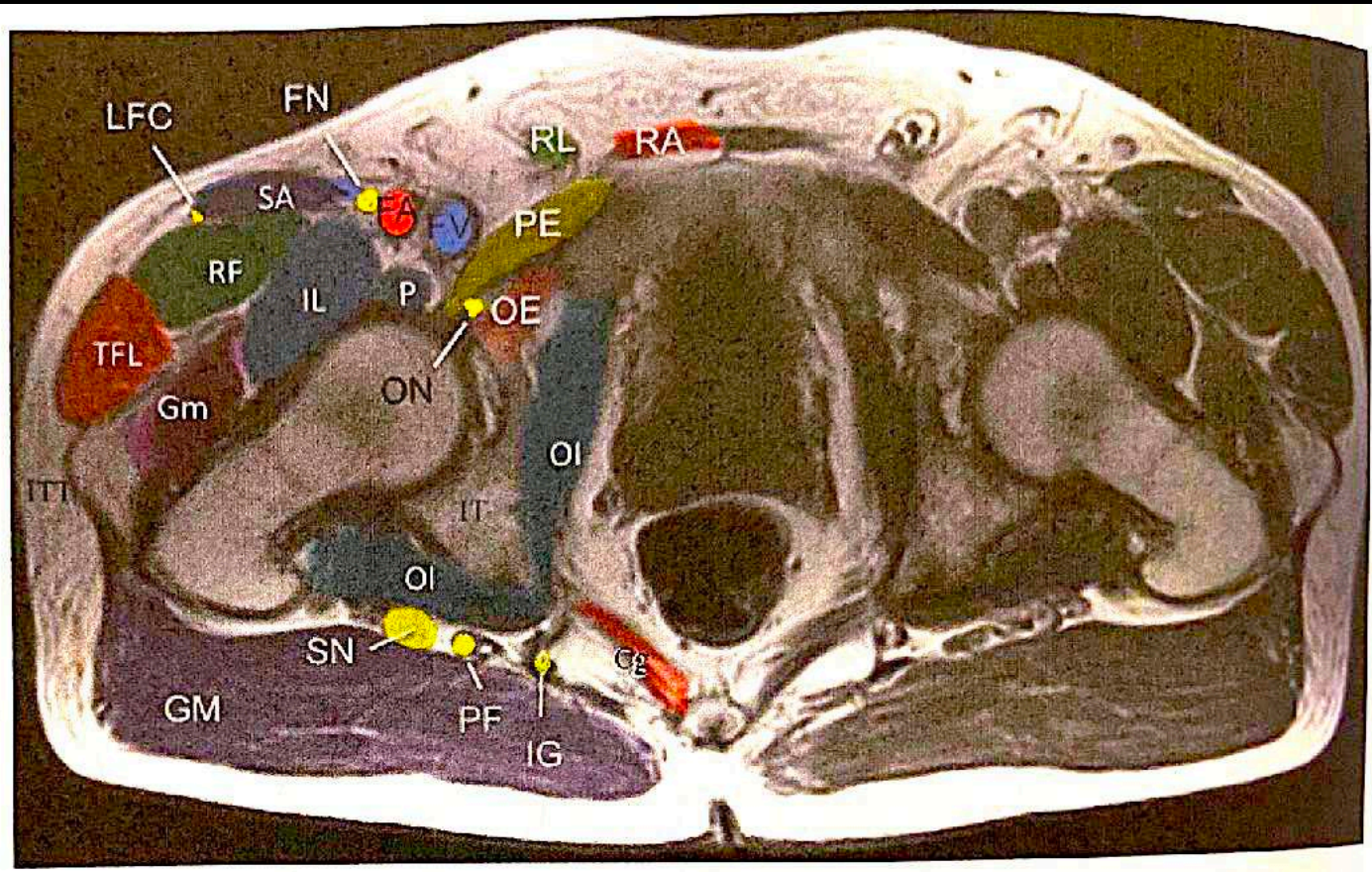

Fig. 57.5 MRI axial image of the pelvis. *Cg* coccygeus muscle, *FA* femoral artery, *FN* femoral nerve, *FV* femoral vein, *GM* gluteus maximus muscle, *Gm* gluteus medius, *IG* inferior gluteal nerve, *IL* iliopsoas muscle, *IT* ischial tuberosity, *ITT* iliotibial tract, *LFC* lateral femoral cutaneous nerve, *OI* obturator internus muscle, *P* psoas muscle, *PE* pectineus muscle, *PF* posterior femoral cutaneous nerve, *QF* quadratus femoris muscle, *RA* rectus abdominis muscle, *RF* rectus femoris muscle, *RL* round ligament, *SA* sartorius muscle, *SN* sciatic nerve, *TFN* tensor fascia lata muscle (Image courtesy of Andrea Trescot, MD)

RETOUR MENU

2 - NERF CUTANÉ LATÉRAL DE LA CUISSE

Nerf CUTANÉ LATÉRAL DE CUISSE
= NERF FÉMORO-CUTANÉ

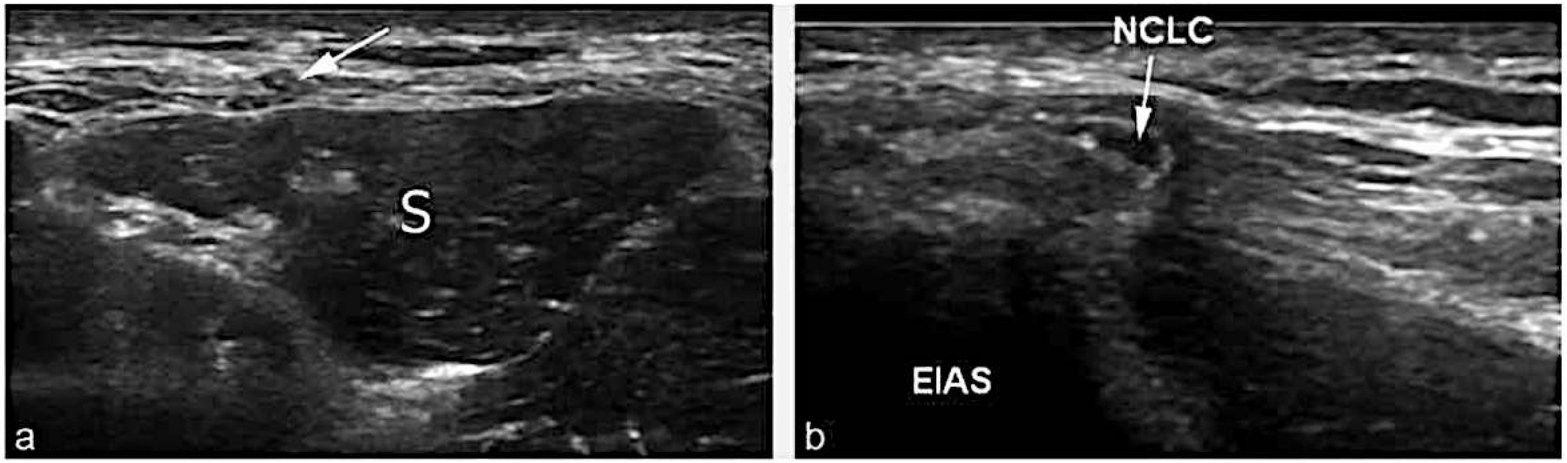

Fig. 21.8 **Nerf cutané latéral de la cuisse en échographie.** Le nerf (flèche) est bien reconnaissable devant le muscle sartorius (S) (a, coupe transversale) ; chez un sujet asymptomatique, passage du nerf (NCLC) au-dessus de l'épine iliaque antérosupérieur (EIAS) (b, coupe transversale).

RETOUR MENU

NERF CUTANÉ LATÉRAL DE LA CUISSE

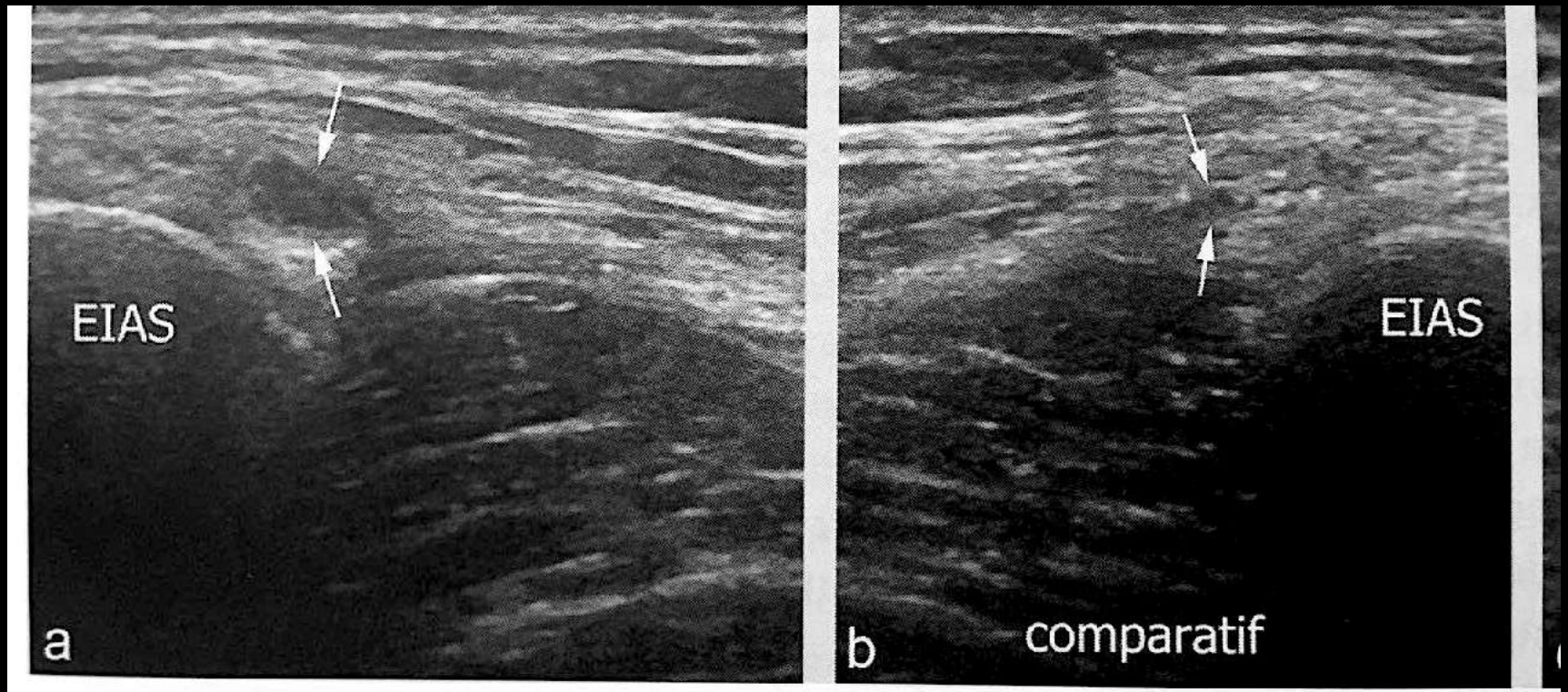

Fig. 21.9 **Névrome du nerf cutané latéral de la cuisse en échographie : cou hypoéchogène focale (flèches).** Notez la proximité du nerf avec l'épine iliaque

RETOUR MENU

NCLC

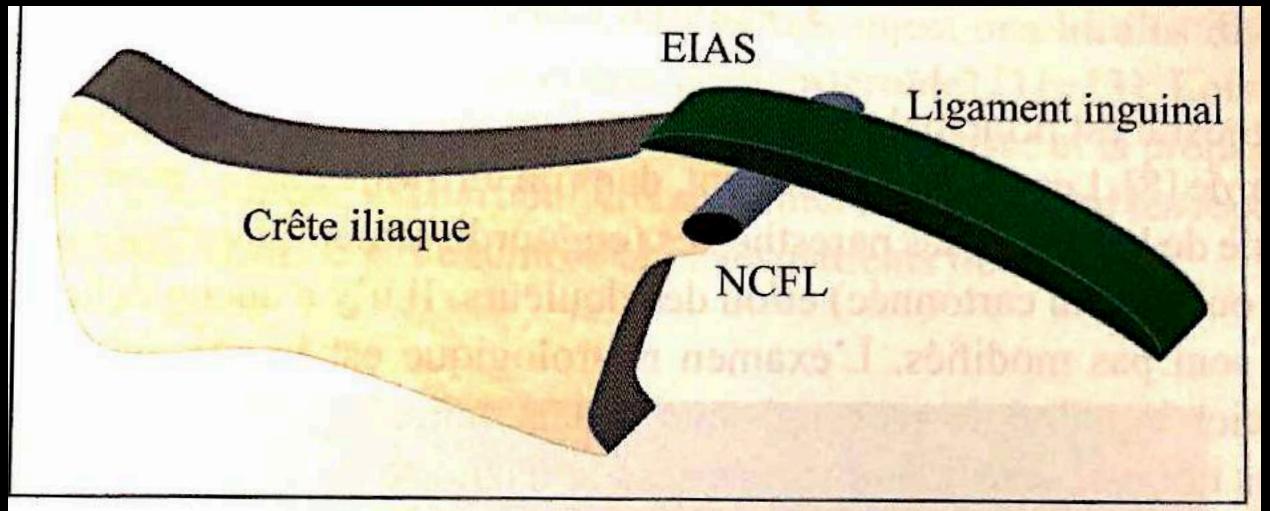

Fig. 2 : *NCFL sous-ligamentaire (visualisé en coupe transversale côté droit). Position la plus fréquente.*

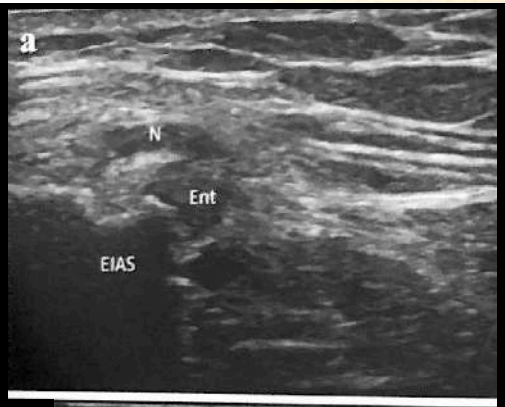

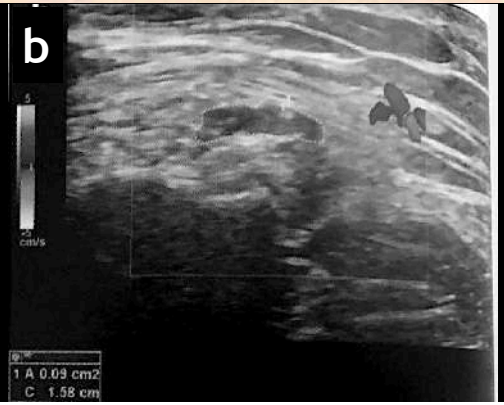

Fig. 4 : *Méralgie paresthésique, patient 1.*

a) *Coupe transversale droite. NCFL (N) épaissi et hyp échogène chevauchant l'EIAS. Ent : Enthésopathie l'insertion du ligament inguinal.*

b) *Mesure de l'aire de section transversale.*

c) *Coupe longitudinale.*

RETOUR MENU

C - NERF CUTANÉ LATÉRAL DE LA CUISSE

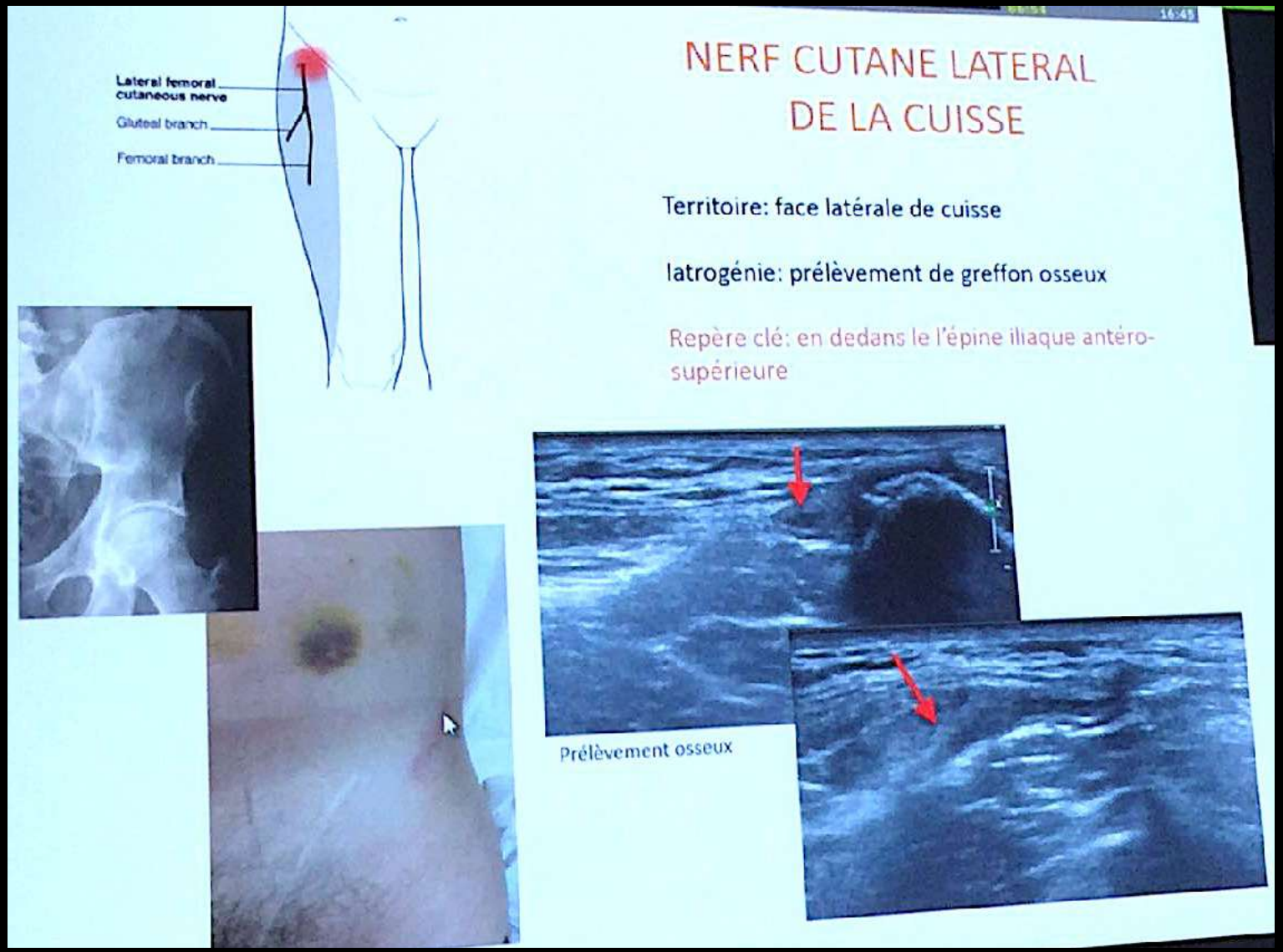

RETOUR MENU

VIDEO NERF CUTANE LAT DE CUISSE

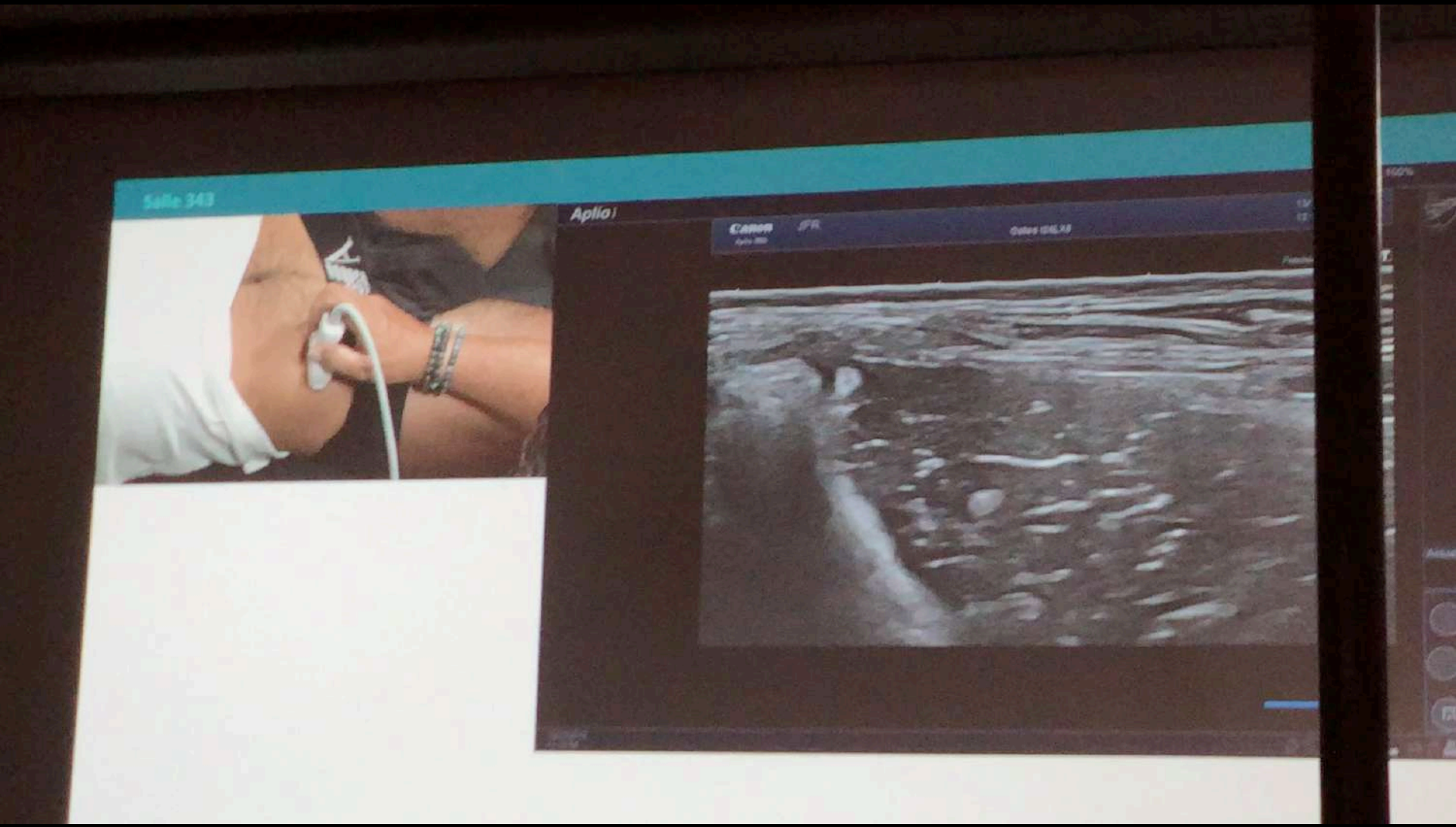

RETOUR MENU

Lateral Femoral Cutaneous Nerve Entrapment

61

Lisa Rochelle Witkin, Amitabh Gulati, Tiffany Zhang, and Helen W. Karl

Introduction

The *lateral femoral cutaneous nerve (LFCN)* is a sensory nerve that is susceptible to compression as it courses from the lumbosacral plexus, through the retroperitoneum, under the inguinal ligament, and into the subcutaneous tissue of the thigh. *Meralgia paresthetica* (MP), or *Bernhardt-Roth syndrome*, is the clinical syndrome of dysesthesia, pain, or both in the anterolateral thigh associated with compression of this nerve. MP was first described in 1885, by the German surgeon Werner Hager [1], and later named "meralgia," from the Greek words "meros" meaning thigh and "algos" meaning pain. Nontraumatic MP is not uncommon, with an overall incidence of 3.4–4.3/10,000 person-years [2, 3]. Sigmund Freud confessed to suffering from this condition [4].

It is significantly related to carpal tunnel syndrome [3] (see Chap. 37), pregnancy [3], high body mass index, and diabetes mellitus (DM) [2]. MP occurs seven times more frequently in patients with DM, and patients with MP are twice as likely to develop DM after their MP diagnosis than those in a matched population [2]. Earlier studies reported a male predominance [5].

Electronic supplementary material The online version of this chapter (doi:10.1007/978-3-319-27482-9_61) contains supplementary material, which is available to authorized users.

L.R. Witkin, MD (✉)
Division of Pain Medicine, Department of Anesthesiology, New York-Presbyterian/Weill Cornell Medical Center, New York, NY, USA
e-mail: lisa.witkin@gmail.com

A. Gulati, MD
Director of Chronic Pain, Anesthesiology and Critical Care, Memorial Sloan Kettering Cancer Center, New York, NY, USA
e-mail: Gulatia@mskcc.org

T. Zhang, MD, PhD
Department of Anesthesiology and Pain Medicine, University of Washington Medical Center, Seattle, WA, USA
e-mail: ziffzh@uw.edu

H.W. Karl, MD
Department of Anesthesiology and Pain Medicine, University of Washington, Seattle Children's Hospital, Seattle, WA, USA

© Springer International Publishing Switzerland 2016

Clinical Presentation (Table 61.1)

MP classically presents with a subacute onset of burning pain, dysesthesia (paresthesia and hypesthesia), or both in the anterolateral thigh (Fig. 61.1). The pain can be located anywhere from the anterior to the lateral hip, the anterior and

Table 61.1 Occupation/exercise/trauma history relevant to lateral femoral cutaneous entrapment

Compression	Obesity [2]
	Pregnancy [3, 6]
	Abdominal masses (uterine myoma, retroperitoneal lipofibrosarcoma)
	Ascites, large abdomen [7]
	Tight garments or seat belts, especially in thin individuals [8]
	Leg length discrepancy [9]
	Lumbar herniated disk [10, 11]
	Psoas tumor/infection/spasm [12]
Trauma	"Hip-checked" [1]
Surgery	Laparoscopic appendectomy, cholecystectomy [13], hernia repair [14, 15]
	Iliac crest graft [16–18]
	Lumbar sympathetic block or neurolysis [19]
	Femoral artery catheterization [20]
	Occurs in 20 % of spinal surgeries [16]
	Total hip arthroplasty [21]
	Ilioinguinal repair of a pelvic fracture [22]
Infection/inflammation	Diabetes mellitus
	Periostitis of the ilium
	Retrocecal tumor
	Appendicitis [23]
Exercise	Strenuous abdominal or lower body exercise [24]

DOI 10.1007/978-3-319-27482-9_61

RETOUR MENU

lateral thigh, and distally to the anterior knee (Fig. 61.2). Patients may also describe coldness, deep muscle ache, frank anesthesia in a discrete area, or hair loss in the anterolateral thigh from stroking the area [25, 26]. Symptoms are often worse with prolonged standing and walking and alleviated by sitting down, though some report that sitting exaggerates the pain. Furthermore, patients may have secondary hip, knee, and calf pain as they try to modify their gait and physical activities to minimize their symptoms. Importantly, neurologic symptoms are restricted to sensory changes, since the LFCN does not contain motor fibers.

Anatomy (Table 61.2)

The most striking aspect of LFCN anatomy is its variability, particularly as it transitions from the pelvis into the thigh. The LFCN originates at L2 and L3, as part of the *lumbar plexus* (see Chap. 66), and then passes obliquely between the superficial and deep parts of the *psoas muscle* and between the two layers of fascia over the surface of the *iliacus muscle* (Figs. 61.3 and 61.4). It then travels through an *aponeuroticofascial tunnel* from the *iliopubic tract* to the *inguinal ligament* (IL) [27], under the IL or through a split in its most lateral part at the *anterior superior iliac spine (ASIS)*. As it approaches the ASIS, it courses under the *deep circumflex iliac vessels* and exits into the thigh. It may cross into the thigh anywhere between 6 cm medial to the ASIS and over 2 cm lateral to it [30]. The LFCN may enter the thigh superficial to or within the substance of the *sartorius muscle* (Fig. 61.5), or it may cross over the iliac crest lateral and posterior to the ASIS, where it is particularly susceptible to pressure from tight garments or belts [8, 35]. The LFCN usually divides into two branches: a smaller posterior branch that innervates the greater trochanter area (Fig. 61.6) and a larger anterior branch, which innervates the anterolateral thigh to the knee [36].

Furthermore, it may leave the pelvis in as many as five branches; entrapment of even a single branch can lead to the classic MP symptoms [31]. Some of the variability in the reported findings reflects the different interests of the investigators; for example, some of the dissections have been performed through the perspective of a specific surgical incision [22, 32]. Other variability may be due to differences in labeling the complex musculo-fascial layers that weave around

RETOUR MENU

L'aspect le plus frappant de l'anatomie du LFCN est sa variabilité, en particulier dans sa transition du bassin à la cuisse.
Le LFCN prend naissance à L2 et L3, en tant que partie du plexus lombaire (voir chapitre 66), puis passe obliquement entre les parties superficielles et profondes du muscle psoas et entre les deux couches de fascia sur la surface du muscle iliaque (Figs. 61,3 et 61.4). Il voyage ensuite à travers un aponeuroti-

Tunnel cofascial du tractus iliopubique au ligament inguinal (IL) [27], sous l'IL ou à travers une scission dans sa partie la plus latérale à la colonne iliaque supérieure antérieure (ASIS). À l'approche de l'ASIS, il se rend sous les vaisseaux d'illac circonflexes profonds et sort dans la cuisse. Il peut traverser dans la cuisse n'importe où entre 6 cm médian par rapport à l'ASIS et plus de 2 cm latéralement par rapport à elle [30]. Le LFCN peut entrer dans la cuisse superficielle vers ou à l'intérieur de la substance du muscle sartorius (Fig. 61.5), ou il peut traverser la crête iliaque latérale et postérieure à l'ASIS, où elle est particulièrement sensible à la pression des vêtements ou des ceintures serrés [8, 35]. Le LFCN se divise généralement en deux branches : une branche postérieure plus petite qui innerve la zone du trochanteur supérieur (Fig. 61.6) et une branche antérieure plus grande, qui innerve la cuisse antérolatérale jusqu'au genou [36].
De plus, il peut quitter le bassin dans jusqu'à cinq branches ; le piégeage d'une seule branche peut conduire aux symptômes classiques de la MP [31]. Une partie de la variabilité des résultats rapportés reflète les différents intérêts des investisseurs ; par exemple, certaines des dissections ont été effectuées dans la perspective d'une incision chirurgicale spécifique (22, 32). Une autre variabilité peut être due à des différences dans l'étiquetage des couches musculo-fascielles complexes qui se tissent autour

RETOUR MENU

Table 61.2 Lateral femoral cutaneous nerve anatomy

Origin	L2 and L3
General route	From between the superficial and deep parts of the psoas and around the pelvis on the *iliacus muscle* between two layers of fascia. Then travels through an "aponeuroticofascial tunnel" from the *iliopubic tract* to the inguinal ligament (IL) [27], under the IL or through a split in its most lateral part at the ASIS. About 10 cm below the IL, it emerges through the superficial fascia of the thigh, divides into anterior and posterior branches, and ends in the skin of the anterolateral thigh
Sensory distribution	Anterior branch (larger): anterolateral thigh to the knee
	Posterior branch (smaller): greater trochanter to the area supplied by the anterior division
Motor innervation	None
Anatomic variability	*Fused with the genitofemoral nerve (GFN) in about 2 %*: if so, there is increased vulnerability to lumbar sympathetic block [19]. Earlier authors, focused on a more distal area, reported more frequent merging with the GFN or femoral nerve [28, 29]
	Intra-abdominal branching: has one vertebral origin and one distributing branch at the level of the inguinal ligament in 86 % of cases [30]
	Site at which the LFCN leaves the abdomen: *A* (4 %) = posterior to ASIS, across the iliac crest; *B* (27 %) = medial to the ASIS, superficial to the origin of the sartorius; *C* (23 %) = medial to the ASIS, within the origin of the sartorius muscle; *D* (26 %) = medial to the origin of the sartorius muscle, between its tendon and the thick fascia of the iliopsoas muscle, deep to the inguinal ligament; and *E* (20 %) = the most medial origin, also deep to the inguinal ligament, but superficial to the iliopsoas fascia [28]
	Distance from the ASIS at the level of the inguinal ligament: 1.4 ± 1.5 cm with a range of 2.3 cm lateral to 6.2 cm medial [30]
	Inguinal branching: As many as five branches identified; in 8 of 29 cadavers (28 %), the LFCN branched before traversing the inguinal ligament [31]
	Angle between the pelvic and femoral portions: 100 ± 10° [27]
	Relationship to the sartorius muscle: exit through the muscle (11/50 = 22 %) [8] or its tendon of origin (24/104 = 23 %) [28]
	Relationship to the superficial thigh fascia: 88 % are deep to the superficial fascia below the ASIS, 3 % are superficial to it, and 9 % were not found [32]
	Thigh branching: 27/50 (54 %) bifurcation to anterior and posterior branches; 18/50 (36 %) had no posterior branch [27]. The area of the skin over the lateral and anterior thigh innervated by the LFCN is highly variable [33, 34]
	Side to side symmetry: present in 34/52 (65 %) cadavers [28]
Other relevant structures	*Transversus abdominis muscle*: may originate in part from the iliacus fascia; therefore abdominal muscle contraction may increase LFCN stress [9]
	Iliopubic tract: compression here is analogous to entrapment of the median nerve in the carpal tunnel [27]
	Inguinal ligament: the inferior border of the external oblique aponeurosis. Many structures converge here, including the fascia lata and the origin of the sartorius muscle
	Muscular compartment of the inguinal region: between the inguinal ligament, the iliopectineal arch, and the ilium, through which the LFCN, femoral nerve, and iliopsoas muscle reach the leg
	Deep circumflex vessels: the LFCN is deep to these structures as it approaches the ASIS

RETOUR MENU

the inguinal area. For example, the "sharp ridge of *iliacus fascia*,...causing a bowstring deformity of the nerve when the patient is in the supine position" [35] is likely what has been described by others as the *iliopubic tract* [27]. None of this confusion should detract from the inherent inconstancy and variability of the LFCN itself.

The high degree of LFCN anatomical variation has significant implications for determining the location and etiology of entrapment, treating the symptoms, and protecting the nerve during surgical procedures [14, 27, 28]. Since one early study showed a five times greater incidence of MP after *laparoscopic herniorrhaphy* than after *open herniorrhaphy*, the subsequent increase in laparoscopic surgery has stimulated interest in LFCN anatomy [30].

Entrapment

The LFCN may be compressed or injured at any point during its long path in the retroperitoneum or pelvis. However, there are two areas at which it is particularly vulnerable. The *iliopubic tract* (IPT) is an area of dense connective tissue at the junction of the anterior lamina of the iliac fascia and the *transversalis fascia* that invests the *transversus abdominis muscle*. The LFCN always passes deep to and juxtaposed to this structure; the presence of *pseudoneuromas* proximal to the IPT is a strong clue to the potential for compression of the LFCN at the IPT [27].

As the nerve passes from the pelvis to the thigh, there is a $100 \pm 10°$ angle of the path of the nerve that makes it

RETOUR MENU

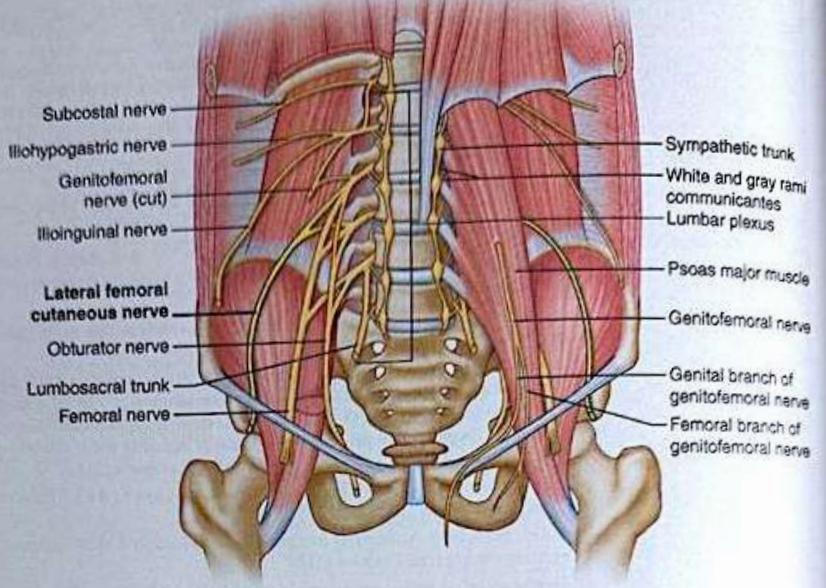

Fig. 61.3 Anatomy of the lumbar plexus, including the lateral femoral cutaneous nerve (Image by Springer)

susceptible to entrapment, compression, and stretching injuries (Fig. 61.7) [27]. This angle increases with movement and hip extension; however, hip flexion and abduction as seen in the lithotomy position does not increase strain on the LFCN [10]. The tendency for entrapment at the path between the pelvis and thigh, as well as in the thigh itself, is exacerbated by obesity, pregnancy, ascites, tight garments, seat belts, braces, direct trauma, leg length changes, scoliosis, and muscle spasm [25].

Many authors have described enlargements of the LFCN proximal to [27] or at [25, 37, 38] the inguinal ligament. The presence of significant enlargement of the nerve (46/90 adult nerves = 51 %, 0/20 fetal nerves) [37] or occasional *pseudoganglions* (also called *pseudoneuromas* [28]) at the level of the inguinal ligament suggests that repetitive trauma results in enlargement of the nerve. A study by Aszmann et al. [28] suggests that the LFCN is most susceptible to mechanical trauma when the nerve takes the path they have classified as type A, B, or C (see Table 61.2); however, MP has been reported in all known variants [28, 39].

Physical Exam

A comprehensive neurologic exam should be conducted on patients with possible entrapment of the LFCN. Typical findings of LFCN dysfunction include sensory changes such as abnormal pinprick and light touch over the anterolateral upper thigh; but because of the variation in the distribution of the LFCN, abnormalities may be present only in the lateral thigh. Standing or lying straight or extending the hip can trigger the pain; it may be alleviated by sitting or by compression of the lateral pelvis. The remainder of the lower extremity neurologic examination, particularly straight leg raising, deep tendon reflexes, and motor strength should be normal. There should also be no evidence of hip, back, or sacroiliac joint abnormality. The most reliable physical finding is tenderness over the ASIS (Fig. 61.8).

Entrapment neuropathies must be distinguished from other mononeuropathies, particularly those due to vasculitis and subsequent ischemia or infarction. Their onset is typically acute, associated with pain, and usually self-limited; often, onset resolves over 6 weeks and may only require symptomatic treatment. Entrapment syndromes, on the other hand, typically start slowly, progress gradually, and persist without intervention [40].

The differential diagnosis of MP requires a high index of suspicion; other pathologies in the abdomen, lower back, pelvis, or hip may mimic LFCN entrapment (Table 61.3), and limb pain may be due to many other peripheral nerve entrapments (Fig. 61.9). It is important to note that MP can be a presenting symptom of more serious underlying conditions due to compression or injury of the LFCN within the pelvis. A pelvic mass [41], chronic appendicitis [23], and hemangiomas [425] have all been

RETOUR MENU

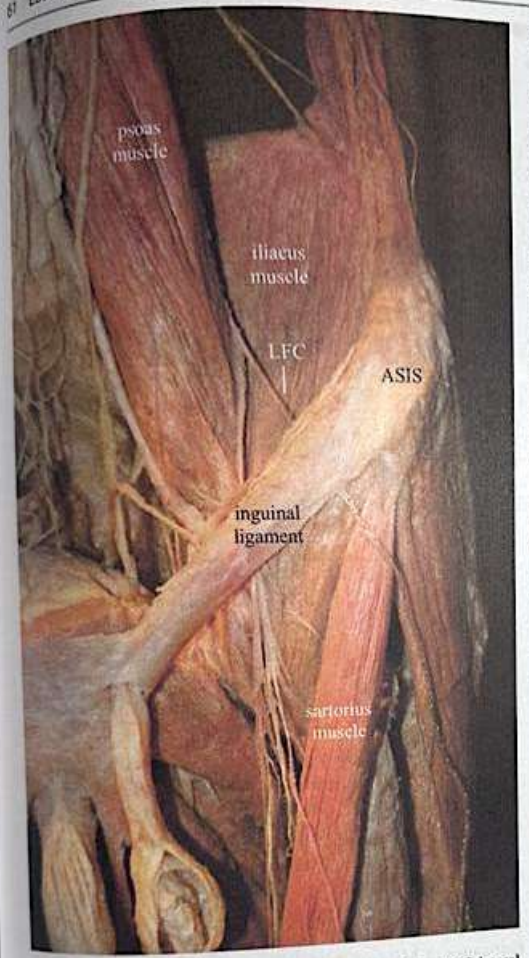

Fig. 61.4 Dissection of the abdomen and upper thigh. *LFC* lateral femoral cutaneous nerve (*highlighted*), *ASIS* anterior superior iliac spine (Modified from an image from *Bodies, The Exhibition*, with permission. Image courtesy of Andrea Trescot, MD)

reported to present with pain and dysesthesias in LFCN distribution. MP has also been reported in association with uterine myoma, cecal tumor, retroperitoneal lipofibrosarcoma, periostitis of the ilium, and traction during retroperitoneal procedures [16].

Lumbar radiculopathy can also cause leg numbness; but it is rare that the symptoms or signs are as localized as LFCN entrapment, and back pain is usually present [11]. Pain due to peripheral nerve irritation is usually referred both proximally and distally; therefore, pain in MP may be referred to the gluteal region, resulting in the incorrect diagnosis of lumbar radiculopathy [43].

Diagnostic Tests (Table 61.4)

Plain X-rays of the hip and pelvis are not necessary in patients with the characteristic findings of MP on history and physical examination. Radiographic studies of the lumbar spine should be obtained, however, when the clinical findings are equivocal, in order to exclude spondylolisthesis, spinal stenosis, or disk disease. MRI may be useful in detecting space-occupying lesions in the region of the LFCN (Fig. 61.5) and in identifying peripheral nerve changes in clinically and electrodiagnostically inconclusive cases [44]. The LFCN has a nearly horizontal intrapelvic course along the anterior surface of the iliacus (Fig. 61.10), so it is rarely specifically identified on axial images until it leaves the pelvis [45]. Interestingly, the use of 3-tesla MRI imaging was recently shown to have a 94 % predictive value in diagnosing MP [46].

Sensory nerve conduction studies have been well described for the LFCN [47–50]. However, responses are extremely variable, and it is often difficult to perform this study because of the variation of the location of the LFCN and the physical characteristics of the typical patients (i.e., overweight individuals). Therefore, if a nerve conduction study is to be performed, it is essential that the contralateral side be studied as well. *Somatosensory-evoked potential* (SSEP) recordings of electrical signals on the scalp following LFCN stimulation have been utilized to confirm the diagnosis LFCN of neuropathy [12]. *Electromyography* (EMG) has no role in MP diagnosis, as there are no motor manifestations; however, EMG and nerve conduction studies are occasionally useful to rule out radiculopathy or plexopathy [11].

Because of the difficulty with traditional electrodiagnostic studies, others have verified LFCN entrapment by using non-painful and noninvasive computer-assisted neurosensory testing with the *pressure-specified sensory device* (PSSD). Coert et al. [51] used the PSSD to prospectively compare 24 consecutive patients with clinical signs of MP with 10 normal controls. Patients with LFCN symptoms had significantly decreased skin sensitivity.

Identification and Treatment of Contributing Factors

While most cases of MP are idiopathic, several contributing and risk factors have been identified. Large, retrospective population-based studies have demonstrated an increased risk in patients with a higher mean body mass index (BMI) and in patients with diabetes mellitus. The mean age at MP diagnosis was 50 years, and its frequency is similar for men and women [2].

Additional associations include a large abdomen with overlying panniculus, compression due to tight belts or gar-

RETOUR MENU

ments around the waist, scar tissue near the lateral aspect of the inguinal ligament, alcohol and lead poisoning, and pregnancy [3, 6, 8, 47]. Trauma (i.e., avulsion fracture of the ASIS, seat belt injuries after a motor vehicle accident), pelvic and retroperitoneal tumors, and leg length discrepancies have also been associated with increased risk of developing MP [52, 53].

A large, retrospective population-based study found that the pain was unchanged with positions including walking or standing [2]. However, others have observed that pain can be aggravated by stretching of the nerve due to prolonged hip and thigh extension, prolonged standing [54], or long-distance walking and cycling, perhaps due to local ischemia during repetitive muscle stretching [24].

Injury during local or regional surgery is another important cause of MP (see Table 61.1). These surgical complications are not trivial, accounting for 17 % of cases in one series of 120 patients [47]. Several causes have been postulated, including direct nerve trauma or injury due to incisions or dissections, harvesting a bone graft, inadequate padding of the posts of the Relton-Hall frame that is often used to support the torso during surgery in the prone position, and excessive traction on the psoas muscle during retroperitoneal dissection [16]. Pennekamp et al. [55] reported a temporary genitofemoral neuralgia but a permanent lesion of the LFCN after the use of alcohol for a lumbar sympathetic denervation.

When contributing factors have been identified, they may be modified with the goal of reducing pressure over the LFCN in the groin. Weight loss, particularly in patients with large abdomens and overlying panniculus, can be helpful, and many pregnant patients see resolution or improvement of their symptoms after delivery. Lifestyle changes such as avoidance of compression due to tight belts or garments

RETOUR MENU

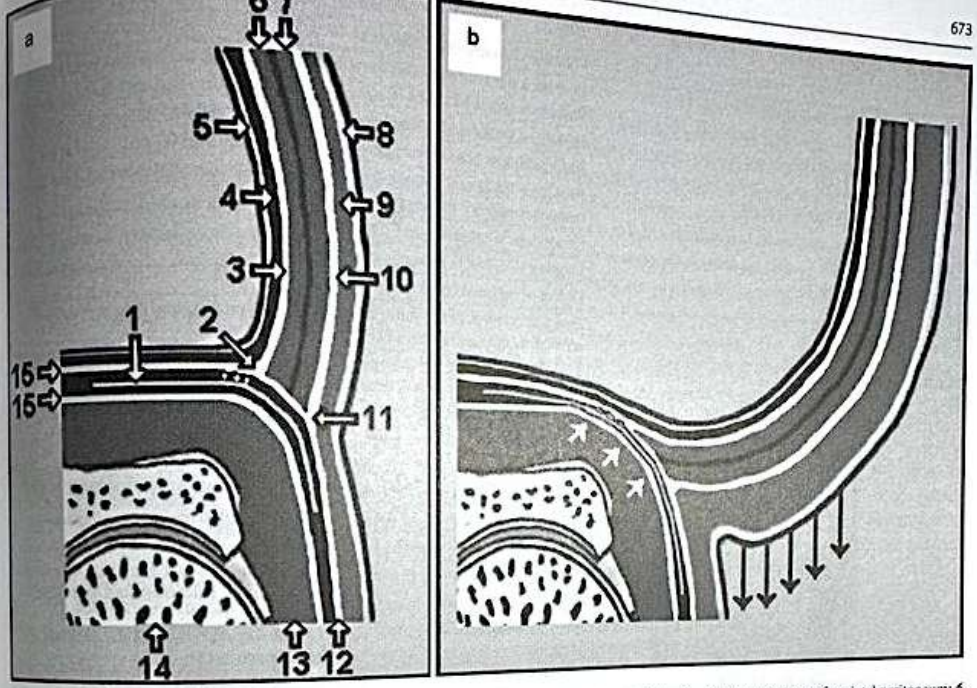

Fig. 61.7 Parasagittal diagram of the potential site of entrapment of the lateral femoral cutaneous nerve, near the anterior superior iliac spine. (**a**) The path of the nerve in a flat abdomen. (**b**) The path of the nerve in a distended abdomen; *black arrows* indicate the downward traction on the nerve, while the *white arrows* show the critical area of nerve compression. *1* Lateral femoral cutaneous nerve; *2* iliopubic tract; *3* transversalis fascia; *4* subserous tissue; *5* parietal peritoneum; *6* transversus abdominis muscle; *7* internal oblique muscle; *8* skin; *9* subcutaneous tissue; *10* aponeurosis of external oblique muscle; *11* inguinal ligament; *12* fascia lata; *13* iliacus muscle; *14* head of femur; *15* laminae of iliac fascia (From Dias et al. [27]. Reprinted with permission from John Wiley and Sons)

Fig. 61.8 Physical exam showing tenderness at the ASIS (Image courtesy of Andrea Trescot, MD)

around the waist are recommended, as well as correcting metabolic derangements associated with diabetes, alcohol misuse, and lead poisoning. A hiatus from long-distance walking and cycling may also be recommended if it is thought they are contributing to the MP symptoms. If MP has developed due to an intra-abdominal tumor or musculoskeletal pathology, then the goal is to treat those underlying causes.

Most patients achieve satisfactory pain relief from noninterventional treatment modalities and analgesic and antiinflammatory drugs. Other agents for treatment of neuropathic pain, such as tricyclic antidepressants, anticonvulsants, topical local anesthetic patches, or TENS [6], can also be considered. Although it is a benign condition, often with spontaneous remission, recurrence is common [2].

Injection Technique

In patients with symptoms which persist for more than 1–2 months despite conservative measures, interventional therapies may be considered. Relief of pain and paresthesias after injection of a local anesthetic and deposteroid is helpful in establishing the diagnosis, may help restore normal conduction across the nerve by breaking the afferent-efferent

RETOUR MENU

Table 61.3 Differential diagnosis of anterior and lateral thigh pain

	Potential distinguishing features
L2 or L3 radiculopathy [6, 11]	Low back pain, sensory and/or motor changes below the knee; disk herniation visible on spinal MRI or CT
Pelvic or iliac crest mass [41]	History of tumor; palpable mass; positive MRI or CT findings
Chronic appendicitis [23]	RLQ pain; low grade fever; chronic fatigue; abdominal CT or US is diagnostic
Superior gluteal nerve entrapment [9]	Pain from the lateral buttock down to the knee; tender at mid-lateral buttock; no cutaneous sensory findings (see Chap. 53)
Femoral neuropathy [6]	Quadriceps weakness (see Chap. 57)
Hemangioma of pelvis [42]	Imaging (CT, MRI) is diagnostic
Inguinal hernia	Defect of inguinal canal; palpable hernia
Hip joint pain	Pain and crepitus of hip joint; arthritic findings on imaging; pain is usually referred to the medial thigh [21]
Greater trochanter bursitis	Tenderness at lateral hip over great trochanter area; relief after GT bursa local anesthetic injection; pain is usually referred to the lateral thigh [21]



Fig. 61.9 Pattern of pain from anterior lower extremity nerve entrapments. *A* genitofemoral nerve, *B* femoral nerve, *C* lateral femoral cutaneous nerve, *D* obturator, *E* lateral sural cutaneous nerve, *F* saphenous nerve, *G* superficial peroneal nerve, *H* deep peroneal nerve, *I* sural nerve (Image courtesy of Andrea Trescot, MD)

Table 61.4 Diagnostic tests for lateral femoral cutaneous neuralgia

	Potential distinguishing features
Physical exam	Characteristic sensory changes over the anterolateral thigh with no motor findings; tenderness and Tinel's sign adjacent to the ASIS; often the history and physical are sufficient for diagnosis [6]
Provocative maneuvers	Hip extension [6]
Diagnostic injection	Pain relief from LFCN nerve block [25]
Ultrasound	Assists in localizing LFCN for diagnosis and therapeutic nerve block [8]
MRI	Important to exclude other diseases
Arteriography	Not useful
X-ray	Exclude other disease
Electrodiagnostic studies	EMG may rule out other diseases

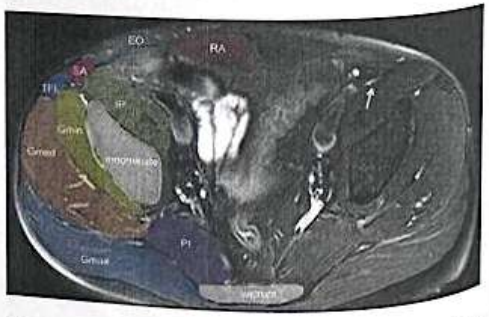

Fig. 61.10 MRI showing the lateral femoral cutaneous nerve at the iliacus muscle (*white arrow*). *EO* external oblique muscle, *Gmax* gluteus maximus muscle, *Gmed* gluteus medius muscle, *Gmin* gluteus minimus, *IP* iliopsoas muscle, *PI* piriformis muscle, *RA* rectus abdominus muscle, *SA* sartoris muscle, *TFL* tensor fascia lata muscle. (Image courtesy of Andrea Trescot, MD)

RETOUR MENU

Injection Technique

In patients with symptoms which persist for more than 1–2 months despite conservative measures, interventional therapies may be considered. Relief of pain and paresthesias after injection of a local anesthetic and deposteroid is helpful in establishing the diagnosis, may help restore normal conduction across the nerve by breaking the afferent-efferent

XYLO 10 ml

+

DIPROSTENE

+/-
HYDRODISSECTION PAR DEXTROSE 5% entre TFL et DROIT ANT pour mieux voir le nerf NCLC

Chercher injection la plus proximale possible +++

neuronal loop at the spinal segmental level, and will allow the patient to experience the anticipated results of a neurolytic procedure [56]. However, if there is no improvement of symptoms after the injection and clinical suspicion remains high, a more proximal LFCN irritation or compression site should be sought [57].

There are several injection techniques available, including the traditional landmark-guided, fluoroscopic-guided, and ultrasound-guided methods with or without the use of a nerve stimulator.

Landmark-Guided Technique

The conventional technique employs a fanned-out injection through the fascia lata and along the inguinal ligament without eliciting a paresthesia [58]. The *fascia iliaca compartment block* attempts to address the anatomical variability of the LFCN by relying on a field approach. The target point is identified approximately 2–3 cm inferior to and 2-3 cm medial to the ASIS (Fig. 61.11), and a skin wheal is made with local anesthetic. Then, a short bevel 22-gauge, 4 cm needle with a syringe attached is inserted perpendicularly and advanced until a release (a "pop") occurs, signifying passage through the fascia lata. After negative aspiration, two-thirds of the injectate is injected, and then the needle is withdrawn slightly above the fascia lata, where the other one-third of the solution is injected in a fan-like manner medially and laterally. Conventional injection is effective in most cases, likely due to the diffusion of the local anesthetic through the fascia layer; however, failure rates have been reported at up to 60 %, and slow onset has been noted [59, 60].

The success rate of an LFCN block can be increased to 85 % by using a peripheral nerve stimulator; however, this technique depends on patient factors, may be more time-consuming, and may cause more patient discomfort [60]. Reports recommend first identifying the likely location of the LFCN below the inguinal ligament, using a transdermal nerve stimulator to maximize the paresthesia. An uninsulated needle is then attached to a nerve stimulator, inserted at the marked location, and advanced until a paresthesia over the lateral thigh is demonstrated with a current <0.6 mA. The injection is then given after a negative aspiration.

Nonetheless, a landmark-guided technique has the disadvantage of using more local anesthetic than an ultrasound-guided injection, and there have been several reports of obtaining a "3-in-1 block" after injection of about 20 mL of local anesthetic with resultant blockade of the obturator, femoral, and LFC nerves [58]. It is therefore recommended to use no more than 10 mL of solution and to examine the patient for evidence of femoral and obturator nerve blockade prior to discharge [58]. A landmark-guided technique has additional disadvantages including the potential for needle trauma causing nerve damage, as well as block failure.

Fluoroscopic-Guided Technique

Fluoroscopic guidance is typically unnecessary for this procedure, as the ASIS is usually palpable, and it is difficult to target the LFCN because of its anatomical variations. The ASIS can be identified by fluoroscopy when the body habitus precludes palpation (Fig. 61.12). There are reports of pulsed

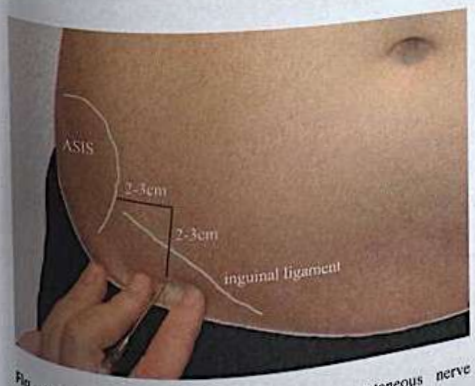

Fig. 61.11 Landmark-directed lateral femoral cutaneous nerve injection (Image courtesy of Andrea Trescot, MD)

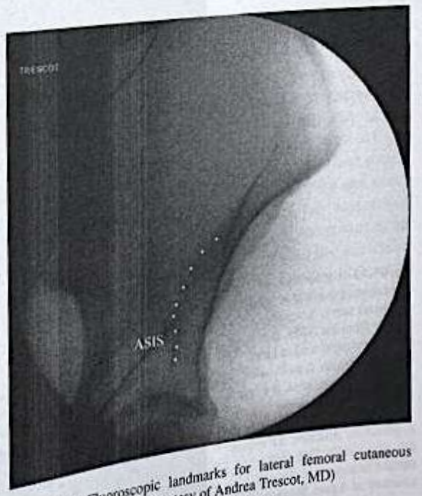

Fig. 61.12 Fluoroscopic landmarks for lateral femoral cutaneous nerve injections (Image courtesy of Andrea Trescot, MD)

RETOUR MENU

Ultrasound-Guided Technique (US)

Ultrasound can be used to identify the variable position of the LFCN in relation to the ASIS [63] and evaluate the LFCN both at the inguinal ligament and distally. Palpate the ASIS with the patient supine. Because the nerve is very superficial (underneath the fascia lata and sometimes above the sartorius), a high frequency linear array ultrasound probe is necessary to identify the structures. The lateral end of the probe is placed on the ASIS, and the medial end of the probe is angled in a slightly caudal direction, so the transducer is parallel with the inguinal ligament [64]. The ASIS is visualized as a hyperechoic structure with posterior acoustic shadowing. The probe is then moved inferior to the ASIS at the insertion site of the sartorius muscle on the ASIS and swept medially and inferiorly below the inguinal ligament until two continuous hyperechoic lines are seen under the subcutaneous tissue (the fascia lata and the fascia iliaca, which are typically about 0.5–1 cm apart). The LFCN is seen in cross section in the space between the two fascial layers, appearing as a hyperechoic, elliptical fibrillar structure described as having the appearance of an "eye" (Fig. 61.13).

NCLC =ASPECT D'OEIL

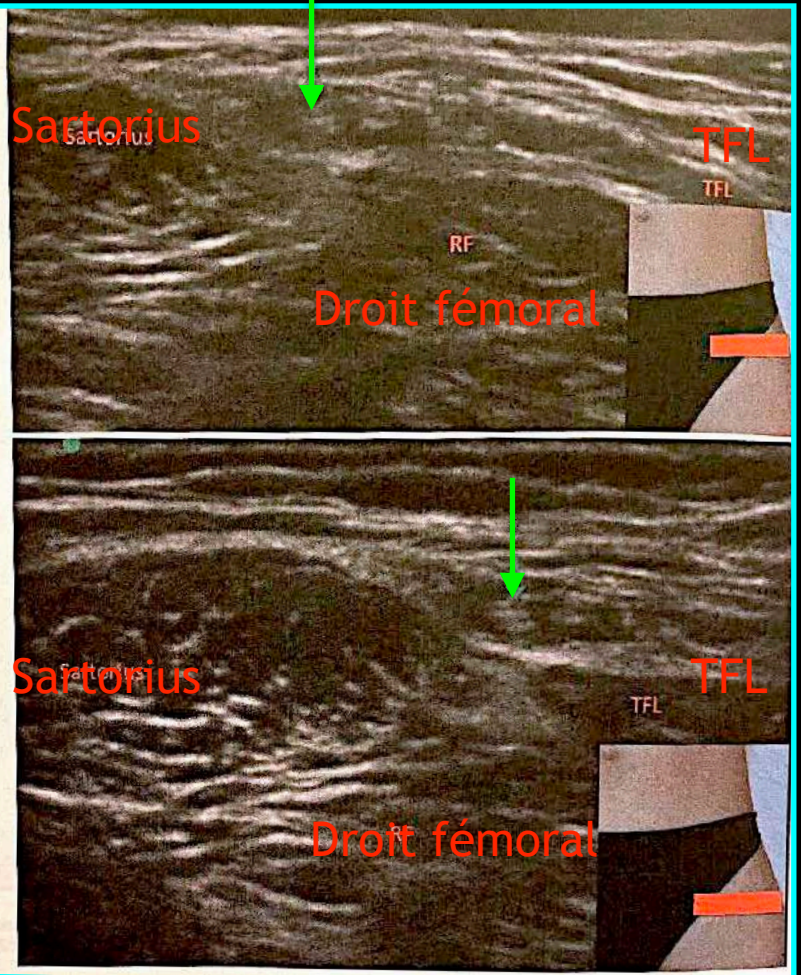

Fig. 61.13 Ultrasound evaluation of the lateral femoral cutaneous nerve. Scanning distally from the ASIS, the sartorius muscle tendon turns into the sartorius muscle belly. Lateral to the sartorius, the lateral femoral cutaneous nerve (*green arrow*) is visualized as a hyperechoic structure. *RF* rectus femoris muscle, *TFL* tensor fasciae latae muscle (Image courtesy of Agnes Stogicza, MD)

RETOUR MENU

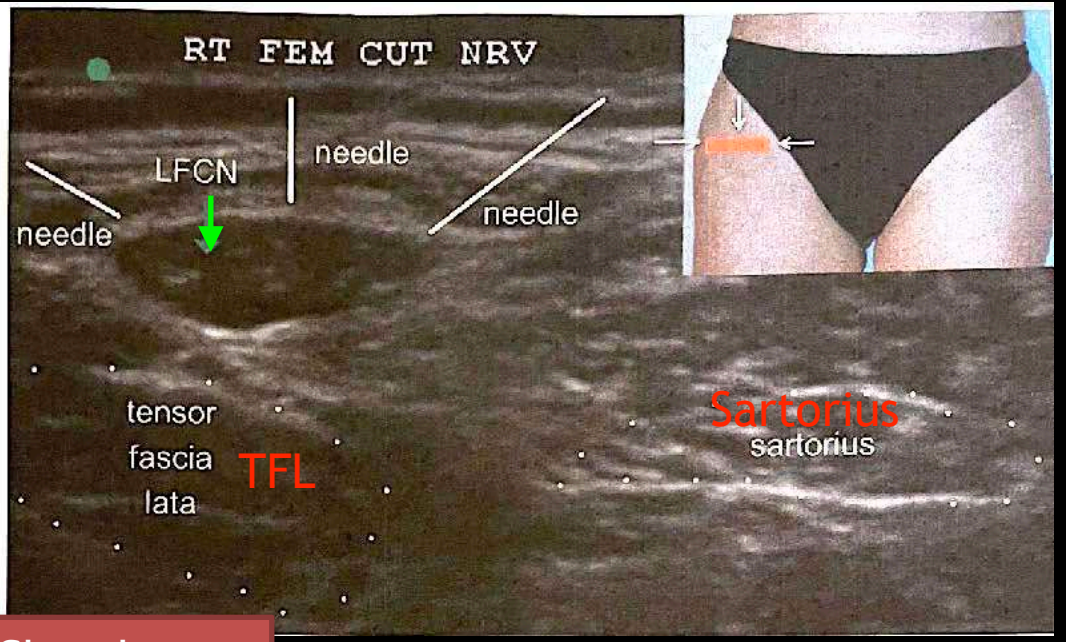

Fig. 61.14 Ultrasound localization of the lateral femoral cutaneous nerve with simulated needle for an in-plane (lateral to medial, medial to lateral) and out-of-plane injection. *LFCN* lateral femoral cutaneous nerve (Image courtesy of Andrea Trescot, MD)

Alternatively, the medial end of the ultrasound probe may be angled slightly caudal so the transducer is parallel to the inguinal ligament (Fig. 61.14). In this position, the LFCN in cross section looks like an oval structure on short-axis images and tubular on longitudinal ones [64]. Trace the course of the nerve by scanning it proximally and distally to confirm its appropriate course toward the lateral thigh; then, follow the nerve proximally to perform the injection at the most proximal location possible [65]. The needle is advanced medially to laterally in-plane; hydrodissection between the fascia lata and fascia iliaca with dextrose 5 % can be utilized to better visualize the nerve [65]. Advance the needle under real-time ultrasound, targeting the nerve by an in-plane or out-of-plane approach, depending on the position of the LFCN relative to the ASIS [66, 67].

Ultrasound guidance has several advantages. It overcomes the anatomical variability of the LFCN by allowing direct visualization of the nerve, and it enables the user to trace the nerve from the ASIS down to the inguinal region, in order to identify the best possible transverse view. Moreover, it allows for visual guidance of the needle to the target and confirmation of the deposition of local anesthetic around the nerve [28, 31, 63]. Recent studies also showed that the use of ultrasound reduces patient discomfort [68]. Ultrasound also reduces the amount of local anesthetic agent required, which can reduce the risk of systemic toxicity, as well as the risk of unintended [illegible] femoral and obturator nerves, [illegible] of ultrasound [illegible]

Chercher injection la plus proximale possible

Neurolytic Technique

A small proportion of patients demonstrate intractable pain refractory to noninterventional therapies who note only temporary relief from repeat injections of local anesthetic with or without steroid, so that more aggressive interventions are considered [25].

These potential treatment modalities included cryoneurolysis, radiofrequency lesioning, chemical or surgical neurolysis, peripheral nerve or spinal cord stimulation, and surgical decompression or nerve transaction. Any of the neurolytic techniques (other than cryoneuroablation) and surgical nerve transection, however, have significant potential adverse side effects of persistent numbness and anesthesia dolorosa. Moreover, because of the anatomical variations in the location of the LFCN and the proximity to other vital structures including the femoral and obturator nerves, there may be an increased risk of collateral damage if neuroablation is performed using radiofrequency or chemical neurolysis [69].

RETOUR MENU

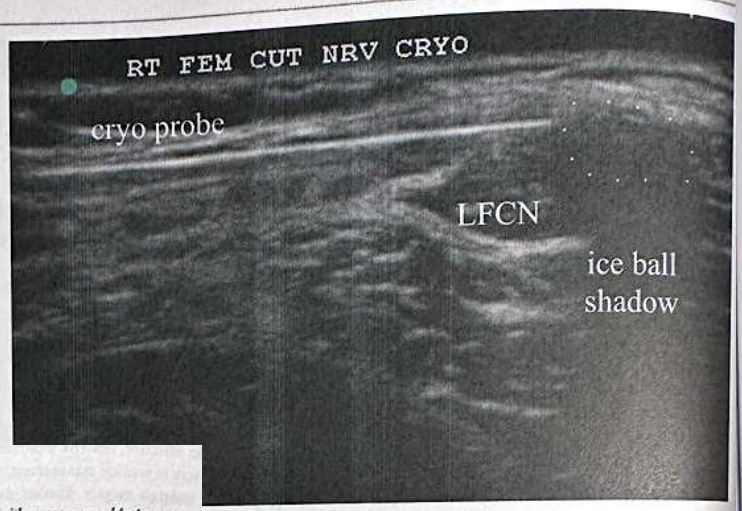

Fig. 61.15 Cryoneuroablation of the lateral femoral cutaneous nerve. *LFCN* lateral femoral cutaneous nerve (Image courtesy of Agnes Stogicza, MD)

Cryoneuroablation

Denervation of the LFCN with cryoneuroablation was described by Trescot [70]. Using the built-in nerve stimulator and US guidance can increase the success of the

procedure. A 12-gauge introducer is advanced in either a medial to lateral, lateral to medial, or cephalad to caudad direction toward the visualized nerve under US, and the probe advanced through the catheter. The nerve stimulator and US are used to find the nerve, and two freeze cycles are used. Under US, the iceball itself is easily visualized (Fig. 61.15).

Radiofrequency Lesioning

In a few case reports, patients with refractory symptoms noted improvement after pulsed radiofrequency nerve ablation of the LFCN [61, 62, 71]. *Pulsed radiofrequency* (PRF) has been used successfully for the treatment of many other neuropathic pain syndromes, including mono-radiculopathies, trigeminal neuralgia, postherpetic neuralgia, phantom limb pain, chronic postsurgical thoracic pain, and peripheral neuropathies [72–78]. As a minimally invasive and relatively nontraumatic procedure, PRF does not destroy the nerve or impair function; rather, it modulates the way the nerve fires. Its use, therefore, may be recommended prior to other neuroablative techniques as an effective, low-risk treatment option in patients refractory to medical management who are unwilling or unfit to undergo surgery. Further data, particularly prospective randomized controlled trials, are needed to determine the full benefit of this procedure for treating MP.

Spinal and Peripheral Nerve Stimulation

Another option is implantation of a spinal cord or peripheral nerve stimulator. These techniques have advantages over other surgical options, as they are not destructive, can be trialed first with a temporary device to predict success, are unlikely to worsen the pain, and can be removed without significant permanent adverse effects [79]. The spinal cord stimulator lead tip is placed at the mid-T10 level (Fig. 61.16) [79], while peripheral nerve stimulator leads are placed based on tissue mapping and/or direct nerve stimulation with US guidance [80].

Surgery

Rarely, open neurosurgical procedures are necessary in patients with severe chronic symptoms that are refractory to other measures, but there is no consensus as to the best approach [81]. One proposed algorithm for surgical treatment is as follows:

- Adults with less than 1 year of symptoms and all pediatric patients should undergo simple decompression.
- If these patients have persistent or recurrent symptoms, they should be considered for resection.
- Adult patients with symptoms present more than 1 year should be considered for primary resection [26].

Decompression of the nerve, by sectioning the inferior slip of the attachment of the inguinal ligament to the ASIS, may provide long lasting relief in some patients while preserving sensory function. However, it is not uniformly successful and may lead to recurrence.

Therefore, the definitive surgical procedure is neurolysis of the LFCN as it exits the pelvis with transposition, and it remains the most common surgical procedure performed for this condition [25]. This, however, has the disadvantage of permanent anesthesia and risk of anesthesia dolorosa.

Complications

Blocking the LFCN is very safe; however, there is a risk of bleeding/hematoma, infection, injury to surrounding structures including vessels and nerves (i.e., femoral, obturator), spread of medication that blocks or destroys nearby nerves, and failure to relieve pain. After neuroablative or surgical procedures, there is also a risk of permanent anesthesia, recurrence, or worsening pain.

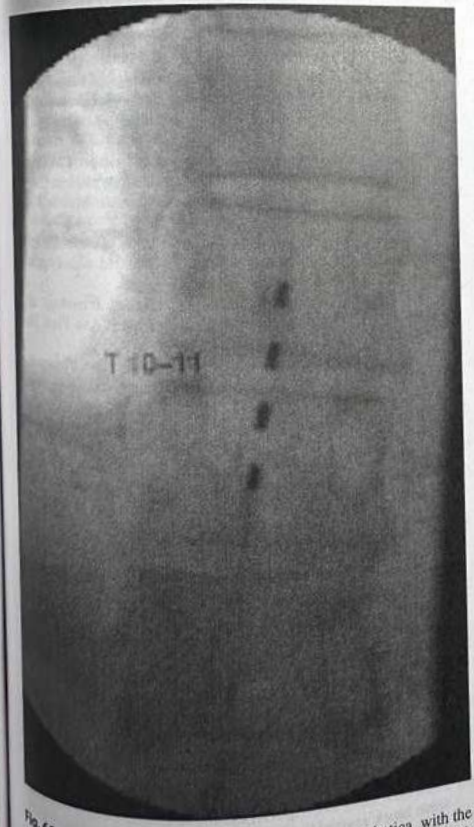

Fig. 61.16 Spinal cord stimulation for meralgia paresthetica, with the distal tip of the ... et al. [79]. Reprinted with ... Physicians)

Summary

The lateral femoral cutaneous nerve (LFCN) has a variable course and presentation. Although the presentation may sometimes be classic, a high index of suspicion is necessary to diagnose and treat LFCN entrapment and meralgia paresthetica (MP). The strong association of MP and diabetes mellitus (DM) underlines the importance of ongoing screening and lifestyle changes in patients with MP to mitigate subsequent development of DM.

References

1. Hager W. Neualgia femoria. Resection des nervous cutaneous femoris anterior externus. Heilung Disch Med Wochenschr. 1885;11:218.
2. Parisi TJ, Mandrekar J, Dyck PJ, Klein CJ. Meralgia paresthetica: relation to obesity, advanced age, and diabetes mellitus. Neurology. 2011;77(16):1538–42.
3. van Slobbe AM, Bohnen AM, Bernsen RM, Koes BW, Bierma-Zeinstra SM. Incidence rates and determinants in meralgia paresthetica in general practice. J Neurol. 2004;251(3):294–7.
4. Kitchen C, Simpson J. Meralgia paresthetica. A review of 67 patients. Acta Neurol Scand. 1972;48(5):547–55.
5. Reichert FL. Meralgia paresthetica; a form of causalgia relieved by interruption of the sympathetic fibers. Surg Clin N Am. 1933;13:1443.
6. Van Diver T, Camann W. Meralgia paresthetica in the parturient. Int J Obstet Anesth. 1995;4(2):109–12.
7. Deal CL, Canoso JJ. Meralgia paresthetica and large abdomens. Ann Intern Med. 1982;96(6 Pt 1):787–8.
8. Park JW, Kim DH, Hwang M, Bun HR. Meralgia paresthetica caused by hip-huggers in a patient with aberrant course of the lateral femoral cutaneous nerve. Muscle Nerve. 2007;35(5):678–80.
9. Kopell HP, Thompson WAL. Peripheral entrapment neuropathies. 2nd ed. Malabar, FL: R. E. Krieger Pub. Co; 1976.
10. Litwiller JP, Wells Jr RE, Halliwill JR, Carmichael SW, Warner MA. Effect of lithotomy positions on strain of the obturator and lateral femoral cutaneous nerves. Clin Anat. 2004;17(1):45–9.
11. Trummer M, Flaschka G, Unger F, Eustacchio S. Lumbar disc herniation mimicking meralgia paresthetica: case report. Surg Neurol. 2000;54(1):80–1.
12. Amoiridis G, Wohrle J, Grunwald I, Przuntek H. Malignant tumour of the psoas: another cause of meralgia paraesthetica. Electromyogr Clin Neurophysiol. 1993;33(2):109–12.
13. Yamout B, Tayyim A, Farhat W. Meralgia paresthetica as a complication of laparoscopic cholecystectomy. Clin Neurol Neurosurg. 1994;96(2):143–4.
14. Dibenedetto LM, Lei Q, Gilroy AM, Hermey DC, Marks Jr SC, Page DW. Variations in the inferior pelvic pathway of the lateral femoral cutaneous nerve: implications for laparoscopic hernia repair. Clin Anat. 1996;9(4):232–6.
15. Broin EO, Horner C, Mealy K, Kerin MJ, Gillen P, O'Brien M, et al. Meralgia paraesthetica following laparoscopic inguinal hernia repair. An anatomical analysis. Surg Endosc. 1995;9(1):76–8.

RETOUR MENU

3- NERF SCIATIQUE

4 - NERF CUTANÉ POSTERIEURE DE LA CUISSE

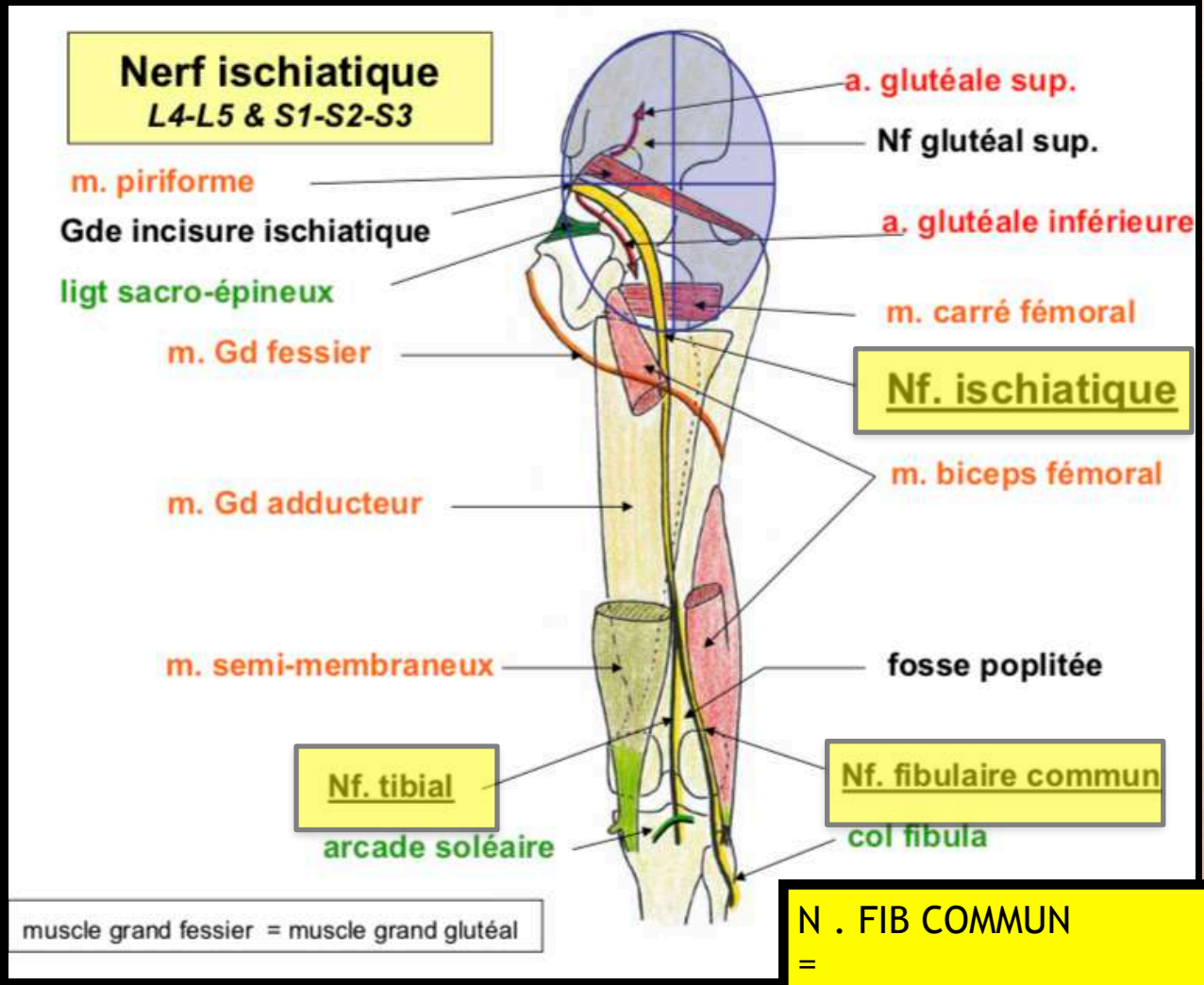

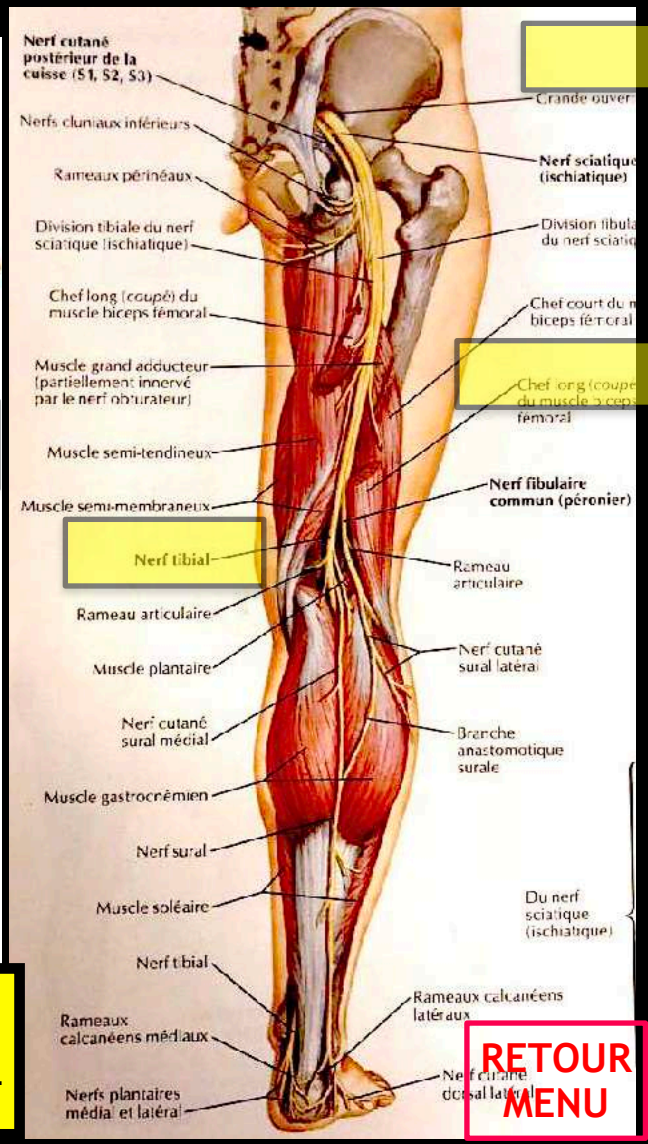

N . FIB COMMUN
=
N. SCIATIQUE POPL EXT

RETOUR MENU

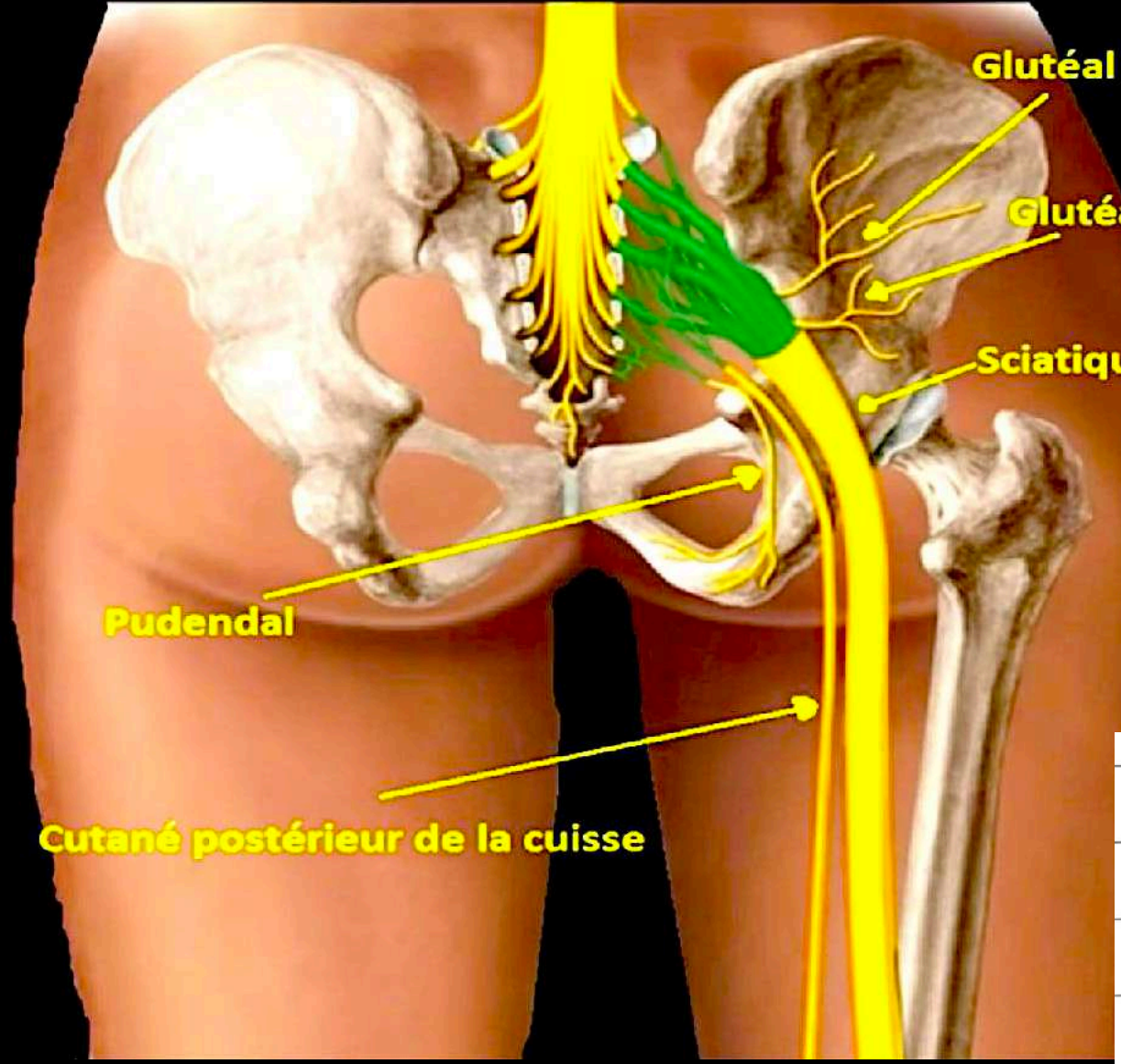

Tronc lombo-sacré	Bord médial du psoas
Glutéal supérieur	Foramen supra-piriforme Entre petit et moyen glutéaux
Glutéal inférieur	Foramen infra-piriforme Entre moyen et grand glutéaux
Cutané postérieur de la cuisse	Foramen infra-piriforme Entre pelvi-trochantériens et grand glutéal
Sciatique	Face antérieure du piriforme Foramen infra-piriforme Face postérieure des jumeaux et du carré fémoral
Pudendal	Face antérieure du piriforme En arrière des ligaments sacro-épineux et sacro-tubéral Canal d'Alcock

RETOUR MENU

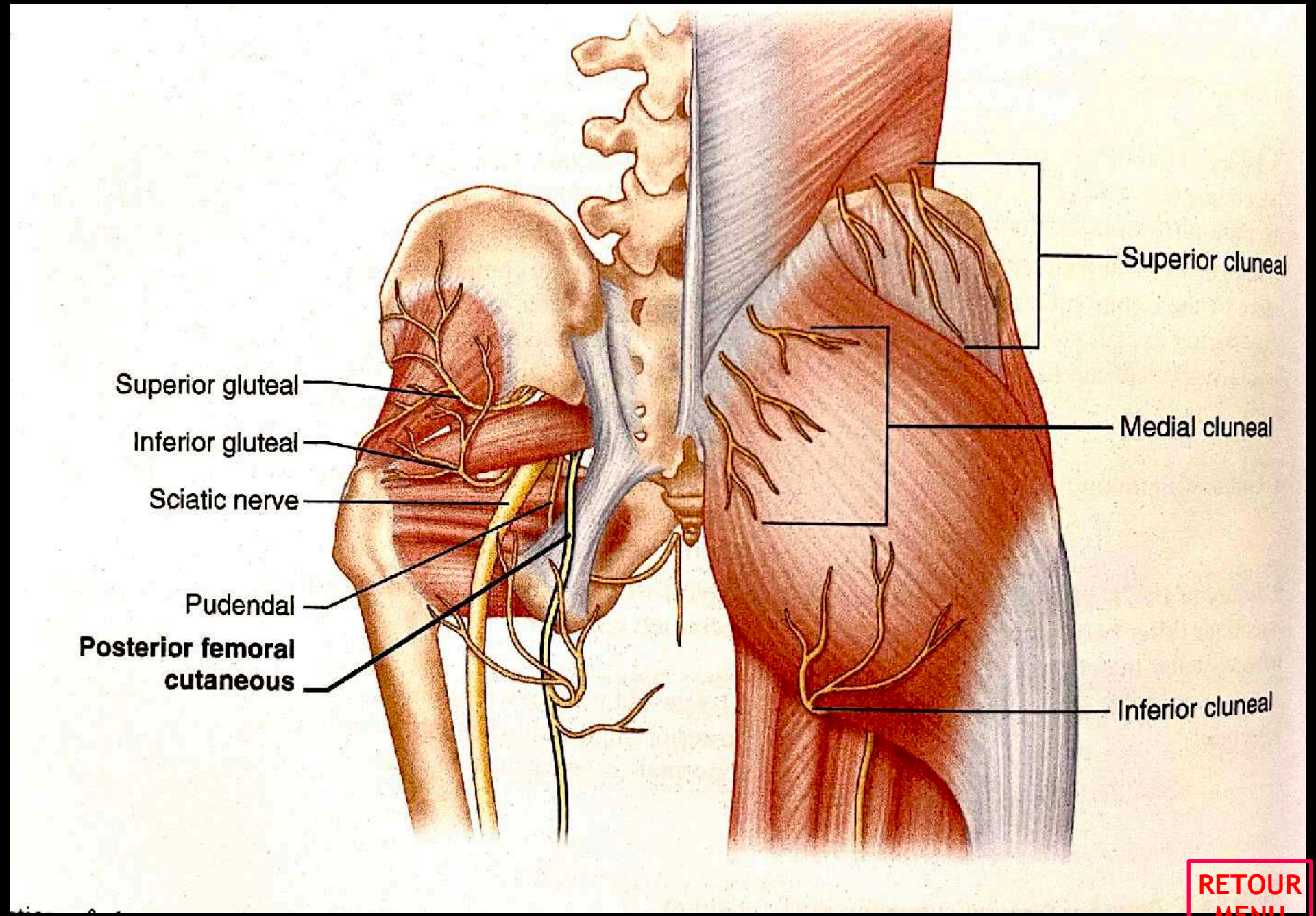
Superior cluneal
Medial cluneal
Inferior cluneal
Superior gluteal
Inferior gluteal
Sciatic nerve
Pudendal
Posterior femoral cutaneous

RETOUR MENU

Fig. 51.5 Sites of several causes of "pseudosciatica" (Image courtesy of Luis N. Hernandez, MD)

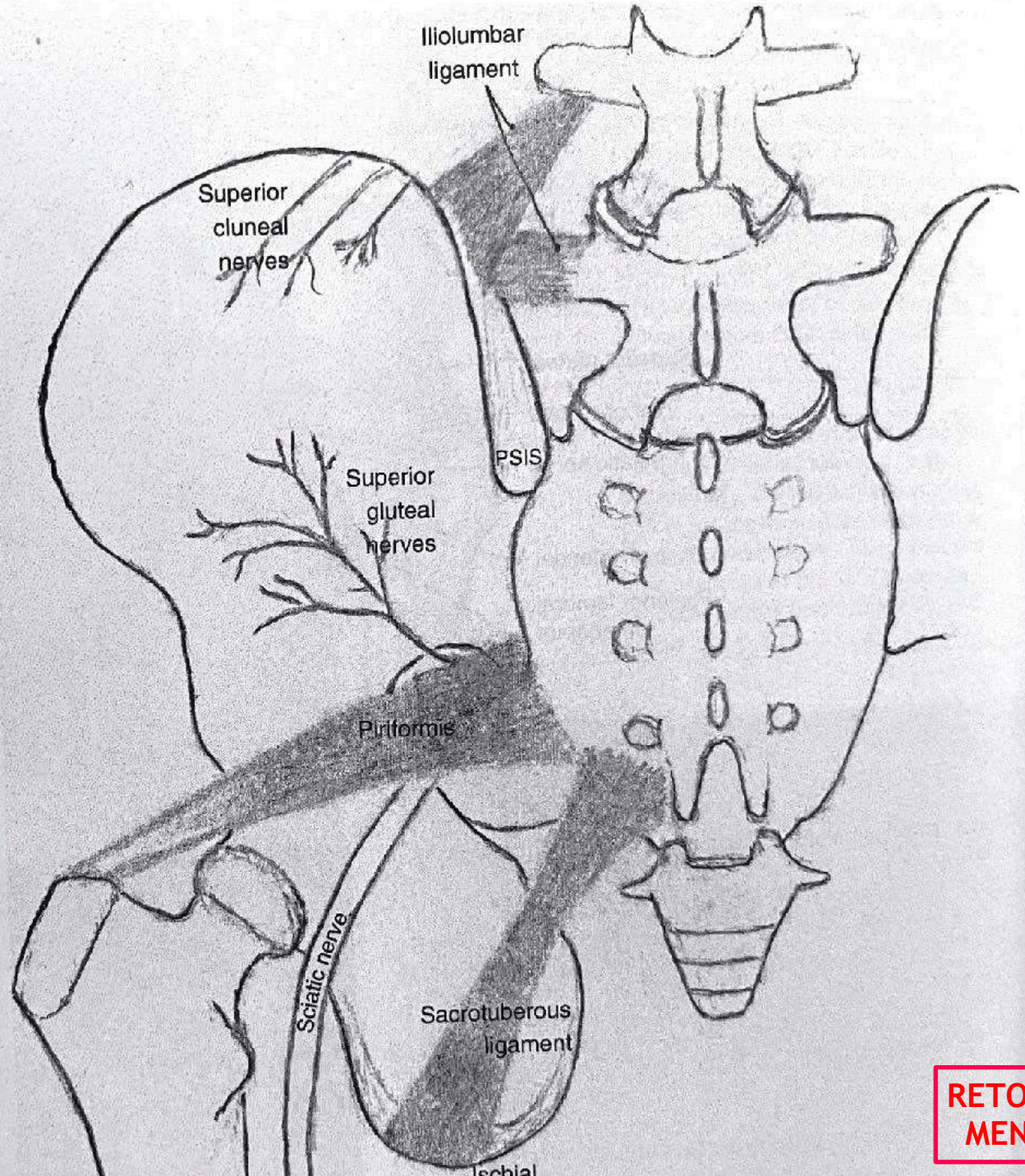

RETOUR MENU

Fig. 46.1 Patient-described pattern from posterior femoral cutaneous nerve entrapment (Image courtesy of Andrea Trescot, MD)

RETOUR MENU

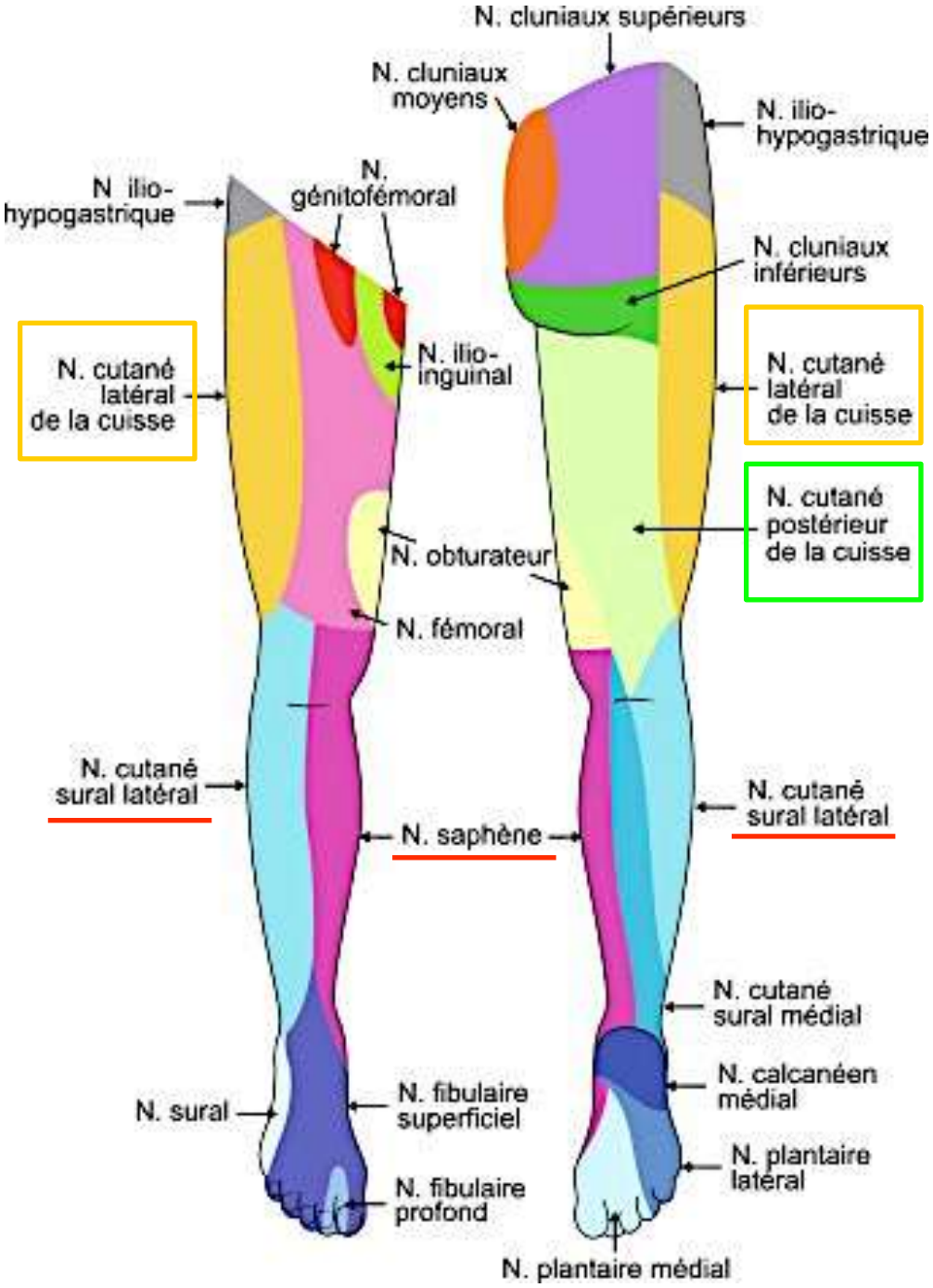

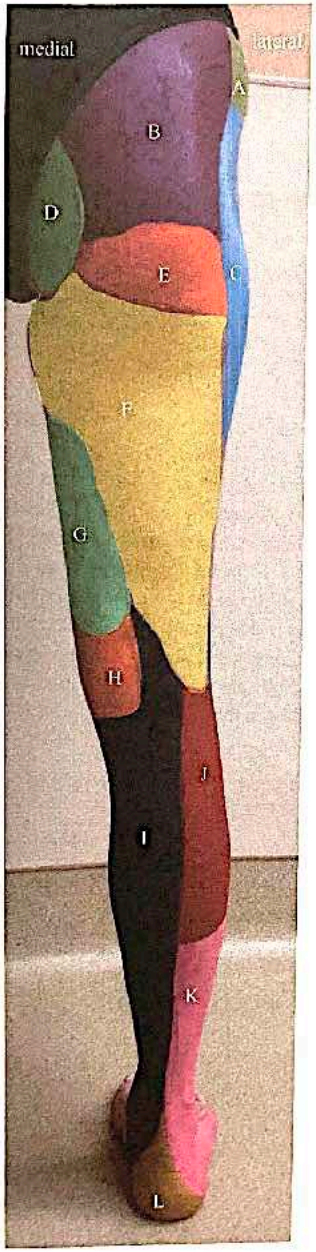

Fig. 46.2 Pain pattern from nerves of posterior leg. *A* lateral branch iliohypogastric nerve, *B* superior cluneal nerve, *C* lateral femoral cutaneous nerve, *D* middle cluneal/sacral nerve, *E* inferior cluneal nerve, *F* posterior femoral cutaneous nerve, *G* obturator nerve, *H* femoral nerve, *I* saphenous nerve, *J* lateral sural cutaneous nerve, *K* superficial peroneal nerve, *L* medial calcaneal nerve (Image courtesy of Terri Dallas-Prunskis, MD)

RETOUR MENU

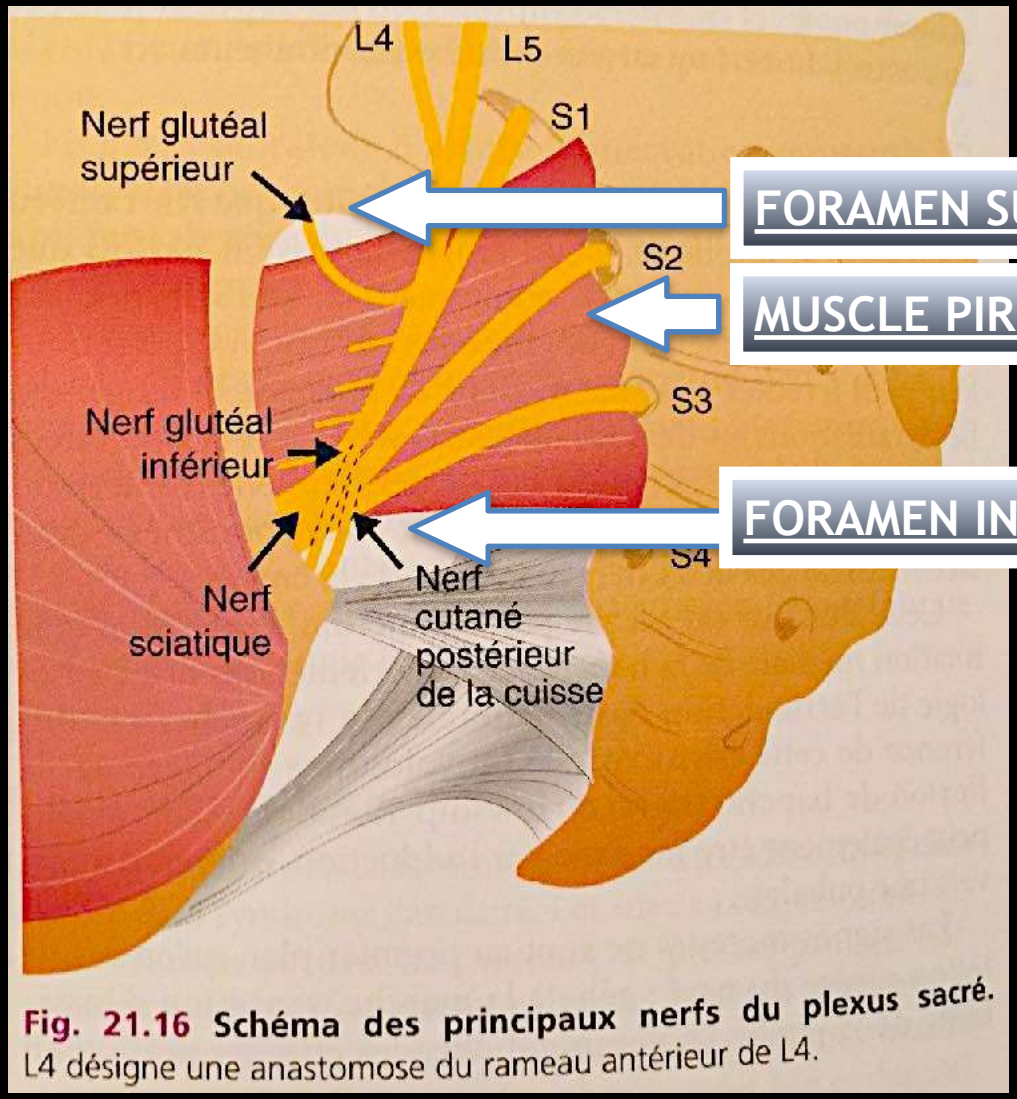

Fig. 21.16 Schéma des principaux nerfs du plexus sacré.
L4 désigne une anastomose du rameau antérieur de L4.

FORAMEN SUPRA-PIRIFORME

MUSCLE PIRIFORME

FORAMEN INFRA-PIRIFORME

GRANDE INCISURE ISCHIATIQUE

Tableau 21.2 Principaux nerfs du plexus sacré.

Nerf	Origine	Innervation motrice	Innervation sensitive
N. glutéal supérieur	L4, L5, S1	M. petit/moyen glutéaux, tenseur du fascia lata	
N. glutéal inférieur	L5, S1, S2	M. grand glutéal	
N. cutané postérieur de la cuisse	S1, S2, S3		Cuisse adjacente au triangle fémoral, OGE
N. sciatique	L4, L5, S1, S2, S3	M. semi-tendineux, semi-membraneux, grand adducteur, biceps fémoral (+ M. de la jambe/du pied)	Jambe (sauf sa partie médiale) et pied
N. pudendal	S2, S3, S4	Sphincter anal et vésical	Périnée et OGE

N. : nerf ; M. : muscle ; R. : région ; OGE : organes génitaux externes

RETOUR MENU

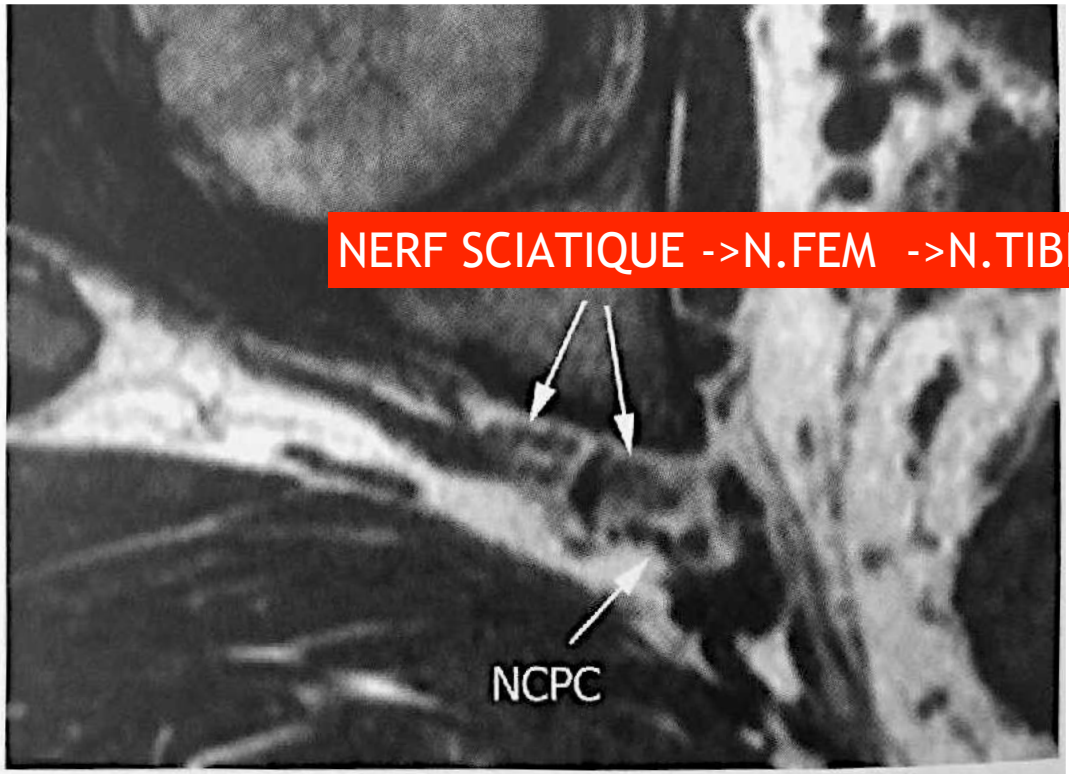

Fig. 21.20 Nerf cutané postérieur de la cuisse (NCPC), situé immédiatement en arrière et en dedans du nerf sciatique (NS), dont les composantes fibulaire et tibiale sont bien individualisées : coupe axiale T1.

NERF CUTANÉ **POST**. DE CUISSE

RETOUR MENU

NERF SCIATIQUE - NERF CUTANÉ POSTERIEURE DE LA CUISSE

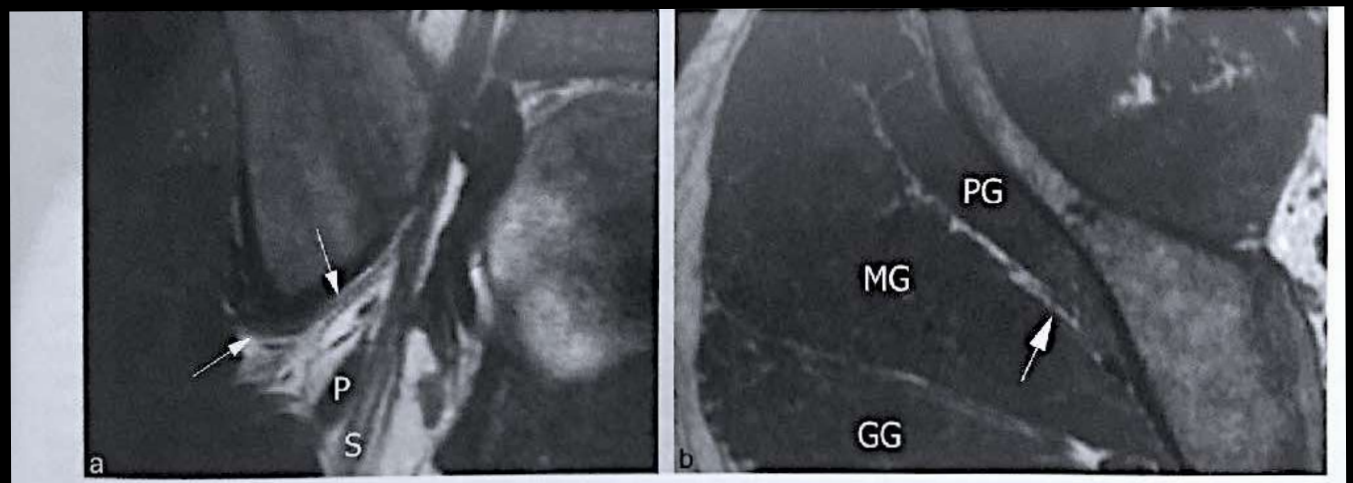

Fig. 21.17 Nerf glutéal supérieur (flèches). a. Coupe frontale oblique T1 : il sort du bassin par la partie haute de la grande incisure ischiatiqu au-dessus du muscle piriforme (P) et du nerf sciatique (S). **b**. Coupe axiale T1 : il est positionné dans l'espace graisseux situé entre les musc moyen (MG) et petit (PG) glutéaux.

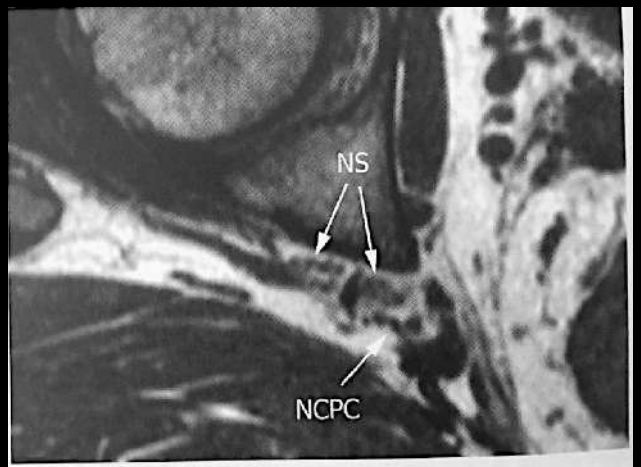

Fig. 21.20 Nerf cutané postérieur de la cuisse (NCPC), situé immédiatement en arrière et en dedans du nerf sciatique (NS), dont les composantes fibulaire et tibiale sont bien individualisées : coupe axiale T1.

Fig. 21.21 Désinsertion des muscles ischiojambiers (tête de flèche) avec souffrance clinique des nerfs sciatique (NS) et cutané postérieur de la cuisse (NCPC) : coupe axiale T2. L'hypersignal T2 prédomine sur ce dernier.

RETOUR MENU

NERFS DU BASSIN : NERF SCIATIQUE

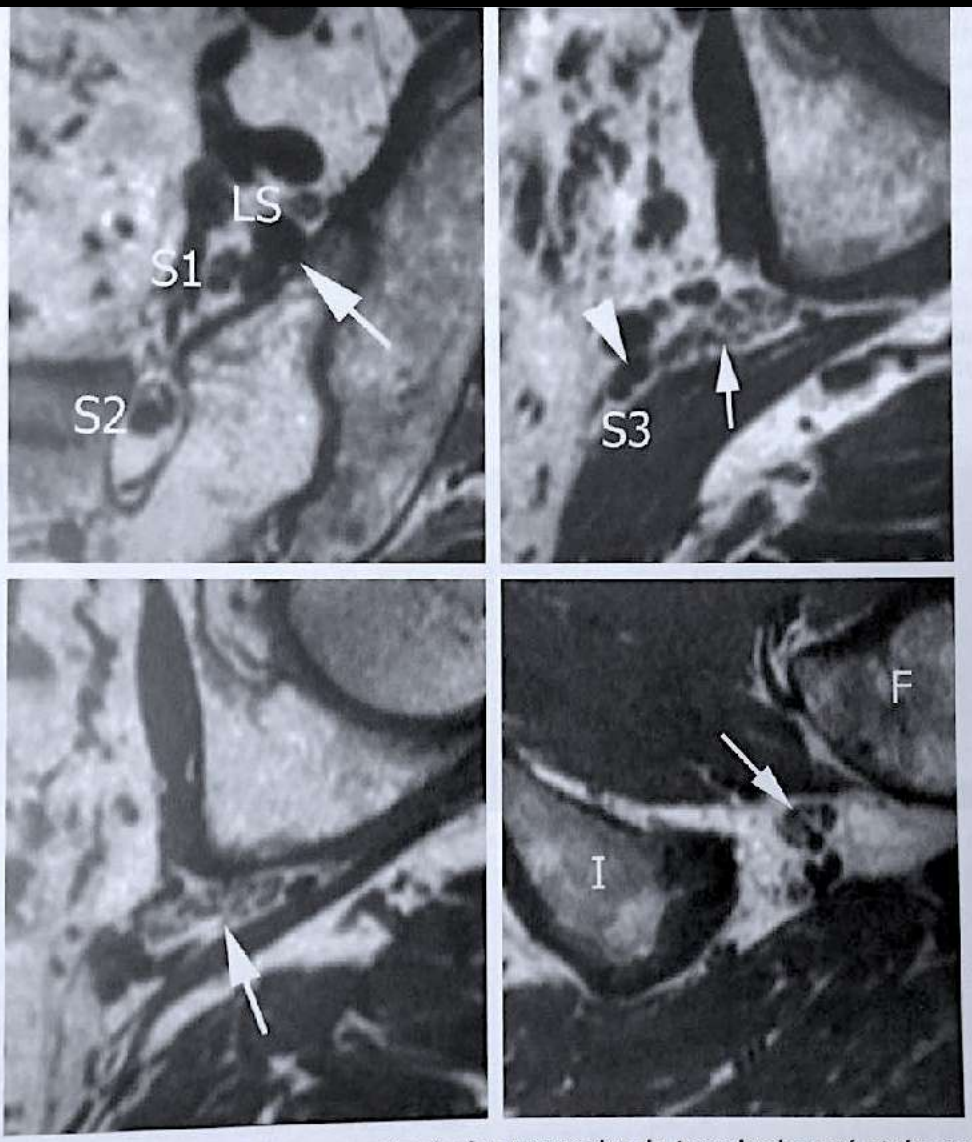

Fig. 21.22 Nerf sciatique : coupes axiales T1 montrant la réunion progressive du tronc lombosacré et des racines S1 à S3. Notez l'artère glutéale supérieure entre le tronc lombosacré (LS) et S1 (flèche) tandis que l'artère glutéale inférieure passe entre S2 et S3 (tête de flèche). I : tubérosité ischiatique ; F : fémur.

RETOUR MENU

NERFS DU BASSIN : NERF SCIATIQUE

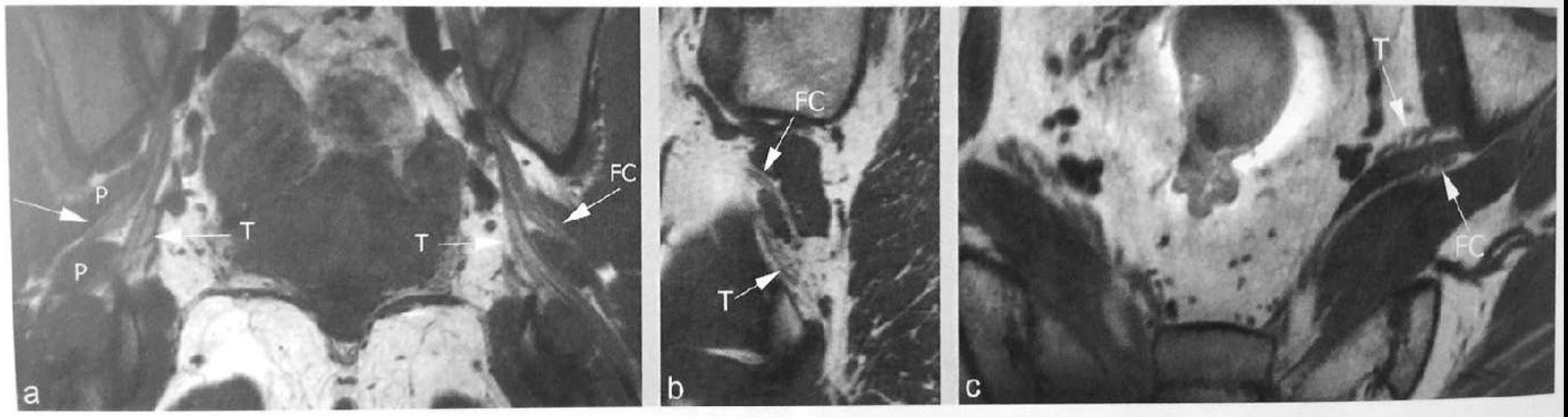

Fig. 21.24 Variation du nerf sciatique : coupes frontale (a), sagittale (b) et axiale (c). Le nerf fibulaire commun (FC) traverse le muscle piriforme (P) tandis que le nerf tibial (T) emprunte le foramen infrapiriforme.

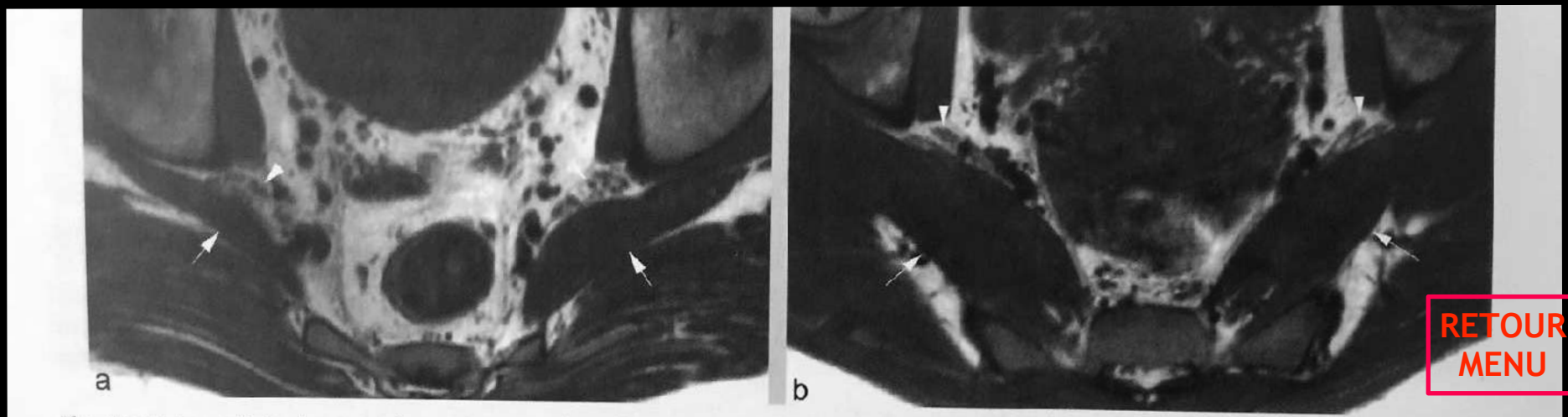

Fig. 21.26 Asymétrie des muscles piriformes chez deux patients différents symptomatiques : coupes axiales pondérées en T1 (a, b). Notez en **b** l'extension des fibres musculaires au 2e foramen sacré, susceptibles d'enchâsser S2.

RETOUR MENU

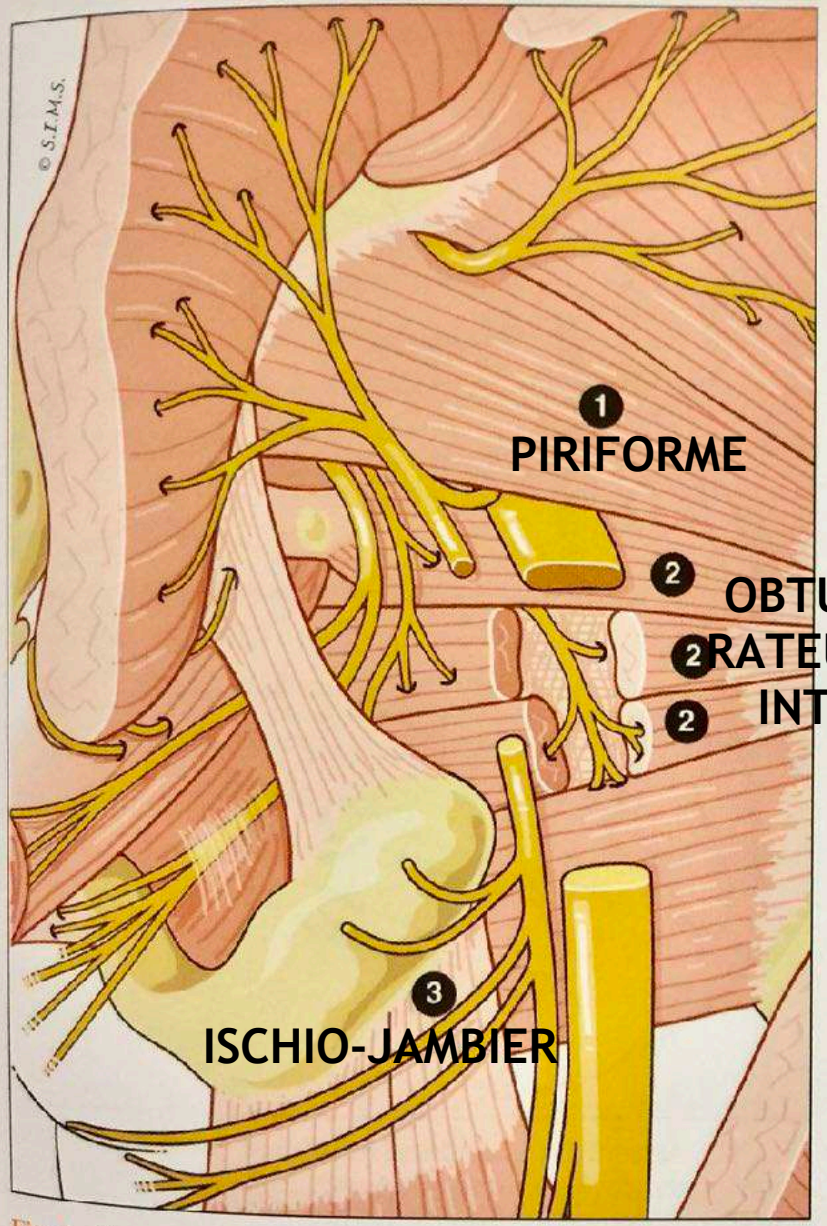

Fig. 4 : Zones d'adhérence possible du tronc du nerf sciatique ou du nerf cutané postérieur de la cuisse : *1*-piriforme ; 2-obturateur interne (et jumeaux) ; *3*-corde des ischio-jambiers à son insertion sur l'ischion.

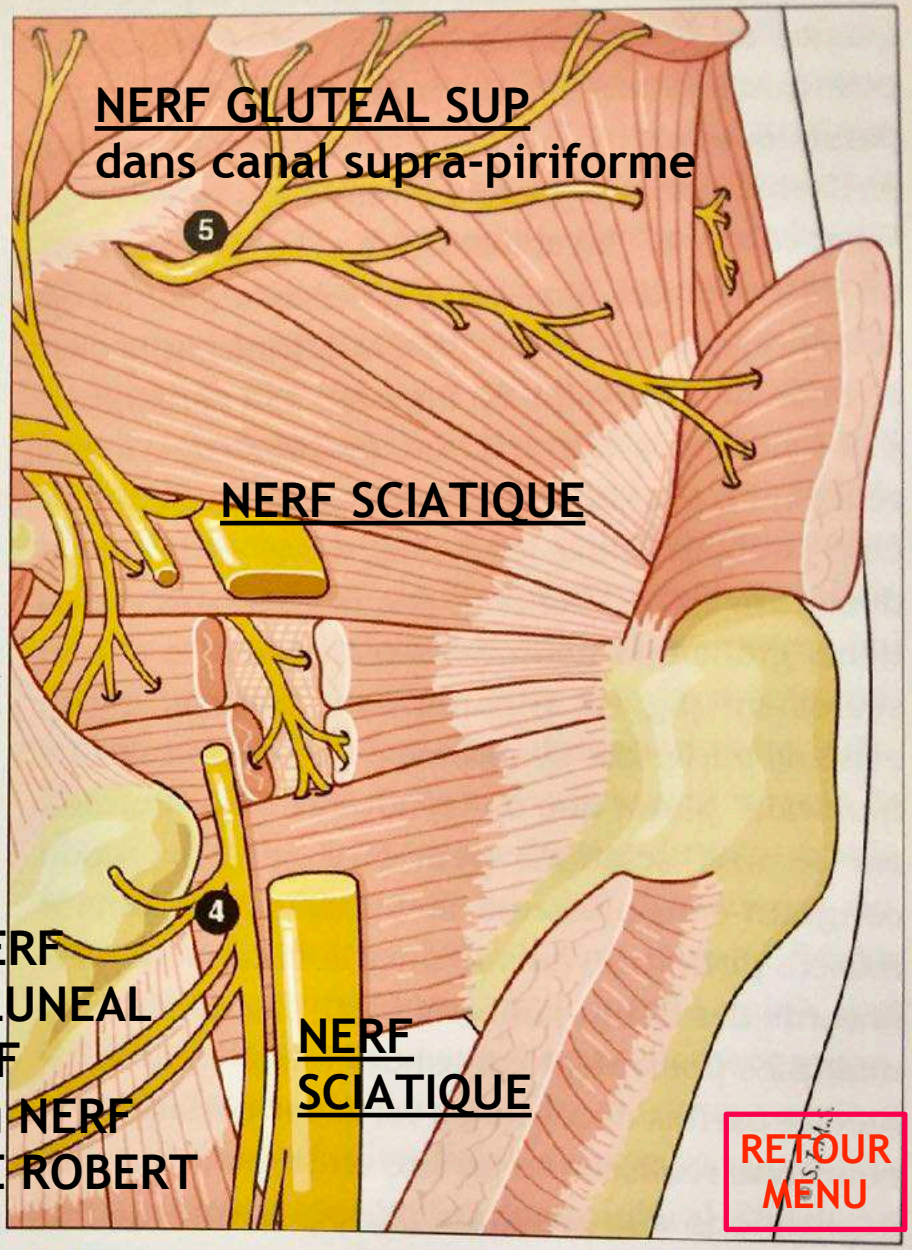

Fig. 5 : Zones d'adhérence : 4-du tronc du nerf clunéal inférieur ou nerf de Robert (qui se détache du nerf cutané postérieur de la cuisse) ; 5-du nerf glutéal supérieur dans le canal sus-pyramidal.

Quizz 2

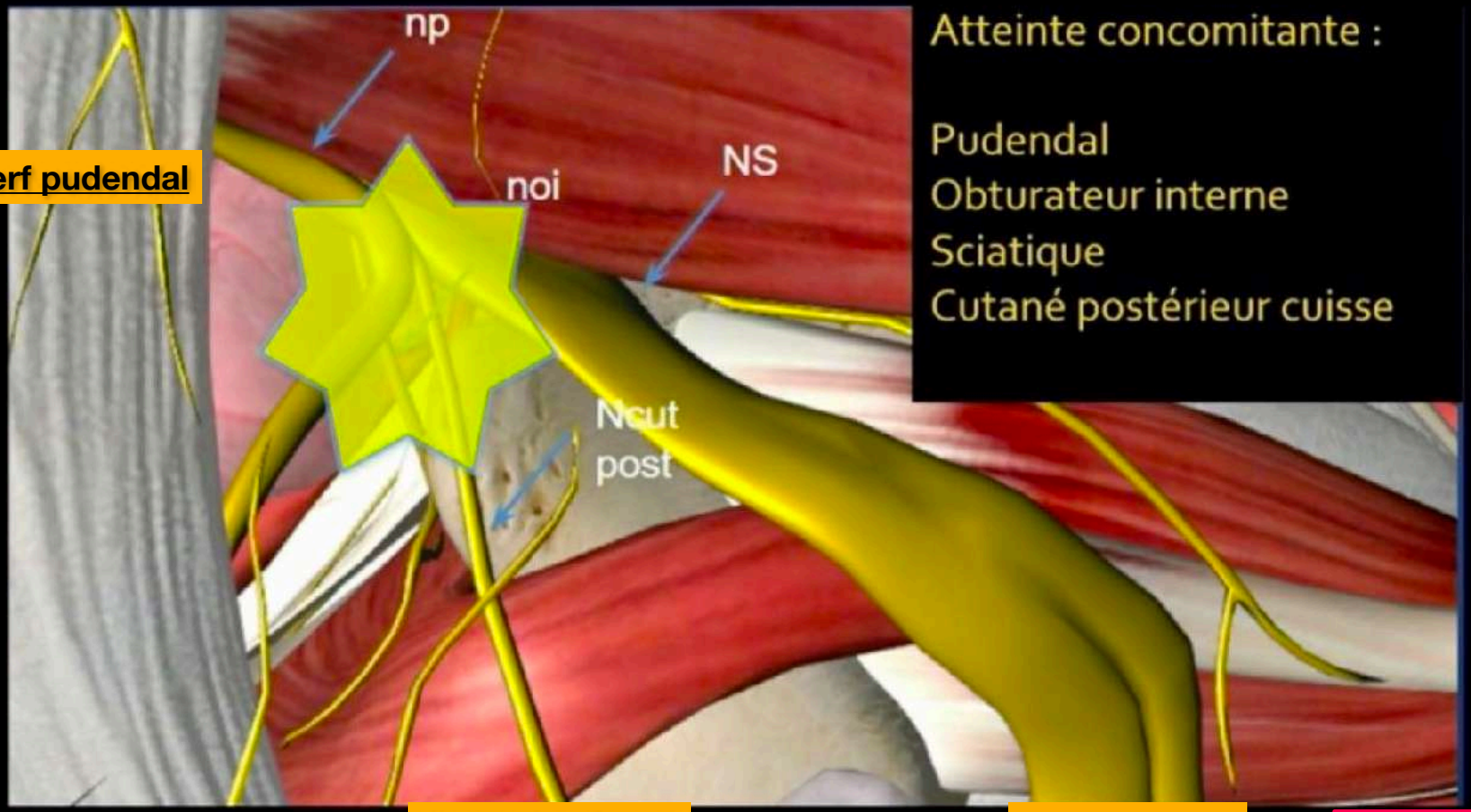

Nerf pudendal

Nerf cutané post

Nerf sciatique

RETOUR MENU

Lymphome nerf sciatique

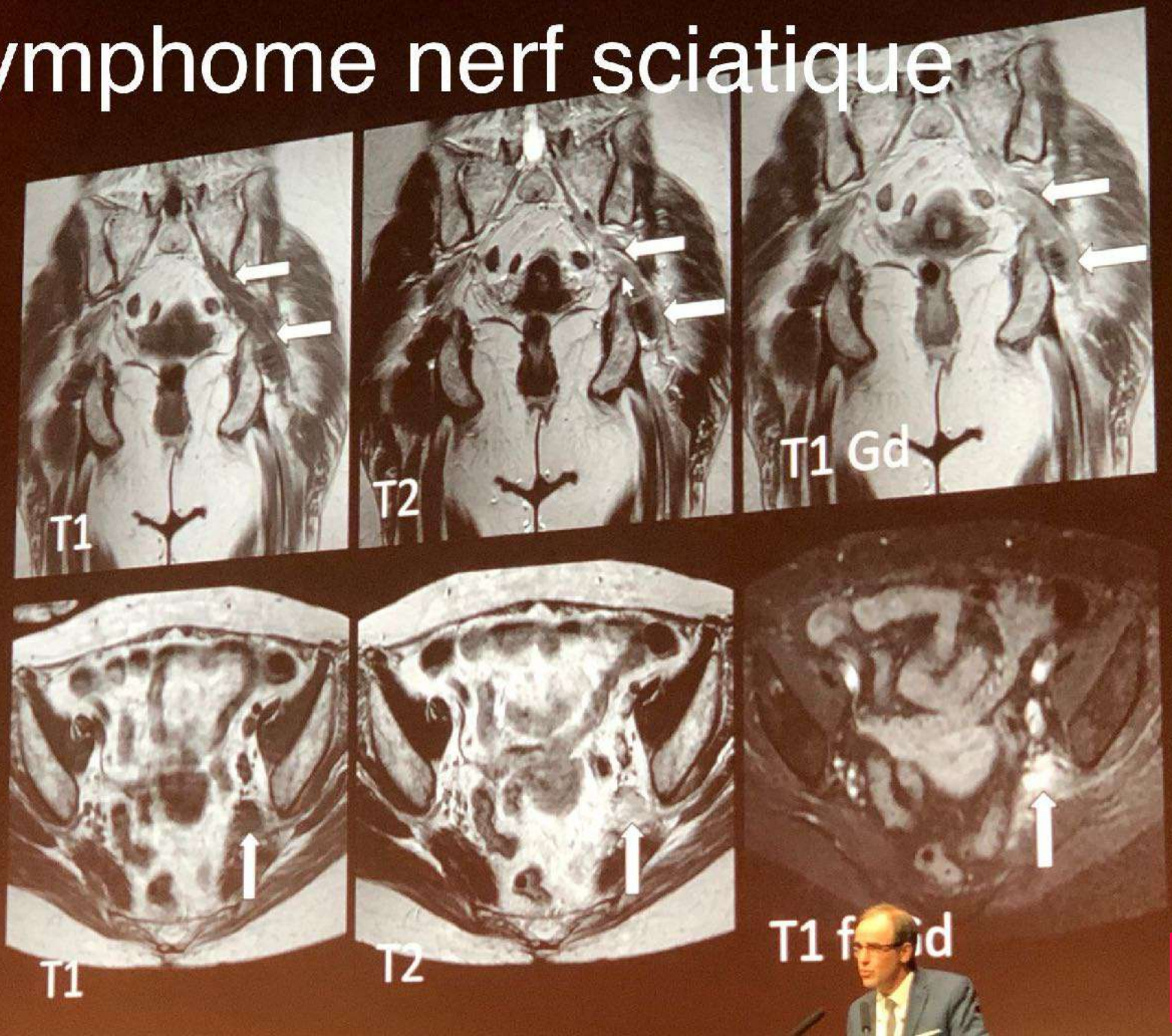

RETOUR MENU

NERF SCIATIQUE : SYNDROME DU MUSCLE PIRIFORME

Il s'agit toujours cliniquement de douleurs neuropathies typiques avec

1-BRULURE
2- PARESTHESIE
3- ALLODYNIE (dlr cutanée)
4- ENGOURDISSEMENT

+++

TTT par LYRICA

RETOUR MENU

- Syndrome canalaire par compression du nerf sciatique dans le canal

Critères
Fessalgie uni- ou bilatérale fluctuante avec périodes non douloureuses au cours de la journée
Absence de lombalgies
Palpation axiale rachidienne non douloureuse (L2 à S1)
Manœuvre de Lasègue négative
Position assise (souvent prolongée) déclenchant fessalgie et/ou sciatique
Sciatique fluctuante au cours de la journée avec périodes non douloureuses
Fessalgie en regard de la projection du muscle piriforme reproduite par Les manœuvres d'étirement (FAIR, Freiberg, TGCL) Les manœuvres de contraction résistée (Beatty) La palpation
Sciatique (L5, S1 ou tronculaire) reproduite par la prolongation de certaines manœuvres (plusieurs dizaine de seconde) D'étirement De contraction résistée
Absence d'irradiation périnéale

RETOUR MENU

NERF SCIATIQUE : SYNDROME DU MUSCLE PIRIFORME

le syndrome du muscle piriforme. Ce syndrome représente l'expression clinique d'une atteinte du muscle lui-même ou d'une compression intermittente ou permanente du nerf sciatique au niveau de l'espace infrapiriforme.

Quatre mécanismes compressifs ont été incriminés :

- *les modifications du muscle piriforme*, habituellement traumatiques (chute sur les fesses) ou secondaires à un effort intense ou répété, notamment lors de la pratique sportive
- *les variantes anatomiques.*
- *les causes indirectes*
- *les causes morphostatiques*

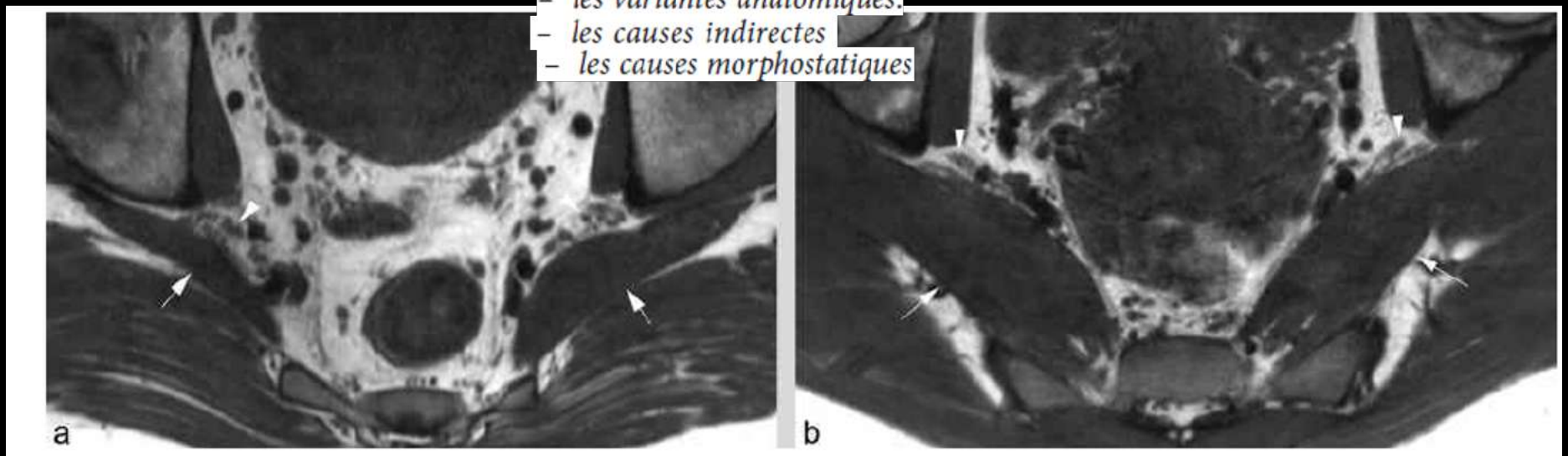

Fig. 21.26 **Asymétrie des muscles piriformes chez deux patients différents symptomatiques : coupes axiales pondérées en T1 (a,**
Notez en **b** l'extension des fibres musculaires au 2e foramen sacré, susceptibles d'enchâsser S2.

Pour plus de livres médicaux visiter

- **une hypertrophie musculaire** : muscle piriforme dans le syndrome du même nom (rarement objectivé), muscle obturateur interne (exceptionnellement) (fig. 21.26). Parfois, l'élargissement du muscle est

RETOUR MENU

IRM pour syndrome du piriforme : que rechercher ?

ndrome du piriforme

IRM pré thérapeutique :

- Cause secondaire

— Indication —

– Variantes anatomiques

3-MUSCLE PIRIFORME ACCESSOIRE

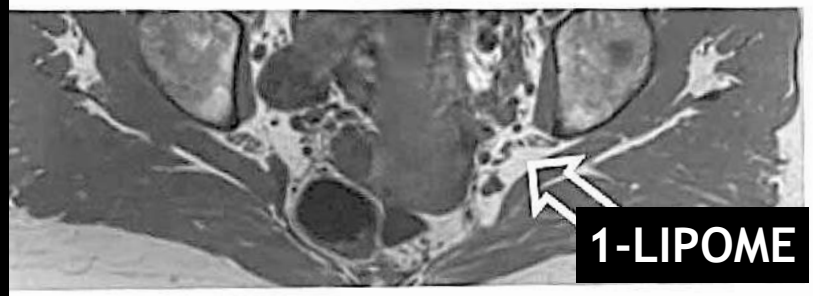

1-LIPOME

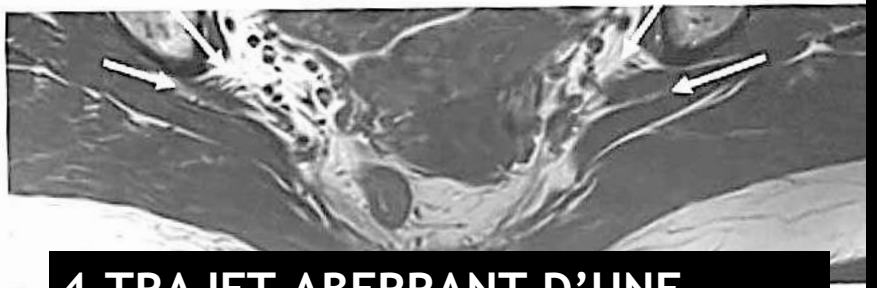

2-VARICES PÉRI SCIATIQUES

4-TRAJET ABERRANT D'UNE BRANCHE DU SCIATIQUE (NERF TIBIAL souvent)

RETOUR MENU

IRM pour syndrome du piriforme : que rechercher ?

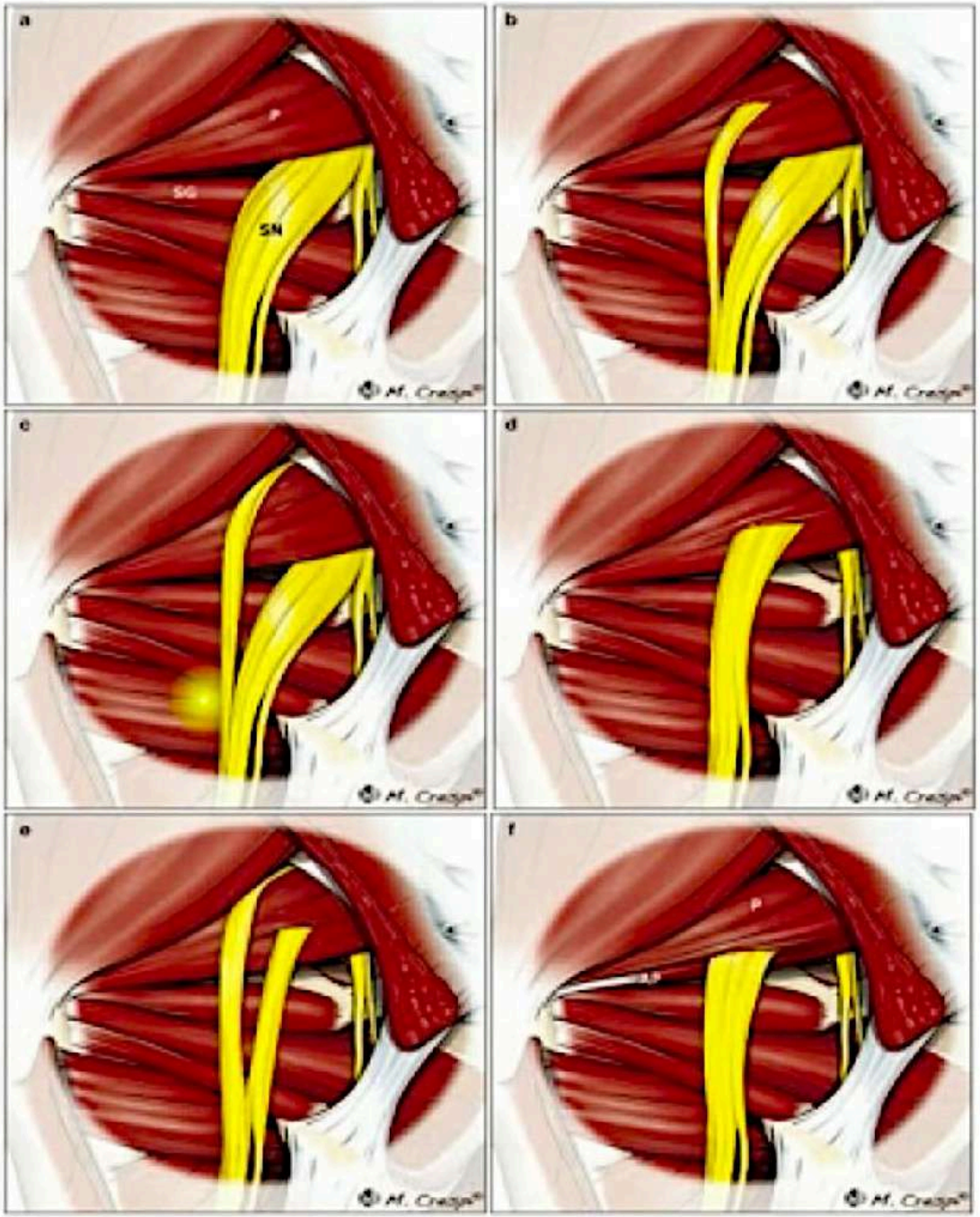

RETOUR MENU

NERF SCIATIQUE : SYNDROME DU MUSCLE PIRIFORME

La croyance passée que la compression du tronc du nerf sciatique lors de sa fréquente traversée du piriforme (par tout ou partie de ses fibres) était la seule origine des troubles a fait long feu. Il reste

MAIS , EN FAIT ,

IL EXISTE PLUSIEURS SYNDROMES DE LA TRAVERSÉE PELVI-FÉMORALE, ET PLUSIEURS ZONES POSSIBLES D'ADHÉRENCE DU NERF SCIATIQUE

(fig. 4), car trois de ses branches peuvent être impliquées isolément : le nerf cutané postérieur de la cuisse (dont l'irritation induit des douleurs seulement à la face postérieure de la cuisse), le nerf glutéal supérieur (fig. 5), et un rameau se détachant du nerf cutané postérieur de la cuisse qui se faufile ensuite derrière l'ischion et le ligament sacro-tubéral, pour aller se terminer dans le pli inter-fessier (fig. 5). Ce dernier nerf sera dénommé "nerf de Robert", pour plus de précision que l'appellation "variété de nerf clunial inférieur" [21].

RETOUR MENU

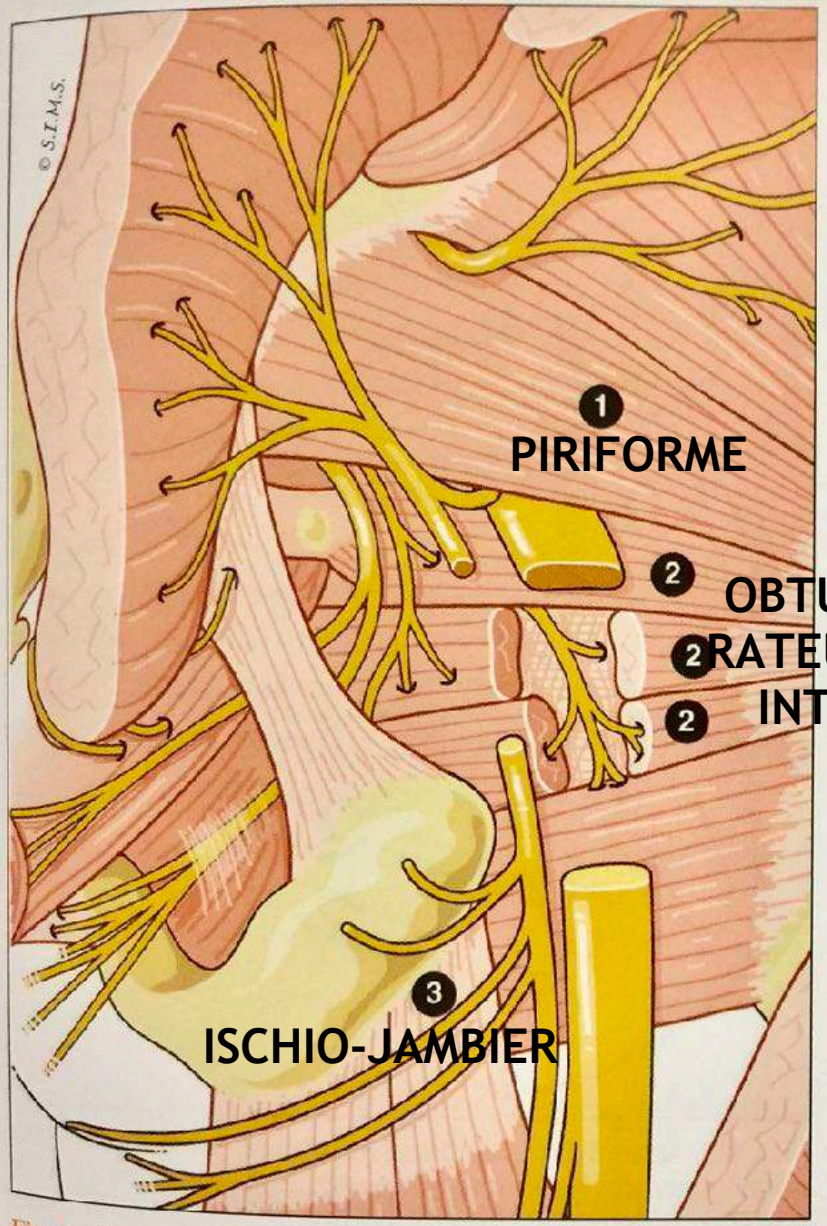

Fig. 4 : Zones d'adhérence possible du tronc du nerf sciatique ou du nerf cutané postérieur de la cuisse : *1*-piriforme ; 2-obturateur interne (et jumeaux) ; *3*-corde des ischio-jambiers à son insertion sur l'ischion.

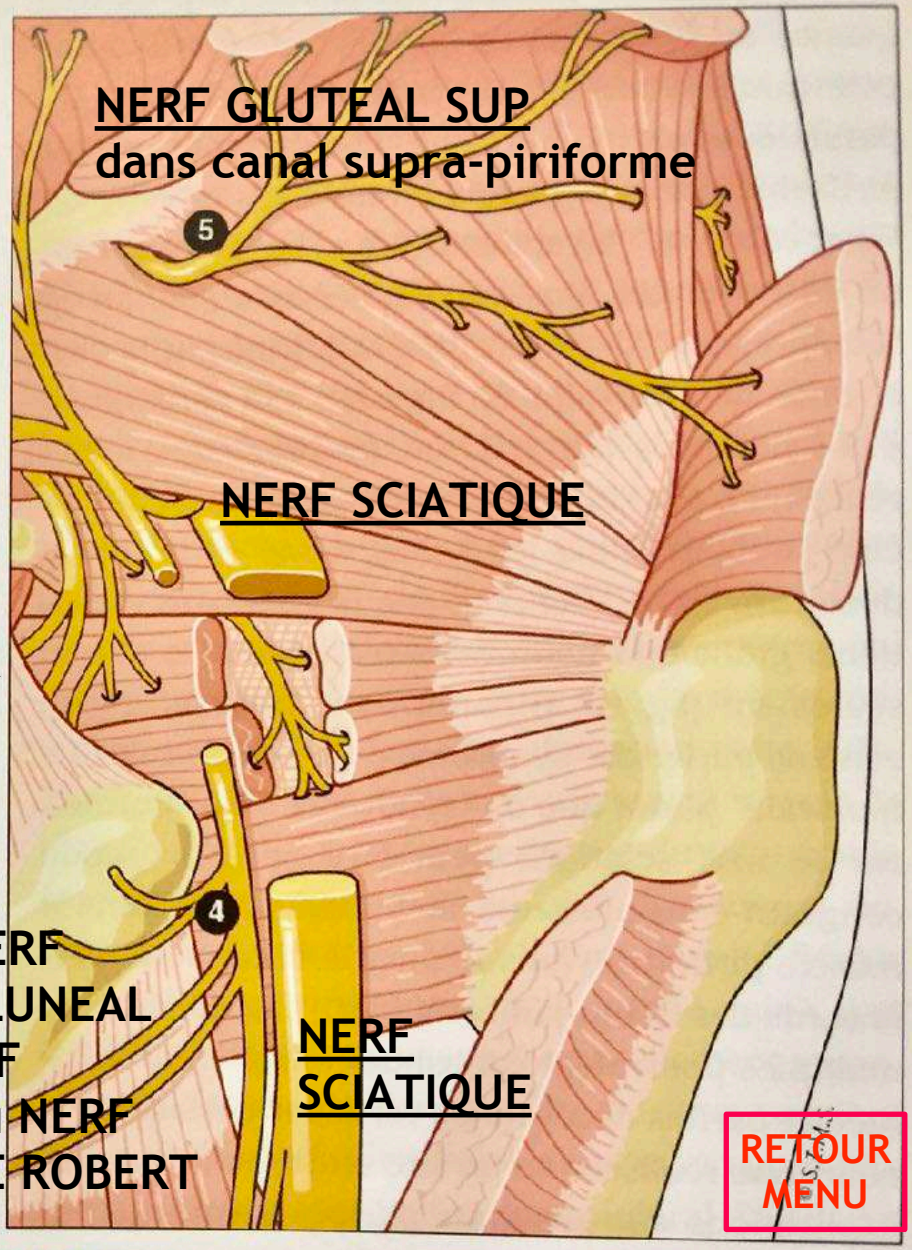

Fig. 5 : Zones d'adhérence : 4-du tronc du nerf clunéal inférieur ou nerf de Robert (qui se détache du nerf cutané postérieur de la cuisse) ; 5-du nerf glutéal supérieur dans le canal sus-pyramidal.

NERF SCIATIQUE : SYNDROME DU MUSCLE PIRIFORME

En fait, plusieurs arguments, dont des constatations peropératoires, suggèrent que ces neuropathies fessières sont surtout la conséquence de stress répétés de traction et d'ischémie favorisés par :

1 - L'adhérence acquise des nerfs aux tissus environnants (muscles et leurs fascias) ;

2 - Une stase veineuse (avec ou sans thrombose) induite par la striction des pédicules vasculo-nerveux dans certains défilés, en particulier dans le canal infra-pyramidal, souvent confirmée en peropératoire (même si les varicosités favorisantes ne sont que très rarement clairement pathologiques sur l'imagerie (fig. 1) [6]).

Ces deux cofacteurs peuvent être la conséquence de traumatismes passés (chute sur la fesse, étirement brutal du membre inférieur, chirurgie de hanche). Le rôle prédominant des mécanismes

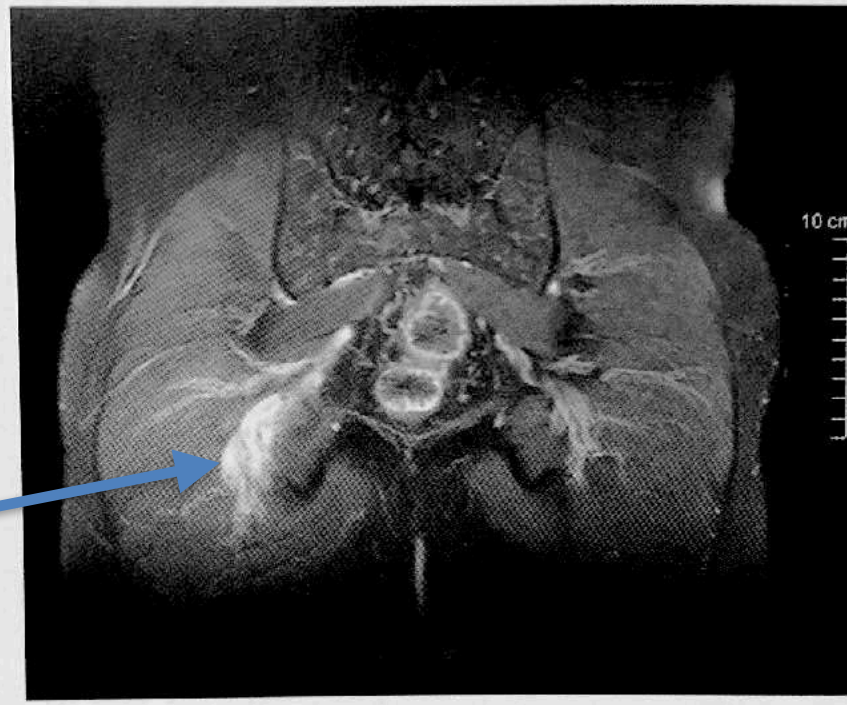

Fig. 1 : Les varicosités ne sont que rarement visibles sur l'imagerie, mais sont très souvent observées par les chirurgiens en peropératoire. Elles pourraient contribuer aux souffrances des nerfs à la fesse. Exemple de varicosités marquées du canal sous-pyramidal droit, révélées par une sciatalgie aiguë (*Dr Hervé Redon*).

RETOUR MENU

NERF SCIATIQUE : SYNDROME DU MUSCLE PIRIFORME

CIRCONSTANCES DANS LESQUELLES UN SYNDROME DE LA TRAVERSEE PELVI-FÉMORALE DOIT ÊTRE SUSPECTE

Six catégories de signes doivent faire suspecter un syndrome de la traversée pelvi-fémorale en présence d'une douleur fessière et/ou sciatique :

1) La chronicité des troubles, car sauf en cas de sténose lombaire évoluée, ou de maladie neurologique, une sciatique ne dure que quelques semaines ou mois ; passé un an, un syndrome de la traversée pelvi-fémorale mérite d'être évoqué, au moins à titre de co-facteur ;
2) L'absence de lombalgies et de reproduction de la douleur sciatique par la mobilisation du rachis ;
3) Le déclenchement préférentiel des troubles en position assise, ou par l'appui sur la zone douloureuse, avec une fluctuation des symptômes au cours de la journée ;
4) L'amélioration possible des douleurs par la marche prolongée (surtout lorsque le membre inférieur peut alors adopter une rotation externe qui détend les pelvi-trochantériens) ;
5) La présence de signes de souffrance à la fois des nerfs péroniers et tibiaux ;
6) L'absence ou la discrétion des signes de tension radiculaire qu'il s'agisse du Straight-Leg-Raising (SLR) (qui correspond à la manœuvre indument appelée "signe de Lasègue" en France), du signe de Bragard, du signe de la corde de l'arc, ou du signe de Slump.

SYNDROMES DU PIRIFORME ET/OU DE L'OBTURATEUR INTERNE

Similarités et différences cliniques

Tant lors des cas d'adhérences au piriforme qu'à l'obturateur, la sciatique tronquée apparait électivement en position assise prolongée sur un siège dur, en particulier lors de la conduite automobile.

RETOUR MENU

5- NERF OBTURATEUR

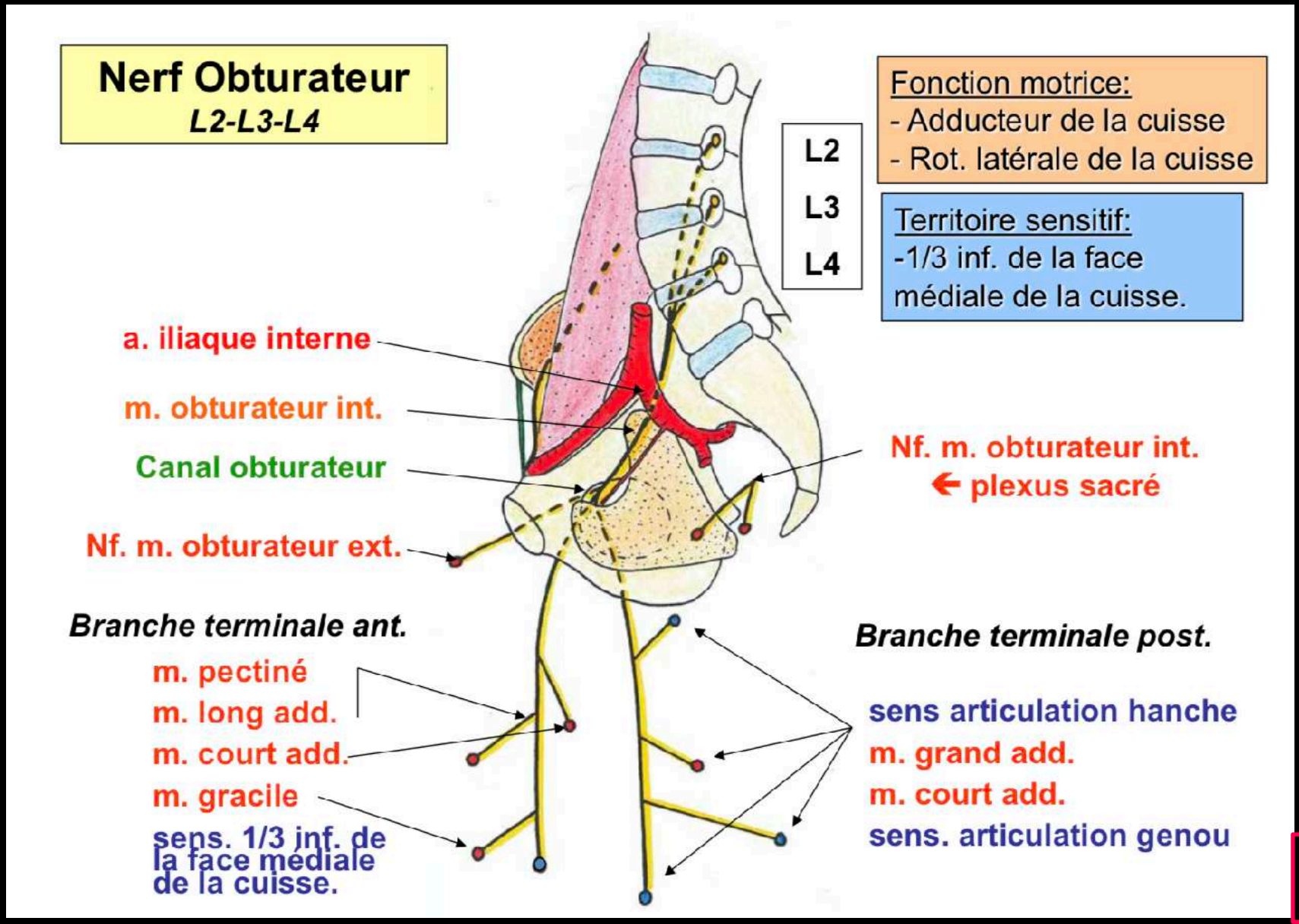

RETOUR MENU

Fig. 48.3 Anatomy of the obturator nerve (Image courtesy of Springer)

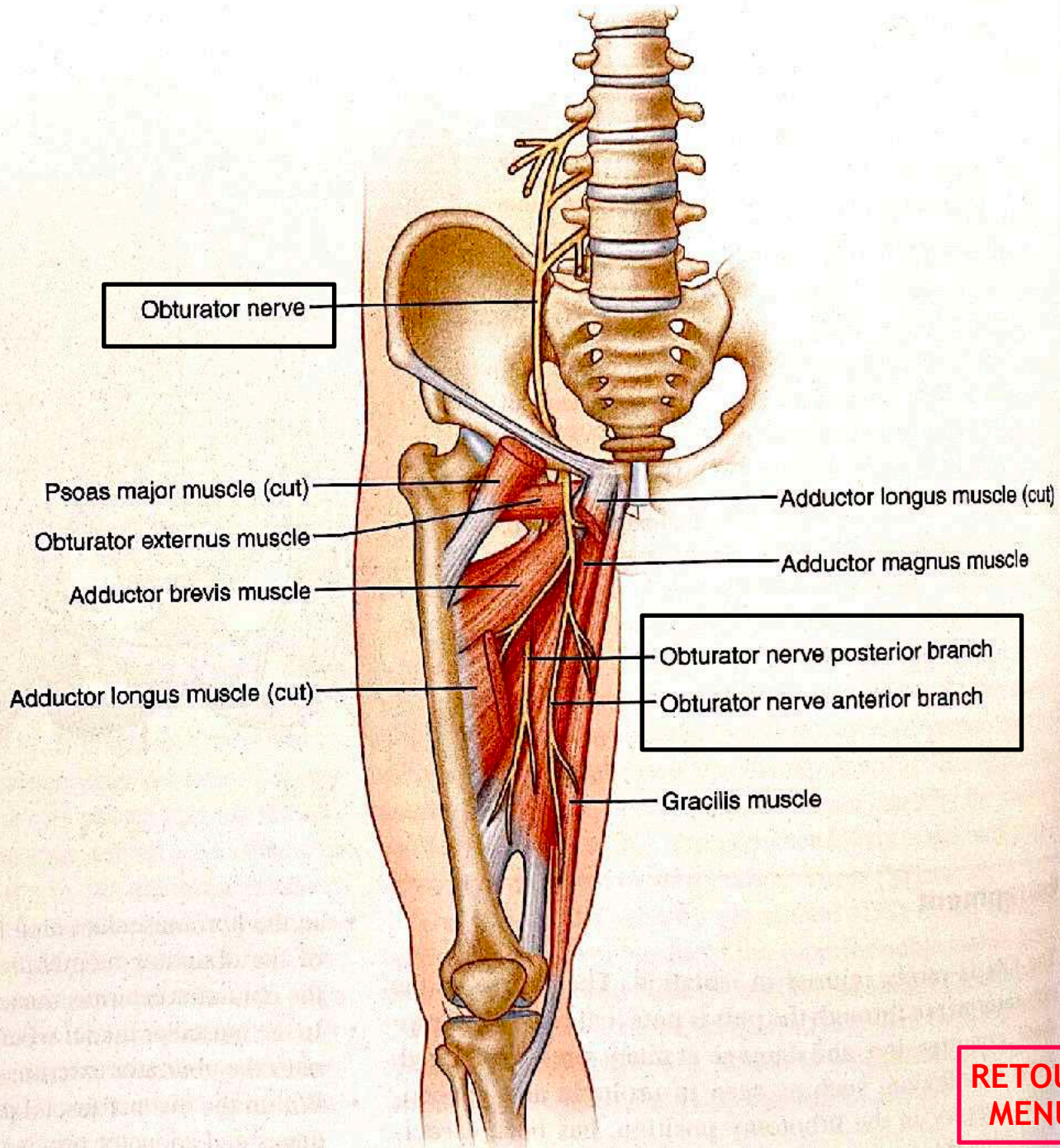

RETOUR MENU

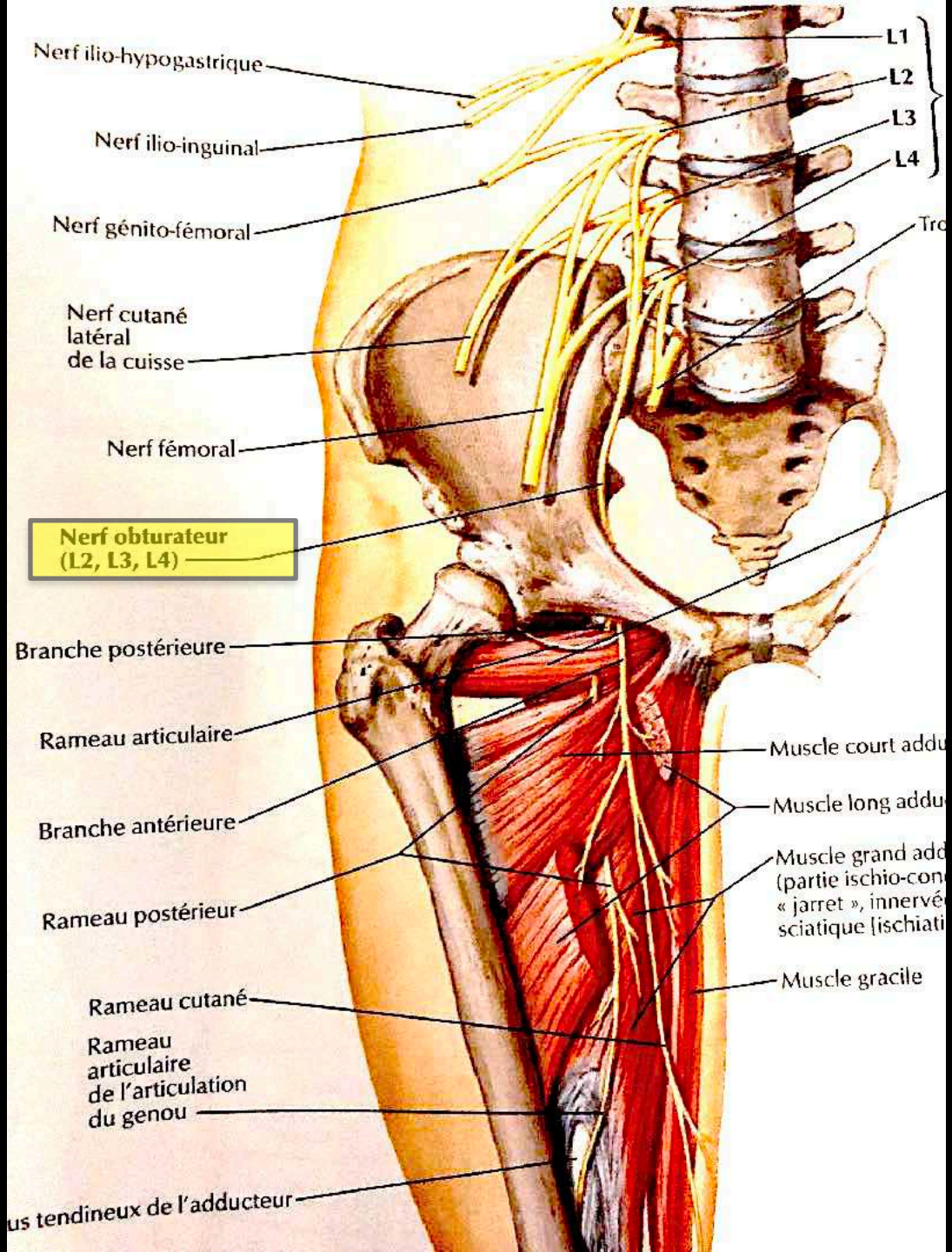
Nerf ilio-hypogastrique
Nerf ilio-inguinal
Nerf génito-fémoral
Nerf cutané latéral de la cuisse
Nerf fémoral
Nerf obturateur (L2, L3, L4)
Branche postérieure
Rameau articulaire
Branche antérieure
Rameau postérieur
Rameau cutané
Rameau articulaire de l'articulation du genou
us tendineux de l'adducteur
L1
L2
L3
L4
Muscle court addu
Muscle long addu
Muscle grand add
(partie ischio-con
« jarret », innervé
sciatique [ischiati
Muscle gracile

RETOUR MENU

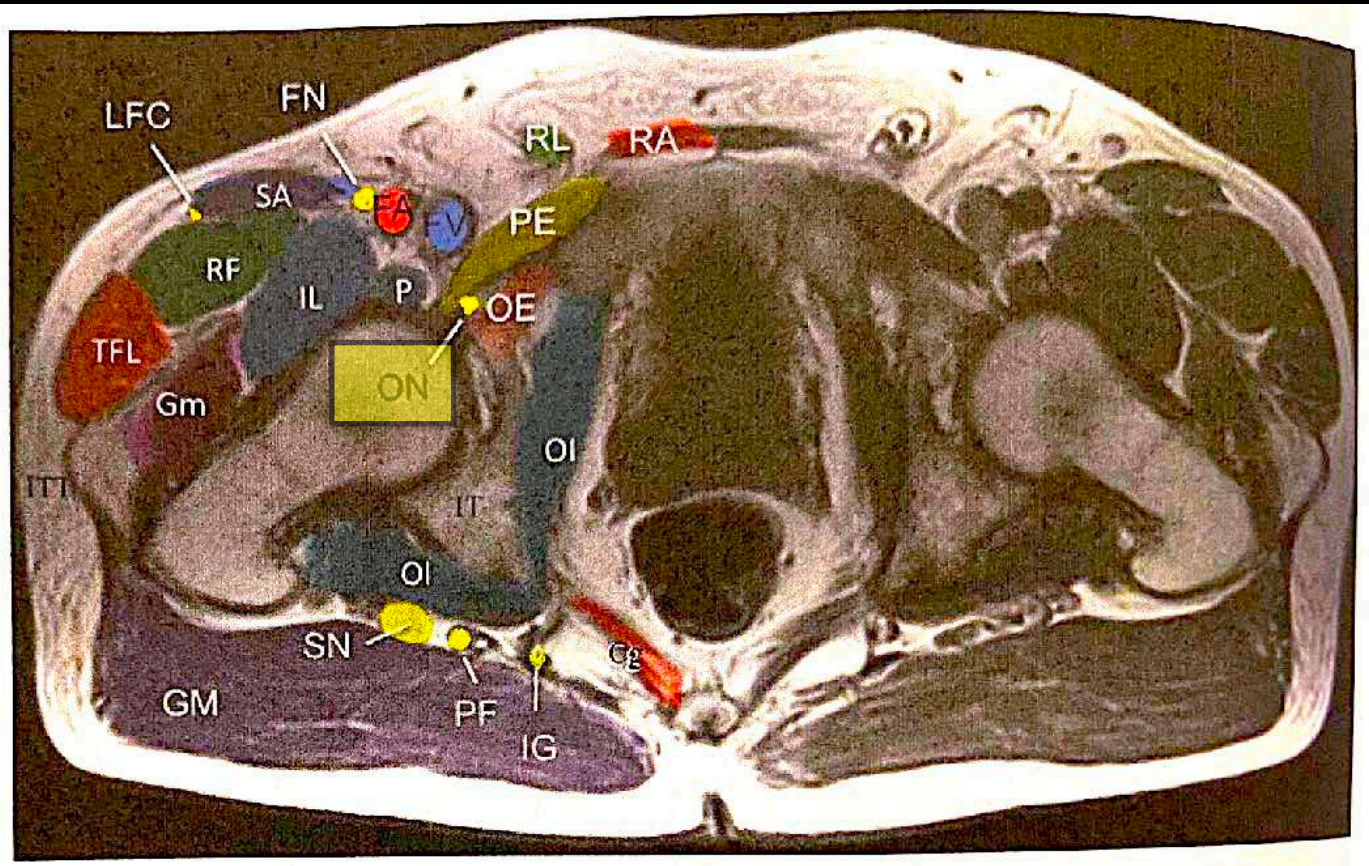

Fig. 57.5 MRI axial image of the pelvis. *Cg* coccygeus muscle, *FA* femoral artery, *FN* femoral nerve, *FV* femoral vein, *GM* gluteus maximus muscle, *Gm* gluteus medius, *IG* inferior gluteal nerve, *IL* iliopsoas muscle, *IT* ischial tuberosity, *ITT* iliotibial tract, *LFC* lateral femoral cutaneous nerve, *OI* obturator internus muscle, *P* psoas muscle, *PE* pectineus muscle, *PF* posterior femoral cutaneous nerve, *QF* quadratus femoris muscle, *RA* rectus abdominis muscle, *RF* rectus femoris muscle, *RL* round ligament, *SA* sartorius muscle, *SN* sciatic nerve, *TFN* tensor fascia lata muscle (Image courtesy of Andrea Trescot, MD)

RETOUR MENU

ANATOMIE

Plexus

Nerf obturateur :

- Nerf mixte issu du rameau ventral de L2 , L3 et L4
- Traverse la partie supéro-médiale du foramen obturateur

Innervation :

- Rameau postérieur :
  - Muscle obturateur externe
  - Muscle court adducteur
  - Muscle grand adducteur

- Rameau antérieur :
  - Muscle pectinée
  - Muscle court adducteur
  - Muscle long adducteur
  - Muscle gracile

Sensitive : face médiale de la cuisse

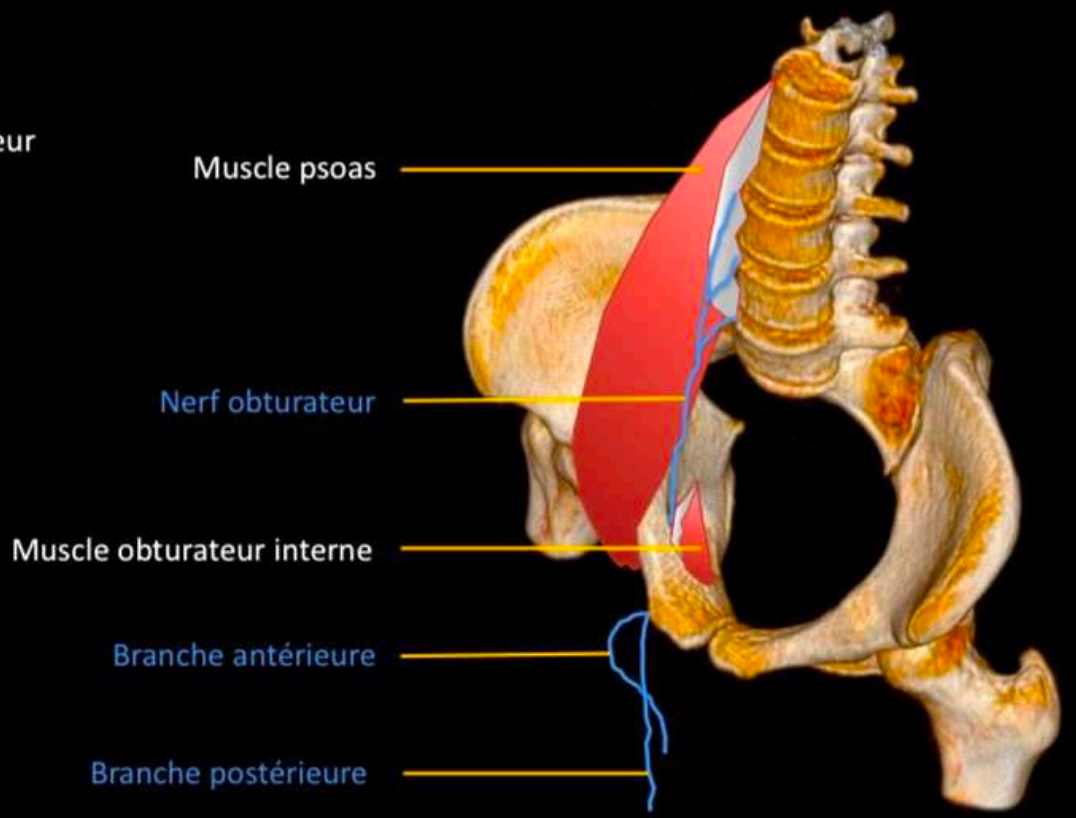

RETOUR MENU

ANATOMIE **MECANIQUE**

Pubalgies du sportif - Neuropathie obturatrice

Trajet :

- Nerf issu des rameaux ventraux L2 - L3 - L4
- Descend verticalement dans le psoas
- Emerge à hauteur de la ligne ilio-pectinée
- Traverse ensuite le canal obturateur se divisant en
  - Une branche antérieure
  - Une branche postérieure

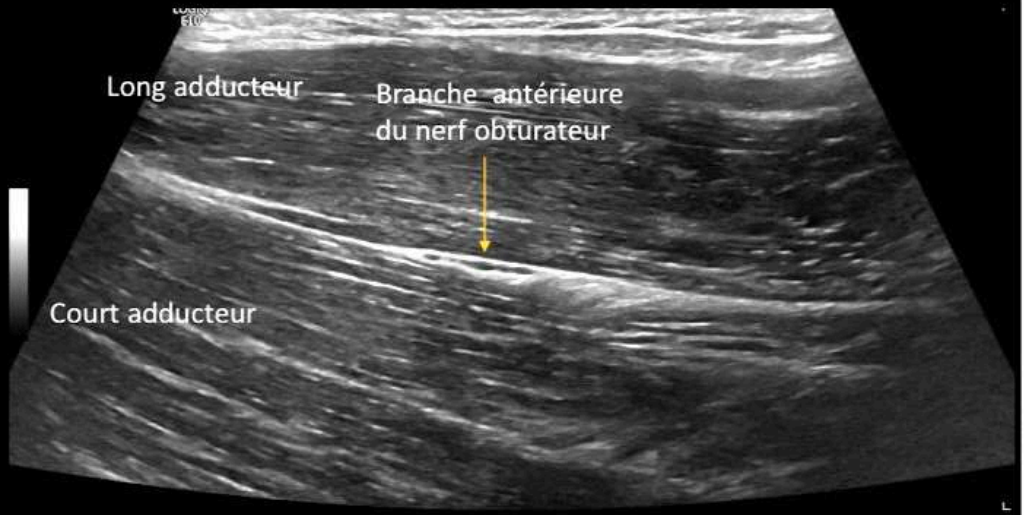

Physiopathologie :

- Conflit par striction du nerf au sein du dédoublement du fascia dans lequel il circule ++ la branche antérieure entre le long et le court adducteur

Traitement :

- Test bloc anesthésique

RETOUR MENU

NERF OBTURATEUR

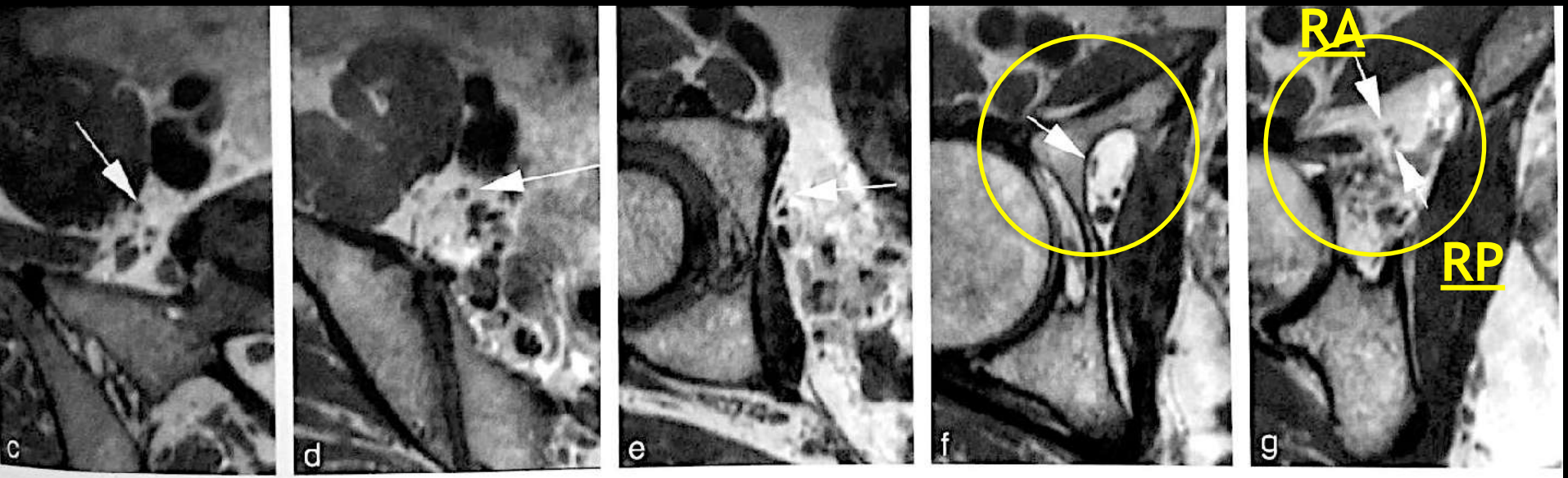

Fig. 21.14 Nerf obturateur normal (flèches) en MPR frontal oblique (a) et en coupes axiales (c–g), avec visibilité des deux rameaux sur la dernière coupe. Les deux rameaux peuvent être bien analysés en échographie (coupe transversale) (**b**). P : muscle pectiné; LA : muscle long adducteur; CA : muscle court adducteur; GA : muscle grand adducteur; R. ant : rameau antérieur; R. post : rameau postérieur.

RETOUR MENU

ANATOMIE NERFS MI EN COUPES

RETOUR MENU

Figure 4. MR imaging mapping of motor innervations of the lower extremity nerves. **(a)** Femoral nerve. *1* = rectus femoris, *2* = vastus lateralis, *3* = vastus intermedius, *4* = vastus medialis, *5* = sartorius. **(b)** Obturator nerve. *1* = adductor part of adductor magnus, *2* = adductor longus, *3* = gracilis. **(c)** Sciatic nerve. *1* = hamstring part of adductor magnus, *2* = biceps femoris, *3* = semitendinosus, *4* = semimembranosus. **(d)** Tibial nerve. *1* = tibialis posterior, *2* = popliteus, *3* = soleus, *4* = gastrocnemius. **(e)** Common peroneal nerve. *1* = tibialis anterior, *2* = extensor digitorum, *3* = peroneus longus.

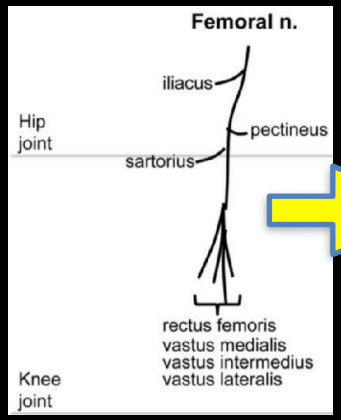

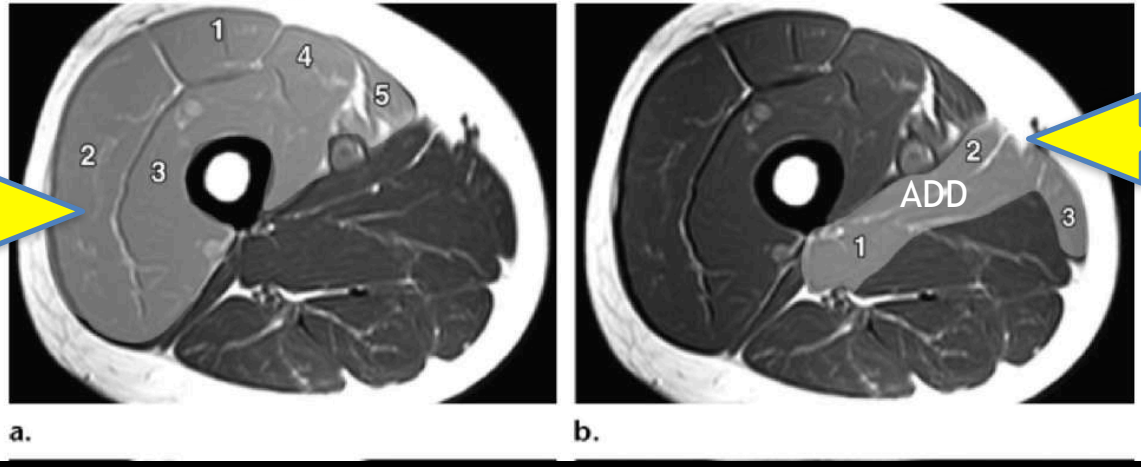

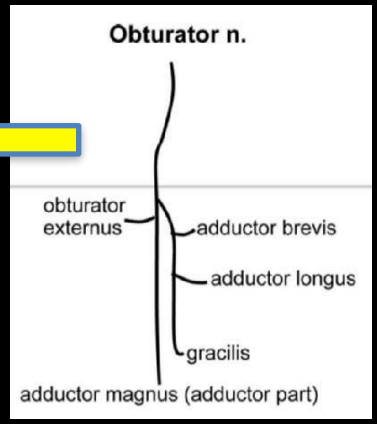

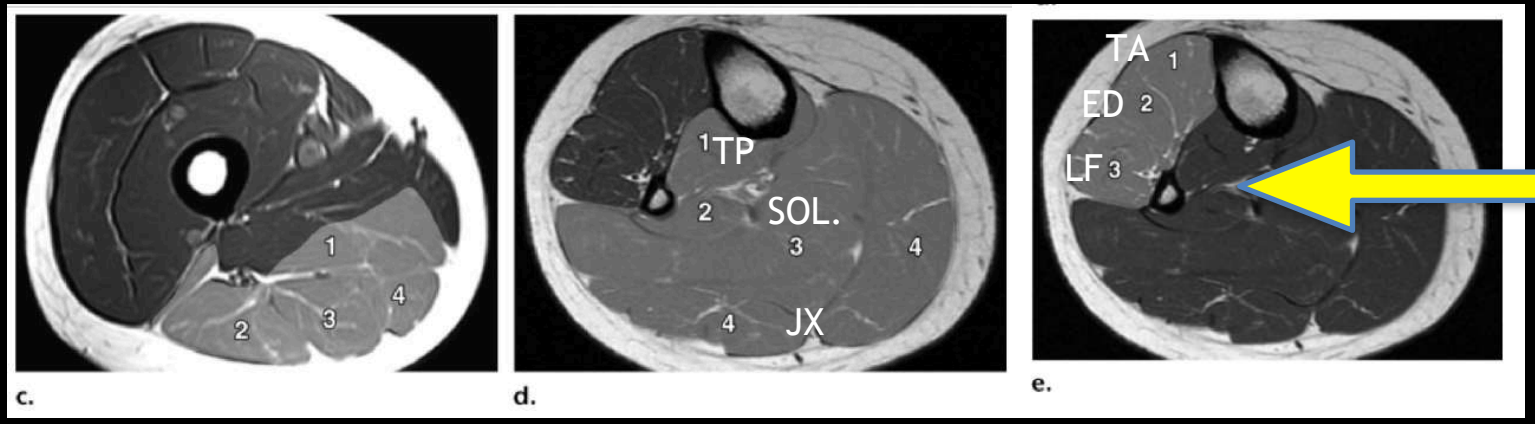

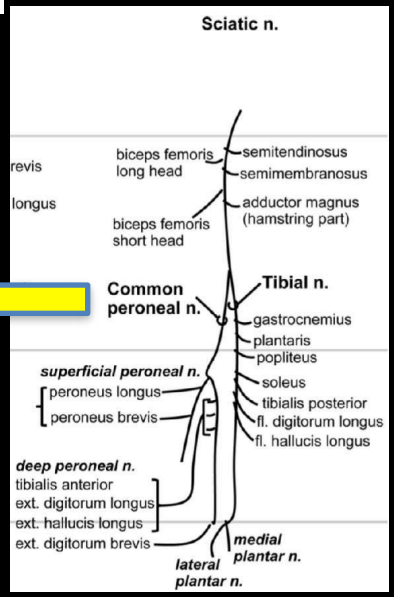

6- NERF PUDENDAL

RETOUR MENU

ANAT NERF PUDENDAL

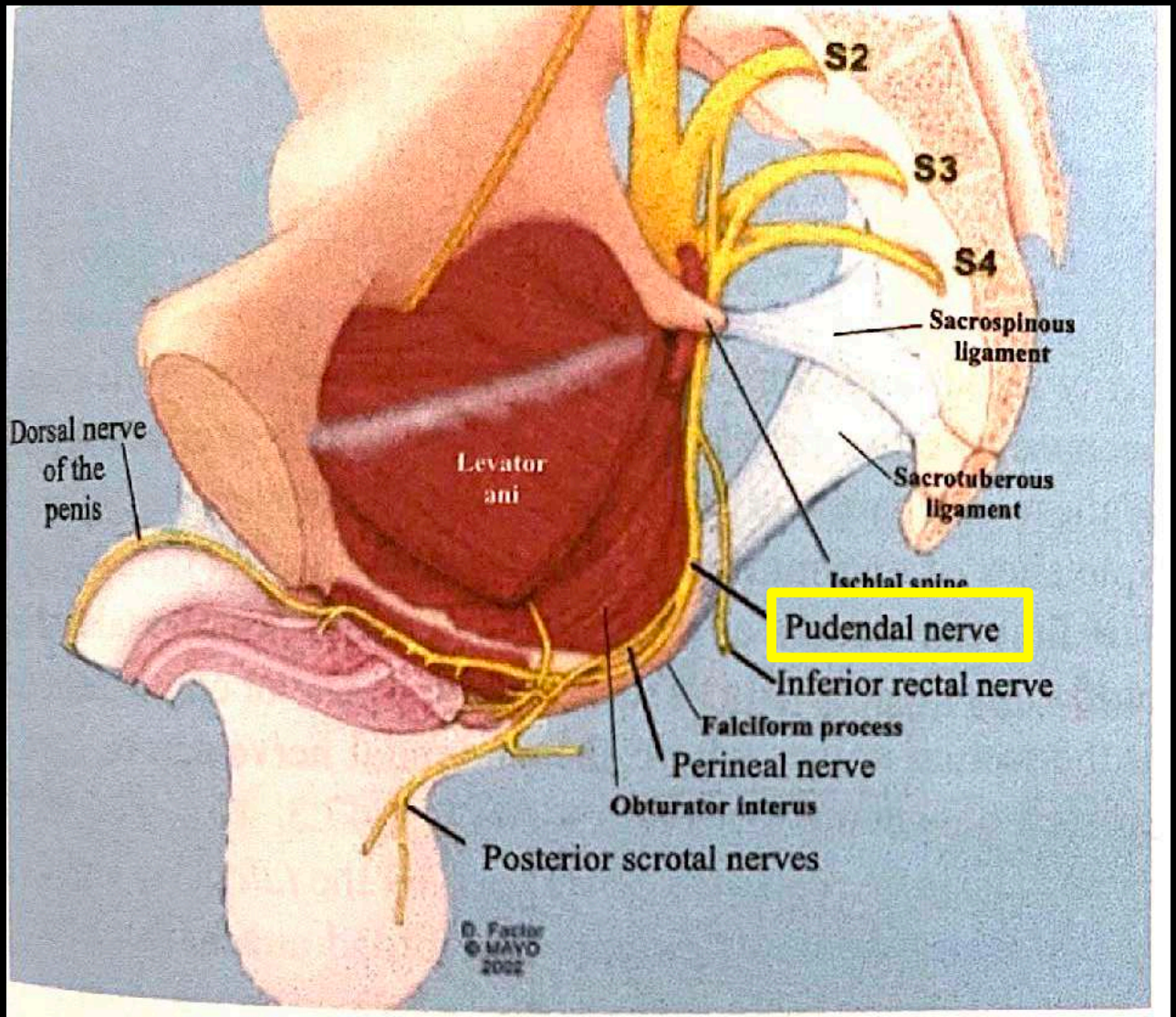

Fig. 47.2 Schematic anatomy of the intrapelvic path of the pudendal nerve (From

RETOUR MENU

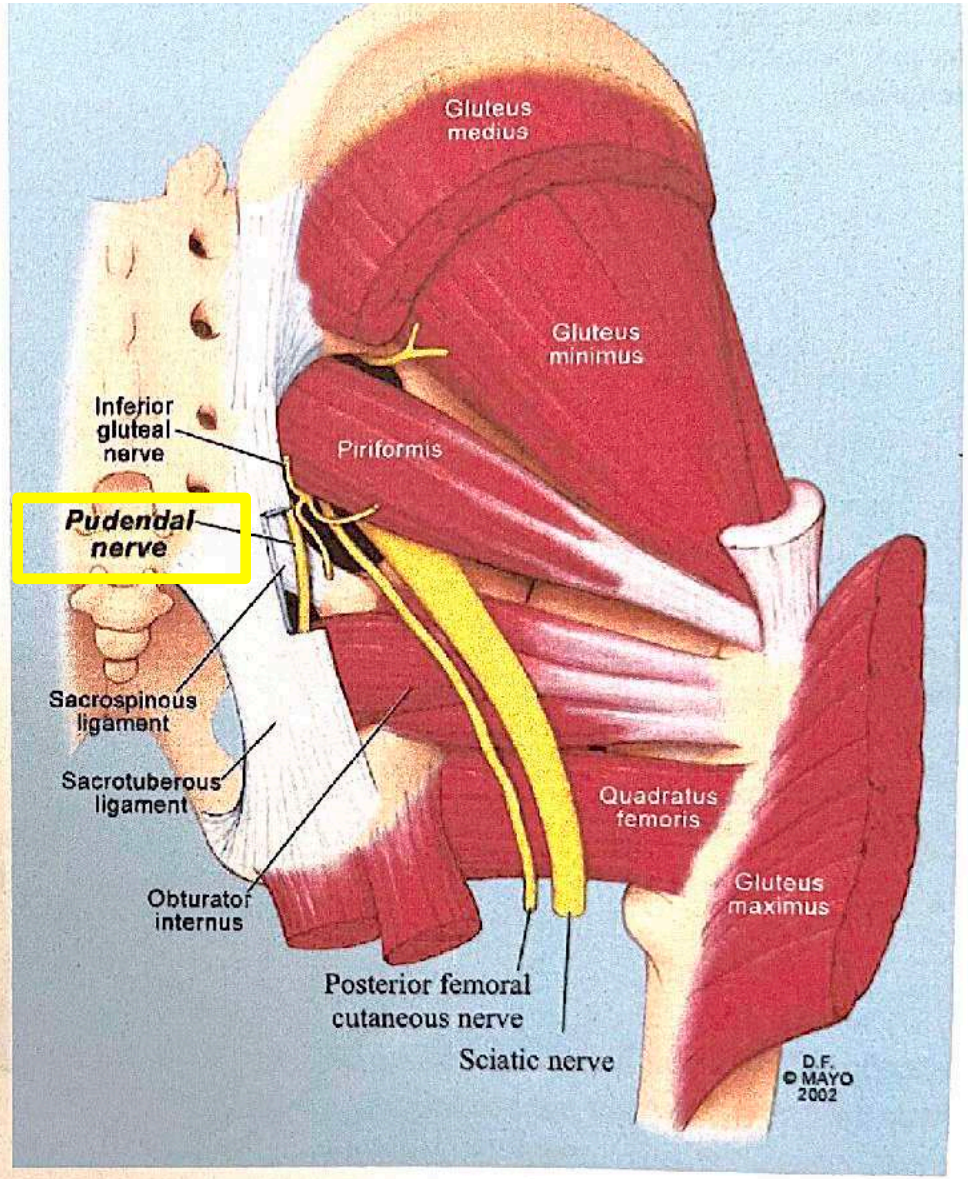

Fig. 47.3 Schematic anatomy at the level of the piriformis (From Popeney et al. [21]. Reprinted with permission from John Wiley and Sons and used with permission of Mayo Foundation for Medical Education and Research. All rights reserved)

RETOUR MENU

Fig. 47.4 Schematic anatomy of the pudendal canal (©2011 Jacques Beco M.D., used with permission)

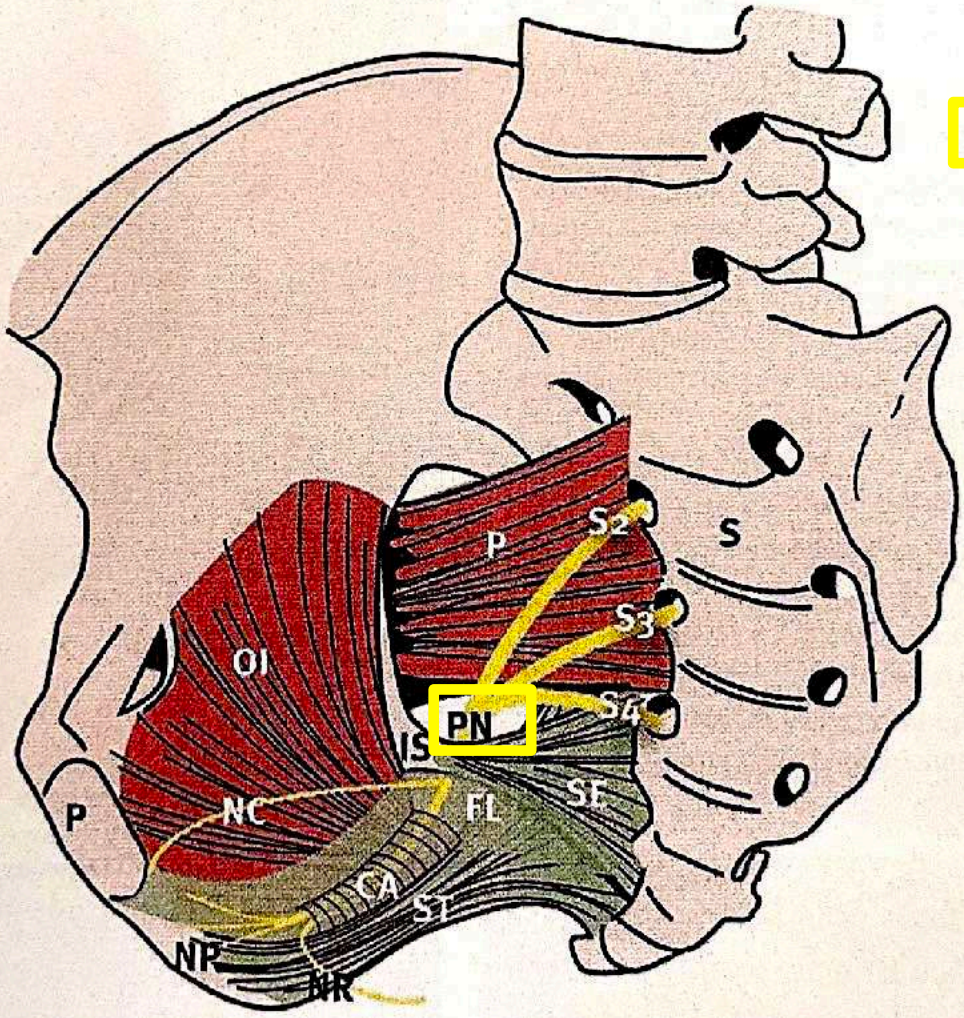

S: Sacrum

S2: Second sacral nerve root

S3: Third sacral nerve root

S4: Fourth sacral nerve root

PN: Pudendal nerve trunk

P: Pubis

SE: Sacrospinous ligament

ST: Sacrotuberous ligament

CA: Alcock's canal

FL: Fascia lunata

OI: Obturator internus muscle

P: Piriformis muscle

NC: Clitoral branch

NR: Rectal branch

NP: Perineal branches

Copyright © J. Beco 2011, used with permission

RETOUR MENU

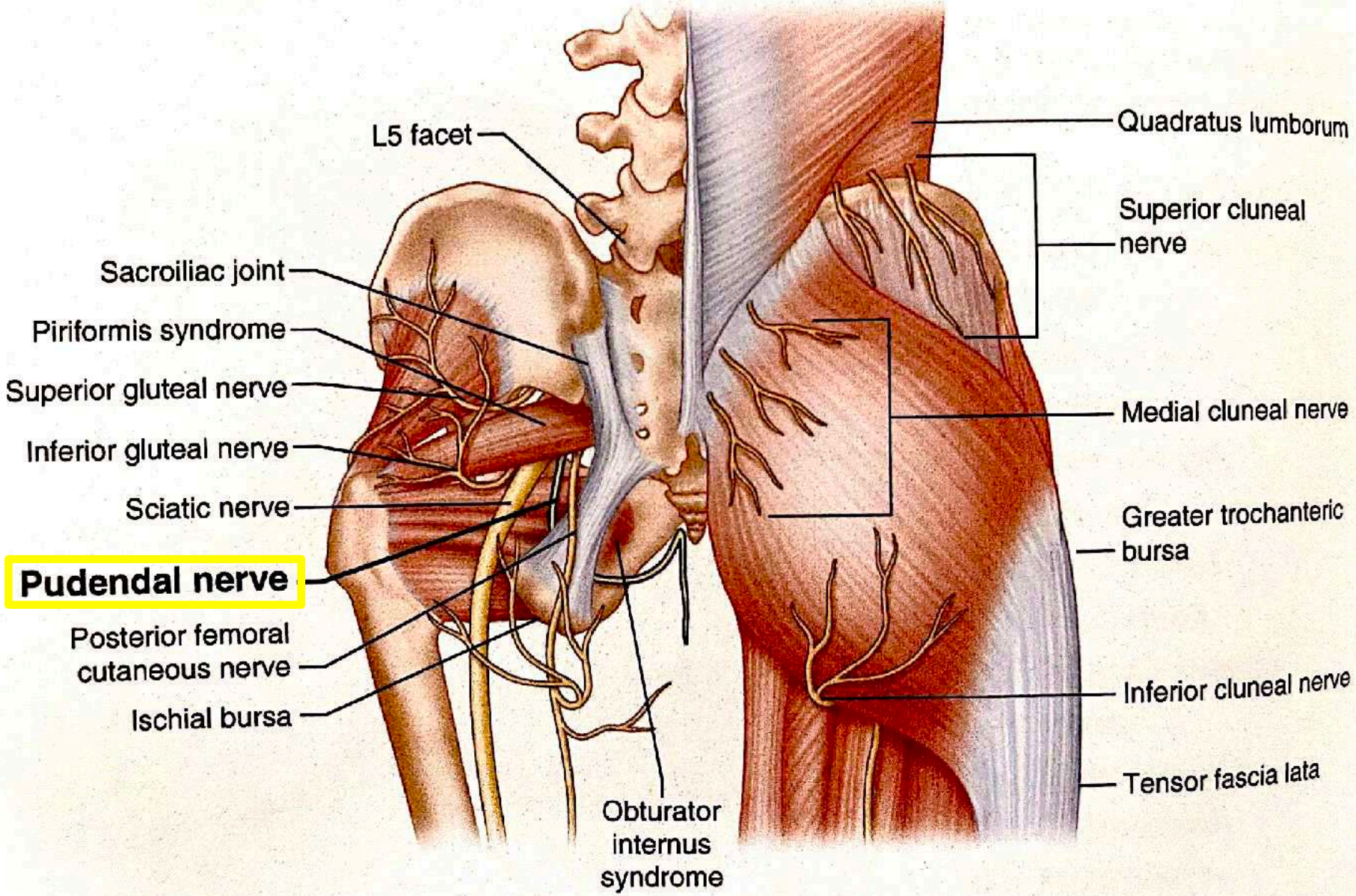
L5 facet
Sacroiliac joint
Piriformis syndrome
Superior gluteal nerve
Inferior gluteal nerve
Sciatic nerve
Pudendal nerve
Posterior femoral cutaneous nerve
Ischial bursa
Obturator internus syndrome
Quadratus lumborum
Superior cluneal nerve
Medial cluneal nerve
Greater trochanteric bursa
Inferior cluneal nerve
Tensor fascia lata

RETOUR MENU

NEVRALGIE PUDENDALE

- Syndrome canalaire d'identification récente
- Pathologie méconnue
- A évoquer devant des algies périnéales

- 4% des consultations des centres anti-douleurs
- 1 / 100 000
- Ecoute du patient et examen clinique

RETOUR MENU

INNERVATION DU PERINEE

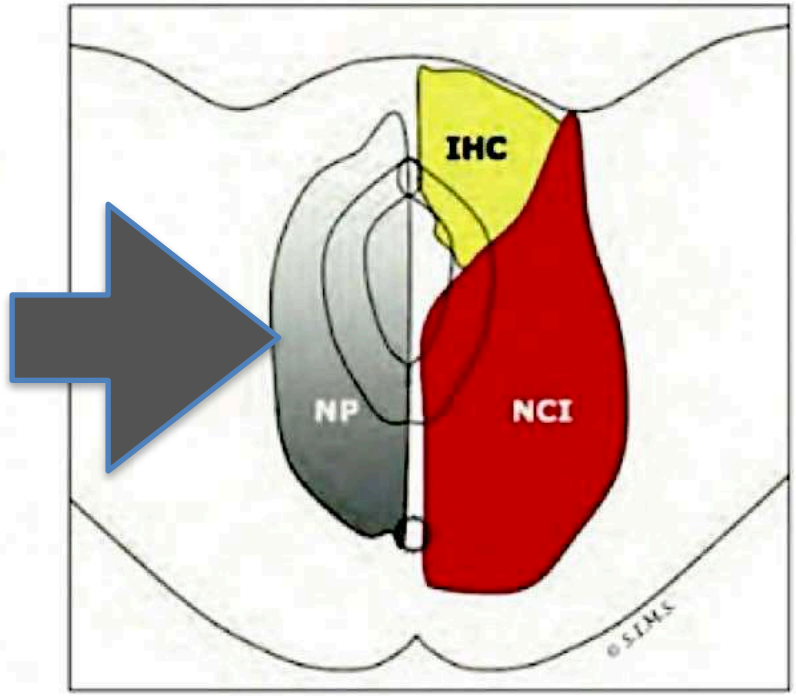

NP: NERF PUDENDAL

IHC: Nerf Ilio-inguinal
Nerf ilio-hypogastrique
Nerf génito-crural

NCI: Nerf clunéal inférieur
rameau périphérique du
nerf cutané fémoral postérieur de cuisse

Douleurs plus latérales
Algies fessières basses
Région ischiatique, le plis sous fessier,
Région latérao-anale

RETOUR MENU

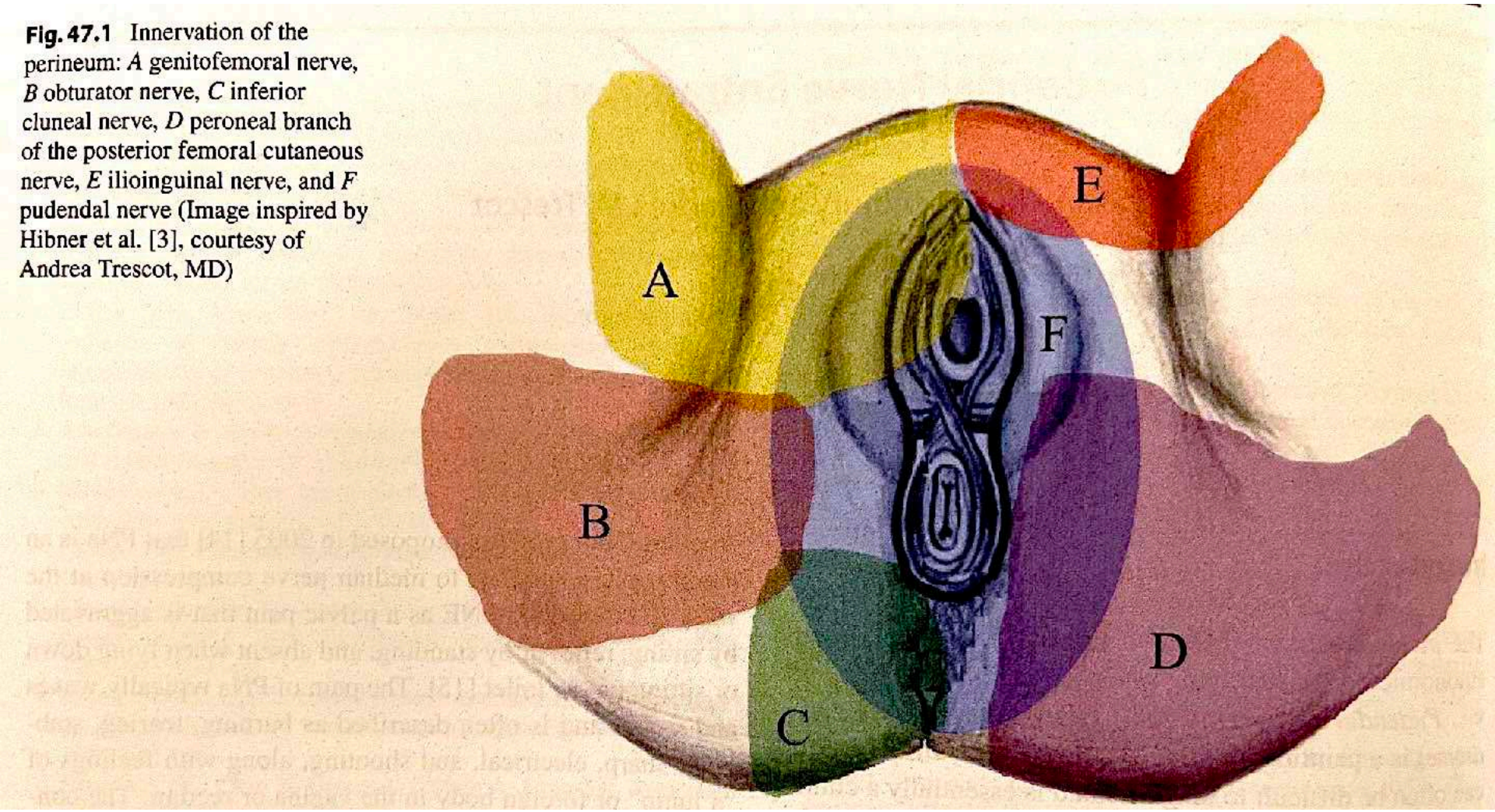

Fig. 47.1 Innervation of the perineum: *A* genitofemoral nerve, *B* obturator nerve, *C* inferior cluneal nerve, *D* peroneal branch of the posterior femoral cutaneous nerve, *E* ilioinguinal nerve, and *F* pudendal nerve (Image inspired by Hibner et al. [3], courtesy of Andrea Trescot, MD)

RETOUR MENU

NEVRALGIE PUDENDALE

- Douleur de type **neuropathique**:
  - Brûlure, étau, élancement, engourdissement
  - Caractère positionnel
  - Accentuée en position assise prolongée
  - Aggravation au cours de la journée
  - Maximales le soir et disparaissent à l'endormissement

RETOUR MENU

NEVRALGIE PUDENDALE

5 Critères de NANTES

CRITERES MAJEURS INCLUSION	CRITERES EXCLUSION
1- Douleur dans le territoire du nerf pudendal	Douleur uniquement à la défécation
2- Caractère positionnel de la douleur accentuée par la position assise	Douleur uniquement à l'appui sur le coccyx, la fesse, le pubis ou le bas ventre
3- Absence de réveil nocturne par la douleur	Prurit
4- Absence d'hypoesthésie périnéale	Douleur de caractère paroxystique
5- Bloc anesthésique positif (anesthésique seul)	Anomalies en imagerie expliquant la douleur

NEVRALGIE PUDENDALE

- Clinique: critères mineurs
  - Aggravation possible lors de la défécation
  - Diminution au décubitus, station debout ou à la marche
  - Reproduction de la douleur au TR: palpation appuyée du nerf pudendal sur l'épine
  - Signes d'accompagnements (troubles sexuels, urinaires, ano-rectaux)

RETOUR MENU

PHYSIOPATHOLGIE – Nerf Pudendal

- Fibrose périneurale liée à la disparition de la graisse péritronculaire: hypomobilité du NP
- Hypertrophie des éléments aponévrotiques et/ ou ligamentaires: compression

Diagnostic criteria for pudendal neuralgia by pudendal nerve entrapment , Labat JJ, Neurourology and Urodynamics 2008

RETOUR MENU

Examens complémentaires

- Diagnostic clinique (Critères de NANTES) conforté par le bloc anesthésique du NP sous TDM
- Exploration électrophysiologique du périnée (interprétation difficile)
- IRM et TDM pour éliminer un processus expansif sacré ou pelvien
- IRM Lombaire (CLE, Sd de la queue de cheval)

Diagnostic criteria for pudendal neuralgia by pendendal nerve entrapment , Labat JJ, Neurourology and Urodynamics 2008

RETOUR MENU

ANATOMIE – Nerf Pudendal

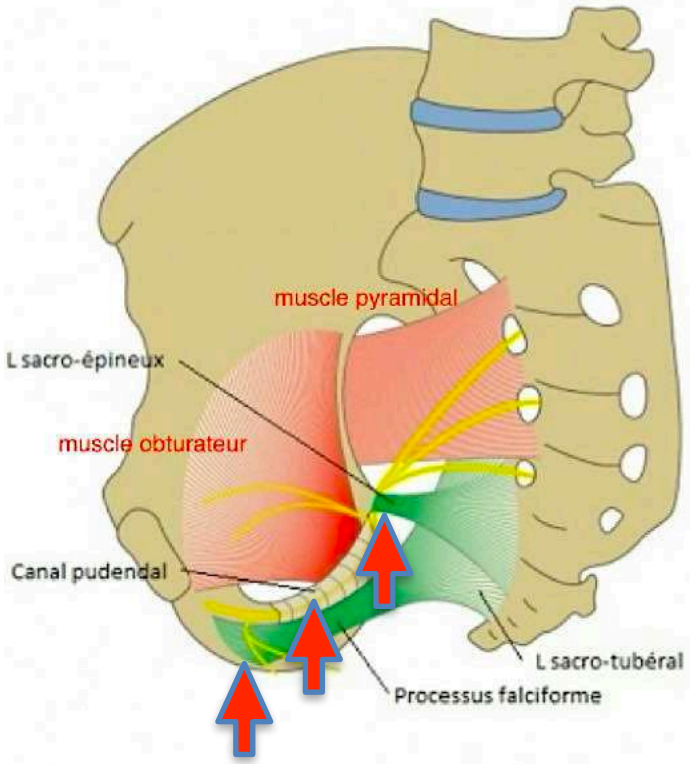

Sd canalaire: 3 sites de compression

Sites de compression du NP et étiologies des pudendalgies

Anatomique	Iatrogène par compression du N Pudendal
Pince ligamentaire entre les ligaments SE et ST	Fractures pelviennes, plaies, hématome profond
Canal d'Alcock	Traction excessive après réduction de fracture sur table orthopédique
Prolongement falciforme du ligament ST	Chirurgie de spinofixation après hystérectomie avec amarrage du vagin sur le ligament sacroépineux

Etiologie non retrouvée des pudendalgies le plus souvent

RETOUR MENU

NERF PUDENDAL

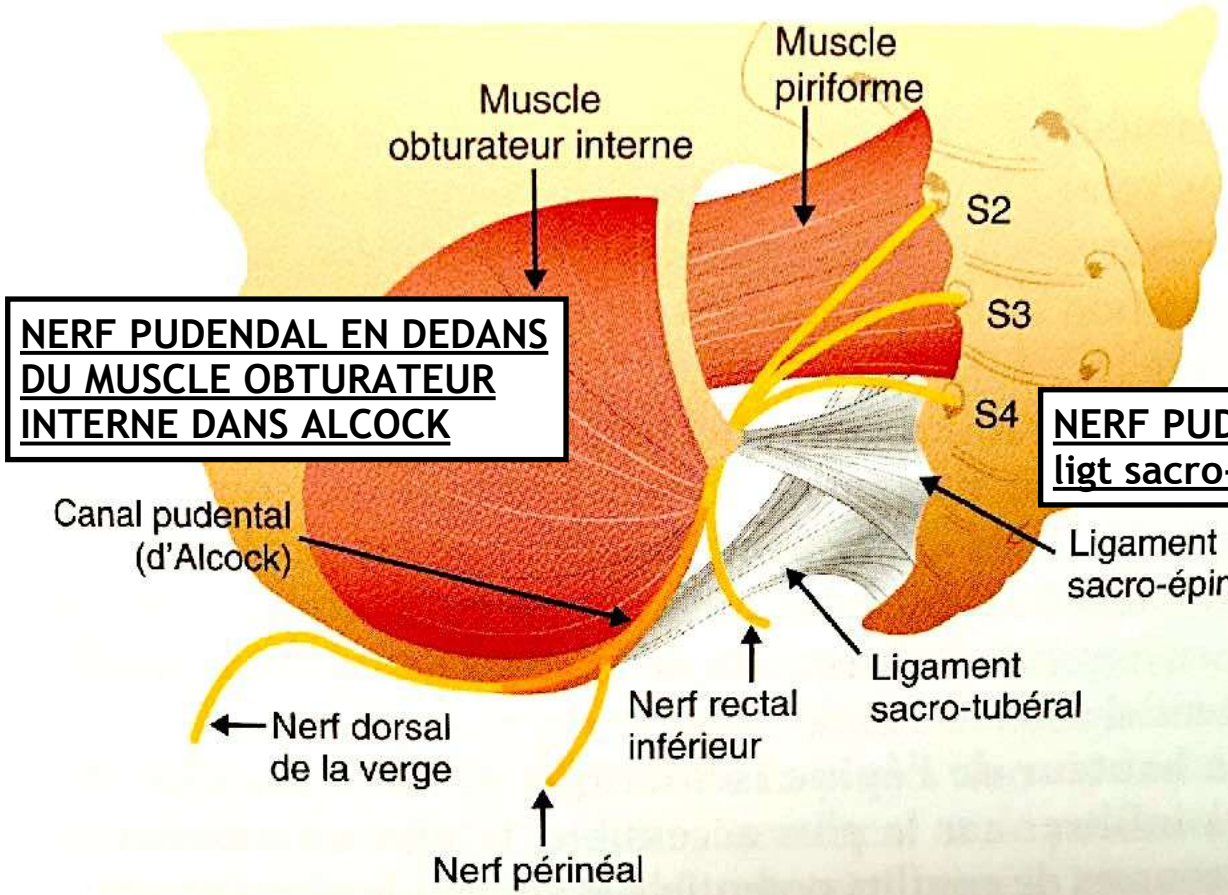

NERF PUDENDAL EN DEDANS DU MUSCLE OBTURATEUR INTERNE DANS ALCOCK

NERF PUDENDAL en dh du ligt sacro-épineux

Fig. 21.31 Schéma du trajet du nerf pudendal.

ANATOMIE ET ZONES DE CONFLIT

Le nerf pudendal est un nerf sensitivo-moteur avec un contingent sympathique. Il naît à la face antérieure du sacrum principalement de la racine S3 et d'anastomoses des racines S2 et S4 (fig. 1). Il descend sous le muscle piriforme dans le canal infrapiriforme contigü du tronc du nerf ischiatique. Il passe au contact de l'épine ischiatique dans une pince ligamentaire formée par les ligaments sacro-tubéral et sacro-épineux (fig. 2) et rentre dans le pelvis par la petite incisure ischiatique [8, 10]. Le nerf pénètre ensuite dans le canal d'Alcock formé par le dédoublement de l'aponévrose du muscle obturateur interne. À ce niveau, il est accompagné de l'artère et de la veine pudendale. À l'entrée du canal d'Alcock, une expansion du ligament sacro-tubéral nommé processus falciforme sert d'insertion à l'aponévrose du muscle obturateur interne. Il se trouve par cet intermédiaire en rapport étroit avec le canal d'Alcock (fig. 3) [11].

RETOUR MENU

ANATOMIE NERFS MI EN COUPES

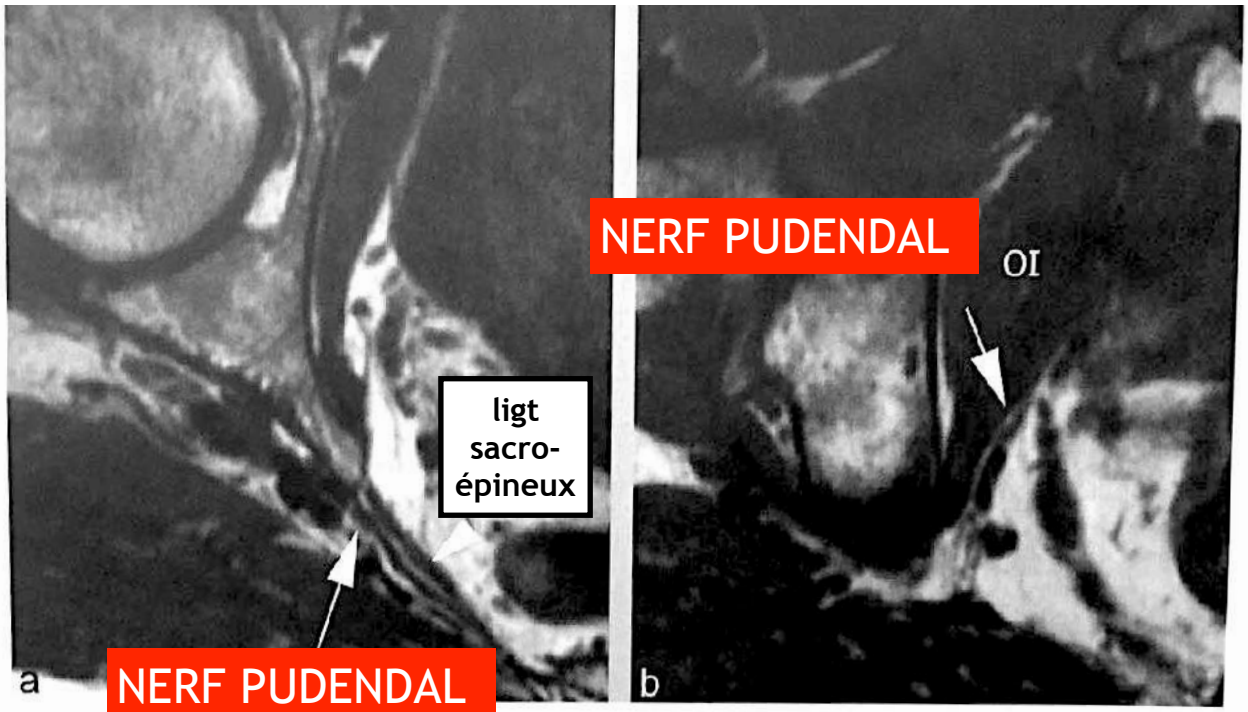

OBTURATEUR INTERNE

Fig. 21.32 Nerf pudendal (flèche) : coupes axiales pondérées en T1. a. En regard de l'épine sciatique et du ligament sacro-épineux (tête de flèche). **b.** Dans le canal pudendal d'Alcock. OI : muscle obturateur interne.

RETOUR MENU

IMAGERIE NERF PUDENDAL

L'imagerie participe toutefois indirectement au diagnostic, car il faut éliminer tous les syndromes de masse, soit autour du nerf, soit au sein de celui-ci, dont d'exceptionnelles métastases au sein du nerf sciatique, ainsi que de nombreuses, mais rares tumeurs malignes ou bénignes comme des lipomes [11] ou des kystes mucoïdes [12]. L'imagerie peut aussi aider à guider des gestes à visée thérapeutique sans risque de léser les pédicules

ischiatique. Le nerf pudendal est parfois enchâssé dans des expansions ligamentaires ou fibreuses (provenant parfois du muscle piriforme sus-jacent) ; il peut également traverser le ligament sacro-épineux. Des calcifications du ligament sacro-épineux ont aussi été incriminées dans la compression du nerf ;

- **dans le canal pudendal (d'Alcock)**. Le fascia du muscle obturateur interne peut s'épaissir et constituer un lieu potentiel de compression nerveuse. Les vaisseaux pudendaux circulant au sein du canal d'Alcock contractent des rapports très étroits avec le nerf pudendal et ont, de ce fait, également été incriminés dans la compression du nerf. Enfin, le *processus falciforme* du ligament sacro-tubéral peut émerger plus crânialement et enfourcher le nerf pudendal ;
- **dans le canal ostéofibreux de la face antéro-inférieure de la région parasymphysaire**, à l'origine d'une souffrance du nerf dorsal de la verge ou du clitoris

Imagerie

Le nerf pudendal est difficile à objectiver étant donné sa petite taille (< 2 mm) ; sa visualisation nécessite une optimisation des séquences (fig. 21.32) [25]. Il peut être épaissi et en hypersignal T2. Le scanner et surtout l'IRM permettent surtout de rechercher un syndrome de masse (tumeur, hématome, kyste, congestion veineuse, endométriose) (fig. 21.33 à 21.35), du tissu cicatriciel le long du trajet du nerf ou une laxité ligamentaire pelvienne [21, 87, 102].

RETOUR MENU

Traitement

- Prise en charge multidisciplinaire et spécialisée
- TTT médical: antiépileptiques, antidépresseurs, myorelaxants, antalgiques de niveau 2 + rééducation
- TTT chirurgical: en cas d'échec du ttt médical et si douleur intolérable

Robert R, Labat JJ, Bensignor M et al. Decompression and transposition of the pudendal nerve in pudendal neuralgia : a randomized controled trial and long-term evaluation. Eur Urol 2005 ; 47 :403-408.

RETOUR MENU

INFILTRATION NERF PUDENDAL

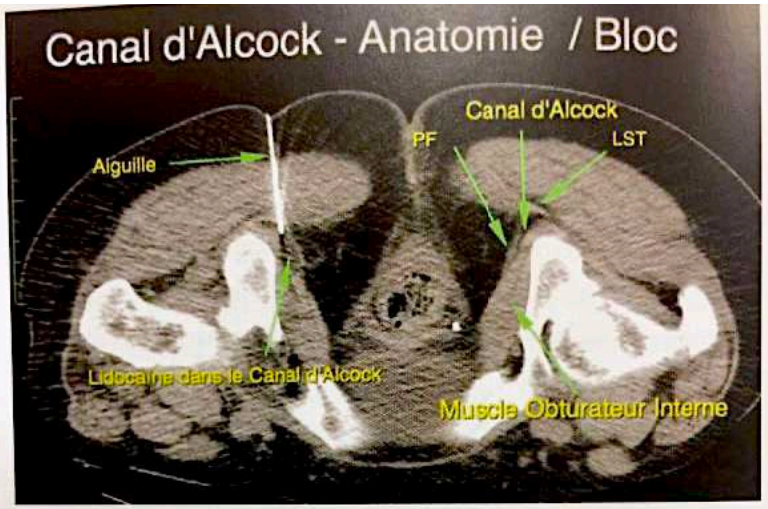

Fig. 3 : Passage du nerf pudendal au canal d'Alcock – zone de conflit. Coupe axiale tomodensitométrique réalisée au cours d'un bloc anesthésique. Patient en décubitus ventral.
LST : ligament sacro-tubéral.
PF : Processus falciforme du ligament sacro-tubéral.

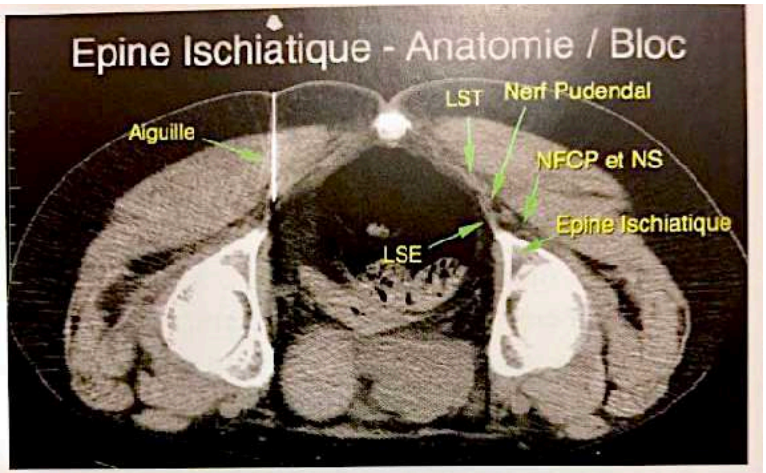

Fig. 2 : Passage du nerf pudendal en regard de l'épine ischiatique – zone de conflit. Coupe axiale tomodensitométrique réalisée au cours d'un bloc anesthésique. Patient en décubitus ventral. Notez la proximité entre le nerf pudendal, le nerf cutané fémoral postérieur (*NCFP*) et le nerf sciatique (*NS*).
LST : ligament sacro-tubéral ; *LSE* : ligament sacro-épineux.
Le nerf sciatique et le nerf cutané fémoral postérieur sont accompagnés de l'artère glutéale inférieure.

RETOUR MENU

repère triangle graisseux

PL JAUNE + LIDOCAINE **+ corticoide**

infiltrer plutôt épine sciatique car 60 % des cas / contre 25% canal d Alcock

infiltrer plutôt épine sciatique car 60 % des cas / contre 25% canal d Alcock

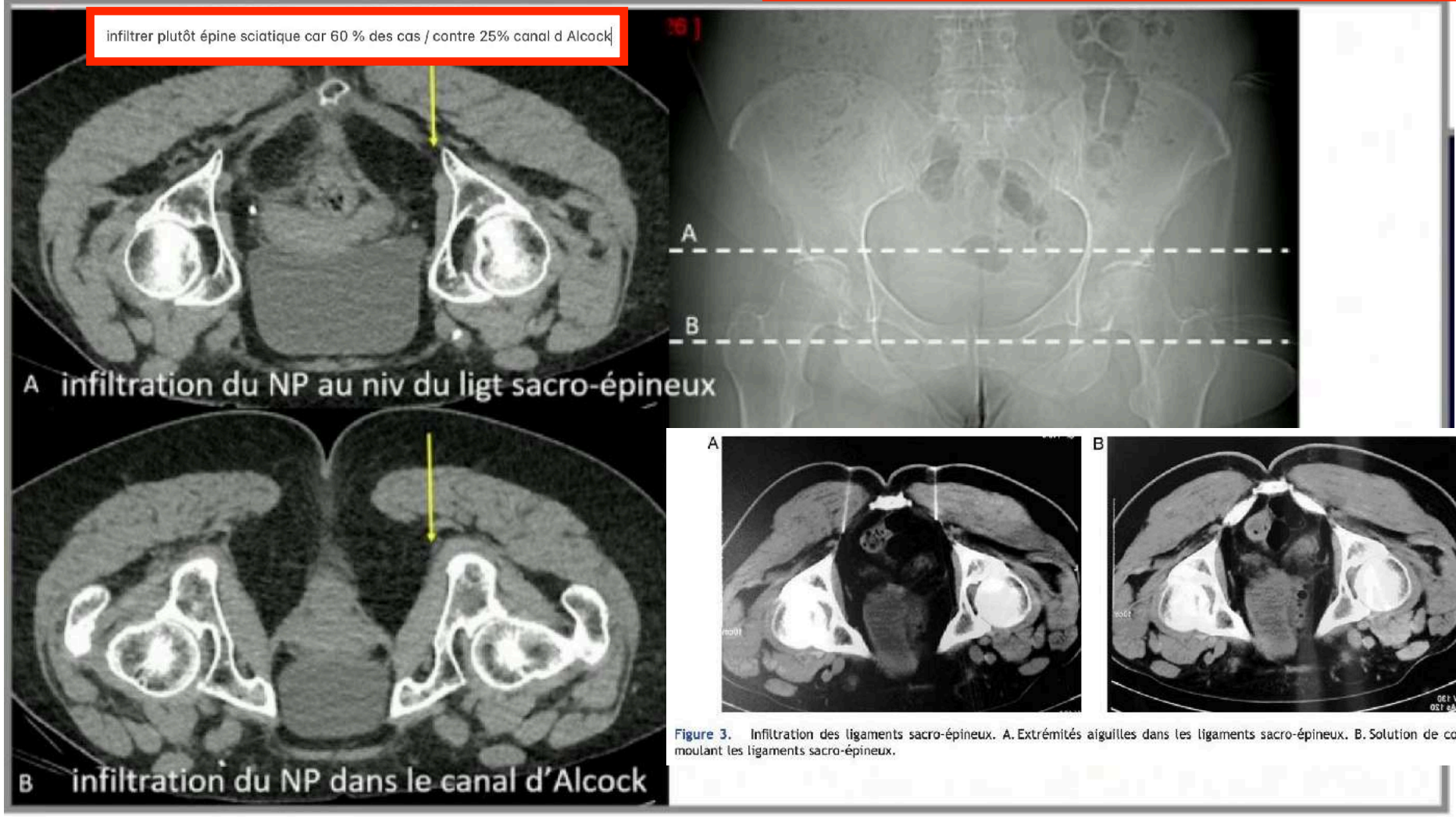

Figure 3. Infiltration des ligaments sacro-épineux. A. Extrémités aiguilles dans les ligaments sacro-épineux. B. Solution de contraste moulant les ligaments sacro-épineux.

RETOUR MENU

Infiltration du nerf pudendal

Bloc à la hauteur du ligament sacro-épineux

Rationnel et indication

L'intérêt de faire un bloc du nerf pudendal au niveau du ligament sacro-épineux est qu'il s'agit de la principale zone de conflit du nerf sur son trajet (Fig. 1). De plus il s'agit de la zone la plus proximale de compression du nerf en cas de syndrome canalaire au sens des critères de Nantes [5].

Quel que soit la technique de localisation du nerf utilisée pour l'infiltration, le patient est en décubitus ventral.

Un bloc du nerf pudendal est indiqué en cas de suspicion de névralgie pudendale par syndrome canalaire (entrapment) pour confirmer le diagnostic ou en intention thérapeutique avec infiltration de corticoïdes.

Techniques

Sous fluoroscopie

Le patient est en trois quarts décubitus ventral afin de bien dégager l'épine sciatique qui est habituellement individualisable à la hauteur de la tête fémorale. L'aiguille est introduite perpendiculairement et dirigée vers l'extrémité interne de l'épine qu'elle touche. L'aiguille est alors retirée sur 1 cm et réintroduite plus médialement, elle est enfoncée pour traverser le ligament sacro-épineux dont on notera la consistance et l'épaisseur (Fig. 2).

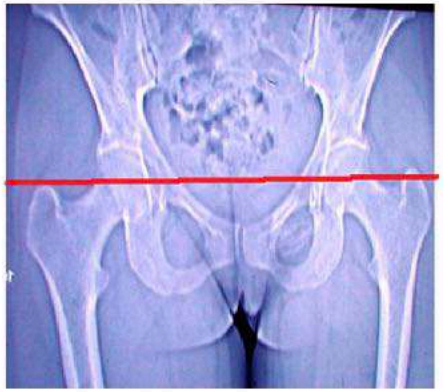

Figure 1. Niveau des épines sciatiques sur un bassin de face.

Après vérification de l'absence d'effraction vasculaire par aspiration, la solution comprenant des anesthésiques locaux est injectée au retrait de l'aiguille en avant, dans et en arrière du ligament sacro-épineux [6].

Avantages : simple, peu onéreux.

Inconvénients : parfois douloureux (on pique quasiment sur le nerf), risque de perforation colique, d'anesthésie sciatique, absence de preuve a postériori de la diffusion de la solution, rayonnement.

Sous échographie

En décubitus ventral, recherche de l'épine sciatique, repérage du paquet pudendal, ponction directe au plus près de l'artère, contrôle partielle de la diffusion. On peut confirmer la bonne place de l'aiguille avec une stimulodétection associée [7].

Avantages : simple, peu onéreux, rapide, ne nécessitant pas de matériels lourds, absence de rayonnement.

Inconvénient : opérateur dépendant, apprentissage, difficile chez les patients obèse, absence de documents jugeable facilement a postériori.

Sous tomodensitométrie

C'est la technique de référence, décrite pour la première fois par McDonald [8], le patient est en décubitus ventral [9], on repère la coupe horizontale sur laquelle les épines sont les plus grandes [10] (de telle façon à voir le bout distal interne de l'épine). On distingue alors le ligament sacro-épineux. L'aiguille est introduite au niveau de la moitié interne de ce dernier qu'elle pénètre (moindre risque de traumatisme nerveux ou vasculaire).

Une injection test d'anesthésique local et de produit de contraste est alors injectée afin de confirmer le bon positionnement de l'aiguille et la bonne diffusion du produit qui va mouler le ligament sacro-épineux formant une lentille biconvexe oblique en haut et en dedans (patient en décubitus ventral) (Fig. 3).

Avantages : «gold standard»; bonne visualisation de l'ensemble de la diffusion en particulier en hauteur (espace pré piriforme ou sacré), bonne vision anatomique, document interprétable a posteriori en ce qui concerne la qualité de la diffusion.

Inconvénients : équipement lourd, rayonnement, risque d'allergie au produit de contraste.

Stimulodétection

La technique habituelle se réalise sur un patient en décubitus ventral. Elle recherche une stimulation du nerf pudendal [11]. Elle peut se faire par voie transvaginale

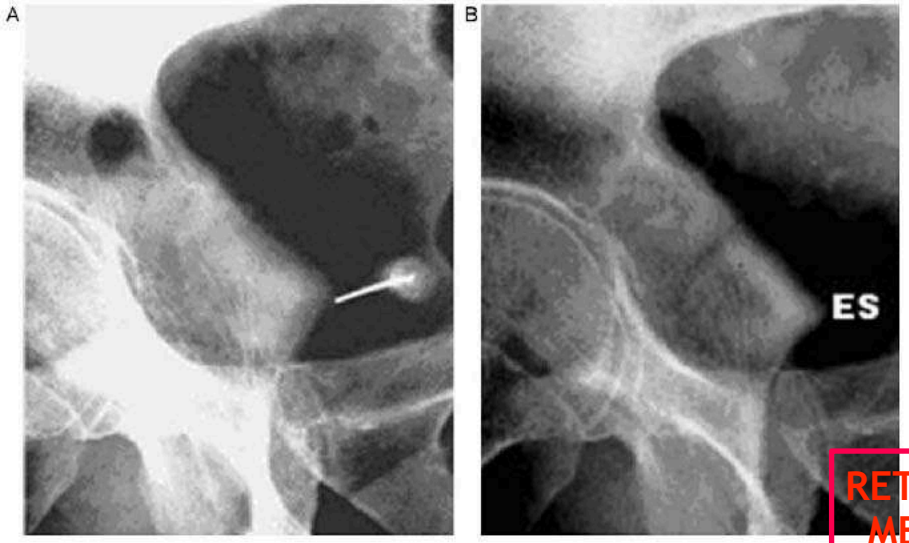

Figure 2. Infiltration à l'épine sciatique. A. ES : épine sciatique. B. Aiguille en place à la pointe de l'épine.

RETOUR MENU

mais est dans ce cas peu aisée chez certains patients (homme par exemple). En outre, s'agissant de douleurs périnéales survenant fréquemment dans un contexte d'hypersensibilisation locale ou locorégionale, il n'est pas évident que le geste lui-même soit exempt de complication (récurrence d'un syndrome de stress post-traumatique par exemple) ou d'inconfort perturbant la réalisation et l'interprétation du test.

Avantages : simple, très peu onéreux.

Inconvénients : ininterprétable en cas de négativité (aucune notion du niveau auquel le nerf a été bloqué).

Interprétations

Bloc positif

Un bloc du nerf pudendal est jugé positif en cas de diminution de 50 % ou de 4 cm sur l'EVA qui est estimé au mieux en cherchant à reproduire les douleurs en particulier assis sur une chaise.

Un bloc positif confirme le diagnostic de névralgie pudendale par syndrome canalaire en cas de présence clinique des critères de Nantes [5]. Le bloc peut également être positif en cas de névralgie du nerf cutané postérieure de la cuisse ou d'atteinte organique du nerf pudendal.

Bloc négatif

Un bloc du nerf pudendal est jugé négatif en cas d'absence d'analgésie malgré une anesthésie du territoire pudendal. Il est cependant important de confirmer les conditions d'examen avant de valider la négativité du bloc en vérifiant la technique de réalisation du bloc et les iconographies (tomodensitométrie).

Un bloc négatif confirme l'absence de cause caudale par rapport à l'épine sciatique du nerf pudendal dans la symptomatologie. Il peut s'agir d'une variation anatomique mais dans ce cas il n'y a pas d'anesthésie pudendal avec le bloc. Un test négatif contre-indique une libération chirurgicale du nerf pudendal.

Complications

Comme pour tout infiltration, il existe des risques non spécifiques d'hématome par ponction vasculaire, d'infection d'autant plus que l'on utilise des corticoïdes et de traumatisme nerveux (pudendal, cutané postérieur de la cuisse, sciatique) par l'aiguille surtout si on pique près de l'épine sciatique.

De manière plus spécifique, on peut observer des risques : de perforation digestive d'autant plus qu'il s'agit d'une technique aveugle (scopie, stimulation), de chute par anesthésie de contigüité du nerf sciatique et cutané postérieur de la cuisse, d'incontinence transitoire surtout si anesthésie bilatérale, d'aggravation secondaire des douleurs pendant un période d'une quinzaine de jours après la période d'anesthésie.

Limites

Les limites propres de la technique de blocage au niveau du ligament sacro-épineux sont essentiellement en rapport avec son manque de spécificité. Toutefois la valeur prédictive négative d'un tel bloc réalisé sous scanner avec utilisation de produit de contraste est bonne et justifie son utilisation en première intention.

La valeur prédictive positive est limitée par le manque de spécificité qui ne fera pas la part des choses entre nerf pudendal, nerf cutané postérieur de la cuisse, nerf du muscle obturateur interne, ganglion impar, voire nerf obturateur (surtout si infiltration réalisée sous scopie) [12].

Infiltration au niveau du canal d'Alcock

Rationnel et indication

L'intérêt de faire un bloc du nerf pudendal au niveau du canal d'Alcock est qu'il s'agit d'une seconde zone de conflit de ce nerf. Ce bloc est plus distal que l'infiltration au niveau du ligament sacro-épineux (Fig. 4).

Par définition ce type de bloc se réalise exclusivement sous tomodensitométrie avec utilisation de produit de contraste le plus souvent, au mieux en couplant avec une stimulodétection. On comprend que si le but est d'injecter le canal d'Alcock, seules les techniques permettant de le visualiser sont justifiées.

Un bloc du nerf pudendal est indiqué en cas de suspicion de névralgie pudendale par syndrome canalaire (entrapment) pour confirmer le diagnostic ou en intention thérapeutique avec infiltration de corticoïdes.

RETOUR MENU

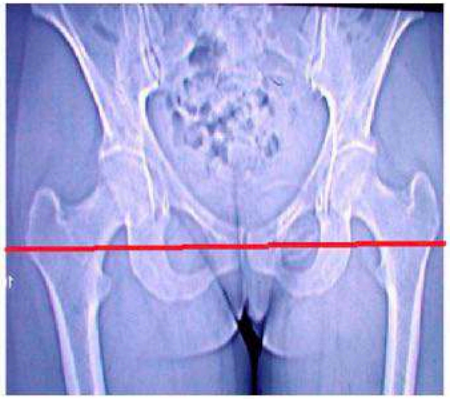

Figure 4. Hauteur de la coupe horizontale à effectuer pour l'infiltration du canal d'Alcock : ligne passant par la moitié des trous obturateurs.

Techniques

Sous tomodensitométrie

En décubitus ventral, repérage des trous obturés, visualisation de la partie endopelvienne du muscle obturateur interne, ponction directe du muscle obturateur interne en sa partie pelvienne, et la plus interne possible. Injection par incrément et contrôle de la diffusion qui montre une diffusion idéale au niveau de la face interne du muscle obturateur interne, respectant ce muscle et ne diffusant pas dans la graisse ischiorectale (Fig. 5).

Avantages : «gold standard» ; bonne visualisation de l'ensemble de la diffusion en particulier en hauteur (ensemble de la face interne du muscle obturateur interne), bonne vision anatomique, document interprétable a posteriori en ce qui concerne la qualité de la diffusion.

Inconvénients : équipement lourd, rayonnement, risque d'allergie au produit de contraste, parfois impossible de ne pas injecter dans le muscle.

Autres techniques

Les autres techniques comme le contrôle fluoroscopique, l'échographique ou la stimulodétection ne sont pas adaptées car il est dans ces cas impossible de connaître la position exacte de l'aiguille dans le canal d'Alcock.

Interprétations

Bloc positif

Un bloc du nerf pudendal est jugé positif en cas de diminution de 50 % ou de 4 cm sur l'EVA qui est estimé au mieux en cherchant à reproduire les douleurs en particulier assis sur une chaise.

Un bloc positif au niveau du canal d'Alcock confirme le diagnostic de névralgie pudendale par syndrome canalaire en cas de présence clinique des critères de Nantes [5]. Le bloc peut également être positif en cas de névralgie du nerf obturateur ; d'atteinte ou participation directe du muscle obturateur interne à la pathologie (syndrome myofascial de ce muscle).

Bloc négatif

Un bloc du nerf pudendal est jugé négatif en cas d'absence d'analgésie malgré une anesthésie du territoire pudendal. Il est cependant important de confirmer les conditions d'examen avant de valider la négativité du bloc en vérifiant la technique de réalisation du bloc et les iconographies (tomodensitométrie).

Un bloc négatif confirme l'absence de cause caudale exclusive par rapport au canal d'Alcock du nerf pudendal dans la symptomatologie. En cas de forte suspicion de névralgie pudendale par syndrome canalaire (entrapment), il faut réaliser une infiltration plus en amont à hauteur du ligament sacro-épineux.

Complications

Comme pour tout infiltration, il existe des risques non spécifiques d'hématome par ponction vasculaire, d'infection d'autant plus que l'on utilise des corticoïdes et de traumatisme du nerf pudendal par l'aiguille dans le canal d'Alcock.

De manière plus spécifique, on peut observer des risques : de perforation digestive mais qui reste très théorique car

Figure 5. Infiltration du canal d'Alcock. A. Aiguille en position dans la partie proximale du canal d'Alcock. B. Solution radio-opaque diffusant au bord interne du muscle obturateur interne moulant le canal d'Alcock.

RETOUR MENU

Journal d'imagerie diagnostique et interventionnelle 2023;6:106–113

La place du radiologue dans la névralgie pudendale par compression canalaire : état des lieux en 2022

Role of the radiologist in pudendal neuralgia: state of knowledge in 2022

M. Loisy [a]
R. Perolat [b]
P. Viala [b]
F. Snene [b]
S. Boudahmane [b]
T. Abada [b]
J.-P. Beregi [b]

[a] CHU Carémeau–Nîmes–DES radiologie, 375C Chemin du thym, 34400 Lunel, France
[b] CHU Carémeau, 4, rue du Professeur-Robert-Debré, 30900 Nîmes, France

Reçu le 23 avril 2022 ; accepté le 19 juillet 2022
Disponible en ligne sur ScienceDirect le 21 décembre 2022

RÉSUMÉ

Introduction. – La névralgie pudendale par compression canalaire est une pathologie mal connue et sous-diagnostiquée, responsable de douleurs périnéales chroniques. Les études les plus récentes ont permis à la Fédération européenne de la douleur de publier en 2022 son premier consensus d'experts.

Données récentes. – Les critères du diagnostic positif de la névralgie sont appelés critères de Nantes, publiés en 2008 par J.-L. Labat, et reposent sur 4 éléments cliniques et la positivité d'un bloc nerveux guidé par imagerie. Le rôle du radiologue est donc fondamental. Le traitement est initialement symptomatique, fondé sur les conseils ergonomiques et les traitements des douleurs neuropathiques. Les résultats d'un essai clinique contrôlé récent ont remis en question la place de l'infiltration locale de corticoïdes dans le traitement de la pudendalgie. Dans cet essai clinique contrôlé, l'ajout de corticoïdes aux anesthésiques locaux n'induit aucune différence significative sur les résultats cliniques à long terme. Le rôle thérapeutique de l'infiltration du nerf pudendal reste donc à prouver. La chirurgie est le seul traitement curatif qui a fait preuve de son efficacité à long terme sur les douleurs.

Conclusion. – Le manque d'études solides a induit une grande disparité dans la prise en charge de la névralgie pudendale selon les centres. À ce jour, les études nous permettent de faire le diagnostic de cette affection de manière spécifique grâce aux critères de Nantes, et de proposer la chirurgie comme seul traitement curatif ayant fait preuve de son efficacité à long terme, l'essai contrôlé de J.-L. Labat de 2016 ayant remis en question l'efficacité des corticoïdes locaux. La place du radiologue dans la prise en charge reste fondamentale puisque la positivité d'un bloc pudendal anesthésique est nécessaire au diagnostic positif. L'infiltration associée de corticoïdes et les résultats à long terme devront être examinés au cours d'études prospectives à plus fort impact.

© 2022 Publié par Elsevier Masson SAS au nom de Société française de radiologie.

MOTS CLÉS

Névralgie pudendale
Syndrome de compression du nerf pudendal
Infiltration
Tomodensitométrie

KEYWORDS

Pudendal neuralgia
Pudendal Nerve Entrapment Syndrome
Infiltration
Computed tomography

SUMMARY

Introduction. – *Pudendal nerve entrapment syndrome is little known and often, under diagnosed among patients. Until now, the lack of strong scientific studies curtailed the development of consensual recommendations, but thanks to recent publications, European Pain Federation established for the first time an expert consensus in this special field.*

Auteur correspondant :
M. Loisy,
CHU Carémeau–Nîmes–Interne DES radiologie, 375C, chemin du thym, 34400 Lunel, France.
Adresses e-mail :
maelissloisy@yahoo.com

https://doi.org/10.1016/j.jidi.2022.07.012

© 2022 Publié par Elsevier Masson SAS au nom de Société française de radiologie.

© 2023 Elsevier Masson SAS. Tous droits réservés. - Document téléchargé le 26/05/2023 par CRA GHERO stephane (3884422). Il est interdit et illégal de diffuser ce document.

RETOUR MENU

Recent findings. – *The Nantes criteria, published in 2008 by the team of J.-L. Labat, are widely considered as the reference for the positive diagnosis of pudendal neuralgia by the scientific community. This diagnosis is based on four clinical criteria and on the positivity of an imaging-guided pudendal nerve block. Studies suggest to firstly propose a symptomatic treatment based on lifestyle advices and usual neuropathic pain medication. A recent prospective controlled trial contested the effectiveness of local corticosteroids injection for treatment of pudendal neuralgia. In this study, adding local corticosteroids to local anesthetic did not have any influence on long-term pain relief. Consequently, local corticosteroids infiltration cannot be considered as an effective treatment against pudendal neuralgia. Surgery stay the only curative treatment that showed long-term efficacy on pain in pudendal neuralgia. The common procedure consist in pudendal nerve decompression and transposition.*

Conclusion. – *The lack of strong studies led to a huge disparity in the management of pudendal neuralgia based on center and practioners' own experience. Thus far, the Nantes criteria are recognized as specific for the positive diagnosis of this pathology and the only admitted curative treatment is surgery. The prospective controlled trial published by J.-L. Labat in 2016 cast doubt upon long-term efficacy of local corticosteroids and this one stay questionable as long as no strong study have been led. Even so, the role of radiologist stay cardinal in pudendal neuralgia given that the pudendal nerve block test is required for the positive diagnosis of this affection.*

© 2022 Published by Elsevier Masson SAS on behalf of Société française de radiologie.

INTRODUCTION

La névralgie pudendale par compression canalaire est un syndrome encore mal connu par les cliniciens et bien souvent sous-diagnostiqué. Les études concernant l'identification clinique et surtout le traitement de ce syndrome manquent cruellement et n'avaient jusqu'à récemment pas permis la mise en place de recommandations consensuelles pour sa prise en charge.

Grâce à des études récentes, la Fédération européenne de la douleur a pu en 2022 pu établir un consensus d'experts permettant entre autres de préciser la place du radiologue, diagnosticien et interventionnel, qui reste centrale dans cette pathologie.

Cet article a pour but de synthétiser les données les plus récentes de la littérature afin d'accompagner les radiologues dans la prise en charge de la compression canalaire du nerf pudendal.

DONNÉES RÉCENTES

Rappels anatomiques [1]

Le nerf pudendal (anciennement honteux interne) est un nerf mixte prenant son origine au niveau du plexus sacré, en aval des racines S2, S3 et S4. Le plexus sacré chemine à la face médiale du muscle piriforme, il traverse la grande incisure ischiatique au niveau du foramen infrapiriforme et donne naissance au nerf pudendal en regard de la face postérolatérale de l'épine ischiatique. À ce niveau, le nerf est en contact étroit avec les autres nerfs issus du plexus sacré (nerf ischiatique, nerf glutéal inférieur, nerf cutané postérieur de la cuisse).

Le nerf contourne la face externe de l'épine ischiatique et pénètre dans la fosse ischiorectale en passant par la petite incisure ischiatique, entre le ligament sacro-épineux en haut, en avant et en dedans, et le ligament sacro-tubéral en bas, en arrière et en dehors.

Il suit ensuite le bord supérieur du processus falciforme du ligament sacro-tubéral au sein d'un canal appelé canal pudendal ou canal d'Alcock. Le canal pudendal est formé par un dédoublement du fascia du muscle obturateur interne [1].

Le nerf pudendal se termine en trois groupes de rameaux principaux : le nerf périnéal (innervation sensitive cutanée et motrice pour les muscles bulbospongieux, ischiocaverneux et sphincter externe de l'urètre), les nerfs rectaux inférieurs (innervation sensitive cutanée sous la ligne pectinée et motrice du sphincter externe de l'anus) et le nerf dorsal de la verge (chez l'homme) ou du clitoris (chez la femme).

Le nerf pudendal est responsable de l'innervation sensitive cutanée de la région périnéale depuis l'anus jusqu'aux organes génitaux externes.

Diagnostic positif de la névralgie pudendale par compression canalaire

Le syndrome douloureux du nerf pudendal a été décrit pour la première fois en 1915 par le médecin allemand Georg Zuelzer, mais ce n'est que dans les années quatre-vingts que la communauté scientifique a réellement commencé à s'intéresser à ce syndrome.

Classiquement, il est défini par des douleurs périnéales neurogènes (« choc électrique », « pression ») pouvant toucher n'importe quelle partie du territoire allant de la verge ou du clitoris à l'anus. Les douleurs sont déclenchées par la station assise, qui induit une pression sur la naissance du nerf en regard des épines ischiatiques [2]. La douleur cède lors de la station debout. Typiquement, les patients ne ressentent pas de douleurs sur les toilettes, les épines ischiatiques étant souvent en décharge. Une prédominance vespérale des douleurs est souvent notée. L'évolution sur un mode continu est une caractéristique très importante, certains auteurs proposent d'exclure formellement le diagnostic de névralgie pudendale en cas de douleurs paroxystiques.

En dehors de ces douleurs périnéales typiques, des manifestations atypiques ont été décrites dans le cadre de névralgies pudendales : dysfonctions sexuelles (troubles de l'excitation, dysfonction érectile, éjaculation prématurée) [3], douleurs irradiées aux fesses, à la cuisse, au genou ou à la jambe [4], dysesthésies ou anesthésie périnéale, dyspareunies, vulvodynies, allodynies périnéales et vulvaires [4], troubles urinaires (urgenturies, nycturies, incontinence urinaire) [5].

Il n'existe à ce jour pas de marqueur unique clinique ou paraclinique spécifique de cette pathologie.

En 2008, l'équipe de J.-L. Labat (Centre fédératif des pathologies fonctionnelles pelvipérinéales, CHU Nantes) a proposé un ensemble de critères principalement cliniques permettant d'établir le diagnostic de névralgie pudendale, désigné dans la littérature comme *pudendal nerve entrapment syndrome* (syndrome de piégeage du nerf pudendal ou compression intracanalaire du nerf pudendal) [6].

© 2023 Elsevier Masson SAS. Tous droits réservés. - Document téléchargé le 26/05/2023 par CRAGHERO stephane (3884422). Il est interdit et illégal de diffuser ce document.

RETOUR MENU

Tableau I. Critères de Nantes pour le diagnostic de névralgie pudendale, d'après [6].

1) Critères indispensables
- Douleur située dans le territoire du nerf pudendal (de l'anus à la verge/au clitoris)
- Douleur prédominant en position assise
- Douleur ne réveillant pas le patient la nuit
- Absence de déficit sensitif objectif
- Bloc diagnostic du nerf pudendal positif (sous réserve d'une technique irréprochable)

2) Critères complémentaires
- Troubles sensitifs : sensations de brûlures, décharges électriques, tiraillement, engourdissement, allodynie, hyperpathie
- Sensation de corps étranger endocavitaire (« sympathalgie » rectale ou vaginale)
- Aggravation de la douleur au cours de la journée
- Douleur à prédominance unilatérale
- Douleur apparaissant après la défécation
- Douleur exquise à la palpation de l'épine ischiatique
- Données de l'électroneuromyogramme chez l'homme et la femme nullipare

3) Critères d'exclusion
- Douleurs uniquement coccygienne, fessière, pubienne ou hypogastrique
- Prurit
- Douleurs uniquement paroxystiques
- Anomalies d'imagerie pouvant expliquer la douleur

4) Signes associés n'excluant pas le diagnostic
- Irradiation fessière ou au membre inférieur, notamment en position assise
- Douleur sus-pubienne
- Pollakiurie et/ou douleurs au remplissage vésical
- Douleurs après l'éjaculation
- Dyspareunies et/ou douleurs après les rapports sexuels
- Troubles de l'érection
- Normalité de l'électroneuromyogramme

Cette étude, consensus d'experts du Centre fédératif des pathologies pelvipérinéales, a suggéré d'établir le diagnostic sur la base de trois groupes de critères : les critères indispensables au diagnostic de névralgie pudendale, les critères complémentaires au diagnostic (évocateurs mais ni indispensables ni spécifiques du diagnostic) et les critères d'exclusion du diagnostic (*Tableau I*).

Selon les auteurs, les critères indispensables qui doivent tous être remplis pour poser le diagnostic de névralgie pudendale sont :
- *la localisation des douleurs* : superficielles ou profondes, dans le territoire du nerf pudendal : périnée de l'anus au clitoris ou à la verge, incluant l'enveloppe cutanée scrotale ;
- *l'existence de facteur déclenchant* : douleurs prédominant en position assise. À noter que les douleurs peuvent être également présentes en décubitus ou à l'orthostatisme mais c'est la prépondérance à la station assise qui est essentielle, caractérisant le mécanisme compressif de la névralgie pudendale. De fait, les douleurs sont soulagées ou moins intenses lorsque le patient est assis sur la lunette de toilettes ;
- *la présence d'un bloc diagnostic pudendal positif* : le diagnostic ne peut être confirmé qu'après réalisation d'une infiltration du nerf pudendal. Parfaitement réalisée (sous guidage TDM, échographique, IRM ou électroneuromyographique–ENMG), l'infiltration doit induire une diminution de la douleur d'au moins 50 % sur l'échelle numérique dans les 2 heures suivant le geste [7].

Les critères complémentaires sont des paramètres cliniques décrits comme « évocateurs » ou « compatibles » avec le diagnostic de névralgie pudendale par compression selon l'équipe nantaise [6] :
- *caractère neurogène de la douleur* : classiquement, les douleurs périnéales sont typiques des douleurs neurogènes et peuvent être décrites par les patients comme des « brûlures », « décharges électriques », « tiraillements » ou « engourdissements ». L'utilisation de l'échelle DN4 [8] peut être utile pour l'identification du caractère neuropathique de la douleur ;
- *allodynie ou hyperpathie (ou hyperalgésie)* : définies respectivement par une « douleur déclenchée par un stimulus qui est normalement indolore » (Dictionnaire de l'Académie nationale de médecine) et une « exagération de la sensibilité douloureuse » (Dictionnaire de français Larousse) ;
- *sensation de corps étranger endocavitaire rectal ou vaginal* : expression de la composante sympathique des symptômes ;
- *prédominance vespérale avec aggravation de la douleur au cours de la journée* ;
- *unilatéralité de la douleur* ;
- *données électromyographiques* : la place de l'ENMG reste discutée dans le diagnostic de la névralgie pudendale par compression canalaire. La technique communément utilisée dans la littérature [9,10] consiste à mesurer la latence distale motrice du nerf pudendal par stimulation magnétique (ou électrique) en trois sites différents (émergence des racines du plexus sacré, nerf pudendal en regard de l'épine ischiatique par voie intra rectale et terminaison au niveau du nerf dorsal de la verge/du clitoris). La réponse est enregistrée sur les muscles bulbocaverneux et sphincter externe de l'anus. L'examen est considéré comme positif si la latence motrice du nerf pudendal est allongée par rapport à la normale, si une différence de plus de 2 ms est constatée entre les deux nerfs pudendaux [9] ou si les potentiels d'action observés sur le tracé présentent des anomalies typiquement neurogènes (potentiels de fibrillation au repos, baisse de l'amplitude des potentiels, augmentation de la fréquence des potentiels appelée « sommation temporelle ») [11]. Il est important de rappeler que l'ENMG permet uniquement d'identifier les altérations structurelles du nerf liées au syndrome compressif [12] (démyélinisation si allongement des latences, dégénérescence wallérienne axonale si anomalie du tracé). Elle indique donc qu'une neuropathie périphérique est présente, mais ne permet pas de déterminer l'étiologie de l'atteinte nerveuse et par conséquent d'individualiser le syndrome de compression canalaire. Elle est particulièrement peu spécifique en cas de constipation chronique, d'antécédent de chirurgie pelvienne, de multiparité ou de neuropathie connue [9] ;
- *apparition de la douleur après la défécation* ;
- *douleur dite « exquise » à la palpation de l'épine ischiatique lors d'un toucher rectal ou vaginal.*

Les critères négatifs, s'ils sont présents, doivent faire remettre en question le diagnostic et rechercher un diagnostic différentiel :

© 2023 Elsevier Masson SAS. Tous droits réservés. - Document téléchargé le 26/05/2023 par CRA GHERO stephane (388422). Il est interdit et illégal de diffuser ce document.

RETOUR MENU

- *localisation atypique :* douleurs exclusivement localisées au coccyx, au sacrum, aux fesses, au pubis ou à la région épigastrique ;
- *temporalité de la douleur :* douleur réveillant le patient au cours de la nuit (correspond au facteur déclenchant typique de la névralgie pudendale qui est la station assise) ;
- *déficit sensitif associé :* ce critère négatif est important afin de ne pas méconnaître une atteinte proximale : syndrome de la queue-de-cheval ou plexopathie sacrée.

En dehors de cette présentation typique, de nombreux auteurs ont rapporté des cas de névralgies pudendales présentant une symptomatologie atypique, ne répondant pas aux critères de Nantes : asthénie [13], douleurs périnéales diffuses et non systématisées, dysfonctions sexuelles [3], constipation, pollakiurie et dysurie [14].

Les critères de Nantes se révèlent ainsi spécifiques mais d'une sensibilité discutable. L'important est de ne pas méconnaître, face à une symptomatologie périnéale, une étiologie autre qu'un piégeage au sein du canal pudendal.

De très nombreuses étiologies peuvent être responsables de douleurs neurogènes périnéales. Classiquement, ces étiologies sont divisées en causes centrales et causes périphériques [15]. Il est important de ne pas méconnaître une neuropathie métabolique, carentielle, infectieuse, inflammatoire, toxique, iatrogène, ischémique ou traumatique.

Lorsque la symptomatologie est dominée par les troubles urinaires ou la dysfonction sexuelle, la gamme diagnostique se veut également large, nécessitant un bilan urologique et gynécologique exhaustif, en particulier pour ne pas manquer une néoplasie pelvienne [16].

Place de l'imagerie diagnostique

À l'heure actuelle, aucune méthode d'imagerie n'a fait ses preuves en matière de diagnostic positif de compression canalaire pudendale. Souvent, une IRM pelvienne est réalisée dans le but d'exclure les diagnostics différentiels de névralgie pudendale : compression tumorale extrinsèque, tumeur des gaines nerveuses périphériques, pathologie vasculaire [2].

Le nerf pudendal peut être visualisé sur l'IRM, en particulier dans sa portion proximale et grâce à des séquences optimisées : on parle de neurographie par résonance magnétique, reposant sur des séquences en *fast spin echo* (FSE) pondérées en T2 avec saturation du signal de la graisse et des séquences de diffusion [17–19].

En 2021, Lemos et. al. ont proposé dans une étude rétrospective l'usage de la tractographie par résonance magnétique pour l'étude du nerf pudendal [20]. Les résultats semblent prometteurs, avec des valeurs prédictives positives et négatives d'environ 85 %, dans les limites d'un très faible nombre de patients inclus.

Les études ne permettent donc pas encore d'accorder une place à l'IRM dans le diagnostic positif, et des études prospectives de bonne puissance seront nécessaires pour progresser dans ce domaine.

Infiltration pudendale

En s'appuyant sur les constatations anatomo-physio-pathologiques de la névralgie pudendale par compression canalaire, il est possible de réaliser une infiltration périnerveuse du nerf pudendal au sein de son canal en utilisant d'une part des produits anesthésiques locaux (AL), et d'autre part des corticoïdes, ceci dans le but tout d'abord de confirmer l'origine intracanalaire de la compression et éventuellement de traiter la douleur des patients. Plusieurs techniques ont ainsi été développées pour la réalisation d'infiltrations du nerf pudendal, principalement par les neurologues, les radiologues et les anesthésistes. La principale différence entre les techniques concerne la technique de guidage.

Infiltration du nerf pudendal guidé par TDM

Elle constitue la technique la plus fréquemment utilisée par les radiologues.

Le geste se réalise en ambulatoire, sous AL simple le plus souvent. Le patient est installé en décubitus ventral sur la table de scanner, les bras relevés avec les mains posées sous le visage. Une première acquisition lombosacrée est réalisée pour effectuer les repérages anatomiques.

Le principal site d'infiltration, souvent le seul utilisé, est localisé en regard de l'épine ischiatique, dans l'espace entre les ligaments sacro-épineux et sacro-tubérositaire, à la naissance du nerf pudendal (*Fig. 1 et 2*) [17].

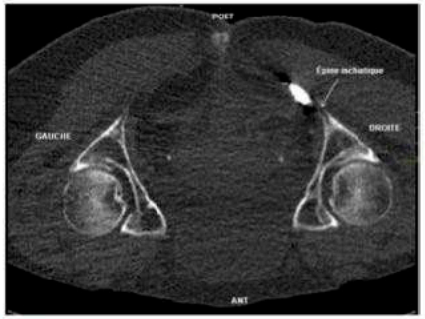

Figure 1. Infiltration unilatérale du nerf pudendal à hauteur de l'épine ischiatique. (Source personnelle, imagerie PACS CHU Nîmes).

Figure 2. Infiltration bilatérale des nerfs pudendaux à hauteur de l'épine ischiatique. (Source personnelle, imagerie PACS CHU Nîmes).

© 2023 Elsevier Masson SAS. Tous droits réservés. - Document téléchargé le 26/05/2023 par CRAGHERO stephane (3884422). Il est interdit et illégal de diffuser ce document.

RETOUR MENU

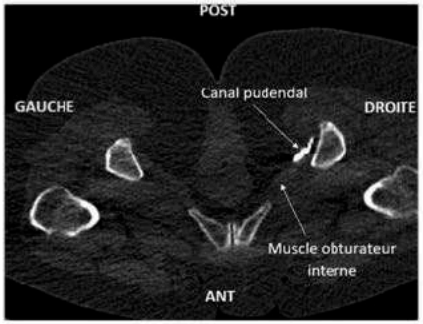

Figure 3. Infiltration unilatérale du nerf pudendal au niveau du canal pudendal. (Source personnelle, imagerie PACS CHU Nîmes).

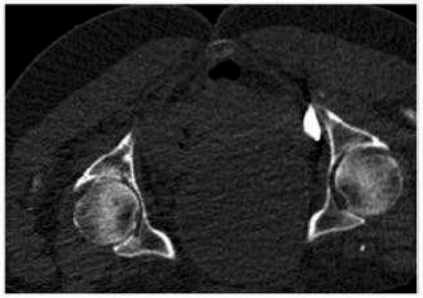

Figure 4. Infiltration trop médiale avec injecton du produit de contraste en dedans du canal pudendal au sein de la fosse ischiorectale. (Source personnelle, imagerie PACS CHU Nîmes).

Un deuxième site d'infiltration a été décrit, le plus souvent associé au premier [21–23] mais isolé dans certaines études [24,25]. Ce site se situe au niveau du canal pudendal, dans le dédoublement du fascia du muscle obturateur interne, sur une coupe passant par la symphyse pubienne et l'espace ischio-fémoral (*Fig. 3*).

À ce jour, il n'existe pas d'étude ayant comparé les différents sites d'infiltration ni l'intérêt de réaliser une ou plusieurs infiltrations itératives, et les différentes études portant sur les différentes méthodes rapportent des résultats discordants en termes d'efficacité clinique. Ainsi, il ne peut être recommandé de choisir un site plutôt que l'autre en l'absence de preuve de supériorité.

Une fois le ou les trajets repérés sur l'acquisition, un repère orthonormé est dessiné au feutre sur la peau, puis une asepsie en trois temps est réalisée, la procédure se déroulant en conditions stériles. Le point d'entrée cutané se situe en regard de la fesse.

Le radiologue introduit une aiguille de 22 gauges [23–25], de longueur adaptée à l'épaisseur des tissus cutanés, sous-cutanés et musculaires (10–15 cm) et progresse précautionneusement jusqu'à la cible, suivant une trajectoire dorso-ventrale, en suivant la progression par des contrôles TDM itératifs.

Une fois l'aiguille en place, l'opérateur vérifie sa position intra canalaire en injectant 1 à 2 mL de produit de contraste iodé, le contraste devant alors prendre la forme d'une lentille biconvexe en regard de l'épine ischiatique ou s'étaler le long du canal au niveau du muscle obturateur, pour confirmer le positionnement. Cette vérification est une étape fondamentale pour assurer la valeur prédictive du test anesthésique : une infiltration mal positionnée, trop médiale, générant un dépôt épais de produit de contraste dans la fosse ischiorectale (*Fig. 4*), ou trop latérale dans les tissus mous, ferait perdre toute sa valeur prédictive au test.

Le type de produit à injecter est la source d'un vif débat.

Le test diagnostique par injection d'AL a toujours été réalisé lors de ce geste, avec pour usage l'injection de 1 à 3 mL de lidocaïne (10 mg/mL ; durée d'activité 60 à 120 minutes ; demi-vie d'élimination 1 à 2 heures) (source : Vidal) [17,23,25]. Certains auteurs ajoutent 2 mL de ropivacaïne (demi-vie d'élimination 4 heures) pour une action plus longue [23,26,27].

Du fait de sa très bonne valeur prédictive positive, le rôle diagnostique du test par bloc anesthésique du nerf pudendal n'a, pour le moment, pas été remis en question dans la littérature et reste même vivement recommandé [28]. Selon l'étude rétrospective de M.D. Mamlouk de 2013 [24], sur 31 patients ayant reçu un bloc pudendal, 16 ont montré un résultat positif et parmi eux, 14 ont reçu le traitement de référence chirurgical (cf. infra « Chirurgie : dissection/transposition du nerf pudendal »). Tous les patients opérés ont été considérés comme guéris de leurs douleurs (valeur prédictive positive–VPP 100 %).

Selon les études, le bloc se révèle négatif chez environ 30 % des patients présentant une clinique typique de névralgie pudendale [17,22,23], ce qui permet ainsi d'éviter à certains d'entre eux une chirurgie invasive lorsqu'une compression canalaire est remise en cause par le test anesthésique. Ce nombre augmente considérablement lorsque la clinique est atypique (70 % selon Puget et. al. [23]).

Il faut noter que certains patients peuvent rapporter une majoration de la douleur dans les heures qui suivent l'infiltration, ce qui peut rendre le diagnostic plus délicat [21]. Waxweiler a quant à elle démontré une VPP de 64 % et une excellente VPN (valeur prédictive négative) de 100 % [28].

En ce qui concerne le site d'injection, aucune étude n'a pour le moment comparé la valeur diagnostique de l'infiltration lorsqu'elle est réalisée aux deux sites classiques par rapport à un seul site et bien souvent, la cible est choisie en fonction de l'habitude des centres et des opérateurs.

Si le rôle diagnostique du geste est communément admis, tout le débat concernant l'infiltration du nerf pudendal se fait sur l'adjonction de corticoïdes aux AL. Il est communément admis que les corticoïdes locaux sont très efficaces dans les syndromes canalaires pour obtenir un soulagement parfois prolongé des douleurs, pouvant aller jusqu'à plusieurs mois [29], leur action anti-inflammatoire et antalgique locale ayant déjà été démontrée. Le problème dans le contexte de la névralgie pudendale est qu'aucun essai contrôlé randomisé n'a jamais été mené pour démontrer l'efficacité thérapeutique à long

© 2023 Elsevier Masson SAS. Tous droits réservés. - Document téléchargé le 26/05/2023 par CRA GHERO stephane (388422). Il est interdit et illégal de diffuser ce document.

RETOUR MENU

terme de l'infiltration des corticoïdes en les comparant au gold standard (le traitement chirurgical).
Plus important encore, en avril 2016, l'équipe nantaise de J.-L. Labat a mené la première et la seule étude prospective contrôlée multicentrique comparant l'efficacité d'une infiltration d'AL et de corticoïdes à deux groupes contrôles : l'un recevant seulement les anesthésiques et l'autre un mélange d'anesthésique et de sérum physiologique [21]. Les résultats de l'étude remettent sérieusement en question l'efficacité thérapeutique des corticoïdes dans la névralgie pudendale : à 3 mois, seuls 13 % des 201 patients inclus étaient soulagés de leurs douleurs périnéales, et surtout il n'a pas été mis en évidence de différence significative entre les trois bras : AL seuls, AL + sérum physiologique, AL + corticoïdes. Les auteurs concluent alors ainsi leur article : "The present study shows that adding corticosteroids provides no advantage 3 months after nerve block" (Cette étude montre que l'ajout de corticostéroïdes n'apporte aucun avantage à 3 mois d'un bloc pudendal [traduction libre]).
Cette conclusion, bien que reposant sur l'étude la plus solide dont nous disposions à ce jour concernant l'efficacité thérapeutique de l'infiltration pudendale, a très vite rencontré des détracteurs. Ainsi, en décembre 2016, S. Antolak (Center for Urologic and Pelvic Pain, St Paul, États-Unis) et M. Chung (University of Toledo School of Medicine and Life Sciences, Toledo, OH, États-Unis) ont répondu à l'équipe nantaise dans la même revue, objectant que l'expérience de nombreux cliniciens entrait en contradiction avec ces résultats [30]. De nombreux radiologues témoignent personnellement de très bons résultats cliniques à long terme, bien supérieurs aux 13 % de J.-L. Labat, chez des patients souffrant de pudendalgie et n'ayant reçu pour traitement qu'une ou plusieurs infiltrations : Le Tallec de Certaines et al. en 2007 : efficacité chez 72 % des patients à 6 mois [10], Mc Donald et Spigos en 2000 : efficacité chez 62 % des patients à 5 mois [31], Mamlouk et al. en 2013 : efficacité chez 48 % des patients à 8 mois [24].
De plus, de nombreux auteurs réalisent plusieurs infiltrations itératives avant de conclure à un échec clinique. De nombreux radiologues estiment que l'éligibilité à la chirurgie doit être déterminée après au moins deux infiltrations pudendales.
La prudence est donc de mise devant le manque de données objectives et la discordance des résultats disponibles.

Autres techniques de guidage

Si la TDM est largement utilisée pour l'infiltration pudendale, ce geste a également été décrit sous d'autres techniques de guidage, avec des résultats similaires quant à l'efficacité du block anesthésique et au profil de sécurité du geste. Dans la technique communément décrite dans les études, l'opérateur repère à l'aide d'une sonde convexe de basse fréquence (3–5 MHz) l'épine ischiatique, puis les ligaments sacro-épineux et sacro-tubéral, qui apparaissent sous la forme d'une fine ligne hyperéchogène à la face profonde du muscle grand glutéal. Le positionnement de l'aiguille dans l'espace interligamentaire est assuré par un contrôle de la reproduction des douleurs lors d'une stimulation électrique du nerf.
En 2006, une étude coréenne a rapporté un taux de succès de 100 % pour le bloc pudendal réalisé sous scopie chez 25 patients, sans effet secondaire notable. Encore une fois, la cible à atteindre est représentée par l'épine ischiatique.

Traitements non radiologiques

Chirurgie : dissection/transposition du nerf pudendal

Actuellement, la chirurgie est le traitement de référence de la névralgie pudendale par compression canalaire.
La voie d'abord classique consiste en une libération par voie transglutéale du nerf par dissection du canal infrapiriforme, section du fascia de l'obturateur interne et du processus falciforme.
La technique dite « d'Istanbul » (dissection et transposition du nerf pudendal) consiste en un abord laparoscopique comprenant 5 trocarts. Après une incision péritonéale réalisée entre l'uretère et la veine iliaque externe, le refoulement des structures vasculonerveuses et du tissu graisseux permet d'exposer un ligament sacro-épineux souvent dense et épaissi dans ce contexte. Il est alors disséqué par l'opérateur à l'aide d'un dissecteur endoscopique qui veille à protéger le nerf pudendal. La dissection s'étend jusqu'à l'entrée du canal pudendal à la face interne du muscle élévateur de l'anus et au niveau de l'aponévrose du muscle obturateur interne. Après sa libération, le nerf pudendal est transposé en dehors de l'espace entre les ligaments sacro-épineux et sacro-tubéral.
Cette technique chirurgicale permet un soulagement significatif des douleurs de plus de 80 % des patients à 6 mois [32], à condition que les critères diagnostiques soient correctement appliqués pour la sélection des patients éligibles.

« Nouveaux » traitements

La neuromodulation consiste en l'implantation d'électrodes de stimulation en regard du cône médullaire. L'implantation d'électrodes de stimulation chez des patients souffrant de névralgies pudendales a démontré un taux de succès clinique sur les douleurs proche de 100 % à plus de 10 mois.
Plus récemment, des auteurs ont proposé un traitement reposant sur la radiofréquence par voie transvaginale. Ce traitement mini-invasif a montré une réduction des douleurs au-delà de 3 mois chez près de 90 % des patientes.
D'autres techniques comme la cryoablation ou la lipostructure semblent également prometteuses, en attente d'études de haut grade confirmant leur efficacité.
Jusqu'à aujourd'hui, aucune société savante n'avait proposé de recommandations fondées sur la littérature concernant la prise en charge de la névralgie pudendale. En janvier 2022, la Fédération européenne de la douleur (EFC) a publié le premier consensus d'experts permettant de guider les praticiens dans la prise en charge de ce syndrome, du diagnostic au traitement [7].
Ce qu'ils ont conclu des données de la littérature permet de préciser la place du radiologue dans cette prise en charge.
Ainsi, l'infiltration du nerf pudendal, pouvant être réalisée sous TDM, scopie ou échographie n'ayant pas encore démontré d'efficacité thérapeutique à long terme, doit rester un examen diagnostique. Seuls les AL doivent être injectés, en un seul site (au niveau de l'épine ischiatique) et seulement chez des patients décrivant des douleurs supérieures à 4/10 sur l'échelle numérique. Le test diagnostique est considéré comme positif si la douleur diminue d'au moins 50 % à 2 heures du geste.
Les corticoïdes, qui n'ont pas fait leur preuve, ne sont pas recommandés.

© 2023 Elsevier Masson SAS. Tous droits réservés. - Document téléchargé le 26/05/2023 par CRAGHERO stephane (3884422). Il est interdit et illégal de diffuser ce document.

RETOUR MENU

L'IRM n'a qu'une place dans le diagnostic différentiel et le diagnostic positif doit s'appuyer sur les critères de Nantes.
Le traitement symptomatique repose sur l'éviction des facteurs déclenchants (cyclisme, etc.), les antidépresseurs tricycliques (amitriptyline), les inhibiteurs de recapture de la sérotonine et de la noradrénaline (duloxétine) et les antiépileptiques (gabapentine). Le traitement curatif de référence et le seul ayant démontré son efficacité reste la chirurgie en cas de névralgie réfractaire. Les données sont insuffisantes pour recommander la radiofréquence ou la neuromodulation.

CONCLUSION

Les données de la littérature ont prouvé que le radiologue occupe une place fondamentale dans le diagnostic de la névralgie pudendale par compression canalaire, la positivité de l'infiltration du nerf pudendal étant un critère diagnostique indispensable selon les critères de Nantes.
Devant le manque de données scientifiques sur l'efficacité thérapeutique à long terme des corticoïdes, l'EFC recommande de ne réaliser qu'un bloc à l'aide d'AL et ce, uniquement en un seul site d'infiltration (face postérieure de l'épine ischiatique).
La positivité du bloc permet de sélectionner les patients éligibles au traitement chirurgical qui reste le seul traitement ayant fait preuve de son efficacité. Néanmoins, devant une large expérience de succès thérapeutique des corticoïdes, il sera absolument nécessaire à l'avenir de renforcer la place du traitement par infiltration locale de corticoïdes grâce à des études solides permettant de prouver leur efficacité thérapeutique. Cela permettra également d'harmoniser les techniques (site d'injection et nombre d'injections par patient).

Protection des droits des sujets humains et animaux

Les auteurs déclarent que les travaux décrits n'ont pas impliqué d'expérimentations sur les patients, sujets ou animaux.

Consentement éclairé et confidentialité des données

Les auteurs déclarent que les travaux décrits n'impliquent aucun patient ou sujet.

Déclaration de liens d'intérêts

Les auteurs déclarent ne pas avoir de liens d'intérêts.

Financement

Cette étude n'a reçu aucun financement spécifique d'une agence publique, commerciale ou à but non lucratif.

Contribution et responsabilité des auteurs

L'ensemble des auteurs attestent du respect des critères de l'International Committee of Medical Journal Editors (ICMJE) en ce qui concerne leur contribution à l'article.

Rôle des différents auteurs

Conception et design de l'étude, acquisition des données, analyse et/ou interprétation des données, rédaction du manuscrit : M. Loisy.
Révision critique du manuscrit pour le contenu intellectuel important : P. Viala, R. Perolat.
Approbation de la version du manuscrit à publier : P. Viala, R. Perola, J.P. Beregi, T. Abada.

RÉFÉRENCES

[1] Cotten A, Lefebvre G, El Rafei M, Chastanet P, Demondion X. Pathologies du plexus lombosacré. In: Cotten A, editor. Imagerie Musculosquelettique–Pathologies loco-régionales. 2e éd. Paris: Elsevier-Masson; 2017;587–609.
[2] Robert R, Labat JJ, Riant T, Louppe JM, Hamel O. Le nerf pudendal: morphogenèse, anatomie, physiopathologie, clinique et thérapeutique [The puderdal nerve: clinical and therapeutic morphogenesis, anatomy, and physiopathology] Neurochirurgie 2009;55:463–9.
[3] Aoun F, Alkassis M, Tayeh GA, Chebel JA, Semaan A, Sarkis J, et al. Sexual dysfunction due to pudendal neuralgia: a systematic review. Transl Androl Urol 2021;10:2500–11. http://dx.doi.org/10.21037/tau-21-13.
[4] Pricolo VE. Pudendal neuralgia: a unifying term for pelvic floor pain syndromes. Tech Coloproctol 2020;24:899–900.
[5] Masata J, Hubka P, Martan A. Pudendal neuralgia following transobturator inside-out tape procedure (TVT-O)–case report and anatomical study. Int Urogynecol J 2012;23:505–7.
[6] Labat JJ, Riant T, Robert R, Amarenco G, Lefaucheur JP, Rigaud J. Diagnostic criteria for pudendal neuralgia by pudendal nerve entrapment (Nantes criteria). Neurourol Urodyn 2008;27:306–10. http://dx.doi.org/10.1002/nau.20505.
[7] Levesque A, Bautrant E, Quistrebert V, Valancogne G, Riant T, Beer Gabel M, et al. Recommendations on the management of pudendal nerve entrapment syndrome: a formalised expert consensus. Eur J Pain 2022;26:7–17. http://dx.doi.org/10.1002/ejp.1861.
[8] Bouhassira D, Attal N, Alchaar H, Boureau F, Brochet B, Bruxelle J, et al. Comparison of pain syndromes associated with nervous or somatic lesions and development of a new neuropathic pain diagnostic questionnaire (DN4). Pain 2005;114:29–36. http://dx.doi.org/10.1016/j.pain.2004.12.010.
[9] Lefaucheur JP, Labat JJ, Amarenco G, Herbaut AG, Prat-Pradal D, Benaim J, et al. What is the place of electroneuromyographic studies in the diagnosis and management of pudendal neuralgia related to entrapment syndrome? Neurophysiol Clin 2007;37:223–8. http://dx.doi.org/10.1016/j.neucli.2007.07.004.
[10] Le Tallec de Certaines H, Veillard D, Dugast J, Estèbe JP, Kerdraon J, Toulouse P, et al. Comparaison entre la latence distale motrice du nerf pudendal, la topographie de la douleur périnéale et le résultat d'infiltrations. Analyse pour 53 patients [Comparison between the terminal motor pudendal nerve terminal motor latency, the localization of the perineal neuralgia and the result of infiltrations. Analysis of 53 patients]. Ann Readapt Med Phys 2007;50:65–9. http://dx.doi.org/10.1016/j.annrmp.2006.07.059 [French].
[11] Zuber M, Defebvre L. Radiculalgies et syndromes canalaires–Neuropathies périphériques–Polyradiculonévrite aiguë inflammatoire. In: Neurologie : Réussir les ECNi. Paris: Elsevier-Masson; 2019;92–143.
[12] Benson JT, Griffis K. Pudendal neuralgia, a severe pain syndrome. Am J Obstet Gynecol 2005;192:1663–8.
[13] Yıldırım MA, Gökşenoğlu G. A rare and late presentation of pudendal neuralgia in a patient with fibromyalgia after pilates exercises. Turk J Phys Med Rehabil 2018;65:80–3.

© 2023 Elsevier Masson SAS. Tous droits réservés. - Document téléchargé le 26/05/2023 par CRAGHERO stephane (388422). Il est interdit et illégal de diffuser ce document.

RETOUR MENU

7- NERF ILIO-HYPOGASTRIQUE

NERF ILIO-INGUINAL

RETOUR MENU

RETOUR MENU

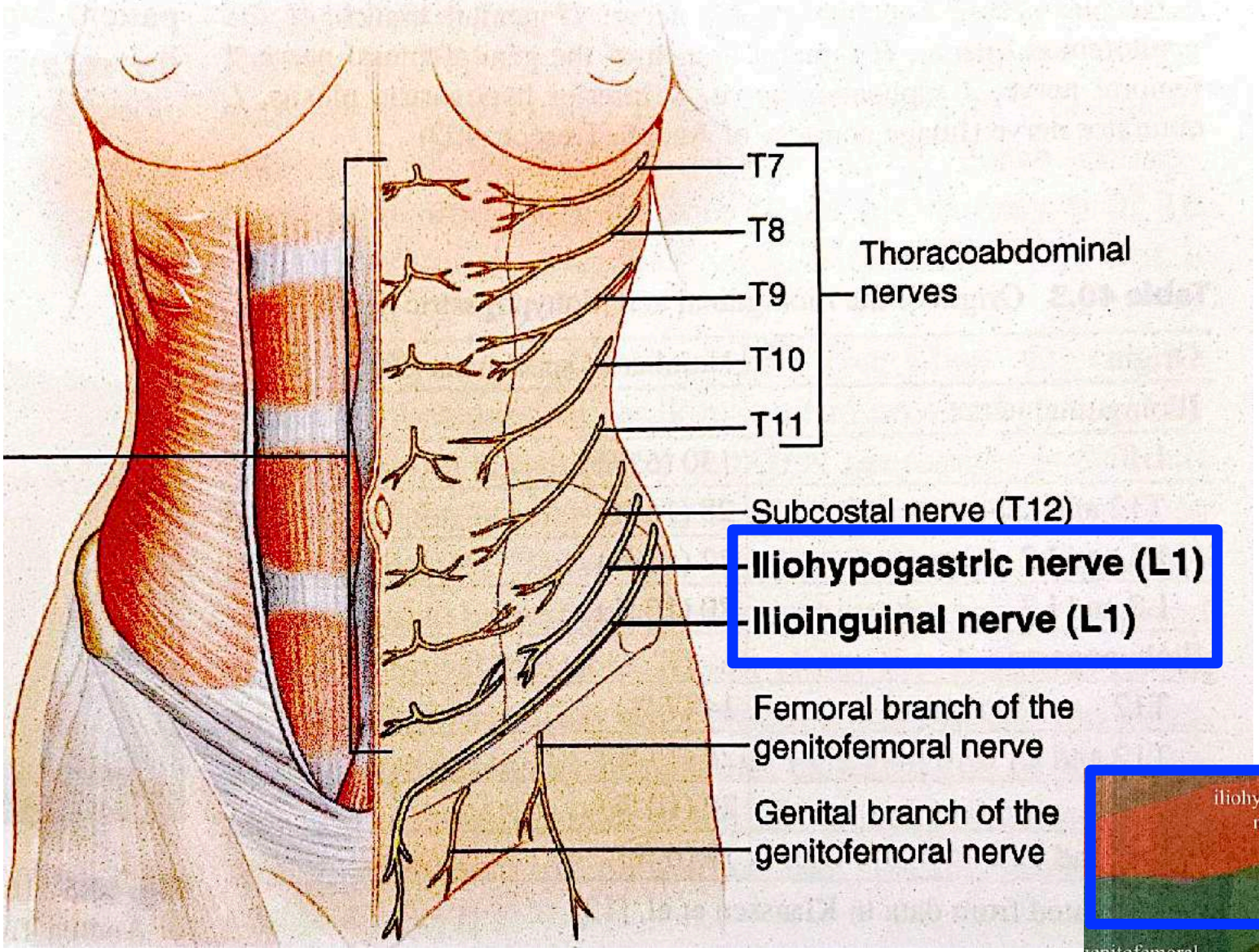
T7
T8
T9
T10
T11
Thoracoabdominal nerves
Subcostal nerve (T12)
Iliohypogastric nerve (L1)
Ilioinguinal nerve (L1)
Femoral branch of the genitofemoral nerve
Genital branch of the genitofemoral nerve

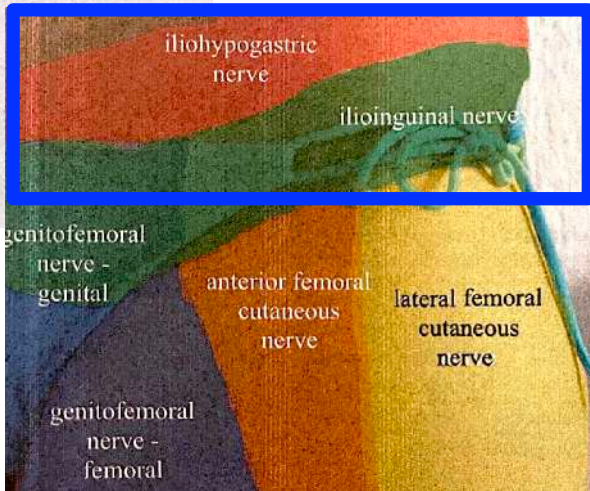
iliohypogastric nerve
ilioinguinal nerve
genitofemoral nerve - genital
anterior femoral cutaneous nerve
lateral femoral cutaneous nerve
genitofemoral nerve - femoral

Fig. 40.1 Patient description of ilioinguinal and iliohypogastric nerve entrapment (Image courtesy of Andrea Trescot, MD)

RETOUR MENU

ANATOMIE

Plexus

Nerf ilio-hypogastrique :

- Nerf mixte issu du rameau ventral L1 +/- T12
- Chemine en dehors du muscle transverse et en dedans du muscle oblique interne

Innervation :

- Rameau abdominal :
  - Muscle transverse
  - Muscle oblique interne
  - Muscle droit de l'abdomen
- Rameau génital :
  - Téguments de la région pubienne, du scrotum et des grandes lèvres
- Rameau perforant cutané latéral :
  - Partie supéro latérale de la fesse et de la cuisse

Nerf Ilio-inguinal :

- Nerf sensitif issu du rameau ventral de L1
- Chemine en dessous du nerf ilio-hypogastrique

Innervation :

- Rameau abdominal :
  - Téguments de la région pubienne
- Rameau génital :
  - Face médiale de la cuisse, du scrotum
  - Racine du pénis chez l'homme et des grandes lèvres chez la femme

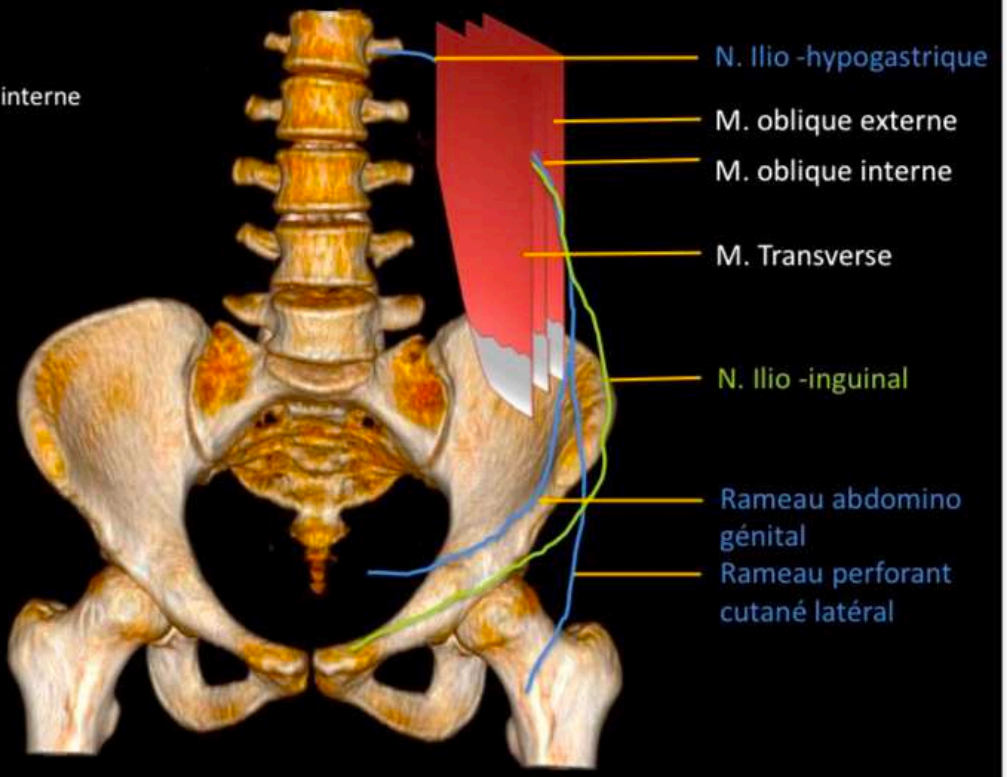

RETOUR MENU

Pubalgies du sportif - Neuropathie pariétale

- Atteinte canalaire des rameaux terminaux des nerfs ilio-inguinaux et ilio-hypogastriques :
  - Douleur inguinale et sensation de brulure dans le territoire d'innervation majorée à la position assise
  - Position antalgique en flessum des hanches et en inclinaison du tronc du coté de la douleur

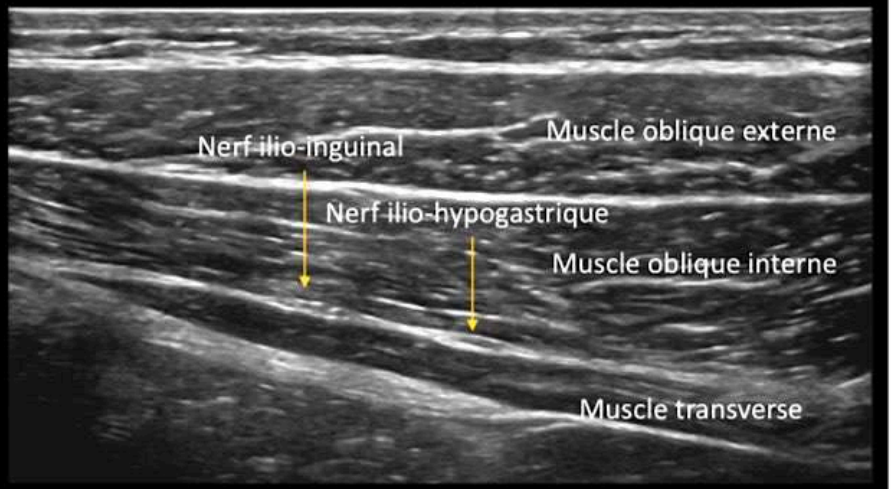

- Syndrome canalaire du rameau perforant du nerf ilio-hypogastrique :
  - A hauteur de l'aponévrose des muscles obliques qu'il traverse au-dessus de la crête iliaque
  - Douleurs de la région trochantérienne et sus trochantérienne
  - Douleurs reproduit par pression du nerf au dessus de la crête iliaque
  - Possibilité d'un test anesthésique pour confirmer le diagnostic

RETOUR MENU

8- NERF GÉNITO-FÉMORAL

RETOUR MENU

RETOUR MENU

T7
T8
T9
T10
T11
Thoracoabdominal nerves
Subcostal nerve (T12)
Iliohypogastric nerve (L1)
Ilioinguinal nerve (L1)
Femoral branch of the genitofemoral nerve
Genital branch of the genitofemoral nerve

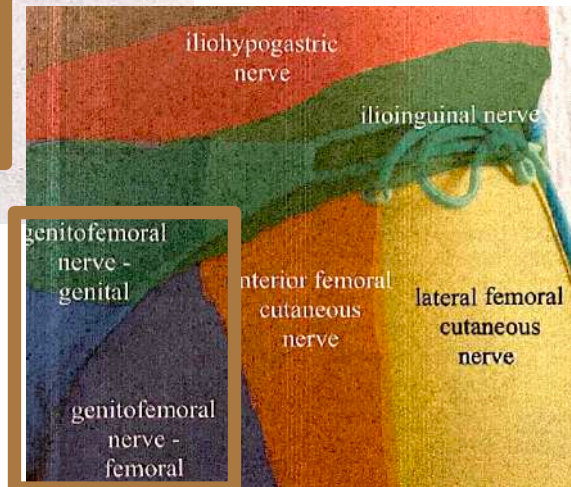

Fig. 41.2 Groin pattern of genitofemoral pain (Image courtesy of Andrea Trescot, MD)

RETOUR MENU

8- NERF GÉNITO-FÉMORAL

Table 41.2 Genitofe...	
Origin	L1 and L2
General route	Perforates the psoas at L3 and L4, descends along the medial psoas border, and divides into genital and femoral branches just above the inguinal ligament
	Genital branch
	Males: inside internal inguinal ring with spermatic cord to scrotum
	Females: accompanies the round ligament to the mons pubis and labia majora
	Femoral branch
	Located caudally and laterally to the genital branch, traveling caudally with external iliac artery, behind inguinal ligament through fascia lata to femoral sheath
Sensory distribution	Anterior medial thigh, scrotum, mons pubis, and labia majora
Motor innervation	Cremasteric muscle
Anatomic variability	Location where genital and femoral branches split (occasionally within the psoas). Location of spermatic cord relative to genital branch. Communication between ilioinguinal and GFN
	200 cadavers [10]: single trunk in 80 % and 2 trunks in 20 %
	Single trunk came from L1 and L2 or L2 and L3
	Two trunks came from L1 and L2 or from L1, L2, and L3
Other relevant structures	Pubic tubercle, psoas muscle, inguinal canal, femoral canal

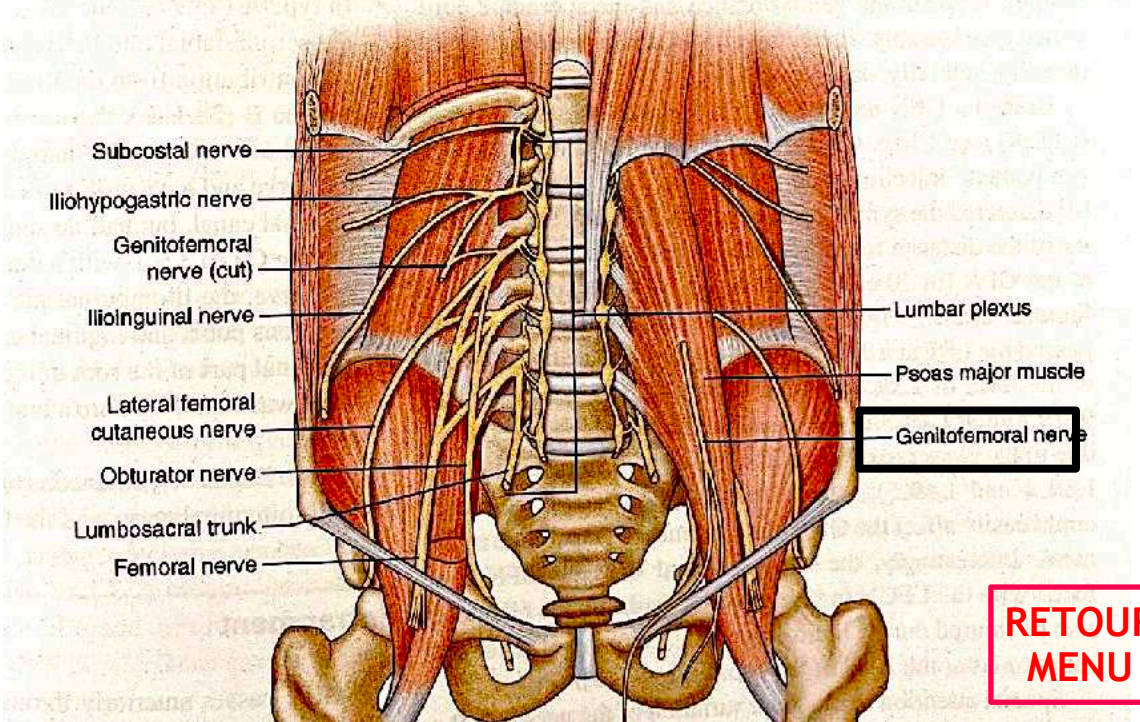

RETOUR MENU

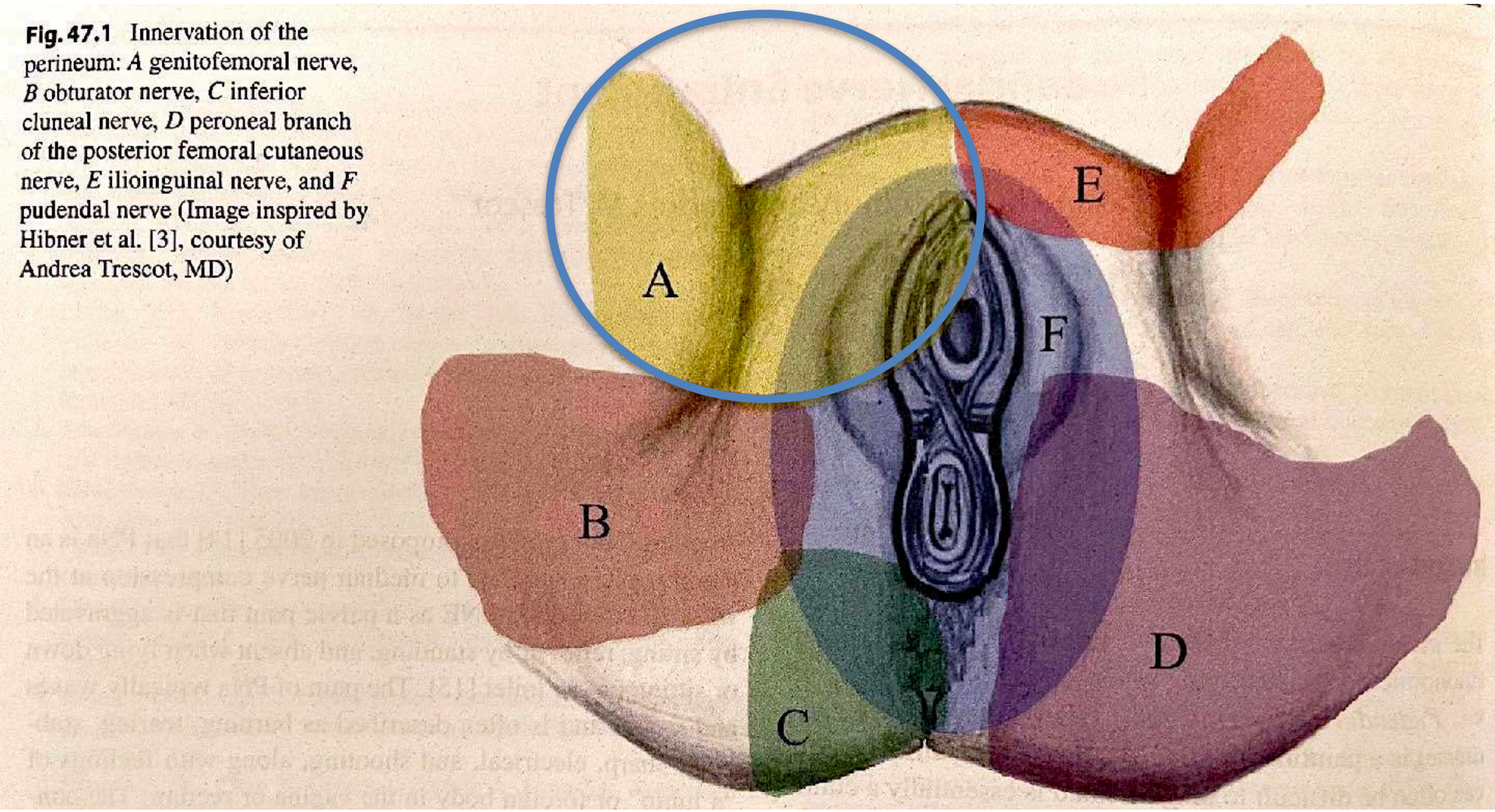

Fig. 47.1 Innervation of the perineum: *A* genitofemoral nerve, *B* obturator nerve, *C* inferior cluneal nerve, *D* peroneal branch of the posterior femoral cutaneous nerve, *E* ilioinguinal nerve, and *F* pudendal nerve (Image inspired by Hibner et al. [3], courtesy of Andrea Trescot, MD)

RETOUR MENU

9-

SAVOIR-FAIRE 2023

IRM DU PLEXUS LOMBO-SACRAL

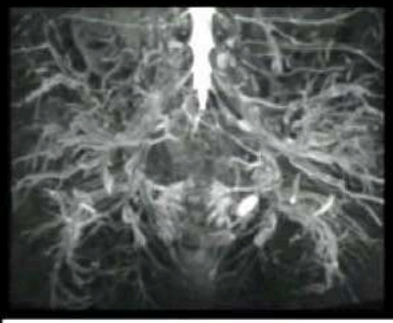

Hôpital Lariboisière
Fernand-Widal
AP-HP

RIPN

IMC

S. KEMEL
J.SILVERA
C.VANDENDRIES

RETOUR MENU

Protocole

Analyse anatomique	- Séquence coronale 3D T1 iso millimétrique ou T2 ou DP - Ou deux plans 2D T1 ou T2 ou DP
Analyse neurographique	- Séquence 3D STIR, idéalement POST-gadolinium avec séquence SPACE effaçant les vaisseaux (effet black-blood)
Analyse post-gadolinium	- Séquence coronale 3D T1 DIXON - Sinon deux plansT1 FAT SAT couvrant le volume
Séquences subsidiaires	Selon orientation clinique ou observations sur les séquences précédentes

RETOUR MENU

Interprétation

Structures	Analyse
Nerfs	Trajet Continuité Trophicité : hypertrophie, hypotrophie, disparité de calibre, symétrie Signal : Hypersignal T2 Prise de contraste pathologique NB : prise de contraste physiologique des ganglions spinaux.
Graisse péri-neurale	Infiltration œdémateuse Sclérose Collections et hématomes
Muscles	Œdème de dénervation Trophicité Involution graisseuse N.B : Le territoire d'innervation systématisé oriente vers le nerf atteint
Tendons et bourses	Rupture et/ou rétraction Enthésopathie Bursite
Os et articulations	Fractures Cals osseux vicieux hypertrophiques Œdème osseux Tumeur Remplacement médullaire : tissulaire, graisseux ...etc.

RETOUR MENU

Indications

- Troubles neuropathiques de la paroi abdominale, du bassin ou des membres inférieurs.
- Lombo-radiculalgies des membres inférieurs (sans explication sur l'IRM rachidienne).
- Suspicion de polyneuropathie démyélinisante diffuse.
- Bilan de neuropathie héréditaire (Neurofibromatose, Charcot-Marie-Tooth).
- Plexopathie iatrogène (Radiothérapie, Chimiothérapie, Chirurgie).
- Syndromes canalaires (Piriforme, Obturateur, Inguinal, Défilé pelvi-trochantérien, Alcock).
- Suspicion de neuropathie focale (Tumorale bénigne et maligne).
- Suspicion de lésion infiltrante (Hémopathie, Métastases, Endométriose).
- Atteinte extrinsèque focale (Traumatique, Iatrogène, Compressive).
- Lésion plexique d'origine traumatique.

RETOUR MENU

Cas pathologiques

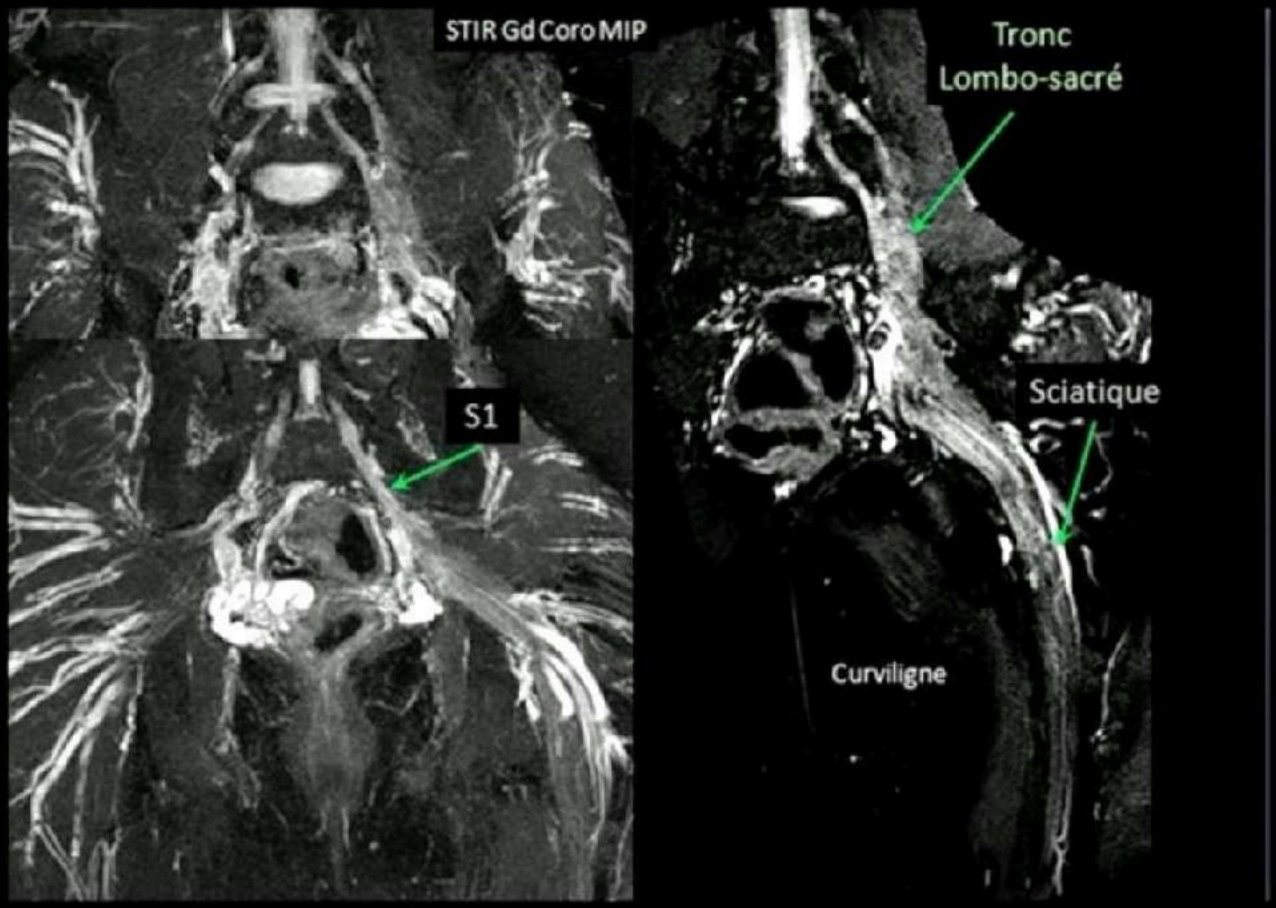

Patient de 32 avec déficit moteur du membre inférieur gauche depuis plusieurs années

RETOUR MENU

Cas pathologiques

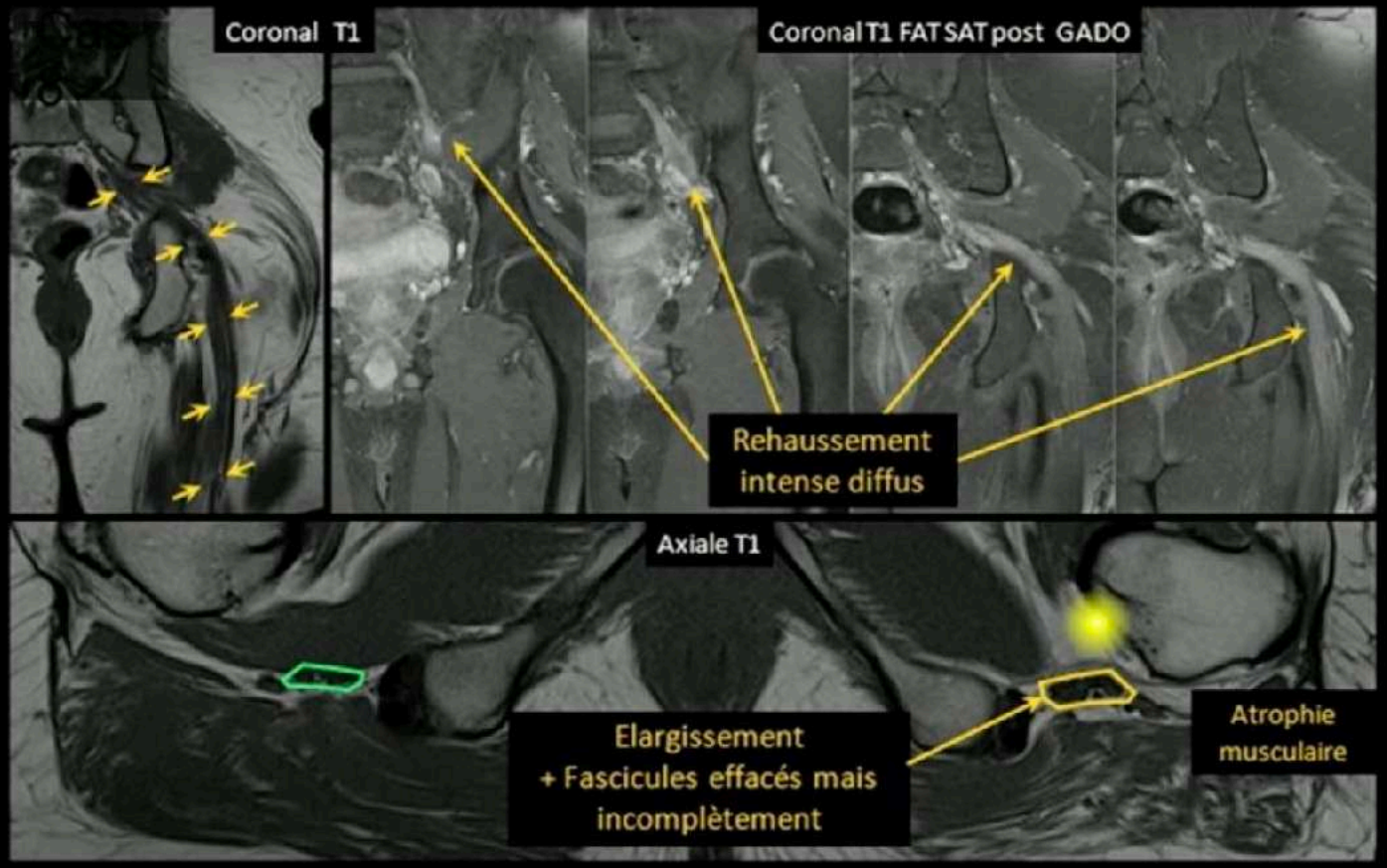

Patient de 32 avec déficit moteur du membre inférieur gauche depuis plusieurs années : périneuriome intraneural du nerf sciatique. PERINEURIOME

RETOUR MENU

Cas pathologiques

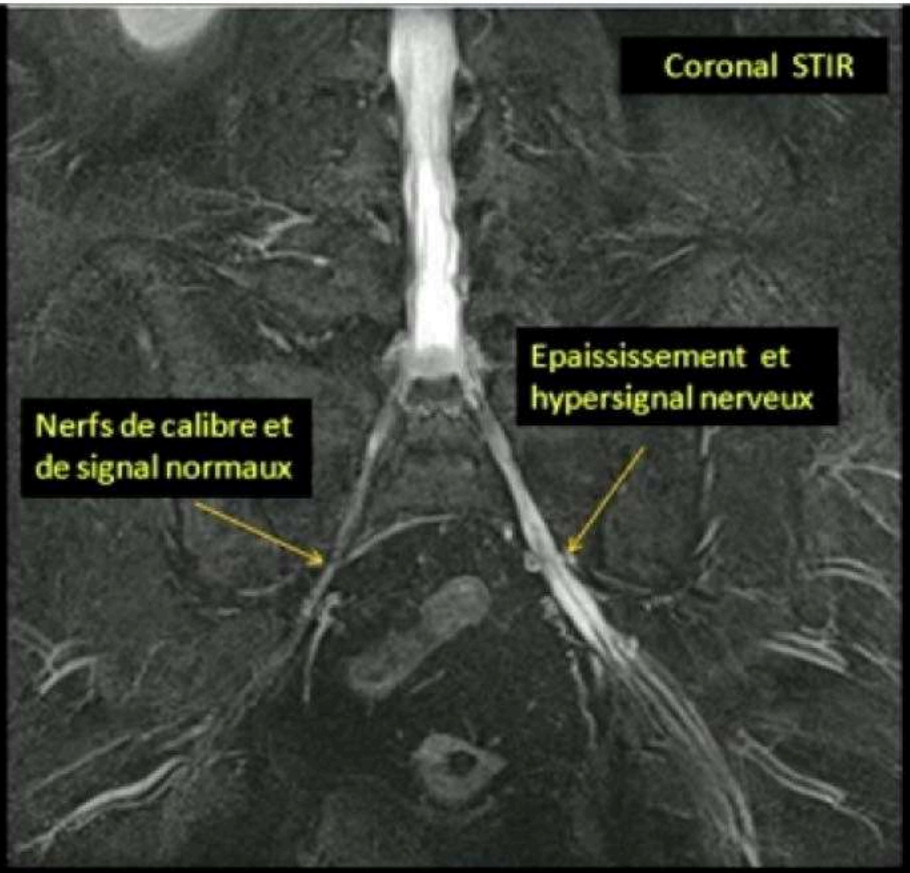

Patient de 21 ans déficit sensitivo-moteur du membre inférieur gauche chronique
Enquête étiologique négative : neuropathie périphérique d'origine indéterminée.

RETOUR MENU

Cas pathologiques

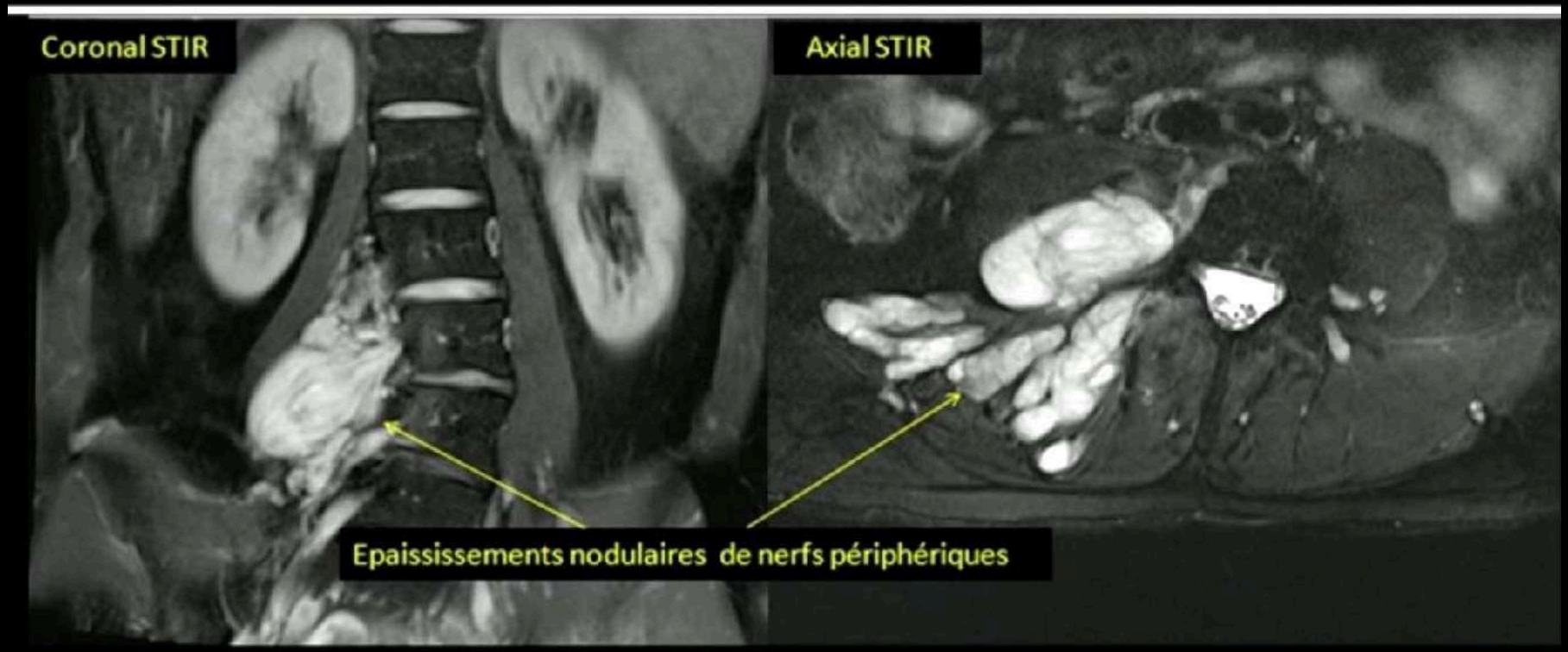

Patiente de 28 ans présentant des paresthésies du membre inférieur droit et des taches cutanées "café au lait" : neurofibrome plexiforme dans le cadre d'une neurofibromatose 1.

RETOUR MENU

Cas pathologiques

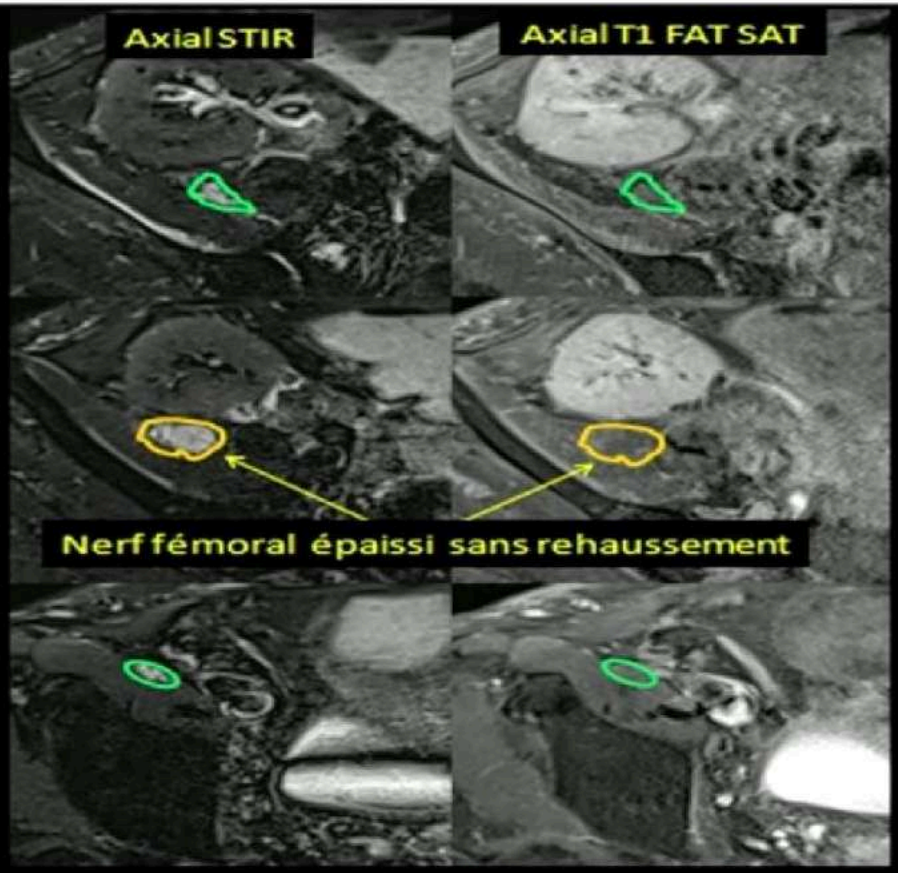

Patiente de 57 ans présentant un déficit moteur du membre inférieur droit dans les suites d'une transplantation rénale : Névrome iatrogène.

RETOUR MENU

Cas pathologiques

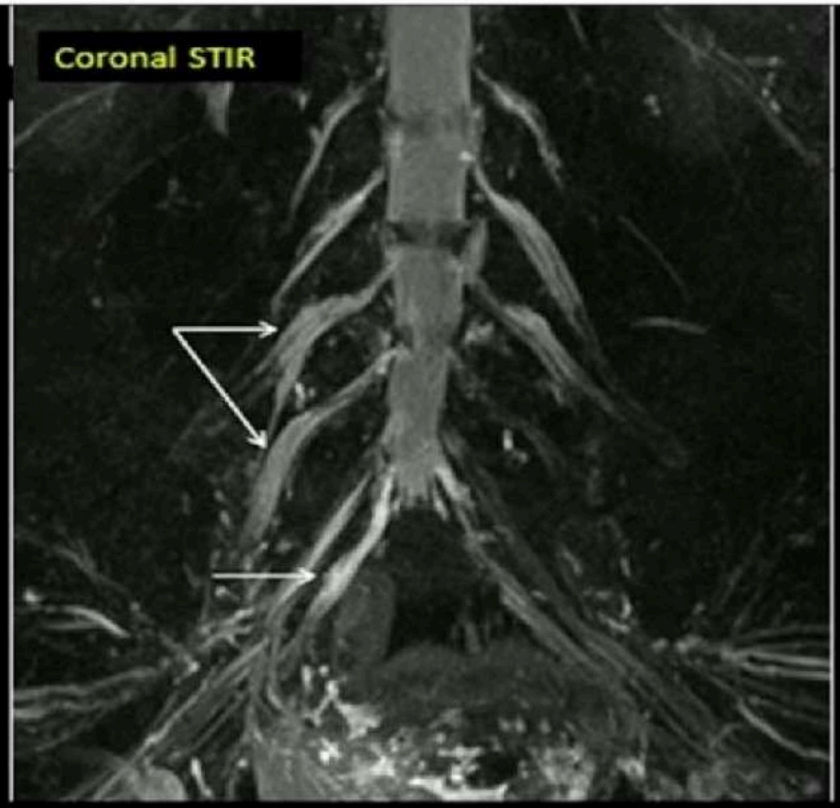

Patiente de 65 ans. Troubles de l'équilibre, douleurs des membres inférieurs , ataxie proprioceptive, aréflexie, et hypoesthésie.
EMG : neuropathie sensitive axonale des membres inférieurs. Protéinorachie = 0.85 g/l.
Epaississements nerveux et hypersignaux de certaines racines, notamment de L5 et S1 droites.
Polyradiculonévrite inflammatoire démyélinisante chronique

RETOUR MENU

Quizz 1

- Homme de 66 ans
- Antécédent de néoplasie
- Douleur irradiant au membre inférieur droit exacerbées en décubitus dorsal avec réveils nocturnes.

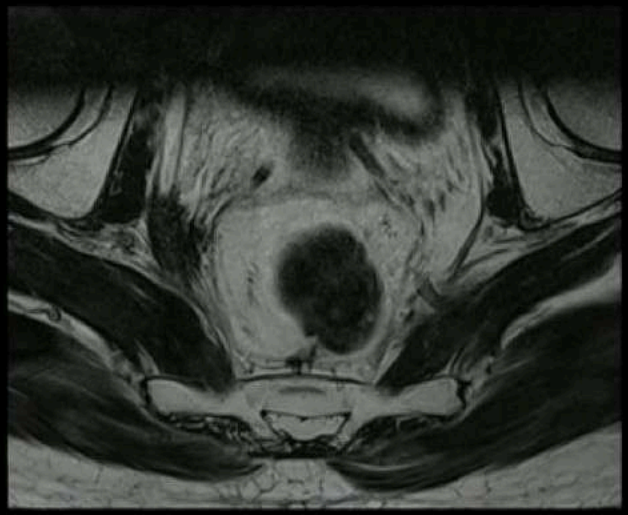

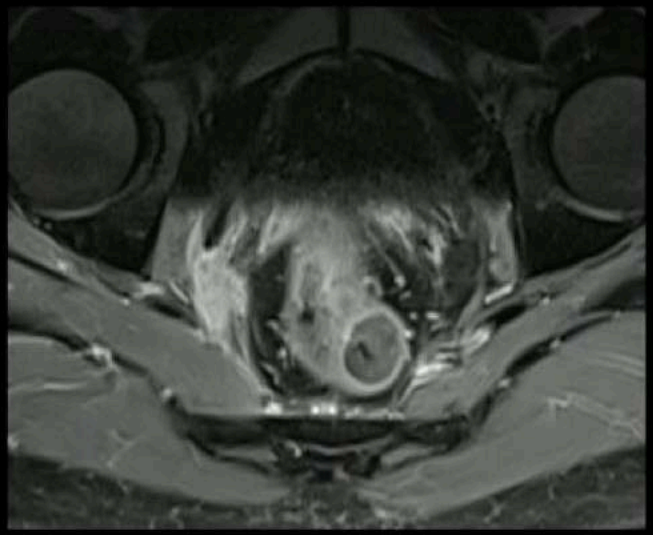

RETOUR MENU

Quizz 1

- A) collection abcédée avec atteinte du nerf fémoral droit
- B) tumeur rectale avec envahissement du nerf pudendal droit
- C) stigmates d'irradiation avec atteinte plexique sacrée droite
- D) infiltration tumorale en regard l'échancrure sciatique droite
- E) toutes les réponses sont fausses

RETOUR MENU

Quizz 1

- A) collection abcédée avec atteinte du nerf fémoral droit
- B) tumeur rectale avec envahissement du nerf pudendal droit
- C) stigmates d'irradiation avec atteinte plexique sacrée droite
- **D) infiltration tumorale en regard l'échancrure sciatique droite**
- E) toutes les réponses sont fausses

Récidive ganglionnaire du cancer de la prostate avec atteinte de l'échancrure sciatique responsable d'une irritation du nerf sciatique droit

RETOUR MENU

Quizz 2

- Femme 25 ans
- Danseuse
- Sciatique et pygalgies gauches intenses

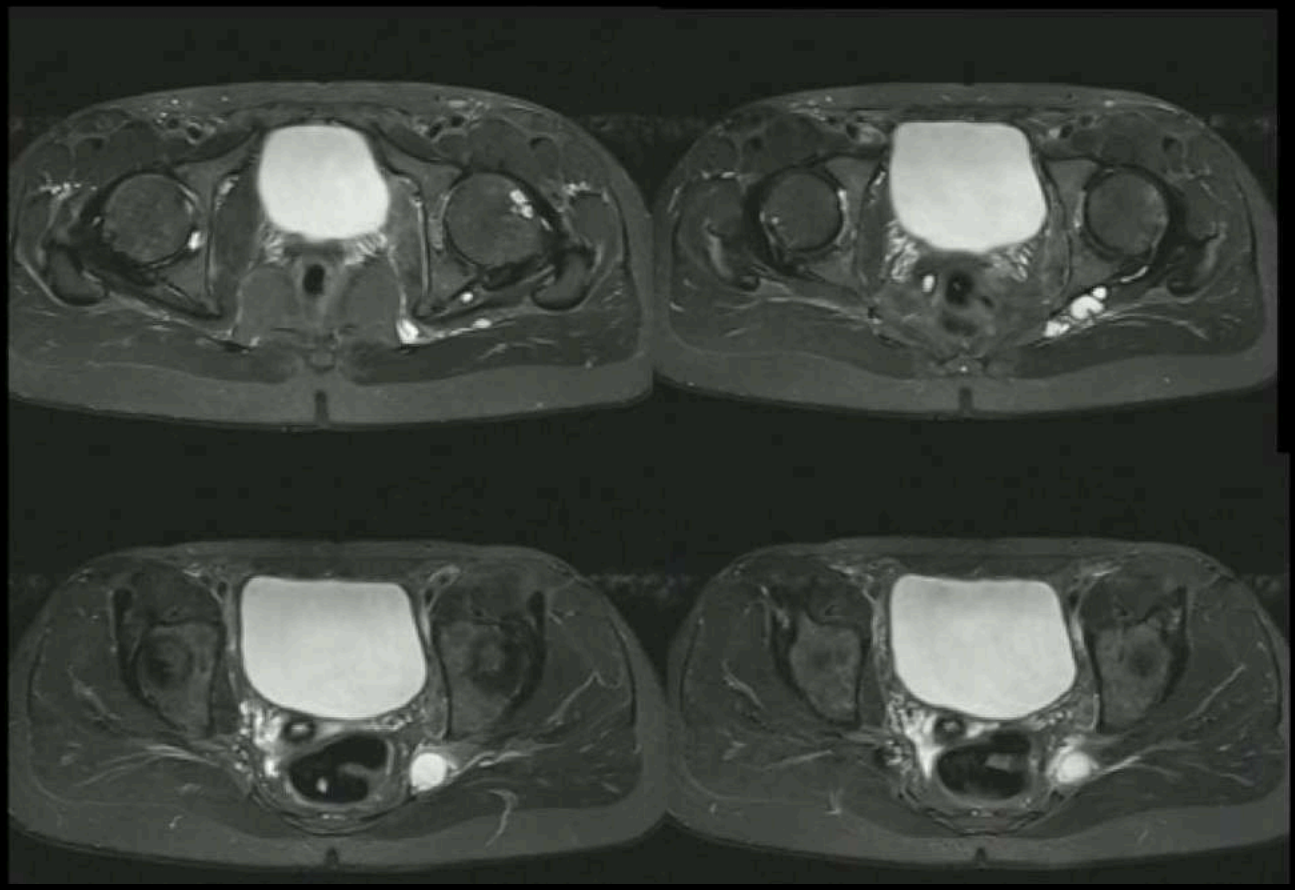

RETOUR MENU

Quizz 2

- A) atteinte endométriosique du nerf sciatique gauche
- B) lésion tumorale kystique du nerf sciatique gauche
- C) kyste de la sacro-iliaque comprimant le nerf sciatique gauche
- D) hématome kystisé du piriforme gauche comprimant le nerf sciatique
- E) toutes les réponses précédentes sont fausses

RETOUR MENU

Quizz 2

- A) atteinte endométriosique du nerf sciatique gauche
- B) lésion tumorale kystique du nerf sciatique gauche
- C) kyste de la sacro-iliaque comprimant le nerf sciatique gauche
- D) hématome kystisé du piriforme gauche comprimant le nerf sciatique
- E) toutes les réponses précédentes sont fausses

Kyste arthrosynovial coxo-fémoral avec protrusion dans l'échancrure sciatique gauche

RETOUR MENU

Quizz 2

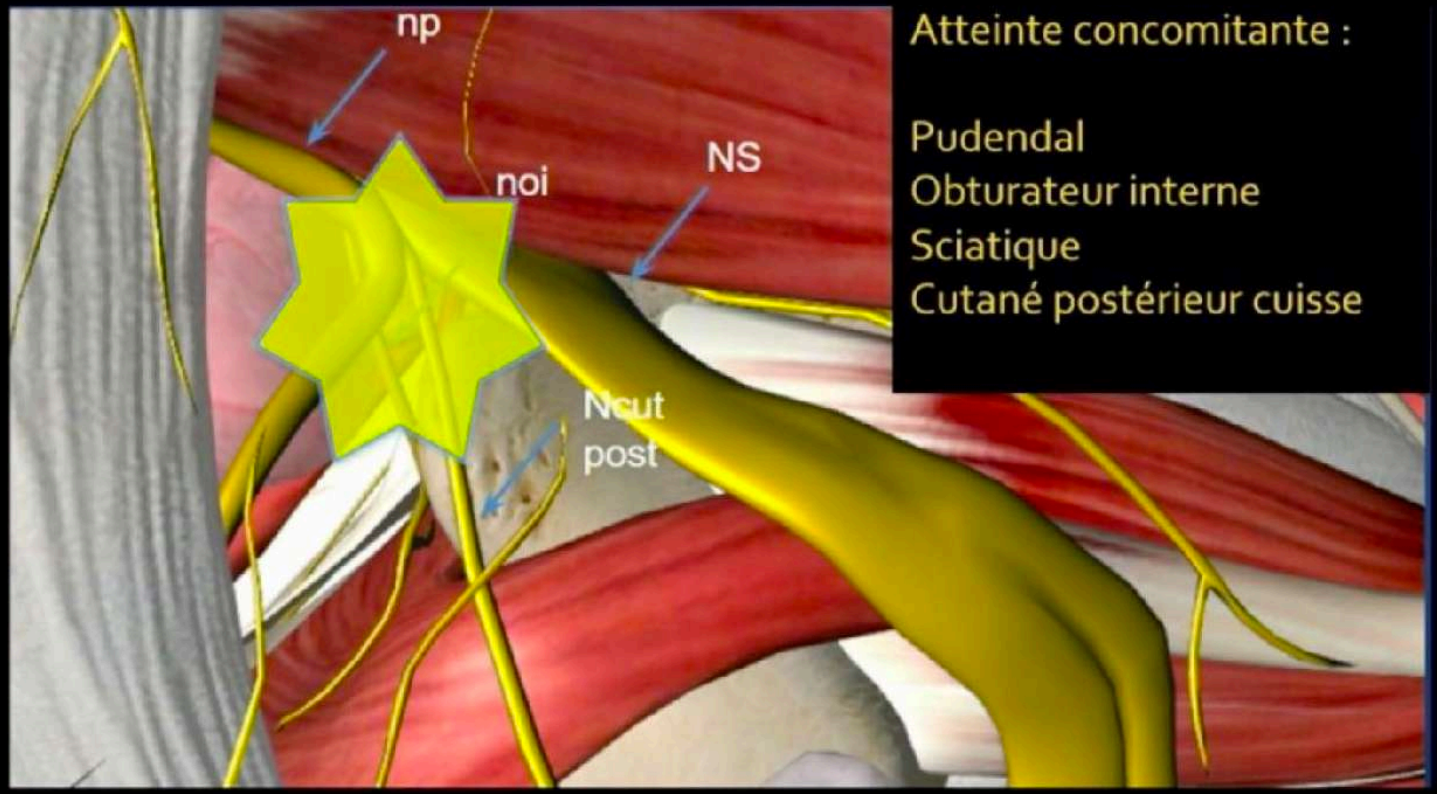

Atteinte concomitante :

Pudendal
Obturateur interne
Sciatique
Cutané postérieur cuisse

RETOUR MENU

Quizz 2

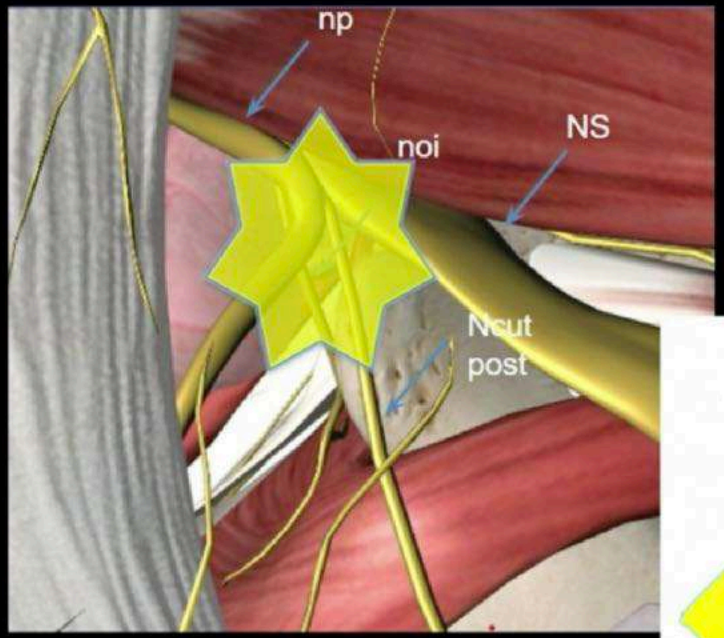

Atteinte concomitante :

Pudendal
Sciatique
Cutané postérieur cuisse

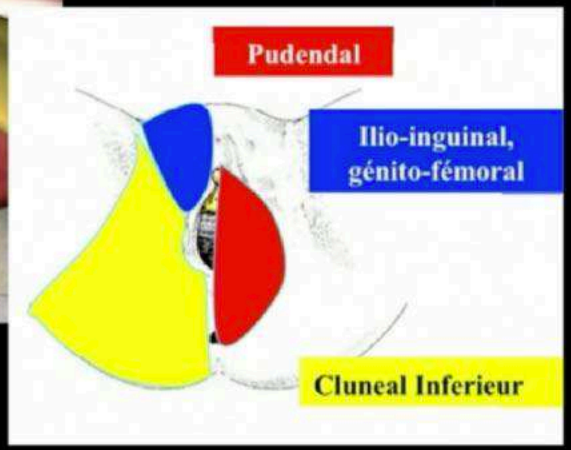

RETOUR MENU

10-

ANATOMIE
NERFS DU BASSIN
EN COUPE

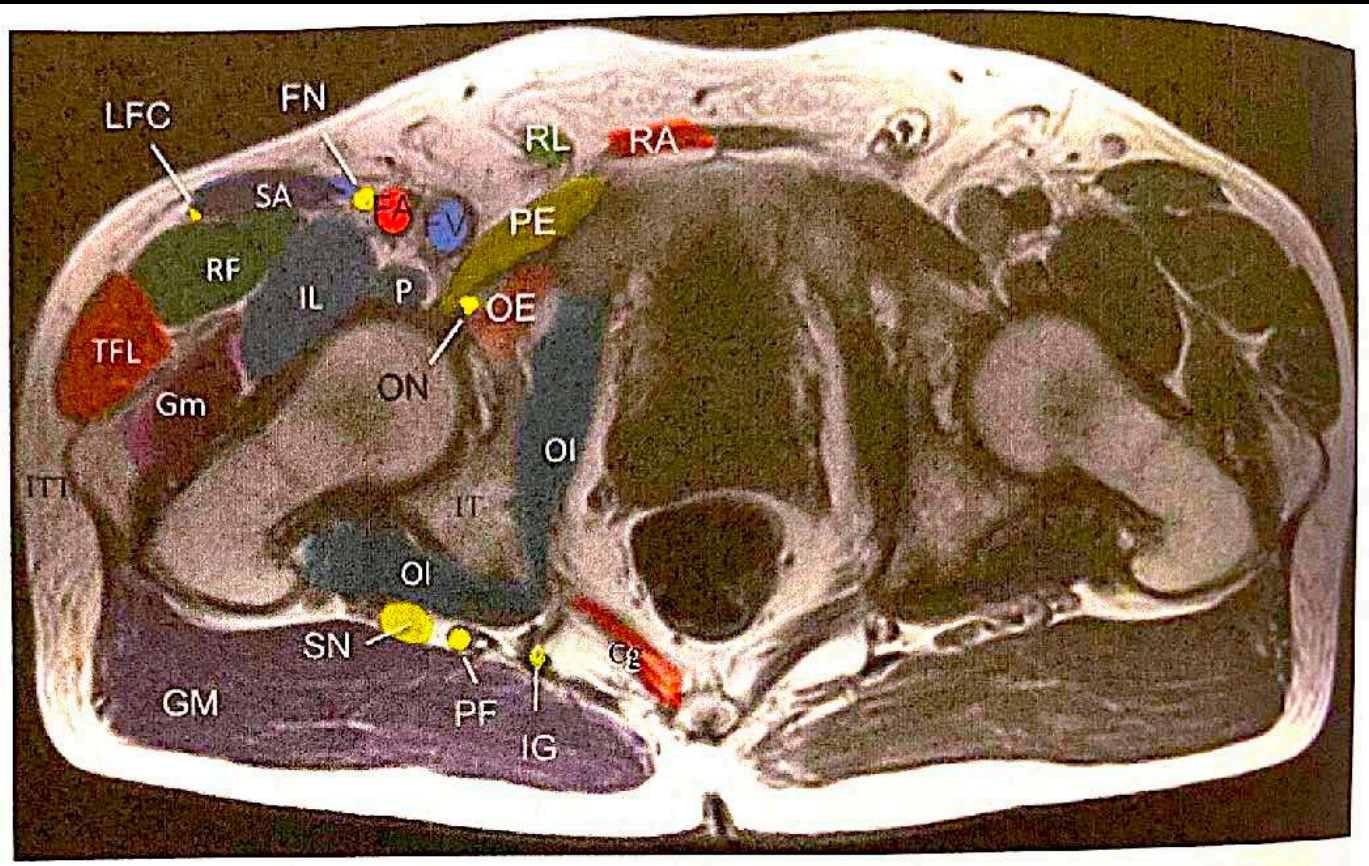

Fig. 57.5 MRI axial image of the pelvis. *Cg* coccygeus muscle, *FA* femoral artery, *FN* femoral nerve, *FV* femoral vein, *GM* gluteus maximus muscle, *Gm* gluteus medius, *IG* inferior gluteal nerve, *IL* iliopsoas muscle, *IT* ischial tuberosity, *ITT* iliotibial tract, *LFC* lateral femoral cutaneous nerve, *OI* obturator internus muscle, *P* psoas muscle, *PE* pectineus muscle, *PF* posterior femoral cutaneous nerve, *QF* quadratus femoris muscle, *RA* rectus abdominis muscle, *RF* rectus femoris muscle, *RL* round ligament, *SA* sartorius muscle, *SN* sciatic nerve, *TFN* tensor fascia lata muscle (Image courtesy of Andrea Trescot, MD)

RETOUR MENU

Anatomie

Fémoral
Obturateur

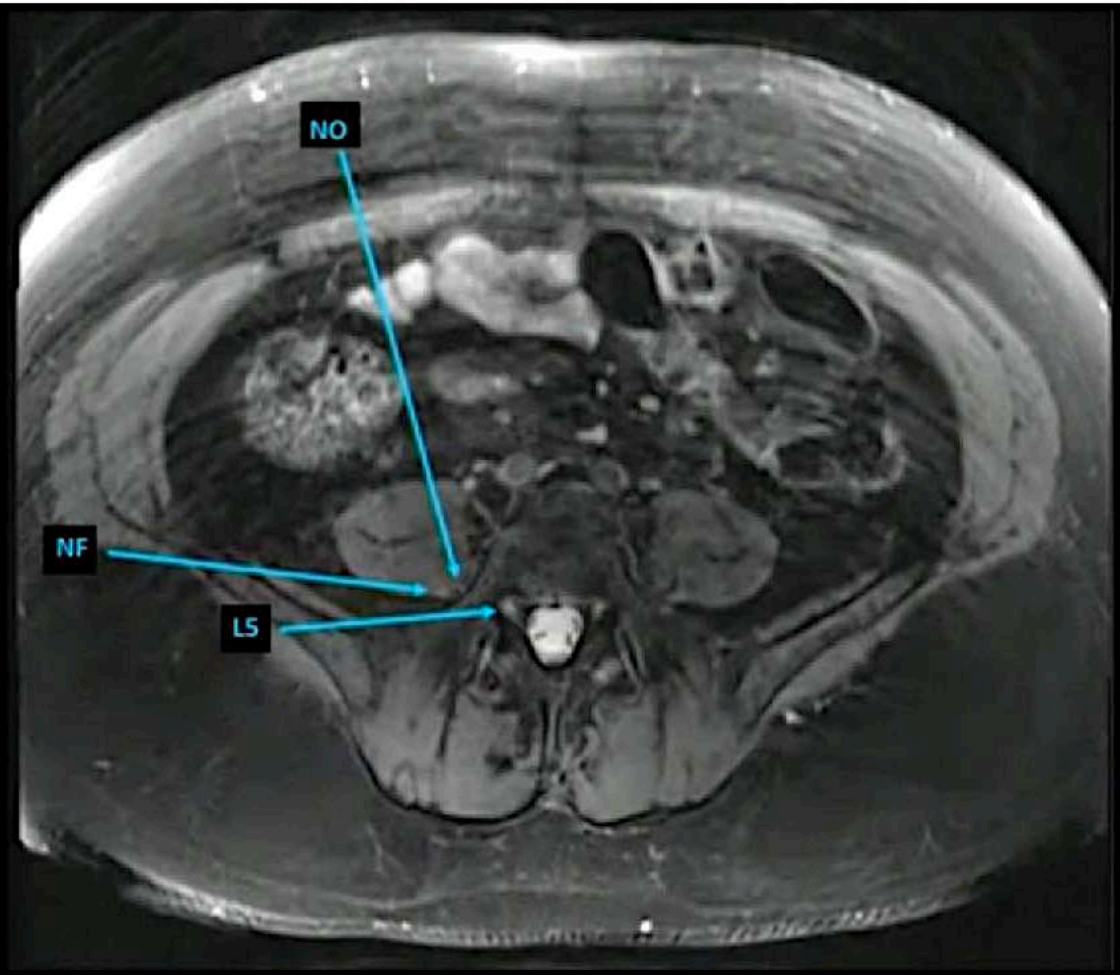

RETOUR MENU

Anatomie

Cutané latéral de la cuisse
Fémoral
Obturateur

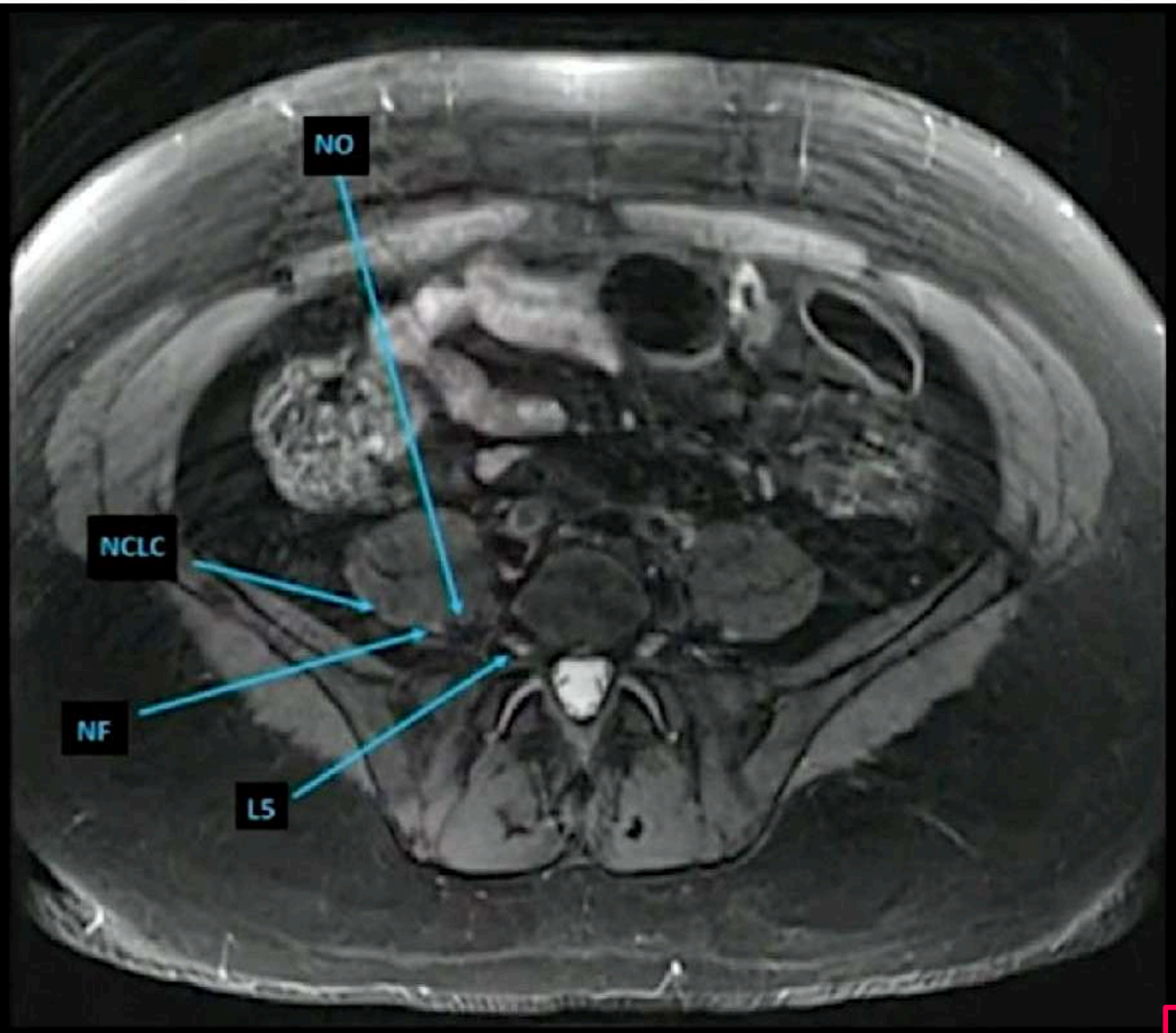

RETOUR MENU

Anatomie

Cutané latéral de la cuisse
Fémoral
Obturateur

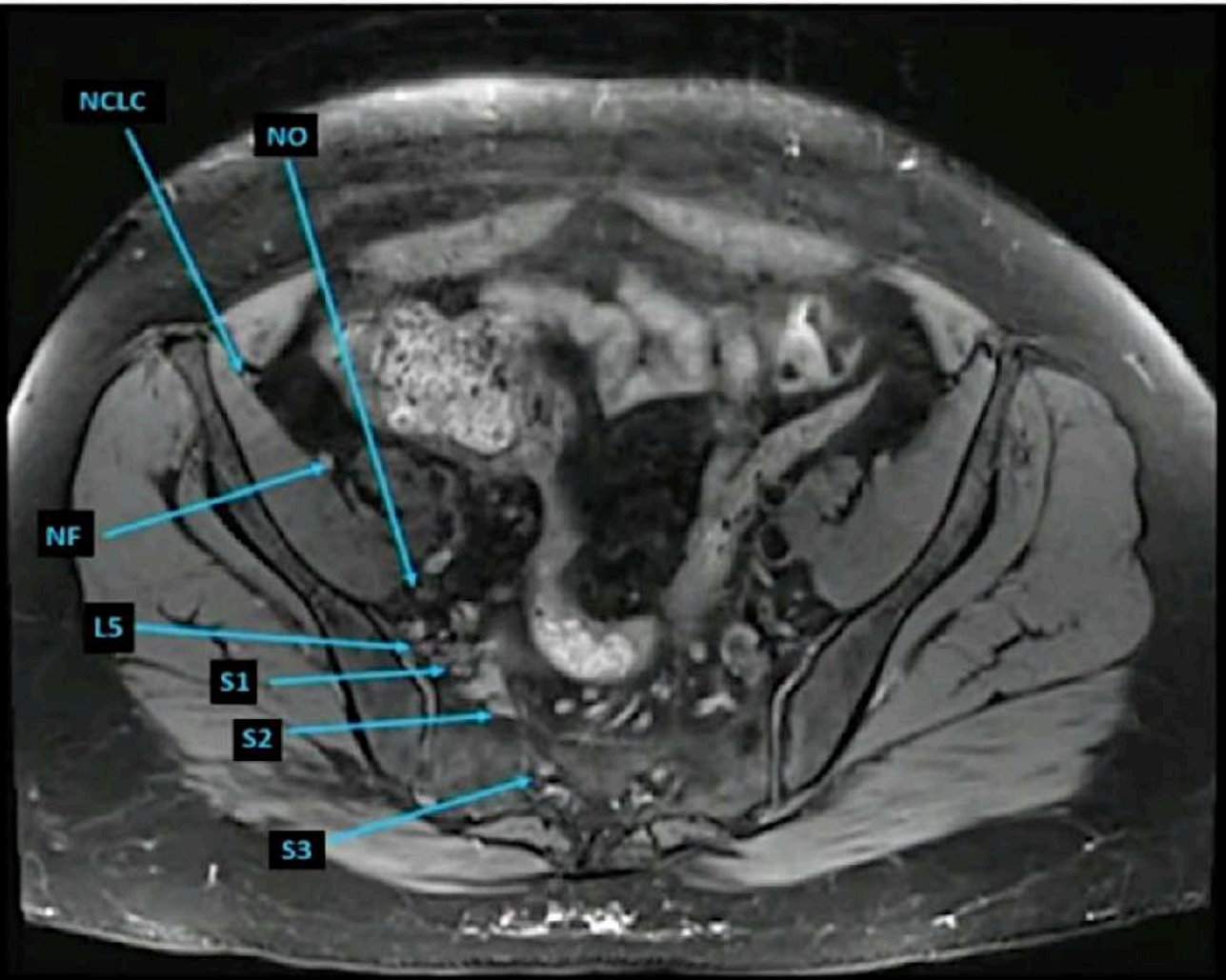

RETOUR MENU

Anatomie

Cutané latéral de la cuisse
Fémoral
Obturateur

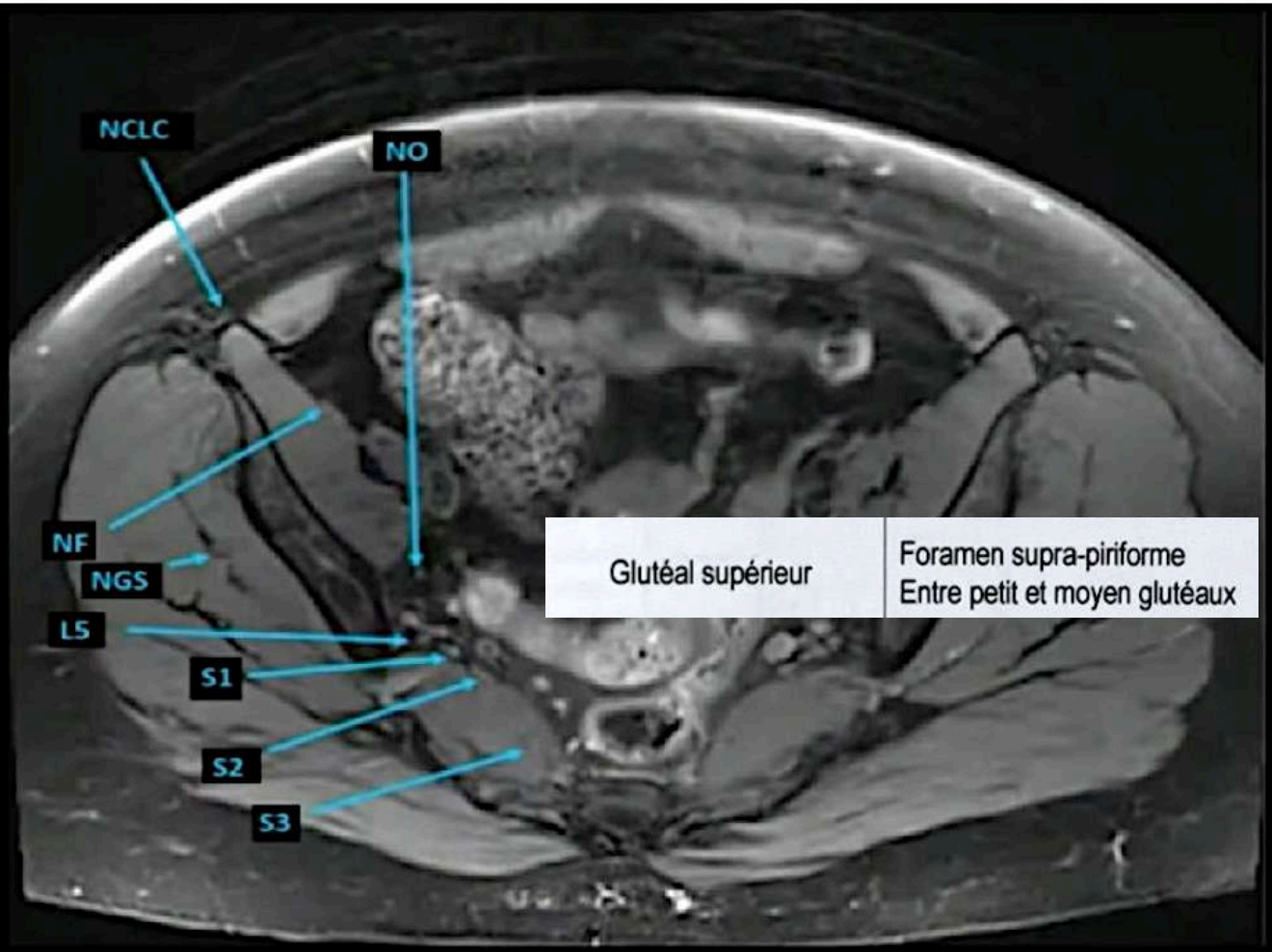

Glutéal supérieur	Foramen supra-piriforme Entre petit et moyen glutéaux

RETOUR MENU

Anatomie

Cutané latéral de la cuisse
Fémoral
Obturateur

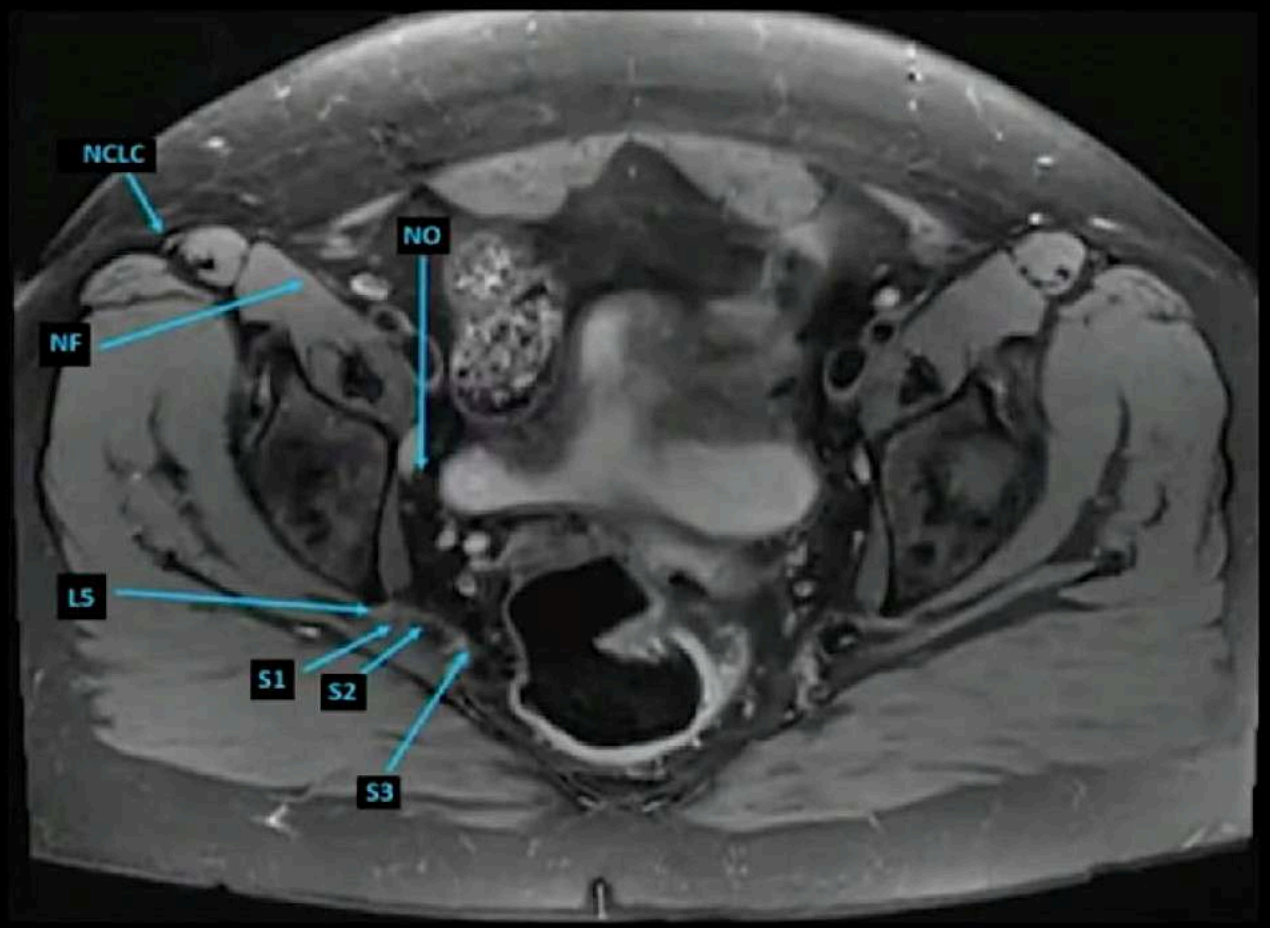

RETOUR MENU

Anatomie

- Cutané latéral de la cuisse
- Fémoral
- Obturateur

- Glutéal supérieur
- Glutéal inférieur
- Cutané postérieur de la cuisse
- Sciatique
- Pudendal

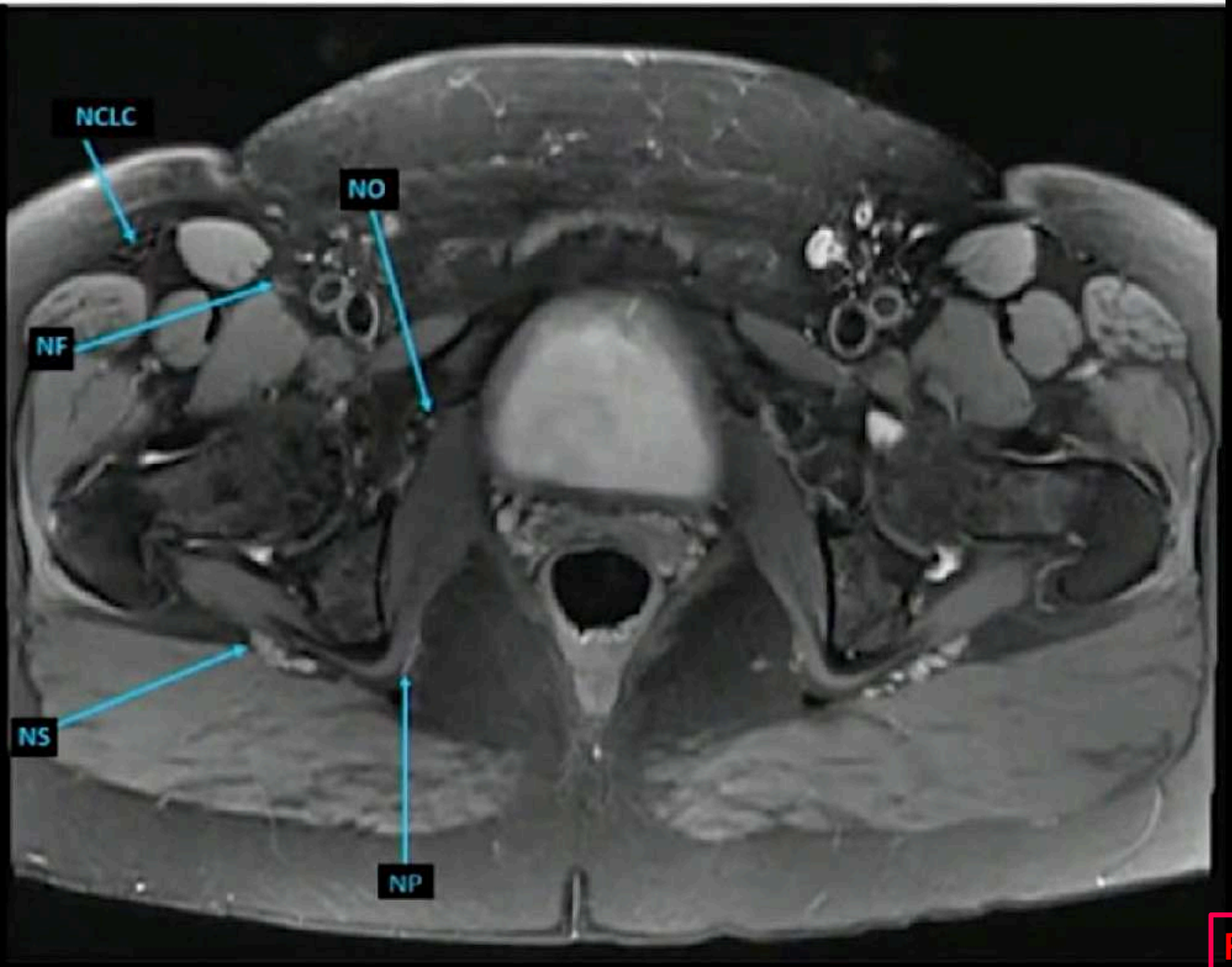

RETOUR MENU

ANATOMIE NERFS MI EN COUPES

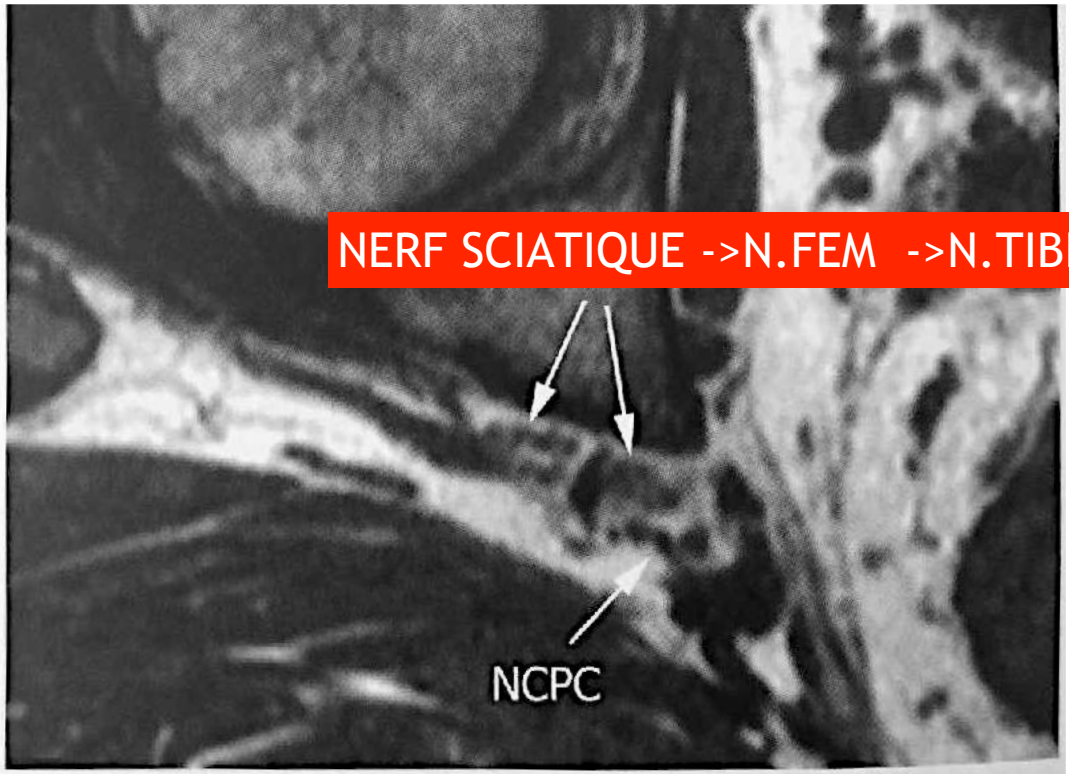

Fig. 21.20 Nerf cutané postérieur de la cuisse (NCPC), situé immédiatement en arrière et en dedans du nerf sciatique (NS), dont les composantes fibulaire et tibiale sont bien individualisées : coupe axiale T1.

NERF CUTANÉ **POST**. DE CUISSE

RETOUR MENU

ANATOMIE NERFS MI EN COUPES

NERF FEMORAL

NERF CUTANÉ
LAT. DE CUISSE

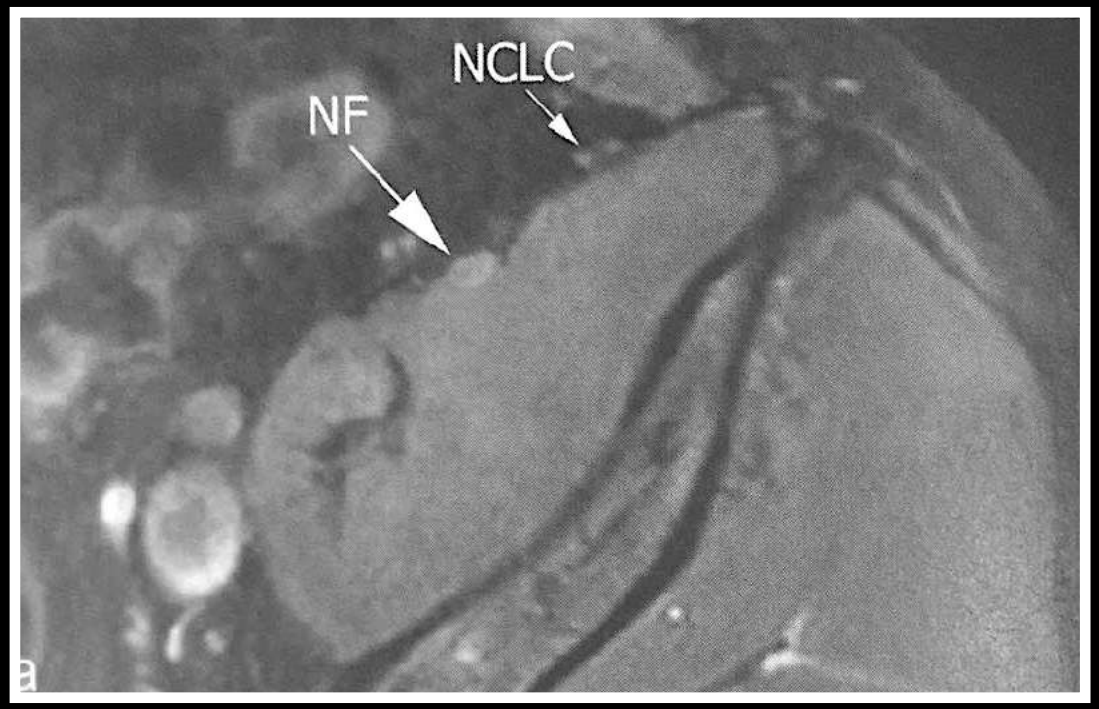

RETOUR
MENU

ANATOMIE NERFS MI EN COUPES

NERF PUDENDAL

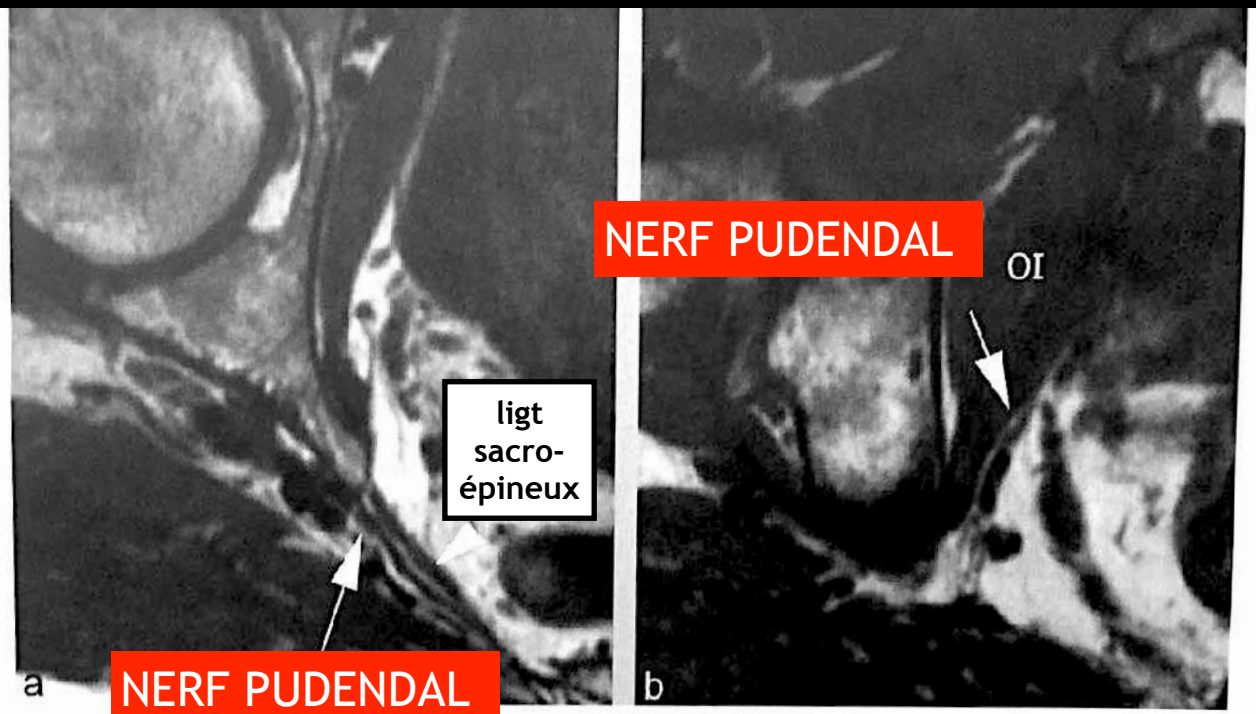

OBTURATEUR INTERNE

Fig. 21.32 Nerf pudendal (flèche) : coupes axiales pondérées en T1. a. En regard de l'épine sciatique et du ligament sacro-épineux (tête de flèche). **b.** Dans le canal pudendal d'Alcock. OI : muscle obturateur interne.

RETOUR MENU

NERF OBTURATEUR

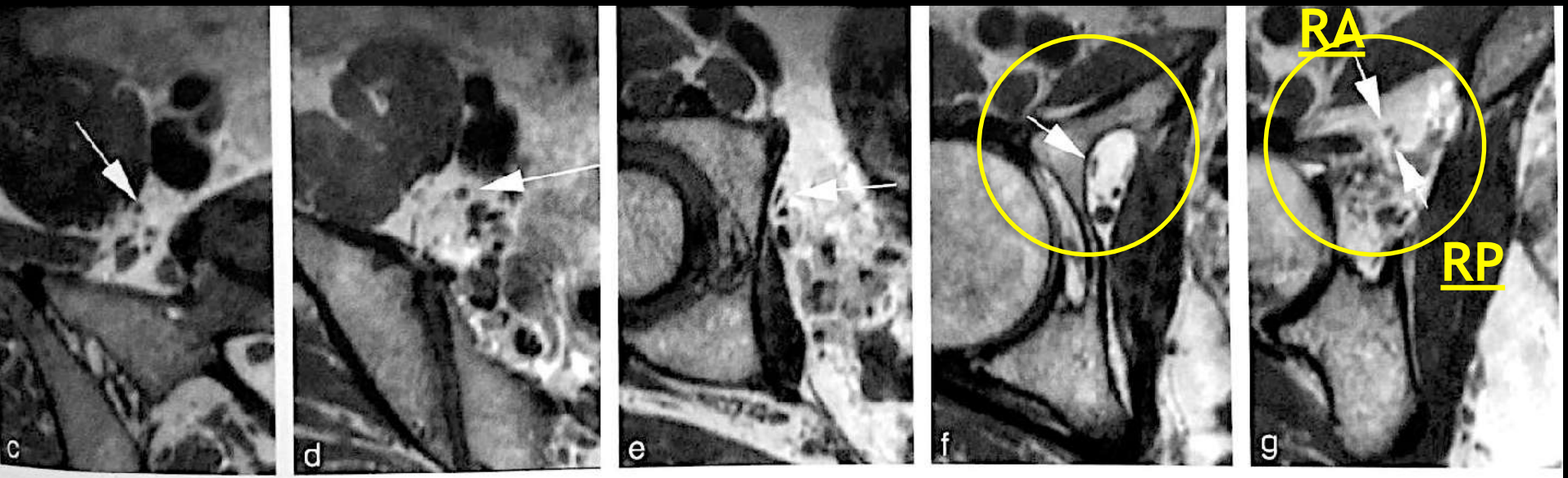

Fig. 21.14 Nerf obturateur normal (flèches) en MPR frontal oblique (a) et en coupes axiales (c–g), avec visibilité des deux rameaux sur la dernière coupe. Les deux rameaux peuvent être bien analysés en échographie (coupe transversale) (**b**). P : muscle pectiné; LA : muscle long adducteur; CA : muscle court adducteur; GA : muscle grand adducteur; R. ant : rameau antérieur; R. post : rameau postérieur.

RETOUR MENU

ANATOMIE GLOBALE DE TOUS LES NERFS DU MEMBRE INF EN COUPE

Résumé

RETOUR MENU

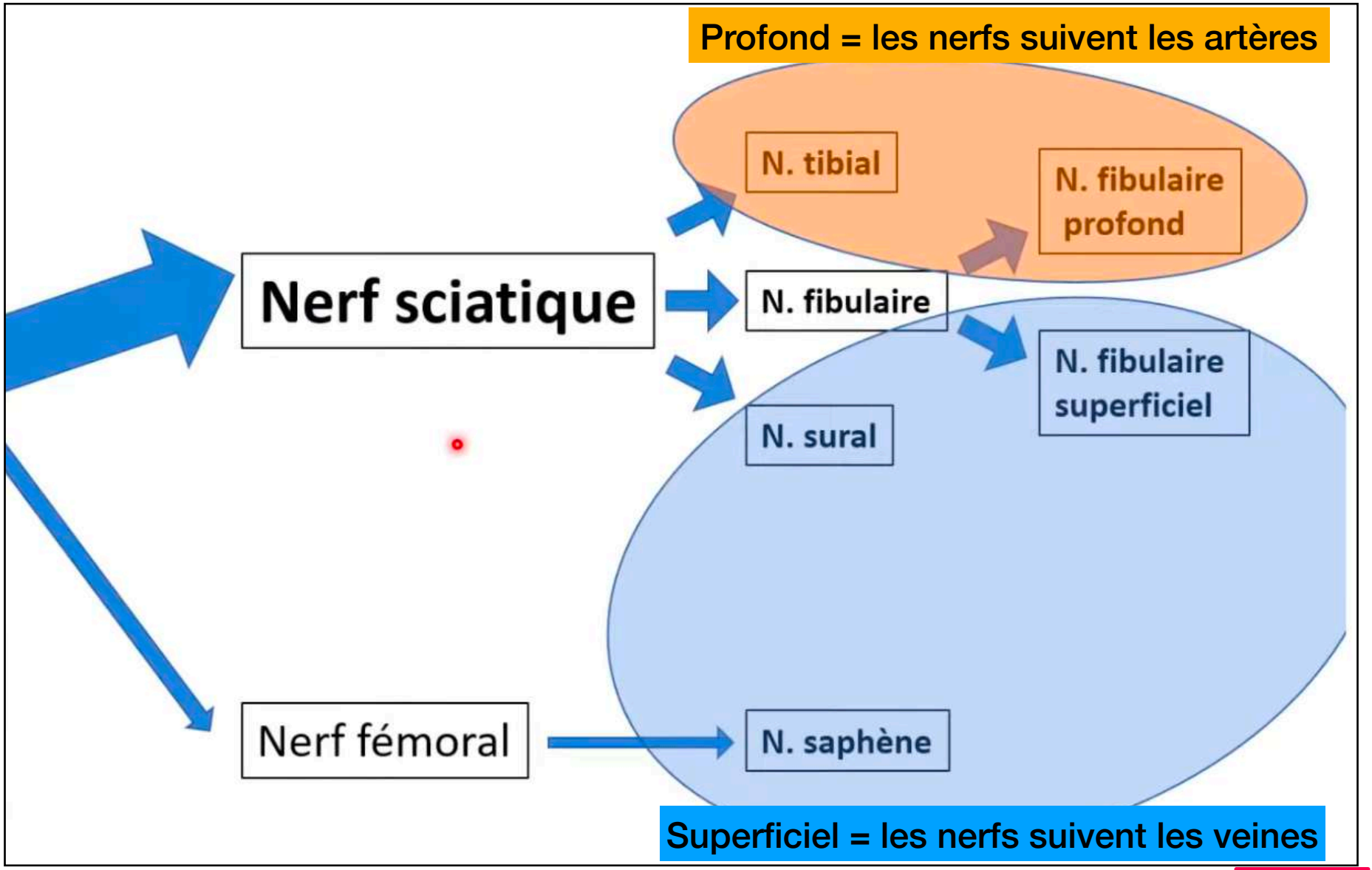
Profond = les nerfs suivent les artères
N. tibial
N. fibulaire profond
Nerf sciatique
N. fibulaire
N. fibulaire superficiel
N. sural
Nerf fémoral
N. saphène
Superficiel = les nerfs suivent les veines

RETOUR MENU

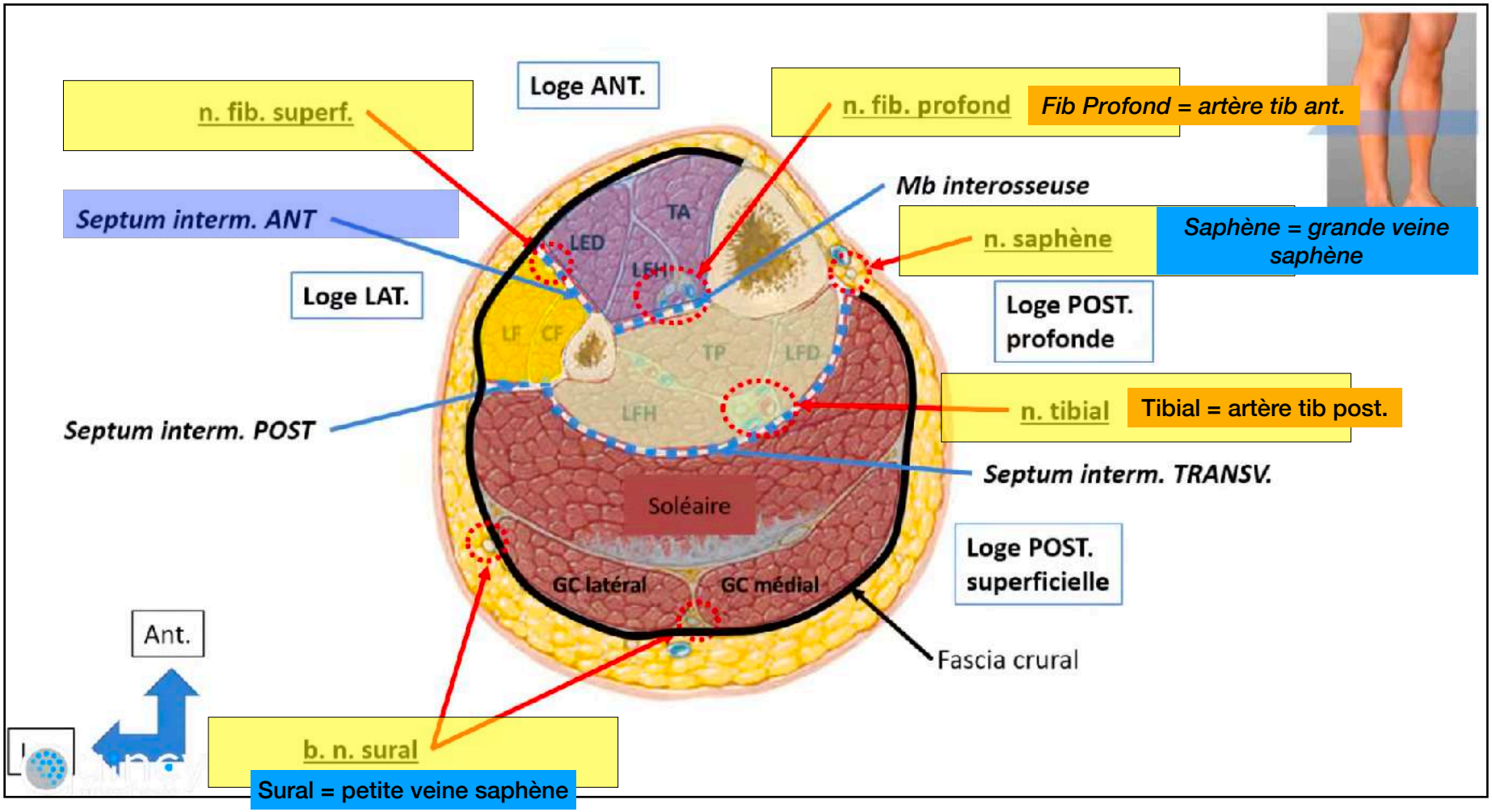

SuRAL= latéRAL **SaphENE= intERNE**

RETOUR MENU

Synthèse:

Fib Profond = artère tib ant.

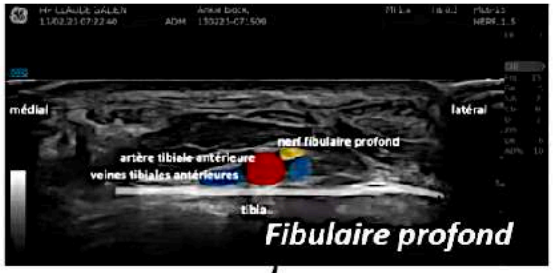

Fib Superf = fascia crural et septum inter-musculaire ant.

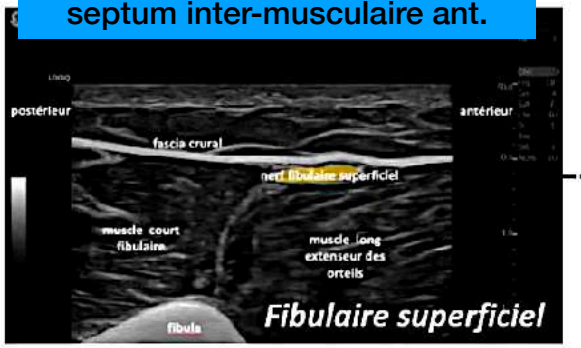

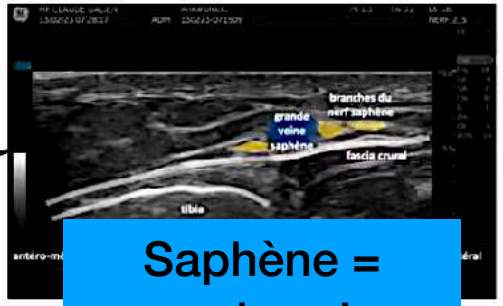

Saphène = grande veine saphène

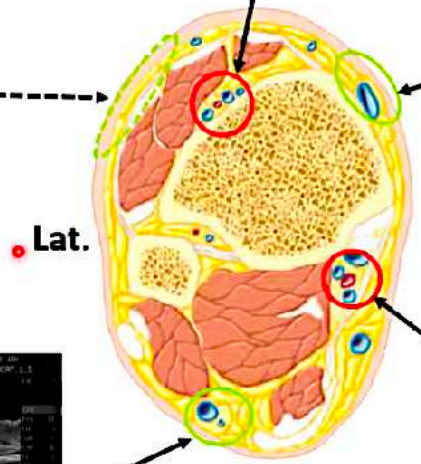

Sural = petite veine saphène ou ancienne veine surale

Tibial = artère tib post.

RETOUR MENU

Nerfs du pied et de la cheville

	NOM	Territoire sensitif	Repère-clé
MEMBRE INFERIEUR	Nerf sural (fig. 11a)	Face postéro latérale du tiers inférieur de jambe, des faces latérales de la cheville et du talon et du versant latéral du pied jusqu'au 5e rayon.	Sur la face postéro-latérale de la jambe distale au contact de la veine petite saphène (fig. 11b).
	Nerf saphène (fig. 12a)	Face médiale de la cuisse, du genou et de la jambe jusqu'au versant médial du pied ainsi que de la face antérieure du genou entre la patella et la tubérosité tibiale antérieure.	Sur la face médiale du genou en surface du ligament collatéral médial (rameau infra-patellaire). Sur la face médiale de la jambe au contact de la veine grande saphène (rameau infra-sartorial) (fig. 12b).
	Nerf fibulaire superficiel (fig. 12a)	Partie inférieure et latérale de jambe et de la face dorsale du pied à l'exception de la 1e commissure inter-osseuse et du versant latéral du cinquième rayon.	Sur la jambe antéro-latérale en moyenne 160 mm proximalement à la malléole latérale et 60 mm en dehors de la crête tibiale (fig. 13).
	Nerf fibulaire profond (fig. 14a)	Première commissure interosseuse de la face dorsale du pied et des versants dorsaux latéral de l'hallux et médial du 2e orteil.	Sur la cheville antérieure au contact et en dehors de l'artère fibulaire antérieure (fig. 14b).
	Nerf cutané latérale de la cuisse	Face latérale de la cuisse jusqu'au genou.	Sur la hanche antérieure en dedans de l'épine iliaque antéro-supérieure ou en surface du muscle sartorius (fig. 15).

RETOUR MENU

ANATOMIE NERFS MI EN COUPES

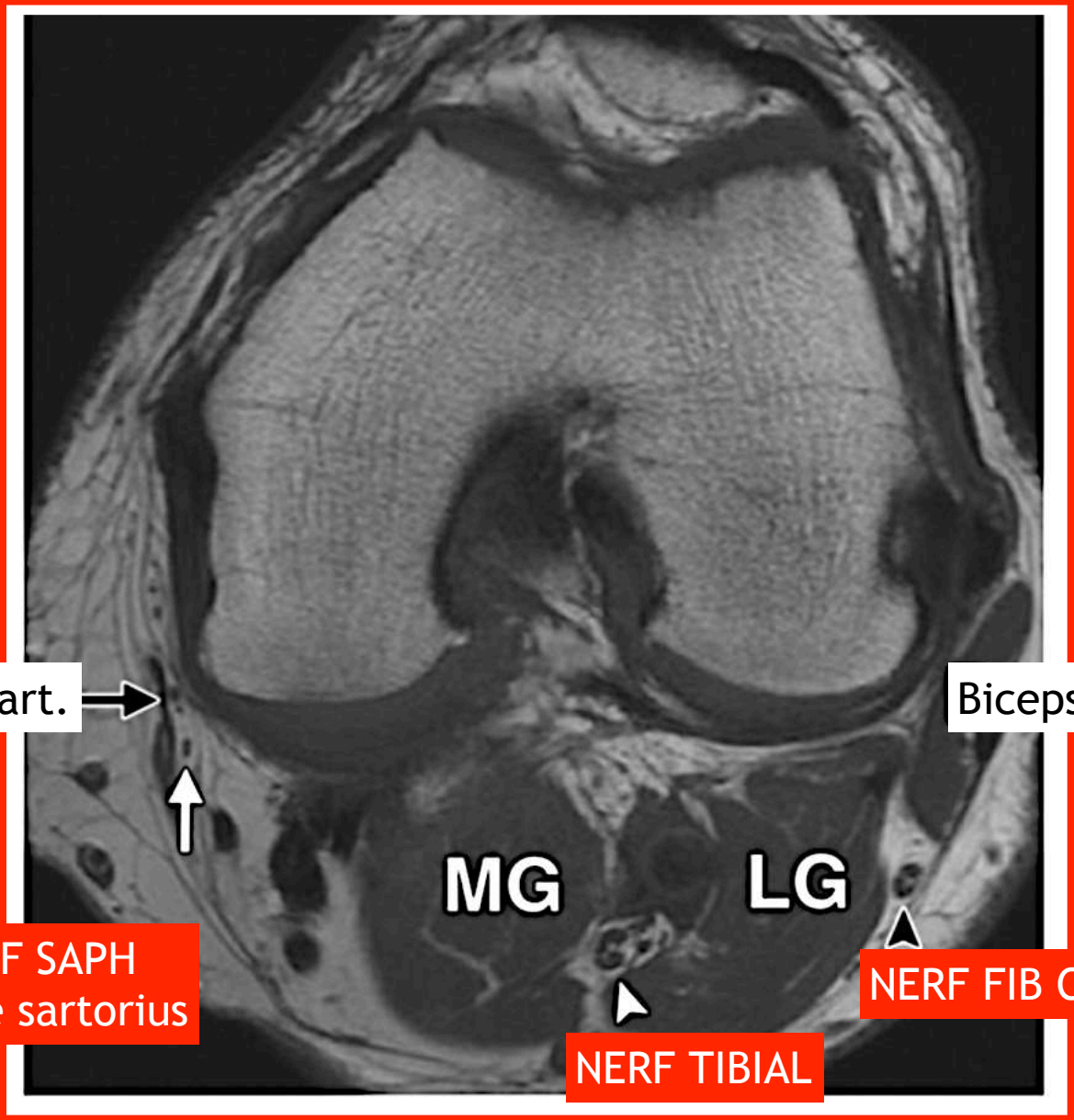

RETOUR
MENU

ANATOMIE NERFS MI EN COUPES

NERF SURAL

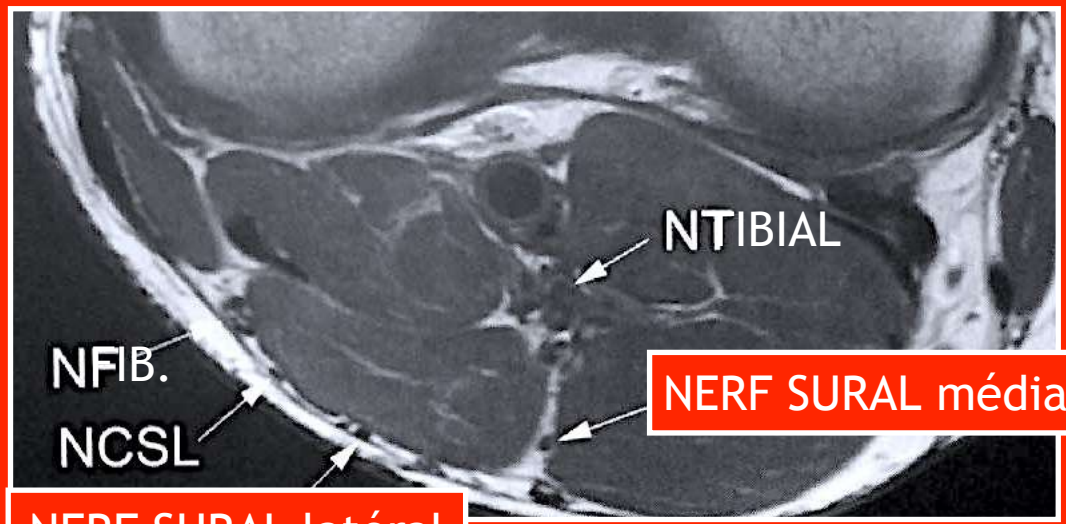

Nerf sural

Le nerf sural provient de l'anastomose du nerf cutané sural médial (branche collatérale du nerf tibial) avec le rameau communicant fibulaire (branche collatérale du nerf fibulaire commun). Ce nerf est satellite de la petite veine saphène (fig. 20). A la cheville, le nerf sural chemine sur le bord latéral du tendon calcanéen puis contourne la malléole latérale pour donner des rameaux calcanéens innervant les téguments de la face latérale du talon. A la base du cinquième métatarsien, il se termine en nerf digital dorsal latéral du cinquième orteil [4].

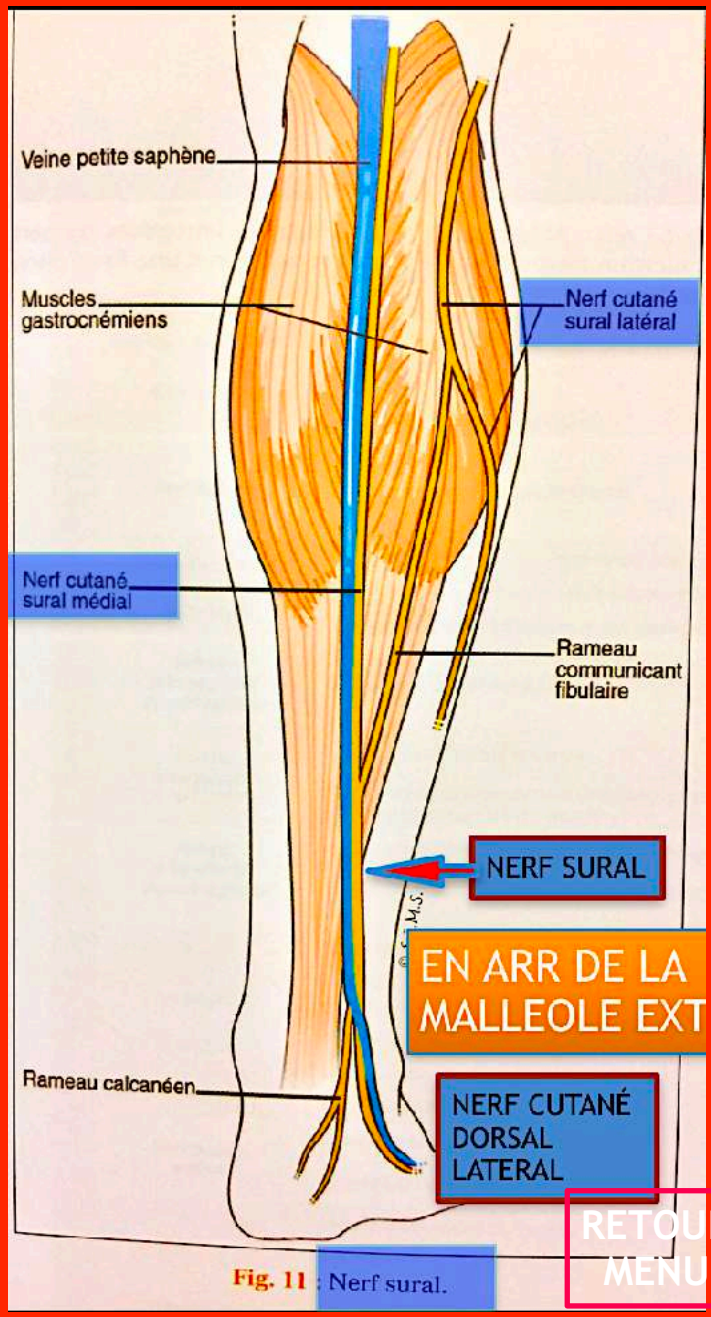

ANATOMIE NERFS MI EN COUPES

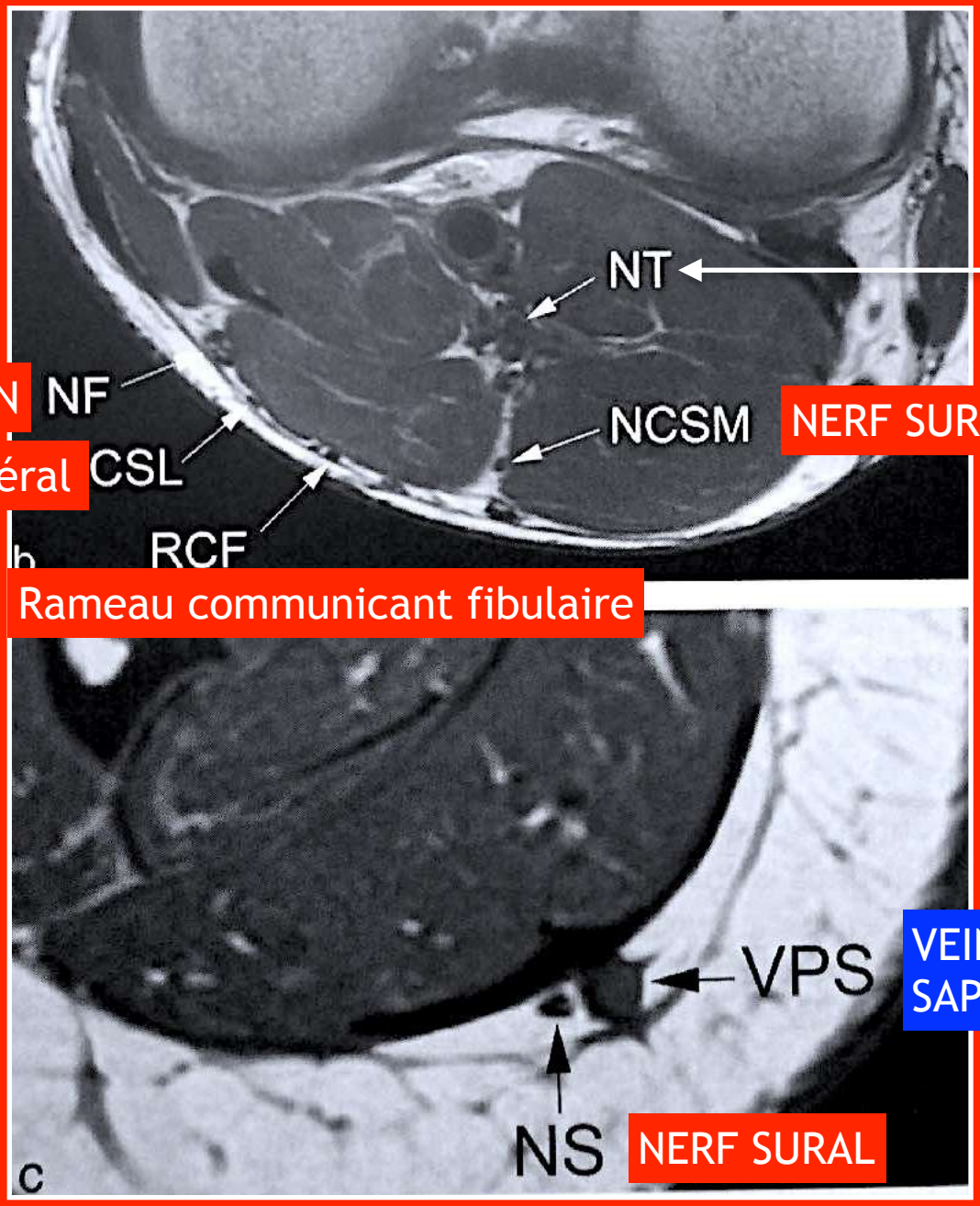

RETOUR MENU

ANATOMIE NERFS MI EN COUPES

NERF FIBULAIRE

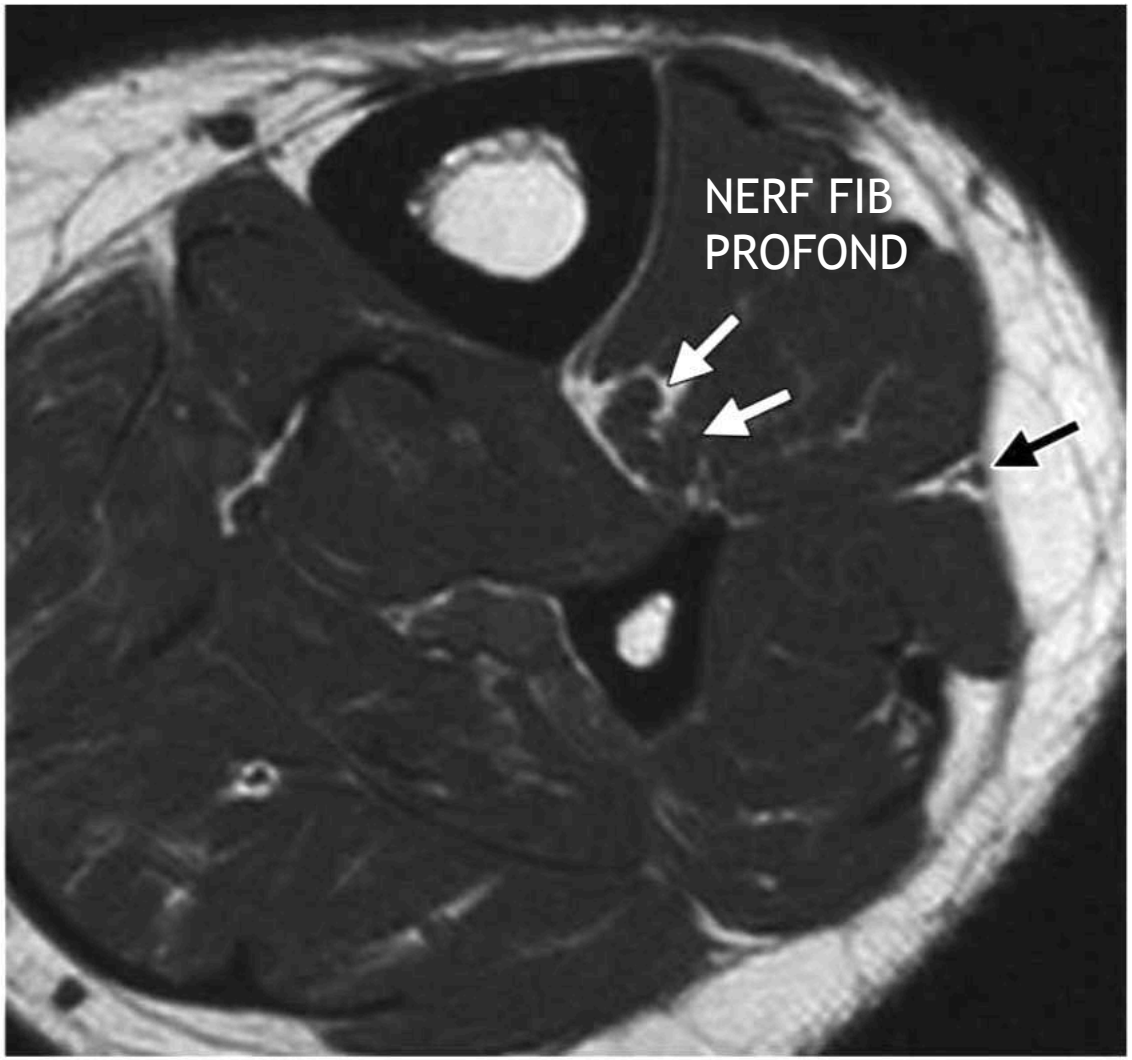

RETOUR
MENU

ANATOMIE NERFS CHEVILLE

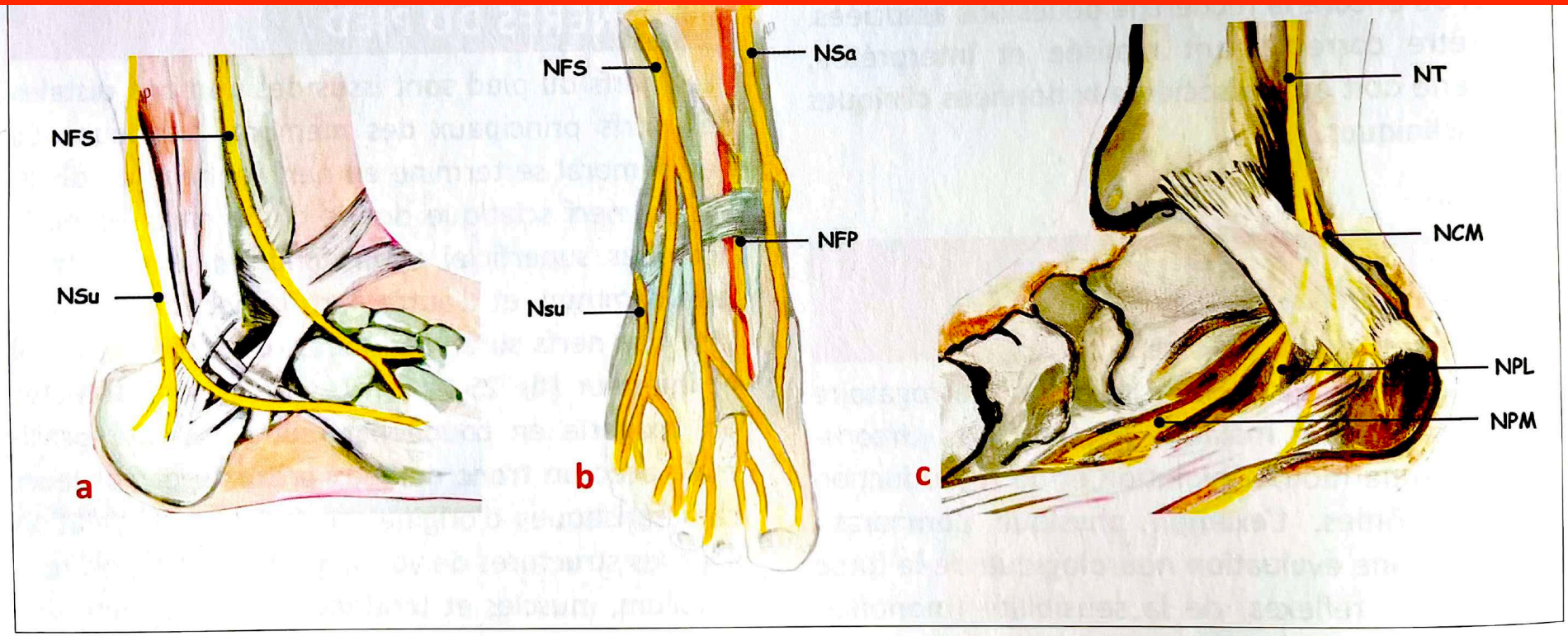

Figure 25.2 : Systématisation des nerfs du pied et de la cheville. Illustrations d'une vue latérale **(a)**, antérieure **(b)**, médiale **(c)**. Nerfs tibial (NT), calcanéen médial (NCM), plantaire médial (NPM), plantaire latéral (NPL), sural (Nsu), fibulaire superficiel (NFS), fibulaire profond (NFP), saphène (Nsa). *Remerciements illustrations : Alisa Pozdnyakova.*

RETOUR MENU

ANATOMIE NERFS MI EN COUPES

NERF FIBULAIRE

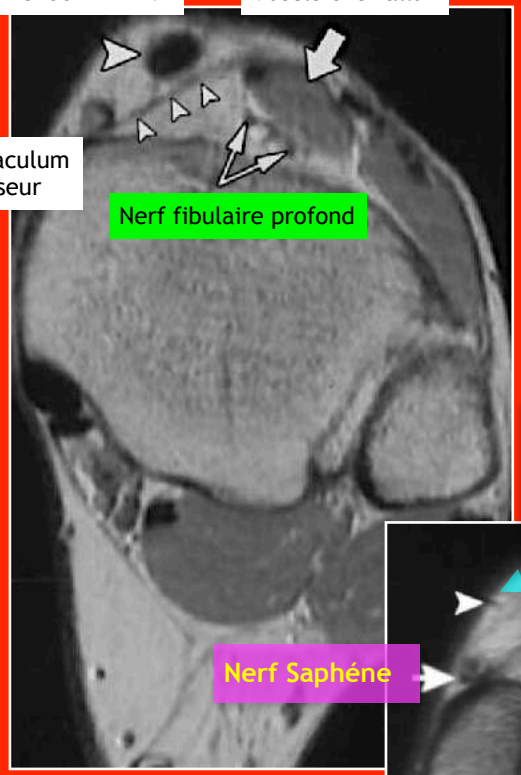

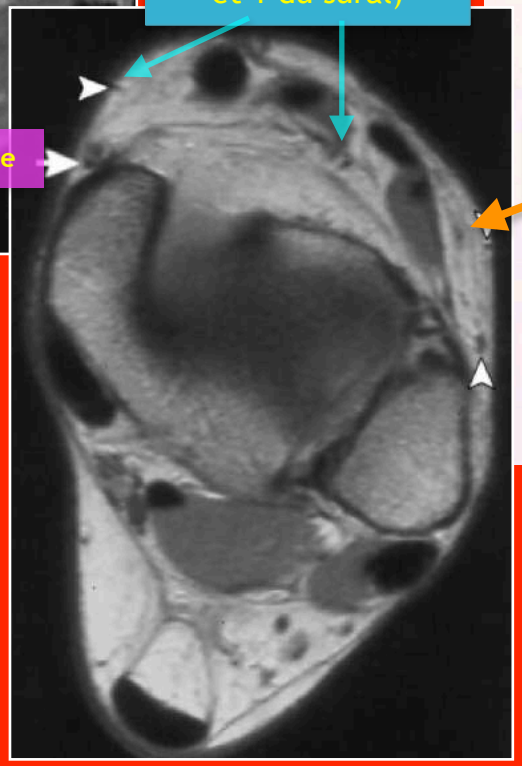

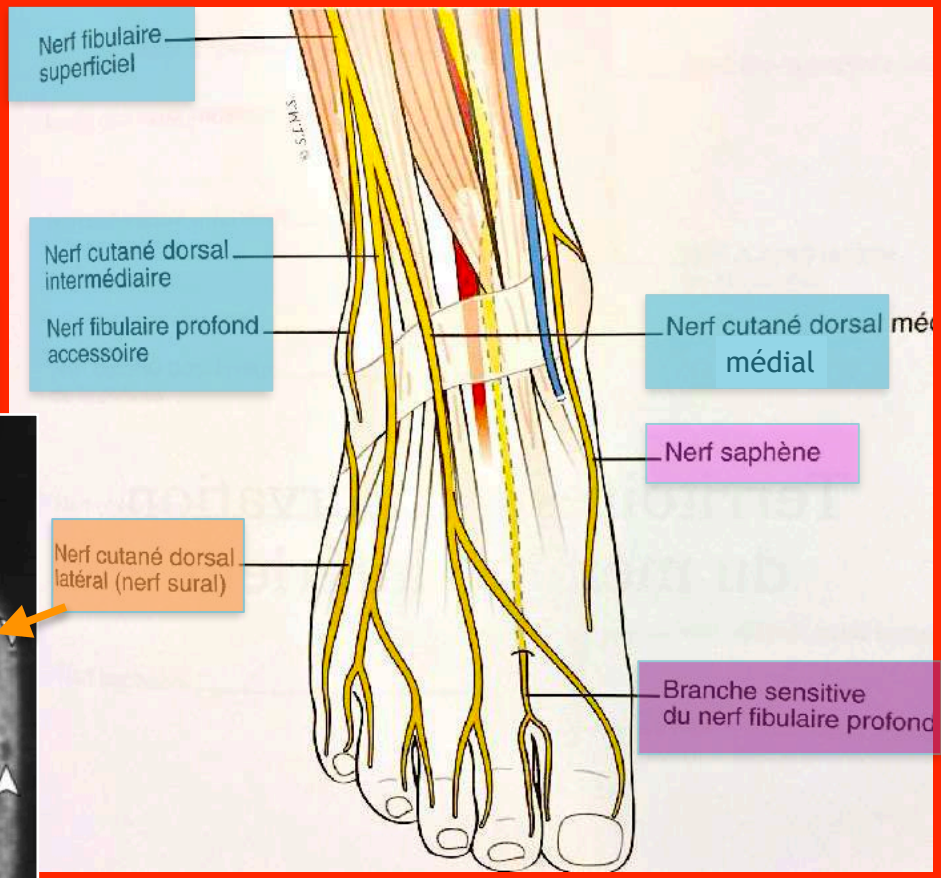

RETOUR MENU

ANATOMIE NERFS MI EN COUPES CHEVILLE

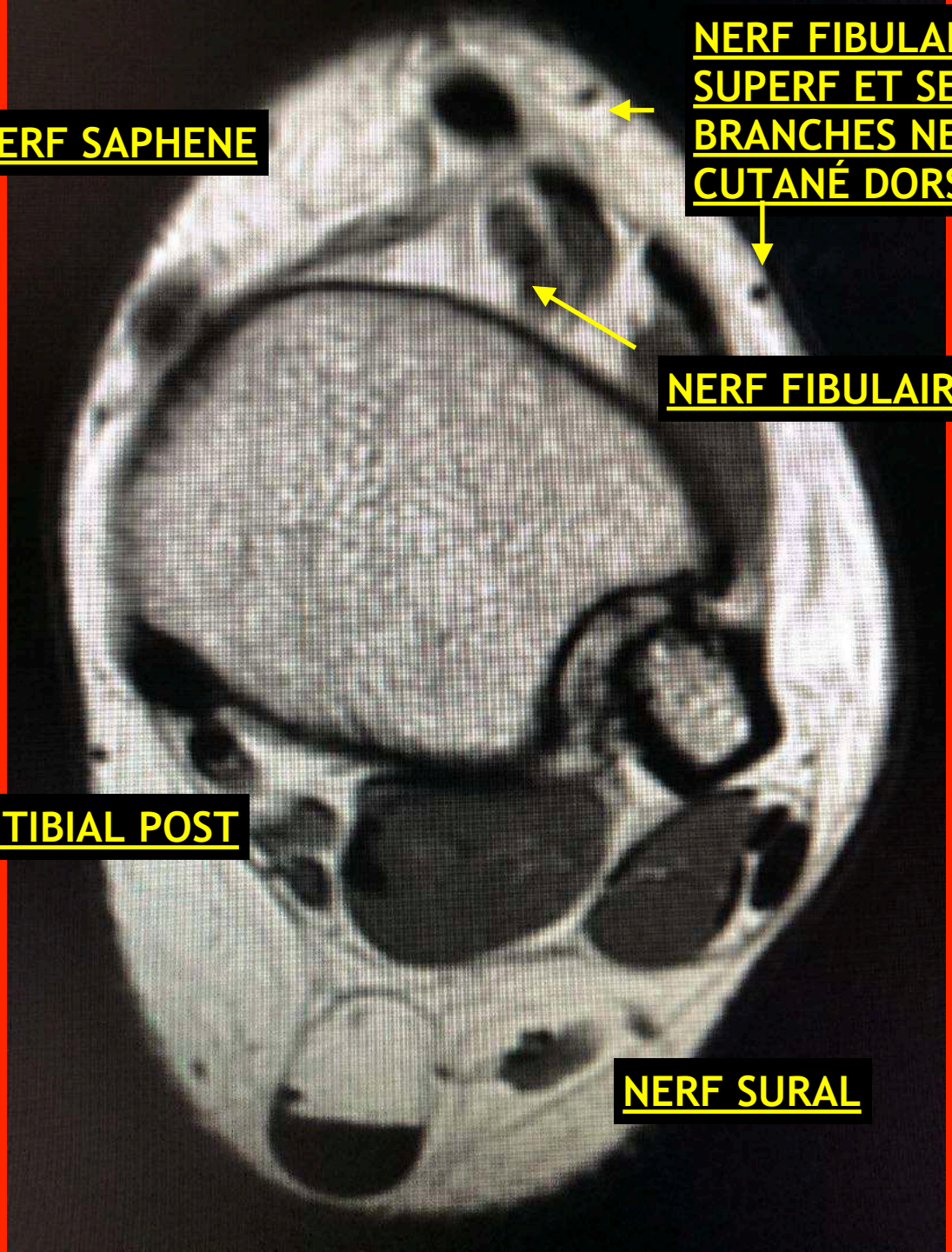

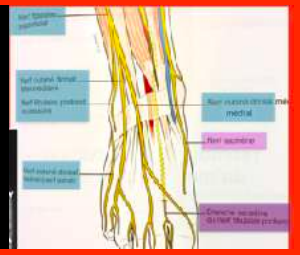

Interne

Externe

RETOUR MENU

ANATOMIE NERFS SENSITIFS CHEVILLE
VIDEO DR GUILLIN 2023

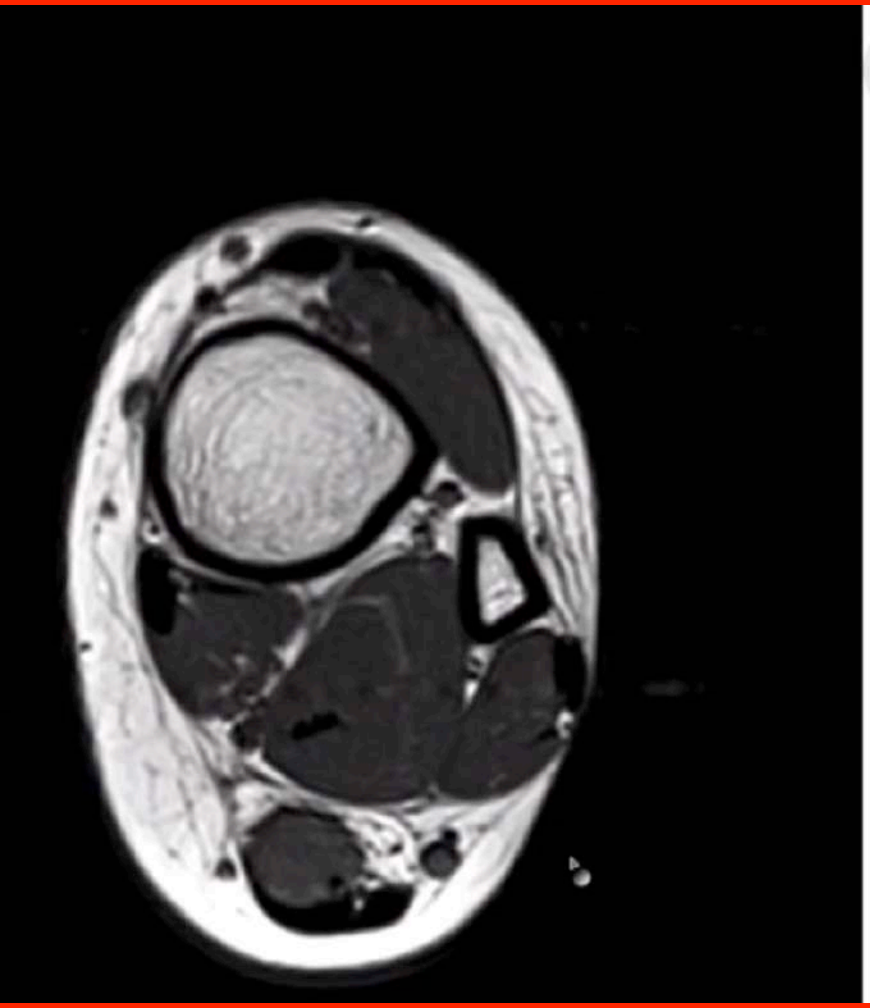

- Un nerf moteur (+ sensitif) = nerf tibial

- De nombreux nerf sensitifs (cutanés):
  - Nerf sural > veine petite saphène
  - Nerf saphène > veine grande saphène
  - Nerf fibulaire superficiel > ligament talo-fibulaire antérieur
  - Nerf fibulaire profond > artère tibiale antérieure

RETOUR MENU

NERF TIBIAL ET TUNNEL TARSIEN

NERF TIBIAL POST

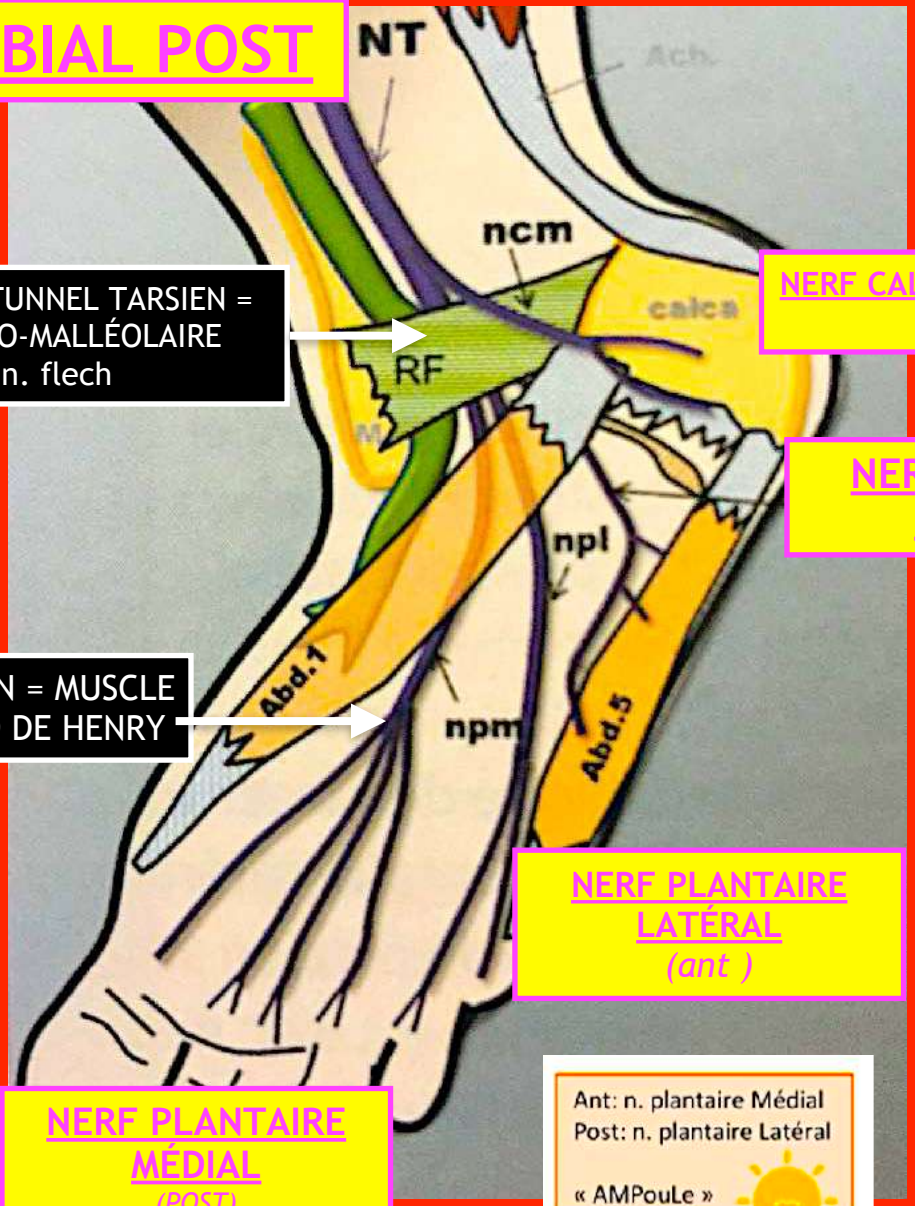

1ER TUNNEL TARSIEN = RETRO-MALLÉOLAIRE = rétin. flech

NERF CALCA MÉDIAL en superficie du RF

NERF CALCA INF = BAXTER

2ÉME TUNNEL TARSIEN = MUSCLE DU PIED VERS NOEUD DE HENRY

= JOGGER'S FOOT

NERF PLANTAIRE LATÉRAL *(ant)*

NERF PLANTAIRE MÉDIAL *(POST)*

Ant: n. plantaire Médial
Post: n. plantaire Latéral

« AMPouLe »

RETOUR MENU

TUNNEL TIBIAL

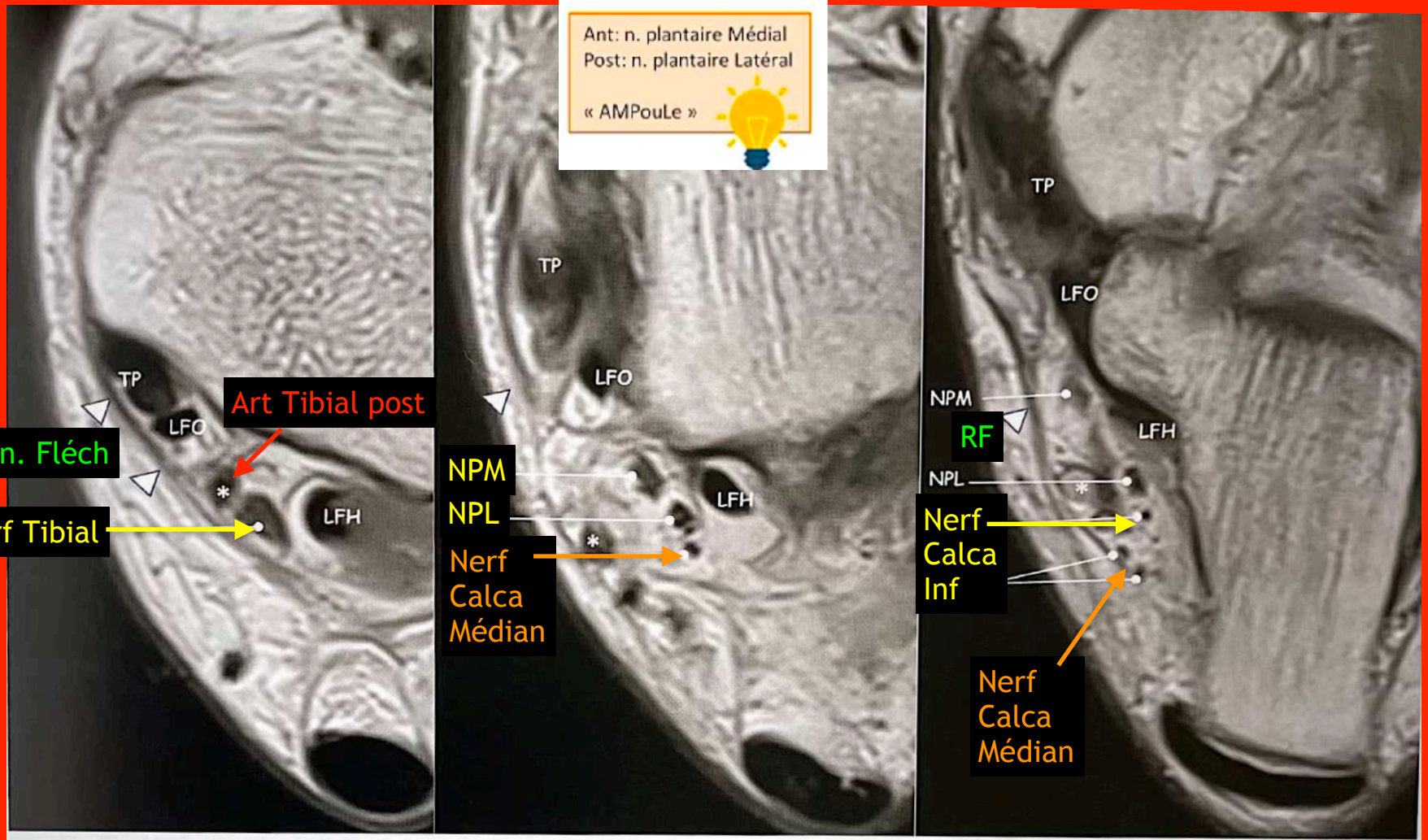

Figure 25.3 : Coupes IRM axiales en pondération T2 du tunnel tarsien postéromédial. Nerfs tibial (NT), calcanéen médial (NCM), plantaire médial (NPM), plantaire latéral (NPL), calcanéen inférieur (NCI), rétinaculum des fléchisseurs (flèches courtes), artères et veines tibiales postérieures (astérisques), tendons tibial postérieur (TP), longs fléchisseurs des orteils (LFO) et de l'hallux (LFH).

RETOUR MENU

NERF TIBIAL - TUNNEL TIBIAL
VIDEO DR GUILLIN 2023

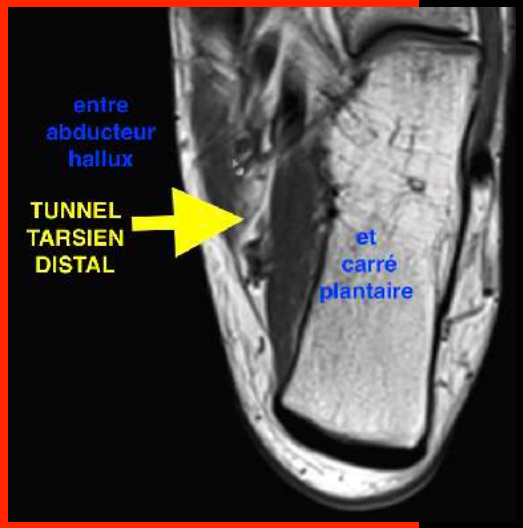

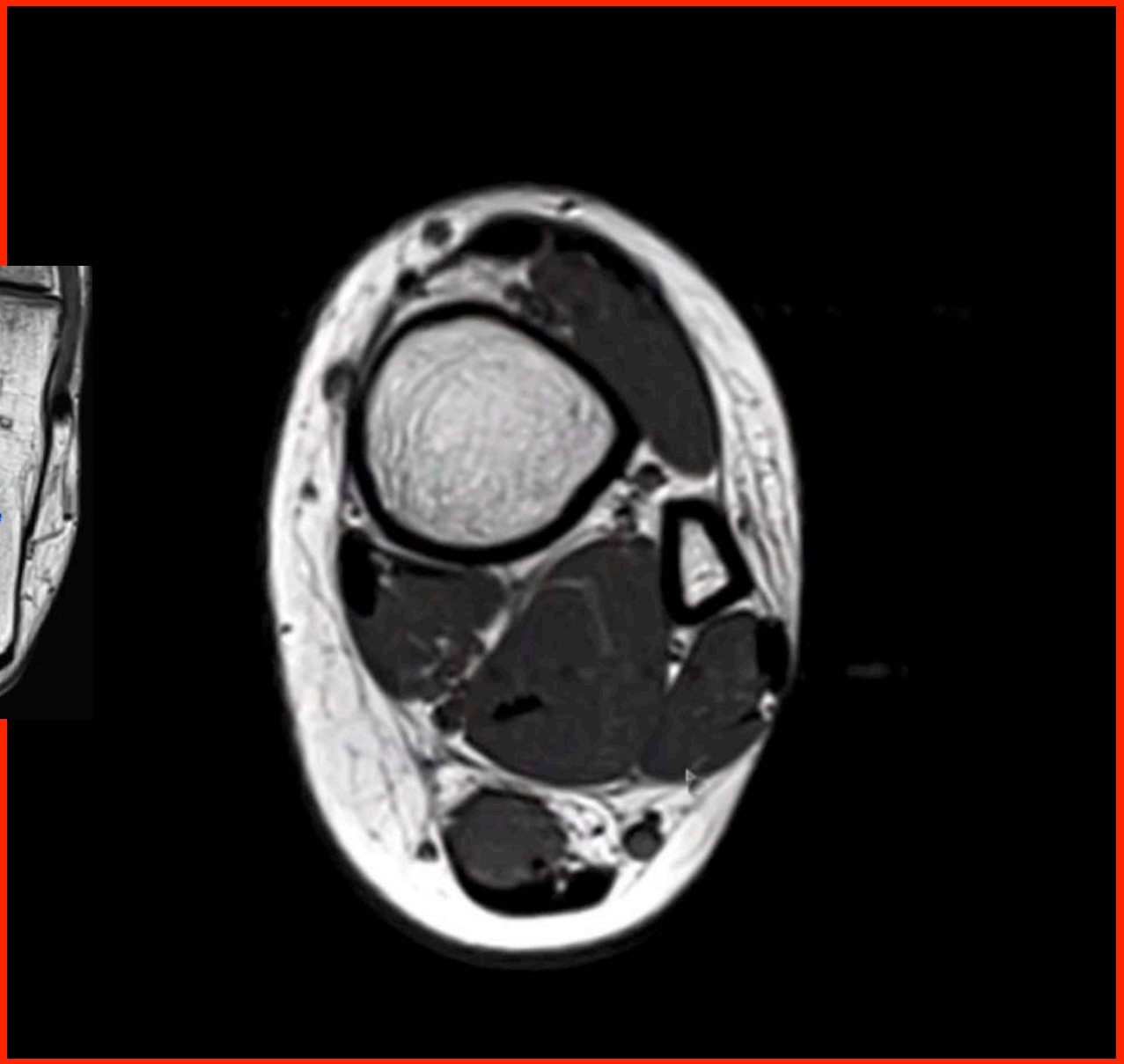

RETOUR
MENU

NERF TIBIAL ET TUNNEL TARSIEN

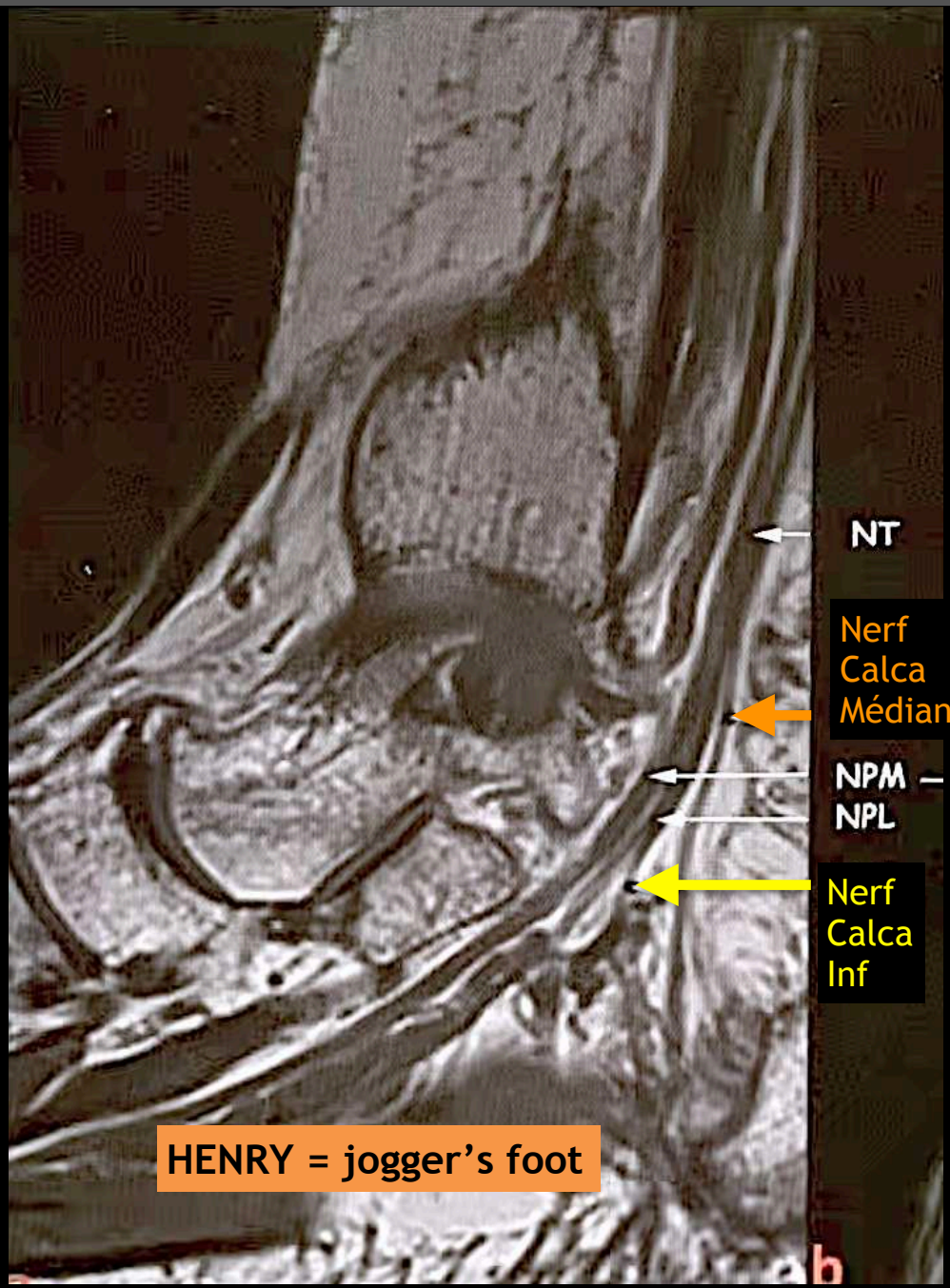

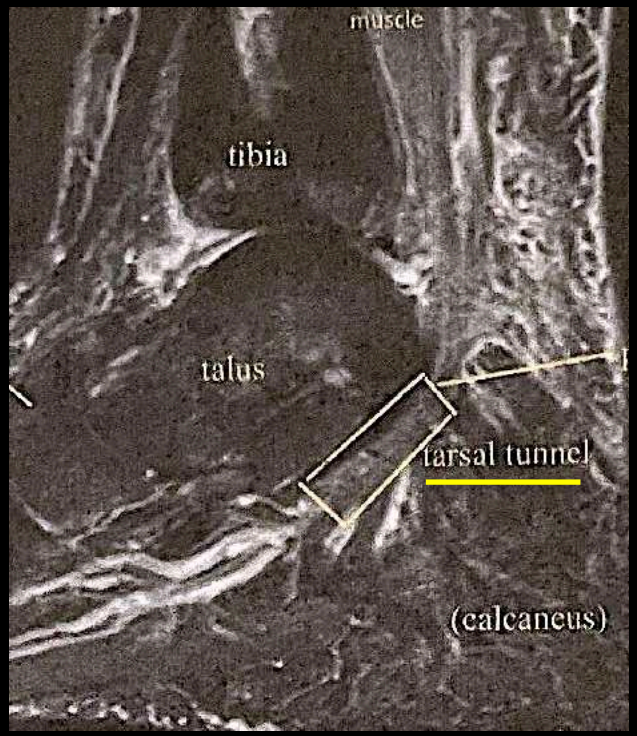

RETOUR MENU

NERF TIBIAL - TUNNEL TIBIAL
VIDEO DR GUILLIN 2023

RETOUR MENU

sur

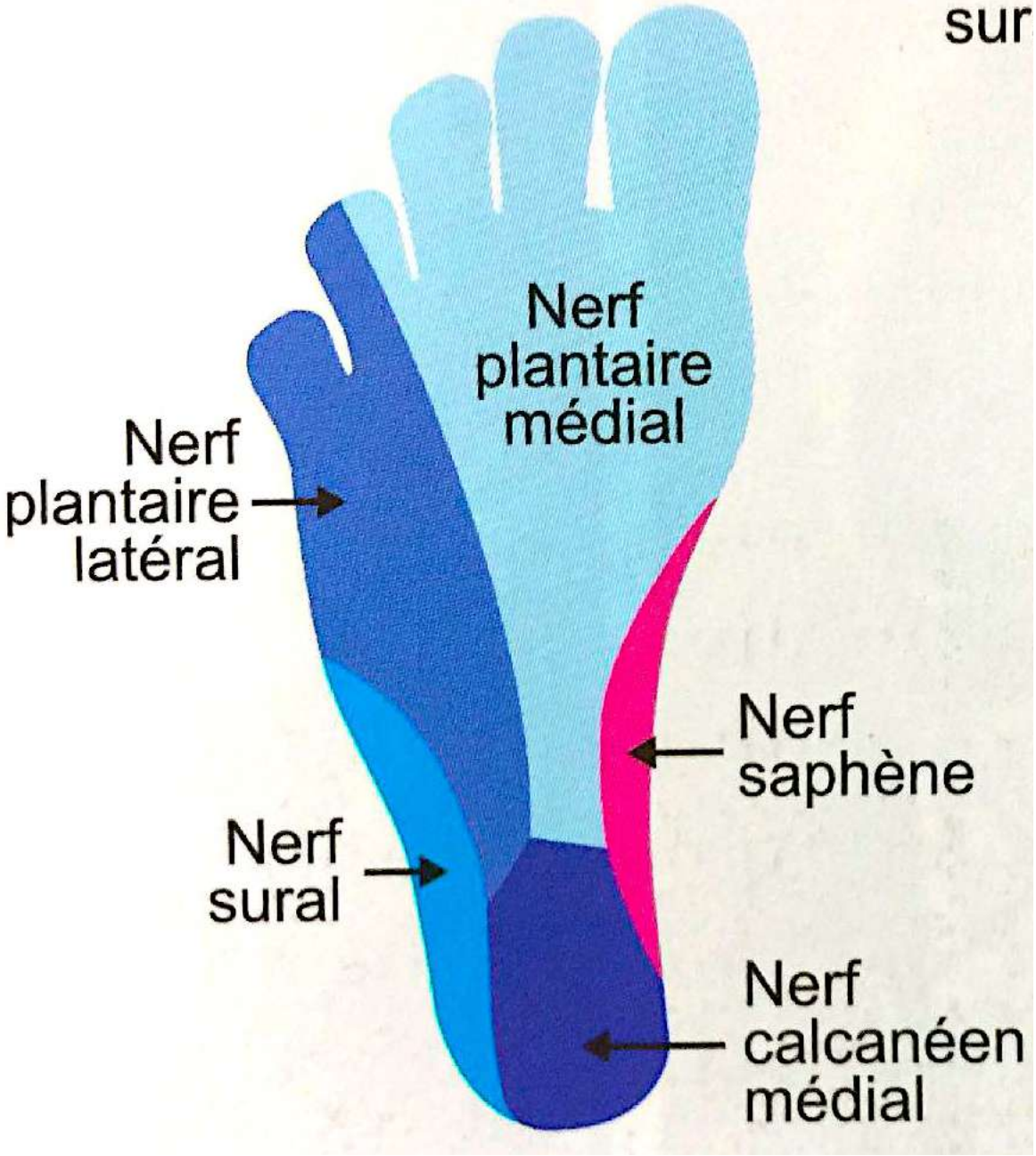

RETOUR MENU

NERFS DES MEMBRES INFERIEURS

RETOUR MENU

DERMATOMES PIED

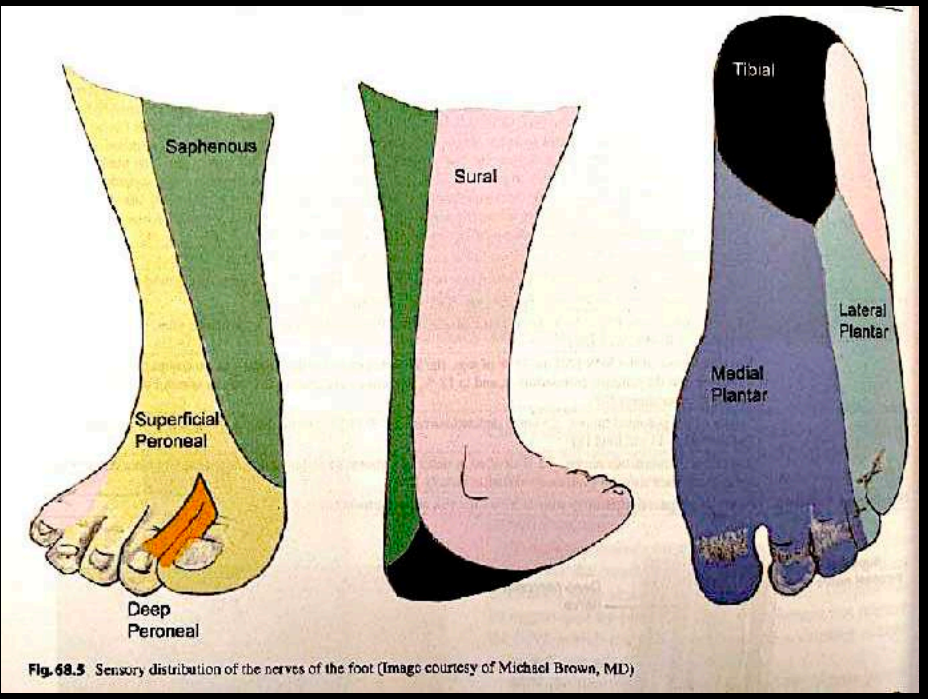

Fig. 68.5 Sensory distribution of the nerves of the foot (Image courtesy of Michael Brown, MD)

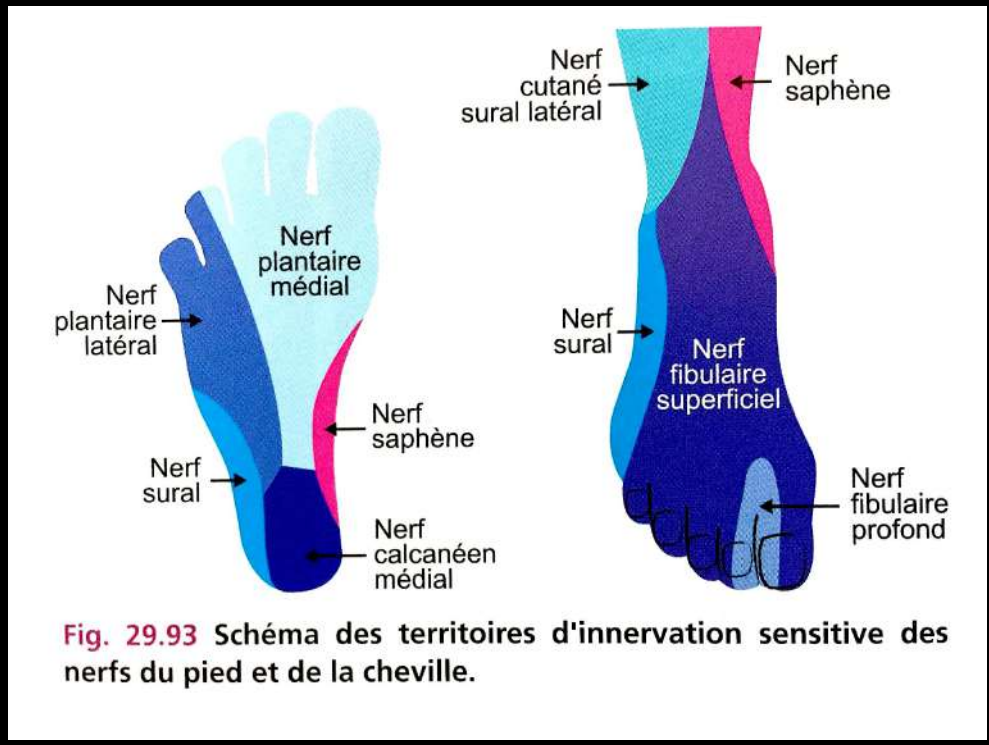

Fig. 29.93 Schéma des territoires d'innervation sensitive des nerfs du pied et de la cheville.

RETOUR MENU

Synthèse:

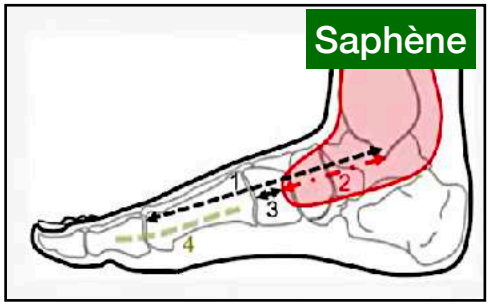

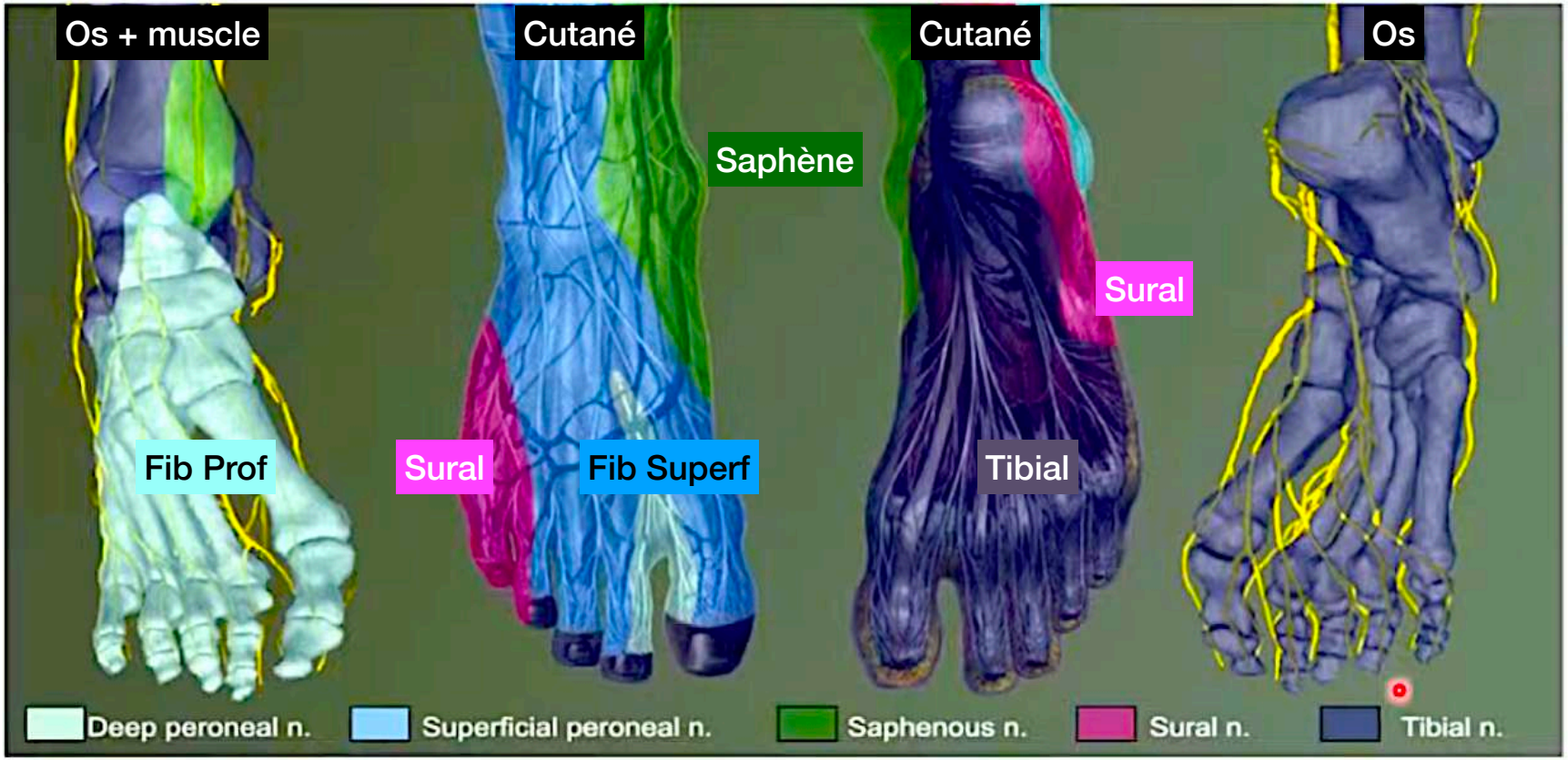

RETOUR MENU

1- NERF SCIATIQUE

RETOUR MENU

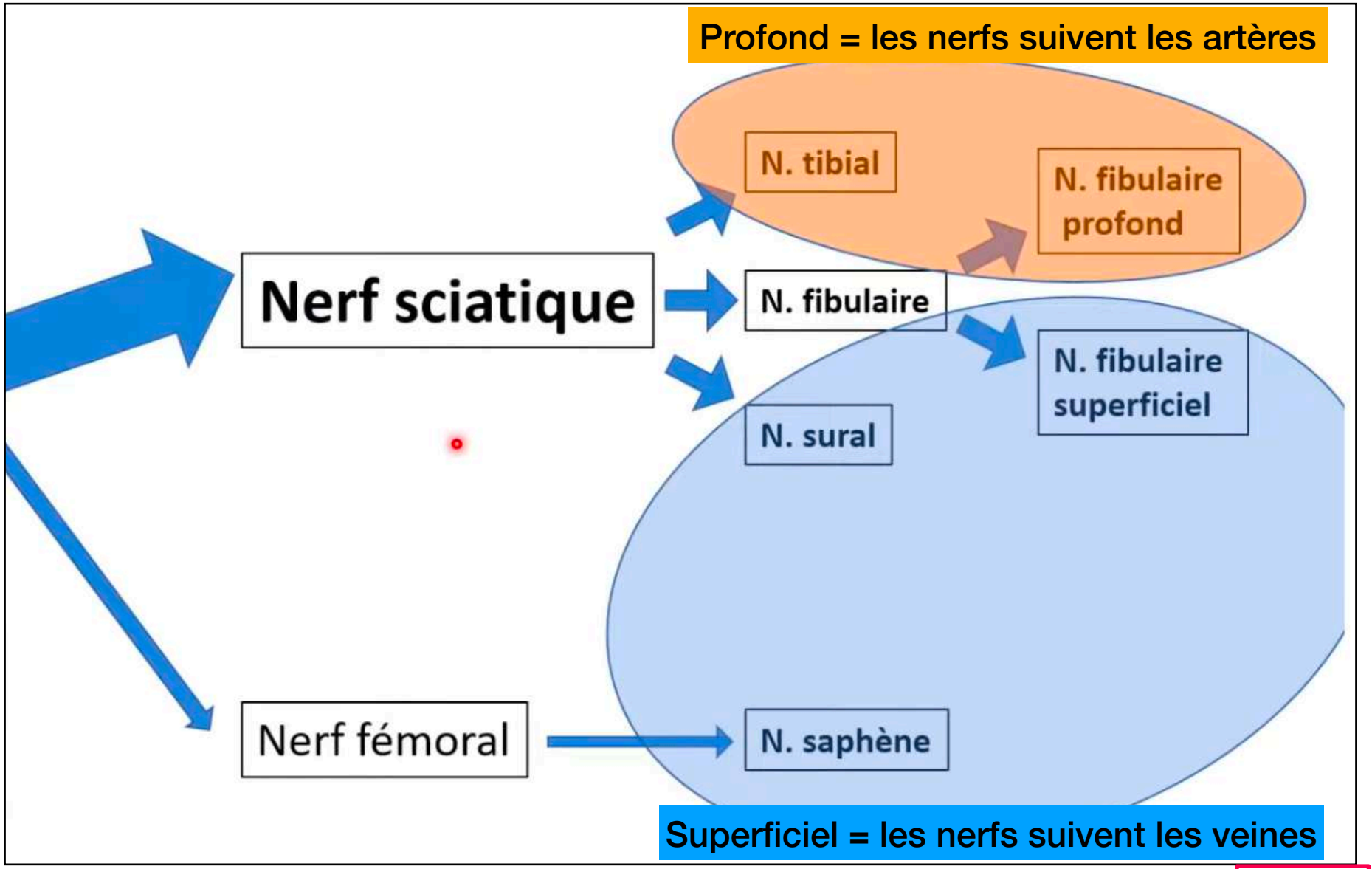
Profond = les nerfs suivent les artères
N. tibial
N. fibulaire profond
Nerf sciatique
N. fibulaire
N. fibulaire superficiel
N. sural
Nerf fémoral
N. saphène
Superficiel = les nerfs suivent les veines

RETOUR MENU

1- NERF SCIATIQUE

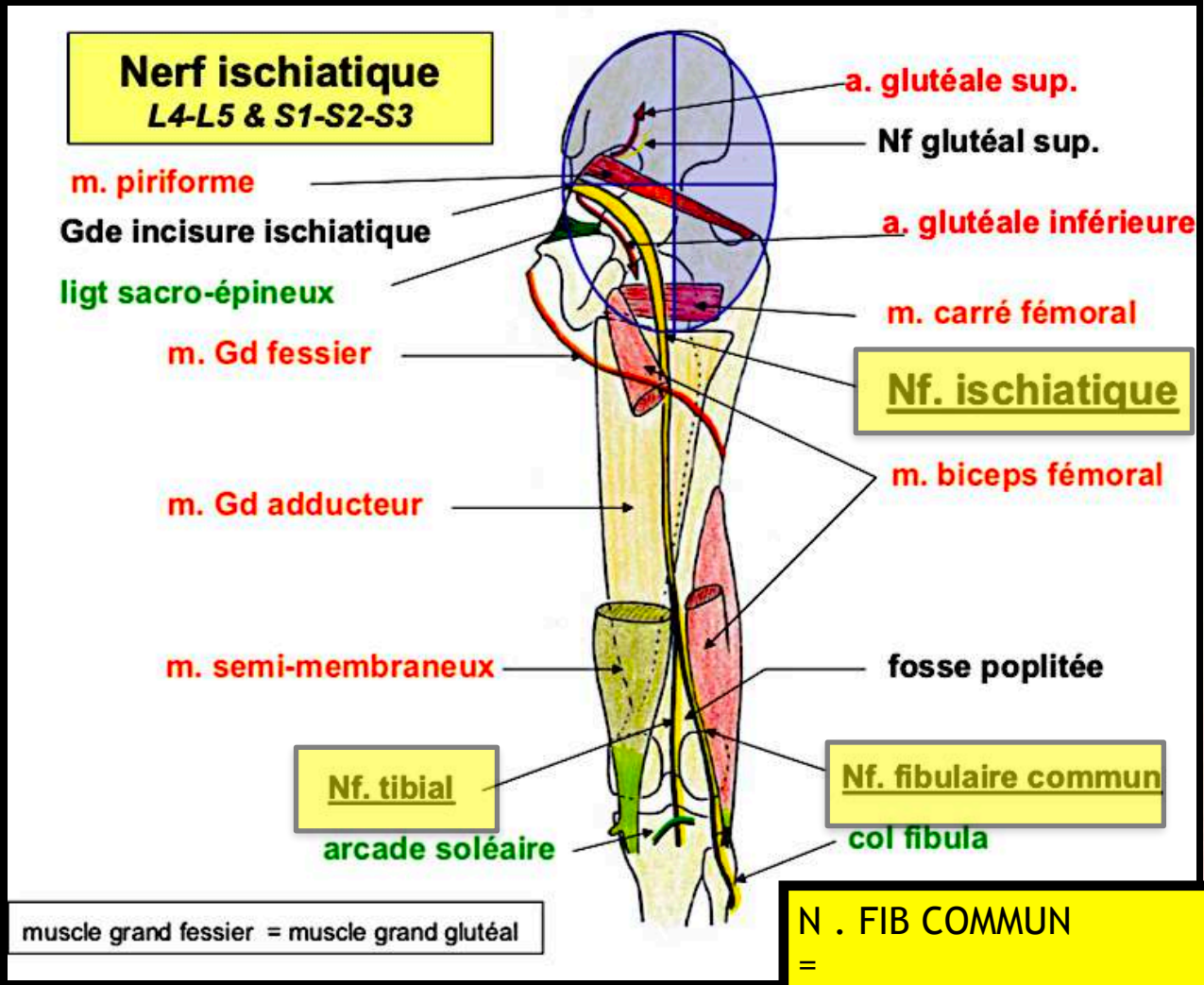

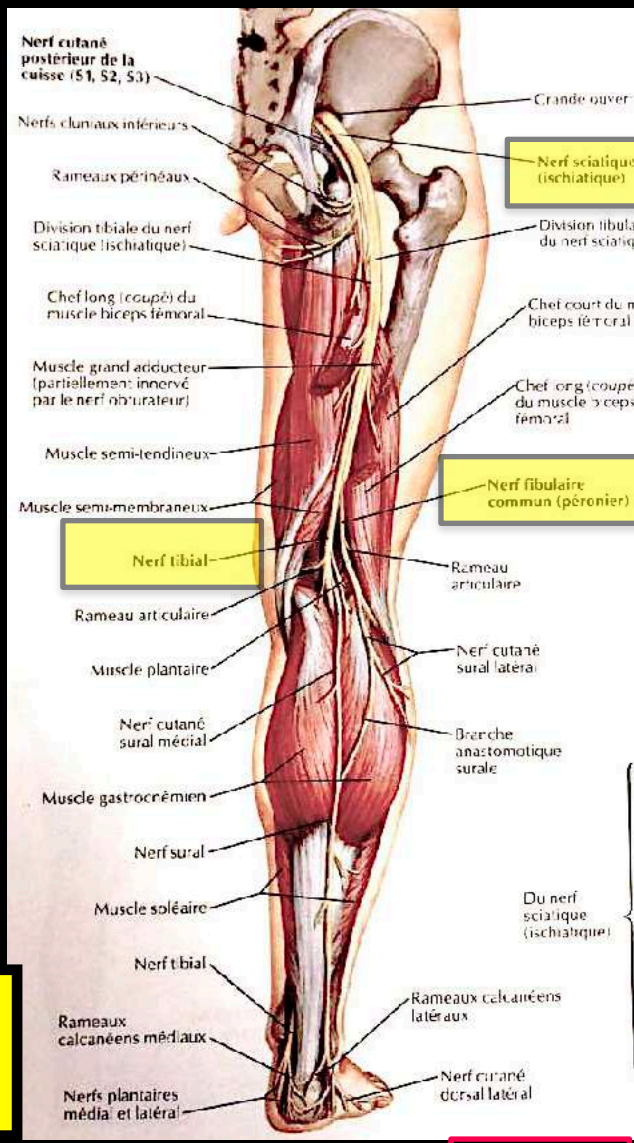

N . FIB COMMUN
=
N. SCIATIQUE POPL EXT

RETOUR MENU

1- NERF SCIATIQUE

N . FIB COMMUN
=
N. SCIATIQUE POPL EXT

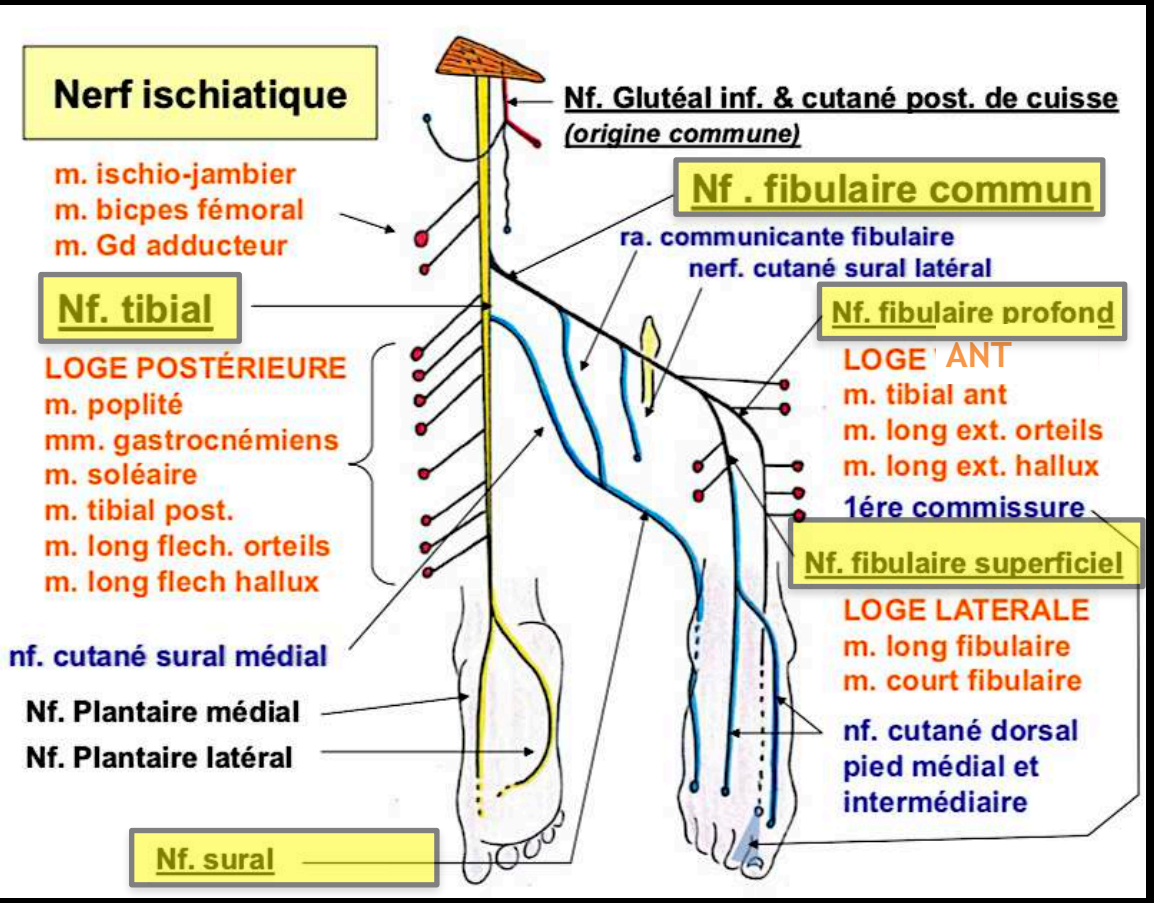

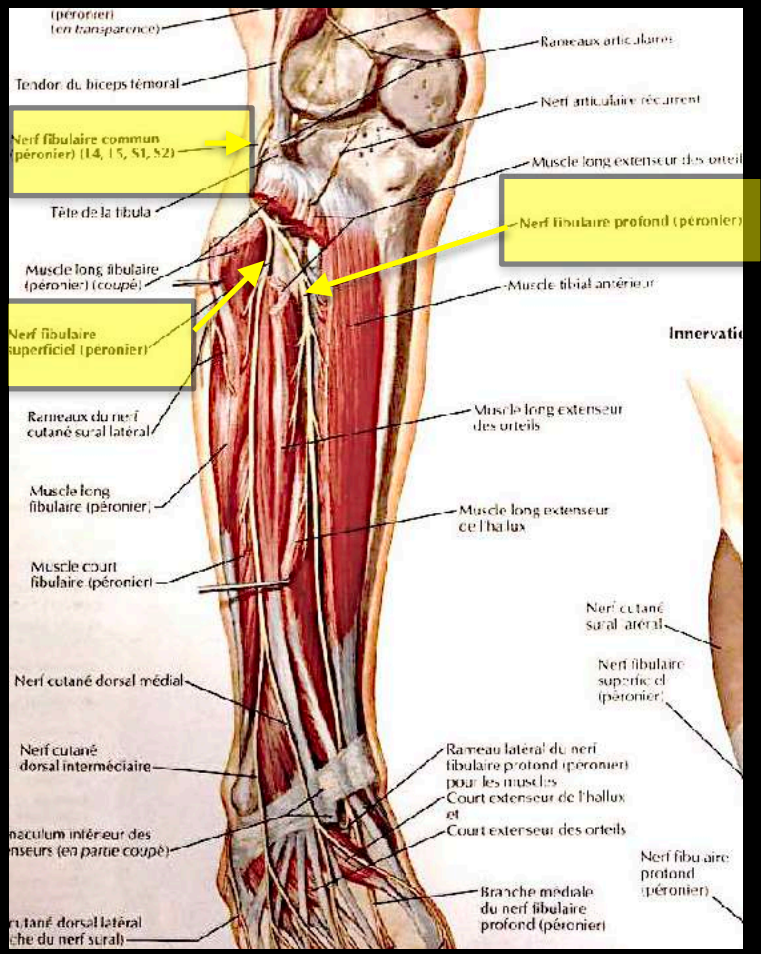

RETOUR MENU

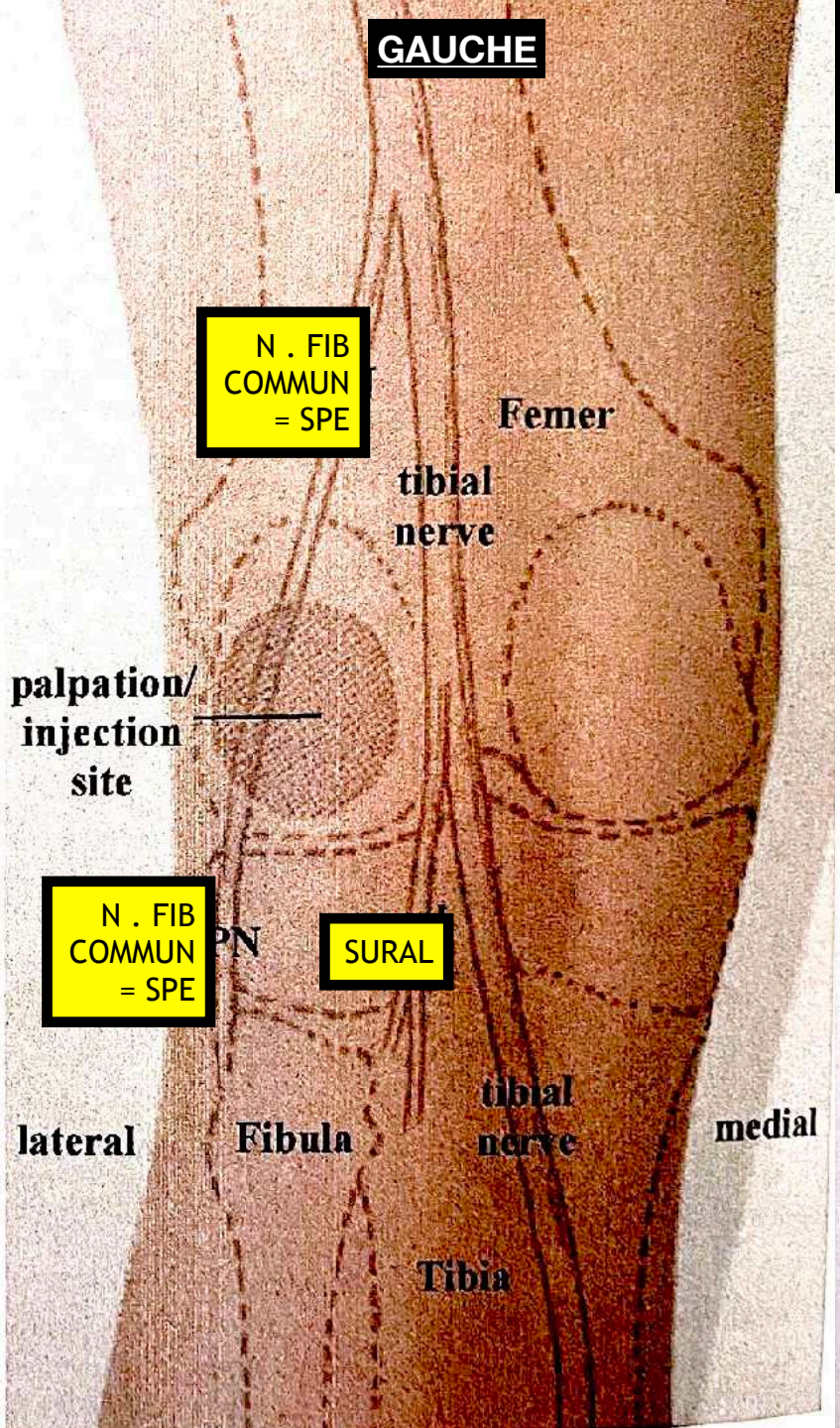
GAUCHE
N . FIB COMMUN = SPE
Femer
tibial nerve
palpation/ injection site
N . FIB COMMUN = SPE
SURAL
lateral
Fibula
tibial nerve
medial
Tibia

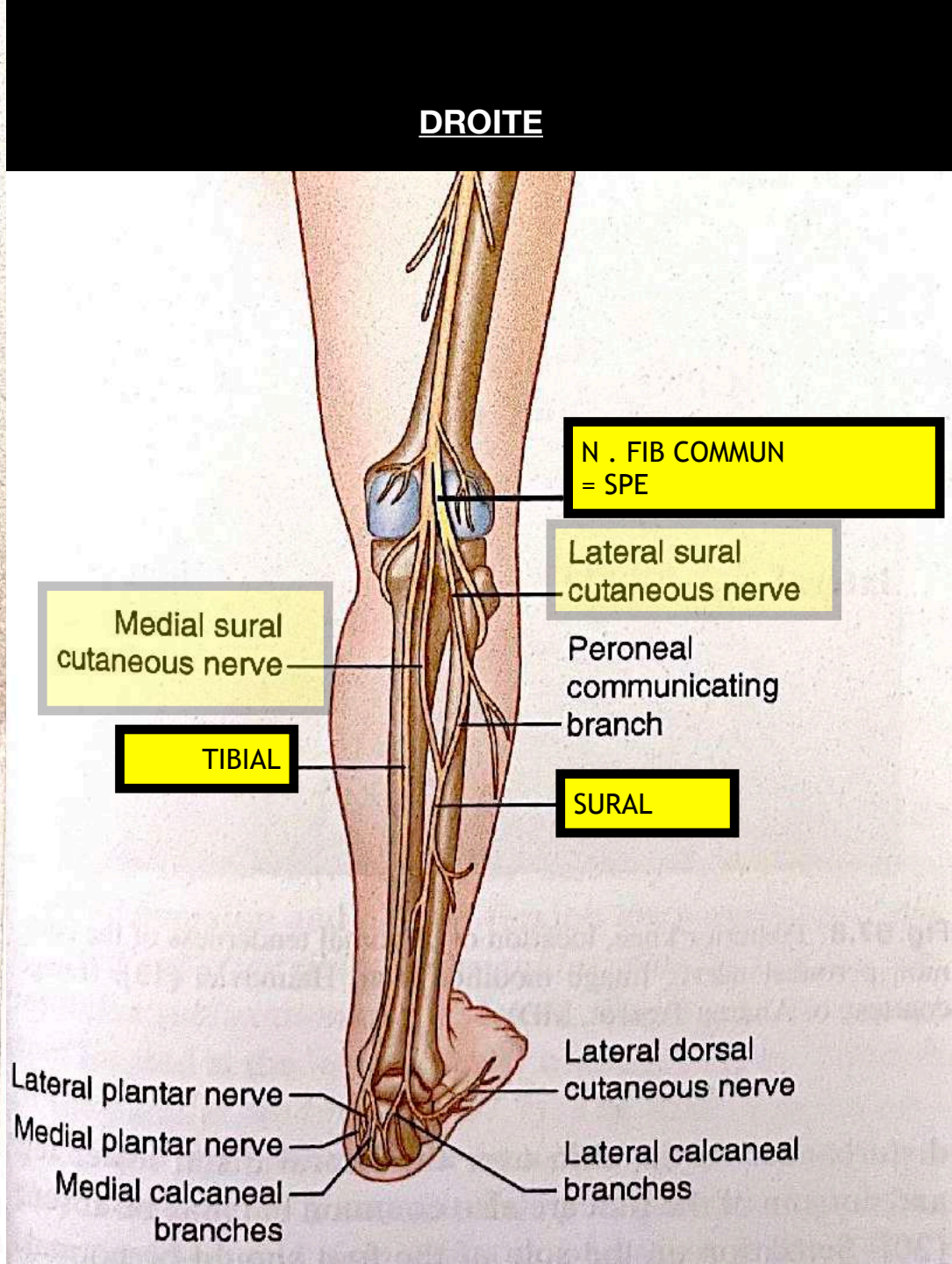
DROITE
N . FIB COMMUN = SPE
Lateral sural cutaneous nerve
Medial sural cutaneous nerve
Peroneal communicating branch
TIBIAL
SURAL
Lateral dorsal cutaneous nerve
Lateral plantar nerve
Medial plantar nerve
Medial calcaneal branches
Lateral calcaneal branches

2- NERF FIBULAIRE

RETOUR MENU

2- NERF FIBULAIRE COMMUN

N . FIB COMMUN
=
N. SCIATIQUE POPL EXT

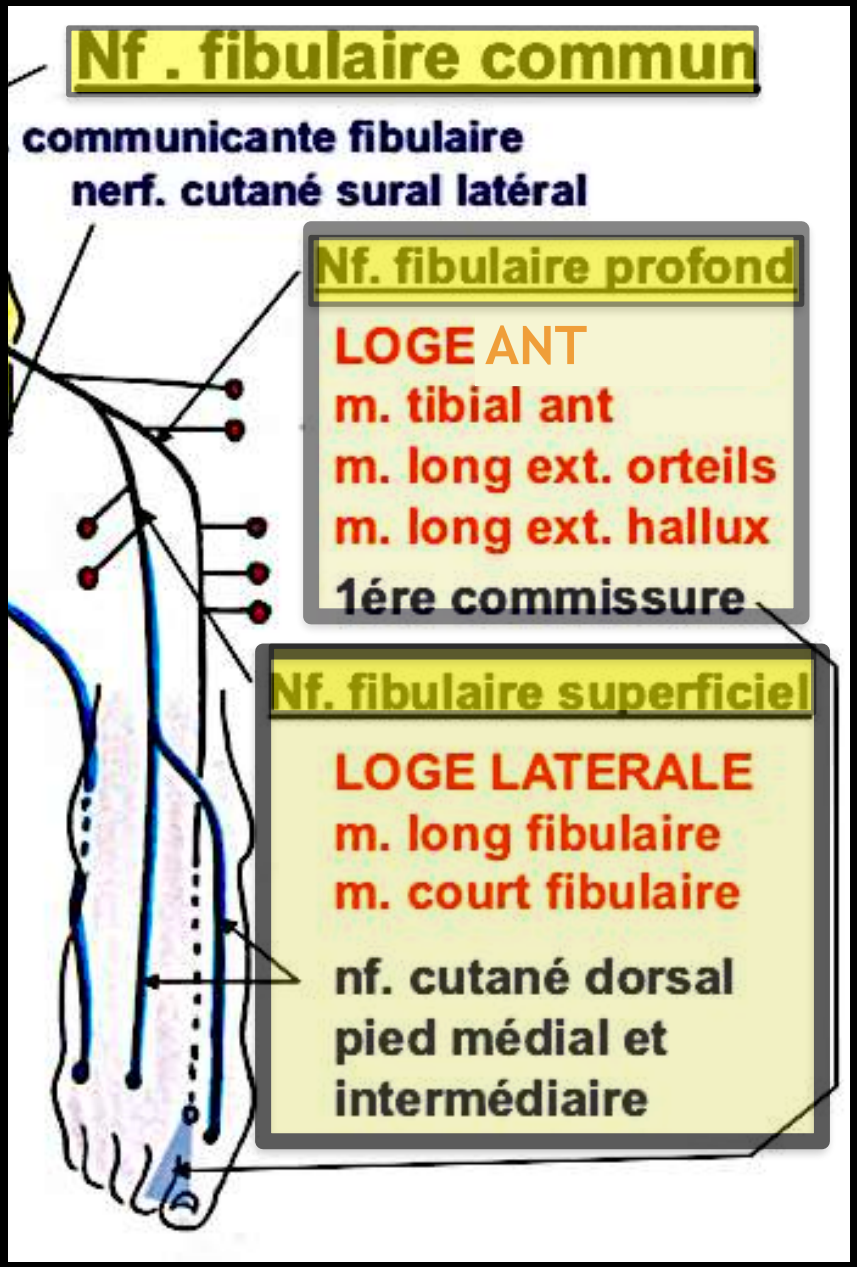

RETOUR MENU

NERF FIBULAIRE COMMUN

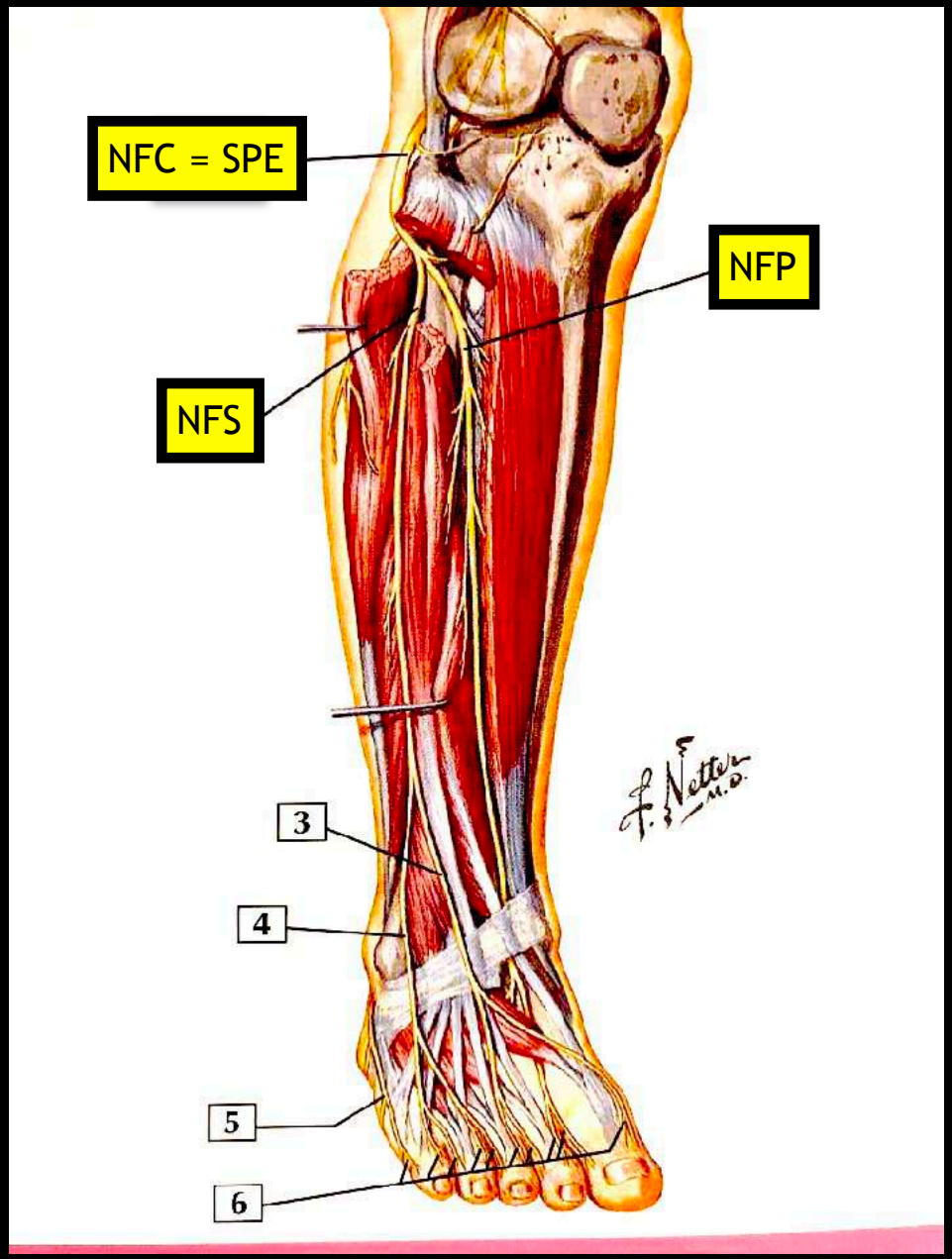

1 – Nerf fibulaire commun (péronier) (L4, L5, S1, S2) SPE
2 – Nerf fibulaire superficiel (péronier)
3 – Nerf cutané médial dorsal
4 – Nerf cutané dorsal intermédiaire
5 – Nerf cutané latéral dorsal (branche du nerf sural)
6 – Nerfs digitaux dorsaux
7 – Nerf fibulaire profond (péronier)

RETOUR MENU

NERF FIBULAIRE

= SPE

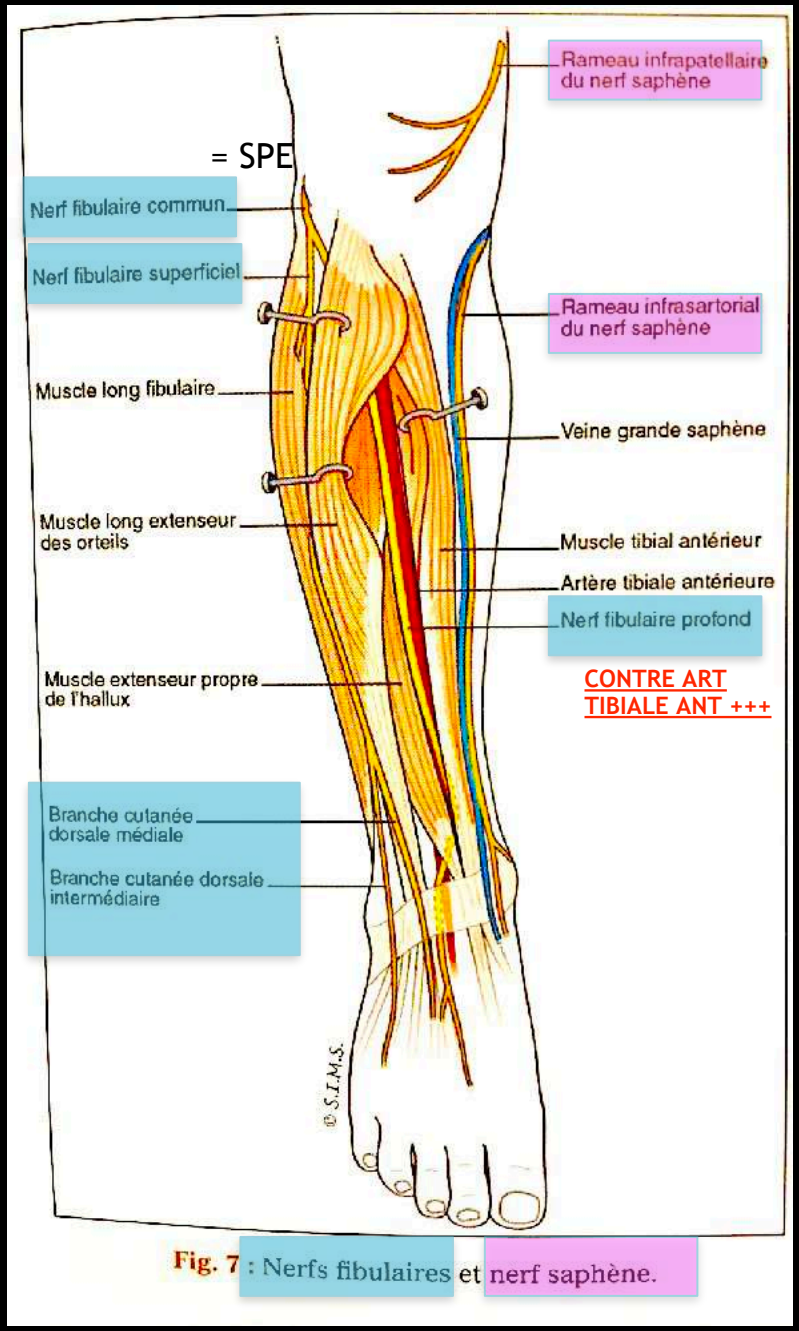

Fig. 7 : Nerfs fibulaires et nerf saphène.

CONTRE ART TIBIALE ANT +++

NERF FIBULAIRE COMMUN

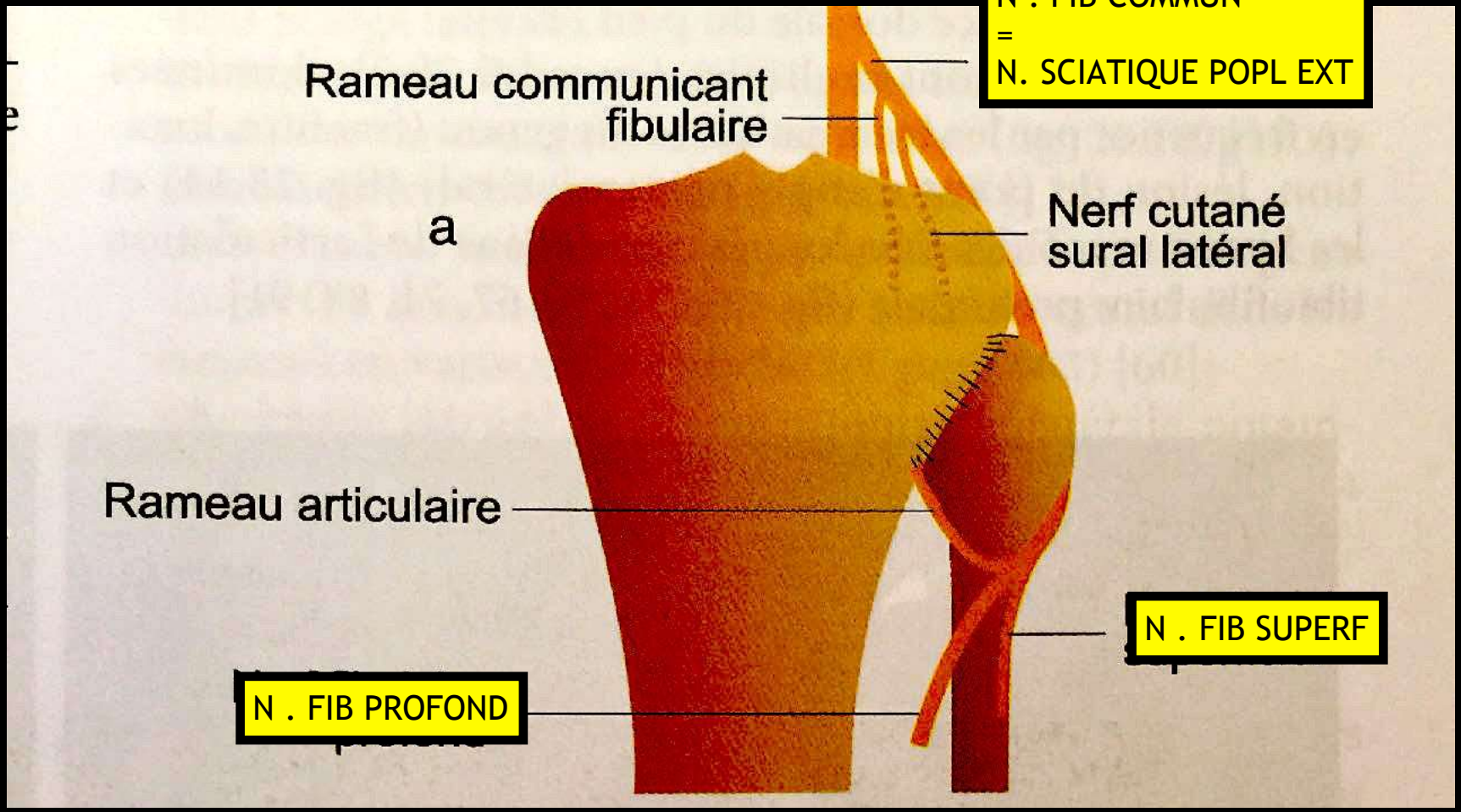

RETOUR MENU

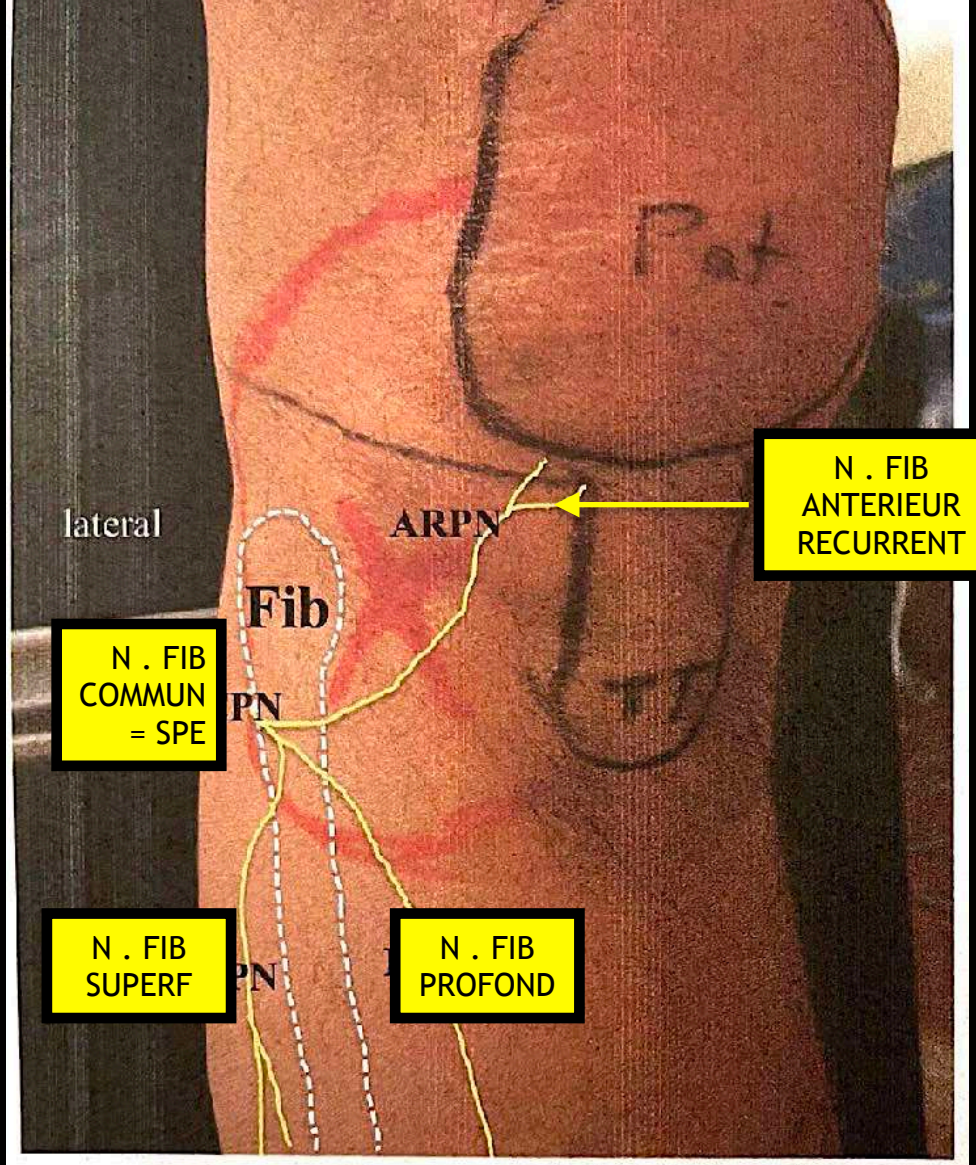

Fig. 67.7 Pain pattern of a patient with presumed anterior recurrent peroneal nerve entrapment. *Pat* patella, *TT* tibial tubercle, *Fib* fibula, *CPN* common peroneal nerve, *SPN* superficial peroneal nerve, *DPN* deep peroneal nerve, *ARPN* anterior recurrent peroneal nerve, *X* site of tenderness (Image courtesy of Peter Mouldey, MD; modified by Andrea Trescot, MD)

RETOUR MENU

NERF FIBULAIRE

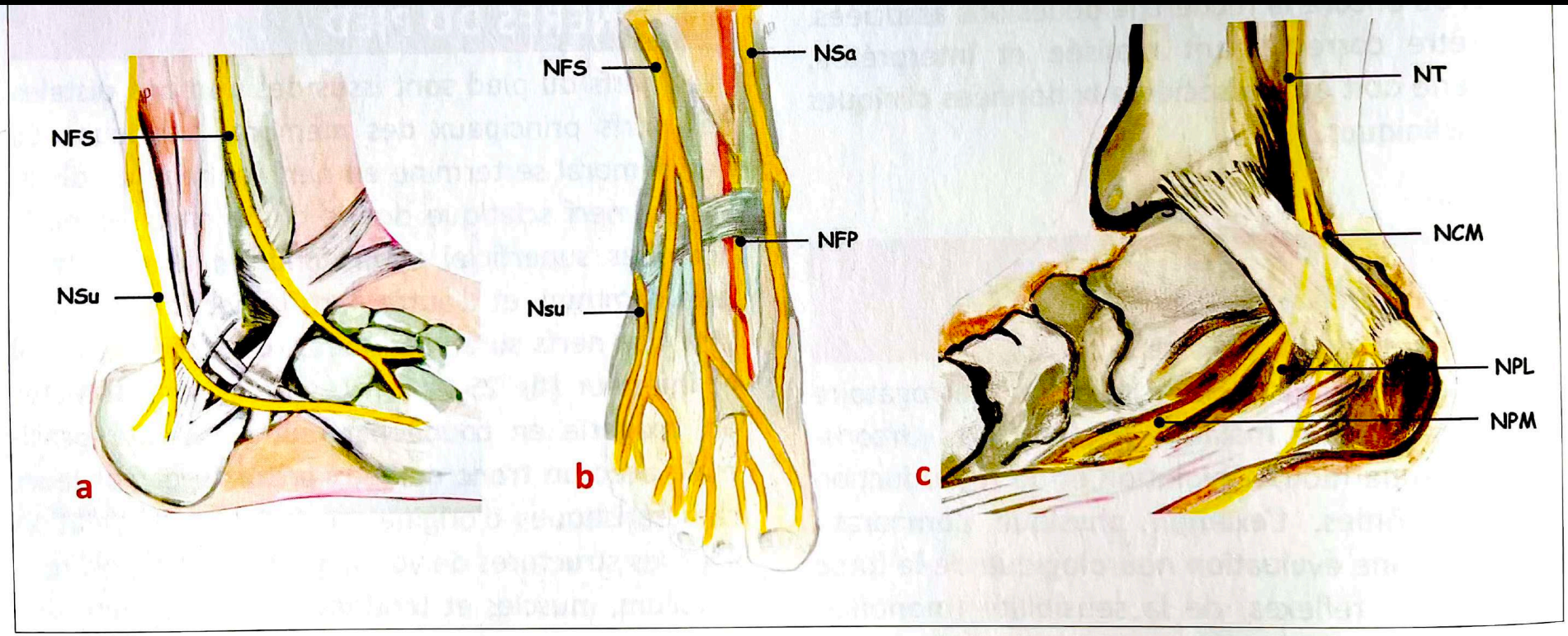

Figure 25.2 : Systématisation des nerfs du pied et de la cheville. Illustrations d'une vue latérale **(a)**, antérieure **(b)**, médiale **(c)**. Nerfs tibial (NT), calcanéen médial (NCM), plantaire médial (NPM), plantaire latéral (NPL), sural (Nsu), fibulaire superficiel (NFS), fibulaire profond (NFP), saphène (Nsa). *Remerciements illustrations : Alisa Pozdnyakova.*

RETOUR MENU

NERF FIBULAIRE

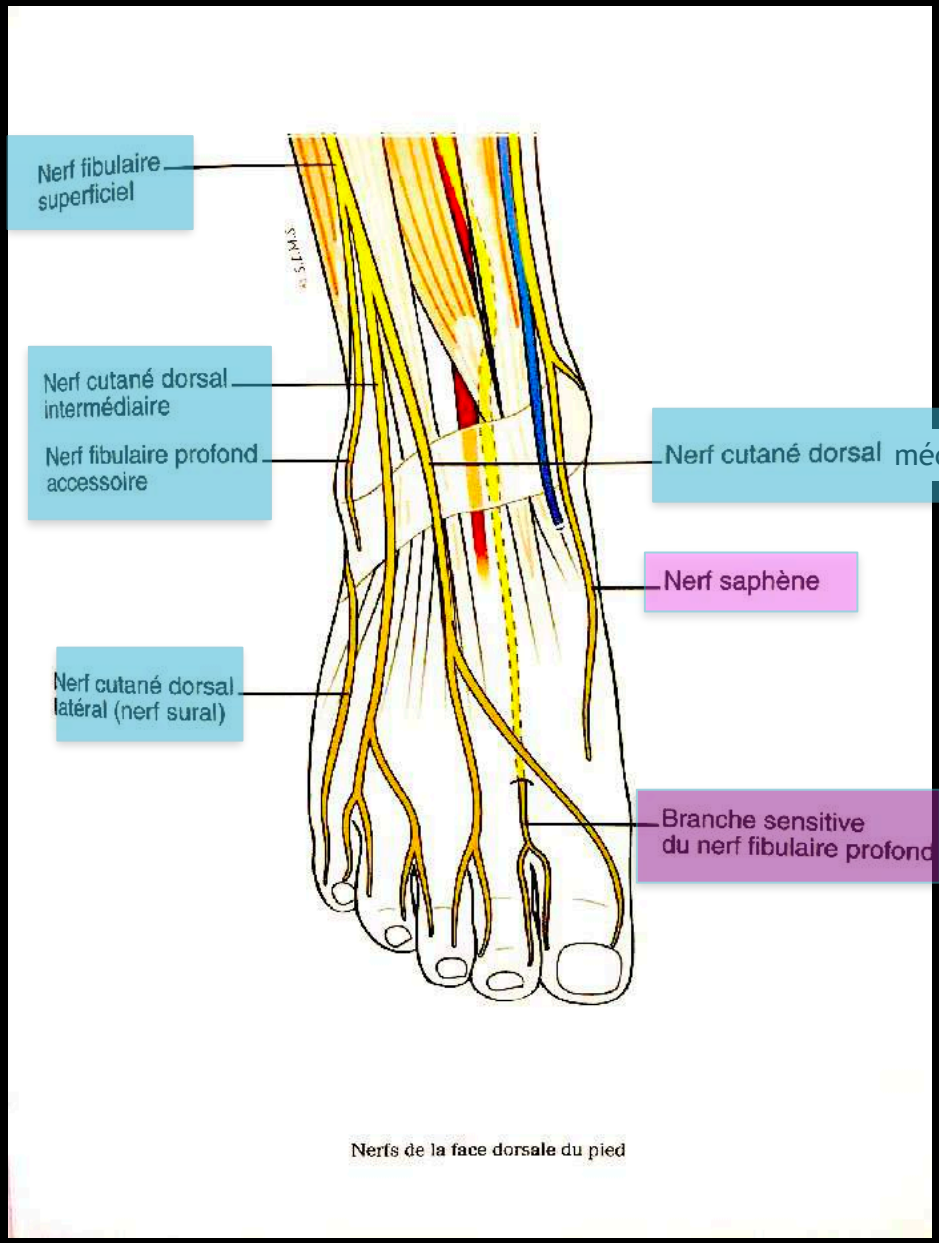

Nerfs de la face dorsale du pied

RETOUR MENU

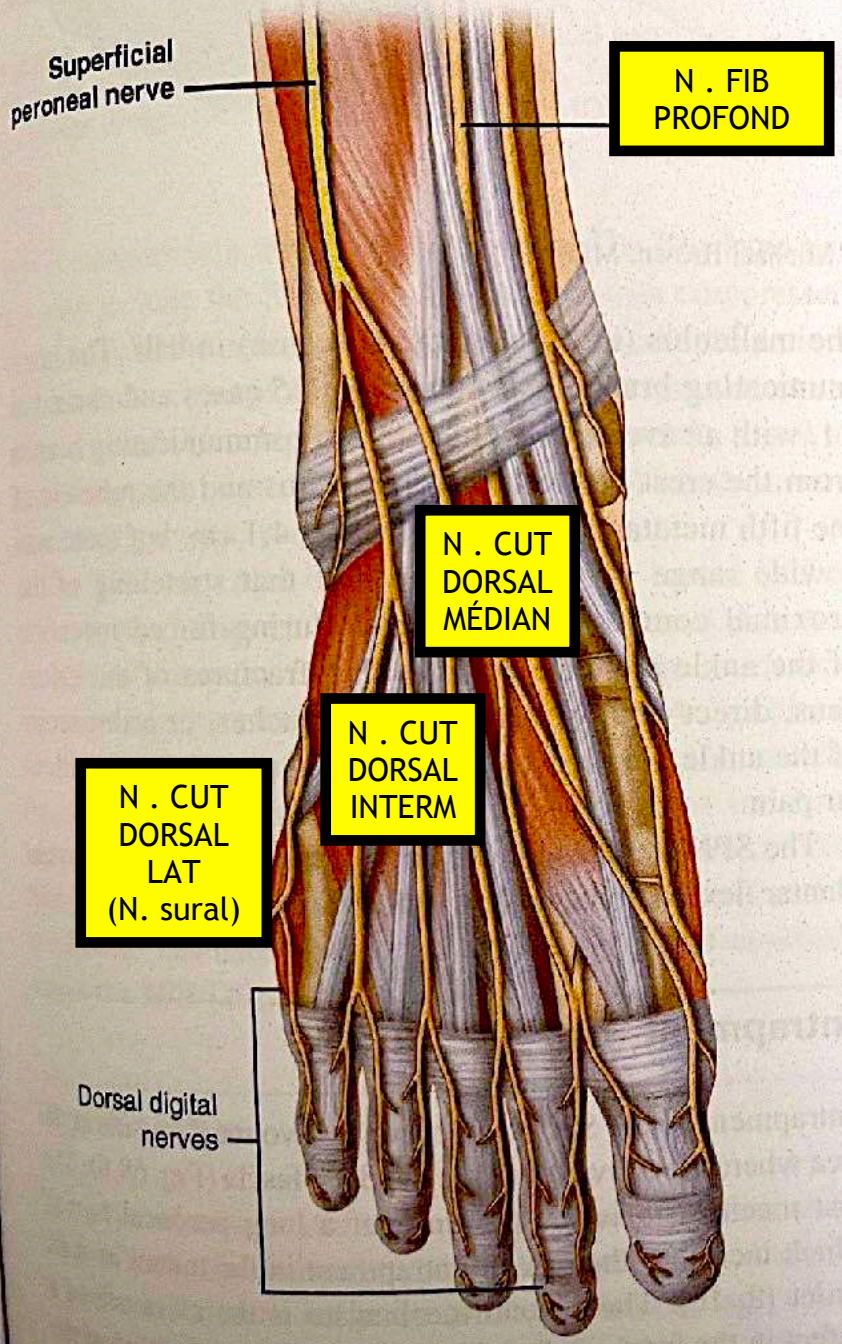

Fig.68.3 Distal lower extremity anatomy (Image by Springer)

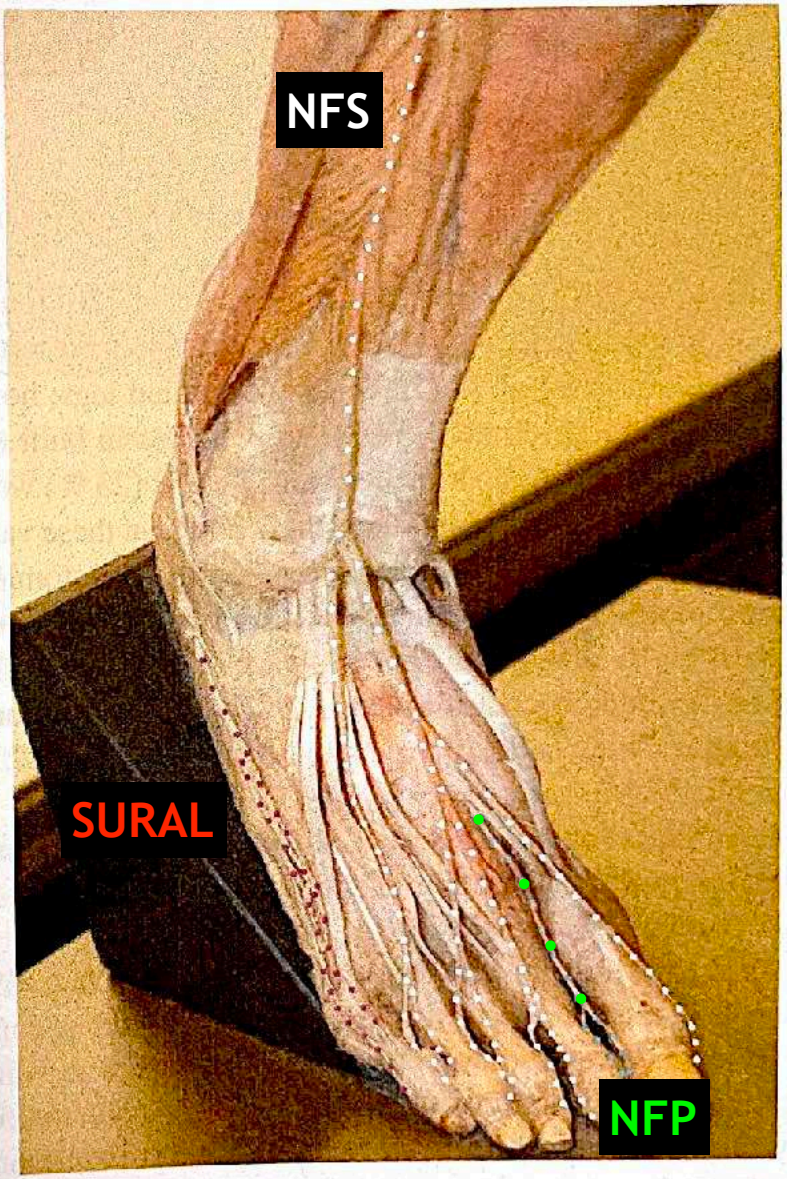

Fig.68.4 Dorsal foot dissection, modified from an image from Bodies, The Exhibition, with permission. *White dots* superficial peroneal nerve, *green dots* deep peroneal nerve, *purple dots* sural nerve (Image courtesy of Andrea Trescot, MD)

MENU

Le nerf fibulaire profond

Issu du nerf fibulaire commun, le nerf fibulaire profond (NFP) (fig 25.2) est situé à la partie antérieure de la cheville. Son trajet se situe en superficie de la face dorsale des os du tarse, adjacent à l'artère dorsale du pied qui prolonge distalement l'artère tibiale antérieure sous le rétinaculum des extenseurs. Il se divise ensuite en deux rameaux (fig 25.6). La composante latérale se dirige en dehors en profondeur du muscle court extenseur des orteils et a une fonction mixte. Il contribue à l'innervation motrice du muscle court extenseur des orteils et sensitive des articulations dorsolatérales du tarse. La composante médiale sensitive pure reste adjacente à l'artère dorsale du pied, et elle est surcroisée par le tendon du court extenseur de l'hallux. Elle donne l'innervation sensitive du premier espace interdigital [2,7].

RETOUR MENU

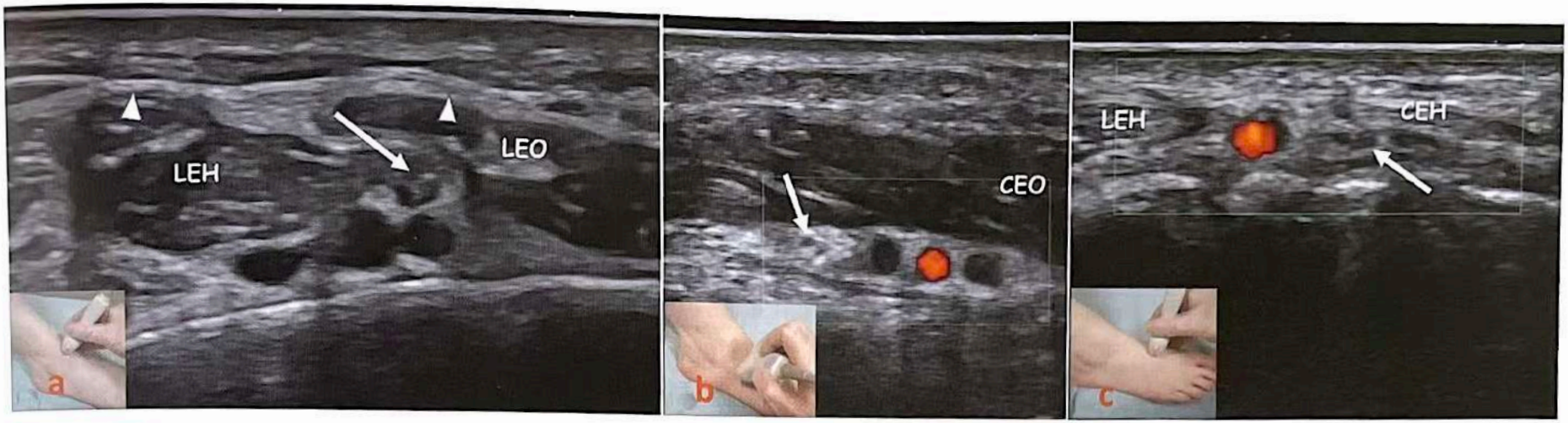

Figure 25.6 : Coupes échographiques du nerf fibulaire profond (flèches). Position sous le rétinaculum des extenseurs (têtes de flèche) accompagné de l'artère dorsale du pied entre les tendons long extenseur des orteils (LEO) et de l'hallux (LEH) (a), puis se divisant en un rameau latéral moteur pour le muscle court extenseur des orteils (CEO) (b) et en un rameau médial sensitif sous le tendon court extenseur de l'hallux (CEH) (c).

Le nerf fibulaire superficiel

Issu du nerf fibulaire commun, le nerf fibulaire superficiel (NFS) est visualisé dans le tissu sous-cutané après sa traversée du fascia crural à la partie latérale de la jambe, à une hauteur variable par rapport à la malléole latérale (12 cm en amont en moyenne) **(fig 25.7)**. Il se divise à la face antéro-latérale de la cheville en un nerf cutané dorsal intermédiaire, pour l'innervation sensitive des troisième et quatrième espaces, et en un nerf cutané dorsal médial, pour la face médiale de l'hallux et le deuxième espace.

RETOUR MENU

Figure 25.7 : Coupes échographiques du nerf fibulaire superficiel (flèches). Traversée du fascia crural **(a)**, puis position en superficie du rétinaculum des extenseurs (têtes de flèche) **(b)**.

2 bis - PATHO
NERF FIBULAIRE COMMUN

LES KYSTES MUCOIDES INTRA NEURAUX

RETOUR MENU

Le kyste intra-neural

- 60% des cas au niveau du nerf fibulaire
- Atteinte préférentiel du nerf fibulaire profond
- Prise en charge .
  - Chirugicale+++
  - A la différence des kystes arthro-synoviaux « classique », plus de récurrence en cas d'aspiration percutanée

C)Il existe un hypersignal œdémateux des muscles tibial antérieur et long extenseur des orteils

RETOUR MENU

C)Il existe un hypersignal œdémateux des muscles tibial antérieur et long extenseur des orteils

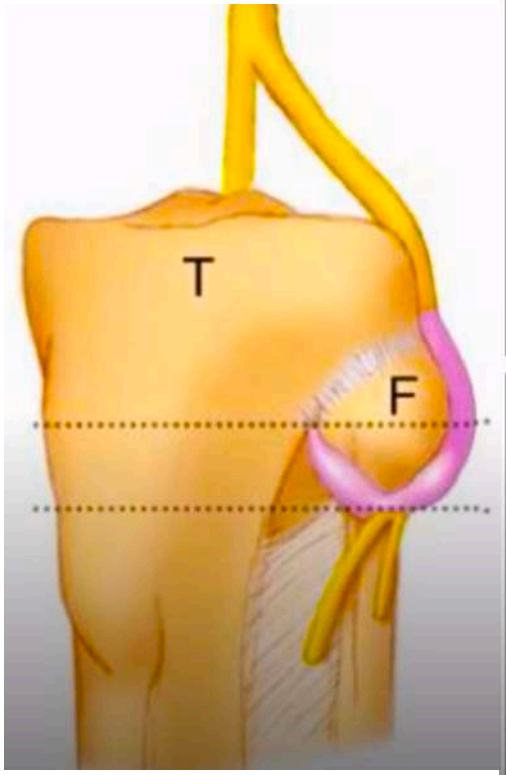

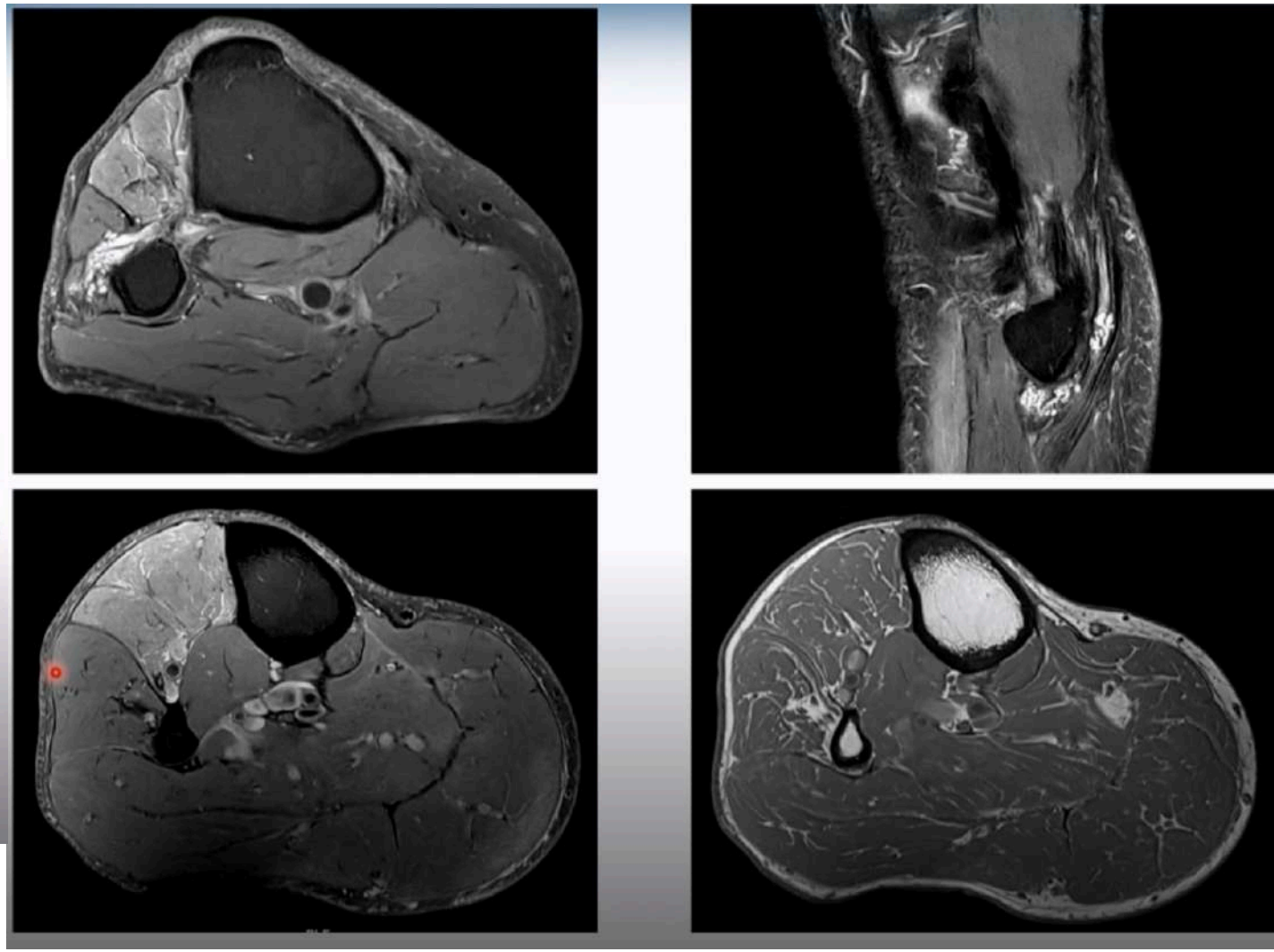

RETOUR MENU

JAMBE :NERFS FIBULAIRES COMMUN

Pathologies du nerf fibulaire commun et de ses branches terminales

Anatomie

Le nerf fibulaire commun est la branche terminale latérale du nerf sciatique. Il descend obliquement le long du bord latéral de la fosse poplité jusqu'à la tête fibulaire, puis contourne le col de la fibula.

À ce niveau, il donne plusieurs rameaux dont (fig. 28.13, *cf.* également fig. 28.38b) [50, 130] :

- **le nerf cutané sural latéral**, sensitif pour la face latérale de la jambe ;
- **le rameau communicant fibulaire**, qui s'unit au nerf cutané médial sural provenant du nerf tibial pour former le nerf sural.

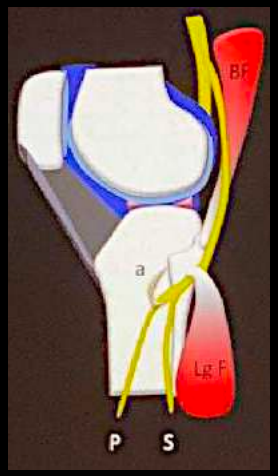

Atteinte du nerf fibulaire commun

L'atteinte du nerf fibulaire commun retentit sur tous les muscles des loges antérieure et latérale de la jambe. Il s'ensuit un pied tombant avec steppage à la marche et impossibilité d'abduction du pied et de se tenir sur les talons. Il s'y associe une perte de la sensibilité de la face antérolatérale de la jambe et de la face dorsale du pied [173].

Les étiologies sont multiples (encadré 28.2), dominées en fréquence par les traumatismes du genou (fracture, luxation, lésion du point d'angle postérolatéral) (fig. 28.14) et les kystes mucoïdes développés aux dépens de l'articulation tibiofibulaire proximale (fig. 28.15) [50, 67, 71, 88, 91].

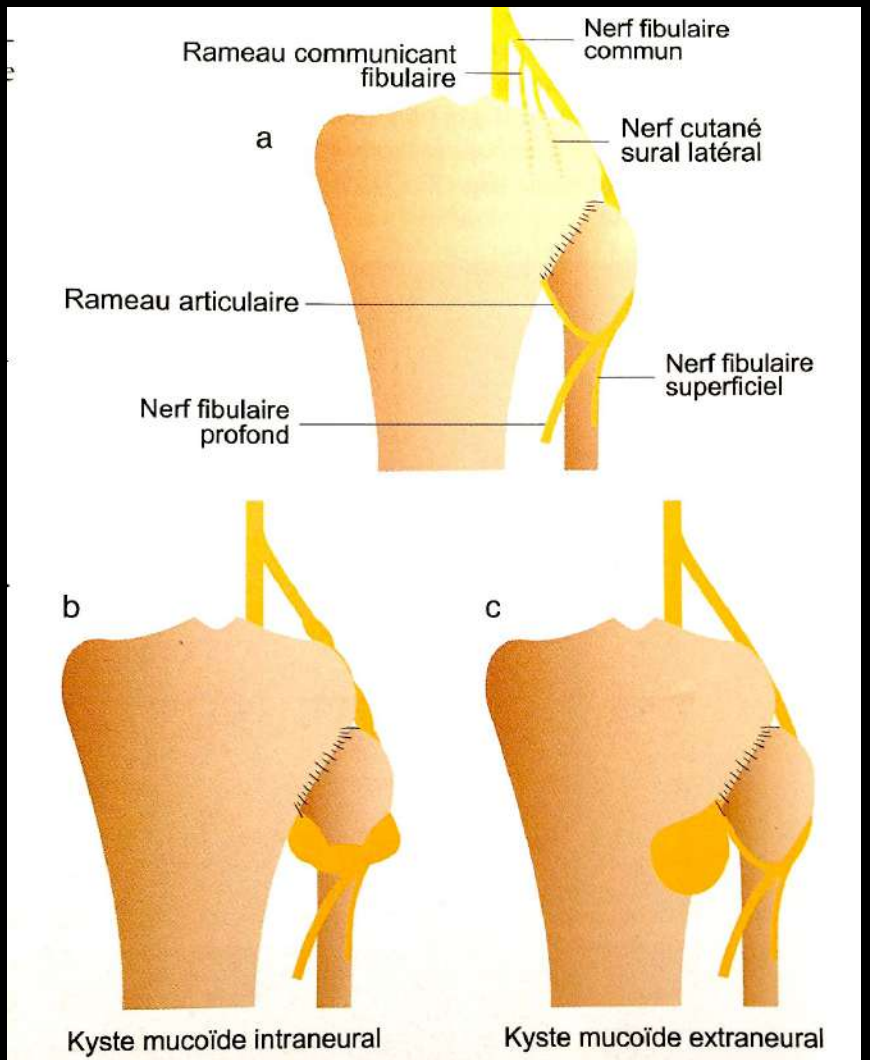

Fig. 28.13 Schéma du nerf fibulaire commun (NFC) et de ses branches, le nerf cutané sural latéral (NCSL), sensitif pour la face latérale de la jambe, le rameau communiquant fibulaire (RCF), qui s'unit au nerf cutané médial sural provenant du nerf tibial pour former le nerf sural (*cf.* fig. 28.38b) (**a**) ; kyste intraneural (**b**) ou extraneural (**c**) développés aux dépens de l'articulation tibiofibulaire proximale.

MENU

JAMBE :NERFS FIBULAIRES COMMUN

- **une étiologie à la souffrance nerveuse.** Les kystes mucoïdes développés aux dépens de l'articulation tibiofibulaire proximale peuvent être extraneuraux (fig. 28.15). Ils compriment le nerf lorsque celui-ci s'enroule autour du col de la fibula. Ils sont très bien objectivés en IRM et en échographie, cette dernière technique permettant de guider leur infiltration, ce qui peut entraîner une amélioration transitoire des symptômes [24]. Ces kystes peuvent également être intraneuraux (fig. 28.13 et 28.16). Issus de la partie antérieure de l'articulation tibiofibulaire proximale, ils dissèquent le rameau nerveux articulaire provenant du nerf fibulaire profond juste après la division du nerf fibulaire commun ; ils peuvent ainsi remonter dans le nerf fibulaire commun et parfois dans le nerf sciatique [29, 198–200]. L'échographie et l'IRM démontrent alors la tuméfaction fusiforme, kystique du nerf qui apparaît

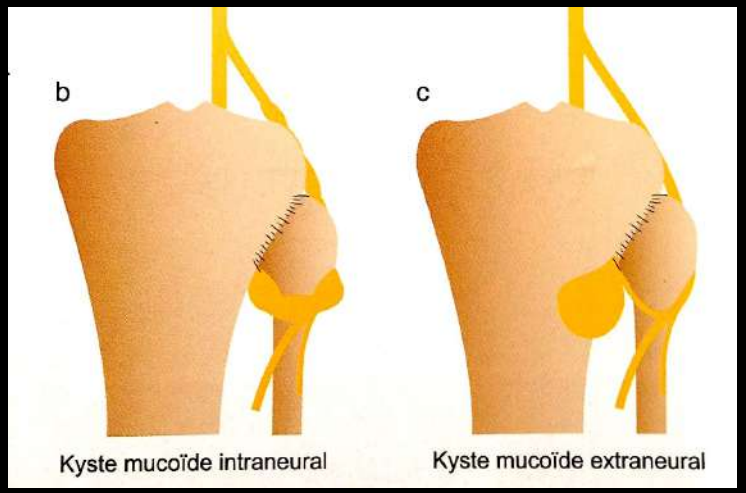

tubulé [24, 29, 200]. Quel que soit le type de kyste, la communication avec l'articulation tibiofibulaire par un collet antérieur est fondamentale à préciser au chirurgien (même si elle n'est pas toujours démontrée par l'imagerie) car son exérèse est indispensable pour éviter les récidives [200]. L'imagerie peut également révéler une tumeur nerveuse ou des tissus mous adjacents [50] ;

- **des signes de dénervation des loges antérieure et latérale** (fig. 28.17). Inversement, leur présence doit inciter à une étude minutieuse du nerf fibulaire commun et de ses branches. En cas d'atteinte associée du muscle tibial postérieur et/ou poplité, il faudra plutôt évoquer une radiculopathie L5 ; s'il existe en plus une atteinte des muscles gastrocnémiens ou du muscle soléaire, il faudra évoquer d'autres étiologies (atteinte du nerf sciatique, de L5 + S1, de la queue de cheval, etc.) [18].

RETOUR MENU

JAMBE :NERFS FIBULAIRES COMMUN

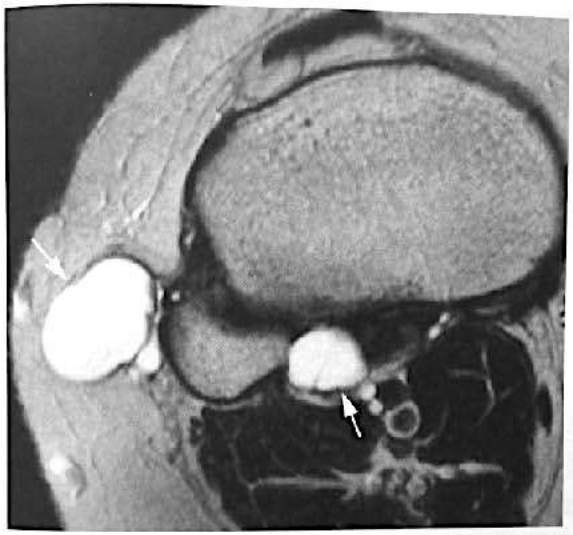

Fig. 28.15 Kyste mucoïde extraneural développé aux dépens de l'articulation tibiofibulaire proximale : coupe axiale pondérée en T2.

Fig. 28.16 Kyste mucoïde intraneural développé aux dépens de l'articulation tibiofibulaire proximale : coupes sagittale (a) et frontale (b) pondérées en T2, coupe axiale pondérée en T1 après injection de gadolinium (c). Notez l'aspect tubulé du nerf (flèches). F : fibula.

RETOUR MENU

2 ter- NERF FIB. SUPERFICIEL

1- Nerf fibulaire superficiel

SIMS SOCIÉTÉ D'IMAGERIE MUSCULO-SQUELETTIQUE

Niveau débutant- *Canella C. AJR 2009*

➤ Territoire: dos du pied à l'exclusion
- du versant dorsal du bord latéral du pied
- Du 1er espace interosseux

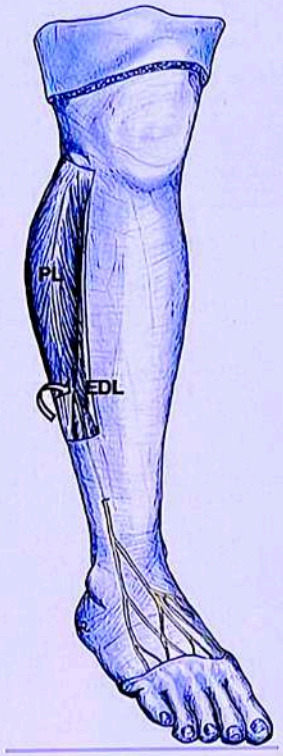

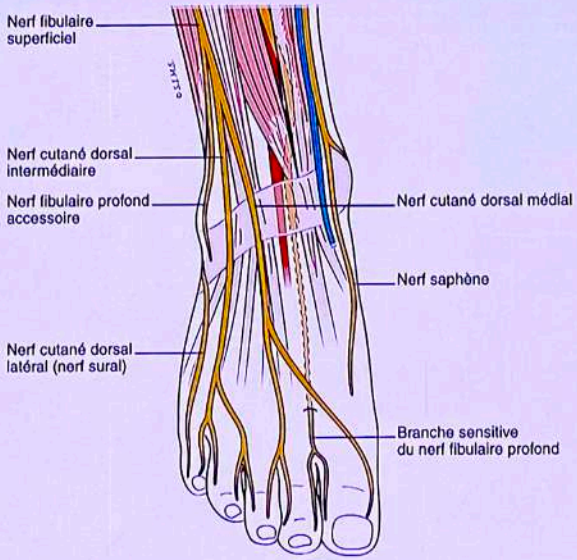

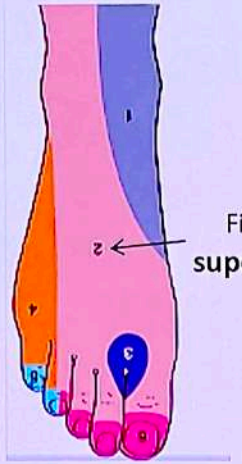

RETOUR MENU

2 ter- NERF FIB. SUPERFICIEL

Branche du nerf fibulaire

Inn M : Long et court fibulaire

Traverse le fascia crural

1/3 moy-1/3 inf jambe : devient sensitif pur se divise en nerfs cutané dorsal et intermédiaire du pied. Variations +++

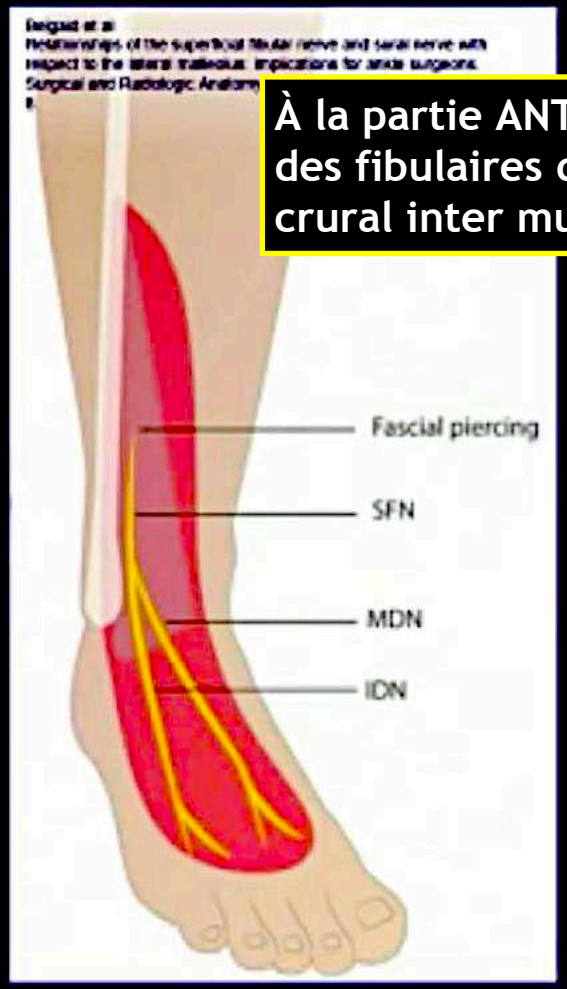

À la partie ANT de la loge des fibulaires dans fascia crural inter musc ant

RETOUR MENU

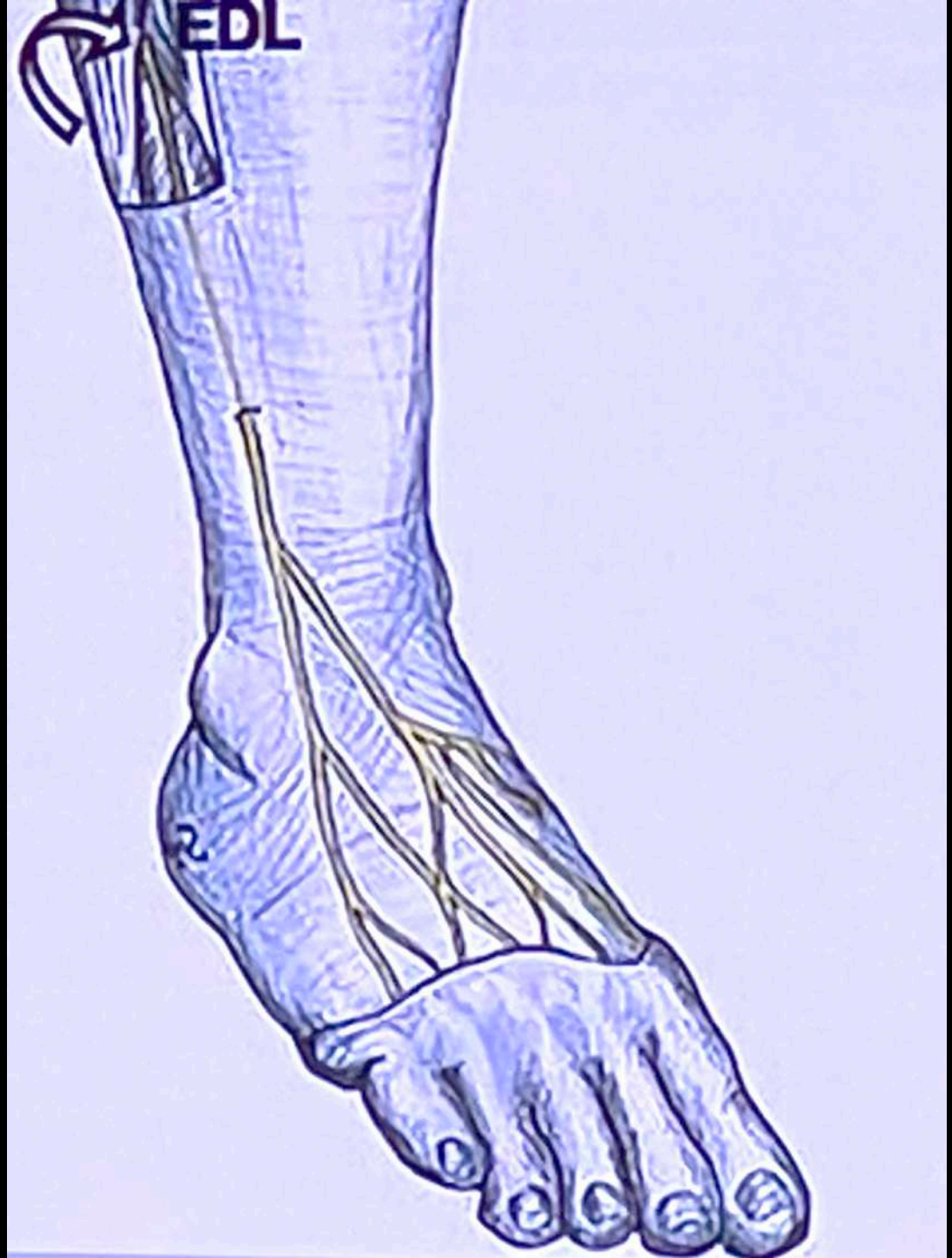

RETOUR
MENU

N . FIB SUPERF

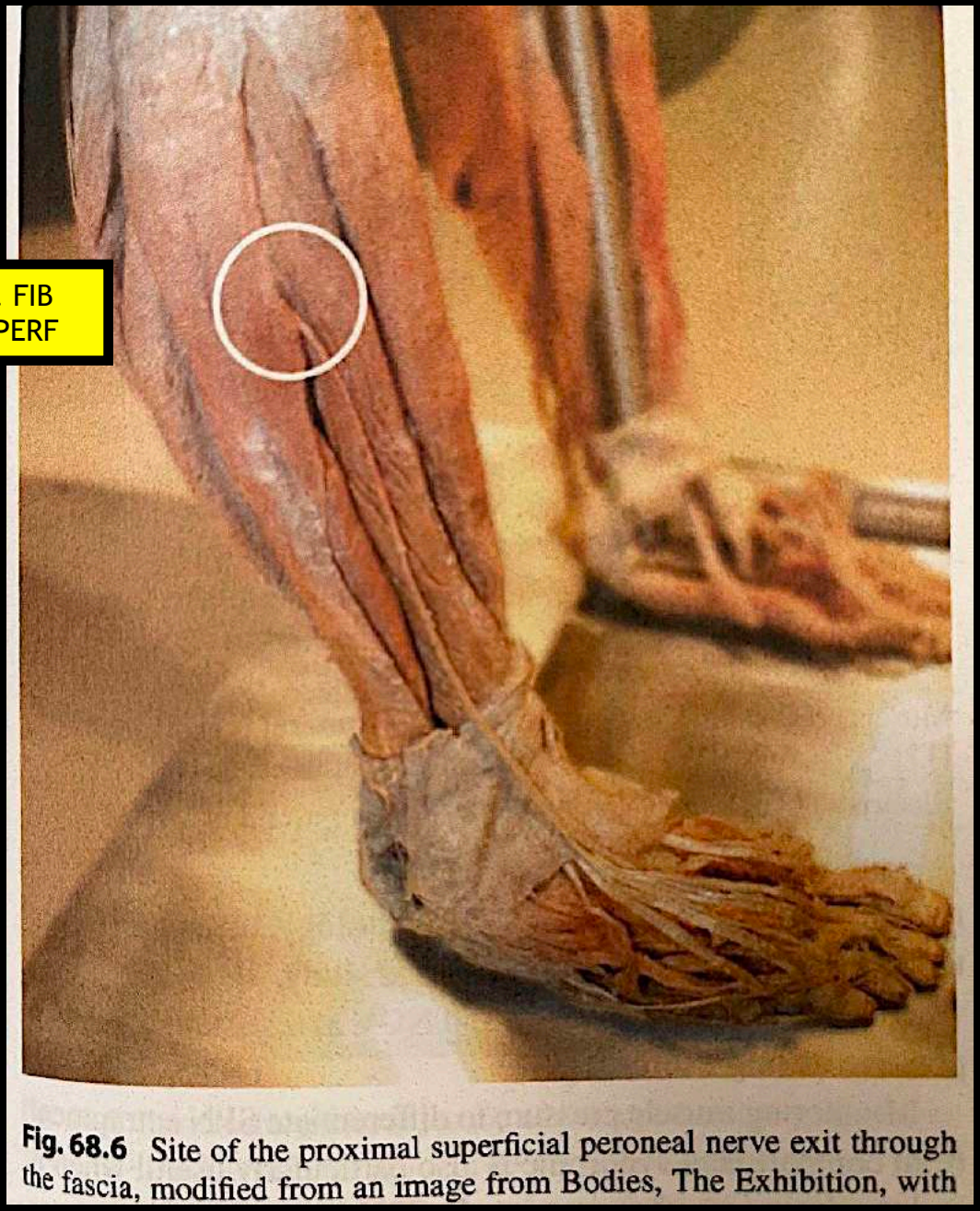

Fig. 68.6 Site of the proximal superficial peroneal nerve exit through the fascia, modified from an image from Bodies, The Exhibition, with

RETOUR MENU

1- Nerf fibulaire superficiel

Niveau débutant- *Canella C. AJR 2009*

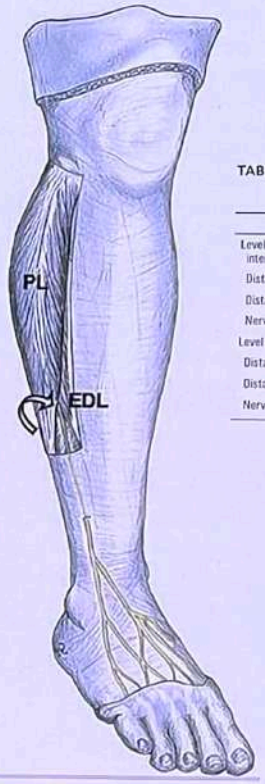

TABLE 1: Measurements of the Thickness of the Superficial Peroneal Nerve and of Distances From This Structure to the Tip of the Lateral Malleolus and Tibial Crest in Healthy Adult Volunteers

Superficial Peroneal Nerve	Mean ± SD (mm)	Range (mm)
Level of emergence between muscles and anterior crural intermuscular septum		
Distance to lateral malleolus	162.3 ± 38	60–250
Distance to tibial crest	58 ± 7.9	45–75
Nerve thickness measurements	2.4 ± 0.7 × 0.7 ± 0.2	1.1–4.2 × 0.5–1.3
Level at which it pierces the crural fascia		
Distance to lateral malleolus	92.2 ± 25.2	60–160
Distance to tibial crest	78.9 ± 7.3	40–70
Nerve thickness measurements	2.7 ± 0.7 × 0.7 ± 0.4	1.1–4.5 × 0.4–1.1

- Territoire: dos du pied à l'exclusion
  - du versant dorsal du bord latéral du pied
  - Du 1er espace interosseux
- Repère clé: 10 cm au dessus de la mal lat et 6 cm en dh de la crête tibi

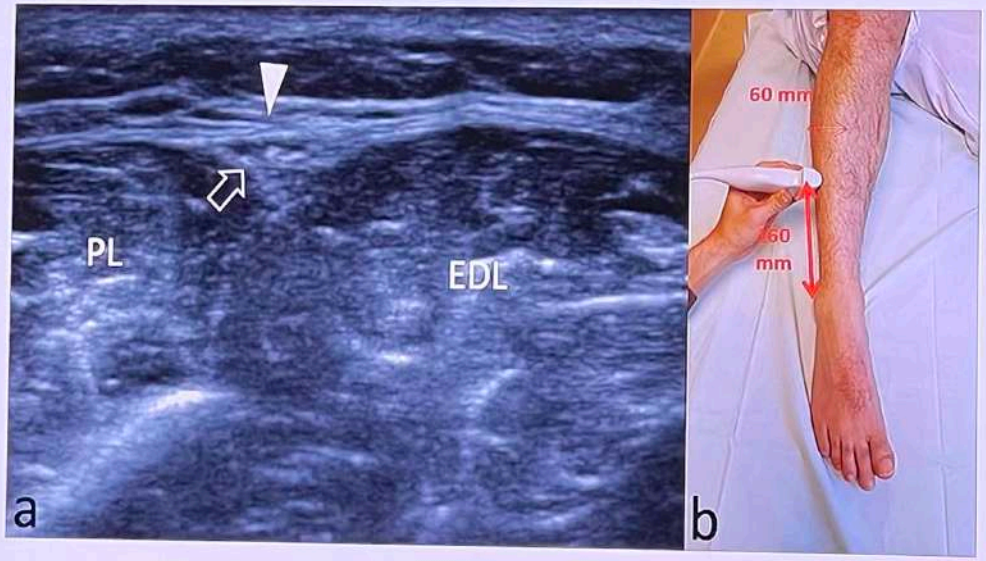

RETOUR MENU

NERF FIBULAIRE SUPERFICIEL

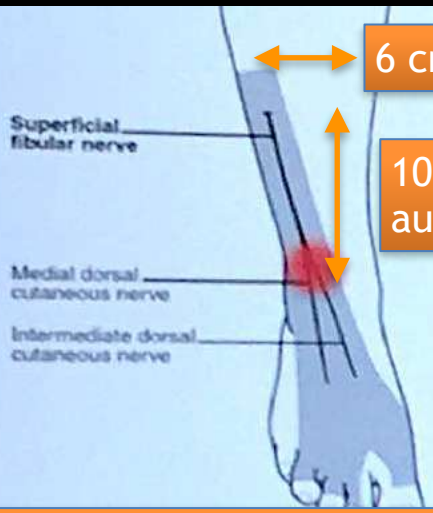

6 cm en dh crête tib

10 cm
au dessus ME

EN AVANT DE LA MALLEOLE EXTERNE +++

Territoire: face antéro-latérale de jambe et de face antérieure du pied

Iatrogénie: arthroscopie de cheville, chirurgie du pied

Repère clé: émergence à 10 cm de la malléole latérale et 6 cm en dehors de la crête tibiale

Arthrodèse

Nerf fibulaire superficiel

Le nerf fibulaire superficiel représente la deuxième branche de division du nerf fibulaire commun. Le nerf fibulaire superficiel perfore le fascia crural pour devenir sous-cutané en moyenne entre 8 et 13 cm au-dessus de la pointe de la malléole latérale. Il se divise ensuite en deux branches terminales, les nerfs cutané dorsal médial et cutané dorsal latéral pour assurer l'innervation sensitive de la face dorsale du pied à l'exception du premier espace interdigital et du bord latéral du cinquième orteil [4, 10].

RETOUR MENU

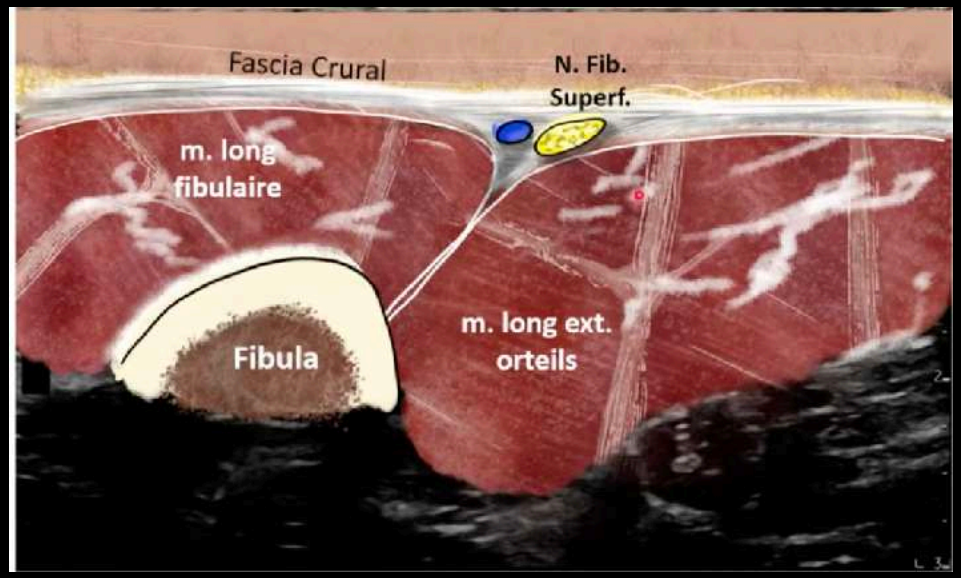
Fascia Crural
N. Fib.
Superf.
m. long
fibulaire
Fibula
m. long ext.
orteils

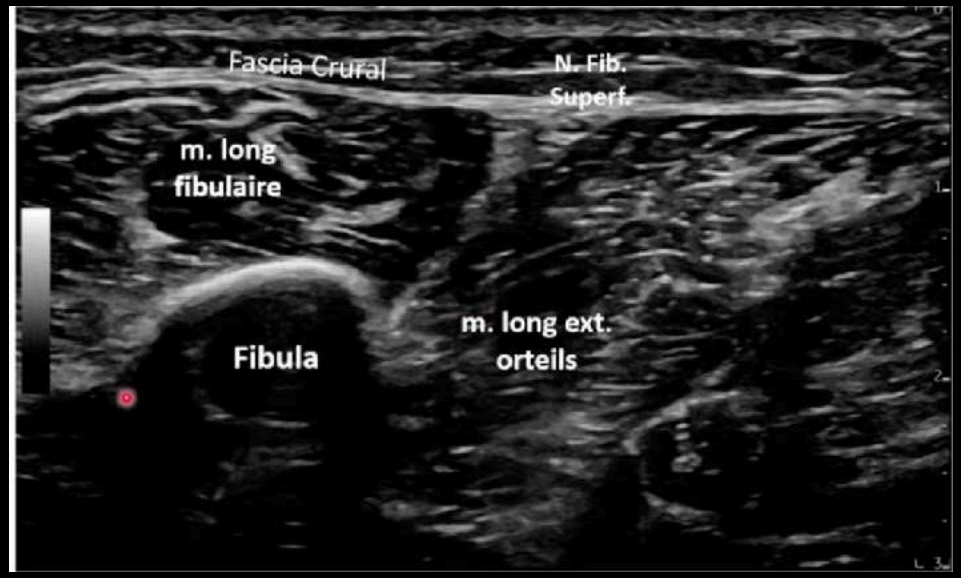
Fascia Crural
N. Fib.
Superf.
m. long
fibulaire
Fibula
m. long ext.
orteils

Nerf fibulaire SUPERFICIEL

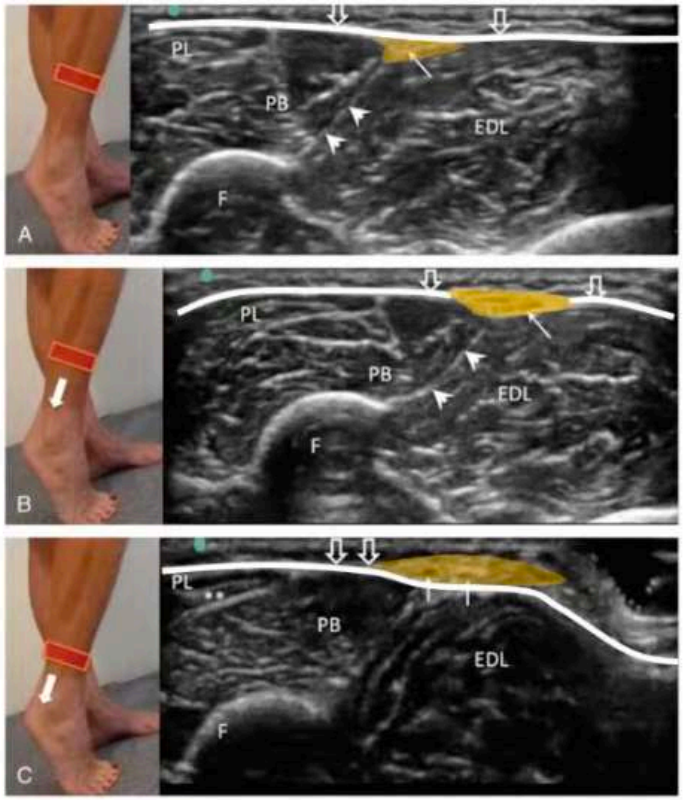

N. Soneji et al., RAPM 2015

Traverse le fascia crural

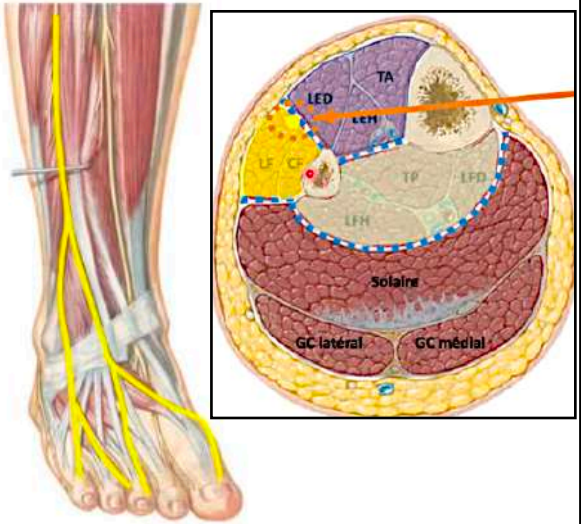

- **2 b. de division terminales:**
  - Interne et externe
  - Percent le fascia crural
  - Passent en Av du retinac. des extenseurs
  - Innervation sensitive de R1 à R4

NERF FIBULAIRE SUPERFICIEL

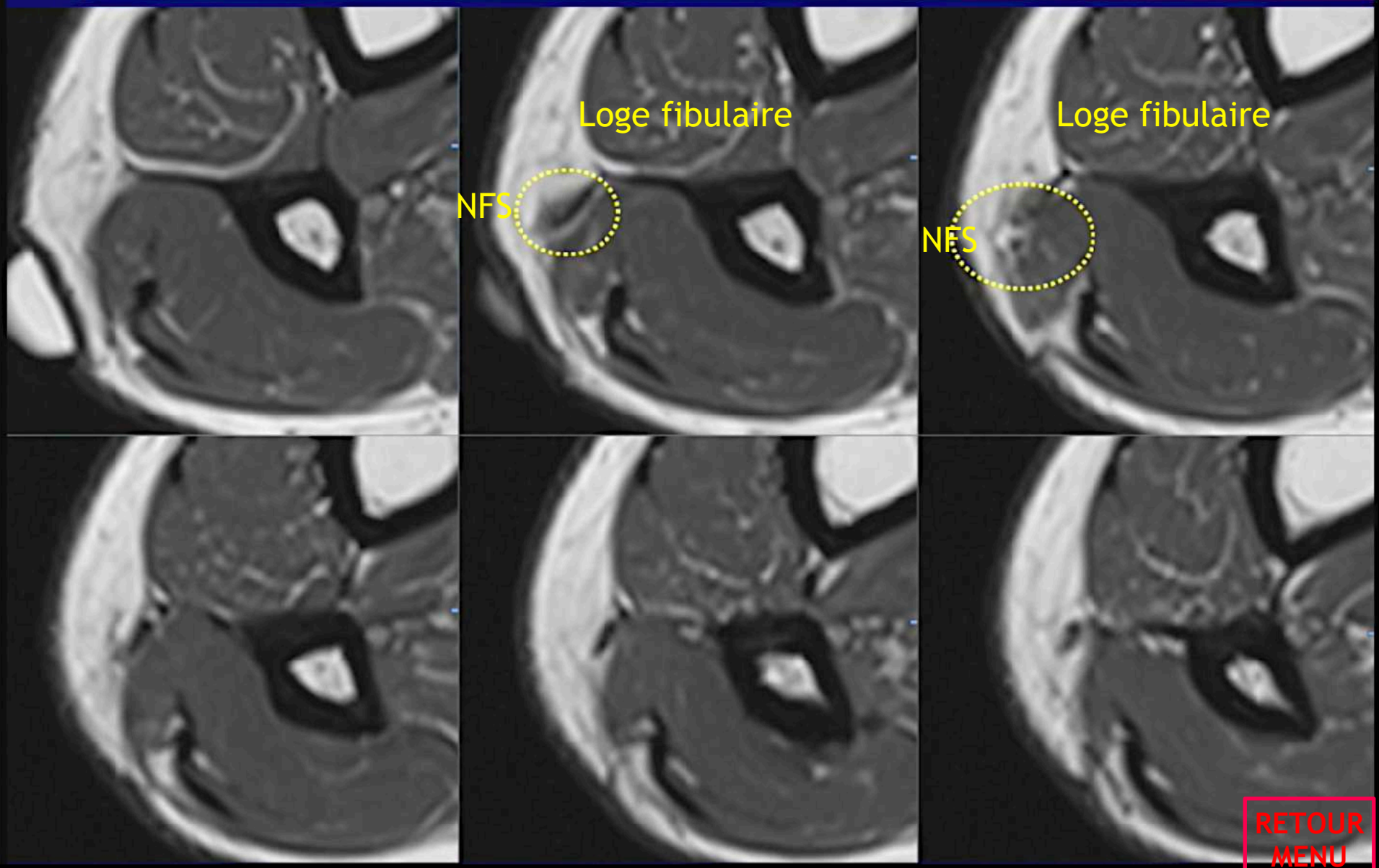

RETOUR MENU

2 ter- NERF FIB. SUPERFICIEL

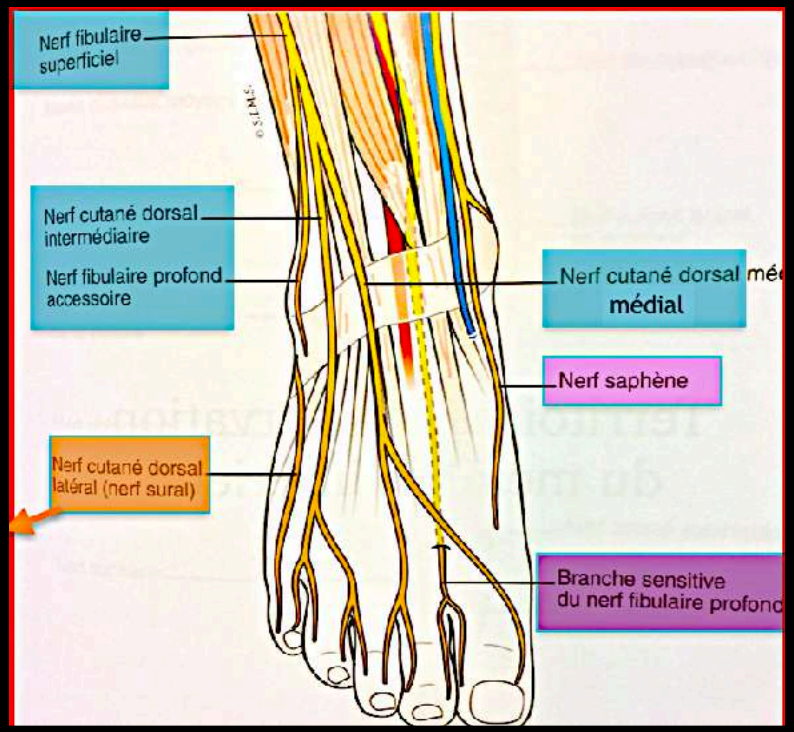

Entorse LLE et syndesmose +++
FK fibula +++

n.fibulaire superficiel	sd. canalaire : traversée fascia crural, hernie musculaire ; traumatisme : entorse latérale, entorse de la syndesmose, fracture de la fibula ; iatrogénie : ostéosynthèse de la fibula, arthroscopie ; trouble de la statique : pied creux.

RETOUR MENU

NERF FIBULAIRE SUPERF

Atteinte après ligamentoplastie du LLE

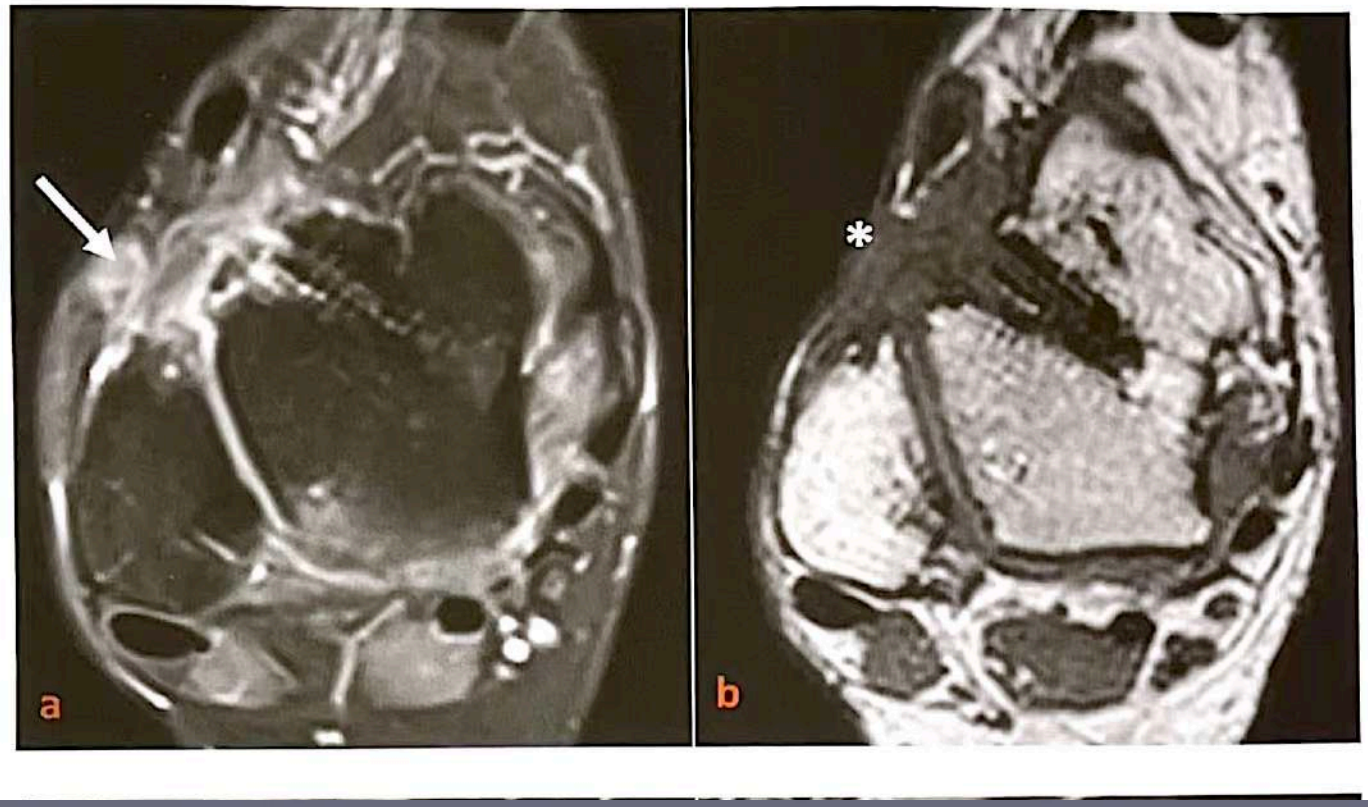

Figure 25.13 : Fibrose cicatricielle postopératoire périnerveuse (astérisque) dans la région antérolatérale de la cheville autour du nerf fibulaire superficiel siège d'un névrome (flèche) dans un contexte de ligamentoplastie du plan latéral (a,b).

RETOUR MENU

NERF FIBULAIRE SUPERF

Nerf Fibulaire Superficiel —> donne des douleurs pré-malléolaire externe

Nerf Fibulaire Superficiel VIDEO ++

Traversée du fascia

Nerf en regard LTFA

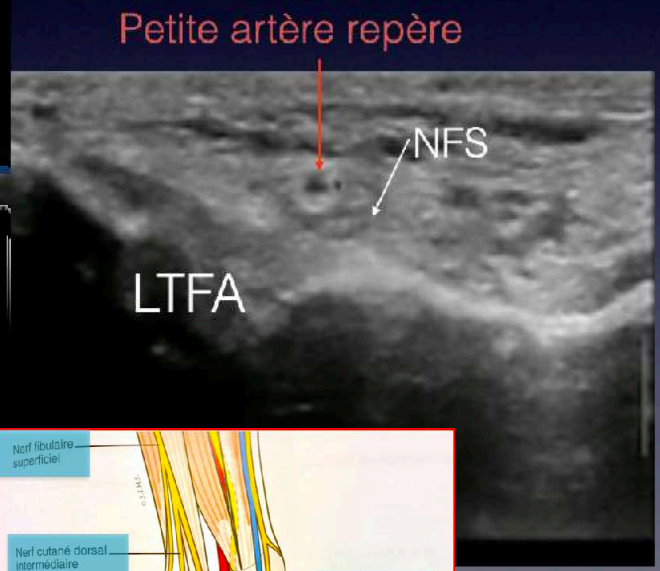

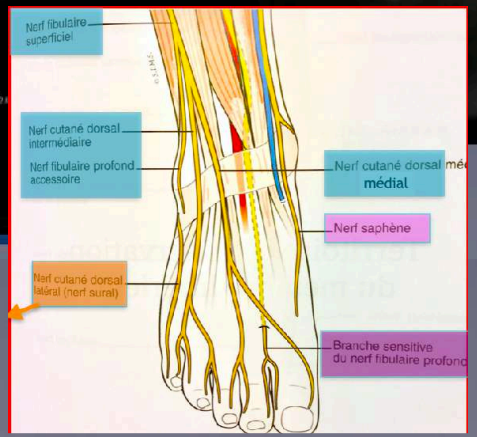

RETOUR MENU

2 quater- NERF FIBULAIRE PROFOND

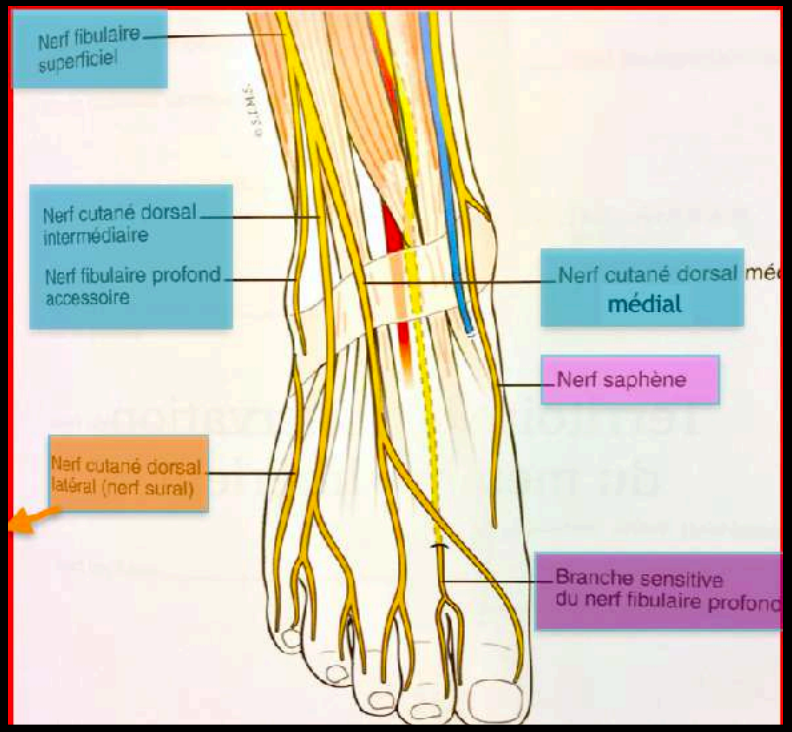

Syndrome tunnel tarsien antérieur +++

Ostéophyte Lisfranc et os intermetatarseum

n.fibulaire profond	sd. tunnel tarsien antérieur : kyste, ténosynovite, pathologies artérielles pédieuses, ostéophytes du tarse, os intermetatarseum, croisement du rameau médial avec le tendon court extenseur de l'hallux ; trouble de la statique : pied creux ; iatrogénie : arthroscopie, fracture opérée de la cheville.

RETOUR MENU

ANAT DU NFP

Nerf fibulaire PROFOND

- + grosse b. du fibulaire commun
  - passe sous les attaches fibulaires du LED
    - chemine dans la loge ANT de la jambe

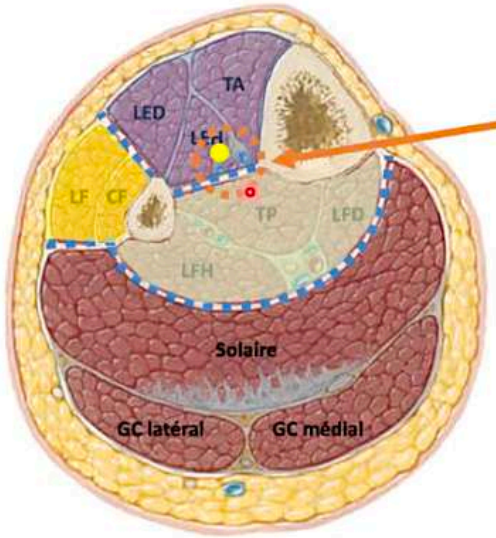

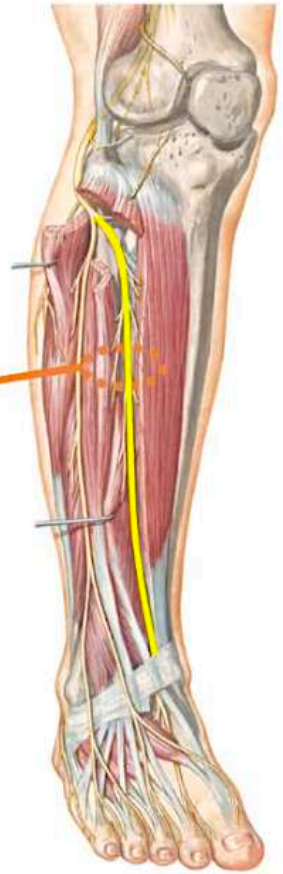

RETOUR MENU

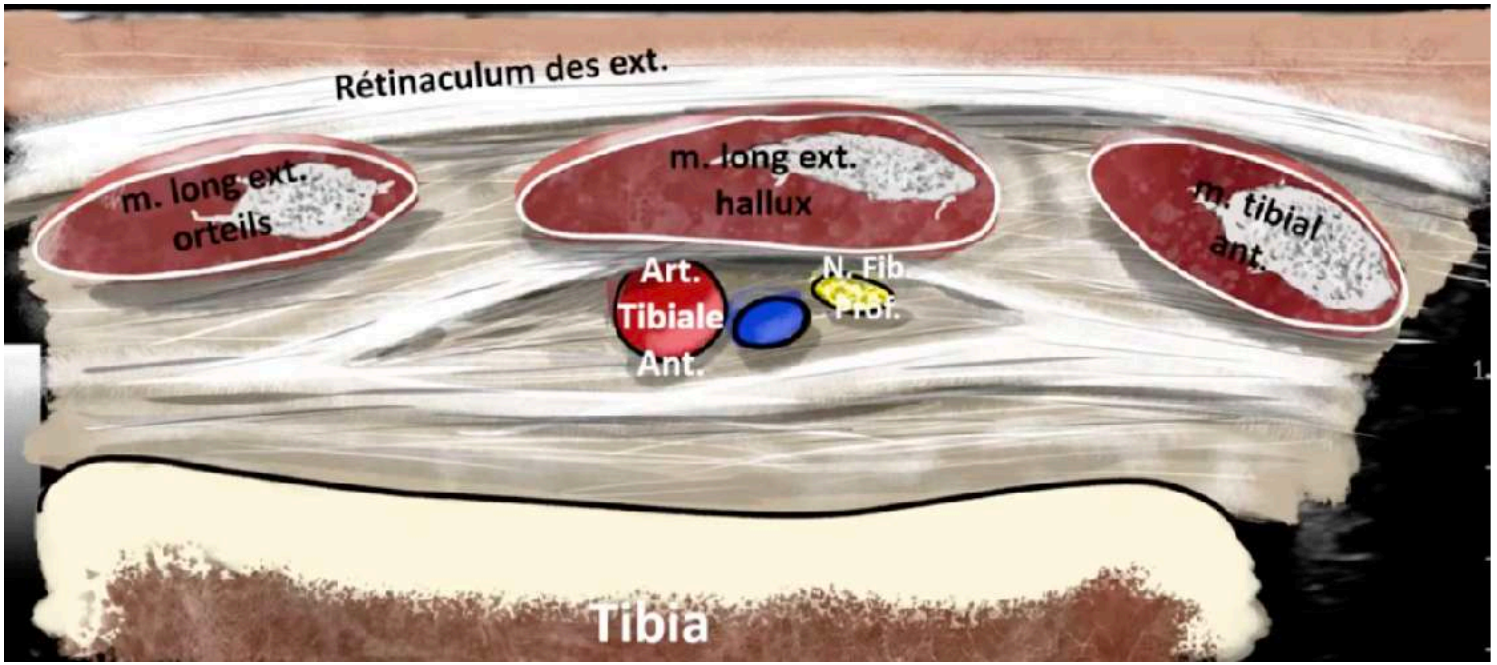

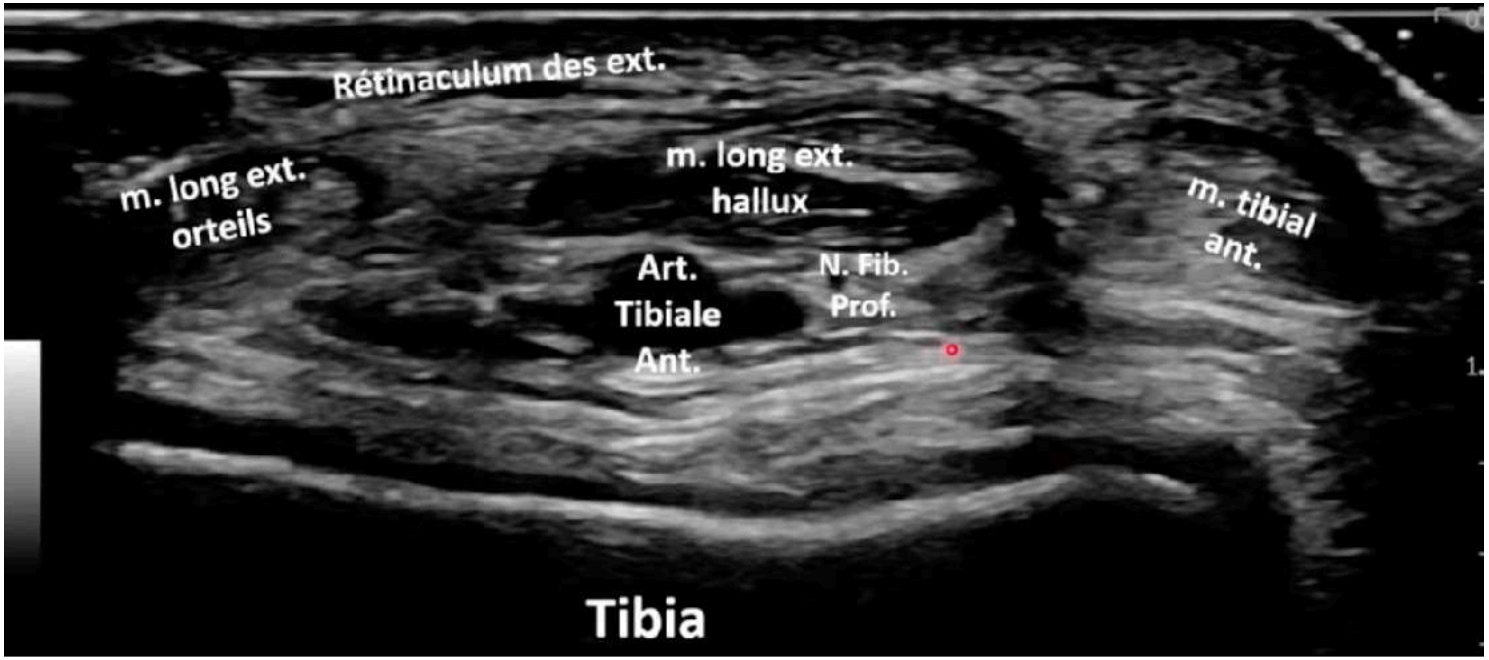

Chercher le méplat du tibial distal ant pour faire bloc du nerf fib prof

RETOUR MENU

2- Nerf fibulaire profond

Niveau avancé- *Bianchi Skeletal Rad 2019*

➤ Territoire: 1er espace interosseux (se), court extenseur de l'hallux (mo

➤ Repère clé: épiphyse tibiale distale et artère tibiale antérieure

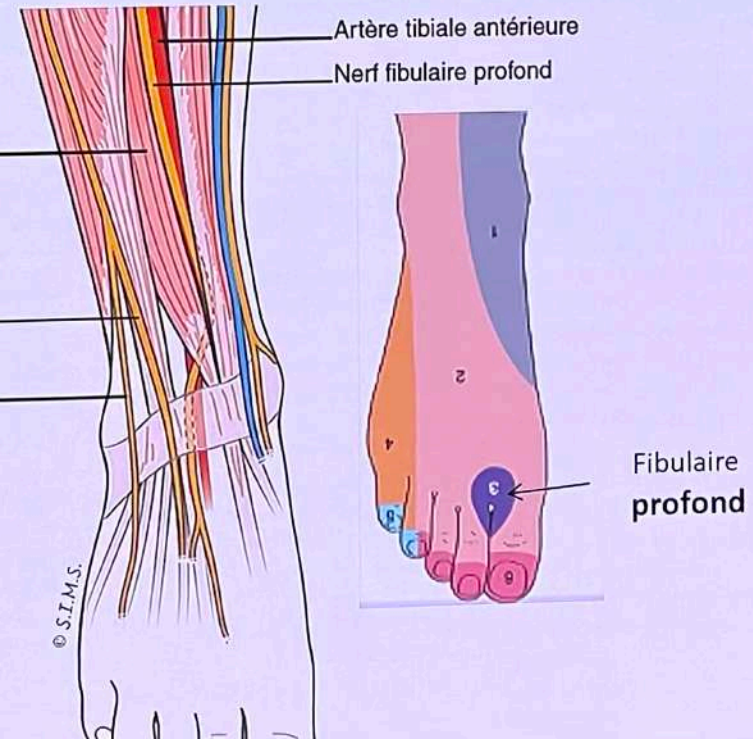

Fibulaire
profond

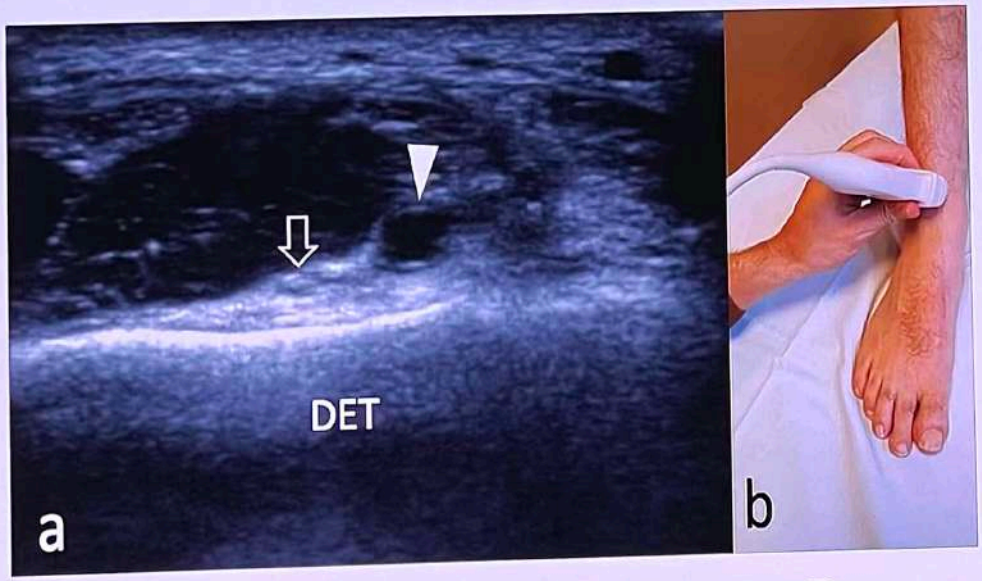

RETOUR MENU

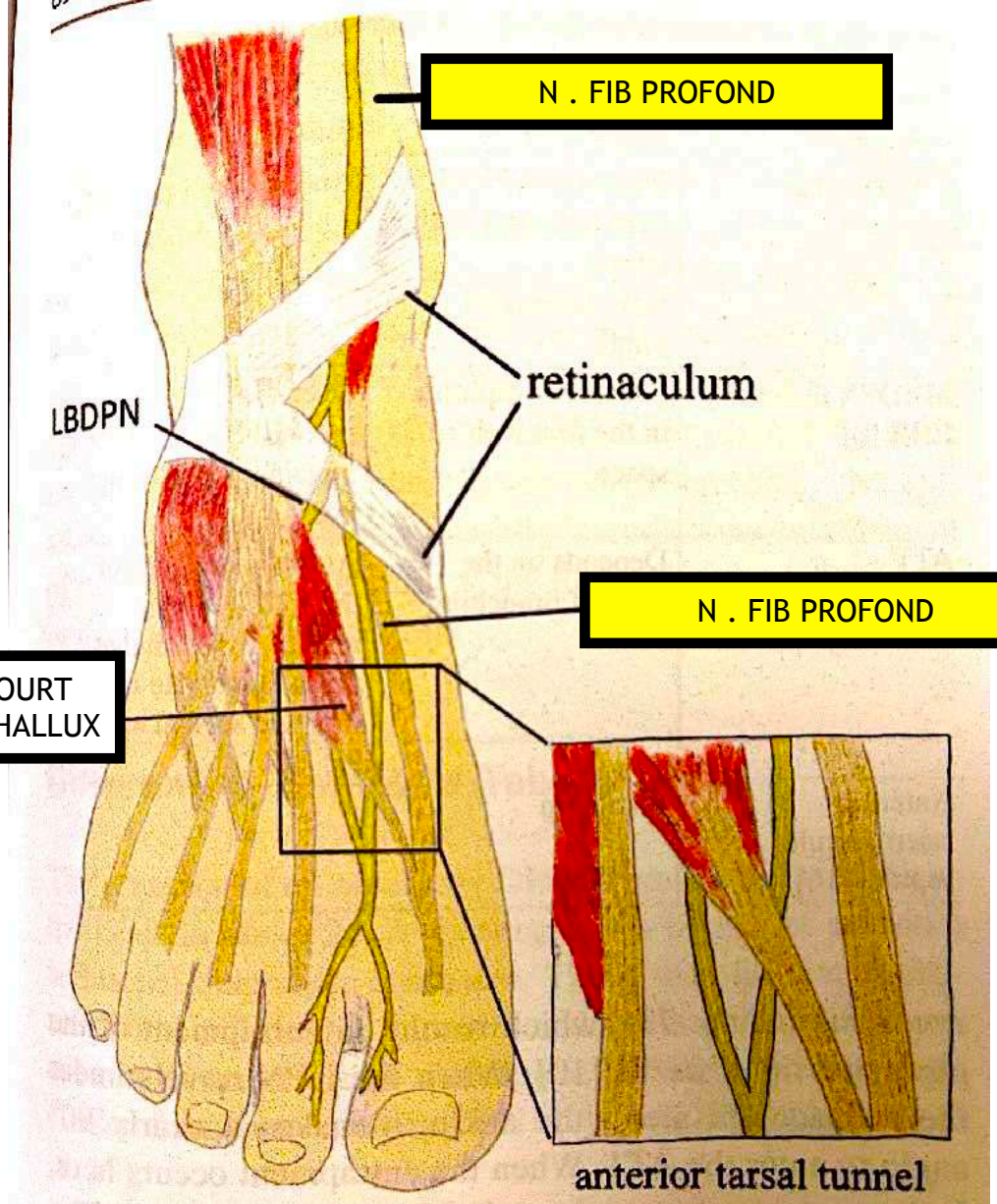

Fig. 69.6 Anatomy of the deep peroneal nerve. *LBDPN* lateral branch of the deep peroneal nerve, *MBDPN* medial branch of the deep peroneal nerve, *EHB* extensor hallucis brevis (Image courtesy of Michael Brown, MD)

RETOUR MENU

2- Nerf fibulaire profond

Niveau avancé- *Bianchi Skeletal Rad 2019*

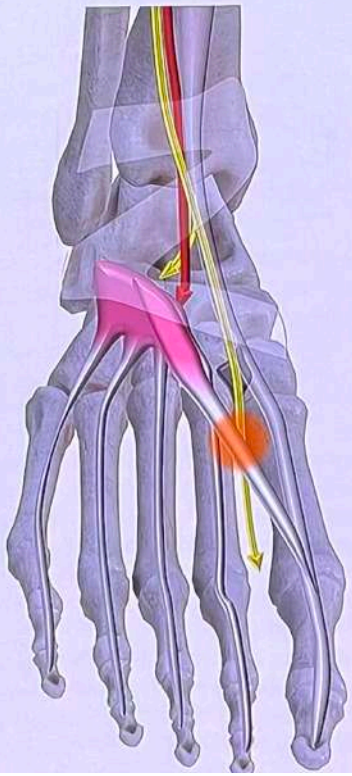

- Territoire: 1er espace interosseux (se), court extenseur de l'hallux (mo
- Repère clé: épiphyse tibiale distale et artère tibiale antérieure
- Pathologie: plaies, syndrome canalaire

Patiente de 64 ans. Neuropathie du 1er EIO

Syndrome du tunnel tarsien antérieur partiel

RETOUR MENU

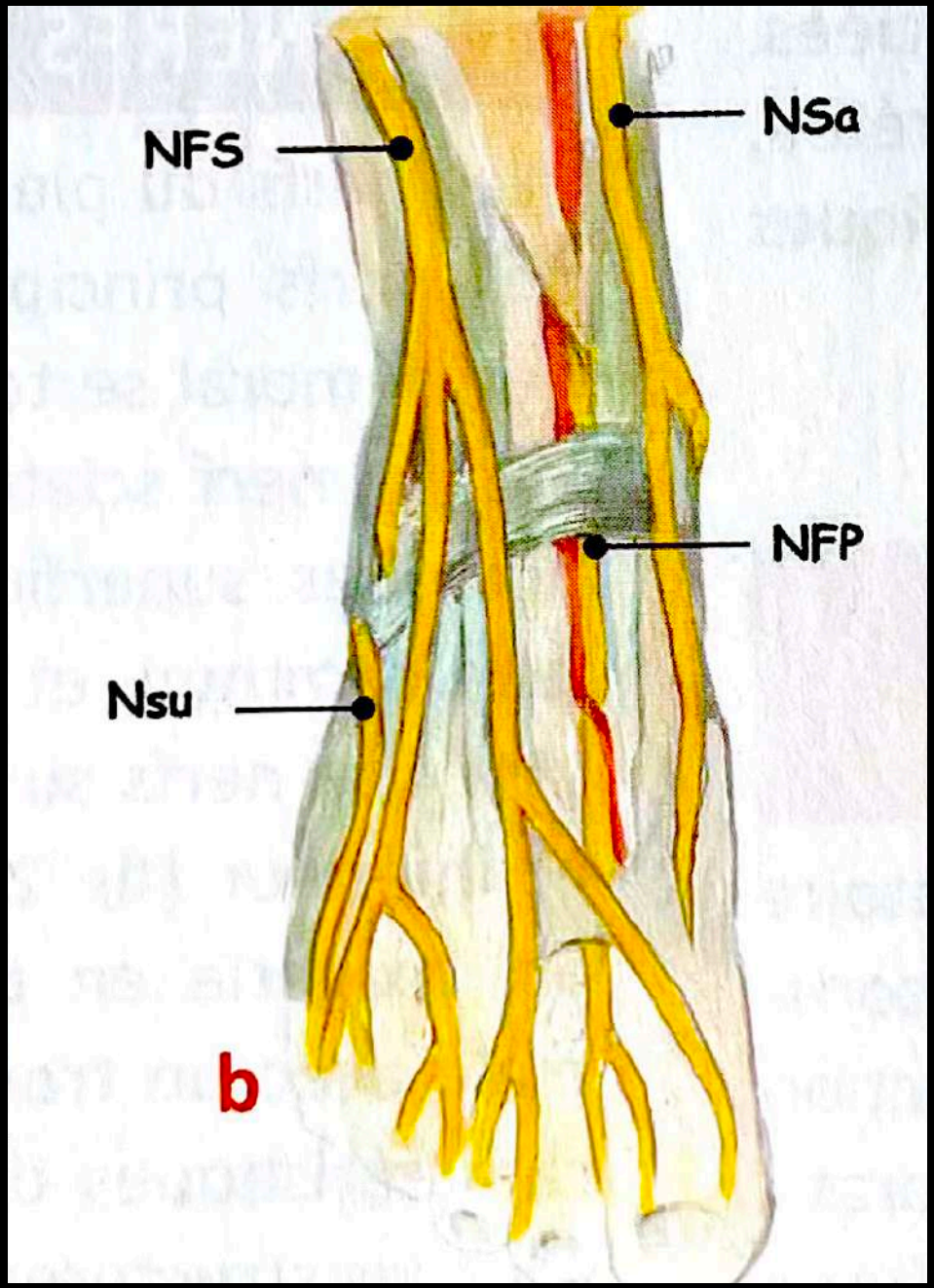
NFS
NSa
NFP
Nsu
b

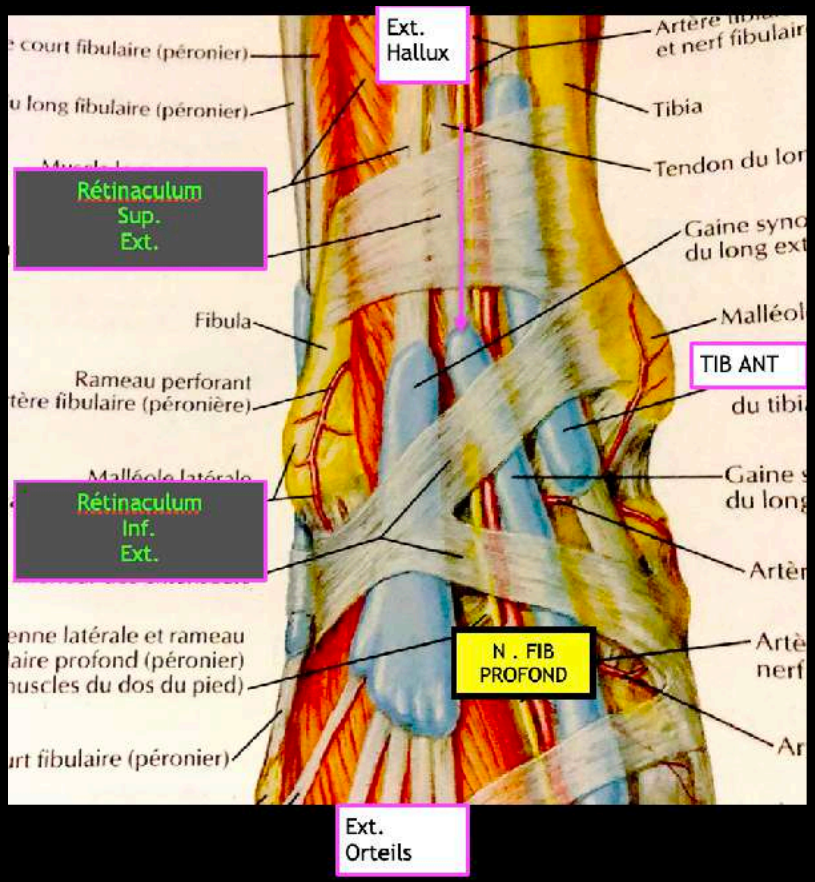
Ext. Hallux
court fibulaire (péronier)
long fibulaire (péronier)
Rétinaculum Sup. Ext.
Fibula
Rameau perforant
tère fibulaire (péronière)
Rétinaculum Inf. Ext.
enne latérale et rameau
laire profond (péronier)
nuscles du dos du pied)
rt fibulaire (péronier)
Artère
et nerf fibulair
Tibia
Tendon du lo
Gaine syno
du long ext
Malléol
TIB ANT
du tibi
Gaine
du long
Artèr
N . FIB PROFOND
Artè
nerf
Ar
Ext. Orteils

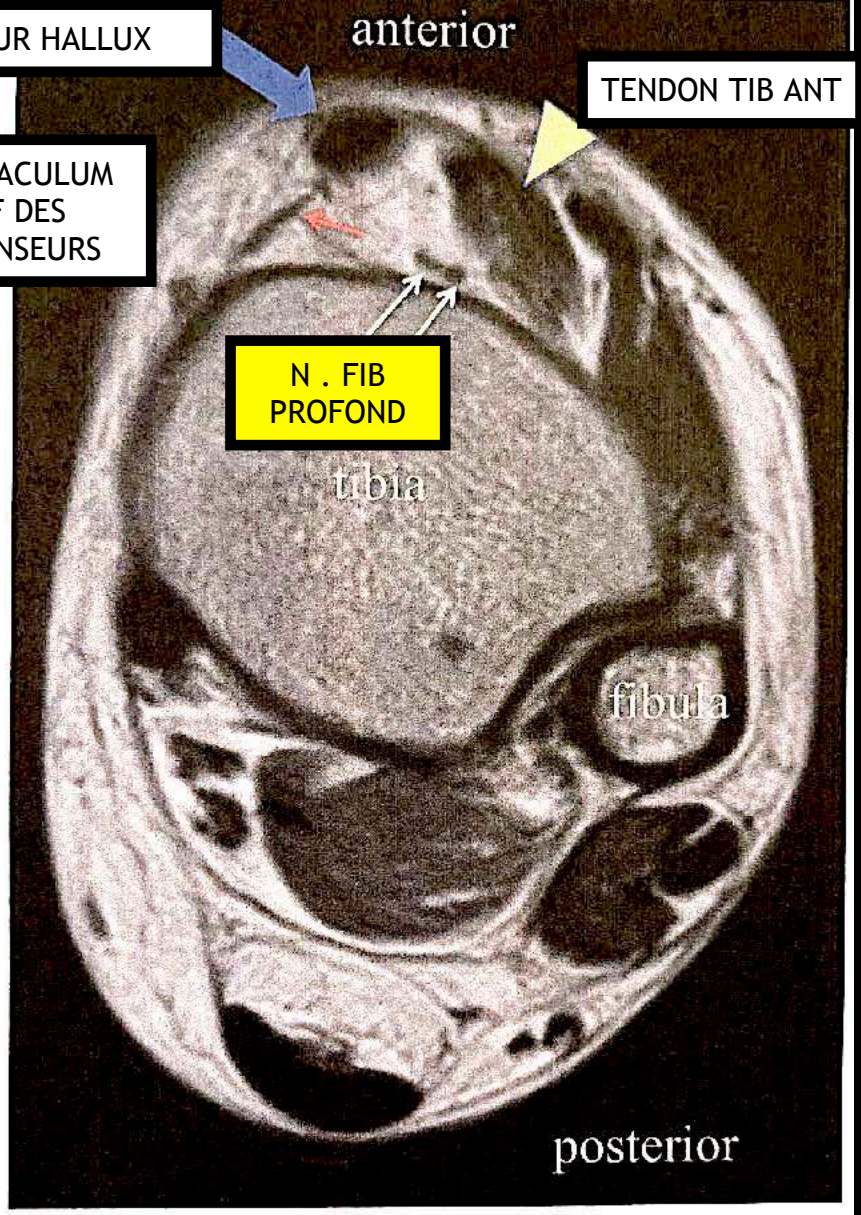

Fig. 69.10 MRI T1 Proton-density axial view showing anterior ankle structure. *Blue arrow* extensor hallucis longus muscle, *yellow arrowhead* anterior tibial tendon, *red arrow* inferior extensor retinaculum, *white arrows* dorsalis pedis artery, as well as lateral and medial distal deep peroneal nerve (Image courtesy of Andrea Trescot, MD)

RETOUR MENU

NERF FIBULAIRE PROFOND

- Inn M : loge antérieure jambe
- Tunnel tarsien antérieur
- Repère écho : tendons LEH, LEO, bord latéral de l'Art Pédieuse (variations+++)
- Division en Branches Médiale et Latérale

TUNNEL TARSIEN ANT

MÉDIALE SENSITIVE ++++++++

MOTRICE



SUIVRE LA BRANCHE MÉDIALE SENSITIVE ++++++++ Elle croise l'artère

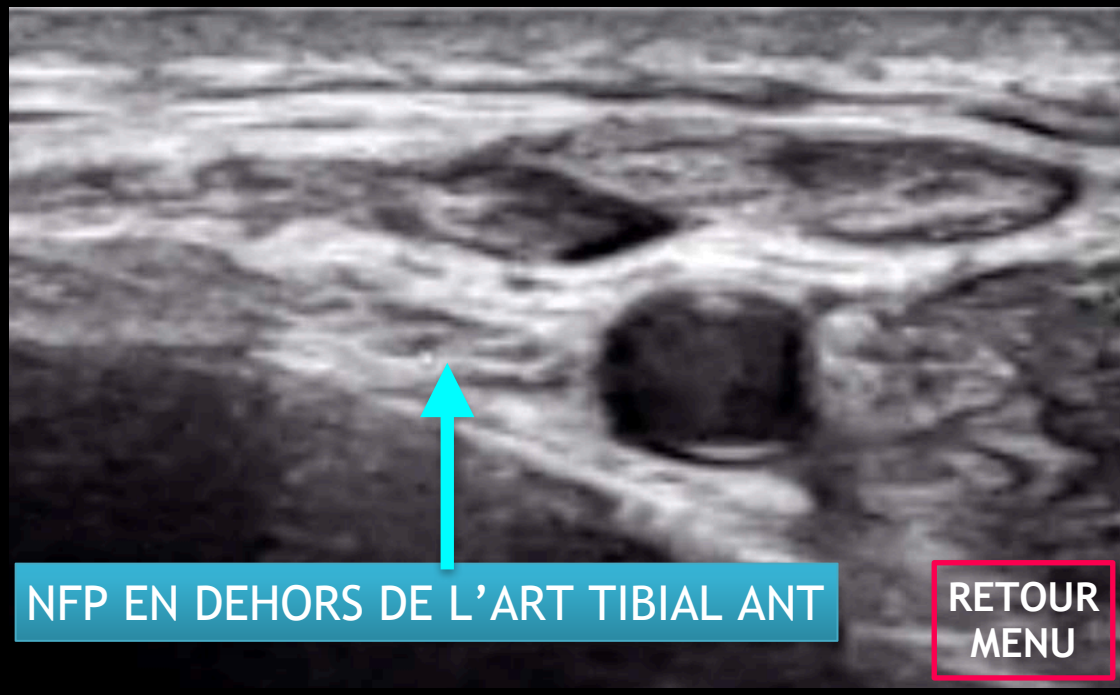

NFP EN DEHORS DE L'ART TIBIAL ANT

RETOUR MENU

Nerf fibulaire profond

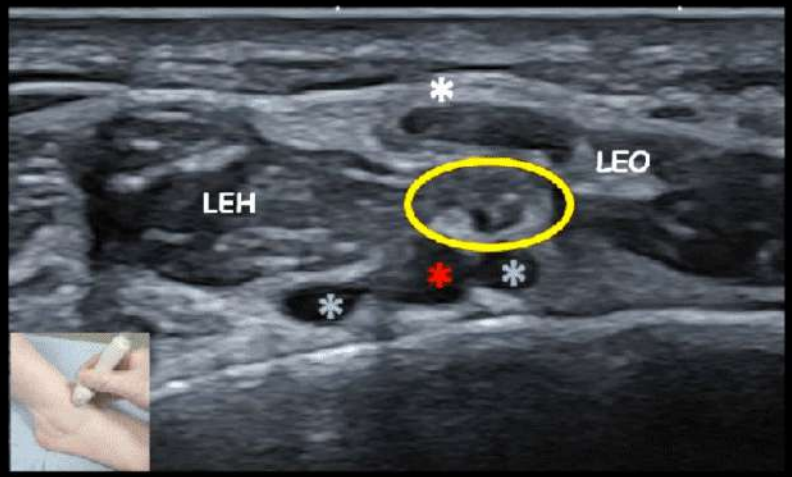

Tunnel tarsien antérieur

a. v. pédieuses
t. LEH et LEO
Retinaculum ext.

r. latéral

r. médial

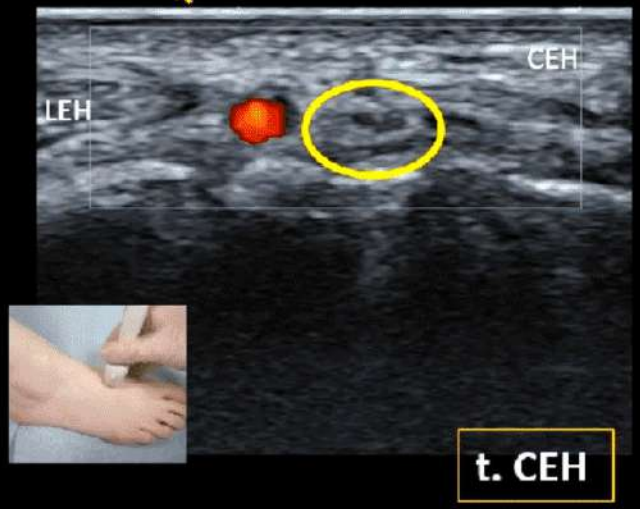

Rameaux distaux

a. v. dorsales
m. CEO
t. CEH

Dr Guillaume Lefebvre - Lille

RETOUR MENU

PATHO DU NFP

Syndrome du tunnel tarsien antérieur

Le syndrome du tunnel tarsien antérieur correspond à une atteinte du nerf fibulaire profond lors de son passage sous le rétinaculum des extenseurs, accompagné de l'artère dorsale du pied et des tendons extenseurs à la face antérieure de la cheville et du tarse. Il se manifeste principalement par des troubles sensitifs et des douleurs du premier espace interdigital du versant dorsal, voire une faiblesse de l'hyperextension des orteils. Du fait des rapports anatomiques du NFP, les causes fréquentes identifiables en imagerie sont les pathologies artérielles (thromboses, anévrysmes), articulaires (kystes arthrosynoviaux, ostéophytes du Chopart et du Lisfranc), tendineuses et rétinaculaires ainsi que le pied creux [4,7] **(fig 25.25, 25.26).** Des atteintes partielles, plus distales et sélectives d'un rameau de division du NFP, sont possibles comme l'atteinte du rameau médial à son croisement avec le tendon du court extenseur de l'hallux [28].

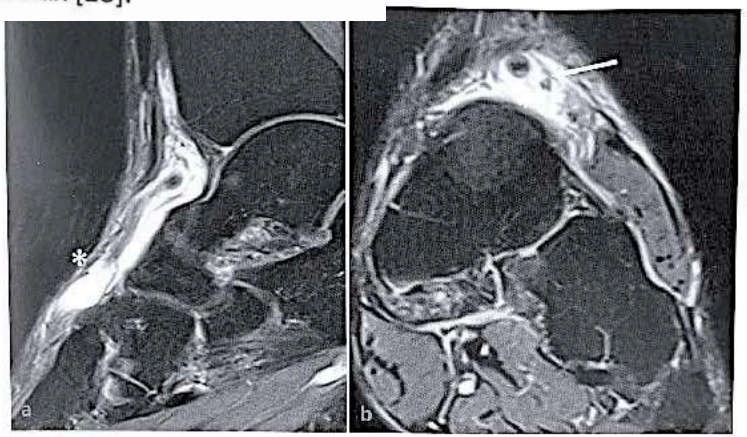

Figure 25.25 : Syndrome du tunnel tarsien antérieur. Kyste arthrosynovial (astérisque) au contact du nerf fibulaire profond (flèche) et des vaisseaux.

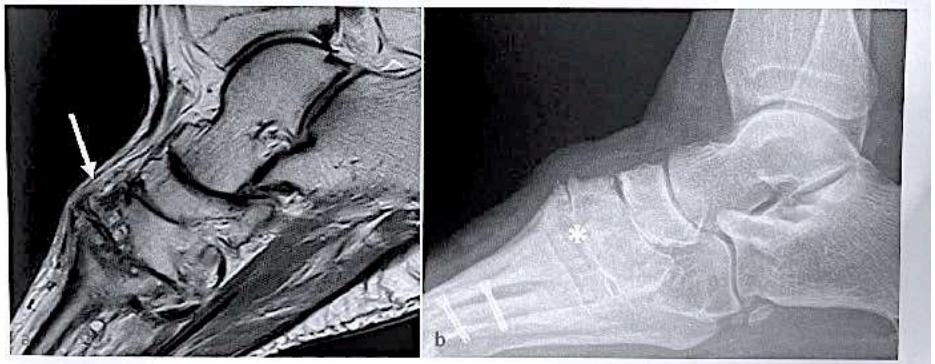

Figure 25.26 : Syndrome du tunnel tarsien antérieur. Refoulement du paquet vasculonerveux (flèche) par une arthrose du Lisfranc (astérisque) **(a,b).**

RETOUR MENU

Nerf fibulaire profond

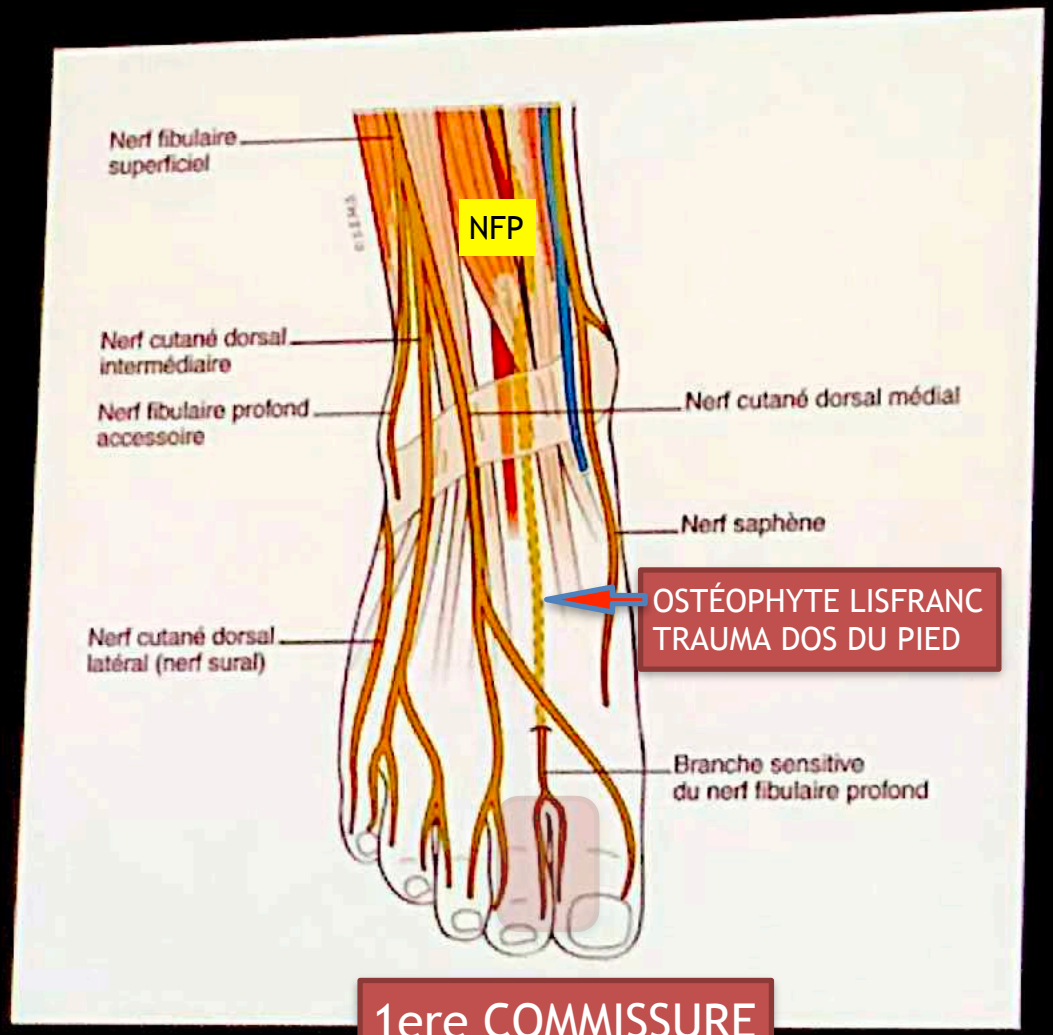

SUIVRE LA BRANCHE MÉDIALE SENSITIVE

++++++++

Elle croise l'artère

PUIS

le Lisfranc

PUIS

tendon court extenseur de l'hallux

RETOUR MENU

NFP

Sd. Tunnel tarsien antérieur

+++ association lésionnelle

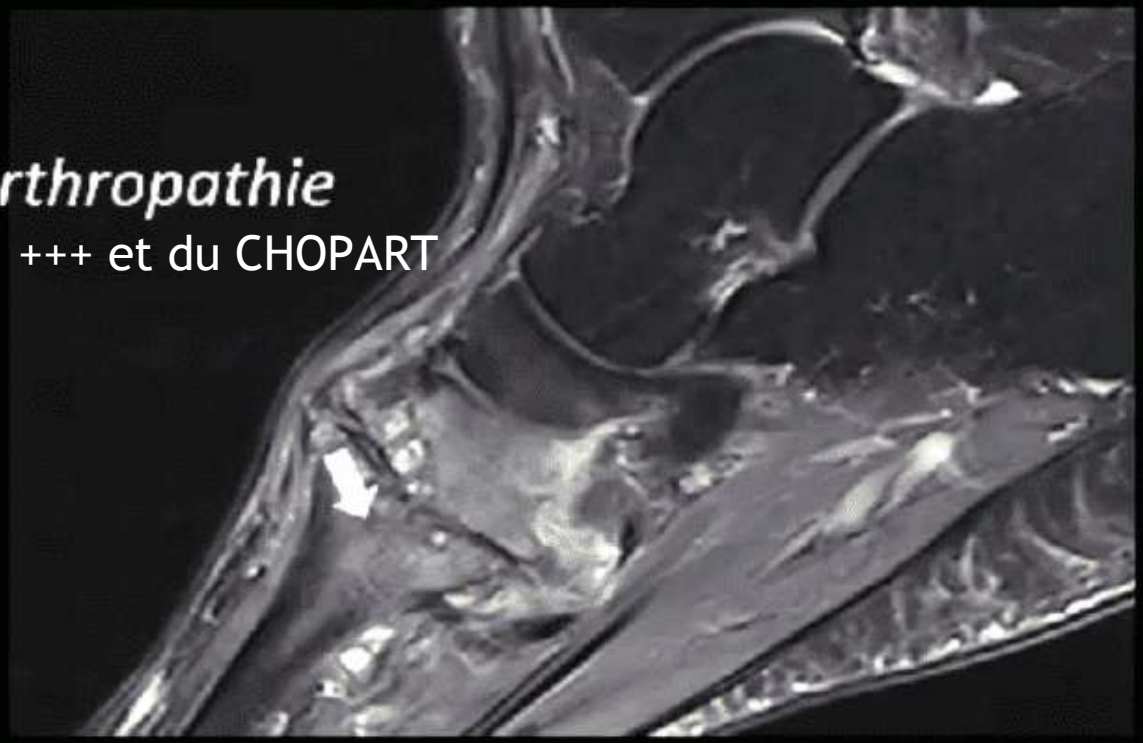

arthropathie

LISFRANC +++ et du CHOPART

RETOUR MENU

NERF FIBULAIRE PROFOND

ETIOLOGIE DE PATHO

Nerf fibulaire profond

- Ostéophytose dorsale LISFRANC +++ et du CHOPART
- Micro-traumatismes par étirements (danse), chocs directs (ballon), chaussage
- Pied creux
- Os intermetatarsum, hypertrophie CEH, clef dans la chaussure, abdominaux...

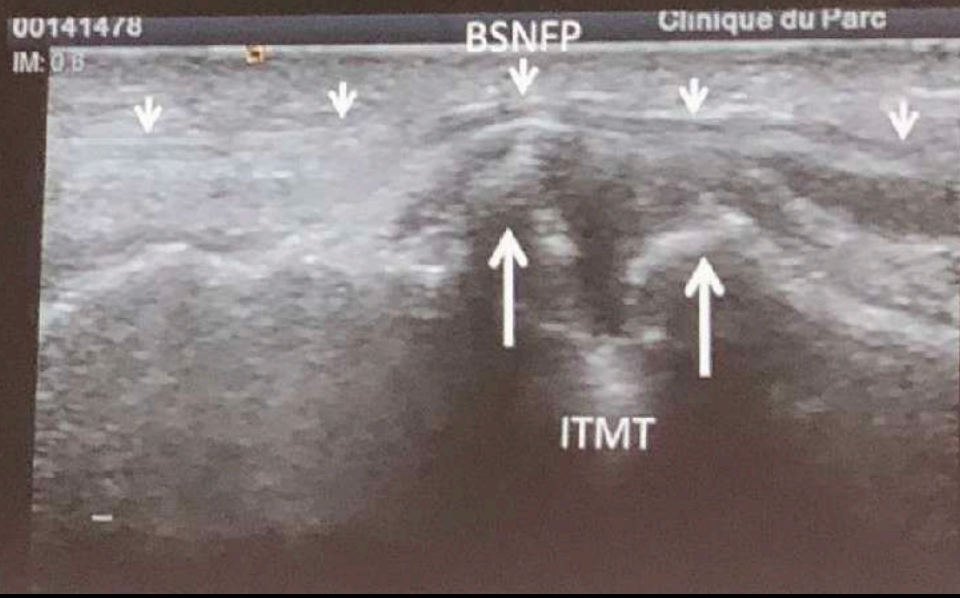

RETOUR MENU

BRANCHE MÉDIALE DU NFP

- ossicule acessoire
- Court extenseur GO
- bottes serrées de ski
- Danseurs

- Thrombose de l'artère dorsale du pied

RETOUR MENU

NERF FIBULAIRE PROFOND

EXEMPLE DE PATHO

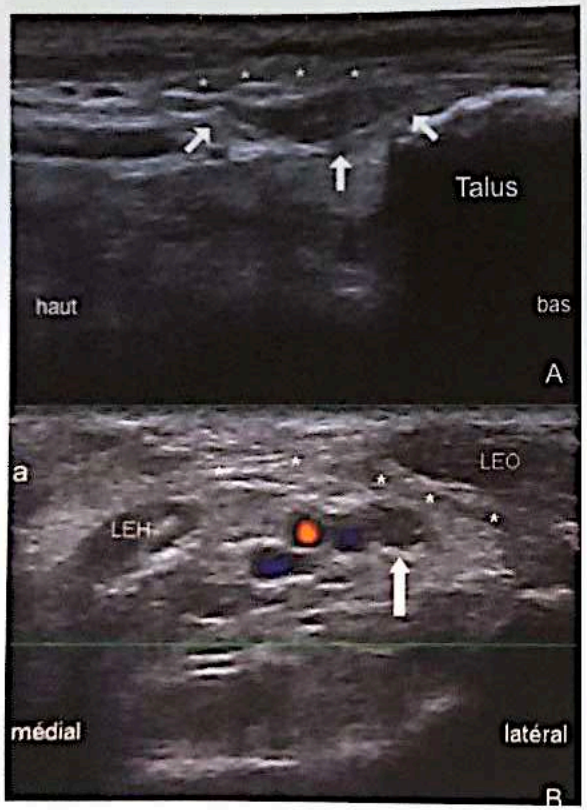

Fig. 37 : Antécédent de traumatisme direct dorsal du pied. Coupe échographique sagittale (**A**) et axiale (**B**) du versant dorsal du pied. Elargissement hypoéchogène fusiforme focal du nerf fibulaire profond (*flèches blanches*) en arrière du rétinaculum inférieur des extenseurs (*astérisques*). **LEO** : long extenseur des orteils. **LEH** : long extenseur de l'hallux.

← TRAUMA

OSTÉOPHYTE LISFRANC

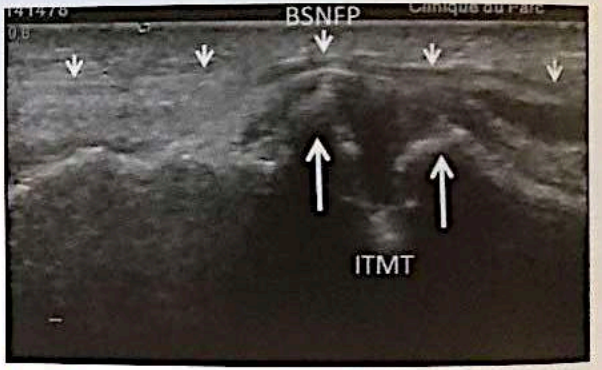

Fig. 38 : Douleurs et dysesthésies de la première commissure. Coupes échographiques sagittales en regard de l'interligne tarsométatarsien (**ITMT**) montrant une ostéophytose refoulant la branche sensitive du nerf fibulaire profond (**BSNFP**). Tinel échographique à l'échopalpation.

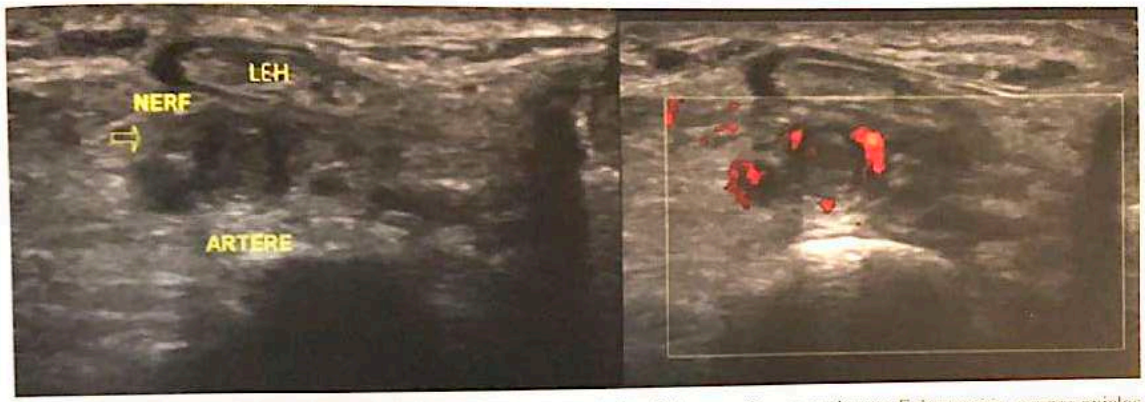

Fig. 39 : Tableau de douleurs et dysesthésies aiguës du dos du pied et de la première commissure. Echographie, coupes axiales sans et avec Doppler Energie montrant une thrombose de l'artère dorsale du pied satellite du nerf fibulaire profond (*flèche*) sous le tendon du muscle long extenseur de l'hallux (**LEH**).

RETOUR MENU

NERF FIBULAIRE PROFOND

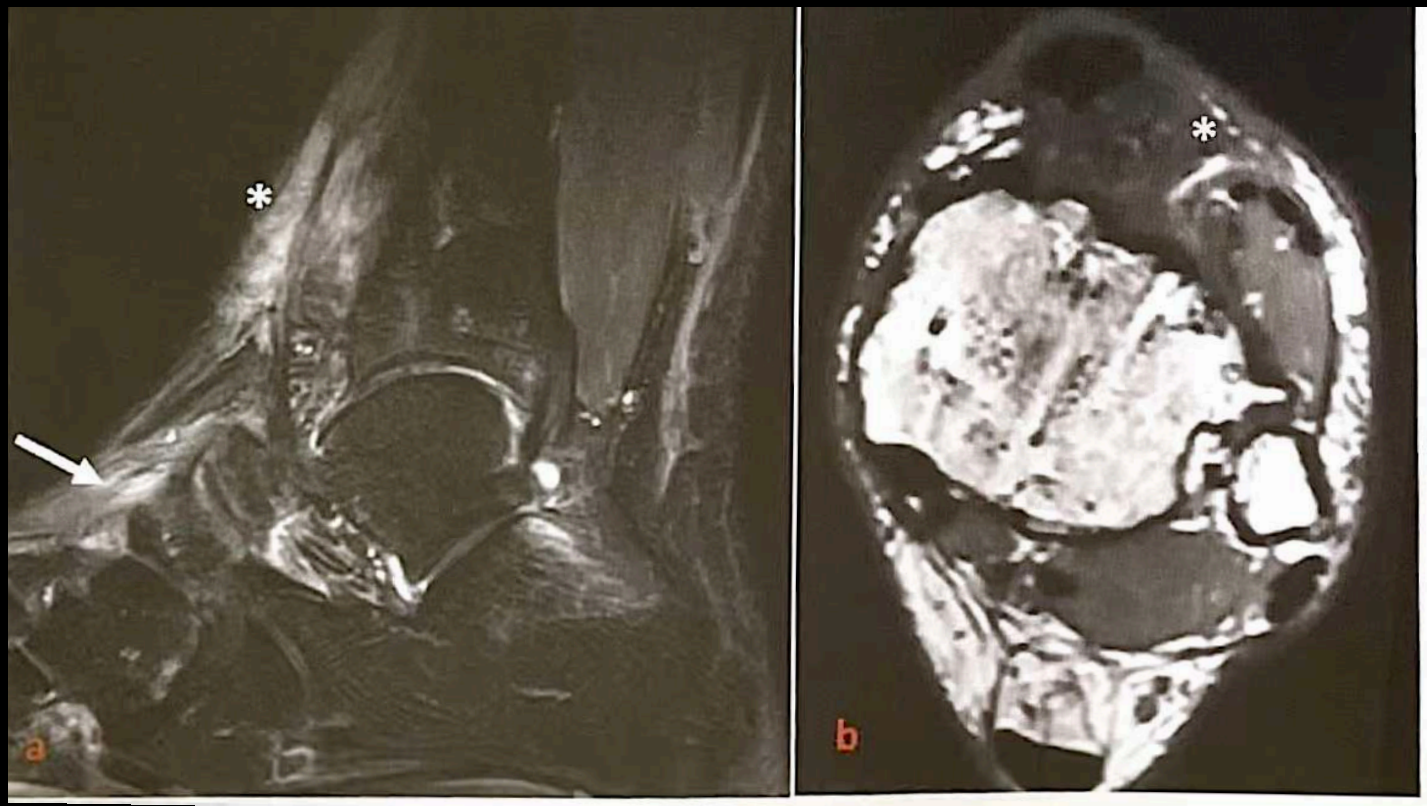

Figure 25.15 : Fibrose cicatricielle postopératoire périnerveuse (astérisques) dans le tunnel tarsien antérieur autour du nerf fibulaire profond, accompagnée d'un œdème du muscle court extenseur des orteils (flèche) dans un contexte de fracture opérée du tibia (a,b).

RETOUR MENU

NERF FIBULAIRE PROFOND

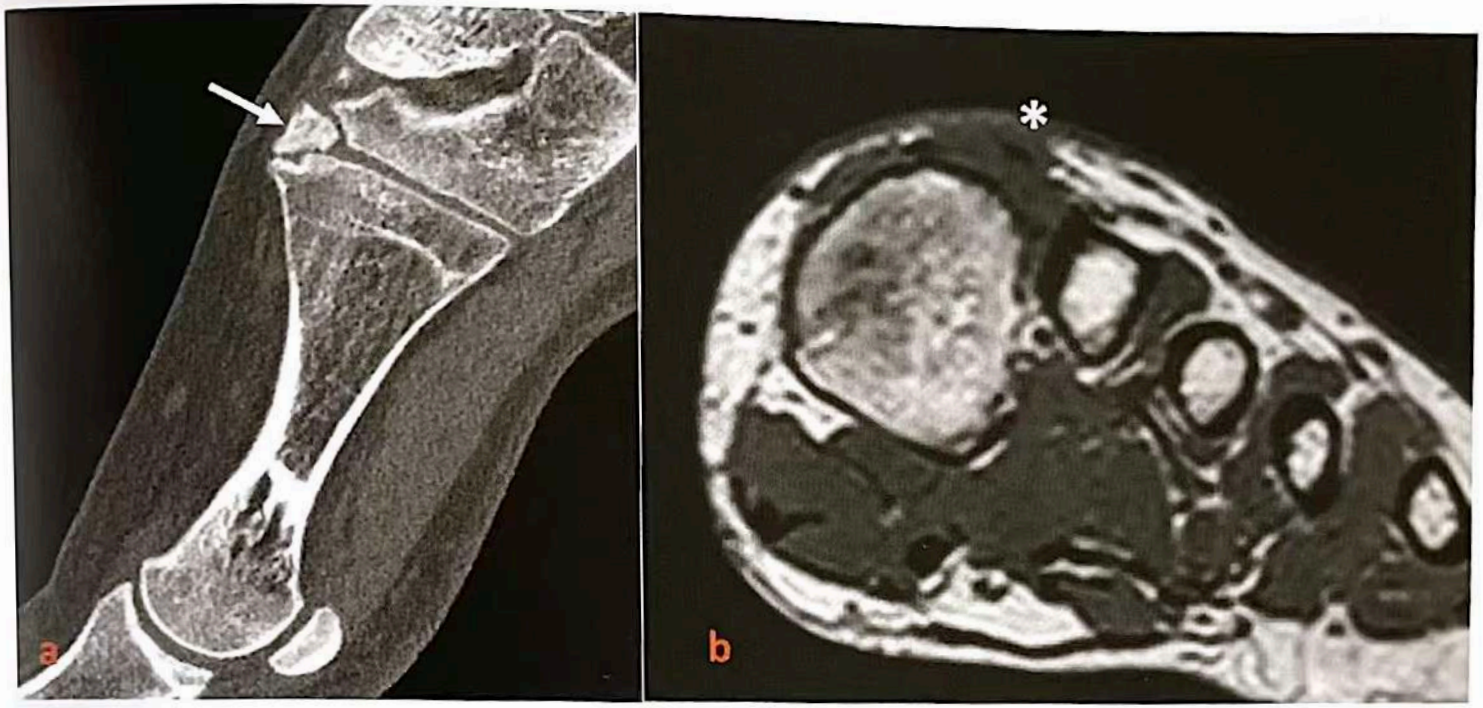

Figure 25.16 : Fibrose cicatricielle postopératoire périnerveuse (astérisque) sur un site de résection d'un os intermétatarsien (flèche) sur le passage du rameau médial du nerf fibulaire profond (a,b).

RETOUR MENU

VIDEO NERF FIBULAIRE

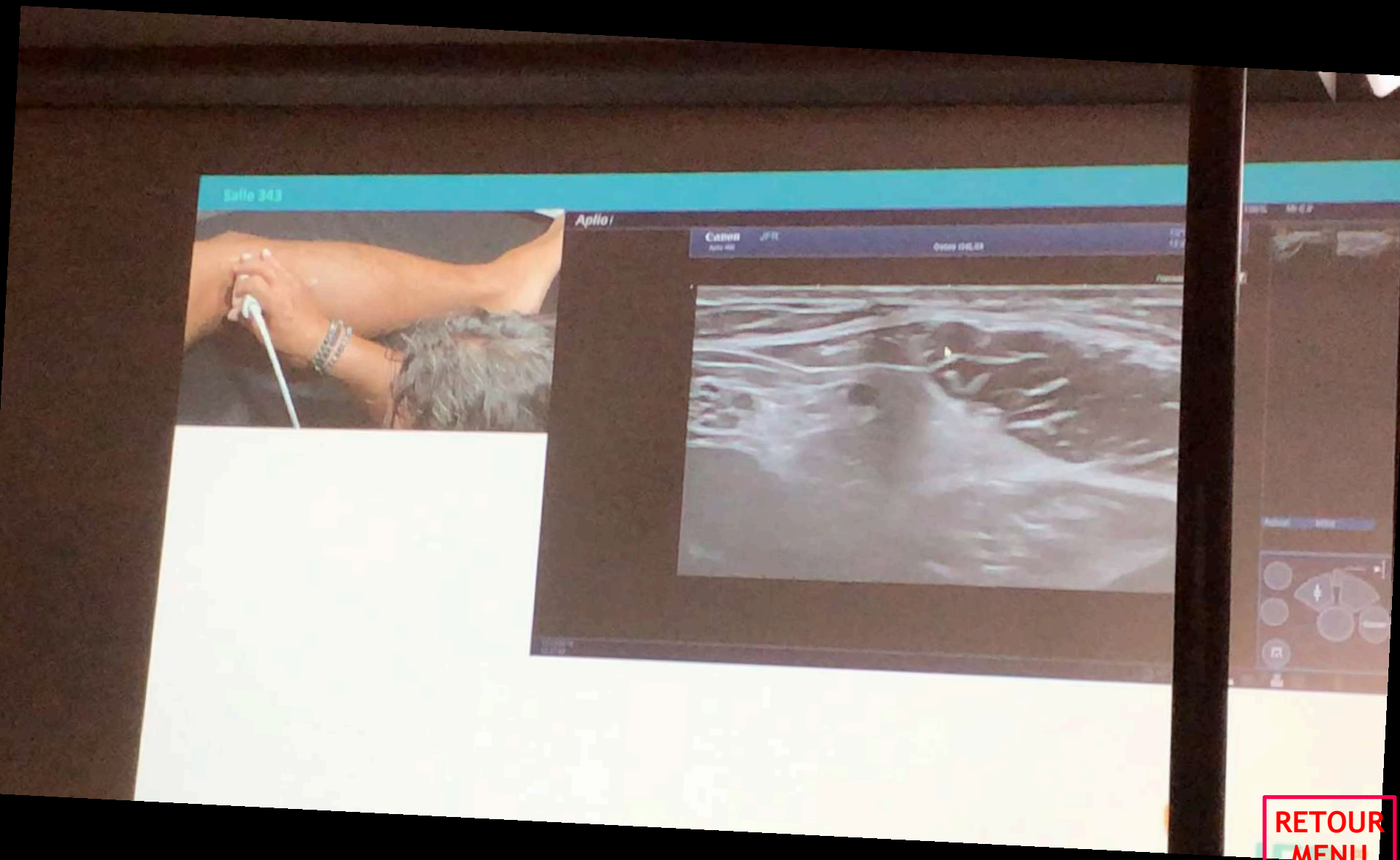

RETOUR MENU

3- NERF SAPHENE

SaphENE= intERNE

n.saphène	iatrogénie : arthroscopie, ostéosynthèse, chirurgie des varices.

RETOUR MENU

3- NERF SAPHENE

Nerf saphène
purement sensitif

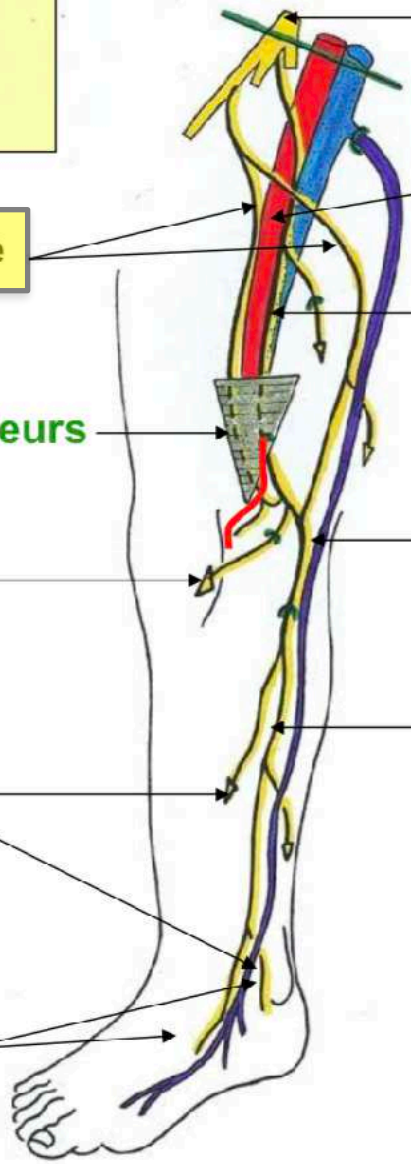

Nf. fémoral

a. fémorale superficielle

Nf saphène accessoire

Nf saphène

fascia du canal des adducteurs

V. Gde Saphène

rameaux genou

Nf saphène

face médiale jambe & cheville

Branches terminales du nf saphène

Territoire sensitif:
-La face antéro médiale du genou, de la jambe et de la cheville.

RETOUR MENU

Nerf saphène

Branche du nerf Fémoral

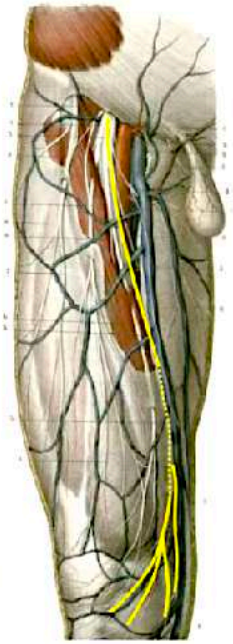

- Tr. Fémoral
- Canal des ADD
  - Sortie du canal:
    - ***Orifice inf. du canal***
    - Perforation Mb Vasto-Addd

Saranteas, RAPM 2011

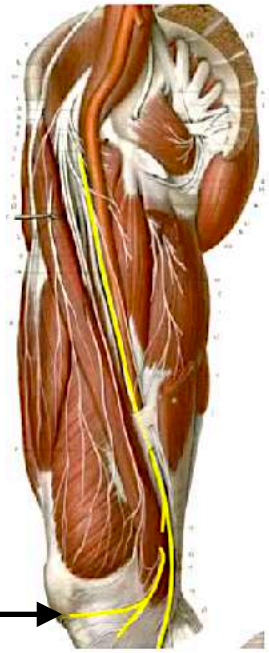

- Face post m. sartorius
  - 2 branches terminales:
    - Patellaire
    - Jambière

Saphène = grande veine saphène

Branche infra-patellaire du Nerf Saphène

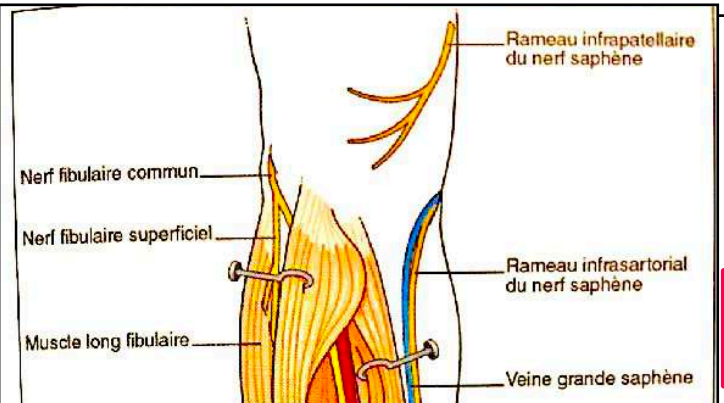

RETOUR MENU

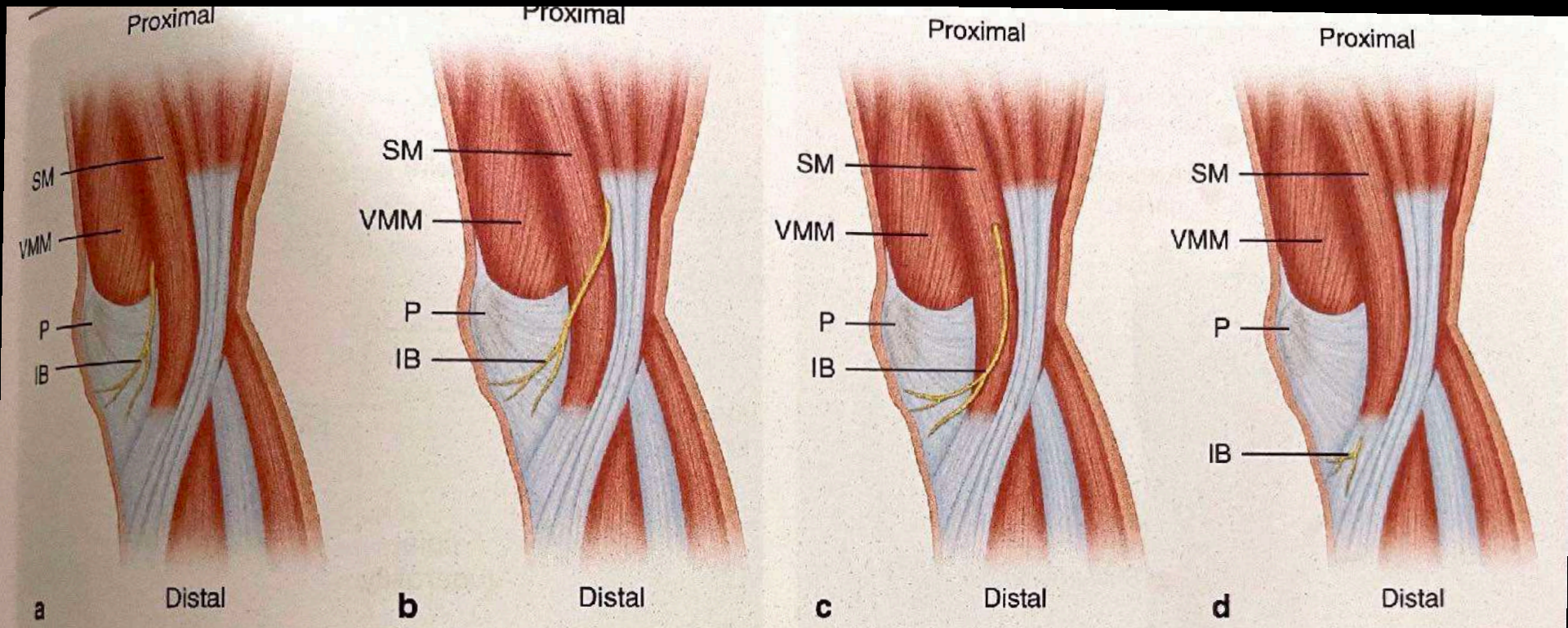

Fig. 58.10 Patterns of infrapatellar saphenous nerve location, seen as medial views of right knee joints. Four types of anatomical variations of the infrapatellar branch (*IB*) in relation to the sartorius muscle (*SM*) are shown. (**a**) Anterior type – the IB emerges from the anterior border of the SM; (**b**) posterior type – the IB emerges from the posterior border of the SM; (**c**) penetrating type – the IB penetrates the belly of the SM; (**d**) the pes anserinus type – the IB penetrates the tendon of the SM close to the superficial pes anserinus; *VMM* vastus medialis muscle, *P* patella, *SM* sartorius muscle (From Ackmann et al. [29]. Reprinted with permission from American Society of Interventional Pain Physicians)

RETOUR
MENU

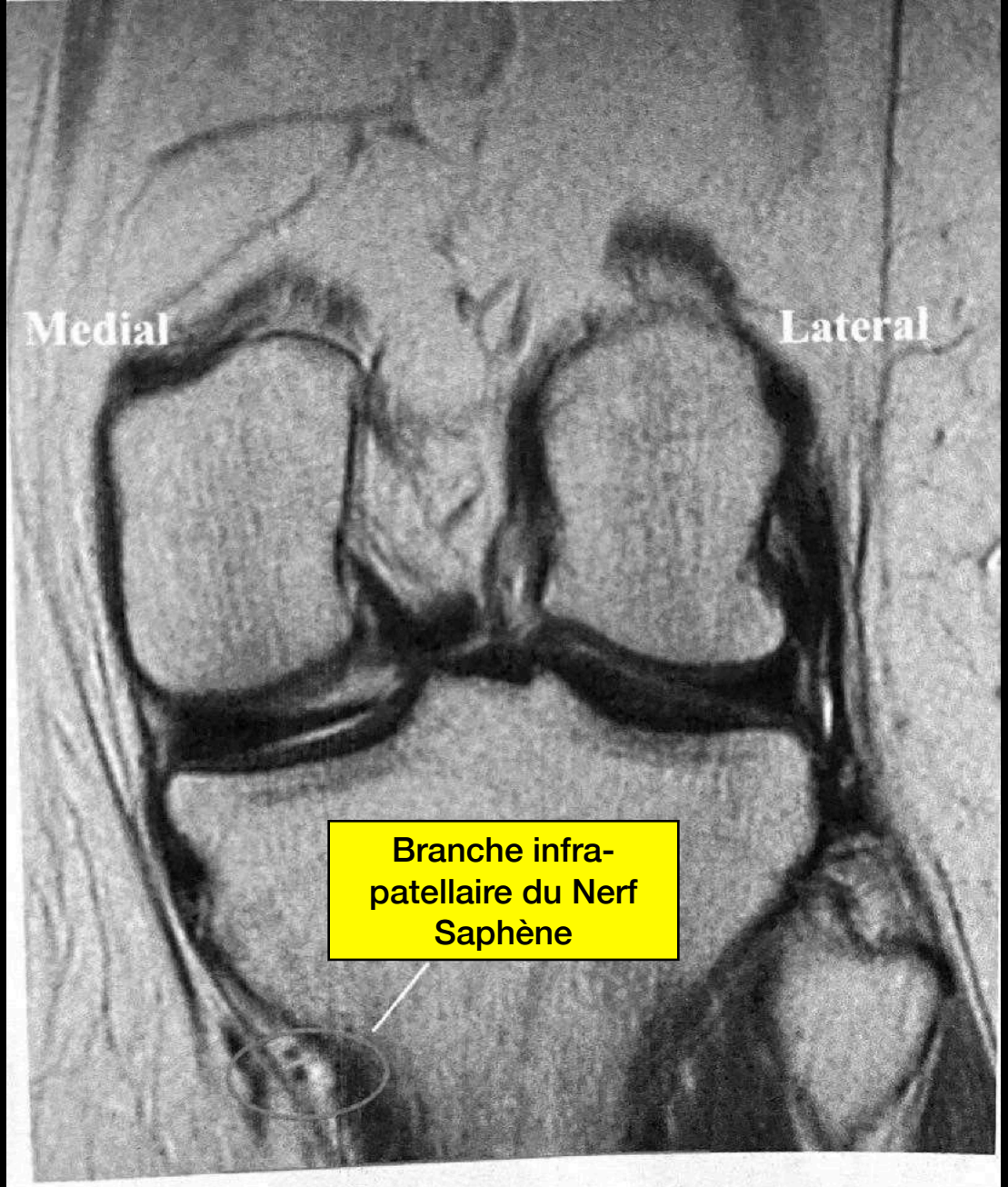

Fig. 58.14 Infrapatellar saphenous nerve on MRI (Image courtesy of Andrea Trescot, MD)

RETOUR MENU

ANATOMIE NERFS MI EN COUPES

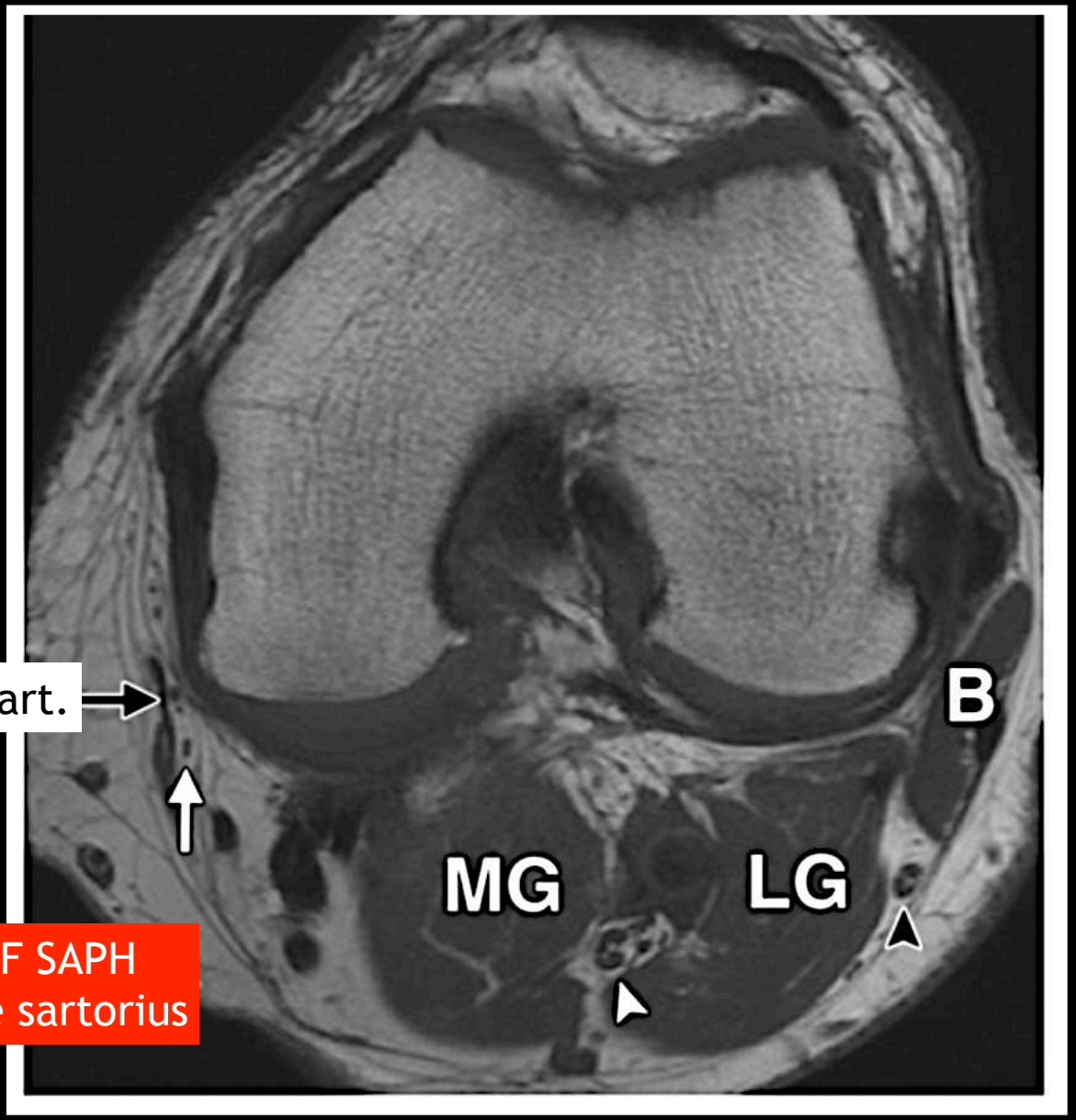

NERF SAPH
sous le sartorius

RETOUR MENU

Salle 343

Nerf fémoral (ancien « crural »)

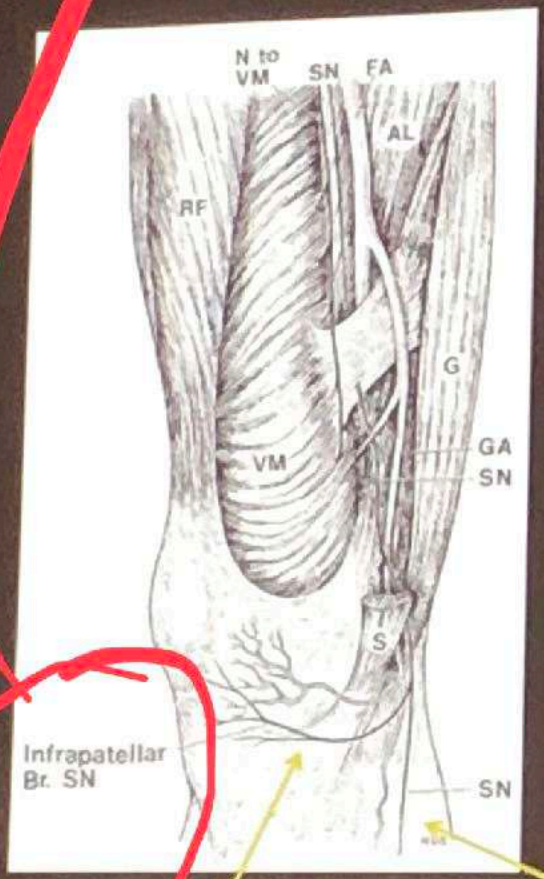

Arthroscopie du genou

Rameau infra-sartorial

Rameau infra-sartorial

RETOUR MENU

Nerf saphène

- **Chemine avec la v. saphène interne**
- **3 cm au dessus de la malléole INT.:**
  - b. ANT. et POST.
- **Rameaux cutanés++:**
  - Face interne de jambe
  - Malléole interne
  - Bord INT du pied
- **Rameux ostéoarticulaires:**
  - Périoste malléole INT.
  - B. artic. cheville

Saphène , jusqu'à artic. Tarso-métatarsienne

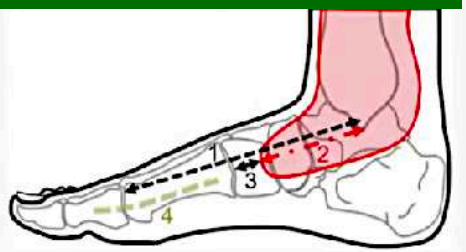

TABLE 2. Sensory Area of Saphenous Nerve

	Distance, mm
Medial malleolus-bunion	13 (13–14)
Medial malleolus-distal edge of SaN innervation area	55 (4.5–6)
Distal edge of SaN innervation area–tarsometatarsal joint	2 (1.5–2.5)

Data are median (interquartile range [25%–75%]).

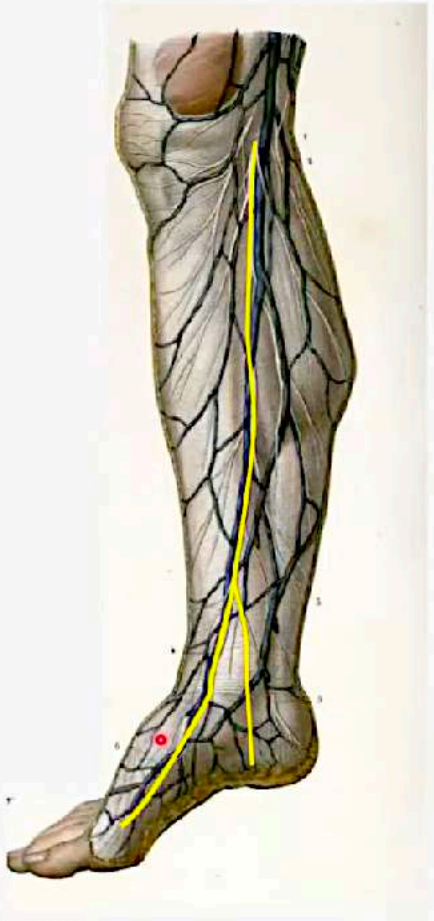

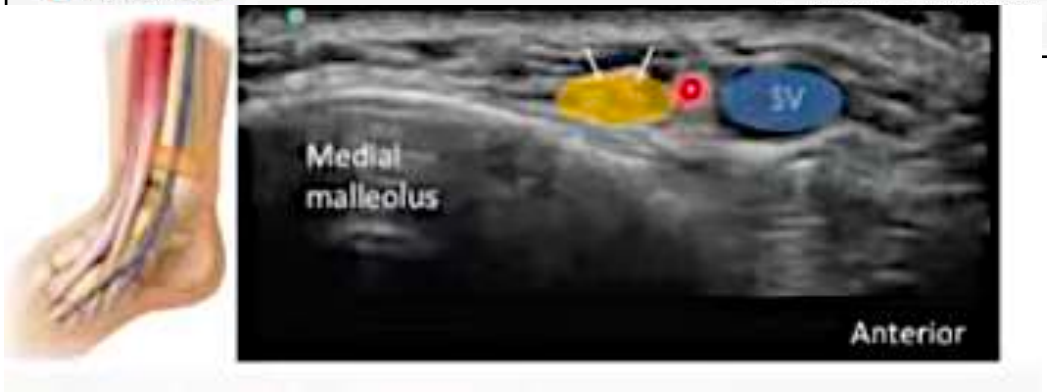

RETOUR MENU

NERF SAPHENE

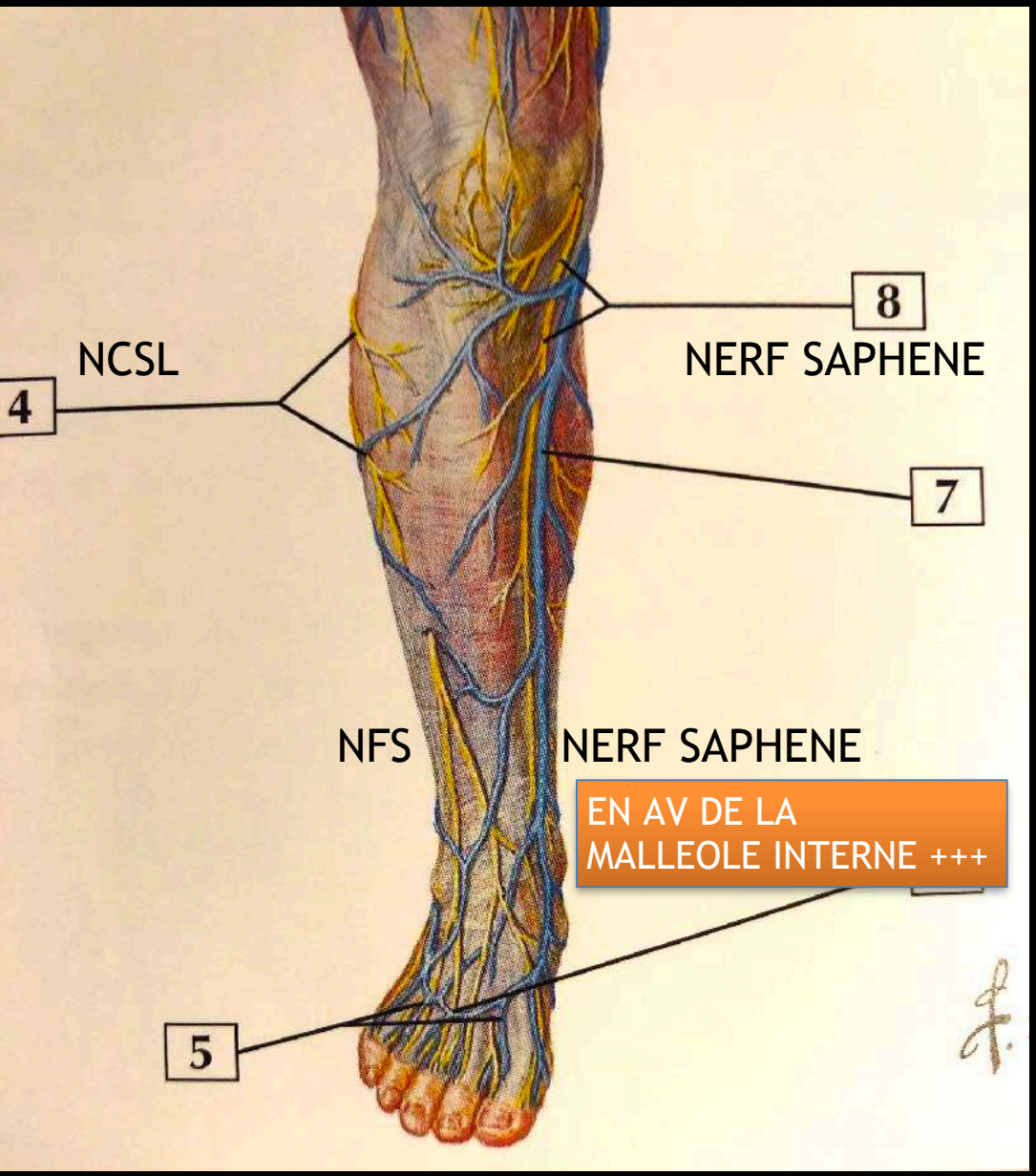

Nerf saphène

Le nerf saphène naît du nerf fémoral dont il représente la branche la plus volumineuse et la plus longue. A 13 cm environ sous l'interligne médial du genou, il rejoint la grande veine saphène pour l'accompagner étroitement jusqu'au-dessus de la malléole médiale où il se divise en un rameau antérieur et un rameau postérieur. Le rameau antérieur passe en avant de la malléole médiale pour innerver les téguments de la partie antéro-médiale du cou-de-pied et la malléole médiale tandis que le rameau postérieur se destine à ceux du bord médial du pied, sans dépasser classiquement la base du premier métatarsien [4, 10].

4 – Branches du nerf cutané sural latéral (issues du nerf fibulaire commun) (péronier)
5 – Veines métatarsiennes dorsales
6 – Arcade veineuse dorsale
7 – Grande veine saphène
8 – Nerf saphène (branche terminale du nerf fémoral)

RETOUR MENU

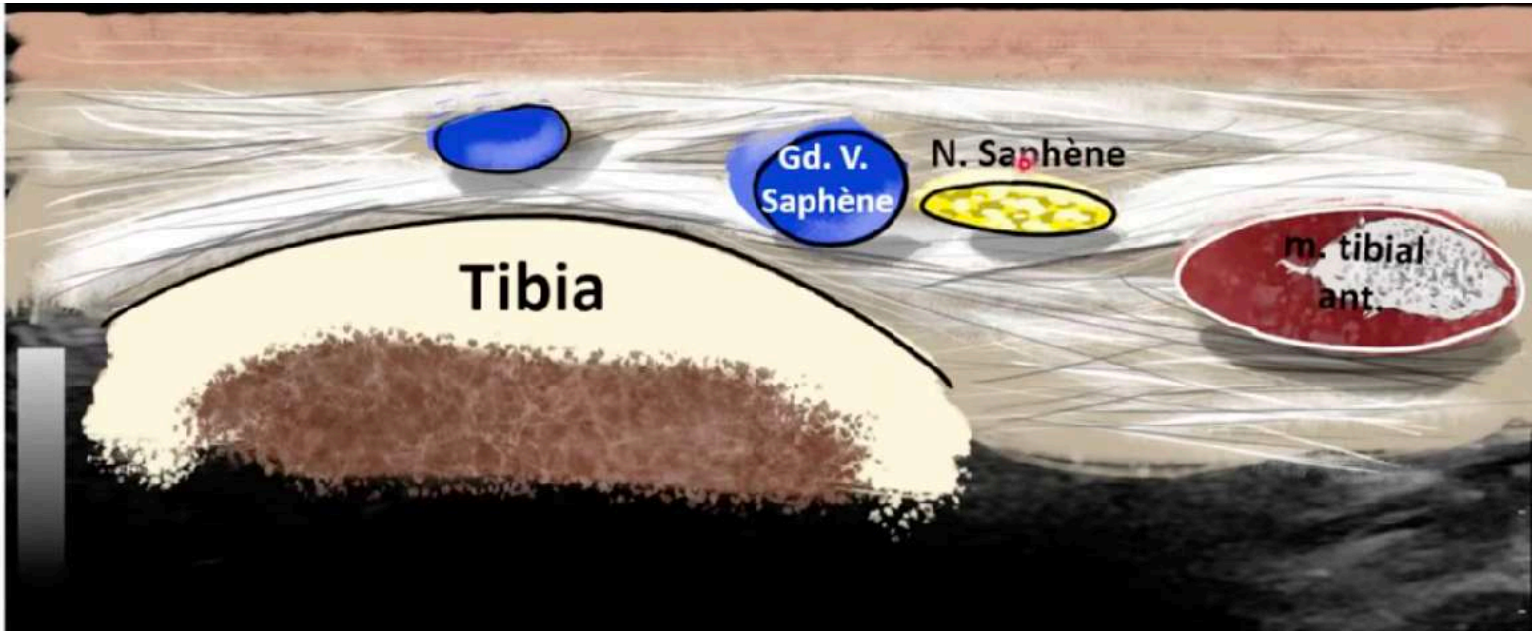
Gd. V.
Saphène
N. Saphène
Tibia
m. tibial
ant.

Gd. V.
Saphène
N. Saphène
Tibia
m. tibial
ant.

RETOUR
MENU

NERF SAPHENE

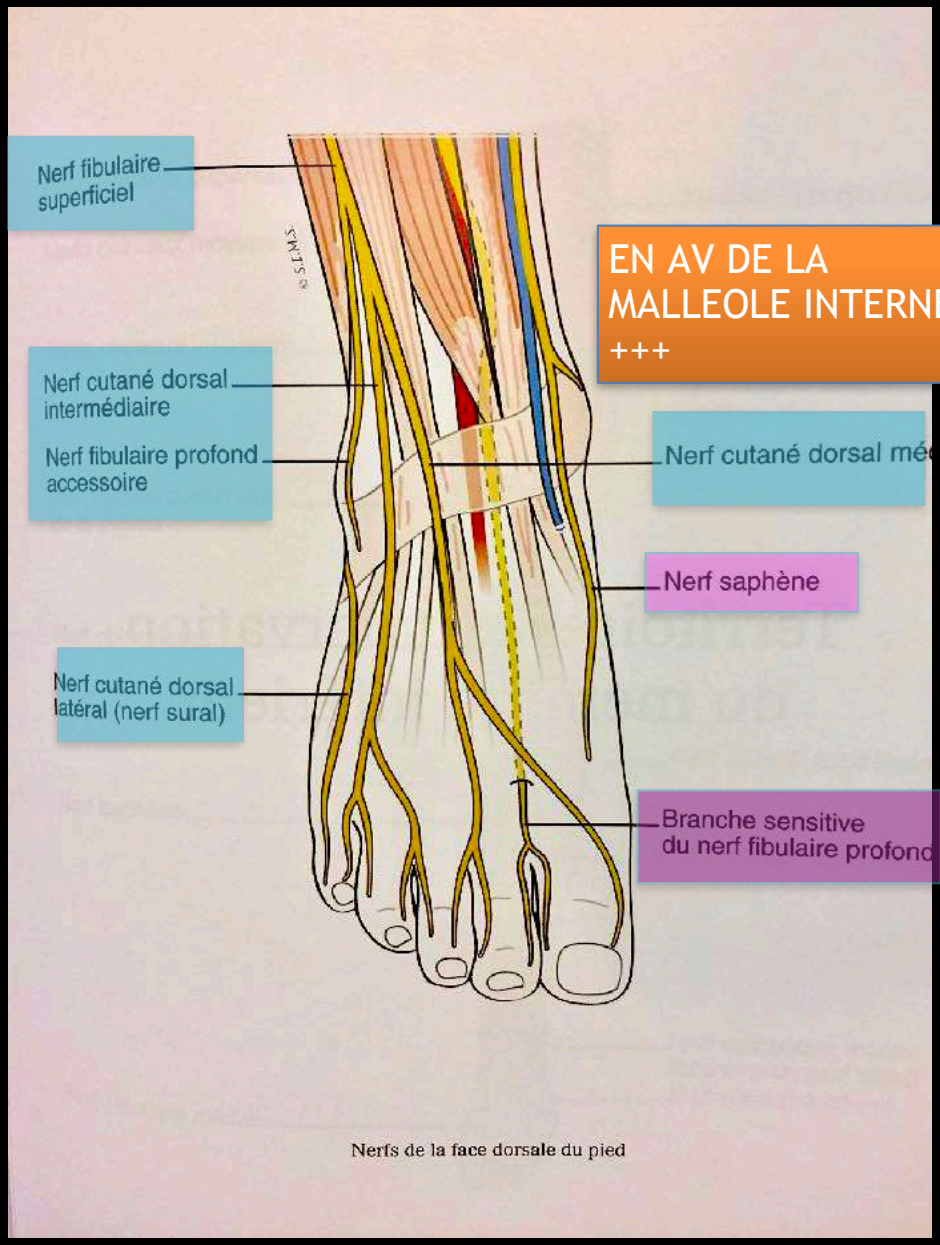

Nerfs de la face dorsale du pied

EN AV DE LA MALLEOLE INTERNE +++

RETOUR MENU

NERF FIBULAIRE - SAPHENE

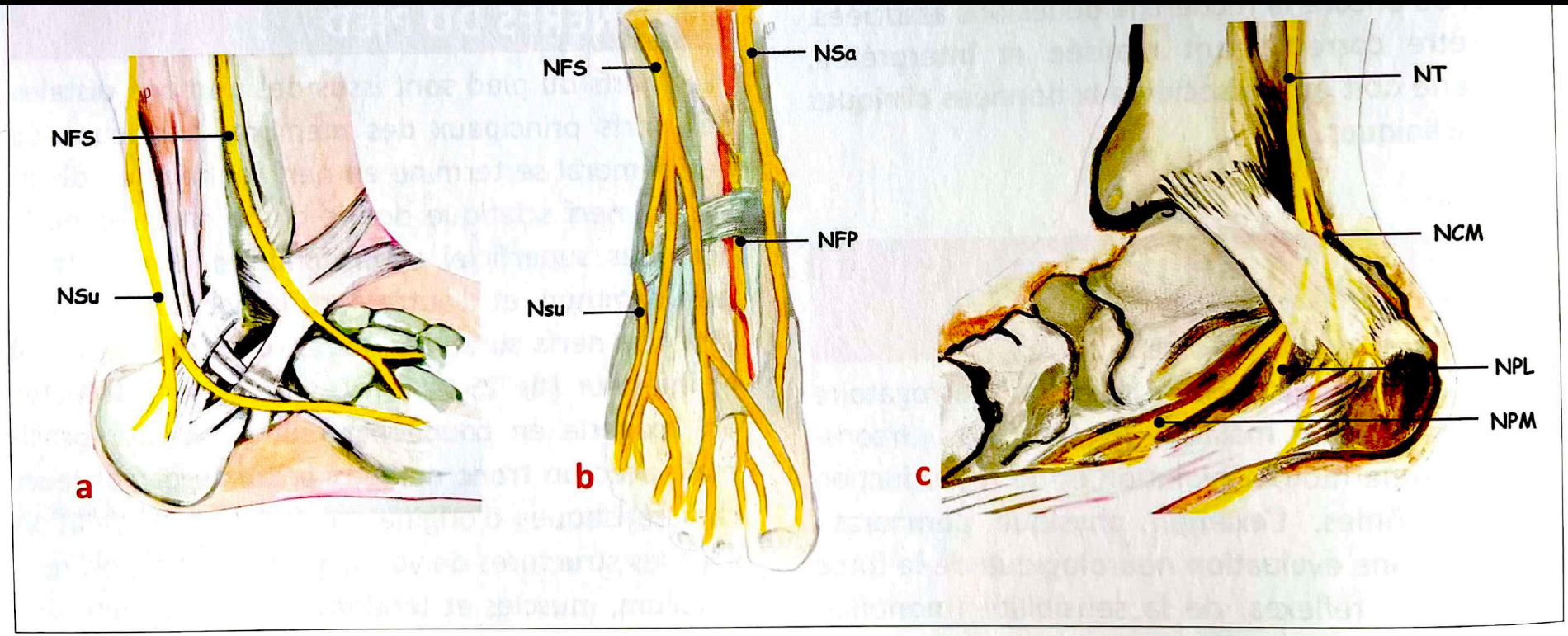

Figure 25.2 : Systématisation des nerfs du pied et de la cheville. Illustrations d'une vue latérale **(a)**, antérieure **(b)**, médiale **(c)**. Nerfs tibial (NT), calcanéen médial (NCM), plantaire médial (NPM), plantaire latéral (NPL), sural (Nsu), fibulaire superficiel (NFS), fibulaire profond (NFP), saphène (Nsa). *Remerciements illustrations : Alisa Pozdnyakova.*

RETOUR MENU

NERF SAPHÈNE

- Repère échographique : veine grande saphène
- Névrome post traumatique (arthroscopie, trt varices)
- Pseudo neuropathie liée à une pathologie veineuse de voisinage

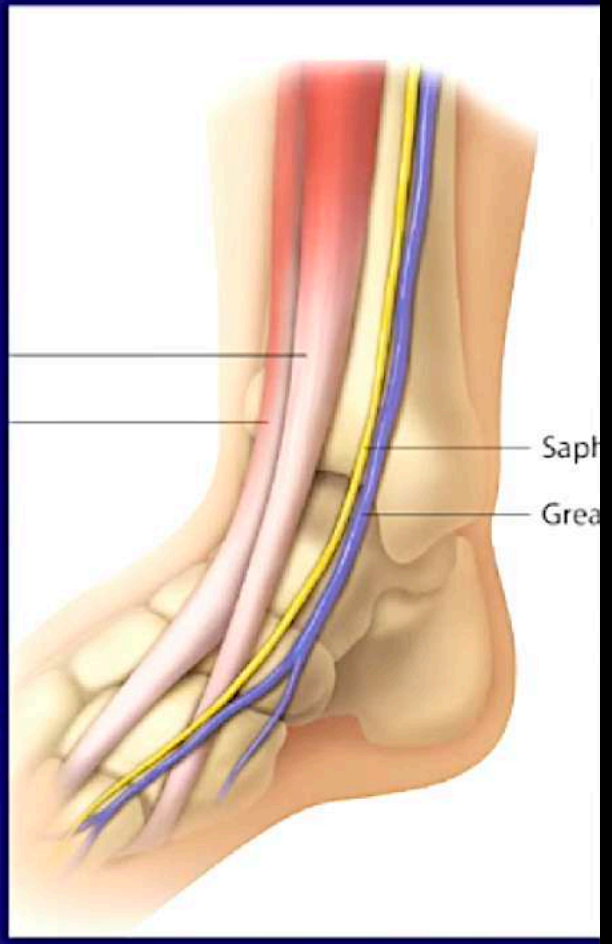

RETOUR MENU

JAMBE :NERF SAPHENE

Syndrome du nerf saphène

Le syndrome du nerf saphène se traduit par des douleurs et paresthésies de la face médiale du genou et de la jambe [158], qui peuvent faire errer longtemps le diagnostic. Ses rameaux peuvent être lésés lors :

- **d'incisions chirurgicales** de la face médiale ou antérieure du genou (réparation méniscale, prélèvement des tendons ischiojambiers ou d'une partie du tendon patellaire lors des reconstructions du LCA [166]) ;
- **de traumatismes directs** ;
- **de compressions** (bursopathie des tendons de la patte d'oie, position « à genou » prolongée, compression par la planche tenue entre les genoux chez les surfeurs) [158].

La compression du nerf peut également être idiopathique, à la sortie du canal des adducteurs [36].

Les névromes du nerf saphène sont visibles en échographie et en IRM sous la forme d'un épaississement fusiforme du nerf, hypoéchogène en échographie (fig. 26.24), hypointense en T1 et hyperintense en T2 FS [36]. Le réveil de la douleur lors de l'échopalpation est particulièrement utile au repérage de la lésion.

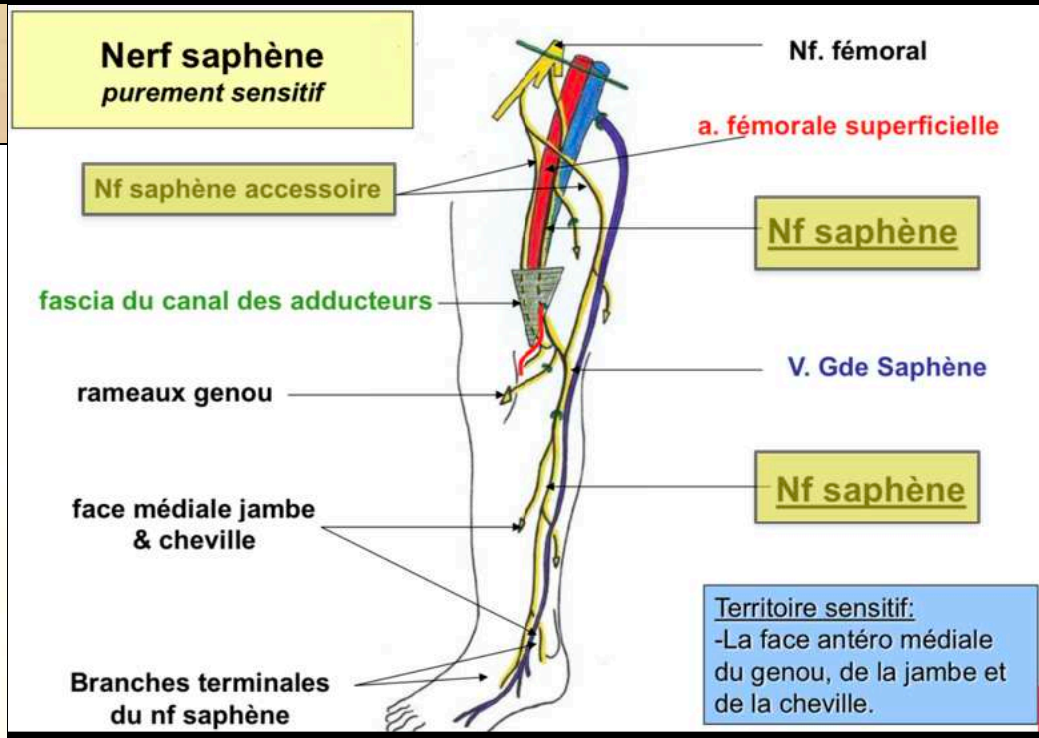

RETOUR MENU

NERF SAPHENE

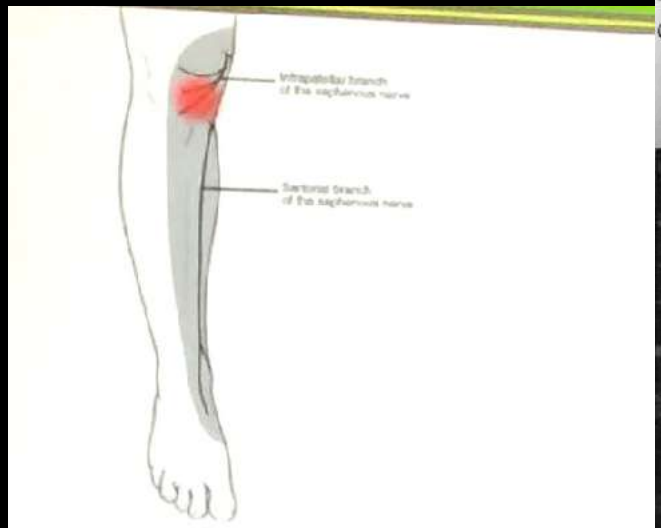

Le tendon du gracile est inséré plus bas, plus en arrière et plus profondément. Il mesure environ 7 mm [5]. Il émet une expansion aponévrotique postérieure, environ à hauteur de l'interligne. Le nerf saphène et ses branches cheminent au versant superficiel de cette expansion (fig. 5).

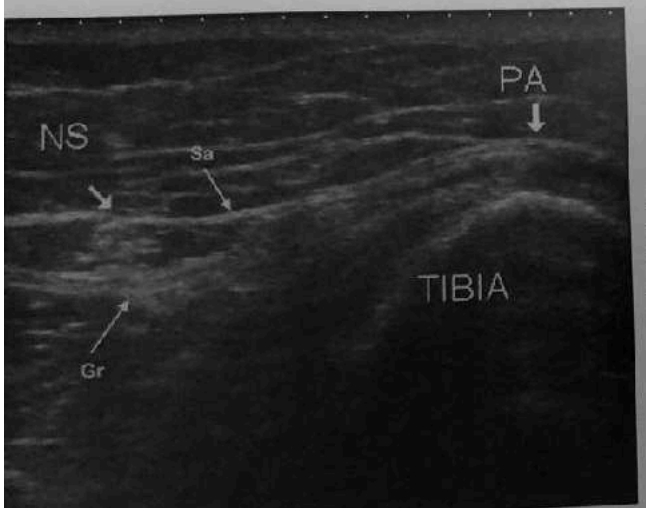

Fig. 5 : *Coupe échographique axiale sur l'insertion distale des tendons de la patte d'oie. Le nerf saphène est situé en arrière, en superficie de l'aponévrose postérieure du gracile (Gr). Sa : sartorius. PA : Pes Anserinus.*

Arthroscopie du genou

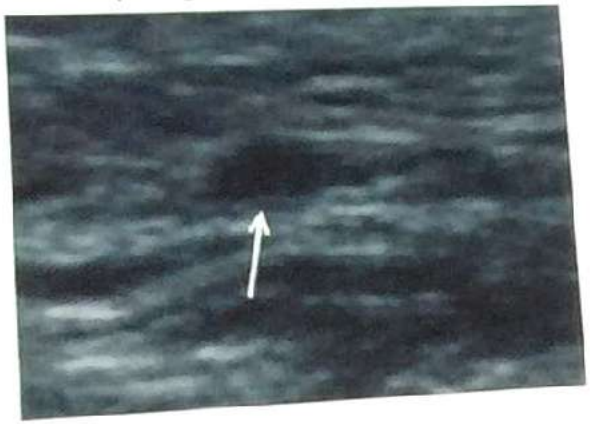

RETOUR MENU

4- NERF SURAL

SuRAL= latéRAL

Toujours le vérifier quand :

- patho tendon d'Achille
- des tendons fibulaires
- entorse ou FK latérale
- FK base M5

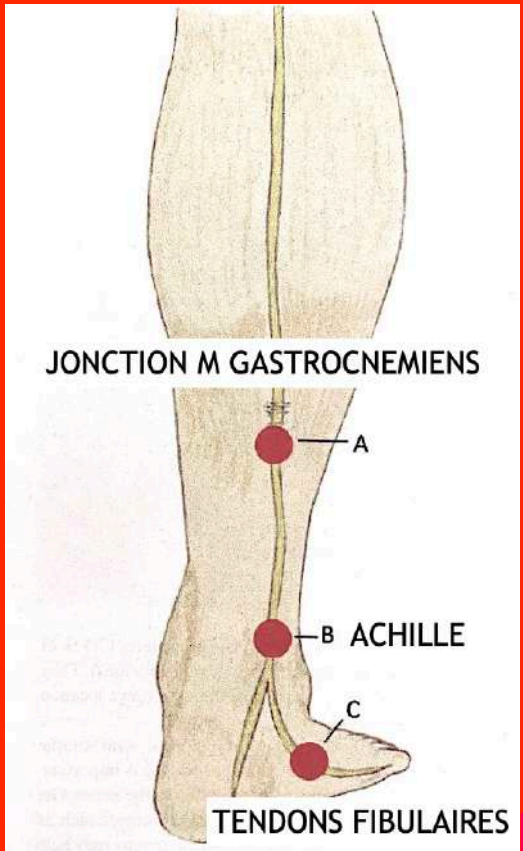

Fig. 71.9 Sites of entrapment of the sural nerve. *A* junction of the gastrocnemius muscle and Achilles tendon, *B* lateral ankle, *C* lateral foot (Image courtesy of Michael Brown, MD)

RETOUR MENU

3- Nerf sural

Niveau débutant- *Causeret Skel Rad 2018*

- Territoire: bord latéral de la cheville et du pied (dorsal)
- Repère clé: veine petite saphène dans la gouttière rétro-malléolai

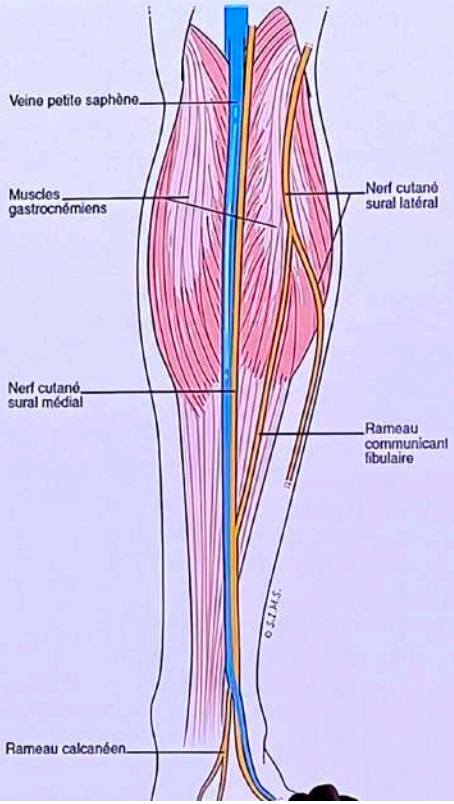

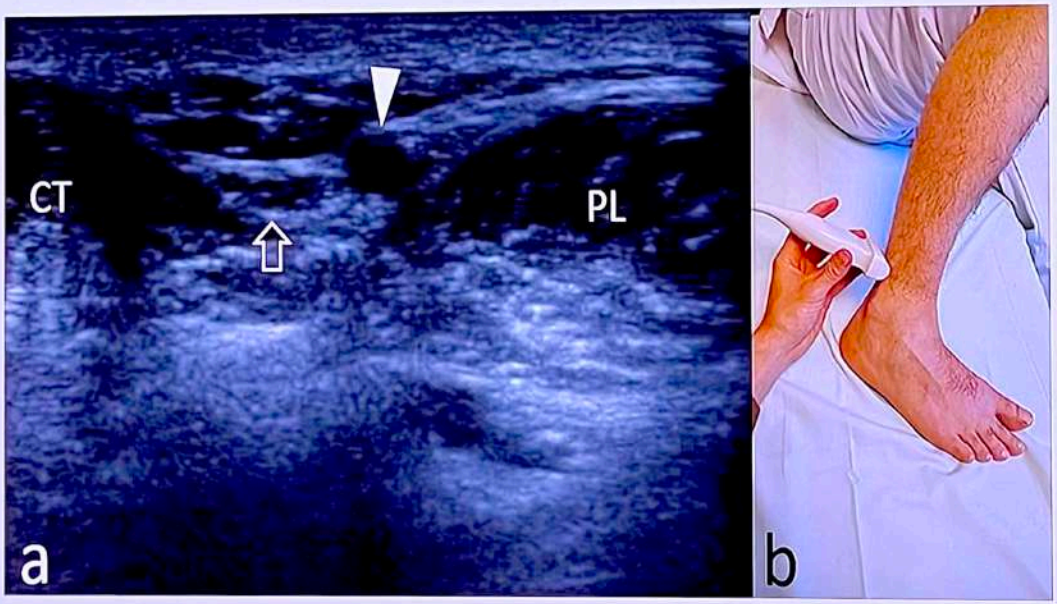

RETOUR MENU

Nerf sural

- Collatérale du n. **tibial** avec contribution fibulaire: niveau variable

- ½ sup. de jambe:
  - Dédoublement de fascia
  - Entre les 2 muscles gastrocnémiens
  - En av de la petite v. saphène

- ½ inf. de jambe:
  - Traverse le fascia crural
  - Le long et en Dh du tendon d'Achille
  - Accompagné de la petite v. saphène

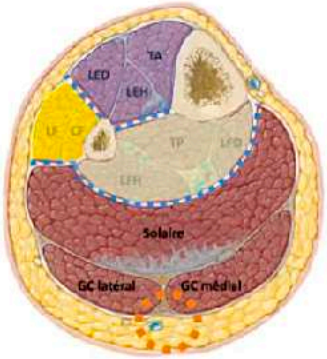

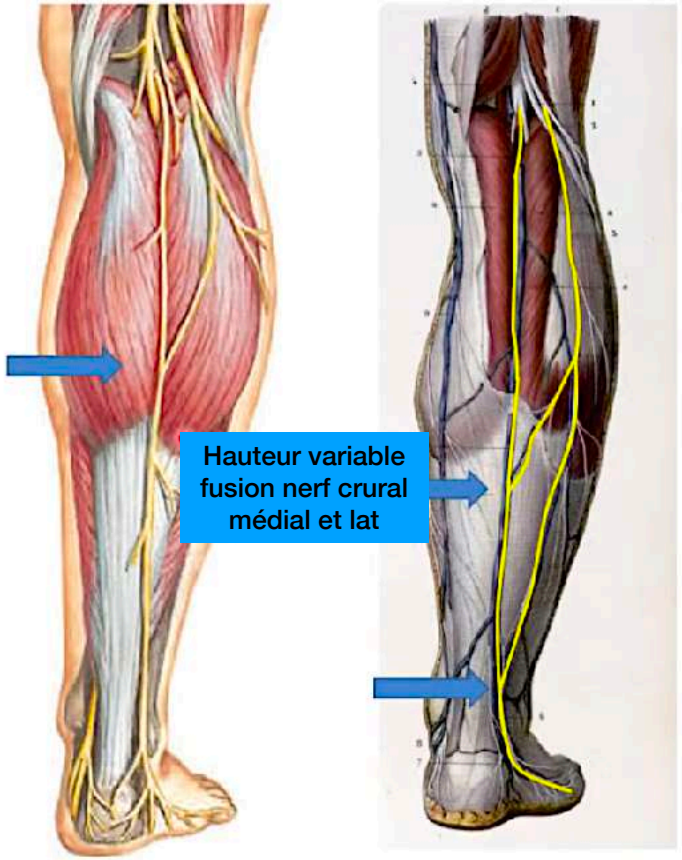

Sural = petite veine saphène ou ancienne veine surale

RETOUR MENU

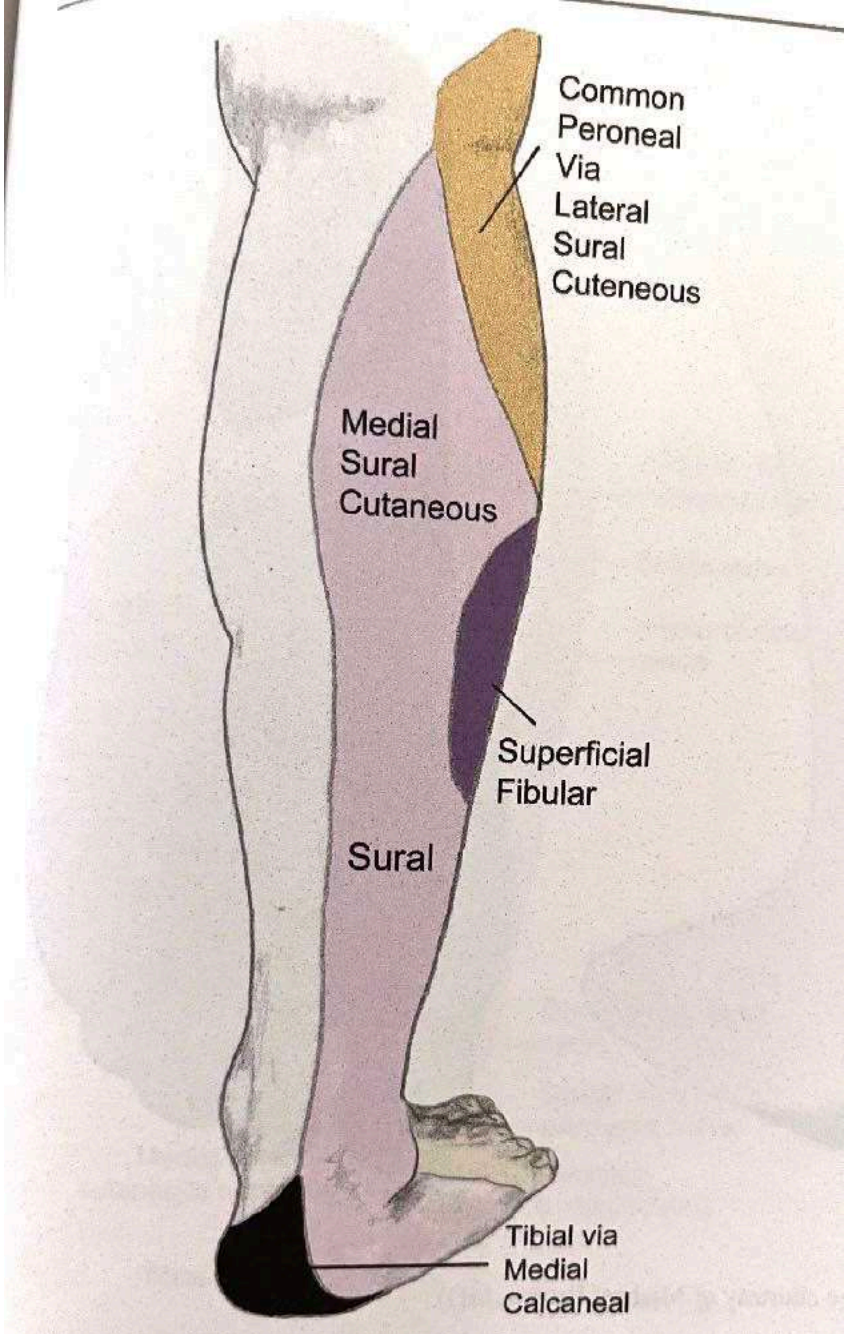

Fig. 71.2 Pattern of lower leg pain from sural nerve entrapment (Image courtesy of Michael Brown, MD)

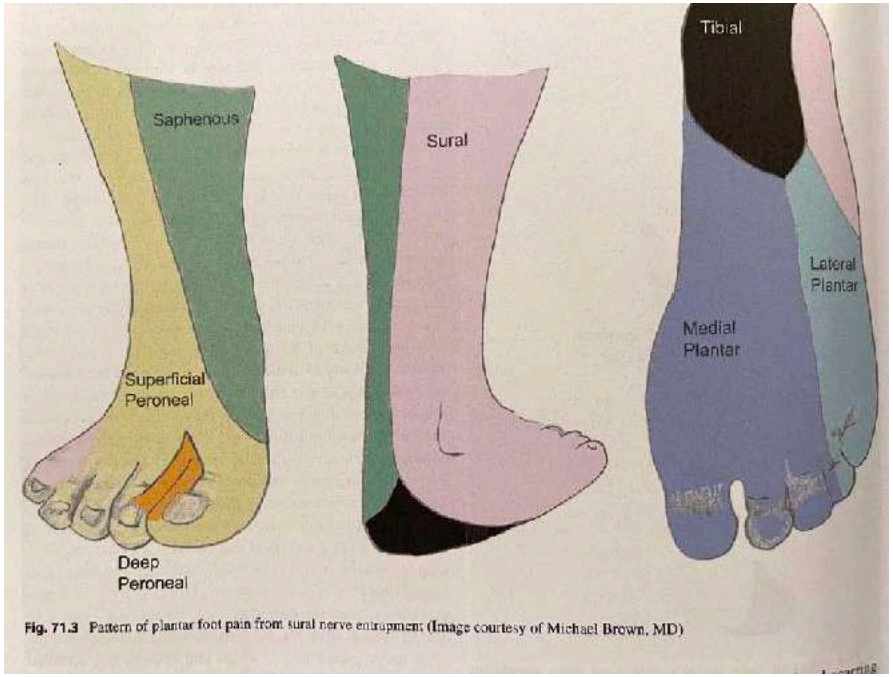

Fig. 71.3 Pattern of plantar foot pain from sural nerve entrapment (Image courtesy of Michael Brown, MD)

NERF SURAL

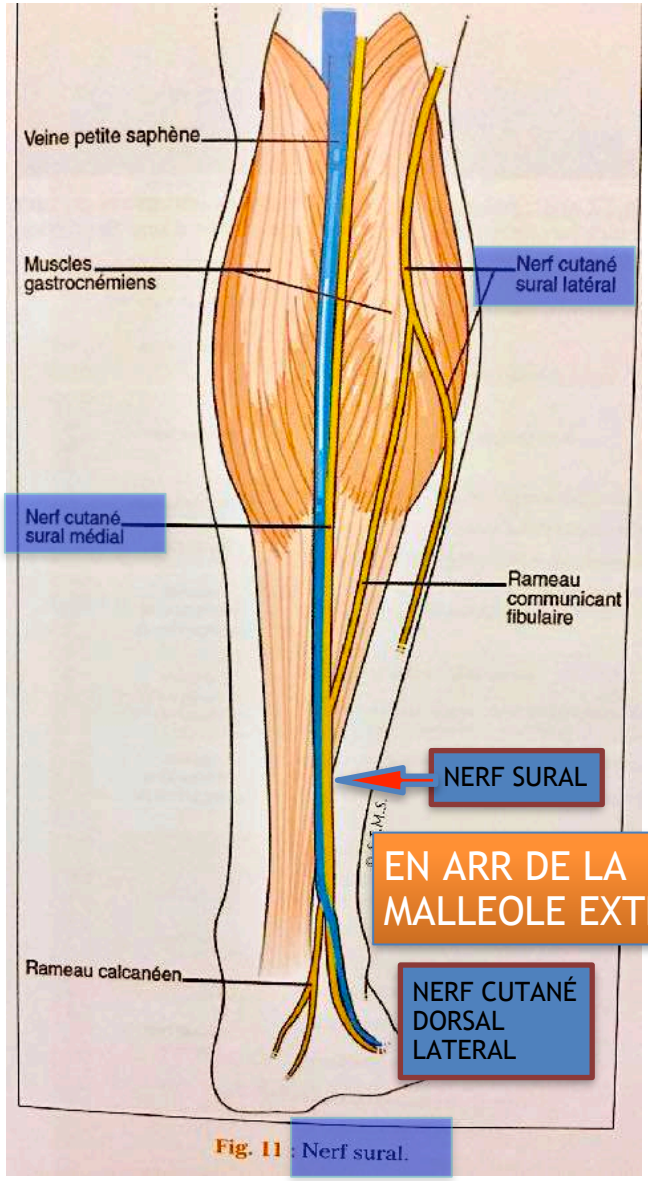

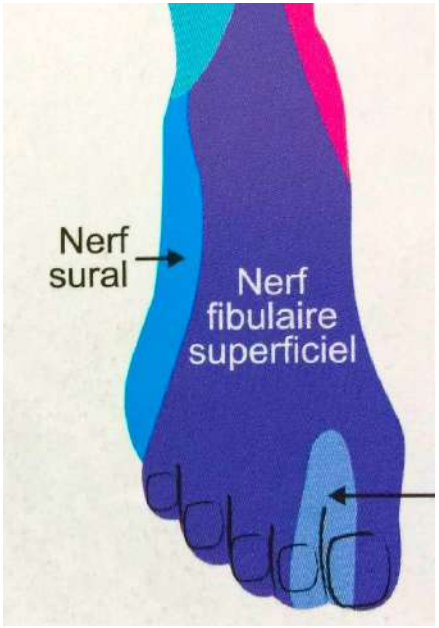

RETOUR MENU

DROITE

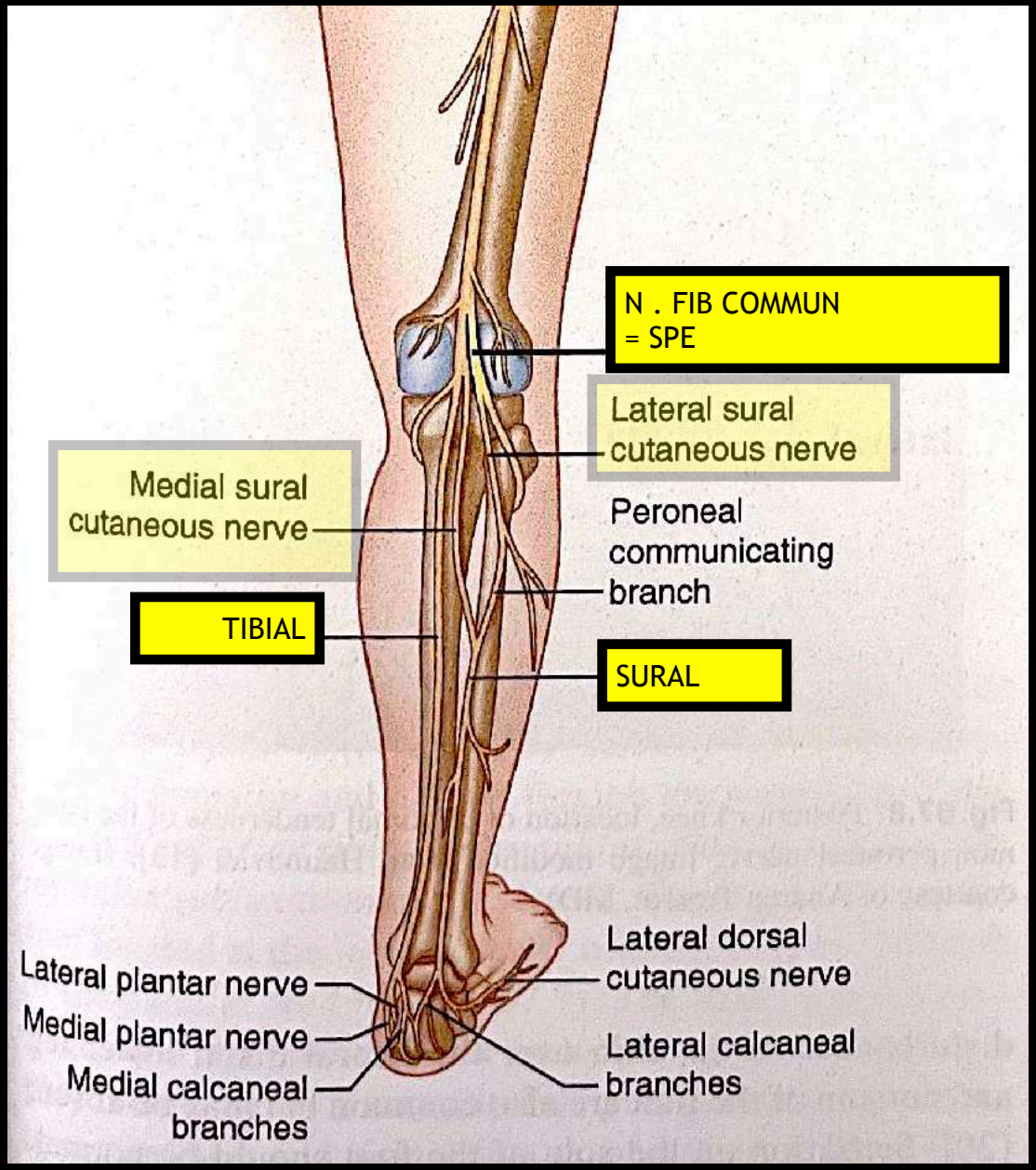

RETOUR MENU

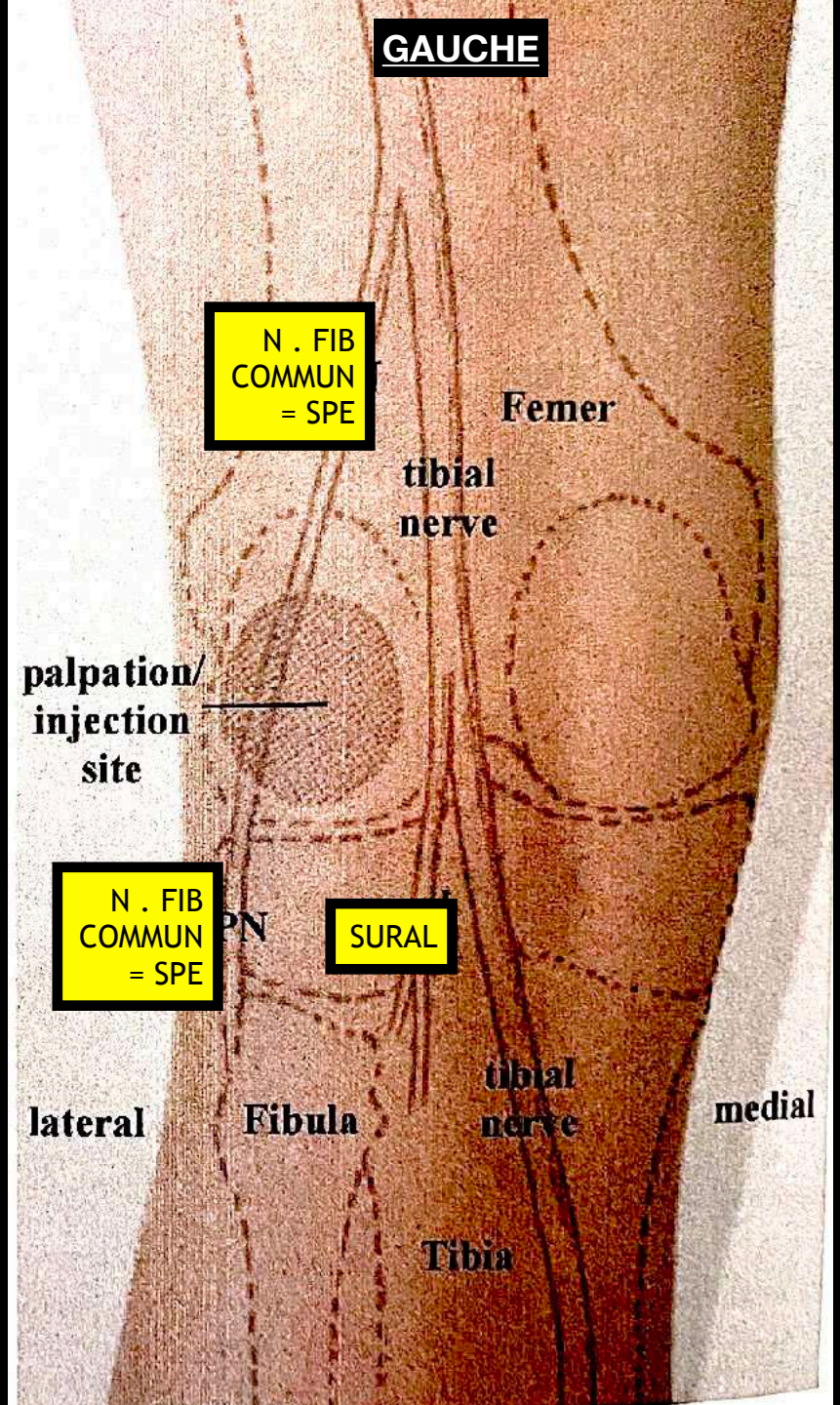
GAUCHE
N . FIB COMMUN = SPE
Femer
tibial nerve
palpation/ injection site
N . FIB COMMUN = SPE
SURAL
lateral
Fibula
tibial nerve
medial
Tibia

4bis - nerf cutané sural latéral

Fig. 71.8 Variations of the anatomy of the sural nerve (Image courtesy of Michael Brown, MD, inspired by Huelke [34])

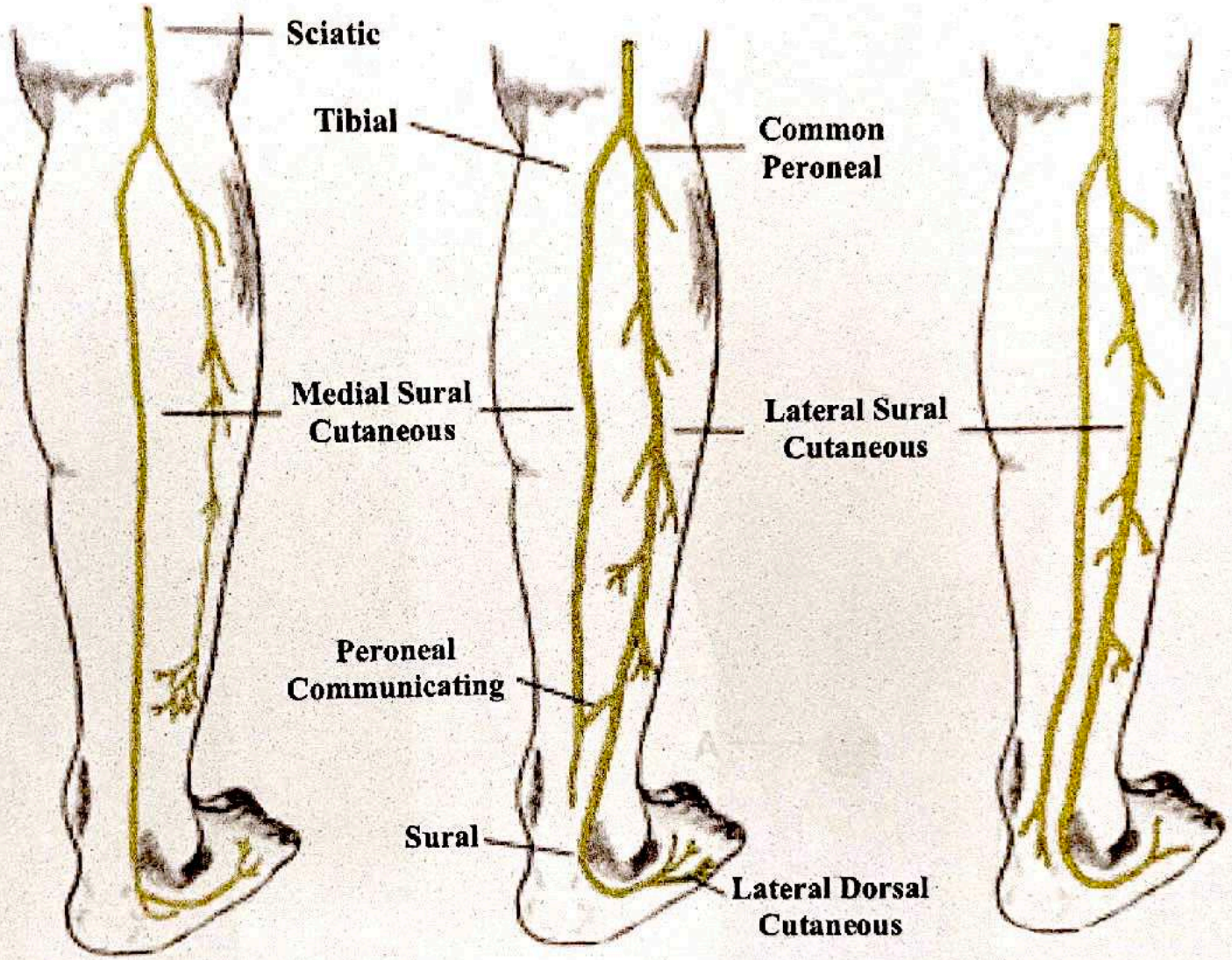

Hauteur variable fusion nerf crural médial et lat

Bcp de variation anatomique nerf crural

RETOUR MENU

4bis - nerf cutané sural latéral

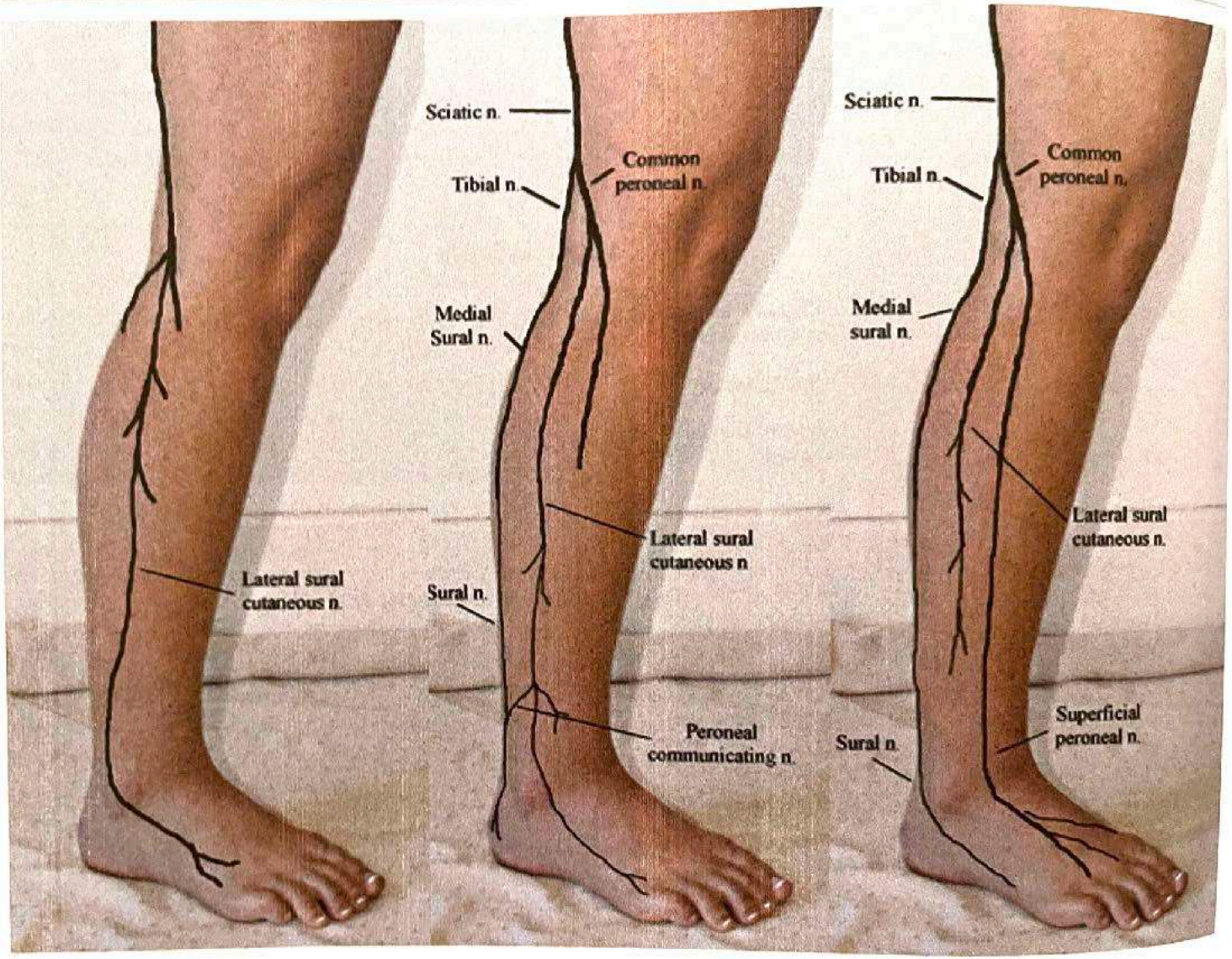

Fig. 72.4 Composite drawing of the variability of the lateral sural cutaneous nerve (Image inspired by Huelke [4], courtesy of Andrea Trescot, MD)

RETOUR MENU

4bis - nerf cutané sural latéral

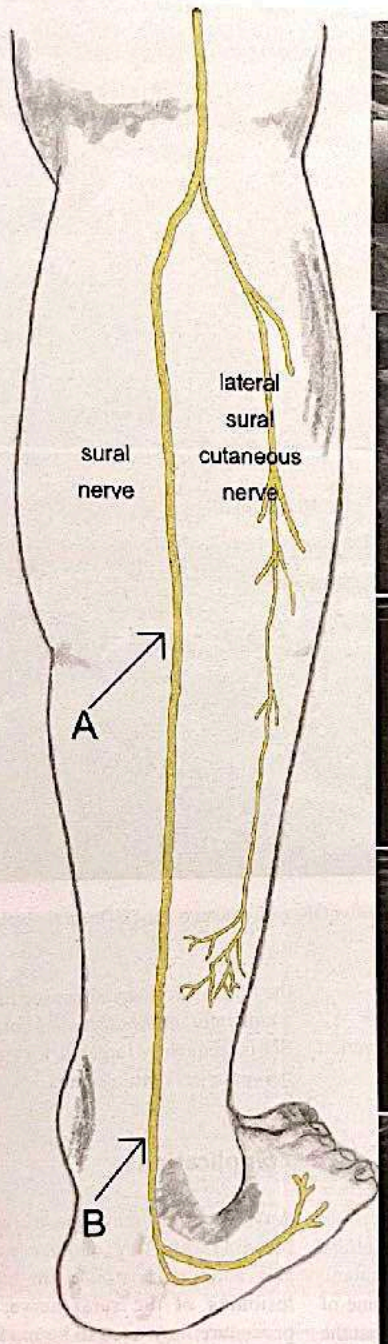

Fig. 71.17 Ultrasound identification of the sural nerve for injection. *A* the proximal injection site, *B* the distal injection site. *Red dots* outline the small saphenous vein (Image courtesy of Michael Brown, MD)

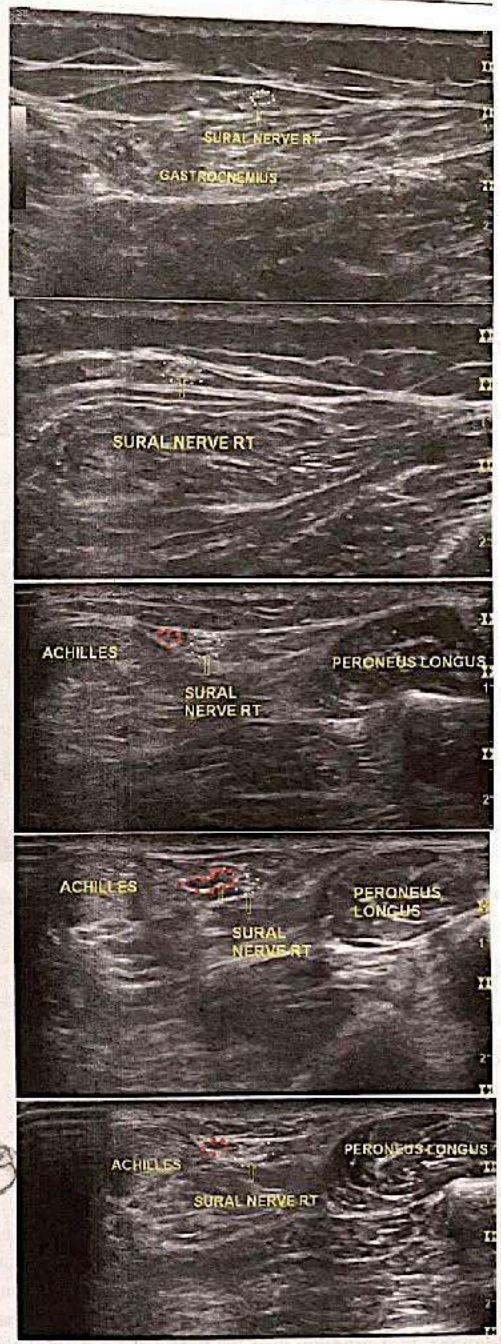

RETOUR MENU

Nerf sural

- Dans la région talo-crurale:
  - Contourne la malléole Ext.
  - Chemine avec la v. surale
  - S 'étend sur le bord Ext du pied ⟶ O5

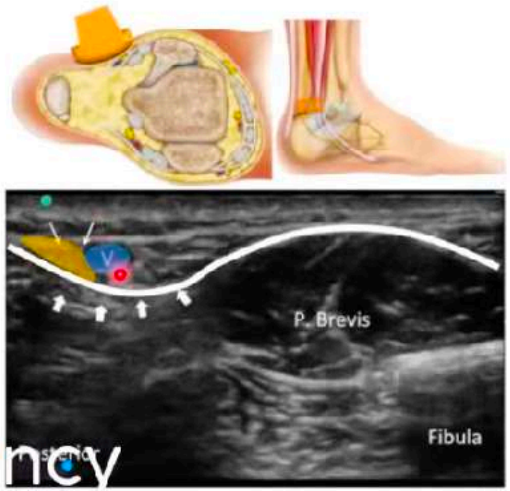

Sural = petite veine saphène ou ancienne veine surale

RETOUR MENU

NERF SURAL

- Repère échographique: bord latéral du tendon calcanéen, veine petite saphène/surale externe
- Dc Diff de « tendinopathie Fibulaires »
- Névrome post traumatique (mésothérapie)

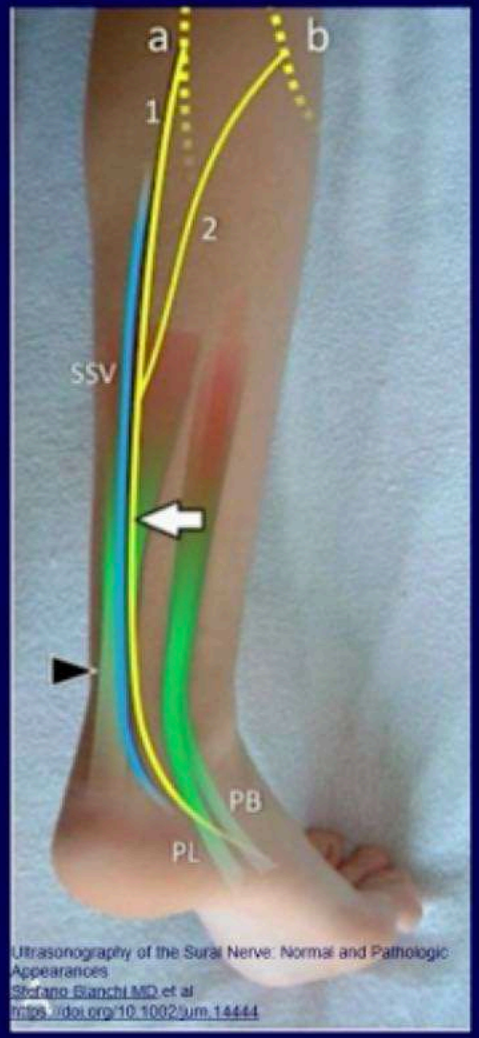

RETOUR MENU

RETOUR MENU

NERF SURAL

Le long du tendon d'Achille Bord externe

NERF SURAL

2 Nerfs Cutanés Dorsal Latéral

www.primalpictures.com

Fib

CROISEMENT AVEC TENDON FIBULAIRE

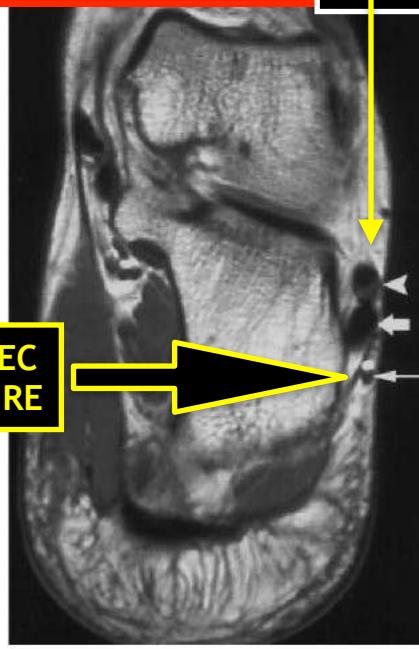

Figure 11. Normal anatomy of the sural nerve. Proximal coronal oblique spin-echo T1-weighted MR image (400/12) shows the sural nerve and ves sels (thin arrow) near the peroneus bre vis (arrowhead) and peroneus longus (thick arrow) tendons.

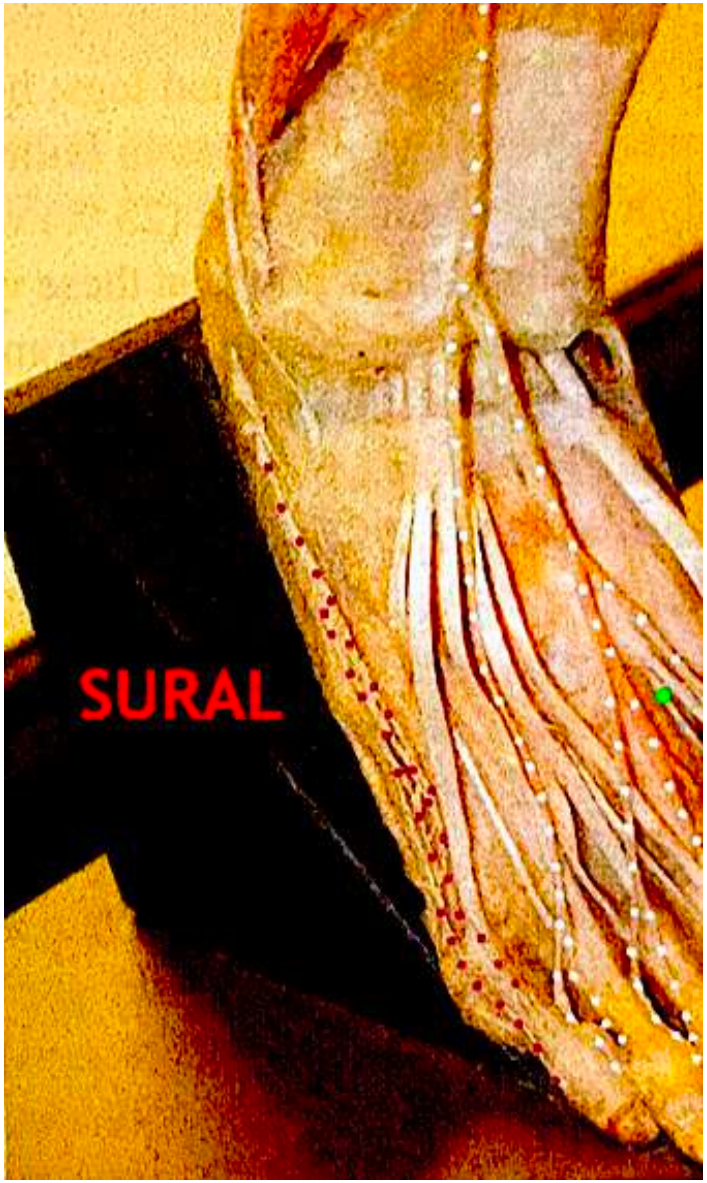

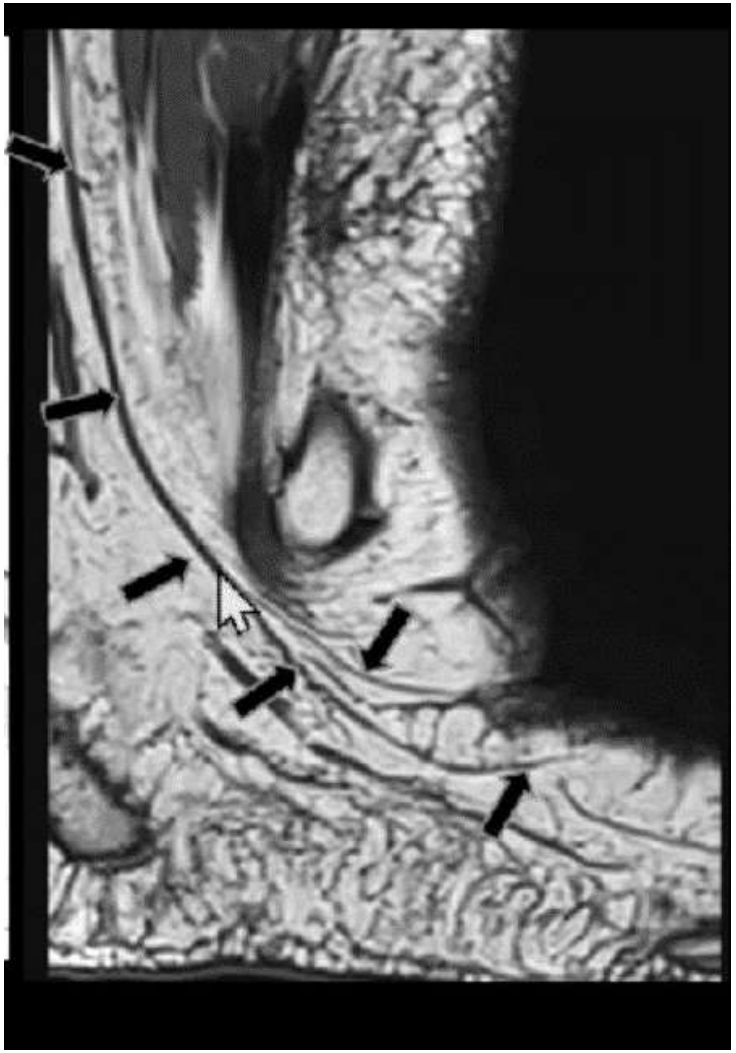

RETOUR MENU

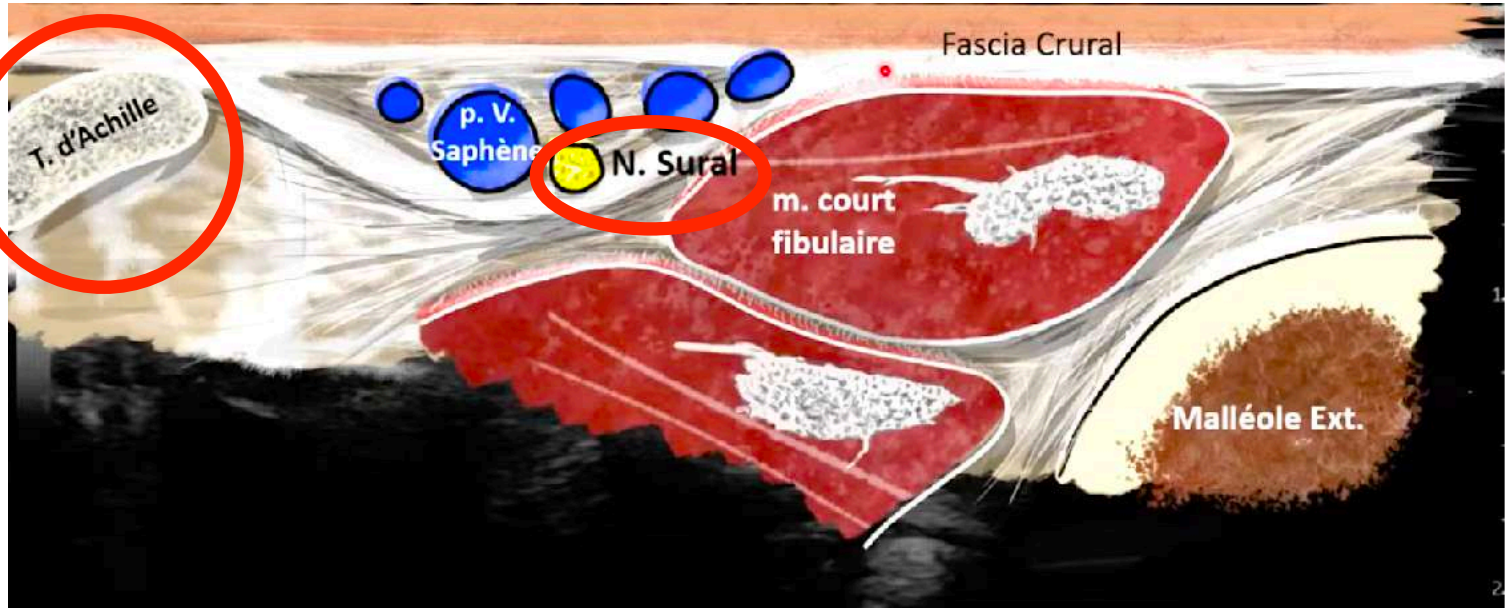
Fascia Crural
T. d'Achille
p. V.
Saphène
N. Sural
m. court
fibulaire
Malléole Ext.

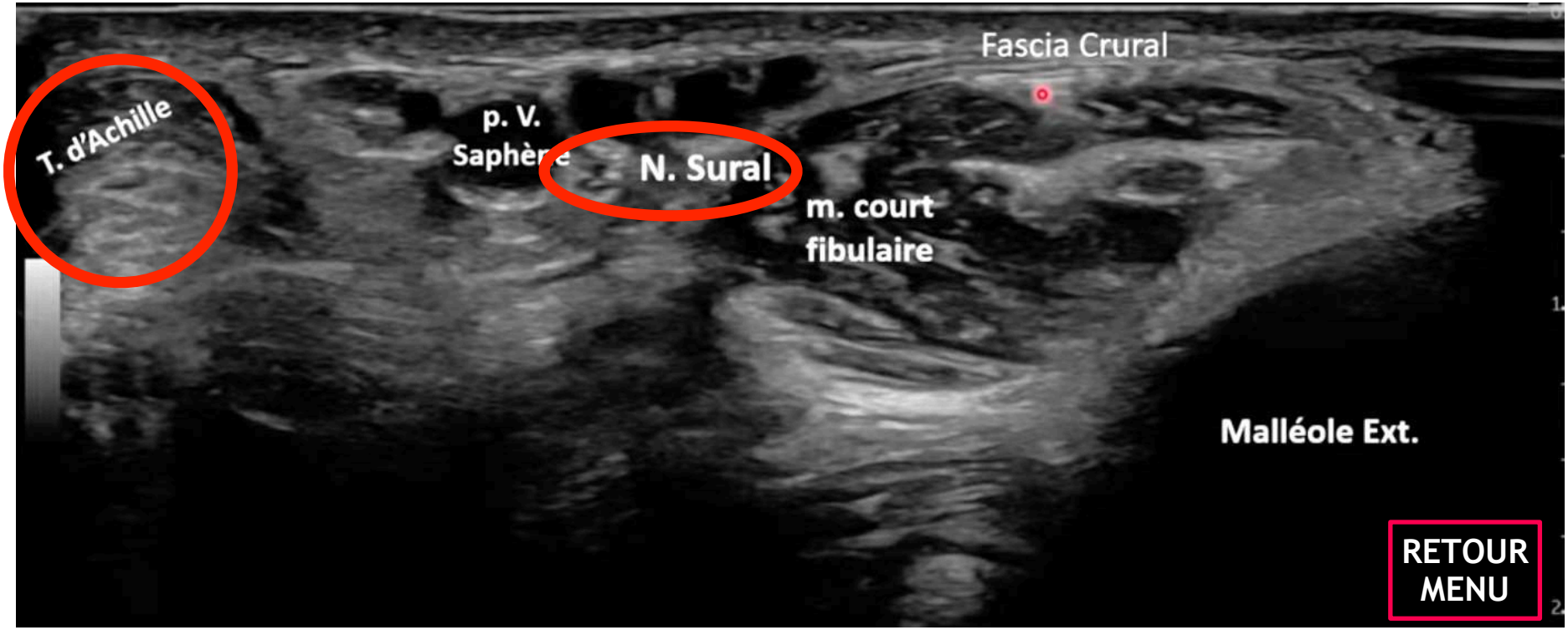
Fascia Crural
T. d'Achille
p. V.
Saphène
N. Sural
m. court
fibulaire
Malléole Ext.
RETOUR
MENU

Le nerf sural

Le nerf sural est un nerf sensitif pur, se formant à la face postérieure du mollet. Il est constitué d'une union extrêmement variable d'un contingent médial issu du nerf tibial, le plus souvent, le nerf cutané sural médial et d'un contingent latéral, le plus souvent un rameau communicant fibulaire issu du nerf fibulaire commun. Il est repéré par sa position superficielle entre les deux chefs du muscle gastrocnémien, puis par sa traversée du fascia crural pour gagner le bord latéral du tendon calcanéen **(fig 25.2)**. Sa terminaison correspond à des nerfs superficiels à la face latérale de la cheville et du tarse : les nerfs calcanéens latéraux et le nerf cutané dorsal latéral en superficie des tendons fibulaires et de la base du cinquième métatarsien **(fig 25.8)** [8,9].

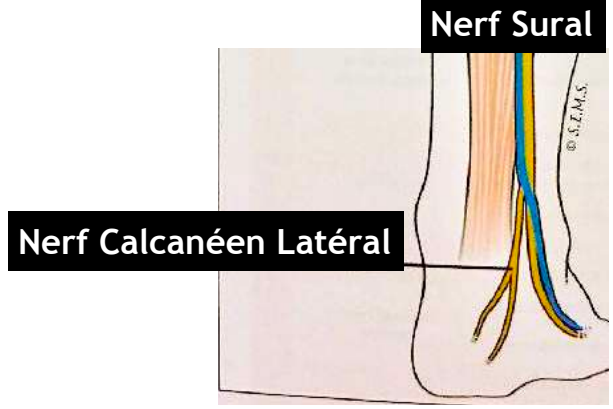

RETOUR MENU

Figure 25.8 : Coupes échographiques des divisions du nerf sural (flèche) adjacent à la veine petite saphène (astérisque) **(a)**, en rameaux calcanéen latéral en arrière et en rameau cutané dorsal latéral adjacent aux tendons calcanéens **(b)**, puis aux tendons fibulaires **(c)** (têtes de flèche).

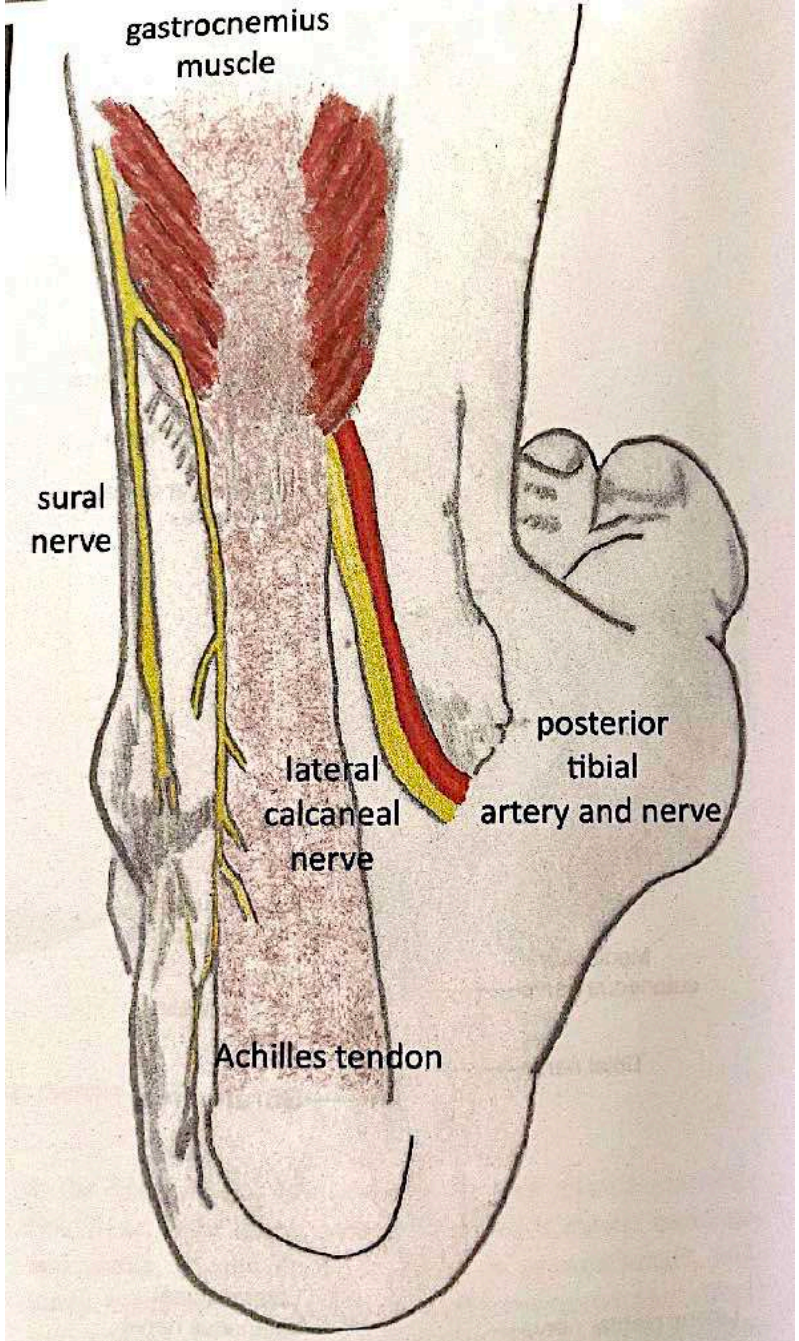

Fig. 71.7 Innervation of the Achilles tendon by the lateral calcaneal nerve (Image courtesy of Michael Brown, MD)

RETOUR MENU

NERF SURAL

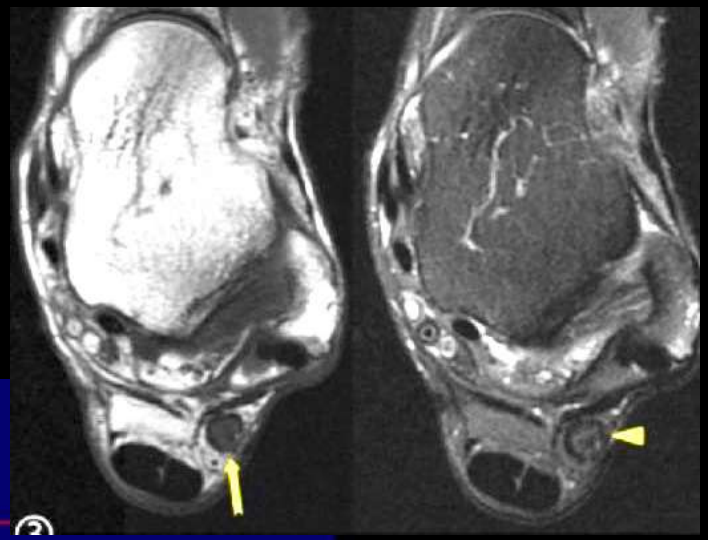

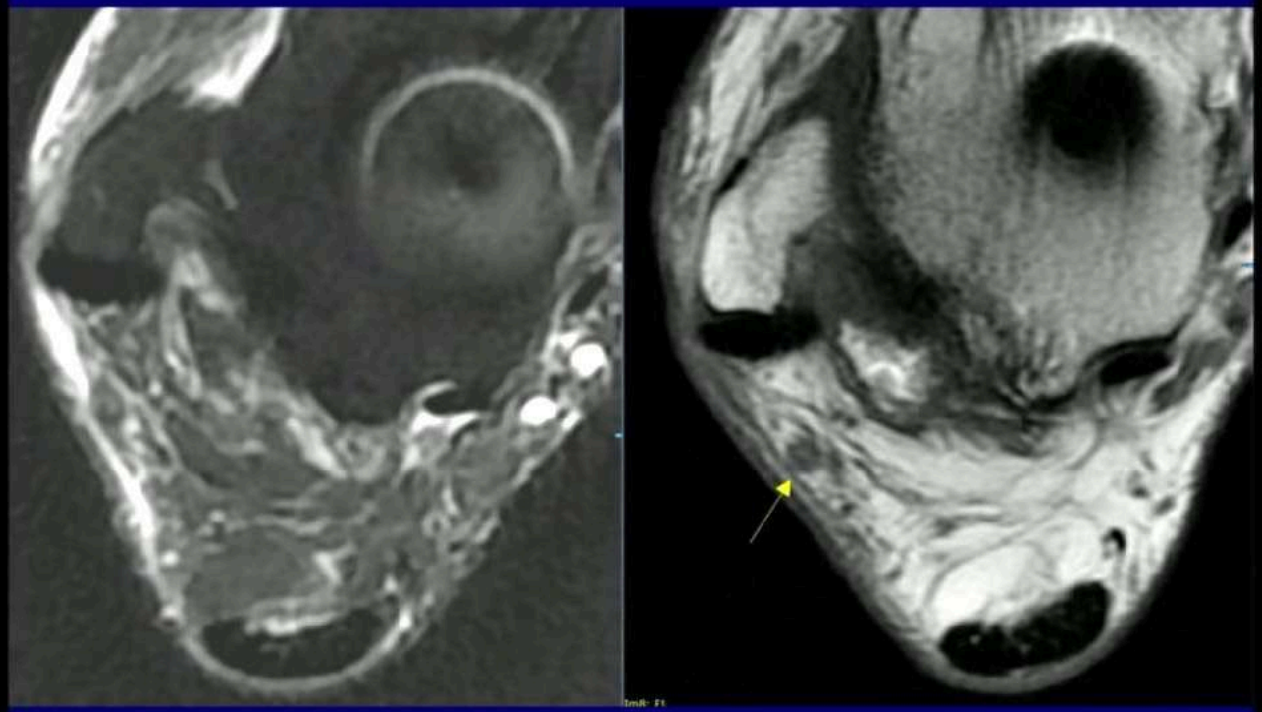

RETOUR MENU

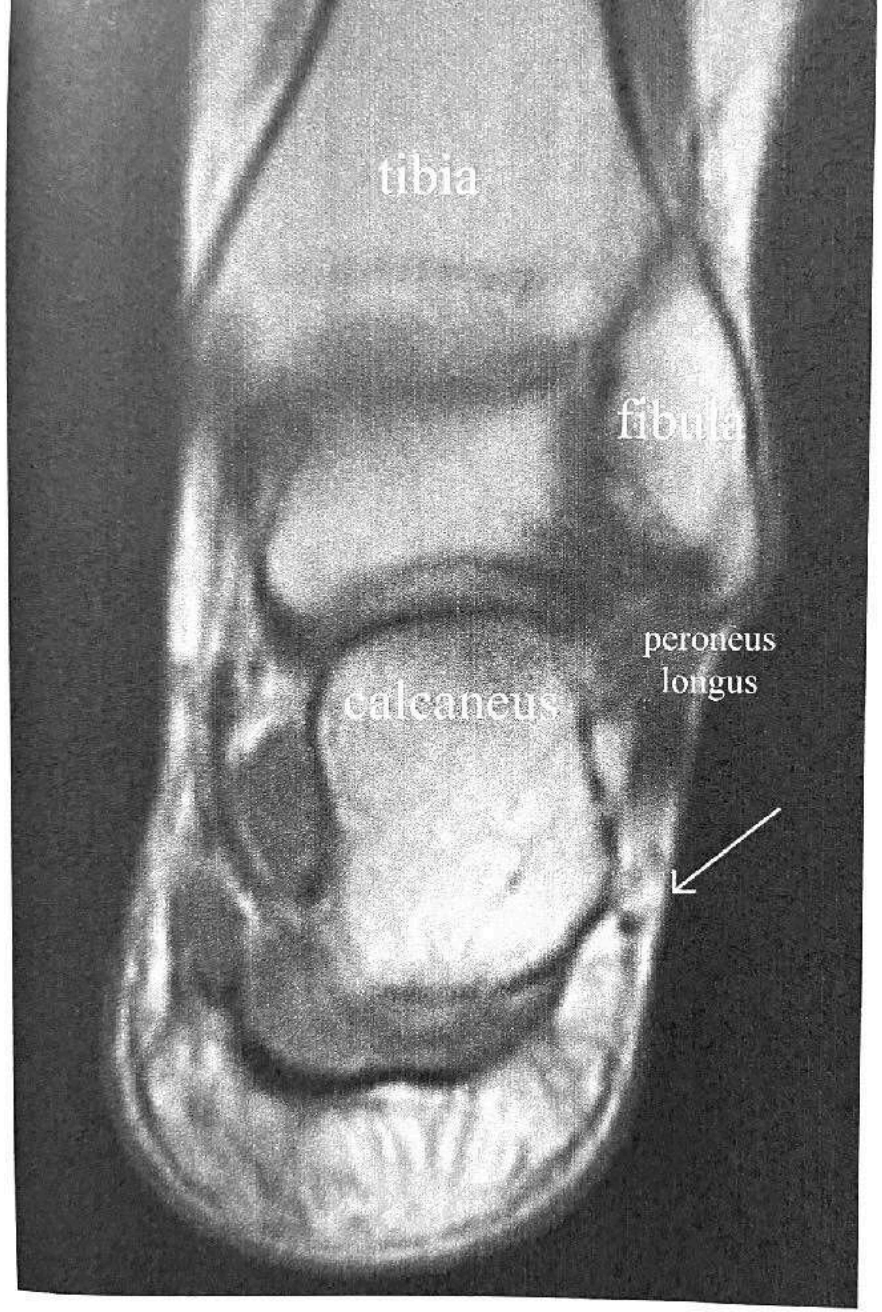

Fig. 71.14 Coronal T1 ankle MRI; *arrow* identifies sural nerve at the peroneus longus tendon attachment (Image courtesy of Andrea Trescot, MD)

RETOUR
MENU

NERF SURAL

Nerf SURAL

Nerf SURAL

-> douleur comme patho des tendons fibulaires +++

-> rechercher fibrose « piégeant » le nerf sural , suite à :

- rupture Achille
- hématome post suite à entorse grave LLE
- Mais SURTOUT PATHO DES TENDONS FIBULAIRES (ténosynovite)

Puis Nerf SURAL passe contre tendons fibulaires

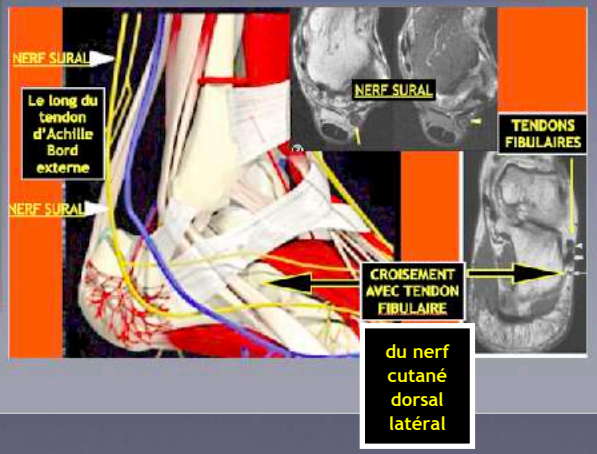

Nerf sural

Le nerf sural provient de l'anastomose du nerf cutané sural médial (branche collatérale du nerf tibial) avec le rameau communicant fibulaire (branche collatérale du nerf fibulaire commun). Ce nerf est satellite de la petite veine saphène (fig. 20). A la cheville, le nerf sural chemine sur le bord latéral du tendon calcanéen puis contourne la malléole latérale pour donner des rameaux calcanéens innervant les téguments de la face latérale du talon. A la base du cinquième métatarsien, il se termine en nerf digital dorsal latéral du cinquième orteil [4].

RETOUR MENU

JAMBE :ETIOLOGIE ATTEINTE NERF SURAL

Tableau 8 : Étiologie des atteintes du nerf sural

• traumatisme ou microtraumatisme, le plus souvent
• fracture de la fibula, du talus, du calcanéus, du cuboïde, de la base du 5e métatarsien [52]
• iatrogène : chirurgie ligamentaire latérale de la cheville ou des tendons fibulaires, ostéosynthèse fibulaire, calcanéenne, chirurgie du carrefour postérieur [70], stripping de varices [71]
• tendinopathie des fibulaires (fig. 41), hypertrophie de la trochlée des fibulaires
• tendinopathie calcanéenne
• kystes arthrosynoviaux et épineuraux (fig. 42)
• entorse en inversion sévère [72]
• conflit avec la chaussure notamment en cas de contrefort rigide [21]
• port de bottes et chaussettes serrées lors de la course à pied [1]
• tumeurs neurogènes (fig. 43) et autres pathologies des nerfs

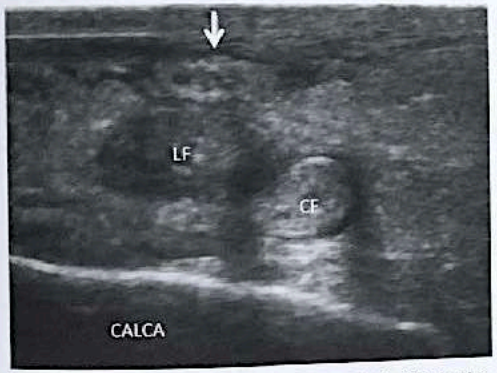

Fig. 41 : Douleurs et dysesthésies du bord latéral de la cheville et du pied. Neuropathie du nerf sural (*flèche*) liée à une tendinopathie du long fibulaire (LF).

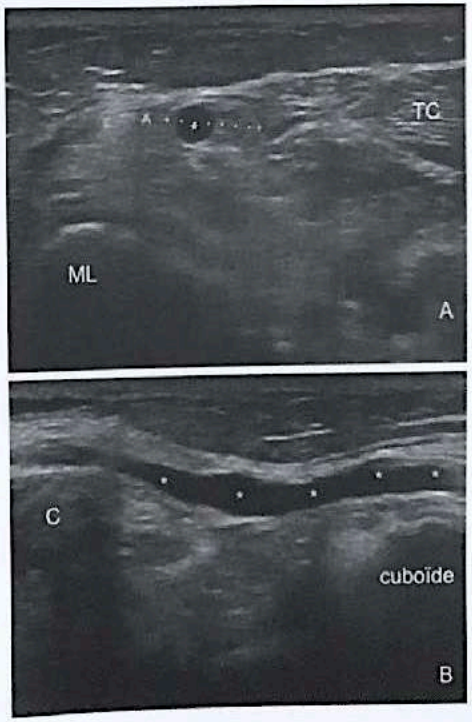

Fig. 42 : Paresthésies et dysesthésies du bord latéral du pied. Coupe échographique axiale (A) et sagittale (B) du versant latéral de la cheville et du pied. Kyste intraneural (*astérisques*) du nerf sural (*calipers*) : formation anéchogène allongée, située sous le périnèvre, élargissant le calibre du nerf sur une longueur de 7 cm, ne dissociant pas les fascicules. ML : malléole latérale. TC : tendon calcanéen. C : calcanéus

RETOUR MENU

ETIOLOGIE ATTEINTE NERF SURAL

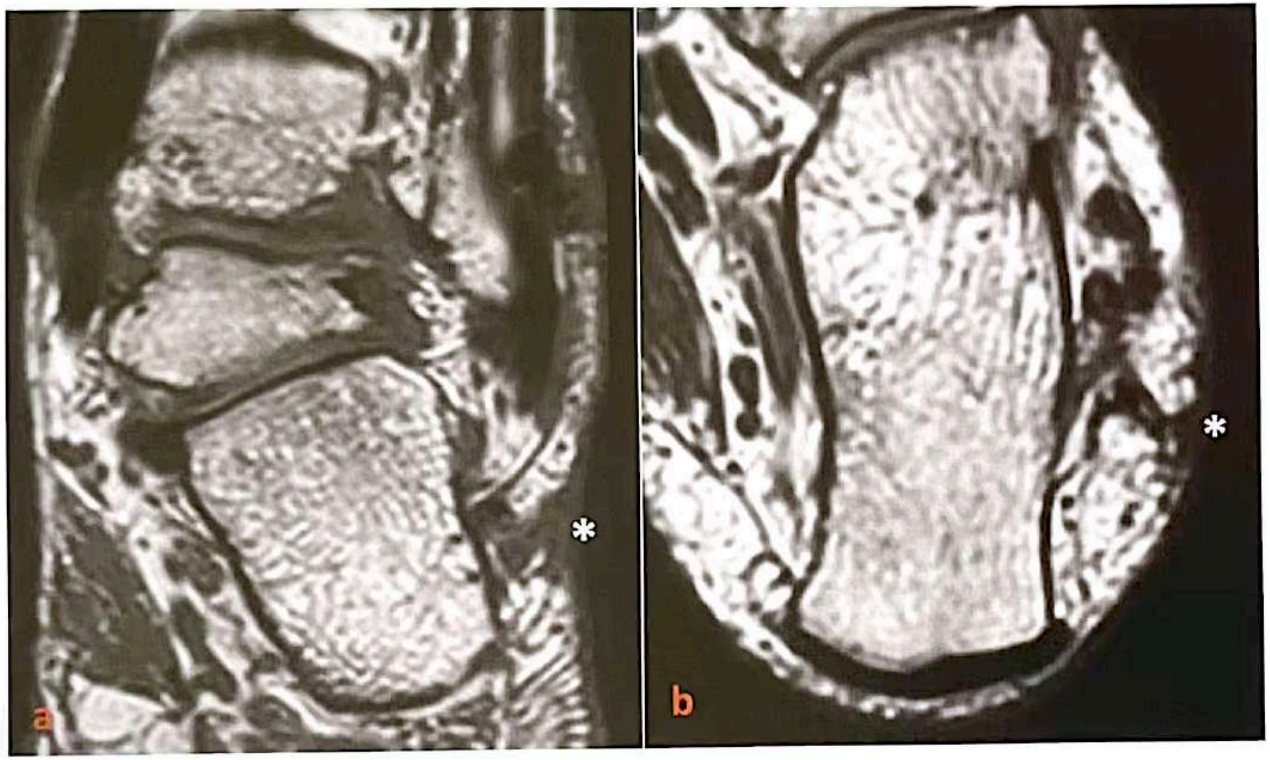

Figure 25.14 : Fibrose cicatricielle postopératoire périnerveuse (astérisques) autour du nerf sural à la face latérale du calcaneum (a,b).

RETOUR MENU

5 - NERF TIBIAL POST

TUNNEL TARSIEN

A EXAMINER SUR LE VENTRE +++

RETOUR MENU

NERF TIBIAL

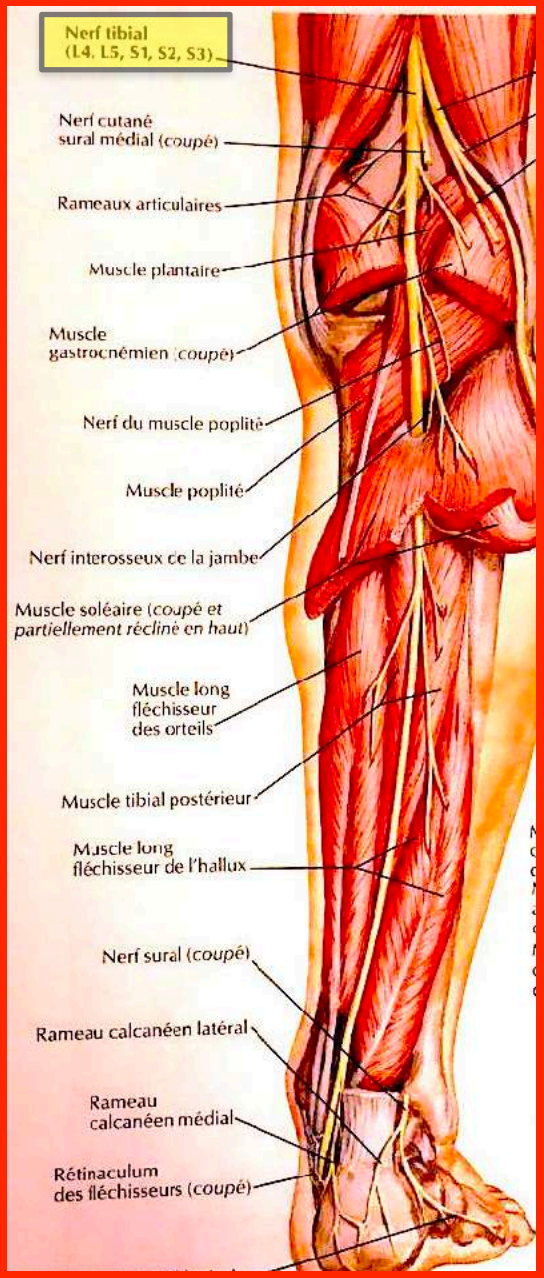

RETOUR MENU

NERF TIBIAL ET TUNNEL TARSIEN

NERF TIBIAL POST

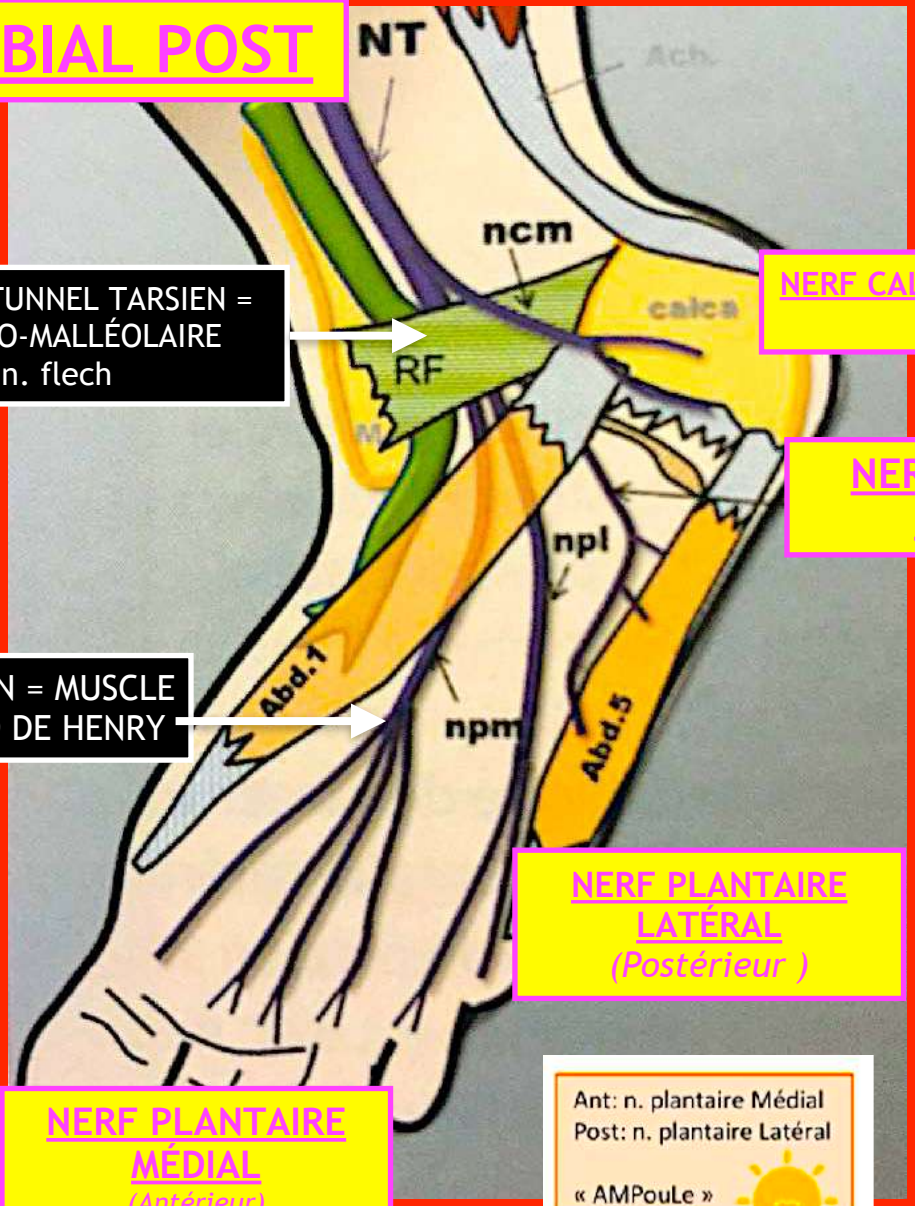

1ER TUNNEL TARSIEN = RETRO-MALLÉOLAIRE = rétin. flech

NERF CALCA MÉDIAL en superficie du RF

NERF CALCA INF = BAXTER

2ÉME TUNNEL TARSIEN = MUSCLE DU PIED VERS NOEUD DE HENRY

= JOGGER'S FOOT

NERF PLANTAIRE LATÉRAL *(Postérieur)*

NERF PLANTAIRE MÉDIAL *(Antérieur)*

Ant: n. plantaire Médial
Post: n. plantaire Latéral

« AMPouLe »

RETOUR MENU

NERF TIBIAL ET TUNNEL TARSIEN

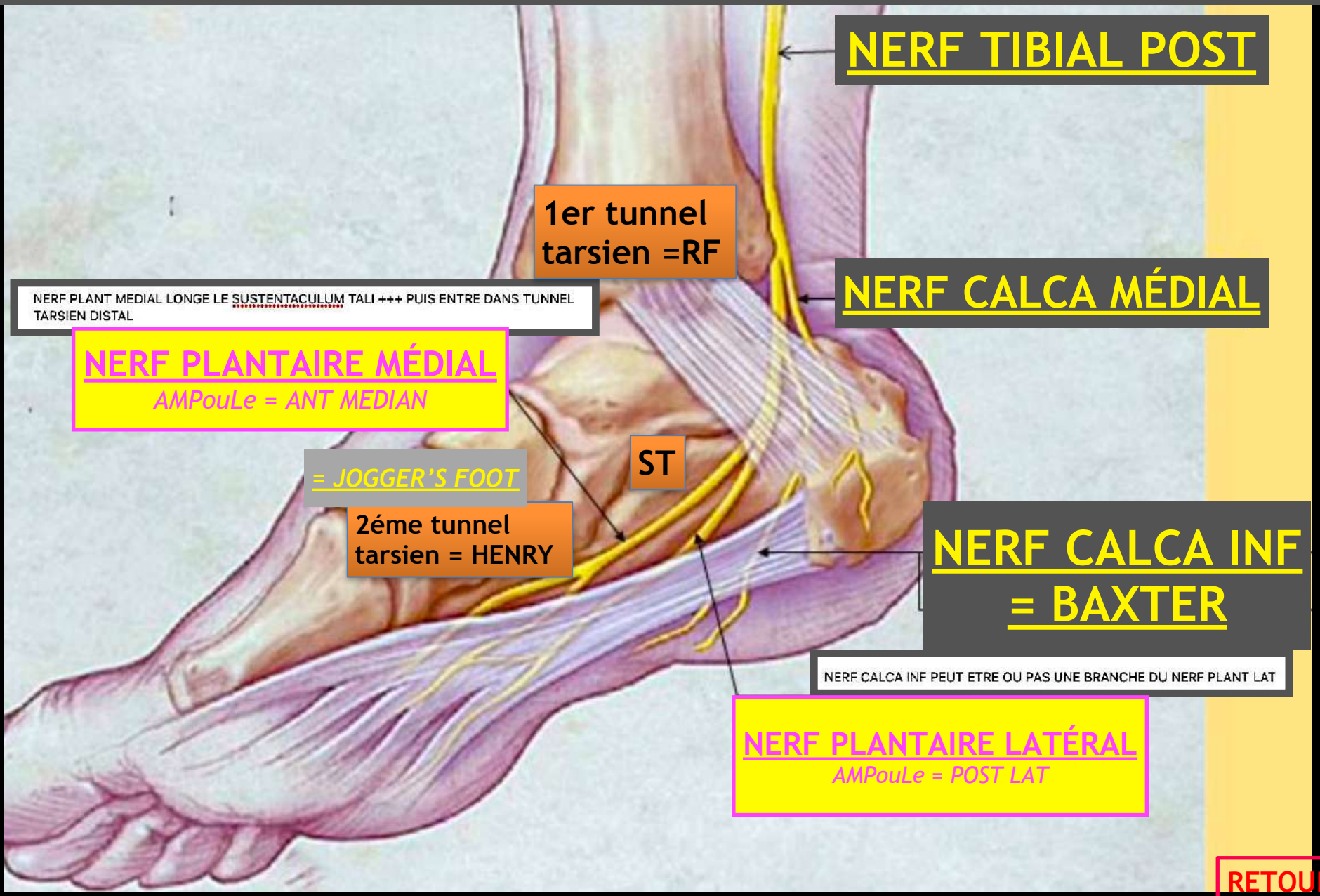

RETOUR MENU

NERF TIBIAL ET TUNNEL TARSIEN

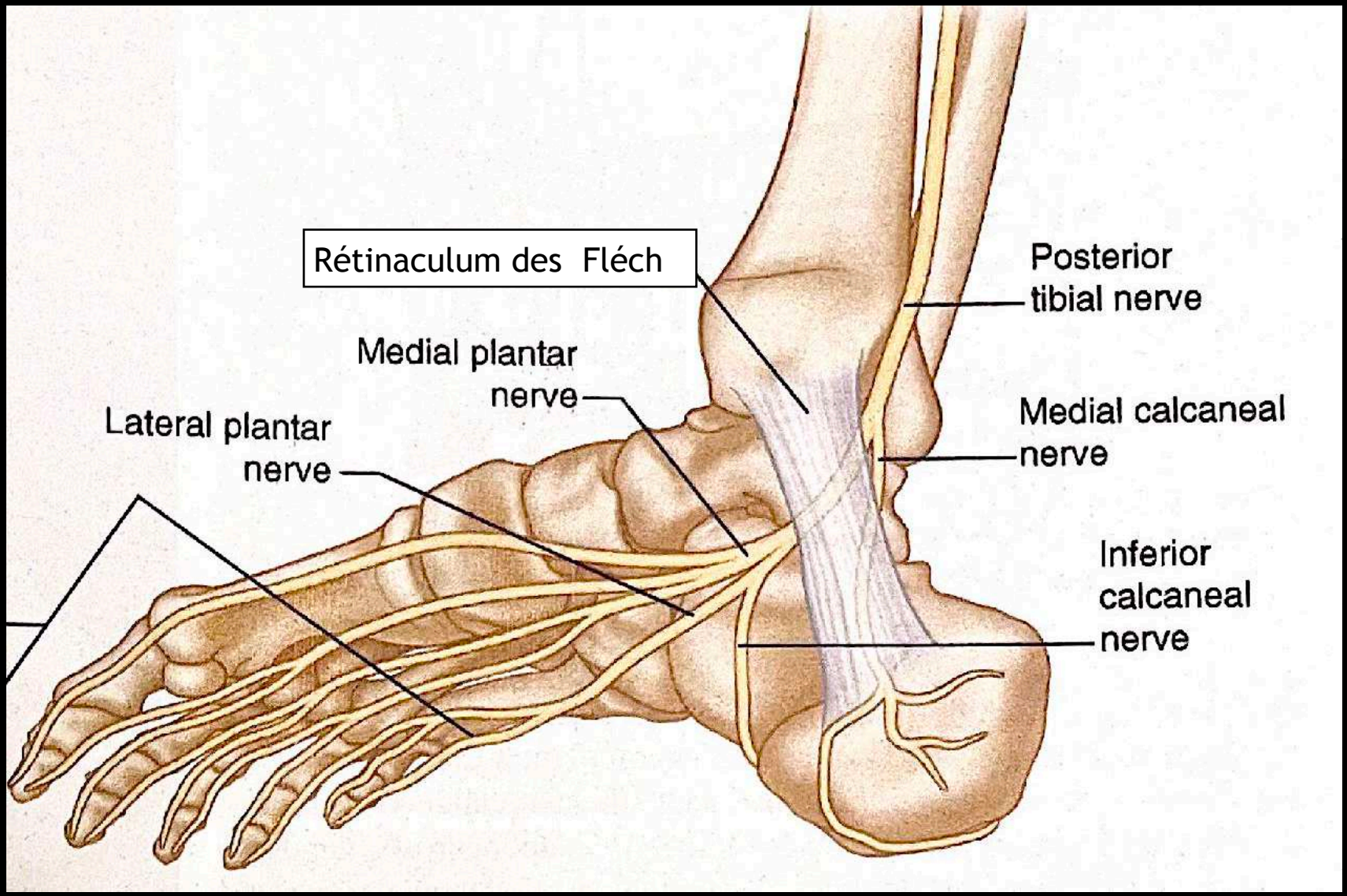

RETOUR MENU

NERF TIBIAL ET TUNNEL TARSIEN

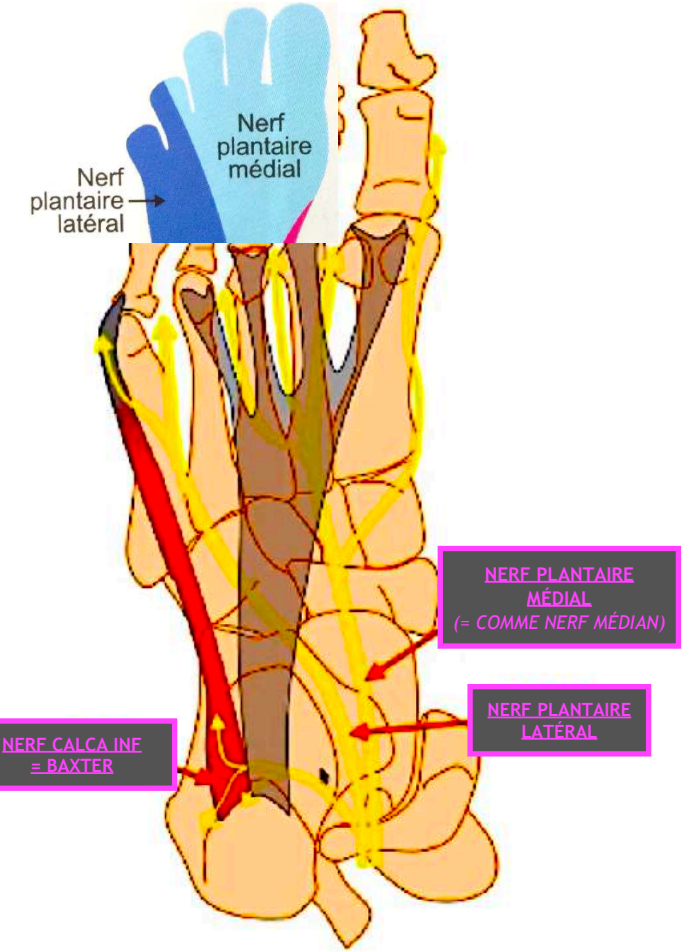

NERF TIBIAL POST

➤ Un nerf moteur (+ sensitif) = nerf tibial

Ant: n. plantaire Médial
Post: n. plantaire Latéral

« AMPouLe »

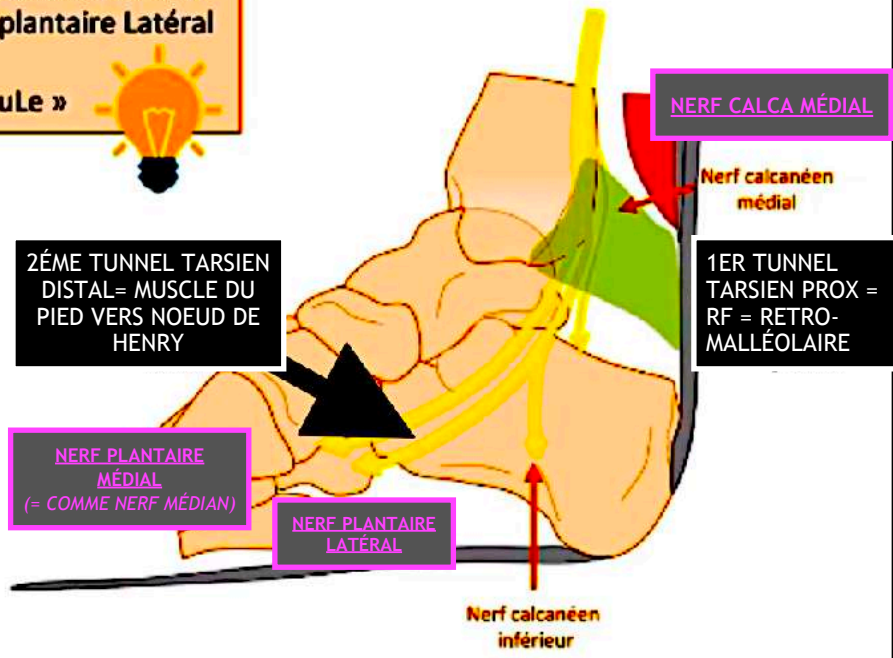

RETOUR MENU

NERF TIBIAL ET TUNNEL TARSIEN

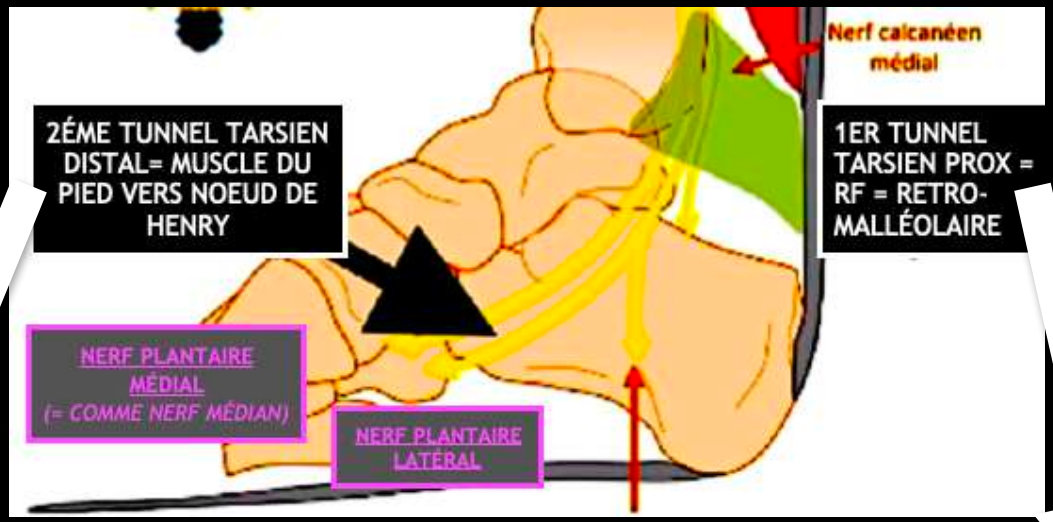

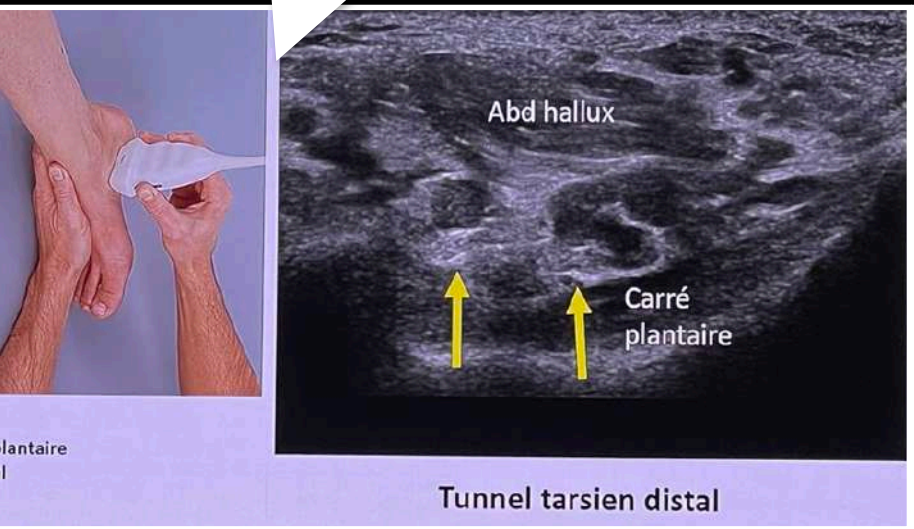

Tunnel tarsien distal

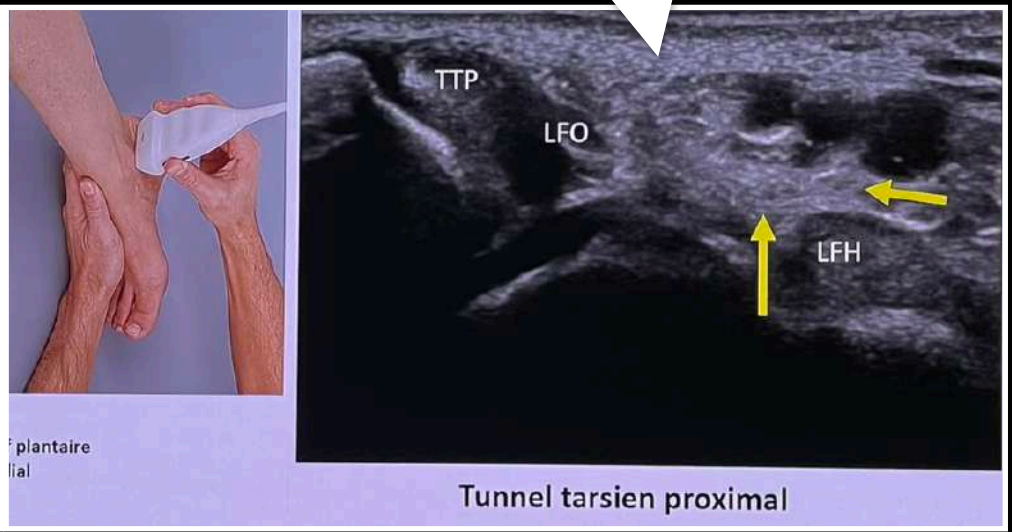

Tunnel tarsien proximal

RETOUR MENU

NERF TIBIAL ET TUNNEL TARSIEN

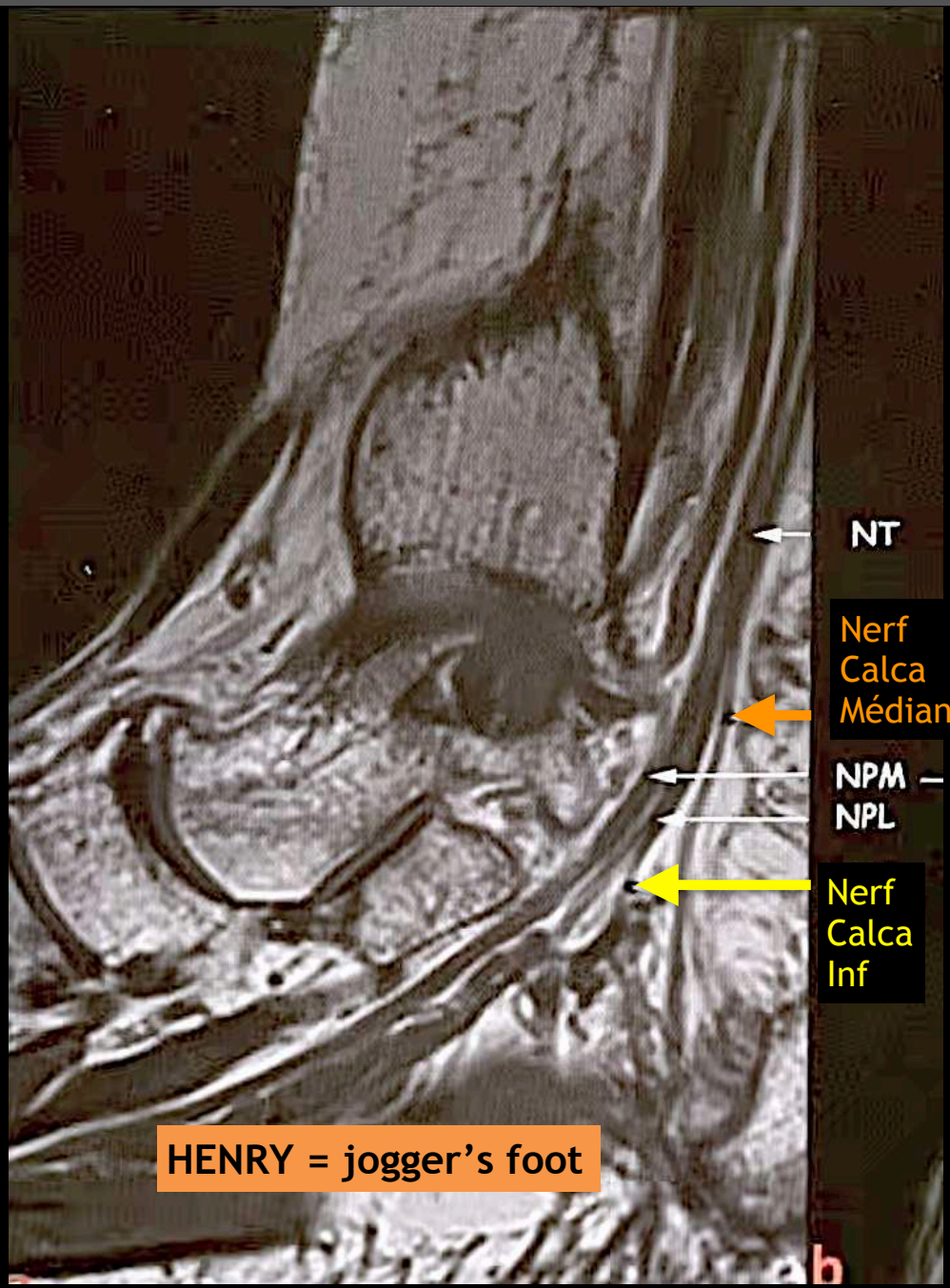

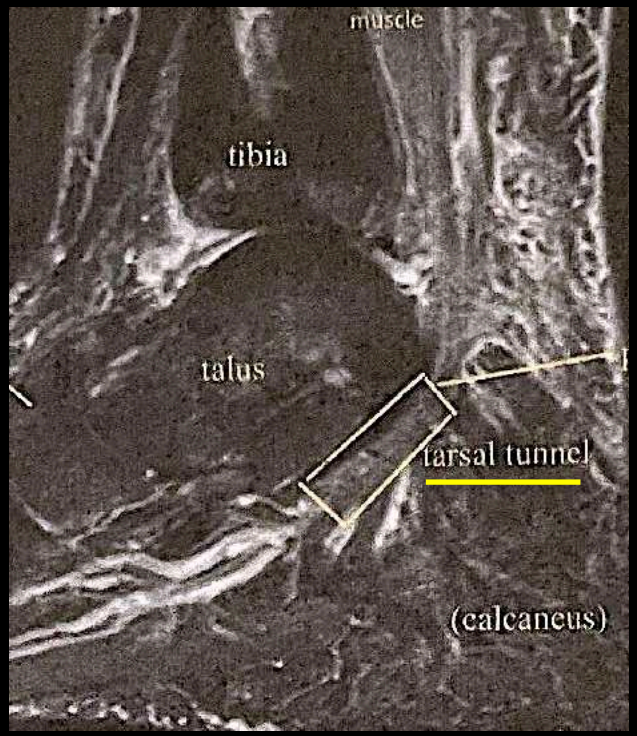

RETOUR MENU

NERF TIBIAL ET TUNNEL TARSIEN

NEUROPATHIE DU NERF PLANTAIRE MÉDIAL
- augmentation calibre
- hyperT2 patho

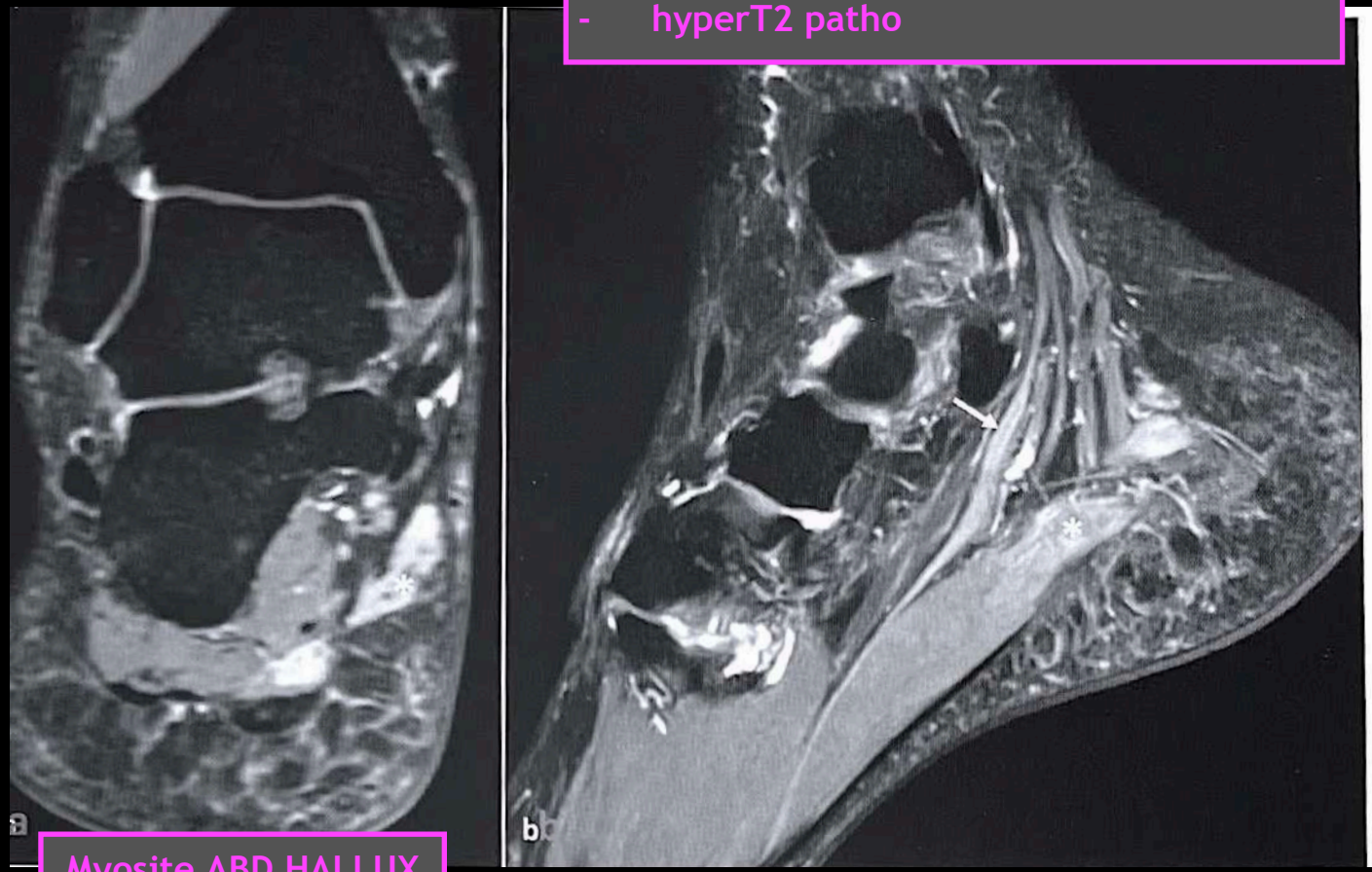

Figure 25.23 : Atteinte du nerf plantaire médial. Amyotrophie et œdème des muscles abducteur de l'hallux et court fléchisseur des orteils (astérisques) (a), associés à une neuropathie du nerf plantaire médial avec augmentation du calibre et hypersignal T2 pathologique (flèche) (b).

Myosite ABD HALLUX et CFO

RETOUR MENU

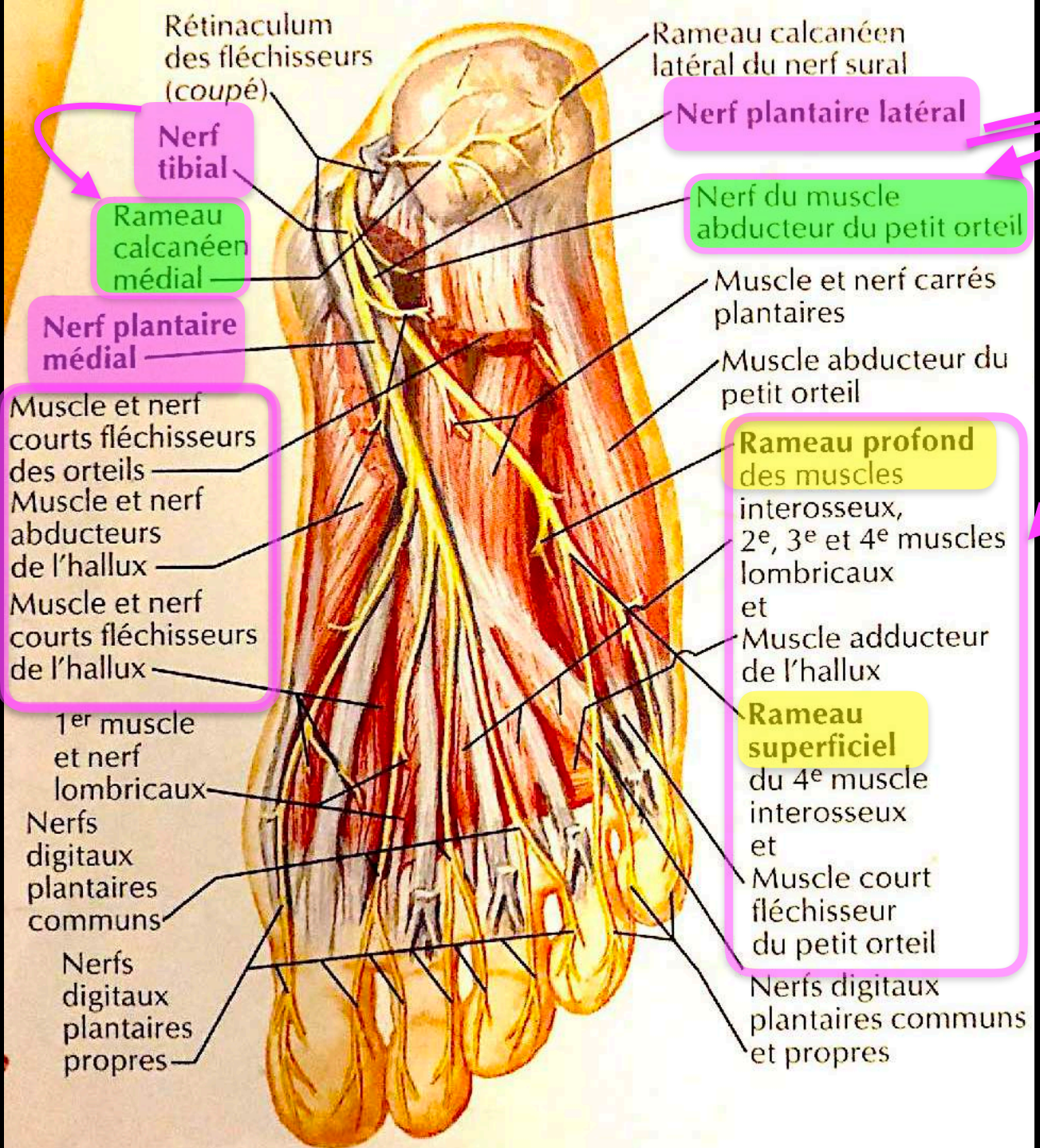

BAXTER

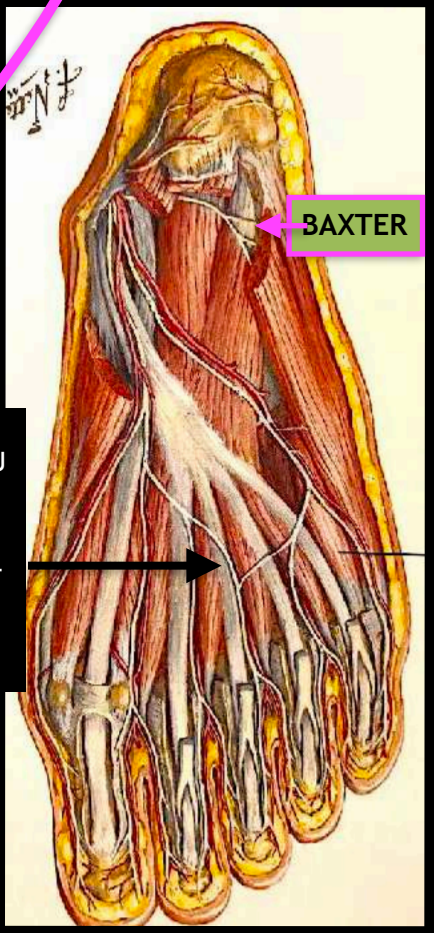

RAMEAU PROFOND DU NERF PLANTAIRE MEDIAL REJOIGNANT LE NERF PLANTAIRE LAT

RETOUR MENU

TUNNEL TARSIEN POST-MED

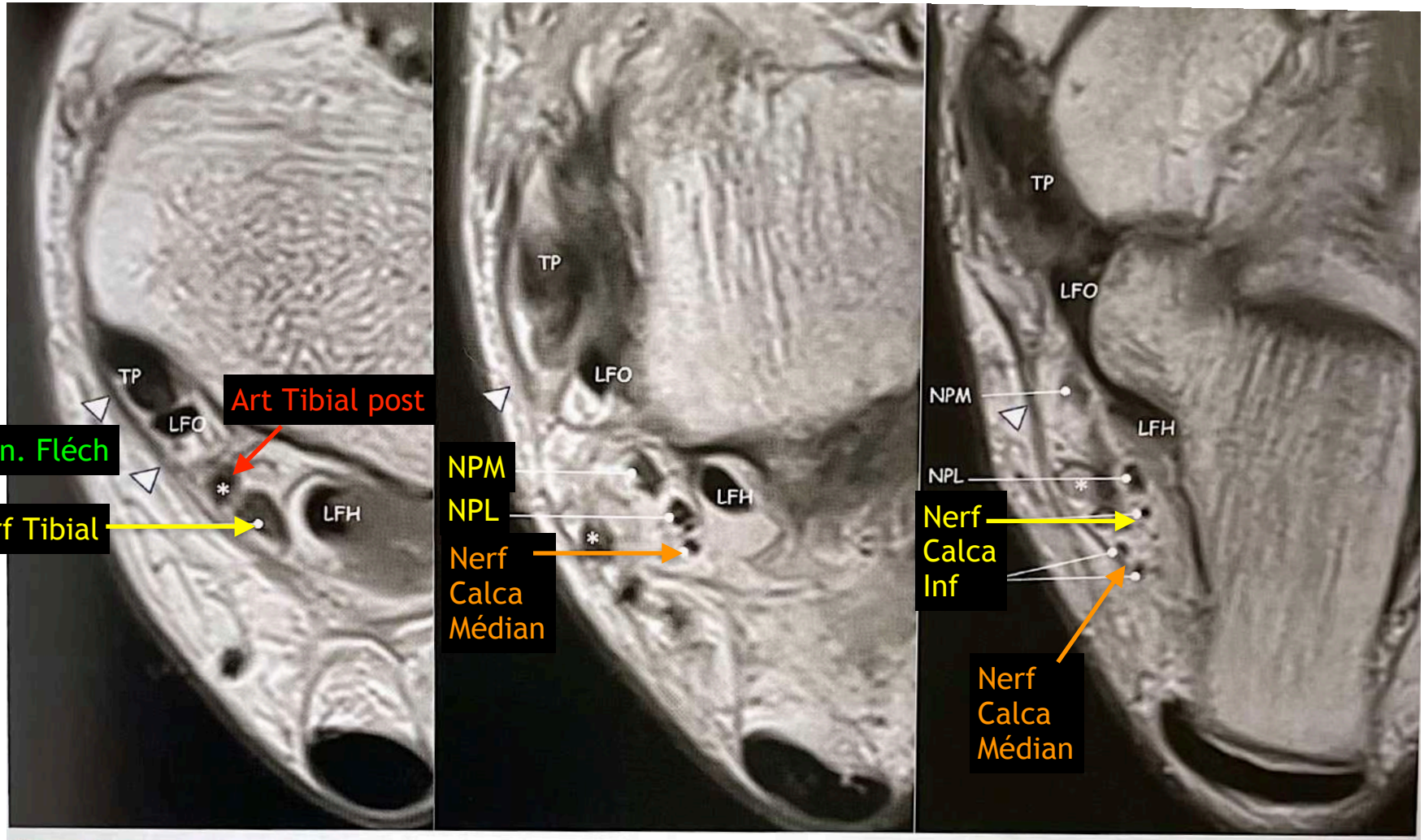

Figure 25.3 : Coupes IRM axiales en pondération T2 du tunnel tarsien postéromédial. Nerfs tibial (NT), calcanéen médial (NCM), plantaire médial (NPM), plantaire latéral (NPL), calcanéen inférieur (NCI), rétinaculum des fléchisseurs (flèches courtes), artères et veines tibiales postérieures (astérisques), tendons tibial postérieur (TP), longs fléchisseurs des orteils (LFO) et de l'hallux (LFH).

RETOUR MENU

CORO

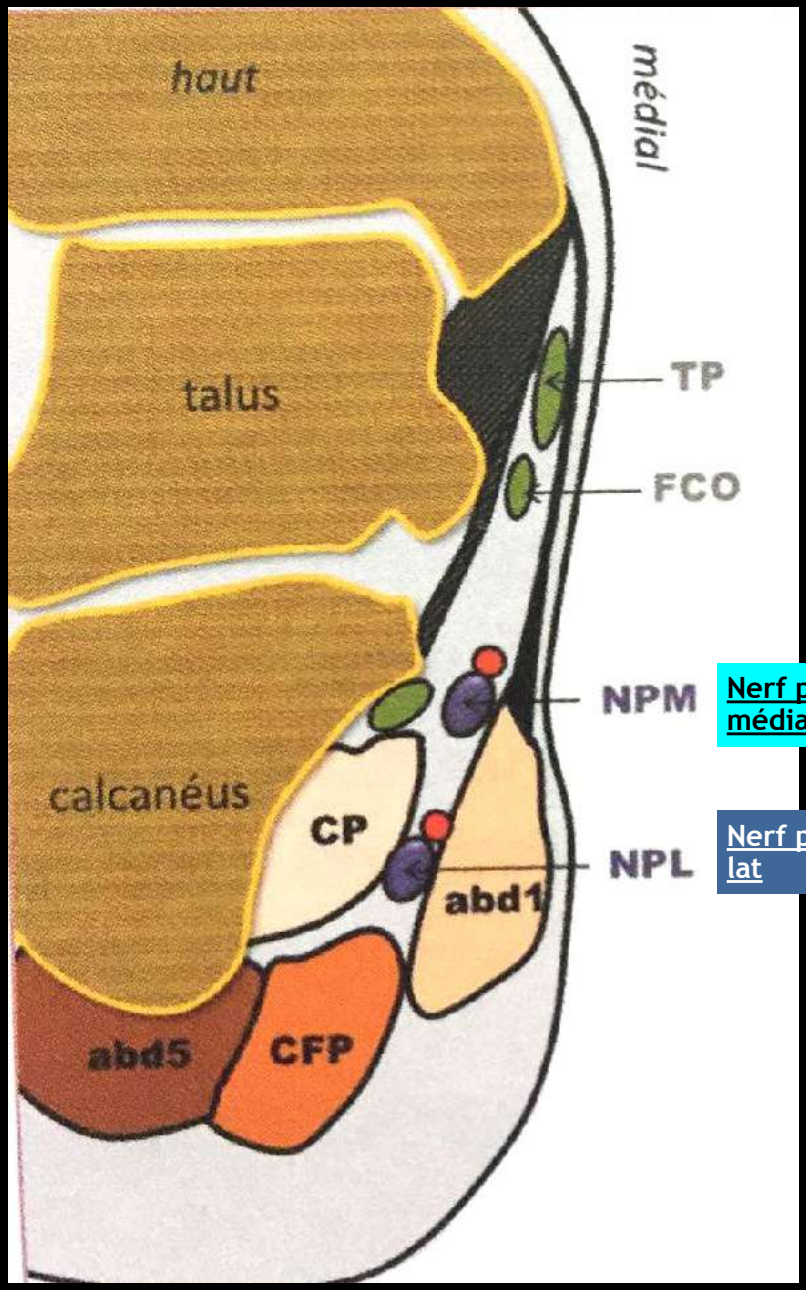

RETOUR MENU

CORO

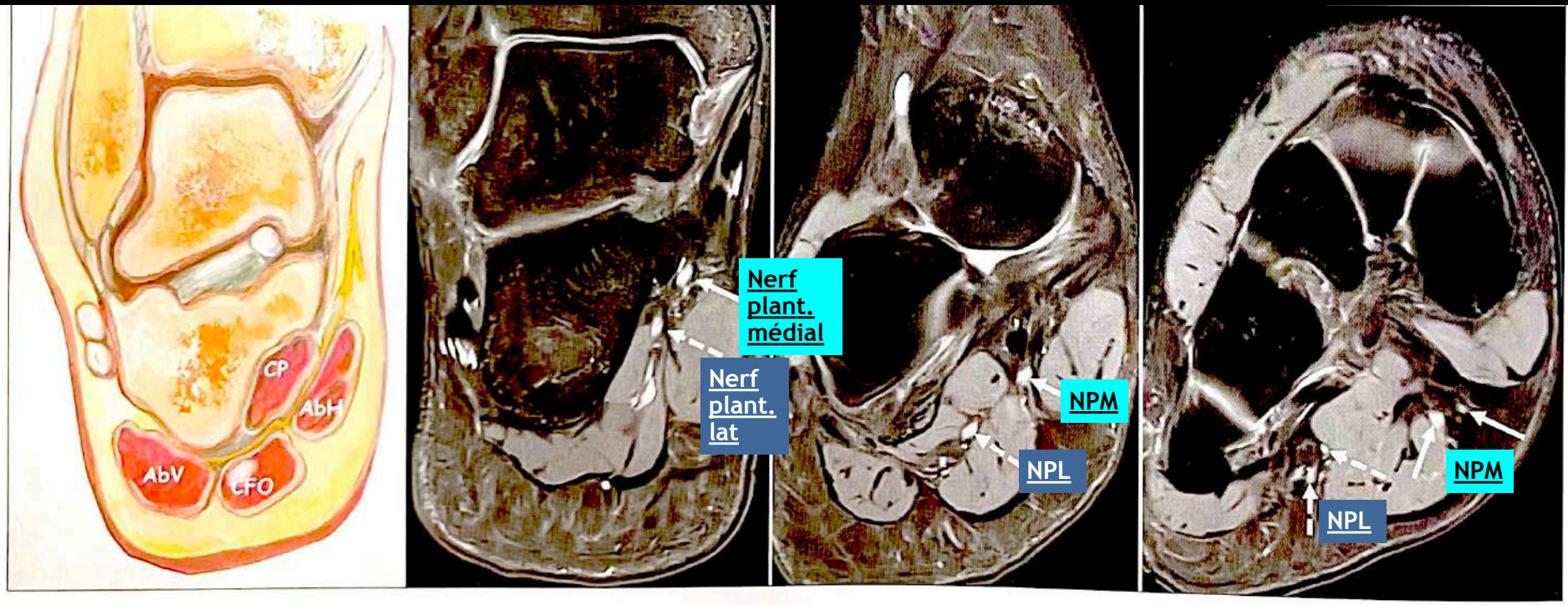

Figure 25.5 : Schéma anatomique et coupes IRM coronales en pondération T2 FS de la voûte plantaire. Nerf plantaire médial (NPM) et sa division distale en rameaux médial et latéral (flèches pleines), nerf plantaire latéral (NPL) et sa division distale en rameaux profond et superficiel (flèches pointillées), muscles carré plantaire (CP), court fléchisseur des orteils (CFO), abducteurs de l'hallux (abH) et du V (AbV).

RETOUR MENU

NERF TIBIAL

N. PLANTAIRE LAT.

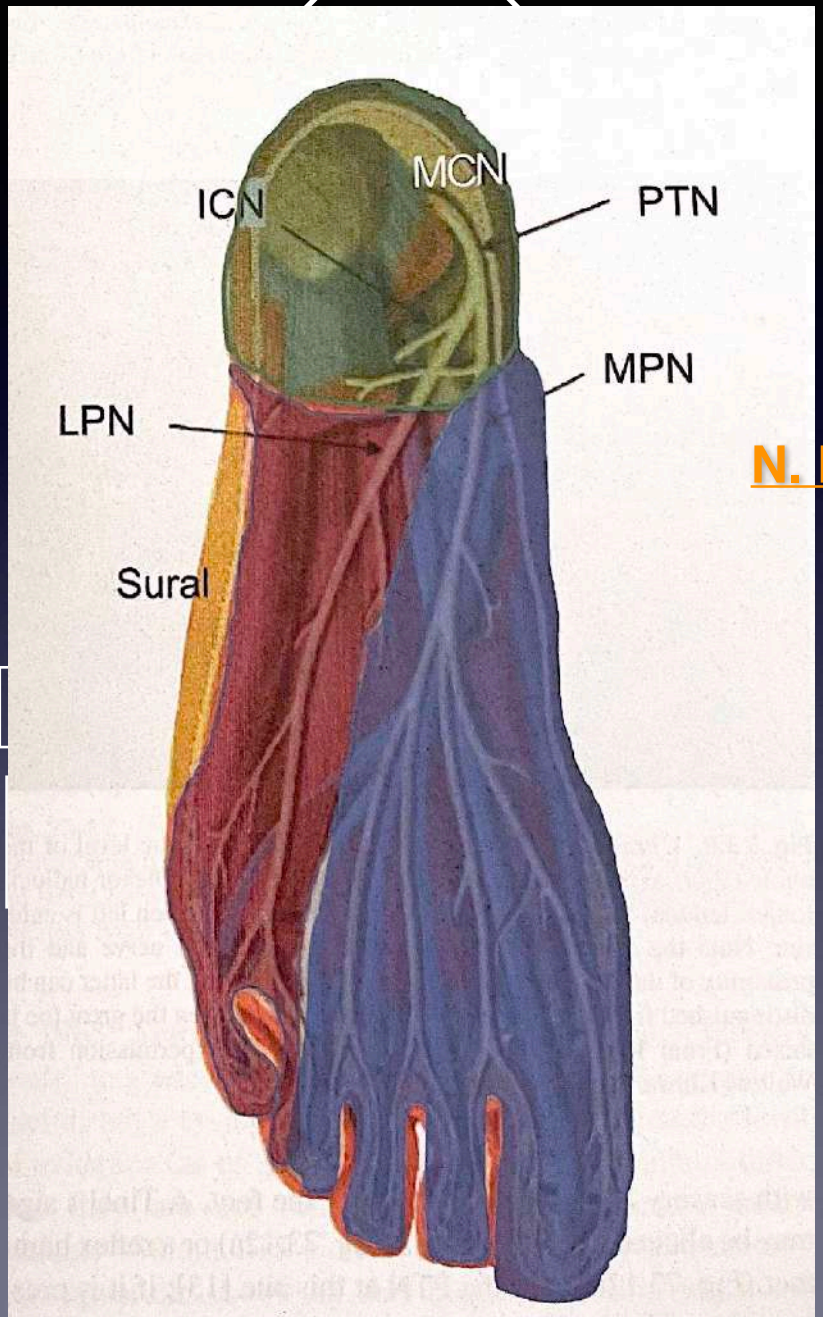

N. PLANTAIRE MÉDIAL

RETOUR MENU

Le nerf tibial et ses rameaux de division

Le nerf tibial (NT) est un nerf mixte avec un trajet postéromédial à la cheville accompagné des tendons médiaux de la cheville et des vaisseaux tibiaux postérieurs sous le rétinaculum des fléchisseurs au sein du tunnel tarsien postéromédial (**fig 25.2**). Il s'y divise en nerfs calcanéen médial, plantaire médial et plantaire latéral (**figs. 25.3-25.4**) [2].

Le nerf calcanéen médial (NCM) est un nerf sensitif pur pour la région postéromédiale et superficielle du talon. Ses caractéristiques en imagerie sont son orientation vers l'arrière et la superficie pour traverser le rétinaculum des fléchisseurs et se diviser dans le tissu adipeux sous-cutané. Il existe une grande variabilité de ce nerf avec une origine et une séparation à partir du nerf tibial ou du nerf plantaire latéral et des divisions plus ou moins précoces [4,5].

Le nerf calcanéen inférieur (NCI) naît de façon variable du nerf plantaire latéral, sous le fascia du muscle abducteur de l'hallux, puis chemine entre ce muscle et le muscle carré plantaire pour se diriger latéralement sous le calcanéum. Il innerve le muscle abducteur du V et le périoste du calcanéum [2, 5, 6].

Les deux rameaux plantaires du nerf tibial occupent la partie distale du tunnel tarsien entre le muscle abducteur de l'hallux en superficie et le muscle carré plantaire en profondeur ; l'un antérieur, le nerf plantaire médial (NPM) ; l'autre postérieur, le nerf plantaire latéral (NPL). Ces nerfs gagnent la région profonde plantaire pour se diriger vers les orteils (**fig 25.5**). Le NPM donne des rameaux musculaires, cutanés et articulaires, puis il se termine en rameau plantaire médial de l'hallux *via* une composante médiale et en nerfs digitaux communs plantaires pour les premier, deuxième et troisième espaces interdigitaux *via* une composante latérale [2,5]. Le NPL contribue aux rameaux moteurs du versant plantaire et latéral du pied. Il se termine en une composante profonde motrice pour les muscles interosseux et lombricaux et en une composante superficielle formant les nerfs plantaires latéral propre du cinquième rayon, commun du quatrième espace et un rameau anastomotique avec le rameau du NPM pour le troisième espace [2,5].

RETOUR MENU

n. plantaire médial	m. courts fléchisseurs des orteils et hallux, m.carré plantaire (moitié médiale), m. abducteur hallux, m.lombrical (1e) m. court fléchisseur hallux
n. plantaire latéral	m. abducteur du V, m.carré plantaire (moitié latérale) m. court fléchisseur du V, m.adducteur hallux, m.interosseux, m.lombricaux (2-4e)

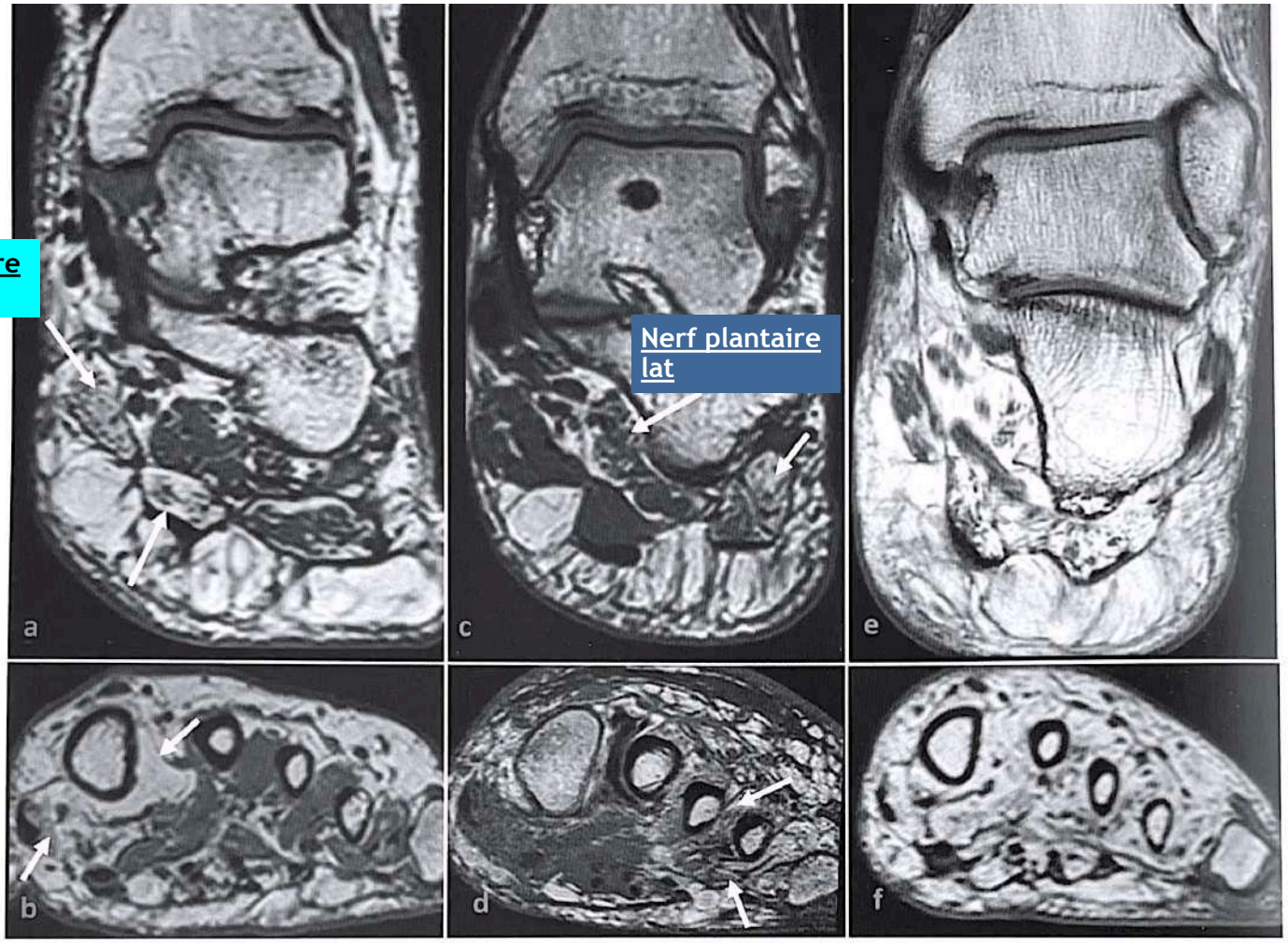

Figure 25.10 : Atteinte musculaire neurogène plantaire chronique. Coupes IRM coronales en pondération T1. Amyotrophie et remplacement graisseux musculaire (flèches) prédominant dans le territoire plantaire médial (a, b), plantaire latéral (c,d) et global (e,f).

RETOUR MENU

ANATOMIE MUSCLES PIED / NERFS

= *JOGGER'S FOOT*

INT

EXT

TUNNEL TARSIEN DISTAL

LFH LFO
HENRY

ABDUCTEUR
HALLUX

CARRÉ PLANTAIRE

CFO

ABDUCTEUR
V

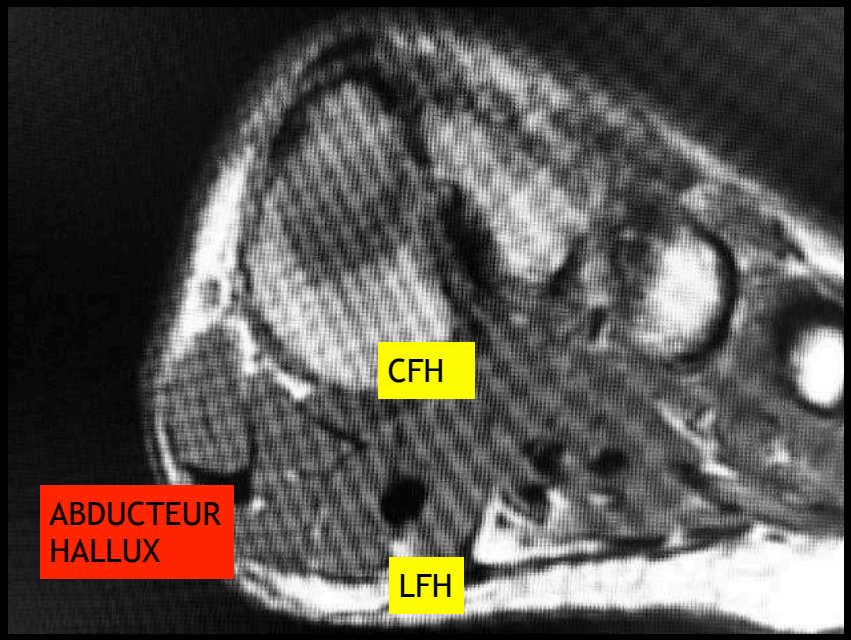

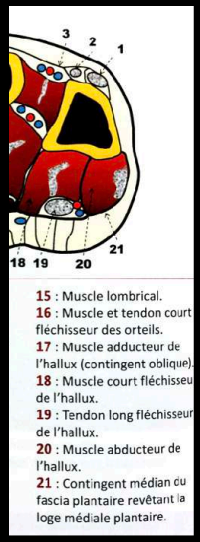

RETOUR
MENU

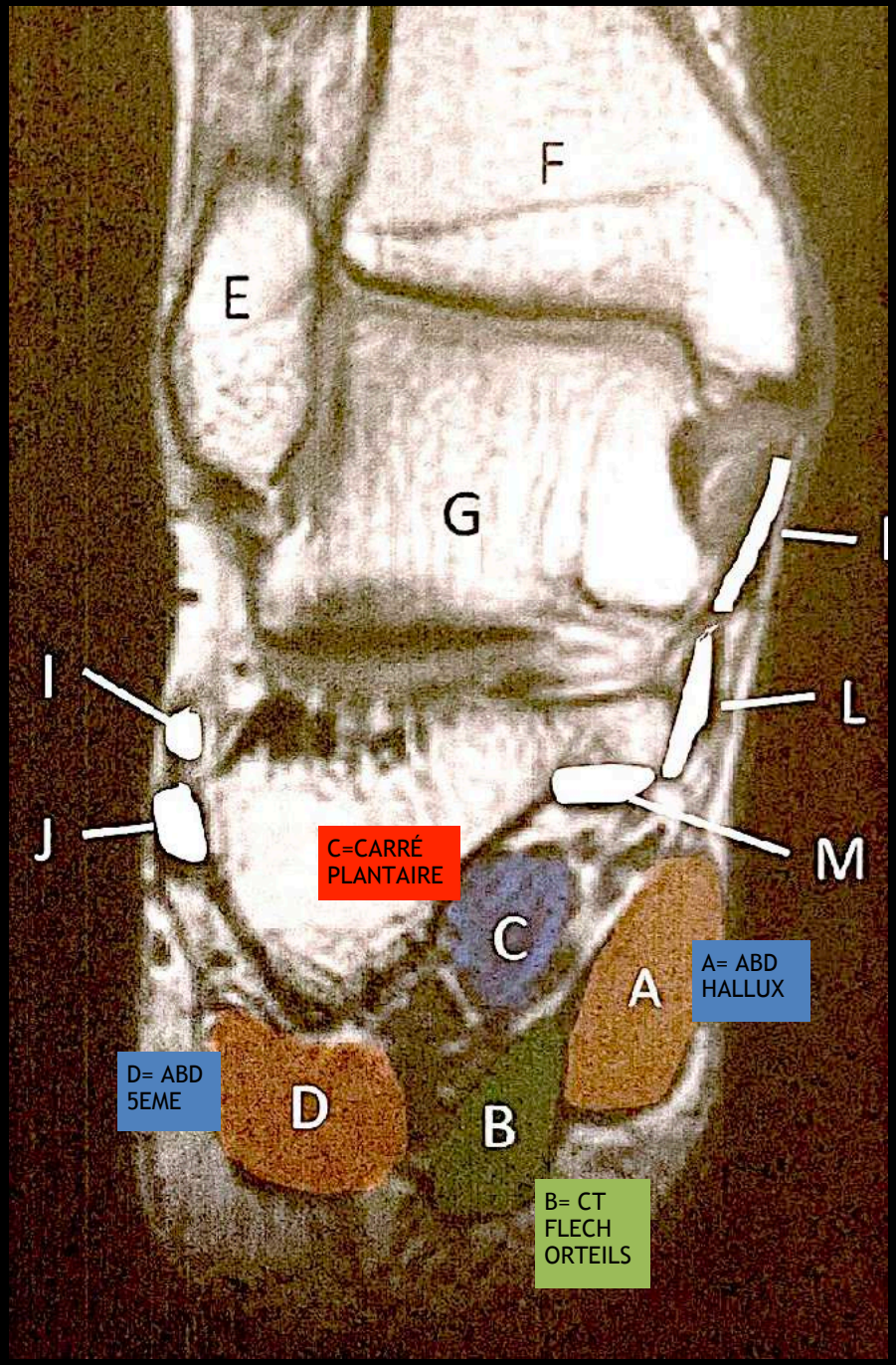
F
E
G
I
L
J
M
C=CARRÉ PLANTAIRE
C
A
A= ABD HALLUX
D= ABD 5EME
D
B
B= CT FLECH ORTEILS

RETOUR MENU

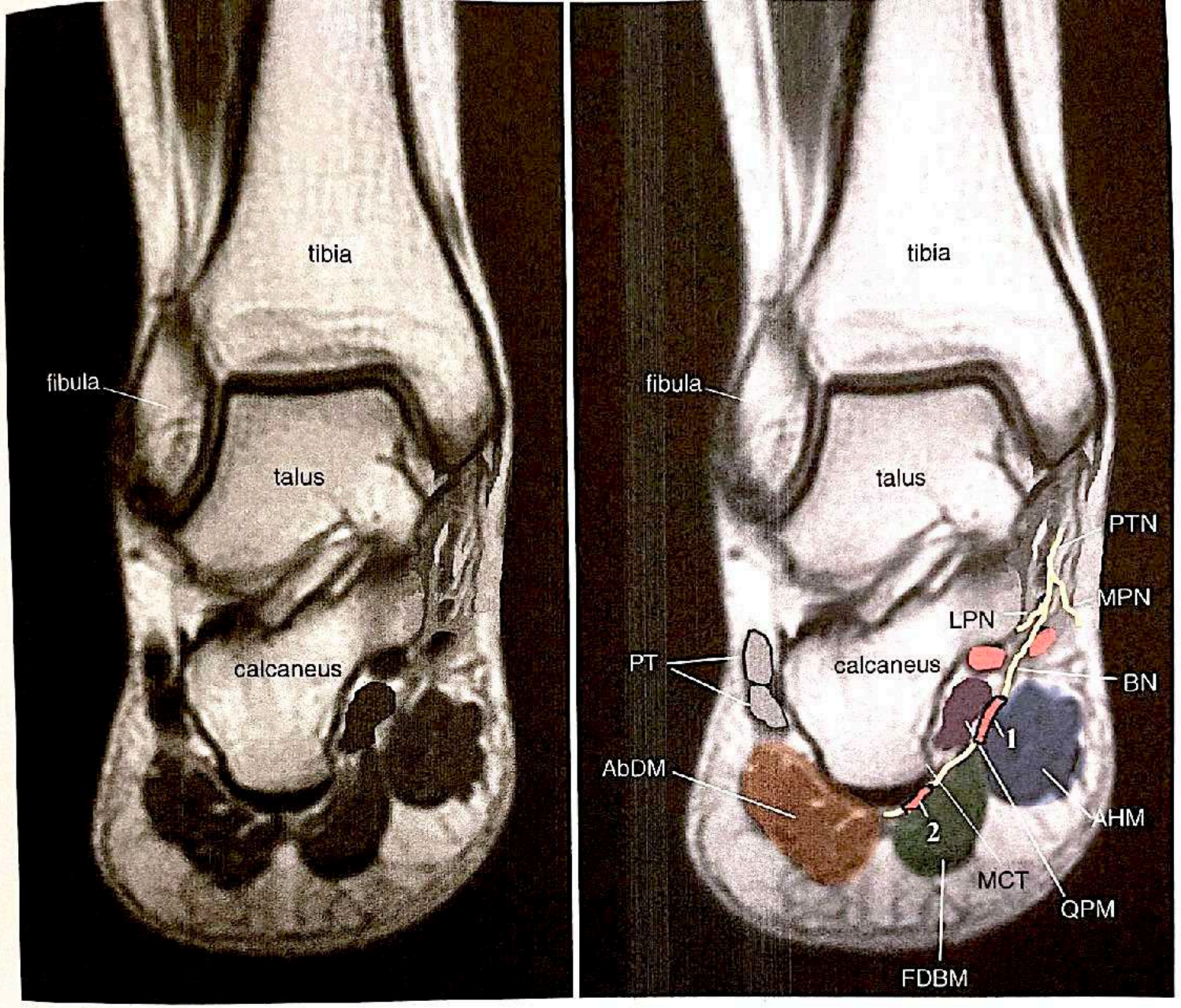

Fig. 76.6 Locations of inferior calcaneal nerve entrapment. *PTN* posterior tibial nerve, *MPN* medial plantar nerve, *LPN* lateral plantar nerve, *BN* Baxter's nerve (inferior calcaneal nerve), *AHM* abductor hallucis muscle, *QPM* quadratus plantae muscle, *FDBM* flexor digitorum brevis muscle, *AbDM* abductor digiti minimi muscle, *MCT* medial calcaneal tubercle, *PT* peroneus (fibularis) brevis and longus tendons. *1* Entrapment site between the AHM and QPM. *2* Entrapment site between the MCT and the FDBM (Image courtesy of Andrea Trescot, MD)

RETOUR MENU

PS : ANATOMIE MUSCLES PIED

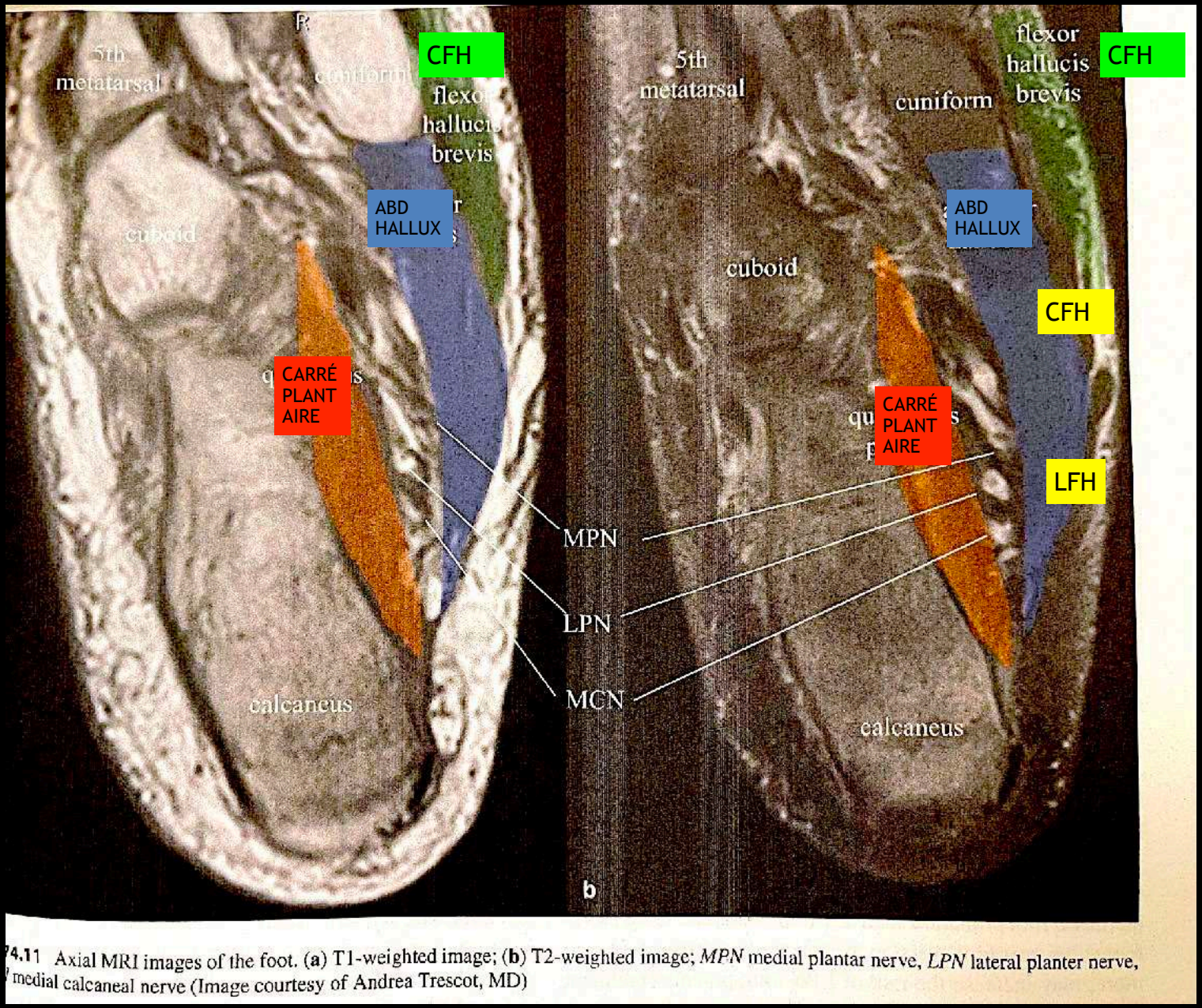

4.11 Axial MRI images of the foot. (a) T1-weighted image; (b) T2-weighted image; *MPN* medial plantar nerve, *LPN* lateral planter nerve, medial calcaneal nerve (Image courtesy of Andrea Trescot, MD)

RETOUR MENU

PS : ANATOMIE MUSCLES PIED

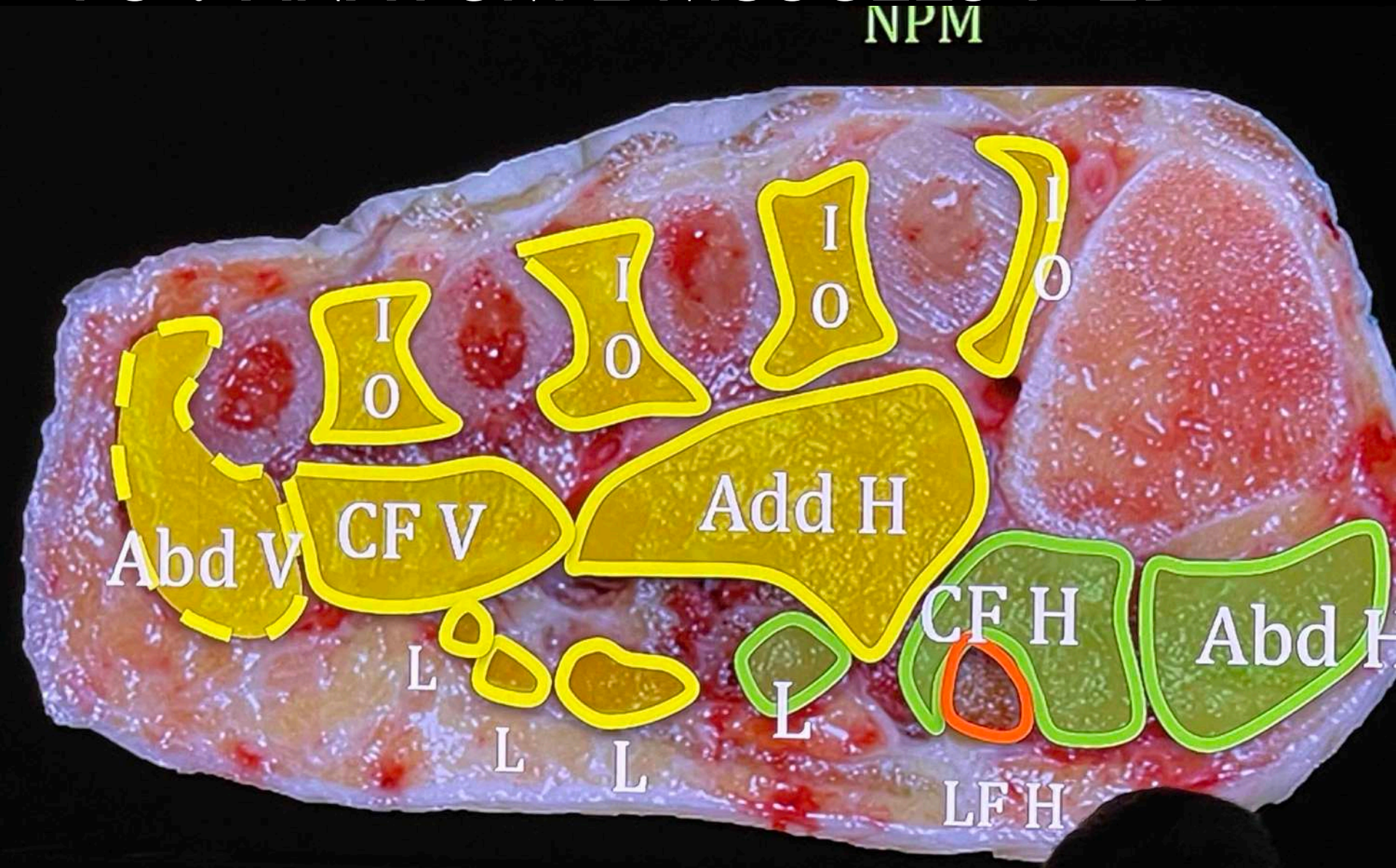

RETOUR MENU

ANATOMIE AVANT-PIED

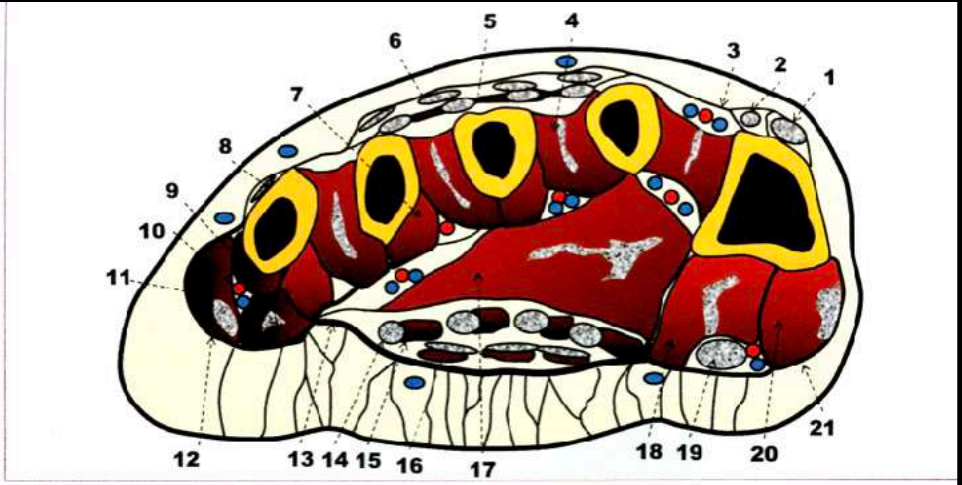

Schéma 2.29 : Anatomie de la plante.

1 : Tendon long extenseur de l'hallux.
2 : Tendon court extenseur de l'hallux.
3 : Artère dorsale du pied.
4 : Muscle interosseux dorsal.
5 : Tendon court extenseur des orteils.
6 : Tendon long extenseur des orteils.
7 : Muscle interosseux plantaire.
8 : Peroneus tertius (inconstant).
9 : Muscle opposant du 5.
10 : Muscle court fléchisseur du 5.
11 : Muscle abducteur du 5.
12 : Contingent latéral du fascia plantaire revêtant la loge latérale plantaire.
13 : Contingent central du fascia plantaire revêtant la loge centrale plantaire.
14 : Tendon long fléchisseur des orteils.
15 : Muscle lombrical.
16 : Muscle et tendon court fléchisseur des orteils.
17 : Muscle adducteur de l'hallux (contingent oblique).
18 : Muscle court fléchisseur de l'hallux.
19 : Tendon long fléchisseur de l'hallux.
20 : Muscle abducteur de l'hallux.
21 : Contingent médian du fascia plantaire revêtant la loge médiale plantaire.

RETOUR MENU

La face dorsale..

Anatomie….

« Muscles pédieux » (Testut)

- Court extenseur des orteils
- Court extenseur de l'hallux (Kamina)

Origine:

- partie ant et sup du calcaneus
- Éléments fibreux du sinus du tarse

Trajet-terminaison

- 4 corps musculaires orientés AV/DD
- 1 fx charnu se termine sur P1 hallux
- 3 fx sur le bord externe des tendons du long extenseur des rayons 2 à 4

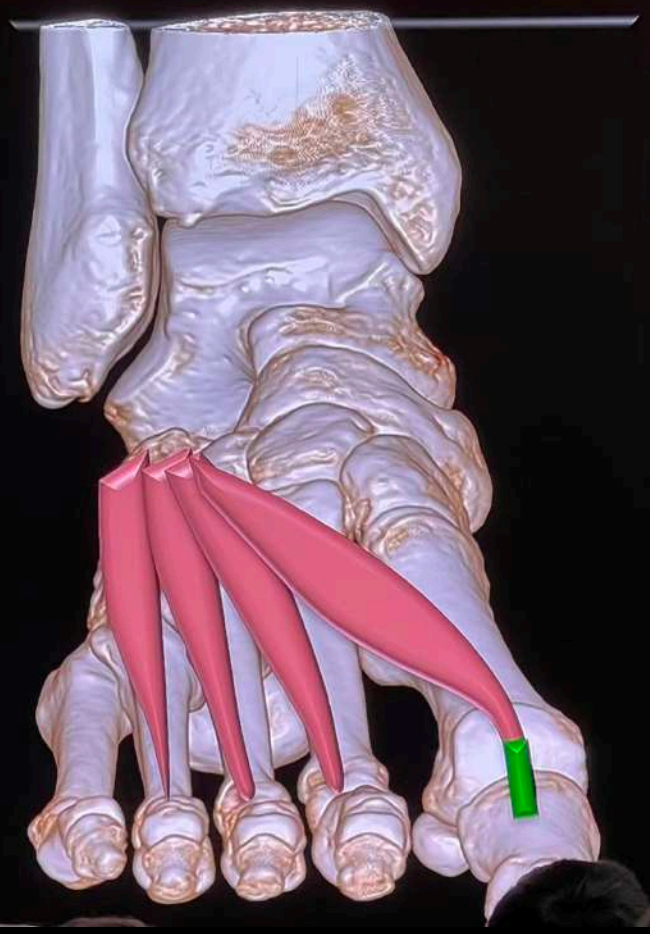

RETOUR MENU

La face dorsale..

Anatomie....

« Muscles pédieux » (Testut)

- Court extenseur des orteils
- Court extenseur de l'hallux (Kamina)

Innervation:

Nerf fibulaire profond (branche externe)

Action

Auxiliaire du long extenseur = il étend les MTP + il corrige l'obliquité du long extenseur

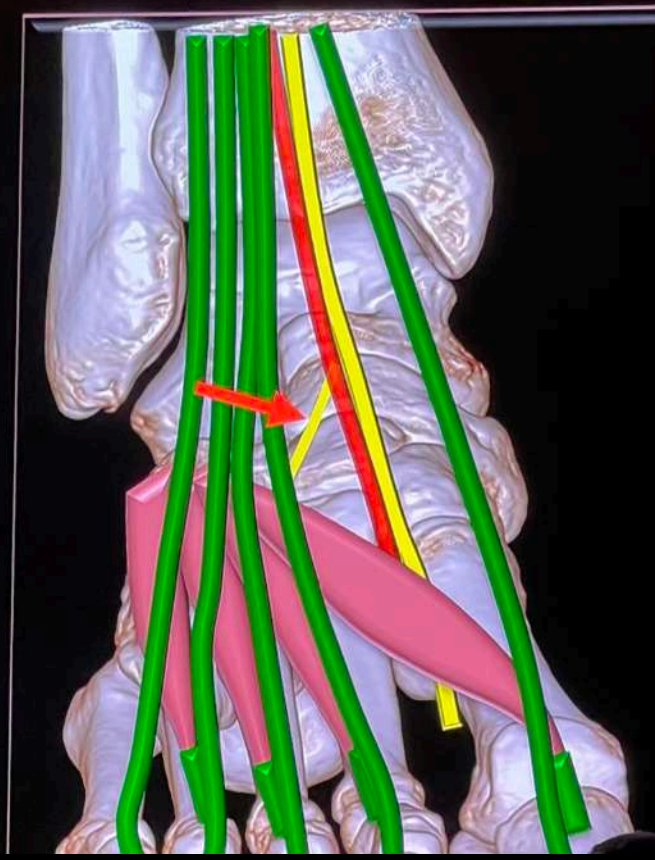

RETOUR MENU

La face Plantaire..

Anatomie....plan superf

Le Court fléchisseur des orteils (CFO)

Insertion:

- Processus médial grosse tub calcanéus
- Fx central aponévrose plantaire

Trajet terminaison

- Ventre aplati se prolonge par 4 tendons (2 languettes) qui se terminent sur P2 des orteils 2 à 5

Innervation:

Nerf plantaire médial

RETOUR MENU

La face Plantaire..

Anatomie....plan supe

L'abducteur de l'hallux (Abd H)

Insertion:

- Processus médial grosse tub calcanéus
- Fx Médial aponévrose plantaire

Trajet terminaison

Bord médial de P1 et sésamoïde médial de l'hallux

Innervation:

Nerf plantaire médial

Action: Abducteur et fléchisseur de l'hallux

RETOUR MENU

La face Plantaire..

Anatomie....plan superf

L'abducteur du V (Abd V)

Insertion:
- Processus latéral grosse tub calcanéus
- Fx latéral aponévrose plantaire

Trajet terminaison
Bord latéral de P1 du V

Innervation:
Nerf plantaire Latéral

Action: Abducteur du V

RETOUR MENU

La face Plantaire..

Anatomie....second plan

La Carré plantaire (CP)

2 chefs

Insertion:

-face médiale calcanéus

-face inf du calcanéus et ligament plantaire long

Trajet terminaison

Bord latéral du tendon du long fléchisseur des orteils

Innervation:

Nerf plantaire Latéral

Action: corrige l'orientation des fléchisseurs

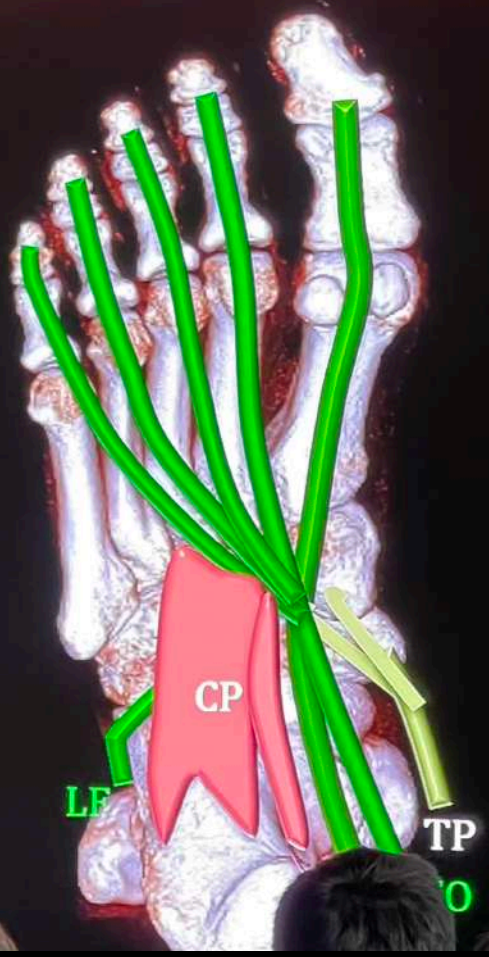

RETOUR MENU

La face Plantaire..

Les lombricaux (4 muscles)

Insertion:
- Bord médial du tendon du second orteil
- Bords des 2 tendons voisins pour les 3 autres espaces

Trajet terminaison
- Bord médial de la base P1 des rayons latéraux
- Expansion vers le long extenseur

Innervation:
Nerf plantaire médial (1er), latéral pour les 3 autres

Action: flexion MTP, extension IP

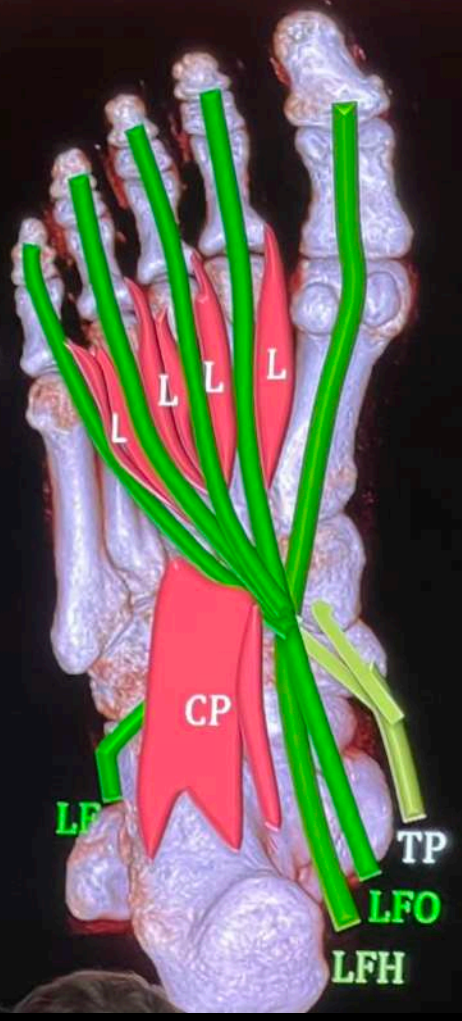

RETOUR MENU

La face Plantaire..

Anatomie….3eme plan

Repères =

- diaphyse M1 et M5;
- En profondeur des fléchisseurs
- En superficie du tibial post et du long fibulaire

RETOUR MENU

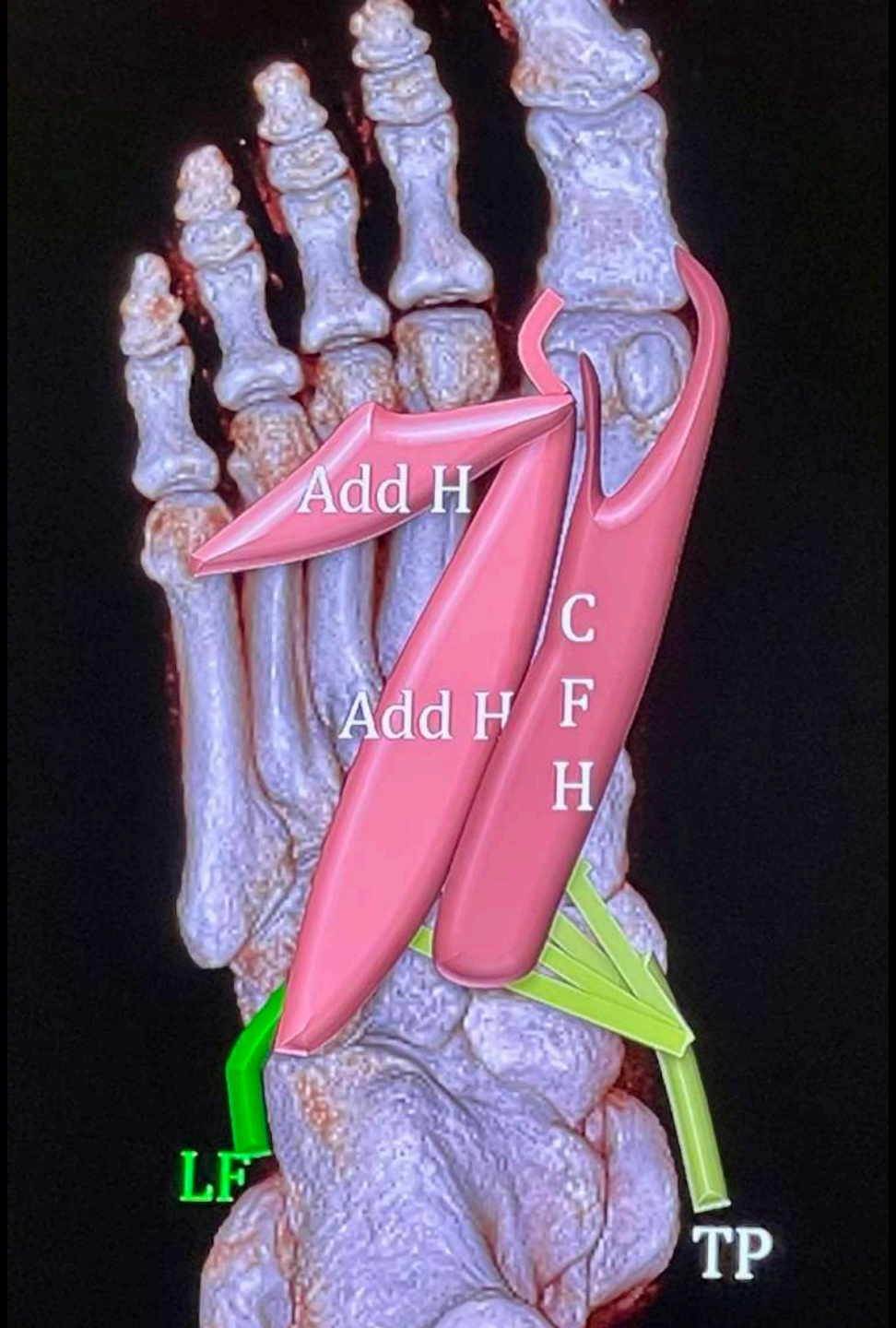

RETOUR MENU

La face Plantaire..

Anatomie....4eme plan

Les muscles interosseux dorsaux et plantaires

Insertion:
Dorsaux= face latérale et médiale des métatarsiens
Plantaires= bord plantaire de la face médiale de M3 à M5

Trajet terminaison
Bases de P1 des rayons latéraux

Innervation
Nerf plantaire latéral

Action: abducteurs (dorsaux) et adducteurs (plantaires) des rayons latéraux.

RETOUR MENU

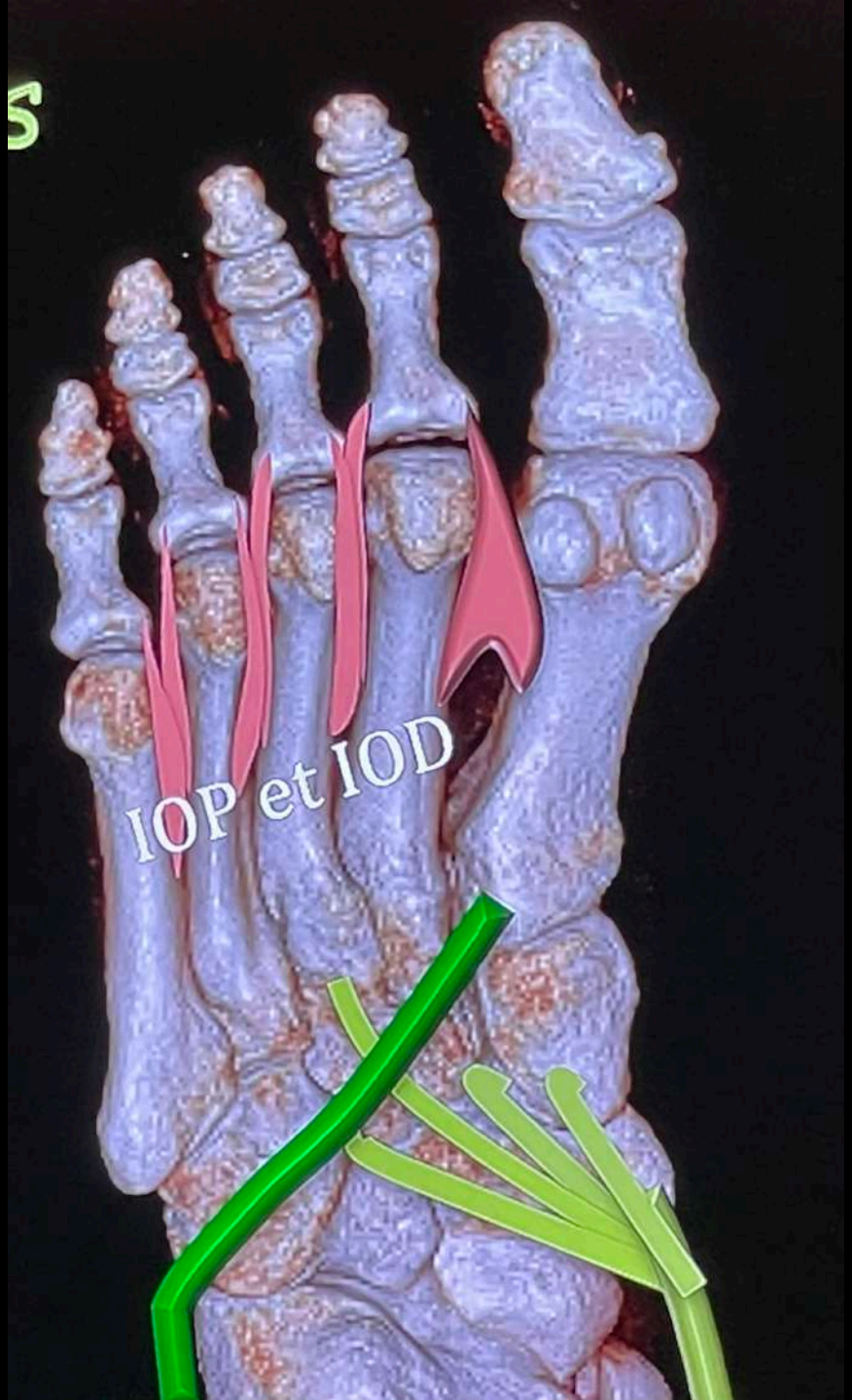

RETOUR MENU

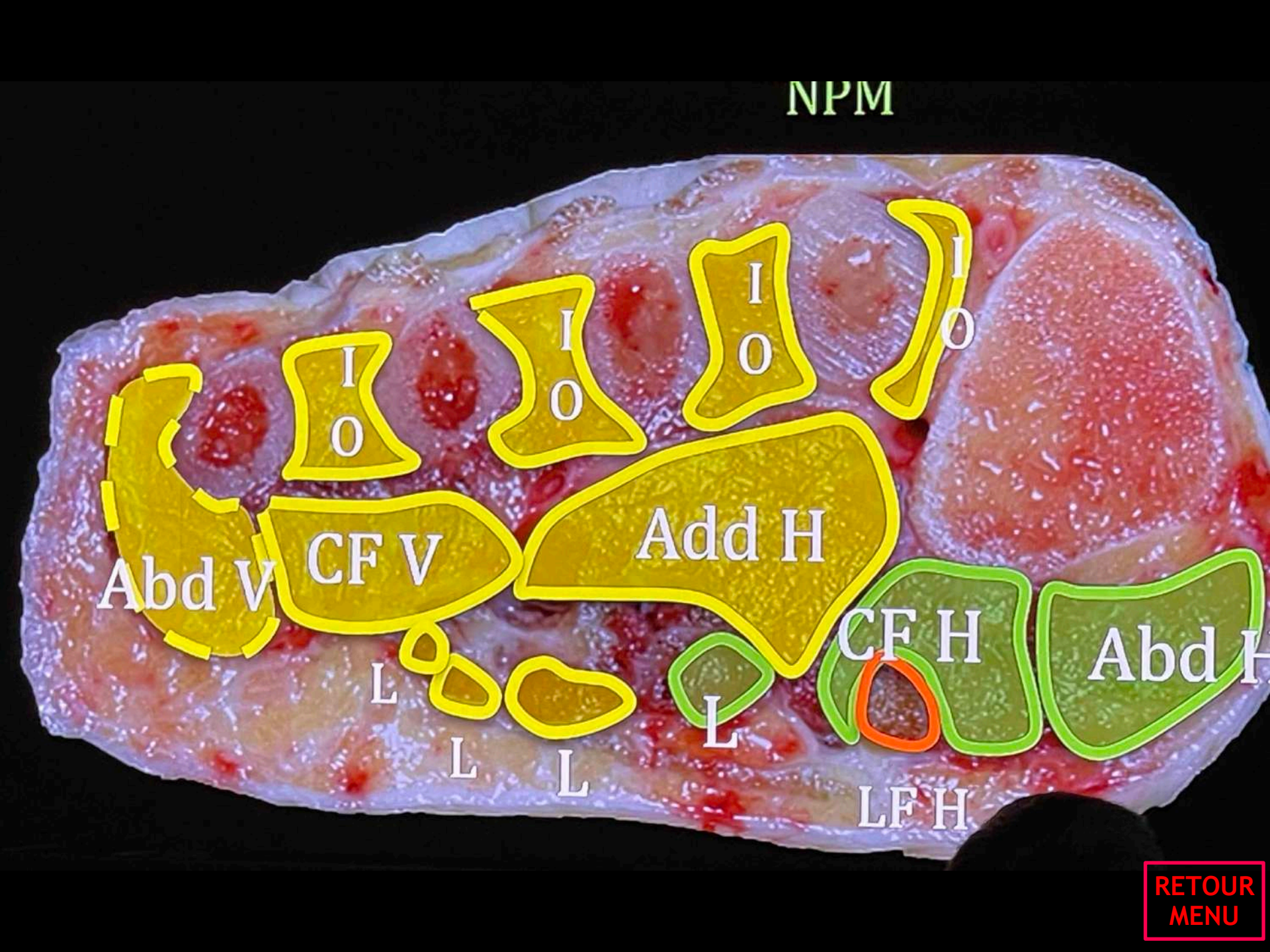

RETOUR MENU

La face Plantaire..

Anatomie....4eme plan

+ facile par voie dorsale !

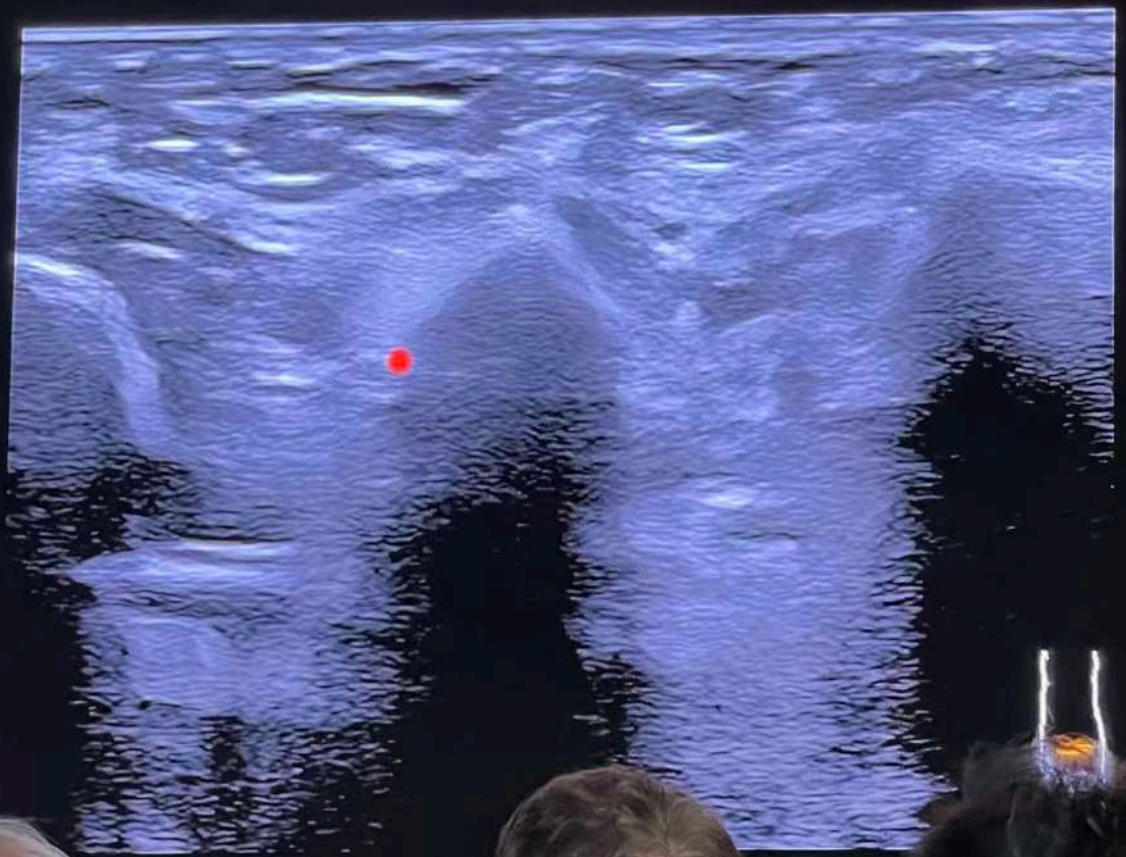

RETOUR MENU

Pathologie..

Déchirures musculaires / Myosite

Mme B 30 ans douleurs récentes plantaires antéro externe du pied

Amélioration en 2 semaines, restitution ad integrum

Déchirure ?

RETOUR MENU

ANATOMIE NERVEUSE MUSCLES PIED

Tableau 25.4 : Innervation motrice des muscles intrinsèques du pied.

Nerfs	Muscles
n. fibulaire profond	m.courts extenseurs des orteils et de l'hallux
n. plantaire médial	m. courts fléchisseurs des orteils et hallux, m.carré plantaire (moitié médiale), m. abducteur hallux, m.lombrical (1e) m. court fléchisseur hallux
n. plantaire latéral	m. abducteur du V, m.carré plantaire (moitié latérale) m. court fléchisseur du V, m.adducteur hallux, m.interosseux, m.lombricaux (2-4e)
Variations	m. court extenseur des orteils par n.fibulaire profond accessoire issu du n. fibulaire superficiel m. interosseux dorsaux (1-2e) par n. fibulaire profond m. lombricaux (2e) par n. plantaire médial ou latéral m. abducteur de l'hallux, carré plantaire et court fléchisseur des orteils par n.plantaire médial et/ou n.plantaire latéral

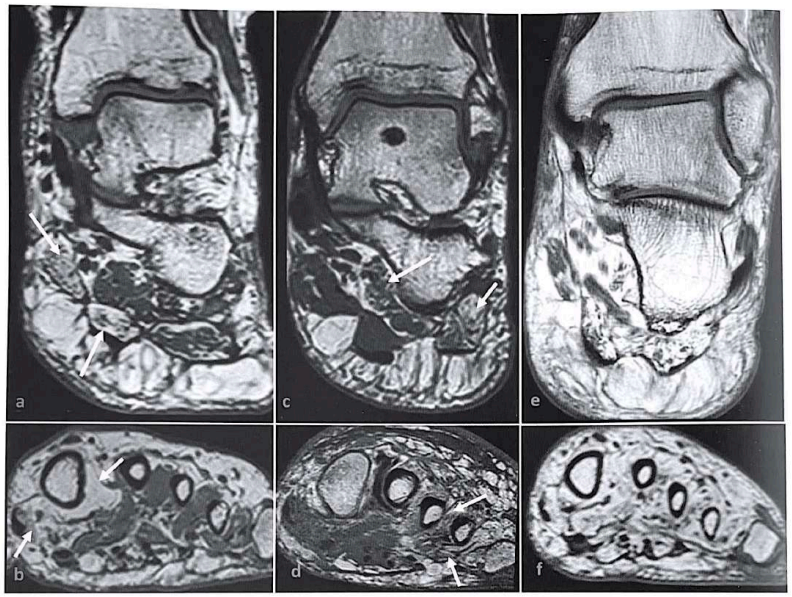

Figure 25.10 : Atteinte musculaire neurogène plantaire chronique. Coupes IRM coronales en pondération T1. Amyotrophie et remplacement graisseux musculaire (flèches) prédominant dans le territoire plantaire médial (a, b), plantaire latéral (c,d) et global (e,f).

RETOUR MENU

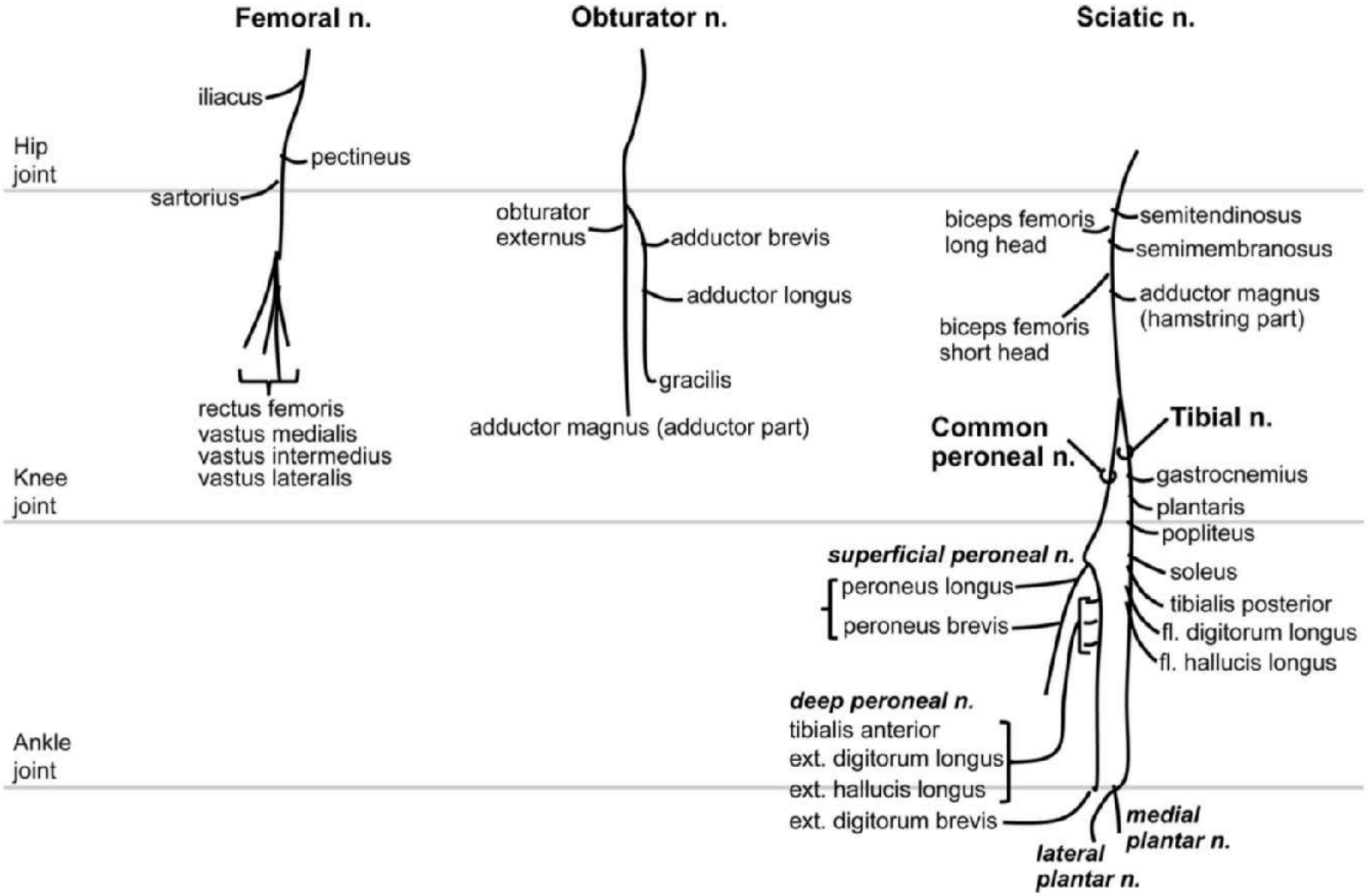

Figure 3. Diagram of lower extremity nerves with their muscle innervations. *ext* = extensor, *fl* = flexor, *n* = nerve.

RETOUR MENU

NERF TIBIAL

N. PLANTAIRE LAT.

1ére br. collat.
= N. Calcanéen
Inférieur de BAXTER

Br. PROF

TARSE
+ LISFRANC

M. ADD I
M. Interosseux
et lombricaux

Br. SUPERF

N. digital du
V et IV lat

N. PLANTAIRE MÉDIAL

Entre ABD I et CFO
En haut = LFO Carré plantaire

Br. LAT

N. digital du
I
II
III
IV

NEVROME
DE MORTON

Br. MÉDIALE

N. digital
du I
Et CFH

RETOUR
MENU

NERF TIBIAL POST

Nerf Tibial Post —> donne des douleurs pré-malléolaire interne

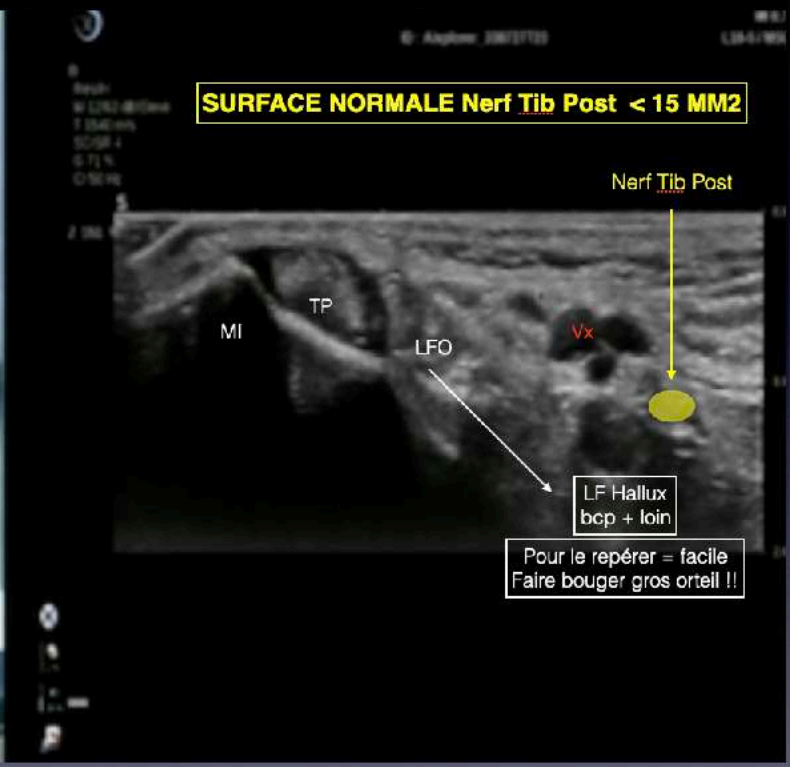

Nerf Tibial Post —> Sd Tunnel tarsien

1. KYSTE péri ou intra-neuraux à partir interligne tarse-métatarsien / sub-talaire
2. VARICE
3. TENOSYNOVITE DU TENDON LFH au contact

RETOUR MENU

VIDEO NERF TIBIAL

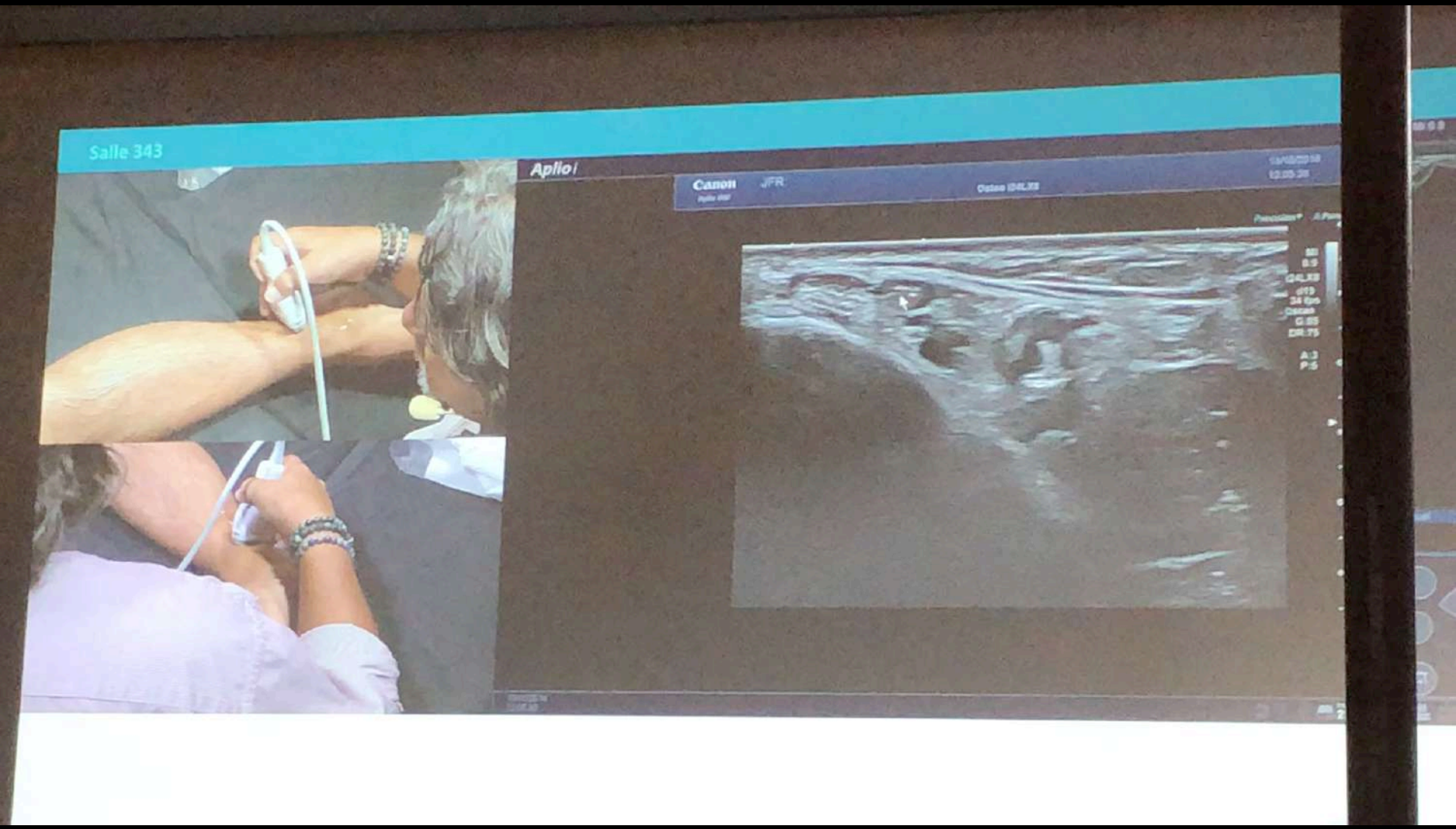

RETOUR MENU

OÙ EST LE TUNNEL TARSIEN ? En regard du muscle ABDUCTEUR de l'hallux

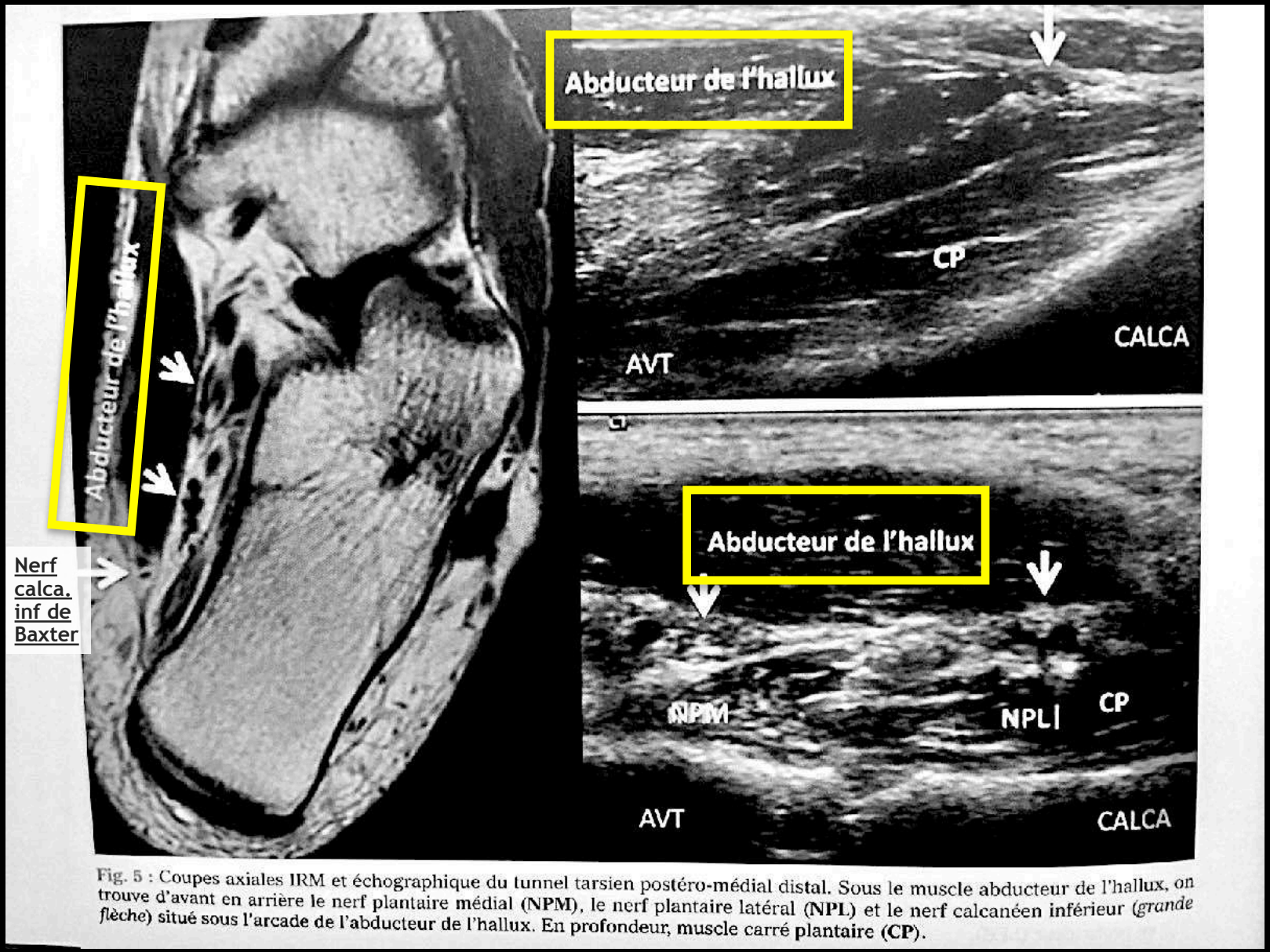

Fig. 5 : Coupes axiales IRM et échographique du tunnel tarsien postéro-médial distal. Sous le muscle abducteur de l'hallux, on trouve d'avant en arrière le nerf plantaire médial (NPM), le nerf plantaire latéral (NPL) et le nerf calcanéen inférieur (*grande flèche*) situé sous l'arcade de l'abducteur de l'hallux. En profondeur, muscle carré plantaire (CP).

RETOUR MENU

NERF TIBIAL POST AU TUNNEL TARSIEN

nerf tibial au 1/3 distal de jambe

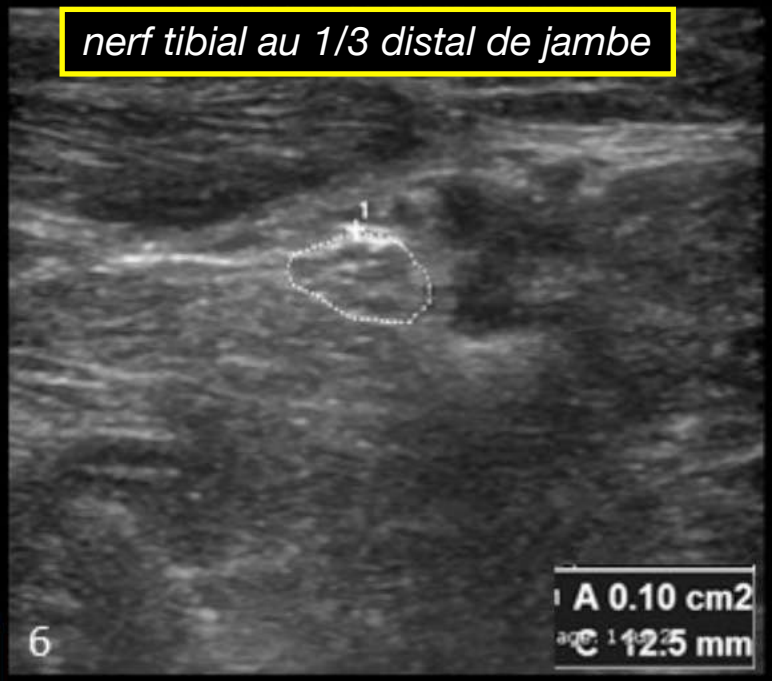

nerf tibial dans tunnel partie SUP

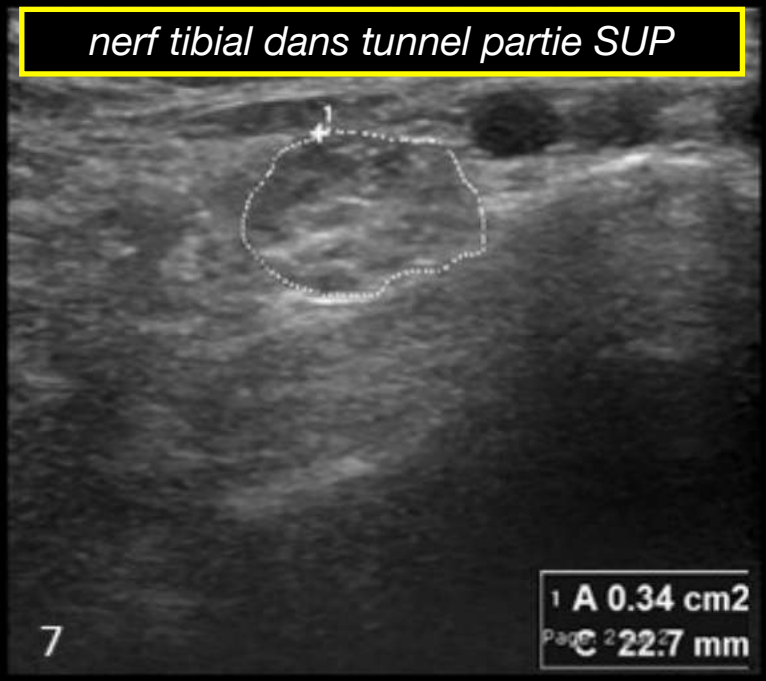

VALEURS CUT-OFF:

Différentiel > 5 mm²

Différentiel = entre nerf tibial au 1/3 distal de jambe et dans tunnel , du même coté

Surface axiale max > 15 mm²

RETOUR MENU

Syndromes du tunnel tarsien postéromédial

Le syndrome du tunnel tarsien postéromédial correspond à une atteinte du nerf tibial et de ses branches au sein d'un tunnel ostéofibreux à la face postéromédiale de la cheville. Du fait d'une extensibilité limitée de cet espace, l'augmentation de pression ou le développement d'un syndrome de masse mènent à des manifestations cliniques. Les symptômes sont principalement sensitifs avec une atteinte plus globale dans le territoire du nerf tibial en cas d'atteinte proximale et plus sélective d'un de ses rameaux en cas d'atteinte distale. Ils peuvent être reproduits par l'activité, l'éversion-dorsiflexion de la cheville ou la percussion rétromalléolaire médiale.

Parmi les facteurs étiologiques du syndrome du tunnel tarsien, on distingue des causes [3–5, 12, 16, 19–25] :

- nerveuses : tumeurs nerveuses, kystes péri- et épineuraux, neuropathies inflammatoires et hypertrophiques ;
- musculotendineuses **(figs 25.18-25.19)** : jonction myotendineuse basse (long fléchisseur de l'hallux) ou muscles surnuméraires (soléaire accessoire, long fléchisseur accessoire des orteils et de l'hallux, péronéo- et tibiocalcanéus internus), ténosynovites ou rupture des tendons fléchisseurs ;

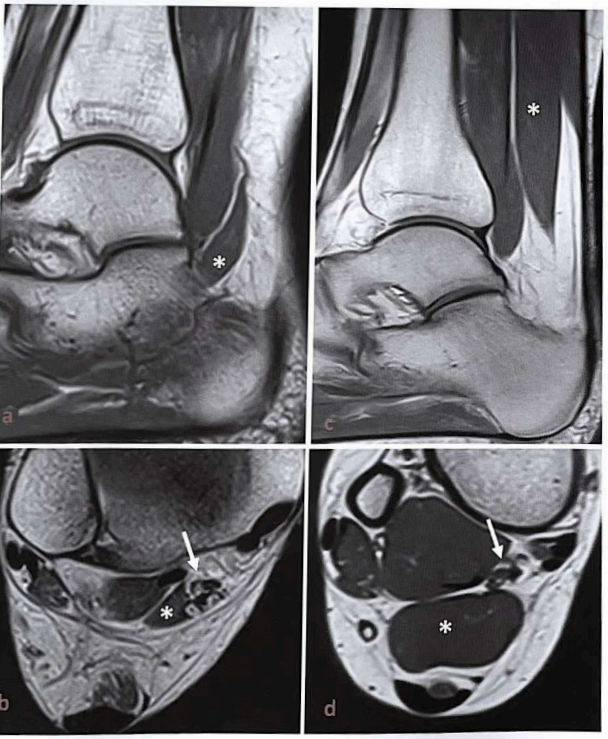

Figure 25.18 : Variations musculaires (astérisques). Muscles long fléchisseur accessoire des orteils (**a**,**b**), soléaire accessoire (**c**,**d**), à proximité du paquet vasculonerveux tibial postérieur (flèches).

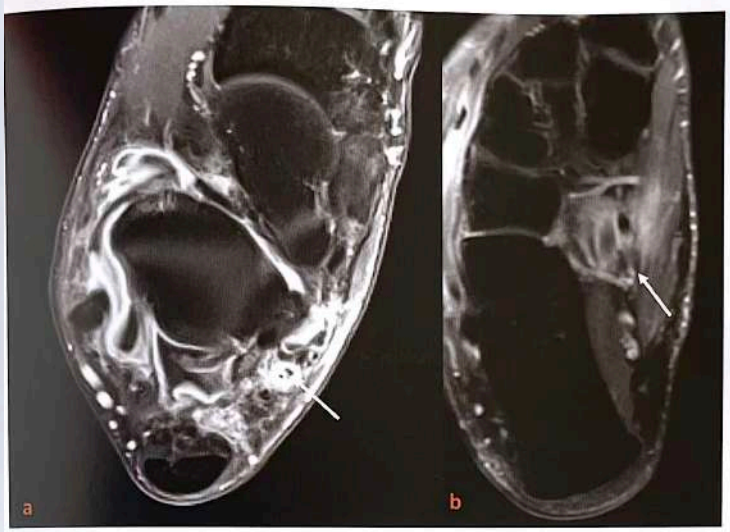

Figure 25.19 : Coupes IRM axiales en pondération T1 FS après injection de gadolinium. Atteintes inflammatoires de contiguïté à une synovite talocrurale, avec prise de contraste endoneuriale et perineuriale du nerf tibial (flèche) **(a)**. Proximité du nerf plantaire médial et d'une ténosynovite du nœud de Henry (flèche) **(b)**.

- osseuses et articulaires **(figs 25.19-25.21)** : ostéophytes, synovite, kyste arthrosynovial, hypertrophie du *sustentaculum tali* ou du processus postéromédial du talus, coalition talocalcanéenne, ossifications hétérotopiques post-traumatiques (séquelle ligamentaire médiale), fragment osseux, cal hypertrophique tibial distal, ostéochondrome ;
- vasculaires **(fig 25.22)** : insuffisance veineuse symptomatique, thrombose veineuse, anomalies artérielles ;
- tumorales et pseudotumorales des tissus mous (lipome, kyste mucoïde, tophus,...) ;
- troubles de la statique : pied plat et valgus de l'arrière-pied.

En échographie et en IRM, les anomalies directes nerveuses et indirectes musculaires **(tableau 25.3)** ainsi que des causes secondaires sont recherchées, mais sont inconstamment retrouvées [4, 16, 20, 21]. Une augmentation de signal T2 intraneural, notamment du NPM à la partie distale du tunnel tarsien, peut correspondre à un piège lié à un artéfact d'angle magique [11]. Des anomalies musculaires systématisées au territoire du nerf tibial ou plus sélectives d'un de ses rameaux sont recherchées en IRM. En échographie, des mesures sont proposées avec une augmentation de la surface de section maximale du nerf tibial dans le tunnel tarsien postéromédial supérieure à 15 mm² (sensibilité 74 %, spécificité 100 %) ou un delta supérieur à 5 mm² avec une mesure comparative du nerf tibial au tiers distal de la jambe (sensibilité 81 %, spécificité 100 %) [24]. L'echopalpation tente de reproduire les symptômes neurologiques. La réalisation de l'échographie en charge peut potentialiser la proximité du nerf avec les structures osseuses ou une dilatation veineuse [21]. La participation veineuse au tableau clinique est également recherchée, en plus d'un test de contention, par une étude échographique de la compressibilité veineuse, de la perméabilité et de la taille du réseau veineux (diamètre supérieur à 5 mm et collatéralités) **(fig 25.22)** [21].

RETOUR MENU

TUNNEL TARSIEN : ETIOLOGIE

Imagerie

En échographie (étude bilatérale et comparative), on recherche des signes de neuropathie avec un épaississement hypoéchogène des fascicules nerveux, une hyperhémie en mode Doppler et un signe de Tinel échographique [114]. Une exploration en position debout est nécessaire pour objectiver les compressions d'origine osseuse liées aux anomalies de la statique du pied et les dilatations des veines plantaires dans le tunnel tarsien distal (diamètre > 5 mm) [114]. Ces veines sont tortueuses, avec souvent un aspect de stase sanguine. Leur pression par la sonde peut déclencher la symptomatologie. Le caractère symptomatique de ces dilatations veineuses peut être confirmé en cas d'amélioration de la symptomatologie par le port d'une contention veineuse [114].

En IRM, on recherche des éléments compressifs, des anomalies de signal des nerfs et des anomalies de signal ou de trophicité des muscles, témoignant d'une dénervation. Les coupes axiales et frontales en pondération T1, DP ou T2 sans saturation de la graisse sont essentielles pour analyser le nerf et ses rameaux de division.

Pathologies vasculaires

- dilatation des veines plantaires. **> 5 mm de diametre**

C'est l'étiologie la plus fréquente dans la littérature [33, 34, 35] (13 % sur 186 cas dans une revue de la littérature [27] ; 21/81 as dans notre expérience [29]. Elle peut se majorer en position debout (échographie positionnelle). Les veines, souvent tortueuses, avec une stase sanguine (fig. 10) sont considérées comme dilatées si elles mesurent plus de cinq millimètres de diamètre [35]. L'échopalpation des veines peut déclencher la symptomatologie. Le caractère symptomatique de ces dilatations veineuses peut être confirmé si une contention veineuse [35] améliore la symptomatologie.

- anévrysme d'une veine tibiale [29, 36],
- thrombophlébite (veines tibiale, plantaire [29] ou satellite du nerf calcanéen inférieur [29] (fig. 11)
- boucle de l'artère tibiale ou artère pulsatile à l'origine d'une neuropathie [29, 37]
- faux anévrysme post-traumatique de l'artère tibiale ou d'une artère plantaire

Causes musculaires et tendineuses

- muscle long fléchisseur accessoire des orteils [29, 35, 38, 39]

Étiologie bien décrite dans la littérature, retrouvée 6 fois/49 [39] et 5 fois/81 dans notre série [29]. Ce muscle chemine sous le rétinaculum des fléchisseurs dans le tunnel tarsien, satellite du nerf tibial et des deux nerfs plantaires et se termine sur le muscle carré plantaire (fig. 12 et 13). Son traitement consiste en la résection chirurgicale et la neurolyse du nerf tibial et de ses branches.

- muscle accessoire péronéo-calcanéen interne [38]
- muscle soléaire accessoire (une fois/81 dans notre série [29], 2 cas/49 [39])
- hypertrophie du muscle abducteur de l'hallux [29, 40]
- hypertrophie et jonction myotendineuse anormalement basse du long fléchisseur de l'hallux [41]
- ténosynovite des fléchisseurs [6]
- kyste synovial des gaines tendineuses des fléchisseurs [6, 29]

Anomalies statiques du pied PIED PLAT VALGUS

Elles sont à l'origine d'une mise[illegible]auses fréquentes [27] (17 patients/81 dans notre série [29] (fig. 14 et 15).

- pied-plat. Atteinte constante électrique des nerfs plantaires dans une série de 28 patients (42) porteurs d'un arrière-pied valgus. Association d'une insuffisance du tendon tibial postérieur à l'origine du pied-plat, d'une aponévropathie plantaire et d'une neuropathie du tibial postérieur par étirement [43].
- avant-pied en supination et abduction
- arrière-pied varus
- professions nécessitant une position accroupie avec éversion prolongée du pied [44]

Causes traumatiques et iatrogènes

- fibrose post-traumatique [6] et post-hématome
- fibrose post-chirurgicale après neurolyse du nerf tibial (fig. 16)
- séquelles de fracture du calcanéus [29, 45]
- entorses médiales
- épaississement post-traumatique du rétinaculum des fléchisseurs
- rupture traumatique du long fléchisseur de l'hallux [46]
- compression liée au chaussage
- plaie chirurgicale du nerf tibial ou de ses branches de division (chirurgie du carrefour postérieur, arthrodèse subtalaire...)
- hématome compressif postopératoire
- chirurgie du tendon calcanéen ou des tendons fléchisseurs

Causes osseuses et articulaires

- arthroses et arthropathies talocrurales et subtalaires avec synovite
- synostoses et synchondroses talocalcanéennes [23, 47]
- hypertrophie du sustentaculum tali [48]
- ostéochondrome sur le sustentaculum tali [29]

Lésions expansives

- kystes épineuraux et intraneuraux au contact du nerf tibial ou des nerfs plantaires [49] (fig. 17). Etiologie fréquente dans notre série (6 cas dont un cas développé sur le nerf plantaire latéral ayant pour origine l'interligne tarsométatarsien latéral [29] (fig. 18). L'origine articulaire par des branches nerveuses articulaires [50] est un paramètre important à connaître en cas de prise en charge chirurgicale pour éviter les récidives, car les connexions articulaires doivent être réséquées.
- kystes arthrosynoviaux issus du compartiment subtalaire postérieur [29]
- tumeurs neurogènes, neurofibromes et surtout schwannomes
- tumeurs des parties molles, notamment les lipomes intracanalaires

RETOUR MENU

TUNNEL TARSIEN : ETIOLOGIES
1 - KYSTES

- Syndrome du tunnel tarsien
- Causes:
  - Masse compressive: kyste arthrosynovial, muscle surnuméraire, ostéophyte...

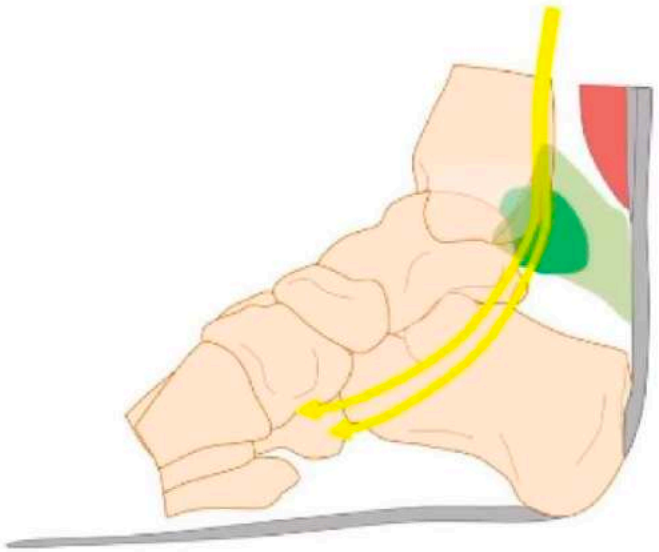

ATTENTION A CET APSECT DE KYSTE EN CHEMINÉE ++
= évocateur de KYSTE INTRA-NEURAL

RETOUR MENU

TUNNEL TARSIEN PROXIMAL

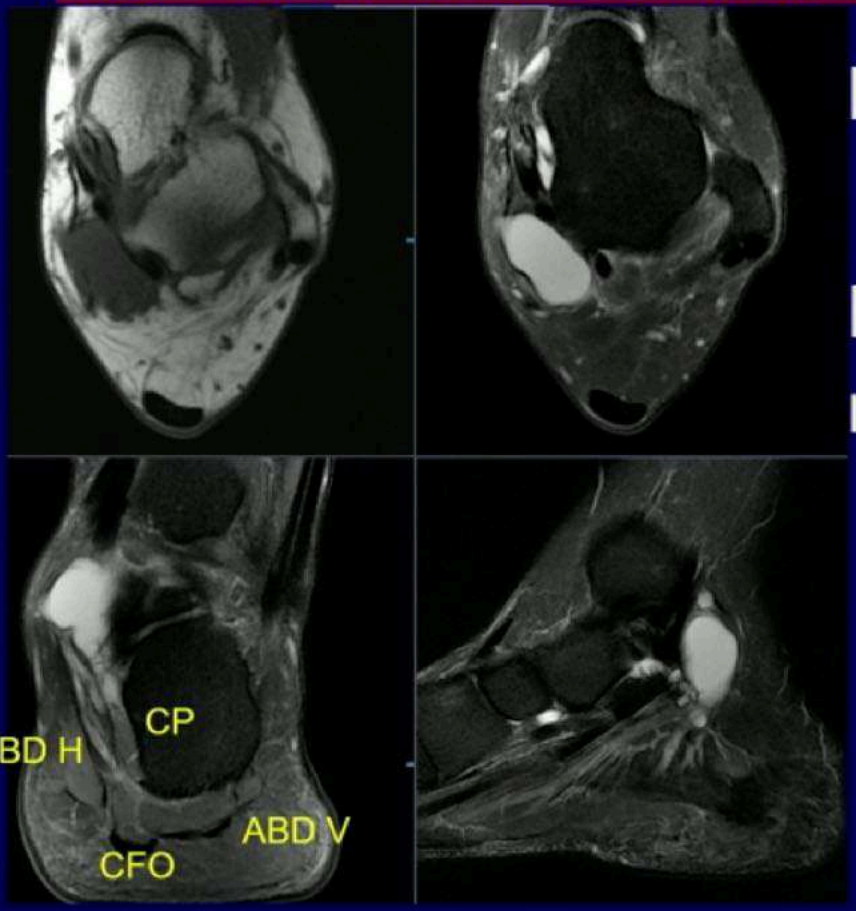

Kyste mucoïde

Développement neural ?

RETOUR MENU

Question 2

Quel est votre diagnostic ?

A. Schwannome du nerf tibial

B. Kyste intra-neural du nerf plantaire médial

C. Neuropathie de Baxter compliquant un kyste mucoïde

D. Neuropathie diabétique

E. Ténosynovite du LFH secondaire à un conflit en regard du nœud de Henry

Kyste intra-neural

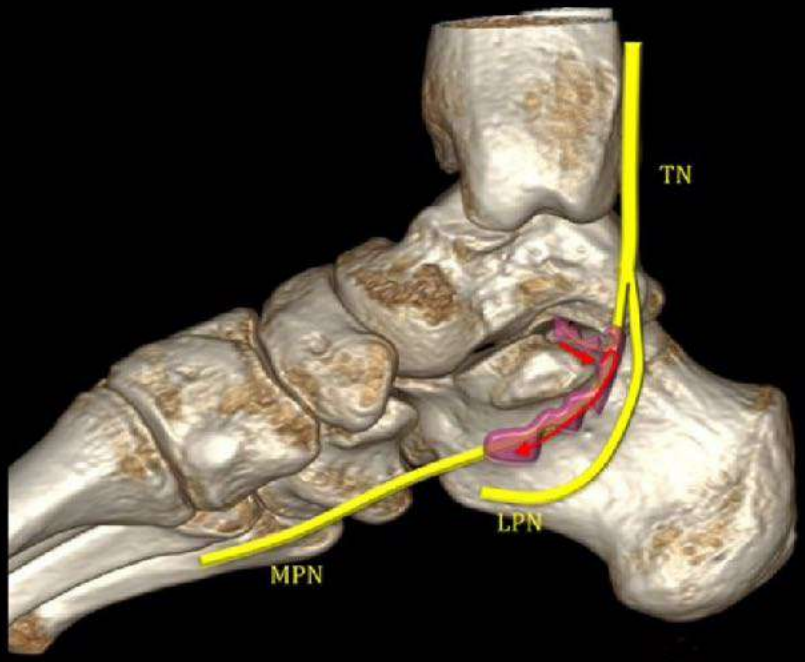

RETOUR MENU

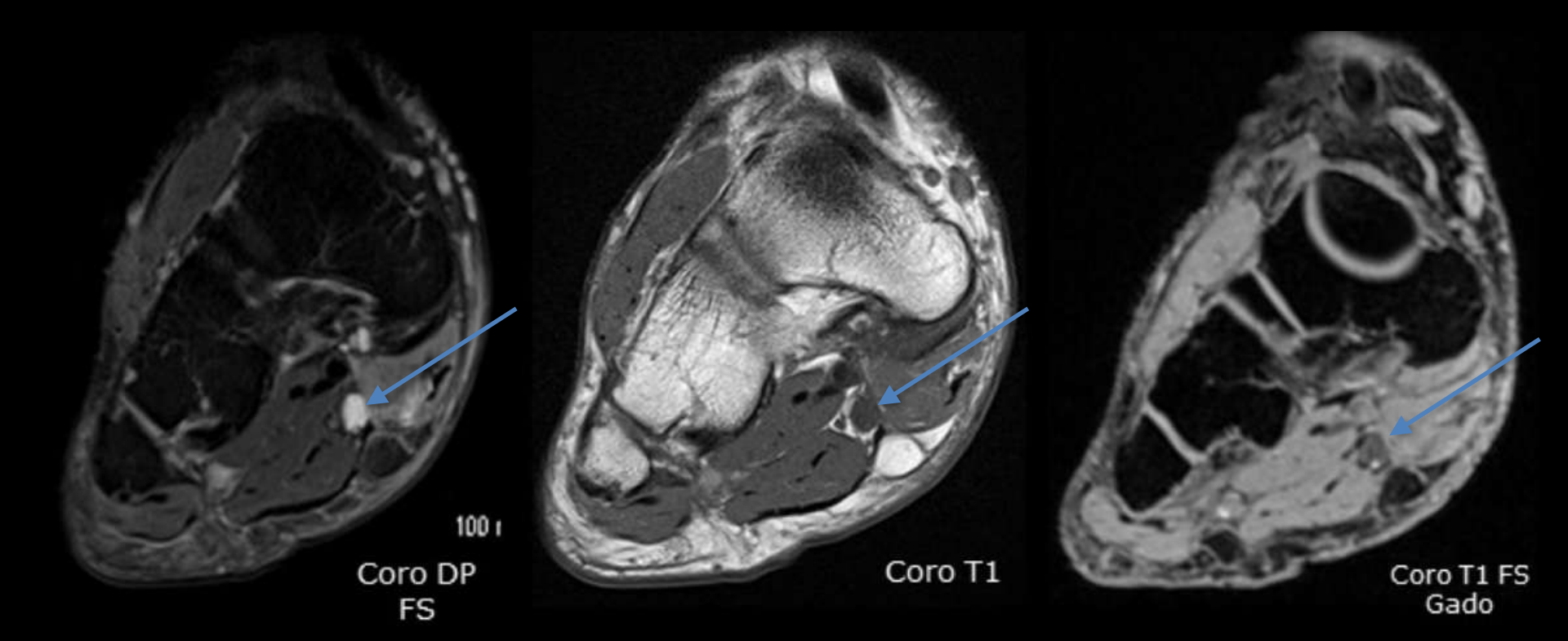

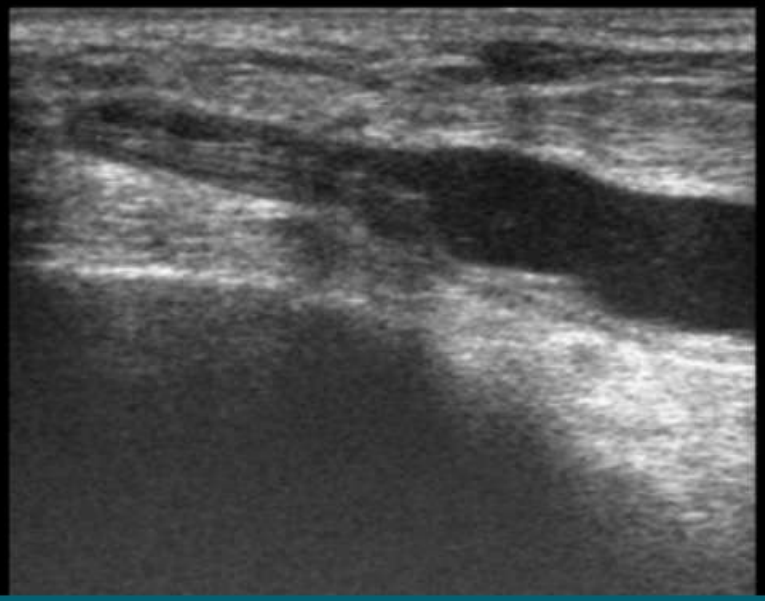

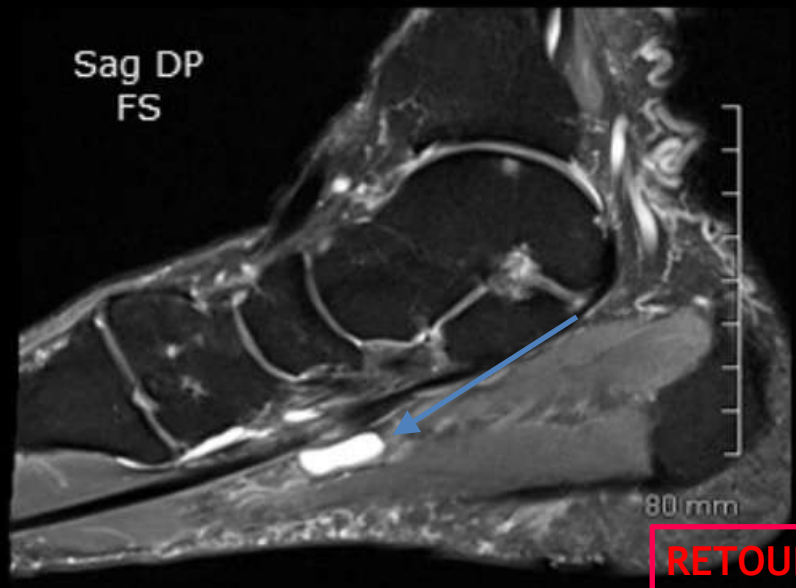

RETOUR
MENU

A. Le muscle abducteur de l'hallux est en hypersignal DP Fat Sat

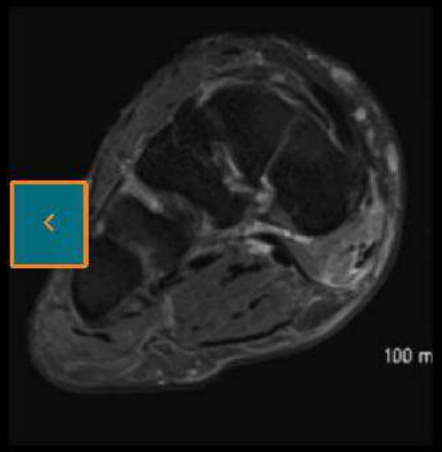

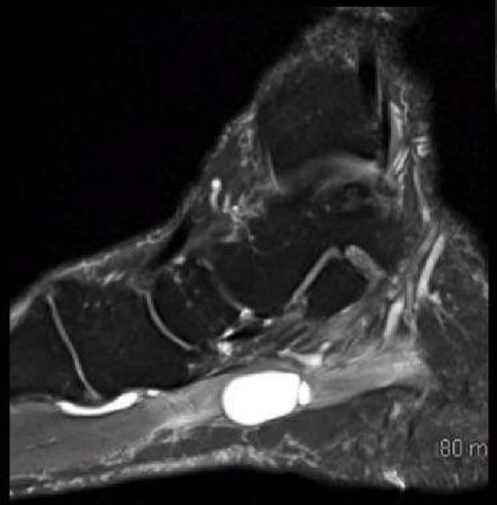

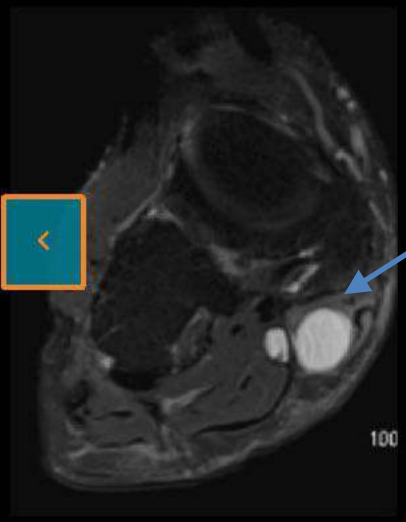

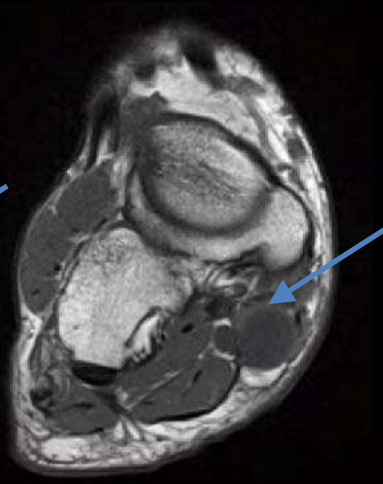

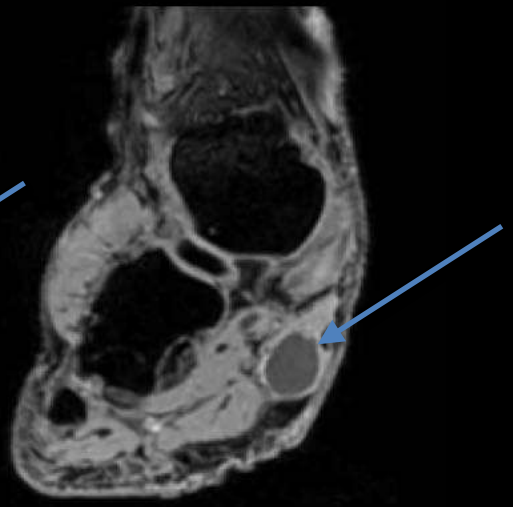

DP Fat Sat T1 T1 Fat Sat gado

RETOUR MENU

NERF TIBIAL ET TUNNEL TARSIEN : kyste neural

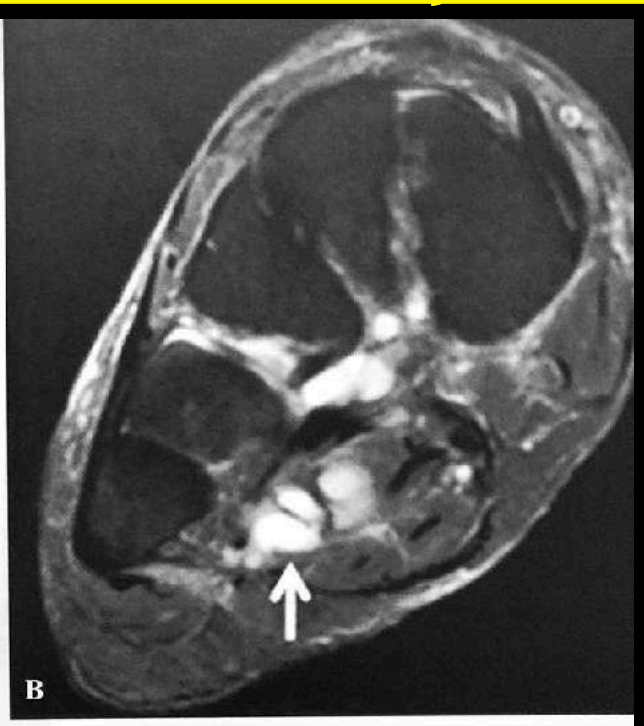

Fig. 18 : Douleurs plantaires latérales invalidantes. IRM, coupes sagittales et coronales en densité de protons avec saturation de la graisse (**A** et **B**), coupe sagittale en T1 avec gadolinium et saturation de la graisse (**C**), et coupe coronale T1. Kyste épineural satellite du nerf plantaire latéral (*flèches*). Atrophie et infiltration graisseuse des muscles interosseux et lombricaux.

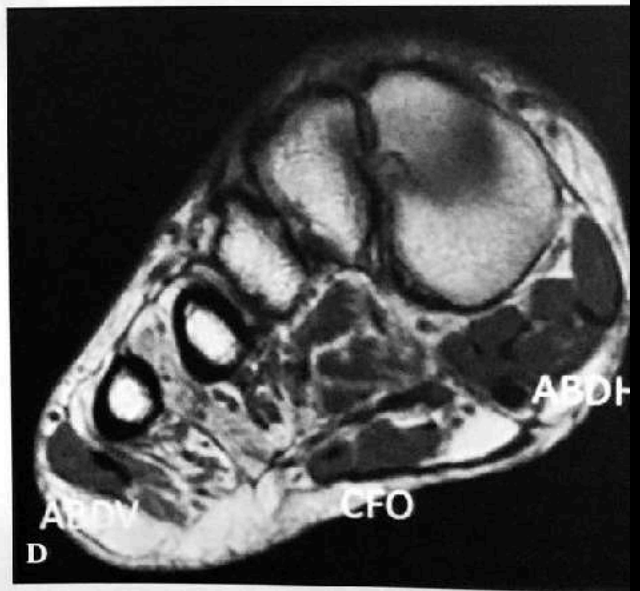

RETOUR MENU

TUNNEL TARSIEN : ETIOLOGIES
2 - MUSCLES ACCESSOIRES

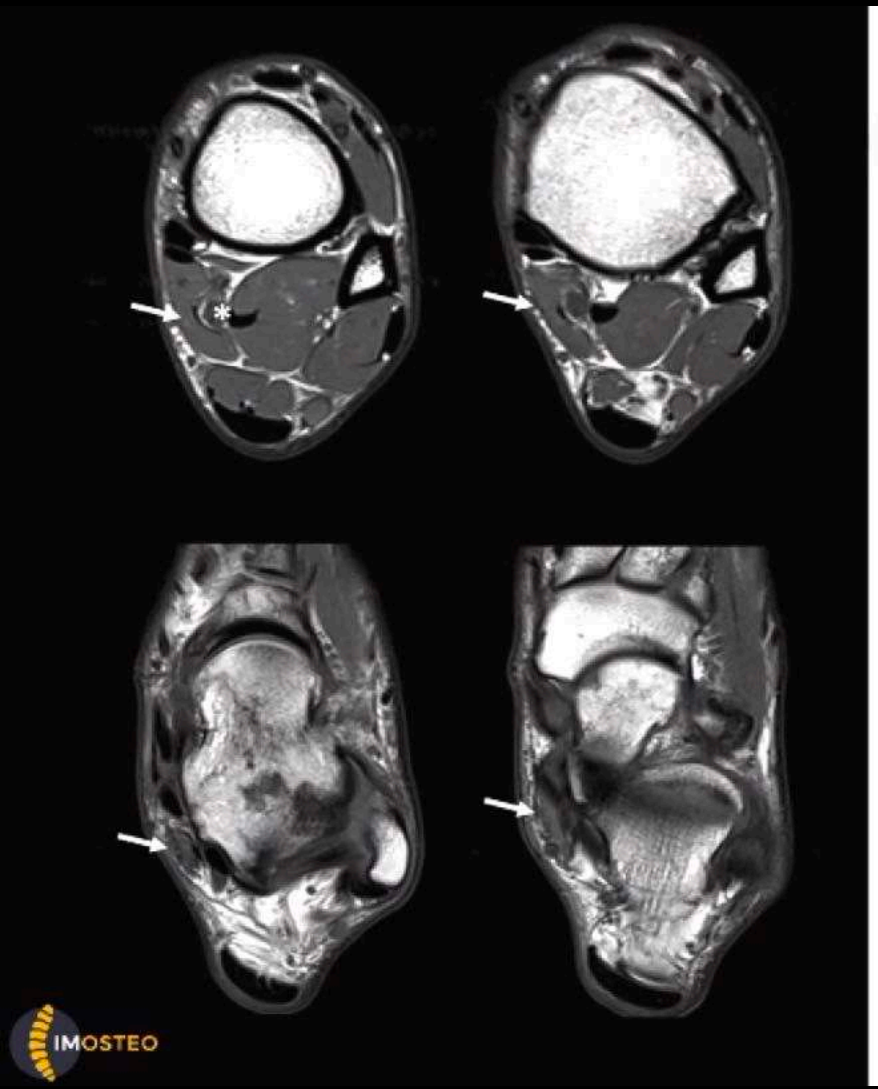

2 - Long fléchisseur accessoire des orteils

2 BIS - SOLEAIRE ACCESSOIRE

2 TER - LFH avec jonction myo-tendineuse basse

PATHOLOGIE
NERF TIBIAL

➤ Syndrome du tunnel tarsien

➤ Cau

ynovial, muscle surnuméraire,

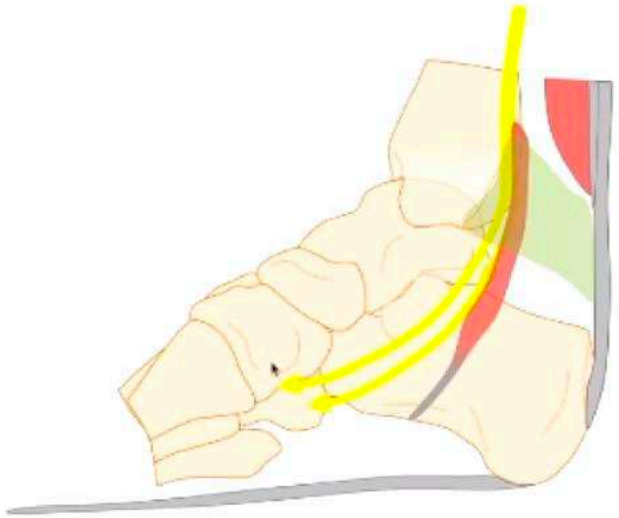

RETOUR MENU

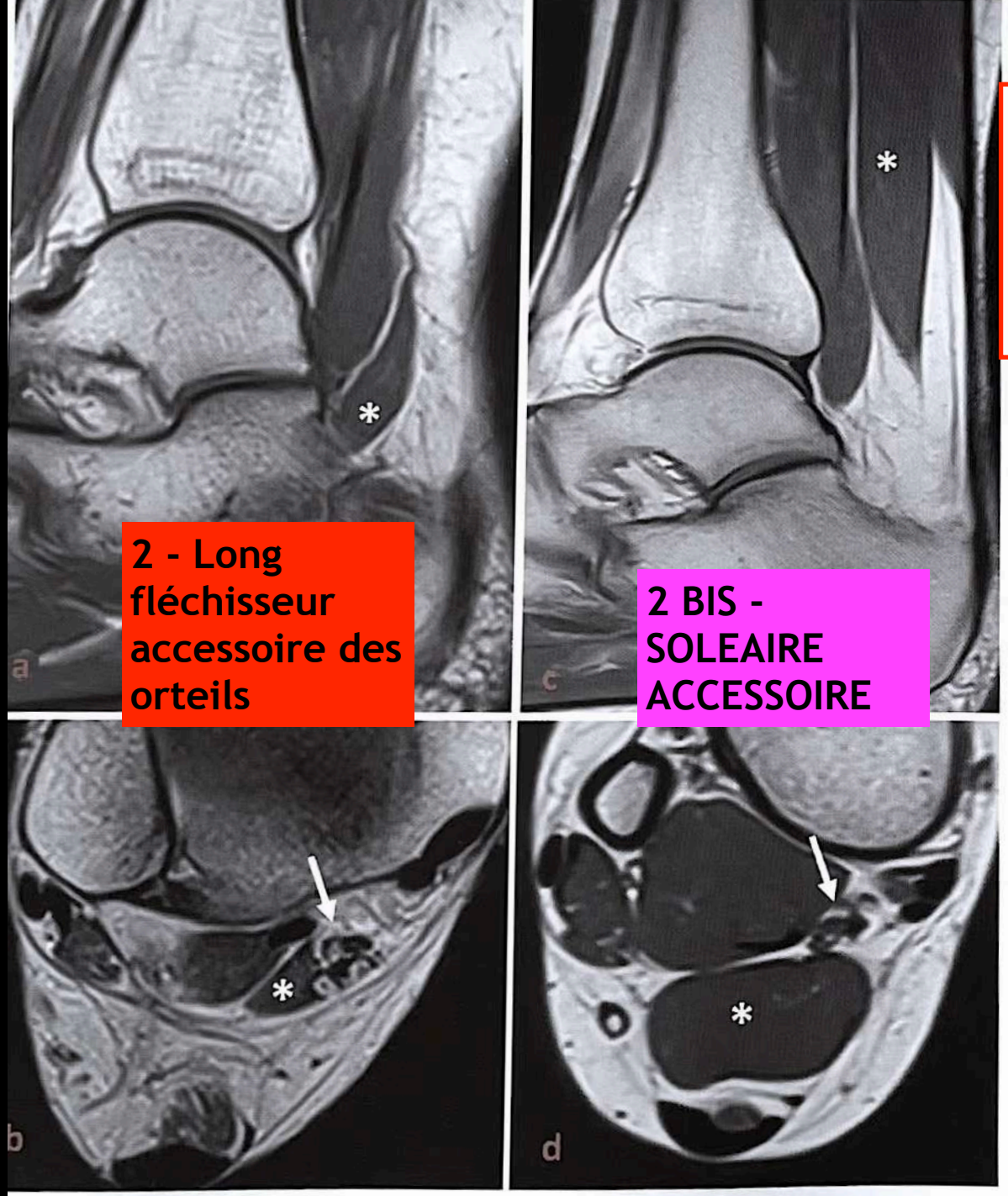

- musculotendineuses **(figs 25.18-25.19)** : jonction myotendineuse basse (long fléchisseur de l'hallux) ou muscles surnuméraires (soléaire accessoire, long fléchisseur accessoire des orteils et de l'hallux, péronéo- et tibiocalcanéus internus), ténosynovites ou rupture des tendons fléchisseurs ;

2 TER - LFH avec jonction myo-tendineuse basse

RETOUR MENU

Figure 25.18 : Variations musculaires (astérisques). Muscles long fléchisseur accessoire des orteils **(a,b)**, soléaire accessoire **(c,d)**, à proximité du paquet vasculonerveux tibial postérieur (flèches).

TUNNEL TARSIEN PROXIMAL

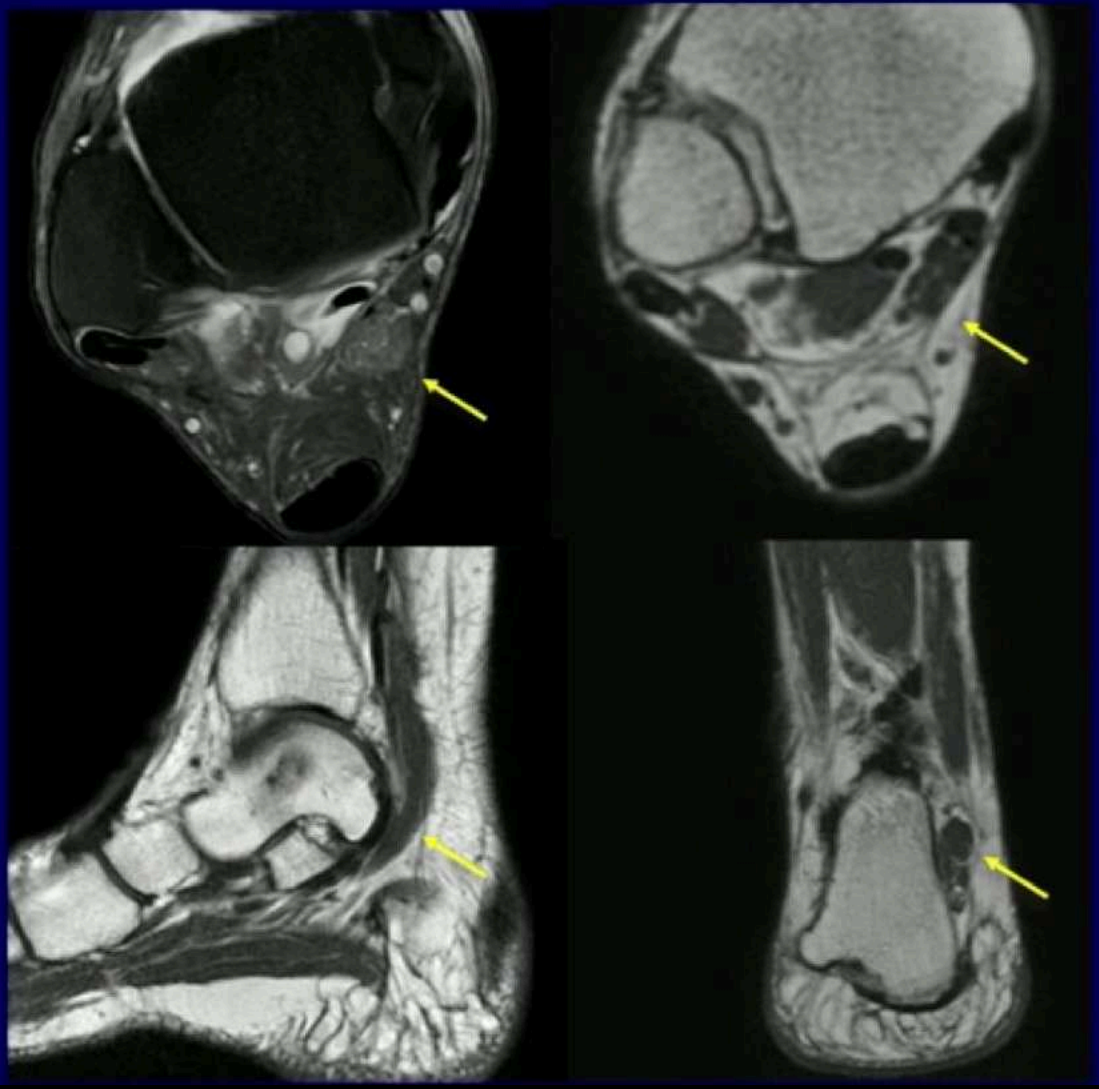

Muscle surnuméraire

Fléchisseur Des Orteils

RETOUR MENU

NERF TIBIAL ET TUNNEL TARSIEN : muscle accessoire LFAO

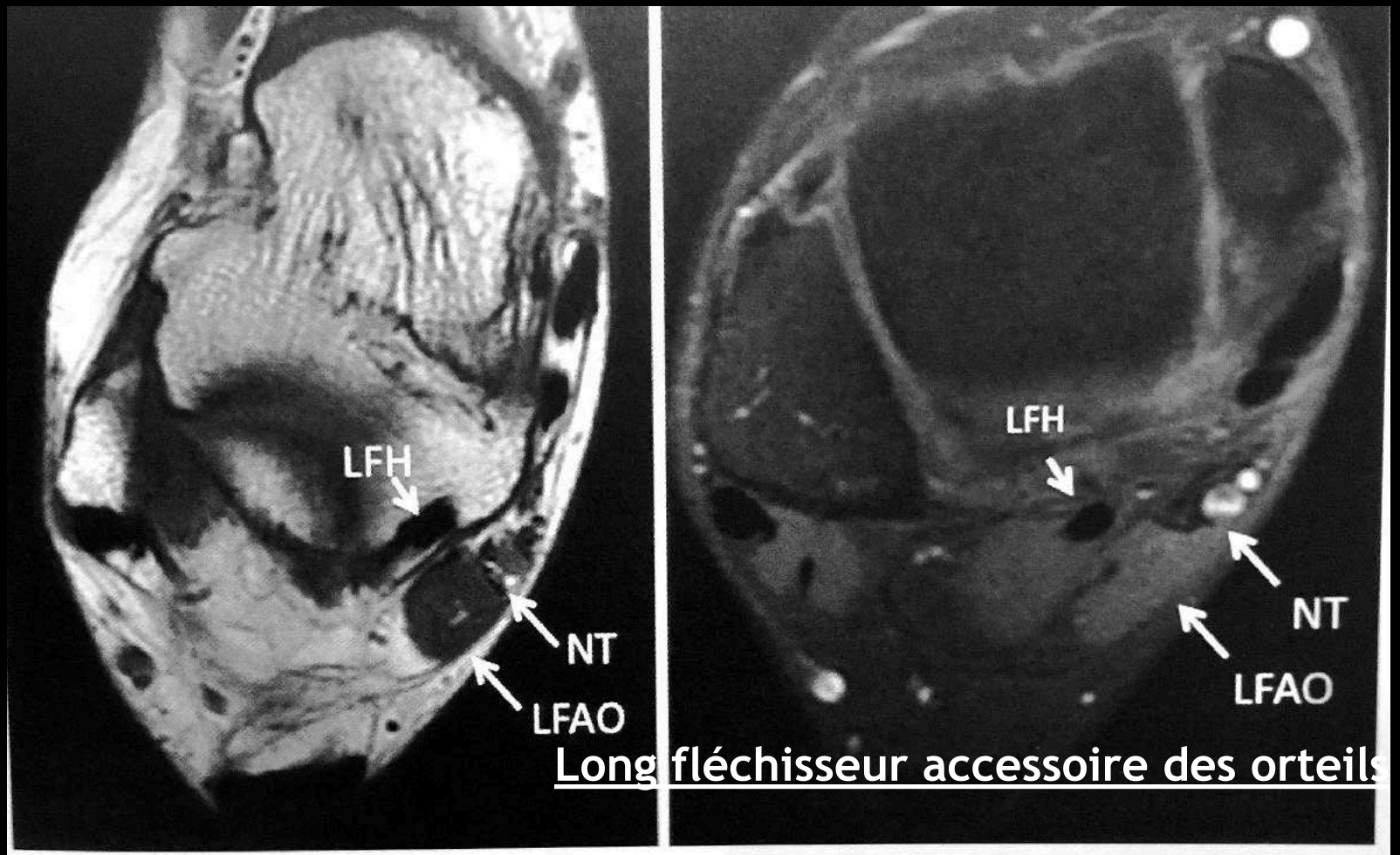

Long fléchisseur accessoire des orteils

Fig. 13 : Syndrome du tunnel tarsien postéromédial. IRM coupes axiales en T1 et densité de protons avec saturation de la graisse montrant la présence d'un muscle long fléchisseur accessoire des orteils (**LFAO**) dans le tunnel tarsien, satellite du nerf tibial (**NT**). En profondeur, tendon du muscle long fléchisseur de l'hallux (**LFH**).

RETOUR MENU

- D. Muscle long fléchisseur accessoire des orteils

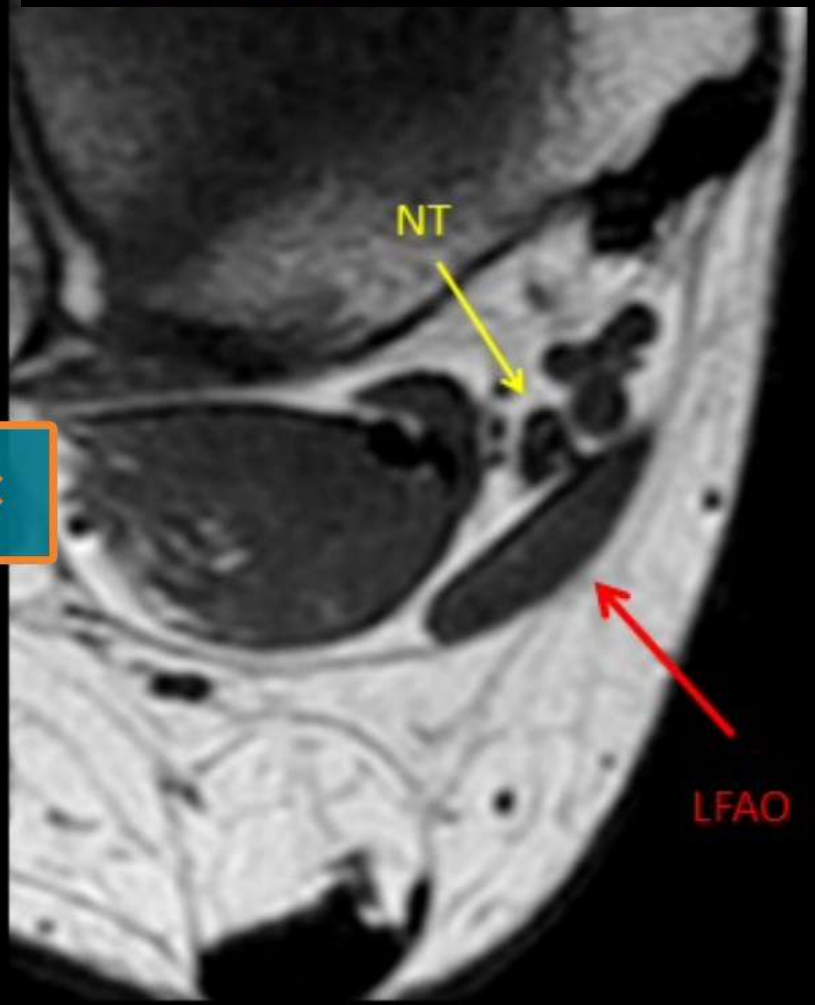

8

AXIAL T1

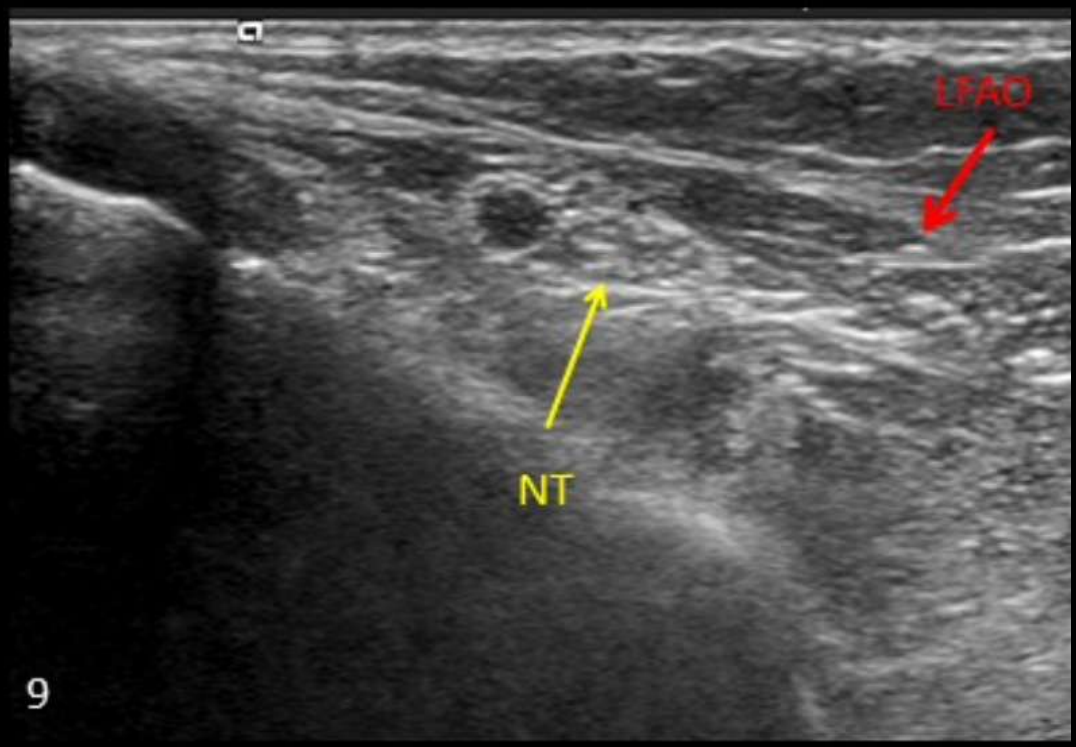

9

ECHO COUPE AXIALE

RETOUR MENU

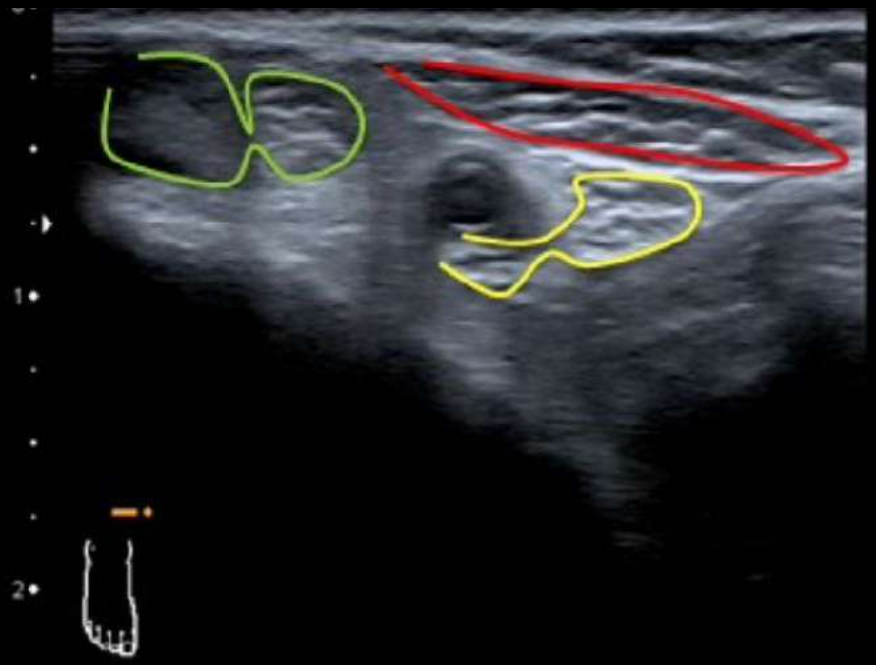

Muscle accessoire:
Muscle long fléchisseur accessoire des orteils

Homme 52 ans trailler, court 50 km par semaine, paresthésie hallux D survenue après un marathon et réapparaissant après 2 Km

RETOUR MENU

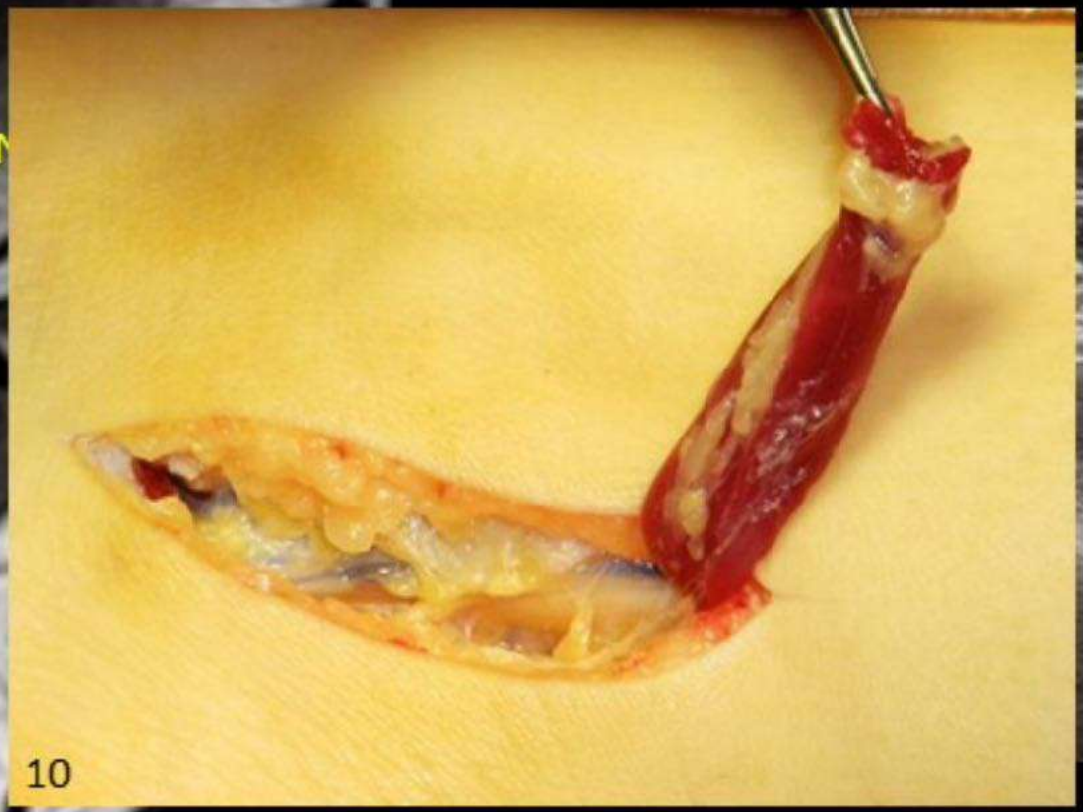

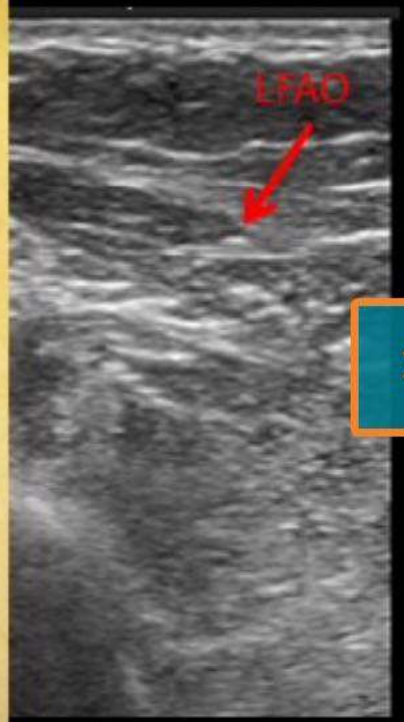

AXIAL T1

ECHO COUPE AXIALE

RETOUR MENU

TUNNEL TARSIEN : ETIOLOGIES

3 - OS

PATHOLOGIE
NERF TIBIAL

- Syndrome du tunnel tarsien
- Causes:
  - Masse compressive: kyste arthrosynovial, muscle surnuméraire, ostéophyte...

3 - OSTÉOPHYTES CALCA ST

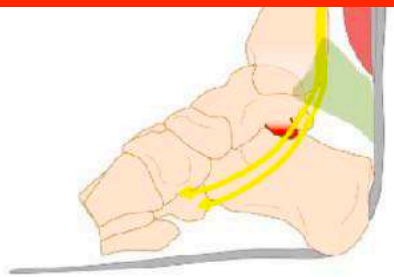

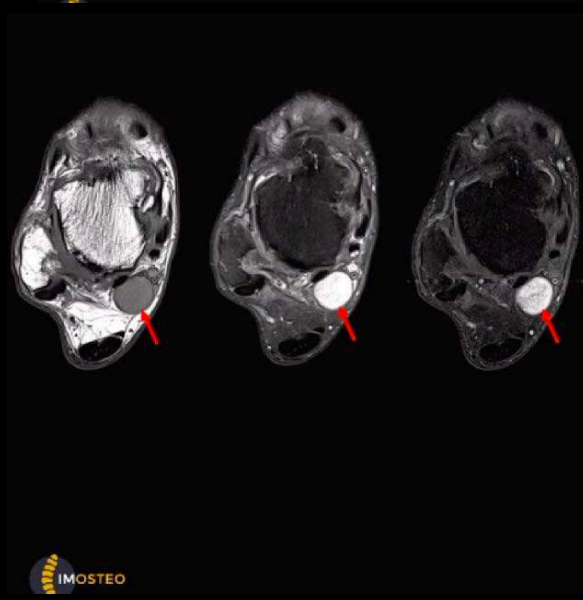

- Syndrome du tunnel tarsien
- Causes:
  - Masse compressive: kyste arthrosynovial, muscle surnuméraire, ostéophyte...
  - Tumeur neurogène

4 - TUMEURS

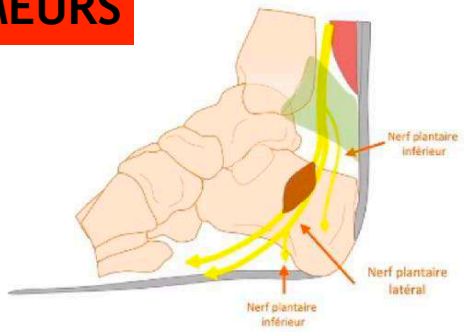

RETOUR MENU

TUNNEL TARSIEN : ETIOLOGIES
3 - OS

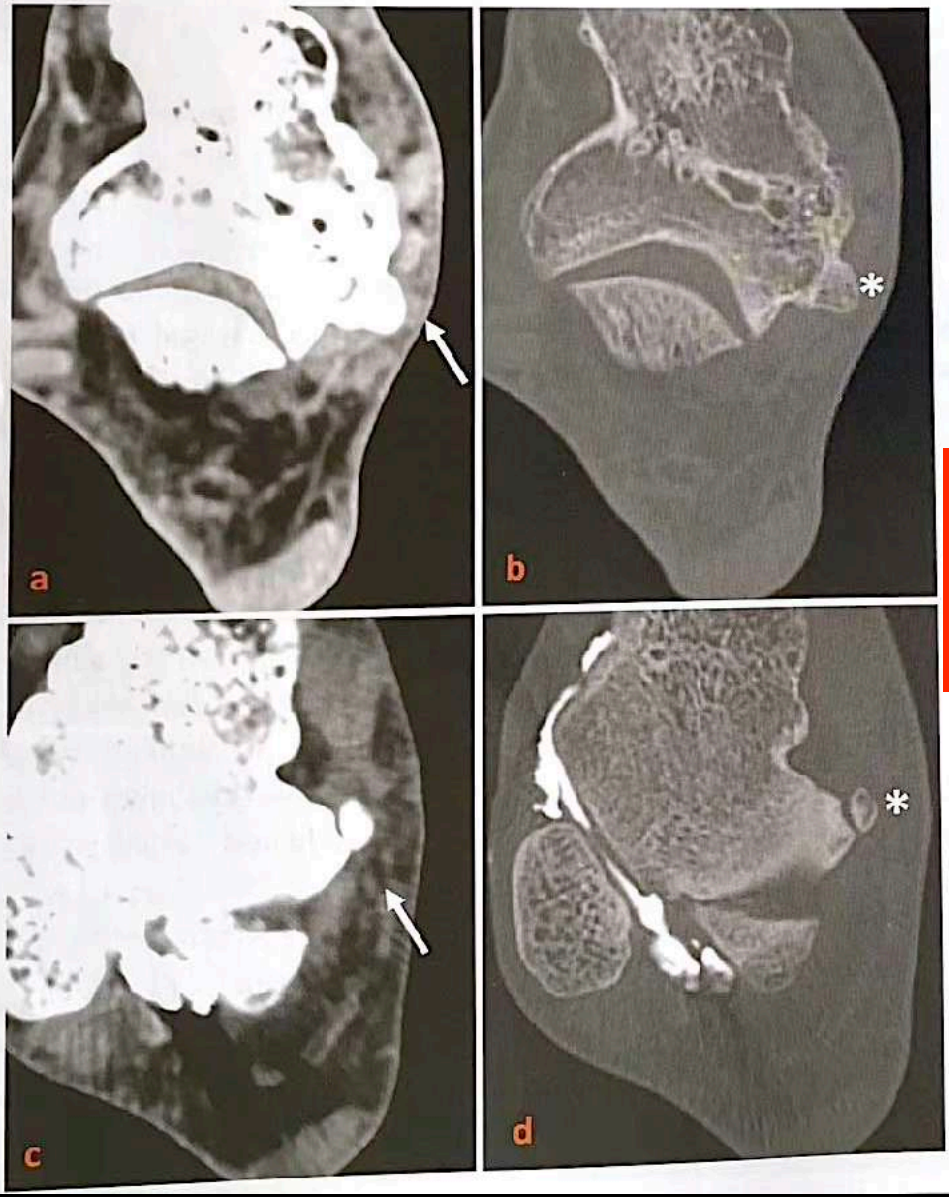

3 bis - HYPERTROPHIE PROCESSUS MÉDIAL DU TALUS

ET OS ACCESSOIRE TALIEN

Figure 25.21 : Coupes axiales scannographiques. Proximité du nerf plantaire médial (flèche) dans le tunnel tarsien postéromédial avec une hypertrophie du processus médial du talus (a, b) et un os accessoire talien (c, d) (astérisques).

RETOUR MENU

TUNNEL TARSIEN : ETIOLOGIES
3 - OS

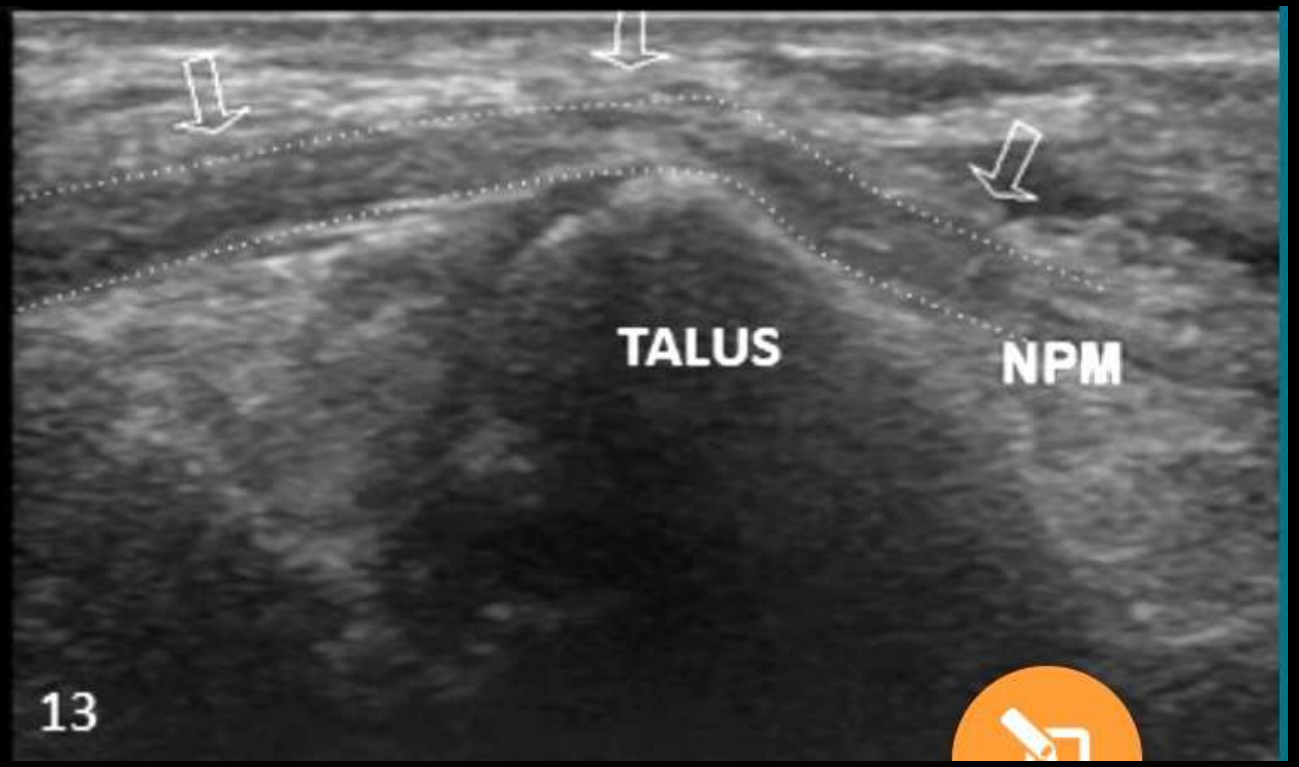

PIED PLAT VALGUS

RETOUR MENU

TUNNEL TARSIEN : ETIOLOGIES
4 - TUMEURS

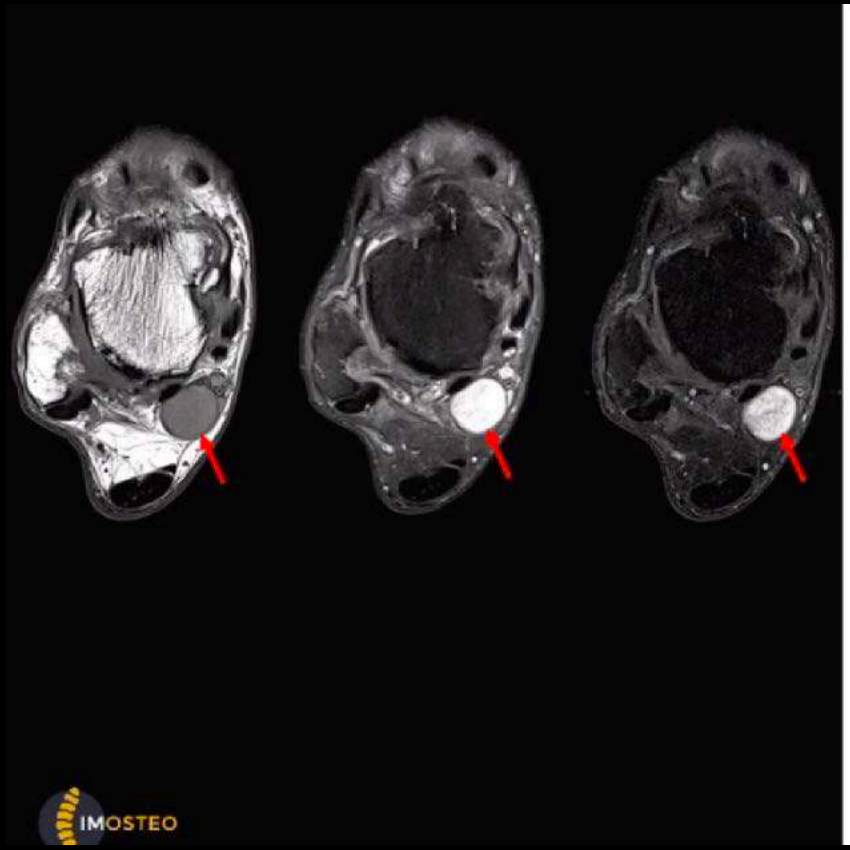

- Syndrome du tunnel tarsien
- Causes:
  - Masse compressive: kyste arthrosynovial, muscle surnuméraire, ostéophyte...

4 - TUMEURS

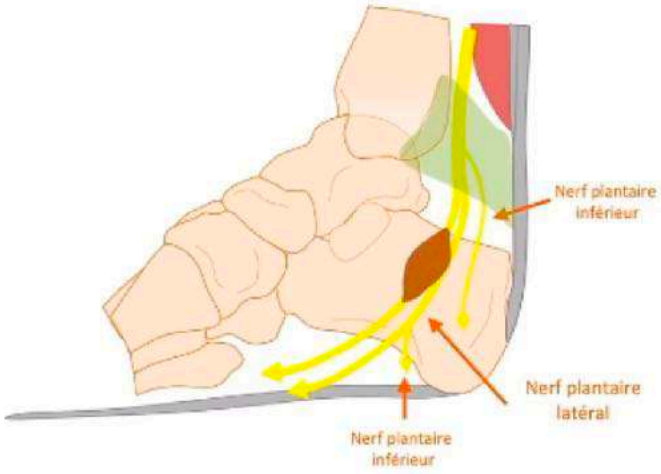

RETOUR MENU

TUNNEL TARSIEN : ETIOLOGIES
5 - THROMBOSE VEINEUSE ET DILATATION VARIQUEUSE

Thrombose veineuse en IRM

Y penser devant des douleurs inexpliquées

Cas particulier de la thrombose veineuse plantaire

Cause méconnue de douleurs de la plante du pied
Extension fréquente du thrombus aux veines tibiales postérieures (diagnostic retardé)
Y penser en IRM devant une infiltration œdémateuse de l'environnement péri-veineux
Confirmation facile en échographie doppler

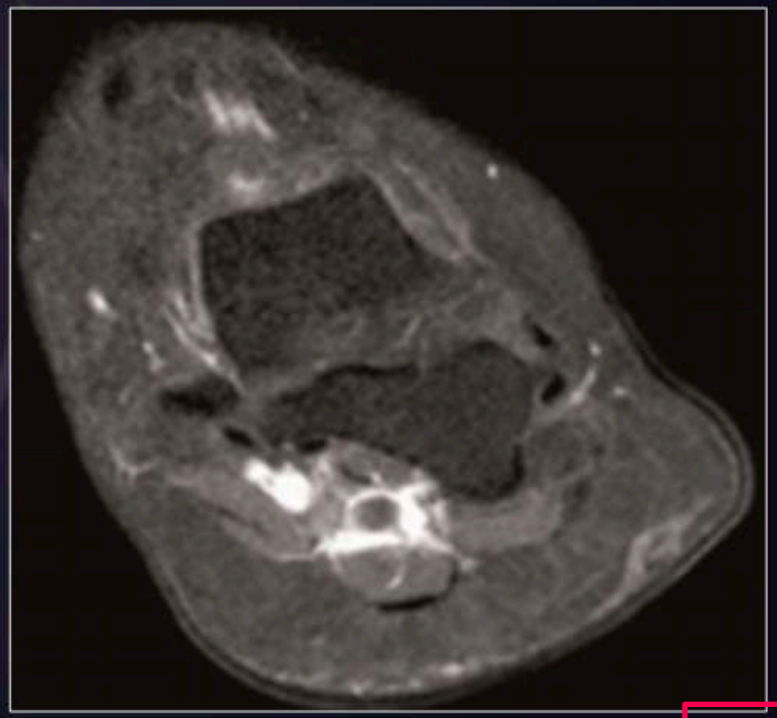

RETOUR MENU

TUNNEL TARSIEN : ETIOLOGIES
5 - THROMBOSE VEINEUSE ET DILATATION VARIQUEUSE

Thrombose veineuse plantaire

ale

RETOUR MENU

ÉCHOGRAPHIE EN CHARGE

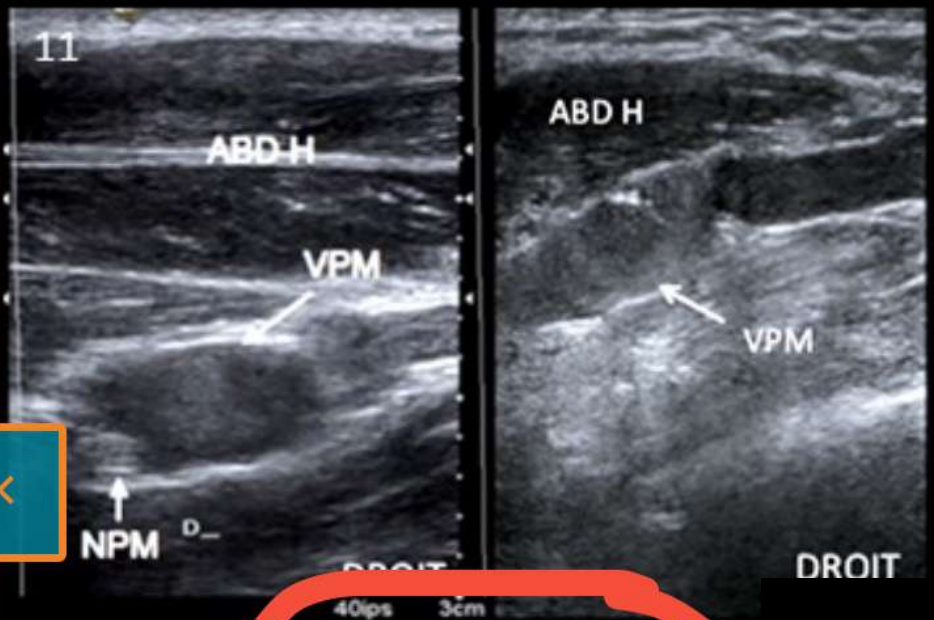

STASE, > 5mm

RETOUR MENU

Figure 25.22 : Variations vasculaires du tunnel tarsien postéromédial (astérisques) (a,b). Stase et dilatations veineuses, boucle artérielle au contact du nerf tibial (flèche).

RETOUR MENU

Bloc du Nerf Tibial

Méd.
Ant. Post.
Lat.

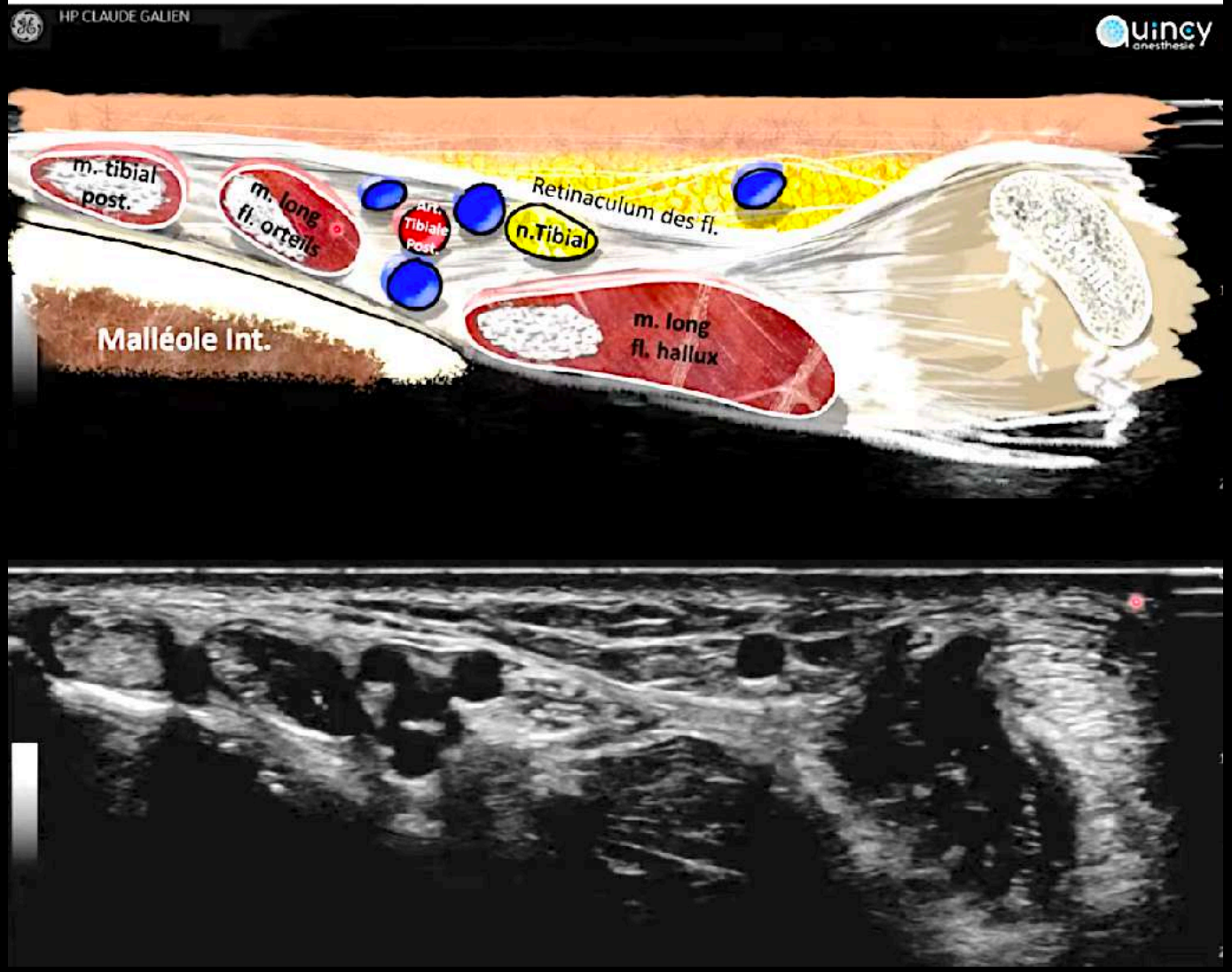

RETOUR MENU

Bloc du nerf tibial

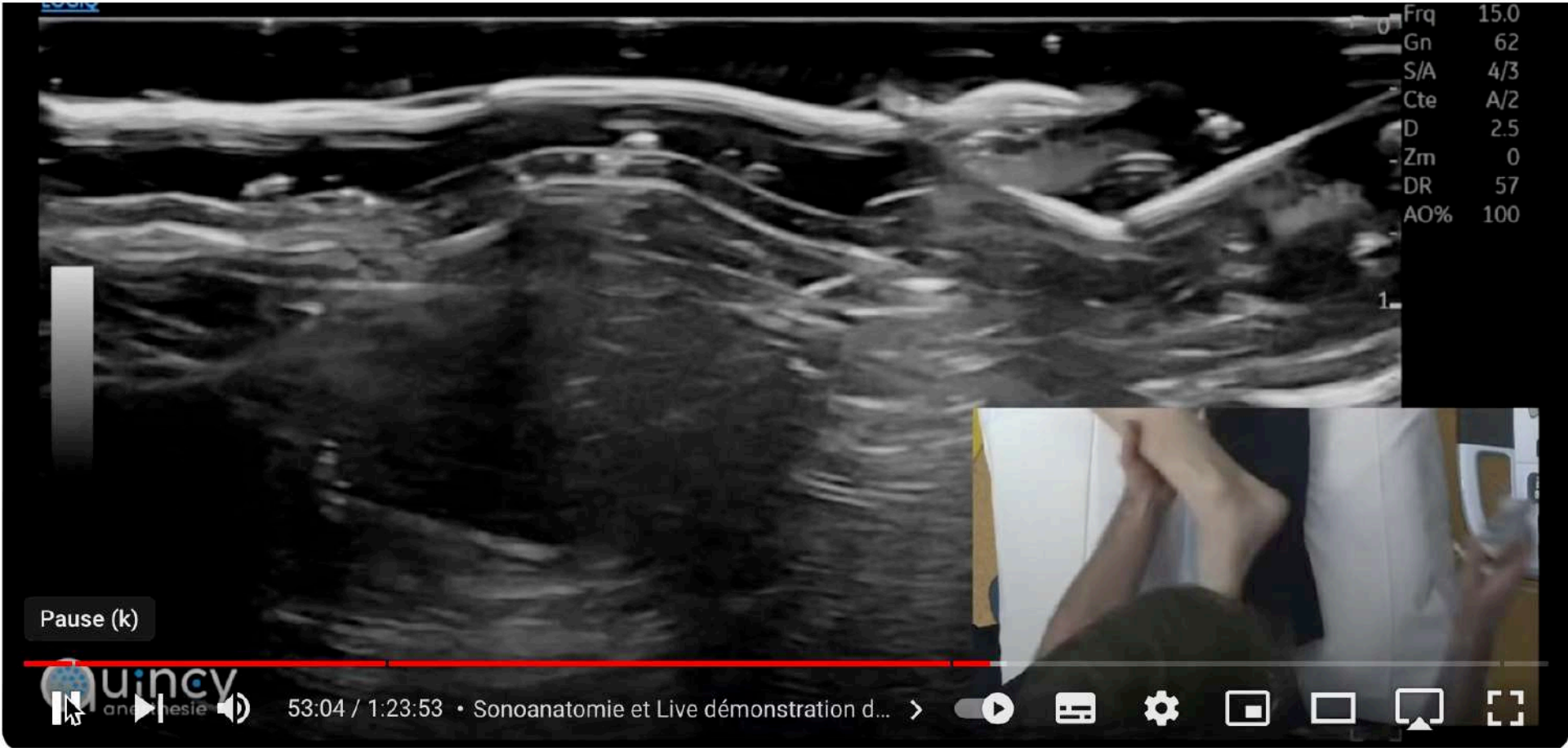

RETOUR MENU

JOGGER'S FOOT = douleur et dysesthésie plantaire 1er 2e 3e orteil, à l'exercice

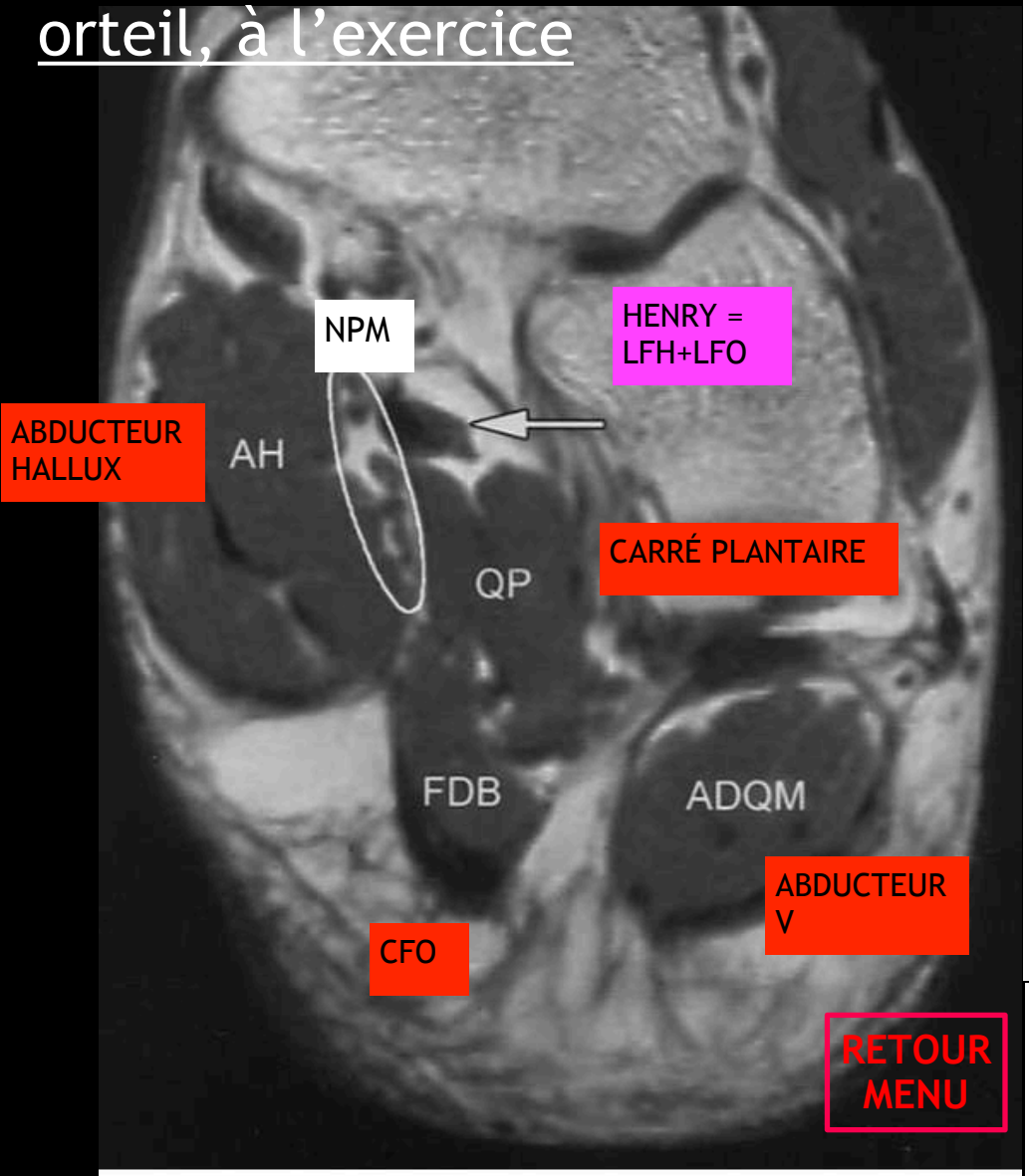

Figure 10. Jogger's foot. Coronal

Autres atteintes plantaires

Le syndrome du pied du coureur (« jogger's foot») correspond à une atteinte proximale du nerf plantaire médial entre le fascia du muscle abducteur de l'hallux et le naviculaire ou calcanéum, ou à une atteinte plus distale entre le nœud tendineux de Henry (croisement des tendons longs fléchisseurs de l'hallux et des orteils) et le bord latéral du muscle abducteur de l'hallux **(fig 25.5)** [12, 13, 16, 26]. Les symptômes sont des douleurs du versant médial et plantaire du pied, avec des irradiations vers les trois premiers orteils survenant à l'exercice. Les signes évocateurs en IRM sont une augmentation de taille et de signal en pondération T2 du NPM **(fig 25.23)** centrée sur le nœud de Henry et des signes de dénervation musculaire, principalement sur le muscle court fléchisseur de l'hallux [26]. On recherche également une cause compressive, une pathologie tendineuse associée ou encore un trouble de la statique du pied (pied plat), un hallux rigidus.

Running with excessive pronation or a high medial arch can predispose to these injuries. Patients experience pain or dysesthesia at the plantar aspect of the first and second toes. The point of maximum tenderness and the Tinel sign are located at the medial arch (19,20).

PS : ANATOMIE MUSCLES PIED

= *JOGGER'S FOOT*

INT

EXT

TUNNEL TARSIEN DISTAL

LFH LFO
HENRY

ABDUCTEUR
HALLUX

CARRÉ PLANTAIRE

CFO

ABDUCTEUR
V

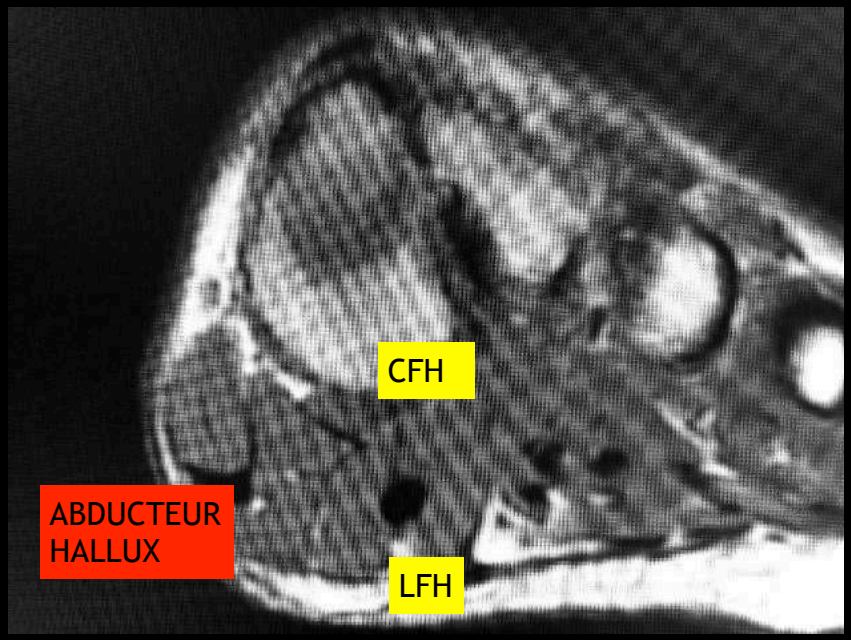

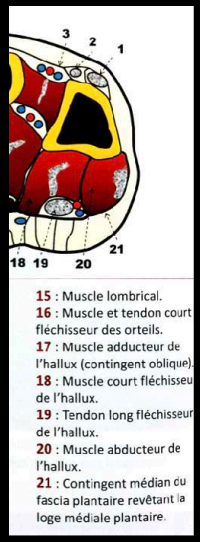

RETOUR
MENU

6- Nerf plantaire digital médial propre de l'hallux

JOPLIN

Niveau avancé- *Le Corroller Eur Rad 2019*

- Territoire: versant médial de la voute plantaire et de l'hallux
- Repère clé: 1er cunéïforme puis sésamoïde médial

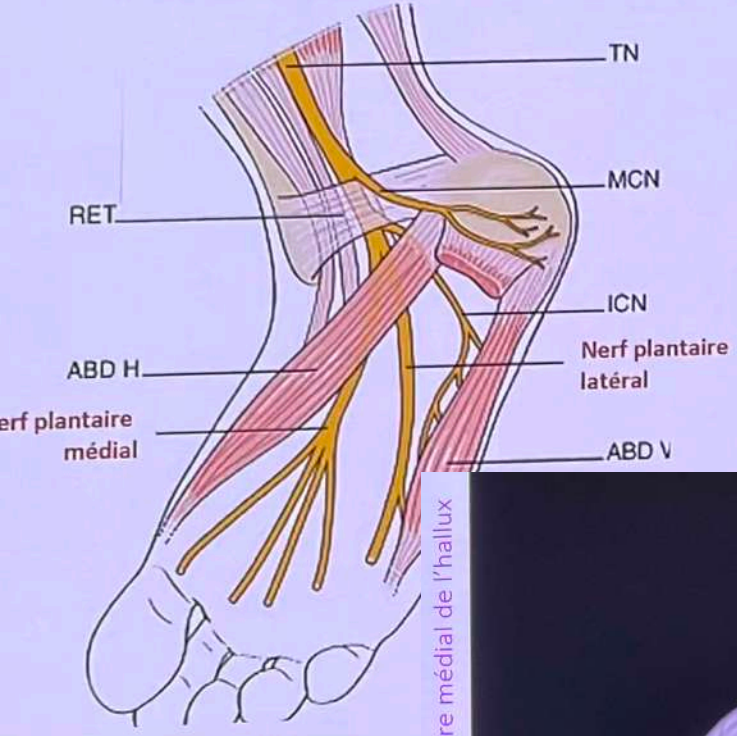

Emerge proximalement au premier cunéïforme dans tous les cas

Chemine dans la peau de la voute et de l'hallux :
- 22 mm en surface du 1er cunéïforme (moy)
- 4mm du sésamoïde médial

Le Corroller T, Santiago E, Deniel A, Causeret A, Champsaur P, Guillin R. Anatomical study of the medial plantar proper digital nerve using ultrasound. Eur Radiol. 2019 Jan;29(1):40-45

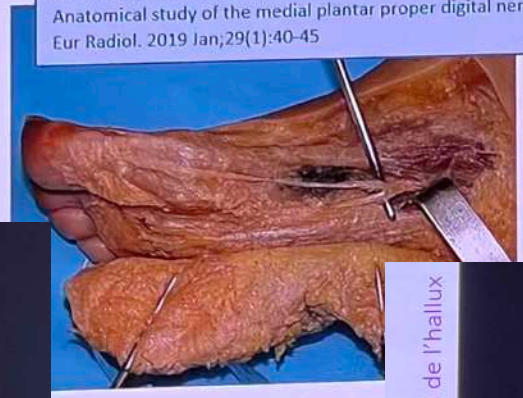

Nerf digital plantaire médial de l'hallux

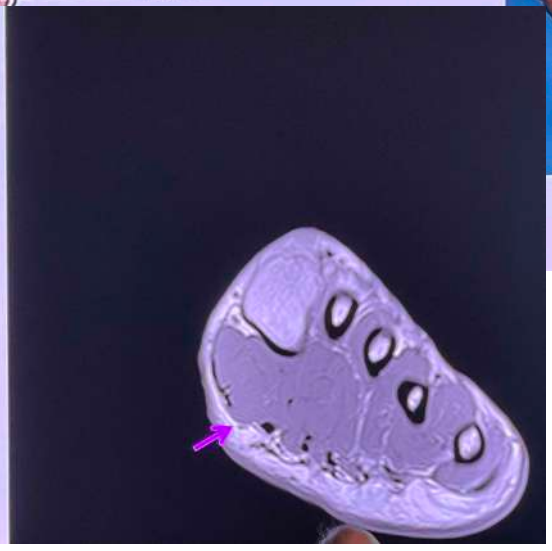

Nerf digital plantaire médial de l'hallux

RETOUR MENU

6- Nerf plantaire digital médial propre de l'hallux

Niveau avancé- *Le Corroller Eur Rad 2019*

- Territoire: versant médial de la voute plantaire et de l'hallux
- Repère clé: 1er cunéïforme puis sésamoïde médial
- Pathologie: plaies, compression externe (syndrome de Joplin)

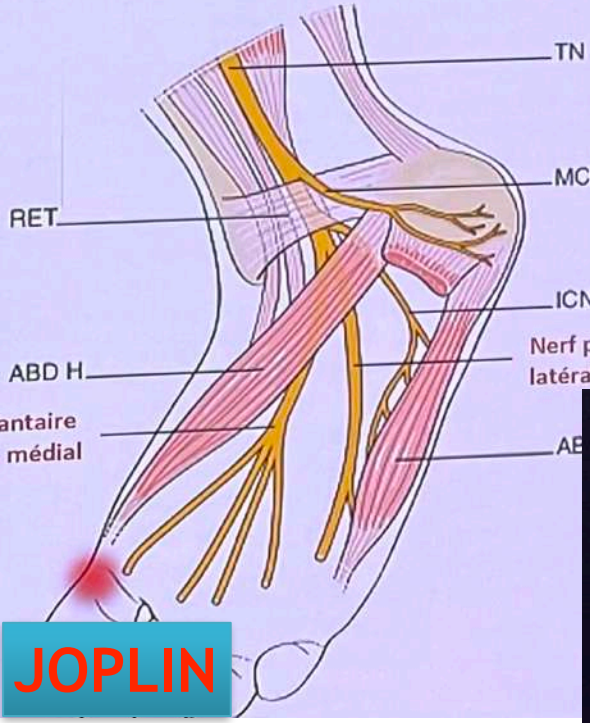

JOPLIN

Femme de 57 ans. Plaie par verre il y a un an.

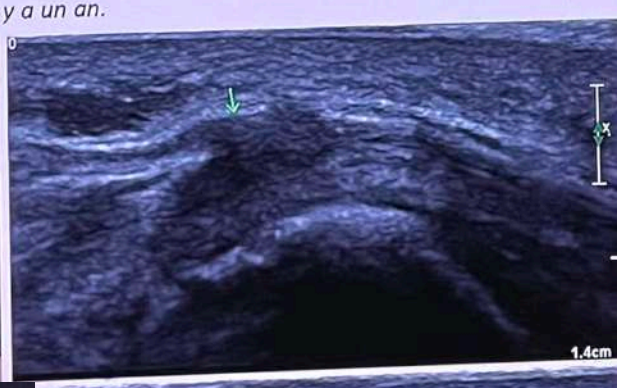

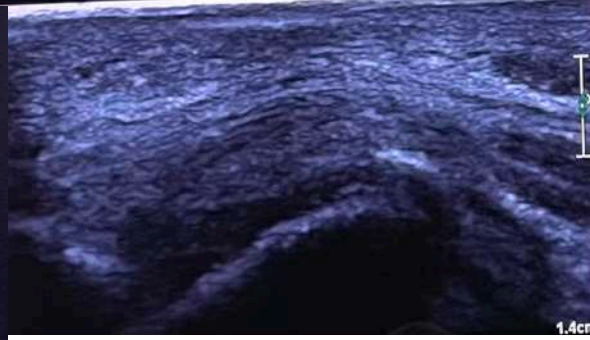

RETOUR MENU

6- Nerf plantaire digital médial propre de l'hallux

Niveau avancé- *Le Corroller Eur Rad 2019*

- Territoire: versant médial de la voute plantaire et de l'hallux
- Repère clé: 1er cunéïforme puis sésamoïde médial
- Pathologie: plaies, compression externe (syndrome de Joplin

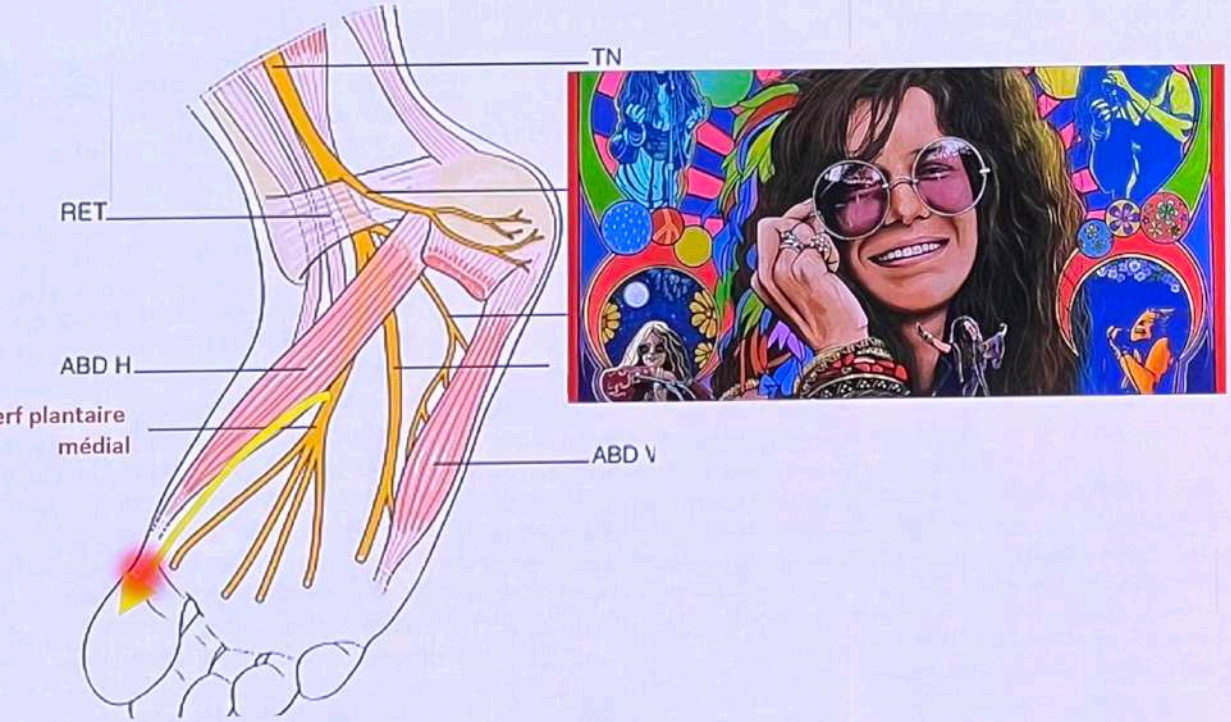

Femme de 53 ans. Douleurs neuropathiques de l'hallux

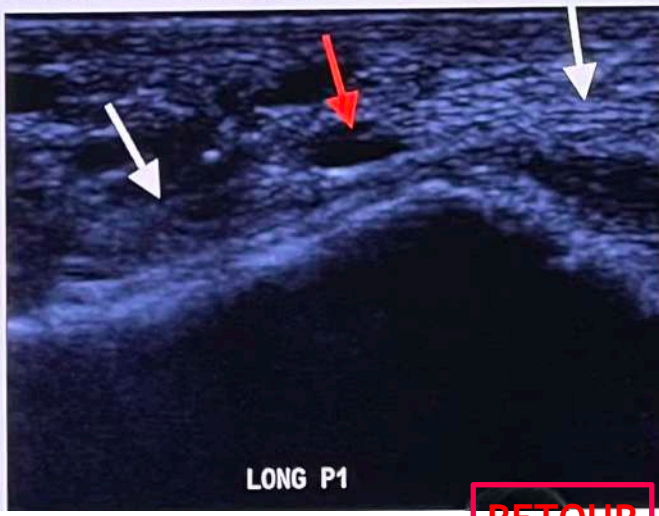

RETOUR MENU

6 - NERF DE BAXTER
= nerf calcanéen inférieur

RETOUR MENU

TALALGIE

7- NEUROPATHIE DE BAXTER

LES DEUX PRINCIPALES CAUSES DE TALALGIE:
- TENDINOPATHIE CALCANÉENNE
- FASCIÏTE PLANTAIRE

- Atteinte du nerf calcanéen inférieur
- Contexte de talalgies chroniques
- Deux sites de conflit:
  - Sous l'APS par enthésopathie
  - Sous l'arcade de l'abducteur de l'hallux entre carré plantaire et CFO

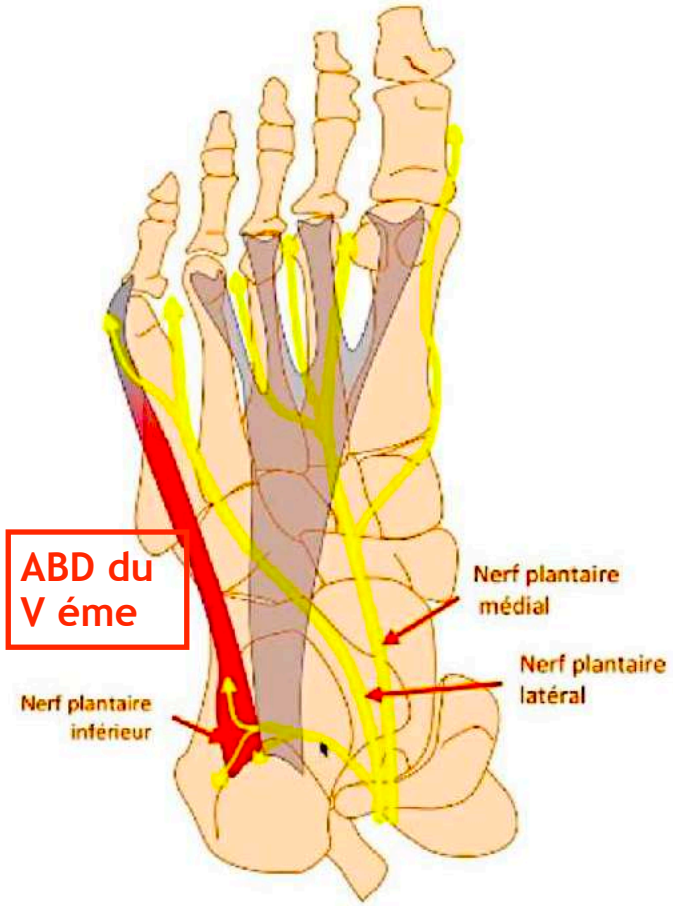

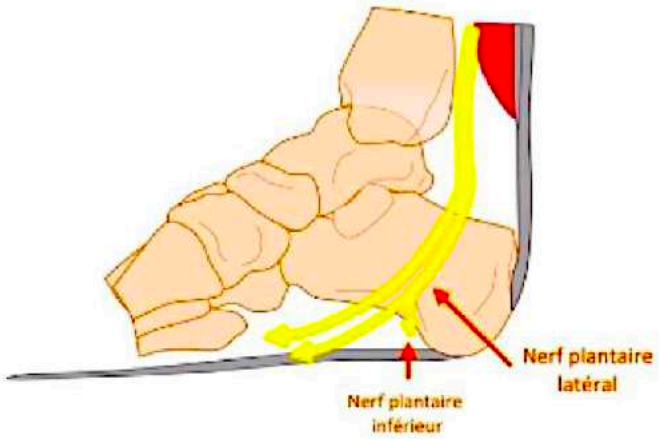

RETOUR MENU

PS : ANATOMIE MUSCLES PIED

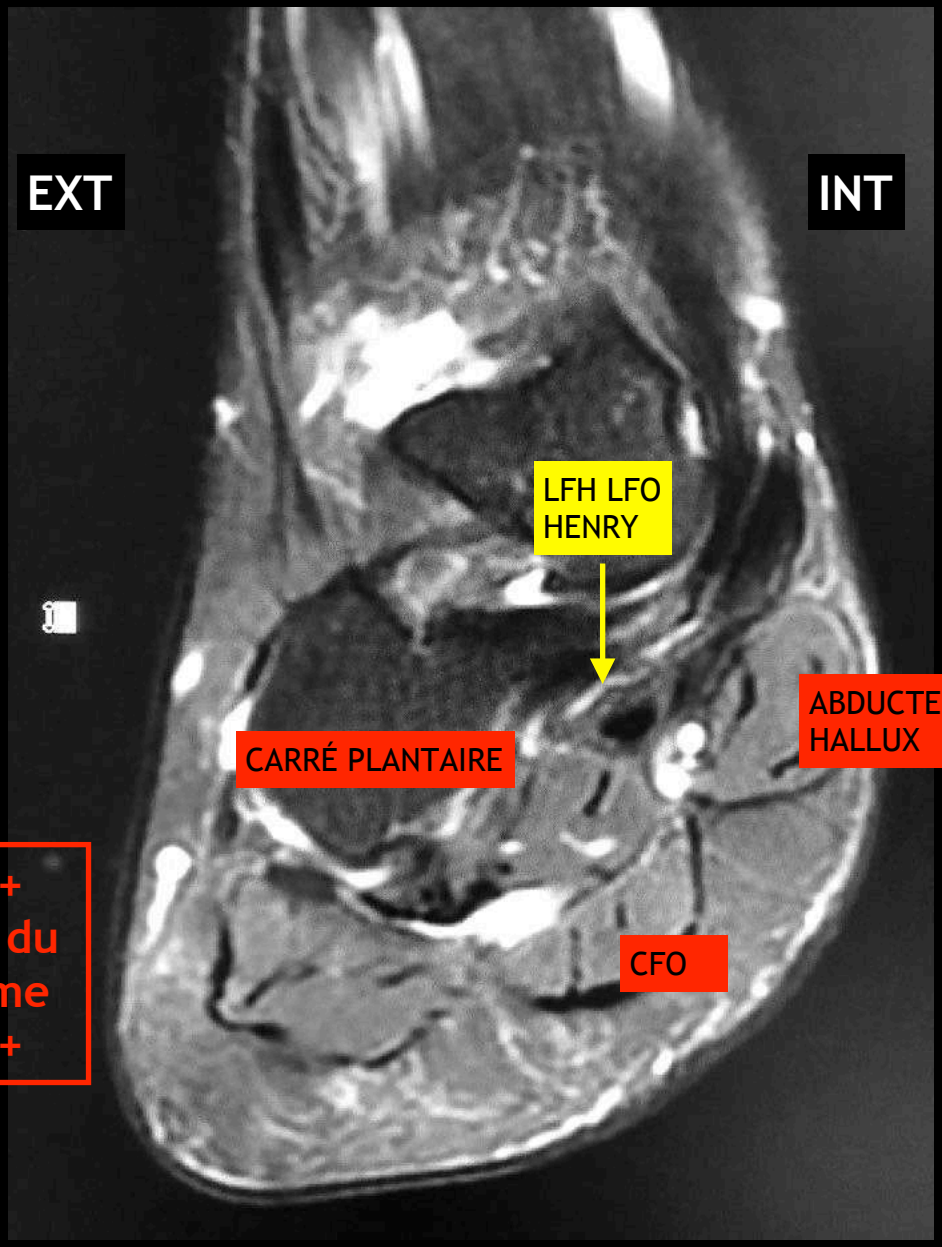

+++
ABD du
V éme
+++

RETOUR
MENU

NERF DE BAXTER , CALCANÉEN INFERIEUR

(rameau du nerf plantaire latéral)

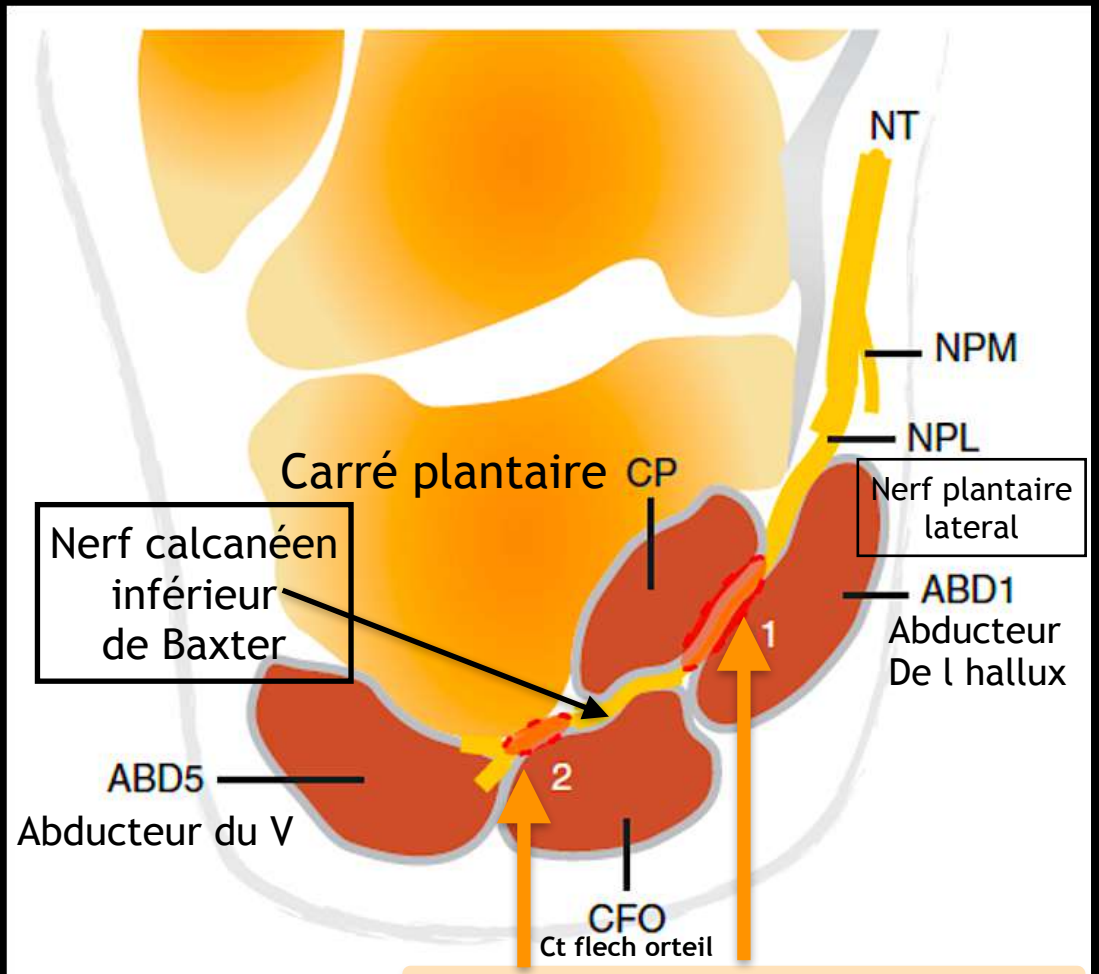

Fig. 29.98 Schéma des deux zones de compression classiques du nerf calcanéen inférieur. NT : nerf tibial; NPM : nerf plantaire médial; NPL : nerf plantaire latéral; CP : muscle carré plantaire; CFO : muscle court fléchisseur des orteils; ABD1 et ABD5 : muscles abducteurs des 1er et 5e orteils respectivement.

Pathologie

La neuropathie de Baxter correspond à l'atteinte du nerf calcanéen inférieur ou nerf de l'abducteur du 5e orteil. Elle se traduit par des talalgies chroniques mal définies [228]. Son

Ce nerf est d'individualisation difficile en échographie et IRM. On recherchera une aponévropathie et des signes de dénervation du muscle abducteur du 5e orteil : œdème hyperintense en T2 à un stade précoce (fig. 29.99), dégénérescence graisseuse plus tardivement (fig. 29.100) [81, 100, 338]. Un lipome ou une thrombose des veines calcanéennes inférieures peuvent également être à l'origine d'une souffrance du nerf calcanéen inférieur [113, 114].

Encadré 29.6 Principales étiologies de neuropathie de Baxter

- Enthésopathie/enthésite proximale de l'aponévrose plantaire
- Enthésophyte calcanéen
- Syndrome de masse : phlébite, varices, muscle accessoire, tumeur
- Troubles de la statique du pied (hyperpronation)
- Ischémie simple
- Compression
  - Par la rigidité de l'arcade du muscle abducteur de l'hallux
  - Par hypertrophie musculaire (abducteur du gros orteil/carré plantaire)
- Idiopathique

RETOUR MENU

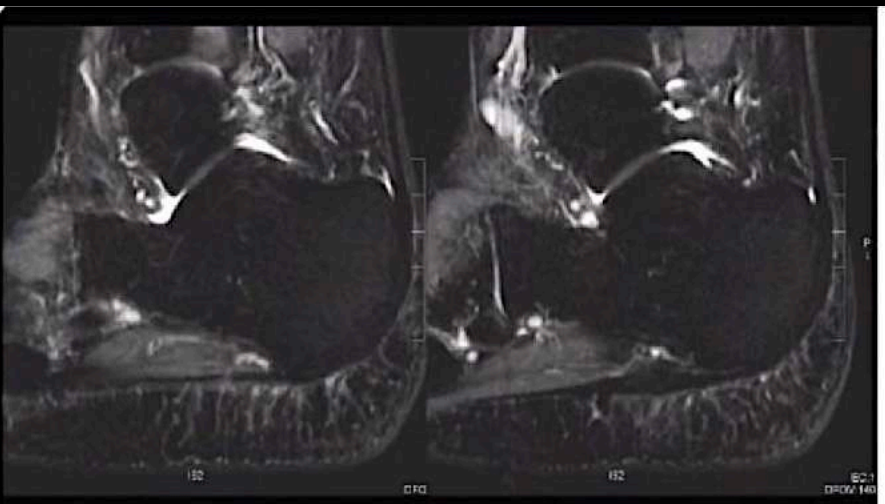

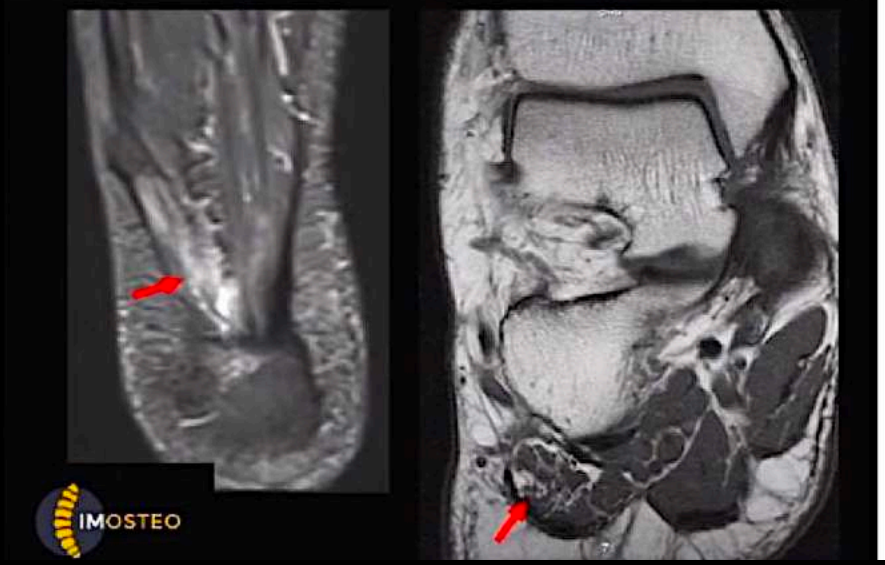

LES DEUX PRINCIPALES CAUSES DE TALALGIE:
- TENDINOPATHIE CALCANÉENNE
- FASCIÏTE PLANTAIRE

TALALGIE
7- NEUROPATHIE DE BAXTER

- Atteinte du nerf calcanéen inférieur
- Contexte de talalgies chroniques
- Deux sites de conflit:
  - Sous l'APS par enthésopathie
  - Sous l'arcade de l'abducteur de l'hallux entre carré plantaire et CFO
- En IRM: Absence de signe direct mais signes de dénervation de l'abd du V
  - Hyper T2 > précoce
  - Dégénérescence graisseuse: hyper T1 > tardif (coronal T1)

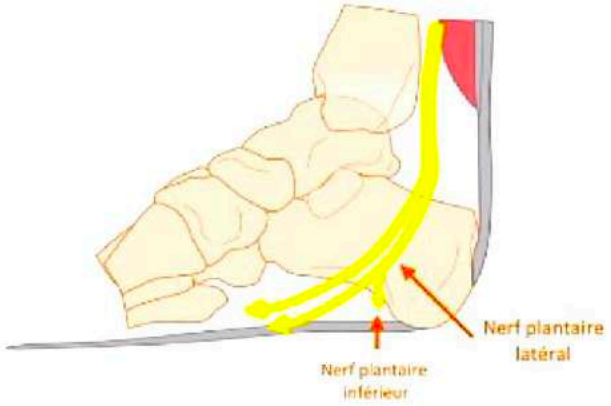

RETOUR MENU

NERF TIBIAL ET TUNNEL TARSIEN - nerf calca inf Baxter

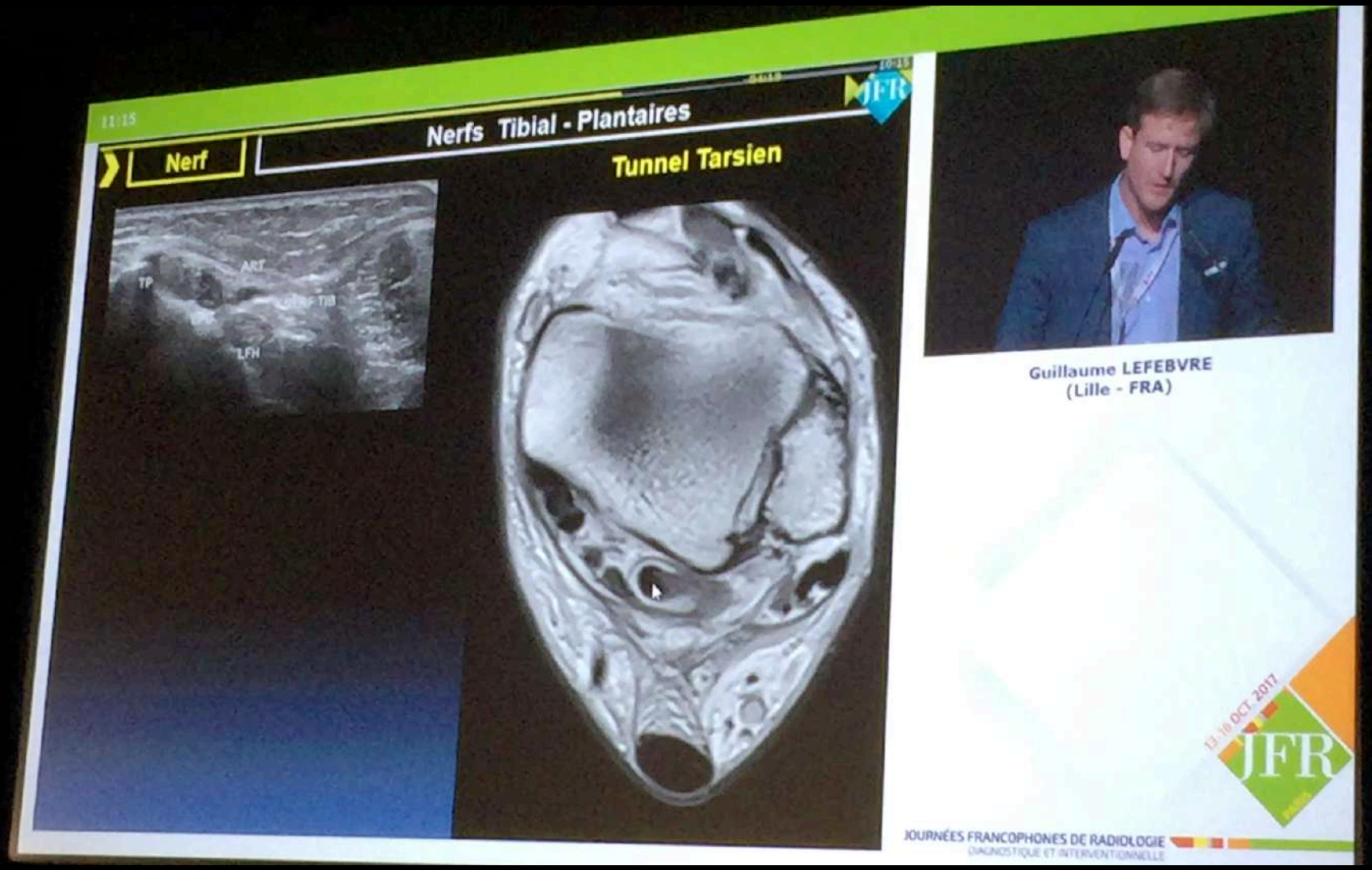

RETOUR MENU

NERF DE BAXTER , CALCANÉEN INFERIEUR
(rameau du nerf plantaire latéral)

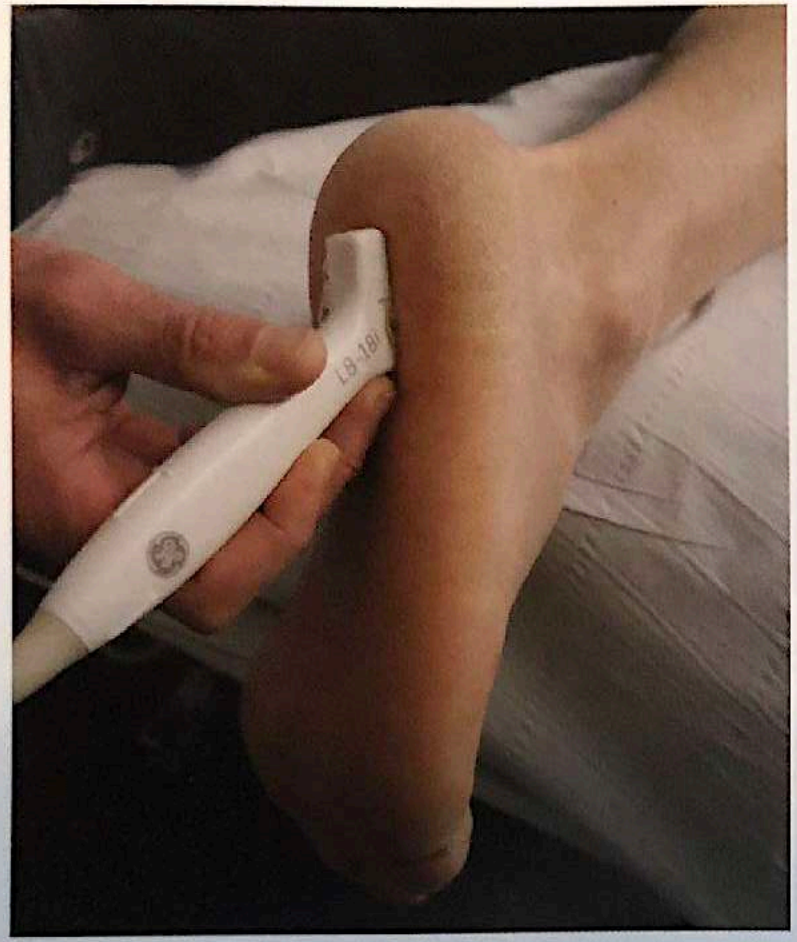

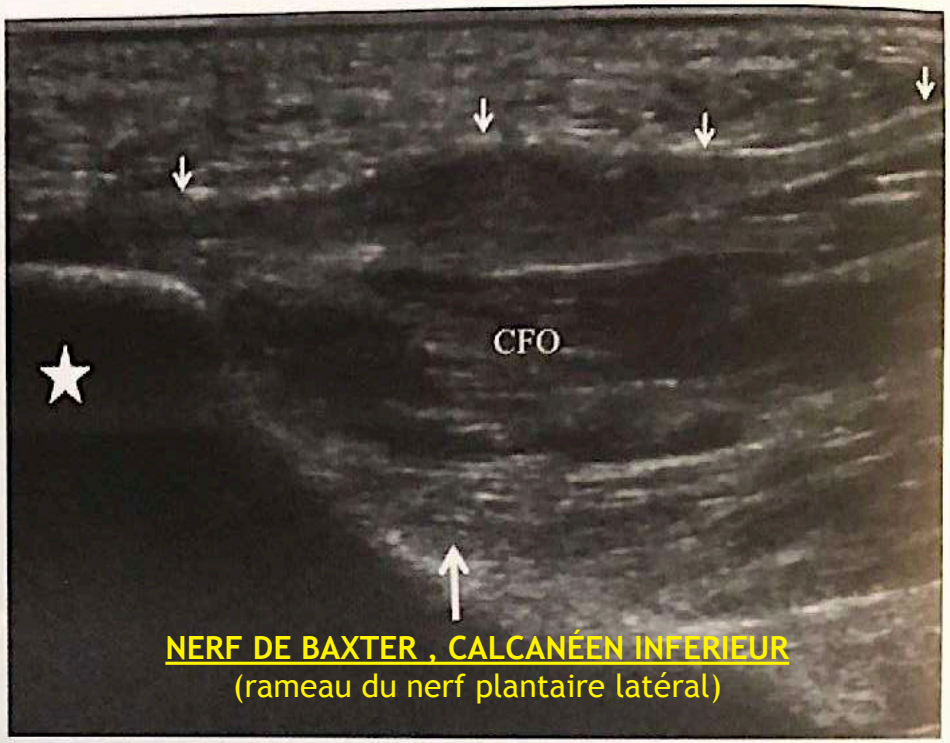

Fig. 21 et 22 : Échographie du nerf calcanéen inférieur dans son trajet plantaire, position de la sonde dans le plan sagittal. Le nerf est repéré en profondeur (*flèche*), sous l'aponévrose plantaire (*petites flèches*) et le muscle court fléchisseur des orteils (**CFO**), tubérosité calcanéenne (*étoile*).

RETOUR MENU

NERF DE BAXTER , CALCANÉEN INFERIEUR

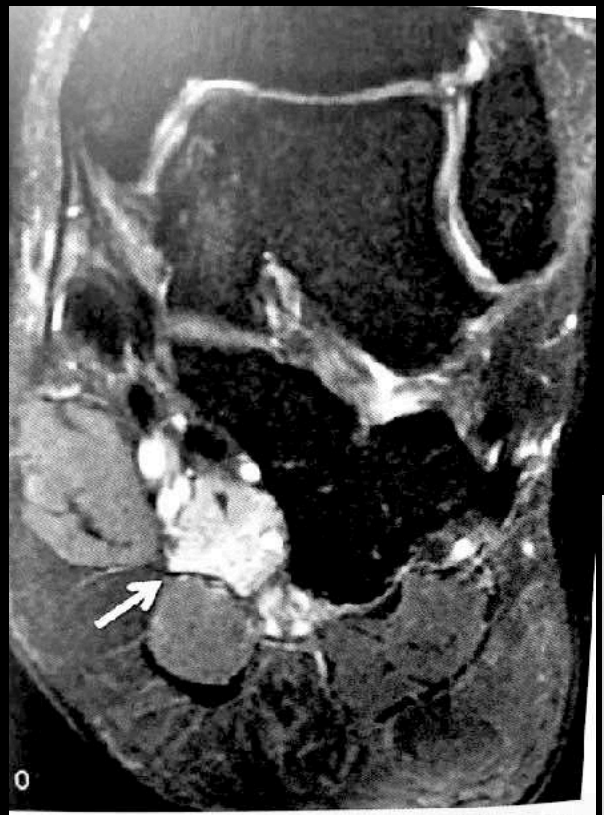

Fig. 26 : IRM, coupe coronale en densité de protons avec saturation de la graisse. Atteinte neurogène isolée du muscle carré plantaire avec œdème de dénervation du muscle, phase précoce.

Muscle carré plantaire

cause. Ainsi une atteinte neurogène isolée du muscle abducteur du 5e orteil fait évoquer une atteinte du nerf calcanéen inférieur, fréquemment associée à une aponévropathie plantaire et/ou un enthésophyte sous-calcanéen [52, 56].

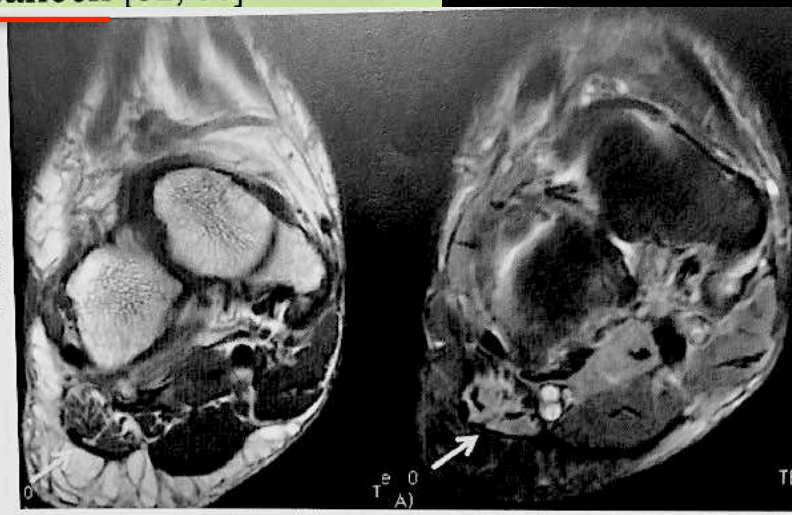

Fig. 27 : IRM, coupe coronale en T1 et en densité de protons avec saturation de la graisse. Atteinte neurogène du muscle abducteur du 5e orteil avec œdème de dénervation et début d'atrophie et d'infiltration graisseuse du muscle.

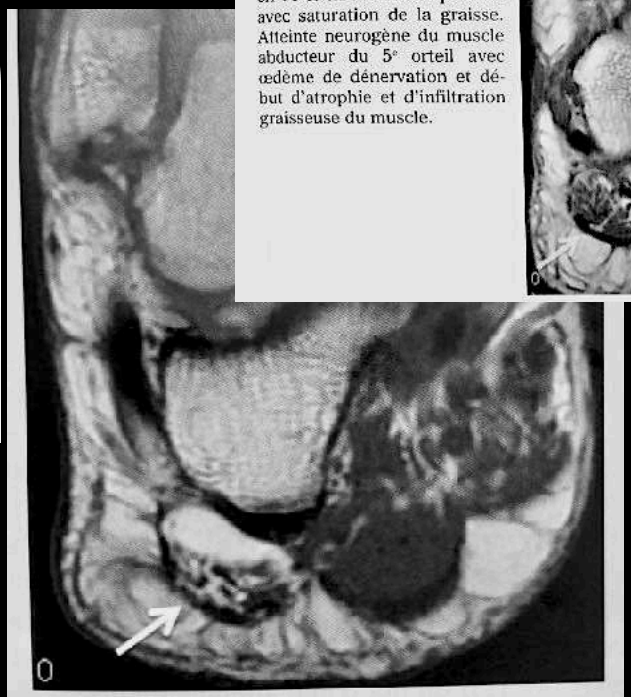

Fig. 28 : IRM, coupe coronale en T1. Atteinte neurogène terminale du muscle abducteur du 5e orteil avec atrophie et infiltration graisseuse majeures du muscle.

Muscle abd du V eme orteil

RETOUR MENU

NERF DE BAXTER

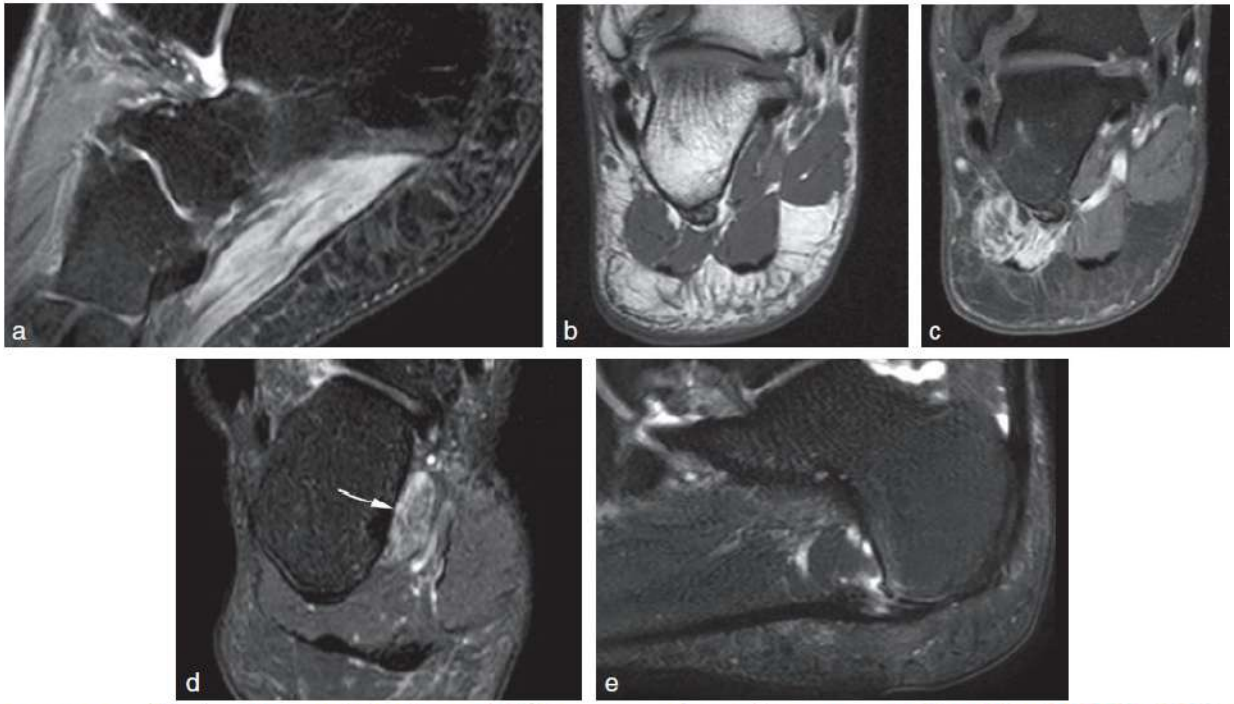

Fig. 29.99 Neuropathie de Baxter aiguë : coupe sagittale en pondération T2 (a), coupes frontales en pondération T1 (b) et T1 après injection de gadolinium (c); chez un autre patient : coupes frontale (d) et sagittale en pondération T2 (e). a–c. Œdème de dénervation du muscle abducteur du 5e orteil. d, e. Œdème de dénervation du muscle carré plantaire innervé par une branche du nerf calcanéen inférieur (d), sur enthésopathie mécanique de l'aponévrose plantaire (e).

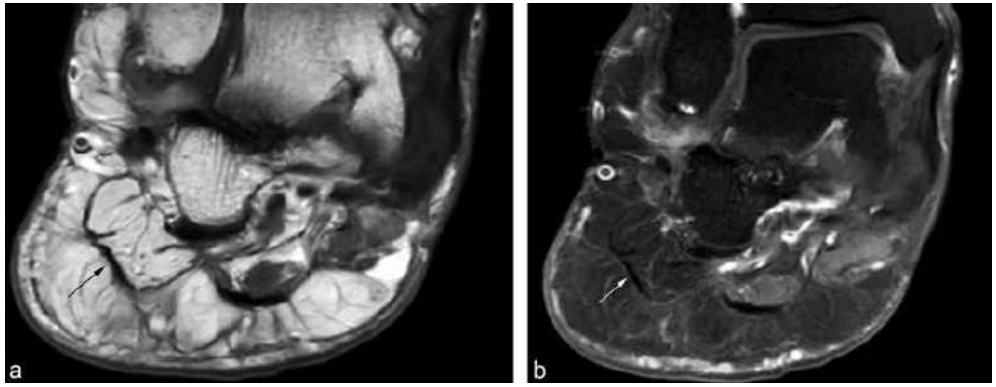

Fig. 29.100 Neuropathie de Baxter chronique avec dégénérescence graisseuse du muscle abducteur du 5e orteil, sur pied plat valgus : coupes frontales en pondération T1 (a) et T2 (b).

MENU

INFILTRATION DU NERF CALCANÉEN INFÉRIEUR

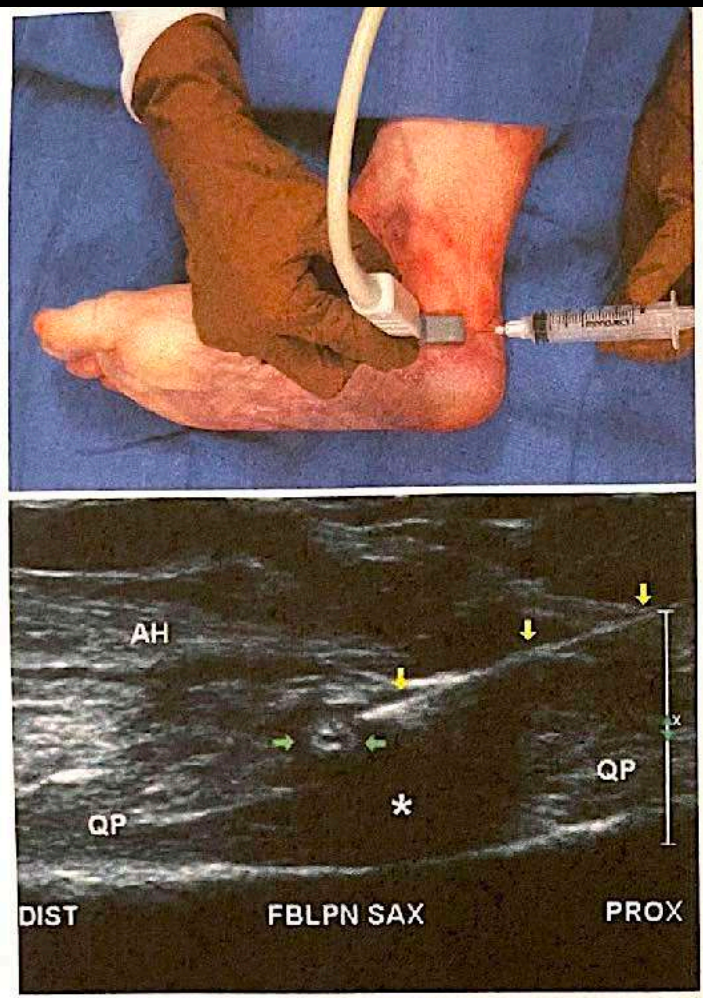

Fig. 76.12 Short-axis sonographic view of the inferior calcaneal nerve. *AH* abductor hallucis muscle, *QP* quadratus plantae muscle, *green arrows* ICN, * = plantar fascia. The vertical ICN lies between the AH and the QP. Note the in-plane needle entering posteriorly (From Presley et al. [5]. Reprinted with permission from American Institute of Ultrasound in Medicine)

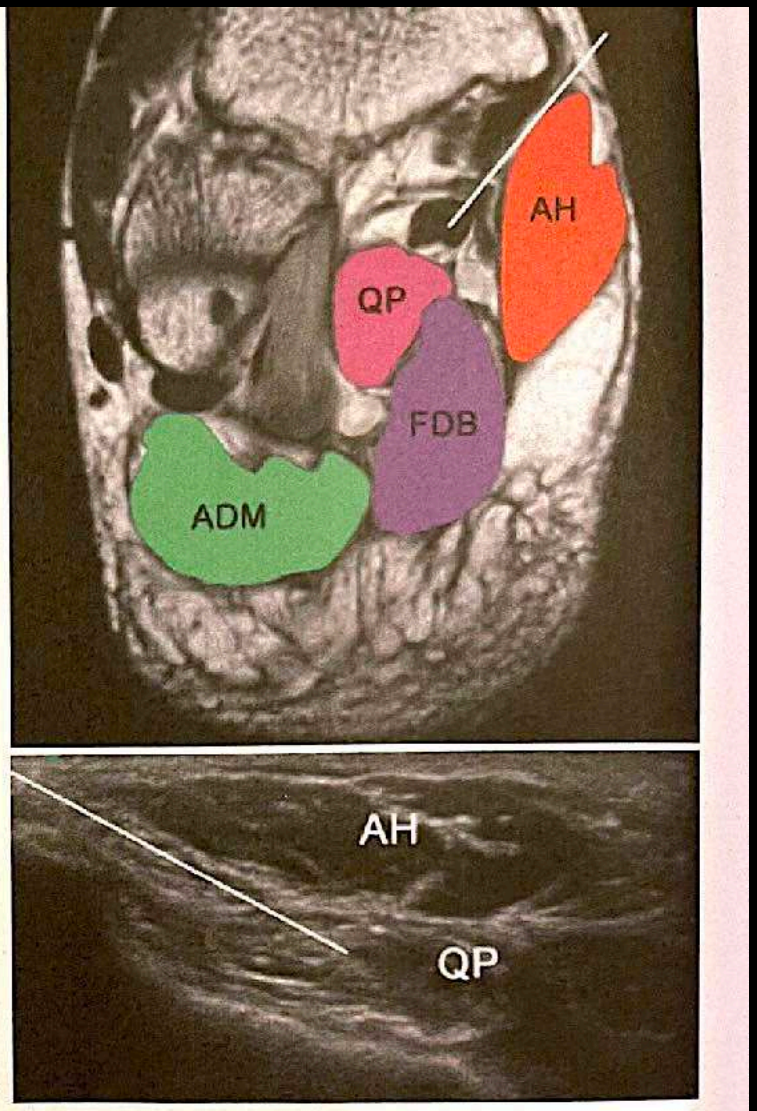

Fig. 76.13 Composite images of the heel structures, coronal cross-sectional technique. (a) MRI cross section with simulated needle; (b) ultrasound transverse image; *ADM* abductor digiti minimi muscle, *AH* abductor hallucis, *FHB* flexor hallucis brevis, *QP* quadratus plantae

RETOUR MENU

7 - MORTON

Patho > 5 mm
Chir > 10 mm

RETOUR MENU

MORTON

3e EIM : Nerf Interdigital Commun
Convergence NPM & NPL

Patho > 5 mm

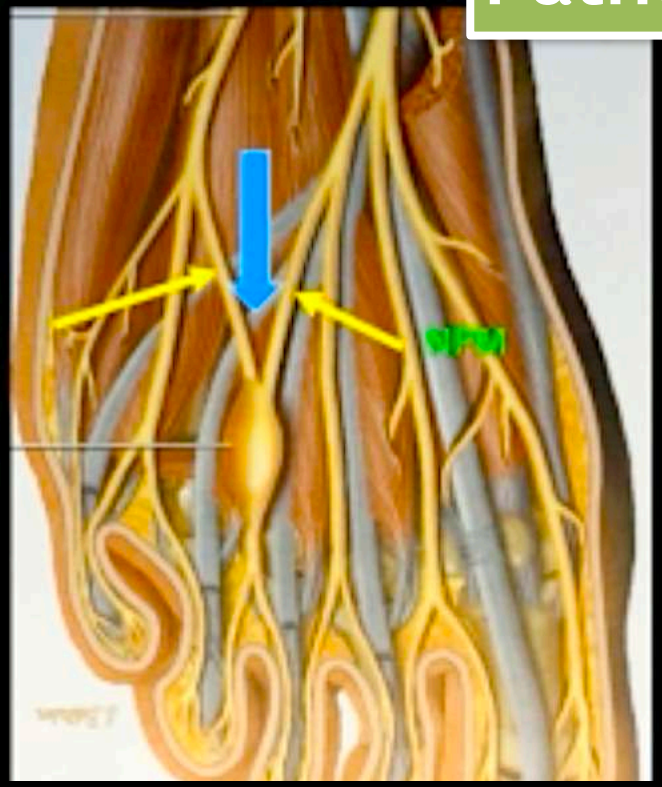

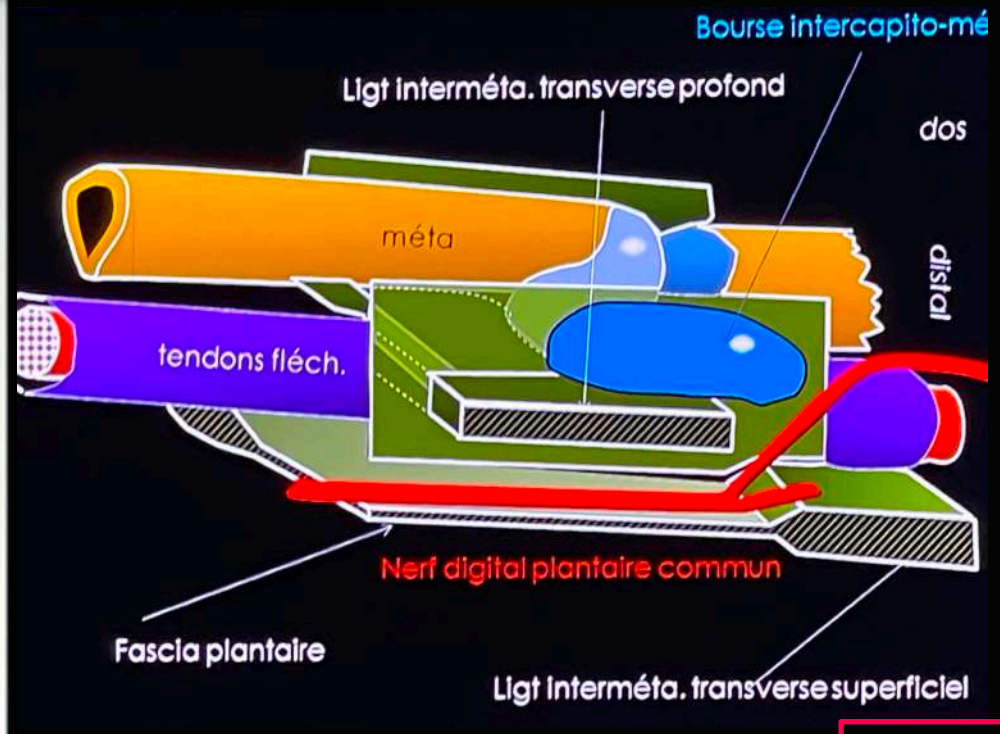

75% = 3ÈME ESPACE

20 % = 2ÈME ESPACE / 5% = 1 et 4ème espace

RETOUR MENU

MORTON

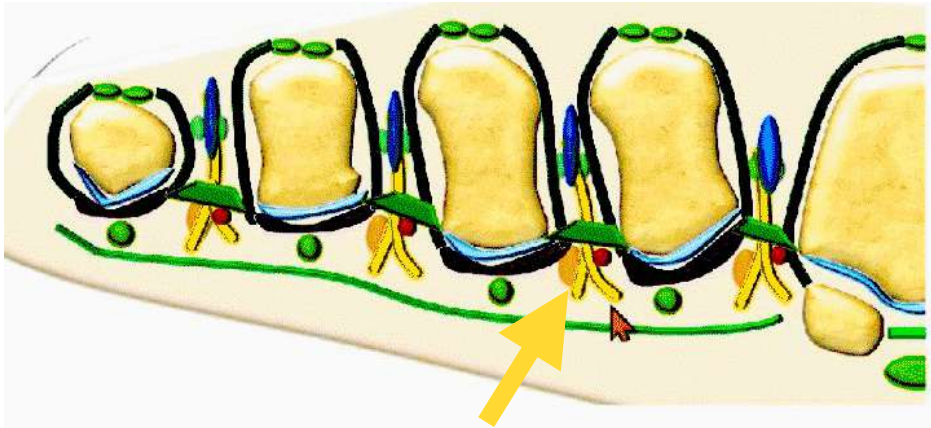

Ligament transverse superficiel
Ligament transverse profond
Nerf inter digito métacarpien
Bourse inter digito métacarpien
Tendons des muscles interosseux
Muscles lombricaux

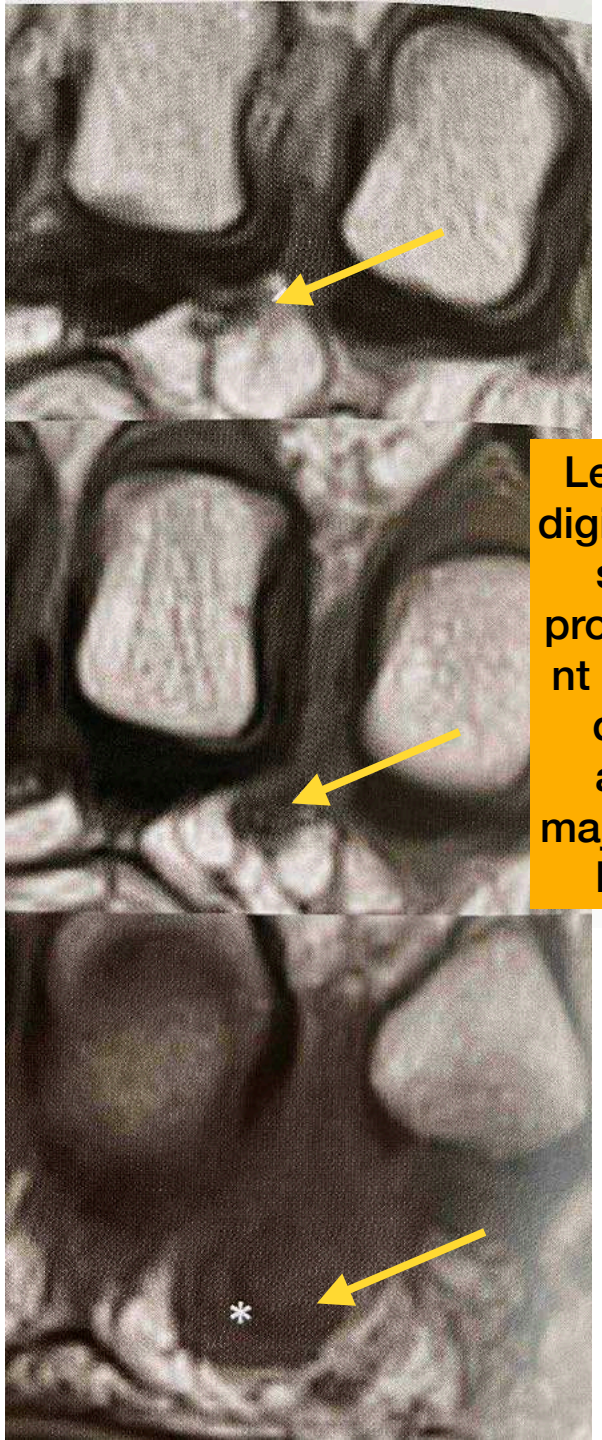

Le nerf inter-digital plantaire s'épaissit progressiveme nt (fléches) ce qui est un argument majeur pour un MORTON

RETOUR MENU



Normal

Bursite sous-capitale

Fibrose péricapsulaire (lésion partielle de la PP)

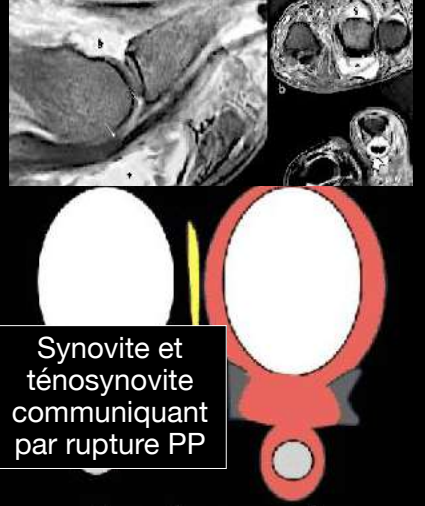

Synovite et ténosynovite communiquant par rupture PP

Syndrome du 2eme rayon (rupture PP)

Névrome de Morton



Bursite intercapitale

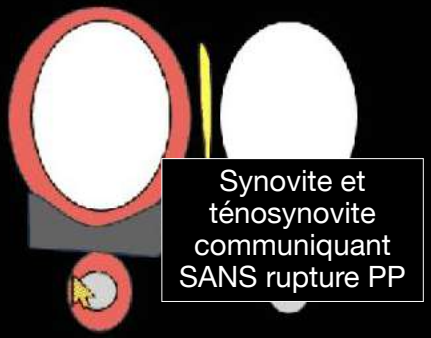

Synovite et ténosynovite communiquant SANS rupture PP

Rhumatisme inflammatoire
Orteil en saucisse

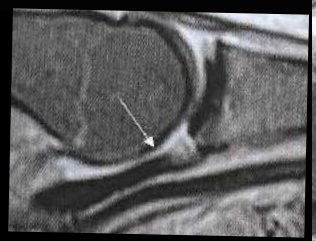

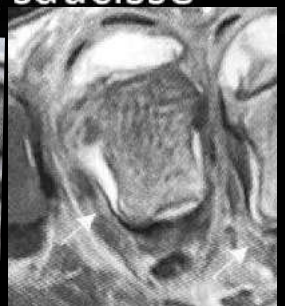

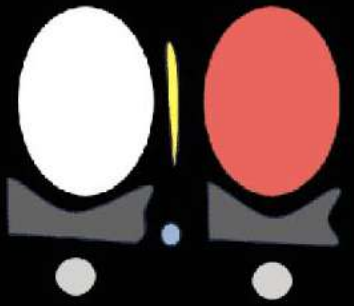

FK de fatigue
FF, Freidberg...

	Morton	Bursite
TOPOGRAPHIE	Plantaire	Dorsale
FORME	Fusiforme	Globuleux
BORDS	Nets	Irreguliers
À LA COMPRESSION	Ne se collabe pas	**Se collabe**
RACCORD AVEC LE NERF	Oui	Non
CONTENU LIQUIDIEN	Non	Possible
DOPPLER	Non	Possible
MULDER	Fréquent	Possible

MENU

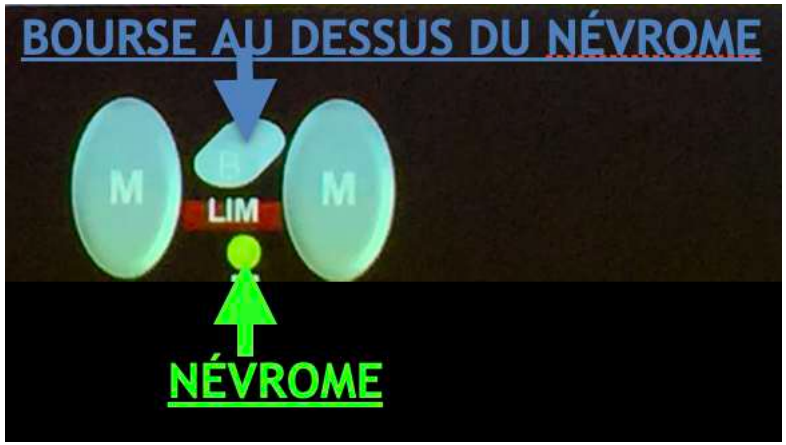

Physiologique si < 3 mm

A CONNAITRE +++

Aspect pseudo tumoral des bursites dans un contexte inflammatoire

Figure 6.17 : Volumineuse bursite intermétatarsienne dans le cadre d'une PR diagnostiquée dans les suites de l'examen. Coupe coronale T1 avec saturation de la graisse après injection IV de chélate de gadolinium : la volumineuse taille de la lésion a conduit à injecter du gadolinium montrant une prise de contraste pariétale épaisse et un centre ne prenant pas le gadolinium permettant d'affirmer la bursopathie. Notez la capacité de cette bursite intercapitale à s'étendre sur le versant plantaire lorsqu'elle devient très volumineuse.

RETOUR MENU

ECHO MORTON

- Morton : se mettre en sagittal plantaire ou dorsal selon habitude !
- Les névromes peuvent être hyperéchogenes comme graisse mais sorte de capsule périphérique +++
- Ils ne sont pas vascularisés en Doppler ni PDC / contrairement aux bursites

RETOUR MENU

6 temps, 5 manœuvres dynamiques

Exploration dorsale

1

1 - MTP

2

2 - LACHMAN
patho > 4.5 mm

3

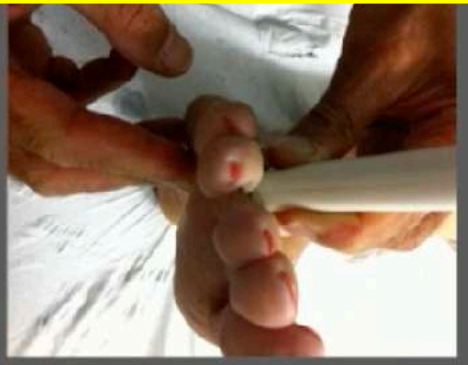

3 - ESPACE

compression plantaire

Exploration plantaire

4

4 - PLAQUES

Flexion - extension

5

5 - ESPACE

Compression dorsale

6

6 +/- MULDER …

Peu utile +++

MENU

Exploration dorsale

RETOUR MENU

FAIRE DES MOUVEMENTS DE COMPRESSION DÉCOMPRESSION AVEC POUCE POUR FAIRE GLISSER LE NERF ENTRE LES 2 LIGTS

Video F LAPEGUE SIMS 2024

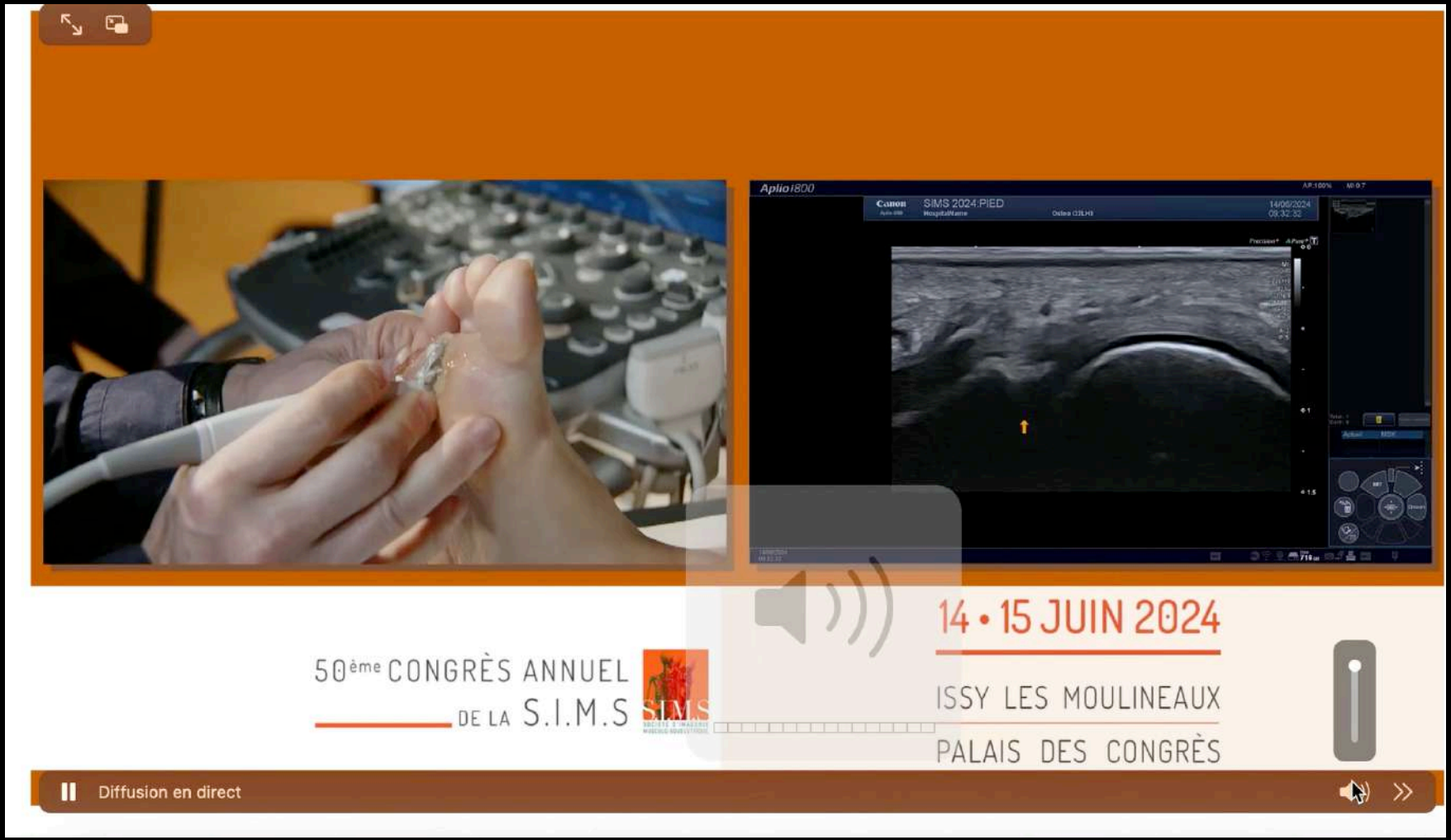

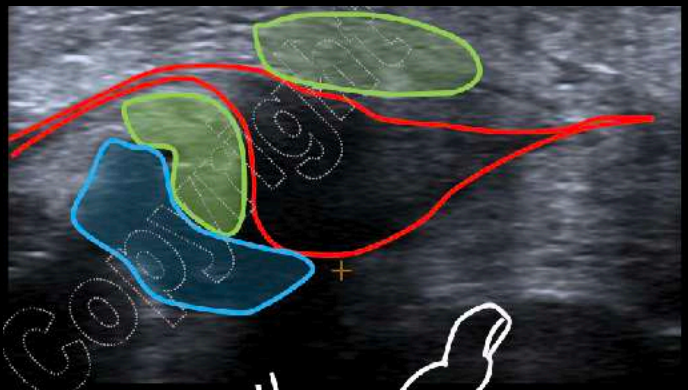

Deux signes caractéristiques

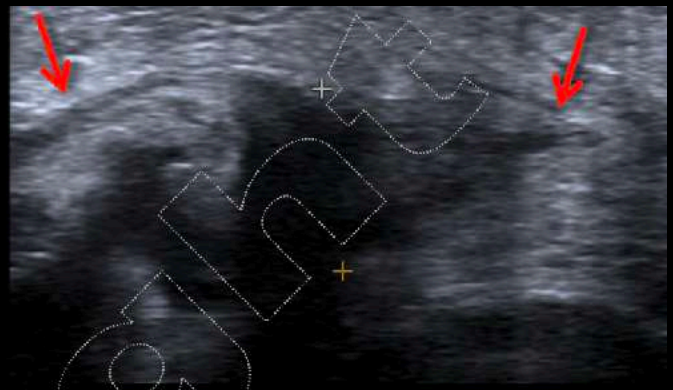

1°) le raccordement

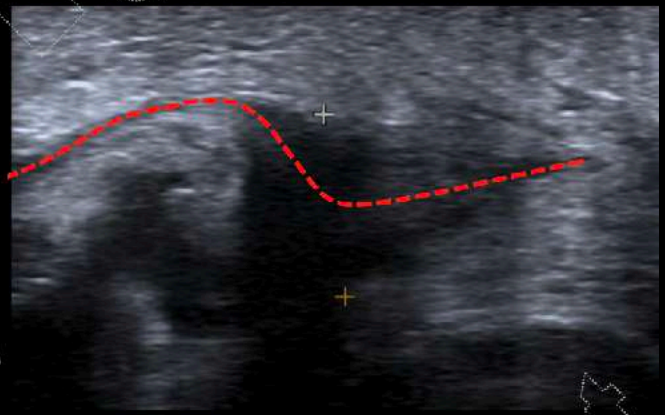

2°) le trajet en chicane

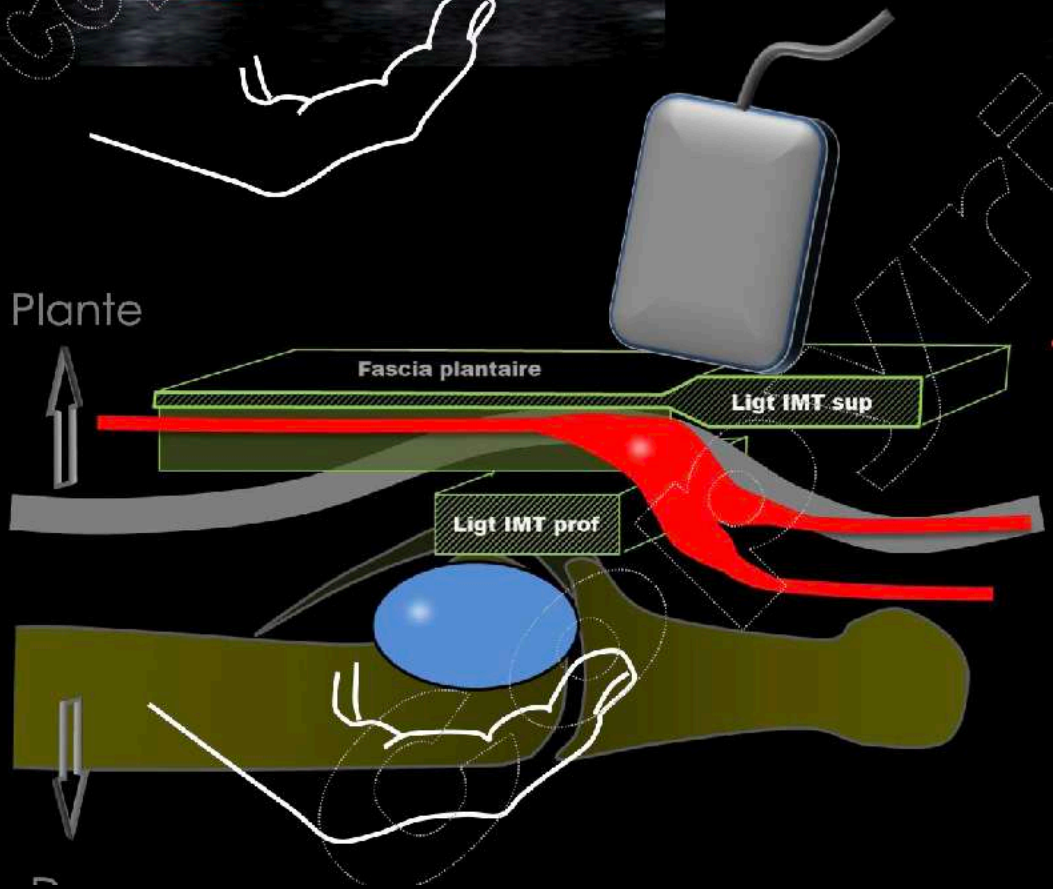

Copyright

RETOUR MENU

Masse prolongée des deux côtés par le nerf = "tumeur" nerveuse (idem neurinome)
Trajet caractéristique en chicane signe le Morton

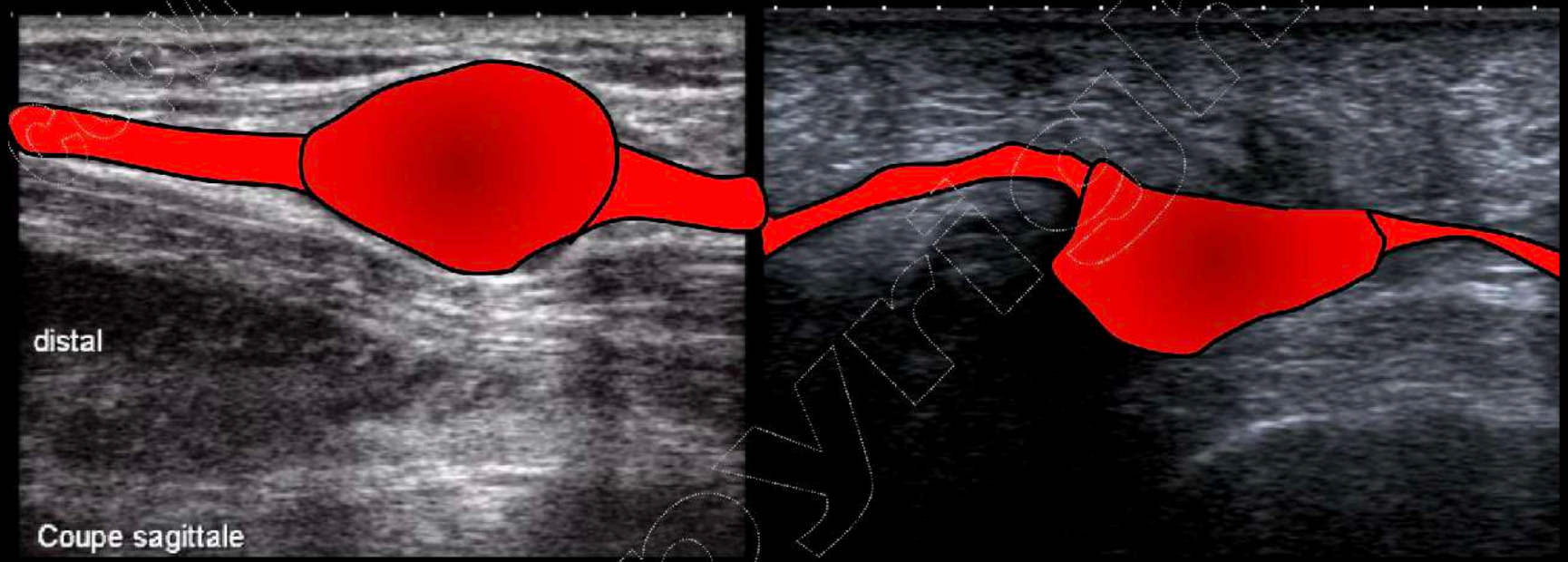

neurinome

névrome de Morton

Signe caractéristique visible sur E° **sagittale**
Pas d'équivalent IRM : E° > IRM pour Ag Morton

Capture d'écran

RETOUR MENU

Causes d'échec E° dans névrome de Morton

1. espace serré (notamment E2)
2. pied raide qui ne se décontracte pas
3. pied épais à plante cornée
4. espace déjà opéré
5. espace jouxtant une arthropathie MTP avec saillie synoviale dans espace

RETOUR MENU

Une coupe : une image clé!

VIDEO 1

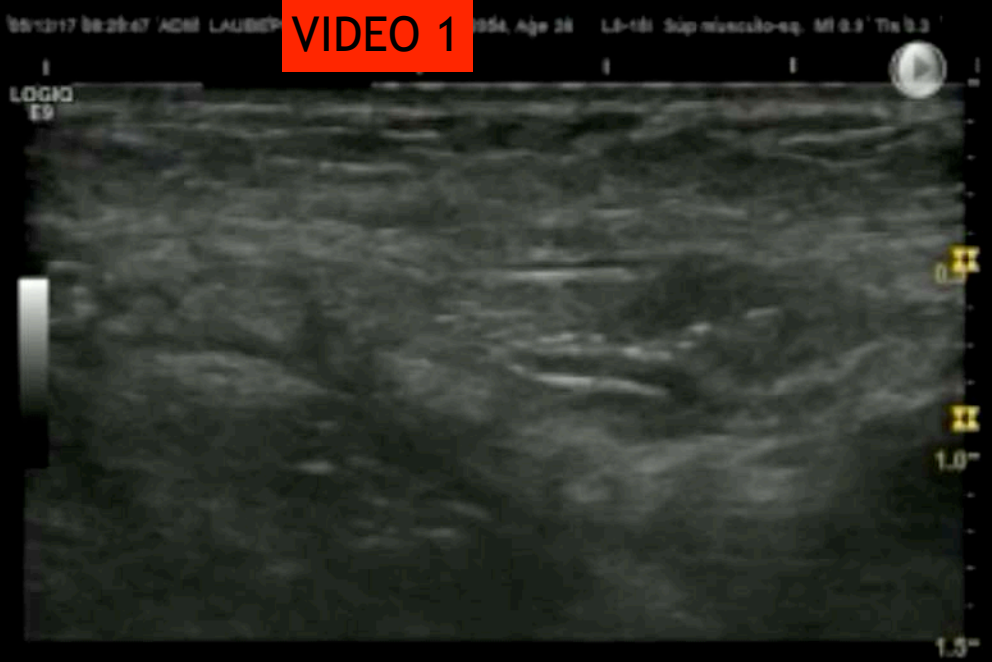

Echographie Dynamique EIM = Examen Standard > IRM

FAIRE DES MOUVEMENTS DE COMPRESSION DÉCOMPRESSION AVEC POUCE POUR FAIRE GLISSER LE NERF ENTRE LES 2 LIGTS

RETOUR MENU

Exemple pathologique
Nodule de Morton 3e EIM

VIDEO 2 AVEC NEVROME

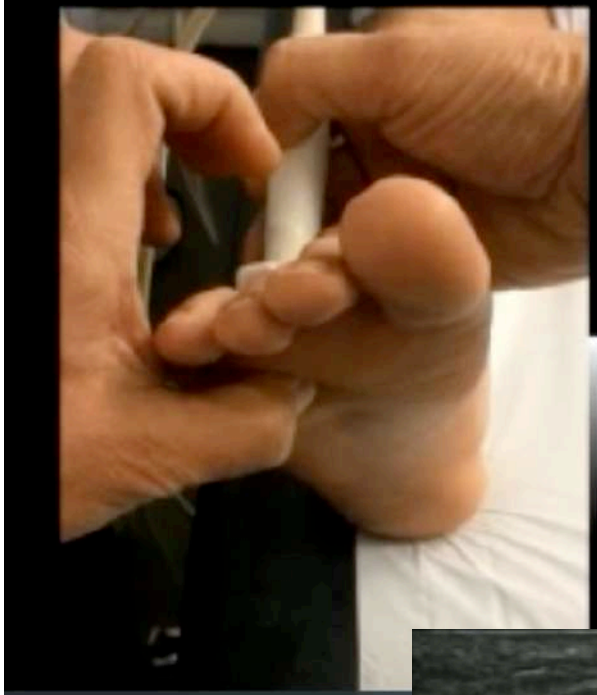

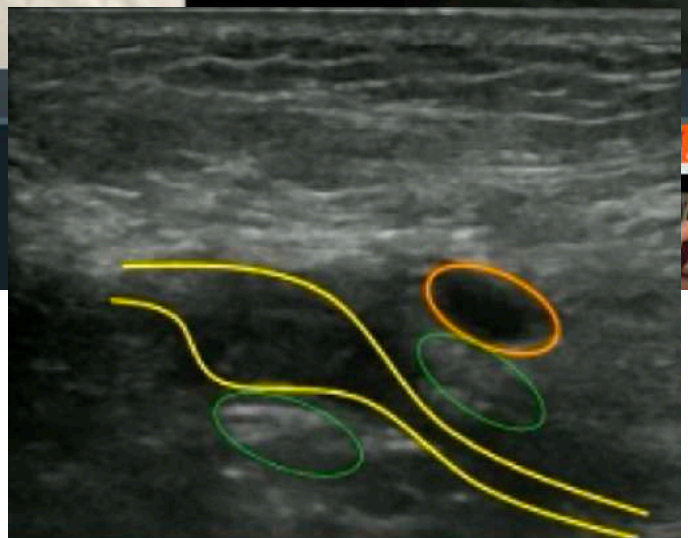

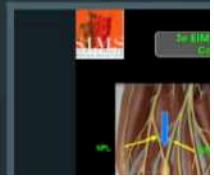

RETOUR MENU

VIDEO 3

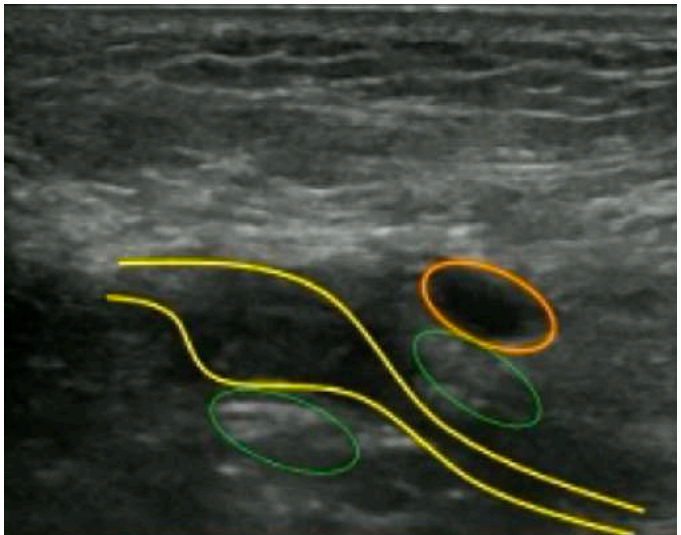

RETOUR MENU

IRM MORTON

RETOUR MENU

IRM MORTON

TECHNIQUE

RETOUR MENU

OPTIMISATION D'UNE IRM POUR UNE MÉTATARSALGIE CENTRALE

H GUERINI, Éric LEVEQUE
Gérard MORVAN, Valérie VUILLEMIN
Fabrice THEVENIN, Wassef KHALED, Fadila MIHOUBI
Gilles DESPORTES, Jean Luc DRAPE

CONCLUSION :

- Choix de l'antenne++
- Le T2 avec graisse
- Les coupes sagittales de 2mm
- L'injection à la moindre atypie

RETOUR MENU

LES ANTENNES

- L'antenne poignet est à privilégier
- À chaque fois que cela est possible
- Intérêt d'un gabarit +++

- Signal++
- Résolution plus élevée
- Effet Mulder

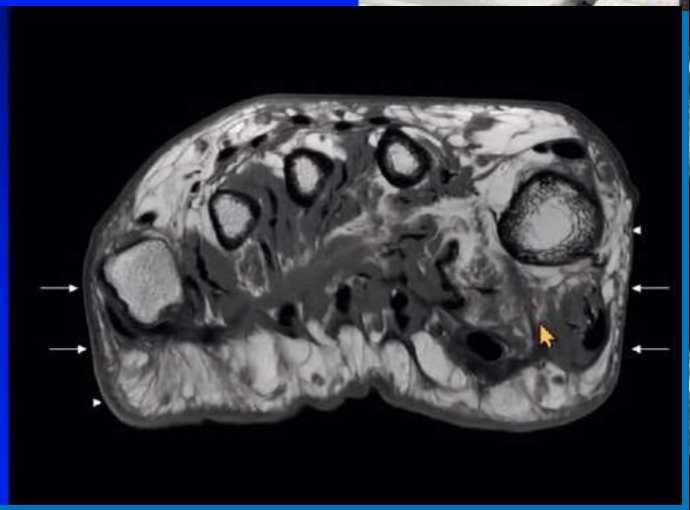

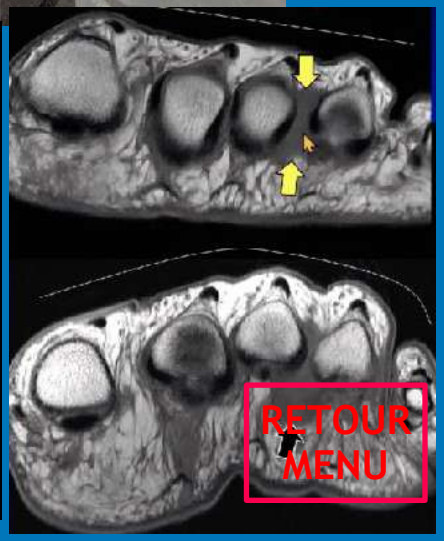

ANTENNE SOUPLE - PROCUBITUS

- Réduction des griffes
- Effet Mulder like (flexion de l'avant-pied)

Weishaupt D, Treiber K, Kundert HP, Zollinger H, Vienne P, Hodler J, Willmann JK, Marincek B, Zanetti M. Morton neuroma: MR imaging in prone, supine, and upright weight-bearing body positions. Radiology. 2003 Mar;226(3):849-56. doi: 10.1148/radiol.2263011925

RETOUR MENU

ANTENNE SOUPLE - DÉCUBITUS

- Possibilité d'utiliser un garrot amagnétique si suspicion de Morton++
- Sac de sable pour réduire les griffes

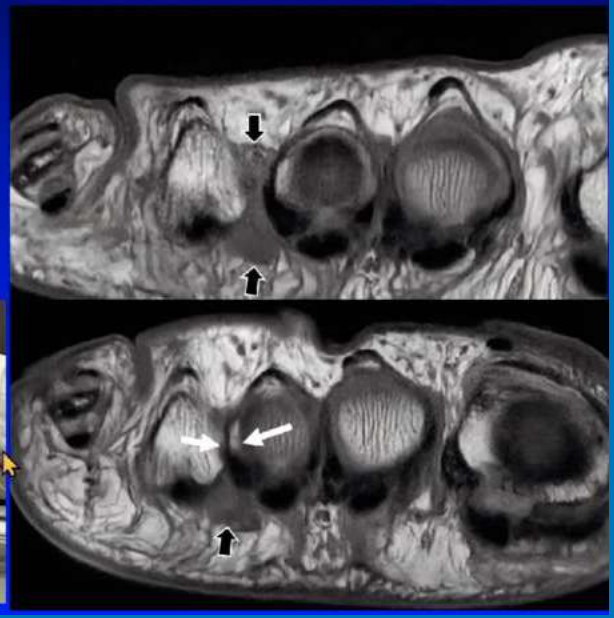

RETOUR MENU

PROPOSITIONS DE PROTOCOLES

AVANT PIED ANTENNE POIGNET 1.5 T	FOV	Matrice	Epaisseur de coupe	Nb de coupes	Temps d'acquisition
Axial T2 FS Dixon	12	384x360	3 mm	15	2:40
Coronal T1	9	512x400	2,5 mm	20	2:0
Coronal T2 fat sat	9	400x400	2,5 mm	20	2:40
Coronal T2	9	400x384	2,5 mm	20	1:40
Sagittal T2 FS	11	356x320	2 mm	16	2 :20

AVANT PIED ANTENNE FLEXIBLE 1.5 T	FOV	Matrice	Epaisseur de coupe	Nb de coupes	Temps d'acquisition
Axial T2 Dixon	16	420x320	3mm	15	1,40 mn
Coronal T1	12	416x400	2,5mm	20	2 mn
Coronal T2 Dixon	12	356x288	2,5mm	20	2,40 mn
Sagittal T2 FS	11	356x320	2mm	15	2,40 mn

RETOUR MENU

LE PLUS IMPORTANT :

FAIRE T2 DIXON CORO SANS ET AVEC FAT SAT

EN PLUS DU T1 CORO

RETOUR MENU

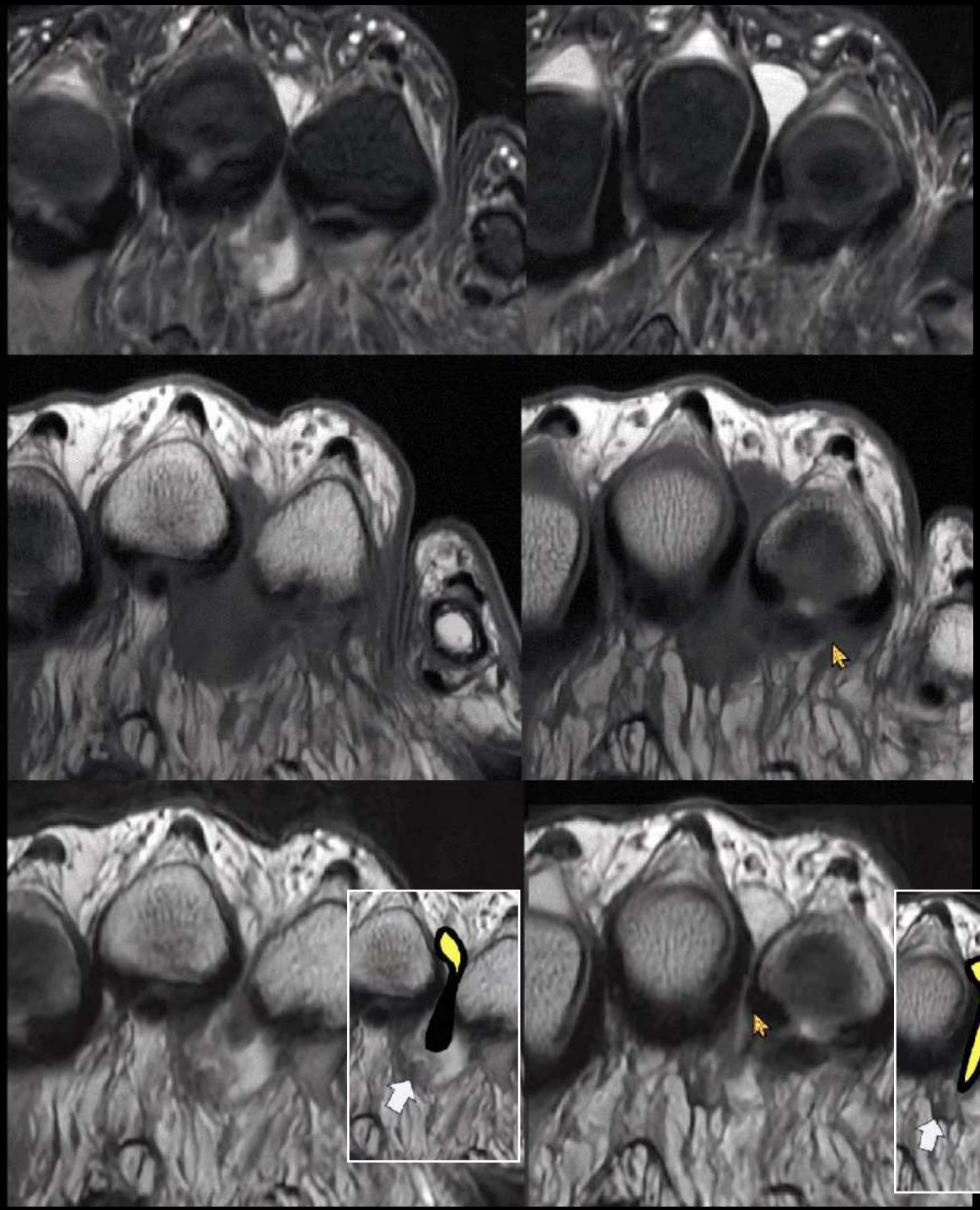

PROTOCOLE MORTON :

coro T2 FAT SAT : bursite visible / nevrome non visible

coro T1 : bursite et névrome non distinct

RETOUR MENU

coro T2 SANS FAT SAT +++ meilleure distinction +++ bursites et Morton

INTÉRÊT DU T1

- Fibrose péricapsulaire ++
- pseudo-névrome de Morton

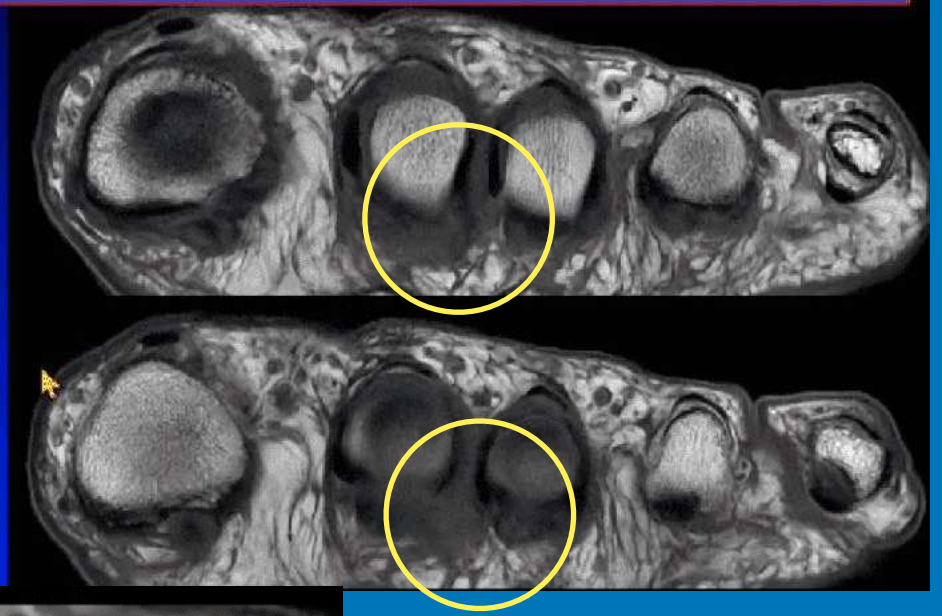

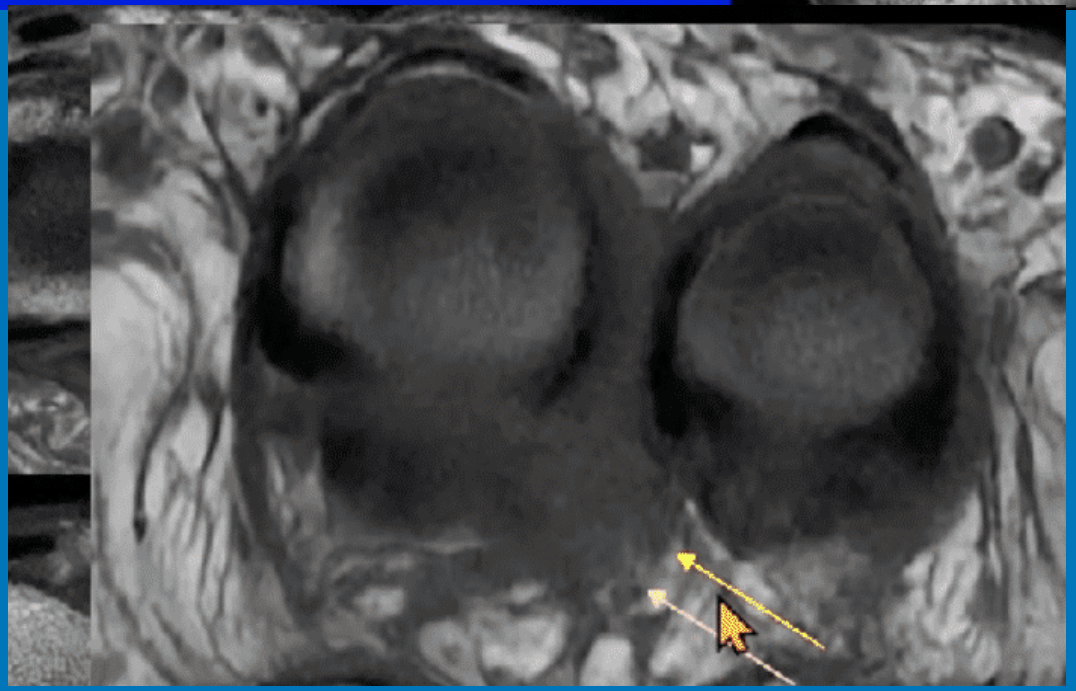

RETOUR MENU

LES COUPES AXIALES

- À réaliser en premier
- Longueur du 2eme rayon
- Le « De Sèze magnétique de l'avant-pied » (STIR ou Dixon pour la saturation de la graisse)

RETOUR MENU

COUPES SAGITTALES ET SYNDROME DU 2EME RAYON

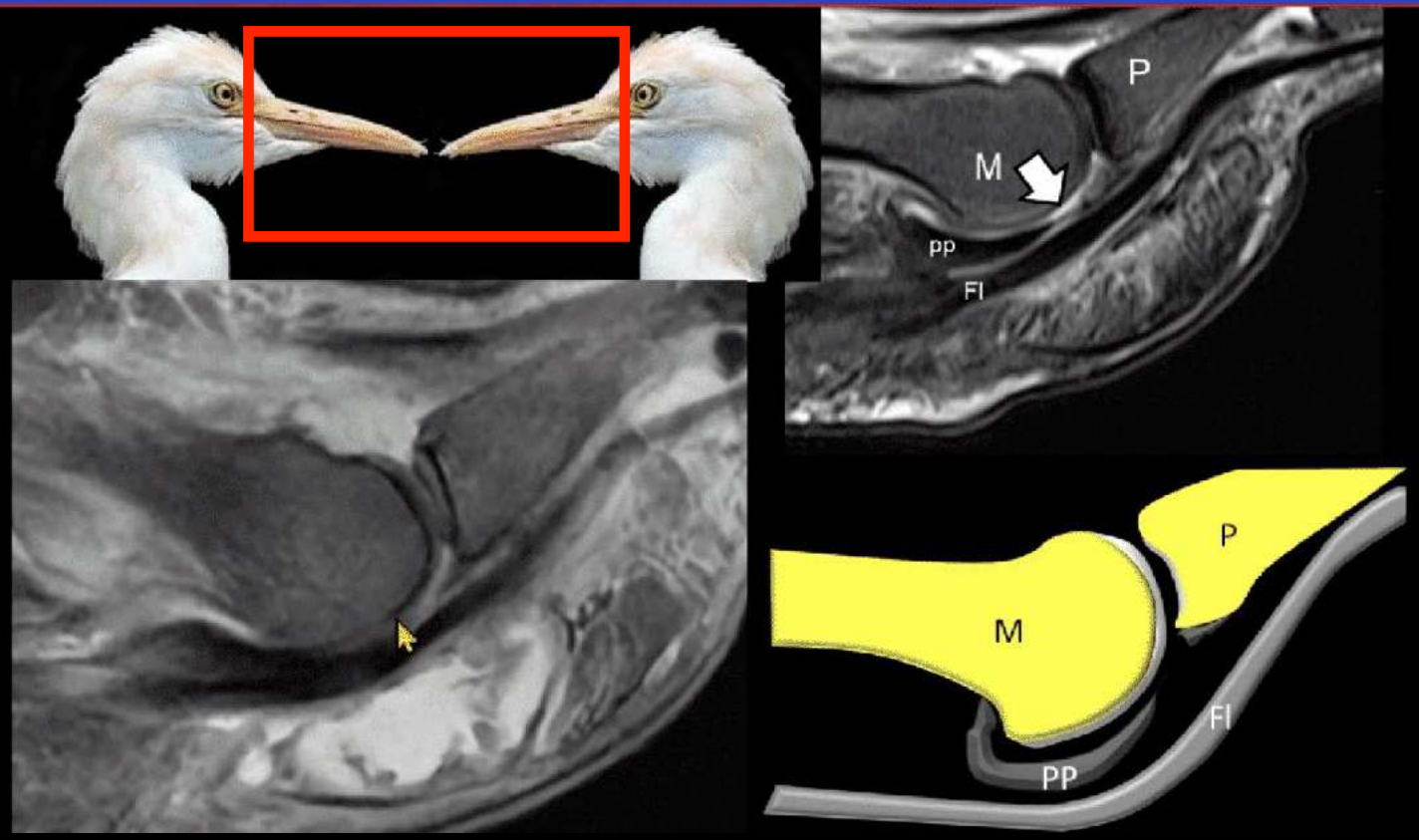

Il faut au moins 3 coupes qui passent par la MTP : 1 au centre , et 2 latérales sur les lésions partielles de plaque

RETOUR MENU

LES COUPES SAGITTALES

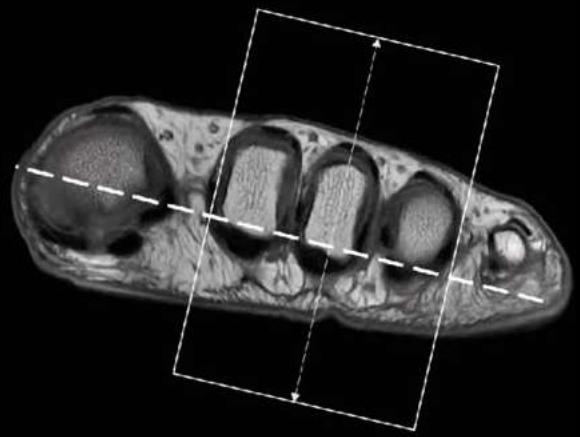

- Récessus
- ≤ 2,5mm

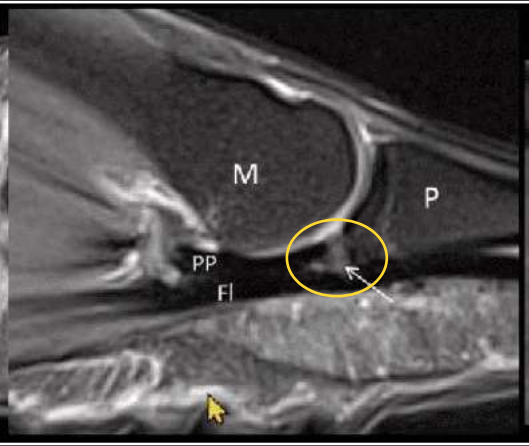

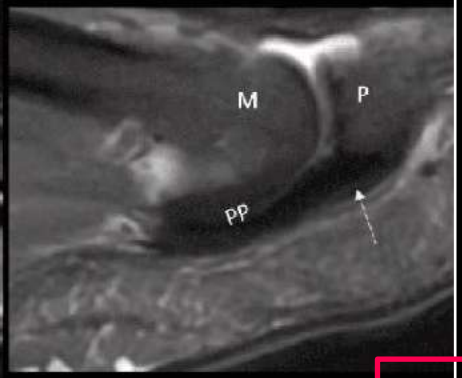

RETOUR MENU

COUPES SAGITTALES

- Coupes de 2 mm
- TE intermédiaire

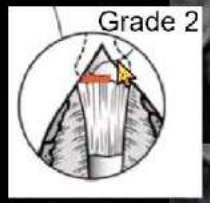

Linklater JM, Bird SJ. Imaging of Lesser Metatarsophalangeal Joint Plantar Plate Degeneration, Tear, and Repair. Semin Musculoskelet Radiol. 2016;20(2):192-204. doi:10.1055/s-0036-1581115

- Lésions dégénératives de la PP
- Fissure partielle

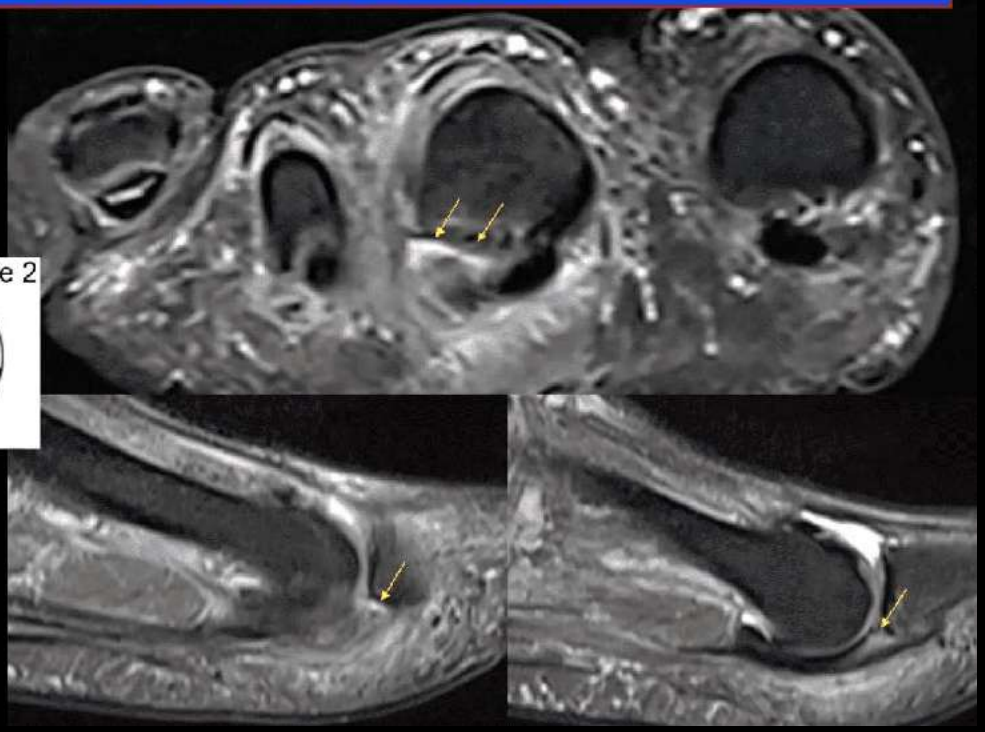

Il faut au moins 3 coupes qui passent par la MTP : 1 au centre , et 2 latérales sur les lésions partielles de plaque

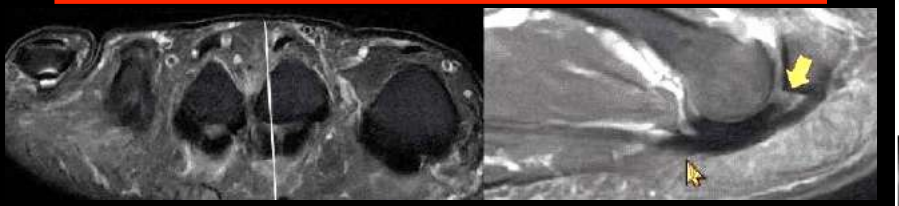

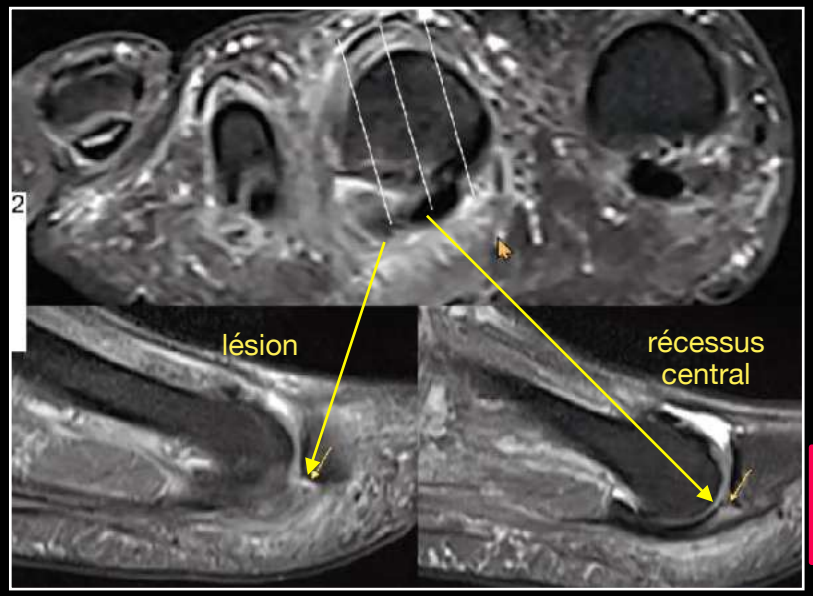

RETOUR MENU

IRM MORTON

INTERPRETATION

RETOUR MENU

IRM MORTON

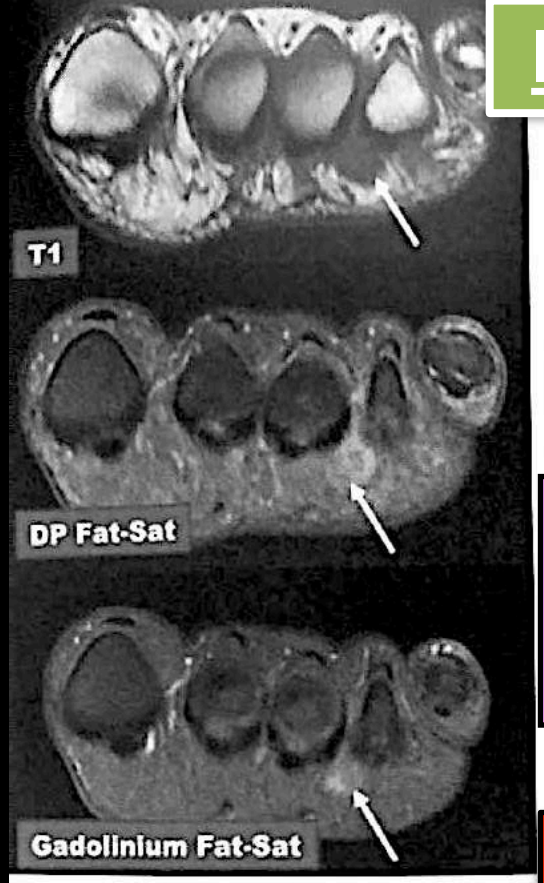

Fig. 7 : *IRM de l'avant-pied en coupe axiale T1, DP Fat Sat, T1 Fat Sat Gadolinium IV : aspect typique d'un NM sur le versant plantaire du 3e EIM de signal iso-intense en T1, peu hyperintense en DP, et faiblement rehaussé.*

HypoT2 franc dans 70% (névrome plutôt ancien)
HyperT2 mais < liquide pour névrome récent

PDC modérée 80%

ATTENTION si PDC FORTE ++++ = PENSER SCHWANOMME (voir ci-dessous)

Fig. 8 : *IRM de l'avant-pied en coupe axiale T1 et DP Fat Sat objectivant une lame liquidienne de l'espace intermétatarsien en rapport avec une simple bursopathie trop souvent considérée à tort comme un NM*

70 % associé à une bursite plus haute (au dessus ligt transverse profond
Franc hyperT2 liquidien
Pas de PDC

- En T2, le névrome peut apparaître en hyposignal franc, en signal intermédiaire, difficile à distinguer de la graisse voisine, ou en hypersignal total ou partiel. Dans ce dernier cas, l'hypersignal atteint rarement l'intensité du liquide, contrairement à la bursite. Il est d'ailleurs fréquent de distinguer la présence d'un petit épanchement bursal surmontant le névrome. La variation du signal du névrome en T2 est habituellement correlée à son degré de prise de contraste et correspondrait à l'ancienneté du névrome :
  - Un hypersignal en T2 et une prise de contraste seraient le fait de névromes récents
  - Un hyposignal en T2 sans prise de contraste se rencontreraient dans les névromes anciens
- L'injection de contraste serait en théorie utile au diagnostic différentiel, notamment avec la bursite intermétatarsienne :
  - En hyposignal T1 et hypersignal T2, elle peut mimer un névrome, mais sa position est typiquement plus haute dans l'espace intermétatarsien et la prise de contraste de ses parois en l'absence de prise de contraste de son centre liquidien fait le diagnostic
  - Cependant, en pratique courante, il n'est pas nécessaire de recourir à l'injection de produit de contraste pour un diagnostic différentiel qui ne modifie pas radicalement le traitement.
- La sensibilité de l'IRM est de 87%, avec une spécificité de 100% [28].

MENU

PIEGE MORTON

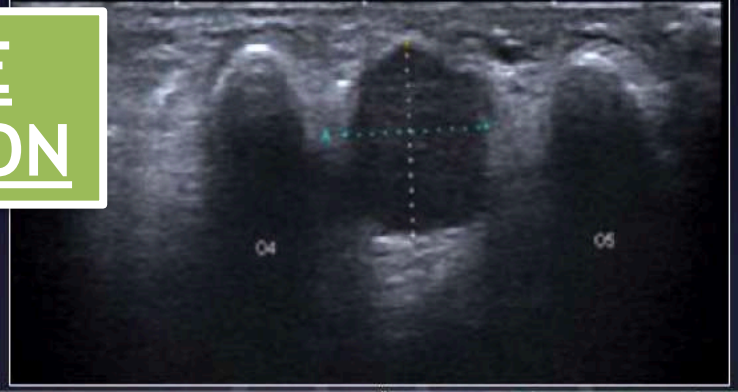

Tuméfaction
- de topographie dorsale ovoïde et bien limitée
- hypo-échogène et homogène
- vascularisation centrale
- non compressible

Critères d'atypies pour un névrome de Morton

⇨ IRM

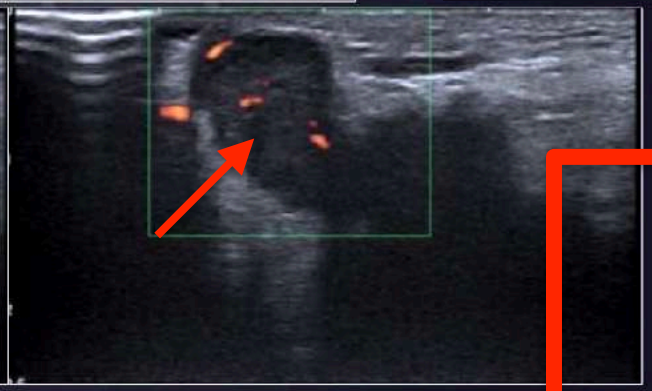

ATTENTION SI

PDC FORTE

++++

Et vasc CENTRALE en Doppler

= SCHWANOMME

Lésion en hypersignal T2 homogène, hyposignal T1, se rehaussant intensément de manière homogène

Pas de comblement des autres espaces inter-capito-métatarsiens

Pas d'épanchement intra-articulaire ni de bursite inter-capito-métatarsienne

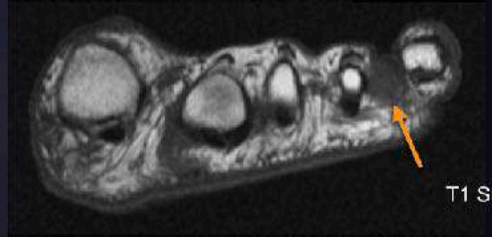

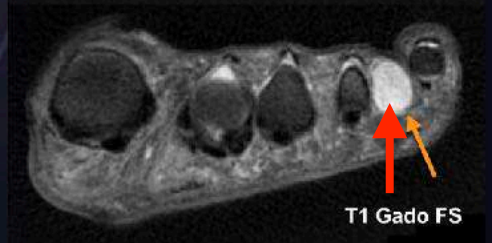

RETOUR MENU

= SCHWANOMME

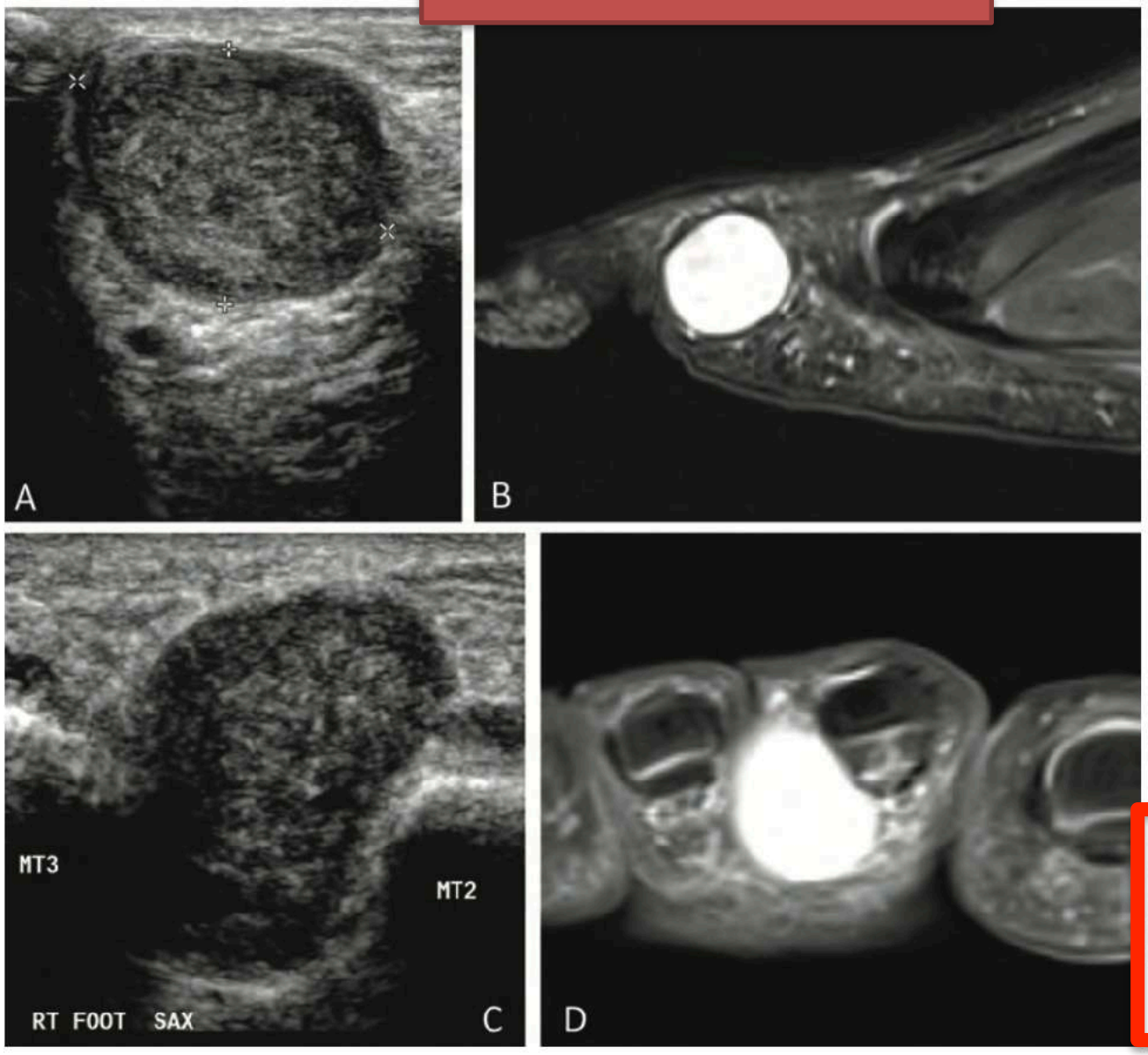

Figure 12 : *Homme de 43 ans présentant une masse du 2e espace intermétatarsien. La biopsie a mis en évidence un schwannome. Les coupes échographiques longitudinale* **(A)** *et axiale* **(C)** *par voie plantaire objectivent une masse solide homogène hypoéchogène qui comble le 2e espace. La corrélation en IRM avec injection intraveineuse de gadolinium (***B** *et* **D***) montre une masse rehaussée au sein du 2e espace. Noter en coupe échographique axiale* [illegible] *que le schwannome a une situation plus plantaire dans l'espace puisque le nerf interdigital siège en profondeur du ligament transverse métatarsien profond.*

RETOUR MENU

MORTON IRM

- Savoir si un simple épaississement du nerf constitue déjà un névrome de Morton n'a pas un grand intérêt pratique puisque c'est la grande taille du névrome qui entre dans la réflexion de l'éventuel chirurgien.

En IRM

- Ce sont les coupes frontales en T1 qui ont la meilleure précision anatomique et qui suffisent le plus souvent au diagnostic (fig. 9a et b).
- En T2, le signal du névrome peut être bas ou intermédiaire, alors difficile à distinguer de la graisse voisine (fig. 9c). Un éventuel et rare hypersignal T2FS total ou partiel atteint rarement l'intensité du signal liquidien d'une bursite. Cette dernière est d'ailleurs souvent associée au névrome.
- L'injection de contraste n'est pas nécessaire en pratique clinique courante.
- La sensibilité de l'IRM est de 87 % (elle ne détecterait que les névromes de plus de 3 à 5 mm) avec une spécificité de 100 % [9].

CHIRURGIE si > 1 cm

Traitement Xie ssi ≥ 1cm

Le traitement médical repose sur la confection d'orthèses plantaires et l'injection par voie dorsale de dérivés cortisoniques dans l'espace intermétatarsien, éventuellement sous contrôle échographique (fig. 10).

Infiltration cortisonée: **50% de récidive à 1 an**

En cas d'échec du traitement précédent, l'exérèse chirurgicale ou la neurolyse par voie dorsale n'intervient que pour les névromes centimétriques, avec un bon résultat dans 80 à 90 % des cas [10]. De simples réactions névromateuses et les névromes de petite taille (5-7 mm), souvent associés à des bursites, accompagnent fréquemment un trouble statique de l'avant-pied. On ne considère pas ces cas de figure comme responsables des symptômes et l'excision isolée donne des résultats médiocres [11] avec de plus le risque d'aggraver les symptômes d'hyperappui. C'est le trouble statique qui doit être avant tout traité.

Le ligament intermétatatarsien est sectionné et le nerf est sectionné de manière proximale pour éviter une récidive en zone de charge.

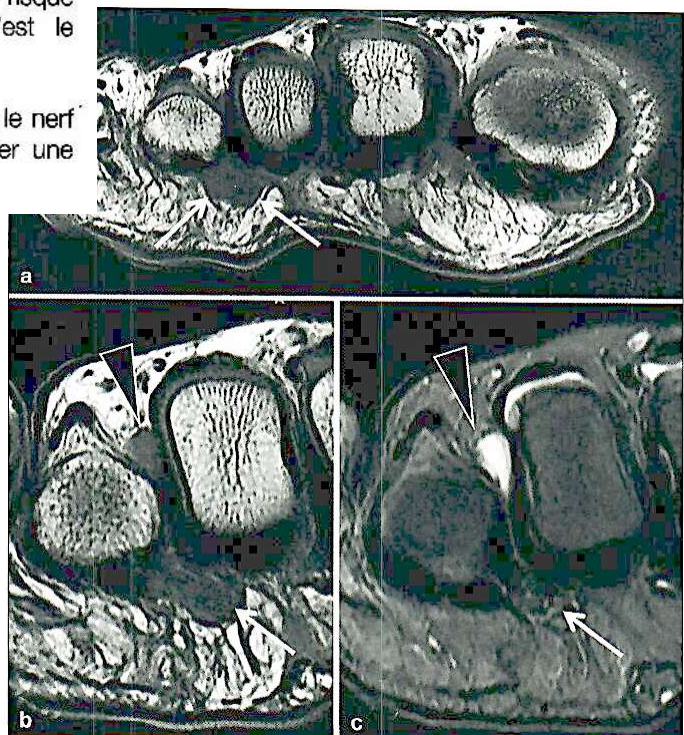

Fig. 9 : Aspect IRM frontal du névrome de Morton. Nodule ovoïde à bords lisses en T1 (**a** et **b** [autre cas], *flèches*) de situation majoritairement plantaire et nettement distinct de la graisse interstitielle. En T2FS, le névrome ne se distingue pas facilement de la graisse, son signal est bas par rapport à celui d'une éventuelle bursite intermétatarsienne dorsale associée (**c** [même cas que **b**], *tête de flèche*).

PIEGE A CONNAITRE !!!!
Pseudo-névrome en IRM secondaire à lésion de la PP

I - RUPT TRANSVERSALE mais surtout rupture LATÉRALE ++

RUPTURE DE PLAQUE PLANTAIRE

- Signes indirects
  - + Pseudonevrome (*Yamada et al, AJR 2017*)

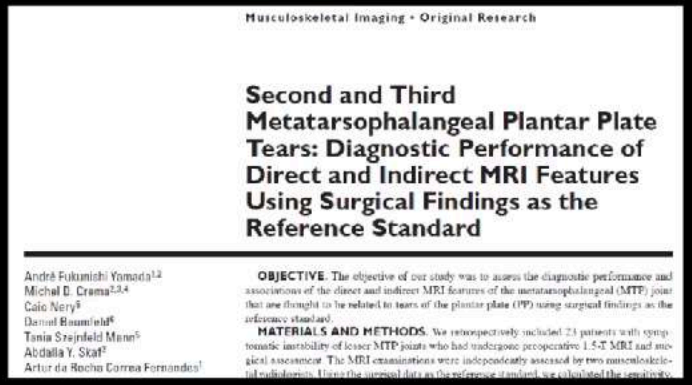

Musculoskeletal Imaging • Original Research

Second and Third Metatarsophalangeal Plantar Plate Tears: Diagnostic Performance of Direct and Indirect MRI Features Using Surgical Findings as the Reference Standard

André Fukunishi Yamada[1,2]
Michel D. Crema[2,3,4]
Caio Nery[5]
Daniel Baumfeld[6]
Tania Szejnfeld Mann[5]
Abdalla Y. Skaf[2]
Artur da Rocha Correa Fernandes[1]

OBJECTIVE. The objective of our study was to assess the diagnostic performance and associations of the direct and indirect MRI features of the metatarsophalangeal (MTP) joint that are thought to be related to tears of the plantar plate (PP) using surgical findings as the reference standard.

MATERIALS AND METHODS. We retrospectively included 24 patients with symptomatic instability of lesser MTP joints who had undergone preoperative 1.5-T MRI and surgical assessment. The MRI examinations were independently assessed by two musculoskeletal radiologists. Using the surgical data as the reference standard, we calculated the sensitivity,

Fig. 3—48-year-old woman with plantar plate (PP) tear.
A and **B**, "Pseudoneuroma" sign appears as inflammatory changes of soft tissues adjacent to PP insertion that extend into intermetatarsal space and exhibit high signal intensity (*arrows*, **A**) on coronal short-axis intermediate-weighted image with fat suppression (**A**) and relatively low signal intensity (*arrows*, **B**) on corresponding T1-weighted image (**B**). Note nodular pattern depicted on coronal

of true interdigital neuroma. However, unlike neuroma, pseudoneuroma has asymmetric position with respect to vertical line (**B**) drawn through intermetatarsal space and also has ill-defined contours.

Asymétrique (2 flèches versus 1 flèche)
Contours mal définis

MENU

MORTON
Centré

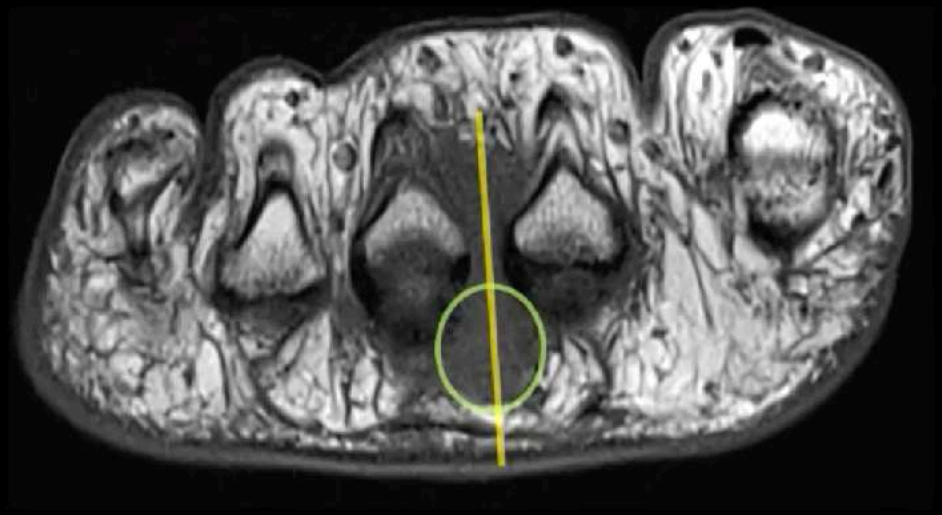

PLAQUE PLANTAIRE
Excentré

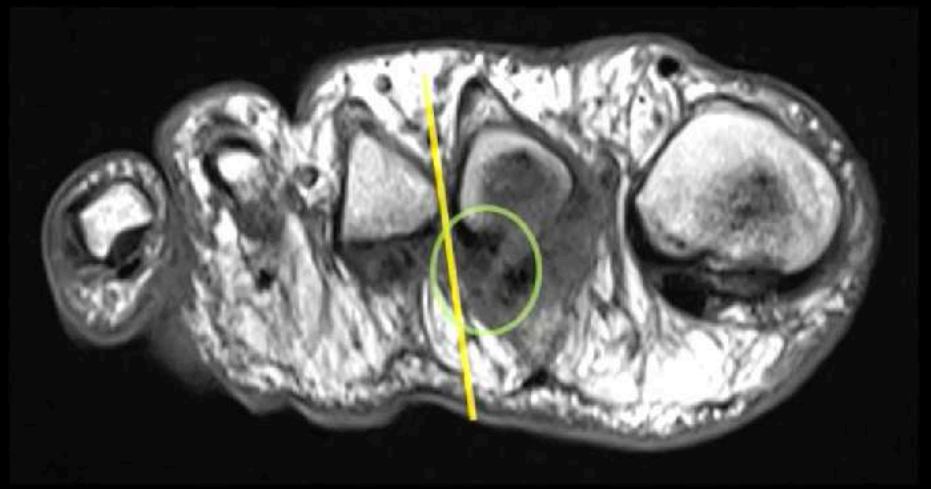

☞ Arrêter d'infiltrer des ruptures de plaques +++
→ Instabilité majeure de la MTP2

RETOUR MENU

03

DIAGNOSTIC DIFFERENTIEL

Morton vs Rupture de la plaque plantaire

	Rupture de la plaque plantaire	Névrome de Morton
Localisation	2eme espace +++	3eme espace +++
Examen physique	Normal Subluxation/crossover toe Contact réduit, plantar grip test +	Douleur palpation pouce/index Mulder clic
Echographie	Défect hypo base phalange Test dynamique Signe indirect	Nodule hypo non compressible Centré sur espace ITM Nerf digital rentre dans la lésion
IRM (coupes sagittales fines sur les plaques +++)	Défect sur plaque (insertion P1++) Fibrose péricapsulaire (pseudo N) Bursite	Nodule ovoïde centré sur espace Pas d'atteinte plaque/MTP

RETOUR MENU

PIEGE MORTON

03

DIAGNOSTIC DIFFERENTIEL

Morton vs Rupture de la plaque plantaire

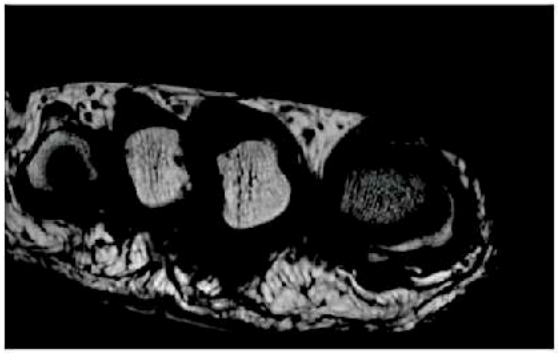

Pseudo névrome: ***fibrose péri-capsulaire*** *dans le* ***2ème*** *espace ITM*

TRES LARGE PÉRI-CAPSULAIRE

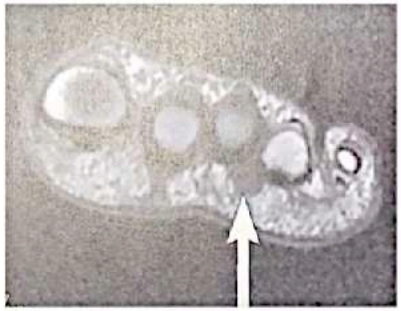

Névrome de Morton: *nodule ovoïde* ***centré sur le 3ème*** *espace ITM*

PEU LARGE QUE ESPACE

RETOUR MENU

Y PENSER si érosions osseuses = GOUTTE +++++++
PIEGE MORTON

03

DIAGNOSTIC DIFFERENTIEL

Mr P. 54 ans

Lésion étendue également sur le 3ème espace ITM

Erosion base M1

ARTHROPATHIE GOUTTEUSE

RETOUR MENU

IRM POST-OPERATOIRE MORTON

L'indication est idéale pour un avant-pied exempt de tout trouble statique. POST-OP :

L'aspect de l'espace intermétatarsien opéré d'un névrome de Morton est typiquement marqué par la présence d'une plage fibreuse mimant le névrome, mais peu contrastée et dépourvue de limites nettes (fig. 11).

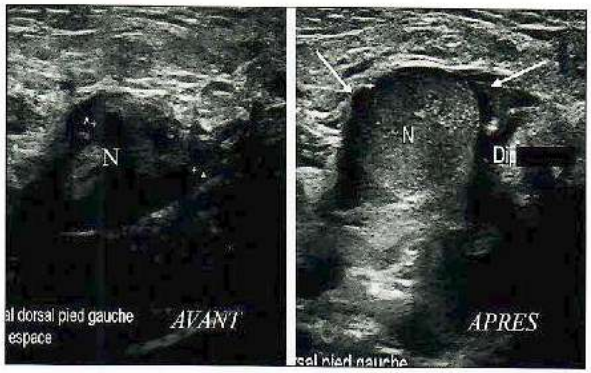

Fig. 10 : Contrôle échographique sagittal dorsal d'une injection cortisonique dirigée sur un névrome de Morton. Après injection, le névrome (N) est circonscrit par l'injectat liquide (*flèches*).

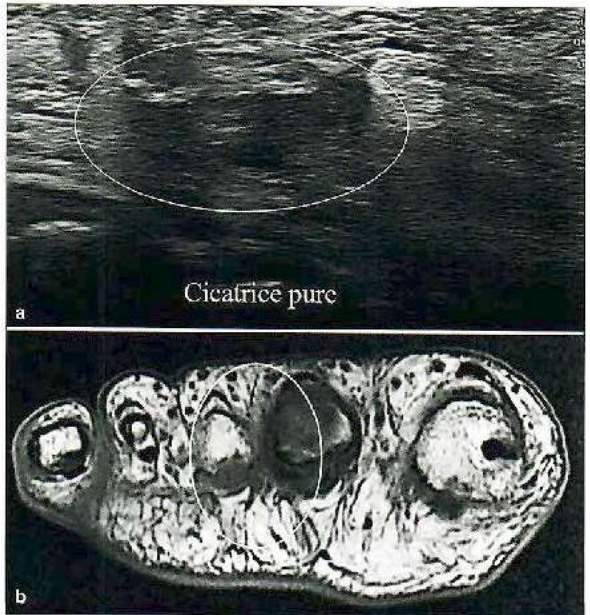

Fig. 11 : Aspect de l'espace intermétatarsien après chirurgie d'un névrome de Morton. Aspect de "fantôme" de névrome (*image dans le cercle*) sur la coupe échographique dorsale sagittale (**a**) et sur la coupe IRM T1 frontale (**b**).

POST-OP.

RETOUR MENU

Cryoneurolyse du névrome de Morton

Benjamin Moulin, Antoine Hakime,
Georgio Angelopoulos, Massimiliano Di Primio, Olivier Vignaux, Jean Luc Sarrazin

Unité de radiologie Interventionnelle, Département d'Imagerie, Hopital Américain de Paris

JFR 2023 JOURNÉES FRANCOPHONES DE RADIOLOGIE DIAGNOSTIQUE & INTERVENTIONNELLE

American Hospital of Paris

RETOUR MENU

01

INTRODUCTION

Névrome de Morton et métatarsalgies

- Une des **première cause de métatarsalgie**
- Pas de traitement miracle:
  - ❑ Infiltration cortisonée: **50% de récidive à 1 an** (30% des patients reçoivent une chirurgie dans l'année suivant l'infiltration)
  - ❑ Chirurgie avec taux de succès variable (jusqu'à **30% d'échec**: névrome amputation, douleurs résiduelles, sd complexe régional
- **30 à 50% de Morton asymptomatique**

Di Caprio F and al. Morton's interdigital neuroma of the foot: a literature review. Foot Ankle Surg 2018
Bencardino J and al. Morton's neuroma: is it always symptomatic? AJR Am J Roentgenol 2000

RETOUR MENU

01

INTRODUCTION

Cryoneurolyse: anatomie nerveuse et lésions induites par le froid

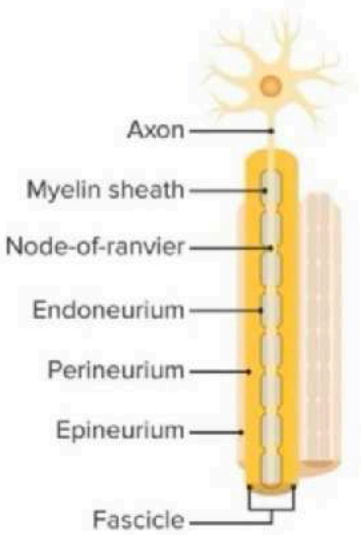

Anatomie nerveuse

Reversible	
1st Degree Neuropraxia – Interruption of conduction; Short recovery time	+10 to -20°C
2nd Degree Axonotmesis – Loss of continuity of the axon; Wallerian degeneration; Preservation of endo- peri- and epineurium	-20°C to -100°C
Non Reversible	
3rd/4th Degree Neurotmesis – Loss of continuity; Some loss of continuity of epineurium and perineurium; endoneurium may or may not be disrupted	-140°C and colder
5th Degree Transection (Severe Neurotmesis) – Gross loss of continuity	*Not possible with cryoneurolysis*

Classification de Sunderland

www.physiopedia.com

Ifeld BM et al., Expert Rev Med Devices. 2016;13(8):713–72

RETOUR MENU

01

INTRODUCTION

Cryoneurolyse

- **Dommage nerveux induit par refroidissement** (destruction des vasa-nervosum, oedème endoneural)

- But= **DEGENERESCENCE WALLERIENNE**: lesion de l'axone et de la myéline avec preservation des envelopes (endo, péri et épinèvre).

- Dommage **REVERSIBLE**
- Avec repousse du nerf ad integrum après la procedure (repousse axonale environ 1 à 4mm/jour)

RETOUR MENU

01

INTRODUCTION

Cryoneurolyse

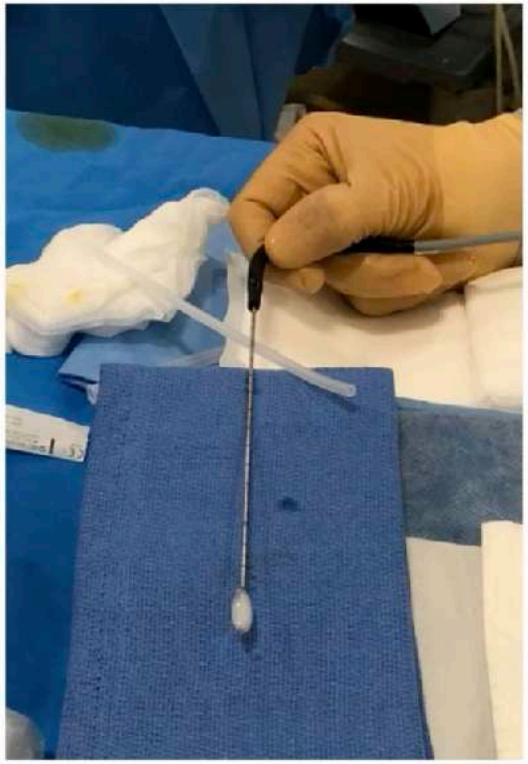

- Aiguille de cryothérapie **17 gauges**
- **Argon liquide** à haute pression
- Ice-ball de **20mm** de diamètre

RETOUR MENU

02

MATERIEL ET METHODE

Evaluation initiale, sélection des patients

Consultation pre-op

- Antécédents
- Evaluation de la douleur
- Histoire de la maladie
- Traitement préalable
- Examen du pied et de la cheville
- Echographie

Indication de cryoneurolyse

- **Névrome de Morton** du 2ème ou 3ème espace
- Prouvé en IRM et visible en échographie
- Responsable d'une **symptomatologie douloureuse**
- **Sans argument pour une autre cause de métatarsalgie**
- **Après échec d'un traitement conservateur** d'au moins 3 mois (Semelles orthopédiques et au minimum une infiltration)

RETOUR MENU

02

MATERIEL ET METHODE

Procédure

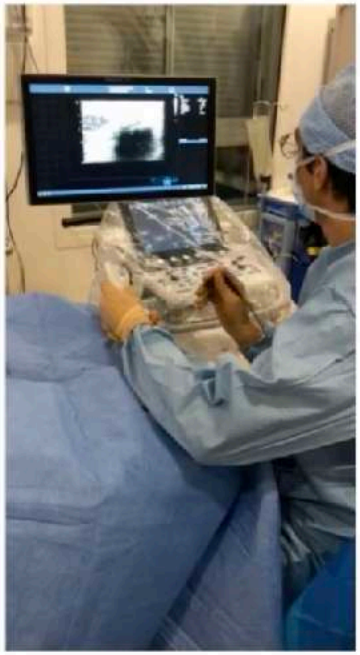

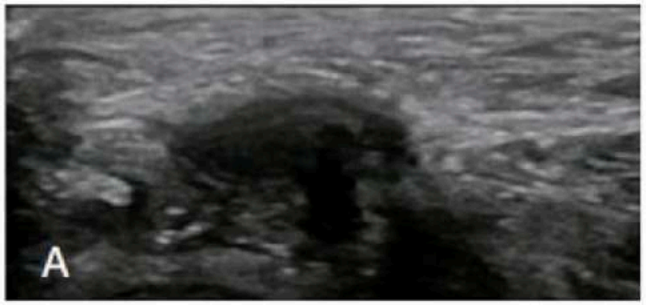

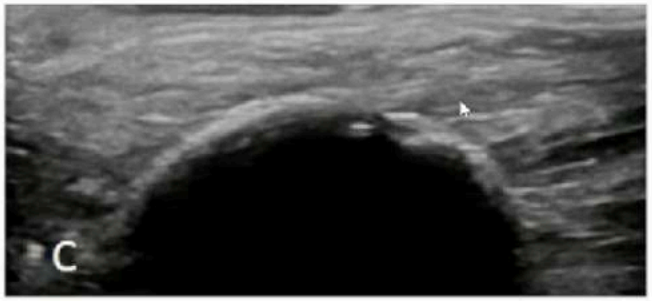

RETOUR MENU

Post-opératoire

- Pas de soins infirmier
- **Cinq jour décharge partielle**: appui uniquement pour déplacement vitaux
- **Après J5 reprise de la marche progressive,** guidée par les douleurs, jusqu'à amélioration complète
- Reprise des **sports d'appui après au moins 2 mois** (risque de fracture de stress)

RETOUR MENU

02

MATERIEL ET METHODE

Suivi clinique

- **Téléconsultation à 4 semaines post-opératoire**

- **Consultation physique + IRM suite à la téléconsultation si pas d'amélioration clinique**, ou plus précocement si suspicion d'évènement intercurrent

RETOUR MENU

03

RESULTATS

Succès clinique à 4 semaines

Baisse de l'EVA

- EVA moyenne passe de 7,1 à 3,1 (p<0,005)
- Baisse moyenne de 4,1 points de l'EVA

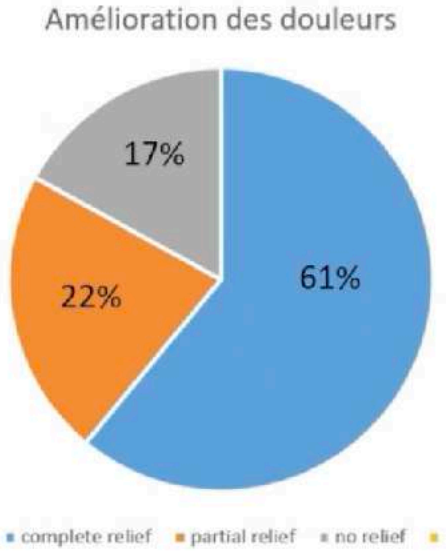

RETOUR MENU

03

RESULTATS

Complications (CIRSE)

- **Aucune complication majeure**
- **7 complications grade I (13,7%)**
  - Œdème/inflammation persistant au-delà de 4 semaines nécessitant la prise intermittente d'antalgiques
- **3 complications grade II (3,9%)**
  - 2 engelures distales, chez des patients avec artériopathie distale
  - 1 fracture par insuffisance osseuse probablement favorisée par une remise en charge active trop précoce

RETOUR MENU

04

DISCUSSION

Résultats

FAISABILITE

Succès technique 98% (1 échec du à un malaise vagal retraité avec succès sous sédation consciente)

SURETE

Absence de complication sévère

EFFICACITE

Efficacité antalgique au moins partielle: 83% des patients

Similaire à l'étude de Cazzato and al

Cazzato and al. Percutaneous MR-Guided Cryoablation of Morton's Neuroma: Rationale and Technical Details After the First 20 Patients, CVIR 2016

RETOUR MENU

04

DISCUSSION

Contres-indications

- **Microangiopathie distale**
  - 2 engelûres distales (DT2 et Acrosyndrome vasculaire type Sd de Raynaud)
  - ***Contre indication formelle*** dans notre pratique courante
- **Patients avec 2 névromes**
  - Discussion au cas par cas ***(contre indication partielle),*** pour éventuellement traiter l'un puis l'autre
- **Algodystrophie (Sd regional complexe)**
  - Savoir reconnaître les facteurs de risque (atcd d'algodystrophie, sd des jambes sans repos, douleur chronique, dépression, tabagisme)

RETOUR MENU

AVANT-PIED TUMORAL

SIMS 2024 - JFR 2023

Tissus mous : toujours penser GOUTTE ++

Tumeurs bénignes	Tumeurs intermédiaires	Tumeurs malignes
Fibromatose plantaire	Tumeur desmoïde	Synovialosarcome
Autres tumeurs fibroblastiques	Hémangioendothéliome	Sarcome à cellules claires
Lipome	Sarcome de Kaposi	Sarcome épithélioïde
TCG		Sarcome indifférencié
Histiocytome fibreux		Autres sarcomes
Chondromatose synoviale		Hémangioendothéliome épithélioïde
TMCC		Angiosarcome
AFCMT		Dermatofibrosarcome
Tumeur glomique / Angioleiomyome		Mélanome
Malformations vasculaires		Carcinome épidermoïde
Tumeurs nerfs		
Nodule rhumatoide		

Os

- Exostose sous unguéale
- NORA/BPOP
- Ostéome ostéoide
- Echondrome/Enchondromatose

Toute lésion tissulaire de nature indéterminée doit avoir une biopsie percutanée ou une exérèse chirurgicale

RETOUR MENU

Top 10 des tumeurs des tissus mous cheville / pied

Tableau 2 : **Le top 10 des tumeurs et pseudo-tumeurs des tissus mous cheville/pied les plus fréquentes** [1-4]

Les sept tumeurs et pseudo-tumeurs bénignes les plus fréquentes [1-4] **2 /3 bénin**	• **Névrome de Morton** (Fig 2 et 3) • **Kystes mucoïdes** (Fig 4) et **bursopathies mécaniques** (Fig 5-6-7) • **Fibromatose plantaire** (maladie de Ledderhose) (Fig 8-9) • **Lipome** (Fig 10) • **Malformations vasculaires à flux lent** (Fig 11) **et varices** (canal tarsien) • **Tumeurs bénignes des gaines des nerfs périphériques** (Fig 12) (schwannome, neurofibrome) • **Tumeur à cellules géantes des gaines tendineuses** (Fig 13) • **Autres tumeurs et pseudo-tumeurs** : ○ Kyste épidermoïde ○ Nodule rhumatoïde (Fig 14) ○ Tophus goutteux (Fig 15) ○ Angioléiomyome (Fig 16) ○ Fasciites et ruptures du fascia plantaire (Figs 17-18-19) ○ Tendinopathies (Figs 20 et 21) et muscles accessoires ○ Dépôt apatitique (avant-pied)
Les trois sarcomes des tissus mous les plus fréquents [1-4] **1/3 malin**	• **Sarcome indifférencié pléomorphe** et autres sarcomes fibroblastiques anciennement classés dans le cadre de l'« histiocytome fibreux malin » [5] • **Synovialosarcome** (Fig 22) • **Sarcome à cellules claires** • **Autres sarcomes** : ○ Léïomyosarcome ○ Fibrosarcome ○ Liposarcomes



RETOUR MENU

Arguments en faveur de la nature maligne d'une masse des tissus mous

1/3 malin

- **Taille** : seulement 5 % des tumeurs bénignes des tissus mous mesurent 5 cm ou plus.
- **Siège profond** (sous-aponévrotique) : la plupart des tumeurs malignes des tissus mous sont profondes, alors que la plupart des tumeurs bénignes des tissus mous sont superficielles.
- **Franchissement du fascia** superficiel ou d'un fascia intermusculaire
- **Hétérogénéité du signal IRM** (en T2 surtout)
- **Prise de contraste précoce et intense** sur des séquences IRM dynamiques

RETOUR MENU

Masses du pied ou de la cheville volontiers multiples

- Lipomes multiples
- Tumeurs bénignes des gaines des nerfs périphériques
- Tumeurs vasculaires (fréquentes dans la région cheville/pied et volontiers multiples) : hémangiome épithélioïde, hémangioendothéliome épithélioïde, glomangiomatose (tumeurs glomiques multiples)
- Nodules rhumatoïdes
- Tophus goutteux
- Fibromatose plantaire
- Xanthomes (tendon calcanéen et fascia plantaire)
- Malformations vasculaires à flux lent
- Métastases sous-cutanées

Masses du compartiment postérieur de la cheville [6]

- Tendon calcanéen
  - Tendinopathie et ruptures tendineuses **(Fig 20)**
  - Xanthomes
  - Nodules rhumatoïdes **(Fig 14)**
- Bursopathie rétro-calcanéenne et rétro-achilléenne **(Fig 20)**
- Ténosynovite du fléchisseur long de l'hallux et des orteils
- Muscle soléaire accessoire

RETOUR MENU

Anatomie compartimentale

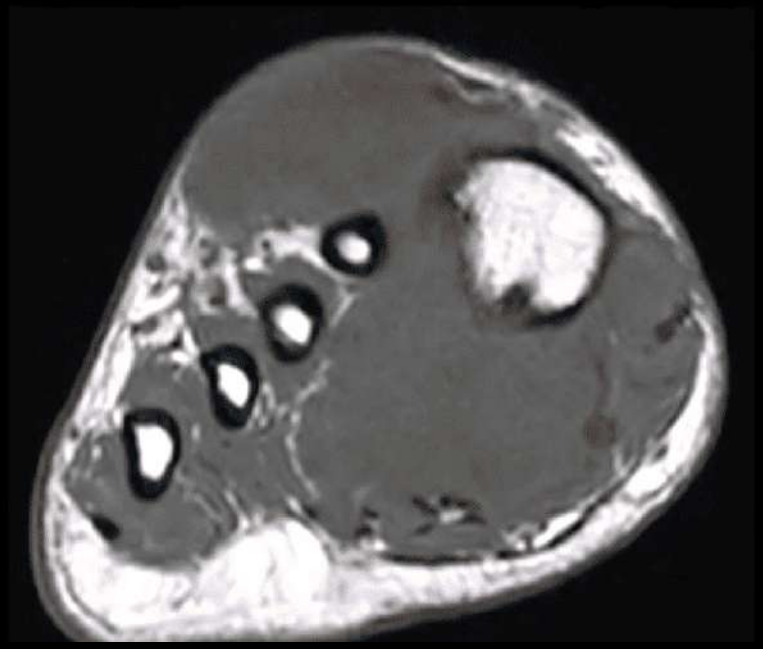

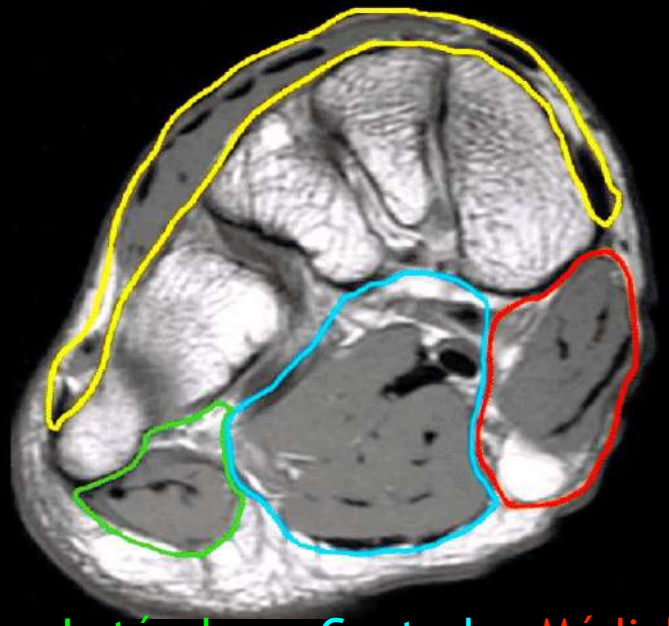

La région plantaire regroupe la région talonnière, la voûte plantaire et la face plantaire des orteils. Elle est en continuité avec le tunnel tarsien au versant postéromédial de la cheville. La région plantaire comporte trois compartiments respectivement médial, central et latéral, séparés par des septa intermusculaires rejoignant le fascia plantaire superficiel. Le compartiment médial contient les muscles et tendons destinés à l'hallux (à l'exception de l'adducteur de l'hallux), et le compartiment latéral ceux destinés au cinquième rayon. Le compartiment central quant à lui regroupe les muscles court fléchisseur des orteils, carré plantaire, adducteur de l'hallux, lombricaux, et les tendons du muscle long fléchisseur des orteils.

La région dorsale du pied est considérée habituellement comme un seul compartiment anatomique.

Enfin, les quatre espaces intermétatarsiens appartiennent au compartiment interosseux.

RETOUR MENU

ANATOMIE MUSCLES PIED

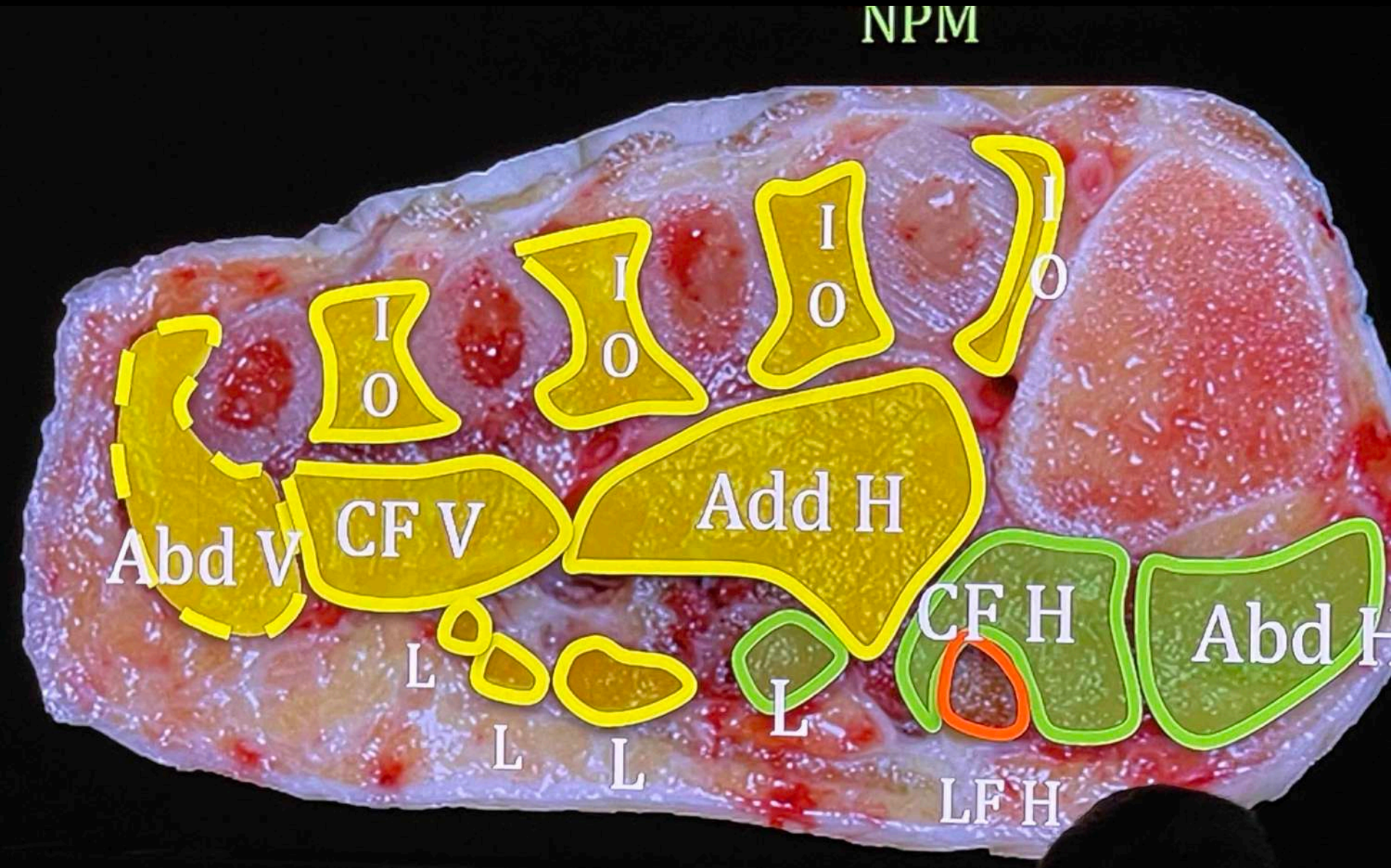

RETOUR MENU

Région dorsale

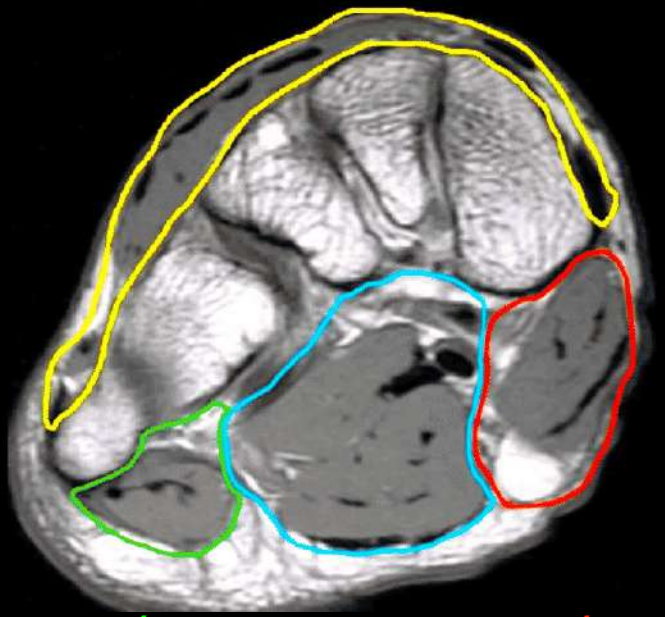

Latéral Central Médial

Région plantaire

Masses du dos du pied

- Kystes mucoïdes. La plupart siègent à la face dorsale ou dorsolatérale du pied.
- Tendinopathie du tibial antérieur ou des extenseurs (Fig 21)
- Tophus goutteux (Fig 15)

Masses de la plante du pied [6, 9]

- Fascia plantaire superficiel
  - Fasciite et rupture (Figs 17, 18 et 19)
  - Fibromatose (Fig 8 et 9)
  - Xanthome du fascia plantaire superficiel (autre siège classique des xanthomes avec le tendon calcanéen)
- Lipome (Fig 10)
- Bursite infracalcanéenne
- Graisse sous-calcanéenne
  - Nodule rhumatoïde (Fig 14)
  - Tophus goutteux (Fig 15)

RETOUR MENU

Tissus mous : toujours penser GOUTTE ++

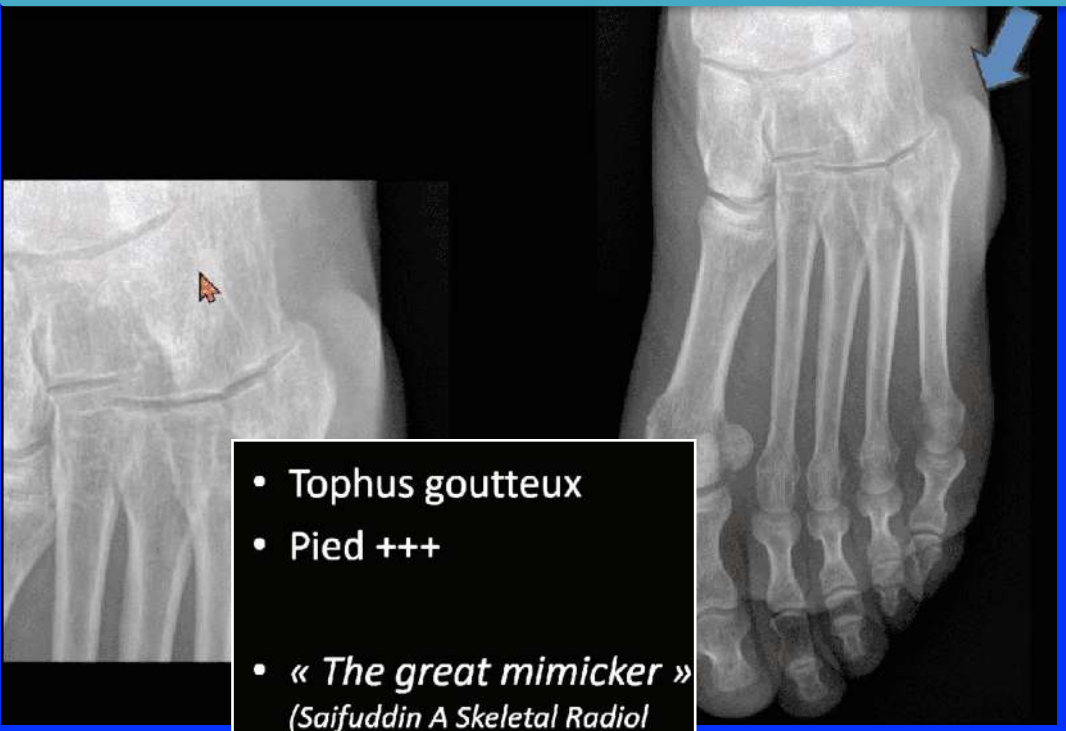

- Tophus goutteux
- Pied +++
- « *The great mimicker* » *(Saifuddin A Skeletal Radiol 2015)*

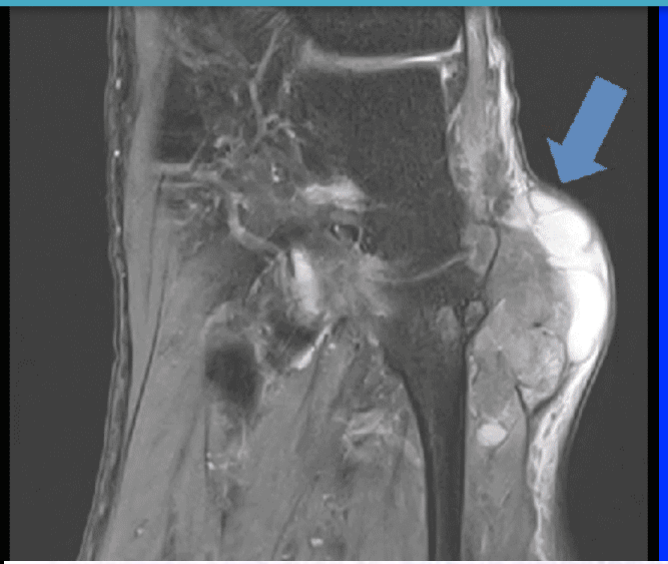

Figure 28.3 : Tophus goutteux. **a** : coupe coronale IRM pondérée T2 avec saturation de graisse montrant une masse du versant dorsolatéral de l'articulation tarsométatarsienne (flèche large) avec érosions corticales adjacentes (têtes de flèche). **b** : coupe coronale IRM pondérée T1 avec saturation de graisse après injection montrant un rehaussement périphérique bien limité. **c** : l'examen his-

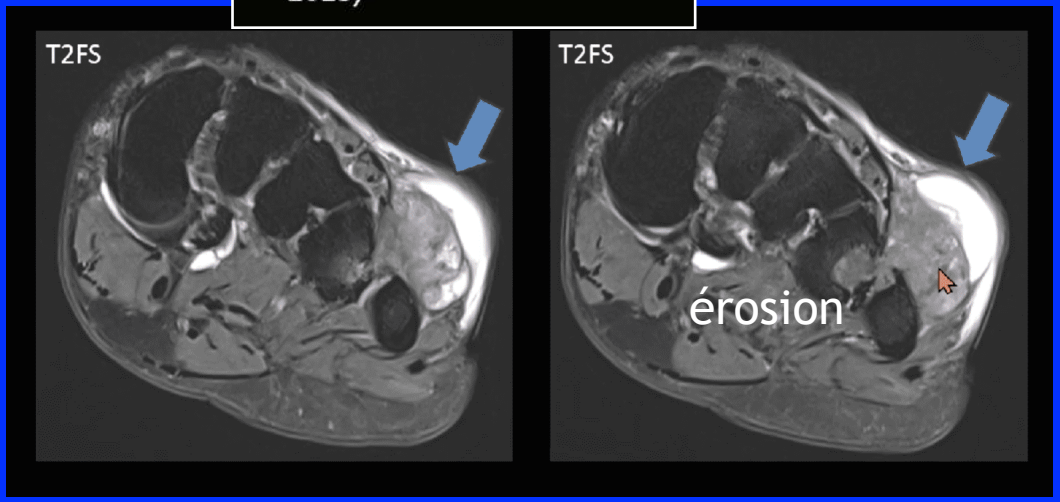

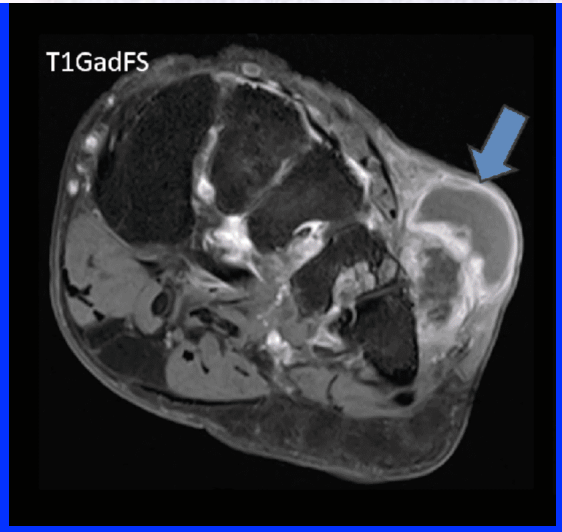

RETOUR MENU

Masse calcifiée des tissus mous du pied

- Les pseudo-tumeurs
  - Tophus goutteux
  - Dépôt de PCB hydroxy-apatite
  - Calcinose pseudo-tumorale IRC dialyse
  - Malformation vasculaire

- Nécessité d'un diagnostic de certitude
- → Synovialosarcome

RETOUR MENU

0 - KYSTES ARTHRO-SYNOVIAUX

TUMÉFACTIONS DU PIED ET DE LA CHEVILLE

	Spécificité au pied et cheville	Signes caractéristiques
Kystes arthrosynoviaux	Lésion la + fréquente	Aspect liquidien

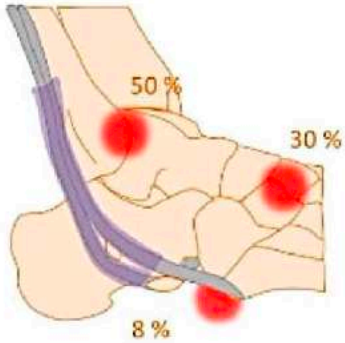

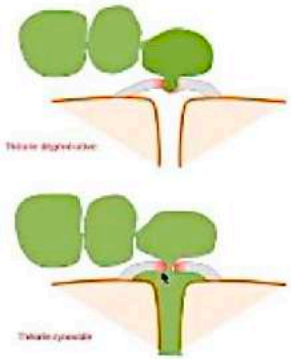

Weisthaupt D et al..MRI of the foot and ankle: prevalence and distribution of occult and palpable ganglia. J Magn Reson Imaging 2001;14(4): 464-71

- 42% des masses du pied et cheville
- Prévalence en IRM:
  - 5,6% des cas à la cheville
  - 0,4% au pied
- Seuls 25% sont palpables

RECHERCHER PERTUIS ARTICULAIRE POUR DIAG ++

RETOUR MENU

0 - KYSTES ARTHRO-SYNOVIAUX

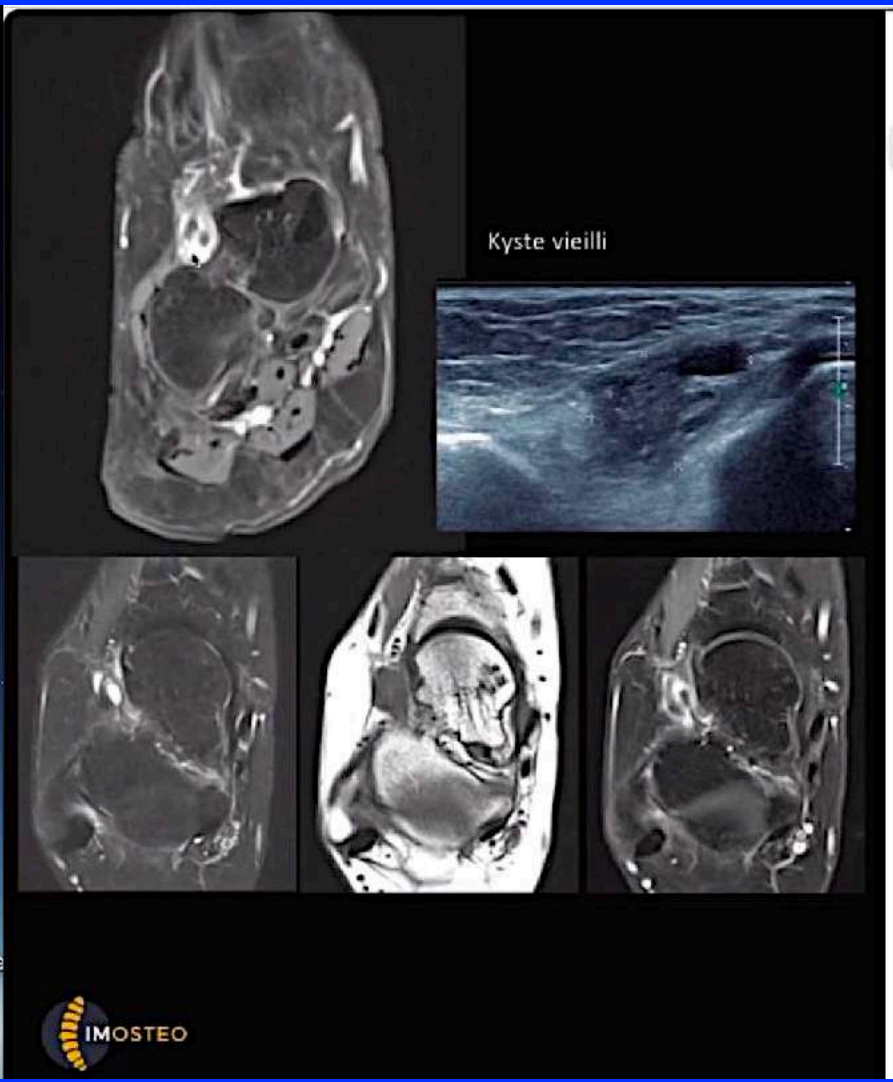

TUMÉFACTIONS DU PIED ET DE LA CHEVILLE

	Spécificité au pied et cheville	Signes caractéristiques
Kystes arthrosynoviaux	Lésion la + fréquente	Aspect liquidien

Argument en faveur d'un kyste atypique « vieilli »:
- Localisation et contours évocateurs
- Présence d'un pertuis en IRM ou en échographie ++
  > Communication prouvée par un arthroscanner (Omoumi)
- Prise de contraste périphérique et contenu liquidien
- Contexte évocateur: rhumatisme, arthrose

Weisthaupt D et al. J Magn Reson Imaging 2001;14(4): 464-71.
MRI of the foot and ankle: prevalence and distribution of occult and palpable ganglia.
- 42% des masses du pied et cheville
- Prévalence en IRM:
  - 5,6% des cas à la cheville
  - 0,4% au pied
- Seuls 25% sont palpables

RECHERCHER PERTUIS ARTICULAIRE POUR DIAG ++

RETOUR MENU

0 BIS - KYSTES ÉPIDERMOIDES

L'avant pied tumoral le classique

- Epiderme-derme
- Kyste épidermoïde
  - implantation d'épiderme dans le derme
  - dépôts de kératine
  - hyposignal T2
  - prise de contraste périphérique fine régulière
  - pas de communication avec structure articulaire

RETOUR MENU

4

Kyste épidermoïde

Le kyste épidermoïde localisé aux extrémités se développe suite à l'implantation traumatique de tissu épidermique dans le derme. Sa localisation la plus fréquente au pied est représentée par les versants plantaire et/ou médial de l'hallux, plus particulièrement en regard de la tête du premier métatarsien. Il présente en IRM sur les séquences morphologiques T1 et T2, de la même façon que l'angioleïomyome, un aspect qui se rapproche de la bursite adventitielle avec laquelle il ne doit pas être confondu. En effet, il apparaît en IRM sous la forme d'une image nodulaire, développée au sein de la graisse sous-cutanée, de forme ovalaire, à contours bien limités, en isosignal ou discret hypersignal T1 (contenu riche en kératine) comparativement aux muscles, en hypersignal T2 franc "pseudoliquidien" et présentant un fin rehaussement périphérique après injection de gadolinium. De possibles plages irrégulières en hyposignal T1 et T2 peuvent être observées au sein du kyste épidermoïde reflétant la présence de débris intrakystiques [21, 29] (fig. 27).

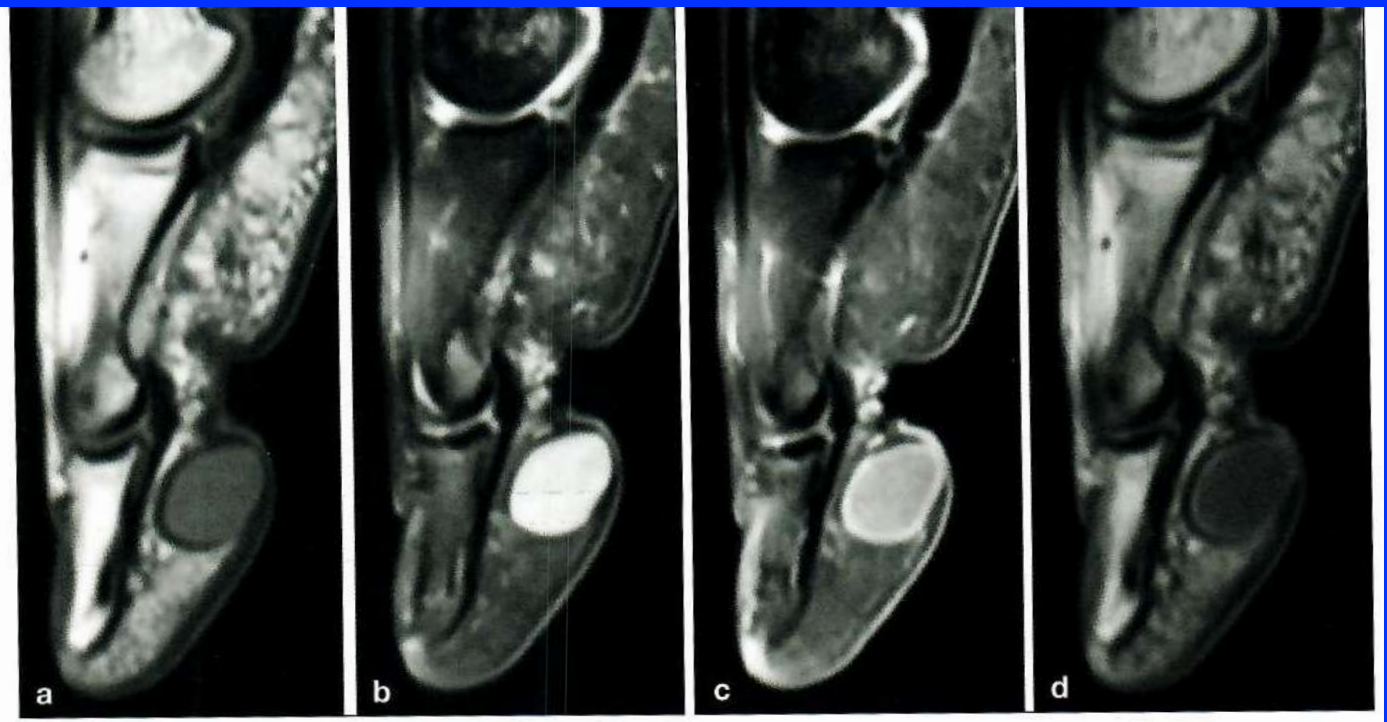

Fig. 27 : Kyste épidermoïde de l'hallux.

a-d : Coupes IRM sagittales en pondération T1, T2 Fat Sat, T1 avec et sans Fat Sat et après injection de gadolinium, montrant une image nodulaire ovalaire développée au dépend du tissu graisseux sous-cutané, de contours bien limités, à grand axe parallèle au plan cutané, apparaissant en isosignal, voire discret hypersignal T1 (comparativement aux muscles), hypersignal T2, siège d'un fin rehaussement périphérique.

RETOUR MENU

1 -

TUMEURS BÉNIGNES

Fibromatose plantaire

La fibromatose plantaire ou maladie de Ledderhose,

L'avant pied tumoral le classique

- APS
- Fibromatose plantaire superficielle
  - prolifération bénigne de fibroblastes
  - fusiforme
  - Dissection des fibres ++++
  - pas d'atteinte de l'enthèse calcanéenne
  - prise de contraste si injection

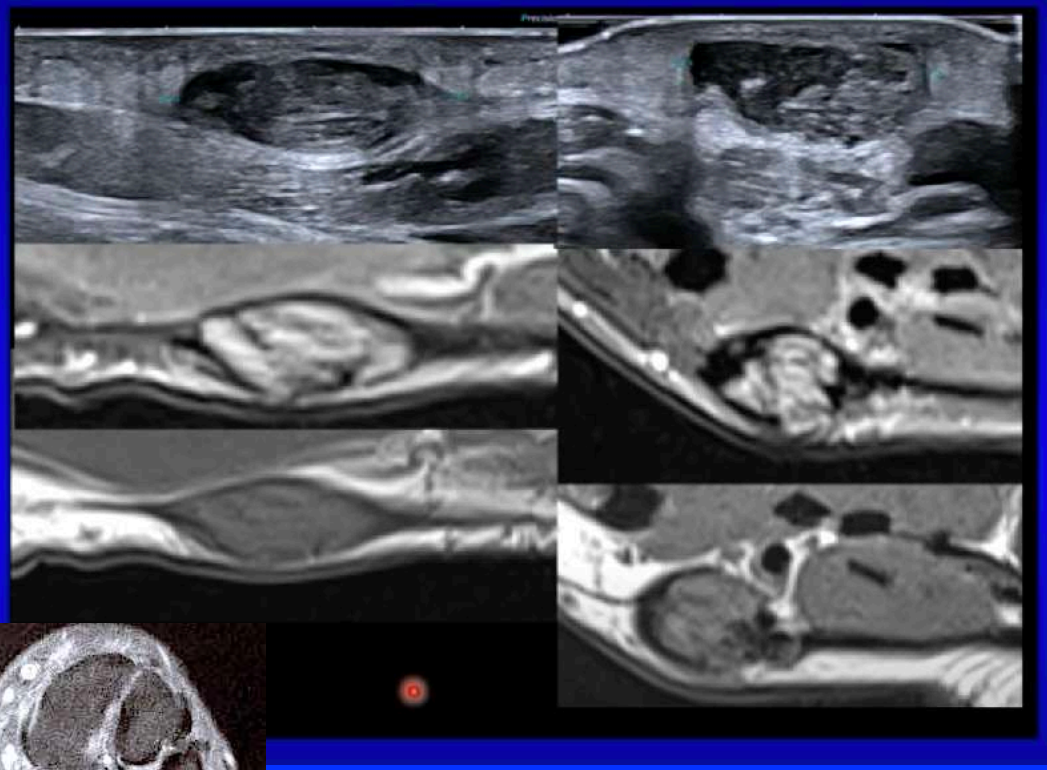

RETOUR MENU

FIBROMATOSE DE LEDDHERHOSE

1/3 moyen - 1/3 distal

Caractère tissulaire

Topo parfois superficiel

Striation fibreuse perpendiculaire évocateur

TUMÉFACTIONS DU PIED ET DE LA CHEVILLE

	Spécificité au pied et cheville	Signes caractéristiques
Kystes arthrosynoviaux	Lésion la + fréquente	Aspect liquidien
TCG + DD ténosynovite tissulaire	Tumeur 6 fois moins fréquente qu'à la main	Avant-pied ++ et en particulier les deux premiers rayons
Fibromatose plantaire	Plus rare que Maladie de Dupuytren Associée dans 50% des cas	Jonction 1/3 ant. et 1/3 moy. Masse non rétractile

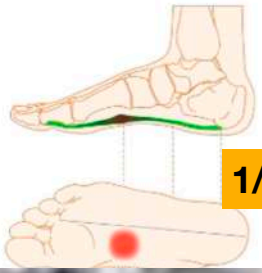

1/3 moyen - 1/3 distal

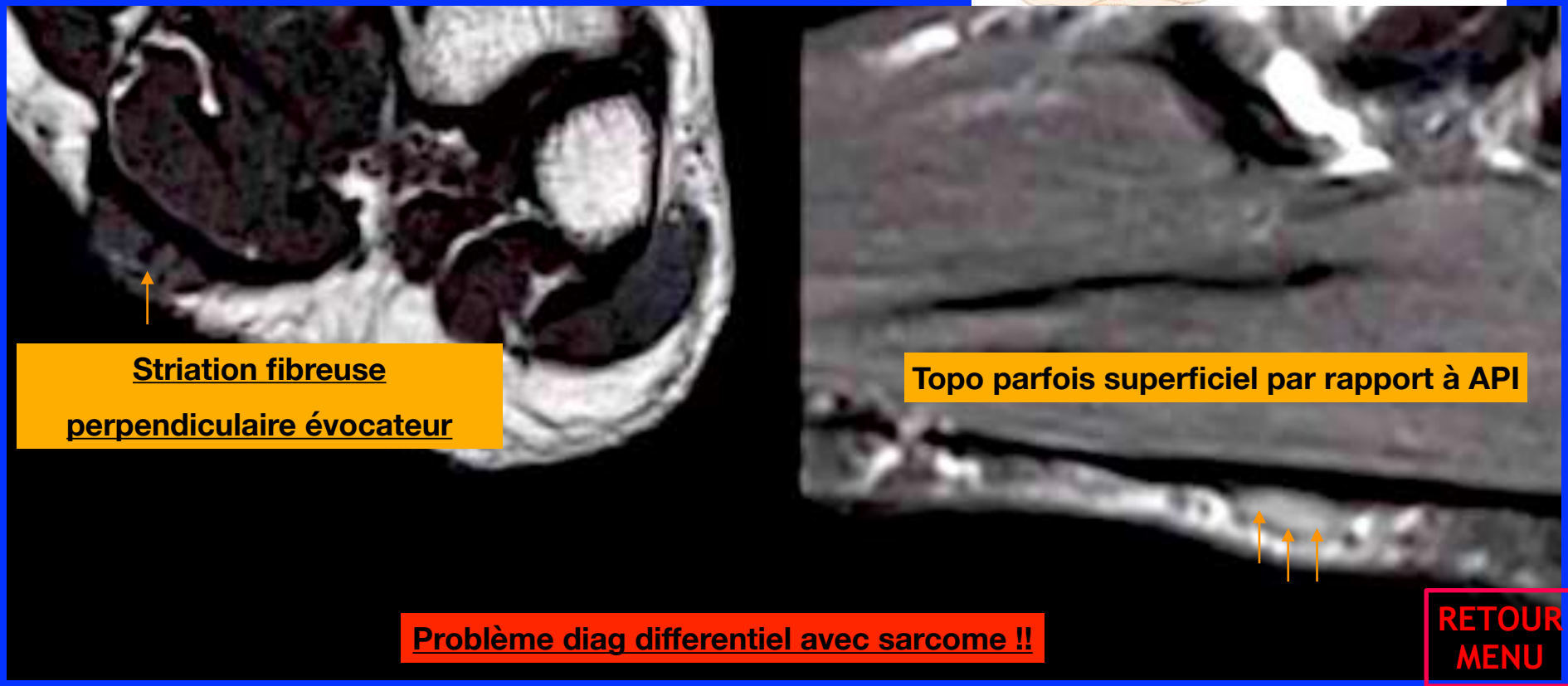

Striation fibreuse perpendiculaire évocateur

Topo parfois superficiel par rapport à API

Problème diag differentiel avec sarcome !!

RETOUR MENU

1 bis -

Fibrome des gaines tendineuses
Fibrome aponévrotique calcifiant
Tumeur fibroblastique acrale
Fibromyxome acral

2 -

Lipome

RETOUR MENU

Autres tumeurs fibroblastiques

Le fibrome des gaines tendineuses est rare au pied, se développant à partir de la gaine synoviale d'un tendon fléchisseur. Sa croissance est lente et sa consistance ferme. En IRM, la présentation est celle d'une lésion nodulaire bien limitée, issue de la gaine tendineuse, présentant un signal bas, sans artéfact de susceptibilité magnétique et un rehaussement variable après injection. En microscopie, il s'agit d'une lésion bien limitée, peu cellulaire, sans éléments atypiques, avec des fentes vasculaires.

Le fibrome aponévrotique calcifiant est une tumeur bénigne rare, sous-cutanée des extrémités, rencontrée chez l'enfant et l'adolescent, qui peut concerner la face plantaire du pied et des orteils (**fig 28.6**). La lésion est de croissance lente, indolore, de consistance dure. La radiographie peut montrer la présence de calcifications nodulaires. Cette entité présente un risque de récidive locale, en particulier chez l'enfant de moins de cinq ans. Sur le plan microscopique, il s'agit d'une lésion infiltrante constituée de cellules fusiformes non atypiques, ponctuée de territoires de calcifications et parfois de territoires « chondroid-like ». Une fusion FN1-EGF a été mise en évidence de façon récurrente [9].

La tumeur fibroblastique acrale avec fusion EWSR1-SMAD3 est une entité tumorale bénigne émergente dans la classification de l'OMS des tumeurs, présentant une forte prédilection pour les mains et les pieds [10]. La lésion est superficielle, nodulaire, indolore, à point de départ dermique, puis s'étend au tissu adipeux sous-cutané. Elle est constituée de cellules fusiformes, sans atypie ni mitose, qui expriment fortement le marqueur ERG en immunohistochimie.

Le fibromyxome acral est une tumeur fibroblastique bénigne affectant les extrémités avec une prédilection pour les régions subunguéale et périunguéale des doigts et orteils. La tumeur se caractérise par une croissance lente, des douleurs locales, une déformation unguéale et une érosion extrinsèque de la corticale osseuse sous-jacente. Cette tumeur est dermique et sous-cutanée. Elle comporte un stroma fibreux ou myxoïde. Les cellules tumorales expriment le CD34. Il existe en revanche une perte d'expression de RB1 en immunohistochimie.

Lipome

Le lipome est une tumeur bénigne composée d'adipocytes matures. Tumeur mésenchymateuse la plus fréquente chez l'adulte, le lipome peut s'observer au tronc comme aux membres. La localisation au pied n'est pas particulièrement fréquente, mais sera volontiers symptomatique par frottement ou à l'appui.

Figure 28.6 : Fibrome aponévrotique calcifiant. Coupes coronales IRM pondérées T1 (a), T2 (b), et T1 avec saturation de graisse après injection (c), montrant une masse (flèche large) du versant plantaire de l'avant-pied présentant un rehaussement intense (tête de flèche) après injection. *Images du Pr Philippe Petit.*

2 -

Lipome

Cliniquement, il se présente sous la forme d'une masse indolore, oblongue, ferme, de croissance lente. Dans sa forme superficielle, sous-cutanée, le lipome est mobile à la palpation. Une simple échographie confirmera le diagnostic, montrant une lésion échogène, comportant des septa internes, bien limitée et non vascularisée. Rarement, le lipome est dit profond, sous-fascial, et méritera la réalisation d'une IRM pour confirmer sa nature graisseuse pure **(fig 28.7)**.

Figure 28.7 : Lipome. Coupes sagittales IRM pondérées T1 (a) et T2 avec saturation de graisse (b) montrant une masse graisseuse profonde de la voûte plantaire. c : microbiopsie montrant un tissu graisseux mature non atypique.

RETOUR MENU

3 -

TCG

L'avant pied tumoral le classique

- Synoviale
- tumeur ténosynoviale à cellules géantes
  - Hyperplasie réactive de la synoviale
  - Tumeur bénigne à agressivité locale
  - Pdc
  - Scalloping
  - Blooming
  - Pas de calcifications

1/3 des TCG sans hypo T2*

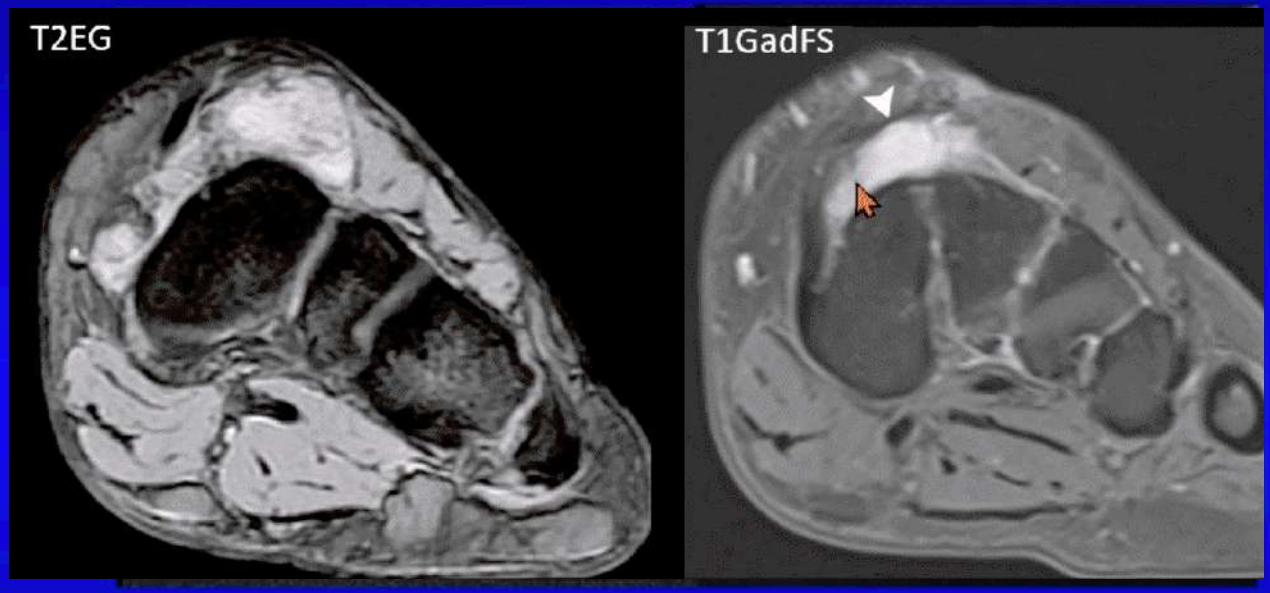

RETOUR MENU

2/3 des TCG avec hypo T2*

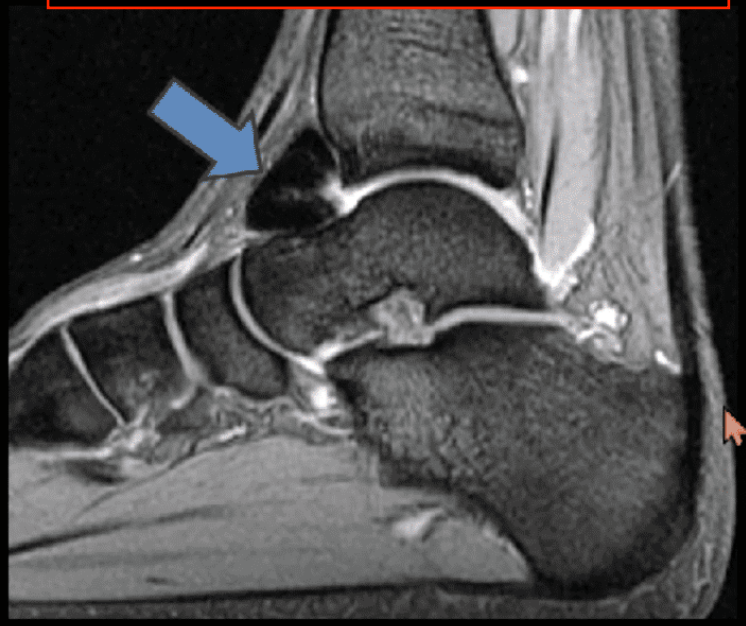

TTCG

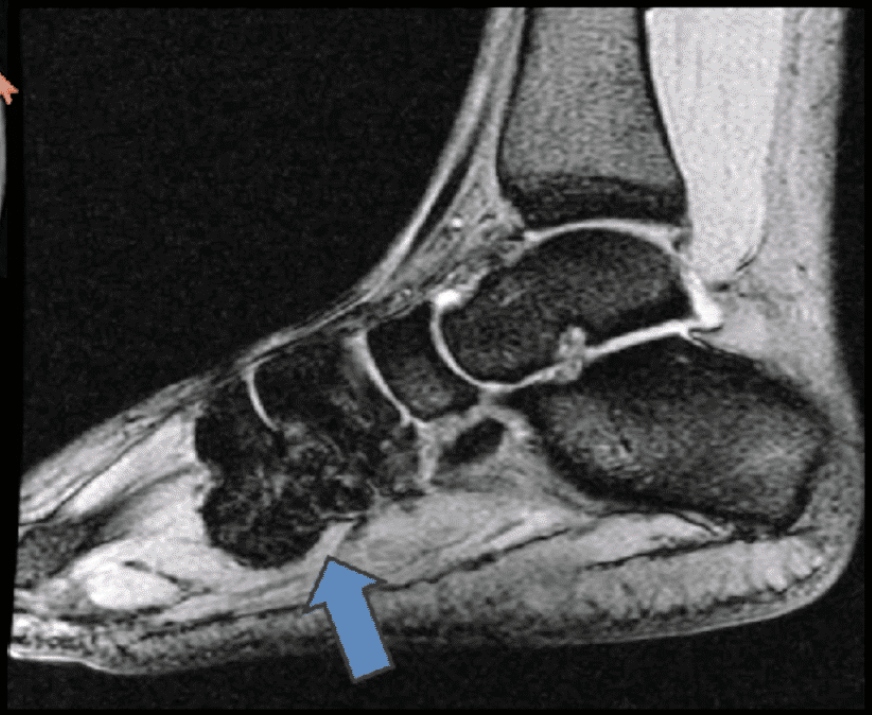

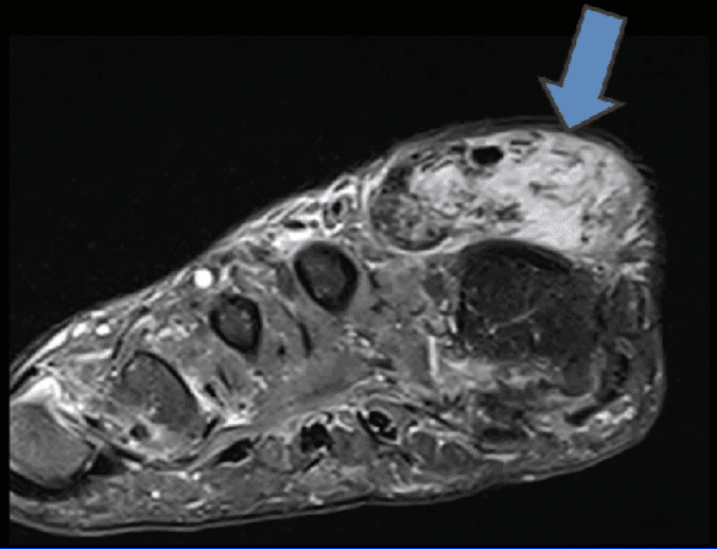

RETOUR MENU

2/3 des TCG avec hypo T2*

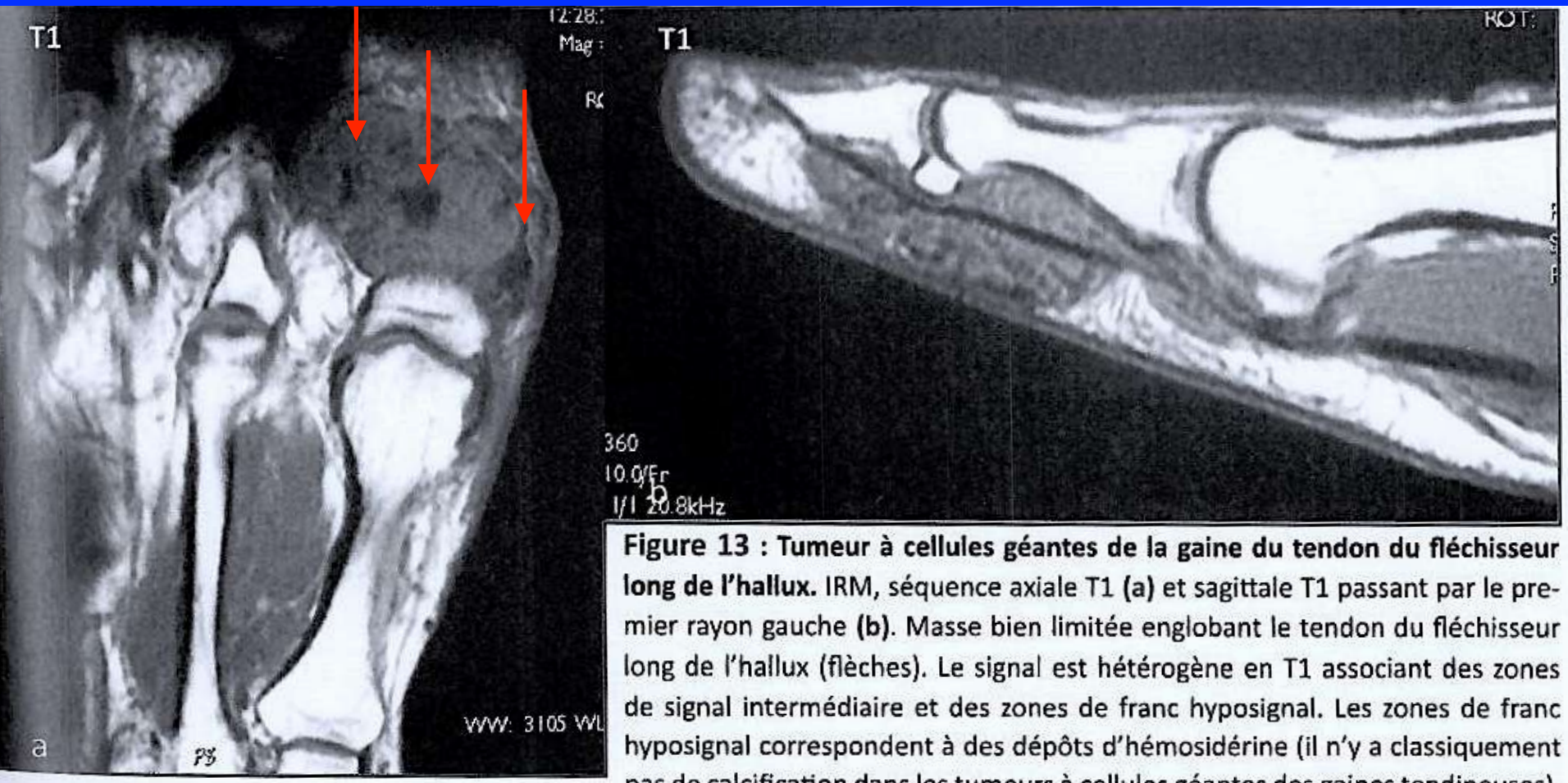

Figure 13 : Tumeur à cellules géantes de la gaine du tendon du fléchisseur long de l'hallux. IRM, séquence axiale T1 **(a)** et sagittale T1 passant par le premier rayon gauche **(b)**. Masse bien limitée englobant le tendon du fléchisseur long de l'hallux (flèches). Le signal est hétérogène en T1 associant des zones de signal intermédiaire et des zones de franc hyposignal. Les zones de franc hyposignal correspondent à des dépôts d'hémosidérine (il n'y a classiquement pas de calcification dans les tumeurs à cellules géantes des gaines tendineuses).

RETOUR MENU

Autres causes d'hypo T2*

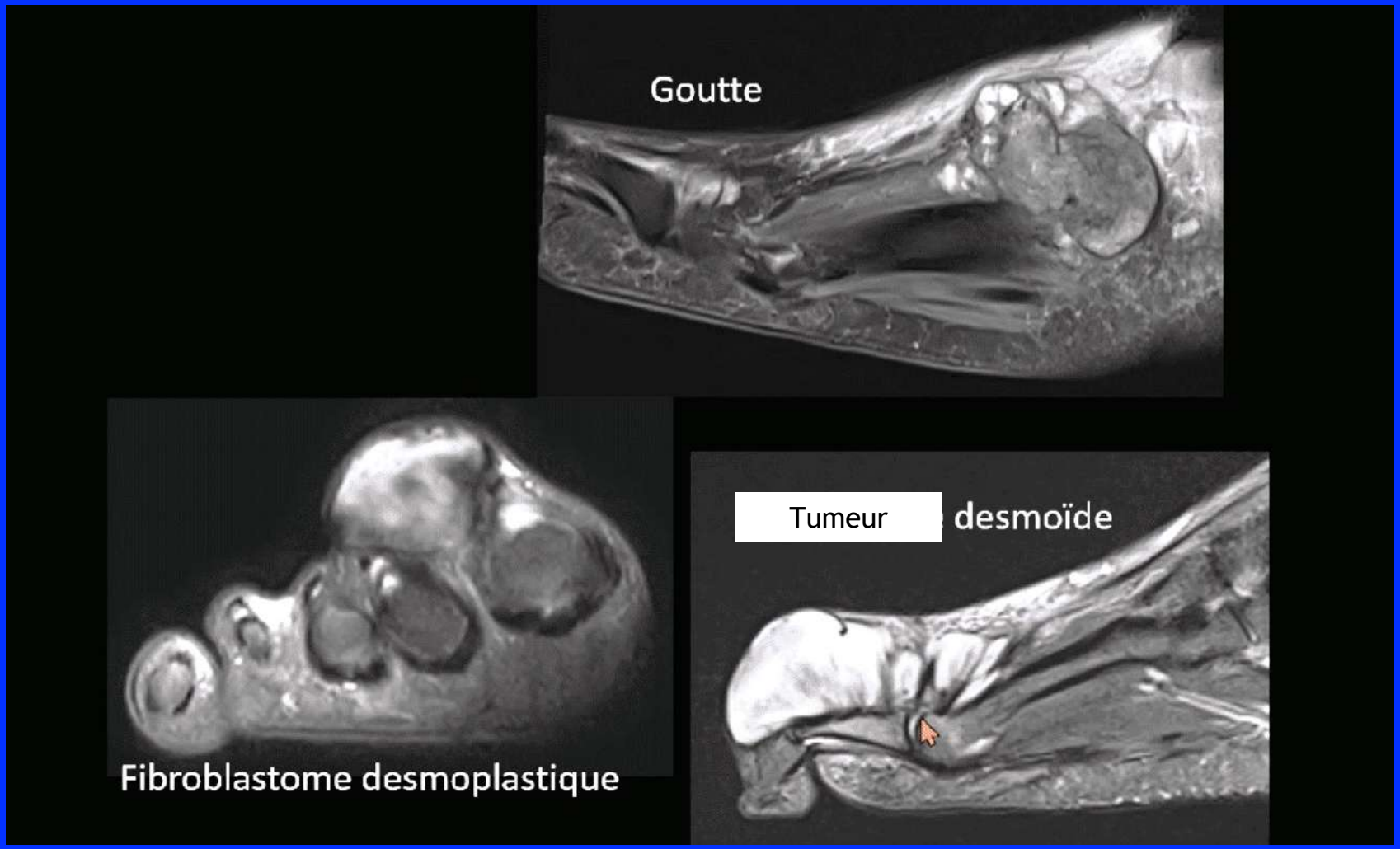

RETOUR MENU

LES HYPO T2*

FER (SANG)

- *Polyarthrite rhumatoïde*
- *SVN*
- *Hémophile*
- *Hémochromatose*

CRISTAUX

- Chondrocalcinose
- Goutte
- (Apatite)

AMYLOSE

FIBROSE, FLUX, AIR

Tableau 17.8 **Affections pouvant comporter une synoviale hypointense en T2.**

Étiologies classiques	Étiologies rares
Synovite villonodulaire pigmentée	Chondrocalcinose
Arthropathie hémophilique	Polyarthrite rhumatoïde d'évolution longue
Arthropathie amyloïde	Hémangiome synovial
Goutte tophacée chronique	Ostéochondromatose synoviale
Hémarthrose chronique	Ostéoarthropathie nerveuse

RETOUR MENU

LES HYPO T2* chez adulte âge mur +++

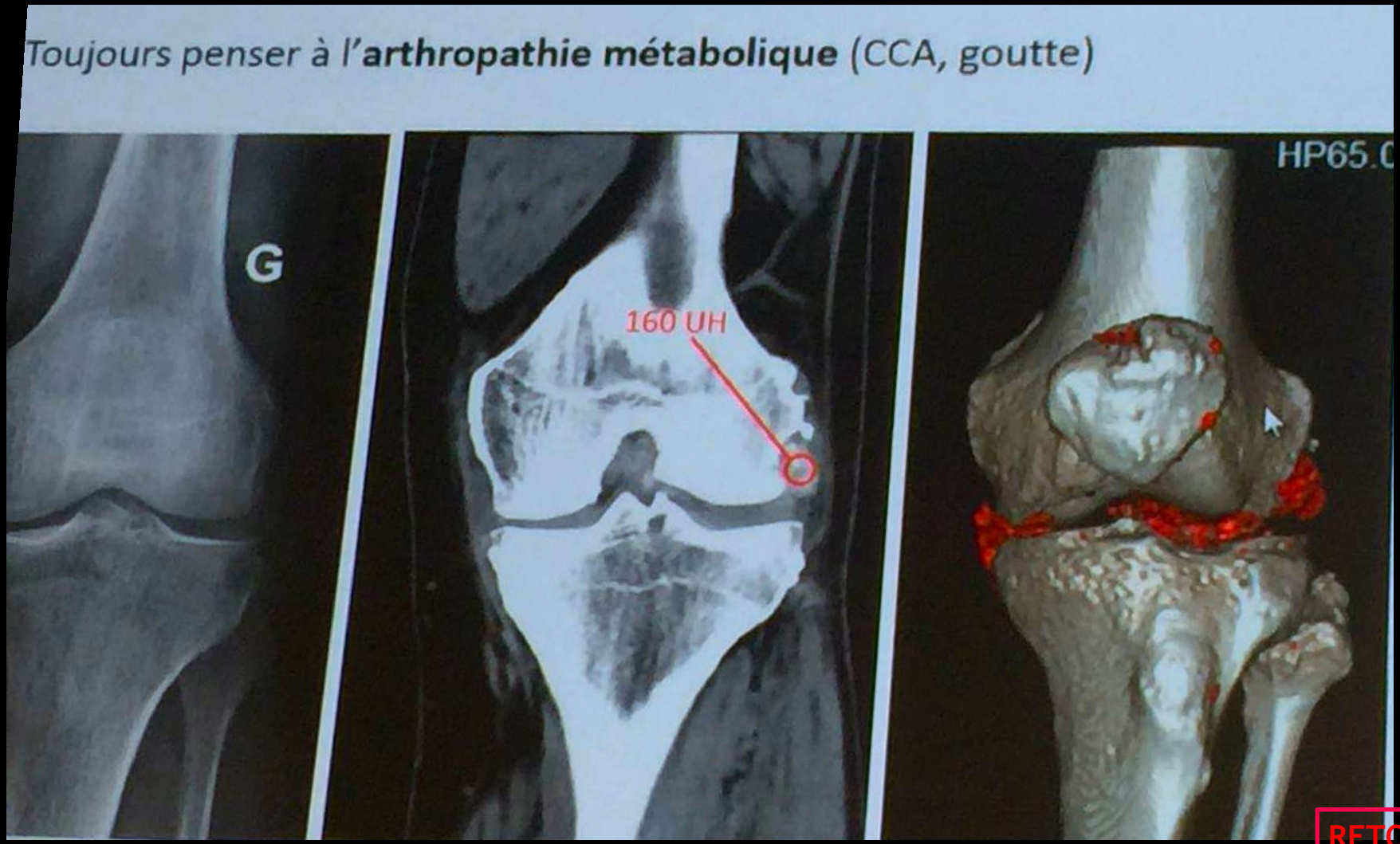

RETOUR MENU

2 - TCG

6 x moins fréquente qu'à la main

Lésion connectée à articulation ou gaine tendineuse, surtout M1 et M2 +++

Aspect POLYLOBÉ

TUMÉFACTIONS DU PIED ET DE LA CHEVILLE

	Spécificité au pied et cheville	Signes caractéristiques
Kystes arthrosynoviaux	Lésion la + fréquente	Aspect liquidien
TCG + DD ténosynovite tissulaire	Tumeur 6 fois moins fréquente qu'à la main	Avant-pied ++ et en particulier les deux premiers rayons

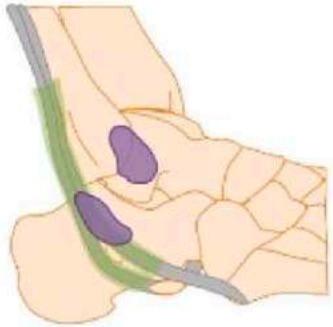

BIOPSIE nécessaire de toute façon

RETOUR MENU

2 - TCG

6 x moins fréquente qu'à la main

Lésion connectée à articulation ou gaine tendineuse, surtout M1 et M2 +++

Aspect POLYLOBÉ

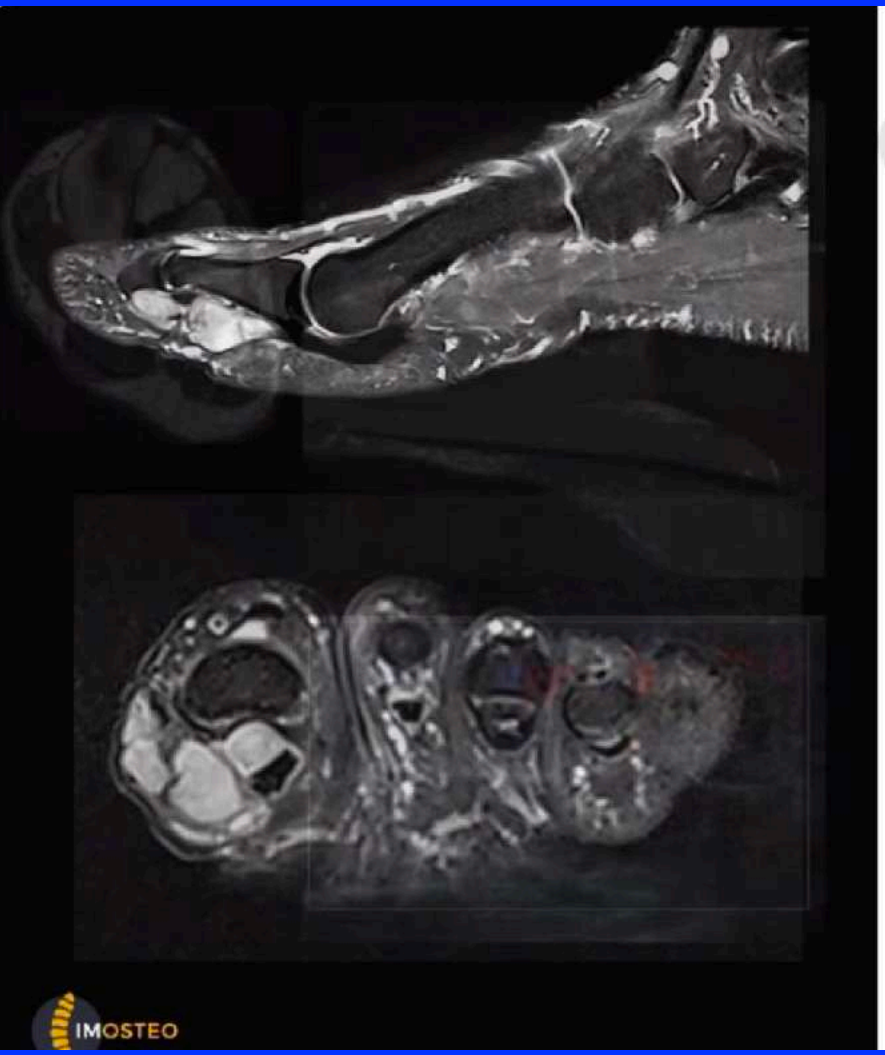

TUMÉFACTIONS DU PIED ET DE LA CHEVILLE

	Spécificité au pied et cheville	Signes caractéristiques
Kystes arthrosynoviaux	Lésion la + fréquente	Aspect liquidien
TCG + DD ténosynovite tissulaire	Tumeur 6 fois moins fréquente qu'à la main	Avant-pied ++ et en particulier les deux premiers rayons
Fibromatose plantaire	Plus rare que Maladie de Dupuytren Associée dans 50% des cas	Jonction 1/3 ant. et 1/3 moy. Masse non rétractile

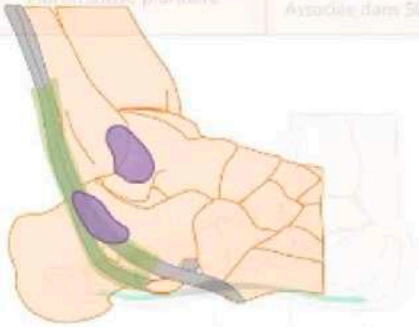

BIOPSIE nécessaire de toute façon

Tumeur ténosynoviale à CG des gaines

RETOUR MENU

3 -

TCG

Tumeur ténosynoviale à cellules géantes

La tumeur ténosynoviale à cellules géantes (TTCG) est une prolifération cellulaire bénigne issue de la membrane synoviale d'une articulation, d'une bourse ou d'une gaine tendineuse [10]. Elle regroupe les entités bénignes autrefois appelées « tumeurs à cellules géantes des gaines tendineuses » et « synovite villonodulaire hémopigmentée ». La majorité des cas s'observent à la main, à partir des gaines tendineuses des doigts. Les formes intra-articulaires se rencontrent le plus souvent au genou, sous une forme nodulaire localisée ou bien diffuse.

Au pied, la TTCG peut être issue des différentes gaines tendineuses plantaires et dorsales, ou des différentes articulations de l'arrière-pied, du médio-pied, et de l'avant-pied. La détection en IRM d'artéfacts de susceptibilité magnétique en séquence écho de gradient T2 traduit la présence de dépôts d'hémosidérine, très évocateurs du diagnostic, mais inconstants. Après injection intraveineuse de contraste, la TTCG présente généralement un rehaussement important (fig 28.10). Sur le plan

Figure 28.10 : Tumeur ténosynoviale à cellules géantes. **a** : image échographique avec doppler énergie montrant une masse (têtes de flèches) au versant dorsal du tarse antérieur. **b** : coupe coronale IRM pondérée T1 avec saturation de graisse et injection intraveineuse illustrant un rehaussement intense et homogène de cette lésion. **c** : Examen histologique retrouvant une prolifération de cellules histiocytoïdes non atypiques accompagnée d'une extravasation d'hématies, mais sans dépôt d'hémosidérine.

RETOUR MENU

4 -

Histiocytome fibreux

Histiocytome fibreux

L'histiocytome fibreux est une tumeur fibrohistiocytaire bénigne à développement sous-cutané ou profond, qui touche fréquemment les extrémités. La présentation est celle d'une lésion nodulaire bien limitée, indolore, à croissance lente. La récidive locale est possible après exérèse.

RETOUR MENU

5 -

CHONDROMATOSE SYNOVIALE

L'avant pied tumoral le classique

- Synoviale
- Chondromatose synoviale
  - Hyperplasie et métaplasie cartilagineuse de la synoviale avec libération de corps étranger intra-articulaire
    - Point de départ synovial (articulaire ou gaine tendineuse)
    - Signal cartilagineux
    - Calcifications possibles
    - Corps étranger
    - Scalloping
    - Pas de blooming

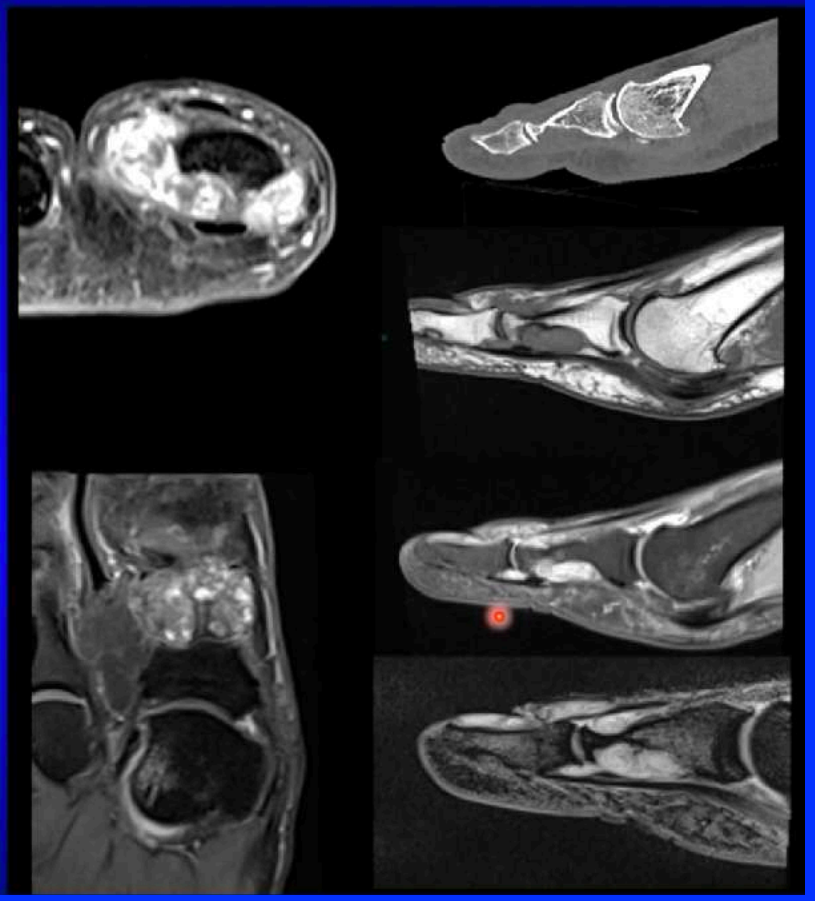

RETOUR MENU

5 -

CHONDROMATOSE SYNOVIALE

Chondromatose synoviale

La chondromatose synoviale, qui est classée par l'OMS parmi les tumeurs osseuses, est une affection tumorale bénigne à développement articulaire ou juxta-articulaire [10]. Elle se caractérise par des nodules de cartilage hyalin à croissance lente, de situation intrasynoviale, sous-synoviale ou ténosynoviale. L'évolution peut être localement agressive, avec destruction des structures adjacentes. Les formes articulaires affectent les grosses articulations synoviales comme le genou ou la hanche. Certaines formes sont extra-articulaires, notamment aux extrémités. La détection de calcifications chondroïdes en grains, arcs et anneaux en radiographie ou en scanner est un élément clé d'orientation diagnostique. En IRM, la chondromatose synoviale présente le signal caractéristique du cartilage hyalin, marqué par une forte hydratation responsable d'un signal T2 intense **(fig 28.11)**. Après injection, le rehaussement est uniquement périphérique, de contours lobulés, circonscrivant les nodules cartilagineux. Histologiquement, on visualise des nodules de cartilage hyalins enchâssés dans la synoviale.

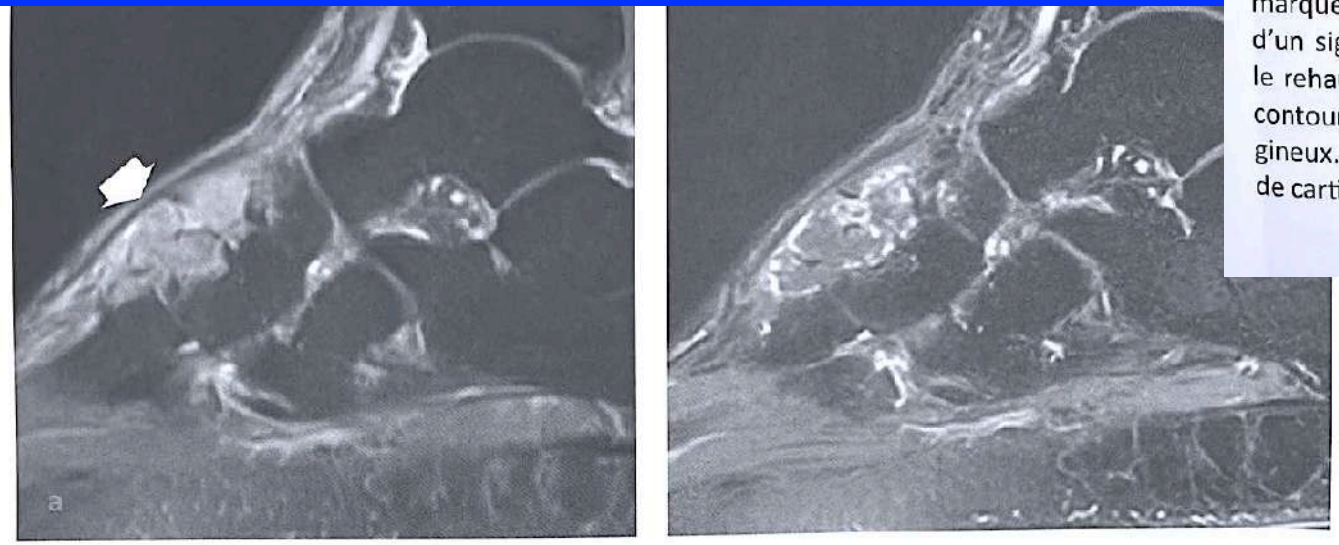

Figure 28.11 : Chondromatose synoviale. Coupes sagittales IRM pondérées T2 avec saturation de graisse (a) et T1 avec saturation de graisse et injection (b) montrant une masse polylobée de signal cartilagineux avec rehaussement périphérique polycyclique par le contraste.

RETOUR MENU

6 - TMCC et AFCMT

- « Chondrome des tissus mous »
- Tumeur mésenchymateuse chondroïde calcifiée

Cas n° 2

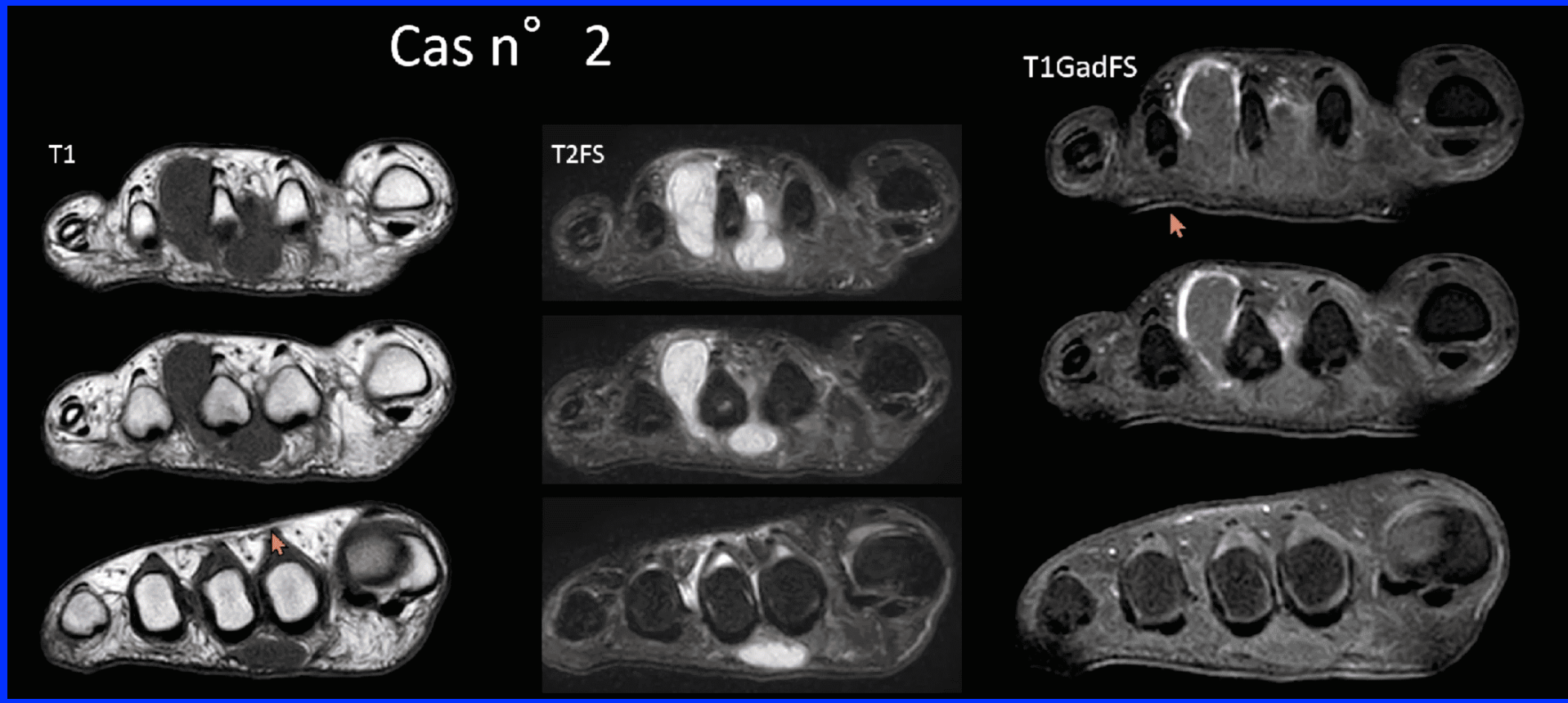

RETOUR MENU

6 - TMCC et AFCMT

Tumeur mésenchymateuse chondroïde calcifiée

La tumeur mésenchymateuse chondroïde calcifiée est une entité de description récente regroupant les différentes lésions des tissus mous à matrice chondroïde non rattachées à une membrane synoviale ou au périoste, autrefois décrites comme « chondrome des tissus mous », ou « pseudogoutte tophacée » [10]. La tumeur est indolore, ferme, bien limitée, à croissance lente. La radiographie montre une minéralisation chondroïde, uni- ou polylobée, parfois confluente. L'IRM oriente vers une nature cartilagineuse avec un signal T2 hyperintense dans les zones non minéralisées et un rehaussement uniquement

périphérique (fig 28.12). Histologiquement, il s'agit d'un spectre lésionnel incluant les « chondromes » des tissus mous, les pseudogouttes tophacées et les exceptionnelles tumeurs à cellules géantes des gaines et tendons avec métaplasie chondroïde [13,14].

Tumeur fibrochondromyxoïde acrale

La tumeur fibrochondromyxoïde acrale (AFCMT) est une entité tumorale bénigne rare, de description récente, affectant les extrémités. Il existe dans la moitié des cas une atteinte osseuse de la phalange sous-jacente. La présentation en imagerie mime celle d'une tumeur cartilagineuse ou myxoïde des tissus mous, avec un signal élevé en pondération T2 et une encoche corticale [15,16]. Histologiquement,

Figure 28.12 : Tumeur mésenchymateuse chondroïde calcifiée ou « pseudogoutte tophacée ». a : coupe IRM sagittale pondérée T2 avec saturation de graisse montrant une masse intermétatarsienne (tête de flèche) de signal mixte. b : reconstruction tomodensitométrique coronale démontrant la minéralisation lésionnelle. L'examen histologique retrouve une tumeur lobulée à matrice chondroïde avec calcifications (c) et la présence d'empreintes de cristaux rectangulaires de pyrophosphate de calcium (tête de flèche) (d).

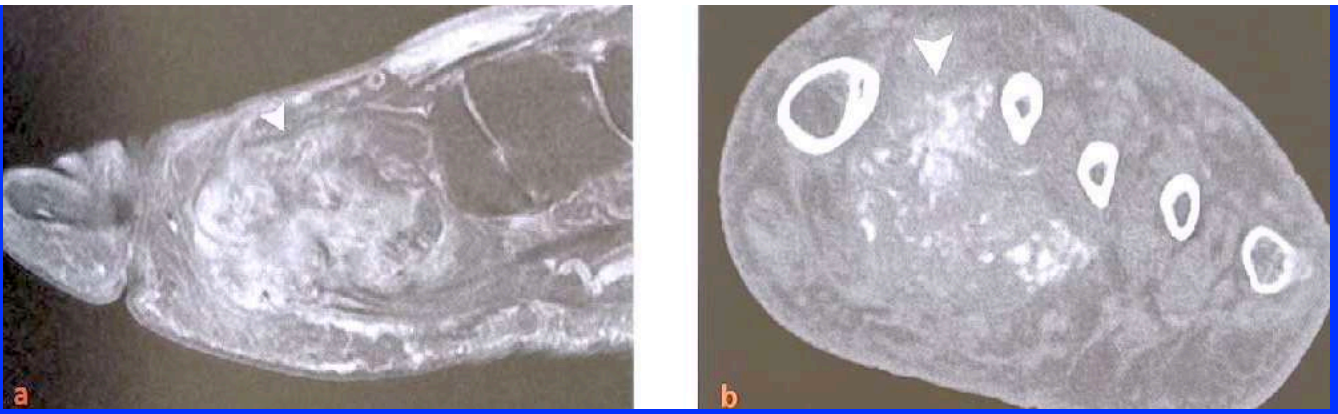

RETOUR MENU

Si chondrome très calcifié = ça éteint l'hyper T2

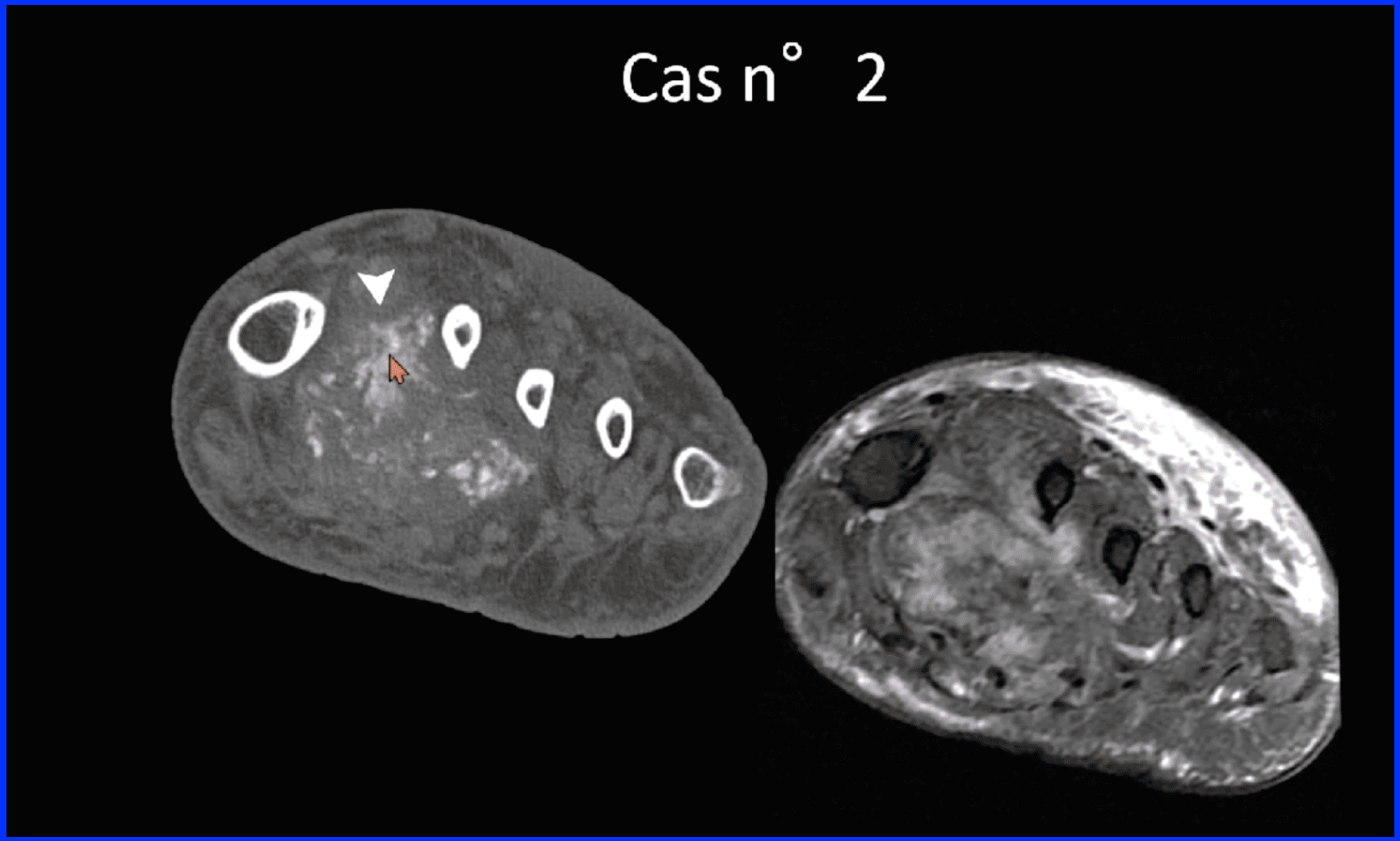

RETOUR MENU

7 -

Tumeur Glomique

L'avant pied tumoral le classique

- Sous ungueale
- Tumeur glomique
  - Hamartome du corps glomique, récepteur neuromyoartériel
  - Dans la peau et tissus mous des extrémités distales
  - Région sous unguéale +++
  - Sensible à la température
  - Douleurs à la palpation focale
  - Nodule de petite taille
  - Hyperartériel avec hypervascularisation périlésionnelle

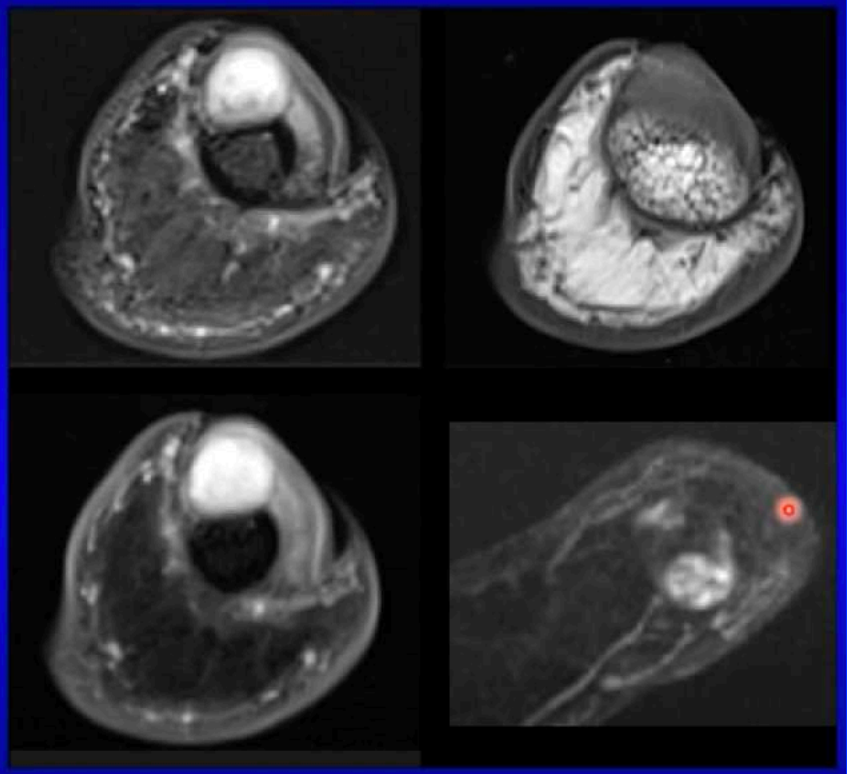

RETOUR MENU

7 -

Tumeur Glomique

Tumeur glomique

La tumeur glomique présente une prédilection pour les extrémités et en particulier pour la région péri-unguéale. La tumeur est de petite taille, de croissance lente, apparaissant parfois sous la forme d'un nodule rougeâtre ou bleuté. À l'examen physique, la douleur est exquise, réveillée par le simple contact ou l'exposition au froid. La radiographie, orientée par la clinique, recherche une érosion corticale osseuse extrinsèque de la phalange distale. L'échographie présente la meilleure résolution spatiale pour identifier la tumeur sous la forme d'un nodule hypoéchogène bien limité, électivement douloureux, et permet par l'étude doppler de montrer le caractère hypervasculaire et la pulsatilité artérielle de la lésion. L'IRM injectée, examen de planification opératoire, sera idéalement enrichie d'une acquisition de type angio-IRM démontrant le remplissage au temps artériel de la tumeur **(fig 28.13)**. L'histologie montre une prolifération de cellules rondes avec un noyau rond central non atypique, agencées en plages autours des vaisseaux. Les cellules tumorales expriment les marqueurs musculaires lisses : actine musculaire lisse, H-caldesmone. Sur le plan moléculaire, il existe des réarrangements du gène *NOTCH*.

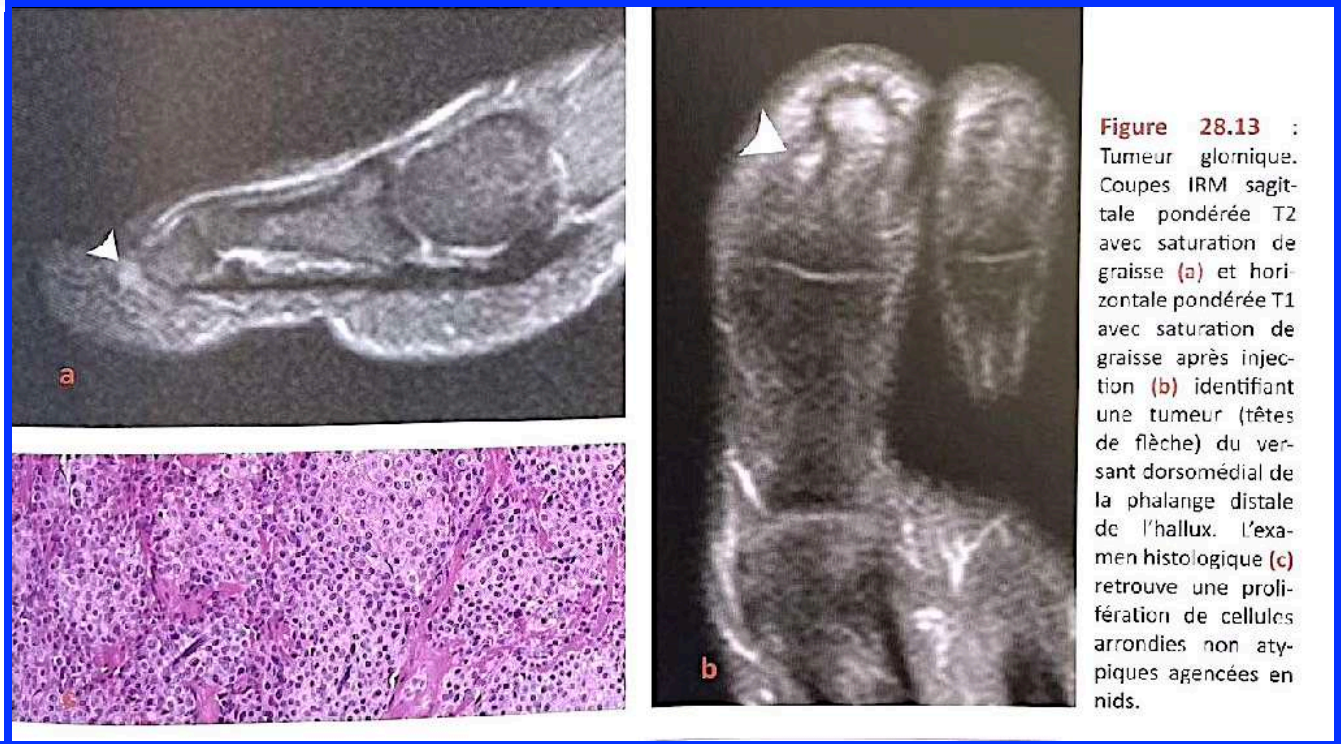

Figure 28.13 : Tumeur glomique. Coupes IRM sagittale pondérée T2 avec saturation de graisse (a) et horizontale pondérée T1 avec saturation de graisse après injection (b) identifiant une tumeur (têtes de flèche) du versant dorsomédial de la phalange distale de l'hallux. L'examen histologique (c) retrouve une prolifération de cellules arrondies non atypiques agencées en nids.

RETOUR MENU

7 - 8

Angioléiomyome

③ Angioléiomyome

L'angioléiomyome, encore dénommé léiomyome vasculaire, est une tumeur musculaire lisse bénigne et rare développée aux dépens de petits vaisseaux du derme profond ou de la graisse sous-cutanée et survenant le plus fréquemment chez la femme d'âge moyen entre 40 et 60 ans. Le pied et la cheville constituent les sites de prédilection de cette tumeur. Celle-ci se présente le plus souvent sous la forme d'une masse de petite taille, à croissance lente, douloureuse dans approximativement 50 % des cas, de forme ronde ou ovale, apparaissant en IRM en discret hypersignal T1 comparativement au muscle et en hypersignal T2 hétérogène, siège d'un rehaussement intense et homogène après injection de gadolinium. Ses caractéristiques morphologiques et de signal sur les séquences T1 et T2, et ce, avant injection de produit de contraste, peuvent conduire à tort au diagnostic de bursite, notamment lorsque celle-ci est développée dans une région soumise à de possibles contraintes en friction [27, 28] (fig. 25 et 26).

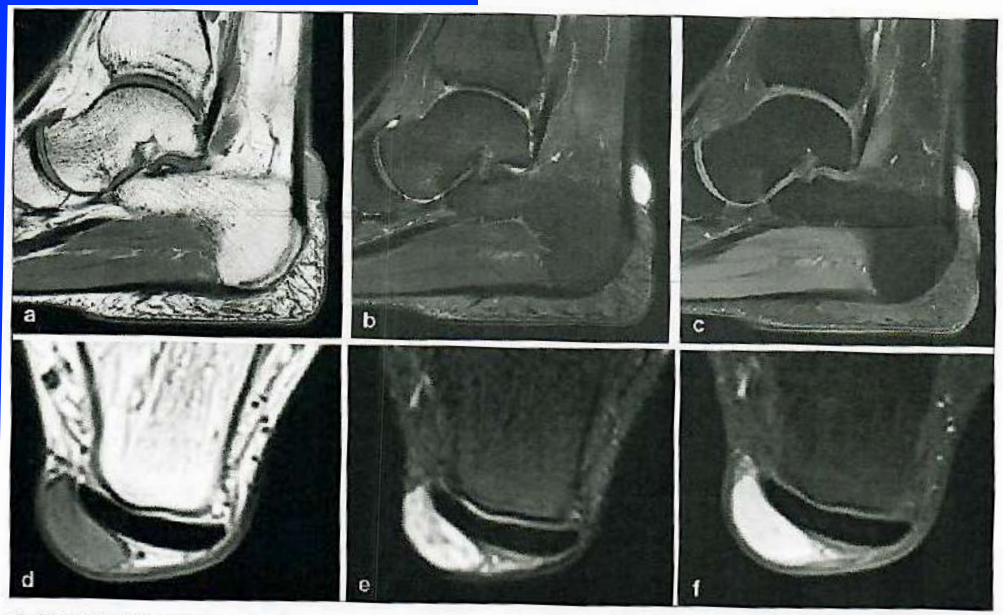

Fig. 25 : Angioléiomyome rétrocalcanéen.

Les coupes IRM sagittales en pondération T1, T2 Fat Sat et T1 Fat Sat après injection de gadolinium (**a-c**) et les coupes IRM axiales (**d-f**, correspondantes, montrent une image nodulaire de forme ovalaire, bien limitée, à grand axe parallèle au plan cutané, située au contact du rebord médial de l'insertion du tendon calcanéen, de topographie superficielle développée au sein de la graisse sous-cutanée apparaissant en discret hypersignal T1 et hypersignal T2 "pseudo-liquidiens" comparativement au muscle, discrètement hétérogène en T2, siège d'un rehaussement intense et homogène après injection de gadolinium, témoignant du caractère tissulaire de la masse et ne devant pas être interprété à tort comme une bursite de frottement dans cette localisation.

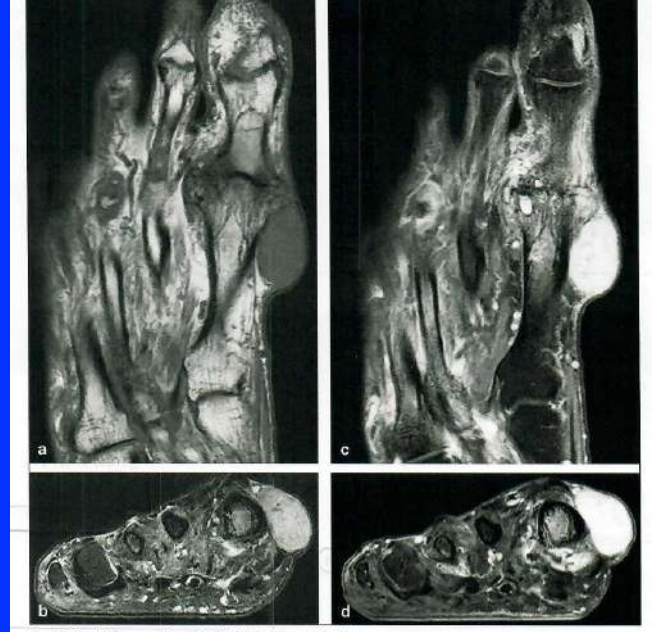

Fig. 26 : Angioléiomyome du rebord médial de l'avant-pied.

Les coupes IRM axiale T1 et coupe coronale T2 Fat Sat (**a-b**) et les coupes IRM axiale et coronale T1 Fat Sat après injection de gadolinium (**c-d**) correspondante, montrent de la même façon une image nodulaire de forme ovalaire, bien limitée, à grand axe parallèle au plan cutané, située au contact du rebord médial du premier métatarsien, de topographie superficielle développée au sein de la graisse sous-cutanée apparaissant en hyposignal T1 et hypersignal T2, discrètement hétérogène en T2, siège d'un rehaussement intense et homogène après injection de gadolinium, témoignant de son caractère tissulaire et ne devant pas être interprété à tort comme une bursite de frottement dans cette localisation.

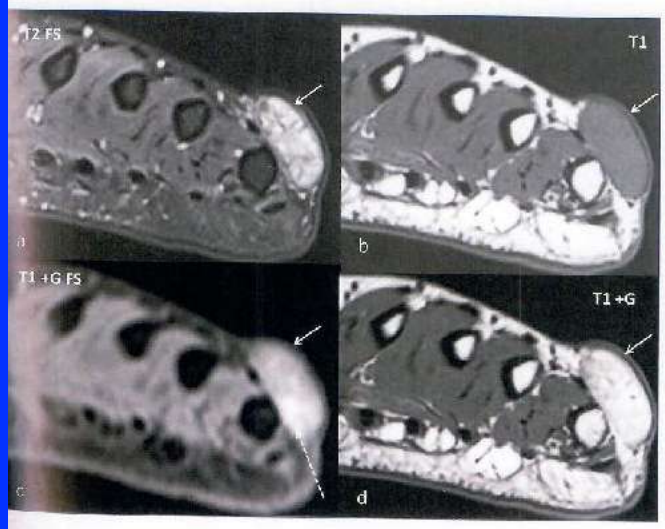

Figure 15 : Angioléiomyome chez un homme de 44 ans. IRM, séquence coronale en densité de protons avec saturation du signal de la graisse (**a**), coronale T1 (**b**), coronale T1 avec gadolinium et saturation du signal de la graisse, acquisition précoce (**c**) et coronale T1 avec gadolinium (**d**). Masse tissulaire (flèches) dans la graisse hypodermique, très vasculaire, intégrité du derme. Septas internes. Prise de contraste en mottes (flèche en pointillés) sur l'acquisition précoce (**c**).

RETOUR MENU

8 -

MALFORMATION VASC

L'avant pied tumoral le classique

- Infiltratif
- Malformation vasculaire
  - Extrémité
  - Couleur bleue
  - Surélevée en dôme
  - multiples
  - Compressible
  - Infiltration de plusieurs compartiments anatomiques

RETOUR MENU

Une MV est morphologiquement souvent « *pseudo-invasive* »
Car elle part de la peau + hypoderme
puis s'enfonce aussi en profondeur dans les loges musculaires
elle n'a pas de frontière

TUMÉFACTIONS DU PIED ET DE LA CHEVILLE

	Spécificité au pied et cheville	Signes caractéristiques
Kystes arthrosynoviaux	Lésion la + fréquente Parfois douloureuse	Aspect liquidien
TCG + DD ténosynovite tissulaire	Tumeur 6 fois moins fréquente qu'à la main	Avant-pied ++ et en particulier les deux premiers rayons
Fibromatose plantaire	Plus rare que Maladie de Dupuytren Associée dans 50% des cas	Jonction 1/3 ant. et 1/3 moy. Masse non rétractile
Lipome	Fréquent sur la plante du pied	Aspect graisseux
Malformation veineuse et vasculaire	Fréquemment gênantes MAV de mauvais pronostic	Aspect vasculaire Flow void pour les MAV

FREQUENT +++

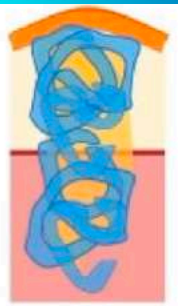

Alors que MAV rare

DIAG DIFF = LIPOSARCOME MYXOIDE +++

-> faire ÉCHO systématique

RETOUR MENU

8 -

MALFORMATION VASC

Hémangiome et malformation vasculaire

La nomenclature internationale distingue les hémangiomes, correspondant à d'authentiques tumeurs bénignes des parties molles, et les malformations vasculaires, quiescentes, à flux lent pour les types capillaire, veineux et lymphatique, ou à flux rapide pour le type artérioveineux [10].

Au pied, l'échographie montre une masse multiloculée, bien limitée, parfois associée à la présence de phlébolithes typiques d'une malformation vasculaire à flux lent, sans risque évolutif (fig 28.8).

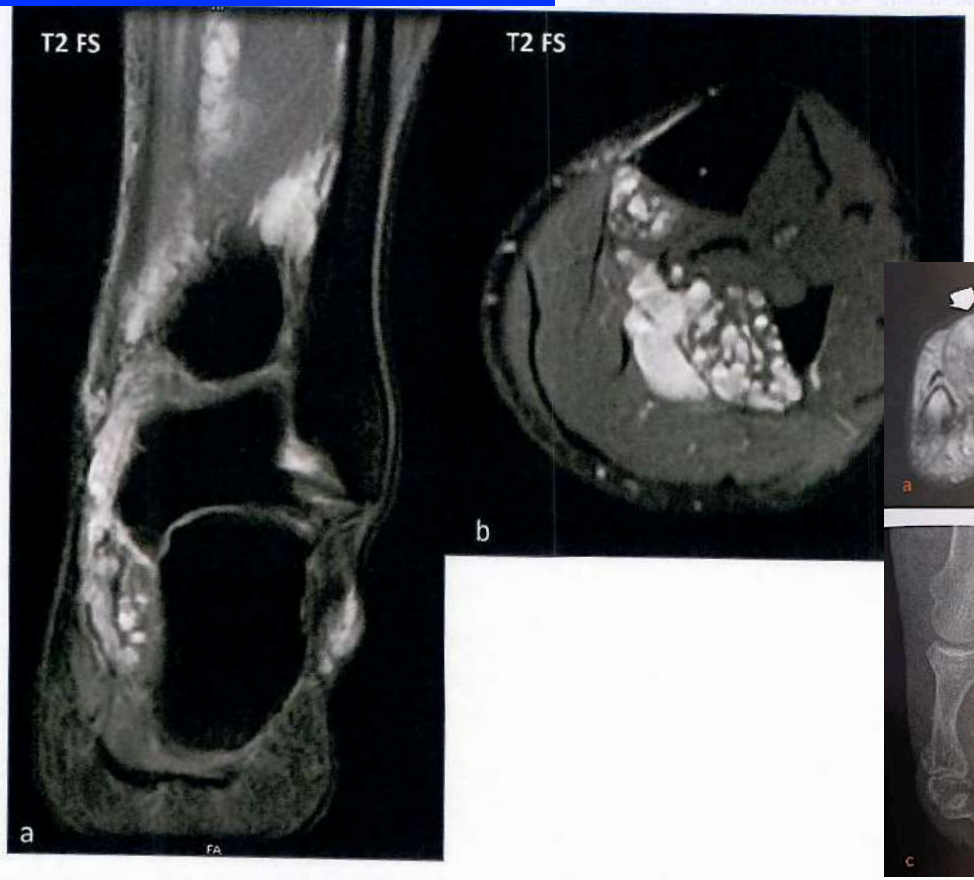

Figure 11 : Malformation veineuse extensive du membre inférieur gauche. IRM, séquence coronale (a), et axiale (b) en pondération rho avec saturation du signal de la graisse. Malformation constituée de poches de taille variable, de signal homogène liquidien, de la loge postérieure de la jambe, étendue à la cheville et au pied, de localisation superficielle et profonde.

Figure 28.8 : Malformation veineuse. **a** : coupe coronale IRM pondérée T2 montrant une masse (flèche large) du versant dorsal de l'avant-pied de signal hyperintense. **b** : image échographique retrouvant une formation échogène d'organisation aréolaire correspondant à une forme compacte de malformation veineuse, avec doppler couleur illustrant la présence de flux interne lent. **c** : radiographie identifiant la présence de phlébolithes (tête de flèche) et une empreinte corticale extrinsèque sur le versant médial de P1 du cinquième orteil.

RETOUR MENU

9 -

TUMEURS NERFS

VERSANT PLANTAIRE +++

- pseudo-kystique avec réhausst périph.

- tissulaire avec réhausst homogène.

- en cocarde.

Tumeur bénigne des gaines des nerfs périphériques

Les tumeurs bénignes des gaines des nerfs périphériques, bien que nettement moins fréquentes au pied que les névromes, se rencontrent parfois sur le versant plantaire. La sémiologie échographique est caractéristique avec une formation bien limitée, profondément hypoéchogène, responsable d'un renforcement postérieur des échos, et surtout la démonstration de la continuité de la tumeur à ses extrémités proximale et distale avec le nerf porteur. En IRM, le signal peut être pseudokystique avec un rehaussement essentiellement périphérique, ou tissulaire avec un rehaussement homogène (**fig 28.9**). La distinction entre schwannome et neurofibrome repose sur la recherche à l'anamnèse d'une neurofibromatose, et en imagerie sur la localisation, la plupart du temps excentrée dans le cas du schwannome et centré pour NF

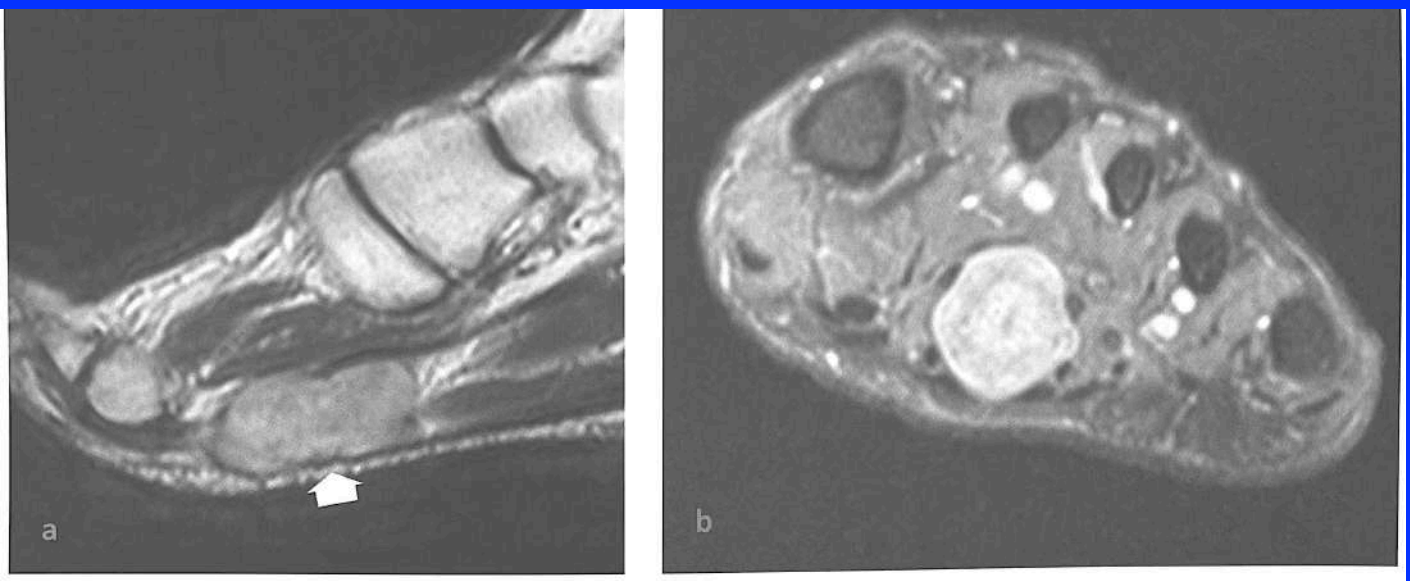

Figure 28.9 : Schwannome. a : coupe sagittale IRM pondérée T2 montrant une masse (flèche large) du versant plantaire de l'avant-pied de signal hyperintense. b : coupe coronale IRM pondérée T2 avec saturation de graisse identifiant un signal lésionnel en cocarde ou « target-sign » évocateur de tumeur des gaines des nerfs périphériques.

RETOUR MENU

9 -

TUMEURS NERFS

VERSANT PLANTAIRE +++

- pseudo-kystique avec réhausst périph.

- tissulaire avec réhausst homogène.

- en cocarde.

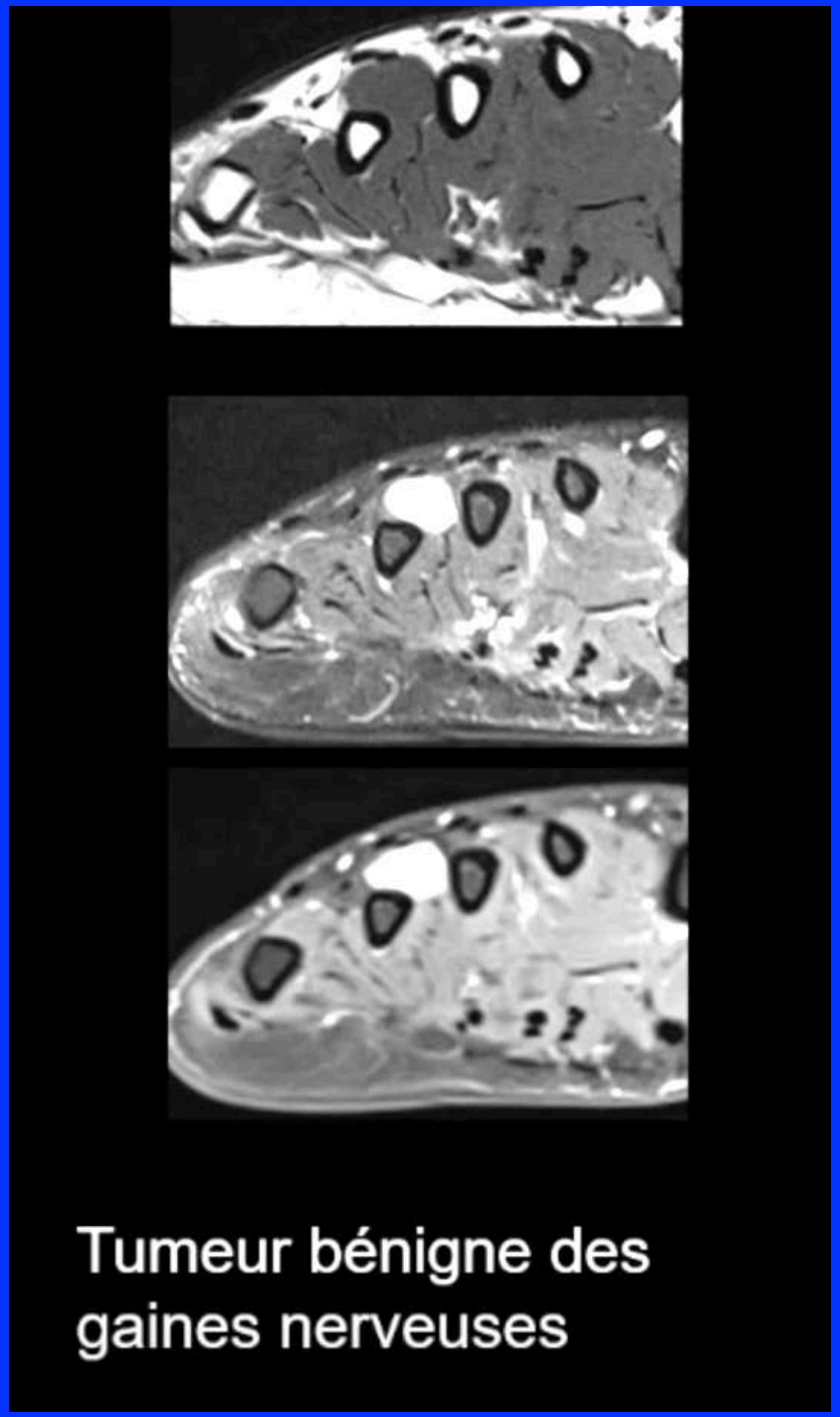

Tumeur bénigne des gaines nerveuses

RETOUR MENU

NODULE RHUMATOIDE

Figure 14 : **Nodules rhumatoïdes chez une patiente de 48 ans.** IRM, image sagittale en densité de protons avec saturation du signal de la graisse (a), sagittale T1 (b), coronales T1 (c et d) et coronale T1 avec injection de gadolinium et saturation du signal de la graisse (e). Volumineux nodule rhumatoïde (flèches continues) situé dans la graisse sous-calcanéenne associé à une image kystique intra-osseuse (fine prise de contraste de la paroi). Second nodule rhumatoïde, de petite taille, dans la graisse plantaire latérale (flèche en pointillés).

RETOUR MENU

10 - L'avant pied tumoral l'inhabituel

TUMEUR DESMOIDE

- Tumeur desmoïde !!!!!!!!!!!
- HypoT2
- Contour infiltrant
- Preuve anatomopathologique

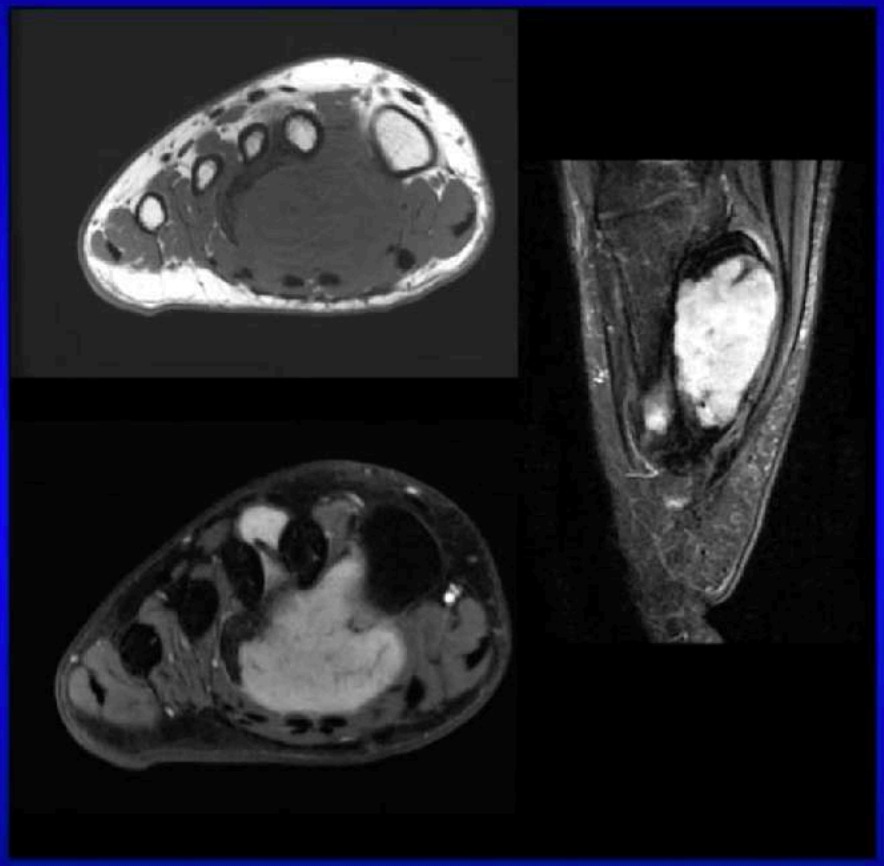

RETOUR MENU

TUMEURS DITES DE PRONOSTIC « INTERMÉDIAIRE »

10 -

TUMEUR DESMOIDE

Fibromatose desmoïde

La fibromatose desmoïde, aussi appelée communément « tumeur desmoïde », est une tumeur profonde des parties molles, localement agressive, à haut risque de récidive locale, mais sans risque métastatique. La fibromatose desmoïde est fréquemment observée aux membres et concerne de façon non rare le pied. La présentation clinique est celle d'une masse indolore, fixée au plan profond, de croissance lente. Un traumatisme local ou une chirurgie sont parfois retrouvés à l'anamnèse. En IRM, le signal associe de façon caractéristique des bandes hypo-intenses et hyperintenses reflétant la proportion variable de stroma fibreux et de cellularité tumorale (fig 28.14). Les limites tumorales sont irrégulières, souvent spiculées, mal limitées. Il s'agit d'une lésion caractérisée par une prolifération de cellules fusiformes agencées en faisceaux,

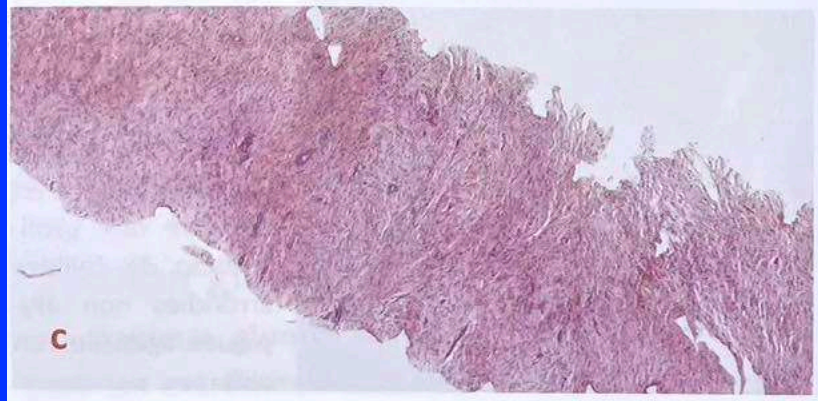

Figure 28.14 : Fibromatose desmoïde. Coupes IRM coronales pondérées T1 (a) et T2 avec saturation de graisse (b) montrant une masse développée au versant dorsal du troisième rayon. c : microbiopsie montrant une prolifération de cellules fusiformes non atypiques dans un fond fibreux.

RETOUR MENU

TUMEURS DITES DE PRONOSTIC « INTERMÉDIAIRE »

11 - HÉMANGIOENDOTHÉLIOME

Hémangioendothéliome

Le terme d'hémangioendothéliome est appliqué à plusieurs entités tumorales de nature vasculaire, présentant un caractère localement agressif et un risque métastatique variable selon le type histologique [10].

L'hémangioendothéliome kaposiforme est une tumeur vasculaire rare de l'enfant, de localisation profonde, au comportement localement agressif, sans risque métastatique. Dans sa forme superficielle, cette entité est dénommée « angiome en touffe ». La localisation est ubiquitaire, affectant parfois les extrémités. L'exceptionnel syndrome de Kasabach-Merritt associé à cette tumeur vasculaire aboutit à une thrombopénie et une coagulopathie de consommation.

12 - KAPOSI

L'hémangioendothéliome rétiforme est une tumeur vasculaire rare, localement agressive, associée à un faible risque métastatique qui mime histologiquement l'aspect du rete testis. La tumeur est généralement à départ cutané ou sous-cutané, et présente une prédilection pour la distalité du membre inférieur.

L'hémangioendothéliome composite est également une tumeur rare, agressive localement, associée à un faible risque métastatique. La tumeur est infiltrante, uni- ou plurinodulaire, violacée. Elle présente un tropisme pour les mains et les pieds. Elle associe par exemple des aspects d'hémangioendothéliome rétiforme et épithélioïde. Il existe une forme agressive avec expression de marqueurs neuroendocrines en immunohistochimie.

L'hémangioendothéliome pseudomyogénique est une tumeur rare du sujet jeune, masculin. Il se présente sous la forme de multiples nodules cutanés ou sous-cutanés, distincts les uns des autres, pouvant mimer un sarcome épithélioïde. Il existe parfois des localisations osseuses associées sous-jacentes. Il présente une prédilection pour le membre inférieur. Le risque de récidive locale après exérèse est élevé. Histologiquement, il s'agit d'une prolifération de cellules fusiformes ou plus globoïdes agencées en nappes ou en faisceaux sans formation de cavités vasculaires. Les cellules tumorales expriment en revanche en immunohistochimie les marqueurs vasculaires : CD31 et ERG, tandis que le CD34 est négatif. Les études moléculaires ont montré la présence de gènes de fusion impliquant le gène *FOSB*. Les cellules tumorales expriment *FOSB* en immunohistochimie.

Sarcome de Kaposi

Le sarcome de Kaposi est une tumeur vasculaire de malignité intermédiaire caractérisée par une prolifération endothéliale à point de départ cutané, localement agressive, avec un risque de dissémination métastatique ganglionnaire et viscérale. Il existe une association constante à l'infection par le virus HHV8. Cette entité se retrouve dans notre pays chez le sujet âgé, ou sur un terrain d'immunodépression (SIDA, traitement immunosuppresseur). Dans sa présentation classique, la tumeur affecte volontiers le membre inférieur, en particulier la jambe, la cheville ou le pied (fig 28.15).

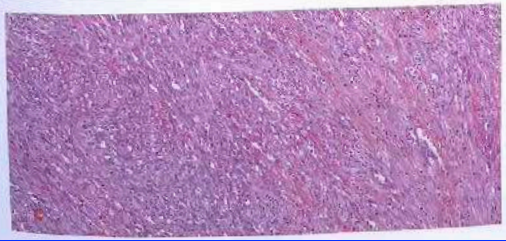

Figure 28.15 : Sarcome de Kaposi. Coupes IRM sagittales pondérées T1 (a) et T2 avec saturation de graisse (b) montrant une masse de l'avant-pied avec ostéolyse du premier métatarsien. L'examen histologique (c) retrouve une prolifération de cellules fusiformes atypiques accompagnée d'une extravasation d'hématies.

RETOUR MENU

TUMEURS MALIGNES

Toute lésion tissulaire de nature indéterminée doit avoir une biopsie percutanée ou une exérèse chirurgicale

13 -

SYNOVIALOSARCOME

Synovialosarcome

Le synovialosarcome peut se rencontrer au pied et autour de la cheville, chez le sujet jeune ou d'âge moyen. Sa présentation clinique est souvent trompeuse, avec une lésion de petite taille, de croissance lente, responsable de vagues douleurs locales. En IRM, le classique « triple signal » hypo-, iso- et hyperintense en pondération T2 ne sera généralement pas démontré au pied compte tenu de la taille modeste de la lésion [17]. En pratique, la lésion apparaît tissulaire, bien limitée ou au contraire infiltrante (fig 28.16). Rarement, une minéralisation intralésionnelle est identifiée et correspond sur le plan microscopique à des foyers

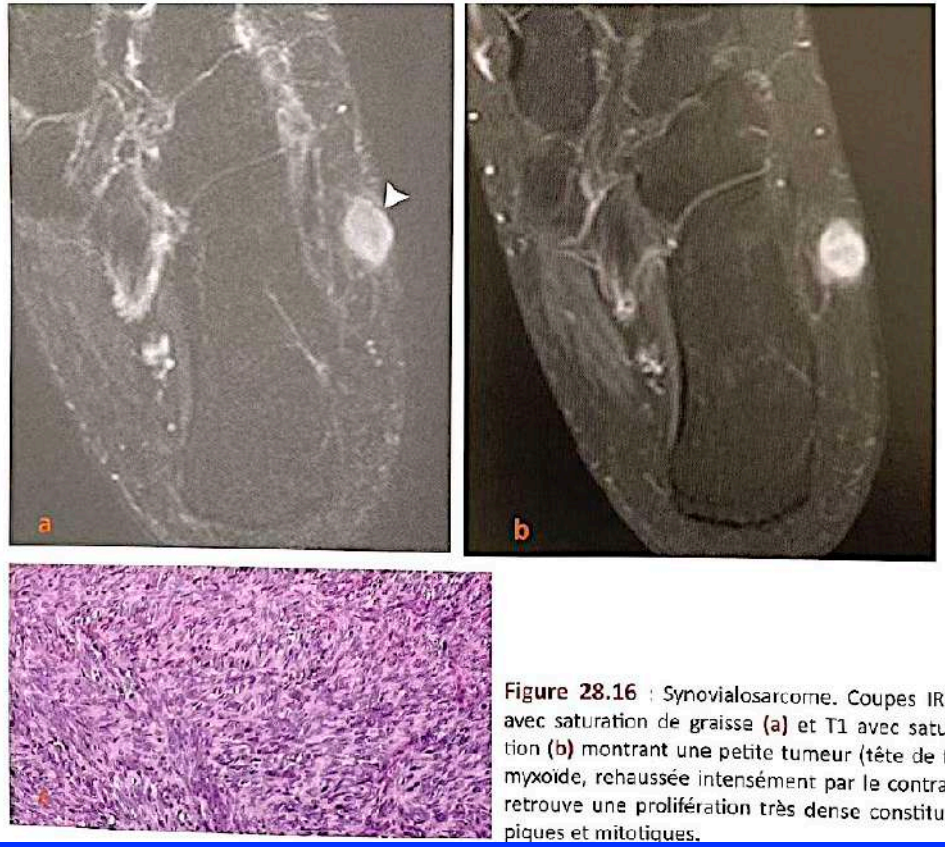

Figure 28.16 : Synovialosarcome. Coupes IRM horizontales pondérées T2 avec saturation de graisse (a) et T1 avec saturation de graisse après injection (b) montrant une petite tumeur (tête de flèche) sous-cutanée de signal myxoïde, rehaussée intensément par le contraste. L'examen histologique (c) retrouve une prolifération très dense constituée de cellules fusiformes atypiques et mitotiques.

RETOUR MENU

- Synovialosarcome
- Présentation trompeuse
- Croissance lente
- Survie à 5 ans: 62%

Cas n° 4

Ombilication suspecte +++

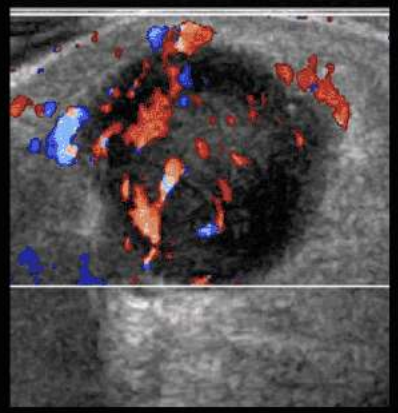

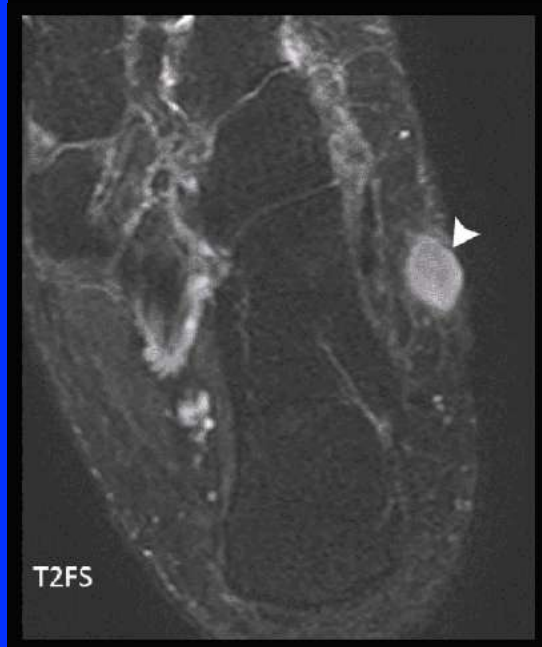

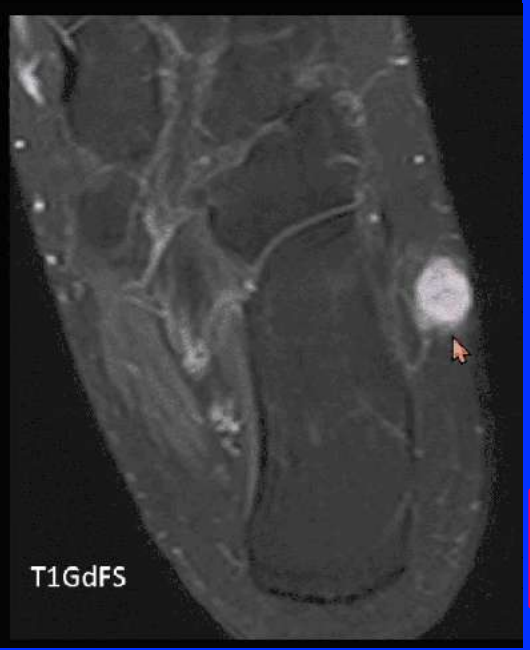

RETOUR MENU

13 -

SYNOVIALOSARCOME

L'avant pied tumoral l'inhabituel

- Masse de l'aponévrose plantaire superficielle
- Absence de dissection des fibres ++++
- Solution de continuité des fibres de l'aps
- Plus épais que long
- Pluri-lobulée
- Homogène
- Contact avec l'insertion calcanéenne

RETOUR MENU

13 -

SYNOVIALOSARCOME

L'avant pied tumoral l'inhabituel

- Attention calcifications des tissus mous

- 25ans
- Douleurs de la face latérale du pied

- Les pseudo-tumeurs
  - Tophus goutteux
  - Dépôt de PCB
  - Calcinose pseudo-tumorale
  - Malformation vasculaire

- Nécessité d'un diagnostic de certitude
- ➔ Synovialosarcome

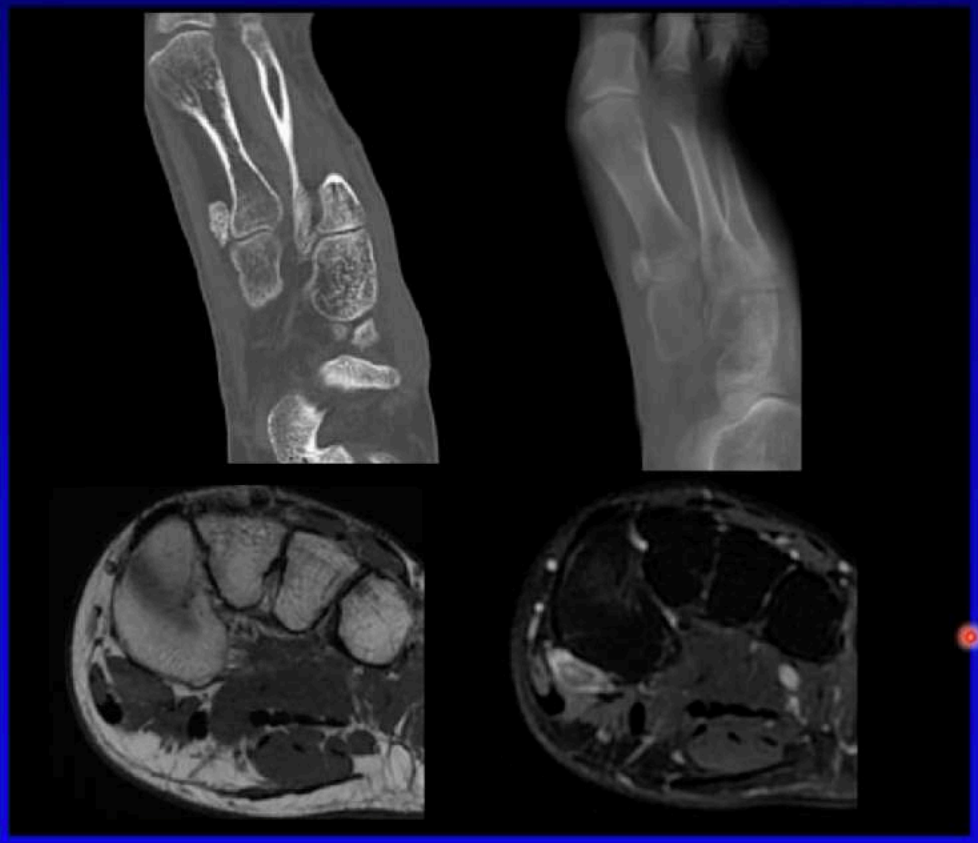

RETOUR MENU

13 - SYNOVIALOSARCOME

- Masse découverte lors d'une IRM pour douleur
- Hypersignal T2
- « pseudo-liquidien »

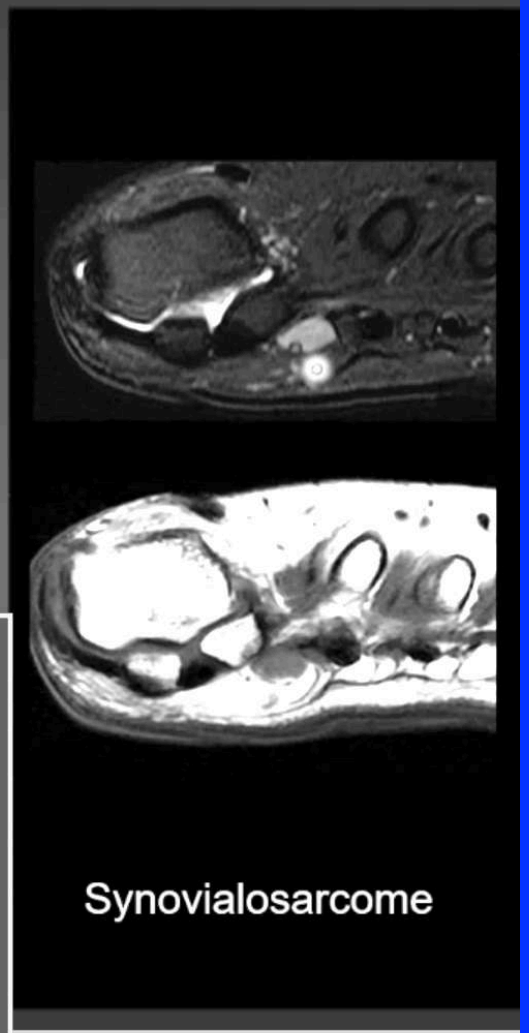

Synovialosarcome

ATTENTION SVNSARCOME =

- tumeur maligne la plus FRÉQUENTE avant 45 ans

- PARTICULARITÉ n°1 = souvent erreur diag car prise pour un kyste -> IMPORTANCE INJECTION + ++ / risque des infiltrations +++

- PARTICULARITÉ n°2 = souvent petite taille 15 mm sans trop signe d'agressivité locale

- PARTICULARITÉ n°3 = calcification type HA

RETOUR MENU

SYNOVIALOSARCOME

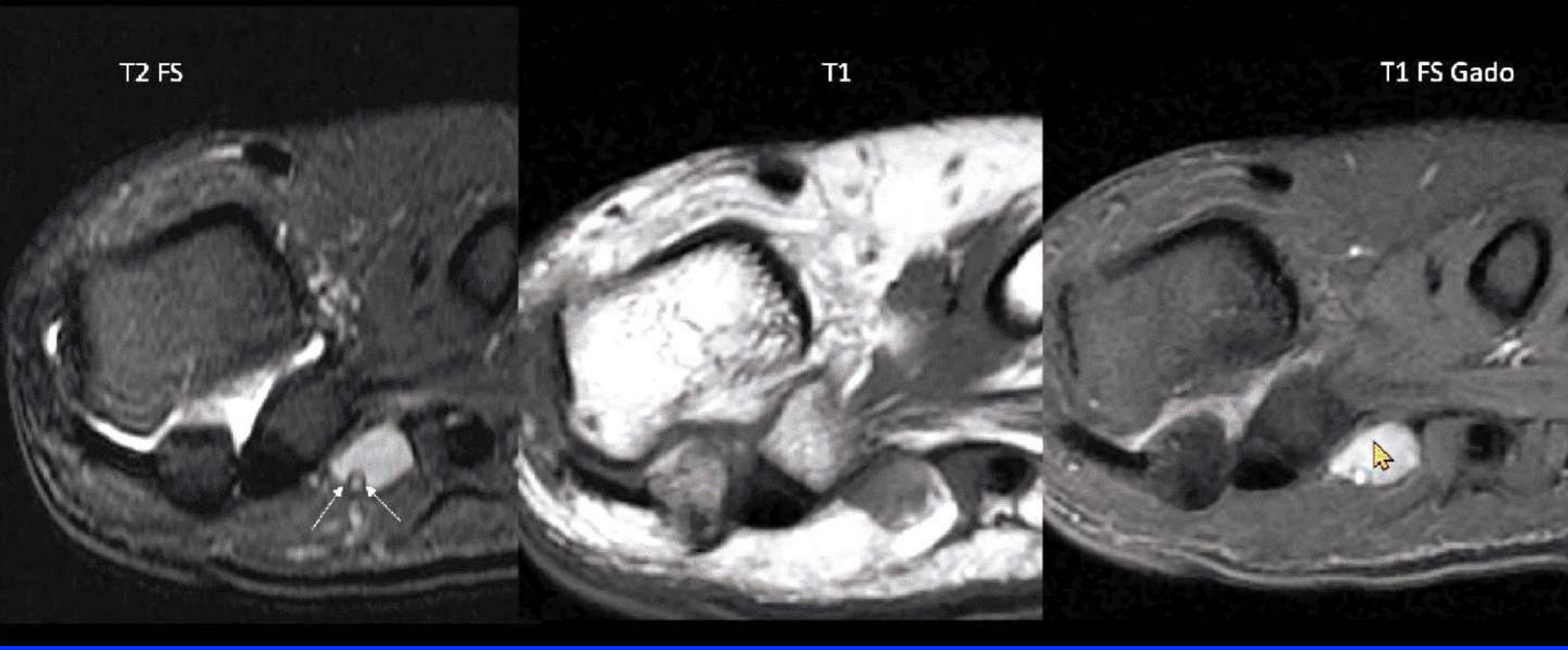

Figure 6.33 : Synovialosarcome : formation bien limitée en hypersignal T2 homogène non liquidien entourant l'artère inter ile (ce qui est très suspect, car une tumeur nerveuse bénigne aurait refoulé l'artère) prenant le gadolinium de manière homogèn ès injection IV de chélate de gadolinium. Les synovialosarcomes ont parfois un aspect de pseudobursite ou de pseudokyste nécr nt une injection de chélate de gadolinium à la moindre atypie de signal ou de localisation.

RETOUR MENU

SYNOVIALOSARCOME

15-40 ans

CE N'EST PAS UNE TUMEUR INTRA-ARTICULAIRE MAIS INTER-MUSCULAIRE JUXTA-ARTICULAIRE < 5 CM

60-70 % **CREUX POPLITÉ / CHEVILLE ET PIED (Memb Sup 25%)**

DOULOUREUX +++

Attention : **Le synovialosarcome peut se manifester par une petite masse (< 5 cm), d'allure kystique, de croissance lente, simulant un kyste mucoïde** (hypersignal T2 homogène) **ou une tumeur myxoïde (Fig 13).** Une séquence IRM avec injection de gadolinium est donc indispensable devant toute image d'allure kystique dont le siège et l'aspect ne sont pas absolument caractéristiques d'un kyste synovial.

- **Signal hétérogène** en T2 : « **triple signal** » **en T2 Fat-Sat** : hypersignal (hémorragie ou nécrose), isosignal (tissu tumoral viable) et hyposignal (fibrose ou calcification)

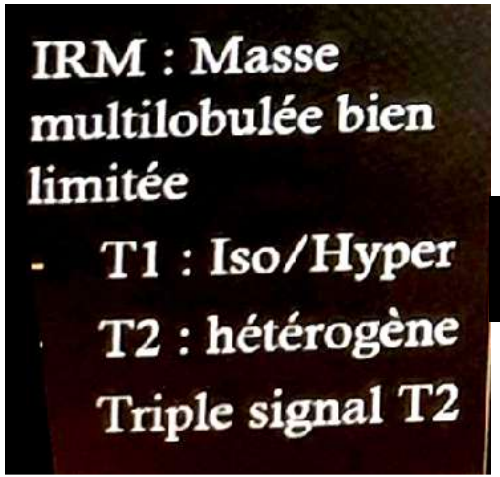

T1 GADO FS
Pseudo-myxoide

RETOUR MENU

T1 GADO FS
Pseudo-myxoide

Synovialosarcome bi-phasique

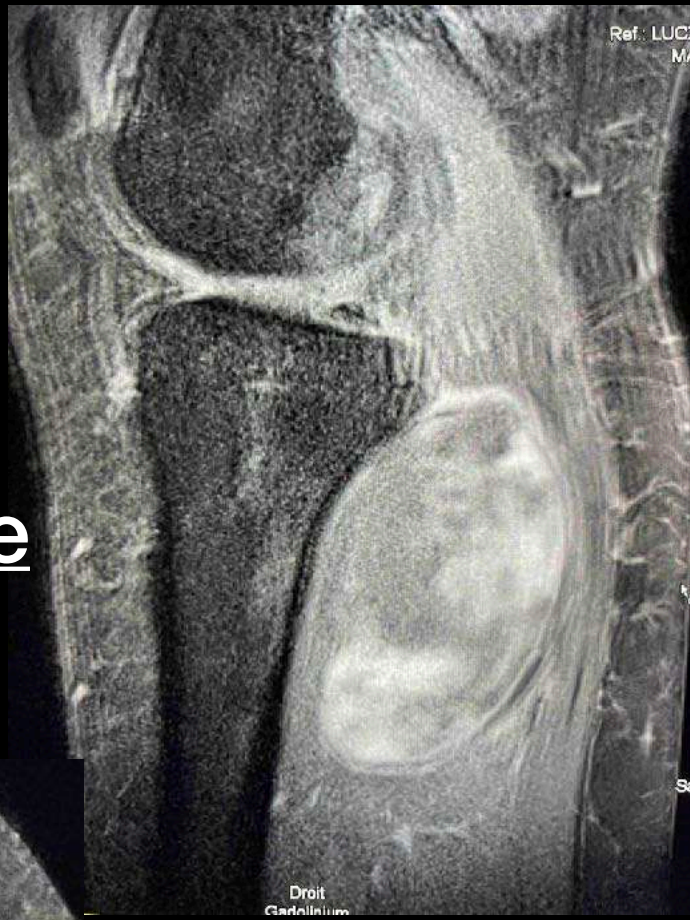

RETOUR MENU

SYNOVIALOSARCOME

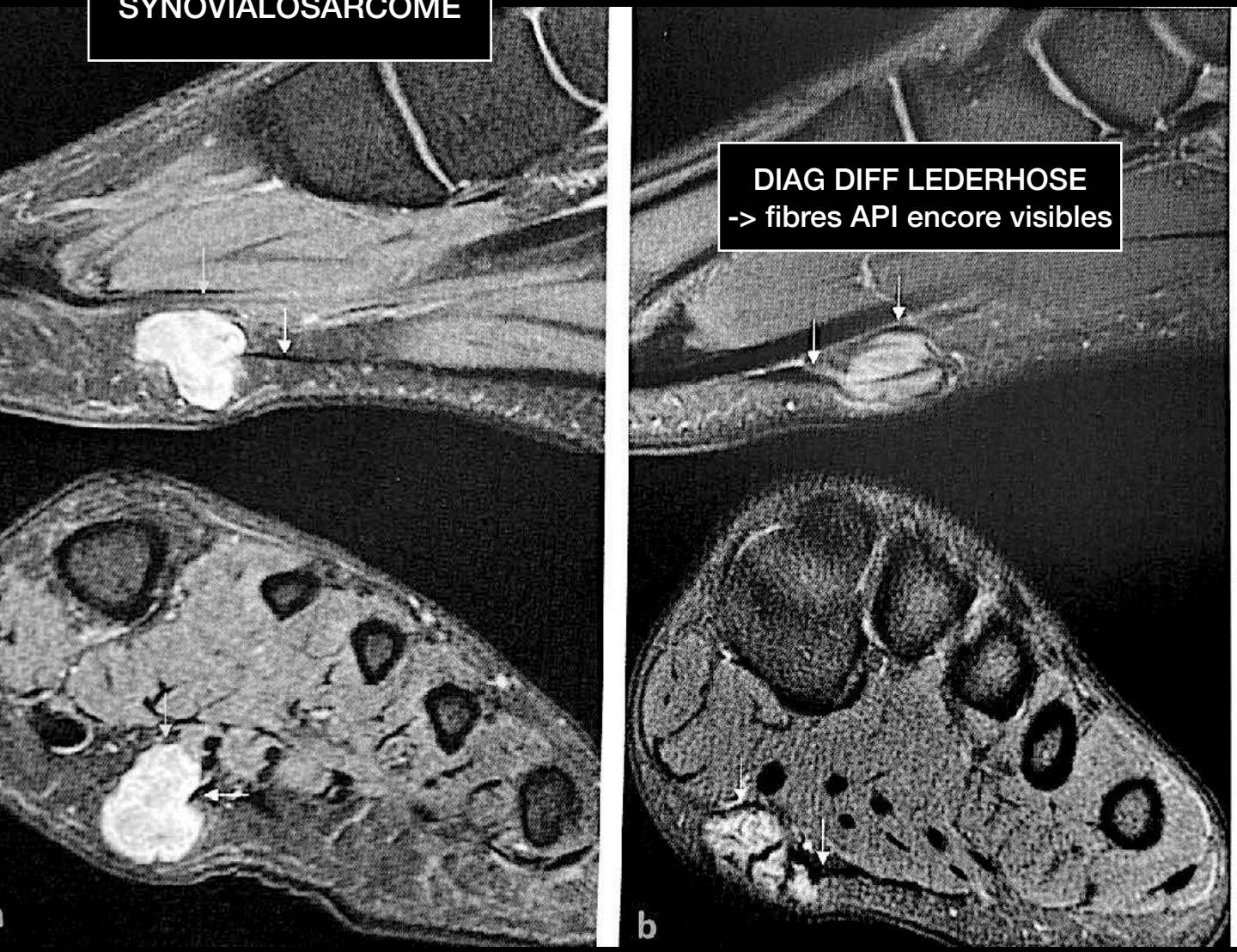

Figure 12.16 : Cas compagnons de lésions tumorales (Courtoisie, Dr Abou Arab W, CHRU de Nancy). De haut en bas, séquences sagittale et coronale T2 fat sat. **(a)** présence d'une lésion de petite taille, bien limitée, accolée au fascia : il s'agissait d'un synovialosarcome (tumeur représentée par une flèche bleue, au contact du fascia qui est représenté par une flèche blanche). **(b)** à la différence du dossier précédent, ce cas illustre un nodule de fibromatose enchâssé dans le fascia plantaire avec encorbellement (les fibres du fascia sont représentées par les flèches blanches).

RETOUR MENU

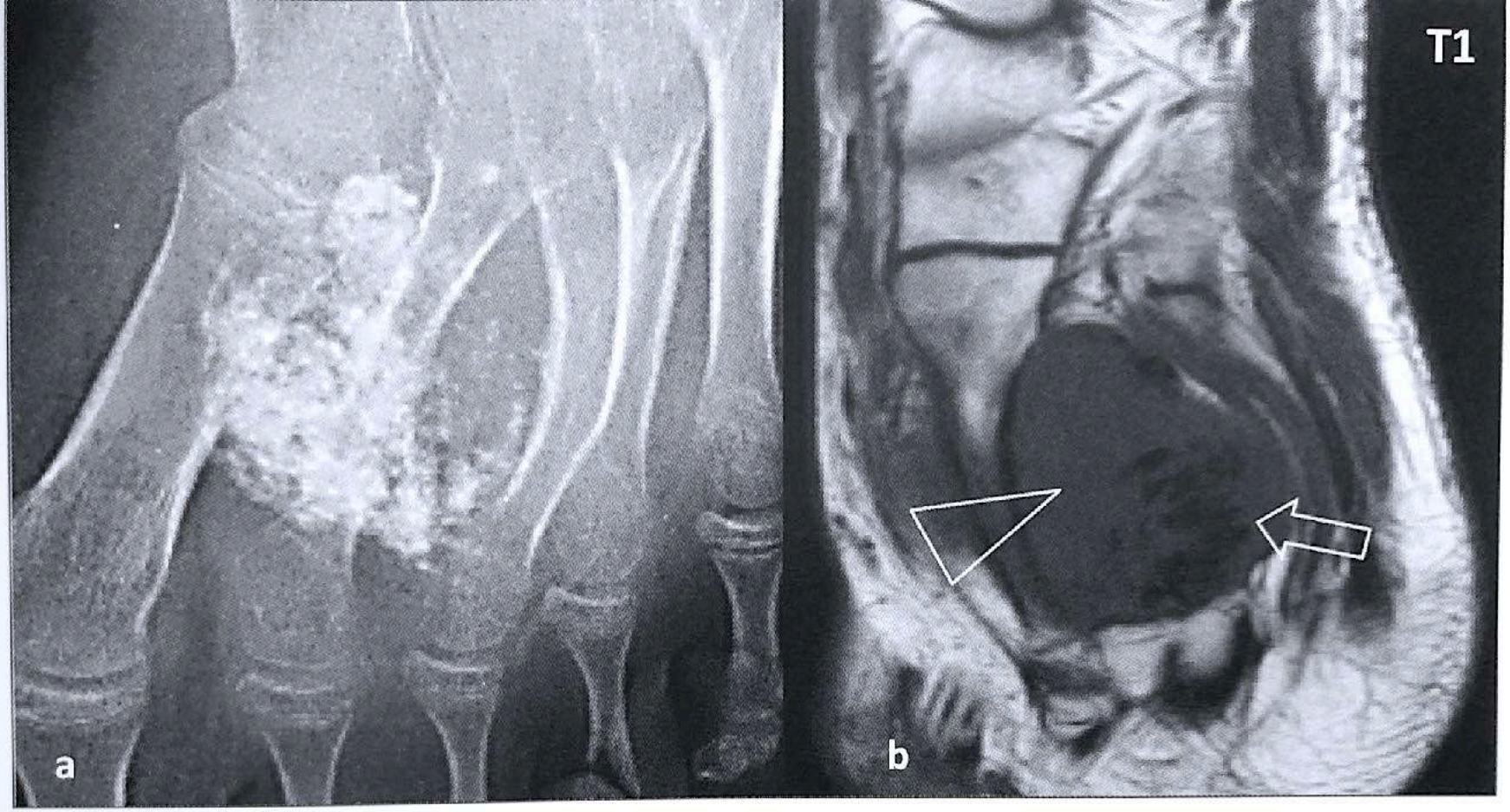

Figure 18 : **Synovialosarcome avec calcifications en grains.** **(a)** Radiographie : amas de calcifications, dont la plupart sont
en projection du 2ème métatarsien. Noter cependant l'encoche déformant le 3ème métatarsien et surtout l'existence d'un cont
grains calciques plus dispersés se projetant dans la concavité du 3ème métatarsien; **(b)** IRM (coupe T1 axiale) : les calcification
creuses) ne constituent qu'une partie restreinte d'une masse volumineuse dont une large partie n'est pas calcifiée (tête d
(Images dues à l'obligeance du Dr Daniel Vanel)

RETOUR
MENU

14 -

AUTRES SARCOMES

L'avant pied tumoral l'inhabituel

Lésion tissulaire
Non spécifique

➔Sarcome

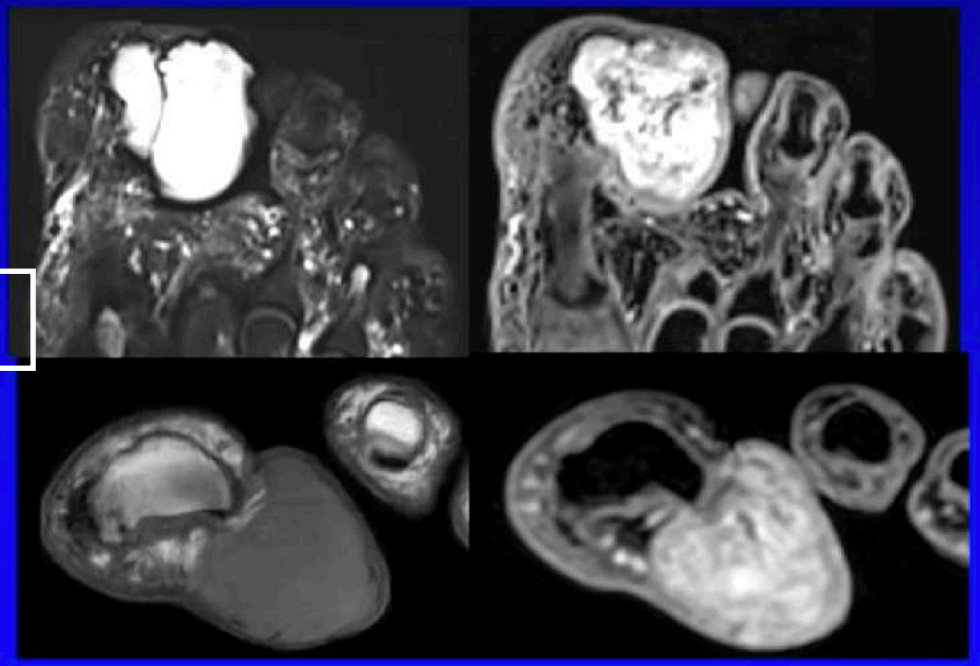

RETOUR MENU

SARCOME

TAILLE D'EMBLÉE > 3 CM

CROISANCE RAPIDE

ENVAHISST PROFOND

Si doute —> BIOPSIE

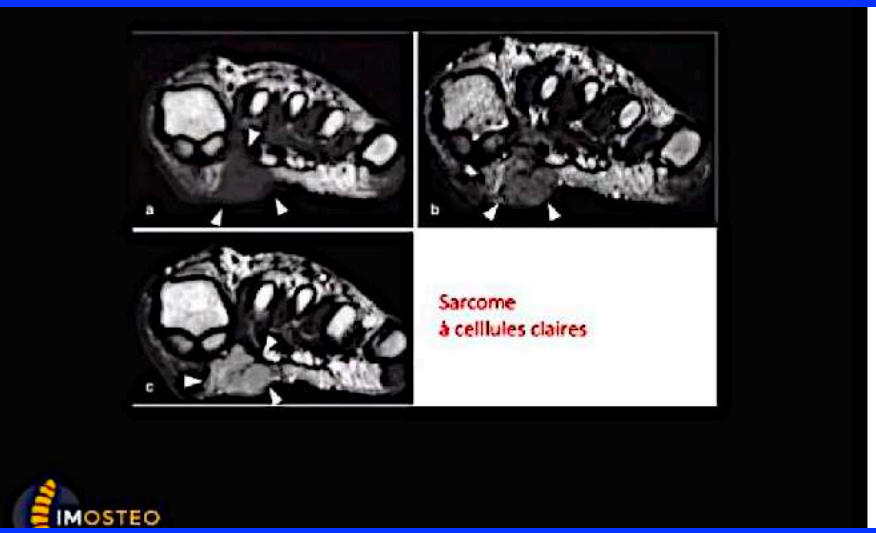

SARCOME	Sarcomes plémomorphes indifférenciés, sarcome à cellules claires, synovialosarcome + léïomyosarcome et Kaposi > 60 ans	Croissance rapide Taille > 3 à 5cm

RETOUR MENU

14 -

AUTRES SARCOMES

Liposarcome myxoide

- Tuméfaction focale, image d'allure liquidienne : ⓘ échographie / IRM avec gadolinium

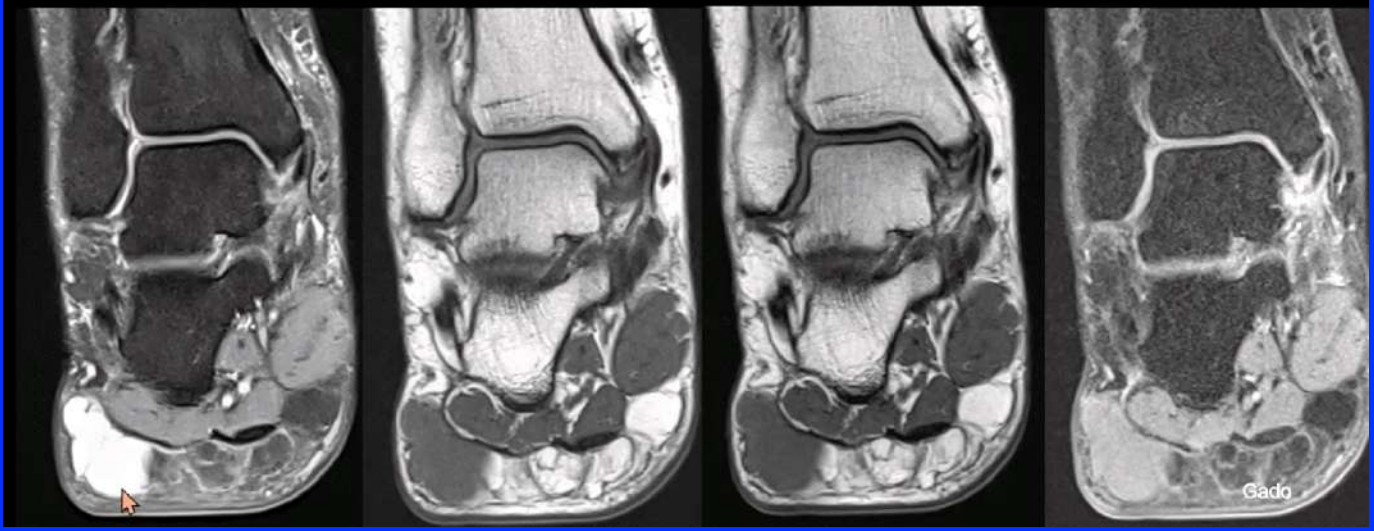

- Tuméfaction focale, image d'allure liquidienne : ⓘ échographie / IRM avec gadolinium

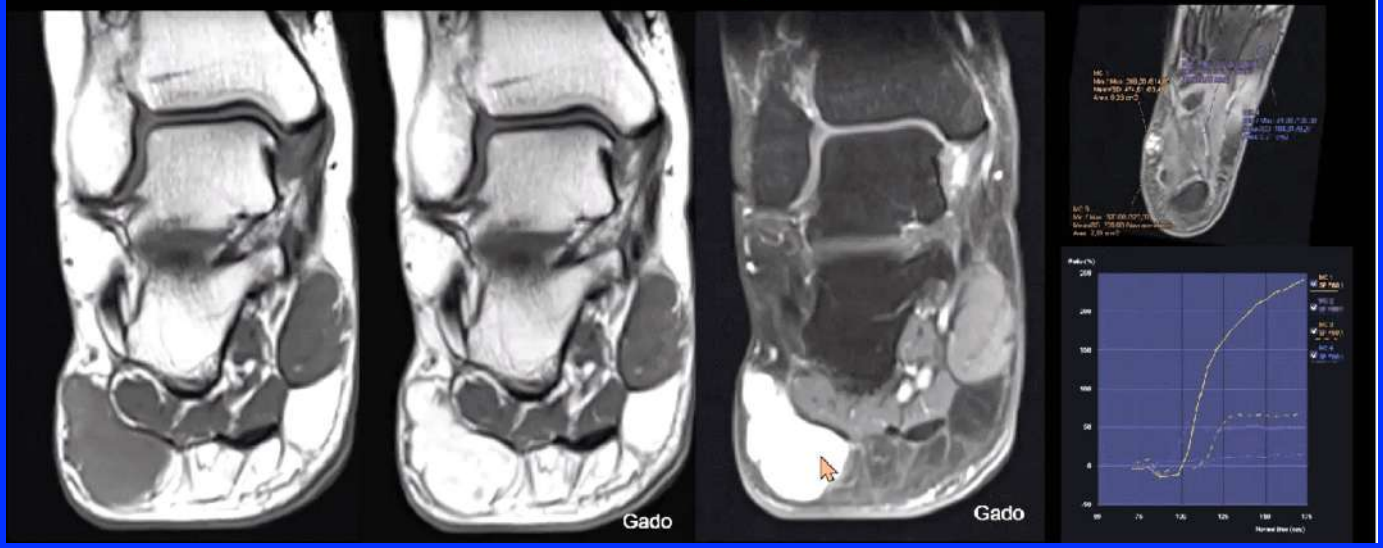

RETOUR MENU

14 -

AUTRES SARCOMES

50 % des cas
HYPERT1 ++++

par contenu mélanique du sarcome à cellule claire

RETOUR MENU

d'ossification. La survenue de métastases ou de récidive locale n'est pas rare. La survie moyenne à 5 ans du synovialosarcome est d'environ 62 % chez l'adulte, un peu meilleure chez l'adolescent à 83 % [18]. Histologiquement, il s'agit d'une tumeur densément cellulaire comportant des cellules fusiformes ou rondes (forme monophasique) parfois des structures pseudoglandulaires (forme biphasique) et caractérisée sur le plan moléculaire par une fusion SS18-SSX1/2/4 [19]. Il se classe selon le grading de la FNCLCC en grades II ou III.

Sarcome à cellules claires

Le sarcome à cellules claires peut survenir aux extrémités chez le sujet jeune, avec une localisation habituellement profonde, parfois associée aux structures tendineuses ou bien au fascia plantaire (fig 28.17). La masse est cliniquement palpable, parfois responsable d'une douleur locale. En IRM, cette tumeur présente dans plus de la moitié des cas un signal hyperintense en pondération T1 en rapport avec la présence de mélanine traduisant la différenciation mélanocytaire de cette tumeur. Elle peut également présenter un signal kystique ou nécrotique. Le pronostic est réservé avec une survie d'environ 60 % à 5 ans et la survenue possible de métastases ganglionnaires et pulmonaires tardives au-delà de 10 ans après exérèse [20]. Sur le plan microscopique, la tumeur est constituée de faisceaux de cellules fusiformes ou épithélioïdes à cytoplasme éosinophile ou clarifié à noyau fortement nucléolé. Les cellules expriment les marqueurs mélaniques, mais comportent de façon caractéristique sur le plan moléculaire une fusion : le plus souvent EWSR1-ATF1.

Sarcome épithélioïde

Le sarcome épithélioïde classique, acral, est rencontré chez l'adolescent et l'adulte jeune, avec une prédominance masculine. Ce sarcome se présente sous la forme d'un ou de plusieurs nodules dermiques ou sous-cutanés indurés, mesurant de quelques millimètres à quelques centimètres. L'évolution peut se faire vers une ulcération cutanée

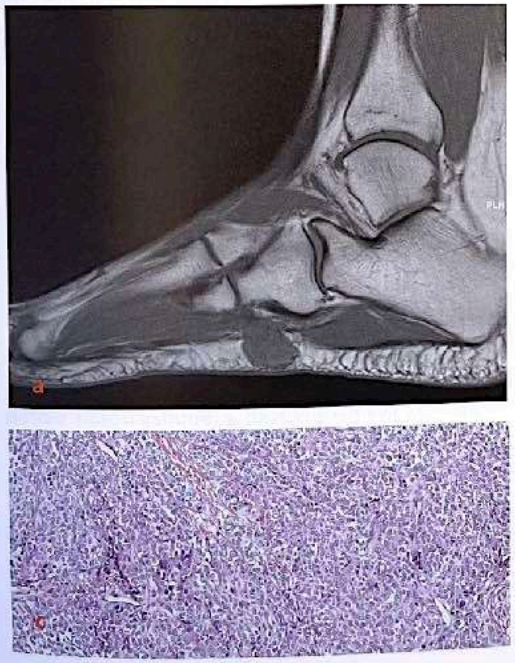

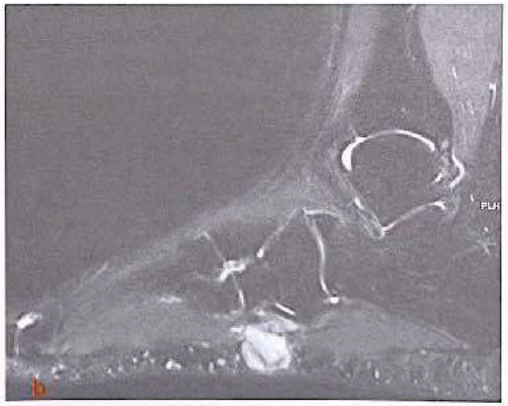

Figure 28.17 : Sarcome à cellules claires. Coupes IRM sagittales pondérée T1 **(a)** et T2 avec saturation de graisse **(b)** montrant une tumeur plantaire caractérisée par un hypersignal T1 focal et un signal T2 hyperintense hétérogène. L'examen histologique **(c)** retrouve une prolifération densément cellulaire constituée de cellules à noyaux clairs avec nucléoles bien visibles.

14 -

AUTRES SARCOMES

unique ou multiple. En cas de localisation profonde, la tumeur pourra s'étendre le long des nerfs ou des fascias. L'examen histologique objective une prolifération cellulaire épithélioïde ou fusiforme mal limitée, infiltrant le derme et le tissu sous-cutané, d'organisation pseudogranulomateuse avec nécrose centrale présentant le risque d'induire en erreur l'anatomopathologiste non averti [21]. Cependant en immunohistochimie les cellules tumorales « histiocytes-like » expriment les marqueurs épithéliaux et assez souvent le CD34. Il existe également une perte d'expression de SMARCB1. Le pronostic habituel du sarcome épithélioïde est réservé avec une survie à 5 ans entre 45 et 70 % [22]. Cette tumeur présente de plus un haut risque de récidive locale, probablement lié à une sous-estimation de son étendue réelle lors du bilan initial. Il existe enfin un risque élevé de dissémination lymphatique faisant proposer par certains un curage ganglionnaire d'emblée. Dans le cas d'une forme localisée et traitée par chirurgie RO, le pronostic est meilleur, alors qu'il s'assombrit en cas d'adénopathie ou de métastase identifiée au bilan initial [23].

Sarcome indifférencié des tissus mous

Les sarcomes indifférenciés des tissus mous correspondent à un groupe hétérogène de sarcomes ne montrant pas de différenciation histologique spécifique et des aspects variables : à cellules fusiformes anciennement « fibrosarcome », ou pléomorphes anciennement « histiocytofibromes malins » [10]. Leur présentation en imagerie ne présente pas de spécificité particulière (fig 28.18). Ces tumeurs sont de topographie ubiquitaire et peuvent survenir à tout âge. Il s'agit généralement de tumeurs de haut grade de malignité, associées à une survie de l'ordre de 80 % à 5 ans [24].

Autres sarcomes des tissus mous

Le liposarcome est ubiquitaire et peut être rarement rencontré au pied. La présentation en IRM reflète le type histologique : bien différencié à contenu majoritairement graisseux, myxoïde d'aspect pseudoliquidien, dédifférencié à contenu mixte à la fois graisseux et tissulaire, ou encore pléomorphe d'évolution agressive d'emblée [25]. La forme bien différenciée de liposarcome nécessitera la mise en évidence d'une amplification du gène *MDM2* pour affirmer le diagnostic.

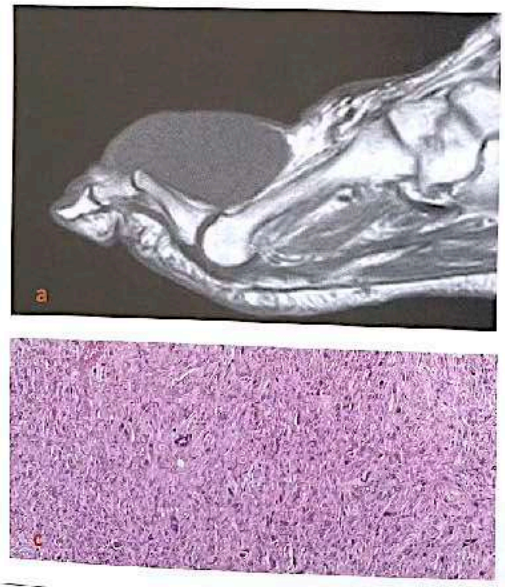

Figure 28.18 : Sarcome pléomorphe. Coupes IRM sagittales pondérée T1 **(a)** et T2 avec saturation de graisse **(b)** montrant une masse (tête de flèche) du versant dorsal du deuxième rayon. L'examen histologique **(c)** retrouve une prolifération de cellules très atypiques, parfois multinucléées, à cytoplasme plus ou moins abondant, associée à une forte activité mitotique.

RETOUR MENU

14 -

AUTRES SARCOMES

La tumeur maligne des gaines des nerfs périphériques peut survenir soit de novo, soit par transformation d'une tumeur nerveuse préexistante, en général un neurofibrome. Les facteurs de risque sont l'antécédent d'irradiation externe, ce qui est rare au pied, et la neurofibromatose de type 1.

Le rhabdomyosarcome s'observe chez l'enfant, l'adolescent et l'adulte jeune.

Le léiomyosarcome quant à lui survient chez l'adulte d'âge moyen ou d'âge mûr.

Tumeurs malignes vasculaires

L'angiosarcome et l'hémangioendothéliome épithélioïde sont les tumeurs malignes de la lignée vasculaire [10].

Dans plus de la moitié des cas, l'angiosarcome est cutané, se présentant sous la forme d'une masse mal limitée à croissance rapide, douloureuse, volontiers hémorragique, associée à des macules et papules violacées ou noirâtres coalescentes. Histologiquement, les angiosarcomes sont mal limités et de grade variable pouvant associer des structures vasculaires bien individualisées et des plages plus solides. Ils présentent le plus souvent des anomalies moléculaires complexes.

L'hémangioendothéliome épithélioïde est composé de cordons de cellules épithélioïdes à cytoplasme parfois vacuolisé agencées dans un stroma fibreux ou myxoïde. Sur le plan moléculaire, on retrouve le plus souvent la fusion *WWTR1-CAMTA1*, plus rarement YAP1-TFE3, notamment dans les formes comportant des structures vasculaires bien individualisées.

Tumeurs malignes cutanées

Le dermatofibrosarcome est une tumeur rare de nature fibroblastique, à développement superficiel dans le plan sous-cutané selon un mode en plaque, ou plurinodulaire. Sa croissance est assez lente. Une coloration rougeâtre de la surface cutanée peut faire évoquer à tort une lésion vasculaire. La localisation acrale est rare, et pose le problème chirurgical de la fermeture cutanée compte tenu des marges d'exérèse particulièrement larges imposées par la mauvaise limitation de la lésion. Histologiquement,

RETOUR MENU

L'avant pied tumoral le classique

- Kératoacanthome sous-unguéal
- Clinique
  - Extrémité douloureuse
  - Croissance rapide
  - Partie distale du lit
  - Onycholyse partielle
  - Œdème/ rouge
  - Sous unguéal
- Imagerie
  - « Scalloping » osseux
  - T1 intermédiaire
  - Hyposignal T2
  - Prise de contraste périphérique
- Diagnostics différentiels
  - Kyste épidermoïde
  - Verrue
  - Carcinome épidermoïde

RETOUR MENU

AVANT-PIED TUMORAL

SIMS 2024 - JFR 2023

Os

- Exostose sous unguéale
- NORA/BPOP
- Ostéome ostéoide
- Echondrome/Enchondromatose

RETOUR MENU

L'avant pied tumoral le classique

- Ossification à la surface de l'os
  - Exostose sous unguéale
  - Excroissance osseuse
  - Face dorsale et médiale de l'hallux
  - Continuité cortico-spongieuse

RETOUR MENU

L'avant pied tumoral le classique

- Ossification à la surface de l'os
- Prolifération paraostéale ostéochondromateuse « bizarre » (BPOP) ou NORA
  - Os des mains et des pieds
  - Souvent après un traumatisme
  - Minéralisation à la surface d'un os
  - Pas de continuité cortico-spongieuse
- Diagnostic différentiels
  - Ostéochondrome
    - ✓ Continuité de la corticale osseuse et de l'os trabéculaire

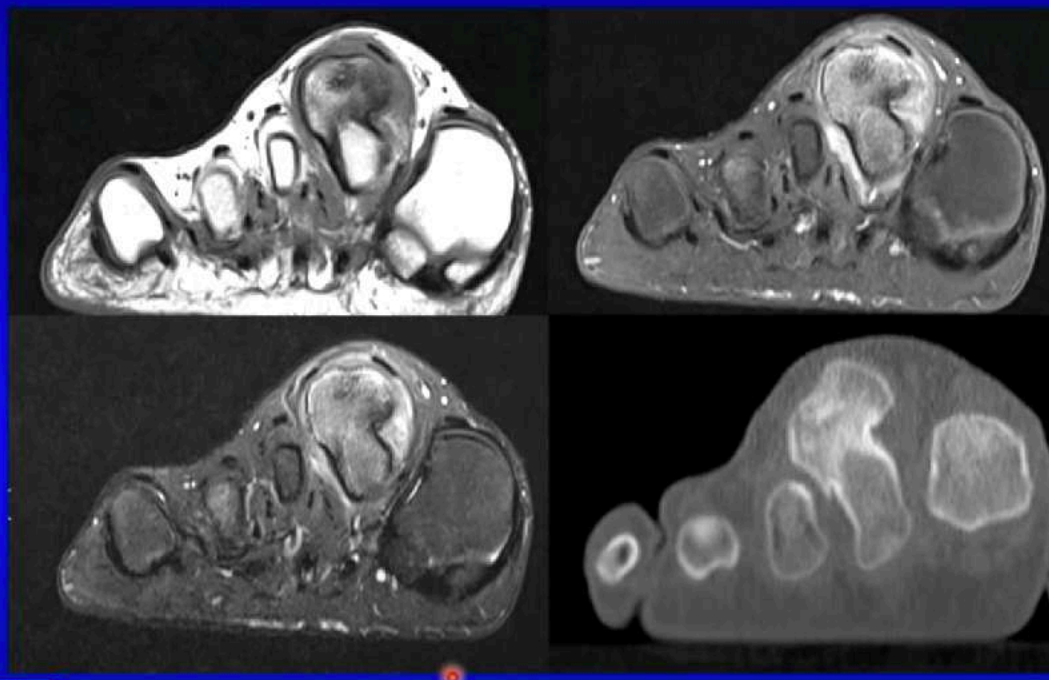

CHONDROSARCOME PARA OSTÉAL +++
- Jamais les pieds ni les mains
- Même aspect que NORA MAIS diaphyse os long

RETOUR MENU

L’avant pied tumoral le classique

- Tumeur cartilagineuse
  - enchondrome

RETOUR MENU

L’avant pied tumoral le classique

- Tumeur cartilagineuse
- enchondrome

RETOUR MENU

L’avant pied tumoral le classique

- Enchondromatose
- Ostéochondrodysplasie rare non héréditaire

- Maladie d’Ollier
- Syndrome de Maffuci
  - Angiomes caverneux

RETOUR MENU

L'avant pied tumoral l'inhabituel

- Tumeur maligne osseuse primitive la plus fréquente au pied
- L'exception
- Chondrosarcome de bas grade
- Douleurs +++
- Rupture corticale avec envahissement tissus mous
- Les autres tumeurs osseuse malignes primitives sont exceptionnelles

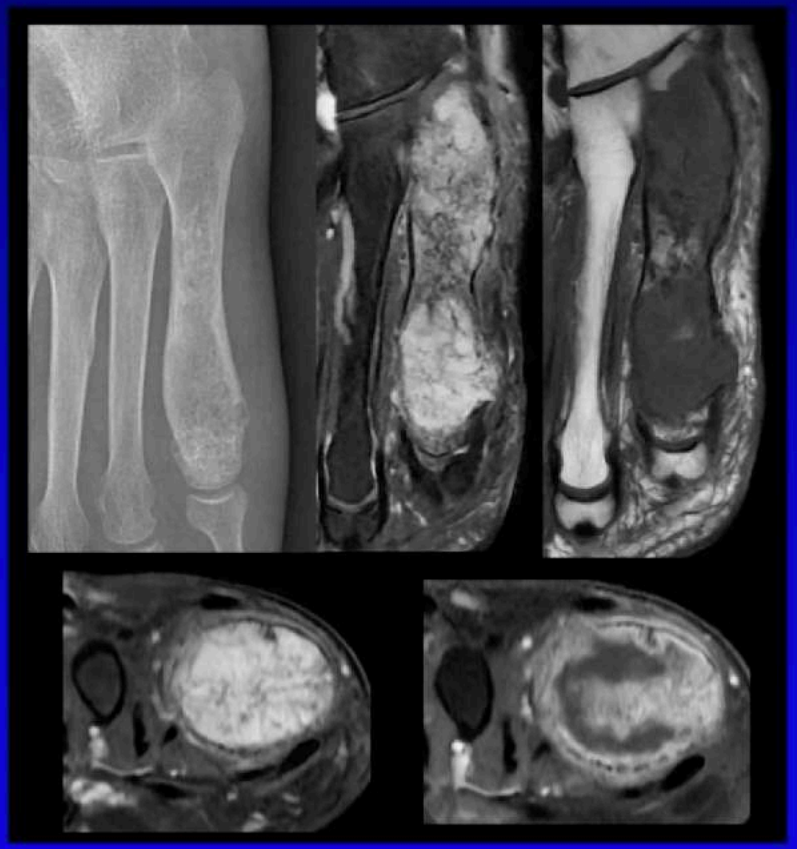

RETOUR MENU

L'avant pied tumoral le classique

- Ostéome ostéoide
- Douleur inflammatoire de l'extrémité du 4ème rayon

PARTICULARITÉ DES OO DES DOIGTS OU PIEDS = ils sont trés minéralisés au sein d'unecimportante condensation osseuse et appositions périostées hypertrophiques faisant disparaitre le nidus
-> TDM ou ZTE
-> angio 4D

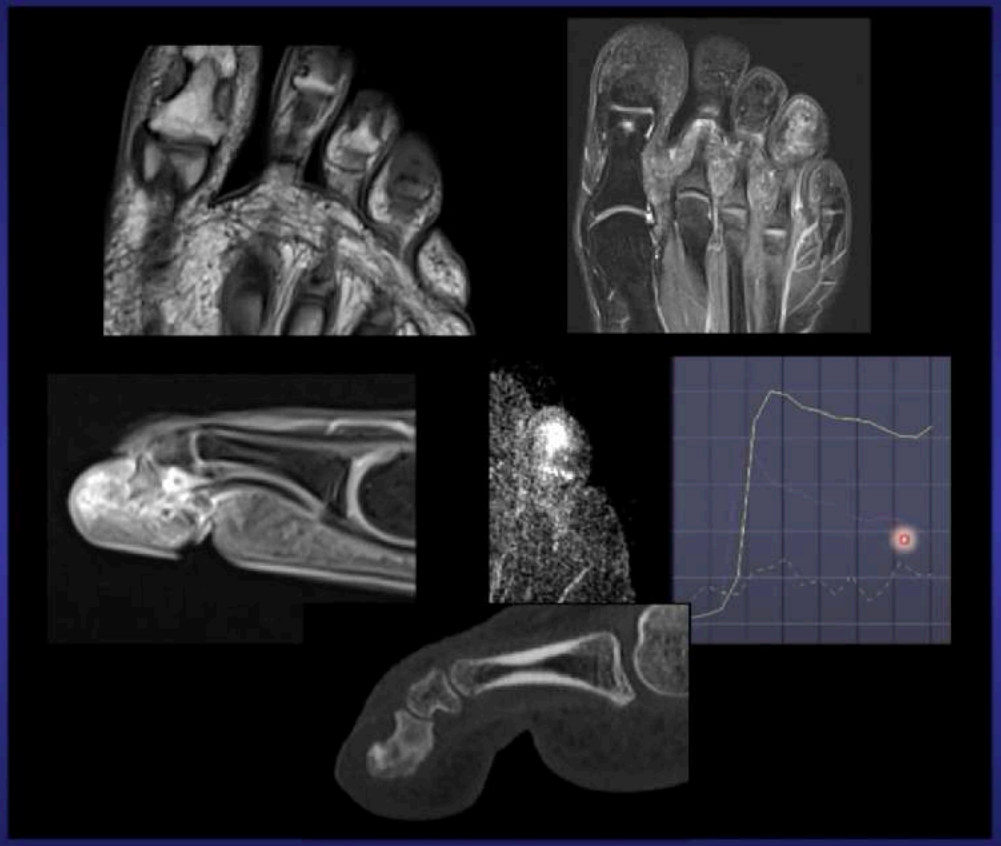

RETOUR MENU

Tumeurs et pseudo-tumeurs des tissus mous du pied et de la cheville

Valérie Bousson, Marc Wybier, Jean-Denis Laredo

INTRODUCTION

- Les masses des tissus mous de la région pied-cheville sont fréquentes.
- Elles sont **malignes une fois sur trois** (32 %), tous âges confondus [1].
- Leur révélation est **souvent précoce** car :
  - Elles sont facilement palpables à travers la fine épaisseur de graisse et de muscles.
  - Les lésions proches des tendons sont responsables de douleurs et d'inconfort, par interférence avec la fonction tendineuse.
  - Les lésions proches de structures nerveuses entraînent un syndrome de compression canalaire responsable de douleurs et de paresthésies.
- Ces symptômes peuvent révéler des lésions de petite taille dont l'exicision peut être complète.
- En pratique, le radiologue doit reconnaître un certain nombre d'images spécifiques et savoir orienter le patient pour une biopsie en milieu spécialisé.
- Cet exposé propose une approche systématique pour analyser une masse des tissus mous de la région pied-cheville.

PLAN D'ANALYSE

- Les **5 points d'orientation principaux** dans l'approche du diagnostic sont (Tableau 1) :
  1. Fréquence des tumeurs et pseudotumeurs de la région pied et cheville
  2. Histoire et examen cliniques
  3. Age du patient
  4. Localisation de la masse
  5. Aspect IRM de la masse
- Nous avons pris le parti de baser notre 5ème point d'orientation sur l'aspect IRM.
- Il faut souligner, néanmoins que l'**échographie** permet de faire, de manière rapide et fiable, le diagnostic étiologique de nombreuses tumeurs et pseudo-tumeurs du pied et de la cheville, et doit être réalisée en première intention.
- Les **radiographies** doivent être réalisées systématiquement. La majorité des masses ne sont pas visibles sur les radiographies, sauf si elles sont grosses. Cependant, certains aspects radiographiques sont suggestifs :
  - **Phlébolithes** d'une malformation veineuse
  - **Hyperclarté graisseuse** d'une masse lipomateuse
  - **Calcifications** intralésionnelles d'un synoviosarcome ou d'un léiomyome.
  - **Encoche extrinsèque** d'un processus lentement évolutif (Fig 1) ou extension osseuse en faveur d'un processus agressif.

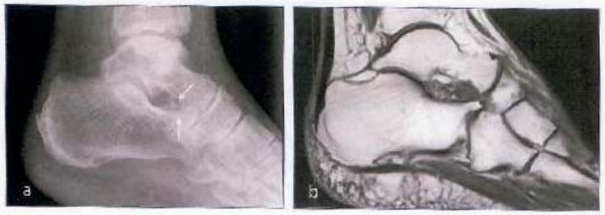

Figure 1 : Synovite villo-nodulaire de l'articulation sous-talienne antérieure. Radiographie de profil (a) et IRM sagittale T1 (b). La radiographie montre une encoche extrinsèque sur le toit et le plancher du sinus du tarse (flèches).

Tableau 1 : Les 5 points d'orientation principaux dans l'approche du diagnostic d'une masse des tissus mous de la région pied - cheville

Masse des tissus mous de la région pied - cheville

Top 10*	Histoire clinique	Age	Localisation	IRM
Névrome de Morton	Antécédents	*Âge ≤55 ans* : moins d'un tiers des masses sont malignes	Compartiment postérieur de la cheville	Kyste mucoïde
Kyste mucoïde et bursopathie mécanique	Temps d'évolution	*56 ≤ Âge ≤75 ans* : entre un tiers et deux tiers des masses sont malignes	Canal tarsien	Lipome et liposarcomes
Fibromatose plantaire	Mode de présentation	*Âge ≥ 76 ans* : plus de deux tiers des masses sont malignes.	Dos du pied	Synovite villo-nodulaire et tumeur à cellules géantes des gaines tendineuses
Lipome	Unique ou multiple		Plante du pied	Sarcome à cellules claires
Hémangiome			Avant-pied et région métatarsienne	Fibromatose plantaire
Schwannome et neurofibrome				Névrome de Morton
Tumeur à cellules géantes des gaines tendineuses				Malformation vasculaire à flux lent, à flux rapide
Sarcome indifférencié pléomorphe [5]				Tumeur nerveuse
Synovialosarcome				
Sarcome à cellules claires				

* Top 10 : Les dix lésions des tissus mous de la région pied-cheville les plus fréquentes.

RETOUR MENU

Tableau 5 : Masses des tissus mous du pied et de la cheville les plus fréquentes par tranche d'âge *d'après M. Kransdorf et M. Murphey* [3].

Localisation	Tumeurs bénignes	No.(%)	Tumeurs malignes	No.(%)
0-5 ans	Granulome annulaire¹	23 (30)	Fibrosarcome	5 (45)
Total Localisation 87	Fibromatose	19 (25)	Dermatofibrosarcome	2 (18)
Bénin 76	Hémangiome	8 (11)	TMGNP³	2 (18)
Malin 11	Fibromatose infantile	7 (8)	Rhabdomyosarcome	2 (18)
	Lipoblastome	6 (8)		
	Lipome	4 (5)		
	Neurofibrome	3 (4)		
	Autres	6 (8)		
6-15 ans	Fibromatose	35 (22)	Synovialosarcome	11 (21)
Total Localisation 214	Granulome annulaire¹	21 (13)	Dermatofibrosarcome	9 (17)
Bénin 161	Hémangiome	21 (13)	Rhabdomyosarcome	5 (9)
Malin 53	Histiocytofibrome bénin²	14 (9)	Angiosarcome	4 (8)
	Tumeur à cellules géantes des gaines tendineuses	13 (8)	Sarcome à cellules claires	4 (8)
			Fibrosarcome	4 (8)
	Chondrome	11 (7)	Chondrosarcome	3 (6)
	Lipome	9 (6)	Autres	13 (25)
	Autres	37 (23)		
16-25 ans	Fibromatose	46 (22)	Synovialosarcome	27 (30)
Total Localisation 295	Tumeur à cellules géantes des gaines tendineuses	29 (14)	Sarcome à cellules claires	10 (11)
Bénin 205			Fibrosarcome	7 (8)
Malin 90	Granulome annulaire¹	25 (12)	Dermatofibrosarcome	7 (8)
	Histiocytofibrome bénin²	24 (12)	MFH⁴	6 (7)
	Hémangiome	13 (6)	Hémangio-endothéliome	6 (7)
	Synovite villo-nodulaire	12 (6)	TMGNP³	5 (6)
	Neurofibrome	11 (5)	Autres	22 (24)
	Autres	45 (22)		
26-35 ans	Fibromatose	57 (22)	Synovialosarcome	35 (33)
Total Localisation 369	Histiocytofibrome bénin²	38 (14)	Sarcome à cellules claires	14 (13)
Bénin 263	Tumeur à cellules géantes des gaines tendineuses	32 (12)	MFH⁴	11 (10)
Malin 106			TMGNP³	7 (7)
	Hémangiome	22 (8)	Liposarcome	7 (7)
	Schwannome	17 (6)	Dermatofibrosarcome	6 (6)
	Granulome annulaire¹	15 (6)	Hémangio-endothéliome	6 (6)
	Neurofibrome	15 (6)	Autres	20 (19)
	Autres	67 (25)		

Notes :

1 : Granulome annulaire: lésion cutanée ou sous-cutanée, habituellement de petite taille, exceptionnellement explorée par le radiologue (Voir Chap « Tumeurs des tissus mous superficiels » dans ce tome). 2 : Histiocytofibrome (dermatofibrome et fibrose nodulaire sous-cutanée) est une lésion cutanée ou sous-cutanée, habituellement de petite taille, exceptionnellement explorée par le radiologue. 3 : TMGNP : Tumeur maligne de la gaine des nerfs périphériques. 4 : MFH : Malignant Fibrous Histiocytoma. La classification des tumeurs dans cette série est antérieure à la classification OMS 2013 où l'entité MFH a été supprimée et remplacée, dans la majorité des cas, par le sarcome indifférencié pléomorphe. L'hémangiopéricytome a été renommé «Tumeur fibreuse solitaire » dans la classification OMS 2013 des tumeurs des tissus mous.

Tableau 5 (suite) : Masses des tissus mous du pied et de la cheville les plus fréquentes par tranche d'âge *d'après M. Kransdorf et M. Murphey* [3].

Localisation	Tumeurs bénignes	No.(%)	Tumeurs malignes	No.(%)
36-45 ans	Fibromatose	42 (21)	Synovialosarcome	15 (18)
Total Localisation 282	Fibrohistiocytome bénin¹	36 (18)	MFH⁴	14 (17)
Bénin 199	Hémangiome	14 (7)	Sarcome à cellules claires	11 (13)
Malin 83	Schwannome	13 (7)	Hémangiopéricytome malin	8 (10)
	Chondrome	10 (5)	Dermatofibrosarcome	7 (8)
	Lipome	10 (5)	Liposarcome	6 (7)
	Tumeur à cellules géantes des gaines tendineuses	9 (5)	Fibrosarcome	5 (6)
	Autres	65 (33)	Autres	17 (20)
46-55 ans	Fibromatose	35 (20)	MFH⁴	19 (29)
Total Localisation 239	Histiocytofibrome bénin¹	21 (12)	Synovialosarcome	14 (22)
Bénin 174	Lipome	17 (10)	Liposarcome	6 (9)
Malin 65	Tumeur à cellules géantes des gaines tendineuses	14 (8)	Sarcome à cellules claires	4 (6)
			Fibrosarcome	4 (6)
	Chondrome	12 (7)	Léiomyosarcome	4 (6)
	Schwannome	11 (6)	TMGNP³	3 (5)
	Hémangiome	9 (5)	Autres	11 (17)
	Autres	55 (32)		
56-65 ans	Fibromatose	48 (30)	MFH⁴	20 (22)
Total Localisation 249	Histiocytofibrome bénin²	22 (14)	Leïomyosarcome	15 (17)
Bénin 159	Lipome	18 (11)	Synovialosarcome	13 (14)
Malin 90	Schwannome	14 (9)	Sarcome de Kaposi	12 (13)
	Chondrome	9 (6)	Chondrosarcome	6 (7)
	Tumeur à cellules géantes des gaines tendineuses	7 (4)	Fibrosarcome	4 (6)
			Liposarcome	3 (3)
	Hémangiome	7 (4)	Autres	17 (19)
	Autres	34(21)		
66-75 ans	Fibromatose	13 (14)	Sarcome de Kaposi	19 (27)
Total Localisation 163	Histiocytofibrome bénin²	11 (12)	MFH⁴	15 (21)
Bénin 93	Chondrome	9 (10)	Léiomyosarcome	14 (20)
Malin 70	Schwannome	9 (10)	Fibrosarcome	5 (7)
	Lipome	7 (7)	Chondrosarcome	4 (6)
	Tumeur à cellules géantes des gaines tendineuses	6 (6)	TMGNP³	3 (4)
			Synovialosarcome	2 (3)
	Granulome annulaire¹	6 (6)	Autres	8 (11)
	Autres	32 (34)		
76 ans et +	Schwannome	6 (24)	Sarcome de Kaposi	30 (47)
Total Localisation 89	Fibromatose	3 (12)	MFH⁴	11 (17)
Bénin 25	Lipome	3 (12)	Leïomyosarcome	6 (9)
Malin 64	Synovite villonodulaire	3 (12)	Fibrosarcome	4 (6)
	Chondrome	2 (8)	TMGNP³	2 (3)
	Fibrohistiocytome bénin¹	2 (8)	Liposarcome	2 (3)
	Granulome annulaire¹	2 (8)	Chondrosarcome	2 (3)
	Autres	4 (16)	Autres	7 (11)

Notes :

1 : Granulome annulaire: lésion cutanée ou sous-cutanée, habituellement de petite taille, exceptionnellement explorée par le radiologue (Voir Chap «*Tumeurs des tissus mous superficiels* » dans ce tome). 2 : Histiocytofibrome (dermatofibrome et fibrose nodulaire sous-cutanée) est une lésion cutanée ou sous-cutanée, habituellement de petite taille, exceptionnellement explorée par le radiologue. 3 : TMGNP : Tumeur maligne de la gaine des nerfs périphériques. 4 : MFH : Malignant Fibrous Histiocytoma. La classification des tumeurs dans cette série est antérieure à la classification OMS 2013 où l'entité MFH a été supprimée et remplacée, dans la majorité des cas, par le sarcome indifférencié pléomorphe. L'hémangiopéricytome a été renommé «Tumeur fibreuse solitaire » dans la classification OMS 2013 des tumeurs des tissus mous.

RETOUR MENU

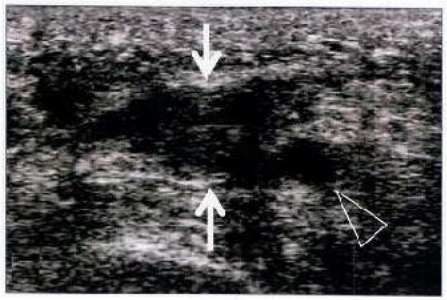

Figure 2 : Névrome de Morton. Échographie, coupe sagittale. La flèche indique le névrome ; la tête de flèche indique une bursite associée.

Figure 3 : Névrome de Morton. IRM séquence pondérée T1 et T2 avec saturation du signal de la graisse, plan frontal. Masse du 3ème espace intermétatarsien (flèches), piriforme à base plantaire, bien limitée, homogène, dont le signal en T1 est proche de celui des muscles et contraste avec celui de la graisse veisiae. le signal en T2 est faible et hétérogène. La taille oscille autour du centimètre. Une taille franchement supérieure doit faire remettre en cause le diagnostic.

Figure 4 : Kyste mucoïde du canal tarsien. IRM, sequence axiale rhc avec saturation du signal de la graisse (a) et axiale T1 sans (b) et avec injection de gadolinium (c). Masse du canal tarsien, multiloculaire (flèches blanches), de contenu liquidien, à paroi fine, avec une minime prise de contraste de la paroi du kyste (flèches noires). Remarque : compte tenu du caractère trompeur de bien des tumeurs malignes de la région pied - cheville, on ne doit pas affirmer le diagnostic IRM de kyste mucoïde sans une étude après contraste intraveineux seul localisation stéréotypée (dos du tarse antérieur, à proximité des interlignes talonaviculaire ou cunéonaviculaire).

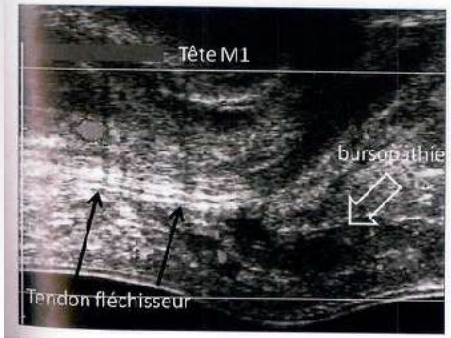

Figure 5 : Bursopathie d'appui de la tête du premier métatarsien.

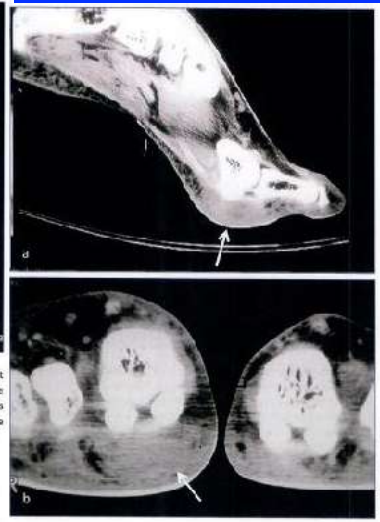

Figure 6 : Bursopathie d'appui de la tête du premier métatarsien. TDM, image sagittale passant par le premier rayon (a) et image coronale passant par les résamoïdes du premier rayon (b). Masse centrée sous la tête du premier métatarsien droit, dont la faible densité centrale (plan sagittal) indique un contenu liquidien.

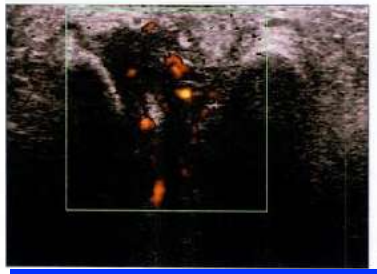

Figure 7 : Bursopathie intermétatarsienne. Hyperhémie au doppler.

RETOUR MENU

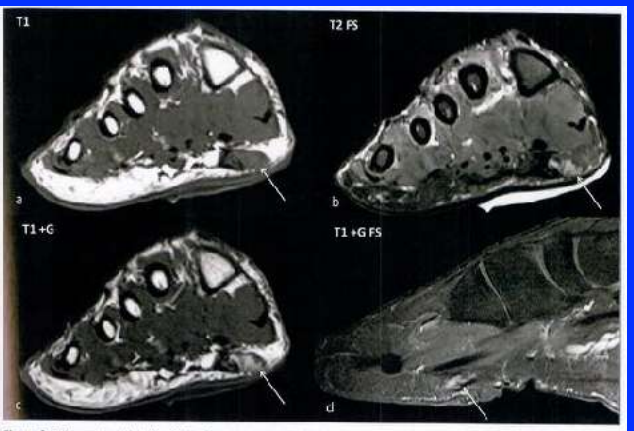

Figure 8 : Fibromatose plantaire. IRM, séquence coronale T1 (a), coronale en densité de protons avec saturation du signal de la graisse (b), coronale T1 (c) et sagittale T1 (d) après injection de gadolinium et avec saturation du signal de la graisse. Présence d'une image fissulaire (flèche) localisée au sein du fascia plantaire superficiel médial.

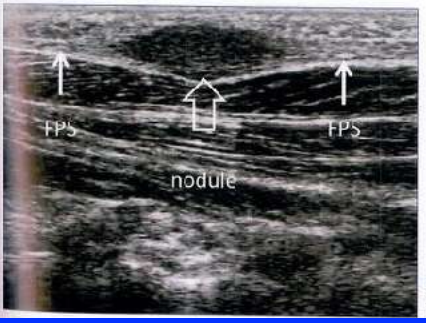

Figure 9 : Nodule de Ledderhose en échographie (FPS : Fascia Plantaire Superficiel)

Figure 10 : Lipome de la région plantaire médiale. IRM, séquences axiales pondérée T1 (a) et en densité de protons avec saturation du signal de la graisse (b). Masse de la région plantaire médiale (flèches), bien limitée, homogène, dont le signal est identique à celui de la graisse sous-cutanée. Présence de quelques fines cloisons internes.

Figure 11 : Malformation veineuse extensive du membre inférieur gauche. IRM, séquence coronale (a), et axiale (b) en pondération rho avec saturation du signal de la graisse. Malformation constituée de poches de taille variable, de signal homogène liquidien, de la loge postérieure de la jambe, étendue à la cheville et au pied, de localisation superficielle et profonde.

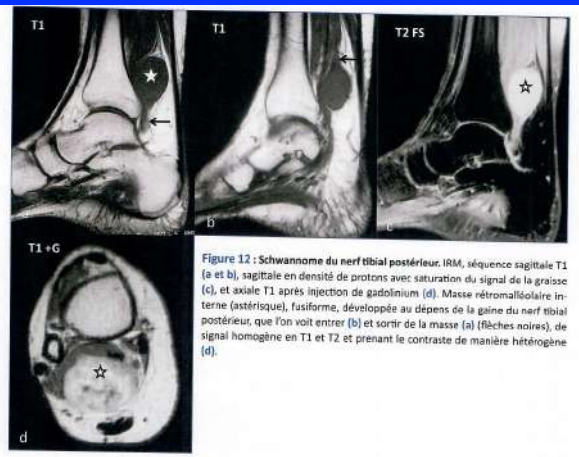

Figure 12 : Schwannome du nerf tibial postérieur. IRM, séquence sagittale T1 (a et b), sagittale en densité de protons avec saturation du signal de la graisse (c), et axiale T1 après injection de gadolinium (d). Masse rétromalléolaire interne (astérisque), fusiforme, développée au dépens de la gaine du nerf tibial postérieur, que l'on voit entrer (b) et sortir de la masse (a) (flèches noires), de signal homogène en T1 et T2 et prenant le contraste de manière hétérogène (d).

Figure 13 : Tumeur à cellules géantes de la gaine du tendon du fléchisseur long de l'hallux. IRM, séquence axiale T1 (a) et sagittale T1 passant par le premier rayon gauche (b). Masse bien limitée englobant le tendon du fléchisseur long de l'hallux (flèches). Le signal est hétérogène en T1 associant des zones de signal intermédiaire et des zones de franc hyposignal. Les zones de franc hyposignal correspondent à des dépôts d'hémosidérine (il n'y a classiquement pas de calcification dans les tumeurs à cellules géantes des gaines tendineuses).

RETOUR MENU

Figure 14 : **Nodules rhumatoïdes chez une patiente de 48 ans.** IRM, image sagittale en densité de protons avec saturation du signal de la graisse (a), sagittale T1 (b), coronales T1 (c et d) et coronale T1 avec injection de gadolinium et saturation du signal de la graisse (e). Volumineux nodule rhumatoïde (flèches continues) situé dans la graisse sous-calcanéenne associé à une image kystique intra-osseuse (fine prise de contraste de la paroi). Second nodule rhumatoïde, de petite taille, dans la graisse plantaire latérale (flèche en pointillés).

RETOUR MENU

3 Angioléiomyome

L'angioléiomyome, encore dénommé léiomyome vasculaire, est une tumeur musculaire lisse bénigne et rare développée aux dépens de petits vaisseaux du derme profond ou de la graisse sous-cutanée et survenant le plus fréquemment chez la femme d'âge moyen entre 40 et 60 ans. Le pied et la cheville constituent les sites de prédilection de cette tumeur. Celle-ci se présente la plus souvent sous la forme d'une masse de petite taille, à croissance lente, douloureuse dans approximativement 50 % des cas, de forme ronde ou ovale, apparaissant en IRM en discret hypersignal T1 comparativement au muscle et en hypersignal T2 hétérogène, siège d'un rehaussement intense et homogène après injection de gadolinium. Ses caractéristiques morphologiques et de signal sur les séquences T1 et T2, et ce, avant injection de produit de contraste, peuvent conduire à tort au diagnostic de bursite, notamment lorsque celle-ci est développée dans une région soumise à de possibles contraintes en friction [27, 28] (fig. 25 et 26).

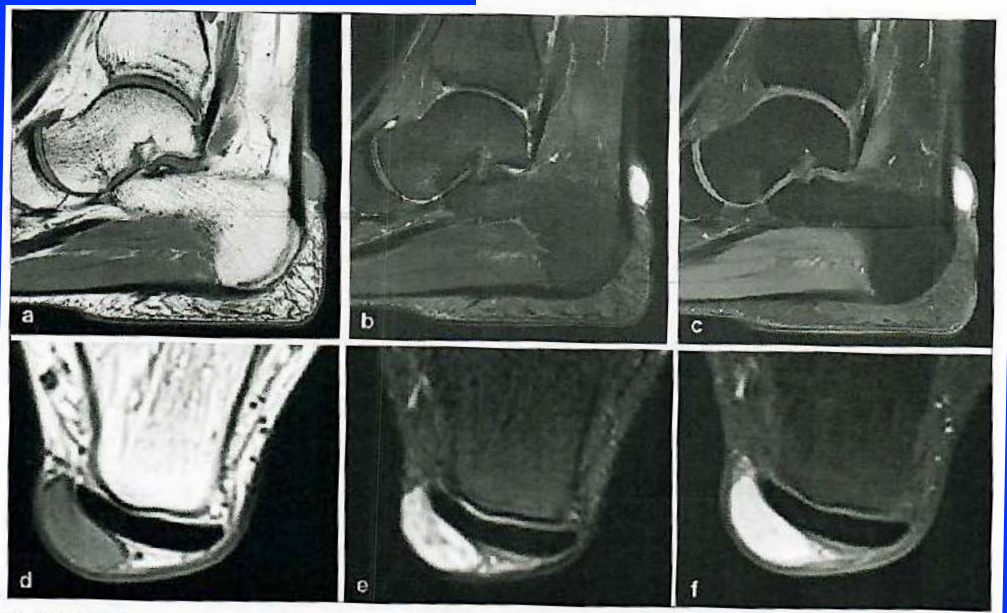

Fig. 25 : Angioléiomyome rétrocalcanéen.

Les coupes IRM sagittales en pondération T1, T2 Fat Sat et T1 Fat Sat après injection de gadolinium (**a-c**) et les coupes IRM axiales (**d-f**) correspondantes, montrent une image nodulaire de forme ovalaire, bien limitée, à grand axe parallèle au plan cutané, située au contact du rebord médial de l'insertion du tendon calcanéen, de topographie superficielle développée au sein de la graisse sous-cutanée apparaissant en discret hypersignal T1 et hypersignal T2 "pseudo-liquidiens" comparativement au muscle, discrètement hétérogène en T2, siège d'un rehaussement intense et homogène après injection de gadolinium, témoignant du caractère tissulaire de la masse et ne devant pas être interprété à tort comme une bursite de frottement dans cette localisation.

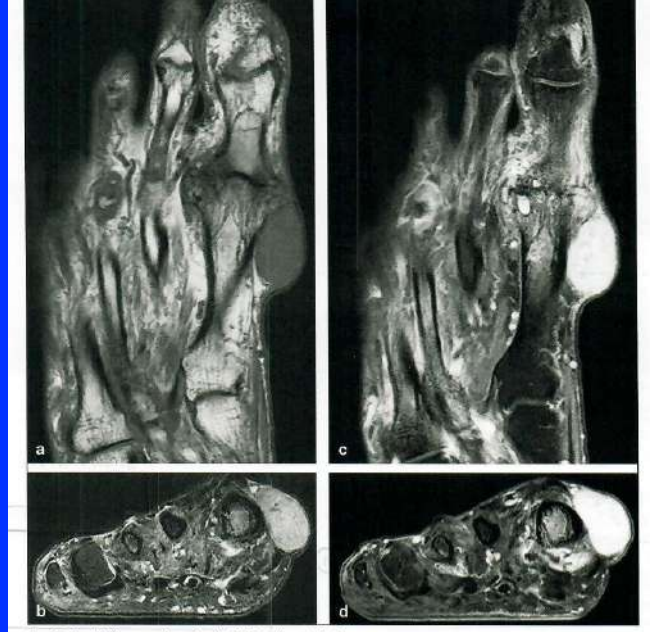

Fig. 26 : Angioléiomyome du rebord médial de l'avant-pied.

Les coupes IRM axiale T1 et coupe coronale T2 Fat Sat (**a-b**) et les coupes IRM axiale et coronale T1 Fat Sat après injection de gadolinium (**c-d**) correspondante, montrent de la même façon une image nodulaire de forme ovalaire, bien limitée, à grand axe parallèle au plan cutané, située au contact du rebord médial du premier métatarsien, de topographie superficielle développée au sein de la graisse sous-cutanée apparaissant en hyposignal T1 et hypersignal T2, discrètement hétérogène en T2, siège d'un rehaussement intense et homogène après injection de gadolinium, témoignant de son caractère tissulaire et ne devant pas être interprété à tort comme une bursite de frottement dans cette localisation.

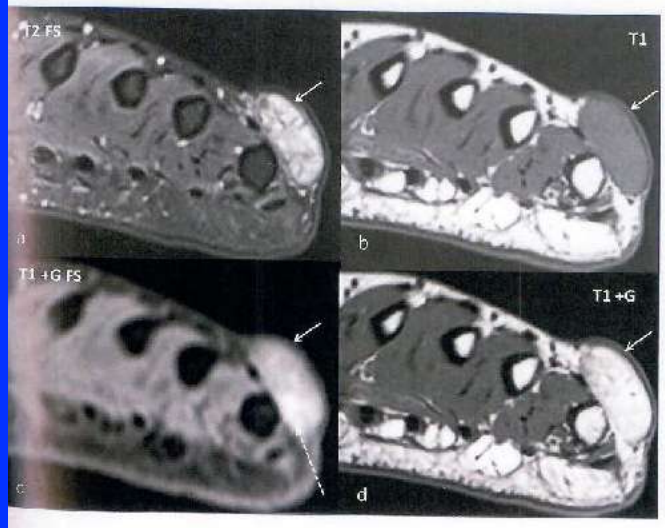

Figure 15 : Angioléiomyome chez un homme de 44 ans. IRM, séquence coronale en densité de protons avec saturation du signal de la graisse (**a**), coronale T1 (**b**), coronale T1 avec gadolinium et saturation du signal de la graisse, acquisition précoce (**c**) et coronale T1 avec gadolinium (**d**). Masse tissulaire (flèches) dans la graisse hypodermique, très vasculaire, intégrité du derme. Septas internes. Prise de contraste en mottes (flèche en pointillés) sur l'acquisition précoce (**c**).

RETOUR MENU

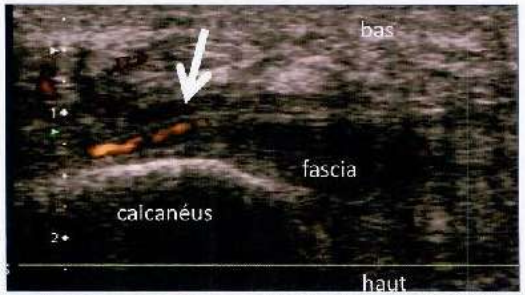

Figure 17 : Fasciite plantaire d'insertion.

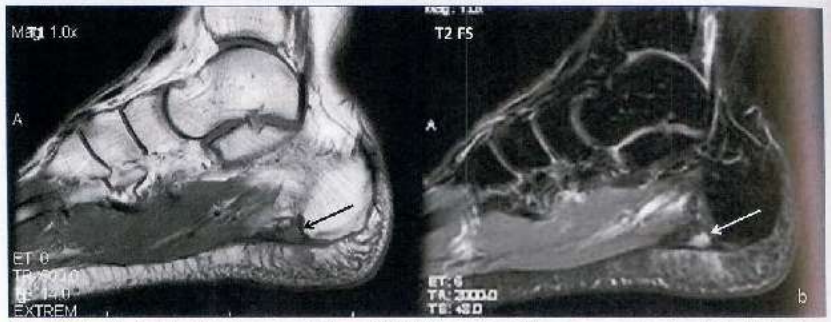

Figure 18 : Fasciite plantaire. IRM, séquence sagittale pondérée T1 (a) et en densité de protons avec saturation du signal de la graisse (b). Anomalie de signal de type œdème de l'insertion calcanéenne du fascia plantaire superficiel (flèches) et de la graisse sous jacente.

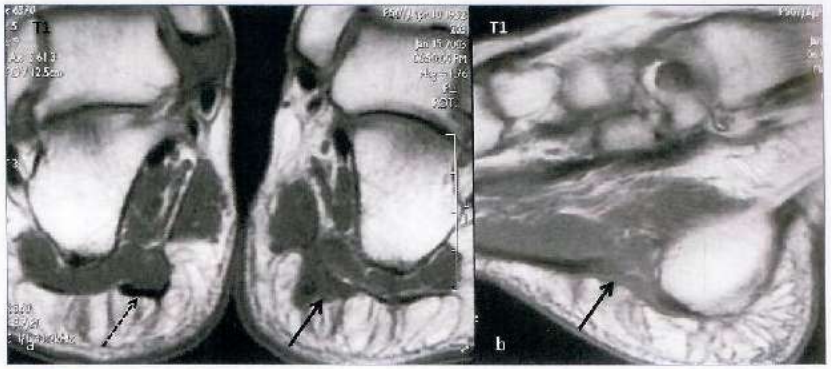

Figure 19 : Rupture du fascia plantaire gauche. IRM, séquences sagittale T1 bilatérale (a) et coronale T1 (b). Solution de continuité des fibres proximales du fascia plantaire superficiel gauche (flèches). (Comparer au côté droit normal, flèche en pointillés).

4

Kyste épidermoïde

Le kyste épidermoïde localisé aux extrémités se développe suite à l'implantation traumatique de tissu épidermique dans le derme. Sa localisation la plus fréquente au pied est représentée par les versants plantaire et/ou médial de l'hallux, plus particulièrement en regard de la tête du premier métatarsien. Il présente en IRM sur les séquences morphologiques T1 et T2, de la même façon que l'angioleïomyome, un aspect qui se rapproche de la bursite adventitielle avec laquelle il ne doit pas être confondu. En effet, il apparaît en IRM sous la forme d'une image nodulaire, développée au sein de la graisse sous-cutanée, de forme ovalaire, à contours bien limités, en isosignal ou discret hypersignal T1 (contenu riche en kératine) comparativement aux muscles, en hypersignal T2 franc "pseudoliquidien" et présentant un fin rehaussement périphérique après injection de gadolinium. De possibles plages irrégulières en hyposignal T1 et T2 peuvent être observées au sein du kyste épidermoïde reflétant la présence de débris intrakystiques [21, 29] (fig. 27).

++

Fig. 27 : Kyste épidermoïde de l'hallux.

a-d : Coupes IRM sagittales en pondération T1, T2 Fat Sat, T1 avec et sans Fat Sat et après injection de gadolinium, montrant une image nodulaire ovalaire développée au dépend du tissu graisseux sous-cutané, de contours bien limités, à grand axe parallèle au plan cutané, apparaissant en isosignal, voire discret hypersignal T1 (comparativement aux muscles), hypersignal T2, siège d'un fin rehaussement périphérique.

RETOUR MENU

Point 2 : Contexte et antécédents cliniques ayant valeur d'orientation devant une masse des tissus mous du pied ou de la cheville

- Traitement anticoagulant (hématome)
- Traumatisme récent (myosite ossifiante circonscrite)
- Diabète (abcès)
- Neurofibromatose (neurofibromes)
- Polyarthrite rhumatoïde (nodules rhumatoïdes)
- Hyperlipidémie familiale (xanthomes)
- Dysplasie fibreuse (association myxome-dysplasie fibreuse du syndrome de Mazabraud)
- Diabète phosphaté (tumeur phosphaturiante)
- Mélanome malin (métastases)
- Myélome (nodules sous-cutanés)
- Métatarsalgies communes controlatérales (Maladie de Morton)

Durée d'évolution

- **L'augmentation de volume progressive d'une masse est évocatrice de malignité**, même (surtout) si cette évolution se fait sur plusieurs années. Le synovialosarcome, par exemple, peut se présenter comme une masse connue du patient depuis plusieurs années avant qu'une augmentation récente de taille le conduise à consulter.
- Une masse qui se constitue en quelques semaines évoque davantage un processus infectieux ou inflammatoire que tumoral.

- Mode de présentation :
  - La présence de douleurs est en faveur du caractère mécanique ou inflammatoire d'une masse.
- Masses multiples :
  - Une tumeur primitive des tissus mous est, en règle générale, unique.

Masses du pied ou de la cheville volontiers multiples

- Lipomes multiples
- Tumeurs bénignes des gaines des nerfs périphériques
- Tumeurs vasculaires (fréquentes dans la région cheville/pied et volontiers multiples) : hémangiome épithélioïde, hémangioendothéliome épithélioïde, glomangiomatose (tumeurs glomiques multiples)
- Nodules rhumatoïdes
- Tophus goutteux
- Fibromatose plantaire
- Xanthomes (tendon calcanéen et fascia plantaire)
- Malformations vasculaires à flux lent
- Métastases sous-cutanées

Point 3 : Orientation diagnostique en fonction de l'âge

- Le top 10 des masses des tissus mous les plus fréquentes doit être modulé en fonction de l'âge du sujet. L'âge est un critère majeur de l'approche diagnostique.
- **La fréquence des lésions malignes augmente avec l'âge.** Les lésions malignes représentent dans la région pied - cheville, [1] **(Tableau 5)** :
  - Avant 55 ans : moins d'un tiers des masses
  - Entre 56 et 75 ans : entre un tiers et deux tiers des masses
  - Après 76 ans : deux tiers des masses.
- La nature des tumeurs malignes varie avec l'âge [1].
- La nature des lésions bénignes est, en revanche, peu dépendante de l'âge.

Les trois tumeurs malignes des tissus mous du pied et de la cheville les plus fréquentes avant 55 ans	• **Synovialosarcome** (d'autant plus fréquent que les sujets sont jeunes) • **Sarcome à cellules claires** • **Sarcome indifférencié pléomorphe** et autres sarcomes fibroblastiques anciennement classés dans le cadre de l'« histiocytome fibreux malin » [5]
Les trois tumeurs malignes des tissus du pied et de la cheville les plus fréquentes après 55 ans	• **Sarcome indifférencié pléomorphe** et autres sarcomes fibroblastiques anciennement classés dans le cadre de l'« histiocytome fibreux malin » [5] • **Léïomyosarcome** • **Sarcome de Kaposi** (tumeur cutanée observée dans le cadre de transplantation d'organe, hémopathies et SIDA)

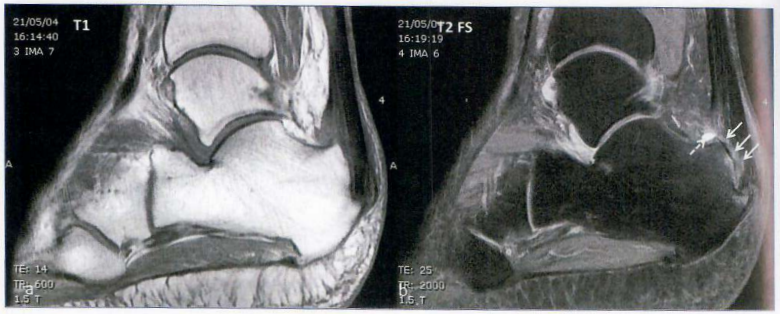

Figure 20 : Tendinopathie distale calcanéenne (achilléenne) et bursopathie prétendineuse chez un homme sans antécédent. IRM, séquence sagittale T1 **(a)**, sagittale rho avec saturation du signal de la graisse **(b)**. Bursopathie (flèche en pointillés) et œdème de la graisse préachilléenne associés à une déchirure des fibres antérieures de l'insertion du tendon calcanéen (flèches). Œdème osseux minime de la tubérosité du calcaneus (syndrome d'Haglund).

Point 4 : Orientation diagnostique en fonction de la localisation anatomique

- Certaines lésions ont une prédilection pour un territoire donné, de sorte qu'il est possible d'évoquer des diagnostics précis en fonction du siège anatomique : compartiment postérieur de la cheville, canal tarsien, dos du pied, plante du pied, avant-pied.

Masses du compartiment postérieur de la cheville [6]

- Tendon calcanéen
  - Tendinopathie et ruptures tendineuses **(Fig 20)**
  - Xanthomes
  - Nodules rhumatoïdes **(Fig 14)**
- Bursopathie rétro-calcanéenne et rétro-achilléenne **(Fig 20)**
- Ténosynovite du fléchisseur long de l'hallux et des orteils
- Muscle soléaire accessoire

RETOUR MENU

- Les **xanthomes** sont des collections d'histiocytes qui contiennent des lipides. Ils siègent dans le tissu cellulaire sous-cutané et dans les tendons.
  - Ils sont caractéristiques des hyperlipidémies primitives. Les xanthomes tendineux s'observent chez les patients ayant une **hyperlipidémie de type IIa ou III**.
  - Le **tendon calcanéen** est un site de prédilection des xanthomes (moins fréquemment cependant que dans les extenseurs des doigts). Les dépôts se font à proximité de l'insertion distale du tendon. L'atteinte est, en règle générale, bilatérale et symétrique.
- Les **nodules rhumatoïdes** (Fig 14) siègent dans le tissu cellulaire sous-cutané des régions soumises aux frottements et aux microtraumatismes, notamment en regard du tendon calcanéen.

Masses du canal tarsien [6-8]

- Kyste mucoïde [2] (Fig 5-6-7)
- Tumeur neurogène
- Varices
- Lipome
- Hypertrophie synoviale de l'articulation sous-talienne postérieure
- Tissu cicatriciel
- Muscle accessoire ou hypertrophié

Masses du dos du pied

- Kystes mucoïdes. La plupart siègent à la face dorsale ou dorsolatérale du pied.
- Tendinopathie du tibial antérieur ou des extenseurs (Fig 21)
- Tophus goutteux (Fig 15)

Masses de la plante du pied [6, 9]

- Fascia plantaire superficiel
  - Fasciite et rupture (Figs 17, 18 et 19)
  - Fibromatose (Fig 8 et 9)
  - Xanthome du fascia plantaire superficiel (autre siège classique des xanthomes avec le tendon calcanéen)
- Lipome (Fig 10)
- Bursite infracalcanéenne
- Graisse sous-calcanéenne
  - Nodule rhumatoïde (Fig 14)
  - Tophus goutteux (Fig 15)

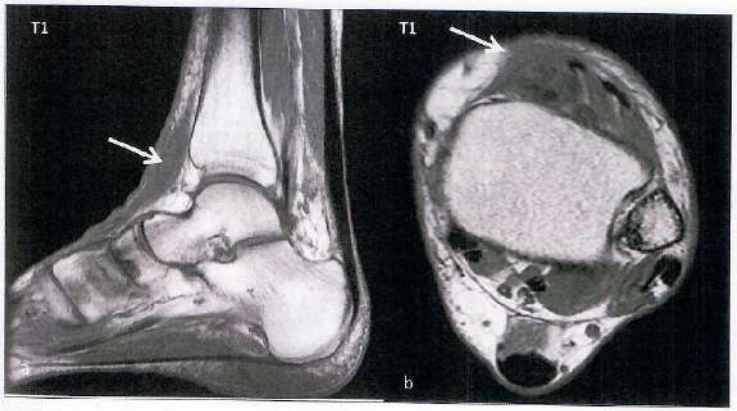

Figure 21 : Rupture complète du tendon tibial antérieur. IRM, séquence sagittale T1 (a), axiale T1 (b). Perte de visibilité du tendon tibial antérieur, remplacé par un tissu de signal hétérogène (flèche), au dessus et à hauteur de l'interligne tibio-talien.

Masses de l'avant-pied et de la région métatarsienne [10]

- Névrome de Morton (Figs 2 et 3)
- Bursite inter- et sous-métatarsienne (Figs 5, 6, 7)
- Tophus goutteux (Fig 15)
- Kyste épidermoïde (sous la tête des deux premiers métatarsiens et à la face médiale de la première tête métatarsienne)
- Tumeur à cellules géantes des gaines tendineuses (Fig 13)

Point 5 : Orientation diagnostique en fonction de l'aspect en IRM

- **Diagnostics spécifiques**
  - La majorité des tumeurs et pseudo-tumeurs des tissus mous possèdent un signal faible à intermédiaire en T1, et élevé en T2.
  - Certaines lésions bénignes comme les lipomes, malformations vasculaires, kystes mucoïdes, ont une morphologie et un signal caractéristiques.
  - D'autres lésions comme le névrome de Morton, la fibromatose plantaire ou la tumeur à cellules géantes des gaines synoviales peuvent être reconnues grâce à leur localisation et leur signal.
  - Une liste de diagnostics qui peuvent être posés de façon fiable à partir d'une bonne analyse de l'IRM est proposée dans le Tableau 6.
  - Lorsque l'analyse IRM ne permet pas de porter l'un de ces diagnostics, le patient doit être orienté vers un milieu spécialisé dans la prise en charge des tumeurs et pseudotumeurs des tissus mous.
- **Bénin ou malin ?**
  - L'IRM ne permet pas de prédire de façon fiable si une masse des tissus mous est bénigne ou maligne. En effet, une masse de petite taille, bien limitée et de signal homogène peut être

Tableau 6 : Diagnostic d'une masse des tissus mous de la région pied - cheville en fonction de sa sémiologie en IRM

Sémiologie IRM		Diagnostic
Signal liquidien	HypoT1, hyperT2, pas de prise de contraste	**Kyste mucoïde**
Signal graisseux	HyperT1, hypoT2	**Lipome et liposarcome**
Signal de l'hémosidérine	Franc hypoT1 et franc hypoT2 surtout en écho de gradient	**SVN, TCG**
Signal de la mélanine	HyperT1 hypoT2	**Sarcome à cellules claires**
Localisation	Aponévrose plantaire	**Fibromatose plantaire**
	Espace intercapito-métatarsien	**Névrome de Morton**
Signal + Localisation	Franc hypoT1 et franc hypoT2 (hémosidérine) Gaine tendineuse	**TCG**
Signal + Forme	HypoT1, hyperT2 (flux lent); asignal T1 et T2 (flux rapide) Poches (flux lent), Serpigineux (flux rapide)	**Malformation vasculaire à flux lent, à flux rapide**
Forme + Localisation	Fusiforme, avec aspect en queue de radis à un pôle, Sur un trajet nerveux	**Tumeur de la gaine des nerfs périphériques**

Notes : SVN = synovite villo-nodulaire pigmentée ; TCG = tumeur à cellules géantes des gaines tendineuses.

RETOUR MENU

maligne (les synovialosarcomes peuvent être infracentimétriques).

- Quoi qu'il en soit, voici quelques éléments généraux (non spécifiques de la région pied-cheville) d'orientation [11] :

Arguments en faveur de la nature maligne d'une masse des tissus mous

- **Taille** : seulement 5 % des tumeurs bénignes des tissus mous mesurent 5 cm ou plus.
- **Siège profond** (sous-aponévrotique) : la plupart des tumeurs malignes des tissus mous sont profondes, alors que la plupart des tumeurs bénignes des tissus mous sont superficielles.
- **Franchissement du fascia** superficiel ou d'un fascia intermusculaire
- **Hétérogénéité du signal IRM** (en T2 surtout)
- **Prise de contraste précoce et intense** sur des séquences IRM dynamiques

- L'aspect des limites et la forme de la tumeur, la présence d'un niveau liquide-liquide, l'existence d'un œdème ne sont pas des éléments utilisables pour l'orientation bénin/malin.

CONCLUSION

- Toute masse des tissus mous du pied est présumée maligne, quelles que soient son image et son ancienneté, sauf si des caractéristiques à la fois cliniques et radiologiques permettent de diagnostiquer sans équivoque une lésion bénigne stéréotypée (Morton, kyste mucoïde, fibromatose plantaire (maladie de Ledderhose), tumeur bénigne des gaines des nerfs, malformation veineuse, tophus goutteux).
- Pour préserver toutes les chances du patient, seul un centre très spécialisé doit se charger de sa biopsie et de son exérèse éventuelle. Un radiologue ou un orthopédiste non entraîné aux problèmes carcinologiques pourrait en effet méconnaître les règles de la biopsie et compromettre le pronostic.

Figure 22 : Synovialosarcome chez un homme de 25 ans ayant une tuméfaction plantaire gauche augmentant progressivement de volume depuis cinq ans. IRM, séquence sagittale en pondération rho avec saturation du signal de la graisse (a) et séquences axiales en pondération rho avec saturation du signal de la graisse (b) (saturation imparfaite), T1 (c) et T1 gadolinium (d). Volumineuse masse tissulaire plantaire médiale (flèches), de signal et prise de contraste hétérogènes, avec plage d'hémorragie (hypersignal spontané T1).

RETOUR MENU

le MYCETOME

RETOUR MENU

Cas 29

Masse des parties molles de la face dorsale du pied évoluant depuis plusieurs années chez un patient d'origine Mayenne

Coronale T1

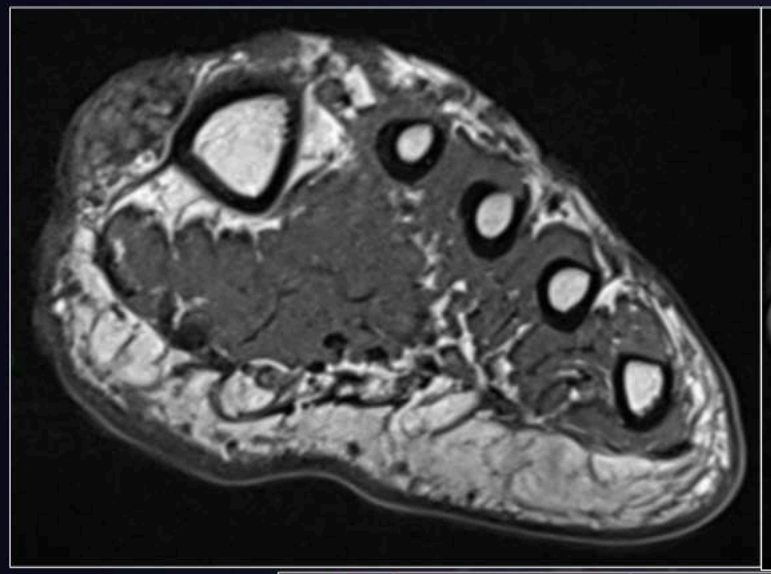

Coronale T2 FS

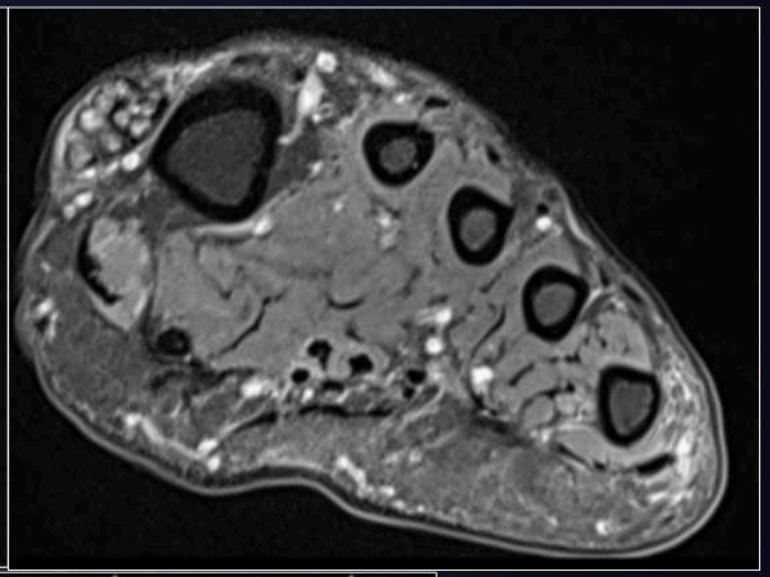

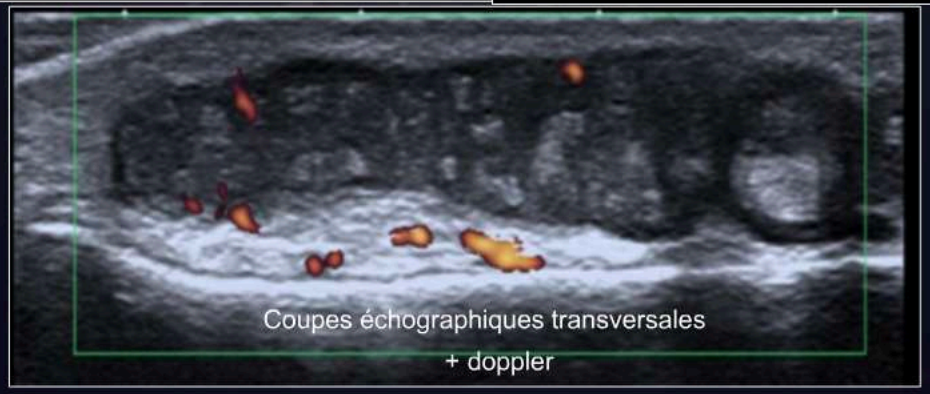

RETOUR MENU

Points clés

Formation sous-cutanée
- contenant de nombreux grains juxtaposés
- hyperéchogènes (dot-in circle sign)
- contours nets
- échostructure tissulaire

Vaisseaux intra-lésionnels en Doppler-couleur

Pas d'atteinte osseuse

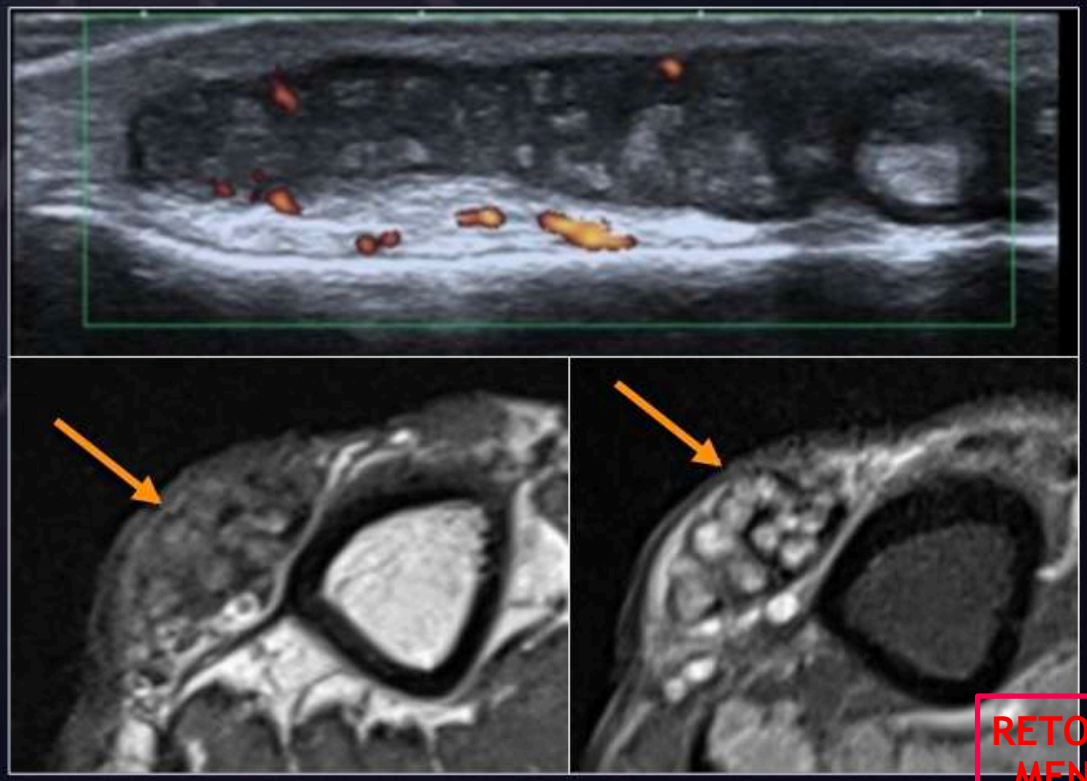

RETOUR MENU

Mycétome

Pseudotumeur inflammatoire localisée au tissu sous-cutané, contenant des grains fongiques (champignons) ou actino-mycosiques (bactéries filamenteuses)

Epidémiologie

Saprophytes répandus sur le sol et les épineux des climats semi-désertiques

Infection par piqûres d'épines contaminées ou lors d'une plaie préexistante

Clinique

Mycétomes fongiques: tuméfaction indolore avec fistules d'où s'échappent des grains

Mycétomes actino-mycosiques: tuméfactions sous-cutanées inflammatoires et douloureuses avec de nombreuses fistules et grains

Atteinte osseuse sous-jacente fréquente

Prise en charge et traitement

Traitement médical par sulfones permet la guérison des mycétomes actinomycosiques

Traitement chirurgical reste à la base de celui des mycétomes fongiques

Pronostic

Médiocre dans les mycétomes fongiques

CONSOLIDATION FRACTURES OPÉRÉES

RETOUR MENU

CONSOLIDATION FRACTURE

	Présence de discontinuité corticale	Absence de discontinuité corticale

RUST 1

Trait + / cal -

RUST 2

Trait + / cal +

RUST 3

Trait - / cal +

RETOUR MENU

CONSOLIDATION OSSEUSE NATURELLE

ETAPES DE LA CONSOLIDATION	Durée	
Hématome	T0	Rx -/+
Réaction inflammatoire locale	H	
Tissu de granulation fibrovasculaire	2-3 S	
CAL « MOU » ou « PRIMAIRE » (fibreux)	< 6 S	
CAL « DUR » : os immature		Rx +
CAL « DUR » : os lamellaire primaire	< 4 M	
REMODELAGE		
CAL « DUR » : os lamellaire secondaire (histologie normale)	18 M	
MODELAGE		
OS DÉFINITIF	2-3 A	

CONSOLIDATION OSSEUSE NATURELLE

RETOUR MENU

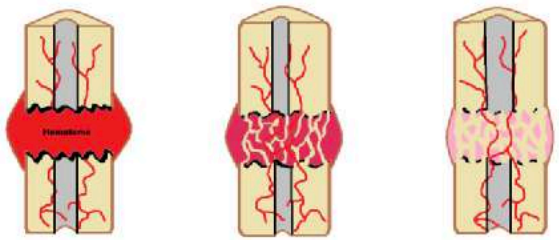

Cal mou = tissu fibrocartilagineux + os immature

< 1 mois 1/2

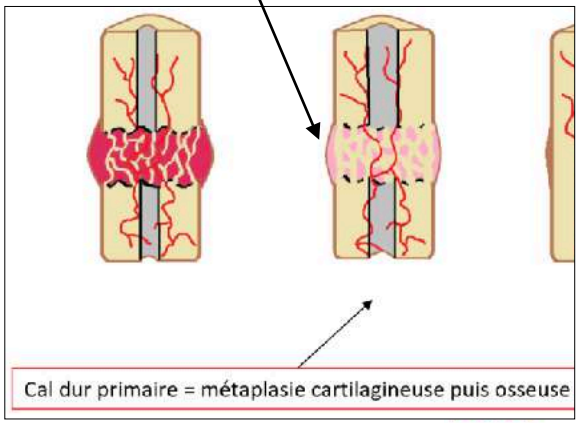

Cal dur primaire = métaplasie cartilagineuse puis osseuse

< 4 mois
SANS CAL OSSEUX

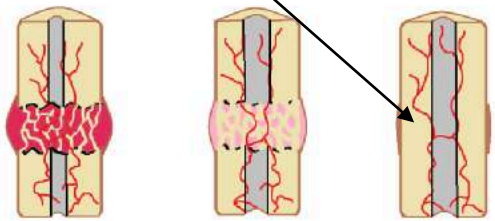

18 mois
Cal périoste ou endosté

Cal dur secondaire puis os définitif = modelage progressif pour aboutir à l'os définitif

CONSOLIDATION OSSEUSE NATURELLE

- CONSOLIDATION PRIMAIRE
  - ✔ Ponts d'unions se constituent directement entre les fragments **sans cal osseux**
  - ✔ Favorisé par un contact parfait et stable entre les fragments

- CONSOLIDATION SECONDAIRE
  - ✔ Consolidation entre les fragments secondaires à la constitution d'un **cal périosté et/ou endosté**
  - ✔ Si stabilité relative du foyer de fracture (plâtre, enclouage)
  - ✔ Cal périosté et endosté y contribuent de manière variable

CAL ENDOSTÉ

- ✔ **Favorisé par l'absence de mobilité** du foyer de fracture
- ✔ Constitué d'os immature évoluant vers de l'os trabéculaire dense qui va occuper la totalité du canal médullaire puis régresser
- ✔ Peut combler la fente fracturaire et participe à la reconstitution de la corticale
- ✔ **Moins volumineux** que le cal périosté

CONSOLIDATION OSSEUSE NATURELLE

- REMODELAGE :
  - ✔ Activité mixte ostéoclastique/ostéoblastique
  - ✔ **Spongialisation**
    - Activité de résorption intense
    - Visible radiologiquement après un **délai de 4 semaines et jusqu'à 1 an**
    - Donne à l'os un aspect "porotique"
  - ✔ Rend à l'os sa structure histologique habituelle
  - ✔ **L'os lamellaire primaire** à orientation multidirectionnelle va être remplacé progressivement par l'**os lamellaire secondaire**

RETOUR MENU

ANOMALIES DE LA CONSOLIDATION

- CAL VICIEUX ou "MALUNION"
  - ✔ Processus de consolidation normal, dans des délais normaux
  - ✔ Mais position anormale (angulation, rotation, longueur)

- RETARD DE CONSOLIDATION
  - ✔ 3 mois < X < 6 mois

- PSEUDARTHROSE (PA) ou "NON-UNION"
  - ✔ **> 6 mois**

RETOUR MENU

ANOMALIES DE LA CONSOLIDATION

- PA NON-VIABLE (= Atrophique)

  - ✓ Traduit à priori un échec biologique
  - ✓ **Pas de cal** (ou quasi inexistant)
  - ✓ Diastasis interfragmentaire persistant
  - ✓ Hypofixation scintigraphique
  - ✓ **Prise en charge chirurgicale plus complexe** nécessitant généralement un greffon

ANOMALIES DE LA CONSOLIDATION

- PA VIABLE
  - ✓ Berges vascularisées capables d'activité biologique
  - ✓ **HYPERTROPHIQUE**
    - Traduit a priori un échec technique: instabilité **modérée** des berges à l'origine d'une altération de la phase tardive de remodelage
    - Aspect en « **PATTE D'ÉLÉPHANT** »
    - Pronostic bon après stabilisation : PEC chirurgicale plus facile
    - Hyperfixation scintigraphique aux 3 temps
  - ✓ **OLIGOTROPHIQUE**
    - Instabilité **importante** des berges qui prennent un aspect arrondi

RETOUR MENU

ANOMALIES DE LA CONSOLIDATION

- PA APRÈS OSTÉOSYNTHÈSE

  - ✔ **Contraintes reportées sur le matériel**
  - ✔ Signes d'intolérance = liseré à bord flou évoluant vers :
    - **Chambre de mobilisation** autour des vis
    - Expulsion de vis
    - Démontage et fracture de fatigue du matériel

- PSEUDARTHROSE SUR MATÉRIEL = **penser à l'infection** +++

RETOUR MENU

RADIOGRAPHIE - RUST

- Fracture du tibia est la plus étudiée (500k/an aux USA)
- **RUST** (**R**adiographic **U**nion **S**core in **T**ibial fractures):
  - ✔ Fracture du tibia ostéosynthésée par clou endomédullaire
  - ✔ **4** segments corticaux auxquels le rayon est tangent
    - Rx F et P : analyse en quadrant des corticales **médiale/latérale** et **antérieure/postérieure**
    - Score de 1 à 3 attribué pour chaque quadrant
    - **RUST 1** : Trait + / Cal - ; **RUST 2** : Trait + / Cal + ; **RUST 3** : Trait - / Cal +
    - **RUST total** : 4 = # non consolidée / 12 = # consolidée

WHELAN 2002 ET 2010

	Présence de discontinuité corticale	Absence de discontinuité corticale

Trait + / cal - | Trait + / cal + | Trait - / cal +

RETOUR MENU

RADIOGRAPHIE - RUST modifié

RUST = seulement sur matériel ostéosynthèse = plaque / clou

- Discordance du RUST si trait persistant au sein de la corticale mais pas au sein du cal --> **RUST modifié** LEOW 2016

- RUST modifié :
  - ✔ Total sur 12 pts, score de 1 à 3 attribué pour chaque quadrant
  - ✔ Importance de la comparaison avec les clichés initiaux

- ✔ RUST modifié élevé (≥ 10) --> 0 pseudarthrose
- ✔ RUST modifié bas (< 6) --> probabilité clinique élevée d'évolution vers une pseudarthrose (70 % des cas)

RADIOGRAPHIE - RUST modifié

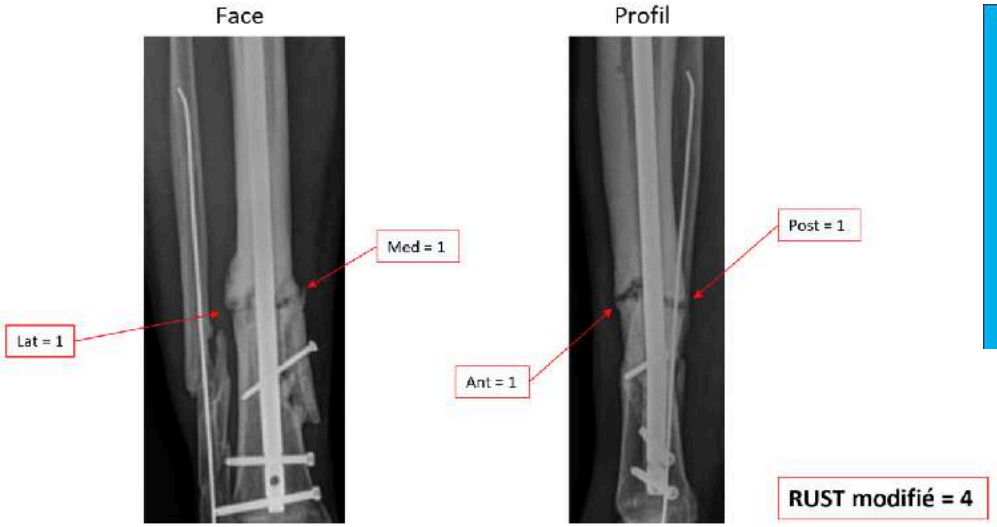

RUST modifié = 4

RADIOGRAPHIE - RUS

PERLEPE, VANDE BERG 2

- **RUS** (**R**adiological **U**nion **S**core) :
  - ✔ Basé sur la classification de Whelan
  - ✔ Étendu à l'ensemble des fractures diaphysaires opérées des os long
- Étudié sur fractures ostéosynthésées par **plaque** ou **clou centromédullaire**
- Pour les 4 quadrants, un score de 1 à 4 est attribué selon 2 paramètres radiologiques :

RETOUR MENU

RADIOGRAPHIE - RUS

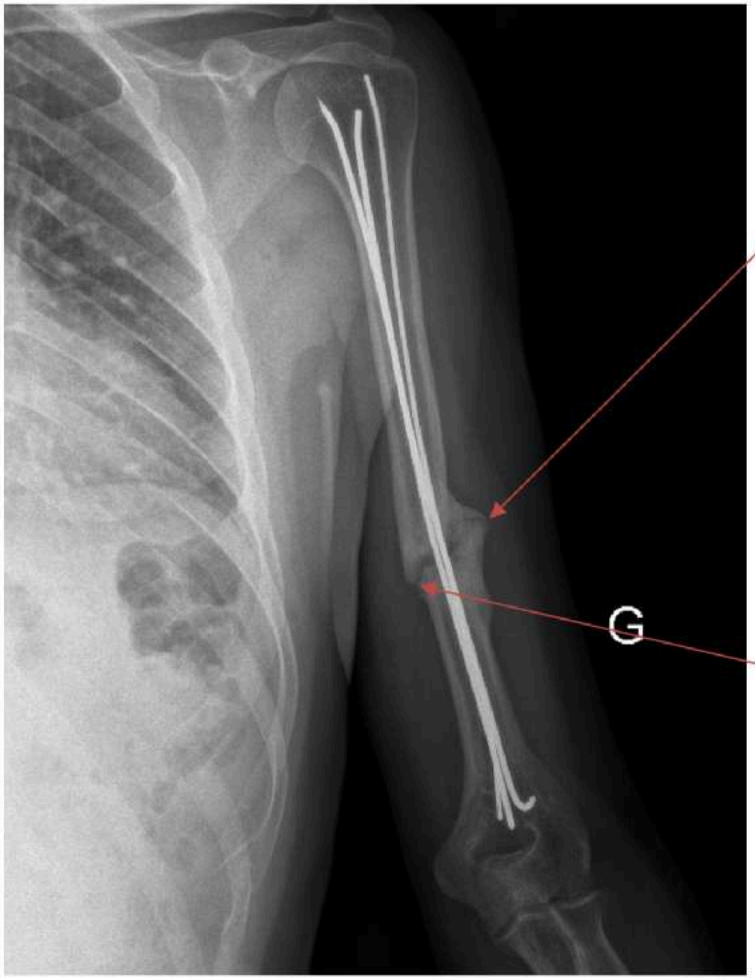

Lat = 2

Post = 2

Ant = 1

Med = 1

RUS = 6

RETOUR MENU

TOMODENSITOMÉTRIE - TUS

Perlepe, Vande Berg 2019

- **TUS = T**omographic **U**nion **S**core
- Analyse de la consolidation osseuse des os longs en TDM :
  - ✔ Même principe que le RUS : analyse des corticales en quadrants

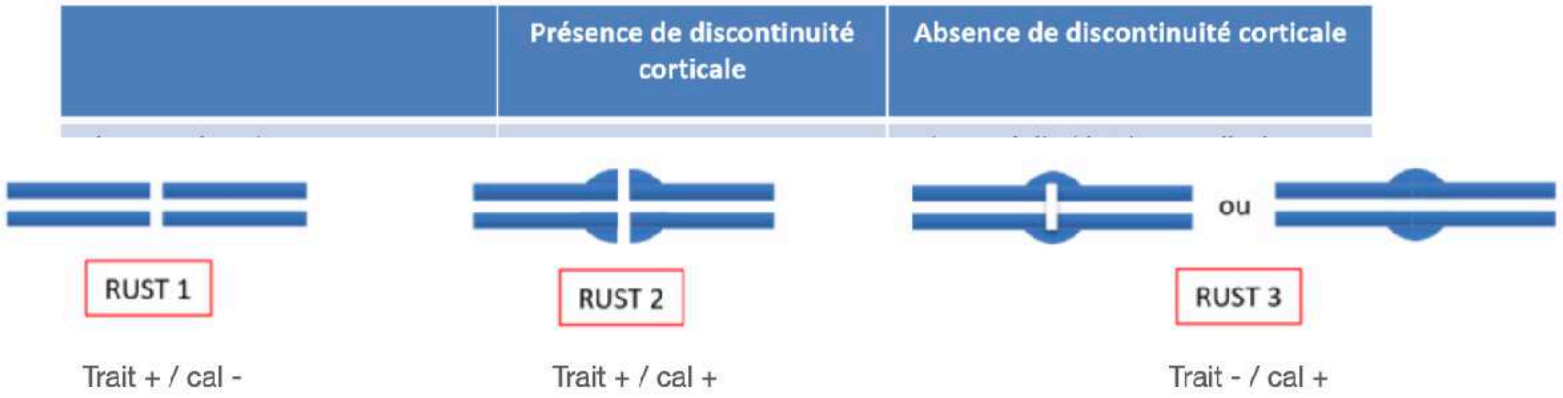

- La méthode d'analyse semi-quantitative combinant deux **reconstructions sagittale et coronale paramédianes** est suffisante et acceptable pour apprécier la PA (épaisseur coupe 1.5 mm)

RETOUR MENU

TOMODENSITOMÉTRIE - TUS

Coupe sagittale

Coupe coronale

TUS = 7

RETOUR MENU

CONCLUSION

- **Technique chirurgicale modifie l'aspect de la consolidation :**
  - ✔ **ENCLOUAGE** - Gros cal périosté
  - ✔ **PLAQUE VISSÉE** - Cal périosté peut être de faible volume / absent
- Attitude thérapeutique tend de plus en plus vers une **reprise chirurgicale rapide** avant M6 si « évolution défavorable »

CHECK LIST DU RADIOLOGUE

- **Qualité de la réduction** en comparaison aux clichés initiaux préopératoires --> fragments osseux en contact et bien alignés ?
- **Analyse des corticales en 4 quadrants** :
  - ✔ Absence de cal, visibilité du trait
  - ✔ Cal avec discontinuité corticale
  - ✔ Cal sans discontinuité corticale
  - ✔ Os remodelé
- Préciser si le trait fracturaire est uniquement au sein de la corticale ou également au sein du cal
- S'attarder à chercher la continuité du cal (même partielle "en coque") : élément poussant vers la prolongation de l'immobilisation.
- **Evolution** de la consolidation par rapport aux précédentes images
- **Analyse du matériel chirurgical** : chambre de mobilité, bris du matériel
- **Distinction PA atrophique / oligo- ou hypertrophique**

RETOUR MENU